

OPERATIVE CHIRURGIE

ZWEITE VOLLSTÄNDIG UMGEARBEITETE AUFLAGE
DER
CHIRURGISCHEN OPERATIONSLEHRE

VON

PROFESSOR DR. OTTO KLEINSCHMIDT

CHEFARZT DER CHIRURGISCHEN KLINIK DER
STÄDTISCHEN KRANKENANSTALTEN IN WIESBADEN

MIT 960 ZUM TEIL FARBIGEN ABBILDUNGEN



BERLIN
SPRINGER-VERLAG
1943

ISBN-13: 978-3-642-98492-1 e-ISBN-13: 978-3-642-99306-0
DOI: 10.1007/978-3-642-99306-0

ALLE RECHTE, INSBESONDERE DAS DER ÜBERSETZUNG
IN FREMDE SPRACHEN, VORBEHALTEN.
COPYRIGHT 1927 AND 1943 BY SPRINGER-VERLAG OHG. IN BERLIN.
Softcover reprint of the hardcover 2nd edition 1943

SEINEM HOCHVEREHRTEN LEHRER
HERRN GEHEIMRAT PROFESSOR

DR. ERWIN PAYR

IN STETER DANKBARKEIT
GEWIDMET

Vorwort zur zweiten Auflage.

Das Erscheinen der zweiten Auflage dieses Buches hat sich infolge der Mitarbeit des Verfassers an anderen Werken und infolge des Krieges um einige Jahre verzögert. Da die operative Chirurgie auch im letzten Jahrzehnt auf vielen Gebieten große Fortschritte gemacht hat, war eine vollständige Umarbeitung des ganzen Buches notwendig. Aus demselben Grunde mußten viele Abschnitte völlig neu bearbeitet werden (Bluttransfusion, Aneurysmen, Krampfaderbehandlung, Knochenbolzung und -nagelung, Vorgehen bei den Hypophysengeschwülsten, eine größere Zahl plastischer und kosmetischer Eingriffe an Augenlidern, Wange, Nase und Kinn, die Eingriffe bei den Hasenscharten und Gaumenspalten, den Kieferverletzungen und -geschwülsten, die Eingriffe bei der Lungentuberkulose und den Pankreaserkrankungen). Zahlreiche, bisher nicht vorhandene Abschnitte mußten neu eingefügt werden (Avertinarkose, die intravenösen Kurzarkosen, die Eingriffe am N. sympathicus, die Schenkelhals- und Marknagelung, die Arteriographie, die Elektrokoagulation des Ganglion Gasseri, einige plastische Eingriffe, wie die Ohrmuschelplastik, die Plastiken bei der hypertrophischen Hängebrust, die Eingriffe bei den Bronchiektasien, die Mediastinotomien, die Freilegung des distalen Ureterabschnittes, die Behandlung der Schrumpfblase, die totale Blasenentfernung und die Chordotomie).

Trotz der Vermehrung des Inhaltes ist die Einteilung des Buches im wesentlichen dieselbe geblieben. Sie wurde aber in allen Teilen straffer gefaßt und damit übersichtlicher gestaltet. Auch der Grundgedanke des Buches, hauptsächlich die Operationsverfahren der PAYRSchen Schule zu beschreiben, und zwar oft bis in die Einzelheiten der von PAYR wohlgedachten Handgriffe ist beibehalten worden. Die Erfahrungen fast 30jähriger eigener operativer Tätigkeit, die gelegentlich zu kleinen Abänderungen der Technik Veranlassung gab, sind ohne besondere Erwähnung berücksichtigt. Wie beim ersten Erscheinen des Buches ist die operative Technik anderer Chirurgen auf deren Sondergebieten möglichst genau nach ihren Angaben übernommen worden. Das gilt in erster Linie für die Chirurgie der Lunge und hier wieder besonders für die der Lungentuberkulose, in der die Grundlagen des operativen Vorgehens von BRAUER und SAUERBRUCH geschaffen wurden. Die weitere Entwicklung des auch heute noch nicht abgeschlossenen Zweiges der operativen Chirurgie hat unter Anführung der theoretischen und praktischen Fortschritte und ihrer Schöpfer eine übersichtliche Darstellung gefunden. Ähnliches gilt für die Chirurgie des N. sympathicus, deren praktische Bedeutung zeitweise stark überschätzt wurde. Manche neue Verfahren, wie die Marknagelung, oder in neuem Gewande erscheinende Methoden, wie die Nagelung des gebrochenen Schenkelhalses, sind entsprechend ihrer augenblicklichen Einschätzung ausführlich dargestellt. Ihr endgültiger Wert wird erst nach längerer Probezeit ermessen werden können.

Um die Eigenart des Buches auch sonst zu erhalten, sind die geschichtlichen Vorbemerkungen und die, die Beschreibung der Operationen begleitenden

Hinweise auf Diagnose, Anzeigestellung, Vor- und Nachbehandlung usw. in die zweite Auflage übernommen und vielfach vermehrt worden. Die Zahl der Abbildungen ist um über 250 vermehrt worden. Sie sind ausnahmslos aus der Künstlerhand des Herrn HENSCHEL hervorgegangen.

Trotz der weitgehenden Neubearbeitung und der Einfügung zahlreicher neuer Abschnitte ist durch gute Raumeinteilung und vermehrte Verwendung von Kleindruck der Umfang des Buches nicht so stark angeschwollen, daß eine Teilung des Ganzen in 2 Bände, die aus praktischen Gründen vermieden werden sollte, nötig geworden wäre. Das ausführliche Schriftenverzeichnis mußte auch völlig neu bearbeitet werden. Die Herstellung des sehr eingehenden Sachregisters verdanke ich meinen Schülern Oberarzt Dr. WEISSENBORN und Dr. KEUTNER. Trotz der Schwierigkeiten, die die Kriegsverhältnisse notwendigerweise mit sich bringen, ist das Buch vom Verlag in der bekannten großzügigen Weise ausgestattet worden, wofür ich ihm zu ganz besonderem Dank verpflichtet bin.

Wiesbaden, im November 1942.

OTTO KLEINSCHMIDT.

Inhaltsverzeichnis.

Allgemeiner Teil.		Seite
1. Der Operationsraum und seine Ausstattung		1
2. Die Vorbereitungen zu einem chirurgischen Eingriff		9
3. Der allgemeine Verlauf einer Operation		14
4. Die Nachbehandlung		18
5. Die Wundbehandlung		22
a) Die Behandlung von Gelegenheitswunden		22
b) Die Blutstillung		25
c) Die Behandlung der Wundinfektion		29
6. Die Schmerzbetäubung		41
a) Die Allgemeinnarkose		41
α) Geschichte		41
β) Vorbereitende Untersuchungen		44
γ) Ausführung und Verlauf		46
b) Andere Narkoseformen		49
α) Die Avertinnarkose		49
β) Die Kurznarkosen		50
1. Die Rauschnarkosen		50
2. Die intravenösen Kurznarkosen		51
c) Die Teilschmerzbetäubungen		52
α) Die Schmerzbetäubungen durch Einspritzung in Nerven, um Nerven, in das Gewebe und die Oberflächenbetäubung		52
β) Die Spinalanästhesie		54
1. Die Lumbalanästhesie nach BIER		54
2. Die einstellbaren Spinalanästhesien		57
γ) Die Sacralanästhesie		58
δ) Die Parasacralanästhesie nach BRAUN		58
ϵ) Die Venenanästhesie		59
7. Die Bluttransfusion		59
a) Die Ausführung der Bluttransfusion		64
b) Zusammenfassung über die Technik der Bluttransfusion		70
8. Die Infusion		70
a) Die intravenöse Infusion		71
b) Die subcutane Infusion		72
c) Der Tröpfcheneinlauf		73
9. Die Plastik		73
10. Die Transplantation		101
a) Die Epidermistransplantation		103
b) Die Transplantation der ganzen Haut. Die Cutistransplantation		106
c) Die Schleimhauttransplantation		108
d) Die Fetttransplantation		108
e) Die Fascientransplantation		109
f) Die Transplantation von Muskeln		110
g) Die Gefäßtransplantation		110
h) Die Sehnentransplantation		110
i) Die Gelenktransplantation		111
k) Die Nerventransplantation		111
l) Die Knochentransplantation (s. a. S. 334)		111
m) Die Organtransplantation		113

Besonderer Teil.		Seite
1. Die Eingriffe an den Blutgefäßen		115
A. Die Freilegung der Blutgefäße		116
a) Die allgemeine operative Technik im Operationskursus		117
b) Die Freilegung der Arterien der oberen Extremität		124
α) Die Freilegung der A. brachialis		124
β) Die Freilegung der A. cubitalis		127
γ) Die Freilegung der Aa. radialis und ulnaris		128
1. Die Freilegung der A. radialis am Unterarm		128
2. Die Freilegung der A. radialis oberhalb des Handgelenkes		129
3. Die Freilegung der A. ulnaris am Unterarm		130
4. Die Freilegung der A. ulnaris oberhalb des Handgelenkes		131
5. Die Freilegung des oberflächlichen Hohlhandbogens		131
c) Die Freilegung der A. axillaris		132
d) Die Freilegung der A. iliaca externa		134
e) Die Freilegung der Arterien der unteren Extremität		135
α) Die Freilegung der A. femoralis		135
1. Die Freilegung der A. femoralis unterhalb des Lig. inguinale		135
2. Die Freilegung der A. femoralis zwischen dem oberen und mittleren Drittel des Femur		138
3. Die Freilegung der A. femoralis zwischen dem mittleren und unteren Drittel des Femur		140
β) Die Freilegung der A. tibialis ant.		140
1. Die Freilegung der A. tib. ant. am Unterschenkel		140
2. Die Freilegung der A. tib. ant. oberhalb des Sprunggelenkes		142
3. Die Freilegung der A. dorsalis pedis		143
γ) Die Freilegung der A. tib. post.		144
1. Die Freilegung am Unterschenkel		144
2. Die Freilegung der A. tib. post. hinter dem inneren Knöchel		146
f) Die Freilegung der A. poplitea		147
g) Die Freilegung der Aa. gluteae sup. und inf.		149
α) Die Freilegung der A. gluteae sup.		149
β) Die Freilegung der A. gluteae inf.		150
h) Die Freilegung der Gefäße am Halse		150
α) Die Freilegung der A. carotis		151
1. Die Freilegung der A. carotis comm.		152
2. Die Freilegung der A. carotis comm. unterhalb des M. omohyoid		153
3. Die Freilegung der A. carotis ext.		153
4. Die Freilegung der A. carotis int.		153
β) Die Freilegung der A. thyroidea sup.		155
γ) Die Freilegung der A. thyroidea inf.		155
δ) Die Freilegung der A. lingualis		156
ε) Die Freilegung der A. subclavia oberhalb des Schlüsselbeines		158
ζ) Die Freilegung der A. vertebralis im 1. Abschnitt		160
η) Die Freilegung der A. vertebralis im 3. Abschnitt zwischen den Querfortsätzen des I. und II. Halswirbels und zwischen Atlasbogen und Schädelbasis nach DRÜNER		163
θ) Die Freilegung der A. subclavia ober- und unterhalb des Schlüsselbeines		164
ι) Die Freilegung der A. anonyma		165
i) Die Freilegung der Gefäße im Brustbereich		166
α) Die Freilegung der A. subclavia unterhalb des Schlüsselbeines		166
β) Die Freilegung der A. mammae int.		167
γ) Die Freilegung der Zwischenrippenarterien		168
k) Die Freilegung der Gefäße am Kopf.		168
α) Die Freilegung der A. occipitalis nach KOCHER		168
β) Die Freilegung der A. meningea media		169

	Seite
B. Die Gefäßnaht	170
C. Die Gefäßtransplantation	173
D. Die Eingriffe bei den Aneurysmen	174
a) Die konservative Behandlung der Aneurysmen	179
b) Die operative Behandlung der Aneurysmen.	180
E. Die Embolektomie	182
F. Die Eingriffe bei den Krampfadern der Vena saphena	184
G. Die Eingriffe bei den Phlebektasien	192
H. Die Eingriffe bei den Angiomen	193
2. Die Eingriffe an Lymphgefäßen und Lymphknoten	196
a) Die Eingriffe bei der Lymphangitis und der Lymphadenitis	196
b) Die Eingriffe bei der Tuberkulose der Lymphknoten	198
Die Ausschneidung tuberkulöser Lymphome am Hals	198
c) Die Eingriffe bei den Geschwülsten der Lymphknoten	200
3. Die Eingriffe an den peripheren Nerven	201
a) Die zeitweilige Unterbrechung sensibler Nerven zum Zwecke der örtlichen Schmerzbetäubung	202
b) Die zeitweilige oder dauernde Unterbrechung sensibler Nerven bei Neuralgien α) Die Spritzbehandlung	202
β) Die Vereisung	203
γ) Die Durchschneidung und Teilentfernung der Nerven	204
δ) Die Nervenaußreißung	204
c) Die teilweise oder vollständige Unterbrechung der Leitung der motorischen Nerven bei spastischen Kontrakturen	205
d) Die Eingriffe bei den Nervenverletzungen	209
α) Die Anzeigestellung zur Nervennaht	211
β) Die Eingriffe	213
γ) Die Neurolyse und die Leitungswiederherstellung	215
δ) Die Freilegung der einzelnen Nerven	218
4. Die Eingriffe am N. sympathicus	225
a) Die verschiedenen Eingriffe zur Leitungsunterbrechung der sympathischen Nerven	230
b) Die technische Ausführung der einzelnen Eingriffe am N. sympathicus	232
α) Der Weg zum Hals- und oberen Bruchgrenzstrang	233
β) Der Weg zum Grenzstrang und seinen Ganglien in der Lendengegend	236
5. Die Eingriffe an den Sehnen	237
a) Die Tenotomie	237
b) Die Tenodese	238
c) Die Sehnenverlängerung und die Sehnenverkürzung	238
d) Die Sehnauswechslung	241
e) Die Sehnnahat	249
f) Der Sehnen transplantation (s. S. 110)	255
6. Die Eingriffe an den Sehnscheiden, Schleimbeuteln und Fascien	255
a) Die Eingriffe an den Sehnscheiden	255
α) Die Eingriffe bei der Sehnscheidenphlegmone	255
β) Die Eingriffe bei der Tuberkulose der Sehnscheiden	261
b) Die Eingriffe an den Schleimbeuteln	262
c) Die Eingriffe an den Fascien	263
α) Die Eingriffe bei der Elefantiasis	263
β) Die Fascientransplantation	265
γ) Die Eingriffe bei der DUPUYTRESCHEN Fingerkontraktur	265
7. Die Eingriffe an der Haut und am Subcutangewebe	267
a) Die Eingriffe beim Panaritium und bei der Paronychie	267
b) Die Behandlung des Erysipeles und Erysipeloids	270
α) Das Erysipel	270
β) Das Erysipeloid	272
8. Die Eingriffe an den Knochen	273
a) Die Eingriffe zur Behandlung von Knochenbrüchen	273
α) Die Nagel- und Drahtextension	273
β) Die Knochennaht	277

	Seite
1. Die allgemeine Technik	277
2. Die besondere Technik an verschiedenen Knochen	282
I. Die Patellarnaht nach PAYR	282
II. Die Naht des Olecranonbruches	287
III. Die blutige Behandlung von Gelenkbrüchen	288
IV. Naht bei Unterarmknochenbrüchen	288
γ) Die Verschraubung, die Bolzung und die Nagelung	291
1. Die Verschraubung	291
2. Die Bolzung	293
3. Die Nagelung des Schenkelhalses	294
4. Die Marknagelung bei Brüchen der langen Röhrenknochen nach KÜNTSCHER	302
I. Die Marknagelung bei Oberschenkelbrüchen	303
II. Die Marknagelung bei Oberarmbrüchen	304
III. Die Marknagelung am Unterschenkel	305
IV. Die Entfernung von funktionsstörenden Bruchstücken	305
b) Die Eingriffe bei den Knochenverkrümmungen	307
α) Die allgemeine Technik	307
β) Die Eingriffe bei den postrachitischen Verkrümmungen	310
γ) Die Eingriffe bei schlecht geheilten Knochenbrüchen	312
c) Die Eingriffe bei Skeletveränderungen, die ihre Ursache in konstitutionellen Einflüssen haben	314
α) Die Eingriffe bei der Coxa vara	314
β) Die Eingriffe beim Genu valgum	316
γ) Die Eingriffe beim Hallux valgus	320
δ) Die Eingriffe bei der Hammerzehe und bei Hallux rigidus oder flexus	324
d) Die Eingriffe bei den Pseudarthrosen	326
e) Die Knochentransplantation (s. auch S. 111)	334
f) Die Amputationen	334
α) Die allgemeine Technik	334
β) Die besondere Technik an einzelnen Gliedabschnitten	351
γ) Die Eingriffe an fehlerhaften Amputationsstümpfen	361
δ) Die Differenzierungs- und kineplastischen Verfahren an Amputationsstümpfen	363
g) Die Eingriffe bei der akuten und chronischen Osteomyelitis	370
α) Die akute Osteomyelitis	370
β) Die chronische Osteomyelitis	371
γ) Die Sequestrotomie	372
9. Die Eingriffe an den Gelenken	374
a) Die Eingriffe bei den Gelenkergüssen	374
b) Die Eingriffe bei den Verletzungen der Gelenke	376
c) Die Eingriffe bei den Gelenkeiterungen	381
d) Die Eingriffe bei den Gelenkfremdkörpern	392
e) Die Eingriffe an den Ganglien der Gelenkkapseln	393
f) Die Eingriffe bei den Meniscusverletzungen im Kniegelenk	395
g) Die Arthrodose der Gelenke	397
h) Die Exartikulation der Gelenke und ihre Ersatzverfahren	399
α) Die allgemeine Technik	399
β) Die Technik der Exartikulation der einzelnen Gelenke	400
1. Die Exartikulation der Finger und Zehen	400
2. Die Exartikulation im Schultergelenk	403
3. Die Exartikulation im Ellbogengelenk	406
4. Die Exartikulation im Handgelenk	406
5. Die Exartikulation im Hüftgelenk	407
6. Die Exartikulation im Kniegelenk	407
7. Die Exartikulation im Fußgelenk	411
8. Die SYMESche Operation	411
9. Die PIROGOFFSche Operation. Der hohe PIROGOFF	412
10. Die CHOPARTSche Operation. Exarticulatio intertarsea	415
11. Die Resectio tarsea partialis	415

	Seite
12. Die LISFRANCSCHE Operation	416
13. Die Amputatio metatarsae	418
14. Die Exartikulation sämtlicher Zehen	420
i) Die Resektionen	420
α) Die allgemeine Technik	420
β) Der Verband und die Nachbehandlung	423
γ) Die Resektion der Gelenke an den oberen Gliedmassen	425
1. Die Schultergelenkresektion	425
I. Die Resektion des Schultergelenkes von vorne	425
II. Die Resektion des Schultergelenkes von hinten	430
2. Die Resektion des Ellenbogengelenkes	435
I. Der v. LANGENBECKSCHE hintere Längsschnitt	436
II. Der Haken- oder Angelschnitt von KOCHER	440
3. Die Resektion des Handgelenkes	443
I. Die dorsoradiale Methode nach v. LANGENBECK	444
II. Die dorsoulnare Methode nach KOCHER	446
δ) Die Resektion der Gelenke an der unteren Extremität	450
1. Die Hüftgelenkresektion	450
I. Der Winkel- oder Bogenschnitt nach KOCHER	453
II. Der OLLIERSCHE Schnitt	454
III. Der Längsschnitt nach LÜCKE-ROSER-SCHÉDE-HUETER	454
2. Die Kniegelenkresektion	456
I. Verfahren, die den Streckapparat dauernd zerstören	457
II. Verfahren, die den Streckapparat zeitweilig durchtrennen	461
III. Verfahren, die den Streckapparat schonen	464
3. Die Resektion des Fußgelenkes	466
I. Das KOCHERSCHE Resektionsverfahren	466
II. Die Resektion nach HUSSEY-HUETER, HELFERICH (HEIDENHAIN)	468
k) Die Eingriffe bei den Luxationen	470
α) Die Eingriffe bei der habituellen Schulterluxation	470
β) Die Eingriffe bei der habituellen Luxation der Kniescheibe	473
γ) Die Eingriffe bei der angeborenen Hüftgelenkverrenkung	476
l) Die Arthroplastik	479
α) Die allgemeine Operationstechnik	484
β) Die Störungen der Heilung	486
γ) Die Technik der Plastik einzelner Gelenke	487
1. Die Mobilisierung des Schultergelenkes	487
2. Die Mobilisierung des Ellenbogengelenkes	489
3. Die Mobilisierung des Handgelenkes	491
4. Die Mobilisierung der Fingergelenke	492
5. Die Mobilisierung des Hüftgelenkes	493
6. Die Mobilisierung des Kniegelenkes	496
7. Die Mobilisierung des Fußgelenkes	504
8. Die Mobilisierung des Kiefergelenkes	506
Anhang: Die Eingriffe bei der Syndaktylie	507
10. Die Eingriffe an den Muskeln	508
11. Die Eingriffe am Kopfe	509
a) Die Trepanation bei Verletzungen und Erkrankungen	509
b) Die Diagnose der Hirntumoren	515
c) Besondere Untersuchungsmethoden	519
α) Die Lumbalpunktion	519
β) Der Suboccipitalstich	521
γ) Die Untersuchung des Liquors	522
δ) Die Hirnpunktion	524
1. Die Wahl der Punktionsstellen	525
2. Die Ausführung der Hirnpunktion	525
ε) Der Balkenstich	526
ζ) Die Encephalo- und Ventriculographie	529
η) Die Arteriographie	530

	Seite
d) Die Trepanation über dem Großhirn	530
e) Die osteoplastische Trepanation	532
f) Die Eingriffe bei den Geschwülsten der Dura	537
g) Die Eingriffe bei den Geschwülsten des Gehirns	538
α) Die Trepanation der hinteren Schädelgrube	540
1. Die Vorbereitung und Lagerung des Kranken	541
2. Die Ausführung der Trepanation	542
β) Die Entlastungs-Trepanationen	548
γ) Die Falcitomie nach PAYR	549
h) Die Eingriffe bei den Hypophysengeschwülsten	550
Die Operationsverfahren	551
i) Die Deckung von Schädelknochenlücken	557
k) Die Eingriffe bei der Trigemini-Neuralgie	563
α) Die Einspritzungsbehandlung der Trigemini-Neuralgie	565
1. Die Einspritzung am Foramen rotundum	565
2. Die Einspritzung am Foramen ovale	567
3. Die Einspritzung in das Ganglion Gasseri	568
β) Die Ausreißung der peripheren Trigemini-Äste	569
γ) Die Durchtrennung der Trigemini-Äste zwischen Basis und Peripherie	570
δ) Die Resektion oder Exairese der Trigemini-Äste an der Schädelbasis	572
1. Das Verfahren von KRAUSE	573
2. Das Vorgehen von LEXER	573
ε) Die Eingriffe am Ganglion Gasseri und am Trigemini-Stamm	574
1. Die Zerstörung des Ganglion Gasseri durch Elektrokoagulation nach KIRSCHNER	575
2. Die Entfernung des Ganglion nach KRAUSE	576
3. Die Entfernung des Ganglion nach LEXER	577
4. Die Durchtrennung des Trigemini-Stammes (FRAZIER)	582
5. Die Durchtrennung des sensiblen Trigemini-Stammes von der hinteren Schädelgrube aus (DANDY)	584
l) Die Eingriffe bei der Facialislähmung	585
m) Die Eröffnung des retrobulbären Raumes	587
Die Ausführung der KRÖNLEINSCHEN Operation	588
Anhang: α) Die Eingriffe bei der Stirnhöhle-Enteuerung	591
β) Die Entfernung des Augapfels und die Ausräumung der Orbita	595
γ) Die Paracentese des Trommelfelles	596
δ) Die Aufmeißelung des Warzenfortsatzes	597
12. Die Eingriffe am Gesichtsteil des Kopfes	601
a) Die Eingriffe an den Augenlidern	601
α) Die Deckung von Liddefekten	601
β) Der Ersatz des ganzen Lides	603
γ) Die Eingriffe bei der Ptosis der Augenlider	606
b) Die plastischen Eingriffe an der Nase	607
α) Der Ersatz von Teilen der Nase	607
β) Der vollständige Nasenersatz	612
γ) Die Eingriffe bei der Sattelnase	616
δ) Die Eingriffe beim Rhinophym	618
c) Die plastischen Eingriffe an Wange und Kinn	618
d) Die Eingriffe an den Lippen	622
α) Die Eingriffe bei den Lippenspalten	622
1. Die Vorbereitung zur Lippenspaltenoperation	625
2. Die Schmerzbetäubung zur Lippenspaltenoperation	626
3. Der Verschluß der einfachen Lippenspalte	626
4. Der Verschluß der durchgehenden einseitigen Lippenspalte	633
5. Der Verschluß der doppelseitigen Lippenspalten	640
6. Die Nachbehandlung nach Lippenspaltenoperationen	641
7. Nachoperationen nach Lippenspaltenoperationen	642

	Seite
β) Die Eingriffe beim Lippenkrebs	643
γ) Die Behandlung der Lippen- und Gesichtsfurunkel	649
e) Die plastischen Eingriffe bei abstehenden Ohren	653
13. Die Eingriffe an der Zunge und am Mundboden	655
a) Die Eingriffe beim Zungenabsceß und bei den Geschwülsten der Zunge	655
b) Die Eingriffe bei der Parulis und bei der Mundbodenphlegmone	660
c) Die Eingriffe bei der Ranula	661
14. Die Eingriffe am Gaumen und an den Kiefern.	662
a) Die Eingriffe bei der Gaumenspalte	662
α) Geschichtliches	662
β) Der Verschuß der Gaumenspalte nach v. LANGENBECK	663
γ) Die Ursachen der Mißerfolge des Verschlusses nach v. LANGENBECK und einige Verbesserungsvorschläge	668
1. Die Gedanken VEAUS	668
2. Das Vorgehen ERNSTS	670
3. Das Vorgehen HALLES	671
4. Das Vorgehen LIMBERGS	671
5. Das Vorgehen VAN DER HOFFS	671
δ) Die Vorschrift VEAUS beim Verschuß der einfachen Spalte des weichen Gaumens	671
ε) Die Vorschrift VEAUS beim Verschuß der durchgehenden Gaumenspalte	675
ζ) Das Vorgehen KIRSCHNERS	679
η) Das Verfahren nach AXHAUSEN	680
θ) Die Wahl des Operationsverfahrens	685
b) Die Eingriffe an den Kiefern	686
α) Die Eingriffe am Oberkiefer	686
1. Die Oberkieferresektion (DIEFFENBACH)	687
2. Die zeitweilige, doppelseitige Oberkieferresektion	692
3. Die Entfernung der Oberkiefercyste	693
4. Die Eröffnung der Kieferhöhle bei chronischer Kieferhöhleneiterung nach CALDWELL-LUC	695
β) Die Eingriffe am Unterkiefer	697
1. Allgemeine Grundsätze für die Exartikulation und Resektion des Unter- kiefers und Methoden zum zeitweiligen und dauernden Ersatz	597
2. Die Exartikulation oder die ausgedehnte Resektion	704
3. Die Resektion von Teilen der seitlichen Abschnitte	709
4. Die Resektion des Mittelstückes des Unterkiefers	710
5. Die Resektion des Alveolarfortsatzes	711
6. Die Eingriffe bei der Progenie und Opisthogenie	711
15. Die Eingriffe an den Speicheldrüsen	713
a) Die Eingriffe wegen Speicheldrüsenstein	713
b) Die Eingriffe bei der akuten postoperativen Parotitis	714
c) Die Eingriffe bei den Parotististeln	716
1. Die Eingriffe bei den masseteralen Gangfisteln im Bereich der Drüse	717
2. Die Verödung der Drüse	719
3. Die zeitweilige Aufhebung der Sekretion	719
d) Die Eingriffe bei den Mischgeschwülsten der Speicheldrüsen	720
16. Die Eingriffe an der Tonsille	723
a) Die Tonsillektomie	724
b) Die Spaltung des peritonsillären Abscesses	726
17. Die Eingriffe am Hals	727
a) Die Eingriffe beim Furunkel und Karbunkel	727
b) Die Eingriffe bei den Halsphlegmonen	729
c) Die Eingriffe bei den Tumoren des Halses	729
d) Die Eingriffe bei der medianen Halscyste und Halsfistel	731
e) Die Eingriffe bei der seitlichen Halsfistel und Halscyste	732
f) Die Eingriffe beim Caput obstipum musculare	734
g) Die Eingriffe bei den Halsrippen	737
h) Die Eingriffe an der Schilddrüse	740

	Seite
α) Die Eingriffe beim Kropf	740
1. Zur Geschichte der Operation	740
2. Die Vorbereitung zur Operation	741
3. Die doppelseitige Resektion nach v. MIKULICZ-PAYR	743
4. Andere Operationsmethoden	754
5. Die Heilungsstörungen	757
β) Die Eingriffe bei den entzündlichen Erkrankungen der Schilddrüse	758
γ) Die Eingriffe bei den Geschwülsten der Schilddrüse	760
δ) Die Eingriffe bei den Hyperthyreosen	760
i) Die Eingriffe am Pharynx	762
α) Die Pharyngotomia subhyoidea media nach v. LANGENBECK	762
β) Die Pharyngotomia lateralis nach KRÖNLEIN und v. MIKULICZ-OBALINSKI	765
γ) Die Eingriffe beim Retropharyngealabsceß	767
k) Die Eingriffe am Larynx	769
α) Die Hemilaryngektomie nach GLUCK	769
β) Die vollständige Kehlkopfentfernung nach GLUCK-SÖRENSEN	776
Das Abänderungsverfahren nach RÉTHI	781
γ) Die vollständige Entfernung des Kehlkopfes mit dem unteren Rachen- und oberen Speiseröhrenabschnitt	784
δ) Die Laryngofissur	786
l) Die Eingriffe an der Trachea	787
Die Tracheotomien	787
m) Die Eingriffe am Halsteil der Speiseröhre	794
α) Die Ösophagotomie am Hals und die Entfernung von Fremdkörpern aus der Speiseröhre	794
β) Die Eingriffe bei den Grenzdivertikeln der Speiseröhre	795
γ) Die Eingriffe beim Speiseröhrenkrebs am Hals	800
18. Die Eingriffe an der Brust und in der Brusthöhle	801
a) Zur Geschichte der Brustchirurgie	801
b) Die Eingriffe bei den Verletzungen und Erkrankungen der Brustwand und Brusthöhle	803
α) Die Eingriffe bei den Achselhöhleneiterungen und der Subpectoralphlegmone	804
β) Die Eingriffe bei der Tuberkulose der Rippen und des Brustbeines	805
γ) Die Eingriffe bei der Rippenknorpelnekrose	807
δ) Die Eingriffe bei den Tumoren der Brustwand	808
c) Die Eingriffe an der Mamma	809
α) Die plastischen Eingriffe an der Mamma	809
1. Die Eingriffe bei den höchsten Graden der hypertrophischen Hängebrust	810
2. Die Eingriffe bei den mittleren Graden der hypertrophischen Hängebrust	811
I. Die einzeitigen Verfahren	812
II. Die zweizeitigen Verfahren	816
β) Die Eingriffe bei der akuten Brustdrüsenentzündung	820
γ) Die Eingriffe bei den gutartigen Mammageschwülsten	823
δ) Die Eingriffe bei den bösartigen Mammageschwülsten	825
1. Geschichtliche und anatomische Vorbemerkungen	825
2. Die Mammaamputation	830
3. Der plastische Verschuß einer großen Wunde	836
d) Die Eingriffe am Brustfell	841
α) Die Eingriffe bei den Pleuraergüssen	841
β) Die Eingriffe bei den verschiedenen Empyemarten	842
1. Die Ausführung der Rippenresektion	844
2. Die Eingriffe beim tuberkulösen Empyem	852
3. Die Eingriffe bei den Empyemresthöhlen	855
e) Die Eingriffe bei den Bronchialfisteln mit und ohne Empyem	861
f) Die Eingriffe an den Lungen	864
α) Die Eingriffe beim Lungenabsceß, der Lungengangrän und den Bronchiek- tasien	864

	Seite
1. Die Eingriffe beim Lungenabsceß	865
2. Die Eingriffe bei der Lungengangrän	865
3. Die Eingriffe bei den Bronchiektasien	872
I. Die Ausführung der einzeitigen Lungenlappenentfernung	874
II. Die Ausführung der zwei- oder mehrzeitigen Entfernung eines Lungenlappens	876
β) Die Eingriffe bei der Lungentuberkulose	877
1. Geschichte der Chirurgie der Lungentuberkulose	877
2. Die für die chirurgische Behandlung in Betracht kommenden Formen der Lungentuberkulose und die entsprechenden günstige Heilungs- bedingungen schaffenden Eingriffe	884
I. Die ausgedehnten Thorakoplastiken nach BRAUER und SAUERBRUCH	887
1. Die subscapulare paravertebrale Thorakoplastik nach BRAUER	888
2. Die extrapleurale paravertebrale Thorakoplastik nach SAUER- BRUCH	890
II. Die obere Teilplastik (Resektion der 1.—7.—8. Rippe)	894
1. Der einzeitige Eingriff nach SAUERBRUCH, KREMER, HELLER	894
2. Die ungefährlichere Gestaltung des Eingriffes	895
a) Der Eingriff wird zeitlich unterteilt	895
b) Der Eingriff wird räumlich begrenzt	905
c) Der Eingriff wird zeitlich unterteilt und räumlich begrenzt	906
III. Der extrapleurale Selektivpneumothorax und Oleothorax nach GRAF	911
IV. Die Eingriffe bei den Spitzenkavernen	914
1. Die Apikolyse mit Plombe	914
2. Die Kavernensaugdrainage nach MONALDI	917
V. Die Phrenicusunterbrechung nach STUERTZ-SAUERBRUCH	918
VI. Die Eingriffe zur Behandlung der doppelseitigen aktiven Lungen- tuberkulose	920
VII. Die Eingriffe, die nach Plastiken und Plombierungen beim Be- stehenbleiben von Restkavernen zu deren Beseitigung notwendig werden	922
γ) Die Eingriffe bei den Echinokokken der Lunge	922
1. Der einzeitige Eingriff bei bestehenden Brustfellverwachsungen	923
2. Der einzeitige Eingriff bei vorher nicht feststellbaren Pleuraverwachs- ungen	923
3. Der zweizeitige Eingriff nach SAUERBRUCH bei nicht vorhandenen Ver- wachsungen	924
δ) Die Eingriffe bei der Aktinomykose der Lunge	924
ε) Die Eingriffe bei den Geschwülsten der Lunge	924
g) Die Eingriffe im Mittelfellraum	925
α) Die Eingriffe bei den Verletzungen des Mittelfellraumes	925
β) Die Eingriffe beim Mediastinalemphysem	925
γ) Die Eingriffe bei der Mediastinitis	926
δ) Die Eingriffe bei den Geschwülsten des Mittelfellraumes	927
ε) Die Eingriffe am Thymus	929
ζ) Die Verfahren zur Eröffnung der vorderen und des hinteren Mittelfell- raumes	930
1. Die einfache Eröffnung des vorderen Mittelfellraumes vom Jugulum aus	930
2. Die breite Eröffnung des vorderen Mittelfellraumes	931
3. Das Verfahren I nach SAUERBRUCH	932
4. Das Verfahren nach KÜTTNER	933
5. Das Verfahren nach LEXER	934
6. Die Mediastinotomia longitudinalis ant. sup. nach SAUERBRUCH	935
7. Die vollständige Brustbeinspaltung nach MILTON	936
8. Die Eingriffe zur Eröffnung des hinteren Mittelfellraumes	936
9. Die Mediastinotomia post. nach ENDERLEN und das Abänderungs- verfahren von SAUERBRUCH	937

	Seite
η) Die Eingriffe am Herzen und am Herzbeutel	939
1. Die Eingriffe bei den Herz- und Herzbeutelverletzungen	939
2. Die Eingriffe bei entzündlichen Herzbeutelkrankungen	946
3. Die Eingriffe bei der Pericarditis adhaesiva	946
θ) Die Eingriffe an den großen Gefäßen des Mittelfellraumes	950
ι) Die Eingriffe am Brustteil der Speiseröhre	956
1. Die Fremdkörper in der Speiseröhre und die Ösophagoskopie	956
2. Die Freilegung des obersten Brustabschnittes der Speiseröhre	959
3. Die Eingriffe zum plastischen Ersatz der Speiseröhre	960
4. Die Eingriffe beim Carcinom der Speiseröhre im Brustabschnitt	968
19. Die Eingriffe am Zwerchfell und in der Brust- und der Bauchhöhle zugleich	974
a) Die Eingriffe bei den Verletzungen des Zwerchfells	974
b) Die Eingriffe bei den Zwerchfellhernien	975
c) Die Eingriffe beim subphrenischen Absceß	977
Die Eröffnung des subphrenischen Abscesses	979
20. Die Eingriffe in der Bauchhöhle	981
a) Allgemeines über Vorbereitung, Operation, Nachbehandlung und Störungen nach Operationen in der Bauchhöhle	981
α) Die Schmerzbetäubung bei Eingriffen im Bauch	982
β) Die Bauchschnitte	983
γ) Die allgemeine Operationstechnik bei Eingriffen im Bauch	985
δ) Die Nachbehandlung nach Laparotomien und die postoperativen Störungen	987
1. Die Eröffnung des DOUGLAS-Abscesses	990
2. Die entlastende Enterostomie nach HEIDENHAIN	990
3. Der operative Verschuß einer Darmfistel	992
4. Die postoperativen Lungen-, Magen- und Darm-Störungen. Die Thrombose und die Embolie	993
5. Die Eingriffe beim Bauchdeckenabsceß, bei den Fadenfisteln und nach dem Aufplatzen der Bauchwunde	996
b) Die Eingriffe am Magen und Duodenum	998
1. Die Geschichte der Magen Chirurgie	998
2. Die Gastrotomie	999
3. Die Eingriffe beim Kardiospasmus	1000
4. Die Gastrostomien	1003
α) Der WITZELSche Schrägkanal	1006
β) Die KADER-LUCKESche Kanalbildung	1008
γ) Die MARWEDELSche Kanalbildung	1009
5. Die Gastroenterostomien	1010
α) Die Gastroenterostomia retrocolica posterior	1010
β) Die Gastroenterostomia antecolica anterior	1020
6. Die Eingriffe beim Ulcus pepticum jejuni	1023
7. Die Magenresektionen	1026
α) Vorbereitende, für alle Resektionsformen geltende Maßnahmen	1026
β) Die Querresektion des Magens	1029
γ) Die Magenresektion nach BILLROTH II	1031
δ) Die Resektion des Magens nach BILLROTH I	1040
ε) Die vollständige und fast vollständige Resektion des Magens	1041
ζ) Die Eingriffe beim kardiahen Magengeschwür	1043
η) Die Nachbehandlung nach Magenresektionen	1047
8. Die Eingriffe beim blutenden Magengeschwür	1048
9. Die Eingriffe beim durchgebrochenen Magengeschwür	1050
10. Die Eingriffe bei unklaren Magenculcusfällen	1052
11. Die Eingriffe beim Pylorospasmus der Säuglinge	1055
12. Die Eingriffe beim Kardiocarcinom	1056
13. Die Eingriffe bei der Gastropiose	1061
14. Die Eingriffe beim Ulcus duodeni	1063

	Seite
c) Die Eingriffe am Dünndarm	1067
α) Die Jejunostomie	1067
β) Die Resektion des Dünndarmes	1069
γ) Die Resektion des MECKEL'Schen Divertikels	1075
δ) Die Darmnaht	1076
1. Die Geschichte der Darmnaht	1076
2. Die ringförmige End-zu-End-Darmnaht	1078
3. Die Seit-zu-Seit-Naht des Darmes	1082
4. Die End-zu-Seit-Darmnaht	1087
d) Die Eingriffe am Dickdarm	1088
α) Die Resektion des Dickdarmes	1088
β) Die Ileocoecalresektion	1092
γ) Die Anlegung des Anus praeternaturalis iliacus	1096
δ) Der Verschuß des Anus praeternaturalis	1097
e) Die Eingriffe bei den Unterleibsbrüchen	1100
α) Die Eingriffe bei den Leistenbrüchen	1100
β) Die Eingriffe bei den Schenkelbrüchen	1114
γ) Die Eingriffe bei der Hernia epigastrica	1119
δ) Die Eingriffe bei den Nabelbrüchen	1120
ε) Die Eingriffe bei den Bauchbrüchen	1127
ζ) Die Eingriffe bei der Hernia obturatoria	1128
η) Die Operation des eingeklemmten Bruches	1130
f) Die Eingriffe am Wurmfortsatz	1133
α) Die Eingriffe bei der akuten Appendicitis	1133
β) Die Eingriffe bei der chronischen Appendicitis	1141
γ) Die Eingriffe beim postappendicitischen Absceß	1142
g) Die Eingriffe am Mastdarm	1143
α) Die Eingriffe beim angeborenen Mastdarmverschuß	1143
β) Die Eingriffe beim Mastdarmverschuß mit Verbindung nach Blase oder Harnröhre	1145
γ) Die Eingriffe beim Mastdarmvorfall	1145
δ) Die Eingriffe bei den Hämorrhoiden	1153
1. Der Eingriff nach v. LANGENBECK	1155
2. Der Eingriff nach WHITEHEAD	1156
ε) Die Eingriffe beim periprotektitischen Absceß	1159
ζ) Die Eingriffe bei den Mastdarmfisteln	1160
η) Der Eingriff bei der Fissura ani	1165
θ) Die Eingriffe beim Mastdarmkrebs	1165
1. Geschichtliches	1165
2. Die gebräuchlichen Eingriffe	1167
3. Die Diagnose	1169
4. Die Technik der sacralen Mastdarmoperation (KRASKE), Anus praeternaturalis sacralis, Resektion, Durchzug. Das Verfahren von GOETZE	1170
5. Die Technik der abdominosacralen Mastdarmentfernung	1188
I. Das einzeitige Verfahren	1188
II. Das zweizeitige Verfahren	1199
6. Anlegen des verschlußfähigen Anus praeternaturalis nach KURTZAHN-HAECKER	1200
h) Allgemeines über eine Behandlung des mechanischen Darmverschlusses	1202
i) Die Eingriffe an der Leber und den Gallenwegen	1206
α) Die Eingriffe bei den Verletzungen, Entzündungen und der Cirrhose der Leber	1206
β) Die Eingriffe beim Leberechinococcus	1211
γ) Die Eingriffe an der Gallenblase und den Gallenwegen	1212
1. Geschichtliches	1212
2. Die Anzeigestellung und Vorbereitung	1212
3. Die Schmerzbetäubung	1214
4. Die Cholecystektomie	1215

	Seite
5. Die Eingriffe bei Beteiligung des Ductus choledochus	1222
6. Die Cholecystotomie und die Cholecystostomie	1230
7. Die Eingriffe beim Carcinom der Gallenblase	1231
k) Die Eingriffe am Pankreas	1232
α) Die Eingriffe bei den Verletzungen	1232
β) Die Eingriffe bei der akuten Pankreasnekrose	1232
γ) Die Eingriffe bei der chronischen Pankreatitis	1234
δ) Die Eingriffe bei der Pankreaszyste	1235
ε) Die Eingriffe bei den Fisteln des Pankreas und des Ductus pancreaticus	1237
l) Die Eingriffe an der Milz	1238
α) Die Eingriffe bei den Verletzungen	1238
β) Die Entfernung der Milz	1240
γ) Die Eingriffe bei den Milzzysten	1243
δ) Die Eingriffe beim Milzabsceß	1243
ε) Die Eingriffe bei den Milztumoren	1243
ζ) Die Splenopexie	1244
η) Die Eingriffe bei den anderen Erkrankungen der Milz	1245
21. Die Eingriffe an den Harn- und Geschlechtsorganen	1246
a) Die Eingriffe an den Nieren und Harnleitern	1246
α) Geschichtliches	1246
β) Die Voruntersuchungen vor Eingriffen an den Nieren	1246
γ) Die Eingriffe bei den Verletzungen, der Hydro- und Pyonephrose, den paranephritischen Eiterungen und der chronischen Nephritis	1249
δ) Die Freilegung, Entfernung und Spaltung der Niere	1253
ε) Die Eröffnung des Nierenbeckens und des Ureters. Die Aufsichtung und Entfernung von Steinen aus dem Nierenbecken und der Niere	1260
ζ) Die Nephrotomie	1262
η) Die Entfernung von Uretersteinen	1263
1. Die Freilegung der oberen Ureterabschnitte	1263
2. Die Freilegung des distalen Ureterabschnittes	1265
I. Das Vorgehen nach SELIG-PAYR	1265
II. Der parasacrale Zugang nach GOETZE	1267
3. Die Eingriffe bei den Verletzungen des Ureters	1269
4. Die Nephropexie	1271
b) Die Eingriffe an der Harnblase, der Harnröhre und am Penis	1273
α) Die Geschichte der Blasenoperationen	1273
β) Die Eingriffe bei den Verletzungen und Erkrankungen der Harnblase	1273
1. Die Eingriffe bei den Verletzungen	1273
2. Die Eingriffe bei den Fistelbildungen zwischen Blase und Mastdarm	1274
3. Die Eingriffe bei den Erkrankungen der Blase	1275
I. Die Eingriffe bei der Schrumpfbilase	1276
II. Die Eingriffe bei den Blasensteinen	1277
III. Die Eingriffe bei den Blasengeschwülsten	1277
IV. Die Eingriffe bei den Blasendivertikeln	1279
V. Die Eingriffe bei der Blasenpalte	1281
4. Die Sectio alta	1285
5. Die vollständige Entfernung der Harnblase	1289
c) Die Eingriffe an der Prostata	1293
α) Die Eingriffe beim Prostataabsceß	1293
β) Die Eingriffe bei der Prostatahypertrophie	1293
1. Geschichtliches	1293
2. Die Vorbereitung zur Prostatektomie	1296
3. Die transurethrale Prostateresektion	1298
4. Die suprapubische Prostatektomie	1301
5. Die perineale Prostatektomie nach ZUCKERKANDL	1306
6. Die ischio-rectale Prostatektomie nach VOELCKER	1313

	Seite
d) Die Eingriffe an der Urethra und am Penis	1322
α) Die Urethrotomia externa und der Ersatz der Harnröhre	1322
β) Die Eingriffe bei der Epispadie	1330
γ) Die Eingriffe bei der Hypospadie	1331
δ) Die Eingriffe am Penis	1340
1. Der Ersatz der Penishaut	1340
2. Die Eingriffe bei der Phimose	1340
3. Die Eingriffe bei der Paraphimose	1345
4. Die Amputatio penis	1346
e) Die Eingriffe am Hoden, am Nebenhoden, am Samenstrang und an den Samenblasen	1551
α) Die Eingriffe beim Monorchismus und Kryptorchismus	1351
β) Die Eingriffe bei der Hydrocele testis	1355
γ) Die Eingriffe bei der Varicocele	1360
δ) Die Nebenhodenresektion	1365
ε) Die Kastration	1366
ζ) Die Vasotomie und Vasektomie	1368
η) Die Eingriffe an den Samenblasen	1369
22. Die Eingriffe an der Wirbelsäule und am Rückenmark	1370
a) Die Eingriffe bei den Verletzungen der Wirbel und bei der Wirbeltuberkulose	1370
b) Die HENLE-ALBEEsche Operation	1371
c) Die Eingriffe bei den Wirbel- und Rückenmarktumoren	1374
d) Die Eingriffe bei der Spina bifida	1376
e) Die Laminektomie	1377
1. Die FOERSTERSche Operation	1385
2. Die Chordotomie	1390
Literaturverzeichnis	1394
Sachverzeichnis	1458

Allgemeiner Teil.

Gar sehr wünsche ich, daß kein Blatt in meinem Buche ist, auf welchem der praktische Wundarzt nicht etwas lernen kann, das beim Krankenbette zu gebrauchen ist.

AUGUST GOTTLIEB RICHTER (1742—1812).

1. Der Operationsraum und seine Ausstattung.

(G. FISCHER, BRAUN, KIRSCHNER, KAPPIS.)

Die Notwendigkeit, neben rein theoretischen Belehrungen auch Anschauungsunterricht für die Medizinstudierenden und Ärzte abzuhalten, veranlaßte die Schaffung von größeren Räumen auf Universitäten und in großen Krankenhäusern, in denen zuerst anatomische und später auch klinische Vorweisungen stattfinden konnten. Anatomische Vorweisungen waren schon im 14. Jahrhundert in Italien und Anfang des 15. in Wien öffentlich abgehalten worden.

Es war aber anscheinend außerordentlich schwierig, menschliche Leichen zu diesem Zwecke zu erhalten, so daß sich viele Professoren mit den Sektionen von Tieren begnügen mußten. Dieser Zustand dauerte bis in das 18. Jahrhundert hinein, und A. VON HALLER z. B. wurde deswegen verfolgt. Das erste anatomische Theater in Deutschland war in Halle, das nächste in Berlin. Klinischer Unterricht in der Chirurgie fand in größeren Krankenhäusern in besonders dazu geschaffenen Räumen schon lange in Paris und London statt, als in Deutschland noch keine derartigen Möglichkeiten bestanden. In Deutschland waren zu Beginn des 18. Jahrhunderts auch noch verhältnismäßig wenige öffentliche Krankenanstalten vorhanden. Die Charité in Berlin ist 1710 gegründet worden. Seit 1724 bestand eine militärärztliche Akademie in Berlin. In Göttingen wurde 1780, zur Universität gehörig, ein Hospital für innere und chirurgische Krankheiten mit 15 Betten eingerichtet. In der zweiten Hälfte des 18. Jahrhunderts wurden außerdem Krankenanstalten in Dresden, Frankfurt a. M., Braunschweig, Heidelberg und anderen Städten gebaut und dann nach 1800 chirurgische Lehranstalten in Münster, Breslau, Magdeburg und Greifswald geschaffen. In RUSKS Handbuch der Chirurgie, Berlin-Wien 1833, findet sich eine sehr lesenswerte Darstellung über den Bau und die Einrichtung von Krankenanstalten auf Grund der damaligen Anschauungen von KÖHLER. Die meisten der dort niedergelegten Ansichten gelten auch heute noch. 1849 mußten diese Unterrichtsbetriebe geschlossen werden, da die Chirurgie nur noch auf den Universitäten, die zwar fast alle noch keine Krankenhäuser besaßen, gelehrt werden durfte. Der Unterricht war fast ausschließlich theoretisch. So hören wir z. B., daß A. VON HALLER in Göttingen, der zu Ende des 18. Jahrhunderts 17 Jahre lang Chirurgie lehrte und Operationen an der Leiche ausführte, in dieser ganzen Zeit niemals am Lebenden operiert hat. Die Chirurgie wurde aus den Büchern von HEISTER und anderen Chirurgen vorgetragen. Die praktische Ausbildung war im wesentlichen eine poliklinische. So waren die Polikliniken in Göttingen und Halle bekannt. Chirurgische Kliniken gab es, mit ganz wenigen Ausnahmen, z. B. in Padua, die auf Wunsch deutscher Studenten im Jahre 1578 gegründet wurde, keine. Anfang des 17. Jahrhunderts wurden Kliniken in Utrecht und Leyden eingerichtet. In diesen fanden schon Vorträge am Krankenbett statt. In Deutschland wurde die erste 1754 von VAN SWIETEN nach holländischem Muster gegründet. Wie schon erwähnt, folgte Göttingen 1780, dann wurden die Kliniken in Prag 1781, Kiel 1788 und Leipzig 1798 gegründet. In den Kliniken wurde kaum praktische Chirurgie gelehrt. Die deutschen Chirurgen mußten zu ihrer praktisch-chirurgischen Ausbildung im 18. Jahrhundert noch zu den bekannten ausländischen Chirurgen in Paris (PETIT, DESAULT) oder

nach London zu J. HUNTER, nach Utrecht oder Leyden gehen. Dort hatte auch z. B. G. A. RICHTER 1742—1812 seine chirurgischen Kenntnisse erworben, der als einer der ersten deutschen Kliniker Vorlesungen über Chirurgie mit Krankenvorweisungen in Göttingen hielt. Trotzdem die Chirurgie unter DIEFFENBACH, C. A. LANGENBECK u. v. a. einen raschen Aufschwung nahm, war die operative Tätigkeit in den Krankenhäusern außerordentlich gering. Nach G. FISCHER, dessen Buch wir einen großen Teil der hier gemachten Angaben entnommen haben, sind im Jahre 1803 in der Charité in Berlin 798 chirurgische Kranke behandelt worden. Von diesen wurden nur 23 operiert. Der größte Teil der Kranken verdankte seine Aufnahme Verletzungen und Entzündungen. Die chirurgische Behandlung von Erkrankungen war außerordentlich beschränkt und bewegte sich eigentlich nur an der Körperoberfläche, abgesehen von Eingriffen an den Extremitäten, wie Amputationen und Exartikulationen und ähnlichem. Ganz in den Hintergrund traten z. B. die Baucherkrankungen. Außer den Verletzungen und Entzündungen wurden Brüche, besonders die eingeklemmten Brüche, Hämorrhoiden, Mastdarmpfisteln, oberflächliche Geschwülste wenn nötig operiert. Die Leistenbrüche wurden z. B. in der BILLROTHSchen Klinik in Zürich zwischen 1860 und 1867 alle mit Bruchband behandelt. In einem einzelnen Falle wurde ein Eingriff zur Verkleinerung eines großen Leistenbruches gemacht und dadurch erst die Anlage eines Bruchbandes ermöglicht. Von den eingeklemmten Leistenbrüchen, die größtenteils durch Taxis behandelt wurden, wurden 16 nach nicht gelungener Taxis operiert, von denen 13 starben. Ähnliche Zahlen liegen auch von anderen Krankenhäusern vor. Besondere Operationsräume waren nicht vorhanden. Die vereinzelt Eingriffe wurden oft in denselben Hörsälen gemacht, in denen klinische Vorlesungen abgehalten und Leichenöffnungen ausgeführt wurden. Die operierenden Ärzte waren meist selbst auch an den Leichenöffnungen beteiligt. Man wußte ja noch nichts von *Aseptik*. Daher spielten Infektionen, besonders der gefürchtete Hospitalbrand, eine verheerende Rolle. Wir erfahren, daß die Sterblichkeit auf den chirurgischen Stationen eine ganz ungeheure war. Ähnlich war es bekanntlich in den Gebäranstalten. Die notwendigen operativen Eingriffe wurden daher fast ausschließlich in der Privatwohnung gemacht. Dazu wurde dort ein besonders geeigneter Raum vorher ausgesucht und Operateur und Assistenten, Schwestern usw. brachten alle zur Operation notwendigen Gegenstände mit. Diese Art der operativen Tätigkeit spielte noch bis in das letzte Drittel des 19. Jahrhunderts eine große Rolle, und man ist erstaunt, daß BILLROTH noch 1878 schreibt: „So wird man ein Spital nur dann wählen, wenn die Verhältnisse es durchaus nicht anders gestatten, wie dies leider bei den meisten armen Patienten der Fall ist. Selbst ein abgesondertes einzelnes Zimmer im Spital ist nicht so gut wie ein Zimmer in einem beliebigen Privathause. Wenn man von diesem Prinzip aus äußerlichen praktischen Gründen oft abweichen muß, so ist das ein Übel.“ Die grundsätzliche Änderung dieser Anschauung vollzog sich rasch nach der Einführung der Anti- und Aseptik. Heute gehört es wohl zu den größten Seltenheiten, daß ein größerer operativer Eingriff in einem Privathause vorgenommen wird. Die uns heute als selbstverständlich erscheinenden Einrichtungen der Anti- und Aseptik brachten die größte Umwälzung für die gesamte operative ärztliche Tätigkeit und die Geburtshilfe. Man muß die Schriften der zeitgenössischen Chirurgen lesen, um begreifen zu können, was es für sie bedeutete, nun ohne die Gefahr des gefürchteten Hospitalbrandes oder der allgemeinen Sepsis das Messer führen zu können. Eine der aufschlußreichsten Schilderungen findet sich bei N. NUSSBAUM 1875. Zum selben Thema haben sich THIERSCH, BARDELEBEN, v. VOLKMANN, v. LANGENBECK auf dem Chirurgenkongreß 1875 über ihre Erfahrungen geäußert. Tiefe Befriedigung über die glänzenden Erfolge der LISTERSchen Methode kommen zum Ausdruck, so daß man zunächst die Schäden, die die Carbonsäure hervorrief, zu gering bewertete. Aus diesem Grunde haben z. B. THIERSCH die Salicylsäure empfohlen. Wenn auch die Schaffung der *Antiseptik* durch LISTER (1867) nur gewissermaßen eine Vorstufe der viel wertvolleren Aseptik war, so brachte sie doch eigentlich die größte Umwälzung aller operativen Maßnahmen und wunderbare Fortschritte. LISTERS Forderungen beruhten dazu noch auf falschen Voraussetzungen insofern, als er die Luftkeime mit seinem Carbol-spray vernichten wollte. Tatsächlich vernichtete er aber die viel wesentlicheren Keime im Operationsgebiet, an den Händen der an der Operation Beteiligten und an den Instrumenten. Es war ein tragisches Geschick, daß die viel richtigeren und schon früher geäußerten Ansichten SEMMELWEIS' (1861), der bekanntlich die Übertragung der Infektionen durch die Arzthand als die Quelle des Kindbettfiebers richtig erkannt hatte, ungehört verklungen. Erst die großen Entdeckungen der Bakteriologie, HENLE, PASTEUR, ROBERT

KOCH, BUCHNER, NEUBER, v. BERGMANN u. a., brachten die unbedingt notwendigen theoretischen Grundlagen für die Zusammenhänge zwischen der Einwirkung von tierischen Krankheitserregern, Entzündungen und schweren Wundinfektionen. Besonders wichtig waren die Arbeiten BUCHNERS (1878) über die Einwirkung der antiseptischen Stoffe und Bakterien, und ROBERT KOCHS (1881 und folgende Jahre) über die genaue Prüfung der Desinfektionsmittel. Erst auf Grund dieser Arbeiten konnten die vorbereitenden Maßnahmen, die sich auf das Keimfreimachen von Instrumenten, Verbandstoffen, Operationsfeld und Hände des Operateurs erstreckten, mit der Sicherheit durchgeführt werden, die den aseptischen Operationsgang ermöglichten.

Nachdem die Ursache für die Wundinfektion endgültig bekanntgeworden war, galt es in möglichster Keimfreiheit zu operieren. Das konnte aber nur in besonders dazu hergerichteten Räumen gelingen. Diesen Grundsätzen hat die Entwicklung der Operationsräume in den Krankenhäusern ihre Entstehung zu verdanken. Da die Aseptik sich auch auf die Operationen vor Zuschauern erstrecken mußte, und da die immer größere Zahl der Medizinstudierenden große Räume verlangten, so mußten in den chirurgischen Universitätskliniken, die seit 1850 allein für den Lehrbetrieb zur Verfügung standen, große Operationssäle, die gleichzeitig als Hörsäle dienen konnten, gebaut werden. Die Hörsäle der medizinischen oder gar anatomischen Abteilungen durften selbstverständlich nicht mehr benutzt werden. So entstanden die großen Operationssäle, die mit allen Mitteln ausgestattet werden konnten, und die lange Zeit das Muster für Operationsanlagen überhaupt abgaben. Diese Entwicklung ging besonders in Deutschland vor sich, während man im Auslande die Verwendung kleinerer Operationsräume beibehielt.

Abgesehen von den Universitätskliniken, die oft chirurgische Hörsäle für mehrere hundert Hörer benötigten, hatten auch große städtische und andere Krankenhäuser einen großen Operationsbetrieb. Um die nach der Einführung der Aseptik rasch anwachsende jährliche Operationszahl der einzelnen Krankenhäuser bewältigen zu können, mußte an mehreren Tischen zu gleicher Zeit operiert werden. Es schien daher notwendig, große Operationsräume zu schaffen, um mehrere Tische aufstellen zu können. Diese Einrichtung hatte den Vorteil, daß der Chefarzt, während er selbst operierte, mit Rat und Tat den an den Nachbartischen operierenden Assistenten beistehen konnte, wenn es nötig war. Die großen Operationsräume mit großem Oberlicht und ausgedehnten Glasfensterwänden boten gutes Licht, und der Luftwechsel fand verhältnismäßig rasch und ohne künstliche Ventilation statt.

Bei allen diesen Vorteilen hatte die Einrichtung der großen Operationssäle doch aber auch erhebliche Nachteile. Da nicht alle Eingriffe gleich lange dauern, und infolgedessen der notwendige Wechsel der Kranken während der Dauer eines anderen Eingriffes stattfinden mußte, so wurde nicht nur eine unvermeidliche Unruhe in den Saal gebracht, sondern auch die Asepsis gefährdet. Da nur narkotisierte Kranke in den Saal und auf den Operationstisch gebracht werden konnten, war die Störung unter Umständen sehr erheblich. Ebenso störend mußte der Wechsel der Instrumente, Verbandstoffe, Schmerzbetäubungsmittel usw. wirken. Bei Untersuchungen über die Keimzahlen in solchen Operationsräumen hat sich denn auch gezeigt, daß sie nach der Ausführung mehrerer Operationen sehr wesentlich höher waren als zu Beginn des Operationstages.

In den früheren großen Operationsanlagen waren außerdem häufig Instrumentenkocher und die Waschgelegenheiten untergebracht. Abgesehen von dem

unausbleiblichen Lärm wurde durch diese Einrichtung auch noch eine erhebliche Luftfeuchtigkeit verursacht. Daher hat man schon etwa um die Jahrhundertwende die Waschräume und die Instrumentenkocher aus dem Operationssaal verbannt.

Damit war ein Grundsatz zum Durchbruch gekommen, der in der neuesten Zeit eine wesentliche Umgestaltung der ganzen Operationseinrichtungen hervorgerufen hat.

Der erste, der sich in Deutschland planmäßig von dem Gedanken des großen Operationssaales abwandte, war HEINRICH BRAUN (Zwickau). Er ist von dem Gedanken ausgegangen, daß der eigentliche Operationsraum nicht groß zu sein

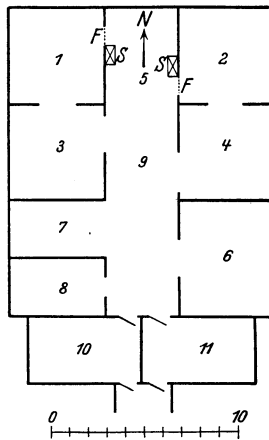


Abb. 1. Lageplan eines Operationshauses für ein kleineres Krankenhaus. 1 und 2 Operationsräume, 3 und 4 Vorbereitungsräume, 5 Sterilserraum für Instrumente mit Fenster für das Durchreichen der Instrumente, 6 Gipsraum, 7 Quergang, 8 Endoskopierraum, 9 Langer Mittelgang, der die beiden Anlagen vollkommen trennt, 10 Wartezimmer, 11 Nebenraum für Geräte, Kleiderablage, gebrauchte Wäsche und ähnliches.

braucht, daß dagegen für die Vorräume mehr Raum beansprucht werden muß. Wird die Bettenzahl des Krankenhauses vermehrt, so ist es nicht zweckmäßig, die Operationsräume zu vergrößern, sondern zu vermehren. Die sog. Nebenräume sind ebenso wichtig wie der eigentliche Operationssaal. BRAUN ist im Verfolg seiner Gedankengänge zur Empfehlung nebenstehenden Schemas gekommen (Abb. 1). Für ein kleines chirurgisches Krankenhaus mit etwa 100 Betten genügen zwei Operationsräume mit etwa 5,00 m im Quadrat. Die Fenster sollen nach Norden gerichtet sein. Zwischen den beiden Operationsräumen, von denen der eine aseptischen, der andere septischen Eingriffen dient, befindet sich der Sterilisationsraum für die Instrumente, die unter Umständen durch ein Fenster in der Wand in den Operationsraum hineingereicht werden können. Zu jedem Operationsraum gehört ein Vorbereitungsraum mit Waschgelegenheiten für Ärzte und Schwestern. In diesem Vorbereitungsraum befinden sich die eingebauten Instrumentenschränke und der Operationstisch vor dem Eingriff. Hier wird der Kranke vorbereitet und auch narkotisiert, so daß auch alle Narkoseinstrumente auf einem besonderen Tische hier zu finden sind. Der Tisch muß

selbstverständlich fahrbar sein. Zu gleicher Zeit betreten nach genügender Vorbereitung alle zur Operation gebrauchten Personen den Operationssaal, und zur selben Zeit wird der Operationstisch in den Raum hineingefahren. Zwischen den beiden Operations- und Vorbereitungsräumen ist ein langer Mittelgang, dem sich hinter den Vorbereitungsräumen ein Quergang anschließt. Zu beiden Seiten des Mittelganges sind noch weitere Nebenräume angeordnet. Ein etwas größerer Gipsraum mit etwa 30 qm Bodenfläche, ein Verdunkelungsraum für die endoskopischen Untersuchungen, schließlich ein oder zwei Wartezimmer, ein Raum für gebrauchte Wäsche, Geräte, Verbandstoffe, der auch als Kleiderablage für die Assistenten dient. Die letzten Räume sind gegen die Krankenzimmer durch Türen abgeschlossen, während alle übrigen Räume zwar durch Türöffnungen miteinander in Verbindung stehen, nicht aber durch Türen abgeschlossen werden können. Nur die Türöffnung des Verdunkelungsraumes kann durch einen dunklen Vorhang abgeschlossen werden. Zweckmäßig ist es in vielen Fällen, zu beiden Seiten des Verbindungsganges, der von den Operations-

räumen nach den Krankenzimmern führt, eine Röntgenabteilung, und bei größeren Betrieben einen oder zwei Räume für poliklinische Behandlung anzuschließen. Auf weitere Einzelheiten kann hier nicht eingegangen werden.

Wie schon gesagt, ist das Schema dieser Operationsanlage auch erweiterungsfähig, wenn es sich um größere Krankenanstalten handelt. Nach BRAUN genügt das jetzige Schema für Krankenhäuser mit etwa 1500 Operationen im Jahre. Steigt die Zahl der Eingriffe auf ungefähr 2000 Operationen im Jahre, so sind drei Operationsräume notwendig, davon einer für die aseptischen, einer für die septischen und einer für die große Zahl der Eingriffe, die zwar nicht aseptisch sind, bei denen aber auch keine akute Wundinfektion zu befürchten ist. Steigt die Zahl der Operationen weit über 2000, so müssen vier Operationssäle angebracht werden. Wir geben als Beispiel den Anlageplan der von KIRSCHNER in Tübingen errichteten Operationsanlage (Abb. 2).

Es scheint, daß in neuester Zeit bei Operationsaalanlagen die Grundsätze BRAUNS im wesentlichen durchgeführt werden. Die *Inneneinrichtung* und die *Belichtung* der Operationsräume hat im Laufe der letzten 20 Jahre auch mancherlei Wandlungen durchgemacht. Die großen Räume, die vollständig mit weißen Kacheln ausgestattet werden, und die oft mehrere Meter hohen Tageslichtfenster, die weit vor die Front des Operationssaales gebaut waren und die oben unmittelbar in das große Oberlicht übergingen, haben sich als unpraktisch erwiesen. Durch die übertriebene Einsetzung von Glaswänden in den Operationssaal kam es zu allen möglichen Unannehmlichkeiten. An Sonntagen wurde das einfallende Licht durch die weißen Wände in unangenehmer Weise zurückgestrahlt. Aber auch bei bedecktem Himmel war das Licht oft so stark, daß es den Operateur blendete. Es scheint, daß in dieser Beziehung sehr große persönliche Verschiedenheiten bestehen. Aber unangenehm wird die übermäßige Helle von jedem emp-

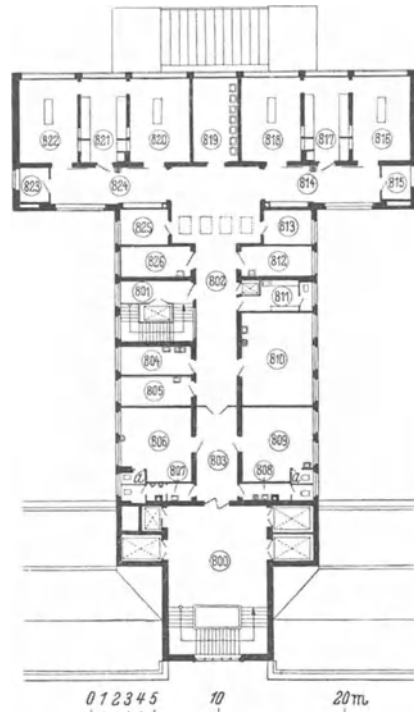


Abb. 2. Geschoß VIII. Operationsabteilung.
(Nach KIRSCHNER.)

800 Haupttreppenhaus mit 4 Personenaufzügen, 801 Nebentreppe mit Personenaufzug, 802—803 Längsgang, 804 Instrumentenraum, 805 Zimmer des diensthabenden Heilgehilfen, 806 Warteraum für Männer, 807—808 Aborte, 809 Warteraum für Frauen, 810 Gipsraum, 811 Umkleieraum für Ärzte, 812 Narkoseraum, 813 Apparateraum, 814 Quergang, 815 Apparateraum, 816 Septischer Operationsraum 4, 817 Instrumentensterilisiererraum, 818 Operationsraum 3, 819 Waschräum, 820 Operationsraum 2, 821 Instrumentensterilisiererraum, 822 Operationsraum 1, 823 Apparateraum, 824 Quergang, 825 Apparateraum, 826 Narkoseraum.

funden, der seine Augen aus der Tiefe eines dunklen Operationsfeldes erhebt, um ihnen einen Augenblick Ruhe zu gönnen. Durch die übertriebene Helligkeit wird das Auge geblendet, und wenn der Blick zum Operationsgebiet gesenkt wird, so ist es zunächst nicht imstande, deutlich zu sehen. An Sommertagen herrschte in den hellen Räumen eine unerträgliche Hitze. Daher mußten Verdunkelungseinrichtungen zur Abhaltung von Licht und Sonne angelegt werden. Ohne künstliche Beschränkung des Tageslichtes war ein solcher Saal nur an trüben Wintertagen zu gebrauchen. Aber dann reichten selbst die gebotenen Lichtmengen für Eingriffe in der Tiefe nicht aus und es mußten

künstliche Beleuchtungsmittel zur Anwendung kommen. Es ist merkwürdig, daß erst verhältnismäßig spät auf diesem Gebiete Verbesserungsvorschläge gemacht wurden. HELLER ist es gewesen, der durch planmäßige wissenschaftliche Bearbeitung aller in Betracht kommenden Fragen einen durchgreifenden Wandel der Anschauungen veranlaßt hat. Er hatte zwar einige Vorläufer, deren Gedankengänge jedoch keine allgemeine Berücksichtigung fanden. Ihre Vorschläge wurden mehr als persönliche Liebhaberei betrachtet.

Durch die Untersuchungen HELLERS wurde klargestellt, daß es gar nicht auf die absolute Beleuchtungsstärke ankommt. Das Auge nimmt im wesentlichen die Unterschiede in der Helligkeit wahr, und wenn ein tiefes, dunkles Operationsfeld hell beleuchtet ist, die Umgebung dieses Operationsfeldes aber mit weißen Tüchern abgedeckt, so erscheint es uns dunkler als das vielleicht weniger hell beleuchtete Operationsfeld, dessen Umgebung von dunklen Abdeckungstüchern umgeben ist. Das Bestreben muß also dahin gehen, das Operationsfeld zum hellsten Teil des ganzen Gesichtsfeldes zu machen. Auf die beleuchtungstechnischen Fragen, die in der Arbeit von HELLER-SCHNEIDER eingehend besprochen sind, kann hier nicht weiter eingegangen werden. Diese Feststellungen haben bewiesen, daß die bisherigen Operationssaal-Einrichtungen mit ihren weißen Wänden, der weißen Arztbekleidung, den weißen Abdecktüchern große Mängel zeigten, da sie in größter Weise gegen die beleuchtungstechnischen Forderungen verstießen. Ungeheure Lichtquellen waren nötig, um die Tiefe des Operationsfeldes zu beleuchten. Dadurch wurde aber die Blendungsgefahr noch wesentlich erhöht.

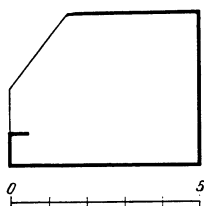


Abb. 3. Schema eines Operationsraumes mit abgeschrägtem Frontfenster nach BRAUN.

Die *Beleuchtungsfrage* ist heute in folgender Weise zu lösen. Das Tageslicht soll nur als Seiten- und Oberlicht verwendet werden. Dabei darf die seitliche Beleuchtung nur aus einer Himmelsrichtung, d. h.

am besten von Norden, kommen. Das Oberlicht kann durch vollständige Verglasung des Daches des Operationsraumes eingerichtet werden, stellt aber eine ziemlich kostspielige Anlage dar, und muß bei Besonnung durch Vorhänge geschützt werden können. Es ist daher besser, nach dem Vorschlage von BRAUN den oberen Teil des Fensters, etwa von 2 m Höhe ab, schräg in den Raum zu verlegen, so daß es die Operationssaaldecke etwa in der Entfernung von 1,50 m vor der senkrechten Fensterwand trifft (s. Abb. 3). Im übrigen scheint der Zug der Zeit dahin zu gehen, das Tageslicht immer mehr auszuschalten. Dazu hat die lichtstarke und schattenlose Lampe, ursprünglich französischer Konstruktion, sehr wesentlich beigetragen. Heute wird wohl in der Mehrzahl der Fälle die schattenlose Lampe *Pantophos von Zeiß*, die nach denselben Grundsätzen gebaut, aber sehr viel wirksamer ist, verwendet. Es gibt aber auch andere Konstruktionen, die zum Teil wesentlich billiger sind und sich auch als brauchbar erwiesen haben. Die modernen schattenlosen Lampen haben den Vorteil, daß sie das Licht in Kegelform liefern, und daß dieser Kegel den Wundverhältnissen entsprechend auch in tiefe Wundhöhlen hineingeleitet werden kann, ohne daß durch die Köpfe des Operators und seiner Assistenten eine wesentliche Schattwirkung und damit Beeinträchtigung der Sicht bedingt ist. Diese Lampen haben noch den großen Vorzug, daß sie wenig Wärme entwickeln. Ist es notwendig, waagerechte oder schräge Lichtkegel in senkrechte oder schräggestellte Wundhöhlen zu leiten, so verwendet man am besten Scheinwerferlampen, die, nach allen Richtungen beweglich, auf Ständern befestigt, zwischen den Köpfen des Operators und der Assistenten hindurchgeleitet werden können. Da nun die Stärke der Lichtquelle nicht allein imstande ist, dem Auge des Operators ein tiefgelegenes Operationsfeld in bester Weise zugänglich zu machen, sondern da nach dem oben Gesagten das Operationsfeld nur dann der hellste Punkt des Operationsfeldes ist, wenn die Umgebung mit dunklen Tüchern abgedeckt und die weitere Umgebung des Operationsfeldes, d. h. Gehilfen, Operationssaalwände, ebenfalls dunkler sind als das Operationsfeld, so muß die weitere Folgerung gezogen werden, daß dunkle Abdecktücher benutzt werden, die Gehilfen dunkle Mäntel tragen und die Operationssaalwände von dunklen Farbtönen bedeckt sind. Auch hier hat HELLER versucht, das Beste herauszufinden. Der Operationssaal ist mit graugrünen Kacheln bedeckt, und zwar mindestens in 2—3 m Höhe über dem Boden. Die Abdecktücher und die Wäsche für die Gehilfen sind dunkelblau gefärbt. Da auch das Seitenlicht unter Umständen das sich von dem Operationsfeld erhebende Auge

des Operateurs treffen kann, so soll es mit einem Rollvorhang, der die Belichtung von unten nach oben abdecken kann, versehen werden.

Heute sind Neueinrichtungen von Operationsanlagen nach den von BRAUN und HELLER aufgestellten Forderungen einzurichten. Alles übrige im Operationsraumbetrieb ist wohl dasselbe geblieben wie früher. Die Temperatur des Operationsraumes soll 22–25° C betragen. Die Heizung muß zentral bedient werden, die Heizkörper sollen ohne Verkleidung unter den Fenstern stehen. Die Be- und Entlüftung wird bei kleinen Räumen am besten durch Ventilatoren erfolgen, die die verbrauchte Luft nach außen abführen und von der anderen Seite frische Luft einsaugen. Die Lufterneuerung darf natürlich nicht so vor sich gehen, daß eine stärkere Zugluft verspürt wird. Da alles, was nicht unmittelbar zur Operation gehört, aus dem Operationssaal verbannt ist, so sind auch die Waschgelegenheiten, die Sterilisatoren für die Instrumente in besondere Räume zu verlegen. Die Händedesinfektion findet in den Vorbereitungsräumen statt. Zum Waschen wird nur fließendes, am besten vom Maschinenhaus eingestelltes, etwa 40° heißes Wasser benutzt. Es kann aber auch durch Mischen von dem Waschenden selbst auf die nötige Wärme gebracht werden. Die Waschbecken dienen nur zum Auffangen des abfließenden Wassers. Die Wasserhähne sind mit dem Oberarm oder mit dem Knie oder dem Fuß zu bedienen. Der Sterilisiererraum für die Instrumente liegt zweckmäßigerweise zwischen den beiden Operationssälen (s. Schema). Die Sterilisatoren für die Instrumente werden mit Dampf, Gas oder Elektrizität geheizt. Es ist immer gut, mehrere Einrichtungen verschiedener Konstruktion zu haben, um beim Versagen des einen sich mit dem anderen helfen zu können. Die Sterilisation der Operationswäsche findet am besten in einem weiter entfernt gelegenen besonderen Raume statt. In diesem Raume kann gleichzeitig die Wäsche geflickt, gelegt und in die Kessel gepackt werden.

Die *Sterilisation von Wäsche, Nähfäden und Instrumenten* hat in den letzten Jahren insofern einen Wandel durchgemacht (KNORR, WEICHARDT), als durch die Untersuchungen von KONRICH und seinen Mitarbeitern HEUSE, GINS und KUNERT und HANNE festgestellt wurde, daß die Sterilisation bei den üblichen 110° bei $\frac{1}{2}$ at nicht genügen, um sämtliche Keime abzutöten, und daß auch das längere Kochen der Metallinstrumente in Wasser nicht eine volle Sterilität gewährleistet. Abgesehen von verhältnismäßig harmlosen Keimen widerstehen auch die Tetanus- und Gasbrandsporen diesem Sterilisationsverfahren. Es gehört zu den Selbstverständlichkeiten des chirurgischen Betriebes, daß die Asepsis so streng wie irgend möglich durchgeführt wird. Trotzdem hat sich immer wieder gezeigt, daß auch die sog. aseptischen Operationen nicht restlos, wenn auch meist mit geringfügiger Infektion ablaufen (BRUNNER und RIGGENBACH).

KIRSCHNER hat in neuerer Zeit systematische Untersuchungen in seiner Königsberger und Tübinger Klinik anstellen lassen. Dabei wurde festgestellt, daß in den Jahren 1922 und 1923 durchschnittlich 2,23% der aseptischen Fälle durch Wundinfektion gestört wurden (TEICHERT).

Selbstverständlich muß eine solche Feststellung dazu führen, noch einmal alle Gefahren, die der Asepsis drohen können, zu beachten. Die unbedingte Asepsis ist leider nicht in jeder Beziehung durchführbar, aber da, wo sie durchgeführt werden kann, muß sie auch eingehalten werden. Die Möglichkeit der unbedingten Asepsis besteht überall da, wo es gelingt, völlige Keimfreiheit zu erzielen. Die Grundlage unseres operativen Eingreifens muß auf der Verwendung unbedingt steriler Wäsche, unbedingt steriler Instrumente und Nähfäden beruhen. Es ist daher unbedingt notwendig, daß die Einrichtungen zur Sterilisation auf den Standpunkt gebracht werden, der dieses Ziel erreicht. Nach KONRICH genügt die Sterilisation durch luftfreien, gesättigten Wasserdampf von 120°, also bei 1 at Druck. Betriebszeit 45 Minuten. Es muß gefordert werden, daß überall solche Sterilisatoren an Stelle der nur bedingt wirkenden eingerichtet werden.

Dazu muß nach ZEISSLER gefordert werden, „daß das sog. Hinken der Temperatur im Inneren der Wäsche gegenüber der Temperatur im Innenraum des Sterilisationskessels und am Abdampfrohr beseitigt ist“, da sonst die Sterilisation zu lange dauert und der Wäscheverschleiß stark erhöht wird. Als neuester Apparat wird die Blitzsterilisation von LAUTENSCHLÄGER empfohlen, der mit Dampfspannung von 2 atü = 134° in 5 Minuten Wäsche und Instrumente nach den Grundsätzen von KONRICH absolut sicher sterilisiert.

Auch die Instrumente sollen möglichst bei 120° mit Luftabscheider unter 1 at Druck gekocht werden (KIRSCHNER, ZOPFF). Selbstverständlich müssen auch die bei der Operation gebrauchten *Gummihandschuhe* einer solchen wirksamen Sterilisation unterzogen werden. Dasselbe gilt auch für das Nahtmaterial.

Leider ist es bisher nicht gelungen, *unbedingt steriles, resorbierbares Nahtmaterial* zu schaffen. Die Folge davon müßte eigentlich sein, daß man auf das Catgut verzichtete. Die neueste deutsche fabrikmäßige Herstellung hat es aber ermöglicht, einen Faden zu liefern, der praktisch keimfrei zu sein scheint. Leider ist es noch nicht gelungen, das *Synthofil* (BRAUN, Melsungen), das unbedingt steril erzeugt wird, resorbierbar zu machen.

Neben den eben genannten, unbedingt sterilisierbaren Gegenständen bleiben leider noch eine Reihe von Infektionsquellen, die jeden Eingriff bedrohen. Die *Hände des Operateurs* sind ebensowenig unbedingt keimfrei zu machen wie das Operationsgebiet. Die Hände des Operateurs können aber durch sterile Gummihandschuhe praktisch steril gemacht werden.

Bei der BRAUNschen Operationseinrichtung ist der eigentliche Operationsraum bis zum Beginn der Operation vollkommen leer. Zugleich mit dem auf dem Operationstisch befestigten narkotisierten Kranken betreten Ärzte, Narkotiseur und Pflegepersonal den Raum. Hat man überhaupt mehrere Räume zur Verfügung, so erscheint es uns zweckmäßiger, die Narkose nicht im Vorbereitungsraum, der zugleich als Waschraum benutzt wird, vorzunehmen, sondern den Kranken entweder schon voraus in den Operationsraum zu bringen und dort die Narkose einzuleiten oder die Narkose in einem besonderen Raum ungestört vornehmen zu lassen. Wird der Eingriff in örtlicher Betäubung ausgeführt, so kann der Kranke auf den Operationstisch zugleich mit den Ärzten in den Raum gebracht werden. Sind mehrere Operationen hintereinander in Aussicht genommen, die in örtlicher Betäubung ausgeführt werden sollen, so ist es zweckmäßig, daß der Operateur nicht selbst die Betäubung vornimmt, sondern sie durch den Assistenten ausführen zu lassen, der bei dem betreffenden Eingriff als erster assistiert. Die örtliche Betäubung muß dann so zeitig vorgenommen werden, daß sie ein ausreichendes Maß erreicht hat, wenn der bisher noch bei einem anderen Eingriff beschäftigte Operateur den Eingriff beginnen will. Dasselbe gilt für Eingriffe, die in Darm- oder intravenöser Narkose, oder in gürtelförmiger Spinalanästhesie operiert werden sollen. In den letzteren Fällen muß selbstverständlich eine dauernde Überwachung des Kranken bis zum Beginn der Operation durch den Narkotiseur oder eine Pflegeperson durchgeführt werden. Besteht eine Operationseinrichtung noch nach altem Muster, d. h. sind keine großen Vorbereitungsräume vorhanden, so muß der Kranke auf dem Operationstisch im Operationssaal für den Eingriff vorbereitet und narkotisiert werden. Von den Kranken wird aber immer häufiger der Wunsch geäußert, von diesem Verfahren abzugehen und die Vorbereitung und den Beginn der Narkose in einem besonderen Raume vorzunehmen. Diesem Wunsche muß man nach unserer Überzeugung möglichst nachkommen. Es wird sich wohl meist in der Umgebung des Operationsraumes ein kleiner Raum finden lassen, in dem die Vorbereitung und die Narkose durchgeführt werden können. Der Operationsraum soll, auch wenn die Einrichtung nicht nach den BRAUNschen Grundsätzen angelegt ist, möglichst leer sein, d. h. er darf außer dem Operationstisch, einigen kleinen Tischen, nichts enthalten. Vor allen Dingen muß darauf gesehen werden, daß die Instrumentensterilisation außerhalb des Operationsraumes vor sich geht, da sonst leicht der Raum mit kondensiertem Wasserdampf erfüllt ist. Auch die Instrumentenschränke haben im Operationssaal keinen Platz.

Der *Operationstisch* muß eine möglichst bewegliche Tischplatte haben, d. h. er muß nicht nur in möglichst ausgedehnter Weise Beckenhoch- und -tieflagerung

gestatten, sondern auch seitlich gekippt werden können. Die Tischplatte muß außerdem stark gehoben bzw. gesenkt werden können. Dabei sind alle vierbeinigen Operationstische wie der sonst gute alte STELZNERsche unzweckmäßig, und man sollte bei der Anschaffung auch im kleinen Krankenhaus auf diesen Grundsatz achten. Der höhere Preis findet seinen Ausgleich durch die Erleichterung der Arbeit und durch die zahlreichen Möglichkeiten, sich ein Operationsfeld sicherer zugänglich machen zu können, was doch in jedem Fall im Interesse des Kranken liegt.

Die neueren Tische haben einen schweren, fahrbaren Fuß und eine Teleskop-Ölpumpe trägt die Tischplatte. Die niedrigste Stellung der Tischplatte muß etwa 60 cm betragen, so daß man gut im Sitzen operieren kann. Andererseits muß durch die Ölpumpe mit Hilfe des Fußbetriebes die Tischplatte so weit erhöht werden können, daß auch in steilster Beckenhochlagerung im Stehen operiert werden kann. Das Rumpfstück muß gegen das Beinstück und gegen das Kopfstück beweglich sein, so daß der Patient sitzend oder auch mit hängendem Kopf operiert werden kann. Die für die Beine bestimmten Abschnitte müssen entfernt und durch Beinstützen ersetzt werden können, so daß Eingriffe in Steinschnittlage ohne weiteres durchzuführen sind. Zur Befestigung der Hände müssen verschiebbare Halter angebracht sein. Es ist Wert darauf zu legen, daß die Maßnahmen zur Verstellung der Tischplatte nach den verschiedensten Richtungen hin von einer Stelle aus, am besten vom Kopfende, durchgeführt werden können. Das sind nur die Hauptgrundsätze. Die neuesten Tischarten haben noch eine ganze Reihe von besonderen Einrichtungen, z. B. für Eingriffe am Kopf, an der Gallenblase, an den Nieren usw. Diese besonderen Lagerungsmöglichkeiten haben sich oft nur beim Erfinder des Tisches bewährt. Man darf von einem Tisch nicht zu viel verlangen, muß vielmehr auf dem Grundsatz bestehen, daß die Einrichtung auch möglichst einfach zu bedienen ist. Daher ist es vielfach zweckmäßiger, für die besonderen Lagerungserfordernisse behelfsmäßige Einrichtungen beizubehalten, wie z. B. das aufblasbare Nieren- und das Gallenblasenkissen.

2. Die Vorbereitungen zu einem chirurgischen Eingriff.

(A. W. FISCHER, SEYDERHELM, VOLKMANN, REHN, RESCHKE, KAPPIS, ZENKER und ZOPFF.)

Die Zeit, die der Vornahme eines Eingriffes vorausgeht, muß zu einer allgemeinen körperlichen Untersuchung des Kranken benutzt werden. Die Zeitspanne ist nun leider nicht immer zu einer eingehenden Untersuchung ausreichend, da ja viele chirurgische Kranke sofort oder doch wenigstens nach Ablauf einer verhältnismäßig kurzen Zeit operiert werden müssen. Aber auch vor den sog. dringlichen Eingriffen müssen doch wenigstens die Tatsachen aus der *Vorgeschichte*, insbesondere frühere Erkrankungen, bestehende Leiden und ähnliches festgestellt werden. Ebenso muß unter allen Umständen ein, wenn auch kurzer, *Organbefund* erhoben werden, um nicht aus Unkenntnis eines bestehenden Organfehlers während oder nach dem Eingriff dem Kranken einen Schaden zuzufügen.

Da die Vorgeschichte auch wegen der bestehenden chirurgischen Erkrankung erhoben werden muß, so wird man das Wichtigste bereits erfahren haben und es kommt im besonderen darauf an, sich über die geistige, seelische und körperliche Leistungsfähigkeit zu unterrichten. Auf diese Weise erfährt man bereits manches über den geistigen Zustand, über bestehende oder früher vorausgegangene Herz-, Kreislauf- und Atmungsstörungen, über Nierenschädigungen, Stoffwechselstörungen und ähnliches. Durch solche Angaben in der Vorgeschichte wird man unter Umständen veranlaßt, eine genauere Untersuchung durchzuführen, wie z. B. wenn die Angaben auf einen *Herzmuskelschaden*, *Blutgerinnungsstörungen*, auf eine *Thyreotoxikose*, auf eine *Nieren- oder Leberschädigung* oder einen *Diabetes* hinweisen. Auch überstandene *Thrombosen* und *Embolien* sind in der Vorgeschichte bemerkenswert. Hat man die notwendige Zeit, so wird man sie dazu benutzen, die Richtigkeit der Angaben auf das genaueste nachzuprüfen. Darüber vergehen dann meist mehrere Tage,

insbesondere wenn es sich darum handelt, einen bestehenden Schaden durch die notwendig gewordene Vorbereitung so weit auszugleichen, daß er während und nach dem Eingriff nicht mehr gefährlich werden kann. Es kommt selbstverständlich sehr darauf an, welcher *Art der Eingriff* ist, der jetzt vorgenommen werden soll. Handelt es sich um einen schweren, erfahrungsgemäß den Körper des Erkrankten angreifenden Eingriff, der noch dazu in allgemeiner Schmerzbetäubung ausgeführt werden muß, so muß sich die Vorbereitung unter Umständen auf mehrere Wochen erstrecken, während bei leichten, in örtlicher Betäubung ausführbaren Eingriffen unter Umständen 1—2 Tage genügen. Alle diese Fragen müssen gründlich gegeneinander abgewogen werden. Einer längeren Vorbereitungszeit bedürfen meist die Schädigungen des Herzmuskels, der Nieren und der Leber, die Thyreotoxikosen und der Diabetes. Wenn es die Zeit erlaubt, so ist es sogar zweckmäßig, diese Vorbereitung außerhalb oder innerhalb des Krankenhauses durch einen inneren Arzt vornehmen zu lassen.

Handelt es sich aber um einen dringlichen Eingriff, der so schnell wie möglich ausgeführt werden muß, so steht eine längere Vorbereitungszeit nicht zur Verfügung. Auch dann muß der Chirurg sehr ernstlich erwägen, wie er den Kranken am besten über die bestehende Gefahr hinwegbringt. Er wird unter den zur Verfügung stehenden Eingriffsmöglichkeiten die herausuchen, die die geringste Gefahr für den Kranken bedeuten, ebenso die Art der Schmerzbetäubung dementsprechend wählen. Er wird außerdem alle die Maßnahmen, die man sonst in der Vorbereitungszeit zur Beseitigung von Störungen der Organfunktionen zur Anwendung gebracht hätte, in die Nachbehandlungszeit verlegen. Die Hauptsache ist, daß der Chirurg über bestehende Schäden eines Kranken unterrichtet ist, so daß er nicht plötzlich nach dem Eingriff durch den Eintritt einer unerwarteten Störung überrascht wird, zu deren Beseitigung dann häufig nur noch geringe Möglichkeiten bestehen.

Bei den Kranken, die nicht dringend operiert werden müssen, besteht auch die Möglichkeit, die *Organbefunde* zu erheben und die *Funktionsprüfungen* der wichtigsten Organe in aller Ruhe und nach den bewährten Regeln der Diagnostik durchzuführen. Auch zur Behebung etwa festgestellter Schäden kann dann gesorgt werden.

Muß aber ein Kranker so bald wie möglich operiert werden, so können nur die einfachsten Untersuchungsmethoden und Funktionsprüfungen in Frage kommen. Man kann aber auch damit in Erfahrung bringen, was man dem Kranken zumuten darf und welche Mittel zur Vermeidung des drohenden Versagens des einen oder anderen lebenswichtigen Organs verabreicht werden müssen. Wird eine *Herzmuskelerkrankung* festgestellt, oder handelt es sich um ältere Kranke, so ist eine Vorbereitung des Herzens mit Digitalispräparaten wünschenswert. In dringenden Fällen bei schwer Herzkranken steht an erster Stelle das intravenös meist mit Traubenzucker gegebene Strophanthin. Die von manchem Chirurgen empfohlene regelmäßige Digitalisvorbereitung auch *gesunder Herzen* ist abzulehnen, da sie einerseits unnötig, andererseits gerade bei Eingriffen an den Bauchorganen schädlich wirken kann. Durch die Digitalis wird auch das Vagussystem erregt und peritoneale Reizungen können schwere Rhythmusstörungen des Herzens hervorrufen. Auf Einzelheiten kann hier nicht eingegangen werden. Ein ausgezeichnetes Referat über diese Frage findet sich bei SEYDERHELM 1930. Eine bekannte Tatsache ist, daß Kranke mit *kompensierten Herzfehlern* keine Digitalisverabreichung brauchen und Allgemeinnarkose gut vertragen. Bei sehr *hohem Blutdruck* soll Äthernarkose vermieden werden. Bei *Thrombosegefahr* ist für regelmäßige frühzeitige postoperative Bewegung der Extremitäten zu sorgen. Außerdem empfehlen sich tägliche subcutane Infusionen größerer *Tufofusinmengen*. Bestehen *Krampfadern*, so sollen die Beine gewickelt werden. Bei *Blutungsneigung* und nach stärkerem Blutverlust muß eine Bluttransfusion in Aussicht genommen werden, die auch sonst nach Eingriffen bei stark entkräfteten Menschen oft Wunder wirkt. Daher soll schon in der Vorbereitungszeit eine *Blutgruppenbestimmung* gemacht und rechtzeitig

für einen *Spender* gesorgt werden. Bei *Lungen- und Lebererkrankungen* sind die Allgemeinnarkose und das Avertin zu vermeiden. Die Eingriffe sind möglichst in örtlicher Betäubung auszuführen. Dasselbe gilt für schwere *Nierenschädigungen*. Auch bei der kürzesten Vorbereitung ist eine *Harnuntersuchung* möglich, wenigstens auf Eiweiß und Zucker.

Besteht auch nur der Verdacht auf *Diabetes*, so muß auch nach Aceton und Acetessigsäure gefahndet werden. Die Feststellung eines Diabetes ist deshalb so wichtig, weil jeder Eingriff, wie ja bekanntlich auch jedes Trauma, eine unmittelbar postnarkotische und postoperative Lebensgefahr durch das Auftreten eines *Coma* bedingen kann. Zwar sind die Gefahren seit Einführung der Insulinbehandlung solcher Kranker wesentlich geringer geworden und man kann, wenn der Eingriff noch etwas hinausgeschoben werden kann, *Blutzuckerbestimmungen* und daran anschließend eine längere vorbereitende Diabeteskur durchführen (A. W. FISCHER, ZENKER und ZOPFF). Selbst nach längerer Vorbereitung soll man aber unter den möglichen Eingriffen und Betäubungsmitteln die harmlosesten und einfachsten wählen. Muß aber ein Eingriff *dringend* ausgeführt werden, so kann die augenblickliche Gefahr des Comaeintritts durch eine intravenöse Verabreichung von 50 ccm 20%igen Traubenzuckers mit 30 E. Insulin beseitigt werden. Einige Stunden später kann dann der Eingriff ausgeführt werden. Selbstverständlich muß die Traubenzucker-Insulinbehandlung in der Nachbehandlungszeit in Abhängigkeit von den in regelmäßigen Zeitabständen festgestellten Blutzuckerwerten fortgesetzt werden. Bei *chirurgischen Infektionen*, die ja bekanntlich bei Diabetikern durch rasche Ausbreitung oft sehr gefährlich werden, sind sehr hohe Insulinwerte notwendig. Der fortschreitende Infektionsherd wird durch die Insulingaben aber nicht beeinflußt. Er ist daher so schnell wie möglich restlos aus dem Körper zu beseitigen, wie bei den *Karbunkeln*, oder durch weitgehende Spaltung unschädlich zu machen, was besonders bei fortschreitender Gangrän notwendig werden kann.

In dem heutigen Operationsbetrieb haben kurz vor der Operation sämtliche beteiligten Personen frischgewaschene Kleidung anzulegen, am besten auch Schuhe, um den Schmutz der Außenwelt nicht in die Operationssäle hineinzutragen. Die Kleidung besteht aus dem üblichen weißen Mantel, aus weißem Hemd und weißer Hose. Zu Beginn des Eingriffes wird der Tagesmantel abgelegt, eine bis zum Boden reichende Gummischürze umgebunden und mit Gummischuhen der Waschraum betreten. Der *Kopf* wird mit einer frisch gewaschenen, gut passenden Mütze, die eine stark luftdurchlässige Decke (Mull, Tüll) hat, bekleidet. Schwestern tragen am besten über die Haube gebundene Gazeschleier. Die Hände und Arme sämtlicher an der Operation beteiligten Personen müssen bis zur Mitte des Oberarmes frei sein. Selbstverständlich muß die Waschung ebenso gründlich sein für einen aseptischen wie für einen septischen Eingriff, gleichgültig, ob Gummihandschuhe getragen werden oder mit freien Händen operiert wird. Die Hände aller dieser Personen müssen absolut frei von infektiösem Material gehalten werden, auch außerhalb der Operationszeiten.

Dies ist in erster Linie auch von den Operationsschwestern zu verlangen, die oft geneigt sind, durchtränkte Verbände eiteriger Wunden und anderes infektiöses Material mit bloßen Händen anzufassen. Auch zu groben Putzarbeiten dürfen sie nicht herangezogen werden. Das Anfassen von septischem Material hat möglichst mit langen Zangen oder Pinzetten zu geschehen. Die Hand muß nicht nur vor ausgesprochen infektiösen Stoffen geschützt werden, sondern vor jeder Unreinlichkeit.

PAYR hat mit Recht auf die sogenannten wenig beachteten Fehler in der Asepsie hingewiesen. Er versteht darunter hauptsächlich die Infektionsquellen für die Chirurgenhände, die gefahrdrohend in der Umwelt lauern.

Es handelt sich hauptsächlich um die Berührung der Hand mit Gegenständen, die allein durch ihre Anwesenheit im Krankenhaus, weniger im Operationsaal, als in der weiteren Umgebung als keimbeladen gelten müssen. Solche Gefahren lauern besonders am Krankenbett. Die weitere Umgebung eiternder Wunden ist bis zu 30 cm Entfernung vom Wundrand infiziert. Sie darf daher nur mit Gummihandschuhen oder mit Instrumenten berührt werden. Da die Haut der zu Operierenden nicht absolut keimfrei zu machen ist, so wird nach der Reinigung am Tage vor der Operation für die Nacht ein steriler Verband angelegt. Wasser darf am Operationstage mit der Haut nicht mehr in Berührung kommen. Die Waschung geschieht nur mit Alkohol und Äther am Operationstage. Als keimbeladen müssen Meßband, Tasterzirkel, Winkelmesser, Lineale, Hör- und Klopfinstrumente, das Hautthermometer, die elektrische Taschenlampe, der Hautstift gelten, da sie meist unbedenklich bei aseptischen und septischen Fällen verwendet werden. Noch größer sind die Gefahren der Keimübertragung durch Schienen, besonders Holzschienen, Filz, Gurtenstoff und ähnliches. Selbst Röntgenplatten, die am Krankenbett benutzt werden, sind Keimträger. Im Operationsbetrieb sind noch besonders zu nennen die ESMARCESCHE Binde oder der Schlauch, die verschiedenen Narkosemasken, die Riemen zum Ansnallen der Kranken und vieles andere. Da die Asepsis gar nicht streng genug gehandhabt werden kann, so ist es Pflicht des Operateurs und seiner Assistenten, auch dieser oft unbeachteten Infektionsquellen zu gedenken und sie so weit wie möglich einer häufigen Entkeimung zu unterziehen. KIRSCHNER hat auf den ihm sehr bedeutsam erscheinenden Fehler aufmerksam gemacht, daß die Gummihandschuhe bei septischen und aseptischen Operationen verwendet und daß sie häufig gewendet gebraucht werden. Er stellt die Forderung auf, daß für aseptische und septische Eingriffe kenntlich gemachte Handschuhe verwendet und daß bei jedem einzelnen Handschuh die Außenseite als solche gekennzeichnet werden muß.

Die Hände der Ärzte und Schwestern werden durch eine der bekannten *Desinfektionsmaßnahmen* so keimfrei wie möglich gemacht. Dazu empfiehlt es sich, die Hände mit fließendem warmen Wasser und Seife mit einer guten Bürste 5—10 Min. lang zu reinigen. Nach den ersten 3—4 Min. wird eine Nagelreinigung mit einem stumpfen Nagelreiniger vorgenommen. Am besten werden die Hände dazu vorher abgetrocknet. Nach der Waschung mit Wasser folgt die Desinfektion mit 70%igem Alkohol. Sie dauert etwa 5 Min. Man kann dem Alkohol eine kleine Menge Jodtinktur zusetzen, so daß er eben bräunlich gefärbt ist (PAYR). Die bei der FÜRBRINGERSCHEN Methode folgende Waschung mit Sublimatlösung 1 : 1000,0 ist fast überall aufgegeben worden, da sie leicht Ekzeme hervorruft. Statt dessen wird nach Abtrocknen der Hände das Einfetten mit einer leicht desinfizierenden Salbe empfohlen. Wir benutzen Byrolinsalbe, die einige Minuten zwischen den Händen verrieben wird. Schließlich wird die Hand mit sterilem Puder (auch hier kann man einen leicht desinfizierenden Puder nehmen, z. B. Vasoformpuder) vollständig trocken gemacht und dadurch das Anziehen der Gummihandschuhe wesentlich erleichtert.

Nachdem die Desinfektion der Hände nach der Uhr durchgeführt ist, wird einer Wäschetrommel der *sterile Mantel* entnommen. Die weit vom Körper entfernt gehaltenen Hände breiten den Operationsmantel so aus, daß er mit keinem Gegenstande in Berührung kommt, und fahren mit beiden Händen zu gleicher Zeit in die Ärmellöcher des Mantels. Am besten haben sich hinten offene, hemdartige Operationsmäntel mit langen Ärmeln bewährt, die von einem Gehilfen oder einer Schwester hinten geschlossen werden. Dabei darf der Betreffende nur die nächste Umgebung der Bänder oder der Knöpfe berühren. Aus der Tasche des sterilen Mantels entnimmt der Operateur das Mundtuch, das von ihm ausgebreitet und an den äußersten Enden der Bänder gehalten wird,

so daß der Gehilfe die Bänder fassen und binden kann. Das Mundtuch besteht aus 4—5 Lagen dichter Verbandgaze. Es wird unter der Nase angelegt und über den Ohrmuscheln und am Halse gebunden. Nur bei Schnupfen wird das Tuch über die Nasenöffnungen hinaufgezogen und die Bänder unterhalb der Ohrmuschel gebunden. Eine Einlage in das Mundtuch aus völlig undurchlässigem Stoff, z. B. Zellophan, ist nur dann nötig, wenn bei der Operation viel gesprochen werden muß, also z. B. im Hörsaal. Große Kopfschleier, die Kopf und Gesicht mit Ausnahme der Augen bedecken, sind überflüssig und verursachen bei längerer Operation beträchtliche Hitze.

Sind die für die Operation bestimmten Personen desinfiziert und angezogen, so übernimmt eine davon die *Desinfektion des Operationsgebietes*. Da der Kranke am Abend vor der Operation ein Vollbad genommen hat, oder, wenn das nicht angeht, das Operationsgebiet mit warmem Wasser und Seife gewaschen wurde, so ist eine Berührung des Operationsgebietes mit Wasser nicht mehr nötig. Sie ist wegen der Quellung der Haut zu vermeiden. Am Abend vorher ist der Kranke auch in der Umgebung des Operationsfeldes *rasiert* worden. Bei dringlichen Fällen, die sofort operiert werden müssen, hat das Rasieren aus den genannten Gründen trocken stattzufinden. Die erste Waschung, die am besten mit Äther oder Benzin vorgenommen wird, entfettet die Haut etwas und dient bei nicht vorbereiteten Patienten auch zur Beseitigung von Hautunreinlichkeiten. Nach dreimaliger Ätherwaschung folgt ein zweimaliger *Jodtinkuranstrich* (5%). An Stelle des Jodes muß heute eines der neueren Ersatzmittel (Sepso, Dibromol oder Jodana treten).

Da nach dem Jodtinkuranstrich bei manchen Menschen ein Jodekzem entsteht, so muß, falls man von dem Kranken darauf aufmerksam gemacht wird, an Stelle der Jodtinktur *Thymolspiritus* verwendet werden. Ist das Operationsfeld in weiter Umgebung desinfiziert, so wird es abgedeckt. KIRSCHNER hat empfohlen, die Richtung für den Operationschnitt vor der Waschung anzuzeichnen, um nach der Reinigung das Operationsfeld zur Bestimmung der Schnittichtung nicht mehr berühren zu müssen.

Es folgt nun das *Abdecken des Operationsfeldes*, das nach der Anzeichnung des Schnittes sehr knapp abgedeckt werden kann. Wie schon erwähnt, ist es zweckmäßig, die bisher gebräuchlichen weißen Tücher am besten durch dunkelblaue zu ersetzen, da hierdurch die Blendung des Auges in Wegfall kommt. Es ist nicht zweckmäßig, sog. *Schlitztücher* zu benutzen, da der Schlitz auf eine bestimmte Schnittlänge eingestellt ist und bei der Notwendigkeit, den Schnitt zu erweitern, Hindernisse entstehen. Die Abdecktücher haben den ganzen Menschen zu bedecken. Das Operationsgebiet wird durch *Tuchklammern*, die die Haut breit fassen, abgegrenzt. In besonders gefährdeten Körpergegenden können die Tücher durch Mastisol angeklebt oder auch durch einige Seidennähte an der Haut unverschieblich festgenäht werden.

Das den Oberkörper und Kopf bedeckende Abdecktuch wird zweckmäßigerweise über einen am Operationstisch befestigten sog. *Narkosebügel* geleitet und hier befestigt, so daß der Narkotiseur gewissermaßen hinter einer Schutzwand sitzt und das Gesicht des Kranken gut beobachten kann. Noch zweckmäßiger erscheint ein besonderes, am Kopfende des Tisches stehendes Gestell, an dessen in der Höhe verstellbaren Querbalken das obere Abdecktuch befestigt werden kann. Ein solcher verstellbarer Tuchhalter ermöglicht leichter einen etwa notwendigen Lagewechsel des Kranken, ohne daß dadurch das Operationsfeld gefährdet wird.

Während der Abdeckung haben sich der Operateur und die übrigen beteiligten Personen zum Eingriff fertiggemacht, d. h. sie haben auch die Gummihandschuhe angezogen. Das geschieht am schonendsten unter Mithilfe der Operationsschwester. Sie zieht mit Zeige- und Mittelfinger beider Hände den Gummihandschuh so weit auseinander, daß der Operateur, ohne die Finger der Schwester zu berühren, in den Handschuh hineinfahren kann. Der Handschuh muß so weit das Handgelenk überschreiten, daß keine freie Hautstelle zwischen dem Operationsmantel und dem Handschuh mehr sichtbar ist. Bei nicht ausreichender Ärmellänge muß der Zwischenraum zwischen Handschuh und Mantelärmel am besten durch eine *Trikotschlauchmuffe* überbrückt werden.

Die *Operationsschwester* hat mittlerweile ihre Instrumente auf mehrere Tische ausgebreitet. Sie muß selbstverständlich über den genauen Verlauf des Eingriffes unterrichtet sein, damit, falls besondere Instrumente gebraucht werden, diese auch sofort zur Hand sind. Es hat sich als zweckmäßig gezeigt, für alle typischen Operationen einen bestimmten Instrumentenkorb vorrätig zu halten, auf dem alle die Instrumente sind, die zur Anlegung einer Weichteilwunde, zur Blutstillung, zur Naht usw. vorhanden sind.

Daneben sind besondere Operationskörbe vorzubereiten, z. B. für Knochenoperationen oder Bauchoperationen. Hier sind alle die Instrumente vorhanden, die unter den besonderen Verhältnissen verlangt werden können, also z. B. Hammer und Meißel, Knochenfaßzangen, Hohlmeißelzangen, Handbohrer, Ahlen, Draht, Schrauben usw. Nur die großen Bohrinstrumente, der Bohrschlauch usw. werden am besten wieder auf einem besonderen Korb vorbereitet, nachdem sie vor der Sterilisierung auf ihre sofortige Brauchbarkeit noch einmal geprüft worden waren. Durch Zusammensetzen der einzelnen Körbe kann nun für jeden Eingriff rasch die notwendige Zusammenstellung der gebräuchlichsten Instrumente gemacht werden. Sie werden von der Schwester, die den Operationsverlauf kennt, auf besonderen Tischen so geordnet, daß sie sofort greifbar sind. Die Instrumente, die nicht sofort gebraucht werden, werden zunächst mit sterilen Tüchern bedeckt.

Die Operationsschwester hat einen Tisch, der möglichst nahe an den Kranken bzw. über den Kranken geschoben werden kann, und der es auch dem Operateur ermöglicht, Instrumente darauf abzulegen. Dieser Tisch muß selbstverständlich, wie alle übrigen, mit sterilen Tüchern bedeckt sein, muß aber auch auf der Unterfläche eine sterile Abdeckung aufweisen, da sie mit der sterilen Abdeckung des Operationsfeldes in Berührung kommen kann. Ist die Operationsschwester mit der vorbereitenden Ordnung ihrer Instrumente fertig und sind die Lichtverhältnisse so gerichtet, daß das Operationsfeld das beste Licht erhält, so kann der Eingriff beginnen, zu dem der Operateur das Zeichen gibt.

3. Der allgemeine Verlauf einer Operation.

Schon vorher hat bei der Anwendung von Allgemeinnarkose die *Schmerzbetäubung* begonnen und ist so weit gebracht worden, daß der erste Schnitt unter allen Umständen bei völliger Schmerzlosigkeit vorgenommen werden kann. Werden noch Abwehrbewegungen gemacht, so darf der Operateur nicht drängen, um den Narkotiseur nicht etwa zu einer Überdosierung zu veranlassen. Wird der Eingriff in *örtlicher Betäubung* ausgeführt, so beginnt er mit der Einspritzung durch den Operateur, falls nicht, wie das an großen Kliniken geübt wird, ein Assistent bereits vorher die örtliche Betäubung in einer ihrer vielgestaltigen Formen vorgenommen hat (s. S. 52f.). Alle schmerzhaften, auch die unblutigen Eingriffe, die für die Operation benötigt werden, wie z. B. das Einführen des Tubus in die Glottis bei der Insufflationsnarkose oder das Anlegen des

ESMARCHSchen Schlauches vor der Amputation, werden erst durchgeführt, wenn der Kranke bereits unempfindlich ist. Dazu gehört unter Umständen auch das desinfizierende Waschen mit Äther und Alkohol an empfindlichen Körperstellen.

Zu jedem Eingriff gehört der Operateur, wenigstens ein Assistent, der Narkotiseur und die Operationsschwester oder ein Operationswärter. Bei jeder größeren Operation werden zwei oder gar drei Assistenten benötigt. Je weniger Personen aber mit der Operation unmittelbar in Berührung kommen, desto leichter kann die Asepsis gewahrt werden. Sehr empfehlenswert ist die Verwendung von selbthaltenden Haken, die entweder in Form der mit Gewichten belasteten Automatenhaken (PAYR) (Abb. 694) oder auch als Sperrahmen mit verstellbaren Haken gebraucht werden. Dadurch werden unter Umständen eine oder zwei Assistentenhände ersetzt.

Es ist selbstverständlich, daß der Operateur einen genauen *Operationsplan* ausgearbeitet hat und daß er zu dem betreffenden Operationsgebiet alle Zugangswege kennt. Da besonders bei Anwendung von Allgemeinnarkose die Operationsdauer eine wichtige Rolle spielt, so muß der Eingriff zeitlich so kurz wie möglich gestaltet werden. Das heißt aber nicht, daß *Schnelligkeit* der oberste Grundsatz des Operierens sein soll und daß keinesfalls unter der Schnelligkeit die Gewebeschonung, die Sicherheit und die Wiederherstellung des Operationsfeldes nach dem Eingriff leiden darf. Alle Maßnahmen nebensächlicher, rein technischer Art, wie die Blutstillung, insbesondere das Unterbinden der Gefäße, das Knoten überhaupt, können sehr rasch ausgeführt werden, wenn die Operationsschwester rasch und unaufgefordert zureicht, und wenn der Operateur im Knüpfen der Fäden die notwendige Übung besitzt. Daher soll jeder junge Assistent sich im Fadenknüpfen außerhalb der Operationszeit üben, und es ist sehr wünschenswert, einen der Knoten zu erlernen, die sich mit einer Hand knüpfen lassen (s. S. 124). Wird bei Ausführung der technischen Nebensächlichkeiten Zeit gewonnen, so ist für bedeutungsvollere Handlungen in der Nähe von lebenswichtigen Organen, z. B. an Gefäßen und Nerven, für das Auslösen von Geschwülsten, für schwierige Knochenoperationen, plastische Deckungen usw. mehr Zeit übrig. Ganz besonders muß der Operateur sich die Zeit nehmen, wenn *Gefahr* droht. Der gute Operateur zeichnet sich bei drohender Gefahr dadurch aus, daß er vollkommene Ruhe bewahrt, bis die Gefahr gebannt ist. Das gilt besonders bei unvorhergesehenen Blutungen. Oft genügt dazu ein Handgriff, mit dem zum mindesten vorläufige Blutstillung sofort bewerkstelligt ist, wie der Druck auf den zentralen Gefäßabschnitt oder die Unterfahung des vom Herzen kommenden Hauptstranges. Dieselbe Ruhe muß bei einem Narkosezwischenfall bewahrt werden. Die meisten Operateure bemerken, ohne besonders darauf zu achten, den Eintritt eines Narkosezwischenfalles selbst und geben, wenn der Narkotiseur den Eintritt des Zwischenfalles bestätigt hat, das Zeichen für die anzuwendenden Maßnahmen. Unter Umständen muß der Eingriff, unter Abdeckung des Operationsfeldes mit Tüchern, unterbrochen werden.

Der erste Assistent befindet sich dem Operateur am Tisch meist gegenüber, der zweite hat seinen Platz meist zur Linken des Operateurs.

Viele Eingriffe lassen sich im *Sitzen* durchführen. Das ist insofern von Bedeutung, als das dauernde Stehen am Operationstisch schließlich stark ermüdet. Junge Assistenten, die nach längerem Stehen Beschwerden in den Füßen bekommen, sollen sich rechtzeitig feste Operationsschuhe mit Einlagen machen lassen. Sehr angenehm ist das Tragen von weiten

Gummischuhen, nicht nur wegen des Schutzes des Fußes vor Nässe, sondern auch wegen der Entlastung gegenüber dem Steinboden.

Die Art der Betätigung der Assistenten, die selbstverständlich über den Gang des Eingriffes theoretisch unterrichtet sein müssen, ist außerordentlich verschieden, je nach der Ausbildung und den Wünschen des Operateurs. Während manche Operateure alles selbst machen, z. B. die vorläufige und endgültige Blutstillung, das Einsetzen der Haken usw., lassen andere zum mindesten dem ersten Assistenten in der Beziehung viel Freiheit. Letztere Betätigung halten wir für besser, da bei etwas größerer Freiheit die Aufmerksamkeit der Assistenten besser angeregt wird. Wenn auch selbstverständlich der Operateur die Leitung des Eingriffes in der Hand hat, soll doch ein solches Vertrauensverhältnis zwischen Operateur und Assistent bestehen, daß der Assistent den Operateur auf das und jenes aufmerksam machen kann, denn er sieht als Unbeteiligter manchmal kleinere oder größere Fehler, die dem Operateur entgehen können. Selbstverständlich muß die Äußerung des Assistenten taktvoll sein und darf nicht in irgendwelche Kritik ausarten.

Auch die Tätigkeit der *Operationsschwester* bzw. des Operationswärters wird an verschiedenen Kliniken verschieden gehandhabt. Während der eine Operateur auch hier alles ziemlich selbständig macht (manche fädeln sogar die Nadeln selbst ein) und sich die Instrumente selbst auswählt und vom Tisch nimmt, überlassen andere alles der Operationsschwester, d. h. sie erhalten auf Wunsch das oder jenes Instrument in die ausgestreckte Hand gelegt. Gut eingearbeitete Operationsschwester verstehen häufig, ohne daß ein Wort fällt, den Wunsch des Operateurs und legen ihm, ohne daß er auch nur aufsieht, das richtige Instrument in die Hand. Der Operationsschwester muß eine Hilfskraft zur Seite stehen, die ihr die notwendigen Ersatzinstrumente in aseptischem Zustande zuträgt. Zu Boden gefallene Instrumente müssen sofort aufgehoben, gewaschen und zur erneuten Sterilisierung gebracht werden. Werden, ohne daß der Operationsplan vorher darauf hingedeutet hat, Sonderinstrumente für Knochen usw. gebraucht, so müssen sie die vorschriftsmäßige Sterilisierung vorher durchmachen.

Der Operateur einer größeren Klinik, insbesondere einer *Lehrklinik*, sollte sich befeißigen, jeden typischen Eingriff nach einem bestimmten Schema durchzuführen. Diesem Schema müssen die topographisch-anatomischen Verhältnisse der betreffenden Körpergegend zugrunde liegen, d. h. mit anderen Worten, es muß anatomisch operiert werden. Das betrifft nicht nur die Freilegung des Operationsgebietes, sondern auch den weiteren Verlauf, der in einer sich möglichst immer wiederholenden Reihenfolge der einzelnen Maßnahmen ablaufen sollte. In jedem Augenblick des Eingriffes, ob es sich um die Entfernung einer Geschwulst oder eines Bruchsackes oder um eine entzündliche Erkrankung handelt, muß der Operateur Herr der Lage bleiben. Nur so ist auch die Wiederherstellung der anatomischen Verhältnisse nach Schluß des Eingriffes und die Erhaltung der Funktion des betreffenden Organes möglich. Es ist daher nicht als Pedanterie zu betrachten, wenn der Operateur von seinen Schülern verlangt, daß sie dieses gewisse Schema einhalten. Die Tatsache kann nicht bestritten werden, daß die Operateure, die an dem Schema, das sie einmal ausgearbeitet oder als zweckentsprechend übernommen haben, festhalten und dementsprechend Wert darauf legen, daß die Assistenten denselben Weg beschreiten, die *beste operative Schule* machen. An solchen Kliniken wird zweifellos

besser operiert und es kommen weniger Unglücksfälle vor als da, wo sog. geniale Operateure den Eingriff heute so und morgen anders durchführen. Die *vorläufige Blutstillung* in Haut und Unterhautzellgewebe, an der sich, wie gesagt, die Assistenten beteiligen können, wird durch Gefäßklemmen besorgt. Ob man die Blutstillung sofort zur endgültigen macht durch Unterbindung oder Diathermie, oder die Klemmen, soweit sie nicht im Wege sind, zunächst hängen läßt, ist von untergeordneter Bedeutung. Sind größere Gefäße im Operationsgebiet zu durchtrennen, so ist es wesentlich zweckmäßiger, sie mit der Rinnensonde zu unterfahren und vor der Durchschneidung doppelt zu unterbinden. Ist das Operationsgebiet freigelegt, so ist, wie gesagt, auch ein weiteres schematisches Vorgehen bei typischen Eingriffen wünschenswert. Das Sinnfällige dieses Vorschlages soll an einigen praktischen Beispielen erläutert werden.

So einfach die Entfernung des Wurmfortsatzes nach der Eröffnung der Bauchhöhle sein kann, so schwierig kann sie werden, wenn durch ältere und frischere Entzündungserscheinungen die Lage des Wurmes nicht erkennbar ist. Daher ist unbedingt nach Eröffnung der Bauchhöhle und Abstopfung gegen die freie Bauchhöhle das Coecum bzw. das Colon ascendens festzustellen. Die zuerst vorliegende Dickdarmschlinge ist manchmal das Colon transversum, das, am daranhängenden Netz erkannt, sofort zurückgestopft wird. Das Coecum bzw. Colon ascendens liegt am weitesten lateral. Hat man es festgestellt, so wird es so weit vorgezogen, daß man die sog. *freie Tānie* erkennt. Die Lage des Wurmes ist selbst dann, wenn Netzdeckel und Verwachsungen vorhanden sind, sehr einfach dadurch festzustellen, daß man diese Tānie bis an das Coecumende verfolgt. In ihrem Endverlauf ist der Abgang der Wurmbasis. Geht man auf diese Weise schematisch vor, so erspart man sich langes Suchen und behütet den Kranken gleichzeitig vor den Gefahren einer Infektionsausbreitung.

Bei der Leistenbruchoperation wird der Bruchsack streng anatomisch und scharf von den Samenstrangebilden abgelöst. Kein stumpfes Abschieben und Auseinanderreißen darf zur Ausführung kommen. Die Grenze zwischen den beiden Gebilden findet man am leichtesten in der Gegend der äußeren Bruchpforte und von hier aus beginnt man die Abtrennung.

Auch bei der *Leistenbruchoperation* ist ein streng schematisches Vorgehen von großer Bedeutung. Hat man den Samenstrang und den damit im Zusammenhang stehenden Bruchsack freigelegt, so ist nichts häßlicher als das stumpfe Auseinanderreißen, wie man es gelegentlich zu sehen bekommt. Spaltet man aber in der Nähe der äußeren Bruchpforte in größerer Ausdehnung den Cremastermantel und die oberflächliche Bindegewebsschicht, so kann man nun ohne Mühe Samenstrang und Bruchsack gemeinsam herausheben. Die so freigelegten Gebilde lassen sich nun ebenfalls am Bruchsackhalse ohne jede Mühe scharf trennen, nachdem ein kleiner Einschnitt in die gemeinsame Bindegewebshülle gemacht ist. Hat man erst die Grenze festgestellt, so läßt sie sich ohne Schwierigkeit bis zum Ende des Bruchsackes mit feinen Präparierschnitten halb stumpf, halb scharf bis zur völligen Trennung beider Gebilde und ohne Verletzung der Samenstrangvenen verfolgen.

Es ist selbstverständlich, daß man z. B. bei der *Kropfoperation* die Vv. cervicales ant. nicht durchschneidet, bevor man sie nicht mit der Rinnensonde unterfahren und doppelt unterbunden hat. Dasselbe gilt für die Aa. thyreoideae sup., die nach Ablösen der quer durchtrennten geraden Halsmuskeln sofort freigelegt, unterfahren und unterbunden werden. Auch die seitliche Freilegung des Kropfes, die bei unvorsichtigem Vorgehen leicht zu Verletzungen der in die V. jugularis int. führenden Venen Veranlassung gibt, soll nach vorläufiger Blutstillung und Durchtrennung der Venen in anatomischen Bahnen vor sich gehen. Hier tritt sonst am häufigsten die gefürchtete *Luftembolie* ein.

So gibt es wohl bei allen typischen Eingriffen zahlreiche, an sich zunächst bedeutungslos erscheinende Handgriffe, die aber in Wirklichkeit recht bedeutungsvoll sind und auf deren richtiger Durchführung der Operateur seine Assistenten immer wieder aufmerksam machen sollte, um sie vor Schaden zu bewahren. Sitzt erst das Schema der typischen Eingriffe fest, so ist der Assistent auch imstande, Abweichungen zu erkennen und dadurch gegebene Schwierigkeiten zu meistern. So erreicht er schließlich die Fähigkeit, auch die größten

Eingriffe, auch wenn sie nicht mehr so typisch verlaufen, glücklich zu beenden. Unter allen Umständen muß daran festgehalten werden, daß das Vorgehen immer in streng anatomischen Bahnen zu geschehen hat und daß die *Blutstillung* so vorzunehmen ist, daß sie für das weitere Vordringen in die Tiefe kein Hindernis bildet. Dabei ist von Einzel- und Massenunterbindungen vor dem Durchschneiden der Gefäße reichlich Gebrauch zu machen, im Gegensatz zu dem bei manchen Chirurgen beliebten Vorgehen, Gefäßklemmen in großer Zahl im Operationsgebiet zunächst hängen zu lassen. Operiert man anatomisch, so operiert man gleichzeitig schonend und blutsparend. Leider sind auch dem anatomischen Operieren gelegentlich gewisse Grenzen gesetzt, z. B. wenn es sich um das Entfernen infiltrierender Geschwülste handelt. Auch da müssen aber die anatomischen Verhältnisse soweit wie möglich berücksichtigt und für möglichste Wiederherstellung nach Abschluß des Eingriffes gesorgt werden. Nur in solchen Fällen kann unter Umständen die Blutstillung durch Tamponade gestattet werden, wenn wir nicht in der Lage sind, einzelne zuführende Gefäße zu versorgen.

Ganz besonders schonend muß in der *Bauchhöhle* operiert werden (s. dort). Wie schon gesagt, ist das Tamponieren zur endgültigen Blutstillung nur dann erlaubt, wenn keine Möglichkeit besteht, einzelne Gefäße zu versorgen. Das *Abstopfen* während eines Eingriffes zur zeitweiligen Blutstillung und zur Zurückhaltung von Organen ist bei vielen Eingriffen notwendig. Sehr häufig ist es in der Bauchhöhle notwendig zum Zurückhalten von Darmschlingen oder anderem Bauchhöhleninhalt. Da erfahrungsgemäß nicht all zusetzen unangenehme postoperative Störungen dadurch entstehen, daß Teile dieser Abstopfung in der Bauchhöhle zurückbleiben und ihre Fremdkörperwirkung ausüben, eine Tatsache, die häufig zu Haftpflichtprozessen Veranlassung gibt, so muß größte Sorgfalt darauf gerichtet werden, daß das unangenehme Ereignis nicht eintritt. Zu seiner Verhütung sind zahlreiche Versuche und Vorschläge gemacht worden (GULEKE). Ein unbedingt sicheres Vorgehen gibt es aber bis heute nicht. Am besten erscheint noch immer die Verwendung großer Gazestücke, die nur zum kleinen Teil in die Bauchhöhle eingeführt werden und noch dazu mit einer röntgenstrahlenundurchlässigen Kugel versehen sind. Tupfer dürfen in die Bauchhöhle nur in Gestalt von einzeln eingestellten Stieltupfern verwendet werden.

4. Die Nachbehandlung.

(REICHEL, LAPP und NEUFFER, KAPPIS, W. KÖNIG.)

Jeder aseptische Eingriff mit Wiederherstellung des Wundgebietes wird durch eine genaue Naht, meist in einzelnen Schichten, abgeschlossen.

Nur selten wird nach Abschluß eines unter aseptischen Verhältnissen verlaufenen Eingriffes drainiert. Die Drainage verfolgt dann den Zweck, bei nicht ganz sicher möglicher Blutstillung ausgedehnter Wunden nach Entfernung großer Geschwülste oder Cysten die Ansammlung von Blut zu verhüten. Ein Glasrohr oder ein dünnes Gummirohr, falls die Ableitung in der Nähe größerer Gefäße nötig ist, wird eingelegt und nach 1—2 Tagen entfernt. Die Wunde wird bis auf die Durchtrittsstelle des Rohres verschlossen.

Der *Wundverband* besteht im Auflegen aseptischer Verbandstoffe. Das erste Gazestück wird zweckmäßigerweise entweder mit Mastisol oder mit Heftpflaster *unverschieblich* festgelegt. Darüber kommt Watte oder Zellstoff, die dann ebenfalls mit Pflaster oder mit Binden oder Tüchern befestigt werden. Die

Nahtfäden bleiben bei aseptischen Wunden meist 7 Tage liegen und während dieser Zeit braucht, wenn nicht dräniert wurde, auch kein Verbandwechsel stattzufinden. Nur dann, wenn der Verband stark durchblutet ist und der blutgetränkte Verbandstoff hart geworden ist und auf das Gewebe drückt, kann ein Verbandwechsel notwendig werden. Bei Nähten an sehr sichtbaren Stellen, z. B. im Gesicht, können die feinen, die Wundränder aneinanderlagernden Fäden bereits nach 2—3—4×24 Stunden teilweise entfernt werden.

Selbstverständlich muß bereits in den ersten Tagen eine *gewissenhafte Beobachtung des Heilungsverlaufes* stattfinden, damit unter keinen Umständen der Ausbruch einer Nachblutung oder Wundinfektion übersehen wird. Das heißt aber nicht, daß sofort bei geringem Temperaturanstieg oder stärkeren Wundschmerzen der Verband entfernt und dadurch die Wundheilung gestört werden darf. In den ersten zwei Tagen tritt neben dem mehr oder weniger starken Wundschmerz auch sonst immer eine gewisse Gewebereizung auf, die sich durch geringe Temperatursteigerung und leichtes Unbehagen im Gesamtbefinden bemerkbar machen kann, Erscheinungen, die dann aber meist im Laufe eines weiteren Tages abklingen.

Bei der Lagerung des Kranken ist darauf zu achten, daß die nicht selten eintretenden *Störungen* vermieden werden. Unter diesen ist, abgesehen von der in einem besonderen Abschnitt abgehandelten Infektion, an die Regelung des Kreislaufes, der Atmung und der Stuhlentleerung zu denken. Der Kreislauf wird am leichtesten beeinträchtigt im Anschluß an Operationen, die mit starkem Blutverlust einhergegangen sind, insbesondere dann, wenn im Kreislaufsystem irgendwelche krankhaften Verhältnisse bestanden haben. Störungen der Atmung stellen sich am häufigsten bei älteren Menschen nach Brust- und Bauchoperationen ein. Schon bestehende chronische Katarrhe, Bronchialasthma gefährden natürlich die Erkrankten besonders stark. Bei ihnen wird man, wenn möglich, eine längere vorbereitende Behandlung der Lungenerkrankung einleiten und möglichst eine Inhalationsnarkose zu vermeiden streben. Postoperative und postnarkotische Lungenerkrankungen kommen aber auch bei jungen Menschen vor, selbst wenn sie keinerlei besondere Veranlassung im obigen Sinne in sich tragen. Die Ursachen für diese postoperativen Lungenerkrankungen sind zweifellos verschiedener Art.

Starke Abkühlung im nicht genügend geheizten Operationssaal, unvorsichtiger Transport nach dem Eingriff können zweifellos zu Lungenkomplika­tionen führen, zumal SPASSOKUKORZKY wohl mit Recht annimmt, daß in älteren Krankenhäusern oft, was die Lüftung betrifft, mangelhafte Einrichtungen bestehen. Man hat lange Zeit für die postoperativen Lungenentzündungen die *Narkose* selbst verantwortlich gemacht und hier wieder an erster Stelle den Äther, dessen Verdunstungskälte einen starken Schleimhautreiz und eine Sekretanregung in den Luftwegen hervorruft. Als weitere unmittelbar drohende Gefahr durch die Inhalationsnarkose wird die *Aspiration* angeführt. Sie besteht zweifellos auch, aber im wesentlichen nur bei tiefer Narkose, wenn alle Reflexe geschwunden sind, während das Erbrechen zu Beginn der Narkose und im Stadium des Erwachens infolge des Vorhandenseins der Reflexe ungefährlich ist. Die Aspiration von Schleim usw. ist im Stadium der tiefen Narkose allerdings außerordentlich gefährlich, da sich häufig zuerst ein zentraler Infektionsherd entwickelt, der nicht selten in *Absceß* oder *Gangrän* übergeht.

Daß aber die Narkose nicht allein die Ursache für die postoperative Pneumonie ist, geht daraus hervor, daß sie sich auch an Eingriffe anschließt, die in örtlicher Betäubung ausgeführt wurden. *Es kommt also hier zur Narkose der Eingriff selbst.* Es hat sich herausgestellt, daß nach Bauchoperationen, und zwar besonders solchen im Oberbauch, am häufigsten postoperative Pneumonien eintreten. Die Ursache für diese postoperativen Pneumonien ist

zweifelloß beim großen Teil der Fälle die *mangelhafte Lüftung* der Lunge *infolge des Wundschmerzes*. Jeder Chirurg muß darauf achten, diese Gefahr auszuschalten. Wie oft stößt man in den ersten Tagen nach dem Eingriff beim Versuch, die Kranken zur systematischen Lüftung ihrer Lungen zu veranlassen, auf Schwierigkeiten, und man kann meist bei solchen Menschen das Entstehen der postoperativen Erkrankung voraussehen und beobachten. Je näher der Eingriff am Zwerchfell ist, desto größer ist die Gefahr. Darauf hat SAEGESSER neuerdings hingewiesen. Nach Milzverletzungen und Zerreißen kommt es auch noch zu Zwerchfelllähmung und zur Atelektase der untersten Lungenabschnitte, die ihrerseits, wie wir noch sehen werden, zur Haftung von Infektionen beiträgt. Als weitere Ursache wurde in der früheren Literatur (v. LICHTENBERG) häufig die *Embolie* als Entstehungsursache für die postoperative Pneumonie angegeben. Wenn sie aus dem Operationsgebiet im Bauch stammt, so müßten die keimbeladenen Emboli die Lebercapillaren durchschreiten. Es kann aber auch zu *retrograden Embolien* im Pfortadergebiet kommen, besonders nach Bauchoperationen. Im großen ganzen ist die embolische Entstehung von postoperativen Pneumonien verhältnismäßig selten, wenn man absieht von den aus Thrombosen und septischen Quellherden stammenden Infarkten. Diese Quellen liegen aber außerhalb des Pfortadergebietes meist in den Extremitäten und im kleinen Becken.

Daß durch eine Verletzung oder durch eine Operation zerstörtes und außer Ernährung gesetztes Gewebe zerfällt und dabei Gifte entstehen, ist schon lange bekannt. EDEN hat schon darauf hingewiesen, daß die in den Kreislauf aufgenommenen zahlreichen *Zerfallsteile wie Gifte* wirken, entzündliche Ausschwitzungen in den feineren Luftwegen verursachen, die dann ihrerseits Atmungsstörungen hervorrufen und die Niederlassung von Keimen begünstigen.

Neuerdings wird die Störung des *Säurebasengleichgewichtes* vielfach für die Entstehung von postoperativen Lungenentzündungen verantwortlich gemacht (PRIMA, s. a. SAEGESSER). Die postnarkotischen und postoperativen Stoffwechselstörungen betreffen hauptsächlich den Kochsalz- und den Kohlehydratstoffwechsel. Dazu kommen die Gifte des Kernzerfalles aus dem Operationsgebiet. Als Zeichen der Störung lassen sich eine Hypochlorämie und eine Rest-N-Steigerung nachweisen. Nach Bauchoperationen sind diese Erscheinungen am stärksten und werden noch weiter verstärkt durch Gifte, die sich im Darm und in anderen Organen bilden. Nach PRIMA werden durch die im Blut kreisenden Giftstoffe die Lungenerven gereizt und dadurch eine Ausschüttung weiterer Gifte veranlaßt, die das Lungengewebe schädigen (Desquamation, Imbibition). Zur Bekämpfung hat PRIMA Kochsalzinsulin-Therapie empfohlen (s. u.).

Zu den bisher genannten Ursachen kommt in neuester Zeit, besonders von amerikanischer Seite stark in den Vordergrund gerückt, die postoperative *Atelektase*.

Die Lungenatelektase ist lange bekannt (LOUIS 1829, LICHTHEIM 1878, W. PASTEUR 1890). In neuerer Zeit haben sich besonders E. HELLER 1911, CHURCHILL 1925, DIEZ 1927 u. v. a. um die Erkenntnis dieser Erscheinung verdient gemacht. Die Ursache besteht in einem mechanischen Verschuß eines größeren Bronchus. Durch die Capillaren wird die Luft in kurzer Zeit aus dem aus der Atmung ausgeschalteten Lungenbezirk resorbiert. Die Ursache für die postoperative Atelektase muß, abgesehen von in die Lungen eingedrungenen Fremdkörpern, in dem Verschuß von Bronchusästen durch Blut, Wundsekret, Schleim gesucht werden. Dabei kann unter Umständen die qualitative Änderung des Bronchialschleimes eine Rolle spielen (ZUKSCHWERDT und LEZIUS). Außer dieser rein mechanischen, wahrscheinlich häufigsten Veranlassung kommen auch noch Störungen der respiratorischen Kräfte durch Lähmung oder Versagen des Herzens oder vasomotorisch, reflektorische Verengerungen und Schwellungen und Schleimproduktion.

Der *Eintritt der Atelektase* erfolgt immer erst 24—48 Stunden nach dem Eingriff. Auch hier stehen die Bauchoperationen im Vordergrund. Sie kann mehr oder weniger ausgedehnt sein und sich schließlich über eine ganze Lunge erstrecken. Die hauptsächlichsten klinischen Zeichen sind die durch Schrumpfung bedingte Dämpfung, die aus demselben Grunde eintretende Verlagerung des Herzens und des Mittelfelles nach der befallenen Seite und der Zwerchfellhochstand. Physikalische und Röntgenuntersuchung klären das Bild sofort auf. Man muß beim plötzlichen Auftreten von Lungenerscheinungen nach gutem Befinden bis zu 24 oder 48 Stunden immer an die Ausbildung einer postoperativen Atelektase denken (z. Behandlung s. u.).

Bei kritischer Würdigung der aufgezählten Ursachen kommt man zu dem Schluß, daß wohl alle bei der Entstehung der postoperativen Pneumonie mit-spielen können, daß aber sicher selten nur eine für sich allein in Frage kommt. Zur Verhütung von Narkosefolgen dienen die oben beschriebenen Vorbereitungen. Die Inhalationsnarkose, besonders die Äthernarkose wird am besten durch Chlor-äthyl eingeleitet. Die Einleitung muß schonend erfolgen wie die Durchführung.

Insbesondere bei Kindern, die man nicht aufklären kann, empfiehlt es sich, wenn sie den Atem anhalten, die Maske einen Augenblick wegzunehmen, bis sie wieder den ersten Atemzug getan haben. Diese Maßnahme muß oft einige Male wiederholt werden.

Die Äthernarkose wird am besten durch Chloräthyl eingeleitet, das Äther-luftgemisch in Apparaten vorgewärmt (TIEGEL-HENLE, HAERTEL). Es ist außer-dem sehr zweckmäßig, dem Pränarkoticum Atropin zuzusetzen.

Bei der Auswahl der Narkoseart ist Rücksicht zu nehmen auf den Allgemein-zustand, das Alter, etwa bestehende Krankheiten und die Körpergegend, in der operiert wird. Bei durch die Inhalationsnarkose gefährdeten Kranken ist es am besten, sie, wenn möglich, durch örtliche Betäubung zu ersetzen. Muß sie aber durchgeführt werden, so ist eine besonders gründliche Vorbereitung nötig (s. oben).

Um die Gefahren der *Thrombose und Embolie* und der *Störung des Säure-basengleichgewichtes* zu vermindern, ist unter größter Gewebsschonung zu ope-rieren. Alle aus der Ernährung ausgeschlossenen Gewebsteile (durch Unter-bindung, Umstechung, Koagulation) müssen möglichst beseitigt oder verkleinert werden, um die Giftwirkungen möglichst gering zu halten. Zur Verhütung des Wassermangels, der Hypochlorämie (Klagen über Durst), der Azidose und Hyperglykämie soll der Kreislauf schon innerhalb der ersten 12 Stunden durch subcutan verabreichte Normosal-, Tutofusin- oder Kochsalz-Insulin-Infusionen (600,0—1000,0 Kochsalzlösung, dann 1—10 Insulineinheiten) besonders bei Leber- und Pankreasbeteiligung aufgefüllt werden, wenn der Eingriff eine längerdauernde Narkose nötig gemacht hatte. Gleichzeitig müssen oft Herz- und Gefäßmittel, Cardiazol, Campher, Sympathol, gegeben werden. Die Infusion größerer Mengen von *Traubenzuckerlösungen* sind in solchen Fällen zu vermeiden, da infolge der Schädigung des Inselapparates nach Inhalationsnarkose und Störungen des Kochsalzsatzes (besonders nach Eingriffen am Magendarm-kanal) das Zucker-Chlor-Insulingleichgewicht schon in Unordnung gekommen ist und die Störung durch Traubenzuckergaben noch verhängnisvoll gesteigert werden kann.

Die postoperative Atelektase wird, wie die übrigen Atmungsstörungen, am besten durch gute Atmungstechnik unter Leitung einer Schwester oder eines Wärters verhütet. Halbsitzende Lagerung, Anregung des Kreislaufes, zeitweise gesteigerte Atmungsanregung durch Kohlensäure- oder den Wechsel von Kohlen-säure- und Sauerstoffatmung tragen ebenfalls zur Verhütung dieser Störungen bei. Der postoperative Schmerz, der die mangelhafte Lüftung der Lunge ver-ursacht, wird am besten mit schmerzstillenden Mitteln bekämpft. Schlafmittel in den üblichen Dosen beseitigen den Schmerz nicht. Werden sie aber in großen Dosen verabreicht, so schaden sie mehr als sie nützen.

Es muß immer daran gedacht werden, daß auch schlechte Lagerung, drückende, besonders schnürende Verbände die Schmerzen steigern und die Atmungstätig-keit vermindern können. Macht sich eine postoperative Bronchitis bemerkbar, so ist die Verabreichung von Expektorantien (nach Bauchoperationen am besten

durch Einspritzung von Transpulmin, Anastil und ähnlichen Präparaten) notwendig. Die postoperative Atelektase muß, soweit sie durch Verstopfung eines Bronchus durch zähen Schleim bedingt ist, ebenfalls durch große Gaben von Expektorantien bekämpft werden. Auch mechanische Reize durch Schlagen auf den Brustkorb oder durch Pressen sind empfohlen worden. Besteht der Verdacht, daß ein Fremdkörper die Ursache ist, so muß er entfernt werden. Auch das Absaugen des Schleimes ist empfohlen worden. Große Sorgfalt muß nach Abschluß des Eingriffes der Nachbehandlung gelten.

Atmungsübungen müssen schon vor dem Eingriff mit den Kranken durchgeführt werden, da sie nach dem Eingriff oft sehr unbeholfen sind und auch bei gutem Willen die Wünsche von Schwestern oder Pflegern nicht verstehen und erfüllen können. Besonders nach Brust- und Bauchoperationen ist auf die *Nachbehandlung* größter Wert zu legen. Mit Schmerzstillungsmitteln soll nach schmerzhaften Eingriffen in den ersten Tagen nicht gespart werden. Das zweifellos beste Mittel ist das Morphium. Es empfiehlt sich aber an seiner Stelle das Dilaudid zu verabreichen, da es eine weniger starke Wirkung auf Kreislauf und Atmung ausübt. Noch besser ist, die Schmerzstillung durch Einspritzung von großen Dosen *Novalgin* zu versuchen. Auch das *Dolantin* hat sich gut bewährt. Sind die Schmerzen nicht mehr so groß, so versucht man mit Acedicon, Cibalgin oder mit Schlafmitteln auszukommen.

Das *postoperative Aufstoßen und Erbrechen* kann verschiedene Ursachen haben: 1. Es kann eine Nachwirkung der Narkose bzw. die Folge von Morphiumgaben sein und 2. kann es eine beginnende Infektion anzeigen. Letzteres kommt hauptsächlich in Frage nach Bauchoperationen. 3. Die Ansammlung von Blut und Magensaft im Magen nach Magenoperationen. 4. Es kann durch teilweisen oder vollständigen Verschuß des Magen-Darmkanals bedingt sein. Unser Verhalten muß je nachdem ein verschiedenes sein. Durch Narkose bzw. Morphium verursachtes postoperatives Erbrechen läßt gewöhnlich nach einigen Stunden nach, wenn wir den Patienten auffordern tief zu atmen und den Gasaustausch durch zeitweise Sauerstoffinhalation verbessern. Ist Morphium als Ursache für das Erbrechen anzusehen, so hat sich das schon gewöhnlich nach der Morphiumeinspritzung vor der Operation gezeigt und man wird selbstverständlich keine Morphiumpräparate zur Herabsetzung der Schmerzen nach der Operation geben. Sehr gut bewährt hat sich gegenüber dem postoperativen Erbrechen eine intravenöse Tutofusininfusion von $\frac{1}{2}$ —1 l; besteht der Verdacht auf Ausbruch einer Infektion, so muß nach der Quelle gesucht werden. Über das Erbrechen nach Bauchoperationen s. in dem entsprechenden Abschnitt.

Die *Stuhlentleerung* muß unter allen Umständen geregelt werden. Viele Kranke können infolge der plötzlichen Bettruhe und besonders dann, wenn Reinigungsklistiere der Operation vorausgegangen sind, in der ersten Zeit keinen Stuhl von selbst entleeren. Nach Operationen am Magendarmkanal wird Stuhlverhaltung häufig beobachtet, weil hier zu den übrigen Gründen auch noch die regelmäßig eintretende 12—24stündige postoperative Darmlähmung hinzukommt. Die Stuhlregelung nach Bauchoperationen ist in der Einleitung zu diesem Abschnitt ausführlich behandelt.

5. Die Wundbehandlung.

(BRUNNER, FRIEDRICH, LEXER.)

a) Die Behandlung von Gelegenheitswunden.

Jede Gelegenheitswunde hat als infiziert zu gelten. In der Behandlung solcher Wunden ist seit den grundlegenden Untersuchungen FRIEDRICHs eine grundsätzliche Änderung insofern eingetreten, als die sog. physikalische oder

besser operative Wundbehandlung in den Vordergrund getreten ist. FRIEDRICHs Grundsätze bezwecken in erster Linie die *Verhütung des Ausbruchs einer Infektion und zweitens die Bekämpfung der eingetretenen Infektion*. Sie kommt nur innerhalb der ersten 6—8 Stunden in Betracht. Zu diesen Grundsätzen der rein operativen Wundversorgung ist, angeregt durch die Untersuchungen BRUNNERS, v. GONZENBACHS u. a., in neuerer Zeit auch wieder (s. S. 33 ff.) die chemische Antisepsis, von der FRIEDRICH nicht viel hielt, getreten. Die physikalische Wundbehandlung bei kleinen oberflächlichen Wunden besteht in der Wundausschneidung, d. h. es werden die Wundränder, nicht nur die seitlichen, sondern auch die tiefer gelegenen auf einige Millimeter im Zusammenhang mit dem Messer entfernt. Damit werden die mehr oder weniger geschädigten, einen guten Nährboden für eingedrungene Keime bietenden Gewebsteile, die sowieso größtenteils der Nekrose verfallen, mit den Keimen beseitigt. Es kann daher bei kleinen, nicht durch groben Schmutz verunreinigten Wunden sogar ein Wundverschluß durch einige Nähte angeschlossen werden, was zur rascheren Heilung wesentlich beiträgt. Leider hat diese operative Wundbehandlung in vielen Fällen enge Grenzen und ist vielfach mißverstanden und daher falsch angewendet worden (NOETZEL, HELLER, OEHLECKER, HELLNER). Bei allen tiefgehenden Wunden, bei Freilegung von tiefer gelegenen Geweben, die eine Ausschneidung nicht vertragen, kann sie oft nur unvollkommen ausgeführt werden. In solchen Fällen muß als oberstes Gesetz gelten, den Eingriff soweit wie möglich durchzuführen, alle tiefgelegenen Wundtaschen und Gänge freizulegen und zerstörtes Gewebe zu entfernen. Nähte werden am besten nicht gelegt. Eine Ausnahme bilden die Wunden am *Schädel* mit Freilegung von Dura und Gehirn, die Wunden, die *größere Gelenke* eröffnet haben und die *Brustwunden* mit *Pneumothorax*. Diese Wunden müssen unter Einlegen eines Gummirohres verschlossen werden. Bei den Brustwunden muß eine Saugvorrichtung am Gummirohr angebracht oder ein völliger luftdichter Nahtverschluß zur Beseitigung des Pneumothorax durchgeführt werden. Bei Bauchwunden ist unter allen Umständen festzustellen, ob der Magendarmkanal eröffnet ist oder nicht. Sind die Gebilde freigelegt, die eine längere Berührung mit der atmosphärischen Luft nicht vertragen, wie Gefäße, Nerven, Sehnen, so müssen sie möglichst durch Heranziehung von gut ernährten Gewebsteilen aus der Umgebung bedeckt werden. Hier tritt außerdem die chemische Antisepsis in ihre Rechte. Von diesen chemischen Antiseptics wirken einige wie das Wasserstoffsperoxyd (Perhydrol, Perhydrit) und die Kochsalz- und die Dakinlösung (s. S. 37) in Form der Dauerirrigation mehr physikalisch. Schmutz, Gewebse Nekrosen und Bakterien werden aus den Wundtiefen herausgetrieben. Andere wirken gleichzeitig keimtötend, leukocytenanziehend, den Gewebsstrom anregend wie das Jod in Form von Jodtinktur, Jodoform und anderen antiseptischen Pulvern. Auch der Perubalsam hat sich hierbei gut bewährt. Solche Wunden, die einer eingehenden physikalischen Wundbehandlung im Sinne FRIEDRICHs nicht zugänglich sind, dürfen höchstens durch Anlegen einiger Situationsnähte verschlossen werden. Aber selbst, wenn die Wunden nicht besonders groß, tief oder unregelmäßig sind, kommt die Wundausschneidung nur noch in abgeschwächter Form in Frage, sobald mehr als 6—8 Stunden seit der Verwundung vergangen sind. Zwar kann man auch in den folgenden Stunden bis etwa zur 20. noch damit rechnen, daß die Eingewöhnung der Keime im Gewebe vielleicht erst angefangen hat, und daß infolgedessen vielleicht nur leichte Entzündungsvorgänge in Erscheinung treten (s. S. 36).

Hat man keine Bedenken, daß eine Infektion bereits im Gang sein könnte, so kann man die „vorsorglich gelegte Silberdrahtnaht“ nach PAYR zur Anwendung bringen.

Man benutzt dazu ausgeglühten, etwa 0,5 bis 1 mm starken Silberdraht. Man umsticht mit einer großen Nadel das ganze Wundgebiet, auch den Grund der Wunde, so daß beim Zusammendrehen der Drahtenden kein toter Raum in der Wundtiefe entsteht. Ist man nicht ganz sicher, daß die Infektionsgefahr gebannt ist, so läßt man die Drähte erst im Verband liegen, ohne sie zusammenzudrehen, und macht das erst nach einigen Tagen, wenn man die Sicherheit hat, daß eine ernstliche Infektion keine Rolle mehr spielt. Die einzelnen Drähte werden im Abstand von 3—4 cm durch die Wunde gelegt, und wenn wider Erwarten einmal eine ernstlichere Infektion sich einstellen sollte, so werden die Drahtenden wieder aufgedreht, um dem Wundsekret Abfluß zu verschaffen.

Bleiben tiefe Buchten bestehen, so ist für einen möglichst guten Abfluß des Wundsekretes zu sorgen. Am sichersten geschieht das durch Anlegen eines Wundkanals, der von der Wundtiefe ein Gefälle nach außen hat, oder wenn sich das nicht durchführen läßt, so hat wenigstens eine zuverlässige, durch ein starkes Glas- oder Gummirohr bewerkstelligte Drainage nach außen zu erfolgen. Dabei ist darauf zu achten, daß Drainröhren niemals in Berührung mit Sehnen, Nerven und besonders größeren Gefäßen kommen dürfen, um Druckschädigungen, im letzteren Falle Arrosionsblutungen zu verhüten. Bei ausgedehnten Wunden hat sich die sog. *offene Wundbehandlung* nach BUROW, von BRAUN und HELLER neuerdings wieder warm empfohlen, sehr gut bewährt. Auf Einzelheiten dieser Behandlungsart kann hier nicht eingegangen werden. Auch die halb-offene Wundbehandlung (CETTO), die gewisse Nachteile, d. h. Austrocknung, starke Borkenbildung, Sekretverhaltung vermeidet, ist bei derartigen Wunden angebracht. Daneben ist noch die *Sonnenbehandlung* von verschiedenen Seiten sehr warm empfohlen worden (ROLLIER, BERNHARD).

Bei allen nicht durch Naht versorgten, besonders bei den breit offen behandelten Wunden kommt es zur *Heilung unter Granulationsgewebebildung*. Überläßt man derartige Wunden ihrem Schicksal, so bilden sich meist, und zwar je tiefer die Wunde in das Gewebe, insbesondere in die Muskulatur hineindringt, häßlich eingezogene, starre Narben, die noch dazu zu ihrer Heilung oft Wochen und Monate gebrauchen. Ganz besonders unangenehm ist das am Gesicht, am Hals und im Bereich der Hände und Arme. Daher muß diese Behandlungsart als fehlerhaft gelten, denn auch die spätere Verbesserung solcher stark eingezogener, tiefer Narben stößt auf Schwierigkeiten, worauf FRANZ mit Recht von neuem wieder hingewiesen hat. Beim Versuch, solche Narben zu verbessern, stößt man auf das derbe, unnachgiebige Gewebe, das in der Tiefe oft auch am Knochen verankert ist und das erst nachgibt, wenn man die Narben vollständig aus der Umgebung herausgeschnitten hat. Dadurch entstehen aber neue große Lücken und oft macht der Verschuß nicht nur an der Oberfläche, sondern auch in der Tiefe große Schwierigkeiten und der Erfolg ist oft nicht dem Wunsche entsprechend. Jedenfalls wird immer ein verhältnismäßig großer Eingriff notwendig. Es ist schon oben darauf hingewiesen worden, daß durch die sogenannte „vorsorglich“ gelegte Naht mit Silberdraht nach PAYR die Wundheilung wesentlich abgekürzt werden kann (s. oben). Aber auch, wenn dieses Verfahren nicht zur Anwendung kam, so darf der Heilungsvorgang sich nicht selbst überlassen werden, sondern es muß rechtzeitig eingegriffen werden.

FRANZ macht auf die sog. verzögerte Naht der Franzosen aufmerksam, bei der innerhalb der ersten 3—5 Tage, ohne daß die Wunde wieder angefrischt wird, eine Wundnaht

ausgeführt wird. Bestehen Zweifel an einer aufkeimenden Infektion, so soll man nach LERICHE zunächst einige tiefe Situationsnähte durch das Gewebe legen und so in 2 oder 3 Schichten, immer mit 24 Stunden Pause, die Naht vollenden. Die Nähte dürfen nicht eng gelegt werden und auch nicht unter Spannung.

Diese verzögerte Naht ist gewissermaßen eine Vorstufe der sog. *Sekundärnaht*. Sie kann jederzeit zur Ausführung kommen, wenn die Wunde mit frischen Granulationen bedeckt ist. Im Gegensatz zur verzögerten Naht muß bei der Sekundärnaht zum wenigsten der Hautrand durch Umschneiden von der Unterlage gelöst werden. Das Granulationsgewebe soll jedoch nicht in größerem Maßstabe abgetragen werden, da es mit seinem Bakterienreichtum doch gleichzeitig ein Schutzwall gegen das Fortschreiten der Infektion ist (FRANZ).

Leider haben die neueren Behandlungsarten, die hauptsächlich den Ausbruch der Wundinfektion verhüten sollten, wie die *Tiefenantiseptis* (MORGENROTH, KLAPP, ROSENSTEIN) fast vollkommen versagt. Weder das Vuzin, noch das Rivanol haben sich als geeignet gezeigt, in den erlaubten Konzentrationen in der Umgebung der Wunde eingespritzt, den Ausbruch einer Wundinfektion sicher zu verhüten. Ebensowenig haben die immer wieder unternommenen Versuche der *Sterilisatio magna*, d. h. der Desinfektion von der Blutbahn aus, zu brauchbaren Resultaten geführt; KEPLER Antitrypsin, Vuzin; KLAPP, BRESLAUER, MANNINGER Vuzin; NYSTROEM Protargol, Formalin, Farbstoffe usw.

Fortschritte in der Wundbehandlung sind dagegen in der Bekämpfung ausgebrochener Wundinfektionen durch chemische Mittel zu verzeichnen (s. S. 33).

b) Die Blutstillung.

(ESMARCH, MOMBURG, LEXER, v. SAAR, v. GAZA.)

Die Blutstillung nach Verletzungen erfolgt als vorläufige und endgültige. Es ist manchmal nicht ganz leicht, festzustellen, ob das aus einer tiefen Wunde hervordringende Blut arteriell oder venös ist oder beiden Gefäßarten entstammt. Noch schwieriger wird diese Frage zu entscheiden sein bei subcutanen Verletzungen oder bei solchen Verletzungen, die bei kleiner äußerer Öffnung weit in die Tiefe reichen. Kann die Frage nicht eindeutig entschieden werden, so hat, wie bei allen stärkeren Blutungen, zunächst die vorläufige Blutstillung Platz zu greifen. Das einfachste Mittel ist die Blutstillung durch Druck. Die *Wundkompression* darf nur mit aseptischen Verbandstoffen oder im äußersten Notfall durch ein frisch gewaschenes Wäschestück erfolgen. Die *digitale Kompression* findet in der Weise statt, daß möglichst das zuführende Gefäß am Orte der Wahl komprimiert wird.

Diese Art der Kompression läßt sich nur an den Extremitäten, am Halse, in der Ober Schlüsselbeinrinne und an anderen oberflächlich verlaufenden Gefäßen des Kopfes und Rumpfes ausführen. Die Kompression am Hals wird dadurch ausgeführt, daß die *A. carotis communis* am inneren Rand des Kopfnickers gegen den Querfortsatz des sechsten Halswirbels gedrückt wird. Dabei ist eine Druckwirkung der Luft- und Speisewege zu vermeiden. Die *A. subclavia* wird etwas medial und oberhalb der Mitte der Clavicula gegen die erste Rippe gepreßt, während der Arm und der Schultergürtel nach abwärts gezogen werden. Der Blutstrom in der *A. brachialis* kann gut durch Andrücken des Gefäßes gegen den Humeruschaft im Sulcus bicipitalis unterbrochen werden. Die *A. femoralis* wird in der Mitte des Lig. inguinale gegen den horizontalen Schambeinast angedrückt. In ihrem weiteren Verlauf kann sie durch digitale Kompression gegen den Femurschaft komprimiert werden.

Muß der Druck *längere Zeit* durchgeführt werden, so wird die *elastische Abschnürung* nach ESMARCH zur Anwendung gebracht. Dieses Verfahren hat alle früheren zur vorläufigen Blutstillung verdrängt. Am Oberschenkel benützt man den mit Kette und Haken versehenen, etwa 1 m langen und daumendicken *Schlauch*. Zu ihrer Ausführung wird die Extremität senkrecht erhoben (das

Einwickeln mit Gummibinden nach ESMARCH hat sich als überflüssig erwiesen), das venöse Blut durch zentralwärts gerichtetes Streichen ausgetrieben und gleich mit der ersten Umschnürung die arterielle Blutzufuhr sofort unterbrochen.

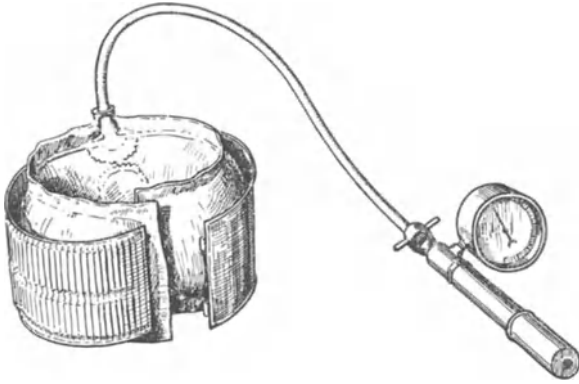


Abb. 4. Apparat von PERTHES zur vorläufigen Blutstillung. (Aufblasbare Gummimanschette in Metallband, das durch Hakenverschluß enger und weiter geschlossen werden kann. Durch die Luftpumpe wird nach dem Anlegen um die Extremität die Manschette aufgeblasen und der Druck an dem beigegefügteten Manometer abgelesen.) ($\frac{1}{4}$ nat. Größe.)

in ihrer Ernährung geschädigt werden könnten. Der Schlauch darf nicht länger als $1\frac{1}{2}$ —2 Stunden liegen bleiben. Bei peripherer Arteriosklerose ist die Anlegung

des Schlauches verboten und durch eine starke Gummibinde oder den PERTHESschen Apparat (Abb. 4) zu ersetzen. Bei Anlegung des Schlauches kann in solchen Fällen ein Einbruch der verkalkten Gefäßwand mit bleibendem Verschuß des Gefäßlumens und folgender Nekrose erfolgen.

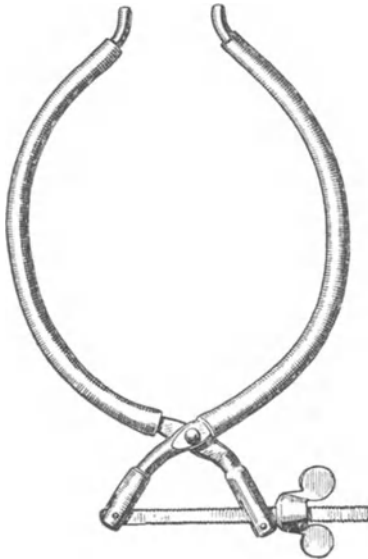

Abb. 5. Kompressorium von SEHRT. Durch Schraube verschließbarer Stahlbügel mit Gummischlauch überzogen. ($\frac{1}{3}$ nat. Größe.)

Gummibinde und PERTHESscher Apparat werden auch an der oberen Extremität dem Schlauch vorgezogen. Hier liegt die Gefahr der Anwendung des Schlauches in der Gefahr der Nervenschädigung. Statt des Schlauches kann das SEHRTsche Kompressorium angewandt werden (Abb. 5). Zur provisorischen Blutstillung im Genitalbereich und im Bereich der großen Beckengefäße dient die Anlegung des MOMBURGSchen Schlauches oder des SEHRTschen Kompressoriums. Auch ESMARCH hat bereits ein Kompressorium zu diesem Zweck angegeben. Der MOMBURGSche Schlauch muß über daumendick und länger als der ESMARCHsche sein. Die Anlegung erfolgt in

der Nabelgegend, unter allen Umständen unterhalb des Abganges der Nierenarterien. Die MOMBURGSche Blutleere bietet insofern Gefahren, als gelegentlich Schädigungen des Darmes durch die starke Umschnürung des Abdomens verursacht werden. Die Kompressorien komprimieren nur die großen Gefäße gegen die Wirbelsäule, doch kann es dabei auch zu Darm- und Mesenterialschädi-

Bei der Anlegung der ersten Umschnürung nimmt man am besten sofort eine Überkreuzung des Schlauches vor, da sich dadurch die erste Schlinge selbst hält und beim weiteren Anziehen des Schlauches beide Hände zum genügend starken Anziehen und Führen benutzt werden können. Die einzelnen Umschnürungen müssen dicht nebeneinander liegen, ohne daß Hautfalten dazwischen aufgehoben werden, da diese sonst gequetscht und

gungen kommen (s. S. 337). Eine vorläufige Blutstillung wird noch dadurch ausgeführt, daß das Gefäß am Orte der Wahl zwischen Verletzungsstelle und Zentrum freigelegt und durch Anlegung von weich fassenden, mit Gummirohr überzogenen Gefäßklemmen (HÖPFNER-Klemmen) gefaßt wird. Auch das Anschlingen der freigelegten Gefäße mit starkem, lose darumgelegtem Seidenfaden dient gelegentlich zur vorläufigen Blutstillung.

Die vorläufige Blutstillung an den Extremitäten durch starke Flexion (besonders Ellenbogen- und Kniegelenk), wie sie ADELMANN einst empfohlen hat, ist unsicher und wohl kaum noch geübt.

Auf jede länger als 5 Minuten fortgesetzte vorläufige Blutleere folgt nach Freigabe des Kreislaufes die sog. reaktive Hyperämie. Sie ist nach BIERs grundlegenden, experimentellen Arbeiten ein Ausdruck des Bluthungers der Gewebe und unabhängig vom Einfluß der Nerven. Sie erstreckt sich hauptsächlich auf die kleinen Gefäße und Capillaren. Nach sicherer, definitiver Blutstillung der großen und größeren Gefäße spielt diese reaktive Hyperämie keine wesentliche Rolle mehr, da nach Abnahme des Schlauches die kleinsten Gefäße und Capillaren das Blut des wiedergekehrten Kreislaufes an sich reißen und während dieser Zeit den mittleren Gefäßen die Möglichkeit gegeben ist, sich genügend zusammenzuziehen.

Zur *endgültigen Blutstillung* kann bei oberflächlichen, venös blutenden Wunden ein Kompressionsverband genügen, am besten unter Hochhebung der verletzten Stelle über die Herzhöhe. Die endgültige Blutstillung wird hauptsächlich durch *Unterbindung* der Gefäße ausgeführt. Mit Schieberpinzetten (heute seltener gebraucht) oder Gefäßklemmen wird entweder das blutende Gefäß selbst oder der Gefäßquerschnitt mit dem umgebenden Gewebe gefaßt und meist nach Anlegung mehrerer derartiger Klemmen die Unterbindung vorgenommen. Die Klemmen sind in verschiedener Größe vorrätig zu halten. Die größten sind die BILLROTH-, die mittleren die KOCHER- und die kleinsten die HALSTED-Klemmen. Sie werden mit und ohne Haken am Ende verwendet (Abb. 6, 7, 8). Zur Unterbindung dient Seide, Zwirn oder Catgut, letzteres besonders im infizierten Gebiet. *Größere Gefäße* werden am besten freigelegt, mit der Rinnensonde und dann mit der DESCHAMPS-Nadel unterfahren und doppelt unterbunden.

Die *Gefäßunterbindung* war schon im Altertum bekannt, sie wurde dann später nur seltener geübt und besonders bei der Ausführung von Amputationen als unzuverlässig verlassen. AMBROISE PARÉ ist auch bei der Amputation wieder energisch für die Gefäßligatur eingetreten. Er benutzte zum Fassen der Gefäße ziemlich grobe, kornzangenähnliche Instrumente. Aber auch seinem sonst gewaltigen Einfluß konnte es nicht gelingen, der Gefäßligatur viele Anhänger zu verschaffen. Das Glüheisen herrschte noch lange Zeit neben der Verätzung in der Blutstillung bei der Amputation.

Neben der Gefäßunterbindung wird auch die *Umstechung* geübt. Mit Nadel und Faden wird die nächste Umgebung des Gefäßstumpfes, am besten kreuzweise, umstochen und der Faden geknüpft. Die Umstechung ist besonders da der Unterbindung vorzuziehen, wo die Gefäßstümpfe schwer zugänglich sind und das Schürzen des Knotens über der Arterienklemme Schwierigkeiten macht. Abgesehen davon ist sie noch zu empfehlen bei der Stillung von Blutungen aus Muskeln, Fettgewebe und aus parenchymatösen Organen (s. S. 1207). Versagt sie bei letzteren, so ist oft das Einlegen oder Aufnähen von, aus der Umgebung entnommenem, Gewebe (besonders Muskelstückchen) erfolgreich (s. S. 182 und S. 1208).

Neben Unterbindung und Umstechung kommt noch die sog. *Massenunterbindung* zur endgültigen Blutstillung vielfach zur Anwendung, z. B. zur Unterbindung der Magen-, der Netz-, der Mesenterialgefäße. Die Massenunterbindung wird am besten so ausgeführt, daß zunächst ein etwa 1—2 cm breites Gewebstück auf eine Rinnensonde aufgelagert wird, ohne Rücksicht auf Sichtbarmachung der darin verlaufenden Gefäße. Ist das Gewebe sehr fett oder wasserreich, so wird dieses Gewebstück mit einer Quetsche zunächst gequetscht.

Dadurch wird der Stiel dünner, ohne daß dabei die Gefäße geschädigt würden. In der Quetschungsfurche erfolgt dann die doppelte Unterbindung durch Unterführung des Fadens mit der DESCHAMPSSchen Nadel durch die Rinne. Zwischen den beiden Ligaturen wird

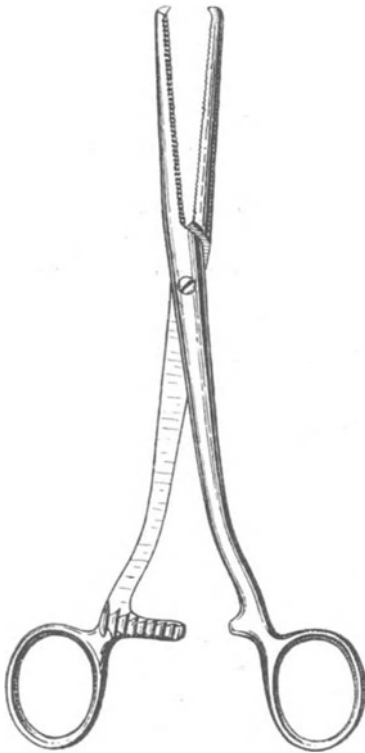


Abb. 6. BILLROTH-Klemme mit Haken.
($\frac{1}{2}$ nat. Größe.)

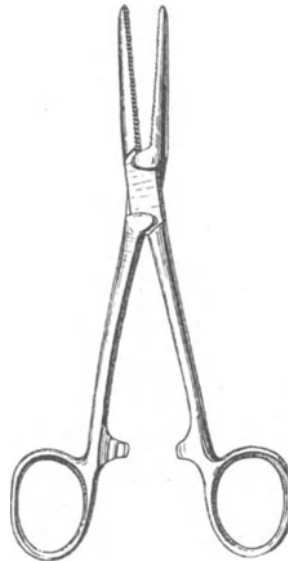


Abb. 7. KOCHER-Klemme ohne
Haken. ($\frac{1}{2}$ nat. Größe.)

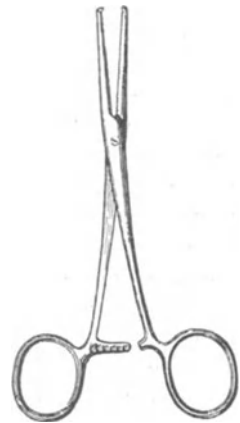

Abb. 8. HALSTED-Klemme
mit Haken. ($\frac{1}{2}$ nat. Größe.)

das Gewebe durchschnitten. Der Grundsatz der Gefäßunterbindung *am Orte der Verletzung* muß heute allgemein durchgeführt werden. Die Blutstillung am Orte der Wahl ist unsicher, wie die *Torsion*, bei der das Gefäß mit der Klemme bis zum Abreißen gedreht wird.

Handelt es sich um die Verletzung eines Gefäßes, das als *funktionelle Endarterie* zu gelten hat, so darf die Gefäßunterbindung nur dann ausgeführt werden, wenn das von dem betreffenden Gefäß versorgte Gebiet geopfert werden kann. Auch dann sollte aber der Versuch gemacht werden, durch Gefäßnaht den Blutstrom wieder herzustellen. Insofern gehört auch *die Gefäßnaht* zu den Methoden der endgültigen Blutstillung. Erst dann, wenn auch die Gefäßnaht in solchen Fällen unmöglich ist, darf die Unterbindung erfolgen, unter genauer Kontrolle des Versorgungsgebietes. Handelt es sich um wirkliche Endarterien wie bei den Hauptstämmen der Niere und der Milz und des Mesenteriums, so hat der Unterbindung sofort die Exstirpation des außer Ernährung gesetzten

Organes oder Organabschnittes zu folgen. Nach unumgänglich notwendig gewordener Unterbindung der großen Extremitätenschlagadern kann die Demarkation des außer Ernährung gesetzten Abschnittes, wenn nicht gerade infolge einer Wundinfektion eine Gangrän eintritt, abgewartet werden.

Im Jahre 1911 hat M. HOFMANN die *Blutstillung durch Hochfrequenzströme* empfohlen. Da er die blutstillende Wirkung bei der Durchtrennung und beim Verschorfen mit der DE FORESTSchen Nadel erkannt hatte, ließ er eine besondere Elektrode bauen, mit der die angehobenen, zur vorläufigen Blutstillung angelegten Gefäßklemmen berührt wurden. Er stellte fest, daß die Blutstillung durch Einrollung der Intima und Media und einen sich sofort bildenden Gerinnungspfropf zustande kam. Von größerer praktischer Bedeutung wurde das Verfahren erst, nachdem die Elektrochirurgie durch die Konstruktion immer besserer Apparate eine weitere Verbreitung gewonnen hatte. Das geschah, nachdem im

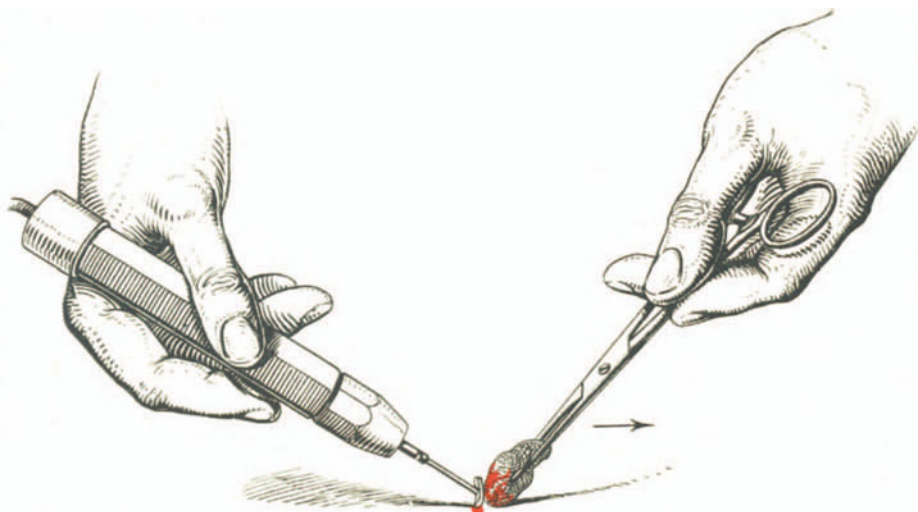


Abb. 9. Blutstillung unter dem Tupfer nach v. SEEMEN. (Elektrochirurgie, Berlin 1932.)

letzten Jahrzehnt des 19. Jahrhunderts viele mehr oder weniger vergebliche Versuche gemacht worden waren, erst in neuester Zeit in Deutschland etwa um das Jahr 1925.

Nach den Erfahrungen, die mit der *Blutstillung durch Elektrochirurgie* gemacht wurden, kommt sie im wesentlichen bei Blutungen aus kleineren Gefäßen in Frage. Größere und mittlere Gefäße müssen, wie früher, unterbunden werden, da die einfache Koagulation eine Nachblutung nicht sicher verhüten kann. Die elektrische Blutstillung wird verschieden gehandhabt. Da die Koagulation nur dann wirksam ist, wenn die Wunde blut trocken ist, so wird entweder ein Tupfer auf die Gefäßwunde gedrückt und in dem Augenblick, in dem er weggenommen wird, eine kleine Elektrode auf das blutende Gefäß aufgesetzt und der Strom eingeschaltet (Blutstillung „unter dem Tupfer“, v. SEEMEN, Abb. 9) oder es wird eine Klemme angesetzt, mit Gummihandschuhen angehoben und mit der Elektrode berührt.

c) Die Behandlung der Wundinfektion.

(v. BERGMANN, LEXER, SCHIMMELBUSCH, FRIEDRICH, v. BRUNNER, BUZZELLO.)

Das Wichtigste, was über die Verhütung der Wundinfektion zu sagen ist, ist in dem Abschnitt „Wundbehandlung“ erwähnt. Die Verhütung ist und bleibt auch heute noch die wesentlichste Voraussetzung einer guten Wund-

behandlung. Bei aseptischen Operationswunden gehört es zu den größten Seltenheiten, daß eine Wundinfektion eintritt, falls keine Fehler in der Asepsis gemacht wurden und falls die zur Operation verwendeten Instrumente und besonders das in der Wunde zurückbleibende Nahtmaterial den Ansprüchen, die an eine moderne Sterilisation gestellt werden müssen, genügt hatten (s. S. 7). Mit dem Abschluß der aseptischen Wunde ist auch mit einer nachträglichen, von außen kommenden Infektion nicht mehr zu rechnen. Die Ausscheidung von Fibrin schließt den Wundspalt so dicht ab, daß das Eindringen von Keimen nur dann noch möglich ist, wenn die Wundränder schlecht aneinander gelagert sind und wenn durch grobe Nachlässigkeit beim Anlegen des Verbandes (Störungen der Wundrandadaptation durch Verschieben des Verbandes oder durch Abreißen desselben von seiten des Kranken) die verklebten Ränder auseinandergerissen werden. Anders liegen die Verhältnisse bei den Gelegenheitswunden, hier ist die Gefahr der Infektion erheblich größer und hier kann nur die oben geschilderte physikalische und chemische Wundbehandlung mit einiger Sicherheit den Eintritt der Infektion verhüten, aber eben auch nur mit *einiger* Sicherheit (s. S. 23). Je verschmutzter und größer die Wunde, je tiefer reichend, je mehr Nebenverletzungen im Sinne der Quetschung, der Gefäßverletzung, der Nervenverletzung usw. eingetreten sind, desto größer die Gefahr. Desto größer muß aber auch meist die Aktivität bei der Wundversorgung und die Gewissenhaftigkeit in der Beobachtung während der Nachbehandlungszeit sein. Die erste Vorbedingung nach der Wundversorgung ist zunächst Ruhigstellung des Wundgebietes. Bei ausgedehnten Wunden am besten durch Bettruhe. Bei weniger ausgedehnten zunächst Bettruhe, dann örtliche Ruhigstellung des Wundgebietes durch einen feststellenden Verband (Schienenverband, Gipsverband). Letzterer ist an der oberen Extremität nur mit großer Vorsicht als zirkulärer Verband zur Anwendung zu bringen. Bei Kindern soll er niemals angewendet werden wegen der Gefahr der ischämischen Muskelkontraktur, die am leichtesten bei nicht gut gelungener Reposition von Knochenbrüchen eintritt.

In allen Fällen hat in den ersten Tagen 1—2mal täglich eine Kontrolle des Verbandes stattzufinden. Nicht, daß er jedesmal abzunehmen wäre, das geschieht nur, wenn er durch eingetrocknetes Blut hart geworden ist, oder wenn sich die Zeichen einer auf Infektion hindeutenden Wundsekretion zu erkennen geben.

Die *Beobachtung des Verletzten* hat sich auf den Allgemeinzustand und auf die örtlichen Verhältnisse zu erstrecken. Die ersten Symptome der Wundinfektion bestehen in Temperatursteigerung und Schmerzen. Wenn auch bei jeder Verletzung von einiger Ausdehnung Temperatursteigerung zu Beginn beobachtet wird, so deutet Fieber über 38,5 und 39,0° gewöhnlich auf den Eintritt einer Infektion hin. In solchen Fällen wird am besten sofort ein Verbandwechsel vorgenommen. Oft genügt es, einige Nähte zu entfernen und mit dem Abfluß des retinierten Wundsekretes fällt auch die Temperatur zur Norm ab. Neben der Temperatur ist besonders auf den Wundschmerz zu achten. Dieser verschwindet in der Regel bei aseptischem Verlauf oder beim Eintritt einer milden Infektion in 1—2 Tagen. Bleibt der Schmerz über diese Zeit hinaus bestehen oder wird er sogar heftiger, macht sich Spannung, Klopfen in der Wunde, Brennen und Hitzegefühl bemerkbar, so sind auch das Zeichen für die beginnende Infektion. Der Verbandwechsel darf dann nicht hinausgeschoben werden. Die rechtzeitige Entfernung von Nähten, einer etwa eingefügten

Tamponade genügt auch hier in vielen Fällen, um den Lymphstrom im Wundgebiet zu beleben und mit dem Abfluß des Sekretes auch die Wirkung der eingedrungenen Keime einzuschränken bzw. aufzuheben. Machen sich in der Wundumgebung durch die klassischen Symptome die Anzeichen der eingetretenen Infektion bemerkbar, so wäre es fehlerhaft, nun nicht auch die weitere Umgebung der Wunde zu untersuchen. Die Hauptlymphabflußbahnen müssen untersucht werden und besondere Beobachtung verdienen die regionären Lymphknoten. Sind Anzeichen einer Lymphangitis und Lymphadenitis vorhanden, so besteht die Gefahr der allgemeinen Infektion und unsere Sorgfalt muß sich verdoppeln. Eine erweiterte Wunduntersuchung, die tiefgelegene Infektionsherde, Sekretretentionen, Gewebnekrosen usw. aufsuchen und beseitigen muß, kann unter Umständen schnell den Rückgang der bedrohlichen Erscheinungen herbeiführen. Findet sich derartiges nicht in der Wunde, so ist die Anwendung ruhigstellender Verbände doch unbedingt zu fordern. Sie haben sich auf die ganze Extremität zu erstrecken. Bei frischen Infektionen leisten Alkoholumschläge (50%, an den Fingern 30%ig) weit über das Wundgebiet hinaus ausgezeichnete Dienste. Auch Verbände mit essigsaurer Tonerde sind zu empfehlen.

Ruhigstellung und Hochlagerung zur Hebung des Kreislaufes, an der oberen Extremität Suspension, werden häufig subjektiv sehr angenehm empfunden und leisten auch objektiv Gutes. In chronisch verlaufenden Fällen wirkt die BIERsche Stauung für 6—8 Stunden mit folgender Pause schmerzlindernd und durch die passive Hyperämie den Infektionsherd günstig beeinflussend. Ergibt sich aus der Fieberkurve und aus der Beobachtung der Wunde, der näheren und weiteren Umgebung, daß der Prozeß örtlich fortschreitet, so ist die Umgebung auf das genaueste zu prüfen; der spontane Schmerz, die Schmerzhaftigkeit bei Bewegungen gewisser Muskelgruppen usw. und schließlich der Druckschmerz bei der Palpation deutet fast immer genau den Weg und die Ausdehnung der Infektion an. Dabei brauchen nachweisbare Zusammenhänge zwischen dem Herd in der Wundumgebung und entfernter gelegenen Herden nicht zu bestehen. Die Verschleppung der Infektion kann ja per continuitatem, auf dem Lymph- und auf dem Blutwege erfolgen. Die Entstehung solcher Herde darf nicht außer acht gelassen werden, um nicht einen notwendigen Eingriff zu versäumen. Doch können unter Ruhigstellung und Alkoholumschlägen (an den Fingern nicht über 30%) derartige sekundäre Herde wieder zurückgehen. Man soll sich davor hüten, einen solchen Herd sofort mit dem Messer anzugreifen; erst dann, wenn man mit einiger Sicherheit auf lokale Begrenzung bzw. Einschmelzung schließen kann, soll der Einschnitt erfolgen. Durch zu frühzeitiges Einschneiden kann man durch Eröffnung neuer Lymph- und Blutbahnen unter Umständen mehr Schaden als Nutzen anrichten. Die *Abwehrmaßnahmen des Körpers* gegen ein gedrungene Keime brauchen eine gewisse Zeit, um voll wirksam zu werden und diesen wichtigsten Bundesgenossen im Kampf gegen die Wundinfektion darf man nicht stören. Wird ein Einschnitt gemacht, so muß das unter dem Schutz der Asepsis erfolgen. Nichts ist fehlerhafter, als in akut entzündliche Gewebe einen kleinen, unzureichenden Einschnitt zu machen. Auch dadurch wird oft die Infektion weitergetragen. Der Einschnitt muß vielmehr so groß angelegt werden, daß die Grenzen des Herdes damit erreicht werden und daß für die Wundsekrete eine gesicherte Abflußmöglichkeit vorhanden ist. Drainage bzw. ganz lockere Tamponade der Schnittwunde mit Jodoformgaze muß den Abfluß des Wundsekretes gewährleisten. Jede festere Tamponade ist zur Verhütung

von Sekretverhaltung zu vermeiden. Um den Sekretstrom im Wundgebiet aus der Umgebung in die Wunde und in den Verbandstoff sicherzustellen, wird die Wunde in großer Ausdehnung mit feuchtwarmen, essigsäuren Tonerdeumschlägen bedeckt. Durch die oberflächliche Verdunstung, die unter keinen Umständen durch die Anwendung eines *wasserdichten Stoffes* eingeschränkt werden darf, wird die Strömung begünstigt. Andererseits trocknet ein solcher Verband verhältnismäßig schnell aus und muß daher mehrmals am Tag angefeuchtet werden, ohne daß deshalb der Verband jedesmal vollkommen abgenommen werden müßte. In der Mehrzahl der Fälle wird es auf diese Weise gelingen, auch solche Wundinfektionen, die zunächst Neigung zur Ausbreitung hatten, auf ihren Herd zu beschränken.

Leider tritt häufig, unter Umständen von ganz kleinen Verletzungen ausgehend, von vornherein eine *Allgemeininfektion* des Organismus ein. Die Anzeichen der allgemeinen Blutvergiftung, die sich durch stärkere Beeinflussung des Allgemeinzustandes, durch hohe Temperatur, Schüttelfröste, durch Appetitlosigkeit, trockene Zunge, Leber- und Milzschwellung, Schmerzempfindlichkeit der gesamten Körpermuskulatur auf Druck, hämolytische Erscheinungen, Ikterus usw. bemerkbar machen, weisen häufig darauf hin, daß eine Infektion mit sehr virulenten Keimen stattgefunden hat. Der Nachweis der Bakterien im Blute gelingt fast immer, wenn auch nicht bei jedem Versuch, durch Gießen von Blutplatten. Sehr häufig treten solche schwersten Infektionen im Anschluß an Verletzungen bei der Ausführung septischer Operationen oder Obduktion septischer Leichen ein. Hier macht sich deutlich die besondere Gefahr der im menschlichen Körper bereits gezüchteten, nicht mehr der Eingewöhnung bedürftigen Mikroorganismen geltend. Ist eine Allgemeininfektion eingetreten, so kann es unter Umständen gelingen, einen Herd ausfindig zu machen, aus dem der Nachschub der Keime in die Blutbahn erfolgt. Deutet die Art des Verlaufs, d. h. das mit einer gewissen Regelmäßigkeit sich einstellende Auftreten von Schüttelfrösten darauf hin, daß ein solcher Herd besteht, so dürfen wir uns nicht eher beruhigen, bis wir die Wunde und ihre Umgebung, und wenn eine Quelle dort nicht zu finden ist, den ganzen Körper daraufhin untersucht haben, ob ein solcher Herd vorhanden ist. Selbst wenn es dann nicht gelingt, den Herd radikal zu beseitigen, so bringt doch gelegentlich die Unterbrechung der Abflußbahn durch Unterbindung der Venen die Heilung (Jugularisunterbindung bei Sinusthrombose ZUFAL, Unterbindung der Vena ileocolica bei Appendicitis BRAUN, Unterbindung der Vena iliaca oder spermatica bei schweren Genitalinfektionen). Wird ein Herd nicht gefunden, so ist das kein Beweis dafür, daß er nicht vorhanden ist. Die Ansiedlung der Bakterien kann auch in der Blutbahn an irgendeiner Stelle stattgefunden haben, ohne daß örtliche Erscheinungen beobachtet werden. Leider sind wir in solchen Fällen bis heute nicht in der Lage, die Erkrankung durch chirurgische Eingriffe wirksam zu bekämpfen. Hier sind wir vielmehr auf die Maßnahmen angewiesen, die imstande sind, die natürlichen Abwehrkräfte des Körpers zu unterstützen. Dazu gehört in erster Linie die Sorge für gute Ernährung, Verdauung, Stuhl- und Harnentleerung, Kräftigung des Herzens, Hebung des Kreislaufes des Blutdruckes und der Atmung. In solchen Fällen soll auch das Fieber als solches bekämpft werden durch Herabsetzung der Temperatur zur Hebung des Allgemeinbefindens und des Appetites. Versuche zur Beeinflussung der Blutinfektion mit Hilfe von Desinfektionsmitteln, die direkt in die Blutbahn eingespritzt

werden, sind ebenfalls zu machen. Alle früher empfohlenen Präparate, das Kollargol, das Dispargen, das Elektrargol, das Fulmargin, das Jodkollargol, die PREGLSche Lösung usw. sind zwar verschieden beurteilt worden, doch lautet das Urteil im allgemeinen ungünstig. Am besten scheinen noch die Farbstoffe und die Verbindungen von Farbstoffen mit Silberpräparaten, wenigstens vorübergehend, die Keime im Blute zu töten, so das *Trypaflavin* (20—60 ccm einer 1—2%igen Lösung intravenös) und das *Rivanol* 100 ccm einer 1—2%igen Lösung mehrere Tage hintereinander, das Argochrom (Methylenblausilber) und das Argoflavin (Trypaflavinsilber). Naturgemäß ist von allen derartigen Versuchen dann nicht viel zu erwarten, wenn an irgendeiner Stelle der Blutbahn ein Infektionsherd vorhanden ist. Wesentlich bessere Erfolge brachte das vor einigen Jahren von DOMAGK hergestellte und geprüfte *Prontosil* besonders bei Streptokokkeninfektionen. Nach den vielen Mißerfolgen, die mit anderen Mitteln erlitten wurden, müssen auch die skeptisch Gewordenen den nicht bestreitbaren großen Wert des Präparates unterstreichen.

Das *Prontosil* ist eine *sulfonamidhaltige Azoverbindung*, die merkwürdige Eigenschaften besitzt insofern, als sie bei den üblichen Desinfektionsversuchen in vitro wirkungslos oder fast wirkungslos ist, während sie im Tierkörper ausgesprochen schädigende Wirkungen gegenüber Streptokokken aufweist. Nach DOMAGK bilden sich die wirksamen Stoffe wahrscheinlich erst im Tierkörper, vielleicht in Entzündungszellen oder in den Bakterien. Die Wirkungsart ist bis heute noch nicht ganz klargestellt, aber das Eindringen des *Prontosils* in Streptokokken kann nach BÜRGER als bewiesen gelten, während die von LEVADITI angenommene Verhinderung der Kapselbildung und die dadurch entstehende Wirkung nicht bewiesen ist. Das Präparat übt auf verschiedene Streptokokkenarten, besonders auch die hämolytischen, augenscheinlich eine Behinderung der Giftbildung und des Wachstums aus und verursacht außerdem eine starke Leukozytenanlockung und eine beschleunigte Freßtätigkeit der Phagozyten. Die Wirkung gegenüber Staphylokokken, Colibacillen, Meningokokken und dem Erreger des Bang ist wesentlich geringer. Gegenüber Staphylo- und Gonokokken sind die ebenfalls sulfonamidhaltigen Eubasin, Neo-Uliron, Albucid und Cibazol wirksam, bei der *Meningitis epidemica* sind gute Erfolge mit Prontalbin und Eubasin, bei der *Pneumonie* mit Eubasin erzielt worden.

Von den Streptokokkeninfektionen sind die meisten Erfahrungen bei der *Wundrose* gemacht, aber auch das durch Streptokokken bedingte *Puerperalfieber*, die *Meningitis*, die *Cystopyelitis*, die *Gelenkentzündungen*, die *Angina*, die septischen Knochen- und Brustfellerkrankungen sind oft außerordentlich günstig beeinflußt worden.

Bei der sog. *Viridanssepsis* hat das *Prontosil* versagt.

Das *Prontosil* wird als rotes und weißes hergestellt. Beide enthalten *Sulfonamid*. Beide Präparate werden zum Gebrauch per os in Form von Tabletten geliefert. Außerdem wird zur Injektion noch ein lösliches *Prontosil* hergestellt. In Deutschland hat sich das rote und das lösliche *Prontosil* am besten bewährt, es führt auch weniger leicht zu unangenehmen Nebenwirkungen (STRASSER und SINGER, ISHIKAWA, MENVILLE und ARCHINARD, SOMMER). Diese Nebenwirkungen betreffen hauptsächlich Blutveränderungen (Sulfhämoglobinurie, Methämoglobinurie, hämolytischer Ikterus, Agranulocytose, Polyneuritis). Auch Hautausschläge, Fieber und Schüttelfrost werden beobachtet. Allerdings handelt es sich dabei in einzelnen Fällen um Verabreichung von weißem *Prontosil*. Nach einer intravenösen *Prontosil*injektion beobachtete SOMMER einen Todesfall.

Die *Behandlungsweise* unterliegt genauen Vorschriften. Nach DOMAGK ist mit der Behandlung so früh wie möglich zu beginnen, da die Abwehrkräfte des Körpers noch wirksam sein müssen. Sind sie erschöpft, so verspricht auch die *Prontosil*behandlung keinen Erfolg mehr. Es soll ein sog. *Prontosilstoß* mit hohen Dosen gemacht werden. Man gibt je Tag etwa 8—10 Tabletten rotes

Prontosil zu 0,3 und dazu noch 1—2mal 10—20 ccm flüssiges Prontosil intramuskulär. Wenn auf diese Weise kein Erfolg erzielt wurde, erscheint weitere Verabreichung aussichtslos. Kleine, verzettelte Dosen sind zu vermeiden. Bei Menschen mit Anacidität gibt man etwas Salzsäure in Tropfen. Das Prontosil kann auch bei kleinen Kindern gegeben werden. Säuglinge erhalten ein Viertel, Kleinkinder ein Halb der Erwachsenenosis. Bei den Kleinkindern soll man auch 2 Tropfen verdünnter Salzsäure je 0,1 g Prontosil verabreichen. Wenn die Behandlung doch öfter wiederholt werden soll, so müssen längere Pausen eingeschaltet und das Blutbild öfter geprüft werden.

BOSSE hat das Prontosil auch äußerlich in der Wundbehandlung empfohlen und es innerlich nur bei allgemeinen Infektionen gegeben. Es wird in Form von Streupulver (Prontosil rubr. mit Milchzucker) oder auch als alkoholische Lösung [Prontosil rubr. 4,0 Alk. (90% ig), Aceton a. a. 100,0]. Als antiseptische Gaze verwendet BOSSE eine mit Uliron imprägnierte Gaze und außerdem eine 5—10%ige Ulironlebertransalbe. EYER und ROHRMANN finden eine ölige Lösung besser als die alkoholische. DOMAGK empfiehlt neuerdings als Wundpulver eine Mischung von Prontalbin und Marfanilpuder (9:1). Es wird messerrückendick in infektionsverdächtige und infizierte Wunden gestreut (5—25 g nach Wundgröße) bei Gefahr der Allgemeininfektion noch 3—6 g Marfanil-Prontalbintabletten oral für längstens 6—8 Tage (bei Gasinfektion s. S. 39).

Die *Serum- und Vaccinebehandlung* haben leider bei der Behandlung der allgemeinen Blutvergiftung bisher vollkommen versagt, so günstig die Erfolge unter Umständen bei chronisch verlaufenden Infektionen sind.

Geht unter chirurgischer Behandlung die Infektion zurück und beschränkt sie sich auf ihren lokalen Herd, so zeigt sich das durch Temperaturabfall und allmähliches Schwinden der Schmerzhaftigkeit an. Sobald die Sekretion aus der Wunde nachläßt, ist die Drainage baldigst zu entfernen, am besten nicht auf einmal, sondern unter allmählichem Kürzen des Dränrohres. Dabei darf aber die Wunde und ihre Umgebung nicht außer acht gelassen werden, da es nachträglich noch zu Eiteransammlungen in der Tiefe kommen kann. Auch kommt es gelegentlich vor, daß es im Anschluß an tiefgreifende Eiterprozesse, vielleicht um Reste von Bakterienhaufen, die tiefer in das Gewebe (Lymphbahn, Muskelinterstitien) eingedrungen waren, zur Ausbreitung der Eiterung kommt. Es entstehen auf diese Weise unter Umständen tiefegelegene, röhrenartige Gänge, durch Senkung zwischen den Muskeln, die keine direkte Verbindung mehr mit dem ursprünglichen Infektionsherd zu haben brauchen, aber doch häufig durch einen engen Fistelgang mit diesem zusammenhängen. *Der Nachweis solcher Röhrenabscesse* macht dem aufmerksamen Beobachter meist keine besonderen Schwierigkeiten, da sie tiefe Fluktuation zeigen. Sehr häufig weisen auch die Beschwerden des Kranken, aus den Wundverhältnissen nicht erklärbares Fieber und die übrigen Erscheinungen allgemeiner Natur auf das Weiterbestehen der Infektion hin. Besonders an den Extremitäten und da wieder besonders bei solchen, die unter Suspension behandelt worden sind, aber auch bei offenen infizierten Knochenbrüchen und anderen entzündlichen, eitrigem Knochenkrankungen ist an derartige Komplikationen zu denken. Ist der Verdacht auf eine Röhrenfistel begründet, so ist der Fistelkanal aufzusuchen und möglichst am tiefsten Punkt, den besonderen Lageverhältnissen entsprechend, zu spalten. Solche Fisteln pflegen dann schnell auszuheilen. Heilt eine Wunde trotz breiter Spaltung, trotz Zurückgehens der allgemeinen Entzündungserscheinungen nicht aus, so sind die Ursachen dafür mannigfacher Art. Nicht selten beruht die Ursache auf der Anwesenheit unbemerkter *Fremdkörper*. Sie sind im allgemeinen

leicht aufzufinden, besonders wenn eine Röntgenaufnahme den Fremdkörper darstellt. Schwierig kann das Auffinden dann sein, wenn es sich um Fremdkörper handelt, die tief in das Wundgewebe eingedrungen sind und die dabei keinen Schatten auf der Röntgenplatte geben. Sind das besonders Holz- und Glassplitter, so führt hier oft die genaue Wundrevision, die jeden Winkel berücksichtigt, und die Palpation auf die richtige Spur. Da auch tiefer eingedrungene Fremdkörper Eiteransammlung erregen, so kann die Beobachtung des auf Druck in die Wundspalte austretenden Sekretes auf den Fremdkörper hinweisen. Die Entfernung solcher Fremdkörper ist selbstverständlich Voraussetzung für die Beseitigung der Störung der Wundheilung. Zu den Fremdkörpern kann man mit einem gewissen Recht auch die Sequester und die Gewebsnekrosen von Knochen, Muskeln, Fett und Fascien rechnen. Besonders die Fasciennekrose kann unter Umständen trotz oberflächlicher Wundheilung in ausgedehnter und fortschreitender Weise die Wundheilung stören. Auch dann kann nur die Entfernung des toten Gewebes die Eiterung zum Schwinden bringen. Störungen und Verzögerungen der Wundheilung werden auch beobachtet bei Kranken, deren Allgemeinzustand durch erschöpfende Krankheiten, besonders schwere Infektionen, oder Blutungen herabgesetzt ist. Häufig ist auch der Morphinismus die Ursache, da dadurch besonders die Ernährung sehr stark leidet. Gelingt es, das Morphinium zu entziehen und den Ernährungs- und Allgemeinzustand zu heben, so geht oft überraschend schnell die Wundheilung vorwärts. Die zunächst schlaffen, blassen Granulationen zeigen sich frisch und gut durchblutet und die Epithelisierung macht rasche Fortschritte. Außer den genannten Erkrankungen sind es Gefäß- und Nervenerkrankungen (Arteriosklerose, Tabes und der Diabetes), die am häufigsten die gesunde Reaktion der Wunde stören. Hier ist auch noch mit einem Worte der Wunddiphtherie zu gedenken, die sich schon frühzeitig dem aufmerksamen Beobachter durch feststehenden Belag zu erkennen gibt. In späteren Stadien sind solche Beläge graugrünlich und überdecken unter Umständen eine ganze granulierende Fläche. Auch zu tiefer greifenden Nekrosen kann es gelegentlich kommen. Solche Kranken sind möglichst zu isolieren, da es nicht selten zur raschen Verbreitung dieser Infektion über ein großes Krankenmaterial kommen kann. Handelt es sich um oberflächliche Wunden, so macht die Therapie im allgemeinen keine sehr großen Schwierigkeiten, wenn es auch Fälle gibt, bei denen durch die lokale Behandlung auch in Wochen die Infektion nicht zu beseitigen ist. Am hartnäckigsten sind allerdings tiefgehende Wunden und Fistelgänge. Die Behandlung erfolgt am besten durch die Anwendung der gewöhnlichen Antiseptica, wobei sich das Jodoformpulver, der Alkoholverband, der Verband mit 1⁰/₁₀₀iger Sublimatlösung bewährt hat. Serumanwendung hat im allgemeinen versagt, am ehesten scheint noch aufgestreutes Trockenserum die Infektion zu beeinflussen.

Zur Behandlung mehr *chronisch* verlaufender Mykosen, im Anschluß an Wundinfektionen, hat sich die Injektionsbehandlung mit *Autovaccine* ausgezeichnet bewährt. Einige Tropfen Eiter genügen, um in den zur Herstellung von Vaccine eingerichteten Instituten den Impfstoff herzustellen. Die Injektion erfolgt gewöhnlich subcutan und unter Steigerung der Keimzahl der injizierten Vaccine, wie sie von den genannten Instituten geliefert wird.

Bei der Besprechung der Wundinfektionsbehandlung bedürfen die besonders gefährlichen Anaerobierinfektionen *Tetanus* und *Gasbrand* einer besonderen Berücksichtigung. Für beide gilt in ganz besonderem Maße die Wichtigkeit

der chirurgischen Wundversorgung, wie sie oben geschildert ist (s. S. 23). Die Untersuchungen FRIEDRICHS waren ja auch hauptsächlich gegen die Infektion mit anaeroben Keimen gerichtet.

Wenn sich auch im Laufe der Zeit die Sechsstundengrenze, die FRIEDRICH feststellte, und die zur Auskeimung der genannten Außenweltkeime im menschlichen Körper benötigt wird, sich nicht als sicherer Anhaltspunkt erwiesen hat, insofern, als einerseits auch schon nach 2—3 Stunden eine schwere Gasinfektion eintreten kann, andererseits die schweren Krankheitserscheinungen erst 12 und mehr Stunden nach der Verletzung in Erscheinung zu treten brauchen, so ist die Aufmerksamkeit der Chirurgen durch die Untersuchungen FRIEDRICHS doch darauf gerichtet worden, die chirurgische Wundbehandlung so früh wie möglich durchzuführen. Die Ursache für die so früh auftretende Infektion liegt darin begründet, daß bereits im menschlichen oder tierischen Körper vorgezüchtete Keime eingedrungen sind, wie wir das auch bei Infektionen mit den gewöhnlichen Eitererregern aus der sogenannten „kleinen Arzinfektion“ bei Verletzungen an septischen Kranken und Leichen beobachten. HELLER gibt in seiner Arbeit die Ansicht ZEISSLERS wieder. Daraus geht hervor, daß es bei den Anaerobierinfektionen im wesentlichen auf folgende zwei Punkte ankommt: 1. Art, Beschaffenheit und Menge der Infektionserreger. 2. Beschaffenheit der Impfstelle, namentlich ob die Infektionserreger in gut durchblutetes, lebensfähiges oder in nekrotisches Gewebe gelangen. Die Infektionserreger unterscheiden sich, je nachdem es sich um toxinfreie Sporen, toxinbeladene Sporen oder um toxinbeladene vegetative Bacillen handelt. Gelangen toxinfreie Sporen in eine Wunde, die weder nekrotisches noch schlecht ernährtes Gewebe enthält, so geht die Infektion nicht an, oder erst allmählich durch Sekretstauung um kleine Fremdkörper. Dringen toxinbeladene Sporen ein (das ist der Fall bei Ackererde und Straßenschmutz), so treten allmählich auch in gut ernährten Wundgeweben innerhalb von 6—20 Stunden Anaerobierinfektionen auf. Sind aber toxinbeladene vegetative Bacillenformen in die Wunde gelangt, so kann schon nach 2 Stunden die Infektion festgestellt werden. Schließlich ist es auch möglich, daß sich toxinfreie Keime in schlecht ernährtem und nekrotischem Gewebe (Schußverletzungen, schwere Verkehrsverletzungen) sofort vermehren.

Die Erfahrungen, die bei der Entstehung und beim Ablauf der Anaerobierinfektion gesammelt wurden, haben dazu beigetragen, die *chirurgische Wundbehandlung* zur Verhütung dieser Infektionen den übrigen Versuchen der Wundinfektionsverhütung zum wenigsten gleichzustellen oder sogar in den Vordergrund zu rücken.

Unter den Versuchen zur Verhütung des *Tetanus* ist besonders die rechtzeitige Verabreichung von Tetanusantitoxin zu erwähnen.

Die Akten über den Wert dieses Verfahrens, das von BEHRING ausgearbeitet wurde, sind auch heute noch nicht geschlossen. Bei der großen Seltenheit der Tetanusinfektion in Friedenszeiten und der Schwierigkeit der Beurteilung dessen, was man unter einer tetanusverdächtigen Wunde versteht, nimmt es nicht wunder, daß viele Ärzte in der allgemeinen Praxis die Antitoxinbehandlung abgelehnt haben. Dazu kommt, daß die Serumbehandlung nicht ganz ungefährlich ist (Serumkrankheit, selten anaphylaktischer Shock) und daß gelegentlich Tetanus doch zum Ausbruch kommt bei Verletzten, die mit Antitoxin vorbehandelt waren. Daher sind gerade in den letzten Jahren Einwände gegen die Antitoxinbehandlung gemacht worden (HÜBNER). Über diese Fragen hat neuerdings eine Reihe von größeren Aussprachen stattgefunden, aus denen hervorgeht, daß doch die Mehrzahl der Chirurgen die *Antitoxinprophylaxe* beizubehalten wünscht, wenn auch das Unterlassen derselben nicht als Kunstfehler aufgefaßt werden darf, da eine jede Verletzung von einer Tetanusinfektion gefolgt sein und andererseits nicht jede Verletzung mit Antitoxin behandelt werden kann. Ebensowenig ist es möglich, jede Wunde im strengen Sinne FRIEDRICHS unter Wundausschneidung zu versorgen.

Da erfahrungsgemäß Wunden, die mit gedüngter Erde und mit Straßen- oder Hausschmutz verunreinigt sind, die Fremdkörper enthalten, insbesondere Holzsplitter, zur Anaerobierinfektion neigen, so wird man hier, trotz ausgiebiger chirurgischer Wundversorgung das Antitoxin zur Verhütung geben. Aber auch

Wunden, die nicht im eben genannten Sinne verschmutzt sind, die aber tiefe, unregelmäßige Buchten und Kanäle aufweisen, wie z. B. Granatsplitter- und andere Schußverletzungen, bei denen auch nicht mit Sicherheit alles schlecht ernährte Gewebe entfernt werden kann, müssen ebenfalls der Antitoxinprophylaxe unterzogen werden. Selbstverständlich ist es, daß alle derartigen Wunden weitgehend offengehalten, d. h. nicht genäht werden. Wenn irgend möglich, ist der Zutritt von frischer Luft, auch in die Tiefe der Wunde, zu gewährleisten.

Die *Tetanusantitoxinprophylaxe* besteht darin, daß gleichzeitig mit der Wundversorgung, je eher desto besser die sog. Schutzdosis von 3000 AE subcutan oder intramuskulär verabreicht wird. Die Einspritzung soll möglichst in der Nähe der Verletzungsstelle erfolgen, und bei stark verschmutzten Wunden *nach einer Woche wiederholt werden*. Auch vor *Nachoperationen* ist sie zu wiederholen.

Da auch die Antitoxinbehandlung keinen unbedingt sicheren Schutz gegenüber der Tetanusinfektion verleiht, ist man schon seit Jahren, und zwar zuerst in Frankreich, dazu übergegangen, Versuche mit einer aktiven Immunisierungsbehandlung zu machen. Diese Versuche gehen auf BAZY und VALLÉE zurück und haben durch RAMON praktische Bedeutung gewonnen. Durch die mehrfachen Injektionen vorbehandelter, abgetöteter Keime gelingt es angeblich, einen Dauerschutz bei Tier und Mensch zu erzielen. Diese Schutzbehandlung ist in der französischen Armee bereits in großem Maßstabe durchgeführt worden.

Für den ausgebrochenen Wundstarrkrampf gibt es leider bis heute noch kein unbedingt sicheres Behandlungsverfahren. Auch hier steht nach Ansicht der Chirurgen die operative Wundbehandlung zunächst im Vordergrund. Das breite Eröffnen verschmutzter Wunden, die Beseitigung nekrotischen Gewebes, die Entfernung von Fremdkörpern sind unbedingt erforderlich, da sie mit Sicherheit oft noch Keime und Toxine enthalten, die ihren Weg nach dem Zentralnervensystem antreten können. Die Wundbehandlung muß selbstverständlich in *Narkose* vorgenommen werden. Es ist zweckmäßig, auch die chemische Antisepsis, soweit sie sich gerade gegenüber den Anaerobiern als zweckmäßig erwiesen hat (BRUNNER, v. GONZENBACH), zur Anwendung zu bringen. Wasserstoffsuperoxydlösung zur Ausspülung, zur Beseitigung des Schmutzes, Jodtinkuranstrich der ganzen Wunde, Spülung mit DAKINScher Lösung (s. S. 23) und das Einbringen von geringen Mengen Jodoformpulvers, mit dem man eine gewisse Dauerwirkung erzielen kann.

Am zweckmäßigsten ist es noch, während der Narkose auch die *Antitoxinbehandlung* einzuleiten. Bei großen verschmutzten Wunden umspritzt man das Operationsgebiet mit größeren Mengen von Antitoxin und spritzt das Serum zentralwärts in den ganzen Querschnitt der Extremität (BUZELLO). Gleichzeitig wird das Antitoxin auch intravenös gegeben, und zwar im ganzen nach den Vorschriften des *Behring-Werkes* wenigstens 60 000 AE. Intravenöse Verabreichung gilt nach BUZELLO, KREUTER, WIEDHOPF, SAEGESSER als die wichtigste, da es nur mit dieser gelingt, das im Körper kreisende Gift zu erreichen. Wenn aber dem Verletzten eine subcutane Schutzdosis im Laufe der letzten 10—14 Tage verabreicht worden ist, so soll man wegen der Gefahr des anaphylaktischen Shocks auf die intravenöse Gabe verzichten.

Man kann allerdings den Versuch machen, durch eine Vorinjektion von 0,1 ccm Serum intravenös den Kranken zu *desensibilisieren*, um dann später die Injektion vorzunehmen (BESREDKA). Nach BUZELLO ist es besser, 1—2 ccm intramuskulär zu spritzen und dann nach 3—4 Stunden die intravenöse Injektion durchzuführen oder das Serum auf 1 : 10 Kochsalz zu verdünnen und dann alle 10 Minuten intramuskulär zuerst 1, dann 3, dann

10 ccm, zuletzt 25 ccm einzuspritzen. Erfolgen dann keine anaphylaktischen Erscheinungen, so wird 1 ccm unverdünnt intravenös gegeben. Treten auch dann noch keine Störungen ein, so kann man nach 15 Minuten den Rest langsam intravenös einspritzen.

Außer der intravenösen Verabreichung kommt als besonders wichtig noch die *lumbale* Einspritzung in Frage, in der Absicht, die aus den perineuralen Lymphbahnen in die Spinalflüssigkeit ausgeschiedene Toxinmenge abzufangen. Mit die besten Erfolge sind mit gemeinsamer intravenöser und intralumbaler Einspritzung gemacht worden (SAEGESSER). Die intrakraniellen Einspritzungen haben sich nicht bewährt.

Da die Behandlung mit Serumantitoxin keine unbedingt sichere ist und die schweren Erscheinungen des furchtbaren Leidens dadurch oft oder nur unwesentlich beeinflusst werden, so muß zunächst eine wirksame *Allgemeinbehandlung* durchgeführt werden. Sie hat darin zu bestehen, daß von dem Kranken alle Reize, die Anfälle auslösen könnten, ferngehalten werden. Er wird daher am besten in ein verdunkeltes Einzelzimmer gelegt und besonders sorgsam und schonend behandelt. Das gilt für die Nahrungsaufnahme, die Untersuchung, die Stuhl- und Harnentleerung usw. Für ausreichende Nahrungsaufnahme muß, unter Umständen durch Magenschlauch oder Nährklysmen, gesorgt werden.

Aber auch damit ist nicht alles geschehen, da bei Schwerkranken die Anfälle auf jeden äußeren Reiz auftreten. Es muß daher dafür gesorgt werden, daß die Krampfanfälle abgeschwächt oder verhindert werden, und es steht fest, daß die schmerzbetäubende *Behandlung* ebenso wichtig ist wie die Antitoxinbehandlung, zumal sich vermuten läßt, daß durch Narkotica (Chloroform, DUFOUR) selbst in den Nervenzellen verankerte Gifte frei werden und der Entgiftung durch das Serum zugänglich werden können. Auch soll dem Antitoxin die Möglichkeit gegeben werden, die Blutliquorschranke zu überschreiten. Als bestes Mittel scheint sich das Magnesiumsulfat, das von MELTZER und AUER eingeführt und von KOCHER besonders gepriesen wurde, bewährt zu haben. Es hat nur Wert, wenn es in jedem Augenblick im Blut in der Konzentration vorhanden ist, die die Krampfanfälle verhütet (s. unten). Dagegen haben sich das rectal verabreichte *Avertin* und andere *Dauerschlafmittel* nicht so gut bewährt, da die Gefahr der Lungenkompliation nicht von der Hand zu weisen ist. Als Schlafmittel ist das *Chloralhydrat* empfohlen worden, dessen Verwendung aber beim Gebrauch von Magnesiumsulfat vermieden werden soll. Örtliche Betäubung (WIEDHOPF) mit Novocain hat keine Wirkung. Das *Magnesiumsulfat* soll nach STRAUB *intravenös* gegeben werden, um in der obenerwähnten Weise wirksam zu sein. Diese Form der Verabreichung ist auch mit verhältnismäßig wenig Gefahren verknüpft, unter denen die Atemlähmung im Vordergrund steht. Das Magnesiumsulfat wird mit Unterbrechung verabreicht. Mengen zwischen 50—150 ccm einer 2,5—3,0%igen Lösung werden innerhalb 2 Minuten eingespritzt. Die Hohladel bleibt liegen und die Infusion wird immer nach etwa einer Stunde wiederholt. Ebenso zum Verbandwechsel und anderen reizauslösenden Gelegenheiten. BUZZELLO gibt von einer 2,5%igen Lösung bei Erwachsenen 2mal täglich 10—15 ccm, bei Jugendlichen von 10—18 Jahren 2mal 5 ccm täglich *intravenös*.

SAEGESSER steht auf dem Standpunkt, daß die beste Verabreichung des Magnesiumsulfats die *intralumbale* ist, während BUZZELLO 1mal täglich 9—10 ccm einer 15%igen Lösung intralumbal und in Narkose nur dann verabreichen will, wenn die intravenöse nicht gelingt.

Nach SAEGESSER spritzt man 3 ccm einer 2,5%igen Magnesiumsulfatlösung intralumbal mit allmählicher Steigerung auf 6—7 ccm in 24 Stunden ein. Kinder

unter 10 Jahren werden von Lumbalbehandlung ausgeschlossen. Zwischen 10 und 20 Jahren gibt man als Anfangsdosis 2 ccm. Als Gefahr besteht nur die Atemlähmung. Sie ist aber nach SAEGESSER nicht bedrohlich, wenn künstliche Atmung genügend lange fortgesetzt wird.

Nach BUZELLO wirkt als Gegengift fast schlagartig eine intravenöse Einspritzung von 5 ccm einer 5%igen Chlorcalciumlösung. Im höchsten Notfall muß tracheotomiert werden und Sauerstoff durch einen eingeführten Gummikatheter eingeblasen werden.

Nach SAEGESSER hilft die Einspritzung von Chlorcalcium nach intralumbaler Verabreichung von Magnesiumsulfat nicht viel. Besser ist die intravenöse Einspritzung von 1 ccm Lobelin.

Die zweite sehr gefährliche Wundinfektionskrankheit durch anaerobe Keime ist, wie schon erwähnt, der *Gasbrand*. Für den Infektionsvorgang gelten besonders die oben erwähnten Angaben ZEISSLERs (s. S. 36). Da in der großen Mehrzahl der Fälle die Auskeimung der in die Wunde gelangten Außenweltkeime eine längere ist (6—20 Stunden), während ein rascher Verlauf (bis zu 2 Stunden) seltener beobachtet wird, so ist die chirurgische Wundbehandlung in vielen Fällen imstande, rein mechanisch die Wunde keimfrei oder wenigstens keimarm zu machen. Man muß also sobald als möglich bei allen durch Schmutz und Erde verunreinigten Wunden, insbesondere, wenn sie buchtenreich und tief oder wenn die Wundränder zerfetzt sind, ausgiebig ausschneiden, bis möglichst überall gesundes, frisch blutendes Gewebe die Begrenzung bildet. Das gilt in noch höherem Maße für solche Wunden, bei denen durch die Verletzung größerer Gefäße Weichteilgebiete außer Ernährung gesetzt sind. Bezieht sich die Ernährungsstörung z. B. auf größere Teile eines Extremitätenquerschnittes, so sollte man, besonders wenn es sich um Kriegsverhältnisse handelt, besser sofort im Gesunden amputieren. Dabei spielt eine *Knochenverletzung* keine ausschlaggebende Rolle, da die Gasbrandinfektion ja im wesentlichen eine Muskelkrankung ist. Sind nur einzelne Muskelgruppen vollständig zerfetzt und in ihrer Ernährung gestört, so kann man insbesondere in Friedenszeiten damit auskommen, sie so weit zu entfernen, als die Gewebszerstörung reicht, d. h. bis man im gut ernährten Gewebe angekommen ist. Selbstverständlich müssen alle derartigen Wunden weitgehend offen bleiben. Man kann sie zunächst antiseptisch behandeln (s. oben) und dann unter Sicherung guten Wundabflusses ganz locker mit Verbandganze ausfüllen und für unbedingte Ruhe sorgen (Gipsschale, BRAUNsche Schiene, VOLKMANNsche Schiene an der unteren Extremität, Abduktionsschiene am Oberarm u. ä.). Will man die Wunde ganz offen behandeln, so wird der verletzte Abschnitt ebenfalls möglichst ruhiggestellt und nur ein Verbandschleier zur Fernhaltung von Ungeziefer darübergedeckt.

In den angelsächsischen Ländern ist vielfach die Dauerspülung mit DAKINScher Lösung angewendet worden (Chlorkalk 200,0, Soda 140,0 in 10 Liter Wasser gelöst und filtriert. Die Lösung wird dann mit Borsäure neutralisiert). Auch in Frankreich und Deutschland hat das Verfahren zeitweise Anhänger gefunden. Aus einem über dem Bett aufgehängten Irrigator wird die Lösung mit Hilfe eines Gummischlauches mit Glasspitzenansatz entweder unmittelbar über die Wunde geleitet und das Ausfließen mit Hilfe eines Quetschhahnes bis zum Tropfen herabgesetzt, oder bei tiefen Wunden wird die Lösung durch einen dünnen Katheter oder Gummischlauch tief in die Wunde hineingeleitet. Nach guter chirurgischer Wundbehandlung sind solche Spülungen nicht notwendig.

Leider ist die *Serumprophylaxe* gegenüber den Gasbranderregern, von denen hauptsächlich der WELCH-FRÄNKELSche Bacillus und der NOVYSche Bacillus

des malignen Ödems, der Pararanschbrandbacillus, daneben der ASCHOFFSche Gasödembacillus, der Uhrzeigerbacillus von PFEIFFER und BESSAU u. a. in Frage kommen, nicht annähernd so wirksam, wie sie gegenüber der Tetanusinfektion angenommen werden darf. Trotzdem wird man nach allen Verletzungen, denen eine Infektion mit anaeroben Keimen droht, dem Verletzten den Schutz durch intramuskuläre Einspritzung von 20 ccm *polyvalentem Gasbrandserum*, das jetzt in seinen Hauptbestandteilen staatlich geprüft wird und daher als das beste gelten muß, verabreichen. Das von den Behring-Werken hergestellte, jetzt gelieferte verstärkte polyvalente Gasbrandserum wird intravenös (50 ccm) gegeben. Als Vorprobe wird vor der Infusion 1 ccm Serum subcutan (1—2 Stunden vorher) zu geben gefordert. Man kann es auch in Narkose geben oder in 500—1000 ccm Infusionslösung gelöst mit Suprareninzusatz als langsam durchgeführte Infusion.

LÖHR u. a. raten bei Verletzungen, die gasbrandverdächtig sind, sofort so große Dosen zu geben, wie sie beim ausgebrochenen Gasbrand verabreicht werden, und zwar intravenös am besten aufgelöst in Kochsalzlösung als Dauertropfinfusion.

Ist eine *Gasbrandinfektion ausgebrochen*, so kann neben der Serumgabe nur rasche chirurgische Hilfe Rettung bringen. DOMAGK gibt bei begründetem Verdacht oder ausgebrochener Infektion 6—8 g Marfanil oral (sofort 2 g im Abstand von 4—6 Stunden, auch nachts je ein 1 g, dazu die Wundpulver (Marfanil, Prontalbin) und intravenös Serum in den großen Dosen intravenös (s. oben).

Die *Diagnose* ist meist einfach, da der Zustand oft außerordentlich rasch und bestimmt gekennzeichnet verläuft. Es kommt daher darauf an, *die ersten Zeichen des Gasbrandes* nicht zu übersehen. Hat man die Wundversorgung selbst gemacht und handelt es sich um eine ausgedehnte, verschmutzte, buchtenreiche Wunde, oder um eine zerfetzte Schußwunde, so wird man von vornherein mit besonderer Aufmerksamkeit den weiteren Verlauf beachten. Diese Fälle sind weniger gefährdet als die anderen, bei denen verhältnismäßig kleine, aber tiefgehende Verletzungen durch verschmutzte Fremdkörper (Pfählung) oder durch schwere Quetschungen und Prellungen, durch Gefäßverletzungen usw., ohne vorausgegangene ausgiebige Wundversorgung in unsere Behandlung kommen. Man sollte in allen diesen Fällen, falls sie in den ersten 24 Stunden kommen und es sich nicht gerade um glatte Gewehrschüsse und ähnliches handelt, immer noch einmal eine gewissenhafte chirurgische Wundversorgung vornehmen, um nicht plötzlich durch das Auftreten einer Gasbrandinfektion überrascht zu werden.

Die ersten klinischen Zeichen sind: auffallend starker Wundschmerz, starke Schwellung der Wundumgebung, häufig mit glänzender, blasser Haut, die oft durch unregelmäßige bräunliche oder bläuliche mißfarbene Flecken gekennzeichnet ist, ansteigendes Fieber bei auffallend hohem, schlechtem Puls. Bei der Untersuchung der Wundumgebung läßt sich nun in vielen Fällen auch das Gas unmittelbar nachweisen. Bei Druck kann es in Blasen aus dem Wundkanal kommen. Klopft man mit einer Pinzette, die wie eine Stimmgabel gehalten wird, oder mit einem langen Bleistift auf die Wundumgebung, so hört man den bekannten *Schachtelton*. Dieses absolut sichere Zeichen des Vorhandenseins von Gas, das sich auch beim Betasten durch Knistern bemerkbar macht, ist allerdings nicht immer nachweisbar, insbesondere dann nicht, wenn die Gasödembacillen vorherrschen. Bei größeren Wunden kommt noch ein unangenehmer fader oder übler Wundgeruch hinzu, und der Ausfluß einer trüben, manchmal mit Gasblasen untermischten, blutig-bräunlichen Flüssigkeit.

Wie gesagt, kommt es nun für die *Behandlung* auf das sofortige chirurgische Eingreifen an. Hier kann nur breiteste Spaltung und Freilegung des ganzen Wundgebietes und seiner Umgebung den nötigen Überblick erbringen, der

zum Entschluß des weiteren Handelns notwendig ist. Die Erscheinungen, die zunächst ins Auge fallen, sind die, die sich im *Unterhautzellgewebe* abspielen.

Sie haben PAYR dazu veranlaßt, eine *epifasciale* von einer *subfascialen* Form des Gasbrandes zu unterscheiden. Es hat sich wohl später ergeben, daß die epifasciale Form gewissermaßen ein Ausläufer der eigentlichen von der Muskelwand ausgehenden Gasbrandinfektion ist und daß es sich dabei meist um einen glücklicherweise noch verhältnismäßig begrenzten Muskelherd handelt.

Wird der Muskelherd eröffnet und die zerfetzten Muskeln entfernt, so muß man aber in solchen Fällen auch die epifascialen Abschnitte durch weitgehende Spaltung von ihrem infektiösen Inhalt befreien. Viele kleine Schnitte, die bis in das gesunde Gewebe hineinreichen, ermöglichen die Entlastung. Würde man in einem solchen Falle den Muskelherd nicht eröffnen, so bestünde die Gefahr des Fortschreitens trotz weitgehender Spaltung der epifascialen Abschnitte. Bei ausgedehntem Befallensein ganzer Muskelgruppen hilft die Spaltung nicht mehr. Hier kann nur eine *möglichst hohe Amputation* als letzter Rettungsversuch gelten. Sind erst einmal die auf den Stamm übergehenden Muskeln beteiligt, so nützt selbst die *Exartikulation* nichts mehr. Trotzdem wird man im gegebenen Falle diesen Versuch unter keinen Umständen unterlassen dürfen.

Gleichzeitig mit dieser chirurgischen Behandlung muß die *Serumbehandlung* versucht werden. Große Mengen polyvalenten Serums werden nach der ausgiebigen chirurgischen Wundversorgung, auch nach Amputation, verabreicht und zwar tagelang.

So wurden in einem Falle bis zu 70 ccm des Serums zum Teil intravenös, zum Teil intramuskulär 10 Tage lang gegeben, und man gewinnt die Überzeugung, daß diese Injektionen auch eine günstige Wirkung hatten (JENCKEL). Über ähnliches berichten viele andere Chirurgen.

Dagegen wird die auch neuerdings (HUGEL) wieder empfohlene *Sauerstoffbehandlung* des Gewebes durch Einblasen von Sauerstoff wegen der Luftemboliegefahr wie schon früher abgelehnt, zumal man sich keine Vorstellung machen kann, wie der Sauerstoff, der sich in Blasen in den Gewebsspalten bewegt, die in das Gewebe eingedrungenen Keime, besonders auch die Toxine, vernichten oder schädigen könnte. Auch die Ausfüllung der nach der Wundbehandlung zurückbleibenden *frischen Wunde* mit durch Wasserstoffsuperoxyd getränkte Verbandgaze scheint gefährlich, da auch dadurch Gasembolien beobachtet worden sind.

6. Die Schmerzbetäubung.

(WINTERSTEIN, v. BRUNN, HESSE, LENDLE und SCHOEN, KILLIAN, BRAUN, HAERTEL und JENCIO.)

a) Die Allgemeinnarkosen.

α) Geschichte.

Versuche, eine *Allgemeinnarkose* herbeizuführen, gehen schon bis in das Altertum zurück. Die Mittel, die dazu verwendet wurden, waren hauptsächlich Mohnsaft, Alraune, Alkohol, Schierling u. a., die hauptsächlich als Tränke gegeben wurden. Sie wirkten mehr als Schlafmittel und reichten zur Schmerzbetäubung bei Operationen kaum aus. Aber auch zur *Inhalation* wurden diese Mittel verwendet, und zwar wurden sog. Schlafschwämme, d. h. Schwämme hergestellt, die mit Opium, Bilsenkraut, Mandragora und anderen schlafbringenden Mitteln, wie Efeu und Schierling, getränkt waren. Die Schwämme wurden vor dem Gebrauch mit warmem Wasser angefeuchtet und vor die Nase gehalten. HUSEMANN hat in einer ausführlichen Arbeit alles, was über den Gebrauch der Schlafschwämme im Mittelalter bekannt ist, zusammengestellt. Im späteren Mittelalter wurden die Betäubungsversuche durch Schlafschwämme und Tränke wieder aufgegeben. Ihre Wirkung war vermutlich, soweit Schlafschwämme in Betracht kamen, kaum mehr als suggestiver Natur. Soweit aber Schlaftränke verwendet wurden, war die Vergiftungsgefahr eine zu große, wenn die schmerz-

stillende Wirkung so weit getrieben wurde, daß eine schmerzhaft Operation schmerzfrei ausgeführt werden konnte. Wirklich brauchbare Versuche, durch *Inhalation von gasförmigen Stoffen* eine Allgemeinnarkose herbeizuführen, fallen erst in das Jahr 1844, nachdem schon vorher DAVY, FARADAY u. a. den Gedanken auf Grund von Betäubungsversuchen erwogen hatten. Von WELLS (1844) wurden die ersten schmerzlosen Zahnextraktionen unter dem Einfluß von Lachgasinhalation ausgeführt. Eine allgemeine Verbreitung dieser Inhalationsmethode konnte er trotz vieler Mühe nicht erzielen. Das gelang erst den beiden Amerikanern JACKSON und MORTON (1846). Sie verwendeten Äther, dessen Wirkung der Chemiker JACKSON an sich selbst ausprobiert hatte. Die ersten Versuche wurden ebenfalls bei Zahnextraktionen gemacht. JACKSON ließ dann auch bei kleineren Operationen und schließlich während der ganzen Dauer von größeren Operationen die Inhalation mit Erfolg fortsetzen. Nach einigem Zögern gaben sie ihre Methode der Allgemeinheit bekannt und sie verbreitete sich in kürzester Frist über die ganze Welt. Noch im Jahre 1846 wurde in England, zu Beginn des Jahres 1847 in Deutschland unter Ätherinhalation operiert. Ein Jahr später wurde durch SIMPSON in Edinburg 1847 das Chloroform eingeführt. Beide Mittel traten in einen ersten Konkurrenzkampf, der bald zugunsten des einen, bald des anderen entschieden wurde. Dieser Kampf dauerte bis in die neueste Zeit, ist aber heute insofern entschieden, als wir jedem der beiden Mittel seinen Platz anweisen können.

An der Spitze der Inhalationsnarkotica stehen auch heute noch Äther und Chloroform für Vollnarkosen. Das *Stickoxydul* (Lachgas), das in Amerika und England, aber auch in Holland und Skandinavien eine wesentliche Rolle spielt, hat trotz vielfacher Versuche einzelner Kliniken sich keinen sicheren Platz in Deutschland erwerben können. Trotz gewisser Vorteile (rasche Wirkung, große Narkosenbreite, gute Steuerbarkeit, geringe Organgefährdung) hat es den Hauptfehler, daß es allein angewendet nur unter Überdruck genügend wirkt. Daher muß es mit Äther als Mischnarkose verabreicht werden. Dazu sind umständlich zu handhabende Apparate nötig. Hier macht sich der Vorteil des *Berufsnarkotiseurs* in England und Amerika bemerkbar. Sie haben oft von ihnen selbst zusammengestellte und nur ihnen verständliche Apparate. Alle Ersatzmittel, auch das in neuester Zeit von GAUSS und aus der KIRSCHNERSchen Klinik empfohlene *Narcylen* haben es nicht vermocht, sie zu verdrängen. Die Narcylennarkose (gereinigtes Acetylen) hat gegenüber der Chloroform- und Äthernarkose geringe Vorteile, dafür haften ihr aber drei Nachteile an, erstens ist eine ziemlich große Apparatur notwendig, zweitens ist das Gasgemisch sehr feuergefährlich, was schon zu unangenehmen Komplikationen geführt hat und drittens ist nach den Erfahrungen der KIRSCHNERSchen Klinik die Bauchdeckenspannung bei Laparotomien schwer vollkommen auszuschalten.

Zu kurz dauernden Narkosen, sog. *Rauschnarkosen* (s. S. 50), werden *Äther* und *Chloroäthyl* verwendet, das letztere ist mehr und mehr an die Stelle des ersten getreten. Die *intravenöse Äthernarkose*, die durch die energische Empfehlung von BURKHARDT eine Zeitlang an verschiedenen Kliniken, besonders der KÜMPELLSchen und KÖNIGSchen Klinik, geübt wurde, ist im Laufe der Zeit wieder mehr in den Hintergrund getreten. Die Dosierung und die Gefahren (Hämolyse, Gerinnselbildung) haben dazu beigetragen, der Methode nicht zu allgemeiner Verbreitung zu verhelfen. Ebenso wenig ist es durch den Ersatz des Äthers durch Hedonal und Isopral gelungen, die Inhalationsnarkose zu verdrängen. Dagegen werden die *Kurzmarkotica* aus der *Barbitursäurereihe* und das *Avertin* zur intravenösen Verabreichung erfolgreich angewendet (s. S. 51). Die Vorteile der Inhalationsnarkose, die hauptsächlich in der guten Dosierbarkeit und in der verhältnismäßig weiten Narkosenbreite und der relativen Ungefährlichkeit bestehen, haben immer wieder dazu geführt, alle anderen Methoden zu verdrängen. Der jahrzehntelange Streit über die Vorzüge des Äthers bzw. des Chloroforms sind heute wohl zugunsten des Äthers entschieden worden. Das Ideal der Narkose ist tatsächlich eine reine Äthernarkose, doch läßt sie sich leider nicht in allen Fällen durchführen. Am schwierigsten ist die Durchführung bei kräftigen Männern, besonders bei Alkoholikern. Die Vorzüge des Äthers vor dem Chloroform beruhen darauf, daß er auf die Kreislauforgane weniger giftig wirkt, nicht nur auf den Herzmuskel, sondern auch auf die Gefäße. Außerdem ist auch die Gefahr der Schädigung der parenchymatösen Organe eine geringere. Die infolge von Ätherinhalation verursachten Schädigungen der Atmungsorgane und die Reizung der Schleimhäute, der Speichel- und Schleimsekretion lassen sich durch Arzneimittel (Atropin oder Scopolamin), vor der Narkose gegeben, so wesentlich einschränken, daß sie keine Rolle spielen.

Eine große Zukunft als Mittel zur Allgemeinnarkose schien dem *Avertin* (EICHHOLTZ 1926) vorausgesagt werden zu können. Es hatte bedeutende Vorzüge aufzuweisen. Keine besondere Vorbereitung der Kranken durch Hungern. Einfache Verabreichung durch Darmeinlauf. Einschlafen ohne unangenehme Nebenerscheinungen, große Narkosenbreite, langer Nachschlaf, angenehmes Erwachen ohne Übelkeit oder Erbrechen, retrograde Amnesie. Man hat das Avertin daher als das humanste Narkosemittel bezeichnet. Leider hat es sich in der Praxis nicht so bewährt. Zur Erzielung einer Vollnarkose ist eine solche Dosis Avertin nötig, daß Vergiftungsgefahr besteht, zumal auch starke Verschiedenheit der Wirkung derselben Dosis bei verschiedenen Menschen besteht. Die Gefahr wächst dadurch, daß die Avertinnarkose nicht steuerbar ist und daher das einmal resorbierte Gift nicht unschädlich gemacht werden kann. Daher ist es nur als sog. Basisnarkoticum zu verwenden, d. h. mit Zusatz eines anderen Mittels, das meist in Gestalt von Äther oder Stickoxydul verabreicht wird. In dieser Form hat das Avertin noch große Bedeutung (s. S. 49).

Die Allgemeinnarkose ist im Laufe der Jahre immer mehr und mehr zugunsten der Leitungs- und örtlichen Betäubung eingeschränkt worden. Ganze Körpergebiete werden heute fast ausschließlich in Lokal- bzw. Leitungsanästhesie operiert. Die ursprünglich der örtlichen Betäubung im Wege stehenden Gefahren sind durch die Einführung der Ersatzmittel des Cocains so weit beseitigt worden, daß von seiten des Betäubungsmittels, bei einigermaßen vorsichtiger Anwendung, kaum noch eine Gefahr droht. Trotzdem kann auf die Allgemeinnarkose nicht verzichtet werden. Sie ist ebenfalls im Laufe der Jahre einer großen Reihe von Gefahren entkleidet worden, so daß unter gewissen Voraussetzungen die Allgemeinnarkose als ungefährlich gelten kann. Ihr Hauptanwendungsgebiet betrifft die kindlichen Kranken bis etwa zum 14. Lebensjahre. Allerdings werden auch von dieser Regel gewisse Ausnahmen gemacht insofern, als selbst größere Operationen auch bei Kindern in örtlicher Betäubung ausgeführt werden können. Die Auswahl dieser Kinder ist nicht ganz leicht, es gehört dazu ein gewisses Verständnis, das nur durch längere Beobachtung auf einer Kinderstation gewonnen werden kann. Für ängstliche und nervöse Kinder ist in allen Fällen die Allgemeinnarkose vorzuziehen. Was die Körpergegenden betrifft, so sind bisher die Operationen der Bauchhöhle das Hauptanwendungsgebiet der Allgemeinnarkose gewesen. Vor der Einführung der *Splanchnicusanästhesie* von KAPPIS und der Verbesserung der Methode durch BRAUN sind nur ausnahmsweise Bauchhöhlenoperationen in Leitungs- oder Lokalanästhesie ausgeführt worden. Die paravertebrale Anästhesie, mit der auch ausgedehntere Laparotomien vorgenommen werden konnten, hat sich als zu umständlich, in vielen Fällen als nicht ausreichend und gefährlich erwiesen. Das bezieht sich besonders auf den oberen Teil der Bauchhöhle, während Operationen im kleinen Becken schon lange in Lumbalanästhesie unter Mitheranziehung von örtlicher Bauchdeckeneinspritzung ausgeführt wurden. Herniotomien sind fast ausschließlich in örtlicher und Leitungsschmerzbetäubung operiert worden, wenigstens bei Erwachsenen.

Die *Spinalanästhesie*, die früher besonders den Eingriffen an den Organen des kleinen Beckens und der unteren Extremität vorbehalten blieb, wurde zwar schon von rumänischen Chirurgen in der alten Form für Eingriffe in der *Bauch- und Brusthöhle* verwendet, hat aber erst durch die Abänderungen der Technik (PITKIN, JONES, KIRSCHNER) weitere Verbreitung als Ersatz für die Inhalationsnarkose, besonders für Eingriffe in der Bauchhöhle, gefunden (s. S. 57).

Zur Verhütung von Störungen, die immerhin beim Eindringen in den liquorgefüllten Kanal eintreten können, ist die *Periduralanästhesie*, bei der etwa dasselbe erreicht wird wie bei der einstellbaren gürtelförmigen Spinalanästhesie. Die Ausführung ist aber nicht ganz einfach (DOGLIOTTI, KRAAS, Lit.).

Neben der Lumbalanästhesie haben die Sacralanästhesie und Parasacralanästhesie für die Operationen an den Genitalien und am After viele Anhänger gefunden (S. 58).

Ein *ausgedehntes Anwendungsgebiet* besitzt die Allgemeinnarkose noch bei der chirurgischen Behandlung entzündlicher und eitriger Prozesse. Wenn auch hier eine Leitungsschmerzbetäubung entfernt vom Orte des entzündlichen Prozesses (Phlegmonen, Panaritien, Abscesse) mit Erfolg angewendet werden kann, so betrifft das doch nur vereinzelt Fälle. Schließlich ist von Einfluß auf die Entscheidung, örtliche Betäubung oder Narkose auch der Wunsch des Kranken. Wir stehen nicht auf dem Standpunkt, einen Menschen gewissermaßen zur Lokalanästhesie zu zwingen, wenn er eine begründete Abneigung dagegen hat. Hält man die örtliche Betäubung für besser, so kann man häufig durch gutes Zureden die Kranken

überzeugen. Bei ängstlichen Kranken können durch eine Hilfsperson während der Ausführung der Anästhesie und der folgenden Operation die Gedanken von dem Eingriff abgelenkt werden. Selbstverständlich gehört dazu, daß die Anästhesie eine vollkommene ist und daß das Vertrauen der Kranken nicht durch auftretende Schmerzen getäuscht wird.

β) Vorbereitende Untersuchungen.

Jeder Inhalationsnarkose müssen *vorbereitende Untersuchungen* und Feststellungen vorausgehen, um die drohenden Gefahren zu verhüten oder wenigstens zu vermindern. Vertrauen erweckende, beruhigende Aufklärung des Kranken über die ersten, bei der Einatmung des Narkoticums auftretenden Erscheinungen ist notwendig. Zur Vorbereitung gehört: Mundpflege, Beseitigung krankhafter Prozesse der Nasen- und Rachenorgane und Heilung entzündlicher Prozesse der oberen und tieferen Luftwege. Von den Erkrankungen des Herzens sind besonders gefährlich die Erkrankung des Herzmuskels, während die Mehrzahl der Klappenfehler keine Gegenanzeige gegen Inhalationsnarkose darstellt, wenn eine Kompensation eingetreten ist. Selbstverständlich hat der Vornahme einer jeden Narkose eine gewissenhafte Untersuchung der Kreislauf- und Atmungsorgane vorauszugehen. Von den übrigen Organen sind es hauptsächlich die großen parenchymatösen, Leber und Nieren, die schon normalerweise durch die Narkose geschädigt werden, was unter Umständen als ernst zu nehmende Gegenanzeige aufzufassen ist. Schlecht werden außerdem Narkosen getragen von *Diabetikern*, von *Anämischen*, bei *Blutkrankheiten*, bei *septischen Prozessen*, von Kranken mit *schweren Blutverlusten* und solchen, die einen *Verletzungshock* erlitten haben. Ganz von der Narkose auszuschließen sind am besten die Angehörigen dreier *Konstitutionstypen*. Sie sind bezeichnet als: 1. Status thymico-lymphaticus, 2. Habitus asthenicus, 3. Habitus apoplecticus.

Das hauptsächlichste Kennzeichen des ersten Typus besteht in folgenden Merkmalen: Meist gut genährt, blaß, pastös, mit Hyperplasie des lymphatischen Systems und erhaltenem oder vergrößertem Thymus und Vergrößerung der Milz. Die Hyperplasie des Lymphapparates wird deutlich erkannt im Rachenring und am Zungengrund. Auch fühlbare Mesenterialdrüsen sind oft festzustellen. Daneben findet sich meist ein kleines Herz und eine enge Aorta. Eine herabgesetzte Widerstandskraft gegenüber der Narkose weist auch der Kranke mit *asthenischem Habitus* auf. Es sind das lang und rasch aufgeschossene Menschen mit langem Hals, langen Extremitäten, mit langem, flachem, schmalen Brustkorb, spitzem epigastrischem Winkel und schwach entwickelter Muskulatur, kleinem Herz und enger Aorta. Sehr häufig findet man dabei ausgesprochene Enteroptose und Übererregbarkeit des vegetativen Nervensystems. Der Gesichtsausdruck ist meist schlapp und müde, die Körperhaltung schlecht, die Schultern stark abfallend und der Rücken gekrümmt. Der Habitus asthenicus verbirgt sich bei älteren Menschen oft unter reichlich entwickeltem Fettpolster. Schließlich ist auch noch ein dritter Konstitutionstyp, der als *Habitus apoplecticus* bezeichnet wird, durch die Narkose gefährdet. Es handelt sich dabei meist um kräftige, mit reichlichem Fettpolster versehene Menschen mit roter Gesichtsfarbe, starkem, kurzem Hals, schnaufender Atmung, Neigung zum Schwitzen, Neigung zu Gelenkerkrankung, zu Gicht, zu Gallensteinen, Diabetes, Atherosklerose, Asthma bronchiale und Ekzem. Für den letzteren Konstitutionstyp ist besonders die Äthernarkose gefährlich wegen ihrer gelegentlichen Blutdrucksteigerung, die unter Umständen zu einer Apoplexie Veranlassung geben kann.

Eine Narkose ist auch zu vermeiden bei Operationen, die leicht durch den Eintritt einer Aspirationspneumonie gefährdet werden. Es gehören dazu hauptsächlich Operationen in der Nase, dem Mund und Rachen. Gefährlich sind in der Beziehung auch die Ileusoperationen im weitesten Sinne, da infolge der Darmlähmung leicht, selbst nach Entleerung des Magens, Darminhalt rückläufig

in den Oesophagus und Rachen gelangen und aspiriert werden kann. Ist es nicht möglich, derartige Fälle in örtlicher Betäubung zu operieren, so müssen besondere Vorsichtsmaßregeln ergriffen werden. Zu diesen gehören Tamponade des Nasen- und Rachenraums bei Nasen- und Epipharynxoperationen, die *Tracheotomie* unter Einsetzen einer TRENDELENBURGSchen Tamponkanüle und mit folgender Tamponade des Hypopharynx bei Nasen-, Mund- und Rachenoperationen.

Schließlich die KUHNsche *Intubationsnarkose*, die sich besonders bei den Halsspezialisten sehr großer Beliebtheit erfreut. Schwierig ist dabei nur die Einführung des Tubus. Er wird zweckmäßigerweise in Narkose eingeführt. Man kann das Intubationsrohr auch mit dem ROTH-DRÄGER-Apparat in Verbindung setzen. Das Instrumentarium besteht aus einem Mundsperrer, aus einem Satz verschiedenen starker, biegsamer Intubationsrohre, die mit einem gebogenen Stachel versehen sind. An dem Intubationsrohr kann ein Trichter, der mit Gaze überzogen wird und zur Aufnahme des aufgetropften Narkoticums dient, oder der Zuleitungsschlauch des ROTH-DRÄGER-Apparates befestigt werden. Zur Einführung wird, wie gesagt, am besten Narkose ausgeführt. Der Handgriff des Mandrins, der in den Tubus eingeführt ist, wird in die rechte Hand genommen und während der Zeigefinger der linken Hand bis an die Epiglottis durch den aufgesperrten Mund gleitet, führt man den Tubus über die Epiglottis in die Tiefe. Zwei in der Nähe des Tubusendes angebrachte Vorsprünge halten den eingeführten Tubus im Kehlkopfeingang fest. Das Rohr darf nicht zu weit in die Trachea hineinreichen, da sonst Hustenreiz entsteht.

Um die *Aspiration* bei Bauchoperationen durch Rückfluß aus dem Magen zu verhüten, kann man entweder einen dünnen Magenschlauch durch die Nase einführen und während der Operation liegenlassen oder besser, man bedient sich der von KAUSCH angegebenen, nach dem Prinzip der GOTSTEINschen Sonde gebauten Magensonde. Sie ist in der Nähe ihres in den Magen eingeführten Endes mit einem aufblasbaren Gummisäckchen umgeben. Nach der Einführung in den Magen wird das Gummisäckchen aufgeblasen und in diesem Zustand während der Operation erhalten. Sie verhütet dadurch sicher den Rückfluß von Mageninhalt neben der Sonde.

Da die *Aspirationsgefahr* mit der Dauer und Tiefe der Narkose wächst, so gehört die Feststellung, daß der Magen leer ist, zu den Vorbereitungen einer solchen Narkose.

Diese Forderung ist am leichtesten zu erfüllen, wenn man den Kranken vormittags und nüchtern zur Operation bekommt, d. h. im gewöhnlichen Operationsbetrieb macht diese Forderung keine Schwierigkeiten. Dagegen treten solche auf, wenn Kranke untertags zur Ausführung eines operativen Eingriffes aufgenommen werden. Geht aus der Vorgeschichte hervor, daß der Kranke innerhalb der letzten 3 Stunden eine größere Mahlzeit zu sich genommen hat, so muß der Arzt entscheiden, ob der Kranke, je nachdem, 1 bis 2 bis 3 Stunden warten kann, oder ob die Art der Erkrankung oder Verletzung einen sofortigen Eingriff notwendig macht. In der Mehrzahl der Fälle wird der erste Ausweg möglich sein. Muß aber ein sofortiger Eingriff stattfinden infolge von drohender Lebensgefahr (z. B. schwere Blutung, Durchbruch eines Abscesses in der Bauchhöhle), so muß die weitere Entscheidung getroffen werden, ob der Eingriff etwa in örtlicher Betäubung oder vielleicht mit Hilfe einer Kurznarkose, bei der nicht alle Reflexe aufgehoben sind, ausgeführt werden kann. In solchen Fällen bedeutet ein etwa eintretendes Erbrechen kaum eine ernstliche Aspirationsgefahr, sofern der betreffende Narkotiseur aufpaßt. Ist auch dieser Ausweg nicht gangbar, d. h. muß eine länger dauernde tiefe Narkose eingeleitet werden, was glücklicherweise selten geschehen muß, so bleibt nichts anderes übrig, als den Magen künstlich zu entleeren. Unbedingt erforderlich ist die Entleerung des Magens bei schweren Stauungszuständen und Lähmungen des Magendarmkanals infolge von Darmverschluß, da auch kleine, in die Luftwege geratene Teile des gestauten Darminhaltes schwerste Störungen infektiöser Natur hervorrufen müssen. Oft tritt schon als Folgeerscheinung des verabreichten Prä-narkoticums (Morphium) die Entleerung des gefüllten Magens ein. Ist das nicht der Fall, so muß der Magenschlauch eingeführt werden. War die Nahrungsaufnahme erst kurz vorher erfolgt und die Speisen nicht genügend zerkleinert und verflüssigt, so können

sie durch die Schlauchsonde nicht entleert werden. Es erfolgt vielmehr durch den Reiz des eingeführten Schlauches Erbrechen, das als Zeichen dafür zu gelten hat, den Schlauch sofort zu entfernen. Man hat damit aber doch den gewünschten Erfolg erzielt. Unter Umständen muß das Einführen des Schlauches noch einmal wiederholt werden. Auf eine Magenspülung wird man in solchen Fällen verzichten.

Des weiteren muß geprüft werden, ob die Mundhöhle frei ist von allen fremden Bestandteilen und ob die Harnblase entleert ist. Außerdem müssen die Narkosehilfswerkzeuge, Kiefersperrer, Zungenzange, Tupferzange bereitgestellt werden. Die Prüfung des *Narkoticums auf Reinheit* ist für den in der Klinik narkotisierenden Arzt nicht erforderlich, sie kommt dagegen für den praktischen Arzt, dem ein

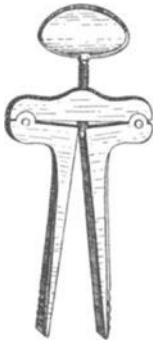


Abb. 10.
Kiefersperrer nach HEISTER.
($\frac{1}{2}$ nat. Größe.)

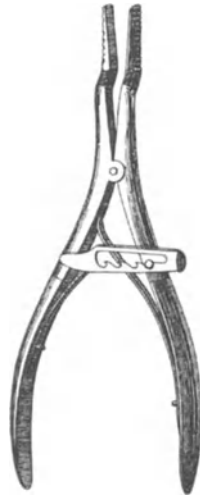


Abb. 11.
Kiefersperrer nach ROSER-KÖNIG.
($\frac{1}{2}$ nat. Größe.)

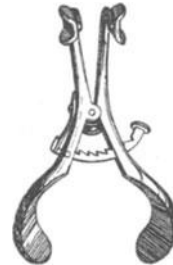


Abb. 12.
Kiefersperrer nach O'DWYER.
($\frac{1}{2}$ nat. Größe.)

frisch aus der Apotheke bezogenes Narkoticum (pro narcosi) nicht zur Verfügung steht, der vielmehr auf ein länger stehendes Präparat angewiesen ist, gelegentlich in Frage.

γ) Ausführung und Verlauf.

Die Narkose sollte, wenn möglich, immer von einem Arzt ausgeführt werden, da sonst der Operateur die Verantwortung auch für die Narkose mit übernehmen muß. Der Narkotiseur muß selbstverständlich nicht nur über Art, über die Wirkungsweise der einzelnen Narkotica unterrichtet sein, sondern er muß auch genau den Ablauf der Erscheinungen in den einzelnen Stadien der Narkose genau kennen, um sich über den Stand der Narkose ein richtiges Bild machen zu können. Er muß des weiteren über alle möglichen Störungen und über die zu ergreifenden Gegenmaßnahmen unterrichtet sein. Er soll sich in seinem Handeln von dem Operateur nur in gewissen Grenzen beeinflussen, sich namentlich nie zur Vertiefung der Narkose drängen lassen. Er muß aber auch den Gang der Operation verstehen, ihm folgen und jederzeit über den augenblicklichen Stand der Operation unterrichtet sein, um selbständig die Narkose gegebenenfalls vertiefen bzw. abzuschwächen. Ist er durch die besonderen Verhältnisse der gerade ausgeführten Operation nicht in der Lage, die Operation mit den Augen zu verfolgen, so muß

er vom Operateur unterrichtet werden. Auf Einzelheiten über den Verlauf, die Symptome der einzelnen Stadien, über Komplikationen und deren Beseitigung kann hier nicht eingegangen werden. Es gehört viel Verständnis, gute Beobachtungsgabe, Übung und Erfahrung dazu, eine gute Narkose durchzuführen. Es sollte daher jeder junge Arzt bei der Wichtigkeit der Narkose eine möglichst große Zahl von Narkosen ausführen, um die nötige Sicherheit zu erlangen. *Selbstverständliche Pflicht des Narkotiseurs* ist es auch, nach Schluß der Narkose den Kranken so lange zu beobachten oder der Beobachtung einer erfahrenen Pflegeperson zu überweisen, bis er vollständig erwacht ist.

Die Möglichkeiten der Verabreichung eines Narkoticums zur Einatmung sind zahlreich. Als wichtigste, weil überall durchzuführen, hat die *Tropfnarkose* zu gelten. Die Anwendung von Narkoseapparaten, sowohl die einfachen Gebläseapparate (JUNKER, BRAUN), als auch der komplizierte, mit Luft- oder Sauerstoffstrom arbeitende ROTH-DRÄGER-Apparat, ist hauptsächlich besonderen Fällen und größeren Betrieben vorbehalten. Die Verwendung des ROTH-DRÄGER-Apparates, der zweifellos, da mit ihm eine reine Gasgemischnarkose ausgeführt wird und da er eine genauere Dosierung als die Tropfnarkose erlaubt, bringt gewisse Vorteile. Er setzt die Narkosegefahren wesentlich herab, verleitet andererseits leicht zu geringerer Aufmerksamkeit des Narkotiseurs.

Viel Verwendung hat in Frankreich, aber auch in Deutschland, zeitweise die OMBRÉDANNEsche Maske gefunden. Durch Rückatmung des Narkosegemisches in den Mischbeutel wird dem Narkosegemisch Kohlensäure beigemischt, wodurch die Atmung durch Reiz des Atmungszentrums vertieft wird.

Bei kräftigen Männern und Alkoholikern kommt man, wie gesagt, mit reiner Äthernarkose nicht immer aus, es ist daher zweckmäßig, *Kombinationsnarkosen* auszuführen. Man kann Äther und Chloroform einzeln oder auch gemischt geben, z. B. BILLROTH-Mischung. Zur *Einleitung der Narkose* ist der Äther nicht zu empfehlen, da er durch die stärkeren Reizerscheinungen nicht nur unangenehme subjektive Empfindungen, sondern auch vermehrte Schleim- und Speichelsekretion und auch gelegentlich reflektorisch ausgelöste Störungen von Atmung und Herztätigkeit verursachen kann. Seit Jahren hat sich zur Einleitung der Narkose als bestes Mittel das *Chloräthyl* erwiesen. Ob die Narkose als Tropfnarkose oder als Apparatnarkose durchgeführt werden soll, ist dabei einerlei. Es wird zunächst eine einfache Gazemaske aufgelegt und durch Auftropfen von Chloräthyl das Stadium des Beginns bzw. der Analgesie erreicht. Erst wenn das Bewußtsein geschwunden ist, wird die Äthernarkose oder Mischnarkose eingeleitet. Eine längere Narkose darf dagegen mit Chloräthyl nicht durchgeführt werden, da es sich, ähnlich wie das Chloroform als ein schweres Herzgift erwiesen hat. Eher läßt sich noch ein sog. prolongierter Chloräthylrausch (v. BRUNN, LÄWEN) rechtfertigen.

Bei allen Eingriffen, bei denen die Brusthöhle eröffnet werden muß, abgesehen von denen mit erstarrter Pleura pulmonalis, wie z. B. nach länger bestehendem postpneumonischem Empyem, muß die Brusthöhle unter *Druckdifferenz* eröffnet werden. Von den beiden ursprünglichen Verfahren, dem Unterdruck- und dem Überdruckverfahren (SAUERBRUCH 1904, BRAUER 1904) ist heute fast ausschließlich das letztere für die praktische Chirurgie bedeutsam. Aus der großen Zahl der Überdruckapparate hat sich als praktischster der von TIEGEL-HENLE-HAERTEL herausgeschält. Der Überdruck wird aus einer Sauerstoffbombe

gewonnen. Die Regulierung erfolgt durch ein Wassermanometer. Das Narkoticum kann vorgewärmt und in Form von Gasgemischen gegeben werden. Das unter Überdruck stehende Narkosegasgemisch wird durch eine dem Gesicht fest anliegende *Maske* dem Kranken übermittelt. Die Überdruckatmung kann auch ohne Beimengung von Narkosemitteln durchgeführt werden.

Auf alle Zwischenfälle, die während des Verlaufes einer Narkose und im Anschluß an eine Narkose eintreten können, kann hier nicht näher eingegangen werden. Der Verlauf einer ungestörten Narkose ist etwa folgender. Man unterscheidet 5 Stadien:

1. Das Stadium des Einschlafens,
2. „ „ der Analgesie,
3. „ „ „ Excitation,
4. „ „ „ Toleranz
- und 5. „ „ des Erwachens.

Das 1. Stadium, das meist nur kurz dauert, bietet die Zeichen lokaler Reizerscheinungen auf die oberen Luftwege (Schlucken, Würgen, Angst, Erstickungsgefühl, eventuell Glottis- und Zwerchfellkrampf). Daher soll die Konzentration des Gasgemisches zuerst gering sein, etwa 20—30 Tropfen in der Minute. Am besten vermeidet man den Äther zuerst ganz, da er die stärksten Reizerscheinungen hervorruft. An seiner Stelle *tropft* man *Chloräthyl* auf die Maske und läßt den Kranken laut zählen. Schwindet das Bewußtsein, d. h. verwechselt er die Zahlen, oder hört er ganz auf und versagt auch bei Nachhilfe, so ist das 2. Stadium erreicht, und es muß Äther gegeben werden. An Stelle von Chloräthyl kann auch *Solästhin* gegeben werden. Ebenso kann man die Äthernarkose durch eine *intravenöse* (s. S. 51) oder rectale Narkose einleiten. Ehe das Bewußtsein vollständig schwindet, tritt das *Stadium analgeticum* ein, in dem kleinere, kurz dauernde Eingriffe schmerzlos ausgeführt werden können (s. später Kurznarkose). Schon im 1. und 2. Stadium können Störungen durch Glottiskrampf, durch Kieferklemme und reflektorisch bedingten Atmungsstillstand eintreten. Diese Störungen verschwinden, wenn die Narkose weiter verabreicht wird, meist von selbst. Tritt Erbrechen ein, so muß die Maske entfernt werden, bis es vorbei ist. Bei weiterer Verabreichung tritt der Kranke in das 3. oder Excitationsstadium ein. Auch dies ist meist, wie die beiden ersten, von kurzer Dauer nur bei kräftigen Männern, besonders Alkoholikern, unter Umständen stark verlängert. Puls und Atmung sind beschleunigt. Die Arterie ist gut gefüllt. Der Blutdruck ist angestiegen. Der Zustand ist der eines schwer Betrunkenen. Es ist daher dafür zu sorgen, daß der Kranke kein Unheil anrichtet. Das wird am besten dadurch erreicht, daß er am Operationstisch festgebunden wird. Das Excitationsstadium geht dann allmählich, während nach dem Bewußtsein auch die Sensibilität und Motilität vollständig erlischt, in das Stadium der Toleranz über. Atmung und Puls werden bei gut gefüllten Gefäßen regelmäßig und langsam und das Stadium der tiefen Narkose wird allmählich erreicht. Wird der Kiefer und dann die Zunge nicht mit dem *ESMARCHS*chen Handgriff vorgezogen, so sinken sie in diesem Stadium leicht zurück, und es kommt zur Behinderung der Atmung, die nicht übersehen werden darf. Meist merkt es der Operateur, wie der Müller es im Schlaf merkt, wenn die Mühle in ihrem regelmäßigen Gang gestört wird. Die Zunge kann auch mit Tupfer oder durch die Spitze gelegten Seidenfaden vorgezogen werden. Das Einlegen des Drahtgestelles nach *MAYO*, das die Zunge selbständig hält, ist nicht zuverlässig. Im Toleranzstadium erlöschen auch die Reflexe, als letzter der Cornealreflex und der Pupillenreflex auf Lichteinfall. Zur Orientierung über den Stand der Narkose ist es besonders für den Ungeübten zweckmäßig, Corneal- und Pupillenreflex von Zeit zu Zeit zu prüfen. Zur Prüfung des Cornealreflexes wird ein Oberlid mit Hilfe eines Fingers geöffnet und mit einem Tupfer eine Berührung der Cornea oder Sklera vorgenommen. Ist der Reflex erhalten, so äußert er sich in Form einer raschen Lidschlußbewegung. Ist der Cornealreflex geschwunden, so muß immer der Reflex auf Lichteinfall noch vorhanden sein. Da bei den meisten Kranken der Eintritt der Narkose durch vorherige Morphiumgabe erleichtert worden ist, so ist die Pupillenreaktion infolge der Morphium-Miosis schwer nachweisbar. Am ehesten gelingt die Prüfung auf Lichteinfall noch unter Zuhilfenahme einer elektrischen Taschenlampe oder durch gleichzeitiges rasches Öffnen beider Oberlider. Ist das Stadium der tiefen Narkose erreicht, so ist Vorsicht geboten. Die Tropfenzahl muß allmählich eingeschränkt werden. Wird sie weiter fortgeführt wie bisher, so beginnt die Gefahr der Überdosierung, die besonders beim Chloroform durch eine Lähmung der Vasomotoren oder auch durch unmittelbare

Vergiftung des Herzens eintritt. Die Pupille wird immer enger, auch ohne vorausgegangene Morphiuminjektion. Ist die Pupille maximal verengt, so ist der sog. *Normalpunkt* tiefster Narkose erreicht. Der Puls geht in die Höhe, die Atmung wird verlangsamt. Gleichzeitig ist daher der Normalpunkt ein Warnungszeichen, die Narkose weiter zu vertiefen, da Gefahr der Vergiftung der Medulla oblongata droht. Nur selten ist es notwendig, tiefe Narkose während der ganzen Dauer der Operation durchzuführen. Es genügt, den Zustand zu erhalten, bei dem die Reflexe teilweise erloschen sind. Bei längerdauernden Eingriffen kann sogar die Narkostiefe so weit abgeschwächt werden, daß der Cornealreflex nachweisbar ist. Das gilt besonders für längerdauernde Bauchoperationen. Nur dann, wenn die Bauchhöhle geschlossen werden soll, ist fast immer eine Vertiefung bis zum Verschwinden des Cornealreflexes notwendig. Die Kunst des Narkotiseurs besteht eben darin, für den betreffenden Stand des Eingriffes die richtige Narkostiefe festzuhalten und Einflüsse, die durch den Eingriff selbst sich im Sinne einer Depression des Kreislaufes (Operationsschock) bemerkbar machen, nicht zu übersehen, sondern mit Einschränkung der Narkosedosis zu beantworten (KILLIAN). Andernfalls darf niemals so weit zurückgegangen werden, daß es zu Würgbewegungen kommt, da infolgedessen die Gefahr der Aspiration heraufbeschworen wird.

Erst wenn die Operation abgeschlossen ist, darf das 5. Stadium der Narkose eintreten. Das Wiederauftreten der Lebenserscheinungen erfolgt in umgekehrter Reihenfolge wie beim Eintreten der Narkose, d. h. zuerst stellen sich die Reflexe, dann die Motilität, Sensibilität, Schmerzempfindung und schließlich das Bewußtsein wieder ein. Selbstverständlich muß der Narkotiseur das vollständige Erwachen des Kranken abwarten, ehe er den Kranken dem Pflegepersonal übergibt.

b) Andere Narkoseformen.

a) Die Avertinnarkose.

(ANSCHÜTZ, SPECHT u. TIEMANN.)

Das Avertin (s. S. 43) hat, trotzdem es insbesondere für den Kranken große Vorzüge vor den Inhalationsmitteln aufweisen kann (angenehme Verabreichung durch Darmeinlauf, ungestörtes Einschlafen, angenehmes Erwachen, keine Übelkeit, langer Nachschlaf), so daß die Avertinnarkose auch als die humanste bezeichnet wurde, seine Rolle als Mittel zur Vollnarkose rasch ausgespielt. Zur Erreichung einer Vollnarkose ist eine solche Dosis notwendig, daß Vergiftungsgefahr besteht, die dadurch um so bedenklicher wird, als es nicht möglich ist, das einmal vom Darm resorbierte Mittel wieder aus dem Körper zu entfernen oder in seiner verderblichen Wirkung einzuschränken. Es ist also nicht *steuerbar*. Um aber die zweifellosen Vorzüge des Avertins zu genießen, ist es als sog. *Basisnarkoticum* in Gebrauch gekommen. In dieser Form hat es sich auch viele Freunde erworben.

Die Verabreichung geschieht auf folgende Weise. Eine weitgehende Vorbereitung ist nicht nötig. Der Kranke erhält am Abend vor dem Eingriff meist einen Einlauf; manche verzichten auch darauf. Ein Pränarkoticum wird in der Mehrzahl der Fälle nicht verabreicht. Etwa $\frac{1}{2}$ — $\frac{3}{4}$ Stunde vor Beginn des Eingriffes wird der Avertineinlauf gemacht. Zur psychologischen Schonung kann bei Kindern und aufgeregten Kranken ein derartiger Einlauf schon unter der Bezeichnung Reinigungseinlauf mehrere Tage vorher gemacht werden. Die zum Einlauf bestimmte Avertinmischung wird *jedesmal frisch bereitet*. Nach der von der I. G. Farbenindustrie herausgegebenen Tabelle wird die Mischung zusammengesetzt. Die Avertinmenge und die Menge des Lösungsmittels (destilliertes Wasser) werden nach dem Gewicht des Kranken in Kilogramm bestimmt. Wenn auch diese Mengenbestimmung keine sichere ist, so hat sie sich doch praktisch als die beste erwiesen. Ein gewisses Abweichen von den festen Zahlen ist gestattet, da durch die Körpergewichtsbestimmung sehr

wohlbeleibte Menschen verhältnismäßig viel Avertin erhalten im Vergleich zu den Mageren. Man soll daher bei fetten Menschen die niedrigste Dosis, d. h. 0,06 bis 0,08 g pro Kilogramm Körpergewicht geben, während man bei Mageren die Dosis bis auf 0,1 g pro Kilogramm Körpergewicht steigern kann. Ist die Magerkeit durch Krankheit bedingt, so wird man selbstverständlich auch eine geringere Dosis wählen. Kinder brauchen meist eine etwas höhere Dosis als alte Leute und Frauen weniger als Männer.

Die $2\frac{1}{2}\%$ ige Lösung wird auf ihre Brauchbarkeit durch Zusatz von 1—2 Tropfen Kongorotlösung (1:1000) zu 5 ccm des Gemisches in einem sauberen Reagensglas geprüft. Schlägt die Orangefarbe in Blau um, so darf die Lösung, da zersetzt, nicht verwendet werden.

Das Gemisch soll langsam einlaufen und der Kranke nun für die nächste halbe Stunde unter dauernder Aufsicht, wobei hauptsächlich die Atmung und der Puls zu berücksichtigen ist, in größter Ruhe gehalten werden, damit er beim Einschlafen nicht gestört wird. Unter den gewöhnlichen Zeichen zunehmender Müdigkeit tritt der Schlaf ein. In diesem Zustande kommt der Kranke in den Operationssaal und auf den Operationstisch. Damit sind die wesentlichen Vorzüge für den Kranken erschöpft insofern, als zum eigentlichen Eingriff meist eine Äther- oder Lachgasnarkose hinzugefügt werden muß. Weitere subjektive Vorzüge machen sich aber dann doch noch bemerkbar durch das angenehme Erwachen meist ohne Übelkeit und Erbrechen, durch einen sich anschließenden längeren *Nachschlaf* und durch eine fast vollkommene *Amnesie* für den ganzen Operationsverlauf. Der für den Kranken angenehme lange Nachschlaf ist für Schwestern und Pfleger häufig recht belastend insofern, als der Kranke dauernd bewacht werden und oft die Atmung unterstützt werden muß. Daher hat es sich als zweckmäßig empfohlen, den Avertinnachschlaf, wenn er zu lange dauert oder zu tief ist, durch intravenöse Verabreichung von Coramin (KILLIAN) abzukürzen.

Postnarkotische Störungen durch Darmreizungen sind nach Verabreichung der heute üblichen geringen Dosen selten. Tritt wider Erwarten nach der Verabreichung des Mittels eine Atmungsstörung auf und ist sie nicht mechanisch durch Zurücksinken der Zunge bedingt, so muß sofort eine Entleerung des Darmes mit anschließender Darmspülung vorgenommen werden. Ebenso muß sofort Coramin intravenös gegeben werden.

β) Die Kurznarkosen.

1. Die Rauschnarkosen.

Wie schon gesagt, ist an die Stelle des SUDECKSchen Ätherrausches heute fast ausschließlich der Chloräthylrausch getreten. Das Chloräthyl ist übrigens schon 1848 von HEYFELDER zur Narkose verwendet worden. Zur Rauschnarkose ist es besonders von KULENKAMPPF und HERRENKNECHT empfohlen worden, nachdem es in der zahnärztlichen Praxis, wie das Bromäthyl, schon früher verwendet worden war. Bei den Rauschnarkosen wird nur das Stadium analgeticum erstrebt, d. h. es soll zwar das Bewußtsein für die Schmerzempfindung geschwunden sein, doch die Reflexe sollen noch alle erhalten bleiben. Dieses Stadium wird vor Eintritt des Excitationsstadiums erreicht und ist geeignet, kurze, schmerzhafte Eingriffe, wie Zahnziehen, Absceßspaltung usw. zu gestatten. Die Gefahren für den Kranken sind außerordentlich gering. Trotzdem müssen vor der Einleitung Herz, Blutdruck und Lungen untersucht

werden. Auch bei ambulant durchgeführtem Rausch muß auf vorherige Entleerung der Harnblase geachtet werden. Es genügt zur Ausführung der Rauschnarkose das Auftropfen (60—80 Tropfen in der Minute) von Chloräthyl auf eine Maske. Um den Zeitpunkt des geschwundenen Bewußtseins feststellen zu können, ist es zweckmäßig, die Kranken laut zählen zu lassen. In der Umgebung der Kranken soll möglichste Ruhe herrschen. Die Nachwirkungen des Chloräthylrausches sind verhältnismäßig gering. Erbrechen nach dem Chloräthylrausch ist selten. Wie schon oben bemerkt, ist die Chloräthyl-darreichung zur Einleitung von Äther- und Chloroformnarkosen sehr zweckmäßig. Mit dem Moment, in dem das Bewußtsein zu schwinden beginnt, ist das Chloräthyl durch Äther zu ersetzen. Die früher viel geübte örtliche Betäubung durch *Aufsprayen von Chloräthyl* auf die Haut sollte nur noch bei ganz kleinen entzündlichen Eingriffen geübt werden, da sie zu große Nachteile hat. Abgesehen davon, daß nur ganz umschriebene Bezirke gefühllos werden, die Gefrierung der Haut Schmerzen verursacht und meist einen heftigen, der Verbrennung ähnlichen Nachschmerz hinterläßt, wird die Oberfläche auch in bezug auf Farbe und Konsistenz verändert, so daß das Messer einen erheblichen Widerstand findet. An Stelle dieser Kälteanästhesie sollte, wenn möglich, immer eine Leitungs- oder Infiltrationsanästhesie oder die Rauschnarkose treten.

2. Die intravenösen Kurznarkosen.

(R. BUMM.)

Die subcutane Einverleibung von Schmerzbetäubungs- und Schlafmitteln (*Veronal, Somnifen*) reicht zur Erzielung der für einen operativen Eingriff notwendigen Schmerzausschaltung nicht aus. Dagegen hat sich gezeigt, daß die *intravenöse Einspritzung von Barbitursäurepräparaten* zum mindesten für kurze Narkosen sehr gut verwendbar sind.

R. BUMM hat 1927 zuerst das *Pernocton*, KIRSCHNER 1929 das *Avertin* zur intravenösen Einspritzung empfohlen. Er sah bei Verwendung dieses Mittels gegenüber dem *Pernocton* den Vorteil einer gewissen Steuerbarkeit, da nur so viel eingespritzt wurde, als zum Eintritt der Schlafwirkung nötig war, während das *Pernocton* oft stundenlangen Schlaf herbeiführte, dadurch gefährlich ward und noch dazu oft starke Erregungszustände nach dem Erwachen hinterließ. Aber auch das *Avertin* hat keine allgemeine Verbreitung gefunden. Die Wirkung war oft zu kurz dauernd und unzureichend.

Infolgedessen hat man nach neuen Mitteln gesucht, die zur Kurz-, Basis- und Einleitungsnarkose in Frage kommen. Neben einer Reihe von anderen Barbitursäurepräparaten, die sich weniger bewährt haben, von denen aber das *Nembutal* in Amerika in der Lungenchirurgie viel Verwendung findet, haben sich das *Evipannatrium* (WEESE) und das *Eunarcon* (HEIM) als den an sie gestellten Anforderungen gewachsen gezeigt. Auch das *Pernocton* hat später wieder mehr Anerkennung gefunden. Es ist aber mehr geeignet für längere Narkosen, während *Evipan* und *Eunarcon* ausgesprochene Kurznarkotica sind, sich also auch zur Einleitung einer Inhalationsnarkose eignen, die allerdings auch bei mehrfach unterbrochenen Einspritzungen zu längerdauernden Schmerzbetäubungen herangezogen werden können. Die *größte Gefahr*, die nach der Einspritzung der intravenösen Narkotica auftritt, ist ihre sehr *fragliche Steuerbarkeit*.

Bei *Überdosierung* tritt der Tod durch Atmungslähmung ein. Die Atmung bleibt auch bei größeren Dosen, die sich der letalen nähern, zunächst fast unverändert, geht dann aber plötzlich bei Erreichung der letalen Dosis in Atmungslähmung über. Bei rascher,

ununterbrochener Einspritzung ist die Gefahr der Atmungslähmung bei allen diesen Mitteln wesentlich größer als bei langsamer und unterbrochener. Die *Narkosenbreite* ist ausreichend. Die Schädigung der übrigen meist durch narkotisierende Mittel gefährdeten Organe ist verhältnismäßig gering.

Erscheint der Schlaf zu tief oder die Schlafdauer zu lang (bei Evipan etwa 15—30 Minuten, bei Eunarcon etwa 15 Minuten), so soll als Weckmittel das von KILLIAN empfohlene *Coramin* intravenös (bis 5—6 ccm) eingespritzt werden.

Die Form der intravenösen Einspritzung ist für Evipan und Eunarcon etwa dieselbe. Ein Prärnarkoticum soll nicht angewendet werden. Das Evipannatrium, das in sterilen Ampullen zu 5 und 10 ccm geliefert wird, wird in der entsprechenden ebenfalls steril gelieferten Menge Aqua dest. aufgelöst. Nach Waschung der entsprechenden Stelle und Stauung der Vene wird die Lösung mit der Spritze aufgesogen und nach dem Einstich der Nadel in die Vene und Beseitigung der Staubinde langsam eingespritzt. So sollen für die Einspritzung jedes Kubikzentimeter etwa $\frac{1}{2}$ — $\frac{3}{4}$ Minute verwendet werden. Schläft der Kranke, meist nach öfterem Gähnen, ein, so hat er das Stadium analgeticum erreicht. Größere Eingriffe können aber erst dann ausgeführt werden, wenn eine völlige Muskelentspannung (der Kiefer sinkt zurück) und damit das Toleranzstadium erreicht ist. Die Dosis, die zum Einschlafen führte, muß zur Erreichung des Toleranzstadiums etwa noch einmal zur Hälfte gegeben werden. Bei jungen kräftigen Männern reicht diese Dosis öfters nicht aus, es muß dann die doppelte Einschlaf-dosis gegeben werden. Mehr wie 10 ccm dürfen nicht eingespritzt werden. Dagegen kann, wenn die durchschnittliche Narkosezeit von etwa 30 Minuten abgelaufen ist und das Aufwachen sich ankündigt, noch einmal bis etwa 5 ccm Evipan langsam nachgespritzt werden.

Die *Eunarconeinspritzung* erfolgt in derselben Weise. Das Präparat hat den Vorteil, daß es steril und fertig in Ampullen geliefert wird, so daß keine Mischung zuvor stattzufinden braucht. Das Eunarcon ist das ausgesprochenste *Kurzrnarkoticum*.

Narkosestörungen sind bei richtiger Anwendung der beiden Mittel außerordentlich selten. Der Kiefer muß selbstverständlich dauernd gehalten werden. Tritt eine Atmungsstörung ein, so muß sofort Coramin intravenös gespritzt werden, und zwar sofort in großen Dosen. Ebenso müssen selbstverständlich Herzmittel bereitstehen und rechtzeitig zur Anwendung kommen. Die *Erregungszustände* nach dem Erwachen sind auch bei beiden Präparaten verhältnismäßig selten, wohl etwas häufiger beim Evipan als beim Eunarcon. Da ihr Eintreten aber nicht ausgeschlossen ist, so ist eine genaue Beobachtung bis zum Erwachen des Kranken notwendig. Dauert der Nachschlaf ungebührlich lange, so wird er auch durch Coramingaben abgekürzt.

Als *Gegenanzeigen* gegen die intravenöse Narkose gelten etwa dieselben wie gegen die Inhalationsnarkosen, d. h. Herzmuskelerkrankungen, Vergiftungszustände, Leber-, Nieren-, Darmerkrankungen (ILEUS) sollen ausgeschlossen werden. Vor der Anwendung dieser Schmerzbetäubung wird besonders gewarnt bei septischen Zuständen, bei Eiterungen im Hals und Rachen und bei eitriger Bronchitis.

c) Die Teilschmerzbetäubungen.

α) Die Schmerzbetäubungen durch Einspritzung in Nerven, um Nerven, in das Gewebe und die Oberflächenbetäubung.

(BRAUN, HÄRTEL.)

Wie schon in der Einleitung bemerkt, ist die örtliche Betäubung in weitestem Maße allmählich in das Anwendungsgebiet der Allgemeinnarkose eingerückt. Wir halten es für falsch, sie zu erzwingen. Ist eine vollkommene Schmerz-

ausschaltung trotz richtiger technischer Ausführung nicht erreicht worden oder ist der Kranke sehr aufgeregt, so ist es viel besser, die örtliche Betäubung während des Verlaufs der Operation durch Inhalationsnarkose, wie das LAEWEN schon vor langer Zeit empfohlen hat, zu unterstützen. Das gilt besonders für Laparotomien und da wieder speziell für den Schluß der Bauchhöhle, bei dem gelegentlich das Aneinanderbringen der Fascien bei bestehender starker Spannung, die trotz guten Willens des Kranken nicht zu beseitigen ist, auf die größten Schwierigkeiten stößt. Ein erheblicher Schaden durch die kurz dauernde Inhalationsnarkose, die unter Umständen sogar mehrere Male im Verlauf einer längerdauernden Operation eingeleitet werden kann, ist kaum zu befürchten. Nur da sollte man auf die örtliche Betäubung bestehen, wo die Inhalationsnarkose Gefahren bringt. Das sind an sich hauptsächlich Eingriffe bei alten Menschen mit Störungen im kleinen Kreislauf, mit Neigung zu Katarrhen, bei Nierenleiden, Leberleiden, Diabetes, bei Blutkrankheiten, schweren Anämien und septischen Erkrankungen. Eingriffe, bei denen erfahrungsgemäß leicht Aspirationen vorkommen, sollten ebenfalls möglichst in örtlicher Schmerzbetäubung ausgeführt werden. Dazu gehören Nasen-, Mund- und Rachenoperationen und die Ileusoperationen im weitesten Sinne.

Die *Lokalanästhesie* wird als Leitungs-, Infiltrations- und Oberflächen-Schmerzbetäubung verwendet. Während zur letzteren noch heute vielfach Cocain verwendet wird, und zwar 1—5—20%ige Lösung, sind für die Leitungs- und Infiltrationsanästhesie an Stelle des Cocains die Ersatzmittel getreten. In erster Linie wird das *Novokain* verwendet. Das *Tutokain*, das weniger giftig ist, das *Pantocain* und *Percain*, die gewisse Vorteile vor dem *Novocain* haben, unter anderem eine größere Wirkungsdauer, konnten trotzdem das *Novocain* nicht verdrängen, haben aber zum Teil besondere Anwendungsgebiete. Außer diesen beiden Mitteln wird das *Tropacocain* für die *Lumbalanästhesie* und das *Alypin* an Stelle des Cocain bei der Oberflächenbetäubung der Harnwege viel verwendet. Die weitgehendste Schmerzausschaltung infolge von Nervenleitungsunterbrechung wird bei der Spinalanästhesie erreicht, der ein besonderes Kapitel gewidmet ist. Wichtige Leitungsschmerzbetäubungen sind die Plexusanästhesie (KULENKAMPFF) (s. S. 58), die Sacralanästhesie (LAEWEN) (s. S. 829), die Parasacralanästhesie (BRAUN) (s. S. 58), die Splanchnicusanästhesie (KAPPIS, BRAUN) (s. Bauchchirurgie) und die Unterbrechung der Trigeminusäste (MATAS, BRAUN, PAYR, HÄRTEL, OFFERHAUS) (s. S. 566), schließlich ist hier noch die Anästhesie des Ganglion Gasseri (HÄRTEL) (s. S. 568) zu nennen. Auf die einzelnen Methoden der Leitungsanästhesie kann hier nicht näher eingegangen werden, da sie im speziellen Teil ausführlich erwähnt sind. Die Ausführung einer guten Lokalanästhesie erfordert für den einzelnen Fall die Kenntnis der Einstichpunkte und die meist durch Knochenvorsprünge oder andere feststehende Anhaltspunkte vorgeschriebenen Wege. Wichtig ist ferner, daß nach der Injektion so lange mit dem Beginn der Operation abgewartet wird, bis die Anästhesie eine völlige ist. Die Einspritzung kann daher in größeren Betrieben, wenn mehrere Operationen nacheinander in Leitungsanästhesie ausgeführt werden sollen, von einem Assistenten ausgeführt werden, bevor der Operateur mit der vorhergehenden Operation fertig ist. Dadurch wird unnötiger Zeitverlust vermieden. Bei perineuraler Leitungsanästhesie tritt die Schmerzlosigkeit nach 10—30 Minuten ein. Bei endoneuraler sofort, dauert aber meist nicht länger als $\frac{5}{4}$ — $1\frac{1}{2}$ Stunden. Sie kann eventuell erneuert werden.

3) Die Spinalanästhesie.

1. Die Lumbalanästhesie nach BIER.

(MICHELSSON, v. BRUNN.)

Die Lumbalanästhesie hat sich als eines der besten Schmerzausschaltungsverfahren bewährt, nachdem man gelernt hatte, die anfänglich bestehenden Gefahren zu vermeiden. Die beobachteten Störungen mußten hauptsächlich auf Liquorverlust und auf die Verwendung von Cocain zurückgeführt werden. Gelegentliche Störungen wurden auch in neuerer Zeit wahrscheinlich bei Verwendung von mangelhaften Präparaten oder zu hohen Dosen beobachtet.

Die Technik der Lumbalanästhesie ist seit den ersten Empfehlungen dieser Methode durch BIER etwa dieselbe geblieben. Er ist als der Erfinder des Verfahrens zu bezeichnen, und ihm gebührt das Verdienst des weiteren Ausbaues. Da BIER nach seinen ersten Versuchen die Gefahren der Methode erkannt hatte, hat er rechtzeitig vor der allgemeinen Anwendung gewarnt. Trotzdem ist sie von verschiedenen, besonders französischen Forschern, aufgenommen worden und, da diese Erfolge damit erzielten, hat man das Verdienst BIERs zu kürzen versucht. Es ist außerdem von seiten einiger deutscher Chirurgen der Versuch gemacht worden, die Prioritätsrechte BIERs zu bestreiten, und zwar zugunsten des Amerikaners CORNING, der tatsächlich schon einige Jahre vor der ersten Veröffentlichung BIERs, die in das Jahr 1899 fällt, experimentelle Untersuchungen über die Anästhesierung des Rückenmarks gemacht hat. Da BIER ebensowenig wie andere Forscher von diesen Versuchen etwas wußte, diese Versuche vielmehr keinerlei praktische Folgerungen nach sich gezogen hatten, so gebührt BIER allein das Prioritätsrecht. Erst nach der Erprobung am Menschen ist die Brauchbarkeit der Methode bewiesen worden. Für die Allgemeinheit wurde das Verfahren erst dann brauchbar, als das Cocain durch Stovain, Tropicocain und Novocain ersetzt wurde. Seitdem hat sich die Methode in kürzester Zeit über die ganze chirurgische Welt verbreitet.

Das Vorgehen bei der einfachen Lumbalanästhesie nach BIER zur Schmerzbetäubung der Unterbauchgegend, von Blase, Mastdarm und unteren Extremitäten ist folgendes: Die Einspritzung wird im allgemeinen im Sitzen ausgeführt, nur bei schwachen, elenden Menschen ist Seitenlage zu bevorzugen. Der Kranke wird so auf den Tisch gesetzt, daß er mit dem Gesäß an den Tischrand rückt und daß die Lendenwirbelsäule möglichst stark nach vorn gekrümmt wird. Der Kranke wird durch eine vor ihm stehende Hilfsperson gehalten. Der Kopf wird zur Brust geneigt und die Arme des Kranken ruhen auf den Schultern der Hilfsperson. Dabei ist darauf zu achten, daß die Kyphose hauptsächlich in der Lendenwirbelsäule erreicht wird, ohne daß der Kranke sich dabei im ganzen nach vorwärts beugt. Die Desinfektion der Haut der Gegend der Lendenwirbelsäule wird nach den üblichen Grundsätzen durchgeführt. Hat man eine Hautquaddel an der Einstichstelle angelegt, so wird, ehe man den Lumbaltrokar einsticht, in eine 10 ccm-Rekordspritze, die auf den Lumbaltrokar paßt, das Betäubungsmittel aus der steril aufbewahrten Ampulle aufgesogen und etwa eingedrungene Luft aus der Spritze beseitigt. Die so vorbereitete Spritze wird zunächst beiseite gelegt. Wir verwenden ausschließlich Tropicocain mit Suprareninzusatz (den man heute in Form eines Tropfens der Lösung 1:1000 mit einer Spritze dem Ampulleninhalt jedesmal zusetzen muß, da das Tropicocain nur noch rein geliefert wird) und haben niemals eine ernstliche Störung durch dieses Mittel gesehen. Leichtere Unannehmlichkeiten, in Gestalt von länger dauernden Kopfschmerzen, sind nur dann beobachtet worden, wenn bei unvorsichtigem Vorgehen Liquor verloren ging.

Um die Einstichstelle zu kennzeichnen, wird ein steriles Handtuch so über die immer deutlich fühlbaren, oberen Ränder der Cristae iliacae gelegt, daß der Handtuchrand mit den

Rändern der Cristae abschneidet. Die so hergestellte Verbindungslinie schneidet den Dornfortsatz des vierten Lendenwirbels. Von diesem Punkt aus werden nun die höheren Lendenwirbeldornfortsätze durch Abtasten festgestellt und je nach Wunsch zwischen dem dritten und vierten, zweiten und dritten, oder auch schließlich, wenn die Schmerzausschaltung möglichst hoch getrieben werden soll, zwischen dem ersten und zweiten Dornfortsatz eine Hautquaddel mit $\frac{1}{2}$ %iger Novocain-Suprareninlösung angelegt. Führt man den Trokar zwischen dem ersten und zweiten Lendenwirbeldorn ein, so muß man besonders vorsichtig vorgehen, um das Rückenmark nicht zu verletzen. Von dieser Hautquaddel aus werden auch die Weichteile in etwa 4—5 cm Tiefe infiltriert. Diese von PAYR empfohlene örtliche Betäubung hat den großen Vorteil, den Kranken sicher zu machen und plötzliches Zucken und damit die Gefahr des Abbrechens der Nadel zu verhüten.

Erst nach Anlegung der Hautquaddel wird der mit dem Stachel verschlossene Lumbaltrokar aufgesetzt und langsam und vorsichtig, genau in der Mittellinie, nicht ganz senkrecht zur Oberfläche, sondern etwas schräg nach oben eingestochen. Am besten wird der Trokar an seinem Handgriff mit dem Daumen und Zeigefinger beider Hände gefaßt, während die übrigen Finger der Hände zu beiden Seiten des Trokars sich auf die Rückenhaut stützen. Es ist darauf zu achten, daß die Nadel auch bei weiterem Vorrücken nicht aus der durch die Mittellinie gelegten Ebene heraustritt. *Hat man die verschiedenen Ligamente, zuletzt das Ligamentum flavum durchbohrt, so wird der Stachel aus der Nadel herausgezogen und die offene Nadel nun durch die Dura geführt. Dieses Vorgehen hat den Vorteil, daß einerseits selbst kleine Blutbeimengungen sofort an dem Austritt aus der Nadel beobachtet werden, andererseits nach dem Durchbohren der Dura auch das Austreten des Liquors augenblicklich erkannt wird.* Tritt Blut aus, so ist die Nadel weit zurückzuziehen und von neuem einzuführen, oder, wenn sich das Austreten von Blut wiederholen sollte, ist ein anderer Inter-spinalraum zu wählen. Sind die ersten Tropfen Liquor blutig, die nächsten wasserklar, so kann die Anästhesierung vorgenommen werden. Bleibt der Liquor blutig, auch an mehreren Einstichstellen, so ist es besser, auf die Ausführung des Verfahrens zu verzichten. Tritt klarer Liquor aus, oder ist er nach einigen Tropfen klar geworden, so wird die mit dem Tropicocain gefüllte Spritze, ohne daß inzwischen ein Liquorverlust eintreten darf, auf den Trokar aufgesetzt und unter langsamem Zurückziehen des Spritzenstempels die Spritze mit Liquor gefüllt. Es tritt dann in der Spritze eine Mischung ein. Fließt der Liquor gar nicht oder sehr spärlich ab, so muß damit gerechnet werden, daß die Spitze entweder noch nicht im Duralsack liegt, oder daß Weichteile die Kanülenspitze verstopfen oder verlegen. Im ersteren Falle muß durch Verschieben der Nadelspitze das Innere des Lumbalsacks erreicht werden. Ist das der Fall, was man an dem Überwinden des Durawiderstandes erkennt, und bleibt doch das Austreten des Liquors aus, so müssen die beiden anderen genannten Ursachen in Rechnung gezogen werden. Man führt zur Beseitigung eines in der Kanüle befindlichen Hindernisses den Stachel in die Kanüle ein. Treten dann einige Tropfen aus, hört der Liquorfluß aber wieder auf, so ist es wahrscheinlich, daß sich eine Nervenfaser der Cauda vor die Öffnung gelegt hat. Ein geringes Vor- oder Zurückziehen oder Drehen um die Längsachse der Kanüle beseitigt meist auch dieses Hindernis.

Bei unserem Vorgehen wird die 10 ccm-Spritze immer vollständig mit Liquor gefüllt. Es ist das zwar nicht unbedingt nötig und nach BIERS Vorschrift genügt die Injektion des Anästheticums ohne Liquorbeimengung zur Anästhesie der unteren Extremitäten. Man sollte aber auch in einem solchen Falle nur dann das Anaestheticum einspritzen, wenn man absolute Sicherheit hat, daß die Kanülenspitze im Lumbalsack liegt. Wir füllen die Spritze

jedesmal vollständig mit Liquor, weil die Gefahr der Giftwirkung bei der größeren Verdünnung geringer und die Verteilung im Lumbalsack eine gleichmäßigere ist. Nur dann, wenn der Liquor spärlich abfließt, begnügen wir uns auch mit 4—6 ccm.

Das Einspritzen des mit Anästheticum vermischten Liquors hat langsam zu erfolgen. Es soll etwa *eine Minute* Zeit in Anspruch nehmen. Ist die Spritze ganz entleert, so wird die Nadel rasch entfernt und die kleine Wunde mit einem Tupfer-Heftpflasterverband versorgt. Der Patient wird in Rückenlage gebracht, der Kopf etwas erhöht. Wenn die Schmerzausschaltung höher getrieben werden soll, wird nach kurzer Zeit leichte Beckenhochlagerung durchgeführt.

Auch dann, wenn die Einspritzung in Seitenlage ausgeführt wurde, soll der Kranke sofort in Rückenlage gebracht werden, da wir schon beobachtet haben, daß bei bestehenbleibender Seitenlage eine hauptsächlich einseitige Schmerzausschaltung auftritt. Die Schmerzbetäubung tritt sofort ein und hält etwa $1\frac{1}{4}$ — $1\frac{1}{2}$ Stunden an. Vom Eintritt der Schmerzbetäubung, die sich zunächst auf die Schmerz- und Temperaturempfindung, dann auf die übrigen Sensibilitätsqualitäten und schließlich auch auf die Motilität erstreckt, überzeugt man sich am einfachsten dadurch, daß man den Kranken fragt, ob seine Beine einschlafen. Eine genaue Prüfung wird, wenn nötig, mit der Nadel vorgenommen. Das Verfahren ist im allgemeinen sehr zuverlässig, Versager sind selten, sie kommen am häufigsten vor, wenn nicht genügend Liquor vorhanden ist. Üble Nebenerscheinungen werden sehr selten beobachtet, wenn das Präparat einwandfrei ist, und keine technischen Fehler gemacht werden. Leichtere Nebenerscheinungen in Gestalt von Übelkeit, Gefühl der Ohnmacht kommen vor, aber ebenfalls selten. Sie verschwinden in den meisten Fällen, wenn man die Kranken auffordert, tief zu atmen. Als Folge der Schmerzbetäubung und als Ursache der genannten Nebenerscheinungen ist eine mäßige Blutdrucksenkung zu betrachten, die jedoch nur dann eine ernstliche Rolle spielt, wenn größere Dosen des Mittels, und zwar besonders von Novocain angewandt, und wenn die Anästhesie zu hoch getrieben wurde (SCHILF und ZIEGNER). Dann kommt es zu den ernsteren Nebenerscheinungen, die sich zu Übelkeit mit Erbrechen, Atmungsstörung, Bewußtseinsverlust, Störungen an den Hirnnerven steigern können. Wir haben solche schwere Störungen niemals beobachtet, trotz vieler hundert Einspritzungen. Nur fast immer rasch vorübergehende Störungen bzw. Paresen einzelner Hirnnerven (besonders N. abducens) sind, wie von vielen anderen, auch bei uns einmal beobachtet worden. Schließlich gibt es noch unangenehme Nacherscheinungen, die sich besonders in längere Zeit dauernden Kopfschmerzen (bis zu mehreren Wochen) äußern. Diese Nacherscheinungen werden bei einwandfreiem Präparat auf zu starken Liquorverlust zurückgeführt. Dieser ist deshalb zu vermeiden. Ist aber Liquorverlust eingetreten, so ist er entweder sofort oder bei eintretenden Beschwerden durch Nachfüllen von physiologischer Kochsalzlösung in den Lumbalsack auszugleichen. Nach jeder Lumbalanästhesie soll, wie nach jeder Lumbalpunktion, eine wenigstens 24stündige Bettruhe eingehalten werden. *Infektionen* des Lumbalkanals kommen bei einwandfreier Asepsis nicht vor.

Ist bei der Ausführung der Schmerzbetäubung eine *Lumbalnadel abgebrochen*, was bei vorausgeschickter örtlicher Betäubung der Haut wohl kaum vorkommt, so muß die Nadel baldigst operativ entfernt werden, besonders dann, wenn die Spitze im Lumbalsack liegt, da die Gefahr der Infektion recht erheblich ist. Die Entfernung der Nadel geschieht auf folgender Weise: In örtlicher Betäubung, die deshalb vorteilhaft ist, weil sie gleichzeitig blutleeres Operieren erlaubt oder bei unruhigen Patienten in Narkose wird ein Längsschnitt in der Mittellinie angelegt, und zwar bis auf die Dornfortsätze. Auch wenn man in Narkose operiert, empfiehlt es sich, das Wundgebiet mit Novocain-Suprarenin oder Suprareninlösung zu infiltrieren. Während die Weichteile scharf auseinandergezogen werden, schneidet man nun mit dem Messer, am besten etwas seitlich der Mittellinie beginnend, schräg nach der Tiefe vorgehend, ein. Nach jedem Schnitt werden die Haken von neuem und etwas tiefer eingesetzt, um einen guten Überblick über die Wundverhältnisse zu haben. Ist das im Körper steckende Stück lang, was man aus dem fehlenden Teil des herausgezogenen

Trokars erkennen kann, so wird man in der Mehrzahl der Fälle bei dem schrägen Einschneiden mit dem Messer auf die Nadel stoßen. Ist das Nadelende kurz und steckt es sehr tief, so bleibt häufig nichts anderes übrig, als ein oder zwei benachbarte Dornfortsätze nach Freilegung abzukneifen, weil die Weichteilwunde sonst unübersichtlich wird. Oft erkennt man das Nadelende an einem Tropfen Liquor, der sich in der Weichteilwunde findet. Es ist bei dem Suchen mit großer Vorsicht vorzugehen, um das abgebrochene Ende nicht weiter in die Tiefe zu stoßen. Hat man das abgebrochene Ende, meist in Gestalt eines schwarzen Punktes, erkannt, so ist es vorsichtig so weit freizulegen, daß man es sicher mit einer Klemmpinzette oder mit einer Gefäßklemme ohne Haken fassen und herausziehen kann.

2. Die einstellbaren Spinalanästhesien.

(PITKIN, JONES, KIRSCHNER.)

Da der Lumbalanästhesie nach BIER doch recht enge Grenzen, und zwar räumlich und zeitlich gesetzt sind, und da andererseits durch die Einspritzung in den Liquor unnötige Bezirke ausgeschaltet werden, und beim Versuch der Erweiterung größere Gefahren entstanden, so ist in neuester Zeit die *Rückenmarksbetäubung* durch Verminderung einiger damit verbundener Gefahren und unangenehmer Nebenerscheinungen (Aufsteigen des Mittels im Rückenmarkskanal, vollständige Lähmung der unterhalb der Einspritzungsstelle gelegenen Körperabschnitte, oft bedrohliche Blutdrucksenkung, Erbrechen, lange anhaltende Kopfschmerzen) weiter ausgebaut und auch für die Zwecke der Bauchchirurgie gebrauchsfähig gemacht worden.

So hat zuerst PITKIN ein besonderes Präparat, und dieses fraktioniert, verabreicht. Ein anderes Verfahren, das die Schädigung hauptsächlich durch starke Verdünnung des schmerzstillenden Mittels vermeiden sollte, ist von HOWARD JONES ausgearbeitet worden. Dieses hat in Amerika eine weitere Verbreitung gefunden. Zur Vermeidung der Blutdrucksenkung wurde von verschiedenen Seiten die Verabreichung von Ephetonin empfohlen.

Eine wirkungsvolle hohe Spinalanästhesie, die dabei gleichzeitig gefahrlos war, konnte mit beiden Verfahren nicht erreicht werden. Ein solches hat erst KIRSCHNER durch die von ihm angegebene gürtelförmige, einstellbare Spinalanästhesie erzielt. Das zunächst etwas umständliche Verfahren ist durch KIRSCHNER'S Schüler PHILIPPIDES vereinfacht worden. Man erzielt mit einer einfachen Spritze und der von KIRSCHNER vorgeschriebenen $\frac{1}{4}$ %igen Perkainplombe je nach Höhe der Einspritzung eine Anästhesie, die auf den betroffenen Wirbelsäulenabschnitt beschränkt bleibt, also einstellbar und gürtelförmig ist. Man gebraucht nach PHILIPPIDES eine 10 und eine 2 ccm fassende dichte Glaspritze und die KIRSCHNER'SCHE Nadel mit seitlicher Öffnung in der Nähe der Spitze. An die Nadel wird ein 15 cm langer Gummischlauch mit einem Glaszwischenstück aufgesetzt. Er dient dazu, die Verbindung mit der Spritze und der Nadel herzustellen. Zur Abdichtung des Schlauches muß nach Entfernen der Spritze noch ein Metallstöpsel vorhanden sein. Die Ausführung geschieht nach folgender Weise. Der Kranke befindet sich in Seitenlage. Dann wird in der gewünschten Höhe der Rückenmarkskanal punktiert und erst dann eine Beckenhochlagerung von 25—30° eingestellt. Jetzt wird der Schlauch angesetzt und mit Hilfe der 10 ccm-Spritze der Liquor abgesaugt, bis er nicht mehr abtropft. Das geschieht bei hoher Anästhesie nach der Absaugung von etwa 20—25 ccm Liquor. Dann wird noch weiter abgesaugt, bis durch das Aufsteigen

einer im Glasstück des Gummischlauches sichtbaren Luftblase das Vorhandensein eines negativen Druckes im Rückenmarkskanal sich ergibt. Das ist ein Zeichen dafür, daß der distale Teil des Kanales luftleer ist und es werden sofort $1\frac{1}{2}$ —2 ccm der Plombe eingesetzt. Beim Einspritzen wird zur Erzielung einer Schmerzausschaltung des Ober- und Unterbauches die Öffnung in der Nadel so gedreht, daß sie kopfwärts sieht. Zur Erzielung einer Reithosen- oder Extremitätenanästhesie sieht die Nadelöffnung caudalwärts. Zur Verhütung einer Rückenmarksverletzung beim Einführen der Nadel wird die Nadel zunächst in das Lig. interspinosum eingeführt. Dann wird mit dem Verbindungsschlauch die 2 ccm-Spritze angebracht und damit angesaugt. Wenn die Nadel so unter Einziehen des Stempels Millimeter für Millimeter in die Tiefe geschoben wird, gibt der Spritzenstempel im Augenblick des Durchdringens der Dura nach und die Spritze füllt sich mit Liquor. Reicht bei einer hohen Anästhesie nach der ersten Einspritzung die Anästhesie nur bis zur Höhe des Schwertfortsatzes, so werden weitere 0,5—1 ccm der Plombe mit 2 ccm Luft in die liegende Nadel nachgespritzt, bis die oberste Grenze der Schmerzbetäubung die Brustwarzengend erreicht hat.

γ) Die Sacralanästhesie.

(LÄWEN.)

Die Sacralanästhesie, zur Beseitigung von Coccygodynie von CHATELIN 1901 ausgeführt, wurde zuerst von STÖCKEL 1909 zur Minderung des Wehenschmerzes angewendet. In die chirurgische Praxis eingeführt und für die Praxis ausgebaut ist die Methode von LÄWEN 1910. Später haben sich dann besonders die Gynäkologen (SCHLIMPERT) für gynäkologische Eingriffe der Methode bedient. In unserer Klinik wird die Methode nach LAEWENS Vorschrift zur Operation am Genitale und am After und auch gelegentlich zu Prostat-ektomien verwendet. Sie ist zweifellos ungefährlicher als die Lumbalanästhesie, da sie außerhalb des Duralsackes an die Sacralnerven herangebracht wird, hat aber auch ein wesentlich kleineres Anwendungsgebiet. Wir verwenden 20 ccm einer 2%igen Novocainlösung. Die Anästhesie wird im Sitzen ausgeführt. Der Kranke wendet dem Arzt den Rücken zu, das Gesäß muß möglichst weit über den Tisch hervorragen. Die Einstichstelle liegt etwas oberhalb der Verbindungslinie, die durch die leicht fühlbaren Cornua sacralia gelegt wird. Hier wird zunächst eine Hautquaddel angelegt, dann die Nadel senkrecht in die Tiefe geführt unter den mit dem Finger fixierten Dornfortsatz des Sacralwirbels. Die Nadel dringt so durch den Hiatus sacralis in den Epiduralraum ein und wird nun der Richtung desselben entsprechend, d. h. bei der sitzenden Lage des Kranken, senkrecht bzw. etwas schräg nach hinten oben, bis zu höchstens 6 cm Tiefe eingeführt. Hier werden die 20 ccm der Lösung langsam im Verlauf von etwa 2 Minuten deponiert. Die Anästhesie tritt nach etwa 15 Minuten ein, der anästhetische Bezirk entspricht der Gegend von Damm, Genitalien, Anus, Innenseite der Oberschenkel. Versager sind bei richtiger Technik verhältnismäßig selten. Die Ausführung scheidet gelegentlich an der Unmöglichkeit des Eindringens in den Sacralkanal. Übelkeit, leichte Kollapse werden nicht selten beobachtet.

δ) Die Parasacralanästhesie nach BRAUN.

Die Parasacralanästhesie kann die Sacralanästhesie vielfach ersetzen. Sie hat dieselbe Anzeigestellung und die Anästhesie dieselbe Ausdehnung. Sie kann auch dann angewendet werden, wenn die Sacralanästhesie versagt. Von zwei Einstichpunkten seitlich des Kreuzsteißbeingelenkes wird eine lange Injektionsnadel in die Kreuzbeinhöhle eingeführt. Nach einigem Tasten gelangt man gewöhnlich zunächst in das zweite Sacralloch. Dieses wird in etwa 7—9 cm Tiefe erreicht. Man spritzt hier etwa 5 ccm $\frac{1}{2}$ %ige Novocainlösung ein, zieht dann die Spritze zurück und infiltriert in die Gegend der übrigen Sacrallöcher, im ganzen etwa 30 ccm. Um auch das erste Sacralloch zu erreichen, muß die Nadel etwas mehr bauchwärts vorgeschoben werden, bis man am Dach des Sacralloches anstößt, auch hier werden etwa 5 ccm Lösung eingespritzt. Zum Schluß wird die Umgebung des Steißbeins infiltriert. Reicht die Oberflächenanästhesie nicht aus, so kann das jeweilige Operationsgebiet noch durch Umspritzung vollkommen anästhetisch gemacht werden.

ε) Die Venenanästhesie.

Für die Extremitäten, besonders für die untere Extremität, empfiehlt sich auch noch die Beherrschung der Venenanästhesie (BIER) und der Querschnittsanästhesie (SIEVERS). An der oberen Extremität wird man in der Mehrzahl der Fälle mit der Plexusanästhesie von KULENKAMPPFF auskommen. An der unteren Extremität ist, wenn man eine Lumbalanästhesie nicht ausführen kann oder will, die Venen- oder Querschnittsanästhesie von Vorteil. Bei der Venenanästhesie wird zunächst das Glied mit einer Gummibinde gewickelt. Dann wird durch Anlegung eines zweiten ESMARCHSchen Schlauches 2—3 Hände breit, distal von dem ersten, ein Gliedabschnitt abgegrenzt. In diesem abgegrenzten Gewebsabschnitt wird an der unteren Extremität die Vena saphena freigelegt, zentralwärts unterbunden und in dem distalen Abschnitt eine Kanüle eingebunden. Durch diese Kanüle werden mit Hilfe einer 100 ccm-Spritze etwa 100 ccm $\frac{1}{2}$ % ige Novocainlösung ohne Suprareninzusatz eingespritzt (Abb. 13). Dann wird die Vene auch distal unterbunden, die Kanüle entfernt und die Wunde verschlossen. Die Anästhesie tritt in dem abgesperrten Bezirk sofort ein, in dem übrigen distalen Teil der Extremität nach 5—10 Minuten. Ist die Anästhesie eingetreten, so kann der distale Schlauch entfernt werden. Der proximale muß so lange liegen bleiben, wie die Anästhesie benötigt wird.

7. Die Bluttransfusion.

(OEHLECKER, BECK, HESSE, SCHILLING, WILDEGANS.)

Die Bluttransfusion hat in der Geschichte der Medizin eine sehr wechselvolle Rolle gespielt. Geschichtlich beglaubigt ist sie zuerst 1667 von DENIS in die Tat umgesetzt worden. DENIS transfundierte Lammb Blut, später auch Kalbblut. Die ersten Erfahrungen waren gut. Viel Erfahrungen wurden durch experimentelle Arbeiten etwa zu derselben Zeit in England gemacht und dabei die abenteuerlichsten Fragen erörtert. Man hatte scheinbar geglaubt, ganze Wesensumstimmungen herbeiführen zu können. Die Mißerfolge bei der praktischen Anwendung ließen nicht lange auf sich warten. Die Bluttransfusion geriet daher allmählich in Vergessenheit und wurde erst Anfang des 19. Jahrhunderts besonders in England wieder experimentell geprüft. In Deutschland hat sich besonders DIEFFENBACH, dem wir auch einen ausführlichen Beitrag zu der Geschichte der In- und Transfusion verdanken, mit der experimentellen Erprobung der Bluttransfusion beschäftigt. Er hat schon die Gefahren der Transfusion artfremden Blutes gekannt, fordert das Vermeiden der Einspritzung von Koagulis und Luft und unterschied eine direkte und indirekte Transfusion. Auch die Verwendung von defibriniertem Blut (MAGENDIE), die später (PANUM, MARTIN) vielfach als ungefährlich empfohlen wurde, hat auch DIEFFENBACH schon erwähnt. BILLROTH hatte der Bluttransfusion eine große Zukunft prophezeit. Später (1883) ist über die Bluttransfusion der Stab vollkommen gebrochen worden, und zwar hauptsächlich unter dem Gewicht des abfälligen Urteils von v. BERGMANN, der die Gefahren kennengelernt hatte.

Erst in neuester Zeit hat die Bluttransfusion wieder ganz erheblich an Bedeutung gewonnen. Unter dem Einfluß verbesserter Technik und der Möglichkeit der Ausschaltung von Hämolyse und Agglutination sind heute auch die letzten Schranken gefallen, die ein für die Erhaltung des Lebens so bedeutungsvolles Verfahren in seiner praktischen Anwendung begrenzten. Während die Bluttransfusion bis 1907 nur noch selten ausgeführt und nur defibriniertes Blut benutzt wurde (MORAWITZ), beginnt 1908 der Zeitpunkt der Vollbluttransfusion auf Grund der Möglichkeit der unmittelbaren Gefäßnaht (CARREL, OTTENBERG). Die Methode der Transfusion durch Gefäßnaht zwischen Arterie des Spenders und Vene des Empfängers wurde auch in Deutschland geübt (ENDERLEN u. a.). Von SAUERBRUCH wurde die Methode insofern umgeändert, als er die Spenderarterie in die Empfängervene einstülpte. Schließlich wurden mehrere Verfahren der unmittelbaren Überleitung mit Hilfe von Glas-, Gummi- oder Metallröhren oder gehärteten Kalbsarterien (PAYR)



Abb. 13.
JEANNETSche
Spritze zur
Venenanästhesie.
($\frac{1}{3}$ nat. Größe.)

empfohlen. Alle diese Verfahren der unmittelbaren Überleitung kranken insofern an einem Fehler, als die sichere Überleitung und vor allem die Bestimmung der Quantität nicht möglich ist. Die praktische Durchführung der Bluttransfusion blieb daher in engen Grenzen, bis die technische Frage der mittelbaren Bluttransfusion gelöst wurde. Auch diese Lösung nahm ihren Ausgangspunkt von Amerika. Die Entnahme von Blut in einem paraffinierten, zugespitzten Glaszylinder und die Verhütung der Gerinnung durch Zusatz von Natriumcitrat brachten die Möglichkeiten der gefahrlosen unmittelbaren Transfusion. In dieselbe Zeit etwa fällt die Empfehlung der *Retransfusion* des in die Bauchhöhle ergossenen Blutes bei der Tubargravidität durch JOHANN THIESS (1914). Das Blut wurde aus der Bauchhöhle ausgeschöpft, durch mehrfache sterile Gazeschleier geseiht, in einem Irrigator aufgefangen, je 100 ccm Blut mit 1 ccm 0,2% igem Natriumcitrat versetzt und in die Armvene retransfundiert.

Heute spielt die Bluttransfusion nicht nur in der Chirurgie, sondern fast noch mehr in der inneren Medizin eine außerordentlich große Rolle. In der Chirurgie ist es in erster Linie der Blutersatz nach schweren Blutverlusten, nach Verletzungen und Erkrankungen. Die Todesursache nach schwersten Massenblutungen ist sicher das Versagen des Kreislaufes durch den plötzlich aufgetretenen Flüssigkeitsmangel. Füllt man den Kreislauf durch Infusion einer Blutsalzlösung, Normosal, Tutofusin oder Sterofundin, sofort auf, so kann man selbst bei versagendem Kreislauf augenblicklich lebensrettend wirken. Diese Tatsache haben wir nach schwersten Blutungen während des Weltkrieges häufig beobachtet. Leider bleibt der Zustand nicht lange bestehen, denn es fehlt in der Blutflüssigkeit der Sauerstoffträger und dadurch kommt es nach verhältnismäßig kurzer Zeit zu einem Erlahmen der inneren Atmung und des Herzens und zum Eintritt des Todes. Diesen Standpunkt vertritt auch OEHLECKER. Es gibt aber auch spätere Todesfälle, die wahrscheinlich auf das schon von den Physiologen beobachtete Verschwinden der Blutersatzlösungen aus dem Kreislauf zurückgeführt werden müssen (s. LENGGENHAGER).

Neuerdings ist SCHÖRCHER auf Grund seiner Untersuchungen zu der Ansicht gelangt, daß auch die Infusion von Serum und Plasma fast so gut wie die des gesamten Blutes wirkt, so daß die Möglichkeit besteht, es an seiner Stelle zu verwenden. Diese Feststellung wäre von großer Bedeutung für eine lebensrettende Transfusion, falls ein Spender, aus räumlichen Verhältnissen etwa, nicht zur Verfügung steht, oder auch z. B. im Kriege, d. h. wenn kein frisches Blut in genügender Menge zur Verfügung steht. Es müßte dann konserviertes Blut verwendet werden. *Blutkonserven* sind schon während des spanischen Bürgerkrieges vor einigen Jahren verwendet worden. Proben mit Blutkonserven sind jetzt auch in Deutschland verschiedentlich erfolgreich gemacht worden (SCHILLING, DOMANIG). SCHILLING hat in neuerer Zeit über die Herstellung und Verwendungsmöglichkeit von Blutkonserven im Laboratorium für Bluttransfusion, das der militärärztlichen Akademie angegliedert ist und dessen Leitung er übernommen hat, ausführlich berichtet. Die Gewinnung der Blutkonserven wird dort heute mit den modernsten Hilfsmitteln durchgeführt, was zur guten Erhaltung des Blutes und zur sicheren Konservierung beiträgt. Auch die Art der Aufbewahrung und Verwendung an der Front ist auf größtmögliche Sicherheit eingerichtet. Trotzdem die Frage der Blutkonservierung und die Möglichkeit ihrer Anwendung heute im wesentlichen geklärt ist, und sich auch praktisch bei zahlreichen Versuchen am Tier und Mensch bewährt hat, so kann der Wert des Verfahrens sich erst nach längerer Versuchszeit endgültig feststellen lassen. Die größte Schwierigkeit besteht wohl heute immer noch in der Möglichkeit einer längeren Erhaltung, die im allgemeinen auf höchstens vier Wochen berechnet werden kann. Daneben bestehen auch Schwierigkeiten der Aufbewahrung und der Verschickung. Daher wäre es zweifellos wünschenswert an Stelle der Blutkonserven mit allen Bestandteilen (Trockenblut, KIGUCHI) Serumkonserven, und zwar in Gestalt von Trockenserum, zu verwenden. SCHÖRCHER hat bereits darauf hingewiesen, und LENGGENHAGER hat ausgedehnte Versuche über die Herstellung und praktische Anwendung von Trockenserum angestellt, die durchaus vielversprechend erscheinen.

Solange die zuletzt besprochenen Erwägungen noch nicht genügend praktisch durchgeprüft sind, besteht auch heute noch der berechtigte Schluß, daß bei den

schwersten Blutverlusten die unmittelbare Transfusion von Blut mit allen seinen Bestandteilen nicht zu entbehren ist. Im allgemeinen macht es in der Friedenspraxis, wohl selbst auf dem Lande, keine Schwierigkeiten einen Blutspender zu finden, falls nur ein Arzt zur Verfügung steht, der die technische Ausführung in irgend einer Form beherrscht. Da es eine große Reihe von Möglichkeiten der technischen Ausführung gibt, und da einige sehr einfach durchzuführen sind, so muß die Durchführung von jedem Arzt verlangt werden können.

Während in Amerika schon vor etwa 15 Jahren *Berufsblutspender* existierten, setzte sich diese Einrichtung in Deutschland nicht durch. In einzelnen Städten Deutschlands, z. B. Hamburg, bestanden aber auch schon vor über 10 Jahren sog. *Blutspenderorganisationen*, die heute in fast allen großen und mittleren Städten vorhanden sind und in Beziehung zu ärztlichen Laboratorien stehen. Diese machen die notwendige Voruntersuchung (Wassermann, Lungenuntersuchung) und führen Listen, in denen die Blutgruppen der Spender und die Zeiten ihrer Blutspendung angegeben sind. Wird ein Spender gebraucht, so braucht man dort die Blutgruppe des Empfängers anzugeben und der Spender wird zur Verfügung gestellt.

Seitdem wir die Gefahren der Bluttransfusion auf Grund der Arbeiten, insbesondere von LANDSTEINER, kennen und wissen, daß das Blut einzelner Menschen mit dem anderer zusammenpaßt oder nicht zusammenpaßt und daß alle Menschen sich in Gruppen einreihen lassen, deren Blut besondere Eigenschaften besitzt, so muß jeder Blutübertragung eine Blutgruppenbestimmung von Empfänger und Spender vorausgehen. Jedes Glied einer bestimmten Blutgruppe kann ohne weiteres Blut für einen Angehörigen derselben Blutgruppe spenden. Da aber nicht immer und ohne weiteres ein Spender derselben Gruppe zur Verfügung steht, so müssen auch andere Spender, deren Blut erfahrungsgemäß zu dem des Empfängers paßt, ausgesucht werden. Da auch diese Möglichkeit ohne weiteres gegeben ist, so ist heute die Ausführung einer Bluttransfusion im wesentlichen eine Frage der besten Übertragungsmöglichkeit, d. h. der Technik der Übertragung. Sie muß folgende Bedingungen erfüllen: Das Verfahren muß technisch einfach und sicher in Bezug auf Menge, Luftembolie und Ausschluß einer Infektion des Spenders sein. Das Blut darf nicht geschädigt werden und nicht gerinnen. Die Überleitung muß verhältnismäßig rasch vor sich gehen, also auf kurzen Wegen, besonders, wenn es sich um Notfälle handelt. Die Freilegung der Spendervenen darf nur im Notfalle geschehen.

Nach den Untersuchungen von LANDSTEINER, MOSS u. a. gibt es beim Menschen 4 Blutgruppen, deren Blut sich gegenseitig beeinflußt oder nicht beeinflußt. Die schädlichen Einflüsse bestehen in Agglutination und Hämolyse. Störungen nach der Bluttransfusion sind in der Praxis im wesentlichen dadurch bedingt, daß das Serum des Empfängers die Blutkörperchen des Spenders agglutiniert und Hämolyse verursacht. Das im Plasma gelöste *Hämoglobin* wirkt beim Empfänger giftig.

Die roten Blutkörperchen des Menschen enthalten Stoffe, die in Agglutinationsbereitschaft sind (Agglutinogene). Diese Stoffe werden mit A und B bezeichnet. Es bestehen je nach dem Gehalt dieses Agglutinationsbereitschaftsstoffes in den Erythrocyten folgende Gruppenbildungen. Eine Gruppe A, die den Stoff A enthält, eine Gruppe B, die den Stoff B enthält, eine Gruppe AB, die sowohl A als B enthält und eine Gruppe 0, die weder A noch B enthält. Es hat sich nun gezeigt, daß das Serum dieser verschiedenen Gruppen Stoffe enthält, die die zur Agglutination bereiten roten Blutkörperchen agglutinieren (Agglutinine), und zwar enthält Gruppe A das Agglutinin β , die Gruppe B das Agglutinin α . Die Gruppe AB ist frei von Agglutininen, während die Gruppe 0 die Agglutinine α und β enthält. Diese gegenseitige Einwirkung läßt sich in das

folgende einfache Schema zusammenstellen, aus dem die Beeinflussung und die Nichtbeeinflussung der roten Blutkörperchen durch das Serum in den verschiedenen Gruppen mit einem Blick zu übersehen ist. (Abb. 14). Zur praktischen Blutgruppenbestimmung (Mosssche Probe) sind daher nur die Seren der Blutgruppen A und B notwendig. Diese Seren werden in verschiedenfarbigen Capillaren eingeschlossen von verschiedenen Serumwerken zur Verfügung gestellt. Die Gruppenbestimmung geschieht auf folgende Weise: Auf einen Objektträger bringt man getrennt und weit auseinander je einen Tropfen des Serums A und B. Setzt man nun einen kleinen Tropfen Blut des Empfängers (oder besser einen kleinen Tropfen Blut in 0,5 ccm physiologischer Kochsalzlösung aufgeschwemmt) dazu, so werden die roten Blutkörperchen des Empfängers entweder agglutiniert oder nicht

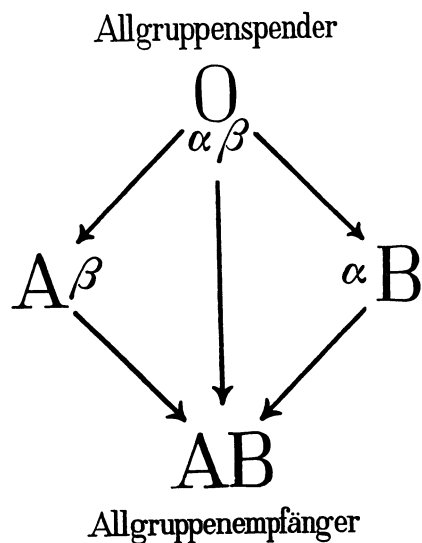


Abb. 14. Schema der Serumwirkung der verschiedenen Blutgruppen auf die roten Blutkörperchen der einzelnen Blutgruppen.

agglutiniert, wenn man den Blutstropfen in dem Serumtropfen mit einem Glasstäbchen verteilt und den Objektträger leicht hin und her bewegt. Diesen Vorgang kann man ohne weiteres makroskopisch erkennen. Bestehen Zweifel (durch Geldrollenbildung), so muß das Mikroskop zu Rate gezogen werden.

Folgende Beobachtungen und Schlüsse sind möglich:

1. Werden im Serumtropfen A, der das Agglutinin β enthält, die roten Blutkörperchen des zu Untersuchenden agglutiniert, so gehört sein Blut der Blutgruppe B an (Abb. 15). Als Spender kann daher nur Blut von einem Angehörigen der Blutgruppe B verwendet werden, und im Notfalle das Blut eines Allgruppenspenders, d. h. der Blutgruppe 0.

2. Werden die roten Blutkörperchen des zu Untersuchenden im Serumtropfen B, das das Agglutinin α enthält, agglutiniert, so gehört sein Blut, bzw. er, der Blutgruppe A an (Abb. 16). Er kann nach dem Schema daher nur Blut eines Spenders A oder im Notfalle vom Allgruppenspender 0 erhalten.

Die Gruppe A wird in 2—(3) Untergruppen eingeteilt, die insofern von praktischer Bedeutung sind, als die Blutkörperchen von A stark, die von A_2 und (3) nur schwach vom Serum $B\alpha$ agglutiniert werden; daher kann die Agglutination bei A_2 (und A_3) so schwach ausfallen, daß sie vom Beobachter übersehen und das zu untersuchende Blut als zur Gruppe 0 gehörig betrachtet wird.

3. Werden die Blutkörperchen des zu Untersuchenden in den Tropfen A und B, die das Agglutinin β bzw. α enthalten, agglutiniert, so gehört das Blut bzw. er der Blutgruppe AB an (Abb. 17). Als Spender kommen daher nur Angehörige der Blutgruppen A, B und AB der Allgruppenspender 0 in Frage.

4. Werden die roten Blutkörperchen des zu Untersuchenden in den beiden Tropfen A und B nicht agglutiniert, trotz der Anwesenheit der Agglutinine β und α im Serum A und B, so ist das ein Beweis dafür, daß diese roten Blut-

körperchen keinen Bereitschaftsstoff (Agglutinogen) enthalten und infolgedessen nicht agglutiniert werden können (Abb. 18). Diese Eigenschaft entspricht der Blutgruppe 0, deren Angehörige nur von der eigenen Blutgruppe Blut gespendet bekommen können. Die Angehörigen der Gruppe 0 werden als *Allgruppen-spender*, die der Gruppe AB als *Allgruppenempfänger* bezeichnet.

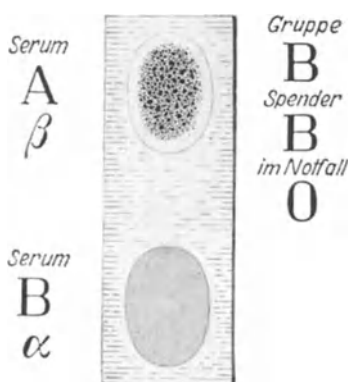


Abb. 15. Zu den Serumtropfen A und B ist ein Tropfen Empfängerblut zugesetzt. Im Tropfen A ist eine Agglutination eingetreten. Also gehört der Empfänger der Blutgruppe B an.

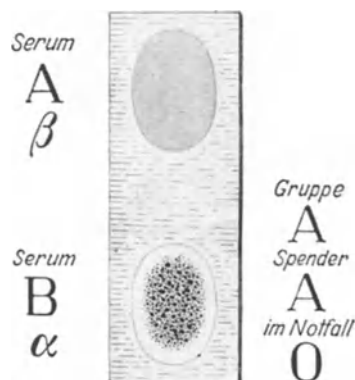


Abb. 16. Zu den Serumtropfen A und B ist ein Tropfen Empfängerblut zugesetzt. Im Tropfen B ist eine Agglutination eingetreten. Also gehört der Empfänger der Blutgruppe A an.

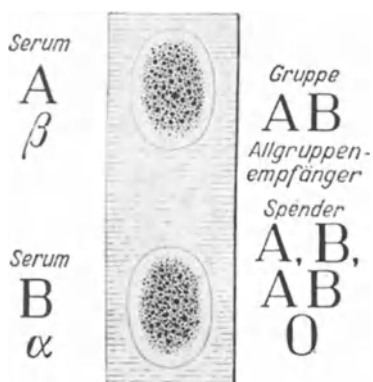


Abb. 17. Zu den Serumtropfen A und B ist ein Tropfen Empfängerblut zugesetzt. In beiden Tropfen ist Agglutination eingetreten. Also gehört der Empfänger der Blutgruppe AB an (Allgruppenempfänger).

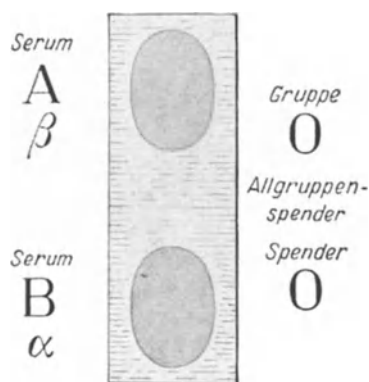


Abb. 18. Zu den Serumtropfen A und B ist ein Tropfen Empfängerblut zugesetzt. In beiden Tropfen ist keine Agglutination eingetreten. Also gehört der Empfänger der Blutgruppe 0 an (Allgruppen-spender).

Zwar kommen auch noch außer den genannten Vier gewisse andere Blutgruppeneigenschaften in Frage (s. PIETRUSKY). Sie haben aber mehr wissenschaftliche Bedeutung und spielen für die Ausführung der Bluttransfusion praktisch keine wesentliche Rolle.

Da aber trotz gewissenhafter Blutgruppenbestimmung bei der Durchführung der Transfusion im Einzelfalle Störungen im Sinne der Agglutination und Hämolyse, wenn auch selten, beobachtet werden, so ist es in jedem Falle besser, nach Bestimmung der Blutgruppe des Empfängers und nach Auswahl eines entsprechenden Spenders eine Probe auf das Zusammenpassen des Empfänger-serums mit den roten Blutkörperchen des ausgesuchten Spenders zu machen, da sich, wie schon oben erwähnt, hier eine Agglutination unter keinen Umständen

ereignen darf. Zu diesem Zweck werden der Armvene des Empfängers einige Kubikzentimeter Blut entnommen und zentrifugiert. Von dem sich absetzenden Serum wird ein Tropfen mit der Pipette abgehoben und auf einen Objektträger gebracht. Zu diesem Serومتropfen fügt man einen kleinen Tropfen Blutes, der aus dem Ohrläppchen des Spenders entnommen ist und verteilt diesen mit einer Glasspitze oder mit der Ecke eines Objektträgers in dem Serومتropfen. Tritt wider Erwarten eine Agglutination ein, so darf die Ausführung der Transfusion mit diesem Spenderblut nicht stattfinden.

Diese Probe, die wohl als die zuverlässigste zu gelten hat, kann auch im Laboratorium vorbereitet werden. Hier müßten dazu die roten Blutkörperchen der Blutgruppen A und B zur Verfügung stehen. Das Blut des Empfängers wird zentrifugiert, das Serum abgehoben und 2 Tropfen dieses Serums auf einen Objektträger, entfernt voneinander, aufgebracht. Setzt man nun die meist in 3%iger Aufschwemmung (in physiologischer Kochsalzlösung) vorhandenen Blutkörperchen der Blutgruppe A und B hinzu, so dürfen die Blutkörperchen, wenn das Blut zur Transfusion brauchbar sein soll, nicht agglutiniert werden.

Zur absolut sicheren Durchführung einer Blutgruppenbestimmung ist noch der sog. direkte Kreuzversuch zwischen Spender- und Empfängerblut durchzuführen. Die Anweisung für die Ausführung des sog. *direkten Kreuzversuches* lautet folgendermaßen (Minist.bl. Minist. Inn. A. 1940, 450):

1. Eine etwa 2%ige Aufschwemmung der Blutkörperchen in physiologischer Kochsalzlösung, sowohl des Spenders wie des Empfängers, ist herzustellen (etwa 1 kleiner Tropfen Blut auf 0,5 ccm physiologischer Kochsalzlösung).

2. Serum des Blutes des Spenders wie des Empfängers sind durch Zentrifugieren je einer kleinen etwa 0,5 ccm großen Blutmenge zu gewinnen.

3. In ein kleines Reagenzglas kommt etwa 0,1—0,2 ccm Serum des Empfängers, in ein anderes die gleiche Menge des Spenders. Dem ersten Reagenzgläschen wird ein Tropfen der Blutkörperchenaufschwemmung (s. Nr. 1) des Spenders, dem zweiten ein Tropfen Blutkörperchenaufschwemmung des Empfängers zugefügt, so daß also das Serum der einen Person mit den Blutkörperchen der anderen vermischt ist.

4. *Hämolyse* tritt gegebenenfalls bei Zimmertemperatur oder nach Stehen der Gläschen im Brutschrank bei 37° nach 10—15 Minuten auf. Werden in solchen Fällen die Gläschen zentrifugiert, dann haben sich am Grunde die Blutkörperchen, die aufgelöst sind, natürlich nicht abgesetzt. Hat Hämolyse dagegen nicht stattgefunden, dann sind die Blutkörperchen am Boden des Glases nach Zentrifugieren abgesetzt und verteilen sich bei leichtem Beklopfen des Gläschens wieder vollkommen in der Flüssigkeit. Tritt eine solche Verteilung der Blutkörperchen aber nicht ein, sondern schwimmen sie zu einem feinen Häufchen zusammengebacken oder in einzelnen Klümpchen in der Flüssigkeit, dann ist Agglutination erfolgt. Die beiden Blutarten passen nicht zueinander. Die Gruppe ist falsch bestimmt. Der Spender ist zur Transfusion für diesen Patienten ungeeignet. Sehr empfehlenswert ist es auch noch die sog. *biologische Probe* nach OEHLECKER (s. S. 68) der Transfusion vorzuschicken, um auch noch diese letzte Sicherheit zur Ausschließung der Hämolysegefahr zu haben.

a) Die Ausführung der Bluttransfusion.

Die *einfachsten Verfahren* der heute wohl allgemein geübten mittelbaren Blutübertragung sind die folgenden: Man entnimmt das Spenderblut mit Hilfe einer einfachen, kurzgeschliffenen, dicken Nadel aus der gestauten Ellenbogenvene und fängt es in einem mit Natrium citricum-Lösung durchgespülten, in Grade eingeteilten Meßzylinder auf. Zu je 100 ccm Blut werden 10 ccm einer 3,5%igen Natrium citricum-Lösung zugesetzt. Ist die genügende Menge Blut entnommen, so wird es in einem ebenfalls mit Grad versehenen und mit der Natrium citricum-Lösung ausgespülten Irrigator gegossen, und zwar, um jede Beimischung gröberer Bestandteile zu verhüten, wird es durch eine 4—5fache Lage steriler Verbandgaze durchgeseiht. Der Irrigator läuft am unteren Ende in

einen Gummischlauch aus, der ebenfalls durchgespült ist und eine Infusionsnadel trägt, mit deren Hilfe die Übertragung in die Empfängervene stattfindet.

Dieses Verfahren ist außerordentlich einfach und läßt sich wohl überall anwenden. Außer diesem Vorteil hat es den weiteren, daß Spender und Empfänger zwar in nächster Nähe, aber nicht im selben Raum zu sein brauchen, was unter Umständen von Bedeutung ist. Es hat aber den Nachteil, daß Natrium citricum gebraucht wird, und daß es in seinem Verlaufe nicht ganz sicher gegenüber Infektionsmöglichkeiten ist.

Ein weiterer Nachteil besteht darin, daß die biologische Probe nach OEHLECKER nur dann ausgeführt werden kann, wenn bereits größere Mengen von Blut entnommen sind, und daß infolgedessen, wenn das Blut des Spenders zu dem des Empfängers nicht paßt, das bereits gesammelte Blut weggegossen werden müßte. Man kann freilich die biologische Probe mit einer einfachen Spritze vor der Entnahme größerer Mengen durchführen und erst, wenn sie keine Störungen erkennen läßt, das Blut entnehmen.

Dieses einfache Verfahren ist in der Folgezeit in vieler Beziehung verbessert worden, um dadurch die einzelnen Nachteile zu beseitigen. So kann man das Blut in einem verschließbaren Irrigator sammeln. NEUBAUER und LAMPERT (1930) haben ein irrigator-ähnliches Gefäß aus *Athrombit*, einem Kunstharz, herstellen lassen. Diese schlecht benetzbare Masse bietet den Vorteil der starken Gerinnungsverzögerung, so daß ein Zusatz von Natrium citricum nicht nötig ist. Fängt man das Blut unmittelbar in Athrombitbechern auf und gießt es in einen Athrombitirrigator, so genießt man den Vorteil des einfachen Verfahrens, ohne die Nachteile des Natrium citricum-Zusatzes. LAMPERT hat einen ähnlichen Apparat aus Bernstein, der noch geringere Benetzbarkeit hat, herstellen lassen (*Braun*, Melsungen). Bei diesem Verfahren bleibt noch der *Nachteil* der Blutschädigung durch das Umgießen, die Abkühlung und die leichtere Infektionsmöglichkeit bestehen.

Es erscheint daher besser, das Blut nicht offen aufzufangen, sondern es unmittelbar in einem *geschlossenen Gefäß* zu sammeln. Auf diesem Grundsatz beruhen die Apparate von BROWN 1913 und PERCY 1915. Um die Benetzbarkeit des Glases, die recht bedeutend ist, zu vermindern, wird das Glas im Innern mit einem Überzug von hartem Paraffin versehen. Der untere Teil der Röhre, die etwa 6—800 ccm faßt, ist in eine Spitze ausgezogen, die unmittelbar in eine freigelegte Vene eingeführt werden kann. Das obere Ende der Röhre läuft in einen rechtwinklig gebogenen Ansatz aus, an dem man das Einfließen des Blutes durch Saugen unterstützen kann. Bevor die Glasspitze in die Vene eingeführt wird, saugt man etwas flüssiges Paraffin auf, das dann auf dem Blut schwimmt und es gegen die Berührung mit der Luft schützt.

Den PERCYSchen Apparat haben besonders NATHER, OCHSNER und BOITEL (1924) gelobt. Das Blut wird wenig geschädigt und die Gerinnung auf längere Zeit verhindert. SCHLÄPFER (1921) hat den Apparat verbessert. Er hat einen besonderen Ansatz geschaffen, der sowohl beim Spender als beim Empfänger in die in die Vene eingeführte Hohnadel paßt. Am oberen Ende der Röhre ist ein Y-förmiger Ansatz, an dessen einem Ende eine Saug- am anderen eine Druckpumpe angebracht werden kann. Ein nach demselben Grundsatz gebauter Apparat von BÜCKLE-DE LA CAMP (1931) aus Athrombit hat den weiteren Vorteil, daß die Paraffinierung unterbleiben kann. So schön der Grundsatz des PERCYSchen Apparates ist, so schwierig ist häufig die Ausführung, besonders wenn es sich um schwach ausgebildete Venen handelt. Der Apparat ist zu umfangreich, so daß schon beim Einführen in die Venen öfters Störungen entstehen. Er hat daher in Deutschland keine weitere Verbreitung gefunden.

Will man bei dem einfachen Grundsatz der sofortigen Entnahme einer größeren Blutmenge bleiben, so ist noch praktischer als der PERCYSche Apparat ein einfacher Flaschenapparat, wie ihn wohl zuerst MERKE (1923) angegeben hat.

Eine einfache Flasche, innen paraffiniert, hat einen doppelt durchbohrten Abschluß. In beiden Öffnungen sitzen dünne Glasrohre, von denen das eine bis in die Nähe des Bodens der Flasche reicht. An beiden Rohren sind dünne Gummischläuche angebracht. An dem einen wird die Punktionsnadel für den Spender befestigt und das System am besten mit

einer Natrium citricum-Lösung einmal durchgespült, und dann für je 100 ccm Blut 10 ccm einer 3,5%igen Natrium citricum-Lösung in die Flasche eingefüllt. Am anderen Glasrohr, das nur eben durch den Verschuß reicht, kann ein Gebläse angebracht werden. Ist die Flasche gefüllt, so wird statt der Spenderkanüle, eine für den Empfänger an dem Gummischlauch angesetzt und in die Vene des Empfängers eingeführt. Zur Unterstützung des Abflusses kann dann mit Hilfe des Gebläses der Druck über dem Blut gesteigert werden.

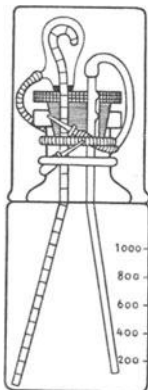


Abb. 19.
Der Apparat
nach CLEMENS
nach der
Sterilisierung.

Einen wesentlich verbesserten *Flaschenapparat* hat CLEMENS empfohlen (s. Abb. 19, 20 und 21). Wir haben mit diesem Apparat die besten Erfahrungen gemacht.

CLEMENS hat empfohlen, statt Natrium citricum das Vetren, ein Heparinpräparat, der Promontawerke, zur Verhinderung der Gerinnung zu verwenden. Es ist zuerst von HOWELL und HEDENIUS zu diesem Zwecke angegeben worden, hat aber doch gewisse Nachteile, die trotz Empfehlung auch von anderer Seite die allgemeine Verbreitung des Mittels verhindert haben.

Sehr einfach ist ein zweites Verfahren (DORNER u. a.), bei dem die Blutübertragung mit einfachen Spritzen durchgeführt

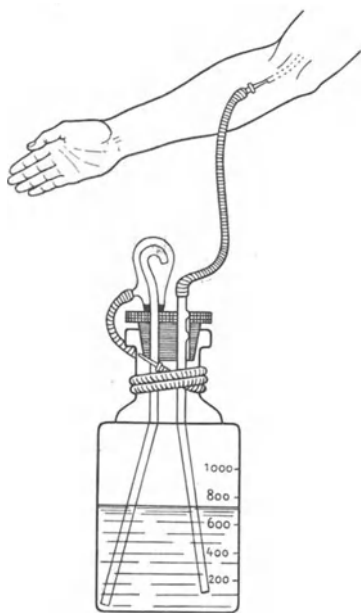


Abb. 20. Der Apparat nach CLEMENS
bei der Entnahme des Spenderblutes.

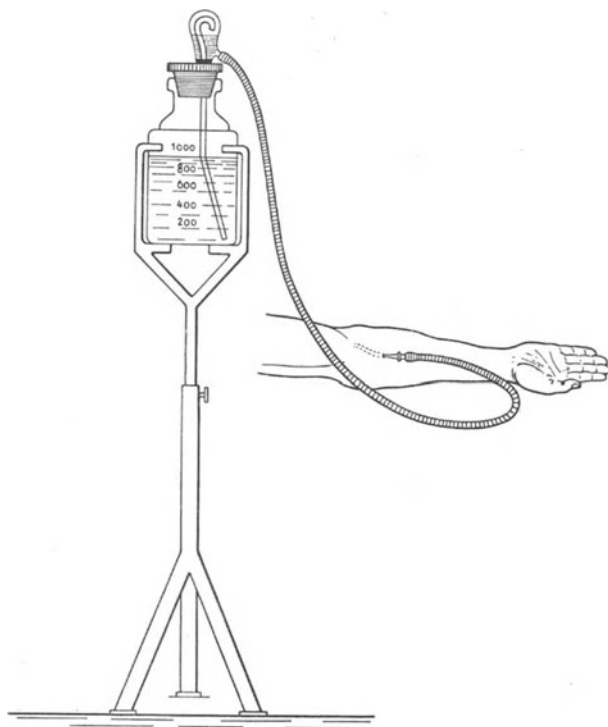


Abb. 21. Der Apparat nach CLEMENS
während der Infusion.

wird und Spender und Empfänger so nebeneinander gelagert werden, daß die entsprechenden Arme gegeneinander gekehrt sind. Zwischen beiden sitzen die Transfusion ausführenden Ärzte. In die ausgewählten Venen von Spender und Empfänger werden Kanülen eingeführt und nun entnimmt der eine Arzt vom Spender in eine etwa 20—50 ccm-Spritze, die vorher mit Kochsalzlösung

ausgespült ist, Blut, reicht die gefüllte Spritze dem anderen Arzt, der das Blut sofort in die Empfänger-Vene einspritzt.

Auch dieses Verfahren ist sehr einfach, doch nicht so sicher, da es leicht während des Wechsels der Spritze zu Gerinnungen kommen kann. Außerdem besteht auch hier eine gewisse Infektionsgefahr. Auch dieses Verfahren ist verbessert worden durch ZIELKE, der besonders die Transfusionsnadel mit rückziehbaren Stachel empfohlen hat. Diese Spritze wird sofort nach der Punktion zurückgezogen, so daß nur ein stumpfes Rohr in der Vene stecken bleibt. Sowohl an die Infusionsröhre beim Spender, als beim Empfänger werden OEHLECKER-Spritzen mit 10 ccm Kochsalzlösung angesetzt. Dann wird beim Spender die Spritze gefüllt und sofort beim Empfänger eingespritzt. Dasselbe wiederholt sich nach Bedarf, bis die Blutübertragung genügend ist. Zwischendurch werden die Spritzen mit Kochsalzlösung ausgespritzt.

So einfach die Überleitung von Blut mit Hilfe einfacher Spritzen zu sein scheint, so oft treten Störungen bei der praktischen Ausführung dadurch ein, daß die Spritzen fortwährend aufgesetzt und wieder abgenommen werden müssen. Die Venenwand wird dabei leicht geschädigt und es treten häufig Gerinnungen auf. Abgesehen davon ist die Gefahr der Infektion nicht mit Sicherheit auszuschließen.

Die Blutübertragung mit Spritzen ist schon vor den Versuchen DORNERS zur Ausführung gekommen. Das OEHLECKERsche Verfahren beruht auf demselben Grundsatz. Es hat aber den unbedingten Vorteil, daß die in die Venen eingeführten Glas-spitzen darin unverrückbar festgebunden werden und daß die Entnahme des Blutes beim Spender und die Einführung beim Empfänger durch *eine* Spritze mit Hilfe eines Zweivegehahnes, d. h. ohne die Spritze abzunehmen, durchgeführt wird (Abb. 22).

Im einzelnen ist das Verfahren folgendes:

Die Technik ist außerordentlich einfach. Spender und Empfänger werden so nebeneinandergelegt, daß ihre Arme seitlich ausgestreckt parallel laufen und die Ellenbeuge auf einer Höhe ist. Die Lagerung von Spender und Empfänger muß nach den gegebenen Gefäßverhältnissen eingerichtet werden. Es soll ein möglichst paralleler Verlauf der beiden miteinander in Verbindung zu setzenden Venen gefordert werden. Als Spendervene empfiehlt OEHLECKER eine meist deutlich sichtbare, aus der Tiefe der Unterarmmuskulatur in der Ellenbeuge erscheinende Vene zu nehmen. Nach Desinfektion der Haut werden die entsprechenden Venen in Lokalanästhesie freigelegt, die Spendervene zentralwärts, die Empfängervene peripherwärts unterbunden und nun der in Gestalt eines Zweivegehahns konstruierte, mit ausgezogenen Glasansätzen versehene Spritzenansatz, der vorher mit physiologischer Kochsalzlösung gefüllt wird, in Spender- und Empfängervene eingebunden. Die Transfusion erfolgt nun auf folgende, einfache Weise: Eine 50 ccm fassende LUERSche Spritze wird mit etwa 10 ccm Kochsalz gefüllt, die Luft entfernt und auf den Ansatz aufgesetzt. Der Hahn schließt zunächst beide Wege ab. Erst jetzt wird der Hahn zunächst nach dem Empfänger gestellt und einige Kubikzentimeter Kochsalzlösung durch das System durchgespritzt. Dann wird der Hahn nach dem Spender umgestellt und ebenfalls einige Kubikzentimeter eingespritzt. Diese Maßnahme dient dazu, kleinste Gerinnsel zu beseitigen. Nun bleibt der Hahn nach dem Spender offen und man fordert denselben auf, die Faust langsam und kräftig zu öffnen und zu schließen. Zweckmäßigerweise kann man die Blutmenge in dem peripheren Teil der Extremitäten durch eine am Oberarm umgelegte Staubinde

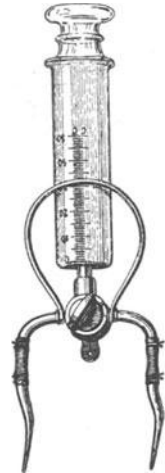

Abb. 22.
Apparat zur Blut-
transfusion
nach OEHLECKER.
($\frac{1}{4}$ nat. Größe.)

vermehren. In der Regel genügt die von dem Spender ausgeführte Pumpbewegung, um die Spritze rhythmisch zu füllen. Zunächst werden jedoch nur 5—10 ccm aufgesogen. Dann wird der Hahn nach dem Empfänger umgestellt und einige Kubikzentimeter Spenderblut dem Organismus des Empfängers einverleibt. Diese vorsichtige Dosierung verfolgt den Zweck, etwa sich einstellende *Hämolyse* und Hämoglobinurie sofort beobachten zu können.

Die *biologische Probe nach OEHLECKER* hat sich als durchaus zweckentsprechend erwiesen, da tatsächlich im Anschluß an die ersten Tropfen des giftig wirkenden Hämoglobins shockartige Erscheinungen mit Blutdrucksenkung bei dem Empfänger auftreten, Schwarzwerden vor den Augen, Blässe, Übelkeit, Brechneigung, Schweißausbruch, Klagen über Kreuzschmerzen oder Bauchschmerzen, unwillkürliche Entleerung von Stuhl, Pulsbeschleunigung und Unregelmäßigkeit, auch Zuckungen stellen sich ein. Bei Übertragung größerer Mengen nicht passenden Blutes kommt es endlich zu schwerem Kollaps mit kaum fühlbarem, schlechtem Puls und Bewußtseinsstörungen. Alle diese Erscheinungen deuten darauf hin, daß das Blut des Spenders für den Empfänger nicht geeignet ist. Man wird daher in solchen Fällen die Bluttransfusion sofort abbrechen. Sind nach 2 Minuten keine Störungen der genannten Art aufgetreten, so kann man noch einmal 20—40 ccm Blut einspritzen und wenn nach weiteren 2 Minuten Pause keine Störung auftritt, so kann die Transfusion nun rasch erfolgen. Es werden jedesmal etwa 50 ccm aufgesogen und nach Umstellen des Hahns eingespritzt. Nachdem dies 1—2mal geschehen ist, wird eine neue Spritze, mit etwas Kochsalzlösung gefüllt, aufgesetzt, die Röhren nach Spender und Empfänger durchspritzt und dann wieder Blut aufgesogen und einverleibt. So können in kurzer Zeit beträchtliche Mengen von Blut übergeleitet werden und man hat die unbedingte Sicherheit der gemessenen Menge. Die Erprobung der Wirkung des Spenderblutes auf den Empfänger kann auch mit einiger Sicherheit vor der Transfusion ausgeführt werden, am meisten hat sich die Ausführung der Probe nach Moss bewährt.

Das OEHLECKERSCHE Verfahren, das lange Zeit zweifellos als das beste gelten mußte, hat doch einige Nachteile. Als Hauptnachteil der OEHLECKERSCHEN Technik gilt die Notwendigkeit, die Gefäße freizulegen. Wenn auch die Sicherheit der Blutübertragung durch das Einbinden der Glasspitzen kaum zu übertreffen ist, so ist beim Spender ein solcher Eingriff nicht mehr erlaubt, besonders wenn es sich um Mitglieder einer Spenderorganisation handelt, da die Spendemöglichkeit nach kurzer Zeit durch die Venenunterbindungen verloren ginge. Ein zweiter Nachteil ist die Notwendigkeit die Spritzen häufig abzunehmen und mit Kochsalzlösung durchzuspritzen, wodurch die Asepsis gestört wird. Drittens ist durch das Wechseln der Spritzen und das Einspritzen der Kochsalzlösung beim Spender die Übertragung einer Infektionskrankheit möglich. Schließlich hat man auch an der biologischen Probe OEHLECKERS ANSTOß genommen und sie für gefährlich gehalten, da schon die geringe Probemenge des übergeleiteten Blutes Störungen hervorrufen könnte. Heute wird man die biologische Probe nur nach Ausführung der anderen Blutproben zur Anwendung bringen und bei dieser Ausführung hat sie sich auch zweifellos als letzte Sicherheit bewährt.

Um den OEHLECKERSCHEN Grundsatz beizubehalten und seine Nachteile zu vermeiden, sind Verbesserungsvorschläge gemacht worden. Den Wechsel der Spritzen kann man dadurch vermeiden, daß ein *Dreiwegehahn* eingeführt wird, der das Aufsaugen und Durchspritzen mit Kochsalzlösung erlaubt, ohne die Spritze zu wechseln. Dieser Grundsatz ist bei der *Rolandaspitze* von JÜNGLING durchgeführt. Technisch besser durchgearbeitet ist die Spritze von *Braun*, Melsungen, die vor der JÜNGLINGSCHEN den Vorteil hat, daß sie auf ein festes

Gestell befestigt werden kann. Am schwierigsten ist die Sicherheit der Glasspitzenbefestigung der OEHLECKERSchen Spritze in der Vene zu ersetzen, da die Spitzen, wenn die Venen nicht freigelegt werden sollen, nur percutan in die Venen eingestochen werden dürfen. Da andererseits das Kaliber nicht zu klein sein darf, so sind gute Venen bei Spender und Empfänger Voraussetzung. Die Befestigungsmöglichkeit ist trotz aller Versuche mit angenieteten Platten und Klammern keine sichere.

Daher sind bei der Verwendung der Rotandaspritze und anderer percutan eingeführter *Nadeln* und durch Herausgleiten der Nadelspitzen aus der Vene häufig Störungen durch Venenverletzung, durch Hämatome usw. eingetreten und der Apparat hat infolgedessen keine weite Verbreitung gefunden. Am besten gelingt die sichere Einführung und das Befestigen der Nadel noch bei Apparaten, die eine stumpfe Hohlneedle haben, die nur während

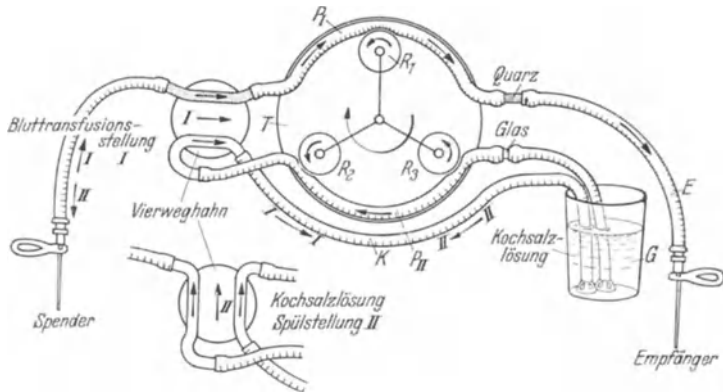


Abb. 23. Schematische Darstellung des Bluttransfusionsapparates nach BECK. In der Mitte des Apparates befinden sich die beiden, in der Kapsel liegenden Gummischläuche *PJ* und *PII*. Durch die 3 Rollen *R₁*, *R₂* und *R₃*, die durch eine Kurbel im Sinne des Uhrzeigers in Gang gesetzt werden, wird eine Strömung in den Gummischläuchen vom Spender zum Empfänger in Gang gebracht. Durch den Vierweghahn kann das Leitungssystem so eingestellt werden, daß es mit Kochsalzlösung durchgespült wird.

des Einführens in die Vene einen Stachel enthalten, der dann, nachdem die Nadel in der Venenlichtung liegt, herausgezogen wird, während die stumpfe Nadel in der Venenlichtung so weit wie möglich vorgeschoben wird (FR. ROTH, GOEPEL). Die GOEPELSche Assaspritze verfügt auch über 3 Wege, arbeitet aber ohne Hähne nach einem sehr einfachen Grundsatz. Das Verfahren von OEHLECKER und die heute verwendeten Abänderungen und Verbesserungen haben zweifellos den Vorteil, daß unverändertes Blut unmittelbar übertragen wird. Das ist besonders bei Blutverlusten ein großer Vorteil, wenn auch durch den Zusatz von Natrium citricum wesentliche Schädigungen des Blutes, abgesehen von der Gerinnungshemmung, nicht beobachtet worden sind.

In anderer Anordnung arbeitet der Apparat FR. ROTH (Firma *Haselmeier*), bei dem die Richtung der Blutströmung nicht durch einen Zwei- oder Dreiweghahn geregelt wird, sondern durch einen besonderen Klemmechanismus an den abführenden Schläuchen. Die Kolbenbewegung wird durch das Drehen einer Kurbel getätigt, ebenso die Registrierung der Blutmenge. Durchspülen mit Kochsalzlösung ist überflüssig, da durch eine besondere Einrichtung das Festkleben des Kolbens verhindert wird.

Auf einem anderen Grundsatz beruht die Blutübertragung von BECK (Abb. 23). Es handelt sich auch hier um eine unmittelbare Übertragung von Vene zu Vene aber nicht mit einer Spritze, sondern mit Hilfe eines Gummischlauches, der unter gleichmäßigem Druck in der Richtung vom Spender zum Empfänger entleert wird. Durch einen Vierweghahn kann der Schlauch auch mit einer Leitung, die Kochsalzlösung führt, in Verbindung gebracht werden, so daß sowohl nach der Spenderseite, als nach der Empfängerseite mit Kochsalzlösung durchgespritzt werden kann. Die beiden Gummischläuche, sowohl der für das Blut, als der für die Kochsalzlösung sind in einer Kapsel untergebracht, während der gleichmäßig gerichtete Strömungsdruck durch ein exzentrisch angebrachtes Rollensystem, mit Hilfe einer Handkurbel

getätigt wird. Der Bæcksche Apparat hat zeitweise viele Anhänger gefunden. Er hat zweifellos den Vorteil der Möglichkeit einer gleichmäßigen Überleitung des Blutes, während die Übertragung einer Infektion vom Empfänger zum Spender kaum möglich ist.

b) Zusammenfassung über die Technik der Bluttransfusionen.

Alle die aufgezählten Verfahren sind gut. Jedes einzelne hat Anhänger, die es für das beste und praktischste halten. Daraus kann man sehen, daß es lediglich darauf ankommt, daß man auf ein Verfahren bzw. einen Apparat eingeübt ist. Jede hat seine Vorteile und Nachteile und erst die Übung macht den Meister.

Die wichtigsten *Voraussetzungen* eines guten Verfahrens sind: 1. Es darf keine Venenunterbindung notwendig sein, zum wenigsten nicht beim Spender. 2. Es müssen Einrichtungen bestehen, um die Gerinnung zu verhüten. 3. Eine Infektionsmöglichkeit vom Empfänger zum Spender muß ausgeschlossen werden können.

Das einfachste Verfahren muß eigentlich jeder Arzt beherrschen, d. h. also das Auffangen des Blutes im Irrigator mit *Natr. citricum*-Zusatz und das Überleiten zum Empfänger, wie es auf S. 65f. geschildert ist. Uns erscheint als zweckmäßigstes Verfahren von den einfachen das von CLEMENS ausgearbeitete (s. S. 66). Der Apparat ist einfach zu bedienen und bietet alle gewünschten Sicherheiten. Will man *Blut ohne Zusatz* verwenden, was zweifellos das beste ist, so sind die Verfahren zu bevorzugen, die nach dem OEHLECKERSCHEN Grundsatz arbeiten. Das ursprüngliche Verfahren kann heute ohne Freilegung der Venen mit einfachen Hohlnadeln durchgeführt werden. Uns erschien als einfachster und bester Apparat nach dem OEHLECKERSCHEN Prinzip der von *Braun*, Melsungen, empfohlene (s. oben).

8. Die Infusion.

(DIEFFENBACH, DREYER, HOTZ, WEICHARDT.)

Seitdem die Bluttransfusion nach der Erkenntnis und größtmöglicher Beseitigung der Gefahren und seit den großen technischen Verbesserungen der letzten Jahre wieder mehr geübt wird, ist die Infusion wieder mehr in den Hintergrund getreten.

Die Kochsalzinfusion in ihrer heutigen Form etwa ist nach ihrer experimentellen Erprobung durch COHNHEIM (1869), KRONECKER und SANDER (1879) zum erstenmal 1881 von BISCHOF beim Menschen ausgeführt worden, und zwar in Form der intraarteriellen Infusion. Die Kochsalzinfusion, und zwar in Form der intravenösen, ist seit dieser Zeit dauernd das hauptsächlichste Verfahren zum raschen Ersatz der Blutflüssigkeit geblieben. Erst in neuester Zeit haben sich Bedenken gegen die Anwendung der sog. physiologischen Kochsalzlösung erhoben und da die von den Physiologen schon lange verwendete RINGERSCHE und LOOKESCHE Lösungen praktisch nicht in Frage kamen, so wurde, nachdem A. THIES bereits früher ähnliche Versuche gemacht hatte, von STRAUB ein neues Salzgemisch zusammengestellt. Dieses Salzgemisch enthielt sämtliche chemischen Bestandteile des Serums und ist daher als Ersatz für Flüssigkeit der physiologischen Kochsalzlösung weit überlegen. Das Gemisch wurde von den Sächsischen Serumwerken unter dem Namen *Normosal* in den Handel gebracht, es ist in Glasampullen steril verschlossen und braucht vor dem Gebrauch nur in körperwarmem, sterilem, destilliertem Wasser aufgelöst zu werden. Es ist dabei darauf zu achten, daß die Lösung nicht geschüttelt, sondern nur vorsichtig bewegt wird, um die Lösung des Salzgemisches zu beschleunigen. Eine nachträgliche Sterilisierung darf nicht stattfinden, da eine Erhitzung über 90° der Lösung schadet. Erst wenn die Lösung ganz klar ist, soll sie infundiert werden.

Ähnliche Zusammensetzungen von *Blutsalzen* finden sich in verschiedenen zum Zweck des Blutersatzes empfohlenen Lösungen, z. B. Pigofusin, Sterofundin

und Tutofusin. Das *Tutofusin* ist eine vollkommen isotonische, sterile, haltbare, gepufferte Infusionslösung, die in Ampullen in den Handel kommt (WEICHARDT). Sie hat sich seit vielen Jahren ausgezeichnet und bewährt und zwar wegen ihrer guten Verträglichkeit, ihrer sicheren Sterilität und besonders wegen ihrer ausgezeichneten Wirkung als Blutersatzmittel nach schweren Blutverlusten.

Die anderen oben genannten Präparate haben strengen Nachprüfungen nicht so sicher standgehalten. Ebensovienig ein holländisches und ein italienisches Präparat (WEICHARDT). Von WEICHARDT wird auch die in Frankreich empfohlene, sog. NORMET-Lösung, eine Lösung von citronensauren Salzen, zum Zweck der Bluttransfusion abgelehnt, da sie eine Reizwirkung ausübt, die aber bei einer Infusionsflüssigkeit vermieden werden sollte.

Als *Infusionsmittel* wird außer der sog. physiologischen Kochsalzlösung, den eben erwähnten Blutsalzlösungen auch noch 5%ige Traubenzuckerlösung verwendet. Sie eignet sich auch für die *Dauertropfinfusion* (s. unten). Auch Gemische von Zucker- und Kochsalzlösung werden verabreicht, z. B. 5%ige Dextrose in physiologischer Kochsalzlösung.

a) Die intravenöse Infusion.

(FRIEDEMANN, LÄWEN.)

Zur Ausführung der intravenösen Infusion wird am besten eine größere Subcutanvene, am häufigsten eine Cubitalvene, nach Anlegen einer Stauung mit einer nicht zu dünnen, kurz schräg abgeschliffenen Hohnadel, die am Ende des Irrigator-schlauches befestigt ist, angestochen, während man die Lösung ausfließen läßt. Die Luft ist vorher sorgfältig aus dem Schlauch entfernt worden. Sind die Venen klein und zusammengefallen, wie so oft bei ausgebluteten Menschen, so legt man am besten eine Vene frei, wenn ein Versuch der percutanen Einführung mißglückt ist. Die Vene wird nach der Peripherie zu unterbunden und nach dem Zentrum ein Faden in loser Schleife darum gelegt. Die Lösung wird in einen Irrigator gebracht und dafür gesorgt, daß alle Luft aus der Schlauchleitung entfernt ist.

Zu diesem Zweck wird eine Glaskugel nach MARTIN in die Schlauchleitung eingefügt, um sicher die Anwesenheit von Luft in dem Schlauch ausschließen zu können (Abb. 24). Erst wenn diese Sicherung vorhanden ist, wird die Vene eröffnet. Man faßt zu diesem Zweck mit einer feinen Hakenpinzette die Venenwand knapp, hebt sie etwas an und durchschneidet direkt distal von der Stelle mit der Schere die Venenwand schräg zentralwärts gerichtet in ungefähr der Hälfte bis $\frac{3}{4}$ des Umfangs durch. Während man nun den kleinen Zipfel anhebt und dadurch das Lumen zum Klaffen bringt, schiebt man den Schlauchansatz, der am besten aus Glas besteht und in der Nähe seines Endes einen kleinen Knopf aufweist, zentralwärts in das Gefäßrohr hinein. Erst jetzt wird die vorher lose um das Gefäß gelegte Schleife angezogen und dadurch an dem Rohr befestigt. Während des Einführens des Ansatzes soll die Flüssigkeit bereits aus dem Ansatz herausspritzen. Die Flüssigkeit soll nicht zu schnell in den Kreislauf aufgenommen werden, daher darf das Ansatzrohr nicht zu weit sein. Auch der Druck, der durch Höher- oder Tieferstellen geregelt wird, soll nicht zu stark sein. Ist die Flüssigkeit in gewünschter Menge eingelaufen, so wird nun auch die Vene zentralwärts abgebunden und nach Entfernung des Ansatzes aus der Vene eine vollständige Durchtrennung des Gefäßes zwischen den beiden Ligaturen vorgenommen. Zum Schluß exakte Hautnaht.

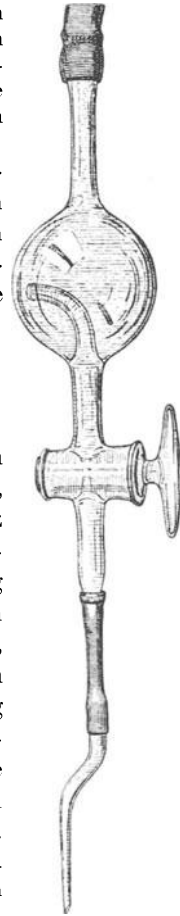


Abb. 24. Apparat zur intravenösen Infusion nach MARTIN. ($\frac{1}{2}$ nat. Größe.)



Abb. 25.
Weichgummi-
rohr nach LAMM
zur
intravenösen
Tropfinfusion
(nat. Größe).

Zu der Infusionsflüssigkeit können Arzneimittel hinzugegeben werden, besonders Digalen und Coffein, auch Adrenalin ist empfohlen worden, doch ist die Wirkung desselben erfahrungsgemäß schon nach einigen Minuten vorüber. Um eine länger dauernde Adrenalinwirkung herbeizuführen, muß die Infusion in Form einer *Dauertropfinfusion* stattfinden, wie das von FRIEDEMANN, LÄWEN u. a. besonders empfohlen worden ist. Die Infusion erfolgt dann tropfenweise durch mehrere Stunden, kann auch nach Pausen mehrfach wiederholt werden. Die Ausführung des Verfahrens erfordert große Sorgfalt. Der Irrigator muß warm gehalten werden durch Einpacken in Watte. Behelfsmäßig kann man ein Wärmekissen zum Einhüllen benutzen. Die Vene muß freigelegt und das Glasrohr eingebunden werden. Der Arm muß auf einer Schiene befestigt werden, um die nötige Ruhigstellung zu gewährleisten. Die Regelung der Tropfenfolge gelingt am besten mit dem auf S. 73 abgebildeten Tropfenzähler. Um das Eindringen von Luft in die Vene zu verhüten, wird unterhalb des Tropfers eine MARTINSche Kugel eingeschaltet. LAMM empfiehlt neuerdings statt der Glaspitze einen besonders gebauten Weichgummikatheter zu verwenden (Abb. 25). Dadurch kann das lästige Schienen des Armes in gestreckter Stellung vermieden werden. Dieses Vorgehen hat sich bei uns ausgezeichnet bewährt und ist sehr zu empfehlen. FRIEDEMANN empfiehlt als Zusatz 1 ccm Digalen und 10 Tropfen Adrenalin (Lösung 1:1000,0) zu der stündlich einfließenden Menge Flüssigkeit. Auch Cardiazol (1 ccm pro Stunde) und Coramin (5,5 ccm pro Liter) oder *Sympatol* (1—2 ccm der 10%igen Lösung) können der Lösung beigemischt werden. Bei kollabierten Patienten tritt sehr schnelle und auch längere Zeit andauernde Campherwirkung ein. In sehr bedrohlichen Fällen von Herz- und Atmungsstörungen wirken folgende Mittel unmittelbar intravenös gegeben sehr rasch. *Coramin* (1—2 Ampullen zu 5,5 ccm), *Cardiazol* (1 ccm), *Sympatol* (1—2 ccm), *Lobesym* (1—2 ccm) und *Strophanthin* $\frac{1}{4}$ mg in 20 ccm 10—20%iger Traubenzuckerlösung. Ähnlich rasch wie eine intravenöse Infusion wirkt eine *intrapertoneale*, die man nach aseptisch verlaufenen Laparotomien anwenden kann. Ehe man das Peritoneum endgültig schließt, läßt man 3—500 ccm Tutofusin einfließen.

b) Die subcutane Infusion.

Die subcutane Infusion ist weniger zu empfehlen, da sie häufig erhebliche Schmerzen verursacht, die allerdings bei der Verwendung von Tutofusin geringer sind. Sie ist dann geeignet, wenn man befürchtet, durch eine intravenöse Infusion den Kreislauf zu überlasten. Bei stark herabgesetzter Herztätigkeit hat sie allerdings meist keinen Erfolg mehr, da sie nicht resorbiert wird. Die Infusion muß in das Subcutangewebe, und zwar an Stellen, wo dieses möglichst reichlich entwickelt ist, erfolgen, sonst kann es unter Umständen zu Hautnekrosen kommen. Die am meisten bevorzugten Stellen sind die Innenseiten der Oberschenkel, die Brust, Bauch-

und Rückengegend. Von der Innenseite der Oberschenkel erfolgt die Resorption infolge der um die Vena saphena magna herum reichlich entwickelten Lymphgefäße am schnellsten. Die *Infusion* wird am zweckmäßigsten so vorgenommen, daß der Irrigatorschlauch durch ein Y-Rohr geteilt in zwei, etwa 2 mm starke, 10 cm lange Injektionsnadeln mit mehreren seitlichen Öffnungen ausläuft, die nach Desinfektion der Haut und Aufhebung einer starken Falte tief in das Subcutangewebe eingestochen werden.

c) Der Tröpfcheneinlauf.

Das für den Kranken schonendste Verfahren, dem Körper Flüssigkeit einzuverleiben, ist zweifellos der Tröpfcheneinlauf. Er ist für alle Fälle geeignet, bei denen vor oder nach der Operation eine Flüssigkeitszufuhr wünschenswert ist, nur nach Dickdarmoperationen wird man davon absehen. Gelegentlich scheidet der Tröpfcheneinlauf oder wenigstens die mehrmalige Wiederholung desselben an der mangelhaften Resorptionsfähigkeit der Darmschleimhaut. Dann wirkt der Einlauf wie ein Klysma und läuft wieder ab. Daher müssen die unten folgenden Grundsätze bei der Ausführung des Dauertropfeinlaufes genau eingehalten werden. Außer warmer physiologischer Kochsalzlösung oder Traubenzuckerlösung können medikamentöse Beimengungen verabreicht werden, besonders Coffein und Digalen, auch schwarzer Kaffee kann dem Einlauf zugefügt werden. Die Flüssigkeit wird in einen Irrigator gefüllt und soll 40° warm sein. Der Irrigator soll nicht höher als $\frac{1}{2}$ m über der Grundfläche des Bettes stehen. Der Irrigator muß mit Watte oder schlecht wärmeleitenden Stoffen umgeben sein, da der Einlauf sich über 1—2 Stunden hinziehen soll. In den Irrigatorschlauch eingeschaltet wird eine Vorrichtung, um die Entleerung der Flüssigkeit nur tropfenweise zu gestatten. Am zweckmäßigsten ist ein kleiner Glasballon, in den durch einen verstellbaren Hahn die Flüssigkeit eintropft (Abb. 26). Die Tropfenfolge darf nicht schneller sein als etwa 1 Tropfen pro Sekunde. An den Schlauch ist ein dicker NÉLATON-Katheter angeschlossen, der nach Einfetten mit Vaseline möglichst hoch in den Mastdarm eingeführt wird. Nicht allzu selten kommt es nach mehrfach wiederholtem Tröpfcheneinlauf zu Reizerscheinungen der Schleimhaut, die nicht übersehen werden dürfen. Sie machen sich fast immer durch Schmerzen im Mastdarm und Unvermögen, die Flüssigkeit zu halten, bemerkbar. Unter diesen Umständen müssen natürlich weitere Versuche aufgegeben werden.

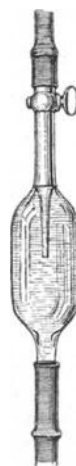

Abb. 26.
Apparat zum
Tröpfchen-
einlauf. (1/2 nat. Größe.)

9. Die Plastik.

(SZYMANOWSKI-UHDE, LEXER, JOSEPH.)

Die plastische Chirurgie bildet einen der ältesten Zweige der operativen Chirurgie überhaupt. Sie dient dazu, angeborene oder erworbene Gewebsdefekte zu decken bzw. Formen und Funktionen von zerstörten Gewebs- und Organen wieder herzustellen. Die Mittel, die dazu zur Verfügung stehen, liefert der betreffende Organismus selbst. Die Geschichte der plastischen Chirurgie hat ihre ältesten Ausläufer in der brahminischen des 6. Jahrhunderts vor Christus. In dem erhalten gebliebenen Werk *SUSRUTA* oder *SUCRUTA* wird die Bildung verlorengangener Gesichtsteile, besonders Ohrmuschel, Nase und Lippen mit gestieltem Lappen aus der Wange geschildert. Die Gelegenheit zu solchen plastischen

Operationen war wohl durch die häufigen Bestrafungen mit Ohren- und Nasenabschneiden gegeben. In späterer Zeit scheint in Indien das Material zur Nasenplastik weniger aus der Wange, als aus der Stirn entnommen worden zu sein. Ein aus dem Jahre 1794 stammender Kupferstich, nach einem Gemälde von S. WALES in Bombay, zeigt eine solche Plastik. Aus der beigegebenen Beschreibung der Ausführung geht hervor, daß die Methode schon seit undenklichen Zeiten in ähnlicher Weise geübt wurde. CARPUE hat die indische Methode zum erstenmal im Jahre 1814 ausgeführt, nachdem er in Indien davon Kenntnis erhalten hatte. In der abendländischen Chirurgie sind die ersten ausführlichen Angaben über plastische Operationen bei CÆLUS zu finden. Es handelt sich aber dabei mehr um einfache Plastiken zur Deckung von Hautlücken unter Anlegung von Entspannungsschnitten. Auch bei GALEN, PAULUS v. AEGINA, ANTYLLUS finden sich ähnliche Angaben, so daß wir annehmen können, daß kleinere plastische Operationen zu dieser Zeit schon allgemein ausgeführt wurden. Größere plastische Operationen, wie Nasen- und Ohrmuschelplastiken, werden erst Mitte des 15. Jahrhunderts erwähnt. Die Mitglieder der Familie BRANCA in Sizilien, dann die Mitglieder der Familie VIANEO aus Kalabrien haben sich mit Nasenplastiken bei völligem Verlust der Nase beschäftigt. Nach Herstellung eines Modelles aus Leder, dessen Form auf dem Arm vorgezeichnet wurde, wurde ein gestielter Lappen gebildet und sofort auf die wundgemachte Nasenhaut angeheftet (HEINRICH v. PFOLSPEUNDT, BÜNDT-ERZNEY 1460). Die VIANEOS ließen den Hautlappen erst auf dem Arm schrumpfen und befestigten ihn dann erst in einer zweiten Sitzung an dem wundgemachten Nasenstumpf. In der Mitte des 16. Jahrhunderts erwarb sich der Professor der Chirurgie ARANZIO Verdienste um die italienische Methode. Am bekanntesten wurde aber die italienische Methode erst durch TAGLIACOZZA auf Bologna 1546—1599. Sein großes, zusammenfassendes Werk erschien 1597. Es wird angenommen, daß er Kenntnis von der Technik der Sizilianer und Kalabrier hatte, und da ARANZIO sein Lehrer war, auch dessen Methode kannte, obwohl er die früheren Erfahrungen nicht oder nur nebenbei erwähnt. Seine Methode entspricht am ehesten der der VIANEOS. Trotz seiner ausführlichen Veröffentlichung scheint er nicht viel Nachahmer gefunden zu haben, und seine Angaben sind vielfach bezweifelt worden. Auch HEISTER glaubte z. B. nicht daran. So kam auch diese Methode allmählich in Vergessenheit. Erst C. F. GRÄFE, der 1816 die erste Nasenplastik in Deutschland nach der TAGLIACOZZASchen Methode ausführte, und der 1818 genaue Vorschriften gab, wann die indische und wann die italienische Methode zur Anwendung kommen sollte, entriß die Methode wieder der Vergessenheit. Er führte die Plastik in einer Sitzung aus und bezeichnete sie in dieser Form als deutsche Methode. Die größten Verdienste um die plastische Chirurgie hat sich in Deutschland DIEFFENBACH erworben. Nicht nur zum Ersatz von Nasen, sondern auch von Lippen, Augenlidern, Gaumensegeln, Ohrmuscheln gab er genaue Vorschriften. DIEFFENBACH hat auch zuerst die Schnittführung bei der Lappenbildung gezeigt, die eine Einheilung des Brückenstiels nach der Lappenverschiebung gestattet, so daß eine nachträgliche Stieldurchtrennung nicht notwendig wurde. Auch v. LANGENBECK hat sich der plastischen Chirurgie mit großem Interesse angenommen. In späterer Zeit haben sich dann, wie aus den Berichten der Deutschen Gesellschaft für Chirurgie hervorgeht, zahlreiche deutsche Chirurgen an den Verbesserungen der Operationsmethoden der Gesichtsplastiken beteiligt. Mit die wichtigsten Fortschritte brachte die Unterfütterung der Hautlappen bei der vollständigen Nasenplastik durch Knochen. v. LANGENBECK hat bereits gestielte Periostknochenlappen aus dem Sinus piriformis zu diesem Zwecke verwendet, während FRANZ KÖNIG als erster einen Haut-Periost-Knochenlappen aus der Stirn verwendete. Sein Verfahren ist dann von verschiedenen Autoren (SCHIMMELBUSCH, WOLFF, v. HACKER, LEXER) abgeändert worden, ist aber heute im grundsätzlichen dasselbe. Auch bei der italienischen Methode wurde dem Hautlappen zur Nasenplastik dadurch eine Stütze gegeben, daß mit dem Hautlappen ein Knochenpan verpflanzt wurde. So verwendete zuerst ISRAEL einen Lappen, der von der Streckseite des Unterarms entnommen wurde. Im Zusammenhang mit diesem Lappen blieb ein der Ulna entnommener Knochenpan. Auf dem Gebiete der Mund-, Wangen- und Lippenplastik unter Bildung gedoppelter Lappen wurden von diesen Chirurgen neue Wege beschritten (JOSEPH). Auch in Verbindung mit der freien Transplantation ist die Lappenplastik verwendet worden. Die größten Verdienste um die plastische Chirurgie kann in unserer Zeit LEXER für sich in Anspruch nehmen, der in vielen Einzelarbeiten und mehreren großen, zusammenfassenden Werken seine wissenschaftlichen Forschungen und Erfahrungen und seine glänzenden praktischen Erfolge als Grundstock weiterer theoretischer und praktischer Arbeit niedergelegt hat.

Die Deckung einer Hautlücke erfolgt entweder durch *Plastik* oder *Transplantation*. Unter *Plastik* versteht man die Beweglichmachung und Zusammenziehung der angefrischten Wundränder, bis sich eine lineäre Nahtvereinigung durchführen läßt oder die Deckung einer Lücke durch einen *gestielten*, aus der nächsten Umgebung oder einer entfernten Körpergegend entnommenen, passend geschnittenen Hautlappens. Der Stiel wird dann später abgetrennt, nachdem das eingepflanzte Stück an seinem neuen Standorte festgewachsen ist. Als *Transplantation* bezeichnet man die Deckung einer Lücke durch ein völlig aus seiner ehemaligen Umgebung gelöstes Gewebestück. Zur Verwendung kommt körpereigenes (*Autotransplantation*) oder körperfremdes, aber arteigenes (*Homoiotransplantation*) oder artfremdes (*Heterotransplantation*) Gewebe oder schließlich Stoffe, die keinem lebenden Körper entnommen sind (sterilisierte Leichenknochen, Edelmetalle, Celluloid: *Allotransplantation*). Der *Transplantation* ist ein besonderes Kapitel gewidmet.

Einleitung. Die plastische Deckung einfacher Hautlücken macht keine besonderen Schwierigkeiten. Man muß unterscheiden zwischen Lücken, die man bei der Entfernung von Geschwülsten usw. willkürlich setzt, und solchen, die durch Verletzungen entstanden sind. Bei der Anlage der ersteren hat man es in der Hand, der Lücke eine für die plastische Deckung zweckmäßige Form zu geben. Lücken, die durch Verletzung entstanden sind und oft ganz unregelmäßige Formen zeigen, müssen bei der Wundversorgung auf eine zum plastischen Verschluß möglichst geeignete Form gebracht werden. Man wird diese Formgebung mit der heute in der Wundbehandlung wohl überall geübten chirurgischen Wundversorgung nach FRIEDRICH (s. S. 23) gut vereinigen können.

Solche Formen sind in erster Linie der Rhombus (Abb. 27) und der halbmondförmige Defekt. Sie lassen sich meist, wenn sie nicht zu weit klaffen und wenn man die Wundränder etwas unterminiert, durch einfache Naht verschließen.

Abgesehen von der Form der Lücke hat man auch noch darauf zu achten, daß man sie so anlegt, daß der größte Längsdurchmesser möglichst mit der Richtung der *Spalllinien der Haut* parallel läuft, da dadurch das Klaffen der

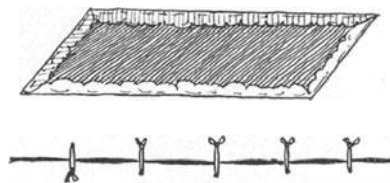


Abb. 27. Nahtverschluß eines Rhombus.
(Nach SZYMANOWSKI.)

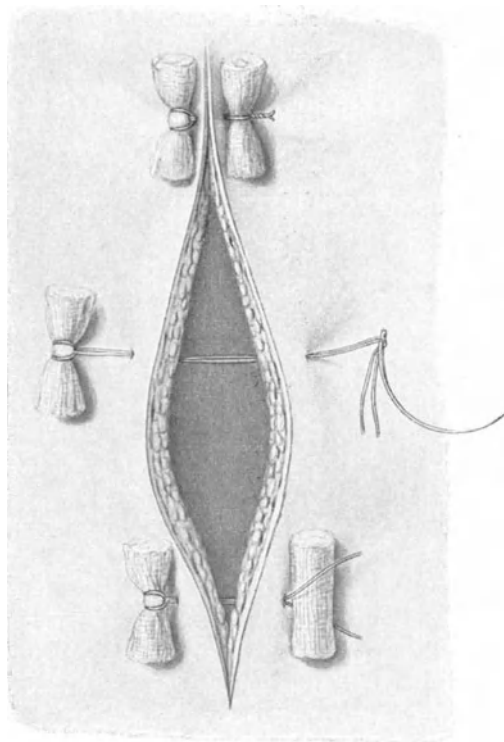


Abb. 28. Die Bäuschennaht.

Wundränder wesentlich geringer ist und eine Vereinigung leichter gelingt. Macht das Aneinanderbringen der Wundränder wegen zu großer Spannung Schwierigkeiten, so empfiehlt sich die Anlage von sog. *Bäuschchennähten* (Abb. 28).

Diese werden so hergerichtet, daß man an einem langen starken Doppelseidenfaden oder besser Doppelsilberdraht am einen Ende einen Gazebausch befestigt. Die beiden freien Enden des Fadens bzw. des Silberdrahtes werden in das Ohr einer starken Hautnadel eingefädelt. Bei Anwendung der Naht sticht man die Nadel etwa 2 cm vom Wundrande der einen Seite ein und ebenso weit am anderen wieder aus. Zieht man nun den Faden oder Draht an, so wird der Druck auf den Wundrand auf die ganze Fläche des Gazebausches verteilt. Nun wird die Nadel entfernt und beide Fäden werden mit je einer Hand gefaßt und angezogen. Dann wird auf den zweiten Wundrand zwischen die beiden Fadenenden ein zweiter dem ersten entsprechender Gazebausch gelegt und darüber die Fäden unter starkem Zuge, der die beiden Wundränder aneinander lagert, geknüpft. 1—3 solcher Bäuschchennähte legt man in der Gegend des breitesten Klaffens der Wunde an. Die übrigen Wundränder, über, unter und zwischen den Bäuschchennähten werden durch feine Seidennähte, die nur einige Millimeter vom Wundrande durchgestochen werden, genau aneinander gelagert. Statt der Bäuschchen verwenden viele Chirurgen Bleiplättchen oder Bleikugeln, die in derselben Weise verwendet, d. h. an beiden Drahtenden befestigt, werden. Meist werden Platten in den Draht eingefädelt und darüber eine Bleikugel, die mit einer starken Plattzange zusammengedrückt und so am Draht unverrückbar festgelegt wird. Die größeren und weicheren Bäuschchen entlasten das Gewebe besser, sind also bei stärkerer Spannung vorzuziehen.

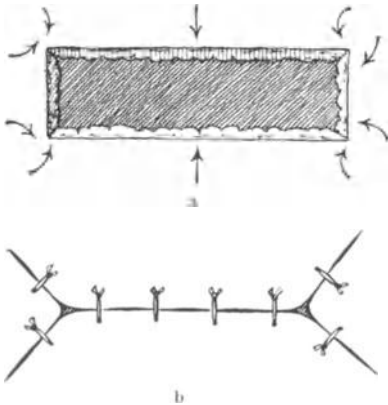


Abb. 29 a und b. Verschuß einer rechteckigen Lücke. (Nach SZYMANOWSKI.)

rechteckige (Abb. 29 a und b) in vielen Fällen noch durch zusammenziehende Nähte vereinigen. Bei den letzteren beginnt man die Verkleinerung der Wunde mit der *Naht der Winkel*, ein Verfahren, das schon bei CELSUS erwähnt ist. Klaffen die Wundränder zu weit, so hat auch CELSUS schon die sog. Entspannungsschnitte empfohlen, d. h. Schnitte, die beiderseits 2—3 Finger breit entfernt vom Wundrande, parallel zur gewünschten Nahtvereinigungslinie durch die oberflächlichen Schichten der Haut gelegt werden. Es entstehen dann freilich nach vollendeter Naht zwei neue oberflächliche Lücken, die der granulierenden Heilung überlassen oder durch THIERSCHSche Läppchen gedeckt werden. In der Praxis erreicht man mit diesen sog. Entspannungsschnitten, die DIEFFENBACH wieder besonders empfohlen hatte, nicht viel, da die Wundränder nicht wesentlich beweglicher werden und mehr Narben zurückbleiben. Daher ist das Verfahren für Gesichtsplastiken zu verwerfen, zumal wir bessere Methoden zur Verfügung haben, die auch nicht schwieriger auszuführen sind. Diese Verfahren sind auf dem Grundsatz der Verschiebung von Hautlappen aus der Umgebung, die bis zum Stiel von ihrer Unterlage losgelöst und daher viel dehnbarer sind, aufgebaut. Auch die Lappenverschiebung ist schon bei CELSUS angegeben. Sie kommt nur bei größeren Lücken in Betracht, die sich durch einfache Zusammenziehung der mobilisierten Wundränder nicht schließen lassen. Auf die Form der Lücken kommt es dabei nicht wesentlich an. Sowohl dreieckige, quadratische und rechteckige als auch ovale und runde Lücken lassen sich durch Lappenverschiebung

Neben den rhombischen und halbmondförmigen Lücken lassen sich auch ovale mit spitz ausgezogenen Enden und schmale

gut verschließen. Der Lappen muß allerdings für die einzelnen Fälle durch die richtige Anlage der Schnitte und das richtige Maß der Lappengröße besonders geformt werden. Die plastische Chirurgie verlangt in vielen Fällen einen bis ins einzelste durchgearbeiteten Operationsplan und zur Ausführung des Planes viel Geschick, Übung und Erfahrung. Der Anfänger sollte nie einen Lappen umschneiden, ohne sich vorher ein Muster ausgeschnitten zu haben, das nach Form, Größe und Stielbildung dem betreffenden Defekte angepaßt ist. Dabei ist Rücksicht zu nehmen auf die Richtung der Hautgefäße, die möglichst einen Ast in den Stiel hineinschicken sollen und auf die elastische Zusammenziehung des gestielten Hautlappens, die oft $\frac{1}{4}$ — $\frac{1}{3}$ der Gesamtgröße betrifft. Er muß daher sofort entsprechend größer gebildet werden. Die Berücksichtigung der Gefäßversorgung des Lappens ist bei der Bildung größerer Lappen mit langem Stiel natürlich von viel größerer Bedeutung, als bei breit und kurz gestielten kleinen. Der Atlas von MANGEOT gibt über den Verlauf der Hautarterien gute Auskunft. Auch wenn diese Bedingungen erfüllt sind, bleiben noch genug Klippen, die die Anheilung eines Lappens in Frage stellen können. Der Stiel muß unter Umständen um seine ursprüngliche Längsachse *gedreht* oder auch *gewendet* werden können, ohne daß die Blutzufuhr leidet. Daher müssen bei solchen Drehungen und Wendungen alle winkligen Knickungen vermieden werden. Der Empfangsboden, der den Lappen aufnehmen und ernähren soll, muß richtig vorbereitet sein. Die Wundränder müssen angefrischt sein, die Vereinigung soll möglichst breit erfolgen, am besten flächenhaft.

Die *Blutstillung* muß sowohl am Lappen als auch am neuen Nährboden eine sehr sichere sein, da unter dem Lappen angesammeltes Blut den raschen Anschluß des Lappens in seiner neuen Umgebung erschwert und einen guten Nährboden für Infektionserreger abgibt. Die *Vereinigung der Lappenränder* mit den Lückenrändern muß durch genaue Naht *mit feinstem Faden* ausgeführt, die Wundränder müssen genau aneinandergespaßt werden, daß keine Höhenunterschiede entstehen. Sonst wird nicht nur der rasche Anschluß verzögert, sondern auch der kosmetische endgültige Erfolg in Frage gestellt. Bei flächenhafter Berührung des Lappens auf seiner neuen Unterlage ist durch mehrfaches Andrücken mit weichen Tupfern das Blut, das sich unter dem Lappen gesammelt hat, herauszudrängen, um möglichst unmittelbare Berührung der Flächen zu erzielen. Der neue Nährboden soll möglichst *frei von Infektionsmöglichkeiten* sein. Das ist bei frisch gesetzten Lücken leicht, bei solchen, die durch Verletzung entstanden sind, nicht immer sicher zu erreichen, obwohl man auch da durch die schon erwähnte physikalische Wundversorgung nach FRIEDRICH, unter Umständen kombiniert mit der chemischen Wunddesinfektion nach BRUNNER, die Infektionsgefahr sehr wesentlich einschränken kann. Bei älteren granulierenden Geweblücken ist es sehr wichtig, daß die Granulationen ein gesundes, frisch rotes Aussehen zeigen. Die Oberfläche soll möglichst gleichmäßig sein. Finden sich noch größere unregelmäßige, mit Eiter gefüllte Abschnitte, so weisen sie darauf hin, daß noch tief gelegene Infektionsherde bestehen, von denen der Ausgang einer auf den Lappen übergreifenden Infektion zu befürchten ist.

Schließlich ist bei der Anlegung des *Verbandes* darauf zu achten, daß der Lappenstiel nicht gedrückt und dadurch die Ernährung des Lappens beeinträchtigt wird.

Neben diesen allgemeinen Grundsätzen sind im Einzelfalle noch oft besondere Verhältnisse zu berücksichtigen. Es ist nicht möglich, auf alle diese Einzelheiten einzugehen, und es soll daher nur die allgemeine Anlage von durch Erfahrung

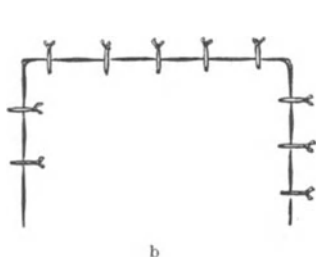
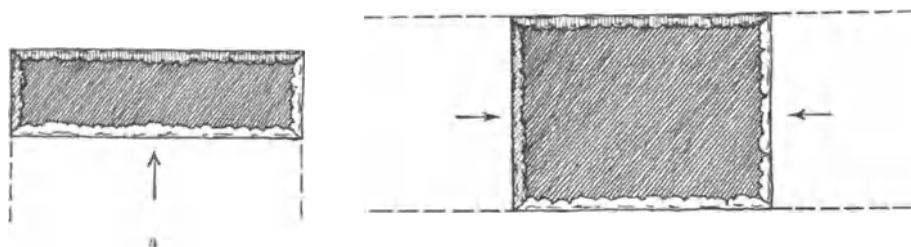


Abb. 30 a und b.

Lückenverschluß durch Lappenverschiebung (einseitig und doppelseitig). (Nach SZYMANOWSKY.)

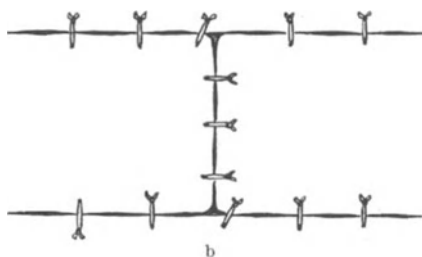


Abb. 31 a und b.

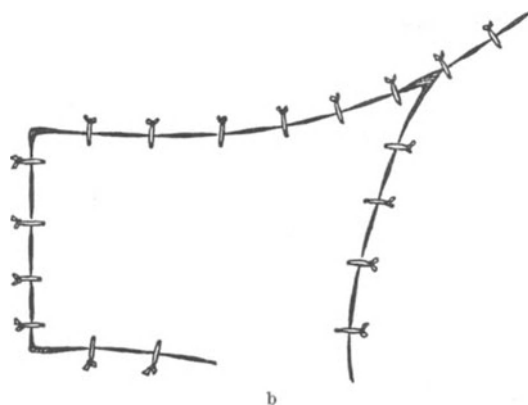
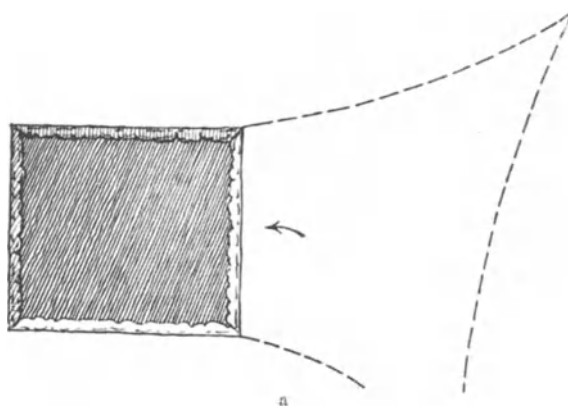


Abb. 32a und b. Lappenbildung mit spitzen Winkel. (Nach SZYMANOWSKI.)

gesicherten Lappenbildungen kurz gezeigt werden. Auf die Bildung zusammengesetzter Lappen, d. h. solcher, die außer Haut und Subcutangewebe noch Fascie, Periost, Knorpel oder Knochen enthalten, wird später hingewiesen.

Hier sei nur bemerkt, daß solche Lappen zuerst von v. LANGENBECK (1859) in Gestalt der Haut-Periostlappen in der Rhinoplastik erfolgreich zur Anwendung gebracht wurden. Die Nachuntersuchung vermittelst der Acupunktur stellte Knochenbildung fest. Auch durch Bildung dünner Knochenbalken aus der Aperturapiriformis, die, mit dem Periost in Zusammenhang gelassen, als Sparren unter dem Stirnhautlappen aufgerichtet wurde, hat v. LANGENBECK (1859) eine Stütze für die neugebildete Nase mit gutem Dauererfolge erzielt. Auch von NÉLATON und OLLIER wurden später solche Lappen verwendet (s. PÉAN und OLLIER). OLLIER (1861) ließ in seinem Stirn-Nasenlappen auch das eine Nasenbein. Den ersten Haut-Periost-Knochenlappen aus der Stirn, der das Muster für viele auch noch gebräuchliche Methoden der Rhinoplastik abgegeben hat, hat FRANZ KÖNIG (1886) zur Nasenplastik verwendet.

Die Lappenverschiebung. Die zur Deckung einer Lücke zu bildenden Lappen können 1. aus der nächsten, 2. aus der ferneren Umgebung und 3. von entfernten Körperstellen entnommen werden. Je nach Lage, Form und Größe der Lücke werden wir die eine oder die andere Maßnahme treffen. Im ersteren Falle muß die Haut in der Umgebung gut verschieblich sein und die Entstehung einer neuen Lücke ist möglichst zu vermeiden. Der eine Lappenrand muß mit einem Lückenrande zusammenfallen.

Es findet also eine *Lappenverschiebung* statt. Bei *viereckigen* Lücken läßt sich am besten die schon bei CELSUS beschriebene Plastik anwenden. Die Lappenschnitte werden in der Verlängerung der Lückenränder nach einer (Abb. 30a und b) oder nach zwei Seiten geführt (Abb. 31a und b) und der Lappen nach Ablösen von der Unterlage über die Lücke gezogen und durch Nähte an den Rändern festgenäht. Bei älteren Lücken muß der Rand angefrischt werden.

Sehr empfehlenswert ist die Schnittführung SZYMANOWSKIS zur Bildung eines spitzwinkligen Lappens, der sich nach Ablösung von der Unterlage sehr gut, ohne daß eine neue Lücke entsteht, verschieben und durch Naht einfügen läßt (Abb. 32a und b). GERSUNY hat später die Lappenform mit der Spitzenbildung noch weiter ausgebildet und diese Form als Schleppenlappen bezeichnet.

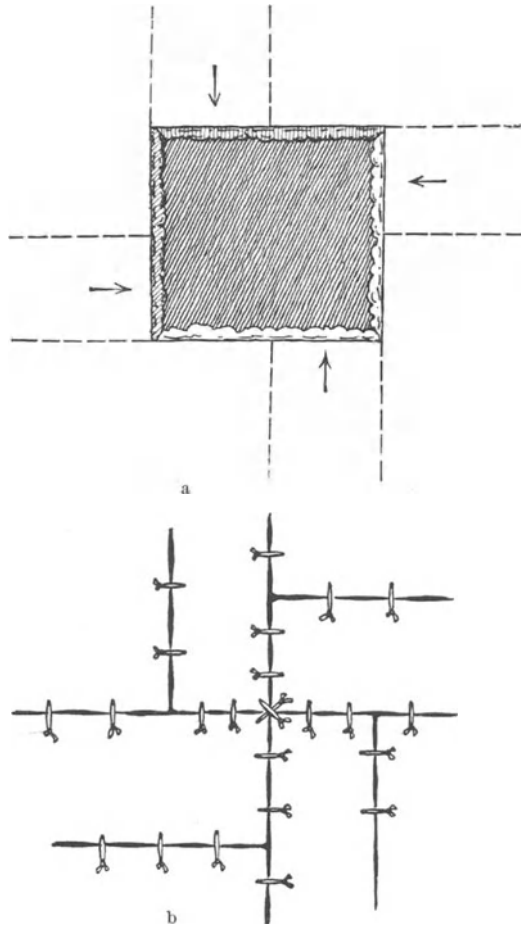
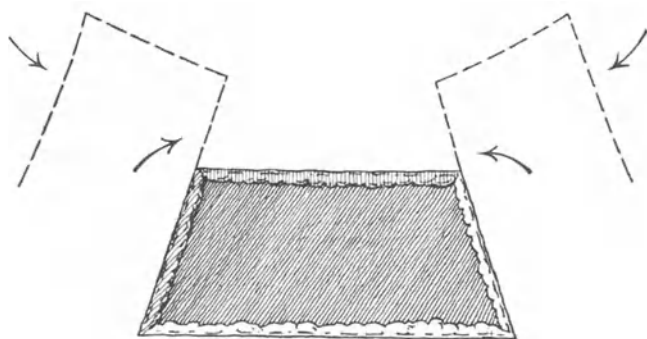
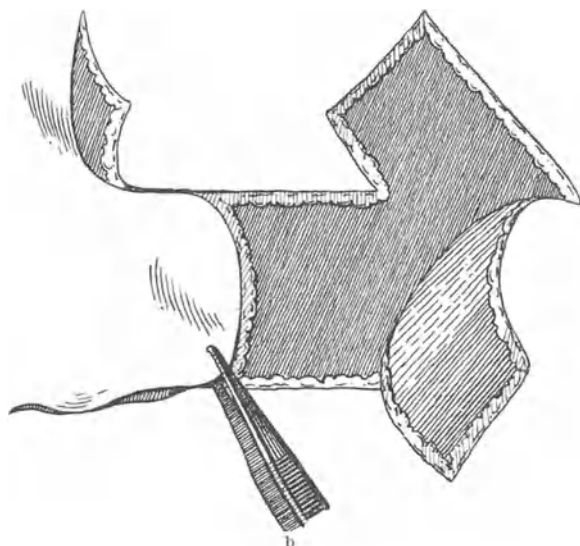


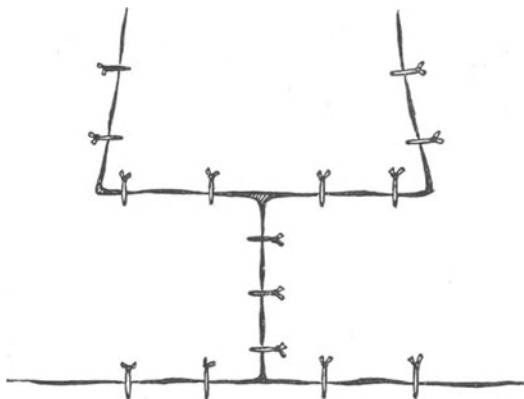
Abb. 33 a und b. Bildung von vier Lappen.
(Nach SZYMANOWSKI.)



a

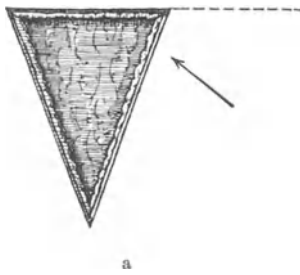


b

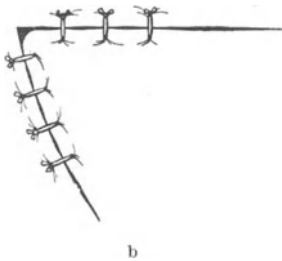


c

Abb. 34a—c. Lückendeckung mit zwei Stiellappen. (Nach v. BRUNS.)

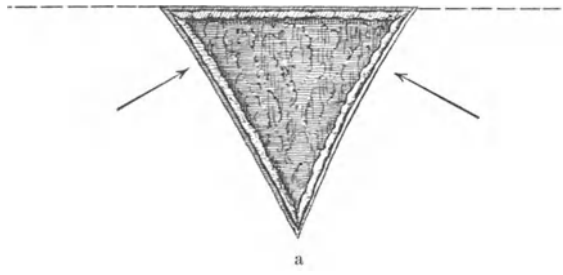


a




b

Abb. 35 a und b. Lückendeckung mit seitlichem Hilfsschnitt.
(Nach SZYMANOWSKI.)



a

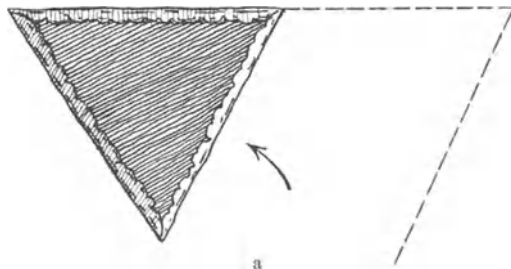


b

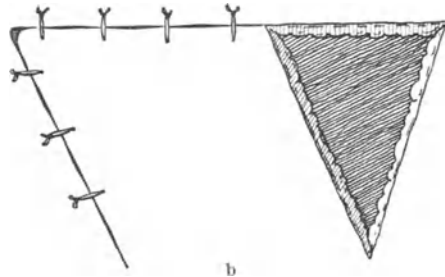
Abb. 36 a und b. Lückendeckung mit zwei seitlichen Hilfsschnitten.
(Nach SZYMANOWSKI.)

SZYMANOWSKI rät zur Deckung größerer viereckiger Lücken bei gesunder umgebender Haut zur Bildung von vier Lappen, die sich, wie Abb. 33 a und b zeigt, leicht zur vollständigen Deckung vereinigen lassen. Bei rechteckigen oder trapezförmigen Lücken läßt sich mit größerem Vorteil die Schnittführung von v. BRUNS anwenden (Abb. 34 a—c).

Bei dreieckigen Lücken kann ebenfalls eine Lappenverschiebung durchgeführt werden, und zwar durch einseitige oder doppelseitige Verlängerung einer Dreiecksseite, Ablösung des Wundrandes, Verschiebung in die Lücke und Befestigung durch Naht (Abb. 35 a und b und Abb. 36 a und b). Durch zwei Hilfsschnitte nach DIEFFENBACH und Bildung eines viereckigen Lappens (Abb. 37 a und b) kann die Deckung einer dreieckigen Lücke noch besser bewirkt werden. Auch hierbei können beiderseits Lappen gebildet werden. Bei diesem Verfahren entstehen aber neue Lücken, die sich allerdings durch Naht wesentlich verkleinern lassen. Um solche Lücken zu vermeiden, ist es daher besser, bei dreieckigen Lücken entweder die Hilfsschnitte so anzulegen, daß sie einen spitzen Winkel



a



b

Abb. 37 a und b. Bildung des DIEFFENBACHSchen Lappens.

entstehen aber neue Lücken, die sich allerdings durch Naht wesentlich verkleinern lassen. Um solche Lücken zu vermeiden, ist es daher besser, bei dreieckigen Lücken entweder die Hilfsschnitte so anzulegen, daß sie einen spitzen Winkel

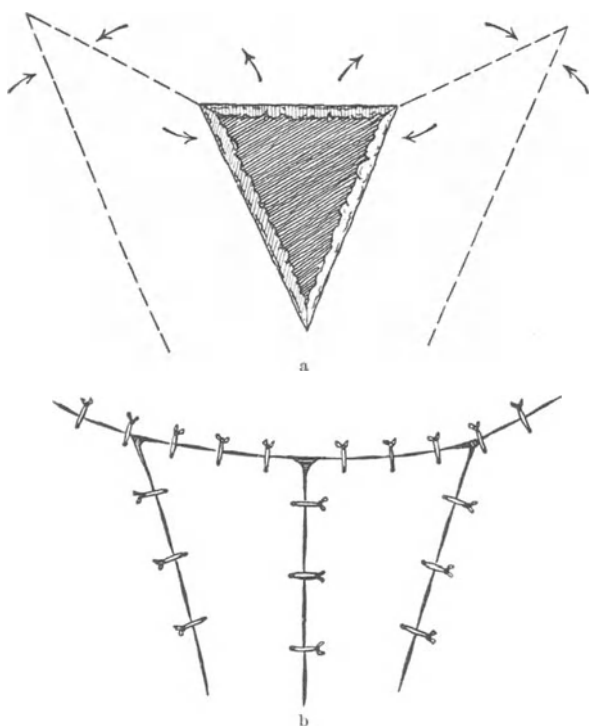


Abb. 38a und b. Abänderung der DIEFFENBACHSchen Schnittführung.
(Nach SZYMANOWSKI.)

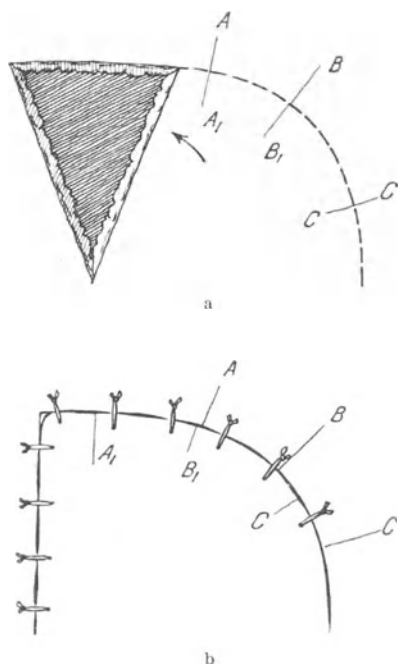


Abb. 39a und b. Schema der Lappenverschiebung.

einschließen (SZYMANOWSKI) (Abb. 38a und b) oder zweitens bogenförmige Lappenschnitte zur Anwendung zu bringen (JÄSCHE) oder drittens das Verfahren von BUROW mit Bildung sog. seitlicher Dreiecke anzuwenden (s. S. 83).

Im zweiten Falle werden die Hilfsschnitte in bogenförmiger Verlängerung einer Dreiecksseite angelegt (Abb. 40a und b). Die bogenförmigen Schnitte haben den großen Vorteil, daß sie sich meist ohne neue Lückenbildung durch Naht schließen lassen. Die Schnitte müssen nur in gehöriger Länge angelegt werden, bei einseitiger Lappenbildung länger als bei doppelseitiger (Abbildung 39a und b).

Die Anwendung ein- oder doppelseitiger Bogenschnitte ist überhaupt in vielen Fällen sehr zweckmäßig.

Die Spannung, die zur Ausgleichung einer Lücke unter Vermeidung einer neuen Lücke in jedem Lappen entstehen muß, verteilt sich dabei gleichmäßiger auf die ganze Lappenfläche als bei der Anlage gerader Schnitte. Das gilt besonders dann, wenn der Drehpunkt des Lappens etwa in den Mittelpunkt der bogenförmigen Linie fällt. Der Radius des Lappens muß etwas größer sein als die längste Lückenachse, vom Drehpunkte aus gemessen. Bei der Einfügung des Lappens in den Defekt verschieben sich die einzelnen gedachten, einander gegenüberliegenden Punkte des bogenförmigen Schnittes auf dem Bogen (Abb. 39a und b). Der Lappen wird daher nicht nur in der Richtung des Bogenschnittes, sondern auch in der Richtung seines Radius gespannt, ohne daß jedoch bei richtiger Anlage des Schnittes der Zug in der einen oder der anderen Richtung zu stark würde.

Auch zur Deckung ovaler und runder Lücken ist die Anlage eines bogenförmigen Schnittes in vielen Fällen sehr zweck-

mäßig, besonders dann, wenn noch die seitlichen Dreiecke von BUROW an richtiger Stelle angelegt werden (s. unten).

Das dritte oben erwähnte Verfahren zur Deckung dreieckiger Lücken ist das von BUROW. Bei dieser Methode werden ein oder zwei der Lücke in ihrer Größe entsprechende Hautdreiecke geopfert (Abb. 41 a—c und 42 a und b). Der scheinbare Widerspruch, der darin liegt, daß zu der ursprünglichen Lücke noch eine oder zwei neue hinzugefügt werden, klärt sich auf, wenn man, worauf BUROW in seiner Streitschrift gegen SZYMANOWSKI-UHDE hingewiesen hat, bedenkt, daß man die primäre Lücke entsprechend kleiner gestalten kann. Bei der Entfernung einer kleinen Geschwulst der Haut wird die Lücke im

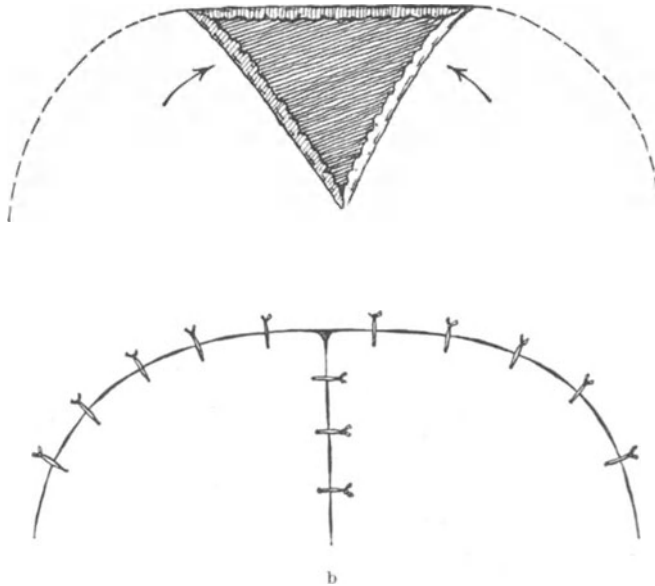


Abb. 40 a und b. Bogenförmige Hilfsschnitte. (Nach JÄSCHE.)

allgemeinen oval angelegt mit Rücksicht auf die bessere Möglichkeit, sie durch einfache Naht zu schließen. Wird nun eine solche Lücke z. B. in der Nähe der Augen oder Mundöffnung gesetzt, so tritt bei der Naht ein Ektropion auf. Legt man dagegen die Lücke nach BUROW an, so zerlegt man das Oval in zwei gleich große Dreiecke. Der Verlust an Haut ist dadurch nicht größer. Das Hilfsdreieck kommt an eine Stelle, die gut verschiebliche Haut hat, z. B. am Auge in die Schläfengegend. Die Haut läßt sich dann so verschieben, daß bei der Naht eine einfache, zickzackförmige, lineäre Narbe übrigbleibt, und, da ein Zug senkrecht zur Lidspalte vermieden wird, so tritt auch kein Ektropion auf. Dieses Verfahren ist nun von v. IMRE-v. BLASKOVICZ, wie früher schon von SZYMANOWSKI, mit der Anlegung bogenförmiger Schnitte vereinigt worden, zur Deckung auch größerer ovaler Lücken. v. IMRE hat das Verfahren der Lappenverschiebung mit oft ausgedehnten Bogenschnitten und Entfernung von BUROWschen Dreiecken mit größtem Geschick bei der Augenlid- und anderen Gesichtsplastiken ausgenützt.

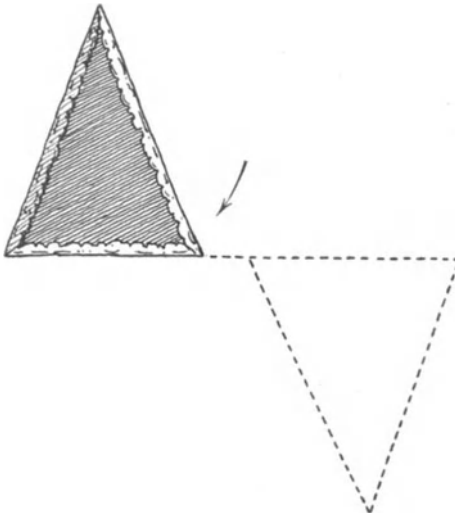


Abb. 41a. Um die Haut zur Deckung der dreieckigen Lücke links beweglich zu machen, wird das gepunktete Dreieck rechts umschnitten

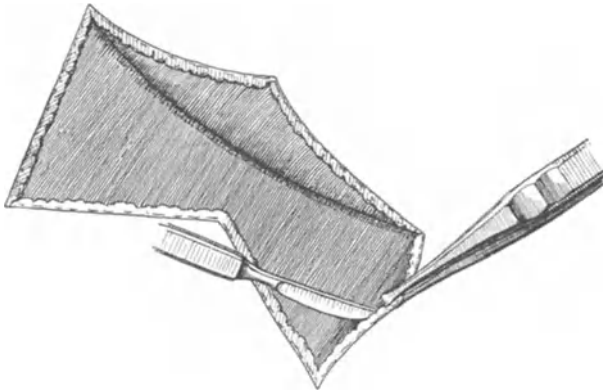


Abb. 41b. Nach Entfernung des linken Dreiecks werden die Wundränder durch Ablösen beweglich gemacht.

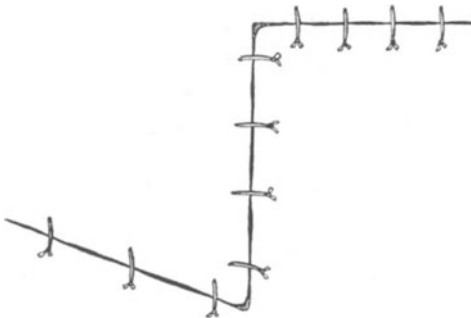


Abb. 41c. Nach Verschiebung der Wundränder ist die Lücke durch Naht verschlossen.

Wie Abb. 43 und 44 zeigen, werden bei der Anlage des Hilfsschnittes ein oder drei Dreiecke geopfert. Abb. 43 ist ohne weiteres verständlich. Es wird nur bei *B* ein Dreieck geopfert. Zur Deckung der ovalen Lücke (Abb. 44) sind drei Dreiecke geopfert bei *A*, *B* und *C*. Dadurch wird erstens die am leichtesten durch Ernährungsstörungen gefährdete Lappenspitze beseitigt, zweitens die Verschieblichkeit des Lappens durch Ausschneiden des Lappens *B* vergrößert und drittens das Entstehen von Hautwickeln, die über die Oberfläche der Haut nach dem Einfügen des Lappens in den Defekt an den Ecken *B* und *C* hervorragen würden, verhindert. In gewissen Fällen ist ein solcher über die Oberfläche hervorragender Zwickel erwünscht, z. B. bei der Mammaplastik nach *PAYR*. Durch das Hervorragen des Hautlappens wird die Mamma nachgeahmt. Bei dieser Plastik wird ein bogenförmiger Lappen am Innen- oder besser am Außenrande des Defektes umschnitten (besser, weil die Haut leichter verschieblich ist und die Gefäßversorgung des Lappens eine zuverlässige ist (KLEINSCHMIDT s. Mammaplastik).

Gestielte Lappen.

Ist die Verschiebung eines Lappens aus der nächsten Umgebung nicht möglich, so kann er in geeigneten Fällen aus der näheren oder weiteren Umgebung entnommen werden. Solche Lappen müssen in der Nähe der Lücke gestielt werden. Der Stiel muß so gebildet werden, daß er das Einfügen des Lappens in die Lücke erlaubt, d. h. er muß lang genug sein, um, wenn nötig, einen größeren unversehrten Hautabschnitt zu überbrücken (Abb. 45). Er muß eine Drehung um seine Längsachse gestatten, darf also nicht zu breit sein, aber auch nicht zu schmal, da die Lappenernährung sonst leiden

würde. Die Längsrichtung von Stiel und Lappen soll möglichst dem Verlaufe eines Hautarterienastes entsprechen. Der Lappen wird im übrigen in ganz unver-

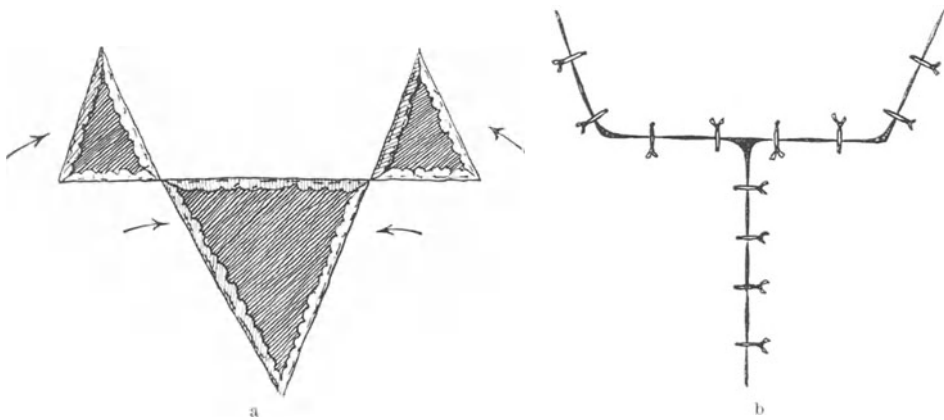


Abb. 42a und b. Opfertung von 2 Bürowschen Dreiecken (oben) zur Deckung der größeren unteren.

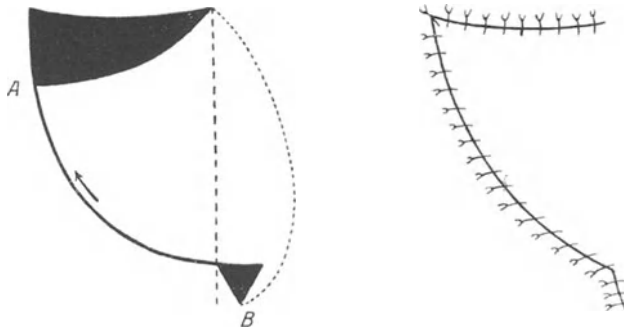


Abb. 43. Verschluss einer dreieckigen Lücke mit bogenförmigem Lappen unter Opfertung eines kleinen Hautdreieckes nach v. IMRE- u. BLASKOVICZ. (Nach KREIKER und ORSÓS.)

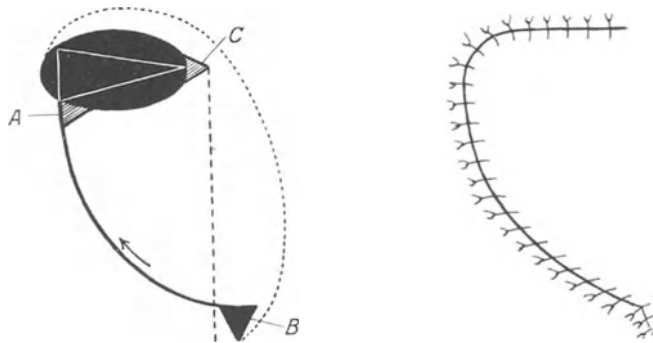


Abb. 44. Verschluss einer eiförmigen Lücke mit bogenförmig geschnittenen Lappen unter Opfertung von drei kleinen Hautdreiecken nach v. IMRE u. BLASKOVICZ. (Nach KREIKER und ORSÓS.)

sehrter Haut umschneiden. Je näher man mit dem Lappenstiele an den Defekt herankommen kann, desto einfacher ist Bildung und Einfügung des Lappens. So kann der Stiel mit einer Seite an die Lücke grenzen und seine Länge erlaubt

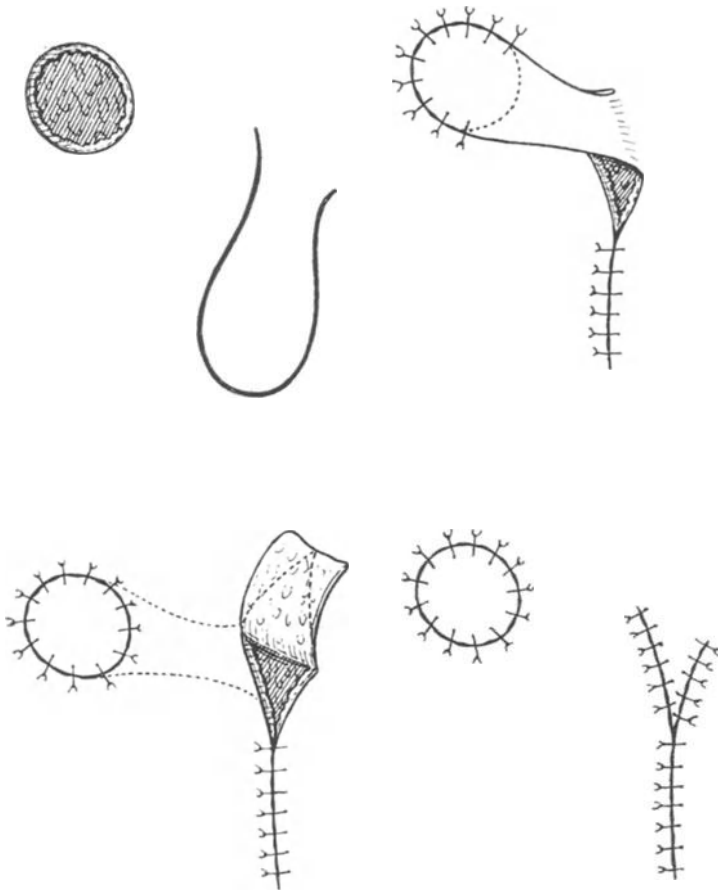


Abb. 45. Lappendrehung mit Überbrückung gesunder Haut. Der Rest des durchtrennten Stieles wird, entsprechend zugeschnitten (punktierte Linie), in das frühere Bett eingepflanzt.

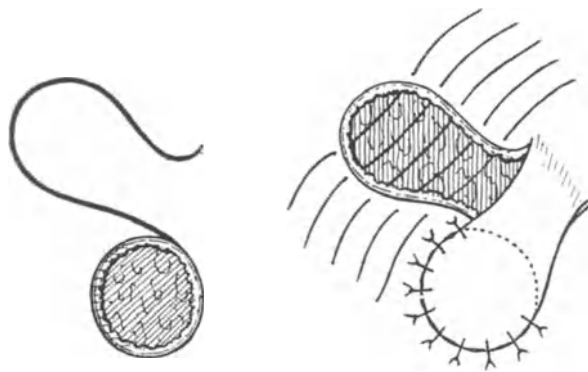


Abb. 46. Lappendrehung nach DIEFFENBACH ohne Überbrückung gesunder Haut.

den Lappen schneckenartig gedreht in die Lücke hineinzulegen. Die Sekundärlücke läßt sich meist durch Naht schließen (Abb. 47—49) (s. S. 840, Mammoplastik). Schon DIEFFENBACH hat dabei das eine Ende der Stielbegrenzung

bis in die Lücke geführt und dadurch ermöglicht, daß der Stiel kein unversehrtes Gewebe zu überbrücken braucht (Abb. 46 und 47—49). Eine spätere Durchtrennung einer Brücke ist daher bei dem DIEFFENBACHSchen Verfahren nicht nötig und sie nähert sich bis zu einem gewissen Grade der einfachen Lappenverschiebung.

Bei allen diesen seitlichen Drehungen der Lappen um einen längeren oder kürzeren Stiel entsteht eine sekundäre Lücke, die sich aber meist teilweise durch Naht verschließen läßt. Hat man eine Hautbrücke gebildet, so wird nur ein Teil der sekundären Lücke primär verschlossen. In den Rest wird dann später nach Durchtrennung der Brücke der eine freie Teil des Stieles wieder eingefügt (Abb. 45). Die DIEFFENBACHSche Methode wird auch heute noch vielfach bei der Rhinoplastik aus der Stirne angewendet. Drehungen von Lappen mit langem Stiele aus der weiteren Umgebung einer Lücke kommen bei Wangen-, Kinn- und Lippenplastiken viel zur Verwendung, so bei der Wangenplastik aus der Hals- oder Brusthaut nach ISRAEL (Abb. 51), HAHN oder v. HACKER, die in mannigfachen

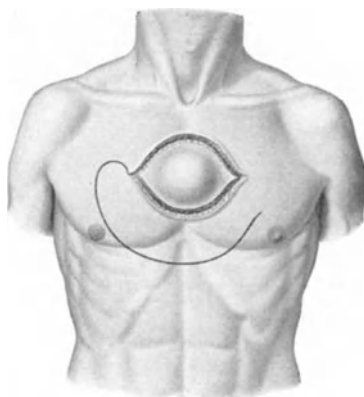


Abb. 47. Deckung einer großen Hautlücke auf der Brust zur Entfernung eines Tumors. 1. Ein seitlich gestielter Lappen wird umschritten und bis zum Stiel von der Unterlage abgelöst.

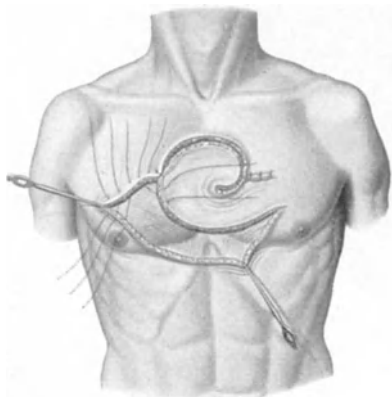


Abb. 48. Deckung einer großen Hautlücke auf der Brust zur Entfernung eines Tumors. 2. Der abgelöste Lappen ist schneckenartig in die Lücke hineingedreht. Im Bereich der sekundären Lücke sind einzinkige Haken eingesetzt, die nach Ablösung der Wundränder den Nahtverschluß erleichtern.

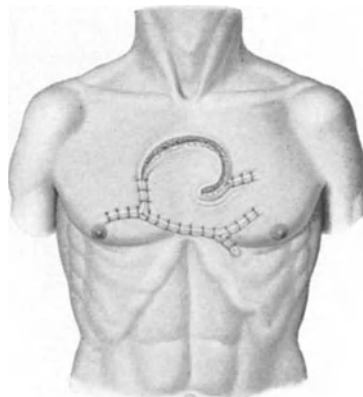


Abb. 49. Deckung einer großen Hautlücke auf der Brust zur Entfernung eines Tumors. 3. Durch Naht ist die sekundäre Lücke verschlossen, der schneckenartig eingedrehte Lappen wird ebenfalls durch Naht befestigt.

Abänderungen [VOECKLER (1918)] auch heute noch die beste ist, oder bei der Augenlid-, Kinn- und Lippenplastik mit dem gestielten Kopfhautlappen nach LEXER. Dieser LEXERSche Lappen enthält in seinem Stiel den Stamm der A. temporalis, ist also ausgezeichnet ernährt und kann daher sehr lange gebildet werden. Er ist überall da zu verwenden, wo behaarte Haut gebraucht wird. War gleichzeitig Schleimhautersatz notwendig, so hat LEXER den sog.

pistolengriff förmigen Lappen umschnitten, der einen Teil der unbehaarten Stirnhaut enthält (Abb. 50).

Umgeklappte Stiellappen. Gestielte Lappen aus der weiteren Umgebung der Lücke werden auch noch in anderer Weise verwendet. Neben der Verschiebung

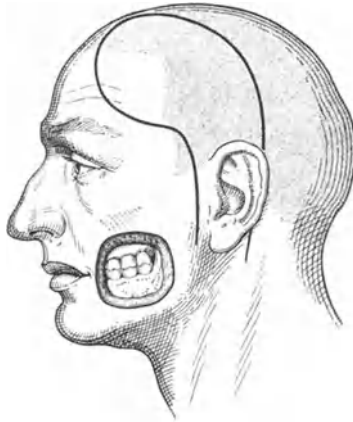

Abb. 50. Schematische Darstellung des Pistolengriff lappens nach LEXER. Der Lappen ist in der angezeigten Form umschnitten. Er enthält in seinem Stiel die A. temporalis. Die Ohrmuschel wird mehr oder weniger weit mit abgehoben. Der Stirnteil des Lappens wird nach innen umgeklappt und dient bei der Einführung des Lappens in die Wangenlücke zum Ersatz der Schleimhaut.

und der seitlichen Drehung des Stieles kann auch der Stiel noch *umgeklappt werden* (siehe nächsten Abschnitt). Diese Art des Umklappens eines Lappens kommt beim gleichzeitigen Schleimhautersatz in Frage. Bei Wangenlücken nach schweren Verletzungen oder nach Entfernung einer Wangengeschwulst oder bei Eingriffen an den Lippen, bei denen auch die Schleimhaut mitentfernt werden mußte, bei Harnblasenspalten- und Luft röhrenlückenbildungen usw. kann ein solcher Lappen um seinen Stiel an der Basis umgeklappt in die Lücke eingefügt werden. Ein solcher Lappen wendet natürlich seine Unterhautzellgewebsseite der Oberfläche zu. Um diese zu decken, muß der Lappen entweder sofort gedoppelt werden, wie das als erster DELPECH (1823), allerdings ohne Erfolg, bei einer Lippenplastik ausführte und neuestens LEXER bei seinen Kinn - Lippenplastiken (s. Abb. 50 und 450) und VOECKLER und KLAPP

(s. S. 620 und Abb. 57) bei ihren Brusthautlappen zur Kinnplastik machen oder die Subcutangewebe fläche wird nach Einheilung des Lappens durch den Lappenstiel nach Durchtrennung desselben gedeckt [ISRAEL (1887) (Abb. 51), HAHN

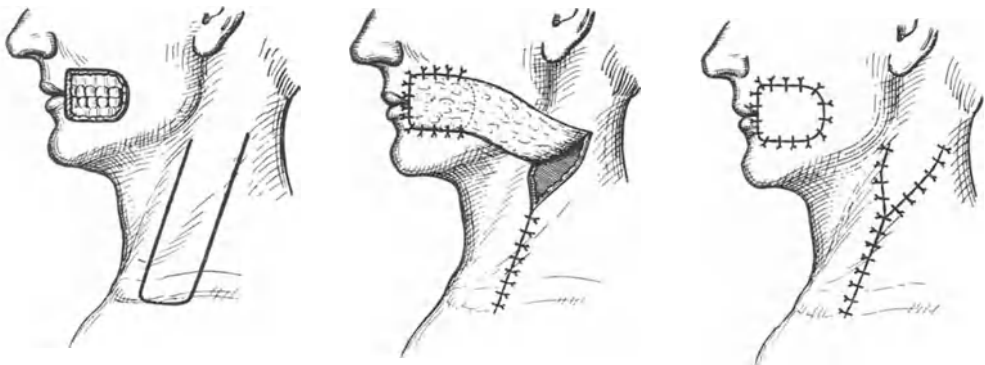


Abb. 51. Halshautlappenumklappung. (Nach HAHN-ISRAEL.)

(1887)]. Schließlich kann die Lücke nach Einheilung des ersten Lappens durch einen zweiten gestielten Lappen aus der Halshaut oder Kopfhaut (LEXER) gedeckt werden, oder auch durch freie Hauttransplantation nach THIERSCH oder WOLFE-KRAUSE (s. Transplantation).

Ein neues Verfahren, einen Lappen doppelhäutig zu machen, wurde von ESSER angegeben. Der Lappen war in der gewünschten Größe umschnitten

und von seiner Unterlage bis auf den Stiel abgelöst. Dann macht man sich mit warmer Stentsmasse einen Abdruck des Wundbettes. Dieser Stentskörper wird nun mit einem THIERSCH-Lappen, die Wundseite nach außen, überzogen und in das Wundbett eingelegt. Der Lappen kommt darüber und wird an seinen Rändern mit einigen Nähten befestigt. Nach 8—10 Tagen löst man ihn wieder ab, nimmt die Stentsmasse heraus und hat nun einen doppelhäutigen Lappen, den man weiter stielen kann, und eine Epidermisdeckung des Entnahmebettes. EHRENFELD hat dieses Verfahren mit dem der Arterienlappenbildung nach ESSER (Abb. 55 und 56) zu einem brauchbaren vereinigt.

Die Aussichten für die Einheilung der seitlich gedrehten und umgeklappten gestielten Lappen sind im allgemeinen nicht so gut wie bei der Lappenverschiebung. Am besten sind sie noch bei den Lappen, deren Stiel sofort in die Lücke mit eingepflanzt wird, wie bei der DIEFFENBACHSchen Methode. Doch kommt es auch bei diesen darauf an, daß der Stiel nicht um zu viele Winkelgrade gedreht wird, da die Ernährung durch Abknicken der Gefäße gestört werden kann. Man hat daher schon frühzeitig Wert darauf gelegt, daß der Stiel nicht um mehr als einen rechten Winkel gedreht wird, wenn nicht gerade eine besonders gute Gefäßversorgung an dem betreffenden Hautabschnitt vorliegt, wie z. B. bei den Stirn- und Schläfenlappen überhaupt bei den sog. *Arterienlappen*, die die A. temporalis oder frontalis enthalten. Die schlechtesten Einheilungsbedingungen sind für die gestielten Lappen dann gegeben, wenn sie nicht mit ihrer ganzen Fläche in die Lücke eingefügt werden, sondern nur an den Rändern befestigt werden können, d. h. wenn ihre Fläche hohl liegt. Daher schließen sich die umgeklappten Lappen, die am häufigsten in durchgehende Lücken (Wangen-, Lippen-, Nasenlücken mit gleichzeitigem Verlust der Schleimhaut) eingefügt werden, oft schlecht an. Der Anschluß an die Gefäße des neuen Mutterbodens kann dann natürlich nur von den Wundrändern her erfolgen, während bei flächenhafter Berührung des Lappens mit dem neuen Mutterboden, einerlei, ob es sich um eine frische Lücke oder um eine gut granulierende Fläche handelt, der Anschluß im Bereiche der ganzen Fläche erfolgen kann. Auch zeitlich wird der Anschluß naturgemäß im letzteren Falle früher vollendet sein, so daß die Durchtrennung des Lappenstieles schon nach 8 bis 10 Tagen erfolgen kann, während man im anderen Falle mindestens 14 bis 18 Tage warten soll, um die Lappenernährung nicht zu gefährden.

Es hat sich als sehr zweckmäßig erwiesen, die Lebensfähigkeit des Lappens auf seinem neuen Mutterboden schon mehrere Tage vor seiner endgültigen Stieldurchtrennung zu prüfen. Mit einer weichfassenden Darm- oder Gefäßklemme wird der Stiel für $\frac{1}{2}$ —1 Stunde 1—2mal täglich abgeklemmt. Wird er vollkommen blutleer, so ist der Anschluß noch nicht erreicht, wird er stark blau, so ist er noch nicht genügend ernährt bzw. der Abfluß ist noch gehemmt. Bei Lappen, die eine Lücke überbrücken ohne flächenhafte Berührung, kann man nach zeitweiser Abklemmung des Stieles oft den Fortschritt der ernährenden Gefäßversorgung vom Rande nach der Mitte des Lappens von Tag zu Tag beobachten. Abgesehen von der Möglichkeit, den Ernährungszustand eines solchen Lappens durch Abklemmen des Stieles zu beobachten, fördert eine solche, mehrmals täglich vorgenommene Abklemmung auch noch die Gefäßneubildung im Lappen, ähnlich, wie wir die Entwicklung der kollateralen Gefäßbahnen fortschreiten sehen bei teilweisem Verschuß eines Hauptgefäßes in einer Extremität. Man kann bei der Lappenbildung dasselbe nach einem Vorschlage von PAYR erreichen, indem man täglich 1—2mal eine Adrenalinlösung in den Lappenstiel einspritzt. Schließlich kann man auch die Durchtrennung des Stieles auf mehrere Tage verteilen, wodurch im Prinzip dasselbe erreicht wird wie durch die oben genannten Maßnahmen. Braucht man langgestielte, sicher gut ernährte Lappen, so empfiehlt es sich, sie nicht auf einmal zu schneiden, sondern in mehreren Sitzungen den Stiel zu verlängern. Da dabei das Wieder-

anheilen des Lappens im alten Wundbett vermieden werden muß, so muß es ausgefüllt werden, was auf verschiedene Weise gelingt. Entweder man bildet zunächst einen Brückenlappen, vernäht die Wundränder miteinander und vernäht die Entnahmestelle (s. S. 99) oder man thierscht es (Abb. 55).

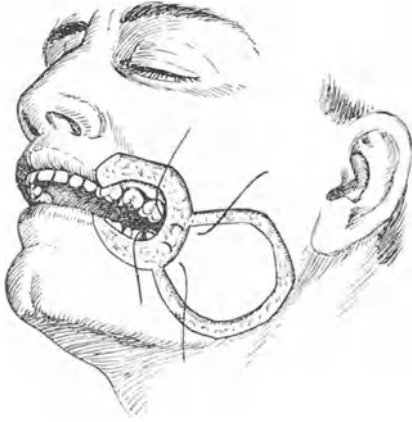


Abb. 52. Die Verwendung eines im Unterhautzellgewebes gestielten, durch die A. maxill. ext. ernährten Lappens zur Deckung der Wangenschleimhaut nach GERSUNY-KRASKE. 1. Die Lücke und der Lappen sind umschnitten. Die Nahtverbindung ist angedeutet.

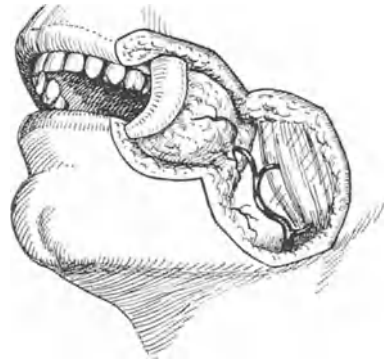


Abb. 53. Die Verwendung eines im Unterhautzellgewebes gestielten, durch die A. maxill. ext. ernährten Lappens zur Deckung der Wangenschleimhaut nach GERSUNY-KRASKE. 2. Der abgelöste, im Subcutangewebe gestielte Lappen ist in die Lücke hineingeklappert.

In allen den bisher geschilderten Fällen bestand der Stiel des Lappens aus allen Bestandteilen der Haut und des Unterhautzellgewebes. Es sind aber auch Vorschläge gemacht worden, die Cutis vollkommen dem Defekt entsprechend zu

umschneiden und den Stiel nur aus Unterhautzellgewebe bestehen zu lassen. Solche Lappen hätten den Vorteil, daß ein Hautstiel nicht zu durchtrennen wäre, da der Unterhautzellgewebsstiel in die Lücke mit eingelegt und die Haut allseitig geschlossen werden könnte. Einen solchen Lappen hat GERSUNY (1887) aus der Haut der oberen seitlichen Halsgegend mit Subcutangewebstiel am Unterkieferrande gebildet und ihn zur Deckung eines Wangendefektes benutzt (s. S. 622). Die Wangenhaut konnte darüber vereinigt werden. Ein ähnliches Verfahren wendete KRASKE (RITSCHL) 1889 an (Abb. 52 und 53). Schon früher sind mit Rücksicht auf gute Lappenernährung Lappen bewußt so umschnitten worden, daß eine größere Arterie im Lappenstiel verlief (Schläfenlappen, BARDENHEUER, SCHIMMELBUSCH; Kopfhautlappen, LEXER). Einen Schritt weiter ging ESSER (1922) mit seinen Arterienlappen (Temporalis-, Frontalis-, Angularis-, Occipitalislappen). Auch dabei wird die Haut der zu deckenden Lücke entsprechend groß vollständig umschnitten, während der Stiel des Lappens nur von den Gefäßen (Arterie, Vene, Lymphgefäße) mit dem umliegenden Binde- und Fettgewebe gebildet wird. Ein solcher Lappenstiel kann gedreht

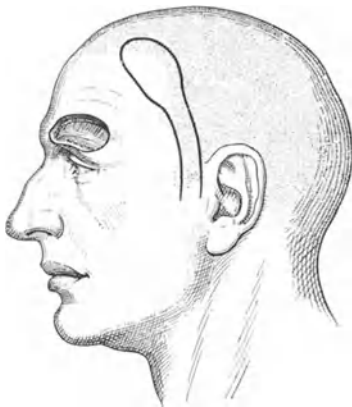

Abb. 54. Schematische Darstellung eines Arterienlappens (A. temporalis enthaltend) zur Deckung einer Hautlücke in der Gegend des Oberlides und der Augenbraue.

entsprechend groß vollständig umschnitten, während der Stiel des Lappens nur von den Gefäßen (Arterie, Vene, Lymphgefäße) mit dem umliegenden Binde- und Fettgewebe gebildet wird. Ein solcher Lappenstiel kann gedreht

und gewendet werden, ohne daß seine Ernährung geschädigt wird. Er kann aber auch in eine einfache, die Lücke mit dem Beginne des Stieles verbindende Gewebsspalte eingelagert werden und kommt dadurch vollkommen zum Verschwinden nach der Naht der Spalte (Abb. 55 und 56). Der Lappen behält sowohl bei der GERSUNYSchen als bei der ESSERSchen Methode dauernd seine ursprüngliche Ernährung, da kein Stiel durchtrennt zu werden braucht. Das ESSERSche Verfahren hat noch den Vorteil, daß der Lappen auch aus der weiteren Umgebung entnommen werden kann, da die Bildung eines Gefäßstieles an vielen Stellen in größerer Ausdehnung möglich ist. Leider scheinen, nach unseren Versuchen zu urteilen, doch leicht sekundäre Gefäßverschlüsse der Arterie oder

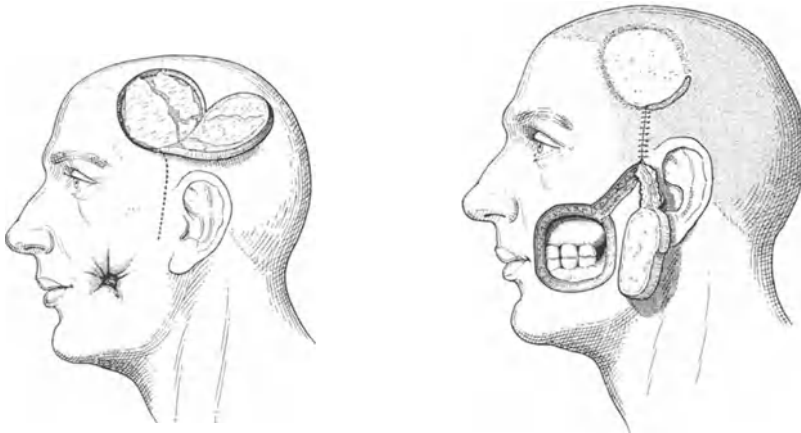


Abb. 55. Deckung einer Wangenlücke durch einen doppelhäutig gemachten Arterienlappen. 1. In der Schläfengegend ist ein Hautlappen umschnitten und aufgeklappt. Sowohl die Periostseite als die Hautseite sind mit THIERSCH-Lappen bedeckt. Der Lappen ist dann zunächst zurückgeschlagen. Die punktierte Linie zeigt den später auszuführenden Schnitt zur Freilegung des Arterienstieles an.

Abb. 56. Deckung einer Wangenlücke durch einen doppelhäutig gemachten Arterienlappen. 2. Der Lappen ist herausgeschnitten. Er ist an seiner Unterfläche mit Epidermis bekleidet, ebenso wie sein früheres Lager. Der Lappen hängt noch an einem Gefäßstiel, der die A. und V. temporalis mit dem umgebenden Bindegewebe enthält. In der Wange ist das Bett für den Lappen durch Ausschneiden vorbereitet, ebenso ein Hautkanal, in dem der Arterienstiel eingelegt werden soll. (Nach KIRSCHNER-EHRENFELD.)

Vene einzutreten und der verpflanzte Lappen nachträglich der Nekrose zu verfallen. Die GERSUNYSche Methode kommt nur für Plastiken aus der nächsten Umgebung der Lücke in Frage.

Neben den bisher geschilderten Lappen, die alle, ob sie verschoben oder seitlich gedreht oder umgeklappt in die Lücke eingefügt werden, nur von einer Seite ernährt werden, kann man auch Lappen bilden, die doppelt gestielt sind. Freilich ist das Anwendungsgebiet solcher Lappen, die nach der Ablösung von der Unterlage besser ernährt sind, ein bedeutend geringeres, da sie weniger beweglich sind und daher nur zur Deckung von Geweblücken in der näheren Umgebung zu gebrauchen sind. Eine Ausnahme macht die sog. Muffplastik (s. S. 94).

Doppelt gestielte Lappen. Die Deckung mit doppelt gestielten Lappen ist eine Erweiterung der Lückendeckung unter Anlegung von Entspannungsschnitten. Wie durch diese die Haut in der Umgebung der Lücke beweglicher gemacht wird, so daß die Wundränder fest vereinigt werden können, so kann man einen längsovalen oder rhombischen Defekt dadurch decken, daß man einen dem Defekt parallel laufenden Schnitt durch die Haut anlegt und den ganzen so abgegrenzten

Hautteil von ihrer Unterlage ablöst. Es entsteht dadurch ein sog. Brückenlappen, der eine beträchtliche seitliche Verschiebung gestattet. Handelt es sich um eine runde oder viereckige Lücke, so muß sie durch Entnahme von dreieckigen Hautstückchen, ähnlich wie bei dem BUROWSchen Verfahren, in eine rhombische oder rechteckige umgestaltet werden.

Es bleibt nach einer solchen Deckung durch Verschiebung eines doppelt gestielten Lappens eine neue schmale Lücke. Diese kann meist noch durch

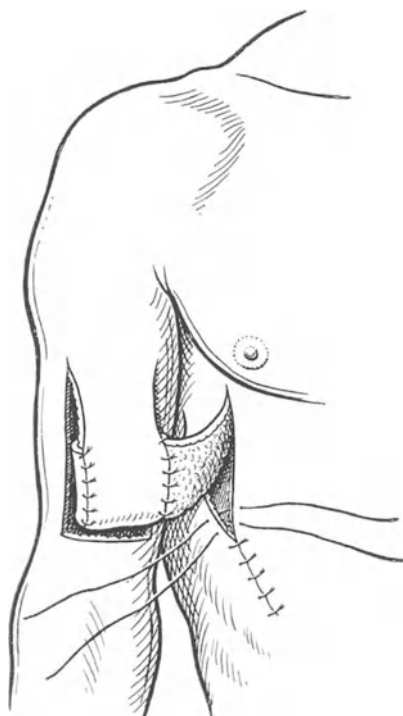


Abb. 57. Die Bildung eines doppelhütigen Lappens aus Brust und Arm nach VOECKLER-KLAPP (s. S. 620).

Naht, die den freien Rand in der Mitte faltet, wenn nötig unter Ausschneidung eines BUROWSchen Dreieckes, verkleinert oder durch THIERSCHSche Lappen gedeckt werden. Solche doppelt gestielten Lappen sind unter der Bezeichnung *Visierplastik* bei der Kinn- und Lippenplastik aus der Halshaut verwendet worden (MORGAN 1825) (s. S. 647). Hier läßt sich die neu entstandene Lücke meist nach Mobilisierung der sehr beweglichen Halshaut in der Mitte falten und dadurch verschließen. Neuestens hat PERTHES Lappen aus der Kopfhaut doppelt gestielt zur Kinn- und Nasenplastik mit Erfolg verwendet. AF SCHULTÉN hat einen doppelt gestielten Lappen aus der einen Lippe zur Bildung der anderen entnommen. KÜSTER (v. BÜNGNER) hat zuerst mit einem, doppelt, gestielten Lappen die Vorhaut und Penishaut ersetzt. In neuerer Zeit ist die Brückenlappenplastik bei der Stumpfdeckung an den Extremitäten mit bestem Erfolge zur Verwendung gekommen. So hat SAMTER (1902) einen solchen Lappen zur Deckung eines Exartikulationsstumpfes bei mangelnder Hautdeckung benutzt (Abb. 248) und KLAPP hat dasselbe Prinzip (1912) bei Fingerverlet-

zungen verwendet, um die Kuppe zu decken. In der Praxis hat sich das Verfahren zur Deckung von schlechten Amputationsstümpfen gut bewährt.

Die Fernplastik. Läßt sich eine Gewebslücke weder durch Lappenverschiebung noch durch seitliche Drehung eines gestielten oder umgeklappten Lappens aus der nächsten oder weiteren Umgebung decken, so bleibt noch immer die Möglichkeit, einen gestielten Lappen aus einer *entfernten* Körpergegend zu entnehmen. Das kann, wenn die Entfernung nicht zu weit ist, mit der *Henkelplastik* (LEXER) oder der FILATOWSchen Rundstielplastik (s. S. 99) geschehen. Sind aber diese Verfahren nicht gut anwendbar, so muß ein anderes vorgeschlagen werden. Die Vorbedingung dazu ist, daß die betreffende Körpergegend an die Lücke herangebracht und hier etwa 14 Tage lang durch einen Verband befestigt werden kann. Die Mehrzahl solcher Plastiken ist für den Kranken mit recht erheblichen Unbequemlichkeiten verknüpft, und es ist daher notwendig, diese durch die passende Auswahl der zur Lappenentnahme dienenden Körpergegend und

durch das Anlegen eines für den Einzelfall genau durchdachten Verbandes auf ein Mindestmaß einzuschränken. Eines der ältesten plastischen Verfahren, die *italienische Rhinoplastik aus dem Arme*, ist auf diesem Grundsatz aufgebaut (s. S. 614). Der Lappen kann sowohl aus dem Oberarme als auch aus dem Unterarme entnommen werden. Der Arm muß nach Umschneidung des Lappens, der möglichst seinen Stiel zentralwärts haben soll, so gelagert werden, daß der Lappen nach Einfügen in die Lücke durch genaue Naht ohne jede Spannung frei vom Arm nach der Lücke zieht. Die Hand findet meist eine Stütze auf dem Kopfe und der Verband, Heftpflaster-, Stärkebinden- oder Gipsverband, muß den Arm und Kopf so miteinander in Verbindung setzen, daß keinerlei ausgiebigere Bewegung möglich ist. Die Durchtrennung des Lappens geht nach denselben Grundsätzen, wie sie eben für die gestielten Lappen geschildert sind, nach 14—18 Tagen vor sich. Außer für die Rhinoplastik ist die Methode der Entnahme von Hautlappen aus dem Arme auch bei dem Aufbau des Kinnes und der Lippen zur Verwendung gekommen.

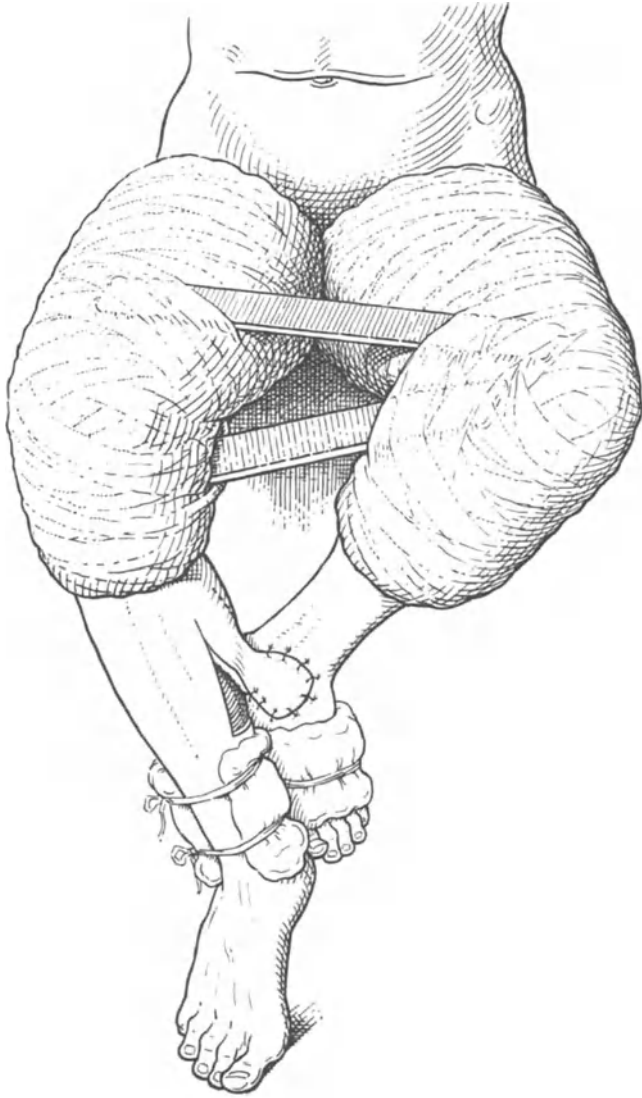

Abb. 58. Die Überpflanzung eines Lappens aus dem rechten Unterschenkel auf eine Lücke im linken Fuß.

VOECKLER (1916) und KLAPP (1917) haben auch doppelhäutige gestielte Lappen zu demselben Zwecke verwendet (s. Abb. 57 und S. 620).

Im übrigen findet das Verfahren der Lappendeckung von entfernten Körperstellen die häufigste Anwendung zur Deckung von Haut an den Extremitäten, da hier Deckungen aus der nächsten Nähe bei einigermaßen größeren Lücken infolge der Knappheit der Haut unmöglich sind. So werden Hautlücken an den

Armen aus der Brust- und Bauchhaut in Form von einfach und doppelt gestielten Lappen an den Beinen aus der anderen Extremität (Abb. 58) ersetzt.

In früherer Zeit wurden die Lappen zur Nasenplastik zuerst eingeschnitten und erst im Stadium der Narbenschwundung in den Defekt eingepflanzt (TAGLIACOZZA, Rhinoplastik). GRÄFE hat dann mit diesem Prinzip gebrochen. Wahrscheinlich hat auch schon BRANCA (15. Jahrhundert) vor TAGLIACOZZA die frisch umschnittenen Lappen in den angefrischten Nasendefekt eingefügt. Trotzdem wurden noch von BILLROTH und THIERSCH solche Lappen zur Deckung einer Magenbauchwandfistel bzw. zum Verschluss der Blasenektomie verwendet. Frische Lappen wurden weniger benutzt und erst durch die Arbeit

von MAAS (1886) wieder mehr empfohlen. In den 80er Jahren des vorigen Jahrhunderts haben dann NICOLADONI (1886) und WAGNER (1887) und schließlich besonders v. HACKER (1888) die Verpflanzung frischer Lappen zum Grundsatz erhoben.

Letzterer verwendete auch doppelt gestielte Lappen (Muffplastik). So entfernte er die Hautnarben bei einer dermogenen Kniekontraktur und deckte die Hautlücke dadurch, daß er das ganze Bein unter einem Brustwandbrückenlappen hindurchsteckte. Der Lappen wurde am 12. bzw. 18. Tage zuerst auf einer und dann auf der anderen Seite durchtrennt. Eine solche Muffplastik zeigt für den Handrücken die Abb. 50.

Die Methode der Deckung von Lücken mit einfach oder doppelt gestielten Lappen hat sich in der Praxis bis heute ausgezeichnet bewährt. Da die

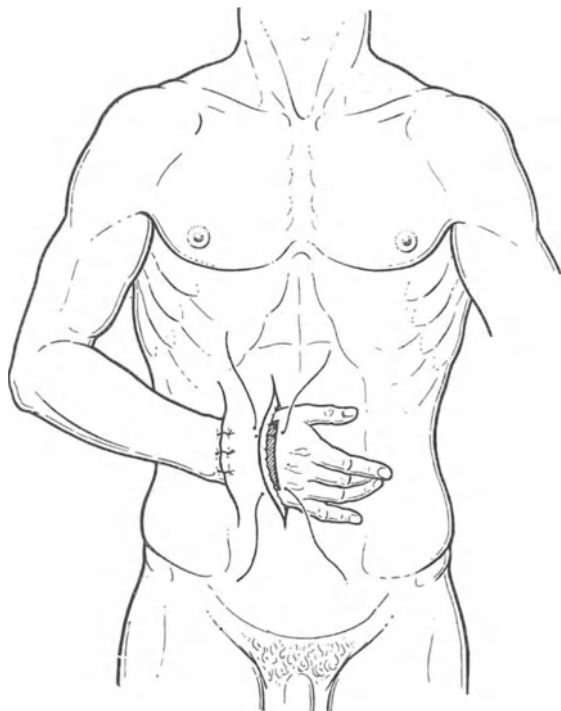


Abb. 59. Die Deckung einer größeren Hautlücke des rechten Handrückens durch Muffplastik nach v. HACKER.

Lappen mit ihrem ganzen subcutanen Fettgewebe verpflanzt werden, so bilden sie auf ihrem neuen Mutterboden einen vollgültigen Hautersatz. Nach einiger Zeit ist der Anschluß des Lappens ein so vollkommener, daß sich der Lappen genau so wie die umgebende Haut verhält. Sowohl die Blut- und Nervenversorgung als auch der Haawuchs und die Drüsensekretion sind wie am alten Platze wiederhergestellt, so daß der Lappen die sämtlichen Funktionen der normalen Haut übernommen hat.

Nach DIEFFENBACH soll allerdings insofern ein dauernder Unterschied bestehen bleiben, als z. B. ein lokales Carcinomrezidiv, das sich in der Umgebung eines solchen Lappens einstellt, nicht auf den Lappen übergeht. Nach unseren Beobachtungen in solchen Fällen muß diese Behauptung als widerlegt gelten. Dagegen haben wir beobachtet, daß ein einige Wochen fest eingeeilter Lappen von einem über den betreffenden Extremitätenabschnitt hinziehenden Erysipel vollkommen verschont wurde. Da sich das Erysipel in den oberflächlichsten Hautschichten ausbreitet, so ist es schon eher verständlich, daß die den Lappen umgebende Narbe ein Hindernis für das Eindringen der Streptokokken abgibt.

Die Hauptanwendungsgebiete solcher Fernplastiken, wie man sie auch genannt hat, sind folgende:

Nasen-, Lippen-, Kinn-, Wangen- und Stirnlücken können durch gestielte, unter Umständen auch gedoppelte Lappen von Arm, Hals und Brust gedeckt werden. Hautlücken an den oberen Extremitäten werden durch einfach- oder doppelt gestielte Lappen aus der Brust- und Bauchhaut geschlossen. Fehlende Hautteile an Hand und Fingern können auch aus der Oberschenkelhaut ihre Deckung finden. In Lücken an der unteren Extremität lassen sich am besten gestielte Hautlappen aus der anderen unteren Extremität einfügen.

Bei allen diesen Lappenbildungen ist darauf zu achten, daß der Lappenstiel breit genug, aber nicht zu lang ist. Eine Ausnahme machen die Arterienlappen (s. S. 89). Der Stiel soll möglichst zentralwärts gelegen sein, und wenn er seitlich gedreht oder umgeklappt werden muß, darf die Ernährung des Lappens nicht durch Abknicken der ernährenden Gefäße gestört werden. Der Lückenrand muß angefrischt sein. Der Lappen muß sich gut und ohne jede Spannung in das neue Bett einfügen lassen. Der Verband darf die Ernährung des Lappens durch Druck auf den Stiel nicht gefährden. Er muß aber die beiden Körperteile, die durch den Lappen miteinander in Verbindung gesetzt sind, so fest aneinander lagern, daß sie sich nach keiner Richtung hin erheblicher verschieben können. Sonst könnte der Lappen unter Spannung kommen oder es könnten Knickungen des Stieles entstehen. Schließlich hat der Verband noch dafür zu sorgen, daß bei weiter Überbrückung der Lappenstiel gestützt wird. Die Lappenstiele werden leicht ödematös und schwer, und ein nicht genügend gestützter Lappen kann durch das eigene Gewicht seines Stieles aus seiner neuen Lage herausgerissen werden, ehe er Anschluß gefunden hat.

Abgesehen von den genannten technischen Einzelheiten, deren Außerachtlassen die Einheilung eines gestielten Lappens bedrohen, besteht bei jeder Plastik noch eine Gefahr, die leider nicht immer ausgeschaltet werden kann. Das ist die *Wundinfektion*. Bei jeder länger bestehenden Gewebslücke, die nicht überhäutet war, sondern mit Granulationen bedeckt ist, finden sich massenhaft Bakterien und Kokken an der Oberfläche und in der Tiefe. Mit einer harmlosen Infektion ist daher in solchen Fällen immer zu rechnen. Befinden sich einmal virulentere Keime darunter, so kann die Infektion auf den Lappen übergreifen, und da da ja immer gewisse Einschränkungen der Gefäßversorgung bestehen, so kann sie sich ausbreiten. Daher wird nicht selten eine sekundäre Schädigung des Lappens, die sich meist durch rasch fortschreitende Kreislaufstörungen zu erkennen gibt, beobachtet. Thrombosieren dabei größere Gefäße im Lappenstiele, so ist der Lappen meist verloren. Ein düster blauroter Fleck im zuerst noch gut aussehenden Lappen hat meist eine solche Ursache und ist, wenn er sich ausbreitet, von schlechter Vorbedeutung. Tritt eine Infektion am Lappenrande ein, so gibt es oft nur eine umschriebene Randnekrose, die meist nicht von größerer Bedeutung ist. Um die Gefahr der Infektion einigermaßen zu bannen, soll eine granulierende Lücke erst dann gedeckt werden, wenn sie keine tiefer liegenden Infektionsherde bzw. Nekrosen mehr enthält, sondern die Granulationen gleichmäßig, körnig, rot und gesund erscheinen.

Um die Granulationen zur Aufnahme eines Lappens vorzubereiten, ist es zweckmäßig, sie mehrere Tage vorher durch feuchte Verbände mit folgender Lösung zu behandeln: Acid. salicyl. 1,0, Acid. boric. 10,0, Aqu. 1000,0. Dadurch tritt eine gewisse oberflächliche Austrocknung und Desinfektion ein.

Zur Deckung ausgedehnter Wundflächen sind oft große Ersatzlappen notwendig. Da, wo es sich um bekleidete Körperstellen handelt, genügen oft freie Transplantationen in Gestalt von *Epidermisläppchen* (s. S. 103). Wird Wert darauf gelegt, daß die Haut etwas dicker ist und sich der Umgebung besser anpaßt, so verwendet man einen *Cutislappen*, der auf gut ernährtem neuem Mutterboden fast ebenso leicht anheilt, wie der Epidermislappen (s. S. 106/7). Man muß ihn nur möglichst vom Unterhautfett befreien. Da, wo die Haut

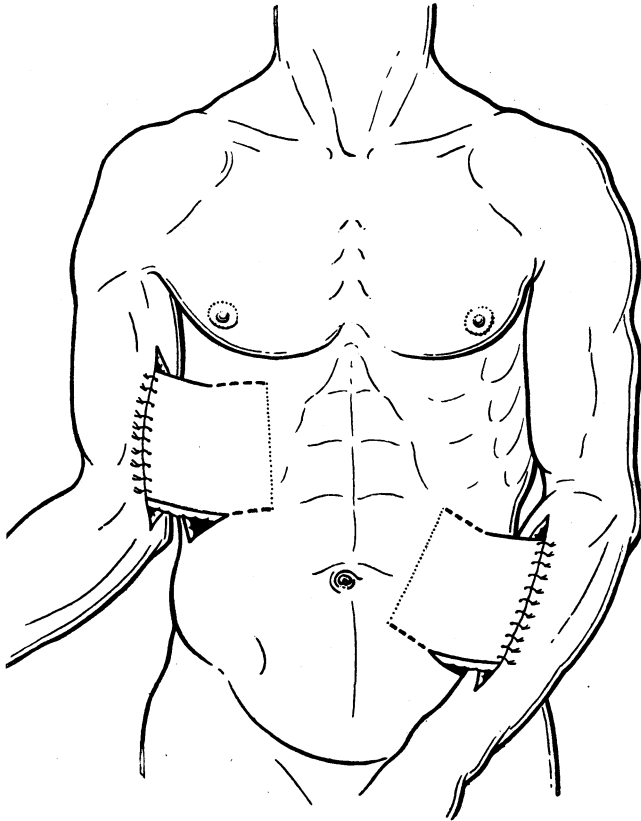


Abb. 60. Schema der Wanderlappenplastik aus der Brust- oder Bauchhaut. Der am Ober- und Unterarm angeheilte Brust- oder Bauchlappen kann am Halse oder im Gesicht Verwendung finden.

unmittelbar über Knochenunterlagen verlorrengegangen ist, besonders an Stellen, die häufig einem stärkeren Druck ausgesetzt sind, wie z. B. an der Ferse, an den Knöcheln, am Ellenbogen, genügt auch der Cutislappen häufig nicht. An diese Stellen muß daher eine *Hautdeckung mit Unterhautfettgewebe* gebracht werden, was natürlich nur in Gestalt eines gestielten Lappens geschehen kann. Dasselbe gilt für Oberflächenabschnitte, die die Kleidung nicht verbergen kann, also für das Gesicht, die Hände und den Hals. Bei Frauen müssen auch die Arme und die Schultern in der Beziehung berücksichtigt werden. Auch hier kann nur ein mit Unterhautfett gepolsterter Lappen funktionell und kosmetisch eingesetzt werden. Je größer der Hautverlust, desto schwerer die Deckung. Am unangenehmsten sind in der Beziehung die ausgedehnten Verbrennungen höherer Grade, aber selbst solche zweiten, ja sogar ersten Grades können unangenehme Entstellungen herbeiführen. Die Deckung großer Hautlücken, die nach unmittelbarem Verlust oder nach Ausschneidung häßlicher oder geschrumpfter Narben entstanden sind, erfordern oft das ganze Können des chirurgischen Plastikers. Zur Deckung großer Lücken am Hals, an den Schultern und im Gesicht werden am besten die sog. *Wanderlappen* herangezogen, falls eine unmittelbare Hautverschiebung aus der Nähe nicht möglich ist.

Der *Wanderlappen* wird so gebildet, daß ein entsprechend großer Hautlappen, der z. B. zur Deckung einer Lücke am Hals dienen soll, aus der seitlichen Bauch-

unmittelbar über Knochenunterlagen verlorrengegangen ist, besonders an Stellen, die häufig einem stärkeren Druck ausgesetzt sind, wie z. B. an der Ferse, an den Knöcheln, am Ellenbogen, genügt auch der Cutislappen häufig nicht. An diese Stellen muß daher eine *Hautdeckung mit Unterhautfettgewebe* gebracht werden, was natürlich nur in Gestalt eines gestielten Lappens geschehen kann. Dasselbe gilt für Oberflächenabschnitte, die die Kleidung nicht verbergen kann, also für das Gesicht, die Hände und den Hals. Bei Frauen müssen auch die Arme und die Schultern in der Beziehung berücksichtigt werden. Auch hier kann nur ein mit Unterhautfett gepolsterter Lappen funktionell und kosmetisch eingesetzt werden. Je größer der Hautverlust, desto schwerer die Deckung. Am unangenehmsten sind in der Beziehung die ausgedehnten Verbrennungen höherer Grade, aber selbst solche zweiten, ja sogar ersten Grades können unangenehme Entstellungen herbeiführen. Die Deckung großer Hautlücken, die nach unmittelbarem Verlust oder nach Ausschneidung häßlicher oder geschrumpfter Narben entstanden sind, erfordern oft das ganze Können des chirurgischen Plastikers. Zur Deckung großer Lücken am Hals, an den Schultern und im Gesicht werden am besten die sog. *Wanderlappen* herangezogen, falls eine unmittelbare Hautverschiebung aus der Nähe nicht möglich ist.

haut an drei Seiten umschnitten wird, dabei aber nicht zu weitgehend von der Unterlage abgelöst wird (Abb. 60). Dann wird die freie Lappenseite in einer Hautwunde der oberen Extremität an der Innenseite des Unterarmes eingenäht. Kann der Lappen aus der seitlichen Brusthaut genommen werden, so kann der Lappen auch an der Innenseite des Oberarmes eingenäht werden. Die Wundfläche am Arm darf nicht nur der Schnittkante des Wanderlappens entsprechen, sondern er muß auf der Wundseite auch noch etwas flächenhaft anliegen. Ist der Lappen fest angeheilt, so wird er durch weiteres Ablösen von seiner ursprünglichen Unterlage vergrößert, bis er der gewünschten Größe entspricht. Hat er diese Größe erreicht, so wird die Verbindung zum alten Mutterboden durch langsames, sich über Tage hinziehendes Einschneiden von beiden Seiten gelöst, bis er schließlich ganz frei ist und seine Ernährung nur noch vom Arm bezieht. Darüber vergehen meist 3—5 Wochen, je nach Größe des Lappens. Darin beruht gleichzeitig *der Nachteil* der Wanderlappenplastik insofern, als infolge der langen Dauer nicht nur Unbequemlichkeiten für den Kranken entstehen, sondern häufig auch starke Wundsekretion und Wundinfektionen auftreten, die, wenn sie sich in den ersten Tagen einstellen, die Nahtverbindungen am Arm zerstören, wenn sie später auftreten, unter Umständen den ganzen Lappen in Gefahr bringen können. Daher müssen während der ganzen Zeit bis zur Abtrennung des Lappens die Wundverhältnisse dauernd überprüft werden und durch Verbände und Trockenlegung das Eintreten und die Ausbreitung einer Infektion möglichst hintangehalten werden. Ist der Wanderlappen an der Extremität angeheilt, so geschieht die Überpflanzung bei geschickter Anlage des Lappens auf den neuen Wundboden nach Anfrischung meist ohne besondere Schwierigkeiten, und da der Lappen nun meist breitflächig aufgelegt werden kann, besteht auch gute Aussicht für die Anheilung auf den neuen Mutterboden.

An Stelle des Wanderlappens sind auch noch andere Verfahren zur Ausfüllung von Lücken aus größerer Entfernung ausgearbeitet worden. Die grundsätzliche Bedingung aller dieser Lappenbildungen ist die, daß gesunde Hautabschnitte übersprungen werden und gleich bei der ersten Anlage eine genügend große Hautfläche, die auf jeden Fall zur Deckung des Defektes ausreicht, umschnitten wird, denn nichts ist bedauerlicher als die Einsicht, daß nach unter Umständen wochenlangem Vorbereiten durch mehrere Eingriffe der zur Verfügung stehende Hautlappen in der Größe nicht ausreicht. Deshalb ist es notwendig, immer einen größeren Überschuß von Haut zur Verfügung zu haben, den man nach Wunsch zurechtschneiden kann, während der Mangel an Haut fast immer zu einer später unschönen Flickarbeit zwingt. Statt des Wanderlappens

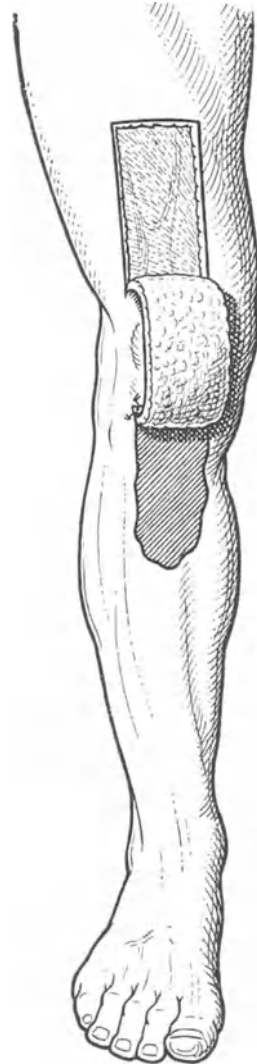


Abb. 61. Schema eines Umkipplappens zur Deckung einer Lücke am Unterschenkel durch einen Lappen aus dem Oberschenkel nach KAPPIS.

sind der *Umkipplappen* (KAPPIS), der *Roll-*, der *Kriech-* oder *Spannraupenlappen* und der *Rundstiellappen* (FILATOW) zu nennen.

Ist z. B. am oberen Unterschenkel eine größere Lücke zu decken, so wird am Oberschenkel, etwa in der Entfernung, die die Längenausdehnung des Defektes um etwa $\frac{1}{4}$ übertrifft, ein distal gestielter, so langer Lappen umschnitten, daß er nach unten umgeklappt mit seiner freien Kante in den oberen Wundrand des Defektes eingenäht werden kann, so daß die Wundseite des Lappens nach außen sieht. Ist der Stiel nach 2—3 Wochen eingeheilt, so wird, nachdem man sich von der genügenden Ernährung vom neuen Stielboden aus überzeugt hat (s. Abb. 61), der zentrale Lappenstiel durchtrennt und nun der Lappen zur Deckung der Lücke benutzt. Soll eine breite Hautlücke auf diese Weise durch einen breiten Hautlappen auf größere Entfernung gedeckt werden, so verwendet man am besten den sog. *Rolllappen* (LEXER). Dabei wird der Lappen in der nötigen Breite

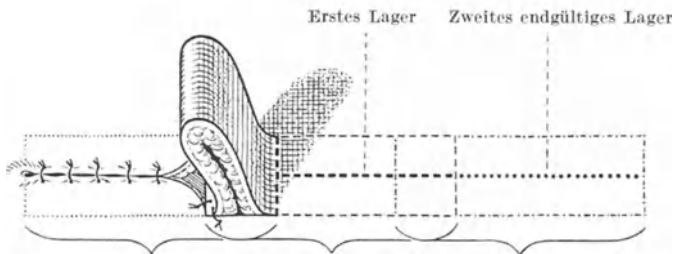


Abb. 62. Schema eines Kriech- oder Spannraupenlappens nach LEXER.

und in einer Entfernung, die die Größe der zu deckenden Lücke noch etwas übertrifft, umschnitten und dann, soweit mit sicherer Ernährung zu rechnen ist, von der Unterlage in Richtung auf den zu schließenden Defekt abgelöst. Um diesen Lappen zunächst vor Schrumpfung zu bewahren und in die neue Richtung zu gewöhnen, wird er über eine Rolle Verbandmull, die zwischen seiner Basis und dem Defekt eingeschoben wird, gelegt und an dieser mit der Wundfläche nach außen durch einige Nähte befestigt. In der zweiten Sitzung nach etwa 8 Tagen wird dann die Lappenfläche weiter von der Unterlage abgelöst, so daß das freie Ende sich allmählich dem Defekt nähert. Kann man auf diese Weise den Wundrand nicht unmittelbar erreichen, so wird der Lappen noch einmal auf eine dickere Mullrolle gelegt und befestigt. In einer dritten Sitzung kann dann meist der freie Lappenrand in die angefrischte obere Defektkante eingenäht werden. Er bleibt auch dann noch durch eine Mullrolle unterstützt. Ist der Lappenrand in den angefrischten Wundrand fest eingeheilt, so kann der frühere Stiel unter den nötigen Vorsichtsmaßnahmen allmählich durchtrennt werden, so daß er frei wird und der Lappen nun mit der Wundfläche in den angefrischten alten Defekt eingefügt werden kann.

Der *Kriech-* oder *Spannraupenlappen* hat sich am besten bei der Verschiebung kleinerer schmaler Hautabschnitte, z. B. behaarter Hautabschnitte zum Ersatz der Augenbrauen oder des Schnurrbartes bewährt (Abb. 62).

Der Ersatz einer Augenbraue kann am besten z. B. durch einen Kopfhautlappen nach dem Raupensystem gebildet werden. An der Entnahmestelle wird ein schmaler Hautlappen so umschnitten, daß der Stiel in der Richtung nach dem Defekt zu liegt. Wird der Lappen nun von der Unterlage abgelöst, so läßt sich das freie Ende ohne Schwierigkeiten, ähnlich wie bei einer Spannraupe, an den Fuß des Lappenstieles heranbringen und dort befestigen (Abb. 62). Ist der Lappen dort angeheilt, so wird in Fortsetzung der ersten Lücke eine zweite gebildet, wieder

in Richtung auf den Defekt, und nun der erste Stiel durchtrennt, der Lappen gestreckt und in das erste zeitweilige Lager (Abb. 62) eingefügt. Erreicht man damit noch nicht den Defekt, so muß in der dritten Sitzung wieder ein nach dem Defekt zu gerichteter Stiel gebildet werden und das freie Lappende spannrampenförmig an die Stielbasis herangebracht werden. So fährt man fort, bis man das endgültige Lager erreicht hat.

Da Lappenstiele wegen der Gefahr der Ernährungsstörung nicht beliebig lang gebildet werden können und der doppelt gestielte in der Beziehung bessere Aussichten bietet, ist FILATOW auf den Gedanken gekommen, die Lappenstiele, wenn nötig, in mehreren Sitzungen in Gestalt von Doppelstiellappen zu bilden und zu verlängern. So kam er zum Ausbau der *Rundstiellappenmethode*. Dazu werden zunächst in näherer oder weiterer Entfernung 2 parallele Hautschnitte etwa in 2—3 Fingerbreite voneinander so geführt, daß der eine Fußpunkt des so entstandenen doppelt gestielten Lappens näher, der andere weiter von dem Defekt entfernt ist. Der Lappen wird bis auf die Stiele von der Unterlage abgelöst. Da schmale, doppelt gestielte Lappen schon an sich die Neigung

haben, sich nach der Wundseite zusammenzurollen, ist FILATOW dieser Neigung entgegengekommen und hat die Hautränder zu einem Rundstiel in der Längsrichtung zusammengenäht (Abb. 63). Die dabei entstandene Hautlücke wird



Abb. 63. Schema der Rundstiellappenplastik nach FILATOW. Der obere Lappen a' könnte zur Deckung des Wangenhalslappens a verwendet werden. Beim Lappen b' ist die Möglichkeit einer weiteren Verlängerung durch die gestrichelten Linien angedeutet.

ebenfalls durch Naht verschlossen. Ist ein solcher Rundstiellappen gut durchblutet und lang genug, so wird er allmählich an seinem distalen Stielende abgetrennt. Dabei kann man im Zusammenhang mit dem Stielende einen mehr oder weniger großen Hautlappen umschneiden, der der Defektgröße unter Zurechnung der eintretenden Schrumpfung entspricht. Ist der Stiel nicht lang genug, so wird er in einer weiteren Sitzung verlängert (Abb. 63 b). Dazu wird in der Fortsetzung des ersten Stieles ein gleichbreiter Hautstreifen umschnitten, der zum Rundstiel geschlossen, während die neu entstandene Lücke ebenfalls durch Naht verschlossen wird. So kann man den Stiel, wenn nötig, auch noch in einer dritten Sitzung verlängern. Ein solcher Rundstiel oder *Henkelstiel*, wie ihn LEXER genannt hat, muß eine entsprechend lange Zeit bestehen, ehe man ihn distal abtrennen kann. Je länger der Stiel, desto länger muß mit der distalen Durchtrennung gewartet werden, und desto gewissenhafter muß die Prüfung auf ausreichende Ernährung des Stielendes, bevor er völlig abgelöst wird, ausfallen. Zu lang sollen solche Stiele nicht gebildet werden, da ihre Ernährung sonst nicht gewährleistet ist. Sie dürfen auch nicht stark gedreht oder gar geknickt werden. Sie können auch zur Deckung großer doppelhäutiger Lücken, z. B. bei ausgedehnten Wangendefekten, verwandt werden (Abb. 63). Alle diese Lappenbildungen verlangen viel Verständnis und gute räumliche und kosmetische Vorstellungen von seiten der Chirurgen. Der Kranke muß viel Vertrauen und Geduld haben. Immer sind nach Einheilung eines Lappens nachträglich noch mehr oder weniger ausgiebige Wundrandverbesserungen notwendig, so daß sich eine solche Plastik mit Wander-, Kriech-, Roll- oder Spannpuppenlappen oft über viele Monate hinzieht.

Aus verschiedenen Geweben zusammengesetzte Lappen. Zur Deckung mancher Geweblücken ist außer der Haut auch noch anderes Gewebe notwendig. Wie schon oben erwähnt, sind die ersten Erfahrungen über die plastische Verwendung von Haut-Periostlappen und Periost-Knochenlappen schon von v. LANGENBECK gesammelt worden. Haut-Periost-Knochenlappen lassen sich nur an den Körperstellen entnehmen, an denen die Haut durch Vermittlung des Subcutangewebes mit dem Periost in Verbindung steht. Die beliebtesten Entnahmestellen für solche Lappen sind der Schädel, die vordere Tibiakante und die ulnare Kante des Unterarmes. Auf die Bildung von Haut-Periost-Knochenlappen bei der Nasenbildung durch KÖNIG (1886) und ihre Bedeutung für die Rhinoplastik wird hingewiesen (s. S. 613). Zur Deckung von Schädel-lücken ist ein Haut-Periost-Knochenlappen zuerst von MÜLLER (1890) verwendet worden. Sein Verfahren stützte sich auf die kurz vorher veröffentlichte Beobachtung von WAGNER (1889) über zeitweilige Resektion des Schädeldaches.

Periost-Knochenlappen sind zuerst von DURANTE [nach BIAGI (1884)] zum Zwecke der Schädellückendeckung benutzt worden. In demselben Jahre hat v. HACKER ein sehr ähnliches Verfahren angegeben (s. S. 560).

An der unteren Extremität wurden Amputationsstümpfe mit Haut-Periost-Knochenlappen bei den osteoplastischen Amputationsmethoden von PIROGOFF (1854, S. 412) und GRITTI (1890, S. 409) am Unterschenkel bzw. Oberschenkel gedeckt. Nach dem Muster dieser Methoden schuf BIER (1890) sein osteoplastisches Operationsverfahren, das an jeder beliebigen Stelle der Extremität möglich ist.

Schließlich ist noch auf die Plastik unter Verwendung von gestielten Hautlappen, die ganze Extremitätenabschnitte enthielten, hinzuweisen. NICOLADONI (1897) hat zuerst den kühnen Gedanken gefaßt und später ausgeführt, die

zweite Zehe mit einem Hautstiele an die Stelle eines fehlenden Daumens zu überpflanzen. Dieser Eingriff sowie die Überpflanzung von Fingern auf den Daumenstumpf sind bis heute vielfach mit Erfolg ausgeführt worden und haben ihr Bürgerrecht in der operativen Chirurgie vollkommen erworben (s. S. 365).

Von anderen Geweben, die zu Stiellappen verwendet wurden, sind noch zu nennen Muskeln, Sehnen, Fascien, Nerven, Fett. Muskeln und Sehnen spielen eine große Rolle bei der sog. Sehnenüberpflanzung zur Beseitigung des Funktionsausfalles von gelähmten Muskeln (s. Sehnenüberpflanzung). NICOLADONI ist der Schöpfer dieses Verfahrens (s. S. 241). Seinen weiteren Ausbau verdankt es LANGE, DROBNIK, VULPIUS und BIESALSKI. Gestielte Nerven wurden zur Innervation gelähmter Muskeln von HEINEKE verwendet (s. Muskellähmungen). Mit gestielten Fascienlappen hat PAYR zuerst in der Arthroplastik die neugeformten Gelenkenden überkleidet.

10. Die Transplantation.

(LEXER, STICH, HELLER.)

Unter Transplantation versteht man die Überpflanzung eines vollständig aus seiner Umgebung gelösten Gewebsstückes oder Organes. Man unterscheidet demnach Gewebs- und Organtransplantation. Die letztere ist bisher nur experimentell geprüft, hat sich aber in der Praxis nur unvollkommen und höchstens zeitweilig durchführen lassen. Die Gewebstransplantation hat dagegen große praktische Bedeutung erlangt, doch verhalten sich die Gewebe in bezug auf ihre Überpflanzungsfähigkeit außerordentlich verschieden. Man kann wohl ganz allgemein sagen, daß die einfachen Gewebsarten sich eher mit Erfolg transplantieren lassen als hochentwickelte, und hinzufügen: je dünner die Gewebsschicht ist, desto eher findet sie Anschluß an den neuen Mutterboden. Der Zweck der Transplantation ist erstens die Ausfüllung einer Lücke, unter Umständen unter Übernahme einer Funktion (Stützfunktion bei Knochen- und Fascienüberpflanzung, Übertragung von Bewegung bei Sehnen- und Fascienüberpflanzung, Übertragung von Bewegung bei Sehnen- und Fascienüberpflanzung). Zweitens kann eine Transplantation ausgeführt werden zur Wiederherstellung des Ausfalls gewisser Gewebsarten, z. B. Schilddrüsentransplantation bei Myxödem, Epithelkörperchentransplantation bei Tetanie. Von allen Gewebsarten läßt sich am erfolgreichsten die Epidermis und Haut, das Sehnen- und Fascien- und schließlich das subcutane Fettgewebe überpflanzen. Diese Gewebe bleiben, wenn sie vom selben Körper stammen, größtenteils am Leben und werden ein „funktionierender Bestandteil“ des Organismus (MARCHAND), d. h. „dadurch, daß die zelleigenen Elemente, soweit sie die Ablösung von ihrem Mutterboden überstanden haben, ohne zugrunde zu gehen, sich vermehren und neue Elemente liefern, die mit den gleichartigen der Umgebung in organische Verbindung treten“ (MARCHAND).

Andere Gewebsarten, wie Drüsenbestandteile (z. B. Schilddrüse, Epithelkörperchen, Hoden usw.), lassen sich ebenfalls überpflanzen, sind sogar oft imstande, eine Zeitlang im Sinne der inneren Sekretion zu wirken, gehen dann aber in der Mehrzahl der Fälle zugrunde, wobei das spezifische Epithel durch Bindegewebe ersetzt wird. Eine Sonderstellung nimmt *transplantiertes Knochengewebe* ein. Gelingt es, den Knochen mit dem Periost zu verpflanzen, und findet das Periost rasch Anschluß, so können Teile des Knochens erhalten bleiben und sich durch Vermittlung dieses lebenden Periostes am weiteren Aufbau beteiligen. Der größte Teil des Knochens bleibt zwar zunächst in seiner Form erhalten, wird aber dann entweder unter lacunärer Resorption abgebaut und von dem Keimgewebe des Mutterbodens wieder

aufgebaut (AXHAUSEN) oder es erfolgt vom neuen Mutterboden ein allmählicher Ersatz unter Beteiligung der mit den in die Spalten und Kanäle des Transplantates einwachsenden Gefäßen eindringenden Osteoplasten, ohne daß eine nachweisbare Resorption vorausgegangen wäre (BARTH, MARCHAND). Über die Vorgänge bei dem Ersatz des Transplantats, das oft in seiner äußeren Form erhalten bleibt bzw. in der alten Form wieder aufgebaut wird, sind die Akten noch nicht endgültig geschlossen. Nach LEXER kommt es, je nach Art des neuen Mutterbodens, d. h., je nachdem, ob spezifisches knochenbildendes Gewebe vorhanden ist oder nicht, entweder zum allmählichen Ersatz oder zum Ersatz über den Umweg der lacunären Resorption. Häufig finden sich die beiden Arten des Ersatzes am selben Transplantat nebeneinander.

Man unterscheidet *Auto-, Homoio-, Hetero- und Allotransplantation*. Im ersten Falle stammt das überpflanzte Gewebe aus demselben Organismus, im zweiten von einem artgleichen, im dritten von einem artfremden Wesen. Im vierten Falle werden tote tierische und tote andersartige Stoffe überpflanzt. Zwischen Autotransplantationen und den anderen übrigen Formen der Überpflanzung besteht ein grundsätzlicher Unterschied insofern, als nur bei der Autotransplantation die Möglichkeit einer dauernden Erhaltung des Gewebstückes im Sinne eines funktionierenden Bestandteils die Rede sein kann.

Auch die nicht aus demselben Organismus stammenden Transplantate, ja auch Fremdkörper können einheilen, werden jedoch entweder von den Zellen des Mutterbodens allmählich ersetzt oder bleiben als toter Stoff vom Bindegewebe des neuen Mutterbodens umwachsen liegen. Sie können dabei vorübergehend oder dauernd auch gewisse Funktionen des Organismus (Ausfüllung von Lücken, Stützfunktion), d. h. mehr passive, mechanische Funktionen übernehmen. Der Ersatz durch die lebenden Körperzellen kann in der Weise erfolgen, daß sogar die Form des Transplantats erhalten bleibt.

Die Geschichte der Transplantation führt, wie die der plastischen Operationen, ebenfalls in das vorchristliche Indien. Es sollen abgeschnittene Nasen wieder eingeheilt sein. Auch von Fingergliedern wird es behauptet. Aus der klassischen Medizin und dem Mittelalter liegt beglaubigtes Material nicht vor. Erst von JOHN HUNTER wird über erfolgreiche Transplantationsversuche am Tier berichtet und einwandfreie Beobachtungen am Menschen sind von BÜNGER 1823 und PHILIPP v. WALTER 1825 gemacht worden. Von diesem Zeitpunkt ab wurde die freie Transplantation mit wechselvollem Erfolge geübt. Auch experimentelle Versuche (BERT, HANFF) wurden angestellt. Viele Chirurgen lehnten die Transplantation ab und selbst bei DIEFFENBACH, der so große Verdienste um die plastische Chirurgie erwarb, sind keine günstigen Erfahrungen gemacht worden. Praktische Bedeutung gewann die freie Transplantation erst durch die Beobachtungen der mit seltener Regelmäßigkeit erfolgenden Einheilung kleiner Epidermisstückchen. JACQUES L. REVERDIN aus Genf hat am 15. Dez. 1869 über die Möglichkeit der Epidermistransplantation berichtet. Er überpflanzte auf eine große, granulierende Wundfläche mehrere, etwa 1 cm im Quadrat messende Epidermisstückchen und befestigte sie nahe beieinander mit einem Pflaster. Diese Lämpchen heilten nicht nur ein, sondern vergrößerten sich, wuchsen aneinander und bildeten einen Ausgangspunkt für Epidermisinseln, die schließlich auch mit den Wundrändern in Verbindung traten. Diese Versuche gaben den Anstoß zur Nachahmung und zur wissenschaftlichen Prüfung der Hauttransplantation, die dann hauptsächlich von THIERSCH ausgebaut und vervollkommen wurde. THIERSCH hat bereits Epidermislapfen bis zu 10 cm Länge überpflanzt. Die wissenschaftliche Seite der Transplantationsfrage wurde hauptsächlich von MARCHAND in seinem berühmten Werk „Der Prozeß der Wundheilung mit Einschluß der Transplantation“, Stuttgart 1901, klargestellt. Außer der Epidermis wurde dann auch die ganze Haut zur Transplantation verwendet. Darum haben sich besonders verdient gemacht OLLIER, WOLFE, KRAUSE u. a. Auch mit dieser Methode wurden regelrechte Einheilungen, meist allerdings unter Abstoßung des Oberflächenepithels, erzielt. Gleichzeitig mit diesen Versuchen gingen solche zur Überpflanzung von Schleimhaut einher, die von CZERNY 1871 mit Erfolg durchgeführt wurde. In der Folgezeit wurden dann Transplantationsversuche mit ungefähr sämtlichen Gewebsarten des Körpers vorgenommen. Diese Versuche erstrecken sich bis in die neueste Zeit und haben, was die praktische Seite der Frage betrifft, abgesehen von Haut, Sehnen, Fascien-, Fett-, Knorpel- und Knochengewebe mit Periost nicht zu bedeutungsvollen Dauerresultaten geführt.

Ganz allgemein ist über die freie Transplantation noch folgendes zu sagen: Bei der Entnahme des Transplantates ist mit größter Schonung des betreffenden Gewebes vorzugehen. Vor allen Dingen darf das Gewebe nicht gequetscht werden, am besten ist es, die Geweberänder mit fein gezähnten Rechenpinzetten oder mit durchgezogenen Fadenzügeln von der Unterlage abzuheben und mit glatten Schnitten aus dem Zusammenhang zu lösen. Bei größeren Lappen, z. B. Cutis- und Fascienlappen, kann das Gewebe in schonender Weise mit Hilfe von einhüllenden Tupfern gefaßt werden. Die Größe des Transplantates ist immer reichlich zu bemessen, da mit einer elastischen Schrumpfung zu rechnen ist. Diese ist je nach der Natur der einzelnen Gewebe außerordentlich verschieden. Während sich Epidermisläppchen und Fascie, auch Sehne, verhältnismäßig wenig verkleinern, ziehen sich Cutisläppchen um $\frac{1}{4}$ — $\frac{1}{3}$ ihrer ursprünglichen Größe zusammen. Sehr wesentlich ist die Vorbereitung der Lücke bzw. des neuen Mutterbodens für das Transplantat. Der Mutterboden soll möglichst blutrocken sein und die Geweberänder so vorbereitet, daß der Nahtanschluß, wenn er nötig ist, ohne Zeitverlust erfolgen kann. Der Mutterboden muß möglichst frei sein von Keimen, da die Infektion der größte Feind der freien Transplantation ist. In der Beziehung macht nur die Bedeckung von oberflächlich granulierenden Wundflächen mit Epidermisplatten eine Ausnahme insofern, als trotz des Bakterienreichtums der oberflächlichen Granulationschichten eine Einheilung der Epidermis erfolgen kann. Auch das sehr genügsame Fasciengewebe scheint, worauf schon KIRSCHNER hingewiesen hat, selbst bei leichter Infektion zur Einheilung zu kommen. Knochen-, Knorpel-, Fascien- und Sehngewebe müssen vor Austrocknung geschützt, durch gesundes Gewebe, zum mindesten mit Haut, gedeckt werden. Um dem Transplantat die Möglichkeit des beschleunigten Anschlusses bzw. einer ausreichenden Blutzufuhr vom neuen Mutterboden zu geben, soll das Transplantat möglichst an Kanten und Flächen vollkommen eingehüllt sein. Es ist daher zu vermeiden, daß um das Transplantat herum Lücken und Höhlen bleiben, die sich notwendigerweise mit Blut und Wundsekret füllen. Dann kann erst durch Organisation dieser Zwischensubstanz und Entwicklung reichlichen Keimgewebes die Ernährung sichergestellt werden. Je gefäßreicher das das Transplantat einhüllende Gewebe ist, desto eher findet der Anschluß des Transplantates an den neuen Mutterboden statt.

a) Die Epidermistransplantation.

(REVERDIN, THIERSCH.)

Die Epidermis läßt sich mit gleichem Erfolg auf frischen Hautlücken und auf größeren granulierenden Flächen zur Anheilung bringen. Auch zur Auskleidung von fistelartigen Verbindungsgängen und zur Trennung von miteinander in fehlerhafter Weise verbundenen Hautabschnitten (Flügelfellbildungen, Syndaktylie usw.) läßt sie sich gut verwenden. Wie schon erwähnt, eignet sich die Aufpflanzung eines THIERSCH-Lappens sehr gut zur Bildung doppelhäntiger Lappen (s. S. 90). Zur Auskleidung von Hohlräumen (Augenhöhlen), zur Vergrößerung von durch Narbenbildung eingeschränkten schleimhautausgekleideten Höhlen wird ein Abdruck des Raumes aus erweichter Stentsmasse allseitig mit einem Epidermisplatten, die Wundfläche nach außen, so lange in die Höhle eingelegt, bis die Epidermis an den Höhlenwänden angewachsen ist (ESSER). Schließlich ist sie auch bei Gewebelücken von mit Schleimhaut ausgekleideten

Gängen (Harnröhre, Luftröhre, Ductus parotideus) verwendet worden. Das Hauptverfahren der Epidermistransplantation ist von THIERSCH, da mit ihm am schnellsten große Hautlücken epithelisiert werden können.

Die Technik nach THIERSCH ist außerordentlich einfach. Bei frischen, operativ gesetzten Lücken bedarf es keiner besonderen Vorbereitung des Mutterbodens. Bei granulierenden Wundflächen ist der Zeitpunkt der Hautüberpflanzung so zu wählen, daß eine möglichst gleichmäßige Granulationsfläche

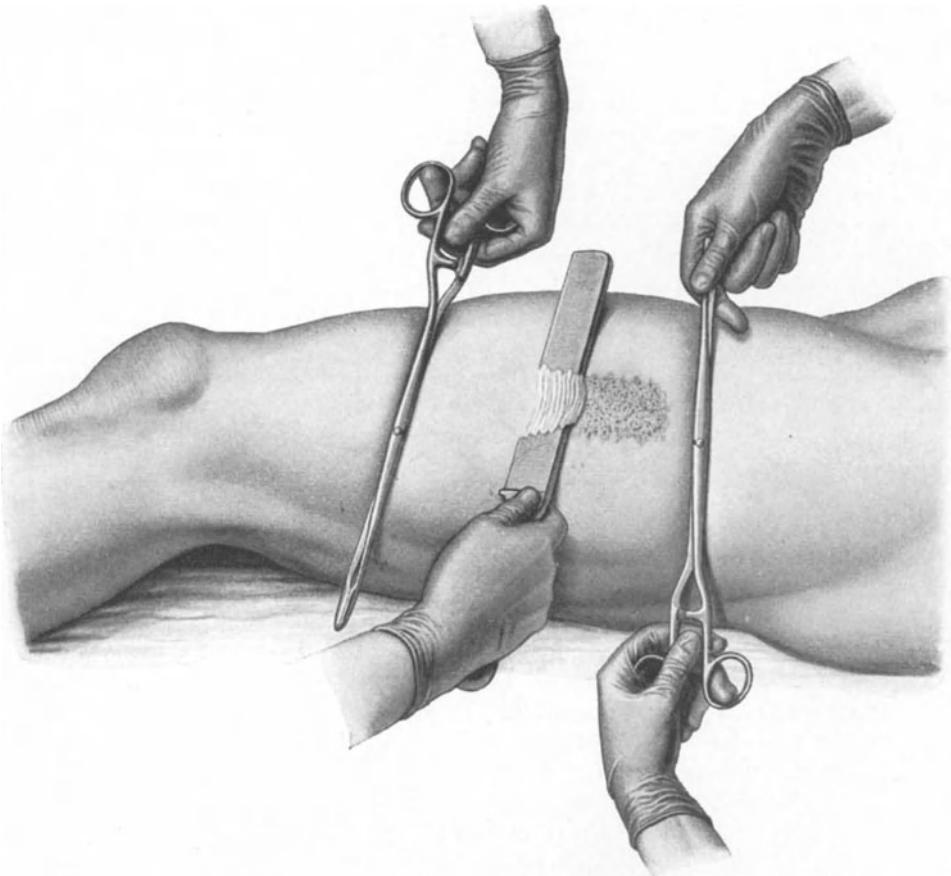


Abb. 64. Die Entnahme eines größeren Epidermislappens nach THIERSCH. Die örtlich betäubte, mit Äther und Thymolspiritus vorbereitete Haut wird mit Hilfe von zwei Tupferstielen gespannt. Mit raschen sägenden Zügen wird das parallel zur Haut aufgesetzte Messer geführt und nur die Epidermis entfernt.

vorliegt. Bestehen noch in die Tiefe reichende, stärker absondernde Einsenkungen und Unregelmäßigkeiten, so ist der richtige Zeitpunkt noch nicht gekommen. Solche Unregelmäßigkeiten der Granulationsfläche weisen darauf hin, daß in der Tiefe die Infektion noch nicht zur Ruhe gekommen ist. Fremdkörper, Sequester, Fasciennekrosen u. a. sind in der Mehrzahl der Fälle die Ursache der gestörten Granulationsgewebbildung. Allerdings kann gelegentlich bei besonders nach Fläche und Tiefe ausgedehnten Verletzungen auch die Erschöpfung der Regenerationskraft an der Bildung des mangelhaften Keimgewebes schuld sein. Auch alle die anderen Ursachen, die für die Ent-

stehung schlaffer Granulationen verantwortlich gemacht werden, müssen in Betracht gezogen und, bevor eine Transplantation ausgeführt wird, möglichst aus dem Wege geräumt werden. Ist übermäßiges Granulationsgewebe entwickelt, so empfiehlt es sich, durch Verband mit schwach ätzender Salbe (Argentum nitricum-Perubalsam) die Granulationen etwas einzudämmen. Sind sie übermäßig saftreich, so kann ein Verband mit Salicyllösung zur Vorbereitung nötig werden (s. S. 96). Das Abschneiden der Granulationen ist nicht zweckmäßig, da dann trotz längerdauernder Tamponade leicht Blutansammlungen unter dem Transplantat dem Anschluß desselben im Wege stehen. Das völlige Entfernen der Granulationen ist durchaus fehlerhaft, da die Anheilung der Lappen auf dem oft gefäßarmen Bindegewebe nicht so gut gelingt. Die *Entnahme der Epidermislappen* geschieht am besten auf folgende einfache Weise. Der Ort der Entnahme ist verschieden. Am zweckmäßigsten ist die Streckseite der Oberschenkel, da man hier ohne Mühe aus den großen, zur Verfügung stehenden Flächen Lappen von beträchtlicher Ausdehnung entnehmen kann. Die Entnahme kann in Allgemeinnarkose oder auch in lokaler Schmerzbetäubung unter Um- und Unterspritzung des ganzen Entnahmegebietes mit $\frac{1}{2}$ %iger Novocain- oder $\frac{1}{4}$ %iger Tutocainlösung geschehen. Um lediglich die Epidermis bis zum Papillarkörper in möglichst ebenen und gleichmäßigen Schnitten entnehmen zu können, bedarf es sehr scharfer Messer. Wir bedienen uns etwa 20 cm langer, und etwa 3 cm breiter, gerader, auf der einen Seite plan-, auf der anderen Seite konkav geschliffener Messer mit stärkerem Griff (Abb. 65). Im Notfall kann man sich auch eines guten Rasiermessers bedienen, doch ist die Ausführung mit einem schwereren oder gedeckten (HOFMANN) Messer leichter. Es gehört etwas Übung und Geschick zur richtigen Führung des Messers. Besondere hobelartige Messer sind nicht notwendig, doch kann ein vor der Schneide in der halben Ebene angebrachter Rahmen das notwendige Einebnen der Haut besorgen. Bei Verwendung eines einfachen Messers wird die Haut zweckmäßigerweise durch Aufdrücken zweier, in 20—30 cm Entfernung voneinander gehaltenen geraden Tupferstielzangen geebnet und in der Schmittrichtung stark angespannt. Ehe das Messer aufgesetzt wird, wird die Haut mit einem Kochsalztupfer angefeuchtet, ebenso die Messerklinge. Dadurch wird das leichte Gleiten des Messers ermöglicht. Das Messer wird dann parallel zur Haut mit der Planseite aufgesetzt und, nachdem es die Haut oberflächlich gefaßt hat, in raschen, sägenden Zügen parallel zur Oberfläche geführt und dabei darauf geachtet, daß der Lappen möglichst gleich breit und möglichst gleich stark ausfällt. Die Breite soll 2—3 cm betragen, die Länge richtet sich nach den gegebenen Verhältnissen. Es gehört einige Übung dazu und ein gutes Instrumentarium, um Lappen in gewünschter Ausdehnung und Größe zu erzielen. Erscheint der Lappen lang genug, so wird er durch Anheben der Schneide aus dem Zusammenhang vollständig abgelöst und nun zur Ausbreitung, am besten auf in verschiedener Größe zur Verfügung gehaltenen, mit Kochsalzlösung angefeuchteten Spateln aufgenommen. Auf diesen Spateln (Abb. 66) wird er, die Wundseite dem Spatel zugewendet, mit Hilfe von dicken Knopfsonden möglichst glatt



Abb. 65.
Transplantationsmesser.
($\frac{1}{3}$ nat. Größe.)

ausgebreitet, um dann von dem Spatel aus möglichst glatt auf die Wundfläche gebracht werden zu können. Hier erfolgt dann noch einmal, unter zweckmäßiger Anordnung der einzelnen Lappen, eine glatte Ausbreitung unter Beseitigung von Luftblasen und Falten. Ist der ganze Defekt bedeckt, so ist unter der Voraussetzung, daß der Mutterboden gut vorbereitet war, und die Lappen die richtige Dicke aufweisen, die Anheilung fast immer in großer Ausdehnung gewährleistet. Ob man die Lappen unbedeckt läßt und nur durch einen über ein besonders zurechtgebogenes Drahtgestell gespannten Gazeschleier vor Verschiebung schützt oder ob man mit Salben oder Pflaster, mit Gelatine oder dauernd feucht gehaltenen Kompressen die Transplantate bedeckt, erscheint dabei ohne wesentliche Bedeutung zu sein.

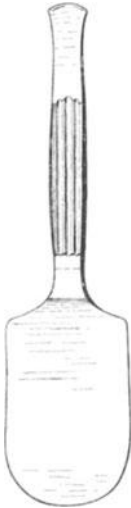


Abb. 66.
Metallspatel
zur vorläufigen
Aufnahme und
Ausbreitung
der Epidermis-
läppchen nach
dem Ablösen.
($\frac{1}{3}$ nat. Größe.)

Wir haben immer noch die besten Erfahrungen mit dem früher von PAYR angegebenen Verfahren der *Bedeckung mit Gelatinetafeln* gemacht. Die feinen Gelatinetafeln werden mit Hilfe eines Brieflochens in trockenem Zustand mit Löchern, die etwa $1\frac{1}{2}$ —2 cm auseinanderliegen, versehen. Nach Ausbreitung der THIERSCH-Lappen auf der Wundfläche werden die in etwa 40—50° warmer Kochsalzlösung kurze Zeit aufgeweichten und dabei eben gespannt gehaltenen Gelatinestücke über die THIERSCH-Lappen und den Wundrand ausgebreitet. Die Gelatine ist in kurzer Zeit so weit abgekühlt und fest, daß sie die THIERSCH-Läppchen in ihrer Lage hält. Solange die Gelatine nicht erkaltet ist, ist sie klebrig. Man darf sie daher nicht (mit Tupfern) berühren, sonst bleiben sie hängen und reißen die Epidermisläppchen mit ab. Nach 4—5 Tagen wird die Gelatine mit warmen Kochsalztupfern entfernt. Die Wundflächen an der Entnahmestelle zeigen geringe capilläre Blutung, die am besten mit Jodoformgaze und mit leichtem Druckverband versorgt werden. Heilen die Läppchen nicht an trotz guten Wundbodens, so soll man die Überpflanzung nach ESAU nach 4—5 Tagen wiederholen, da trotz des anfänglichen Versagens durch die erste Überpflanzung für die zweite gute Vorbedingungen geschaffen werden.

In neuerer Zeit sind mehrere Abänderungen der Verfahren ausgearbeitet worden, um ein Granulationsfeld wieder mit Epidermis zu überziehen. v. MANGOLD (1895) hat das Verfahren der Epithelaussaat empfohlen. Bei dieser Methode werden nicht einzelne Läppchen von der Epidermis abgeschnitten, sondern mit Hilfe eines Rasiermessers, das senkrecht auf die Oberfläche aufgesetzt wird, wird die oberflächliche Epidermislage abgeschabt. Es entsteht dadurch eine leicht blutig gefärbte, breiige Masse, die nun möglichst gleichmäßig über das Granulationsfeld ausgestrichen wird. v. MANGOLD hat das Verfahren besonders auch zur Auskleidung von granulierenden Knochenhöhlen empfohlen. Die v. MANGOLDsche Methode ist durch PELS LEUSDEN (1922) noch dadurch modifiziert worden, daß er den Epidermisbrei mit Hilfe einer Spritze in das Granulationsgewebe versenkte. Die Epithelisierung soll bei dieser Methode insofern zuverlässiger sein, als die kleinsten Epidermisschüppchen auch bei stärkerer Wundsekretion an Ort und Stelle bleiben. Eigene Erfahrungen über diese Methode liegen uns nicht vor, doch ist diese Methode nur eine Kombination zweier bereits bewährter Verfahren, daher in besonderen Fällen zu verwenden.

Das zweite Verfahren, an das sich die Methode von PELS LEUSDEN, über die RESCHKE eingehend berichtet hat, anlehnt, ist das von W. BRAUN (1921) angegebene. Es handelt sich um Transplantation durch Einlegen von kleinen Epithelstückchen in die Tiefe des Granulationsgewebes, die sog. *Epithelpfropfung*. WILDEGANS, A. W. MEYER und BIER haben gute Erfahrungen damit gemacht, und letzterer hat bestätigt, daß die Epithelisierung auch bei schwierigen Granulationen gelingt.

b) Die Transplantation der ganzen Haut.

(WOLFE, KRAUSE, LEXER.)

Abgesehen von den in der geschichtlichen Einleitung erwähnten Einzelfällen, hat auch schon THIERSCH bei seinen Versuchen im Jahre 1874 die Haut in ganzer Dicke verpflanzt;

aber erst durch den Amerikaner WOLFE (1876) ist die Methode bekanntgeworden. Später haben dann ZEHENDER (1877), v. LANGENBECK, ESMARCH und HIRSCHBERG, ersterer in der Augenheilkunde, freie Transplantationen von Haut ausgeführt. Einen besonderen Aufschwung nahm die Methode durch die Veröffentlichung von KRAUSE im Jahre 1893. KRAUSE verbesserte das Verfahren insofern wesentlich, als er Lappen von bisher unbekannter Größe (bis zu 25×8 cm) transplantierte. Das Subcutan Fett wurde dabei entfernt, die Entnahmestelle aber nicht anders vorbereitet als zu einer anderen aseptischen Operation. Andere Autoren haben das Fett mittransplantiert, z. B. ESMARCH und HIRSCHBERG. In neuester Zeit hat sich hauptsächlich LEXER der Transplantation von Hautlappen bei seinen plastischen Operationen vielfach bedient. Auch LEXER transplantierte gelegentlich das Subcutan Fett mit. Die Transplantation der ganzen Haut wird an den Stellen vorgezogen, wo eine dickere Hautauflage benötigt wird. Die Einheilungsbedingungen sind schlechter als bei der Epidermis, die Einheilungsweise ist dieselbe. SOLMS hat zur Verbesserung der Einheilungsbedingungen eine Art zweizeitiger Transplantation vorgeschlagen, die er auch bei Stiellappenplastik anwendet. Der Cutislappen wird zunächst nur bis auf einen Stiel abgelöst und dann für 24—48 Stunden wieder in sein altes Bett zurückgelegt. In derselben Zeit wird das neue Wundbett durch Aufschläge mit Normosallösung verbreitet. Der dann endgültig abgelöste Lappen soll auf dem vorbereiteten neuen Wundbett rasch Anschluß finden. LEXER verwendet Hautlappen besonders im Gesicht und an den Händen, aber auch im Bereiche der übrigen Extremitätenabschnitte, z. B. nach Exstirpation eines Ulcus cruris oder von Narbengewebe.

Die *Technik* der Transplantation ist einfach. An den Hautlücken werden möglichst glatte Ränder hergestellt, dann entsprechend der Form, aber etwa um $\frac{1}{3}$ größer, ein Hautbezirk, am besten aus der Oberschenkelhaut, umschnitten und an einer Ecke beginnend von der Unterlage abpräpariert, unter Zurücklassung des Subcutan Fettgewebes. Eine besondere Vorbereitung der Entnahmestelle, abgesehen von der gewöhnlichen Hautdesinfektion, ist nicht erforderlich. Zur Schmerzausschaltung wird gewöhnlich örtliche Umspritzung des Entnahmegebietes gewählt. Ist der Lappen vollständig abgetrennt, so wird er in die Lücke hineingelegt und fest angedrückt. Das Überstehen der Ränder über den Lückenrand, wie es von KRAUSE empfohlen worden ist, ist nach LEXER nicht nötig. Man kann den Lappen vielmehr durch ein paar Nähte an den Wundrändern befestigen. JOSEPH hat vorgeschlagen, ein etwas größer als die Gewebelücke geschnittenes Verbandgazestück an den Wundrändern mit einigen Nähten zu befestigen. So wird der Lappen unverschiebbar festgehalten.

Die Cutistransplantation.

(LOEWE, REHN.)

REHN hat mehrfach über die Vorzüge selbst berichtet und auch von seinen Schülern berichten lassen. Auch andere Chirurgen haben die Cutis erfolgreich verpflanzt (JUNGHANNS und JUZBAŠAĆ). Das Hauptanwendungsgebiet für die Transplantation von Cutislappen scheint die Deckung oder Verschlusssicherung nach der Operation größerer *Bauchnarbenbrüche* zu sein. Seltener dient er zum Sehnen- oder Bänderersatz! Das Gewebe heilt augenscheinlich leicht ein und wird, da es unter Spannung eingenäht wird, allmählich zu einer festen, sehnenartigen Narbe. Die REHNsche Klinik verwendet meist Cutislappen, die aus der seitlichen Oberschenkelhaut geschnitten werden. Bei Bauchbrüchen kommen aber auch Cutislappen aus der Bauchhaut zur Anwendung, falls sie in genügender Menge vorhanden ist, dann kann die Cutis sogar gedoppelt werden. Neben den genannten Gebieten werden von REHN auch die Lücken im Zwerchfell mit Cutis verschlossen und die meist unsichere Naht nach Rückfällen im Anschluß an Leisten- und Schenkelbruchoperationen durch Cutislappen gesichert.

Die Vorschrift für die Entnahme der Cutislappen lautet nach REHN folgendermaßen: Der Lappen wird meist aus der seitlichen Oberschenkelhaut entnommen. Zunächst wird die Epidermis mit dem Transplantationsmesser entfernt. Der Lappen wird, entsprechend seiner Neigung sich stark zusammenziehen, größer geschnitten als die Lücke ist. Die Lücke soll vor der Entnahme

des Cutislappens zur Aufnahme vollkommen vorbereitet sein, d. h. vor allen Dingen muß eine sehr gewissenhafte Blutstillung gemacht werden, um das Auftreten eines Blutergusses und damit die bekannten Gefahren, die ein solcher bietet, auszuschließen. Tritt ein Bluterguß doch einmal auf, so kann er punktiert werden. Der frisch entnommene Lappen wird dann *unter starker Spannung* in die Lücke eingenäht und die Haut darüber verschlossen. Die von manchen Seiten befürchtete Gefahr, daß mit der Cutis gelegentlich Hautkeime übertragen werden, scheint nicht zu bestehen.

c) Die Schleimhauttransplantation.

(AXENFELD, LEXER, JOSEPH.)

Schleimhaut wurde zuerst von WÖFLER überpflanzt. Schleimhautlappen, aus der Lippe gewonnen, lassen sich wie Hauttransplantate verpflanzen. Nur die Autotransplantation wird mit Erfolg angewendet (LEXER), besonders in der Augenheilkunde zur Deckung von Bindehautdefekten (AXENFELD u. a.). Das Schleimhautläppchen wird mit dem flach aufgesetzten Rasiermesser, unter Spannung der Unterlippe, abgetragen und durch einige Nähte an den Bindehautresten befestigt. Die äußere Haut wird nach AXENFELD durch einen gestielten Lappen aus der Umgebung ersetzt. Außer der Lippen- und Mundschleimhaut wird die Verwendung von Läppchen aus der Conjunctiva des anderen Auges, aus Nasenschleimhaut [Entfernung der mittleren Muschel (DANTRELLE)], aus der Vorhaut und den kleinen Labien empfohlen. Schleimhauttransplantationen sind noch zum Ersatz verlorengegangener Harnröhrenschleimhaut ausgeführt worden (WÖFLER, TANTON). Auch bei der Hypospadie ist das Verfahren erfolgreich angewendet worden. LEXER, STREISSLER u. a. haben zum Ersatz der Harnröhrenschleimhaut die von ihrem Serosaüberzug befreite Appendix als Autotransplantat übertragen. LEXER hatte gute Erfolge, STREISSLERS Kranke wurden mit Fisteln entlassen.

d) Die Fetttransplantation.

(LEXER.)

NEUBER und BIER haben nach LEXER als erste Fett überpflanzt. CZERNY berichtete 1895 über die Transplantation eines Lipoms. Seit 1895 hat sich besonders LEXER mit der Fetttransplantation sehr eingehend beschäftigt. Das subcutane Fettgewebe kann in größerer Ausdehnung, besonders vom Oberschenkel, nach Spaltung der Haut entnommen und zur Deckung von subcutanem Fettmangel an anderer Stelle verpflanzt werden. In Betracht kommen hauptsächlich der Mangel des Subcutanfettes im Gesicht bei der Hemiatrophia faciei und zu Gesichtsplastiken nach Verletzungen und Verbrennungen usw.; auch das Fett soll nur als Autotransplantat verwendet werden. Neben dieser Anwendungsweise des Fettes zur Unterpolsterung kommen nach LEXER noch folgende Anzeigestellungen in Betracht. Zur Einhüllung gelöster peripherer Nerven, zum Schutze von Nerven-, Sehnen- und Gefäßnähten, auch zur Verhinderung von Verwachsungen von Organen, deren Beweglichkeit erhalten werden soll, leistet ein dazwischengelagerter Fettlappen gute Dienste; z. B. nach Sehnennähten, nach Durchtrennung von Synostosen und zur Zwischenlagerung bei der *Arthroplastik*. Schließlich hat LEXER die freie Transplantation besonders in der Hirnchirurgie verwendet. Um die Verwachsungen zwischen der Hirnoberfläche und der Haut oder dem knöchernen Schädel zu verhüten, wird nach Lösung bestehender Verwachsungen ein freier Fettlappen eingelegt. Auch bei bestehender Rindenepilepsie hat er dieses Verfahren zur Anwendung gebracht.

Das Fettgewebe bleibt in solchen Fällen auch eine gewisse Zeit als solches erhalten und bildet ein weiches Polster (GULEKE). Eine Knochendeckung wurde erst nach Ablauf eines Vierteljahres ausgeführt. Die Verhütung von Verwachsungen zwischen der Hirnoberfläche

und dem Transplantat ist auch LEXER nicht gelungen, doch waren sie verhältnismäßig gering, so daß LEXER auch bei der Epilepsie das transplantierte Fett für das beste Material hält. Im Gegensatz zu den in der Hirnchirurgie verwendeten Fettlappen, die eine wesentliche Veränderung ihrer Natur nicht eingingen, werden die Fettlappen, die einem *mechanischen Druck* ausgesetzt sind, z. B. das zwischen zwei Gelenkflächen verpflanzte Interpositionsmaterial, so umgewandelt, daß ein mit Höhlen versehenes, straffes Bindegewebe entsteht (REHN).

e) Die Fascientransplantation.

(KIRSCHNER.)

Da die Transplantation von Fasciengewebe immer mehr und mehr an Bedeutung gewonnen hat und heute schon fast alle die ursprünglich von KIRSCHNER

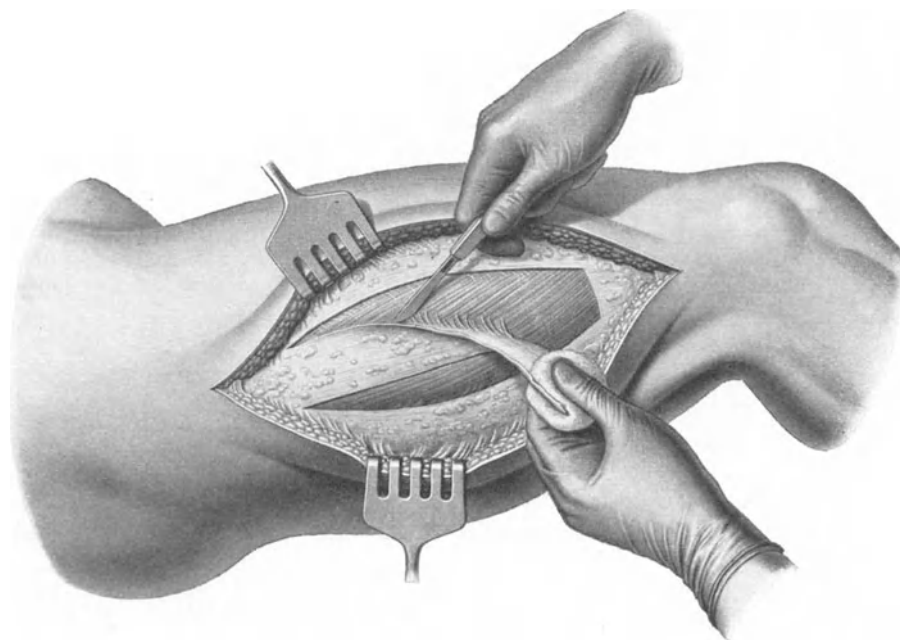


Abb. 67. Die Entnahme der Fascia lata. Das umschnittene Fascienstück wird mit einem Tupfer angehoben und halb scharf halb stumpf von der Muskulatur abgelöst.

zum Teil theoretisch gemachten Vorschläge in die Praxis umgesetzt sind, so soll hier einiges über die Anwendungsgebiete und die Technik gesagt werden.

Durch die Untersuchung verschiedener Autoren ist festgestellt worden, daß sich die Fascie, frei transplantiert, so lange ihre spezifischen Eigenschaften bewahrt, wie das für die Praxis zu den verschiedensten Zwecken wünschenswert ist. Ob dabei das Gewebe im streng anatomischen Sinne dauernd am Leben bleibt, ist nicht endgültig entschieden, aber auch für die Praxis gleichgültig. Die spezifisch-anatomische Eigenart ihres Aufbaues erhält sich zum mindesten so lange, als es zum Überbrücken von Lücken, zum Ersatz von Bändern und Sehnen und zur Übertragung von Muskelwirkung, als Aufhängeband von Organen, zum Ersatz der Brust- und Bauchwand, Dura, Gelenkkapseln usw. notwendig ist. Auch in der Arthroplastik ist die Fascie, und zwar in erster Linie zur Überkleidung der neugebildeten Gelenkfläche zur Anwendung gekommen. Schließlich hat sie KIRSCHNER auch zur Blutstillung bei parenchymatösen Blutungen und bei der Nahtversorgung von Wunden parenchymatöser Organe empfohlen. Die Blutstillung erfolgt durch Aufsteppen von Fascienstreifen auf die blutende Fläche bzw. auf die Wundränder.

Die Entnahme von Fascie kann an allen möglichen Körperstellen geschehen. Die *größte Menge* von starker Fascie und die geringste Gefahr einer etwa zurückbleibenden Störung findet sich an der Außenseite des Oberschenkels, im Bereich der Fascia lata. Die distalen Abschnitte dieser Fascie sind die stärksten. Die Fascie hat vor den meisten anderen Gewebsarten den großen Vorzug, daß sie leicht und in fast unbegrenzter Menge zu haben ist und daß ihre Entnahme keine schwerwiegenden Folgen hinterläßt.

Das Regenerationsvermögen des Fasciengewebes ist groß. Die Fascienlücke wird meist schnell von dem umgebenden Bindegewebe verschlossen und das Gewebe annähernd vollwertig ersetzt. Ein weiterer Vorzug der Fascie ist ihre Festigkeit und die Möglichkeit, aus den ganz nach Wunsch zu schneidenden Fascienstücken alle möglichen Formen zu bilden. So können wir das Gewebe in Form von viereckigen, rundlichen, ovalen usw., einfachen und gedoppelten Platten in Lücken einsetzen. Wir können durch Drehen bzw. Zusammenrollen von Fascienbändern Sehnen und Stränge herstellen und auch komplizierte Gebilde nach Zweckdienlichkeit ausschneiden.

Bedeutungsvoll für die Fascientransplantation ist auch ihre Genügsamkeit in bezug auf Ernährung. Das dünne, feste Gewebe findet am neuen Mutterboden fast immer raschen Anschluß, so daß wir mit verhältnismäßig geringen Nekrosen zu rechnen haben. Die Genügsamkeit ist so groß, daß auch in einem Gewebsrahmen ausgespanntes Fasciengewebe dann noch längere Zeit erhalten bleibt, wenn es zunächst nur von den Schnitträndern und nicht von der Fläche her sogleich ernährt wird.

Die Entnahme der Fascie geschieht auf folgende einfache Weise: Je nach Größe des gewünschten Lappens wird ein Längsschnitt z. B. an der Außenseite des Oberschenkels ausgeführt. Es muß darauf geachtet werden, daß die Fascie bei der Durchtrennung des Subcutangewebes nicht verletzt wird. Nach Einsetzen von scharfen Haken werden die Wundränder soweit zurückpräpariert, bis die gewünschte Größe und Form freiliegt. Sodann wird der Fascienlappen, ohne in das Muskelgewebe einzudringen, rings umschnitten. Um ihn möglichst wenig zu schädigen, darf er nur an den Rändern mit einer feinen Rechenpinzette oder mit einem Faden oder Tupfer gefaßt (Abb. 67), abgehoben und nun halb stumpf, halb scharf von der Unterlage abgelöst werden. Die Lücke wird nach Blutstillung sich selbst überlassen. Eine Hautnaht beschließt den einfachen Eingriff.

Die Verwendung der Fascie zum Ersatz von Sehnen, Bändern, Gelenkkapseln, zur Aufhängung von Organen wird in den betreffenden Abschnitten geschildert.

f) Die Transplantation von Muskeln.

Die Transplantation von Muskelgewebe hat zu praktischen Erfolgen noch nicht geführt. Sie wird nur zur Blutstillung verwendet (s. S. 182).

g) Die Gefäßtransplantation.

Die Transplantation von Gefäßen ist im Anschluß an die Gefäßnaht erwähnt.

h) Die Sehnentransplantation.

(KIRSCHNER, E. REHN.)

Die Transplantation von Sehnen gelingt am besten als Autotransplantat (KIRSCHNER). Da die praktische Anwendung der Sehnentransplantation zum Ersatz verlorengegangener Sehnen, bei dem Mangel an autoplastischem Material, nur ein sehr geringes Anwendungsgebiet hat, ist die Homoiotransplantation von LEXER und REHN klinisch und experimentell herangezogen worden. LEXER besonders hat auch nach Sehnenverlusten, im Anschluß an Sehnen-scheidenphlegmonen, Sehnen frei mit Erfolg überpflanzt. Eine weitere Ver-

breitung scheint das Verfahren nicht gefunden zu haben. An Stelle von Sehnen-
gewebe wird nach KIRSCHNER Fascie verpflanzt, die als Transplantat in
jeder gewünschten Menge zur Verfügung steht. Über gute Erfolge mit Fascie
ist auch von anderen Autoren berichtet worden. REHN hat in neuerer Zeit an
Stelle der Sehnen die Verpflanzung von *Cutisstreifen* empfohlen.

i) Die Gelenktransplantation.

(LEXER, KÜTTNER.)

Die Gelenktransplantation, mit der sich hauptsächlich LEXER eingehend beschäftigt
hat, hat bisher eine größere praktische Bedeutung nicht gewonnen, wenn es auch LEXER
gelungen ist, im ganzen verpflanzte Gelenke zur Einheilung zu bringen.

k) Die Nerven- und Nerventransplantation.

Die Verpflanzung von Nerven in Nervenlücken wird im Anschluß an die Nervennähte
besprochen (s. S. 217). Eine größere Bedeutung kommt ihr insofern zu, als das Nervengewebe
zugrunde geht und das Transplantat nur als Brücke die Regenerationsvorgänge zwischen
dem zentralen und peripheren Nervenende vielleicht in besserer Form einzuleiten vermag,
als dies andere verpflanzte Gewebsarten können.

l) Die Knochentransplantation.

(BARTH, MARCHAND, AXHAUSEN, LEXER.)

Die Knochentransplantation wird wohl heute fast ausschließlich in Form
der Autotransplantation zur Anwendung gebracht, und zwar möglichst unter
Mitüberpflanzung des Periostes. Doch wird auch die Homoio- und Hetero-
knochentransplantation in der Praxis mit Erfolg geübt. Die Hauptanwendungs-
gebiete sind die Überbrückung frischer, operativ gesetzter Lücken und die
Überbrückung von Pseudarthrosen. Der heute wohl allgemeingültige Stand-
punkt in der Knochentransplantationsfrage ist der, daß der transplantierte
Knochen nur zum geringsten Teil als solcher erhalten bleibt, und zwar nur da,
wo er von mitüberpflanztem Periost überkleidet ist und auch dann nur, wenn
dieses mitüberpflanzte Periost schnell Anschluß findet (s. S. 101). Das übrige
Knochengewebe geht zugrunde und wird durch das umgebende Gewebe unter
Umständen unter Erhaltung der Form des Transplantates umgebaut.

Der Knochen kann in Form von Platten, dünnen oder dicken Spänen, z. B.
aus der Tibia, der Scapula, der Beckenschaufel oder Resektionsstücken eines
ganzen Knochens, z. B. Fibula oder einer Rippe überpflanzt werden. Er kann
entweder ohne weitere Befestigung an der neuen Stelle in die Markhöhle oder einen
besonders angelegten Falz eingelagert oder er kann in Form einer Schiene seitlich
durch Draht befestigt werden. Er kann auch einseitig in die Markhöhle gebolzt,
am anderen Fragment außen angelagert und mit Draht befestigt werden. Ist das
Periost an der Verluststelle erhalten, so kann der Knochen ohne Periost
überpflanzt werden. Auch Homoiotransplantation ist hier aussichtsreich. Fehlt
auch das Periost, so kann nur ein mit Periost überkleidetes Knochenstück mit
einiger Sicherheit den gewünschten Erfolg haben.

Zwar bildet sich auch metaplastisch aus dem Muskelbindegewebe Knochen, und die
Periostreste können sich ebenfalls an der Knochenbildung beteiligen; aber dieser Ersatz
schreitet oft nur langsam fort und mittlerweile ist Narbengewebe an Stelle der Periostlücke
getreten. Auch frei transplantiertes Periost hat sich in solchen Fällen nach LEXER bewährt.

Bei der Ausführung dieser verschiedenen Lagerungsmöglichkeiten an neuer
Stelle wird man sich durch die besonders gegebenen Verhältnisse leiten lassen.
Je fester ein Transplantat an Ort und Stelle befestigt werden kann, und je

inniger die Berührung des Transplantates sowohl mit dem stützenden Knochen, als auch mit den umgebenden, die Ernährung besorgenden Weichteilen ist, desto aussichtsreicher ist der Erfolg der Überpflanzung. Auch die Art der *Entnahme* hat auf die Erhaltung des Transplantates zweifellos Einfluß. Es ist daher bei der Entnahme des Transplantates mit größter Vorsicht zu verfahren. Soll z. B. aus der vorderen Tibiakante ein Transplantat entnommen werden, so wird zunächst die Haut in Lappenform je nach Größe des gewünschten Transplantates abgelöst. Das Periost darf dabei nicht verletzt werden. Je nach dem verfolgten Zweck und der gewünschten Größe des Transplantates wird dann das Periost bis auf den Knochen umschnitten und nun unter größter Vorsicht mit messerscharfem Meißel das Knochenstück ringsherum begrenzt, ohne an einer Stelle die Corticalis ganz zu durchbohren. Es ist dabei darauf zu achten, daß das Knochenstück zunächst in der Länge nach oben und unten durch Einmeißeln einer Rinne begrenzt wird. Diese Rinne wird durch vorsichtiges, schräges Einsetzen des Meißels gewonnen, um stärkere Splitterung der Corticalis zu verhüten. Sie wird dann auch zuerst vertieft. Wird nämlich das Knochenstück durch allmähliches Tieferdringen der Meißelschnitte an den Längskanten mehr und mehr aus dem Zusammenhang gelöst, so kommt es trotz großer Vorsicht gelegentlich vor, daß in der vorgemeißelten Linie ein Sprung erfolgt, der, wenn nicht durch das Quermeißeln eine Begrenzung nach unten und oben erfolgt ist, über die gewünschten Grenzen der Transplantatgröße hinausgeht. Ist die Corticalis ringsum durchtrennt, so werden die letzten Verbindungen durch einen kleinen hebelnden Druck eines untergeschobenen Meißels gelöst. Man kann auch mehrere messerscharfe Meißel nebeneinander in die Rinne treiben, damit die Auslösung des Spanes recht vorsichtig erfolgen kann (PAYR). Dabei ist das Herausspringen des Transplantates durch Erfassen mit einem sterilen Bauchtuch zu verhüten. Wird diese Vorsicht außer acht gelassen, so kann es vorkommen, daß das Transplantat zu Boden fällt. Neben der Entnahme des Knochentransplantates mit dem Meißel wird vielfach die *Aussägung* mit Hilfe einer Bogen-, Gigli- oder Kreissäge geübt. Besonders die Entnahme mit der Kreissäge hat zweifellos gewisse Vorteile insofern, als sie leichter vor sich geht. LEXER hat die Verwendung der Säge, besonders der Kreissäge, als schädlich bezeichnet, da er der Überzeugung ist, daß besonders die für die Knochenbildung wichtigen Weichteile durch die in raschster Umdrehung befindliche Säge zerrissen und zerquetscht werden.

Wir haben in gleicher Weise und am gleichen Material bald die Kreissäge und bald den Meißel verwendet, ohne uns von einer derartigen schädlichen Wirkung überzeugen zu können. Es gehören selbstverständlich gewisse Vorsichtsmaßregeln dazu, um die möglichen groben Schädigungen auszuschalten. Erstens darf die Säge nicht zu grobe Zähne tragen, dann müssen die Weichteile in der Verlaufsrichtung des Sägeschnittes auf einige Millimeter beiseite geschoben werden und drittens darf die Säge nicht heiß werden. Sie ist daher fortwährend mit kalter physiologischer Kochsalzlösung zu beträufeln. Die *Kreissäge* ist ein *gefährliches Instrument* und es bedarf großer Aufmerksamkeit bei ihrer Bedienung. Was nicht mit ihr in Berührung kommen soll, muß aus dem Bereich der Zähne und Achse, bevor sie in Betrieb genommen wird, entfernt werden. Sie muß mit fester Hand geführt werden und kann nur zur Anlegung von geraden Schnitten gebraucht werden. Beim Abkühlen der Säge während des Schneidens muß das Auftropfen aus einiger Entfernung (etwa 20 cm) aus den oben angeführten Gründen geschehen.

Ist das Transplantat entnommen, wobei in der Mehrzahl der Fälle die Markhöhle eröffnet wird, was nach BIER bedeutungsvoll für ein gutes Regenerat ist, so werden die Weichteile zunächst provisorisch mit Tuchklemmen unter

geringer Kompression geschlossen. Das Transplantat wird während dieser Zeit in einem trockenen Bauchtuch aufbewahrt. Nach der vorläufigen Versorgung der Entnahmestelle wird es seiner Hülle entnommen und mit Hilfe von Säge, Meißeln, LUERScher Zange so zugerichtet, daß es in die Lücke gut hineinpaßt. Das Transplantat kann auf verschiedene Weise in dem neuen Wundbett befestigt werden. Am erstrebenswertesten ist die Befestigung ohne Vermittlung von Fremdkörpern. Das gelingt durch Bolzen oder Einfalzen (s. S. 293 und 329). Oft ist aber die Befestigung mit Hilfe von Verschraubung, Drahtnaht oder Drahtumschlingung (s. S. 277) nötig.

Wichtig ist nach LEXER für den guten Erfolg der Knochen transplantation, daß die Weichteile nach Einpassen des Knochenstückes in die Lücke in möglichst unmittelbare Berührung mit dem Transplantat kommen. Es soll sich kein toter Raum bilden können, der sich mit Blut füllt und den raschen Anschluß verhindert. Es müssen daher alle Unebenheiten der Stümpfe und des Transplantates möglichst beseitigt sein und die Weichteile gut vernäht werden. Das gilt sowohl für den samt Periost überpflanzten Knochen, der auch gleichzeitig die Periostlücke überbrücken soll, als auch für den in einen Periostschlauch eingelegten, periostlosen Knochen. Nur so ist die vor allem erstrebte Wirkung des periostalen Einflusses auf das Transplantat möglich. Seit einigen Jahren spielt die sog. *Vorpflanzung* der Knochen nach LIMBERG-AXHAUSEN (s. S. 332) eine Rolle bei der Knochenüberpflanzung. Es handelt sich um das Einpflanzen des Transplantates in der Nähe des zukünftigen Platzes. Erst wenn es eingeheilt ist, wird es zugleich mit den ernährenden Weichteilen in den nun erst angefrischten Defekt eingesetzt. Die Einheilungsbedingungen sind bei diesem Verfahren sehr günstig. Es läßt sich auch bei Defektpseudarthrosen sehr gut anwenden. J. JOSEPH und PAYR haben das Verfahren schon früher erprobt (s. S. 332).

m) Die Organtransplantation.

(STICH.)

Trotz der Riesenarbeit, die im Laufe vieler Jahre experimentell und klinisch auf diesem Gebiete geleistet wurde, sind die praktischen Resultate der Organtransplantation bis heute noch ganz außerordentlich bescheiden, nur die Autotransplantation hat überhaupt einige Bedeutung gewinnen können. Praktische Erfolge sind aber auch mit Hilfe der Autotransplantation nur bei wenigen Organen erzielt worden. Ausführliche Zusammenstellungen über die Organtransplantation finden sich in dem Buche von MARCHAND über den Prozeß der Wundheilung und besonders bei LEXER im zweiten Teil seiner Arbeit über die freien Transplantationen. Die kurz folgende Zusammenstellung ist dem Buche von LEXER entnommen. Die *Autotransplantation* ist am aussichtsreichsten. Die *Homoiotransplantation* kann für eine gewisse Zeit Erfolg bringen, die *Heterotransplantation* bleibt immer erfolglos. Die Vorbedingung für den Erfolg einer Organtransplantation ist die Erzielung eines möglichst raschen Anschlusses des Transplantates an die Nachbarschaft. Je rascher die technische Ausführung vor sich geht, desto leichter scheint der Anschluß erreicht zu werden. Das Lager für das Transplantat muß aus gut ernährtem Gewebe bestehen. Am meisten eignen sich Subcutangewebe, Peritonium, Milz, Knochenmark, Metaphyse der Röhrenknochen und Netz. Blutungen müssen sorgfältig gestillt werden, um das Transplantat möglichst direkt mit dem Lager in Verbindung zu bringen, da die Ernährung des Transplantates durch Gefäße, die aus der Nachbarschaft einsprossen, zustande kommen muß. Aus dem Grunde dürfen nur kleine Organstücke verpflanzt werden, da bei größeren der zentral gelegene Abschnitt der Nekrose verfällt. Was die einzelnen Organe betrifft, so gilt im allgemeinen der Satz, daß höher differenziertes Gewebe die Transplantation schlechter verträgt als das auf niedriger Stufe stehende. Es kommt im wesentlichen auf die Regenerationsfähigkeit und auf die Lebensfähigkeit des Organgewebes an.

Die besten Erfolge mit der Organtransplantation sind mit *Epithelkörperchen* bei Tetanie und Schilddrüse bei Myxödem oder von einbandiger Thyreoidektomie gemacht worden.

Nach LEXER haben sich besonders um die Epithelkörperchentransplantation GENERALI, VASSALI und CHRISTIANI, BIEDL, LEISCHNER, VON EISELSBERG und WALBAUM verdient gemacht.

Bei der *postoperativen Tetanie* sind die tatsächlichen Erfolge der *Epithelkörperchentransplantation* deshalb schwer zu beurteilen, weil es sich oft nicht um den Verlust, sondern nur um vorübergehende Schädigungen handelt, von der sie sich wieder erholen können. Die experimentellen Untersuchungen haben aber ergeben, daß die Autotransplantation dauernd Erfolg bringen kann und daß auch die Homoiotransplantation vielfach, wenigstens vorübergehend, von Erfolg gekrönt ist, wenn es gilt, die Hypofunktion der geschädigten Epithelkörperchen für eine Zeitlang zu unterstützen. Man wird daher bei der postoperativen Tetanie, da hier Material zur Autotransplantation nicht zur Verfügung steht, unter allen Umständen einen Versuch mit arteigenem Material machen. Nebenher geht selbstverständlich die Afenilbehandlung, die zwar eine symptomatische ist, aber gute praktische Erfolge zeitigt. Die Gewinnung von Epithelkörperchen zur Homoiotransplantation ist oft nicht leicht. Es ist erlaubt, das Material von totgeborenen Kindern und von Leichen zu nehmen. Selbstverständlich müssen die Epithelkörperchen möglichst bald nach eingetretenem Tode entnommen werden und nur von Leichen, deren Tod durch keine schwere, besonders ansteckende Krankheit bedingt war. Die Aufsuchung der Epithelkörperchen und die Erkennung derselben als solche macht ebenfalls Schwierigkeiten. Nur nach völliger Herausnahme der Schilddrüse kann sie gelingen. Um sich zu vergewissern, daß wirklich Epithelkörperchen verpflanzt sind, ist eine mikroskopische Untersuchung von kleinen Teilen der Autotransplantate durchzuführen. In den letzten Jahren wurde statt der Epithelkörperchenüberpflanzung Parathormon Collip und Calcium ohne besonderen Erfolg gegeben. Dafür steht aber das 1933 von HOLTZ ausgearbeitete Verfahren der Verabreichung von AT. 10 (einem bestrahlten Ergosterin) im Vordergrund, da man damit dieselben Erfolge erzielt wie mit Parathyroidhormon und Transplantation von Epithelkörperchen. Die Anwendung muß unter steter Beobachtung des Blut-Kalkspiegels durchgeführt werden, da sie nicht ungefährlich ist. Sobald der Normalwert (9,5—11,0 mg-%) erreicht ist, wird unter weiterer Beobachtung die Dosis nur noch selten gegeben. Nach SAUERBRUCH werden zuerst 5—8 ccm gegeben, dann erfolgt nach 4—5 Tagen die Feststellung des Blutkalkwertes. Auf Grund dieser Untersuchung, zu der 8—10 ccm Blut genügen, werden dann täglich bis zu 30 Tropfen oder einmal in der Woche bis zu 7 ccm gegeben, bis der Normalwert erreicht ist.

Die Versuche der *Schilddrüsentransplantation* gehen nach MARCHAND bereits auf das Jahr 1854 zurück. Erst nachdem aber durch KOCHER das Krankheitsbild der Kachexia thyreopriva bekannt geworden war, wurden experimentelle und klinische Untersuchungen über die Schilddrüsenverpflanzung in größerem Maßstabe wieder aufgenommen. An diesen Untersuchungen haben nach MARCHAND und LEXER besonders v. EISELSBERG, ENDERLEN, SULTAN, CHRISTIANI, PAYR und KUMMER hervorragenden Anteil. Die Verpflanzungsversuche wurden dann auch auf die Behandlung des Kretinismus und des Myxödems ausgedehnt. Dauererfolge wurden nur bei Autotransplantation erzielt und nur nach Schilddrüsenexstirpation, bei Myxödem und bei Kretinismus, bei denen eine Autotransplantation nicht in Frage kam, wurden bei besonders leichten Fällen gute Erfolge erreicht von KOCHER, PAYR u. a. Bei Myxödem kommt mit leidlichem Erfolg in erster Linie die Verpflanzung von Schilddrüsen Blutsverwandter in Betracht, der Kretinismus blieb dagegen fast immer unbeeinflusst. Die Homoiotransplantation, zu der vielfach auch hyperthyreotische Schilddrüsen verwandt wurden (PAYR), hatte nur vorübergehende Erfolge, von längerer Dauer sind sie nur dann, wenn nur eine Hypothyreose vorliegt. Die Einpflanzung erfolgt am besten in Gestalt mehrerer scheibenförmiger Stücke in das Subcutangewebe, das Properitoneum, eventuell in die Milz. Mit einer Transplantation in die Milz hatte PAYR bei Myxödem einen Erfolg, den er über 4 Jahre hinaus beobachten konnte.

Was die *übrigen Organe* betrifft, so sind die praktischen Erfahrungen außerordentlich geringfügig. Zwar ist die Literatur über die *Hodentransplantation* außerordentlich angewachsen, und es kann wohl unter Umständen damit gerechnet werden, daß wenigstens die innere Sekretion erhalten bleibt. Da die Zwischenzellen überleben, tritt in den äußeren Geschlechtsmerkmalen keine Änderung ein; das gilt wenigstens für die Autotransplantation. Was die Homoiotransplantation betrifft, so sind die Urteile über die Resultate derselben auch heute noch sehr widersprechend, so daß bindende Schlüsse über einen Erfolg nicht gezogen werden können. Die Transplantation von *Niere* ist bisher nicht gelungen, ebensowenig die der *Hypophyse*. Die Transplantation von *Milz*, *Pankreas* und *Thymus* sind ohne praktische Bedeutung.

Besonderer Teil.

1. Die Eingriffe an den Blutgefäßen.

Das Wesentliche über die Technik der Gefäßunterbindung ist bei der Blutstillung erwähnt worden. Da, wo durch die Gefäßunterbindung eine so weitgehende Ernährungsstörung zu befürchten ist, daß eine Nekrose oder Gangrän erwartet werden muß, soll an Stelle der Unterbindung möglichst die Gefäßnaht treten (s. unten). In Betracht kommt die Gefäßnaht nur an den größeren Arterien; bei kleineren Gefäßen, etwa Gefäßen dritten Grades von der Größe der A. radialis, ist von der Gefäßnaht praktisch nicht viel zu erwarten, obwohl sie technisch unter günstigen Umständen ausführbar ist. Im allgemeinen ist sie bei derartigen Gefäßen nicht nötig, da die Unterbindung nicht zur Nekrose führt. Bei schweren Verletzungen im Bereiche des Vorderarmes, bei gleichzeitiger Verletzung von A. radialis und ulnaris, muß der Versuch, wenigstens in einem der Gefäße den Blutstrom durch Gefäßnaht zu erhalten, gemacht werden. Da erfahrungsgemäß die Unterbindung größerer Extremitätengefäße, z. B. der A. poplitea, der A. axillaris oder gar der A. femoralis, in einem verhältnismäßig hohen Hundertsatz zur Nekrose, wenigstens eines Teiles der Extremität führt, so ist in solchen Fällen die Gefäßnaht immer zu versuchen.

Nach WOLFFS Zusammenstellung tritt Nekrose bzw. Gangrän nach Unterbindung der einzelnen Gefäße im Hundertsatz ausgedrückt ein: Nach Unterbindung der A. iliaca comm. in 50%, der A. femoralis in 25%, der A. poplitea in 14,9%, der A. femoralis unterhalb des Abganges der A. prof. femoris und der Aa. circumflexae in 12,7%, der A. iliaca ext. in 11,2%. An der oberen Extremität folgt Nekrose nach Unterbindung der A. axillaris in 15%, der Aa. subclavia und brachialis in 4,8%. Nach Unterbindung der A. anonyma fand er 0% Nekrose. DREIST fand nach Ligatur der A. iliaca communis in der vorantiseptischen Zeit 79,9%, in der antiseptischen 55,5% Nekrosen (s. auch MONOD und VANVERTS und JANNSEN für die Gefäße des Unterschenkels, PILZ, ALBERTIN für die A. carotis).

Die Nekrose der Extremität tritt dann wesentlich häufiger ein, wenn die Gewalt der Verletzung zu einer erheblichen Zerstörung der Weichteile geführt hat. Die Extremität ist besonders dann gefährdet, wenn längere Zeit zwischen Verletzung und Wundversorgung verflossen ist, der Blutstrom längere Zeit vollständig unterbrochen war und durch weitgehende Gerinnelbildung und Thrombose, besonders im Venensystem, selbst nach einer gelungenen Gefäßnaht der Kreislauf nicht in Gang zu bringen ist. In solchen Fällen hilft auch meist der Versuch der Ausspülung des Gefäßsystems mit physiologischer Kochsalzlösung nicht mehr. Sind durch die Verletzungen die Gefäße gar noch in größerer Ausdehnung zerstört, so kann die Ausführung der Gefäßnaht auf unüberwindliche Schwierigkeiten stoßen, da die Lichtungen nach Entfernung größerer Gefäßabschnitte nicht aneinanderzubringen sind. Am ehesten ist eine gute Aneinanderlagerung der Gefäßquerschnitte noch möglich, wenn gleichzeitig der Knochen gebrochen und ad longitudinem verschoben ist. Den Ausgleich einer solchen Dislokation wird man erst dann ausführen, wenn die Gefäß-

naht verheilt ist. In manchen Fällen gelingt es noch, bei stärkerer Beugung der Extremität die Gefäßnaht auszuführen, wodurch unter Umständen eine zur Gefäßnaht genügende Entspannung des betreffenden Gefäßes möglich wird. Die Versorgung verletzter *Venen* kann wohl selbst bei großem Kaliber durch Unterbindung erfolgen, ohne daß ein dauernder Schaden zurückbleibt. Auch die *V. cava* kann unterhalb der Nierenvenen ohne Gefahr unterbrochen werden. Die *V. portae* darf nicht unterbunden werden. Selbstverständlich wird man bei größeren Venen im Falle einer Verletzung auch eine Gefäßnaht ausführen, wenn es möglich ist, da dann auch vorübergehende Durchblutungsstörungen vermieden werden, die sich an die Unterbindung größerer Venen anschließen können. Für den äußersten Notfall kann zur Wiederherstellung des Kreislaufes durch die Gefäßnaht die Osteotomie zur Verkürzung der Extremität vorgeschlagen werden wie bei der Nervennaht (s. S. 218).

A. Die Freilegung der Blutgefäße¹.

In neuerer Zeit ist mehrfach die Anschauung zum Ausdruck gebracht worden, daß die *Gefäßunterbindungen* in einem chirurgischen Operationskurs nicht mehr den breiten Raum einnehmen sollten wie früher, da Unterbindungen *am Orte der Wahl* (HUNTER) in der Praxis nur noch selten geübt werden. Tatsache ist allerdings, daß wir in den meisten Fällen die Versorgung von verletzten Gefäßen am Orte der Verletzung vornehmen. Das geschieht so, daß nach Freilegung der Verletzungsstelle zentral und peripher davon eine Unterbindung des Gefäßes vorgenommen und dann zwischen beiden das Gefäß durchtrennt wird. Das geschieht deshalb, um nicht einen vielleicht an der Gefäßrückseite einmündenden Seitenast, der noch von Kollateralen gespeist werden könnte, zu übersehen. Wird nach der Durchschneidung des Hauptstammes ein solcher zu Gesicht gebracht, so muß er für sich unterbunden werden. Außerdem ist es oft erst nach Durchschneidung eines solchen arteriellen Hauptstammes möglich, darunterliegende, möglicherweise ebenfalls verletzte Venenstämme zu sehen und zu unterbinden.

Diese *Unterbindungen am Orte der Verletzung* sind nun oft mit erheblich größeren Schwierigkeiten verknüpft, als eine Unterbindung des betreffenden Gefäßstammes am Orte der Wahl, d. h. an einem zentral von der Verletzung gelegenen Punkte, den wir durch die Übung im Operationskurs an der Leiche genau kennen gelernt haben.

Die erwähnten Schwierigkeiten liegen in erster Linie darin, daß oft durch die Verletzung nicht nur ein großes Hämatom entstanden ist, das alle Weichteile durchdringen kann, wodurch die anatomischen Verhältnisse verwischt werden, sondern daß häufig auch bei Quetschungen die tieferen Weichteile, zumal die Muskulatur, so weitgehend zerstört sind, daß die topographisch-anatomischen Beziehungen aufgehoben werden. Durch beide Folgeerscheinungen wird das Aufsuchen der Gefäße meist wesentlich erschwert. Aber trotzdem konnte das HUNTERSche Verfahren nicht beibehalten werden. Es beseitigt nämlich nur einen Teil der Gefahren der Verblutung, da es zwar, wenn die Unterbindung nicht zu weit von der Verletzungsstelle ausgeführt wird, aus dem zentralen Ende nicht mehr bluten kann, dagegen die Möglichkeit der Blutung aus dem distalen Gefäßabschnitt, wenn genügend Kollateralbahnen vorhanden sind, bestehen bleibt. Handelt es sich um Hauptstämme der Extremitäten, so kann man diese Gefahr sofort erkennen, wenn nach der Unterbindung die Blutung nicht

¹ Dieser Abschnitt war ursprünglich für den Operationskurs an der Leiche bestimmt, ist dann aber seiner großen praktischen Bedeutung wegen unverändert in die Operationslehre aufgenommen worden.

steht, oder wenn sich keine Ernährungsstörungen der distalen Abschnitte einstellen. Aber selbst wenn die Blutung steht und auch zunächst Kreislaufstörungen der distalen Abschnitte auftreten, kann es oft noch nach mehreren Tagen zu Nachblutungen aus dem distalen Gefäßende kommen. Dann war eben der Kollateralkreislauf zunächst nicht genügend und hat sich erst allmählich ausgebildet. In vielen Fällen war auch zunächst eine durch den ersten Blutverlust bedingte Senkung des Blutdruckes vorhanden, der einen an der Verletzungsstelle entstandenen Thrombus nicht zu lösen vermochte, was dann aber durch Steigen des Blutdruckes nach einigen Tagen leicht eintreten kann. Nicht zu vergessen ist, daß solche Thromben, die eine Blutung aus einem verletzten Gefäß verhindern, auch oft den an die gelegentlichen Verletzungen sich anschließenden Infektionen zum Opfer fallen. Auch diese Störung stellt sich meist erst nach mehreren Tagen ein, und ihr unterliegen auch gelegentlich Fälle, bei denen eine Unterbindung am Orte der Verletzung ausgeführt wurde.

Trotzdem also die Ansicht zu Recht besteht, daß für die Praxis die Unterbindung am Orte der Verletzung ausgeführt werden soll, so bleiben doch noch genug Gründe übrig, die uns veranlassen, die Unterbindungen am Orte der Wahl im Operationskurs an der Leiche zu erlernen.

Die moderne operative Technik baut sich vollkommen auf den Grundlagen der topographischen Anatomie auf; und, da es gerade bei den Gefäßunterbindungen darauf ankommt, in streng anatomischen Bahnen vorzugehen, um sicher und rasch und ohne störende Nebenverletzungen die Gefäße freizulegen, so sind gerade diese Übungen von ganz besonderem Wert für den angehenden Arzt.

Im anatomischen Unterricht wird ja das selbständige topographisch-anatomische Arbeiten nicht geübt, und das theoretisch Erworbene ist oft in Vergessenheit geraten, so daß gerade dieser Zweig des Operationskurses eine willkommene Gelegenheit zur Wiederholung der topographischen Anatomie bedeutet.

Ebenso wichtig ist aber, daß bei diesen kleinen Operationen gleichzeitig die allgemeine chirurgische Technik erlernt und die Kenntnis der verschiedenen Instrumente und ihrer sinnmäßigen Verwendung erworben wird. Gerade weil bei diesen Operationen zunächst wenig Instrumente gebraucht werden, ist es für den Anfänger möglich, sich darüber klar zu werden, welchen Zwecken die einzelnen Instrumente dienen. Wir kommen darauf noch zurück.

Bei der Übung größerer anderer Eingriffe tritt dann die Erlernung der besonderen Operationstechnik für den einzelnen Fall und das Kennenlernen von komplizierteren Sonderinstrumenten und ihrer Anwendungsweise mehr in den Vordergrund.

a) Die allgemeine operative Technik im Operationskurs.

(v. BERGMANN-ROCHS, SCHMIEDEN, AXHAUSEN.)

Vor jeder Operation muß ein Operationsplan möglichst genau festgelegt werden. Als Grundlage dieses Planes muß dem Operateur das zu erreichende Ziel dauernd vor Augen schweben. Er muß danach streben, den Plan in einfachster und schonendster Weise zur Ausführung zu bringen, d. h. der Weg zu einem tiefgelegenen Ziel soll kurz sein und doch mit der möglichst geringen Schädigung im Wege liegender Gewebe erreicht werden.

Steht der Operationsplan fest, so sind die nötigen Vorbereitungen zu treffen. Dazu gehört im Operationskurs die Auswahl der wichtigen Instrumente und die Lagerung der Leiche bzw. einzelner Teile derselben. Dabei muß darauf geachtet werden, daß der Zutritt des Lichtes ungehindert ist. Schließlich ist auch die Platzverteilung der beteiligten Personen vorzunehmen. Im allgemeinen steht der Operateur so vor dem Operationsfelde, daß er es bequem übersehen kann. Ihm gegenüber am Tische steht ein Assistent, während sich der andere, wenn zwei benötigt werden, zu seiner rechten oder linken Seite aufstellt. Meist wird stehend operiert, doch gibt es darin auch gewisse Ausnahmen.

Die Ausbildung im Operationskurs hat nun, abgesehen von den bisher genannten Aufgaben auch noch die weitere, eine geschulte Assistenz heranzubilden. Der Leiter der Operation bleibt immer der Operateur und seinen

Anordnungen haben sich Assistenten und auch der Narkotiseur zu fügen. Aber beide müssen doch über ein gewisses Maß von Selbständigkeit verfügen, damit sich die Operation möglichst ohne viele Worte und Reibungen abspielen kann. Daher müssen Assistent und Narkotiseur sowohl über das Ziel als auch über die Art der Ausführung und den jeweiligen Stand der Operation unterrichtet sein. Der Assistent muß, ebenso wie der Operateur, auch das Instrumentarium kennen. Aus allen diesen Gründen kann auf die Übung der Gefäßunterbindungen nicht verzichtet werden. Das hieße die ersten Grundlagen der operativen Chirurgie in ihrem erzieherischen Wert verkennen.

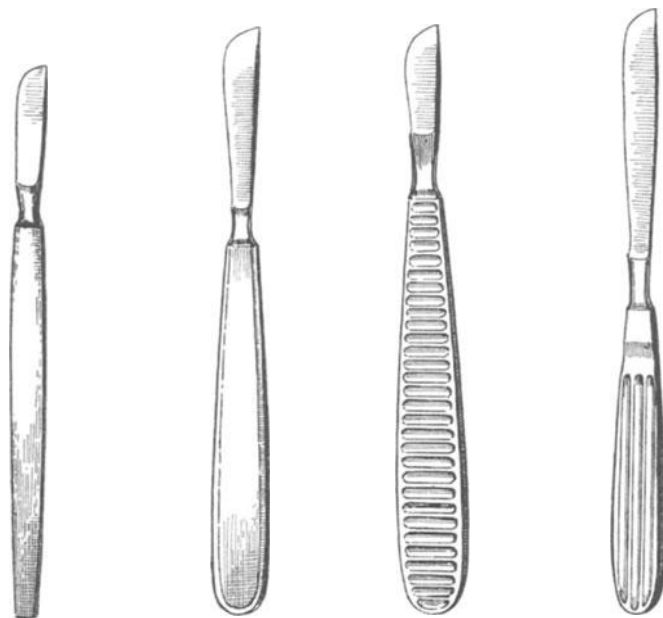


Abb. 68.
Präpariermesser.
($\frac{1}{2}$ nat. Größe.)

Abb. 69.
Weichteilmesser.
($\frac{1}{2}$ nat. Größe.)

Abb. 70.
Knochenmesser.
($\frac{1}{2}$ nat. Größe.)

Abb. 71.
Phalangenmesser.
($\frac{1}{2}$ nat. Größe.)

Noch ein paar kurze Worte über die Vorbereitung und Ausführung der Gefäßunterbindungen.

Das Instrumentarium besteht aus Messern, Pinzetten, scharfen und stumpfen Haken, einer Hohl- und einer Rinnensonde, zwei Scheren (gerade und krumme) (COOPERSche) und einem sog. DESCHAMPSSchen- oder Unterbindungsinstrument. Sehr zweckmäßig sind auch noch sog. Stieltupfer und ein Nadelhalter mit einigen Nadeln und etwas dünnem Bindfaden. Die Instrumente bestehen in praxi alle vollständig aus Metall. Sie sind bis auf die Schneiden der Messer gut vernickelt, damit sie nicht rosten.

Das gebräuchlichste Messer für Weichteile hat eine in der Nähe der Spitze ausgebauchte Schneide (Abb. 68—71). Es wird in etwas größerer Form als sog. Weichteilmesser und in kleinerer als Präpariermesser verwendet (Abb. 68). Über die Haltung und Führung der Messer siehe später.

Die *scharfen Haken* sind 1—8zinkig in verschiedenen Größen vorhanden (Abb. 73, 74). Es ist darauf zu achten, daß die Haken genügend gebogen sind, da sonst ein Ausgleiten der damit gefaßten Wundränder unvermeidlich ist.

Die *stumpfen Haken* werden am besten nach dem Modell der sog. LANGENBECKSchen Haken verwendet (Abb. 72). Auch sie haben am Hakenende noch eine besondere Biegung, die das Ausgleiten verhindern soll. Sehr gut sind auch die sog. *Venenhaken* zu gebrauchen (Abb. 77). Sie haben eine starke sattelartige Krümmung. Auch die einzinkigen stumpfen Nervenhäkchen sind sehr zweckmäßig (Abb. 81).

Pinzetten werden in Form der anatomischen (hakenlosen) und der chirurgischen, die mit Haken versehen sind, benutzt. Stehen eine Reihe von spitzen Zähnen am Greifende nebeneinander, so wird das Instrument Rechenpinzette genannt (Abb. 80). Diese Form hat sich als besonders praktisch erwiesen.

Die *Hohlsonde* ist eine stumpfe, kurze, biegsame Sonde mit tiefer Rinne und breitem Blatt zum Halten an einem Ende. Die *Rinnensonde* (PAYR) ist eine starke, starre, oft leicht

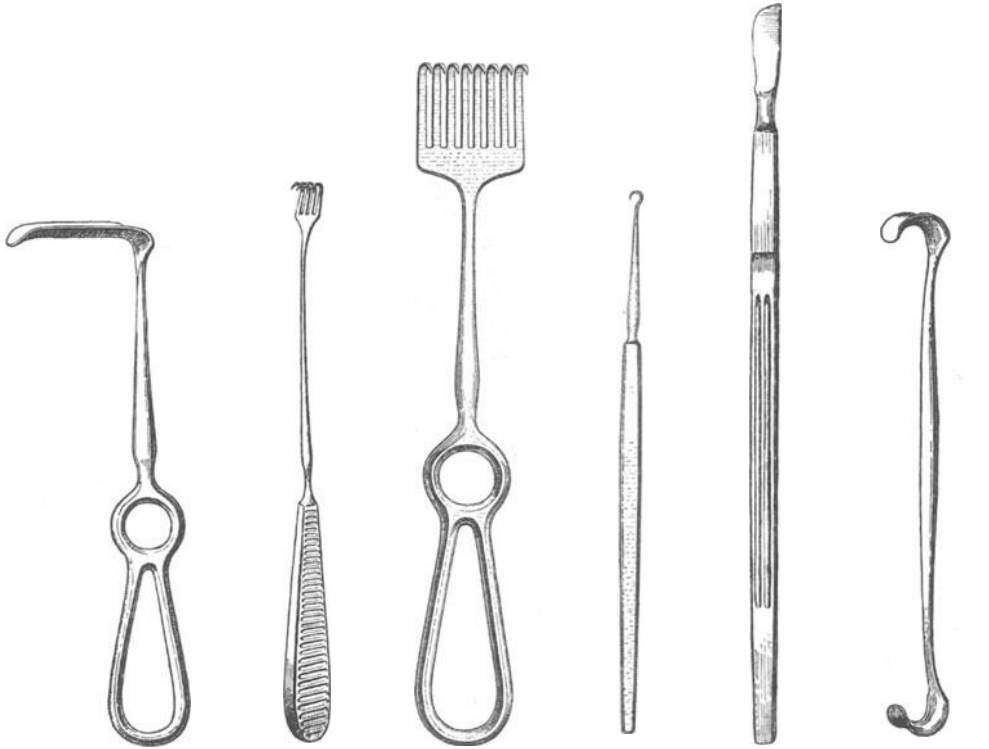


Abb. 72.
Schmaler LANGEN-
HECKSCHER stumpfer
Haken.
($\frac{1}{3}$ nat. Größe.)

Abb. 73.
Scharfer Haken.
($\frac{1}{3}$ nat. Größe.)

Abb. 74.
Achtzinkiger
scharfer Haken.
($\frac{1}{3}$ nat. Größe.)

Abb. 75.
Kleiner scharfer
Haken.
($\frac{1}{3}$ nat. Größe.)

Abb. 76.
Langes Präparier-
messer.
($\frac{1}{3}$ nat. Größe.)

Abb. 77.
Venenhaken.
($\frac{1}{3}$ nat. Größe.)

gebogene, mit kräftigem Handgriff versehene Hohlrinne (s. Darmresektion). Über die Anwendung der Instrumente siehe später.

Die *gerade Schere* ist meist spitz (Abb. 78a), die krumme spitz oder stumpf (Abb. 78b). Letztere ist die eigentliche Operationsschere, während die gerade zum Abschneiden der Fäden usw. benutzt werden soll. Die *DESCHAMPSSCHE* Nadel oder das Unterbindungsinstrument ist eine meist in zwei Ebenen gebogene, am besten stumpfe, mit Handgriff und Ohr versehene Nadel (Abb. 723).

Der *Stieltupfer* besteht aus einer geraden Kornzange mit Verschuß (CREMAILLÈRE). In die Arme der Zange werden kleine, feste Gazetupferchen eingeklemmt (Abb. 79).

Der *Nadelhalter* (Abb. 82) ist am besten in Form einer schlanken Drahtzange gebaut und hat eine Spreizfeder und einen Verschuß.

Die *Weichteilnadeln* sind halbmondförmig gekrümmt und auf dem Querschnitt dreikantig, zum Unterschied von den Darmnadeln, die einen kreisrunden Querschnitt haben. Die Hautnadeln sind flacher gekrümmt als die übrigen Weichteilnadeln.

Über die *allgemeine operative Technik* ist folgendes zu sagen:

Auch bei der Operation an der Leiche soll man sich möglicher Sauberkeit befleißigen. Es soll im weißen Mantel und mit über den Ellenbogen hinaus

entblößten Armen operiert werden. Der Gebrauch von Gummihandschuhen ist sehr zu empfehlen. Für Ärzte, die nebenbei praktisch tätig sind, ist ihr Gebrauch Erfordernis.

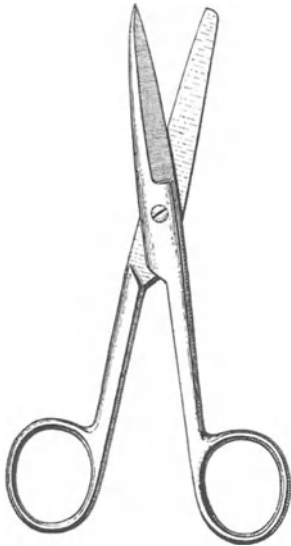


Abb. 78 a.
Gerade Schere mit einer Spitze.
($\frac{1}{2}$ nat. Größe.)

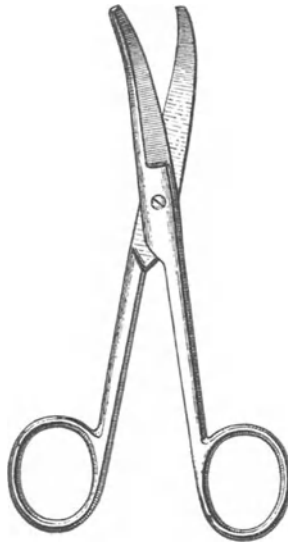


Abb. 78 b.
Krumme Schere (COOPER) vorn
abgestumpft. ($\frac{1}{2}$ nat. Größe.)

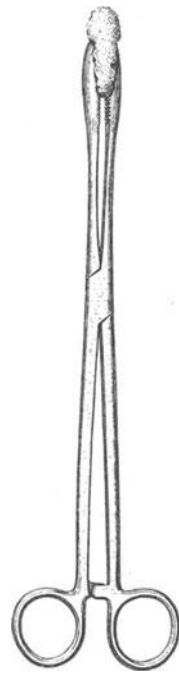


Abb. 79.
Stieltupferzange.
($\frac{1}{2}$ nat. Größe.)

Bevor der Hautschnitt angelegt wird, muß durch Anschauung, wenn nötig Betastung, die richtige Stelle, die Schnittrichtung und Ausdehnung des Schnittes theoretisch festgelegt werden. Dann soll, besonders wenn die betreffende Haut auf der Unterlage sehr verschieblich

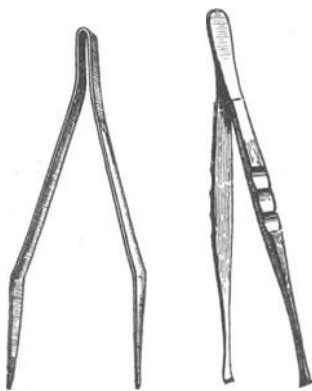


Abb. 80. Anatomische und chirurgische
Rechenpinzette. ($\frac{1}{3}$ nat. Größe.)



Abb. 81. Nervenhäkchen.
($\frac{1}{2}$ nat. Größe.)



Abb. 82. Nadelhalter.
($\frac{1}{3}$ nat. Größe.)

ist, die freie Hand die Haut spannen. Das Hautmesser wird geigenbogenartig in die Hand genommen und nun in glattem Zug, ohne wesentlichen Druck auszuüben, die Haut und ein Teil des Unterhautgewebes durchtrennt.

Nachdem der Assistent nun seine Haken eingesetzt hat, durchtrennt der Operateur in der ganzen Länge des Schnittes in einem Zuge oder in mehreren Zügen das Unterhautgewebe bis auf die Muskelfascie. Am Lebenden werden nun die Hautgefäße mit Arterienklemmen gefaßt und am besten gleich unterbunden. Will man nun in einen Muskelzwischenraum vordringen, so wird die Fascie an der betreffenden Stelle auf eine kleine Strecke eingeschnitten und nun

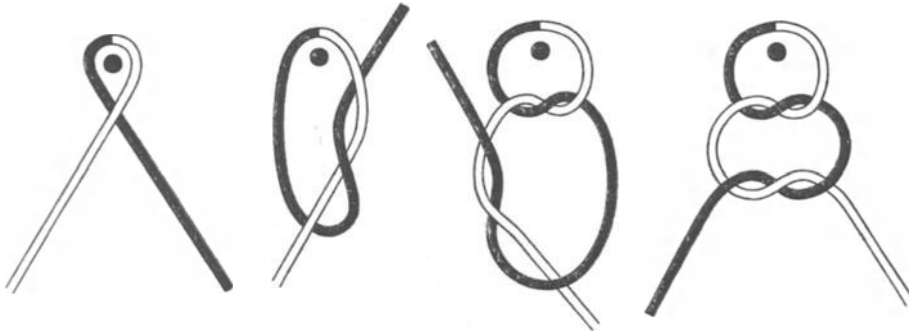


Abb. 83. Die Knotenbildung. 1. Der Weiberknoten. Der Knoten ist nicht unbedingt fest, er läßt sich aber auch nach Anlegung der zweiten Schlinge noch weiter zuziehen.

auf der unter die Fascie eingeführten Hohl- oder Rinnensonde gespalten. Mit dem Finger oder mit einem Stieltupfer (je weniger man mit den Fingern in eine Wunde zu fassen braucht, desto besser wird die Asepsis gewahrt) wird nun das Muskelinterstitium stumpf erweitert. Jetzt hat der Assistent die Pflicht, *die scharfen Haken beiseite zu legen*, da durch die Krallen unnötige Verletzungen

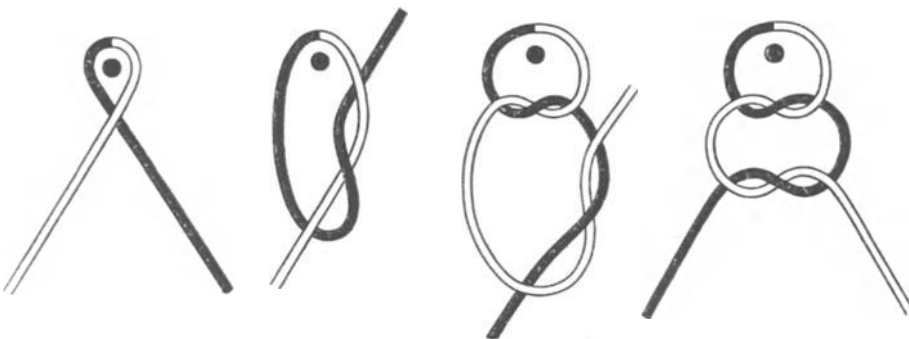


Abb. 84. Die Knotenbildung. 2. Der Schifferknoten. Nach Anlegung der zweiten Schlinge ist der Knoten unbedingt fest.

der Muskeln herbeigeführt würden. Außerdem gewähren die nun eingesetzten stumpfen Haken einen viel besseren Einblick in die Tiefe der Wunde, und die Gefahr, die Hände des in der Wunde arbeitenden Operateurs mit den Krallen zu verwunden, ist geringer. Das ist nicht nur an der Leiche, sondern besonders bei Operationen septischer Kranken von Bedeutung. Meist liegt die gesunde Arterie nicht allein, sondern fast immer in einer gemeinsamen bindegewebigen Scheide mit der oder den Begleitvenen und eventuell einem Nerven. Keines der Gebilde, außer der Scheide, darf mit spitzen oder scharfen Instrumenten angefaßt werden. Man hebt von der Scheide eine kleine Falte

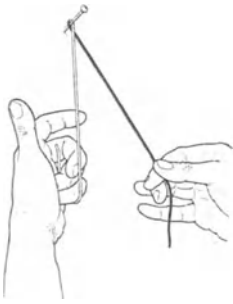


Abb. 85. Erster sog. Wiener Knoten von einem Fadenende aus mit der linken Hand geschlungen, während die rechte das andere nur leicht gespannt festhält. 1. Die Fäden sind überkreuzt, der rechte verläuft über den linken. Die linke Hand faßt mit dem 4. und 5. Finger den oberen Faden und läd ihn auf die Zeigefingerkuppe und den Daumen.

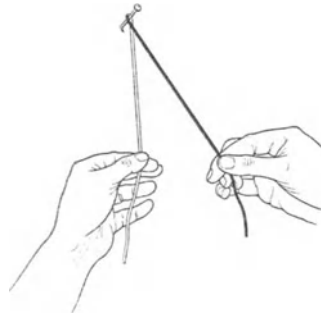


Abb. 86. Zweiter Wiener Knoten von einer Fadenende aus mit der linken Hand geschlungen, während die rechte Hand das andere Fadenende gespannt hält. 1. Die Fäden sind überkreuzt. Der rechte verläuft unter dem linken. Er wird zwischen Daumen und Zeigefinger der linken Hand gefaßt.

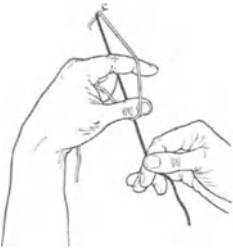

Abb. 85 a. 2. Die linke Hand führt den so gefaßten Faden über den unteren, der mit der rechten Hand gespannt gehalten wird.

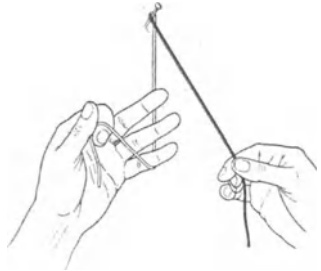


Abb. 86 a. 2. Die linke Hand hebt den Faden und läd ihn auf den 4. und 5. Finger.

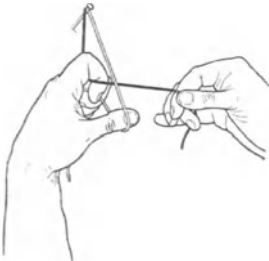


Abb. 85 b. 3. Der Zeigefinger faßt den unteren Faden mit dem Endglied und führt ihn über den zwischen Daumen und 4. und 5. Finger ausgespannten oberen Faden.

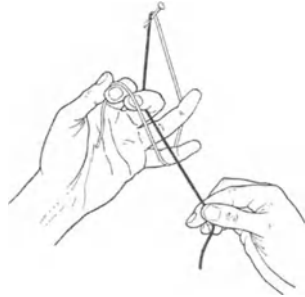


Abb. 86 b. 3. Die linke Hand führt den Faden unter dem leicht gespannt gehaltenen anderen hindurch, faßt diesen mit dem Mittelfinger und führt ihn unter dem zwischen Daumen und Zeigefinger einerseits und kleinen Finger andererseits ausgespannten hindurch.

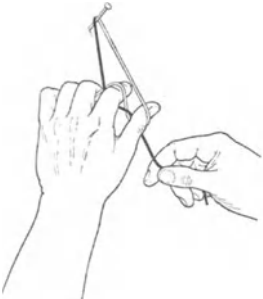

Abb. 85 c. 4. Daumen und Zeigefinger ergreifen nun den oberen Faden.

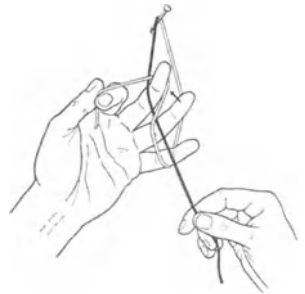


Abb. 86 c. 4. Jetzt fassen der 4. und 3. Finger zusammen den Faden zwischen sich.

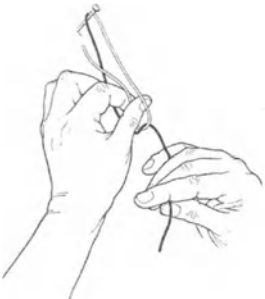

Abb. 85 d. 5. Während der 4. und 5. Finger das Fadenende loslassen, ziehen es Daumen und Zeigefinger zur Schlinge durch. Auf die erste Schlinge wird dann eine zweite gesetzt, um den Knoten zu vervollständigen.

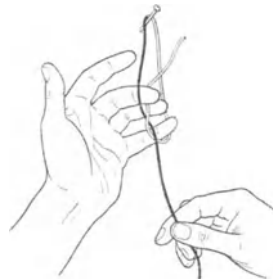

Abb. 86 d. 5. Während Daumen und Zeigefinger das Fadenende loslassen, ziehen der 4. und 5. das Ende zur Schlinge durch. Auf diese Schlinge wird nun in derselben Weise die zweite gesetzt und damit der Knoten vollendet.

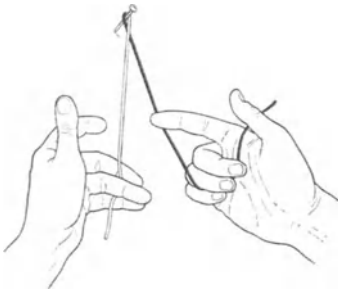

Abb. 87. Die Bildung der ersten Doppelschlinge des chirurgischen Knotens mit beiden Händen. 1. Die Fäden sind überkreuzt. Der rechte verläuft über dem linken. Beide Hände fassen den Faden mit dem 3. bis 5. Finger. Die rechte läd den Faden auf den Zeigefinger.

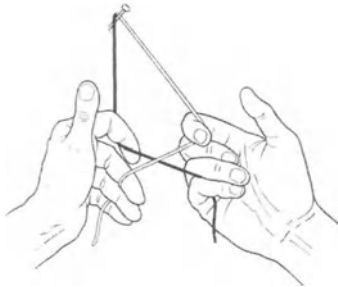


Abb. 87 a. 2. Nun faßt der rechte Zeigefinger den oberen Faden von unten, während der linke ihn in den unteren von oben einhakt.

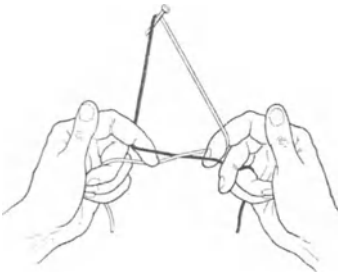


Abb. 87 b. 3. Beide Zeigefinger führen nun den Faden über den gegenseitigen hinweg.

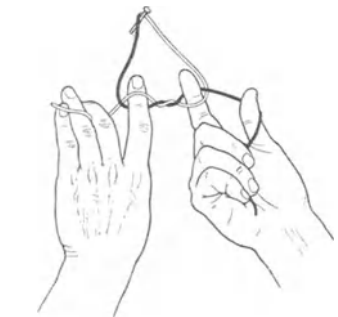

Abb. 87 c. 4. Dadurch entsteht die dargestellte Schlingenbildung.

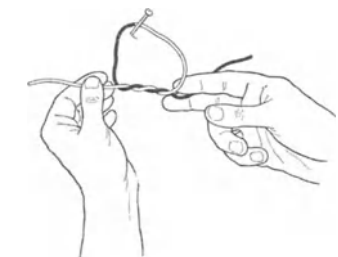

Abb. 87 d. 5. Werden nun die beiden Fadenenden losgelassen und durchgezogen, so entsteht die Doppelschlinge, auf die dann der zweite Knoten gesetzt wird.

mit der chirurgischen Pinzette auf, schlitzt sie mit dem Messer, schiebt in dem Schlitz die Hohlsonde vor und spaltet das Bindegewebe. So kann man die Gefäße und Nerven leicht trennen. Man verwendet dazu die geschlossene anatomische Pinzette oder die Rinnensonde. Will man die einzelnen Gebilde auf größere Strecken getrennt halten, so bedient man sich am besten der einzinkigen stumpfen Nervenähkchen (Abb. 81) oder des Venenhakens (Abb. 77). Schließlich kann man die Gebilde auch schonend fassen, indem man einen dicken Fadenzügel um sie legt. Ist die Arterie freigelegt, so führt man den Faden bei kleinen Gefäßen auf der Hohlsonde, bei großen auf der Rinnensonde mit der Unterbindungsnadel unter ihr durch. Diese Maßnahme ist viel zweckmäßiger, als die sofortige Unterfahrung mit dem Unterbindungsinstrument, da man sich noch einmal dabei überzeugen kann, daß die Arterie ringsherum frei ist und man nun die beiden Ligaturen, da die Rinnensonde liegenbleibt, leicht anlegen kann. Sind die beiden Fäden geknüpft, so durchschneidet man mit der Schere das Gefäß zwischen den beiden Unterbindungen und überzeugt sich noch einmal, daß vom Zwischenstück kein Seitenast abgeht. Die Unterbindung der Gefäße erfolgt am besten mit Seide, seltener mit Baumwollzwirn. Im infizierten Gebiet kann man auch Catgutfäden benutzen, doch muß man daran denken, daß die Catgutfäden oft frühzeitig resorbiert werden. Das mit dem Faden versehene Unterbindungsinstrument wird durch die Rinne

hindurchgeführt und während ein Ende des Fadens mit der freien Hand gehalten wird, zieht man das Unterbindungsinstrument auf demselben Wege mit dem anderen Ende des Fadens zurück. Die größeren Arterien sollen zentral doppelt unterbunden werden, um das Abgleiten des Fadens durch den Blutdruck sicher zu verhüten.

Die Knoten¹ müssen fest zugezogen werden. Es ist am besten, wenn jeder beim Operieren auch den Knoten benutzt, den er im alltäglichen Leben verwendet. Das ist in der Regel ein sog. *Weiberknoten*, der dann zustande kommt, wenn beide Schlingen nach der ersten Kreuzung der Fäden auf dieselbe Art und Weise ohne weitere Kreuzung zum Knoten übereinandergelegt werden (Abb. 83). Dieser Knoten hält nicht unbedingt fest, genügt aber im allgemeinen, wenn er fest genug zugezogen wird. Gelegentlich ist sogar ein noch weiteres Zuziehen notwendig, besonders bei sog. Massenunterbindungen. Das gelingt auch beim Weiberknoten. Will man unbedingte Haltbarkeit des Knotens erzielen, so muß man den sog. *Schifferknoten* schürzen. Nach Kreuzung des Fadens und Legen der ersten Schlinge werden die Fäden wieder gekreuzt, aber jetzt so, daß das bei der ersten Schlingenbildung von oben in die Schlinge eingetretene Fadenende nun unter das andere gelegt und das andere jetzt oben liegende Fadenende von unten her zur Bildung der Schlinge verwendet wird (Abb. 84). Der *chirurgische Knoten* unterscheidet sich von den beiden anderen dadurch, daß das eine Fadenende bei der Bildung der ersten Schlinge zweimal in derselben Richtung eingeschlagen wird. Die zweite Schlinge ist einfach. Dieser Knoten kommt hauptsächlich zur Anwendung, wenn eine stärkere Gewebsspannung die erste Schlinge wieder auseinanderzieht, bevor die zweite geschlungen ist.

Es ist schon oben darauf hingewiesen worden, daß Zeit beim Operieren im wesentlichen nur bei unwichtigen Handlungen eingespart werden darf. Zu diesen gehört das *Knoten*. Bei der Blutstillung im Verlauf größerer Operationen sind oft zahlreiche Unterbindungen notwendig. Je rascher man knoten kann, desto mehr Zeit wird gespart. Daher ist es zweckmäßig, das Schlingen des Knotens *mit einer Hand* zu erlernen, dann braucht das andere Fadenende nicht aus der Hand gelegt zu werden, was auch beim Anlegen einer fortlaufenden Naht von Bedeutung ist. Sehr empfehlenswert sind die zwei unten geschilderten sog. Wiener Knoten, die sowohl mit der rechten als mit der linken Hand geknüpft werden können, während die entsprechende andere den Faden nur gespannt hält. Bildet man beide Schlingen eines Knotens mit derselben Hand auf dieselbe Weise hintereinander, so erhält man einen *Weiberknoten* (s. S. 83). Will man einen *Schifferknoten* schlingen, was z. B. bei der Unterbindung großer Arterien sicherer erscheint, so ist es zweckmäßig, die beiden unter 1. und 2. beschriebenen Schlingen nacheinander mit derselben Hand zu einem Knoten zu vereinigen. Die Fäden müssen beide Male vor der Schlingenbildung in der angegebenen Weise gekreuzt werden. Auch die Doppelschlinge des *chirurgischen Knotens* kann auf einfache Weise mit einem Handgriff beider Hände geschlungen werden. Die Fingerstellungen zeigen die Abb. 85—87. Der zweite Knoten wird nach einer der genannten Methoden daraufgesetzt.

¹ EHRHARDT, v. MEZÖ, GOHRBANDT, DRÜNER, BERLININ.

b) Die Freilegung der Arterien der oberen Extremität.

α) Die Freilegung der A. brachialis.

Am *Oberarm* ist das Gefäßnervenbündel meist leicht zu tasten, in seinen proximalen Abschnitten auch oft zu sehen. Trotzdem soll man sich bei der Unterbindung der A. brachialis genau an die Vorschrift halten, da in verschiedenen Abschnitten verschiedene Lageverhältnisse der einzelnen Gebilde

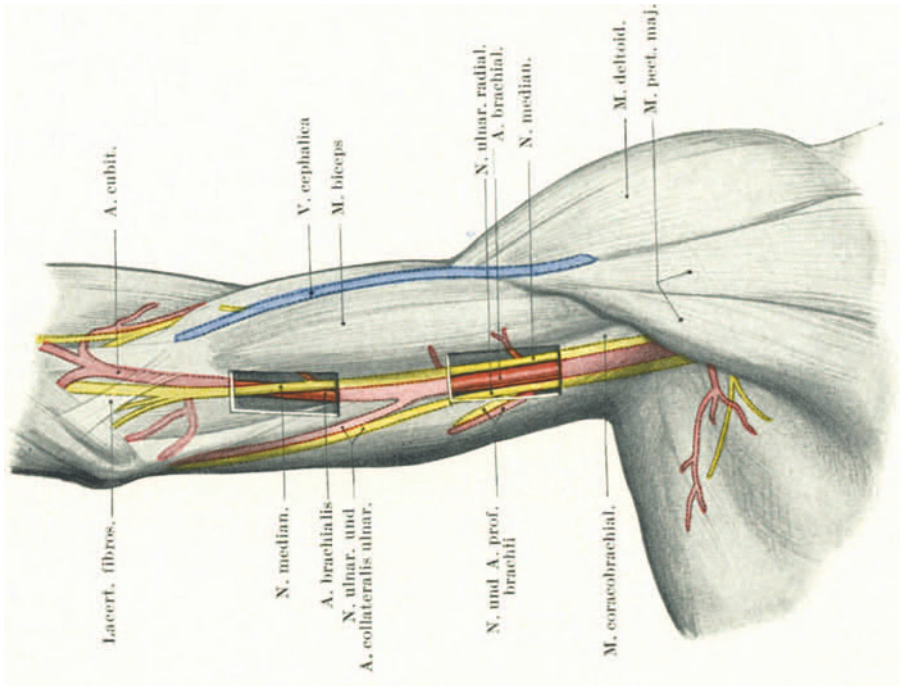


Abb. 88. Verlauf der Gefäße und Nerven am Oberarm. In dieser und den folgenden Zeichnungen ist zur besseren Übersicht über den Gefäßverlauf die Extremität gewissermaßen durchsichtig gezeichnet. Nur an den Unterbindungsstellen sind die Gefäße freigelegt.

zueinander festgestellt werden. Außerdem liegen an der Innenseite des Oberarmes so viele Gefäße und Nerven auf verhältnismäßig beschränktem Raume beieinander, daß leicht Verwechslungen eintreten können. Die A. brachialis wird in ihrem ganzen Verlaufe von der Achselhöhle bis zur Ellenbeuge im Sulcus bicipitalis medialis aufgesucht. Der Hautschnitt von etwa 6 cm Länge wird in der Längsrichtung des Armes angelegt. Nach Durchtrennung des Unterhautgewebes stößt man auf die Fascia brachii, die Muskeln und Nerven einhüllt. Die Grundbedingung für das sichere Finden der A. brachialis ist, daß man das Muskelfleisch des M. biceps an seinem medialen Rande durch Spaltung der Fascia brachii freilegt. Dringt man, während der Muskel etwas nach lateral gezogen wird, an seinem medialen Rande weiter vor, so löst sich von ihm das in eine dünne besondere Fascie eingehüllte Gefäßnervenbündel ab. Wird diese dünne Fascie auf der Hohlsonde gespalten, so tritt oberhalb der Mitte des Oberarmes als erstes großes Gebilde der N. medianus hervor. Befindet man sich sehr

weit proximal, so kann allerdings der dicht am Bicepsrand gelegene Nerv der *N. musculocutaneus* sein, der aber bald im Biceps verschwindet. Der *N. medianus* ist außerdem viel stärker. Medial von ihm liegt die *A. brachialis* mit ihren Begleitvenen, in deren eine die *V. basilica* bereits eingemündet ist. In der Mitte des Oberarmes findet man die Arterie hinter dem *N. medianus*, also knochenwärts. Noch weiter distal liegt sie lateral (Abb. 88, 89). Während ihres ganzen Verlaufes dient der *N. medianus* als sicherer Anhalt. Erst kurz vor der Ellenbeuge treten die Gebilde etwas weiter auseinander, so daß der *N. medianus* etwa 1 cm medial von der *A. cubitalis* aufgesucht werden muß (s. *A. cubitalis*). Fehler, die beim

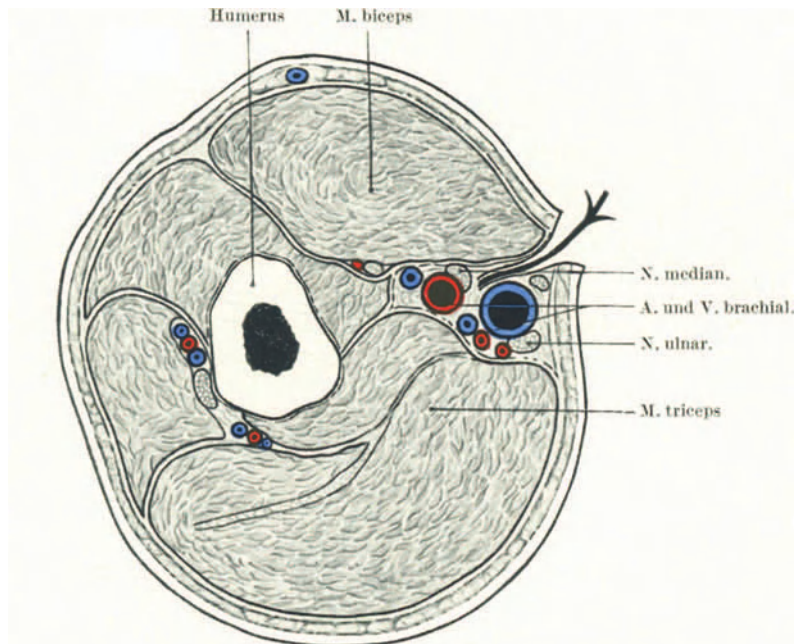


Abb. 89. Querschnitt durch den Oberarm oberhalb der Mitte (proximale Schnittlinie). Der Pfeil deutet den Weg zur *A. brachialis an.* (Nach TOLDT umgezeichnet.)

Aufsuchen der *A. brachialis* gemacht werden können, sind folgende: Wird in der Mitte des Oberarmes oder etwas höher der Hautschnitt mehr medial angelegt und der Biceps nicht freigelegt, so kann der *N. ulnaris*, der sich hier bereits von dem gemeinsamen Gefäßnervenbündel getrennt hat, mit dem *N. medianus* verwechselt werden, zumal gelegentlich die *A. collateralis ulnaris* stark ausgebildet ist, und nun als *A. brachialis* angesehen wird (Abb. 88). Schließlich kann im unteren Drittel des Oberarmes noch eine Verwechslung mit der oft sehr starken *V. basilica*, die von dem *N. cutaneus antebrachii medialis* begleitet wird, eintreten. Allerdings nur bei sehr oberflächlichem Vorgehen, da beide Gebilde hier oberhalb der *Fascia brachii* verlaufen. Es sei deshalb zum Schluß dieses Abschnittes noch einmal auf die Wichtigkeit der Freilegung des leicht erkennbaren medialen Bicepsrandes hingewiesen.

Wenn wir nun die *A. brachialis* weiter verfolgen über den Ellenbogen hinaus an den Unterarm, so gibt es da auch verschiedene Stellen, an denen die Arterie

oder ihre Hauptäste aufgesucht und unterbunden werden können, ohne daß irgendwelche wichtigen Gebilde zerstört zu werden brauchen.

β) Die Freilegung der A. cubitalis.

Zunächst ist es die Ellenbeuge selbst, in der die Arterie leicht aufgesucht werden kann.

Man muß von der Voraussetzung ausgehen, daß die Arterie, aus dem Sulcus bicipitalis medialis herauskommend, an der *medialen* Seite der Bicepssehne nach dem Unterarm zieht. Am Lebenden kann man die Arterie leicht tasten und sie pulsieren fühlen. Man sucht sich dazu den M. biceps bei etwas gebeugtem und supiniertem Arm auf und faßt auf der medialen

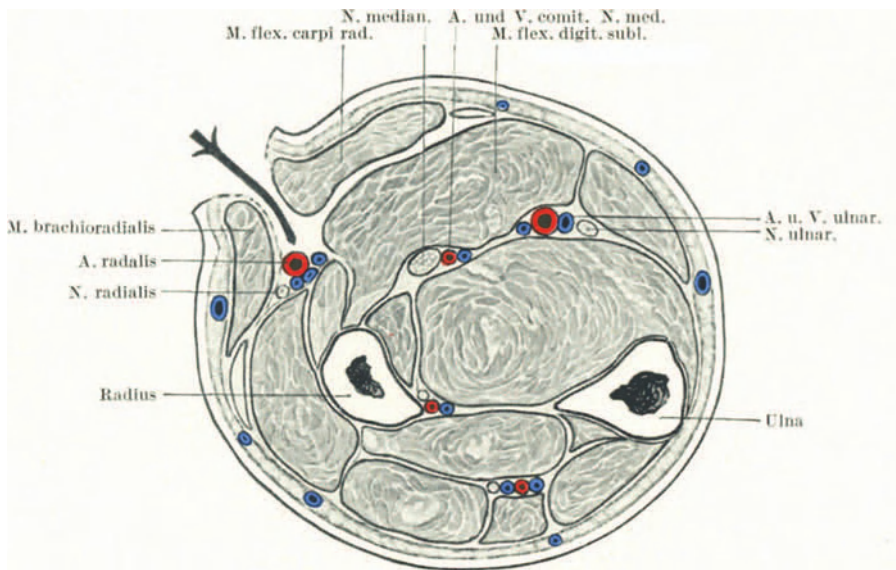


Abb. 90. Querschnitt durch das proximale Drittel des rechten Unterarmes. Proximale Schnittfläche. (Nach TOLDT umgezeichnet.)

Seite der Bicepssehne in die Tiefe. Das Tasten ist manchmal dadurch erschwert, daß die Arterie trotz ihrer oberflächlichen Lage gut geschützt wird durch ein aponeurotisches Band, das von der Bicepssehne nach der Muskelfascie der ulnar gelegenen Beugemuskelgruppe zieht, den sog. Lacertus fibrosus, der vielfach auch als zweite Ansatzsehne des M. biceps bezeichnet wird. Tatsächlich überträgt das sehnige Band die beugende Wirkung des M. biceps auf den ganzen Unterarm, da es ganz breit in die Fascia antebrachii übergeht. Den oberen konkaven Rand des Lacertus fibrosus kann man am Lebenden medial von der Bicepssehne palpieren. Oberhalb dieser Stelle fühlt man auch deutlich die Pulsation der A. cubitalis, bevor sie unter dem Lacertus verschwindet. Diesen Fascienstrang müssen wir durchtrennen, wenn wir die Arterie freilegen wollen.

Die Anlegung des Hautschnittes erfolgt in Fortsetzung des Sulcus bicipitalis medialis und wird schräg nach lateral über die durch Beugen und Strecken des Armes festgestellte, durch eine konstante quere Hautfalte gekennzeichnete Ellenbeuge in etwa 6 cm Länge geführt. Die Arterie geht in etwas schräger Richtung aus dem Sulcus bicipitalis hervor, darum macht man den Hautschnitt leicht bogenförmig um die Bicepssehne herum nach der Mitte der Furche, die von der Beugemuskulatur des Unterarmes und dem M. brachioradialis gebildet wird. Wenn die Haut und das Unterhautgewebe durchtrennt sind, so kann man leicht mit den subcutan verlaufenden Venen, besonders der V. mediana basilica,

in Berührung kommen. Läßt sie sich nicht beiseite ziehen, so muß sie doppelt unterbunden werden. Dann liegt die Fascia cubiti, verstärkt durch den Lacertus fibrosus, erkenntlich an den schräg ulnarwärts ziehenden derbsehnigen Fasern, vor. Man hat nun nichts weiter zu tun, als in der Richtung des Hautschnittes auch den Lacertus fibrosus zu durchschneiden und auseinander zu ziehen. Dicht darunter liegt die Arterie. Mit der Arterie verlaufen die beiden Begleitvenen.

Die Arterie ist hier ziemlich stark, ehe sie sich teilt. Die Teilung findet schon unterhalb des Lacertus fibrosus oder an dessen distalem Rande statt. Gelegentlich kommt es doch vor, daß der Schnitt zu weit lateral liegt, dann muß man die Bicepssehne suchen und sich dann

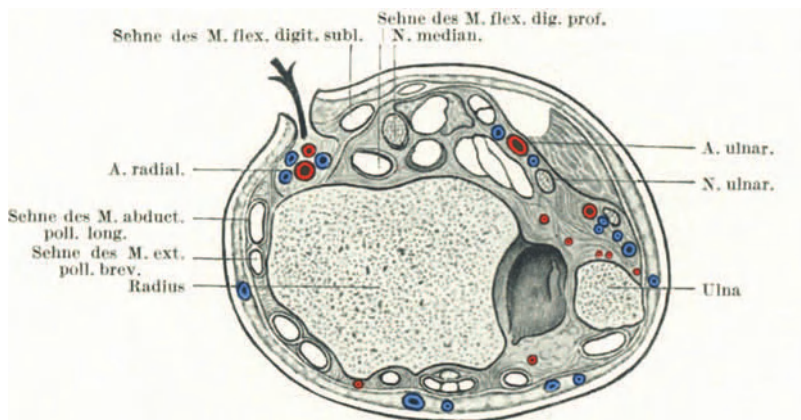


Abb. 91. Querschnitt durch den unteren Teil des rechten Unterarmes. Proximale Schnittfläche. Pfeil zeigt den Weg zur Aufsuchung der A. radialis. (Nach TOLDT umgezeichnet.)

weiter medial halten; oder man kann zu weit medial kommen, dann trifft man auf den N. medianus, der oben bei der A. brachialis als Richtungsnerv diente, hier aber nicht mehr (Abb. 88) neben der Arterie liegt, sondern 1—1½ cm medial davon entfernt.

γ) Die Freilegung der Aa. radialis und ulnaris.

Die Unterbindung der Aa. radialis und ulnaris wird an vier Stellen — d. h. in je zwei Höhenabschnitten — vorgenommen, nämlich erstens an der Grenze zwischen oberem und mittlerem Drittel und zweitens unmittelbar oberhalb des Handgelenkes.

Die Unterbindung an der Grenze zwischen oberem und mittlerem Drittel macht gewöhnlich einige Schwierigkeiten, und zwar deshalb, weil die Arterien hier etwas versteckt in den Muskelzwischenräumen liegen. Dies gilt besonders für die A. ulnaris. Die A. radialis ist leichter aufzufinden. Es ist nicht zu empfehlen, die Arterien weiter proximal aufzusuchen, da die Teilungsstelle sich erst etwa 2 cm unterhalb der Ellenbeuge befindet, und beide Gefäße erst einen schrägen Weg zurücklegen müssen, um in die betreffenden Muskelzwischenräume zu gelangen. Man muß den Schnitt genau da machen, wo das obere in das mittlere Drittel übergeht, für die A. ulnaris sogar lieber noch etwas weiter distal. Diese Mahnung muß vorausgeschickt werden, weil sonst besonders das Aufsuchen der A. ulnaris in dem vorgeschriebenen Raum vergeblich sein kann. Im übrigen ist es eine Erfahrungstatsache, daß die A. radialis immer zu weit radial, die A. ulnaris ebenfalls zu weit nach radial aufgesucht wird.

1. Die Freilegung der A. radialis am Unterarm.

Die A. radialis muß in der deutlich tastbaren Furche zwischen M. brachioradialis und M. pronator teres bzw. M. flexor carpi radialis aufgesucht werden. Diese Furche liegt aber in der betreffenden Höhe nur wenig radialwärts von der Mitte zwischen dem ulnaren und radialen Rande des Unterarmes. Die A. ulnaris liegt dagegen sehr weit ulnarwärts (Abb. 92).

Die ulnare Grenze des Muskelzwischenraumes wird durch den M. flexor carpi ulnaris gebildet, dessen sehnigen Rand man distal von der Mitte des Unterarmes ab meist gut tasten kann (Abb. 92). Der Rand überschreitet die Verbindungslinie des Epicondylus medialis mit dem Os pisiforme nur wenig radialwärts.

Zur *Ausführung der Unterbindung* der A. radialis sucht man wieder die Bicepssehne auf, und zwar ihren lateralen Rand und tastet sich von da distal in einen keilförmigen

Raum, dergebildet wird von den Mm. brachioradialis und pronator teres, hinein. Dieser Raum verschmälert sich nach distal. Am Ende dieser Spalte, also ziemlich in der Mitte zwischen dem radialen und ulnaren Rande des Unterarmes beginnt der Schnitt von 5—6 cm Länge, etwas schräg nach radialwärts. Um sich vor Nebenverletzungen der oberflächlichen Venen zu schützen (V. mediana anti-brachii oder V. mediana cephalica), legt man die Fascia antibrachii in größerer Ausdehnung frei. Die Venen lassen sich beiseite ziehen. Dann spaltet man die Fascie in der Richtung des Hautschnittes. Die Muskeln, radialwärts der M. brachioradialis, ulnarwärts, mehr proximal der M. pronator

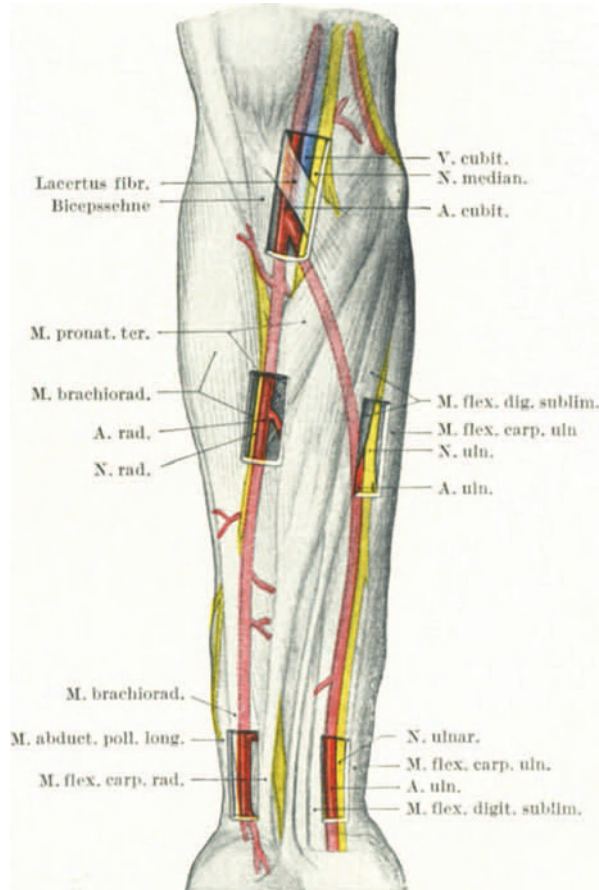


Abb. 92. Der Verlauf der Gefäße und Nerven in der Ellenbeuge und am Unterarm.

terus, mehr distal der M. flexor carpi radialis, werden vorsichtig auseinandergedrängt. Die Arterie liegt hier ziemlich oberflächlich, begleitet von zwei Venen. Der N. radialis kann nur mit seinem Ramus superficialis radialwärts und oft etwas tiefer unter dem M. brachioradialis beobachtet werden. Unterhalb der Mitte des Unterarmes trennt auch er sich von der Arterie, um zwischen den Mm. brachioradialis und extensor carpi radialis longus hindurch auf das Dorsum des Unterarmes zu treten.

2. Die Freilegung der A. radialis oberhalb des Handgelenkes.

Die Unterbindung der A. radialis oberhalb des Handgelenkes ist sehr einfach, weil die Arterie oberflächlicher liegt. Sie wird an der Stelle unterbunden, an der der Puls gewöhnlich gefühlt wird, und zwar in Supinationsstellung der Hand. Als radiale Begrenzung des

Operationsfeldes ist der Proc. styloideus radii bzw. die dort ansetzende Sehne des M. brachioradialis zu merken. Genau genommen wird die Grenze durch die Sehnen des M. abductor pollicis longus und extensor pollicis brevis gebildet. Ulnarwärts von der Unterbindungsstelle findet man die Sehne des M. flexor carpi radialis, die am Köpfchen des Metacarpus II ansetzt. Die Arterie liegt hier so oberflächlich, daß man nichts weiter zu durchtrennen braucht als die oft ziemlich derbe Fascia antibrachii.

Wir machen den Schnitt zwischen diesen beiden beschriebenen Sehnen. Es genügen 4 cm Länge. Dann zieht man die Hautwunde auseinander und nun sieht man die Fascie — an ihren queren Faserzügen zu erkennen —, schneidet

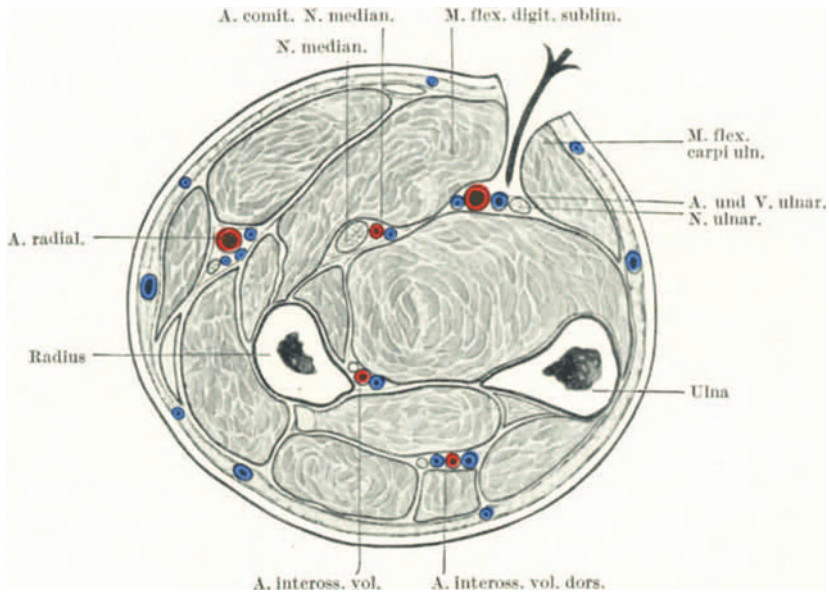


Abb. 93. Der Querschnitt durch den rechten Unterarm oberhalb der Mitte zeigt die proximale Schnittfläche. Der Pfeil weist auf den Weg zur Freilegung der A. ulnaris hin. (Nach TOLDT umgezeichnet.)

sie ein und stößt sofort auf die Arterie mit ihren Begleitvenen. Daß die A. radialis hier nicht mehr von einem Nerven begleitet ist, ist oben schon bemerkt.

3. Die Freilegung der A. ulnaris am Unterarm.

Die Unterbindung der A. ulnaris an der Grenze zwischen oberem und mittlerem Drittel ist, wie gesagt, von den vier Stellen am Unterarm die schwierigste Unterbindung, und zwar weil die Arterie ziemlich versteckt liegt und weil sie meistens an falscher Stelle, nämlich zu weit radialwärts, gesucht wird. Die Arterie verläuft unter dem Muskelbauch des M. flexor carpi ulnaris, der sich zwischen dem Epicondylus med. und dem Os pisiforme ausspannt (Abb. 92, 93). Wenn man also diese beiden Punkte miteinander verbindet und in Supinationsstellung des Armes den Schnitt durch Haut und Subcutangewebe ausgeführt und die meist das Operationsfeld kreuzende V. basilica beiseite genommen oder unterbunden hat, so durchschneidet man die Fascia antibrachii und dringt stumpf und vorsichtig zwischen dem ulnar gelegenen M. flexor carpi ulnaris und dem radial gelegenen M. palmaris longus oder M. flexor digitorum sublimis ein. In verhältnismäßig geringer Tiefe, nicht senkrecht eingehend, eher immer etwas

unter den Rand des M. flexor carpi ulnaris 93 vordringend, gelangt man auf die Arterie, die hier in Gemeinschaft mit dem ulnarwärts gelegenen N. ulnaris durch den Muskelzwischenraum herunterzieht. Die Gebilde liegen auf dem M. flexor digitorum profundus. Der N. medianus kommt bei keiner der Operationen zu Gesicht. Der N. ulnaris kommt bekanntlich aus dem Sulcus ulnaris des Humerus herunter, durchbohrt unterhalb des Epicondylus medialis die beiden Köpfe des M. flexor carpi ulnaris, tritt zwischen diesen durch und begleitet von der Mitte des Unterarmes ab die Arterie bis zum Handgelenk (Abb. 92). Wir finden ihn auch hier noch auf der ulnaren Seite der Arterie gelegen.

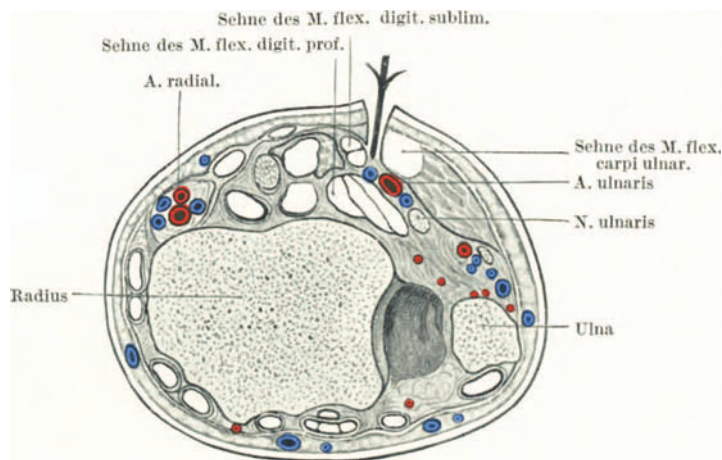


Abb. 94. Der Querschnitt durch das mittlere Ende des rechten Unterarmes zeigt die proximale Schnittfläche. Der Pfeil weist auf den Weg zur Freilegung der A. ulnaris hin. (Nach TOLDT umgezeichnet.)

4. Die Freilegung der A. ulnaris oberhalb des Handgelenkes.

Die Unterbindung der A. ulnaris dicht oberhalb des Handgelenkes ist etwas schwieriger als die Unterbindung der A. radialis, da die A. ulnaris etwas tiefer liegt. Sie liegt nicht nur unter der einfachen oberflächlichen Fascie, sondern noch unter einer besonderen eigenen Fascie, also in einer Gefäßnervenscheide. Wir legen in der Richtungslinie (s. S. 94) unseren Schnitt von etwa 4 cm Länge an, und zwar am radialen Rande der deutlich fühlbaren Sehne des M. flexor carpi ulnaris. Radialwärts ist das Operationsfeld begrenzt von den Sehnen des M. flexor digitorum sublimis. Zwischen beiden Sehnengruppen machen wir den Schnitt, durchschneiden wieder die Fascia antibrachii und dringen zwischen beiden Sehnen, die gelegentlich etwas näher zusammenrücken, ein. Man muß sich merken, daß man nicht zu weit radialwärts gehen darf. So kommt man auf die durch ein besonderes Fascienblatt eingehüllten Gebilde, und zwar auf die A. ulnaris und den ulnarwärts gelegenen N. ulnaris. Die Arterie hat zwei Begleitvenen.

5. Die Freilegung des oberflächlichen Hohlhandbogens.

Die Unterbindung des Arcus volaris superficialis kommt bei Verletzungen der Hohlhand und eventuell bei Hohlhandphlegmonen in Betracht. Er ist nicht schwer aufzusuchen. Man hat dafür verschiedene Methoden; am zweckmäßigsten ist folgende:

Wenn man die Hohlhand betrachtet und die Falte, die von der radialen Seite der Hand, etwa einen Querfinger unterhalb der ersten Querfalte des zweiten Fingers schräg nach ulnarwärts hinüberzieht, ins Auge faßt und dann zu dieser eine Parallele zieht, die durch den Winkel, den der abduzierte Daumen mit der radialen Seite der Hand bildet, hindurchgeht, so trifft eine dritte Parallele, die in der Mitte der beiden Linien verläuft, den Scheitelpunkt des oberflächlichen Hohlhandbogens, der bekanntlich aus der A. ulnaris entspringt (Abb. 95).

Man unterbindet die Arterie von einem Schnitt, der den Hohlhandbogen senkrecht oder wenigstens nahezu im rechten Winkel trifft. Am besten verläuft

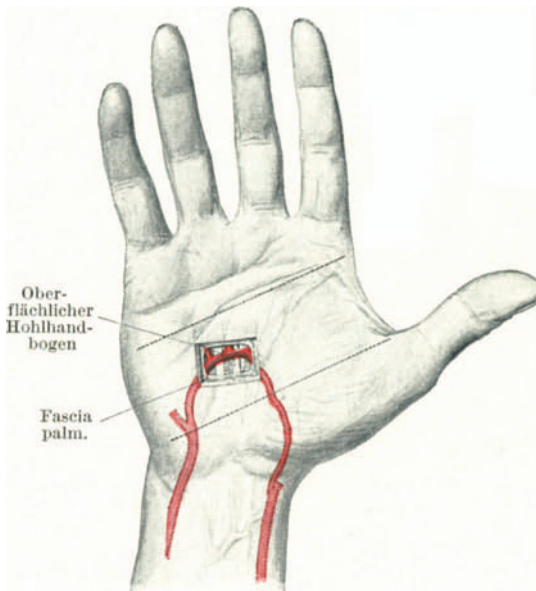


Abb. 95. Die Hilfslinien zur Aufsuchung des Hohlhandbogens.

der Schnitt ungefähr rechtwinklig zu den beiden ersten Parallelen in Richtung des 3. oder 4. Metacarpus. Ist die Haut mit dem derben stark entwickelten Fettpolster durchtrennt, so stößt man auf die starke Fascia palmaris und muß nun diese Fascie sehr vorsichtig in der Schnittrichtung einschneiden, da der Hohlhandbogen direkt darunter liegt. Man nimmt zum Schutze der Arterie am besten die Durchschneidung der Fascia palmaris auf einer Hohlsonde vor.

c) Die Freilegung der A. axillaris.

Die Aufsuchung der A. axillaris ist auch heute noch

sehr wichtig, da sie bei jeder Mammaamputation wiederholt werden muß, zwar ohne Unterbindung, aber unter völliger Freilegung aller in der Regio axillaris gelegenen Gebilde.

Nur in der Achselhöhle können wir uns über die topographische Anatomie der Gebilde unterrichten, denen wir bei der Drüsenausräumung begegnen. (Auf Abb. 96 dürfte das Fenster, das die Gebilde freigelegt zeigt, etwas weiter medial über die Gebilde, die in die Regio subscapularis ziehen, hinausreichen.) Der Arm muß rechtwinklig (nicht weiter) abduziert, der Unterarm rechtwinklig gebeugt und die Hand supiniert werden, da die Gebilde in dieser Stellung gespannt sind und so bei jeder Mammaamputation zu Gesicht kommen. Wird der Arm stärker abduziert, mehr gehoben oder gesenkt, so verschieben sich die einzelnen Gebilde wesentlich zueinander und die Nervenstämme können gezerrt werden.

Man macht den Schnitt etwas oberhalb der Mitte zwischen M. pectoralis major einerseits und M. latissimus dorsi und M. teres major andererseits. An dieser Stelle, die der lateralen Achselhaargrenze entspricht, suchen wir das Gefäßnervenbündel auf. Nach Durchtrennung der Haut und des meist spärlich entwickelten Fettgewebes trifft man am zentralen Wundrande auf die quer die Achselhöhle überspannende Fascia axillaris, die von der Fascia pectoralis superficialis zur Fascie des M. latissimus dorsi zieht.

Diese Fascia axillaris bildet den armwärts offenen Achselbogen, dessen scharfen Rand man meist feststellen kann. In der Mitte des Schnittes findet man dicht lateral der Grenze des Achselbogens die Fascie nur dünn und von Gefäßen durchlöchert, so daß man einen Zusammenhang der einzelnen Fascienabschnitte oft nicht mehr feststellen kann. Nach dem Arme zu wird die Fascie wieder fester und kann in selteneren Fällen sogar Muskelbündel enthalten (sog. LANGERScher Armbogen), die nach TOBLER wahrscheinlich Reste einer Hautmuskulatur darstellen.

Dringt man in der Mitte des Schnittes in die Tiefe, so findet man als oberflächlichstes Gebilde, von Fett und Bindegewebe mit eingelagerten Lymphknoten umgeben, die einfach oder auch doppelt angelegte V. axillaris. Hat man die

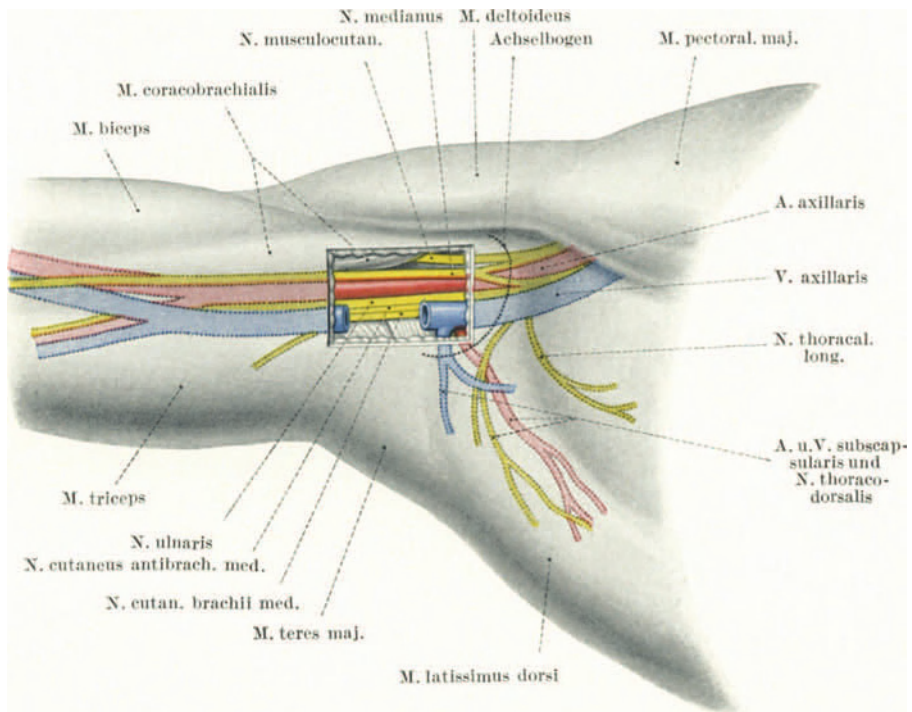


Abb. 96. Der Verlauf der Gefäße und Nerven in der Achselhöhle.

blau durchscheinende Vene erst gesehen, so braucht man nur an ihrem oberen Rande die Gefäßscheide auf der Hohlsonde etwas einzuschneiden, um die Vene zu isolieren. Man läßt sie nach medial heruntersinken und hilft, wenn nötig, mit Stieltupfern nach. Nun ist der Weg zur Arterie noch durch die darübergelagerten Nervenstäme des Plexus brachialis verschlossen. Der am weitesten lateral gelegene stärkste Nervenstamm ist der N. medianus (Abb. 96). (Wenn man den M. coracobrachialis etwas lateral abzieht, kann man allerdings noch weiter lateral auch den schwächeren N. musculocutaneus finden.) Medial vom N. medianus liegt der N. ulnaris, noch weiter medial die Nn. cutanei antibrachii und brachii mediales. Zwischen den beiden großen Stämmen, dem N. medianus und ulnaris, wird die lockere Verbindung mit zwei anatomischen Pinzetten gelöst und nun findet man unter dem N. medianus gelegen die A. axillaris, die sich leicht isolieren und unterbinden läßt. Um sich etwas über die Topographie der Achselhöhlengebilde zu unterrichten, dringt man nun

stumpf nach oben vor. Dann kann man die *A. axillaris* in die sog. Medianusgabel eintreten sehen (Abb. 96). Etwa in derselben Höhe der Achselhöhlenpyramide findet man den Abgang der *A. subscapularis* aus der *A. axillaris*, die begleitet wird von den *Nn. thoracodorsalis* und *subscapulares* (Abb. 96). Gelegentlich entspringen diese Nerven aus dem *N. axillaris*, meist aus dem Plexus selbst. Dringt

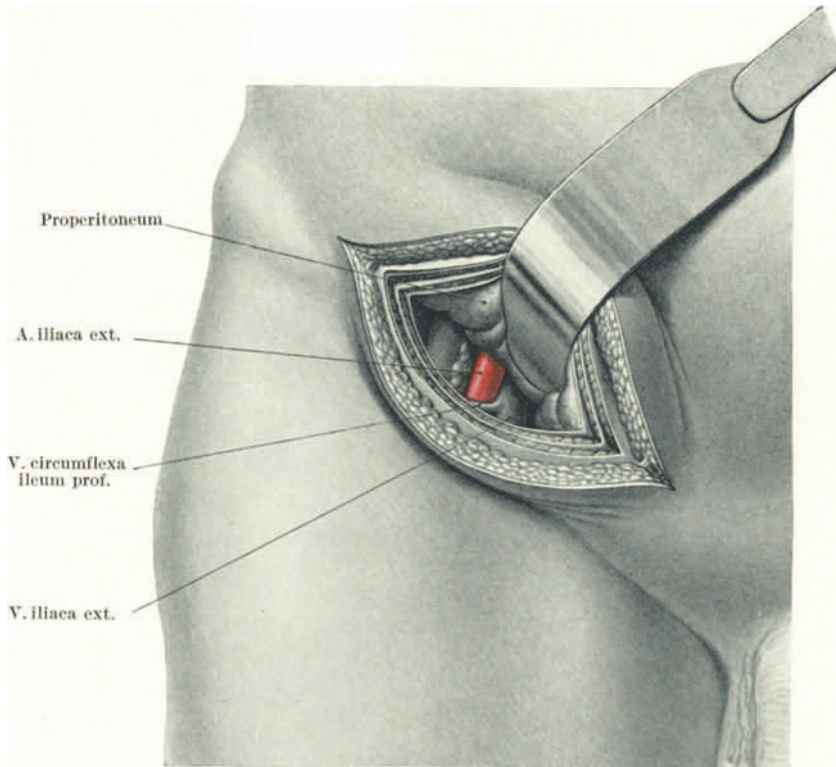


Abb. 97. Die Freilegung der *A. iliaca ext.* Haut- und Weichteilschnitt verlaufen parallel oberhalb des Leistenbandes. Der freigelegte Bauchfellsack wird mit einem Haken zurückgehalten. *A.* und *V. iliaca ext.* sind freigelegt.

man noch weiter gegen die Spitze der Achselhöhlenpyramide vor, so findet man auf der lateralen Thoraxwand, hinter dem Plexus brachialis hervortretend, den *N. thoracalis longus* (Abb. 96, s. auch S. 834).

d) Die Freilegung der *A. iliaca externa.*

Die *A. iliaca externa* wird am besten kurz vor ihrem Übergang in die *A. femoralis*, also dicht oberhalb des *Lig. inguinale* unterbunden. Der Durchtritt durch die *Lacuna vasorum* liegt etwas medial des Mittelpunktes des *Lig. inguinale*. Da die Arterie nicht nur in reichliches Fett- und Bindegewebe, in dem sich zahlreiche Lymphknoten befinden, eingehüllt ist, sondern auch nur nach Durchtrennung von Fascien und Muskeln zu erreichen ist, so ist es nötig, ihre Lage vor der Operation möglichst genau zu bestimmen. Man zeichnet sich daher ihre Kreuzung mit dem *Lig. inguinale* am besten möglichst genau auf der Haut auf.

Der Hautschnitt beginnt etwa am äußersten Rande des äußeren Leistenringes und geht fingerbreit oberhalb des *Lig. inguinale* bis etwas über die Mitte

des Leistenbandes zu diesem parallel. Ist die Haut und das subcutane Fett durchtrennt, so kommt die glänzende Aponeurose des *M. obliquus externus* mit ihren *Fibrae intercrurales* zum Vorschein. Etwas außerhalb des Leistenringes macht man in diese Aponeurose einen kleinen Einschnitt und spaltet nun die Aponeurose in der Richtung des Hautschnittes auf der Hohlsonde. Den Leistenring soll man nicht eröffnen, um den Samenstrang nicht freizulegen. Er bleibt medial liegen. Wenn man den Schnitt durch die Aponeurose etwas auseinanderzieht, so kommt der *M. obliquus abdominis internus* zum Vorschein, dessen Fasern mit dem *M. transversus abdominis* und dem *M. cremaster* zusammen parallel zum *Lig. inguinale* verlaufen. Es ist deshalb auch nicht nötig, ihn scharf zu durchtrennen, sondern man kann die Muskelbündel stumpf auseinanderziehen oder sie vom *Lig. inguinale* abschieben und gelangt nach Durchtrennung der dünnen *Fascia transversalis* in einen Raum, der von lockerem Fett- und Bindegewebe ausgefüllt ist. Darin liegen die *A. und V. iliaca externa*. Es ist derselbe Raum, der sich nach medial fortsetzt in das *Cavum praevescicale*, in dem auch die Blase liegt. Er ist deshalb mit lockerem Gewebe ausgefüllt, weil hier Organe liegen, die sich ausdehnen müssen. In diesem Raume müssen wir die Arterie aufsuchen. Nach Spaltung der *Fascia transversalis* quillt das *properitoneale* Fett vor. Dieses muß sehr vorsichtig mitsamt der Umschlagsfalte des Peritoneums nach oben geschoben und mit stumpfen Haken zurückgehalten werden. Sieht man nun am äußeren Wundrande die Arterie nicht sofort, so kann man sie doch meist durch den tastenden Finger an der Stelle, wo sie über den horizontalen Schambeinast hinüberzieht, feststellen. Die Vene liegt medial und meist etwas hinter der Arterie.

Es ist noch zu bemerken, daß sehr häufig gerade an der Unterbindungsstelle ein starker Venenstamm die Arterie kreuzt, die *V. circumflexa ileum profunda*, die in die *V. iliaca externa* mündet. Sie muß, wenn sie im Wege ist, unterbunden werden. Außerdem ist in dieser Gegend auch die *A. epigastrica inferior* zu finden, die manchmal etwas höher, manchmal etwas tiefer entspringt. Man muß darauf achten, um sie nicht zu verletzen.

e) Die Freilegung der Arterien der unteren Extremität.

a) Die Freilegung der *A. femoralis*.

Wir haben am Oberschenkel drei Orte der Wahl, an denen die *A. femoralis* unterbunden werden kann. Diese drei Punkte müssen aber auch genau eingehalten werden, weil die anatomischen Verhältnisse an den drei Stellen verschieden sind, ebenso wie die Art, sich die Arterie zugänglich zu machen. Um die drei Punkte genau zu bestimmen, teilt man die Länge des Oberschenkels vom *Lig. inguinale* bis zum medialen *Condylus* in drei gleiche Teile. Die erste Unterbindung wird *unmittelbar* unterhalb des *Lig. inguinale* (LARREY), die zweite an der Grenze zwischen dem oberen und mittleren Drittel (SCARPASCHES Dreieck) und die dritte an der Grenze zwischen dem mittleren und unteren Drittel (HUNTERSCHER oder Adductorenkanal) ausgeführt. *Die angegebenen Punkte müssen den Mittelpunkten der anzulegenden Schnitte entsprechen.* Sämtliche Unterbindungen am Oberschenkel werden erfahrungsgemäß meist zu weit distal versucht. Auf diesen Fehler soll daher von vornherein hingewiesen werden.

Die Ausführung der Unterbindungen soll nun im einzelnen ausführlich besprochen werden:

1. Die Freilegung der *A. femoralis* unterhalb des *Lig. inguinale*.

Die Freilegung der Gefäße hat unterhalb des *Lig. inguinale* zu erfolgen und nicht einige Finger breit tiefer, da sich dort mehr Schwierigkeiten bieten infolge der im distalen Abschnitt der *Fossa ovalis* bestehenden anatomischen

Verhältnisse. Unmittelbar unterhalb des Lig. inguinale sind die Gefäße nicht nur am oberflächlichsten gelegen, sondern man kommt auch mit Seitenästen nicht in Berührung. Höchstens die Venae circumflexae ileum superf. oder die V. epigastrica superficialis, die von oben außen über die A. femoralis hinziehen, können im unteren Wundwinkel gelegentlich beobachtet werden, und wenn sie sich nicht beiseiteziehen lassen, ist ihre Unterbindung notwendig. Das Lig. inguinale spannt sich aus zwischen Spina iliaca anterior superior und dem Tuberculum pubicum. Man muß die Symphyse abtasten und von ihr nach außen

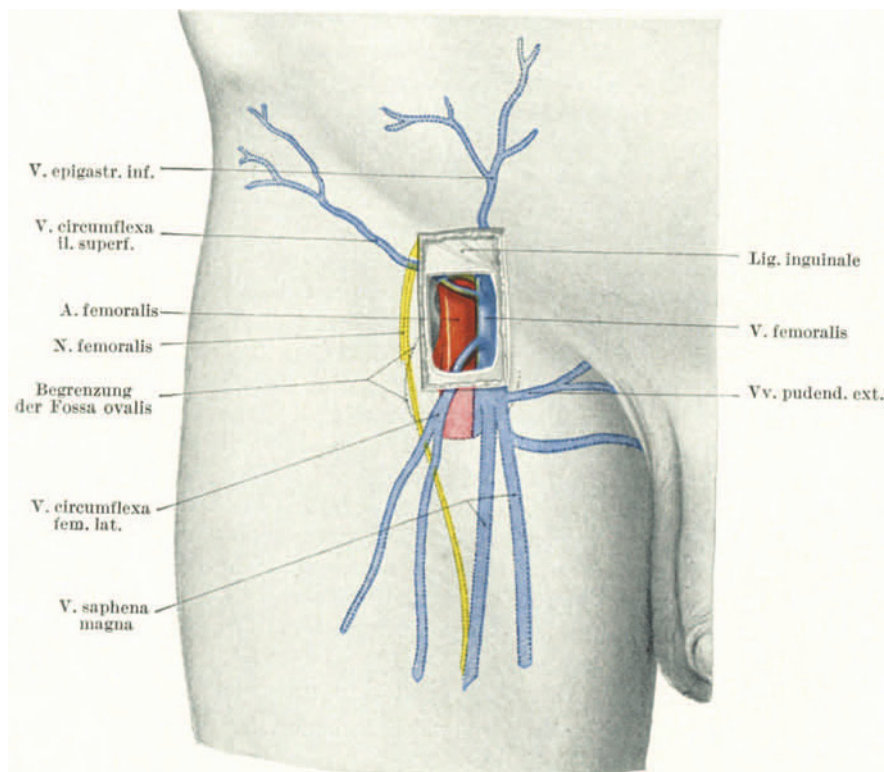


Abb. 98. Die Lagebeziehungen der A. femoralis. (Nach LARREY.)

gehen. Um nun das Gefäß, das etwas medial von der Mitte das Lig. inguinale kreuzt, freilegen zu können, muß der Hautschnitt fingerbreit oberhalb des Lig. inguinale begonnen werden und soll etwa 5 cm lang durch Haut und Subcutangewebe geführt werden, bis man auf die Aponeurose des M. obliquus externus kommt, die sofort erkenntlich ist an ihren glänzenden, sehnigen, quer-verlaufenden Fasern (Fibrae intercrurales). Nun verlängert man den Schnitt etwas nach unten über das Lig. inguinale hinaus und läßt nun gleich scharfe Haken in die Wundränder einsetzen. Führt man den Schnitt noch etwas nach distal weiter, so kommt man mitten in die Fossa ovalis, die ja bekanntlich eine scharf begrenzte Lücke in der Fascia lata darstellt, nur durch die Lamina cribrosa verschlossen ist und durch die eine Reihe von Venen von allen Seiten in die V. femoralis einmünden. Die V. circumflexa ileum superficialis, die Vv.

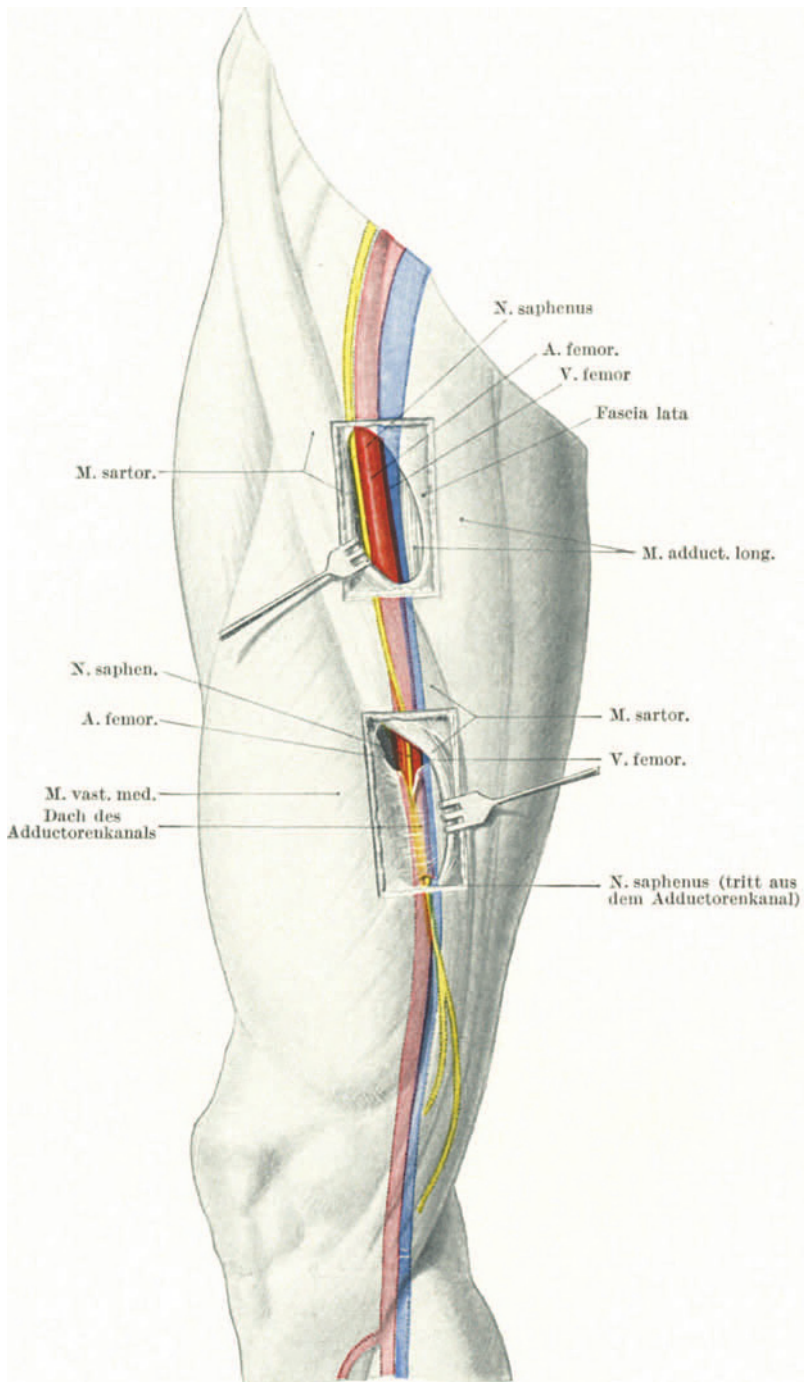


Abb. 99. Die Lagebeziehungen der A. und V. femoralis.

pudendae ext. und die V. epigastrica inf. superf. münden in die V. femoralis (Abb. 98). Sind diese Venen im Wege, so müssen sie unterbunden und durchtrennt werden. Die von distal in die Fossa ovalis einmündenden Venen und die austretenden gleichnamigen Arterien kommen bei richtiger Anlage des Schnittes nicht in Betracht. Spaltet man in der Schnittrichtung vorsichtig weiter und vertieft den Schnitt durch die ganz dünne Fascie, so kommt man sofort auf die beiden Femoralgefäße, und zwar liegt die Vene medial, die Arterie lateral. Neben der Vene findet man gelegentlich Lymphknoten, eine oberflächliche und eine tiefergelegene Gruppe, die man aber nicht weiter zu beachten braucht. Sie liegen auch mehr distal von der Unterbindungsstelle und lassen

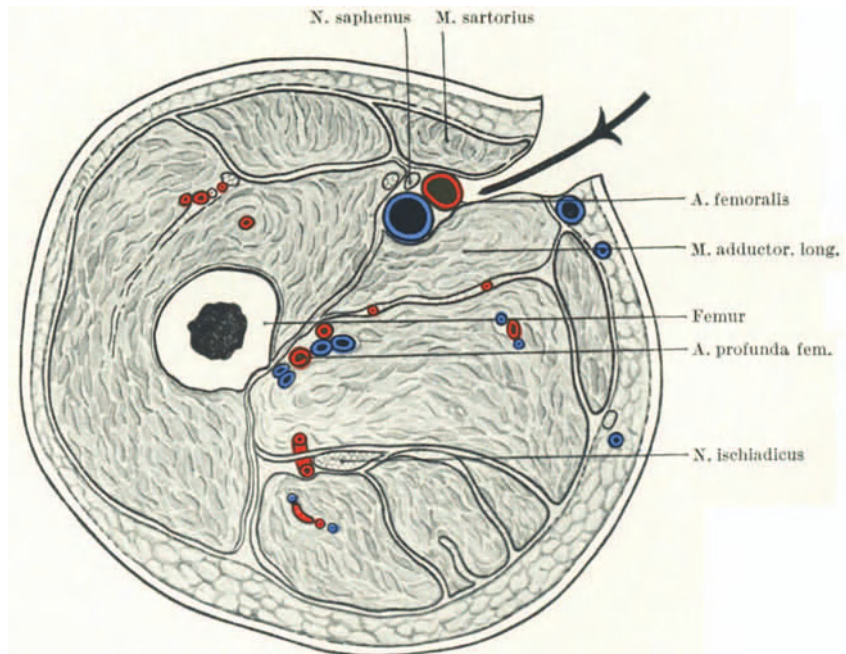


Abb. 100. Ein Querschnitt durch den rechten Oberschenkel zwischen oberem und mittlerem Drittel zeigt die proximale Schnittfläche. Der Pfeil weist auf den Weg zur A. femoralis im SCARPASchen Dreieck hin. (Nach TOLDT umgezeichnet.)

sich meist mit dem lockeren Fettgewebe beiseite schieben, wenn sie einmal die Vene bedecken sollten. Dann kann man die typische Unterbindung der Arterie vornehmen. Man trennt mit zwei anatomischen Pinzetten vorsichtig Arterie und Vene und geht mit der Rinnensonde unter Schonung der Vene um die Arterie herum.

Der N. femoralis liegt etwa 1 cm lateral von den Femoralgefäßen und kommt nicht zu Gesicht, da er ja durch die Lacuna musculorum hindurchzieht. Stößt man doch auf ihn, so ist der Schnitt zu weit lateral angelegt.

2. Die Freilegung der A. femoralis zwischen dem oberen und mittleren Drittel des Femur.

Diese Stelle ist anatomisch ganz genau festgelegt. Sie wird als Trigonum femorale oder SCARPASches Dreieck bezeichnet. Es wird oben begrenzt durch das Lig. inguinale, lateral durch den medialen Sartoriusrand und medial durch

den *M. adductor longus*. Die untere Spitze des Dreiecks liegt in dem Schnittpunkte der letztgenannten beiden Muskeln.

Die Freilegung wird folgendermaßen ausgeführt: Man zieht sich eine Richtungslinie von der *Spina iliaca anterior superior* über den *Epicondylus med. femor.*, entsprechend dem Verlaufe des *M. sartorius*, der uns als Richtungsmuskel für die beiden noch folgenden Unterbindungen zu dienen hat. Man sucht erst die Grenze zwischen oberem und mittlerem Drittel auf am Innenrande des *M. sartorius* und macht hier einen Schnitt von 6 cm Länge. Nachdem die Haut und das Subcutangewebe, die oberflächliche Fascie und das verhältnis-

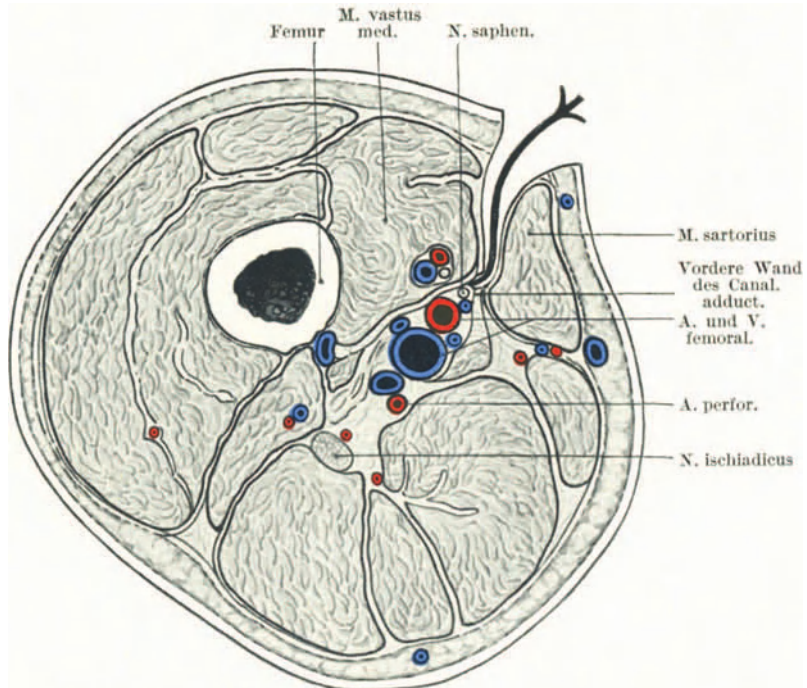


Abb. 101. Ein Querschnitt durch den rechten Oberschenkel in Höhe des Adductorenkanals zeigt die proximale Schnittfläche. Der Pfeil weist auf den Weg durch das Dach des Adductorenkanals hin. (Nach TOLDT umgezeichnet.)

mäßig dünne Fascienblatt (eine besondere Scheide, die von der Fascia lata ausgeht und den *M. sartorius* einhüllt) durchtrennt ist, müssen wir den *M. sartorius* freilegen, da er als Richtungsmuskel dient. Er ist leicht zu erkennen, denn er unterscheidet sich durch die Richtung seiner parallel längsgerichteten Muskelfasern von allen Muskeln, die in der Umgebung in Frage kommen (Abb. 99). Nun setzen wir die stumpfen Haken ein und nehmen den *M. sartorius* nach *lateral* herüber. Man ist jetzt von den Gefäßen nur noch durch die ziemlich derbe Fascia lata getrennt. Diese muß gespalten werden. Um nun das Gefäß an richtiger Stelle zu finden, ist es notwendig, die Richtung nicht zu verfehlen. Das Gefäß läuft hier schon in ziemlicher Tiefe und in Nähe des Knochens, und wenn man von vorn nach hinten senkrecht den Schnitt durch die Fascie hindurchlegt, so kommt man leicht an dem Gefäße vorbei. Die Schnitt- richtung muß daher *knochenwärts* sein. Der *N. saphenus*, ein Hauptast des *N. femoralis*, tritt etwa in Höhe des Abganges der *A. profunda femoralis* zu

den Femoralgefäßen und begleitet sie auf ihrer lateralen Seite nach abwärts bis in den Adductorenkanal hinein. Er darf nicht verletzt oder gar mit unterbunden werden. Der Nerv verläßt die Arterie im Adductorenkanal, durchbohrt das Dach desselben, geht mit der A. suprema genus nach oben und mit der V. saphena magna an der Innenseite des Unterschenkels hinunter (Abb. 99).

3. Die Freilegung der A. femoralis zwischen dem mittleren und unteren Drittel des Femur.

Die dritte Stelle, an der wir die Arterie zur Unterbindung aufsuchen, liegt im Adductorenkanal (Abb. 99). Der Punkt ist nicht schwer zu finden, aber von den drei Unterbindungen ist diese die schwierigste. Es kommt vor allem darauf an, sich genau an den Richtungsmuskel zu halten. Auch hier ist der Schnitt am Sartoriusrande zu machen, nun aber nicht an der medialen Seite des Sartorius, sondern an der lateralen (Abb. 99). An dieser Stelle ist der Sartorius nach der *medialen* Seite hinüberzuziehen. Auch hier muß man den M. sartorius, der wieder mit völliger Bestimmtheit an seiner Faserrichtung zu erkennen ist, nach Spaltung der Fascie freilegen. Der freigelegte Muskel wird medialwärts verzogen. Dann befindet man sich auf dem Dache des Adductorenkanals. Es wird von einem derben Fascienblatte gebildet, das den M. vastus medialis mit dem M. adductor magnus verbindet (Abb. 99). Der Boden besteht aus der sehnigen Adductorenplatte und die laterale Wand aus dem Vastus medialis. Das Dach wird gespalten, und zwar wieder *knochenwärts*, nicht senkrecht nach unten, da man sonst in die Adductorenmuskulatur hineingeraten könnte. Spaltet man richtig, so kommt man sofort auf das Gefäßnervenbündel. Die Femoralgefäße liegen insofern hier etwas anders als weiter oben, als die Vene nun mehr hinter der Arterie verläuft. Der N. saphenus begleitet die Gefäße, wie schon oben erwähnt, eine Strecke weit in den Adductorenkanal hinein auf deren lateraler Seite. Er rückt dann aber nach vorne und tritt schließlich durch das Dach des Adductorenkanals zur A. suprema genus.

β) Die Freilegung der A. tibialis ant.

1. Die Freilegung der A. tib. ant. am Unterschenkel.

Die Unterbindungen der Arterien am Unterschenkel, soweit sie dem Gebiet der A. tibialis anterior angehören, sind verhältnismäßig einfach und können leicht ausgeführt werden, aber man muß sich auch hier genau an die anatomischen Grundlagen halten und überall in vorgebildete Muskelzwischenräume eindringen.

Die A. tibialis anterior ist ein schwacher Ast, der schwächere Teil der zwei aus der A. poplitea hervorgehenden Hauptstämme. Die Teilungsstelle liegt ziemlich hoch, am unteren Rande des M. popliteus. Die A. tibialis anterior tritt gleich nach der Teilung auf die Vorderseite des Lig. interosseum. In den oberen Abschnitten liegt ihm die Arterie fest auf, tritt dann aber, je mehr sie sich dem Fuße nähert, immer mehr an die Tibia heran, deren Außenfläche sie im unteren Drittel angelagert ist. Darauf haben wir bei der Unterbindung, die an zwei Stellen, erstens etwa handbreit unterhalb der Tub. tibiae und zweitens handbreit oberhalb des oberen Sprunggelenkes ausgeführt wird, Rücksicht zu nehmen. V. BERGMANN hat dafür Richtungslinien konstruiert, die recht zweckmäßig ausgedacht sind: Man verbindet die immer zu palpierende Tub. tibiae mit dem ebenfalls durchzufühlenden Köpfchen der Fibula. Dann verbindet man die beiden Malleolen und halbiert diese beiden Verbindungslinien; die beiden Halbierungspunkte werden ebenfalls miteinander verbunden, dann hat man ungefähr die Richtungslinie der Arterie.

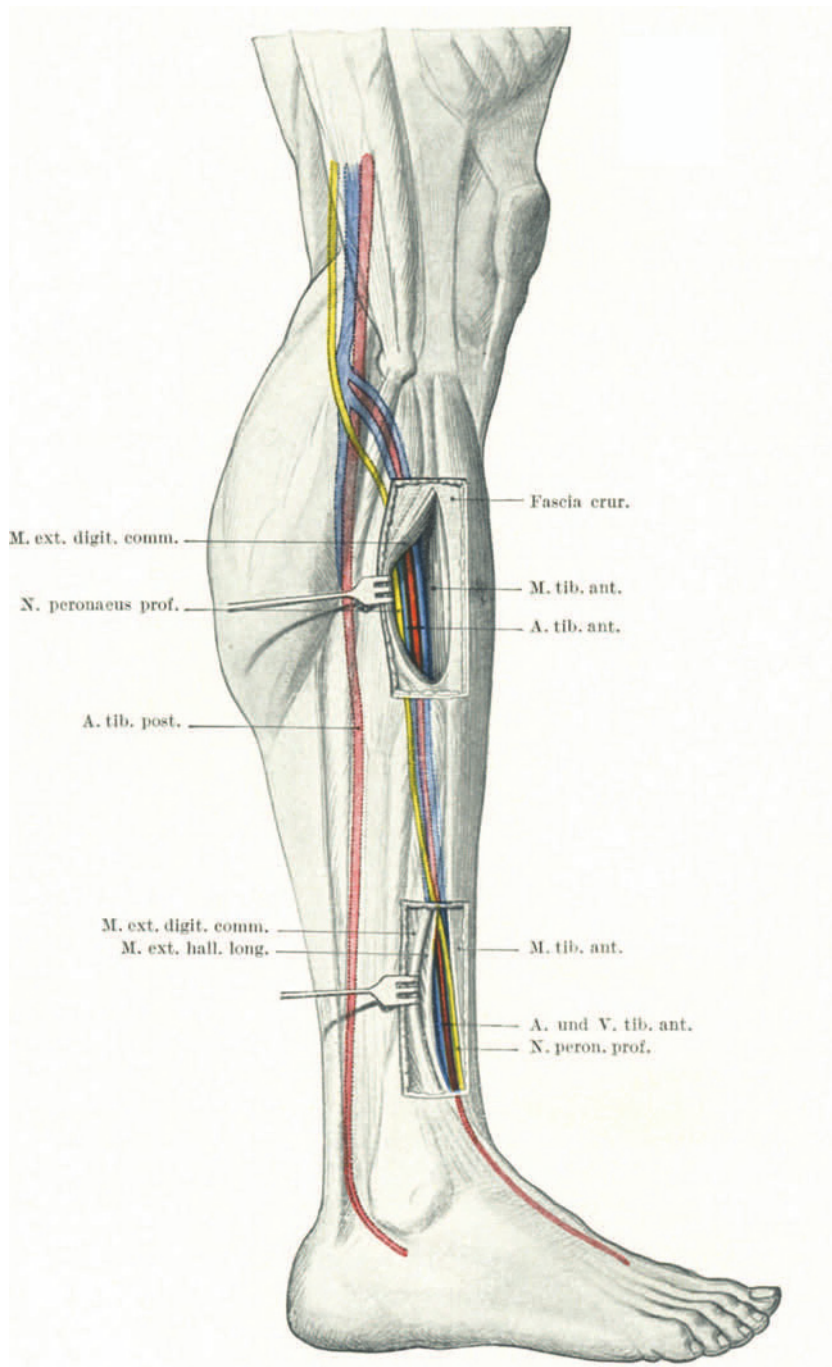


Abb. 102. Die Lagebeziehungen der A. und V. tibialis ant.

In dieser Richtungslinie macht man den Hautschnitt, immer etwa handbreit unterhalb der Tub. tibiae beginnend, etwa zwei Finger breit von der vorderen Tibiakante entfernt, etwas schräg nach unten medial. Nun ist es wichtig, daß die Assistenz richtig eingreift. Man muß die Weichteile bis auf die Fascia cruris durchtrennen und gut auseinanderziehen lassen, um eine Linie zu sehen, die sofort auf den gesuchten Muskelzwischenraum hinführt (Abb. 102). In dem gleichmäßigen Gewebe der Fascie erscheint ein dichter Streifen an der Stelle, wo die einzelnen feinen Fascienelemente zusammenlaufen, und sich in das Interstitium zwischen M. tibialis anterior und M. extensor digitorum communis

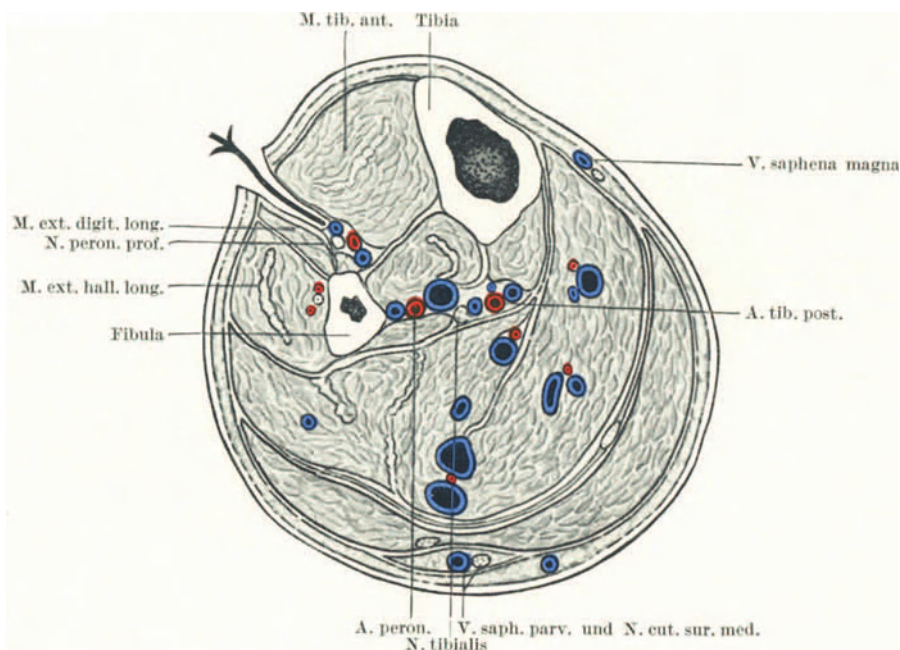


Abb. 103. Ein Querschnitt durch den rechten Unterschenkel oberhalb der Mitte zeigt die proximale Schnittfläche. Der Pfeil deutet den Weg zur A. tib. ant. an. (Nach TOLDT umgezeichnet.)

hineinsenken. Genau diesen fast immer sichtbaren Streifen muß man einschneiden, um zwischen die beiden Muskeln hineinzukommen. Es ist zweckmäßig, das Bein in gestreckter Haltung und den Fuß plantarflektiert zu halten.

Hat man den Schnitt durch die Fascie ausgeführt, so kann man stumpf mit dem Messerstiel oder einem Stieltupfer in den Zwischenraum eindringen. Hat man festgestellt, daß man zwischen den Mm. tibialis anterior und extensor digitorum communis eingedrungen ist, so werden die stumpfen Haken eingesetzt und die beiden begrenzenden Muskeln auseinandergezogen. Man muß einen guten Einblick gewinnen können. Ist man auf dem richtigen Weg, so sieht man leicht in der Tiefe das gemeinsame Gefäßnervenbündel, am meisten lateral den N. peroneus profundus herunterziehen (Abb. 103). Die Gebilde lassen sich leicht trennen, und die Arterie kann mit ihren Begleitvenen unterbunden werden.

2. Die Freilegung der A. tib. ant. oberhalb des Sprunggelenkes.

Denselben Muskelzwischenraum sucht man zur Unterbindung der Arterie weiter distal auf, hier aber nur einen Finger breit von der vorderen Tibiakante

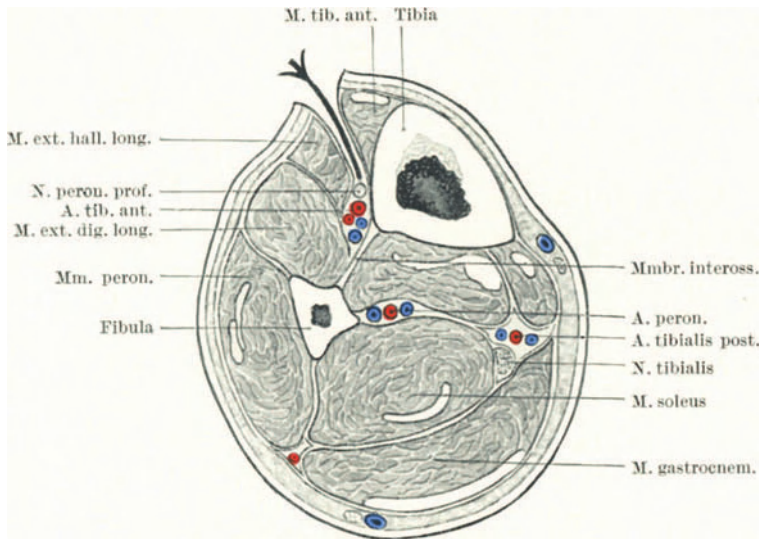


Abb. 104. Ein Querschnitt durch das untere Drittel des rechten Unterschenkels zeigt die proximale Schnittfläche. Der Pfeil deutet den Weg zur A. tib. ant. an.

entfernt. Man spaltet an dieser Stelle wie oben die Fascia cruris und geht zwischen dem M. tibialis anterior und dem M. extensor digit. comm. ein (Abb. 104). Ist man eingedrungen, so kommt ein zweiter Muskel mit starker Sehne zum Vorschein, der M. extensor halluc. long., der hier gewöhnlich in den sehnigen Abschnitt übergeht. Von hinten treten federartig die Muskelbündel an die Sehne heran. Auch dieser Muskel muß mit stumpfen Haken nach außen gezogen werden, und nun dringt man auf die an der hinteren Tibiakante liegende Arterie ein und findet die Gebilde so, daß der N. peroneus profundus entweder auf der Arterie liegt oder auf ihrer medialen Seite, denn der N. peroneus profundus überkreuzt die Arterie und geht schließlich auf ihrer medialen Seite durch das Lig. transversum cruris hindurch.

3. Die Freilegung der A. dorsalis pedis.

Etwas größere Schwierigkeiten macht der Endast, denn die A. dorsalis pedis ist ein verhältnismäßig kleines Gebilde, aber sehr konstant. Das Aufsuchen an sich ist auch nicht schwer, denn wir haben einen guten Anhaltspunkt an der Sehne des M. extensor halluc. long., einer sehr kräftigen, leicht erkennbaren Sehne, an deren lateraler Seite die Arterie zu finden ist. Man macht ungefähr in Fortsetzung der Richtungslinie — Verbindungslinie der beiden Malleolen und deren Mittelpunkt — einen

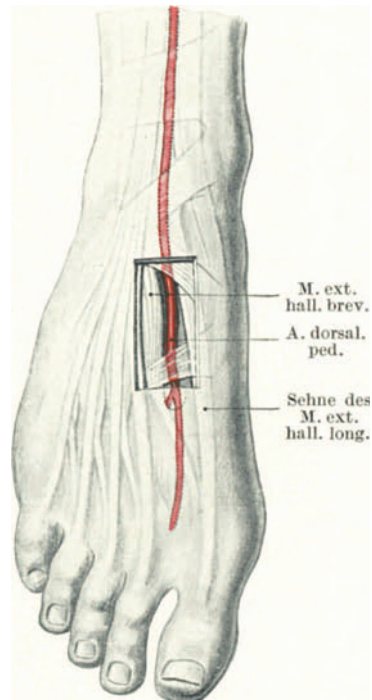


Abb. 105. Die Lagebeziehungen der A. dorsalis pedis.

Hautschnitt, der etwas unterhalb des Sprunggelenkes beginnt und seine Richtung über den Zwischenraum zwischen dem 1. und 2. Metatarsalgelenk nimmt. Man darf die Arterie nicht zu weit distalwärts suchen, denn sie verschwindet etwas unterhalb des proximalen Köpfchens des Metatarsus I in der Tiefe des Zwischenknochenraumes zwischen Metatarsus I und II, um die Anastomose mit dem Arcus plantaris zu bilden (Abb. 105). Man findet sie am besten etwa 2—3 Finger breit unterhalb des oberen Sprunggelenkes.

Man macht den 4 cm langen Schnitt ungefähr parallel zum Extensor hall. long., legt die Sehne frei und muß sich dann lateral davon halten. Dieser Raum ist unter der oberflächlichen Fascie ausgefüllt mit lockerem Fett- und Bindegewebe. Deshalb ist die kleine Arterie nicht gleich zu sehen. Man muß deshalb sehr vorsichtig vorgehen.

Nach Durchtrennung der dünnen Fascie findet sich, ebenfalls bedeckt von einem weiteren dünnen Fascienblatte, das Muskelfleisch des M. extensor hallucis brevis, der, schräg von außen oben nach innen unten verlaufend, einen spitzen Winkel mit der Sehne des M. extensor hallucis longus bildet. Am medialen Rande des M. extensor hallucis brevis, also in dem ebengenannten Winkel, findet sich die Arterie leicht nach Spaltung der dünnen Fascie. Der N. peronaeus profundus ist unter dem M. extensor hallucis brevis hindurchgetreten und erscheint medial von der Arterie und meist etwas tiefer.

γ) Die Freilegung der A. tib. post.

1. Die Freilegung am Unterschenkel.

Um das Bild der Arterienunterbindung am Unterschenkel zu vervollständigen, muß noch die Unterbindung der A. tibialis posterior besprochen werden. Auch diese wird, wie die vordere, an zwei typischen Stellen unterbunden.

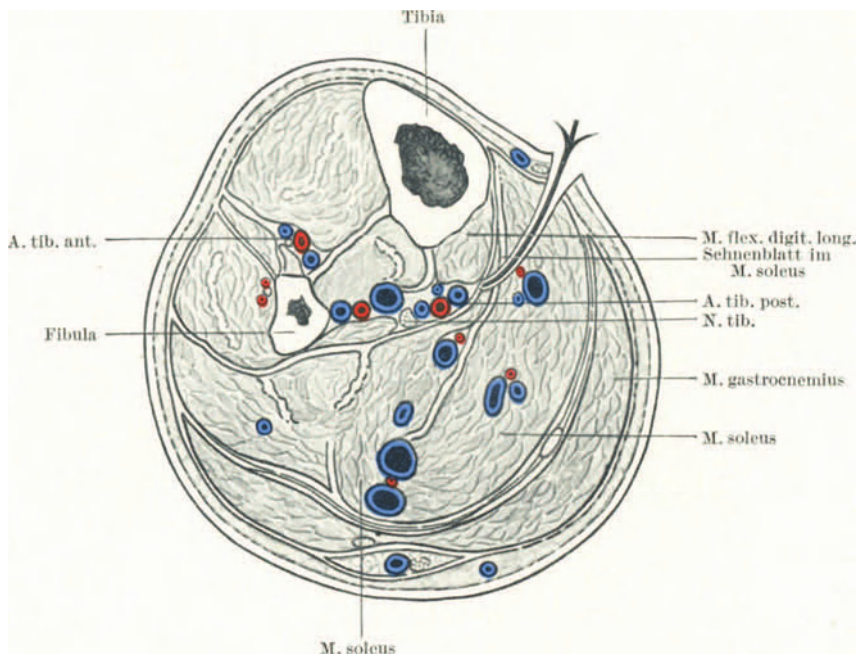


Abb. 106. Ein Querschnitt durch den rechten Unterschenkel oberhalb der Mitte zeigt die proximale Schnittfläche. Der Pfeil weist auf den Weg durch den M. soleus zur A. tib. post. hin. (Nach TOLDT umgezeichnet.)

Die Unterbindung im proximalen Abschnitte, handbreit unterhalb der Tub. tibiae, macht verhältnismäßig große Schwierigkeiten, und zwar deshalb, weil die Arterie hier sehr tief liegt und nicht zu erreichen ist, ohne daß Muskulatur geschädigt wird. Es gelingt

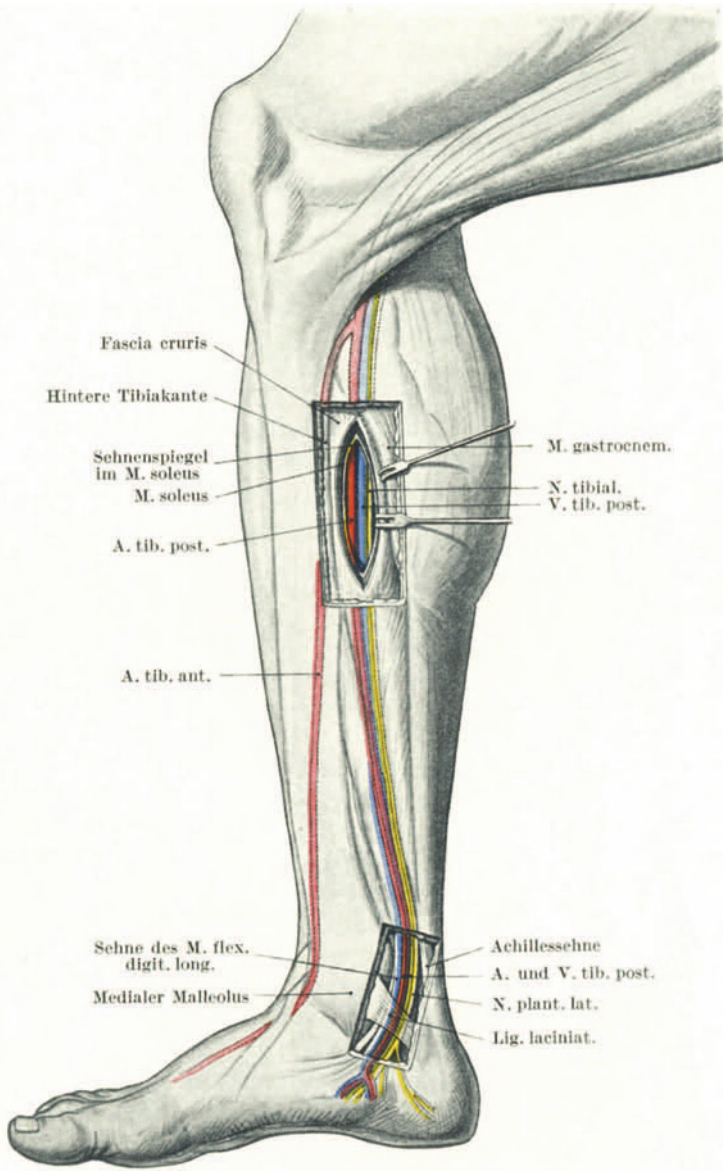


Abb. 107. Die Lagebeziehungen der A. tibialis post.

also nicht, durch einen Muskelzwischenraum an die Arterie heranzukommen. Man zieht eine Richtungslinie am besten so, daß man bei im Kniegelenk rechtwinklig gebeugtem Unterschenkel etwa handbreit unterhalb der Tuberositas tibiae sich einen Punkt fingerbreit hinter der medialen Tibiakante kennzeichnet. Diesen Punkt verbindet man mit dem Halbierungspunkte der Verbindungslinie zwischen hinterer Kante des Malleolus medialis und vorderem Rande der Achillessehne.

Auch für diese Unterbindung gilt es, daß man nicht zu hoch mit dem Hautschnitt anfängt, sondern gut handbreit unterhalb der Tub. tibiae beginnt. Das Bein wird im Kniegelenk rechtwinklig gebeugt (Abb. 107). Auch das Fußgelenk wird rechtwinklig gestellt, um die Wadenmuskulatur etwas anzuspannen. Dann macht man auf der Innenseite des nach außen rotierten Beines, ungefähr 1 Querfinger breit von der hinteren Tibiakante entfernt, den Hautschnitt in der angegebenen Richtungslinie durch das Fett- und Subcutangewebe bis auf die Fascia cruris. Mit dieser ist der mediale Kopf des *M. gastrocnemius* verwachsen. Der Schnitt durch die Fascie wird ebenso lang wie der Hautschnitt gemacht. Dann läßt sich der mediale Gastrocnemiusbauch nach hinten abschieben und er sinkt infolge seiner Schwere mit dem Fascienblatte nach hinten. Nun liegt der mediale Rand des *M. soleus* vor, der sehr fest an der Linea poplitea tibiae befestigt ist. Da die *A. tibialis posterior* aber unter dem *M. soleus* gelegen ist, so bleibt nichts anderes übrig, als ihn vom Knochen zu trennen oder durch den Muskel hindurchzugehen (Abb. 106 und 107). Da der erstere Weg schwierig und noch dazu unsicher ist, entscheiden wir uns für die scharfe Durchschneidung in der Richtung des Haut- und Fascienschnittes. Auch dieser Weg erfordert Aufmerksamkeit, weil wir nicht über die Dicke des Muskels unterrichtet sind. Daher macht man den Schnitt genau so lang wie den Hautschnitt, durch das Muskelfleisch langsam in die Tiefe fortschreitend, aber immer darauf achtend, daß man nicht an der Arterie vorbeikommt. Man muß immer daran denken, daß die Arterie knochenwärts zu suchen ist. Deshalb müssen wir von vornherein den Schnitt in der Richtung von 45° gegen den Knochen gerichtet anlegen, als ob man die Rückseite der Tibia freilegen wollte. Um festzustellen, ob man in der richtigen Tiefe ist, muß der Schnitt durch den Soleus vom Assistenten gut auseinandergezogen werden. Dann stößt man plötzlich auf ein weißes sehniges Fascienblatt, das mitten im *M. soleus* eingelagert ist. Durchschneidet man auch dieses, so kommt man zwar nicht sofort auf die Arterie, sondern zunächst auf eine ganz dünne Muskellage, die noch dem *M. soleus* angehört. Nach dessen Durchschneidung (die Muskellage ist meist nur einige Millimeter stark), stößt man auf das gemeinsame Gefäßnervenbündel in der Rinne zwischen dem *M. flexor digitorum longus* (medial) und dem *M. flexor. hall. long.* (lateral) auf den *M. tibialis posterior*. Die Arterie mit ihren beiden Begleitvenen liegt am weitesten knochenwärts, während sie hinten in ihrem ganzen Verlaufe von dem *N. tibialis* gedeckt wird (Abb. 106).

2. Die Freilegung der *A. tib. post.* hinter dem inneren Knöchel.

Die zweite Unterbindungsstelle der *A. tibialis posterior* ist leichter zu finden (Abb. 107). Aber auf beschränktem Raume liegen hier außer der Arterie drei Sehnen und meist zwei Nervenstämme (denn die Teilung des *N. tibialis posterior* findet häufig schon in dieser Gegend statt) sehr dicht beisammen. Glücklicherweise liegen alle Gebilde in einzelnen Fächern der Fascia cruris, die zusammen als *Lig. laciniatum* bezeichnet werden; am meisten knöchelwärts liegt die Sehne des *M. tibialis posterior*, dann die des *M. flexor digitorum*, meist etwas hinter der Arterie die des *M. flexor. hall. long.* (Abb. 108). Man verbindet den *Mall. int.* mit der Achillessehne, bestimmt den Halbierungspunkt und legt einen bogenförmigen Hautschnitt, parallel zum *Mall. int.* verlaufend, durch den Halbierungspunkt an. Dann stößt man sofort auf das *Lig. laciniatum* und muß

dabei suchen, sofort in das richtige Fach, in welchem die Arterie mit den beiden Begleitvenen verläuft, zu gelangen. Die Sehnenscheiden darf man nicht eröffnen.

Einfach ist die Freilegung des N. tibialis. Dazu muß man sich weiter nach dorsal halten.

Da zur Unterbindung der A. poplitea und der Aa. glutaee die Leiche auf den Bauch gelegt werden muß, so erfolgt die Beschreibung ihrer Unterbindung am Schlusse des Abschnittes über Unterbindungen an der unteren Extremität.

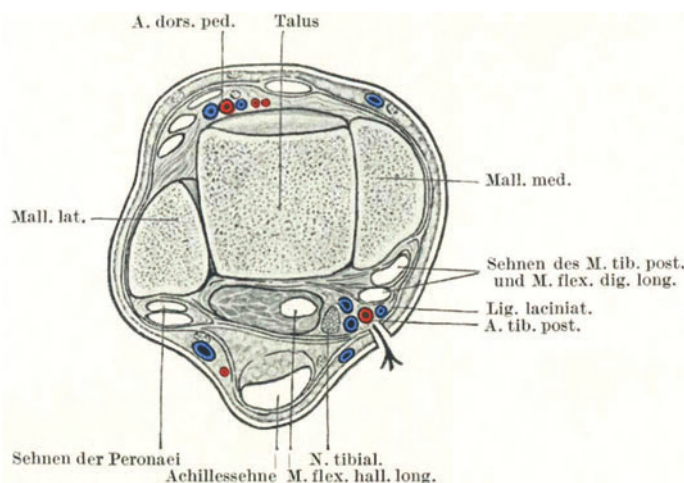


Abb. 108. Ein Querschnitt durch den rechten Unterschenkel im Bereich des oberen Sprunggelenkes zeigt die proximale Schnittfläche. Der Pfeil weist auf den Weg durch das Lig. laciniat. zur A. tib. post. hin. (Nach TOLDT umgezeichnet.)

f) Die Freilegung der A. poplitea.

Die Unterbindung der A. poplitea ist sehr einfach. Bei gestrecktem Bein in Bauchlage sieht man in der Kniegelenksgegend eine flache Vorwölbung dadurch entstehen, daß sich die Weichteile, das Fettgewebe mit Gefäßen und Nerven gegen die Haut vordrängen, und zwar eingesäumt von einer rautenförmig gestalteten Begrenzung. Dieser Rhombus wird gebildet nach oben außen durch den M. biceps, nach oben innen durch den M. semimembranosus und die medial davon vorspringende Sehne des M. semitendinosus, nach unten durch die beiden Köpfe des M. gastrocnemius.

Wenn wir nun die Arterie freilegen wollen, so ist es zweckmäßig, den Raum genau auszupalpieren, unter Umständen kann man schon den N. tibialis bei leichter Beugung des Kniegelenkes durch die rautenförmige Grube hindurchziehen fühlen. Man darf den Schnitt niemals lateral von der Mittellinie legen, denn dann kann es vorkommen, daß das erste Gebilde nicht der N. tibialis, sondern der N. peronaeus ist, der sich schon am oberen Ende der rautenförmigen Grube vom N. tibialis getrennt hat. Der Schnitt soll etwa 6 cm lang gemacht werden und durchdringt die Haut und das Unterhautgewebe bis auf die Fascia poplitea. Dann spaltet man die Fascie und stößt nun zunächst auf den N. tibialis, dann auf die V. poplitea und schließlich auf die Arterie (Abb. 109). Die Vene liegt nicht nur etwas tiefer als der Nerv, sondern auch weiter medial. Ebenso liegt die Arterie wieder etwas tiefer und mehr medial als die Vene (Abb. 110). Ist der Schnitt zu weit distal angelegt, so kann man zwischen den beiden Köpfen des Gastrocnemius

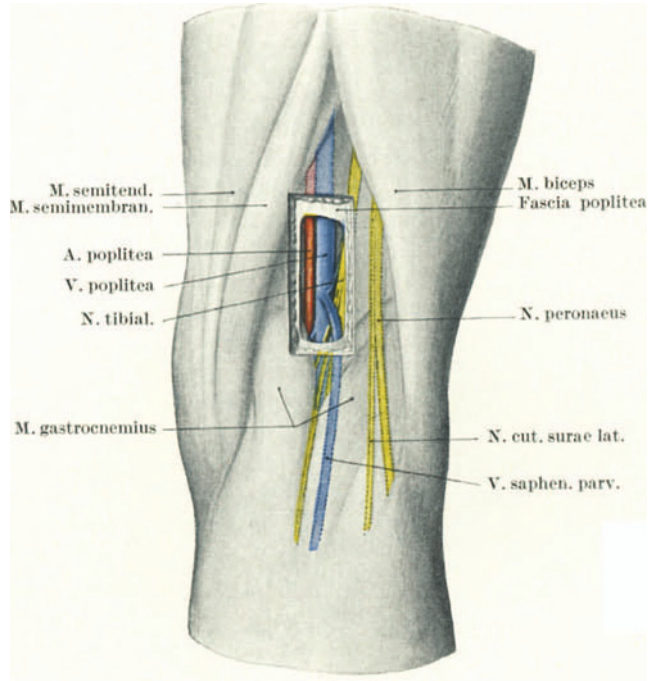


Abb. 109. Die Lagebeziehungen der A. und V. poplitea.

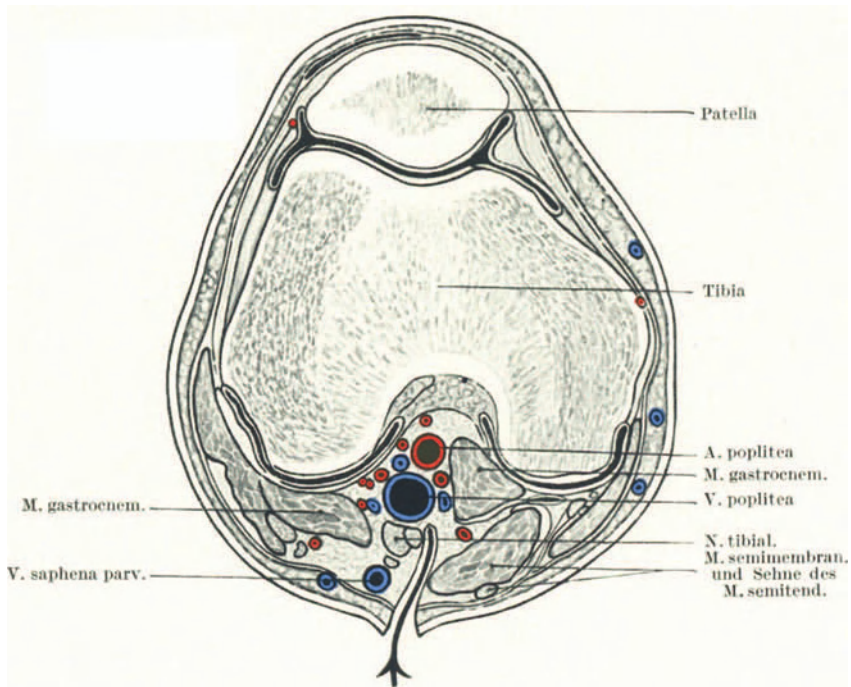


Abb. 110. Ein Querschnitt durch die Gegend des rechten Kniegelenkes zeigt die proximale Schnittfläche. Der Pfeil weist auf den Weg durch die Fascia poplitea zur Arteria poplitea hin. (Nach TOLDT umgezeichnet.)

den N. cutaneus surae medialis und die Vena saphena parva treffen. Eine Verwechslung mit den Kniekehlengefäßen wird bei den oberhalb der Fascia poplitea gelegenen Gebilden nicht vorkommen.

g) Die Freilegung der A. glutaeca sup. und inf.

a) Die Freilegung der A. glutaeca sup.

Die Arterie wird unterbunden bei den nicht allzu seltenen Verletzungen (Schuß, Stich, Beckenbruch) und bei Aneurysmen. Schwierigkeiten können bei der Unterbindung der Aa. glutaecae entstehen bei starker Hämatomentwicklung und Eiterungsprozessen in den subfascialen Bindegewebsräumen. Daher ist es sehr wichtig, daß man sich die festen Punkte, die

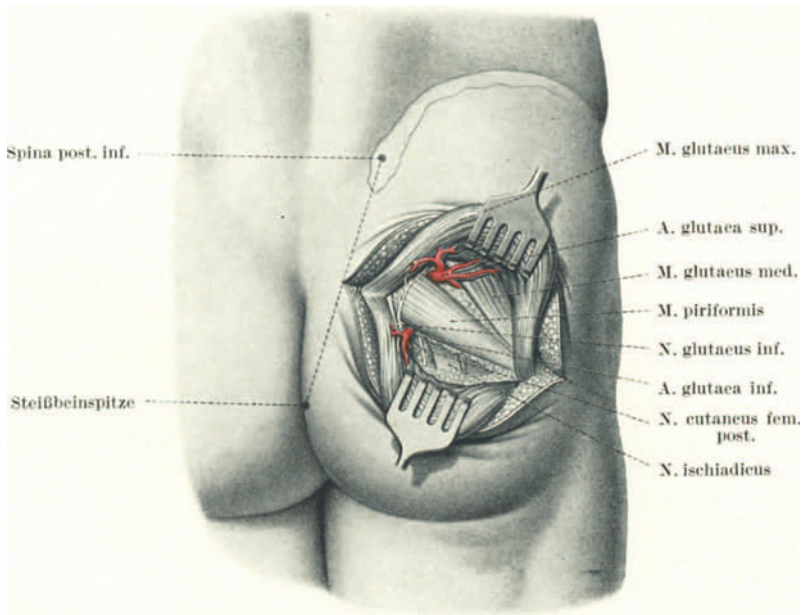


Abb. 111. Freilegung der A. glutaeca sup. und inf. Zwischen der Steißbeinspitze und der Spina post. sup. ist die Hilfslinie gezogen, deren Mitte mit der Spitze des Trochanter maj. verbunden, etwa dem Verlauf des M. piriformis entspricht. Die Hilfslinien sind punktiert eingezeichnet. Der M. glutaecus max. ist in der Faserrichtung gespalten und die tiefe Muskulatur freigelegt. Die A. glutaeca sup. wird am oberen, die A. glutaeca inf. zugleich mit dem N. ischiadicus am unteren Rande des M. piriformis aufgesucht.

in der folgenden Beschreibung für das Aufsuchen der beiden Arterien angegeben werden, einprägt.

Der Kranke wird auf den Bauch gelegt. Die Unterbindung wird an der Stelle ausgeführt, wo das Gefäß mit dem gleichnamigen Nerven über dem oberen Rande des M. piriformis aus dem Foramen ischiadicum majus tritt. Um diese Stelle zu finden, verbindet man am besten die Spina iliaca post. sup. mit der Steißbeinspitze, halbiert diese Strecke und zieht von diesem Halbierungspunkte eine Gerade zum Trochanter major (Abb. 111). Diese Linie entspricht etwa dem oberen Rande des M. piriformis. Etwas proximal der Mitte dieser Verbindungslinie tritt der oberflächliche Ast der Arterie, der sich zwischen M. glutaecus max. und med. nach lateral und distal ausbreitet, über den unteren Rand des M. glutaecus med. Dieser Stamm kann gut als Wegweiser dienen.

Der Hautschnitt beginnt in der Nähe der Mitte der Verbindungslinie der beiden genannten Punkte und reicht bis handbreit an den Trochanter major heran. Nach Durchtrennung der Haut und des stark entwickelten Unterhautgewebes spaltet man die hier dünne Fascie des M. glutaecus max. und drängt nun

die Muskelfasern dieses Muskels stumpf auseinander, bis man auf den in der Schnittrichtung verlaufenden unteren Rand des *M. glutaeus medius* stößt, der von der starken *Fascia glutaea* überkleidet wird. Nach unten setzt sich diese Fascie in die *Fascia lata fort.* Am caudalen Rande des *M. glutaeus med.* spaltet man die Fascie und kann den Muskel nach vorne ziehen (Abb. 111). Mit dem Finger tastet man in dem dadurch entstandenen Spalt den oberen Rand des Foramen ischiadicum majus. Hier tritt der Stamm der *A. glutaea sup.* hervor. Die *Vena glutaea sup.* liegt als großer Stamm über der Arterie. An deren Ästen sind die Venen meist doppelt vorhanden. Bei ihrem Durchtritt durch das Foramen ischiadicum ist sie durch Bindegewebsstränge fixiert. Gelegentlich hat man schon den oberflächlichen, sich zwischen *Glutaeus maximus* und *medius* in dem subfascialen Bindegewebe ausbreitenden Ast zu Gesicht bekommen und kann sich durch ihn nach dem Stamme hinleiten lassen. Lateral vom Arterienstamme tritt der *N. glutaeus superior* aus derselben Lücke und breitet sich zwischen den *Mm. glutaeus med.* und *min.* aus. Bei großen *Aneurysmen* kann man die Freilegung, wenn nötig, mit einem großen Lappenschnitt, den ISELIN für die Freilegung des Nervus ischiadicus bei Schußverletzungen empfohlen hat, ausführen (s. Abb. 224).

β) Die Freilegung der *A. glutaea inf.*

Zur Aufsuchung dieser Arterie zieht man eine Verbindungslinie zwischen dem Außenrande des *Tuber ischii* nach der *Spina iliaca posterior superior.* Der Mittelpunkt dieser Linie liegt über der Austrittsstelle der Arterie unterhalb des *M. piriformis.* Etwa 3 Finger breit medial von diesem Punkte beginnt man den Hautschnitt, der nach dem *Trochanter major* gerichtet ist. Der Schnitt verläuft zu dem für die Unterbindung der *A. glutaea sup.* angegebenen in einem spitzen Winkel. Das Vorgehen durch die Haut, das Unterhautgewebe und durch die stumpf in ihrer Faserrichtung auseinander zu drängenden Muskelbündel des *M. glutaeus max.* ist gleich dem für die Freilegung der *A. glutaea sup.* angegebenen. Hat man den Bindegewebsraum unterhalb des *M. glutaeus max.* erreicht, so tastet man nach dem unteren Rande des *M. piriformis* und nach dem Foramen ischiadicum majus. Man stellt zunächst die *Spina ischiadica* fest und das von ihr nach medial und schräg kranial ziehende *Lig. sacro-spinosum.* Oberhalb der *Spina ischiadica* fühlt man auch leicht den starken Stamm des *N. ischiadicus.* Medial davon findet sich die *A. glutaea inf.* Über ihr verläuft der starke Venenstamm. Lateral von der Arterie verläuft der *N. glutaeus inf.* in den *M. glutaeus max.* und der *N. cutaneus femoris post.,* der hinter dem *N. ischiadicus* hervorkommt. Medial der *A. glutaea inf.,* die einen *Ramus comitans n. ischiadici* abgibt, verlaufen die *A. pudenda* und der *N. pudendus* durch dieselbe Lücke.

h) Die Freilegung der Gefäße am Halse.

Das Aufsuchen der Gefäße am Halse wird wesentlich erleichtert, wenn man sich das Schema der Regionen der vorderen Halsgegend ins Gedächtnis einprägt. Wir unterscheiden für die praktische Chirurgie am besten ein vorderes Dreieck und zwei seitliche Halsdreiecke. Das vordere wird gebildet durch den Unterkieferrand und die beiden *Mm. sternocleidomastoidei.* Die Spitze liegt im Jugulum. Die seitlichen Dreiecke haben ihre Basis an der *Clavicula,* ihre Seiten werden gebildet von dem hinteren Rande der *Mm. sternocleidomastoidei* und

dem vorderen Rande des *M. trapezius*. Die Spitze liegt im Schnittpunkte der beiden Muskeln. Das vordere Halsdreieck wird in der Mittellinie durch die mittleren Zungenbeinmuskeln, das Zungenbein, Kehlkopf und Trachea in zwei gleiche Teile geteilt. Diese beiden Teile und die beiden seitlichen großen Halsdreiecke werden nun ihrerseits durch den vom Zungenbeinkörper zur *Scapula* ziehenden *M. omohyoideus* in zwei ungleich große Dreiecke geteilt, die für das Aufsuchen der Gefäße von Bedeutung sind.

Für die Unterbindung der *A. carotis* kommt nur das vordere Halsdreieck in Betracht, und zwar für die *A. carotis comm.* sowohl das oberhalb als das unterhalb des *M. omohyoideus* gelegene Dreieck. Die *A. carotis externa* wird immer oberhalb des *M. omohyoideus* unterbunden, ebenso die *A. thyreoidea superior*; die *A. thyreoidea inferior* unterhalb des *M. omohyoideus*. Die *A. subclavia* endlich wird im seitlichen Halsdreieck unterhalb des *M. omohyoideus* aufgesucht, ebenso die *A. vertebralis*.

Von den Gefäßunterbindungen am Halse haben größere praktische Bedeutung die der *A. carotis externa*, der *Aa. thyreoideae sup. und inf.* und der *A. subclavia* oberhalb des Schlüsselbeines. Die *A. carotis communis* und *interna* dürfen nur im Notfalle unterbunden werden, z. B. bei Verletzungen oder Aneurysmen, wenn sich eine Gefäßnaht nicht ausführen läßt. Die Gefahren, die sich an die Unterbindung der *A. carotis interna* und *communis* anschließen, bestehen in Störung der Blutversorgung der betreffenden Gehirnhälfte.

Es entwickeln sich anämische Herde, die der Erweichung verfallen. Teilweise sind diese Erweichungsherde auf fortschreitende Thrombosen bzw. Embolien zurückzuführen. Diese Gefahr der Carotisunterbindung steigt mit dem Lebensalter. Oberhalb des 50. Lebensjahres ist fast immer mit dem Eintritt solcher Komplikationen zu rechnen. Sehr erheblich steigt die Gefahr der einseitigen Carotisunterbindung infolge der nicht allzu seltenen Anomalien im *Circulus arteriosus (WILLISI)*. Zwar bestehen zahlreiche Anastomosen zwischen den Ästen der vorderen, mittleren und hinteren Gehirnarterie. Sie reichen aber, wenn die Hauptverbindungen der großen Stämme an der Basis nicht vorhanden sind, oft nicht aus, um eine genügende Blutversorgung einzelner Gehirnabschnitte zu gewährleisten.

Die Unterbindung der *A. carotis externa* wird gelegentlich bei Operationen am Gesichtsschädel zur Verminderung der Blutung vorausgeschickt. Sie ist gefahrlos. Die Unterbindung der *Aa. thyreoidea superior* und *inferior* spielt bei der Kropfoperation eine Rolle.

Im Operationskurs soll auch die Freilegung der *A. carotis communis* geübt werden, da sie das Studium der topographisch-anatomischen Verhältnisse sehr erleichtert.

a) Die Freilegung der *A. carotis*.

Die Freilegung der *A. carotis* wird in ihrem ganzen Verlaufe am vorderen Rande des *M. sternocleidomastoideus* ausgeführt und zwar meist oberhalb des *M. omohyoideus* in dem eigentlichen *Trigonum caroticum*, das gebildet wird von dem *M. sternocleidomastoideus*, dem *M. omohyoideus* und dem Zungenbein. Mitten durch dieses *Trigonum* hindurch zieht die Arterie. Die Spitze des Dreieckes ist nach unten gerichtet. Um nun die Unterbindung der *A. carotis*, ganz gleich an welcher Stelle, immer gut und bequem ausführen zu können, muß man den Körper richtig lagern, die Schultergegend hoch legen und den Kopf nach der anderen Seite drehen, um den *M. sternocleidomastoideus* anzuspannen. Dann tastet man sich das Zungenbein ab und macht je nachdem man die Arterie vor oder nach ihrer Teilung unterbinden will, den Hautschnitt.

1. Die Freilegung der *A. carotis comm.*

Für die *A. carotis communis* beginnt der Schnitt unterhalb des Zungenbeins. Der Schnitt soll 5—6 cm lang nach unten fortgeführt werden. Nach Durchtrennung der Haut und des Unterhautgewebes stößt man auf das Platysma, das verschieden stark entwickelt ist und gewöhnlich mit der *Fascia colli anterior* in Verbindung steht, die bekanntlich auch den *M. sternocleidomastoideus* einhüllt. Man durchschneidet auch das Platysma und kommt nun sofort an den Rand des *M. sternocleidomastoideus* und die *Fascia colli superficialis*, die man gerade am Rande des *M. sternocleidomastoideus* einschneidet. Die *A. carotis* verläuft annähernd senkrecht am Halse in die Höhe, während der *M. sternocleidomastoideus* schräg verläuft. Beide schneiden sich also in einem spitzen Winkel. Der Schnittpunkt liegt dicht überhalb des Kreuzungspunktes des

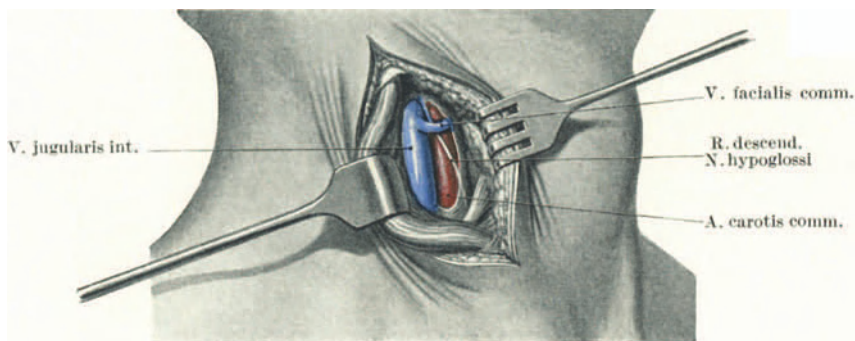


Abb. 112. Die Freilegung der *A. carotis comm.* Am Vorderrande des Kopfnickers sind Fascie und Gefäßnervenscheide gespalten. Der *R. descendens, N. hypoglossi* wird geschont.

M. sternocleidomastoideus und des *M. omohyoideus*. Daher braucht man bei Unterbindung oberhalb des *M. omohyoideus* den *M. sternocleidomastoideus* nicht weit zurückziehen, weil er gerade eben die Arterie bedeckt, während man den *M. sternocleidomastoideus* desto stärker zurückziehen muß, je weiter unterhalb des *M. omohyoideus* die Arterie unterbunden werden soll. Nun liegt das tiefe Blatt der *Fascia colli superficialis*, das den *M. sternocleidomastoideus* auf seiner Rückseite einhüllt, vor und man sieht die Gefäße durchschimmern. Wird die *Arteria carotis* in der Höhe der Teilungsstelle freigelegt, so wird das Operationsfeld häufig gerade von der oft kleinfingerdicken *V. facialis communis* überquert, die, aus der Richtung des vorderen Masseterrandes kommend, schräg nach hinten caudal zieht, um in Höhe der Teilungsstelle der *A. carotis* in die *V. jugularis interna* einzumünden (Abb. 112). Dieser Venenstamm kann so vollkommen das Operationsfeld beherrschen, daß er nicht beiseite genommen werden kann, sondern unterbunden werden muß. Wenn die Fascie gespalten ist, so stößt man auf die bei der Leiche allerdings leere *V. jugularis*, und wenn man diese etwas zurückschiebt, so kommt die *A. carotis communis* zum Vorschein. Meist finden wir auf oder in den oberflächlichsten Lagen der Gefäßscheide den *Ramus descendens nervi hypoglossi* (Abb. 112) als dünnen weißlichen Strang, der die Gefäße bis in Höhe der Überkreuzung durch den *M. omohyoideus* begleitet. Man muß nun bei der Trennung der Gefäße sehr vorsichtig sein und sie mit zwei anatomischen Pinzetten auseinanderpräparieren. Die *V. jugularis interna* ist oft sehr dünnwandig, außerdem liegt zwischen *V. jugularis* und

A. carotis hinten der *N. vagus*, der natürlich unter keinen Umständen verletzt oder in die Ligatur mit gefaßt werden darf. Nach Freilegung der Arterie überzeugt man sich, daß der *N. vagus* mit der Vene nach außen und hinten gezogen ist, damit die Arterie vollständig frei unterbunden werden kann.

2. Die Freilegung der *A. carotis comm.* unterhalb des *M. omohyoideus*.

Über die Unterbindung der *A. carotis* unterhalb des *M. omohyoideus* ist nicht viel hinzuzufügen. Der *M. sternocleidomastoideus* muß nur ziemlich weit zurückgezogen werden, und außerdem kommt man hier nicht in ein so bequem vorgebildetes Muskeldreieck. Der *M. sternocleidomastoideus* überlagert hier die weit nach außen gehenden geraden Halsmuskeln, den *M. sternohyoideus* und besonders den *M. sternothyroideus*. Der Hautschnitt beginnt etwa in Höhe des Ringknorpels, am vorderen Rande des *M. sternocleidomastoideus* hinabziehend bis zum Jugulum. Haut, Subcutangewebe, *Platysma* werden durchschnitten, dann die oberflächliche Halsfaszie gespalten. Nun muß der freigelegte *M. sternocleidomastoideus* so weit nach außen gezogen werden, bis im oberen Wundwinkel der von der mittleren Halsfaszie eingehüllte *M. omohyoideus* erscheint. Freizulegen braucht man ihn meist nicht. Er wird in seiner Faszie mit nach außen oben gezogen. Nun liegen die geraden Halsmuskeln, die die Schilddrüse bedecken, vor. Am weitesten nach hinten reicht der *M. sternothyroideus*. Dessen hinterer Rand ist scharf abgegrenzt gegen die die Gefäße noch bedeckende *Fascia colli media*. Nun zieht man diesen Muskel, der nicht selten eine *Inscriptio tendinea* hat, nach medial und spaltet die *Fascia colli media* auf der Hohlsonde. Mit den geraden Halsmuskeln wird nach Spaltung der Faszie auch die häufiger vergrößerte Schilddrüse nach medial verschoben und man findet nun die Gefäße und Nerven in derselben Anordnung wie oben, nur daß der *Ramus descendens hypoglossi* hier nicht mehr vorhanden ist.

3. Die Freilegung der *A. carotis ext.*

Soll die Unterbindung der *A. carotis externa* ausgeführt werden, legt man den Schnitt entsprechend höher an. Er wird bis in die Fortsetzungslinie des horizontalen Unterkieferastes nach oben ausgedehnt. Im übrigen wird genau so verfahren wie bei der Unterbindung der *A. carotis communis*. Wenn man sich nun der Teilungsstelle der Gefäße nähert, so begegnet man, wie schon oben erwähnt, häufig einem starken Venenstamme, der *V. facialis communis*, die man in den meisten Fällen nicht beiseite schieben kann, weil sie die Teilungsstelle völlig überdeckt. Man kann sie ohne Schaden unterbinden (Abb. 113). Wir erkennen die *A. carotis externa* sofort daran, daß sie kurz nach der Teilung den ersten Seitenast, die *A. thyroidea superior*, abgibt (Abb. 113). Dieses Merkmal ist von Bedeutung, da nach der Teilung die *A. carotis interna* oft etwas lateral von der *externa* gelegen ist und keine Seitenäste abgibt.

4. Die Freilegung der *A. carotis int.*

Die Unterbindung der *A. carotis int.* ist ebenso gefährlich wie die der *A. carotis comm.*, sie ist sogar gefährlicher als die letztere, da ein Nebenkreislauf durch Vermittlung der *A. carotis ext.* unmöglich ist. Die Freilegung der *A. carotis int.* kann aber doch bei hoher Verletzung einmal zur Unterbindung des Gefäßes notwendig werden. E. REHN hat daher einen Weg zu dem Gefäß ausgearbeitet. Er sucht das Gefäß am Kieferwinkel, um nach Ausgleich zweier physiologischer Krümmungen und Streckung des Gefäßes unter Umständen eine Gefäßnaht zu ermöglichen. Zunächst wird von einem schrägen Schnitt vom

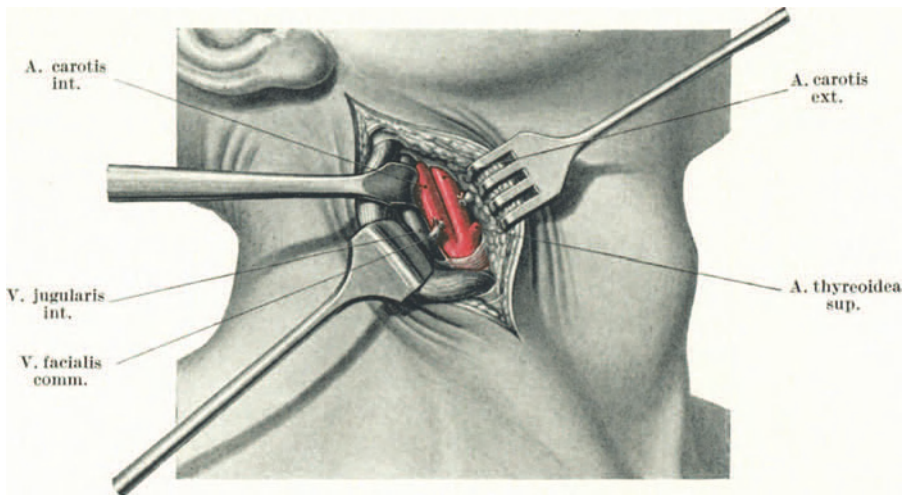


Abb. 113. Die Freilegung der A. carotis ext. Am vorderen Rand des Kopfnickers ist die Gefäßscheide gespalten die V. facialis comm. unterbunden und durchtrennt. Die Teilungsstelle der A. carotis in ihre beiden Hauptäste liegt frei, ebenso die A. thyroidea sup.

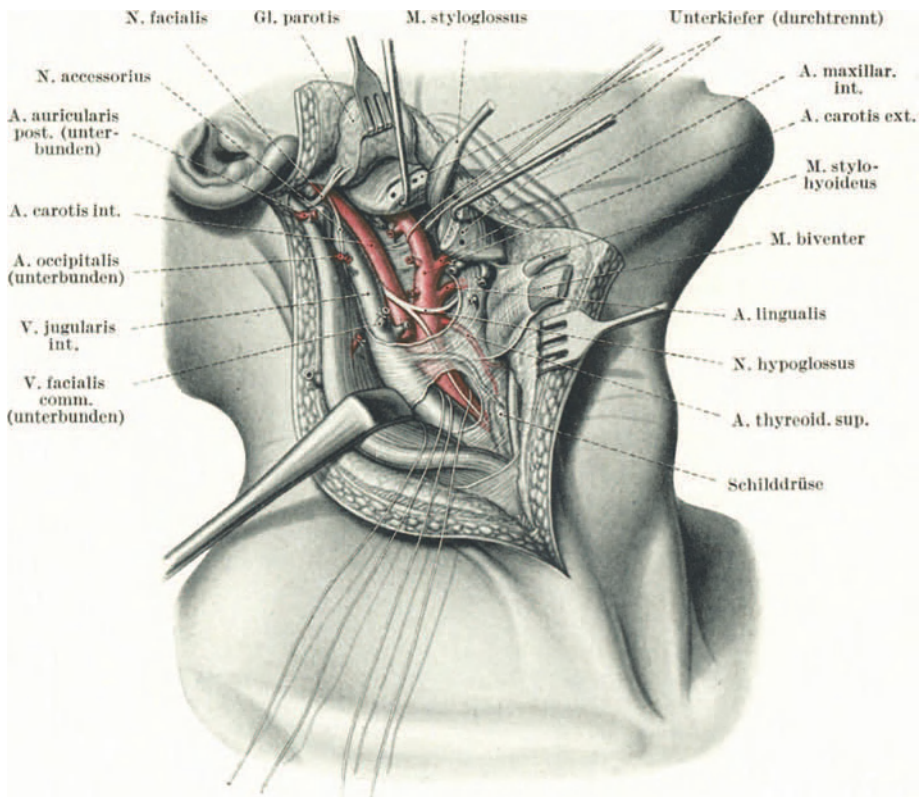


Abb. 114. Die Freilegung der A. carotis int. nach E. REHN unter zeitweiliger Durchtrennung des Unterkieferwinkels.

Warzenfortsatz bis zum Ringknorpel der vordere Kopfnickerrand freigelegt und sowohl die A. carotis comm. als die V. jugularis int. mit einem dicken Seidenfaden angeschlungen, um vorläufige Blutstillung machen zu können (Abb. 114). Nun dringt man kopfwärts weiter vor, unterbindet die V. facialis comm., ebenso die A. sternocleidomastoidea doppelt und durchtrennt sie. Um nun den im Wege befindlichen Unterkieferwinkel zu beseitigen, wird ein senkrechter Hautschnitt auf den vorderen Schnitttrand aufgesetzt. In den Weg kommende Venen werden unterbunden und durchtrennt. Unter Spaltung ihrer Kapsel wird der untere Ohrspeicheldrüsenrand freigelegt und die Drüse mit einem scharfen Haken unter Schonung des N. facialis nach oben gezogen (Abb. 114). Auch der nun freiliegende M. masseter wird eingeschnitten und vom Kieferwinkel abgeschoben. Nun kann der Kieferwinkel am besten nach Anlegung von 2 Bohrlöchern (Abb. 114) durchgesägt werden und man erhält nun so viel Übersicht, daß die Mm. digastricus und stylohyoideus, die die Sicht auf die in der Tiefe verlaufenden Gefäße verhindern, freigelegt und durchtrennt werden können. Jetzt liegt die A. carotis ext. in größerer Ausdehnung frei. Ihre nach hinten ziehenden Äste müssen unterbunden und durchtrennt werden, so daß sie nach vorn gelagert werden kann. Da man den Stamm der A. carotis ext. unter Umständen für eine Gefäßnaht mit dem distalen Stumpf der A. carotis int. verwenden kann, soll er erhalten bleiben. Ist er stark im Wege, so wird er möglichst weit distal durchtrennt. Man braucht nun nur noch das Lig. stylo- mandibulare zu durchtrennen und den Proc. styloideus abzukneifen und mit den Muskeln nach vorn zu nehmen (Abb. 114), um so die A. carotis int., nach Auseinanderziehen der Unterkieferabschnitte, bis nach der Schädelbasis zu freiliegen zu sehen. Eine Gefäßnaht wird trotz Ausgleich der Krümmungen selten möglich sein. Es kommt dann unter Umständen die ringförmige Verbindung zwischen dem proximalen Stumpf der A. carotis ext. und dem distalen der A. carotis int. in Frage.

β) Die Freilegung der A. thyroidea sup.

Die Unterbindung der A. thyroidea superior wird gelegentlich der Resektion eines Kropfes, besonders eines Basedowkropfes, vorausgeschickt, manchmal Wochen voraus, um ihn teilweise außer Ernährung zu setzen; außerdem bei jeder Kropfoperation, um blutleer zu operieren. Man sucht die Arterie genau da auf, wo man auch die A. carotis externa freilegt, d. h. in Höhe des Zungenbeines. Man legt, genau wie bei Unterbindung der A. carotis, den Rand des M. sternocleidomastoideus frei, sucht die Teilungsstelle der A. carotis auf und weiß nun, daß das erste nach vorne abgehende Gefäß die A. thyroidea superior ist (Abb. 113). Sie verläuft in einem steilen Bogen nach unten medial und ist leicht zu finden, wenn man die großen Halsgefäße etwas lateral abzieht. Sie ist verhältnismäßig leicht aufzusuchen, und die Unterbindung ist in der Nähe des betreffenden oberen Schilddrüsenpoles auszuführen.

γ) Die Freilegung der A. thyroidea inf.

Etwas schwieriger ist die Unterbindung der A. thyroidea inferior. Sie wird an derselben Stelle freigelegt, an der wir die A. carotis communis unterhalb des M. omohyoideus unterbinden. Daher ist auf das zu verweisen, was zur Ausführung dieser Unterbindung gesagt wurde. Hat man die A. carotis durch Auseinanderziehen des M. sternocleidomastoideus nach lateral, des M. sternothyroideus und der darunterliegenden Schilddrüse nach medial, und des M. omohyoideus nach oben, freigelegt, so wird sie ebenfalls mit stumpfem Haken nach lateral gezogen. Oft erscheint es zweckmäßiger, den M. omohyoideus zu durchschneiden (Abb. 115). Man dringt in das sehr lockere, unter der gespaltenen mittleren Halsfaszie liegende Bindegewebe vorsichtig halb scharf, halb stumpf ein und sucht die Arterie, die aus dem Truncus thyrocervicalis kommt, an der Stelle auf, wo sie unter dem medialen Rande der A. carotis hervorkommt.

Die Arterie verläuft meist in einem steil aufwärts und dann ebenso steil abwärts gerichteten Bogen hinter den großen Halsgefäßen. Der höchste Punkt des Bogens ist nicht konstant — meist entspricht er dem Proc. transversalis des 6. Halswirbels —, daher kann das Aufsuchen Schwierigkeiten machen. Unter diesen Umständen empfiehlt es sich, den Schnitt zu verlängern, um einen guten Überblick zu gewinnen. Die Arterie wird, nachdem der Stamm aufgefunden worden ist, kurz hinter dem Durchtritt unter der A. carotis unterbunden, also weit von ihrer Verzweigung in der Schilddrüse. Man geht so vor, um den N. recurrens nicht zu verletzen. Er verläuft häufig so, daß er durch die Gabel der beiden Hauptendäste der A. thyroidea inferior hindurchtritt. Bei starker Vergrößerung der Schilddrüse kann er durch diese Haftung an der Schilddrüsenarterie weit seitlich

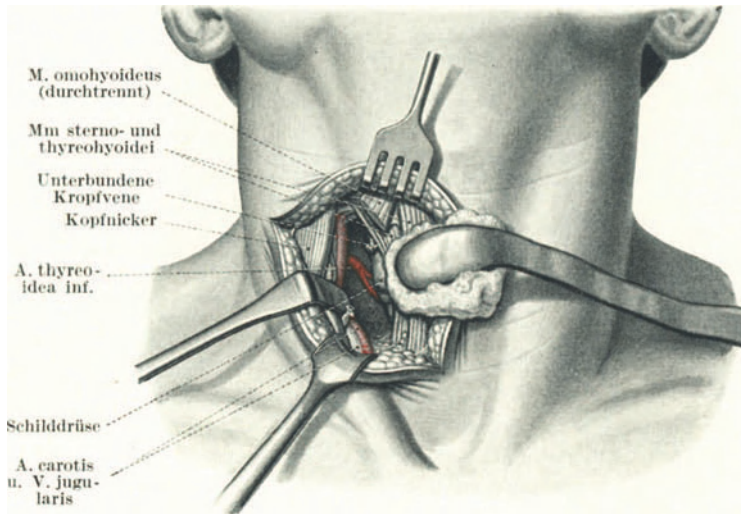


Abb. 115. Die Freilegung der A. thyroidea inf. Der Kopfnicker und die großen Gefäße sind nach lateral gezogen. Der M. omohyoideus ist durchtrennt. Die geraden Halsmuskeln sind nach medial gezogen. Die V. facialis comm., die das Operationsfeld kreuzte, ist unterbunden, ebenso einige Kropfvenen.

luxiert und bei unvorsichtigem Vorgehen geschädigt werden. Auch eine Schädigung der Epithelkörperchen ist möglich bei Unterbindungsverstößen in der Nähe der Schilddrüsenkapsel.

Die früher vielfach ausgesprochene Behauptung, daß es sich bei den Schilddrüsenarterien um Endarterien handle, beruht auf falschen Beobachtungen. Alle Gefäße stehen sowohl außerhalb als innerhalb der Drüse in Verbindung. Der Halsteil des N. sympathicus findet sich meist hinter dem absteigenden Bogen der A. thyroidea inferior (Abb. 147). Gelegentlich kann man hinter dem aufsteigenden Bogen das Ganglion medium des Sympathicus sehen. In selteneren Fällen verläuft der N. sympathicus vor der Arterie (nach CORNING häufiger als hinten) oder auch geteilt vorn und hinten.

d) Die Freilegung der A. lingualis.

Die Unterbindung der A. lingualis muß gelegentlich Eingriffen an der Zunge vorausgeschickt werden. Das geschieht erstens zur Vermeidung einer stärkeren Blutung und zweitens zur Ausräumung der regionären Lymphknoten.

Bei der Unterbindung der A. lingualis werden die meisten Fehler gemacht, und zwar deshalb, weil der Raum, in dem die Arterie unterbunden werden muß, ein sehr enger, sehr scharf begrenzter, außerdem zunächst auch absolut unzugänglicher ist. Gewöhnlich wird

die Arterie viel zu weit distal am Halse nach unten gesucht. Sie liegt sehr nahe am Unterkieferaste in einem Raume, der von den beiden Blättern der oberflächlichen Halsfascie eingehüllt wird. Der Raum wird begrenzt nach vorn vom M. mylohyoideus und dem vorderen Bauch des Biventer, nach unten vom Zungenbein, nach oben vom horizontalen Unterkieferaste, nach hinten vom hinteren Biventerbauch. Dieser ganze Raum von dreieckiger Gestalt ist ausgefüllt durch die Glandula submaxillaris.

Die Freilegung wird folgendermaßen ausgeführt: Man tastet zunächst den horizontalen Unterkieferast, dann das Zungenbein und macht dann den Schnitt, der ungefähr in Höhe des Zungenbeins beginnt und bogenförmig nach hinten oben zieht in der Richtung des Processus mastoideus. Diesen darf man aber nicht erreichen, sondern nur die Richtung dahin nehmen. Gelegentlich ist es notwendig, den Hautschnitt nach vorne zu erweitern (Abb. 116). Man macht auch

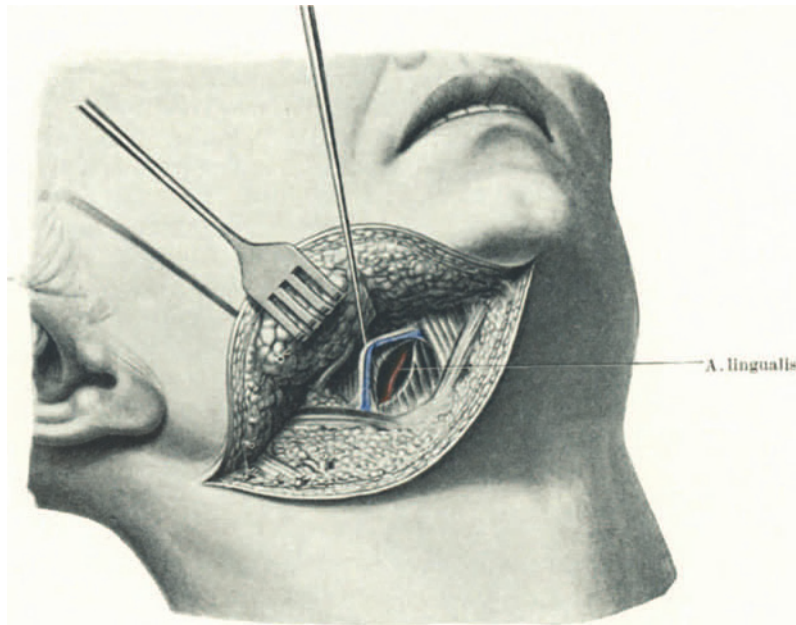


Abb. 116. Freilegung der A. lingualis.

diesen Schnitt bogenförmig, und zwar nach dem Kinn zu gerichtet. Man macht einen bogenförmigen Schnitt, weil man dadurch am leichtesten in der Lage ist, den Hautlappen nach oben zu klappen, der das Operationsfeld freigibt. Er durchtrennt Haut, Unterhautgewebe und Platysma. Nun tastet man noch einmal das Zungenbein ab und stellt die vordere und hintere Muskelbegrenzung fest. Man weiß nun, daß man die Arterie oberhalb des Zungenbeins zu suchen hat. Da dieser Raum ausgefüllt ist von der sich unter der oberflächlichen Halsfascie etwas vorwölbenden Glandula submaxillaris, so muß diese zunächst aus dem Wege geräumt werden. Im Bereiche des hinteren Wundwinkels kommt oft die schräg nach unten hinten verlaufende V. facialis communis zu Gesicht. Sie wird meist unterbunden. Die A. maxillaris externa könnte nur bei sehr unvorsichtigem Auslösen der Glandula submaxillaris an deren hinterer oberer Grenze verletzt werden. Nun wird gewöhnlich ein Fehler gemacht, und zwar insofern, als der Einschnitt in die Fascie, um die Glandula submaxillaris freizulegen, nicht am unteren Rande, sondern am oberen Rande, parallel zum horizontalen Unterkieferaste angelegt wird. Der Schnitt soll aber bogenförmig die

durch die Fascie schimmernde Glandula submaxillaris an ihrem unteren Rande umziehen, so daß das Fascienblatt vom Zungenbein aus von den den gesuchten Raum umschließenden Muskeln gelöst wird. Gelingt es, zwischen Zungenbein und Drüse stumpf einzudringen, so wird die Drüse am unteren Rande mit einem scharfen Haken gefaßt und nach oben aus ihrem Bett herausgezogen. Das geht nun nicht auf einmal, da viele bindegewebige Stränge von der Fascie in die Drüse hineinziehen. Man muß daher abwechselnd stumpf und scharf arbeiten und beachten, daß kein Teil der Drüse zurückbleibt. So gelingt es allmählich, die seitlichen Abschnitte und die Rückseite der Drüse aus der Fascienloge hervor und über den Unterkieferrand nach außen oben zu wälzen (Abb. 116). Erst wenn man unter der nach oben gezogenen Drüse den knöchernen Rand des horizontalen Unterkieferastes fühlt, darf man aufhören. Nun erst ist das Operationsfeld frei. Mit der Glandula submaxillaris werden auch die neben und in ihr befindlichen Lymphknoten aus der Fascienloge herausgezogen. Die weitere Freilegung der Arterie ist nun nicht mehr schwer. Man sieht nach vorn den Rand des *M. mylohyoideus*, nach hinten den *M. biventer* und nach unten das Zungenbein und den *M. stylohyoideus*. Schräg durch diesen Raum von hinten unten nach vorne oben zieht der starke *N. hypoglossus*, gewöhnlich von der *V. lingualis* begleitet. Der *N. hypoglossus* ist sehr leicht als stricknadeldicker weißlicher Stamm zu erkennen. Die *V. lingualis* verläuft gewöhnlich an seiner unteren Seite (Abb. 116). Beide Gebilde liegen auf dem, durch seine fast senkrecht (etwas schräg nach vorne oben) gerichteten Muskelbündel gekennzeichneten *M. hyoglossus*. Da die *A. lingualis* zwar parallel zum *N. hypoglossus*, aber unterhalb des *M. hyoglossus* verläuft, muß dieser Muskel durchtrennt werden (Abb. 116). Man kann die Muskelbündel stumpf auseinanderziehen, oder besser parallel und unter dem *N. hypoglossus* vorsichtig einschneiden. Dabei ist darauf zu achten, daß der Muskel sehr dünn ist und daß die Arterie unmittelbar darunter verläuft. Die Arterie ist meist stricknadelstark.

ε) Die Freilegung der *A. subclavia* oberhalb des Schlüsselbeines.

Die Unterbindung der *A. subclavia* oberhalb des Schlüsselbeins wird im seitlichen Halsdreieck ausgeführt (s. S. 117). Durch den *M. omohyoideus* ist das seitliche Halsdreieck in zwei kleinere Dreiecke eingeteilt. Im unteren, kleineren Dreieck, das unten von der Clavicula, innen vom *M. sternocleidomastoideus* und oben vom *M. omohyoideus* begrenzt wird, wird die Arterie aufgesucht.

Die Unterbindung der *A. subclavia* ist eine der schwierigsten Unterbindungen, weil man in ganz beträchtlicher Tiefe und in gefährlicher Gegend arbeiten muß. Auf sehr beschränktem Raume liegen nicht nur große, lebenswichtige Gefäße und Nerven, sondern auch die Pleurakuppel ist nicht weit, so daß sie bei unvorsichtigem Vorgehen verletzt werden kann. Dazu kommt noch, daß der Raum, die Fossa supraclavicularis, durch die Starrheit der sie unten begrenzenden Clavicula sehr beengt ist. Um sich den Raum möglichst gut zugänglich zu machen, wird der Kopf des Kranken nach der anderen Seite gezogen und gedreht, der betreffende Arm muß nach unten gezogen werden.

Die Unterbindung wird folgendermaßen ausgeführt: Man tastet sich die Clavicula durch die Haut und legt etwa daumenbreit oberhalb und parallel zu ihr den Hautschnitt an. Man beginnt am äußeren Rande des *M. sternocleidomastoideus*, den man immer gut durchtasten kann und der leicht an seinem sehnigen Rande zu erkennen ist. Schon bei dem Schnitt durch das Platysma kann man auf die *V. jugularis externa* stoßen, die meist etwas außer-

halb des lateralen Randes des M. sternocleidomastoideus hinter der Clavicula verschwindet, um allein oder gemeinsam mit der V. transversa colli in die V. subclavia oder auch in den Winkel zwischen V. subclavia und V. jugularis interna einzumünden. Sie kann eventuell medianwärts verzogen oder auch unterbunden werden. Ist das Platysma durchtrennt, so liegt die oberflächliche Halsfascie vor. Diese wird auf der Hohlsonde gespalten, und man kommt nun in einen von Fett, Bindegewebe, Lymphknoten und Nerven angefüllten Raum, der hinten von dem stärker entwickelten hinteren Blatt der oberflächlichen

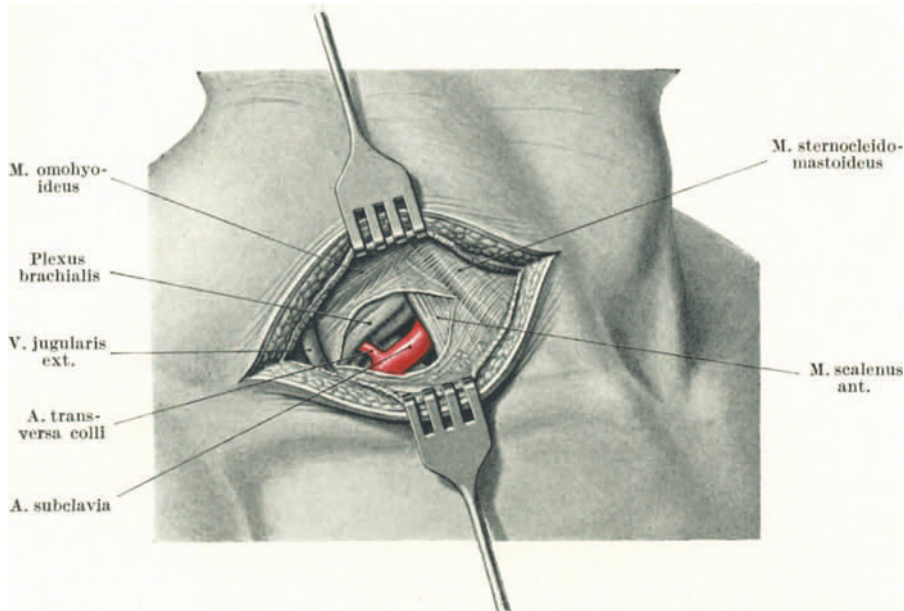


Abb. 117. Die Freilegung der A. subclavia oberhalb des Schlüsselbeines. Man sieht deutlich den hinteren Rand des Kopfnickers und darunter den des M. scalenus ant. Die mittlere Halsfascie, die auch den M. omohyoideus einschneidet, ist gespalten. Der Plexus brachialis und die A. subclavia liegen frei.

Halsfascie abgeschlossen wird (Spatium aponeuroticum supraclaviculare). In diesen Raum dringt man nun, langsam und gleichmäßig den Schnitt in seiner ganzen Ausdehnung vertiefend, vor. Es ist darauf zu achten, daß besonders im medialen Wundwinkel der Rand des M. sternocleidomastoideus freigelegt wird. Dann spaltet man am unteren Rande des M. omohyoideus das mittlere Fascienblatt, zieht den Muskel nach oben außen und findet, in lockere Bindegewebe eingehüllt, die weißlich durchschimmernden, fast bleistiftdicken Stränge des Plexus brachialis. Um aber streng anatomisch vorgehen zu können, ist es zweckmäßig, im inneren Wundwinkel den etwa fingerbreit hinter dem M. sternocleidomastoideus gelegenen und ihn seitlich um etwa 1 cm überragenden M. scalenus anterior freizulegen (Abb. 118). Dieser Muskel zieht von den Querfortsätzen des 3.—6. Halswirbels nach der ersten Rippe, und zwar nach dem Tuberculum scali (LISFRANCI). Dieses Tuberculum ist leicht durch den in die Wunde hinter die Clavicula eingeführten Finger zu tasten. Hat man erst diesen Anhaltspunkt, so ist der Verlauf des Muskels leicht festzustellen und sein lateraler Rand freizulegen. Diese Freilegung ist deshalb von Bedeutung, weil *hinter* diesem Muskel, durch die sog. *hintere Scalenuslücke*, der Plexus brachialis und an

seinem medialen und unteren Rande die *Arteria subclavia* hervortritt. Die *Vena subclavia* liegt vor dem *M. scalenus*, zwischen ihm und der *Clavicula* in der vorderen *Scalenuslücke*. Wenn man nun den äußeren Rand des *M. scalenus anterior* freigelegt hat und den leicht erkennbaren *Plexus brachialis* überblicken kann, so braucht man den *M. omohyoideus* nicht aus seiner Fascie auszuhülsen, da die weitere Aufsuchung der *A. subclavia* mit Hilfe der vorhandenen Anhaltspunkte keine besonderen Schwierigkeiten mehr zu machen braucht. Man weiß, daß man sie medial und unterhalb des *Plexus* zu suchen hat. Gelegentlich liegt aber die Arterie sehr tief und versteckt. Man muß dann den *Plexus* stark nach außen und den *M. scalenus ant.* nach medial abziehen. Quer über das Operationsfeld pflügt die *A. transversa scapulae* vor dem *M. scalenus* vorbeizuziehen. Sie entspringt aus dem *Truncus thyreocervicalis*, der meist gerade hinter dem *M. scalenus* aus der *A. subclavia* hervorgeht. Eine Ligatur der *A. transversa scapulae* läßt sich vermeiden. Zu beachten ist noch, daß unmittelbar nach dem Austritt der *A. subclavia* aus der hinteren *Scalenuslücke* die *A. transversa colli* entspringt und zwischen den Stämmen des *Plexus brachialis* hindurch nach lateral und hinten verläuft. Bei der Unterbindung der *A. subclavia* muß verhütet werden, daß die Abgangsstelle dieser Arterie gerade zwischen die beiden Ligaturen zu liegen kommt, da sonst Nachblutungen zu fürchten sind. Bestehen besondere Schwierigkeiten beim Aufsuchen der *A. subclavia*, so kann im Notfall die Durchschneidung des *M. scalenus anterior* vorgenommen werden. Da auf der Vorderseite dieses Muskels der *N. phrenicus* hinabsteigt, muß man sich vor seiner Verletzung hüten. Ebenso muß die Verletzung des *Truncus thyreocervicalis* und seiner Äste vermieden werden. Die Vene bekommen wir, wenn wir so vorgehen, nicht zu Gesicht, sie liegt meist etwas unter der *Clavicula*.

§) Die Freilegung der *A. vertebralis* im 1. Abschnitt.

Die Unterbindung der *A. vertebralis* kommt in Frage bei Verletzungen und Aneurysmen derselben. Am leichtesten wird sie im ersten Abschnitt vor dem Eintritt in das *Foramen transversarium* des 6. Halswirbelquerfortsatzes verletzt (Stich).

Nach KÜTTNER erfolgt die Verletzung am häufigsten im dritten Abschnitt zwischen *Atlas* und *Os occipitale*. Die Unterbindung kann im ersten und im dritten Abschnitt ausgeführt werden. Selbst die doppelseitige Unterbindung führt nur in ganz seltenen Fällen zu vorübergehenden Ernährungsstörungen des Gehirns, ein Beweis dafür, wie gut der Nebenkreislauf ausgebildet ist. Man muß aber KÜTTNER beipflichten, wenn er aus diesem Grunde bei Verletzungen des Gefäßes, wenn möglich, die Unterbindung an der Verletzungsstelle, sonst aber eine zentral und peripher dieser Verletzungsstelle anzulegende Unterbindung fordert. Auch wenn die Blutung unter Druckverband steht, kommt es nämlich häufig zur Bildung eines *Aneurysmas*.

Die Unterbindung im ersten Abschnitt erfolgt nach CHASSAIGNAC, KOCHER, KÜTTNER und DRÜNER. Gut ist das Verfahren von KOCHER. Der erste Teil des Weges ist schon bei der Unterbindung der *A. carotis communis* unterhalb des *M. omohyoideus* und der *A. thyreoidea inferior* beschrieben worden.

Man legt sich in der oben beschriebenen Weise die *A. carotis communis* zwischen dem *M. sternocleidomastoideus* einerseits und den *Mm. sternohyoideus*, *sternothyroideus* und der Schilddrüse andererseits frei (s. S. 152). Werden diese Gebilde weit auseinandergezogen, so gelingt es nach Spaltung der den lateralen Rand des *M. omohyoideus* überkleidenden mittleren Halsfascie mit Venenhaken die *A. carotis* und die lateral gelegene *V. jugularis interna* nach medial abziehen. Zunächst findet man die bogenförmig (nach oben steil konvex)

verlaufende *A. thyroidea inferior*. Der Scheitelpunkt ihres Bogens liegt meist etwas unter oder oberhalb des stark vorspringenden *Proc. transversus* des 6. Halswirbels (*Tuberculum caroticum*). Diesen Vorsprung kann man gut abtasten und weiß nun, daß die *A. vertebralis* unterhalb desselben in das *Foramen transversarium* eintreten muß. Der *M. scalenus anterior* mit dem auf seiner vorderen und medialen Seite verlaufenden *N. phrenicus* wird ebenfalls nach lateral herübergezogen. Die *A. thyroidea inferior* muß eventuell unterbunden werden, wenn sie sich nicht gut, am besten nach lateral, abziehen läßt. Von der Schilddrüse kommende, lateral das Operationsfeld kreuzende, oft starke Venen müssen unterbunden werden. Die *A. vertebralis* verschwindet oben in dem Winkel, dessen Spitze vom *Tuberculum caroticum* gebildet wird. Von beiden genannten Muskeln entspringen Zacken am *Tuberculum caro-*

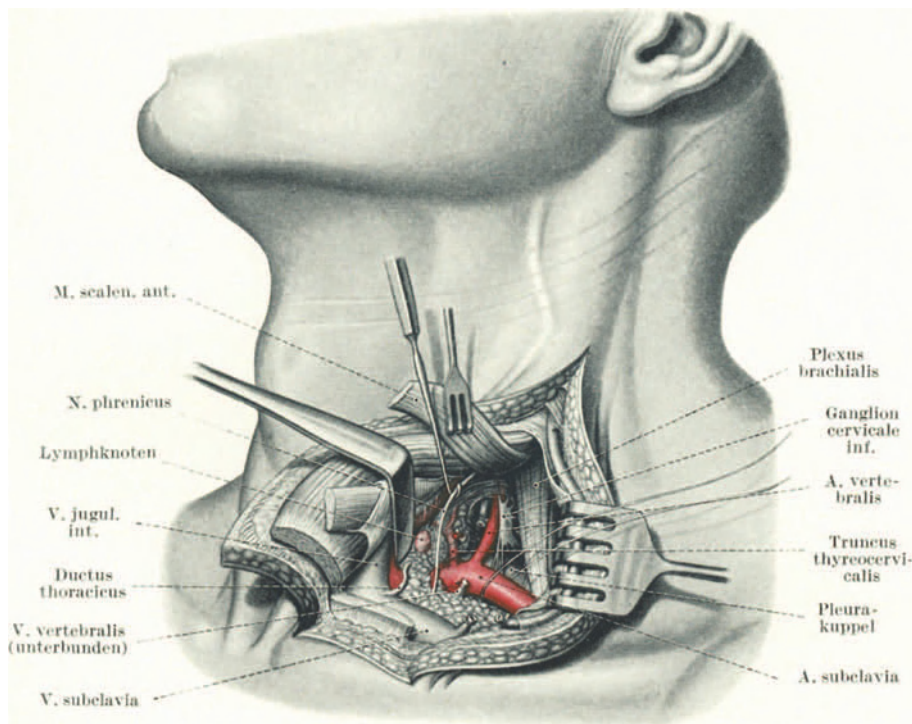


Abb. 118. Die Freilegung der *A. vertebralis* nach DRÜNER, von einem Winkelschnitt unter Durchtrennung des Kopfnickeransatzes, des *M. scalenus* und des *M. omohyoideus*.

ticum. Da der *M. longus colli* von der tiefen Halsfascie bedeckt ist und dünne Faserbündel dieser Fascie nach dem *M. scalenus* hinüberziehen, so liegt die *A. vertebralis* unter diesen Faserbündeln versteckt und ist erst aufzufinden, wenn diese halb scharf, halb stumpf freigelegt sind. In ebensolchen Faserbündeln der hinteren Halsfascie eingeschlossen zieht der meist medial und etwas vor der Arterie gelegene Grenzstrang des *N. sympathicus*. Bei vorsichtigem Tasten ist die Aufsuchung und Unterbindung der Arterie nicht schwer. HELFERICH hat empfohlen, den *Canalis transversarium* in Zweifelsfällen zu eröffnen, indem man am *Tuberculum caroticum* mit der LUERSCHEN Zange die vordere Wand entfernt.

Die Aufsuchung der Arterie nach CHASSAIGNAC erfolgt am lateralen Rande des *M. sternocleidomastoideus*, der unter Umständen, ebenso wie ein Teil des *M. scalenus anterior* (cave *N. phrenicus!*) durchschnitten wird. Diese Muskeln und die großen Halsgefäße werden nun medialwärts gezogen. Das weitere Vorgehen entspricht dem eben geschilderten. v. MIKULICZ sucht die Arterie an ihrem Abgange von der *A. subclavia* auf. Da aber hier so viele Äste aus der *Subclavia* entspringen, ist bei der Tiefe des Operationsfeldes die Aufsuchung nicht einfach und dieses Verfahren daher nicht zu empfehlen.

Aus dem Vorgehen von v. MIKULICZ und KÜTNER ist das von DRÜNER hervorgegangen (Abb. 118). Mit einem Winkelschnitt, der etwa in der Mitte des Hinterrandes des Kopfnickers beginnt, zunächst bis zum Schlüsselbein und dann bis zum Jugulum reicht, wird der Hinterrand des Kopfnickers freigelegt. Die *V. jugularis ext.*, und wenn nötig, ihre Seitenäste, werden unterbunden und durchtrennt. Dann wird der Schlüsselbeinansatz des Kopfnickers abgeschnitten und der Kopfnicker mit dem Hautlappen nach medial verzogen. Der nun in seiner Fascienhülle (mittlere Halsfascie) vorliegende *M. omohyoideus* wird eben-

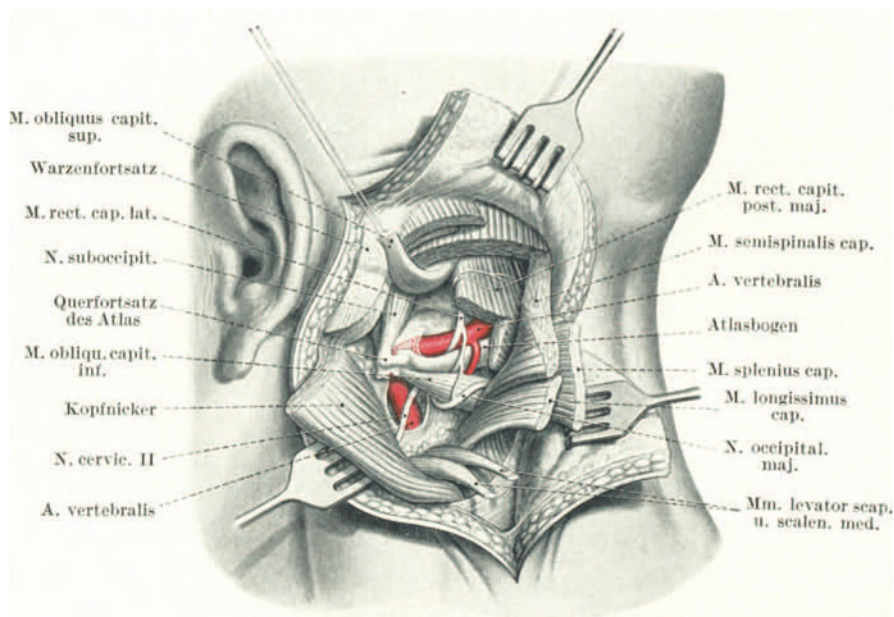


Abb. 119. Die Freilegung der *A. vertebralis* im oberen Abschnitt nach DRÜNER. Der Kopfnicker ist am Warzenfortsatz teilweise abgetrennt. Die *Mm. splenius, longissimus* und *semispinalis capit.* sind oberhalb des Warzenfortsatzes quer durchtrennt. Der Querfortsatz des Atlas ist dadurch freigelegt. Von seinem unteren Rande sind die Muskelansätze der *Mm. levat. scap. und scalen. med.* abgelöst. Der *N. cervic. II* liegt frei. Unterhalb davon findet man die Arterie zwischen dem ersten und zweiten Halswirbel. Zur Freilegung oberhalb des Atlasbogens ist auch der *M. obliquus capit. sup.* am oberen Querfortsatzrand abgelöst und der *M. rect. capit. post. maj.* quer eingespalten.

falls durchtrennt und das mediale Teilstück mit nach medial abgezogen (Abb. 118). Der *M. scalenus ant.*, dessen lateraler Rand nun freigelegt wird, wird mit dem *N. phrenicus*, der auf ihm erkennbar ist, ebenfalls nach medial gezogen oder unter Ablösung und Schonung des *N. phrenicus* (Abb. 118) in der Nähe seines Ansatzes am *Tuberculum scaleni* durchtrennt, um eine noch bessere Übersicht zu erhalten. Störendes Fettgewebe und darin befindliche Lymphknoten werden vorsichtig entfernt, ohne den hier einmündenden *Ductus thoracicus* zu verletzen (Abb. 118). Bei der Durchtrennung des *M. scalenus ant.* ist auf die unmittelbar dahinter verlaufende *V. jugularis int.* zu achten. Sie muß nach hinten abgeschoben werden. Die *A. subclavia* liegt nun frei vor. Der Weg zur *A. vertebralis*, die in dem Winkel zwischen dem *M. scalenus ant.* und dem unter der hinteren Halsfascie liegenden *M. longissimus cervic.* verläuft, ist zunächst noch überdeckt von der in die *V. subclavia* einmündenden *V. vertebralis*. Man tastet sich am besten jetzt das *Tuberculum caroticum*, den vorspringenden Querfortsatz des 6. Halswirbels, unterbindet die *V. vertebralis*, spaltet die quer verlaufenden

Stränge der den Winkel verschließenden Halsfascie und gelangt so ohne Schwierigkeit auf die *A. vertebralis*.

Muß die *A. vertebralis* in ihrem dritten Abschnitte unterbunden werden, so wählt man am besten das Vorgehen KÜTTNERs. Der Hautschnitt beginnt hinter dem Warzenfortsatz, dann senkrecht nach unten, etwa 10 cm lang, bei stark nach vorne geneigtem Kopfe. Der freigelegte hintere Rand des *M. sternocleidomastoideus* wird etwas abgelöst und nach vorne gezogen, wenn nötig eingekerbt. Die sensiblen Nervenäste des *N. auricularis magnus*, die dabei zu Gesicht kommen, können geschont werden. Der nun vorliegende *M. splenius capitis* wird in der Höhe der Spitze des Warzenfortsatzes in Ausdehnung von etwa 3 cm von vorne her eingeschnitten, ebenso der nun erscheinende *M. semispinalis capitis*. In beiden Muskeln verlaufen starke Muskeläste, die unterbunden werden müssen. Der eingeführte Finger fühlt nun sofort den oberen scharfen Rand des hinteren Atlasbogens, der den weiteren Anhaltspunkt für das Aufsuchen der Arterie bietet. Die Venen des Plexus *vertebralis posterior* müssen unterbunden werden. Am Lebenden muß wegen zu starker Blutung gelegentlich mit Adrenalintupfern tamponiert werden (KÜTTNER). Der obere Rand des hinteren Atlasbogens wird freigelegt, und nun erscheint der feine Stamm des *N. suboccipitalis*, der meist unter der Arterie hervortritt und die zur Unterbindung derselben geeignete Stelle kreuzt. Die Unterbindung erfolgt nun leicht, da sich die Arterie bequem ablösen läßt, in dem Dreieck, das der *M. rectus capitis posterior major* mit den beiden *Mm. obliqui capitis* bildet (s. Abb. 119 DRÜNERs). Diese Muskeln brauchen jedoch nicht freigelegt zu werden.

DRÜNER hat ein Verfahren ausgearbeitet, mit dem man zwischen dem ersten und zweiten Halswirbelquerfortsatz und, wenn nötig, auch zwischen Atlas und Schädelbasis eingehen kann.

7) Die Freilegung der *A. vertebralis* im 3. Abschnitt zwischen den Querfortsätzen des I. und II. Halswirbels und zwischen Atlasbogen und Schädelbasis nach DRÜNER.

Der Kranke befindet sich in Seitenlage. Der Kopf wird nach der gesunden Seite geneigt. Die Gegend zwischen dem Hinterrand des Warzenfortsatzes und der Mitte des Hinterrandes des Kopfnickers wird in örtlicher Betäubung rautenförmig unterspritzt. Der Weichteilschnitt zieht vom hinteren Warzenfortsatzrand bis etwa in die Mitte des Kopfnickerrandes. Der Kopfnicker wird am Warzenfortsatz durch Einschnitt von rückwärts bis etwa zur Hälfte seines Querschnittes durchtrennt und der abgelöste Teil nach vorn gezogen (Abb. 119). Die nun vorliegenden *Mm. splenius capit.* und *longissimus capit.* werden etwas oberhalb der Spitze des Warzenfortsatzes quer durchtrennt, während der darunterliegende *M. semispinalis capit.* in derselben Höhe von vorn nach hinten teilweise eingeschnitten wird. Alle diese Muskeln werden nach hinten gezogen. In der Tiefe sieht man nun unmittelbar unterhalb der Warzenfortsatzspitze den Querfortsatz des Atlas, an dem Sehnen der obersten Zipfel des *M. levator scapulae* und des *M. scalenus med.* ansetzen. Diese Sehnen werden hart am Querfortsatz abgetrennt (Abb. 119). Dadurch kommt ein steil nach aufwärts ziehender Nervenstamm zum Vorschein. Es ist der sensible Teil des ventralen Astes des zweiten Cervicalnerven. Unmittelbar unterhalb dieses Nervenastes verläuft steil von unten hinten nach vorn oben die *A. vertebralis*. Wird der Nerv mit einem Nervenhooken etwas ausgelöst und angehoben, so gelingt die Unterbindung unterhalb des Atlasquerfortsatzes ohne Schwierigkeiten.

Bei der Notwendigkeit die Arterie im oberen Bogen oberhalb des Atlas zu unterbinden, geht man wie eben beschrieben vor, zieht dann die oberen Stümpfe der quer durchtrennten *Mm. splenius* und *semispinalis* nach oben und legt damit den oberen Rand des Atlasbogens und seines Querfortsatzes frei. Die hier ansetzenden Muskeln, der *M. obliquus capit. sup.* und, wenn nötig, der *M. rectus capit. lat.* werden vorsichtig, schichtweise durchtrennt (Abb. 119).

Versperrt der Rand des *M. rectus capit. post. maj.* hinten die Übersicht, so wird er etwas oberhalb des Atlasbogens von vorn nach hinten quer eingeschnitten (Abb. 119). In der Tiefe sieht man dann unmittelbar am Oberrande des Atlasbogens die *A. vertebralis*. Verläuft die Arterie in einer Rinne des Atlasbogens, so muß diese vorsichtig mit einer feinen LUERSCHEN Zange eröffnet werden.

9) Die Freilegung der *A. subclavia* ober- und unterhalb des Schlüsselbeines.

Zur ausgedehnten Freilegung der *A. subclavia* und des Plexus brachialis oberhalb und unterhalb des Schlüsselbeines wird auch das Verfahren von GULEKE empfohlen, ebenso wie das von ISELIN (s. S. 222), mit dem es eine gewisse Ähnlichkeit hat. Der Hautschnitt beginnt oberhalb der Mitte des Schlüsselbeines

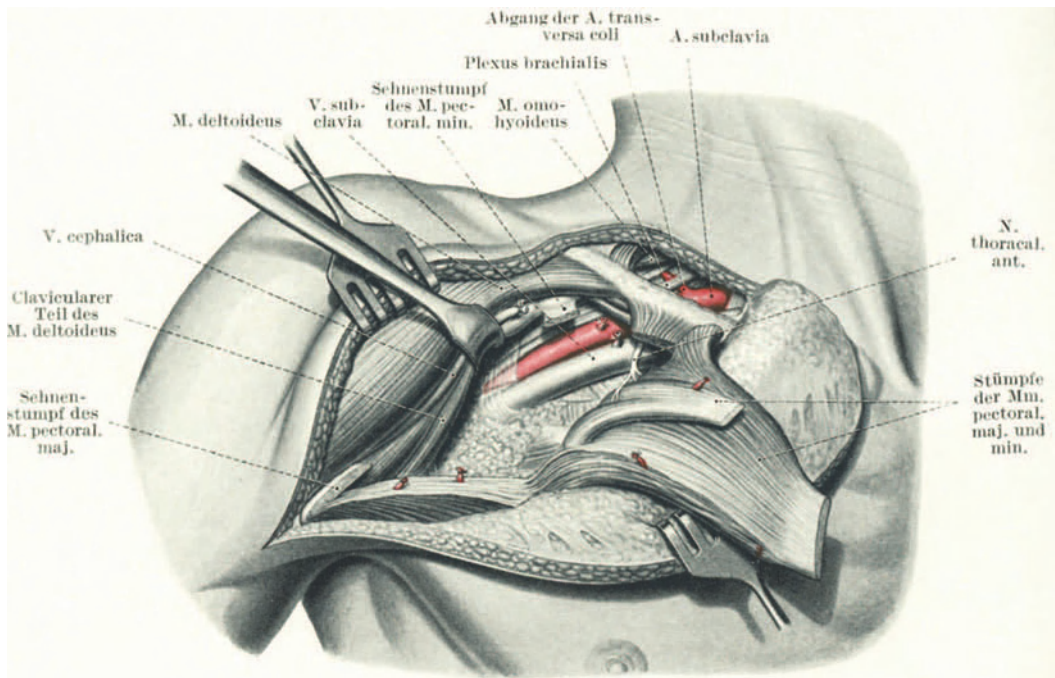


Abb. 120. Die Freilegung der *A. subclavia* in großer Ausdehnung nach GULEKE, nach Einkerbung des clavicularen Teiles des *M. deltoideus* und nach Abtrennung der sehnigen Ansätze der *Mm. pectoralis maj.* und *min.*

und verläuft bogenförmig in die Gegend der vorderen Achselfalte, wie zur Freilegung der MOHRENHEIMSCHEM Grube (s. S. 166). Der Schnitt wird sofort vertieft bis auf den Muskelzwischenraum zwischen den *Mm. deltoideus* und *pectoralis maj.* Die hier verlaufende *V. cephalica* wird unterbunden oder nach lateral verzogen. Der Ansatz des *M. deltoideus* am Schlüsselbein wird etwas eingekerbt. Die Ansatzsehne des *M. pectoralis maj.* an der *Crista tuberculi min.* wird auf den Zeigefinger geladen und etwa 1 cm vom Knochen durchtrennt. Ebenso wird mit der Sehne des *M. pectoralis min.* etwa 1 cm vom *Proc. coracoideus* verfahren. Da die Nervenversorgung beider Muskeln mehr medial liegt, so können sie nun beide nach der Mittellinie umgeschlagen werden (Abb. 120). Muß man an den proximalen Gefäßabschnitt oberhalb des Schlüsselbeines, so wird das Schlüsselbein in der Schnittrichtung schräg von oben innen nach unten außen durchtrennt. Der Schnitt gibt einen ausgezeichneten Überblick von der hinteren

Scalenuslücke bis zur Achselhöhle. Nach Ausführung des Eingriffes wird durch Drahtumschlingung und Sehnennaht der frühere Zustand im wesentlichen wieder hergestellt.

Auch LEXER hat einen Schnitt empfohlen, der in übersichtlicher Weise den Plexus brachialis und die großen Gefäße in seiner Umgebung freilegt. Er geht umgekehrt wie GULEKE vor. Es handelt sich um einen großen Lappenschnitt, der oberhalb der Mitte des Schlüsselbeines beginnt, über das Schlüsselbeinbrustbeingelenk nach dem zweiten Zwischenrippenraum verläuft und in der Achselhöhle endet. Zunächst wird das Schlüsselbein etwas medial der Mitte mit der Drahtsäge schräg durchtrennt, bleibt aber im Zusammenhang mit den

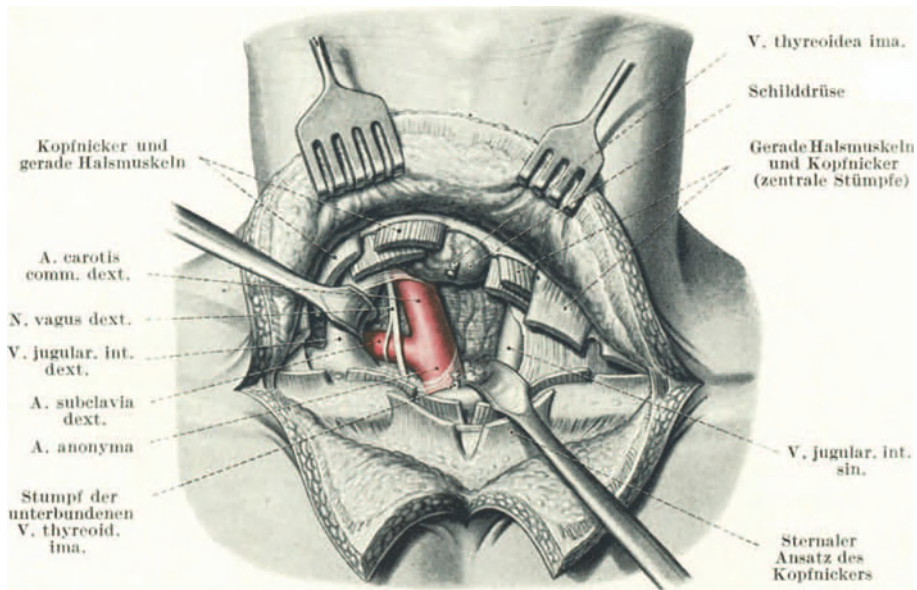


Abb. 121. Die Freilegung der A. anonyma nach SAUERBRUCH. Durch einen T-förmigen Schnitt sind die Ansätze der Halsmuskeln am Schlüsselbein und Brustbein freigelegt. Die Muskelansätze sind durchtrennt und die Muskelstümpfe nach oben zurückgezogen. Die V. thyroidea ima. ist doppelt unterbunden und durchtrennt. Die V. anonyma sinistra wird mit einem Venenhaken caudalwärts zurückgezogen, so daß die A. anonyma und ihre Teilungsstelle übersichtlich freiliegt.

Weichteilen. Das Schlüsselbeinbrustbeingelenk wird eröffnet. Trennt man nun den Kopfnickeransatz ab und durchschneidet man den M. subclavius, so kann man ohne Schwierigkeiten den großen Brustmuskel an seinem Ansatz am Brustbein abschneiden. Hier bleiben die ernährenden Gefäße und Nerven im lateralen Abschnitt erhalten. Genügt der Überblick noch nicht, so wird auch der M. pectoralis min. an den Rippen abgelöst oder einfach abgeschnitten. Will man an die zentralen Abschnitte der A. subclavia, so kann man den M. scalenus ant., unter Schonung der davor verlaufenden V. subclavia und des N. phrenicus an seinem Ansatz am Tuberculum scapulae abschneiden. Nach Ausführung des Eingriffes wird das Schlüsselbein durch Drahtumschlingung vereinigt und die Gelenkkapsel des Schlüsselbeinbrustbeingelenkes und die Muskulatur mit Catgut genäht.

t) Die Freilegung der A. anonyma.

Die Freilegung nach SAUERBRUCH erfolgt am besten in Kopfhängelage mit stark zurückgebeugtem Kopf (s. auch S. 931). Ein T-förmiger Schnitt, dessen

senkrechter Schenkel auf dem Brustbein verläuft, dessen waagerechter die oberen Schlüsselbeinränder miteinander verbindet, legt die Weichteile und die Knochenränder frei. Die Ansätze der Kopfnicker und der geraden Halsmuskeln werden hart vom Knochen abgetrennt (Abb. 121). So entsteht eine breite Muskellücke, in der man zunächst in der Mitte die *V. thyroidea ima.*, die hier in die *V. anonyma sinistra* einmündet, sieht und doppelt unterbindet. Nimmt man die Vene unter einen Venenhaken und unterbindet die *V. thyroidea ima.*, so stößt man in der Mittellinie auf die *A. anonyma*. Der Schnitt kann, wie der KÜTTNERSche, durch Wegnahme des mittleren Abschnittes des rechten Schlüsselbeines und des Brustbeinhandgriffes bis zur Abgangsstelle der *A. anonyma* aus der Aorta erweitert werden (s. S. 933).

Die Freilegung der *A. anonyma* im vorderen Mittelfellraum ist S. 931 ff. beschrieben.

i) Die Freilegung der Gefäße im Brustbereich.

a) Die Freilegung der *A. subclavia* unterhalb des Schlüsselbeines.

Die Freilegung der *A. subclavia* unterhalb des Schlüsselbeines (streng anatomisch genommen müßte man diesen Teil der Arterie bereits *A. axillaris* nennen, da sie anatomisch diese Bezeichnung unterhalb des Durchtrittes unter dem *M. subclavius* führt) wird in der sog. MOHRENHEIMSchen Grube ausgeführt.

Dieser vorgebildete Raum braucht nur etwas erweitert zu werden, um einen guten Zugang zu den Gefäßen und den Nerven des Plexus brachialis zu gestatten. Er ist von rhombischer Gestalt und wird nach oben durch den mittleren Abschnitt der Clavicula, nach unten durch den *M. pectoralis minor*, nach außen durch den *M. deltoideus* und nach innen durch den *M. pectoralis major* begrenzt. Der Zugang wird zunächst dadurch etwas erschwert, daß der *M. deltoideus* und *M. pectoralis major* ohne sehr deutliche Grenze ineinander übergehen. Das Aufsuchen der Gefäße ist deshalb manchmal nicht so ganz einfach, weil sie sehr tief liegen und von der derben tiefen Brustfascie bedeckt werden.

Der Hautschnitt zieht, wie zur Exartikulation der Schulter, etwas außerhalb der Mitte der Clavicula nach der vorderen Achselfalte bei adduziertem Arm. Man braucht die Achselfalte nicht vollständig zu erreichen. Man beginnt so weit medial, weil der mediale Rand des *M. deltoideus* durch den Schnitt erreicht werden soll. Man durchschneidet die Haut und das Unterhautgewebe und dringt in den Zwischenraum zwischen *M. pectoralis major* und *M. deltoideus* ein (Abb. 122). Dieser Sulcus läßt sich nach Durchtrennung der Haut leichter erkennen. Er ist allerdings oft mit Bindegewebe ausgefüllt. In ihm verläuft der Endabschnitt der *V. cephalica*, die man nicht verletzen darf. Sie ist ein guter Wegweiser, da man aus ihrer Anwesenheit schließen kann, daß man im richtigen Spalt ist, da sie in der MOHRENHEIMSchen Grube, die wir aufsuchen wollen, in die *V. subclavia* einmündet. Die Vene wird beiseite gezogen oder unterbunden. Um in die MOHRENHEIMSche Grube eindringen zu können, muß man den *M. pectoralis major* nach medial ziehen. Seine Fascie, die oberflächliche Brustfascie, ist sehr dünn und geht auch, den Sulcus deltoideopectoralis überbrückend, auf den *M. deltoideus* über. Auf der Rückseite des *M. pectoralis* geht sie in die derbe tiefe Brustfascie über, die als *Fascia clavipectoralis* von der Clavicula nach dem *M. pectoralis minor* zieht, diesen und die Gefäße bedeckend. Durch diese tiefe Fascie tritt die *V. cephalica* in die Tiefe. Die *A. thoracoacromialis* (oder ihre Äste) durchbohrt die Fascie, als erster Ast der *A. axillaris* aus der Tiefe kommend. Besonders der *Ramus deltoideus* dieser Arterie kann schon bald zu Gesicht

kommen, da er ebenfalls im Sulcus deltoideopectoralis verläuft. Die muskulären Anteile, die die MOHRENHEIMSche Grube begrenzen, werden nun durch stumpfe Haken gut zurückgehalten (Abb. 122); ebenso die zu schonenden Gefäße (Ramus acromialis der A. thoracoacromialis). Dann spaltet man die Fascia profunda pectoralis vorsichtig auf der Hohlsonde. Nun läßt sich der M. pectoralis minor noch weiter nach unten lateral ziehen; man dringt in die Tiefe und fühlt mit dem Finger gewöhnlich zunächst den Plexus brachialis. Nun weiß man, daß man sich, um zur Arterie zu kommen, etwas caudal und medial zu halten hat, denn die Gebilde liegen noch genau so wie oberhalb des Schlüsselbeines (s. S. 160).

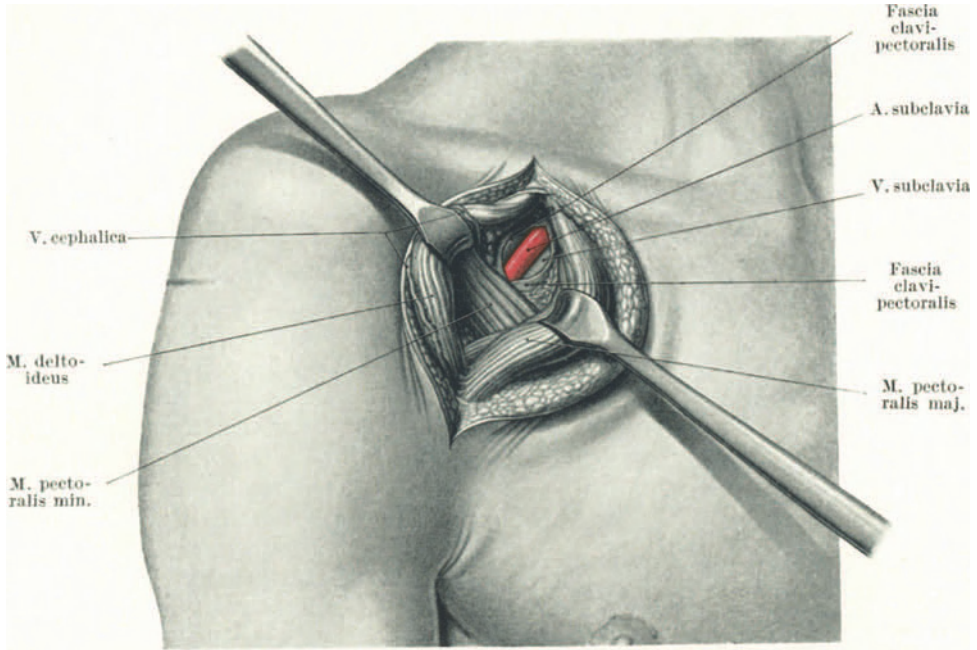


Abb. 122. Die Freilegung der A. subclavia unterhalb des Schlüsselbeines. In der Furche zwischen den Mm. deltoideus und pectoralis maj. ist die MOHRENHEIMSche Grube eröffnet. Die Fascia clavipectoralis ist gespalten und die A. und V. subclavia freigelegt.

Es kann sein, daß wir beim Eindringen in den Raum — bei vielen Leichen ist das der Fall — gleich zunächst auf die V. subclavia und ihre Seitenäste stoßen; dann weiß man, daß man sich etwas weiter lateral zu halten hat. Sehr wichtig ist es, daß man mit guter Assistenz arbeitet, damit man in dem engen Raume, in dem die gesuchten Gebilde etwa 5 cm tief liegen, einen guten Überblick erhält. Die Unterbindung geschieht dann in der üblichen Weise. Braucht man mehr Raum, so geht man nach LEXER oder GULEKE vor (s. S. 164).

β) Die Freilegung der A. mammaria int.

Die Unterbindung der A. mammaria interna ist einfach. Ihre Unterbindung kommt bei Stich- und Schußverletzungen und eventuell bei Rippenknorpelbrüchen in Frage. Auch wird sie bei der Mediastinotomia longitudinalis nach SAUERBRUCH unterbunden. Die A. mam. int. nimmt ihren Verlauf parallel zum Sternum. In den 3—4 obersten Intercostalräumen ist sie leicht aufzusuchen, in den tiefergelegenen ist das Aufsuchen schwieriger, weil die Intercostalräume enger sind. Die Arterie verläuft etwa 1—1½ cm weit vom Rande des Sternums entfernt, seltener weiter lateral oder unter dem Sternum versteckt. In den

obersten drei Intercostalräumen verläuft sie zwischen der Brustwand (Rippenknorpel und Intercostalmuskulatur) und der Fascia endothoracica. Vom vierten Intercostalraume abwärts liegt zwischen Arterie und Fascia endothoracica noch der M. transversus thoracis.

Zur Ausführung der Operation ist es am zweckmäßigsten, daß man den sternalen Abschluß des Intercostalraumes abtastet. Bei fetten Leichen und stark entwickeltem M. pectoralis major ist das nicht immer einfach. Der Schnitt muß auf dem Brustbein beginnen, genau in der Mitte des Intercostalraumes (6 cm lang). Man legt den Knochenrand ganz frei, durchschneidet vorsichtig,

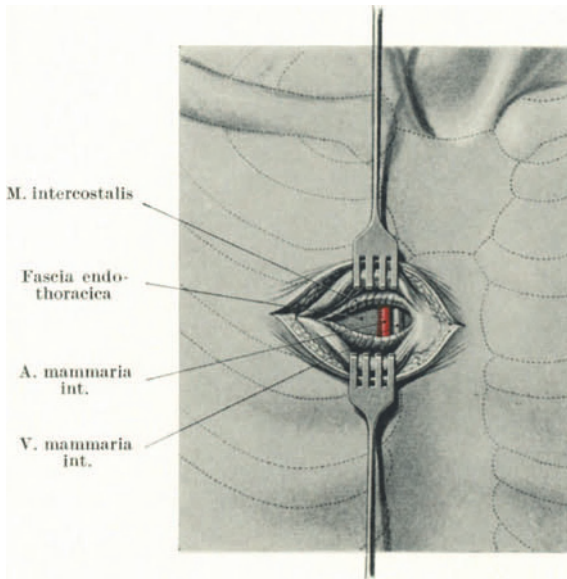


Abb. 123. Die Freilegung der A. mammaria int. im 2. Zwischenrippenraum. Der M. pectoralis maj. ist in der Schnittrichtung auseinandergezogen, der M. intercostalis in derselben Richtung gespalten. A. und V. mammaria liegen auf der Fascia endothoracica.

während der Assistent die Wunde gut auseinanderhält, die Weichteile und die ganze Zwischenrippenmuskulatur bis zur Fascia endothoracica (Abb. 123). Auf dieser verläuft, wie schon gesagt, die Arterie mit ihren Begleitvenen. Man muß immer gute Sicht haben, denn der Raum ist sehr schmal und die Tiefe manchmal beträchtlich. Das Gefäß ist klein, hat aber glücklicherweise zwei ziemlich starke Begleitvenen, die es kenntlicher machen. Die Unterbindung der Arterie erfolgt am besten zusammen mit ihren Begleitvenen. Das Unterfahren mit der Hohlsonde hat mit größter Vorsicht zu geschehen, um nicht noch dadurch

die Fascia endothoracica und Pleura costalis zu verletzen. Wie auch schon oben erwähnt, liegt die Arterie vom vierten Intercostalraum abwärts auf dem M. transversus thoracis. An der Technik der Unterbindung wird dadurch nichts geändert.

γ) Die Freilegung der Zwischenrippenarterien.

Sie macht in den hinteren und seitlichen Brustabschnitten kaum Schwierigkeiten, da sie fast auf der ganzen Strecke (d. h. vom Rippenwinkel ab nach vorne) zwischen den Mm. intercostales ext. und int. nur im Schutze des unteren Rippenrandes der nächsthöheren Rippe verläuft. Caudal von der Arterie findet man den Zwischenrippennerven, kranial die Vene.

Man stößt also beim Schnitt parallel zum unteren Rippenrand durch Haut, Unterhautgewebe und äußeren Zwischenrippenmuskel in dem lockeren Bindegewebe zuerst auf den Nerven und weiß, daß die Arterie etwas kranial unter der Rippe liegt.

k) Die Freilegung der Gefäße am Kopf.

a) Die Freilegung der A. occipitalis nach KOCHER.

Der Weichteilschnitt wird an der Hinterkante des Kopfnickers und des Warzenfortsatzes nach oben geführt. Nach Freilegung des sehnigen Muskel-

randes wird er eingekerbt und der Muskel nach vorn seitlich gezogen. Dadurch wird der *M. splenius capit.* sichtbar und läßt sich leicht hart am Schädelansatz abtrennen. Der nun in Erscheinung tretende, schräg verlaufende *M. longissimus capit.* deckt den *M. semispinalis capit.* teilweise (Abb. 124). Medial davon liegt der *N. occipitalis maj.*, den man in dieser Gegend bei Neuralgien einspritzen kann. Am Vorderrande des *M. longissimus* erscheint die gesuchte Arterie und verläuft über diesen Muskel nach hinten weiter auf dem *M. semispinalis capit.* bzw. unter seiner Fascie nach hinten.

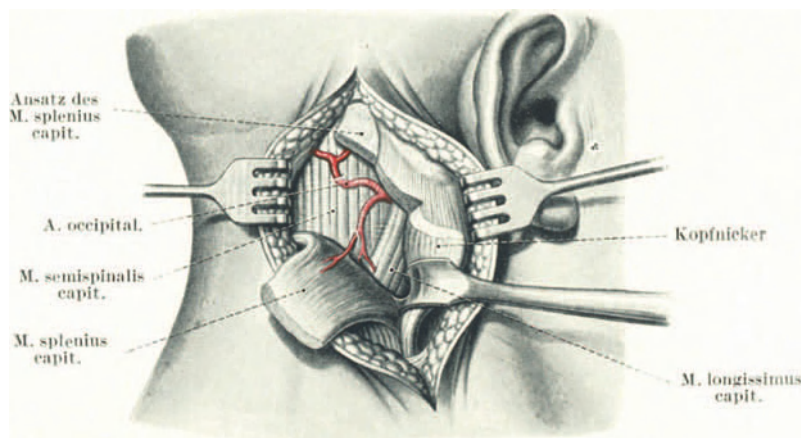


Abb. 124. Die Freilegung der *A. occipitalis*. Die *A.* verläuft unter den *Mm. sternocleidomastoideus* und *splenius capit.*, die eingekerbt bzw. durchtrennt sind, auf dem *M. longissimus capit.* nach dorsal.

β) Die Freilegung der *A. meningea media*.

Die Unterbindung der *A. meningea media* muß unter Umständen bei Verletzungen dieser Arterie ausgeführt werden, wenn sich ein großes epidurales Hämatom entwickelt hat, das zu Hirndruckerscheinungen geführt hat. KRÖNLEIN, der diese Hämatome genauer studiert hat, unterscheidet diffuse und circumscripte Hämatome. Nur die letzteren kommen für einen Eingriff, d. h. Ausräumung des Hämatoms, in Frage.

Je nach der Verletzungsstelle der Arterie, die übrigens auch ohne Knochenbruch zerreißen kann, treten vordere (*Haematoma frontotemporale*) bei Verletzung des vorderen Astes, oder hintere (*Haematoma parietooccipitale*) bei Verletzung des hinteren Astes, oder mittlere (*Haematoma temporoparietale*) bei Verletzung des Stammes oder einer der beiden Äste auf. KRÖNLEIN hat zwei Stellen angegeben, um das Hämatom festzustellen. Beide liegen auf einer durch den oberen Augenhöhlenrand zur sog. deutschen Horizontalen (Verbindungslinie des unteren Augenhöhlenrandes mit dem *Porus acusticus externus*) gezogenen Parallelen (Abb. 369); der vordere Punkt ist 3—4 cm vom *Processus zygomaticus* des Stirnbeins entfernt, der hintere dort, wo eine durch den hinteren Rand des *Processus mastoideus* errichtete Senkrechte die erwähnte Parallele schneidet. An dieser Stelle wird mit einer Kugelfräse der Schädel durchbohrt und bei Anwesenheit eines Hämatoms die Knochenwunde mit der LÜERSCHEN oder DAHLGRENSEN Zange erweitert, um dem Hämatom Abfluß zu verschaffen. Da jedoch die Blutung nach der Ausräumung eines Hämatoms nicht immer

steht, so empfiehlt es sich in allen Fällen, in denen ein epidurales Hämatom durch klinische Symptome oder durch Probetrepation sichergestellt ist, eine Trepanation mit Bildung eines großen Weichteilknochenlappens auszuführen, um die sachgemäße Unterbindung der A. meningea media vorzunehmen. Den Stamm der Arterie und ihre Teilungsstelle, sowie die Anfangsteile ihrer Hauptäste kann man in einfacher Weise freilegen von einem über der Mitte des Jochbogens gebildeten Haut-Periost-Knochenlappen. Man errichtet zu dem Zwecke auf der Mitte des Jochbogens ein Lot und umschneidet einen Weichteillappen mit Basis über dem Jochbogen von Kleinhandtellergröße, der durch das Lot in zwei gleiche Teile geteilt wird. Das weitere Vorgehen ist bei der *osteoplastischen Trepanation* eingehend geschildert (s. S. 532).

B. Die Gefäßnaht.

(STICH, JEGGER.)

Die Gefäßnaht ist eine Frucht neuerer Zeit. Ein kurzer historischer Überblick findet sich bei JASSINOWSKY und STICH, deren Arbeiten ich folgendes entnehme. Zwar ist der Gedanke der Gefäßnaht von LAMBERT (1762) gefaßt, von HALLOWEL zum ersten Male an einer kleinen Arterienwunde ausprobiert (zitiert nach LAMBERT), später verschiedentlich erfolglos experimentell geprüft, aber erst um die 90er Jahre des 19. Jahrhunderts mit einigermaßen sicherem Erfolg in die Tat umgesetzt worden. Wichtig in der Geschichte der Gefäßnaht sind die Arbeiten JASSINOWSKYS (1889), der Wert darauf legte, daß die Gefäßintima nicht mit durchstoßen wurde, und DÖRFLERS (1899), der insofern die technischen Schwierigkeiten verminderte, als er nachweisen konnte, daß auch die Intima durch die Naht mitgefaßt werden könnte, ohne Thrombosen zu erhalten.

Fortschritte in der Gefäßnaht brachten dann die Arbeiten von JABOULAY und BRIAU (1896) durch ihre U-Naht und MURPHY (1897) durch seine Invaginationsmethode. MURPHY hat seine Methode nach Erprobung durch zahlreiche Experimente auch zum erstenmal am Menschen mit Erfolg benutzt. Um die Jahrhundertwende haben sich dann GLUCK (1899), PAYR (1900), JENSEN (1903), CARREL (1902) und STICH (1907) experimentell mit der Gefäßnaht beschäftigt. Während GLUCK und PAYR Prothesen zur Sicherung der Gefäßnaht verwendeten, haben JENSEN und CARREL und STICH (1907) die zirkuläre Gefäßnaht technisch vervollkommen. GLUCK benutzte als Prothese ein extravasal gelegtes, reseziertes Stück derselben Arterie, später Knochen- und Gummiröhrchen. Diese Prothesen wurden über die Nahtstelle des zirkulär genähten Gefäßes geschoben. PAYR verwendete kleine Magnesiumringe, die über das mit Haltefäden versehene Gefäßstück geschoben wurden. Dann wurde das Gefäßende durch die Haltefäden über den Ring ausgekrempelt, so daß die Intima nach außen kam und durch einen Faden an dem Ring befestigt werden konnte. (Abb. 125). Die bei allen späteren Methoden fast ausschließlich verwendeten Haltefäden sind zuerst von PAYR verwendet worden. Die Verfahren unter Zuhilfenahme von Prothesen haben sich praktisch als ausführbar erwiesen (PAYR, LEXER). Die Wiederherstellung des Blutstromes gelang. Trotzdem ist dieses Verfahren gegenüber der einfachen ringförmigen Gefäßnaht in den Hintergrund getreten, nachdem sie durch die technischen Fortschritte JENSENS, CARRELS und seiner Mitarbeiter und STICHS gegenüber der MURPHYschen Methode vereinfacht und sicherer gestaltet war. STICH konnte im Jahre 1911 bereits über 100 Arteriennähte aus der Literatur sammeln. Von diesen waren 46 ringförmige.

Die Technik der Gefäßnaht ist eine verhältnismäßig einfache. Vorbedingung für das Gelingen ist ein gutes Instrumentarium, dessen wichtigste Teile aus Instrumenten zur vorläufigen Blutstillung und zur eigentlichen Gefäßnaht bestehen. Letztere müssen, wohl vorbereitet und sterilisiert aufgehoben, zur Verfügung stehen. Die Nadeln sind gerade oder gebogen, drehrund, mit feinstem Ohr. Als Nahtmaterial wird am besten schwarzgefärbte, feinste Seide benutzt. Da das Einfädeln während der Operation auf große Schwierigkeiten stoßen würde, werden die Nadeln eingefädelt und in sterilisierter Vaseline aufgehoben. Sehr zweckmäßig hat sich gezeigt, die eingefädeltten Nadeln in besonderen

Metallkästen aufzubewahren. Sie werden in einem Gazestreifen der Reihe nach aufgesteckt und die Fäden möglichst glatt und gestreckt ausgebreitet, um sie leicht entnehmen zu können, ohne daß sie sich verwirren. Gaze und Fäden werden mit sterilisierter Vaseline getränkt. Soll eine ringförmige Gefäßnaht mit Erfolg ausgeführt werden, so müssen die Gefäßstümpfe nahtfertig gemacht werden. Die vorläufige Blutstillung erfolgt durch Anlegung von weich

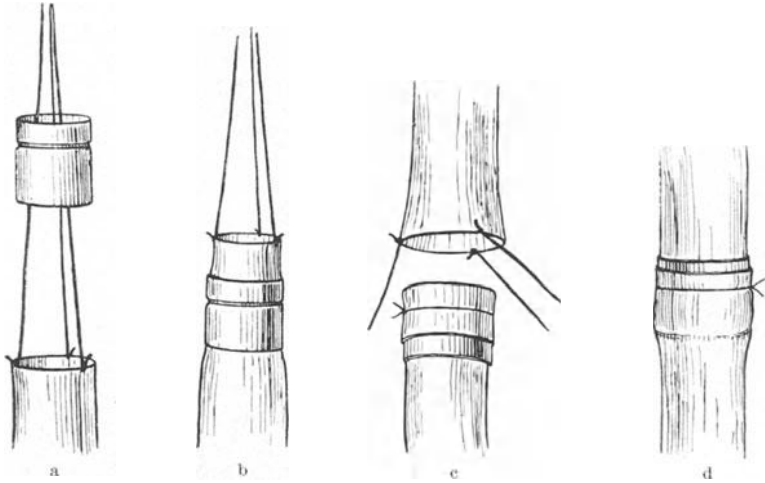


Abb. 125a—d. Gefäßnahttechnik unter Verwendung von Magnesiumprothesen. (Nach PAYR.)

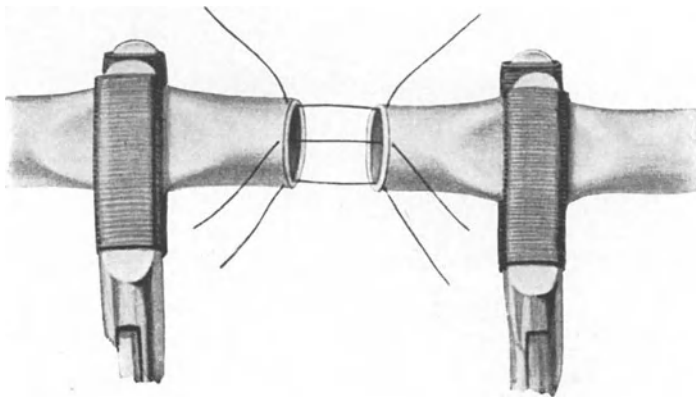


Abb. 126. Die HÖPFNER-Klemmen und Haltefäden sind angelegt.

fassenden Gefäßklemmen, deren Arme außerdem noch mit Gummischläuchen überzogen sind. Am meisten werden wohl dazu die von HÖPFNER oder CARELL angegebenen Klemmen benutzt. Die Klemmen werden möglichst 5—6 cm von den Gefäßenden angelegt und dann die meist vorher erfolgte vorläufige Blutstillung durch ESMARCSchen Schlauch, SEHRTSche Klammer oder PERTHESschen Apparat entfernt (s. S. 26). Die Anlegung der HÖPFNER- oder CARELL-Klemmen muß deshalb einige Zentimeter von den Gefäßenden erfolgen, damit sie bei der Gefäßnaht nicht im Wege sind (Abb. 126). Es ist dabei nicht zweckmäßig, das Gefäß auf eine solche Entfernung aus seiner Umgebung abzulösen, da dadurch die Ernährung und Nervenversorgung der Arterie gestört werden

könnte. Man kann vielmehr das Gefäß einige Zentimeter oberhalb und unterhalb des Endes mit dem einen Arm der Klemme unterfahren. Sind die Gefäßenden glatt durchtrennt, so bedarf es keiner weiteren Vorbereitung der Stümpfe. Sind sie stärker zerstört, so muß ein glatter Querschnitt bis ins Gesunde hinein ausgeführt werden. Zur Ausführung der eigentlichen Naht werden nur die äußersten Enden des Gefäßes durch stumpfes Abschieben des umgebenden Gewebes und der Adventitia freigelegt. Dann werden etwa $1\text{--}1\frac{1}{2}$ mm vom Rand 3 Haltefäden am einen Ende von außen nach innen, am anderen von innen nach

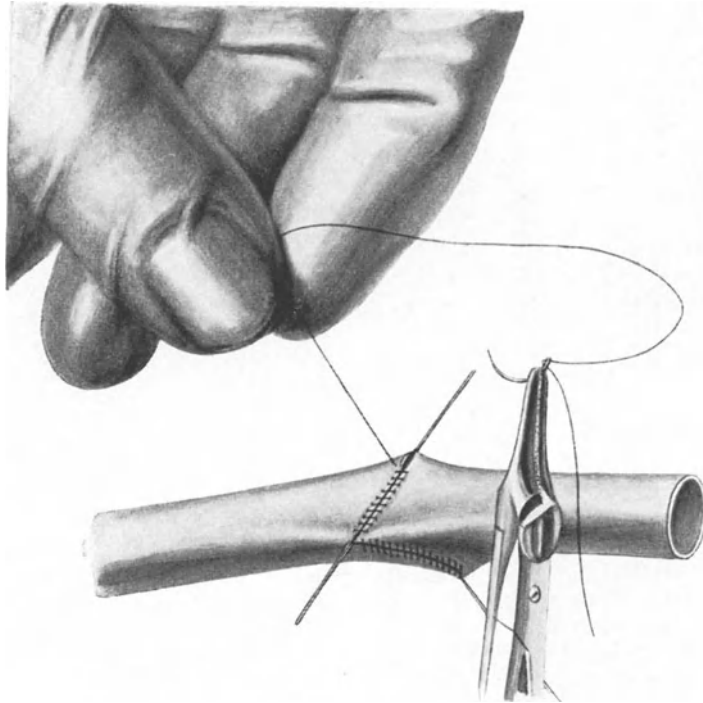


Abb. 127. Fortlaufende Gefäßnaht, während die beiden seitlichen Haltefäden gespannt sind.

außen durchgestochen (Abb. 127), so daß der Gefäßumfang nach Anspannen der Fäden in ein gleichschenkeliges Dreieck verwandelt wird. Diese Haltefäden werden nun zunächst unter Annäherung der Gefäßstümpfe so geknüpft, daß die Gefäßränder im Bereich der Nähte ausgekrepelt werden, damit Intima auf Intima zu liegen kommt. Läßt sich diese Vernähung nicht mühelos herbeiführen, so müssen unter Umständen die Gefäßstümpfe in etwas größerer Ausdehnung aus ihrer Umgebung ausgelöst werden, um dadurch die Elastizität des Gefäßes besser ausnutzen zu können. Sind die Haltefäden geknüpft, so wird an einem Haltefaden mit einer fortlaufenden überwendlichen Naht begonnen, wobei die Nadel durch die ganze Gefäßwand hindurchgeführt wird. (Abb. 127). Während dieser Naht werden immer zwei der Haltefäden gespannt und dadurch die Rundung des Gefäßumfanges im Bereich der fortlaufenden Naht in eine Gerade verwandelt (Abb. 127). Die von verschiedenen Autoren empfohlenen Spannapparate (HORSLEY, JEGER, HABERLAND) für die Haltefäden sind überflüssig. Die einzelnen Stiche liegen höchstens millimeterweit

auseinander. Nach STICH ist es zweckmäßig, die Naht an der hinteren Wand des Gefäßes zu beginnen, die durch geeignetes Spannen der Haltefäden dem Operateur möglichst bequem zugänglich gemacht wird. Die ganze Naht kann mit einem fortlaufenden Faden ausgeführt werden. Nach BIER genügen zwei Haltefäden, wie das schon JENSEN angegeben hatte. Sehr empfehlenswert ist auch die Anlegung von Matratzennähten, die zuerst von DORRANCE für die seitliche Gefäßnaht empfohlen wurden. LEXER, HANS und HOHLBAUM haben sie auch bei der ringförmigen Gefäßnaht erfolgreich angewendet (z. S. 181). Ist die Naht vollendet, so werden die Klemmen vorsichtig abgenommen und, wenn es, wie das häufig ist, an einer oder der anderen Stelle noch stärker blutet, so gelingt es fast immer, durch einen mittels zweier Tupfer ausgeübten vorsichtigen Druck, diese Blutung zum Verschwinden zu bringen. Gelingt das nicht, auch nach mehrmaligem Versuche, so muß an dieser Stelle noch eine Knopfnah angelegt werden. Ist die Naht dicht, so wird, wenn das ohne Spannung gelingt, das Gefäßbindegewebe ebenfalls zirkulär genäht. Das Gefäß wird dann möglichst durch Verschluß der übrigen Weichteile geschützt. Nachblutungen sind selten beobachtet worden.

Die Wiederherstellung des Blutstromes zeigt sich deutlich durch das Pulsieren des distalen Gefäßabschnittes an und gibt sich, wenn sie vollkommen ist, auch durch die Farbe der Haut der versorgten Gebiete zu erkennen. Mußte das Gefäß auf größere Ausdehnung freigelegt werden, so ist dieser Gefäßabschnitt, nach dem, was wir aus den Erfahrungen über die periarterielle Sympathektomie wissen, für einige Stunden meist stark kontrahiert und die Blutversorgung in den entsprechenden Gefäßgebieten mangelhaft, auch dann, wenn nicht die ganze Adventitia entfernt wurde. Der Kreislauf stellt sich erst nach einigen Stunden vollkommen her. Abgesehen von der Gefäßnaht bei Verletzungen, bei der operativen Behandlung von Aneurysmen, nach der Exstirpation von Geschwülsten, ist die Gefäßnaht auch noch zur *Gefäßtransplantation* verwendet worden. Sie kommt hauptsächlich in Frage, wenn der Naht insofern Schwierigkeiten entgegenstehen, als eine Vereinigung der Lumina ohne allzugroße Spannung auch unter Zuhilfenahme aller dafür empfohlenen Kunstgriffe nicht möglich ist (Beugung der Extremität, Verlagerung des Gefäßes). Abgesehen davon, daß die Naht bei zu starker Spannung der Gefäße in bezug auf ihre Haltbarkeit zu sehr beansprucht wird, können die Fäden durchschneiden und schließlich kann nach E. REHNS Untersuchungen auch die Überdehnung der Gefäßwand zu solchen Verengerungen der Gefäßlichtung führen, daß das Sekundenausflußvolumen unzureichend wird und eine Ernährungsstörung des versorgten Gebietes erwartet werden muß.

C. Die Gefäßtransplantation.

Nach den ersten tastenden Versuchen von GLUCK (1898), JABOULAY und BRIAU (1896) waren die ersten experimentellen Versuche der Gefäßtransplantation von HÖPFNER (1903) erfolgreich. Er transplantierte autoplastisch in erster Linie Arterien unter Zuhilfenahme von PAYRSchen Magnesiumringen. Die erste gelungene Venentransplantation wurde im Tierexperiment von CARREL und MOREL (1902) ausgeführt. Von CARREL wurde auch die später bestätigte Umwandlung der Vene im Sinne einer Wandverdickung festgestellt. Die erste Venentransplantation am Menschen in eine Arterie gelang LEXER (1906) nach der Entfernung eines Aneurysmas. Nach LEXER sind bis 1919 50 Venentransplantationen ausgeführt worden, von denen 7 von einem Mißerfolg gefolgt waren. Die Homoioplastik ist der Autoplastik nicht gewachsen, die Transplantate gehen zugrunde, sie haben aber in manchen Fällen insofern Bedeutung, als unter Umständen wenigstens für einige Zeit, d. h. wenn keine Thrombose im Transplantat eintritt, die Strombahn erhalten bleibt und dadurch Zeit zur Ausbildung einer Kollateralbahn gewonnen wird.

Die *Technik* der Gefäßtransplantation unterscheidet sich nicht wesentlich von der gewöhnlichen, ringförmigen Gefäßnaht. Bei der Einsetzung des Venenstückes muß darauf Rücksicht genommen werden, daß die richtige Stromrichtung in der Vene beibehalten wird, da im anderen Falle der arterielle Blutstrom nicht imstande ist, den Widerstand der Klappen zu überwinden.

D. Die Eingriffe bei den Aneurysmen.

(BIER, KÜTTNER.)

Das unscharf begrenzte Aneurysma, das meist Spindel- oder Zylinderform aufweist, und konzentrisch das Gefäß umgibt, kommt seltener zur Behandlung als das umschriebene, das häufig sackförmig und exzentrisch ist. Die umschriebenen Aneurysmen sind meistens durch Verletzung bedingt, ebenso wie die arteriovenösen mit und ohne Sackbildung. Der große Krieg hat in der Beziehung ein bedeutendes Material geliefert und es wird von verschiedenen Seiten angegeben, daß seit Einführung der kleinkalibrigen Geschosse die traumatischen Aneurysmen wesentlich häufiger geworden sind, besonders auch die arteriovenösen. Zur *operativen Behandlung* kommen hauptsächlich die Aneurysmen der Extremitäten und der Hauptäste der Aorta. Die Aneurysmen der Aorta selbst sind bisher nur in seltenen Fällen chirurgisch angegriffen worden. Die Aneurysmen der parenchymatösen Organe und ihrer zuführenden Gefäße bleiben in der Regel unerkannt.

Die *Diagnose* der sackförmigen Aneurysmen ist meist nicht schwer, wenn sie die charakteristischen Symptome aufweisen. Die traumatischen, sackförmigen Aneurysmen können oft bedeutende Größe erreichen und sich weit in das umgebende Gewebe erstrecken. Nur dann, wenn der Puls der Geschwulst fehlt, kann die Diagnose schwieriger sein. Die Diagnose der *arteriovenösen Aneurysmen* ist ebenfalls meist leicht, besonders dann, wenn sich ein Sack gebildet hat. Doch auch dann, wenn kein Sack besteht, sind fast immer deutliche Anzeichen vorhanden, soweit es sich um Verbindungen zwischen größeren und oberflächlich gelegenen Gefäßen handelt. *Differentialdiagnostisch* kommen gegenüber dem Aneurysmatum Abscesse und Phlegmonen in Betracht. Zur Stellung der Diagnose kann eventuell eine Punktion nötig werden. Auch die durch eine Halsrippe emporgehobene A. subclavia ist schon mit Aneurysmabildung dieser Arterie verwechselt worden. Als *hauptsächliche Komplikationen* kommen Blutungen, Ruptur und Infektionen in Frage. Nicht selten sind Spätblutungen beobachtet worden.

Im allgemeinen pflegt das traumatische Aneurysma mit Sackbildung, wenn es nicht durch Infektion kompliziert wird, bis zu einem gewissen Grade, d. h. bis Gewebsdruck und Blutdruck gleich sind, verhältnismäßig rasch zu wachsen. Dann kann es lange gleiche Ausdehnung behalten oder es tritt nur langsam Vergrößerung ein. Spontanheilungen sind von verschiedenen Autoren, und zwar in allen Stadien der Entwicklung und selbst nach vollendeter Ausbildung beobachtet worden.

Die *Anzeigestellung* zur operativen Behandlung ist beim ausgebildeten traumatischen Aneurysma dann gegeben, wenn es rasch wächst, wenn infolgedessen die Gefahr der Zerreißen bei nicht völlig verschlossener oder infizierter Wunde besteht, oder wenn schwere Ernährungs- oder Bewegungsstörungen durch das Aneurysma bedingt sind. Schließlich geben die Beschwerden des Patienten häufig die Ursache für einen operativen Eingriff ab (KÜTTNER). Ist von allen diesen Erscheinungen nichts zu beobachten, so braucht zum mindesten nicht frühzeitig eingegriffen zu werden. Da es Fälle von Spontanheilung gibt (GENEWEIN, BIER) und da man die Neigung zu Spontanheilung nach BIER aus dem Befund einigermaßen sicher erkennen kann, und zwar daran, daß die Geschwulst klein, sehr derb, dickwandig ist und geringe Pulsation zeigt, so ist es zweckmäßig, wenn keine gefahrdrohenden Erscheinungen bestehen, zunächst abzuwarten. Das Abwarten hat noch den Vorteil, daß sich häufig während dieser Zeit ein besserer Nebenkreislauf ausbildet. Auch bei den arteriovenösen Aneurysmen kann abgewartet werden, wenn sie keine schwereren Erscheinungen verursachen. Machen sie keine oder nur ganz leichte Störungen, so ist die Operation überhaupt unnötig (KÜTTNER, FRANZ, BIER). Bei ganz frischen traumatischen Aneurysmen, die sich noch im Stadium des pulsierenden Hämatoms befinden, bei denen also

noch keinerlei Sackwand aus dem umgebenden Gewebe bzw. aus dem niedergeschlagenen Fibrin gebildet ist, ist ein operativer Eingriff nicht zu empfehlen. Falls keine Komplikationen oder Schmerzen eintreten, ist es zweckmäßiger, die Entwicklung des Sackes abzuwarten.

Eine andere Frage ist die *Verhütung* der Aneurysmenbildung. In vielen Fällen wird es bei exakten primären Wundrevisionen möglich sein, die Gefäßversorgung so zu gestalten, daß die Entwicklung eines Aneurysmas nicht möglich ist. Macht sich also in Fällen, bei denen Verletzung eines größeren Gefäßes vorliegt, eine Wundversorgung nötig, so ist besonders auf zweckmäßige Gefäßversorgung zu achten. Kann ein einigermaßen reaktionsloser Verlauf erwartet werden, so muß im Notfall eine Gefäßnaht auch primär ausgeführt werden. Dabei ist darauf zu achten, daß das genähte Gefäß durch gesunde Weichteile gedeckt wird. In vielen Fällen entwickelt sich allerdings das traumatische Aneurysma nach glatten Durchschüssen, die eine besondere Wundversorgung nicht nötig machen. Eine Freilegung der Gefäße wird man dann nur vornehmen, wenn man mit großer Wahrscheinlichkeit mit einer Gefäßverletzung rechnen muß (Richtung des Schußkanals, starke Blutung). Trotz genauester Beobachtung kommt es gelegentlich auch noch zur Entstehung sog. Spätaneurysmen, deren Entstehung so gedacht werden kann, daß zunächst ein kleines Aneurysma längere Zeit unbemerkt bestand und plötzlich zu wachsen anfangt oder dadurch, daß ein Gefäßloch zuerst durch einen Thrombus verschlossen war, der sich erst später löste (RANZI).

Hat man sich zur Operation entschlossen, so soll man, wenn möglich, unter *Blutleere* operieren. Welches Operationsverfahren zur Anwendung kommt, wird sich oft erst nach Freilegung des Aneurysmas bestimmen lassen. Die Wahl hängt auch wesentlich von der topographischen Lage des verletzten Gefäßes ab. Die Extremitätenabschnitte, die von zwei Gefäßen versorgt werden, können bei Erhaltung des einen Gefäßes durch Unterbindung des anderen

in ihrer Ernährung nicht gestört werden. In der Gegend des Schulter- und Beckengürtels ist der Nebenkreislauf sehr gut entwickelt (Hortz). Daher wird man hier die Unterbrechung der Gefäßbahn leichteren Herzens vornehmen als an anderen Stellen.

Im allgemeinen wird man BIER darin beistimmen müssen, daß man überall da, wo es technisch möglich ist, eine *Gefäßnaht* ausführen soll. Diese Möglichkeit, sich durch vorsichtiges Freilegen des Sackes unter Erhaltung aller Seitenäste und unter sparsamster Resektion der Gefäßenden zu erhalten, muß unser Bestreben sein. Wir haben in keinem Falle die *absolute Sicherheit*, daß nach Unterbindung des Hauptstammes die Extremität genügend ernährt wird (s. unten).

Das älteste Verfahren, bestehend in der doppelten Unterbindung oberhalb und unterhalb des Sackes mit nachfolgender Entfernung desselben, wird PHILAGRIUS oder ANTYLLUS (KÖHLER) zugeschrieben. Die erste genau beschriebene Entfernung stammt von M. G. PURMANN (1689) (zitiert nach KÖHLER). Das Verfahren des ANTYLLUS besteht in doppelter Unterbindung der Arterie oberhalb und unterhalb des Sackes mit folgender Spaltung und Ausräumung desselben (Abb. 128). Der Sack wird tamponiert. Diese beiden Verfahren haben sich bis heute erhalten und werden, allerdings vielfach abgeändert, in ähnlicher




Abb. 128. Eingriffe beim Aneurysma. Schema des Eingriffes nach ANTYLLUS.

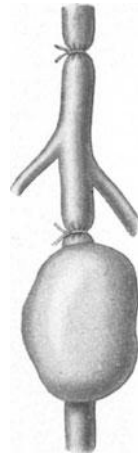

Abb. 129. Eingriffe beim Aneurysma. Schema des Eingriffes nach HUNTER.

Weise ausgeführt. Zu ihnen kam wesentlich später das nach ANEL (1710) und J. HUNTER (1785) genannte Verfahren der Arterienunterbindung am Orte der Wahl, entsprechend den von ihnen ausgearbeiteten, für alle peripheren Gefäße bevorzugten Stellen. ANEL hat

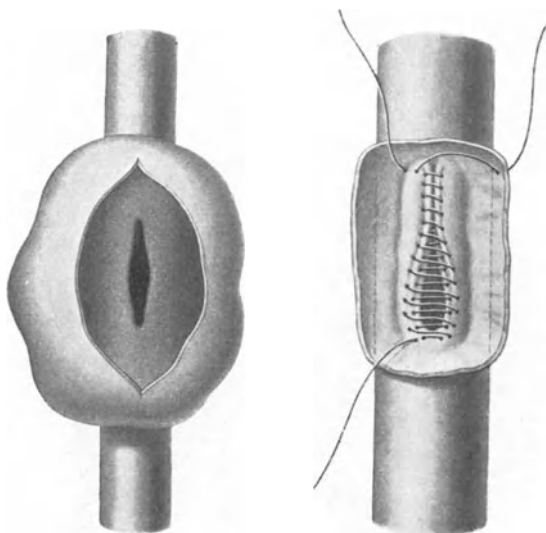


Abb. 130. Eingriffe beim Aneurysma. Die restaurierende Endaneurysmorrhaphie. Nach Eröffnung des Sackes wird die schlitzförmige seitliche Öffnung der Schlagader fortlaufend übernäht, und zwar nach dem Grundsatz der LEMBERT-Naht. Darüber wird füllflügelartig ein Teil der Sackwand gedeckt.

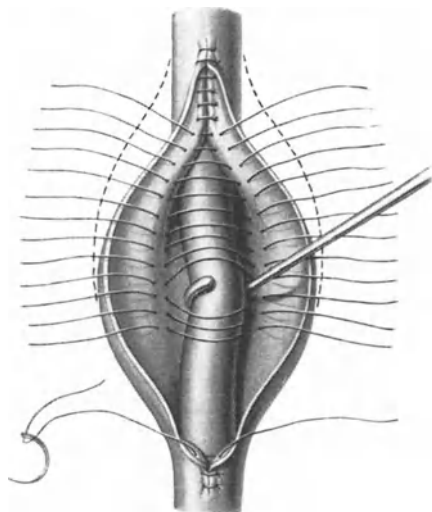


Abb. 131. Eingriffe beim Aneurysma. Die rekonstruierende Endaneurysmorrhaphie nach MATAS.

terialgefäßen zu erhalten oder einen völligen Verschluss des Arterienrohres vom Aneurysmasack herzustellen. MATAS unterschied demnach eine *restaurierende*, eine *rekonstruierende* und eine *obliterierende Methode*. Sie wird als *Endoaneurysmorrhaphie* bezeichnet. Bei der *restaurierenden Methode*, die sich für Sackaneurysmen, bei denen der Sack seitlich auf einer nur wandständig verletzten Arterie aufsitzt, eignet, aber auch für arteriovenöse Aneurysmen, wird

nach SPRENGEL das Gefäß doppelt unterbunden, oberhalb und unterhalb des Sackes und den Sack uneröffnet gelassen. HUNTER hat am Orte der Wahl meist 2—3 mal unterbunden (Abb. 129). Da dieser Eingriff häufig zu Früh- und Spät komplikationen führte, wurde er von v. MIKULICZ (HOFMANN) abgeändert. In der ersten Sitzung wurde die Arterie am Orte der Wahl unterbunden, in der zweiten der Sack eröffnet. Da das Verfahren die Nachteile der ANTYLLUSschen Methode teilt, Gefahr der Nachblutung, der Vereiterung des Sackes, so hat es sich auch nicht eingebürgert. Außerdem wurden auch fortschreitende Thrombosen aus dem Sackinnern nach der Peripherie zu beobachtet.

Da nach doppelseitiger Unterbindung der Arterie und Entfernung des Sackes in vielen Fällen Seitenäste unterbunden werden müssen und dadurch die Entwicklung der Nebenbahn geschädigt wird, so haben sich früher viele Chirurgen für die Methode des ANTYLLUS, mit Erhaltung des Sackes, ausgesprochen. Die ANTYLLUSSche Methode hat aber zweifellos besonders für unsere heutigen Begriffe, insofern einen großen Nachteil, als der Sack tamponiert und eine oft recht langwierige Heilung per secundam abgewartet werden muß. Es ist daher schon frühzeitig der Vorschlag gemacht worden, nach provisorischer Abklemmung der Gefäße oberhalb und unterhalb des Sackes, den Sack zu eröffnen, die Gefäßlumina aufzusuchen, zu isolieren und zu unterbinden. Schon DIEFFENBACH beschreibt diese Methode (*Operative Chirurgie* Bd. 1, S. 168. 1845). KÜBLER erwähnt sie ebenfalls (1892). Etwas abgeändert wurde sie von neuem von KIKUZI (1906) empfohlen. Zu einer guten, noch viel verwendeten Methode wurde sie durch MATAS (1903) ausgebildet. Nach MATAS kann man in verschiedener Weise vorgehen, je nachdem es wünschenswert ist, den Blutstrom wegen mangelhafter Ausbildung von Kolla-

zunächst das Arterienloch vom Sack aus freigelegt und, falls es nicht groß ist, die Öffnung vernäht und die Naht durch darübergenähte Sackreste gestützt (Abb. 130). Bei der *rekonstruierenden* Methode, die auch für spindelförmige Aneurysmen verwendbar ist, wird der Sack nach vorläufiger Abklemmung von Zu- und Abfluß eröffnet. Dann wird ein Katheter, der der Lichtung des Gefäßes entspricht, eingeführt und nun durch die Nähte, die die Innenwände des Sackes fassen, eine neue Lichtung über dem Katheter hergestellt. Der Katheter wird dann vor dem vollständigen Verschluß des Rohres herausgezogen (Abb. 131). Über diese Naht werden noch einige weitere Nähte durch die Sackwand gelegt, die dazu beitragen, die erste Naht zu stützen. Bei der *obliterierenden Methode* wird gleichfalls der Sack nach vorläufiger Abklemmung von Zu- und Abfluß eröffnet, die Lichtungen des Hauptstammes, welche meist schlitzförmig sind, durch fortlaufende Nähte verschlossen und schließlich der Sack von innen durch Raffnähte zum Verschluß gebracht (Abb. 132). So bleibt keine Höhle und die in der Sackwand verlaufenden Nebengefäße bleiben erhalten. Nach einer Veröffentlichung 1923 berichtete MATAS über 350 Fälle, die nach seinen verschiedenen Verfahren behandelt worden sind, mit 4,6% Mortalität. Sekundäre Gangrän, Nachblutungen und

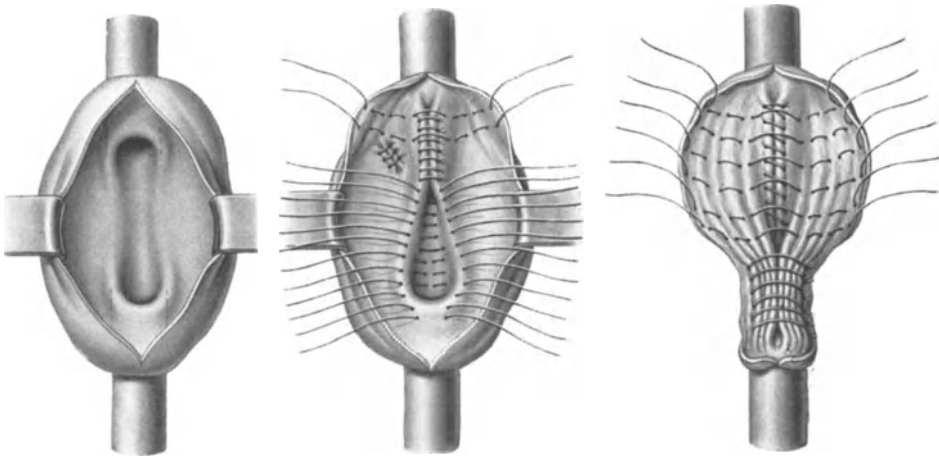


Abb. 132. Eingriffe beim Aneurysma. Die obliterierende Endaneurysmorrhaphie nach MATAS. Der Sack ist eröffnet. Die zwischen den beiden Gefäßmündungen bestehende flache Rinne wird mitsamt den Gefäßöffnungen mit Knopfnähten geschlossen. Darüber wird eine zweite, die Sackwand treffende Naht gelegt. Kleinere Gefäßgänge in der Sackwand werden besonders geschlossen.

Rückfälle werden selten beobachtet. OEHLECKER hat in einem Falle eines doppelten arteriovenösen Aneurysmas die Vene doppelt unterbunden, das eine Loch in der Arterie quer vernäht und das andere durch zwei der Vene entnommene Lappchen plastisch gedeckt. Er empfiehlt die Eröffnung und Unterbindung der Vene in allen Fällen arteriovenöser Aneurysmen, um das periphere Stück, das immer mehr oder weniger geronnenes Blut enthält, entleeren zu können.

Für die Fälle von Aneurysmabildung, die eine zentrale oder doppelte Unterbindung der Arterie nicht gestatten, weil das zentrale Gefäßende nicht oder nur schwer zugänglich ist oder bei denen eine Unterbindung des zentralen Endes das Leben aufs höchste bedroht hätte, wie z. B. bei den Aneurysmen des Aortenbogens, hat BRASDOR (1721—89) die Unterbindung des peripher vom Aneurysma gelegenen Abschnittes empfohlen (Abb. 133). Die Operation wurde durch WARDROP verbessert. Nachdem er 1825 über einen Fall von Carotisunterbindung berichtet hatte, wegen eines wahrscheinlich der A. anonyma angehörenden Aneurysmas, wurde die Operation mit wechselndem Erfolg vielfach ausgeführt. Es wurde bald die eine oder die andere A. carotis oder die eine oder die andere A. subclavia oder beide Gefäße einzeln oder doppelzeitig unterbunden. Die Erfolge dieser Operation sind sehr verschieden beurteilt worden. ROSENSTIRN, der über 99 Fälle berichtet, vertritt den Standpunkt, daß die Operation in den Fällen berechtigt ist, die eine andere operative Behandlung nicht zulassen und daß die einzeitige doppelte Unterbindung von Carotis und Subclavia die beste Aussicht auf Erfolg bietet.

Zu den bisher genannten kommt in neuester Zeit von LEXER ein als „ideales“ bezeichnetes Operationsverfahren:

Die Gefäßnaht. Schon kurz, nachdem die Technik der Gefäßnaht so weit experimentell geprüft war, daß sie auch beim Menschen gewagt werden konnte, sind die ersten Versuche zur Behandlung der Aneurysmen ausgeführt worden. Sowohl die seitliche als die zirkuläre Naht fanden Anwendung. Abgesehen von einem von v. ZÖGE MANTEUFFEL 1895 operierten Fall, bei dem die bei der Exstirpation eines Aneurysma der A. profunda femoris verletzte V. femoralis genäht wurde, ist die erste seitliche Naht durch Entfernung eines Aneurysmensackes von GARRÈ 1904 ausgeführt worden. Die erste ringförmige Vereinigung machte MURPHY 1896, ebenfalls an der A. femoralis, durch seine Invaginationsmethode. Im Jahre 1904 hat KÖRTE nach Durchtrennung der Verbindung eines arteriovenösen Aneurysmas Arterie und Vene mit Erfolg seitlich genäht. 1906 ist die erste ringförmige Gefäßnaht unter Zuhilfenahme eines PAYRSchen Magnesiumringes von LEXER ausgeführt worden. Das Verfahren muß mit Recht als „ideales“ bezeichnet werden, da es allein imstande ist, die Blutströmung in dem erkrankten Gefäß wieder herzustellen. Wenn auch im großen und ganzen selbst bei der Radikaloperation, nach doppelter Unterbindung

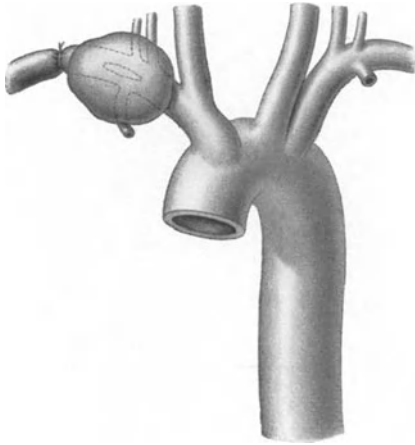


Abb. 133. Eingriffe beim Aneurysma. Schema der Operation nach BRASDOR.

und Exstirpation des Sackes, auch an den großen Extremitätenarterien eine Nekrose verhältnismäßig selten eintritt, da sich frühzeitig ausreichende Nebenbahnen entwickeln, so gibt es doch eine Reihe von Gefäßbezirken, in denen die Gefäßunterbindung gefährlich ist (s. S. 115). An solchen Stellen ist von vornherein die Wiederherstellung des Blutstromes nach Entfernung des Sackes anzustreben, doch besteht eine Anzeigestellung zur Gefäßnaht auch an anderen Stellen und es muß heute gefordert werden, daß eine Gefäßnaht immer dann ausgeführt wird, wenn es sich um Gefäße handelt, deren Lichtung die technische Ausführung der Gefäßnaht gestatten. Bestehen bei größeren Gefäßen Zweifel, so ist unter allen Umständen, bevor die endgültige doppelte Unterbindung des Gefäßes ausgeführt wird, die Ausbildung der Nebenbahnen zu prüfen. Das gelingt in den meisten Fällen durch verhältnismäßig einfache Prüfungen. MOSZKOWICZ hat folgenden, auch von WOLFF empfohlenen Versuch, als zweckmäßig angegeben. Man legt an der Extremität, zentral vom Aneurysma, einen ESMARCHschen Schlauch an, oder noch einfacher, man erhebt die Extremität steil und macht sie dadurch blutarm. Nachdem das längere Zeit, nach BIER gehören dazu wenigstens 5 Minuten, durchgeführt ist, wird der zum Aneurysma führende Hauptstamm vollständig komprimiert und nun die Blutleerbinde beseitigt bzw. die Extremität in abhängige Lage gebracht. Tritt dann trotz des Druckes auf die zuführende Arterie eine *reaktive Hyperämie* in dem vorher blutleeren Abschnitt ein, so muß dies aus den Nebengefäßen stammen. Nach MOSZKOWICZ kann man diesen Versuch auch mit den anderen zur Erzeugung einer oberflächlichen Hyperämie angegebenen Maßnahmen ausführen, so z. B. durch Hautreize (warmes Bad, Äther, Abreibung). In den Fällen, in denen ein Druck auf das zum Aneurysma führende Gefäß nicht oder nur unsicher ausführbar ist, empfiehlt sich die Methode von HENLE, COENEN oder KOROTKOW. Letzterer stellte vor und nach dem Druck auf die zuführende Arterie die Blutdruckverhältnisse im Capillargebiet der peripheren Gefäßabschnitte fest. HENLE und später COENEN machen folgenden Vorschlag, der erst im Verlauf der Operation zur Ausführung gelangen kann. Das Gefäß wird zunächst zentral und peripher des Aneurysma freigelegt und durch HÖPFNER-Klemmen verschlossen. Ist der Nebenkreislauf schlecht ausgebildet, so kann man nach HENLE bereits aus den sofort sichtbar werdenden Zeichen schwerer Anämie in den peripheren Gefäßabschnitten Schlüsse ziehen. Nun wird der Aneurysmensack freigelegt und zunächst das Gefäß proximal am Eintritt vom Sack abgetrennt. Nimmt man nun die peripher gelegene HÖPFNER-Klemme ab und blutet es arteriell aus dem distalen Ende des Gefäßes, so kann dieses Blut nur durch die Kollateralbahn dahin gelangen. COENENS Versuch entspricht im wesentlichen den Angaben HENLES. Auch gegen dieses Verfahren ist Widerspruch erhoben worden, da das

Blut auch aus erhaltenen Seitenästen des Aneurysmasackes stammen kann und nicht sicher die Blutversorgung in der weiteren Peripherie gewährleistet. Trotzdem ein absolut sicheres Zeichen für die Entwicklung der Kollateralbahn heute nicht besteht, wird man doch in der Mehrzahl der Fälle mit einer oder mehrerer der genannten Proben zum Ziele kommen. Leider scheitert die Gefäßnaht gelegentlich daran, daß die in den Aneurysmen-sack mündenden Gefäße so weit auseinandergewichen sind, daß eine seitliche oder zirkuläre Gefäßnaht nicht möglich ist, ohne daß sie unter Spannung gerät. Zwar ist diese Komplikation nach den sehr zahlreich ausgeführten Aneurysmenoperationen von BIER u. a. nicht zu hoch einzuschätzen. BIER berichtet über 74 Gefäßnähte, von denen 38 durch seitliche Naht und 36 durch seitliche und Ringnaht geschlossen werden konnten. Nach seiner Ansicht liegt die Hauptschwierigkeit in der anatomischen Präparation der Gefäßstümpfe aus dem Schwielenewebe. Es darf kein Stück des Gefäßes verloren gehen und die Freilegung erfolgt nach Eröffnung des Sackes, der wegen der darin verlaufenden Nebenbahnen erhalten bleiben soll. Die Naht erfolgt nach BIER und LEXER unter Anlegung von zwei durchgreifenden Haltefäden, die die Gefäßbintima aneinanderbringen, einfach fortlaufend, wie das schon JENSEN empfohlen hat. BIER hat unter seinen 74 Fällen nur dreimal eine Gefäßtransplantation notwendig gehabt. Die Gefäßtransplantation in Gestalt der Transplantation zur Überbrückung einer Lücke der A. axillaris wurde zuerst von LEXER (1906) ausgeführt. Als Transplantat diente ein 8 cm langes, der Vena saphena magna entnommenes Stück, das mit Hilfe der zirkulären Gefäßnaht zwischen die Arterienstümpfe in der Stromrichtung der Vene eingepflanzt wurde.

a) Die konservative Behandlung der Aneurysmen.

Abgesehen von den Fällen, die einer spezifischen Behandlung zugänglich sind, hat von konservativen Methoden nur die Druckbehandlung noch praktische Bedeutung. Die Druckbehandlung wurde zuerst von JOH. DE VIGO (16. Jahrh.) eingeführt. ZACHARIAS PLATNER hat genaue Vorschriften gegeben, wann konservativ, wann operativ zu behandeln sei. THEDEN hat zur lokalen Kompression die Einwicklung der ganzen Extremität hinzugefügt. BILLROTH empfahl den stundenlangen Fingerdruck (auch als Vorbehandlung zur operativen Therapie). Auch Druckbehandlung wird nur in Erwägung zu ziehen sein, wenn besondere Gründe vorliegen, die einen operativen Eingriff ausschließen. Die alten Verfahren der *Injektionsbehandlung* (PRAVAZ u. a.), der *Blutsaugung, des Aderlasses, der Massage, der Behandlung mit dem Glüheisen* sind verlassen. Im neueren Schrifttum wurde nur ein erfolgreicher Fall von Injektionsbehandlung mit Serumgelatine gefunden [CHALIER et NOVÉ-JOSSERAND (1904)]. Auch die *Einlegung von Draht* ist wohl allgemein aufgegeben, wenn auch in den letzten Jahren noch über ein Verfahren berichtet wird [Coltsche Methode, POWER (1921), HENSCHEN (1924)], bei der ein regenschirmartiges Drahtgestell durch einen Troikart in den Aneurysmasack eingeführt wurde. Auch sie hat meist zu Mißerfolgen geführt. Auch in Verbindung mit einem durch diesen Draht geleiteten Strom sind keine Erfolge erzielt worden. Die *Druckbehandlung* kann auch heute noch als Vorbehandlung zur Operation gelegentlich eingeleitet werden. Zwar wird man auf den früher viel geübten Druck des Sackes selbst verzichten und sich auf eine Pelotten- oder digitale Behandlung des zuführenden Stammes beschränken (DESAULT). Dadurch scheint man besonders bei solchen Fällen, die zur Spontanheilung neigen, auch Dauerheilungen fördern zu können. In anderer Weise wurde die Druckbehandlung bei dem einer anderen Operationsmethode nicht zugänglichen Aortenaneurysma empfohlen.

VAUGHAN (1921) berichtet über einen Fall von Aortenaneurysma, der nach Kompressionsbehandlung (mit einem um den Sack gelegten baumwollenen Band) nach einem Jahr noch beschwerdefrei war. Die Kompression des sonst inoperablen Aneurysma durch Metallbänder hat HALSTED (1914) ohne Dauererfolg ausprobiert. Bei einem nach dieser Methode operierten Aortenaneurysma (KOCHER) ist nach 6 Wochen eine Usur des Gefäßes und Verblutung eingetreten. Die ursprünglich schon von KIRSCHNER empfohlene Einengung mit freitransplantierte Fascie, um das Weiterwachsen eines Aneurysmas aufzuhalten, ist mehrmals zur Anwendung gekommen und hat in einem Falle von RÉNON zu einem Erfolg geführt, der bis zu dem nach 6½ Jahren an einer anderen Krankheit erfolgten Ende andauerte. Auch HABERLAND (1915) und KÜMMELL (1905, 1915) und TUFFIER (1921) haben Fascie empfohlen.

b) Die operative Behandlung der Aneurysmen.

Ein einheitliches allgemeines Operationsverfahren läßt sich bei der Verschiedenheit der beobachteten Aneurysmen nicht aufstellen. Im allgemeinen wird man in Narkose operieren, wenn nicht gerade für die untere Extremität Lumbalanästhesie oder für die obere Plexusanästhesie vorgezogen wird. Wenn

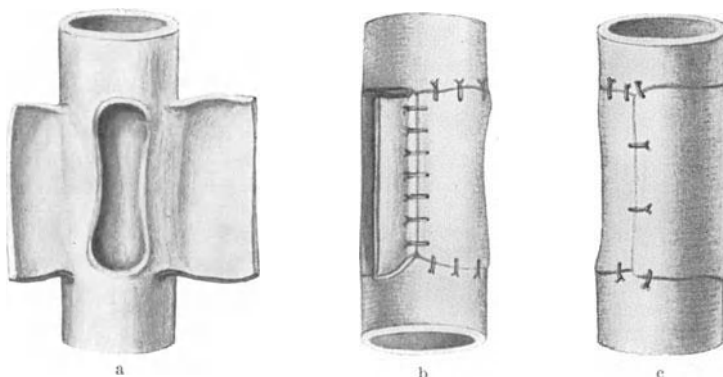


Abb. 134a—c. 1. Verfahren von KÜTTNER.

irgendmöglich, soll man die vorläufige Blutstillung durch Anlegen eines ESMARCH'schen Schlauches durchführen. Am zweckmäßigsten ist es bei Extremitätengefäßen, unter Zuhilfenahme von großen Schnitten, zunächst in schonendster Weise den zuführenden und abführenden Gefäßstamm nicht zu weit vom Aneurysma entfernt freizulegen und mit HÖPFNER-Klemmen, starken Seidenfäden

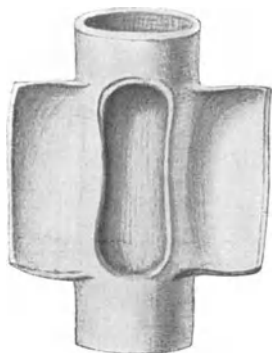


Abb. 135.

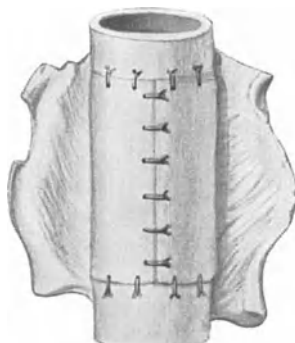


Abb. 136.

Abb. 135 und 136. 2. Verfahren von KÜTTNER.

oder dünnen Gummischläuchen vorläufig zu verschließen. Handelt es sich um ein arteriovenöses Aneurysma, so muß selbstverständlich auch die zugehörige Vene freigelegt und oberhalb und unterhalb der Verbindung abgeklemmt werden. Erst dann legt man den Sack frei. Ein deutlich ausgebildeter, verhältnismäßig kleiner Sack wird ringsherum unter Schonung aller eintretenden und austretenden Äste ausgelöst und erst dann eröffnet. Hat der Sack eine bedeutende Größe, wie das häufig am Oberschenkel vorkommt, so wird er vor der vollständigen Freilegung eröffnet. Erst nach Eröffnung des Sackes stellt sich in vielen Fällen heraus, welche Operationsmethode gewählt werden kann. Beim

arteriovenösen Aneurysma ohne Sack werden, unter Schonung aller Nebenäste, ebenfalls beide Gefäße freigelegt. Besteht eine enge Verbindung zwischen beiden Gefäßen, so kann sie durchtrennt und beide Gefäßlumina durch seitliche Naht verschlossen werden. Ist die Verbindung breiter, so ist hauptsächlich Wert auf die Erhaltung der Arterie zu legen. In solchen Fällen empfiehlt sich das Vorgehen von OEHLECKER, d. h. die Unterbindung der Vene, Verschluß der Arterie unter Zuhilfenahme der Venenwand zur plastischen Deckung. KÜTTNER hat ein ähnliches Verfahren empfohlen, das auch für sackförmige Aneurysmen zu verwenden ist. Nach seiner Methode werden aus der Sackwand türlügelartige Lappen gebildet (Abb. 134) und damit das Arterienlumen verschlossen. Zum festeren Halt können auch noch Lappen aus dem umgebenden Bindegewebe über die Naht gelegt werden (Abb. 136). Zeigt sich nach Eröffnung eines Aneurysmensackes, daß die Arterienlichtungen zwar völlig durchtrennt, aber nicht zu weit auseinander gelegen in der Sackwand münden, so ist unter allen Umständen eine zirkuläre Gefäßnaht nach Freilegung der Arterienstümpfe zu versuchen. Nach BIER genügt die Spaltung der Schwiele, um die Gefäßstümpfe auf eine kurze Strecke freilegen und durch ringförmige Naht vereinigen zu können. Dabei darf nur das periadventitielle Gewebe gelöst werden, um die Gefäßwand nicht zu schädigen. Ist die Entfernung der beiden Gefäßlichtungen zu groß, um auf die einfache Weise eine Vereinigung der Stümpfe herbeiführen zu können, so muß eine weitergehende Spaltung der Schwiele vorgenommen werden, wobei Rücksicht auf möglichste Schonung von Seitenästen zu nehmen ist. HOHLBAUM hat die Sackwand rings um die Gefäßöffnungen umschnitten und mit ihnen in Zusammenhang gelassen. Nach Mobilisierung der Gefäßenden hat er die beiden Stümpfe dann zirkulär durch U-Nähte vereinigt, wobei sich die Sackreste gegeneinander legen und zur Stützung der Naht verwenden ließen. Da es auf alle Fälle bei größeren Extremitätengefäßen unser Bestreben sein muß, wenigstens den Arterienblutstrom wieder herzustellen, so muß im Falle einer weitgehenden Zerstörung der Arterie evtl. die Vene geopfert und in den Defekt der Arterie eingepflanzt werden. LEXER empfiehlt mehr die freie Transplantation eines Stückes der V. saphena magna. Schließlich kann auch die MATASSEsche rekonstruierende Methode in solchen Fällen versucht werden (s. S. 177). Nur dann wenn keine dieser Methoden verwendbar ist und wenn nach Prüfung der oben angegebenen Nebenstromzeichen mit größter Wahrscheinlichkeit anzunehmen ist, daß eine Ernährungsstörung nicht zu erwarten ist, darf eine der obliterierenden Methoden zur Ausführung gebracht werden. Von diesen empfiehlt sich am meisten die Unterbindung der Gefäßstümpfe im Sack, ohne weitere Freilegung derselben. Am schonendsten ist wohl die Methode von MATAS, die obliterierende *Endoaneurysmorrhaphie*. In den Sack einmündende Seitenäste müssen dabei ebenfalls durch Naht verschlossen werden. Die vollständige Entfernung des Sackes wird man nur dann ausführen, wenn man auf das Stromgebiet der Arterie überhaupt verzichten kann, wie z. B. an Unterarm und Unterschenkel, wenn das zweite Gefäß erhalten ist, oder wenn nach der Sackentfernung auch noch eine Wiederherstellung der Arterienbahn durch Gefäßnaht möglich ist. Selbst bei positiven Nebenstromzeichen kann im Bereich größerer Arterien nach der Sackentfernung durch Vernichtung von Seitenästen, die für die Nebenstrombahn von Bedeutung waren, nachträglich eine Ernährungsstörung eintreten. Die ANTYLUSSsche Methode kommt kaum noch in Betracht, ebensowenig das Verfahren von ANEL oder HUNTER (s. oben). Blutet es nach zentraler Unterbindung

rückläufig und kann peripher nicht unterbunden und der Nebenkreislauf nicht ausgeschaltet werden (z. B. an der A. vertebralis) so kann nur Tamponade des Sackes, die von KÜTTNER (1917) in einem Falle durch *lebende Muskelstückchen* ausgeführt wurde, in Betracht kommen. KOCHER, KÜTTNER, SAUERBRUCH und LEXER haben gute Zugangswege zur Aorta und ihren Hauptästen ausgearbeitet (s. S. 165 u. S. 930 ff.). Bei der operativen Behandlung arteriovenöser Aneurysmen der A. carotis — V. jugularis ohne Sackbildung ist zur Beseitigung der Beschwerden die gleichzeitige zentrale Unterbindung von Arterie und Vene empfohlen worden. In manchen Fällen soll auch die zentrale Unterbindung der Vene allein zum Ziele führen, um die subjektiven Beschwerden verschwinden zu lassen. Die BRASDOR-WARDROPsche Operation kann auch heute noch gelegentlich zur Ausführung kommen, zur Behandlung von Aneurysmen der Aa. anonyma, subclavia oder carotis comm., wenn eine Unterbindung zentral vom Aneurysma nicht mehr möglich ist. Im allgemeinen wird man allerdings auch bei Aneurysmen dieser Gefäße eine Freilegung derselben, am besten nach dem Verfahren von KÜTTNER oder SAUERBRUCH mit folgender doppelter Unterbindung und Sackentfernung anstreben. Von TILLMANN (1916) ist zur Freilegung und vorläufigen Blutstillung der A. anonyma oder A. carotis sinistra die digitale Kompression empfohlen worden. Nach Resektion der zweiten linken Rippe am Sternalrand wird in die unter Überdruck eröffnete Pleurahöhle ein Finger eingeführt und die Abgangsstelle der Anonyma gegen einen in das Jugulum gelegten Finger komprimiert.

E. Die Embolektomie.

(KEY.)

Nach der Zusammenstellung von KEY wird die Embolie in die Gefäße des großen Kreislaufes am häufigsten im 4., 5. und 6. Jahrzehnt beobachtet. Die Emboli stammen fast ausschließlich aus dem Herzen, seltener aus der Aorta. Manchmal gehen der schweren Embolie leichtere Anfälle voraus.

Schmerzen, Kältegefühl, Bewegungsstörungen werden als solche Vorläufer beobachtet. Eine schwere Embolie, die zum Verschuß einer großen Schlagader führt, verursacht fast immer plötzlich auftretende, sehr heftige Schmerzen, ausgesprochenes Kältegefühl und Sensibilitätsstörungen, die sich in Kribbeln und Gefühl des Eingeschlafenseins äußern. Auch Motilitätsstörungen können sehr ausgesprochen sein. Objektiv macht sich der Verschuß eines großen Gefäßes erkennbar durch Veränderung der Hautfarbe und Herabsetzung der Temperatur. Die Haut kann vollständig leichenblaß sein, sie kann marmoriert oder bläulich erscheinen, je nachdem die Ernährungsstörung mehr oder weniger ausgesprochen ist. Auch nebeneinander können diese verschiedenen Hautverfärbungen beobachtet werden. Der Puls in den verschiedenen Abschnitten ist entweder gar nicht oder nur schwach zu fühlen. Gelingt es nicht, das Gefäß wieder wegsam zu machen, so schließt sich, nach kurzer Zeit beginnend, der trockene Brand an. Differentialdiagnostisch kommt hauptsächlich die Thrombose bei Entzündungen und Atherosklerose der Gefäße in Frage. Die Erscheinungen verlaufen dabei aber meist nicht so stürmisch und die Schmerzhaftigkeit pflegt geringer zu sein. Aus der Anamnese geht gewöhnlich hervor, daß schon früher Erscheinungen von Gefäßerkrankungen vorgelegen haben. Im Anschluß an eine Embolie entwickelt sich sehr häufig eine sekundäre Thrombose an dem Grundstock des Embolus. Diese Thrombose kann sehr häufig erst den Gefäßabschluß vollständig machen.

Zur erfolgreichen Behandlung steht wohl nur die Entfernung des Embolus zur Verfügung. Die Beseitigung des Embolus durch Zerquetschen und Zerkleinern desselben nach ABADIE und MATHELIN kommt wohl kaum ernstlich

in Frage Die operative Behandlung kann nur in Arteriotomie und Entfernung des Embolus aus dem eröffneten Gefäß bestehen. Dabei kann die Feststellung des Sitzes unter Umständen große Schwierigkeiten machen. Läßt sich die Pulsation bis zu einer bestimmten Grenze nachweisen, was nur im Bereich der Extremitäten möglich sein kann, aber nicht sein muß, so kann man mit einiger Sicherheit auf den Sitz des Thrombus schließen, es ist sogar bei manchen Fällen möglich, bei oberflächlicher Lage der Gefäße den Embolus zu tasten. Fehlt die Pulsation im ganzen Bereich der Extremitätenarterie, so kann man wohl mit Recht den Schluß ziehen, daß der Embolus noch höher sitzt. Als unterstützendes Mittel ist Wert auf die Ausbreitung der Ernährungsstörung zu legen, aus der man gewisse Schlüsse ziehen kann. Reicht z. B. die Ernährungsstörung bis an das Knie oder bis zur Mitte des Oberschenkels und fehlt der Puls in der A. femoralis unter dem Lig. inguin., so kann man damit rechnen, daß der Embolus in der A. iliaca comm., oder sogar an der Teilungsstelle der Aorta seinen Sitz hat. Ein reitender, an der Teilungsstelle der Aorta sitzender Embolus, der beide Iliacae comm. verschließt, wird die Erscheinungen doppelseitig auslösen.

Der erste Versuch einer Embolektomie wurde von SSABANEJEW 1895 unternommen, er war nicht erfolgreich, da der Embolus nicht gefunden wurde. Die erste Embolusentfernung gelang 1902 LEJARS, ohne daß dadurch der Brand des Beines aufgehalten werden konnte. Die erste erfolgreiche Embolektomie wurde von LABEY 1911 ausgeführt (MOSNY und DUMONT). Unter Lokalanästhesie wurde aus der A. femoralis und A. profunda femoris aus einer 1 cm großen Öffnung der A. femoralis ein gegabelter Embolus entfernt und nach Naht der Gefäßwunde der Blutstrom wieder dauernd hergestellt. Von Bedeutung ist ein von DOBERAUER 1907 operierter Fall, bei dem trotz mehrfacher Arteriotomien der A. axillaris sich immer wieder Thrombosen bildeten, die schließlich nach 2 Tagen zu einer Anastomose zwischen Arterie und Vene Veranlassung gaben. Der Blutstrom wurde dadurch bis in die Peripherie wieder hergestellt. Seit dem ersten gelungenen Fall hat sich die Zahl gelungener, erfolgreicher Embolektomien rasch vermehrt. KEY konnte bis 1922 eine große Zahl von Heilungen zusammenstellen, er selbst hatte damals bereits 9 Embolektomien an 8 Patienten ausgeführt und MICHAELSON stellte 1924 fest, daß unter 55 Fällen 17 geheilt waren.

Die Prognose ist im allgemeinen deshalb ungünstig, weil das Grundleiden der Patienten weiter besteht und weil häufig, auch nach gelungener Embolektomie, an der Stelle der Gefäßwand, an der der Embolus gesessen hatte, eine sekundäre Thrombose entsteht.

Was die Technik der Operation betrifft, so ist es zweckmäßig, unter örtlicher Schmerzbetäubung zu operieren. Ist die Feststellung des Embolus möglich, was unter Umständen erst nach weiterer Freilegung der Arterie gelingen kann, so wird oberhalb des Embolus am pulsierenden Gefäß eine HÖPFNER-Klemme angelegt oder ein Gummischlauch unter dem Gefäß durchgezogen. Erst nach der Entfernung des Embolus erfolgt die Abklemmung des distalen Abschnittes. Key empfiehlt die Wunde um das freigelegte Gefäß mit Kompressen, die mit 2% Natr. citricum-Lösung getränkt sind, zu umgeben und Instrumente zur Gefäßnaht während des Arbeitens an dem eröffneten Gefäß mit derselben Lösung abzuspuhlen. Bei schwerer Arteriosklerose der Gefäße ist jedes Absehnüren mit Abklemmen gefährlich. Am besten ist dann, wenn möglich, Fingerdruck. Fällt der Embolus nach der Eröffnung des Gefäßes, am besten am oberen Rande des Embolus, nicht von selbst heraus, so kann zunächst ein vorsichtiger Druck auf das Gefäß gegen die Strömung versucht werden und, wenn er dann nicht folgt, so muß er mit einer feinen Kornzange oder einem Löffel, die mit Vaseline

eingefettet sind, entfernt werden. Der oft vorhandene sekundäre Thrombus muß meist vorsichtig mit dem Embolus oder nach Entfernung des Embolus herausgezogen werden. Dabei ist darauf zu achten, daß die Gefäßwand nicht geschädigt wird. Sitzt der Embolus an der Teilungsstelle der Aorta, so ist es zweckmäßig, durch Bauchschnitt die Aorta freizulegen, nach Beiseiteschieben des Darmes proximal und distal abzuklemmen, zu eröffnen und den Embolus zu entfernen. Die Eröffnung der A. iliaca ext. zur Extraktion eines an der Teilungsstelle der Aorta sitzenden Embolus durch rückläufige Sondierung ist nach HESSE abzulehnen. Sie muß im Falle von Kreislaufstörungen an beiden Extremitäten nach KEY auch doppelseitig erfolgen. Ist der Embolus entfernt, so erfolgt oft ein starker Blutstrom aus dem peripheren Gefäßabschnitt, wenn nicht noch Teile des Embolus oder ein sekundärer Thrombus die Lichtung verschließen. Dann muß das Hindernis beseitigt werden. Blutet es, so werden Klemmen angelegt und dann zunächst die zentral angelegte Klemme einen Augenblick gelüftet, um etwaige Reste des Embolus durch den Blutstrom herauszuspülen. Die retrograde Sondierung von einer distal des Embolus angelegten Arterienwunde soll sich auf solche Fälle beschränken, in denen aus anatomischen Gründen eine Freilegung des Gefäßes oberhalb des Embolus nicht möglich ist. Das kommt nach KEY am häufigsten an den Aa. subclavia und axillaris in ihren zentralen Abschnitten vor. Die Entfernung eines Embolus auf diese Art bleibt jedoch immer unsicher und der Entfernungsversuch darf dann erst als befriedigend gelten, wenn ein starker Blutstrom aus dem zentralen Ende die Wegsamkeit des Gefäßes einigermaßen gewährleistet. Ist Wahrscheinlichkeit vorhanden, daß der ganze Embolus entfernt ist, so wird die Gefäßwunde durch eine einfache, fortlaufende Gefäßnaht verschlossen.

Eine besondere Stellung unter den Embolektomien nimmt die Entfernung von Embolis aus der A. pulmonalis nach Lungenembolie ein (s. S. 950).

Die periarterielle Sympathektomie. Der Eingriff wird im Zusammenhang mit den Sympathicusoperationen erwähnt (s. S. 231).

F. Die Eingriffe bei den Krampfadern der Vena saphena.

(TRENDELENBURG, PERTHES, LEDDERHOSE, NOBL, LINSER, SIEBERT und WRÉSZINSKI, JAEGER.)

Seit den grundlegenden Arbeiten von TRENDELENBURG gilt als selbstverständliche Voraussetzung der Krampfaderbehandlung die genaue Feststellung der Klappenverhältnisse in den Venen. Nach NOBILI hat MANTEGGIA schon um das Jahr 1800 dieselben Feststellungen wie TRENDELENBURG gemacht und auch eine ähnliche Erklärung für die Blutströmungsverhältnisse abgegeben, indem er die hydrostatischen Verhältnisse infolge von Klappenverlust in den Vordergrund rückte.

Die Ursachen für die Entstehung der Varicen sind bis heute noch nicht bekannt. Man kann wohl annehmen, daß der Blutdruck, der auf den Venen der unteren Extremitäten lastet, nicht die alleinige Ursache für die Varicenbildung ist, daß es sich vielmehr wahrscheinlich um eine meist angeborene oder auch im späteren Lebensalter erworbene Erkrankung der Venen selbst handelt. Sie tritt besonders bei Menschen auf, die konstitutionell gezeichnet sind, und bei denen eine Schwäche des Binde- und Stützgewebes (BIER) besteht. Die Krampfadern der Vena saphena sind oft nur ein Teil des sog. varicösen Symptomenkomplexes (NOBL).

Es gibt zwar Varicen, bei denen die Venenklappen in den Anfangsteilen der Vena saphena und der Vena femoralis schließen; sicher ist aber, daß bei Schlußunfähigkeit der Klappen die Blutsäule im ganzen Venenabschnitt vom Herzen bis zur Fossa ovalis auf den Venen der unteren Extremität lastet und dazu beiträgt, die oberflächlichen Venen, deren Wandungen kein Gegendruck entgegengesetzt wird, zu immer stärkerer Erweiterung und

Schlingelung zu bringen. Besonders für die operative Behandlung ist nun die Frage von Bedeutung, sind die Klappen im Anfangsteil der Vena saphena schlußfähig oder nicht, d. h. ist das TRENDELENBURGSCHE Zeichen negativ oder positiv? Eine zweite wichtige Untersuchung, die jeder Varicenoperation vorausgeschickt werden soll, ist die Frage nach der Schlußfähigkeit der Klappen, die in die Verbindungsäste zwischen den oberflächlichen und tiefen Venen eingeschaltet sind. Auch derartige Untersuchungen wurden schon von TRENDELENBURG angestellt und von PERTHES veröffentlicht. Die in den Verbindungsästen zwischen den oberflächlichen und tiefen Venen befindlichen Klappen gestatten dem Blutstrom den Abfluß nur von der Oberfläche nach der Tiefe zu, nicht aber umgekehrt. Sind sie insuffizient, so kann natürlich auch ein Rückfluß von der Tiefe nach der Oberfläche stattfinden, bzw. der Abfluß von der Oberfläche nach der Tiefe ist gestört. Eine dritte Frage ist folgende: bestehen klappenlose Verbindungen zwischen der Vena saphena magna und der Vena saphena parva bzw. ihren Seitenästen?

Die Feststellung des TRENDELENBURGSCHEN Zeichens ist das Wichtigste, da nur solche Fälle für die so einfache und wirksame TRENDELENBURGSCHE Operation geeignet sind, d. h. die Vena saphena magna zu unterbinden und damit den „privaten Kreislauf“ der unteren Extremität zu unterbrechen. Der private Kreislauf kommt dadurch zustande, daß bei Schlußfähigkeit der Klappen in den Verbindungsästen zwischen den oberflächlichen und tiefen Venen zwar das Blut durch die Muskelpumpe aus der Oberfläche in die Tiefe abgesaugt wird, daß es aber infolge der Schlußunfähigkeit der Klappen im Anfangsteil der Vena femoralis seinen Weg nicht durch die Vv. iliaca und cava herzwärts nimmt, sondern der Schwere folgend wieder in die Vena saphena zurückläuft. Unterbricht man nun nach TRENDELENBURG in solchen Fällen den Kreislauf an einer Stelle, so wird er ausgeschaltet und der Rückfluß aus den herzwärts gelegenen Gefäßen unmöglich. Auch für den Verschluß von Varicen durch künstliche Thrombophlebitis bei der Injektionsbehandlung ist diese Tatsache wichtig (s. unten).

Die Prüfung des TRENDELENBURGSCHEN Zeichens.

Der Kranke wird waagrecht gelagert, dann die betreffende Extremität erhoben, das Blut ausgestrichen und nun die Vena saphena magna in der Nähe ihrer Einmündungsstelle in die Vena femoralis durch das Aufsetzen der Fingerkuppe zusammengedrückt. Läßt man nun, während der Druck erhalten bleibt, den Kranken aufstehen, so beobachtet man, daß die Vene zunächst leer bleibt, bzw. sich allmählich von der Peripherie her anfüllt. Entfernt man nach $\frac{1}{4}$ — $\frac{1}{2}$ Minute die drückende Fingerkuppe, so schießt das Blut augenblicklich von oben in die Vene hinein. Bleibt dieses Einschießen aus, so sind die Klappen schlußfähig. Füllt sich trotz des noch bestehenden Druckes die Vene rasch, so kommt der Blutstrom auf andere Weise, d. h. durch seitliche Verbindungsäste in das Saphenagebiet. In beiden Fällen ist das TRENDELENBURGSCHE Zeichen negativ, nur im ersteren ist es positiv und nur in positiven Fällen soll die TRENDELENBURGSCHE Operation ausgeführt werden. Die Prüfung auf die Schlußfähigkeit der Klappen in den Verbindungsästen wird nach PERTHES in folgender einfacher Weise festgestellt. Beim stehenden Patienten komprimiert man die Vena saphena magna in der Nähe ihrer Einmündungsstelle. Dann läßt man den Kranken umhergehen, während die Kompression aufrechterhalten wird. Entleert sich die Vena saphena magna aus ihren Verbindungen während des Gehens, so kann damit gerechnet werden, daß der Abfluß nach der Tiefe zu ungestört ist. Nur dann, wenn kein Rückfluß von der Tiefe nach der Oberfläche zu stattfindet, wird die TRENDELENBURGSCHE Operation eine sichere Aussicht auf Erfolg haben. Die Feststellung von erweiterten Verbindungsästen zwischen den Vv. saphena magna und parva geschieht durch Betrachtung beim stehenden Kranken. Sind die Varicen stark gefüllt, so zeichnen sich die erweiterten und oft mit kugeligen Erweiterungen versehenen Verbindungsäste sehr deutlich ab.

Sind die Untersuchungen abgeschlossen, so ist noch die Frage der durch die Varicen verursachten gefährdenden Nebenerscheinungen zu berücksichtigen. Sie bestehen hauptsächlich im Zerreißen eines Varixknotens mit folgender Blutung. Dann in der Entstehung von Hautschädigungen, die bis zu tiefgreifenden Geschwüren führen können und Auftreten von Thrombosen und Thrombophlebitiden. Die Blutungen werden durch steile Erhebung des Beines am liegenden Kranken und durch einen aseptischen Druckverband gestillt. Die Geschwüre heilen mit der Besserung der Blutströmung. Entzündungen werden mit Ruhigstellung und Bettruhe behandelt und machen unter Umständen die Unterbindung der abführenden Venen notwendig. Die Gefahr der Embolie ist bei oberflächlichen Thrombosen gering, wenn der Thrombus sich nicht gerade bis in die Nähe

der Einmündungsstelle in die V. femoralis fortsetzt bzw. auf dem Umweg über die erweiterten Verbindungsäste sich in die tiefen Venen fortsetzt.

Ist das TRENDELENBURGSche Zeichen positiv und beschränkt sich das Erweiterungsgebiet auf die Vena saphena magna und ihre Hauptäste, ist auch der Abfluß nach der Tiefe geregelt, so wird man mit großer Wahrscheinlichkeit mit der TRENDELENBURGSchen Operation einen vollen Erfolg haben. Sie hat auch heute noch ihre Berechtigung und ist die einfachste der operativen Eingriffe. Bei schonendem Vorgehen, wie es unten beschrieben ist, treten keine Embolien auf. Wir haben jedenfalls nie eine gesehen. Der Eingriff verläuft in folgender Weise:

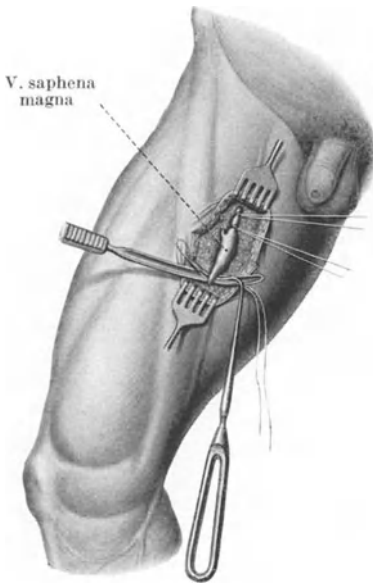


Abb. 137. Unterbindung der V. saphena magna nach TRENDELENBURG.

Die V. saphena magna ist handbreit unterhalb ihrer Einmündung durch einen Querschnitt in 4—5 cm langer Ausdehnung freigelegt. Der oberste Abschnitt ist doppelt unterbunden. Dazwischen wird das Gefäß durchtrennt. Der distale Abschnitt wird nach Unterfahung einfach unterbunden und oberhalb der Unterbindung abgetrennt. Ein Seitenast im oberen Teil der Anschwellung muß selbstverständlich ebenfalls unterbunden werden.

Handbreit unterhalb des Lig. inguinale wird Haut und Subcutangewebe in Form eines quergestellten Rhombus mit $\frac{1}{2}$ %iger Novocain-Suprareninlösung eingespritzt. Nur bei ängstlichen Kranken ist Narkose oder Lumbalanästhesie nötig. Zweckmäßigerweise hat man vor der Operation versucht, die Vena saphena magna zu tasten und ihren Verlauf durch einen Pinselstrich mit einem Farbstoff auf der Haut anzuzeichnen. Der Schnitt wird auf der Innenseite des Oberschenkels quer angelegt; der Unerfahrene legt ihn fast immer zu weit auf die Vorderseite. Das Bein wird so nach außen gedreht, daß man bequem auf der Innenseite arbeiten kann. Während die Wundränder auseinandergehalten werden, wird der Schnitt allmählich durch das Subcutangewebe hindurch vertieft, bis die Venen zu Gesicht kommen (Abb. 137). Es ist in allen Fällen darauf zu achten, daß beim Vorhandensein von zwei Venenstämmen keiner übersehen wird, da es sonst sicher zu Rückfällen kommt. Sind die Venenstämmе gefunden, so werden sie durch starkes Auseinanderziehen der Weichteilwunde zentral und peripher auf etwa

5—6 cm freigelegt, wobei man sich zu überzeugen hat, daß nicht noch ein größerer Seitenstamm vom zentralen Ende abgeht. Nach der Freilegung werden die Stämme zentral (am besten doppelt) und peripher unterbunden und das Zwischenstück in einer Länge von 4—5 cm herausgeschnitten. Schluß der Hautwunde. Nach TRENDELENBURGS Vorschrift wird die Extremität mit einer weichen, elastischen Flanell- oder Idealbinde (nicht Gummibinde) von der Peripherie nach dem Zentrum zu gewickelt, auf eine VOLKMANNsche Schiene gelagert und bleibt so 3 Wochen liegen, während der Kranke Bettruhe hält. KOCHER ist von diesem Grundsatz abgegangen und läßt die Kranken schon 2 Tage nach der Unterbindung aufstehen, eine Maßnahme, die nur dann zweckmäßig erscheint, wenn die Klappen in den Verbindungsästen nach der Tiefe absolut sicher schließen, d. h. wenn das von PERTHES beschriebene Zeichen positiv ausgefallen ist.

Sind die Varicen sehr ausgedehnt und die Klappen in den Verbindungsästen nach der Tiefe schlußunfähig, bestehen außerdem Verbindungsäste mit der Saphena parva und ihren Seitenästen, so genügt die TRENDELENBURGSche Operation meist nicht, oder der Anfangerfolg ist nicht von langer Dauer.

Ein einfaches Verfahren stellen auch die zuerst von SCHEDE und später besonders von KOCHER empfohlenen *percutanen Umstechungen* dar. SCHEDE scheint die Methode nach einigen Versuchen wieder aufgegeben zu haben und zur Entfernung der Krampfadern übergegangen zu sein. KOCHER hat die TRENDELENBURGSche Operation mit den Umstechungen vereinigt und dadurch gute Dauererfolge erzielt. Der Eingriff wird in folgender Weise ausgeführt: Im allgemeinen bevorzugen wir Lumbalanästhesie statt Narkose. Zuerst wird die Unterbindung der Vena saphena magna, wie oben geschildert, ausgeführt. Da nach der Unterbindung die kleinen erweiterten Venenäste unsichtbar werden, ist es zweckmäßig, am Tage vor dem Eingriff, nachdem die Beine rasiert sind, am stehenden Kranken sämtliche Venenäste mit Hilfe eines feinen, in Carbolfuchsin getauchten Pinsels auf die Haut aufzuzeichnen. Diese Aufzeichnung übersteht auch zum Teil die vor der Operation ausgeführte Hautdesinfektion. Die Desinfektion muß sich selbstverständlich auf die ganze Länge der Beine erstrecken. Ist der Saphenastamm unterbunden, so umsticht man mit einer großen gebogenen Hautnadel sämtliche, durch die Aufzeichnung kenntlich gemachten Venenstämme. Die Stiche sollen etwa 2—3 cm auseinanderliegen. Die Nadel wird durch die Haut neben dem Gefäß eingestochen, unter dem Gefäß hindurchgeführt und auf der anderen Seite des Gefäßes durch die Haut ausgestochen. Der Faden wird auf der Haut unter mäßiger Spannung geknüpft. Wir verwenden feine Seide. Nach KOCHERS Vorschrift sollen die Venen nicht verletzt werden. In neuerer Zeit ist der Vorschlag gemacht worden, das Gefäß bewußt anzustechen, um dadurch die Thrombose zu beschleunigen. Nach unserer Erfahrung erreicht man auf beiden Wegen dasselbe. Die Zahl der Umstechungen ist je nach der Ausdehnung der Varicen verschieden. KOCHER hat bis zu 200 Umstechungen ausgeführt. Je größer die Zahl, besonders in der Peripherie, desto eher wird das ganze Venensystem ausgeschaltet. Großer Wert ist darauf zu legen, daß besonders auch die Verbindungsäste nach dem Gebiet der Vena saphena parva ausgiebig umstochen werden. Vorsicht ist besonders in der Gegend des Fibulaköpfchens geboten, um nicht den N. peroneus durch eine Umstechung mitzufassen, wie es gelegentlich vorgekommen ist. Nach 4—5 Tagen können die Umstechungen entfernt werden. Auch nach dieser Operation ist, nachdem ein aseptischer Verband über das ganze Operationsgebiet angelegt ist, Schienenlagerung und Bettruhe erforderlich. KLAPP hat die KOCHERSche Methode insofern abgeändert, als er die Umstechungen subcutan ausführte und den Catgutfaden, der vollständig in die Haut verlagert wird, liegen läßt. Wir sehen keinen Vorteil in dieser Methode.

Die KOCHERSche Methode ist nun nicht nur bei positivem TRENDELENBURGSchem Zeichen anwendbar, sondern kann auch bei negativem zu guten Dauererfolgen führen. Trotz negativen TRENDELENBURGSchen Zeichens wird man den Umstechungen auch die Unterbindung der Vena saphena magna vorausschicken, um in die Vena femoralis fortschreitende Thrombosen sicher zu verhüten.

Ist das TRENDELENBURGSche Zeichen negativ, so genügt jedenfalls, wie oben bemerkt, die Unterbindung bzw. Resektion der Vena saphena magna allein nicht. Es sind deshalb eine ganze Reihe von anderen Operationsverfahren angegeben worden. Das zuverlässigste und radikalste ist die *Ausschneidung* der Varicen, wie sie von MADELUNG vorgeschlagen wurde. Auch hierbei wird die V. saphena magna zunächst unterbunden (Abb. 138) und dann, ihrem Verlaufe und sämtlichen Verzweigungen folgend, möglichst im Zusammenhang freigelegt, alle Seitenäste verfolgt, unterbunden und abgeschnitten, bis in das Quellgebiet der Vene (Abb. 138). Das Verfahren ist sehr eingreifend, trotz größter Vorsicht blutig und hat nicht viele Anhänger gefunden. Es ist aber sehr empfehlenswert, wenn ein umschriebener Herd stark geschlängelter Varicen vorhanden ist, der häufig um einen meist ziemlich gerade verlaufenden Venenstamm angeordnet ist (MAGNUS), und sich leicht im Zusammenhang auslösen läßt (Abb. 138). Da

die Haut häufig sehr stark verdünnt ist, so ist mit größter Vorsicht vorzugehen, um sie nicht stärker zu schädigen und dadurch die Wundheilung zu gefährden. Eine genaue Hautnaht nach sicherer Blutstillung schließt die Ausschneidung ab.

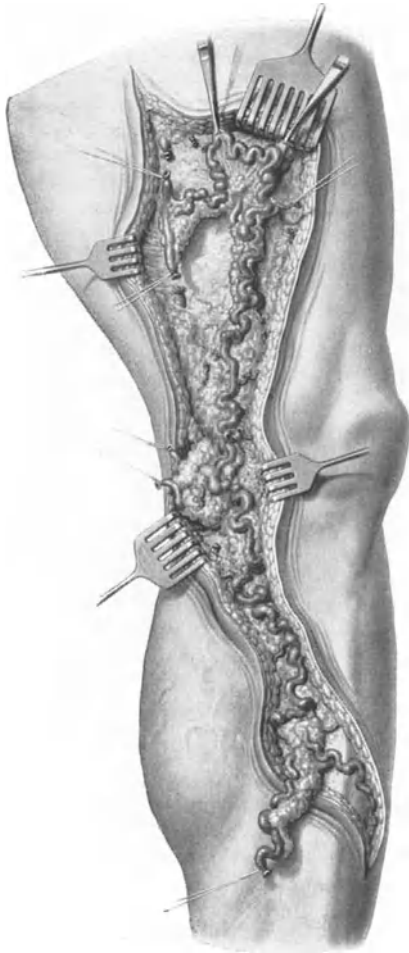

Abb. 138. Die vollständige Entfernung der Krampfadern nach MADELUNG. Mit einem großen Schnitt ist der erkrankte, in zahllose erweiterte Schlingen gelegte Teil der V. saphena freigelegt. Auch aus dem nicht varicos veränderten Saphenaabschnitt ist im kranialen Abschnitt ein Teil der Vene herausgeschnitten. Nach Unterbindung aller Seitenäste wird der ganze erkrankte Venenabschnitt entfernt.

Hinterstichnaht mit Catgut einlegte. Jeder Stich soll bis auf die Fascie durchgeführt werden. Die Fäden bleiben bis zur Resorption liegen. Bei stark verdünnter Haut dürfen die Fäden nicht zu fest angezogen werden. Weitere Erfahrungen über diese Methode fehlen bisher.

Die operativen Verfahren sind im Laufe der beiden letzten Jahrzehnte immer mehr zugunsten der intravenösen *Spritzverfahren* eingeschränkt worden. Wenn auch zunächst große Widerstände gegen die von seiten der Hautärzte

Das Verfahren von BABCOCK hat auch in Deutschland zeitweise Anhänger gefunden (LAUENSTEIN, OEHLECKER, KLAPP, v. TAPPEINER, LÖHR, HOSEMANN, PELS-LEUSDEN) Es besteht darin, daß zunächst die Vena saphena kurz vor ihrer Einmündung kranial unterbunden und dann seitlich eröffnet wird. In das Venenlumen wird eine lange, mit einem Knopf versehene Sonde eingeführt, bis man auf Widerstand stößt. Es kann unter Umständen gelingen, die Sonde bis weit in die Unterschenkelvenen einzuführen. Stößt die Sonde auf Widerstand, so wird die Vene an dieser Stelle frei präpariert und oberhalb und unterhalb des Knopfes unterbunden. Dann wird die Vene gegen den Sondenknopf eingeschnitten und die Sonde soweit herausgezogen, bis der am anderen Ende der Sonde befindliche Knopf in die zentrale Einführungsstelle zu liegen kommt. Unterhalb des Knopfes wird dann die Vene um die Sonde abgebunden, das Gefäß oberhalb des Knopfes vollständig durchtrennt, und die Sonde langsam zu der peripheren Öffnung herausgezogen. Der zentrale Knopf, der nach HOSEMANN einen Durchmesser von etwa 12 mm haben soll und am besten etwas flach gestaltet ist, um die Vene am Einkrepeln zu verhindern, reißt nun die Vene aus ihrer Umgebung heraus, indem sie sich ziehharmonikaartig zusammenlegt. Auch alle Seitenäste werden auf diese Weise herausgerissen. Die Blutung dabei ist nicht wesentlich. Gelingt es das erste Mal nicht, die Vene auf ein großes Stück zu durchfahren, so muß der Eingriff, an der erreichten distalen Unterbindungsstelle beginnend, noch einmal wiederholt werden. Das Verfahren eignet sich besonders für solche Fälle, in denen die Varicen sich auf einen Hauptstamm und die nächste Umgebung der Vena saphena erstrecken.

Ein sehr radikales Verfahren, das sich nicht viel Anhänger erwerben konnte, ist die Methode von RINDFLEISCH. Mit Hilfe eines Spiralschnittes, der am Knöchel beginnend bis in die Kniegelenksgegend fortgesetzt wird, durchtrennt er die Haut und das Subcutangewebe bis auf die Fascie. Die durchschnittenen Venen werden unterbunden, die Wunden aber nicht genäht. Das kosmetische Resultat ist kein gutes. C. O. P. SCHULTZE hat die Methode dahin abgeändert, daß er statt der scheibenförmigen Schnitte eine scheibenförmige percutane

vorgeschlagenen „operationslosen“ Verfahren überwunden werden mußten, so haben sie sich allmählich doch infolge ihrer zweifellosen Vorzüge mehr und mehr durchgesetzt, trotzdem genau wie bei den operativen Verfahren auch durch das Spritzverfahren nur Symptome beseitigt werden, da die Ursache der Erkrankung unbekannt geblieben ist.

Die Chirurgen lehnten sich zunächst gegen die von LINSER (1916) empfohlene Sublimat-einspritzung auf, und zwar wegen der Gefahr der *Vergiftung*, die ja auch gelegentlich beobachtet worden ist (KETTEL). Dann scheuten sie die Gefahr der *Infektion*, die ja im Krampfadergebiet, besonders bei Ernährungsstörungen der Haut, immerhin in den Bereich der Möglichkeiten gezogen werden mußte. Auch wurde vor der Gefahr der *Gewebsschädigung* gewarnt, die besonders bei Verwendung von stark hypertonischen Kochsalzlösungen des öfteren beobachtet worden war. Am häufigsten wurde aber die Gefahr der *Lungenembolie* heraufbeschworen, die ja leider auch die einfachsten operativen Verfahren belastet. Es hat sich nun aber gezeigt, daß alle die der Spritzbehandlung drohenden Gefahren nicht hoch einzuschätzen sind. Die Vergiftungsgefahr wurde durch die Verwendung der hypertonischen Kochsalz- und Zuckerlösungen oder anderer ungiftiger Stoffe ausgeschaltet. Die Infektion konnte durch Wahrung der Asepsis ohne weiteres vermieden werden, desgleichen die Gewebsschädigung, wenn man darauf bedacht war, daß nicht paravenös gespritzt und das Zurückfließen der eingespritzten Flüssigkeit verhindert wurde. Schließlich hat sich gezeigt, daß die Emboliegefahr viel geringer ist, als bei den einfachen operativen Verfahren. So wird der Tod durch Embolie nach der TRENDELENBURGSchen Operation auf 0,5—1% errechnet, während nach KETTEL der Tod durch Embolie nach der Spritzbehandlung nur auf $\frac{1}{6}/_{00}$ geschätzt wird. Die Tatsache ist nicht zu bestreiten, daß nach der Einspritzung geeigneter Stoffe infolge der Schädigung der Veneninnenhaut (Phlebitis, Venitis) ein unbedingt festsitzender Thrombus entsteht, der die Loslösung von der Wand und damit eine Embolie verhindert. Daß gleichzeitig eine zentrifugale Strömung in den Varicen stattfindet, fällt nicht weiter ins Gewicht. Die Erfahrung, daß die Emboliegefahr nach der richtig durchgeführten Spritzbehandlung der Krampfadern so gering ist, hat zweifellos den Ausschlag zugunsten dieses Verfahrens gegenüber dem operativen gegeben.

Es kommt noch dazu, daß der einzige Vorteil der operativen Verfahren die Beseitigung der Krampfadern in *einer Sitzung* ist, während die Einspritzungen meist mehrmals wiederholt werden müssen. Sonst haben die operativen Verfahren vergleichsweise nur Nachteile. Abgesehen davon, daß jede Operation eine gewisse Gefahr für sich bedeutet, ist meistens Narkose oder besondere Schmerzbetäubung und ein längeres Krankenlager notwendig. Ein Teil der Eingriffe verursacht große Wunden, Infektionsgefahr und hinterläßt erhebliche Narben (MADELUNG, RINDFLEISCH). Keines der operativen Verfahren blieb ohne Rückfälle. Demgegenüber stehen die Vorteile der Spritzbehandlung. Die Ausführung ist durchaus einfach und ohne Narkose durchzuführen. Sie verursacht nur geringen Schmerz. Der Behandelte braucht nicht zu liegen. Die Infektions- und die Emboliegefahr sind gering, ebenso sind scheinbar Rückfälle verhältnismäßig selten. Demgegenüber steht als Hauptnachteil, daß die Einspritzungen in mehreren Sitzungen vorgenommen werden müssen.

Selbstverständlich dürfen die Vorzüge des Spritzverfahrens nicht dazu verleiten, den kleinen Eingriff zu leicht zu nehmen. Es muß vielmehr gefordert werden, daß alle Sicherungen gegenüber der Infektions- und Emboliegefahr gewährleistet sind. Der Eingriff muß also richtig vorbereitet und sachgemäß durchgeführt werden.

Zur *Vorbereitung* gehört die Auswahl der Fälle. Alle einfachen Krampfadern an den unteren Extremitäten können der Spritzbehandlung unterzogen werden, falls nicht irgendeine Infektion, und sei es nur eine Angina, bei dem Kranken nachweisbar ist. Es ist unter allen Umständen festzustellen, ob schon Thrombosen oder Thrombophlebitiden vorausgegangen sind. Liegen sie über 1 Jahr zurück, so kann die Einspritzung gewagt werden. Im anderen Falle ist sie abzulehnen.

Hat man sich zur Einspritzung entschieden, so ist die *geeignetste Stelle* auszusuchen. Dazu läßt man den Kranken eine Zeitlang stehen und sucht

sich dann am besten in der Kniegegend die geeigneten, unter der Haut vorspringenden Venen aus. Es ist zweckmäßig, sich diese Stellen mit etwas antiseptischem Farbstoff zu kennzeichnen. Dann wird die Haut in der üblichen Weise keimfrei gemacht. Zur Vorbereitung gehören auch die *Auswahl der Spritze und Nadel*. Gutschließende Glas- oder Rekordspritzen, feine Nadeln mit kurz abgeschrägter Spitze sind am zweckmäßigsten.

Als *Injektionsflüssigkeit* benutzt man am besten *hypertonische Kochsalz- oder Zuckerlösungen*. Das Kochsalz wird in 10—20—30%iger Lösung verwendet. Es genügen meist 2 bis 3 ccm für eine Einspritzung. Da die hypertonische Kochsalzlösung bei paravenöser Einspritzung oder infolge Rückflusses aus der Nadelöffnung Gewebsschädigungen mit unangenehmen, oft wochenlang nicht heilenden Nekrosen und Geschwüren verursachen kann, so muß besonders vorsichtig damit umgegangen werden. Da sie auch bei richtiger Einspritzung oft krampfartige Schmerzen verursacht, hat man schmerzbetäubende Mittel zugesetzt. Ein solches Präparat ist das 20%ige *Varicophthin*, das sich großer Beliebtheit erfreut. Die *Zuckerlösungen* sind 50—66%₁₀₀ig. Obwohl die Gefahr der Gewebsschädigung dabei bei paravenöser Einspritzung geringer ist, soll man doch auch hier mit 2—3 ccm beginnen, um dann die Dosis auf 5—10 ccm zu erhöhen. Da die Zuckerlösungen nicht ohne weiteres steril sind, ist es zweckmäßig, in Ampullen gelieferte Präparate zu benutzen. Dazu empfiehlt sich besonders die *Varicocalorose* (50—60%ige Invertzuckerlösung), oder *Varicosmon* oder *Cabiven*, beides hypertonische Traubenzuckerlösungen. In neuerer Zeit ist ein Präparat, das *Varicocid*, mit gutem Erfolg zur Anwendung gekommen und vielfach empfohlen worden. Es enthält Natriumsalze bestimmter Fettsäuren des Lebertrans in 5—10%iger Lösung. Man spritzt 1—3 ccm ein. Neben diesen Präparaten wird auch noch das *Chinin-Urethan* in 20%iger Lösung empfohlen (KETTLE).

Zweifellos sind die hypertonischen Kochsalzlösungen und das Varicocid am wirksamsten. Beim Varicophthin besteht die Gefahr, daß eine paravenöse Injektion infolge des schmerzstillenden Einflusses nicht sofort bemerkbar wird. Bei richtig durchgeführter Einspritzung ist die Gefahr der paravenösen Durchtränkung gering. Die *Rückfallgefahr* ist bei Kochsalzlösung geringer als bei der weniger wirksamen Zuckerlösung.

Über die *Art der Ausführung* der Spritzbehandlung herrschen gewisse Meinungsverschiedenheiten. Ein allgemeingültiges Verfahren kann nicht vorgeschrieben werden. Jeder muß sich aus den verschiedenen Vorschlägen den heraussuchen, der ihm am geeignetsten erscheint. Folgende Vorschläge werden gemacht. 1. Nach der Vorbereitung des Kranken läßt man ihn gehen oder stehen. Dann legt man in der Knöchelgegend eine Staubinde an und eine zweite unterhalb des Kniegelenkes, wenn die Venen deutlich hervortreten. Nun legt man den Kranken auf den Operationstisch (Abb. 139). In die ausgewählte Vene wird die Nadel eingestochen. Die Spritze darf keine Luft enthalten, aber auch nicht völlig gefüllt sein. Hat man die Venenlichtung erreicht, so wird der Spritzstempel etwas angezogen. Tritt etwas Blut in die Spritze, so liegt die Nadel richtig. Nun ist es zweckmäßig, die zentral gelegene Binde abzunehmen, das Bein etwas anzuheben und die Vene vorsichtig auszustreichen. Während man nun selbst oder durch einen Assistenten die nicht mehr sichtbare Vene zentral und peripher durch einen aufgelegten Tupfer zusammendrücken läßt, spritzt man den Inhalt der Spritze in die leere Vene. Es folgen rasches Herausziehen der Spritze, sofortiges Aufdrücken eines Tupfers auf die kleine Wunde, so daß ein etwa austretender Tropfen sofort aufgefangen wird. Kurze Massage für einige Minuten beendet den Eingriff. Dann kann der Kranke aufstehen mit Schutzverband. Manche empfehlen das Anlegen einer elastischen Binde von der Peripherie her.

2. Dem liegenden Kranken wird eine Staubinde am Oberschenkel angelegt. Sind die Venen deutlich sichtbar, so wird die Spritze wie oben eingestochen und etwas Blut angesaugt. Dann wird die Staubinde geöffnet und das Bein etwas angehoben, so daß das Blut abfließt. Unter starkem, raschem Anziehen der Binde wird die Extremität blutleer gemacht. Das Einspritzen, Nadelentfernen usw. findet wie oben beschrieben statt. Dann kann die Blutleerbinde nach einigen Minuten entfernt werden und der Kranke aufstehen.

3. Das Einstechen der Nadel wird an dem unmittelbar vor dem Operationstisch stehenden oder in steiler Beckentieflagerung liegenden Kranken vorgenommen, bis Blut in die Spritze eintritt. Dann wird der stehende Kranke

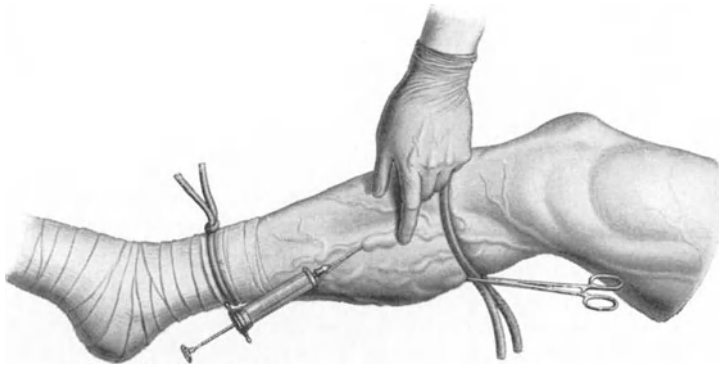


Abb. 139. Verödung einer Krampfader durch Einspritzung. Am stehenden Kranken sind 2 Gummischläuche zur Absperrung des venösen Blutes angelegt. Eine gestaute Vene ist mit der Spritzenadel angestochen und etwas Blut angesaugt. Der Kranke legt sich dann bei liegender Nadel vorsichtig nieder. Nun wird das zentrale Venenstück mit dem Finger abgeschlossen, aber vorher im Gegensatz zur Darstellung dieser Abb. der zentral gelegene Schlauch entfernt, sodaß die Venen leer laufen. Erst dann wird die thrombosierende Lösung eingespritzt.

hingelegt oder der in Beckentieflagerung liegende in Beckenhochlagerung gebracht. Sind die Venen leer, so wird oberhalb und unterhalb der Einstichstelle die Vene mit einem Tupfer zusammengedrückt, dann eingespritzt, die Nadel entfernt usw., wie oben.

4. Es ist vorgeschlagen worden, zwei zusammengekoppelte Spritzen zu verwenden, die in eine Nadel münden. Ein Zweiwegehahn erlaubt die eine oder die andere Spritze mit der Nadel zu verbinden. Die eine Spritze ist mit der hypertonischen Lösung gefüllt, die andere leer. Die Nadel wird in eine gestaute Vene eingestochen. Fließt Blut ab, so wird oberhalb und unterhalb die Vene zusammengedrückt und das Blut aus dem so aus dem Zusammenhang genommenen Venenstück abgesogen, bis es leer ist. Dann wird der Zweiwegehahn umgestellt und aus der anderen Spritze der Inhalt in die leere Vene eingespritzt. So einfach dieses letztere Verfahren erscheint, so schwierig ist eine gute Durchführung. Jedenfalls hat das Verfahren keine Verbreitung gefunden.

5. Dasselbe gilt für den Vorschlag von Moszkowicz, der die Vena saphena etwa in der Mitte freilegt, in schonendster Weise zentral unterbindet, unterhalb durchtrennt und nun den peripheren Abschnitt mit einer größeren Menge Varicosmon füllt. Trotzdem Moszkowicz die Emboliegefahr dadurch geringer zu machen versucht, daß er die Vena saphena weit unterhalb der Fossa ovalis und sehr schonend durchtrennt, bleibt der Einwand bestehen, daß die Ent-

stehung eines blanden Thrombus oberhalb der Unterbindungsstelle nicht sicher zu verhüten ist, abgesehen davon, daß die Unterbindung keine wesentlichen Vorteile vor der einfachen Einspritzung darbietet.

Beim Einspritzen werden gelegentlich Schmerzen geäußert. Man muß sich dann sofort davon überzeugen, daß nicht etwa eine *perivenöse Anschwellung* auftritt, die auf eine Verletzung der Vene hinweist. Tritt Kochsalzlösung in das paravenöse Gewebe ein, so ist es zweckmäßig, sofort physiologische Kochsalzlösung in größerer Menge paravenös zu spritzen.

G. Die Eingriffe bei den Phlebektasien.

(SONNTAG.)

Neben den *Varicen* bedürfen häufig auch andere Gefäßerweiterungen einer chirurgischen Behandlung. Zunächst sind zu nennen die sich meist auf eine Extremität erstreckenden *Phlebektasien* bzw. *Arterio-Phlebektasien*. Es handelt sich fast immer um eine teils röhrenförmige, teils sackförmige Erweiterung im Bereiche der Extremitätengefäße. Im ersteren Falle fast ausschließlich des Venensystems, im zweiten Falle unter gleichzeitiger Beteiligung von Arterie, Capillaren und Venen. Während im ersteren Falle die chirurgische Behandlung nur dann eingeleitet zu werden braucht, wenn große venöse Säcke bestehen, die die Arbeitsfähigkeit hindern, kommt bei Arterio-Phlebektasien eine chirurgische Behandlung eher in Frage, da diesen Kranken stärkere Gefahren drohen. Die Arterio-Phlebektasie ist häufiger an der oberen Extremität als an der unteren beobachtet worden und zeichnet sich dadurch aus, daß besonders im Bereiche der distalen Extremitätenabschnitte oft große pulsierende Säcke entstehen, verbunden durch strangförmige, oft stark geschlängelte Gefäße. Die Krankheit ist meist angeboren, doch kann sie auch bei Verletzungen erworben werden, die zu einer arteriovenösen Fistel Veranlassung gaben. Die Gefahren, die solchen Kranken drohen, bestehen in Verletzungen der oft nur mit dünner Haut überzogenen, pulsierenden Säcke mit anschließender starker Blutung, Thrombose, Nekrose und Infektion, außerdem kommen starke Muskelatrophie und, infolge von Nervenschädigungen, Schmerzen und Lähmungen zustande. *Konservative Behandlung* ist nur insofern möglich, als durch elastische Einwicklung die Verletzungsgefahr und häufig auch die Beschwerden verringert werden können. Ist das Leiden fortschreitend und machen sich die störenden Sackbildungen hauptsächlich im Bereiche der Hand bemerkbar, so muß operativ eingegriffen werden. Die *chirurgische Behandlung* kann nur darin bestehen, daß man örtlich einen oder mehrere Säcke freilegt, möglichst freilegt, die zuführenden und abführenden Gefäße unterbindet und den Sack entfernt. Dabei ist möglichst Rücksicht darauf zu nehmen, daß die Haut nicht zu stark beschädigt wird. Nur dann, wenn man in der Lage ist, eine Verbindung zwischen den Arterien und Venen festzustellen, was nach PAYR bei sorgfältiger Bestastung gelingt, kann man versuchen, von diesem Zentrum aus durch Unterbindung eine Trennung zwischen dem arteriellen und venösen System vorzunehmen. Ist die Gefäßerweiterung und Pulsation auf die Hand oder den Unterarm und die Erkrankung in erster Linie auf das Gebiet einer der beiden Hauptarterien beschränkt, so ist die Unterbindung dieses Stammes zentralwärts gestattet. Die Pulsation kann dadurch vollkommen zum Verschwinden gebracht werden, doch ist es auch in solchen Fällen häufig nötig, die großen Blutgefäßsäcke noch lokal freizulegen, zu entfernen oder auch nur durch Unterbindung auszuschalten. Ist das ganze arterielle Gefäßgebiet des Unterarmes beteiligt, so kann die Unterbindung der A. cubitalis in Betracht gezogen werden. Man wird sich allerdings zu einem derartigen Eingriff oder gar zur Unterbindung der A. brachialis nicht so ohne weiteres entschließen, da Ernährungsstörungen eintreten können. Manchmal kann man nach Freilegung des Gefäßes zunächst eine HÖPFNERsche Klemme anlegen und kurze Zeit nach Schluß der Klemme die Folgen der Blutstromunterbrechung beobachten. Wird das Glied leichenblaß, so wird man von einer Unterbindung absehen. Der Kollateralkreislauf scheint jedoch in solchen Fällen meist gut entwickelt zu sein, so daß die Gefahr der Nekrose nicht sehr groß ist. Auf keinen Fall soll man aber die Unterbindung der Arterie oberhalb des Abgangs der A. profunda brachii vornehmen, da sie für den Nebenkreislauf bedeutungsvoll ist.

H. Die Eingriffe bei den Angiomen.

(SONNTAG.)

Die Angiome sind fast ausschließlich angeboren und sowohl die des Capillargebietes (Teleangiectasien) als auch die übrigen Gefäßgeschwülste, die aus einem Maschenwerk von blutgefüllten Hohlräumen bestehen, häufig mit erweiterten Venen und so mit dem Gefäßsystem in unmittelbarer Verbindung stehen, bedürfen oft der chirurgischen Behandlung. *Zwei Gründe* sind es hauptsächlich, die die Beseitigung einer solchen Gefäßgeschwulst notwendig oder wünschenswert machen können. Der erste ist *kosmetischer Natur*. Da die Angiome sehr häufig im Gesicht sitzen und zu Verunstaltungen führen, und da noch dazu das weibliche Geschlecht in höherem Maße betroffen wird als das männliche, so wird die Beseitigung des Schönheitsfehlers sehr häufig gewünscht. Der zweite Hauptgrund für den chirurgischen Eingriff besteht darin, daß die Angiome zu weiterem Wachstum neigen und dadurch ihre Harmlosigkeit verlieren, indem sie infolge von Flächen- und Tiefenwachstum zu Störungen Veranlassung geben, z. B. an Zunge, Lippe, Augenlid; aber auch im Bereiche der Extremitäten, besonders der Hand, können solche Störungen beobachtet werden. Bei jeder größeren Gefäßgeschwulst, besonders von kavernösem Typus, besteht außerdem noch die Gefahr der Blutung und Infektion infolge von leichter Verletzlichkeit. Tiefliegende Angiome können außerdem zu Wachstumsstörungen, Muskelatrophien und Nervenreizung Veranlassung geben.

Die *Vorschläge zur Behandlung* sind außerordentlich vielseitig. Die beste Behandlung besteht in einer restlosen Entfernung. Je frühzeitiger man eingreift, desto eher läßt sich im allgemeinen die Geschwulst vollständig entfernen. An allen Körperteilen, besonders am Stamm und den nächsten Gliedabschnitten, soll sie daher schon im Säuglingsalter durchgeführt werden, aber auch im Gesicht, z. B. an der Stirn und an der Wange, ist die operative Entfernung begrenzter Gefäßgeschwülstchen gut möglich. Zu unterlassen ist die Entfernung an solchen Körperstellen, an denen eine Narbenbildung aus kosmetischen Gründen nicht erwünscht ist; dazu gehören selbst kleine Kavernome der Augenlider, der Nase, der Lippe und der Ohrmuscheln, Gegenden, die gerade häufig von Angiomen heimgesucht werden. Ein punktförmiges, oberflächliches Angiom wird man freilich in allen Fällen restlos entfernen. Für alle auf die Umgebung übergehenden Angiome kommt die Ausschneidung nur dann in Frage, wenn die topographische Lage die Bildung einer größeren Gewebslücke, die unter Umständen auch in die Tiefe ausgedehnt werden muß, gestattet.

Die Entfernung umschriebener Gefäßgeschwülste ist in den meisten Fällen außerordentlich einfach. Bei größeren Kindern und Erwachsenen kann der Eingriff in örtlicher Betäubung durch Um- und Unterspritzung durchgeführt werden, bei kleineren Kindern ist Narkose notwendig. Die Keimbeseitigung der Haut muß sehr genau durchgeführt werden. Die Gefahr der Blutung ist unter Umständen sehr beträchtlich. Es ist daher zweckmäßig, sich bei der Ausschälung möglichst an den Rand der Geschwulst zu halten, halbscharf, halbstumpf vorzugehen und jedes in die Geschwulst ziehende oder aus ihr hervortretende Gefäß vor der Durchschneidung zu unterbinden. Der Zugangsschnitt kann die Haut über der Geschwulst gerade durchtrennen, wenn die Haut an der Geschwulstbildung nicht beteiligt ist. Ist die Haut in die Geschwulst mit einbezogen, so wird sie in entsprechender Weise mit umschnitten. Bei größeren, besonders kavernösen Angiomen, kann die Blutstillung in vorläufiger Form so durchgeführt werden, daß größere zuführende Gefäße vorher unterbunden werden, wie z. B. bei großen Gesichtsangiomen, die A. carotis ext. Handelt es sich um Angiome, deren Blutzufuhr vorläufig durch Gefäßabklemmung gesperrt werden kann, wie z. B. an der Zunge, der Lippe oder an der Ohrmuschel, so legt man nach PAYR eine weichfassende Klemme an. Häufig läßt sich, besonders im Gesicht, die radikale Ausschneidung eines Angioms nicht durchführen, dann kann es unter Umständen möglich sein, vorspringende Abschnitte aus der Geschwulst zu entfernen, gelegentlich unter mehrmaliger Wiederholung eines derartigen Eingriffs, um dadurch schließlich zu einer radikalen

Beseitigung zu gelangen. Solche Eingriffe werden manchmal nötig bei *diffusen Angiomen* von Lippe und Zunge. Die einzelnen Operationssitzungen müssen selbstverständlich einige Wochen auseinanderliegen, um immer erst den Erfolg des vorhergegangenen Eingriffs abzuwarten. Der Erfolg ist häufig durch anschließende Thrombosen und fibröse Umwandlungen in der Umgebung des Operationsgebietes größer, als man anfänglich erwarten konnte.

Neben diesem Ausschneidungsverfahren mit dem Messer gibt es für kleine, umschriebene Angiome auch noch andere. In erster Linie für die punktförmigen der Nasenspitze, der Wange, Stirn, Lippe usw. empfiehlt sich die Anwendung des *Thermo-* oder des *Galvano-kauters*. Es gelingt mit einem spitzen Brenner, oft durch einen Einstich, die kleine Gefäßgeschwulst vollständig zu zerstören, ohne daß eine stärkere Narbenbildung zurückbleibt. Bei etwas größeren muß die Zerstörung unter Umständen durch mehrmaliges Einführen des rotglühenden Brenners bewirkt werden. In neuerer Zeit wird zur Zerstörung der *Angiome* die Elektrochirurgie sehr erfolgreich herangezogen (v. SEEMEN). Kleine Geschwülste der Haut werden durch unmittelbare Koagulation zerstört. Bei größeren geht man ebenso vor, legt sie aber, wenn sie in die Tiefe reichen, vor der Koagulation von einem Schnitt durch die gesunde Haut frei, unterbindet ringsum die Gefäße und koaguliert dann schichtweise das Geschwulstgewebe. v. SEEMEN empfiehlt bei *kavernösen subcutanen Angiomen* die Einspritzung von Ringerlösung in die mit der Hand emporgehobenen Geschwulst. Während sie unter Druck gehalten wird, Freilegung durch Schmelzschnüre und Koagulation unter Anwendung geringer Stromstärke, die eine gleichmäßige und starke Tiefenwirkung auf die Geschwulst ausübt. Bei großen ausgebreiteten *Hämangiomen* muß dieses Verfahren mehrmals wiederholt werden. So kann die Zerstörung ohne Hautverletzung durchgeführt werden. Auch durch Einführen von bis auf die Spitze isolierten Nadeln, oder auch ohne solche Isolierung aber mit geringer Stromstärke kann die Koagulationswirkung im Unterhautgewebe unter Schonung der Haut auf die nächste Umgebung der in die Geschwulst eingestochenen Nadel beschränkt werden. Bei kleinen Angiomen bewirkt auch die *Elektrolyse* bei bipolarer Einführung eine radikale Zerstörung der Geschwulst. Bei größeren Gefäßgeschwülsten genügt die einmalige Anwendung der Elektrolyse, selbst wenn die Nadel an verschiedenen Stellen eingeführt wird, nicht zur restlosen Beseitigung. Sie muß daher oft in mehreren Sitzungen wiederholt werden.

Alle übrigen Behandlungsmethoden gehen darauf aus, das Angiom allmählich zum Verschwinden zu bringen. Sie finden daher ihr Anwendungsgebiet hauptsächlich bei solchen Gefäßgeschwülsten, die einem restlosen chirurgischen Behandlungsverfahren nicht zugänglich sind, entweder wegen ihrer topographischen Lage, oder wegen ihrer Größe oder ihrer unscharfen Begrenzung. Bei kleinen derartigen Angiomen, besonders im Gesicht, hat sich die von PUSSAY zuerst 1907 empfohlene *Gefrierbehandlung mit Kohlensäureschnee* sehr gut bewährt. Das Verfahren ist nur für oberflächlich sitzende Angiome verwendbar. Die Erscheinungen und Vorgänge, die sich nach der Kälteeinwirkung einstellen, sind je nach dem Grad der Anwendungsdauer des Verfahrens verschieden und gleichen den verschiedenen Graden einer oberflächlichen Verbrennung. Der Kohlensäureschnee wird dadurch gewonnen, daß die aus einer Bombe auströmende, unter Druck stehende Kohlen-säure in ein Ledersäckchen geleitet wird. Es entwickelt sich dann, je nach der Dauer der Öffnung der Bombe, eine große oder kleine Menge von Schnee, von dem ein Teil entnommen, nach der Gestalt des Angioms geformt und unter mäßig starkem Druck auf die erkrankte Hautpartie (PAYR benutzt ein Elevatorium) aufgedrückt wird. Die Dauer des Andrückens ist je nach Größe und Tiefe des Angioms verschieden und schwankt meistens zwischen 10 und 30 Sekunden. Die Behandlung muß meist mehrere Male wiederholt werden. Die einzelnen Sitzungen sollen aber 1—2 Wochen auseinanderliegen, um den Erfolg der Behandlung abzuwarten.

Ein zweites wirksames Verfahren der Behandlung oberflächlicher Angiome ist die *Spickung* mit *Magnesiumpfeilen* (nach PAYR 1904). Die Wirkung des Magnesiums ist eine mechanische und chemische, erstere durch den Fremdkörperreiz, letztere durch die Entwicklung von Wasserstoffblasen bedingt. Die Technik der Spickung ist außerordentlich einfach. Es darf nur chemisch reines Magnesiumblech, aus dem sich mit Hilfe einer Schere spitze Pfeile von etwa 1,5 cm Länge und höchstens 2 mm Breite ausschneiden lassen, verwendet werden. Die Pfeile werden ausgekocht und dadurch von der Oxydationsschicht befreit, daß sie vor der Verwendung in verdünnter Essigsäure abgespült werden. Die Operation kann in Lokalanästhesie und bei kleinen Kindern in Narkose vorgenommen werden. Die Pfeile werden von der Operationsschwester in eine kleine Gefäßklemme eingespannt dem Operateur überreicht. Ein unmittelbares Einstechen in die Geschwulst ist nicht zweckmäßig, es ist vielmehr besser, an einer oder mehreren Stellen, je nach der Größe der Geschwulst möglichst nahe der Basis, einen feinen Stich mit einem Tenotom auszuführen und durch diesen die Pfeile mit Hilfe der Gefäßklemme einzuführen. Es ist wünschenswert, möglichst viele Gerinnungsherde herbeizuführen. Deshalb werden die Pfeile strahlenförmig eingeführt und möglichst über die ganze Geschwulst verteilt; auch für Schleimhautangiome empfiehlt sich dieses Vorgehen. Zunächst entwickelt sich eine unter Umständen recht erhebliche Geschwulst durch das Auftreten von Wasserstoffblasen. Man darf sich dadurch nicht irre machen lassen. Allmählich geht die Geschwulst zurück und es entstehen bindegewebige Herde, von denen aus sich zusammenhängendes Narbengewebe entwickelt, das die kavernösen Hohlräume einengt und zum Verschwinden bringt. Bei *größeren Angiomen*, besonders kavernöser Natur, muß die Spickung unter Umständen wiederholt werden. Oft kann das Verfahren bei größeren Angiomen als vorbereitende Maßnahme in Betracht kommen. Da die Ausschneidung einer solchen Geschwulst große Gefahren bieten würde, kann sie nach einer oder mehrmaliger Spickung dadurch wesentlich erleichtert werden, daß die Geschwulst durch die Narbenbildung kleiner, derber und aufgeteilt worden ist. Das Verfahren eignet sich daher hauptsächlich für größere kavernöse Angiome, weniger für Teleangiektasien. Soll nach der Spickungsbehandlung eine Entfernung ausgeführt werden, so ist die Operation erst dann vorzunehmen, wenn die Schwellung einer Narbenschumpfung Platz gemacht hat.

Neben diesen Behandlungsmethoden ist von vielen Seiten auch die *Einspritzungsbehandlung* empfohlen worden. Die verschiedensten Flüssigkeiten, die entweder eine Gerinnung des Blutes in den Kavernomen bezwecken oder auf dem Umweg über einen entzündlichen Prozeß eine Gerinnung und Gewebeschumpfung herbeizuführen versuchen, sind empfohlen worden. Die Flüssigkeiten wurden entweder in die Hohlräume selbst oder auch gleichzeitig in das Gewebe eingespritzt. Säuren, Alkalien, Arg. nitr., Jodtinktur, Eisenchloridlösung, Alkohol, heißes Wasser usw. wurden empfohlen. Zweckmäßigerweise geht eine örtliche Betäubung voraus oder wird mit der Einspritzung des Mittels vereinigt, wenn sie sich beide ohne Schaden mischen lassen. Am wirksamsten scheint Alkohol von 60—70% zu sein. Mit einer feinen Spritze wird er für jede Sitzung in einer Menge von 2—3 ccm verteilt in das Angiom eingespritzt. Leider entstehen häufig kleine Hautnekrosen bei oberflächlichen Angiomen, daher empfiehlt sich die Spritzbehandlung mehr für die tiefer liegenden. Diese Behandlungsart bedarf mehrerer Sitzungen in größeren Zeitabständen, der

Erfolg der vorhergehenden Sitzung muß immer vollständig abgewartet werden. Auch dabei entwickeln sich im Laufe der Zeit Gerinnungs- und Narbenherde, die allmählich an Stelle der Bluthohlräume treten. Bei jeder neuen Sitzung ist darauf zu achten, noch unbeeinflusste Abschnitte der Geschwulst zu treffen. Die Behandlung kann auch bei größeren Angiomen als vorbereitendes Verfahren, der später eine restlose operative Entfernung folgt, eingeleitet werden.

2. Die Eingriffe an Lymphgefäßen und Lymphknoten.

(MOST, BARTELS.)

a) Die Eingriffe bei der Lymphangitis und der Lymphadenitis.

Operationen an Lymphbahnen und Lymphknoten kommen hauptsächlich in Betracht bei entzündlichen Erkrankungen akuter und chronischer Art und bei Geschwülsten, die meist als Metastasen im Lymphapparat auftreten. Da das Lymphgefäßnetz dicht unter dem Deckepithel beginnt, so können Keime schon bei ganz oberflächlichen Verletzungen hineingelangen. Sie werden dann in der Richtung des Lymphstroms verschleppt, verursachen dann unter Umständen Erkrankungen der Lymphgefäße und erreichen früher oder später auch die Lymphknoten, die überall in die Lymphgefäße eingeschaltet sind. Jeder Körperabschnitt hat seine zugehörige Lymphknotengruppe, die gewissermaßen als erste Filterstation in den Lymphstrom eingeschaltet ist.

Die Kenntnis der zugehörigen Lymphknoten ist insofern von Bedeutung, als man aus ihrer Erkrankung Rückschlüsse auf den Herd einer Infektion oder auf den Sitz eines Tumors mit einer gewissen Sicherheit ziehen kann. Die zugehörigen Lymphknoten für die Hand sind z. B. die oberhalb der Fossa cubiti, am Beginn des Sulcus bicipitalis med., und die der Achselhöhle. Nicht alle Keime, die im Bereiche der Hand in die Lymphbahnen gelangen, führen zu entzündlicher Schwellung der Ellenbogenlymphdrüsen, selbst wenn eine Lymphgefäßentzündung entsteht. Wir finden vielmehr die ersten entzündeten Drüsen häufig erst in der Achselhöhle, d. h. ein Teil der Lymphbahnen von der Hand geht zweifellos an den Ellenbogenlymphknoten vorbei, ohne mit ihnen in Verbindung zu treten. Solche Verhältnisse finden wir vielfach auch in anderen Körpergegenden. Auf Einzelheiten der Anatomie des Lymphapparates kann hier nicht eingegangen werden. Am verwickeltesten liegen die anatomischen Verhältnisse am Kopf und Hals und in der Gegend der Achselhöhle (s. S. 828) und Leistenbeuge, wo die verschiedensten von der Peripherie kommenden Lymphbahnen zunächst zu verschiedenen Lymphknotengruppen zusammenfließen, um dann entweder miteinander in Verbindung zu treten, oder auch in einem eigenen Stromgebiet weiter zu fließen. So unterscheiden wir eine große Zahl von oberflächlichen und tiefen Lymphgefäßen und Lymphknoten, die fast alle besondere Quellgebiete besitzen (MOST, BARTELS). Die in die Lymphbahnen eingeschalteten Lymphknoten haben die Aufgabe, die in die Lymphbahnen gelangten Fremdkörper (Blut, Geschwulstzellen, pathogene und apathogene Keime) aufzuhalten und unschädlich zu machen. Über die Einwirkung der Lymphknoten auf die Bakterien ist viel gestritten worden. Man faßt die Lymphknoten aber heute wohl entgegen der Meinung NÖTZELS als Organe auf, die den Körper vor dem Eindringen von Bakterien in die Blutbahn zu schützen vermögen dadurch, daß die Bakterien abgefangen, in ihrer Lebensfähigkeit geschwächt oder gar abgetötet werden. Dabei gehen die Lymphknoten allerdings häufig selbst zugrunde. Die Behandlung der Lymphgefäß- und Lymphknoteninfektion ist zunächst meist eine rein beobachtende. Zeigen sich im Anschluß an eine Verletzung oft oberflächlichster Art die verdächtigen roten Streifen, die dem Verlauf der Lymphbahnen entsprechen, so müssen die zugehörigen Lymphknoten, die sich häufig schon durch Schmerzhaftigkeit bemerkbar gemacht haben, dann die weiter entfernten nachgesehen werden. Die roten Streifen deuten darauf hin, daß die Bakterien die Wände der Lymphgefäße bis zu einem gewissen Grade geschädigt haben, so daß das Capillarnetz um die Lymphbahnen herum mit entzündlicher Hyperämie antwortet. Die zugehörigen Lymphknoten erscheinen vergrößert, oft gespannt und druckempfindlich, häufig auch die der nächsten Gegend in der betreffenden Lymphbahn. Bei kleinen oberflächlichen Verletzungen genügt es meist, die Wunde nachzusehen und die Extremität auf eine Schiene zu lagern. Sehr zweckmäßig sind Verbände von 30% igem Alkohol, die bei einer bis zum Oberarm ausgedehnten Lymphangitis am besten den ganzen Arm einhüllen.

Auch heiße essigsäure Tonerde kann verwendet werden, doch soll ihre Anwendung nur vorübergehend stattfinden, weil die Haut zu stark angegriffen wird. Auch Kombinationen von Alkoholverbänden am Ort der Verletzung und essigsäure Tonerdeverbände im Bereiche der übrigen Extremität sind zweckmäßig. Wasserdichte Stoffe sollen aber nicht verwendet werden. Meist geht die Lymphangitis und Lymphadenitis nach 12—24 Stunden zurück. Sehr empfehlenswert ist auch die *BIERSche Stauungsbehandlung*; besonders in frischen Fällen leistet sie oft Gutes, und zwar subjektiv und objektiv. Sie ist so durchzuführen, daß die Staubinde möglichst zentral des sichtbar erkrankten Gebietes angelegt wird.

Bei größeren Wunden und kleineren, die bereits verklebt sind, muß häufig die Wunde selbst genauer nachgesehen werden. Der Eingriff wird in Äthernarkose ausgeführt, Blutleere ist zu vermeiden. Die Wunde wird ausgiebig freigelegt und besonders auf Taschenbildung und Gewebnekrosen geachtet. Dann wird sie breit offen gelassen, mit Jodoformgaze ganz locker ausgefüllt und ein Verband, wie oben beschrieben, angelegt. Auch Schienung und Hochlagerung oder Aufhängung wird wie oben durchgeführt. Auch hier leistet die *BIERSche Stauung* ausgezeichnete Dienste. Ist trotz Ausschaltung der Infektionsquelle ein Zurückgehen der Lymphangitis und Lymphadenitis nicht zu bemerken, so muß damit gerechnet werden, daß es zu einer Einschmelzung im Bereiche dieser Lymphbahnen kommt. Sie braucht aber nicht zu erfolgen. Im Bereiche der oberflächlichen Lymphgefäße ist die Einschmelzung selten; die tiefen Lymphbahnen scheinen aber dazu zu neigen. Die Ursache der Einschmelzung sind häufig Stromhindernisse durch Erkrankung der Gefäßwände und Thrombosen. Darauf folgt eine Überschreitung des Gefäßgebietes und ein Eindringen in die Nachbarschaft. So kommt es bei den oberflächlichen Lymphgefäßen zu örtlichen Entzündungen der Haut und folgender Einschmelzung derselben, die kaum zu übersehen sind. Tritt dieser Vorgang im Verlaufe eines tiefen Lymphgefäßes auf, so stößt die Diagnose schon eher auf Schwierigkeiten. Fieber, Lymphknotenschwellung, Schmerzhaftigkeit auf Druck und bei Muskelbewegung sind Symptome, die nicht unbeachtet bleiben dürfen, zumal dann, wenn alle äußeren Anzeichen einer oberflächlichen Lymphgefäßentzündung fehlen. Da die Lymphbahnen hauptsächlich mit den großen Venen verlaufen, so wird man bei gewissenhafter Betastung, die besonders die Venengebiete berücksichtigt, in der Lage sein, frühzeitig die Ausbreitung einer Infektion in der Tiefe feststellen zu können. Es ist sehr wesentlich, schon im Anfangsstadium solche Einschmelzungsherde, die von den tiefen Lymphbahnen ausgehen, festzustellen, da sich unter Umständen in den Muskelzwischenräumen und um die Gefäße herum ausgedehnte Phlegmonen entwickeln können, wenn ein solcher Herd nicht frühzeitig festgestellt und eröffnet wird. Die Behandlung der oberflächlichen und tiefen Einschmelzungsherde ist insofern dieselbe, als wir sie durch einen örtlichen Einschnitt eröffnen. Bei tiefliegenden Herden wird der Zugang durch Muskelzwischenräume erreicht. Häufig, aber nicht immer, erfolgt gleichzeitig eine Einschmelzung im Bereiche der Lymphknoten. Zuerst schmilzt der Lymphknoten selbst ein, dann entsteht eine Perilymphadenitis und schließlich eine eitrige Einschmelzung auch des umgebenden Fett- und Bindegewebes. Den Einschnitt soll man erst dann vornehmen, wenn durch Rötung der Haut, oder noch besser durch nachweisbare Fluktuation der Beweis geliefert wird, daß sich der Prozeß der Haut nähert und daß Eiter bereits in größeren Mengen vorhanden ist. Die Wunde bleibt offen, wird locker ausgestopft und drainiert, wobei daran zu denken ist, daß häufig in der Nähe der Lymphknoten auch Gefäße und Nerven liegen, die durch ein Drainrohr nicht

geschädigt werden dürfen. Ein Gummi- oder besonders ein Glasrohr kann unter Umständen zu heftigen Schmerzen und, was schlimmer ist, zu Gefäßdruck, Thrombose oder schließlich zu Arrosion führen. Eine Eiterableitung darf daher, wenn Gefäße in der Nähe liegen, nur mit Hilfe von weichen Gummischläuchen und auch da nur für 1—2 Tage durchgeführt werden. Besonders gefährdete Gegenden sind die Achselhöhle, die seitliche Hals- und die Leisten-gegend. Meist klingen nach dem Einschnitt Lymphangitis und Lymphadenitis rasch ab, nachdem sich nekrotische Gewebsetzen abgestoßen haben, und die Wunde schließt sich, während sich die Lymphbahnen und die Lymphknoten, soweit sie nicht zu stark geschädigt sind, wiederherstellen. Einzelne Lymphknoten bleiben dann meist noch lange Zeit vergrößert und auch etwas druckempfindlich. Gelegentlich schließt sich die Wunde nicht rasch. Zwar hat die eitrigte Sekretion aufgehört, es bleibt aber eine Zeitlang noch ein Lymphfluß bestehen, der dann aber auch fast immer von selbst versiegt. In anderen Fällen bleibt eine ganze Gruppe von Lymphknoten im Zustand einer chronischen Entzündung zurück und die Schnittwunde schließt sich auch nach Wochen nicht. In solchen Fällen empfiehlt es sich, das ganze erkrankte Lymphknotenpaket nach ausgiebiger Freilegung zu entfernen. Man muß dabei mit größter Vorsicht vorgehen und streng anatomisch die Ablösung von den meist benachbarten Gefäßen vornehmen. Zur Freilegung solcher Gebiete sind die besten Zugangsschnitte lappenförmig, winklig oder auch T-förmig (s. S. 199).

b) Die Eingriffe bei der Tuberkulose der Lymphknoten.

Die Tuberkulose der Halslymphknoten wurde noch vor etwa 20 Jahren fast ausschließlich operativ behandelt, soweit es sich um die typische Ausbreitung über das ganze tiefgelegene Lymphknotensystem um die V. jugularis int. herum handelt. Heute ist die Behandlung der Tuberkulose der Halslymphknoten fast vollkommen in die Hände der Röntgenologen übergegangen. Nachdem die Lichtbehandlung schon vorher in vielen Fällen gute Erfolge gebracht hatte (Sonnenlicht, Finsenlicht und Quarzlampe), hat sich ergeben, daß die Röntgenbestrahlung, abgesehen von wenigen, besonders widerstandsfähigen Fällen, die Erkrankung vollkommen zum Verschwinden bringt. Selbst dann, wenn bereits infolge von Periadentitis tuberculosa die Erkrankung auf die Umgebung übergegriffen hat, ja sogar wenn Einschmelzungen und Fisteln entstanden waren, hat örtliche, fortgesetzte Röntgenbehandlung zur völligen Heilung geführt. Daher werden heute alle Fälle von Lymphknotentuberkulose zunächst der Röntgenbehandlung überwiesen und nur die Fälle einer operativen Behandlung unterzogen, die der länger durchgeführten Röntgenbehandlung trotzen. Sind Einschmelzungen von Drüsen vorhanden, so kann die Röntgenbehandlung insofern durch die chirurgische unterstützt werden, als Punktionen vorgenommen werden können mit eventueller Injektion von Jodoformglycerin. Bei Fistelbildung muß unser Bestreben darin bestehen, durch geeignete Verbände das Eintreten einer Mischinfektion zu verhüten.

Die Ausschneidung tuberkulöser Lymphome am Hals.

Obwohl, wie gesagt, eine operative Entfernung der tuberkulösen Halslymphknoten nur noch selten nötig ist, sollen die Verfahren doch eingehender beschrieben werden, da sie auch bei anderen Eingriffen am Halse (Gefäß-Nervenfreilegung, Entfernung von Geschwülsten), wenn größere Gebiete übersichtlich freigelegt werden müssen, Anwendung finden können. Man kann sehr gut in örtlicher Schmerzbetäubung (s. Abschnitt Kropf, S. 743) breiteste Freilegungen durchführen. Die Entfernung der tuberkulösen Lymphknoten wird meist in Allgemeinnarkose ausgeführt. Ist hauptsächlich die Drüsenkette vom Kieferwinkel bis nach dem Jugulum erkrankt, so genügt meist ein Längs-

schnitt am vorderen Rande des *M. sternocleidomastoideus*. Handelt es sich nur um die Kieferwinkeldrüsen, so wird ein Bogenschnitt zu bevorzugen sein, der etwa am *Proc. mastoideus* beginnt und mit der Konvexität nach unten gegen das seitliche Zungenbein verläuft. Sind auch die Submaxillardrüsen oder die Submentaldrüsen erkrankt, so wird der Schnitt bis in die Kinngegend verlängert. Sind, wie in manchen Fällen, die Lymphknoten auch unter dem Kopfnicker, besonders an seinem Hinterrand, erkrankt, so ist es sehr zweckmäßig, einen der von KÜTTNER oder von DE QUERVAIN empfohlenen Schnitte zu verwenden, je nachdem die Drüsen mehr im oberen oder im unteren Operationsgebiet gelegen sind. Beide Schnitte durchtrennen zugleich mit der Haut den Kopfnicker. Der KÜTTNERSche Schnitt beginnt unterhalb des *Proc. mastoideus* und verläuft bogenförmig bis zum vorderen Rande des Kopfnickers, dem er dann beliebig weit nach abwärts folgt. Mit dem oberen Schnitt durchtrennt man den Kopfnicker in der Nähe seines Ansatzes am Warzenfortsatz. Während der vordere Rand des Muskels in großer Ausdehnung freiliegt, zieht man den durchtrennten Muskel zugleich mit dem bogenförmigen Hautlappen zurück. So bekommt man eine gute Übersicht. Beim Ablösen des Muskels von der Unterlage im oberen Abschnitt ist darauf zu achten, daß der *N. accessorius* nicht verletzt wird. Bei starker Ausbreitung der Drüsen hinter dem Kopfnicker kann ein Längsschnitt am hinteren Kopfnickerrand oder eine Art Kragenschnitt, wie ihn MOST empfohlen hat, zur Ausführung kommen.

Der DE QUERVAINsche Schnitt ist gleichfalls ein Lappenschnitt. Mit dem vorderen Teil wird der Vorderrand des Kopfnickers freigelegt, bis in die Gegend seines sternalen Ansatzes. Hier biegt der Schnitt scharf nach außen um, etwa parallel der *Clavicula*, und durchtrennt den Kopfnicker in seinem sternalen und clavicularen Anteil. Wird der Muskel mit dem Hautlappen zusammen zurückgezogen, so ist besonders der untere Abschnitt des Drüsengebietes sehr übersichtlich freigelegt. Nähert man sich dem hinteren Rande des Muskels etwa in seiner Mitte, so muß gleichfalls wieder auf den *N. accessorius* geachtet werden, da er hier aus dem Muskelfleisch austritt. Der Nerv zieht häufig unterhalb, manchmal aber auch zwischen den Lymphknoten hindurch, liegt aber auch gelegentlich außerhalb der Lymphknoten. Bei bestehender Perilymphadenitis kann die Freilegung des Nerven auf große Schwierigkeiten stoßen, da er zwischen den verdickten und zusammengeklebten Lymphknotenkapseln schwer zu sehen und zu verfolgen ist. Man muß daher die Freilegung in solchen Fällen mit der Aufsuchung des Nerven am hinteren Rande des Muskels beginnen. Die Ausräumung der erkrankten Lymphknotenkette im Bereiche der *V. jugularis int.* beginnt man am besten möglichst weit caudal. Man legt den vorderen Rand des Kopfnickers frei, läßt ihn nach außen ziehen und dringt sofort gegen die *V. jugularis* vor. Dann werden die Lymphknoten, während man die *V. jugularis* dauernd im Auge behält, möglichst im Zusammenhang von der Unterlage und der Vene, abgelöst. Bei der Ablösung von der Vene muß immer darauf geachtet werden, daß in den Drüsenpack ziehende kleine Seitenäste vor der Durchschneidung unterbunden werden. So wird das ganze Operationsgebiet allmählich kopfwärts von den Drüsen befreit. Besonders im Bereiche der Einmündungen der *V. facialis communis* muß sehr vorsichtig vorgegangen werden, da hier häufig mehrere Drüsen zusammengebacken sitzen. Die Freilegung wird bis hinter den Kieferwinkel oder den *Proc. mastoideus* fortgesetzt. Am oberen vorderen Rande des *M. sternocleidomastoideus* ist besonders wieder auf den

Eintritt des N. accessorius zu achten. Er kommt aus der Tiefe, aus der Gegend der V. jugularis int. und verläuft auf dem Proc. transversus des Atlas abwärts nach der Innenseite des Kopfnickers, in den er oberhalb seiner Mitte eintritt. Zieht man den Kopfnicker stark seitlich und rückwärts ab, so ist der Nerv an seiner Innenseite meist leicht zu entdecken. Schwierigkeiten entstehen nur dann, wenn durch Perilymphadenitis in dieser Gegend Verwachsungen und Verklebungen um den Nerven herum bestehen. Vorsichtiges Vorgehen im blut-trocken gehaltenen Wundgebiet vom Muskelrand in die Tiefe schützt vor Nervenverletzung. Ist er zwischen die Lymphknoten eingebacken, so muß er zunächst daraus befreit werden, ehe man die Ausschneidung der Lymphknoten aus der Umgebung der V. jugularis fortsetzt. Ist die Hauptdrüsenkette entfernt, so muß darauf geachtet werden, daß nicht Reste, die sich häufig besonders nach hinten erstrecken, zurückgelassen werden. Der Eingriff darf erst als beendet gelten, wenn ein sauberes anatomisches Präparat der seitlichen Halsgegend vorliegt. Breiten sich die Lymphknoten auch entlang des Verlaufes der V. facialis aus, so muß auch dieses Gebiet durch einen seitlich aufgesetzten Hilfschnitt übersichtlich freigelegt werden. Unter Umständen muß auch die Gl. submaxillaris mitgenommen werden. Besondere Schwierigkeiten können dann entstehen, wenn die Lymphknoten teilweise eingeschmolzen sind oder wenn sie durch Beteiligung des umgebenden Gewebes zu schwieligen Massen zusammengeklebt sind. Dann muß die ganze Masse ausgeschält werden. Stößt man auf einen großen tuberkulösen Absceß und läßt sich eine scharfe Abgrenzung des erkrankten Gebietes gegenüber der Umgebung nicht mehr ermöglichen, so muß man sich unter Umständen mit der Auskratzung des Herdes mit dem scharfen Löffel begnügen. Ist die Ausschneidung glatt vonstatten gegangen ohne verkäste Lymphknoten zu eröffnen, so ist die Wunde, wie nach jeder anderen aseptischen Operation, primär durch Naht zu schließen. Sind eingeschmolzene Lymphknoten eröffnet worden oder mußte man den Eingriff mit einer Auskratzung abschließen, so empfiehlt es sich sehr, etwas Jodoformpulver in die Wunde hineinzustäuben, die Wunde aber auch vollkommen durch Naht zu verschließen.

Außer den *Halslymphknoten* sind noch die *mesenterialen* und die *peribronchialen* Lymphknoten der häufigste Sitz von Tuberkulose. Eine operative Behandlung kommt bei letzterem Sitz kaum in Betracht. Dagegen kann die Erkrankung der Mesenteriallymphknoten, allerdings auch nur dann, wenn durch Verwachsungen und Verklebungen Ileuserscheinungen hervorgerufen wurden, in Frage kommen. Drohen Perforationen durch den Peritonealüberzug, so kann es nötig werden, daß dieser gespalten wird, der erkrankte Lymphknoten entweder ganz ausgeschält oder wenigstens durch Auskratzen von seinem käsigen Inhalt befreit wird. Nach Einstreuen von etwas Jodoformpulver wird die peritoneale Wunde wieder vernäht. Sind Ileuserscheinungen die Folge von durchgebrochenen oder vor dem Durchbruch stehenden, verkästen Lymphknoten, so muß unter Umständen eine Darmresektion unter Mitnahme des betreffenden Mesenterialabschnittes durchgeführt werden.

c) Die Eingriffe bei den Geschwülsten der Lymphknoten.

Die Geschwülste sind teils primär wie die Lymphosarkome und die wahrscheinlich doch auf entzündlicher Basis beruhende Lymphogranulomatose; auch echte Sarkome kommen vor. Die Mehrzahl der Geschwülste ist aber metastatischer Natur und hier herrscht in erster

Linie das Carcinom gegenüber dem Sarkom vor. Bei Geschwulsterkrankungen der Lymphknoten ist die Kenntnis des Quellgebietes der einzelnen Lymphknotengruppen von großer Bedeutung, da nicht selten die Metastasen die erste sichtbare oder fühlbare Erscheinung eines in der Tiefe wuchernden Krebses darstellen. Das gilt für die sog. VIRCHOWSche Drüse in der linken Oberschlüsselbeingrube bei Magenkrebs, für die Inguinallymphknoten bei tiefsitzendem Mastdarmkrebs und für die Achselhöhlenlymphknoten bei Mammakrebs. Umgekehrt müssen nach Feststellung eines Organkrebses die örtlichen Lymphknotengruppen genauestens untersucht werden und darüber hinaus auch fernerliegende Gebiete, die aber erfahrungsgemäß im Gefolge des betreffenden Organkrebses erkranken. So z. B. bei Brustkrebs die gegenseitige Achselhöhle, die Oberschlüsselbeingrube und die Leistengegend.

Die Ausschneidung *tumorerkrankter* Lymphknoten muß möglichst restlos geschehen. Breitesten Freilegung des Operationsgebietes und der in der Nähe vorbeiziehenden Gefäße und Nerven unter Mitnahme alles um die Lymphknoten herum befindlichen Binde- und Fettgewebes ist eine unumstößliche Forderung. Nicht selten müssen auch große Gefäße unterbunden werden, soweit das ohne Schaden für die Ernährung geschehen kann. Glücklicherweise sind die Beziehungen meist nur zu den venösen Gefäßen so eng, daß man mit der Teilentfernung aus ihrem Zusammenhang auskommt. Im allgemeinen schiebt man, besonders dann, wenn die Ausschneidung des Primärtumors nicht sicher aseptisch durchgeführt werden kann, die Beseitigung der Lymphknotenmetastasen voraus, wie z. B. beim Zungen-, Kehlkopf- und tiefsitzenden Mastdarmkrebs. Die Aussicht auf Heilung carcinomatös erkrankter Lymphknoten ist nur dann einigermaßen aussichtsreich, wenn die Erkrankung sich auf eine bestimmte Gruppe oder auf mehrere Einzeldrüsen beschränkt hat. Die primären Lymphknotengeschwülste müssen selbstverständlich ebenso restlos ausgeräumt werden wie die metastatischen.

3. Die Eingriffe an den peripheren Nerven.

(KÜTTNER, FOERSTER, HÄRTEL, GEINITZ.)

Eingriffe an den peripheren Nerven werden ausgeführt:

- a) zur zeitweiligen Unterbrechung sensibler Nerven zum Zwecke der örtlichen Schmerzbetäubung (Leitungsanästhesie);
- b) zur zeitweiligen und dauernden Unterbrechung der Leitung sensibler Nerven bei Neuralgien. Einspritzungen peri- und endoneuraler Art, Vereisung, Durchschneidung, Resektion, Dehnung und Ausreibung der Nerven dienen diesem Zweck (s. Abschnitt Trigemimusneuralgie);
- c) zur Unterbrechung der Leitung motorischer Nerven bei Reizerscheinungen, bei verschiedenen angeborenen und erworbenen Nervenerkrankungen. In Frage kommt die Durchschneidung und die Resektion. Es handelt sich dabei meistens um eine Anzahl einzelner Nervenbündel (STOFFELSche Operation s. S. 205), während die Durchschneidung eines ganzen Nervenstammes nur ganz selten ausgeführt wird (Amputationsneurome, Durchschneidung gemischter Extremitätennerven, falls Schmerzen im Vordergrund stehen und die Extremität unbrauchbar ist);
- d) zur Behandlung von Nervenverletzungen. 1. Lösung des Nerven aus Verwachsungen, die ihn von außen bedrängen (Narben, Callus). Beseitigung von Fremdkörpern, die einen Druck von außen auf die Nerven ausüben. 2. Beseitigung von Narben oder Fremdkörpern aus dem Innern des Nerven. 3. Vollständige oder teilweise Ausschneidung von Narben mit folgender Naht, bei vollständiger oder teilweiser Durchtrennung des Nerven. Dabei können die Nerven-

enden entweder durch das Narbengewebe miteinander in Verbindung stehen oder sie können mehr oder weniger getrennt und verlagert sein, so daß ihre Aufsuchung Schwierigkeiten macht.

a) Die zeitweilige Unterbrechnng sensibler Nerven zum Zwecke der örtlichen Schmerzbetäubung (s. S. 32).

b) Die zeitweilige oder dauernde Unterbrechung sensibler Nerven bei Neuralgien.

a) Die Spritzbehandlung.

(SCHLÖSSER, LANGE, BRAUN, HÄRTEL.)

Sie spielt heute sowohl zur zeitweiligen, als zur dauernden Leitungsunterbrechung der peripheren Nerven eine große Rolle. Am häufigsten wird sie in der Form der Leitungsschmerzbetäubung angewendet. Da es sich nur um eine vorübergehende Leitungsunterbrechung handeln soll, so dürfen nur solche Lähmungsmittel in oder um den Nerven eingespritzt werden, die keine Dauerschädigung herbeiführen. Abgesehen von örtlichen Anwendungen zur schmerzlosen Ausführung von Operationen (s. S. 52) wird die zeitweilige Betäubung durch peri- oder endoneurale Einspritzung noch gelegentlich zu *diagnostischen und differentialdiagnostischen* Zwecken ausgeführt. Besonders bei Kontrakturen und Ankylosen fraglicher Natur kann eine derartige Einspritzung für die Differentialdiagnose wichtig sein (PAYR). Eine durch Schmerz- oder Reizzustand bedingte Erkrankung wird sich nach Ausschaltung des oder der betreffenden Nerven durch Wiederherstellung der Beweglichkeit von organisch bedingten Erkrankungen unterscheiden lassen.

LÄWEN hat mit Erfolg die paravertebrale Ausschaltung verschiedener Dorsal- und Lumbalnerven durch Einspritzung von 1—2% Novocain mit Suprareninzusatz zu *organdifferentialdiagnostischen Zwecken* und zur *Schmerzstillung* erkrankter Bauchorgane durchgeführt. So kann durch Einspritzung von 10 ccm einer 2%igen Lösung an den rechten X. thorakalen Spinalnerven (rechts von der Spitze des IX. Brustwirbeldornes) eine *akute Gallensteinkolik* sofort jedoch nur für Stunden zum Verschwinden gebracht werden. Die Wirkung bleibt aus bei Beteiligung der Nachbarschaft an der Entzündung. Die Ausschaltung von auf den *Wurmfortsatz* beschränkten Schmerzen gelingt durch Einspritzung an den I. und II. Lumbalnerven. Da die akute *Appendicitis* meist rasch über den Wurmfortsatz hinausgreift, genügt die Einspritzung aber meist weder zur Ausschaltung des Spontan- noch des Druckschmerzes. Die Schmerzzustände der *Niere* können durch Einspritzung an den DXII und LI erzielt werden. Ist der *Ureter* beteiligt, so muß auch an LII und LIII (auch IV) gespritzt werden.

Zur *Behandlung der Neuralgien* ist ebenfalls die Injektion reversibel wirkender Nervengifte unentbehrlich. Da ihre Wirkung jedoch meist nur eine ganz vorübergehende ist, so kommt sie meist nur zur Einleitung wirksamerer Maßnahmen in Betracht. Dazu dienen Mittel, die die Nervensubstanz so stark schädigen, daß eine Dauerausschaltung, oder doch wenigstens eine längere Zeit bestehende Ausschaltung die Folge ist. Bisher hat sich als wirksamstes Mittel der von SCHLÖSSER (zuerst 1903) eingeführte, 70—80%ige Alkohol bewährt. Allerdings ist auch er kein in allen Fällen dauernd wirkendes Heilmittel, doch wird die Leitung meistens wenigstens für 6 Monate bis zu 1 Jahr

unterbrochen. Die Einspritzung solcher, für längere Zeit wirkender Mittel darf nur im Bereich rein sensibler Nerven ausgeführt werden, daher sind sie leider bei der so häufigen Ischias nicht zu verwenden, während sie bei Behandlung der Trigeminusneuralgie, besonders des 2. und 3. Astes, ihre größten Triumphe feiert. Die älteren Behandlungsverfahren, die Durchschneidung, die Resektion, die Dehnung und die Ausreißung, werden infolgedessen heute viel seltener ausgeführt. Zur Behandlung der Ischias hat sich die von LANGE (1904) angegebene, unter hohem Druck stattfindende Aufschwemmung des Nerven durch größere Flüssigkeitsmengen (70 bis 150 ccm der Lösung: Eucaïn-B 1,0, NaCl 8,0, Aq. ad. 1000,0) als besonders wirksam gezeigt.

β) Die Vereisung.

(PERTHES.)

Zur Ausschaltung der Leitung peripherer Nerven ist von W. TRENDELENBURG die Vereisung des Nervenquerschnitts empfohlen und experimentell geprüft worden. Es gelingt, mit Hilfe des von TRENDELENBURG angegebenen Apparates, den Nervenquerschnitt zu durchfrieren und damit zunächst die sensiblen und dann auch die motorischen Bahnen für längere Zeit leitungsunfähig zu machen.

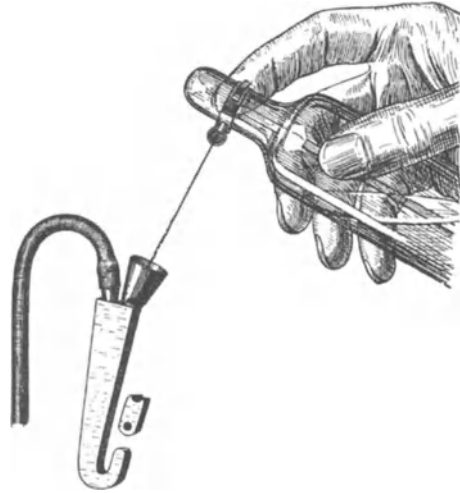


Abb. 140. Apparat zur Nervenvereisung nach TRENDELENBURG-PERTHES. $\frac{1}{3}$, natürlicher Größe.

PERTHES hat dieses Verfahren zuerst beim Menschen zur Behandlung der schmerzhaften Schußneuritis angewendet. Der von PERTHES angewendete Apparat besteht aus einem doppelläufigen Metallrohr, das am einen Ende umgebogen ist und das Einlegen des zu vereisenden Nerven gestattet (Abb. 140). Zwischen die beiden umgebogenen Schenkel des Rohres wird ein kleines Metallstück eingefügt, das den Nerven festhält. Das eine Ende des doppelläufigen Rohres wird mit der Wasserstrahlpumpe in Verbindung gesetzt; das andere Ende ist etwas trichterförmig erweitert. In diesen Trichter wird Chloräthyl im Strahl hineingespritzt. Durch Verdunstung des Chloräthyls wird dem Metallrohr und seiner Umgebung so viel Wärme entzogen, daß eine Durchfrierung des an der Umbiegungsstelle des Rohres eingelegten Nerven zustande kommt. Nach PERTHES genügt für die Nervenstämme am Arm eine unterbrochene, zweimal 2 Minuten dauernde Durchfrierung, um auf Wochen hinaus die Leitung lahmzulegen. Eine Erholung des durch die Gefrierung geschädigten Nerven tritt ebenso wie bei TRENDELENBURGS Tierexperimenten sicher wieder ein. LÄWEN hat 1920 das Verfahren auch zur Behandlung schmerzhafter Amputationsneurome und zu ihrer Verhütung angewendet. Er hat eine stärkere Gefrierung dadurch erzielt, daß er das Rohr mit einer Kohlensäurebombe in Verbindung brachte, ähnlich dem Vorgang bei dem Gefriermikrotom. Mit seinem Apparat ist es möglich, durch Vermehrung der Schläuche und Ansatzstücke mehrere Nerven zu gleicher Zeit von derselben Kohlensäurebombe aus zu vereisen. Er hat die Vereisung 10 Minuten fortgesetzt und nur beim N. ischiadicus keinen vollen Erfolg erzielt, was wohl auf den starken Querschnitt des Nerven zurückzuführen ist. PERTHES hat deshalb vorgeschlagen, den N. ischiadicus in mehrere, einzeln zu vereisende Stränge zu teilen.

Die Ausführung der Vereisung ist außerordentlich einfach. Der betreffende Nervenstrang wird freigelegt und das sterilisierte Rohr unter dem Nerven durchgeschoben. Dann werden entweder Chloräthylspray und Wasserstrahlpumpe

angewendet oder der Kohlensäurestrom aus der Bombe durch das Rohr hindurchgeleitet. Wesentlich für eine volle, einige Wochen dauernde Wirkung ist nach PERTHES, daß die Vereisung genügend lange erfolgt (s. oben) und daß bei örtlichen Neuritiden die Vereisung zentralwärts von der erkrankten Stelle durchgeführt wird.

γ) Die Durchschneidung und Teilentfernung der Nerven.

Die Methode der *einfachen Durchschneidung* ist heute mehr oder weniger verlassen, und zwar deswegen, weil ihre Erfolge zwar zunächst gute zu sein scheinen, nach kurzer Zeit aber, infolge der Wiederherstellung der Nervenleitung, Rückfälle eintreten. Nur die postganglionären Teile der sensiblen Nerven werden nicht wieder leitungsfähig, wie sich z. B. nach Durchschneidung der hinteren Wurzeln, bzw. nach Durchschneidung des Trigeminiusstammes vor Eintritt in das Ganglion gezeigt hat. Auch die Teilentfernung aus peripheren Nerven hat sich als durchaus unsicheres Heilmittel gezeigt.

Selbst nach der Entfernung größerer Stücke aus den Trigeminiusstämmen kommt es nach einigen Monaten zu Rückfällen. Sie ist daher wohl fast vollkommen zugunsten der einfacheren und ungefährlicheren Spritzbehandlung gewichen, zumal der Erfolg in den meisten Fällen ebenso lange oder länger bestehen bleibt. Von der *Nervendehnung* wird heute nur noch in seltenen Fällen Gebrauch gemacht. Die auf Grund von Beobachtungen einzelner Fälle [BILLROTH, v. NUSSBAUM (1872)] warm empfohlene Methode hat schon nach kurzer Zeit viele Gegner gefunden, da bei anfänglich gutem Erfolg Rückfälle nicht lange auf sich warten ließen. Auf Empfehlung von KOCHER (DUMONT) wurde dann eine Zeitlang eine *Vereinigung von Dehnung und Teilausschneidung* geübt, aber auch dieses Verfahren hat sich nicht halten können, da auch damit keine Dauererfolge erzielt wurden. Die sog. *unblutige Dehnung*, z. B. bei Ischias, scheint in chronischen Fällen manchmal wirksam zu sein. Der Erfolg muß dann, ähnlich wie bei der LANGESCHEN Injektionsbehandlung, auf mechanische Lösung und Zerreißung neuritischer und perineuritischer Veränderungen zurückgeführt werden.

d) Die Nervenausreißung.

(THIERSCH.)

Die besten Erfolge unter den früher viel geübten, bisher aufgezählten Maßnahmen wurden mit der *Ausreißung der peripheren Nerven* nach THIERSCH erzielt. THIERSCH hat im Jahre 1889 seine Methode bekannt gegeben und, da sie auch heute noch bei gewissen Fällen von Trigemini-Neuralgie und bei der *Phrenicusexstirpation* Anwendung findet, so soll sie hier kurz erwähnt werden. THIERSCH hatte in BLUM (1882) einen Vorläufer seines Vorgehens. Zu allgemeinerer Kenntnis ist die Arbeit BLUMS scheinbar nicht gekommen. Soweit die Trigemini-Neuralgie mit diesem Verfahren behandelt wird, kommt die Ausreißung besonders in den peripheren Nervenabschnitten zur Ausführung. Nur da, wo die Nervenstämme in ihrem Verlauf ohne größere Mühe freigelegt werden können, kann auch die schon von THIERSCH empfohlene Ausreißung eines Zwischenabschnittes vorgenommen werden. Schließlich kann auch der an der Schädelbasis freigelegte Nerv aus dem Ganglion herausgerissen werden (KRÖNLEIN). Schon THIERSCH hat beobachtet, daß bei der Ausreißung der Nervenstämme in erster Linie der peripher von der Nervenzange gelegene Nervenabschnitt folgt, während der zentrale, selbst bei vorsichtigstem Zug, zwar noch einige Zentimeter folgt, aber dann abreißt. Dem Zug folgt außerdem nur der gefaßte Stamm, während die Seitenäste schon früher abreißen. Es kommt daher, wie das schon von PAYR angegeben worden ist, wahrscheinlich zu frühzeitiger Wiederherstellung.

Zur Ausführung *der Nervenausreißung* wird zunächst die Austrittsstelle des Nerven aus dem Knochen freigelegt, und zwar sämtliche, austretenden Äste. Da man bestrebt sein muß, sämtliche Äste des Nerven zu fassen, müssen sie einzeln freigelegt werden. Ist das geschehen, so werden sie mit der THIERSCH'schen Zange gefaßt. Man schiebt dazu den einen Arm dieser Zange unter die sämtlichen Bündel. Liegen die einzelnen Nervenstämme etwas weiter auseinander, wie beim N. supraorbitalis und frontalis und lassen sie sich nicht mühelos in die Zange fassen, so müssen sie einzeln gefaßt werden. Wesentlich ist eine gutfassende Zange. Die Arme bilden am zweckmäßigsten in geschlossenem Zustand einen Conus, der an seiner Außenseite quer gerieft ist, so daß die sich aufwickelnden Nervenfasern einen gewissen Halt haben. Der innere Teil der Arme ist besser längs- (KRAUSE) als querverieft (THIERSCH). Die Riefen dürfen keine scharfen Kanten haben und müssen ineinander passen, so daß sie den Nerven fest fassen, aber nicht abquetschen. Sind die Nervenfasern auf die Mitte des Zangenarmes aufgeladen, so wird die Zange geschlossen und nun beginnt das langsame Drehen der Zange um ihre Längsachse. Nach THIERSCH soll in der Sekunde etwa eine halbe Drehung ausgeführt werden und man hat darauf zu achten, daß die Nervenfasern dabei nicht an einem scharfen Vorsprung der Knochenöffnung angepreßt und abgeschnitten werden. Die Freilegung der Foramina zur Ausreißung der Trigeminusäste ist S. 572 beschrieben.

c) Die teilweise oder vollständige Unterbrechung der Leitung der motorischen Nerven bei spastischen Kontrakturen.

(STOFFEL.)

Schon LORENZ hatte die Durchschneidung des Nervus obturatorius zur Behandlung spastischer Adductorenkontrakturen empfohlen. Ein wesentlich weiteres Ziel hat sich STOFFEL gesteckt, als er seine Operation zur Beseitigung spastischer Lähmungen nach cerebralen Hemi- und Diplegien im Jahre 1911 veröffentlichte. Während FOERSTER die nur durch eine Laminektomie erreichbare Zerstörung des Reflexbogens, d. h. durch die Resektion der hinteren Wurzeln, ausführen ließ, ist STOFFEL von dem Gedanken ausgegangen, einzelne, periphere, motorische Nerven, die zu den kontrahierten Muskelgruppen führen, ganz oder teilweise auszuschalten. Er kam darauf durch seine anatomisch-physiologischen Studien an den peripheren Nerven. Er hat festgestellt, daß die peripheren Nervenstämme keine einheitlichen Gebilde darstellen, daß sie sich vielmehr ohne große Mühe nicht nur in motorische und sensible Bahnen teilen lassen, sondern sowohl die motorischen, als die sensiblen aus dem scheinbar einheitlichen Ganzen weitgehend getrennt werden können. Die Anordnung der verschiedenen Bahnen auf dem Querschnitt ist dabei eine konstante.

Diese letztere Angabe ist allerdings von verschiedenen Seiten bestritten worden (BORCHARDT und WJASMENSKI, FOERSTER) und gilt heute nicht mehr. Es ist vielmehr so, daß im Verlaufe eines großen Nervenstammes die einzelnen Fasern sich durchflechten und nicht bereits lange vor dem Austritt der Seitenäste zu Kabeln vereinigt sind. Es bestehen überall seitliche und plexusartige Verbindungen, so daß eine Aufspaltung des Nerven in einzelne, für die besonderen Muskeln bestimmte Kabel erst kurz vor dem Austritt aus dem Nervenstamm gelingen kann. Es ist wohl möglich, daß ein Teil der zahlreichen, nach der STOFFEL'schen Operation aufgetretenen Rückfälle darauf zurückzuführen ist, daß nicht die richtigen Kabel durchtrennt waren, mit anderen Worten, daß es trotz Aufsplitterung und elektrischer Reizung nicht gelungen war, mit Sicherheit das richtige Kabel zu finden und in seinem Bestand durch Teilausschneidung

zu schwächen. Zahlreiche Rückfälle sind nach Eingriffen wegen Spitzfuß festgestellt worden. Es gilt daher heute für zweckmäßiger, die Schwächung der Nervenäste nach STOFFEL erst dann vorzunehmen, wenn sie den Stamm bereits verlassen haben. Auch dann noch empfiehlt sich nach HASS eine elektrische Reizung an dem freigelegten Muskelast vorzunehmen. Für die STOFFELSche Operation kommen nur solche Kranke in Frage, bei denen einzelne Muskelgruppen beteiligt sind, während allgemeine Spasmen und schwere Athetosen von dem Eingriff auszuschließen sind, ebenso wie jüngere Kinder und solche mit Geistesschwächen. Ein großer Teil des Erfolges hängt von der späteren aktiven Mitarbeit ab. Es kommt dazu, daß bei bestehenden Schrumpfungszuständen der Gelenkkapseln, Sehnen und Muskeln alle konservativen orthopädischen Maßnahmen vor dem Eingriff angewendet werden müssen. Unter Umständen können auch nachträglich noch Sehnendurchschneidungen oder Verlängerungen notwendig werden.

Der *Nachbehandlungszeit* muß ein breiter Raum eingeräumt werden. Es handelt sich hauptsächlich darum, durch Massage und elektrische Behandlung eine Erhöhung der Leistungsfähigkeit der Muskulatur zu erzielen, und erst, wenn ein möglichst guter Erfolg erreicht ist, darf damit aufgehört werden.

Die einzelnen Eingriffe werden am besten in Narkose ausgeführt. a) Bei der *spastischen Kontraktur der Unterarmbeuger* legt man den N. musculocutaneus im oberen Teil der medialen Bicepsfurche frei. Er verläßt das laterale Nervenbündel des Plexus brachialis etwa in der Höhe des Abgangs der Subscapulargefäße aus der A. axillaris, die nach medial ziehen, und verschwindet sofort im M. coracobrachialis, den er durchbohrt. Er gibt dabei einen Muskelast an diesen Muskel ab. Dann verläuft er zunächst zwischen den Mm. biceps und coracobrachialis abwärts. In der Furche muß man den Nerven durch Beiseiteziehen des M. biceps aufsuchen und die Muskeläste nach Freilegung und elektrischer Reizung durch Entfernung etwa eines Drittels bis zur Hälfte ihres Querschnittes auf eine Strecke von einigen Zentimetern schwächen.

b) Bei spastischen Kontrakturen der *Strecker des Unterarmes* wird der N. radialis im obersten Drittel des Oberarmes auf der Rückseite freigelegt (s. S. 219). Nach Eindringen zwischen dem Cap. longum und Cap. laterale des M. triceps gelangt man in der Tiefe auf die querverlaufende Sehne des M. teres maj. Unterhalb dieser kommt der Stamm des N. radialis mit seinen Muskelästen zum Vorschein. Um ihn in größerer Ausdehnung freilegen zu können, muß ein Teil des Cap. laterale des M. triceps schräg durchtrennt werden. Das empfiehlt sich auch immer deshalb, weil mit dem Nerven eine ganze Reihe größerer Gefäße und Nerven verlaufen. So die A. collateralis radialis und die A. collateralis media. Hebt man nun den Nervenstamm mit seinen Nervenästchen vorsichtig heraus, so kann man die Muskeläste für die 3 Tricepsköpfe freilegen und um ein Drittel bis zur Hälfte ihres Querschnittes auf einige Zentimeter vermindern.

c) Bei der *Pronationskontraktur des Vorderarmes* legt man den N. medianus im untersten Abschnitt der medialen Bicepsfurche frei. Dabei wird die V. mediana cubiti doppelt unterbunden und durchtrennt. Beim Vertiefen des Schnittes kreuzen das Operationsfeld einige Äste der unmittelbar medial der Bicepssehne verlaufenden A. cubitalis. Diese Seitenäste unterbindet und durchtrennt man, wenn sie im Wege sind, ebenfalls. Zieht man nun den M. pronator teres lateral ab, so findet man etwa 1 cm medial von der Arterie den N. medianus. Hebt man ihn etwas an und zieht ihn nach lateral, so erkennt man den Muskelast

für den *Pronator teres* etwas unterhalb des *Lacertus fibrosus*. Etwas weiter distal und volar verläßt ein weißer Strang den *N. medianus*, der bei weiterer Verfolgung als Muskelast für die *Mm. flexores carpi radiales* durch elektrische Reizung festgestellt wird. Bei der *Pronationskontraktur* wird nur der erstgenannte Muskelast vollständig durchtrennt, während die Äste für die *Handgelenksbeuger* nur durch teilweise Verminderung ihres Querschnittes geschwächt werden. Die *Nervenversorgung* des *M. pronator quadratus* kann erhalten bleiben. In schweren Fällen muß aber auch der *N. interosseus antebrachii volaris* in der Tiefe freigelegt und geschwächt werden.

d) Bei spastischer *Beugekontraktur der Hand* wird zunächst, wie eben beschrieben, der Muskelast für die *Mm. flexores carpi radiales* freigelegt und in ihrem Querschnitt vermindert. Dann werden die Äste für den *M. flexor carpi ulnaris* aufgesucht (s. Freilegung der *A. ulnaris* S. 221). Die Gegend, in der wir den Nerven zur *STOFFEL*schen Operation aufsuchen müssen, liegt unmittelbar unterhalb des *Epicondylus medialis* auf der Verbindungslinie von diesem zum *Os pisiforme*, also kranial der Gegend, in der die *A. ulnaris* sich radialwärts an den Nerven anlegt (s. S. 222). Zieht man die beiden genannten Muskeln auseinander, so spannen sich 2—3 Muskeläste für die *Mm. flexor carpi ulnaris* und *flexor digitorum profundus* an. Bei der *Beugekontraktur der Hand* werden nur die ulnärwärts austretenden Äste durchschnitten.

e) Bei der spastischen *Kontraktur der beiden Fingerbeuger* sucht man zunächst den *N. medianus*, wie unter b) beschrieben, auf und legt die noch weiter distal als die oben erwähnten zu den *Handbeugern* ziehenden Äste frei. Sie verlassen den *Nervenstamm* dorsal. Es handelt sich um die Äste für die *Mm. flexores digitorum sublimis* und *profundus* und den *M. flexor poll. long.* Alle diese Stämme werden nach elektrischer Reizung zur Feststellung ihrer Wirkung in ihrem Querschnitt auf einige Zentimeter um ein Drittel bis zur Hälfte geschwächt.

f) Bei der *spastischen Beugekontraktur des Daumenballens* legt man nach *STOFFEL* den *M. medianus* oberhalb des *Handgelenkes* frei, entfernt zum Teil die am meisten nach radialwärts verlaufenden Fasern in der üblichen Weise nach elektrischer Prüfung ihrer Wirkung. Eine Freilegung der vom *N. medianus* ausgehenden Muskeläste selbst konnte nur nach Durchtrennung des *Lig. carpi transversum* geschehen, da erst in dieser Gegend der Abgang der Äste erfolgt.

g) Bei der *spastischen Beugekontraktur des Kniegelenkes* müssen die Äste für das *Cap. longum* des *M. biceps* und den *M. semimembranosus* durchtrennt werden. Die Äste für den *M. semitendinosus* brauchen nur leicht geschwächt zu werden. Dazu wird der *N. ischiadicus* in der Mitte des *Oberschenkels* unmittelbar unterhalb des *M. gluteus max.* aufgesucht. Zieht man den *M. biceps* nun nach medial, so sieht man die vom medialen Rand des Nerven ausgehenden Muskeläste, stellt mit der *Nadelelektrode* ihre Wirkung fest und schwächt die Querschnitte der Äste für die obengenannten Muskeln auf ein längeres Stück, um etwa die Hälfte. Aus den Ästen für den *M. semitendinosus* wird etwa ein Drittel entfernt.

h) Zur Beseitigung der *Adduktionskontraktur des Oberschenkels* nimmt man die Durchtrennung des *N. obturatorius* nach *SELIG* vor. Der *Hautschnitt* verläuft im untersten Abschnitt des *Rectusaußenrandes*. Die *epigastrischen Gefäße* werden am besten unterbunden. Hat man die hintere *Rectusscheide* und die *Fascia transversalis* durchtrennt, so liegt der *Peritonealsack* vor, der stumpf von

der lateralen Bauchwand abgeschoben wird. In dem retroperitonealen Fettgewebe wird auch der Ureter von der hinteren Bauchwand abgehoben. Auf diese Weise legt man ohne Schwierigkeit die Iliacalgefäße frei. Unterhalb der beiderseits medial von der Arterie verlaufenden V. iliaca ext. verläuft der N. obturatorius. Er ist auf der Fascia pelvis leicht sichtbar, kann angehoben und durchtrennt werden (Abb. 141).

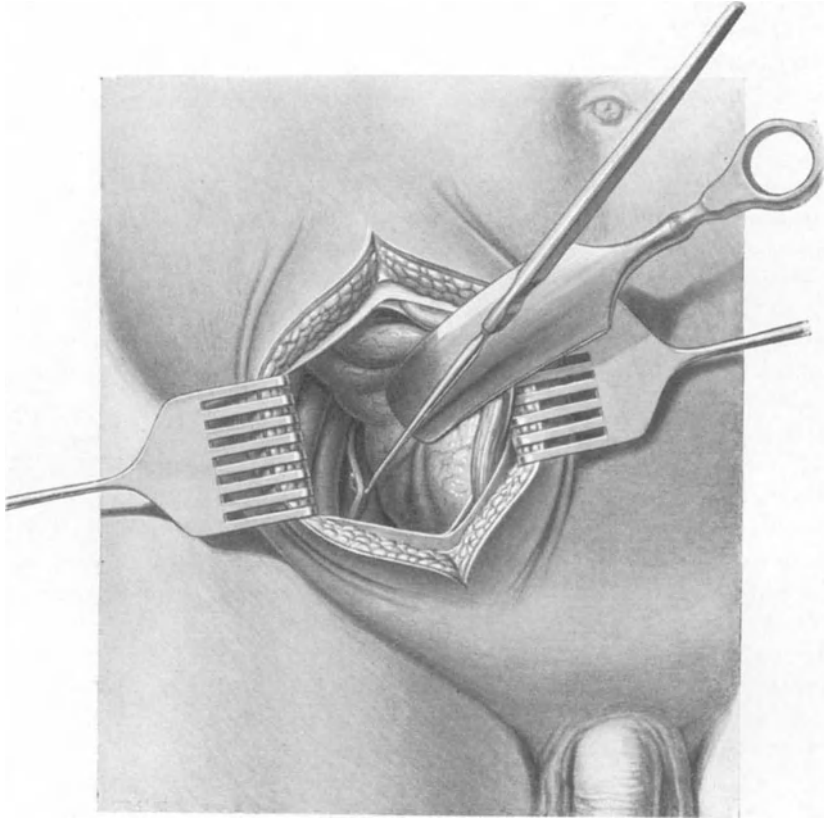


Abb. 141. SELIG'sche Operation. Rectusaußenrandschnitt. Der ganze Peritonealsack ist stumpf abgelöst und nach medial zurückgehalten. Unterhalb der A. und V. iliaca ext. ist der N. obturatorius freigelegt und mit einem Nervenhäkchen vorgezogen.

i) Bei der spastischen *Kontraktur des M. quadriceps* müssen Äste des N. femoralis für die Mm. rectus und vasti aufgesucht und teilweise durchtrennt werden. Da der N. femoralis durch die Lacuna musculorum, also lateral von der A. femoralis, unterhalb des Lig. inguinale erscheint, wird er hier aufgesucht. Unter den vielen Ästen, in die sich der Nerv in dieser Gegend breit aufsplittert, werden mit der Nadelelektrode die Äste bestimmt, die zu den einzelnen Quadricepsabschnitten hinziehen. Je nach der Schwere des Krankheitsbildes werden die für die 4 Teile des Muskels bestimmten Nervenäste durchtrennt. In schweren Fällen soll etwa ein Drittel aller Bahnen geopfert werden.

k) Bei der spastischen *Kontraktur der Plantarflexoren des Fußes* (Spitzfuß) wird der Kranke in Bauchlage gebracht und der N. tibialis freigelegt. Der Schnitt muß wegen der Stärke der Muskulatur und zur besseren Unterrichtung etwa

10 cm lang, etwas lateral der Mitte durch die Kniekehle gelegt werden (s. S. 148). Da der Nerv am oberflächlichsten liegt, findet man ihn nach Unterbindung einiger Venen fast unmittelbar unterhalb der in gleicher Richtung durchtrennten Fascia poplitea. Der N. peroneus (fibularis) verläuft weiter lateral, meist unterhalb der Sehne des M. biceps, kann also nicht mit dem N. tibialis verwechselt werden. Der N. suralis, der in der Mittellinie mit der V. saphena parva zwischen den beiden Gastrocnemiusköpfen und einer kleinen Arterie verläuft, wird beiseitegezogen. Dann gelingt es, die beiden Gastrocnemiusköpfe auseinanderzuziehen, und nun lassen sich die Äste für diese beiden Muskeln und der dorsal verlaufende für den M. soleus bestimmte leicht feststellen und elektrisch reizen. HASS schlägt vor, die Äste außerdem noch bis zu ihrem Eintritt in die Muskeln zu verfolgen. Die Äste für die *Zehenbeuger* und für den M. tibialis post. verlassen den Stamm mehr distal und können von dem beschriebenen Schnitt aus nicht durchtrennt werden. Will man sie freilegen, so muß man den N. tibialis auf demselben Wege freilegen, auf dem man die A. tibialis post (s. S. 148) zur übersichtlichen Freilegung bringt. Der Abgang der Nervenäste für diese Muskeln ist etwa in der Mitte des Unterschenkels zu finden. Sind die Muskeläste im einzelnen freigelegt und durch elektrische Reizung in ihrer Wirkung festgestellt, so werden sie durchtrennt. Für die Mm. gastrocnemii sollen etwa zwei Drittel der Äste entfernt werden. Die Soleusbahn wird vollständig durchtrennt. In mittelschweren Fällen wird sie wenigstens zur Hälfte entfernt, während dann von den Gastrocnemiusästen nur etwa ein Drittel reseziert wird. In schweren Fällen müssen auch die Äste für die Zehenbeuger auf dem obenbeschriebenen Wege besonders freigelegt und durchtrennt werden.

d) Die Eingriffe bei den Nervenverletzungen.

(FOERSTER, KÜTTNER, GEINITZ, BORCHARDT und WJASMENSKI.)

Bei Verletzungen durch scharfe und stumpfe Gewalt kann ein Nerv teilweise oder vollständig durchtrennt werden. Er kann aber auch durch übermäßige Spannung bzw. Erschütterung so schwer geschädigt werden, daß er seine Leitungsfähigkeit zeitweise oder dauernd einbüßt. Dabei kann der Nerv äußerlich jeden pathologischen Befund vermissen lassen. Solche Schädigungen haben sich häufig nach Schußverletzungen gefunden (PERTHES); sie werden auch als Fernschädigungen bezeichnet. Schließlich kann die Schädigung eines Nerven nach einer Verletzung erst durch die Folgeerscheinungen bedingt werden. So kann ein Fremdkörper oder ein abgerissener Knochensplitter den Nerven verletzen oder reizen. Eine Narbe, Callusbildung, Knochenbruchstücke, Gelenkteile bei Verrenkung können häufig erst längere Zeit nach dem Eintritt der Verletzung zur Leitungsunterbrechung des Nerven führen. *Daher ist es für die Prognose einer Verletzung von großer Wichtigkeit, sofort im Anschluß an die Verletzung einen möglichst eingehenden Befund der Funktion mitverletzter Nerven zu erheben*, um nicht nach Abnahme eines Verbandes durch motorische und sensible Ausfallserscheinungen überrascht zu werden, von denen man dann gelegentlich nicht mit Bestimmtheit sagen kann, ob sie eine unmittelbare oder mittelbare Verletzungsfolge sind. Die *Diagnose* einer Nervenverletzung ist in der Mehrzahl der Fälle im Bereich der Gliedmaßen nicht schwer zu stellen. Die Richtung der einwirkenden Gewalt, die Art des verletzenden Gegenstandes, die Ausdehnung der Wunde nach Länge und Tiefe wird in der Mehrzahl schon

Hinweise bestimmter Art geben. Schwierigkeiten bestehen in der Beziehung am ehesten bei der Einwirkung stumpfer Gewalten und bei Schußverletzungen. Die Funktionsprüfung der Nerven läßt sich selbst bei schweren Verletzungen der Gliedmaßen meist mit einfachen Mitteln durchführen, zunächst ohne Zuhilfenahme elektrischer Reizung. Nur bei bewußtlosen oder in schwerem Verletzungsschock befindlichen Kranken ist die Funktionsprüfung unmöglich oder sehr schwierig. Sie hat sich auf Feststellung von Motilitäts- und Sensibilitätsstörungen zu erstrecken. Im Bereich der Gliedmaßenerven entspricht die Ausfallszone der Sensibilität, auch bei völliger Durchtrennung eines Nervenstammes, häufig nicht oder nicht vollkommen dem von dem betreffenden Nerven versorgten Hautgebiet. Das kommt daher, daß die erhaltenen Nerven für den gelähmten eintreten. Gelegentlich kann eine Sensibilitätsstörung vollkommen fehlen (GOLDMANN u. a.). Die Feststellung der Motilitätsstörung gibt im Gegensatz dazu wesentlich sicherere Anhaltspunkte.

Man wird sich in der Beziehung mit den einfachsten Proben begnügen. An den unteren Gliedmaßen wird die Beugung und Streckung des Kniegelenkes, die Pro- und Supination des Fußes und die Beugung und Streckung der Zehen geprüft. Als häufigste Verletzungsfolge findet man Störungen der vom N. peroneus profundus versorgten Muskulatur. An der oberen Gliedmaße prüft man die Funktion des M. deltoideus, der Beuger, Strecker, Pro- und Supinatoren des Unterarmes und des Handgelenkes. Schließlich wird die Funktion der Handmuskeln geprüft. Kennzeichnend für die Verletzung des N. *radialis* ist die Hand- und Fingerstellung. Die Hand hängt im Handgelenk gebeugt herab. Auch die Finger können nicht gestreckt werden. Der Daumen kann ebenfalls nicht gestreckt werden, er ist, wie die übrigen Finger, leicht gebeugt. Auch die Supination der Hand fehlt bei gebeugtem Ellbogengelenk. Dagegen ist die Abduktion des Daumens durch Wirkung des Abductor poll. brevis, der vom N. medianus versorgt wird, möglich. Auch die Opposition des Daumens kann ausgeführt werden. Veränderungen der Form der Hand finden sich erst in späteren Stadien, ebenso wie trophische Störungen.

Bei Lähmung des N. *medianus* prüft man die Beugefähigkeit des Zeigefingers und des Daumens. Der vierte und fünfte Finger können auch bei Medianuslähmung gebeugt werden, der dritte nicht immer, da die Versorgung nach BORCHARDT für den betreffenden Abschnitt des M. flexor digit. sublim. durch den N. ulnaris erfolgt. Da von der Daumenmuskulatur auch der M. opponens poll. vom N. medianus versorgt wird, ist der Ausfall der Oppositionsbewegung von Wichtigkeit. Ein typisches Bild des Äußeren der Hand entwickelt sich meist erst später in Gestalt der sog. *Affenhand*, die dadurch zustande kommt, daß der Zeige- und meist der dritte Finger überstreckt wird und der Daumen in die Ebene der Mittelhand rückt, durch Wirkung des vom N. ulnaris versorgten M. adductor poll. Der Daumnagel sieht bei dieser Stellung mehr oder weniger handrückenwärts. Sehr häufig finden sich auch trophische Störungen im Bereich der drei ersten Finger. Täuschungen sind gerade bei *Medianuslähmungen* sehr vielfach möglich.

Bei Lähmung des N. *ulnaris* fehlt die Möglichkeit, die Finger zu spreizen, außerdem können die Grundgelenke nicht gebeugt werden bei gleichzeitiger Streckung der übrigen Fingergelenke. Der Daumen kann nicht adduziert werden. Auch die Muskulatur des kleinen Fingers ist gelähmt. Bei längerem Bestehen kommt meist die sog. Krallenstellung der Finger durch Überwiegen der langen Strecker der Grundgelenke und der Beuger der übrigen Gelenke zustande. Sehr häufig findet sich dabei eine sichtbare Atrophie der Mm. interossei, besonders ausgesprochen meist im Adductor poll. In späteren Stadien der Lähmung treten dann Veränderungen auf, infolge der Muskelatrophie und Kontraktur der Gegenspielermuskeln.

Häufig sind Verletzungen mehrerer Nerven, besonders bei Schußverletzungen des Oberarmes, beobachtet worden. Naturgemäß ist die gleichzeitige Verletzung von N. ulnaris und medianus infolge ihrer nahen topographisch-anatomischen Beziehungen am häufigsten. Die *elektrische Untersuchung*, die am zweckmäßigsten von einem *geübten Neurologen* auszuführen ist, ist in allen Stadien der Verletzung durchzuführen. Sie kann unter Umständen für die Differentialdiagnose bei vollständigen oder Teilverletzungen von Bedeutung sein. Sie gibt auch unter Umständen Hinweise, die für die Anzeigestellung zur Operation wichtig

sind. Besteht eine vollkommene Entartungsreaktion und bleibt diese unverändert, oder stellt sich bei mehrfacher Untersuchung nach anfänglich teilweiser Entartungsreaktion eine Zunahme derselben ein, so kann mit einer gewissen Wahrscheinlichkeit darauf geschlossen werden, daß der Nerv vollständig leitungsunfähig ist, und daß eine Selbstheilung nicht zu erwarten steht. Dieser Behauptung widersprechen FOERSTER, KÜTTNER u. a., die festgestellt haben, daß auch eine 4—6 Monate nach der Verletzung bestehende völlige Entartungsreaktion noch nicht die endgültige Lähmung der Nerven bedeutet, wenn sie auch anzeigt, daß eine ernste Nervenschädigung vorliegt. Die Entartungsreaktion kann sogar noch nachweisbar sein, wenn ein scheinbar völlig gelähmter Nerv seine Funktion wieder aufgenommen hat (s. KÜTTNER). Was die anatomischen Verhältnisse des betreffenden verletzten Nerven angeht, so kann man leider aus allen vorhandenen Symptomen und trotz des Nachweises einer Entartungsreaktion nicht mit Sicherheit erkennen, ob es sich um eine vollständige oder teilweise Durchtrennung oder nur um eine Leitungsunterbrechung des Nerven durch Fernwirkung oder Seitenschädigung handelt. Wir sind daher zur Feststellung der anatomischen Veränderungen auf den Operationsbefund angewiesen.

a) Die Anzeigestellung zur Nervennaht.

Aus dem bisher Gesagten läßt sich erkennen, daß die Anzeigestellung zu einem operativen Eingriff gelegentlich erhebliche Schwierigkeiten machen kann. Von manchen Seiten ist vorgeschlagen worden, bei jeder frischen Verletzung, die mit einer nachweisbaren Nervenlähmung einhergeht, von vornherein den betreffenden Nerven freizulegen und bei teilweiser oder vollständiger Durchtrennung eine Naht auszuführen. Dieses frühzeitige Eingreifen ist besonders von WILMS empfohlen, wohl aber allgemein abgelehnt worden, soweit es sich nicht gerade um offene Verletzungen handelt, die noch dazu derartig sein müssen, daß mit einiger Wahrscheinlichkeit eine primäre Wundheilung zu erwarten ist. Solche Verletzungen werden in der Praxis außerordentlich selten zu finden sein, abgesehen von versehentlichen Verletzungen bei aseptischen Operationen. Am ehesten eignen sich noch frische Schnitt- und besonders Messerverletzungen. Wir werden bei der Wundrevision einer breitoffenen Verletzung auf die Nervenstämme achten müssen und durchtrennt gefundene Nerven durch Naht des Perineuriums primär vereinigen. Finden wir dagegen nur ein Hämatom oder eine Quetschung des Nerven, so werden wir von einem Eingriff am Nerven selbst absehen. Bei glatten Durchschüssen, die mit Lähmungserscheinungen einhergehen, wird eine Freilegung des Schußkanales nicht ausgeführt, selbst dann nicht, wenn ein Knochenbruch besteht. Die primäre Wundheilung durch Ruhigstellung der Extremität ist in solchen Fällen die erste Sorge. Die Frage der Lähmungsbehandlung ergibt sich dann von neuem, wenn die Wundheilung eingetreten ist. Die Ansichten der einzelnen Chirurgen sind in der Beziehung wesentlich verschieden. Eine Gruppe ist der Überzeugung, daß nach vollendeter Wundheilung, und zwar in einem Stadium, in dem auch von einer zunächst beobachteten, geringfügigen Infektion Störungen der Wundheilung nicht mehr zu erwarten sind, der Eingriff ausgeführt werden soll. Dieser Zeitpunkt ist allerdings schwer zu bestimmen. Nach gänzlich aseptischem Verlauf kann man ihn schon nach 5—6 Wochen erwarten. Bei komplizierten, namentlich schwerer infizierten Wunden ist dieser Zeitpunkt gar nicht abzusehen. Man findet gelegentlich auch nach $\frac{1}{2}$ oder 1 Jahr und auch noch in späteren Zeitpunkten alte, abgekapselte Abscesse. Besonders dann, wenn eine gleichzeitige Knochenverletzung bestand, ist diese Gefahr verhältnismäßig groß. Es hat daher jeder sekundären Operation eine eingehende Prüfung auf ruhende Infektion, wie sie (S. 482) geschildert ist, vorauszugehen. Eine zweite Gruppe

von Chirurgen ist aus diesem Grunde für ein möglichst langes Hinausschieben des operativen Eingriffes. Ihre Ansicht wird außerdem noch damit begründet, daß 1. auch Spätoperationen noch zu vollem Erfolg führen können und daß Selbstheilungen auch noch nach längerer Zeit vorkommen (60% FOERSTER). Dieser Standpunkt ist hauptsächlich von FOERSTER begründet worden. Nach den vielseitigen Kriegsverletzungen und den dabei gemachten Beobachtungen ist wohl heute der vermittelnde Standpunkt der am meisten verbreitete (KIRSCHNER, PERTHES, THOELE u. a.). Da so viele Lähmungen zur Selbstheilung kommen, muß eine erhaltende Behandlung so frühzeitig wie möglich einsetzen, um Schäden für die Funktion der Gliedmaßen, die sich auf Grund der Lähmung entwickeln müssen und die ein notwendig werdendes operatives Eingreifen zum Mißerfolg verurteilen können, zu verhüten. Solche Schäden sind nach KÜTTNER 1. die Überdehnung der Muskeln, 2. die Entstehung von Schrumpfungskontrakturen, 3. die Versteifung der Gelenke. Sie werden verhütet durch geeignete Lagerung mit Annäherung der Ansatzpunkte der gelähmten Muskeln. Aktive und passive Bewegungsübungen, Massage und elektrische Behandlung sollen täglich, aber *sachgemäß* am besten von Neurologen durchgeführt werden.

Zusammenfassend kann man folgendes sagen: Die Frühoperation hat nur ein im oben angeführten Sinne beschränktes Anwendungsgebiet. Bei allen Fällen, die anatomisch nicht klar liegen, soll sie nicht ausgeführt werden, da bei vielen Verletzungen eine Selbstheilung möglich ist und dem operativen Eingriff leicht eine Infektion folgen kann, die den Zustand unter Umständen erheblich verschlimmert. Die ausschließliche Spätoperation ist deshalb abzulehnen, weil mit einiger Bestimmtheit durch unsere klinische und elektrische Untersuchung Klarheit über den Zustand der Leitungsfähigkeit des Nerven bzw. über Besserung oder Verschlechterung gegeben werden kann. Nach den Erfahrungen einzelner Beobachter (AUERBACH, RANSCHBURG, LEHMANN u. a.) sind außerdem die Aussichten für eine völlige Wiederherstellung der Funktion mit zunehmender Dauer der Leitungsunterbrechung schlechter.

Es ist daher in allen Fällen, in denen eine schwere Nervenschädigung angenommen werden muß, die Operation dann auszuführen, wenn eine Selbstheilung nicht mehr zu erwarten steht, d. h. einige Wochen (6—8 nach PERTHES, 4 Monate WEXBERG, 4—5 Monate KÜTTNER) nach vollendeter Wundheilung. Bei vorausgegangener Wundinfektion ist wenigstens ein halbes Jahr zu warten. Da sich die ersten Anzeigen einer Heilung nach Nervennaht an der oberen Extremität erst nach einigen Monaten bemerkbar machen, kann in Zweifelsfällen der Ablauf eines halben bis eines ganzen Jahres abgewartet werden, ehe ein neuer Versuch der Wiederherstellung unternommen wird. Bei der unteren Extremität pflegen die Erscheinungen der wiederkehrenden Funktion oft noch länger zu dauern (1—2 Jahre).

Abgesehen von den bisher aufgezählten Tatsachen kommen für die Anzeigestellung zur Operation auch noch die subjektiven Beschwerden des Kranken in Frage. Unter diesen sind es hauptsächlich die *Schmerzen*, deren Heftigkeit gelegentlich solche Grade annehmen kann, daß sie allein dem Chirurgen das Messer in die Hand zwingen. Die Schmerzen können gelegentlich sogar für die Frühoperation die Veranlassung abgeben, besonders dann, wenn reizende Fremdkörper in der Wunde zu vermuten sind und auch dann, wenn die Gefahr der Infektion droht (KÜTTNER).

β) Die Eingriffe.

Die Schwierigkeiten der Anzeigestellung zur operativen Behandlung von Nervenverletzungen liegen, wie schon oben erwähnt, hauptsächlich darin, daß wir auch mit Hilfe aller Untersuchungsverfahren nicht imstande sind, uns völlige Klarheit über die anatomischen Verhältnisse des verletzten Nerven zu schaffen. Die Ursache für diese mangelhafte Aufklärung ist begründet durch die eigentümlichen Vorgänge, die sich bei der Heilung von Nervenwunden abspielen. Diese eigentümlichen Heilungsverhältnisse bilden, seit man sich überhaupt mit der Frage der Nervenregeneration befaßt hat, bis in die jüngste Zeit die Veranlassung zu vielen wissenschaftlichen Streitigkeiten. Die ersten Beobachtungen rühren von einem Mitarbeiter HUNTERS, CRUITSHANK, her, der das Zusammenheilen durchschnittener Nerven feststellte (1776). Nach ihm haben sich FONTANE (1781) und eingehender MICHAELIS (1784—85) mit dieser Frage beschäftigt. Letzterer hat schon das Durchwachsen von Nervenfasern auch nach Setzung größerer Lücken dadurch festgestellt, daß es ihm gelang, bei Aufteilung eines Stammes eine Verbindung der Fasern des proximalen und distalen Stückes über den Defekt hinaus zu verfolgen. Seine Beobachtungen wurden trotz des Widerspruches [ARNEMANN (1797)] von manchen Seiten klinisch und experimentell bestätigt [NASSE (1839), GÜNTHER und SCHÖN (1840)]. Die erste Nervennaht am Menschen soll 1836 von BAUDENS ausgeführt worden sein. Aber erst die von NÉLATON, LANGIER (1864) und RICHTER (1867) ausgeführten Eingriffe am Menschen erweckten größere Aufmerksamkeit und gleichzeitig Widerspruch von verschiedensten Seiten und riefen die experimentelle Prüfung der Frage von neuem hervor. Schon durch die Beobachtungen RICHETS, LETIÉVANTS und durch die Experimente von EULENBURG und LANDOIS (1864) war zum mindesten der frühere Erfolg der Fälle von NÉLATON und LANGIER in stärksten Zweifel gesetzt bzw. als Beobachtungsfehler aufgeklärt. Seit dieser Zeit, in der bereits durch EULENBURG und LANDOIS festgestellt wurde, daß nach Durchtrennung des Nerven auch in 14 Tagen keine Rückkehr der Motilität und Sensibilität zustande kam, daß auch die elektrische Erregbarkeit der Muskeln schneller verloren ging, wurden die Verhältnisse nun in der Folgezeit von den verschiedenen Seiten experimentell und pathologisch-anatomisch zu klären gesucht. Schon NASSE (1839) hatte festgestellt, daß auf jede Nervendurchtrennung eine Degeneration des ganzen peripheren Abschnittes und eines wechselnden Anteiles des zentralen Abschnittes zustande kam. Besonders WALLER (1852), SCHIFF (1852), PHILIPPEAUX und VULPIAN (1861), NEUMANN (1868) und EICHHORST (1877) haben sich mit der Frage der Degeneration und folgenden Regeneration eingehend beschäftigt. Die schwierigere war die der Regeneration.

Die Vorgänge bei der Regeneration sind auch bis in die jüngste Zeit eine Streitfrage geblieben. Zwei Ansichten standen sich schroff gegenüber, die erste vertrat den Standpunkt, daß die Regeneration vom zentralen Ende des durchschnittenen Achsenzylinders ihren Ausgang nimmt und dieser durch die Narbe hindurch in den peripheren Anteil hineinwächst, und schließlich im Zusammenhang bis in das Endorgan gelangt [WALLER (1852), BORSCH (1855)]. Die andere Ansicht, durch SCHIFF (1852), NEUMANN (1868), BETHE (1901—1907) vertreten, behauptet, daß die Nervenfasern auch im peripheren Abschnitt ohne Beteiligung des zentralen Endes entstehen. Ohne den peripheren Abschnitt ist auch der zentrale zu einer funktionellen Wiederherstellung der Leitung unfähig (autogene Regeneration, BETHE). Die neueste Forschung hat in diesen Fragen so weit Klarheit gebracht [BETHE (1907), SPIELMEYER (1915 und 1917), BIELSCHOWSKY und UNGER (1918), FORSSMANN (1898), INGEBRIGTSEN (1916) u. a.], als sich herausgestellt hat, daß bis zu einem gewissen Grade beide Teile an der Regeneration teilnehmen. Die Degeneration, die zentral nach einfachen Durchschneidungen nur einige Zentimeter, bei Schußverletzungen unter Umständen bis in die motorische Ganglienzelle fortschreitet, befällt den ganzen peripheren Nervenabschnitt. Nach ihrem Abschluß bildet sich unter Wucherung der Zellen der SCHWANNschen Scheiden, die schon NEUMANN sah, ein neues, zellreiches Gewebe (Neurocellulisation) in Gestalt sog. Bandfasern (VON BÜNGNER). In der Wand dieser Zellketten entwickeln sich die jungen Nervenfasern (Axialstrangfasern, BETHE) im zentralen und peripheren Abschnitt. Die aus dem zentralen Abschnitt stammenden wachsen, unter Leitung der SCHWANNschen Scheidenzellen, in die peripheren Abschnitte hinein und verbinden sich mit den in peripheren Randfasern entstandenen Nervenfasern. Nur unter dieser von dem zentralen Abschnitt ausgehenden „erborgten Kraft“ (BETHE) entsteht die wirkliche, funktionstüchtige Nervenfasern. Insofern ist die Einwirkung des zentralen Abschnittes nötig; während sie nicht so zu deuten ist, daß sie wie ein „Parasit“ (BETHE) den peripheren Teil durchwächst. Diese neugebildeten

Nervenfasern umgeben sich im Laufe der Zeit mit Markscheiden. Es entwickelt sich dabei ein großer Überfluß an Nervenfasern, die in den alten Bahnen der Peripherie zustreben. Es muß angenommen werden, daß infolge dieses Reichtums neugebildeter Fasern, trotz des anfänglichen Wirrwarrs und der vielfachen Überkreuzungen, ein genügender Teil motorischer und sensibler Fasern in die Endorgane gelangt.

Auf Grund der vielfältigen Experimente und klinischen Beobachtungen ergibt sich für die *Nervennaht* folgendes: Muß ein Teil eines Nerven reseziert werden, so ist die einfachste Methode der Vereinigung die wünschenswerteste. Das zuerst von HUETER (1871) ausgeführte und empfohlene Verfahren der Naht des Perineuriums durch eine Reihe von feinsten Knopfnähten hat die meiste Aussicht auf Erfolg. Die Vorbereitungen sind, daß der Querschnitt möglichst viele Nervenfasern enthält, daß die beiden Enden sich breit und ohne Spannung aneinanderlegen lassen und daß die Berührung nicht durch einen Bluterguß aus den feinen Gefäßen des Nerven gestört wird. Es hat daher eine möglichst genaue Blutstillung aller, auch zwischen den Bündeln verlaufenden Gefäße zu erfolgen. Die von STOFFEL (1915) geforderte, möglichst genaue Anpassung einzelner, im Nerven erkennbarer zusammengehöriger Stränge ist dabei nicht notwendig (S. 205), wie sich aus den Untersuchungen BORCHARDT's und seiner Mitarbeiter ergeben hat, zumal, wie oben erwähnt, die jungen Nervenfasern in großem Überschuß gebildet werden und zunächst kreuz und quer der Peripherie zustreben.

Zur Ausführung des Eingriffes sind gute anatomische Kenntnisse nötig, und es ist jedem, der nicht sehr viel Übung hat, zu raten, vor Inangriffnahme einer Nervenoperation sich noch einmal über die anatomischen und topographisch-anatomischen Verhältnisse des betreffenden Nerven zu unterrichten. Das ist ganz besonders notwendig, wenn es sich um verwickelte Verhältnisse handelt, wie z. B. im Bereiche der großen Nervenplexus und um Gegenden, in denen die Nerven viele Muskeläste abgeben. Zum raschen Unterrichten seien, abgesehen von den anatomischen Atlanten, besonders die Arbeiten von BORCHARDT und WJASMENSKI, die sehr gute, lehrreiche Abbildungen enthalten, empfohlen. Trotz genauer Kenntnisse der anatomischen Verhältnisse kann die Ausführung der Operation auf große Schwierigkeiten stoßen. Diese Schwierigkeiten sind dann besonders groß, wenn durch die Verletzung gleichzeitig grobe Zerstörungen von Knochen und Weichteilen eingetreten waren. Dadurch können die topographisch-anatomischen Beziehungen vollständig aufgehoben oder in weitestem Maße verwischt sein. Bestand im Anschluß an eine derartige schwere Verletzung noch außerdem eine langdauernde Eiterung unter Abstoßung nekrotisch gewordener Gewebsteile, so sind die Aussichten auf einen erfolgreichen Eingriff von vornherein zweifelhaft. Im allgemeinen wird zur Freilegung der verletzten Nerven *Narkose* empfohlen. Liegen keine einfachen Verhältnisse vor, d. h. wird die Freilegung des verletzten Nerven durch Anwesenheit von Weichteilnarben erschwert, oder sind die Stümpfe der Nerven verlagert, so daß ein Zusammenhang im Narbengewebe nicht ohne weiteres nachgewiesen werden kann, so müssen ausgedehnte Hautschnitte zur Anwendung kommen, um den Nerven zu beiden Seiten der Verletzung zunächst im Gesunden freilegen zu können. In solchen Fällen ist auch die Anwendung von Blutleere zweckmäßig. Wenn möglich, soll der Nerv in der Tiefe ohne Durchschneidung von Muskeln aufgesucht werden. In vielen Fällen wird dies auf dem Wege durch die Muskelzwischenräume gelingen. Selbstverständlich ist, daß man Seitenäste und Gefäße schont, das macht keine Schwierigkeiten, wenn nicht gerade Narben

den Zugang erschweren. In solchen Fällen ist es unbedingt notwendig, zunächst den Nerven zentral- und peripherwärts der Verletzungsstelle freizulegen, ihn mit einem stärkeren Seidenfaden anzuschlingen und nun unter größter Vorsicht und unter Berücksichtigung jedes Seitenastes aus der Narbe herauszupräparieren. Das Narbengewebe muß dann möglichst restlos entfernt werden, um nach Abschluß der Operation den ausgelösten Nerven in gesundes Gewebe zu lagern. Bei dem Verfolgen der im Schwielen Gewebe eingebetteten Nervenstämmen ist die Benutzung der sterilisierten Nadelelektrode von großem Nutzen.

γ) Die Neurolyse und die Leitungswiederherstellung.

Einer der verhältnismäßig einfachsten und erfolgreichsten Eingriffe ist die Neurolyse. Vor der Operation läßt sich nicht immer mit Sicherheit sagen, ob die Lähmung eines Nerven nur durch den Druck von außen verursacht ist, ob er völlig durchtrennt oder von Narbengewebe durchsetzt, also vollständig oder teilweise zerstört ist. In der Vorgeschichte, die für Druck durch Narben- oder Knochencallus spricht, wenn sich die Lähmung erst während der Wundheilung entwickelt hat, können Anhaltspunkte gegeben sein. Finden sich bei der Freilegung eines Nerven keinerlei sichtbaren Veränderungen, oder nur eine Einschnürung oder geringfügige Verdickung des Perineuriums, so kann man wohl mit einiger Sicherheit darauf schließen, daß die Lähmung durch äußeren Druck verursacht war. Dann muß der Nerv mit größter Vorsicht aus den Narben ausgeschält werden. Ist er in Callus oder Knochengewebe eingehüllt, so ist dieses durch vorsichtiges Abmeißeln, möglichst unter Mitnahme des für die Knochenregeneration wichtigen Periostes, an der betreffenden Stelle zu entfernen. Man findet den Nerven manchmal eingeschnürt, in anderen Fällen angespießt und schließlich durch konzentrische oder exzentrische Anschwellung verändert. Im ersten Falle wird meist die einfache Lösung aus den Verwachsungen genügen (äußere Neurolyse). Findet man einen Fremdkörper, so muß dieser entfernt werden, hat er eine Narbe hinterlassen, so kann es schwer sein zu beurteilen, wieviel Nervenfasern zugrunde gegangen sind. Ist die Narbe deutlich ausgesprochen, so kann mit größter Vorsicht eine Ausschneidung vorgenommen werden, ohne etwa erhaltene Fasern zu durchschneiden. Es gelingt dann unter Umständen nach einer meist keilförmig gestalteten teilweisen Narbenausschneidung, unter Erhaltung der unverletzten Fasern, eine Naht der Resektionsstelle vorzunehmen, so daß eine Regeneration der durchschnittenen Fasern ermöglicht wird. Es handelt sich dabei *um die innere Neurolyse* mit folgender Naht. Exzentrische, spindelförmige Anschwellungen sind meist ebenfalls verursacht durch teilweise Verletzungen mit folgender Narbenbildung. In solchen Fällen wird man sich nur dann zu einer Ausschneidung der Narbe entschließen, wenn der Nerv vollkommen oder fast vollkommen funktionslos ist. Darüber gibt die während der Operation ausgeführte elektrische Untersuchung (schwächste noch feststellbare Ströme) Auskunft. Man kann sich auch des von HOFMEISTER vorgeschlagenen Vorgehens bedienen. Man spritzt mit einer feinen, in den Nerven eingestochenen Hohlnadel physiologische Kochsalzlösung in den Nerven ein. Das künstliche Ödem breitet sich unter normalen Verhältnissen unter spindelförmiger Auftreibung des Nerven rasch in der Längsrichtung aus. Es findet aber bei Unterbrechung durch Narbengewebe an der Narbe einen unüberwindlichen Widerstand. Auch für teilweise Narbenbildung kann dieses Verfahren

Anwendung finden, um sich über die Ausdehnung im Nervenquerschnitt Aufklärung zu verschaffen. Ist eine völlige Unterbrechung durch Narbengewebe anzunehmen, so darf man sich mit der einfachen inneren Neurolyse nicht begnügen, sondern muß eine *Resektion* ins Auge fassen. Im anderen Falle wird der aus den Verwachsungen befreite Nerv, nach Beseitigung alles erreichbaren Narbengewebes, am besten in gesundes Muskelgewebe oder Fettgewebe gelagert. Eine Umscheidung des Nerven mit überpflanztem Fett oder Fascie soll man wegen der Gefahr einer neuerlichen Umklammerung möglichst vermeiden. Da alles transplantierte Gewebe ernährenden Anschluß aus der Umgebung braucht, und da sich häufig infolgedessen Schrumpfungsprozesse am Transplantat ausbilden, so kann dadurch mehr Schaden als Nutzen verursacht werden. Es ist besonders vor der Umscheidung durch freitransplantierte Muskel- und Fascienlappen gewarnt worden (BORCHARDT). Am geeignetsten scheint die Umhüllung des Nerven mit einem *gestielten*, aus der Umgebung gewonnenen Fettlappen oder das Einlegen zwischen gesunde Muskeln. Bleibt nach der Resektion einer Nervenarbe eine Lücke, so stehen verschiedene Verfahren zur Verfügung, um sie zu überbrücken. Die nächstliegende ist die sofortige *vorsichtige Dehnung*. Da ein Teil der Lücke durch die elastische Zurückziehung des Nerven bedingt ist, so kann diese zum mindesten wieder ausgeglichen werden. Zu dem Zwecke faßt man die Nervenstümpfe mit einem Tupfer an, am besten, ehe man das Neurom abgetragen hat und zieht ihn langsam und stetig in der Längsrichtung an (BORCHARDT, PERTHES). Dadurch werden auch Verwachsungen der Nervenscheide in der Umgebung gelöst. In Fällen, die sich nicht durch eine zu große Lücke auszeichnen, wird dieses Verfahren genügen, um eine ringförmige Naht ausführen zu können, besonders dann, wenn es gelingt, durch besondere Gelenkstellung, die der Entspannungstellung der Gliedmaße am meisten entspricht, die Stümpfe aneinander zu bringen. Diese Gelenkstellung muß dann auch wenigstens für 8—10 Tage eingehalten werden, bis eine feste Vereinigung der Nervenstümpfe eingetreten ist.

Über die von BETHE empfohlene, experimentell geprüfte *Dauerdehnung* des Nerven durch Gummizüge, die an den Nervenstümpfen befestigt und zur Wunde herausgeleitet werden, scheinen praktische Erfahrungen nur in geringer Zahl vorzuliegen. Nach BETHE ist die Methode von SAUERBRUCH mehrmals mit Erfolg angewendet worden. Eine Dauerdehnung stellt auch das von MÜLLER empfohlene Verfahren insofern dar, als da auch in einer ersten Sitzung eine Vereinigung der freigelegten und gedehnten Nervenstümpfe durch Fascie erfolgt, die sich dann in der zweiten Sitzung durch eine neuerliche Dehnung bis zur Möglichkeit einer unmittelbaren Naht steigern läßt.

Führen Dehnung und Gelenkstellung nicht zum Ziele, so kann bei gewissen Nerven noch das *Verlagerungsverfahren* in Frage kommen; WREDE hat es zuerst empfohlen. Es scheint nach den Erfahrungen von PERTHES in erster Linie anwendbar bei Lücken des N. ulnaris und zwar besonders bei gleichzeitiger Verletzung des N. medianus. Bei diesem Vorgehen wird der Nervenstamm zentral- und peripherwärts auf ein größeres Stück, unter Schonung aller Seitenäste, freigelegt und von der Streckseite nach der Beugeseite verlagert; man gewinnt dadurch mehrere Zentimeter. Für die übrigen Gliedmaßenerven konnte sich PERTHES, entgegen der Anschauung anderer, von einer gewinnbringenden Verlängerung durch dieses Verfahren nicht überzeugen.

Läßt sich der Mangel auch durch Verlagerung nicht überbrücken, so ist zur Ausführung der Naht die *Abspaltung* und Vereinigung des abgespaltenen Endes mit dem anderen Stumpf empfohlen worden (BRUNS, RANSCHBURG u. a.). Das Verfahren wird so geübt, daß am peri-

pheren Stumpf ein je nach Größe der Lücke bemessener, am Ende gestielter Längslappen gebildet wird, der dann mit dem zentralen Stumpf durch Naht vereinigt wird. Sehr viel Erfolge scheint dieses Verfahren nicht gehabt zu haben, was sich ja auch dadurch erklären läßt, daß nur ein Teil des peripheren Stumpfes mit dem zentralen in Verbindung gesetzt wird, und daß dieser an der Umschlagstelle noch außerdem eine völlige Unterbrechung der Nervenfasern aufzuweisen hat. Man kann daher diese Nervenplastik im besten Falle einer *freien Transplantation* (s. unten) gleichsetzen, wobei dieses Verfahren insofern einen Vorzug hat, als das abgespaltene Stück noch mit dem peripheren unmittelbar in Verbindung steht. Ein Nachteil gegenüber der freien Transplantation muß darin gesehen werden, daß die Nervenleitung an einer Stelle völlig unterbrochen ist und daß das Ersatzstück in einer Richtung die Lücke überbrückt, die der regelrechten Leitungsrichtung entgegengesetzt ist. Der Einhaltung der Leitungsrichtung ist nach BETHE bei der Transplantation ein gewisser Wert beizumessen.

Gelingt es auch auf diese Weise nicht, eine Lücke zu überbrücken, so empfiehlt sich die *Nervenpfropfung*. Sie kann als einfache Pfropfung ausgeführt werden, indem entweder das periphere Ende des gelähmten Nerven in einen nahegelegenen Nervenstamm nach teilweiser Durchtrennung desselben mit den zentralen Bündeln vereinigt wird. Es kann aber auch ein Teil des kraftspendenden Nerven abgespalten und mit dem peripheren Ende des gelähmten in Verbindung gebracht werden. Schließlich kann die *Doppel-* und *Mehrfachpfropfung* nach HOFMEISTER zur Anwendung kommen, d. h. es wird sowohl das zentrale als auch das periphere Ende des gelähmten Nerven durch je einen in der Scheide des gesunden Nerven angelegten Schlitz hineingezogen und durch einige Nähte befestigt. Mit allen diesen Verfahren der Nervenpfropfung sind gute Dauererfolge erzielt worden. Handelt es sich nur um die Nervenversorgung eines Muskels, so wird mit Aussicht auf Erfolg die *Einpflanzung des zentralen Nervenstumpfes* in das Muskelfleisch nach HEINEKE auszuführen sein. ERLACHER hat die *Neurotisation* der Muskulatur dadurch erreicht, daß er Teile regelrecht innervierter Muskeln gestielt in den gelähmten Muskel eingepflanzt hat. Auch mit diesen beiden letzten Verfahren sind Erfolge erzielt worden. Die *freie Transplantation* ist ebenfalls zur Überbrückung von Nervenlücken herangezogen worden, wenn keines der bisher geschilderten Verfahren zur Ausführung kommen konnte. Durch experimentelle Untersuchungen ist einwandfrei festgestellt worden, daß Autotransplantate am meisten geeignet sind, die Nervenleitung wiederherzustellen (BETHE, BIELSCHOWSKY und UNGER). Das Autotransplantat verhält sich nach BETHE, wenn es richtig in den Nerven eingesetzt ist, ähnlich wie das degenerierte Stück nach der Nervendurchtrennung. Das Verfahren der Autotransplantation ist verschiedentlich erfolgreich am Menschen ausgeführt worden (FOERSTER). Eine große praktische Bedeutung kann es deshalb kaum gewinnen, weil autoplastisches Material in einem zu geringen Umfang zur Verfügung steht. FOERSTER verwendete Hautnerven zur Überbrückung. PERTHES u. a. haben keine Erfolge gesehen. Die Verwendung von Leichennerven (BETHE) und solchen aus amputierten Extremitäten wird man bei der Unsicherheit des Erfolges der Homoiotransplantation ablehnen. Für Fälle mit gleichzeitiger Knochenverletzung oder bei gleichzeitig bestehender Pseudarthrose kann eine bestehende oder künstlich erzeugte *Dislocatio ad longitudinem zum Ausgleich einer Nervenlücke* durch unmittelbare Naht herangezogen werden. Die Dislokation kann bei Frakturen nach Heilung der Nervennaht durch allmähliche Extensionsbehandlung ausgeglichen werden, wobei eine allmähliche Nervendehnung zustande kommt. PERTHES hat bei gleichzeitiger Pseudarthrose dieses Verfahren mehrfach zur Anwendung gebracht. Das Vorgehen auch dann

anzuwenden, wenn der Knochen nicht verletzt ist, ist zuerst von LÖBKER (1884) zur Ausführung einer durch Knochenverlust komplizierten Sehnen- und Nerven-naht empfohlen worden. Er legte eine subperiostale Schrägfraktur an und verschob die Fragmente ad longitudinem, bis die Nerven-naht möglich war. Nach Abschluß der Naht wird dann die künstlich gesetzte Dislocatio ad longitudinem wieder ausgeglichen. LÖBKER entfernte subperiostal aus beiden Unterarmknochen ein der Größe der Lücke entsprechendes Knochenstück. TRENDELENBURG (1899) (RIETHUS) wendete das Verfahren bei Radialisverletzungen nach Humerusfraktur erfolgreich an. KIRSCHNER hat dieses Verfahren in folgender Weise abgeändert empfohlen. Er frischte die Knochenenden subperiostal schräg an und verschob sie so weit der Länge nach, bis die Naht ohne Spannung möglich war. Umscheidung der Nahtstelle mit einem Fettfascienlappen. Nach etwa 10 Tagen wird mit dem Ausgleich der Dislokation durch Extensionsverband begonnen. Zum Schluß muß noch daran erinnert werden, daß dauernd gelähmte Extremitäten noch durch Sehnenverlagerung oder Tenodese wieder gebrauchsfähig werden können (s. S. 238 u. 240).

d) Die Freilegung der einzelnen Nerven.

Wie schon oben erwähnt, soll die Freilegung der Nerven unter möglichster Schonung der Weichteile erfolgen. Wenn nicht ausgedehnte Weichteilnarben vorliegen, so wird es in der Mehrzahl der Fälle gelingen, in den anatomisch vorgeschriebenen Bahnen unter Schonung der Muskulatur den Nervenstamm aufzusuchen. Man soll dabei nicht große Schnitte scheuen; besonders dann, wenn an der Verletzungsstelle die topographisch-anatomischen Beziehungen durch Narbenentwicklung mehr oder weniger aufgehoben sind. Gelegentlich müssen auch mehrere getrennte Schnitte, z. B. auf der Innen- und Außenseite des Oberarmes oder auf der Rückseite des Oberschenkels und der Vorderseite des Unterschenkels zur Freilegung verlagelter Stümpfe zur Ausführung kommen. In manchen Fällen läßt sich auch die Durchtrennung der Muskulatur nicht vermeiden. Wenn es irgend geht, soll aber die Freilegung tiefliegender Nerven so ausgeführt werden, daß die Muskelwirkung nach Abschluß der Nerven-naht wieder hergestellt werden kann. Die Durchtrennung des Muskels geschieht daher am besten unter Durchschneidung des sehnigen Anteils. Auf die zu vermeidende Verletzung von Gefäßen und Seitenästen des Nerven ist schon oben hingewiesen worden.

Auf alle Einzelheiten zur Aufsuchung der Nervenstämmen kann hier nicht eingegangen werden. Es sei nur auf die Zugänge zu den wichtigsten und am häufigsten verletzten Nerven hingewiesen. Die Nerven-chirurgie, besonders zur Behandlung von alten Schußverletzungen, erfordert ein ganz spezielles Studium der topographisch-anatomischen Verhältnisse. Zum Zwecke einer Unter-richtung über Einzelheiten sei hier besonders auf die Arbeiten von BORCHARDT und WJASMENSKI, DRÜNER, HEILE und HETZEL, THOELE und PERTHES ver-wiesen.

Zur Freilegung der großen Nervenstämmen an den Gliedmaßen dienen teilweise die für die Freilegung der Gefäße angegebenen Schnittmethoden. Zur Auf-suchung des *N. medianus und ulnaris* im Bereich der oberen Abschnitte des Oberarmes wird der Sulcus bicipitalis medialis freigelegt. Da nach Verletzungen, besonders Schußverletzungen, in der nächsten Umgebung der verletzten Nerven durch Entzündungserscheinungen, Ödeme, Narben usw. nicht nur die Be-

ziehungen der einzelnen Nerven aufgehoben oder schwer erkennbar sind, sondern auch das Kaliber des einzelnen Nervenstammes verändert sein kann, so empfiehlt es sich, den Weichteilschnitt so weit zentralwärts fortzusetzen, bis man die topographisch-anatomischen Verhältnisse oberhalb der Verletzungsstelle aufklären kann. Der Schnitt muß daher meist bis in die Achselhöhle verlängert werden, da erst dann mit Sicherheit festgestellt werden kann, welches der Gebilde der *N. medianus*, welches der *N. ulnaris*, welches die *Nn. cutaneus brachii* oder *antebrachii* sind. Verfolgt man dann die Nervenstämme peripherwärts, so kann die Bestimmung der einzelnen Nerven und ihre Zusammengehörigkeit auch im Bereich der Narbe meist ohne Schwierigkeiten erfolgen. Auch der *N. radialis* kann im obersten Humerusabschnitt verletzt werden und seine Aufsuchung findet dann ebenfalls im Bereiche des *Sulcus bicipitalis medialis* statt (S. 220). Er kann erst nach Beiseiteziehen des großen Gefäßnervenbündels nach außen zu Gesicht gebracht werden.

Der weitere Verlauf des *N. medianus* am Oberarm läßt sich ohne Schwierigkeiten feststellen, da der Nerv im *Sulcus bicipitalis medialis* zunächst lateral von der Arterie, dann vor der Arterie, in dem distalen Abschnitt medial von der Arterie (in der Ellenbeuge etwa $\frac{1}{2}$ —1 cm medial[ulnar]wärts) gefunden wird. Erst der unterste Abschnitt des Nerven am Oberarm und die Gegend der Ellenbeuge ist wegen der zahlreichen hier abgehenden Muskeläste wieder von großer Bedeutung (S. 127 f.). Die Aufsuchung des Nerven in der *Ellenbeuge* entspricht der der *A. cubitalis*. Der Schnitt zieht leicht bogenförmig in der Fortsetzung des *Sulcus bicipitalis medialis* nach der Furche zwischen *M. brachioradialis* und *M. pronator teres*. Nach Durchtrennung von Haut und *Lacertus fibrosus* findet man den *N. medianus* etwa $\frac{1}{2}$ —1 cm medial-ulnarwärts von der *A. cubitalis*. Da er unter dem *Pronator teres* verschwindet, so ist es nach BORCHARDT zweckmäßig, zur weiteren Freilegung das *Caput humerale* des *M. pronator* zu durchschneiden und den durchschnittenen Muskel nach medial zu ziehen. Dann legt man ein größeres Gebiet dieses Nerven frei, in dem die wichtigsten Muskeläste für die Flexoren des 3., 4. und 5. Fingers festgestellt werden können.

Im unteren Abschnitt des Unterarmes findet man den *N. medianus* leicht und unmittelbar radial von der immer leicht feststellbaren Sehne des *M. palmaris long.* Noch weiter radial findet sich die Sehne des *M. flexor carpi radialis*.

Auch der *N. radialis* kann in dem *obersten Abschnitt* verletzt sein; er wird zweckmäßigerweise in Höhe seines Übertritts über die *Latissimussehne* freigelegt, weil man hier nach BORCHARDT die wichtigsten, in diesem Abschnitt abgehenden Muskeläste, nachdem man das übrige Gefäßnervenbündel nach lateral verzogen hat, übersehen kann (Abb. 142). Man kann von hier aus den Nerven peripherwärts bis an seinen Eintritt in den *M. triceps* verfolgen. Der *folgende Abschnitt* des Nerven, solange er in Schraubenform um den Humerusschaft herumläuft, wird häufig verletzt (Frakturen, Schußverletzungen). Will man auf der Rückseite des Oberarmes den kranialen Abschnitt freilegen, so dringt man am besten zwischen dem *Caput longum* und *Caput laterale* des *M. triceps* am unteren Rand des *M. deltoideus* ein. Der *M. deltoideus* muß nach oben und lateral gezogen werden, ebenso das *Caput laterale* des *M. triceps*. Dann dringt man gegen den Knochen vor. Will man den Nerven auf eine etwas größere Strecke freilegen, so macht man einen Schrägschnitt, der parallel zum hinteren Rand des *M. deltoideus* und etwas oberhalb seines Ansatzes beginnt und gegen das *Radiusköpfchen*

gerichtet verläuft. Um den Stamm mit seinen *vielen Muskel- und Hautästen* freizulegen, empfiehlt sich größte Vorsicht bei der notwendig werdenden Durchtrennung des Caput laterale des M. triceps, die in der Schnittrichtung erfolgt. Der Nerv läßt sich hier bis an das Septum intermusculare verfolgen. Der *periphere Abschnitt* des Nerven im unteren Drittel des Oberarmes wird von einem Weichteilschnitt aufgesucht, der dem medialen Rand des M. brachioradialis entspricht (Abb. 143). Man tastet sich den leicht feststellbaren M. brachioradialis in seinem Verlaufe oberhalb des Ellenbogens. Unmittelbar an seinem inneren Rande macht man einen etwa 10 cm langen Schnitt, durchtrennt die oberflächliche Fascie und gelangt so ohne Mühe in den Muskelzwischenraum zwischen M. brachialis kranial und

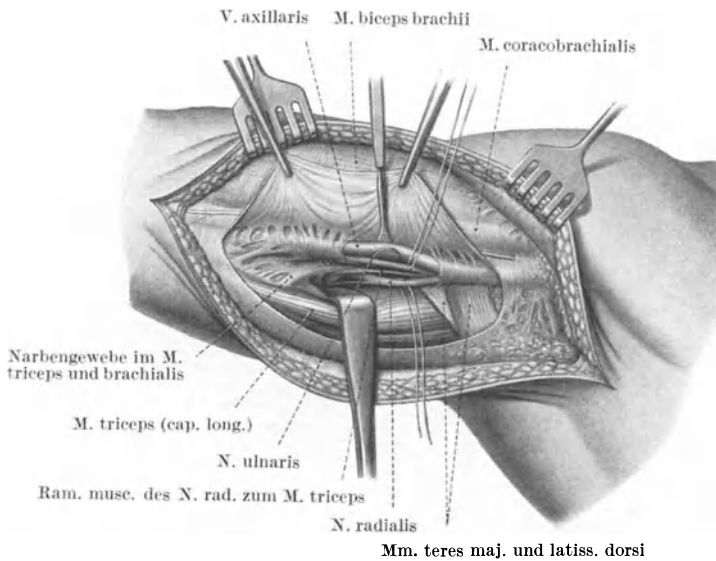


Abb. 142. Freilegung des N. radialis nach Schußverletzung durch den Oberarm mit Radialislähmung, etwa 10 cm unterhalb der Achselhöhle. Mit einem bogenförmigen Schnitt ist die Gegend des Sulcus bicipit. med. freigelegt, die Fascie gespalten und nach oben umgeschlagen. Die V. axillaris ist ebenfalls freigelegt und wird nach lateral gezogen. Medial davon finden sich der N. ulnaris und ein Muskelast, weiter medial in der Tiefe der N. radialis, der distal in ein Narbengewebe hineinzieht, aus dem er sich aber scheinbar ohne Veränderung auslösen läßt. Da er in der Tiefe im M. triceps verschwindet, wird dann eine Freilegung auch von der Außenseite vorgenommen. Auch hier läßt sich der Nerv aus dem Narbengewebe unverändert auslösen.

M. brachioradialis caudal (Abb. 143). Die A. collateralis radialis, in den distalen Abschnitten die A. recurrens rad., und eine oder mehrere Begleitvenen verlaufen hier mit dem Nerven. Die V. cephalica ist oberflächlicher und mehr kranial. Sie kommt daher nicht zu Gesicht. Dringt man tiefer in den Muskelspalt zwischen den beiden genannten Muskeln ein, so stößt man zunächst auf die Gefäße und in der Tiefe auf den Nervenstamm, der in seinem ganzen Verlaufe Muskeläste abgibt (Abb. 143). Sieht man ihn nicht sofort beim Auseinanderziehen der Muskellücke, da er manchmal unter der Muskelfascie liegt, so tastet man ihn doch meist ohne Schwierigkeiten und erkennt die festere Masse des Nerven gegenüber den Muskelbündeln. Der *nächste Abschnitt* des N. radialis ist nach BORCHARDT von besonderer Bedeutung, weil von ihm eine Reihe von wichtigen Muskelästen abgehen. Die Teilung des Nerven in den oberflächlichen und tiefen Ast findet in der Höhe der Verbindungslinie der beiden Epikondylen statt. Zur Freilegung dieses Abschnittes geht man ebenfalls am medialen Rand des M. brachio-radialis ein, zieht den Muskel sowie Mm. extensores carpiradialis longus

und brevis nach lateral und dringt so in den Muskelzwischenraum zwischen den genannten Muskeln und der Beugergruppe in die Tiefe. Eine größere Reihe von Seitenästen der A. cubitalis oder meist der A. recurrens radialis ziehen quer nach den nach lateral genommenen Muskelbäuchen. Sie müssen meist zum Teil unterbunden und durchtrennt werden. Man kommt in der Tiefe auf den M. supinator, der an seiner charakteristischen Muskelfaserung von oben außen nach unten innen und an dem Sehnen Spiegel im proximalen Abschnitt zu erkennen ist. In diesen Muskel tritt der tiefe Ast nach BORCHARDT etwa querfingerbreit unterhalb der Epikondylenlinie ein. Wie schon gesagt, ist bei der Freilegung des Nerven in dieser Gegend die Schonung der vielen Muskeläste unbedingt

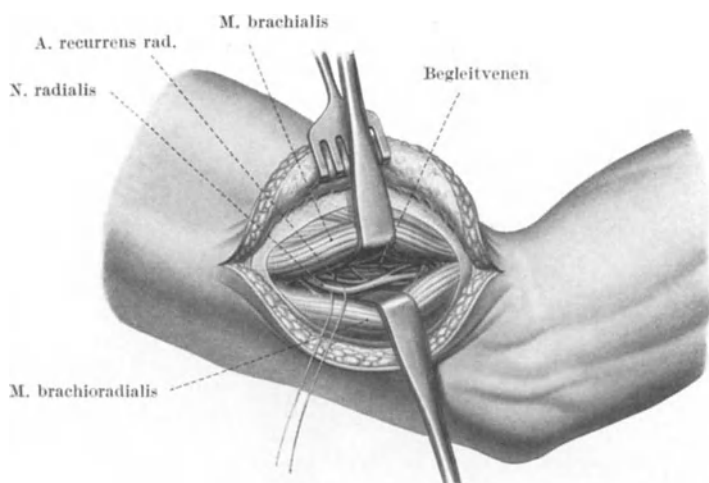


Abb. 143. Die Freilegung des N. radialis oberhalb des Ellenbogens. Der Hautschnitt verläuft am medialen Rande des M. brachioradialis. Zwischen den Mm. brachioradialis und brachialis ist die Fascie gespalten und der Zwischenraum zwischen den beiden Muskeln eröffnet. Beim vorsichtigen Vordringen trifft man auf den meist tastbaren starken Nervenstamm, der von mehreren Gefäßen umgeben ist.

notwendig. Der *oberflächliche Ast* läßt sich von hier aus mühelos weiter distal verfolgen. Der *tiefe Ast* wird nach BORCHARDT in der Weise weiter verfolgt, daß bei gestrecktem Ellbogen der Vorderarm etwas proniert, d. h. in Mittelstellung gehalten wird. Der Schnitt geht von der Beugeseite des Ellbogens leicht schraubenförmig, dem Canalis supinatorius folgend, zur dorsalen Seite des Radius; der M. supinator wird, während die obengenannte Streckmuskulatur stark zur Seite gedrängt wird, dem Kanale folgend, durchtrennt. Man kann dann am Ende des Schnittes den bereits auf der Streckseite des Vorderarmes liegenden Ramus profundus freilegen. Nach KOCHER wird der Ramus profundus an der Streckseite zwischen den beiden Mm. extensores carpi radiales und dem M. extensor digitorum communis in Mittelstellung des gebeugten Unterarmes freigelegt, von einem Schnitt, der vom Radiusköpfchen abwärts zieht. Dringt man in dem Muskelzwischenraum in die Tiefe, so findet man etwa 5—6 cm unterhalb des Radiusköpfchens die Austrittsstelle des Nerven aus dem an seinen schräg nach unten medialwärts verlaufenden Fasern kenntlichen M. supinator.

Die Aufsuchung des N. ulnaris findet im Bereich der *oberen Hälfte des Oberarmes*, ebenfalls im Sulcus bicipitalis medialis statt, er liegt hier medial vom N. medianus. Von der Mitte des Oberarmes oder gelegentlich auch schon höher

trennt sich der N. ulnaris von dem übrigen Gefäßnervenbündel, um nach dem Sulcus nervi ulnaris am distalen Humeruskopf zu ziehen. Im untersten Abschnitt verläuft der Nerv an der vorderen medialen Fläche des Caput mediale des M. triceps hinter dem Septum intermusculare mediale. Im Bereich des Oberarmes gibt der N. ulnaris keine Muskeläste ab.

Die *Aufsuchung* des N. ulnaris am *Unterarm* macht *keinerlei* Schwierigkeiten, da er in demselben Muskelzwischenraum aufgesucht wird, in dem wir auch die A. ulnaris freilegen. Dieser Muskelzwischenraum liegt zwischen dem M. flexor carpi ulnaris und dem M. flexor digitorum sublimis. Der Nerv liegt ulnarwärts

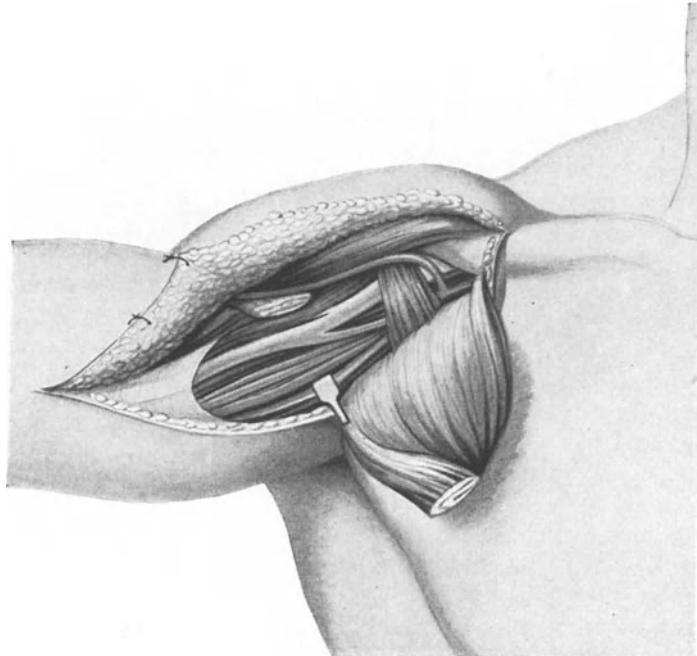


Abb. 144. Die Freilegung des unteren Plexusabschnittes. (Nach ISELIN.)

von der Arterie und beide Gebilde liegen auf dem M. flexor digitorum profundus (s. S. 130). Diese topographisch-anatomischen Beziehungen bleiben bis zum Handgelenk bestehen. Im Bereich der Hand können die beiden Endäste des N. ulnaris nach KOCHER etwa fingerbreit distal und radial des Os pisiforme nach Spaltung des M. palmaris brev. aufgesucht werden. Der oberflächliche Ast zieht in gerader Richtung nach dem 4. und 5. Finger, während der tiefe Ast mit dem tiefen Ast der A. ulnaris ulnarwärts am deutlich fühlbaren Hamulus ossis ham. vorbei zwischen den Mm. abductor und flexor digiti brev. in die Tiefe läuft und sich auf der volaren Fläche der Mm. interossei nach distal zieht, um sich dort in die Fingeräste aufzuteilen.

Von großer Bedeutung ist besonders nach Schußverletzungen die Freilegung des *Plexus brachialis*. Bei den nahen Beziehungen der einzelnen Nervenstämme zueinander werden sehr häufig mehrere Stämme verletzt und es kommt leicht zu abnormen Verbindungen derselben durch ausgedehnte Narben. Soll in solchen Fällen chirurgisch eingegriffen werden, so ist es notwendig, sich über

die besonders von BORCHARDT und seinen Schülern studierten Variationen im Bereich der Wurzeln zu unterrichten. Um mit Erfolg Narbenlösungen, Resektionen und Wiederherstellungen zusammengehöriger Nervenstämmen vornehmen zu können, ist neben der Kenntnis der anatomischen Verschiedenheiten eine möglichst ausgedehnte übersichtliche Freilegung des ganzen Plexus vorzunehmen. Es sind daher eine ganze Reihe von Zugangsschnitten zu diesem Zwecke empfohlen worden (REICH, LEXER, HEILE und HETZEL, GULEKE, ISELIN). Nach LEXER (s. S. 165) legt man die medialen Plexusabschnitte frei. GULEKE und ISELIN durchtrennen (Abb. 144) sehnigen Abschnitte der *Mm. pectoralis maj. und minor* in der Nähe ihrer Ansatzstellen, um sie später wieder durch Naht vereinigen zu können. Man erhält durch Umklappen der Muskeln nach medial einen sehr guten Einblick in die Tiefe. Muß der Plexus auch oberhalb des Schlüsselbeines freigelegt werden, so führt man am besten einen parallel zur Plexusrichtung verlaufenden Weichteilschnitt aus, den man mit einer Ablösung der Muskulatur nach ISELIN vereinigen kann. Die Clavicula wird, wenn nötig, in schräger Richtung durchtrennt. Bei dem Vorgehen von REICH wird ein Haut-, Knochen-, Muskellappen mit unterem Stiel gebildet, der den mittleren Teil der Clavicula in Verbindung mit dem entsprechenden Abschnitt des *M. pectoralis major* enthält. Dieser Lappen kann zeitweilig nach unten geklappt und nach Abschluß der Nervenoperation unter Wiedervereinigung der Clavicula durch Naht wieder an Ort und Stelle gebracht werden. Auch dieses Verfahren gibt eine vorzügliche Übersicht.

Der *N. ischiadicus* wird bei seinem Austritt aus dem Becken am unteren Rande des *M. piriformis* auf dem gleichen Wege aufgesucht, der zur Unterbindung der *A. glutea inf.* angegeben ist (s. S. 149). Diese Stelle läßt sich ziemlich genau auf dem Gesäß des auf dem Bauch liegenden Kranken angeben. Sie liegt fingerbreit lateral vom Mittelpunkt der Richtungslinie, die vom Außenrand des *Tuber ischii* nach der *Spina post. sup.* gezogen wird. Der Hautschnitt beginnt 2 querfingerbreit medial dieser Stelle und zieht nach dem *Trochanter maj.* Hat man Haut und Subcutangewebe durchtrennt, die Fasern des *M. gluteus* stumpf weit auseinandergedrängt und den unteren Rand des *M. gluteus med.* freigelegt, so sucht man den caudal angrenzenden, an seiner fächerartigen Form leicht erkennbaren *M. piriformis* auf. An dessen caudalen Rand kommt der kleinfingerdicke Stamm des *N. ischiadicus* aus der

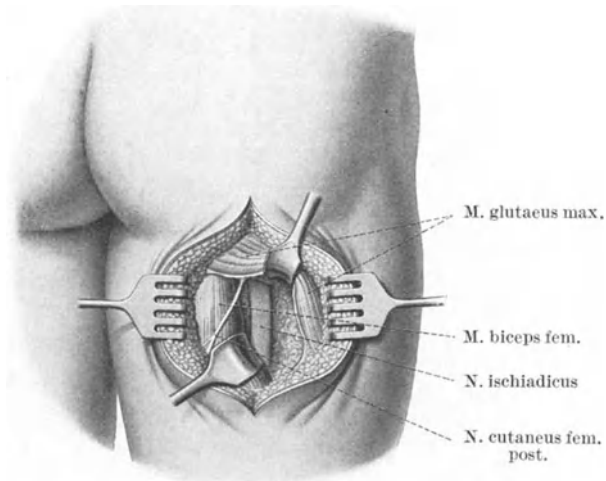


Abb. 145. Freilegung des *N. ischiadicus*. Auf der Rückseite des Oberschenkels vom unteren Rande des *M. gluteus max.* ist ein senkrecht verlaufender Schnitt durch Haut, Unterhautbindegewebe und Fascie gelegt. Der untere Rand des *M. gluteus max.* ist freigelegt und mit einem Haken angehoben. Der laterale Rand des *M. biceps fem.* ist ebenfalls freigelegt. An ihm, in die Tiefe gehend, gelangt man zum *N. ischiadicus*.

Tiefe über den Rand des For. ischiadicum maj. (Lig. sacro-spinosum) und verläuft über die kleinen Beckenmuskeln caudal weiter (Abb. 146).

Muß der Nerv auf eine größere Strecke freigelegt werden, so ist es zweckmäßig, das Verfahren von GULEKE oder ISELIN zur Anwendung zu bringen (Abb. 146). Ein großer Lappenschnitt, der an der Spina iliaca post. sup. beginnt und in der Verlaufsrichtung der Fasern des M. gluteus maximus gegen den Trochanter major zieht, biegt dort nach unten um, um parallel zur Gesäßfalte, dem unteren Rande des M. gluteus maximus entsprechend, nach medialwärts bis zur Mitte des Oberschenkels zu verlaufen. Die Ansatzsehne des M. gluteus maximus

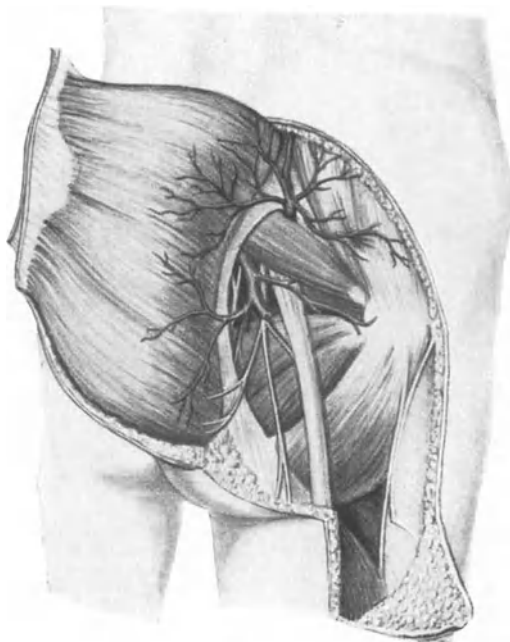


Abb. 146. Die Freilegung des Nervus ischiadicus nach ISELIN mit großem Weichteillappen.

wird etwas entfernt vom Trochanter major abgeschnitten und der Muskel nach medialwärts umgeschlagen. Dadurch gewinnt man einen ausgezeichneten Einblick in die gesamte Gefäß- und Nervenversorgung dieser Gegend. GULEKE geht ähnlich vor. KÖNIG macht einen dem ersten Teil des Schnittes von ISELIN entsprechenden Schnitt durch die Weichteile, trennt die Sehne des M. gluteus maximus am Trochanter major ab und zieht den in der Schnittrichtung gespaltenen M. gluteus med. nach unten ab.

Am *Oberschenkel* ist die Aufsuchung des N. ischiadicus sehr einfach. Von einem Längsschnitt, der in der Gesäßfalte beginnt und in der Mitte zwischen dem Tuber ischii und dem Außenrand des Trochanter major verläuft, dringt man in die Tiefe, während der

untere Rand des Gluteus maximus nach oben gezogen wird (Abb. 145). Auf diese Weise legt man den lateralen Rand des schräg nach unten außen nach dem Fibulaköpfchen verlaufenden M. biceps frei. Dieser Muskel und der auf ihm verlaufende N. cutaneus femoris post. werden nach medial gezogen, um dadurch etwas tiefer den N. ischiadicus zur Anschauung zu bringen. Je weiter distal man den Nerven aufsuchen will, desto tiefer liegt er, und desto weiter muß man unter dem medial verzogenen langen Kopf des M. biceps vordringen.

Im *unteren Drittel* wird der Nerv in der rautenförmigen Grube zwischen M. biceps und semimembranosus aufgesucht, entsprechend unserem Vorgehen bei der Unterbindung der A. poplitea (s. S. 147). In diesem Abschnitt hat sich der N. ischiadicus in seine Hauptäste geteilt. Der N. tibialis verläuft mit der Arterie in gerader Richtung weiter, während der N. peroneus lateral davon nach dem Fibulaköpfchen zu strebt. Bei der Freilegung des N. ischiadicus am oberen Abschnitt des Oberschenkels ist schonend vorzugehen, um keinen der vielen Muskeläste zu zerstören. Im unteren Abschnitt müssen besonders die

Nn. cutanei surae lateralis und medialis geschont werden. In der *Kniekehle* liegt der N. tibialis unter der Fascia poplitea am oberflächlichsten und etwas lateral von Vene und Arterie.

Die Freilegung des N. tibialis post. gelingt im ganzen Bereich des Unterschenkels am besten auf demselben Wege, den wir zur Unterbindung der A. tibialis post. beschrieben haben. Die Teilung in seine beiden Endäste wird von einem Bogenschnitt dargestellt, der die A. tibialis post. hinter dem medialen Malleolus freilegt (Abb. 107). In dem Lig. laciniatum verläuft meist der N. plantaris medialis vor, der N. plantaris lateralis hinter der A. tibialis post.

Der N. peronaeus kann sehr leicht von einem schraubenförmigen Schnitt, der das Fibulaköpfchen von hinten oben nach unten vorne umzieht, freigelegt werden. Sehr häufig ist der Nerv etwas unterhalb des Fibulaköpfchens zu palpieren. Man beginnt mit dem Schnitt hinter der deutlich fühlbaren Sehne des M. biceps und führt ihn über das Fibulaköpfchen schräg distal gerichtet nach vorne. Der Nerv liegt unter der Fascie und tritt unmittelbar unterhalb des Fibulaköpfchens unter den M. peronaeus longus. Bei der Freilegung an dieser Stelle sind die hier abgehenden Hautnerven zu schonen. Der oberflächliche Ast des N. peronaeus verläuft unter dem M. peronaeus longus zunächst auf der Fibula, dann auf dem M. peronaeus brevis. Er gibt während dieses Verlaufes die wichtigsten Muskeläste für die beiden Mm. peronaei ab. Der oberflächliche Ast muß daher zwischen M. peronaeus longus und M. extensor digitorum longus aufgesucht werden. Der tiefe Ast zieht von der Grenze des oberen zum mittleren Drittel des Unterschenkels ab mit der A. tibialis anterior in dem Muskelzwischenraum zwischen M. tibialis ant. und M. extensor digitorum longus bzw. M. extensor hallucis longus bis zum Fußrücken (Abb. 102). Er versorgt die gesamte Streckmuskulatur.

4. Die Eingriffe am N. sympathicus.

(BRÜNING und STAHL, KAPPIS, R. MÜLLER, LERICHE, BRAEUCKER, RIEDER, ELZE-BRAUS.)

Gute chirurgische Erfolge stützen sich auf gute anatomische Grundlagen. Will man aber in einem Nervengebiet operieren, so muß man mehr als auf anderen Gebieten außer der guten anatomischen Grundlage auch noch die Physiologie und Pathologie der betreffenden Nervengebiete beherrschen, um einerseits die richtige Anzeigestellung zu finden und andererseits die Ergebnisse eines Eingriffes beurteilen zu können. Alle diese Grundlagen sind bei der Chirurgie am N. sympathicus noch nicht in dem Maße vorhanden, wie es wünschenswert wäre, und der verantwortungsvolle Chirurg hat schon beim Lesen der großen Zahl der vorgeschlagenen Anzeigestellungen und Anwendungsgebiete leicht das Gefühl, daß vieles auf schwankendem Boden steht. Daher haben sich viele Chirurgen zunächst gegenüber der Sympathicuschirurgie außerordentlich zurückgehalten. Das trifft besonders für die Eingriffe zu, die technische Schwierigkeiten mit sich bringen, wie die Operationen am Grenzstrang und an den Ganglien, während die *periarterielle Sympathektomie*, die ja technisch einfach ist, zunächst weitere Verbreitung fand. In ihrer Wirkung besser begründet erscheinen aber die *Eingriffe am Grenzstrang*, an den *Ganglien* und an den *Rami communicantes*. Diese Erkenntnis und manche guten Erfolge waren die Veranlassung, immer mehr Erkrankungen durch Eingriffe am N. sympathicus zu behandeln. Das unbekannte oder wenig bearbeitete Betätigungsfeld reizte dazu an, die theo-

retisch aussichtsreich erscheinenden und experimentell festgestellten Einflüsse von Sympathicusoperationen auch am Menschen zu neuen Behandlungswegen zu gestalten. Die vielen Unbekannten ließen der Phantasie Spielraum in Hülle und Fülle. Betrachtet man aber heute rückschauend die umfangreiche Liste von Erkrankungen, die durch solche Eingriffe geheilt oder gebessert werden sollten, und berücksichtigt man die zahlreichen Mißerfolge, die sich nach allen Arten von Eingriffen am N. sympathicus eingestellt haben, so möchte man zunächst an der Berechtigung, die Sympathicuschirurgie weiter fortzusetzen, zweifeln. Es ist nicht zu verkennen, daß bei der Ausweitung der Sympathicuschirurgie außerordentlich viel kritiklose Arbeit geleistet wurde.

Die Eingriffe wurden bei Erkrankungen vorgeschlagen und auch ausgeführt, bei denen von vornherein ein Erfolg nicht erwartet werden konnte. Dazu kommt, daß die Beurteilung der Ergebnisse vieler solcher Eingriffe oft außerordentlich schwierig ist, besonders wenn genau bestimmbare, objektive Zeichen fehlen. Obgleich auch zunächst, wie bei jedem neu in die Chirurgie aufgenommenen Zweig, die Zahlen der ausgeführten Eingriffe verhältnismäßig klein waren, wurden Erfolgsstatistiken aufgestellt und Hundertsätze ausgerechnet, die selbstverständlich kein klares Bild der tatsächlichen Verhältnisse liefern konnten.

Die Unsicherheit der anatomischen und physiologischen Vorstellungen und der Anzeigestellung und die oft unkritisch bearbeiteten Erfolgsstatistiken tragen die Schuld daran, daß auch über die Art und Ausdehnung der Eingriffe im Bereich des sympathischen Nervensystems viele Zweifel bestehen blieben. Sie wurden durch die Erkenntnis nicht geringer, daß auch seelische und hormonale Einflüsse nicht auszuschließen sind (MOUGNIN, LENSKI, VALDONT).

Allmählich hat sich aber aus dem Wust von Anzeigestellungen und Operationsvorschlägen eine kleine Reihe von Erkrankungen herausgeschält, die durch Eingriffe am N. sympathicus, wenn auch nicht alle geheilt, so doch zum Teil auf Jahre hinaus gebessert werden konnten. Eine Heilung ist vielfach schon deshalb nicht zu erwarten, weil der Eingriff am sympathischen Nervensystem bei den meisten Erkrankungen nicht als kausale Therapie gelten kann. Etwas gutes hatten die vielen Eingriffe am menschlichen Sympathicus. Sie haben dazu beigetragen, die anatomischen, pathologisch-anatomischen, physiologischen und die pathologisch-physiologischen Kenntnisse am sympathischen Nervensystems zu erweitern. Daher müssen auch unter Anwendung strengster Kritik die Beobachtungen am Menschen fortgesetzt werden, zumal das Tierexperiment aus naheliegenden Gründen häufig im Stiche läßt. Nur auf diese Weise kann es gelingen, die postoperativen Ergebnisse richtig zu deuten. Es hat sich nämlich gezeigt, daß derselbe Eingriff bei klinisch gleichliegenden Erkrankungen in der Wirkung ganz verschieden ausfallen kann, daß in einem Falle ein völliger Erfolg, im anderen ein zeitlich begrenzter und im dritten ein voller Mißerfolg beobachtet werden kann. Den Ursachen dieser Erscheinungen nachzugehen ist von vielen Chirurgen versucht worden.

Die beschreibende *Anatomie* des N. sympathicus gibt heute wohl ein brauchbares Bild, wenn auch noch einzelne Unklarheiten bestehen. Eine ausgezeichnete Darstellung findet sich in dem Lehrbuch der Anatomie des Menschen von ELZE-BRAUS, 4. Bd. Der Chirurg muß sich hauptsächlich mit der Lage der Ganglien und mit dem Verlauf der sympathischen Nervenfasern beschäftigen. Die *Lage der Ganglien* ist deshalb von Bedeutung, weil in ihnen in der großen Mehrzahl der Nervenleitungen die Umschaltung der präganglionären auf die postganglionären Fasern stattfindet. Die Forschung hat festgestellt, daß für die Mehrzahl der aus den vorderen Wurzeln des Rückenmarkes austretenden sympathischen Fasern die Umschaltungsganglien in den Grenzstrang eingereiht sind (vertebrale Ganglien), daß sie andererseits, mit dem Grenzstrang durch die Rr. oder Nn. splanchnici in Verbindung stehend, ihre Lage unmittelbar vor der Wirbelsäule haben (prävertebrale Ganglien). Die dritte Umschaltungsmöglichkeit findet sich in den *Spinalganglien*. Es sind Fasern, die

durch die hinteren Wurzeln austreten. Nur wenige sympathische Nerven gelangen ohne den Umweg über den Grenzstrang und Umschaltung in die Peripherie oder aus der Peripherie durch die vorderen oder hinteren Wurzeln zum Rückenmark zurück.

Von den beiden großen Gruppen sympathischer Nerven versorgt die eine die sämtlichen *Eingeweide* und ihre Gefäße, die andere die *Körperwand*, zu der auch Kopf und die Extremitäten gerechnet werden. Die *efferenten Fasern* zu den Eingeweiden ziehen, nachdem sie den Grenzstrang auf einer gewissen Strecke durchlaufen haben, durch die Nn. und Rr. splanchnici zu den prävertebralen Ganglien und werden dort auf die postganglionären Fasern umgeschaltet. Die efferenten Fasern zur Körperwand gehen, in den vertebralem Grenzstrangganglien auf die postganglionäre Faser umgeschaltet, durch die Rami communicantes wieder zurück zu den spinalen Nerven und treten von da aus segmentär an die Erfolgsorgane heran. Die *afferenten*, schmerzleitenden, sympathischen Fasern verlaufen von den Eingeweiden und auch von den Gefäßen durch die sympathischen Geflechte zum Grenzstrang, durch die Rr. communicantes im wesentlichen durch die hinteren Wurzeln in das Rückenmark. Sie werden zum Teil in den Grenzstrangganglien, zum Teil in den Spinalganglien umgeschaltet.

Der Zusammenhang zwischen den einzelnen Segmenten der Wirbelsäule und den Ganglien des Grenzstranges ist nur in der Brustwirbelsäule ohne weiteres übersichtlich. Am Hals- und Bauchsympathicus scheint in der Beziehung eine völlige Unregelmäßigkeit zu bestehen. Die größten Unregelmäßigkeiten bestehen im Bereich des Halssympathicus, wo sich nur 2, höchstens 3 sympathische Ganglien befinden, von denen das unterste häufig noch mit dem ersten Brustganglion zum Ganglion stellatum verbunden ist. Auch die Anordnung der Rr. communicantes ist in der Gegend des Ganglion stellatum außerordentlich verwickelt, da ein Teil Beziehungen zum Kanal der A. vertebralis aufnimmt, wenigstens in diesem verläuft. Aus neuesten Untersuchungen, FAGARASANUS, der sich besonders mit dem Lumbalgrenzstrang beschäftigt hat, geht hervor, daß in der Anordnung der Ganglien im Bereich des Lumbalgrenzstranges noch weitere Verschiedenheiten bestehen. Die Faserbündel zwischen den einzelnen Ganglien sind in 43% der Fälle verdoppelt und mehrfach angeordnet oder auch unterbrochen. In 34% der beobachteten Fälle finden sich vom Grenzstrang entfernt gelegene Ganglien, tief unter dem M. psoas liegend, und in Beziehung zu den Lumbalarterien stehend. Er beobachtete außerdem eine große Mannigfaltigkeit der Rr. communicantes sowohl zahlenmäßig als morphologisch.

Noch reicher an Unklarheiten erscheint die *Physiologie* des N. sympathicus. Die Prüfung der Wirkungen der sympathischen Nerven durch Reizung oder Verletzung ist deshalb so schwierig, weil die Funktion aller vom N. sympathicus versorgten Organe durch ein autonomes Ganglienzellensystem aufrecht erhalten wird, selbst wenn alle Nervenzu- und -ableitungen zerstört sind. Das sympathische Nervensystem hat im wesentlichen eine steuernde und ordnende Wirkung durch Einschaltung in einen Reflexbogen oder unter dem Einfluß des zentralen Nervensystems auszuüben.

Das trifft auch für die Wirkung der sympathischen Geflechte auf die Gefäße zu. Während aber auf der einen Seite angenommen wird, daß vom Grenzstrang unmittelbar sympathische Nerven zu den periarteriellen sympathischen Geflechten ziehen und sie bis in die Peripherie der Gefäße verfolgen (LERICHE, ELZE u. a.) und auch afferente schmerzleitende Fasern in den periarteriellen Geflechtern dem Rückenmark zustreben (FOERSTER), wird von anderen der Standpunkt vertreten und auch durch experimentelle Untersuchungen unterstützt, daß auch die Gefäßversorgung nur durch die spinalen Nerven, und daher segmentär (WIEDHOPF, LAZORTHES) erfolgt. Die Frage scheint noch nicht endgültig geklärt. Die beobachteten Dauererfolge der periarteriellen Sympathektomie sprechen für die erste, die zahlreichen Mißerfolge für die Richtigkeit der zweiten Ansicht. Diese Frage ist natürlich für die Ausführung der verschiedenen Eingriffe von großer Bedeutung. Auch die verschiedene Wirkung der Durchtrennung prä- oder postganglionärer sympathischer Nervenfasern kann bis heute nicht einheitlich gedeutet werden.

Es wird auch die Meinung vertreten (STÖHR, BRAEUCKER u. a.), daß das ganze sympathische und parasymphatische System gewissermaßen ein großes Syncytium darstellt, das im ganzen Körper verbreitet ist und von allen Gegenden

aus Reiz und Gegenreiz empfangen kann. Für die einzelnen, vom Sympathicus versorgten Organe besteht weitgehende Autonomie mit gefäßverengender und gefäßweiternder Wirkung im Bereich des Gefäßsystems. Der N. sympathicus kann nur den Tonus der Gefäße verändern.

Nach VALDONI tritt auf Dauerreiz von seiten des N. sympathicus nur dann ein Spasmus ein, wenn der Tonus an sich schwach war. Viel beachtet werden hormonale Einflüsse, während das Acetylcholin gefäßweiternd auf die Arteriolen wirkt, verengt das Adrenalin die Gefäße wie ein Sympathicusreiz. MOUGUIN macht darauf aufmerksam, daß Frauen, die an RAYNAUDScher Erkrankung leiden, auch endokrine Störungen anderer Art haben, zu denen Menstruationsbeschwerden, Störungen im Bereich der Schilddrüsen-, Nebennieren- und Hypophysenfunktion gehören. Während der Schwangerschaft verschwinden nach VALDONI die Symptome der RAYNAUDSchen Erkrankung fast vollständig, so daß die Anwendung von Schwangerschaftshormonen empfohlen worden ist. Eine mehrfach beobachtete Erscheinung (LEWANDOWSKY, WHITE, LEWIS, ATLAS) ist die Steigerung der Adrenalinempfindlichkeit der Gefäße nach Unterbrechung der sympathischen Nervenversorgung. Dabei ist es WHITE besonders aufgefallen und auch von anderen bestätigt worden, daß die Adrenalinempfindlichkeit stärker zum Ausdruck kommt nach Durchtrennung der postganglionären sympathischen Fasern als nach Zerstörung der präganglionären. Darauf wird von manchen der Mißerfolg der Eingriffe am N. sympathicus, besonders im Halsabschnitt, zurückgeführt, da nach SMITHWICK bei der Gangliektomie am Hals die postganglionären Fasern mit den präganglionären zerstört werden, während sie bei den Eingriffen an den lumbalen Ganglien, wenn das unterste Lenden- und die Sacralganglien geschont werden, erhalten bleiben. Er zieht daraus die Folgerung, auch bei Eingriffen am Hals die postganglionären Fasern zu schonen (s. unten). SIMMONS und SHEEHAN haben beobachtet, daß diese postoperative Adrenalinempfindlichkeit mit der Zeit abnimmt. Sie kann sogar fehlen, wenn ein Rückfall beobachtet wird.

Mißerfolge können natürlich auch dadurch zustandekommen, daß die Erkrankung in der Peripherie am *autonomen* sympathischen System angegriffen hat und durch Eingriffe an den zuleitenden Sympathicusfasern nicht verändert werden kann. Ebenso können in einzelnen Fällen *hormonale Einflüsse* in der Peripherie weiterbestehen, die ebenfalls durch einen Eingriff an der sympathischen Zuleitung nicht verändert werden.

Man hat gehofft, aus *pathologisch-anatomischen Veränderungen* in den entfernten Ganglien oder im Grenzstrang Schlüsse auf die Entstehung bestimmter, im sympathischen System sich abspielender Erkrankungen ziehen zu können. Solche Untersuchungen sind vorgenommen worden von RAZOLSKIJ, TERPLAN, KUNTZ, MÜLLER, SUNDER-PLASSMANN, GARIEPY u. a. Obwohl zweifellos schwere Veränderungen in den entfernten Ganglien gefunden werden konnten, ist bis heute die Frage noch nicht geklärt, ob es sich um primäre ursächliche Erkrankungen handelt oder nicht. Einen sicheren Beweis für die erstere Ansicht konnte auch SUNDER-PLASSMANN nicht erbringen.

Viele der erwähnten Arbeiten stammen aus der letzten Zeit, und man kann daraus ersehen, daß es auch heute noch sehr viel unbeantwortete Fragen auf dem Gebiet der Sympathicuschirurgie gibt, die noch gelöst werden müssen, ehe dieser Zweig der Chirurgie allgemein empfohlen werden kann. Daher ist es auch erklärlich, daß die zusammenfassenden Darstellungen der Sympathicuschirurgie aus den letzten Jahren immer zurückhaltender mit der Empfehlung der teilweise doch recht eingreifenden und schwierigen Eingriffe am N. sympathicus geworden sind. Ebenso ist die Zahl der erfolgreich anzugreifenden Erkrankungen auf ein recht geringes Maß beschränkt worden. Von den zahlreichen Erkrankungen, bei denen man sich durch Eingriffe am Sympathicus eine aussichtsreiche Behandlung versprechen wollte, sind kaum 10 übrig geblieben. Es handelt sich im wesentlichen um Krankheiten, bei denen spastische Erscheinungen im Vordergrund stehen. Je größer dieser Anteil, desto eher

besteht Aussicht auf Heilung oder weitgehende Besserung. Unter den Erkrankungen sind hauptsächlich folgende zu nennen. Die RAYNAUDSche Erkrankung und die BÜRGERsche. Bei beiden handelt es sich um Gefäßkrankungen. Bei der RAYNAUDSchen steht der spastische Anteil wesentlich im Vordergrund, bei der BÜRGERschen sind primär bereits Gefäßwandveränderungen vorhanden und der spastische Anteil ist nur eine Folgeerscheinung. Als dritte, wenn auch weniger sicher beeinflussbare Erkrankung, ist die Angina pectoris zu nennen. Über die Berechtigung zum Eingreifen am Sympathicus bei dieser Erkrankung ist wohl am meisten gestritten worden, und die verschiedensten Behandlungsvorschläge stehen einander gegenüber (s. unten). Von RIEDER werden noch folgende Erkrankungen als aussichtsreich hinzugefügt: Die SUDECKSche Extremitätendystrophie mit dem sie oft begleitenden traumatischen Ödem, die Epicondylitis, das Malum perforans, die paroxysmale Tachykardie (LERICHE), die trophischen Störungen und die Kausalgien. Die meisten dieser zuletzt genannten Erkrankungen werden nach RIEDER erst nach vergeblicher konservativer oder anderweitiger operativer Behandlung der Sympathektomie unterzogen, ebenso wie gewisse Formen von Nierenerkrankungen. Die operativen Erfolge sind für die meisten dieser Erkrankungen auch nicht gerade überzeugend. Die Erkrankungen, bei denen die Sympathektomie zuerst als erfolgreich angesehen wurde, wie die Hypertonie (ALLEN und ADSON), die arteriosklerotischen und diabetischen Gefäßveränderungen, das Asthma bronchiale (KÜMMELL), die schmerzhaften Amputationsstümpfe, die postphlebitischen Schmerzen (LERICHE), die spastischen Lähmungen (ROYLE, STEWART, v. LACKUM), die Sklerodermie (LERICHE), die chronischen Arthritiden (ROWNTREE und ADSON), die tabischen Krisen, die HIRSCHSPRUNGSche Erkrankung und viele andere werden heute fast allgemein, oft außer von denjenigen, die sie zuerst empfohlen haben, von den Eingriffen am sympathischen Nervensystem ausgeschlossen.

Bevor man sich zu einer Operation am sympathischen Nervensystem entschließt, ist ein genaues Studium der anatomischen Verhältnisse unerlässlich. Am besten ist es, sich ein oder mehrere Male an der Leiche die entsprechende Gegend selbst zu präparieren, da Beschreibungen oft sehr schwierig sind. Vor einzelnen Eingriffen ist es außerdem wünschenswert, durch Einspritzung nervenlähmender Arzneimittel die Wirkung einer Sympathicusdurchschneidung gewissermaßen vorher zu proben. Solche Einspritzungen können sowohl am lumbalen, als besonders am cervicalen Grenzstrang durchgeführt werden. Tritt bei schmerzhaften Erkrankungen Schmerzlosigkeit ein, und stellen sich die sonstigen Anzeichen des Ausfalles der sympathischen Nervenversorgung ein, wie z. B. am Halssympathicus der HORNERsche Symptomenkomplex, oder Temperaturerhöhung in dem entsprechenden Gefäßgebiet bei gleichzeitiger Farbänderung der Haut usw., und erzielt man dadurch die gewünschte Wirkung, so kann man mit einer gewissen Sicherheit den Eingriff selbst zur Ausführung bringen. Handelt es sich um eine Sympathektomie wegen Gefäßstörungen, die hauptsächlich krampfhafter Natur sind, wie z. B. bei der RAYNAUDSchen Krankheit, so verspricht der Eingriff erfolgreich zu werden. Da man aber nicht immer mit Sicherheit weiß, ob sich hinter den spastischen Erscheinungen nicht eine ernste, organische Gefäßkrankung versteckt, wie z. B. die Endarteriitis obliterans, so ist es zweckmäßig, einige Vorprüfungen vorausszuschicken, um einen Eindruck von der in Aussicht stehenden Wirkung zu haben. Zur *Behandlung* hat MEZÖ durch serienweise Einspritzung von adrenalinfreiem Novocain oder

2%igem Perkain in die sympathischen und cerebros spinalen Nerven eine Umstimmung des sympathischen Nervensystems und eine Herabsetzung des Sympathikotonus zu erreichen versucht.

Vorprüfungen gibt es eine ganze Reihe. Als erste gilt die Bestimmung der Hauttemperatur mit dem Hautthermometer, vergleichsweise auf der gesunden und auf der kranken Seite. Wird nun dazu eine künstliche Temperatursteigerung erzeugt, z. B. durch ein elektrisches Lichtbad (CHIASSERINI), so tritt ein deutlicher Unterschied zwischen der gesunden und der kranken Hautgegend ein. Die Temperatur steigt im allgemeinen um 3—4° nach einigen Stunden an (FILATOV). Bei der Endarteriitis fällt der Versuch am schlechtesten aus, das Thermometer steigt nur um 0,3—1,9°. ADSON und BROWN haben einen *Temperaturindex*, der den Unterschied zwischen Blut- und Hauttemperatur angibt, bestimmt. Er ist bei der RAYNAUDSchen Erkrankung 5—14, bei der Endarteriitis nur 2—6, bei der arteriosklerotischen Erkrankung ist er noch niedriger oder auch gleich 0. Temperaturunterschiede werden nach BROWN auch durch *Proteinkörperinspritzungen* erzielt. Er verwendet Typhusvaccine (30—50 Millionen Keime). Der Temperaturanstieg beträgt nach 3—5—7 Stunden 3—4°. Auch Hauttemperaturmessungen in *Allgemeinnarkose*, die die sympathische Gefäßwirkung aufhebt (MORTON und MERLE) und die *Lumbalanästhesie* werden zur Feststellung der Wirkung als Vorprobe ausgeführt (LERICHE, TELFORD und STOPFORD). Außer diesen einfachen Proben kann die *Arteriographie* (FILATOV, GODAIN und BRANZA u. a.) herangezogen werden. CHIASSERINI warnt vor ihrer Anwendung wegen ihrer reizauslösenden Wirkung auf die Gefäße. Ein verbessertes Verfahren ist von SGALITZER und DEMEL (DENK-KOHLMAYER) empfohlen worden. Bei diesem Verfahren wird die Kontrastfüllung 2mal ausgeführt. Außerdem werden vor der zweiten Aufnahme 2 Ampullen Eupaverin percutan in die Arterie eingespritzt, um die Gefäßerweiterung zu verstärken. Diese Probe hat sich als zweckmäßig erwiesen. Als weitere Untersuchungsmethode kann auch das *Capillarmikroskop* zu Rate gezogen werden. Die bei der RAYNAUDSchen Erkrankung feststellbaren Krampfzustände und Strömungsstockungen sind deutlich zu beobachten und verschwinden nach dem Eingriff (RIEDER). Als weiteres Verfahren zur Prüfung der Gefäßfunktion ist auch die *Oscillometrie* zur Anwendung gebracht worden (FILATOV, KISLOVA-KULESOV, BOLO, PHILIPPIDES). Die Oscillometrie ist von einigen der genannten auch zur Nachprüfung des Erfolges nach Sympathektomie angewendet worden. Auch die Moskowiczsche Collateralenprobe (s. S. 336) kann zur Prüfung herangezogen werden.

Zur Feststellung des Erfolges bestehen außerdem noch folgende Möglichkeiten: Genaue Prüfungen lassen sich mit der Thermostromuhr nach REIN, wie sie von SCHNEIDER ausgeführt worden sind, machen. LERICHE und ARNULF haben die Prüfung der *Schweißsekretionshemmung* durch Pilocarpin empfohlen. SIMMONS und SHEEHAN prüfen die Wirkung einer Novocaininjektion in den N. ulnaris nach Sympathicuseingriffen. Gehen durch diesen Nerven noch sympathische Fasern, so tritt kein Temperaturanstieg der Haut der Hand ein, ebenso dauert dann der Schwitzreflex an.

a) Die verschiedenen Eingriffe zur Leitungsunterbrechung der sympathischen Nerven.

Das einfachste Verfahren ist die Leitungsunterbrechung durch *Novocain-einspritzung* für Zeit und durch 80%igen Alkohol für die Dauer. Die größte praktische Bedeutung hat die Einspritzung in das Ganglion stellatum, wie sie zuerst von LERICHE empfohlen worden ist, gewonnen. Sie ist auch von MANDL, SCHITTENHELM und KAPPIS u. a. ausgeführt worden. PHILIPPIDES hat neuerdings einen Zielapparat zur sicheren Punktion des Ganglion stellatum empfohlen. Dieser Apparat wird an feste Knochenpunkte angesetzt und erlaubt bei richtiger Lage die Punktion des Ganglion stellatum ohne Schwierigkeiten. Die Einspritzung von Novocain in das Ganglion stellatum kommt heute besonders auch bei schmerzhaften Zuständen nach Verletzungen und Erkrankungen der oberen Gliedmaßen in Frage.

Das *zweite Verfahren*, von dem man sich vor Jahren großen Erfolg versprach, ist die *periarterielle Sympathektomie*. Da scheinbar der größte Teil der die Gefäße versorgenden Sympathicusfasern nicht mit dem Gefäß bis zu Ende verläuft, sondern eine hauptsächlich segmentale Nervenversorgung der Gefäße die Regel ist, so ist dieses Verfahren meist nur vorübergehend wirksam gewesen und war bald von Rückfällen gefolgt. *Dauererfolge* sind scheinbar glückliche Ausnahmen. Zur Anwendung kommt das Verfahren eigentlich im wesentlichen nur noch bei ganz leichten Störungen oder bei Schwerkranken, denen ein größerer Eingriff nicht mehr zugemutet werden kann.

Das *dritte Verfahren* ist die einfache *Durchtrennung des Grenzstranges*. Die Strangdurchtrennung im *Lendenteil* zur Ausschaltung der sympathischen Wirkung auf die Gefäße der unteren Gliedmaßen ist besonders von DANIELOPOLU empfohlen worden. Der Grenzstrang wird am oder etwas oberhalb des Promontoriums transperitoneal freigelegt und entweder zwischen den Lumbal- und Sacralganglien, interlumbo-sacrale oder intersacrale Strangdurchtrennung, oder zwischen den obersten Sacralganglien durchtrennt. Die Durchtrennungsstelle liegt in der Höhe des 4. Lumbalwirbels über den Aa. iliac. com. Oft finden sich 3—4 Stränge, die alle durchtrennt werden müssen. ATLAS nimmt die Durchtrennung oberhalb des 3. Lumbalganglions vor, wobei darauf zu achten ist, daß ein Verbindungsast zwischen dem Grenzstrang und dem 3. Lumbalnerven, wo er gefunden wird, ebenfalls durchtrennt werden muß. Im *cervicalen Abschnitt* wird aus denselben Gründen von ROYLE eine Durchtrennung unterhalb des 1. Brustganglions vorgenommen. TELFORD durchtrennt den Grenzstrang unterhalb des 3. Brustganglions und die Rr. comm. von Th II und III. Ähnlich ist der Vorschlag SMITHWICKS, der außer der Durchtrennung des Grenzstranges unterhalb des 3. Brustganglions die vorderen und hinteren Wurzeln der 2. und 3. Thorakalnerven reseziert. Auch HESSE macht ähnliche Vorschläge. Zur Verstärkung der Wirkung der Grenzstrangdurchtrennung ist von verschiedenen Seiten die Hinzufügung einer periarteriellen Sympathektomie vorgeschlagen worden (SUERMONDT).

Der Gedanke, die Reflexbahn nach dem N. sympathicus zu unterbrechen, hat zu einem *vierten Eingriff* geführt, der eine zeitlang häufiger durchgeführt wurde, dessen Erfolgsquote aber durch starke Unsicherheit getrübt war. Es handelt sich um die *Durchschneidung der Rr. communicantes* (ROYLE, WERTHEIMER, DANIELOPOLU, STEWART, v. LACKUM, LERICHE, RIEDER, KUNTZ, ALEXANDER und FUCCOLO u. a.). ROYLE hat das Verfahren bereits 1928 als unbefriedigend aufgegeben und mit ihm die meisten anderen Chirurgen. Als *fünftes Verfahren* zur Unterbrechung der sympathischen Nervenleitung ist die *Entfernung der cervicalen oder lumbalen sympathischen Ganglien* zu nennen. Am Hals ist die Gangliektomie von DIEZ, LERICHE, KAPPIS, HESSE, ADSON und BROWN, GASK und ROSS, CHIASSERINI und vielen anderen durchgeführt worden. Meist wurde das Ganglion stellatum und das erste Brustganglion nach LERICHE entfernt. Für die Behandlung von Störungen im Bereich der unteren Gliedmaßen wurde intra- oder extraperitoneal der lumbale Grenzstrang freigelegt und die Gangliektomie in verschiedener Form und Ausdehnung vorgenommen (BRÄUCKER, PERPINA, DIEZ, K. H. BAUER, LERICHE und FONTAINE, HESSE, TELFORD und STOPFORD, ADSON und BROWN, GASK und ROSS u. a.). Die Wahl und Zahl der zu entfernenden Lumbalganglien ist nicht einheitlich entschieden. Manche nehmen nur die oberen, andere nur die unteren und die

ersten Sacralganglien weg. Nach VOSS, der vergleichsweise auf einer Seite den oberen, auf der anderen den unteren Eingriff ausführte, wurden keine wesentlichen Unterschiede festgestellt.

Als größter Eingriff am sympathischen Nervensystem muß die Entfernung der ganzen Ganglionketten am Hals und in der Lumbalgegend gelten, wie sie ursprünglich von JONNESCO, CUTLER, neuerdings von RAPANT, ausgeführt wurde. Sie hat sich in der Mehrzahl der Fälle als nicht notwendig erwiesen. Als letzter und *sechster Eingriff* muß die *Arteriektomie* nach LERICHE und FONTAINE erwähnt werden, die im wesentlichen nur von den beiden Verfassern ausgeführt wird.

Die *Resektion* eines völlig verschlossenen *Arterienabschnittes* (Arteriektomie) bei der Endangitis obliterans nach LERICHE und FONTAINE soll die hämodynamische und die nervöse Komponente, die durch den Gefäßverschluß hervorgerufen werden, ausschalten. Erfolge scheinen bisher nur vom Verfasser selbst beobachtet worden zu sein.

b) Die technische Ausführung der einzelnen Eingriffe am N. sympathicus.

1. Über die Behandlung durch *Einspritzungen schmerzbetäubender und nervenlähmender Arzneimittel* ist schon das Nötige gesagt worden.

2. Die *periarterielle Sympathektomie*, die von JABOULAY (1899) schon versuchsweise zur Behandlung von Neuralgien durchgeführt wurde, ist von LERICHE vom Jahre 1914 ab planmäßig bei Erkrankungen, bei denen eine schädliche Einwirkung des N. sympathicus vorausgesetzt werden konnte, durchgeführt worden. Der einfache, vielversprechende Eingriff fand eine rasche Verbreitung. Da die Voraussetzungen für die Wirkung dieses Eingriffes (s. S. 227) nicht oder nur teilweise richtig sind, so hat der Eingriff bald Widerspruch erregt, soll hier aber doch noch kurz erwähnt werden. Die Anzeigestellung zum Eingriff ist sehr wesentlich eingeschränkt worden. Der Eingriff wird am besten nach der Vorschrift von BRÜNING ausgeführt.

3. *Die Durchschneidung des Grenzstranges.*

4. *Die Durchtrennung der Rr. communicantes.*

5. Die *Entfernung der cervicalen oder lumbalen sympathischen Ganglien* erfordern alle in mehr oder weniger großer Ausdehnung die Freilegung des sympathischen Nervensystems an der entsprechenden Stelle. Wenn auch die Grenzstrangdurchtrennung der einfachste der drei Eingriffe ist, so ist doch eine weitergehende Freilegung des Grenzstranges und seiner Ganglien notwendig, um die Durchtrennung auch an der richtigen Stelle vornehmen zu können, worauf es doch sehr wesentlich ankommt. Dasselbe gilt natürlich in noch höherem Maße für die sichere Freilegung der gewünschten Rr. communicantes und der sympathischen Ganglien. Ein Teil der Rückfälle nach allen diesen Eingriffen wird wohl mit Recht darauf zurückgeführt, daß in der Beziehung technische Fehler gemacht werden, was ohne weiteres begreiflich ist, wenn man die anatomischen Verhältnisse berücksichtigt. So kann es bei der Strangdurchtrennung vorkommen, daß von dem in mehrere Äste aufgeteilten Grenzstrang der eine oder andere stehen bleibt, oder daß die Durchtrennung nicht zwischen den richtigen Ganglien vorgenommen wird. Bei der Durchtrennung der Rr. communi-

cantes können einzelne dieser, oft in verschiedener Zahl vorhandener Zweige stehen bleiben. Es können auch Querverbindungen und Ganglien, die oft weit vom Grenzstrang entfernt im Retroperitoneum liegen oder auch an den Rr. communicantes angeordnet bis nahe an den betreffenden Spinalnerven zu finden sind, übersehen werden (ROMANKOWIC). Auch FAGARASANU hat ähnliche Beobachtungen gemacht. Daher wird mit Recht immer wieder eine ausgedehnte Freilegung des Grenzstranges und seiner Verbindungen mit den Ganglien und den Spinalnerven verlangt. Allerdings scheint selbst eine solche Freilegung noch nicht unter allen Umständen vor Fehlern zu schützen. Von den meisten Chirurgen, die sich auf diesem Sondergebiet betätigt haben, wird ein *doppelseitiger Eingriff* gefordert, wenn es sich um eine doppelseitige Erkrankung handelt. Aber auch dann, wenn eine Seite stärker erkrankt ist als die andere, auf der unter Umständen noch keine oder nur unbestimmte Erscheinungen zu beobachten sind, soll der Eingriff doppelseitig ausgeführt werden. Viele fordern auch bei Erkrankungen, die durch den rechts- oder linksseitigen Sympathicus verursacht werden, den doppelseitigen Eingriff, da zweifellos an vielen Stellen Verbindungen zwischen den beiden Grenzsträngen bestehen.

Zwei *Zugangswege* kommen für die Eingriffe am N. sympathicus in Frage. Der erste führt zum Hals- und oberen Brustgrenzstrang, der zweite zum Lenden- und Sacralgrenzstrang. Der erste Eingriff hat sein Hauptanwendungsgebiet bei den Ernährungsstörungen durch Gefäßveränderungen im Bereich der oberen Gliedmaßen und bei der Angina pectoris, während der zweite im wesentlichen für die Ernährungsstörungen durch Gefäßveränderungen der unteren Gliedmaßen in Frage kommt. Eingriffe am Sacralteil werden außerdem noch bei Blasen- und Mastdarmstörungen durchgeführt.

a) Der Weg zum Hals- und oberen Brustgrenzstrang.

Aus den Erfahrungen zahlreicher Eingriffe hat sich ergeben, daß die vollständige Entfernung des Halsgrenzstranges nicht nur nicht nötig, sondern sehr unzweckmäßig ist, da sie sehr unangenehme und unerwünschte Nebenerscheinungen im Bereich des Kopfes und Gesichtes hinterläßt. Man hat sich daher im Laufe der Jahre auf die Entfernung des unteren Abschnittes des Halsgrenzstranges mit den Ganglien C. III und Th. I, die man als Ganglion stellatum zusammenfaßt, beschränkt. Von manchen wird auch noch das Ganglion C. II und noch häufiger das Th. II mitentfernt.

Aber auch zur Durchtrennung der Rr. communicantes im Hals- und oberen Brustbereich, wie sie zunächst von ROYLE empfohlen, aber schon 1928 wieder aufgegeben wurde, wie sie aber außerdem von anderen zeitweise geübt wird, ist die ausgedehnte Freilegung der unteren Hals- und Brustganglien unbedingte Voraussetzung. Dasselbe gilt für die *Strangdurchtrennung*, die zuerst DANIELOPOLU, allerdings mit gleichzeitiger Durchtrennung der Rr. communicantes C. VI bis Th. I, des N. vertebralis und der senkrechten, in den Brustkorb verlaufenden Abzweigungen des N. vagus empfohlen hat, und wie sie neuerdings wieder von TELFORD ausgeführt wird. Dadurch wird das Auftreten des HORNERschen Symptomenkomplexes vermieden.

Der Zugang zu den oberen Hals- und Brustganglien kann von vorn und von hinten gewählt werden. Er läßt sich in Allgemeinnarkose, oder in Leitungsbetäubung ausführen. Bei der örtlichen Betäubung wird ein großer Rhombus,

der das Operationsgebiet einschließt, nach Fläche und Tiefe umspritzt. Die Leitungsbetäubung führt man am besten nach BRAUN-HÄRTEL aus (s. S. 743).

Beim vorderen Zugang kann der Weichteilschnitt am vorderen (RIEDER) oder am hinteren Rand (LERICHE) des Kopfnickers angelegt werden. Am besten ist es, den Ansatz des Kopfnickers im sehnigen Abschnitt zu durchtrennen oder je nach Anlage des Hautschnittes von vorne oder von hinten einzukerben. Ebenso wird der das Operationsfeld kreuzende, in die mittlere Halsfascie eingeschleudete M. omohyoideus vorsichtig in der Schnittrichtung durchtrennt. Der

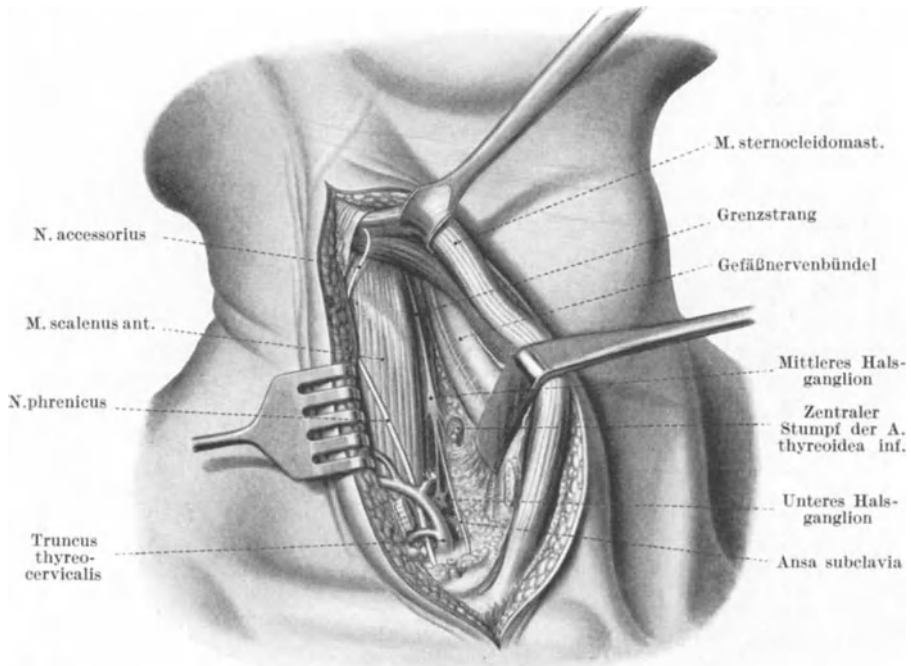


Abb. 147. Die Freilegung des N. sympathicus und des unteren Halsganglion. Der Weichteilschnitt verläuft am hinteren Rande des Kopfnickers, etwa von seiner Mitte ab bis zum Schlüsselbein. Der im oberen Wundwinkel zum Vorschein kommende N. accessorius wird geschont. Der Kopfnicker ist mit den großen Halsgefäßen nach vorn gezogen. Der M. scalenus ant. liegt an seinem Vorderrand frei. Der M. omohyoideus ist im unteren Wundabschnitt durchtrennt und der Truncus thyrocervicalis freigelegt. Die A. thyrohyoidea inf. ist doppelt unterbunden und durchtrennt. In dem lockeren Zwischengewebe findet man den N. sympathicus mit seiner Ansa subclavia und dahinter im Verlauf des Stammes das mittlere und das untere Halsganglion.

dann freiliegende M. scalenus ant. mit dem in seiner Scheide verlaufenden und deutlich sichtbaren N. phrenicus wird unter Schonung des Nerven kurz vor seinem Ansatz an der ersten Rippe durchtrennt. LERICHE trennt neuerdings den sternalen vom clavicularen Kopfnickeransatz etwa von der Höhe des Kehlkopfes ab bis zum Schlüsselbein. Daher verläuft der Hautschnitt über den Kopfnicker. Zieht man die beiden Kopfnickerabschnitte auseinander, so befindet man sich nach Durchtrennung des M. omohyoideus in derselben Schicht, wie sie nach dem Vorgehen vor oder hinter dem Kopfnicker geschildert wurde. Nun dringt man vorsichtig unter guter Blutstillung in die Tiefe, die großen Gefäße und der N. vagus werden dabei freigelegt und mit einem stumpfen Haken nach medial gezogen. Da LERICHE und RIEDER den M. scalenus nicht durchtrennen, muß er unter einem stumpfen Haken nach lateral gezogen werden. In dem lockeren Gewebe findet sich nun zunächst der distale Abschnitt der A. thyroidea inf.

Da sie das Operationsgebiet kreuzt, wird sie doppelt unterbunden und durchtrennt. Der Grenzstrang, der nun sichtbar ist, verläuft manchmal vor, manchmal hinter diesem Gefäß. Man zieht ihn mit einem Nervenhäkchen oder einem umgeschlungenen Faden nach medial. Um nun an die Ganglien zu kommen, ist es zweckmäßig, den zentralen Teil der A. thyreoidea inf. und den Truncus thyreo-cervicalis, aus dem sie meist entspringt, bis zur A. subclavia zu verfolgen. Dorsal der A. thyreoidea inf. oder des Truncus thyreo-cervicalis und meist etwas weiter medial findet man die A. vertebralis, die nahe Beziehungen zum Ganglion stellatum besitzt. Vor der Arterie, seltener hinter ihr verläuft häufig die V. vertebralis, die nicht verletzt werden darf. Meist medial von beiden und schon in Höhe der A. subclavia vor dem Köpfchen der ersten Rippe findet sich das *untere Halsganglion*, das durch zahlreiche Nervenstämmchen, die teils medial, teils lateral von der A. vertebralis verlaufen, mit dem ersten Brustganglion zum *Ganglion stellatum* verbunden ist. Das untere Halsganglion wird mit einem Nervenhäkchen gefaßt und angehoben. Gelegentlich folgt dem Zug das Ganglion Th. I ohne Schwierigkeiten, wenn man die A. vertebralis nach medial zieht und die Pleurakuppel vorsichtig herunterdrückt. Nach RIEDER werden zweckmäßigerweise die sogenannten Pleuraaufhängebänder nach der Wirbelsäule, nach den Rippen und den Halsorganen durchtrennt. Nach LERICHE durchtrennt man, wenn das Vorziehen des Ganglion Th. I nicht gelingt, die Verbindungsfasern, die vor den Vertebralgefäßen vorbei von C. III zu Th. I ziehen, dann steht dem Vorziehen von Th. I hinter den Vertebralgefäßen kein Widerstand mehr entgegen. Ist das Ganglion Th. I vollständig zu übersehen, so werden alle Verbindungsäste, insbesondere die Rr. communicantes und der N. vertebralis, und schließlich die Verbindungen nach der medialen Seite unter guter Sicht durchtrennt. Dabei kann es nach LERICHE geschehen, daß eine kleine Arterie, die von der A. subclavia nach dem Ganglion stellatum zieht, unterbunden werden muß. Zum Schluß wird das Ganglion aus seinen kranialen Verbindungen mit dem Grenzstrang gelöst. Hat man in örtlicher Betäubung operiert, so wird vor der letzten Durchtrennung etwas Novocain in das Ganglion gespritzt, da sonst Schmerzen entstehen.

Den Eingriff von vorn haben LERICHE, DIEZ, GASK und ROSS u. v. a. ausgeführt. Will man nur die Rr. communicantes durchtrennen, so geht man nach RIEDER am besten so vor, daß man die an ihrer Verlaufsrichtung nach lateral und oben kenntlichen, zu den Spinalnerven verlaufenden Äste durchtrennt. Die nach C. VI und V verlaufenden ziehen steil nach oben.

Der *Eingriff von hinten* (ADSON und BROWN, SMITHWICK) wird bevorzugt, wenn es sich darum handelt, auch das zweite oder gar das dritte Thorakalganglion zu entfernen oder die Durchtrennung des Grenzstranges unterhalb Th. III vorzunehmen (TELFORD, SMITHWICK).

Der *Hautschnitt* läuft 3 fingerbreit seitlich und parallel zu den Dornfortsätzen und reicht bis zum 3—4 Brustwirbeldorn. Meistens werden aus der (ersten) zweiten und dritten Rippe 5 cm lange Stücke entfernt, die Rippenköpfchen mitgenommen und die Querfortsätze abgetragen. Am besten nimmt man auch die Zwischenrippenmuskeln und das hintere Periost der betreffenden Rippen vorsichtig weg. Dann sieht man die Zwischenrippennerven über die Pleura ziehen und verfolgt sie medial bis man die Rr. communicantes feststellen kann. Damit hat man auch die Ganglien und den Grenzstrang, die man aus ihren lockeren Bindegewebshüllen, nachdem man die Pleura vorsichtig etwas aus dem

Mittelfellraum lateral verdrängt hat, auslösen und entfernen kann. Die Bestimmung der einzelnen Grenzstrangganglien macht keine großen Schwierigkeiten. Der ganze Strang wird mit einem Nervenhäkchen gefaßt und stumpf verfolgt, bis die Ganglien und die Rr. communicantes übersichtlich vorliegen. Auch das dritte Cervicalganglion und erste Thorakalganglion können auf diesem Wege entfernt werden. Auch nur die Strangdurchtrennung ohne oder mit Durchschneiden der Rr. communicantes kann man vornehmen. SMITHWICK durchtrennt auf diesem Wege die vorderen und hinteren Wurzeln des zweiten und dritten Thorakalnerven innerhalb der For. intervertebralia und schneidet den Grenzstrang dicht oberhalb des 3. Thorakalganglions durch. Er schont damit die postganglionären Fasern und vermeidet das Auftreten des HORNERschen Komplexes.

β) Der Weg zum Grenzstrang und seinen Ganglien in der Lendengegend.

Die Freilegung des lumbalen Grenzstranges kann ebenfalls auf verschiedenen Zugangswegen erreicht werden. Manche bevorzugen den *transperitonealen Weg* durch Laparotomie (LERICHE, K. H. BAUER, TELFORD u. a.). Dieser transperitoneale Weg empfiehlt sich am meisten zur einfachen Strangdurchtrennung oder zur Entfernung der unteren Lumbal- und Sacralganglien. Der Kranke wird in Beckenhochlage operiert, am besten durch Mittellinienschnitt von der Symphyse bis zum Nabel oder darüber hinaus. Der Bauchhöhleninhalt wird abgedeckt, bis die großen Gefäße übersichtlich freiliegen. Will man eine Durchtrennung des Grenzstranges oder eine Entfernung der unteren Lumbalganglien vornehmen, so wird das Retroperitoneum gespalten, auf der rechten Seite die V. cava nach medial, auf der linken Seite die Aorta nach medial gezogen und der Grenzstrang an der Vorderseite der Wirbelsäule medial der Ursprungszacken des M. psoas in der Höhe der Abgänge der Spinalnerven aufgesucht. Es ist sehr vorsichtig zu verfahren, um die mit den Rr. communicantes verlaufenden Aa. und Vv. lumbales nicht zu verletzen. Meist finden sich 4 Lumbalganglien, manchmal aber nur 3 (FAGARASANU s. S. 227). Eine größere Schwierigkeit besteht meist in der Gegend des 5. Lumbalganglion, das oft hinter der V. iliaca comm. und unter dem M. psoas verborgen liegt.

Das *extraperitoneale Vorgehen* wird von vielen bevorzugt (PERPINA, LERICHE, RIEDER, BRÄUCKER u. a.). Es eignet sich hauptsächlich für einseitige Eingriffe, kann aber auch in günstigen Fällen, d. h. bei mageren Kranken, zur doppelseitigen Strangfreilegung verwendet werden. Es ist zuerst von PERPINA angewendet worden. Am zweckmäßigsten ist es in örtlicher, paravertebraler Schmerzbetäubung mit einem Lendenschnitt, wie er zur Freilegung der Niere angegeben wurde vorzugehen. Man durchschneidet zwar die Lendenmuskeln, aber da die Nervenversorgung dabei fast vollkommen geschont werden kann, gibt es, wie man aus den Erfahrungen bei Nieren- und Ureterenoperationen weiß, selten Bauchbrüche. Der Schnitt wird unterhalb der 12. Rippe bis zur Mitte des Lig. inguinale geführt. Nach Durchtrennung der Muskulatur und der Fascia transversa läßt sich der geschlossene Peritonealsack ohne Schwierigkeiten nach der Mittellinie abschieben, bis der mediale Rand des M. psoas maj. und die Wirbelsäule erreicht ist.

RIEDER hat vorgeschlagen von einem paramedianen Schnitt, während sich der Kranke in Rückenlage befindet, den Peritonealsack stumpf auszulösen und gegen die Lumbalgegend vorzudringen. Das gelingt nach seinen Angaben nur, wenn im kranialen Teil die hintere

Rectusscheide, die mit der Fascia transversalis und dem Peritoneum fest verbunden ist, zweimal (medial und lateral) durchtrennt wird, so daß sie auf dem Peritonealsack zurückbleibt. Erfahrungsgemäß blutet es bei der lateralen Durchtrennung der Rectusscheide verhältnismäßig stark und es kommt, da mit den Gefäßen sehr häufig Nerven verlaufen, beim Fassen der Gefäße leicht zu Nervenschädigungen.

Mit dem Peritonealsack wird in allen Fällen der Ureter meist ohne Schwierigkeiten abgeschoben. Auch die Spermaticalgefäße bleiben am Retroperitoneum. Macht man den Schnitt weit genug nach dem Lig. inguinale, so kann ohne besondere Schwierigkeiten wie bei der SELIGSchen Operation (s. S. 208) auch die ganze Kreuzbeinhöhle übersichtlich freigelegt werden. Hat man den medialen Rand des M. psoas. maj. und die Wirbelsäule erreicht, so sucht man am besten das 3. oder 4. Lumbalganglion am Grenzstrang auf. Der Grenzstrang wird dazu angehoben und nach oben und unten weiter verfolgt. Die großen Gefäße müssen mit dem Peritonealsack nach medial gezogen werden.

Hat man den Grenzstrang mit dem Ganglion freigelegt, so können auch die *Rr. communicantes* durchtrennt werden. Dabei ist ganz besonders auf die nach RIEDER an den oberen Lumbalganglien hinter, an den unteren vor den *Rr. communicantes* verlaufenden *Vv. lumbales* zu achten. Sie dürfen nicht verletzt werden, da es sonst zu heftigen, die Übersicht störenden Blutungen kommt (ADSON und BROWN). Dieser Eingriff hat nach K. H. BAUER u. a. keinen Vorteil, da der Grenzstrang nach Durchtrennung des *Rr. communicantes* seine Funktion verliert und die Entfernung des Grenzstranges samt der Ganglien technisch leichter ist. Am einfachsten ist naturgemäß die einfache Durchtrennung des Grenzstranges, wie sie DANIELOPOLU vorgeschlagen und FAGARASANU empfohlen hat. Es genügt, daß diese interlumbosacrale oder intrasacrale Durchtrennung des Grenzstranges etwa in Höhe des 4. Lendenwirbels über den *Aa. iliacae com.* vorgenommen wird, man erreicht dasselbe, wie mit der Strang- und Ganglienentfernung. Es müssen freilich alle Stränge, die oft 3- und 4fach vorhanden sind, durchtrennt werden.

Müssen auch *sacrale Ganglien* oder ihre *Rr. communicantes* durchtrennt werden, so wird der Grenzstrang medial der Sacrallöcher, am besten in Beckenhoch- oder Seitenlagerung freigelegt. Der Zugang ist naturgemäß wesentlich enger, da er durch die Iliacalgefäße, die Blase und das Peritoneum seitlich eingengt und das Operationsfeld tief und gefäßreich ist. Es ist daher sehr gute Beleuchtung notwendig, am besten eine Stirnlampe. Das erste Sacralganglion in der Höhe des ersten Sacralwirbels läßt sich verhältnismäßig einfach finden. Kann man es vorsichtig anheben, unter Schonung der zahlreichen hier verlaufenden Gefäße, so geht man weiter nach abwärts, bis man das zweite Sacralganglion findet. Da die Verbindungen sehr dünn sind, so muß mit äußerster Vorsicht vorgegangen werden, daß sie nicht abreißen und keine Blutung entsteht.

5. Die Eingriffe an den Sehnen.

a) Die Tenotomie.

Die Tenotomie wird zur Beseitigung von Kontrakturen aller Art ausgeführt, wenn die Sehne an der Kontraktur ursächlich beteiligt ist.

Sie wurde zuerst im Jahre 1811 von MICHAELIS zur Behandlung des Klumpfußes empfohlen. DELPECH und STROHMAYER haben ganz bestimmte Vorschriften für die Tenotomie angegeben. Sie wurde subcutan ausgeführt und nach der Durchschneidung der Sehne die Extremität zunächst in der Kontrakturstellung belassen, um eine bindegewebige

Verbindung der beiden Stümpfe herbeizuführen. Nach 6—10 Tagen konnte dann allmählich die gewünschte Stellung durch Behandlung mit verstellbaren Schienen erreicht werden. In dieser Zeit war eine Verbindung der Sehnenstümpfe eingetreten, die durch die allmähliche Dehnung in dem gewünschten Maße in die Länge gezogen wurde. DIEFFENBACH hat dann bereits sehr eingehende Vorschriften über Tenotomie und Schienenbehandlung für die von ihm beschriebenen 5 Grade des Klumpfußes festgelegt. Die Tenotomie ist dann wohl bis zum Beginn der antiseptischen Zeit aus Angst vor der Infektion der Wunde hauptsächlich als subcutane geübt worden und man begnügte sich meist mit Durchtrennung der Sehne in querer Richtung. Erst später sind dann auch Verfahren zur subcutanen Tenotomie mit Z-förmigem Schnitt empfohlen worden (BAYER, HÜBSCHER).

Heute wird wohl meist die offene Tenotomie bevorzugt. Nur da, wo Sehnen unmittelbar unter der Haut verlaufen und eine gleichzeitige Verlängerung der Sehne gewünscht wird, wird die subcutane noch angewendet, so z. B. an der Achillessehne und den Adductorsehnen. Die *subcutane* Tenotomie an der Achillessehne wird so ausgeführt, daß nach Desinfektion der Haut das Tenotom am besten von der Innenseite vor der Achillessehne parallel zu dieser, etwa 2 Finger breit oberhalb des Ansatzes am Calcaneus, eingestoßen wird. Das Tenotom soll spitz sein, die Klinge schmal und dünn, am besten gebogen, um eine möglichst kleine Öffnung zu hinterlassen und kurz, um bei tiefem Einführen die Haut der Gegenseite nicht zu verletzen (Abb. 148). Das Messer wird in der angegebenen Richtung so weit eingeführt, daß die Spitze in das Subcutangewebe der anderen Seite eindringt. Dann wird die Schneide des Messers nach der Sehne zu gedreht und während nun durch Dorsalflexion des Fußes die Sehne stark gespannt wird, schneidet man unter langsamen, sägenden Zügen die Sehne durch. Um den nötigen Halt zu gewinnen, drückt man mit dem Daumen in der Höhe des Schnittes die Sehne dem Messer entgegen. Die Sehne weicht unter krachendem Geräusch auseinander. Es ist darauf zu achten, daß alle Sehnenbündel zerschnitten sind, so daß der Spalt in der Sehne deutlich durch die Weichteile zu fühlen ist. Auch bei der Tenotomie der Adductorsehne schneidet man am besten die Sehne von der Tiefe nach der Oberfläche zu durch. Die offene Tenotomie wird, wie schon gesagt, fast immer in Verbindung mit der Sehnenverlängerung oder Sehnenverkürzung ausgeführt.



Abb. 148.
Tenotom.
($\frac{1}{3}$ nat. Größe.)

b) Die Tenodese.

Eine gute, verhältnismäßig selten geübte Operation an den Sehnen ist die sog. Tenodese, die dazu dient, die Sehnen ihrer ursprünglichen Funktion zu entkleiden, um sie in Gestalt von festen Bändern zu verwenden. So werden z. B. die Sehnen des Unterschenkels in der Nähe des Fußgelenkes unter starker Spannung mit der Tibia in feste Verbindung gebracht, um die übermäßige Beweglichkeit eines Schlottergelenkes zu bekämpfen. Es sind verschiedene Methoden zu dieser Fixierung der Sehnen am Knochen angegeben worden, indem sie entweder subperiostal oder unter Periostknochenlappen verlagert wurden. Auch durch Knochenrinnen und Knochenkanäle hat man die Sehnen geleitet (CODIVILLA, VULPIUS).

c) Die Sehnenverlängerung und Sehnenverkürzung.

Um eine Sehne zu verlängern, was sich gelegentlich bei Kontrakturen im Anschluß an entzündliche Prozesse nötig macht, was aber auch bei der Sehnen-

auswechslung öfters in Frage kommt, wird die Sehne zunächst in größerer Ausdehnung freigelegt. Der Hautschnitt soll so angelegt werden, daß die Hautnarbe nicht mit der Sehnennarbe zusammenfällt. Es ist daher am zweckmäßigsten, einen bogenförmigen Hautschnitt zu wählen und den Lappen so weit abzulösen, bis man die Sehne in ihrer Scheide oder in dem peritendinösen Bindegewebe liegen sieht. Handelt es sich um eine Sehne ohne Scheide, so braucht die Sehne selbst nicht in größerer Ausdehnung freigelegt zu werden, um möglichst wenig die Gefäßversorgung zu beeinträchtigen. Verläuft die Sehne in dem entsprechenden Abschnitt in einer Sehnscheide, so wird die

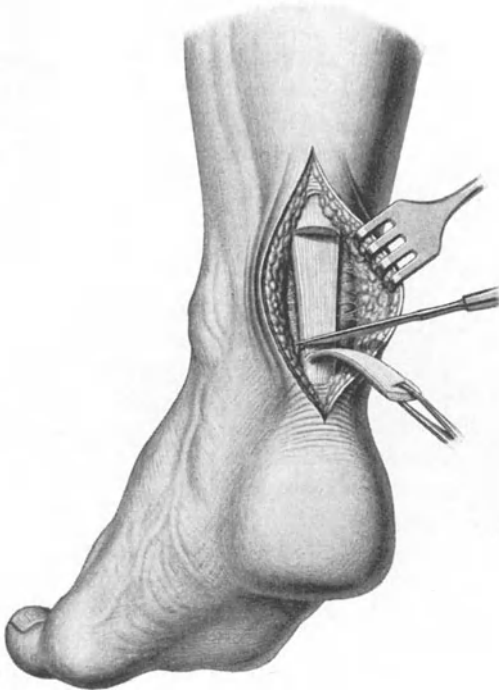


Abb. 149. Die Verlängerung der Achillessehne. 1. Die Achillessehne ist etwa zur Hälfte durchtrennt, frontal und dementsprechend der Länge nach gespalten. Dann wird der vordere Teil unten durchtrennt, so daß die Durchtrennungslinie der ganzen Sehne in Z-Form geschieht.

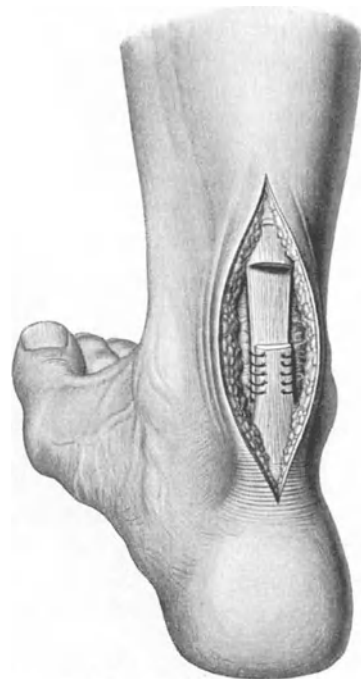


Abb. 150. Die Verlängerung der Achillessehne. 2. Nach Zurechtstellung des Fußes werden die beiden Sehnenstümpfe durch einige Nähte wieder miteinander vereinigt.

Scheide am besten seitlich gespalten, aus demselben Grunde, der für die Anlegung eines bogenförmigen Hautschnittes maßgebend war.

Durch die ausgezeichneten Untersuchungen von L. MAYER sind wir über die Ernährungsverhältnisse der Sehnen unter den verschiedensten Verhältnissen und über die Beziehung der Sehnscheiden zur Sehnenbewegung aufgeklärt worden.

Da die Sehne eine verhältnismäßig mangelhafte Gefäßversorgung besitzt und da diese Gefäßversorgung besonders während des Verlaufs in einer Scheide sehr leicht zerstört werden kann, so ist mit größter Vorsicht vorzugehen. Die Gefäßversorgung der Sehne erfolgt aus drei Quellen, 1. aus den Gefäßen, die vom Muskel her in die Sehne eindringen, 2. von den Gefäßen, die aus dem Periost am Ansatz der Sehne eintreten und 3. durch das sog. Mesotenon, das bei den scheidenlosen Sehnen von allen Seiten die Sehne umgibt und

infolgedessen von allen Seiten Gefäße in die Sehne hineinschickt, während es beim Verlauf in einer Scheide nur von einer Seite mesenteriumähnlich die Gefäßversorgung besorgt. Bei manchen Sehnen fehlt das Mesotenon sogar vollständig auf größere Strecken bzw. tritt es nur streckenweise an die Sehne heran, in Form der sog. Vincula.

Um nun die Gefäßversorgung möglichst vollkommen zu erhalten, darf die Sehne möglichst wenig aus ihren bindegewebigen Verbindungen gelöst werden und besonders bei den innerhalb der Sehnenscheide verlaufenden Abschnitten ist darauf zu achten, daß das zarte Mesotenon nicht verletzt wird. Die Schnitte müssen dann so gelegt werden, daß das Mesotenon möglichst mit den Sehnenstümpfen in Verbindung bleibt; das ist bei der Sehnenverlängerung an scheidenlosen Sehnen dadurch möglich, daß die notwendige Spaltung der Sehne ausgeführt wird, ohne das Mesotenon von der Sehne in querer Ausdehnung abzulösen. Die Verlängerung erfolgt am besten durch einen Z-förmigen Schnitt nach PAYR. Man sticht zu diesem Zweck am besten ein zweischneidiges, spitzes Messer durch die Sehne mit ihrer bindegewebigen Hülle hindurch und spaltet die Sehne zunächst in der Längsrichtung nach Bedarf auf. Dann werden die beiden seitlichen Schnitte, die die Z-Form und die völlige Durchtrennung der Sehne vollenden, durch Drehen des Messers am oberen und unteren Ende des Schnittes vollendet Abb. (149). Unter leichtem Zug weichen nun die Enden der Sehne auseinander und lassen sich nach dem Eintritt der gewünschten Verlängerung durch einige, das Bindegewebe und nur die oberflächlichsten Schichten der Sehne fassende Nähte vereinigen (Abb. 150). Die Blutstillung muß genau erfolgen. Dann wird der Hautlappen zurückgeklappt und ebenfalls dicht genäht. Außer dem Z-förmigen Schnitt kann man auch die Sehne in schräger Richtung durchtrennen, ohne daß sich dabei besondere Vorteile erreichen ließen. Mit Hilfe des Z-förmigen Schnittes kann man jedenfalls recht beträchtliche Verlängerungen erzielen. Bei der Verlängerung einer Sehne mit Scheide muß diese gespalten werden. Der Z-förmige Schnitt ist hier, nachdem die Sehnenscheide zurückgeklappt ist, am besten so anzulegen, daß der obere Sehnenstumpf mit dem Muskel und der daher stammenden Gefäßversorgung im Zusammenhang bleibt, während der untere in ganzer Ausdehnung mit dem Mesotenon verbunden bleiben muß. Das gelingt dadurch, daß der Längsschnitt parallel zum Eintritt des Mesotenons verläuft.

Die *Sehnenverkürzung* erfolgt am besten dadurch, daß man die Sehnen schräg durchtrennt und die durchtrennten Enden je nach dem Grade der gewünschten Verkürzung miteinander in Verbindung setzt (CODIVILLA). Auch die Z-förmige Durchtrennung ist sehr geeignet zur Sehnenverkürzung. Man schneidet von den durch den Z-förmigen Schnitt entstandenen langen Schenkeln so viel ab als nötig ist. Dann müssen sich, wenn der gewünschte Grad der Verkürzung erreicht ist, die Stümpfe in weiter Ausdehnung durch einige Nähte vereinigen lassen (WILSON).

Die Verfahren, die ohne Unterbrechung des Sehnenverlaufs eine Verkürzung durch Faltung bzw. Raffung erzielen wollen (LANGE, VULPIUS, HÜBSCHER), haben in der Praxis wohl an Bedeutung verloren. Geht man bei der Verkürzung der Sehne unter größter Schonung der Sehne und ihrer Ernährung vor, so ist die Unterbrechung des Sehnenverlaufs kaum jemals von schädlichen Folgen begleitet.

d) Die Sehnenauswechslung.

(NICOLADONI, VULPIUS, LANGE, BIESALSKI.)

Mehr Bedeutung als die bisher genannten Verfahren hat die Sehnenauswechslung gewonnen. Sie dient dazu, den Funktionsausfall eines gelähmten Muskels oder einer Muskelgruppe dadurch zu beheben, daß ein gesunder Muskel in die Bahn eines gelähmten geleitet wird oder dadurch, daß die Sehne eines gelähmten Muskels mit einem gesunden in Verbindung gebracht wird. Die ersten Versuche liegen schon längerer Zeit zurück. Nach VULPIUS unterscheidet

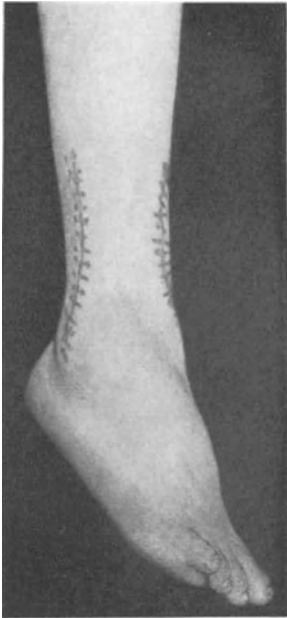


Abb. 151. Erfolg der Operation nach MATTI (Volarflexion).

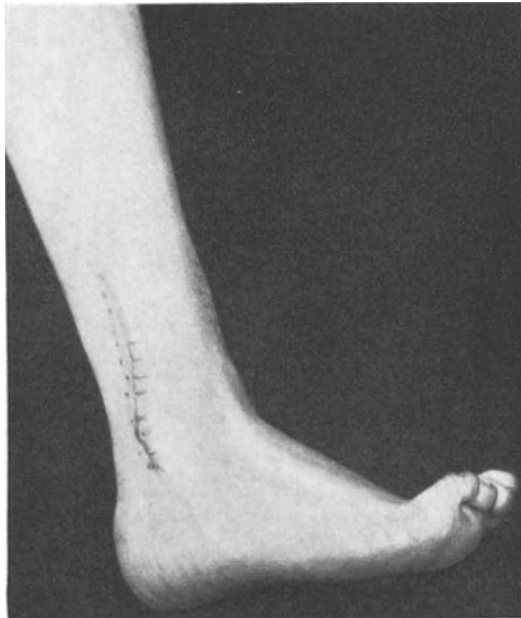


Abb. 152. Erfolg der Operation nach MATTI (Dorsalflexion).

man eine aufsteigende und eine absteigende Sehnenauswechslung. Die aufsteigende besteht darin, daß die Sehne eines gelähmten Muskels mit einem gesunden Muskel in Verbindung gebracht wird, während die absteigende die Funktion dadurch wieder herstellt, daß die Sehne des gesunden Muskels auf die Sehne des gelähmten überpflanzt wird. Das aufsteigende Verfahren wurde erstmalig von TILLAUX 1875 angewandt zur Verbesserung einer Strecksehnenverletzung an der Hand. Das absteigende Verfahren verwendete zuerst NICOLADONI 1881, durch Überpflanzung der beiden Peronaeussehnen auf die funktionslose Achillessehne. Das letztere Verfahren wurde später besonders durch DROBNIK, VULPIUS, LANGE, BIESALSKI ausgebaut, so daß wir heute wohl für alle funktionsuntüchtig gewordene Muskeln und Muskelgruppen Operationspläne zur Verfügung haben, die uns unter den verschiedensten Bedingungen die Möglichkeit bieten, einen Ersatz zu schaffen. Man unterscheidet 3 Hauptverfahren der absteigenden Sehnenauswechslung. 1. Die Sehne des kraftspendenden Muskels wird auf die Sehne des gelähmten Muskels gepfflanzt (VULPIUS). 2. Die Sehne des kraftspendenden Muskels wird an einer für die

Funktion aussichtsreichen Stelle des Periostes, meist in der Nähe des Ansatzes der gelähmten Sehne, befestigt (LANGE, CODIVILLA). 3. Das sog. physiologische Verfahren, bei dem die Sehne des kraftspendenden Muskels durch die Sehnenscheide (wenn eine solche vorhanden ist) des gelähmten Muskels geleitet, in den gespaltenen Ansatzteil der gelähmten Sehne gelagert und am Periost ihres Sehnenansatzes durch Naht befestigt wird (BIESALSKI). Allen diesen Eingriffen muß ein genauer Plan zugrunde liegen. Er gründet sich hauptsächlich auf die elektrische Untersuchung der Funktion der gelähmten und erhaltenen Muskeln. In manchen Fällen genügt allerdings die elektrische Untersuchung nicht zur Feststellung des Funktionszustandes und es kommt daher gelegentlich vor,

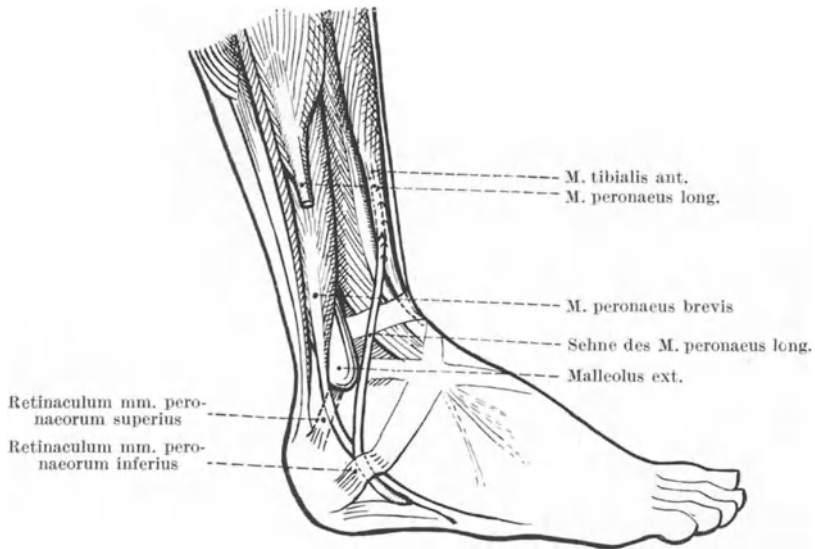


Abb. 153. Aufsteigende Sehnenauswechslung. (Nach MATTI.)

daß erst während der Operation durch die elektrische Prüfung eines Muskels exakt festgestellt werden kann, ob er vollständig gelähmt ist, oder ob nicht doch noch ein gewisses Maß funktionstüchtigen Muskelgewebes erhalten ist. Die Funktion eines solchen Muskels kann dann unter Umständen durch medicomechanische Behandlung gebessert werden und es wäre fehlerhaft, ihn durch Unterbrechung der kinetischen Kette gänzlich unwirksam zu machen. Ist die Funktionstüchtigkeit der einzelnen Muskeln bzw. die Lähmung derselben genau festgestellt, so muß ein geeigneter Spender unter den gesunden Muskeln ausgewählt werden. Man wird in der Mehrzahl der Fälle einen solchen Muskel wählen, dessen Verlaufsrichtung durch die Verpflanzung in die neue Bahn nicht wesentlich verändert wird. Wendet man die aufsteigende Methode an, so hat sie vor der absteigenden den Vorzug, daß man die Sehne eines vollständig gelähmten Muskels von ihrem Muskelbauch ablöst und mit der Sehne eines funktionstüchtigen Muskels so in Verbindung bringt, daß dessen Wirksamkeit auf die Sehne übertragen wird, ohne dabei die Wirksamkeit des gesunden Muskels wesentlich zu beeinträchtigen, er bleibt ja mit seiner Sehne und ihrem Ansatz in regelrechter Verbindung. Die aufsteigende Sehnenauswechslung wäre daher der absteigenden vorzuziehen, wenn sie nicht in der Ausführungsmöglichkeit

dadurch beschränkt wäre, daß es nur verhältnismäßig wenig Gelegenheit gibt, sie auszuführen. Da wo sie ausgeführt werden kann, z. B. an den Strecksehnen der Hand und besonders bei der Peronaeuslähmung, hat sie sich ausgezeichnet bewährt (MATTI).

Die absteigende Sehnenauswechslung hat dagegen weit ausgedehntere Anwendungsmöglichkeiten. Die Technik ist je nach der Anwendungsart der oben angegebenen Verfahren verschieden; auf Einzelheiten kann hier nicht eingegangen werden. Das Wichtigste ist, daß nach Ausarbeitung eines genauen Planes der kraftspendende Muskel möglichst vorsichtig freigelegt wird. Dieser zu verpflanzende Muskel muß, abgesehen davon, daß er in die Richtung des gelähmten Muskels gebracht werden kann, nach der Auswechslung keinen Funktionsausfall hinterlassen. Gelegentlich kann der Kraftspender so gewählt werden, daß seine Durchtrennung schon bis zu einem gewissen Grade die infolge der Lähmung bestehende Funktionsstörung aufhebt. Die Freilegung soll so erfolgen, daß die Sehne in der Nähe ihrer Ansatzstelle durchtrennt werden kann. Dabei ist von vornherein Rücksicht darauf zu nehmen, daß sie so lang gewählt wird, daß sie bequem mit der Sehne des gelähmten Muskels in Verbindung gesetzt werden kann. Bei dem BIESALSKISCHEN Vorgehen müssen Muskel und Sehne so lang gewählt werden, daß sie möglichst bis an die Ansatzstelle des gelähmten Muskels reichen. Nach VULPIUS ist das nicht nötig, da die Verbindung der beiden Sehnen auch etwas entfernter von der Ansatzstelle stattfinden kann. VULPIUS zieht die Sehne des kraftspendenden Muskels durch einen Schlitz der gelähmten und fixiert beide durch eine Reihe besonders angelegter Nähte (Abb. 155). Auch nach dem LANGESCHEN Verfahren braucht die Sehne des Kraftspenders nicht bis zur Ansatzstelle zu reichen, da er die Befestigung am Periost unter Anwendung einer Sehnenverlängerung durch einen Seidenfaden vornimmt. Um den Muskel schonend abzulösen, muß der Schnitt zentralwärts so weit fortgesetzt werden, daß der Muskelbauch aus seiner Fascienloge so weit herausgenommen werden kann, daß er unter Berücksichtigung der neuen Richtung in möglichst gerader Linie verläuft. Bei der Loslösung des Muskels von seiner Unterlage ist Rücksicht auf Gefäß- und Nervenversorgung zu nehmen. Sie müssen so gut wie möglich erhalten bleiben. Das bezieht sich auch auf die Gefäßversorgung des sehnigen Abschnittes. Müssen die Gefäße geopfert werden, so soll man sie nach doppelter Unterbindung durchtrennen. Ist der Kraftspender ausgewählt und in der gewünschten Länge von seiner Ansatzsehne abgetrennt, so wird das zentrale Stück mit einem Haltefaden versehen und zunächst an Ort und Stelle belassen, möglichst mit Haut bedeckt, um es vor Austrocknung zu schützen. Das periphere Ende wird durch eine einfache Naht mit der Sehne eines benachbarten, ähnlich wirkenden Muskels in Verbindung gesetzt. Es wird also eine Funktionsstörung des seines Ansatzes beraubten Muskels gewissermaßen durch eine aufsteigende Sehnenverpflanzung vermieden. Nun wird die Sehne des Kraftempfängers freigelegt. Nach dem

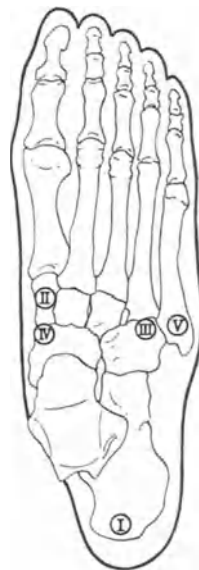


Abb. 154. Sehnenauswechslung.
I—V. Ansatzpunkte für die
Seidensehnen. (Nach LANGE.)

Verfahren von VULPIUS wird die Sehne nicht durchtrennt, sondern nun ein subcutaner oder besser subperiostaler Kanal mit der Kornzange gebohrt. Dieser Kanal verbindet in möglichst gerader Richtung den Punkt der gelähmten Sehne, der für die Verbindung mit der Sehne des Kraftspenders in Aussicht genommen ist, mit der Gegend des kraftspendenden Muskels, bis zu der die Ablösung erfolgt ist. Der Kanal wird durch Spreizen der Arme der Kornzange so

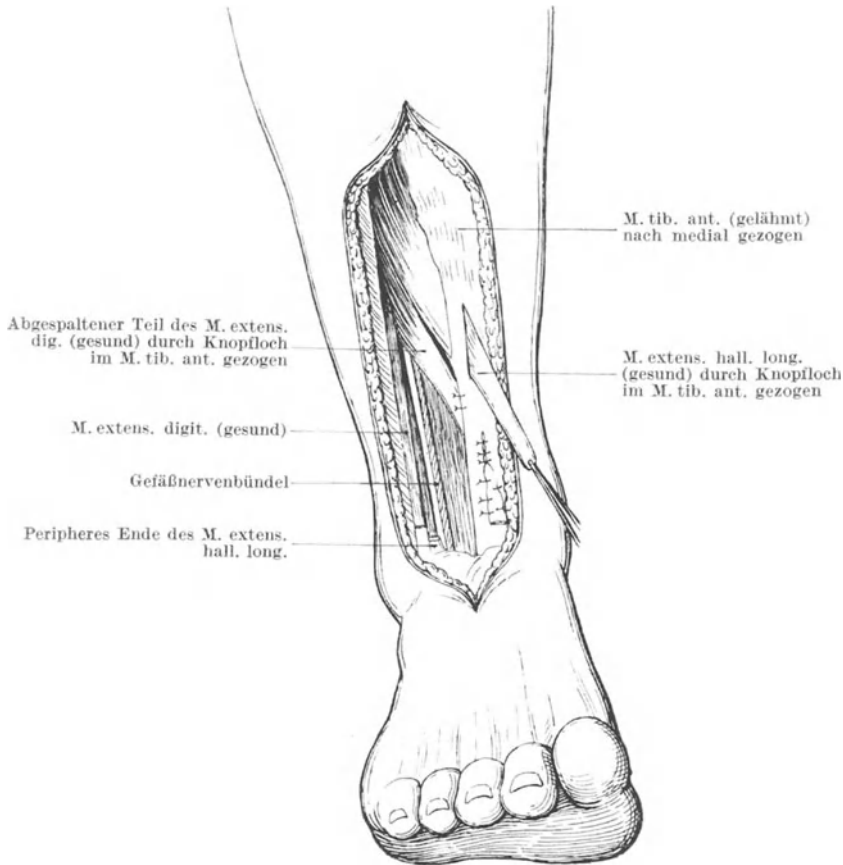


Abb. 155. Absteigende Sehnenauswechslung. (Nach VULPIUS.)

erweitert, daß der mit Haltefäden an der Sehne gefaßte Muskel bequem hindurchgezogen werden kann. Bei der Methode von LANGE wird ähnlich vorgegangen, nur wird, wie gesagt, die Ansatzstelle des Kraftspenders am Periost gewählt. Nach CODRILLA wird die Sehne des Kraftspenders unter einem Periostknochenlappen und außerdem mit einer Drahtnaht an der neuen Ansatzstelle befestigt. Nach dem physiologischen Verfahren von BIESALSKI wird die mit einem Haltefaden versehene Sehne des Kraftspenders durch die Scheide der an Ort und Stelle gebliebenen Sehne des gelähmten Muskels nach Eröffnung derselben hindurchgezogen. Hier wird sie dann in der gespaltenen Sehne des gelähmten Muskels festgenäht oder die Sehne des gelähmten Muskels wird nach Durchtrennung einige Zentimeter von der Ansatzstelle und nachdem die Scheide auch zentralwärts eröffnet ist, aus ihrer Scheide entfernt und an ihrer Stelle

die Sehne des Kraftspenders in die Scheide eingeführt, um dann in dem gespaltenen Rest der gelähmten Sehne und am Periost der Ansatzstelle befestigt zu werden. Die Befestigung am Periost erfolgt mit dem Haltefaden, die Befestigung am gespaltenen Sehnenstumpf dadurch, daß dieser vernäht wird, ohne daß die Sehne des Kraftspenders durchstoßen wird. Muß ein Muskel auf eine größere Strecke verlagert werden, so kann er durch eine seitliche, ovale, in der gewünschten Richtung angelegte Öffnung seiner Fascienhülle hindurchgezogen werden. Als zweckmäßiger empfiehlt BIESALSKI eine Fascienplastik, durch die an der Stelle der Überschreitung der Fascienhülle diese mit ihrem Gleitgewebe nach außen umgeschlagen wird, so daß der Muskel auf eine weitere Strecke eine Unterlage von Gleitgewebe besitzt. Auf den Grad der Spannung der verpflanzten Sehne muß Rücksicht genommen werden. Als zweckmäßigstes Vorgehen wählt man wie bei Sehnennähten und Transplantationen die Spannung so, daß bei größtmöglicher Annäherung von Ursprung und Ansatz des betreffenden Muskels die Sehne vollständig entspannt ist (L. MAYER).

Zur Erklärung der praktischen Ausführung der absteigenden Sehnauswechslung entnehmen wir dem Buche von VULPIUS die hauptsächlichsten Beispiele. Zuerst erfolgt immer die Gegenüberstellung der gelähmten Muskeln, die der Einfachheit halber mit einem Minuszeichen versehen sind, und der gut funktionierenden Muskeln, die ein Pluszeichen führen, ausschließlich der teilweise funktionierenden Muskeln, die durch Plus-Minuszeichen gekennzeichnet werden. Nur die Vorschläge von VULPIUS und LANGE sind berücksichtigt.

1. M. tib. ant. —
alle andere Muskeln. +

Operation: Verlängerung der Achillessehne, Zurechtrichtung des Fußes. Naht der Achillessehne in Mittelstellung des Fußes. Durchbohrung des M. ext. hall. long., proximal des Lig. transv. Freilegen der Sehne des M. tib. ant. Durchziehen der Sehne durch Knopfloch (zwischen Lig. transv. und den letzten Muskelfasern). Befestigung der Sehne des M. ext. hall. long. durch Naht im Knopfloch bei Mittelstellung des Fußes. Verkürzung des proximalen Abschnittes der schlaffen Sehne des M. tib. ant. Befestigung des peripheren Stumpfes des M. ext. hall. long. an den Sehnen des M. ext. digit. long. unter guter Spannung. Hautnaht. Gipsverband in Mittelstellung. LANGE durchschneidet den M. ext. hall. long., durchflieht das proximale Sehnenende mit Paraffin-Sublimatseide, führt die Seidensehne subcutan nach dem Os naviculare, an dessen Periost sie festgelegt wird, oder er vernäht durch eine Seidensehne die erhaltene Sehne des M. ext. hall. long. gewissermaßen als Zweigsehne mit dem Periost des Os naviculare:

2. M. tib. ant. —
M. ext. dig. long. —
alle anderen Muskeln +

Operation: Achillotenotomie. Auf die Sehne des M. tib. ant. Sehne des M. ext. hall. long. Auf die Sehne des M. ext. dig. long. Sehne des M. peron. long., dessen Muskel mit der oberhalb des Malleolus abgeschnittenen Sehne mobilisiert und dessen distaler Stumpf an den M. peron. brev. angehängt wird. Durchziehen der Sehne des M. peron. long. durch Subcutankanal und Befestigung im Knopfloch in der noch gemeinsamen Sehne des M. ext. dig. long. Hautnaht, Gipsverband. Dorsalflexion und Supination. LANGE ersetzt den M. tib. ant. durch die getrennte, mit Seidensehne verlängerte und durch das Lig. inteross. geführte Sehne des M. flex. dig. long. Die Seidensehne wird am Periost des Os naviculare befestigt. Der gelähmte M. ext. dig. long. wird durch die abgetrennte, mit Seide verlängerte Sehne des M. peron. long. ersetzt, die Seidensehne durch einen Subcutankanal nach dem Os cuboid. geführt und hier befestigt.

3. M. tib. ant. —
M. ext. digit. long. —
M. ext. hall. long. +
die anderen Muskeln +

Operation: Auf M. tib. ant. Sehne des M. flex. digit. long. oder des M. flex. hall. long. Auf M. ext. digit. long. Sehne des M. peron. long. Sehne des M. flex. digit. long. wird durch ein Fenster im Lig. inteross. geführt. LANGE wählt dieselbe Sehne zum Ersatz, führt sie aber subcutan um die Knochen und Muskeln nach vorne herum. Befestigung am Os naviculare oder Os cuboid.

Sehnenauswechslung bei Klumpfuß.

1. Annahme: M. ext. digit. long. —
alle anderen Muskeln +

VULPIUS: Zurechtrichtung. Auf M. ext. digit. long. Sehne des M. ext. hall. long. und Teil des M. tib. ant.

LANGE: Zurechtrichtung. Die mit Seide verlängerte Sehne des M. ext. hall. long. wird subcutan nach dem Os cuboid. geführt und hier festgenäht.

2. Annahme: M. ext. dig. long. —
M. peronaeus long. —

VULPIUS: Zurechtrichtung. Auf M. ext. dig. long. Sehne des M. ext. hall. long. Die gelähmte Sehne des M. peronaeus long. wird unter starker Spannung aufsteigend an den gesunden M. peronaeus brev. angehängt.

LANGE: Zurechtrichtung. Abzweigung einer Seidensehne von der Sehne des M. ext. hall. long. subcutan zum Os cuboid. Auf den gelähmten M. peronaeus long. überträgt er einen Teil der Achillessehne.

3. Annahme: M. ext. dig. long. —
M. peron. brev. —
M. peron. long. + —
alle anderen Muskeln +

VULPIUS: Zurechtrichtung. Bei Spitzfuß Verlängerung der Achillessehne. Auf M. ext. dig. long. Sehne des M. ext. hall. long. und Lappen aus dem M. tib. ant. Auf M. peron. brev. Sehne des M. flex. dig. long. Durchbohrung der Weichteile von der lateralen nach der medialen Wunde. Durchzug der oberhalb des Lig. laciniat. abgeschnittenen Sehne mit Kornzange nach lateral. Vereinigung der Sehne im Knopfloch der Sehne des M. peron. brev. Verkürzung des zu langen M. peron. long.

LANGE: Zurechtrichtung. Seidensehne von Sehne des M. tib. ant. (am ganzen mittleren und am unteren Drittel). Befestigung am Periost des Os cuboid. Verkürzung der Peronaeusehnen.

4. Annahme: M. ext. dig. long. —
Mm. peron. —
alle anderen Muskeln +

VULPIUS: Auf M. ext. digit. long. Sehne des M. ext. hall. long. und Teil des M. tib. ant. Auf M. peron. long. Sehne des M. flex. dig. long. Auf M. peron. brev. Sehne des M. flex. hall. long. Soll M. flex. hall. long. erhalten werden, so spaltet man das Caput. lat. des M. gastrocnem. oder Seidensehne ab und leitet über zum M. peron. brev.

LANGE: Seidensehnen des M. flex. dig. long. und M. ext. hall. long. durch Subcutanfett geleitet, am Os cuboid. befestigt.

5. Annahme: M. ext. dig. long. —
Mm. peron. —
M. flex. dig. long. + —
M. flex. hall. long. + —
die anderen Muskeln +

VULPIUS: Auf M. ext. dig. long. Sehne des M. ext. hall. long. und Teil des M. tib. ant. auf M. peron. long. Sehne des Caput lat. des M. gastrocnem. oder M. soleus. Auf M. peron. brev. Sehne des M. tib. post.

LANGE: M. tib. post. und M. flex. dig. long., subcutan oder auch durch Lig. inteross. zum Os cuboid.

6. Annahme: M. ext. dig. long. —
M. ext. hall. long. —
M. peron. long. —
M. triceps surae + —

M. peron. brev.	+ —
M. flex. dig. long.	+ —
M. flex. hall. long.	+ —

VULPIUS: Auf M. ext. dig. long. Hälfte der Sehne des M. tib. ant. Sehne des M. ext. hall. long. aufsteigend an die erhaltene Sehne des M. tib. ant. Auf M. peron. long. Sehne des M. tib. post. Sehne des M. peron. brev. wird verkürzt.

LANGE: M. tib. post. mit Seidensehne verlängert, durch Lig. inteross. zum Os cuboid. Sehne des M. flex. dig. long. und M. peron. brev. abgeschnitten, mit Seide verlängert und am Calcaneus zur Unterstützung des M. triceps surae befestigt.

7. Annahme:	M. ext. dig. long.	—
	M. ext. hall. long.	—
	Mm. peron.	—
	M. triceps surae	+ —
	M. flex. dig. long.	+ —
	M. flex. hall. long.	+ —

Auf M. ext. dig. long. Hälfte der Sehne des M. tib. ant. Sehne des M. ext. hall. long. aufsteigend an die zurückgelassene Hälfte des M. tib. ant. Auf M. peron. brev. Sehne des M. tib. post. Unterhalb der Nahtstelle Sehne des M. peron. long. an den Peron. brev. unter starker Spannung angehängt.

LANGE: Wie bei 6; nur bleibt M. peron. brev. an Ort und Stelle.

Plattfuß.

1. Annahme:	M. tib. ant.	—
	M. tib. post.	—
	M. ext. dig. long.	+
	alle anderen Muskeln	+

VULPIUS: Energische Zurechtrichtung. Auf M. tib. ant. Sehne des M. ext. hall. long. und abgespaltene Teile der Sehne des M. ext. dig. long. (2., 3., 4. Sehne). Die peripheren Teile der Sehne des M. ext. dig. long. werden an die erhaltenen Teile ihrer Ursprungssehne angehängt. Auf M. tib. post. Sehne des durch die Weichteile geführten M. peron. long.

LANGE: Zurechtrichtung. Sehne des M. ext. hall. long. durchschnitten, mit Seidenfaden verlängert, am Os naviculare subperiostal befestigt.

2. Annahme:	M. tib. ant.	—
	M. tib. post.	—
	M. ext. dig. long.	+ —
	die anderen Muskeln	+

VULPIUS: Auf M. tib. ant. Sehne des M. ext. hall. long. und Sehne des M. peron. long. Periphere Sehnenenden des M. ext. hall. long. an M. tib. ant. — Sehne angehängt. Peronaeusehne nicht versorgt. Auf M. tib. post. Sehne des M. flex. dig. long. oder Teil des M. triceps surae.

LANGE: Beide Mm. peron. an das Os naviculare. Verstärkung des teilweise gelähmten M. ext. dig. long. durch Seidensehne, die als Abzweigung von der Sehne des M. ext. hall. long. zum Os cuboid. geleitet wird.

3. Annahme:	M. tib. ant.	—
	M. tib. post.	—
	M. ext. hall. long.	—
	M. flex. dig. long.	—
	M. flex. hall. long.	—
	M. peron. long.	+
	M. ext. dig. long.	+

VULPIUS: Auf M. tib. ant. Sehne des M. peron. long. und Hälfte des M. ext. dig. long. Sehne des M. ext. hall. long. aufsteigend an den stehengebliebenen Teil des M. ext. dig. long. angehängt.

LANGE: Beide Peronaeusehnen mit Seidenfaden verlängert am Os naviculare befestigt.

Hackenfuß.

1. Annahme:	M. triceps surae —
	M. tib. post. —
	alle übrigen Muskeln +

VULPIUS: In schweren Fällen Osteotomie des Calcaneus mit Verschiebung des Tuber calcanei nach hinten und oben. Unter Anlagerung auf die am medialen Abschnitte durch Raffung verkürzte Achillessehne und die medialen Calcaneusflächen wird die durch die Weichteile geleitete Sehne des M. peron. long. genäht. Desgleichen die oberhalb des Knochens abgetrennte Sehne des M. flex. hall. long. Auf M. tib. post. Sehne des M. flex. dig. long.

LANGE: Beide Peronaeussehnen abgetrennt, mit Seide durchflochten, subcutan auf die mediale Seite geführt und am Calcaneus fixiert.

2. Annahme:	M. triceps surae —
	M. tib. post. —
	M. flex. dig. long. —
	M. flex. hall. long. —
	alle anderen Muskeln +

VULPIUS: Osteotomie des Calcaneus und Verschiebung des Tuber calcan. nach oben. Auf die mediale Seite der Achillessehne verpflanzt man die Sehne des M. peron. long. und die durch das Lig. inteross. gezogene Sehne des M. ext. hall. long. Verkürzung der Achillessehne und der Sehne des M. tib. post.

Sehnenauswechslung am Oberschenkel bei Quadricepslähmung.

Auf Quadriceps: Mm. sartorius, gracilis, semitend. und biceps. Freilegen und möglichst weit distal abschneiden. M. semimembran. bleibt als Beuger zurück. Durch einen medialen Einschnitt wird eine Kornzange eingeführt. Die Sehnen werden gefaßt und nach vorn geleitet. Auf dem Quadriceps und der Patella und dann möglichst am Lig. pat. werden sie befestigt.

Ersatz des M. deltoideus.

1. Nach HILDEBRAND Abschneiden des Ansatzes und Mobilisierung des Musc. pect. maj. am oberen sternalen und clavicularen Abschnitt. Die unter der Clavicula heraus in den Muskel eingetretenen Gefäße und Nerven bleiben erhalten. Dann wird der Muskelursprung nach Drehung über den vorderen Abschnitt des M. deltoideus gelegt und an Clavicula und Akromion festgenäht. LENGFELLNER hat nur die Schlüsselbeinanteile des M. pect. maj. vom Schlüsselbein abgelöst und über dem vorderen Abschnitt des M. deltoideus fixiert.

Sehnenauswechslung am Oberarm.

VULPIUS empfiehlt, die Überpflanzung des abgespaltenen lateralen Teiles der Tricepssehne mit dem lateralen Muskelabschnitt durch subcutan angelegten Kanal nach der durch vorderen Einschnitt freigelegten Bicepssehne zu leiten.

Sehnenauswechslung am Unterarm.

Bei Ausfall der Supination wird nach TUBLY der Ansatz des M. pron. ter. abgetrennt und die Sehne durch das Lig. inteross. um die dorsale Radiuskante nach der Streckseite gebracht, so daß sie nun als Supinator wirkt.

Bei Verlust der Extensoren der Hand.

Annahme: M. ext. carpi uln. —

Auf Sehne (Knopfloch) des M. ext. carpi uln. die Sehne des durchtrennten M. flex. carpi uln.

Annahme: M. ext. carpi rad. long. —
M. ext. carpi rad. brev. —

Auf die beiden Sehnen die Sehne des M. brachio-radialis bei äußerster Streckstellung der Hand.

Annahme: M. ext. digit. comm. —

Auf die gelähmte Sehne die Sehne des M. brach. rad. und M. ext. carpi. rad. brev., dessen peripherer Stumpf am M. ext. carpi rad. long. festgenäht wird.

Bei Verlust der Daumenstrecker und Abductoren.

Auf *M. ext. poll. long.* Sehne des *M. ext. indic. prop.* Auf *M. ext. poll. brev.* und *M. abduct. poll. long.* Sehne des *M. ext. carpi rad.* Die peripheren Stümpfe des *M. ext. ind.* an den *M. ext. digit. comm.*, des *M. ext. carpi rad. brev.* an *M. ext. carpi rad. long.*

Annahme: *M. ext. carpi rad.*, Daumenstrecker und Abductoren —. Auf *M. ext. carpi rad.* Sehne des *M. brachio-radialis.* Auf *M. ext. poll. long.* Sehne des *M. flex. carpi uln.*

Annahme: Alle Streckmuskeln —.

VULPIUS: Auf *M. ext. dig. com.* Sehne des *M. flex. carpi uln.* Auf Daumenstrecksehne Sehne des *M. flex. carpi rad.* Die Sehnen des *M. flex. carpi uln.* und *M. flex. carpi rad.* werden durchschnitten, die eine um den Radius, die andere um die Ulna subcutan herumgeführt und an obengenannten Sehnen befestigt. Die Sehnen der drei Handstrecker werden am Periost der Unterarmknochen befestigt und halten die Hand in Dorsalflexion als Ligamente.

Nach PERTHES: Die Sehne des *M. flex. carpi rad.* wird mit ihrem Muskelbauch auf 12—13 cm ausgelöst, die Sehne des *M. flex. carpi uln.* auf 10—12 cm. Dann werden beide subcutan nach der Streckseite geleitet, so daß die Kreuzung des *M. flex. carpi rad.* mit der Speiche etwa 8—10 cm, die des *M. flex. carpi uln.* 7—9 cm oberhalb des Handgelenkes stattfindet. An die Sehne des *M. flex. carpi uln.* werden die durchtrennten 4 Sehnen der Fingerstrecker gehängt, indem sie durch zwei Knopflocher hindurchgezogen werden. Die zwei durch ein Knopfloch hindurchgezogenen Sehnen sollen sich beim Durchtritt durch das Knopfloch überkreuzen, d. h. es wird die eine Sehne von oben, die andere von unten durch das Knopfloch geführt. An die Sehne des *M. flex. carpi rad.* werden die abgeschnittenen Sehnen der drei langen Daumenmuskeln befestigt, und zwar wird die Sehne des *M. ext. poll. long.* durch einen Schlitz der Spendersehne hindurchgezogen. Die Sehne des *M. abduct. poll. long.* wird seitlich angelagert und schraubenförmig herumgeleitet; die kurze Sehne des *M. ext. poll. brev.* wird ebenfalls in einem Schlitz der kraftspendenden Sehne festgenäht. Die Sehnen müssen bei Streckung des End- und Grundgliedes und Abduction im Metakarpalgelenk gerade gespannt sein. Sehnen der Handstrecker werden zur Tenodese benutzt, so daß sich die Hand etwas in dorsalflektierter Stellung befindet. HOHMANN verwendet ein ähnliches Verfahren, doch vermeidet er die Tenodese. Er leitet die Kraftspender wie PERTHES oberhalb der Fascie durch und verbindet mit der Sehne des *M. flex. carpi uln.* die Sehne des *M. ext. digitor. com.* und des *M. ext. digit. V* und des *M. ext. poll. long.*, mit der Sehne des *M. flex. carpi rad.*, den *M. ext. carpi rad. long.* und *brev.*, den *M. ext. poll. brev.* und den *M. abduct. poll. long.*

Operationen bei Beugesehnenverlust der Finger und der Hand.

1. Annahme: *Mm. flex. digit. comm. sublim.* und *prof.* —.

Auf die gelähmten Sehnen werden die Sehnen des *M. flex. carpi rad.* und *M. brachio-radialis* genäht.

2. Annahme: *Mm. flex. digit. comm. sublim.* u. *prof.* —
M. flex. carpi rad. —
M. palm. long. —
M. pronat. ter. —

Auf *M. flex. carpi rad.* Sehne des *M. ext. carpi rad.* Auf *Mm. flex. digit. comm. sublim.* Sehne des *M. brachiorad.*

3. Annahme: Alle Hand- und Fingerbeuger —.

Tenodese: In starker Dorsalflexion durch die distalen Stücke der abgetrennten Sehnen des *M. ext. carpi rad.* und *uln.* Die proximalen Enden dieser Muskeln werden auf die Beuge-seite geleitet und auf den Sehnen der Daumen- und Fingerbeuger befestigt.

4. Annahme: *M. flex. poll. long.* —.

Nach HOHMANN: Sehne des *M. palm. long.* unter der Sehne des *M. flex. carpi rad.* hindurch auf der Sehne des langen Daumenbeugers festgenäht.

e) Die Sehnennaht.

(M. LANGE, HESSE.)

Die Sehnennaht soll schon von AVICENNA (980—1037), WILHELM V. SALICETO (1280) LANFRANCUS (1306) und GUY V. CHAULIAC (1368) geübt worden sein. Auch FELIX WIRTZ (1514—1590) hat die Sehnennaht empfohlen. AMBROISE PARÉ (1510—1590) hat sie verworfen. LORENZ HEISTER (1683—1785) hat die Sehnennaht genau beschrieben. In

Frankreich ist erst im Anfang des 19. Jahrhunderts wieder über gelungene Sehnennähte berichtet worden, M. A. PETIT (1806), DUTERTRE (1816) u. a. Nach Einführung der antiseptischen Operationsmethode trat die Sehnennaht aus dem Stadium des oft mißlungenen Versuches in das der berechtigten Forderung bei der Wundversorgung. FRANZ KÖNIG (1874) ist der erste gewesen, der eine solche Naht unter Antisepsis erfolgreich durchgeführt hat. Über die Geschichte der Sehnennaht siehe bei ZAEPERNICK und KIELHORN, auch LANGE, MARCHAND. Später haben sich dann besonders PIROGOFF, VELPEAU, BOUVIER, PAGET, BIZOZZERO, GÜTERBOCK, VIERING und BUSSE um die Erforschung der Heilungsvorgänge nach Sehnendurchtrennung verdient gemacht (siehe bei MARCHAND). In neuerer Zeit sind ausführliche Untersuchungen über die Sehnenregeneration von ENDERLEN, MARCHAND, GLUCK, WITZEL, SEGEL, WOLTER, HAEGLER, REHN, KIRSCHNER, SALOMON, WEHNER, DREYER, SCHWARZ, HUECK durchgeführt worden. Die neueste Zusammenfassung über die Behandlung der Sehnenverletzung findet sich bei HESSE. Was die heutige Anschauung über die Sehnenregeneration betrifft, so sind sich die Autoren darüber einig, daß das Peritonium und in wesentlich geringerem Grade das Endotenon die Quelle für die Regenerate bilden. Es handelt sich mit großer Wahrscheinlichkeit, da die Sehnenzellen entgegen den Angaben von ENDERLEN u. a. sich an der Regeneration nicht beteiligen (SCHWARZ und HUECK), nicht um ein wahres Regenerat, sondern immer um ein Ersatzstück des die Sehne umgebenden Gewebes, das allerdings bis zu einem hohen Grade die Eigenschaft des Sehnengewebes trägt. Schon MARCHAND hat, ohne diese Frage entscheiden zu wollen, die Behauptung aufgestellt, daß es im Grunde genommen gleich sei, ob es sich um ein wahres Regenerat oder Narbengewebe handle, da das Ersatzgewebe tatsächlich dem Sehnengewebe gleichwertig werde. Die Experimente zur Aufklärung der Sehnenregeneration sind größtenteils an scheidenlosen Sehnen ausgeführt worden. Nur HUECK und HAUCK haben auch an Sehnen mit echter Scheide experimentiert. Für die Praxis ist die durch Experimente und klinische Erfahrungen erhärtete und heute feststehende Tatsache von Bedeutung, daß die scheidenlosen Sehnen leichter heilen als die Sehnen mit echten Scheiden. Erst durch die grundlegenden Untersuchungen von HENZE und MEYER, von SCHULZ und LOGINOW und HAUCK sind die Fragen der Anatomie und Physiologie der Sehnen genügend klargelegt worden. Da zweifellos die Gefäßversorgung der scheidenlosen Sehnen eine bessere ist als bei den Sehnen mit echter Scheide, soweit sie in der Scheide verlaufen, so liegen darin mit großer Wahrscheinlichkeit die Ursachen für die bessere Heilungsmöglichkeit verletzter, scheidenloser Sehnen begründet. In der Scheide wird die Gefäßversorgung durch das nur einseitig an die Sehne herantretende Mesotenon besorgt. Dieses ist nicht einmal immer im ganzen Verlauf der Sehne in der Scheide entwickelt und wird bei der Verletzung und besonders bei der Freilegung der Stümpfe zur Naht auch noch häufig geschädigt. Die Regeneration kann daher nur von dem zwischen den Sehnenbündeln befindlichen und die Sehne umgebenden Endotenon bzw. Epitenon ausgehen. Endotenon und Epitenon sind beide sehr spärlich vorhanden. Die Gefäßversorgung dieser Gewebe beruht auf den in der Sehne verlaufenden Gefäßen, die allerdings zahlreicher vorhanden sind als man früher annahm. Diese Tatsache bestätigt die lange bekannte und wohl von NIKOLADONI ausgesprochene Erkenntnis, daß die scheidenlosen Sehnen besser heilen als die Sehnen mit echter Scheide. Die von BIER und SALOMON vertretene Ansicht, daß bei Regeneration von den Sehnenstümpfen gelieferte Hormone von Bedeutung seien und daß das mangelhafte Heilungsvermögen der Sehnen in echter Scheide durch die synoviaähnliche Flüssigkeit der Sehnenscheiden verhindert würde, können auf Grund der Arbeiten von WEHNER, SCHWARZ und HUECK als widerlegt gelten. Die mangelhafte Regeneration, die HUECK auch experimentell an den in echter Scheide verlaufenden Sehnen nachweisen konnte, hat ihre Begründung lediglich in der schlechten Gefäßversorgung. Dieselbe Ansicht vertritt auch HAUCK nach seinen Untersuchungen und Experimenten.

Die Heilung von Sehnenwunden erfolgt bei den scheidenlosen Sehnen im allgemeinen wesentlich schneller als an den in der Scheide verletzten Sehnen. Auch das ist auf die Verhältnisse der Gefäßversorgung zurückzuführen. Von diesen Verhältnissen hängt die ganze Prognose der Sehnennaht überhaupt ab. Im allgemeinen gelingt es leicht, mit jeder Nahttechnik eine Sehnenverletzung an scheidenloser Sehne zur Heilung zu bringen. Da das den Defekt überbrückende Gewebe von dem die Sehne umhüllenden Bindegewebe schnellstens geliefert wird, wird die Verbindung hergestellt, ehe das Durchschneiden eines auch

einfach gelegten Fadens in Frage kommt. In der Sehnenscheide liegen die Verhältnisse in der Beziehung anders, das Ersatzgewebe wird nur in spärlicher Menge von den Sehnenstümpfen geliefert. Daher muß eine Nahttechnik zur Anwendung kommen, die für längere Zeit die Sehnenenden verbindet und bei der die Naht gleichzeitig in den Sehnenstümpfen so fest verankert ist, daß ein Durchschneiden des Fadens auch bei frühzeitiger, wenn auch vorsichtiger funktioneller Beanspruchung nicht so bald zu erwarten ist. Es kommt noch dazu, daß der Bewegungsausschlag bei den verschiedenen Sehnen und in ihren verschiedenen Abschnitten verschieden ist. Auch auf die Verschieblichkeit der Haut bzw. das mehr oder weniger reichlich entwickelte Subcutangewebe kommt es dabei an. WOLTER hat diese Verhältnisse genauer studiert. Eine Rolle für die Prognose spielt ferner die verschiedene Anordnung der doppelten Sehnen auf der Beuge-seite der Hand, im Gegensatz zu den einfachen Sehnen des Handrückens, die noch dazu untereinander in Verbindung stehen, wodurch sie am stärkeren Zurückschnellen nach der Durchtrennung verhindert werden. Bestimmte Regeln lassen sich für die Prognose der Sehnennaht nur insofern aufstellen, als man sagen kann: *aseptische Heilung ist Grundbedingung; je weniger geschädigt die Sehnenstümpfe sind und je weniger sie durch Freilegung und Naht geschädigt werden, desto besser ist die Prognose. Die Prognose der Naht einer Sehnenverletzung scheidenloser Sehnen ist besser als die von Sehnen in echter Scheide. Je eher mit einer funktionellen Behandlung der genähten Sehne begonnen werden kann, desto besser wird der spätere Erfolg.*

Das Aufsuchen der Sehnenstümpfe macht im allgemeinen keine großen Schwierigkeiten, auch hier liegen die Verhältnisse günstiger bei den scheidenlosen Sehnen, da sie erfahrungsgemäß sich nicht so weit zurückziehen. Bei den in echter Scheide verlaufenden Sehnen kann sowohl der proximale, als der distale Sehnenstumpf sich weit zurückziehen. Das kommt auf den Grad der Fingerbeugung im Augenblick der Verletzung an. Im allgemeinen wird man sich bei der Freilegung der Sehnenstümpfe an die gegebenen Weichteilwundverhältnisse halten müssen. Gelingt es nicht sofort, die Stümpfe in der Weichteilwunde aufzufinden, so können zunächst die einfachen, alterproben Hilfsmittel zur Anwendung kommen. Sie bestehen für den distalen Stumpf in Beugung des betreffenden Fingers. Wird der Finger passiv gebeugt, so erscheint meist der Stumpf von einem kleinen Gerinnsel bedeckt in der Scheidenwunde. Er wird dann am besten durch eine, ein paar äußere Bündel fassende Haltenaht nach WITZEL, einige Millimeter vom Stumpfende entfernt, festgelegt. Der proximale Stumpf läßt sich, wie das schon BOSE empfahl, durch distalwärts gerichtetes Wickeln mit einer ESMARCHSchen Gummibinde in die Scheidenwunde bringen. Manchmal genügt auch schon ein einfaches distalwärts gerichtetes Streichen des zugehörigen Muskelstumpfes (VOLKMANN). Die Methode NIKOLADONIS, den proximalen Stumpf vermittels eines scharfen Hähchens aus der Wunde herauszuziehen, ist wegen der damit verknüpften Verletzungsgefahr des Stumpfes allgemein abgelehnt worden. Ist es weder durch das massierende Streichen, noch durch eine Einwicklung der Muskulatur möglich gewesen, den Sehnenstumpf zum Vorschein zu bringen, so muß die Scheide gespalten werden. Schon WITZEL hat empfohlen, diese Spaltung nicht unmittelbar über der Sehne, sondern seitlich vorzunehmen. Auch die Anlegung von Lappenschnitten hat er zu diesem Zweck empfohlen. Gelegentlich ist es bei stark zeretzter Wunde und blutdurchränktem Gewebe schwer, den Verlauf der Sehnenscheide festzustellen.

Bei genauer Beobachtung findet man jedoch häufig an der Stelle der Sehnen-scheidenöffnung ein kleines Blutgerinnsel, das sich bei aktiver Bewegung der Muskulatur in der Richtung des Sehnen-scheidenverlaufs bewegt. Am schwierigsten kann die Aufsuchung des proximalen Stumpfes bei alten Sehnen-verletzungen sein, da die Stümpfe dann mit der Scheidenwand sehr häufig in eine feste Verbindung getreten sind. In einem solchen Falle kann nur eine weitgehende Eröffnung der Sehnen-scheide helfen. Die von MADELUNG empfohlene Eröffnung der Sehnen-scheide, einige Zentimeter proximal von der Verletzungsstelle, kommt in solchen Fällen nur insofern in Betracht, als von diesem Schnitt aus die Verbindung des Sehnenstumpfes mit der Sehnen-scheide aufgesucht und gelöst werden kann. Sonst ist dieses Verfahren nur für frische Fälle geeignet, wenn der proximale Sehnenstumpf sich ausnahmsweise weit zurückgezogen hat. Von einer solchen, sekundären Sehnen-scheideneröffnung kann der Sehnenstumpf, an einer Sonde oder stumpfen, geraden Nadel fixiert und mit Hilfe eines derartigen Instrumentes durch die Scheide nach der Verletzungsstelle vorgezogen werden. Ist die Sehne glatt durchtrennt ohne weitere Schädigung des Sehnen-gewebes, so wird man am besten auf jede Anfrischung der Sehnenwunde verzichten. Hält man sie für zweckmäßig, so darf sie nur in ganz geringen Grenzen erfolgen und durch einen glatten Schnitt ausgeführt werden. Jegliches Anfassen der Sehnenstümpfe mit Pinzetten ist zu vermeiden. Entweder legt man einen Faden quer durch die Sehne, oder man legt zu beiden Seiten Haltefäden nach WITZEL an, die nur mehrere oberflächliche Bündel der Sehne fassen. Als Nahtmaterial empfiehlt sich Seide oder spät resorbierbares Catgut. Die Sublimatseide LANGES hat sich im allgemeinen als sehr zweckmäßig erwiesen, da sie die nötige Festigkeit besitzt und glatt zur Einheilung kommt. Die Nadeln sind am besten fein, drehrund, gerade, oder höchstens ganz leicht gekrümmt. Bei der Verletzung einer Sehne in einer echten Scheide ist von SALOMON der Vorschlag gemacht worden, die Sehnen-scheide auf eine größere Strecke zu exstirpieren, um den Einfluß der nach seiner Ansicht die Heilung hemmenden Scheidenflüssigkeit auszuschalten. Wenn auch nicht aus diesem Grund, so kann trotzdem die teilweise Entfernung der Scheide von Vorteil sein, besonders dann, wenn sie auf längere Strecken hat eröffnet werden müssen. Eine Naht der Scheide ohne Verengerung derselben ist erstens schwer durchführbar und zweitens ist nach Beseitigung der Scheide dem die genähte Sehnenwunde umgebenden Gewebe die Möglichkeit gegeben, an der Heilung der Sehnenwunde teilzunehmen. HAUCK schlägt vor, die Sehnennaht durch einen aus der Sehnen-scheide oder dem peritendinösen Gewebe (Sehnenbinde) gebildeten gestielten Lappen zu decken, um dadurch die Ernährung der Stümpfe zu bessern.

Die Technik der Sehnennaht. An der Hand einer Reihe von Skizzen, die die Nahtlegung besser erklären, als das durch Worte möglich ist, seien die verschiedenen in der Praxis geübten Verfahren aufgezählt. Man kann grundsätzlich solche Sehnennähte unterscheiden, deren Verlauf hauptsächlich quer zur Längsrichtung der Sehne gerichtet ist und solche, deren Fadenrichtung der Längsachse entspricht. Zu den ersteren gehört die einfache Quernaht und die schwierigeren Methoden von WÖLFLE, WITZEL, TRNKA, HAEGLER, SUTER, der sich dabei noch der Anlegung von Haltefäden bedient. Hauptsächlich in der Längsrichtung wird der Faden geführt bei den Methoden von NIKOLADONI, LANGE, v. FRISCH, WILMS, DREYER und MALEWITSCH. Eine

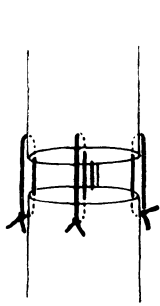


Abb. 156. Vierfache randständige Sehnennaht. (Nach ROTTER.)

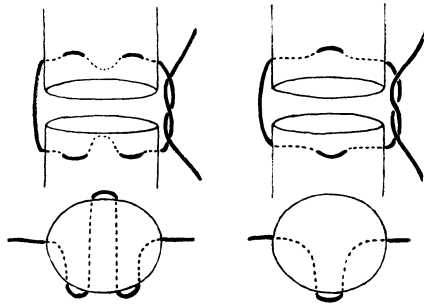


Abb. 157. Methoden von WÖLFLE.

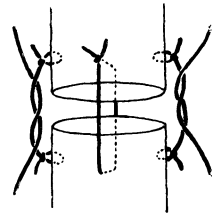


Abb. 158. Methode von WITZEL.

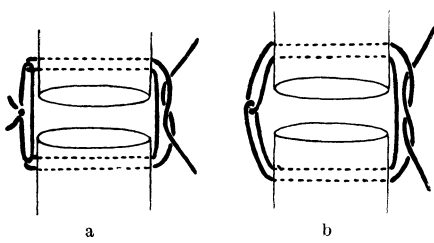


Abb. 159. Methoden von TRNKA.

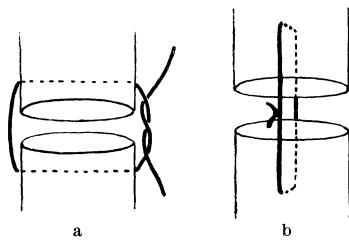


Abb. 160. Einfache Sehnennaht.

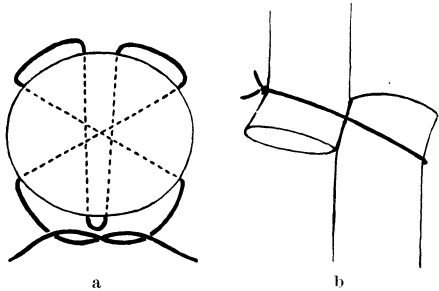


Abb. 161. Methode von SÜTER. Durch beide Sehnenden wird der Faden in der in a angegebenen Weise geführt, dann die Doppelfäden der beiden Stümpfe miteinander verknötet (b), so daß die Stümpfe nebeneinander zu liegen kommen.

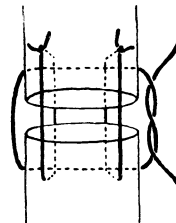


Abb. 162. Methode von HAEGLER.

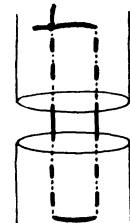


Abb. 163. Methode von LANGE.

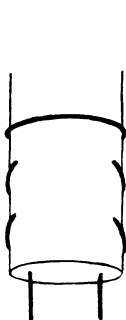


Abb. 164. Methode von v. FRISCH

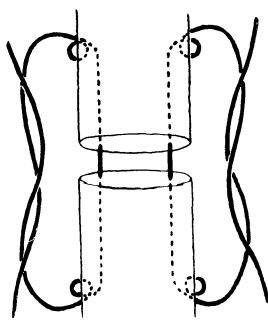


Abb. 165. Methode von WILMS.

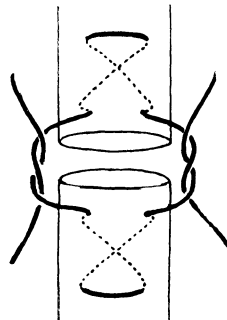
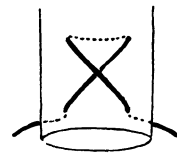


Abb. 166. Methode von DREYER.



Sonderstellung nimmt die Methode von ROTTER insofern ein, als er durch eine Reihe (4—5) randständig gelegter Nähte die Sehnenstümpfe in Verbindung bringt (Abb. 156). Nach der Festigkeitsprüfung von MALEWITSCH ist die Haltbarkeit der einzelnen Nahtmethoden sowohl bei einmaliger, maximaler Belastung als bei permanentem Zug folgende: Am widerstandsfähigsten erwies sich die Naht von LANGE (Abb. 163), dann die von WILMS

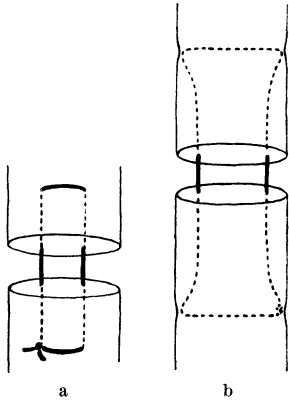


Abb. 167a und b. Methoden der Nahtführung nach NIKOLADONI. Bei b ist der Faden durch Wiedereinstecken an der Ausstichstelle vollkommen in die Sehne versenkt. Auch der Knoten kann, nachdem an der betreffenden Stelle eine kleine Längsincision in die Sehne gemacht war, in die Sehne verlegt werden.

(Abb. 165), von HAEGLER (Abb. 162), von SUTER, von MALEWITSCH (Abb. 168) und TRNKA (Abb. 159). Die WÖFLERSche Naht (Abb. 157) hatte die geringste Haltbarkeit. KIMURA hat ebenfalls Festigkeitsprüfungen angestellt und dabei die WILMSSche Naht der LANGESchen nicht nur bei einmaliger Belastung überlegen gefunden, sondern auch insofern, als bei ihr das geringste Auseinanderweichen der Sehnenenden eintrat. Bei *einfachen Sehnennähten* scheidenloser Sehnen, ohne zu starkes Zurückweichen des proximalen Stumpfes, genügt die einfache NICOLADONISCHE Naht (Abb. 167), zu der man zur genauen Anpassung noch 2—3 randständige Nähte hinzufügen kann. Zur Naht von *Sehnen in der Sehnenscheide*, die nach dem oben Ausgeführten längere Zeit, ohne nachzugeben, die Lücke zu überbrücken und auch

die Funktion bei den möglichst bald auszuführenden Bewegungsübungen zu übernehmen haben, stehen im Wettstreit hauptsächlich die Methoden von HAEGLER, LANGE, WILMS und DREYER (S. 253). Die Methode von LANGE ist

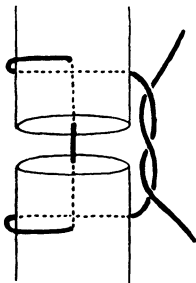


Abb. 168. Methode von MALEWITSCH.

besser als die Abänderung von v. FRISCH (Abb. 164), da sich bei letzterer leicht die Sehne in der Längsrichtung zusammenschiebt, was auch bei der LANGESchen Methode, aber in geringerem Grade vorkommt. Die WILMSSche Methode hat den Nachteil, daß das Anpassen der Sehnenenden Schwierigkeiten macht, wenn der Faden die seitlichen Sehnenbündel gefaßt hat. Er läßt sich dann häufig nicht mehr ziehen. Es müssen daher, am besten vielleicht durch eine nachher wieder zu entfernende Anpassungsnaht, die Enden gut aneinandergebracht sein, ehe der Faden durch das Fassen der seitlichen Sehnenbündel festgelegt wird. Geht man so vor, so hat die WILMSSche Naht zweifellos große

Vorteile, da durch die Art der Nahttechnik ein Auseinanderweichen der Enden kaum noch möglich ist. Über die DREYERSche Nahtführung haben wir keine eigene Erfahrung, doch wird sie von verschiedenen Seiten gelobt. Ein Zusammenschieben der Sehnenstümpfe ist auch hier bis zu einem gewissen Grade möglich. Sowohl die Naht von LANGE als die von WILMS und DREYER gestatten frühzeitige Bewegung, die wohl für einen guten funktionellen Erfolg der in ihrer Scheide verlaufenden Sehnen Grundbedingung ist. Man kann mit vorsichtigen aktiven Bewegungen nach 2—3 Tagen beginnen.

f) Der Sehnersatz (s. a. S. 110).

Ist von einer Sehne ein größerer Teil verloren gegangen, so daß eine Lücke überbrückt werden muß, so stehen zu diesem Zwecke verschiedene Verfahren zur Verfügung. Die Verlängerungen der Sehne durch Abspaltung des letzten Endes nach BAYER, CZERNY-HEUCK oder nach VULPIUS haben sich nicht gut bewährt. Auch die Methode von KRUKENBERG scheint keine Anhänger gefunden zu haben.

Von einem anderen Grundsatz aus hat LÖBKER 1884 die Überbrückung von Lücken vorgenommen. Er hat nämlich aus dem Knochen ein Stück reseziert und dadurch eine Vereinigung der Sehnenstümpfe ermöglicht. Dieses Verfahren erscheint nur im äußersten Notfalle und nur dann, wenn es sich um Lücken an mehreren wichtigen Sehnen handelt, erlaubt. Zur Behandlung von ischämischen Kontrakturen ist dieses Vorgehen der Resektion aus dem Zusammenhang später von HENLE (1896) empfohlen worden. 1911 hat es MÜHSAM mit gutem Erfolg angewendet. Auch zum Ausgleich von Nervenlücken ist es später wieder angegeben worden (s. S. 218). Darauf hatte LÖBKER schon hingewiesen.

Zweckmäßiger als die bisher genannten Verfahren erscheinen uns die der *freien Transplantation*. Wir können sowohl durch Autotransplantation nach KIRSCHNER die Sehne in einen Fascienmantel einhüllen, als auch nach LEXER und REHN eine der allerdings nur in geringer Auswahl zur Verfügung stehenden, überflüssigen Sehnen, z. B. die des M. palmaris longus, in die Lücke einpflanzen. REHN hat auch mit Erfolg homoioplastische Transplantationen von Sehnen vorgenommen. Auch Stücke aus der V. saphena magna sind zur Überbrückung von Lücken empfohlen worden (RITTER, SCHEPELMANN). Außer diesem *lebenden Material* ist die Überbrückung mit Catgutzüpfen, die ursprünglich von GLUCK (1884) empfohlen worden ist, zu nennen. GLUCK hat auch zuerst den Ersatz des ganzen verloren gegangenen, peripheren Sehnenendes durch Catgut oder Seide, die einerseits am proximalen Stumpf, andererseits am Ansatzpunkt befestigt wurden, versucht. Diese Befestigung erfolgte entweder gabelförmig um den Knochen, oder in einem in dem betreffenden Knochen angelegten Bohrloch. F. LANGE hat das Verfahren in hervorragender Weise vervollkommen. (Hydrargyrumoxy-Cyanatseide).

6. Die Eingriffe an den Sehnenscheiden, Schleimbeuteln und Fascien.

a) Die Eingriffe an den Sehnenscheiden.

(KANAVEL, ZUR VERTH.)

α) Die Eingriffe bei der Sehnenscheiden-Phlegmone.

Im Anschluß an durchgehende Verletzungen der Sehnenscheiden und Sehnen im Bereiche der Finger und im Anschluß an Panaritien (s. S. 267) kommt es nicht selten zu Infektionen der Sehnenscheiden. Dabei kann sowohl die Verletzung als das Panaritium außerordentlich geringfügig erscheinen. Jede Sehnenscheidenphlegmone, die nicht rechtzeitig behandelt wird, zieht verhängnisvolle Folgen nach sich. Entweder werden größere Teile der Sehne außer Ernährung gesetzt und abgestoßen oder es treten doch zum mindesten Verwachsungen zwischen Sehne und Sehnenscheide ein, die eine schwere Behinderung in der Bewegungsfähigkeit des Fingers hinterlassen. Daher ist die Frühdiagnose dieser Erkrankung von größter Bedeutung. Die Ursache für das Zugrundegehen oft größerer Abschnitte der Beugesehnen finden wir in der Zerstörung des Mesotenons

durch den Druck der in der Sehnenscheide angesammelten infektiösen Massen. Die *Diagnose* der Sehnenscheidenphlegmone gründet sich in erster Linie auf die Schmerzhaftigkeit bei der Bewegung, insbesondere bei der Streckung der Finger und in zweiter Linie auf die Druckempfindlichkeit im Bereiche der Sehnenscheiden. Die Schmerzhaftigkeit bei der Bewegung wird so geprüft, daß man zuerst aktive und dann passive Bewegungen ausführt. Die Druck-

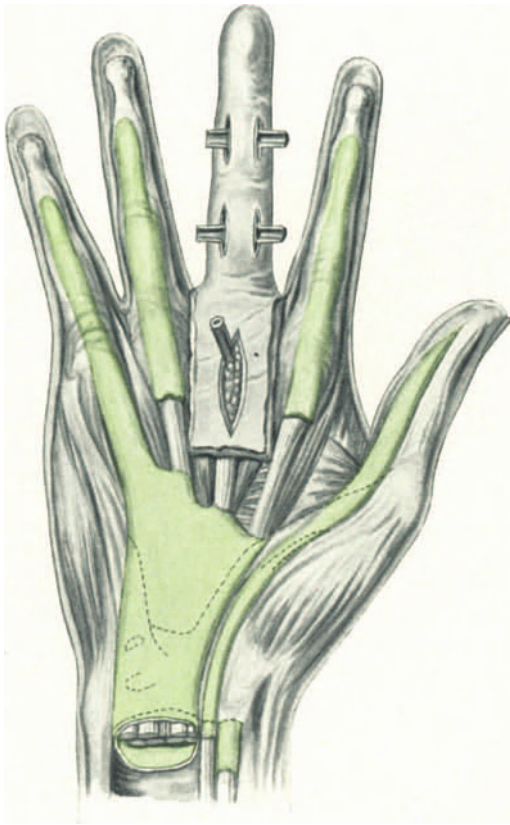


Abb. 169. Sehnenscheiden der Vola manus. (Unter Verwendung einer Abbildung aus SPALTEHOLZ). Am dritten Finger ist die Anlage der Eröffnungsschnitte für die Sehnenscheiden und Einlegung von gespaltenen Gummidrains gezeigt.

schmerzhaftigkeit, auf die größter Wert zu legen ist, wird so festgestellt, daß man mit Daumen und Zeigefinger die einzelnen, zwischen den Gelenken liegenden Fingerabschnitte dorsoventral drückt, und zwar von der Peripherie nach dem Zentrum zu. Man kann diese Prüfung auch mit einer geknöpften Sonde vornehmen und den Verlauf der Sehnenscheide abtasten, ohne das umgebende Gewebe zu drücken. Für beginnende Fälle ist diese Sondenpalpation von großem Vorteil. Durch die Betastung und die dadurch ausgelösten Schmerzen kann man nicht nur mit größter Wahrscheinlichkeit die Anwesenheit einer Infektion, sondern auch fast immer die Grenze des infizierten Gebietes feststellen. Ist die Schmerzhaftigkeit auch über dem Grundglied noch vorhanden, so setzt man die Betastung dem Verlauf der Sehne entsprechend auf die Hohlhand fort und schließlich auch auf die Gegend proximal des Ligamentum carpi volare und den Unterarm.

Die Sehnenscheidenverhältnisse ergeben sich aus der nebenstehenden Zeichnung (Abb. 169). Wir verdanken die Kenntnis der anatomischen Verhältnisse in erster Linie den Arbeiten von GOSSELIN (1851), HEINEKE (1860), v. ROSTHORN (1887), BIESALSKI und MAYER (1916), KANAVAL und ZUR VERTH. Während am 2., 3. und 4. Finger die digitale Sehnenscheide in der Gegend der Metakarpophalangealgelenke aufhört, steht sie im Bereiche des Daumens und des 5. Fingers mit den karpalen Scheidensäcken in unmittelbarer Verbindung. Diese Verbindung wird allerdings erst während des Lebens erworben, während sie bei Neugeborenen noch fehlt. Die Verbindung ist nach v. ROSTHORN am Daumen mit größter Regelmäßigkeit vorhanden, während sie an der kleinen Fingerseite gelegentlich fehlt. Die beiden karpalen Säcke stehen in keiner räumlichen Verbindung miteinander und überschreiten zentralwärts das Ligamentum carpi volare öfters um mehrere Zentimeter. In dem radialen Sack verläuft die Sehne des *M. flexor pollicis longus*, während in dem mit der kleinen Fingersehne in Verbindung stehenden ulnaren Sack nicht nur die beiden Beugesehnen des 5. Fingers, sondern die Beugesehne des 4., allerdings gewissermaßen

in der Wand, verlaufen. Die Beugesehnen des 2. und 3. Fingers liegen oft außerhalb der Karpalsäcke, doch haben sie in manchen Fällen selbständig abgeschlossene, echte (kurze) Sehnenscheiden (v. ROSTHORN). In seltenen Fällen findet sich zwischen den beiden karpalen Scheidensäcken auch noch ein dritter. Die Trennungslinie der beiden karpalen Säcke wird durch den Verlauf des Nervus medianus gekennzeichnet.

Der Verlauf der Sehnenscheidenphlegmone ist bekanntlich bei Verletzungen oder beim Ausgang der Phlegmone vom Daumen bzw. kleinen Finger am gefährlichsten. Durch die nahe Nachbarschaft der beiden karpalen Säcke und ihre Verbindung mit den digitalen Scheiden kommt es sehr häufig zum Überspringen des Infektes von der Kleinfingerseite zur Daumenseite bzw. umgekehrt. Es entsteht so die sog. V-Phlegmone.

Da die Sehnenscheiden und karpalen Säcke verhältnismäßig dünne Membranen darstellen, die an ihren Enden nur in lockerer Verbindung mit der Sehne stehen, so kommt es bei praller Eiterfüllung leicht zum Platzen der Scheide an den Enden und zum Übergreifen der Infektion von den digitalen Scheiden auf die Hohlhand, von den karpalen Scheiden auf die Unterarmabschnitte unterhalb des Beugesehnenbündels. Schon um den Herd auf die Sehnenscheide selbst zu beschränken, ist frühzeitige Diagnose und sofort anzuschließende operative Behandlung wünschenswert. Hat die Betastung im Bereiche der Beugeseiten der Grundglieder und der Sehnenscheiden in den distalen Abschnitten der Hohlhand das Übergreifen der Phlegmone auf die Hohlhand oder auch nur den Verdacht eines solchen Übergreifens ergeben, so hat sich die operative Behandlung auch auf die Hohlhand zu erstrecken. Dasselbe gilt für die Feststellung oder den Verdacht des Übergreifens der Phlegmone auf die Beugeseite des Unterarmes. Besteht nur der begründete *Verdacht*, so ist es am zweckmäßigsten, *mit der operativen Eröffnung soweit wie möglich zentralwärts zu beginnen* und zunächst die Gebiete freizulegen, in denen die Infektion am geringfügigsten ist. Findet man nach der Freilegung zentral vom Handgelenk oder in der Hohlhand keinen Eiter, so überläßt man die Wunde sich selbst und geht distal weiter.

Der Eingriff ist immer *unter Blutleere* auszuführen, weil sonst eine genaue anatomische Freilegung und Eröffnung der Sehnenscheiden nicht möglich ist. Am besten wird in *Allgemeinnarkose* operiert. An den Fingern kommt die Eröffnung der digitalen Sehnenscheiden in Frage, und zwar über der zweiten und über der Grundphalanx. Hat der Prozeß auf die Hohlhand übergegriffen, so werden die vorhandenen Scheiden hier aufgesucht und eröffnet, wobei daran zu denken ist, daß die Sehnen in der Hohlhand stark fächerförmig nach der Mitte des Ligamentum carpi volare verlaufen. Am Daumen wird die Sehnenscheide des M. flexor pollicis longus im Bereich des Grundgliedes aufgesucht und eröffnet. Die Einschnitte an den Fingern werden etwa $\frac{1}{2}$ — $\frac{3}{4}$ cm von der Mittellinie entfernt zu beiden Seiten der Beugesehnen angelegt (Abb. 169). Sie durchdringen die Haut, in die sofort kleine scharfe Häkchen eingesetzt werden, während der Schnitt durch das stark vorquellende Subcutanfett vertieft wird, wobei die Spitze des Messers etwas nach der Mittellinie zu gerichtet sein soll. Nun werden die Häkchen von neuem eingesetzt und so allmählich bis auf die Sehnenscheide vorgedrungen. Dann wird diese eröffnet. Auf der anderen Seite der Sehne wird ebenso vorgegangen. Mit einer schlanken Gefäßklemme dringt man, wenn Eiter oder trübes Sekret aus der Sehnenscheide vorquillt, von dem einen Einschnitt ein und zu dem anderen heraus. Mit der Gefäßklemme wird

ein Teil eines dünnen Gummirohres oder ein aus einem Gummihandschuh geschnittener Streifen durch die Sehnenscheide hindurchgezogen. Auf dieselbe Weise geht man an der Grundphalanx vor. Schließlich wird, wenn notwendig, in der Hohlhand die entsprechende Sehne freigelegt und hier ebenfalls ein kleines Gummiröhrchen eingelegt. Am Grundglied des Daumens geschieht das gleiche. In der Hohlhand ist besonders darauf zu achten, daß man *bei der Spaltung der Sehnenscheide des 5. Fingers* mit dem Einschnitt nicht zu weit zentralwärts vorgeht und nicht zu tief schneidet, um nicht *Seitenäste des Ramus profundus, des Nervus ulnaris oder gar den Stamm desselben zu durchschneiden*. Ebenso muß man bei der Spaltung der Sehnenscheide des *M. flexor pollicis longus* im Bereiche des Metacarpus vorsichtig vorgehen, um nicht die Muskeläste des Nervus medianus für die Daumenballenmuskulatur zu durchtrennen. Der Einschnitt soll daher am Daumenballen zwischen *M. abductor pollicis brevis* und *M. flexor pollicis brevis* erfolgen und nicht zwischen den *Mm. flexor pollicis brevis* und *adductor pollicis*. Der Verbindungsast des oberflächlichen Hohlhandbogens mit der *A. radialis* wird dabei quer durchtrennt. Ist der Einschnitt im Bereich der Sehnenscheide rechtzeitig erfolgt, so kann man gelegentlich schon nach 24 Stunden die Ableitungen entfernen und mit vorsichtigen Bewegungsübungen beginnen lassen. Je schonender das Vorgehen bei der Operation war und je eher man die Drainage aufheben kann, desto besser wird im allgemeinen der Erfolg der Behandlung sein. Hat die Sekretion aufgehört, so kann man mit Salbenverbänden, täglichen Bädern, zunächst vorsichtiger, dann energischer funktioneller Behandlung einen guten Erfolg erreichen. In Fällen schwerer Infektion kann man die Drainage leider meist nicht so schnell beenden und es kommt dann häufig zu lange dauernden Eiterungen mit allen ihren unangenehmen Folgen. Wird die infizierte Sehnenscheide nicht sehr bald und sehr ausgedehnt eröffnet, so tritt leicht ein *Durchbruch* durch die dünne Scheidenwand ein. Der Durchbruch kann nach KANAVEL im Verlaufe der Beugeschnenscheiden des 2., 3. und 4. Fingers nach außen, in die Gelenke (Epiphysenlinie), in die Zwischenräume zwischen die Lumbricalmuskeln und schließlich in die tiefen Muskelzwischenräume der Hohlhand hinein erfolgen (s. unten). Die Sehnenscheiden des Daumens und des 5. Fingers stehen für gewöhnlich mit den Sehnenscheidensäcken der Hohlhand unmittelbar in Verbindung. Dementsprechend ist die Ausbreitung in diesen Raum, wie schon oben angegeben, eine fast sofortige. Soweit die Sehnenscheiden am Daumen und am kleinen Finger in Frage kommen, entsprechen die Durchbruchsmöglichkeiten denen der übrigen Finger. Es kann aber auch ein Durchbruch von dem ulnaren in den radialen Sehnenscheidensack der Hohlhand erfolgen. Schließlich kann der Durchbruch aus den Sehnenscheidensäcken der Hohlhand in die *tiefen Muskelzwischenräume* des Unterarmes hinein stattfinden. KANAVEL hat die Ausbreitungsmöglichkeiten nach Sehnenscheidendurchbruch sehr eingehend studiert.

Er unterscheidet in der Hohlhand zwei große, tief gelegene Räume. Der eine liegt ulnar, der andere radial. Beide befinden sich unterhalb der Palmarfascie und den Fingerbeugesehen auf den Zwischenknochenmuskeln (Abb. 170). Der radiale Raum breitet sich auf dem *M. adductor poll.* aus, der ulnare reicht etwa vom Sehnenscheidensack des 5. Fingers bis zum 3. Mittelhandknochen. Hier sind die beiden Räume durch eine Art Scheidewand getrennt. Der radiale Raum wird von der Daumen- und Zeigefingersehnenscheide aus infiziert, der ulnare von den Sehnenscheiden des 4. und des kleinen Fingers. Von der Sehnenscheide des 3. Fingers können beide Räume infiziert werden. Beide Räume ergießen bei stärkerer Ansammlung den Eiter auch in die Zwischenräume zwischen den *Mm. lumbricales* und

der Eiter kommt in der Interdigitalgegend zum Vorschein. Es können von hier aus dorsale Eiterungen, die zum Teil subaponeurotisch, zum Teil subcutan verlaufen, entstehen. Von dem radialen Muskelzwischenraum erfolgt der Durchbruch nach dem Dorsum über den oberen Rand des *M. adductor poll.* oder auch durch einen Zwischenraum in diesem Muskel (Abb. 171).

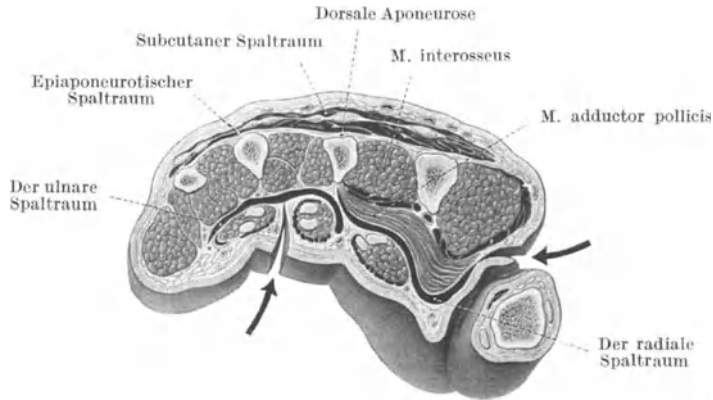


Abb. 170. Querschnitt durch die Mittelhand nach KANAVEL. Man sieht den ulnaren und den radialen Spaltraum und die Einschnittstellen zur Eröffnung dieser Räume.

Bricht der Eiter durch die proximalen Teile der Fingersehnenscheiden, so werden diese tiefen Muskelzwischenräume am leichtesten infiziert. Erfolgt der Durchbruch des Eiters aus den Sehnenscheidensäcken der Hohlhand oder aus den genannten Zwischenmuskelräumen der Hohlhand *proximalwärts*, so ergießt er sich nach KANAVEL in einen großen, tiefen Muskel-

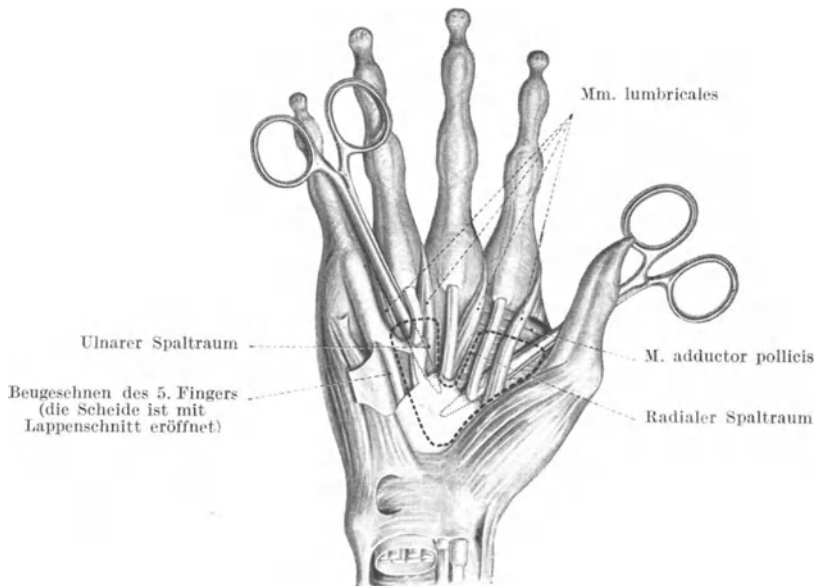


Abb. 171. Der ulnare und radiale Spaltraum der Hohlhand sind durch gestrichelte Linien gekennzeichnet. Durch die angegebene Eröffnungsschnitte sind kleine Kornzangen in die Spalträume eingeführt. (Nach KANAVEL.)

zwischenraum, dessen Grund die beiden Unterarmknochen und der sie verbindende *M. pron. quadratus* bilden (Abb. 172). Die Decke dieses Raumes wird von dem tiefen Fingerbeuger gebildet. Wird dieser Raum stärker mit Eiter angefüllt, d. h. nicht frühzeitig genug eröffnet, so dringt der Eiter in den Zwischenraum zwischen den *Mm. flexor digitor. prof.* und *flexor poll. longus* gegen die Oberfläche vor, erreicht den *N. medianus* und von da aus

das ulnare Gefäßnervenbündel, um sich dann nach proximal in dem Muskelzwischenraum zwischen den Mm. flexor digit. sublim. und flexor carpi uln. weiter fortzusetzen.

Die *Eröffnung der tiefen Muskelzwischenräume* der Hohlhand wird nach KANAVEL entweder von der radialen oder von der ulnaren Seite, je nachdem der eine oder andere oder beide Räume infiziert sind, vorgenommen. Zum radialen Raum gewinnt man am leichtesten Zutritt von einem Schnitt, der an der radialen Seite des Mittelhandknochens des Zeigefingers angelegt wird. Dringt man von hier in die Tiefe, so kommt man ohne Schwierigkeit in den radialen Raum hinein (Abb. 171). Will man den ulnaren eröffnen, so wird der Schnitt am besten zwischen dem 4. und 5. oder 3. und 4. Finger in der Hohlhand nahe der Schwimmhautfalte angelegt. Man dringt dann zwischen den Mm. lumbricales mit einer Kornzange unter die tiefen Beugesehnen der Finger (Abb. 171). Ist der Sehnensack des 5. Fingers noch nicht beteiligt, so soll er dabei geschont werden. Die Eröffnung des Zwischenmuskelraumes

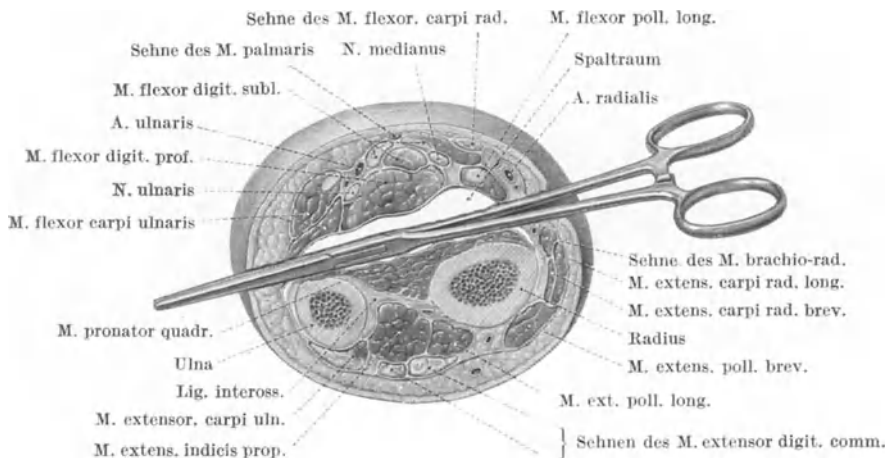


Abb. 172. Der Spaltraum im unteren Abschnitt des Unterarmes, der sich bei fortschreitender Phlegmone von der Hohlhand aus mit Eiter füllt. Er liegt volar von Radius und Ulna und dem M. pronator quadr. Durch den Spaltraum ist eine kleine Kornzange geschoben. (Nach KANAVEL.)

am Unterarm erfolgt nach KANAVEL am besten sowohl radial- als ulnarwärts durch unmittelbares Vorgehen gegen die betreffenden Knochen. Etwa 3—4 Finger breit oberhalb des Handgelenkes werden die Schnitte unter Schonung von Nerven und Gefäßen bis auf die Beugeseite der Knochen geführt. Ebenso wird die Fascienverbindung zwischen den Muskeln und den Knochen, wenn nötig, eingeschnitten. Dann geht man mit einer *schlanken* Kornzange unter die Gefäße und Beugesehnen bis in den Zwischenraum zwischen den Beugesehnen und dem M. pronator quadratus. Muß auf beiden Seiten eröffnet werden, so führt man die Kornzange vorsichtig von dem zuerst eröffneten Raum quer durch den Unterarm und hält sich dabei unmittelbar an die Knochen (Abb. 172). Dann kann der Gegeneinschnitt gegen die durchgeführte Kornzange ausgeführt werden. Muß noch weiter proximal eröffnet werden, so geht man auf der ulnaren Seite zwischen dem M. flex. carpi ulnaris und den Fingerbeugern in die Tiefe, während man sich auf der radialen Seite an den ulnaren Rand des M. brachioradialis hält, die Umgebung des N. medianus freilegt und dräniert.

Für die Zeit der *Nachbehandlung* ist die BIERSCHE Stauung sehr zu empfehlen. Sie leistet auch im Verein mit kleinen Eröffnungen der Sehnenscheide Gutes, doch hat sie, ohne Einschnitt angewendet, versagt. Hat sich eine Sehne in größerem Umfang abgestoßen, so kann sie nur durch operative Eingriffe, wie Sehnen-, Fascientransplantation (LEXER, REHN, KIRSCHNER) oder durch eine Ersatzsehne aus Seidenfäden (LANGE) ersetzt werden. Die Erfolge aller dieser Nachoperationen sind leider in der Mehrzahl der Fälle mangelhaft. Zwar gelingt der Sehnenersatz, wenn der richtige Zeitpunkt gewählt ist, d. h. wenn wenigstens $\frac{1}{2}$ Jahr nach Ablauf völliger Wundheilung gewartet worden ist, ohne große

Schwierigkeit. Aber es sind meist schon während des Bestehens der Infektion und während der Wundheilung Kontrakturen der Muskeln und Gelenke eingetreten, die der Wiederherstellung der Sehne trotz ausgiebiger Bewegung schwer überwindliche Hindernisse entgegensetzen. Es muß also in der Nachbehandlungszeit größte Sorge auf die Erhaltung der Muskeln und der Beweglichkeit der Gelenke verwandt werden.

β) Die Eingriffe bei der Tuberkulose der Sehnenscheiden.

Die Tendovaginitis tuberculosa bevorzugt in ihren verschiedenen Formen die Sehnenscheiden der Hand und des Fußes. Besonders die Beugesehnen der Hand und die Strecksehnen des Fußes sind ihre Lieblingssitze. Die Diagnose ist dann meist leicht, wenn noch andere Tuberkuloseherde vorhanden sind, besonders wenn im Bereiche der Hand Knochenveränderungen auf tuberkulöser Basis oder eine tuberkulöse Gelenkerkrankung vorausgegangen sind. Sehr kennzeichnend ist das sog. Reiskörperchenhygrom, während die seröse Form, ebenso wie die eitrige, auch andere Ursachen haben kann, z. B. ein akutes oder chronisches Trauma mit und ohne äußere Wunde. Bei längerem Bestehen einer chronischen Sehnenscheidenentzündung besteht immer der Verdacht auf Tuberkulose. Selten werden, selbst bei der eitrigen Form, Durchbrüche nach außen beobachtet. Differentialdiagnostisch wichtig ist ferner das Auftreten des sog. Zwerchsackhygroms am Handgelenk. Der erkrankte und erweiterte, prall elastisch gespannte gemeinsame Sack der Fingerbeuger wird durch das Lig. carpi transv. vol. quer eingedrückt und erhält dadurch die Zwerchsackform. Lassen sich das Vorhandensein von Reiskörperchen oder Kapselverdickungen unregelmäßiger Art nachweisen, so ist an der Diagnose Tuberkulose nicht zu zweifeln. Dasselbe Bild findet sich auch gelegentlich am Fußrücken, wo der Zwerchsack durch den Eindruck des Lig. cruciatum oder transversum hervorgerufen wird.

Die Behandlung der einfach serösen und serofibrinösen Tendovaginitis besteht zunächst darin, sie durch Jodoformglycerineinspritzung unter örtlicher Schmerzbetäubung an der Einstichstelle zu beeinflussen. Mit einer starken Nadel wird unter Wahrung strengster Asepsis der Inhalt aus der Sehnenscheide entleert; der Stich geht schräg durch die Haut und soll die Basis der Geschwulst treffen, um einen möglichst langen Stichkanal zu erzielen. Nach Absaugen des Inhaltes erfolgt eine Einspritzung von 3—5 ccm Jodoformglycerin. Nach Ruhigstellung durch einige Tage wird mit vorsichtigen aktiven und passiven Bewegungsübungen begonnen. Bei den übrigen Formen der Tendovaginitis tuberculosa kommt man mit der Spritzbehandlung nicht zum Ziel. Am ehesten scheinen noch Erfolge mit Röntgenstrahlen erzielt zu werden. Häufig versagt aber auch diese Behandlung. Dann ist aber der notwendig werdende, operative Eingriff nicht mehr zu lange hinauszuschieben. In Narkose, Plexus- oder auch örtlicher Betäubung legt man die erkrankte Sehnenscheide ausgiebig frei, und zwar am besten mit einem längsverlaufenden Bogenschnitt. Am Handgelenk muß der Hautschnitt auf die Hohlhand übergreifen. Das Lig. carpi volare darf aber nicht durchschnitten werden. Eine Verletzung des Herdes ist solange als irgend möglich zu vermeiden, da man ihn in gefülltem Zustand sehr viel leichter aus seiner Umgebung herauslösen kann. Erst wenn man ihn proximal, distal und seitlich möglichst bis an die Sehnen heran ausgelöst hat, soll die Eröffnung erfolgen. Es ist darauf zu achten, daß nach der Eröffnung auch alle zwischen die Beugesehnen hineinziehenden Fortsätze mit entfernt werden. Sind die Sehnen selbst mit Granulationen bedeckt, so werden sie mit dem Messer abgekratzt. Vor Schluß der Hautwunde wird Jodoformpulver in die Wunde gestreut oder Jodoformglycerin nach Abschluß der Naht zwischen zwei Nähten in das Wundbett gespritzt. Zunächst wird für einige Tage ein ruhigstellender

Schienenverband angelegt, dann vorsichtige, aktive und passive Bewegungsübungen angeschlossen.

Seltener als akut eitrige Entzündungen und die Tuberkulose beobachten wir die *gonorrhöische Sehnscheidenentzündung*. Sie tritt meist als periartikuläre Erkrankung bei gleichzeitiger Gelenkerkrankung auf. Wichtig ist der Nachweis einer vorhandenen Gonorrhöe. Eitrige Entzündungen sind selten, seröse Ergüsse herrschen vor. Die ausgesprochene hochgradige örtliche Schmerzempfindlichkeit bei jeder Bewegung, auch kleinsten Ausmaßes, die gerötete Haut und das Befallensein eines Gelenkes sind kennzeichnende Symptome. Bei der Gonorrhöe der Gelenke kommt ein chirurgischer Eingriff nur selten in Frage. Stauungsbehandlung, Wärmezufuhr und Ruhigstellung sind zunächst erforderlich. Die Ruhigstellung soll aber einer vorsichtigen Bewegungsbehandlung so bald weichen, als die Schmerzempfindlichkeit es erlaubt.

b) Die Eingriffe an den Schleimbeuteln.

Wie bei den Sehnscheiden finden wir hier entzündliche Erkrankungen akuter und chronischer Art. Die gewöhnlichen Eitererreger, der Gonococcus, der Tuberkelbacillus und die Syphilispirochäten lösen die Erkrankungen aus. Die akut entzündliche Bursitis ist fast immer traumatischer Art. Verletzungen durch spitze oder stumpfe Gewalt, die nicht immer bis in den Schleimbeutel selbst vorzudringen brauchen, führen solche Infektionen herbei. Es kommen aber auch, wie bei Lues und Tuberkulose, Infektionen auf dem Blut- und Lymphwege zustande. Auch aus der näheren Umgebung fortgeleitete, eitrige Vorgänge können auf die Schleimbeutel übergreifen. Die chronischen Bursitiden sind gelegentlich tuberkulöser oder syphilitischer Natur, jedoch durchaus nicht immer. Gerade die häufigsten chronischen Bursitiden, die auch als Hygrome bezeichnet werden, entwickeln sich meist auf Grund chronischer Traumen. Besonders Schleimbeutel auf knöcherner Unterlage, deren Hautüberzug dauerndem Druck und häufigen stumpfen Verletzungen ausgesetzt ist, erkranken leicht chronisch. Solche Stellen sind besonders die Ellenbogen- und Kniegelenke und das distale Köpfchen des Metatarsus I bei Hallux valgus. Findet sich an solchen Stellen eine chronische Bursitis, so braucht eine luische oder gonorrhöische Ursache nicht in Betracht gezogen zu werden. Schwieriger liegen die Verhältnisse bei vielen anderen Schleimbeuteln, deren es in der Umgebung der meisten Gelenke eine große Anzahl gibt. Die hauptsächlich praktisch in Betracht kommenden Schleimbeutel sind folgende: In der Umgebung des *Schultergelenkes* die Bursa acromialis und die B. subdeltoidaea; erstere liegt unmittelbar über dem Akromion, letztere über dem Tuberculum maius. Am *Ellenbogen* kommen hauptsächlich die B. olecrani subcut. und subtendinea, letztere unterhalb der Tricepssehne, in Betracht. Am *Hüftgelenk* ist der wichtigste Schleimbeutel die B. trochanterica unmittelbar auf dem Trochanter major. Außer diesem Schleimbeutel finden sich aber in der Umgebung des Hüftgelenkes, in der Nähe aller Sehnenansätze Schleimbeutel von meist geringerer Größe. Praktisch wichtig sind besonders die Schleimbeutel unter dem M. iliacus und unter der Sehne des M. ileopsoas auf dem Troch. min. Die größte Zahl von Schleimbeuteln findet sich in der Umgebung des *Kniegelenkes*. Praktisch wichtig ist besonders die B. praepatellaris, die meistens aus einer subcutanen, einer subfascialen und einer subtendinösen besteht, die häufig miteinander in Verbindung stehen. Bedeutungsvoll ist auch die B. infrapatellaris prof. unterhalb des Lig. pat. Die B. suprapatellaris unter der Quadricepssehne steht fast regelmäßig mit dem oberen Recessus des Kniegelenkes in Verbindung. Von etwas geringerer praktischer Bedeutung sind die seitlich und rückwärts gelegenen Schleimbeutel, besonders die B. anserina auf der medialen Seite unter den Sehnen des M. gracilis, sartorius usw., die B. gastrocnemia, semimembranosa, bicipitogastrocnem. und die B. m. poplitei auf der Rückseite. Am *Fuße* sind wichtig die B. subcut. calcanei, und besonders die B. subtend. calcanei, erstere auf, letztere unter der Achillessehne. Schließlich sind auch neugebildete Schleimbeutel oft der Sitz von chronischen Entzündungen, wie z. B. der oben erwähnte über dem distalen Köpfchen des Metatarsus I bei Hallux valgus.

Die *Diagnose* oberflächlich gelegener, akuter Schleimbeutelentzündungen macht keinerlei Schwierigkeiten. Starke Schwellung, ausgesprochene Druckempfindlichkeit, Rötung der Haut, lokale Temperaturerhöhung sind die hauptsächlichsten Erscheinungen. Der Versuch einer inneren Behandlung ist gestattet. Umschläge mit 30—50%igem Alkohol oder essigsaurer Tonerde, Ruhigstellung

sind die zu treffenden Maßnahmen. Geht die Erkrankung nicht schnell zurück, so ist es zweckmäßig, möglichst bald einen Einschnitt vorzunehmen, der allerdings häufig zu einer langdauernden Fistelbildung führt. Die *Diagnose* akuter Entzündungen tiefer gelegener Schleimbeutel ist wesentlich schwieriger. Da sie viel seltener sind, so wird häufig die Möglichkeit einer derartigen Erkrankung außer acht gelassen. Die Behandlung ist dieselbe. Da viele der tiefgelegenen Schleimbeutel mit den Gelenken in Zusammenhang stehen, besteht die Gefahr der Gelenkinfektion. Häufig ist auch die Beteiligung derartiger Schleimbeutel bei primärer Gelenkerkrankung.

Die *chronischen Entzündungen* der oberflächlichen Schleimbeutel sind, wie schon bemerkt, häufig durch chronische Traumen verursacht. Ihre Diagnose stößt auf keine Schwierigkeiten. Der starke seröse Erguß führt zu leicht erkennbarer, prall elastischer Schwellung, die sich über die Oberfläche der Haut erhebt. Akute Entzündungserscheinungen fehlen. Die Behandlung kann zunächst eine erhaltende sein (Verhütung neuer Schädigung, Ruhigstellung, feuchtwarme Umschläge). Meist bleibt diese Behandlung aber ohne Dauererfolg, daher soll mit dem operativen Eingriff nicht zulange gewartet werden. Von bogenförmigen Schnitten aus, die niemals über die Höhe der Geschwulst geführt werden dürfen, wird der Schleimbeutel freigelegt, die Haut nach allen Seiten abgelöst und unter Verhütung einer Eröffnung des Schleimbeutels dieser aus der Umgebung und von seiner Unterlage abgetrennt. Bei den oberflächlichen Schleimbeuteln macht das keinerlei Schwierigkeiten, bei den tiefgelegenen, besonders in der Kniekehle, unter dem M. deltoideus und dem M. psoas z. B., ist mit größter Vorsicht vorzugehen, da man in beträchtliche Tiefen kommt und Nebenverletzungen von Gefäßen und Nerven sicher vermieden werden müssen. Am Knie und Ellenbogen legt man den Schleimbeutel am besten mit breiten Lappenschnitten frei, und zwar soll die Basis des Lappens in beiden Fällen proximal gelegen sein und der Lappenbogen über die Patella bzw. das Olecranon herunterreichen, um späteren Narbendruck auszuschalten. Noch besser sind in der Beziehung distal gestielte Lappen. Sie müssen aber sehr breit gestielt werden, da sonst leicht Randnekrosen an den Lappen eintreten. Die B. praepatellaris hat häufig lange seitliche Zipfel, die selbstverständlich mit ausgelöst werden müssen, um Rückfälle zu vermeiden. Die B. subdeltoidea kann erst nach Spaltung des M. deltoideus freigelegt werden. Bei tiefliegenden Hygromen, besonders solchen in der Kniekehle, ist es immer zweckmäßig, eine WASSERMANNSche Reaktion machen zu lassen, da sie häufig auf luischer Basis entstanden sind. Tuberkulös erkrankte Schleimbeutel verhalten sich ähnlich wie die tuberkulös erkrankten Sehnenscheiden, daher gründet sich auch ihre Diagnose und Behandlung auf dieselben Voraussetzungen.

c) Die Eingriffe an den Fascien.

α) Die Eingriffe bei der Elephantiasis.

(DRAUDT.)

Die *Elephantiasis-Behandlung* hat bis in die neueste Zeit wenig Erfolge aufzuweisen. Am meisten hatte sich noch die multiple Stichelung und die Exstirpation von kleineren und größeren Weichteillappen, wie sie von v. MIKULICZ empfohlen worden war, bewährt. Zwei Verfahren haben sich in neuerer Zeit Anhänger gewonnen. Mit ihnen wurden wenigstens vorübergehende, seltener anhaltende Besserungen, ab und zu Heilung erzielt. Das eine Verfahren wurde gleichzeitig mit der erhaltenden Behandlung, d. h. Hochlagerung, Wickelung, Massage geübt und bestand in der Einspritzung von *Fibrolysin* in die Glutealmuskulatur

oder auch in das erkrankte Glied selbst. Die Behandlung mußte 2—6 Monate mit kurzen Ruhepausen durchgeführt werden. CASTELLANI ist der Schöpfer dieser Methode und er hat besonders dann, wenn das Ödem abgeflossen war und er die Ausschneidung von Haut hinzufügte, gute Erfolge gehabt.

Das zweite Verfahren ist ein operatives. Es stammt von HANDLEY. Er bezeichnet sein Verfahren als Lymphangioplastik. Nach genügender Vorbereitung durch Hochlagerung usw. hat er lange, starke Seidenfäden in das Subcutangewebe in der ganzen Länge der Gliedmaßen eingelegt und erwartet, daß sich entlang diesen Seidenfäden ein regelrechter Lymphstrom entwickeln sollte. In einzelnen Fällen ist ihm das auch gelungen. Auch andere Chirurgen haben über vereinzelte gute Erfolge mit diesem Verfahren berichtet. Doch hat es keine allgemeine Verbreitung gefunden.

Als fruchtbarer hat sich der Gedanke erwiesen, durch Eingreifen an der *Fascie* die Elephantiasis zur Heilung zu bringen.

Der Gedanke, die Elephantiasis durch *Eröffnung des Fascienmantels der Muskulatur* zu behandeln, stammt von LANZ (1912). LANZ bezeichnet den Fascienmantel als eine Schwelle für die Lymphströmung zwischen Subcutangewebe und Muskulatur. Durch die Untersuchungen von SCHWEIGER und SEIDEL ist festgestellt worden, daß die Lymphströmung durch die Fascia lata nur einseitig stattfindet, und zwar in der Richtung von innen nach außen. Da nun die Fascie bei allen schwereren Fällen von Elephantiasis hochgradig verdickt und getrübt erscheint, so ist mit größter Wahrscheinlichkeit anzunehmen, daß tatsächlich die Lymphströmung wesentlich beeinträchtigt ist. LANZ hat die Fascie des Oberschenkels in großer Ausdehnung gespalten, ist dann am hinteren Rand des Musculus vastus auf den Knochen vorgedrungen, hat das Periost breit zurückgehebelt und im unteren, mittleren und oberen Drittel mit der DOYENSchen Fräse die Markhöhle angebohrt. In jedes der Bohrlöcher hat er einen, der Fascia lata entnommenen, schmalen Streifen eingelegt und die Fascienlücke durch eine fortlaufende Seidennaht geschlossen, dann hat er noch mit der COOPERSchen Schere eine große Anzahl von Öffnungen in die Fascia lata eingeschnitten. Der Erfolg dieses Eingriffes war noch nach 3 Jahren ausgezeichnet.

Der Gedanke, die Elephantiasis durch Beseitigung der Fascienseidewand zwischen den Lymphräumen des Muskels und des Subcutangewebes zu behandeln, ist von PAYR und KONDOLÉON etwa zu gleicher Zeit wieder aufgenommen worden. KONDOLÉON hat zunächst die Fascie durchtrennt und ausgeschnittene Fascienstreifen zwischen die Muskeln verlagert, den Fascienschnitt dann nur in den mittleren Abschnitten wieder vernäht, während er die Enden offen ließ. Er hatte einen guten Erfolg. Doch glaubte er bei seinen weiteren Operationen, die zum Teil erfolglos waren, festzustellen, daß in schweren Fällen nur die Beseitigung der veränderten Fascie in großer Ausdehnung zum Ziele führen könnte. Mittels großer Schnitte legte er, meist auf beiden Seiten, die Fascie frei, löste die Haut weit ab, entfernte das ödematöse Fett und schnitt nun aus dem Fascienmantel ein 3—4fingerbreites und der ganzen Länge des Hautschnittes entsprechendes Stück heraus. Er hatte im großen und ganzen sehr gute Erfolge.

Schon vor der ersten Veröffentlichung KONDOLÉONS hatte PAYR einen Kranken mit Elephantiasis etwa auf dieselbe Weise operiert. Auch PAYR ging von dem Gedanken aus, die Scheidewand zwischen dem subcutanen und intermuskulären Lymphnetz zu beseitigen und glaubte außerdem die Lymphströmung dadurch verbessern zu können, daß die mit dem Subcutangewebe vernähte Muskulatur bei jeder Bewegung eine Pumpwirkung ausüben werde. Die Kranken wurden zunächst längere Zeit vorbehandelt, und zwar durch Bettruhe mit starker Hochlagerung der Beine in einer Extensionsmatte. Auch aktive Hyperämie, Bewegungsübungen und Massage sind zu empfehlen. Der *Eingriff* wurde erst vorgenommen, wenn die Haut ganz schlaff erschien. Die Fascie wird durch Zurückpräparieren der Haut und des ödematösen Subcutangewebes in möglichst

großer Ausdehnung freigelegt. Je nach Umfang des Gliedes wird sie in ganzer Länge des Hautschnittes und in einer Breite von 5—8 cm umschnitten und teils scharf, teils stumpf von der Muskulatur abgelöst. Nach genauer Blutstillung werden die nun freigelegten Muskeln mit den freien Fascienrändern durch eine Reihe von etwa 5 cm auseinanderstehenden Seidenknopfnähten an das Unterhautzellgewebe angenäht. Die Haut soll dadurch an der Muskelbewegung teilnehmen. Über die nun ausgeführte Hautnaht wird ein steriler Verband angelegt und die Gliedmaße mit einer von der Peripherie her angewickelten, elastischen Binde unter leichten Druck gesetzt. Das Bein wird wieder hochgelagert. Zur Nachbehandlung werden Massage, Hyperämie, Wärmebehandlung, besonders Fönen, Elektrisieren und Bewegungsübungen empfohlen. Das operierte Glied soll außerdem noch wochenlang gewickelt oder durch Tragen eines Gummistrumpfes unter Druck gehalten und während der Nacht hochgelagert werden. Dauererfolge werden auch mit diesem Verfahren selten erzielt.

β) Die Fascientransplantation (s. S. 109).

γ) Die Eingriffe bei der DUPUYTREN'SCHEN Fingerkontraktur.

(COENEN.)

Die Erkrankung wurde von FELIX PLATTER (1614) in Basel zuerst erwähnt, von COOPER (1821) bereits als Erkrankung der Palmaraponeurose erkannt, von DUPUYTREN (1832) eingehend untersucht und beschrieben (JANSSEN).

Auf die früheren Eingriffe bei der DUPUYTREN'SCHEN Kontraktur einzugehen, erübrigt sich, da sie auf falschen Voraussetzungen über die Entstehung des Leidens begründet waren. So konnte weder eine Operation an den Muskeln (MALGAIGNE), noch die Sehnendurchschneidung (GUÉRIN, SMITH) helfen, noch die einfache oder mehrfache Durchtrennung der Haut oder das subcutane Abschneiden von Strängen das Leiden beseitigen (DUPUYTREN, GOYRAND, ADAMS). Auch die vielgeübte Operation von BUSCH konnte weder sicher noch für längere Zeit helfen. Das Verfahren besteht darin, daß ein distal gestielter, dreieckiger Hautlappen über dem Schrumpfungsbereich abgelöst wird und gleichzeitig bei dem Ablösen die sich dem Strecken des Fingers entgegengesetzten, nach der Fascie ziehenden Stränge durchtrennt werden. Auch BUSCH sah den Grund der Erkrankung in der Haut und begnügte sich infolgedessen mit der Ablösung des geschrumpften Lappens und der Durchtrennung der Stränge. Eine Streckfähigkeit wurde dadurch bis zu einem gewissen Grade erreicht, aber da die geschrumpfte Fascie an Ort und Stelle blieb, so wurden Rückfälle sehr häufig beobachtet. Da sich nach der Streckung der Hautlappen regelmäßig als zu kurz erwies, so wurde er, soweit es ging, zur Deckung benutzt, die übrigen Wundränder vereinigt, oder, wenn sie sich unter zu starker Spannung befanden, die Lücke mit THIERSCH-Läppchen gedeckt. Die Methode GERSUNYS (1884) brachte einen Fortschritt insofern, als er von einem Längsschnitt aus die Fascie freilegte und teilweise entfernte.

Weiter brachte das Vorgehen KOCHERS (1887), durch das zum ersten Male bewiesen wurde, daß die Haut zweifellos nicht die Ursache der Kontraktur war, sondern die Palmarfascie. KOCHER spaltete die Haut in der Längsrichtung über dem geschrumpften Strang, löste die Verwachsungen nach beiden Seiten ab, präparierte den Fascienstrang seitlich und distalwärts und exstirpierte ihn schließlich vollständig bis in seine letzten Ausläufer. Der Erfolg war, daß der Finger sofort vollständig gestreckt und nach Annäherung der Haut wieder aktiv bewegt werden konnte. KOCHERS Vorgehen gründete sich auf die anatomischen Untersuchungen von VOGT, RICHER, FRÖLICH und eigene Darstellungen. Das KOCHERSche Verfahren ist für alle leichteren Fälle von DUPUYTREN'SCHER Kontraktur das einfachste und zweckmäßigste. Nur dann, wenn eine schwerste Kontraktur im Metakarpophalangealgelenk besteht oder wenn sie sich gar auf das erste Interphalangealgelenk erstreckt und die Haut stark geschrumpft ist,

kommt man mit ihr nicht immer zum Ziel, da nach Streckung des Fingers, besonders in der Gegend des Metakarpophalangealgelenks die Hautwundränder nicht oder nur unter starker Spannung zu vereinigen sind. In solchen Fällen empfiehlt es sich, die Methode von LEXER (JANSSEN) (1902) zur Anwendung zu bringen, d. h. die geschädigte Haut teilweise mit zu entfernen und die Lücke durch einen Cutislappen zu decken.

Eine erhaltende Behandlung der DUPUYTRENschen Kontraktur blieb fast immer ohne Erfolg. Dagegen beobachtet man nicht selten bei dem zweifellos häufig vererbten Leiden einen so chronischen Verlauf, daß man, solange die Arbeitsfähigkeit der Hand nicht eingeschränkt ist, nicht einzugreifen braucht. In anderen Fällen schreitet allerdings die Erkrankung sehr schnell fort. Entsprechend der Ausbreitung der Palmarfascie entwickelt sich die Kontraktur am häufigsten im Bereiche der Hohlhand und Finger, wobei der 4. und 5. Finger besonders bevorzugt werden; auch der Daumen wird durch einen Zipfel (HENLE) versorgt, wodurch die allerdings selten beobachtete Kontraktur des Daumens zu erklären ist. Die Ausläufer der Fascie reichen einerseits in die Haut, andererseits an die Sehnenscheiden bis zum Mittelglied.

Die Ausführung des Eingriffes ist in leichteren Fällen außerordentlich einfach; sie wird am besten in Blutleere ausgeführt. Zur Schmerzbetäubung ist Allgemeinnarkose, Leitungs- oder örtliche Betäubung möglich. Letztere empfiehlt sich nur dann nicht, wenn eine Lappendeckung stattfinden muß. Von einem geraden Schnitt, der sich über das ganze Gebiet der Kontraktur erstreckt, der aber auch etwas bogenförmig (LOTHEISEN 1900) angelegt werden kann, um die Hautwunde nicht gerade über die Sehnenscheide kommen zu lassen, wird die geschrumpfte Fascie möglichst weitgehend freigelegt. Der Schnitt muß daher unter Umständen fingerwärts bis über das erste Interphalangealgelenk fortgesetzt werden. Nachdem der Schnitt bis auf die Fascie vertieft ist, wird die Haut mit größter Vorsicht, um sie nicht zu verletzen, nach beiden Seiten soweit abpräpariert, bis auch die äußersten Stränge der Fascie freiliegen. Das Subcutangewebe muß möglichst an der Haut erhalten bleiben. Dann beginnt man proximalwärts, wo der Fascienstrang am schmalsten ist, mit der Entfernung. Man durchschneidet den spannenden Strang, faßt ihn mit einer Arterienklemme, hebt ihn aus dem Wundgebiet heraus und durchtrennt nun, während man den Strang im Zusammenhang läßt, alle seitlich spannenden Verbindungen unter Umständen bis über das erste Interphalangealgelenk hinaus, bis die Sehnenscheide vollständig blank zutage liegt. Währenddessen wird von einem Assistenten der gekrümmte Finger gestreckt. So erhält man die geschrumpfte Fascie im Zusammenhang. Sind zwei oder mehrere Finger beteiligt, so muß von dem Hauptschnitt unter Umständen ein zweiter oder dritter Schnitt nach dem anderen erkrankten Finger angelegt werden und man darf sich erst dann mit dem Eingriff begnügen, wenn der letzte spannende Fascienstrang durchschnitten und die ganze Fascie entfernt ist. In einfachen Fällen lassen sich die Hautwunden glatt vereinigen. Hatte die Haut ihre Elastizität verloren, so daß sie sich nach der Entfernung der Fascie und Streckung der Finger nicht vereinigen läßt, so ist es zweckmäßig, auf die restlose Naht zu verzichten und nach LEXERs Vorschlag einen Cutislappen frei in die Lücke zu transplantieren. Kleine Lücken können der Heilung unter Deckung der Wunde mit *Gaudafil* überlassen bleiben. Es muß zunächst Ruhigstellung des Fingers in guter Stellung erfolgen (PAYR). LEXER legt einen Kreuzschnitt an; der eine Schnitt in Längsrichtung über dem am stärksten geschrumpften Fascienabschnitt, der zweite Schnitt senkrecht dazu, entsprechend der distalen Quer-

falte der Hohlhand. Die vier so entstehenden Lappen werden abgelöst und der am stärksten geschrumpfte und auf der Fascie festhaftende Teil der Haut auf der Fascie zurückgelassen. Dann wird die Fascie bis in ihre äußersten Ausläufer freigelegt und nach deren Durchtrennung vollständig weggenommen. Unter Umständen entfernt LEXER sogar teilweise die Haut der Finger. Gefäße und Nerven dürfen nicht verletzt werden. Ist die Fascie restlos entfernt und lassen sich die Finger vollständig strecken, so werden die Schnitte, soweit das möglich ist, vernäht. In schwersten Fällen scheidet die Streckungsmöglichkeit gelegentlich an sekundären Gelenkveränderungen infolge des langen Bestehens des Leidens. Auf diese Behinderung der Streckfähigkeit kann zunächst ein Einfluß nicht gewonnen werden. Nach Abnahme der Blutleere wird gewissenhafteste Blutstillung durchgeführt und nun noch die bestehende Lücke der Haut durch einen entsprechend zugeschnittenen Cutislappen gedeckt. Den Lappen entnimmt man am besten der Oberschenkelhaut ohne Subcutanfett und befestigt ihn durch einige Nähte am Rande der Lücke. Der Verband muß so angelegt werden, daß der Lappen nicht gedrückt wird, andererseits muß für Ruhigstellung der Finger gesorgt werden, um die Verschiebung des Lappens zu verhindern.

7. Die Eingriffe an der Haut und am Subcutangewebe.

Das meiste, was über Operationen an der Haut zu sagen ist, ist in den Abschnitten über Wundbehandlung, Wundinfektion, Furunkel, Karbunkel, plastische Operationen und Transplantationen usw. erörtert. Was noch hinzuzufügen ist, sind verhältnismäßig kleine Abschnitte. Zunächst soll eine kurze Zusammenfassung über das *Panaritium* und die damit zusammenhängenden Erkrankungen folgen.

a) Die Eingriffe beim Panaritium und bei der Paronychie.

(ZUR VERTH, KLAPP und BECK.)

Das Panaritium ist immer eine Folge geringfügiger Verletzungen mit anschließender Infektion. Die Keime, die es verursachen, sind meist die gewöhnlichen Eitererreger. Durch die Keimwirkung entwickelt sich in der Tiefe des Gewebes eine Nekrose, die die Neigung besitzt, nach der Oberfläche durchzubrechen und nach der Tiefe fortzuschreiten. Die Lieblingsstellen des Panaritiums, das zunächst in der Cutis selbst oder in der Subcutis seinen Sitz hat, sind die Beugeseiten der Finger und der Hand, seltener findet es sich an der Rückseite der Finger. Nur das Endglied wird auch hier besonders um den Nagel herum und unter dem Nagel häufiger von dem Panaritium befallen. Die Ursache für die häufige Entstehung des Panaritiums an den genannten Lieblingsstellen liegt im anatomischen Aufbau der Weichteile. Die durch senkrecht in die Tiefe strebende Bindegewebsstränge mit dem Periost und den Fascien in fester Verbindung stehende, sehr stark entwickelte Haut setzt der Ausbreitung eines Entzündungsherd nach den Seiten hin großen Widerstand entgegen, ebenso wie das in kleinen Trauben angeordnete, zwischen den Bindegewebssträngen befestigte Fett. Die Gefäßversorgung ist in diesen Gebieten eine verhältnismäßig mangelhafte, soweit die oberflächlichen Schichten in Frage kommen. Überall wo die Haut dünner, beweglicher und mit einem unter der Haut liegenden, weit verzweigten Capillarnetz versehen ist, wie in den übrigen Gegenden der Hand, besonders am Dorsum, kommt es weniger leicht zu einem umschriebenen Infektionsherd. Die *Diagnose* des in der *Cutis* sitzenden Panaritiums macht keine Schwierigkeiten. Eine kleine umschriebene, schmerzhaft Rötung, der bald eine Abhebung der Hornschicht durch einen Eitertropfen folgt, ist kennzeichnend. Wird der kleine nekrotische Blasendeckel abgehoben, so entleert sich ein Tropfen Eiter und der Prozeß geht schnell zurück. Entwickelt sich ein solcher oberflächlicher Herd aber erst nach mehreren Tagen nach einer geringfügigen Verletzung, die vielleicht äußerlich schon wieder verheilt ist (Nadelstich oder ähnliches) und hat während dieser Tage eine ausgesprochene Druckempfindlichkeit, die sich häufig erst auf Druck besonders beim Zufassen

bemerkbar macht, bestanden, so sind diese an der Oberfläche auftretenden Erscheinungen fast immer der Ausdruck eines in der *Subcutis* gelegenen Herdes, der im Begriff ist, nach der Oberfläche durchzubrechen. In solchen Fällen besteht im Anschluß an die Verletzung zunächst eine tief in der Subcutis gelegene, durch die Keime bedingte, umschriebene Gewebse Nekrose. Nach dem Einschneiden zeigt sich ein fast immer ziemlich scharf begrenzter, gelbgrün gefärbter, nekrotischer Gewebspfropf, wie wir das auch beim Furunkel beobachten. Nicht immer haben die tiefgelegenen Nekrosen, die allmählich einschmelzen, die Neigung nach außen durchzubrechen. Sie dringen auch gelegentlich nach der Tiefe vor, den Gewebsepten folgend. Da sie in diesem Fall fast immer weitere Zerstörungen veranlassen können, ist es wichtig, sie rechtzeitig zu erkennen und zu behandeln. Als üble Folgeerscheinung beobachtet man häufig das *ossale Panaritium*, das dadurch zustande kommt, daß auch das Periost, bzw. die periostalen, in den Knochen hineinziehenden Gefäße geschädigt werden und eine mehr oder weniger ausgedehnte Knochennekrose hervorrufen. Andererseits kann der in die Tiefe fortschreitende Prozeß in *Sehnenscheiden* oder *Gelenke* einbrechen, und ist so häufig die Veranlassung zu Sehnnenscheiden- oder Gelenkeiterungen. Schließlich kann sich, besonders in vernachlässigten Fällen, aus dem Panaritium eine *fortschreitende Phlegmone* entwickeln. Freilich sind die ossalen Panaritien, die Sehnnenscheiden- und Gelenkeiterungen, nicht immer durch das Fortschreiten subcutaner Panaritien bedingt, sie können vielmehr auch durch unmittelbare Verletzung und folgende Infektion der Knochenhaut, der Sehnnenscheiden und der Gelenkkapsel oder auch ganz selten metastatisch auf dem Blut- oder Lymphweg entstehen. Wegen der drohenden Gefahren des subcutanen Panaritiums ist es wichtig, die *Diagnose* rechtzeitig zu stellen, besonders auch die *Herddiagnose*. Da es sich um einen ganz umschriebenen, unter Spannung stehenden, nekrotischen Herd handelt, der örtlich eine ausgesprochene Schmerzhaftigkeit hervorruft, ist das Aufsuchen des Herdes meist nicht sehr schwierig. Abgesehen von der umschriebenen Schmerzhaftigkeit und allgemeinen Schwellung des betreffenden Gliedabschnittes, die zunächst meist nicht sehr ausgedehnt ist, wird im Gegensatz zur Sehnnenscheidenphlegmone und Gelenkeiterung die Beweglichkeit des betreffenden Fingers nicht beeinträchtigt, falls nicht gerade der Herd über einer Sehnnenscheide oder Gelenkkapsel seinen Sitz hat. Schon HÜTNER hat zur Aufsuchung des Herdes die Knopfsonde benutzt und empfohlen. Durch vorsichtiges Abtasten unter mehr oder weniger starkem Druck gelingt es fast immer, den Herd festzustellen und auf die Oberfläche zu übertragen. Bestehen die Erscheinungen eines beginnenden Panaritiums, d. h. eine allgemeine, zunächst vielleicht geringe Druckempfindlichkeit im Anschluß an eine oberflächliche, geringfügige Verletzung, so kann für kurze Zeit der Versuch einer *erhaltenden Behandlung* gerechtfertigt werden. Solche Maßnahmen verfolgen den Zweck, den Abwehrkräften des Organismus gegenüber den eingedrungnen Keimen, zum Sieg zu verhelfen, ohne daß es zu einer Gewebse Nekrose kommt. Die *Biersche Stauung*, die Anwendung von *hyperämisierenden Umschlägen* und von *heißen Bädern* sind solche Mittel. Zu Umschlägen soll weder Carbolsäure, noch höherprozentiger Alkohol, noch essigsäure Tonerde verwendet werden, da sie einerseits zu Gewebsschädigung (Carbolnekrose, Austrocknung durch den Alkohol mit folgender Zirkulationsstörung) führen können, andererseits die Haut aufquellen, die Hautfärbung ändern (essigsäure Tonerde) und daher das Bild verwischen. Der Alkohol soll nicht höher als 30—40%ig sein. Dann kann er infolge seiner durch SALZWEDEL festgestellten Tiefenwirkung unter Umständen einen günstigen Einfluß auf den Herd haben. Am meisten scheint uns die Behandlung mit heißen Bädern zweckmäßig. Die von uns bevorzugte Kaliumpermanganatlösung soll so warm sein, daß der Finger eben noch hineingehalten werden kann. Die Behandlung muß einige Stunden hindurch fortgesetzt werden. Die Schmerzen verschwinden fast immer sofort, auch die Druckempfindlichkeit wird wesentlich geringer. Dabei schwillt der ganze Finger etwas an, zum Zeichen der gewünschten Hyperämie. Bei jeglicher erhaltenden Behandlung muß eine *Ruhigstellung* des Wundgebietes, am besten der ganzen Gliedmaße, durchgeführt werden. Schienenlagerung und Steillage oder Aufhängung sind am meisten zu empfehlen. Das gilt besonders, wenn sich *Lymphangitis* oder *Lymphadenitis* finden sollten. Stellen sich aber nach längstens 24 Stunden keine Anzeichen für einen Rückgang der Infektion ein, so ist es zweckmäßig, wegen des drohenden Fortschreitens nach der Tiefe zu die erhaltende Behandlung aufzugeben und eine chirurgische einzuleiten.

Bei *oberflächlichen Panaritien* genügt in der Regel ein einfacher Einschnitt, der den Herd eben spaltet. Es entleert sich dann meistens ein Tropfen Eiter. Legt man einen Jodoformgazestreifen, am besten mit Phenolcampher getränkt, in die

Wunde, so schmilzt der nekrotische Pfropf bald ein und der Herd verschwindet. KLAPP hat empfohlen, in allen Fällen die Nekrose primär herauszuschneiden. Dadurch wird tatsächlich der Heilungsvorgang wesentlich abgekürzt. An der Fingerkuppe, wo bekanntlich das Panaritium am häufigsten entsteht, ist es zweckmäßig, den Einschnitt in Gestalt des sog. *Fischmaul-* oder *Hufeisenschnittes* (ZUR VERTH) anzulegen, um dadurch die eigentliche Fingerbeere vor Narben zu schützen. Der Schnitt darf nach KLAPP nicht weiter als einige Millimeter vom Nagel entfernt angelegt werden, da er sonst unschöne und die Arbeitsfähigkeit störende, tief eingezogene Narben hinterläßt, die später einer Nachoperation bedürfen. Der Fischmaulschnitt wird im übrigen im *Chloräthylrausch* oder in einer intravenösen Kurznarkose so angelegt, daß man parallel zur Längsachse des Fingers und parallel zum Nagel die Kuppe so tief einschneidet, daß der nekrotische Herd freigelegt und entfernt werden kann. Durch einen locker eingelegten Jodoformgazestreifen (KLAPP empfiehlt mit Rivanol 1:1000 getränkte Gaze) wird die klaffende Wunde zunächst für einige Tage offen gehalten. Ist der Schnitt richtig angelegt, so hinterläßt er eine kaum störende Narbe. ZUR VERTH empfiehlt für alle Einschnitte an Panaritien, um die zu rasch eintretende Verklebung der Wundränder zu verhüten, einen eiförmig gestalteten Schnitt mit Entfernung der umschnittenen Haut. Er bezeichnet diesen Schnitt auch als Fischmaulschnitt. Im Bereiche der übrigen Fingerabschnitte wird die Nekrose durch Längs- oder eiförmige Schnitte (s. oben) freigelegt.

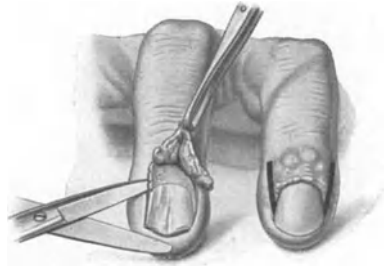

Abb. 173. Die Entfernung des proximalen Fingernagelabschnittes nach KANAHEL. Der Einfachheit halber ist die Zeige- und Mittelfingerkrankung dargestellt. Am Zeigefinger sind die Hilfsschnitte zu beiden Seiten des Nagelfalzes durch schwarze Striche angedeutet. Am Mittelfinger sind die Schnitte ausgeführt und das ganze Nagelbett abgelöst und mit der Pinzette zurückgehalten. Die Spitze der Schere dringt unter den zentralen Nagelabschnitt, um ihn im Bereich der subungualen Eiterung abzutragen.

Die *Infektion* im Bereiche des *Nagelfalzes* und *Nagelbettes* und *unter dem Nagel* (*Paronychium, subunguales Panaritium*) kann ebenso wie das Panaritium für kurze Zeit abwartend behandelt werden. Durch stundenlang fortgesetztes Baden in heißer *Kaliumpermanganatlösung* kann es gelingen, den Prozeß zum Rückgang zu bringen. Sitzt der Herd aber tiefer und hat er sich in längstens 24 Stunden nicht zurückgebildet, ist vielmehr Neigung zum Fortschreiten vorhanden, so ist die operative Behandlung notwendig geworden. Durch einen bogenförmigen, einige Millimeter vom Nagelrand ausgeführten Schnitt durch den Nagelfalz, der von selbst zum Klaffen kommt, gelingt es, die Nekrose zu erreichen. Ein kleiner Tupfer mit Phenolcampher bringt den Rest zur raschen Einschmelzung. Bei fortgeschrittenen Fällen mit Ausbreitung unter den Nagel, muß gleichzeitig der Nagel, wenigstens teilweise, entfernt werden. Man hebt ihn seitlich aus dem Nagelfalz heraus, löst ihn von der Unterlage ab und entfernt ihn mit der Schere bis in die Nagelwurzel hinein. Bei Panaritien unter dem vorderen Nagelrand muß ebenfalls ein großer Teil des Nagels geopfert werden, um die Nekrose vollständig freilegen zu können. KANAHEL hat für die *Paronychie* und das *subunguale Panaritium* in den zentralen Nagelabschnitten ein gutes Verfahren angegeben. Ist der Herd nur einseitig, so wird vom Nagelfalz aus ein etwas schräg nach außen verlaufender Einschnitt von etwa 1—1½ cm Länge gemacht und die Haut von der Nagelwurzel abgehoben und zurückgedrängt (Abb. 173).

Bei doppelseitiger Erkrankung werden 2 solche Schnitte angelegt und durch Zurückschieben des ganzen hinteren Nagelwalles die Nagelwurzel ausgedehnt freigelegt. Aus der Nagelwurzel und dem Nagel kann man nun den durch Eiter abgehobenen Teil mit einer untergeschobenen Scherenspitze so weit anheben, daß er abgetragen werden kann. Der vordere, auf dem Nagelbett noch festsitzende Teil bleibt erhalten und wird durch den wieder wachsenden Nagel allmählich aus dem Bett herausgedrängt. Das Erhalten des Nagels ist für den Kranken sehr angenehm. Nach Abklingen der Entzündung wird der zunächst für ein bis zwei Tage durch einen Salbenverband zurückgehaltene Nagelwallappen wieder an seinen Platz gebracht. *Blutleere und Rausch* oder intravenöse Kurzarkose sind der örtlichen Betäubung auch hier vorzuziehen. Im Anschluß an die OBERSTSCHE Anästhesie stellen sich oft stundenlang dauernde, heftige Schmerzen ein. Außerdem kommt es, wenn auch in seltenen Fällen, zu Gefäßschädigungen, die sogar gelegentlich für das Zugrundegehen der Fingerenden verantwortlich gemacht worden sind.

Das *ossale Panaritium* schließt sich, wie gesagt, nicht selten an das subcutane Panaritium an. Bei längere Zeit bestehenden Fällen läßt sich die Knochennekrose röntgenologisch in ihrer Ausdehnung bestimmen. In frischen Fällen gibt das Röntgenbild keine Auskunft. Da es sich meist um die Endglieder handelt, so ist es zweckmäßig, in Rauschnarkose und Blutleere mit Hilfe eines Fischmaulschnittes die betreffende Endphalanx breit freizulegen und den Knochen, soweit er vom Periost entblöst ist, zu entfernen. Dabei ist besonders vorsichtig zu verfahren. Wenn es irgend geht, ist das Periost zu schonen und der dem Gelenk benachbarte Abschnitt zurückzulassen, um das Gelenk nicht zu eröffnen. Ist bereits *Sequestrierung* eingetreten, so wird nur der Sequester entfernt. Die Sequestrierung in frischen Fällen abzuwarten, ist unzweckmäßig, da sie sehr lange Zeit in Anspruch nimmt. Ist das Gelenk bereits beteiligt, was man, abgesehen von der Schwellung und Schmerzhaftigkeit bei Bewegung, daraus mit Sicherheit schließen kann, daß bei seitlicher Verschiebung der entsprechenden Glieder gegeneinander ein Scharren infolge des Knorpelverlustes zustande kommt, so muß das Gelenk eröffnet werden. Sind weitgehende Zerstörungen der Glieder vorhanden, so müssen sie ausgelöst werden, wenn man nicht vorzieht, bei solchen fortgeschrittenen Prozessen eine Exartikulation der ganzen erkrankten Finger vorzunehmen. *Fingergelenkinfektionen* sind nach denselben Grundsätzen zu behandeln, wie sie unten für die Gelenkeiterungen angegeben werden (S. 381 ff.). Die Exartikulation des Fingers kommt hauptsächlich dann in Betracht, wenn eine Phlegmone den ganzen Finger ergriffen hat. Mit besonderer Vorsicht (s. S. 400) ist beim Durchschneiden der Beugesehnscheiden zu verfahren, um eine weiterschreitende Infektion auf diesem Wege zu verhüten. Ist der Prozeß in der Sehnscheide fortgeschritten oder ist gar durch Perforation eine Hohlhandphlegmone entstanden, so ist die Behandlung nach den Vorschriften, die in dem betreffenden Abschnitt geschildert sind, durchzuführen (s. S. 255 ff.).

b) Die Behandlung des Erysipels und Erysipeloids.

a) Das Erysipel.

Von den übrigen entzündlichen Erkrankungen der Haut kommen das *Erysipel* und das *Erysipeloid* häufig in die Behandlung des Chirurgen. Das *Erysipel* entwickelt sich im Anschluß an manchmal kaum oder nicht sichtbare Verletzungen (Rhagaden, kleine Riß- und

Stichwunden), die fast immer sehr oberflächlich sind. Die Erkrankung kann sich aber auch an jede nicht aseptisch heilende Wunde anschließen. Die Erreger des Erysipels sind Streptokokken. Das *klinische Bild* mit seiner meist hohen Temperatursteigerung, mehr oder wenig scharf begrenzten Rötung und geringen Schwellung, seiner Schmerzhaftigkeit und fast immer ausgesprochenen Neigung zu rascher Ausbreitung über größere Hautbezirke ist kaum zu verkennen. Nur dann, wenn Temperatur und Schmerzhaftigkeit fehlen, was bei alten Leuten gelegentlich beobachtet wird, kann man zweifeln. *Differentialdiagnostisch* in Betracht kommen alle möglichen Arzneiexantheme und Erytheme im Anschluß an Umschläge und Salben. Das Bild der Rötung und ödematösen Schwellung in der Umgebung der Wunde ist allerdings meist ein wesentlich anderes. Die Grenze entspricht dabei fast immer der des angelegten Verbandes. Das Arzneimittel, das hauptsächlich eine erysipelähnliche Rötung und Schwellung hervorruft, ist das Quecksilber in allen möglichen Salbenformen. Auch Jod kommt in Betracht, doch ruft es leicht ein Ekzem hervor. Am ähnlichsten kann dem Erysipel das sog. *Erysipeloid* sehen (s. unten), das aber fast immer an den Fingern und Händen lokalisiert ist. Das Erysipel kann gelegentlich zu ausgedehnter Nekrose der Haut Veranlassung geben (gangränescierendes Erysipel) und es kann sich unter dem Erysipel eine ausgedehnte, oft subfascial gelegene Phlegmone verbergen (phlegmonöses Erysipel). Das letztere bedarf chirurgischer Behandlung, da es fast immer zu ausgedehnter Fascien- und oft auch Hautnekrose kommt. Es zeichnet sich vor dem gewöhnlichen Erysipel dadurch aus, daß die Schwellung eine wesentlich stärkere ist und die äußere Form der Erkrankung mehr der einer ausgedehnten, subcutan rasch fortschreitenden Phlegmone gleicht. Das gewöhnliche Erysipel, sowohl das oft rezidivierende, meist von kleinen Rhagaden des Naseneingangs oder der Lippen ausgehende Gesichtserysipel als auch das Wundererysipel werden nur ausnahmsweise operativ behandelt. Es gibt wohl keine der bei Hauterkrankungen zur Anwendung kommenden Behandlungsmaßnahmen, die beim Erysipel nicht versucht worden wäre. Die *Strahlenbehandlung* in Form der Quarzlampe und künstlicher *Höhensonne* (BECK, CARL CAPELLE, PREROVSKY, WILLIS, KOHL, SNODGRASS und ANDERSON haben scheinbar gute Erfolge erzielt. KLAPP empfiehlt frische Luft und Sonnenbestrahlung, HESSE, KRUCHEN, KOHL u. a. haben mit gutem Erfolg die *Röntgenstrahlen* zur Anwendung gebracht. Ein größeres Feld unter den Behandlungsmethoden nimmt die *Spritzbehandlung* ein. Vom Novocain (WEHNER und MEYER), dessen Wirkung von BANGE und NICOLAS nicht als spezifisch bzw. überhaupt nicht anerkannt wurde, über alle die Mittel, die zur *Proteinkörpertherapie* angewendet wurden und von denen anscheinend das Streptoyaren (ADELSBERGER) gute Erfolge gezeitigt hat, bis zu den üblichen *Desinfektionsmitteln* ist wohl ungefähr alles eingespritzt worden, was der Arzneischrank bietet. GIOVANNI hat sogar Sublimat intravenös bis zu 4 mg täglich injiziert und lobt dieses Verfahren außerordentlich. In neuerer Zeit spielen das rote und das weiße *Prontosil* (Sulfonamide) in der Behandlung des Erysipels eine bedeutende Rolle. Frühzeitig und in großen Dosen zugleich peroral und intramuskulär verabreicht (s. S. 33) hat es eine rasche Entfieberung und Besserung des Allgemeinbefindens zur Folge (DOMAGK, ISHIKAWA, KINGREE, SNODGRASS und ANDERSON, MARAUN, SCHREUS, UJSAGHY, KOHL). Weniger gute Erfahrungen haben LINDAHL und SITTENAUER gemacht. Keine Unterschiede gegenüber anderen Verfahren sahen KÖNIG und HARTL. Rückfälle und Nebenerscheinungen werden nicht sicher verhindert. *Bluttransfusionen* sind von verschiedenen Seiten empfohlen worden, meist zugleich mit anderen Maßnahmen, z. B. mit *Höhensonne* (WILLIS) oder mit *Prontosil* (UJSAGHY). ROST u. a. haben die Einspritzung von *Antistreptokokkenserum* empfohlen und zur Verhütung anaphylaktischer Erscheinungen gleichzeitig 10%ige Chlorcalciumlösung gespritzt. Noch häufiger als die Spritzbehandlung ist in neuerer Zeit auch wieder die Anwendung von äußeren Desinfektionsmitteln geworden. In Form von *Verbänden*, *Umschlägen*, *Pinselungen* hat man die Arzneimittel auf die erkrankte Haut gebracht. Um nur einige zu nennen: 10%ige *Jodtinktur* wurde besonders empfohlen von KEPPLER, GELINSKY, RAWE, LÄMMERHIRT. *Argentum nitricum* hat besonders GAUGELE zur Anwendung gebracht, und zwar empfiehlt er die Abgrenzung der erkrankten Hautpartie mit dem Höllensteinstift und die Pinselung mit 10—20%iger Höllensteinlösung, so oft wiederholt, bis die Temperatur abfällt. KREGLINGER hat sowohl mit Jod als mit Höllenstein ebenfalls gute Erfolge gesehen. Das Ichthyol wird sowohl als 10%ige Salbe als im Zusammenwirken mit anderen Mitteln sehr gelobt. Ichthyol-Collodium, Ichthyol mit Jod und Campher. (Rezept: Ichthyol, Tct. Jodi ää 12,5, Ol. Camphor. 25,0. Auch *Campher* allein und Phenolcampher (CHLUMSKYSche Lösung.) (Rezept: Ac. carb. 30,0, Camphor. 60,0, Spirit. vin. 10,0). STRÖLL empfahl eine Mischung von Jod und Carbonsäure, Glycerin und Alkohol. Zu Umschlägen dürfte sich eine

Lösung, die Carbonsäure enthält, kaum eignen. Von allen den Mitteln zur *äußeren Behandlung* des Erysipels scheint nach unseren Beobachtungen die 10% ige *Ichthyosalbe* noch das wirksamste zu sein. Das Ichthyol im Verein mit Jod und Campher scheint auch eine ausgesprochene Wirkung zu haben. Im Gesicht darf man diese Mischung aber nicht anwenden, da die Kranken über starke, brennende Schmerzen klagen. Die zuletzt genannte Mischung wird mit einem Gazetupfer aufgetragen. Die Ichthyosalbe streicht man auf große Gazestücke auf, und der erkrankte Abschnitt soll bis ins Gesunde hinein bedeckt werden. Von den übrigen Behandlungen, die noch empfohlen wurden, haben wir entweder keine Erfolge gesehen, oder sie bisher nicht zur Anwendung gebracht. Dazu gehört die Abgrenzung durch *Heftpflasterstreifen*, die nach unseren Beobachtungen fast nie eine Grenze bildet. Versucht haben wir nicht die von KUMARIS empfohlene *Stichelung mit dem Thermo-kauter* und nicht die Infektion einer für das Erysipel verantwortlichen Wunde mit *Pyocyaneus*. Letzteres Mittel, von LEDDERHOSE empfohlen, soll durch Anregung einer Eitersekretion einen zur Wunde gerichteten Lymphstrom erzeugen. Bei dem in den verschiedenen Fällen so außerordentlich wechselnden Verlauf des Erysipels ist die Beurteilung eines Erfolges des eingeleiteten Behandlungsverfahrens sehr schwierig. Häufig ist man von der Wirkung eines Mittels überzeugt und dann um so mehr enttäuscht, wenn es in einer ganzen Reihe von anderen Fällen vollkommen wirkungslos bleibt. So hat z. B. NONNENBRUCH über eine große Serie von *Erysipelfällen* berichtet, die er nur durch feuchte Umschläge mit essigsaurer Tonerde behandelt und schnell hat heilen sehen.

β) Das Erysipeloid.

In neuerer Zeit nimmt die Anschauung, daß das *Erysipeloid* und der *Schweinerotlauf* dieselbe Erkrankung sind, immer festere Formen an. Diese Ansicht hat schon ROSENBACH 1884 ausgesprochen. In neuerer Zeit sind es besonders DÜTTMANN, v. REDWITZ, DIENER u. a., die diesen Standpunkt vertreten. Das *Erysipeloid* kommt am häufigsten bei Schlächtern vor, aber auch bei anderen Menschen, die mit frisch geschlachtetem Fleisch in Berührung kommen. Es entwickelt sich unter Jucken und Spannen eine erysipelähnliche, aber häufig mehr bläulichrot aussehende, scharf bogenförmig begrenzte, manchmal auch leicht erhabene Rötung in der Umgebung einer kleinen Verletzung. Wie beim Erysipel breitet sich die Rötung meist über den verletzten Finger, manchmal über die Interdigitalfurche nach dem nächsten Finger oder nach dem Handrücken aus, findet aber immer eine Grenze am Handgelenk. Der Verlauf ist meist absolut gutartig. Die Erkrankung klingt auch unter Anwendung reizloser Salben stets in 8—10 Tagen ab, kommt aber gelegentlich noch einmal in derselben Gegend zum Vorschein. Außer den *reizlosen Salben (Lanolin, Borsalbe, Ungt. leniens)* sind empfohlen *Ichthyol, Salicyl, Naphthol, Schwefel, essigsaurer Tonerde, Jodpinselung*. Auch *Quarzlampe und Höhensonne* (MÜHLPFORDT) sollen helfen. SACK und neuerdings LÖHR haben eine Röntgenbehandlung vorgeschlagen. Seitdem die Erkrankung mit dem Schweinerotlauf gleichgestellt wird, ist selbstverständlich auch das *Schweinerotlaufserum*, besonders das *Susserin*, von dem man nach v. REDWITZ 10 ccm intramuskulär verabreicht, empfohlen worden. RICHTER (BIER) hat, da nach seinen Erfahrungen nicht selten ein toxisches Erythem nach der Susserineinspritzung beobachtet wurde, Eigenbluteinspritzungen mit ebenso gutem Erfolge ausgeführt.

Von den übrigen *Hauterkrankungen* machen gelegentlich die *kleinen und großen Geschwülste* eine chirurgische Behandlung notwendig. Das meiste ist in dem Abschnitt S. 75 ff. zusammengefaßt. Kleine Geschwülste werden entfernt, am besten unter Mitnahme der ganzen Haut, wenn sie verdünnt ist und mit der Geschwulst zusammenhängt. Bei der Anlage des Schnittes muß darauf geachtet werden, daß die Längsrichtung der entstehenden Hautlücke in die Spaltrichtung der Haut fällt. An den Gliedmaßen sind nach PAYR schraubenförmig verlaufende Schnitte zu verwenden. Entstehen größere Lücken, so müssen sie entweder gethierscht oder durch Plastik (s. S. 73 ff.) gedeckt werden. Auch umschriebene *Lupus herde* und *Narben* machen häufig die vollständige Entfernung notwendig. Das *Keloid*, besonders das *Narbenkeloid*, soll, wenn überhaupt, erst dann entfernt werden, wenn es nicht mehr schmerzhaft, d. h. reizlos ist. Die Neigung zur Keloidbildung ist bei konstitutionell bestimmt

gezeichneten Menschen (asthenische Bindegewebschwächlinge) besonders groß. Daher schließt man sie von der Operation aus. Häufig hat man aber keinen Anhaltspunkt und wird von der Entstehung eines Keloides überrascht. Durch Radiumnachbestrahlung nach der Entfernung, oder durch Auflegen von Silberfolie hat man die Entstehung des so häufigen Rückfalles zu verhindern versucht. Allerdings meist ohne durchschlagenden Erfolg.

8. Die Eingriffe an den Knochen.

a) Die Eingriffe zur Behandlung von Knochenbrüchen.

α) Die Nagel- und Drahtextension.

(STEINMANN, KLAPP und BLOCK, KIRSCHNER, KLAPP und RÜCKERT.)

Die Nagel- und Drahtextension kommt hauptsächlich für solche Knochenbrüche in Betracht, die eine starke Extension brauchen. Außerdem ist sie sehr geeignet für alle Fälle, bei denen das distale Bruchstück kurz ist, so daß ein Heftpflasterverband nicht wirkungsvoll befestigt werden kann. Schließlich leistet sie gute Dienste zur gleichzeitigen Verbesserung von Dislokationen ad peripheriam und bei Verletzten, deren Haut sich gegenüber dem Ankleben von Heftpflasterstreifen und anderen Klebemitteln empfindlich zeigt. Vorläufer der Nagelextension sind die älteren Verfahren, die zur Frakturbehandlung unmittelbar am Knochen angreifen, wie die MALGAIGNESche Klammer, die Extensionszange von HEINEKE und der Nagel-Gipszugverband von CODIVILLA.

Die eigentliche Nagelextension ist zuerst von STEINMANN (1907) angegeben. Sie greift wie die früheren Verfahren am Knochen unmittelbar an. Man kann die Bruchstücke bei diesem Verfahren mit starkem Gewicht belasten und damit einen Einfluß auf die Dislocatio ad longitudinem, ad latus, ad axin und ad peripheriam gewinnen, ohne dabei die Gelenke der Glieder vollständig ruhigstellen zu brauchen. STEINMANN unterscheidet das perforierende Verfahren, bei dem der Nagel durch den Knochen quer hindurchgetrieben wird von dem doppelseitigen, bei dem zwei Nägel von beiden Seiten eingeschlagen werden. Die STEINMANNsche Nagelextension hat sich in der Knochenbruchbehandlung wegen ihrer zahlreichen Vorzüge viele Anhänger erworben. Sie hat aber doch auch gewisse Nachteile gegenüber der unblutigen Behandlung insofern, als ein zwar kleiner Eingriff dazu notwendig ist und nicht zu selten Infektionen im Anschluß an die Nagelextension beobachtet werden, wenn man auch noch so vorsichtig vorgeht.

Der Nagel hat einen Durchmesser von 3—4 mm und ruft bei stärkerer Belastung Knochennekrosen hervor, die bei der Entfernung des Nagels sehr leicht zu einem Infektionsherd werden. STEINMANN u. a. haben deshalb Nägel empfohlen, die in der Mitte zusammengeschraubt werden, so daß beim Herausziehen nicht der ganze Nagelabschnitt der einen Seite durch die Wunde hindurchgezogen werden muß. Der Nagel hat den weiteren Nachteil, daß er nicht längere Zeit, d. h. nicht länger als höchstens 3—4 Wochen liegen bleiben kann, eine Zeit, die in vielen Fällen für die Extensionsbehandlung nicht genügt. Was die praktische Seite betrifft, so ist die Durchführung des Nagels durch den Knochen selbstverständlich unter den Vorsichtsmaßregeln eines aseptischen Eingriffes vorzunehmen. In der Mehrzahl der Fälle genügt eine örtliche Schmerzbetäubung der Weichteile in der Gegend des Eintritts und Austritts des Nagels. Das Periost wird, da es seine Nerven von den Weichteilen erhält, mit umspritzt. Der Knochen selbst ist unempfindlich. Viele Chirurgen bevorzugen eine Spaltung der Weichteile mit dem Messer an der Einführungsstelle, andere, z. B. STEINMANN, stoßen den zugespitzten Nagel direkt durch die Haut. Da er bei Belastung die Haut an der Durchbohrungsstelle durch Druck schädigen könnte, so zieht man nach STEINMANN am besten die Haut samt den übrigen Weichteilen vor der Durchspießung etwas körperwärts. Das Durchführen des Nagels kann auf die verschiedenste Weise erfolgen. Man kann den Nagel mit dem Hammer durch den Knochen treiben, man kann ihn, wenn man ihn auf

einer Seite mit einem Handgriff versieht, wie eine Ahle unter bohrenden Bewegungen durch den Knochen führen, wenn der Nagel auf der anderen Seite eine Bohrerform aufweist. Schließlich kann man bohrerartig gestaltete Nägel auch mit Hilfe der elektrischen Bohrmaschine durch den Knochen bohren. Es empfiehlt sich, nachdem der Nagel auf der anderen Seite unter der Haut festgestellt worden ist, hier die darüber liegenden Weichteile mit einem kleinen Schnitt zu spalten. Wir bevorzugen die Durchbohrung des Nagels mit Hilfe eines auf der einen Seite aufgesetzten Handgriffes. Ein Vorbohren ist nicht zu empfehlen, da der Nagel sonst unter Umständen nicht fest sitzt. Benutzt man Nägel, die bohrerartig zugefeilt sind, so darf die Breite des Bohrers den Durchmesser des Nagels nicht überschreiten (KIRSCHNER). Ist der Nagel durchgebohrt, so werden die kleinen Hautwunden am besten durch ein mit Mastisol aufgeklebtes Körperstück verschlossen. Die Vorrichtung zur Extension soll am Nagel möglichst nahe den Weichteilen angreifen, um den Nagel nicht zu stark zu biegen. Zwischen die Weichteile und die aufgeschobene Scheibe kommt ein dünner aseptischer Verband. Zur Übertragung der Kraft vom Nagel auf die Extensionsschnur benutzt man am besten den KIRSCHNERSCHEN Bügel mit dem man gleichzeitig den Nagel so anspannen kann, daß er sich auch bei starkem Zug nicht durchbiegt (s. S. 276).

Für die Durchführung des Nagels besonders geeignet ist am *Femur* die Gegend oberhalb der Kondylen. Man vermeidet dabei die Gelenkkapsel und die Markhöhle.

Viele Chirurgen stehen auf dem Standpunkt, daß man die Nagelexension bei der Oberschenkelfraktur besser am Tibiakopf angreifen läßt, weil die sämtlichen wichtigen Beuger und Strecker des Unterschenkels an der Tibia ansetzen, eine Gegenwirkung gegen den Muskelzug daher am zweckmäßigsten am Unterschenkel angreift (CHRISTEN). An der *Tibia* wird die Durchbohrung am besten durch den vorderen Abschnitt, d. h. vor dem Fibulaköpfchen vorbei, nach STEINMANN $2\frac{1}{2}$ -fingerbreit unter der Kniegelenkslinie durchgeführt. So vermeidet man am sichersten auch hier die Markhöhle und das Gelenk. Am *unteren Tibiaende* führt man die Nägel dreifingerbreit vom Malleolus internus entfernt durch die vordere Tibiakante. Am *Calcaneus* liegt die Durchbohrungsstelle $1\frac{1}{2}$ -fingerbreit hinter- und unterhalb des Malleolus externus. Der *Humerus* wird in seinem unteren Abschnitt oberhalb der Kondylen parallel zur Verbindungslinie beider Epikondylen durchbohrt. An der oberen *Ulna* wird der Nagel $1-1\frac{1}{2}$ Querfinger unterhalb der Gelenklinie durchgetrieben, während man am *Radius* die Durchbohrung zweifingerbreit oberhalb des Handgelenkes dorso-ventral vornimmt. Die Angaben sind den Vorschriften STEINMANNs entnommen. STEINMANN macht noch darauf aufmerksam, daß man bei der Durchbohrung möglichst Frakturhämatome, Gelenkkapsel und Markhöhle vermeiden solle. Zum Ausgleich von Dislokationen ad latus können Seitenzüge mit Hilfe von Filzlaschen angewendet werden. Mit der funktionellen Behandlung der im übrigen entweder auf der BRAUNschen Schiene oder in Schwebeextension in halber Beugstellung gelagerten Extremität soll baldmöglichst begonnen werden. Das Verfahren STEINMANNs ist durch Schienen-Extensionsverbände von ihm selbst, von KIRSCHNER, BORCHARDT und LAMBRED erweitert worden. Zur Anlegung der Schienenextension müssen durch beide Bruchstücke Nägel hindurchgetrieben werden, die durch verstellbare Schienen miteinander verbunden werden. An Stelle der Nageldistraktion ist durch KLAPP und seine Schüler der *Drahtdistraktionsapparat* (BLOCK, HEMPEL, WIEDHOPF) getreten (Abb. 174). Er hat sich besser bewährt und erlaubt den Ausgleich aller Verschiebungen der Bruchstücke, so daß eine genaue anatomische Zurechtstellung möglich ist. Wenn diese Apparate keine allgemeine Verbreitung gefunden haben, so liegt das daran, daß sie recht umständlich einzustellen sind und man mit der einfachen Drahtextension bei

genügender Erfahrung praktisch dieselben guten Erfolge erzielen kann. Bei sehr schwer zurechtzustellenden und besonders in der richtigen Stellung schwer zu erhaltenden Knochenbrüchen leisten die Apparate vorzügliches.

Um die Gefahren des durchgehenden Nagels oder Drahtes herabzusetzen, sind verschiedene Ersatzapparate gebaut worden, deren Grundsatz darin besteht, nur die Weichteile und die oberflächlichsten Knochenabschnitte zu durchbohren. Einem solchen Zwecke dient der TAVELsche Bügel und die SCHMERZsche Klammer. Beim ersteren werden schräggestellte, mit Spitzen versehene Schrauben seitlich in den Knochen eingebohrt, bei letzterer stellen die Spitzen die Enden einer starken Stahlfeder dar. Zum Einsetzen des SCHMERZschen Instrumentes werden die Federspitzen auseinander gezogen und bohren sich mit der Federkraft durch die Weichteile bis in den Knochen. Wird nun in der Mitte des Bügels ein Zug ausgeübt, so bohren sich die Spitzen durch die Corticalis in den Knochen ein und haften hier fest. Bei stärkerer Belastung werden sie weiter in den Knochen hineingetrieben.

Ein anderes Verfahren, das ebenfalls die Vorzüge der Nagelextension aufweist, nicht aber ihre Nachteile, ist die *Drahtextension*. Sie wurde zuerst von KLAPP im Balkankrieg angewendet, und zwar zur Extension am Calcaneus.

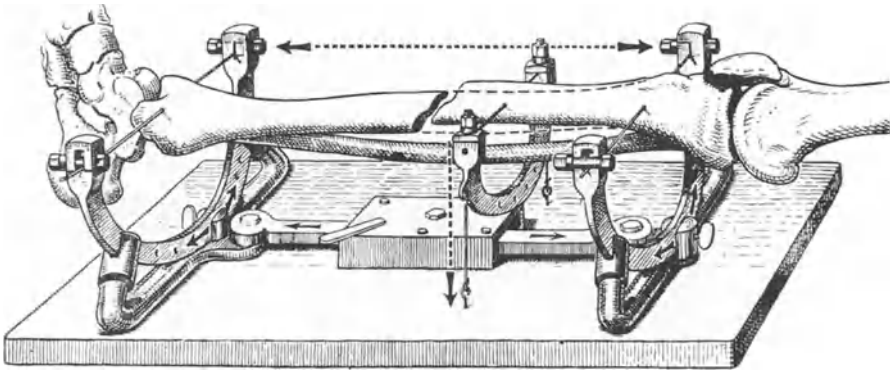


Abb. 174. Schematische Darstellung des Drahtdistractionsapparates nach KLAPP. (Die Abbildung ist aus mehreren Abbildungen in dem Buche von KLAPP und BLOCK zusammengestellt.) Man erkennt die verschiedenen Möglichkeiten, die Dislokationen nach der Länge, nach der Seite und nach der Peripherie auszugleichen. (KLAPP und BLOCK, Berlin 1930.)

KLAPP verwendete Aluminiumbronzedraht, der nach der Anlegung eines kleinen Bohrloches durch den Calcaneus hindurchgezogen wurde. Um eine Drucknekrose der Haut durch den Draht zu vermeiden, wurden die Enden des Drahtes mit Nadeln bewehrt und die Nadel durch die Weichteilwunde bis auf den Knochen zurückgeführt und am Knochen entlang durch die Fersenhaut ausgestochen, so daß die Austrittsstellen des Drahtes etwa in der Breite des durchbohrten Calcaneusabschnittes auseinander lagen.

KLAPP hat schon in seiner ersten Veröffentlichung den Draht zur Extension an der Tuberositas tibiae empfohlen. Das Verfahren KLAPPs hat sich als außerordentlich praktisch erwiesen und vielfach die Nagelextension verdrängt. Die Drahtextension hat die Vorteile, daß der dünne Draht Knochen und Weichteile weniger schädigt und infolgedessen auch 10—16 Wochen lang liegen bleiben kann (KLAPP). Es bilden sich keine Fisteln und bei der Herausnahme des Drahtes kann er unmittelbar an den Weichteilen abgekniffen werden. Seit der Einführung des sogenannten rostfreien, außerordentlich zugfesten Stahldrahtes können wir dem extendierenden Draht auch ganz erhebliche Gewichte zumuten, so daß auch in der Beziehung keinerlei Nachteile gegenüber dem Nagel mehr bestehen. Der einzige Nachteil bestand zuerst in der Schwierigkeit, die Weichteile vor dem Druck des Drahtes zu schützen. Zunächst wurden behelfsmäßig

Spannschienen verwendet. Mit Hilfe eines hufeisenförmigen Bügels hat HERZBERG gearbeitet. Wirksamer waren die vervollkommneten Drahtspanner von ANSINN und BORCHGREVINK. Den besten Drahtspannbügel empfahl KIRSCHNER (Abb. 175), nach dessen Grundsatz eine Reihe weiterer brauchbarer Bügel gebaut wurden (ULRICH, BAYHA) (Abb. 176). Seitliche Verschiebungen hat KLAPP durch Einfädeln von kreisrunden, an einer Diagonalen bis zur Mitte eingeschnittenen Filzscheiben auf den Draht zwischen der Haut und dem Bügel erreicht. Es werden so viele Filzscheiben eingelegt, bis der Raum zwischen

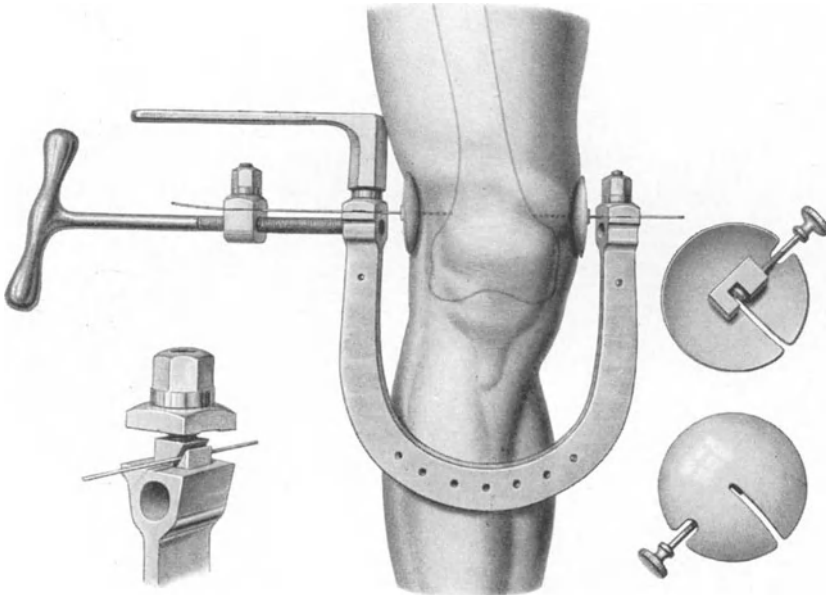


Abb. 175. Der KIRSCHNERSche Bügel ist oberhalb der Femurkondylen angelegt. Auf der rechten Seite befindet sich die Spannschraube für den Draht. An der Halteschraube ist der Schlüssel zum Festschrauben des gespannten Drahtes angesetzt. Die Spannvorrichtung wird, wenn der gespannte Draht festgeschraubt ist, entfernt. Die kleine Abbildung links zeigt die Art der Festlegung des Drahtes. Die beiden kleinen Abbildungen rechts stellen die Halteplatten von der Vorder- und Rückseite dar. Sie werden zu beiden Seiten der Extremitäten am Draht befestigt, um eine seitliche Verschiebung zu verhindern.

Bügel und Haut vollkommen ausgefüllt ist. Sicherer wird die seitliche Verschiebung durch das Aufschrauben von Begrenzungsplatten auf den Draht an der Hautgrenze verhindert (KIRSCHNER). Mit Hilfe dieser Bügel ist es möglich, den Draht so stark zu spannen, daß er sich auch bei stärkster Belastung kaum biegt. Der Draht kann an all den Stellen durch den Knochen gebohrt werden, die für die Nagelexension empfohlen sind. Es haben sich aber noch weitere Möglichkeiten ergeben und so ist der Draht zur Extension am Trochanter major und an der Kniescheibe angewendet worden (PAYR). Im ersten Falle bei einem Pfannenbodenbruch, im zweiten Falle zur Verhinderung der Wiederverwachsung der Patella nach Kniegelenkmobilisation.

Die *Ausführung* der Extension ist eine äußerst einfache und kann ohne weiteres im Krankenbett durchgeführt werden. Selbstverständliche Voraussetzung ist auch hier aseptisches Vorgehen. Die Ein- und Austrittsstellen werden örtlich betäubt, dann wird eine Ahle, die an ihrem Bohrerende eine Öse tragen kann, mit der Hand durch Weichteile und Knochen hindurch gebohrt. Statt der Ahle kann man selbstverständlich auch einen anderen Handbohrer oder

einen elektrisch betriebenen Bohrer benutzen. Die einzige Schwierigkeit ist das Einführen des Drahtes in das Bohrloch. Verwendet man einen Bohrer mit Öhr, so muß der eingefädelte und umgebogene Draht doppelt durch das Bohrloch gezogen werden. Dieses wird dadurch zu sehr erweitert und der Draht sitzt nicht so fest, wie das wünschenswert wäre. Außerdem wächst die Infektionsgefahr. Zur Vermeidung aller dieser Schwierigkeiten hat KIRSCHNER seine *Stützharmonika* angegeben. Mit diesem Instrument, das an jeden Bohrschlauch angeschlossen werden kann, wird der Draht, als Bohrer zugespitzt, unmittelbar durch Weichteile und Knochen durchgebohrt und bleibt zur Extension liegen.

Auch andere Bohreinrichtungen erlauben die Verwendung des Drahtes als Bohrer. So kann z. B. der STILLESche Handbohrer, in seiner Längsachse durchbohrt, den Draht gleichzeitig als Führungsinstrument aufnehmen (STEINER). Auch die SCHOEMAKERSche

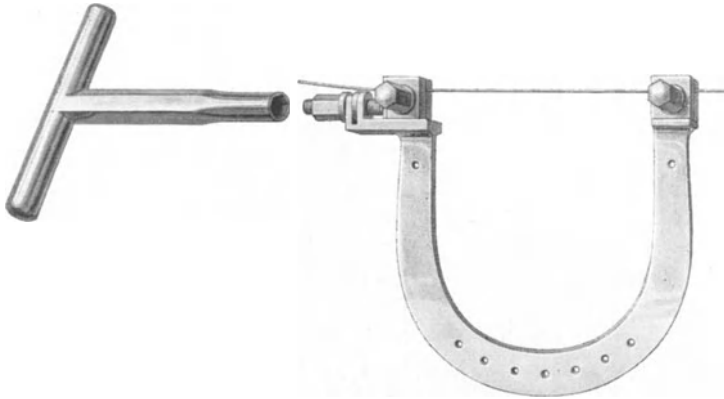


Abb. 176. Der Bügel von BAYHA. Der Bügel hat den Vorteil, daß die Spanschraube auch nach beiderseitigem Festschrauben des Drahtes im Bügel den Draht spannen kann. Sie braucht nicht abgenommen zu werden.

Einrichtung zur Drahtführung kann mit dem STILLE-Bohrer zusammengesetzt werden. Ebenso kann ein teleskopartig gebauter Drahtführer an den STILLE-Bohrer oder an ein elektrisch betriebenes Bohrgerät angeschlossen werden (ULRICH, KIRSCHNER). JOHANSSON hat einen Drillbohrer mit Teleskopansatz zum Durchbohren des Drahtes empfohlen.

β) Die Knochennaht.

(FRITZ KÖNIG.)

1. Die allgemeine Technik.

Die Knochennaht kommt hauptsächlich in Frage bei der Behandlung schlechtstehender Knochenbrüche, wenn mit Extensionsverband einschließlich Nagel- oder Drahtextension eine Besserung der Stellung der Bruchstücke nicht zu erzielen ist. (Starke Verschiebung, Weichteilzwischenlagerung, große Lücken und weit verlagerte Splitter.) Auch dann, wenn bei zweiknochigen Gliedabschnitten die Gefahr der Synostose sich durch einen Verband nicht verhüten läßt, ist die Knochenfreilegung und Naht zu empfehlen. Fast regelmäßig werden der Querbruch der Patella, des Olecranon, der Abbruch der Tuberositas tibiae und des Tuberculi calcanei genäht. Außerdem kommen für die Knochennaht besonders alle Frakturen, die erfahrungsgemäß infolge ihrer typischen Dislokation zu Druckstellen an der Haut neigen, in Frage. Darunter fallen auch solche Brüche, deren Bruchstücke durch einseitige, periostale oder sonstige Weichteilbefestigung infolge von Muskelzug aufgerichtet werden, wie z. B. die Abriß-

brüche der Tuberositas tibiae. Außer diesen neigen zu Weichteildruck gewisse Formen von Unterschenkel-, Unterarm- und Schlüsselbeinbruch, durch eine Art federnder Dislokation. Selten kommen geschlossene und offene Brüche mit gleichzeitiger Nerven- oder Gefäßverletzung zum Schutz der Gefäß- oder Nerven- naht in Frage. Auch gewisse Formen von gelenknahen Knochenbrüchen (Schulter Ellenbogen, Knie) sollen genäht werden. Bei mehreren Brüchen einer Gliedmaße

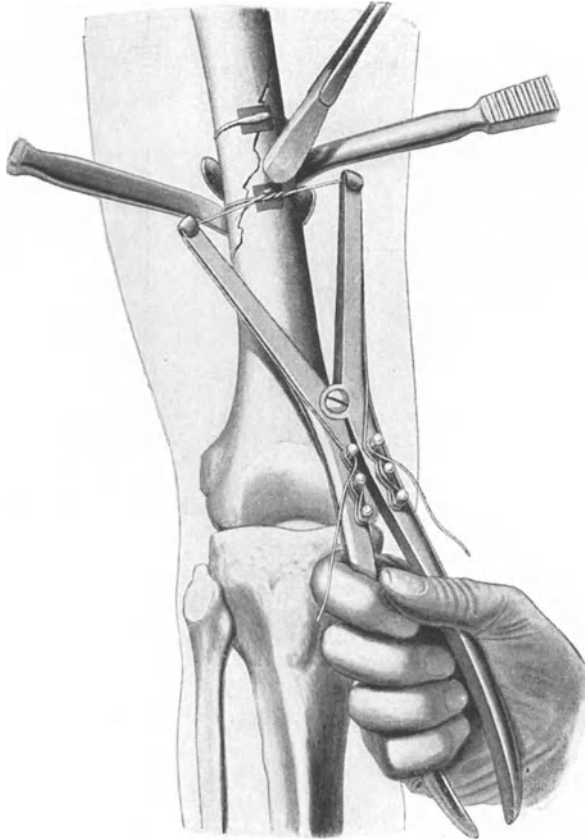


Abb. 177. Knochennaht nach KIRSCHNER. Die Drahtschlinge ist über dem Fiberplättchen zugezogen. Ein Tropfen Tinol wird mit dem heißen LötKolben zum Schmelzen gebracht.

z. B. bei gleichzeitigem Ober- und Unterschenkelbruch ist Nahtvereinigung wenigstens eines Bruches oft wünschenswert. Am seltensten geben kosmetische Rücksichten Veranlassung zur Knochennaht, z. B. bei der Claviculafraktur.

Aus der großen Menge von Verfahren hat sich die *Drahtnaht* am besten bewährt. Sie ist der Verschraubung, der Nagelung, der Aufsraubung von Metallplatten an Einfachheit der Ausführung und Sicherheit der Erhaltung der Reposition überlegen, insofern, als der zurückbleibende Fremdkörper verhältnismäßig wenig umfangreich ist und die Befestigung des Drahtes am Knochen mit unseren heutigen, vervollkommenen Instrumenten in einfacher und sicherer Weise gelingt. Nur bei der Befestigung von abgesprengten oder durch Operation abgetrennten Apophysen tritt der Nagel und besonders die Schraube mit der Drahtnaht in ernsten Wettstreit (z. B. Befestigung des Troch. maj. am Schaft oder der Tuberositas tibiae an der Tibia). Eine

weite Verbreitung hat neuerdings wieder die Nagelung des gebrochenen *Schenkelhalses* gefunden, der ein besonderer Abschnitt gewidmet ist (S. 294). Die Vorzüge der Knochennaht sind erst durch zwei technische Verbesserungen der letzten Jahre erreicht worden. Die eine ist die Einführung haltbaren Drahtmaterials in Gestalt des rostfreien KRUPPSCHEN Stahldrahtes und des lötbaren, ausgeglühten Klaviersaitendrahtes (KIRSCHNER). Die zweite, noch wesentlichere Verbesserung beruht auf der Erfindung des Drahtspanners durch KIRSCHNER. Die Drahtnaht ist durch die Einführung des Drahtspanners insofern vereinfacht worden, als wir uns in vielen Fällen der einfachen Umschlingung der zurechtgestellten Bruchstücke bedienen können, da wir in der Lage sind, den Draht mit Hilfe des Drahtspanners so fest anzuziehen, daß ein Abgleiten nicht mehr befürchtet zu werden

braucht. Wir können daher auf die Durchbohrung des Knochens, die hauptsächlich der Befestigung des Drahtes an Ort und Stelle diente, verzichten. Darin liegt ein großer Fortschritt, da sich erfahrungsgemäß gelegentlich Infektionen des Knochenmarks an die Durchbohrung angeschlossen haben. Aber nicht nur die Infektion beeinträchtigte früher zuweilen die Knochennaht, sondern es kam nicht zu selten vor, daß der Knochen an der Stelle des Bohrlochs bei scharfem Anziehen des Drahtes zerbrach. Wenn aber aus Scheu vor einem solchen Zwischenfall der Draht nicht fest genug angezogen wurde, so blieb ein gewisser

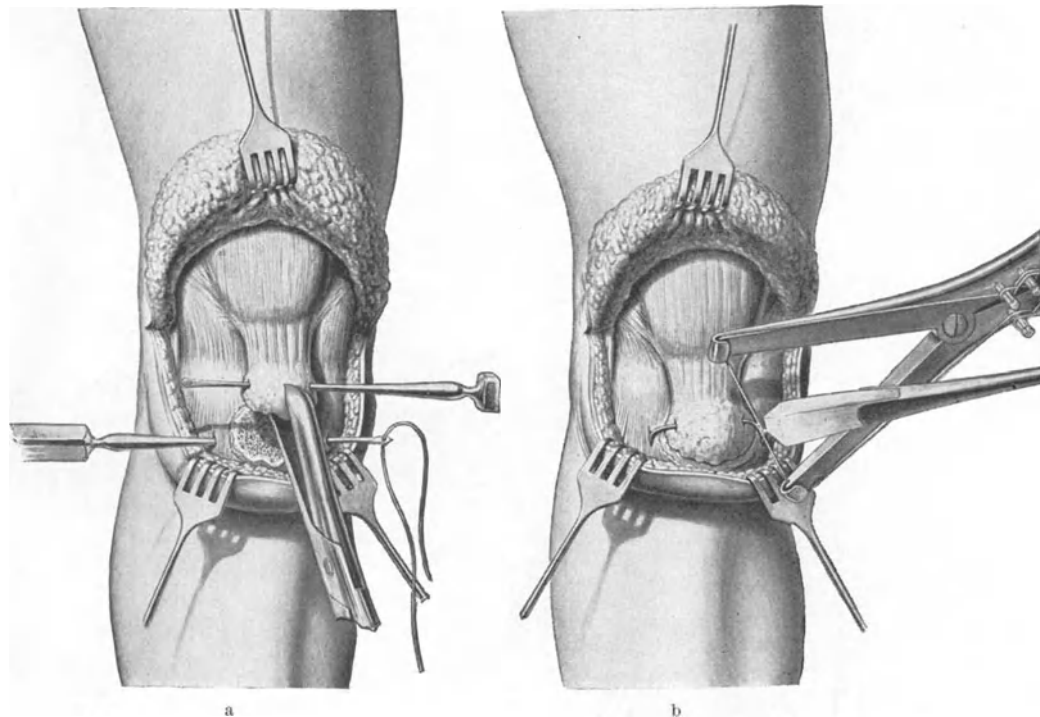


Abb. 178a und b. Knochennaht nach KIRSCHNER. (Abrißbruch der Tub. tibiae.) a Durchziehen des Drahtes an mit Ohr versehener Handahle. b Verlötung des Drahtes, der durch den Drahtspanner gespannt gehalten wird.

Grad von Beweglichkeit des Drahtes in den Bohrlöchern und führte zu Reizerscheinungen und kleinen Knochennekrosen, die vielleicht auch mit durch die Markschädigung bedingt waren. Erweiterung des Bohrloches und weitere Lockerung der Naht waren die Folgen. Bei allen Schräg- und Schraubenfrakturen läßt sich nach Freilegung der Bruchstücke und guter Zurechtstellung durch Umschlingung eine unbedingt sichere Feststellung der Bruchstücke erzielen. In der Mehrzahl der Fälle genügen zwei Umschlingungen, die je nach der Ausdehnung der zurechtgestellten Bruchenden näher oder weiter voneinander entfernt angelegt werden. Bei Y-Frakturen, selbst mit Aussprengung eines größeren Knochenstückes, läßt sich das Verfahren mit gutem Erfolg anwenden, da durch die Umschlingung eine feste Zusammenstellung der Bruchstücke möglich wird, wobei das ausgesprengte Stück geradezu als Schiene wirkt. Man soll sich in solchen Fällen freilich davor hüten, das Periost von dem abgesprengten

Knochenstück vollständig zu entfernen, sonst könnte einmal eine Nekrose des ausgelösten Stückes eintreten. Die Ablösung des Periostes ist aber gar nicht nötig. Die Umführung des Drahtes um den Knochen gelingt in einfacher Weise subperiostal mit einer dem Umfang des betreffenden Knochens entsprechend ausgewählten Unterbindungsnadel. Nur die reinen Querbrüche sind ohne Verkürzung mit der Umschlingungsmethode nicht zu behandeln. Sie bedürfen

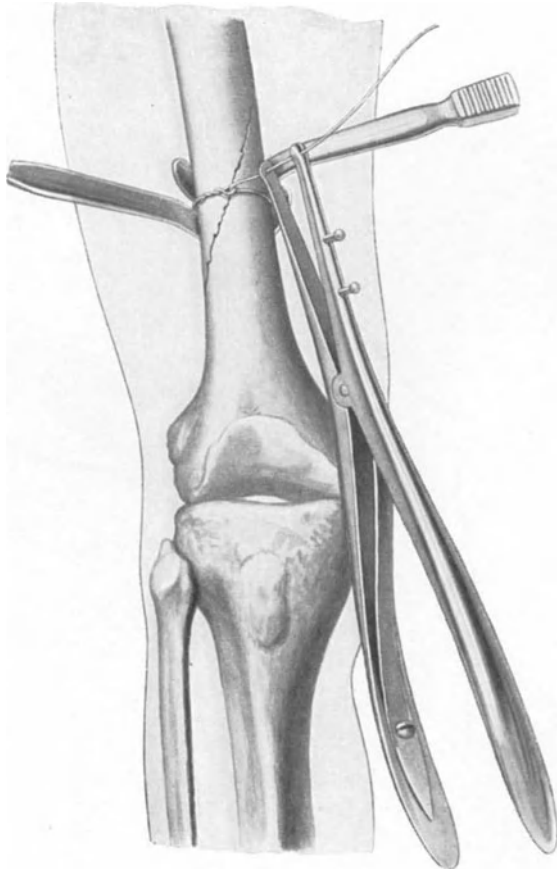


Abb. 179. Knochennaht nach BORCHARDT. Anlegen der Zange.

allerdings auch in den seltensten Fällen einer operativen Behandlung. Eine gelegentliche Ausnahme macht in der Beziehung der Unterarmbruch beider Knochen mit starker Verschiebung. Die Naht unter Durchbohrung der Bruchstücke in der Nähe des Bruches und unter Durchzug von Drähten führt jedoch, da diese Knochen sich durch besondere Schlankheit und leicht splitternde Corticalis auszeichnen, erfahrungsgemäß leicht eine Nekrose der Bruchenden bei stärkerem Anziehen des Drahtes herbei. Man hat daher vielfach für solche Fälle eine Z-förmige Anfrischung der Bruchenden empfohlen, um eine möglichst breite Berührungsfläche der Enden zu erreichen, ohne daß ein zu starker Zug des Drahtes notwendig wurde. Auf diese Weise kommt eine geringe Verkürzung der Extremität zustande. Uns will es zweckmäßiger erscheinen, die Fragmentenden schräg aufeinanderpassend anzufrischen und sie durch eine Umschlingungsnaht aneinander zu befestigen

(Abb. 193), oder die Bohrlöcher nur durch die Corticalis zu legen, wie es das Schema S. 288, Abb. 194, zeigt.

Das KIRSCHNERSche *Lötverfahren*, unter Anwendung des Drahtspanners hat sich in zahlreichen Fällen ausgezeichnet bewährt. Die Technik ist einfach (Abb. 177 und 178). Nach Reposition der Bruchstücke wird der Draht subperiostal um den Knochen herumgeführt, eine einfache Schlinge gelegt, dann die Enden des Drahtes über dem Drahtspanner befestigt. Es ist dabei zu achten, daß der Drahtspanner während der Befestigung des Drahtes geschlossen gehalten wird, um einen möglichst starken Zug ausüben zu können. Ehe der Draht gespannt wird, fügt man unter die Schleife ein kleines, extra zugeschnittenes Asbestplättchen, das den Knochen vor Erhitzung bei dem Löten schützen soll. Dann wird unter Berücksichtigung einer möglichst genauen Zurechtstellung der Bruchstücke der Draht allmählich so stark wie möglich angespannt. Die Weichteile müssen mit stumpfen Haken zurückgehalten werden und die zu verlötende Stelle der Schleife muß absolut trocken sein. Zweckmäßigerweise wird sie mit einem Tupfer getrocknet, mit einem Alkoholtupfer

von Fett befreit, dann mit einer kleinen Menge Lötmasse (Tinol) versehen und schließlich durch den erhitzten LötKolben, der vor der Erhitzung blank gewesen sein muß, das Tinol zum Schmelzen gebracht. Hat es sich mit der Drahtschleife vereinigt, so kann die Spannung aufgehoben und der überflüssige Draht mit der Kneifzange entfernt werden.

Will man das Lötverfahren nicht anwenden, so kann man sich trotzdem auch zur einfachen Umschlingung der Drahtenden des Drahtspanners bedienen, man braucht dann die Drahtenden nicht in Schleifenform zu legen, sondern

zieht sie einfach an und dreht dann während stärkster Spannung die Enden mehrmals umeinander. 2—3malige Umdrehung genügt. Dann werden die Enden abgeknipten und mit der Drahtzange umgelegt. Dieser Vorschlag ist von DEMEL gemacht worden. Von BORCHARDT ist ein Verfahren angegeben worden, das ebenfalls mit Hilfe eines Drahtspanners arbeitet. Er verwendet den KRUPPSchen rostfreien Draht, der sich nicht löten läßt. Bei diesem Verfahren wird der Draht ebenfalls subperiostal um den Knochen herumgeführt. Er ist an einem Ende mit einer Öse versehen, durch die das andere Ende hindurchgeleitet wird (Abb. 179). Das freie Ende wird durch ein Öhr in dem einen Arm des Drahtspanners durch-

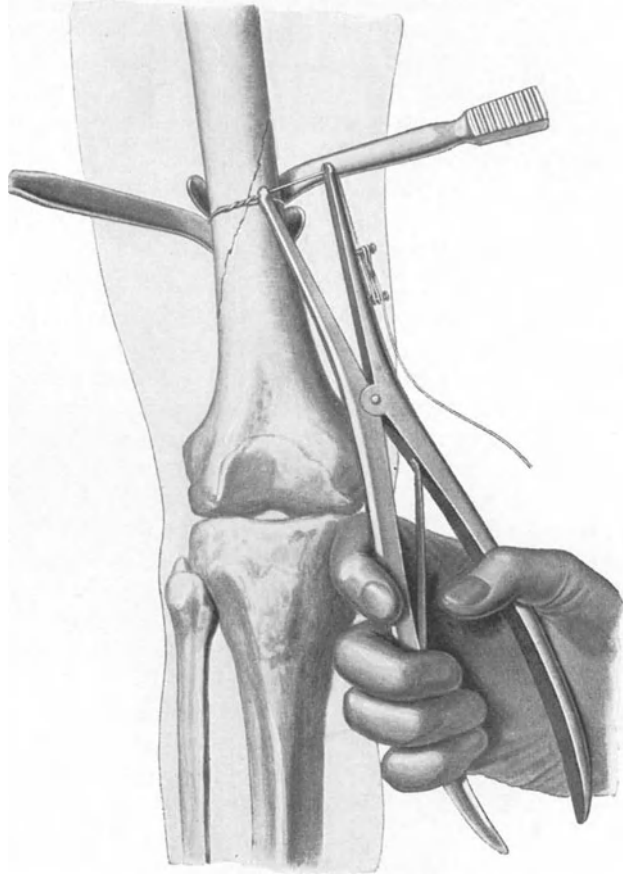


Abb. 180. Knochennaht nach BORCHARDT. Zuziehen der Schlinge und Umlegen des Drahtes.

gezogen, dann über einem Einschnitt auf den anderen Arm des geschlossenen Drahtspanners geführt und hier an den dazu angebrachten Knöpfen befestigt. Wird nun der Drahtspanner geöffnet, so läßt sich der Draht stark anspannen. Sitzt der Draht unverschieblich fest am Knochen an, so wird der Spanner so umgelegt, daß der aus dem Öhr heraustretende Teil scharf umgebogen wird (Abb. 180). Das wird dadurch ermöglicht, daß der an der Öse liegende Arm des Drahtspanners eine scharfe Kante hat. Das einfache Umlegen genügt, um ein Aufgehen der Naht sicher zu verhüten. Das umgebogene Stück kann in einer Entfernung von 1 cm abgeknipten werden. Zur unbedingten Sicherung dafür, daß die umgelegte Schlinge sich nicht wieder aufrichtet, führen wir auf

einen stumpfen Meißel (PASSOW), der unmittelbar hinter der Öse auf den umgelegten Draht aufgesetzt wird, einen Hammerschlag aus. Dieses Verfahren ist zweifellos das einfachste und, wie sich uns hundertfältig gezeigt hat, auch vollkommen sicher, besonders wenn man den kleinen, zuletzt erwähnten Kunstgriff anwendet.

Etwas umständlicher ist das Verfahren von MAGNUS, bei dem die um die freigelegten Bruchstücke geführten Drahtenden durch eine Stahlröhre gezogen und mit einem Metallwirbel außerhalb der Weichteile über dem distalen Röhrende aufgewickelt und dadurch gespannt werden. Dann werden die Drahtenden über das Ende der Röhre scharf umgelegt und abgekniffen. Die Gefahr der Infektion und des Abfließens des für die Heilung wichtigen capillaren Blutergusses mit den Knochengewebssautolysaten (K. H. BAUER) steht dem Verfahren im Wege. K. H. BAUER hat daher ein kurzes Stahlröhrchen verwendet, über das der gespannte Draht umgebogen und kurz abgekniffen wird. Das Röhrchen wird dann umgelegt im Gewebe versenkt und dort belassen, ohne daß jemals irgendwelche Störungen beobachtet wurden.

Hat man einen Drahtspanner nicht zur Verfügung, was bei der Bedeutung dieses Instrumentes für die Knochennaht als Nachteil zu bezeichnen ist, so muß das Anziehen der Drähte mit 2 Flachzangen erfolgen (Abb. 187). Dabei ist nicht nur der Grad der Spannung sehr viel geringer, sondern auch die Technik der Umschlingung wesentlich schwerer. Eine regelrechte, haltbare Umschlingung ist nur dadurch zu erzielen, daß unter möglichst gleichstarkem Zug an beiden Drahtenden zunächst eine Umschlingung um 180° vorgenommen wird. Ist der Zug ungleichmäßig, so kommt es leicht vor, daß sich bei dieser ersten, ausschlaggebenden Umschlingung das eine Drahtende um das andere herumschlingt. Dadurch kommt die notwendige Festigkeit der Umschlingung nicht zustande und alles spätere Zusammendrehen der Enden kann daran nichts mehr ändern, führt vielmehr fast immer zum Zerreißen des Drahtes. Liegt die erste Schlinge richtig, so genügen eine oder höchstens zwei Umdrehungen, um ausreichende Festigkeit herbeizuführen. Ein weiteres Anziehen mit der Zange ist dann nicht mehr nötig und der Draht kann kurz abgekniffen und das Ende umgelegt werden.

2. Die besondere Technik an verschiedenen Knochen.

Die blutige Patellarnaht wurde nach KÄSTNER schon im 17. Jahrhundert von AURELIO SEVERINO, RHEA BARTON (1834), DIEFFENBACH (1846) bei veralteten Fällen ausgeführt.

Zur Methode wurde die Naht der Bruchstücke durch LISTER (1877) erhoben. Näht man den Knochen nicht, so kommt *keine* knöcherne Heilung zustande.

Von den zahlreichen, seither angegebenen Nahtverfahren hat sich das PAYRSche als das zweckmäßigste empfohlen.

Die alleinige Weichteilnaht mit Catgut ist nur bei Erhaltensein der Retinacula patellae, also geringer Distraction erlaubt. Auf knöcherne Heilung wird dabei verzichtet.

Daneben wird die *unblutige* Behandlung bei fehlender Distraction und erhaltener Streckfähigkeit (Unversehrtheit des Ersatzstreckapparates) und bei sehr alten Kranken geübt. Hier kann auch die MALGAIGNESche Klammer erfolgreich zur Anwendung kommen (Abb. 188, 189).

I. Die Patellarnaht nach PAYR.

Der Hautschnitt wird als innerer oder äußerer Bogenschnitt ähnlich wie der LANGENBECKSche oder KOCHERSche Resektionsschnitt angelegt. Er beginnt ungefähr dreifingerbreit oberhalb der Patella, zieht etwa fingerbreit an ihr

vorbei und reicht bis zur Mitte des Lig. patellae. Der so begrenzte Lappen wird nun in ganzer Dicke von der Streckmuskulatur, der Patella und dem Lig. patellae abgelöst und mit einem scharfen Haken zur Seite gehalten. Dann überzeugt man sich von der Ausdehnung der Verletzung, besonders von dem Grad der Beteiligung der Retinacula patellae. Man muß die seitlichen Enden des Risses übersehen können. Dann wird in die Fragmente je ein scharfer

Haken eingesetzt und mit Rollgazen und Stieltupfern das teilweise geronnene Blut aus dem Inneren des Kniegelenkes entfernt. Da die Bruchstücke der Patella fast immer mit Fibrin und geronnenem Blut bedeckt sind, werden die Bruchflächen mit dem scharfen Löffel vorsichtig abgekratzt. Um nun eine möglichst gute Anpassung der Bruchflächen aneinander zu erzielen, setzt man

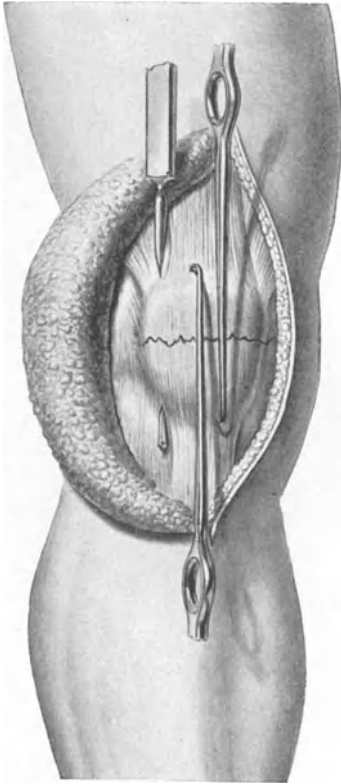


Abb. 181. Patellarnaht nach PAYR. Genaueste Aneinanderlagerung der Fragmente mit LANGENBECKSchen Haken. Durchbohrung beider Fragmente mit der Handahle.

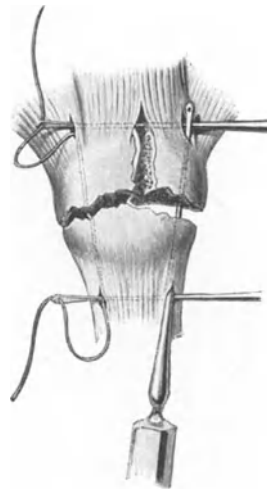


Abb. 182. Patellarnaht nach PAYR. Schematische Darstellung der Bohrführung.



Abb. 183. Handahle mit Öhr. ($\frac{1}{3}$ nat. Größe.)

nach dem Vorschlage von HÖRHAMMER sowohl in den oberen wie in den unteren knöchernen Rand der Patella je einen einzinkigen LANGENBECKSchen Knochenhaken ein und zieht mit diesen Haken die Bruchstücke gegeneinander, nachdem man sich davon überzeugt hat, daß sie gut aneinander passen (Abb. 181). Der Zug an diesen Knochenhaken wird so lange aufrecht erhalten, bis die nun folgende Durchbohrung der Bruchstücke und das Durchziehen des Drahtes durch die Bohrlöcher erfolgt ist. Man kann das Durchbohren der zusammengepaßten Bruchstücke mit einem elektrisch betriebenen Bohrer, der in der Nähe seiner Spitze ein Öhr für den Draht hat, ausführen, man kann aber, wie wir das in neuerer Zeit meist getan haben, auch einen nach dem System der Ahle gebauten Handbohrer zu demselben Zweck benutzen (Abb. 183). Das Vorgehen im einzelnen ist dabei folgendes:

Man führt den Bohrer parallel zu der Längsachse des Gliedes vom oberen seitlichen Patellarrand, nachdem man die Quadricepssehne durchstoßen hat, mit leichten bohrenden Bewegungen zunächst durch das obere Bruchstück, dann über die aneinandergesetzten Bruchflächen hinaus durch das untere Bruchstück (Abb. 181). Dann durchstößt man in der Nähe des unteren Randes das Lig. patellae, bis das mit dem Öhr versehene Ende der Ahle zum Vorschein kommt. In dieses Öhr wird nun der ungefähr 1 mm starke Kruppdraht eingefädelt, umgebogen, mit der Zange möglichst zusammengedrückt und die Ahle mit dem

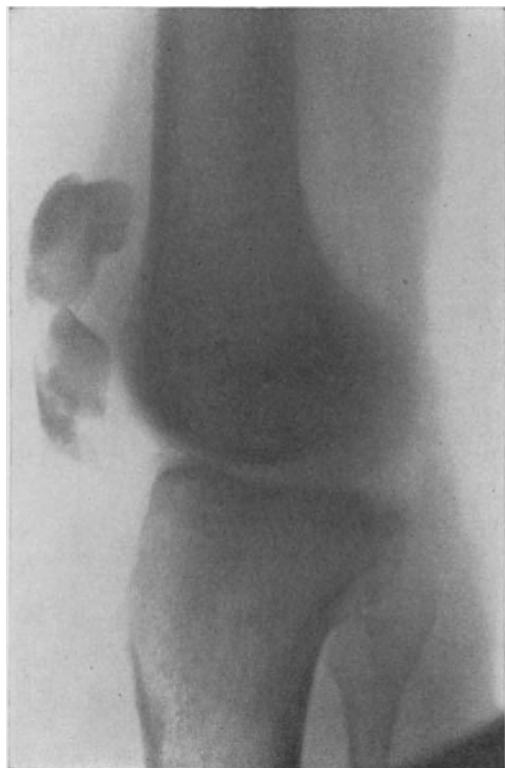

Abb. 184.

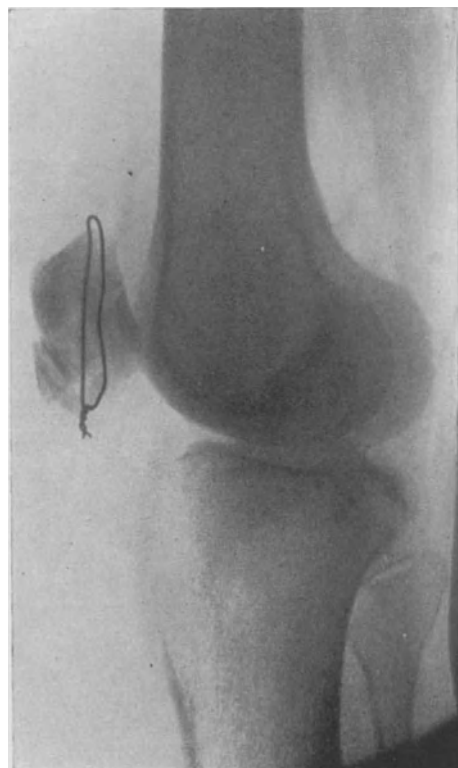

Abb. 185.

Abb. 184 und 185. Patellarfraktur vor und nach Anlegung der PAYRSchen Naht.

Draht zurückgezogen. Dann durchstößt man mit der Ahle ohne Draht die Quadricepssehne quer, unmittelbar oberhalb des oberen Patellarrandes, und zwar so, daß die Ahle an der Stelle eingeführt wird, wo der zweite Bohrkanal am oberen Patellarrand beginnen soll und an der Stelle austritt, wo der bereits durch den ersten Bohrkanal durchgeführte Draht erschienen ist (Abb. 182). Nun wird dieser Draht in das Öhr der Ahle eingeführt und die Ahle durch die Quadricepssehne durchgezogen, wobei darauf zu achten ist, daß der Draht keine Schlinge bildet, sondern sich glatt an den oberen Patellarrand anlegt. Dann wird der zweite Bohrkanal angelegt, und zwar beginnt man diesmal am unteren seitlichen Patellarrand und durchbohrt die Fragmente der Patella so, daß die Ahle am oberen Rand des oberen Bruchstückes an der Stelle zum Vorschein kommt, wo

der Draht durch die Quadricepssehne herauszieht. In diese durchgeführte Ahle wird nun wieder der Draht eingefädelt und durch den Bohrkanal nach dem unteren Patellarende hindurchgezogen. Als letzte Maßnahme erfolgt die Durchstoßung des Lig. pat. am unteren Patellarrand und die Durchziehung des Drahtes, so daß beide Drahtenden nun beieinander liegen (Abb. 182). Die Verbindung der beiden Drahtenden läßt sich am besten durch Umeinanderdrehen bewerkstelligen. Das KIRSCHNERSche Lötverfahren ist in diesem Falle deshalb nicht anzuwenden, weil die Verbindung der Enden in die Weichteile fällt, die man vor Erhitzung nicht so leicht schützen kann. Die Ausführung der Umschlingung wird mit zwei Drahtzangen durchgeführt (Abb. 186 u. 187). Es ist darauf zu



Abb. 186. Flachzange zum Biegen und Fassen des Drahtes. ($\frac{1}{2}$ nat. Größe.)

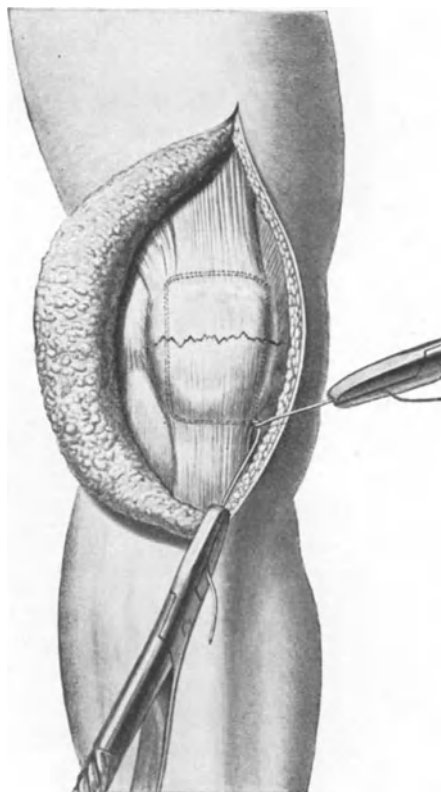


Abb. 187. Patellarnaht nach PAYR. Umschlingung der Drahtenden unter starker Spannung mit zwei Drahtzangen.

achten, daß die erste Schlinge fest sitzen muß; das kann nur so durchgeführt werden, daß der Draht mit Hilfe der Zangen stark angezogen wird, so daß beide Enden gleichmäßig an der Schlingenbildung teilnehmen. Wird nicht gleichmäßig an beiden Enden angezogen, so schlingt sich das eine Ende um das andere und die Bindung wird nicht fest. Alles spätere Anziehen der zusammengedrehten Drähte mit Hilfe der Drahtzange führt dann nicht mehr zu einer sicheren Verbindung, hat vielmehr fast immer den Erfolg, daß der Draht dabei abbricht. Die Drähte werden bei richtiger Technik 2—3mal umeinander verschlungen. Ein Festerdrehen ist dann nicht mehr notwendig und man kann die Drähte mit der Kneifzange kurz abschneiden. Die etwa $\frac{1}{2}$ cm überstehenden Enden werden durch einfaches Umbiegen in die Weichteile versenkt. Erst jetzt werden die LANGENBECKSchen Haken entfernt. Mit einigen Seiden- oder Catgutknopfnähten verschließt man nach Möglichkeit die zerrissenen Retinacula

patellae und die Reste des Periostes der Patella. Zum Schluß erfolgt genaue Hautnaht, die man bei stark entwickeltem Subcutanfettpolster durch einige Subcutannähte ergänzen kann. Nach Anlegung des Wundverbandes, der möglichst die Streckmuskulatur unbedeckt läßt, um frühzeitig mit Massage beginnen

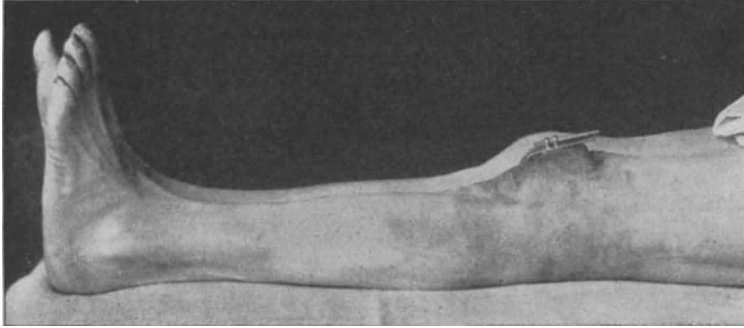


Abb. 188. MALGAIGNESche Klammer in situ.

zu können, wird das Bein in einen Winkel von etwa 140° im Kniegelenk gebeugt auf einer Schiene festgelegt. Man kann auch nach KAUSCHs Empfehlung eine etwas stärkere Beugstellung (110° bis 120°) anwenden, da die Beugung später große Schwierigkeiten verursacht. Die stärkere Beugung darf aber nur dann angewendet werden, wenn sie ohne größere Spannung möglich ist. Die Massage der Streckmuskulatur beginnt vom 4. Tage ab.

Nach 8 Tagen lassen wir vorsichtige aktive Bewegungen ausführen und die Patienten nach etwa 3 Wochen aufstehen. Zum Aufstehen erhalten die Patienten eine elastische Binde, am besten eine Idealbinde um die Kniegelenksgegend, oder nach dem Vorschlage von PAYR eine Kniekappe, die zu $\frac{2}{3}$ aus Gummi und $\frac{1}{3}$ aus Rehlleder besteht, das in die Kniekehle zu liegen kommt und das Zusammenrutschen und die Faltenbildung in der Kniekehle verhindert.

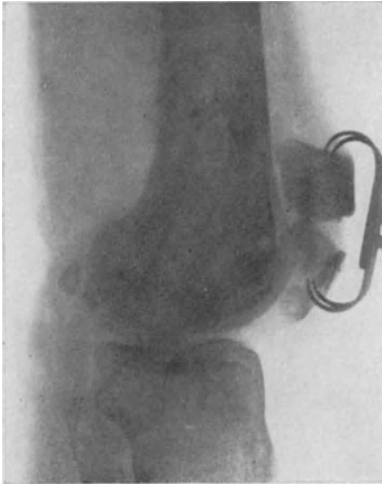


Abb. 189. MALGAIGNESche Klammer im Röntgenbild. Die Eversion ist nicht beseitigt.

Die PAYRSche Methode läßt sich auch dann anwenden, wenn die Patella in 3—4 große Stücke zerschlagen ist, wenn sie nur im wesentlichen einen Querbruch darstellt. (Abb. 184 und 185 zeigen einen solchen Bruch vor und nach der Naht.) Besteht

stärkere Splitterung oder ist eines der Bruchstücke (meist das distale) so klein, daß man es nicht durchbohren kann, ohne eine noch stärkere Zersplitterung zu fürchten, so kann man auch die Umschlingung (Cerclage) (BERGER, QUÉNU, LEJARS) ausführen. Die Technik entspricht der oben geschilderten, soweit die Freilegung der Bruchstücke in Frage kommt. Um den Draht um die Patella herumzulegen, führt man am besten je eine mit Ohr versehene Ahle am oberen und unteren Patellarrand durch Quadricepssehne

und das Lig. pat., fädelt in beide Öhre den Draht ein und zieht die Schlinge gleichzeitig an. Zum Aneinanderpassen der Bruchstücke kann man sich auch hierbei zweier einzinkiger LANGENBECKSchen Haken bedienen. Da bei diesem Verfahren die Vereinigung der beiden Drahtenden auf der Seite der Patella erfolgt, so kann man sehr gut das oben geschilderte Lötverfahren nach KIRSCHNER anwenden, ähnlich wie es bei der Naht der Tuberos. tibiae (S. 178, b) abgebildet ist. Selbstverständlich kann man auch hierbei die Drahtenden durch Umschlingung miteinander vereinigen. Die übrige Wundversorgung ist dieselbe. Statt des Drahtes kann man nach dem Vorschlag von VORSCHÜTZ auch *Fascie* zur Umschlingung benutzen. Die Verwendung der MALGAIGNESchen Klammer ergibt sich aus den beigegebenen Abbildungen (188 und 189). Die geringe Auf- richtung der Bruchstücke läßt sich damit kaum be- seitigen, daher kann eine gute Anpassung nur selten erreicht werden.

II. Die Naht des Olecranonbruches.

Der Grundsatz der blu- tigen Vereinigung ist bei diesem Bruch derselbe wie bei der Patellarnaht nach PAYR. Am fast gestreck- ten Arm wird durch einen Lappenschnitt das Opera- tionsgebiet freigelegt. Der Lappen ist proximal ge-

stiebt, zungenförmig, beginnt beiderseits etwas innerhalb der Epikondylen und reicht in der Richtung der Ulna etwa 2 cm über die Bruchstelle distalwärts hinaus. Der Hautlappen wird zurückgelegt, so daß die Bruchstelle und das an der Tricepssehne hängende Bruchstück freiliegen. Dann werden mit einem elektrisch betriebenen Bohrer oder mit einer Ahle zwei Bohrkanäle angelegt, die parallel zueinander die Bruchflächen des abgebrochenen Olecranons durch- bohren und in derselben Richtung schräg so durch die Bruchfläche der Ulna verlaufen, daß sie an deren freien Rand zum Vorschein kommen. Der Draht, der am besten mit Hilfe einer in dem Bohrer befindlichen Öse durch die Bohrkanäle hindurchgezogen wird, verläuft so, daß er, die Bruchstelle zwei- mal senkrecht durchbohrend, nach Umschlingung die Bruchstücke aneinander- zieht (Abb. 190). Am besten nimmt man die Bohrung so vor, daß man das proximale Bruchstück mit einem einzinkigen Haken an seinen Platz zieht und erst dann den Bohrer durch beide Bruchstücke gleichzeitig hindurchführt. Das eine Drahtende wird am besten durch die Tricepssehne hindurchgeführt und die Verschlingung beider Enden seitlich der Tricepssehne vorgenommen; dann verschwindet der Knoten nach Abkneifen der Enden in der Tricepssehne und es folgt Hautnaht und Verband auf einer Cramerschiene. Das Ellenbogen- gelenk soll sich in einem Winkel von etwa 160° befinden.

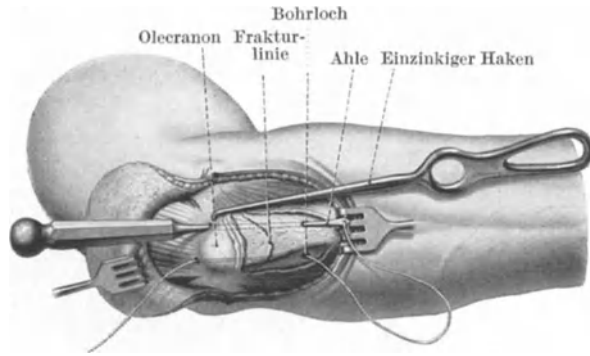


Abb. 190. Die Naht des Olecranonbruches. Nach Freilegung des Opera- tionsgebietes mit einem Lappenschnitt sind mit Hilfe einer Ahle 2 Bohr- löcher von dem Olecranon über die Bruchfläche durch die Ulna gebohrt worden. Das Olecranon wird mit einem scharfen Haken in seiner Stellung festgehalten. Mit der Ahle wird ein rostfreier Draht durch die Bohr- löcher gezogen, um schließlich am Olecranon geknüpft zu werden.

III. Die blutige Behandlung von Gelenkbrüchen.

T-, Y- und Absprengungsbrüche, besonders des Kniegelenks, des Ellenbogen- und Handgelenks machen unter Umständen bei starker Verschiebung der Frag-

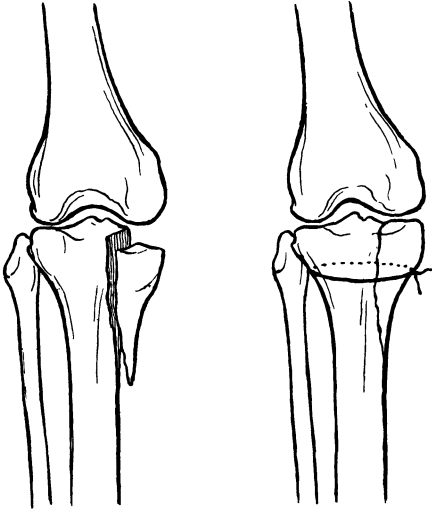


Abb. 191. Schema der Umschlingung bei Gelenkfraktur.

mente blutige Zurechtstellung nötig. Seit Verwendung der KIRSCHNERSCHEN Drahtzange gelingt es häufig durch einfache Umschlingung eines subperiostal geführten Stahldrahtes die Bruchstücke so zu verlagern, daß ein restlos guter anatomischer Ausgleich ermöglicht wird. Die einzige Schwierigkeit besteht gelegentlich in der Einlegung des Drahtes. Da, wo die subperiostale Durchführung von einem Weichteilschnitt aus Schwierigkeiten macht, ist es zweckmäßig, zwei seitliche Schnitte anzulegen, die bis auf den Knochen vordringen und die dann die subperiostale Umschlingung ohne weiteres gestatten (Abb. 191). Vorsicht ist selbstverständlich am Platze, um nicht tiefliegende Gefäße oder Nerven in die Drahtschlinge

einzu beziehen. Hält man sich subperiostal und bleibt man mit den Instrumenten immer in Knochenfühlung, so kann ein solcher Fall nicht eintreten.

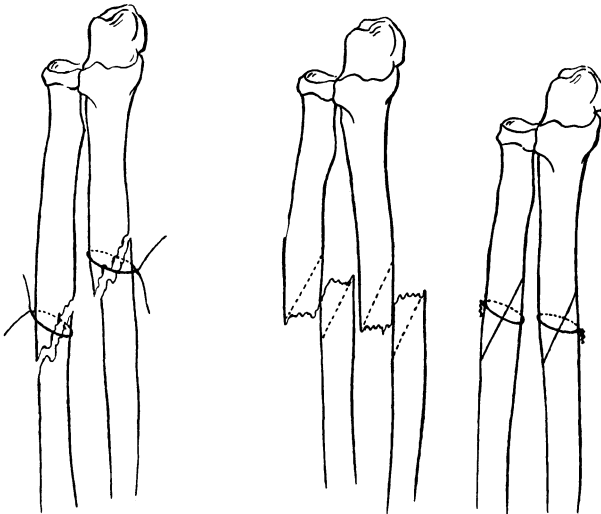


Abb. 192. Die Umschlingung bei Schrägbruch von Ulna und Radius.

Abb. 193a und b. a Anfrischungslinien von Ulna und Radius (punktiert). b Umschlingung der Fragmente.

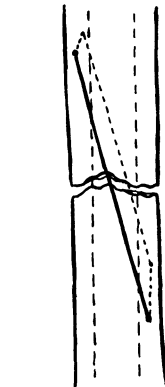


Abb. 194. Schema der Drahtnaht bei Querbrüchen. Die Bohrlöcher durchdringen nur die Corticalis.

IV. Naht bei Unterarmknochenbrüchen.

Die blutige Versorgung schlecht stehender Unterarmbrüche kann notwendig werden, wenn die unblutige Reposition nicht gelingt und eine erhebliche Dislokation der Bruchstücke längere Zeit besteht. Auch die drohende Entwicklung

eines Brückencallus oder einer Pseudarthrose kann zur Anwendung der blutigen Zurechtstellung und Knochnaht veranlassen. Drei Verfahren der blutigen Behandlung derartiger Brüche sind möglich. Das einfachste ist die Freilegung der Bruchstücke und die Zurechtstellung mit Hilfe von LANGENBECKSchen Haken oder Knochenhebeln. Dieses Vorgehen führt jedoch nicht zum Ziel bei Querbrüchen mit Zackenbildung, die sich ineinander verzahnen lassen. Man kann dieses Verfahren sogar unter Umständen ohne Anlegen eines Hautschnittes mit percutanem Einsetzen spitzer (Abb. 195), einzinkiger Haken unter starkem Längszug versuchen. Bei den sehr häufigen Schrägbrüchen kommt man mit diesem Vorgehen nicht zum Ziel, ebensowenig bei glatten Querbrüchen ohne starke Zacken, da die Retention der Fragmente infolge der Dislokationsneigung durch die Muskelwirkungen nicht gewährleistet wird. In Fällen von Schrägbrüchen und Querbrüchen oben erwähnter Art bleibt nur Naht und Bolzung. Die Naht läßt sich bei Schrägbrüchen sehr einfach durch Umschlingung durchführen (Abb. 192). Die Bruchstücke werden auf dem nächsten zur Verfügung stehenden Weg, am besten durch schwachgekrümmte Bogenschnitte unter Schonung der Weichteile, d. h. also durch das Eindringen in Muskelzwischenräume, freigelegt. Der Periostmantel wird gespalten, das Periost in schonendster Weise mit dem Raspatorium zurückgeschoben, abgehobelt, die Fragmente richtiggestellt und nun mit Draht umschlungen, wobei die KIRSCHNERSche oder eine nach demselben Grundsatz gebaute Zange zu verwenden ist, um eine feste und unverschiebliche Aneinanderlagerung der Bruchstücke zu erzielen. Die Umschlingung wird erst an einem, dann am anderen Knochen ausgeführt, während beide Wunden offen bleiben, um sich nach Abschluß der zweiten Umschlingung davon überzeugen zu können, daß durch das Arbeiten am zweiten Knochen keine Lösung der Bruchstücke am ersten stattgefunden hat. Der Periostmantel wird dann sorgfältig zurückgelegt und möglichst durch einige feinste Catgutnähte um die Bruchstelle vereinigt. Nach Fascien- und Hautnaht wird der Unterarm in Mittelstellung zwischen Pro- und Supination, da in dieser Stellung die Entfernung der beiden Unterarmknochen voneinander am größten ist, auf einer Cramerschiene festgelegt. Nach 10—14 Tagen beginnt man mit vorsichtigen Pro- und Supinationsbewegungen (Abb. 196). Sind die Bruchstücke eines Unterarmbruches nach längerer, abwartender Behandlung stark ad longitudinem verschoben und macht der Ausgleich infolge starker Muskelschrumpfung Schwierigkeiten, so verzichtet man am besten auf diesen Ausgleich, frischt die Bruchstücke mit der Kreissäge schräg an und führt dann die Umschlingung durch (Abb. 193). Auch hier ist auf besonders schonendes Vorgehen beim Zugang und bei der Ablösung des Periostes, das immer im Zusammenhang mit den umgebenden Muskeln bleiben muß, zu achten und der Periostschlauch nach der Drahtumschlingung möglichst sorgfältig wieder herzustellen. Dieses letztere Verfahren läßt sich auch bei manchen Querbrüchen gut durchführen. Bei reinen Querbrüchen ohne Verschiebung und ohne Zacken liegen die Verhältnisse schwierig. Will man nicht ein Stück der gesamten Länge opfern, was an sich ohne Bedeutung ist, d. h. will man nicht schräg anfrischen, so muß man die Fragmente



Abb. 195.
Einzinkiger
Haken nach
v. LANGENBECK
zur Reposition
der Bruchstücke
($\frac{1}{2}$ anat. Größe).

entweder durch Bolzung aneinander halten oder unter Durchbohrung der Bruchstücke eine Feststellung derselben herbeiführen.

Das *Bolzen* gelingt mit entsprechend starkem Elfenbein oder Knochenbolzen verhältnismäßig einfach, hat aber gewisse Nachteile (s. S. 293 und auch

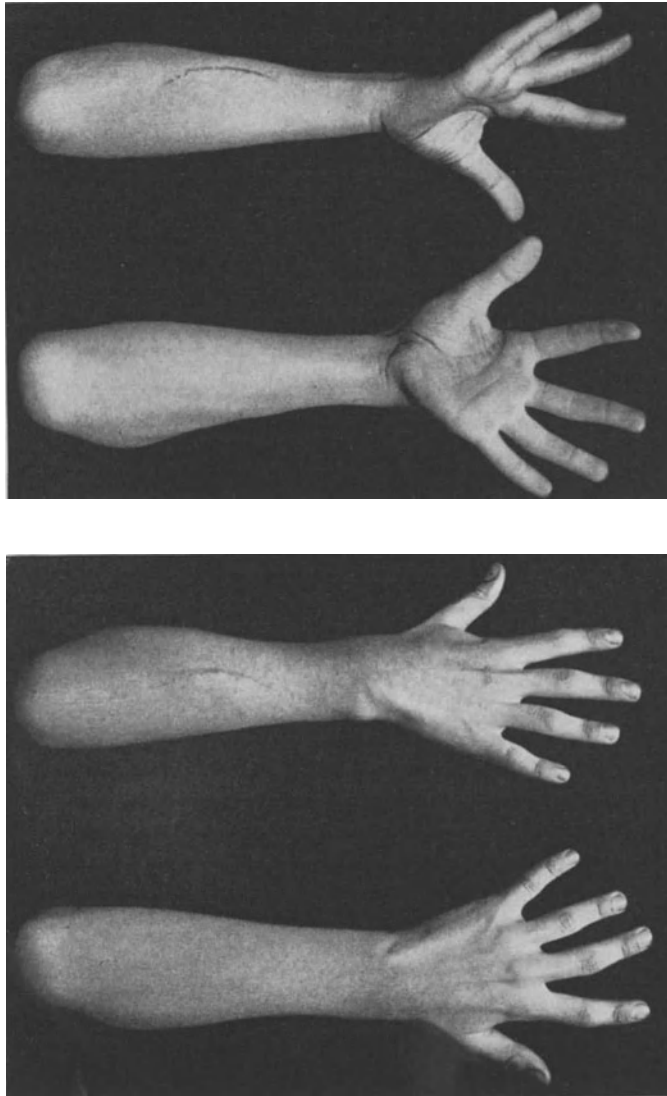


Abb. 196. Erreichter Grad von Pro- und Supination 3 Wochen nach Drahtnaht beider Unterarmknochen (Umschlingung bei Schrägbruch).

Marknagelung S. 303). Außerdem müssen die Bolzen z. B. für die Unterarmknochen verhältnismäßig dünn sein, so daß sie, wenn nicht eine rasche, periostale Knochenneubildung die Lücke überbrückt, leicht brechen. Am besten verwendet man als Bolzen einen aus der Tibia des Verletzten entnommenen Knochenspan mit Periost (s. S. 293). Die Einlagerung des Bolzens kann auf verschiedene Weise erfolgen (s. S. 294). Die Durchbohrung der Bruchstücke und die Annäherung derselben mit dem durchgeführten Draht hat aber ebenfalls Nachteile, insofern, als

bei genügend starker Anspannung der Draht die Bruchstücke häufig schädigt, so daß sich Randnekrosen um den Fremdkörper und Granulationsherde entwickeln, die schließlich zur Pseudarthrose führen. Es scheint, daß hauptsächlich die Markschädigung bei der Durchbohrung für diese Störungen verantwortlich gemacht werden muß. Wir sind daher in letzter Zeit bei schlechtstehenden Querbrüchen so vorgegangen, daß wir die Knochen nur im Bereiche der *Corticalis* durchbohrt haben. Da bei stärkerem Anziehen eines durch solche Bohrlöcher geführten Drahtes leicht eine winklige Knickung bzw. Verschiebung der Bruchstücke zustande kommt, kann die Durchbohrung an gegenüberliegenden Seiten der Bruchstücke vorgenommen werden (Abb. 194), so daß der durchgezogene Draht schräg über die Bruchstelle hinwegläuft. Außerdem darf die Durchbohrung nicht zu nahe an der Bruchstelle, sondern muß ungefähr $1\frac{1}{2}$ cm von ihr entfernt vorgenommen werden. Auch hier ist auf die schonende Behandlung des Periostes besonders Wert zu legen.

γ) Die Verschraubung, die Bolzung und die Nagelung.

I. Die Verschraubung.

(LANE, LAMBOTTE.)

Außer der Knochennaht besitzt die operative Knochenbruchbehandlung noch andere Möglichkeiten, die allerdings durch die moderne, oben geschilderte Form der Knochennaht mehr in den Hintergrund gedrängt worden sind, mit Ausnahme der einfachen, blutigen Reposition der Bruchstücke ohne weitere Befestigung. Diese genügt in manchen Fällen, besonders von Querbrüchen mit starker Zackenbildung, durch das Aufeinanderstellen der Bruchstücke, die sich leicht ineinander verzahnen lassen. Die Reposition wird in solchen Fällen durch Muskelzug genügend sicher erhalten. Die übrigen Verfahren der Nagelung, Verschraubung, Bolzung spielten zu der Zeit eine bedeutendere Rolle, als es noch nicht gelang, eine sichere Feststellung mit Hilfe der Drahtnaht herbeizuführen. Die Nagelung und die einfache Verschraubung durch die die Bruchstücke unmittelbar verbindende Nägel oder Schrauben haben auch heute noch ein zwar beschränktes, aber festes Anwendungsgebiet. Man bedient sich ihrer in erster Linie zur Befestigung *abgesprengter Apophysen*, besonders des Trochanter major, der Tubercula und der Tuberositas tibiae. Ein bedeutendes Anwendungsgebiet hat die Nagelung des *gebrochenen (medialen) Schenkelhalses* durch die Einführung eines besonders geeigneten Nagels (SMITH-PETERSEN 1931) gefunden (s. S. 297). Die einfache *Holzschraube* ist wegen ihres festeren Haftens dem Nagel vorzuziehen. Zur *Verschraubung* empfiehlt es sich, ein Bohrloch anzulegen. Dabei ist Rücksicht darauf zu nehmen, daß die Lichtung des Bohrloches der Dicke der Schraube unter Abzug der Höhe der Schraubengänge entspricht. Nur dann besteht die Möglichkeit, der Schraube den nötigen Halt zu verschaffen. Bei *Diaphysenbrüchen* wird Verschraubung und Nagelung kaum noch verwendet. Am ehesten kommt sie noch bei Schräg- und Schraubenbrüchen in Betracht, wobei darauf zu achten ist, daß wenigstens zwei Schrauben verwendet werden, deren Bohrkanaal etwa senkrecht zur Bruchlinie verlaufen soll.

Außerdem kann die Verschraubung noch in Form der *Umschlingung* empfohlen werden, etwa mit Hilfe des von DEPAGE angegebenen, durch eine Schraubenmutter zu verengenden Ringes. Eine Art der Verschraubung schien eine Zeitlang die Knochennaht fast zu verdrängen. Sie bediente sich gleichzeitig einer Schiene. Zwei Verfahren traten in den Wettstreit, das erste kann man als *innere*, das zweite als *äußere Schienenverschraubung* bezeichnen.

Beide haben insofern Vorläufer, als die Feststellung der Bruchstücke durch Überbrückung mit Metallschienen von HANSMANN und SCHEDE versucht wurde, während ein dem Fixateur von LAMBOTTE ähnliches Gerät zur Feststellung durch eine äußere Schiene bereits von LANGENBECK (1855) zur Beseitigung von Pseudarthrosen angegeben worden war. Die *innere Verschraubung* ist hauptsächlich durch die systematische Ausarbeitung des Verfahrens durch LANE und LAMBOTTE bekannt geworden. Allen Verfahren der Verschraubung und Nagelung muß eine möglichst genaue Reposition vorausgehen. Schon dadurch ist sie der modernen Knochennaht unterlegen, bei der es in der Mehrzahl der Fälle durch die Anlegung des Drahtes unter starker Spannung schon gelingt, die Reposition zu besorgen. Nur die Dislocatio ad longitudoem und ad latus und ad peripheriam muß auch bei der Anwendung des Drahtspanners durch Zug ausgeglichen werden. Um die Reposition zur Verschraubung besorgen

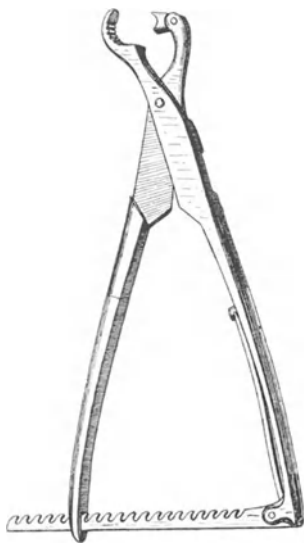


Abb. 197. Knochenfaßzange
nach LAMBOTTE.
($\frac{1}{3}$ nat. Größe.)



Abb. 198. Hebelhaken
(Repositionshebel)
nach LAMBOTTE.
($\frac{1}{3}$ nat. Größe.)

zu können und während des Anlegens der Schlinge die Reposition zu erhalten, muß man ein geeignetes Gerät besitzen. Am meisten empfehlen sich die von LAMBOTTE angegebenen Instrumente, deren wichtigste Hebelhaken und Knochenfaßzange (Abb. 198 und 197) sind. Erst dann, wenn die Bruchstücke in tadelloser Stellung festgehalten sind, darf das Anlegen der Schiene erfolgen. Die Schiene wird subperiostal gelagert und angeschraubt. Uns scheinen die von LAMBOTTE empfohlenen vernickelten Stahlschienen, die sich am besten dem Knochen anpassen lassen, zweckmäßiger und widerstandsfähiger als die LANESchen. Auch bei der Anschraubung von Schienen ist Gewicht darauf zu legen, daß die Schraubenlöcher vorgebohrt werden und durch beide Corticalabschnitte des Knochens gehen. Ebenso ist hier die Auswahl des richtigen Bohrers von Bedeutung. Zunächst erscheint das Verfahren außerordent-

lich einleuchtend und leicht durchführbar, doch ergeben sich in der Praxis mancherlei Schwierigkeiten. Zunächst brechen die Schrauben leicht ab und die abgebrochenen Enden lassen sich aus dem Knochen nicht wieder herausziehen. Wenn das an zwei oder drei Stellen geschieht, so erhält die Schiene nicht den genügenden Halt. Dann findet die Schraube nur Halt an der Corticalis. Ist diese dünn, so ist der Halt ein mangelhafter und bei starker Verschiebungsneigung werden die Schrauben gelockert oder herausgehoben. Schließlich kommt es vor, daß die Schraubenköpfe besonders dann, wenn die Schraube fest sitzt, abgerissen werden. Selbst wenn keine dieser Störungen eintritt, kommt es infolge der einseitigen Feststellung des Knochens bei stärkerer Verlagerungsneigung durch einen dauernd wirkenden, starken Muskelzug noch häufig zur Verbiegung der Schiene an der Frakturstelle. Sie ist allerdings am seltensten bei den der Knochenoberfläche entsprechend gewählten LAMBOTTESchen Stahlschienen. Am geeignetesten für die Anwendung der *inneren Schienenverschraubung* sind besonders Querbrüche an Knochen mit starker Corticalis und ohne wesentliche Dislokationsneigung.

Das *zweite Verfahren, die äußere Schienenverschraubung*, erfordert keine so eingehende vorherige Reposition, da es gelingt, die Bruchstücke auch noch nach Anlegung der Schiene bis zu einem gewissen Grade zu verschieben. Bei der Anlegung des Apparates werden zunächst lange Schrauben in die Nähe der Enden der beiden Bruchstücke eingebohrt, wobei darauf zu achten ist, daß durch eine möglichst genaue Reposition die Schrauben etwa parallel laufen. Die Schrauben sind so lang, daß sie etwa 10 cm über die Weichteile hinausragen. In derselben Richtung wie die ersten beiden Schrauben wird nun in mehr oder weniger

großer Entfernung je eine Schraube durch die Weichteile hindurch in den Knochen eingebohrt und sämtliche Schrauben durch Vermittlung eines rechtwinklig aufgesetzten Ansatzstückes mit einer Schiene in Verbindung gebracht. Die Fragmente können nun auch nachträglich durch Verstellen der Schrauben bis zu einem gewissen Grade ausgerichtet werden. Auch an deutschen Kliniken sind mit diesem Fixateur gute Erfahrungen gemacht worden, doch hat die Methode keine weitere Verbreitung finden können, da die Gefahr der Infektion, besonders bei geschlossenen Frakturen, eine zu naheliegende ist. Ein ähnliches Verfahren hat HOFFMANN (Genf 1941) bekanntgegeben. Es ist einfacher als das LAMBOTTESCHE und erscheint auch sicherer in bezug auf die Richtigstellung. Er bezeichnete es als „*armierte Gipsbrücken*“.

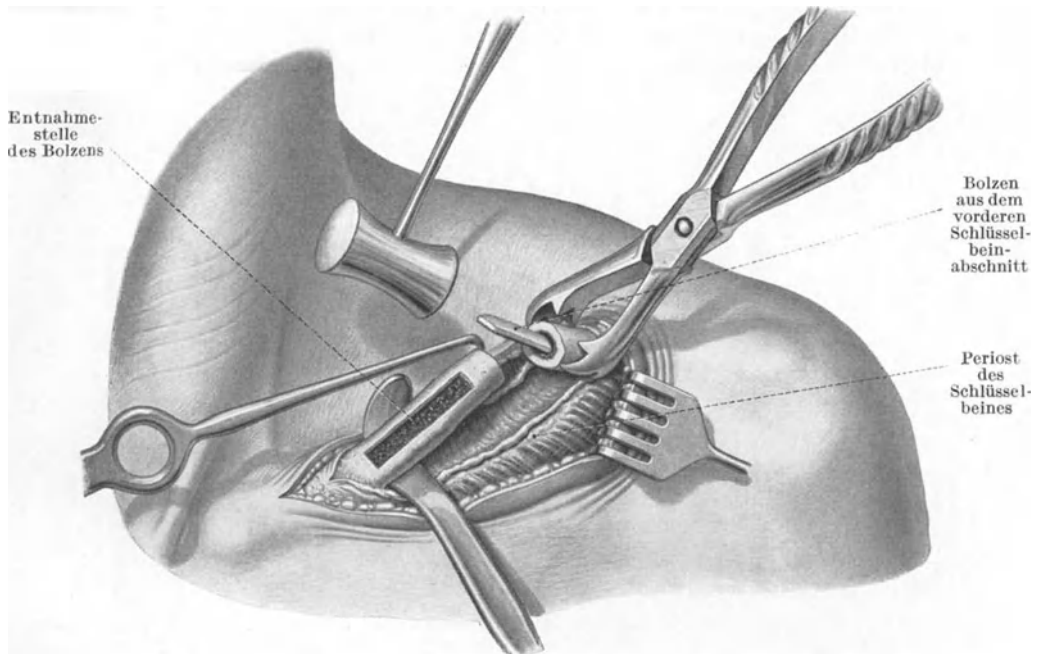


Abb. 199. Die Bolzung des Schlüsselbeines mit Hilfe eines aus dem Schlüsselbein entnommenen Corticalstückes. Die Claviculaenden, die schlecht verheilt auf den Plexus einen Druck ausüben, sind freigelegt und der Callus entfernt. Aus dem medialen Teil ist ein corticales Stück von $3\frac{1}{2}$ —4 cm Länge entnommen, ohne das Mark zu zerstören. Es ist in das distale Schlüsselbeinstück eingebohrt und wird nun nach Aufhebung der Bruchstücke in die mediale Markhöhle eingeschoben.

2. Die Bolzung.

(H. BIRCHER.)

Die *Bolzung* der Frakturen hat mehr Anhänger gefunden. Das Wesentliche des Verfahrens besteht darin, daß ein Bolzen, der entweder dem Organismus des Kranken entnommen wird (Tibiakante, Fibula, Rippen, Spina scapulae) oder in Form eines Homoio- oder Heterotransplantates oder schließlich in Gestalt eines Fremdkörpers aus Elfenbein, Holz, Galalith, Silber, Stahl usw. zwischen die Bruchstücke gebracht wird (s. Pseudarthrose, S. 327). Der Bolzen wird in die Markhöhlen der beiden Bruchstücke eingelagert und verbindet sie dadurch. Abgesehen davon, daß der Bolzen die Mark-Callusbildung bis zu einem gewissen Grade stört, hat das Verfahren noch den Nachteil, daß bei der praktischen Ausführung die Befestigung in der einen Markhöhle durch Eintreiben des Bolzens mit dem Hammer wohl genügend gesichert wird, der Bolzen aber in der Markhöhle des anderen Bruchstückes meist nur einen losen Halt findet. Am ehesten ist die Bolzung durch Autotransplantation zu empfehlen, und zwar am besten

unter Mitverpflanzung des Periostes. Folgende Bedingungen soll der Bolzen erfüllen: Der Bolzen soll die Wand der Markhöhle berühren (Abb. 200). Also muß er entsprechend stark gewählt werden. Er soll in beide Markhöhlen soweit hineinragen, daß er eine sichere Verbindung herstellt und nicht bei geringer Verschiebung oder Knickung an der Bruchstelle auf einer oder der anderen Seite aus der Markhöhle austritt. Folgende Möglichkeiten zur richtigen Einbringung des Bolzens sind gegeben: 1. Der Bolzen wird in die eine Markhöhle fest eingeführt, dann die Bruchenden unter winkeliger Knickung so weit auseinandergezogen, daß das Einführen des Bolzens in die andere Markhöhle möglich ist (Abb. 199). Gelingt das nicht, so wird 2. der Bolzen auf die Weise, wie sie in den Abb. 200—202 dargestellt ist, zuerst in die eine, dann in die andere

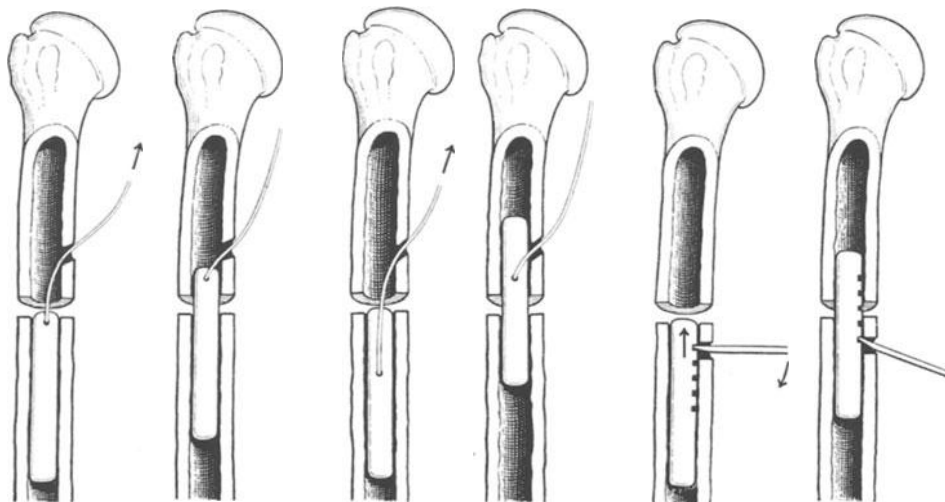


Abb. 200. Die Einführung eines Bolzens nach HELLER.

Abb. 201. Die Einführung eines Bolzens nach THEODORESCU-CORNICLEY.

Abb. 202. Die Einführung eines Bolzens nach MORAZA.

Markhöhle hineingezogen oder geschoben. Das erste Verfahren stammt von HELLER und ist verbessert von THEODORESCU, das zweite von MORAZA.

3. Die Nagelung des Schenkelhalses.

(ROTH, ANSCHÜTZ und PORTWICH, NYSTRÖM.)

Eine Sonderstellung in der Behandlung der Knochenbrüche nahm immer der Schenkelhalsbruch ein. Die Tatsache, daß eine knöcherne Heilung oft schwer zu erzielen ist, macht das begreiflich. Man erkannte zwar mit der Zeit, daß es nur bestimmte Formen des Schenkelhalsbruches, nämlich die medialen (intracapsulären) waren, die als unheilbar im Sinne einer knöchernen Heilung gelten mußten, während die lateralen (extracapsulären) mit denselben Mitteln, wie sie bei anderen Knochenbrüchen angewendet wurden, knöchern heilten. Die Erklärungsversuche für diese Beobachtungen waren zahlreich.

Zunächst beschuldigte man in vielen Fällen, wohl auch mit einem gewissen Recht, das *Alter der Kranken* und die meist vorhandene *Knochenatrophie*. Da aber auch bei ganz alten Menschen die lateralen Brüche oft gut heilten, konnte das der einzige Grund nicht sein. Daher stützte man seine Beweise durch anatomische Gründe. Am Schenkelhals fehlt das Periost, so daß nur ein Markcallus die Verbindung zwischen den Bruchstücken herstellen kann. Aber auch dieser Markcallus wird infolge mangelhafter Gefäßversorgung

der Bruchenden nur mäßig gebildet und ist außerdem sehr verletzlich. Ernährende Gefäße für Hals und Kopf verlaufen in der Gelenkkapsel. Je stärker zerrissen sie ist, desto mangelhafter wird die Gefäßversorgung. Von den Bruchstücken ist der Kopf und die ihm zunächst liegenden Halsabschnitte, wenn die synoviale Ernährung wegfällt, ganz besonders schlecht versorgt, da nur noch die kleinen Gefäße, die durch das Lig. teres in den Kopf eintreten, vorhanden sind. Auch diese sind oft durch die Verletzung und die Dislokation geschädigt. Es ist daher kein Wunder, daß es häufig zu teilweisen oder vollständigen Kopf- und Halsnekrosen kommt. Die mangelhafte Ernährung der Bruchenden macht sich aber, wie auch sonst in der Knochenbruchbehandlung, ganz besonders unangenehm bemerkbar, wenn es nicht gelingt die Bruchstücke richtig gegeneinander zu stellen und in dieser Stellung zu erhalten. Diese Schwierigkeit besteht nun bei dem Schenkelhalsbruch in hohem Maße und trägt ebenfalls zu den Mißerfolgen der Behandlung bei. Diese Tatsache ließ sich dadurch beweisen, daß nach der Erzielung einer guten Einstellung der Bruchstücke, wie sie durch die Verfahren von LORENZ, WHITMAN und LÖFBERG zustande gebracht werden konnten, selbst bei medialen Schenkelhalsbrüchen häufig knöcherne Heilungen beobachtet wurden.

Aber auch damit war die Frage noch nicht endgültig gelöst, da auch nach den letztgenannten Verfahren behandelte, zweifellos gut eingestellte Knochenbrüche schließlich mit einer Pseudarthrose oder Kopfnekrose endeten. Die Erfolge blieben uneinheitlich. Es mußte also noch ein anderer Grund für die schlechten Heilungsmöglichkeiten vorliegen.

Trotz der hundertfältigen Beobachtungen aller den Schenkelhalsbruch und seine Heilungsbedingungen betreffenden Erscheinungen war den Ärzten entgangen, daß mechanische Einflüsse an der Bruchstelle von ausschlaggebender Bedeutung sein müssen. Deutschem Forschergeist war es vorbehalten auch diese Einflüsse zu ergründen. PAUWELS hat seine überaus sorgfältigen und sich dabei doch nicht ins Kleinliche verlierenden Beobachtungen und Betrachtungen über die mechanische Beanspruchung des Schenkelhalsbruches zu einer folgerichtig aufgebauten Lehre in seinem schönen Buch zusammengefaßt.

So aufschlußreich die Entwicklung des PAUWELSSchen Gedankenganges ist, so kann doch darauf im Rahmen dieser kurzen Operationslehre nicht eingegangen werden. Faßt man das für die Behandlung praktisch Wichtige zusammen, so handelt es sich darum, daß die auf den Kopf und damit auf einen Knochenbruch wirkenden mechanischen Kräfte (Druck- und Zugspannungen und Abscherung) einen geradezu entgegenwirkenden Einfluß auf die Heilungsmöglichkeiten ausüben. Nach den Lehren von ROUX ruft periodisch wirkender Druck knöcherne Callusbildung hervor, während Zug und Abscherung Bindegewebsbildung veranlassen. Diese Einwirkungen sind bei den Schenkelhalsbrüchen deshalb von besonderer Bedeutung, weil das Periost fehlt, das bei anderen Brüchen auf die genannten mechanischen Kräfte mit für die Heilung günstiger Callusbildung antwortet. Wären alle Schenkelhalsbrüche gleich, so wäre der Einfluß der verschieden einwirkenden, mechanischen Kräfte auch gleich. Da die Schenkelhalsbrüche aber infolge der verschiedenen Neigung der Bruchebenen im Verhältnis zu der auf den Kopf einwirkenden Krafrichtung verschieden sind, so wirkt diese, in ihren Druck- und Abscherungsanteil zerlegt, ganz verschieden. Je mehr sich die Bruchebene der Waagerechten nähert, desto stärker kann sich der periodisch wirkende Druck im Sinne der Heilungsunterstützung auswirken. Andererseits unterliegt die sich der Senkrechten nähernde Bruchebene mehr der Abscherkraft, die den Heilungsaussichten entgegenwirkt. Dazu kommt bei den letzteren Formen noch die die Bruchstücke zum Klaffen zwingende Kippwirkung. Die Berücksichtigung dieser Lehre ist unbedingt notwendig bei der Aufstellung des Heilplanes. Viele Mißerfolge der Behandlung sind auf diese Außerachtlassung zurückzuführen.

Die durch die oben aufgezählten Gründe bedingte Unsicherheit in der Behandlung des Schenkelhalsbruches hat immer wieder neue Behandlungsvorschläge hervorgerufen, und es ist fast selbstverständlich, daß man in der Zeit des Aufschwunges der Chirurgie die mangelhaften Erfolge der erhaltenden Behandlung durch operative zu ersetzen strebte.

TRENDELENBURG hat wohl als erster auf Grund eines Erfolges, den er bei einer Kniegelenksfraktur mit einem Elfenbeinbolzen und nach Leichenversuchen am Schenkelhals erzielt hatte, auf dem Chirurgenkongreß 1878 den Vorschlag gemacht, den Schenkelhalsbruch nach Freilegung der Bruchstücke zurechtzustellen und die Bruchstücke mit einer Schraube zusammenzuhalten. Zunächst hat er ohne Freilegung erfolgreich die Bruchstücke durchbohrt und mit Elfenbein vereinigt. Da im aber die blinde Bohrung zu unsicher erschien, hat er dann, wie gesagt, die Bruchstücke freigelegt. TRENDELENBURG hat dann später (1902) über gute Erfolge mit dem Einschrauben von Schlosserschrauben berichtet. In der Aussprache (1878) äußerte LANGENBECK, daß er schon 20 Jahre früher eine Verschraubung des Schenkelhalses mit einer silbernen Schraube durchgeführt habe. Der Kranke war an einer Infektion zugrunde gegangen. FRANZ KÖNIG hatte ebenfalls schon 3 Jahre früher, also 1875, die Bruchstücke bei einem Schenkelhalsbruch durch einen starken Bohrer, den er von einem kleinen Schnitt aus, also blind, vom Trochanter in den Schenkelhals bohrte, erfolgreich vereinigt.

Auch die Vorschläge TRENDELENBURG's blieben ohne Widerhall. Die operative Behandlung blieb immer auf einzelne Eingriffe beschränkt.

LORETA (NIGRISOLI 1886) hat die Bruchstücke freigelegt, da ihm eine Nahtverbindung nicht gelang, zunächst einen Fremdkörper eingelegt, der nach kurzer Zeit entfernt wurde, worauf Heilung eintrat. Derartige blutige Zurechtstellungen der Bruchstücke sind von verschiedenen anderen Chirurgen vorgenommen worden (DAVIS 1909, BRACKETT). Zum Teil wurde der Trochanter entfernt oder auch eine Schenkelhalsosteotomie vorgenommen (HAGEN-THORN 1886, WHITMAN 1922). Eine Schenkelhalsosteotomie mit Keilresektion ist auch in neuester Zeit wieder von VOSS erfolgreich ausgeführt worden. Der seinem Eingriff zugrunde liegende Gedanke besteht darin, eine steile Bruchebene in eine geneigte im Sinne PAUWELS zu verwandeln. Eine blutige Zurechtstellung der Bruchenden *mit Drahtnaht* hat wohl zuerst DOLLINGER (1891) zur Ausführung gebracht. Auch FRITZ KÖNIG (1905) hat auf diese Weise einen Erfolg erzielt. Neben den Nahtversuchen wurde die *Nagelung und Verschraubung des Schenkelhalsbruchs* immer wieder von einzelnen Chirurgen geübt. Über die erste größere Reihe berichtete NICOLAYSEN (1900). Er hatte seit 1894 21 Schenkelhalsbrüche nach Zurechtstellung mit einem dreikantigen Nagel behandelt. Der Nagel wurde nach 2—3 Wochen entfernt, der Gips blieb 10—12 Wochen liegen, die Erfolge waren ausgezeichnet. Selbst diese schönen Ergebnisse führten aber nicht zu einer weiteren Verbreitung. Etwa zur selben Zeit tauchten bereits die ersten Vorschläge zur Resektion des Kopfes bei veralteten Schenkelhalsbrüchen auf (LEJARS 1895, KOCHER 1896, RIESE 1900 u. v. a.). KOCHER hat das Verfahren ausgebaut.

Im ersten Jahrzehnt des 20. Jahrhunderts nahm die operative Behandlung des Schenkelhalsbruchs wieder einen gewissen Aufschwung dadurch, daß DELBET (1907) und seine Schüler (BASSET 1921, LEVEUF und GIRODE 1928) sich eingehender damit beschäftigten. Zur Verbesserung der operativen Behandlung wurden alle möglichen Hilfs- und Richtungsinstrumente, die das Eintreiben des Nagels durch die beiden Bruchstücke in den Kopf unterstützen sollten, angegeben. Die Vereinigung der Bruchstücke wurde mit Metallschrauben, mit Knochen- und Elfenbeinbolzen, Holz und mit autoplastisch gewonnenen Knochen versucht. Die Erfolge waren und blieben mit allen Verfahren bei dem medialen Schenkelhalsbruch zum mindesten sehr mäßig, ebenso, wie sie in Deutschland und Amerika waren. In Deutschland hat LEXER (1907) zuerst autoplastisch transplantiert, da er aber beim medialen Schenkelhalsbruch keine Erfolge hatte, diese Behandlungsart wieder aufgegeben (1927). In Amerika hat ALBEE (1915), nachdem er mit Metallschrauben keine Heilung erzielen konnte, aus der Beckenschaukel ein Transplantat nach blutiger Freilegung und Anfrischung eingelegt. Über Autotransplantation mit *Fibulastücken* hat in größerem Stil NORDENBOOS (1917) berichtet.

Da die *Erfolge der operativen Behandlung* durchschnittlich nicht besser waren als bei nichtoperativer, und da andererseits die Gefährdung der meist alten Menschen durch die Operation nicht sichtbar herabgesetzt werden konnte, ließ sich die Mehrzahl der Chirurgen von dem Wert des operativen Vorgehens zunächst nicht überzeugen. Es kam dazu, daß ein *sinnvoll ausgearbeitetes, erhaltendes Behandlungsverfahren* gerade in diesen Jahren empfohlen wurde. Dieses Verfahren stammt von WHITMAN.

Nachdem schon 1886 von MORISANI die Behandlung des Schenkelhalsbruches in starker Abduktionsstellung durchgeführt worden war, hat WHITMAN seit 1902 ganz ins einzelne gehende Vorschläge über die Reposition und Retention des Schenkelhalsbruches ausgearbeitet. Durch Innenrotation bei Beugung mit stärkster Abduktion des Beines und Heben des Trochanter maj. ließen sich die Bruchstücke vereinigen und in einem für Monate angelegten Gipsverband festhalten. Die Erfolge dieses Verfahrens waren so gute, daß es zum mindesten in Deutschland auf Jahre hinaus die blutige Behandlung der Schenkelhalsbrüche verdrängte. Zahlreiche Anhänger, unter denen hier nur LORENZ, DREHMANN, LÖFBERG (Schweden), ROVSING und BÖHLER genannt werden sollen, traten für das Verfahren ein.

Freilich blieb auch bei Anwendung des WHITMANSCHEN Verfahrens gelegentlich, was wir nach den von PAUWELS aufgestellten Lehren verstehen können, die knöcherne Heilung aus.

Es befriedigte also auch nicht in allen Fällen und es wurden daher immer wieder neue Behandlungsvorschläge gemacht. Unter diesen traten die operativen mit neuen Vorschlägen zur festen Verankerung der Schrauben hervor. LAMBOTTE, der wie einst TRENDELENBURG die Bruchstelle freilegte und Doppelschrauben verwendete, auch z. T. von der Bruchstelle aus retrograd bohrte, konnte mit allen seinen Vorschlägen keine wesentliche Besserung erzielen und Anhänger gewinnen. Der für die operative Behandlung der Jetztzeit folgeschwerste Fortschritt ist durch SMITH-PETERSEN (1931), Boston, gemacht worden. Sein operatives Verfahren gründet sich auf die Erfindung eines zur Nagelung des Schenkelhalses besonders geeigneten Nagels, der mit drei großen Lamellen ausgestattet, den Knochen verhältnismäßig wenig verletzt, dabei aber fest sitzt, so daß einer der Hauptnachteile der Nagelung, die Lockerung, die selbst bei großen Holzschrauben kaum vermieden werden konnte, ausgeschaltet wird. SMITH-PETERSEN legte die Bruchstücke frei und eröffnete das Gelenk und führte den Nagel unter Leitung des Auges in den Knochen ein. Es lag nahe, diese Einführung *extraarticular* und ohne Freilegung der Bruchstelle, zu versuchen. Diese Vorschläge wurden denn auch bereits im nächsten Jahre von JERUSALEM und SVEN JOHANSSON in die Tat umgesetzt.

Um die Richtung des Schenkelhalsverlaufes ohne Freilegung der Bruchstelle zu finden, waren schon früher Vorschläge gemacht worden. Man hat sogenannte Führungsinstrumente empfohlen und Richtlinien am Körper angebracht, die es ermöglichen sollten, bei dem blinden Bohren die Richtung des Schenkelhalses nicht zu verfehlen.

Schon DELBET und seine Schüler haben derartige Richtungsinstrumente benutzt (BASSET 1921). Auch die seitliche Richtung des Schenkelhalses wurde von ihnen schon dadurch bestimmt, daß das Bein um einen Winkel von 20° einwärts gedreht wurde. Dadurch verlief der Schenkelhals parallel zum Operationstisch. Die notwendige Schraubengänge wurde mit Hilfe dieser Instrumente und unter Zuhilfenahme des Röntgenbildes bestimmt. Von CHARBONNIER (1923) wurde ein einfaches Gestell, das man aus Stricknadeln mit Korkpfropfen zusammensetzen kann, verwendet. Die eine Richtungslinie verläuft von der Spina ant. sup. zum Tub. pubic. Von der Mitte dieser Linie wird eine zweite Linie gezogen, die eine dritte trifft, die sagittal 2 cm unterhalb der Trochanter Spitze verläuft. Die zweite Linie entspricht der Schenkelhalslinie. Dieses Richtungsliniensystem wurde später von vielen erfolgreich angewendet. Auch HENSCHEN (RICHARD) (1931) machte davon erfolgreich Gebrauch. NORDENBOOS (1917) wählte als kranialen Zielpunkt die andersseitige Spina ant. sup. und verband sie mit einem Punkt 2 cm unterhalb der Trochanter Spitze. Von größter Bedeutung für die Technik der Schenkelhalsnagelung war aber der Vorschlag, in die festgestellten Richtungslinien nicht sofort die Schrauben einzubohren oder den Nagel einzuschlagen, sondern zunächst einen dünnen *Draht* einzubohren und sich erst von der richtigen Lage dieses Drahtes auf zwei senkrecht zueinanderstehenden Röntgenaufnahmen zu überzeugen. Erst dann wurden Nagel oder Schrauben in derselben Richtung

eingefügt. Der erste derartige Vorschlag wurde von STUYT gemacht, der einen für einen Richtungsdraht zentralgebohrten Handbohrer schon 1929 benutzte und 1931 veröffentlicht hat. Etwa zur selben Zeit hat HENSCHEN (RICHARD) das Einbohren eines Führungsdrahtes durch den Schenkelhals empfohlen. HENSCHEN hat dann auch mehrere Drähte eingeführt und den am besten liegenden als Richtungsdraht für eine HOTZsche femoro-pelvine Verschraubung benutzt. Der Gedanke von STUYT, den Bohrer mit einem Führungsdraht einzurichten, gewann erst dadurch große praktische Bedeutung, daß das Verfahren mit der Anwendung des SMITH-PETERSENSchen Nagels vereinigt wurde. JERUSALEM (1932) hat den Nagelkopf durchbohrt und nach Einbohren des Führungsdrahtes den Nagel über den Draht geschoben. Freilich war damit eine seitliche Abweichung beim Einschlagen des Nagels noch nicht verhindert.

Die Verhinderung der seitlichen Abweichung des Nagels gelang erst, als nach Vorschlag von SVEN JOHANSSON (1932) der ganze Nagel zentral durchbohrt wurde. Bei den immer höher werdenden Ansprüchen an eine genaue zentrale Bohrung des Schenkelhalses wurde die Technik nun auch insofern weiter verbessert als schon SVEN JOHANSSON die Forderung aufstellte, auch den Draht nicht freihändig, sondern mit Hilfe eines Richtungsinstrumentes einzuführen. Von diesem Zeitpunkt ab wurden nun eine große Zahl von Instrumenten zur Vorbohrung des Drahtes durch den Schenkelhals angegeben. Der Grundsatz der Drahtführung des Nagels wurde wohl seit dieser Zeit nicht mehr aufgegeben.

Die früheren Richtungsapparate, die der unmittelbaren Einbohrung des Nagels dienten, wie die von DELBET, DUJARIER (1921), OSTROWSKI (1926), ST. BUNNELL (1933) und die neueren von EXALTO (mit Führungsdraht) (1935), VALLS (1937), HUSTINGS (1937), WETTERER (1938), NOWOTNY (1938) werden wohl heute noch wenig gebraucht.

Die *Richtungsapparate für die Einführung des Drahtes* in den Schenkelhals sind auf verschiedenen Grundsätzen aufgebaut. Es sollen hier nur einige Namen genannt werden: KRAUSS (1933), NICLAS (1934), KRAPP (1935), KÜNTSCHER (1936), STEIDL (1936), VALLS-FELSENREICH (1937), WINKELBAUER (1937), SCHMID (1937), FICK (1938), STRUPPLER (1939). Für die Praxis mit am geeignetsten erscheint uns das Gerät von KÜNTSCHER. Die meiste Anerkennung hat der Apparat von VALLS in der Abänderung von FELSENREICH gefunden. Das Gerät von SCHMID ist ähnlich.

Die Frage der Notwendigkeit eines Richtungsinstrumentes für die Drahtbohrung wird verschieden beurteilt. Die Chirurgen mit der größten Erfahrung, FELSENREICH, BÖHLER, haben jahrelang ohne Richtungsinstrument erfolgreich gearbeitet. BÖHLER läßt durch 2 Assistenten beim Einführen des Drahtes die Richtung beobachten. Ähnlich geht VOGELER vor. Neuerdings verwendet FELSENREICH das VALLSsche Instrument, das er verbessert hat. Manche, ebenfalls erfahrene Chirurgen, JÜNGLING, VOGELER, stehen auf dem Standpunkt, daß keines der angegebenen Instrumente die unbedingt richtige Lage des Bohrdrahtes gewährleistet. Jedenfalls hat sich hundertfältig gezeigt, daß bei guter Übung und einem gewissen Richtungsgefühl in einem großen Hundertsatz schon die erste freihändige Bohrung die richtige war. Liegt der Nagel aber nicht richtig, so gelingt es meist leicht, nach der Kontrolle durch das Röntgenbild einen zweiten und wenn es nötig auch einen dritten Draht in die richtige Lage zu bringen. Damit geht nicht viel Zeit verloren.

Von wesentlich größerer Bedeutung als die Frage der Richtungsapparate ist die der *richtigen Einrichtung des Schenkelhalsbruches*, bevor der Draht eingeführt wird. In dieser Hinsicht treffen sich die Ansichten sämtlicher Chirurgen, die sich mit der Schenkelhalsnagelung befaßt haben. Die richtige Einrichtung

der Bruchstücke ist die unbedingte Voraussetzung für eine erfolgreiche operative Behandlung.

Über den *Zeitpunkt* des operativen Eingriffes gehen die Meinungen wieder etwas auseinander. Zwar stehen die meisten auf dem Standpunkt, daß die Nagelung erst dann vorgenommen werden soll, wenn der Shockzustand und die übrigen zunächst drohenden Gefahren, die Fettembolie, die Thrombose, die Pneumonie nicht aufgetreten oder überwunden sind. Die Wartezeit wird mit 1—3 Wochen berechnet. Manche, z. B. HÄBLER, operieren schon nach 3—4 Tagen. Auch FELSENREICH operiert neuerdings einzeitig, d. h. unter Umständen gleichzeitig mit der Einrichtung des Bruches.

Einheitliche Ansicht besteht wieder insofern, als die Einrichtung des Bruches und die Erhaltung der Einrichtung möglichst bald zu geschehen hat. Erfahrungsgemäß gelingt eine gute Reposition, wie bei anderen Knochenbrüchen, in den ersten 24 Stunden am leichtesten. In einem Evipanrausch, in örtlicher Betäubung oder in Lumbalanästhesie reponiert man am besten nach dem Vorgehen von WHITMAN. Nach WHITMAN verlaufen die einzelnen Maßnahmen in folgender Reihenfolge: Innenrotation bei seitlicher Beugung und Extension, dann starke Abduktion.

SCHMID führt zuerst die Abduktion und Extension aus und dann erst die Innenrotation. Nach VOGELER wird zuerst nach einwärts gedreht, dann abduziert und extendiert. Das Verfahren scheint auch bei verschiedener Reihenfolge zum Erfolg zu führen. WHITMAN hat bei starker Verschiebung oder Verhakung der Bruchstücke noch einen Zug nach lateral mit Hilfe eines um den obersten Teil des Oberschenkels gelegten Handtuches (nach der Extension vor der Abduktion) eingeschoben. LEADBRETTER (1934) empfiehlt, bei der Einrichtung nach WHITMAN das Hüft- und Kniegelenk zum rechten Winkel gebeugt und in Richtung des Oberschenkels zu extendieren, dann zugleich einwärts zu drehen und abzuspreizen.

Ist auf diese Weise die Einrichtung gelungen, wobei es sehr zweckmäßig ist, schon zur Ausführung der Extension nach FELSENREICH einen Bohrdraht unmittelbar oberhalb der Femurcondylen in leicht schräger Richtung von hinten außen nach vorn innen zu bohren und an einem daran angebrachten Extensionsbügel den Zug vorzunehmen. Wird dann nach der Reposition (die FELSENREICH immer im Bett vornimmt) ein leichter Zug von 5—6 kg an den Extensionsbügel ausgeübt, so gelingt es, gleichzeitig die leichte Innenrotation zu erhalten, ganz besonders, wenn man den Extensionsbügel noch an der BRAUNschen Schiene medial festbindet. Nach der Reposition erfolgen zwei Röntgenaufnahmen, um sich von der guten Stellung der Bruchstücke zu überzeugen. Ist das nicht der Fall, so muß die Einrichtung noch einmal versucht werden. Stehen die Bruchstücke gut, so bleibt der Kranke je nach Ansicht des betreffenden Chirurgen 3—8 Tage bis 3 Wochen im Bett bei der leichten Extension liegen. Auch das andere Bein muß in abduzierter Stellung bleiben.

Zur Einführung des Drahtes und zur Nagelung wird der Kranke auf den Extensionstisch gebracht und auch dann, wenn augenscheinlich eine gute Stellung der Bruchstücke vorhanden ist, eine neue Röntgendarstellung der Bruchstelle in beiden Richtungen vorgenommen. Falls die Bruchstücke sich verschoben haben, muß erneut zurechtgestellt werden. Der Kranke liegt auf einem Beckenbänkchen, am besten aus Holz, um die Röntgenuntersuchung nicht zu stören, während die Beine abduziert, extendiert und leicht innenrotiert sind, so daß die Kniescheibe um etwa 20° nach innen steht. Der eigentliche Eingriff geht nun in

verschiedener Weise, je nach den dem Chirurgen zur Verfügung stehenden Hilfsmitteln, vorstatten.

Steht ein *Richtungsapparat* zur Verfügung, so wird er nun angewendet. Dazu muß zunächst meist die *Kopfmitte* bestimmt werden. Annähernd kann die Bestimmung durch die oben geschilderten Maßlinien erfolgen. JÜNGLING läßt bei der Röntgendurchleuchtung eine Bleimarke auf die Haut über dem Schenkelkopf kleben. FELSENREICH und BÖHLER benutzen das JESCHKESCHE Drahtnetz, das eine Reihe von Quadraten von 1 cm Länge darstellt. Dieses Drahtnetz wird in der Gegend des Schenkelhalses aufgelegt und erscheint als Raster auf der Röntgenplatte. So wird nach der Röntgenplatte zunächst der Kopf, unter Umständen auch die Halsrichtung (BÖHLER) festgelegt und dann entsprechend mit Hilfe eines Lineales bei noch liegendem Drahtnetz auf der Haut durch Bleimarken oder leichtes Ritzen gekennzeichnet. BÖHLER führt in der Richtung des Schenkelhalses 2 Injektionsnadeln ein, mit deren Hilfe er die örtliche Betäubung vornimmt und die dann durch ein Gestell, das aus 2 Nadeln mit einem Verbindungsstab besteht, ersetzt werden. Die Richtung des Verbindungsstabes bezeichnet die Richtung des Schenkelhalses und gleichzeitig lateral die Stelle, an der der Bohrer zum Einbohren des Drahtes am Schaft eingeführt werden muß. VOGELER läßt statt dieses Richtungsstabes einen STEINMANN'Schen Nagel unter den Röntgensschirm in der Richtung des Schenkelhalses legen und mit Heftpflaster befestigen. Benutzt man das VALLS'SCHE oder SCHMID'SCHE Richtungsinstrument, so muß die eine Spitze in den Schenkelkopf am besten nahe der Basis eingeführt werden. Während mit dem Führungsstab bzw. mit dem STEINMANN'Schen Nagel von BÖHLER und VOGELER gleichzeitig der Punkt für die Einführung des Drahtes unterhalb des Trochanter maj. festgelegt ist, sucht ihn FELSENREICH auf andere Weise. Nach der Bestimmung der Kopfmitte mit Hilfe des Drahtnetzes legt er den Schaft durch einen 6—12 cm langen Schnitt frei. Nach Spaltung von Haut, Fascie und Muskulatur wird der M. vastus lat. und der Knochenfortsatz, von dem er entspringt (Tub. innominatum, FELSENREICH), aufgesucht und die ganze laterale Fläche des Femur freigelegt. Die Bohrstelle liegt nach FELSENREICH $2\frac{1}{2}$ cm distal des Tub. innominatum. In derselben Höhe liegt der Trochanter min. Mehr nach hinten als nach vorn, aber nicht im Bereich des Trochanter min., wird zunächst mit Hilfe einer Lochstanze ein 4 : 4 mm großes Loch in die Knochenrinde gemacht und dann dieses Instrument in der Richtung auf die Kopfmitte in den Schaft eingeschlagen. Dieses Loch dient bei Benutzung des VALLS'Schen Instruments zur leichten Einführung des Drahtes, während der Stachel in den Schenkelkopf eingedrückt wird. Er läßt sich meist bis zur Bruchstelle vorschieben. Dann wird bei richtiger Lage des FELSENREICH'Schen Instrumentes (Einstellung mit Pendel) der Bohrdraht in den Kopf hineingebohrt. Es erfolgen wieder 2 Röntgenaufnahmen.

Die *Frage der Röntgenkontrolle* ist in verschieden-ter Weise gelöst worden. Am einfachsten ist es natürlich, wenn 2 Apparate zur Verfügung stehen, die vor Beginn der Operation bereits aufgestellt und von einem besonderen Assistenten bedient werden.

Nur so ist es möglich, die z. B. von BÖHLER geforderten 10 Aufnahmen während des Eingriffes zu machen, ohne daß zuviel Zeit verlorengeliegt, ganz abgesehen davon, daß auch die *Asepsis* durch das Umstellen der Apparate leiden muß. Die Retention der Bruchstücke wird außerdem durch die Unruhe, die die Umstellung veranlaßt, gefährdet. Eine weitere Verkürzung der notwendigen Zeit bringt die Anwendung eines *Schnellentwicklers*, so daß Kontrollbilder schon nach einigen Minuten geliefert werden können (FELSENREICH).

Bei der Häufigkeit der Schenkelhalsbrüche müssen auch kleinere und Provinzkranken Häuser imstande sein, die Nagelung auszuführen, und da andererseits eine Röntgenkontrolle zum mindesten nach der Reposition auf dem Extensionstisch und nach der Einführung des Drahtes und des Nagels unbedingt erforderlich, so muß versucht werden, mit einem Apparat auszukommen.

HÄBLER hat für das Stativ seines fahrbaren Apparates eine Zusatzsteuerung anfertigen lassen, die es erlaubt, wenn die Einstellung erst einmal erfolgt ist, die Röhre mit einem Handgriff so umzuschwenken, daß dorso-ventrale und axiale Aufnahmen unter richtiger Lage des Zentralstrahles gemacht werden können.

Ist die richtige Lage des Bohrdrahtes durch die Röntgenkontrolle festgestellt, so kann die Nagelung sofort angeschlossen werden. Nach BOEREMA und Voss sind auch noch *Schrägaufnahmen* dazu nötig, da die gewöhnlichen Röntgenaufnahmen bei gewissen Lagen des Nagels irreführen können. Liegt der Nagel nicht richtig, so muß er entfernt und neu eingeführt werden.

Die *Nagellänge* kann nach dem Röntgenbild bei liegendem Draht unter Abzug der durch die Projektion bedingten, scheinbaren Verlängerung bestimmt werden. Der Nagel soll über die Mitte des Kopfes etwas hinausgehen und etwa $\frac{3}{4}$ —1 cm vor der medialen Kopfgrenze sein Ende finden. Ein einfaches Verfahren, die Nagellänge zu bestimmen, besteht darin, daß man an Hand eines gleich langen Drahtes das aus dem Schaft hervorsehende Drahtstück nach gelungener Reposition abmißt. Der andere Teil des Drahtes entspricht dann dem im Knochen befindlichen Drahtstück (FELSENREICH). Der Nagel wird etwa 1—1 $\frac{1}{2}$ cm kürzer gewählt.

Die *Nagelung* macht nun keine Schwierigkeiten mehr, wenn man mit einiger Vorsicht vorgeht. Am meisten zu fürchten ist das *Klemmen des Nagels*. Es wird dadurch herbeigeführt, daß der Nagel eine zu weite Bohrung hat und daß er beim Einschlagen nicht genau in der Richtung des Drahtes geführt wird. Dadurch wird der Draht gefaßt, verbogen und mit dem Nagel vorgeschoben. Um das Klemmen zu verhüten, empfiehlt es sich, um den liegenden Draht, und zwar am distalen Ende, eine kleine Kerbe in die Knochenrinde zu schlagen, so daß eine Lamelle des Nagels hineinpaßt und Halt finden kann. Das Loch um den Draht darf aber nicht zu groß gemacht werden, da sonst der Nagel den genügenden Halt verliert.

Das *Einschlagen* soll langsam erfolgen unter strenger Einhaltung der Drahtrichtung. Nach einem oder zwei Schlägen wird der Vorschlagstahl, der über dem herausragenden Draht eingeführt war, entfernt und die Länge des aus dem Knochen hervorstehenden Drahtes jedesmal gemessen. Sie darf naturgemäß, wenn der Draht nicht weiter vorgeschoben werden soll, nicht verringert werden. Klemmt der Draht oder wird er vom Nagel mitgenommen, so ist es zweckmäßig, den Nagel herauszuziehen und, wenn der Draht nicht verbogen ist, den Nagel neu einzuschlagen. Klemmt der Draht so fest, daß er sich nicht herausziehen läßt, so müssen Nagel und Draht zugleich entfernt und von neuem eingeführt werden. Ist der Nagelkopf bis in die Nähe der Schaftrinde eingeschlagen, so wird der Draht entfernt, die Extension aufgehoben und mit einigen kräftigen Schlägen (VOGELER empfiehlt, dazu den Handballen zu verwenden) die Bruchstücke ineinandergekeilt. Noch einmal werden zwei Röntgenaufnahmen gemacht. Um das Zurückgleiten des Nagels zu verhüten, stützt ihn FELSENREICH an seinem unteren Ende durch Einschlagen eines kleinen Drahtstiftes ab. Andere schlagen ihn soweit ein, bis er innerhalb der Schaftrinde Halt findet. Erst dann erfolgt unter Einlegung eines kleinen Dränrohres der Wundschluß und Verband. In der *Nachbehandlung* auf der BRAUNschen Schiene wird frühzeitig mit Bewegungsübungen begonnen, d. h. schon nach einigen Tagen werden die Fuß-, dann die Knie- und Hüftgelenke vorsichtig bewegt. Nach etwa 3 Wochen soll das Bein wieder aktiv gehoben werden können. Volle Bewegungen sollen erst nach 6—8 Wochen vorgenommen werden. Über das *Aufstehen* gehen die Meinungen auseinander. Manche lassen bereits nach 4—6 Wochen gehen, andere sogar schon nach 8 Tagen die ersten Versuche machen. Nach FELSENREICH soll erst nach

8 Wochen belastet werden. Sehr wohlgenährte Kranke müssen 4—5 Monate damit warten. SCHMID macht die Belastung von der Form des Knochenbruches, von der Veränderung der Knochensubstanz, von der Verwendung breiter oder schmaler Nägel, von der Lage des Nagels und vom Allgemeinzustand abhängig. NYSTRÖM ist für späte Belastung. BÖHLER erlaubt nach manchen Nagelungen das Aufstehen in einer Gipshose schon früher.

Überblickt man die Geschichte der operativen Behandlung des Schenkelhalsbruches, so kommt man zu der Feststellung von drei Zeitaltern, in denen immer wegen der schlechten Erfolge der erhaltenden Behandlung die operative vorgeschlagen, dann aber zweimal wegen der mangelhaften Erfolge wieder aufgegeben wurde. Erst der letzte Zeitalter führte zu einer allgemeineren, zum Teil begeisterten Aufnahme, und man muß zugeben, daß die Aussichten für die Aufnahme der operativen Behandlung in den festen Bestand der operativen Chirurgie wesentlich besser geworden sind. Die Fortschritte, die in erster Linie durch die Besonderheiten des Nagels, dann aber auch durch die ins einzelne ausgearbeitete Technik des ganzen Eingriffes geschaffen wurden, können nicht übersehen werden. Trotzdem ist das Schicksal dieses Eingriffes noch nicht endgültig entschieden. Manche, die erhaltende und die operative Behandlung vergleichenden Arbeiten (ZUKSCHWERDT und REISS), genaue Erfolgsbeobachtungen (HESSE u. a.) und die Zusammenfassung der Erfolge erhaltender Behandlung aus meiner Klinik (RABE), dann die vielen Komplikationsmöglichkeiten während und nach dem Eingriff, die sich unter Umständen erst nach Jahresfrist und noch später auswirken, müssen dazu veranlassen, die anfänglichen Erfolgsberichte doch etwas skeptisch zu betrachten. Das endgültige Urteil wird erst gefällt werden können, wenn man zahlenstarke Erfolgsberichte veröffentlichen kann, die sich auf jahrelange Beobachtungen nach Abschluß des Eingriffes erstrecken.

4. Die Marknagelung bei Brüchen der langen Röhrenknochen nach KÜNTSCHER.

KÜNTSCHER hat den Grundsatz der Marknagelung auch auf die Knochenbruchbehandlung an den langen Röhrenknochen übertragen.

Er ist dabei zunächst auf einigen Widerstand gestoßen, der ohne weiteres begrifflich erscheint. Der Gedanke, die Markhöhle durch einen bis 20 und 30 cm langen, rostfreien Stahlnagel fast völlig auszufüllen, ruft den Widerspruch derer hervor, die dem Knochenmark in der Bruchheilung eine wichtige Rolle zuschreiben. Es hat sich aber gezeigt, und KÜNTSCHER konnte das durch experimentelle Untersuchungen und durch den günstigen Verlauf seiner Marknagelung am Menschen, beweisen daß die Callusbildung nicht beeinträchtigt, sondern sogar verstärkt und durch Verwendung besonderer Metallsorten noch weiter erhöht werden kann. Das Verfahren hat infolgedessen zweifellos Anrecht auf ernste Berücksichtigung, da es eine ganze Reihe von großen Vorteilen vor anderen Knochenbruchbehandlungsverfahren aufweisen kann. Auch haben wir es mehrfach erfolgreich angewendet, und es mehren sich auch in anderen Kliniken die Stimmen zugunsten des Verfahrens. Ob es freilich ein so großes Anwendungsgebiet finden wird, wie es KÜNTSCHER in seinen neuesten Arbeiten empfiehlt, erscheint uns doch fraglich. Die Vorteile des Verfahrens sind folgende:

1. Nur der gebrochene Knochen wird in der richtigen Lage festgestellt, während die Muskulatur und die Gelenke frei bleiben. Es ist daher auch keine längere Bettruhe nötig.
2. Die Bruchstelle wird nicht berührt, wie bei den blutigen Repositionen, daher sind die Aussichten auf rasche Heilung besser und die Infektionsgefahr ist geringer.
3. Die Feststellung des gebrochenen Knochens erlaubt frühzeitiges Aufstehen und ermöglicht eine Abkürzung der klinischen Behandlung.

Die *Anzeigestellung* betrifft solche Frakturen, deren Träger durch die üblichen konservativen Behandlungsverfahren gefährdet sind, solche Knochenbrüche, die erfahrungsgemäß schlecht zu stellen sind, und solche, bei denen die Reposition zwar gelingt, aber schwer zu erhalten ist. Außerdem ist das Verfahren noch angezeigt bei veralteten, schlecht geheilten Knochenbrüchen oder bei Muskelinterposition. In diesen Fällen muß die Bruchstelle allerdings eröffnet werden. Schließlich kommt das Verfahren noch in Frage, wenn bei einer Spontanfraktur eine Probeexcision nötig ist, oder der Träger der Spontanfraktur zum Gehen gebracht werden soll.

I. Die Marknagelung bei Oberschenkelbrüchen.

Die *Technik* des Eingriffes ist verschieden, je nachdem die Bruchstelle eröffnet werden muß oder nicht. Das Einführen des Nagels ist dann einfacher, wenn die Markhöhlen durch Osteotomie an der Bruchstelle eröffnet sind.

a) Die Marknagelung des Oberschenkels mit Eröffnung der Bruchstelle. Der Kranke wird auf dem Extensionstisch gelagert und die Bruchstelle freigelegt. Unter Entfernung des meist überschüssigen Callus wird osteotomiert und die Markhöhlen der beiden Bruchenden eröffnet. Nun wird von der Wunde aus der etwa 35 cm lange und 3—4 mm dicke Führungsspieß in die Markhöhle des proximalen Bruchstückes eingeführt. Er ist am freien Ende mit einem rechtwinkelig angesetzten Griff versehen und wird so tief eingeführt, bis die Spitze in der Spongiosa des Trochanter maj. einen Widerstand findet. Mit einem Hammer Schlag auf die rechtwinkelige Krücke des Führungsspießes wird die Corticalis durchbohrt und die Spießspitze bis gegen die Haut vorgetrieben. An dieser Stelle wird ein kleiner Hautschnitt gemacht, so daß das Spießende aus der Wunde herausragt. Nun wird der Marknagel in die Rinne des Spießes eingesetzt und in dieser Rinne durch die Öffnung im Trochanter eingeschlagen, bis er etwa $\frac{1}{2}$ —1 cm aus dem unteren Ende der proximalen Markhöhle hervorsieht. Der Führungsspieß wird nun herausgezogen und das aus dem oberen Fragment herausstehende Nagelende in die distale Markhöhlenöffnung eingesetzt. Bei starker Dislokation ad longitudinem oder ad latus oder nach beiden Richtungen ist oft eine starke Zugwirkung mit Hilfe der am Fuß befestigten Extensionslasche notwendig. Die Zurechtstellung der seitlichen Verschiebung erfordert auch häufig einen starken seitlichen Zug. Ist das aus dem oberen Bruchende hervorstehende Nagelstück in die Markhöhle des unteren Bruchendes eingetreten und stimmen die Richtungsverhältnisse, so wird der Nagel nun mit einigen kräftigen Schlägen so weit in die Markhöhle des distalen Bruchstückes hineingetrieben, daß er mindestens 5 cm darinsteckt. Aus der Trochanteröffnung soll der Nagel nur etwa 1—1 $\frac{1}{2}$ cm hervorstehen. Schon am ersten Tage nach der Operation wird bewegt, nach 8 Tagen bis 3 Wochen können die Verletzten aufstehen. Der Nagel soll nach etwa 3 Monaten entfernt werden.

b) Die Marknagelung des Oberschenkels unter Vermeidung der Eröffnung der Bruchstelle. Wie gesagt, ist die Einführung des Nagels dabei schwieriger, bietet aber größere Vorteile für die Bruchheilung. Die Schwierigkeit beruht darin, daß die Lage der Einstichstelle und die Richtung des Markkanals festgestellt werden müssen.

Es bestehen zwei Möglichkeiten des Vorgehens:

1. Mit Freilegung des Trochanter maj. durch Schnitt. Mit einem etwa 6 cm langen Schnitt wird die Trochanter Spitze freigelegt, die weiche Trochantermasse muß angebohrt und nun mit Bohrdrähten nach SVEN JOHANSSON die Markhöhle

aufgesucht werden. Die richtige Lage des Bohrdrahtes fühlt man beim Einführen, kann sie aber auch durch ein Röntgenbild feststellen. Die Richtung der Markhöhle ist meist leicht festzustellen, wenn das Kniegelenk gestreckt ist. Ist der Bohrdraht richtig in der Markhöhle, so wird der Nagel darüber, wie bei der Nagelung des Schenkelhalses, eingeschlagen.

2. KÜNTSCHER zieht heute das *percutane* Verfahren vor, und zwar kommt der Kranke am besten in Seitenlage auf den Extensionstisch. An beiden Füßen wird extendiert, und zwar so, daß beide Beine am selben Holmen des Extensionstisches in Abduktionsstellung übereinander befestigt sind, während der Oberkörper fast rechtwinkelig zu den unteren Extremitäten steht. Dadurch ist die Zugänglichkeit zum oben befindlichen, gebrochenen Oberschenkel und Trochanter eine sehr gute. Hat man keine solche Extensionsmöglichkeit, so muß die gebrochene Extremität bei Rückenlage des Kranken auf dem Extensionstisch in starke Adduktionsstellung gebracht werden. Man durchleuchtet genau senkrecht und waagrecht und zeichnet den Verlauf der Markhöhle durch Striche auf der Haut an. Der Schnittpunkt der Striche kennzeichnet den Einführungspunkt für den Spieß. Der Spieß wird nun einige Zentimeter in den Knochen eingeschlagen. Dann wird durchleuchtet und bei richtiger Lage wird der Spieß so weit in das obere Bruchstück eingeschlagen, daß man es mit Hilfe des Spießes richten kann. Auf diese Weise kann man ihm jede gewünschte Richtung geben, den Spieß vor dem Durchleuchtungsschirm in die Markhöhle des unteren Fragmentes einführen, und den Nagel wieder so weit in die Markhöhle hineintreiben, daß das obere Ende nur noch etwa $\frac{1}{2}$ —1 cm aus dem Trochanter herausieht. Die Länge und die Dicke des Nagels werden nach dem Röntgenbild bestimmt. Er darf nicht zu dünn sein, da er sonst keinen Halt findet, und nicht zu dick, da die Gefahr besteht, daß die Einführung Schwierigkeiten macht und der Rand des distalen Bruchendes ausbricht. Die Länge soll so gewählt werden, daß der Nagel etwa 6—8 cm im unteren Fragment steckt.

Neuerdings hat KÜNTSCHER sein Verfahren auch für Knochenbrüche am Oberarm und Unterschenkel empfohlen. Es werden dabei federnde Nägel mit U-förmigem Querschnitt verwendet. Die Einführung macht keine Schwierigkeiten.

II. Die Marknagelung bei Oberarmbrüchen.

Am besten benutzt man das BÖHLERSche Extentionsgerät. Der Oberarm wird in der richtigen Stellung extendiert. Nachdem die richtige Stellung der Bruchenden mit Hilfe der Durchleuchtung festgestellt ist, wird an der Streckseite des Oberarmes 1—2 cm oberhalb der Fossa olecrani ein kleiner Querschnitt durch die Haut gemacht, die Sehne des M. triceps radialwärts verzogen und nun, am besten mit dem elektrischen Bohrer, ein Bohrloch angelegt, das genau in der Mitte die Markhöhle eröffnet. Der Bohrkanal verläuft stark schräg nach proximal. Der Nagel soll so lang gewählt werden, daß er 5 cm in jedem Bruchende steckt, und die Dicke des Nagels entspricht dem Querschnitt der Markhöhle. Er wird so weit eingeführt, daß er noch etwa 1 cm aus dem Knochen herausieht. Es folgt die Naht und einfacher Wundverband. Mit den Bewegungen wird schon am nächsten Tage begonnen.

Da die Marknagelung frühzeitige Bewegungen gestattet, beobachtet man häufig Nebenverletzungen (Muskelquetschungen, Gelenkstauchungen), die bei anderen, ruhigstellenden Behandlungsverfahren der Beobachtung entgehen.

III. Die Marknagelung am Unterschenkel.

Auch hier kann man in vorteilhafter Weise das BÖHLERSche Extentionsgerät verwenden. Man kann aber auch auf dem gewöhnlichen Extensionstisch bei gebeugtem, über ein festes Kissen gelegtem Kniegelenk extendieren und so den Eingriff vornehmen. Hier wird der Hautschnitt von etwa 2 cm Länge etwa $1\frac{1}{2}$ cm oberhalb des oberen Randes der Tuberositas tibiae angelegt. Unmittelbar unterhalb des Sehnenansatzes wird mit einem Vierkantpfriem, der fast parallel zur Tibiakante aufgesetzt werden muß, so daß er die Kniescheibe berührt, die Markhöhle der Tibia durch die Spongiosa der Tuberositas tibiae eröffnet. Der Pfriem wird so weit eingeführt, bis man an die feste Hinterwand der Tibiamarkhöhle anstößt. Nun wird der federnde Nagel eingeschlagen. Auch er wird dabei möglichst flach gehalten und durch Unterlage eines sterilen Tuches vor Berührung mit der Haut geschützt. Die konkave Seite des Nagels kommt nach hinten, dann gleitet er meist ohne Schwierigkeiten an der Hinterkante der Markhöhle herab, da das untere Ende abgestumpft ist. Gelegentlich werden zwei Nägel eingeschlagen, die ineinanderpassen, da die Markhöhle sehr weit ist. Das Verfahren ist auch bei Stückbrüchen, besonders wenn es sich um ringförmige Stücke handelt, und bei offenen Brüchen erfolgreich zur Anwendung gekommen. Infektionen werden augenscheinlich selten beobachtet.

IV. Die Entfernung von funktionsstörenden Bruchstücken.

Bei Gelenkbrüchen kommt es häufig trotz sorgfältigster und wiederholter Repositionsversuche nicht zur richtigen Einstellung der Fragmente aufeinander. Nicht selten dreht sich der abgebrochene Gelenkkopf um 90 oder 180° im Gelenkinnern, so daß sich seine überknorpelte Gelenkfläche den distalen Bruchenden zuwendet. Auch kommt es häufig zu Einklemmungen zwischen Gelenkkapsel und Schaftabschnitt. Solche Bruchstücke können meist nur operativ zurechtgestellt werden. Man kann den Versuch machen, sie mit Hilfe eines Nagels oder einer Schraube an ihrem rechten Platz zu befestigen. Das gilt besonders für die abgebrochenen ganzen Gelenkköpfe oder für große Teile. Sind die Bruchstücke vollständig abgelöst, d. h. außer Ernährung gesetzt, so werden sie am besten von vornherein operativ entfernt, wenn sie zu Störungen Veranlassung geben. Wir finden solche Abbrüche am häufigsten am Oberarmkopf und am Radiusköpfchen. Die besonderen Verhältnisse beim medialen Schenkelhalsbruch sind in einem eigenen Abschnitt zusammengefaßt (s. S. 294 ff.). Kopfteile können in allen Gelenken abgesprengt werden und als freie Körper Bewegungshindernisse bilden. Am häufigsten finden wir sie im Knie- und Ellenbogengelenk. Sie müssen operativ entfernt werden. Eine besondere Form des funktionsstörenden Gelenkbruches stellt die des Os naviculare in der Handwurzel dar. Die Behandlung dieses letztgenannten Bruches ist noch umstritten. Die Ansichten der Chirurgen, die den Bruch mit langer Ruhigstellung 6—10 Wochen (BÖHLER) behandeln wollen, und die der Chirurgen, die einen operativen Eingriff fordern, stehen sich zunächst scharf gegenüber (M. HIRSCH, HEIM u. a.). Zwischen den beiden Ansichten steht die vermittelnde Methode der Knochenbohrung nach BECK (SCHNECK, WESTERMANN). Erst große Vergleichszahlen werden vielleicht die Entscheidung in dieser Frage bringen. Aber auch die Ansichten über die operative Behandlung gehen auseinander. Während die einen (HIRSCH) die vollständige Entfernung des Os naviculare fordern, steht HEIM auf dem Standpunkt, nur das bewegliche, störende Fragment, d. h. meist das distale, in seltenen Fällen das proximale, zu entfernen, um die Gelenkfunktion durch den Ausfall des ganzen Knochens nicht zu schädigen. Es ist HEIM wohl recht zu geben, daß die *echte Pseudarthrose* operiert werden muß, wenn sie Störungen verursacht, da eine Veränderung im Sinne einer knöchernen Heilung nicht mehr zu erwarten ist. Es ist ihm aber auch zuzustimmen, daß bei starker Verschiebung der Fragmente und mehrfachen Brüchen eine Heilung durch abwartende Behandlung nicht zu erwarten ist.

Die Entfernung von Teilen des Os naviculare. Der Eingriff wird in folgender Weise ausgeführt. Zur Entfernung des distalen Fragmentes wird mit dem dorso-

radialen Schnitt nach v. LANGENBECK (s. S. 444) die Handwurzel freigelegt und unter großer Vorsicht und Schonung aller übrigen Handwurzelteile das distale Fragment aufgesucht und entfernt.

Ist das oft vollständig außer Ernährung gesetzte, *proximale*, meist kleine Fragment die Ursache für die Funktionsstörung, so entfernt man dieses Fragment von einem volaren Schnitt aus, der schräg verlaufend, etwa am Proc. stiloideus

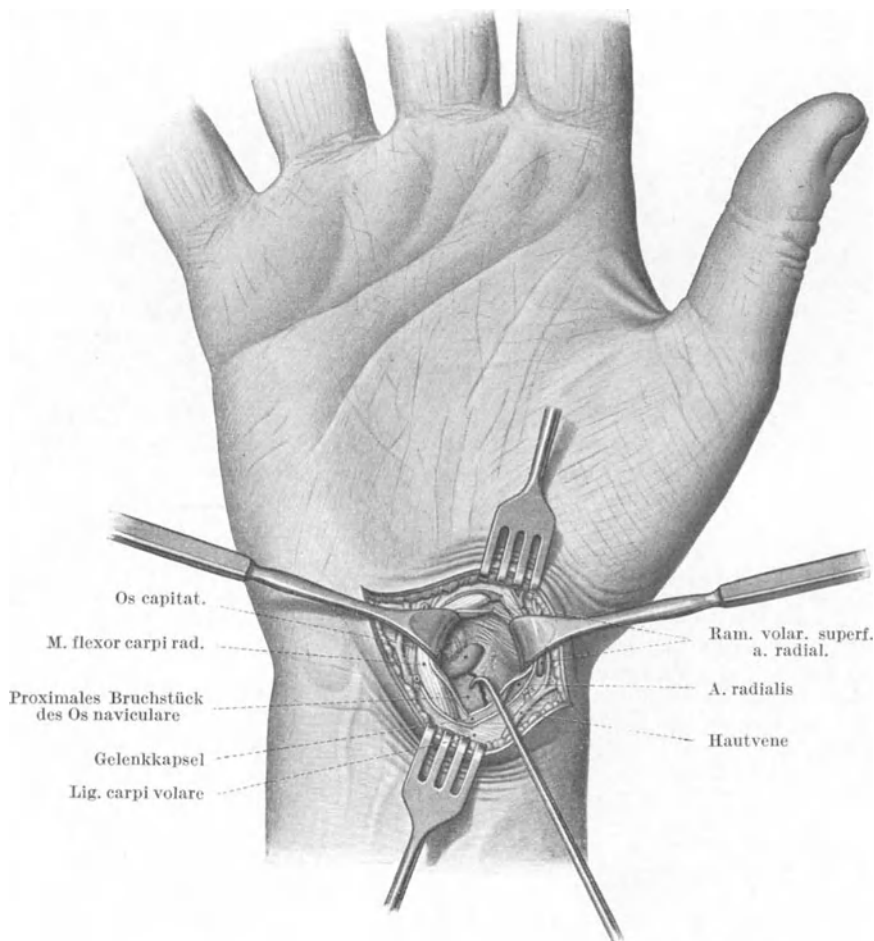


Abb. 203. Freilegung des proximalen Bruchstückes des Os naviculare nach HEIM.

des Radius beginnt und bis zum Kleinfingerballen verläuft. Man spaltet die Fascie und das Lig. carpi transversum, unterbindet und durchtrennt einen das Operationsgebiet kreuzenden Ast der A. radialis, zieht die freigelegte Sehne des M. flexor carpi radialis mit dem N. medianus nach ulnar und gelangt so ohne Schwierigkeiten auf die Gelenkkapsel der Handwurzel, die eröffnet wird. Das meist kleine proximale Fragment, das man an der Bruchlinie erkennt, wird mit einem scharfen Häkchen gefaßt (Abb. 203) und ohne Verletzung der übrigen Handwurzelknochen vorsichtig aus seinen Verbindungen gelöst.

b) Die Eingriffe bei den Knochenverkrümmungen.

(GUSSENBAUER.)

a) Die allgemeine Technik.

Die Osteotomie kommt auch in Frage zur Beseitigung von Knochenverkrümmungen. Diese haben ihre Ursache meist in überstandener Rachitis oder sie treten auf als Folge schlecht geheilter Knochenbrüche. Außer der Beseitigung von Deformitäten wird die Osteotomie auch zum Zwecke der Stellungsverbesserung versteifter Gelenke bzw. zur Wiederbeweglichmachung von Ankylosen angewendet. Ist das früheste Kindesalter überschritten, in dem durch orthopädische Maßnahmen die Beseitigung der Deformität möglich war, so muß zur Verbesserung der Verkrümmung und der Verbiegung ein operativer Eingriff vorgenommen werden. Die operative Behandlung kann besonders nach Frakturen, ehe eine vollständige Verknöcherung eingetreten ist, durch Wiedereinbrechen des Knochens an der Frakturstelle durchgeführt oder sie kann, und das gilt für alle Fälle, mit dem Meißel oder der Säge vorgenommen werden.

Die Refraktur ist schon in den ältesten Zeiten der klassischen Medizin ausgeführt worden. PAULUS v. AEGINA (Anfang des VII. Jahrh.) und AVICENNA (980—1037) haben bereits bei mangelhaft geheilten Frakturen die Anwendung von Meißeln zur Schwächung des Callus empfohlen. Später ist dann die blutige Behandlung der Knochenverkrümmung nicht nur immer seltener geübt, sondern auch theoretisch verworfen worden. Man verließ sich mehr auf medikamentöse und Bäderbehandlung, wenn es wohl auch immer einzelne kühne Chirurgen gab, die die blutige Operation ausführten. Nach GUSSENBAUER sind die ersten Verbesserungen der chirurgischen Behandlung der Knochendeformitäten erst im zweiten Dezennium des 19. Jahrhunderts erreicht worden, und zwar durch Einführung von Maschinen, die mit großer Gewalt und an bestimmter Stelle auch festgeheilte Knochen zerbrechen konnten. Das Nähere über die Geschichte der Osteotomie siehe bei OESTERLEN (1844). Im 19. Jahrhundert wurde dann unter dem Einfluß DUPUYTRENS u. a. das Wiedereinbrechen im Callus verworfen. Von einer operativen Behandlung der Verkrümmungen, die nicht durch Knochenbruch zustande gekommen waren, war bis zum Anfang des 19. Jahrhunderts nicht die Rede. Die erste Osteotomie wurde 1826 von RHEA BARTON zur Behandlung einer Ankylose des Hüftgelenkes vorgenommen. Diese erste Knochendurchtrennung wurde mit der Säge ausgeführt, erst später wurde von RHEA BARTON u. a. auch die Aussägung von keilförmigen Knochenstücken aus dem Zusammenhang zur Verbesserung der Stellung vorgenommen. Sehr viel Verdienste um die Einführung der Osteotomie hat sich A. MAYER in Würzburg erworben. Von ihm stammt auch die Bezeichnung *Osteotomie* für die Durchtrennung des Knochens und er bezeichnete sie als neues orthopädisches Operationsverfahren. In seiner 1851 erschienenen Arbeit unterschied er bereits vier Hauptformen der Osteotomie, und zwar eine *Osteotomia transversa, obliqua, semicircularis* und *angularis vel cuneiformis*. Er umgrenzte auch schon die Anwendungsgebiete für die einzelnen Formen und gab Vorschriften für die Art der Ausführung. Trotz seiner Empfehlung und trotz guter Erfolge, die er mit seinem Verfahren erzielte, konnte die Osteotomie naturgemäß keine allgemeine Verbreitung finden, da die Gefahr der Infektion in der vorantiseptischen Zeit eine zu große war. Er selbst gibt aber bereits im Jahre 1852 eine ausführliche Beschreibung einer bogenförmigen Osteotomie der Tibia, die er zur Stellungsverbesserung sehr ausgesprochener X-Beine mit Erfolg vorgenommen hatte. Etwas besser waren die Aussichten für die chirurgische Behandlung, nachdem LANGENBECK die *subcutane Osteotomie* bekanntgegeben hatte. Von einem kleinen Hautschnitt durchbohrte er zuerst den Knochen mit einem Tischlerbohrer und sägte von diesem Bohrloch aus den Knochen fast vollkommen durch. Der Rest wurde eingebrochen. Zur Verbreitung der Osteotomie trug auch die in den Fällen von MAYER und von LANGENBECK angewendete Allgemeinnarkose bei (BRINARD, GROSS). Nach GUSSENBAUER hat BILLROTH die Osteotomie als erster zur Beseitigung rachitischer Verkrümmungen ausgeführt. Mit der Einführung der antiseptischen Eingriffe haben sich dann auch die Gefahren der blutigen Osteotomie wesentlich verringert. Dem unblutigen Verfahren hafteten, abgesehen von der Gewaltsamkeit, auch immer noch die Unsicherheit des Erfolges an. Infolgedessen trat es mehr und mehr in den Hintergrund zugunsten der Osteotomie. Die von MAYER aufgestellten vier Formen der Osteotomie gelten auch heute noch.

Je nach dem Grad und dem Sitz der Verkrümmung muß die Form der Durchtrennungslinie gewählt werden. Zu diesen einfachen Verfahren der Durch-

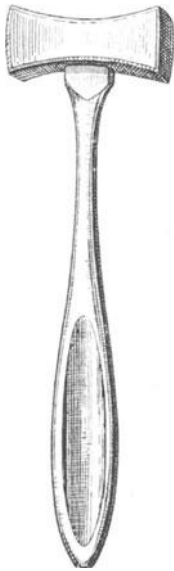


Abb. 204. Verchromter
Stahlhammer.
($\frac{1}{3}$ nat. Größe.)

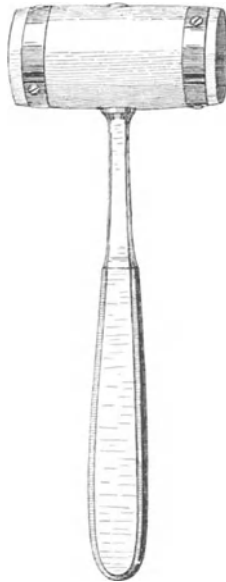


Abb. 205. Holzhammer
mit Metallgriff.
($\frac{1}{3}$ nat. Größe.)

trennung sind in neuerer Zeit noch die schwierigeren Verfahren zum Ausgleich von Verkrümmungen, die sich auf größere Strecken der Gliedmaßen ausdehnen, gekommen, für die auch die Keilosteotomie nicht ausreicht. Ebenso ist in neuerer Zeit die Osteotomie zur Wiederbeweglichmachung versteifter Gelenke ausgebaut worden. Dieser Teil wird in einem besonderen Abschnitt zusammengefaßt (S. 479 ff.).

Die Mehrzahl der Osteotomien wird wohl heute zur operativen Behandlung des *Genu valgum* ausgeführt. Ehe man einen derartigen Eingriff vornimmt, muß mit Hilfe des Röntgenbildes genau die Stelle der stärksten Verkrümmung festgestellt werden. Erst dann kann die Entscheidung fallen, welche Osteotomieform zu wählen ist. Bei hochgradigeren Verkrümmungen kommt nur die bogen-

förmige oder die keilförmige Osteotomie in Frage. Soll ein Keil aus dem Knochen entfernt werden, so läßt sich die Höhe der Keilbasis mit Hilfe des Röntgen-

bildes genau bestimmen (s. Osteotomie bei *Genu valgum*). Die einfache Osteotomie wird heute meist unter Leitung des Auges ausgeführt, und zwar fast ausschließlich mit Meißel und Hammer (Abb. 204—206). Der Knochen wird nach schonender Durchtrennung der Weichteile, d. h. die Muskulatur wird möglichst in der Faser-

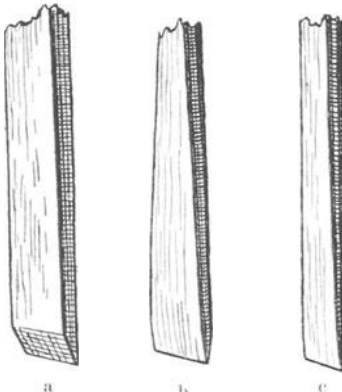


Abb. 206 a—c. Verschiedene Meißel.
a Tischlermeißel (Stemmeisen),
b Schlossermeißel (eigentl. Meißel),
c messerartig geschliffener Meißel.
(Nat. Größe.)

richtung stumpf durchbohrt, auf der konvexen Seite freigelegt. Das Periost spaltet man in der Längsrichtung des Knochens. Dann löst man es so vorsichtig wie möglich durch Einführung von gekrümmten Elevatorien ringsherum ab. Zwei oberhalb und unterhalb des Knochens eingeführte, stark gekrümmte Elevatorien bleiben zum Schutze der Weichteile bei der folgenden Durchmeißelung des Knochens liegen. Sie dienen gleichzeitig dazu, die

Weichteile zurückzuhalten, so daß das Einsetzen von Haken entbehrt werden kann. Dann wird ein breiter Meißel in etwas schräger Richtung auf die Corticalis aufgesetzt und diese unter Verhütung stärkerer Splitterung langsam durchmeißelt.

Meißel müssen in den verschiedensten Breiten vorrätig gehalten werden. Am geeignetsten erscheinen für Osteotomien breite Tischlermeißel oder Schlossermeißel (Abb. 206 a, b). Aber auch der messerscharfe Meißel (PAYR) wird besonders bei kleineren Röhrenknochen, und wenn jede Splitterung vermieden werden muß, angewendet (Abb. 206 c).

Schon v. LANGENBECK hat empfohlen, die Corticalis der gegenüberliegenden Seite nicht mit Meißel zu durchtrennen, sondern sie nach Entfernung des Meißels einzuknicken, weil dadurch eine stärkere Verschiebung der entstandenen Bruchstücke verhütet werden kann. Dieser Vorschlag ist auch heute noch durchaus beachtenswert. Läßt sich die Verkrümmung vollkommen

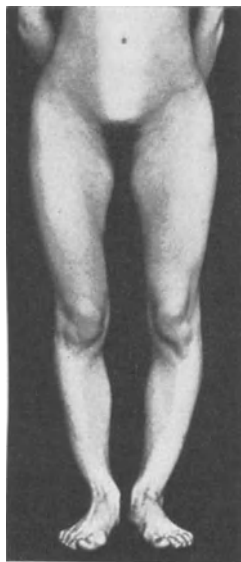

Abb. 207.

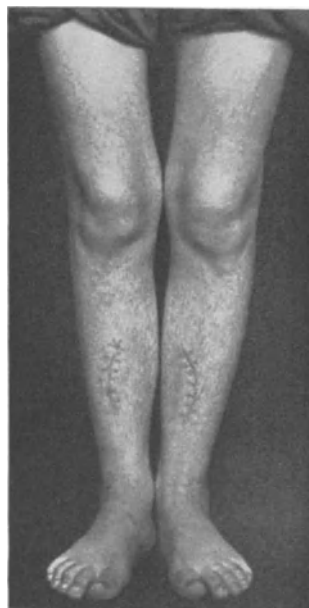

Abb. 208.

Abb. 207 und 208. Starke posttrachitische Unterschenkelverkrümmung vor und nach der Operation. (Bogenförmige Osteotomie der Tibia, schräge Osteotomie der Fibula.)

ausgleichen, so muß zur Erhaltung der Stellungsverbesserung ein Gipsverband angelegt werden. Der Gipsverband bewahrt den Operierten auch mit Wahrscheinlichkeit vor dem Eintreten einer Fettembolie nach der Osteotomie. Die kleine Weichteilwunde wird nach sicherer Blutstillung geschlossen. Der Gipsverband muß wie jeder zur Knochenbruchbehandlung angelegte Gipsverband die nächstliegenden Gelenke mit einschließen. Wird die Osteotomie in *Keilform* ausgeführt, so muß die Durchmeißelung des Knochens so vorsichtig vorgenommen werden, daß der Keil möglichst im Zusammenhang bleibt (Abb. 216. 219). Aber auch bei der Herausmeißelung des Keiles soll man die gegenseitige Corticalis aus den oben angeführten Gründen nicht mit durchschlagen. Die *bogenförmige Osteotomie* ist in neuerer Zeit besonders von STREISSLER und PERTHES wieder sehr warm empfohlen worden und hat zweifellos gewisse Vorteile vor der geraden und keilförmigen. Der Ausgleich durch die Verschiebung der Knochenstücke erfolgt nämlich in der Bogenlinie in steter Berührung miteinander. Eine Verkürzung bleibt daher aus (Abb. 207 und 208). Es kommt, worauf PERTHES

aufmerksam gemacht hat, allerdings sehr darauf an, die bogenförmige Linie richtig zu wählen. Im allgemeinen soll der Mittelpunkt des Kreisbogens an der Stelle, an der die Schenkel des Knickungswinkels zusammenstoßen, gelegen sein (Abb. 217 und 221). Die von PERTHES empfohlenen Schablonen zur möglichst genauen Ausführung des Bogens scheinen uns unnötig.

β) Die Eingriffe bei den postrachitischen Verkrümmungen.

Die Verfahren zur Behandlung ausgedehnter, postrachitischer Verkrümmungen kommen nur dann in Frage, wenn die Verbiegung sich über eine große Strecke der Diaphyse hinzieht. Für solche Fälle reicht, wie gesagt, auch die bogenförmige und die keilförmige Osteotomie nicht mehr aus und es würden bei der letzteren auch zu große Verluste an Gesamtlänge in Kauf zu nehmen sein. Bei Kindern in den ersten Lebensjahren läßt sich häufig auch noch mit orthopädischen Maßnahmen eine Geraderichtung der Gliedmaßen erzielen, besonders dann, wenn durch vorausgehende Gipsverbandbehandlung der Knochen kalkarm geworden ist (RÖPKE). Mit Hilfe von mehr oder weniger gewaltsamer Verbiegung, oder durch allmählich geradebiegende Verbände läßt sich da unter Umständen viel erreichen. Andererseits kann auch bei Kindern eine rasche Erweichung der Knochen durch medikamentöse Behandlung (Ammoniumchlorid, RABL) versucht werden. Für ältere Kinder und besonders solche, bei denen die Verkrümmung in mehreren Ebenen besteht (Schrauben- oder Flossenform, SPRINGER) kommt nur die operative Behandlung in Frage. Die einfachste Art ist die *Osteoklase*, die aber mit Händekraft nur bei frischer Rachitis mit dünnen Knochen möglich ist. Die maschinelle Osteoklase, die auch für stärkere Knochen noch zur Anwendung

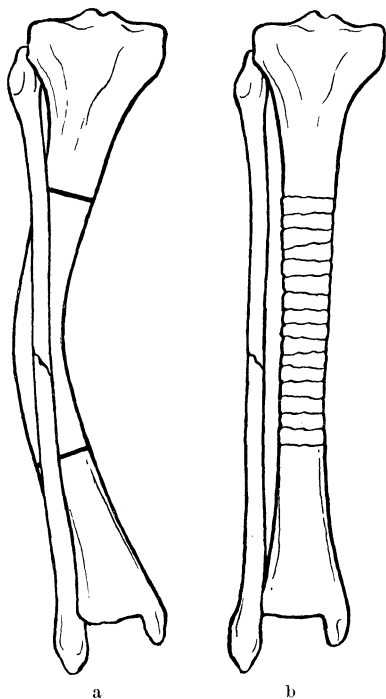


Abb. 209 a und b. Methode von SPRINGER. a zeigt die Durchtrennungslinien der Tibia zur Herausnahme des verkrümmten Teiles. b stellt die Extremität nach Reposition der einzelnen Knochenscheiben in den Periostschlauch dar.

kommen kann, führt aber leicht Nebenverletzungen herbei und erlaubt nicht mit Sicherheit den Bruch an der gewünschten Stelle zu erzielen. Für solche Fälle hat BRANDES die sog. *Bohrosteoklase* empfohlen. Von einem kleinen Einstich durch die Weichteile bis auf den Knochen wird unter Verziehung der Weichteile der Querschnitt an der verkrümmten Stelle mehrfach in derselben Ebene durchbohrt. Bei stärkeren rachitischen Verkrümmungen kann von der Gegenseite aber in derselben Ebene nach Einstich die mehrfache Durchbohrung wiederholt werden. Dann läßt sich der Knochen leicht mit Händekraft brechen. BRANDES hat den Eingriff bisher nur an der Tibia zur Anwendung gebracht. Am Femur scheut er die Gefahr der Nerven- und Gefäßverletzung.

Außer der *Osteoklase* kann die einfache *Osteotomie* auch bei rachitischen Verkrümmungen Anwendung finden (s. oben S. 308). Andere Eingriffe, die bei ausgedehnten Verbiegungen

über längere Strecken in Frage kommen, sind im folgenden zusammengestellt: SCHEPELMANN (1918) spaltete den Periostschlauch in großer Ausdehnung, nahm den verkrümmten Knochenteil heraus und überließ die Knochenregeneration der Natur. Auch ORTH und DREVERMANN haben die Resektion des verkrümmten Knochens vorgenommen, ohne, wie SCHEPELMANN, die Lücke durch eine aseptische Plombe auszufüllen. Dieses Verfahren bietet wieder insofern Gefahren, als es gelegentlich zu keiner oder zu einer unvollkommenen Regeneration kommt. SPRINGER (1924) hat daher vorgeschlagen, subperiostal den verkrümmten Knochen freizulegen, von dem am stärksten verkrümmten Teil das Periost möglichst ohne jede Verletzung abzuschleifen und ihn mit Meißel oder GIGLI-Säge oberhalb und unterhalb des verkrümmten Abschnittes zu durchtrennen. Der herausgenommene

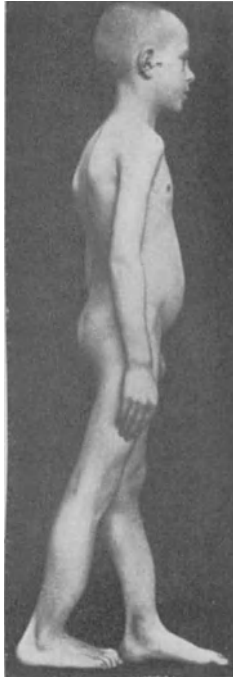


Abb. 210.

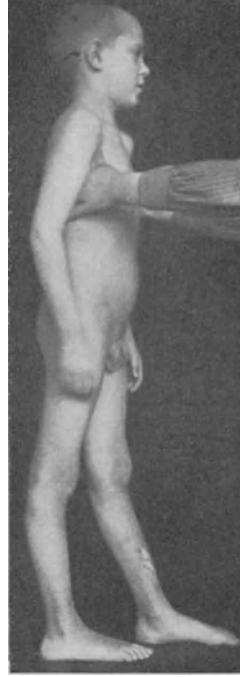

Abb. 211.

Abb. 210 und 211. Schwere rachitische Verkrümmung der Unterschenkel in Schrauben- und Flossenform vor und nach der Operation. Aufsplitterung nach KIRSCHNER.

verkrümmte Knochenabschnitt wird dann mit dem einen Ende in einen Schraubstock eingespannt und mit der Bogensäge in etwa 1 cm hohe, gleichförmige Scheiben zerlegt (Abb. 209). Dann wird die Fibula durchgebrochen und die Stücke wieder in den Periostschlauch zurückgelegt, nachdem er mit Hilfe von 2 Haltefäden entfaltet war. Es muß dabei darauf Rücksicht genommen werden, daß durch Drehung der einzelnen Stücke um die Längsachse ein gutes Aneinanderpassen derselben gewährleistet wird und daß die Verkrümmung zum Schlusse vollständig beseitigt ist (Abb. 209b). Die Periost- und Hautnaht sollen nicht übereinander liegen. Darauf ist bei der Anlage der Schnitte Rücksicht zu nehmen. Nach Anlegung eines guten Gipsverbandes läßt man die Kinder 4—6 Wochen liegen. Dann kann man sie mit dem Gipsverband gehen lassen. Bestehen nach Abnehmen des Verbandes gegen die Festigkeit noch Bedenken, so kann ein leichter Gips-, Hobelspan- oder Blaubindenverband angelegt werden. Das Verfahren von SPRINGER hat sich, abgesehen von kleinen Wundstörungen und Nekrosen bewährt (BARTENWERFER, RUDOLF u. a.). Andere Autoren lehnen es als zu großen und unnötigen Eingriff ab und vertreten den Standpunkt, daß eine einfache oder doppelte Osteotomie genüge (HASS). Ein zweites Verfahren bei derartigen Verkrümmungen wurde von LÖFFLER (1920) angegeben. Er hat ebenfalls den verkrümmten Abschnitt subperiostal reseziert, aber wesentlich stärker zerkleinert, indem er

ihm mit Hilfe von Säge und LÜERSCHER Zange in kleine Knochenstücke zerlegte, die dann in den Periostschlauch wieder eingefüllt wurden. Eine Resektion des verkrümmten Knochenstückes empfahlen STRAUSS (1923), SPIESIC (1923) und HACKENBRUCH (1924). Diese Methoden verzichten jedoch auf die Segmentierung oder Zertrümmerung des Knochens, begnügen sich vielmehr mit Verkürzung und Ausgleichung der Kanten und Reposition des Stückes nach Geraderichtung des Periostschlauches. Wie man mit diesen Verfahren eine wirkliche, sehr ausgesprochene Verkrümmung ohne stärkere Verkürzung beseitigen kann, scheint uns nicht klar.

Von einem anderen Gesichtspunkt aus hat KIRSCHNER (1923) die Streckung solcher schweren Verkrümmungen vorgeschlagen: Mit einem breiten Meißel wird

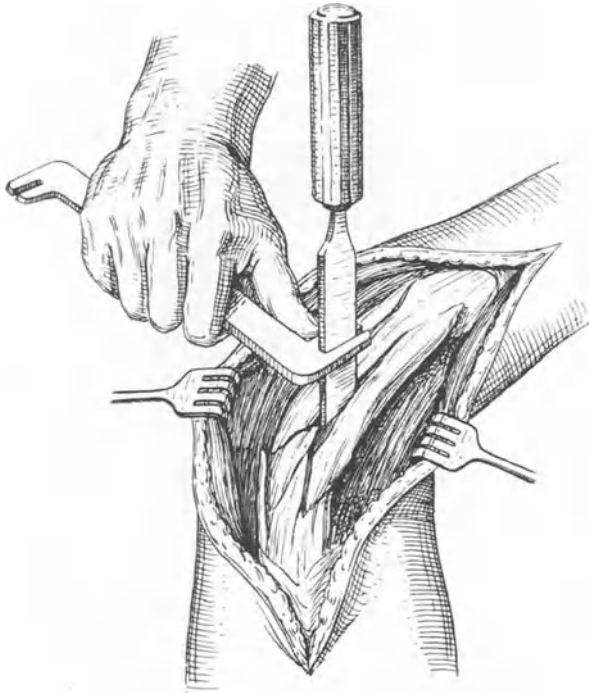


Abb. 212. Knochenaufsplitterung nach KIRSCHNER.
Anwendung des Schränkeisens.

der mit Lappenschnitt freigelegte, am stärksten verkrümmte Abschnitt, ohne das Periost weitgehend abzulösen, in der Längsrichtung des Knochens aufgesplittert, und zwar so, daß alle Stücke möglichst mit dem Periost in Zusammenhang bleiben. Die Aufsplitterung in längsgerichtete Stücke muß sich über den ganzen verkrümmten Teil erstrecken. Mit Hilfe des Schränkeisens, mit dem man den eingeschlagenen Meißel um seine Längsachse drehen kann, wird die Aufsplitterung erleichtert (Abb. 212). Von Zeit zu Zeit wird der Versuch gemacht, ob die Aufsplitterung zur Geraderichtung der Verkrümmung genügt, ohne daß dabei eine solche Kraft angewendet werden

dürfte, daß an einer Stelle ein Knochenbruch entstände. Erst wenn unter verhältnismäßig geringer Kraftanwendung die Verkrümmung ausgeglichen wird, dadurch, daß sich die einzelnen Knochenstücke gegeneinander verschieben, genügt die Aufsplitterung. Die Fibula muß nach unserer Erfahrung unter Umständen vorher subperiostal, am besten schräg osteotomiert werden, wenn sie bei den Versuchen der Geraderichtung stärkeren Widerstand leistet. Wir haben mit diesem Verfahren ausgezeichnete Erfolge erzielt (Abb. 210 und 211). Wir haben es auch bereits einmal zur Behandlung einer Pseudarthrose erfolgreich angewendet, bei einem Fall von Spontanfraktur nach Osteomyelitis.

γ) Die Eingriffe bei schlecht geheilten Knochenbrüchen.

Die Osteotomie von verkrümmt und unter starker Verkürzung geheilten Frakturen kann auf verschiedene Weise durchgeführt werden. Man kann

einerseits die Fragmente im Bereich der Frakturstelle schräg durchmeißeln und mit Hilfe eines starken Extensionszuges einen Ausgleich zu erreichen suchen.

KIRSCHNER andererseits hat 1916 den Vorschlag gemacht, zur Verlängerung der häufig unter starker Verkürzung verheilten Schußbrüche die Osteotomie nicht an der Frakturstelle, sondern im Bereich der gesunden Diaphyse desselben Knochens vorzunehmen. Der Hauptgrund für diese Wahl der Osteotomiestelle ist die leichtere anatomische Zugänglichkeit und die geringere Gefahr, in das Gebiet einer ruhenden Infektion hinein zu geraten. Er hat vorgeschlagen, sowohl bei angeborenen als auch durch Bruch bedingten Verkürzungen der Unterschenkelknochen die Osteotomie am Femur auszuführen. Sein erster Vorschlag ging dahin, nach genauem, an Hand der Röntgenaufnahme festgestellten Operationsplan eine treppenförmige Durchtrennung der Diaphyse vorzunehmen. Die Lage, Länge und Richtung der Treppenstufe mußte schon vor der Operation genau bestimmt sein. Die Richtung der treppenförmigen Durchtrennung ist so festzulegen, daß das untere Bruchstück nach der Durchtrennung, bei etwaiger seitlicher Verschiebung, senkrecht unter das seitlich verlagerte obere Fragment zu liegen kommt (Abb. 213a). Man spaltet am besten den Knochen zunächst mit der Kreissäge in der Längsrichtung und durchtrennt dann erst schräg (zur sicheren Verhütung einer stärkeren Splitterung nach Anlage einiger Bohr-löcher) mit dem Meißel.

PERTHES hat auch empfohlen statt der Z-förmigen Durchtrennung die schräge in frontaler Richtung vorzunehmen, da so breitere Berührungsflächen entstehen (Abb. 214).

Zuletzt hat KIRSCHNER die Erfahrung gemacht, daß die etwas umständliche Anlage des treppenförmigen Schnittes nicht unbedingt nötig ist, sondern daß es auch gelingt, durch einfache, quere Durchtrennung mit folgender, starker Extension, bei erhaltenem Periostschlauch, eine genügende Knochenneubildung und Ausfüllung der Lücke durch einen vollkommenen Ersatz zu erzielen. KIRSCHNER hat eine quere Durchtrennung des Knochens proximal, die des Periostes weiter distal vorgenommen, so daß bei allmählichem Auseinanderweichen der Fragmente das untere in einen Periostzylinder eingehüllt distalwärts gleitet. BIER hat mit Hilfe der queren Durchtrennung des Knochens unter starker Extension ebenfalls erhebliche Verlängerungen (bei einem Zwerge) erreicht. Er hat auch den Periostzylinder gleichzeitig mit dem Knochen quer durchtrennt, die Knochenenden zunächst aneinander stehen lassen und erst nach einigen Tagen mit der Extension begonnen. Der Extensionszug muß naturgemäß bei all diesen Operationen ein ganz erheblicher sein. Nur mit Hilfe der Nagel- bzw. Drahtextension ist es möglich die notwendigen Gewichte, die aber wegen der Gefahr der Gefäß- und Nervenschädigung nur allmählich erhöht werden dürfen, anzubringen. KIRSCHNER hat mit etwa 20 Pfund begonnen, in manchen Fällen aber das Gewicht bis auf 70 Pfund steigern müssen. In der Notwendigkeit, so große Gewichte anwenden zu müssen, liegt der schwache

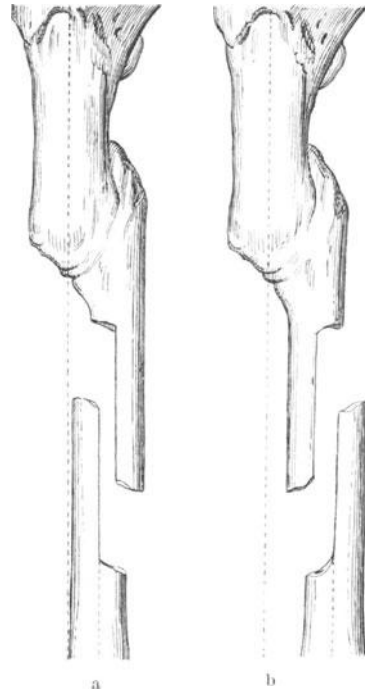


Abb. 213a und b. Z-förmige Durchtrennung des Femur außerhalb der alten Knochennarbe. (Nach KIRSCHNER.)
a Richtige Anlage des Z-Schnittes.
b Falsche Anlage des Z-Schnittes.

Punkt dieses Verfahrens. Dazu kommt noch, daß die Wirksamkeit des Gewichtes erst nach etwa 2 Wochen eine ausreichende zu sein scheint. Die Gefahr der Nekrose im Bereich des Nagelkanals steigt mit der Höhe des Gewichtes und mit der Dauer der Extension. Daher kommt es, daß in manchen Fällen trotz anfänglich guten Erfolges die Extensionsbehandlung zu frühzeitig abgebrochen werden muß und dadurch das anfänglich Erreichte zum Teil wieder verloren geht. Bei Anwendung der uns heute zur Verfügung stehenden, sehr festen Stahldrähte in Form der Drahtextension sind die Gefahren wesentlich geringer (s. Drahtextension).

c) Die Eingriffe bei Skeletveränderungen, die ihre Ursache in konstitutionellen Einflüssen haben.

(DREHMANN.)

α) Die Eingriffe bei der Coxa vara.

Die operative Behandlung der Coxa vara besteht in einer Osteotomie. Zur Wahl der für die Osteotomie am meisten geeigneten Stelle sind verschiedene Vorschläge gemacht worden. Die Osteotomie kann lineär, keilförmig und bogenförmig ausgeführt werden. Von der zuerst durch KRASKE vorgeschlagenen Keilosteotomie am Schenkelhals ist man im allgemeinen wieder abgekommen. Die Gefahr einer Schenkelhalspseudarthrose lag selbst dann, wenn man nach KRASKE vorging und die Osteotomie in der Nähe des großen Trochanter ausführte, immer noch im Bereiche der Möglichkeit. Auch die Eröffnung des Gelenkes läßt sich nicht sicher vermeiden, auch wenn man nach KRASKE nach Durchschneiden des Periosts die Gelenkkapsel möglichst weit kopfwärts zurückschiebt.

LEXER hat trotzdem die *Schenkelhalsosteotomie* beibehalten. Er vermeidet die Gefahr der Pseudarthrose dadurch, daß er den Schenkelhals nahe am Trochanter major freilegt und an der Stelle der stärksten Krümmung von oben und vorn her den Schenkelhals nur bis zu zwei Drittel einmeißelt, während er das letzte Drittel erst durch Zurechtstellung in starke Abduktion und mäßige Innenrotation einknickt. Dadurch wird zum mindesten ein Teil des Gefäßnetzes an der Unterseite erhalten. Den spongiösen Halsabschnitt verstärkt LEXER dadurch, daß er nach Zurechtstellung ein Bohrloch durch Trochanter und Hals bis in den Kopf anlegt und in das Bohrloch einen frei transplantierten Knochenspan mit Periost mit dem Hammer fest einrammt. *Außerhalb des Schenkelhalses* führt CODIVILLA die Osteotomie aus. Zwischen dem Ansatz der Gelenkkapsel und dem Ansatz der Muskulatur an der Linea intertrochanterica legt er den Knochen frei und meißelt ihn an dieser Stelle halbkreisförmig durch. Es entsteht so eine scharnierartige Meißelfläche, in welcher sich der Schaft ohne Verlust an Gesamtlänge nach lateral verschieben läßt. Außer den Osteotomien am Schenkelhals wurden solche im Bereiche des Trochanter (BAYER) und subtrochantere Osteotomien (LAUENSTEIN) empfohlen.

Am meisten hat sich die *subtrochantere Osteotomie* eingeführt. Sie kann lineär, bogen- oder keilförmig gemacht werden (Abb. 215 und 216). Die Technik der subtrochanteren Osteotomie ist außerordentlich einfach. Sie wird auf dem Extensionstisch vorgenommen. Von einem Längsschnitt über dem Trochanter major werden dieser und etwa 6—8 cm des Schaftes freigelegt. Das Periost wird mit dem Raspatorium vorsichtig abgelöst und der Schaft dann mit Hilfe zweier stark gekrümmter Elevatorien, etwa 5 cm unterhalb der Trochanterspitze,

subperiostal umfahren (Abb. 337, S. 478). Dann wird mit einem breiten Meißel eine quere Osteotomie vorgenommen. Das Einschlagen des Meißels muß zunächst sehr vorsichtig erfolgen, um die Corticalis nicht zu zersplittern. Es ist daher am besten, den Meißel zunächst etwas schräg von oben nach unten und dann etwa $\frac{1}{2}$ cm tiefer von unten nach oben aufzusetzen und das kleine corticale Zwischenstück herauszuschlagen. Die weitere Durchmeißelung kann dann quer erfolgen, aber nur soweit bis die Corticalis der Innenseite Widerstand leistet. Diese wird dann nur noch angemeißelt, während der Rest durch die nun folgende Abduktionsbewegung unter Erhaltung des Periosts eingeknickt wird. Diese Vorsichtsmaßregel verhindert eine Verschiebung der Bruchstücke gegeneinander. Noch besser ist es, zuerst die Innenseite durchzumeißeln und die äußere Corticalis einzuknicken (SCHANZ).

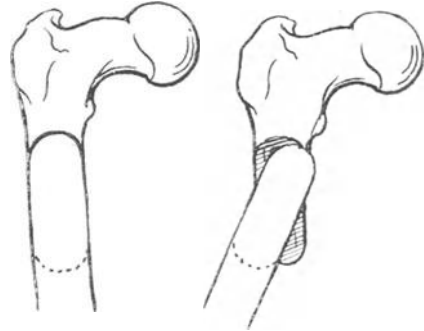


Abb. 214. Schräge Osteotomie in frontaler Ebene. Breite Berührungsflächen, keine Verkürzung (PERTHES). Ähnlich verfährt LORENZ (HASS) bei der Bifurkation (s. S. 478).

SCHANZ hat noch ein weiteres, empfehlenswertes Hilfsmittel angegeben. Er bohrt vor der Durchmeißelung einige Zentimeter oberhalb und unterhalb der Durchtrennungslinie je eine rostfreie Stellschraube in den Knochen ein. Ist die Durchmeißelung erfolgt, so hat man an diesen Halteschrauben nicht nur die Möglichkeit, den Winkel nach der Osteotomie genau zu bestimmen, sondern auch durch Befestigung der beiden Nägel aneinander die Lage der beiden Bruchstücke zueinander beizubehalten (Abb. 339). Nach der Osteotomie erfolgt Hautnaht und Gipsverband in der gewünschten Stellung. Hat man Schrauben ver-

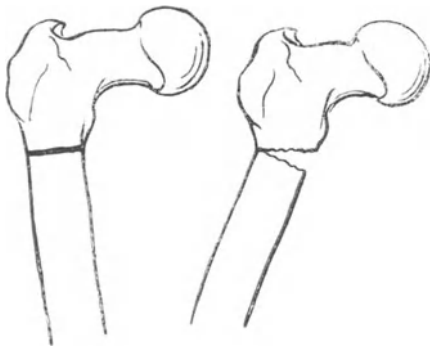


Abb. 215. Lineäre Osteotomie.

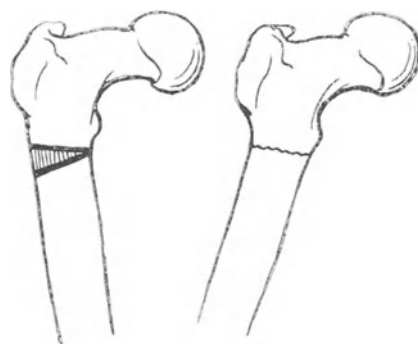


Abb. 216. Keilförmige Osteotomie.

wendet, so bleiben sie, bis Callusbildung eingesetzt hat, liegen. Hat man keine Schrauben verwendet, so muß möglichst bald eine Röntgenkontrolle der erzielten Stellung stattfinden. Das Eingipsen der Extremität erfolgt in starker Abduktions- und leichter Innenrotationsstellung.

Soll die Osteotomie *keilförmig* gestaltet werden bei sehr hochgradiger Verkrümmung des Schenkelhalses, so wird die Freilegung ebenso durchgeführt wie oben beschrieben. Dann meißelt man einen Keil mit einer Basis, die an der Außenseite liegt und je nach dem Grad der gewünschten Abduktion schmaler oder breiter ist, heraus. Um die Übersicht nicht zu verlieren, ist es zweckmäßig, den Keil möglichst im ganzen zu erhalten, wenigstens bis zur Corticalis der Innenseite, die auch wieder nur teilweise linear eingemeißelt und erst durch die

Abduktion eingeknickt wird. Will man eine sichere Erhaltung der Stellung, so kann man die SCHANZschen Bohrschrauben vorher in den Knochen einbohren, um dann damit die Stellung beim Eingipsen zu bewahren. Auch diese und die übrigen Osteotomien werden am besten auf dem Extensionstisch durchgeführt. Eine gewisse Verkürzung des Oberschenkels, entsprechend der Höhe der Keilbasis, muß man bei der keilförmigen Osteotomie in Kauf nehmen.

Will man sie vermeiden und trotzdem möglichst breite Berührungsflächen der Knochenenden herbeiführen, so muß man die Osteotomie *schräg* anlegen. Ähnlich wie bei der LORENZschen Gabelung (s. S. 478) wird die Gegend unterhalb des Trochanter major mit einem bis auf den Knochen gehenden Weichteilschnitt freigelegt (Abb. 336). In den mit den übrigen Weichteilen abgelösten

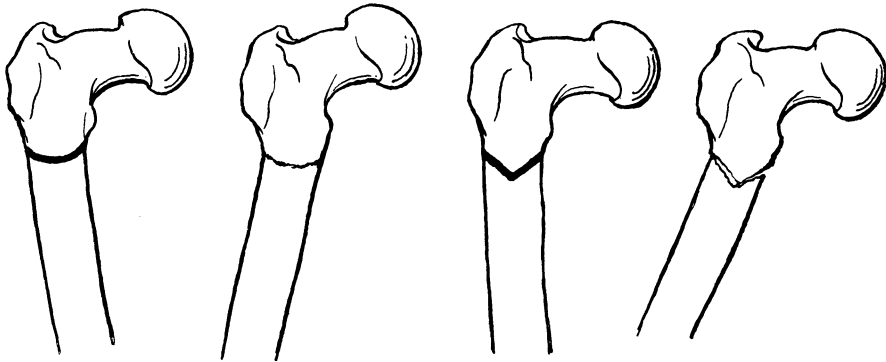


Abb. 217. Bogenförmige Osteotomie.
Der Mittelpunkt des Kreisbogens liegt an der Stelle, an der die Schenkel des Knickungswinkels zusammenstoßen (PERTHES).

Abb. 218. Winkelige Osteotomie
nach RÖPKE.

Periostmantel führt man 2 stark gekrümmte Elevatorien ein, und unter diesem Schutz der Weichteile wird der Knochen mit großer Vorsicht (man verwendet zum Einmeißeln der Rinde schlanke, messerscharfe, dann breite Meißel) bis auf die jenseitige Rinde durchgeschlagen. Den letzten Teil bricht man auch hierbei am besten ein. Abb. 214 zeigt die Verschiebung nach PERTHES. Die Durchtrennung wird meist gut handbreit unterhalb des Trochanter major vorgenommen und die gewonnene neue Stellung durch Gipsverband gesichert.

Sehr gut ist es, die Durchtrennung *bogenförmig* (Abb. 217) vorzunehmen, entweder, wie sie oben nach CODIVILLA beschrieben, oder wie sie in folgendem nach PERTHES geschildert wird. Der Bogen wird so angelegt, daß die Konvexität distalwärts gerichtet ist. Man beginnt daher mit dem Einmeißeln des Femur so, daß man den Meißel zunächst schräg nach distal gerichtet auf die Außenfläche des Femurschaftes aufsetzt, den Meißelgriff während des Meißelns langsam senkt, um die Meißelfläche dann bogenförmig zum Abschluß zu bringen. Auch hierbei braucht man die Corticalis der Innenseite nicht völlig zu durchmeißeln, sondern knickt sie bei der Abduktionsbewegung ein. Statt der bogenförmigen Osteotomie kann man auch die V-förmige Osteotomie nach RÖPKE zur Ausführung bringen (Abb. 218).

β) Die Eingriffe beim Genu valgum.

(MACEWEN.)

Ehe man sich zu einem operativen Eingriff entschließt, ist es unbedingt erforderlich, zunächst eine genaue Röntgenaufnahme herzustellen, da man aus der

Betrachtung des Gelenkes nicht mit Sicherheit feststellen kann, ob die stärkste Verkrümmung mehr im Bereiche des Femur oder mehr im Bereiche der Tibia gelegen ist.

Am zweckmäßigsten stellt man sich mit Hilfe des Röntgenbildes eine Pause der Kniegelenksgegend mit den zugehörigen Abschnitten von Femur und Tibia her. Die Aufnahme muß in vollständiger Streckstellung stattfinden und man muß zum mindesten die Hälfte von Tibia und Fibula auf dem Bild haben. Auf der Pause macht man sich am besten die folgenden Konstruktionen (Abb. 219). Zunächst zeichnet man die Kniebasislinie, d. h. die Verbindungslinie der beiden Femurkondylen ein. Dann konstruiert man sich die Femurlängsachse und ebenso die Tibialängsachse. An der Zeichnung sind nun zunächst drei Winkel von Bedeutung. Zunächst der sog. Außenwinkel, dessen Schenkel sich aus der Längsachse von Femur und Tibia zusammensetzt, dann der sog. Kniebasiswinkel, zwischen Femurachse und Kniebasislinie. Schließlich der Tibia-
winkel, zwischen Kniebasislinie und Tibiaachse. Unter normalen Verhältnissen ist der Kniebasiswinkel 90 bis 98°, der Tibia-
winkel 78 bis 88°. Aus dem Vergleich der aus der Konstruktion gefundenen Winkel mit den normalen Winkelgrößen kann man zunächst feststellen, ob die Verkrümmung im Bereiche des Femur oder im Bereiche der Tibia ihren Sitz hat.

Am häufigsten ist beim Genu valgum die stärkste Verkrümmung im Bereiche des Femur und hier wieder oberhalb der Kondylen. Daher wird die Ebene ober-

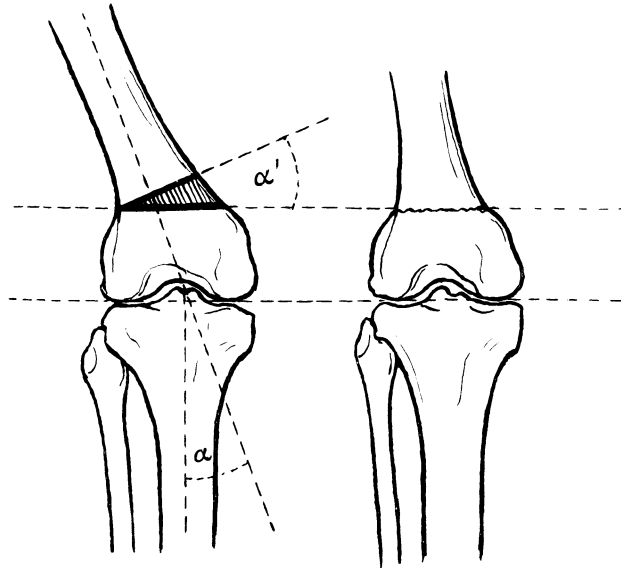


Abb 219. Konstruktion des Keilwinkels.

halb der Kondylen auch am meisten für die Osteotomie bevorzugt (MACÉWEN). Viele Orthopäden führen eine lineäre Osteotomie in dieser Gegend aus, und zwar in Form der *subcutanen Durchmeißelung*.

Von einem kleinen Einschnitt parallel zur Längsrichtung des Beines, oberhalb des medialen Condylus, werden die Weichteile bis auf den Knochen durchgeschnitten. Zwei schlanke, stumpfe Haken halten die Weichteile zunächst zurück, während ein Meißel in der Schnittrichtung bis auf den Knochen eingeführt wird. Dann dreht man den Meißel um 90° und durchtrennt zunächst den mittleren Abschnitt in querer Richtung. Je nach der Konsistenz der Knochen bedarf es leichter oder schwerer Schläge. Ist man auf der lateralen Corticalis angekommen, so wird der Meißel aus dem Knochen zurückgezogen. Dann werden die vorderen und hinteren Abschnitte des Knochens durchgeschlagen. An der Rückseite darf die Meißelschneide den hinteren Corticalisrand nicht wesentlich überschreiten, um nicht die Kniekellengefäße in Gefahr zu bringen. Der letzte Teil der lateralen Corticalis muß eingebrochen werden. Man benutzt die etwas oberhalb der Osteotomiewunde auf der Innenseite des Oberschenkels aufgestützte Hand als Hypomochlion für die Hebelbewegung beim Brechen. Das Einbrechen muß ganz langsam geschehen. Setzt sich den Hebelbewegungen ein starker Widerstand entgegen, so ist es zweckmäßig, den Einbruch der lateralen Corticalis durch leichte Abduktionsbewegungen zu erzielen. Das Hypomochlion für die Bruchbewegung wird dann durch die oberhalb der Osteotomiestelle auf der Außenseite aufgesetzte Hand dargestellt. Erst wenn der Einbruch erfolgt ist, der ebenfalls durch langsam einwirkende Gewalt vonstatten gehen soll, wird das Bein in die nun gewünschte Adduktionsstellung übergeführt.

Wir bevorzugen die *keilförmige Osteotomie* im Bereiche des Femur. Um die Höhe der Keilbasis zu bestimmen, zeichnet man sich den Winkel der Keilspitze auf der Röntgenpause ein (Abb. 216).

Verlängert man die Oberschenkelachse über den Schnittpunkt mit der Tibiaachse hinaus, so schließt diese Verlängerungslinie und die Tibiaachse den Winkel ein, der zum Außenwinkel addiert 180° ergibt (Winkel α). Der Knochenkeil, den wir aus dem Femur oberhalb der Kondylen herausnehmen sollen, muß diesen Winkel besitzen, um die Achse von Femur und Tibia in eine Verlaufsrichtung zu bringen. Wir können also aus der Zeichnung auf dem Papier zunächst den Winkel feststellen und durch Eintragen des Winkels oberhalb der Kondylenlinie auch die Basisbreite des Knochenkeils auf das genaueste feststellen. Eine derartige Zeichnung wird an unserer Klinik vor jeder Osteotomie bei Genu valgum angefertigt.

Die *keilförmige Osteotomie* wird nicht subcutan, sondern offen ausgeführt. Auch diese tiefe Oberschenkelosteotomie kann man sehr gut auf dem Extensions-tisch ausführen. Der Eingriff erfolgt am besten in Allgemeinnarkose. Nach Desinfektion wird die ganze Extremität so weit abgedeckt, daß nur die Kniegelenksgegend frei ist. Dann tastet man sich den oberen Rand des medialen Epicondylus ab und führt einen etwa 3 cm langen Hautschnitt parallel zur Längsrichtung der Extremität aus. Die Fasern des M. vastus medialis werden stumpf auseinander gedrängt, das Periost eingeschnitten und etwas vom Knochen abgelöst. Dann dringt man nach vorn und hinten zwischen Periostschlauch und Knochen mit breiten, mäßig gekrümmten Elevatorien ein, mit der Elevatorienspitze sich fortwährend in Knochenfühlung haltend. Darauf wird ein breiter Meißel in die Weichteilwunde eingebracht und etwa 1 cm oberhalb des oberen Kondylenrandes, etwas schräg nach kranial durch den Knochen getrieben. Auch hier erfolgt die Durchmeißelung nur bis zur gegenüberliegenden Corticalis. Nun zieht man den Meißel zurück und setzt ihn der auf dem Papier festgelegten Höhe der Keilbasis entsprechend höher am Knochen an und meißelt leicht schräg nach distal den Knochen zum zweiten Male bis zur Corticalis der Außenseite durch. Bei der Breite des Knochens gelingt es nicht, beim einmaligen Durchschlagen auch die vordere und hintere Corticaliswand zu durchtrennen. Sie werden daher jede für sich, aber genau in der Richtung der ersten Durchtrennungsebene, durchmeißelt. Um sich von der richtigen Größe des herausgenommenen Keils überzeugen zu können, ist es zweckmäßig, den Keil möglichst im ganzen zu lassen und herauszunehmen. Erst wenn man deutlich auf der Corticalis der lateralen Seite angelangt ist, was man am Widerstand des Meißels spürt und erst nachdem etwa abgesplitterte Knochenstückchen aus dem keilförmigen Spalt mit der Pinzette entfernt sind, erfolgt der Einbruch der Corticalis. Der Einbruch muß langsam erfolgen und darf nicht durch einen plötzlichen Ruck vollzogen werden, da sonst eine Verschiebung der Bruchstücke möglich ist. Am besten ist es, wenn man ein Einbrechen gar nicht zu Gehör bekommt, d. h. wenn der häufig biegsame Knochen nur eingeknickt wird. Die Blutung aus der Spongiosa ist zunächst meist ziemlich stark, hört aber nach kurzer Zeit von selbst auf, so daß man sich mit einer einfachen Hautnaht begnügen kann. Das Bein wird sofort nach der Richtigstellung eingepipst, und zwar wird das Becken und der Fuß in den Gipsverband mit einbezogen. Nach Austrocknung des Gipsverbandes, d. h. nach 2—3 Tagen, wird eine Röntgenkontrollaufnahme gemacht. Die sofortige Ruhigstellung ist schon wegen der Gefahr der Fettembolie nötig.

Hat sich bei der Röntgenuntersuchung herausgestellt, daß ein erheblicher Grad der Verkrümmung unterhalb der Tibiaepikondylen ihren Sitz hat, oder

daß neben der starken Verkrümmung oberhalb der Femurkondylen eine ebenso starke der Tibia besteht, so ist es notwendig, entweder die Keilosteotomie unterhalb der Tibiakondylen zu verlegen oder eine doppelte Osteotomie, d. h. eine oberhalb der Femur- und eine unterhalb der Tibiakondylen anzulegen. Die Tibiaosteotomie wird am besten nach **MAYER-SCHEDE** ausgeführt, d. h. aus der Tibia wird unterhalb der Kondylen ein Keil entfernt mit medial gelegener Keilbasis, während die Fibula etwa in der Mitte schräg von einem gesonderten Weichteilschnitt aus durchmeißelt wird (Abb. 220). Die ursprüngliche Osteotomie durch Tibia und Fibula in gleicher Höhe ist deshalb unzweckmäßig, weil eine Verletzung des dem Fibulaköpfchen anliegenden Nervus peroneus nur

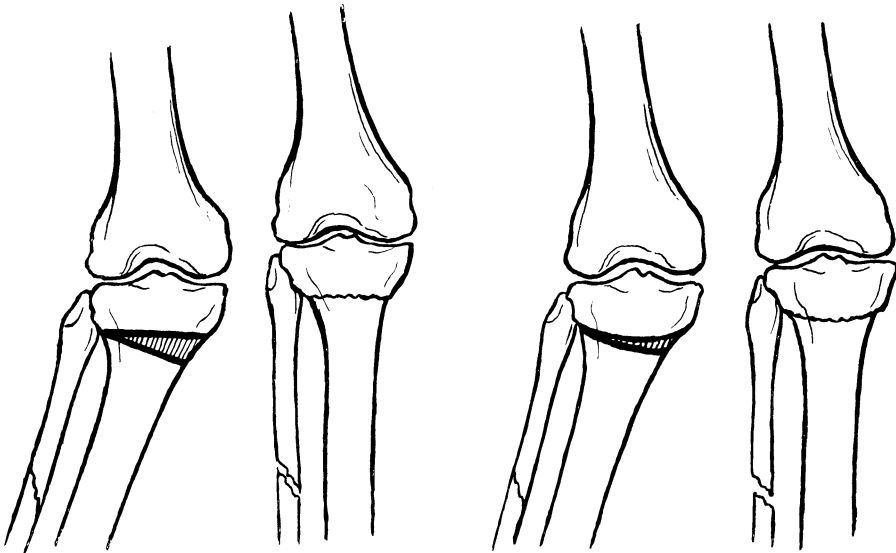


Abb. 220. Keilosteotomie an der Tibia und schräge Osteotomie an der Fibula nach **MAYER-SCHEDE**.

Abb. 221. Bogenförmige Osteotomie der Tibia nach **PERTHES**.

schwer zu vermeiden ist. Für die Osteotomie an der Tibia empfiehlt sich ganz besonders die bogenförmige Durchmeißelung, wie sie zuletzt von **PERTHES** wieder empfohlen wurde (Abb. 221). Die Konvexität des Bogens soll nach distal gerichtet sein. Bei der bogenförmigen Osteotomie entstehen breite Berührungsflächen. **PERTHES** empfiehlt die Bohrlöchermethode, d. h. es wird die Bogenlinie zunächst aufgezeichnet, dann eine Reihe von Bohrlöchern senkrecht durch den Knochen im Bereich der Bogenlinie angelegt, die dann durch einige Meißelschläge miteinander in Verbindung gesetzt werden. **BRANDES** hat darauf aufmerksam gemacht, daß nach der Osteotomie und Reposition schwerer Verkrümmungen leicht Peroneuslähmungen zustande kommen können, auch wenn der Nerv bei der Operation in keiner Weise geschädigt wurde. Er wird bei der Reposition gedehnt oder verlagert, da er sich eng an das Fibulaköpfchen anschließt und in dem Muskel oder Fascienschlitz festliegt. Man soll ihn daher vor der Reposition freilegen und vom Fibulaköpfchen abschieben und aus seiner Muskelfascienhöhle durch Spaltung derselben befreien. Bei hochgradigen, rachitischen, bogenförmigen Verkrümmungen, besonders wenn sie mit Torsion einhergehen, besteht wenig Aussicht, eine ausreichende Korrektur durch bogenförmige oder keilförmige Osteotomie zu erzielen. In solchen Fällen sind die

im Abschnitt Osteotomie geschilderten Eingriffe von SPRINGER und KIRSCHNER usw. am Platze (s. S. 310 und 312).

γ) Die Eingriffe beim Hallux valgus.

(HOHMANN.)

Der Hallux valgus ist früher als eine isolierte Veränderung am Fußskelet aufgefaßt worden, die fast ausschließlich das distale Köpfchen des Metatarsus I und das benachbarte erste Metatarsophalangealgelenk betroffen hat. Die Ursache des Leidens wurde von den ältesten Autoren (CRUVEILHIER, GURLT, v. MEYER u. a.) in einer Schädigung durch schlechtes Schuhwerk gesehen. Durch den Stiefeldruck medial spitz zulaufender Schuhe sollte die große Zehe allmählich in die Valgusstellung geraten. Auch PAYR war früher auf Grund eingehender Untersuchungen ein Anhänger der sog. vestimentären Ätiologie. Ein Hauptgegner erwuchs dieser Ansicht in VOLKMANN, der eine primäre, chronische Gelenkentzündung als Ursache des Leidens ansah. Heute wird wohl fast allgemein die Ansicht vertreten, daß der Hallux valgus in der Mehrzahl der Fälle eine Teilerscheinung eines Knick-, Platt- oder Spreizfußes sei und als statische Belastungsdeformität aufzufassen ist. Für diese Ansicht sprechen die neben der Abduktionsstellung fast immer beobachteten Erscheinungen im Bereiche des übrigen Fußskelets, insonderheit die Abflachung des medialen Fußgewölbes, die Abflachung des Gewölbes im Bereiche des Metatarsalköpfchens, die Torsion des Metatarsus I um seine Längsachse, das gestörte Gleichgewicht der Großzehnmuskeln, die Verlagerungen und Schrumpfungsprozesse dieser Muskulatur und die Dislokation der Sesambeine. PAYR hat zuerst den Versuch gemacht, zwei Arten des Hallux valgus zu unterscheiden, die verschiedenen Konstitutionstypen entsprechen. Er unterscheidet den Hallux valgus des Asthenikers von dem des Arthritikers. Beim ersteren ist der kapsuläre Anteil der Erkrankung der stärkere, beim zweiten der ossale, infolge von Traumen bzw. Gicht. Bei beiden Typen kann schlechtgebautes Schuhwerk eine begünstigende Rolle spielen. Bei den Asthenikern ist dieser Einfluß häufig, bei den Arthritikern mit starker Knochenveränderung kann er vollständig fehlen. Von anderen Autoren (DITTRICH, WEINERT, MILO, SCHEDE, HOHMANN) wird besonders der angeborene Knick-Plattfuß verantwortlich gemacht (v. DITTRICH). Auch der bei Knick-Plattfuß charakteristische Gang wird als schädigendes Moment herangezogen. Faßt man so den Hallux valgus als ein auf konstitutioneller Grundlage entstandenes Leiden bzw. Teilerscheinung eines Knick-Plattfußes auf und sieht ihn als eine statische Belastungsdeformität an, so muß man auch die Folgerungen für die Behandlung daraus ziehen. Es fehlt damit auch der Grund zur Annahme besonderer Mißbildungen, wie z. B. des von YOUNG beschriebenen Oss. intermetatarsale. Durch die Untersuchungen von MILO und besonders auch WEINERTS Röntgenuntersuchungen ist der Befund des keilförmigen Schattens am I. Metatarsophalangealgelenk als Beobachtungsfehler aufgedeckt worden. Die neueren Anschauungen über die Entstehung bzw. das Wesen des Hallux valgus haben dazu geführt, daß viele der bisherigen Behandlungsverfahren von sachverständiger Seite abgelehnt werden, weil sie nur eine symptomatische Behandlung darstellen. Dazu gehören nach SCHEDE alle die, die das Metatarsale I verkürzen bzw. die durch Verlängerung der langen Strecksehne den Kraftschluß am Grundgelenk stören. Durch die Verkürzung des Metatarsus I wird der vordere, mediale Stützpunkt des Fußes vernichtet. Eine ideale Behandlung kann nur in einer energischen Redression unter Wiederherstellung des medialen und transversalen Fußgewölbes bestehen, unter Beseitigung sekundärer Veränderungen, wie Schrumpfung der kurzen Großzehnmuskeln (SCHEDE) bzw. des lateralen Gelenkabschnittes (PAYR), Beseitigung der Schleimbeutel, der sog. Exostose und Zurechtstellung der großen Zehe. In allen leichteren Fällen genügen diese Maßnahmen nicht nur, um die Beschwerden zu beseitigen, sondern auch um die anatomischen Veränderungen zum größten Teil wieder rückgängig zu machen, wenn durch medikomechanische Nachbehandlung und das Tragen geeigneten Schuhwerkes mit nach Gipsabguß angefertigten Einlagen der Plattknick- oder Knickspitzfuß behandelt wird. Ein Eingriff am Metatarsale I selbst wird, abgesehen von der Abmeißelung der sog. Exostose, vermieden. Er darf auch dann nur vorgenommen werden, wenn die Veränderungen so hochgradig sind, daß durch die Weichteiloperation ein Erfolg nicht zu erwarten ist. Besser ist es, wenn man an die Stelle der Keilosteotomien, die oft eine verzögerte Heilung haben, die sog. *Zweidrittelresektion* der Grundphalanx nach BRANDES setzt (s. S. 323). Wir begnügen uns mit einer kurzen systematischen Aufzählung der zahlreichen Eingriffe, die zur Beseitigung des Hallux valgus angegeben wurden.

1. Das Abtragen der sog. Exostose (SCHEDE).

2. Eingriff an den Sehnen und Muskeln (DELBET, ULLMANN), Verlängerung der Sehne des M. ext. hall. long. (Abspaltung eines Teiles derselben (KEZLY), Durchtrennung des M. flex. hall. brev. bzw. M. abduct. hall. (SCHEDE), Verlagerung der Muskeln bzw. Muskelansätze, z. B. des M. abduct. hall. an die mediale Seite (HOHMANN), Verkürzung des M. abduct. hall. Sehnenplastik (LEXER, FULD).

3. Operation an der Gelenkkapsel. Längsincision des medialen Kapselabschnittes mit querer Vereinigung (WYMER), Durchschneidung des lateralen Kapsel- und Bänderabschnittes (PAYR).

4. Osteotomien im Bereiche des Metatarsus I am distalen Köpfchen (REVERDIN, BARKER, KEZLY). Osteotomie hinter dem Köpfchen (RIEDEL), mit plantarer Verlagerung des Köpfchens (HOHMANN), Osteotomie an der Basis des Metatarsale I (LOISSON), doppelte Keilosteotomie im Bereiche des Köpfchens und der Basis (HACKENBROCH). Schräge Osteotomie in der Diaphyse des Metatarsus (LUDLOFF).

5. Keilosteotomie am Os cuneiforme I (BRENNER-RIEDL).

6. Resektion des ersten Metatarsusköpfchens (HÜTER, HEYMANN). Letzterer transplantiert den zurückgelassenen Gelenkknorpel auf den Stumpf (LANDAUER, SANDELIN).

7. Resektion des Metatarsophalangealgelenkes (ROSE, ALBRECHT).

8. Die Eingriffe an der Grundphalanx.

Die vollständige Entfernung der Grundphalanx haben WITZEL und ALSBERG (1924) empfohlen. Teilentfernungen sind wegen Hallux rigidus von BRANDES, wegen Hallux flexus von DARIES und COLLEY (1887) und wegen Hallux valgus von HEUBACH, CLARKE, OLIVECRONA, BRAUNECK, SCHANZ und BRANDES ausgeführt worden.

Der Eingriff, der nach PAYR bei leichten und mittelschweren Abwinkelungen von 35—45° Erfolg verspricht, gestaltet sich folgendermaßen:

Eingedenk der Entstehungsursache des Leidens und in dem Wunsche, besonders den Einfluß der langen Großzehenmuskeln nicht zu schädigen, wird der Metatarsus unberührt gelassen. Dagegen wird die sog. Exostose und der darüberliegende Schleimbeutel entfernt und die starke Spannung, die durch Schrumpfung des lateralen Kapselabschnittes und der kurzen Adduktions- und Flexionsmuskeln zustande gekommen ist, durch Einschneiden der lateralen Gelenkweichteilabschnitte beseitigt. Es wird zunächst ein Lappenschnitt an der medialen Seite des Fußes angelegt, mit lateral-dorsaler Basis. Der Schleimbeutel wird entfernt. Die Hautschwiele bleibt. Ist eine starke Exostose vorhanden, so wird nach Zurückziehen des medialen Wundrandes ein zungenförmiger Lappen mit zentraler Basis aus Haut, Kapsel und Periost gebildet und zurückgelegt. Er legt, da er an der Phalanx beginnt, das

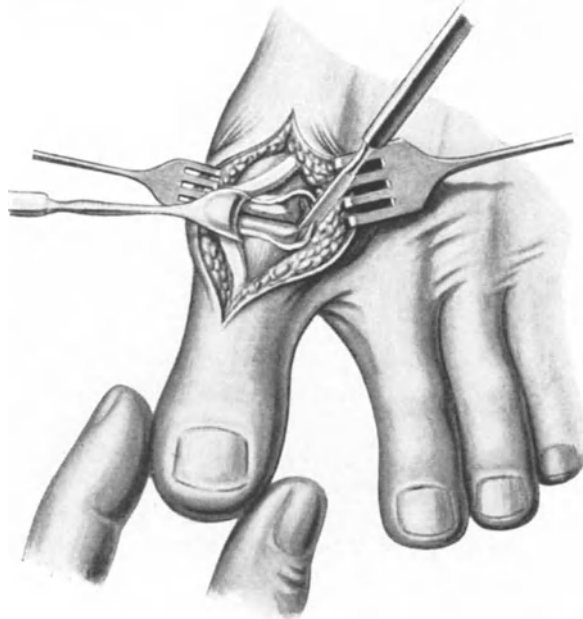

Abb. 222. Operation des Hallux valgus. (Nach PAYR.) Spaltung bzw. Excision der lateralen Kapselabschnitte (Stränge und Bänder).

Metatarsophalangealgelenk breit frei, ebenso die Exostose. Die Exostose wird dann mit einem messerscharfen Meißel abgeschlagen (Abb. 225) und die Basis möglichst glatt gestaltet. Dann wird der Hautlappen stark nach der lateralen Seite verzogen, die Sehne des langen und kurzen Streckers freigelegt, nach medial verzogen und so der dorsale Teil der Gelenkkapsel zugänglich gemacht (Abb. 222). Die Verziehung des Lappens wird dann nach lateral fortgesetzt, so daß auch der Zwischenraum zwischen dem 1. und 2. Mittelfußköpfchen übersehen werden kann. Spaltung der Gelenkkapsel auf der dorsalen und lateralen Seite und Durchtrennung aller sonstigen Stränge und Bänder (Abb. 222). Am besten werden sie, während die große Zehe nach medial gezogen wird, möglichst weitgehend herausgeschnitten. Damit werden auch die Verbindungen der Kapsel mit den geschrumpften Mm. abductor und flexor hall. brev. durchtrennt. Durch Unterbrechung der geschrumpften Kapsel-, Bänder- und Sehnenabschnitte auf der lateralen Seite verliert die große Zehe die Neigung, in die Abduktionsstellung zurückzukehren. Die Sehne des langen Streckers wird nur in schwersten Fällen Z-förmig durchschnitten und verlängert. Der zungenförmige Periostkapsellappen der medialen Seite wird nun möglichst weit nach vorn am Periost der medialen Seite der Grundphalanx durch einige Nähte fixiert. Die dorsalen und lateralen Schnitte durch Gelenkkapsel und Bänder werden nicht vernäht. Nach guter Blutstillung Hautnaht, Anwickeln eines hölzernen Mundspatels nach guter Polsterung der Gelenkgegend an der medialen Seite zur vorläufigen Sicherung der Stellung. Verbandwechsel nach 48 Stunden, um den Druck der durchbluteten Gaze zu verhüten. Der neue Verband bleibt 8 Tage liegen. Nach 8 Tagen soll mit Massagen, warmen Bädern, Heißluftbehandlung und aktiven Zehenbewegungen begonnen werden. Gehen wird erst nach 10 Tagen erlaubt. Nachts soll noch eine kleine Bandage mit einer adduzierenden Uhrfeder für einige Wochen getragen werden. Bei ganz schwerem Hallux valgus, besonders dem der Arthritiker, wird dem eben geschilderten Eingriff eine *Keilosteotomie* hinter dem Köpfchen hinzugefügt. Die Keilbasis liegt medial oder plantar. Die laterale Corticalislamelle wird nicht durchmeißelt, sondern nur vorsichtig eingebrochen. Nach Geraderichtung wird die Stellung durch den vorgenähten Periostkapsellappen auf der medialen Seite genügend festgelegt.

In schweren Fällen mit Plattfuß oder Spreizfuß können die Verfahren von LUDLOFF und HOHMANN mit Erfolg angewandt werden. HOHMANN macht eine Keilosteotomie hinter dem Metatarsalköpfchen (Keilbasis: plantar-medial) und eine Strecksehnenverkürzung. Dann schließt er eine Verlagerung des Sehnenansatzes des M. abductor hall. an die untere, mediale Seite der Kapsel an. Dadurch und durch einen plantar und dorsal gut anmodellierten Gipsverband wird das nach der Planta geneigte Köpfchen des Metatarsale I in dieser Stellung festgehalten. So wird der verlorengegangene, vordere Stützpunkt des ersten Strahles wieder hergestellt. Nach allen Eingriffen ist Wert darauf zu legen, daß das frühere Schuhwerk nicht wieder getragen wird. Die Schuhe dürfen auf die in richtige Stellung gebrachte große Zehe keinen abduzierenden Druck mehr ausüben.

Alle Eingriffe am *Metatarsus* haben den Nachteil, daß die Heilung einige Wochen in Anspruch nimmt und gelegentliche Verschiebungen den guten Anfangserfolg des Eingriffes empfindlich abschwächen können. BRANDES hat daher seit Jahren den Eingriff abgelehnt und ist zur sog. *Zweidrittel-*

resektion der Grundphalanx übergegangen, die er, nachdem er über 100 Kranke operiert hatte, sehr warm empfohlen hat. Auch wir haben seitdem den Eingriff nach BRANDES immer mit bestem Dauererfolg ausgeführt und betrachten ihn bei mittelschweren und schweren Fällen als das bei weitem zweckmäßigste Verfahren (s. oben die Übersicht S. 321). Die Ausführung der Zweidrittelresektion geht nach BRANDES in folgender Weise vor sich:

Mit $\frac{1}{2}\%$ iger Novocainlösung wird das Operationsgebiet umspritzt. Der Hautschnitt wird etwa von der Grenze zwischen dem mittleren und distalen Drittel des Metatarsus leicht bogenförmig um die Exostose herumgeführt. Er endet etwa am Zehengelenk. Die Sehnenscheide des M. ext. hall. long. wird freigelegt, aber nicht eröffnet und mit dem Hautrand nach lateral gezogen.

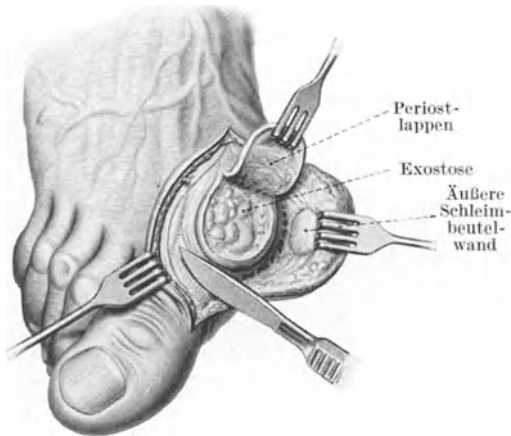


Abb. 223. Die Zweidrittelresektion bei Hallux valgus nach BRANDES. 1. Durch bogenförmigen, dorsal konvexen Schnitt ist die Exostose freigelegt. Der in der Haut gelegene Teil des Schleimbeutels bleibt erhalten. Ein Periostkapsellappen ist zurückgeschlagen. Das Gelenk wird medial von der nicht freigelegten Strecksehne eröffnet.

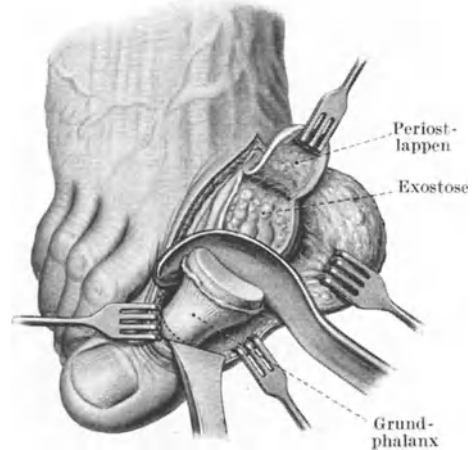


Abb. 224. Die Zweidrittelresektion bei Hallux valgus nach BRANDES. 2. Die Grundphalanx ist ohne Ablösung des Periostes zu zwei Dritteln freigelegt und durch ein Elevatorium unterfahren. Mit einem Meißel werden, entsprechend der punktierten Linie, die proximalen zwei Drittel abgetragen.

Das Gelenk wird $\frac{1}{2}$ cm medial der Sehnenscheide eröffnet und die Gelenkenden freigelegt. Dann wird der Schleimbeutel eröffnet und der nach der Haut zu gelegene Teil an Ort und Stelle gelassen. Kleinere Schleimbeutel werden vollständig zurückgelassen. Über der Exostose kann man einen dorsal oder proximal gestielten, aus Periost und Schleimbeutelresten gebildeten Weichteillappen bilden (Abb. 223). Während nun das Grundgelenk weiter eröffnet wird, löst man den proximalen Teil der Grundphalanx allmählich aus den Weichteilen aus, ohne das Periost abzutragen. Hat man sie zu etwa $\frac{2}{3}$ freigelegt, so wird sie an der Grenze zwischen distalen und mittlerem Drittel mit dem Meißel unter Gegenhalten eines Raspatoriums, oder mit der Zange vorsichtig durchtrennt (Abb. 224). Die Sehne des M. flexor hall. darf natürlich nicht verletzt werden; sie muß daher außerhalb des Raspatoriums liegen. BRANDES empfiehlt zuerst die Durchtrennung an der Zweidrittelgrenze mit einer Zange, dann Einsetzen eines scharfen Hakens in die distale Wundfläche des proximalen Stückes und Entfernung desselben von distal zum Gelenk hin mit dem Resektionsmesser. Das zurückgebliebene Drittel der Grundphalanx wird nun an der Schnittfläche geglättet. Ist die Exostose nicht schon gleich nach der Freilegung in der bekannten Gelenkfurche abgetragen, so geschieht

das jetzt (Abb. 225). Der Periostlappen kann über die Wundfurche gelegt werden. Genaue Blutstillung der ganzen Wundhöhle wird ausgeführt und nun einige Weichteilnähte gelegt, die die Gelenkteile bedecken. Einige Nähte des Hautfettgewebes und genaue Hautnaht. Die große Zehe wird dann in leichter Plantarflexion zur Vermeidung schnürender Hautfalten eingebunden und mit einer die ganze Fußsohle und alle Zehen einschließenden Gipsschale gestützt. Die Nähte werden zum größten Teil nach 8 Tagen, der Rest nach 11 Tagen entfernt. Nach 14 Tagen kann der Kranke spätestens mit Verband aufstehen. Der

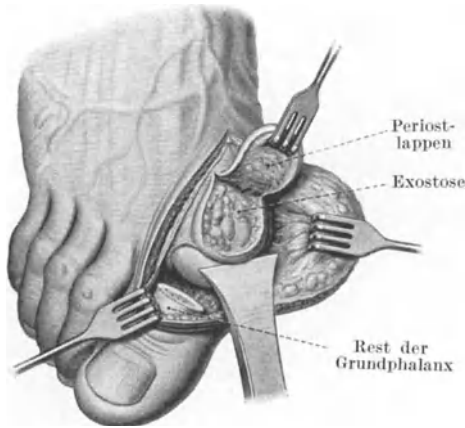


Abb. 225. Die Zweidrittelresektion bei Hallux valgus nach BRANDES. 3. Die Exostose wird in der Gelenkfurche mit dem Meißel abgetragen.

Spreizfuß wird durch einige Zinkleimbindentouren um den Mittelfuß zusammengehalten. Anfertigung einer Einlage für Spreiz- und Senkfuß. In der weiteren Nachbehandlung sollen passive Bewegungen der großen Zehe nach allen Richtungen ausgeführt werden, außerdem Fußbäder, Heißluftbäder und Massage. Die Einlage muß weiter getragen werden.

Denselben Eingriff empfiehlt BRANDES auch bei Hallux rigidus und bei der Beugekontraktur der großen Zehe. Die Untersuchungen solcher Fälle ergeben einen erstaunlich guten Erfolg, wenn man sich genau an die Vorschriften von BRANDES

während des Eingriffes und der Nachbehandlungszeit gerichtet hat. Auch LINDEMANN (ANSCHÜTZ) hat über gute Erfolge berichtet. Wir verwenden das Verfahren bei allen ausgesprochenen Fällen von Hallux valgus und sind damit sehr zufrieden.

d) Die Eingriffe bei der Hammerzehe und Hallux rigidus oder flexus.

(HOHMANN.)

In der Mehrzahl der Fälle ist mit erhaltenden Maßnahmen, wie Zurechtstellung und Bindenverbände, die die Zurechtstellung erhalten sollen, nicht viel zu erreichen. Nur die leichtesten Formen kommen dafür in Frage. Das gilt weniger für den Hammerzehenquerplattfuß (KAZDA-SAXL) und für den Hohlfuß, bei denen gleichzeitig mit der Beseitigung der Fußveränderung, im ersteren Falle durch Hebung des Quergewölbes, auch die Hammerzehen unter Umständen zum Verschwinden kommen.

Die operativen Verfahren sind einzuteilen in solche, die 1. durch Eingriffe an den Weichteilen, 2. durch Eingriffe an den Knochen, 3. durch Eingriffe an den Knochen und den Weichteilen und 4. durch Exartikulation der Zehe, die Hammerzehe zu heilen versuchen.

Zu 1. Die Durchtrennung oder Verlängerung der Beugesehnen mit Durchtrennung der geschrumpften Kapsel können nur in leichten Fällen zum Erfolg führen. Am ehesten scheint das Verfahren von PAYR (SCHLÄPFER, 1918) Aussicht auf Erfolg zu haben. Nach Beseitigung aller Wunden und Ekzeme wird ein Spiralschnitt auf der Beugeseite der Zehe angelegt. Der Schnitt zieht in der Längsrichtung seitlich über das Grundglied, dann schräg über das Interphalangealgelenk und endlich seitlich über das zweite Glied. Er wird bis auf die Beugesehne

vertieft, die Wundränder auseinander gezogen und nun werden nach Beiseiteziehen der Beugesehne die seitlichen Teile des ersten Interphalangealgelenkes freigelegt. Die Lig. collateralia, die stark geschrumpft sind, werden vollständig herausgeschnitten. Danach läßt sich die Zehe meist geraderichten. Gelingt es noch nicht, so muß auch die geschrumpfte Kapsel auf der Plantarseite eingeschnitten werden. Die kleine Hautwunde wird mit einer Naht verschlossen und die Zehe mit einer kleinen, gepolsterten Holzschiene, die nicht breiter sein soll wie die Zehe, mit zirkulären Heftpflasterstreifen 8 Tage festgelegt. Dieser Eingriff kommt nur dann in Frage, wenn keine stärkeren Gelenkveränderungen vorliegen.

Auch nur im Bereiche der Weichteile verläuft der Eingriff von LENGGENHAGER. Er durchtrennt an der Beugeseite am Mittelgelenk die beiden Beugesehnen und die plantare Gelenkkapsel. Dann werden am Dorsum auch die Strecksehnen und wenn nötig, die dorsale Kapsel über dem Grundgelenk durchgeschnitten. Die Durchtrennungen werden mit spitzem Messer vorgenommen, so daß nur kleine Hautwunden nach der nun möglichen Streckung der Zehe übrig bleiben. Mit Drahtextension (14 Tage) durch die Endphalanx erfolgt die Nachbehandlung.

Zu 2. Die ersten *Eingriffe an den knöchernen Teilen* des Gelenkes wurden durch mehr oder weniger ausgedehnte Resektionen verwirklicht. Die von KAREWSKI vorgeschlagene Resektion des Metatarsophalangealgelenkes hat aus den bekannten Gründen (Hallux valgus s. S. 320) keine Nachahmer gefunden. NICOLADONI hat bereits die Resektion des proximalen Abschnittes der Grundphalanx empfohlen. Nach seinem Verfahren haben KREUZ und GOCHT erfolgreich operiert. Das eigentliche Hammerzehengelenk wird dabei nicht angegriffen, sondern nur kräftig zurechtgestellt. Eine weitere Verbreitung haben die Eingriffe gefunden, die an dem geschrumpften Gelenk selbst angreifen. So hat v. DAM (1908) bereits die Resektion des Gelenkes vorgeschlagen. Ebenso COUTEAUD, der noch die Durchtrennung der Beugesehne von einem Dorsalschnitt hinzufügte. Er hat auch schon den Vorschlag gemacht, in leichteren Fällen nur eines der Gelenkenden zu entfernen. O'NEILL (1912) hat nach Resektion des Gelenkes das Subcutangewebe dazwischengelagert. Auf alle Vorschläge, die gemacht wurden, kann hier nicht eingegangen werden. Von allen bisher vorgeschlagenen Verfahren hat das von COUTEAUD empfohlene praktisch die größte Bedeutung gewonnen (HOHMANN, CAEIRO, REGELE).

HOHMANN hat das Verfahren in einer leicht ausführbaren Form empfohlen. Der Eingriff wird in örtlicher Betäubung vorgenommen. Vom Zehenrücken aus werden die Weichteile in der Mittellinie, auch ein etwa vorhandenes Hühnerauge, bis auf den Knochen gespalten, also auch die Strecksehne. Dann wird die Grundphalanx hinter dem Köpfchen durchtrennt und das Köpfchen aus dem Gelenk ausgelöst. Der Knorpelbelag des distalen Gelenkabschnittes wird entfernt. Die gespaltene Sehne soll nach Art der LANGESchen Sehnenraffung mit einem Faden gerafft werden. Die nach der Resektion überschüssige Haut wird durch seitliche, einander nicht gegenüberliegende Faltenbildung nach Ausschneiden kleiner Winkel vernäht. Anlegung einer kleinen Schiene.

Zu 3. MERILL (1913) hat gleichzeitig eine Gelenkresektion und Durchschneidung der Beuge- und Strecksehnen vorgenommen. BECK (1924) empfahl eine schräge Osteotomie des Grundgliedes, Durchtrennung der Seitenbänder und der plantaren Kapsel. Auf alle diese Verfahren kann nicht weiter eingegangen werden.

Zu 4. Als radikalstes Verfahren muß die *Exartikulation* der Zehe im Grundgelenk angegeben werden. Sie bleibt oft nach anderen vergeblichen Eingriffen als letzte Maßnahme übrig.

Auch bei starken Verlagerungen der anderen Zehen, bei ausgeprägtem Hallux valgus, kann sie nötig werden, obwohl nach der Annahme mancher Chirurgen der Hallux valgus unter Umständen dadurch verschlimmert wird. Wir haben nach der Exartikulation der 2. Zehe niemals irgendwelche Störungen im Bereich des vorderen Fußgewölbes gesehen. HOHMANN warnt ausdrücklich vor der Exartikulation der 5. Zehe, da dadurch die Ansätze der Muskeln des 5. Strahles verlorengehen und daher ein Abweichen des 5. Mittelfußknochens nach außen stattfindet, wodurch die Beschwerden noch vermehrt werden. Die oft außerordentlich starke Verkrümmung der 5. Zehe soll nach HOHMANN nach demselben Grundsatz operiert werden, wie die Hammerzehe. Dasselbe gilt für die schwere Adduktionsstellung der 5. Zehe, die oft über dem Grundglied der 4. gelagert gefunden wird. Diese Zehen haben wir mehrfach, meist nach erfolglosen anderen Eingriffen, ohne nachträgliche Störungen zu beobachten, exartikuliert. HOHMANN ist auch hier für Resektion des einen proximalen Gelenkendes und, wenn das nicht genügt, fügt er eine Osteotomie hinter dem Köpfchen des 5. Metatarsus hinzu.

Es ist das Verdienst HOHMANNs, die Aufmerksamkeit der Chirurgen auf den *Hallux rigidus* oder *flexus* gelenkt zu haben. Das Hauptzeichen dieser Erkrankung ist eine Starrheit des ersten Metatarsophalangealgelenkes, die sich besonders in einer Unfähigkeit der dorsalen Beugung in diesem Gelenk bemerkbar macht. Kennzeichnend ist die oft erhebliche Knochenanschwellung im Bereiche des distalen Metatarsalköpfchens, insbesondere auf der lateralen Seite. Hier finden sich auch röntgenologisch immer Exostosen und starker Druckschmerz, der auch vom Stiefel ausgelöst wird. Der Fuß kann infolge der Beugekontraktur des Gelenkes schlecht abgewickelt werden. Es kommt daher zu einer Lockerung der Bänder und Kapsel im Interphalangealgelenk. Eine Abweichung der großen Zehe im Sinne des Hallux valgus besteht nicht. Im Anfang des Leidens kann versucht werden, es durch orthopädische Maßnahmen zu beseitigen. In fortgeschrittenem Zustand mit Knochenveränderungen genügt die Abmeißelung der Exostosen von einem Dorsalschnitt aus meist nicht. Es ist daher zweckmäßig, die Halb- oder Zweidrittelresektion (s. Hallux valgus S. 322) auch bei diesem Leiden vorzunehmen.

d) Die Eingriffe bei den Pseudarthrosen.

Die örtliche Ursache vieler Pseudarthrosen liegt klar zutage, besonders bei Fällen mit starken Verlusten von Knochen und Periost nach lang dauernden Eiterungen. Mangelhafte Reposition, starke Dislokation, Interposition von lebensfähigen Weichteilen sind als Ursache anzusehen. Es gibt aber auch Fälle, in denen trotz einer oder mehrerer der genannten Ursachen eine regelrechte, wenn auch häufig etwas verzögerte Heilung eintritt. Ebenso werden immer wieder Fälle beobachtet, in denen trotz des Fehlens der genannten Ursachen ein Knochenbruch nicht zur knöchernen Heilung kommt. Wenn nicht gerade eine der bekannten, allgemeinen Störungen in Frage kommt, so müssen wir für diese Fälle häufig die Erklärung für die Pseudarthrosenbildung schuldig bleiben. Es stehen sich heute in der Frage der Entstehung der Pseudarthrose hauptsächlich die Ansichten von BIER und LEXER schroff gegenüber. Während BIER annimmt, daß die zur Bruchheilung notwendigen, hormonalen Reize, die durch das Nervensystem reguliert werden, in solchen Fällen ungünstig beeinflußt sind, glaubt LEXER, daß die Ursache in einer mangelhaften Funktion der Knochenbildner begründet ist. Diese werden hauptsächlich beeinflußt durch die Bruchhyperämie, die den Wachstumsreiz, der beim Erwachsenen zum Stillstand gekommen ist, zu neuer Tätigkeit anfaht. Nach LEXER spielen auch noch mechanische Gesichtspunkte eine Rolle, eine Ansicht, die von BIER bekämpft wird. Auf Einzelheiten kann hier nicht eingegangen werden. Für die *Behandlung* sind diese Streitfragen nur in gewisser Beziehung von Bedeutung. Es handelt sich vor allen Dingen um die Frage der Bedeutung des Blutergusses und der Festlegung der Bruchstücke. Letztere ist nach BIER ohne Bedeutung. Während wir bei den sog. Defekt- und Interpositions pseudarthrosen die Ursache ihrer Entstehung zu kennen glauben bleibt für die sog. „einfachen Pseudarthrosen“, bei denen scheinbar alle Gegebenheiten für eine regelrechte Bruchheilung vorhanden sind, nur die

Annahme einer *erlahmten* oder aus uns unbekanntem Gründen ausgebliebenen Callusbildung übrig (s. KLEINSCHMIDT). Die *Behandlung der Pseudarthrose* hat schon den alten Chirurgen viel Kopfzerbrechen gemacht. Die ersten Verfahren, die bekannt geworden sind, sind die *mechanische Reizung* der Fragmente durch Reiben der Bruchenden gegeneinander (CELSUS), Gegeneinanderstauchen der Fragmente, Heilgehen (WHITE 1770, SMITH 1848), die subcutane Zerreiung des Zwischengewebes (GURLT, BRUNS), das Bearbeiten mit dem Hammer (THOMAS, HELFERICH 1888), die subcutane Perforation (BRAINARD), durch das Eintreiben von Elfenbeinstbchen (DIEFFENBACH), Knochenstbchen (SENN), Metallstiften (NUSSBAUM, REYHER) und hnliches. Gleichzeitig mit der Reizung hat BRUNS mit einer Klammer, die in die Bruchenden eingetrieben wurde, eine gewisse Feststellung erstrebt, was LANGENBECK durch eine mit einer ueren Schiene verbundenen Schraube zu erreichen versuchte. Im Zeitalter der *Antiseptik* beginnen die offenen operativen Eingriffe, Resektion der Enden (WHITE 1760), unter querem, schrger, treppenfrmiger Anfrischung (v. VOLKMANN), Bolzung des einen Bruchstckes in das andere (ROUX), Bolzung nach Resektion der Pseudarthrosenschwiele mit Holz, Elfenbein (HEINE, v. VOLKMANN, BRUNS, BARDENHEUER, SOCIN, GLUCK), Bolzung mit Galalit, Metall (GIORDANO), Magnesium, Horn (RIEDEL), Leichenknochen (ALBEE), autoplastischem Knochenmaterial (Fibula, HAHN), Beckenrand (CODIVILLA), Tibia (LEXER), Spina scapulae (BARDENHEUER 1896, PAYR). Die ersten Periostknochenplastiken wurden nach WOLFFS Experimenten von NUSSBAUM (1875) ausgefhrt, spter von BRAUN und HELFERICH. Sie verwendeten gestielte Periostknochenlappen. Periostlappenplastiken, wie sie zuerst von NLATON und JORDAN empfohlen worden waren, fhrten meist nicht zur Knochenbildung. Mit gutem Erfolg wurden Haut-Periostknochenlappen von WOLFF, W. MLLER, FRANZ KNIG, REICHEL, v. EISELSBERG verwendet. Auch von der anderen Extremitt wurden gestielte Haut-Periostknochenlappen zur berbrckung von Pseudarthrosen verlagert. In ein neues Stadium ist die Pseudarthrosenbehandlung getreten mit der Einfhrung der freien Transplantation, und zwar wurde nach dem Verfahren der Hetero-, Homoio- und Autotransplantation operiert. Die *ersten Homoiotransplantationen* stammen von MACEWEN (1881), VOLKMANN (1883). Die erste *Heterotransplantation* wurde von PERCY, dann von PATTERSON (1878), TILLMANNS, MLLER vorgenommen. Die *Autotransplantation*, die als das wichtigste und erfolgreichste Verfahren anzusehen ist, beginnt mit den Arbeiten von LEXER und CODIVILLA und ist besonders durch die Forschungsarbeit OLLIERS, BARTHS, LEXERS, AXHAUSENS u. a. theoretisch aufs beste begrndet. Praktisch war die Methode schon 1890 durch SCHEDE und 1894 durch v. BRAMANN erprobt und hatte besonders bei letzterem zu vollem Erfolg gefhrt. Unter dem Eindruck der Arbeiten LEXERS und AXHAUSENS ist man fast ausschlielich zum Verfahren der Autotransplantation bergegangen.

Da, wie gesagt, die Transplantation mancherlei strenden Einflssen unterliegt, so ist der Wunsch nach einem anderen Verfahren der Pseudarthrosenbehandlung gerechtfertigt. So hat KIRSCHNER (1923) gleichzeitig mit dem Vorschlag zur Behandlung schwerer, rachitischer Verkrmmungen durch *Aufspltterung der Bruchstckchen* ein solches Vorgehen auch bei der Behandlung der Pseudarthrosen empfohlen. Dabei wird der Knochen in der Lngsrichtung, ohne Ablsung des Periostes, in groerer Ausdehnung aufgesplittert. Die Splitter bleiben mit dem Periost in Verbindung. Das Pseudarthrosengewebe wird mglichst entfernt und nun die Bruchstckchen so gegeneinander gestaucht, da die Splitter beider Fragmente sich ineinanderschieben und in breite Berhrung treten. Ein von uns nach dieser Methode behandelter Fall ist zur festen, knochernen Heilung an der Pseudarthrosenstelle gekommen (KLEINSCHMIDT). Ein weiteres Verfahren, das zunchst versucht werden kann, da es sehr einfach ist, ist die BECKSCHE BOHRUNG.

BECK hat 1929 sein Verfahren angegeben, bei dem nach Rasieren und Desinfizieren der Haut an der Pseudarthrosestelle mit einem einfachen Bohrer von 2 mm Strke von einem oder mehreren Einstichpunkten Bohrlcher angelegt werden. Von einem Einstichpunkt kann man durch Verschiebung der Haut mehrere Bohrlcher anlegen, die schrg durch die beiden Bruchenden hindurch-

gehen, und besonders die Markhöhlen eröffnen und miteinander in Verbindung setzen sollen. Je nach Ausdehnung der Pseudarthrose werden 10—20 Bohrlöcher angelegt. Um die Pseudarthrosestelle sicher kenntlich zu machen, legt man bei der Durchleuchtung unter einigem Zug einen Draht darum herum. Vor dem Bohren kann man ihn abnehmen, da der Eindruck längere Zeit bestehen bleibt. Das Bohrmehl soll in den Bohrkanälen bleiben. Man kann den Eingriff nach 4—6 Wochen (wenn nötig) wiederholen. Die Funktion der Extremität soll bald wieder aufgenommen werden.

Ob eine Resektion, ein gestielter Periostknochenlappen, ein Haut-Periostknochenlappen oder freie Transplantation zur Anwendung kommen soll, ist für die Freilegung der Pseudarthrosestelle gleichgültig. Man verwendet zur Freilegung am besten einen Bogenschnitt, der evtl. zum Lappenschnitt vervollständigt werden kann, bei dessen Anlage man aber darauf achten muß, daß der Lappen gut ernährt bleibt, d. h. daß er eine breite Basis hat. Diese Forderung ist nicht immer leicht zu erfüllen, da die Haut häufig verdünnt und narbig ist, wenn, wie so häufig, eine ausgedehnte Weichteilverletzung vorausgegangen ist oder schon vorher Operationen stattgefunden haben. Die übrigen Weichteile werden nach Möglichkeit geschont. *Man soll sich auch davor hüten, den Periostmantel von den übrigen Weichteilen abzulösen*, vielmehr unmittelbar auf den Knochen einschneiden und die Weichteile im Zusammenhang mit dem Periost vom Knochen ablösen, wobei auch das Periost, soweit es möglich ist, geschont werden muß. LEXER hat besonders immer darauf aufmerksam gemacht, daß das Periost in erster Linie von den Weichteilen seine Gefäßversorgung erhält. Die Pseudarthrosestelle muß ausgiebig freigelegt werden, das Zwischengewebe zwischen den Bruchenden muß so vollständig wie möglich entfernt werden, da es als bindegewebige, gefäßarme Narbe der Knochenneubildung unüberwindlichen Widerstand entgegengesetzt. Die Bruchenden müssen an ihren Endabschnitten, an denen die Markhöhle durch Knochen verschlossen ist, so weit entfernt werden, bis man gesundes Knochengewebe antrifft. Es muß gefordert werden, jederseits die Markhöhle zu eröffnen. Erst wenn die Bruchenden genügend vorbereitet sind, darf man sich zur Transplantation entschließen und braucht sich jetzt erst Rechenschaft darüber abzulegen, welches Verfahren als das zweckmäßigste Anwendung finden soll. Wie schon gesagt, wird heute aus den obengenannten Gründen die Transplantation autoplastischen Materials bevorzugt.

Die Erfolge sind weder bei der einfachen Resektion mit Wiedervereinigung der Enden durch Naht oder Drahtumschlingung, noch bei Knochenplastik mit einem gestielten Periostknochenlappen besser als bei der freien Transplantation. Im Gegenteil, die beiden ersten Verfahren haben ihre großen Schattenseiten. Bei der Resektion mit Wiedervereinigung ist eine unvermeidliche Verkürzung die Folge, während bei einer Plastik, besonders wenn der Knochen von der anderen Extremität genommen werden muß, der Eingriff oft schwieriger und die Einhaltung der Asepsis unsicher ist. Auch erfordert die Plastik Nachoperationen zur Durchtrennung des Stieles. Von den Verfahren der freien Transplantation sind zweifellos die am besten, die eine möglichst sichere Verbindung des Transplantats mit dem Knochenbett herbeiführen (Abb. 226 und 227 zeigen die verschiedenen Möglichkeiten nach dem Schema von LEXER). Unter diesen Verfahren sind zu nennen die einseitige und die doppelseitige *Bolzung*. Als Bolzen wird bei Röhrenknochen entweder die Fibula oder ein zurechtgeschnittenes

Tibiastück am meisten empfohlen. Man kann auch ein Stück aus demselben Knochen entnehmen, wenn der Knochen nicht belastet wird, z. B. an der Clavicula (s. S. 293). Bei der einseitigen Bolzung wird der Bolzen in die Markhöhle des einen Fragments getrieben, während er an das andere Fragment angelagert und durch Drahtumschlingung befestigt wird. Die doppel-seitige Bolzung wird so ausgeführt, daß beide Enden des Bolzens in die entsprechenden Markhöhlen beider Bruchstücke versenkt werden. Gelingt es, die

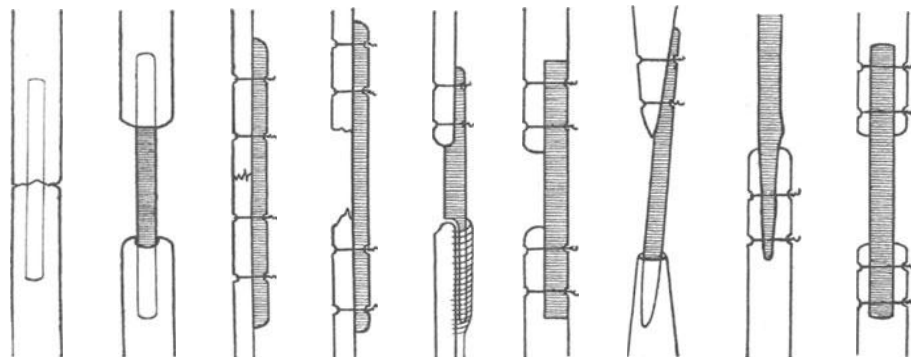


Abb. 226. Die verschiedenen Möglichkeiten, ein Knochentransplantat in Knochenspalten und Pseudarthrosen einzufügen. (Nach LEXER.)

beiden Bruchenden genügend beweglich zu machen und bis zu einem gewissen Grade gegeneinander abzuknicken, so läßt sich der in die eine Markhöhle eingeführte Bolzen meist ohne besondere Schwierigkeiten auch in die andere Markhöhle einführen. Gelingt das nicht, so soll man nicht durch Abtragen des Knochenrandes das Einführen ermöglichen, da der Bolzen den nötigen Halt verlieren würde. Andere Möglichkeiten zur Einführung des Bolzens in solchen Fällen sind auf S. 294 (Abb. 200—202) zusammengestellt. Die Bolzung hat den Nachteil, daß die knochenbildende Kraft des Markcallus hintangehalten wird und daß der Bolzen zwar in dem einen Fragment fest eingeklebt, in dem anderen aber nicht genügend befestigt werden kann. Deshalb ziehen wir im allgemeinen die *Schienuug des Knochens durch Autotransplantate* vor. Die Bruchstücke werden beiderseits mit Meißel und Hammer so vorgerichtet, daß ein möglichst glattes, mit der Markhöhle in Verbindung stehendes Lager für die Schiene zustande kommt. Die Befestigung dieser Schiene kann auf verschiedene Weise erfolgen.

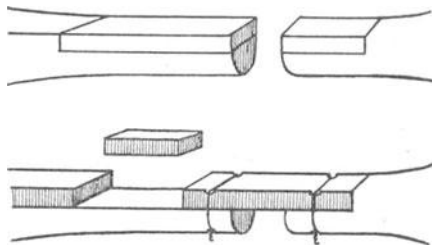


Abb. 227. Verriegelung aus eigenen Mitteln der Stümpfe. (Nach LEXER.)

Der an sich ausgezeichnete Gedanke BRUNSs, das Transplantat durch *Falzbildung* zu befestigen, hat sich in der Praxis nur dann bewährt, wenn eine genügende federnde Kraft die beiden Fragmente gegeneinander hält. Solche Verhältnisse finden wir besonders an zweiknochigen Abschnitten (Abb. 228) und bei sehr straffer Pseudarthrose (Abb. 230). Es ist schon von LEXER darauf hingewiesen worden, daß im letzteren Fall das zurückgelassene Pseudarthrosen-

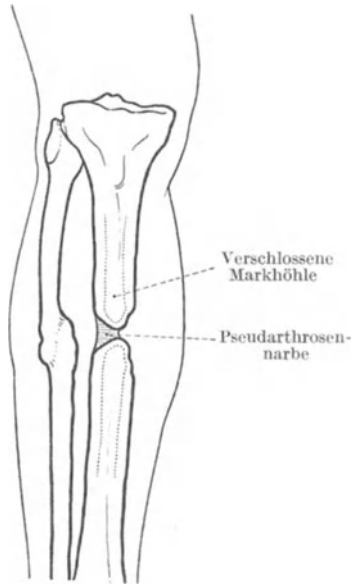


Abb. 228. Das Einlegen eines Knochentransplantates nach BRUN bei Tibiapseudarthrose.
1. Ausgebildete Pseudarthrose der Tibia mit bindegewebiger Narbe und verschlossenen Markhöhlen. Die Fibula ist knöchern geheilt.

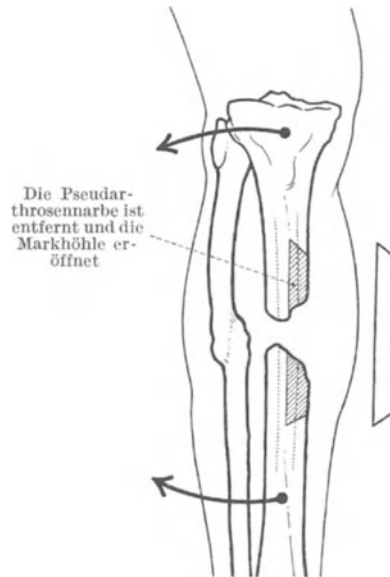


Abb. 229. Das Einlegen eines Knochentransplantates nach BRUN bei Tibiapseudarthrose.
2. Die Tibia ist zur Einfaltung eines Knochenspanes nach BRUN vorbereitet. Die beiden Markhöhlen sind dabei eröffnet. Die federnde Wirkung der erhaltenen Fibula ermöglicht das Einlegen und bewirkt dann das Festhalten des eingelegten Spanes.

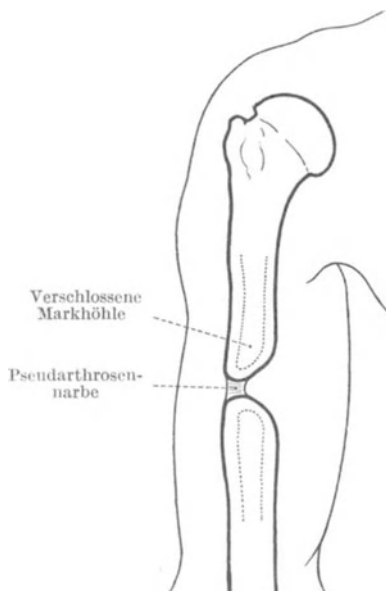


Abb. 230. Das Einlegen eines Knochentransplantates bei Humeruspseudarthrose nach BRUN.
1. Ausgebildete Humeruspseudarthrose mit bindegewebiger Narbe und verschlossenen Markhöhlen.

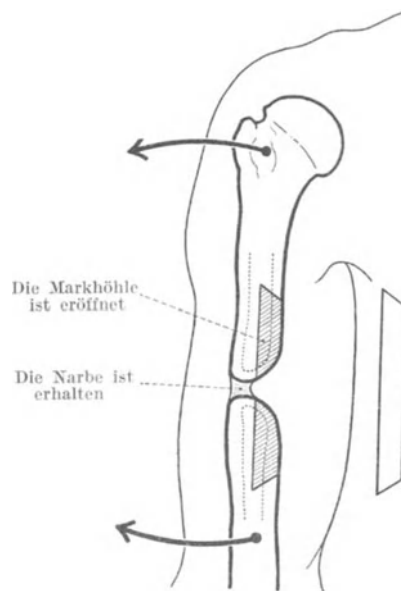


Abb. 231. Das Einlegen eines Knochentransplantates bei Humeruspseudarthrose nach BRUN.
2. Der Humerus ist zum Einfalten des Spanes vorbereitet. Die federnde Kraft liefert hier die erhaltene bindegewebige Narbe.

zwischengewebe unter Umständen eine störende Wirkung ausübt, so daß die beiden Bruchstücke nicht unter sich in Verbindung treten können. Es müssen wenigstens beiderseits, trotz Erhaltung eines Teiles des Bindegewebes, die Markhöhlen eröffnet werden (Abb. 229). Gelingt das nicht mit Sicherheit, so ist es am besten, das Transplantat in das wohlvorbereitete Lager, d. h. nach Resektion der eigentlichen Pseudarthrose einzulegen und es durch *Drahtumschlingung*, am besten an jedem Fragment durch zwei Drähte, zu befestigen (Abb. 226). Zur

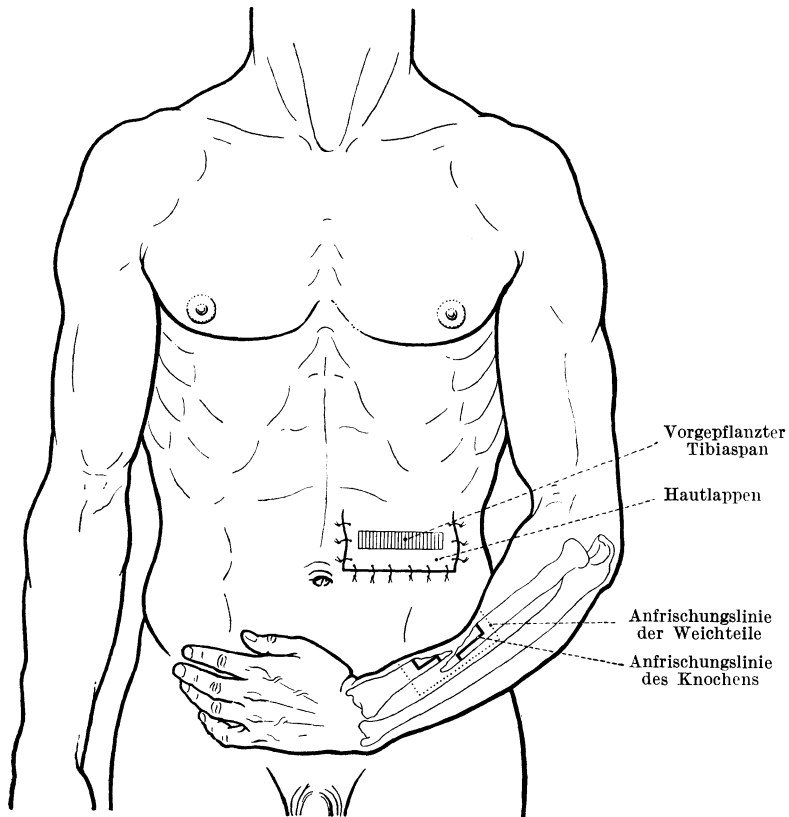


Abb. 232. Schematische Darstellung einer Knochenvorpflanzung zur Beseitigung einer Radiuspseudarthrose mit starker Verkrümmung und gleichzeitigem Weichteildefekt. 1. Unter einen Bauchhautlappen ist ein Tibiaspan eingepflanzt. Am Arm ist die erst in der zweiten Sitzung vorzunehmende Anfrischung der Haut und übrigen Weichteile (gepunktete Linie) und des Radius (ausgezogene schwarze Linie) angedeutet.

Verhütung von Längsverschiebung des Transplantates kann man, wie das LEXER empfohlen hat, an den Stellen der Drahtumschlingung Rillen in die Bruchenden und das Transplantat einschneiden. Ist das Periost über der Pseudarthrose vollkommen erhalten, so kann man sich mit einem periostlosen Transplantat begnügen. In der Mehrzahl der Fälle ist es aber durch Narbengewebe ersetzt oder hat wenigstens seine osteoplastische Kraft eingebüßt und es ist deshalb zweckmäßiger, das eben so leicht zu gewinnende, mit Periost bekleidete Transplantat zu verwenden. Sehr wesentlich ist es, daß nach Einlagerung und Befestigung des Transplantates keine Höhlen und Lücken in der Umgebung zurückbleiben, in denen sich Blut ansammeln könnte. Dadurch

kann ein rechtzeitiger Anschluß der Weichteile an das Transplantat, der immer zu erstreben ist, verzögert werden. Es muß daher beim Schluß der Weichteile Wert darauf gelegt werden, daß sie sich möglichst ohne Lücken um das Transplantat schließen. Leider macht gerade dieser Teil der Operation oft große Schwierigkeiten, wenn es sich um vorausgegangene, schwere Weichteilverletzungen handelt. Der bogenförmige Hautschnitt wird restlos vernäht. Eine ausgiebige und gewissenhafte Blutstillung muß dem Schluß der Weichteilwunde vorausgegangen sein.

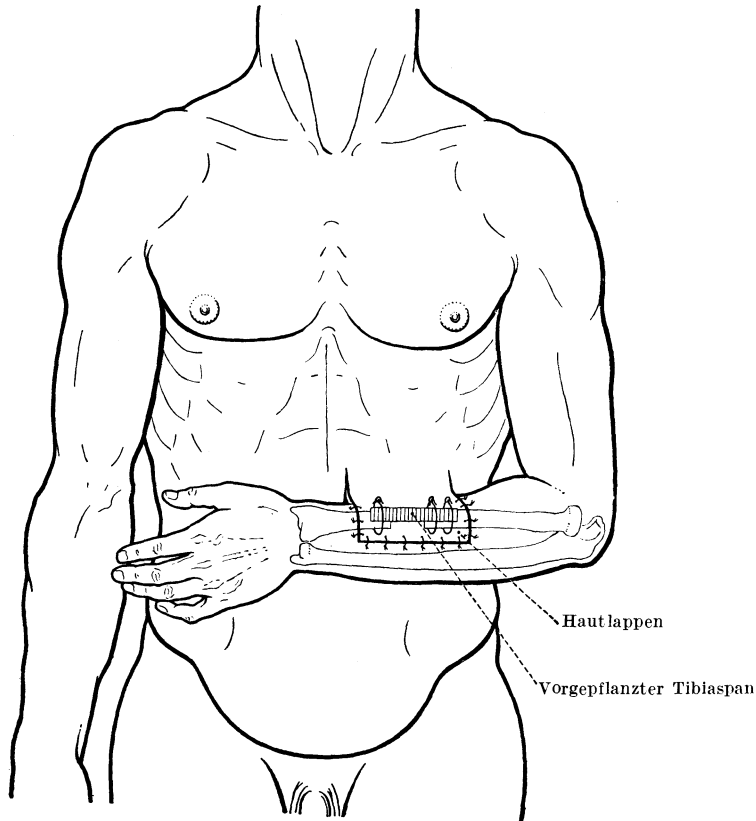


Abb. 233. Schematische Darstellung einer Knochenvorpflanzung. 2. Der Hautlappen ist mit dem vorgeplanzten Knochen nach 6 Wochen in die angefrischte Lücke eingefügt. Der Tibiaspan ist durch Umschlingung an den beiden Radiusenden befestigt. Der Hautlappen deckt die Weichteillücke.

Bei Defektpseudoarthrosen am Kiefer (s. S. 702), aber auch an anderen Knochen, kann man sich sehr gut des Verfahrens der *Knochenvorpflanzung* (HELLER, PAYR, JOSEPH, LIMBERG, AXHAUSEN) bedienen. Das gilt besonders für Fälle, bei denen auch die Haut ersetzt werden muß. Anstatt zuerst die Haut zu ersetzen und dann später den Knochenspan frei zu transplantieren, pflanzt man den Knochen unter die Bauchhaut (Abb. 232). Nach Einheilung, d. h. nach 4—6 Wochen, wird die Haut in Form eines gestielten Lappens in den angefrischten Hautdefekt eingepflanzt (Abb. 233). Der eingehheilte Knochenspan wird entsprechend zugerichtet, in die angefrischte Knochenlücke eingepflanzt und gut mit Draht befestigt. Knochen und Haut heilen nach unseren Erfahrungen glatt ein.

Zur *Entnahme des Transplantates* bevorzugen wir, wie BIER und LEXER, die vordere Tibiakante. Aus ihr lassen sich Transplantate von 20—30 cm Länge mit Periost gewinnen. Man entnimmt das Transplantat erst nach völliger Vorbereitung des Wundbettes. Ob man den Meißel oder die Kreissäge dazu benutzt, scheint uns gleichgültig. LEXER verwendet nur den Meißel, da er glaubt, daß durch die Verwendung der Säge und die dabei entwickelte Hitze das Transplantat geschädigt würde (s. S. 112). Läßt man dauernd einen feinen Strom von Kochsalzlösung über das Sägenblatt rinnen, um die Säge abzukühlen, so ist diese Gefahr gegenstandslos. Mit der Kreissäge gelingt es zweifellos sehr viel einfacher und wohl auch schonender, das Transplantat zu begrenzen. Das Transplantat wird etwas größer gewählt als das vorgesehene Bett. Je nach der gewünschten Länge und Breite wird das Periost der freigelegten vorderen Tibiakante umschnitten und nun die ganze Knochenwand bis in die Markhöhle weggenommen. Größere Gefäße werden gefaßt und im übrigen zunächst die Wunde mit steriler Gaze ausgefüllt und die Weichteile vorläufig mit Tuchklemmen verschlossen, um das Transplantat möglichst schnell an Ort und Stelle zu bringen und zu befestigen. Je nachdem man es einfach anlagert oder einfalzt, wird es passend zurechtgeschnitten, wobei man sich wieder der Kreissäge bedienen kann. In manchen Fällen ist es vorteilhaft,

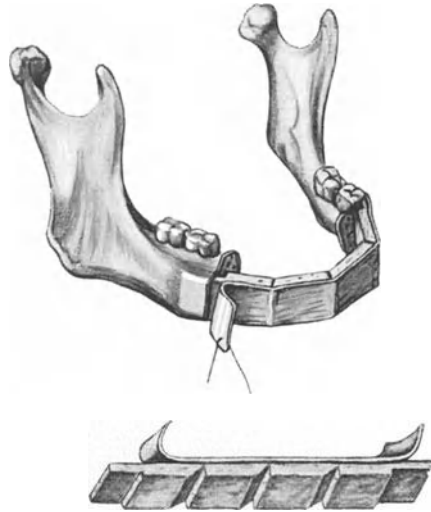


Abb. 234. Knochentransplantation nach LEXER. Der eingefalzte mit Periost versehene Span wird subperiostal gelagert.

ein zu langgeschnittenes Transplantat nicht zu verkürzen, sondern es auf der einen oder anderen Seite unter das Periost zu schieben, wie das LEXER besonders für die Transplantation am Unterkiefer empfohlen hat (Abb. 234). Soll das Transplantat nicht nach BRUN in einem Falz befestigt werden (Abb. 330), so bedient man sich der Drahtumschlingung (s. S. 329). Das Glied wird dann zunächst durch Schiene oder Gipsverband ruhig gestellt. Die gefährlichste Zeit für die Einheilung tritt meist erst nach einigen Wochen ein. Erst nach dem Verschwinden der Bruchhyperämie, 10—12 Wochen nach dem Eingriff, hört die osteoplastische Kraft auf (LEXER) und in dieser Zeit kommt es am leichtesten zu Schädigungen des Transplantates, da es jetzt meist stark abgebaut erscheint. In diesen Wochen ist also besonders darauf Rücksicht zu nehmen, daß keine Gewalteinwirkungen von außen oder durch Bewegungen einsetzen, während die Knochenneubildung in den ersten Wochen bei starker Befestigung des Transplantates mit Vorsicht durch Bäder-, Heißluft- und Massagebehandlung ange-regt werden kann.

Erst nachdem der Eingriff an der Pseudarthrosenstelle vollkommen abgeschlossen ist, wird die Wunde an der Entnahmestelle durch einfache Hautnaht versorgt. Das hat den Vorteil, daß inzwischen die Blutung vollständig zum Stehen gekommen ist. Ein leichter Druckverband genügt. Ist das Transplantat der Tibia entnommen, so muß der Kranke mindestens 4—5 Wochen das

Bett hüten. Es entwickelt sich, wie das schon BIER hervorgehoben hat und wie wir das in vielen Fällen selbst nachprüfen konnten, ein so vollkommenes Regenerat an dieser Stelle, daß wir in der Lage waren, aus derselben Tibia dreimal hintereinander Transplantate zu entnehmen. Die freie Transplantation zur Behandlung der Pseudarthrose stellt immerhin eine eingreifende Operation dar und deshalb ist es nicht zu verwundern, daß auch heute noch nach einfacheren Methoden gesucht wird, zumal auch die freie Transplantation nicht in jedem Falle zum Ziele führt, selbst dann, wenn keine Störung des Wundverlaufs eintritt. In manchen Fällen entwickelt sich während der Ruhigstellung eine neue Pseudarthrose an der alten Stelle im Transplantat, die häufig aus einer Fraktur des Transplantates hervorgeht. Von BIER wird angenommen, daß die Neigung zur falschen Gelenkbildung an der Pseudarthrosenstelle haftet und die Schädigungen, die ursprünglich den hormonalen Reiz so weit stören, daß eine Pseudarthrose sich entwickelt, auch nach der Transplantation noch weiter wirken. Wir haben einen derartigen Fall beobachtet, in dem zweifellos durch eine mechanische Beanspruchung ein Bruch des Transplantates entstand, der sich scheinbar zunächst zu einer Pseudarthrose entwickeln wollte, dann aber zur Ausheilung kam. In anderen Fällen heilt das Transplantat auf der einen Seite fest ein, auf der anderen Seite findet es keinen Anschluß, in wieder anderen Fällen tritt eine Störung der Wundheilung und eine vollständige oder teilweise Nekrose und Abstoßung des Transplantates ein.

e) Die Knochentransplantation (s. S. 111).

f) Die Amputationen.

(PAYR, ZUR VERTH, KIRSCHNER.)

a) Die allgemeine Technik.

Unter *Amputation* versteht man die Absetzung eines Organabschnittes aus seinem Zusammenhang, d. h. an einer Stelle der Wahl, die durch die Ausdehnung der Verletzung oder Erkrankung bestimmt wird. Im Gegensatz dazu spricht man von *Exartikulation* bei Entfernung eines Gliedabschnittes im Bereich einer Gelenkverbindung.

Die Geschichte der Amputationen der Gliedmaßen geht Hand in Hand mit der Geschichte des Brandes der Extremitäten. Von CÆLUS bis weit in das Mittelalter hinein wurden Amputationen so gut wie ausschließlich wegen des Brandes ausgeführt. Und zwar begnügte man sich meist damit, die Absetzung der Glieder an der Demarkationslinie vorzunehmen. Die Amputation bestand daher eigentlich nur in der Absägung des Knochens. Dabei war die Blutungsgefahr, die man sich vor der Kenntnis des Kreislaufes nicht richtig erklären konnte und die, nachdem die Kenntnis durch HARVEYS (1578—1628—1657) Entdeckung erworben war, nicht oder nicht sicher ausgeschaltet werden konnte, nicht groß. Es wird zwar schon sehr früh über Konstriktion der Gliedmaßen durch Bänder berichtet, aber sie scheint doch so unvollkommen gewesen zu sein, daß die Amputationen im Gesunden zu den blutigsten Operationen gehörten. Obwohl es nach den Forschungen GURLTS nicht richtig ist, daß man die Arterienunterbindung im Mittelalter nicht geübt hätte, so ist man mit der Blutstillung durch Gefäßunterbindung bei Amputationen doch tatsächlich sehr zurückhaltend gewesen und AMBROISE PARÉ, der 1552 dieses Verfahren bei Amputationen empfohlen und geübt hat, hat nicht nur wenige Nachahmer gefunden, sondern ist sogar deswegen sehr heftig angegriffen worden. Man erklärte die Blutstillung mit dem Glüheisen oder durch Verätzung, die bis dahin hauptsächlich ausgeführt wurde, für besser und ganze Schulen haben sogar die Durchtrennung der Weichteile mit glühenden Messern ausgeführt. Soweit die Amputation bei Brand der Glieder in der Demarkationszone in Betracht kam, genügte die Verätzung und Verschorfung ja auch. PARÉ benutzte ziemlich grobe Zangen, mit denen die Gefäße gefaßt und so lange komprimiert wurden, bis sie unterbunden waren.

Als Unterbindungsmaterial diente Seide oder Leinenzwirn. Da die Lehre PARÉS nicht durchdrang, blieb die Amputation im heutigen Sinne eine seltene Operation bis in die neuere Zeit. Die Gefahren eines so großen Eingriffs waren, abgesehen von der Blutung, durch die fast unvermeidliche Infektion gegeben. Außerdem war der Eingriff sehr schmerzhaft und alles, was man dagegen unternehmen konnte (schmerzstillende Tränke und Kompression der Nervenstämme) entweder gefährlich oder unzureichend. Daher konnte auch das überragende technische Geschick eines J. L. PETT (1674—1750), PIROGOFF (1810—1881), DIEFFENBACH (1794—1874), LANGENBECK (1810—1887) u. v. a., die durch die große Schnelligkeit beim Ausführen einer Amputation die Schmerzen und Gefahren auf ein geringeres Maß zurückzudrängen vermochten, ihr nicht alle Schrecken nehmen. Dazu gehörten drei Entdeckungen, die erst in die Mitte bzw. die zweite Hälfte des 19. Jahrhunderts fallen. Es sind das die Einführung der Allgemeinarkose (1846—1847), die Anti- und Asepsis (1867 und folgende Jahre) und die künstliche Blutleere (1873). Unter Anwendung dieser drei Hilfsmethoden hat sich die Amputationslehre zu immer größerer Vollkommenheit entwickelt, und während man früher froh war, einen Menschen nach einem solchen Eingriff überhaupt am Leben zu erhalten, konnte man nun in aller Ruhe operieren, hatte kaum Infektionen zu befürchten und konnte sich immer mehr der Beseitigung mancher Folgeerscheinungen der Operation widmen, was schließlich dazu führte, daß wir heute imstande sind, das höchste Ziel der Amputationslehre zu erreichen, nämlich in jedem Falle einen belastungsfähigen Stumpf herzustellen.

Die Ziele der Amputation und ihre Beziehungen zum Prothesenbau haben sich auf Grund der großen Erfahrungen, die im Weltkrieg 1914—1918 und in der Nachkriegszeit gesammelt wurden, nach mancher Richtung hin verschoben. Sie sind darauf gerichtet, das Schicksal der Amputierten so zu bessern, daß sie im Berufs- und Gesellschaftsleben als möglichst vollwertig gelten können. Neben anderen hat sich ZUR VERTH in der Beziehung große Verdienste erworben (s. S. 350).

Die Amputationstechnik des Chirurgen und praktischen Arztes folgt im allgemeinen am besten den Lehren J. L. PETITs. Der von ihm angegebene, *zweizeitige oder zweizügige Zirkelschnitt* ist in allen Fällen an allen Extremitätenabschnitten anwendbar. Alle anderen Methoden, besonders die Bildung von Weichteillappen, sollen für besondere Fälle vorbehalten bleiben und nur von erfahrenen Chirurgen ausgeführt werden. Unser Bestreben muß darauf gerichtet sein, soviel wie irgend möglich von dem Glied zu erhalten. Das gilt besonders für die Not- und Kriegsamputationen, während für die endgültige Versorgung andere Gesichtspunkte berücksichtigt werden müssen (KIRSCHNER) (s. S. 349). Daher kann man gezwungen sein, von dem Verfahren des Zirkelschnittes abzuweichen, indem man, wenn z. B. auf einer Seite des Gliedes die Haut zerstört ist, die unverletzte Haut der anderen zur Deckung eines Stumpfes benutzt. Würde man in einem solchen Falle um des Grundsatzes willen einen Zirkelschnitt ausführen, so müßte man zuviel Knochen opfern und dadurch den Stumpf verkürzen. Die Bildung von Lappen erfordert viel Erfahrung. Da fast immer lange Lappen zur Stumpfbedeckung nötig sind, so muß ihre ausreichende Ernährung gewährleistet sein. Dazu gehört, daß die Haut durch die vorausgegangene Verletzung nicht gequetscht ist, daß der Lappen dick genug ist, d. h. das ganze subcutane Fettgewebe enthält und daß seine Basis breit genug gestaltet werden kann. Die Basis soll bei längeren Lappen wenigstens dem halben Umfange des Gliedes entsprechen. Bei Not- und Kriegsamputationen ist die Bildung vorderer Lappen der seitlicher und hinterer vorzuziehen, da nur sie, der Schwere folgend, auch bei nicht primärer Heilung, sich über den Stumpf legen.

Die Höhe, in der die Amputation erfolgen soll, hat sich ebenfalls nach den gegebenen Verhältnissen zu richten. Bei Verletzungen und Geschwülsten ist

die Ebene meist leicht zu bestimmen. Sie muß im Gesunden liegen. Dieser Satz gilt natürlich auch für den Gliedmaßenbrand, der ja auch heute noch neben den schweren Verletzungen das Hauptanwendungsgebiet für die Amputation darstellt. Hier ist aber die Grenze zwischen gesund und krank oft nicht so einfach festzustellen. Abgesehen von der Prüfung des Arterienpulses an den bekannten, oberflächlichen Arterien gibt es eine Reihe von Anhaltspunkten, die wenigstens für die Haut die Grenze ziemlich sicher festzustellen erlauben und dadurch auch Rückschlüsse auf die tiefer gelegenen Gewebe gestatten. So erfolgt die reaktive arterielle Hyperämie nach Anlegen einer ESMARCHSchen Blutleere in Gangränfällen nur bis zu einer bestimmten sichtbaren, auf Vorder- oder Rückseite manchmal verschieden weit reichenden Grenze und deutet dadurch die Zone genügender Hauternährung an (MOSZCOWIEZ). Dasselbe Bild kann man hervorrufen, wenn man die Hyperämie der Haut durch feuchte oder trockene Hitze (BIER) oder durch Abreiben mit Äther oder Alkohol erzeugt (SANDROCK).



Abb. 235.
TRENDELEN-
BURGScher
Spieß mit
abnehmbarer
Spitze.
($\frac{1}{2}$ nat. Größe.)

Die vorläufige Blutstillung erfolgt in der Regel durch Anlegen des ESMARCHSchen Schlauches. Die Anwendung des Schlauches soll und kann allerdings nicht an allen Extremitätenabschnitten erfolgen und muß gelegentlich durch andere Maßnahmen ersetzt werden. An der oberen Extremität soll sie wegen der Gefahr der Nervenschädigung durch den Druck des Schlauches überhaupt vermieden werden. Man benutzt da entweder eine starke, etwa 5 cm breite, elastische Gummibinde oder noch besser den PERTHESschen Apparat, bei dem der Druck durch Anlegen einer mit Luft füllbaren Gummimanschette erfolgt (Abb. 26). Der Apparat ist ähnlich wie der Blutdruckmesser von RIVA-ROCCI gebaut. An einem eingeschalteten Manometer kann die Stärke des Druckes abgelesen und daher dosiert werden. An der unteren Extremität kann der ESMARCHSche Schlauch meist ohne Schaden angewendet werden. Nur bei schwerer Arteriosklerose, besonders wenn starke Verkalkungen der Media vorliegen (Gänsegurgelarterie), soll man auch hier lieber auf die Schlauchkompression verzichten, da man dadurch direkte Einbrüche der Wand und Aufhebung des Lumens verursachen kann. Man begnügt sich dann mit digitaler Kompression der A. femoralis unterhalb des Lig. inguinale. Für den Oberschenkel sind auch die von SEHRT angegebenen, aus Metall bestehenden Kompressorien an Stelle des ESMARCHSchen Schlauches recht zweckmäßig (Abb. 26). Dabei ist durch eine Stellschraube eine Messung des Druckgrades gut durchführbar.

In Fällen, bei denen die Absetzung sehr hoch ausgeführt werden muß, kann das Anlegen des Schlauches schwer oder unmöglich sein. Am Oberschenkel muß dann der Schlauch vom Damm über die Beckenschaufel und hier gekreuzt nach der anderen Beckenseite hinübergelegt werden. Eine gute Unterpolsterung des Schlauches am Becken und Bauch ist dabei Erfordernis.

Der TRENDELENBURGSche Spieß, der am Oberschenkel unter den großen Gefäßen durch die Weichteile hindurchgestoßen und um dessen Enden nach Abnahme der scharfen Spitze

der Schlauch in Achterschlingen gelegt wurde, um dadurch die zwischen Spieß und Oberfläche liegenden Weichteile und damit die großen Gefäße zu komprimieren, ist nicht mehr viel im Gebrauch (Abb. 235).

Von MOMBURG ist die ESMARCHSche Blutleere auch noch auf die Bauch- aorta ausgedehnt worden. Ein entsprechend langer und starker Schlauch wird dabei um den Bauch oberhalb der Beckenschaufeln angelegt und durch genügend festes Anziehen die Aorta abdominalis gegen die Wirbelsäule angepreßt. Der Darm soll vorher möglichst gut entleert werden. ESMARCH hat übrigens auch schon den Schlauch zur Kompression der Bauch- aorta angewendet, aber eine Pelotte für die Aorta selbst eingeschaltet. Auch für diese Form der Blutleere hat SEHRT ein Kompressorium aus Metall mit Pelotte angegeben.

H. HANS hat schon vor SEHRT ein *Aortenkompressorium* empfohlen, das wie ein Hebel wirkt. An einem Besenstiel oder an einer Eisenstange werden seitlich der Mitte 2 Spindeln aus etwa 8—10 Mullbinden angewickelt. Die Mitte bleibt fast frei. Der Hebel wird auf der einen Seite des Operationstisches befestigt, auf der anderen Seite von einem Gehilfen gehalten, der ihn im Augenblick der Blutung zwischen Nabel und Symphyse auf den Bauch herunterdrückt, so daß die Mitte des Hebels auf die Wirbelsäule zu liegen kommt. Durch die beiden seitlichen Verbandmullspindeln wird ein seitliches Ausweichen der Aorta vor der Wirbelsäule verhindert. Steht die Blutung, so hebt der Gehilfe den Druck sofort auf. So kann die Gefahr einer längeren Kompression und die Schädigung der Bauchorgane auf ein Mindestmaß eingeschränkt werden. HANS hat dieses Kompressorium auch so eingerichtet, daß es an den Beinstützen bei der *Steinschnittlage* eingehängt werden kann. Hier dient es gleichzeitig dazu, den Kranken am Zurückrutschen zu hindern und bei Blutungsgefahr als Aortenkompressorium.

Das abzusetzende Glied wird senkrecht erhoben, so daß das Blut aus ihm abfließt. Durch zentripetales Streichen kann man die Entleerung des venösen Blutes noch beschleunigen. Das Einwickeln der Extremität von der Peripherie her, wie es ESMARCH zuerst empfohlen hatte, um möglichst viel Blut aus der Extremität hinauszutreiben, ist nicht notwendig. Nun wird der Schlauch mit beiden Händen gefaßt und möglichst weit zentralwärts um die Extremität herumgelegt. Unter starkem Zug wird die erste Umschnürung ausgeführt und schon bei dieser ersten Umschlingung am besten eine *Überkreuzung* vorgenommen. Ist das unter genügend starker Spannung erfolgt, so kann man das überkreuzte Schlauchende, das den Ring trägt, loslassen. Die erste Lage wird so durch die Überkreuzung festgehalten und man kann nun weiter mit beiden Händen das freie, lange Ende mit dem Haken führen. Die einzelnen Umkreisungen sollen nicht aufeinander, sondern nebeneinander liegen, und zwar so dicht nebeneinander, daß keine Hautfalte zwischen ihnen eingeklemmt wird, da sonst diese Haut aufs schwerste geschädigt werden kann. Zum Schluß wird der am freien Ende befindliche Haken in den Ring am anderen Ende unter Spannung eingehängt. Der Schlauch darf nicht länger als höchstens 2—2½ Stunden liegen bleiben, da sonst eine dauernde Schädigung der Blutversorgung die Folge sein würde. Eine länger dauernde ESMARCHSche Blutleere kommt ja allerdings bei Amputation nicht in Frage. Sie kann dagegen einmal nötig werden bei einer Verletzung einer großen Schlagader, wenn die



Abb. 236.
Amputations-
messer.
(¼ nat. Größe.)

endgültige Wundversorgung nicht an Ort und Stelle ausgeführt werden kann, sondern sich ein längerer Transport nötig macht.

Die Abnahme des Schlauches erfolgt nach endgültiger Blutstillung, die natürlich auch alle sichtbaren Muskeläste zu berücksichtigen hat. Der geübte Operateur, der seiner Blutstillung sicher ist, kann die Abnahme des Schlauches auch erst nach Anlegung des Verbandes, der als leichter Druckverband wirken soll, vornehmen, da dadurch zweifellos in stärkerem Maße blutsparend vorgegangen wird.

Zur Ausführung der regelrechten Amputation gehören außer dem Operateur 2—3 Assistenten. Einer muß den abfallenden Teil halten, während der andere



Abb. 237.
Zweischneidiges
Messer zur
Durchtrennung
der Zwischen-
knochen-
muskulatur.
($\frac{1}{3}$ nat. Größe.)

die eigentliche Assistenz besorgt. Bei Amputationen des Oberschenkels soll ein Assistent, bevor der erste Zirkelschnitt angelegt wird, die Haut möglichst weit *körperwärts* ziehen, indem er mit beiden Händen die Extremität umfaßt. Bei Amputationen des Unterschenkels und der oberen Gliedmaße besorgt das der Operateur selbst mit seiner freien Hand. Diese Maßnahme dient dazu, möglichst viel Haut zu sparen und den Hautschlauch länger als den übrigen Weichteilstumpf gestalten zu können. Der Operateur steht so zu seiten der Glieder, daß er das Operationsgebiet gerade vor sich hat und daß der wegfallende Teil zu seiner Rechten liegt (das gilt natürlich nur für Rechtshänder). Nur in seltenen Fällen soll davon abgewichen werden. Der abfallende Teil und der übrige Körper des Patienten einschließlich des Blutleerschlauches sind mit sterilen Tüchern abgedeckt, so daß nur eine etwa 20 cm breite Zone des Operationsfeldes frei ist. Bestehen Schmerzen in der Extremität, so soll das Waschen der Haut erst nach Eintreten völliger Schmerzbetäubung ausgeführt werden. Die Schmerzbetäubung wird entweder durch Allgemeinnarkose oder besser durch Lumbalanästhesie an der unteren oder durch Plexusanästhesie an der oberen Extremität durchgeführt. Auch die intravenösen Kurznarkosen sind gut zu gebrauchen (S. 51). Die ESMARCHSche Blutleere wird immer

erst nach eingetretener Schmerzbetäubung angelegt, da das feste Anziehen des Schlauches unter Umständen starke Schmerzen verursachen kann.

Die folgende Darstellung der Ausführung einer regelrechten Amputation mit Zirkelschnitt braucht natürlich nicht in allen Einzelheiten eingehalten zu werden. Aber man betrachte diese Vorschriften, die sich hundertfältig, auch beim nicht Geübten, bewährt haben, nicht als Pedanterie. Je mehr man sich an ein bestimmtes Vorgehen hält, desto sicherer wird man Fehler vermeiden und desto schneller kann man arbeiten. Beherrscht man ein Verfahren vollkommen, so kann man auch in Einzelheiten davon abgehen, wenn man es für zweckmäßig oder nötig hält.

Der Operateur faßt mit der freien Hand das Glied oberhalb der Amputationsstelle und steht locker und elastisch, das eine Bein vorgesetzt. Der Messergriff wird mit der ganzen Faust fest gefaßt. Die Klinge soll etwa 25 cm lang sein (Abb. 236). Die Führung des Messers soll ohne jeden Druck geschehen, aber mit energischen Zügen. Die Reihenfolge der Züge ist durch Erfahrung festgelegt und soll immer eingehalten werden.

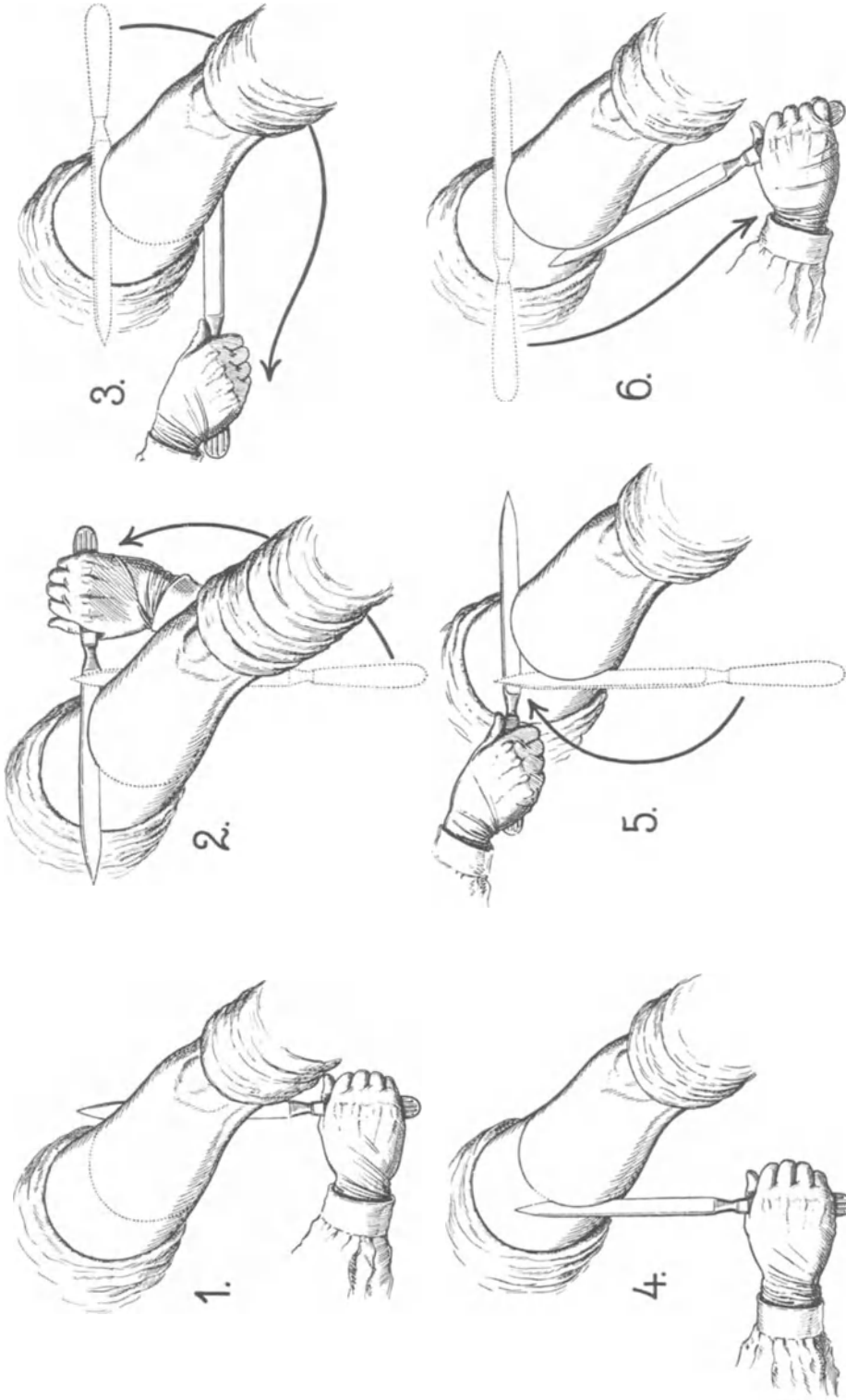


Abb. 238 Die Amputation. (Zweizeitiger Zirkelschnitt.)
1., 2., 3. zeigen die Führung des Messers auf der dem Operateur entgegengesetzten Seite der Extremität. Mit diesen Zügen werden etwa $\frac{3}{4}$ des Umfanges durchtrennt.
4., 5., 6. zeigen die Führung des Messers auf der dem Operateur zugewendeten Seite. Vervollständigung des Zirkelschnittes.

Der erste Zug des Zirkelschnittes dient dazu, die Haut und das subcutane Fett zu durchtrennen. Der zweite durchtrennt alle übrigen Weichteile, die um den Knochen liegen. Bei Extremitätenabschnitten mit zwei Knochen sind noch besonders die Weichteile zwischen den beiden Knochen zu durchschneiden.

Zunächst setzt der Operateur die Spitze des Messers mit der gegen sich gerichteten Schneide auf die Haut der von ihm abgekehrten Seite des Gliedes auf (Abb. 238, 1). Dann führt er es unter Aufwärtsbewegung der Hand mit der Spitze gegen sich und durchschneidet dabei die Haut bis etwa zur Mitte der oberen Fläche der Extremität (Abb. 238, 2). Nun wird das Messer in derselben Schnittwunde zurückgeführt, ohne es herauszuziehen, und um die Extremität herum und schließlich waagrecht an der Unterfläche herausgezogen (Abb. 238, 3). Damit ist bereits über die Hälfte des Umfanges der Haut durchtrennt. Nun setzt der Operateur das Messer wieder mit der Spitze an. Diesmal aber mit von sich abgekehrter Schneide und in den unteren Wundwinkel der ihm zunächstliegenden Gliedseite (Abb. 238, 4). Auch diesmal wird zunächst das Messer aufwärts geführt bis in das Ende des ersten Schnittes auf der oberen Fläche des Gliedes hinein (Abb. 238, 5). Dann wird es im selben Schnitt zurückgeführt und senkrecht nach unten ausgezogen (Abb. 238, 6). Damit muß nun der ganze Umfang der Haut und des Unterhautgewebes durchschnitten sein. Nun folgt das Ablösen des Hautschlauches. Dieser muß, wie schon betont, zum mindesten das ganze Unterhautfettgewebe enthalten. Manche Operateure ziehen es vor, auch die Muskelfascie noch mitzunehmen. Operateur und Assistent ziehen mit scharfen Haken die Hautränder zurück und mit dem Amputationsmesser löst der Operateur mit langen Schnitten parallel zum Amputationschnitt die Weichteile bis auf den Muskel ab. Der Hautschlauch muß so weit abgelöst werden, daß seine Länge mindestens dem halben Durchmesser des Gliedquerschnittes an der Amputationsstelle entspricht. Sonst reicht er zur Deckung des Stumpfes nicht aus. Ist der Stumpf stark konisch, wie am Unterschenkel unterhalb der Wade oder am Unterarm, so gelingt das Zurücklegen der Hautmanschette leichter, wenn man einen oder besser zwei seitliche Längsschnitte vom Amputationsschnitt aufwärts bis zur Höhe der in Aussicht genommenen Hautschlauchlänge hinzufügt. Um nun den zweiten Zug des Zirkelschnittes ausführen zu können, muß der Hautschlauch zentralwärts mit 3 bis 4 scharfen Haken gut zurückgehalten werden. An der Umschlagfalte des Hautschlauches wird nun genau wie bei Ausführung des Hautschnittes das Messer vom Operateur angesetzt und mit etwas stärkerem Druck und in derselben Reihenfolge der einzelnen Züge werden die ganzen Weichteile bis auf den Knochen durchtrennt. Handelt es sich um einen Gliedabschnitt mit zwei Knochen, so folgt nun mit einem kleineren Messer mit schmaler Klinge die Durchtrennung der zwischen den Knochen gelegenen Weichteile. Früher, als es noch auf besondere Schnelligkeit ankam, benützte man dazu ein doppelseitiges Messer (die sog. Catheline) und führte es, nachdem man es durch das Lig. interosseum durchgestoßen hatte, in einer Achterbewegung nach oben und unten (Abb. 237). Heute wird meist ein einfaches, schlankes Skalpell genommen, durch das Lig. interosseum durchgestoßen und nun erst nach der einen, dann nach der anderen Seite die noch übrigen Weichteile bis auf den Knochen durchschnitten.

Um genügend Spielraum für das Ansetzen der Säge zu erhalten, müssen die leicht vorquellenden Muskeln mit breiten Kompressenzügeln gefaßt und zentral- und peripherwärts zurückgezogen werden. Man hat zu diesem Zweck

auch breite, gespaltene Spatel aus verchromtem Stahl empfohlen. Sie hindern aber den Operateur beim Sägen. Mit dem Raspatorium wird eine schmale Zone des Knochens von Periost befreit, da die Periostfetzen die glatte Führung der Säge erschweren, der sie sich in die Zähne setzen. Nun setzt der Operateur die Säge an und unter Ausnutzung der ganzen Länge des Sägeblattes wird ohne Druck in raschen Zügen der Knochen *möglichst nahe am zentralen Muskelquerschnitt* rechtwinklig zur Längsachse abgesägt. Dabei hat der Assistent,

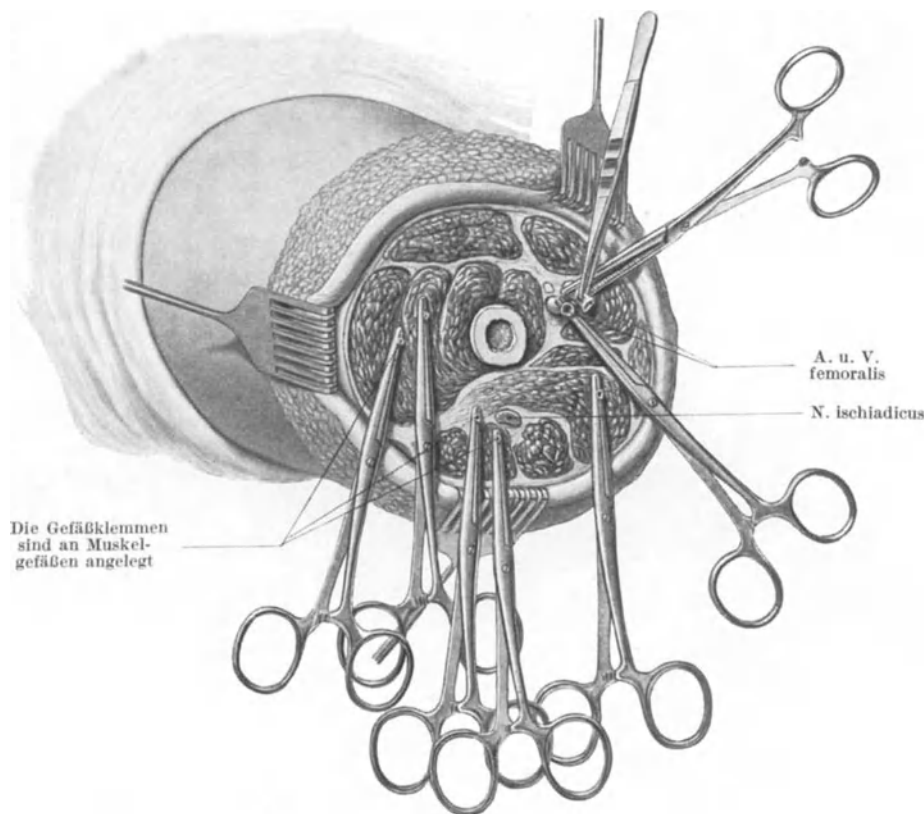


Abb. 239. Die Amputation des rechten Oberschenkels. 1. Die Hautmanschette ist zurückpräpariert. Die Muskulatur höher durchschnitten, der Knochen abgesägt. Die V. femoralis und Muskeläste sind mit Gefäßklemmen gefaßt. Die A. femoralis wird mit einer Pinzette vorgezogen und gerade mit einer Gefäßklemme gefaßt. Herst.-Nr. 274.

der den abfallenden Gliedabschnitt hält, darauf zu achten, daß er ihn nicht anhebt, da dadurch der Sägeschnitt nach oben verengert und das Sägeblatt eingeklemmt wird.

Bei Gliedabschnitten mit zwei Knochen zieht man eine Rollgaze durch den Knochenspalt, um auch hier die Weichteile zurückzuhalten und vor der Säge zu schützen. Daneben benutzt man für die äußeren Weichteile ebenfalls Kompressen wie oben. Das Durchsägen der Knochen soll an solchen Gliedabschnitten so erfolgen, daß man zunächst den stärkeren Knochen zu Dreivierteln durchsägt, dann den dünneren vollständig und nun das letzte Viertel des ersten. Durch diese Maßregel hat man den Vorteil, daß bis zuletzt eine bessere Stütze für das Sägen bestehen bleibt. Am Unterschenkel soll man die Fibula etwas

höher absetzen als die Tibia, die ja allein als Stütze genügt. Besonders bei Kindern ist das zu berücksichtigen, da die Fibula gelegentlich ein stärkeres Wachstum zeigt als die Tibia, dann über die Tibiafläche hinauswächst und damit die Tragfähigkeit beeinträchtigen kann.

Die Versorgung der Knochen- und Weichteilwunde hat nun so zu erfolgen, daß dabei *sichere Blutstillung* und *Belastungsfähigkeit des Stumpfes* erzielt wird.

Ein Assistent hebt den Stumpf so weit an, daß die Amputationsfläche für den Operateur gut zu übersehen ist. Dann werden zunächst die großen Arterien aufgesucht und von den Begleitvenen getrennt (Abb. 239). Man faßt zu diesem

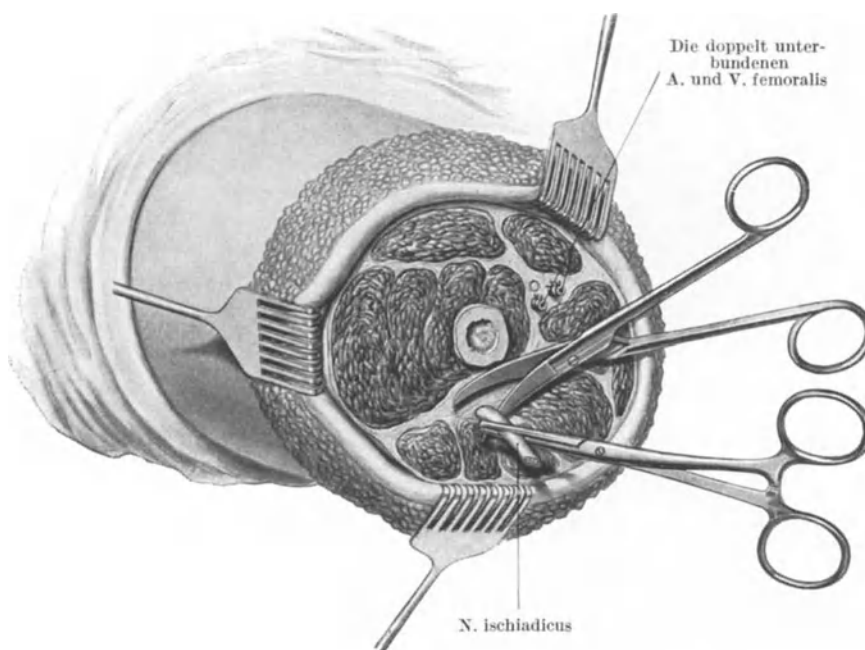


Abb. 240. Die Amputation des rechten Oberschenkels. II. Die Gefäße sind unterbunden (die großen doppelt). Der N. ischiadicus ist mit einer Gefäßklemme gefaßt, vorgezogen und wird etwa 5 cm oberhalb des Muskels mit der Schere abgeschnitten.

Zwecke die Arterie mit einer anatomischen Pinzette und schiebt mit einer zweiten die bindegewebige Gefäßscheide etwas zurück. Dann wird die Arterie sicher mit einer Gefäßklemme quer gefaßt (Abb. 239). Ebenso verfährt man dann mit den Begleitvenen. Da die Nerven die Gefäße oft begleiten, muß man sich natürlich hüten, die Nervenquerschnitte mit zu fassen. Die Nerven werden zunächst nur ausgelöst. Nachdem die aus ihrer topographischen Lage bekannten, größeren Gefäße unterbunden sind, werden alle kleineren Gefäße, die man an der Stumpffläche bemerken kann, ebenfalls mit Klemmen gefaßt. Dazu gehören auch die meist deutlich erkennbaren, unter der Haut gelegenen Gefäße, besonders die Venen. Schließlich werden alle sichtbaren Blutpunkte in den Muskelstümpfen mit Klemmen gefaßt, bis der Querschnitt blut trocken erscheint. Durch Ausstreichen des Stumpfes vom Zentrum her kann man sich dann immer noch einige kleine Gefäße durch das dadurch hervorgerufene Austreten einer kleinen Blutmenge kenntlich machen. Auch sie werden gefaßt.

Ebenso werden blutende Periostgefäße mit Klemmen versehen. Die Unterbindung beginnt nun an den großen Gefäßen. Sie werden doppelt unterbunden. Zentral der ersten Unterbindung wird noch eine zweite etwa $\frac{1}{2}$ cm von der ersten entfernt angelegt. Man benutzt am besten starke Seide oder in nicht ganz aseptischem Gebiete Seide und Catgut. Die kleineren Gefäße werden einfach unterbunden. Ist die Unterbindung aller Gefäße ausgeführt, so wird die ganze Fläche noch einmal nachgesehen; es finden sich meist noch einige kleine Gefäße und Blutpunkte, die in derselben Weise versorgt werden. Es darf zuletzt höchstens noch aus dem Markkanal bluten.

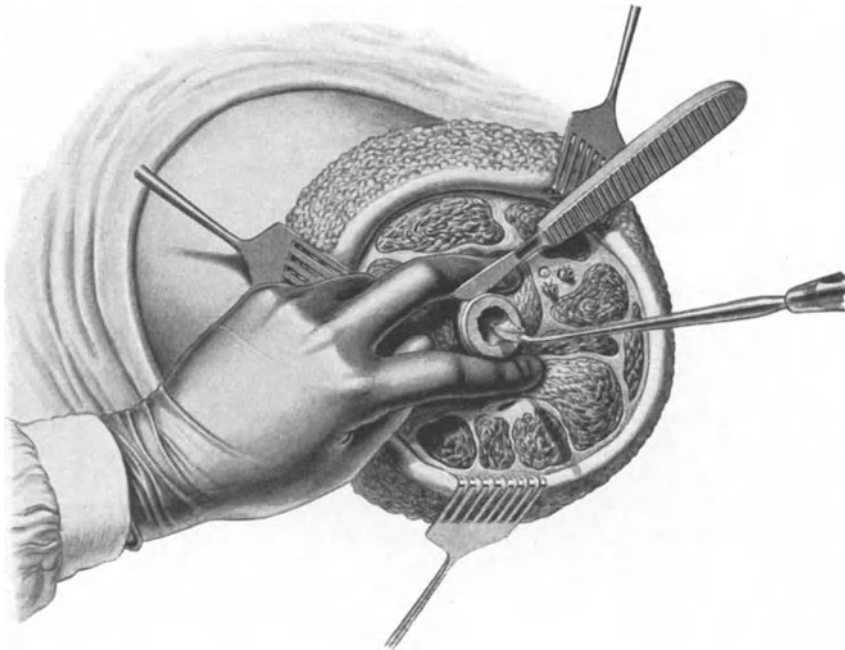


Abb. 241. Die Amputation des rechten Oberschenkel. III. Die linke Hand hält die Weichteile zurück, während etwa $\frac{1}{2}$ cm Periost umschnitten und entfernt, und das Mark auf dieselbe Strecke mit dem scharfen Löffel beseitigt wird. (Knochenstumpfbildung nach BUNGE.)

Auf die Versorgung der *Nerven* muß Sorgfalt verwendet werden, wenn man einen guten Stumpf schaffen will. In der operativen Chirurgie von DIEFFENBACH (1848) ist die Versorgung der Nerven noch nichts gesagt. Alle größeren Nervenstämme sind freizulegen. Da bei Reizzuständen, die sich oft an nicht ganz aseptisch verlaufende Amputationen anschließen, die Nervennarben, die aus ausgewachsenen und verknäuelten Nervenfasern bestehen (Neurome), beteiligt werden (eine Beobachtung, die schon PARÉ gemacht hatte), so hat man schon frühzeitig Gewicht darauf gelegt, daß die Nervenenden wenigstens nicht in die Höhe der Tragfläche kamen oder man hat sie so behandelt, daß sie nicht gegen die Tragfläche gerichtet auswuchsen. Die ersteren Methoden (LANGENBECK, WITZEL) bestanden darin, daß der Nerv gefaßt, etwa 5 cm über die Oberfläche des Stumpfes vorgezogen und dann glatt abgeschnitten wurde (Abb. 240). Da an einzelnen Stellen begleitende Arterien dem Nerven dicht anliegen, so müssen diese besonders unterbunden werden, damit nicht aus der

sich stark zurückziehenden Scheide eine Blutung erfolgt. Bildet sich nun ein Neurom, so liegt das zwischen den Muskeln und ist vor mechanischer oder thermischer Reizung geschützt. Das Verfahren ist das einfachste und führt meist zu dem gewünschten Ziel (v. EISELSBERG).

Die Verfahren von BIER, der aus der Nervenscheide einen Deckel bildete, um die Nervenwunde zu verschließen, oder von KRÜGER, der zur Erhaltung der Nervenscheide die Nervensubstanz durchquetschte und an der durchquetschten Stelle die Durchtrennung vornahm, haben sich nicht allgemein eingeführt. Ebensovienig das Vorgehen von BARDENHEUER, der den Nerven mit seinem Ende zentralwärts umwendete und das Ende in dem seitlich gespaltenen Perineurium verankerte oder eine Spaltung des Nervenstumpfes in der Längsrichtung vornahm und beide Enden nach innen einschlug und gegeneinander nähte. In neuester Zeit ist die Vereisung des Nerven mit Kohlensäureschnee (LÄWEN) (s. S. 203) und das Durchtrennen der Nerven mit dem weißglühenden Paquelin empfohlen worden (HEDRI). Nach beiden letzten Methoden soll sich kein Neurom bilden. Neurome bilden sich aber immer. Sie haben aber, wenn sie nicht in einen Reizzustand geraten, keine Bedeutung.

Für die Versorgung des *Knochenstumpfes* sind mehrere Verfahren angegeben worden, die dahin zielen, eine früher oft beobachtete Störung, die die Tragfähigkeit des Stumpfes beeinträchtigte, zu beseitigen. Die Störung wird verursacht durch die Entwicklung schmerzhafter Osteophyten, die aus überhängenden Periostresten entstehen.

Schon in den ersten Jahren nach dem Weltkrieg 1914—1918 wurden mehr und mehr gegen die Notwendigkeit einen *tragfähigen Operationsstumpf* herzustellen, Bedenken erhoben. Es stellte sich bei dem Massenzugang von Amputierten und ihrer Prothesenversorgung mehr und mehr heraus, daß es auch nach regelrecht durchgeführten Amputationen im Verhältnis wenige, wirklich tragfähige Stümpfe gab und daß daher als Stützpunkte für die Prothese die sog. *Hilfsstützpunkte*, z. B. das Tuber ischii und die Ausladungen des Tibiakopfes in Anspruch genommen werden mußten. Aus dem tragfähigen Stumpf, der imstande sein mußte, das ganze Körpergewicht für die Dauer tragen zu können, ohne Schaden zu nehmen und dem Träger Beschwerden zu verursachen, wurde so der belastungsfähige Stumpf (GOCHT). Unter dem Einfluß dieser Beobachtungen glaubte man schon bei Anlage des Stumpfes auf den vorher für so wichtig gehaltenen Grundsatz der Tragfähigkeit verzichten zu können. Wir sind ihm treu geblieben, da wir es für besser halten, den Stumpf als tragfähigen herzurichten, einerlei ob er zum Tragen benutzt wird oder nicht. Selbst im letzteren Falle ist es besser reizlose mit kräftiger Haut überzogene Stümpfe zu haben. Die Osteophytenbildung sollte man auf alle Fälle zu verhüten suchen.

Es bestehen nun zwei Möglichkeiten, sie zu verhüten. Erstens kann man den Knochenstumpf osteoplastisch zudecken wie bei den osteoplastischen Amputationen von PIROGOFF (1810—1881) und GRITTI (1857) (S. 412 und 409). Nach ihrem Vorbilde sind die Verfahren von BIER, GLEICH, KOCHER und KIRSCHNER ausgearbeitet worden. Von BIER wurde mit einem vorderen Hautlappenschnitte die vordere Tibiakante unter Schonung des Periostes freigelegt (Abb. 243). Man kann aber dieses Verfahren auch unter Anwendung des zweizeitigen Zirkelschnittes zur Ausführung bringen. Nach Freilegung eines entsprechend langen, von Periost bedeckten Knochenabschnittes (an der Tibia muß das Stück so lang sein, daß man Tibia- und Fibulastumpf damit bedecken kann), wird ein rechteckiger Periostlappen, der die ganze Breite der vorderen Tibiakante umfaßt, auf drei Seiten umschnitten. Die Basis des Lappens liegt zentralwärts in der Höhe der in Aussicht genommenen Absetzungszone (Abb. 243). An der unteren schmalen Seite des Lappens wird nun die Säge angesetzt und ein dünnes Knochenblatt der Tibia parallel zu ihrer vorderen Fläche abgesägt, so daß seine Länge zur Deckung von Tibia- und Fibulasägefläche genügt. Nun wird der

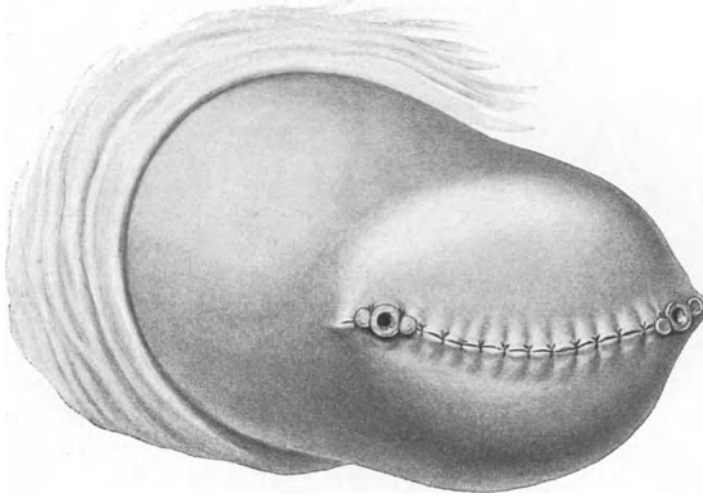


Abb. 242. Amputation des rechten Oberschenkels. IV. Nahtverschluß. An den Enden der Naht sind 2 Glasdrains eingelegt.

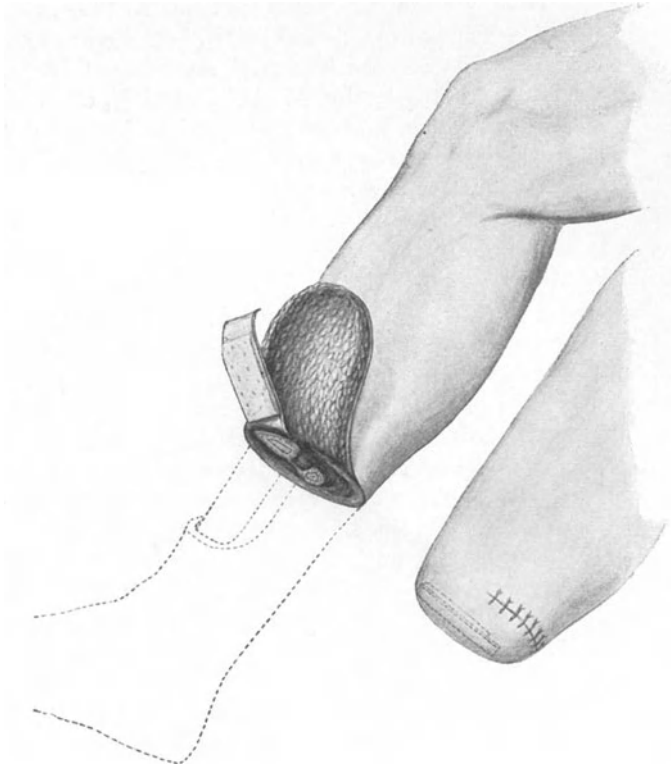


Abb. 243. Osteoplastische Amputation nach BIER.

Knochenlappen durch vorsichtiges Abhebeln oben abgebrochen, so daß er nur noch an seiner Periostbrücke hängen bleibt. Mit dem Elevatorium wird die Periostbrücke durch vorsichtiges Abschieben von der vorderen Tibiakante noch etwas verlängert und nun Tibia und Fibula in gleicher Höhe, da wo die Periostbrücke beginnt, abgesägt (Abb. 243). Der Periostknochenlappen wird auf die Stümpfe gelegt und mit einigen Nähten, die das Periost des Lappens und Periost von Tibia und Fibula verbinden, befestigt. Wird nur die Tibia bedeckt, so muß man die Fibula etwas höher absägen.




Abb. 244.
Rasparatorium
zur Entfernung
des Periostes.
($\frac{1}{2}$ nat. Größe.)

Das osteoplastische Amputationsverfahren BIERs hat gute Erfolge gezeitigt, ist aber technisch nicht ganz einfach auszuführen. Es ist daher fast vollkommen verdrängt worden durch das Verfahren von BUNGE, der die zweite Möglichkeit, Osteophytenbildung zu verhindern, zur Anwendung brachte, indem er sein *aperiostales* Verfahren schuf. Auch die BUNGESche Stumpfherrichtung wird heute von manchen Orthopäden bekämpft (HOHMANN). Nimmt man zuviel vom Periost oder Mark weg, so kann es bei sekundärer Heilung einmal einen Kronensquester geben. Aber der tritt auch sonst bei sekundärer Heilung leicht in Erscheinung. Das Verfahren, richtig angewendet, ist sicher und wesentlich einfacher als alle osteoplastischen Verfahren und liefert nicht nur tragfähige Stümpfe, sondern ist auch immer anwendbar, während die osteoplastischen Verfahren nur unter aseptischen Verhältnissen zur Anwendung kommen können. Das Verfahren BUNGES besteht darin, daß der Knochenstumpf auf $\frac{1}{2}$ cm Höhe von Periost befreit und das Knochenmark in eben dieser Ausdehnung mit dem scharfen Löffel entfernt wird. Man geht im einzelnen so vor, daß nach der Blutstillung das Periost nach Zurückdrängen der Muskeln etwa $\frac{1}{2}$ cm oberhalb der Knochenwundfläche umschnitten wird und der kleine Periostzylinder mit dem Raspatorium restlos peripheriewärts abkratzt wird (Abb. 241). Dann löffelt man das Knochenmark auf eine ebensoweite Strecke aus. Mehr als $\frac{1}{2}$ cm soll nicht entfernt werden, da sonst Sequestrierung des periostlosen Knochens in Gestalt eines Kronensquesters eintreten kann.




Abb. 245.
Glasdrain.
($\frac{1}{2}$ nat. Größe.)

Der *Verschuß der Weichteilwunde* erfolgt nun so, daß, wenn genügend Muskeln vorhanden ist, diese mit einigen Catgutnähten über dem Knochenstumpfe vereinigt werden kann. Die Blutstillung wird dadurch erhöht. Eine Bedeutung als Stumpfpolster kommt allerdings dieser Muskelvereinigung nicht zu, da bei Belastung eine schnelle Atrophie der contractilen Muskelelemente eintritt. Das Muskelgewebe verwandelt sich in Bindegewebe. Für die Tragfähigkeit ist eine solche Bindegewebslage nicht von wesentlichem Einfluß, da auch Stümpfe, die nur von Haut bedeckt sind, vollkommen tragfähig werden. Es bildet sich ja bekanntlich immer ein Schleimbeutel über dem Knochenstumpfe, sobald er belastet wird. Die *Haut* wird linear über dem Stumpfe zusammengenäht und es hat sich als sehr zweckmäßig gezeigt, in einen oder, bei größerem Durchmesser, in beide Wundwinkel Glasdrains (Abb. 242) einzulegen, um das aus dem Markkanal und aus den Weichteilen trotz sorgfältigster Blutstillung noch nachsickernde Blut abzuleiten. Die Entstehung eines Hämatoms wird dadurch verhindert. Ein Hämatom kann erstens die Haut in ihrer Ernährung schädigen

und dadurch zu Randnekrosen führen und zweitens bildet es immer ein *Punctum minoris resistentiae* gegenüber Infektionserregern. Die Glasdrains werden nach 48 Stunden entfernt. Ein stärkeres Nachbluten erfolgt meist nach Abnahme des ESMARCHSchen Schlauches durch die sog. reaktive Hyperämie.

Früher nahm man allgemein an, daß diese reaktive Hyperämie eine Folge der Druckwirkung auf die Vasomotoren und dadurch bedingte Lähmung derselben sei. BIER hat die Ansicht vertreten und experimentell begründet, daß durch die Sauerstoffverarmung des Gewebes während der Blutleere ein unmittelbar auf die Gefäße (besonders die Capillaren, „Blutgefühl“) wirkender Reiz deren Erweiterung verursacht.

Diese hauptsächlich capillare, parenchymatöse Blutung wird, wie schon oben erwähnt, am besten durch Anlegung eines Kompressionsverbandes vor Beseitigung der Blutleere verhindert. Die vorausgegangene, endgültige Blutstillung muß aber trotzdem eine sehr gewissenhafte gewesen sein.

Handelt es sich um eine Amputation in nicht ganz einwandfrei aseptischem Gebiete, so soll die Hautwunde nur mit Situationsnähten, d. h. weit auseinanderliegenden Nähten geschlossen werden. Noch besser ist es, auf eine primäre Naht ganz zu verzichten und nur einige Silberdrähte durch die Hautwundränder zu legen, ohne sie zu vereinigen (PAYR, s. S. 24). Der Hautzylinder wird mit steriler Gaze locker tamponiert und erst, wenn die Infektionsgefahr beseitigt ist, werden die Drähte angezogen und die Hautwundränder vereinigt. Dieses Verfahren ist sehr schonend und zweckmäßig. Will man gar keine Naht legen, so kann man auch vermittels eines rings um den Hautschlauch angeklebten Trikotschlauches oder mehrerer breiter Pflasterstreifen die Haut und damit die übrigen Weichteile extendieren. Der Trikot-Hautzylinder wird mit Verbandgaze gefüllt, dann der Trikotschlauch handbreit unterhalb des Hautwundrandes zusammengezogen und hier die Extensionsschnur angebunden. Durch dieses Verfahren wird zum mindesten das Zurückweichen der Weichteile vom Knochenstumpf verhindert.

Die osteoplastischen Stümpfe und die Stümpfe nach BUNGE sind bei primärer Heilung nach 4—8 Wochen tragfähig. Die ersteren sind es sogar meist schneller, da man schon nach 3—4 Wochen eine vorläufige Prothese anlegen lassen kann. Da man aus der Erfahrung und Beobachtung (besonders BIER hat sich mit diesen Fragen sehr eingehend beschäftigt) gelernt hatte, daß Stümpfe am schnellsten tragfähig werden, wenn sie von traggewohnter Haut über traggewohnten Knochen gebildet werden, so hat man an Stellen, wo keines oder nur eines dieser Ziele erreicht werden konnte, die nicht traggewohnten Teile durch Massage, Beklopfen, Auftretenlassen, Baden, Elektrisieren und Bewegungsübungen den traggewohnten ähnlich gemacht. HIRSCH hat ein ganzes derartiges System ausgearbeitet, das sich in der Praxis ausgezeichnet bewährt hat.

Das von HIRSCH empfohlene Verfahren umfaßt folgende Punkte: Die Behandlung beginnt nach Abschluß der Wundheilung. Der Kranke bleibt zu Bett und das Bein wird hochgelagert. Zunächst wird der Stumpf 1—2mal täglich bis zu $\frac{1}{2}$ Stunde massiert und dann verbunden. Der Kranke erhält dann eine Kiste oder einen Holzrahmen ins Bett gestellt und muß stündlich 5 bis 10 Minuten dagegen treten. Nach der jedesmaligen Massage und den Tretübungen folgt 2—4 Minuten langes Ausführen von aktiven Beuge- und Streckbewegungen der erhaltenen Gelenke. Allabendlich erhält der Kranke ein warmes Bad des Stumpfes. So wird nicht nur der Blutumlauf und die Muskulatur,

sondern auch der Allgemeinzustand günstig beeinflußt. Kann der Kranke ohne Schmerzen gegen die Kiste treten, so beginnen die Stehübungen auf einem Haferspreusack. Der Körper soll dabei hin- und hergewiegt werden, um die Haut verschieblich zu machen. Schließlich werden dann die Stehübungen auf nacktem Stumpfe ausgeführt. Die ganze Behandlung dauert 4—8 Wochen. Dann erhält der Amputierte eine filzgepolsterte, vorläufige Gipsstelze.

Für die Tragfähigkeit eines Stumpfes ist es von großer Bedeutung, daß der Stumpf auch wirklich belastet wird. Sonst atrophieren die Weichteile sehr schnell und der Knochenstumpf wird stark konisch. Außerdem bildet sich nur dann der Schleimbeutel in den Weichteilen über dem Knochenstumpfe aus. Die Bildung dieses Schleimbeutels findet leichter statt, wenn die Muskulatur bzw. Sehnen über dem Knochenstumpfe vereinigt worden sind. Ein solcher Schleimbeutel ist nicht nur von Wert für die Belastung, sondern auch für die Verschieblichkeit der Weichteile über dem Knochenstumpfe.

Bei der Wahl der Prothese soll daher auf Belastung des Stumpfes Wert gelegt werden. Entlastende Apparate sind meist umfangreicher, teurer und schränken die Beweglichkeit der noch erhaltenen Gelenke einer Extremität stärker ein, da sie ihren Stützpunkt unter Umständen weit zentral von der Amputationszone finden müssen.

Während wir den Zirkelschnitt fast in allen Fällen, in denen eine Amputation notwendig wird, zur Anwendung bringen und unter Berücksichtigung des oben Gesagten dadurch einen tragfähigen Stumpf erzielen können, gilt das nicht für die Anwendung von allen anderen Schnitten. *Schrägschnitte* statt der Zirkelschnitte sind früher vielfach empfohlen worden, solange man glaubte, die Hautnarbe nicht auf den Knochenstumpf legen zu dürfen. Die Erfahrung hat aber gelehrt, daß durch eine solche selbst quer über den Knochenstumpf verlaufende Narbe die Tragfähigkeit eines Stumpfes nicht beeinträchtigt wird, wenn der Knochenstumpf glatt ist und keine anderen Ursachen für Nichttragfähigkeit bestehen. Dasselbe gilt für die *rakett-* und *herzförmigen* Schnitte, die besonders bei Exartikulationen zur Anwendung kommen. Die *Lappenschnitte* haben Vorteile bei der Bildung osteoplastischer Stümpfe und besonders bei einseitiger Beschädigung der Weichteile. Die Lappenhaut muß frei sein von Quetschungen und Thrombosen. Der Lappen wird am besten nur aus der Haut, unter Umständen unter Mitnahme der Muskelfascie umschnitten. Der Stiel soll so gelegt werden, daß der Lappen von selbst über die Wundfläche fällt, also beim liegenden Kranken auf der Vorderseite der Extremität gestielt ist. Er muß so lang sein, daß er ohne die geringste Spannung den ganzen Stumpfquerschnitt bedeckt. Auf die Notwendigkeit einer ausreichenden Gefäßversorgung der Lappen durch Bildung desselben in genügender Breite (an der Basis mindestens die Hälfte des Gliedumfanges) und genügender Dicke (der Lappen muß die ganze Subcutis und wenn möglich die Muskelfascie enthalten) ist oben schon hingewiesen worden.

Bevor wir auf die Amputationstechnik an den einzelnen Gliedabschnitten eingehen, soll noch auf die Zusammenhänge von Amputation und Prothesenbau hingewiesen werden.

Auf Grund seiner eingehenden Studien an Amputierten in Friedens- und Kriegszeiten und der großen Erfahrungen, die er über die Enderfolge der verschiedenartigsten Stümpfe in bezug auf Tragfähigkeit und Prothesengerechtigkeit gesammelt hat, hat ZUR VERTH schon seit 1923 gewisse Regeln für die Ampu-

tation aufgestellt, die im großen und ganzen Anerkennung gefunden haben. Auch von v. BAEYER und seine Schule, und in neuerer Zeit auch ISELIN, haben sich in der Beziehung Verdienste erworben. *Diese Regeln gelten aber nur für die endgültige Versorgung des Stumpfes*, also z. B. wenn die Amputation in einer Sitzung bei gesicherter Ernährung des Stumpfes und unter aseptischen Verhältnissen durchgeführt werden kann. Meist ist die endgültige Stumpfversorgung aber erst in einer 2. Sitzung möglich, daher bleiben für die Mehrzahl der Amputationen, insbesondere für die Not- und Kriegsamputationen, die alten Grundsätze bestehen, die KIRSCHNER in dem Satz zusammenfaßt: „Amputiere so sparsam wie irgend möglich“. Von den von ZUR VERTH aufgestellten Grundsätzen sind die folgenden besonders wichtig.

Der Stumpf ist so zu bilden, daß der Prothesenbauer in der Lage ist, ein brauchbares Kunstglied anzupassen. Der zweite wesentliche Grundsatz betrifft die früher als höchste Forderung gestellte *Tragfähigkeit* der Stumpfsohle. Nach ZUR VERTH ist sie zwar erwünscht, aber nicht erforderlich. Der Stumpf darf z. B. nicht deshalb verkürzt werden, um die Sohle tragfähig zu machen. Ebenso wenig sollen umständliche Operationsverfahren aus diesem Grunde durchgeführt werden. Dazu gehören die *osteoplastischen Verfahren* an den Diaphysen und die Muskelpolsterung des Knochens. Dagegen muß der Stumpf *belastungsfähig* sein. Die Belastungsfähigkeit wird auch ohne Tragfähigkeit der Sohle erreicht. Dafür müssen aber alle Hilfspunkte belastungsfähig gestaltet werden. Der Stumpf muß als Hebelarm verwendet werden können. Die Haut soll möglichst glatt und narbenfrei sein. Als *schwerer Fehler* muß es betrachtet werden, die Nervenstämme in Höhe der übrigen Weichteile durchzuschneiden. Nur das Freilegen und Vorziehen der Nerven und das möglichst zentrale Abschneiden verhindert das Verwachsen mit der Stumpfnarbe und sichert eine in den Muskelzwischenräumen versteckte, reaktionslose Nervennarbe.

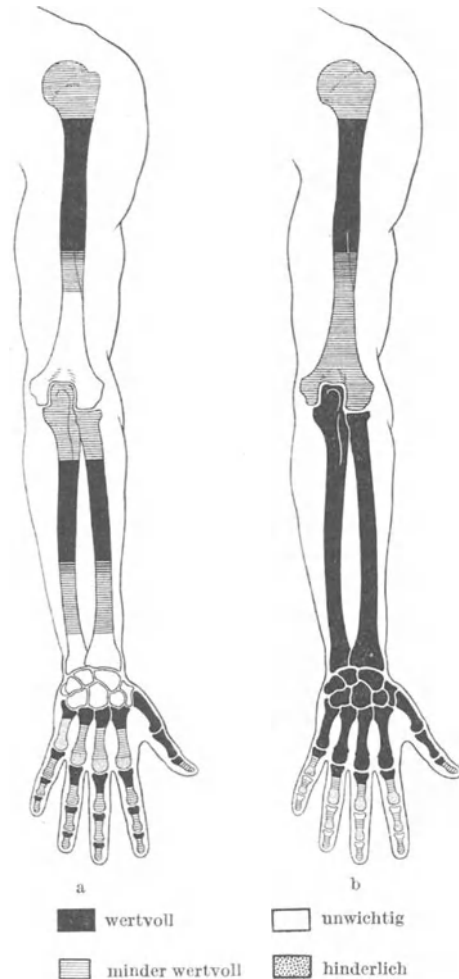


Abb. 246 a und b. Das Schema nach ZUR VERTH. Es bezeichnet die Wertigkeit der einzelnen Abschnitte der oberen Extremität als Amputationsstumpf. Die Wertigkeit ist verschieden, je nachdem es sich um einen Hand- oder Kopfarbeiter handelt. a ist das Schema für den Kopfarbeiter, b für den Handarbeiter. Neuerdings hat ZUR VERTH die Handwurzel auch für den Kopfarbeiter als wertvoll angegeben.

Eine *Stumpfbehandlung*, die aber nicht mehr nur auf die Tragfähigkeit der Sohle gerichtet werden darf, wie sie die Behandlung nach HIRSCH (s. S. 347) vorschreibt, muß stattfinden. Sie hat hauptsächlich die Beweglichkeit der Gelenke, die Beseitigung des Stumpfödems und die Verminderung des Unterhautzellgewebes durch Wickelung und Massage zu beachten und schließlich in der Abhärtung und Stärkung der Widerstandsfähigkeit der Haut zu bestehen. Unter diesen Maßnahmen entwickelt sich bei primärer Wundheilung rasch ein zuverlässiger Stumpf, für den auch ohne Schwierigkeiten eine gute Prothese angefertigt werden kann.

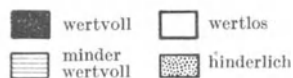
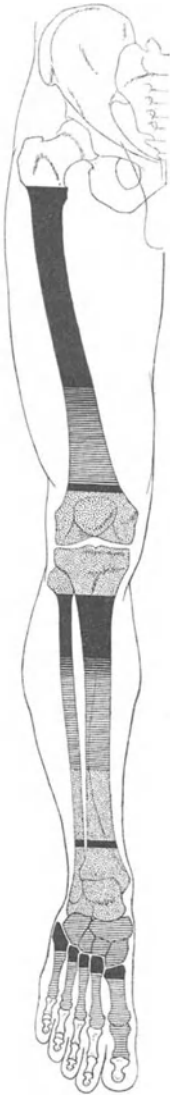


Abb. 247. Wertigkeitsschema nach ZUR VERTH für die untere Extremität.

Für die unteren Gliedmaßen muß die Prothese hauptsächlich guten Stand und gute Gelenkbeweglichkeit haben. Gleichzeitig muß sie auch äußerlich dem Wunsch des Amputierten entsprechen. Für die oberen Gliedmaßen stehen andere Fragen im Vordergrund. Der Amputierte legt oft besonderen Wert auf ein gutes Aussehen. Der Handarbeiter arbeitet häufig mit den einfachsten, am Stumpf befestigten Instrumenten, manchmal auch ohne Prothese. Das letztere gilt auch für den Kopfarbeiter. Auch auf die Möglichkeit, einen kineplastischen Stumpf herzustellen, muß Rücksicht genommen werden. ISELIN hat eine sehr lesenswerte Studie über alle Fragen der Amputation an der oberen Extremität verfaßt.

ZUR VERTH hat, um dem Chirurgen die Arbeit zu erleichtern, für die oberen (Abb. 246) und unteren Gliedmaßen (Abb. 247) je ein Schema aufgestellt, das auf Grund seiner Beobachtungen und Erfahrungen über die Wertigkeit der einzelnen Gliedabschnitte für den Amputierten, wie oben gesagt, bei der endgültigen, aber nicht bei der Not-Stumpfbildung Auskunft gibt. Wenn auch jedes schematische Vorgehen gewisse Mängel, ja Gefahren mit sich bringt, so kann dieses Schema doch wohl als Anhaltspunkt für die Mehrzahl der Amputationen gelten.

Widerspruch erhebt neuerdings WATERMANN gegen die von ZUR VERTH ausgesprochene Bedeutungslosigkeit, z. B. der Condylengegend am unteren Humerusende für den Kopfarbeiter. Ebenso hält er kurze Unterarmstümpfe nicht für wesentlich. Auch in der Kniegelenksgegend vertritt er in mancher Beziehung andere Ansichten. ISELIN erklärt sich auch nicht mit allem einverstanden.

Im Einzelfall und dem einzelnen Wunsch entsprechend wird man selbstverständlich von dem Schema abweichen müssen. Darauf hat ZUR VERTH auch selbst immer aufmerksam gemacht.

Allen Wünschen und Anforderungen nachzukommen, ist sicher im einzelnen Fall nicht leicht, aber der Versuch muß gemacht werden. Der Chirurg hat hier ein Betätigungsfeld, das viel Nachdenken und Mühe erfordert. Wenn er aber den Amputierten zufrieden stellt, hat er einen großen Teil der Schlacht, die er durch die Amputation, wie sich PAYR einmal ausdrückte, verloren hatte, wieder gewonnen.

β) Die besondere Technik an einzelnen Gliedabschnitten.

a) *Die Oberschenkelamputation.* Außer dem Operateur sind 2—3 Assistenten nötig. Die Ausführung der Operation erfolgt am besten in *Lumbalanästhesie*. Dem Kranken sind die Ohren mit Watte zu verstopfen. Bei sehr ängstlichen Kranken muß Allgemeinnarkose angewendet werden. Zur vorläufigen Blutstillung wird der ESMARCSche Schlauch oder das SEHRTSche Kompressorium benutzt (s. S. 26). Als bestes Verfahren ist der zweizeitige Zirkelschnitt mit Knochenstumpfbildung nach BUNGE anzusehen. Die Bildung des Weichteilstumpfes kann bei dicken Weichteilen insofern etwas abgeändert werden, als man nach BOYER den Weichteilstumpf *trichterförmig* gestaltet, da nämlich mit der Dicke des Gliedes der Hautschlauch weiter abgelöst werden muß und dadurch Ernährungsstörungen leichter eintreten. Auch bei der atherosklerotischen Gangrän empfiehlt sich das BOYERSche Vorgehen aus dem angeführten Grunde.

Das Verfahren unterscheidet sich von dem zweizeitigen Zirkelschnitt nur dadurch, daß man nach der Durchschneidung der Haut, die man stark körperwärts ziehen läßt, keinen Hautschlauch ablöst und nicht in einem Zuge die gesamte Muskulatur bis auf den Knochen in der zweiten Zeit durchschneidet, sondern sie nur etwa zur Hälfte ihrer Dicke durchtrennt und nun noch eine dritte Zeit einschleibt, während die eingeschnittenen Weichteile noch weiter stark körperwärts zurückgezogen werden. Mit dem dritten Zirkelschnitt geht man dann bis auf den Knochen. Durch dieses Vorgehen entsteht eine trichterförmige Weichteilwunde, in deren Spitze der Knochen hineinragt. Da man bei diesem Verfahren die Haut nicht von der Unterlage ablöst, braucht man eine Hautrandnekrose nicht zu fürchten. Der Knochen, den man in der Tiefe des Muskeltrichters absägt, wird nach BUNGE versorgt. Die Weichteile lassen sich leicht linear vernähen. Es ist darauf zu achten, daß keinerlei Höhlen zwischen den Muskeln zurückbleiben, in denen sich Blut ansammeln könnte. Das Einlegen eines Glasrohres ist auch bei diesem Vorgehen zu empfehlen.

Lappenschnitte sind am Oberschenkel, wie oben gesagt, nur anzuwenden, wenn die besonderen Wundverhältnisse es erfordern. Auch die von BRUNS empfohlene Bildung eines mit Muskeln gepolsterten, vorderen Weichteillappens hat sehr an Bedeutung verloren. Er verfolgte hauptsächlich das Ziel, dem Wundsekret günstigen Abfluß nach hinten zu verschaffen, eine Maßnahme, die für die vorantiseptische Zeit wohl große Vorzüge aufwies.

Zu unterbinden sind am Oberschenkel die A. femoralis, die A. profunda femoris und die Zweige ihrer Hauptäste, der Aa. circumflexae medialis, lateralis und der Aa. perforantes.

Im untersten Drittel kommt noch die im Adductorenkanal abgesandte, oberflächlich am medialen Rande des M. vastus medialis verlaufende A. suprema genus hinzu. Selbstverständlich werden auch alle Muskeläste unterbunden. Der geheilte Stumpf wird nach HIRSCH (s. oben) behandelt, um ihn sobald wie möglich *tragfähig* zu machen.

b) Am *Unterschenkel* kommt ebenfalls als Hauptverfahren am besten der zweizeitige Zirkelschnitt zur Anwendung. Hier genügt meist ein Assistent. Für die Schmerzbetäubung gilt das für den Oberschenkel Gesagte. Am Unterschenkel kommt auch das BIERsche osteoplastische Vorgehen, allerdings nur unter sicher aseptischen Verhältnissen, am häufigsten zur Anwendung. Die Ausführung desselben kann von einem Zirkelschnitt, nach BIER besser von einem Lappenschnitt aus erfolgen (s. Abb. 243). Auch KOCHER bildete einen Lappenschnitt, ließ aber Haut-, Periost- und Knochenlappen in Zusammenhang, ebenso GLEICH und STORP. BUNGE empfahl 1899 wie BIER bereits 1897 einen Hautlappen, und zwar von der vorderen und inneren Seite. KIRSCHNER hat die Bildung eines Periostknochenlappens nach der Methode HACKER-DURANTE (s. S. 560) aus dem abfallenden Knochenstück vor der Absägung angegeben, aber selbst Osteophytenbildung danach beobachtet. Von der EISELSBERG'schen Schule wurde dann (STORP, BUNGE) noch die von BIER zunächst angegebene, doppelte Durchsägung des Knochens (einmal am zukünftigen freien Ende des Periostknochenlappens und das zweite Mal nach Bildung des Periostknochenlappens an dessen Basis) verlassen. Der Periostknochenlappen wurde mit der mit verstellbarem Sägeblatt eingerichteten LANGENBECK'schen Säge aus dem Knochen in situ abgetrennt und die Absägung dann erst an der Lappenbasis vorgenommen. BIER hat dann 1899 seine Methode in derselben Weise abgeändert und zu diesem Zwecke die HELFERICH'sche Bogensäge umbauen lassen, so daß sie die Einstellung des Sägeblattes in verschiedene Ebenen gestattet; so kann der Periostknochenlappen ohne vorherige Amputation ausgesägt werden.

So gut das BIER'sche Verfahren ausgearbeitet war und so sicher man damit frühzeitig tragfähige Stümpfe erzeugen konnte, so bedeutete es doch im wesentlichen infolge seiner technischen Umständlichkeit nur so lange einen Fortschritt, als nichts Einfacheres an seine Stelle gesetzt werden konnte. Das geschah aber durch das BUNGE'sche Verfahren. Da man aber heute mehr Wert auf einen *belastungsfähigen*, als auf einen von der Amputationsfläche aus *tragfähigen* Stumpf legt (s. S. 344), so sind die osteoplastischen Verfahren, abgesehen von den naturgegebenen, PIROGOFF und GRITTI noch mehr in den Hintergrund gedrängt worden. Dasselbe gilt auch von der Bolzung der Tibiamarkhöhle durch die Fibula nach KIRSCHNER.

Die Stumpfbildung am Unterschenkel wird in folgender Weise weitergeführt, wobei man den Knochen nach BUNGE zurichten kann.

Nachdem die äußeren Weichteile durch zweizeitigen Zirkelschnitt und die zwischen Tibia und Fibula mit dem zweiseitigen Messer durchtrennt sind, wird nun schnell eine Kompressen durch den Zwischenknochenraum hindurchgezogen, um auch hier die Weichteile vor der Säge schützen zu können. Ebenso werden die äußeren Weichteile durch Kompressen zurückgehalten. Dann erfolgt die Absägung der Knochen in der Weise, daß zuerst die Tibia zu $\frac{3}{4}$ durchsägt wird, dann die Fibula vollkommen und zum Schluß das letzte Viertel der Tibia. Dann wird das Periost beider Knochen $\frac{1}{2}$ cm über dem Knochenende umschnitten und mit dem Raspatorium distalwärts entfernt. Ebensoweit wird das Knochenmark ausgelöffelt. Da die Tibia zur Stütze genügt, kann man von der Fibula noch etwa ein 1 cm langes Stück mit der LUERS'schen Zange entfernen.

Von der vorderen, scharfen Tibiakante, die bei dünner Haut leicht einen Decubitus hervorruft, soll man ebenfalls ein Stück wegnehmen und sie mit

Meißel, Säge, Raspel oder LUERScher Zange abrunden. BORCHGREVINK hat vorgeschlagen, den Fibularest ganz zu entfernen, da der N. peronaeus unterhalb des Fibulaköpfchens leicht schmerzhaftem Druck ausgesetzt sein kann. ZURVERTH meißelt das Fibulaköpfchen flach ab. Andere entfernen das Köpfchen.

Die Blutstillung erfolgt, wie oben beschrieben.

Zu unterbinden sind am Unterschenkel: Die Aa. tibialis anterior, posterior und peronaea mit ihren Begleitvenen, daneben natürlich alle Muskeläste. Von den Hauptnervestämmen, die vorgezogen und gekürzt werden müssen, sind die Nn. tibialis und peronaeus superficialis und profundus zu nennen.

c) Über die *Amputationen der oberen Extremitäten* ist nichts Besonderes hinzuzufügen. Unser Bestreben muß auch hier besonders darauf gerichtet sein, so viel als irgend möglich zu erhalten. Das bezieht sich natürlich nur auf Gliedabschnitte, die brauchbar sind, d. h. die zum wenigsten die Befestigung einer Prothese und deren Beweglichkeit ermöglichen. Man muß sogar, falls durch Verletzung besonders der Haut eine Weichteildeckung aus dem Stumpfe selbst nicht möglich sein sollte, durch Lappenplastik oder Muffplastik aus der Brusthaut die Bedeckung eines solchen Stumpfes zu erzielen versuchen. Denn nicht nur die Befestigung einer Prothese ist an einem solchen Stumpfe leichter und sicherer, sondern wir sind auch in vielen Fällen in der Lage, nach dem Verfahren von SAUERBRUCH eine willkürliche Bewegung der am Stumpf befestigten Prothese zu erzielen (s. S. 367).

Die Amputation erfolgt an der oberen Extremität im übrigen am besten nach der Methode des zweizeitigen Zirkelschnittes mit Knochenstumpfversorgung nach BUNGE. Zu unterbinden sind am Oberarm: die Aa. brachialis, profunda brachii und die Aa. collaterales ulnaris superior und inferior, sowie die Muskeläste. Die *großen Nervenstämme* sind genügend weit vorzuziehen und wenigstens 5 cm oberhalb der Muskelschnittfläche zu durchtrennen, zu vereisen oder nach einem der oben erwähnten anderen Verfahren (s. S. 343) zu versorgen, da sie gerade an der oberen Gliedmaße sehr leicht die Veranlassung zu äußerst schmerzhaften Neuomen geben.

Am *Unterarm* sind die Aa. radialis, ulnaris, die Aa. interosseae dorsalis und volaris und Muskeläste zu unterbinden. Für die Versorgung der Nerven gilt das für den Oberarm Gesagte.

Amputationen der Finger kommen kaum noch in Frage, da wir, wenn möglich, immer durch Muff- oder Lappenplastik fehlende Weichteile zu ersetzen versuchen. Sollte eine Amputation sich nicht vermeiden lassen, so ist ein Lappenschnitt mit volarem Lappen anzuwenden wie bei der Fingergelenkexartikulation (s. S. 401).

d) Die *Amputation interscapulo-thoracalis*. Schon in vorantiseptischer Zeit wurde sowohl das Schulterblatt allein als auch der Schultergürtel mit dem Arm entfernt, und zwar wegen Verletzungen (besonders Schußverletzungen), dann wegen ausgedehnter Osteomyelitis und hauptsächlich wegen maligner Geschwülste. Die Entfernung des Schulterblattes allein ist ein verhältnismäßig seltener Eingriff gewesen und geblieben. Machte sich eine vollständige Entfernung des Schulterblattes mit Gelenkfläche und Akromion nötig, so stand man ursprünglich auf dem Standpunkt, daß der ganze Arm gleichzeitig mit entfernt werden müßte. Erst v. LANGENBECK hat den Nachweis gebracht, daß trotz Entfernung des ganzen Schulterblattes der Arm funktionstüchtig erhalten werden könnte. ADELMANN hat bereits 1879 über 29 vollständige Entfernungen des Schulterblattes unter Erhaltung des Armes berichtet. Dabei war in 19 Fällen der Arm ausreichend brauchbar. Die Ausführung der Schulterblattentfernung geht auf die Operationslehren von RIED 1847 und HEYFELDER 1863 zurück. Um den Ausbau der Methode haben sich SYME, VELPEAU, RIED

und v. LANGENBECK verdient gemacht. Die vollständige Entfernung ist, wie gesagt, auch heute eine seltene Operation, da sie ausschließlich wegen maligner Geschwülste in Betracht kommt, die sich meist unter starker Beteiligung der Weichteile ausgebreitet haben. Ist aber bereits die Gegend des Gelenkabschnittes und des Akromions beteiligt, so kommt man wohl selten mit einer Entfernung des Schulterblattes allein aus und es muß an ihre Stelle die Amputatio interscapulo-thoracalis treten. Teilentfernungen des Akromio-Claviculargelenkes kommen gelegentlich wegen Tuberkulose in Frage. Teilentfernungen der Schulterblätter dienen zur Gewinnung von Knochenplatten zur Schädeldeckung (s. S. 561), Teilentfernung der Gelenkabschnitte schließen sich an die Behandlung des tuberkulös erkrankten Schultergelenkes an und werden außerdem bei der Arthrodese und der Mobilisation, soweit der Knorpelüberzug in Betracht kommt, ausgeführt. Die Technik von v. LANGENBECK wird heute im wesentlichen noch unverändert beibehalten.

Die Amputation des Schultergürtels mit dem Arm ist nach ADELMANN zuerst im Jahre 1808 von dem englischen Marinearzt CUMING mit Erfolg ausgeführt worden. Erst von den dreißiger Jahren des 19. Jahrhunderts ab wurde die Operation etwas häufiger ausgeführt (5 Fälle). Die Zahlen steigen dann allmählich an, so daß in den achtziger Jahren 23 Fälle veröffentlicht wurden. ADELMANN hat 1888 im ganzen 67 Fälle festgestellt. Die Operationstechnik wurde vervollkommenet durch FARABOEUF, OLLIER, BERGER, v. ESMARCH und v. BERGMANN.

Das Vorgehen, das wohl heute am meisten angewendet wird, entspricht im wesentlichen der v. BERGMANNschen Methode (NASSE). Doch hat sich als zweckmäßig erwiesen, die von OLLIER empfohlene Unterbindung der Aa. transversae colli und scapulae der Operation vorausgeschickten Unterbindung der A. und V. subclavia anzuschließen. Auch die Durchtrennung der Clavicula vor der Unterbindung der großen Gefäße ist zweckmäßiger, wenn man auch nicht, wie das BERGER empfohlen hat, aus der Mitte der Clavicula ein Stück zu reseziere braucht. Eine allgemeine Operationstechnik läßt sich, da die Operation in der Mehrzahl der Fälle wegen maligner Tumoren (besonders Sarkome) ausgeführt wird, nur bis zu einem gewissen Grade aufstellen. Zwar sind wir heute mit Hilfe des Röntgenverfahrens in der Lage, die Ausdehnung der Erkrankung, soweit der Knochen in Frage kommt, ziemlich genau festzustellen. Über die Ausdehnung der Geschwülste in den Weichteilen sind wir jedoch auf die übrigen klinischen diagnostischen Hilfsmittel angewiesen und die lassen gelegentlich im Stich. Es kann wohl vorkommen, daß man zunächst mit der Entfernung des Schulterblattes auszukommen hofft, oder daß eine Geschwulst nur den Humeruskopf oder Schaft ergriffen zu haben scheint, daß aber dann bei der Freilegung eine wesentlich weitere Ausbreitung über die betreffenden Grenzen hinaus stattgefunden hat. Zur Regel muß man es sich machen, so früh wie möglich und so weit wie möglich im Gesunden zu operieren und lieber die ganzen Muskeln zu opfern, wenn ein Teil derselben ergriffen ist. Bei der Bösartigkeit der Sarkome und ihrer starken Neigung zum Rückfall kann man kaum radikal genug vorgehen. Nach NASSEs Erfahrungen, die auch von anderen bestätigt worden sind, sind die noch auf den Knochen beschränkten myelogenen Sarkome prognostisch am günstigsten. Die Forderung NASSEs u. a., der Unterbindung der A. subclavia auch die der entsprechenden Vene anzuschließen, muß wohl als selbstverständlich gelten, da sonst sowohl die Gefahr der Luftembolie als auch der Tumorembolie besteht.

Die Ausführung der *Amputatio interscapulo-thoracalis* verläuft folgendermaßen:

Man wird heute bei diesem Eingriff die Allgemeinnarkose vorziehen, doch kann sie im Notfall auch mit der KULENKAMPFFschen Plexusanästhesie (s. S. 829) mit Umspritzung des Weichteilschnittes ausgeführt werden. Der Kranke wird so aufgelegt, daß der Oberkörper etwas erhöht ist und die zu operierende Schulter frei über den Tischrand herausragt. Einer der Assistenten muß den Arm der zu operierenden Seite halten, um die Schulter je nach Wunsch vorwärts und rückwärts bewegen zu können. Der Schnitt beginnt etwas oberhalb der Clavicula, etwa der hinteren Scalenuslücke entsprechend und verläuft schräg in der Richtung auf die Achselhöhle zu über die Mitte der Clavicula. Der Schnitt wird gleich so weit vertieft, daß die Clavicula nach Zurückziehen der Hautlappen auf etwa

1 cm von ihrem Periost und dem unmittelbar dahinterliegenden *M. subclavius* befreit werden kann. Bei der Ablösung des Periostes auf der Rückseite ist Vorsicht am Platze wegen der Nähe der *V. subclavia*. Man muß sich daher dicht an den Knochen halten. Ist das Periost ringsherum entfernt, so wird mit einer Unterbindungsnadel eine GILGI-Säge um die Clavicula herumgeführt und die Durchsägung vorgenommen. Dann spaltet man die übrigen Weichteile oberhalb und unterhalb des Schlüsselbeines, vorsichtig von außen nach innen vorgehend. Die *V. jugularis externa* muß meist unterbunden werden. Oberhalb des durchtrennten Schlüsselbeines dringt man gegen die hintere *Scalenuslücke* vor, d. h. man sucht sich zunächst den hinteren Rand des *M. scalenus ant.* und den unteren Rand des *M. omohyoideus* auf und findet hier den *Plexus brachialis*. Medial und nach unten davon stößt man auf die *A. subclavia*, die mit der Rinnensonde unterfahren und doppelt unterbunden wird. Legt man die Arterie etwas weiter frei, so sieht man gewöhnlich ohne weiteres den schräg nach hinten oben, zwischen den einzelnen Plexusstämmen hindurchtretenden Seitenast, die *A. transversa colli*, die ebenfalls unterbunden wird. Vertieft man nun den Schnitt allmählich in der Schnittrichtung distalwärts, so kommt man in der Gegend hinter dem Schlüsselbein auf die *A. transversa scapulae*, die ebenfalls doppelt unterbunden wird. Zieht man nun die beiden Enden der Clavicula mit Hilfe von einzinkigen LANGENBECKSchen Haken etwas auseinander, so kommt die *V. subclavia* hinter dem Schlüsselbein zum Vorschein und wird ebenfalls doppelt unterbunden. Jetzt kann man etwas rascher vorgehen und sowohl den *M. pectoralis major*, als auch den *M. pectoralis minor* in der Schnittrichtung durchtrennen. Dadurch wird das Operationsgebiet wesentlich freier, wenn man den Arm mit der Schulter nach hinten abziehen läßt. Nach der Durchtrennung der beiden *Mm. pectorales* wird der äußere Wundrand abgezogen, die Achselhöhle freigelegt und ausgeräumt, wobei man sich dicht an den Thorax zu halten hat. Dann folgt die Anlegung des hinteren Schnittes, der spitzwinklig in den vorderen, etwa in der Höhe der Gefäßunterbindungsstelle einmündet und der hinter dem Akromion der Achselhöhle zu nach abwärts verläuft, um dort mit dem ersten Schnitt in Verbindung zu treten. Zur Anlage des hinteren Schnittes wird der Arm mit der Schulter nach vorn umgelegt. Die weitere Operation wird wieder von vorn ausgeführt. Unter Zurückziehen des äußeren Hautrandes löst man den *M. trapezius* von der Clavicula ab, wodurch der distale Teil der Clavicula noch weiter an Beweglichkeit gewinnt. Man durchschneidet nun, während die Schulter mit dem Schulterblatt immer weiter der Brustwand abgezogen wird, den *M. latissimus dorsi* im unteren Wundwinkel und bekommt infolgedessen die muskuläre Auskleidung der *Facies costalis scapulae*, den *M. subscapularis* zu Gesicht. Zwischen ihm und dem *M. serratus ant.* dringt man stumpf bis an die mediale Kante des Schulterblattes vor. Der letzte Teil des Eingriffes wird nun von der Rückseite ausgeführt. Der mediale Hautrand wird abgelöst bis zur Schulterblattgräte. Hier schneidet man den *M. trapezius* scharf ab, wenn er nicht erkrankt ist. Besteht Verdacht, daß der Tumor auf ihn übergegriffen hat, so löst man die Haut allein bis an den hinteren Schulterblatttrand ab, um den *M. trapezius* erst dann quer zu seiner Faserrichtung zu durchtrennen. Auf die eine oder andere Weise erreicht man die mediale Kante der Scapula und hat nun nur noch den Ansatz des *M. levator scapulae* vom oberen Schulterblattwinkel und den breiten Ansatz der *Mm. rhomboidei* von der medialen Schulterblattkante loszutrennen. Man kann den Eingriff auch vollständig

von der Vorderseite zu Ende führen, indem man nach Durchschneidung der *Mm. pectoralis major* und *teres major* zwischen die *Mm. subscapularis* und *serratus ant.* eindringt und nach Ablösung des Ansatzes des *M. serratus ant.* von der medialen Schulterblattkante durch starkes Abziehen der Schulter nach außen, von hier aus die Durchtrennung der *Mm. rhomboidei*, *trapezius* und *levator scapulae* vornimmt. Erst wenn allseitig das Subcutangewebe, d. h. die Haut erreicht ist, löst man die Rückseite der *Scapula* bis zum hinteren Wundrand ab. Diese letztere Methode ist deshalb weniger empfehlenswert, weil die Blutstillung nicht so genau, d. h. wenigstens nicht sofort so genau durchgeführt werden kann. Selbst wenn man die *A. und V. subclavia* und die *Aa. transv. scapulae* und *transv. colli* unterbunden hat, blutet es doch noch aus den Stümpfen der vom Rücken herkommenden Muskeln. Es ist deshalb zweckmäßig, diese einzeln und mit größter Vorsicht zu durchtrennen, um möglichst jedes Gefäß sofort fassen und auf diese Weise blutsparend vorgehen zu können. So groß der Eingriff ist, so ist seine Aussicht doch gut, da er fast ohne Blutverlust durchgeführt werden kann. Der Abschluß des Eingriffes läßt sich, wenn er planmäßig verläuft, durch Naht der Wundränder fast immer ohne Mühe bewerkstelligen. Nur dann, wenn der Tumor die Haut ergriffen hat und wenn infolgedessen mehr Haut geopfert werden mußte, muß man von der genannten Vorschrift abgehen, um etwa vorne oder hinten mehr Haut zu sparen. In manchen Fällen ist es notwendig, zur Deckung einer durch Mitnahme größerer Hautflächen der Schulter entstandenen Lücke die Haut von der Innenseite des Armes in Form eines Lappens zu umschneiden. In allen Fällen empfiehlt es sich, am unteren Wundwinkel ein Glasrohr einzulegen. Mußte die Haut weiter nach hinten abgelöst werden, so daß eine Tasche entsteht, so ist wie bei der *Mammaamputation* die Drainage von einer besonderen Hautöffnung aus vorzunehmen. Die Operation bedeutet eine schwere Verstümmelung, die auch nicht ohne Rückwirkung auf die Wirbelsäule bleibt, infolge des Fehlens des Gewichtes der ganzen Extremität und des Schultergürtels. Ein Ausgleich der fehlenden Schulterwölbung kann mit Hilfe einer Prothese, die auch einen künstlichen Arm trägt, in Form eines Korsettes geschaffen werden.

e) *Die Amputatio interilio-abdominalis*. Dieser Eingriff hat eine wenig umfangreiche Anzeigestellung und sehr schlechte Heilungsaussichten. Er wird daher nur sehr selten ausgeführt und man sollte ihn vermeiden, wenn es irgend geht. Darin sind sich alle Chirurgen einig, die ihn einmal ausgeführt haben.

Der Gründe für die schlechten *Heilungsaussichten* sind es mehrfache. Wenn schon eine Oberschenkelamputation oder Exartikulation, auch bei vorsichtigstem Operieren meist nicht ohne Shock vorübergeht, so ist es verständlich, daß die Einwirkung auf den Allgemeinzustand bei dem noch weit größeren Eingriff auch noch wesentlich erheblicher ist. Die Ausschaltung einer ganzen Gliedmaße mit den umfangreichen Weichteilen im Bereich des Hüftgelenkes, die Durchtrennung der großen Gefäße, der selbst bei größter Vorsicht unvermeidliche erhebliche Blutverlust, die Durchschneidung der großen Nervenstämmе, alles das trägt dazu bei, einen Shockzustand hervorzurufen. Es ist daher selbstverständlich, daß, wenn der Eingriff unvermeidlich ist, die greifbaren Gefahren auf ein Mindestmaß eingeschränkt werden. Das kann durch folgende Maßnahmen gelingen. Der Eingriff muß unter möglichster Blutspargung gemacht werden. Ist es möglich, die *MOMBURGSche* Blutleere anzulegen, so sollte man sie verwenden. *BIER*, *PAGENSTECHE*, *KULENKAMPFF*, *JUDIN*, *SCHALDEMOSE*, *WEINSCHAL* u. a. haben sie empfohlen. *NIERMANN* betont, daß sie auch die Narkose erleichtert, da sie bei verkleinertem Kreislauf stattfindet. Leider ruft die Abnahme der *MOMBURGSchen* Blutleere oft eine starke Blutdrucksenkung, ja einen unaufhaltbaren Kollaps hervor. Daher soll man immer Herzmittel und eine Trans- oder Infusion bereithalten. In manchen Fällen ist es nicht möglich, den *MOMBURGSchen* Schlauch anzulegen, wenn nämlich die Geschwulst zu

weit kranial in die Weichteile vorgedrungen ist, wie z. B. im Falle von SALITSCHEFs. Einerlei, ob der MOMBURGSche Schlauch angelegt werden kann oder nicht, muß unter allen Umständen eine vorläufige oder endgültige Unterbrechung der Gefäßversorgung der großen Beckengefäße durchgeführt werden. Ein Teil der Chirurgen hat von Anfang an die A. iliaca comm. endgültig unterbunden (JABOULAY, SALITSCHEF, OSAWA, LERICHE und STULTZ u. a.). Die letzteren haben danach Wundrandnekrosen gesehen. Andere sind KOCHER gefolgt und haben zunächst die A. iliaca comm. nur vorläufig durch Anlegung einer weichfassenden Klemme, oder besser durch einen dünnen Gummischlauch außer Funktion gesetzt. Andere haben zunächst wie BARDENHEUER nur die A. iliaca ext. und dazu die A. hypogastrica unterbunden (BOSHOSOWSKY, SAACK, RIWASCH). Die Unterbindung der Seitenäste allein scheint allerdings nur dann zu genügen, wenn der Kreislauf an sich schwach ist, also bei heruntergekommenen Menschen. Schon KOCHER hat zur weiteren Blutspargung empfohlen die Unterbindung der Venen erst einige Zeit nach der der Arterien und bei erhobenem Bein auszuführen.

Bei der Durchtrennung der ausgedehnten Weichteile außerhalb und innerhalb des Beckens empfiehlt KOCHER die vorherige Anlegung von Compressorien zur vorläufigen Blutstillung. Da wir heute solche Instrumente nicht mehr haben, wird es sich empfehlen, die Durchtrennung der Muskulatur unter Leitung des Auges und mit sofortiger Versorgung jedes durchtrennten Muskelgefäßes vorzunehmen.

Die *Durchtrennung der großen Nervenstämmе* sollte selbst bei Narkose nur nach vorheriger Blockierung mit Novocainlösung durchgeführt werden. LERICHE und STULTZ empfehlen außerdem nach Freilegung des Randes des M. psoas die an dessen lateralem Rand austretenden Äste einzeln zu blockieren. Um die nach Durchtrennung der Nerven beobachtete Blutdrucksenkung zu verhüten, kann außer den genannten Maßnahmen auch die *Lumbalanästhesie* empfohlen werden. Zur Einschränkung der unmittelbaren Operationsfolgen besteht noch die Möglichkeit des *zweizeitigen Operierens*. Es kann z. B. zunächst eine Exartikulation im Hüftgelenk und erst in zweiter Sitzung die Amputation des Beckens vorgenommen werden. Oft wird ein solches Vorgehen an der Ausdehnung der Geschwulst scheitern (PETROV, CEREPASENİĆ-OPPEL).

Wie schon oben erwähnt ist die *Anzeige* zu dem Eingriff sehr streng zu stellen. Im wesentlichen kommen nur ausgedehnte Beckensarkome, die den Oberschenkelknochen beteiligt haben, oder umgekehrt Femursarkome, die auf die Beckenknochen und -weichteile übergreifen haben, in Frage. Die anderen Geschwülste spielen nur eine untergeordnete Rolle. Die ausgedehnte Hüftgelenks- und Beckentuberkulose, die früher mehrfach die Veranlassung zu dem großen Eingriff gab, wird heute sehr selten als Anzeige dienen dürfen.

Aber selbst, wenn ein ausgedehnter Tumor festgestellt ist, folgt man sicher am besten dem Rat KOCHERs, ehe man sich zu dem ausgedehnten Eingriff entschließt, den Versuch zu machen, mit kleineren Eingriffen auszukommen, zum wenigsten zu versuchen, vom Becken so viel als möglich zu erhalten (KRYM, RABINOVIC u. a.). Nicht nur, daß dadurch der Eingriff an sich kleiner wird, sondern es werden dadurch auch wichtige Muskelansätze erhalten, die mit zur Stütze des verlorengegangenen Beckenabschnittes dienen können (SCHALDEMOSE). So soll man möglichst die ursprünglich von JABOULAY empfohlene Durchtrennung in der Schamfuge vermeiden und statt dessen einige Zentimeter weiter seitlich Scham- und Sitzbein durchtrennen (GIRARD, BARDENHEUER, SCHALDEMOSE u. a.). Ebenso ist es zweckmäßig das Sacroiliacalgelenk stehen zu lassen und lateral davon die Beckenschaukel zu durchtrennen. Dasselbe gilt für den Sitzbeinhöcker. Auch dadurch wird der Eingriff erleichtert und die Aussicht auf Heilung größer.

Der Eingriff ist zuerst von BILLROTH (1889), dann von JABOULAY (1894) und dann von BARDENHEUER ausgeführt worden. Alle Patienten sind gestorben. GIRARD hat 1898 den ersten Erfolg gehabt. Auch SALITSCHEF, PAGENSTECHEr, SCHALDEMOSE, LOEFFLER u. a. haben später erfolgreich operiert. Trotzdem ist die Sterblichkeit nach diesem Eingriff bis in die neueste Zeit eine erhebliche gewesen (etwa 50 v. H.), wenn sie auch nicht mehr 73,7 v. H. erreicht wie z. Z. KOCHERs.

KOCHER war wohl der erste, der auf Grund seiner schlechten Erfahrungen darauf hingewiesen hat, daß man den Eingriff so klein wie möglich machen soll.

Heute sind wir in der glücklichen Lage, schon durch die *Röntgenuntersuchung* uns wesentlich genauer darüber unterrichten zu können, wie weit eine Geschwulst sich ausgedehnt hat. Es wird auch nicht mehr geschehen, daß wir einen Geschwulstträger einem solch gewaltigen Eingriff aussetzen, der bereits Lungen- oder Knochenmetastasen hat. Aber trotz aller neueren Untersuchungsverfahren wird es uns auch heute nicht gelingen, die genaue Ausdehnung einer Geschwulst im Weichteilbereich feststellen zu können. Wir sind daher auch heute immer noch darauf angewiesen, einen *guten Zugang* zu schaffen, um uns über die Ausdehnung der Geschwulst und gleichzeitig über die möglichste Einschränkung des Eingriffes unterrichten zu können. Je nachdem wird man den großen Eingriff nach JABOULAY mit Durchtrennung des Beckens im Bereich der Schambeinfuge und des Sacroiliacalgelenkes durchführen müssen, oder man wird sich am Becken mit einer verhältnismäßig geringfügigen Resektion oder einer ausgedehnteren Amputation zu begnügen versuchen. Uns scheint das von KOCHER ausgearbeitete Verfahren in jeder Beziehung befähigt, einerseits ohne viel Schaden anzurichten einen guten Überblick zu erzielen, andererseits auch so weit wie nötig vorzugehen.

In manchen Fällen wird man sich freilich auch der älteren Operationsverfahren zu erinnern haben. Das kann unter Umständen bereits bei der Anlage des Weichteilschnittes nötig werden. Hat sich z. B. die Geschwulst nach vorn unter die Weichteile entwickelt, so wird man einen großen hinteren Lappen bilden müssen (JABOULAY) und umgekehrt (CACCIOPOLI). Große Lappen haben aber den Nachteil, daß leicht Ernährungsstörungen eintreten, wenn ausreichende Blutstillung gemacht worden ist. Das gilt auch für vordere und innere große Lappen (SAVARIAUD). Daher haben auch schon BARDENHEUER (SALITSCHER) u. a. zwei Lappen gebildet, und zwar je nachdem einen größeren vorderen und kleineren hinteren oder umgekehrt. Aber auf Einzelheiten der Technik kann man sich in der Beziehung nicht festlegen, da sie ebenso wie dann die Ausdehnung der Beckenresektion im Inneren durch die Größe und Ausdehnung der Geschwulst vorgeschrieben werden.

Das Vorgehen KOCHERS, dem viele Chirurgen gefolgt sind, ist folgendes: Zunächst wird durch einen Schnitt oberhalb und parallel zum Leistenband Haut, Fascie und M. obliquus ext. durchtrennt.

KOCHER benutzt zur breiten Freilegung seinen zur Unterbindung der A. iliaca comm. angegebenen Schnitt. Vom oberen Rande des ersten Schnittes geht er unter Zurückziehung des unteren Wundrandes zunächst stumpf durch den M. obliquus int. quer bis zur Rectus-scheide. Die vordere Rectus-scheide wird in ihrer Längsrichtung gespalten, der M. rectus medialis geschoben und nun nach Freilegung der Fascia transversalis der Peritonealsack mit der ihn umgebenden Fascia transversalis nach der Mitte abgeschoben. Ihm folgen im Retroperitoneum der Ureter und meist einige Gefäße und kleinere Nerven fast ohne Schwierigkeiten.

Erreicht man den Rand des M. psoas, so liegt unmittelbar medial davon die A. iliaca ext. und wenn man sie etwas kranial verfolgt, kommt man an die Teilungsstelle der A. iliaca comm. Etwas caudal davon überkreuzt der Ureter die Gefäße. Lateral davon verlaufen die Nn. lumboinguinalis und cutan. fem. lat., vor dem Muskel der N. genito-femoralis. Hat man die A. iliaca comm. freigelegt, so wird sie mit einem dünnen Gummischlauch oder mit einer HÖPFNERschen Klemme, nachdem man das Bein stark angehoben hat, vorläufig abgeklemmt. Nach einer Pause von einigen Minuten verfährt man ebenso mit der Vene. Ist der Bauchfellsack genügend zurückgeschoben, so kann man sich über die Ausbreitung einer im Bereich der Beckenschaufel vorhandenen Geschwulst unterrichten. Man kann feststellen, ob die Weichteile durchwachsen und wo die Grenzen nach vorne, hinten und unten sind, um sich von Anfang an die Stellen

zu merken, an denen die Beckenschaufel im gesunden durchtrennt werden muß, da es ja, wie schon oben bemerkt, schonender ist, möglichst nicht in der Symphyse oder in der Articul. sacroiliaca, sondern beiderseits lateral davon zu durchtrennen. Um sich nun über die Ausdehnung der Geschwulst auf der Außenseite zu unterrichten empfiehlt KOCHER den Schrägschnitt über den *M. glutaesus max.*, wie er zur Freilegung und Unterbindung der *A. glutaesa sup.* und *inf.* angegeben worden ist (s. S. 149). Der Schnitt wird nach unten, wie beim KOCHERschen Hüftgelenksresektionsschnitt, bis über den Trochanter hinaus verlängert. Nach stumpfer Durchtrennung der Fasern des *M. glutaesus max.* in der Schnitttrichtung wird der hintere, untere Rand des *M. glutaesus med.* freigelegt und damit die obere Umrandung des *For. ischiad. maj.* Der *M. piriformis* wird dann in seinem sehnigen Ansatz abgetrennt. Der nun freiliegende *N. ischiadicus*, mit einer 1%igen Novocainlösung eingespritzt, kann nun unterhalb der Einspritzung durchschnitten werden. Dasselbe gilt für den *N. cutan. fem. post.*, der etwas weiter medial verläuft. Noch etwas weiter medial zieht unter dem zurückgeschlagenen *M. piriformis* die *A. pudenda int.* und dorsal und medial von diesem Gefäß über die Rückfläche der *Spina ischiadica* der *N. pudendus*. Lateral von diesen beiden Gebilden und unter Schonung derselben wird nun die *Spina ischiadica* mit dem Meißel vorsichtig durchtrennt. Verfolgt man die nun freiliegenden *Mm. gemelli* und den *M. obturat int.* nach rückwärts und medial, so stößt man auf das darüberziehende *Lig. sacro-tuberosum*, das unmittelbar oberhalb seines Ansatzes am Sitzbein und seinem Höcker durchgeschnitten wird. Das *Tuber ischii* bleibt also erhalten. Nun verbindet KOCHER den vorderen und hinteren Weichteilschnitt und durchtrennt die *Mm. glutaesus med.* und *min.* Er empfiehlt sie zuvor mit Kompressorien abzuklemmen und zwischen diesen zu durchschneiden. Man wird heute die Muskulatur aber unter sofortiger und endgültiger Blutstillung durch Unterbindung frei durchschneiden. Die Durchtrennung dieser Muskeln wird in der Höhe durchgeführt, in der man die Beckenschaufeldurchtrennung vorzunehmen beabsichtigt. Auf dieselbe Weise werden nun vom vorderen Schnitt aus oberhalb der *Crista ilii* die Bauchwandmuskeln bis zu der an der Beckenschaufel in Aussicht genommenen Knochendurchtrennungsgrenze durchschnitten. Nun legt man den *M. iliopsoas* frei. Die *A. und V. iliaca ext.* und die mit ihnen verlaufenden Nerven werden angehoben. Die seitlich vom *M. iliopsoas* verlaufenden Nerven aber, die *Nn. femoralis* und *cutan. fem. lat.* werden durchtrennt. Ebenso wird der *M. iliopsoas*, also die *Mm. psoas maj., min.* und *iliacus* durchgeschnitten. So liegt die Innenseite des Beckens vollkommen frei und man kann nun ohne Schwierigkeiten je nach Ausdehnung des Tumors entweder in der Articul. sacroiliaca oder nach KOCHER besser von der *Incisura ischiadica maj.* in Richtung nach dem Beckenrand die Durchtrennung der Beckenschaufel vornehmen. Da bei dem KOCHERschen Verfahren kein hinterer Lappen gebildet wird, so muß nun der innere gebildet werden. Vom distalen Ende des zum Leistenbande parallelen Schnittes werden die Weichteile senkrecht nach unten auf der Vorderfläche des Oberschenkels durchtrennt und dadurch der waagerechte und absteigende Schambeinast und die Femoralgefäße freigelegt. Man unterbindet *A. und V. fem.*, nachdem das Bein angehoben war, zur Erhaltung der *Aa. circumflexae fem.* für die Weichteillappen unterhalb des Abganges der *A. profunda fem.* Dann wird das freigelegte Schambein neben der Mittellinie (am besten getrennt der waagerechte und absteigende Schenkel nach Unterfahung mit der Rinnensonde) mit Meißel, Zange oder GIGLI-Säge

durchtrennt. Der laterale Umfang des Foramen obturatorium wird von den Mm. obturator int. und ext. befreit. Der letztere wird durchschnitten. Dadurch ist das Becken so weit freigeworden, daß es jetzt nur noch am M. levator ani hängt. Die Beckenfascie mit dem Periost wird am Eingang ins kleine Becken bis zum waagerechten Schambeinast durchschnitten, die A. obturatoria, der N. obturatorius und die Ansätze der Mm. levator ani und coccygeus bleiben erhalten. Wird nun der Hautschnitt um den Oberschenkel herum, etwa zweihandbreit unterhalb des Perineums vollendet, d. h. die beiden Endpunkte des vorderen und des hinteren Schnittes verbunden, so braucht man nur noch die Adductoren und unterhalb des Tuber. ischii die dort ansetzenden Muskeln unter sofortiger Blutstillung zu durchtrennen. Dann kann nun die vorläufige Abklemmung der A. iliaca comm. aufgehoben und die noch blutenden Gefäße sofort unterbunden werden. Die Wunde wird dann durch den großen inneren Lappen unter Vereinigung der Muskeln und der Haut gedeckt.

PAGENSTECHE hat den Beginn des Eingriffes in derselben Weise durchgeführt, zunächst aber die Hauptgefäße geschont. Er hat, wie schon BIER und KULENKAMPFF die MOMBURGsche Blutleere angewandt. Sofort wurde der waagerechte Schambeinast durchtrennt. Nach Weiterführung des ersten Schnittes zwischen Oberschenkel und Damm ist er in der Richtung des Tuber. ischii vorgedrungen. Nach Ablösung der Muskeln vom absteigenden Sitzbeinast (Mm. adductores, pectineus und obturator ext.) und Ablösung der Schwellkörper hat er den absteigenden Sitzbeinast durchtrennt. Damit löst sich die Beckenfascie nach innen leicht ab und man sieht die A. obturatoria und den zugehörigen Nerven. Die Fascia pelvis unterhalb des M. levator ani löst man ebenfalls etwas ab. Das Becken klafft nach diesem Vorgehen etwas, aber nicht genügend. Daher wird der Schnitt bis zum Sitzbein verlängert. Man muß sich aber scharf an das Sitzbein halten, um die Vasa pudenda nicht zu verletzen. Dicht am Tuber ischii wird nun das Lig. sacro-tuberos. durchschnitten, die Spina ischiadica stumpf freigelegt, um die darüber verlaufenden Gefäße und Nerven, A. pudenda und N. pudendus, zu schonen. Dann kann man die Spina abkneifen. Wird nun von dem Assistenten, der das Bein hält, eine Abduktionsbewegung gemacht, so klafft das Becken weit, d. h. die Beckenwand und die Fascia transversalis mit Peritoneum klaffen auseinander. Die großen Gefäße liegen jetzt mit allen ihren Verzweigungen frei vor. Man muß mit der Abduktion etwas vorsichtig sein, da sich die Gefäße unter Umständen stark spannen und zerreißen können. Wird nun der Darmbeinkamm von seinen Muskeln befreit und die Fascia iliaca weit nach oben abgelöst, so entblößt man die großen Gefäße weit hinauf. Der M. psoas wird von den ihn umgebenden Gebilden freigemacht, unterfahren und durchtrennt.

Die auf ihrer Vorderseite klaffende Symphyse liegt nun frei. Die die Articul. sacroiliaca verbindenden Bänder sind stark gespannt. Nach Beiseitehalten der großen Gefäße wird dann die Articulatio eröffnet. Da die großen Gefäße noch erhalten sind, kann man sich jetzt immer noch entscheiden, ob man nicht vielleicht mit einer Amputation der Beckenschale unter Erhaltung des Beines auskommen kann. Dann wird am besten, wie das auch KULENKAMPFF empfiehlt, der Schenkelhals durchtrennt und der Kopf entfernt. Muß das Bein mit entfernt werden, so werden nun die Aa. iliaca ext., hypogastrica und glutaea sup. unterbunden. Erst jetzt bildet PAGENSTECHE den hinteren Lappen, der die Haut mit einem Teil des M. glutaeus max. umfaßt. Man braucht nur noch von innen die Mm. piriformis und gemelli, den N. ischiadicus und die neben ihm verlaufenden Gefäße, ebenso die A. pudenda und den N. pudendus zu durchtrennen. Die Reste der Muskulatur werden über dem Peritonealsack vernäht.

Nicht immer wird es gelingen, größere Teile des Beckens erhalten zu können. So mußte z. B. SALITSCHEF das Schambein an der Symphyse durchtrennen, da die Geschwulst bis in ihre Nähe vorgedrungen war. Er mußte aber auch die A. iliaca comm. sofort unterbinden, da der Tumor auch hinten innen beinahe bis an die Abgangsstelle dieses Gefäßes heranreichte. Daher mußte die hintere Durchtrennung auch in der Articul. sacroiliaca vorgenommen werden. SALITSCHEF ist daher im wesentlichen nach JABOULAY vorgegangen, hat aber keinen so langen hinteren Lappen gebildet wegen der Gefahr der Randnekrose. Er ist vielmehr mit einem verhältnismäßig kurzen hinteren und noch kürzerem inneren Lappen ausgekommen. Trotz der ausgedehnten Amputation und trotz der sofortigen, endgültigen

Unterbindung der A. iliaca comm. hat er einen vollen Erfolg erzielt. Diesen Erfolg hat er der guten Blutstillung durch die *primäre Unterbindung* der A. iliaca comm. und der geschickten Lappenbildung zu verdanken. Als ganz sicher kann das Vorgehen aber nicht gelten, da meist Wundrandnekrosen auftraten und damit die Gefahr der Infektion der großen Wundhöhle heraufbeschworen wurde, die dann leicht zu einem unglücklichen Ausgang führte. Daher wird man auch in einem solchen Fall die vorläufige Unterbindung der A. iliaca comm. nach KOCHER vorziehen.

γ) Die Eingriffe an fehlerhaften Amputationsstümpfen.

PAYR hat in dem Handbuch über Ersatzglieder und Arbeitshilfe für Kriegsbeschädigte und Unfallverletzte in klarer und übersichtlicher Weise das pathologisch-anatomische und klinische Bild des pathologischen Amputationsstumpfes geschildert und zugleich die Möglichkeiten aufgezählt, die uns zu Gebote stehen, den pathologischen Stumpf in einen brauchbaren zu verwandeln. Im Anschluß daran hat er darauf hingewiesen, daß es auch eine Reihe von Maßnahmen gibt, um den Nutzen des Amputationsstumpfes entsprechend den vorhandenen Resten für den Amputierten so groß wie möglich zu gestalten. Die Störungen, die den Wert eines Amputationsstumpfes beeinträchtigen, können sowohl im Bereiche der Haut, der Muskeln und Sehnen, der Nerven, der Blut- und Lymphgefäße, der Knochen und der benachbarten Gelenke liegen.

An der Haut sind es besonders die eingezogenen Narben, die unter Umständen dadurch, daß sie mit Muskeln, Sehnen, Nerven, Knochen und Gelenken in Verbindung getreten sind, zu Bewegungsstörungen im Bereiche des Stumpfes und zu Schmerzhaftigkeit Veranlassung geben. Kommt dazu noch eine mangelhafte Blutversorgung, die der Neigung zu Geschwüren, zu Ödembildungen, zu Elephantiasis Vorschub leistet, so kann ein solcher Stumpf vollständig unbrauchbar sein.

Die Schädigungen im Bereiche der Muskeln und Sehnen bestehen in Atrophien, Kontrakturen, Schwielenbildungen, Verkalkungen und Verknöcherungen.

*An den Stumpfnerve*n finden sich die lästigen Amputationsneurome, Neuralgien, Lähmungen, die zentral oder peripher bedingt sein können, wodurch eine schlechte Gebrauchsfähigkeit verursacht werden kann. Kontrakturen, Schlottergelenke, Krämpfe bei Verwachsungen der Nerven mit Narben und Knochen, sind die Folgen solcher Nervenschädigungen. Schließlich beobachtet man nach Nervenverletzungen nicht selten trophische und vasomotorische Störungen am Amputationsstumpf. Im Blut- und Lymphgefäßgebiet findet man Störungszustände durch Thrombosen mit folgender chronischer Entzündung, Elephantiasis nach Drüseneiterung und Erysipel. Schließlich beobachtet man wahre und falsche Aneurysmen nach Trauma. Eiterungen durch das Anspießen der Gefäße durch spitze Osteophyten sind sehr selten.

An den Knochen finden sich chronisch entzündliche Veränderungen: Osteomyelitis, Sequester, Nekrosen ohne Fistelbildung, schwere fleckige Atrophien (SUDECK), chronische Knochenhautentzündung mit Osteophytenbildung, schlechtgeheilte Brüche und Pseudarthrosen als Ursache für die Stumpfstörungen.

An den Gelenken werden Ankylosen, chronische Entzündungen und Ergüsse festgestellt. Einzelne dieser Vorgänge, oder auch mehrere, können uns dazu veranlassen, eine Stumpfverbesserung vorzunehmen. Ehe man sich dazu entschließt, muß selbstverständlich eine genaue Untersuchung vorgenommen werden, welche der zu beobachtenden pathologischen Erscheinungen im Einzelfall für die Störungen der Gebrauchsfähigkeit verantwortlich gemacht werden

muß. Nicht immer ist eine eingezogene Narbe die Ursache, nicht immer sind es feststellbare Neurome, nicht immer am Röntgenbild nachweisbare, spitze Osteophyten. Häufig verbirgt sich ein chronisch entzündlicher Prozeß hinter einer scheinbar reizlos verheilten Wunde. Die Ursache für die Schmerzen sind gelegentlich in die Narbe einbezogene Hautnervenäste. Nicht selten müssen die ganzen Stumpfbeschwerden auf einen gleichzeitig bestehenden Morphinismus zurückgeführt werden. Um sich vor Mißerfolgen zu schützen, muß daher eine genaue Untersuchung des gesamten Organismus und der örtlichen Verhältnisse vorgenommen werden, damit nicht etwa zentral bedingte Lähmung, Morphinismus oder schleichende Eiterungsprozesse übersehen werden. Ist Morphinismus festgestellt, so soll man sich nicht eher zu einem Eingriff entschließen, ehe der Kranke nicht eine Entziehungskur durchgemacht hat. Ebenso werden wir bei zentral bedingten Lähmungen die Art des Eingriffes dementsprechend einrichten, wenn nötig durch Feststellung des benachbarten Schlottergelenkes den Wert des Stumpfes erhöhen. Die Untersuchung des Stumpfes selbst muß ebenfalls mit allen uns zu Gebote stehenden Hilfsmitteln durchgeführt werden. Selbstverständlich ist eine Röntgenaufnahme, um eventuell störende Randsequester oder osteomyelitische Herde feststellen zu können. Dann werden wir den Stumpf auf das genaueste auf ruhende Infektion zu untersuchen haben (s. S. 482). Schließlich werden wir die Gefäß- und Nervenversorgung genau berücksichtigen. Die uns zu Gebote stehenden Möglichkeiten, einen pathologischen Stumpf zu einem „normalen“ zu machen, d. h. ihn schmerzlos und soweit es irgend geht funktionstüchtig zu machen, sind zahlreich. Tief eingezogene Narben, überflüssige Hautwülste, können unter Umständen leicht durch einfaches Ausschneiden beseitigt werden. Lösungen von Knochen, Beseitigung entzündeter Schleimbeutel, Beseitigung von Schwielenewebe aus Muskeln, aus der Nähe von Nerven usw. bringen häufig guten Erfolg. Stößt man trotz vorheriger Prüfung auf einen versteckten Infektionsherd, so ist dieser möglichst im ganzen herauszuschneiden. Die Hautwunde darf in solchen Fällen unter keinen Umständen durch Naht verschlossen werden. Am besten legt man nur einige lose zusammengebundene Silberdrahtnähte zur Verkleinerung der Wunde ein, die man bei der geringsten aufflackernden Infektion öffnen kann (s. S. 347).

Störungen im Bereiche der Nerven erfordern häufig einen zweiten Eingriff, und zwar hat sich herausgestellt, daß viele Amputationsneurome, trotzdem sie tastbar sind, keinerlei Schmerz verursachen, wenn sie nicht gerade stark gedrückt werden. Sind sie aber empfindlich, in Narbengewebe eingebettet und durch die Nähe schlummernder Infektionsherde in einem Reizzustand, so müssen sie entfernt werden. Zu diesem Zweck sucht man den Nervenstamm, wenigstens 5—6 cm vom Neurom entfernt, auf, löst ihn aus, durchtrennt ihn mit einem scharfen Messerschnitt, nachdem man ihn noch einige Zentimeter aus dem gesunden Gewebe herausgezogen hat, möglichst hoch oben, und beseitigt erst dann nach der Durchtrennung das distale Ende. Will man den Nerven nicht opfern, so kann man den Versuch machen, durch Zerquetschung oder durch Vereisung, durch Einspritzung von Novocain oder Kochsalzaufschwemmung den Nerven wenigstens für eine Zeitlang oder durch 80 v. H. Alkohol für die Dauer auszuschalten. Bei trophischen und vasomotorischen Störungen infolge von zentralwärts gelegener Nervenverletzung bestehen nur dann Aussichten für eine Heilung des Schadens, wenn es gelingt, die Nervenleitung wieder her-

zustellen. Leider versagen aber auch die Nervennähte und die anderen im Abschnitt Nervenverletzung geschilderten Hilfsmittel häufig, so daß wir in schweren trophischen und vasomotorischen Störungen häufig die Anzeige für eine Reamputation im Bereiche des Gesunden erblicken müssen. Bei vasomotorischen Störungen kann vielleicht eine zentral angelegte periarterielle Sympathektomie erwogen werden. Störungen im Bereiche der Gefäße bedingen ebenfalls nicht selten neue chirurgische Eingriffe. Die Beseitigung von Aneurysmen und der Versuch der chirurgischen Behandlung einer Stumpfelephantiasis kommen in Betracht. Am Knochen handelt es sich in erster Linie um Beseitigung chronischer osteomyelitischer Prozesse, Entfernung von Sequestern, Beseitigung spitzer Stumpfenden oder nach der Tragfläche zu sich in die Weichteile ein-spießender Osteophyten.

Die Stumpffrakturen und Pseudarthrosen werden nach den Grundsätzen, die auch sonst für diese Erkrankungen in Frage kommen, behandelt. Stumpfschäden, die durch Knochen-erkrankung bedingt sind, zwingen uns leider häufig zur Reamputation.

Im Bereiche der benachbarten Gelenke sind es besonders die Ankylosen und Kontrakturen, die häufig ein chirurgisches Eingreifen erfordern, da sie unter Umständen einen Stumpf vollständig gebrauchsunfähig machen. Je nachdem es sich um eine dermatogene, tendogené, myogene oder Kapselkontraktur oder um ein Gemisch derartiger Störungen handelt, muß der Eingriff verschieden ausgeführt werden. Durch Tenotomien, Myotomien, noch besser durch Sehnen- und Muskelverlängerung, gelingt es häufig, Kontrakturen zu beseitigen. Auch Kapseln und Bänder müssen häufig durchtrennt werden. Entstehen dabei Hautlücken, so muß man sie durch plastische Operationen decken. Bei schlechter Narbenhaut empfiehlt es sich, bei kleineren Flächen einen Visierlappen nach SAMTER zu verschieben (Abb. 248) und die entstandene neue Lücke durch THIERSCH-Lappen zu decken oder einen Hautlappen aus dem gesunden Bein nach Ausschneiden der Narbenhaut an Ort und Stelle zu bringen. Die Hautschnitte werden am besten bogenförmig oder schraubenförmig in der Längsrichtung der Extremität, wie das PAYR empfohlen hat, angelegt, um nach Ausgleich der Kontraktur eine möglichst genaue Naht zustande bringen zu können. Bei Ankylosen ist unter Umständen die Arthroplastik in Erwägung zu ziehen (s. S. 479 ff.).

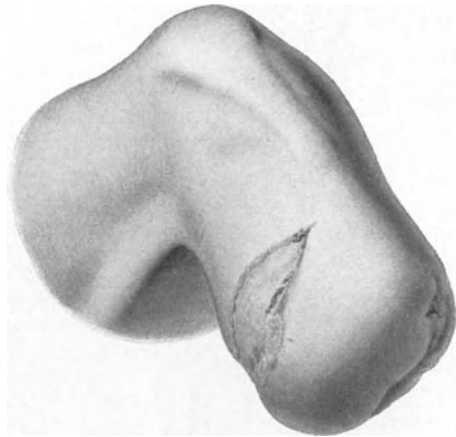

Abb. 248. Lappenplastik zur Deckung eines Amputationsstumpfes nach SAMTER. Es ist ein breiter Brückenlappen vom Stumpf abgelöst, über das granulierende Stumpfende geschoben und an der angefrischten Haut vernäht. Die durch die Verschiebung des Brückenlappens entstandene sekundäre Lücke ist durch einige THIERSCHLappchen gedeckt (s. WEISSENBORN).

d) Die Differenzierungs- und kineplastischen Verfahren an Amputationsstümpfen.

Die Versuche, aus dem *Amputationsstumpf* und den ihm innewohnenden Kräften noch möglichst viel Nutzen zu ziehen, kann man nach PAYR einteilen in kineplastische und differenzierungsplastische Methoden. Bei der *Differenzierungsplastik* wird die dem Stumpf innewohnende Muskelkraft zur unmittelbaren Betätigung des Stumpfes ausgenutzt.

Bei der *Kineplastik* wird die Muskeltätigkeit auf eine Prothese übertragen. Beide Verfahren lassen sich auch vereinigen. Zu den differenzierungsplastischen Methoden gehören nach PAYR

1. die Stumpfverlängerung zur Ausnutzung sonst wertloser, am Stumpf vorhandener Gelenke und Hebelarme
2. die Differenzierung der Form des Stumpfendes im Sinne der Bildung lebender, einfach wirkender Werkzeuge und
3. der plastische Ersatz für verlorengegangene Teile der Hand, des Daumens, einzelner Finger, Mittelhandknochen mehrerer Finger zugleich. Alle diese plastischen Methoden

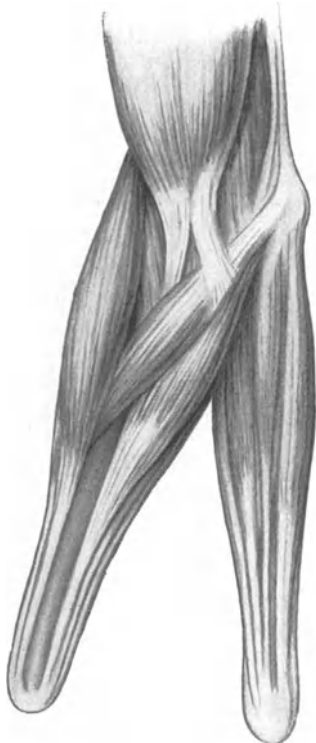

Abb. 249. Die Muskulatur ist geteilt, die Sehnenenden vereinigt über Ulna und Radius gespannt. (Nach KRUKENBERG.)

haben fast nur Bedeutung für die Stümpfe an der oberen Gliedmaße, mit Ausnahme der Umkehrplastik nach SAUERBRUCH. Verlängerungen der Stümpfe sind von PAYR, KAUSCH u. a. ausgeführt worden. PAYR hat zuerst den knochenlosen Weichteilstumpf nach Exartikulation des Humerus am Schultergelenk dadurch brauchbar gemacht, daß er die von der Scapula abgemeißelte Spina scapula so weit beweglich machte, daß er sie in die Deltamuskelatur einlegen und ihr einen Stützpunkt in der Schulterpfanne geben konnte. KAUSCH hat die kurzen knochenlosen Stümpfe treppenförmig durchtrennt und durch Längsverschiebung der beiden Teile verlängert. SAUERBRUCH verwendete nach Exstirpation des Femur wegen Sarkoms die in den hinteren Weichteilen belassene Tibia, deren unteres Ende in die Hüftgelenkspfanne eingestellt wurde (Umkipplastik). Zur Erzielung einer unmittelbaren Arbeitsleistung von Unterarmstümpfen hat KRUKENBERG die funktionelle Teilung von Radius und Ulna mit der zugehörigen Muskulatur vorgenommen. Die beiden Knochen werden bei seinem Vorgehen so getrennt, daß der Radius ab- und adduziert werden kann.

a) *Die Herstellung eines KRUKENBERG-Stumpfes.* Das Verfahren verspricht nur dann Erfolg, wenn es sich um einen langen Unterarmstumpf handelt. Zunächst wird ein U-förmiger Schnitt so über den Vorderarm gelegt, daß er von der Beugeseite über den Stumpf zur Streckseite verläuft. Der Schnitt wird so weit zentralwärts geführt, daß er 7–8 cm unterhalb des Ellenbogengelenkes endet. Die Durchtrennung erfolgt nicht vollständig symmetrisch, sondern so, daß der radiale Anteil an Haut größer ist als der ulnare. Dann wird zunächst an der Streckseite der Schnitt vertieft. Eine genaue Kenntnis der Muskelverhältnisse ist nötig. Der Schnitt dringt so zwischen die Muskeln ein, daß der *M. ext. digit. com.* in zwei Teile gespalten wird. Der Teil, der die Sehnen für

den 2. und 3. Finger enthält, bleibt radial, der die Sehnen für den 4. und 5. Finger enthält, bleibt ulnar.

Ebenso bleiben ulnar der *M. ext. carpi uln.* und radial die *Mm. brachioradial.* und *ext. carpi rad. long.* und *brev.* Die *Mm. abduct. poll. long., ext. poll. long.* und *brev.* werden entfernt.

Dann wird der Schnitt auf der Beugeseite ebenfalls vertieft. Der *M. flex. carpi rad.* bleibt radialwärts, der *M. flex. dig. sublim.* wird in zwei Teile zerlegt, von denen der eine radial, der andere ulnar gelagert wird. Der *M. flex. poll. long.* und der größte Teil des *M. flex. dig. prof.* werden entfernt. Die Hauptarterienstämme kommen nicht zu Gesicht. Der periphere Teil des *N. median.* wird abgetragen. Die zusammengehörigen Teile der Beuger und Strecker werden durch einige Nähte in den peripheren Abschnitten zusammengefaßt. Dann folgt die Durchtrennung des *Lig. inteross. an der Ulna.* Die *A. interossea* wird geschont. Die zuerst durchgeführte Durchtrennung des *Lig. annulare* am Radiusköpfchen hat sich als unnötig erwiesen. Dann wird die Haut kapselförmig über die Knochenenden gezogen und die Muskeln röhrenförmig mit der vorhandenen Haut umhüllt. In Höhe der Teilungsstelle

wird auf der Beugeseite ein Hautlappen zur Verhinderung der Wiederverwachsung der getrennten Teile von der Beuge- nach der Streckseite hindurchgezogen und durch Naht befestigt. Bleibt eine Lücke übrig, so wird sie gethierscht. Legt man den Schnitt, wie oben angeführt, mehr nach der ulnaren Kante, so wird die Deckung nur des radialen Schenkels der Zange mit der Armhaut vorgenommen, während die ulnare nur teilweise von Armhaut umhüllt, die innere Seite aber durch einen Brust- oder Bauchhautlappen gedeckt wird (Abb. 250). Die zur Besserung des kosmetischen und funktionellen Erfolges unternommenen Versuche, eine Bildung distaler Gelenke an den Stümpfen des Radius und der Ulna vorzunehmen, konnten von KRUKENBERG nicht erfolgreich zum Ziel geführt werden. Im Verfolge dieses Zieles hat er es für nötig gehalten, die ad- und abduzierende Muskulatur so zu verteilen, daß die erstere zwischen, die letztere außerhalb der Knochenarme zu liegen kam. Die antagonistisch wirkenden Muskeln von Radius und Ulna wurden für beide Knochen getrennt, im Bereiche ihrer Sehnen vereinigt und die vereinigten Sehnen über Knochen einschnitte gespannt, die in einer radio-ulnaren oder ulno-radialen Verlaufsrichtung am Ende der Knochenstümpfe angelegt waren (Abb. 249).

Mit dem KRUKENBERG-schen Verfahren sind von verschiedenen Autoren gute Erfahrungen gemacht worden (PAYR u. a.) (Abb. 250). SAUERBRUCH hat allerdings darauf hingewiesen, daß die Kraftleistung der KRUKENBERG-schen Plastik häufig außerordentlich gering ist. Das kosmetische Resultat nach der KRUKENBERG-schen Operation ist dazu nicht gerade erfreulich, so daß es von

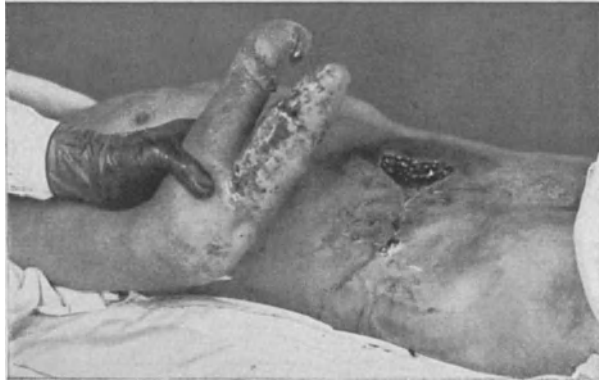

Abb. 250. KRUKENBERG-Stumpf. Der ulnare Teil durch Bauchhautlappen überhäutet. (Kurz nach Durchtrennung des Lappenstieles.)

vielen Verletzten abgelehnt wurde. Ähnlich dem KRUKENBERG-schen Verfahren sind solche, die schon lange Zeit im Gebrauch waren, so der Ersatz fehlender Finger, besonders des Daumens, durch Abspaltung erhaltener Mittelhandknochen, als Oppositionsorgan (KLAPP 1912). In ausgedehnter Weise ist das Verfahren KLAPPs von BURKARD verwendet worden.

Der *plastische Ersatz* unter Verwertung noch vorhandener Stumpfmuskulatur ist zuerst von NICOLADONI mit vollem Erfolg (1897) durchgeführt worden. Durch verschiedene Verfahren, von denen das wichtigste die Überpflanzung der 2. Zehe (1900) mit ihren Sehnen auf einen Daumenstumpf war, ist ein großes neues Gebiet plastischer Eingriffe eröffnet worden. Nach NICOLADONI operierten mit vollem Erfolg PAYR, LUKSCH, F. KRAUSE, v. EISELSBERG, HÖRHAMMER, O. KLEINSCHMIDT u. a. Statt der zweiten Zehe wurde auch die große Zehe mit Erfolg verpflanzt (PAYR, HÖRHAMMER). Der Eingriff wird im einzelnen so ausgeführt, daß zunächst der Daumenstumpf so hergerichtet wird, daß eine Überpflanzung stattfinden kann.

Je nachdem die Phalangenteile des Metacarpus fehlen oder sogar der ganze Metacarpus fehlt, werden die Reste angefrischt oder die zur Artikulation verwendeten Gelenkflächen freigemacht; am besten werden auch gleich Beuge- und Strecksehne freigelegt und mit einem Faden angeschlungen möglichst lang gelassen. Zum Ersatz des Daumens mit Metacarpus kann nur die große Zehe dienen (HÖRHAMMER), zum Ersatz der Phalangen genügt auch die zweite Zehe. Die große Zehe wirkt infolge ihrer Größe an der Hand unschön. Hat man die Wahl der Zehe bestimmt, so wird zunächst die Zehe gestielt, und zwar so, daß ein dorsaler, zentral gestielter Lappen gebildet wird, der die Strecksehne enthält. Der Lappen wird dadurch vervollständigt, daß die beiden Schnitte nach der Vola ziehen und in der Höhe der Schwimmhaut oder besser etwas weiter zentralwärts die Weichteile, die Beuge-sehne aber noch etwas weiter kranial durchtrennen. Das Metatarsophalangealgelenk wird eröffnet und die Kapsel vollständig durchgeschnitten. So enthält der dorsale Lappen die ganze Zehe. Dann werden Hand und Fuß aneinandergelegt. Ein für allemal lassen sich

Die Eingriffe an den Knochen.

dafür Regeln nicht aufstellen, da je nach Lage des Falles die günstigste Stellung am besten vor der Operation ausgesucht wird. Ebenso ist es mit der Wahl des Fußes. NICOLADONI hat die Zehe von dem gleichseitigen Fuß genommen. HÖRHAMMER hat aber mit Recht darauf hingewiesen, daß zu einer günstigen Aneinanderlegung der gegenseitige Fuß leichter heranzubringen ist. Diese Beobachtung HÖRHAMMERS können wir aus eigener Erfahrung bestätigen (s. Abb. 252). Sind die günstigsten Lageverhältnisse gefunden, so werden zunächst die volaren Weichteile der Zehe in richtiger Stellung auf dem Daumenstumpf befestigt. Zuerst werden die Beugesehnen miteinander vernäht, dann die Haut möglichst

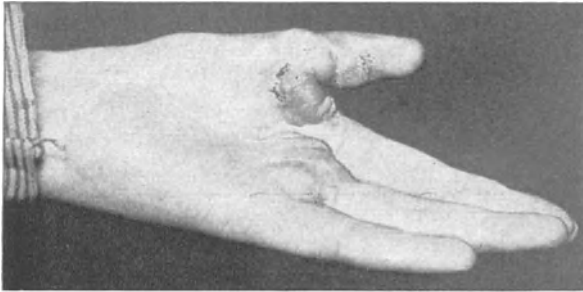
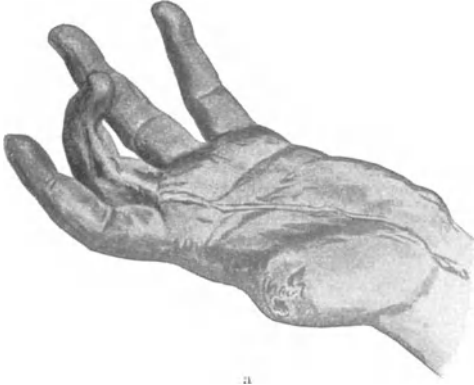
Abb. 251. Der infolge Narbenbildung unbrauchbare Mittelfinger wurde nach Entfernung des Grundgliedes an volarem Hautstiel auf den angefrischten Metacarpusstumpf des Daumens aufgeheilt. Sehr guter funktioneller und kosmetischer Erfolg. (Nach KLEINSCHMIDT.)

Neben dieser Art der Daumenplastik besteht noch die Möglichkeit, einen künstlichen Daumen nach dem ersten NICOLADONISCHEN Verfahren aufzubauen, das darin bestand, daß er eine aus der Brusthaut gebildete Hautwalze mit einem frei transplantierten Rippen-, Tibia- oder Fibulastück versah. In neuerer Zeit hat NOESKE einen fertig gebildeten Knochen, z. B. die Grundphalanx der 2. bis 4. Zehe oder auch zwei Phalangen mit Zwischengelenk in die Hautwalze eingelegt. Diese Verfahren, die an sich immer verwendbar sind, haben den Nachteil, daß keine Beweglichkeit erzielt wird und daß der kosmetische Erfolg nicht sehr gut ist. Daher ist in geeigneten Fällen an das dritte Verfahren zu denken, das ebenfalls auf NICOLADONI zurückgeht, obwohl er es selbst nicht ausgeführt hat. Es besteht in der Verpflanzung eines überflüssigen, unbrauchbaren oder wenig wertvollen Fingers derselben Hand (Abb. 251). Nach dieser Methode haben LUKSCH, SPITZY, PERTHES, RITTER, MACHOL, SCHMIED, LEDDERHOSE, HUECK und KLEINSCHMIDT gute Erfolge gehabt. Ist ein durch Verletzung unbrauchbar gewordener Finger nicht vorhanden, so kann man eventuell den kleinen Finger opfern, da die Hand dadurch nicht stärker entstellt wird. Im übrigen ist das Vorgehen für jeden Fall den Verhältnissen anzupassen. Grundsätzlich besteht es aber darin, daß der Finger je nach der gewünschten Länge mit dorsaler oder

so vereinigt, daß die Weichteile sich breitbasig berühren. Allgemein gültige Verbandregeln können nicht gegeben werden. Jedenfalls muß aber dafür gesorgt werden, daß die beiden Extremitätenabschnitte sich nicht gegeneinander verschieben können, insonderheit, daß die obere Gliedmaße nicht zurückgezogen werden kann, wozu Neigung besteht. Sehr empfehlenswert sind Heftpflasterverbände. In der Regel wird es aber nötig sein, beide Gliedabschnitte in einen Gipsverband zu legen. Durch eingegippte Spannbretter werden die beiden eingegippten Gliedabschnitte in ihrer gegenseitigen Lage gehalten. Der Verband darf nur so weit reichen, daß das Operationsgebiet selbst frei bleibt. Nur so kann jeder Druck auf den Lappenstiel vermieden werden. HÖRHAMMER hat seinen ganzen Gipsverband an einem Galgen in Schwebelage gebracht und auf diese Weise den Patienten das Liegen und die Zugänglichkeit zum Operationsfeld wesentlich erleichtert. Dieses Verfahren ist sehr zu empfehlen.

volarer Stielung auf den vorher präparierten Daumenstumpf in der richtigen Stellung aufgesetzt wird, unter Vereinigung der Beuge- und Strecksehnen, soweit sie vorhanden, und unter möglichst ausgedehnter Vereinigung der Weichteile.

b) *Die kineplastischen Methoden nach SAUERBRUCH.* Schon vor SAUERBRUCH sind Versuche unternommen worden, die in einem Amputationsstumpf schlummernden Kräfte zur Betätigung einer Prothese zu verwerten, ganz abgesehen von den Verfahren, die die Prothese durch Bewegungen der Schulter bzw. Rumpfes betätigten. BALLIFF (1835) konstruierte nach SAUERBRUCH eine solche Prothese, die auf diesem Grundsatz beruhte. Die während des Krieges bekanntgewordene Prothese des Amerikaners CARNES wird auf ähnliche Weise in Bewegung gesetzt. Nach SAUERBRUCH verwendeten DALISCH und CHARRIÈRE zuerst die vorhandene Stumpfkraft. Später haben dann noch PAYR, VANGHETTI, CECI, v. WREDEN, ALESSANDRI, CODIVILLA, DALLA VEDOVA und SLAVINSKI Versuche gemacht, die vorhandenen, eventuell isolierten, mit Haut bekleideten Muskeln direkt zu Prothesenbewegungen zu benutzen.

Das größte Verdienst, die kineplastische Methode auf eine wissenschaftliche Basis gestellt und für die Praxis brauchbar gemacht zu haben, gebührt aber zweifellos SAUERBRUCH, der im Jahre 1915 seine ersten Versuche anstellte. Durch genaue anatomische Untersuchungen über die Wertigkeit einzelner Muskeln und einzelner Muskelgruppen in den verschiedensten Höhen der Gliedmaßenabschnitte, ist es ihm gelungen, die günstigsten Zusammenstellungen für eine wirksame Betätigung der verbliebenen Stumpfmuskeln festzustellen. Ebenso hat er sich mit dem Ausbau der physiologischen Grundlagen, auf denen die praktischen Erfolge beruhen, eingehend beschäftigt. Schließlich hat er den Ausbau der Technik so durchgearbeitet und die Beschaffung geeigneter Prothesen veranlaßt, daß die kineplastische Operation sich ein dauerndes Heimatsrecht in der operativen Chirurgie erwarb.

Die Vorbedingungen und Technik zur Herstellung von SAUERBRUCH-Stümpfen. Vorhanden sein müssen am Stumpf gut funktionierende Muskeln. Das ist nur zu erzielen, wenn die Muskeln sofort nach der Amputation geübt werden. Im allgemeinen werden nur Muskeln verwendet, die für die Stumpfbewegung überflüssig sind. Nur dann, wenn gleichsinnig wirkende Muskeln erhalten sind, dürfen auch gesunde, höher gelegene Muskeln verwendet werden, z. B. beim kurzen Unterarmstumpf bleiben zur Beugung und Streckung die seitlichen Köpfe der Mm. triceps und brachialis. Zu Kraftquellen der Hand können dann der M. biceps und der lange Tricepskopf verwendet werden. An Kraftquellen sind möglichst anzulegen: Bei langen, mittleren und kurzen Unterarmstümpfen zwei, eine für die Beugung und eine für die Streckung. Bei Ellenbogenexartikulationen: 3 Kraftquellen, durch die Mm. biceps, brachialis und triceps. Für kurze Oberarmstümpfe und Schultergelenkexartikulationen: 2 Kraftquellen durch die Mm. pector. maj. und latissimus dorsi.

Auf die vielen, theoretischen Voraussetzungen kann hier nicht eingegangen werden. Als allgemeine Regel gilt, daß für den Schluß der künstlichen Hand möglichst die Beugemuskulatur, für die Öffnung die Streckmuskulatur verwendet werden soll. Es kann freilich

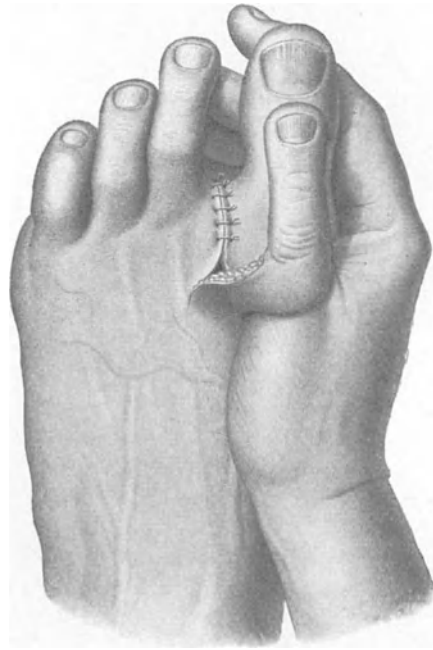


Abb. 252. Verpflanzung der zweiten Zehe auf den Mittelhandstumpf des Daumens. Die zweite Zehe ist von der Volarseite aus im Grundgelenk exartikuliert. Die Zehe ist aber im Zusammenhang mit der dorsalen Haut geblieben. An diesem Stiel wird sie auf den angefrischten Stumpf des Metacarpus gesetzt und soweit wie möglich ringsherum festgenäht. (Nach NICOLADONI.)
(KLEINSCHMIDT.)

z. B. zum Öffnen auch Federkraft verwendet und infolgedessen nur eine Kraftquelle zum Schluß nötig werden. Es ist aber besser, eine antagonistische Wirkung zu erzielen. Soweit die Kraftquellen nicht ausreichen oder sich nicht anbringen lassen, können zur Bewegung der künstlichen Gelenke Hilfskräfte, z. B. die Schulterbewegung, herangezogen werden. Die Kraftquellen sollen nur zur Bewegung der Finger ausgenützt werden. Da ein Teil der Kraft durch Reibung und zur Spannung des Bewegungsapparates verloren geht, so

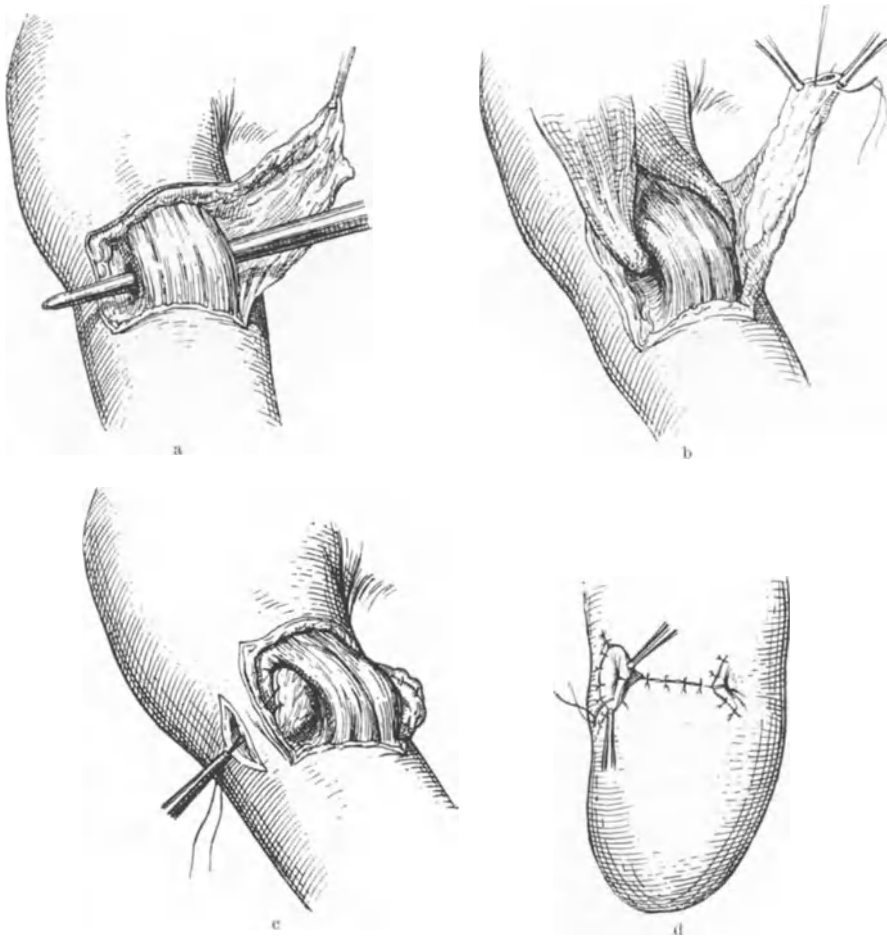


Abb. 253a—d. Bildung des Hautkanals nach SAUERBRUCH.

- a Der Hautlappen ist umschnitten und zurückgeschlagen; der Muskel mit dem Dilator durchbohrt.
 b Durch den Muskeltunnel ist ein Gazestreifen hindurchgezogen. Der Hautlappen wird durch Nähte zu einem Kanal geschlossen.
 c Der zum Rohr geschlossene Hautlappen wird durch den Muskeltunnel hindurchgezogen, in diesem Falle durch einen besonderen Hautschnitt (STADLER).
 d Das Ende des Hautkanales ist am Wundrand befestigt. Der Hautdefekt direkt durch Naht verschlossen.

ist es zweckmäßig, jede Kraftquelle unter einer gewissen Spannung in das System einzufügen. Diese Anfangsspannung soll etwa $\frac{1}{2}$ kg betragen. Der Stumpf darf keine versteiften Gelenke besitzen und keine ausgedehnten Narben. Je eher die Operation nach der Amputation ausgeführt wird, selbstverständlich nach völliger Wundheilung, desto besser. Das Lebensalter ist ohne wesentliche Bedeutung. Atrophische Muskeln müssen erst durch Massage, elektrische Behandlung und Bewegungsübungen (passiv und aktiv) wirksam gemacht werden. *Die Kraftquelle besteht aus Kraftwulst und Kanal.* Die Kraft muß etwa 3—4 kg entsprechen. Sie nimmt zu im Verhältnis der Vergrößerung des Querschnittes, daher können mehrere Muskeln zusammengefaßt werden, aber nur, wenn sie

auch eine möglichst gleiche Hubhöhe haben. Die Hubhöhe muß wenigstens 1—1,2 cm betragen. Je weiter vom Gelenk ein Muskel ansetzt, desto größer ist die Hubhöhe. Je freier beweglich ein Muskel, desto besser. Daher müssen die Muskeln häufig durch Lösung von Verwachsungen isoliert werden. Der *Kraftwulst* wird am besten gebildet durch Auslösen des Muskels, Umschlagen des Endes nach außen und Hautdeckung (Abb. 254c). Knochen müssen häufig verkürzt werden. Der Kraftwulst kann auch durch Spaltung des Muskels in zwei Lagen oder Schlingenbildung hergestellt werden. Der *Kanal* wird entweder nach SAUERBRUCH in Form eines queren Stiellappens zu einem Hautrohr geformt und kann aus dem Stumpf (Abb. 253a—d) selbst oder auch aus Brust- oder Bauchhaut gebildet werden. Schließlich können auch Brückenlappen zu einem Kanal vereinigt werden (ANSCHÜTZ) (Abb. 254a—d). Die Hautkanäle verlaufen am besten quer durch die Muskelstümpfe. Die Muskeln werden (und zwar zwischen Oberfläche und mittlerem Drittel) stumpf durchbohrt und der Hautkanal hindurchgezogen (Abb. 253 a—d). Die Durchbohrung erfolgt etwa 1 cm distal der Stelle, an der der Kanal seinen Sitz haben soll, da sich der Muskel noch etwas zurückzieht. Nach dem Durchziehen des Hautkanals durch den Muskel wird er

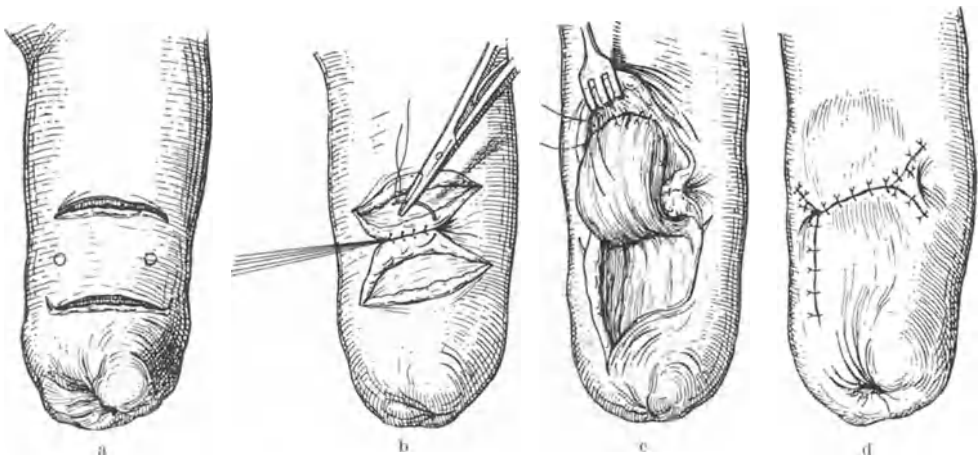


Abb. 254a—d. Bildung des Hautkanals nach ANSCHÜTZ.

- a Umschneiden des Brückenlappens.
- b Der Brückenlappen ist unterminiert und wird durch Vernähen der Ränder zum Kanal umgeformt.
- c Die Muskulatur ist von der Stumpfspitze abgetrennt und von ihrer Unterlage abgelöst. Sie ist um den gebildeten Hautkanal nach oben geschlagen und durch Naht in dieser Lage befestigt.
- d Die Außenränder des Hautdefektes, der durch die Bildung des Brückenlappens entstanden war, sind über den nach oben geklappten Muskel durch Naht vereinigt.

auf der Gegenseite an der Haut befestigt und die sekundäre Lücke durch Zusammenziehen der Hautränder der Entnahmestelle, oder wenn nötig, durch einen THIERSCH-Lappen gedeckt (Abb. 253d). Nach dem Durchzug ist darauf zu achten, daß die Kanalhaut auch genügend ernährt wird. Sie darf weder blau noch blaß erscheinen. Bei dem ANSCHÜTZschen Verfahren wird an der Stelle, an der der Kanal angelegt werden soll, ein quere Brückenlappen umschnitten und unterminiert (Abb. 254 a). Die Wundränder werden zu einem Kanal vereinigt. Dann wird der Muskel abgelöst und entweder in Form einer Schlinge um den Hautkanal gelegt (Abb. 254c), oder der Muskel wird in zwei Lagen geteilt, von denen die eine unter, die andere über den Kanal gelagert wird, während die beiden freien Enden distal des Kanals wieder durch Naht vereinigt werden. Vermieden werden müssen Ernährungsstörungen der Haut und Infektionen, sonst stören sie häufig den Enderfolg.

In der *Nachbehandlung* ist für Reinigung des Kanals und Härtung mit Alkohol täglich zu sorgen. Es soll sofort ein mit Salbe geschmeidig gemachter Ellenbeinstift in den Kanal eingelegt werden, später wird Puder verwendet. Die Muskeln müssen sobald wie möglich einer Übungsbehandlung unterzogen werden. Eine gewisse Schrumpfung erfolgt immer, ist daher während der Operation, wie oben angedeutet, bei der Anlage des Kanals zu berücksichtigen. Auch im späteren Verlauf können Kanalstörungen und Entzündungen vorkommen, Störungen am Stumpf werden nicht selten durch Neurome verursacht. Daher sind bei jeder Operation die Hauptnerven (auch Hautnerven) aufzusuchen und weitgehend zu kürzen.

g) Die Eingriffe bei der akuten und chronischen Osteomyelitis.

a) Die akute Osteomyelitis.

Während bis auf Einzelheiten über die Behandlung der chronischen Osteomyelitis unter den Chirurgen Einigkeit herrscht, ist das bei ganz akuten Fällen bis heute nicht der Fall. Es handelt sich hauptsächlich um die Frage der Frühoperation oder der Radikaloperation in frischen Fällen. Da eine Frühoperation im eigentlichen Sinne sehr selten in Frage kommt, insofern, als die Infektion fast immer bereits subperiostal oder in die übrigen Weichteile fortgeschritten ist, wenn die Kranken in ärztliche Behandlung kommen, so ist die entscheidende Frage folgende: Soll nur der Weichteilabsceß bis auf den Knochen gespalten oder soll auch die Markhöhle durch Trepanation oder Aufmeißelung eröffnet werden. Wie aus der Zusammenstellung von ROST hervorgeht, sind die Ansichten der Chirurgen darüber geteilt. Die einen, wie KÜSTER, GARRÈ und LEXER an der Spitze, sind für die gleichzeitige Trepanation und Aufmeißelung (eine Ansicht, die auch LEJARS sehr energisch vertritt). Für die bloße Weichteilabsceßspaltung haben sich WILMS, W. MÜLLER, STICH u. a. ausgesprochen. Ein Teil der Chirurgen hat ursprünglich den radikalen und später den konservativen Standpunkt vertreten, darunter W. MÜLLER, PAYR, ENDERLEN, SAUERBRUCH, oder sie treffen ihre Anordnungen von Fall zu Fall. Die Anzeigestellung kann man heute in folgender Weise festlegen: Tritt bei einem hochfiebernden Kranken nach der Spaltung des Weichteilabscesses ein Temperaturabfall ein und bessert sich das Allgemeinbefinden rasch, so kann man sich mit diesem Eingriff begnügen. Bleibt aber das Fieber hoch und besteht starke Schmerzhaftigkeit auch bei passiven Bewegungen, Klopfschmerz am Knochen und ähnliche Symptome, so muß man damit rechnen, daß der Infektionsprozeß nicht zum Stillstand gekommen ist, sondern fortschreitet. Im allgemeinen ist wohl sicher bei der embolisch-hämatogenen Infektion mit dem Einsetzen der Erkrankung das Schicksal des der Nekrose verfallenden Knochenabschnittes, entsprechend dem Gefäßgebiet der verschlossenen Arterie, besiegelt. Diese zuletzt von RITTER wieder vertretene Ansicht ist nicht neu, sondern entspricht wohl der Ansicht der meisten Pathologen. In vielen Fällen bleibt tatsächlich die Erkrankung eine örtliche. In anderen Fällen, sei es infolge der über großen Zahl oder der Virulenz der Keime, kommt es aber zu Überschreitungen des örtlichen Infektionsherdes und die Keime ergreifen Besitz von der Nachbarschaft. Nicht der Druck des Eiters, sondern die fortschreitende, phlegmonöse Entzündung verursachen dieses Fortschreiten, wenn das gesunde Gewebe mit der Infektion nicht fertig wird. So kann es wohl zu einer ausgebreiteten Erkrankung in der Markhöhle, aber auch in den Weichteilen kommen. Während man sich also im ersten Fall schon im unmittelbaren Anschluß an die Embolie den Kampf des Gesunden mit dem Kranken zugunsten des ersteren entschieden zu denken hat, und nur noch die Abtrennung und schließliche Ausstoßung des Kranken abzuwarten hat, geht im zweiten Fall dieser Kampf noch weiter. Die Folge eines phlegmonösen Prozesses kann zu weitergehenden Zerstörungen und Gefäßverschlüssen und schließlich zu Allgemeininfektion führen. Deshalb ist es wünschenswert, falls die Infektion nicht von selbst zum Abschluß gekommen ist, einen solchen durch unser Eingreifen herbeizuführen.

Unser Eingreifen wird sich also am besten nach Lage des einzelnen Falles richten. Leider sind aber gerade im Anfang der Erkrankung die Anzeichen für das Fortschreiten nur gering oder schwer verwertbar. Wie schon oben erwähnt, deuten Fieber, örtliche Schmerzhaftigkeit, schlechtes Allgemeinbefinden darauf hin, daß die Infektion mit der Entleerung des Weichteilabscesses nicht zum Stillstand gekommen ist. Die besonderen Zeichen, d. h. die Feststellung von Fettkugeln im Eiter haben einen diagnostischen Wert nur bei Eröffnung rein subperiostaler Abscesse, nicht aber bei Abscessen, die bereits ins Subcutangewebe vorgedrungen sind. Sieht man nach Freilegung des Knochens Eiter aus größeren Gefäßöffnungen hervordringen, so kann man erwarten, daß zum mindesten an dieser Stelle im Knochen bzw. in der Markhöhle ein Herd angetroffen wird. Durch solche Zeichen wird man sich veranlaßt sehen, auch im akuten Stadium den Knochen zu eröffnen, am schonendsten mit einer Kugelfräse, weniger gut mit Hammer und Meißel. Es hat sich gezeigt, daß

eine weitere Verbreitung der Infektion durch diese Maßnahmen nur in seltenen Fällen zu befürchten ist, wenn man sich bei der vorsichtigen Eröffnung auf den Herd beschränkt. Der zweite Grund, der uns zur Eröffnung der Markhöhle veranlassen kann, ist dann gegeben, wenn eine septische Allgemeininfektion eingetreten ist. Selbstverständlich wird man einen Versuch mit einem starken Prontosilstoß (s. S. 33) unternehmen. Klinisch verlaufen solche Fälle mit hohem Fieber, Schüttelfrost, schwerer Beeinträchtigung des Allgemeinbefindens, Kopfschmerzen usw. Das Gießen von Blutplatten ist in solchen Fällen unbedingt erforderlich. Das Aufsuchen der Infektionsquelle für die Allgemeinerkrankung stößt freilich auf größte Schwierigkeiten. Trotzdem wird man sich dazu entscheiden, den Knochen zu trepanieren, oder besser in großer Ausdehnung mit Hammer und Meißel zu eröffnen, obwohl solche Eingriffe häufig leider erfolglos bleiben. Es besteht ja immerhin die Möglichkeit, daß die Allgemeininfektion aus der primären Quelle stammt, die auch die Osteomyelitis hervorgerufen hat. Der primäre Herd hat aber oft keinerlei Erscheinungen gemacht oder hinterlassen. In allen anderen Fällen begnügen wir uns mit der Spaltung des Weichteilabscesses, den man allerdings möglichst früh eröffnen soll, d. h. in den ersten Tagen nach der Erkrankung. Ganz besonders aktiv soll man vorgehen, wenn sich durch die bräunliche Hautfärbung die Ausbreitung einer tiefen Weichteilphlegmone bereits bemerkbar macht. In seltenen Fällen verläuft die akute Osteomyelitis so rasch, daß es gar nicht zu Erscheinungen im Bereiche der Weichteile kommt. Erst durch eine spätere Röntgenkontrolle (vor Ablauf von 3 Wochen sind Knochenveränderungen kaum einmal zu sehen) wird gelegentlich eine Nekrose und Regeneration festgestellt. In leichten Fällen kann, ohne daß es überhaupt zu einer Weichteilerkrankung kommt, und ohne daß ein chirurgischer Eingriff erforderlich wird, der Herd ausheilen. Andererseits gehen aber gelegentlich später in Erscheinung tretende chronische Osteomyelitiden aus solchen Herden hervor, die meist eine Sequestrotomie notwendig machen.

β) Die chronische Osteomyelitis.

Abgesehen von den eben genannten Fällen werden chronische Knochenmarkerkrankungen beobachtet, für die vorausgegangene akute Anfälle, auch leichter Art, nicht nachweisbar sind. Die Mehrzahl der chronischen, zur Behandlung kommenden Osteomyelitiden sind aber die Folgeerscheinung einer ärztlich beobachteten und meist chirurgisch behandelten akuten Osteomyelitis. Die chronischen Fälle, die als solche zur Behandlung kommen, weisen so gut wie nie Fistelbildung auf, nur aus der Verdickung des Knochens und besonders durch die Röntgenuntersuchung, läßt sich die Diagnose mit großer Wahrscheinlichkeit stellen. Die Differentialdiagnose gegenüber den Periostal- und Marktumoren und der Schafttuberkulose ist manchmal schwierig. Zeigt aber das Röntgenbild Totenladen- und Sequesterbildung, so kann man mit einiger Wahrscheinlichkeit auf chronische Osteomyelitis schließen. Breite Freilegung des Herdes, Entfernung des Sequesters, bis überall die gesunde Markhöhle erreicht ist und Verschuß, wie unten geschildert, sind die zu ergreifenden Maßnahmen. Keinerlei diagnostische Schwierigkeiten macht die chronische Osteomyelitis im Anschluß an die akute und die häufig rückfällige chronische Osteomyelitis. Der Zeitpunkt, in dem eine aus einer akuten Osteomyelitis hervorgegangene chronische operiert werden soll, ist verhältnismäßig einfach zu bestimmen. Die Lösung eines größeren Sequesters dauert gewöhnlich 3—6 Monate. Sie gibt sich dadurch zu erkennen, daß die Eiterung aus den Kloaken nachläßt und daß es bei Bewegungen der Extremität oder beim Sondieren der Fisteln leicht aus dem Granulationsgewebe blutet. Ist mittlerweile, wie sich durch das Röntgenbild feststellen läßt, eine genügend starke Totenlade entstanden, so kann die Operation vorgenommen werden.

γ) Die Sequestrotomie.

Je nach der Ausdehnung des Sequesters (Röntgenbild) und der Totenladeneubildung, wird der Herd in größerer oder geringerer Ausdehnung freigelegt. Handelt es sich um große Sequester, so muß die Totenlade ringsherum stark entwickelt sein, da man notwendigerweise einen Teil dieses neu gebildeten Knochens entfernen muß und ihn trotzdem nicht zu stark schwächen darf. Mit Hammer und Meißel wird, am besten an einer Kloake beginnend, die Markhöhle eröffnet und die Knochenschale so weit weggenommen, daß es gelingt, den Sequester möglichst im Zusammenhang herauszunehmen. Man benutzt, um rasch in die Tiefe zu kommen, am besten große Hohlmeißel (Abb. 255) und schlägt zunächst von den Rändern große Stücke los, bis der Sequester frei liegt. Es ist dabei darauf zu achten, daß keine Sequester oder Reste zurückbleiben. Schon das Röntgenbild gibt darüber Auskunft, ob ein oder mehrere Sequester vorhanden sind und wie weit die Höhlenbildung zentral oder distal fortgeschritten ist. Alle Höhlen müssen eröffnet werden und das Granulationsgewebe muß vollständig entfernt werden, da häufig noch kleine Sequester in den schlaffen, grauen Granulationen sitzen. Nur dadurch wird es ermöglicht, auch Kloaken, die nach anderen Richtungen den Röhrenknochen durchbohrt haben, nicht zu übersehen. Um nun nach Entfernung des Sequesters an dem erhaltenen Knochen eine möglichst rasche Neubildung zu erzielen und um die zurückbleibenden leeren Markhöhlen auszufüllen, sind eine große Anzahl von Verfahren angegeben worden. Je nachdem man dieses oder jenes Vorgehen zur Anwendung bringen will, muß man schon den Zugangsschnitt zur Sequesterhöhle einrichten. Zunächst geben wir eine kurze Übersicht über die verschiedenen Verfahren.



Abb. 255.
Großer
Hohlmeißel.
($\frac{1}{3}$ nat. Größe.)

Während man ursprünglich die Knochenhöhle einfach offen ließ und tamponierte und die Heilung der Natur überließ, ohne sie zu unterstützen, haben schon NEUBER und RIEDEL die Heilung dadurch zu beschleunigen versucht, daß sie den Knochen so weit entfernten, daß eine flache Mulde entstand, in die das teilweise erhalten gebliebene Periost und die Haut, die lappenförmig umschnitten war, hineingelegt werden konnten.

NEUBER befestigte die Hautlappen mit Nägeln am Knochen und legte eine Hautnaht an, die nach dem Grundsatz der LEMBERT-Naht die Hautränder einstülpte. Die NEUBERSche Methode wird bei sehr ausgedehnten Totalsequestern auch heute noch zur Anwendung gebracht. Etwa zu gleicher Zeit mit dem NEUBERSchen Verfahren wurde die Ausheilung der Knochenhöhle durch das Verfahren des feuchten Blutschorfes (SCHEDE, v. ESMARCH) empfohlen. Nach der Operation ließ man die Höhle vollbluten und verschloß die Haut. Diese Methode ist in neuerer Zeit von BIER wieder in ähnlicher Weise empfohlen worden. Er betrachtet das Blut als besten Nährboden für die Knochenregeneration. Auch BIER läßt die Knochenhöhle mit Blut volllaufen und schließt sie durch Naht. Gelingt die Nahtdeckung nicht, so wird Gaudafil am Wundrand festgeklebt. Nach Sequestrotomien, bei denen sich noch virulente Keime in der Höhle gefunden haben, ist dieses Verfahren kaum zweckmäßig, da eine Vereiterung des Blutergusses wahrscheinlich ist und die Bedingungen für die Knochenregeneration infolgedessen wesentlich schlechter werden.

Zur Ausfüllung der Knochenhöhle haben dann verschiedene Autoren osteoplastische Methoden angegeben (LÜCKE, BIER, AF SCHULTÉN). BIER hat aus der ganzen vorderen Knochenkante, entsprechend der Höhlenbildung, einen mit dem Periost im Zusammenhang bleibenden Knochenkegel abgehoben und ihn nach Beseitigung der Sequester über die Höhle zurückgelegt. AF SCHULTÉN hat nach Beseitigung der Vorderwand der Höhle und nach Entfernung der Sequester die Seitenwände der Höhle in ganzer Ausdehnung

mobilisiert und sie nach der Mitte zurückgeschoben. Sehr viel praktische Bedeutung haben diese Methoden scheinbar nicht gewonnen, sie sind in der Tat auch nicht imstande, das Entstehen toter Räume zu verhüten. Zweckmäßiger erscheint schon das Ausfüllen der entleerten Höhle mit langem, gestielten Muskellappen, besonders an der Außenseite des Oberschenkels läßt sich dieses Verfahren gut durchführen. Ein langer, aus der meist schwierig veränderten Muskulatur abgespaltener Decklappen wird in die Höhle hineingelegt und durch den Verschuß der übrigen Weichteile an Ort und Stelle gehalten (FRANGENHEIM, AXHAUSEN, PERTHES, v. TAPPEINER, FINSTERER, AF SCHULTÉN, UYAMA, STOTZ). Letzterer arbeitete ein Schema für Gliedabschnitte aus. Auf die Verwendung gestielter Hautlappen ist schon hingewiesen (NEUBER). In Verbindung mit Periostlappen hat auch MOSKOWICZ Hautlappen verwandt, ähnlich wie NEUBER. MOSKOWICZ hat aber empfohlen, Periostlappen auch für sich in die Höhle hineinzuschlagen, besonders da, wo zwischen Haut und Knochen auch Muskeln und andere Weichteile vorhanden sind. Auch PETERSEN verschloß die Höhle mit gestielten Periostlappen.

Vielfach wurden die einzelnen Verfahren auch vereinigt. PAYR hat z. B. das sog. *Doppellappen-Verfahren* empfohlen, d. h. es wird zunächst ein Hautlappen, meist mit zentraler Basis, der Größe der Knochenhöhle entsprechend, umschnitten und abgelöst. Dann wird ein entgegengesetzt oder seitlich gestielter Lappen, aus der schwierig veränderten Muskulatur und dem den Knochen deckenden Periost gebildet und ebenfalls gestielt (Abb. 256). Nach Ausräumung und Säuberung der Knochenhöhle wird der Periost-Weichteillappen in die Höhle hineingeschlagen und zum Schluß der Hautlappen darüber vernäht. Bei tiefliegenden Knochenhöhlen wird zuerst der Hautlappen gebildet. Dann dringt man durch einen Muskelzwischenraum vor und schiebt die gesunde Muskulatur zur Seite. Erst aus dem tiefstgelegenen, schwierig veränderten Muskelteil, zusammen mit dem Periost, wird der zweite Lappen gebildet (Abb. 256). Leider ist das Verfahren in dieser Form nicht immer anwendbar. Bei in der Längsrichtung sehr ausgedehnten Knochenerkrankungen ist es daher zweckmäßig, große seitliche Hautlappen zu bilden und gegenseitig gestielte Periost-Weichteillappen abzulösen.

Vielfach versucht wurde auch die freie Transplantation: Das *frei transplantierte Fett* (CHAPUT, MAKKAS, KRABBEL, UYAMA) scheint aber nur da einzuheilen, wo keine wesentliche

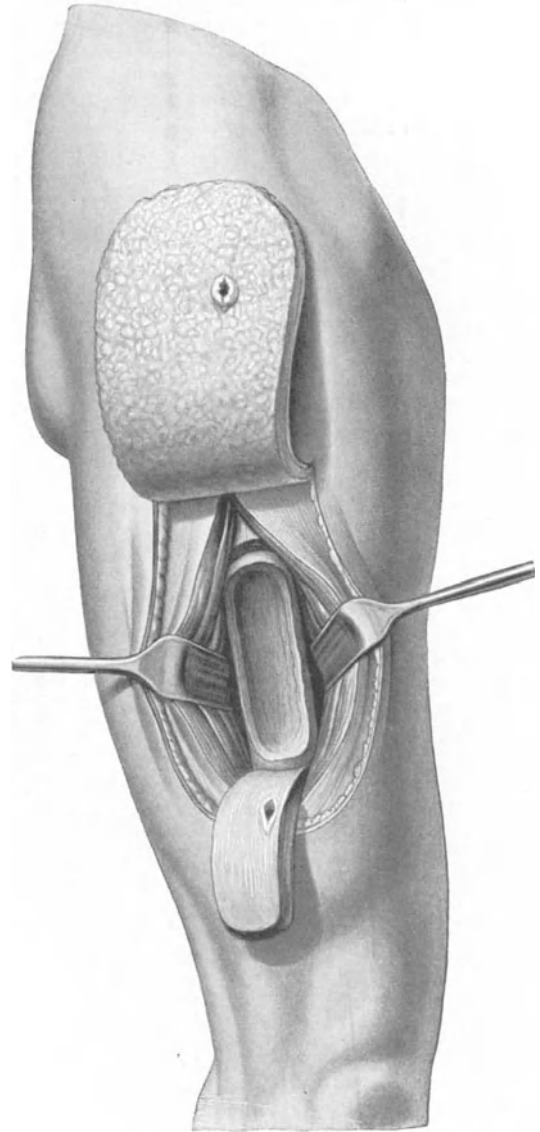


Abb. 256. Doppellappenplastik nach PAYR.

Eiterung mehr stattfindet. Dann kann es vollständig wie eine Knochenplombe allmählich durch Knochen ersetzt werden. Es ist also mehr geeignet zur Auskleidung geschlossener Knochenhöhlen. ESTOR und ETIENNE haben 26 Fälle nachuntersucht und nur zwei sichere Dauererfolge gefunden. Im übrigen wurden zur freien Transplantation von v. MANGOLD die Epidermis nach seiner Methode (s. S. 106) und *Muskeln* verwendet. *Totes Material* zur Auskleidung von Knochenhöhlen wurde empfohlen zuerst in Form der *Jodoformplombe* (MOSETTIG-MOORHOF), dann der *Vaseline* (GERSUNY), in neuerer Zeit von Wachs und Paraffin (PAYR, WASSERTRÜDINGER) mit durch *Jod präpariertem Gewebe* (UYAMA), mit resorbierbarem Material (BRAUN), Tabotamp (KÜMMELL jun.).

9. Die Eingriffe an den Gelenken.

a) Die Eingriffe bei den Gelenkergüssen.

(PAYR.)

Die Punktion der Gelenke kommt in Frage für diagnostische und therapeutische Zwecke. Bei Gelenkergüssen soll die Natur derselben durch die Punktion festgestellt werden. Wir unterscheiden seröse, serofibrinöse, eitrige und blutige Gelenkergüsse. Der Punktion eines Gelenkergusses hat eine mikroskopische und auch bakteriologische Untersuchung zu folgen. Der Nachweis von spezifischen Keimen gelingt bei gonorrhöischen und tuberkulösen Gelenkerkrankungen selten. Besteht der Verdacht einer syphilitischen Erkrankung des Gelenkes oder fehlt jeder Anhaltspunkt für die Natur eines serösen Ergusses, so muß die WASSERMANNSCHE Reaktion mit dem Gelenkpunktat angestellt werden, die oft auch dann positiv ausfällt, wenn der Blut-Wassermann negativ war. Zu diagnostischen Zwecken wird außerdem punktiert, um durch die Punktionsnadel den Kapselraum mit Luft zu füllen und sich dann mit Hilfe des Röntgenbildes über Ausdehnung bzw. Einschränkung des Gelenkhohlraumes, Adhäsionen, Zusammenhang mit Schleimbeuteln usw. einen Überblick zu verschaffen. Die Punktion eines traumatischen Blutergusses gehört schon zu den therapeutischen Eingriffen. Wir führen sie erst aus, wenn die spontane Resorption auf sich warten läßt, um die Kapsel und Bänder vor einer Überdehnung zu schützen. Durch die Punktion wird meist die Resorption wesentlich beschleunigt und die Organisation des Blutergusses verhindert. Wir warten 8 Tage, um nicht einen neuen Bluterguß hervorzurufen. Nach der Punktion wird das Gelenk elastisch gewickelt. Andere therapeutische Maßnahmen, die sich an die Gelenkpunktion anschließen, sind die Füllung oder Durchspülung der Gelenke mit antiseptischen Flüssigkeiten bei der Gelenkinfektion (Jodtinktur HILDEBRAND, DREYER, Formolglycerin MURPHY, Aqua carbolisata 0,5—1 v. H. und Phenolcampher PAYR). Die antiseptische Füllung und Spülung (s. Behandlung der Gelenkeiterung S. 381) kommt nur zur Behandlung des Gelenkempyems in Frage. In neuester Zeit sind therapeutische Injektionen von PAYR zur Behandlung der Arthrosis deformans empfohlen worden (Novocain und Phenolcampher). Die Punktion und Novocainfüllung der Gelenke hat PAYR des weiteren vor der Reposition schwer reponibler Luxationen zur Beseitigung der Schmerzen und Ausdehnung des Kapselschlauches empfohlen.

1. *Am Schultergelenk* soll die Punktion von der Vorder- und Rückseite, niemals an der Außenseite, vorgenommen werden.

a) Die Punktion von vorn. Der im Ellenbogen gebeugte Arm wird etwas abgespreizt und so weit nach außen gedreht, daß das Tuberculum min. getastet werden kann. Zwischen diesem und dem ebenfalls leicht durchzufühlenden Proc. coracoideus dringt die etwas schräg nach innen gerichtete Nadel in die Kapsel ein.

b) Die Punktion von hinten. Der Arm wird ebenfalls etwas abgespreizt und einwärts gedreht. Unmittelbar unter der Spina scapulae, etwa 1 cm von der hinteren Akromialecke entfernt, wird die Nadel eingestoßen und senkrecht in die Tiefe geführt.

2. *Das Ellenbogengelenk* punktiert man am besten von hinten oder außen.

a) Die Punktion von hinten. In der Mitte des rechtwinklig gebeugten Ellenbogens, unmittelbar oberhalb der Olecranonspitze, wird die Nadel mitten durch die Tricepssehne eingestoßen.

b) Die Punktion von der Außenseite. Man tastet sich am rechtwinklig gebeugten Unterarm den Epicondylus lateralis und das davorliegende Radiusköpfchen, dessen Ende man durch Pro- und Supinationsbewegung feststellt. An der oberen, vorderen Kante des Radiusköpfchens läßt sich die vordere Gelenk- tasche durch Einstoßen der Nadel leicht punktieren.

3. *Das Handgelenk.* Bei der Mannigfaltigkeit der Gelenkhöhlen muß man sich auf die Punktion des Radio-naviculare-lunatum-Gelenks beschränken. Sie wird vom Handrücken aus bei gestreckter Hand ausgeführt. Man tastet sich die vordere Radiuskante radial von den Zeigefingerstrecksehnen und führt distal davon die Nadel ein.

4. Die Punktion des *Hüftgelenkes.* Das Hüftgelenk kann

a) von vorn und b) von hinten punktiert werden. Man tastet sich die Spina ant. sup. und von ihr aus gelingt es meistens, wenn man mit dem tastenden Finger nach unten und medialwärts gleitet, auch die Spina ant. inf. festzustellen. Gut fingerbreit von diesem Knochenvorsprung gelangt man ohne Schwierigkeiten am inneren Rand des M. rectus femoris in das Gelenk. Die Nadel muß häufig etwas schräg nach aufwärts einwärts geführt werden. Will man von hinten punktieren, so sucht man sich die hintere Trochanterecke auf und führt die Nadel etwa fingerbreit hinter derselben etwas schräg nach vorn und aufwärts gerichtet in die Tiefe. Man stößt dann zunächst gegen den Schenkelhals, zieht die Nadel etwas zurück, stellt sie etwas steiler und dringt so am Kopf vorbei in die Kapsel ein.

5. Das *Kniegelenk* kann von der Innen- und Außenseite punktiert werden.

a) Von der Außenseite: Man tastet sich bei gestrecktem Bein den oberen Rand der Kniescheibe und dringt an dieser Stelle ohne Schwierigkeiten unter die Patella ein. Bei sehr muskelkräftigen Menschen leistet der starke Tractus ilio-tibialis mit der Sehne des M. vastus lateralis häufig Widerstand. In solchen Fällen ist es zweckmäßiger, die Punktion an der Innenseite vorzunehmen.

b) Von der Innenseite: Man sucht sich die innere obere Kante der Patella auf und punktiert an der Stelle, wo das untere Ende des M. vastus medialis in die gemeinsame Quadricepssehne übergeht. Dieser Punkt ist bei starker Streckung des Kniegelenkes leicht festzustellen.

6. Die *Punktion des oberen Sprunggelenkes* kann man von drei Punkten aus vornehmen, Zwei liegen vorne und einer hinten.

a) Von vorne innen: Man tastet sich den vorderen Rand des Malleolus medialis und sticht die schräg nach lateralwärts gerichtete Nadel etwa fingerbreit von der Spitze des Malleolus entfernt medial von den Strecksehnen und lateral vom Malleolus ein.

b) Von außen vorne: Man tastet sich die vordere Kante des Malleolus lateralis und führt die schräg nach medial gerichtete Nadel zweifingerbreit oberhalb der Malleolenspitze lateral von den Strecksehnen unter die vordere Tibiakante ein.

c) Von hinten außen: Die Punktion von der Hinterseite innen ist zu vermeiden, weil hier eine Verletzung der A. oder V. tibialis post und des N. tibialis oder der Sehnen der langen Zehenbeuger oder des M. tibialis post. eintreten könnte. An der Außenseite tastet man sich die Spitze des Malleolus und seine hintere Kante und führt die Nadel dicht hinter derselben zweifingerbreit oberhalb der Malleolenspitze schräg nach vorn und medial gerichtet ein.

Die Punktion der Gelenke hat selbstverständlich unter Wahrung aller aseptischen Schutzmaßregeln zu geschehen. Die Punktionsstelle und ihre Umgebung müssen ebenso wie die Hand des Chirurgen wie zu einer aseptischen Operation vorbereitet sein. Handelt es sich um die Einführung einer starken Nadel oder eines Trokars zur Entleerung eines Ergusses, so wird an der Punktionsstelle eine Hautquaddel angelegt und der ganze Punktionskanal einschließlich der fibrösen Kapsel, die bekanntlich sehr schmerzempfindlich ist, durch $\frac{1}{2}$ v. H. Novocain-Suprareninlösung betäubt.

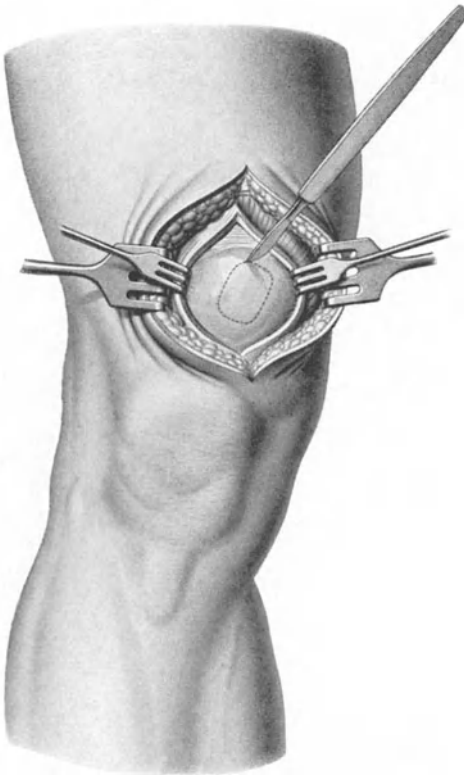


Abb. 257. Anlegung eines Kapselfensters nach PAYR. Die durch chronischen Erguß vorgewölbte Gelenkkapsel ist im Bereich des oberen Recessus nach Spaltung von Muskulatur und fibröser Kapsel freigelegt. In die Synovialkapsel wird ein der Zeichnung entsprechendes Fenster eingeschnitten.

Als Folgeerscheinung einer stumpfen Verletzung findet man am Kniegelenk nicht selten einen Dauererguß oder einen immer wiederkehrenden Erguß. Es handelt sich um eine chronische Synovitis (PAYR), die auch gelegentlich ohne besondere Ursache beobachtet wird. Wiederholt sich der Erguß trotz mehrfacher Punktion immer wieder, so ist es zweckmäßig, für einen Dauerabfluß zu sorgen. Dazu dient nach PAYR die Anlegung eines sog. *Gelenkkapselfensters*. Zu dem Zweck wird der oberste Abschnitt des oberen Kniegelenkrecessus nach Spaltung von Haut, Sehngewebe und fibröser Kapsel freigelegt (Abb. 257) und nun aus dem obersten Teil der Synovialmembran ein etwa daumenendgliedgroßes Stück herausgeschnitten. Die übrigen Weichteile werden darüber wieder vernäht.

b) Die Eingriffe bei den Verletzungen der Gelenke

(s. a. S. 381 ff.).

Da die Gelenke, wenn ihr Hohlraum mit der Außenwelt längere Zeit in Verbindung ist, fast mit Sicherheit versteifen, so ist die Feststellung einer

durchgehenden Gelenkeröffnung die oberste Pflicht bei der Wundversorgung in der Gelenkumgebung. Die Versorgung darf nur stattfinden, wenn die Möglichkeit aseptischen Operierens besteht, da man nie mit Bestimmtheit wissen kann, ob nicht eine große Gelenkoperation durchgeführt werden muß. Die Wunde soll nach oberflächlicher Reinigung und Joddesinfektion mit scharfen Häkchen auseinandergehalten werden, um sich davon zu überzeugen, ob die Kapsel verletzt ist oder nicht. Findet sich keine Kapseleröffnung, so wird die Wunde ebenso behandelt wie jede andere Weichteilwunde. Wenn es eine glatte Schnittwunde ist, so kann sie durch einige Nähte geschlossen werden. Ist es eine unregelmäßige oder gezackte, aber saubere Wunde, so werden die Ränder durch

Ausschneiden geglättet und ebenfalls durch einige Nähte geschlossen. Auch wenn sie oberflächlich verschmutzt sind, kann dieser Grundsatz durchgeführt werden.

Ist aber die Höhle eröffnet, so muß unter allen Umständen der Gelenkraum in der Umgebung der Wunde zu übersehen sein. Da die Gelenkwunden zu denen gehören, für die ein primärer Verschuß erforderlich ist, so muß man naturgemäß so weit wie irgend möglich reine Verhältnisse schaffen. Sparsames, aber alle Schichten beteiligen, des Ausschneidens der Wundränder nach Reinigung von oberflächlichem Schmutz und Jodierung empfiehlt sich am meisten. Sind alle Wundabschnitte des Gelenkes von der Haut bis zur synovialen Kapsel vorhanden und ist die Wunde nicht stark verschmutzt, so ist eine Wiederherstellung der Gelenkhöhle durch Naht erforderlich. Die Meinungen gehen über die Art des Wundverschlusses etwas auseinander. FRANZ empfiehlt die Kapsel- und Hautnaht, wenn nicht beide möglich sind wenigstens die erste. BÖHLER hält die Kapselnaht für unzweckmäßig wegen der Gefahr der Infektion, die von den subcutan gelegten Nähten ausgehen könnte. Bei sauberen Wunden kann man ohne weiteres mit feinem Catgut die Kapselwunde und darüber auch die Haut und die übrigen Weichteile wenigstens durch einige Nähte verschließen. Da jede, den Gelenkhohlraum eröffnende, frische Wunde eine längere, *unbedingte Ruhigstellung* von

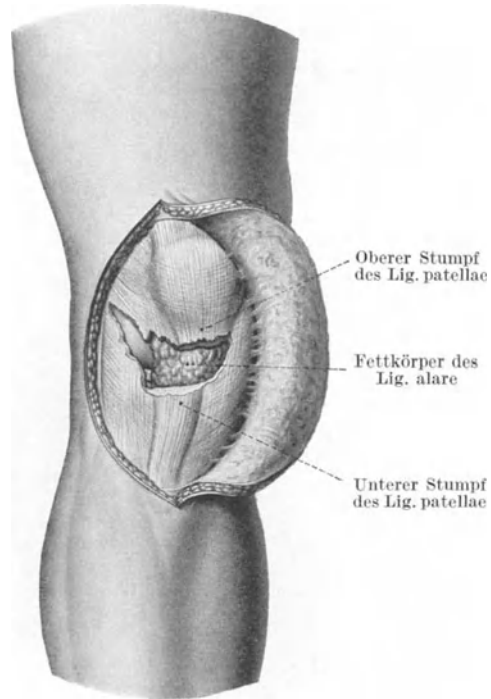


Abb. 258. Wiederherstellung des zerrissenen und in falscher Stellung verheilten Kniescheibenbandes. I. Freilegung mit einem Bogenschnitt. Die Narben sind entfernt, das Kniegelenk dabei eröffnet.

etwa 10—14 Tagen notwendig macht, so legt man einen Gipsverband an. Am besten ist es, wenn der behandelnde Arzt die Wundbehandlung selbst weiterführen kann. Er muß selbstverständlich täglich mindestens einmal, in den ersten 2—3 Tagen, nach dem Verletzten sehen und auf etwa eintretende Störung des Allgemeinzustandes (Temperatur, Pulsanstieg, Schmerz usw.) achten. BÖHLER ist, wie gesagt, dafür, nur die Haut zu nähen. Bei einfachen, glatten Wunden genügt das auch. Er nimmt mit Recht an, daß die Kapselwunde sich dann von selbst schließt. Sind aber größere Kapselabschnitte zu Verlust gegangen, so ist es doch besser, auch die Kapselwunde zu verschließen. Man kann dann die Hautwunde mehr oder weniger offenlassen. Ein großer Kapselverlust findet sich häufig bei Kniegelenkverletzungen. Dann kann man nach KROHS Vorschlag den oberen Gelenkrecessus teilweise oder ganz aus seiner Umgebung lösen und zur Deckung der Kapselwunde verschieben.

Sind aber auch *größere Gelenkbänder* gerissen, so müssen sie, wenn möglich, genäht werden, da sonst starke Dislokationen zu befürchten sind durch die

Retraktion der Sehnenstümpfe und das Anlagern der Stümpfe an unrichtiger Stelle. Dadurch kann selbst bei primärer Heilung eine spätere Wiederherstellung der Gelenkfunktion auf recht erhebliche Schwierigkeiten stoßen, wie z. B. in dem hier abgebildeten Falle.

Es handelte sich um eine Durchreißung des Lig. patellae und der Retinacula patellae. Bei der Wundversorgung war nur die Haut vernäht worden. Der obere Stumpf mit der Patella war nach medial verschoben und an der seitlichen Kapselwand fest verwachsen. Die Sehnenstümpfe standen etwa zweifingerbreit auseinander. Die Abb. 258 zeigt die Verhältnisse nach Anfrischung der Narbe. Durch starken Zug

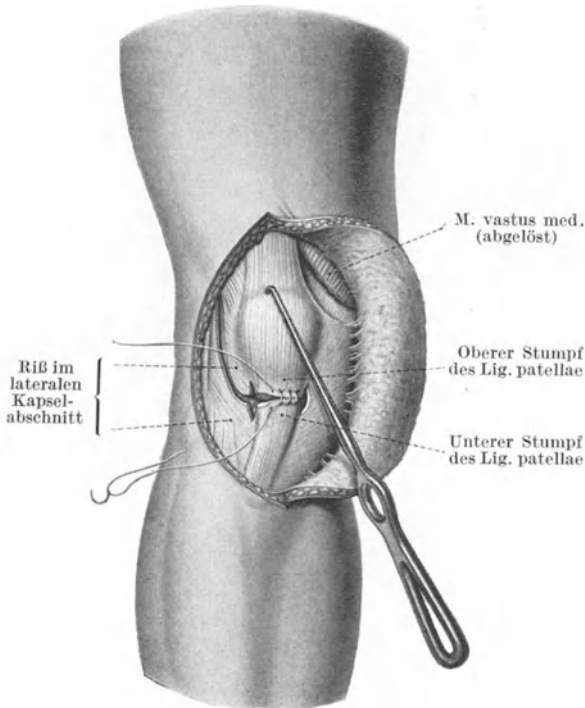


Abb. 259. Wiederherstellung des zerrissenen und in falscher Stellung verheilten Kniescheibenbandes. II. In vollkommener Streckstellung unter langsamem Zug an der Patella wird zunächst eine Nahtvereinigung des Lig. patellae mit Paraffinseidennähten durchgeführt. Auch der seitliche Kapselriß wird vernäht.

nisse nach Anfrischung der Narbe. Durch starken Zug mit dem einzinkigen Haken am oberen Patellarand (Abb. 259) bei extremer Streckstellung ließ sich zwar eine Naht der Patella-sehne und des Retinaculum ausführen, aber die Spannung war so beträchtlich, daß diese Naht infolge des dauernden Zuges des M. quadriceps sehr unsicher erschien. Daher wurde ein langes Stück aus der Fascia lata entnommen und in der Längsrichtung gedoppelt über die Patella und Patellarsehne bis zur Tuberosit. tibiae aufgenäht (Abb. 260). Durch diese Verstärkung wurde die nötige Festigkeit erreicht.

Selbstverständlich muß auch nach einer derartigen Wundversorgung für wenigstens 10—14 Tage ein Gipsverband angelegt werden, während die Wunde durch ein Fenster im Gipsverband zugänglich gemacht und, wenn

es nötig erscheint, besichtigt werden kann. Fehlen große Kapsel- und Hautteile, so wird von BÖHLER u. a. die Deckung der Hautlücke durch die Verschiebung eines gestielten Lappens aus der Umgebung angewandt und die sekundäre Wunde gethiert. Fehlen größere Abschnitte der Weichteile und sind auch noch Knochensplinterungen vorhanden, so daß auch mit einer Lappenverschiebung ein sicherer Wundabschluß nicht erreicht werden kann, so füllt LÖHR die Wunde nach seinen bekannten Grundsätzen mit *Lebertransalbe* und legt darüber einen ungefensterten Gipsverband an, der 14 Tage liegen bleibt. Auch nach Resektion, wegen Zerstörung der Gelenkenden und Infektion, wird die Wundhöhle mit *Lebertransalbe* gefüllt und die Extremität fensterlos eingegipst. Es wiederholt sich der Grundsatz, der von RITTER schon 1918 bei schweren Gelenkverletzungen durchgeführt wurde. RITTER hat die Wunden

oder Fisteln nicht drainiert, sondern nur mit einem Salbenlappen bedeckt und den Anschauungen der damaligen Zeit entsprechend den Gipsverband gepolstert, aber an die Gelenke genau angelagert. Er hat den Gipsverband nach 8 Tagen bis 3 Wochen gewechselt.

Sind die *knöchernen Gelenkteile* verletzt, so werden lose Splitter entfernt, die Gelenkhöhle ausgetupft und ebenfalls ein Nahtverschluß des Gelenkes vorgenommen. Man muß sich allerdings in solchen Fällen oft damit begnügen, daß man Drahtnähte durch die Wundränder legt (vorsorgliche Naht PAYRS, s. S. 24), die man dann erst nach einigen Tagen knüpft, wenn es sich herausgestellt hat, daß sich in der Wunde keine stärkere Infektion niedergelassen hat. Eine Spülung der Gelenkhöhle mit antiseptischen Flüssigkeiten, Rivanolösung 2 v. T., Carbolsäurelösung 0,5—2 v. H., wird von manchem vor dem Wundschluß noch durchgeführt, hat aber wohl nur dann Sinn, wenn etwa eingedrungene kleine Fremdkörper herausgespült werden sollen.

Die bisher aufgestellten Grundsätze gelten für die Versorgung der *frischen Gelenkwunden*. Man hat die Grenze für eine aussichtsreiche Wundversorgung, die bekanntlich von FRIEDRICH auf 6—8 Stunden festgelegt war, auf 24 und mehr Stunden erweitert. Eine scharfe Grenze läßt sich nicht feststellen. Es muß vielmehr der Erfahrung des einzelnen überlassen werden, ob er die Versorgung einer Gelenkwunde auch noch nach Tagen auf chirurgischem Wege durchführen will. Ein Maßstab dafür läßt sich nicht festlegen. Man wird aber die bereits verklebten Wunden, auch wenn man die Überzeugung hat, daß die Gelenkhöhle eröffnet wurde, nicht ohne weiteres lösen, wenn die Verletzung 3—4 Tage zurückliegt, insbesondere wenn die Extremität ruhiggestellt war. Wenn das nicht geschehen ist, so muß sie in einen Gipsverband gelegt und weiter gewissenhaft beobachtet werden, um die Verschlimmerung einer unter Umständen bis dahin blanden Infektion nicht zu übersehen.

Kommt jedoch in späteren Tagen nach der Verletzung eine sichtlich infizierte Gelenkwunde zur Behandlung, so muß selbstverständlich gehandelt werden.

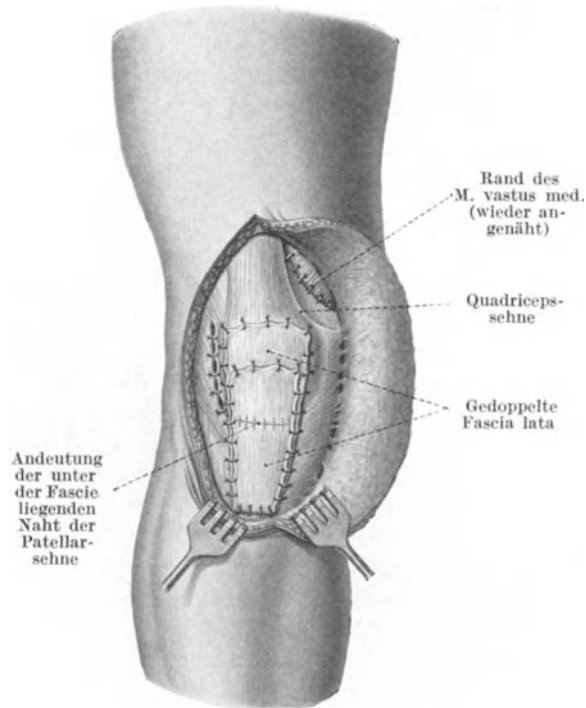


Abb. 260. Wiederherstellung des zerrissenen und in falscher Stellung verheilten Kniescheibenbandes. III. Zur Sicherung der Nähte ist ein Stück der Fascia lata über das vernähte Kniescheibenband durch seitliche Nähte aufgesteppt. Im unteren Teil ist der Fascienlappen gedoppelt.

Ist die Wunde verschlossen und quillt zwischen den Nähten bei leichten Bewegungen, meist unter Schmerzen, Eiter aus der Wunde, so ist Gefahr im Verzug. Deutet nicht eine starke Schwellung auf ein ausgedehntes Gelenkempyem hin, so kann man sich zunächst damit begnügen, eine oder zwei Nähte zu entfernen. Ist aber ein solcher Erguß vorhanden, so wird er außerhalb der Wunde nach PAYR (s. S. 384 f.) versorgt. Jedenfalls kann man den Versuch machen durch Entleerung des Eiters und durch Einfüllung von Phenolcampher, am besten mit der empfohlenen Technik, die Keime im Gelenk unwirksam zu machen. Gelingt das innerhalb von 1—2 Tagen nicht, so muß zum mindesten für guten Abfluß gesorgt werden. Dann treten die verschiedenen Eröffnungsschnitte für die Gelenke, wie sie von PAYR angegeben worden sind, in ihre Rechte (s. S. 385). Dabei ist immer darauf zu achten, daß die Entleerung des Eiters nur dann richtig vor sich gehen kann, wenn die Öffnung am tiefsten Punkte ist (s. a. КРОН, S. 389). Auch hier ist unbedingte Ruhigstellung am besten durch einen gefensterten Gipsverband notwendig. Heilt auch dann die Infektion nicht aus, so muß eine vollkommene Eröffnung der ganzen Gelenkhöhle, oft sogar eine *Gelenkresektion* vorgenommen werden, die zweifellos den Abfluß am besten erlaubt (s. S. 389). (S. a. Chemotherapie, FRÜND.)

Ist eine Gelenkwunde von anderer Seite schon einige Tage früher nach den Regeln der Kunst versorgt worden, und bekommt man sie zur *Nachbehandlung*, so ist es selbstverständliche Pflicht, die Überprüfung des Verletzten genau so durchzuführen, als wenn man selbst den Eingriff gemacht hätte. Treten die Anzeichen einer *Infektion*, zunächst vielleicht in Form eines entzündlichen Ergusses, auf, so ist durch Punktion außerhalb der versorgten Wunde festzustellen, ob ein seröser oder ein eitriger Erguß vorliegt. Die oft nach Transporten bestehende Temperatur darf nicht als Grund dafür gelten, eine genähte Kapselwunde sofort wieder zu eröffnen. Auch hier wird, wenn das Fieber nicht nach 24—36 Stunden fällt, zunächst punktiert und Phenolcampher eingefüllt, und nur, wenn nach 2—3 Tagen der Erguß nicht keimfrei ist, muß unter Umständen eine weitere Eröffnung am tiefsten Punkt der Gelenkhöhle vorgenommen werden. Man tut das natürlich nur ungern, weil mit Eröffnung und Einlegung eines Rohres meist das Schicksal des Gelenkes im Sinne der Versteifung besiegelt ist. Es muß aber andererseits als absolut *fehlerhaft* gelten, die breite Eröffnung des Gelenkes zu weit hinauszuschieben, insbesondere, wenn es sich herausstellt, daß die Infektion auf die äußeren Kapselabschnitte und auf die Muskelzwischenräume übergreifen hat, d. h. mit anderen Worten, wenn eine Kapselphlegmone nach PAYR eingetreten ist. Dann ist meist eine Amputation das Ende, um wenigstens das Leben zu retten.

Auf einem den bisher geschilderten Grundsätzen unmittelbar entgegengesetzten Standpunkt steht die Behandlung der Gelenkverletzungen nach WILLEMS. Nach der Wundversorgung und Naht wird sofort mit aktiven Bewegungen begonnen. Auch bei infizierten Gelenkwunden wird das Gelenk offengelassen oder wieder eröffnet, in jedem Falle aber auch aktiv bewegt. Unter Umständen wird später eine Sekundärnaht gemacht. Die Erfolge waren bei nichtinfizierten Gelenken auch mit Knochenverletzungen gut. Auch die infizierten zeigten oft eine erstaunlich gute Beweglichkeit und, abgesehen von Arthrosis def., meist wenig Beschwerden. KAPPIS lobt das Verfahren.

Nach gewissen Verletzungen in den *Gelenkbeugen*, insbesondere nach Verbrennungen, Verätzungen und ausgedehnten Hautwunden kommt es während der Vernarbung der Haut leicht zu *Kontrakturen*. Die schrumpfende Haut hebt sich von der Unterlage ab und bildet wulstige, oft keloidartige Verbindungen zwischen den beiden Gliedabschnitten, so daß schließlich eine mehr oder weniger ausgedehnte Beugekontraktur zustande kommt. Solche

dermatogenen Kontrakturen finden sich am häufigsten am Ellenbogengelenk, aber auch am Schulter- und Kniegelenk.

Die Beseitigung solcher Kontrakturen kann nur durch Operation geschehen. Der einfachste Eingriff ist die Zerlegung des Narbenstranges in einzelne Lappchen nach MORESTIN-LOEFFLER. Zu diesem Zwecke wird zunächst ein Längsschnitt über den ganzen Hautwulst hinüber gelegt und dann eine Reihe von Querschnitten hinzugefügt, die die gewulstete Haut in einzelne Lappchen zerlegen, und zwar werden die Querschnitte so geführt, daß zwischen zwei Schnitten auf der einen Seite des Wulstes ein Schnitt auf der anderen Seite zu liegen kommt (Abb. 261). Löst man nun die Lappchen von der Unterlage ab, so läßt sich das Gelenk meist strecken. Dabei rücken die Lappenden allmählich auseinander und sind schließlich so angeordnet, daß immer eine Lappenspitze in eine Lücke der anderen Seite hineinpaßt (Abb. 262). Durch eine Reihe von feinsten Seidennähten werden die Lappenden in den Lücken vernäht. Der Erfolg dieses Eingriffes ist meist sehr gut.

Bei sehr ausgedehnten und unregelmäßigen Narben genügt das Verfahren allerdings nicht. Dann muß die ganze Narbenhaut entfernt und am besten durch die Verschiebung eines gestielten Lappens aus der näheren oder weiteren Umgebung, am Ellenbogen z. B., von der Brust oder Bauchwand, gedeckt werden. Sind an der Kontraktur infolge der schweren Verletzung auch die eigentlichen Gelenkweichteile beteiligt, so kann die Entscheidung über den zweckmäßigsten Eingriff erst nach Freilegung und Entfernung der geschrumpften Weichteile getroffen werden. Kapseln und Bänder können durch Fascie nach KIRSCHNER oder Cutis nach REHN ersetzt werden. Wesentlich ist dabei, daß eine genügende Hautdeckung vorhanden ist oder geschaffen werden kann.

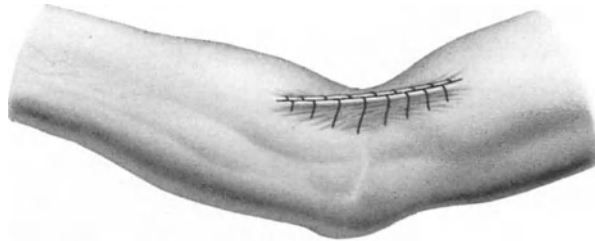


Abb. 261. Die Beseitigung einer Narbenkontraktur nach LOEFFLER. Narbenkontraktur der Haut in der Ellenbogengegend nach Verbrennung. Die Anlage der Schnitte.

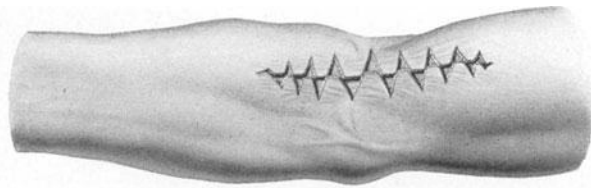


Abb. 262. Die Beseitigung einer Narbenkontraktur nach LOEFFLER. Nach Anlage der Schnitte und Streckung des Ellenbogengelenkes sind die Schnitte auseinandergewichen. Sie lassen sich jetzt ohne Schwierigkeit in gestreckter Stellung des Gelenkes durch Naht vereinigen.

c) Die Eingriffe bei den Gelenkeiterungen.

(PAYR.)

Die Punktion und breite Eröffnung der Gelenke ist schon von den alten Chirurgen ausgeführt worden. Eine große Bedeutung gewann die chirurgische Behandlung der Gelenkinfektion in der Kriegschirurgie. Da in der vorantiseptischen Zeit sehr häufig nicht nur Versteifungen der Gelenke nach Stich- und Schußverletzungen eintraten, sondern durch Übergreifen der Eiterung auf die Weichteile und Knochen der Glieder schließlich der ganze Körper in Gefahr geriet, war das Ende der Behandlung sehr häufig die Amputation oder gar der Tod. Im Laufe der Zeit ist die Behandlung immer schonender geworden. Viel Gutes wurde durch die frühzeitige Gelenkresektion, wie sie v. LANGENBECK schon im Kriege 1864 empfahl, getan. Die Resektion wurde auch bei frischen Schußverletzungen vielfach geübt. Weit schonender wurde die Behandlung der Gelenk-Schußverletzungen

unter dem Einfluß v. BERGMANNs, der die Resektion möglichst vermieden wissen und die Schußverletzungen durch Ruhigstellung behandelt haben wollte. Die Erfolge waren im großen und ganzen hervorragend insofern, als viele Gelenke mit voller Beweglichkeit zur Heilung kamen. Unter dem Eindruck der v. BERGMANNschen Vorschriften traten die deutschen Chirurgen in den Weltkrieg 1914—1918. In der ersten Zeit bewährten sich seine Vorschriften. Im Vordergrund der Verletzungen standen die Gewehrschüsse. Besonders die Durchschüsse heilten überraschend gut. Als sich aber allmählich die Verletzungen durch Granatsplitter immer mehr häuften, verliefen auch die Gelenkverletzungen bei erhaltender Behandlung mit wesentlich schwereren Störungen. Auf Grund solcher im Felde gemachten Beobachtungen hat PAYR eine aktivere Behandlung der Gelenkinfektionen vorgeschlagen. Seine große, zusammenfassende Arbeit gibt genaue Vorschriften für Diagnose und Behandlung.

Der folgende Abschnitt enthält im wesentlichen die an der PAYRschen Klinik oft mit ausgezeichnetem Erfolg erprobten Behandlungsverfahren, die sich selbstverständlich nicht nur auf Kriegs-, sondern auch auf Friedensverletzungen erstrecken. Für die Behandlung der Gelenkeiterung ist die Stellung einer genauen Diagnose von größter Bedeutung. Zwei verschiedene Arten der Gelenkeiterung sind voneinander nicht nur pathologisch-anatomisch, sondern in der Mehrzahl der Fälle auch klinisch trennbar. Es sind das das *Empyem der Gelenkhöhle* und die *Kapselphlegmone*. Beim Empyem ist nur der Kapselhohlraum und die Synovialmembran beteiligt. Ein solches Empyem kommt nur dann zustande, wenn die Gelenkkapsel unverletzt oder die Verletzung durch Verklebung der Eintrittspforte verschlossen ist. Die Kapselphlegmone stellt eine Erkrankung des gesamten Kapsel- und Wandapparates, d. h. also auch der fibrösen Kapsel dar. Sie ist entweder die Folge einer ausgedehnten Gelenk-Weichteilverletzung (primäre Kapselphlegmone) oder sie tritt als Folgezustand eines Empyems auf (sekundäre Kapselphlegmone). Da das Gelenkempyem in der Mehrzahl der Fälle zur Ausheilung gebracht werden kann, da andererseits aus dem Gelenkempyem das viel schwerer zu bewertende Krankheitsbild der Kapselphlegmone entstehen kann, so muß das Empyem behandelt werden. Glücklicherweise folgt das Übergreifen durch den physiologischen Schutz der derben, bindegewebigen Kapsel nicht allzu schnell, so daß man bei einiger Aufmerksamkeit genügend Zeit zur Behandlung hat. Die Differentialdiagnose ist, wie schon gesagt, nach den vielfach erprobten Beobachtungen PAYRs in der Mehrzahl der Fälle zu stellen. Sie gründet sich auf folgende einzelne Untersuchungen: 1. die *Form des Gelenkes*, 2. die *Stellung der Extremität*, 3. die *aktive Beweglichkeit*, 4. die *Schmerzempfindung*, 5. die *Palpation*, 6. den *Allgemeinzustand* und 7. die *Probepunktion*.

Zu 1. Die Form der Gelenke bei *Empyem* ist durch den Erguß bestimmt. Die für die Mehrzahl der Gelenke wohl charakterisierte, normale Form wird durch starke Entfaltung und Spannung der Kapsel verändert. Und zwar werden die normalen Gruben, die durch die Bänder und Knochenvorsprünge bedingt sind, ausgefüllt. Fehlt eine äußere Verletzung, so ist die Haut ganz unverändert. Ist eine Verletzung vorhanden, so beschränken sich die entzündlichen Veränderungen nur auf deren nächste Umgebung. Bei der *Kapselphlegmone* findet sich eine teigige, ödematöse Schwellung, die die Gelenkform vollständig verwischt und die häufig ohne Grenze auf die umgebenden Weichteile übergeht.

Zu 2. Die Stellung des Gliedes ist beim *Empyem* die Entlastungsstellung, in der das Gelenk muskulär gefesselt ist. Der Kranke nimmt die Gelenkstellung ein, die das größte Fassungsvermögen des Gelenkhohlraumes erlaubt. Ist eine *Kapselphlegmone* vorhanden, so ist die Gelenkstellung keine typische. Das Gelenk wird in der passiven Ruhigstellung, die einmal eingenommen ist, ängstlich festgehalten.

Zu 3. Die aktive Beweglichkeit ist beim *Empyem*, besonders in Frühfällen, verhältnismäßig gut. Auch die Erhebung der ganzen Extremität mit dem muskulär festgestellten

Gelenk kann ausgeführt werden. Bei Prüfung der passiven Beweglichkeit dürfen Bewegungen von nur geringem Umfang ausgeführt werden. Dabei werden keine Schmerzen geäußert. Bei der *Kapselphlegmone* ist die aktive Bewegung unmöglich, die passive ruft starke Schmerzäußerungen hervor. Da auch aktive Muskelfeststellung nicht mehr möglich ist, so kann das Glied auch nicht erhoben werden.

Zu 4. Die Schmerzempfindungen sind beim *Empyem* verschwindend klein oder fehlen ganz, wenn sich das Gelenk in der selbstgewählten, muskulär gefesselten Lage befindet. Da diese bei der *Kapselphlegmone* fehlt, so schwindet die Schmerzempfindung erst, wenn das Gelenk passiv durch Lagerung oder Verband festgestellt wird.

Zu 5. Die Betastung gibt insofern differentialdiagnostische Hinweise, als beim *Empyem* nur die stark gespannten Kapselteile schmerzhaft sind, während andere Gelenkabschnitte keine Druckempfindlichkeit aufweisen. Beim Kniegelenk ist z. B. die Kniekehle nicht druckempfindlich, während gerade hier bei der *Kapselphlegmone*, durch Übergreifen auf die bindegewebige Kapsel, auf Druck starke Schmerzen geäußert werden. Am Schultergelenk prüft man die mediale Kapseltasche von der Achselhöhle aus. PAYR macht noch darauf aufmerksam, daß die Gegend des primären Gelenkinfektes beim *Empyem* immer stärker druckempfindlich ist als die gegenüberliegenden Kapselabschnitte, während bei der sich rasch ausbreitenden *Kapselphlegmone* dieser Unterschied nicht besteht.

Zu 6. Das Allgemeinbefinden ist beim *Empyem* wenig, bei der *Kapselphlegmone* wesentlich beeinträchtigt. Die Temperaturverhältnisse weisen beim *Empyem* mehr eine Continua, bei der *Kapselphlegmone* mehr septischen Charakter auf.

Zu 7. Die Punktion des Gelenkhohlraumes ergibt beim *Empyem* häufiger eine größere Menge trübseröser oder eitriger Flüssigkeit, bei der *Phlegmone* ist die Quantität meist gering. Der bakterielle Befund von Streptokokken deutet auf einen phlegmonösen Prozeß.

Zwei Behandlungswege der Gelenkeiterung sind vorgezeichnet: I. Verhütungsmaßnahmen und II. die Behandlung der eingetretenen Infektion.

Zu I. Bei kleinen, oberflächlichen Verletzungen und bei Durchschüssen mit kleinkalibrigen Geschossen kann zunächst ein aseptischer Verband mit kürzer- oder längerdauernder Ruhigstellung angewendet werden. Ist die äußere Verletzung größer oder handelt es sich um einen Steckschuß, so ist es zweckmäßiger, von vornherein aktiv vorzugehen. Die Maßnahmen des operativen Eingreifens müssen selbstverständlich für den einzelnen Fall genau erwogen werden. Bei Schußverletzungen sind nach PAYR zwei Forderungen zu erfüllen: 1. muß der Infektionsherd beseitigt werden und 2. muß die Infektion des Gelenkes bekämpft werden. Zur Beseitigung des Infektionsherdes gehört:

a) Die Ausschneidung eines bis ins Gelenk führenden, umfangreichen Schußkanals. Wie bei jeder anderen physikalischen Wundversorgung werden die keimtragenden Wände des Schußkanales auf mehrere Millimeter vollständig entfernt, dann wird die Wunde vernäht und von anderer Stelle das Gelenk mit Phenolcampher gefüllt.

b) Fremdkörper sollen sowohl aus den Weichteilen als auch aus den Knochen möglichst entfernt werden, da sie keimbeladen und infolgedessen als Infektionsherde gelten können. Selbstverständlich hat genaue, örtliche Feststellung des Fremdkörpersitzes voranzugehen. Im Knochen steckende Fremdkörper werden, wenn ein größerer Schußkanal die Entfernung leicht macht, durch Aufmeißelung von der nächstliegenden Oberfläche aus freigelegt, die Knochenhöhle mit dem scharfen Löffel etwas erweitert und mit sterilem Bienenwachs ausgefüllt. PAYR hat auch darauf aufmerksam gemacht, daß im Röntgenbild außerhalb der Kapsel gelegene Fremdkörper, besonders scharfe, spitze und kantige, trotzdem die Kapsel verletzt haben können und deshalb entfernt werden müssen.

c) Am schwierigsten liegen die Verhältnisse bei Verletzungen (meist Schußverletzungen) mit Knochenbrüchen in der Nähe des Gelenkes, da häufig Fissuren in die Gelenkhöhle hineinführen. Bei breiter, offener Verletzung muß unter

allen Umständen das Gelenk breit eröffnet werden. In solchen Fällen kann auch eine primäre Resektion in Frage kommen.

d) Bei ausgedehnter Weichteil- und Knochenverletzung (Aufpflügung) tritt sehr häufig, wie schon oben bemerkt, eine primäre Kapselphlegmone auf. Nur wenn solche Fälle ganz frisch in Behandlung kommen, kann ein primärer Wundverschluß unter Umständen durch Lappendeckung in Betracht gezogen werden.

Ist ein Gelenkinfekt eingetreten, so ist ein *aktives* Vorgehen unter allen Umständen notwendig. Die Entleerung eines Exsudates genügt selbst beim einfachen Gelenkempyem nicht oder hilft wenigstens nicht sicher. Die Maßnahmen, die uns zur Verfügung stehen, sind:

1. Die Injektion von antiseptischen Flüssigkeiten.
2. Die Punktion des Exsudates; nachfolgende Ausspülung mit antiseptischer Lösung.
3. Die sog. kleine Kapselincision mit folgender Gelenkfüllung mit Phenolcampher und zeitweiligem Verschluß der Schnittöffnung; der Eingriff läßt sich mehrfach wiederholen.
4. Die breite Eröffnung des Gelenkes, am besten an der abhängigen Seite, d. h. in der Mehrzahl der Fälle nach hinten.
5. Die breite Aufklappung des Gelenkes.
6. Die typische oder atypische Resektion des Gelenkes.
7. Die Amputation oder Exartikulation.

Die einfachen Methoden 1, 2 und 3 finden nur beim Gelenkempyem Anwendung. Bei geschlossenem Empyem und frischer Infektion genügt in der Mehrzahl der Fälle die Injektion oder die Punktion. An besonders geeigneten Punktionsstellen führt man die Nadel ein, um sich zunächst davon zu überzeugen, wie der Inhalt der Gelenkhöhle aussieht. Das Ansaugen von Gelenkinhalt ist auch insofern wichtig, als man nur dadurch die Gewißheit hat, daß man sich wirklich im Gelenkinneren befindet. Die folgende Einspritzung darf selbstverständlich nur in die Gelenkhöhle selbst hinein und nicht in die Umgebung erfolgen. Muß die Höhle als infiziert gelten, so kann sofort eine geringe Menge Phenolcampher eingespritzt werden. Es genügen selbst für große Gelenke $\frac{1}{2}$ —2 ccm. Nur dann, wenn das Exsudat blutig ist, soll man in frischen Fällen auf den Phenolcampher verzichten, da die Gefahr der Resorption besteht. Auch bei frischen Gelenkfrakturen und Knorpelverletzungen muß man mit der Injektion etwas vorsichtig sein. Der Phenolcampher (CHLUMSKY) ist folgendermaßen zusammengesetzt: Acid. carbol. liquef. 30,0, Camphorae trit. 60,0, Alcohol absol. 10,0. Es ist darauf zu achten, daß feinsten, reiner Campher verwendet wird. Der Phenolcampher übt in dem Gelenk nicht nur eine antiseptische Wirkung, sondern auch einen entzündlichen Reiz auf die Synovialhaut aus, die hyperämisiert wird und mit einer starken Sekretion antwortet. Es entsteht daher ein großer Erguß, der die Kapsel im ganzen entfaltet und lokale Verklebungen verhütet. Sehr wesentlich ist die schmerzstillende Eigenschaft der Einspritzung und die nachhaltige Wirkung durch die allmähliche Verteilung der Carbonsäure im Erguß. In verstärktem Maße erreicht man die Phenolcampherwirkung, wenn man sie nach 24 und wenn nötig 48 Stunden noch einmal wiederholt. Man kann das nach Punktion und Absaugung des Sekretes mit der Spritze tun, geht aber nach PAYR besser in solchen Fällen auf dem Wege der *kleinen Kapselspaltung* vor. Das Phenolcampherexsudat ist häufig fibrinreich und

die Folge davon ist die Unmöglichkeit der Entleerung mit einer Punktionsnadel. Die *kleine Kapselspaltung* wird an den Stellen vorgenommen, die unten im einzelnen angegeben werden.

Ganz allgemein besteht der Grundsatz darin, das Gelenk mit Hilfe eines kleinen Einschnittes zu öffnen, in die Öffnung ein Glasrohr einzuführen und durch das Rohr den Phenolcampher einzufüllen. Die einzelnen Weichteilschichten werden in anatomischen Bahnen bis auf die Gelenkkapsel gespalten, dann die Kapsel selbst nur so weit eröffnet, daß das Glasrohr gerade eben hindurch gleiten kann. Das Rohr wird am Wundrand befestigt und nach der Füllung mit einem Wattepfropfen geschlossen (Abb. 266). Die kleine Weichteilwunde wird um das Glasrohr durch Naht verschlossen. Nach 24 Stunden wird der Wattepfropf sowie das oft fibrinreiche, bräunlich gefärbte, leukocytenreiche Exsudat entfernt und die Einfüllung wiederholt, wenn noch Druckschmerzhaftigkeit und Schmerzen bei Bewegungen geäußert werden. Auch nach weiteren 24 Stunden kann die Einspritzung noch einmal wiederholt werden. Knorpelschädigungen, wie sie zuerst von AXHAUSEN beobachtet worden sind, gibt es nur, wenn kein reines Präparat zur Anwendung kommt. Selbstverständlich muß der Kranke genau beobachtet werden; falls ein Weiterschreiten der Infektion über den Gelenkhohlraum hinaus sich einstellt, müssen die Maßnahmen ergriffen werden, die wir zur Behandlung der Kapselphlegmone anwenden. Dazu gehören in erster Linie die unter 4 und 5 aufgezählten Eingriffe. Die Eröffnung und Entleerung soll möglichst an den abhängigen Gelenkabschnitten stattfinden. Bei schwereren Infektionen muß die breite Aufklappung unter Umständen unter Opferung des motorischen Gelenkapparates erfolgen. Schließlich bleibt für die allerschwersten Fälle die Resektion, die Exartikulation und die Amputation vorbehalten. Die kleinen Incisionen und die größeren Eröffnungen zur Entleerung erfolgen nach PAYRS Vorschriften in folgenden vorgeschriebenen Bahnen:

1. *Die Eröffnung des Schultergelenkes.* a) Von vorn. Der Hautschnitt wird zwischen den Mm. pectoralis major und deltoideus angelegt bis zur vorderen Achselfalte. Die beiden Muskeln werden stumpf voneinander getrennt, die V. cephalica wird unterbunden. Der M. deltoideus wird nach lateral abgezogen, bis der Proc. coracoideus zu Gesicht kommt. Lateral davon fühlt man die Tubercula. Der Arm wird etwas nach außen rotiert. Der die Kapsel noch deckende M. subscapularis wird am unteren Rand etwas eingeschnitten, nach oben gezogen und nun die untere Kapseltasche durch einen kleinen Querschnitt eröffnet. Nach Entleerung des Inhaltes erfolgt Einlegen eines gerade in die Gelenkhöhle passenden Glasrohres und Schluß der Weichteilwunde.

b) Die Eröffnung von hinten empfiehlt sich für schwerere Fälle und besonders für die Dauerentleerung (Abb. 263). Der Hautschnitt wird am hinteren Rand des M. deltoideus angelegt bis zum Sichtbarwerden des langen Tricepskopfes. Der M. deltoideus wird stark nach lateral abgezogen, von der Spina scapulae scharf abgelöst, bis die Gegend des Ansatzes des M. infraspinatus erkennbar ist. Zunächst Einschneiden, dann stumpfes Vorgehen durch den lateralen Teil des M. infraspinatus, im Bereich seiner mit der Gelenkkapsel verwachsenen Sehne. In schweren Fällen kann die Infraspinatussehne an der Gelenkkapsel durchschnitten werden. Sonst wird die Gelenkkapsel im Bereich des fühlbaren Randes der Cavitas glenoidalis bis zum chirurgischen Hals gespalten. Weiter darf man wegen des N. axillaris nicht gehen. Der Muskelrand des M. deltoideus wird durch Naht nach lateral gezogen und an der Haut befestigt. Einlegen eines Glasrohres. Phenolcampherbehandlung wird in schwereren Fällen durchgeführt.

c) Die völlige Aufklappung des Gelenkes bei schweren Eiterungen. Bogenförmiger Hautschnitt über dem lateralen Drittel des Schlüsselbeines bis auf die Schulterhöhe, dann der Spina scapulae folgend. Der M. deltoideus wird im Bereich des Hautschnittes von

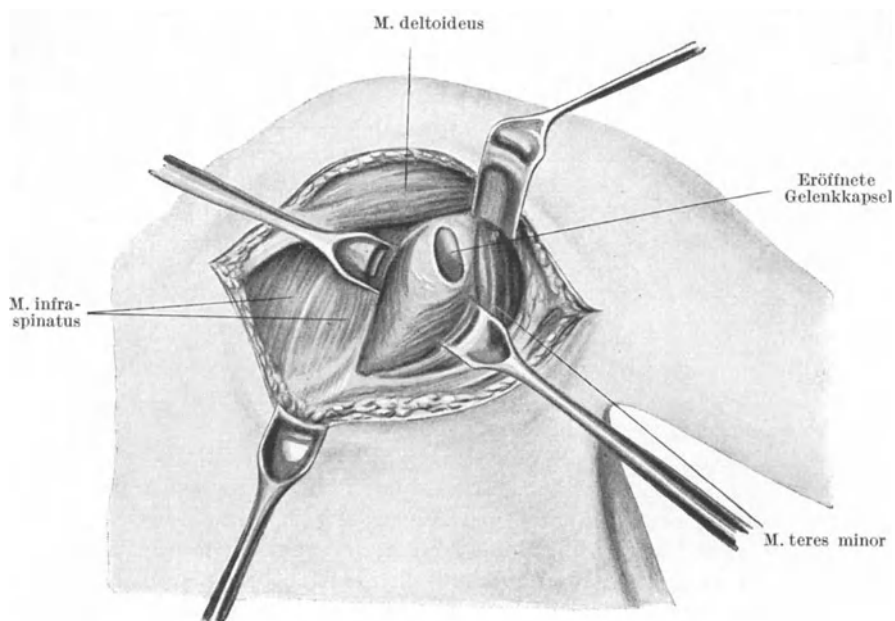


Abb. 263. Eröffnung des Schultergelenkes von hinten nach PAYR.

der Clavicula und der Spina scapulae abgetrennt, beide Muskellappen nach außen umgeschlagen und dann auf demselben Wege wie bei der vorderen und hinteren Kapselöffnung das Gelenk vorn und hinten breit eröffnet.

2. Die Eröffnung des Ellenbogengelenkes. a) Von hinten. Hautschnitt bei rechtwinklig gebeugtem Gelenk von der lateralen Seite des Tricepssehnenrandes. Einkerbung des M. extensor carpi radialis longus. Dadurch wird die Gelenkkapsel frei, sie wird eröffnet und das Glasrohr eingeführt. Die Gelenkstellung soll ungefähr $120-130^\circ$ betragen. Sitz der Infekt mehr vorn, so erfolgt

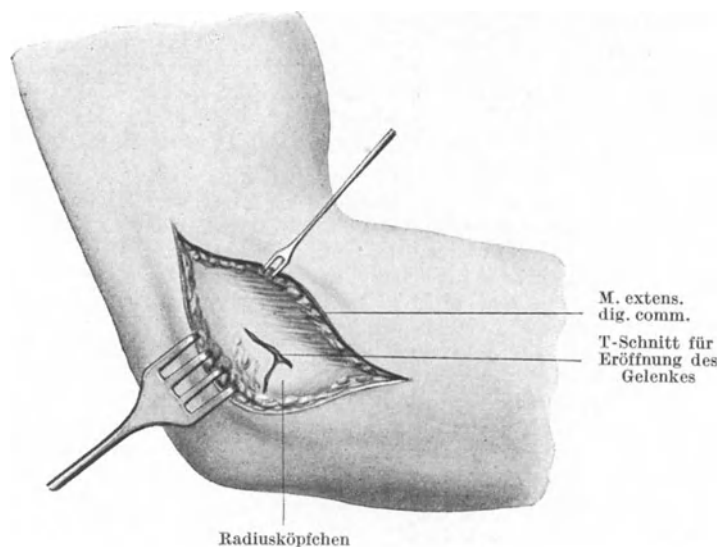


Abb. 264. Eröffnung des Ellenbogengelenkes von der lateralen Seite nach PAYR.

b) die Eröffnung auf der lateralen Seite (Abb. 264). Der Hautschnitt beginnt bei halbgestrecktem Gelenk, an der lateralen Kante und verläuft über den Condylus lateralis und das Radiusköpfchen. Dann geht man, dem KOCHERSchen Resektionsschnitt entsprechend, zwischen *M. anconaeus* nach hinten und *M. extensor digitorum comm.* nach vorn an der muskelfreien Stelle des Gelenkes ein. Auf diesen, in der Längsrichtung des Radius erfolgten Schnitt wird ein zweiter, senkrechter gesetzt, der dem Gelenkspalt zwischen Radiusköpfchen und *Capitulum humeri* entspricht. Durch den Querschnitt ist das seitliche Gelenkband durchtrennt. Durch dieses Vorgehen ist die vordere Kapseltasche eröffnet und kann beachtigt werden. Soll nur Phenolcampherbehandlung durchgeführt werden, so genügt eine kleine Eröffnung der Kapsel am vorderen Rand des *Capitulum humeri*.

c) Die Eröffnung von der medialen Seite. Der Hautschnitt beginnt bei gebeugtem Ellenbogengelenk, ungefähr in der Mitte zwischen dem *Sulcus bicipitalis medialis* und der medialen Humeruskante. Der unterste Teil des Schnittes verläuft parallel zur Ulna. Der

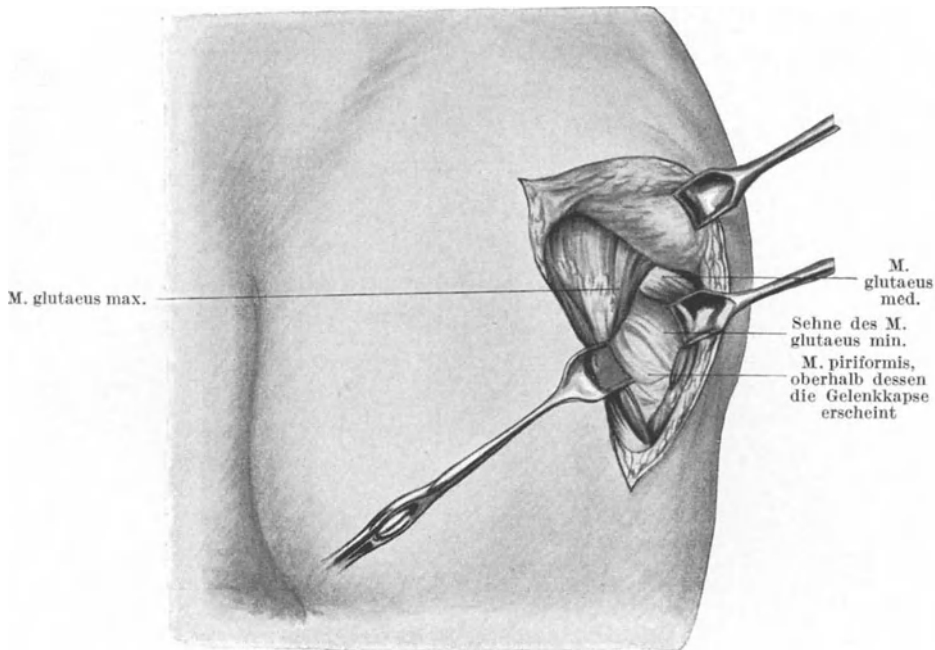


Abb. 265. Die Eröffnung des Hüftgelenkes von hinten nach PAYR.

zunächst sichtbar werdende *M. pronator teres* wird auf 1—1½ cm vom Epicondylus medialis abgelöst und läßt sich dann ulnarwärts umklappen. Dann liegt der *M. brachialis* frei, der mit dem Gefäß-Nervenbündel nach lateral abgezogen wird. Dadurch kommt die Gelenkkapsel im Bereich der Trochlea zum Vorschein. Die Kapsel kann, wenn nötig, breit eröffnet werden.

d) Die völlige Aufklappung des Gelenkes von hinten. 5—6 cm langer Hautschnitt vom Olecranon nach oben über der Tricepssehne. Z-förmige Durchtrennung der Tricepssehne bis auf den Knochen. Das Z muß so gebildet werden, daß der mit dem Olecranon in Verbindung bleibende Teil der mediale Abschnitt der Tricepssehne ist, weil hier der Muskel weiter herunterreicht. Von diesem Schnitt aus ist die breite Eröffnung des Gelenkes nach hinten leicht möglich.

3. Die Eröffnung des Handgelenkes. Genau wie bei der Punktion ist nur die Eröffnung des Radiokarpalgelenkes als typischer Eingriff möglich. Die Eröffnung erfolgt entsprechend dem dorsoradialen Resektionsschnitt zwischen der Sehne des *M. extensor pollicis longus* und der der gemeinsamen Fingerstrecker (s. S. 444). Bei schweren Vereiterungen kommt eine Gelenkresektion nach dem unten beschriebenen Verfahren (s. S. 446) oder noch verstückelndere Eingriffe in Frage.

4. *Die Eröffnung des Hüftgelenkes.* Auch hier empfiehlt sich zur Dauerentleerung in erster Linie die Eröffnung von hinten. Zur Phenolcampherbehandlung genügt auch

a) die Eröffnung von vorn. Hautschnitt daumenbreit nach innen von der Spina ant. sup. 8 cm lang parallel zum Oberschenkel. Nach Durchtrennung der Fascia lata wird der M. sartorius nach medial abgezogen. Man dringt dann in den Zwischenraum zwischen den Mm. tensor fasciae latae und ileopsoas, in dem die kräftige Sehne des M. rectus zum Vorschein kommt, ein. Die Sehne des M. rectus wird stark nach medial abgezogen und zwischen ihr und dem M. tensor fasciae latae dringt man durch das hier befindliche, oft stark entwickelte Fettgewebe etwas nach medial in die Tiefe, und erreicht die Gelenkkapsel mit ihren Verstärkungsbändern. An deren äußerem Rand wird die Kapsel eröffnet. Zur Phenolcampherbehandlung muß ein dickes Glasdrain eingelegt werden.

b) Die Eröffnung von hinten ist etwas schwieriger (Abb. 265). Vom hinteren Rand des Trochanter major verläuft der Hautschnitt schräg nach hinten oben, dem Verlauf der

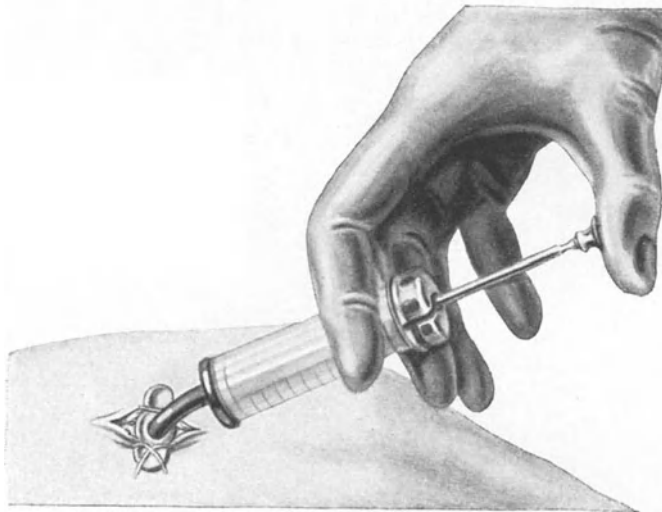


Abb. 266. Die Technik der Phenolcampherinjektion am Kniegelenk nach PARR.

Fasern des M. gluteus maximus entsprechend. Die Muskelfasern werden stumpf auseinandergezogen, so daß der hintere Rand des M. gluteus medius zum Vorschein kommt; er wird nach vorn gezogen und man dringt nun in den Zwischenraum zwischen den Mm. piriformis und gluteus minimus ein. Soll ein breiter Zugang geschaffen werden, so wird der M. piriformis durchschnitten. Dann liegt die hintere Kapseltasche frei, kann quer eröffnet und besichtigt werden. Zur Drainage wird der hintere Rand des M. gluteus maximus und medius nach vorn an die Haut genäht. Zur Nachbehandlung wird ein Extensionsverband angelegt.

5. *Die Eröffnung des Kniegelenkes.* Phenolcampherbehandlung. An der Innen- oder Außenseite, kleinfingerbreit von der Patella entfernt, wird ein etwa 2 cm langer Hautschnitt angelegt. Nach Durchtrennung der Haut, Fett- und Bindegewebsschichten erscheint die Gelenkkapsel, deren fibröse Kapsel und Synovialkapsel getrennt gespalten werden. Der Kapselschnitt soll nur so groß sein, daß gerade ein passendes Glasrohr hindurchgeht. Der Weichteilschnitt wird durch eine Naht geschlossen und damit das Glasrohr befestigt (Abb. 266). Zur Füllung mit Phenolcampher wird durch das Glasrohr ein dieses gerade ausfüllendes, mit einer Spritze verbundenes Gummidrain eingeführt und nach der Füllung sofort entfernt, während das Glasdrain durch einen Watterpfropfen verschlossen wird. Ist die Hinterseite des Gelenkes druckempfindlich, so erfolgt besser die Eröffnung und Drainage nach hinten.

b) Die Eröffnung von hinten medial. Patient befindet sich in Bauchlage. Der Schnitt zieht parallel zur Längsachse über die Mitte des medialen Condylus. Nach Freilegung

und Abziehen der Sehnen des *M. semitendinosus* und *semimembranosus* nach medial wird (Abb. 267) die *Fascia poplitea* frei und darunter der Ansatz des medialen *Gastrocnemius*-kopfes. Der *Gastrocnemius*kopf wird fingerbreit nach lateralwärts von der Gelenkkapsel abgelöst, wobei häufig das Gelenk schon eröffnet wird. Die Kapselspaltung wird dann nach medialwärts bis zum seitlichen Anteil fortgeführt. Einlegen eines Glasrohres.

c) Die Eröffnung von hinten lateral. Hautschnitt wie oben über dem lateralen *Condylus* bis etwa zur Höhe des *Fibulaköpfchens*. Nach Durchtrennung der Haut, des Unterhautzellgewebes erscheint der *M. plantaris* medialwärts, der *N. cutan. surae lateralis* und noch weiter lateral der *N. peroneus*. Nach Abziehen der Nerven nach lateral und des *M. plantaris* nach medial erscheint der laterale *Gastrocnemius*-kopf, dessen Fasern eine kleine Strecke weit durchtrennt werden. Dann wird die nun freiliegende Kapsel eröffnet. Wegen der möglichen Gefahr eines Nerven-druckes auf die oben erwähnten Nerven wird in die laterale Tasche ein Gummidrain eingeführt.

Bei schwerer Vereiterung meißelt LÄWEN unter Blutleere von seitlichen Eröffnungsschnitten, ähnlich denen KROHs (s. unten), die nach dorsal ausgebogenen Gelenkflächen der *Femurcondylen* bei gebeugten Gelenken waagrecht ab. Vorher trägt LÄWEN noch die dorsalen Teile der *Meniscen* ab. Nach Lagerung auf BRAUNscher Schiene hat der Eiter aus den weitklaffenden Wunden guten Abfluß. Kommt auch dadurch die Eiterung nicht zum Stillstand, so muß nach Durchtrennung aller Bänder das Gelenk breit aufgeklappt, locker mit Gaze ausgefüllt und in halber Beugstellung extendiert werden.

KROH hat ein vereinfachtes Verfahren der hinteren Kapselabschnitte ausgearbeitet. In Rückenlage bei Beugung des Kniegelenkes von etwa 45° wird die *mediale Kapseltasche* eröffnet. Oberhalb des *Condylus medialis fem.* sucht man den Zwischenraum zwischen den leicht tastbaren Sehnen der *Mm. adductor long.* und *sartorius*. In diesem Raum etwas unterhalb des hinteren, äußeren Randes des *Femurcondylus* wird ein 4 cm langer Schnitt durch Haut und Fascie gemacht (Abb. 268 a und b). Das nun erscheinende Fett wird durchtrennt und man stößt auf die derbe, auf dem *Condylus* verschiebliche Gewebsplatte, die 2—4 mm unterhalb des Randes des *Condylus* geschlitzt wird. Damit ist die Kapseltasche eröffnet und läßt sich leicht nach oben und unten weiter öffnen.

In derselben Lage wird die *laterale Kapseltasche* eröffnet. Der Schnitt verläuft zwischen dem scharfen Außenrand des *M. quadriceps* und der vorspringenden Sehne des *M. biceps fem.* 1 cm oberhalb des *Wadenbeinköpfchens* beginnt der 4 cm lange Schnitt durch Haut und Fascie, der die *Capsula fibrosa* enthüllt (Abb. 269 a und b). Diese wird auch auf der Außenseite 2—4 mm unterhalb des *Condylenrandes* eingeschnitten und damit die Kapsel breit eröffnet.

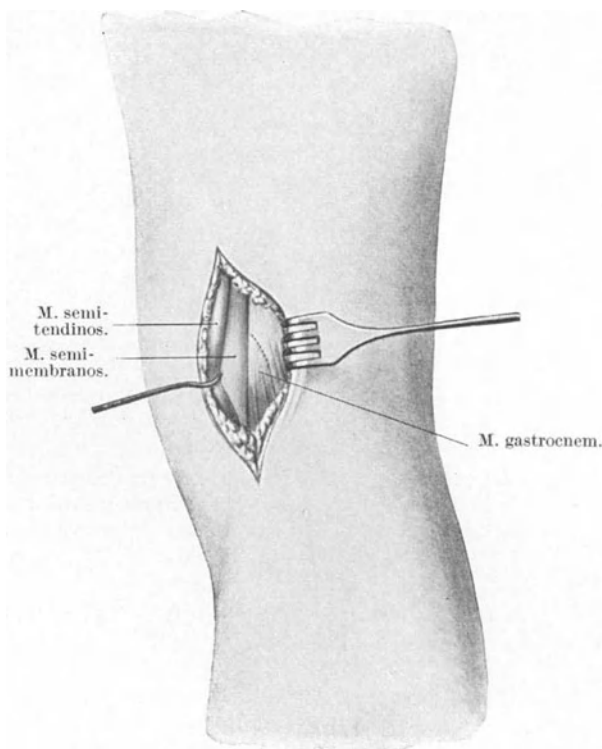


Abb. 267. Die Eröffnung des Kniegelenkes von hinten nach PAYR. (Die punktierte Linie zeigt die Schnittlinie an.)

6. Die Eröffnung des oberen Sprunggelenkes. a) Lateraler Schnitt. Der Hautschnitt verläuft am äußeren Rand der Zehen-Strecksehnen, etwas nach innen vom vorderen Rand des äußeren Knöchels. Durchtrennung des Lig. cruciatum. Das so freigelegte Streck-

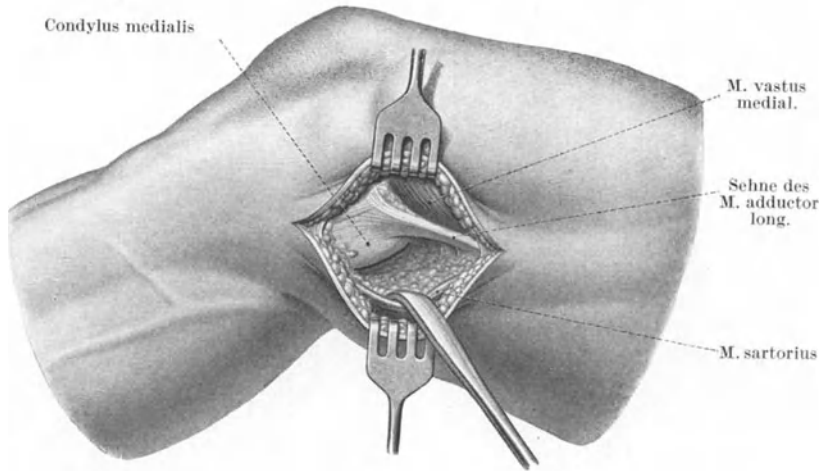


Abb. 268 a. Die Eröffnung der hinteren Kniegelenkscapseltasche nach KROH. Die Eröffnung der medialen Capseltasche. I. Der Weichteilschnitt verläuft zwischen dem deutlich fühlbaren dorsalen Rand der Sehne des M. adductor long. und der Sehne des im Muskelbündel eingehüllten M. sartorius. Zieht man beide auseinander, so findet man im lockeren Fettgewebe den bogenförmigen Rand des medialen Condylus, der leicht freigelegt und mit einem bogenförmigen Schnitt (schwarze Linie) eröffnet wird.

sehnenbündel wird nach medial verzogen. Dann dringt man in der Richtung nach medial auf die nun freiliegende Kapsel des oberen Sprunggelenkes vor. Das Glasrohr wird in die vordere Capseltasche unter den Strecksehnen eingeschoben.

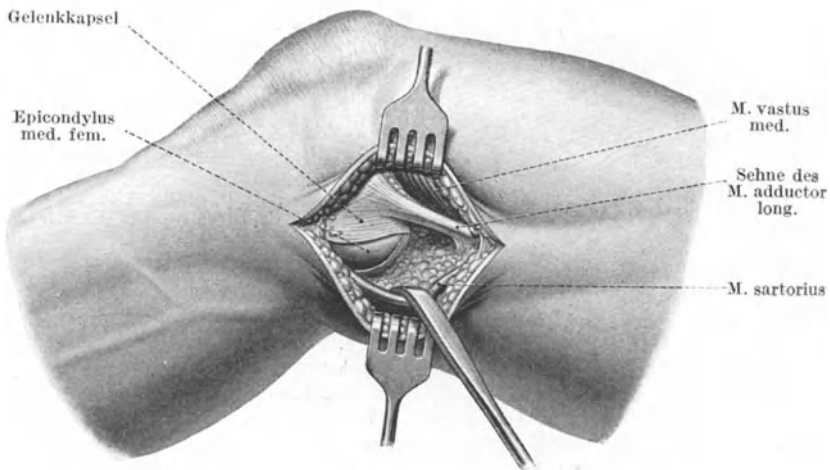


Abb. 268 b. Die Eröffnung der medialen, hinteren Capseltasche des Kniegelenkes nach KROH. II. Die Capseltasche ist eröffnet.

b) Die Eröffnung von medial. Der Hautschnitt verläuft etwa daumenbreit vor der Spitze des inneren Knöchels. Die Durchtrennung des Kreuzbandes wird unmittelbar medial neben der Sehne des M. tibialis ant. vorgenommen. Die Sehne braucht nicht zu Gesicht zu kommen. Die nun freiliegende Kapsel wird quer eröffnet. Bei der Durchtrennung

der Kapsel zeigt sich beiderseits eine reichliche Anhäufung von Fettgewebe zwischen fibröser und Synovialkapsel.

c) Die Eröffnung von hinten. Der Hautschnitt verläuft bogenförmig zwischen den Sehnen der *Mm. peronei* und der Achillessehne. Das *Retinaculum sup. der Peronaeusehne*

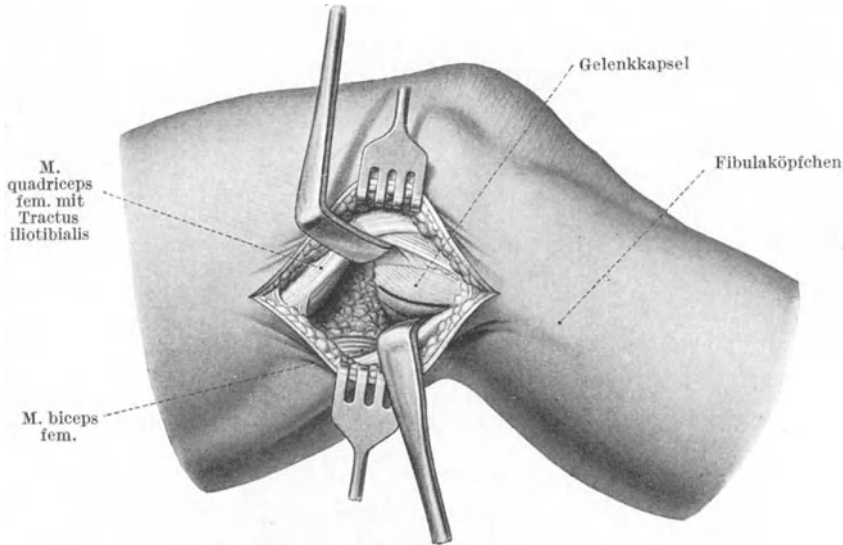


Abb. 269 a. Die Eröffnung der hinteren Kniegelenkskapseltaschen nach KROH.
Eröffnung der lateralen Kapseltasche. I. Mit dem Weichteilschnitt, der etwa fingerbreit oberhalb des Fibulaköpfchens beginnt, ist der Zwischenraum zwischen dem *M. quadriceps fem.* und dem *M. biceps fem.* eröffnet. Die Gelenkkapsel ist über dem äußeren Condylus freigelegt. Die ausgezogene schwarze Linie deutet die Schnittlinie zur Eröffnung der hinteren Kapseltasche an.

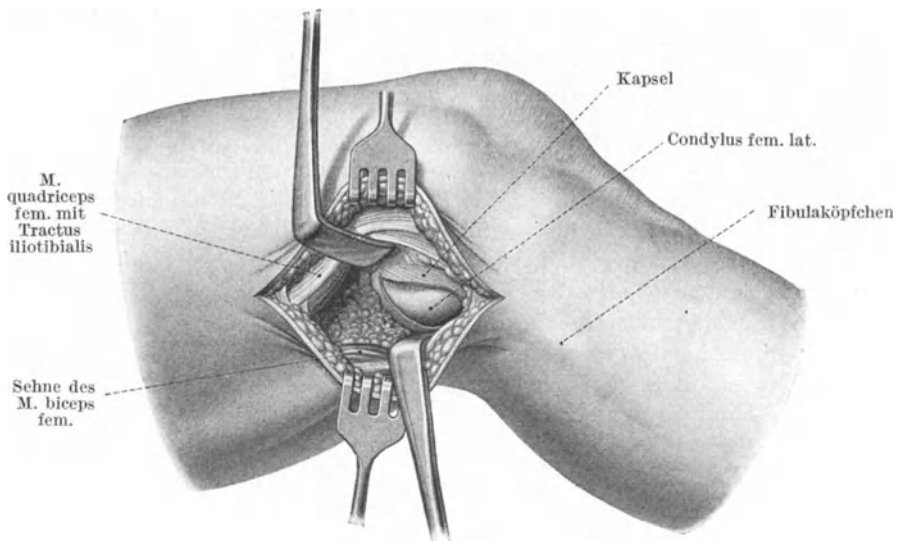


Abb. 269 b. Die Eröffnung der hinteren Kniegelenkes nach KROH.
II. Die Kapseltasche ist eröffnet.

wird durchtrennt, das *Ligamentum calcaneo-fibulare* eingekerbzt. Durch das Fettgewebe zwischen Achillessehne und Sprunggelenk dringt man gegen die hintere Kapsel vor. Die Kapsel wird quer bei Dorsalflexion des Fußes eingeschnitten.

d) Breite Eröffnung des Sprunggelenkes von hinten. Patient befindet sich in Bauchlage. Lappenschnitt zweifingerbreit oberhalb des inneren Knöchels beginnend, folgt dem

medialen Rande der Achillessehne, biegt oberhalb des Achillessehnenansatzes nach lateral um und führt quer über dieselbe nach der Spitze des lateralen Malleolus. Der Hautlappen wird nach lateral präpariert und abgezogen. Z-förmige Durchtrennung der Achillessehne. Die beiden Sehnenabschnitte werden dann nach den Seiten abgezogen, die hintere Kapseltasche dadurch frei und eröffnet. PAYR empfiehlt bei der Offenhaltung die Einhüllung der Sehnenlappen durch die umgebende Haut. Von diesem Schnitt können auch größere Teile der hinteren Fußwurzelabschnitte entfernt werden.

e) Die völlige Aufklappung durch den äußeren Bogenschnitt nach KOCHER. (Siehe Gelenkresektion am Fußgelenk.) Nach der breiten Eröffnung Luxation. In der dort beschriebenen Weise wird das Gelenk reponiert und mit Gaze locker gefüllt (s. S. 466). Bei Talusfraktur wird der Talus am besten vollständig entfernt.

7. *Eröffnung des unteren Sprunggelenkes.* Das Vorgehen entspricht dem im vorigen Abschnitt Gesagten. Nach Durchtrennung des Retinaculum sup. der Peroneussehnen wird das Ligamentum calcaneo-fibulare eingekerbt und durchschnitten. Dann dringt man zwischen Achillessehne und unterem Sprunggelenk durch das Fettgewebe vor und durchtrennt das Ligamentum talocalcaneum post. quer, während die Achillessehne stark nach medial abgezogen wird. Dann wird die Gelenkkapsel breit eröffnet, unter starker Dorsalflexion des Fußes. Man muß sich unmittelbar an der Oberfläche des Calcaneus halten, um das Gelenk nicht zu verfehlen. In schweren Fällen wird die Achillessehne Z-förmig durchtrennt. Zur Freilegung der übrigen Fußwurzelgelenke bedient man sich des HÜTER-HEIDENHAINschen dorsalen Lappenschnittes (s. Resektion des oberen Sprunggelenkes- und kann auch nach KIRSCHNER sagittal oder nach KLAPP mit dorsalem Knochen-Weichteilschnitte vorgehen.

Nachbehandlung der Gelenkeiterungen. Die Entleerung mit dem Glasrohr ist bei der Phenolcampherbehandlung und auch ohne diese so kurz wie möglich fortzusetzen. Bleibt der Eiterabfluß stark, so muß das Glasrohr liegenbleiben. Ist er schleimig und dünnflüssig geworden, so muß das Rohr entfernt werden oder es können Spülungen mit 1%iger Carbollösung, LUGOLScher, PREGLScher oder Rivanollösung (s. S. 381 ff.) stattfinden, besonders wenn der Abfluß mangelhaft wird. Bei breiter Eröffnung soll bei Aufhören der Eiterung die Wunde durch Zusammenziehen der Wundränder geschlossen werden. Der Schwebbeextensionsverband hat sich für die erste Zeit nach dem Eingriff als besonders geeignet in der Nachbehandlung der Gelenkfrakturen gezeigt. Die Möglichkeit, das Gelenk ruhig zu stellen und doch in Bedarfsfällen Bewegungen auszuführen, ist einer seiner Vorzüge. Nebenbei wird der Gelenkknorpel vor Druck geschützt und die Kapsel bis zu einem gewissen Grade entfaltet. Zu diesem Zeitpunkt, in dem die Gelenkbewegungen ausgeführt werden können, soll auch vorsichtige Massage der entsprechenden Muskulatur eingeleitet werden. Sind alle Entzündungserscheinungen abgeklungen, so ist zur Beförderung der Kapselentfaltung und Schmerzlinderung die Injektion von $\frac{1}{2}$ %iger Novocain-Adrenalinlösung unter starkem Druck, wie sie von PAYR empfohlen worden ist, durchzuführen. Es ist oft erstaunlich, wie gut selbst die aktive Beweglichkeit in direktem Anschluß an eine solche Kapselfüllung ist.

d) Die Eingriffe bei den Gelenkfremdkörpern.

Fremdkörper können durch äußere Verletzungen in die Gelenke gelangen oder können sich durch Abstoßung von Teilen der knöchernen, knorpeligen und bindegewebigen Gelenkanteile in dem Gelenkinnern bilden. Fremdkörper, die von außen in das Gelenk eingedrungen sind, rufen fast immer eine Gelenkentzündung hervor. Man wird bei offenen Gelenkverletzungen darauf achten müssen und sie gleich bei der ersten Wundversorgung entfernen. In seltenen Fällen verursacht die primäre Verletzung keine bemerkenswerte Entzündung. Es kommt vor, daß Fremdkörper in den Gelenken nachweisbar sind, von denen der Kranke nichts weiß. Es handelt sich in solchen Fällen immer um kleine Fremdkörper, kleine Geschosse, Nadeln und ähnliches. Die meisten von außen eingedrungenen Fremdkörper

sind durch das Röntgenverfahren nachweisbar. Ist in der Vorgeschichte etwas von einer Verletzung bekannt, so ist immer auf Fremdkörper zu fahnden. Gelegentlich liegt eine Verletzung vor und ist nicht als durchgehend aufgefaßt worden. Entwickeln sich aber chronisch entzündliche Erscheinungen, Ergüsse, Schmerzen, Maussymptome, so können sie von einem unbeobachtet eingedrungenen Fremdkörper herrühren. Holz-, Glas- und Steinsplitter entgehen leider meist auch der röntgenologischen Untersuchung. Ist von einer scharfen Verletzung nichts bekannt, so muß beim Vorhandensein von Fremdkörpersymptomen an die Abspaltung eines Knorpel- oder Knochenstückes gedacht werden. Besteht bloß ein allgemeiner Reizzustand des Gelenkes, ohne daß Einklemmungserscheinungen beobachtet worden sind, so kann es sich um ein noch an Ort und Stelle befindliches oder gestieltes Abspaltungsstück handeln. Auch solche sind im Röntgenbild nachweisbar. Schließlich kann es sich auch um sog. *Gelenkmäuse* handeln, d. h. um gestielte oder abgelöste Teile der Synovialmembran.

Die *Behandlung aller Fremdkörper* besteht in einer mehr oder weniger breiten Eröffnung der Gelenke und Entfernung des Fremdkörpers. Die Eröffnung des Gelenkes erfolgt nach einem der in dem Abschnitt Gelenkeiterung (s. S. 381 ff.) aufgeführten Eröffnungsschnitte. Höchste Asepsis ist unbedingtes Erfordernis, größte Schonung und möglichst restlose Wiederherstellung von Wand- und Kapselabschnitten muß verlangt werden. Die am meisten von Fremdkörpern heimgesuchten Gelenke sind das Knie- und das Ellenbogengelenk. Beim Ellenbogengelenk wird man je nach Lage des Fremdkörpers den hinteren, medialen oder lateralen Schnitt bevorzugen (s. S. 388). Am Kniegelenk kommt hauptsächlich der gute Übersicht gebende, dabei sehr schonende *mediale S-Schnitt nach PAYR* in Betracht. Finden sich statt eines Fremdkörpers eine starke Wucherung der Synovialzotten (*Lipoma arborescens*) oder chronisch entzündete *Ligg. alaria*, so werden entweder die letzteren ausgeschnitten, oder es kann im ersteren Falle sogar eine vollständige Entfernung der Synovialmembran nötig werden.

e) Die Eingriffe an den Ganglien der Gelenkkapseln.

(LEDDERHOSE, PAYR.)

Die *Ganglien* entstehen aus der Gelenkkapsel, aus dem meist schwielig veränderten und schlecht ernährten Kapselgewebe, durch gehäufte kleine Verletzungen. Sie entwickeln sich häufig an besonderen Lieblingsstellen. Am häufigsten finden wir das Ganglion *carpale dorsale*, das zwischen den Sehnen der *Mm. ext. carpi rad. und ext. indicis* hervortritt und die Haut über dem Handgelenk vorwölbt. Die Beschwerden und die Funktionsstörungen sind meist geringgradig. Die häßliche Vorwölbung führt die Kranken oft zum Arzt. *Differentialdiagnostisch* kommen Sehnenscheidenhygrome und die seltenen Sehnenscheidenganglien in Frage. Die ersteren sind häufig spezifischer Natur und müssen daher auch anders behandelt werden. Andere Lieblingsitze sind die volar-radiale Seite des Handgelenkes, die Mittel Fußgegend, die laterale, vordere Kniegegend und besonders die Kniekehle. Hier bestehen oft beträchtliche, cystische Geschwülste und auch Funktionsstörungen. *Differentialdiagnostisch* sind hier die chronischen Schleimbeutelentzündungen, auch oft spezifischer Natur, nicht immer sicher abzugrenzen.

Die *Behandlung* besteht bei den kleinen, carpalen, dorsalen Ganglien, wenn sie frisch entstanden sind, häufig zunächst im Zerquetschen oder besser Zerschlagen mit einem Holzhammer. Dazu setzt man am besten ein etwa daumendickes Stück Rundholz auf das Ganglion auf und führt einen kurzen Schlag mit dem Holzhammer darauf aus. In etwa 20—30% kommt es zu einer dauernden Ausheilung.

Die *Sehnenscheidenhygrome* dürfen, da sie oft spezifischer Natur sind, nicht mit Zerschlagen behandelt werden.

Die *Ganglien an anderen Körperstellen* entfernt man am besten sofort durch eine Operation. Da die Ganglien nicht selten durch einen feinen Gang mit dem Gelenkhohlraum in Verbindung stehen, ist strengste Asepsis bei dem an sich kleinen Eingriff notwendig. Er wird in örtlicher Betäubung durch Umspritzung ausgeführt. Mit einem Querschnitt über der Höhe der Schwellung erzielt man die besten Narben. Man spaltet vorsichtig Haut und Unterhautzellgewebe, bis man auf die glatte, gefäßlose Geschwulst kommt, die nun durch Ablösen der

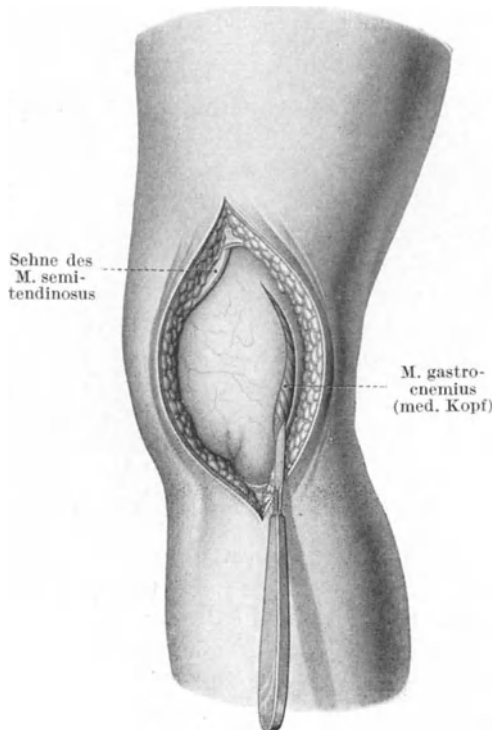


Abb. 270. Freilegung und Entfernung eines in der Kniekehle sitzenden, großen Ganglions. I. Durch bogenförmigen Schnitt über der cystischen Geschwulst und nach Spaltung der Fascia poplitea wird der M. gastrocnemius med., der vorgedrängt und lateral verschoben ist, freigelegt, ebenso der Sack, der medial vom M. gastrocnemius und lateral von der Sehne des M. semitendinosus in der Tiefe nach der Kniekehle liegt.

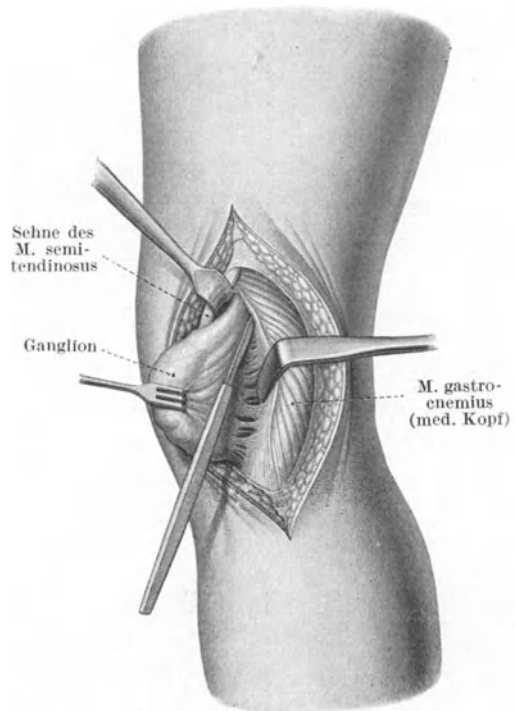


Abb. 271. Freilegung und Entfernung eines in der Kniekehle sitzenden, großen Ganglions. II. Der mediale Kopf des M. gastrocnemius, der durch die Cyste nach lateral verdrängt ist, wird noch weiter nach lateral verdrängt. Die cystische Geschwulst wird allmählich gelöst. Der Stiel verläuft nach oben in die Gelenkkapsel.

Weichteile allmählich gestielt wird. Zu beiden Seiten muß die Geschwulst von den Sehnenscheiden abgetrennt werden. Bei stärkeren Verwachsungen geht es nicht immer ohne Eröffnung der Sehnenscheiden vor sich. Man soll aber die Eröffnung so klein wie möglich gestalten. Während die beiden obengenannten Sehnen mit stumpfen Häkchen auseinandergezogen werden, dringt man nun zwischen ihnen, unter weiterer Stielung sich immer unmittelbar an die Ganglienwand haltend, in die Tiefe, bis man den Stiel erreicht hat, den man bis in die Gelenkkapsel hinein verfolgen muß. Erst dann darf man ihn durchtrennen. Besteht eine feine Öffnung nach dem Gelenk zu, so ist auch der letzte Rest des Stieles herauszuschneiden und die Öffnung durch eine feinste Catgutnaht zu verschließen. Geht man nicht so vor, so erhält man einen Rückfall.

Die Entfernung eines *Ganglion aus der Kniekehle* kann noch größere Schwierigkeiten machen. Hier legt man die Geschwulst am besten durch einen Längsschnitt über der Höhe der Anschwellung frei. Nach Durchtrennung von Haut und *Fascia poplitea* kommt man auf die Ganglionwand, von der man die umgebenden Weichteile nun nach allen Seiten ablöst. Die Geschwulst kann zwischen den beiden *Mm. gastrocnemii* oder auch zwischen dem medialen *Gastrocnemius*-kopf und den *Mm. semitendinosus* und *-membranosus* in die Tiefe ziehen (Abb.271). Die Muskulatur wird zur Seite gezogen und nun das Ganglion langsam gestielt und der Stiel bis in die hintere Kapselwand hinein verfolgt (Abb.270—272). Dort wird er dann abgetragen. Handelt es sich um einen chronisch entzündeten Schleimbeutel, so ist das Vorgehen ähnlich.

f) Die Eingriffe bei den Meniscusverletzungen im Kniegelenk.

(SOMMER.)

Die schon von BRASS beschriebene (1731) und von v. BRUNS (1892) in ihrer vollen Bedeutung erkannte Meniscusverletzung, früher in Deutschland seltener beobachtet als in England und der Schweiz, den Ländern des Sportes und Bergsteigens (MARTIN, STEINMANN), spielt heute im Zeitalter des Sports eine Hauptrolle in der Erkrankung des Kniegelenkes. Sie entsteht meist durch forcierte Drehbewegung, besonders bei Außenrotation des am Boden gehemmtten Unterschenkels und bei Adduktion und Innenrotation des Oberschenkels (v. DITTRICH), seltener bei Überstreckung oder starkem Druck. Nach SCHAEDEL spielt auch die Dehnbarkeit der Gelenkwände eine Rolle. Nach KROIS ist der innere Meniscus siebenmal häufiger beteiligt als der äußere. Das männliche Geschlecht wird bevorzugt. Die frische Verletzung macht die Erscheinung einer Distorsion. Der Schmerz kann so heftig sein, daß er zu Ohnmacht führt, er ist aber meist von kurzer Dauer. Einklemmungserscheinungen können sich gleich bemerkbar machen. Oft ist deutliches Knacken im Moment der Verletzung beobachtet worden. Ein Erguß bleibt fast immer eine Zeitlang bestehen. Nach kurzer Zeit verschwinden aber die Erscheinungen häufig restlos, um dann bei Gelegenheit eines erneuten, unter Umständen geringfügigen Traumas wiederzukehren. Ein leichter Erguß bleibt unter Umständen dann dauernd bestehen. Die Diagnose gründet sich hauptsächlich auf einen chronischen Reizzustand des Gelenkes, eine Druckempfindlichkeit meist etwas innerhalb des *Lig. patellae* im Bereiche des Gelenkspaltes. Schmerzhaft ist besonders der Versuch einer vollständigen Streckung und Rotationsbewegung, besonders die Außenrotation. Bei Beuge- und Drehbewegung nach außen kann unter Umständen eine schmerzhaft Vorwölbung im Bereiche des inneren Gelenkspaltes fühlbar werden. Dieses Vorspringen ist als das sicherste Zeichen einer Meniscusverletzung anzusehen, ist aber leider nicht oft vorhanden. Liegt die primäre Verletzung, die auch gar nicht sehr heftig gewesen zu sein braucht, lange zurück, so entwickelt sich häufig eine Atrophie der Streckmuskulatur am Oberschenkel, da ja nach GEBHARDTS sicher berechtigter Ansicht eine alleinige Verletzung des Meniscus kaum vorkommt, vielmehr der Bandapparat und seine Muskeln immer in Mitleidenschaft gezogen sind. Besteht lange Zeit ein Erguß, so kann

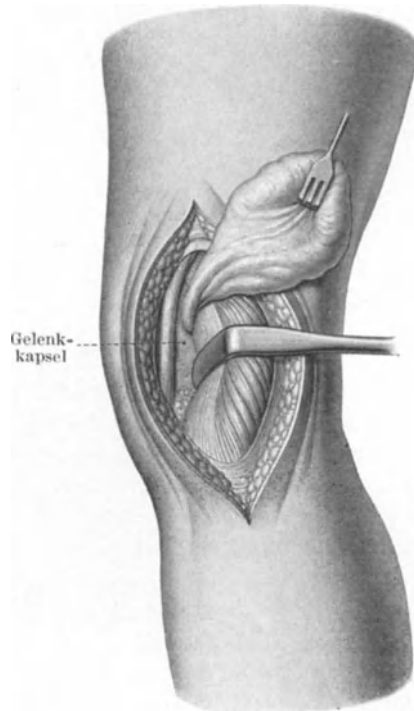

Abb. 272. Freilegung und Entfernung eines in der Kniekehle sitzenden, großen Ganglions. III. Das Ganglion ist bis auf den Stiel freigelegt. Man sieht den Eintritt des Stieles in die Gelenk-kapsel. Hier wird er abgebunden und durchtrennt.

unter Umständen seitliche Beweglichkeit nachweisbar werden. Bei Beuge- und Streckbewegung mit aufgelegter Hand wird manchmal ein starkes Knacken verspürt, es kann sogar so heftig sein, daß es dem Ohr vernehmbar wird. Nicht selten sind auch Einklemmungserscheinungen, sogar Maussymptome mit vorübergehender oder länger dauernder Feststellung des Gelenkes und starker Schmerzhaftigkeit in gewissen Stellungen. Es handelt sich dann, wie bei den Gelenkmäusen, fast immer um eine Einklemmung zwischen Gelenkkörper und Kapsel. Leider fehlen häufig sichere, kennzeichnende Symptome und man ist auf mehr allgemeine Erscheinungen wie Unsicherheit beim Gehen und wechselnde Funktionsstörungen angewiesen. Die Röntgenuntersuchung läßt meist auch im Stich, es wird aber häufiger eine Erweiterung als eine Verengerung des Gelenkspaltes nachgewiesen. Auch die Gelenkfüllungen mit Gas oder schattengebenden Flüssigkeiten geben nur selten sichere Anhaltspunkte. Sie haben aber differentialdiagnostisch Bedeutung gegenüber den freien Körpern.

Nur eine lang dauernde ruhigstellende Behandlung führt gelegentlich zu einer länger anhaltenden Besserung. Bleibt diese Behandlung ohne Dauererfolg, so ist die Operation vorzuschlagen. Wird die Operation verweigert, so kann das Tragen der von PAYR empfohlenen Kniekappe angeraten werden. Sie hat vor dem üblichen Gummistrumpf für das Kniegelenk den Vorzug, daß sie in ihrem hinteren Abschnitt aus Rehleder besteht, das sich den Körperformen besser anschmiegt, keine Falten wirft und infolgedessen auch nicht zu Druck Veranlassung gibt.

Der *operativen Behandlung*, die nur in einer vollständigen Entfernung des verletzten Meniscus bestehen kann, soll eine Ruhigstellung des Gelenkes vorausgehen, bis der Erguß geschwunden ist. Dann wird erst noch einmal versucht die Diagnose sicher zu stellen. Ist nur eine Ablösung von dem eingerissenen Seitenband vorhanden, so findet man eine Störung der achsengerechten Beweglichkeit bei erhaltener Gleitfähigkeit. Man kann dann durch den „Lösungsgriff“ nach GEBHARDT (Abziehen des Unterschenkels und Verschieben desselben), die weiche Hemmung und leichte Gelenksperre beseitigen, ehe man belasten läßt. Bei *Meniscusverletzung*, bei der auch nach Lösung der Sperre unter Schmerzen oft von neuem eine Sperre eintritt, soll früh operiert werden (GEBHARDT, BÖHLER).

Man eröffnet das Gelenk mit einem flachen Schrägschnitt, der den vorderen Gelenkspaltabschnitt kreuzt, und durchtrennt den vorderen Teil des Seitenbandes bei bis 45° gebeugtem Knie. Werden kleine scharfe Haken in die Kapsel-Bänder eingesetzt, so kann man den Meniscus gut in ganzer Ausdehnung zu Gesicht bringen, besonders wenn Rotations- und Abduktionsbewegungen ausgeführt werden. Ist der Meniscus vollständig durchgerissen oder in der Längsrichtung gespalten, so ist es wichtig, alle Teile zu erfassen. Am zweckmäßigsten ist es, mit einem einzinkigen, kleinen, scharfen Häkchen den Meniscus oder seine einzelnen Stücke zu fassen, herauszuziehen und nun mit einem kleinen Präpariermesser seine Abtrennung möglichst weit hinten, möglichst weit vorn und von seinem Ansatz am Seitenband vorzunehmen. Sorgfältigste Naht des Seitenbandes und der Kapsel beschließen den Eingriff. Nach 8 Tagen kann mit vorsichtigen, passiven Bewegungsübungen begonnen werden. Massage der Streckmuskulatur ist sehr zu empfehlen. Nach 14 Tagen steht der Kranke auf. Die mediko-mechanische Behandlung muß mindestens bis zur 4. Woche fortgesetzt werden. Ist die Diagnose nicht unbedingt sicher oder läßt sich eine Abgrenzung gegenüber der Zerreißen eines Kreuzbandes, eines Corpus mobile oder einer chronischen Erkrankung der Ligg. alaria, oder einer anderen chronischen, entzündlichen Erkrankung mit Bildung von Verwachsungen oder einem Erguß nicht mit Sicherheit durchführen, so ist es besser, das Gelenk mit dem medialen S-Schnitt nach PAYR breit zu eröffnen (s. S. 464). Man hat mit diesem Schnitt

einen vorzüglichen Überblick und kann je nach der nun feststellbaren Erkrankung den Eingriff beschließen.

g) Die Arthrodesen der Gelenke.

(ALBERT.)

Der Gedanke, Gelenke, deren Bewegungsfähigkeit durch Lähmung der zugehörigen Muskulatur vollkommen aufgehoben ist, zu versteifen, um dadurch die Funktion des Gliedes zu bessern, stammt von ALBERT. Er hat zuerst (1879) durch Resektion beider Kniegelenke eine Versteifung herbeigeführt und eine Patientin mit spinaler Kinderlähmung auf die Beine gebracht. Er hat diesen Eingriff als Arthrokleisis bezeichnet. Der Eingriff ist seit ALBERT häufig wiederholt und auch an anderen Gelenken von ihm selbst und von anderen zur Ausführung gebracht worden. Außer bei der spinalen Kinderlähmung kommt die *Arthrodesis*, wie wir den Eingriff heute nennen, auch bei Lähmungen peripherer Nerven durch Verletzung in Betracht. Auch bei Schlottergelenken anderer Ursache kann die Operation ausgeführt werden, doch wird im allgemeinen das Ellbogengelenk, von manchen auch das Handgelenk ausgeschlossen. Schließlich kann das Verfahren auch empfohlen werden zur Verlängerung der verkürzten unteren Extremität, dadurch, daß die Sprunggelenke in Spitzfußstellung versteift werden, so daß der Kranke auf den Metatarsusköpfchen auftritt. Ursprünglich ist man so vorgegangen, daß man, wie ALBERT vorgeschlagen hat, Teile der Gelenke im Bereich des Knochens reseziert hat. Da man später die Beobachtung machte, daß auch die Resektion des Knorpels genügt, hat man nur den Knorpelüberzug mit dem Messer abgetragen. Nicht immer trat eine vollkommene Ankylose ein, deshalb hat schon LESSER den Vorschlag gemacht, die Gelenkenden durch Nagelung aneinander zu fixieren. Die Nagelung wurde dann später besonders von VULPIUS durch Drahtnähte ersetzt. Spätere Verfahren stellten die Arthrodesis besonders da, wo es galt, mehrere Gelenke festzustellen, dadurch her, daß sie extraartikulär eine Überbrückung durch einen gestielten oder frei transplantierten Periost-Knochenspan vornahmen (CRAMER, 1910). Dabei wurde das Gelenk entweder unberührt gelassen oder gleichzeitig eine Entfernung des Knorpels vorgenommen. Man kann STOFFEL (1923) u. a. nur recht geben, wenn sie die Arthrodesis nur für solche Kranke angewendet wissen wollen, bei denen alle übrigen Versuche, die Funktion durch andere Eingriffe, wie Nervennaht, Sehnenverpflanzung usw. wieder herzustellen, aussichtslos erscheinen. STOFFEL hat außerdem darauf aufmerksam gemacht, daß man die Arthrodesis nur dann zur Ausführung bringen darf, wenn die Kranken imstande sind, eine knöcherne Verbindung der Gelenkenden aufzubauen. Bei Kindern stellt sich zu leicht infolge der langsamen Entwicklung der knöchernen Verbindung inzwischen eine Kontraktur ein. Schließlich muß nach STOFFEL die Arthrodesis als verstümmelnde Operation angesehen werden und ist auch deshalb, wenn es angeht, zu vermeiden. LEXER hat 1914 zur Versteifung des Fußgelenkes empfohlen, vermittels einer langen Fräse von der Sohle her Calcaneus, Talus und Tibia anzubohren und in den so gebildeten Knochenkanal einen passenden Knochenspan einzutreiben. Er benutzte Leichenknochen, transplantierte Knochen von anderen Menschen und von dem Kranken selbst. Er selbst und andere Autoren beobachteten häufig nach Wochen und Monaten das Wiederauftreten der anfangs vollständig ausgeschalteten Gelenkbeweglichkeit bzw. eine federnde Bewegung in der Gelenkgegend. Dies wurde durch LEXER so erklärt, daß 1. für das Transplantat schlechte Ernährungsbedingungen vorhanden seien, 2. in der Gelenkhöhle eine Resorption des Spanes durch das Granulationsgewebe auftritt, das durch die Organisation des hier unvermeidlichen Blutergusses entstanden ist. Die schließliche Beweglichkeit tritt häufig im Anschluß an zu frühzeitige Beanspruchung des Transplantats auf. LEXER u. a. haben unter geeigneter Ruhebehandlung und Feststellung der Extremität fast immer die Entstehung einer knöchernen Ankylose beobachtet. Am geringsten ist die Gefahr der Zerstörung des Spanes, wenn zur Bolzung des Bohrkanales ein aus der Tibia oder Fibula desselben Kranken entnommenes, periostbekleidetes Transplantat verwendet wird. KLAPP (1919) hat noch ein Verfahren zur Arthrodesis der sämtlichen Fußgelenke angegeben, bei dem eine dorsoplantare Aufklappung mit Hilfe der Säge ausgeführt wird. In Spitzfußstellung wird ein langer dorsaler Lappen gebildet, der etwas oberhalb des Knöchels beginnt und nach vorn etwa bis zur Mitte der Metatarsalknochen reicht. Sämtliche Weichteile werden in der Schnittlinie bis auf den Knochen durchtrennt und nun wird an den Metatarsen parallel zum Hautschnitt die Biersche Bogensäge angesetzt und entsprechend dem Weichteilschnitt das ganze Fußskelet etwa in der Mitte zwischen Dorsum und Planta bis in das obere

Sprunggelenk hinein aufgesägt. Dadurch werden sämtliche kleinen Gelenke und die Sprunggelenke eröffnet. Es entsteht so ein großer dorsaler Haut-Weichteilknochenlappen. Wird nun der Fuß in Dorsalflexion gebracht und der Lappen wieder aufgelegt, so überragt er mit seinem vorderen Ende das Wundbett. Er muß daher schon vorher, bevor er befestigt wird, vorn etwas gekürzt werden. Werden die Weichteile vernäht, so kommen nicht die ursprünglich in Berührung gewesenen Knochenteile aufeinander zu liegen, sondern die im Lappen befindlichen sind etwas nach vorn verschoben. Dadurch werden die kleinen Gelenke überbrückt. Zur Arthrodese des oberen Sprunggelenkes reicht, wie sich gezeigt hat, die KLAPPSche Methode nicht aus. Dagegen kann man sie nach BLOCK auch zur Fixierung des Fußes in Spitzfußstellung erfolgreich anwenden. Außer den genannten Verfahren existieren noch eine Reihe von älteren und neueren, bei denen gestielte oder ungestielte Knochenabschnitte zwischen die mehr oder weniger angefrischten Gelenkenden eingeschoben werden. Eine große Bedeutung kommt diesen Verfahren nicht zu.

Bei den einzelnen Gelenken genügt vielfach die einfache Knorpelresektion, wenn es gelingt, die Gelenkenden gut aneinander zu befestigen. So kann man am *Schultergelenk* und *Handgelenk* vorgehen. Am Schultergelenk wird von VULPIUS noch die Drahtnaht durch den Humerus und das Akromion oder den Proc. coracoideus andererseits empfohlen. Das Schultergelenk wird in Abduktionsstellung etwas vor die Körperachse gebracht und so weit innenrotiert, daß die Verbindungslinie der beiden Epikondylen etwa senkrecht steht. GOCHT (WIEDHOPF) hat die Knochenversteifung dadurch sicherer zu erreichen versucht, daß er das Tuberculum majus mit dem Meißel abschlug, es aber in Verbindung mit seinem Periost ließ und den beweglich gemachten Knochenabschnitt über oder unter das angefrischte Akromion als Brücke hinüber schob. Am *Ellbogengelenk* wird im allgemeinen von der Arthrodese abgesehen, man bevorzugt hier Schienenhülsenapparate besonders dann, wenn eine Teilfunktion wie die Pro- und Supination noch vorhanden ist. Die *Versteifung des Handgelenkes* findet in leichter Dorsalflexion durch Entfernung des Knorpelüberzuges im proximalen Handgelenk statt. Zur Arthrodese des *Hüftgelenkes* genügt meist wie beim Schultergelenk die Knorpelresektion, der eine dreimonatelange Ruhigstellung in leichter Abduktionsstellung zu folgen hat. KAPPIS (1922) hat zur Ruhigstellung des Hüftgelenkes bei Tuberkulose die paraartikuläre Spanneinpflanzung empfohlen. Auch am *Kniegelenk* kommt man im allgemeinen mit der Resektion des Knorpels aus. Von manchen Chirurgen ist die Festnagelung der Patella nach Entfernung ihres Knorpelüberzuges an der ebenfalls vom Knorpel befreiten, vorderen Tibiakante empfohlen worden. KAJON (1924) hat einen der vorderen Tibia entnommenen, gestielten Knochen-Periost-Ligamentstiellappen gebildet und diesen nach oben auf die angefrischte, vordere Kondylenfläche des Femurs verschoben. HASS (1923) versuchte es zunächst mit einer extraartikulären Verriegelung des Gelenkes durch einen Tibiaspan, hat sich dann aber überzeugt, daß nur dann eine knöcherne Versteifung eintritt, wenn gleichzeitig die Gelenkenden angefrischt werden. Man kann bei der Arthrodese, wie das schon HAHN und SCHMIEDEN für die Resektion des Kniegelenkes empfohlen haben, auch große Nägel percutan durch die Gelenkflächen treiben, die man später entfernt. Für das Kniegelenk ist es ganz besonders wichtig, wegen der drohenden Kontraktur die Arthrodese nicht in zu jungem Alter vorzunehmen. Das Fußgelenk widersteht dem Versuch, es zu versteifen am stärksten. Als sicherstes Verfahren darf wohl heute die Anfrischung der entsprechenden Gelenkenden durch Knorpelresektion in Verbindung mit Überbrückung durch einen freitransplantierten Periost-Knochenlappen dienen. Die Kombination der beiden Verfahren liefert zweifellos die besten Erfolge, während jedes

für sich allein nicht sicher zum Ziele führt. Außer von CRAMER sind freie Transplantationen von NUSSBAUM (1914), ROKIZKI, KOSIŃSKI (1924), KORNEW (1924) u. v. a. empfohlen worden. MAKAI (1923) hat eine quere Bolzung nach Durchbohren durch die Malleolen und das obere Sprunggelenk mit einem Knochenspan empfohlen. Zur *autoplastischen Transplantation*, die zweifellos am meisten zu empfehlen ist, und wie es scheint, auch am ehesten extraartikulär und ohne Anfrischung der Gelenkenden verwendet die besten Erfolge gibt, dienen besonders periostbekleidete Tibiaspäne und Rippen (RUTKOWSKI, KOSIŃSKI). Ob der Span vorn oder hinten eingelegt wird, ist ziemlich gleichgültig. Wir haben folgendes Verfahren bevorzugt: Von einem Längsschnitt an der Innenseite des Fußrückens, der etwa drei- bis vierfingerbreit oberhalb des inneren Knöchels beginnt und parallel zur vorderen Kante bis auf das Os naviculare heruntergeführt wird, gelingt es unter Abhebung des Periostes und der Sehnen, das obere Sprunggelenk und das Talo-Naviculargelenk so weit freizulegen, daß man den Knorpelüberzug mit einem schlanken Knochenmesser entfernen kann. Dann wird eine breite Knochenrinne in die Tibia, den Talus und das Naviculare hineingemeißelt und in diese Knochenrinne ein periostbekleideter, der Tibia, möglichst der gesunden Extremität, entnommener, starker Span eingelegt. Das Bett darf den Span nur unter einigen Schwierigkeiten aufnehmen, muß aber gleichzeitig so tief sein, daß er fest eingeklemmt wird. Dann werden die Weichteile zurückgebracht, vernäht und der Fuß eingegipst. Will man breite Knochenverbindung der Gelenkflächen in großer Ausdehnung herbeiführen, so muß man die Gelenke ganz frei legen. Man bedient sich zu diesem Zweck am besten des HUETER-HEIDENHAINschen dorsalen Resektionsschnittes, unter Durchtrennung der langen Strecksehnen (s. S. 468). Mit diesem Schnitt gelingt es, nach Ablösen des Weichteillappens unter starker Plantarflexion das obere Sprunggelenk und das Talo-Naviculargelenk übersichtlich freizulegen und den Knorpel restlos zu entfernen. Die früher vorgeschlagene, zeitweilige Resektion des Talus zur Entfernung der Knorpelflächen ist überflüssig. Zur *Ruhigstellung der Wirbelgelenke*, die hauptsächlich bei der Wirbeltuberkulose ausgeführt wird, empfiehlt sich am meisten das Vorgehen von HENLE-ALBEE (s. die Eingriffe an der Wirbelsäule).

h) Die Exartikulation der Gelenke und ihre Ersatzverfahren.

a) Die allgemeine Technik.

Unter *Exartikulation* versteht man die Absetzung einer Extremität oder eines Teiles einer solchen durch Lösen einer Gelenkverbindung. Zur Deckung der zurückbleibenden Gelenkfläche muß ein aus der nächsten Umgebung gebildeter Haut- oder Hautweichteillappen von genügender Größe gebildet werden können. Die Exartikulationen haben vor den Amputationen den Vorteil, daß bei genügender Weichteildeckung immer ein guter, tragfähiger Stumpf entsteht. Weder stärkere Atrophie noch Osteophytenbildung ist zu befürchten. Trotzdem hat sich die Exartikulation an den großen Gelenken nur vorübergehend eingeführt. Das liegt zunächst daran, daß eine schwere Verstümmelung in Kauf genommen werden muß, die sich auch noch sekundär in Gleichgewichtsstörungen und Skoliosen unangenehm bemerkbar macht. Es kommt dazu, daß, je näher dem Stamm, desto größer die Schwierigkeit ist, eine Prothese unauffällig und

brauchbar anzubringen. Schließlich werden zur Deckung der oft umfangreichen Gelenkkörper große Weichteillappen gebraucht.

Dazu ist es im besonderen am Knie-, Ellenbogen-, Fuß- und Handgelenk nicht möglich, das künstliche Gelenk in derselben Höhe anzubringen wie auf der gesunden Seite. Es gibt allerdings einige besondere Prothesen, bei denen dieser Mangel überwunden wird. Aber für die Mehrzahl der Verletzten sind solche Sonderprothesen zu umständlich und zu teuer. Am Knie bleiben auch immer die unförmig erscheinenden Gelenkknorren. In der Ellenbogengegend ziehen manche die Exartikulation der Oberarmamputation vor, da es leichter ist, besonders beim Kopfarbeiter, an den vorspringenden Kondylen die Prothese so zu befestigen, daß sie weder abgleiten kann noch unerwünschte Drehbewegung auszuführen vermag (WATERMANN).

Die Exartikulation der großen Gelenke ist also eine verhältnismäßig seltene Operation geworden. Selbst nach so ausgedehnten Erkrankungen und Verletzungen, die bis an eines der großen Gelenke heranreichen, wird man meist lieber vom zentralgelegenen Gliedabschnitt noch einen Teil opfern und die Aussicht auf die Möglichkeit einer gut sitzenden und funktionell brauchbaren Prothese dafür eintauschen. Man hält sich in der Beziehung am besten an das Wertschema von ZUR VERTH (s. S. 348). An Stelle der Kniegelenkexartikulation wird heute der sog. „*hohe oder kurze Gritti*“ von mehreren Seiten empfohlen (BLENCKE, ZUR VERTH), da der Eingriff nach dem ursprünglichen Verfahren nach GRITTI fast dieselben Fehler aufweist, wenigstens was die Länge des Stumpfes und die Prothesenfähigkeit betrifft, wie die Exartikulation im Kniegelenk. Ähnliches gilt heute für die Stümpfe nach SSABANEJEFF, ABRASHANOFF (s. S. 410). Auf die besonderen Verhältnisse der Fußgelenkexartikulation ist S. 411 ff. hingewiesen. Trotzdem man also die Exartikulation der großen Gelenke nur noch selten ausführt, im Gegensatz zu der der kleinen Gelenke an Händen und Füßen, muß ihre Technik erlernt werden, da ihre Ausführung sich manchmal besonders an den Gelenken zwischen Stamm und Gliedmaßen nicht umgehen läßt.

β) Die Technik der Exartikulation der einzelnen Gelenke.

1. Die Exartikulation der Finger und Zehen.

Aus praktischen Gründen soll mit der Exartikulation der Finger und Zehen begonnen werden. Sie ist zwar heute auch gegenüber der Amputation der Finger etwas zurückgetreten, bei der oft Teile von funktioneller Bedeutung erhalten werden können, die bei der Exartikulation wegfallen (s. unten). Die Haut an den Fingern und Zehen ist dick und unelastisch. Sie liegt außerdem den Knochen und tieferen Weichteilen fest an und ist wenig verschieblich. Deshalb muß man sehr sparsam vorgehen, um die Gelenkflächen, deren Oberfläche ja immer größer ist als der Diaphysenquerschnitt, gut bedecken zu können. Besonders bei frischen Verletzungen muß man mit dem Wegschneiden von Haut sehr vorsichtig verfahren, da vom Knochen nur das Notwendigste geopfert werden darf. Stellt es sich heraus, daß eine Deckung aus der Haut des Fingers nur möglich ist, wenn größere Knochenabschnitte entfernt werden, so hat man zu überlegen, ob in einem solchen Falle nicht auf die Exartikulation zu verzichten und eine Amputation oder eines der plastischen Verfahren zur Anwendung zu bringen ist (s. S. 94). Das Wertigkeitsschema von ZUR VERTH für Hand- und Kopfarbeiter (s. S. 348) kann immer als gute Grundlage für die Begrenzung der Absetzung dienen, wenn man sich auch nicht unbedingt danach zu richten braucht. Er hält die *Exartikulation* an den Fingern nicht für zweckmäßig, besonders am Grundglied des 4. und 5. Fingers, da die Finger in ihrer Bewegungsmöglichkeit voneinander abhängig sind. Er hält außerdem die *proximalen Drittel der Grundglieder* wegen der Muskelansätze für besonders wichtig. Ähnlich beurteilt er die proximalen

Enden der Mittel- und Endglieder als wichtig, während er an allen diesen Knochen die distalen Enden für unwichtig oder gar hinderlich erklärt. Das Gesagte gilt im wesentlichen für den Handarbeiter und für gut bewegliche, d. h. nicht versteifte Gelenke oberhalb der Stümpfe.

Im Einzelfall muß man sich daher vor einem Eingreifen sehr genau überlegen, ob man exartikulieren oder amputieren soll.

Die Fingerexartikulation, sowohl in den Interphalangealgelenken als in den Metakarpophalangealgelenken ist sehr einfach. Die glatte Ausführung des Eingriffes scheidet aber öfters daran, daß das betreffende Gelenk nicht an der richtigen Stelle gesucht wird.

Das Prinzip der Exartikulation in den Interphalangealgelenken beruht darauf, die Deckung des proximalen Gelenkendes durch einen aus den Weichteilen der Vola der distalen Phalanx gebildeten Lappen zu bewerkstelligen. Die unvermeidliche Narbe fällt dadurch auf das Dorsum des Stumpfes. Das ist insofern von Bedeutung, als sie an dieser Stelle beim Arbeiten am wenigsten mechanischen Schädigungen ausgesetzt ist.

Man kann auf verschiedene Weise vorgehen. Entweder man bildet den volaren Weichteillappen zuerst und dringt von der Vola in das Gelenk ein oder — und dieses Verfahren ist für alle Interphalangealgelenke gleich gut anwendbar — man beginnt mit der Eröffnung des Gelenkes auf dem Dorsum und bildet den Weichteillappen nachher. Dabei ergibt sich gelegentlich die Schwierigkeit, die Gelenklinie sofort zu eröffnen, da auf dem Dorsum keine Anhaltspunkte für das Auffinden gegeben sind. Am Lebenden gelingt es allerdings leicht, die Gelenklinie zu sehen. Beugt man einen Finger im Interphalangealgelenke (z. B. zwischen Grund- und Mittelphalanx) so weit als möglich, so erkennt man deutlich infolge der Blutleere der sich über den höchsten Punkten des Gelenkes spannenden Haut die beiden Köpfchen der proximalen Phalanx. Der am meisten vorspringende Teil des gebeugten Gelenkes wird immer von dem proximalen Gelenkabschnitte gebildet. Will man also vom Dorsum aus das Gelenk eröffnen, so faßt man den Finger an dem zu exartikulierenden Teile, beugt das betreffende Gelenk spitzwinklig und schneidet distal von dem am meisten vorspringenden Punkte quer zur Längsrichtung des Fingers ein. An den Gelenken zwischen Grundphalanx und der 2. Phalanx beträgt die Entfernung vom Scheitelpunkte des Gelenkes etwa $\frac{1}{2}$ — $\frac{3}{4}$ cm, an dem Gelenke zwischen 2. und 3. Phalanx 3—4 mm. Bestehen Schwierigkeiten, so kann man zunächst mit der Spitze des Messers den Gelenkspalt feststellen. Ist das geschehen, so wird die Haut bis zur Hälfte des Fingerumfanges, dann die Streckaponeurose und die seitlichen Gelenkbänder durchtrennt. Bei starker Beugung gelingt es nun, mit der Messerschneide in und schließlich durch das Gelenk zu dringen. Die Weichteile dürfen dabei nicht weiter als bis zur Hälfte des Fingers durchschnitten werden. Klafft das Gelenk, so wird nun die Messerschneide um 90 Grad distalwärts gedreht und an der Beugeseite der distalen Phalanx unmittelbar auf dem Knochen unter sägenden Zügen so weit distal geführt, daß der breite Hautweichteillappen etwas länger wird als der Durchmesser des Gliedes an der Exartikulationsstelle. Dann wird das Messer schräg volarwärts ausgezogen. Erst mit diesem letzten Schnitt durchtrennt man die Beugesehnen und die zu beiden Seiten gelegenen Aa. digitales volar. propr., die unterbunden werden müssen. So erhält man eine gut gepolsterte Deckung für den Gelenkstumpf.

Zur Exartikulation im Metakarpophalangealgelenke wird folgendes Vorgehen empfohlen. Über die Anzeigestellung dazu siehe oben. Auch hier besteht das Hauptziel darin, eine genügende Deckung des großen Gelenkköpfchens des Metacarpus herbeizuführen. In früherer Zeit war man in der Beziehung nicht so ängstlich und nahm nach der Methode von ADELMANN das Köpfchen des Metacarpus mit weg, zumal man dadurch noch ein besseres kosmetisches Resultat erzielte. Heute gilt dieses Vorgehen nur noch dann für erlaubt, wenn das kosmetische Resultat von ausschlaggebender Bedeutung ist, z. B. bei Damen. Die Funktion

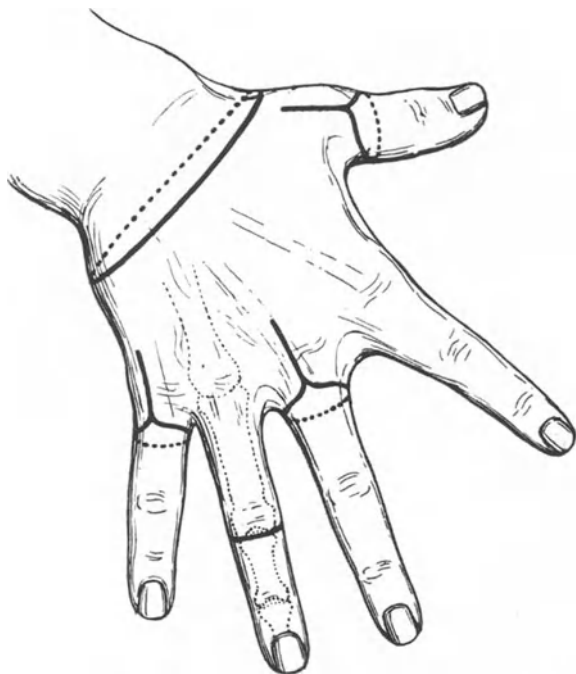


Abb. 273. Die Hautschnitte zur Exartikulation der Finger in den Metakarpophalangealgelenken, Interphalangealgelenken und des Handgelenkes.

der Hand wird nämlich durch die Entfernung eines Metakarpalköpfchens nicht unwesentlich durch die Verschmälerung der Hand beeinträchtigt. Man verlegt die Hautnarbe ebenfalls auf das Dorsum, indem man mit einem Längsschnitt etwas oberhalb des distalen Metakarpalköpfchens beginnt, denselben über den Knöchel distalwärts fortführt bis zur Höhe der sich auf der Volarseite befindlichen tiefen Beugefalte zwischen Mittelhand und Finger. Diese Falte entspricht auch der Höhe der zwischen den

Fingern ausgespannten Schwimmhäute (Abb. 273). Dieser Schnitt wird mit einem Resektionsmesser sofort bis auf den Knochen geführt. An diesen Längsschnitt schließt man distal

einen kreisförmigen, ebenfalls alle Weichteile durchtrennenden Schnitt in der erwähnten Beugefalte an (Abb. 273).

Nun wird der Finger vom Operateur erfaßt, während ein Gehilfe scharfe Haken in die Wundränder des Längsschnittes einsetzt. Mit Resektionsschnitten umschneidet der Operateur von allen Seiten die Weichteile und dringt unter allmählicher maximaler Beugung im Metakarpophalangealgelenk gegen dieses vor. Dabei kommt der volare Hautabschnitt leicht in Gefahr. Darauf muß Rücksicht genommen werden. Ist man schließlich über dem Gelenk angekommen, so wird es breit eröffnet und dann, während der Finger stark dorsalwärts umgelegt wird, die Durchschneidung der Beugeschnen und der Gelenkkapsel auf der volaren Seite vorgenommen. Damit ist die Exartikulation beendet. Zu unterbinden sind dorsal und volar die Aa. metacarpeae und volar die Aa. digitales volares communes oder ihre Äste. Die Versorgung der Wunde geschieht durch einige Nähte des Längsschnittes und des kreisförmigen Schnittes.

Die Exartikulation wird sehr häufig bei entzündlichen Prozessen ausgeführt. Wenn z. B. ein Sehnenscheiden- und ossales Panaritium bestanden hat und die Sehnenscheide im Bereiche des Fingers schwer infiziert war, so muß man bei Durchtrennung der Sehnenscheide sehr vorsichtig zu Werke gehen. Man muß, um die weitere Infektion nach der *Vola manus* hinauf zu verhindern, einen Jodtupfer bereithalten, und vor dem Durchschneiden der Beugesehnen diese mit Jod betupfen. Wird dabei stark überstreckt, so schlüpft die Sehne wieder in ihre Sehnenscheide zurück. Dann wird keine weitere Infektion mehr eintreten.

Selbstverständlich macht man bei allen Exartikulationen bei entzündlichen Vorgängen keine Naht, sondern der Weichteilschlauch wird mit Jodoformgaze gefüllt und der sekundären Heilung überlassen.

Für die Exartikulation des Daumens im Metakarpophalangealgelenke, die man wenn es irgend möglich ist, nicht anwenden soll, da der Daumen als Gegenhand von größter Bedeutung für die Funktion der Hand ist, gilt dieselbe Schnittführung (Abb. 273). Auch der Metacarpus des Daumens darf nur in verzweifelten Fällen geopfert werden. Muß er mit entfernt werden, so führt man den Längsschnitt über den ganzen Metacarpus, vom Karpometakarpalgelenke beginnend, vom Kreisschnitt in der Beugefalte des Metakarpophalangealgelenkes aus. Die Exartikulation hat hier ebenfalls unter starker Überstreckung zu erfolgen, indem man den Metacarpus nach dem Radius zu immer weiter umlegt. Alle Weichteile werden durch Resektionsschnitte vom Knochen abgelöst, bis man in das Metakarpophalangealgelenk von der Volarseite eindringen kann. Zu unterbinden sind die Äste der *A. radialis*.

Die Exartikulation der Zehen ist weniger bedeutungsvoll als die der Finger. Das Grundglied der großen Zehe soll man freilich nicht ohne Not opfern, da sonst das Abwickeln des Fußes beim Gehen beeinträchtigt wird. Auch die Grundglieder der 2.—4. Zehe sind aus demselben Grunde nicht wertlos. Die Technik ist dieselbe wie an der Hand. An den Metatarsophalangealgelenken führt man denselben Schnitt wie bei den Metakarpophalangealgelenken aus. Bei den Zehen muß man sich ganz besonders davor hüten, das Metatarsusköpfchen mitzunehmen, besonders bei der großen Zehe, weil das Köpfchen hier unbedingt notwendig zum Gehen und Stehen ist.

Selbstverständlich darf man bei Behandlung der Finger- und Zehenverletzungen nicht so weit gehen, daß man auf alle Fälle jeden Phalangenrest erhalten will und aus diesem Grunde womöglich zur Ausführung eingreifender plastischer Operationen schreitet. In manchen Fällen soll man lieber einen Phalangenstumpf, der unter Umständen für die Hand ausgesprochen hinderlich sein kann, entfernen, wenn der übrigbleibende Teil die Funktion noch gewährleistet. Andererseits müssen, wenn das nicht der Fall ist, selbst kleine Stummel plastisch gedeckt werden, wenn sie noch bewegt werden können, in der Voraussetzung, durch spätere plastische Operationen eine Verlängerung und dadurch eine Funktionssteigerung zu erzielen. Besonders gilt das für den *Daumen* und dessen für die Greiftätigkeit so unendlich wichtige Fähigkeit, den übrigen Fingern zu opponieren. In jedem Falle das Richtige zu treffen, ist das Ziel ärztlicher Kunst.

2. Die Exartikulation im Schultergelenk.

Nach BARDENHEUER fand die erste beglaubigte Schulterexartikulation im Jahre 1710 statt (MORAND, LE DRAN). Um die Ausbildung der verschiedenen

Verfahren haben sich besonders LANGENBECK der ältere, RICHERAND, S. COOPER, ZANG, C. BELL, DUPUYTREN, LISFRANC verdient gemacht. Die Exartikulation des Humeruskopfes hat einen bedeutenden Nachteil. Sie bringt die Schulterwölbung zum Einsturz. Man wird also, wenn möglich an Stelle der Exartikulation eine Amputation ausführen. Leider sind aber verstümmelnde Eingriffe besonders bei den ausgedehnten Sarkomen nicht immer zu vermeiden und müssen sogar noch über die Exartikulation hinaus im Sinne einer *Amputatio interscapulothoracalis* durchgeführt werden (s. S. 354).

Die hauptsächlichste Schwierigkeit bei der Exartikulation des Schultergelenkes liegt in der vorläufigen Blutstillung. Deshalb ist von allen Verfahren als zweckmäßigstes die Exartikulation mit vorausgeschickter hoher Amputation zu empfehlen (entsprechend dem von B. BECK für die Hüftexartikulation empfohlenen Vorgehen). In diesem Falle kann man entweder durch Fingerdruck von der Achselhöhle aus oder auch mit Hilfe eines ESMARCHSchen Schlauches, der durch die Achselhöhle über die Schulter geführt, dort gekreuzt, nach der anderen Achselhöhle über die Brust und den Rücken hinübergeführt wird, eine gute vorläufige Blutstillung zustande bringen.




Abb. 274.
Knochenfaßzange.
($\frac{1}{3}$ nat. Größe.)

Der Eingriff nimmt dann folgenden Verlauf. Unter Zurückziehen der Haut wird diese in Form eines Kreisschnittes etwa handbreit unterhalb der Achselhöhle durchtrennt, dann durchschneidet man mit einem Zug unter weiterem Zurückziehen der Haut entweder zunächst einen Teil oder gleich die gesamten Weichteile. Durchschneidet man zuerst einen Teil und dann den Rest (dreizeitiger Zirkelschnitt), so erhält man zum Schluß einen trichterförmigen Weichteilzylinder, in dessen Grunde sich der Knochen befindet. Der Knochen wird in der Höhe des letzten Weichteilschnittes abgesägt. Man legt sich dann Gefäße und Nerven frei, unterbindet die großen Gefäße doppelt, die kleineren einfach wie bei der Amputation und kürzt die vorgezogenen Nerven um etwa 5 cm. Um nun die Exartikulation zu Ende zu führen, spaltet man den kurzen Armstumpf nach Abnahme des ESMARCHSchen Schlauches vom Akromion bis zum Stumpfende, etwa dem Sulcus intertubercularis entsprechend und schält, während der Knochenstumpf mit einer Knochenfaßzange gepackt, ein- und auswärts gedreht wird, das Knochenstück aus den Weichteilen heraus, während man gleichzeitig die Gelenkkapsel spaltet und den Ansatz am Humeruskopf abtrennt. Es bleibt nach der Exartikulation ein kleiner Weichteilstumpf zurück, den man wenn nötig noch etwas verkürzen kann.

Die Exartikulation im Schultergelenk muß unter Umständen auch mit Hilfe von *Lappenschnitten* ausgeführt werden (C. M. LANGENBECK), dann nämlich, wenn entweder die Außenseite der Haut und übrigen Weichteile oder die Innenseite zerstört ist, so daß die Exartikulation nach vorherigem Amputationsschnitt nicht ausführbar ist. Man kann sowohl einen äußeren als auch einen inneren Hautlappen verwenden. Mit der vorläufigen Blutstillung hat man dann schon größere Schwierigkeiten, da die Anlegung eines ESMARCHSchen Schlauches nicht möglich ist. Man verschiebt daher die Durchtrennung der Gefäße entweder an den Schluß der Operation, oder man legt sie zunächst frei und unterbindet sie zuerst. Will man die Unterbindung der größeren Gefäße an den Schluß verlegen, bei Bildung eines äußeren Lappens, so beginnt man mit dem Schnitt etwa in der Höhe des Akromions, stößt das

Messer durch die Weichteile bis in die Gelenkkapsel hinein und schneidet in einem Zug, bei etwas abduziertem Arm, die sämtlichen Weichteile entlang der Linea intertubercularis und noch ein Stück auf den Schaft herunter durch. Dann wird etwa zweifingerbreit über der Tuberositas deltoidea ein waagerechter Schnitt geführt, der ebenfalls bis auf den Knochen vordringt und den M. deltoideus bis zu seinem hinteren Rand ablöst. Die A. circumflexa humeri wird im vorderen Schnitt durchtrennt und muß unterbunden werden. Dann wird der hintere Schnitt zur Bildung des Lappens am Rand des M. deltoideus nach aufwärts geführt. Will man den N. axillaris erhalten, so darf man den hinteren Schnitt zur Lappenbildung nicht bis auf den Knochen führen und muß beim Ablösen des Hautmuskellappens vom Knochen darauf achten, daß der aus der lateralen Achsellücke austretende Nervenstamm in Höhe des chirurgischen Halses nicht durchtrennt wird. Ist der Hautmuskellappen umschnitten, so wird er nach oben geschlagen, wobei noch einmal auf die Schonung des N. axillaris zu achten ist. Man kann den vorderen Schnitt auch nach HÜTER-OLLIER in dem Zwischenraum zwischen den Mm. deltoideus und pectoralis major führen, muß aber dabei meist Äste der A. thoraco-acromialis und die V. cephalica unterbinden. Dadurch erhält man einen wesentlich breiteren Schulterlappen. Ist der Lappen nach oben geschlagen, so liegt das Schultergelenk frei. Man dringt rings um den Kopf im Bereiche des anatomischen Halses in das Gelenk ein, setzt einen einzinkigen LANGENBECKSchen Haken in den Kopf und luxiert, während gleichzeitig der Arm adduziert wird, den Kopf aus der Pfanne. Die lange Bicepssehne wird dabei durchtrennt. Während nun der Assistent den Arm zunächst einwärts dreht, löst man die Weichteile mit dem Periost vom Tuberculum majus mit Resektionsschnitten ab. Dann werden ebenso, während der Arm nach außen gedreht wird, die Muskelansätze vom Tuberculum minus mit senkrecht auf den Knochen gerichteten Schnitten abgelöst, bis der Humerusschaft bis etwa zur Höhe der Tuberositas deltoidea aus den Weichteilen herausgestaucht werden kann. Nun bleibt nur noch die Brücke auf der medialen Seite zu durchtrennen, die die großen Gefäße und Nervenstämme enthält. Die Unterbindung der A. und V. axillaris kann jetzt nach Trennung der Gefäße von den Nerven vorgenommen werden. Will man das nicht, so kann ein Assistent durch Fingerdruck vorläufig blutstillen, indem er mit beiden Händen, die Daumen in der Wunde, die übrigen Finger in der Achselhöhle, den medialen Weichteillappen zusammendrückt (nach DUMREICHER), worauf mit einem raschen Schnitt der Lappen durchtrennt und erst dann die durchschnittenen Gefäße mit Klemmen gefaßt werden. Die Nervenstämme werden einige Zentimeter höher abgeschnitten. Hat man die Gefäße vorher unterbunden, so erfolgt auch dann die Durchtrennung der Nerven etwas höher, die des Weichteillappens etwas tiefer. Der große Hautmuskellappen deckt in ausgezeichneter Weise die Wundfläche und die Muskulatur trägt dazu bei, die Schulterwölbung bis zu einem gewissen Grade zu erhalten. Die Weichteilwunde wird genäht und in den unteren Wundwinkel für zweimal 24 Stunden ein starkes Glasdrain eingelegt. Will man die Gefäße vor der Exartikulation unterbinden, so beginnt man den Eingriff ebenfalls mit dem HÜTER-OLLIERschen Schnitt, der sich ja besonders zur Unterbindung der A. subclavia unterhalb des Schlüsselbeins eignet (s. S. 166). Man geht nun zweckmäßigerweise so vor, daß man nach Anlegung des Hautschnittes in den Muskelspalt zwischen den Mm. deltoideus und pectoralis major eindringt, den M. deltoideus nach außen zieht und den M. pectoralis major an seinem Ansatz an der Crista tuberculi majoris abtrennt. So erhält man einen ausgezeichneten Zugang zur A. axillaris, die man im Gegensatz zur Unterbindung der A. subclavia unterhalb des M. pectoralis minor ausführt. Ebenso wird die V. axillaris an dieser Stelle unterbunden. Die Unterbindung erfolgt unterhalb der Stelle, an der die Arterie durch die Medianusgabel zum Vorschein kommt.

Ist die Haut über dem M. deltoideus zerstört, so muß der *innere Weichteillappen* zur Deckung dienen. Dazu dringt man zunächst durch einen Bogenschnitt, der quer über die Schulterhöhe zieht, durch den M. deltoideus und eröffnet sofort das Gelenk. Der Schnitt reicht vorn und hinten bis zum Rand des M. deltoideus. Sind die Weichteile durchtrennt und das Gelenk eröffnet, so wird der Kopf mit einem scharfen Haken hervorgezogen und durch Adduktion des Armes aus der Kapsel luxiert, so daß die Ablösung der Weichteile erfolgen kann. Dann umschneidet man am besten zunächst einen breiten Hautlappen in folgender Weise. Von den beiden Enden des ersten Schnittes zieht je ein Schnitt an der Innen- und Außenseite nur durch die Haut, dem Sulcus bicipitalis medialis und der Grenze zwischen dem lateralen und langen Tricepskopf folgend. Die beiden Schnitte werden bis etwa handbreit unter die Achselhöhle geführt und dann durch einen Querschnitt, nur durch die Haut, verbunden. Bis zu dieser Höhe muß dann der Knochen von den Weichteilen abgetrennt werden. Dann sucht man die großen Gefäße auf, unterbindet sie in der Achselhöhlengänge,

durchschneidet die Nervenstämme etwas höher, löst die unteren Teile der Nerven und Gefäße aus dem Lappen heraus und durchtrennt diesen in der Höhe des Hautschnittes. Der Lappen wird dann nach oben geschlagen und die Hautwunde vernäht. Vorher wird zweckmäßigerweise ein Knopfloch in den Achselhöhlenweichteilen angelegt, um hier für 24 Stunden ein Glasdrain einlegen zu können. Außer den genannten Schnitten gibt es noch eine ganze Zahl von Schnittformen, die aber nicht alle aufgezählt werden können. Da es heute nicht mehr darauf ankommt, möglichst schnell zu operieren und da die gegebenen Verhältnisse häufig nicht erlauben, schulmäßig vorzugehen, so muß die Wahl der Methode dem speziellen Fall möglichst angepaßt werden.

3. Die Exartikulation im Ellbogengelenk.

Hier macht die vorläufige Blutstillung keine Schwierigkeiten. Sie wird am besten durch den PERTHESschen Apparat oder eine Gummibinde, niemals aber durch den ESMARCSchen Schlauch besorgt. Sehr empfehlenswert ist das Vorgehen unter Bildung eines volaren Lappens, der entweder zunächst umschnitten wird oder mit Hilfe des Durchstichverfahrens gebildet wird. Der Lappen muß an seiner Basis der Kondylenentfernung entsprechen und um ausreichend zu decken, bis etwa zur Mitte des Unterarmes reichen. Will man die *Durchstichmethode* verwenden, so sticht man bei rechtwinklig gebeugtem Arm in Höhe des Radiusköpfchens ein langes Amputationsmesser, quer vor Radius und Ulna vorbei, durch sämtliche Weichteile des Unterarmes. Die Schneide des Messers ist dabei distalwärts gerichtet und wird nun parallel zu Radius und Ulna in großen, sägenden Zügen bis etwa zur Mitte des Unterarmes geführt und dann scharf gegen die Oberfläche gedreht und durch die Haut hindurchgeführt. So entsteht ein breiter, gut ernährter Weichteillappen, der zentralwärts zurückgeklappt wird, bis das Radiusköpfchen zu Gesicht kommt. Proximal davon dringt man in die Gelenkhöhle ein, eröffnet auch das Gelenk zwischen Humerus und Ulna, durchschneidet dann die seitlichen Gelenkbänder, während man den Arm immer mehr streckt. Sind die seitlichen Bänder durchtrennt, so läßt sich der Arm überstrecken, im Ellbogengelenk luxieren, so daß man schließlich die Tricepssehne am Olecranon zu Gesicht bekommt und abschneiden kann. Dann wird die Haut hinten einfach quer abgeschnitten. Der vordere Weichteillappen, in dem die Aufsuchung der Gefäße keine Schwierigkeiten macht, genügt vollkommen zur ausreichenden Deckung des breiten Gelenkendes.

Man kann die Exartikulation, wenn es die Wundverhältnisse verlangen, auch mit einem hinteren Lappen- oder Zirkelschnitt ausführen. Nach dem Schema von ZUR VERTH ist die Erhaltung der Kondylengegend beim Handarbeiter zur Verlängerung des Hebelarmes und zur Befestigung eines Ersatzgerätes in manchen Fällen wünschenswert. Beim Kopfarbeiter werden die Kondylen besser geopfert, da sie beim Ersatzglied den Oberarm verlängern, was unschön wirkt. WATERMANN ist auch hier für Erhaltung (s. S. 350).

4. Die Exartikulation des Handgelenkes.

Im allgemeinen ist es am zweckmäßigsten, zur Exartikulation der Hand einen Kreischnitt zu verwenden, der etwa fingerbreit unterhalb der Proc. styloidei verläuft (Abb. 273). Am besten fügt man zwei kurze seitliche Schnitte hinzu, wodurch ein dorsaler und volarer Lappen entsteht. Die Schnitte werden direkt bis auf den Knochen durchgeführt. Dann werden die Lappen abgelöst und nun vom Dorsum her nach starker Volarflexion das Gelenk zwischen Radius und Handwurzelknochen eröffnet. Es ist darauf zu achten, daß nicht versehentlich in die Gelenklinie zwischen der proximalen und distalen Handwurzelreihe eingedrungen wird. Das Einschneiden muß also proximal von den leicht palpablen Enden der Proc. styloidei stattfinden. Ist das Gelenk nach Durchschneidung der Strecksehnen breit eröffnet, so werden auch die Seitenbänder an den Proc. styloidei abgeschnitten, dann die Hand dorsal flektiert und während der volare Lappen zurückgehalten wird, auch die Beugesehnen in der Gelenklinie durchtrennt. Selbstverständlich kann zur Deckung nach Handgelenksexartikulation auch ein dorsaler oder volarer Hautlappen mit breiter Basis verwendet werden, falls ein solches Vorgehen durch die Art der Verletzung vorgeschrieben werden sollte. Abgesehen von der Breite des Lappens, muß beim Ablösen eines solchen Wert darauf gelegt werden, daß er in ganzer Dicke entnommen wird, um seine Ernährung nicht zu gefährden.

Lappenschnitte aus der Vola oder dem Dorsum können bei weit distal reichenden Verletzungen nötig werden. Da die Exartikulation im Handgelenk beim Gebrauch einer Ersatzhand einen zu langen Stumpf zurückläßt, der die Symmetrie stört, so soll man statt

der Exartikulation beim Kopfarbeiter lieber eine Amputation im distalen Drittel des Unterarmes ausführen (ZUR VERTH). Nach seinen neueren Anschauungen ist die Erhaltung der Handwurzel, ja selbst die der proximalen Reihe für den Handarbeiter, und für den Geistesarbeiter (wenn auch weniger) von Wert. Ist die Handwurzel gesund, so wird dementsprechend der Kreisschnitt distal der proximalen Enden der Mittelhandknochen angelegt und nach Zurückschlagen der Hautlappen das Handwurzel-Mittelhandgelenk eröffnet und hier exartikuliert. Noch besser ist es, wenn man wegen der Ansätze der Muskulatur auch die proximalen Abschnitte der Mittelhandknochen erhalten kann.

5. Die Exartikulation im Hüftgelenk.

Das Vorgehen am Hüftgelenk schließt sich am besten dem für die Exartikulation des Schultergelenkes beschriebenen an. Auch hier beginnt sie mit der hohen Amputation unter ESMARCHScher Blutleere (v. BECK, 1856).

Der Schlauch wird durch die Leistenbeuge über den Hüftbeinkamm nach oben geleitet, hier gekreuzt, über Bauch und Rücken geführt und dort nach starkem Anziehen geschlossen. Man kann jedoch auch die vorläufige Blutstillung mit dem TRENDELENBURGSchen Spieß (s. S. 336) zur Ausführung bringen, oder die Exartikulation mit einer sofortigen endgültigen Blutstillung beginnen, indem man die Unterbindung der A. iliaca ext. oder femoralis unterhalb des Lig. inguinale vorausschickt (LARREY, S. 135). Als praktisch zweckmäßigstes Verfahren hat sich die Exartikulation nach vorheriger hoher Amputation erwiesen, ob man nun eine vorläufige oder eine endgültige Blutstillung zur Anwendung bringt. Unter Zurückziehung der Haut wird zunächst mit einem Kreisschnitt die Haut, dann unter weiterer Zurückziehung die Muskulatur in einem Zug oder in zwei Zeiten durchtrennt. Ist eine Unterbindung der A. iliaca oder femoralis nicht vorausgegangen, so wird sie jetzt nach Absägung des Knochens vorgenommen. Dann spaltet man die Weichteile seitlich, indem man das Messer oberhalb des Trochanter major gegen das Becken einsticht und in einem Zug über Schenkelhals, Trochanter und Schaftstumpf durchzieht. Die Weichteile werden auseinandergeklappt, der Schaftstumpf mit der Knochenfaßzange gepackt und während der Stumpf aus- und einwärtsgedreht wird, wird er aus dem Gelenk durch Abtrennen der Kapsel und aus den Weichteilen herausgelöst. Einzelne blutende Muskelgefäße werden gefaßt und unterbunden, darauf die Weichteilwunde durch Naht verschlossen.

Lappenschnitte mit Durchstich hinter den großen Gefäßen (BANDEUS, VIDAL, B. v. LANGENBECK) unter Zusammenpressen des Lappenstieles durch Assistentenhand werden heute seltener ausgeführt, da man sich Zeit nehmen kann.

6. Die Exartikulation im Kniegelenk.

(PETERSEN und GOCHT.)

Der Exartikulationsstumpf des Kniegelenkes ist ausgezeichnet tragfähig, wenn aseptische Verhältnisse vorliegen, er ist daher früher auch vielfach angewendet worden. War die Gegend nicht ganz aseptisch, oder trat später eine Wundinfektion ein, so wurde die Heilung durch die Knorpelnekrose außerordentlich verzögert. Es ist daher von CARDEN der Vorschlag gemacht worden, den Stumpf als Epiphysenstumpf zu bilden, d. h. die überknorpelten Flächen abzusägen. Dieser Stumpf wurde vielfach zur Anwendung gebracht und empfohlen (LUECKE, HEINE). Er hatte vor dem Exartikulationsstumpf noch den einen Vorzug, daß der zur Deckung zu bildende Weichteillappen etwas kleiner sein konnte. Die Exartikulation im Kniegelenk wird heute nur noch selten geübt, und zwar deshalb, weil der Weichteillappen zur Deckung sehr groß sein muß und weil ein solcher Lappen nicht selten durch Randnekrosen teilweise zerstört wird, so daß trotz aller Vorsicht beim Operieren eine primäre Heilung in Frage gestellt wird. Der Hauptgrund für die Abneigung gegenüber dem Exartikulationsstumpf im Kniegelenk liegt jedoch darin, daß es nicht leicht ist, eine Prothese mit beweglichem

Kniegelenk an einem solchen Stumpf anzubringen. Die Ebene des künstlichen Gelenkes muß tiefer gelegt werden als die Kniegelenkebene der gesunden Seite. Beim sitzenden Patienten steht nun infolge des tiefergelegten künstlichen Gelenkes das künstliche Gelenk vor dem gesunden und auch der Gang wird bis zu einem gewissen Grade beeinträchtigt. Deshalb wird meist an Stelle der Kniegelenkexartikulation die abgeänderte GRITTSISCHE (s. S. 410), osteoplastische Amputation des Oberschenkels gesetzt. Manche Autoren, z. B. SCHANZ, empfehlen den Grittistumpf nicht, da bei ihm die Kondylenausladung, die als Auftrittsfläche von bedeutendem Wert ist und einen ausgezeichneten Halt für die Prothese abgibt, wegfällt. SCHANZ empfiehlt die Exartikulation mit Abtragen der vorspringenden Gelenkwülste. Er entfernt die Patella vollständig.

Die Exartikulation im Kniegelenk wird mit Herstellung eines vorderen Lappens begonnen, der am hinteren Ende der beiden Kondylen beginnt. Die beiden seitlichen Schnitte des Lappens verlaufen annähernd parallel zur Längsachse des Gliedes, bis etwa zweifingerbreit unterhalb der Tuberositas tibiae, und werden hier durch einen leicht bogenförmigen Schnitt vereinigt. Der so umschnittenen Hautlappen wird in ganzer Dicke von der Unterlage abgelöst und nach oben geschlagen. Dann wird das Ligamentum patellae kurz unterhalb der Kniescheibe quer durchschnitten, während das Knie rechtwinklig gebeugt wird; damit ist das Kniegelenk eröffnet. Die Plicae alares werden in Höhe des Kniegelenkes eingeschnitten, die beiden seitlichen Bänder dicht an den Femurkondylen durchtrennt, dann das Ligamentum cruciatum ant. am lateralen, das Ligamentum cruciatum post. am medialen Condylus mit einem kurzen, spitzen Knochenmesser möglichst dicht vom Knochen abgetrennt. Das Messer wird dabei bogenförmig und unter Knochenfühlung in der Fossa intercondyloidea entlang geführt. Dadurch ist das Kniegelenk breit zum Klaffen gebracht und es kann nun ein Amputationsmesser durch das Gelenk hindurchgeführt und die hintere Kapsel mitsamt den Weichteilen mit einem Zug glatt abgeschnitten werden. Besteht keine Möglichkeit, den Lappen vorn in der vorgeschriebenen Länge zu umschneiden, so muß ein hinterer Weichteillappen gebildet werden, was am besten dadurch zu erreichen ist, daß man, bei anfänglich gleichem Vorgehen, nach Durchschneidung sämtlicher Kniegelenksbänder das Messer hinter Tibia und Fibula hindurchführt und mit sägenden Zügen, parallel zu Tibia und Fibula, einen möglichst breiten Lappen bildet. Sehr zweckmäßig ist es, die Hautgrenze des hinteren Lappens vorher anzuzeichnen.

Die Patella wird mit einem Stück der Quadricepssehne und dem Rest des Ligamentum patellae entfernt. Die Gefäß- und Nervenversorgung ist außerordentlich einfach. Die A. und V. poplitea werden doppelt unterbunden. Die Nn. tibialis und peroneus und die Hautnerven werden aufgesucht, vorgezogen und um 5 cm gekürzt. Schließlich erfolgt eine genaue Hautnaht des über die Kondylenfläche gelegten Lappens und Einlegen eines Glasrohres in einen der beiden seitlichen, hinteren Wundwinkel. Will man nach CARDEN vorgehen, so werden die überknorpelten Gelenkflächen bogenförmig abgesägt und die seitlichen Kanten abgeschrägt. Außer SCHANZ lobt auch BORCHARDT diese Stumpfbildung.

An Stelle der *Kniegelenkexartikulation* war wegen der genannten Unzuträglichkeiten, besonders für den Prothesenbauer schon lange die Stumpfbildung nach GRITTI getreten. Der Stumpf ist zwar tragfähig, hat aber denselben Fehler wie der Exartikulationsstumpf, was die Länge betrifft (SCHANZ). Es war daher nur folgerichtig den Stumpf durch höheres Absägen des Femur kürzer zu gestalten. Es entsteht dadurch ein sog. hoher Gritti, wie er schon von SZCZYPIORSKJ (1900) und neuerdings wieder von OEHLECKER (1915) empfohlen worden ist. Beim hohen Gritti haben wir den Vorzug des tragfähigen Stumpfes und die Möglichkeit der Anbringung einer guten Prothese mit einem an normaler Stelle sitzenden künstlichen Kniegelenk vereinigt.

GRITTI hat zu seiner Operation den Vorschlag schon 1857 gemacht, die erste Ausführung geht auf SCHUH 1861 zurück. Verbesserungen des Verfahrens, bei dem zuerst eine Absetzung im Bereich der Kondylen stattfand, stammen nach LOSSEN von MELCHIORI 1866, RIED 1865, die etwas höher absetzten und v. HARMSSEN, der 1885 die suprakondyläre Absetzung empfahl. Dadurch wurde vermieden, daß die Patella unter der Wirkung des Quadriceps sich nach vorn verschob. Zur weiteren Verhinderung dieses unangenehmen Ereignisses wurde empfohlen, einen Teil des Lig. patellae zu erhalten, das dann mit dem Periost der Femurstumpfrückseite durch Naht vereinigt werden könnte (KOCH, 1896). BRUNS empfahl die percutane

Annagelung der Patella auf dem Schaftstumpf. KOCHER hat die bogenförmige Absägung von Femur und Patella empfohlen, um dadurch möglichst breite Berührungsflächen zu erhalten.

Die *Technik der GRITTI'schen Operation* (Abb. 276) ist folgende: Es wird wie bei der Exartikulation im Kniegelenk ein breiter, vorderer Weichteillappen gebildet, der am besten etwas hinter den Kondylen beginnt und mit einem Querschnitt in Höhe der Tuberositas tibiae unten begrenzt wird. Der Hautlappen wird in ganzer Dicke abgelöst, bis das Ligamentum patellae freiliegt. Dann wird das

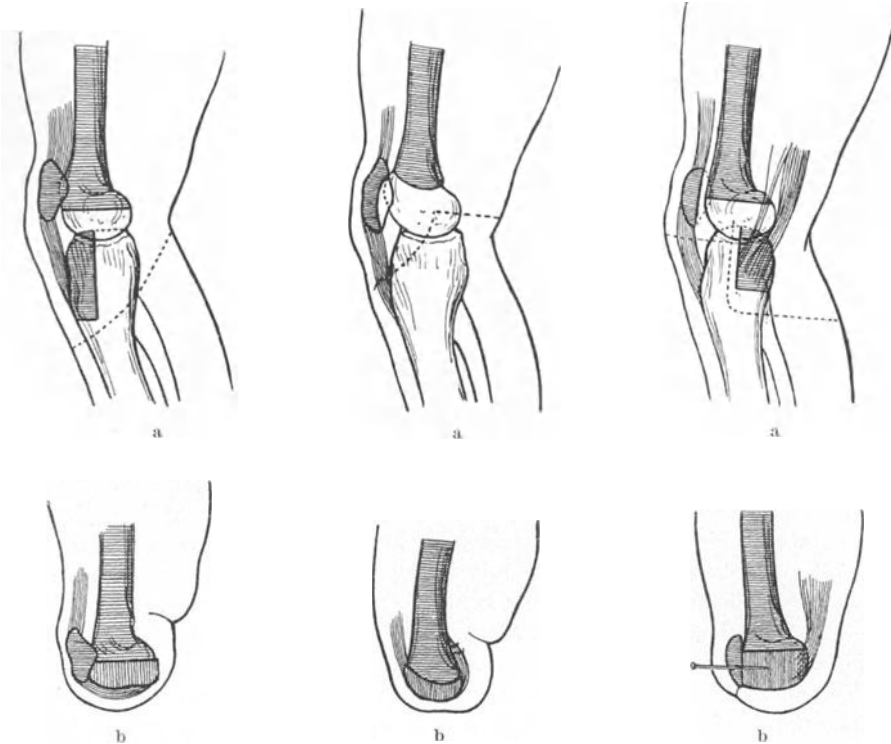


Abb. 275. Die Exartikulation nach SSABANEJEFF.

Abb. 276. Die Exartikulation nach GRITTI.
Bogenförmige Absägung des Femur und der Patella nach KOCHER.

Abb. 277. Die Exartikulation nach ABRASHANOW.

Ligamentum patellae dicht am Ansatz an der Tuberositas tibiae durchtrennt, der vordere Kapselabschnitt eröffnet, die seitlichen Bänder durchschnitten und der vordere Lappen mitsamt der Patella nach oben geklappt. Das Kniegelenk wird dabei rechtwinklig gebeugt. Die Ligamenta cruciata werden durchtrennt und in das nun klaffende Kniegelenk das Amputationsmesser eingeführt und die sämtlichen hinteren Weichteile quer mit einem Zuge abgeschnitten. Man kann auch je nach Bedarf einen kleineren, hinteren Lappen stehen lassen, den man sich am besten im Hautbereich vorher umschneidet und den man dadurch bildet, daß man das durch das klaffende Kniegelenk hindurchgeführte Amputationsmesser unmittelbar hinter und parallel zu Tibia und Fibula distalwärts führt, um es schließlich um 90° nach rückwärts zu drehen und die Weichteile zu durchschneiden. Ist der Unterschenkel abgetrennt, so wird der vordere Weichteillappen mitsamt der Patella nach oben umgelegt, durch zwei seitliche Schnitte der obere Recessus

eröffnet, mit zirkulär verlaufenden Resektionsschnitten die Weichteile vom Femur bis oberhalb der Kondylen abgelöst und die Durchsägung des Femur vorgenommen. Die Synovialkapsel wird darauf mit der COOPERSchen Schere entfernt. Dann umschneidet man die Weichteile um die Patella, um sie etwas über die Knorpelfläche derselben erheben zu können, umfaßt sie am besten mit Hilfe einer darum gelegten Kompresse mit Daumen und Zeigefinger, so daß die Patella aus den Weichteilen herausgedrängt wird und sägt die überknorpelte Fläche glatt ab. Blutstillung und Nervenversorgung wiederholen sich wie bei der Kniegelenksexartikulation. Der Patelladeckel muß ohne jeden Zug, auch bei Beugung im Hüftgelenk, auf dem Femurstumpf sitzen bleiben. Um ihn zu befestigen, kann man zunächst auf der Vorderseite durch Quadricepssehne und vorderen Periostüberzug des Femurstumpfes einige Seidennähte legen, um schließlich mit ebensolchen Nähten den Rest des Ligamentum patellae am hinteren Periostumfang des Femur festzunähen. Schließlich erfolgt die Hautnaht nach Einlegung eines Glasrohres in einen der Wundwinkel. Will man nach KOCHER vorgehen, so sägt man Femurstumpf und Patella bogenförmig ab. Wie schon betont, hat das GRITTSche Verfahren auch den Fehler des zu langen Stumpfes, so daß der Prothesenbauer das Kniegelenk nicht in der der gesunden Seite entsprechenden Höhe anbringen kann.

Daher wird heute der hohe oder kurze *Gritti* bevorzugt. Die Ausführung des Eingriffes entspricht in den wesentlichen Punkten dem eben geschilderten. Nach Bildung des vorderen, die Patella enthaltenden Lappens und nach Eröffnung des Kniegelenkes und Durchtrennung der Bänder wird der Lappen nach oben umgelegt, der obere Recessus unter Verlängerung der beiden Seiten des Lappenschnittes breit eröffnet und nun mit kreisförmig geführten Resektionsschnitten das Femurende bis auf etwa 8 cm freigelegt. In dieser Höhe werden der Knochen abgesägt und etwas distal davon mit einem glatten Schnitt mit dem Amputationsmesser die Weichteile und die Haut nach hinten abgetragen. Eine Schwierigkeit besteht darin, die Patella, die mit der Bogensäge von ihrer Gelenkfläche befreit wird, auf dem kurzen Stumpf sicher zu befestigen. Nähte halten dem Zug der Quadricepsmuskulatur nicht immer auf die Dauer stand. Daher bildet OEHLECKER durch seitliches Absägen der Patella parallel zu ihrer Gelenkfläche an den Rändern einen viereckigen Zapfen aus dem mittleren Abschnitt, den er dann in die Markhöhle des Femur einkeilt. MERTENS und ZUR VERTH höhlen die Patella unter Erhaltung ihres Randes aus und setzen sie wie einen Druckknopf auf den Femurstumpf. Die Wundversorgung entspricht der des ursprünglichen *Gritti*.

Der Gedanke GRITTS hat viele Nachahmer gefunden, die in Abänderung des Verfahrens auch Teile der Tibia zur osteoplastischen Deckung des Femurstumpfes verwendeten. Sie sind meistens etwas umständlicher, haben aber sonst alle Vorteile und Nachteile der GRITTSchen Methode. Ihr Anwendungsgebiet entspricht dem des GRITTSchen Verfahrens. So sind die Verfahren nach SSABANEJEFF (1890) und ABRASHANOW (1898) entstanden, auf deren nähere Beschreibung ich verzichten will, deren Technik sich aus den beigegebenen Skizzen ohne weiteres erkennen läßt. SSABANEJEFF ging von einem doppelten Lappenschnitt aus vor, dessen seitliche Teile von den Epikondylen des Femur distalwärts zogen und unten durch einen Zirkelschnitt in Höhe der Tuberositas tibiae endeten. Das Kniegelenk wurde von hinten eröffnet und vor der Abtragung des Unterschenkels das mit dem Ligamentum patellae in Verbindung bleibende vordere Tibiastück herausgesägt. Dieses diente dann zur Deckung des Femurstumpfes. ABRASHANOW bildete ebenfalls einen vorderen und hinteren Weichteillappen, der vordere reichte bis zur Mitte des Ligamentum patellae und enthielt die Patella. Der hintere ist länger, d. h. er reicht bis etwa handbreit unter das Kniegelenk und in ihm

befindet sich das nach Eröffnung des Kniegelenkes aus dem hinteren Tibiaabschnitt herausgesägte Knochenstück, das, mit seiner vorderen Kante nach oben geklappt, den Femurstumpf decken soll. Dieses Tibiastück bleibt mit dem Ansatz der Sehnen des *Mm. sartorius, gracilis* und *semitendinosus* in Verbindung. Sowohl nach der Methode von SSABANEJEFF (HILGENREINER, 1899) als ABRASHANOW sind gute tragfähige Stümpfe zu erzielen, doch haben sie mit dem tiefen Gritti den gemeinsamen Nachteil, daß die Anbringung einer Prothese mit künstlichem Gelenk auf einige Schwierigkeiten stößt.

7. Die Exartikulation im Fußgelenk [SYME (1842), PIROGOFF (1852)].

Seit der Empfehlung PIROGOFFS im Jahre 1852, an Stelle der Exartikulation des Fußgelenkes die osteoplastische Deckung des Stumpfes zu setzen, war die Exartikulation mehr oder weniger in den Hintergrund getreten. Die Methode PIROGOFFS hat sich schnell eingebürgert, hauptsächlich wohl deshalb, weil mit ihr bei gutem Gelingen ein ausgezeichneter, tragfähiger Stumpf zu erzielen war, der dazu noch den Vorteil hatte, daß die Extremität kaum verkürzt wurde. Der Vorzug, daß die traggewohnte Haut der Ferse die Last des Körpers weiter zu tragen hatte, bestand nicht vollkommen zu Recht insofern, als zur Auftrittsfläche der hinterste Teil der Fersenkappe gemacht wurde, der bei der Belastung des normalen Fußes nicht in Frage kommt. In neuester Zeit wird gerade in einem Teil der genannten Vorzüge ein Nachteil erblickt und wie man zugeben muß, nicht ganz mit Unrecht. Zwar ist ein aus gezeichneter, tragfähiger Stumpf mit der PIROGOFFSchen Methode zu erzielen, doch gibt es auch heute trotz aller Versuche noch keine absolut geeignete Prothese für diesen Stumpf. Die Befestigung des Stumpfes in einem Schuh und besonders die Abwicklung des künstlichen Fußes macht große Schwierigkeiten. Die Ursache für diese Schwierigkeit liegt darin, daß der knöchere Stumpf über die ehemalige Gelenklinie nach abwärts reicht, so daß die Anbringung eines künstlichen Gelenkes nur oberhalb des Stumpfendes möglich ist. Es ist daher (SCHANZ u. a.) der Vorschlag gemacht worden, an Stelle des PIROGOFFSchen Stumpfes wieder die Exartikulation im oberen Sprunggelenk nach SYME (1842) unter Deckung des Stumpfes mit einem Fersenlappen zu bevorzugen. Durch diese Exartikulation entsteht ebenfalls ein ausgezeichnet tragfähiger Stumpf, der dazu den Vorteil hat, daß die Extremität um etwa 8 cm kürzer wird, so daß die Anbringung eines künstlichen Gelenkes unterhalb des Stumpfendes ermöglicht wird. Der Stumpf ist dabei, wie SCHANZ angibt, noch lang genug, um ohne eine hohe Prothese verwendet werden zu können, da die ausladenden, unteren Abschnitte des Unterschenkels erhalten werden, die für die Befestigung einer Prothese von Wichtigkeit sind. Da auf Tragfähigkeit des Stumpfes heute weniger Wert gelegt wird, vielmehr auch für die Unterschenkelamputation die Hilfstragflächen in Anspruch genommen werden, so gelten beide Stümpfe als zu lang. Die Amputation in der Mitte des Unterschenkels oder ein hoher Pirogoff werden bevorzugt (ZUR VERTH).

8. Die SYMESche Operation.

Im strengen Sinne handelt es sich bei der SYMESchen Operation nicht um eine Exartikulation, da die Gelenkflächen abgesägt werden. Die Technik der Operation ist folgende:

Bei erhobenen Fuß wird ein Steigbügelschnitt geführt, der die beiden Knöchelenden über der Fußsohle miteinander verbindet. Der Schnitt führt direkt bis auf den Knochen, dann wird ein vorderer Bogenschnitt hinzugefügt, der ebenfalls, und zwar rechtwinklig zum Steigbügelschnitt, eine Verbindungslinie der beiden Malleolen darstellt. ALBERT hat darauf hingewiesen, daß es zweckmäßig ist, beim vorderen Schnitt erst die Haut zu durchtrennen und erst nach der elastischen Zurückziehung des oberen Wundrandes an diesem die Sehnen und übrigen Weichteile zu durchschneiden. Dann wird der ganze Weichteillappen zurückpräpariert, bis das obere Sprunggelenk an der unteren Tibiakante eröffnet werden kann. Nun werden die seitlichen Bänder, die von den Malleoli zu Talus, Naviculare und Calcaneus ziehen, direkt an beiden Knöcheln abgeschnitten, wobei eine Verletzung der *A. tibialis post.* hinter dem Malleolus int. zu vermeiden ist, da sonst die Ernährung des Sohlenlappens gefährdet wird. Während nun die linke Hand den Fuß stark plantarwärts zieht, rückt der Talus aus der Malleolengabel hervor und nach Durchschneidung sämtlicher noch hemmenden Weichteile wird die Talusrolle vollständig luxiert. So gelangt man allmählich an die Hinterfläche von Talus und Calcaneus, wobei der letztere durch Resektionsschnitte, die über seine beiden Seiten und Oberfläche verlaufen, allmählich aus den Weichteilen herauspräpariert wird. Dabei wird auch der Ansatz der Achillessehne abgetrennt. Während der Fuß immer stärker plantarwärts

gezogen wird, wird schließlich auch das *Tuber calcanei* aus der Fersenkappe exartikuliert und es ist nur noch nötig, nachdem der Unterschenkel wieder erhoben worden ist, die ganze Fersenkappe nach oben umzuklappen und die Weichteile von Tibia und Fibula mit

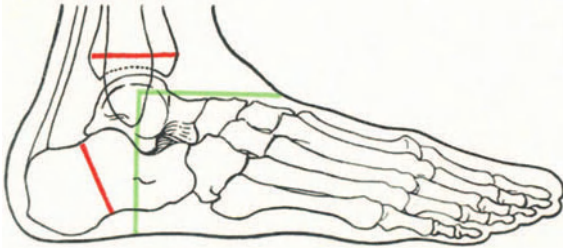


Abb. 278. Schema der PIROGOFFSchen Operation.
(Die grüne Linie zeigt die Lage der Hautschnitte, die rote die Sägelinien durch den Knochen an.)



Abb. 279. Die Operation nach PIROGOFF. I.
Durchsägen des Calcaneus in Richtung des Steigbügelschnittes.

2—3 Schnitten so weit nach oben ablösen, bis die Höhe der Gelenklinie erreicht ist. Die Weichteile werden dann nach allen Seiten zurückgezogen und nun einige Millimeter oberhalb der Gelenkfläche Tibia und Fibula quer abgesägt. Der Fersenlappen läßt sich mühelos mit der vorderen Wunde vereinigen. Einlegen eines Glasrohres in einem seitlichen Wundrand. Leichter Kompressionsverband. Der SYME-Stumpf wird heute nach ZUR VERTH auch in England mehr oder weniger abgelehnt, da er zu lang ist und das unbedingt erforderliche Fußgelenk nicht mehr angebracht werden kann.

9. Die PIROGOFFSche Operation.

Die PIROGOFFSche Operation stammt aus dem Jahre 1852 und ist als Verbesserung der SYMESchen Operation gedacht. Die Ausführung ist noch heute fast ebenso, wie sie PIROGOFF angegeben hat. Es wird zunächst der Steigbügelschnitt angelegt, der die Spitzen der beiden Knöchel, oberhalb der Knöchelenden beginnend, über die Sohle ziehend verbindet (Abb. 278). Der Schnitt wird allseitig bis auf den Knochen geführt. Wird die Operation nicht in Blutleere ausgeführt, so müssen nach Auseinanderziehen der Wundränder die Gefäße gefaßt werden. Ist

das geschehen, so verbindet man die beiden Knöchelenden durch einen waagrecht über den Fußbrücken verlaufenden Schnitt, der ebenfalls sofort bis auf den Knochen vordringt. Während dann der obere Wundrand zurückgezogen wird, wird die *A. dorsalis pedis* unterbunden und das obere Sprunggelenk freigelegt

und quer eröffnet; man muß sich aber davor hüten, zwischen Talus und Calcaneus einzudringen. Das obere Sprunggelenk findet man am leichtesten durch Abtasten der unteren Tibiakante. Ist das obere Sprunggelenk eröffnet, so wird

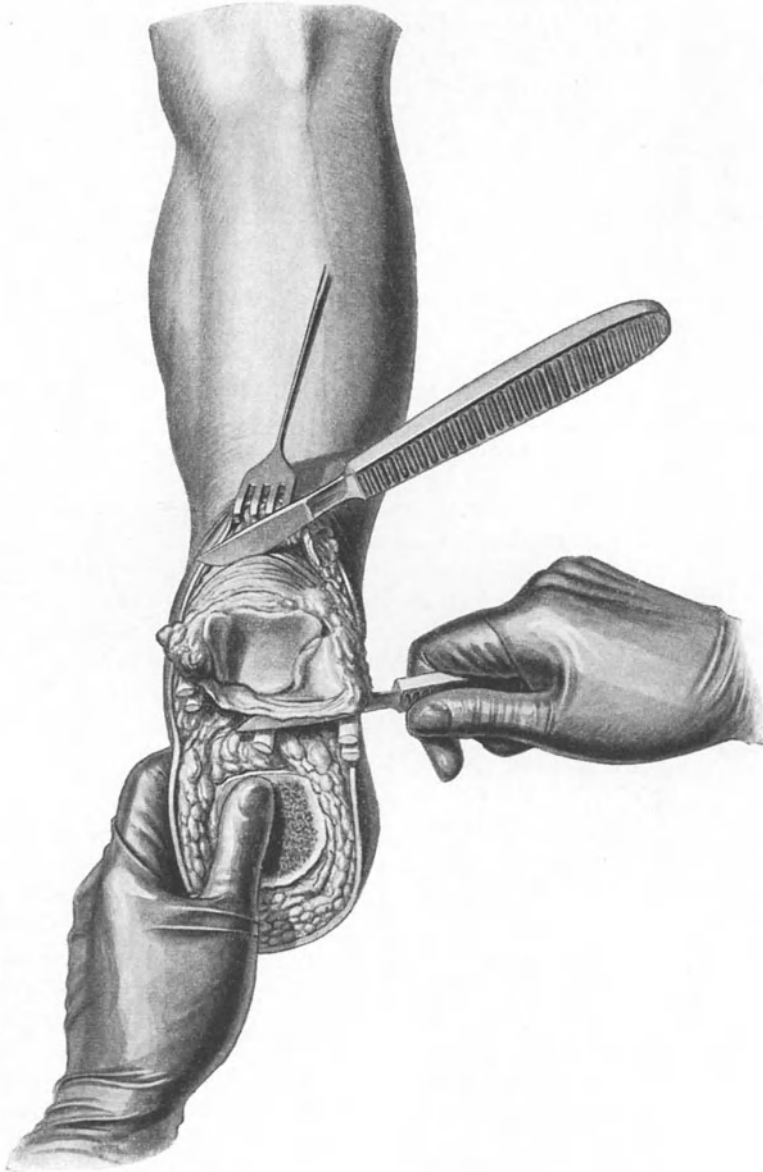


Abb. 280. Die Operation nach PIROGOFF. II.
Die Resektionsschnitte, die den Unterschenkel von den Weichteilen befreien, um die Absägung vornehmen zu können.

durch die freie Hand der Fuß in starke Plantarflexion gebracht und nun zunächst auf der lateralen Seite die Bänderverbindung zwischen Knöchel und Fuß gelöst. Dann besorgt man dasselbe auf der medialen Seite, muß aber bei der Durchtrennung der hinteren Bandabschnitte bzw. der Sehnen der langen Beuger sehr

vorsichtig vorgehen, um die unmittelbar dahinterliegende *A. tibialis post.* nicht zu durchtrennen, da sie allein noch für die Ernährung des Sohlenlappens in Frage kommt. Die Durchtrennung von Kapsel und Bändern wird



Abb. 281. Die Operation nach PIROGOFF. III. Der Stumpf nach Aufsetzen des Calcaneusrestes auf die Sägefläche der Tibia und Hautnaht.

unter dauernd starker Plantarflexion so lange fortgesetzt, bis schließlich der Talus vollständig aus seiner Gabel befreit ist. Durch Resektionsschnitte, die quer hinter der Talusrolle beginnen und auf die Oberfläche des Calcaneus fortgesetzt werden, wird der Calcaneus ein Stück weit aus seiner Weichteilmhüllung befreit. Dann wird hinter dem Talus die Säge aufgesetzt und der Calcaneus quer zu seiner Längsrichtung abgesägt (Abb. 279). Das Sägeblatt verläuft dabei durch den Steigbügelschnitt der Weichteile. Damit ist der Sohlenlappen vorbereitet. Um die Aufnahmefläche am Unterschenkel zu schaffen, wird nun das Bein erhoben, der Sohlenlappen gefaßt, die Haut rings um den Stumpf mit Haken zentralwärts zurückgezogen und mit Hilfe eines kräftigen Resektionsmessers werden die gesamten Weichteile mit zirkulären Schnitten so weit vom Unterschenkel abgelöst, bis die Malleolengabel bis etwas oberhalb der Gelenklinie ringsherum von den Weichteilen befreit ist (Abb. 280). Dann werden oberhalb der Gelenkfläche Tibia und Fibula abgesägt. Der Knochenstumpf des Calcaneus muß sich nun ohne federnde Spannung (durch die Achillessehne) auf den Tibiastumpf aufsetzen lassen. Gelingt das nicht, so muß unter Umständen etwas höher abgesägt oder die Achillessehne durchtrennt werden. Um den Calcaneus festzulegen, kann man die durchtrennte Fascia plantaris mit dem vorderen Periost der Tibia in Verbindung setzen. Die Weichteilwunde wird genäht (Abb. 281).

Der hohe Pirogoff.

(OEHLECKER.)

Da, wie schon oben bemerkt, für den PIROGOFF-Stumpf bis heute eine geeignete Prothese noch nicht zu beschaffen

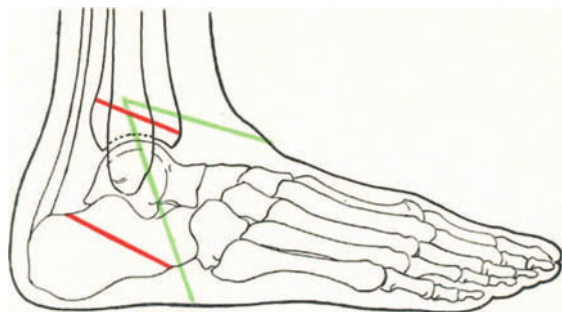


Abb. 282. Schema der PIROGOFFschen Operation (abgeändert nach GÜNTHER). (Die grüne Linie zeigt die Lage des Hautschnittes, die rote die Sägelinien durch die Knochen an.)

ist, so ist es zweckmäßig, die Absägung von Tibia und Fibula etwa 4—5 cm höher vorzunehmen und den Calcaneus bis auf eine schmale Platte abzusägen. Durch beide Maßnahmen verkürzt sich das Stumpfende so weit, daß eine Prothese mit beweglichem Fußgelenk angebracht werden kann. Zur sicheren Befestigung des flachen Calcaneusrestes auf

dem Tibiastumpf empfiehlt ZUR VERTH die Calcaneusplatte auszuhöhlen, um sie wie beim Gritti auf den Stumpf druckknopfartig festkeilen zu können (s. a. S. 410).

Schon kurz nachdem PIROGOFF sein Operationsverfahren angegeben hatte, sind von allen Seiten Verbesserungsvorschläge gemacht worden, zu deren Kritik PIROGOFF selbst geäußert haben soll, daß sein Verfahren die beste Abänderung darstelle. Von den vielen

genannten Abänderungen hat sich bis in die neueste Zeit als zweckmäßigste die von GÜNTHER (1853) ausgearbeitete erhalten.

GÜNTHER änderte das Verfahren insofern ab, als sowohl die Weichteilschnitte wie die Knochensägeflächen schräg von hinten oben nach vorn unten angelegt werden (s. Abb. 282). Dadurch gelingt es, den Calcaneusrest so auf den Unterschenkelstumpf aufzusetzen, daß die traggewohnte Haut der Ferse auch weiterhin die Stumpfbelastung übernimmt, während ja bei dem PIROGOFFSchen Verfahren die wenig traggewohnte Haut über dem Tuberculum calcanei die Unterlage des Stumpfes abgibt.

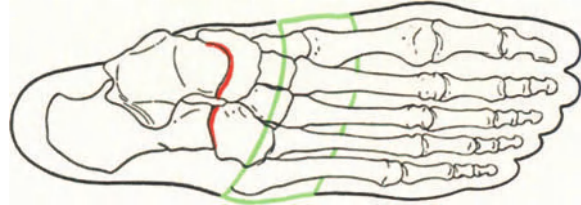


Abb. 283. Schema der Exarticulation nach CHOPART. (Die grüne Linie zeigt den Hautschnitt, die rote die Exarticulationslinie an.)

Die Nachteile der PIROGOFFSchen Operation bestehen im übrigen auch bei der GÜNTHERSchen, so daß es zweckmäßig ist, auch bei der GÜNTHERSchen Abänderung die Tibia um 4–5 cm höher, aber in schräger Form, von hinten oben nach vorn unten abzusägen.

10. Die CHOPARTSche Operation der Exarticulatio intertarsae (Abb. 283).

Bei dieser Operation wird vom Fuß alles entfernt bis auf den Calcaneus und den Talus. Sie ist schon vor CHOPART gelegentlich ausgeführt worden, doch hat sie sich nur vorübergehend Freunde erwerben können. Zwar dient als Auftrittsfläche die gesunde Fersenhaut, doch kommt der Fußstumpf allmählich in eine Spitzfuß- und Valgusstellung. Die Stellungsveränderungen sind einerseits dadurch bedingt, daß 1. der

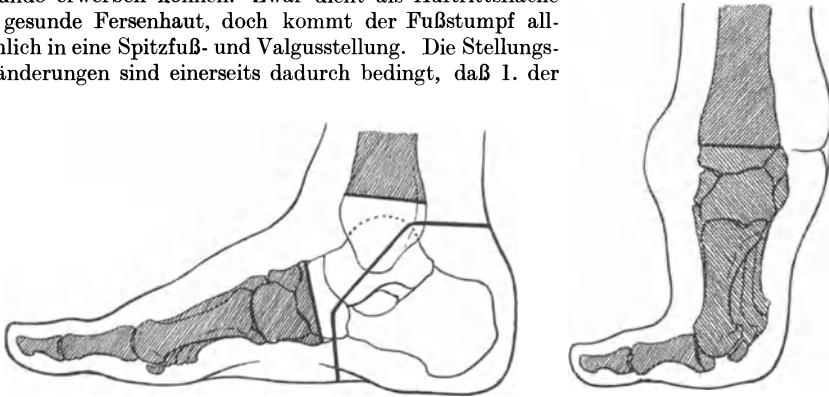

Abb. 284. Schema der Operation nach WLADIMIROFF-MIKULICZ.

Wirkung der Achillessehne gegenüber die sämtlichen Antagonisten der Streckseite fehlen und 2. bei Belastung der hinter der Tibiaachse gelegene Stützpunkt keine Gegenstütze am vorderen Fußende mehr findet. Die Valgusstellung wird dadurch verursacht, daß der Ansatz der Supinatoren, besonders des M. tibialis posterior verlorengegangen ist. Alle Versuche, der CHOPARTSchen Operation durch Achillotomie, Befestigung der durchschnittenen Strecksehnen oder der Supinatoren am Talus oder an der Sohlenmuskulatur, dieser Stellungsveränderung entgegen zu arbeiten, müssen fehlschlagen, da sie der Stellungsänderung, die durch die exzentrische Belastung allmählich eintritt, nicht widerstehen können. Wir werden daher auf eine genaue Beschreibung der CHOPARTSchen Operation nicht eingehen.

11. Resectio tarsae partialis nach WLADIMIROFF-MIKULICZ.

Sind auch der Calcaneus und Teile der übrigen Fußwurzelknochen erkrankt, so wird die Resectio tarsae nach WLADIMIROFF-MIKULICZ (1881) ausgeführt. Bei diesem Verfahren wird der größte Teil des Tarsus, oft der ganze, ein Stück von Tibia und Fibula und die proximalen Köpfchen der Metatarsalia entfernt und die Reste axial gegen Tibia und Fibulastumpf gestellt (Abb. 284).

Auch diese Verfahren wird heute wohl meist zugunsten einer Unterschenkelamputation abgelehnt, hat aber früher oft gute funktionelle Erfolge gezeitigt und kann falls die Amputation abgelehnt wird im geeigneten Falle in Erwägung gezogen werden.

12. Die LISFRANCsche Operation (GARENGEOT, HEISTER und LOSSEN). (Exarticulatio tarso-metatarsea.)

Diese Operation wird ausgeführt bei Verletzungen und Erkrankungen, die im Bereiche der Zehen und der Mittelfußknochen ihren Sitz haben. Grundbedingung dazu ist das Erhaltensein der Sohlenhaut bis in die Gegend der Beugefalte zwischen Sohle und Zehen. Da nach der Exartikulation die Ansätze der Dorsalflexoren der Zehen verlorengelassen, die auch für die Dorsalflexion des Fußes von Bedeutung sind, ist es wichtig, den einzig verbliebenen in gleichem Sinne arbeitenden Muskelansatz des *M. tibialis anterior* soweit wie möglich zu schonen.

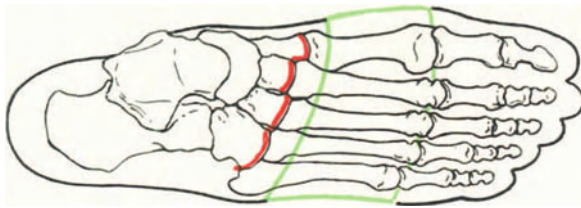


Abb. 285. Schema der Operation nach LISFRANC. (Die grüne Linie bezeichnet den Hautschnitt, die rote die Exartikulationslinie im LISFRANCschen Gelenk.)

Der Teil, der an der Basis des Köpfchens des Metatarsale I ansetzt, soll daher abgelöst und mit dem Periost des Cuneiforme I vereinigt werden. Sonst bekommt man leicht eine Spitzfußstellung des Stumpfes. Dem gleichen Zwecke dient die Vereinigung der

etwas lang gelassenen Strecksehnen der Zehen mit der Beugemuskulatur der Sohle durch Naht.

Ist der Sohlenlappen (Haut) unbrauchbar zur Stumpfdeckung, so kann man unter Umständen die Fußrückenhaut zur Deckung des Stumpfes mit heranziehen. Das geht allerdings nur dann, wenn von der Sohlenhaut so viel erhalten ist, daß die Narbe nicht in den Bereich der Sohle fällt.

Man beginnt die Operation mit einem über den Fußrücken herüberziehenden Bogenschnitt, der etwa 1 cm distal der LISFRANCschen Gelenklinie liegt (Abb. 285). Diese Linie verläuft schräg von hinten außen nach vorne innen. Den Anfangs- und Endpunkt der Schnittlinie findet man, indem man am Außenrande des Fußes das leicht palpable, proximale Köpfchen des Metatarsus V aufsucht und fingerbreit davor den Beginn des Schnittes auf der Haut anzeichnet. Den medialen Punkt bezeichnet man dreifingerbreit vor der Tuberositas des Os naviculare. Der Bogenschnitt geht etwa in Höhe der proximalen Köpfchen der Metatarsalia. Er wird zunächst nur durch die Haut geführt. Der Hautlappen wird etwas abgelöst. Will man die Sehnen länger lassen, so muß auch der distale Hautrand auf etwa 2 cm zurückgezogen werden. Die Sehnen und die übrigen Weichteile werden erst an dieser Stelle durchgeschnitten. Die gesamten Weichteile werden nun bis über das LISFRANCsche Gelenk vom Knochen abgelöst und nun beginnt man am rechten Fuß mit dem Eindringen in das LISFRANCsche Gelenk hinter der Tuberositas ossis metatarsal. V von der Dorsalfläche her. Ein spitzes Resektionsmesser wird, während die freie Hand den Vorderfuß faßt und stark plantarwärts drängt, tastend in den Gelenkspalt eingeschoben und nun, eingedenk der von hinten außen nach vorn innen schräg verlaufenden Gelenklinie, ohne Gewalt in dieser Linie geführt. Das gelingt meist leicht in den Gelenken,

die zwischen den Metatarsi V, IV, III und dem Cuboid und Cuneiforme III gelegen sind, da diese Gelenklinie dem Messer keinen Widerstand bietet. Sind diese drei Gelenke offen, so findet das Messer allerdings einen knöchernen Widerstand an dem nach proximal in den Tarsus vorspringenden proximalen Köpfchen des Metatarsus II. Die Gelenklinie springt hier gegenüber dem lateralen bereits eröffneten Teile um etwa $\frac{1}{2}$ cm, gegenüber dem medialen, noch verschlossenen,

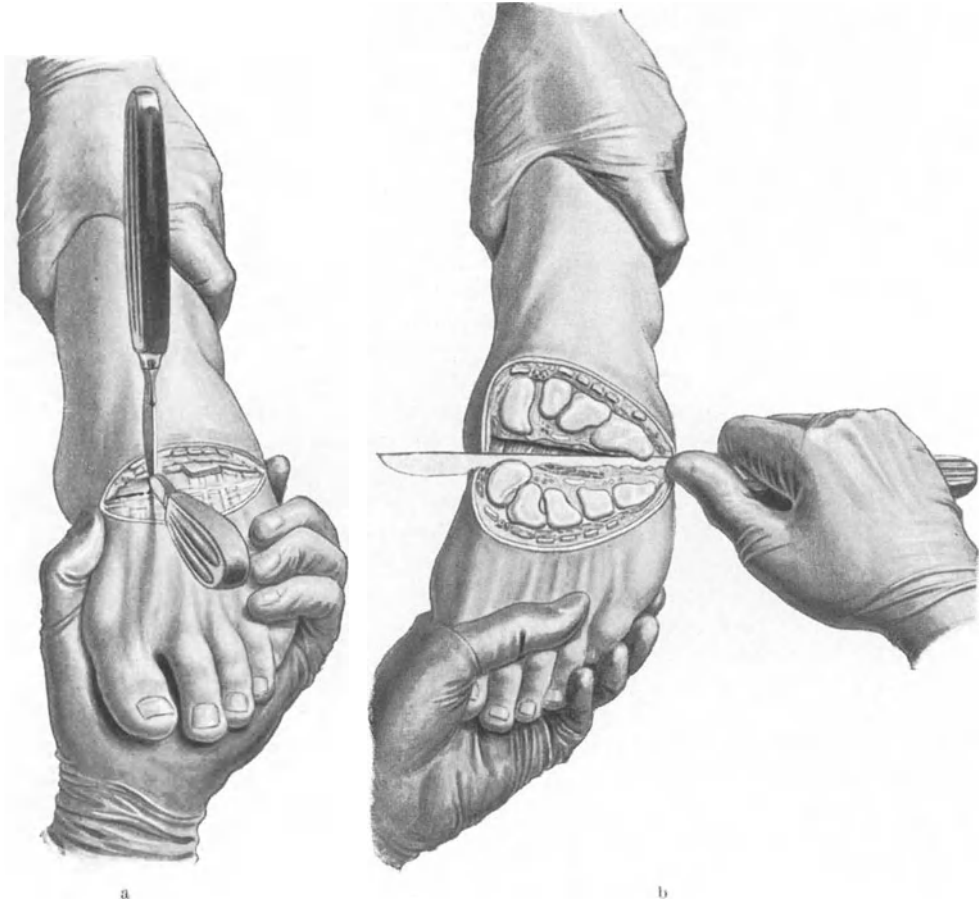


Abb. 286. Die Operation nach LISFRANC. a Haltung des Messers bei Eröffnung des Gelenkes zwischen Cuneiforme II und Metarsale II. b Bildung des Sohlenlappens.

die ungefähr der Fortsetzung der lateralen entspricht, um etwa 1 cm zurück. Um die Gelenklinie richtig zu eröffnen, muß daher an dieser Stelle das Messer um 90° nach proximal gedreht werden (Abb. 286 a). Es wird etwa $\frac{1}{2}$ cm in dieser Richtung geführt, dann erhält die Schneide wieder die alte Richtung, um nach einem weiteren Zentimeter nun nach distal gerichtet zu werden. Hier ist die stärkste Bandverbindung zu lösen, das Ligamentum cuneometatarsium interosseum. Dieser *distal gerichtete Teil des Schnittes* zur Lösung der sehr festen Gelenkverbindung *ist besonders wichtig*. Wird er versäumt, so geschieht es leicht, daß das Messer versehentlich in den Gelenkspalt zwischen Cuneiforme I und II eindringt und das Cuneiforme I am Metatarsus I und II hängen bleibt, da sich

auch die Verbindung zwischen Cuneiforme I und Naviculare leicht löst. Dann fällt das Cuneiforme I mit dem Metatarsus weg und damit der letzte Ansatzpunkt für den *M. tibialis ant.* (s. oben). Das muß aber wegen des drohenden Spitzfußes auf alle Fälle vermieden werden. — Schließlich wird nun das Messer wieder in der ursprünglichen Schnittrichtung geführt, um die letzte Verbindung zwischen dem Köpfchen des Metatarsus I und dem Cuneiforme I zu lösen. Das gelingt meist leicht, da der Gelenkspalt zwischen den beiden, mit schmalem, wallartigem Rand versehenen Gelenkenden leicht zu finden ist. Operiert man am linken Fuß, so beginnt man mit der Eröffnung des LISFRANCschen Gelenkes am besten zwischen dem Os cuneiforme I und dem Köpfchen des Metatarsus I und dringt dann in den Gelenkspalt zwischen dem proximal vorspringenden Köpfchen des Metatarsus II und Os cuneiforme II ein, indem man die Messerklinge um 90° nach hinten dreht (Abb. 286 a). Nachdem man das Metatarsusköpfchen II umschnitten hat, gelingt es leicht die laterale, ohne Hindernis verlaufende Gelenklinie zu eröffnen.

Unter starker Plantarflexion, die die linke Hand dadurch besorgt, daß sie den vorderen Fußabschnitt breit faßt und nach unten drückt, wird nach Eröffnung des Gelenkes zwischen Metatarsale I und Cuneiforme I das LISFRANCsche Gelenk dorsal zum Klaffen gebracht (Abb. 286 b). Dadurch wird ein Einblick in die sämtlichen eröffneten Gelenke möglich und es bleiben nur noch die letzten Verbindungen im Bereich der unteren Gelenkabschnitte nach Durchschneidung der Kapseln und Bänder zu lösen. Jetzt ist es möglich, ein etwa 12—15 cm langes Messer durch die Gelenklinie hindurchzuschieben und am plantaren Ende um 90° herumzudrehen, um so an die Unterfläche der Metatarsalia zu gelangen (Abb. 286 b). Mit langen sägenden Zügen wird nun ein die ganze Breite und Dicke der Sohlenweichteile enthaltender Weichteillappen gebildet, dadurch, daß das Messer parallel und in Berührung mit dem Metatarsale I und V zehenwärts geführt wird. Der Lappen soll bis zur ersten großen Beugefalte am Zehenansatz reichen. Während des Schneidens erfaßt die linke Hand, am besten nach den ersten Zügen, hinter dem Messer durch die eröffneten Gelenke die Metatarsalköpfchen und legt sie nach distal um. Hat das schneidende Messer die Beugefalte erreicht, so wird es sohlenwärts um 90° herumgedreht und der Lappen mit einem glatten Schnitt abgetrennt. Die Blutstillung hat die Hauptäste der *Aa. plantaris medialis* und *lateralis* zu berücksichtigen. Sie werden ebenso wie vereinzelt Muskeläste mit Gefäßklemmen gefaßt und unterbunden. Nun wird der Lappen nach dem Dorsum umgelegt und mit dem dorsalen Lappen in Verbindung gesetzt. Man kann vorher auch die plantaren Muskelstümpfe durch einige Nähte mit den dorsalen Sehnenstümpfen vernähen. Die Hautnaht soll genau erfolgen, doch legt man zweckmäßigerweise in den beiden seitlichen Wundwinkeln für 24 Stunden je ein Glasrohr ein. Beim Verband ist darauf zu achten, daß der Fuß in rechtwinkliger Stellung gehalten wird, um die manchmal nicht geringe Neigung zur Spitzfußstellung, die gelegentlich während der Wundheilung eintritt, hintanzuhalten. Ist die Wundheilung abgeschlossen, so kann durch aktive Bewegungsübungen die Neigung zur Spitzfußstellung leichter verhütet werden.

13. Die Amputatio metatarsae [SHARP (1765)].

Gegenüber der LISFRANCschen Exartikulation und den erwähnten Nachteilen derselben, steht eine etwa für dieselben Fälle in Betracht kommende Amputationsmethode des Vorderfußes, die schon 1850 von GÜNTHER der

LISFRANCschen Methode vorgezogen wurde. Es handelt sich um die *Amputation sämtlicher Mittelfußknochen*. In neuerer Zeit ist auch KÖLLIKER, BRANDES und ZUR VERTH für die Amputatio metatarsae nach SHARP (1765) eingetreten, und zwar wegen folgender wichtiger Vorzüge: 1. Die Erhaltung wichtiger Muskelansätze der Mm. tibialis ant. und post. und peronaei. Der M. tibialis ant. schützt gegen Knick- und Spitzfuß. Die erhaltenen Teile der Metatarsalia bieten eine gute Stütze und es ist deshalb das Tragen einer Prothese unnötig. Die SHARPsche Operation kann bei solchen Verletzungen, die eine ausreichende Deckung mit dorsalem oder volarem Lappen gestatten, angewendet werden, d. h. also, die Weichteile müssen am Dorsum oder an der Planta erhalten sein. Am besten ist ein Sohlenlappen zur Deckung (Abb. 287). Der Eingriff wird dann in ähnlicher Weise begonnen wie die LISFRANCsche. Auch hier geht man von einem dorsalen Bogenabschnitt vor, und zwar etwa fingerbreit unterhalb der Tarso-metatarsalgelenke (Abb. 287). Man dringt sofort bis auf den Knochen vor, indem man die sämtlichen Weichteile seitlich und zwischen den Knochen vom Dorsum her einschneidet. Dann kann man je nach dem Grade der Verletzung die Metatarsalia mehr proximal oder distal durchsägen (mehr als das proximale Drittel zu erhalten ist

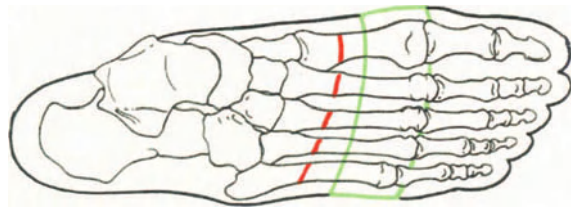


Abb. 287. Schema der Operation nach SHARP. (Die grüne Linie bezeichnet den Hautschnitt, die rote die Durchtrennungslinie der Knochen.)

nicht nötig). Ist das geschehen, so führt man das Phalangenmesser (10—15 cm langes schlankes Messer) an der Sägestelle hindurch und bildet durch einen der Hinterseite der Phalangen parallelen Schnitt, der bis zur ersten Beugefalte reicht, aus den sämtlichen Weichteilen der Sohle einen großen Lappen. Erst wenn man diese Beugefalte erreicht hat, wird das Messer um 90° sohlenwärts gedreht und der Lappen abgeschnitten. Man kann selbstverständlich auch zunächst den Sohlenlappen bilden und die Durchsägung der Metatarsalia von der Sohle her vornehmen.

Um die *Exartikulation einzelner Metatarsalia* hat sich ein längerer Streit entwickelt. Der Standpunkt, bei Verlust einzelner Metatarsalia die anderen ebenfalls zu entfernen, kann nur dann als gerechtfertigt gelten, wenn der Verlust des ersten und zweiten in Frage kommt. Sind diese beiden verlorengegangen, so ist die Exartikulation der übrigen gleichfalls anzuschließen, wie das schon von LEDDERHOSE gefordert worden ist. Dagegen braucht man bei Verlust des 3., 4. und 5. Metatarsus, während der 1. und 2. samt den Zehen erhalten geblieben sind und falls sich eine genügende Weichteildeckung durchführen läßt, die beiden ersten nicht zu opfern, da sich eine gute Funktion des Fußes einzustellen pflegt, wie das schon SCHEDE festgestellt hat. WINIWARTER hat vorgeschlagen, bei Verlust des 2., 3. und 4. Metatarsus trotzdem den 1. zu erhalten. SCHANZ hat allerdings einen gegenteiligen Standpunkt vertreten und auch dann eine quere, zentral gelegte Absetzung aller Metatarsalia empfohlen, wenn das 1. und 2. Metatarsale erhalten geblieben sind, da nach seiner Ansicht in solchen Fällen die Feder des Fußes zu lang und schwach ist, so daß die Funktion leidet. Muß das erste Metatarsale geopfert werden, so ist häufig, da dem Fuß einer der Hauptstützpunkte entzogen wird, eine schlechte Funktion zu erwarten und es hat sich

vielfach als nötig erwiesen, auch die Exartikulation der übrigen Metatarsalia vorzunehmen. Nebenbei bemerkt ist auch die Resektion des Köpfchens des Metatarsale I wegen folgender Beschwerden nicht zu empfehlen (s. S. 321). So hat RIEDEL wegen derartiger Beschwerden in einem Fall schließlich die Resektion sämtlicher Köpfchen der übrigen Metatarsalia vornehmen müssen.

14. Die Exartikulation sämtlicher Zehen.

Die Exartikulation sämtlicher Zehen wird von einem Kreisschnitt ausgeführt, der in Höhe der 1. großen Beugefalte, d. h. in Höhe der Schwimmhäute verläuft. Der Hautschnitt muß daher am Dorsum zwischen die einzelnen Zehen eindringen, um möglichst viel zur Deckung notwendige Haut zu erhalten. Das Ablösen hat zwischen den Zehen, da die Haut sehr zart ist, mit größter Vorsicht zu erfolgen. Zweckmäßigerweise setzt man auf beiden Seiten je einen Längsschnitt auf den Kreisschnitt und teilt diesen dadurch in zwei Lappenschnitte. Der dorsale wird so weit abgelöst, bis man nach Durchschneidung der Streckaponeurose die Gelenke eröffnen kann, dann trennt man den plantaren Lappen unter Erhaltung sämtlicher Weichteile ebenfalls bis zur Gelenkhöhe ab. Unter starker Dorsalflexion werden dann die Beugesehnen und schließlich die Gelenkkapseln und seitlichen Bänder vollkommen durchtrennt. Der dorsale und plantare Hautlappen müssen sich ohne Spannung vereinigen lassen. Gelingt das nicht, so ist die Amputatio metatarsae nach SHARP (s. oben) vorzuziehen.

Die Exartikulation einzelner Zehen oder einzelner Glieder, die wohl gelegentlich nur an der großen Zehe in Frage kommt, braucht nicht näher geschildert zu werden, da das Vorgehen dem für die Exartikulation der Finger entspricht (s. S. 273).

i) Die Resektionen.

a) Die allgemeine Technik.

Entfernt man die beiden knorpelüberzogenen, knöchernen Enden eines Gelenkes, so spricht man von einer *Gelenkresektion*. Werden nur Teile dieser Gelenkabschnitte entfernt, so nennt man das *teilweise Resektion*. Im Gegensatz dazu bezeichnet man die Entfernung der knöchernen und der Weichteilabschnitte eines Gelenkes als *Totalresektion* oder *Exstirpation*. Schließlich versteht man unter *Arthrektomie* die ausschließliche Beseitigung der Weichteile manchmal unter Mitnahme von umschriebenen Teilen der festen Abschnitte.

Diese verschiedenen Arten der Gelenkresektion verfolgen verschiedene Ziele. Je nach der Art oder Ausdehnung der Erkrankung und je nach dem erstrebten Endziel hat man das Operationsverfahren zu wählen.

Im allgemeinen erstrebt die Resektion die Entfernung schwer verletzter oder erkrankter Gelenkabschnitte. In vielen Fällen, besonders an der unteren Extremität, ist das Ziel die Herstellung einer knöchernen Ankylose des Gelenkes. Dadurch soll z. B. eine tuberkulöse Herderkrankung der Gelenkenden, nach Entfernung des kranken Gewebes, zur Ausheilung gebracht und eine sichere Standfestigkeit gewährleistet werden. In anderen Fällen wird die knöcherne Ankylose zu vermeiden gesucht, z. B. nach gewissen Verletzungen und Erkrankungen der Gelenkkörper. Oder es wird sogar die Resektion an ankylosierten Gelenken zur Mobilisierung derselben vorgenommen. Diese letztere Art der Gelenkresektion wird als *arthroplastische Resektion* oder kurz *Arthroplastik* bezeichnet und in einem

besonderen Abschnitt dargestellt (s. S. 479 ff.). Schließlich kann die Gelenkresektion als sog. *orthopädische Resektion* noch zur Verbesserung von in mangelhafter Stellung versteiften Gelenken dienen. In den meisten Fällen ist das Ziel dieser Operationen eine neue Versteifung in einer für den Gebrauch des Gliedes günstigeren Stellung. Auch darauf kommen wir noch zurück.

Die größten Verdienste um die Technik der Gelenkresektion haben sich die Chirurgen HEINE, v. LANGENBECK, OLLIER, KÖNIG und KOCHER erworben.

Je bedeutender die Fortschritte der operativen Chirurgie im letzten Drittel des 19. Jahrhunderts wurden, desto erhaltender wurde sie und desto mehr trat an Stelle der Amputation und Exartikulation der Glieder die Resektion bei den Erkrankungen und Verletzungen der Gelenke. Aber auch bei den Resektionen selbst wurde immer mehr Rücksicht auf gute Dauererfolge genommen, und schon bei der Anlegung der Resektionsschnitte der größte Wert auf Schonung aller Weichteile gelegt. So hat v. LANGENBECK Resektionsschnitte ausgearbeitet, die darauf Bedacht nahmen, möglichst einfache Wundverhältnisse zu schaffen und durch Muskelzwischenräume auf dem kürzesten Wege in das Gelenk einzudringen. Er hat aber nicht nur darauf Wert gelegt, sondern in Rücksicht auf ein gutes Dauerresultat dafür Sorge getragen, daß alle in der Nähe des Gelenkes ansetzenden Sehnen und Muskeln in Verbindung mit dem Periost der Diaphyse erhalten bleiben. Er hat sein Vorgehen als *subperiostale Resektion* bezeichnet. Nach v. LANGENBECK ist ein von CHARLES WHITE (1768) in Manchester beobachteter Fall der Anstoß für die subperiostale Gelenkresektion geworden. WHITE hatte einen nekrotischen Humeruskopf bei Osteomyelitis entfernt und da sich nachträglich noch ein Stück der Diaphyse abstieß, blieb eine Lücke von 5 Zoll. Dieser Verlust glich sich durch Knochenregeneration in kurzer Zeit bis auf einen Zoll aus, so daß der Arm wieder vollkommen gebrauchsfähig wurde. Die ersten experimentellen, subperiostalen Resektionen führte HEINE (1834) mit gutem funktionellen Erfolg aus. OLLIERS (1858) Untersuchungen haben die Beobachtungen HEINES bestätigt. v. LANGENBECK hat sein subperiostales Verfahren zuerst 1842 angewendet. Die LANGENBECKSchen Vorschläge sind nun in mancher Hinsicht verbessert worden durch KOCHER, der die Weichteilschnitte für manche Gelenke insofern physiologischer gestaltet hat, als sie, abgesehen von der Schonung der Muskeln, Sehnen und Bänder noch Rücksicht auf die Schonung der kleinen Gefäße und Nerven nahmen, die zur Muskelversorgung der Gelenke wichtig sind. KOCHER hat auch den Grundsatz der subperiostalen Resektion erweitert, indem er *subcortical* vorging, d. h. mit dem Raspatorium zugleich mit dem Periost auch die oberflächliche Knochenschicht entfernte, um dadurch die knochenbildende Cambiumschicht des Periostes sicher zu erhalten.

VOGT-TILING und KÖNIG haben noch ein weiteres, für die Gelenkresektionen viel verwendetes Verfahren eingeführt, indem sie zur Erhaltung der Muskelansätze die Apophysen mit dem Meißel abschlugen und sie in Zusammenhang mit dem Periost ließen.

Ehe wir die Beschreibung der Resektionsverfahren der einzelnen Gelenke folgen lassen, sollen noch einzelne, allgemein gültige Gesichtspunkte erörtert werden.

Daß jede Resektion, ob sie nun wegen Erkrankung (Tuberkulose, chronische Entzündung, Vereiterung, maligne Neubildung) oder Verletzung (schlecht geheilte Gelenkfraktur, Schußfraktur mit starker Zersplitterung oder veraltete Luxation) ausgeführt werden soll, heute unter Anwendung aller zu Gebote stehenden Regeln der Asepsis durchgeführt wird, ist selbstverständlich. In vielen Fällen ist die Anwendung der ESMARCHSchen Blutleere empfehlenswert. Die Weichteilschnitte werden meist nach den Angaben v. LANGENBECKS oder KOCHERS gewählt. Die Freilegung der Gelenkenden hat nach der subperiostalen oder subcorticalen Methode zu erfolgen. Dabei ist abwechselnd von dem sog. *Resektionsmesser* (d. i. ein starkes Messer mit kurzer, kräftiger Klinge, dessen dicker Griff in die ganze Hand zu nehmen ist (Abb. 70) und dem *Raspatorium* (Abb. 244) und *Elevatorium* (Abb. 617) Gebrauch zu machen. Das Resektionsmesser dient dazu, die Sehnenansätze am Knochen

mit kurzen, gegen den Knochen gerichteten, parallel gelegten Zügen abzutrennen. Mit dem Raspatorium kann man nach KOCHER auch die oberste Corticalis-schicht des Knochens mit entfernen. Das Elevatorium wird zwischen Periost und Knochen geschoben und zur Ablösung des Periostes nur da benutzt, wo die Ablösung leicht gelingt, d. h. im Bereiche der Diaphyse. Das rechtzeitige Wechseln der Instrumente kennzeichnet den erfahrenen Chirurgen. Auch die Ansätze der Gelenkkapseln sollen mit dem Periost in Zusammenhang bleiben. Die Ablösung der Kapselansätze gelingt nur mit dem Messer. Bei richtigem Vorgehen muß der in der Schnittrichtung eröffnete Kapselschlauch rings herum mit dem unverletzten Periost und den Muskelansätzen in Zusammenhang stehen. Ist die Kapsel



Abb. 288. Scharfer Löffel.
($\frac{1}{3}$ natürl. Größe.)

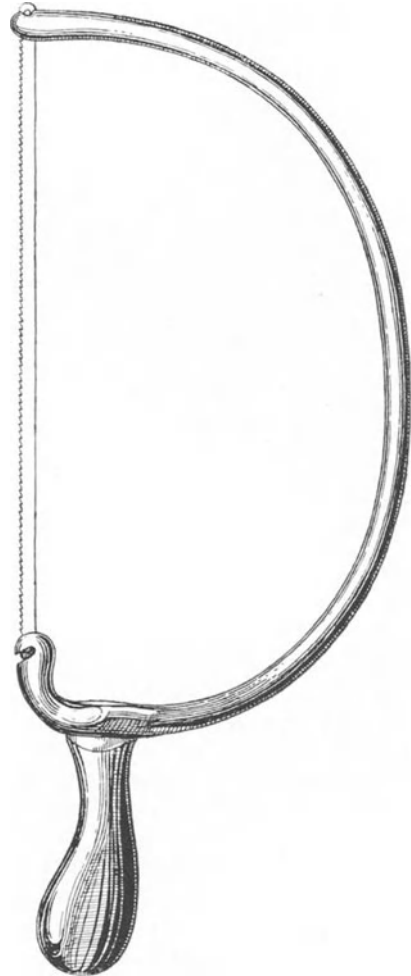


Abb. 289. Bogensäge nach HELFERICH.
($\frac{1}{3}$ natürl. Größe.)

erkrankt, wie so häufig bei der Tuberkulose, so wird sie sekundär entfernt, am besten mit der krummen oder COOPERSchen Schere (Abb. 78 b). In solchen Fällen wird ja Wert auf das Eintreten einer Ankylose gelegt, die bei erhaltener Synovialmembran, wie schon v. LANGENBECK annahm, wahrscheinlich durch die Sekretion der Synovia verhindert wird. Die Forderung, die Gelenkkapsel in allen Fällen zu entfernen, ist nicht mehr berechtigt. In vorantiseptischer Zeit wurden die Kapselreste für die Unterhaltung der langwierigen Eiterungen wohl mit Recht verantwortlich gemacht. Sind die Gelenkenden genügend freigelegt, so werden sie *luxiert*. Diese Luxation hat den großen Vorteil, die ganze

Gelenkhöhle genügend übersehen und versteckt gelegene erkrankte Abschnitte entfernen zu können. Die *Absägung* der Knochenenden erfolgt je nach Ausdehnung der Erkrankung und nach Art des erstrebten Zieles, aber immer so sparsam wie möglich. Sind nur einzelne Herde vorhanden oder reichen sie an einzelnen Stellen in die Tiefe, so werden sie mit dem Meißel (Hohlmeißel) (Abb. 255) oder mit dem scharfen Löffel (Abb. 288) bis in gesundes Gewebe hinein verfolgt und alles Kranke entfernt. Bei vielen Gelenken wird die Absägungslinie der Gelenkenden der ehemaligen Form angepaßt (Knie-Hüft-Ellbogengelenk). Man verwendet am besten die HELFERICHSche Bogensäge mit schmalen Sägeblatt, da man mit ihr auch gebogene Flächen herstellen kann (Abb. 289). Soll eine Ankylose eintreten, so müssen die Knochenflächen der Gelenkenden aufeinander passend zugerichtet und fest gegeneinander gestellt und in dieser Lage durch einen Gipsverband festgestellt werden. Eine Feststellung mit Drahtnaht, Nägeln oder Schrauben ist meist unnötig. Die Blutstillung hat genau zu erfolgen. Alle sichtbaren, blutenden Gefäße werden unterbunden. Die Blutung aus den Knochen kann durch genaues Aneinanderpassen der Enden vermindert werden. Das Glätten der Sägeflächen mit der Knochenfeile, die von SCHMERZ empfohlen wurde, trägt ebenfalls zur Blutstillung bei, soweit spongiöse Abschnitte in Frage kommen. Ebenso gelingt es auch, durch Druck mit aufgepreßten, heißen Kochsalzkompressen die Blutung einzudämmen. Schließlich kann das Einpressen von sterilem Bienenwachs nach HORSLEYs und PAYRs Vorschlag bei stärkeren Blutungen diese zum Versiegen bringen.

Die Weichteile werden schichtweise vereinigt. Unter Umständen ist es nötig, bei Kontrakturen in falscher Stellung durch Sehnen- oder Kapseldurchschneidung die Richtigstellung und die Erhaltung dieser Stellung zu gewährleisten. Statt der Sehnedurchschneidung kann auch ihre Verlängerung nach Z-förmiger Durchtrennung zur Anwendung kommen. Schließlich kann die Verkürzung der Sehnen (Hand- und Fußgelenk) oder die Sehnennaht nach vorheriger vorläufiger Durchtrennung nötig werden. Ebenso kann die Schaffung eines neuen Haftpunktes für eine Sehne erforderlich sein. Hat man nach KÖNIG die Apophyse mit dem zugehörigen Sehnenansatz mit dem Meißel entfernt, so wird dieser Knochenteil mit einem Nagel oder besser einer Schraube nach Abschluß der Resektion wieder an seinem Platze oder auch gelegentlich, wenn ein größerer Abschnitt der Gelenkenden entfernt wurde, etwas weiter distal angeheftet, um dem betreffenden Muskel seine Wirkung zu ermöglichen.

β) Der Verband und die Nachbehandlung.

Die Verbandtechnik muß sich nach dem durch die Resektion des Gelenkes beabsichtigten Ziele richten. Je nachdem ein bewegliches oder ein versteiftes Gelenk gewünscht wird, müssen wir dafür sorgen, daß entweder im Verbands frühzeitig Bewegungen ausgeführt werden können, oder im zweiten Falle, daß das resezierte Gelenk in einer Stellung durch einen Verband so festgestellt wird, wie es für die spätere Gebrauchsfähigkeit des betreffenden Gliedabschnittes am günstigsten ist.

In beiden Fällen wird für die ersten 8—10 Tage bis zur vollkommenen Heilung der Weichteilwunde ein steriler Verband unter gleichzeitiger Ruhigstellung angelegt. Im Falle, daß ein bewegliches Gelenk erzielt werden soll, empfiehlt es sich, von Anfang an die Gelenkkörper durch einen sofort nach dem Eingriff

angelegten, aber erst am 3.—4. Tage belasteten Extensionsverband auseinander-zuziehen. Nach 8—14 Tagen kann dann bei fieberlosem Verlaufe mit vorsichtigen aktiven und passiven Bewegungen begonnen werden. Der Extensionsverband wird täglich 1—2mal entlastet und das Gelenk zunächst nur in mäßigen Ausschlägen (10—20 Grad) bewegt. Es empfiehlt sich auch vor der Neubelastung des Verbandes die Stellung der Gelenkkörper jedesmal zu ändern. Zur selben Zeit wird auch mit Bewegungen der übrigen Gelenke der betreffenden Glieder, vorsichtiger Massage der Muskulatur und etwas später mit Bädern begonnen. Im weiteren Verlaufe der Nachbehandlung werden dann die Bewegungsübungen ausgiebiger ausgeführt und schließlich Pendelübungen an Apparaten angeschlossen. Dabei ist immer darauf zu achten, daß es gelegentlich trotz aller Mühe von seiten des Kranken und des Arztes nicht gelingt, eine zunehmende Versteifung zu verhindern. Tritt dieser Fall ein, so muß das Gelenk auf alle Fälle in eine für die spätere Gebrauchsfähigkeit günstige Stellung gebracht werden. Denn nichts ist für den Kranken unangenehmer, als ein in ungünstiger Stellung versteiftes Gelenk.

Soll das Gelenk versteift werden, so bleibt der erste Verband 6—8 Wochen liegen. Hat man einen Gipsverband angelegt, so wird er an der Operationsstelle gefensteret. Eine Naht oder Nagelung der Knochenenden, wie sie früher viel geübt wurde [HAHN (1882)], ist bei der Möglichkeit, die Knochenenden breit gegeneinander zu stellen, meist nicht notwendig. SCHMIEDEN hat für besondere Fälle eine Drahtnaht empfohlen (s. S. 461). Hat man sorgsam das Periost geschont und die Gelenkkapsel entfernt, so tritt dann eine knöcherne Ankylose früher oder später immer ein. Ist nach Abnahme des ersten Verbandes noch eine federnde Beweglichkeit vorhanden, so wird der Verband für weitere 14 Tage bis 4 Wochen angelegt. Eine sichere Ruhigstellung ist aber bis zur völligen Ankylose notwendig. Um die übrigen Gelenke der Extremität vor allzu großer Unbeweglichkeit zu schützen, genügt nach Abnahme des ersten Verbandes meist ein sog. Tutor, d. h. ein nur die weitere Umgebung des resezierten Gelenkes umgreifend er, gutschützender, feststellender Verband, der die benachbarten Gelenke zur Bewegung freiläßt. Diese Gelenke zeigen dann oft später eine über das regelrechte Maß der Beweglichkeit weit hinausgehende Bewegungsfähigkeit, worauf PAYR schon hingewiesen hat.

Wird keine knöcherne Ankylose erzielt, sondern nur eine fibröse, so treten an einzelnen Gelenken unter Umständen nachträglich Kontrakturen in schlechter Stellung ein. Am häufigsten sind die Beugekontrakturen nach Kniegelenkresektionen, und die Adduktionskontrakturen nach Hüft- und Schultergelenkresektionen, die die Extremität gebrauchsunfähig machen und zu Nachresektionen oder Osteotomien Veranlassung geben können.

Aber auch die Erzielung von beweglichen Gelenken nach Resektion wird nicht immer erreicht. Auf die spätere Versteifung ist schon hingewiesen. Andererseits kann aber auch ein Zuviel an Beweglichkeit also ein *Schlottergelenk* entstehen. Die Ursache dafür kann entweder in der Notwendigkeit der Resektion zu großer Diaphysenabschnitte bei sehr ausgedehnter Erkrankung oder Verletzung der Gelenkenden liegen, oder aber eine Schädigung des Periostes und der Muskelansätze können die Regeneration des Knochens verhindern und Haltlosigkeit der neuen Gelenkenden bedingen. LÖFFLER unterscheidet ein *aktives*, d. h. durch Muskeln (wenn auch nicht in regelmäßiger Bahn) bewegbares und ein *passives*, durch eine schlaife Weichteilbrücke, nicht durch Muskelwirkung bewegbares Schlotter-

gelenk. Beide Arten können Veranlassung zu einer Wiederholung der Resektion oder sogar zu einem verstümmelnden Eingriff abgeben. In manchen Fällen läßt sich der Fehler durch einen orthopädischen Apparat beheben.

Über Einzelheiten der Technik, Nachbehandlung und Erfolge siehe bei den einzelnen Gelenken.

γ) Die Resektion der Gelenke an den oberen Gliedmaßen.

1. Die Schultergelenkresektion.

Die Schultergelenkresektion scheint nach GURLT zuerst im Jahre 1726 von einem Dornburger Chirurgen in Gegenwart eines gelehrten Medikus zur Ausführung gekommen zu sein. Dieser entfernte einen Humeruskopf mit Nekrosen und Fisteln. Der berühmteste, überall angeführte Fall ist der von CHARLES WHITE (1768), der ebenfalls den Humeruskopf entfernte. Das Resultat war erstaunlicherweise die fast vollständige Wiederherstellung des Kopfes. Die Prüfung dieses Falles durch verschiedene Chirurgen stellte allerdings fest, daß von WHITE nicht der Kopf, sondern das von der Epiphyse gelöste, oberste Diaphysenstück entfernt worden war. Die Schultergelenkresektion hat auch schon früh in die Kriegschirurgie ihren Eingang gefunden [PERCY (1789), LARREY (1803)]. In Deutschland wurden typische Schultergelenkresektionen zuerst von TEXTOR (1820) ausgeführt.

Von den vielen Wegen, die zur Resektion des Schultergelenkes angegeben wurden, haben heute nur noch zwei größere Bedeutung. Der eine führt von vorne, der andere von hinten an das Gelenk heran. Der erste Weg wird am einfachsten durch das Verfahren von v. LANGENBECK besprochen. In der Abänderung von BAUDENS-OLLIER-HUETER ist er nicht wesentlich umständlicher, aber schonender für die Weichteile. Wir wählen dieses letztere Verfahren zur ausführlichen Beschreibung der Eröffnung und Resektion des Schultergelenkes von vorne. Der zweite Weg von hinten gibt bei der Gelenkeröffnung die bessere Übersicht über die Pfannenverhältnisse. Hierzu kommt am besten die von KOCHER ausgearbeitete, osteoplastische Arthrotomie zur Beschreibung.

I. Die Resektion des Schultergelenkes von vorne nach dem Vorgehen von v. LANGENBECK-BAUDENS-OLLIER-HUETER.

Der Weichteilschnitt dringt bei der LANGENBECKSchen Methode, am Akromio-Claviculargelenk beginnend, dem Verlaufe des Sulcus intertubercularis folgend, 6—10 cm nach unten durch den M. deltoideus. Er schafft die von LANGENBECK gewünschten, einfachen Wundverhältnisse mit guter Übersichtlichkeit und erlaubt leicht die Freilegung und Schonung der langen Bicepssehne. Der Schnitt von BAUDENS-OLLIER-HUETER ist insofern schonender, als er in der Furche zwischen den Mm. deltoideus und pectoralis major verläuft und infolgedessen den M. deltoideus unverletzt läßt, während der vordere Abschnitt desselben bei der LANGENBECKSchen Methode atrophiert, da bei der Schnittführung der N. axillaris oder doch die Muskeläste für den vorderen Abschnitt des M. deltoideus geschädigt werden (Abb. 290).

Daher empfiehlt es sich, folgendermaßen vorzugehen: Der Hautschnitt beginnt etwas außerhalb der Mitte der Clavicula und zieht schräg nach unten außen und erreicht den Oberarm etwa fingerbreit lateral von der vorderen Achselfalte. Er wird sofort bis auf die dünne Muskelfascie geführt. Werden nun die Hautränder auseinandergezogen, so erkennt man leicht den Sulcus zwischen den Muskelbäuchen der Mm. deltoideus und pectoralis major. Beim Lebenden leichter als an der Leiche findet man in diesem Sulcus die meist kräftig entwickelte Vena cephalica, die medial verzogen oder unterbunden werden muß (Abb. 291). Auch einem der Äste der A. thoracoacromialis begegnet man hier in vielen Fällen. Er wird am besten unterbunden. Es gelingt nun leicht, durch stumpfes Abschieben den M. deltoideus so weit nach lateral zu ziehen, daß der Proc. coracoideus und die von ihm ausgehenden Muskeln und weiter lateral das Gelenk übersehen werden können. Sollte die Übersicht bei sehr stark

entwickeltem clavicularen Anteil des *M. deltoideus* auf Schwierigkeiten stoßen, so kann man die vordersten Muskelbündel parallel zur *Clavicula* und fingerbreit von ihr entfernt einschneiden. Dadurch erhält man eine immer ausreichende Übersicht und da man diese Muskelwunde später vernähen kann, so bleibt keinerlei Störung der Muskelwirkung zurück. Das weitere Vorgehen entspricht

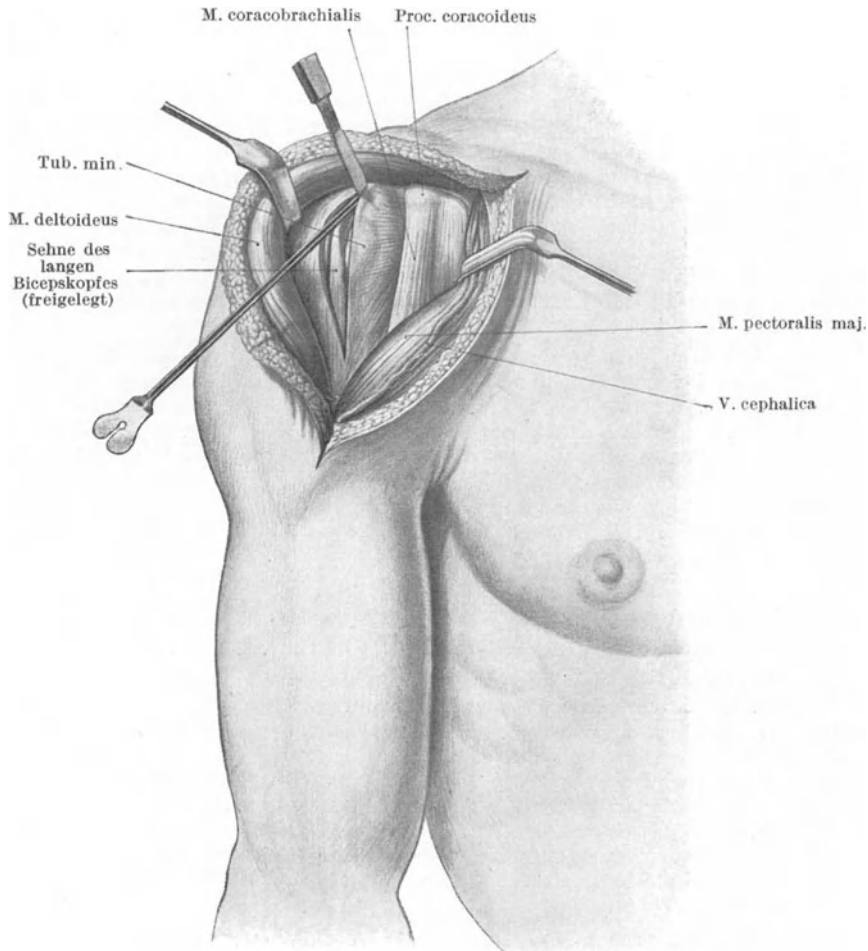


Abb. 290. Die Schultergelenkresektion von vorne (v. LANGENBECK, BAUDENS, HUETER, OLLIER). I. Zugang zwischen *Mm. deltoideus* und *pectoralis maj.* Freilegung des *Sulcus intertubercularis*.

nun dem v. LANGENBECKSchen vollkommen. Zunächst tastet man sich den *Sulcus intertubercularis* ab, spaltet die Sehnenscheide der langen Bicepssehne auf der Hohlsonde bis zur Akromialecke (Abb. 290). Um die Sehne vor Verletzung zu schützen, muß man sie ganz übersehen können. Sie bleibt aber zunächst noch in ihrem *Sulcus* liegen. Das Gelenk wird aber im Verlaufe der ganzen Sehnenscheide gleichfalls eröffnet. Es folgt nun der wichtigste Akt der subperiostalen Resektion. Mit dem starken Resektionsmesser schneidet man am inneren Rande der Kapselwunde das Periost in der Gegend des oberen Randes des *Tuberculum minus* ein und löst es mit dem schlanken Elevatorium langsam

und vorsichtig, aber vollständig vom Knochen ab (Abb. 290). Dieses Ablösen gelingt nur bis zum Ansatz der Sehne des M. subscapularis stumpf. Sobald man auf Widerstand stößt, muß das Elevatorium aus der Hand gelegt und wieder mit dem Resektionsmesser vertauscht werden. Mit kurzen, parallel zur Längsachse des Tuberculum und untereinander parallel verlaufenden Schnitten

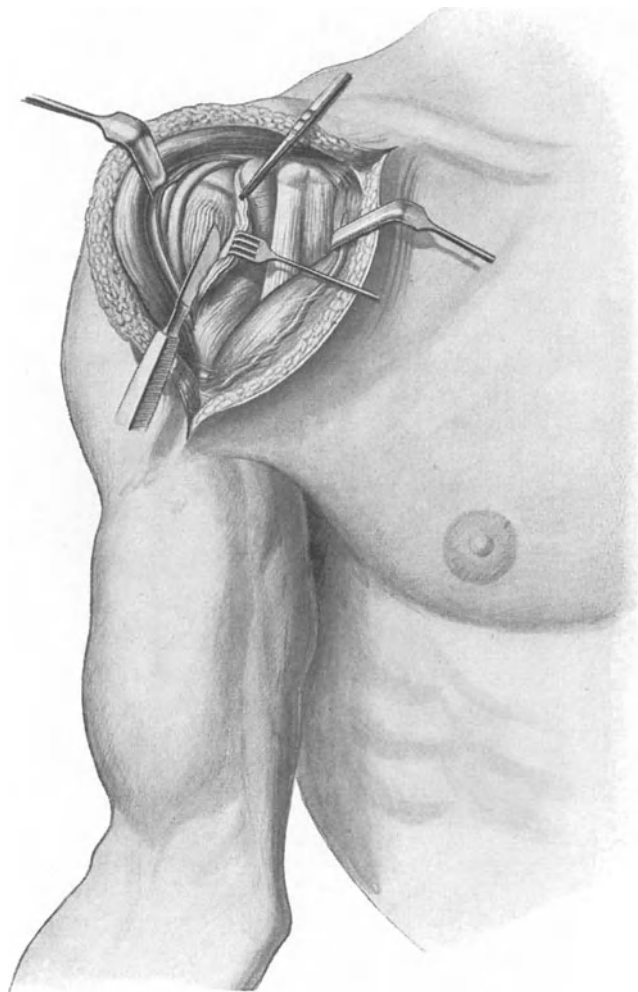


Abb. 291. Die Schultergelenkresektion von vorne. II.
Unter Auswärtsrotation wird das Tub. minus von allen Weichteilen befreit.

wird nun die Sehne vom Knochen abgetrennt (Abb. 291). Dabei muß die Messerschneide, wie auch das Elevatorium gegen den Knochen gerichtet werden, um den Knochen sauber freimachen zu können und die ganzen Weichteile (Kapsel, Sehnenansätze und Periost) im Zusammenhang zu erhalten. Dabei dreht der Assistent, der den rechtwinklig gebeugten Arm führt, den Humerus allmählich nach außen (Abb. 291). Die Ablösung der Weichteile geht so dauernd unter Leitung des Auges vor sich und gelingt leicht auf der ganzen medialen Seite. Die Kapsel wird am anatomischen Halse abgetrennt. Man hat dann schon

einen guten Einblick in das Gelenk. Ist der mediale Kopfabschnitt frei, so beginnt dasselbe Vorgehen auf der lateralen Seite. Die Bicepssehne wird nun zunächst mit einem Nervenhaken aus ihrem Sulcus gehoben und nach medial verlagert (Abb. 292). Von dem Sulcus intertubercularis ausgehend, werden zuerst

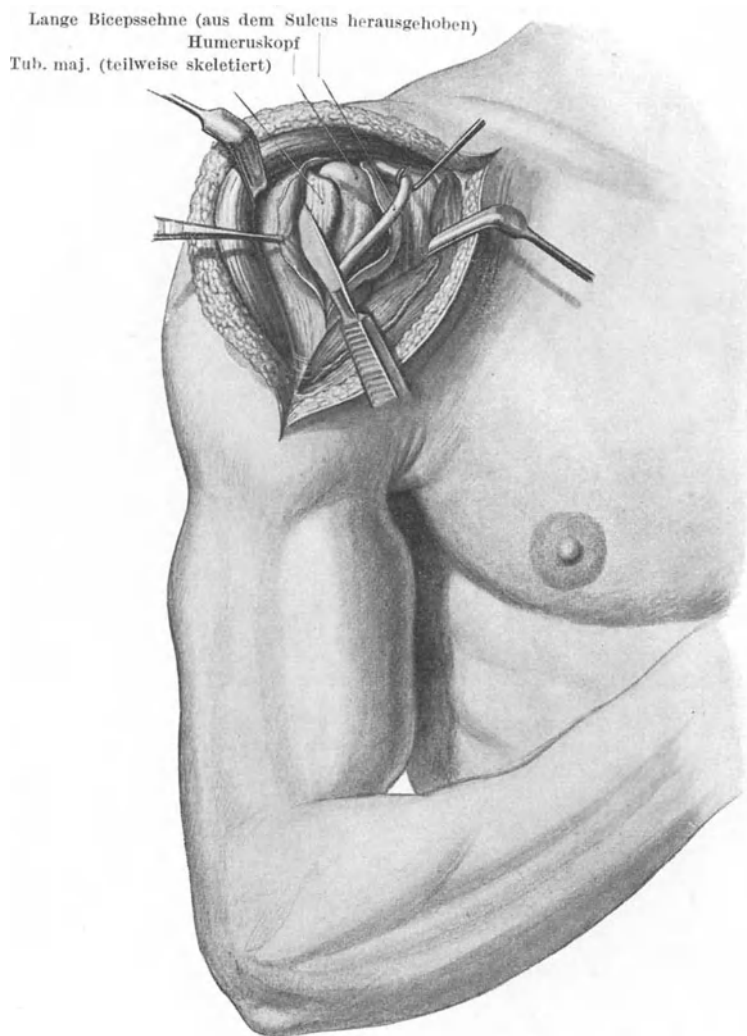


Abb. 292. Die Schultergelenkresektion von vorne. III.
Die Befreiung des Tub. maj. vom Periost unter Innenrotation.

wieder die Kapselansätze stumpf abgelöst bis auf das Tuberculum majus und bis die Ansätze der hier ansetzenden Sehnen (Mm. supraspinatus, infraspinatus- und teres minor) das weitere stumpfe Vorgehen verhindern. Diese Sehnenansätze werden wieder mit dem Resektionsmesser zugleich mit den lateralen Ansätzen der Gelenkkapsel vom Tuberculum majus und vom anatomischen Hals abgelöst, während eine langsame Einwärtsdrehung von dem Assistenten ausgeführt wird (Abb. 292). So verfährt man, bis der Kapsel-Periostschlauch im Zusammenhange losgelöst und der Kopf nun ganz frei ist. Man soll mit der Ablösung diaphysen-

wärts so sparsam wie möglich vorgehen, d. h. sich nach der Ausbreitung der Erkrankung richten, um spätere Nekrosen der vom Periost entblößten Abschnitte zu verhüten. Ist man gezwungen die Weichteile bis unter die Tubercula zu lösen, so muß auf der Außenseite der hier verlaufende N. axillaris berücksichtigt und

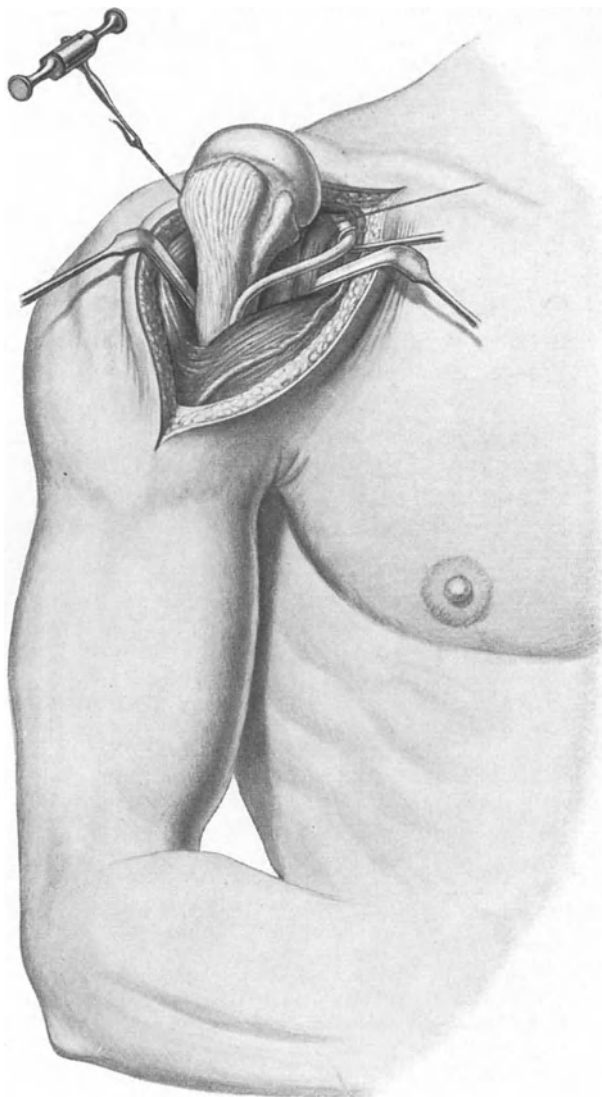


Abb. 293. Die Schultergelenkresektion von vorne. IV.
Der befreite Kopf wird aus den Weichteilen herausgestaut und mit der GIGLI-Säge abgesägt.

beiseite gezogen werden. Auch die mit ihm verlaufende A. circumflexa humeri posterior soll nicht verletzt werden, da man dadurch eine unangenehme Blutung aus der Tiefe bekommen kann. Ist der Kopf ganz frei (gelegentlich muß mit Messer und Elevatorium an der Innenseite noch etwas nachgeholfen werden), so wird er aus der Weichteilwunde herausgedrängt und je nach Art und Ausdehnung der Erkrankung oder Verletzung mit Meißel oder Säge ganz oder teilweise

abgetragen (Abb. 293). Ist die Kapsel ebenfalls erkrankt, so wird der Schaft mit dem einzinkigen LANGENBECKSchen Haken stark nach lateral gezogen und die Synovialmembran mit der COOPERSchen Schere exstirpiert. Auch die Pfanne, die man sich durch Einsetzen von breiten, stumpfen LANGENBECKSchen Haken nun gut zu Gesicht bringen kann, muß in jedem Falle besichtigt und eventuell mit dem Hohlmeißel bearbeitet werden, bis alles Kranke entfernt ist. Dann wird genaue Blutstillung durch Unterbinden oder Umstechen aller Gefäße bis zu den kleinsten Blutpunkten ausgeführt und schließlich der Stumpf zurückgelagert. Je nach dem Ziele der Operation werden die Gelenkenden geformt. Soll Versteifung eintreten, was wir ja bei der Tuberkulose für wünschenswert halten müssen, so werden breite Berührungsflächen geschaffen. Soll eine spätere Beweglichkeit erzielt werden, so machen wir die Pfanne flach und den Kopf runden wir so, daß die Berührungsfläche möglichst gering ist (s. S. 487). Die Weichteilwunde wird, soweit die Muskulatur in Frage kommt, mit Catgut, soweit sie die Haut betrifft, mit Seide genäht. Für 48 Stunden wird ein Glasrohr im unteren Wundwinkel eingelegt, um der unvermeidlichen Ansammlung von Blut freien Abfluß zu gestatten. Im Verband wird in allen Fällen der Humerusstumpf stark abduziert in die ihres Knorpelüberzuges beraubte Pfanne eingestellt und auf einer Abduktionsschiene befestigt. Soll eine Beweglichkeit erzielt werden, so werden nach Anlegung des Wundverbandes sofort auch die Streifen für die Extension angeklebt, aber erst nach einigen Tagen belastet.

Will man am Schultergelenk nach dem Vorschlag von VOGT und später TILING nicht nur subperiostal operieren, sondern die Muskelansätze im Zusammenhange mit den Tubercula erhalten, so werden diese, nachdem sie durch Beiseiteziehen der Weichteile dem Auge zugänglich gemacht sind, und nachdem die Bicepssehne aus dem Sulcus intertubercularis herausgehoben ist, zunächst mit dem Meißel abgeschlagen, mit dem Elevatorium abgehoben und nun im Zusammenhange mit dem übrigen Periost abgelöst. Den breiten Meißel setzt man zweckmäßig am Sulcus intertubercularis an und schlägt das Tuberculum minus nach innen, das Tuberculum majus nach außen ab. In diesem Falle kann ebenfalls ein Kapsel-Periostschlauch gebildet werden, an dem die Tubercula mit den Muskelansätzen hängen. Ist die Resektion erfolgt, so können die Tubercula mit einem Nagel wieder am Knochen befestigt werden. Die Weichteilversorgung ist dieselbe. Die Knochenregeneration und die Aussichten auf frühzeitige Bewegungsmöglichkeit sollen besser sein, als beim subperiostalen Vorgehen.

II. Die Resektion des Schultergelenkes von hinten nach KOCHER.

Soll das Schultergelenk an der *Rückseite* eröffnet werden, so empfehlen wir das Verfahren von KOCHER.

Die Ausführung eines hinteren Schnittes hat besondere Bedeutung bei Erkrankungen der Pfanne allein. Aus diesem Grunde haben schon v. ESMARCH und KÖNIG Vorschriften zur Resektion von hinten gegeben. Bei eitrigen Erkrankungen kommt noch dazu, daß eine Ableitung nach hinten wirksamer ist, als nach vorn oder oben. Schließlich hat KOCHER noch darauf aufmerksam gemacht, daß das Abgleiten des Kopfes nach vorn und innen, wie es bei den vorderen Eingriffen so häufig beobachtet wird, dadurch vermieden werden kann, daß man den vorderen Kapsel- und Muskelanteil unversehrt läßt. Das KOCHERSche Vorgehen hat vor den übrigen hinteren Zugängen den Vorteil, daß es sehr schonend für die Weichteile ist, da nur die hintersten Fasern des M. deltoideus vom übrigen Muskel abgetrennt werden, so daß der N. axillaris sicher geschont und trotzdem ein guter Zugang zum Gelenk geschaffen wird.

Der Eingriff verläuft in folgender Weise. Von der Akromio-Clavicularecke beginnt der Hautschnitt und folgt der Spina scapulae etwa bis zu deren Mitte. Dann biegt er nach unten um und zieht schräg nach außen gegen die hintere Achselfalte, ohne sie jedoch vollkommen zu erreichen (Abb. 294). Der Weichteil-

schnitt dringt in seinem oberen Abschnitt in das Akromio-Claviculargelenk ein, öffnet dieses und verläuft dann auf der Spina scapulae auf dem Knochen weiter. Der untere Teil des Schnittes spaltet die dünne Fascie, sowie die Muskelfasern des *M. deltoideus* halb scharf, halb stumpf im Verlaufe der Schnittrichtung durch (Abb. 294). Diese Spaltung beginnt auf der Spina und soll nicht weiter als 3—5 cm

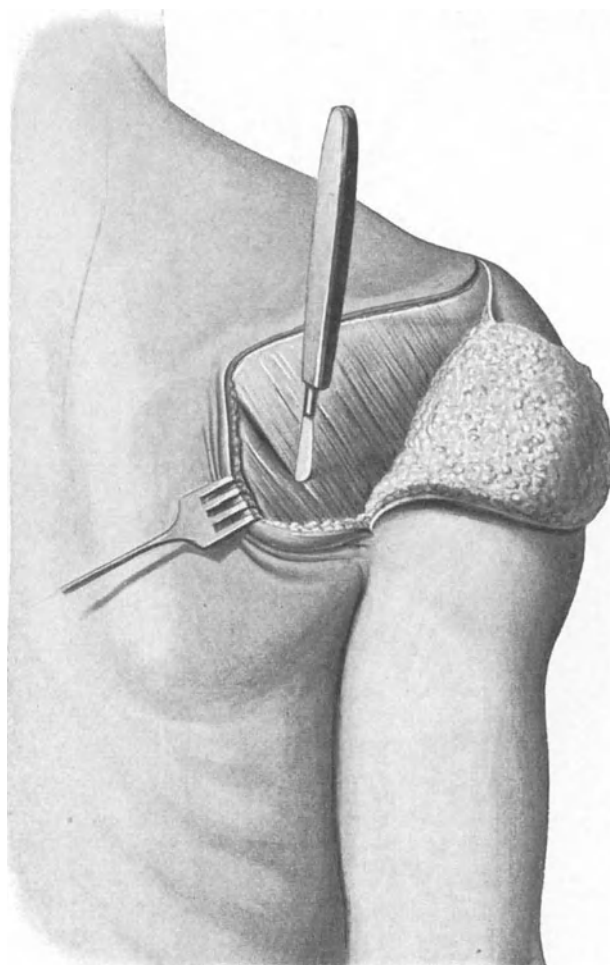


Abb. 294. Die Resektion des Schultergelenkes von hinten (KOCHER). I.
Winkriger Hautschnitt. Durchtrennung des *M. deltoideus* in seinem hintersten Abschnitt.

nach abwärts reichen, um den *N. axillaris* nicht zu gefährden. Es bleibt nur ein kleiner Teil von Deltoidesfasern nach hinten stehen. Es wird nun der lateral vom Schnitt gelegene Teil der Spina scapulae bis dahin, wo sie sich frei von der Scapula erhebt, von Muskeln befreit. Nach oben trennt man subperiostal den *M. trapezius*, nach unten einen Teil des sehnigen Ansatzes des *M. deltoideus* ab. Die darunter auf der Rückfläche der Scapula gelegenen Muskeln werden nicht verletzt, um nicht den auf dem Knochen (d. h. durch die Fossa supraspinata um das Collum scapulae, durch die Fossa infraspinata) unter diesen Muskeln verlaufenden *N. suprascapularis* zu verletzen. Dies kann nicht geschehen, wenn man

die Mm. supra- und infraspinatus unversehrt läßt. Ist der Übergang der Spina scapulae von dem festen in den freien Teil erreicht, d. h. von Muskeln entblößt, so setzt man etwas medial von dieser Stelle auf die Spina den Meißel schräg nach außen gerichtet auf und schlägt nun den lateralen freien Teil der Spina ab (Abb. 295). Man darf den Meißel nicht senkrecht scapularwärts richten, da man auch dadurch

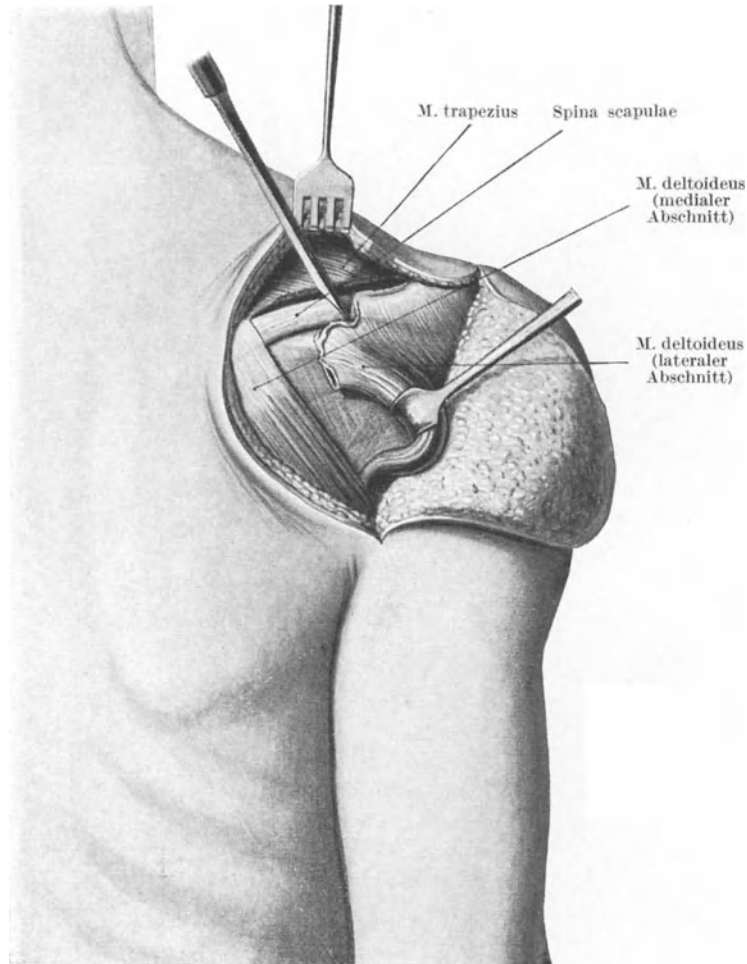


Abb. 295. Die Schultergelenkresektion von hinten (KOCHER). II.
Die Spina scapulae ist von den Muskelansätzen oben und unten befreit und wird im freien Teil schräg durchmeißelt.

noch einmal den hier unter oder vor dem Lig. transversum scapulae inf. verlaufenden, in die Fossa infraspinata eintretenden N. suprascapularis gefährden kann. Das abgeschlagene laterale Stück der Spina scapulae mit dem Akromion bleibt am M. deltoideus hängen. KOCHER rät, schon vor der Durchmeißelung der Spina zwei Bohrlöcher zu beiden Seiten der Durchtrennungslinie anzulegen, um später durch Drahtnaht eine feste Verbindung der Stücke herstellen zu können. Um nun gegen das Gelenk vordringen zu können, wird ein Haken in den abgeschlagenen Teil der Spina scapulae eingesetzt und dieser samt dem

M. deltoideus nach außen oben langsam und vorsichtig umgeschlagen (Abb. 296). Dadurch wird nun der hintere Teil der Gelenkkapsel übersichtlich frei. Am oberen vorderen Rande des M. supraspinatus bzw. seiner am Tub. majus ansetzenden Sehne verläuft parallel zu ihr die Sehne des Biceps in der Gelenkkapsel. Hier soll nach KOCHER die Eröffnung des Gelenkes unter Spaltung der Sehnenscheide

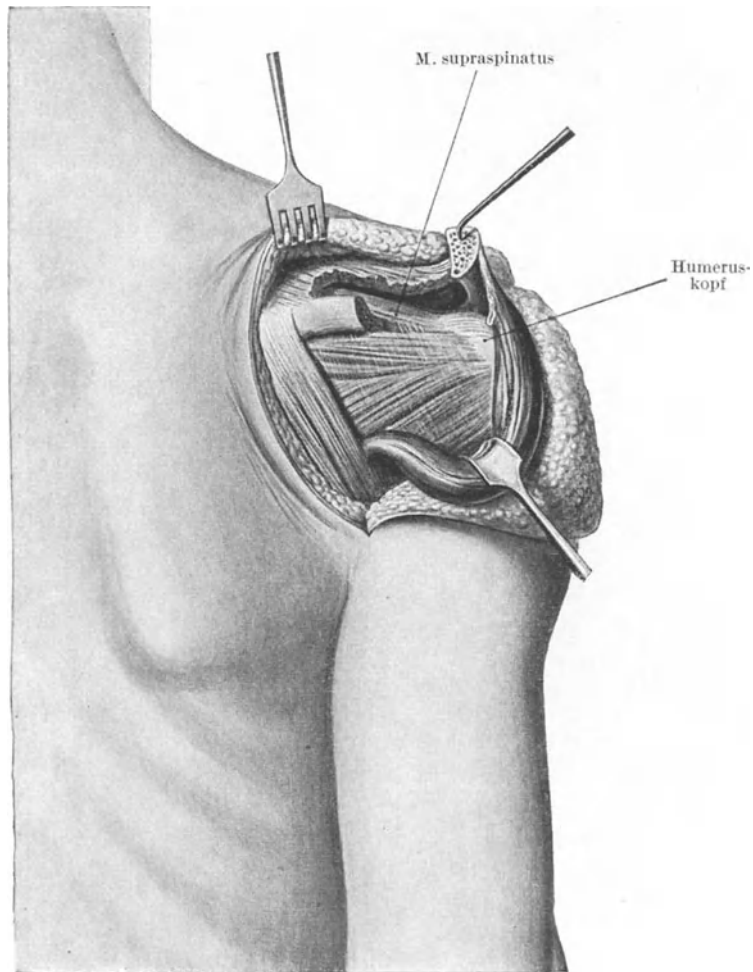


Abb. 296. Die Schultergelenkresektion von hinten (KÖCHER). III.
Die Spina scapulae ist durchmeißelt und mit einem LANGENBECK-Haken nach außen gezogen.
Der M. supraspinatus ist dadurch freigelegt.

bis zum Akromion erfolgen (Abb. 297). Der Arm wird zu dem Zwecke nach außen gedreht. Nach Spaltung der Sehnenscheide läßt sich nun die Bicepssehne herausnehmen und nach vorne ziehen (Abb. 297). Jetzt kann die Ablösung der Gelenkkapsel und das Abtrennen der Sehnenansätze unter abwechselnder Innen- bzw. Außendrehung wie bei dem v. LANGENBECKSchen Vorgehen, beginnen. Auch das Abmeißeln der Tubercula kann leicht ausgeführt werden, wenn man nach VOGT-TILING-KÖNIG vorgehen will. Der Kopf oder Teile desselben werden reseziert und man hat nun einen ausgezeichneten Einblick in die

tiefere Gelenkabschnitte und die Pfanne. Nach Beendigung des Eingriffes im Gelenkinneren wird der M. deltoideus mit dem Akromion wieder zurückverlagert, die Kapsel- und Periostwunde unter aseptischen Verhältnissen vernäht und das abgetrennte Spinastück wieder an der Scapula mit einer Drahtnaht befestigt. Für 48 Stunden soll ein Glasrohr eingelegt werden.

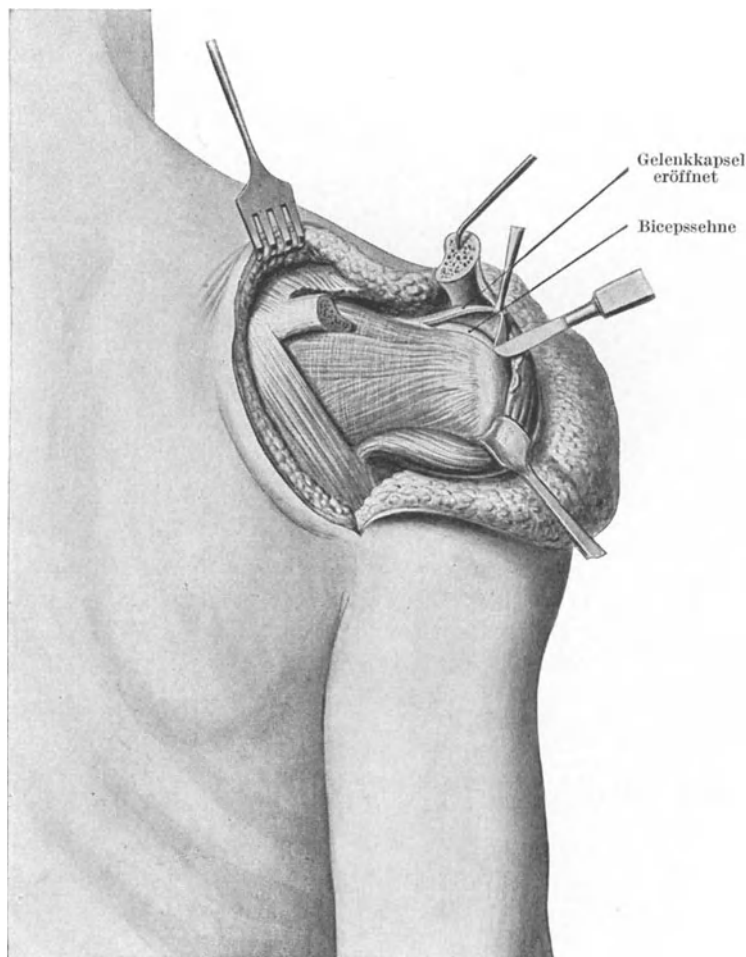


Abb. 297. Die Schultergelenkresektion von hinten (KOCHER). IV.
Am oberen Rande des M. supraspinatus ist die Kapsel gespalten und die lange Bicepssehne freigelegt.

Der Enderfolg ist, was die Wirkung des M. deltoideus betrifft, besser als bei den vorderen Verfahren. Ebenso tritt, wie schon oben bemerkt, die Subluxation des Kopfes nach vorne und innen nicht auf, da der vordere Kapsel- und Muskelapparat erhalten bleibt.

Der Verband wird ebenfalls in rechtwinkliger abduzierter Stellung des Schultergelenkes angelegt und es wird, wenn ein bewegliches Gelenk erzielt werden soll, frühzeitig mit Bewegungsübungen begonnen.

2. Die Resektion des Ellenbogengelenkes.

Die ersten typischen Resektionen wurden von H. PARK (1781) in England und 1829 von M. JÄGER in Deutschland ausgeführt. In der Kriegschirurgie wurde sie von v. LANGENBECK und ESMARCH empfohlen. Die Erfolge waren sehr gute.

Für die Resektion des Ellenbogengelenkes konkurrieren das v. LANGENBECKSche und das KOCHERSche Verfahren. Auch für dieses Gelenk sind von KÖNIG, TILING und KOCHER

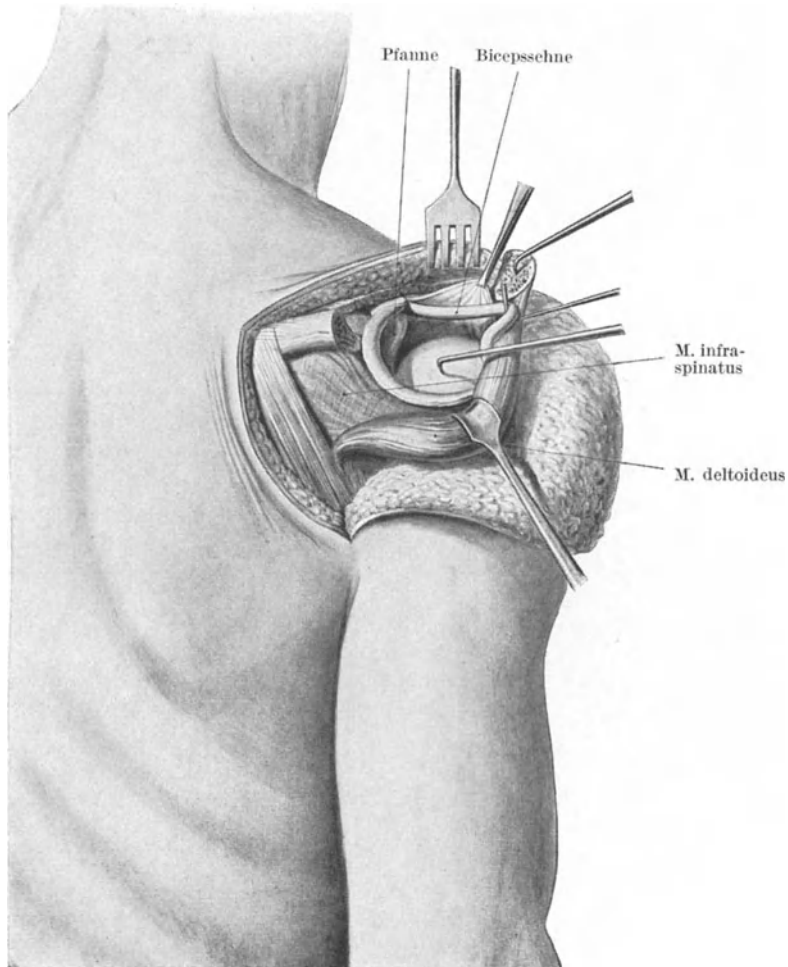


Abb. 298. Die Schultergelenkresektion von hinten (KOCHER). V. Die Kapsel ist breit eröffnet. Pfanne und Kopf sind gut zu übersehen. Die lange Bicepssehne wird geschont.

Vorschriften ausgearbeitet worden, um nach Abmeißelung der Apophysen den Zusammenhang der Muskelansätze mit dem Periost zu erhalten. Im allgemeinen wird die Resektion nach dem Vorschlag von v. LANGENBECK subperiostal ausgeführt.

Beide Verfahren erlauben einen sehr guten Überblick über das ganze Gelenk, da eine vollständige Luxation der Gelenkenden möglich ist. Das v. LANGENBECKSche Vorgehen kommt mehr bei Erkrankung des Olecranon oder der hinteren Abschnitte der Humerusepiphyse in Betracht, während der KOCHERSche Schnitt besonders bei Erkrankung des Radiusköpfchens und der vorderen Gelenkabschnitte ausgeführt werden soll.

Beide Verfahren haben Vorgänger. Der hintere Längsschnitt v. LANGENBECKS ist in ähnlicher Weise von PARK und CHASSAIGNAC, der laterale Haken- oder Angelschnitt KOCHERS

in anderer Form von HUETER als radialer Längsschnitt, von OLLIER als Bajonetschnitt angegeben worden.

Der springende Punkt der Methoden v. LANGENBECKS und KOCHERS liegt in der besseren Schonung der Muskeln und Nerven. In der Beziehung ist der komplizierte Schnitt KOCHERS am besten.

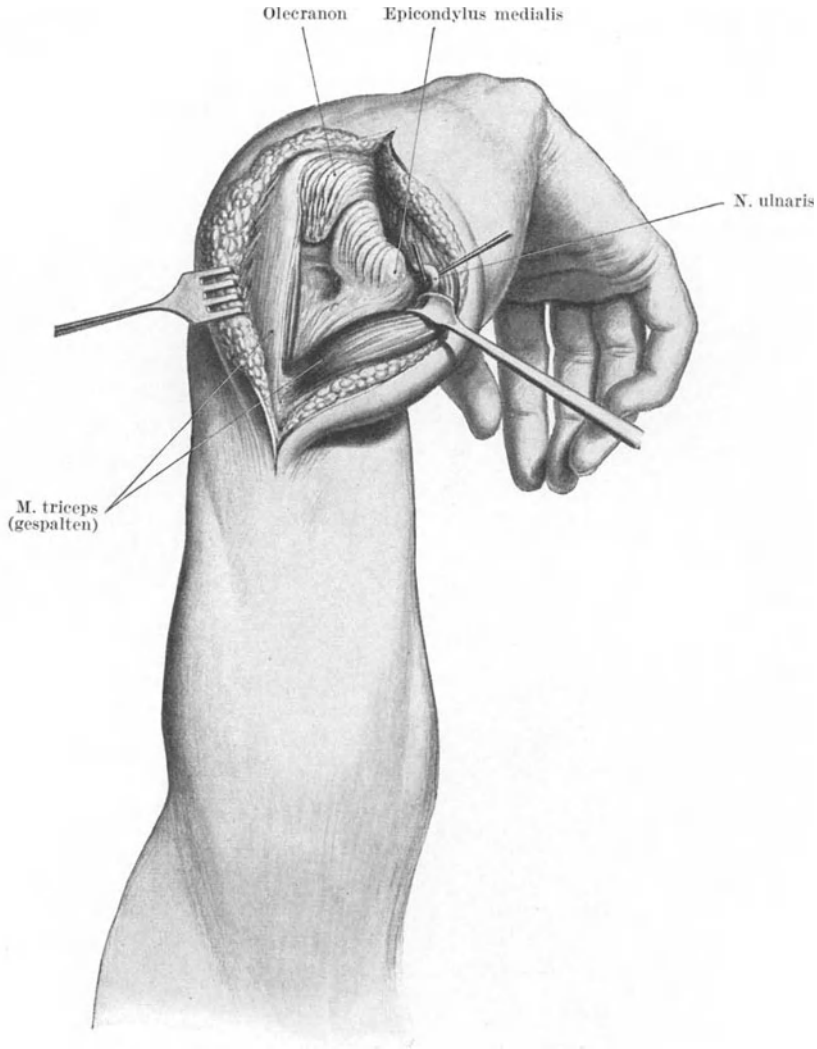


Abb. 299. Die Resektion des Ellenbogengelenkes nach v. LANGENBECK. I.
Der M. triceps ist gespalten und der mediale Epicondylus unter Schonung des N. ulnaris
von den Weichteilen befreit.

I. Der v. LANGENBECKSche hintere Längsschnitt.

Der Kranke befindet sich in Rückenlage. Der betreffende Arm wird vom Assistenten im Ellenbogen rechtwinklig gebeugt und im Schultergelenk erhoben, so daß der mediale Condylus dem Operateur zugerichtet ist. Der Hautschnitt von etwa 8 cm Länge beginnt etwas medial von der Mittellinie in der Fossa olecrani 2—3 cm oberhalb des Olecranonrandes. Das spitze Resektionsmesser wird sofort bis auf den Knochen eingestoßen und auf diesem bis zum Olecranon

geführt. Dann wird der Griff gesenkt und der Schnitt auf dem Olecranon und der Ulna ebenfalls etwas medial von der Mittellinie 4—6 cm weit nach distal geführt. In die Wundränder werden nun scharfe Haken eingesetzt und die Wunde auseinandergezogen. Zunächst befreit der Operateur die Fossa olecrani mit dem Elevatorium nach beiden Seiten vom Periost. Dann wird das Resektionsmesser eingesetzt und mit parallel verlaufenden langen Zügen, immer im oberen Wundwinkel beginnend, die Ablösung des Periostes vorgenommen (Abb. 299). Da der

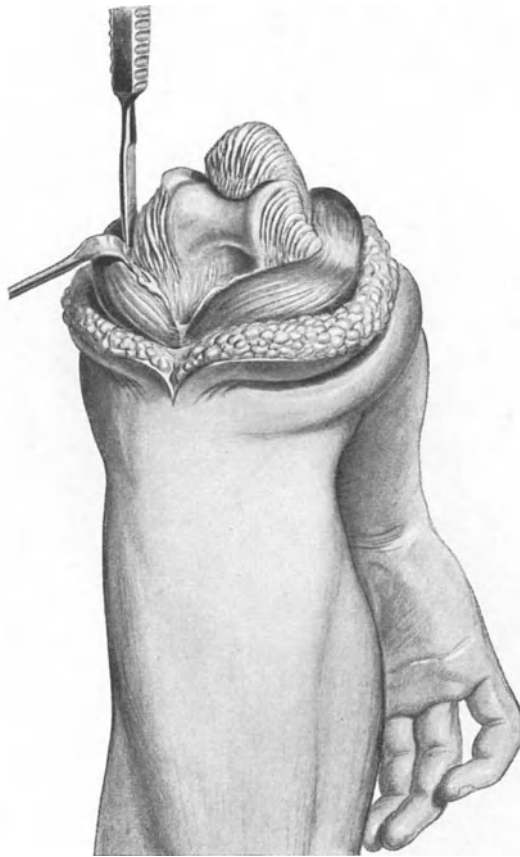


Abb. 300. Die Resektion des Ellenbogengelenkes nach v. LANGENBECK. II.
Beide Epikondylen und das Olecranon sind von Weichteilen entblößt.

im Sulcus ulnaris verlaufende N. ulnaris auf keinen Fall verletzt werden darf, muß das Abtrennen der Weichteile auf der vorliegenden medialen Seite sehr vorsichtig gemacht werden und die Messerschneide darf den Knochen nie verlassen. Die Schnitte werden über dem Olecranon bis auf die Ulna weitergeführt. Die ersten verlaufen vom oberen Wundwinkel nach dem unteren Wundwinkel über das Olecranon. Da die Knochenfläche aber in der Gegend des Gelenkspaltes breiter ist als oben und unten, so weichen die Schnitte allmählich immer mehr von der Geraden ab, d. h. sie beginnen zwar im oberen Wundwinkel und enden im unteren, aber in der Mitte verlaufen sie mehr und mehr auf den Epicondylus medialis zu (Abb. 299). Ist dieser annähernd erreicht, so muß mau besonders darauf achten,

daß die Muskelansätze und das Lig. collaterale mediale mit dem Periost im Zusammenhange abgelöst werden. Der N. ulnaris ist mit den Weichteilen abgehoben worden und gar nicht zu Gesicht gekommen. Nur wenn stärkere Zerstörungen der Weichteile in der Gegend seines Verlaufes vorhanden sind, soll der Nerv freigelegt werden (Abb. 299). Ist der Epicondylus medialis entblößt, so werden die Weichteile wieder zurückgebracht, da nur dann die Ablösung

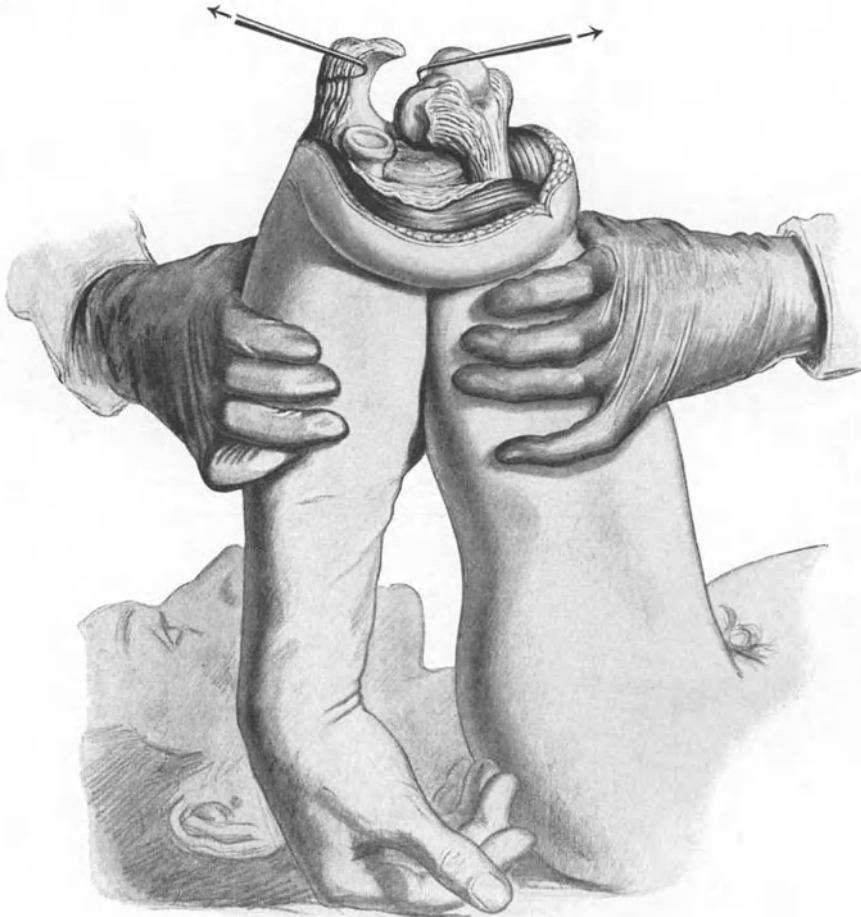

Abb. 301. Die Resektion des Ellenbogengelenkes nach v. LANGENBECK. III.
Unter stärkster Beugung des Gelenkes werden die beiden Gelenkkörper auseinandergezogen, um die vordere Kapseltasche zu übersehen.

auf der lateralen Seite gelingen kann. Der Arm wird vom Assistenten ebenfalls in rechtwinkliger Stellung um 180 Grad nach außen gedreht, so daß nun die laterale Seite dem Operateur zugewendet ist. Die Ablösung der Weichteile erfolgt nun, im unteren Wundwinkel beginnend, mit dem Resektionsmesser, bis der Epicondylus lateralis auch freiliegt (Abb. 300). Werden jetzt die Weichteile, während der Arm mehr gestreckt wird, auseinandergezogen, so lassen sich bei einer nun folgenden starken Beugung die Gelenkenden aus der rhombischen Weichteilwunde leicht luxieren (Abb. 301). Man braucht nur unter noch stärkerer Beugung durch die in die Gelenkkörper eingesetzten scharfen Haken oder

um die Gelenkkörper gelegten Rollgazen die Gelenkenden auseinanderzuziehen, um auch die vorderen Kapselabschnitte gut übersehen zu können.

Die Absägung der Gelenkenden wird nach dem Vorschlag von HELFERICH *bogenförmig* vorgenommen in Nachahmung der natürlichen Epiphysenformen (Abb. 302). Besonders wichtig ist die Bogenform an der Ulna, um der später sich an ihr wieder festsetzenden Tricepssehne einen möglichst langen Hebelarm zu erhalten (KOCHER). Selbstverständlich muß man sich mit der Ausdehnung der Resektion der Knochen

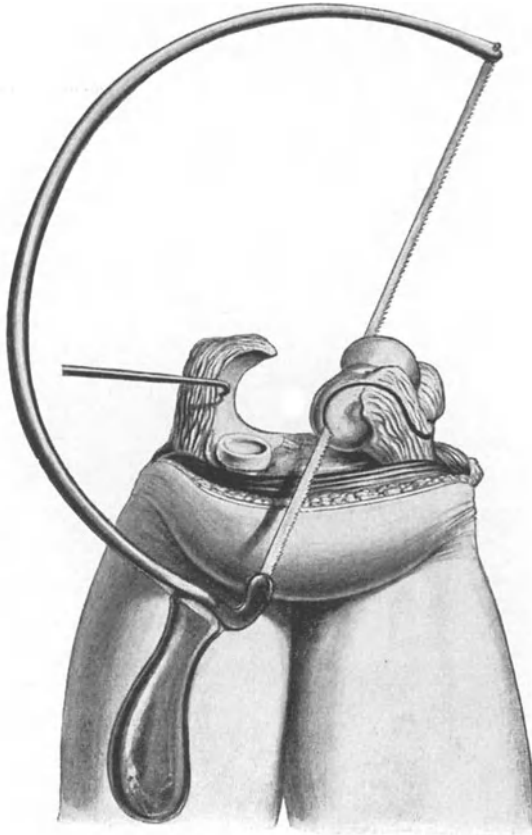


Abb. 302. Resektion des Ellenbogengelenkes nach v. LANGENBECK. IV.
Absägen der Gelenkflächen mit der HELFERICHschen Bogensäge in Bogenlinie.

ganz nach den gegebenen Verhältnissen richten. Die Kapsel wird, soweit sie erkrankt ist, mit entfernt, die bindegewebige kann dabei oft größtenteils erhalten werden. Ist die Resektion abgeschlossen, so erfolgt die Reposition der Gelenkenden. Dabei kann man, wie es HELFERICH zuerst für das Kiefergelenk vorgeschlagen hat, einen gestielten Muskel- oder Fascienmuskellappen aus der Umgebung zwischen den Gelenkenden hindurchziehen und am Ende festnähen, um durch dieses Interpositum eine Ankylose zu verhindern (Abb. 303). Das kommt natürlich nur für die Fälle in Frage, bei denen eine spätere Beweglichkeit erwünscht ist. Stehen die Gelenkenden gut aneinander, so werden die Weichteile zurückgelagert und sowohl das Periost als die gespaltene Tricepssehne wieder durch Knopfnähte über dem Knochen vereinigt. Schließlich erfolgt exakte Hautnaht.

Der Arm wird in rechtwinkliger Stellung auf einer Schiene befestigt. Soll keine Versteifung eintreten, so kann er schon nach einigen Tagen, wenn die größte Gefahr der Nachblutung beseitigt ist, in eine etwas andere Stellung gebracht werden. So wechselt man sie bei jedem Verbandwechsel. Nach 10—14 Tagen beginnt man mit vorsichtigen Bewegungsübungen.

Zeigt das Ellbogengelenk Neigung zu versteifen, so ist der Versuch zu machen, es zu verhindern. Massage und Bewegungsübungen aktiver und passiver Art können viel leisten.

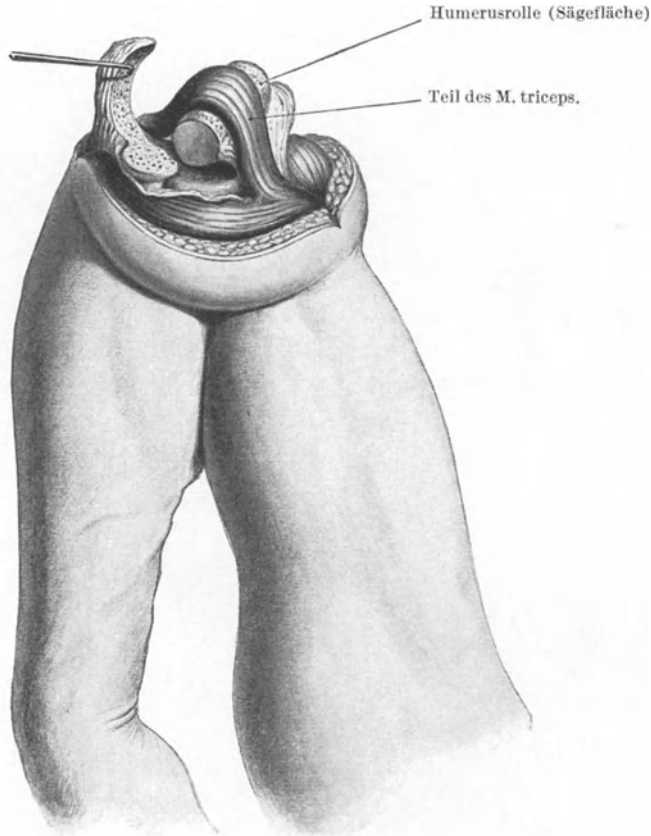


Abb. 303. Die Resektion des Ellenbogengelenkes nach v. LANGENBECK. V.
Ein Teil des M. triceps ist abgespalten und als Interpositum zwischen die neuen Gelenkkörper gelegt.

Durch frühzeitige aber vorsichtige Massage wird der Muskelatrophie und den Kontrakturen, die sich bei langer Ruhigstellung in besonderen Muskelgruppen leicht einstellen, ein Ziel gesetzt. Auch Behandlung der Muskulatur mit dem galvanischen Strom ist zu empfehlen. Besondere Rücksicht ist auf die Pro- und Supinationsübungen zu nehmen. Kann die Versteifung nicht verhindert werden, so ist der Arm im Ellbogengelenk rechtwinklig, die Hand in eine Mittelstellung zwischen Pro- und Supination zu stellen. In dieser Lage ist die Extremität am besten gebrauchsfähig. Die übrigen Gelenke müssen während der ganzen Nachbehandlung mit großer Sorgfalt in ausreichender Bewegungsfähigkeit erhalten werden.

II. Der Haken- oder Angelschnitt von KOCHER.

Er ist aus dem OLLIERSchen Bajonetschnitt hervorgegangen. KOCHER hat ihn so abgeändert, daß nicht nur der M. anconaeus, der Strecker und Kapselspanner des Ellbogengelenkes selbst, sondern auch die Nervenversorgung dieses

Muskels unversehrt bleibt. KOCHERs Schnitt verläuft so, daß er die Muskeln, die von den Muskelästen aus dem Oberarmabschnitt des N. radialis versorgt werden, nach hinten lateral, diejenigen, die von dem Ramus profundus des N. radialis versorgt werden, nach vorne medial liegen läßt.

Im einzelnen wird das Verfahren folgendermaßen ausgeführt: Bei fast gestrecktem Arme, der mit seiner Außenseite dem Operateur zugewendet wird, beginnt der Schnitt 3—4 cm oberhalb des Epicondylus lateralis auf der äußeren

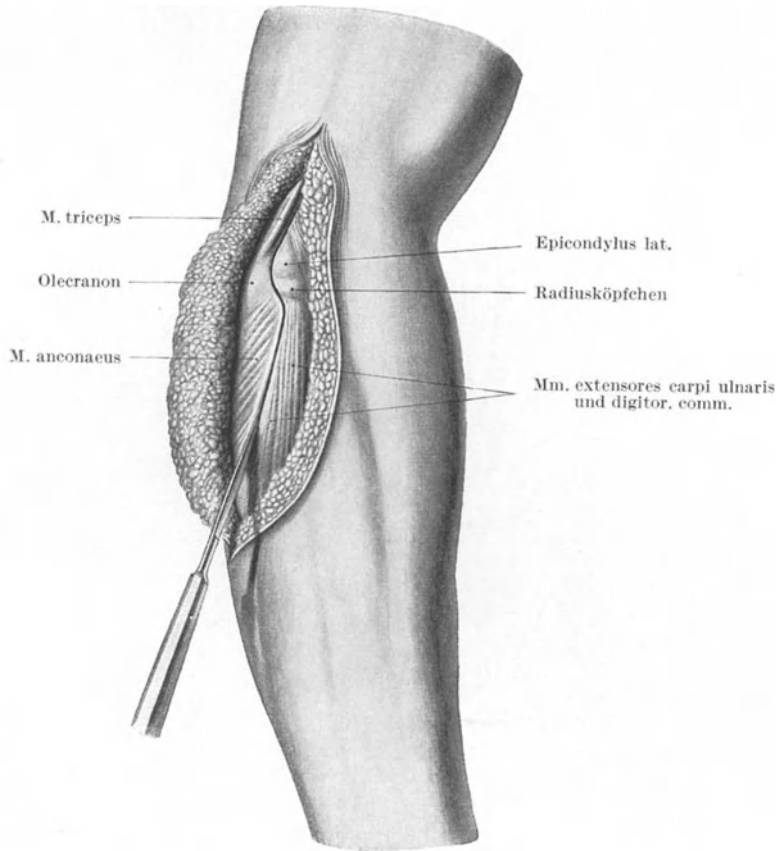


Abb. 304. Die Ellenbogengelenkresektion nach KOCHER. I.
Die Anlage des Muskelschnittes.

Humeruskante. Er zieht auf dieser abwärts über das Radiusköpfchen hinweg am lateralen vorderen Rande des M. anconaeus entlang, sich bogenförmig ulnarwärts wendend. Er geht dann auf die Ulnakante über und durchtrennt die am meisten distal gelegenen Muskelfasern des M. anconaeus, wenn sie weit nach abwärts reichen. Nach hinten bleiben infolgedessen die Mm. triceps und anconaeus, nach vorn der M. brachioradialis, der M. extensor carpi ulnaris und die Mm. extensor carpi radialis longus und brevis (Abb. 304). Will man subperiostal vorgehen, so wird der M. triceps, die Kapsel und der M. anconaeus vom hinteren Schnitttrande aus vom Humerus, Olecranon und Ulna mit dem Resektionsmesser, das scharf gegen den Knochen gerichtet wird, subperiostal abgelöst, bis der Epicondylus lateralis und das Olecranon von den Weichteilen befreit sind (Abb. 305)

Dann läßt sich der Triceps-Kapsel-Periostlappen bei gestrecktem Arme über das Olecranon hinwegziehen. Um nun einen guten Einblick in das Gelenk zu erhalten, wird noch das Lig. collaterale radiale und die das Radiusköpfchen bedeckende Kapsel mit dem Lig. annulare gespalten (Abb. 306). Nun kann das Gelenk nach außen luxiert und übersehen werden. Soll eine vollständige Resektion der Gelenkenden ausgeführt werden, so wird das Gelenk so stark zum Klaffen

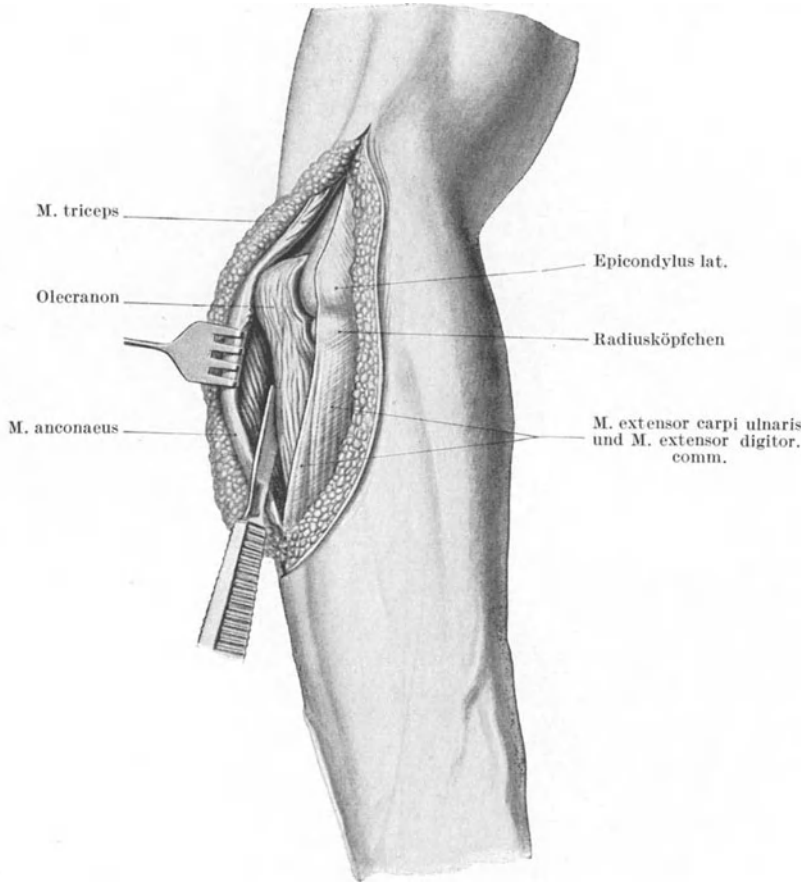


Abb. 305. Die Ellenbogengelenkresektion nach KOCHER. II.
Die Befreiung des Olecranons von den Weichteilen.

gebracht, daß man auch das Lig. collaterale ulnare durchschneiden und nun die Muskelansätze mit dem Periost und der Kapsel im Zusammenhang vom Epicondylus medialis und der medialen Ulnakante entfernen kann (Abb. 307). Dieser letzte Teil der Operation ist etwas schwierig. Bei der Ablösung der Weichteile von der Vorderseite muß auf den N. radialis Rücksicht genommen werden, der dicht über dem Radiusköpfchen hinwegzieht. Ebenso muß beim Skeletieren des Epicondylus medialis streng subperiostal vorgegangen werden, um den N. ulnaris nicht zu gefährden (Abb. 307). Sind die Gelenkkörper ganz frei, so werden sie bogenförmig, den Gelenklinien entsprechend, abgesägt. Das weitere Vorgehen und die Nachbehandlung entsprechen ganz dem für das LANGENBECKSCHE Verfahren oben Gesagten.

Wie schon oben hervorgehoben, empfiehlt sich das **KOCHERSche** Vorgehen am meisten bei Erkrankung oder Verletzung des Radiusköpfchens und der lateralen Gelenkabschnitte.

Beim **KOCHERSchen** Vorgehen kann man auch nach dem Vorschlage von **KÖNIG** die Abmeißelung des Olecranon mit dem Ansätze der Tricepssehne vornehmen, besonders wenn die Erkrankung im Olecranon ihren Sitz hat. Dadurch kann man sich das Ablösen der

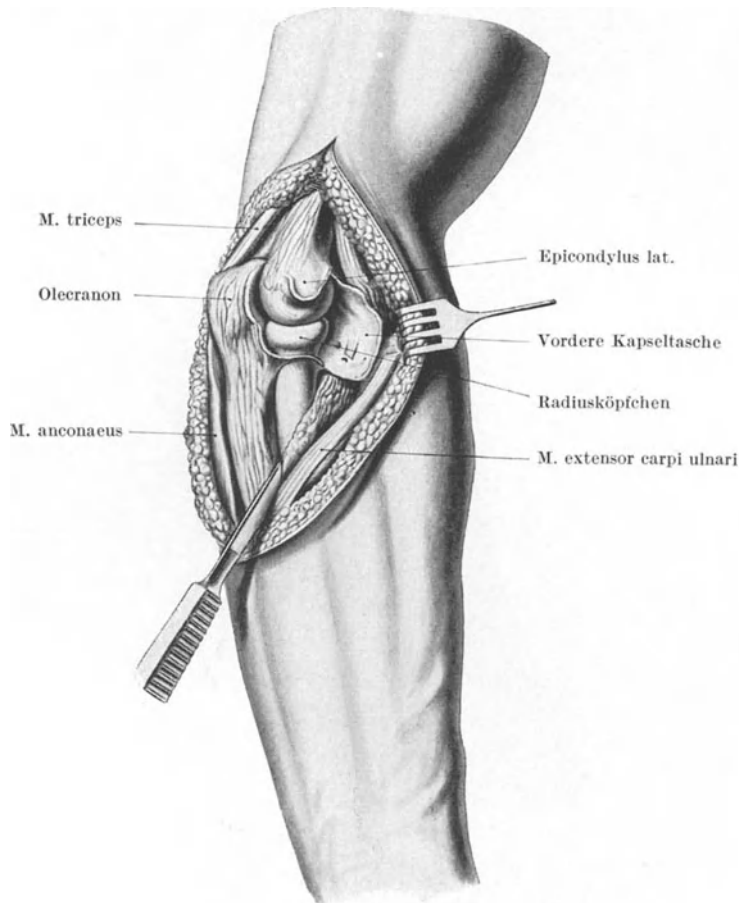


Abb. 306. Die Ellenbogengelenkresektion nach **KOCHER**. III.
Die Freilegung des Radiusköpfchens und der vorderen Kapseltasche.

Weichteile von diesem Knochenabschnitt ersparen und doch einen guten Einblick in das Gelenk erzielen. Ist der abgemeißelte Abschnitt erkrankt, so wird er entfernt, wie das **KOCHER** selbst auch vorgeschlagen hat. Ist er gesund, so kann er nach Resektion der erkrankten Gelenkteile mit dem Rest der Ulna wieder in Verbindung gebracht werden. Bei dem Verfahren von **TILING**, der die Epicondylen mit den Muskelansätzen im Zusammenhange abzuschlagen empfohlen hat, wird die Tricepssehne quer durchgeschnitten. Dieses Vorgehen ist daher nicht empfehlenswert.

3. Die Resektion des Handgelenkes.

Auch an diesem Gelenk sind die beiden gebräuchlichsten Verfahren von **v. LANGENBECK** und **KOCHER** angegeben. Hier hat zweifellos der **KOCHERSche** Schnitt bedeutende Vorteile, da er schonender ist.

Die erste Handgelenksresektion wegen Tuberkulose wurde nach ORRED (zitiert nach LOSSEN) 1779 von einem englischen Wundarzte ausgeführt. Wegen offener Luxationen und anderer Gelenkverletzungen sind teilweise Resektionen schon früher (17. Jahrhundert) zur Anwendung gekommen. Die typische Handgelenksresektion unter Entfernung der Handwurzelknochen ist erst eine Frucht des ausgehenden 19. Jahrhunderts.

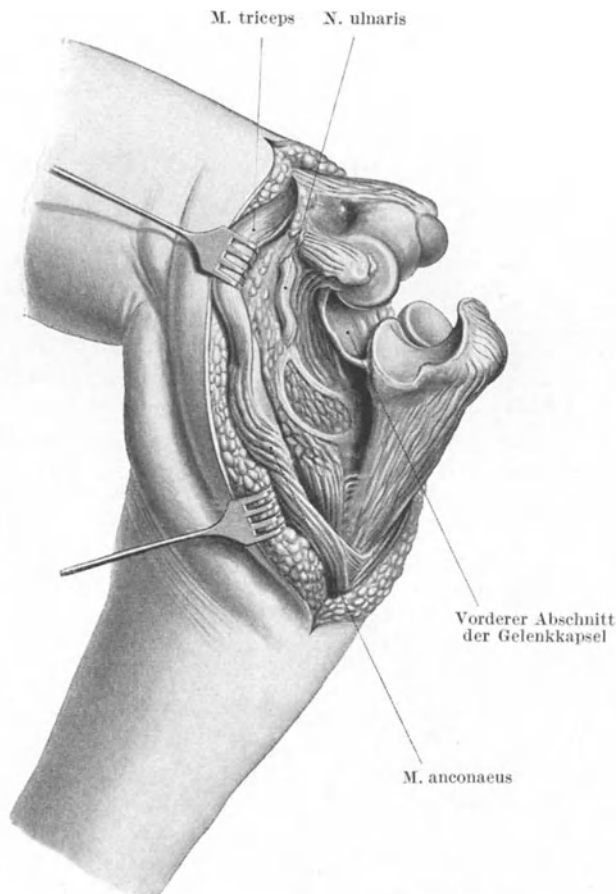


Abb. 307. Die Ellenbogengelenkresektion nach KOCHER. IV.
Auch die mediale Seite der Ulna und der Epicondylus med. sind unter Schonung des N. ulnaris freigelegt.
Die Gelenkkörper sind luxiert.

I. Die dorsoradiale Methode nach v. LANGENBECK.

Der Hautschnitt beginnt auf dem Handrücken, etwa in der Mitte des Os metacarpale II, $\frac{1}{2}$ cm radialwärts der bei Bewegungen deutlich erkennbaren Zeigefingerstrecksehnen. Er wird parallel zu diesen Sehnen, deren Scheiden nicht eröffnet werden, zentralwärts über das Handgelenk hinaufgeführt zwischen den Sehnen der Mm. extensores carpi radialis longus und brevis hindurch. Diese Sehnen schließen kurz vor ihrem Ansatz an den Köpfchen der Metacarpalia II und III eine deutlich erkennbare Vertiefung ein. Dann geht der Schnitt noch 2—3 cm über das Radiokarpalgelenk hinauf. Die Durchtrennung der Weichteile geschieht schichtweise. Zieht man nun die in ihren Scheiden befindlichen Extensoren des Zeigefingers mit der Haut etwas radialwärts, so kann der Ansatz

der Sehne des *M. extensor carpi radialis brevis* am Metacarpale III freigelegt werden. Ulnarwärts davon schneidet man parallel zu der Sehne ein und eröffnet mit dem zentral gerichteten Messer die Gelenkkapsel bis zum Radiokarpalgelenk. Auch diese Durchtrennung muß vorsichtig und schichtweise ausgeführt werden, weil man sonst die Sehne des *M. extensor pollicis longus* durchschneiden kann, die in ihrer Scheide die Sehne des *Extensor carpi radialis brevis* kreuzt, und zwar etwas distalwärts des Radiokarpalgelenkes. Sie aus ihrer Scheide herauszupräparieren, ist nicht unbedingt notwendig, für weniger Erfahrene aber empfehlenswert. Sie zieht durch das dritte Fach des *Lig. carpi dorsale*. Von dem oben erwähnten parallel zur Sehne des *M. extensor carpi radialis brevis* geführten Schnitte beginnt man nun, indem man sich die Weichteile (Kapsel, Bänder, Sehnen) mit scharfen Haken radialwärts ziehen läßt, nach dieser Richtung auch die weitere Eröffnung des Gelenkes. Mit spitzem Resektionsmesser trennt man scharf mit kurzen Schnitten die Weichteile von den Knochen ab, und zwar beginnt man zweckmäßig mit der Abtrennung der Sehne des *M. extensor carpi radialis brevis*. Dessen Ansatz läßt man im Zusammenhang mit dem Periost des 3. Metakarpalköpfchens und dem da ansetzenden *M. interosseus*. Die Abtrennung vom Dorsum der Handwurzelknochen gelingt nun meist leicht bis zum Dorsum des Radius, besonders wenn man sich die Weichteile immer etwas vom Knochen abziehen läßt, mit eng aneinanderliegenden Schnitten gegen die Knochen schneidet und die Hand etwas radialwärts abduzieren läßt. So bleibt auch die Sehne des *M. extensor carpi radialis longus* im Zusammenhang mit den Kapselweichteilen und man gelangt unschwer bis an den *Proc. styloid. radii* und den Außenrand des *Os naviculare* und des *Os multangulum majus*. Die seitliche Verbindung zwischen *Os naviculare* und *Proc. styl. radii* wird durch das *Lig. collaterale carpiradiale* gebildet. Da dieses Band möglichst zu erhalten ist, muß bei der Lösung der Weichteile von diesen Knochen besonders vorsichtig vorgegangen werden, d. h. das Messer muß senkrecht auf den Knochen aufgesetzt und es dürfen nur sehr kleine Schnitte gemacht werden. Dasselbe gilt für das *Lig. collaterale carpiulnare* auf der ulnaren Seite. Es folgt die Freilegung der Mittelhandknochen von dem ersten Einschnitt nach der ulnaren Seite. Die Sehnen der Fingerstrecker werden zu dem Zwecke ulnarwärts gezogen. In die Kapselwunde wird ein scharfer Haken eingesetzt und der Wundrand von der Unterlage abgezogen. Die Ablösung der Weichteile gelingt bei leichter Ulnarflexion unschwer im Zusammenhang bis zum *Proc. styl. ulnae*, der durch das *Lig. collat. ulnare* fest mit dem *Os triquetrum* verbunden ist. Auch dieses Band soll, wie schon erwähnt, möglichst erhalten werden. Die Ablösung der Weichteile erfolgt distal bis zum Köpfchen des Metacarpus V. Nun läßt sich die Hand im proximalen Handgelenk leicht nach volar luxieren unter starker Volarflexion. Vom Kapselinneren aus wird nun die Befreiung des Radius und der Ulna von den Weichteilen durch gegen den Knochen gerichtete Schnitte ausgeführt. Bestehen hier Zerstörungen, so erfolgt möglichst sofort die bogenförmige Absägung der Knochen, am besten in proximal konkaver Linie. Aus dem Carpus, der nun dem Operateur zugewandt wird, gelingt es leicht, die proximale Reihe der Handwurzelknochen zu entfernen. Gewöhnlich werden die Gelenkspalten zu übersehen sein. Von der luxierten Gelenkfläche dringt man zunächst mit dem Messer zwischen die einzelnen Knochen ein. Dann faßt man sie, gewöhnlich zuerst das *Naviculare*, mit einer Faßzange und löst sie aus, die festen Kapsel- und Bandverbindungen unter Hin- und Herdrehen der einzelnen Knochen mit kurzen

Schnitten durchtrennend. So folgen Mond- und Dreieckbein, während man das Os pisiforme mit dem Ansatz des *M. flexor carpi ulnaris* meist erhalten kann.

Die Auslösung der distalen Reihe beginnt man am besten am Os multangulum minus, dessen keilförmig gegen das Metakarpalköpfchen II vorspringende Gelenklinie man gut abtasten kann. Dieses Gelenk wird zuerst eröffnet, dann die Trennung im Gelenk zwischen Multangulum minus und majus vorgenommen. Letzteres läßt man, wenn irgend möglich, zurück, da sonst der Daumen seinen Halt verliert. Ist das Os multangulum minus von dem Metacarpus frei, so vermeide man am besten die Trennung desselben vom Os capitatum, läßt es vielmehr mit diesem in Zusammenhang, hebt es etwas an und verfolgt nun die Gelenklinie zwischen dem Os capitatum und Metacarpus und schließlich zwischen Hamatum und Metacarpus, indem man die *Ligamenta carpo-metacarpea dorsalia* und die Gelenkkapsel durchtrennt. Eine Verletzung des tiefen Ulnaristastes, der sich um den Hamulus des Os hamatum auf dessen ulnarer Seite herumschlingt, ist zu vermeiden. Man muß daher die volare Fläche der drei in Zusammenhang stehenden Handwurzelknochen freimachen. Man beginnt am besten an der radialen Seite des Os multangulum minus, indem man es sich zunächst vorsichtig mit dem einzinkigen Knochenhaken anhebt und den gemeinsamen Sehnenscheidensack der Fingerbeuger von der Vola dieses Knochens ablöst. Unter stärkerem Anheben tut man dasselbe nun auch an der Volarfläche des Os capitatum und, während man nun weiter anhebt, befreit man auch die Volarfläche des Os hamatum bis zum Hamulus. Zieht man nun das ganze in seiner Scheide befindliche Beugesehnenbündel nach radial hinüber, so kann man den Hamulus leicht dadurch frei machen, daß man das an seiner Spitze ansetzende *Lig. carpi transversum* und das ebenfalls sehr feste *Lig. pisohamatum* mit kurzem Schnitte abtrennt. Von manchen Seiten ist empfohlen worden, dieser etwas schwierigen Auslösung des Hamulus dadurch aus dem Wege zu gehen, daß man den Hamulus mit der LISTONSchen Zange an seiner Basis abschneidet oder abbricht. Sind die Köpfchen der Metacarpalia erkrankt, so müssen sie noch entsprechend weit von den Weichteilen entblößt und abgesägt werden. Ebenso wird im Notfalle auch das Os multangulum majus ausgelöst werden. In den beiden Fällen muß man die Weichteile am Dorsum des Os multangulum majus bzw. der Basis des zweiten Metakarpalköpfchens sehr vorsichtig ablösen, um den starken Stamm der *A. radialis*, der über das Os multangulum majus und dann zwischen Metacarpale I und II zum tiefen Hohlhandbogen zieht, nicht zu verletzen.

Die Absägung der Metacarpalia erfolgt, wenn nötig, ebenfalls bogenförmig, und zwar zentral konvex. Der Verband wird in leichter Dorsalflexion des Handgelenkes angelegt.

Bei ausgedehnter Resektion empfiehlt sich sehr eine einfache Raffung der Sehnen und Seitenbänder.

II. Die dorsoulnare Methode von KOCHER.

Bei leicht radiaflektierter Hand legt man den Schnitt etwas distal der Mitte des 5. Metacarpale, auf seiner Radialseite beginnend und in einer Länge von 7—8 cm, zentralwärts bis über das Ulnakarpalgelenk aufsteigend, an. Man durchtrennt auch hier die Weichteile schichtweise unter Schonung von

stärkeren Ästen der V. basilica und des R. dorsalis manus des N. ulnaris. Man durchtrennt das Lig. carpi dorsale, legt sich die Sehne des M. extensor digiti V proprius frei, die durch das fünfte Fach des Lig. carpi dorsale hindurchzieht. Diese Sehne wird aus ihrem Fach herausgehoben und radialwärts verzogen. An ihrem ulnaren Rande wird nun ein Einschnitt bis zum stark vorspringenden Köpfchen des Os metacarpale V durch alle Weichteile ausgeführt, und während man den ulnaren Wundrand ulnarwärts abzieht, löst man das Periost und mit

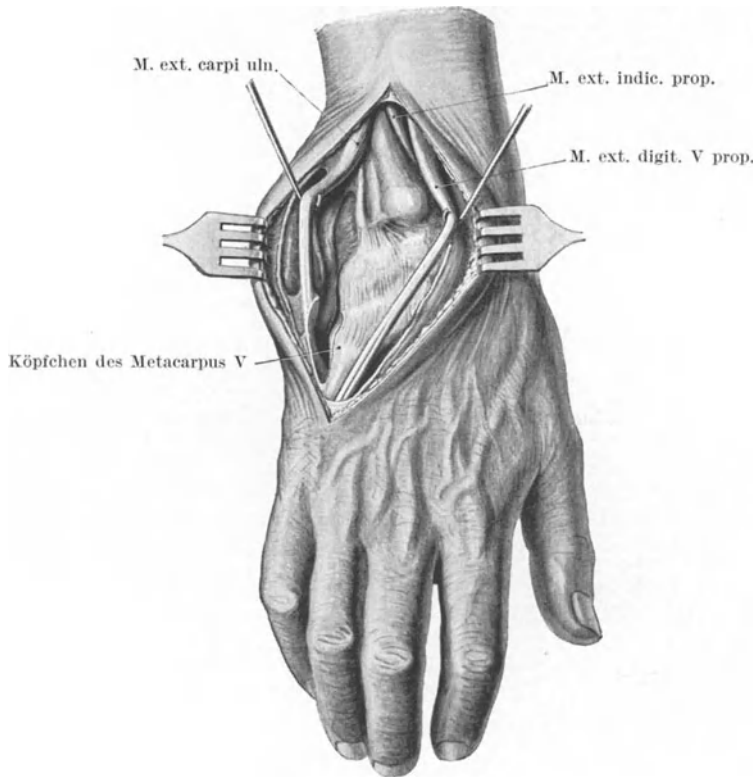


Abb. 308. Die Resektion des Handgelenkes nach KOCHER. I.
Radio-ulnarer Hautschnitt. Ablösung des Ansatzes des M. ext. carpi uln. am Köpfchen des Metacarpus V.

ihm den Sehnenansatz der Sehne des M. extensor carpi ulnaris von diesem Köpfchen ab (Abb. 308). Die Ablösung der Weichteile schreitet nach proximal vom radialen Rande der Sehne des M. extensor carpi ulnaris über das Ulnarkarpalgelenk fort auf die Ulna in dem Interstitium zwischen dieser Sehne und dem M. extensor digitorum communis und dem M. extensor indicis proprius, dessen fleischiger Rand in der Tiefe soweit ulnarwärts reicht. Nun erfolgt die Freilegung des ulnaren Gelenkabschnittes, nachdem man die Sehne des M. extensor carpi ulnaris aus ihrer Knochenrinne und dem sechsten Fach des Lig. carpi dorsale herausgeholt hat. Die Gelenkkapsel wird gleichzeitig im Zusammenhang mit dem Lig. collaterale ulnare vom Proc. styloid. ulnae und der Ulna abgelöst. Der Meniscus articularis wird, wenn er mit erkrankt ist oder bei Erkrankung des unteren Ulnaendes entfernt. Dadurch gewinnt man auch einen Einblick in das Radioulnargelenk. Ist die Ulna ringsherum frei, so werden die Weichteile

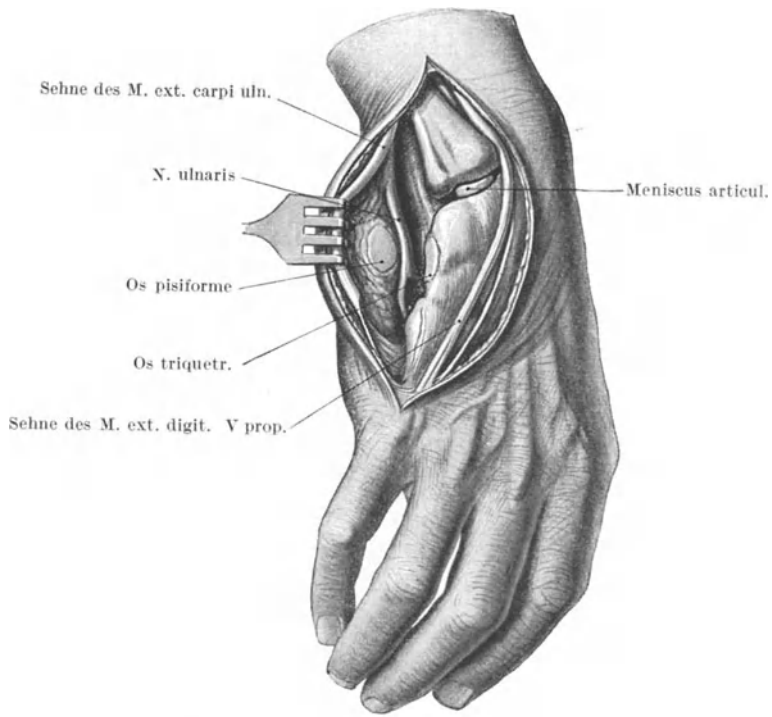


Abb. 309. Die Resektion des Handgelenkes nach KOCHER. II.
Ablösung des Os pisiforme vom Os triquetrum. Freilegung des N. ulnaris.

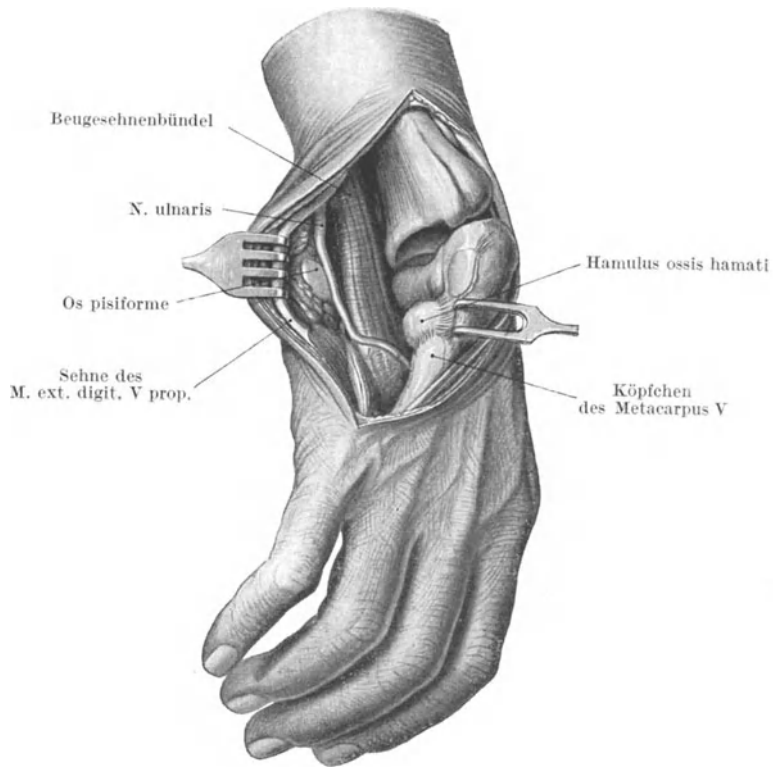


Abb. 310. Die Resektion des Handgelenkes nach KOCHER. III.
Vordringen nach der Vola manus.

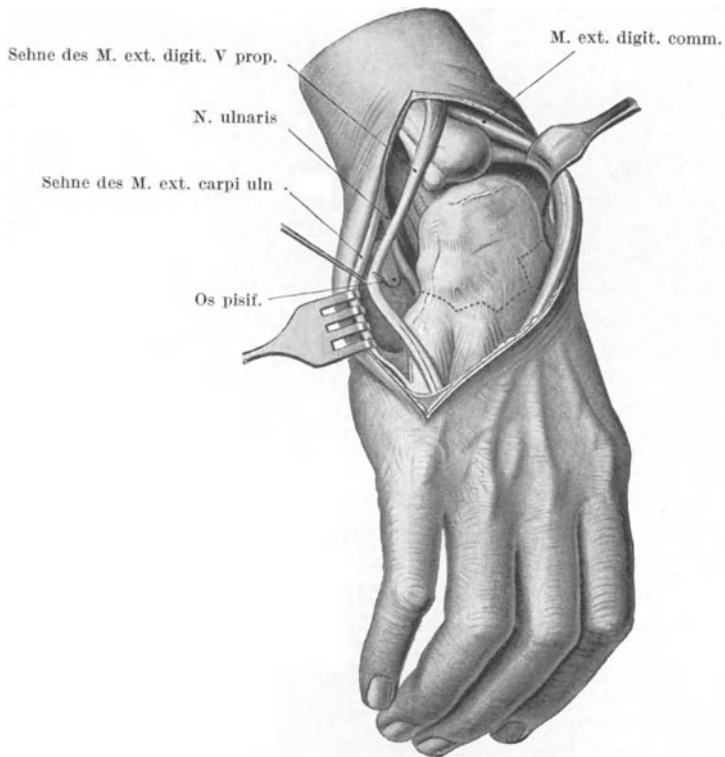


Abb. 311. Die Resektion des Handgelenkes nach KOCHER. IV.
Freilegung des Dorsum manus. (Die punktierte Linie zeigt die Grenze nach den Metakarpalköpfchen.)

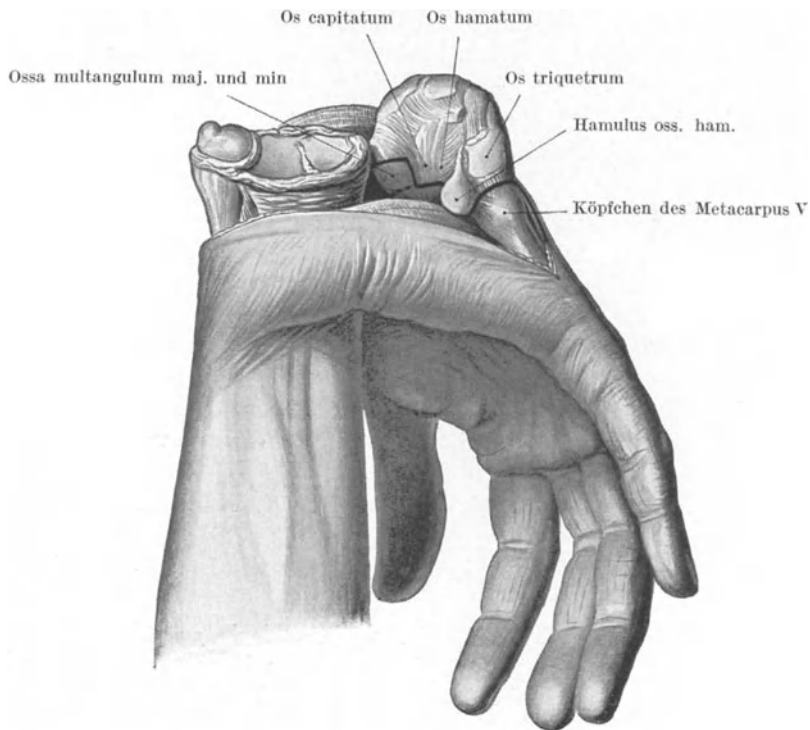


Abb. 312. Die Resektion des Handgelenkes nach KOCHER. V.
Luxation der Handwurzel. (Die ausgezogene schwarze Linie zeigt die Resektionslinie.)
Kleinschmidt, Operationslehre, 2. Aufl.

distalwärts vom ulnaren Rande der Ossa hamatum und triquetrum abgelöst, und während man nun zwischen Os triquetrum und pisiforme eindringt und letzteres ulnarwärts schiebt, läßt man es im Zusammenhang mit der Sehne des M. flexor carpi ulnaris (Abb. 309). Um es ulnarwärts schieben zu können, muß auch das Lig. pisohamatum durchtrennt werden. In der nun freiliegenden Furche zwischen Os pisiforme und Hamulus ossis hamati verläuft der tiefe Muskelast des N. ulnaris und der Ramus vol. prof. der A. ulnaris, die beide geschont werden müssen. Man hebt sie aus ihrem Lager heraus und zieht sie ulnarwärts. Dadurch wird der Hamulus ossis hamati frei. Dessen Spitze wird vom Ansatz des Lig. carpi transversum durch einen kleinen Schnitt befreit. Nun kann man das ganze Beuge-sehnenbündel halb scharf, halb stumpf aus der Hohlkehle hinter dem Hamulus herausheben, zugleich mit dem N. ulnaris und den Gefäßen (Abb. 310). Dadurch wird der Kapselansatz des Metakarpokarpalgelenkes frei und kann abgetrennt werden. Der Sehnenansatz des M. flexor carpi radialis am Metakarpalköpfchen II wird dabei erhalten. Auch der volare Kapselansatz an Radius und Ulna läßt sich nun abtrennen. Ist der volare Teil des Carpus frei, so kehrt man zum Eröffnungsschnitt zurück und löst die Weichteile unter Anheben des radialen Wundrandes nach der Radialseite zu ab (Abb. 311). Der Gelenkkapselansatz am dorsalen Radiusrande wird abgetrennt, die Sehnenansätze der Mm. extensores carpi rad. longus und brevis am Metacarpale II und III aber erhalten. Die Abtrennung ist nicht nötig, da sich die Hand nun ohne Schwierigkeit aus der Wunde herausluxieren läßt, indem man sie stark volar- und radialwärts beugt, bis der Daumen an den Radius herangelegt werden kann (Abb. 312). Die Exstirpation der Handwurzelknochen ist bis auf die radial und nach dem Metacarpus zu gelegenen Ossa multangulum majus und minus nun einfacher als bei der LANGENBECKSchen Methode, da sie dorsal und volar frei sind. Auch das Absägen der Unterarmknochen bzw. der Metakarpalköpfchen macht keine Schwierigkeiten mehr.

Der Verband wird nach Reposition und, wenn nötig, unter Verkürzung der Sehnen und Bänder ebenfalls in leichter Dorsalflexion des Handgelenkes angelegt.

d) Die Resektion der Gelenke an der unteren Extremität.

1. Die Hüftgelenkresektion.

1. Resektion: SCHMALZ, Augenarzt in Pirna 1817 bei schon gelöstem Kopf.

ANTON WHITE (1821): Erste vollständige Resektion.

CAJETAN TEXTOR (1834): Erste vollständige Resektion in Deutschland.

Auch für diese Operation sind eine große Anzahl von Schnitten angegeben worden. Von allen kommen heute in Frage nur noch:

1. der LANGENBECKSche Schnitt in der Abänderung von KOCHER, mit dem äußeren Schräg- und Bogenschnitt,

2. der OLLIERSche Bogenschnitt mit zeitweiliger Durchtrennung des Trochanter major,

3. für bestimmte Fälle der vordere Längsschnitt von LÜCKE-ROSER-SCHÉDE-HUETER.

Der LANGENBECKSche Schnitt schafft die einfachsten Wundverhältnisse, ist aber weniger schonend für Muskeln und deren Nervenversorgung als der KOCHERSche. Wir werden daher die ausführliche Beschreibung des letzteren geben.

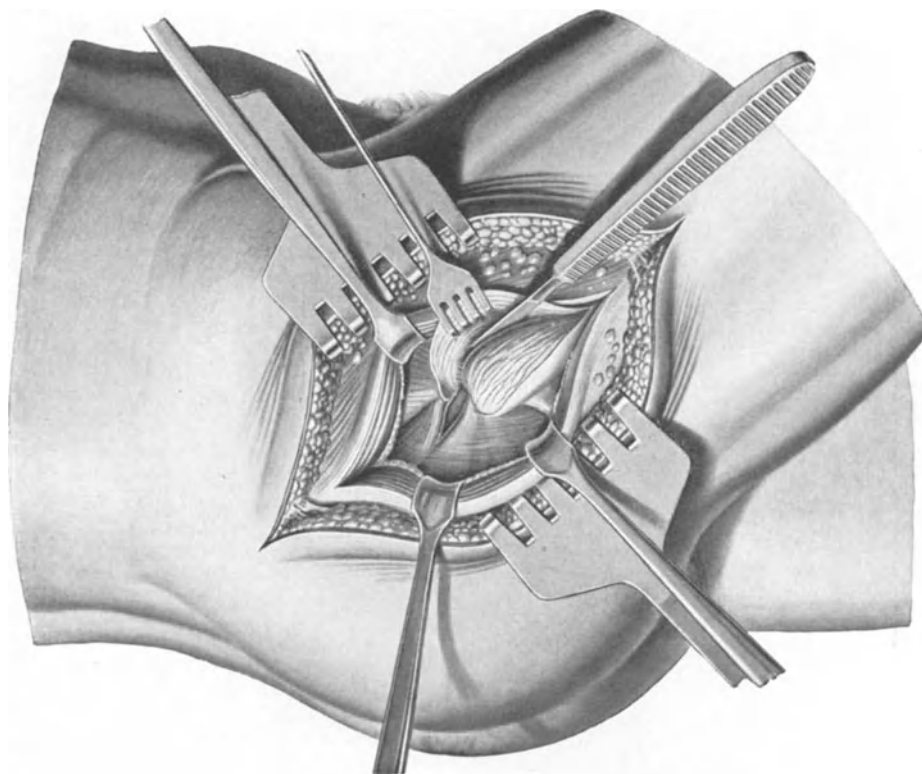


Abb. 314. Die Resektion des Hüftgelenkes nach KOCHER. II. Vordringen zwischen Mn. glutaeus med. und piriformis. Die Ablösung der Weichteile vom Trochanter maj. (vorderer Abschnitt).

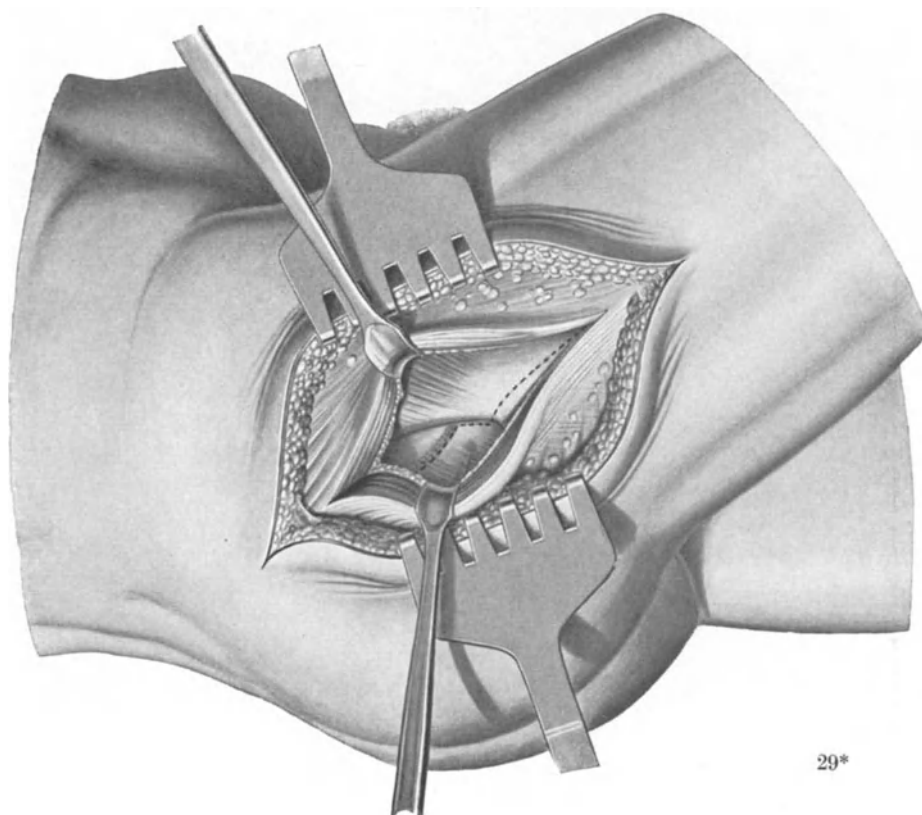


Abb. 313. Die Resektion des Hüftgelenkes nach KOCHER. I. Der M. glutaeus max. ist gespalten. Die Trennungslinie der übrigen Muskeln ist punktiert vorgezeichnet.

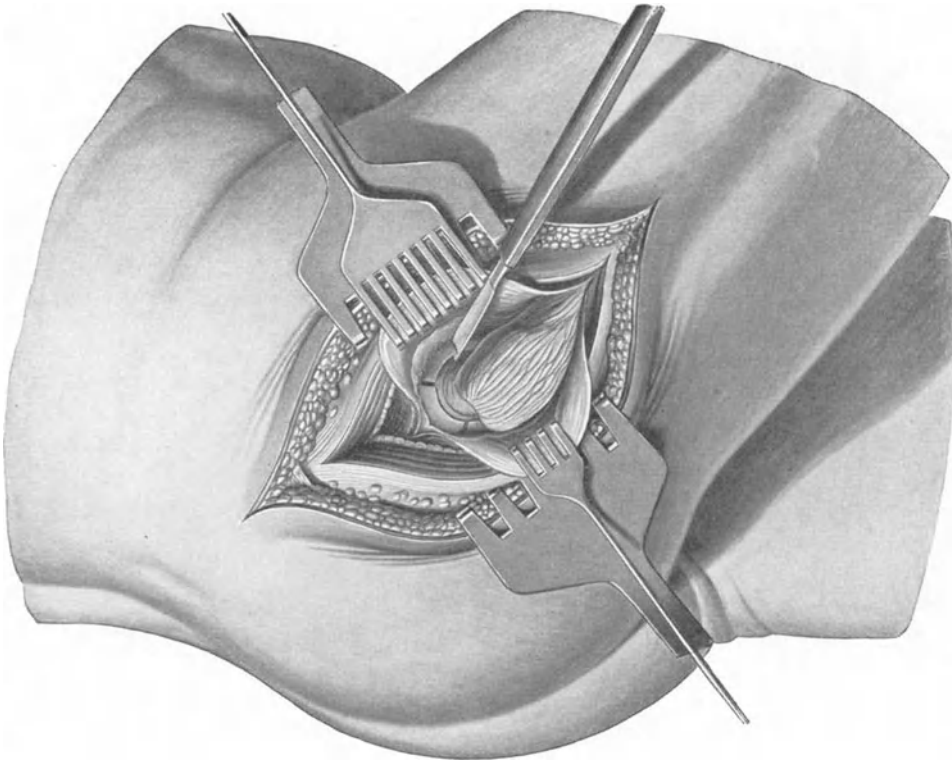


Abb. 316. Die Resektion des Hüftgelenkes nach KOCHER. IV.
Einkerbung des Labrum glenoidale.

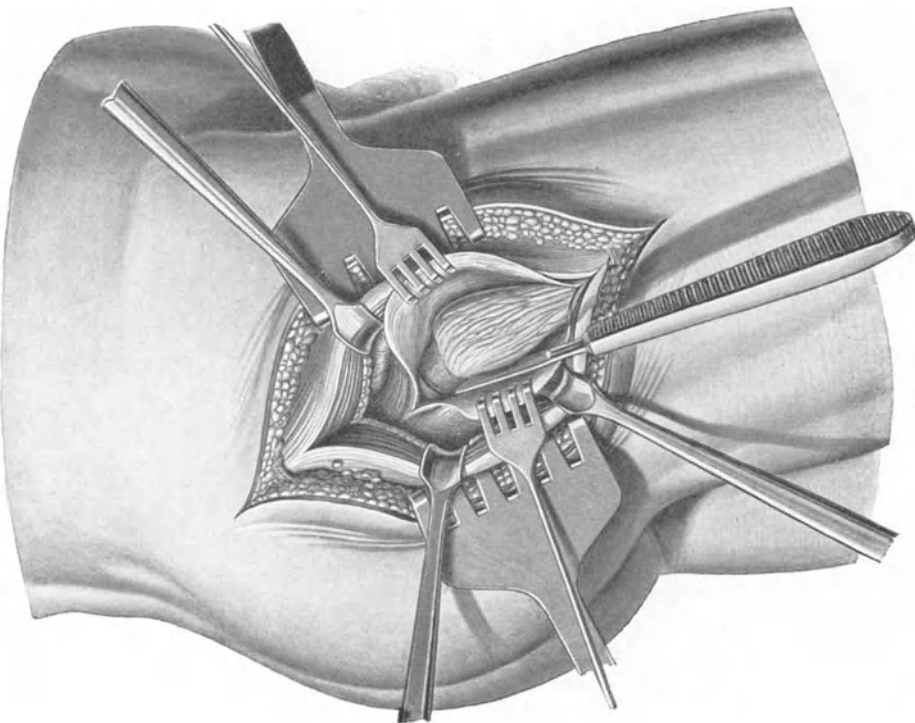


Abb. 315. Die Resektion des Hüftgelenkes nach KOCHER. III.
Der hintere Abschnitt des Trochanter maj. ist freigelegt.

I. Der Winkel- oder Bogenschnitt nach KOCHER.

Der Winkel- oder Bogenschnitt beginnt an der Rückseite der Basis des Trochanter major, zieht bis zur Spitze, biegt dann nach hinten um in der Faserichtung des *M. gluteus maximus*. Nach Spaltung der dünnen Fascie des *M. gluteus maximus* werden die Muskelfasern desselben in der Schnittrichtung

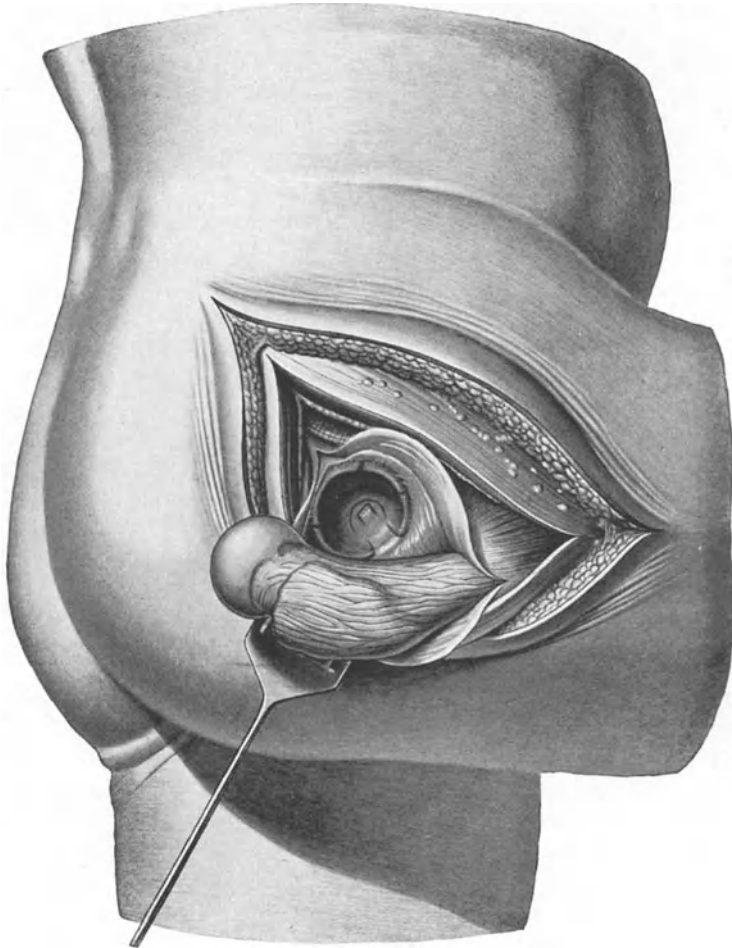


Abb. 317. Die Resektion des Hüftgelenkes nach KOCHER. V.
Luxation des Kopfes nach hinten.

durchtrennt (Abb. 313). Dabei werden meist kleinere Äste der *Aa. gluteae superior* und *inferior* durchtrennt und unterbunden. Diese Spaltung wird durch die starke Sehne des *M. gluteus maximus* bis zum Ansatz an der *Tuberositas gluteae femoris* nach unten fortgesetzt. Zieht man nun die Blätter der gespaltenen Sehne, die durch die Fasern des *Tractus ilio-tibialis* verstärkt werden, auseinander, so tritt das Periost des hinteren Randes des *Trochanter major* und der hintere Rand des *M. gluteus medius* zutage. Die Sehne desselben verdeckt die Trochanterspitze zunächst vollkommen. Man dringt nun vorsichtig vom hinteren Rande des *M. gluteus medius* aus in den Zwischenraum zwischen

diesem Muskel und dem *M. piriformis* ein (Abb. 314). Der *M. gluteus medius* und der darunterliegende *M. gluteus minimus* werden in der Nähe des Ansatzes am *Trochanter major* mit einem Haken aufgehoben und nun mit parallel zu den Sehnenfasern verlaufenden Schnitten im Zusammenhang mit dem Periost des *Trochanter major* von der Außenfläche, Spitze und dem Ansatzteil in der *Fossa trochanterica* abgelöst. Zu dem Zwecke wird das Bein des Kranken gebeugt und langsam nach außen rotiert (Abb. 315). Auch das *Lig. ileo-femorale* wird mit den übrigen Weichteilen von der *Trochanter*-spitze und der *Linea intertrochanterica* abgetrennt. Ist die Ablösung nach vorn bis zur *Linea intertrochanterica* gelangt, so wird das Bein wieder zurückgedreht und am oberen Rande des nun freiliegenden *M. piriformis* die Gelenkkapsel an der Rückseite des Schenkelhalses gespalten und unter allmählicher Beugung und Einwärtsrotation die Weichteile samt Periost und Sehnenansätzen vom *Trochanter*, von der *Fossa trochanterica* und der *Crista intertrochanterica* abgelöst.

Nach vorn oben liegen also die vom *N. gluteus superior* versorgten *Mm. gluteus med. und minimus*, nach hinten unten die von Muskelästen des *Plexus sacralis* bzw. *N. obturatorius* versorgten *Mm. piriformis, obturatorii und gemelli*.

Ist der *Trochanter* frei, so wird das *Labrum glenoidale* mehrmals eingekerbt (Abb. 316), das *Lig. teres* mit spitzem Messer von hinten unten bei stark gebeugtem und einwärts rotiertem Oberschenkel durchtrennt und der Kopf luxiert (Abb. 317). Alles Kranke, sowohl an Kopf und Pfanne, als auch im Bereich der Kapsel kann leicht entfernt werden.

II. Der OLLIERSche Schnitt.

Der OLLIERSche Schnitt ist ein Bogenschnitt mit Konvexität nach unten. Der tiefste Punkt soll etwa 4 cm unterhalb der *Trochanter*spitze liegen. Der Bogen ist flach, wird durch Haut, Subcutangewebe, Fascie und Periost des *Trochanter major* hinten noch ein Stück weit zwischen den Muskelfasern des *M. gluteus maximus* in Faserrichtung geführt. Der ganze Hautlappen wird über die *Trochanter*spitze zurückgelegt und nun mit breitem Meißel mit einem Schlag, etwa 3 cm unterhalb der *Trochanter*spitze beginnend, schräg nach oben gerichtet, der *Trochanter* mit seinen sämtlichen Muskelansätzen abgeschlagen (Abb. 318 und 319). Nach KÖNIG schlägt man einen vorderen und einen hinteren Knochen-Weichteillappen ab. Wird der abgeschlagene *Trochanter* nun mit scharfem Haken nach oben gezogen, so wird der Schenkelhals frei. Die Gelenkkapsel wird gespalten, das *Labrum glenoidale* am oberen Rande mehrfach eingekerbt und das *Lig. teres* wie bei der KOCHERSchen Methode durchtrennt. Meist ist es nötig, an der Vorder- und Hinterseite, d. h. im Bereich der *Crista* und *Linea intertrochanterica*, die Muskelansätze noch abzulösen, wenn die Luxation nicht gelingt. Diese Abtrennung geschieht subperiostal mit dem Resektionsmesser. Nach Entfernung alles kranken Gewebes stellt man die Verbindung des *Trochanter* mit dem Schaft wieder her, indem man ihn mit einer Schraube an seinem Platz befestigt.

III. Der Längsschnitt nach LÜCKE-ROSER-SCHEDÉ-HUETER.

Der Längsschnitt nach LÜCKE-ROSER-SCHEDÉ-HUETER wird so geführt, daß man unterhalb der *Spina iliaca anterior superior* und etwa fingerbreit innerhalb

derselben beginnt und ihn parallel zur Oberschenkelachse etwa 10 cm nach unten führt. Man legt nun den Innenrand des M. sartorius und des M. rectus

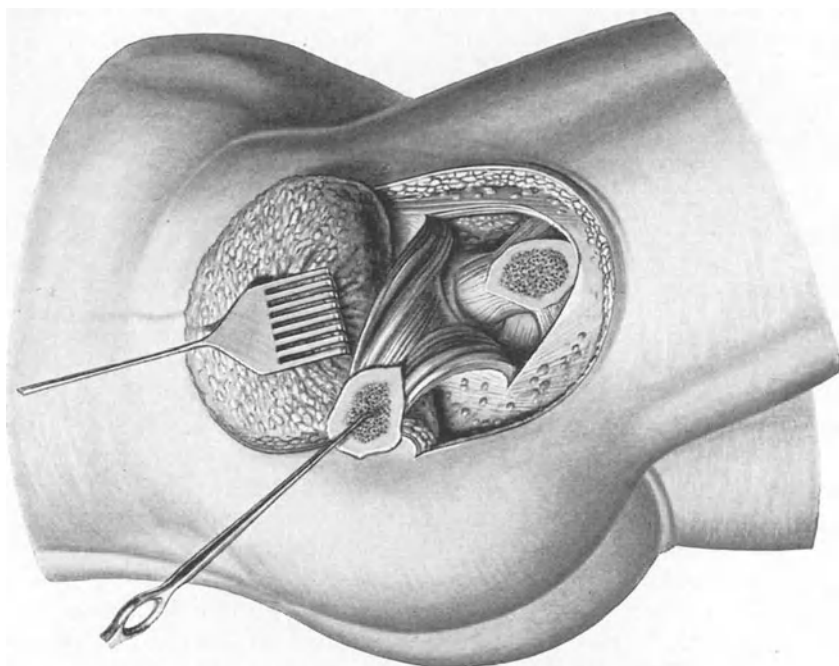


Abb. 319. Die Resektion des Hüftgelenkes nach OLLIER. II. Der Trochantermuskellappen ist nach oben geschlagen. Der Schenkelhals liegt frei.

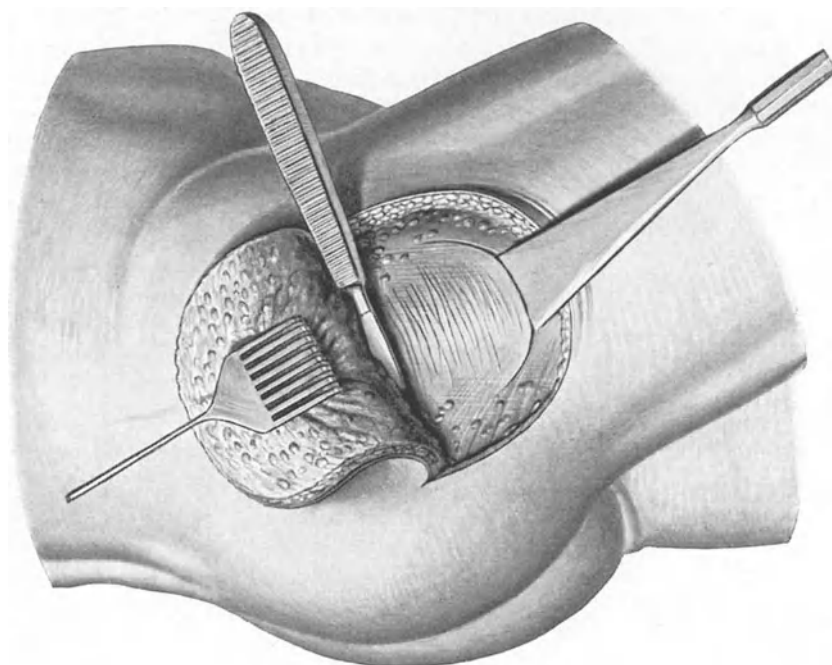


Abb. 318. Die Resektion des Hüftgelenkes nach OLLIER. I. Der Haut- und Fascienschnitt. Richtung des Meißelschlages.

femoris frei und gelangt in das lockere Zellgewebe auf dem äußeren Rand des M. iliopsoas. Unter Flexion, Außenrotation und Abduktion des Oberschenkels

kann man nun leicht die *Mm. sartorius* und *rectus fem.* nach außen, den *M. iliopsoas* nach innen ziehen und befindet sich unmittelbar auf der Gelenkkapsel. Die Kapsel kann leicht eröffnet und der Kopf luxiert werden, er wird mit der Drahtsäge abgesägt und dann mit Löffel oder Zange entfernt.

2. Die Kniegelenkresektion.

Gelenkresektionen werden schon bei PAULUS VON AEGINA erwähnt. Nach LOSSEN wurde die erste Kniegelenkresektion von dem Engländer FILKIN (1762) wegen Tuberkulose dieses Gelenkes ausgeführt. Während sie sich aber in England nur sehr langsam Boden verschaffte, wurde sie in Deutschland, nachdem der erste Fall, allerdings erst 1830, von JÄGER operiert war, schnell in die Praxis eingeführt. Nach 1850 wurde die Resektion sowohl in England als auch in Deutschland Allgemeingut der Chirurgen. In Deutschland war es besonders die Fürsprache TEXTORS und v. LANGENBECKS und seiner Schüler, die zur Verbreitung der Operation beitrugen. Die erste Kniegelenkresektion CAJETAN TEXTORS war 1847. Um die Resektion des tuberkulösen Kniegelenkes haben sich besonders FRANZ KÖNIG und v. VOLKMANN verdient gemacht.

In früherer Zeit galt für die Resektion des Kniegelenkes, das ja als das am meisten durch die Körperlast und Bewegung beanspruchte Gelenk des Körpers gelten muß, als oberste Forderung die möglichst sichere Versteifung. Daher nahmen die Eröffnungsschnitte keine oder wenig Rücksicht auf Muskulatur, Sehnen und Bandapparat. Es wurde sogar für einen besonderen Vorteil angesehen, durch die Zerstörung des Streckapparates die Möglichkeit einer Bewegung der resezierten Gelenkenden auszuschließen. Dieses Ziel wollen wir auch heute noch bei der Tuberkulose, die ja wohl noch immer die Mehrzahl der Kniegelenkresektionen fordert, erreichen. Für andere Erkrankungen und die Verletzungen des Kniegelenkes konnte die Berechtigung der Verletzung des Streckapparates nicht mehr aufrecht erhalten werden. Daher sind auch für das Kniegelenk Verfahren ausgearbeitet worden, die, entsprechend denen an anderen Gelenken, die das Gelenk umgebenden und bewegenden Weichteile möglichst zu erhalten suchten (v. LANGENBECK, v. VOLKMANN, KOCHER). Solange aber das Hauptziel der Resektion die dauernde Versteifung des Gelenkes blieb, traten diese Verfahren zurück. In der Beziehung ist erst ein Wandel eingetreten, seit MURPHY und besonders PAYR die Resektion zur Beweglichmachung des Kniegelenkes bei Ankylosen anwandten. Wir können heute drei grundsätzlich verschiedene Verfahren zur Eröffnung, Arthrotomie und Resektion des Kniegelenkes unterscheiden:

1. solche, die den Streckapparat dauernd zerstören,
2. solche, die den Streckapparat an irgendeiner Stelle durchtrennen, aber nach Abschluß der Operation wieder vereinigen,
3. solche, die den Streckapparat überhaupt nicht verletzen.

Zur ersten Gruppe gehören die Verfahren von TEXTOR und HAHN, zur zweiten die von VOLKMANN, KOCHER, PAYR und KIRSCHNER, zur dritten die von v. LANGENBECK und PAYR.

Wir beginnen mit den Verfahren der ersten Gruppe zur Erzielung einer dauernden Ankylose. Die Anlegung der vorläufigen Blutleere ist nicht notwendig, da größere Blutgefäße nicht durchtrennt werden. Die Blutstillung erfolgt sofort endgültig durch Unterbindung oder Umstechung. Wird hier vorläufige Blutleere angewendet, so ist es zweckmäßig, sie vor Reposition der Gelenkenden zu entfernen, da die reaktive Hyperämie leicht zu stärkerer Nachblutung führt.

I. Verfahren, die den Streckapparat dauernd zerstören.

a) Der **TEXTOR**sche *Bogenschnitt*. Wie schon oben erwähnt, ist der gebräuchlichste Schnitt bei der Kniegelenkresektion zur Erzielung einer bleibenden Ankylose der untere Bogenschnitt nach **TEXTOR**. Der Verlauf der Operation ist heute, etwas modifiziert, folgender:

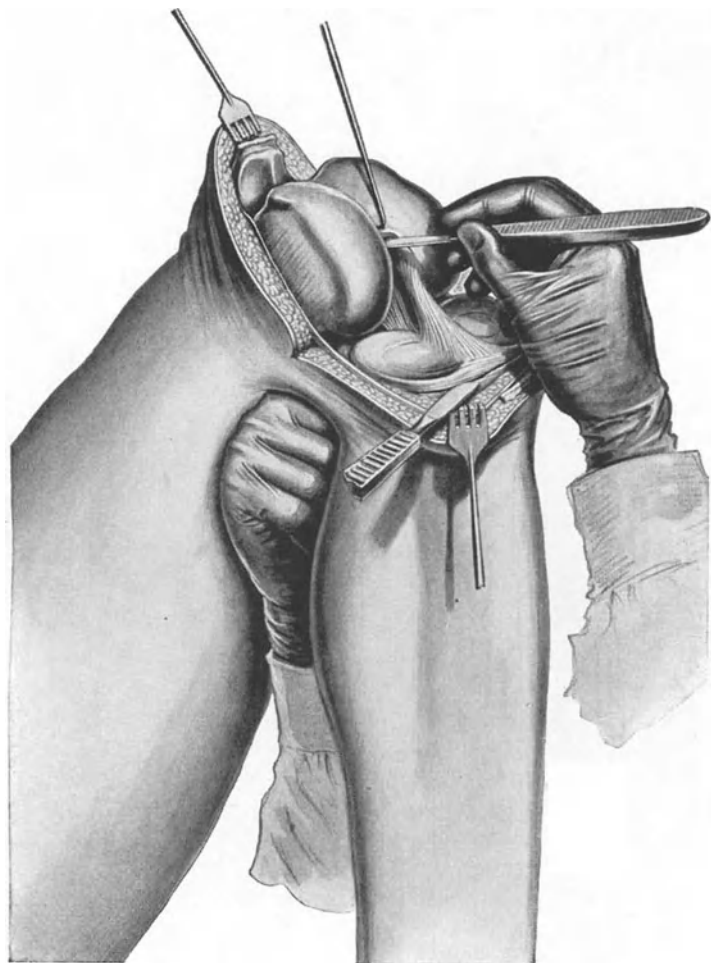

Abb. 320. Die Resektion des Kniegelenkes nach **TEXTOR**. I.
Die Durchtrennung der Kreuzbänder.

Der Hautschnitt zieht von Condylus zu Condylus, nach unten leicht konvex, bei gebeugtem Kniegelenk, und umkreist den unteren Rand der Patella. Der Schnitt wird sofort durch sämtliche Weichteile geführt, durchtrennt also auch das Lig. patellae. In den oberen Wundrand werden scharfe Haken eingesetzt und der Weichteillappen mit der Patella nach oben abgelöst. Ist das Gelenk eröffnet, so wird das Knie gebeugt, die Seitenbänder werden durchschnitten; während der Weichteillappen stark nach oben gezogen wird, wird das Knie weiter gebeugt, so daß man einen Einblick in die Fossa intercondyloidea gewinnt. Mit einem kurzen scharfen Resektionsmesser, dessen Schneide gegen die Fossa

intercondyloidea gerichtet wird, durchtrennt man nun hart am Knochen die Lig. cruciata (Abb. 320). Nach deren Durchtrennung hat das Gelenk seinen letzten Halt verloren, und es gelingt nun durch Einführung einer Assistenzfaust in die Kniekehle, die Gelenkenden zum Klaffen zu bringen. Ober- und Unterschenkel stehen annähernd parallel vor dem Operateur. Um eine sichere Ankylosenbildung

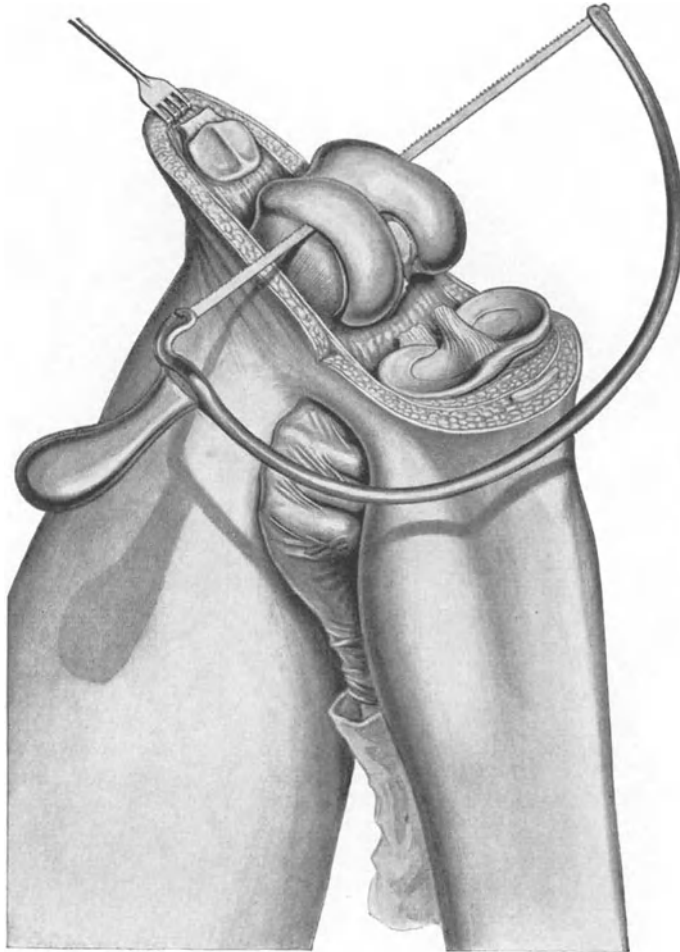


Abb. 321. Die Resektion des Kniegelenkes nach TEXTOR. II.
Das Absägen der Kondylen in einer Bogenlinie (METZLER, KOCHER, HELFERICH).

der beiden Gelenkenden zu erzielen, sollen die Knochen beide möglichst breite Berührungsflächen haben. Dieses Ziel wird am besten dadurch erreicht, daß man die Kondylen, nach dem Vorschlag von METZLER (1872), KOCHER (1888) und HELFERICH (1890) bogenförmig etwa parallel der normalen Oberfläche absägt (Abb. 321). Man setzt zunächst die Säge parallel der Oberfläche am vorderen oder hinteren Rande der Femurkondylen auf und sägt je nach der vermuteten Ausdehnung des Knochenherdes die Kondylen ab. Die Führung der Säge muß mit leichter Hand vor sich gehen, um einen möglichst regelmäßigen, der Oberfläche parallelen Bogen zu erzielen. Die Tibiakondylen werden ebenfalls

bogenförmig abgesägt, nachdem man das Periost etwa $\frac{1}{2}$ cm vom Rande der Tibia entfernt ringsherum eingeschnitten hat, wobei man darauf Rücksicht zu nehmen hat, daß der Radius des Bogens dem des Femurbogens entspricht. Nur so ist es möglich, wirklich fest aneinanderpassende Sägeflächen zu erzielen. Sind die Kondylen und damit die Menisken entfernt, so wird die ganze Kapsel ausgeschnitten.

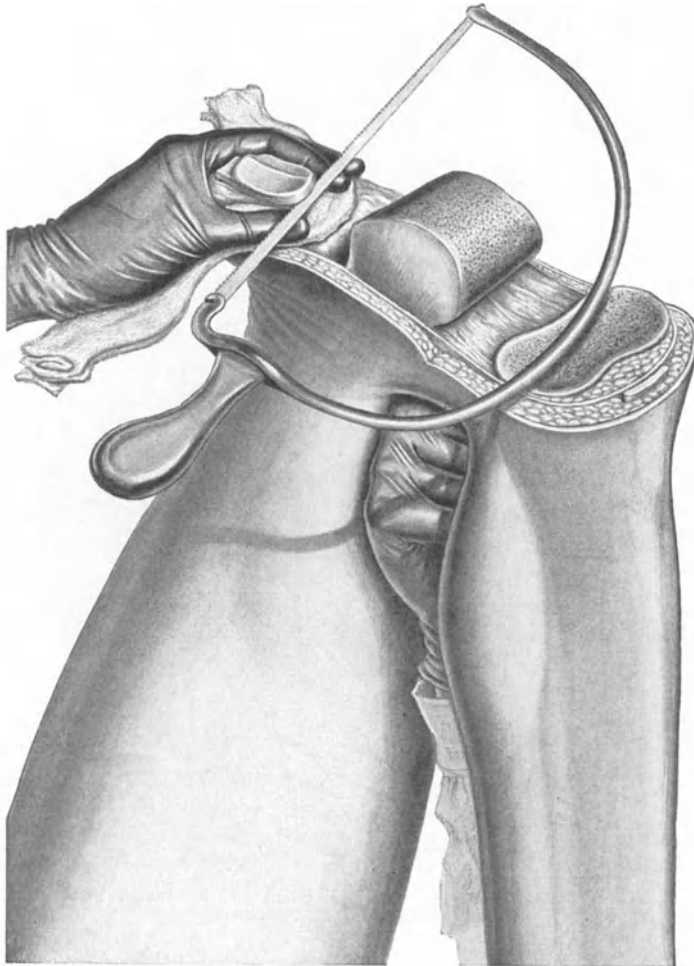


Abb. 322. Die Resektion des Kniegelenkes nach TEXTOR. III.
Das Absägen der Gelenkfläche der Patella.

Man geht am besten so vor, daß man den oberen Recessus durch seitliche Einschnitte, die die Haut nicht verletzen dürfen, freilegt. Nun kann die Patella mit dem Weichteillappen soweit nach oben umgeklappt werden, daß man einen vollkommenen Einblick in den oberen Recessus erhält und die ganz mit Synovialmembran überzogene Innenfläche unter Kontrolle des Auges am besten mit der Bogenschere abschneiden kann. Ist die Patella schwer erkrankt, so kann man sie vollkommen entfernen. In den meisten Fällen genügt es, die überknorpelte Fläche derselben mit einem Teil des Knochens parallel der Gelenkfläche abzusägen (Abb. 322). Man hebt zu diesem Zwecke durch einige Resektionsschnitte, die

man parallel zum Umfang der Patella in die sie umgebenden Weichteile anlegt, die Patella über die Ebene der Weichteile, faßt mit Hilfe einer Kompresse oder eines Tuches die Weichteile in die ganze Hand und drückt dadurch die Patella aus den Weichteilen heraus. Während man sie so festhält, wird die Absägung vorgenommen (Abb. 322). Die Weichteile werden am besten mit der krummen Schere entfernt, nachdem man sich mit der Pinzette eine kleine Falte aufgehoben hat. So schneidet man die ganze Synovialmembran bis auf die Capsula fibrosa

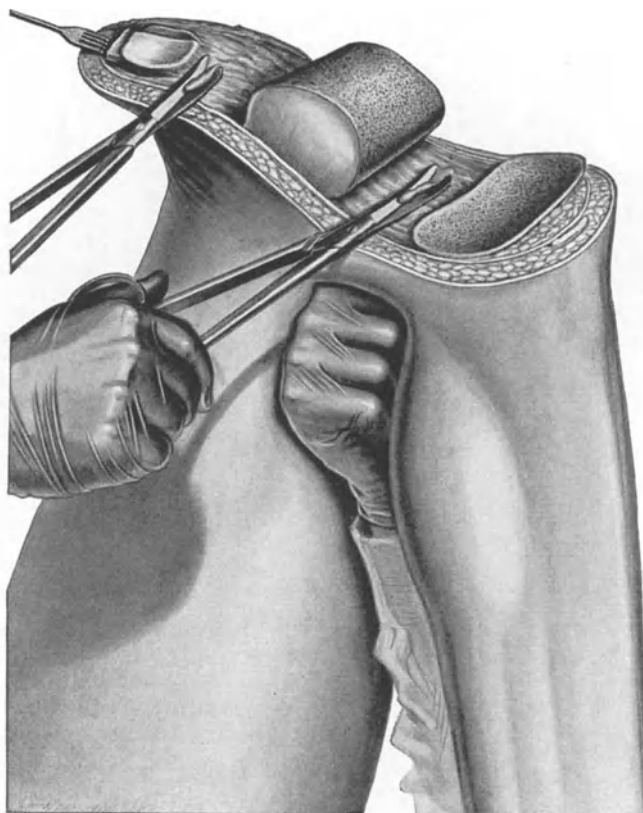


Abb. 323. Die Resektion des Kniegelenkes nach TEXTOR. IV.
Die Entfernung der Synovialmembran.

aus (Abb. 323). Dabei ist besondere Vorsicht anzuwenden im Bereiche der hinteren Kapselabschnitte. Die Kondylen müssen durch die in die Kniekehle eingeschlossene Faust des Assistenten möglichst weit auseinandergespreizt werden, so daß die hintere Kapseltasche und die Recessus gut zu übersehen sind. Etwa vorhandene Fisteln werden verfolgt, nur das Granulationsgewebe herausgeschnitten. Die vollkommene Übersichtlichkeit bewahrt am besten vor einer Verletzung der durch die Kniekehle ziehenden wichtigen Gefäße und Nerven.

Ist alles Kranke entfernt (manchmal müssen noch einzelne Herde aus den Kondylen mit dem scharfen Löffel herausgeholt werden), so werden die Kondylen ineinandergestellt, der Rest der Patella mit dem vorderen Weichteillappen zurückgeklappt und die Haut genau vernäht. Eine sichere Blutstillung ist

vorausgegangen. Wenn es sich um Tuberkulose handelte, bestäubt man die ganze Wundfläche mit einer feinen Schicht Jodoformpulver.

Der Gipsverband wird so angelegt, daß die beiden resezierten Kondylen fest gegeneinandergedrängt in einem Winkel von 170—180 Grad stehen.

Eine Feststellung der Knochenenden mit percutan durch die beiden Kondylen eingeschlagenen Nägeln, wie das HAHN (1882) empfohlen hat, erübrigt sich, wenn die beiden resezierten Gelenkenden fest aufeinanderstehen. Eine Pseudarthrose bildet sich nicht aus, wenn alles Kranke entfernt ist und die Ruhigstellung nicht zu früh unterbrochen wird. Der Gipsverband soll daher 6 Wochen liegen bleiben. Dagegen kann die Feststellung der beiden Knochenenden notwendig werden, wenn ein sehr großer Knochendefekt entstanden ist, wie das nach schweren Verletzungen mit Zertrümmerung der Kondylen und lang dauernder Infektion nach vollständiger Aufklappung (s. S. 389) mit Resektion der Kondylen beobachtet wird. In solchen Fällen hat SCHMIEDEN (1916) die Drahtnaht der angefrischten Resektionsenden in der granulierenden Wunde, d. h. nach Wundreinigung empfohlen. Die äußere Wunde bleibt dann offen. Nach 4—5 Wochen Gipsverband werden die Drähte entfernt. Es ist dann eine knöcherne Ankylose eingetreten.

Die Erfolge der Kniegelenkresektionen bei Tuberkulose sind im allgemeinen sehr gute. Am besten sind sie bei der geschlossenen Form, doch heilen auch solche mit Fistelbildungen und bei Mischinfektionen meist mit fester knöcherner Ankylose aus. Letztere müssen drainiert und mit Fenstergipsverbänden behandelt werden. Die Absägung des Knochens soll so sparsam wie möglich erfolgen. Eine unangenehme Folgeerscheinung ist das gelegentliche Ausbleiben der knöchernen Verbindung. Es entsteht dann eine fibröse Ankylose, die ein schmerzhaftes Auftreten zur Folge hat und außerdem zu Beugekontrakturen und Subluxationen der Tibia nach hinten führt. Gelegentlich ist das Zurückbleiben von tuberkulösen Herden daran schuld, die sich bei verminderter Widerstandskraft des Organismus ausbreiten und schließlich eine Amputation nötig machen können. Fistelbildungen in typischer Art weisen darauf hin. Ist das Grundleiden aber ausgeheilt, so darf bei fibröser Ankylose, die sich durch federnde Bewegung an der Resektionsstelle zu erkennen gibt, der Gipsverband noch nicht entfernt werden, er muß vielmehr durch einen neuen ersetzt werden, da dann meist mit der Besserung des Allgemeinzustandes auch eine knöcherne Ankylose eintritt. Auf die Hebung des Allgemeinzustandes ist daher größter Wert zu legen. Gute Ernährung, frische Luft, Sonnenbehandlung (allgemein und lokal), Stauungsbehandlung, Behandlung eventuell bestehender anderer tuberkulöser Herde fördert die Knochenbildung.

Bei völlig reaktionsloser Heilung kann auch Belastung der Resektionsstelle die Knochenbildung fördern. Dabei muß allerdings sehr darauf geachtet werden, daß durch den Gipsverband oder einen Tutor die Resektionsstelle vollkommen ruhiggestellt wird.

b) Auf das zweite Verfahren, das den Streckapparat vollkommen durchtrennt, brauchen wir nicht näher einzugehen. Es stammt von HAHN (1882) und besteht in der Durchtrennung der Quadricepssehne von Condylus zu Condylus mit oberem Bogenschnitt. Es hat keine besonderen Vorteile, wenn es sich nicht gerade um die Exstirpation des isoliert erkrankten, oberen Kniegelenksrecessus handelt, was wohl kaum vorkommt. HAHN hat bei Veröffentlichung seiner Methode auch die Nagelung der resezierten Gelenkenden empfohlen.

Der HAHNSche Schnitt, soweit er die Haut betrifft, ist vielfach zur Entfernung der chronisch entzündeten Bursa suprapatellaris angewendet worden. Hier hat er den großen Vorteil, daß die Narbe nicht über das Lig. patellae fällt und beim Knien nicht gereizt und gedrückt wird. Es gibt aber leicht Randnekrosen am Bogenschnitt.

II. Verfahren, die den Streckapparat zeitweilig durchtrennen.

Zahlreich sind die Verfahren der Kniegelenkeröffnung, bei denen der Streckapparat durchtrennt, aber nach Abschluß des Eingriffes wieder vereinigt wird. Die wichtigsten sind die von VOLKMANN, KOCHER, PAYR und KIRSCHNER.

a) v. VOLKMANN hat mit einem Hautschnitt über den unteren Patellarrand die Patella freigelegt, zu ihren beiden Seiten das Gelenk eröffnet und die Patella quer durchsägt. Bei Notwendigkeit einer sehr breiten Eröffnung hat er auch beiderseits einen kleinen Längsschnitt an den Querschnitt angefügt und dadurch den Schnitt wie ein lateinisches H geformt. Nach Abschluß der im Gelenk auszuführenden Operation hat er die beiden Patellarfragmente mit Catgut wieder zusammengenäht.

Später ist von KIRSCHNER (1910) der Vorschlag gemacht worden, die Patella schräg von hinten unten nach vorne oben mit der Säge zu durchtrennen, daß der obere Teil mit

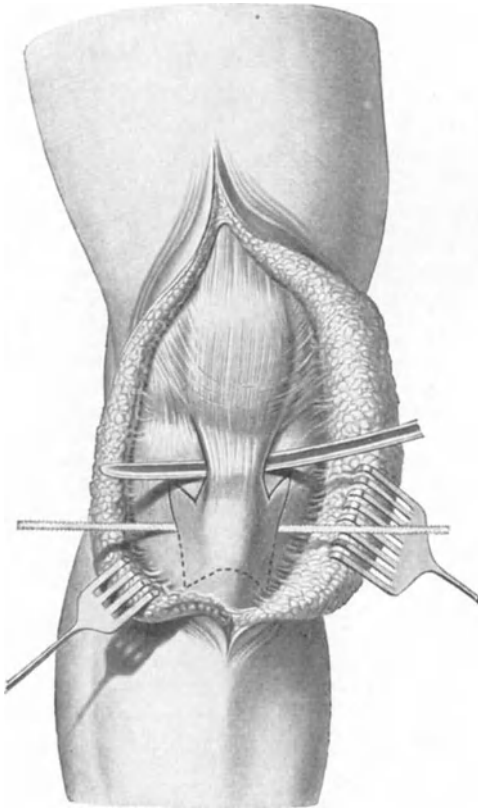


Abb. 324. Die Eröffnung des Kniegelenkes nach KIRSCHNER. I.
Das Lig. patellae ist auf eine Hohlsonde geladen. Die Säge hat bereits den oberen Teil ihres Weges zurückgelegt.

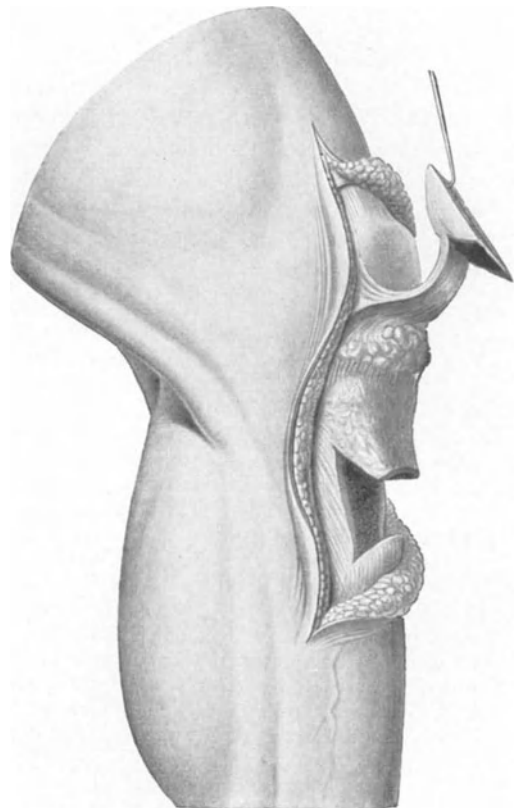


Abb. 325. Die Eröffnung des Kniegelenkes nach KIRSCHNER. II.
Das trapezförmige Knochenstück ist aus dem Falz herausgeschoben. Der Eingang zum Gelenk ist frei.

der Quadricepssehne, der untere mit dem Lig. patellae in breiter Verbindung bleibt. Am Schlusse der Operation werden die beiden Stücke durch Drahtknochennaht oder durch Catgutnähte, die das Periost und die an den Rändern der Patella stehengelassenen Kapselreste fassen, wieder vereinigt. Dieses Verfahren hat vor dem VOLKMANNschen den großen Vorteil, daß die Knorpelfläche nicht verletzt wird, da die Säge am unteren nicht überknorpelten Ende der Patella unter dem Lig. patellae hindurchgeführt und hier mit dem Sägen begonnen wird. Ein weiterer Vorteil besteht darin, daß nach Abschluß der Operation breite Knochenflächen miteinander in Berührung treten, und daß daher auch bei Verschiebung der Fragmente durch den Quadricepszug die Knochenflächen nicht außer Berührung kommen.

b) PAYR hat zur Eröffnung des Kniegelenkes eine Z-förmige Durchtrennung des Lig. patellae in der Frontalebene vorgenommen (Abb. 352). Dieses

Verfahren ist außerordentlich einfach und bietet, da hier nach Abschluß der Naht, die durch Catgutnähte an allen vier Seiten der Sehnenwunde ausgeführt wird, durch das breite Aneinanderlagern der Sehnenflächen eine sichere Gewähr für einen festen Halt. Es besteht außerdem noch der große Vorteil, daß man die Sehne je nach Bedarf verlängern oder verkürzen kann.

c) KIRSCHNER hat auch einen zweiten Vorschlag gemacht, bei dem ein trapezförmiges Knochenstück, das die Tuberos. tibiae und den Ansatz des Lig. patellae

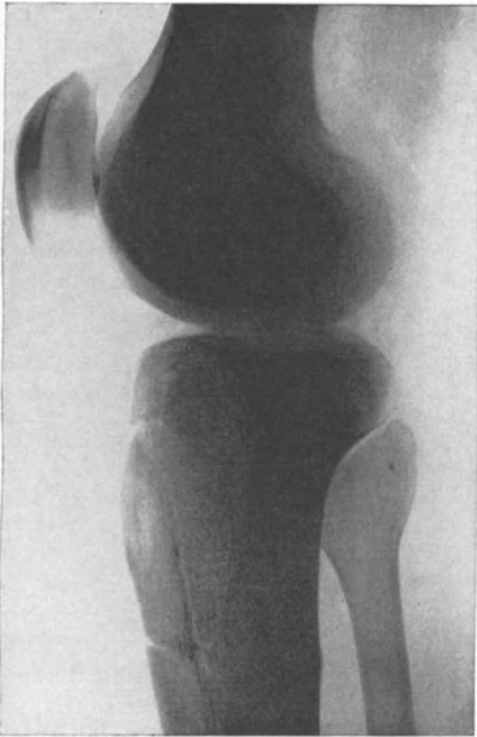


Abb. 326. Das Röntgenbild zeigt das reponierte Knochenstück nach der KIRSCHNERSCHEN Kniegelenkeröffnung. (Eigene Beobachtung.)

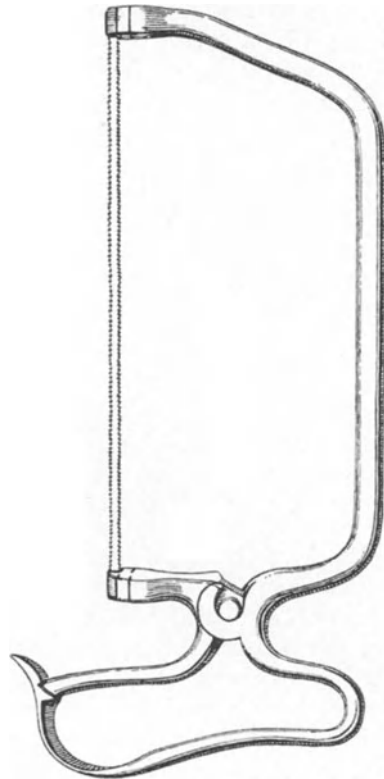


Abb. 327. Doppeltschneidende Bogensäge mit verstellbarem Blatt nach KIRSCHNER. ($\frac{1}{3}$ natürl. Größe.)

enthält, aus der Tibia mit der doppeltschneidenden Säge (Abb. 327) herausgeschnitten wird (Abb. 324). Nach Anzeichnung des Periostschnittes mit dem Messer sägt man zuerst unter dem Lig. patellae beginnend nach dem Kniegelenk zu schräg nach oben, dann mit der Rückseite des Sägeblattes parallel zur Längsrichtung der Tibia und unterhalb der Tub. tibiae wieder mit der Vorderseite schräg nach aufwärts (Abb. 324). So entsteht ein trapezförmiges Knochenstück, das seitlich herausgehoben (Abb. 325) und später wieder zurückgeschoben werden kann und ohne weitere Befestigung hält (Abb. 326).

Auch die KOCHERSCHE Vorschrift gehört in die zweite Gruppe. Bei ihr wird der Streckapparat dadurch durchtrennt, daß man mit einem lateralen Bogenschnitte, der das Gelenk an der Außenseite der Patella eröffnet, den ganzen Streckapparat freilegt, und nun die Tuberositas tibiae mit dem Meißel subcortical abschlägt, wie das TILING (1886) und LOSSEN (1882) ähnlich schon empfohlen hatten. Das Verfahren erscheint in seiner weiteren

Ausführung sehr umständlich und wird wohl kaum noch zur Anwendung kommen. Dasselbe gilt für seinen Vorschlag, das Gelenk bei der Tuberkulose wie einen Tumor geschlossen, also ohne Eröffnung der Kapsel herauszulösen. Da das im hinteren Abschnitt nicht gelingt, besteht kein Vorteil vor den anderen einfacheren Eingriffen.

Die Übersicht ist beim TEXTORSchen Schnitt besser und die Möglichkeit, alles Kranke zu entfernen, ist gegeben, worauf es bei der Tuberkulose eben hauptsächlich ankommt.

Bei Jugendlichen soll man die Sehnen der Beugemuskulatur ebenfalls durchtrennen, wenn der ganze Streckapparat zerstört werden mußte, um wenigstens die eine Ursache, die neben der Belastung zur Beugekontraktur Veranlassung gibt, nämlich die Muskelwirkung der Beuger, auszuschließen.

DULKENOW empfahl die Durchtrennung der Patella und des Lig. patellae in der Längsrichtung und meißelte die Tuberositas tibiae mit den Ansätzen des getrennten Lig. patellae nach beiden Seiten hin ab. Diese Vorschrift hat keine besonderen Vorteile.

III. Verfahren, die den Streckapparat schonen.

Soll der Streckapparat erhalten bleiben, was in allen Fällen, die für eine spätere Mobilisierung des Kniegelenkes geeignet erscheinen, wünschenswert ist, so kommen nur die Eröffnungsschnitte von v. LANGENBECK und PAYR in Frage.

a) Der LANGENBECKsche Schnitt (1862) ist ein Längsschnitt, der auf der medialen Seite der Patella etwa zwei Zeigefinger breit oberhalb, noch im Bereiche des Muskelfleisches des M. vastus medialis beginnt und zunächst senkrecht distal, dann bogenförmig zur medialen Seite des Ansatzes des Lig. patellae an der Tuberositas tibiae verläuft. Das Gelenk wird sofort eröffnet und dann unter allmählicher Beugung des Gelenkes die Patella nach außen luxiert. Nun können die Ligg. cruciata und collateralia durchschnitten und ein guter Einblick in das Gelenk ermöglicht werden. Auch die Absägung der Gelenkenden läßt sich gut ausführen.

b) PAYR hat (1919) den schonenderen *medialen S-Schnitt* empfohlen. Er fand ihn für alle operativen Eröffnungen des Kniegelenkes geeignet. Er ist insofern besser als der LANGENBECKsche Schnitt, als er durch seine Anlage die Muskulatur des Kniegelenkes vollkommen schonet. Er beginnt mit dem ersten Bogen des S medial und handbreit oberhalb der Kniescheibe an der Grenze zwischen dem M. vastus medialis und der Sehne des M. rectus femoris. Das Muskelfleisch des M. vastus medialis wird von der gemeinsamen Strecksehne abgelöst. Dann verläuft der Schnitt durch die fibröse Kapsel, knapp fingerbreit von der Patella entfernt und ihr parallel und zieht nach dem lateralen Rande des Ansatzes des Lig. patellae. Zur Schonung des R. infrapatellaris n. sapheni soll man sich im distalen Teil des Schnittes möglichst nahe an die Patella halten. Der Schnitt dringt dann beim Vertiefen in das Gelenk und eröffnet es vom oberen Rande des Recessus suprapatellaris bis zum Lig. patellae. Der laterale Teil des Streckapparates (dreiviertel des M. quadriceps mit Patella und Lig. patellae) werden dann mit Haken gefaßt und unter langsamer Beugung des Kniegelenkes nach außen luxiert (Abb. 328).

Die Übersicht und die Möglichkeit, intraartikulär zu operieren, sind für alle Arten von Eingriffen völlig ausreichend. Nur bei schweren Ankylosen ist es manchmal notwendig, einen Teil des Lig. patellae vom Knochen abzulösen. Auch die Besichtigung der dorsalen Kapselabschnitte gelingt nicht immer, wenn nicht gerade ein Erguß besteht.

Der größte Vorteil des Schnittes ist die rasche und weitgehende Wiederherstellung der Gelenkfunktion.

Ist nach der Abnahme des Gipsverbandes nach 6 Wochen die Heilung gesichert, so muß doch nach Resektionen zur Erzielung einer Ankylose in allen Fällen 3—4 Monate lang ein Tutor getragen werden, da sonst selbst bei

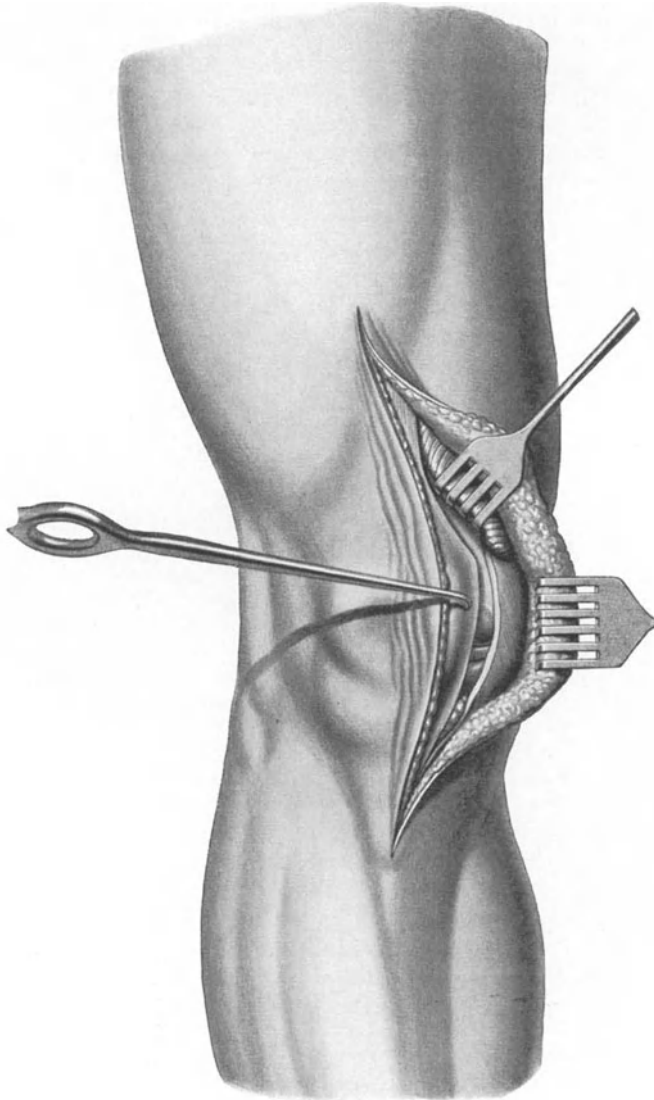


Abb. 328. Der mediale S-Schnitt nach PAYR. Die Gelenkkapsel ist unter Schonung des M. vastus med. S-förmig gespalten. Der einzinkige Haken ist zur Luxation der Patella bei der nun folgenden Beugebewegung eingesetzt.

eingetretener knöcherner Ankylose noch eine Beugekontraktur entstehen kann. Durch den Verlust der Streckfähigkeit im Verein mit der Belastung wird diese Kontraktur bedingt und kann einen an sich sehr schönen Erfolg ungünstig gestalten.

Bei *Kindern* liegen in der Beziehung ganz besonders ungünstige Verhältnisse vor. Schon v. VOLKMANN hat die Erfahrung machen müssen, daß sie nicht nur zu Kontrakturen

neigen, sondern daß sich bei nicht genügender Vorsicht in bezug auf die Ausdehnung der Knochenresektion auch schwere Wachstumsstörungen im Verlaufe einiger Jahre einstellen. v. LANGENBECK (1868) hat daher verlangt, daß bei Kindern die Resektion innerhalb der Epiphysenlinie stattfinden muß, was sich am leichtesten bei der bogenförmigen Absägung der Gelenkenden durchführen läßt. Sie kann nur dann nicht geschont werden, wenn der tuberkulöse Prozeß sie durchbrochen hat. Dann gelingt es aber doch meist, nur den erkrankten Teil des Intermediärknorpels zu entfernen. Eine Verkürzung tritt dann freilich meist auch ein, aber selbst bei vollkommen erhaltender Behandlung bleibt sie ja nicht aus.

Die *Subluxationsstellung* kann am besten verhindert werden, wenn die Gelenkenden fest aufeinander stehen, bei bogenförmiger Gestaltung der Sägeflächen. Die treppenförmige Absägung, wie sie ALBERT, oder die keilförmige, wie sie SÉDILLOT zur Verhütung dieser Komplikation empfahl, sind schwieriger durchzuführen und unnötig.

Die Beugekontraktur kommt bei Kindern nicht nur durch zu frühzeitige Belastung der noch nicht völlig knöchern verbundenen Gelenkenden zustande, sondern auch durch das fortschreitende Wachstum der unteren Femurepiphyse. Dem Längenwachstum des resezierten Gelenkabschnittes setzen die fibrös degenerierten und ihrer Elastizität beraubten, geschrumpften, atrophischen Beugemuskeln einen Dauerwiderstand entgegen und ziehen die wachsende Epiphyse des Femurs allmählich bogenförmig nach hinten. Begünstigt wird dieser Vorgang durch das Fehlen der Antagonistenwirkung.

Für die Resektion bei Kindern hat daher zu gelten:

1. die Resektion ist unter Schutz der Epiphysenknorpel auszuführen,
2. für festes Aufeinanderstehen der resezierten Gelenkenden ist zu sorgen,
3. das Tragen eines Tutors ist notwendig bis zum Abschluß des Knochenwachstums, d. h. für die untere Femurepiphyse bis zum 20. Lebensjahr.

3. Die Resektion des Fußgelenkes.

Die Resektion des Fußgelenkes wurde zuerst bei offenen Luxationen vorgenommen, und zwar nach LOSSEN von GEORG COOPER, später haben nach demselben Autor CIRCLAND, DESCHAMPS, TAYLOR, MOREAU u. a. die Resektion aus derselben Indikation ausgeführt. Wegen Tuberkulose wurde das Fußgelenk zuerst von MOREAU 1792, in Deutschland von JÄGER 1833 reseziert. v. LANGENBECK hat die Fußgelenksresektion nach Schußverletzungen gleichzeitig mit der Resektion anderer Gelenke 1864 in die Kriegschirurgie eingeführt. Vereinzelt Fälle mit teilweisen Resektionen haben schon die Kriegschirurgen FRIEDRICHS des Großen bekanntgegeben. Von den heute noch geübten Verfahren kommen das LANGENBECKSche, das KÖNIGSche, das KOCHERSche und HUETER-HEIDENHAINsche besonders in Frage. Besonders das KOCHERSche und das HUETER-HEIDENHAINsche Vorgehen zeichnen sich dadurch aus, daß sie bei weitgehender Schonung der Weichteile eine ausgezeichnete Einsicht in das Gelenkinnere gestatten, soweit die Weichteile und die knöchernen Abschnitte in Frage kommen. Auf die große Zahl der übrigen empfohlenen Eröffnungsschnitte soll hier nicht näher eingegangen werden. Erwähnt soll nur noch werden, daß auch Resektionsschnitte angegeben wurden, die von hinten an das Gelenk herantraten unter Durchschneidung bzw. zeitweiliger Spaltung der Achillessehne. Die Eröffnung des Fußgelenkes von hinten ist für die Behandlung der Gelenkeiterungen von Bedeutung geworden. TEXTOR hat einen solchen Schnitt empfohlen.

I. Das KOCHERSche Resektionsverfahren.

Der laterale Bogenschnitt KOCHERS beginnt gut handbreit oberhalb des äußeren Knöchels, und zwar am vorderen Rand der Achillessehne, verläuft parallel mit ihm nach abwärts, dann bogenförmig um den äußeren Knöchel herum und endet etwas aufsteigend, etwa in der Mitte zwischen dem lateralen Knöchel und der Tuberositas metatarsi V. Nach Durchtrennung von Haut und Fascie und unter Schonung des N. suralis und der V. saphena parva, die nach hinten abgeschoben werden, muß man darauf Rücksicht nehmen, daß man

den N. peronaeus superficialis, der an der Außenseite des M. extensor digitorum herabzieht, nicht verletzt. Der N. cutan. dors. lat. wird meist nicht geschont werden können. Der Schnitt dringt sofort in die Sehnenscheide der

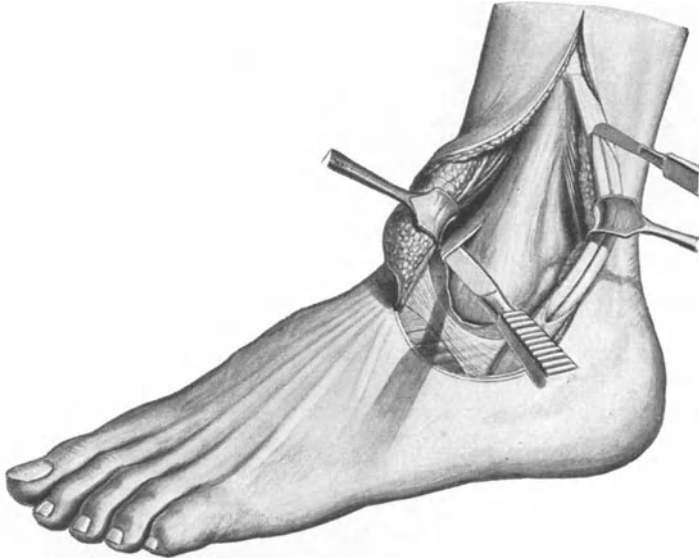


Abb. 329. Die Resektion des Fußgelenkes nach KOCHER. I.
Spaltung der Sehnenscheide der Mm. peronaei. Einschneiden der vorderen Kapseltasche.

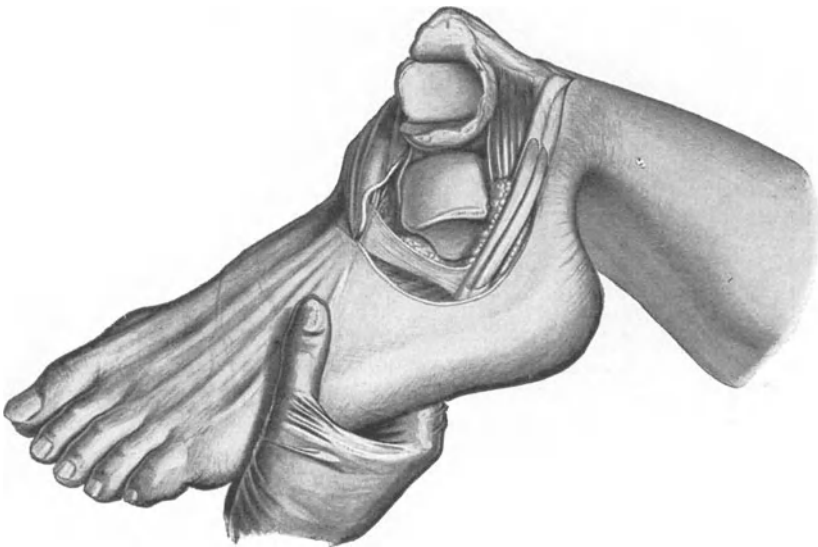


Abb. 330. Die Resektion des Fußgelenkes nach KOCHER. II.
Der Fuß ist nach außen luxiert.

Mm. peronaeus longus und brevis ein, so daß die Sehnen aus ihren Scheiden herausgehoben werden können (Abb. 329). Zunächst kann man sie erhalten, doch müssen sie in manchen Fällen durchtrennt werden, was am besten durch einen Z-förmigen Schnitt geschieht, so daß eine spätere Wiedervereinigung

leichter möglich ist. Sind die Sehnen nach hinten gezogen, so schneidet man in der Schnittrichtung das Periost an der unteren und äußeren Fläche der Fibula bis zur Malleolenspitze ein, schiebt es zurück und eröffnet an der Vorderfläche des Malleolus das Fußgelenk (Abb. 330). Dann werden die seitlichen Ligamente und die Kapsel zunächst am Unterrand des Malleolus ext. durchschnitten und während der ganze Streckapparat durch einen in die vordere Kapseltasche eingesetzten schmalen LANGENBECKSchen Haken vom Knochen abgezogen wird, schneidet man den Kapselansatz an der vorderen Tibiakante ab. Ebenso wird der hintere Kapselansatz nach Zurückziehen der gesamten Weichteile, einschließlich der mit dem Periost in Verbindung bleibenden Sehnenscheide der Mm. peronaei von der hinteren Tibiakante scharf abgetrennt. Die Ablösung der Kapsel von der Tibia erfolgt sowohl vorn als auch hinten bis zum Malleolus medialis. Nun gelingt es durch eine kräftige Luxationsbewegung nach außen, den Taluskopf aus der Malleolengabel nach außen zu luxieren, so daß die Talusrolle unter dem Malleolus zum Vorschein kommt (Abb. 330). Die Luxation gelingt meist ohne Durchschneidung der Sehnen der Mm. peronaei. Falls sie nicht ermöglicht werden kann, müssen die Sehnen in der obengenannten Weise durchtrennt werden. Das Ligamentum deltoideum kann in den meisten Fällen erhalten bleiben, da durch die Luxation des Taluskopfes eine ausgezeichnete Übersicht über das Gelenkinnere gegeben wird. Bei Tuberkulose des Fußgelenkes bricht gelegentlich bei der Luxation der Malleolus medialis ab. Je nach der Art und Ausdehnung der Erkrankung werden die Gelenkenden entfernt. Bei Tuberkulose wird der ganze Weichteilapparat bis zur fibrösen Kapsel geopfert. Die Anfrischung der Gelenkenden soll so erfolgen, daß möglichst breite Berührungsflächen entstehen. Das gelingt am besten durch bogenförmiges Absägen der Gelenkenden, etwa in Anlehnung an die frühere Form. Ist der Talus schwer erkrankt, so muß er unter Umständen vollständig herausgenommen werden.

II. Die Resektion nach HUSSEY-HUETER, HELFERICH (HEIDENHAIN).

Nach LOSSEN haben schon HEYFELDER und SÉDILOTT einen Querschnitt über den Fußrücken bei der Resektion angewendet, aber erst HUETER hat ihn genau beschrieben und erst durch HELFERICH (HEIDENHAIN) wurde die Schnittführung so verbessert, daß er für alle Fälle von Fußgelenksresektion Anwendung finden kann. In ähnlicher Weise operierten auch BARDENHEUER und BRUNS; letzterer gibt an, daß dieser Schnitt schon 1858 von HUSSEY bei einer Gelenksresektion verwendet wurde. Der Vorteil des dorsalen Lappenschnittes, wie ihn HELFERICH ausführte, liegt darin, daß er nicht nur eine ausgezeichnete Übersicht über das obere Sprunggelenk ermöglicht, sondern daß auch die Tarsalgelenke bis zum Metatarsus freigelegt und, wenn nötig, reseziert werden können.

Der Eingriff wird in folgender Weise ausgeführt: Der Schnitt beginnt beiderseits an der Malleolenspitze und läuft zunächst schräg nach vorn und abwärts, um schließlich etwa in Höhe des LISFRANCSchen Gelenkes durch eine bogenförmige Verbindung der beiden seitlichen Schnitte zu enden. Er wird sofort allseitig bis auf den Knochen geführt und dabei die A. dorsalis pedis durchtrennt. Der gesamte Weichteillappen, einschließlich der Sehnen, wird nach oben zurückgeschlagen. Will man eine Wiederherstellung der durchschnittenen Strecksehnen der Resektion anschließen, so werden besonders die Sehnen des M. tibialis anterior, des M. extensor hallucis longus und auch die übrigen Strecksehnen Z-förmig durchschnitten und mit je einem, durch die Enden gezogenen Faden lose

verbunden, so daß man sie zur Wiedervereinigung nicht lange zu suchen braucht (Abb. 331). Schon BARDENHEUER, BRUNS und HEYDENHAIN haben übrigens darauf aufmerksam gemacht, daß eine Naht der Strecksehnen unnötig ist, da sich ihre Funktion nach der Wundheilung regelmäßig von selbst wieder herstellt. Zum Teil wird die Funktion vielleicht durch die *Mm. extensores digitorum breves*, die ja erhalten bleiben, besorgt. Ist der Hautlappen so weit abgelöst, daß man die obere Tibiakante abtasten kann, so wird das Gelenk mit einem Querschnitt, dem bogenförmige Schnitte um die Malleolen folgen, eröffnet und gleichzeitig so weit zum Klaffen gebracht, daß der Talus aus seiner Rolle nach vorn und unten luxiert werden kann. Man hat bei der Abtrennung am Malleolus mit äußerster Vorsicht vorzugehen, um nicht die *A. tibialis posterior* und die ventral von ihr hinter dem Malleolus verlaufenden Sehnen und Nerven zu verletzen. Der Überblick über das luxierte Gelenk ist ein ausgezeichnete bis in seine hintersten Abschnitte (Abb. 332). Sowohl das Ausschneiden der Kapsel, als die Absägung der Gelenkenden läßt sich leicht durchführen. Sind auch die übrigen Gelenke des Tarsus erkrankt, so kann man sie sehr gut einzeln freilegen, einsehen und, wenn nötig, reseziieren, um dann schließlich unter möglichst guter Aneinanderpassung der zurechtgerichteten Reste die Operation zum Abschluß zu bringen. Man muß dafür sorgen, daß sich möglichst breite Knochenflächen

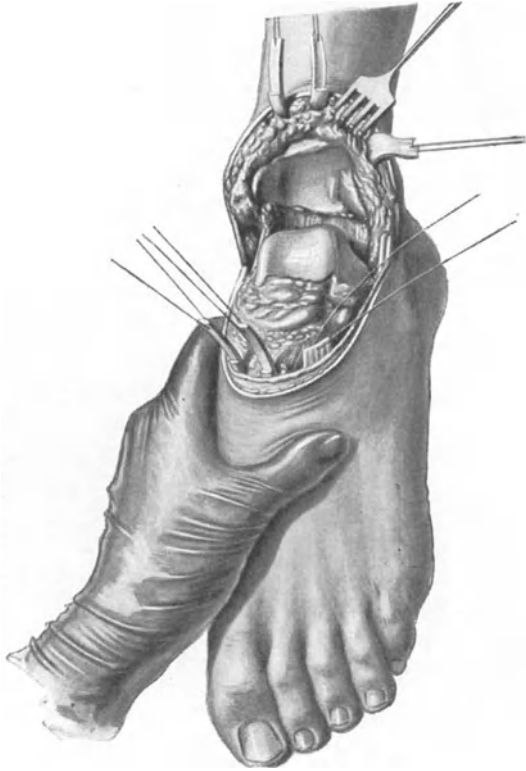


Abb. 331. Die Resektion des Fußgelenkes nach HUSSEY-HUETER-HELFERICH. I.
Z-förmige Durchtrennung der Strecksehnen. Luxation des oberen Sprunggelenkes.

berühren. Wenn nur das obere Sprunggelenk erkrankt war und reseziert werden mußte, so ist eine bogenförmige Anfrischung von Tibia und Fibula einerseits und Talus andererseits am zweckmäßigsten (Abb. 332). Man kann auch Teile der Malleolengabel erhalten, um dadurch ein seitliches Abgleiten zu verhüten. Hat man wegen Tuberkulose reseziert, so muß durch Anlegen eines Gipsverbandes in rechtwinkliger Stellung des Fußes eine sich über 6—8 Wochen erstreckende Ruhigstellung erzielt werden. Mußte wegen schwerer Verletzung reseziert werden, so ist nur eine vorübergehende Ruhigstellung wünschenswert, da sich auch bei reseziertem oberem Sprunggelenk, wenn sich die Ausdehnung der resezierten Stücke in mäßigen Grenzen hält, im Laufe der Zeit häufig eine gewisse Beweglichkeit wiederinstellt. Selbstverständlich muß eine Spitzfußstellung auch in solchen Fällen verhütet werden, und es ist deshalb gut, auf die Wiederherstellung der Strecksehnen, besonders der Sehnen der *Mm. tibialis*

anterior und extensor hallucis longus unter genügender Spannung Wert zu legen, zumal sie bei wiederkehrender, wenn auch oft nur geringer Beweglichkeit

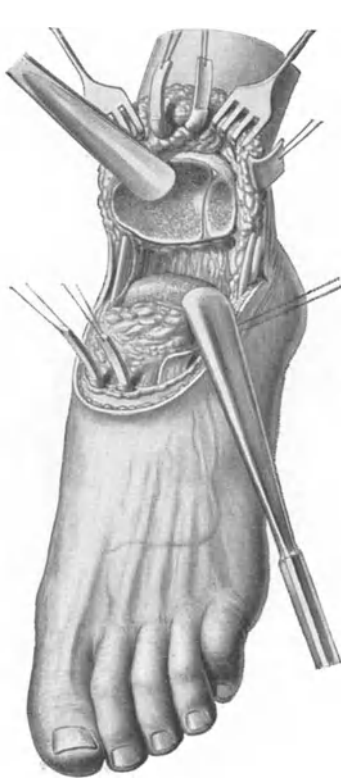


Abb. 332. Die Resektion des Fußgelenkes
nach HUSSEY-HUETER-HELPERICH. II.
Bogenförmige Abmeißelung der Gelenkflächen.

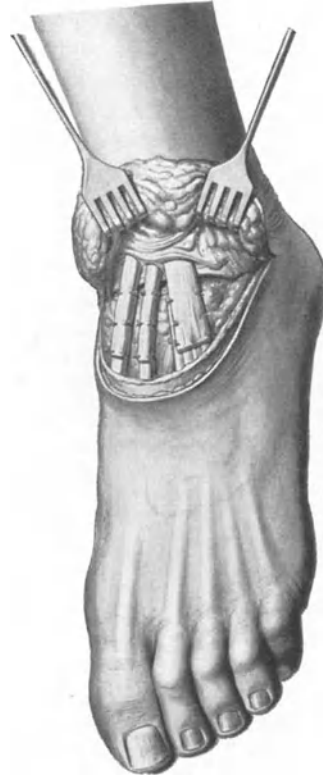

Abb. 333. Die Resektion des Fußgelenkes
nach HUSSEY-HUETER-HELPERICH. III.
Naht der Strecksehnen.

von Bedeutung sein kann (Abb. 333). Nach Abschluß der Knochenoperation wird der Hautlappen zurückgeklappt und, wenn nötig, verkürzt, so daß eine genaue Naht des Lappenschnittes möglich wird.

k) Die Eingriffe bei den Luxationen.

a) Die Eingriffe bei der habituellen Schulterluxation.

(SEIDEL.)

Schon die alten Ärzte haben die habituelle Schulterluxation gekannt und HIPPOKATES berichtet, daß er durch operative Maßnahmen, die eine Schrumpfung der das Gelenk umgebenden Weichteile (Glüheisen) herbeiführen sollten, gute Erfolge hatte. Solche auf Schrumpfung berechneten Eingriffe sind bis in die neueste Zeit empfohlen worden. Die Zahl der zur Behandlung der habituellen Schulterluxation angegebenen Methoden ist außerordentlich groß. Es kommt das wohl in erster Linie daher, daß bei der habituellen Schulterluxation die verschiedensten Störungen ursächlich in Frage kommen und daß diese verschiedenen Ursachen nicht alle durch dieselbe Maßnahme zu beheben sind. Aus den beobachteten pathologisch-anatomischen Befunden soll nur folgendes hervorgehoben werden. Fast regelmäßig findet sich eine starke Erweiterung der Kapsel, frische und alte Kapselrisse, von denen die letzteren oft nur mangelhaft verheilt sind. Außerdem werden häufig Abrisse der Muskelansätze, besonders der Außenrotatoren von der Kapsel und von den Tuberculis beobachtet. Schließlich finden sich nicht selten Absprengungen der Tubercula, die häufig

schon auf das erste Trauma zurückgehen. Ebenso Verunstaltungen des Gelenkkopfes, der Gelenkpfanne und des Labrum glenoidale. Auch freie Körper, wohl häufig als Reste von vollständig losgelösten Absprengungen, werden gefunden. Infolge der Vielgestaltigkeit des Krankheitsbildes kann nicht jeder Eingriff ein gutes Resultat zeitigen, daher sind im Laufe der Jahre immer mehr Bestrebungen hervorgetreten, kausale Therapie zu treiben, d. h. je nach dem entsprechenden pathologisch-anatomischen Befund das Operationsverfahren zu wechseln (W. MÜLLER, PERTHES). Für die Fälle, die glücklicherweise die Mehrzahl bilden, bei denen die Kapselerweiterung als einziger Fehler festzustellen ist, sind folgende Operationsverfahren angegeben worden, die entweder auf eine Beschränkung des Kapselhohlraumes hinauslaufen oder den Kopf gewissermaßen in der Gelenkhöhle festhalten.

1. Einengung des Hohlraumes. Sie ist schon frühzeitig auf die einfachste Weise durch Raffung der erweiterten Gelenkkapsel durchgeführt worden. Dabei kann entweder

a) das Gelenk geschlossen bleiben oder

b) es kann eröffnet werden. In beiden Fällen kann die geraffte Kapsel durch Doppelung oder Transplantation von Fascie verstärkt werden.

Zu a). Die Raffung der geschlossenen Kapsel ist von vielen Chirurgen ausgeführt worden. Sie gibt mäßige Dauererfolge. Wird auf die geraffte Kapsel sowohl vorn als hinten ein Fascienlappen aufgesteppt (PAYR), so werden die Erfolge dadurch besser, doch sichert die Methode nicht vor Rückfällen. Man muß SCHULZE recht geben, daß die Raffung der vorderen Kapseltasche für die scheinbar nicht so seltenen Fälle des Kapselrisses im Bereich der unteren Kapseltasche keine Gewähr für einen Dauererfolg bietet, besonders dann, wenn die Kapsel entweder am Pfannenrand oder am Humerus abgerissen ist.

Zu b). Die Erfolge der Kapselraffung nach Eröffnung des Gelenkes mit oder ohne Ausschneidung, mit oder ohne Doppelung der Kapsel, oder Deckung durch Transplantation scheinen zwar etwas besser, doch gilt für sie dasselbe wie für die unter a aufgeführten Fälle. Zweckmäßiger erscheint die von SCHULZE und THOMAS empfohlene Freilegung der unteren Kapseltasche mit folgender Naht, Raffung oder Transplantation (SCHULZE).

2. Die Verfahren zur Zurückhaltung des Kopfes in der Pfanne sind neueren Datums. Sie lassen sich ebenfalls in solche trennen, bei denen das Gelenk geschlossen bleibt und solche, bei denen es eröffnet wird. Es handelt sich in allen Fällen um Plastiken oder Transplantationen.

a) Die Vorgehen ohne Eröffnung des Gelenkes. Das erste plastische Verfahren wurde von CLAIRMONT und EHRLICH 1909 empfohlen. Es besteht darin, daß aus dem hintersten Abschnitt des M. deltoideus nach Abtrennung der Sehne vom Humerus ein Lappen gebildet wird, der, in Verbindung mit seiner Gefäß- und Nervenversorgung bleibend, von der Rückseite durch die laterale Achsellücke an der medialen Humeruseite hindurchgezogen und vorn in einer Deltoideuslücke befestigt wird. Das Verfahren, über das CLAIRMONT (1936) ausführlich berichtet hat, hat sicher theoretisch und praktisch große Vorzüge. Die Ausführung ist aber schwierig und auch eingreifend, da Muskelsätze abgetrennt und wichtige Sehnen eingekerbt werden müssen, um die an sich zu enge Achsellücke genügend zu erweitern. Die sichere Ausführung hängt auch von der Form und Länge des M. deltoideus ab. Vor Rückfällen sichert sie auch nicht unbedingt. NIESSEN (SCHMIEDEN) hat allerdings keine beobachtet und das Verfahren daher warm empfohlen. KIRSCHNER verwendet die *Fascientransplantation*. Ein Fascienstück aus der Fascia lata (3:20 cm) wird durch die laterale Achsellücke von hinten zwischen Humerus und M. coracobrachialis (cave N. axillaris)

nach vorn gezogen und sowohl vorn als hinten zunächst unter dem M. deltoideus, dann durch diesen Muskel über das Akromion geleitet und durch Naht zu einem Ring geschlossen. Dadurch wird der Humerus extrakapsulär an das Akromion gefesselt.

Auch von LÖFFLER wird ein Fascienstreifen transplantiert, der einerseits durch das Akromion, andererseits durch ein Bohrloch am Tuberculum majus hindurchgeführt und durch Naht zum Ring geschlossen wird (Abb. 334). Dieser Vorschlag

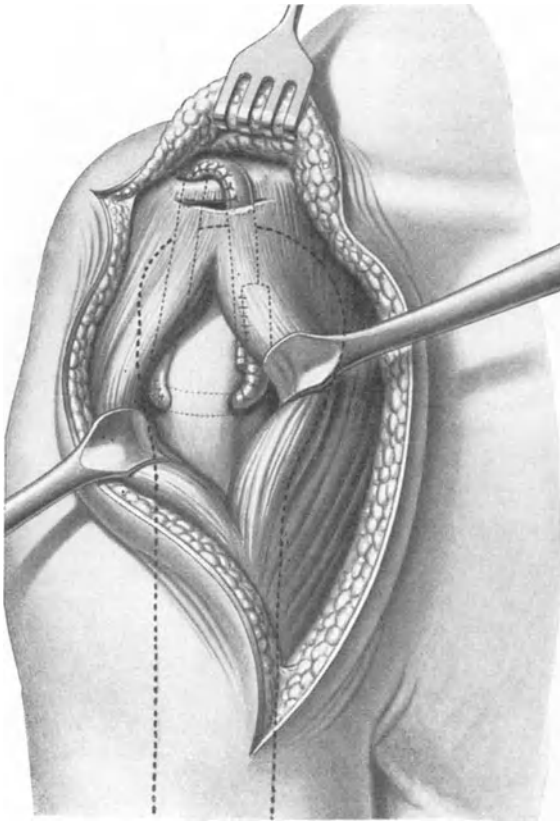


Abb. 334. Der Eingriff bei der habituellen Schulterluxation nach LÖFFLER. (Die stark punktierte Linie zeigt die Umrisse des Humerus, die schwach punktierte den submuskulären Verlauf der Fascie.)

ist entschieden der einfachste und scheint nach unseren Erfahrungen auch sicher. Allerdings sind nach FÖRSTER unter 38 Fällen 7 Rückfälle festgestellt worden. Der einfache Eingriff wird in folgender Weise ausgeführt. Der Hautschnitt beginnt am hinteren Rand des Akromion und verläuft gleich bogenförmig nach vorn konvex, dann der Längsachse des Humerus entsprechend, in der Gegend, die dem leicht tastbaren Tuberculum maj. entspricht. Der Schnitt ist etwa 8 cm lang. Die dünne Deltoideusfascie wird gespalten und die Muskelbündel über dem Tuberkulum majus stumpf auseinander gedrängt, bis das Tuberculum freiliegt. Dann wird am vorderen und hinteren Rand des Tuberculum das starke Periost gespalten und eine Periostbrücke mit der Rinnensonde unterminiert. Besser ist es, wie das LÖFFLER empfohlen hat, mit dem Knochenbohrer

einen kleinen Kanal quer durch das Tuberculum hindurchbohren, der dann zur Aufnahme des Fascienstreifens mit einem kleinen scharfen Löffel oder einem stärkeren Bohrer erweitert werden muß. Dann legt man durch Ablösen der Haut den hinteren seitlichen Abschnitt des Akromion frei, schiebt ein breites Elevatorium unter das Akromion und durchbohrt dasselbe von oben nach unten, etwa $\frac{1}{2}$ cm von seinem hinteren seitlichen Rand entfernt. Dann wird von dem 1. Einschnitt unter dem M. deltoideus, aber extrakapsulär, je ein Weichteilkanal sowohl nach dem hinteren Rand des Akromion als auch nach der Gegend des Bohrloches im Akromion gebohrt und nun mit Hilfe eines starken Seidenfadens der Fascienstreifen durch die Bohrlöcher oder subperiostale Brücke gezogen. Die beiden Fascienenden werden, während der Kopf akromionwärts

gestaucht und etwas abduziert wird, unter Spannung durch Naht zu einem Ring vereinigt. Der Fascienstreifen von 18—20 cm Länge und 2 cm Breite wird aus der Fascia lata entnommen und am besten durch eine fortlaufende Catgutnaht zu einem drehrunden Strang geformt. Nach Muskel- und Hautnaht erfolgt der Verband in abduzierter Stellung. Die Stellung wird 14 Tage bis 3 Wochen beibehalten.

b) Mit Eröffnung des Gelenkes.

JOSEPH hat ein Verfahren angegeben, bei dem das Gelenk eröffnet wird und ein Fascienstreifen entweder durch ein Bohrloch im überknorpelten Teil oder durch eine Naht in der Nähe der Konvexität befestigt wird, während das andere Ende des Fascienstreifens entweder in der Nähe des Proc. coracoideus oder am Pfannenrand befestigt wurde. Die zugrundeliegende Idee ist die, den Kopf durch eine Art Lig. teres zu befestigen. SCHMIEDEN hat neuerdings einen Fascienstreifen durch einen mit einem langen Bohrer angelegten Bohrkanal hindurchgezogen, der durch den Trochander maj. und das Akromion hindurchging, ohne das Gelenk durch diese Bohrung zu eröffnen. Die Eingriffe mit Eröffnung des Gelenkes sind schon wegen der Infektionsgefahr und der drohenden Arthrosis deformans weniger zu empfehlen.

Für die habituellen Luxationen, bei denen Muskelrisse, Abrisse der Tubercula, Deformitäten von Kopf und Pfanne vorhanden sind, werden die angegebenen Verfahren kaum immer genügen. Bei Nachweis des Abrisses der Außenrotatoren kommt die Vernähung der Ansätze derselben in Frage (W. MÜLLER), oder nach PERTHES die Wiederannähung an ihrer ursprünglichen Haftstelle. Ist das Labrum glenoidale abgerissen, so kann es nach PERTHES wieder angenäht werden. Für solche Fälle kommt auch die Vertiefung der Pfanne nach HILDEBRAND in Frage. Alle diese Methoden stellen freilich einen größeren Eingriff dar. Beim Vorgehen muß unter allen Umständen die Verletzung des N. axillaris vermieden werden. In der Mehrzahl der Fälle wird außerdem noch eine Kapselraffung, Ausschneidung, Doppelung oder Transplantation notwendig werden. Nur für ganz schwere Fälle mit starker Verunstaltung von Kopf und Pfanne kommt die Arthrodese oder die Resektion des Kopfes in Frage. Diese Eingriffe sind eigentlich nur gestattet bei schweren Verlusten im muskulären Bewegungsapparat und wenn sich schwere sekundäre, deformierende Gelenkveränderungen eingestellt haben.

β) Die Eingriffe bei der habituellen Luxation der Kniescheibe.

Die habituelle und die dauernde Kniescheibenluxation sind dadurch verursacht, daß der Muskelzug des M. quadriceps die Patella nicht nur nach oben, sondern auch nach lateral verschiebt. Unter regelrechten Verhältnisse setzt der äußere Epicondylus der Luxation einen genügenden Widerstand entgegen. Nach HOHLBAUMS Untersuchungen liegt die Ursache für die Neigung zur Patellarluxation in einer der Beugebewegung des Kniegelenks beigemischten abnormen Drehung des Kniegelenks um die Längsachse. Die Ursache für die abnorme Drehbewegung beruht auf einem starken Abweichen der Gelenkachsen der Kniegelenkskörper, die ihrerseits wieder durch entwicklungsgeschichtliche Störung begründet ist.

Die Methoden zur operativen Behandlung der habituellen Kniescheibenluxation sind außerordentlich zahlreich. Konservative Behandlungsverfahren haben vollständig im Stich gelassen. LÜCKERATH hat 1919 bereits 44 Operationsmethoden zusammengestellt. Zu diesen lassen sich noch eine größere Anzahl neuerer Vorschriften, von denen besonders die von PERTHES, VON MARWEDEL, LUDLOFF, DREYER und PAYR zu nennen wären, hinzufügen. Die Operationsmethoden versuchen auf die verschiedenste Weise das Leiden zu beseitigen. Die Angriffspunkte sind die Weichteile und die Knochen. Von den Weichteiloperationen können wir solche unterscheiden, die an der Gelenkkapsel, an den Bändern und solche, die an den Muskeln angreifen. Die Knochenoperationen suchen ihre Angriffspunkte an den Kondylen und an der Tuberositas tibiae. Fast allen Weichteiloperationen liegt der Gedanke zugrunde, die Verschiebung der Patella

nach außen dadurch zu verhüten, daß sie entweder an der medialen Seite stärker befestigt oder an der äußeren gelöst wird. Schließlich wird durch einige Operationsmethoden versucht, beide Ziele zugleich zu erreichen. Die Festlegung wird entweder durch einfache Verschiebung und Naht an festem Gewebe erreicht, oder es wird gleichzeitig der Versuch gemacht, durch Heranziehung von *Muskulatur* dauernden, *willkürlich* verstärkten Zug an der Kniescheibe nach der Innenseite zu herbeizuführen. Die Knochenoperationen bezwecken entweder eine Vertiefung der Gleitfläche der Kniescheibe, eine Verkürzung und starke Spannung des ganzen Streckapparates und schließlich eine Verschiebung desselben nach der medialen Seite. Die einfachsten Operationen an den Weichteilen bestehen in

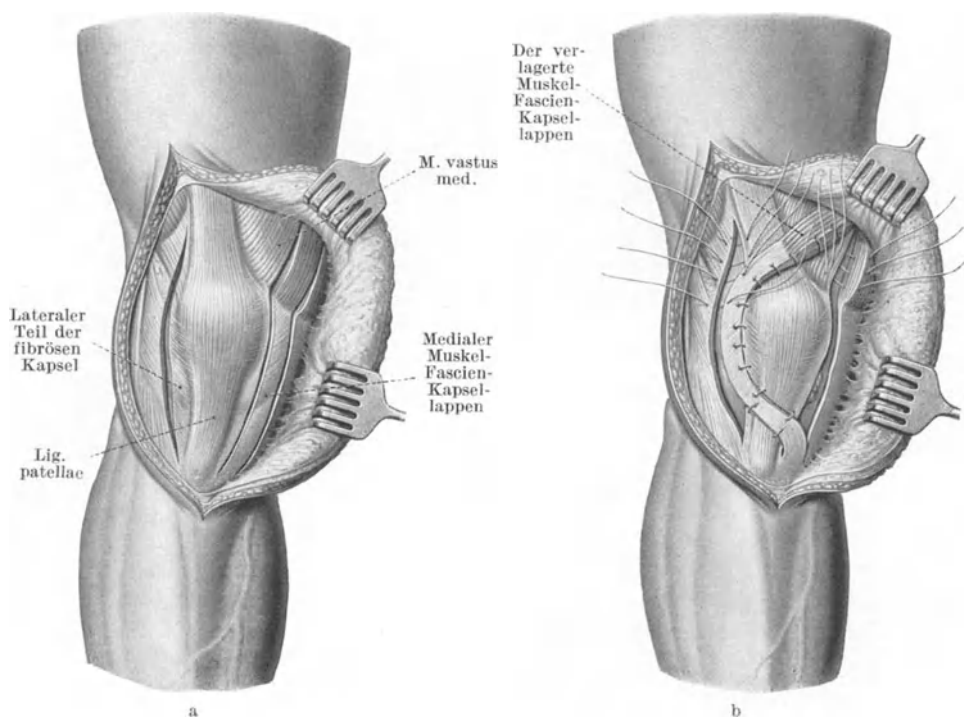


Abb. 335 a und b. Eingriff zur Beseitigung der habituellen Kniescheibenluxation nach ALI KROGIUS. a Auf der lateralen Seite ist die fibröse Kapsel und der Tractus iliotibialis gespalten. Die synoviale Kapsel ist nicht verletzt. Auf der medialen Seite ist ein zwei Finger breiter Muskelfascienkapsellappen, der mit dem M. vastus med. beginnt, bis in die Gegend der Tub. tibiae umschnitten. b Der Muskelfascienkapsellappen ist nach lateral über die Patella hinüber in die lateral angelegte Kapselspalte hineingelegt und wird hier durch Nähte befestigt. Auch die mediale Spalte wird durch Naht verschlossen.

Kapselraffung auf der medialen Seite, mit oder ohne Excision eines der Bindegewebskapsel entnommenen halbmondförmigen Gewebsstückes (LE DENTU, BARDENHEUER). Hinzugefügt wurde von einzelnen Autoren der Kapselraffung bzw. Excision die Durchtrennung der äußeren Ränder (PILLON), Doppelung der Kapsel (LORENZ, PERTHES). Ein etwas komplizierteres Verfahren hat MARWEDEL angegeben. Er spaltet auf der medialen Seite die fibröse Kapsel bogenförmig und löst sie nach beiden Seiten ab, so daß der innere Patellarrand freiliegt. Der Schnitt reicht bis in die Muskelfasern des M. vastus medialis hinein. Die Capsula synovialis wird geschont. Nun wird das laterale tiefe Kapselblatt an die Innenseite des emporgeschlagenen medialen Kapselblattes angenäht, dann der freie Rand des inneren medialen Kapselblattes auf das sehnige Periost der Patella aufgenäht. Zum Schluß wird der früher abgelöste, aufgeklappte laterale Kapselrand nach medial gezogen und hier auf der fibrösen Kapsel durch Naht befestigt. MARWEDEL erreicht dadurch eine dreifache Nahtsicherung.

Von allen Verfahren, die auch die *Muskulatur zu Hilfe* nehmen, ist besonders das von ALI KROGIUS zu erwähnen (Abb. 335a und b). Er legt durch einen

Hautschnitt, der dem KOCHERSchen Resektionsschnitt entspricht, die ganze Vorderseite der Kniegelenksgegend frei, indem er die Hautränder weit ablöst. Dann schneidet er zunächst an der Außenseite, etwa der Richtung des Hautschnittes entsprechend, die fibröse Kapsel ein. Der Schnitt beginnt einige Querfinger breit oberhalb der Patella, durchtrennt den Tractus iliotibialis, den sehnigen Abschnitt des M. vastus lateralis und die fibröse Kapsel, einige Millimeter von der Kniescheibe entfernt vorbeiziehend, bis zum Ansatz des Lig. patellae. Die synoviale Kapsel bleibt unverletzt und wird von den Schnittträgern etwas abgelöst. Dann werden auf der anderen Seite der Patella zwei Schnitte angelegt, die im M. vastus medialis, seiner Faserrichtung entsprechend, beginnen und parallel zueinander und etwa zwei Querfinger breit voneinander entfernt durch die fibröse Kapsel an der Patella vorbei bis zum Ansatz des Ligamentum patellae reichen. Dieser doppelt gestielte Muskelkapsellappen wird von der Unterlage abgelöst. Dann wird die Lücke in der medialen Kapselfläche durch Catgutnaht verschlossen. Der doppelt gestielte Lappen wird nun sehr vorsichtig, damit er nicht abreißt, über die Patella hinübergezogen und in der lateralen Kapselwunde eingenäht. Die Hautnaht beschließt den Eingriff.

DREYER hat empfohlen, aus dem Tractus iliotibialis einen an der äußeren oberen Seite der Patella gestielten Fascienlappen von 7 cm Länge zu bilden, der nach der medialen Seite hinübergeführt und am M. vastus medialis befestigt wird.

PAYR hat nicht nur den Tractus iliotibialis durchschnitten, sondern auch den lateralen Teil des M. vastus lateralis von der Patella gelöst und dessen sehnigen Abschnitt auf der Rectussehne möglichst weit medial festgenäht (s. unten). An der *Patellarsehne* haben ROUX, GOLDTHWAIT, REINEKE und HÜBSCHER mit ihren Methoden angegriffen. ROUX hat das Lig. patellae unter einem Periostdeckel am medialen Condylus befestigt und zugleich den M. vastus lateralis durchtrennt.

GOLDTHWAIT hat das Lig. patellae in der Längsrichtung gespalten, den äußeren Abschnitt von der Tuberositas abgelöst, unter dem stehengebliebenen inneren Abschnitt durchgezogen und am Periost der medialen Tibiafläche festgenäht.

HÜBSCHER begnügt sich mit der Abtrennung des inneren Drittels des Lig. patellae, das er dann unter einem Periostdeckel an der inneren Tibiaseite annäht. HÜBSCHER fügt eine Kapselraffung auf der Innenseite hinzu.

Von den Operationen, die die *Muskeln* zur Befestigung der Patella heranziehen, sind hauptsächlich die von HOFFA und LANZ zu nennen, abgesehen von den schon erwähnten Methoden von ALI KROGIUS und PAYR.

HOFFA legte den M. semimembranosus frei und nähte ihn am inneren oberen Rand der Kniescheibe fest. LANZ verwendete zu demselben Zweck die Mm. gracilis und semimembranosus. PAYR hat verschiedentlich den M. sartorius am oberen Kniescheibenrand befestigt. Eine freie Transplantation wurde von GOEBELL in der Form angewendet, daß er auf der medialen Seite einen Fascienlappen aus der Kapsel entnahm, den er in eine passend angelegte Lücke der lateralen Seite einpflanzte.

Von den vielen Operationen, die am *Knochen* zur Ausführung kamen, sind nur wenige öfters versucht worden. Weder die gleiche Flächenbildung der Kondylen noch die Erhöhung des lateralen Condylus allein können die Reluxation verhüten. Es muß also zum wenigsten eine Kapselraffung hinzugefügt werden. Am ehesten verspricht die von HÜBSCHER angegebene suprakondyläre Osteotomie nach MAC EWEN Aussicht auf Erfolg. Nach Durchtrennung des Knochens wird das distale Fragment um die Längsachse einwärts gedreht und in dieser Stellung befestigt. HÜBSCHER fügt außerdem noch eine Kapselraffung hinzu. Der Eingriff ist aber sehr beträchtlich. Will man am Knochen eingreifen, so ist die Versetzung der abgemeißelten Tuberositas tibiae auf die einige Zentimeter weiter medial angefrischte innere Tibiakante als zweckmäßigste Methode zu empfehlen (HEINEKE, ALSBERG u. a.). Von allen Methoden, die selbstverständlich auch vereinigt werden können, empfehlen sich am meisten die von ALI KROGIUS, für besonders schwere Fälle die von HEINEKE, am besten zugleich mit Durchtrennung des lateralen Muskelansatzes und Kapselraffung oder Doppelung.

γ) Die Eingriffe bei der angeborenen Hüftgelenksverrenkung.

(LORENZ, SCHANZ LOEFFLER, HASS.)

Seit LORENZ im Jahre 1895 die konservative Behandlung, d. h. die unblutige Reposition, für die angeborene Hüftgelenksluxation empfohlen und zur Methode erhoben hatte, sind die operativen Verfahren wesentlich in den Hintergrund gedrängt worden. Alle Operationsmethoden hatten im allgemeinen nur selten gute Resultate gezeitigt. Empfohlen waren die *Resektion des Schenkelkopfes* [ROSE, REYHER, MARGARY (1884)]. Dann die *Bildung eines Knochenwalles* an der Beckenschaukel oberhalb des luxierten Kopfes durch einen hier entnommenen und aufgerichteten Periostknochenlappen, nachdem der Kopf durch längere Extension hinuntergezogen worden war [FRANZ KÖNIG (1891)]. Auch der abgemeißelte Trochanter major wurde frei transplantiert, um die Verschiebung des Gelenkkopfes nach oben zu verhüten (SIRAUD, LEXER, s. unten). HOFFA (1884) schlug dann die *Pseudarthrosenbildung* vor, die eine Zeitlang viele Anhänger fand. Das Gelenk wurde mit einem vorderen Längsschnitt eröffnet, die Muskulatur vom Trochanter major subperiostal abgelöst, die Kapsel durchtrennt und herausgeschnitten, der Kopf aus der Wunde herausluxiert, Kopf und Hals in der Gegend der Linea intertrochanterica abgesägt, die Pfanne von ihrem Inhalt befreit, erweitert und der Schaft unter Abduktion in die Pfanne eingestellt. Nebenher gingen Methoden, die den Schenkelkopf unter die Spina iliaca ant. sup. verpflanzten. Wie gesagt, hatten alle diese Methoden nur selten gute Erfolge aufzuweisen. Dasselbe gilt von der *subtrochanteren Osteotomie*, die zuerst von KIRMISON, dann auch von HOFFA gelegentlich ausgeführt wurde. Erst in neuerer Zeit hat die Osteotomie in den Händen verschiedener Orthopäden zu einer erfolgreichen Operation ausgebaut werden können. Das ist zweifellos in erster Linie das Verdienst von LORENZ, der die Osteotomie in bestimmter Form und an bestimmter Stelle für alle die Fälle empfahl, die einer unblutigen Behandlung nicht zugänglich waren oder nach unblutiger Reposition reluxierten. Etwa zu gleicher Zeit mit LORENZ haben v. BAEYER und SCHANZ ebenfalls die Osteotomie empfohlen. Die Gründe, die diese Autoren zur Ausführung einer tiefen Osteotomie veranlaßten, waren verschieden. v. BAEYER wollte das Becken stützen, die Kontraktur beheben und erstrebte gleichzeitig eine Spannung der verkürzten pelvitrochanteren Muskeln, um sie wieder ihrer Funktion als Beckenhalter zuzuführen.

SCHANZ machte eine tiefe Osteotomie und ließ die beiden Bruchstücke in einer winkligen Stellung (Winkel nach außen und vorn offen) festwerden, um das Hinuntersinken der gesunden Beckenseite beim Aufheben des gesunden Beines dadurch zu verhüten, daß das Becken auf der kranken Seite an dem winkelig abgeknickten oberen Femurende eine Stütze findet.

Der Gedanke LORENZ' war, durch Gabelung des osteotomierten Femur die verlorengegangene knöcherne Unterstüzung des Beckens dadurch zu schaffen, daß er das obere Ende des unteren Fragmentes, das gleichzeitig die kürzere Zinke der Gabel darstellt, in die Hüftgelenkspfanne hineinstellt. Die längere Zinke der Gabel wird durch das obere Fragment dargestellt.

Neben den Verfahren, die durch subtrochantere Osteotomie die angeborene Hüftgelenksluxation zu behandeln versuchen, gehen Methoden, die durch Operation die Reposition des Kopfes in die Pfanne und damit regelrechte Verhältnisse herstellen wollen, einher. Die Hauptvertreter dieser Methoden sind DEUTSCHLÄNDER und LEXER. Wir führen in folgendem eine kurze Übersicht der von den genannten Autoren verwendeten Operationsverfahren an. Wie es scheint, überwiegen in letzter Zeit die Anhänger der technisch leichteren und gefahrloseren Osteotomien über die Repositionsoperationen, die immer einen wesentlich schwereren und auch gefährlicheren Eingriff darstellen.

Nach DEUTSCHLÄNDER ist das Hauptrepositionshindernis bei irreponiblen Fällen der M. psoas, der besonders bei Abduktion und Innenrotation stark angespannt wird. Durch das Überkreuzen des M. psoas mit dem Hüftgelenksschlauch in der Nähe des Pfannenrandes kommt es daher zu einem Knopflochmechanismus, der der unblutigen Reposition unüberwindlichen Widerstand entgegensetzt.

Das Vorgehen DEUTSCHLÄNDERS ist folgendes:

Die Vorbereitung beginnt mit 8—14 Tagen Nagelextension. Der Hautschnitt zur Freilegung des Gelenkes beginnt etwa handbreit unterhalb des Ligamentum inguinale, läuft zunächst parallel zu den Gefäßen bis oberhalb des Lig. ing., biegt

dann nach außen ab dem Lig. ing. parallel bis zur Spina iliaca ant. sup. Der Schnitt verläuft noch dreifingerbreit längs der Darmbeinkante und durchtrennt hier die Ansätze der Glutaei. Dann werden zeitweilig die Mm. tensor fasciae, sartorius und rect. fem. am Knochen abgelöst. Dadurch wird das seitliche Kapselgebiet frei. Der M. psoas wird nach medial zurückgeschoben, so daß auch das mediale vordere Kapselgebiet frei wird. Erst dann wird das Gelenk eröffnet, durch bogenförmige Umschneidung des aus der Wunde luxierten Kopfes und Spaltung des Kapselschlauches. Der Kopf wird mobilisiert, die Pfanne durch Verfolgung des Kapselschlauches festgestellt und erweitert. Dann wird der Kopf reponiert durch Druck und Hebelwirkung mit Hilfe eines breiten, rinnenförmig gestalteten Elevatoriums. Die durchtrennten Muskelansätze werden wieder an Ort und Stelle befestigt, die Haut vollständig vernäht und ein Beckengips in mittlerer Abduktion und Innenrotation eingelegt. Nach 4 Wochen Massage, Turnen usw. Hervorgehoben wird von DEUTSCHLÄNDER, was auch von WULLSTEIN bestätigt wurde, daß der Blutverlust bei dieser Operationstechnik außerordentlich gering ist. Die Operationsresultate DEUTSCHLÄNDERS sind zweifellos gute. Am geeignetsten sind solche Kranke, die sich noch im Wachtumsalter befinden, da hier meist eine konzentrische Reposition gelingt (8. bis 15. Lebensjahr). Bei älteren erreicht man meist nur eine exzentrische Reposition, die aber auch gute Resultate liefert.

Die Methode von LEXER (1905) ließ ursprünglich Pfannenboden und Kapsel intakt und verhütete die Verschiebung des Kopfes an der Beckenschaufel nach oben durch ein aus dem verbreiterten Kopf oder aus dem Trochanter entnommenes, an der Beckenschaufel unter einer Periosttasche angenageltes Knochenstück. Seit 1913 *reponiert* er in folgender Weise: Durch einen großen Bogenschnitt (nach KÖNIG), der in der Nähe der Spina ant. sup. beginnt, über den Trochanter verläuft und nach hinten sich etwa bis zur selben Höhe erhebt, wird der Trochanter freigelegt. Die Muskulatur (Mm. tensor fasciae und glutaeus max.) wird in der Faserrichtung durchtrennt. Der Trochanter wird mit dem Schlag eines breiten Meißels schräg nach oben abgemeißelt und zusammen mit der Muskulatur nach oben geschlagen. Der Weichteillappen enthält demnach vorn und hinten Teile des M. tensor fasciae latae, und des M. glut. max., in der Mitte am Trochanter die Mm. glut. med. und min. Der Weichteillappen wird so weit zurückgeschlagen, bis der obere Pfannenrand etwa fingerbreit freiliegt. Die Sehnen der Mm. pirif. und obturat. int. bleiben möglichst erhalten. Die Gelenkkapsel wird nun vom Pfannenrand und Kopf abgelöst und entfernt, ebenso das Lig. teres. Die Pfannennische wird aufgesucht durch Verfolgen des Kapselansatzes am Becken. Das macht keine Schwierigkeiten, wenn der Femur unter Flexion, Außenrotation und Abduktion aus der Wunde herausgedrängt wird. Dann wird die Pfanne vertieft, und zwar bis in den Knochen hinein, bis der hintere und obere Rand hoch genug erscheinen, um eine Reluxation zu verhüten. Ist der Kopf unförmig, so wird er entsprechend zugestutzt und dann, mit einem Fettlappen umhüllt, in die Pfanne reponiert. Die Adductoren müssen zur Reposition wenn nötig durchschnitten werden. Stehen einer Reposition unüberwindliche Hindernisse entgegen, so wird die Pfanne entweder nur nach oben erweitert oder auch etwas höher angelegt. Für veraltete Fälle mit sehr hochstehendem Kopf, die eine Reposition in die Pfanne ausschließen, verwendet LEXER noch die früher angegebene Methode. Er reseziert den Kopf, bildet aus dem Kopf eine gebogene, etwa fingerdicke Leiste, die er oberhalb

des mit einem Fettlappen überzogenen Femurendes nach Entfernung des Periostes annagelt.

Die LORENZsche Bifurkation. Die für die Bifurkation geeigneten Fälle sind nach LORENZ folgende. Sie darf nur das letzte Mittel sein, wenn alle unblutigen Verfahren erfolglos waren und die Beschwerden des Kranken und sein Allgemeinzustand einen blutigen, wenn auch harmlosen Eingriff erlauben. Am geeignetsten sind einseitige, irreponible Luxationen. Aussichtsreich ist das Verfahren aber auch bei wiederholten Reluxationen, bei paralytischer iliacalear Luxation, auch nach Verletzungen, bei der pathologisch-osteomyelitischen Luxation, bei schweren Fällen von Coxa vara, bei schlaffen Pseudarthrosen nach Schenkelhalsfraktur, bei schmerzhafter Arthritis deformans mit Luxationsneigung, bei gewissen Fällen von kongenitalen Entwicklungshemmungen des Femur, bei ausgeheilter Coxitis mit Subluxationsstellung.

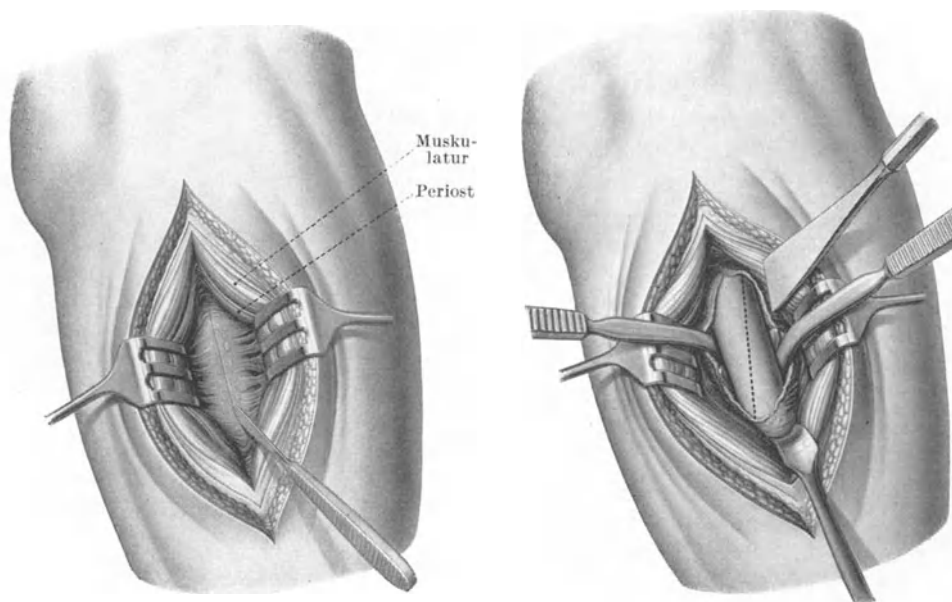


Abb. 336. Die schräge subtrochantere Osteotomie. (Nach LORENZ.) I. Die Haut und Muskulatur sind über dem obersten Teil des Femur gespalten. Das Periost des Femur ist ebenfalls gespalten.

Abb. 337. Die schräge subtrochantere Osteotomie. (Nach LORENZ.) II. Subperiostal sind 2 gekrümmte Elevatoren um den Knochen herumgeführt. Die punktierte Linie deutet die schräge Durchtrennungslinie von unten hinten nach vorn oben an.

Der Zweck der Bifurkation ist nach LORENZ „die Unterfahrung des Beckens durch den Oberschenkel oder Verwandlung der mittelbaren elastischen Suspension des Beckens in unmittelbar knöcherne Unterstützung des Oberschenkels“. Der Eingriff wird folgendermaßen ausgeführt. Zunächst wird mit Hilfe des Röntgenbildes die Höhe des oberen Pfannenrandes am oberen Femurende angezeichnet. Dann wird durch einen Längsschnitt der adduzierte Femurschaft freigelegt und in *schräg frontaler Richtung* (HASS, LOEFFLER) von hinten unten nach vorn oben durchgemeißelt (Abb. 336). Zunächst wird nur die Corticalis mit einem messerscharfen Meißel durchgeschlagen, um eine stärkere Splitterung zu vermeiden. Das obere Ende der Durchmeißelungslinie liegt etwas höher als der obere Pfannenrand. Ist die Durchtrennung vollendet, so werden die Fragmente so aneinander vorbeigeschoben, daß das obere Ende des unteren Fragmentes infolge starker Abduktionsstellung nach der Pfanne zu gerichtet ist. In starker Abduktionsstellung wird nach Weichteilnaht die Extremität eingegipst.

Die SCHANZsche Operation. SCHANZ hebt als Hauptvorzug seiner Methode hervor, daß eine Verkürzung dabei nicht eintritt, während das TRENDELENBURGsche Phänomen dadurch verhindert wird, daß sich die kranke Beckenseite bei Erhebung des anderen Beines vom Fußboden bereits gegen den durch winklige Knickung nach medial schräg gestellten oberen Femurabschnitt anstemmt.

Die Technik von SCHANZ ist folgende: Er operiert auf dem Extensionstisch, durchmeißelt den Knochen nach Freilegung von einem Längsschnitt aus in der Höhe des unteren Randes des Beckentrichters. Bevor er den Knochen durchmeißelt, bohrt er oberhalb und unterhalb der Durchtrennungsstelle je eine lange, aus rostfreiem Stahl hergestellte Bohrschraube in den Knochen ein (Abb. 339). Mit Hilfe dieser Schrauben, die zu der im übrigen vernähten Wunde herausgeleitet werden und die in den Gipsverband mit aufgenommen werden, gelingt es, die beiden Fragmente in die gewünschte Stellung zu bringen, die Erhaltung dieser Stellung zu beurteilen und durch die Feststellung der Schrauben aneinander zu erhalten (Abb. 339). Die Schrauben werden erst entfernt, wenn eine knöcherne Heilung der Osteotomie erwartet werden kann. Mit den beiden letztgenannten Methoden sind, wie gesagt, sehr gute Resultate erzielt

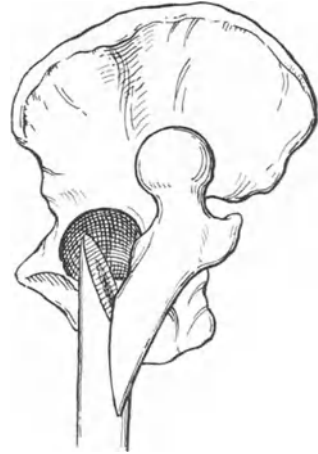


Abb. 338. Schema der Bifurkation nach LORENZ. (Nach LOEFFLER.)

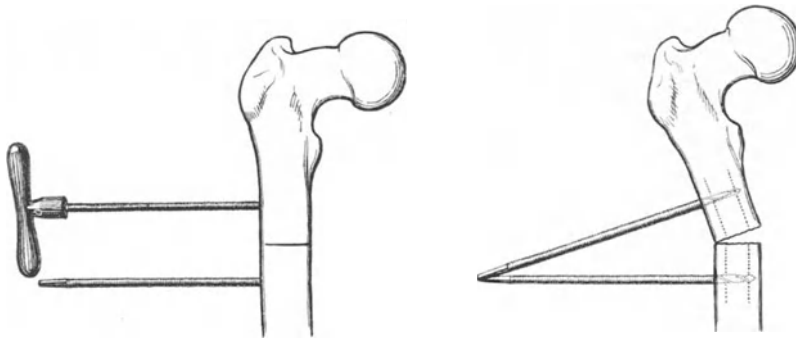


Abb. 339. Die Operation nach SCHANZ. Die Schrauben sind zuerst eingebohrt. Die Osteotomie ist quer, von innen nach außen in Höhe des unteren Randes des Beckentrichters ausgeführt.

worden. Ob die theoretischen Voraussetzungen der Autoren zu Recht bestehen, erscheint in mancher Beziehung zweifelhaft. Weitere Untersuchungen und Beobachtungen müssen darüber Aufschluß geben.

1) Die Arthroplastik.

(PAYR, LEXER, KLAPP.)

Die Bestrebungen, versteifte Gelenke wieder beweglich zu machen, fallen schon in die erste Hälfte des 19. Jahrhunderts, wenn man den Versuch RHEA BARTONS schon dazu rechnen will (1827). Es handelte sich freilich nur um eine Osteotomie außerhalb des ankylosierten Hüftgelenkes. Spätere Versuche, die schon mehr den Charakter einer Gelenkmobilisation trugen, griffen am Gelenk selbst an [OLLIER (1878), JULIUS WOLFF (1895),

HELPERICH (1899).] Durch Arthrotomie, von HELPERICH sogar schon mit Interposition von gelenknahen Weichteilen wurde die Ankylose gelöst.

Auf diesem Wege gingen auch NICOLADONI, v. EISELSBERG und HOFFA vor. Neben der einfachen Arthrolyse traten dann andere Operationsverfahren auf den Plan, wie die ausgiebige Resektion, evtl. unter zeitweiliger Luxation der Gelenkenden (KOCHER 1901), die wenig praktische Bedeutung gewinnen konnten. Erst in neuerer Zeit wurden sie, soweit die Resektion in Frage kommt, wieder aufgenommen (MOSKOWICZ, SCHEPELMANN, SCHMERZ). Eine große Bedeutung für die Gelenkmobilisation haben nach dem Vorgang von HELPERICH die Interpositionsverfahren gewonnen, Nachdem HOFFA und MURPHY mit der Interposition von Weichteilen schon recht gute Erfolge erzielt hatten, war es besonders PAYR, der sich die größten Verdienste um die Mobilisation der Gelenke erwarb. Ganz besonders ist es ihm zu danken, daß er durch seine systematische und unermüdliche Arbeit, auch für die bis dahin stiefmütterlich behandelten Ankylosen der unteren Extremität Operationsmethoden geschaffen hat, die sich als geeignet erwiesen haben, auch die statisch belasteten Gelenke beweglich zu machen und führungssicher zu erhalten. Auf diesem Gebiet hat er nur einen ernstlichen Vorläufer in MURPHY. Während sich die Mobilisation an der oberen Extremität, besonders am Ellenbogengelenk schnell Freunde erwarb (BIER), bedurfte es jahrelanger Arbeit, unter gewissenhaftester Berücksichtigung der operativen und Dauerresultate, um für die Operationsmethoden, besonders am Knie- und Hüftgelenk, Boden zu gewinnen. Auch hier haben die Operationsverfahren mit Interposition von Weichteilen (MURPHY, PAYR, die zuerst gestielte Fascienlappen verwendeten und LEXER, der freitransplantiertes Fett einlegte), den Sieg davongetragen über die Methoden ohne Interposition (SCHEPELMANN, SCHMERZ). Die Erfolge der von PAYR ausgeführten Mobilisierungen an der unteren Extremität hat HOHLBAUM ausführlich zusammengestellt (1921) und PAYR selbst hat im Laufe der Jahre öfters eingehend seine Verfahren bis ins einzelne bekannt gegeben. Auch andere Chirurgen haben die guten Erfolge PAYRS bestätigen können. Selbstverständlich ist die Berücksichtigung aller von PAYR aufgestellten Grundsätze für Anzeige- und Gegenanzeigestellung zur Erzielung guter Erfolge in erster Linie notwendig. Daneben spielt die Vorbereitung der Kranken, die Operationstechnik und Nachbehandlung eine zwar auch wichtige, aber doch weniger bedeutungsvolle Rolle.

Die Ursachen für Gelenkversteifungen sind, abgesehen von den angeborenen Ankylosen, Verletzungen und Entzündungen. Unter den ersteren kommen besonders solche durch scharfe Gewalt mit nachfolgender Infektion des Gelenkhohlräume und der Gelenkweichteile in Frage. Besondere Bedeutung haben in der Beziehung die Kriegs- und überhaupt die Schußverletzungen gewonnen. Von den Entzündungen sind es hauptsächlich diejenigen, die sich im Anschluß an eine Verletzung entwickeln, dann die metastatischen, die ihre Entstehung der Verschleppung von infektiösem Material aus primären Infektionsherden verdanken (Angina, Furunkulose, Otitis media, Puerperalsepsis) und die Metastasen bei Infektionskrankheiten wie Masern, Scharlach, Typhus usw. Eine häufige Ursache bildet auch die Gonorrhöe in ihren verschiedenen Formen, dann die rheumatischen Erkrankungen. Schließlich ist unter den Ursachen noch die Gelenktuberkulose zu nennen. Wir unterscheiden teilweise und vollständige Versteifung. Die teilweisen Versteifungen sind bedingt durch Muskelkontraktur und durch fibröse oder fibrocartilaginäre Verbindungen im Gelenk. Die vollständigen Versteifungen sind verursacht durch fibröse und ossale Verwachsungen.

Wie schon oben bemerkt, ist eine allgemeine Anzeigestellung für die Beurteilung der Möglichkeit einer Gelenkmobilisation von größter Bedeutung. Zu berücksichtigen ist zuerst der *Allgemeinzustand*. Nur solche Fälle kommen in Frage, die abgesehen von ihrer Gelenkversteifung kein schwereres Leiden tragen, wie schwere Organ- und Stoffwechselerkrankungen und Erkrankungen des zentralen Nervensystems. Zu berücksichtigen ist auch das Alter. Das mittlere Alter zwischen 20 und 45 Jahren hat sich als das günstigste erwiesen. Doch können diese Grenzen auch nach oben oder unten überschritten werden. Auszuschließen sind Kinder, besonders deswegen, weil bei ihnen der feste Wille zur Mitarbeit in der Nachbehandlung fehlt und alte Menschen, bei denen die Regeneration der Gewebe und die Funktionserholung der Muskulatur nicht mehr in dem Maße erwartet werden können, wie das für die Bildung des neuen

Gelenkes gefordert werden muß. Von Wichtigkeit ist nach PAYR vor allen Dingen die psychische Einstellung der Kranken. Da in der Nachbehandlung die tätige Mitarbeit gefordert wird, so muß der feste Wille vorausgesetzt werden, das durch die Operation gewonnene Bewegungsausmaß zu erhalten und zu vergrößern. Das gelingt nicht immer ohne Schmerzen und es gehört ein monatelanges geduldiges Arbeiten dazu, um die fast immer nach einigen Wochen sich einstellende Bewegungseinschränkung zu bekämpfen. Daher darf außer dem festem Willen zur tätigen Mitarbeit in der kritischen Zeit auch guter Zuspruch von seiten des Arztes nicht fehlen. Außer dem Allgemeinzustand sind die *lokalen Verhältnisse* bei der Anzeigestellung auf das gewissenhafteste zu berücksichtigen. Zunächst sind die Verhältnisse an den Weichteilen zu betrachten. Da die höchste Asepsis bei der Operation gewahrt werden muß, so soll die *Haut* vollständig frei auch von den kleinsten oberflächlichsten Erkrankungen sein. Bestehen ausgedehnte *Narben* oder solche, die auf der Unterlage haften, so muß die Narbenhaut vor der Operation, exstirpiert und durch Lappenplastik, wenn nötig aus der anderen Extremität, ersetzt werden (PAYR). Nächst der Haut sind die übrigen Weichteile einer strengen Prüfung zu unterziehen. Es ist zu prüfen, ob noch ein *Gelenkhohlraum* vorhanden ist, ob die Sehnen, Bänder und die übrigen periartikulären Weichteile, Gefäße, Nerven usw. sich an der Gelenkerkrankung beteiligt haben. Die Feststellung des Kapselhohlraumes gelingt durch Flüssigkeitsfüllung oder Luftfüllung mit folgendem Röntgenbild. Ein erhaltener Gelenkkapselschlauch bietet bessere Aussichten für die Mobilisierung als ein vollständiger Verlust des Hohlraumes. Die Einbeziehung der übrigen Gelenkweichteile in den Entzündungsprozeß erschwert infolge der gestörten Gefäß- und Nervenversorgung unter Umständen den Heilungsvorgang und die spätere Beweglichkeit. Von großer Bedeutung ist die Berücksichtigung der für die Bewegung des neugebildeten Gelenkes notwendigen *Muskulatur*. Durch Betastung in Ruhe und bei aktiver Muskeltätigkeit, durch Umfangmessung und Vergleich mit der entsprechenden gesunden Extremität lassen sich schon gewisse Rückschlüsse ziehen, die in Zweifelsfällen durch elektrische Reizung der Muskeln unterstützt werden können. Ist die Muskulatur sehr schlaff, so ist es zweckmäßig, die Operation zu verschieben und zunächst durch Übungen, Elektrisieren und Massage eine Kräftigung herbeizuführen, die allerdings gelegentlich ausbleibt, besonders wenn es sich um toxische oder infektiöse Muskelschädigungen handelt. Zu berücksichtigen sind dann schließlich die Verhältnisse an den *Gelenkenden*. Scheinbar vollständige Ankylosen erweisen sich bei Erhebung einer genauen Anamnese und bei der Prüfung durch passive Bewegung als unvollständig. Ergibt sich aus der Vorgeschichte, daß beim Gehen und Stehen Schmerzen auftreten, so besteht der berechtigte Verdacht, daß keine vollständige Versteifung vorhanden ist. Dieselbe Schmerzhaftigkeit tritt dann auch bei passiven Bewegungsversuchen ein. Im übrigen gibt das Röntgenbild am besten Auskunft über die Natur der Ankylose, d. h. ob es sich um eine fibröse, fibrocartilaginäre oder knöcherne handelt, ob die knöcherne Verbindung eine vollständige oder eine nur auf gewisse Gelenkabschnitte beschränkte ist. Außerdem erhalten wir Auskunft über das Alter der Ankylose insofern, als bei jahrelang bestehenden Ankylosen ein vollständiger Umbau der Gelenkenden im Sinne durchgehender Knochenbalken besteht, während bei jüngeren noch Teile des Gelenkspaltes sichtbar sein können. Auch die Form der Gelenkenden ist im Röntgenbild zu berücksichtigen. Bei

Versteifung der statisch belasteten Gelenke, werden die Gelenkenden abgeflacht und verbreitert. Schließlich verursachen die verschiedenen Erkrankungen, wie z. B. die Osteomyelitis, die Tuberkulose unter Umständen typische Röntgenbilder. Zu beachten ist noch die Atrophie der Gelenkenden. Im großen und ganzen bieten die Verhältnisse an den Gelenkenden nur dann Veranlassung zur Gegenanzeige, wenn Herderkrankungen beobachtet werden oder schwere Verluste vorliegen. Ist eine entzündliche Erkrankung vorausgegangen oder nicht auszuschließen, so müssen alle Möglichkeiten, eine ruhende Infektion festzustellen, angewendet werden.

Die Untersuchung auf ruhende Infektion. PAYR hat Untersuchungsvorschriften zur Feststellung der ruhenden Infektion ausgearbeitet (KUNTZEN). Die Untersuchungen haben Bedeutung in erster Linie für die Anzeigestellung zur Gelenkmobilisierung, insbesondere für solche Fälle, bei denen ein entzündlicher Vorgang die Ursache für die Gelenkversteifung war. Selbst dann, wenn der Heilungsprozeß vollständig abgeschlossen ist und die Heilung jahrelang zurückliegt, kann es zum Auflackern der Entzündung kommen. Nachgewiesen ist die Lebensfähigkeit jahrelang in bindegewebigen Höhlen ruhender Keime nach deren Eröffnung (MARCHAND u. a.). Da bei der Arthroplastik die Eröffnung solcher Höhlen immer möglich ist und da sie nicht nur das operative Resultat einer Gelenkneubildung vernichten, sondern auch lebensbedrohliche Entzündungen daraus entstehen können, so sind alle Untersuchungsmethoden angezeigt, um solche eingeschlossenen Herde festzustellen. Außer den bindegewebig abgeschlossenen Infektionsherden kommen gelegentlich auch Keime, die sich im Knochenmark längere Zeit halten, in Frage. Die Untersuchungsvorschriften PAYRS erstrecken sich auf Reaktionen, die sich einerseits bei mehrfachen Blutuntersuchungen durch besondere biologische Eigenschaften zu erkennen geben, andererseits auf Reaktionen, die am Orte der früheren Verletzung auf örtliche Reize hin in Erscheinung treten. Die Untersuchung hat nur dann Wert, wenn möglichst alle Proben ausgeführt werden. Einzelne negative Proben sind nicht beweisend, positive stets verdächtig. Die Blutuntersuchung hat sich zu erstrecken 1. auf die *Agglutinationsproben* gegenüber den häufigsten Erregern der Osteomyelitis und der Knocheneiterung. Ein positiver Ausfall ist von Bedeutung, ein negativer nicht ausschlaggebend, 2. müssen *wiederholte Leukocytenzählungen* angestellt werden. Eine sich immer wiederholende Hyperleukocytose spricht für aktive Entzündungsprozesse. In Betracht kommt auch der Vergleich der Leukocytenzählung von Blut, das aus der nächsten Nähe des fraglichen Herdes und aus entfernten Körpergegenden entnommen ist. Als dritte Methode kommt die Feststellung der Blutkörperchen-Senkungsgeschwindigkeit in Frage. Sie hat sich als besonders feine Probe erwiesen, da selbst geringfügige entzündliche Prozesse eine deutlich nachweisbare Senkungsbeschleunigung aufweisen. Wichtiger als die Blutuntersuchungsmethoden sind die an *Ort und Stelle* der ehemaligen Verletzung zu erhebenden Befunde. Zunächst werden einfache mechanische Reize angewendet, die durch anamnestiche Angaben unterstützt werden. Wird angegeben, daß häufig örtliche Schmerzhaftigkeit besteht, die sich bei stärkerer Inanspruchnahme der Extremität steigert oder auch ohne derartige Anlässe beobachtet werden kann, so sind diese Angaben in positivem Sinne verdächtig. Die mechanischen Reize bestehen in Massage und Beklopfen der alten Verletzungsstelle und starken Bewegungen der Extremität. Treten Schmerzen auf oder gar eine Rötung der Haut, so müssen weitere Untersuchungen angestellt werden. Unter diesen ist an erster Stelle die Röntgenreizbestrahlung zu nennen (FRÜND) mit vorangehender und folgender Messung der Hauttemperatur mit dem Hautthermometer. Bei der Anwesenheit von verborgenen Infektionsherden treten örtliche Temperatursteigerungen auf. Da die Reaktion auf die Reizbestrahlung oft erst nach mehren Stunden eintritt, so muß die Messung der Hauttemperatur in größeren Zeitabschnitten vorgenommen werden, Um zu brauchbaren Ergebnissen zu kommen, ist es notwendig, alle Untersuchungen an der kranken Extremität mit solchen an der gesunden gleichzeitig auszuführen und zu vergleichen. Nur durch eine solche vergleichende Prüfung der Reaktionsbereitschaft des Gefäßsystems, unter gesunden und kranken Verhältnissen, lassen sich verwertbare Ergebnisse gewinnen. Es wäre auch falsch, sich auf eine einmalige Untersuchung zu verlassen. Sie muß mehrmals wiederholt werden. Selbstverständlich müssen die entsprechenden Körperabschnitte auch unter gleichen äußeren Bedingungen stehen. Kommt für die Gelenkversteifung Tuberkulose in Frage, so ist eine Tuberkulinreaktion anzustellen. Schließlich kann aus verdächtigen Knochenherden, die röntgenologisch

dargestellt sind, durch Knochenpunktion Material zur bakteriologischen Untersuchung entnommen werden.

Der Zeitpunkt zum operativen Eingriff. Der günstigste Zeitpunkt ist von drei Dingen sehr wesentlich abhängig, die uns bei sonst schöner Aussicht auf einen guten Erfolg dazu veranlassen können, die Mobilisierung hinauszuschieben. 1. Ist die Ankylose die Folge einer entzündlichen, traumatischen oder septischen Gelenkerkrankung, so muß zum mindesten ein halbes, besser ein ganzes Jahr oder am besten noch längere Zeit seit der völligen Wundheilung verflossen sein. Besonders dann, wenn langwierige Fistelbildungen bestanden, die sich mehrmals wiederholt haben, ist die Gefahr des Wiederaufflackerns einer Infektion außerordentlich groß, wie wir aus der Beobachtung der oft jahrelang geheilten Osteomyelitis wissen. Man kann in der Beziehung gar nicht vorsichtig genug sein. Die Prüfung solcher Fälle auf ruhende Infektion ist unerlässlich. 2. Die *zweite* Ursache, die uns dazu veranlassen kann, den Zeitpunkt hinauszuschieben, sind schlechte Weichteilverhältnisse. Hier kann unter Umständen eine verhältnismäßig einfach auszuführende Hautplastik genügen, um die Aussichten wesentlich zu bessern. 3. Der dritte Grund ist mangelhafte Muskelfunktion. Da es nach der Mobilisation auf die Muskelfunktion sehr wesentlich ankommt, so kann durch Massage, Elektrisieren und besonders aktive Muskeltätigkeit die Funktion der Muskeln im Laufe einiger Monate wesentlich gebessert und für die Nachbehandlung geeigneter gemacht werden.

Die Aussichten für einen guten Erfolg hängen nach dem Vorhergesagten im wesentlichen von einer ganzen Reihe durch Voruntersuchung zu beantwortender Fragen ab. Es empfiehlt sich auch heute noch, den früher gegebenen Rat PAYRS zu befolgen und die Kranken über die Aussichten aufzuklären. Dazu gehört, daß man sie darauf aufmerksam macht, daß die Operation und Nachbehandlung an den großen Gelenken der unteren Gliedmaßen einen 8 bis 10 Wochen langen Krankenhausaufenthalt erfordern, daß ein Erfolg nur zu erwarten ist bei tätiger Mitarbeit, daß manchmal gewisse Stadien auftreten, die sich durch Verminderung der bereits erworbenen Bewegungsgrade auszeichnen und überwunden werden müssen, daß Störungen eintreten können, die den Enderfolg gefährden, daß aber wohl das unangenehmste Ereignis Wiederversteifung des Gelenkes sein kann. Schließlich sind die Kranken darauf aufmerksam zu machen, daß gelegentlich noch jahrelang Schmerzen, besonders bei Witterungswechsel, im mobilisierten Gelenk, besonders im statisch belasteten, auftreten können. Das ist deshalb von Bedeutung, weil solche Beschwerden bei vollständiger knöcherner Ankylose meist zu fehlen pflegen. Was die Aussichten betrifft, so hat sich bei den Nachuntersuchungen PAYRS und HOHLBAUMS herausgestellt, daß die Ursache der Versteifung nicht gleichgültig ist. Die besten Erfolge sind erzielt worden, wenn die Versteifung durch Gonorrhöe bedingt, vorausgesetzt daß man lange genug wartet (1—3 Jahre), die schlechtesten, wenn die Ankylose die Folge einer septischen Erkrankung war. Es ist dies wohl dadurch zu erklären, daß gleichzeitige septische Muskelschädigungen vorhanden sind, die die postoperative Muskelfunktion behindern. Dazwischen liegen die Ankylosen infolge von Schußverletzungen, wobei die Kriegsschußverletzungen schlechtere Erfolge als die Friedensverletzungen ergeben und die Versteifung nach rheumatischen Erkrankungen. LEXER empfiehlt die Vorbereitung solcher Gelenke mit Diathermie. Schlecht sind die Aussichten bei noch fortschreitenden rheumatischen Erkrankungen. Sie sollen von der Mobilisation ausgeschlossen werden. Eine Sonderstellung nimmt die Tuberkulose ein. In einzelnen Fällen ist die tuberkulöse Erkrankung von neuem aufgeflackert und hat ein anfängliches gutes Resultat zunichte gemacht. Ist diese Komplikation ausgeblieben, so sind gute Erfolge erzielt worden. PAYR hat auch Kranke mit Versteifung mehrerer (3—5) Gelenke mit Erfolg operiert. So in einem Falle die drei großen Gelenke einer unteren Extremität. Bei Versteifung von entsprechenden Gelenken der beiden unteren Extremitäten ist zunächst immer nur einseitig zu operieren und nur im Falle eines sehr guten Erfolges die andere Seite in Angriff zu nehmen. Die Aussichten sind auch bei den einzelnen Gelenken wesentlich verschieden. Je einfacher die Bewegung eines Gelenkes ist und je besser die Angriffspunkte der Muskulatur, d. h. je länger die Hebelarme am Knochen sind, desto leichter ist ein Erfolg zu erzielen. Daher die guten Erfolge bei den Scharniergelenken. Je komplizierter die Bewegungsmöglichkeit, desto geringer sind die Aussichten auf einen vollen Erfolg. Es ist daher zweckmäßiger, sich von vornherein auf die Wiederherstellung der notwendigsten, für den täglichen Gebrauch erforderlichen Bewegungen zu beschränken. Das gilt besonders für die Kugelgelenke. So kann beim Hüftgelenk auf Rotations- und Abduktionsbewegung verzichtet werden, um wenigstens Flexions- und

Extensionsbewegung zu erzielen. Auf die Bedeutung der Muskulatur für die Funktion des Gelenkes ist schon hingewiesen worden. Die Erfolge werden beeinträchtigt durch das Auftreten einer Wiederversteifung, durch die Entwicklung eines Schlottergelenkes, durch abnorme Gelenkstellungen und durch Schmerzen. Die Mißerfolge sind häufig auf Fehler in der Anzeigestellung, der operativen Technik und der Nachbehandlung zurückzuführen.

α) Die allgemeine Operationstechnik.

Wie schon in der Einleitung bemerkt, haben sich die Interpositionsmethoden am besten bewährt. Die vielen, teils anorganischen, teils organischen, zur Interposition empfohlenen Stoffe sind wohl heute allgemein verlassen zugunsten von lebend transplantiertem, dem Körper des Kranken entnommenem Gewebe. Zwar läßt sich auch ohne Zwischenlagerung ein bewegliches Gelenk erzielen, wie das aus den Tierversuchen von PAYR und SUMITA, aus den Erfolgen von SCHEPELMANN, SCHMERZ u. a. hervorgeht; es bildet sich auch hier ein Gleitgewebe. Da dieses aber von den Gelenkenden erst geschaffen werden muß, so wird der Regenerationskraft des Körpers eine hohe Aufgabe gestellt. Wenn wir dagegen ein lebendes Gewebe zwischen die Gelenkenden bringen, so braucht dieses nur vom Körper umgewandelt zu werden. Zur Autotransplantation kommen in erster Linie Fascie (PAYR) und Fett (LEXER) in Frage. Diese Transplantation ist bei PAYR auch vollständig an Stelle der Lappenplastiken zur Interposition getreten. Ist nach gewissenhafter Prüfung (s. S. 480 ff.) der Anzeigestellung eine Ankylose operationsreif, so ist für jedes einzelne Gelenk ein genauer Operationsplan, der sich auch auf die voraussichtliche Wahl des Interpositionsgewebes zu erstrecken hat, auszuarbeiten und der Kranke entsprechend vorzubereiten. Die Operation erstreckt sich nach PAYR auf drei Hauptphasen: 1. *Die Freilegung des versteiften Gelenkes*, 2. *die Erschließung und Lösung desselben, bei fibröser und knöcherner Vereinigung die Durchtrennung desselben*, 3. *die Maßnahmen zur Verhütung der Wiederkehr der Versteifung*. Selbstverständliche Voraussetzung für den Erfolg ist höchste operative Asepsis. Die Extremität muß ringsherum desinfiziert und die Abdeckung mit Operationstüchern so durchgeführt werden, daß auch bei den notwendigen Bewegungen der Extremität keine Lücke in der Asepsis auftreten kann. Für genügende Assistenz muß gesorgt werden. Der Eingriff wird meist in Allgemeinnarkose ausgeführt, doch kann, wenn nötig, auch Plexus-, Lumbal- oder Lokalanästhesie (Finger, Kiefer) zur Anwendung kommen. Blutleere ist nicht erwünscht, sofortige endgültige Blutstillung durch Unterbindung und Umstechung ist besser. Was die Freilegung der versteiften Gelenke betrifft, so ist es unbedingt notwendig, eine bestmögliche Übersicht zu erzielen, unter Schonung des für die spätere Bewegung des Gelenkes so wichtigen aktiven Muskel-, Sehnen- und Bandapparates. Die *Eröffnung* des versteiften Gelenkes gelingt bei fibrösen Ankylosen leicht mit dem Messer, jegliche Gewaltanwendung muß aber dabei vermieden werden, um nicht Absprengungen an unrechter Stelle hervorzurufen. Bei der knöchernen Ankylose ist größter Wert darauf zu legen, daß die Eröffnung in der ehemaligen Gelenklinie möglichst sicher gelingt. Zu diesem Zwecke muß, abgesehen von der Kenntnis der Form der Gelenkenden, eine eingehende Berücksichtigung des Röntgenbildes vorausgegangen sein. Noch viel mehr als für die fibröse Ankylose gilt es bei der knöchernen, die Anwendung von Gewalt zu vermeiden, da sonst Teile der Gelenkenden abbrechen können oder Periostabschälungen erfolgen, die eine spätere, auch nur annähernde Wiederherstellung der Gelenkform in Frage stellen.

Ist die knöcherne Ankylose gelöst, so sind die Verhältnisse des Kapselschlauches zu prüfen. Besonders bei Kontrakturstellungen können die paraartikulären Weichteile ein schweres Bewegungshindernis darstellen und müssen in einem solchen Falle unter Umständen geopfert werden. *Damit beginnen bereits die Maßnahmen zur Verhütung der Wiederversteifung.* Die ganze ehemalige, schwierig veränderte Gelenkkapsel soll nach PAYR bis zur Freilegung normalen Gewebes herausgeschnitten werden. Abgesehen von der mechanischen Behinderung (durch das Schwielenewebe) werden damit auch die sensiblen Nerven entfernt, deren Zurückbleiben sicherlich oft für die in der Nachbehandlung auftretenden Schmerzen verantwortlich zu machen ist. Die Gelenkenden werden, wenn tunlich, nicht *subperiostal*, sondern *extraperiostal* freigelegt. Das Periost wird bei der nun folgenden Entfernung der Gelenkenden in deren Bereich restlos mitentfernt, um Osteophytenbildungen und Randwucherungen zu verhindern. Solche Randwucherungen können ein Hypomochlion oder eine Hemmung für die schleifende Bewegung der neuen Gelenkenden bilden. Die Gelenkenden werden mit Säge oder Meißel so weit entfernt, daß an den großen Gelenken bei geringer Extension ein etwa 1—1½ cm breiter Gelenkspalt resultiert. Die Gelenkenden sind, soweit möglich, den normalen nachzubilden, dabei soll der Radius der Pfanne vergrößert, der des zugehörigen Kopfes verkleinert werden. Um seitliche Beweglichkeit zu verhindern, sind bei Scharniergelenken, den normalen Verhältnissen annähernd entsprechend, ineinanderpassende Vorsprünge und Rinnen als Führungssicherung anzubringen, z. B. am Kniegelenk an der Tibia eine Eminentia intercondyloidea und am Femur eine Gleitrinne für die Patella. Die seitlichen Bänder sollen nach Möglichkeit erhalten oder wieder hergestellt werden. Es ist darauf zu achten, daß die Absägung der Gelenkenden symmetrisch erfolgt, so daß beispielsweise am Knie keine Varus- oder Valgusstellung die Folge ist. Die angefrischten Knochenflächen sollen möglichst glatt sein, sie werden am besten mit der Feile oder Fräse nachgearbeitet, wodurch auch die Blutstillung gefördert wird. Sind die Gelenkenden gut vorbereitet, so erfolgt die Überkleidung mit einem pas end gewählten Fascienstück, und zwar wird die Fascie unter möglicher Spannung über die Knochenenden herübergezogen und durch Naht an den umgebenden Weichteilen befestigt. Dieser Fascienüberzug befördert auch die Blutstillung. War eine Durchtrennung des muskulären oder sehnigen Bewegungsapparates notwendig, so wird der Zusammenhang nun durch Naht wieder hergestellt. Die Extremität wird zunächst auf einer Schiene in Semiflexionsstellung befestigt. Der Verband wird nach 24—48 Stunden, wenn er stark durchblutet ist, gewechselt. Bevor das Gelenk geschlossen wird, ist noch einmal die Blutstillung auf das sorgfältigste zu prüfen. Dann erfolgt eine genaue Naht des Subcutangewebes und schließlich eine ebensolche Hautnaht. Ein Extensionsverband wird sofort angelegt, aber erst nach mehreren Tagen belastet. Eine Drainage des neugebildeten Gelenkhohlraumes findet nicht statt. Nur bei verdächtigem Befund ruhender Infektion ist sie zu empfehlen. Vom vierten oder fünften Tage ab wird der Extensionsverband belastet. Es ist zweckmäßig, die Extremität auf eine Schiene zu lagern (das Knie z. B. auf eine BRAUNSCHE Schiene), bei der man schon in den ersten Tagen den Winkel des mobilisierten Gelenkes immer nach ein paar Stunden passiv anders einstellen kann. Am siebenten Tage werden die Fäden entfernt. Nach 7—10—14 Tagen wird mit vorsichtigen Bewegungen begonnen. Dazu erhält der Patient z. B. nach der Kniemobilisation eine Schlaufe, die über eine Rolle am Galgen führt, so daß er

selbst durch Zug mit der Hand leichte Bewegungen ausführen kann. Das Extensionsgewicht wird dazu vermindert oder ganz abgehängt. Nach etwa drei Wochen beginnt Hyperämiebehandlung in jeder Form, vorsichtige Massagebehandlung der Muskulatur und gleichzeitig fängt der Kranke mit Übungen im BONNETSchen Apparat an. Dieser einfache, vom Kranken selbst zu betätigende Pendelapparat hat sich als außerordentlich zweckmäßig für die Kniemobilisation erwiesen, da er neben passiven auch aktive Bewegungen gestattet. Die Pendelbewegungen werden täglich zweimal, zunächst je eine halbe Stunde, dann immer länger ausgeführt. PAYR legt größten Wert auf *aktive* Bewegung. Sie wird auch noch in anderer Weise durchgeführt, z. B. am Knie dadurch, daß sich der Patient an den Bettrand setzt, so daß das unterpolsterte Knie gerade über den Bettrand hinausragt. Zunächst werden einfache Streck- und Beugebewegungen mit unbelasteter Extremität ausgeführt, was besonders der Wiederherstellung der Streckfähigkeit zugute kommt. Später kann durch eine mit Gewicht belastete Sandale oder durch einen auf den Fußrücken gelegten Sandsack der Widerstand für die Muskulatur erhöht werden. Es folgen dann Gehübungen mit dem Gehbänkchen, dann mit zwei Stöcken, schließlich mit einem Stock. Nach 4—6 Wochen stellt sich gewöhnlich eine Herabsetzung der Bewegungsmöglichkeit des mobilisierten Gelenkes ein. Dieses Stadium „fibrosus“, in dem eine Hyperplasie des neugebildeten, periartikulären Gewebes mit festerem, narbigem Zusammenschluß beobachtet wird, dauert meist einige Wochen, manchmal aber auch Monate. Es trübt häufig die bis dahin mutvolle und zufriedene Stimmung des Kranken über den Wundverlauf. Die Kranken müssen daher darauf aufmerksam gemacht werden, daß dieses Stadium vorübergeht und daß gerade in dieser Zeit ihre tätige Mitarbeit besonders wünschenswert ist. Je mehr die aktive Bewegung im Laufe der nächsten Wochen geübt wird, desto besser wird schließlich der Dauererfolg. Gelegentlich besteht der Eindruck, als ob eine knöcherne Hemmung die Ursache für die Bewegungseinschränkung wäre, doch zeigt die Röntgenkontrolle in vielen Fällen, daß keine derartige Störung vorliegt. Besteht sie tatsächlich, so kann sie durch eine eventuelle Nachoperation später beseitigt werden. Nach 8—10 Wochen werden die Kranken aus der Krankenhausbehandlung entlassen. Sehr häufig bessert sich der bis dahin erzielte Erfolg im Laufe der nächsten Monate noch sehr wesentlich. Der Endzustand des größten Bewegungsausmaßes wird oft erst nach $1\frac{1}{2}$ —2 Jahren erreicht. Auch darauf müssen die Kranken aufmerksam gemacht werden, um sie zu weiterer Mitarbeit anzufeuern.

β) Die Störung der Heilung.

Die *Infektion*, die häufig dem Wiederaufflackern eines alten Entzündungsprozesses ihre Entstehung verdankt, ist nach PAYR der größte Feind der Gelenkmobilisation. Sie führt in vielen Fällen zur Abstoßung des Interpositums oder zur Bildung eines Sequesters und infolge der notwendigen Ruhigstellung zur Wiederversteifung des Gelenkes. Aber auch ohne Infektion kommen gelegentlich *Wiederversteifungen* vor. Die Ursache kann in *technischen Fehlern* bei der Operation liegen, z. B. in ungenügender Schwielenentfernung, mangelhafter Blutstillung mit folgender Organisation eines Blutergusses, Bildung eines zu schmalen Gelenkspaltes, oder ungenügender Extension in der ersten Nachbehandlungszeit. Sehr häufig ist sicher *mangelhafte Mitarbeit des Kranken* daran schuld, bei großer Empfindsamkeit desselben. Schließlich kann die

Störung der so notwendigen *Muskelfunktion* infolge des Grundleidens, auch bei guter technischer Ausführung und bei gutem Willen des Kranken, an der Wiederversteifung schuld sein. Fast ebenso unbefriedigend wie die Wiederversteifung ist die Entwicklung eines *Schlottergelenkes*, dessen Ursache auf technische Fehler bei der Operation (wie zu ausgedehnte Resektion der Gelenkenden) zurückzuführen ist. Es kann aber auch, allerdings selten, die bei der Operation notwendig gewordene Entfernung der wichtigsten Teile des Bandapparates die Schuld tragen. Meist aber bildet sich ein gutes Regenerat. Gelegentlich entwickelt sich ein Schlottergelenk erst im Laufe der Nachbehandlung, wenn das Gelenk zu früh belastet wird. Um das Schlottergelenk zu verhüten, empfiehlt es sich, bei atrophischen Gelenkenden nicht nur sehr sparsam mit der Resektion vorzugehen, sondern die Belastung möglichst spät zu gestatten. Am allerbesten ist es in solchen Fällen, einen entlastenden Schienenhülsenapparat tragen zu lassen. Das Schlottergelenk kann unter Umständen durch Bildung neuer Gelenkbänder mit Fascie oder Seide (PAYR, LANGE) beseitigt werden. PAYR hat in den letzten Jahren Sehnen, am Muskelbauch hängend, benutzt und sehr gute Erfolge damit erzielt (z. B. den M. semitendinosus.) Im äußersten Notfalle muß eine Wiederversteifung des Gelenkes durch Arthrodesse absichtlich zustande gebracht werden. *Mangelhafte Stellung der Gelenke* in Gestalt von Subluxation, Varus- oder Valgusstellung sind ebenfalls unangenehme, den Erfolg beeinträchtigende Störungen. Auch sie werden in der Mehrzahl der Fälle durch technische Fehler bei der Operation verursacht (wie ungleichmäßige Entfernung der Gelenkenden, mangelhafte Verbände, fehlerhafte Belastung).

γ) Die Technik der Plastik einzelner Gelenke.

1. Die Mobilisierung des Schultergelenkes.

Die Mobilisierung des Schultergelenkes hat bis heute die wenigsten guten Resultate ergeben. Es liegt das an der Kugelform des Kopfes, an der Art des Ansatzes der Muskulatur und an der großen Neigung der adduzierenden Muskeln zur Schrumpfung. Um die Verhältnisse möglichst günstig zu gestalten, ist es nötig: 1. die Muskelansätze zu schonen; 2. der Schrumpfungseigenschaft der adduzierenden Muskeln entgegenzuarbeiten und 3. in der Nachbehandlung möglichst die Bewegungsübungen gleichmäßig im Sinne der Streckung und Beugung, der Adduktion, Abduktion und der Rotation vorzunehmen. Um das erste Ziel zu erreichen, ist auf die Erhaltung der Muskelansätze bei der Freilegung und bei der Eröffnung der Ankylose größtes Gewicht zu legen. PAYR hat zu diesem Zweck den sog. halben *Langenbeck* empfohlen. Er versteht darunter die vollständige Erhaltung der am Tub. minus ansetzenden Muskulatur. LEXER setzt den Schnitt zwischen den Mm. deltoideus und pectoralis maj. nach hinten über das Akromion fort und meißelt den Ansatz des M. deltoideus mit einer flachen Knochenschicht ab. Die Operation wird auf folgende Weise ausgeführt: Der HUETER-OLLERSche Schnitt (s. S. 425) legt den Spalt zwischen den Mm. deltoideus und pectoralis maj. frei. Der M. deltoideus wird stark nach außen zurückgezogen. Bei starker Entwicklung des vorderen Abschnittes dieses Muskels erfolgt die Ablösung des obersten Teiles von der Clavicula, die Freilegung der Gelenkkapsel und die Spaltung der Scheide der langen Bicepssehne, die aus dem Sulcus herausgenommen und nach medial verzogen wird. Ansetzen eines geraden Meißels im Sulcus intertubercularis am Tub. maj., das mit einem Hammerschlag

vom Humerus abgetrennt wird. Mit Hilfe von Resektionsschnitten kann das Tub. maj. auch von den Muskelansätzen subperiostal befreit werden. Doch ist das wegen der Gefahr der Osteophytenbildung nicht zu empfehlen. Man gewinnt nach Zurückziehung der Kapselreste einen Überblick über das ankylosierte

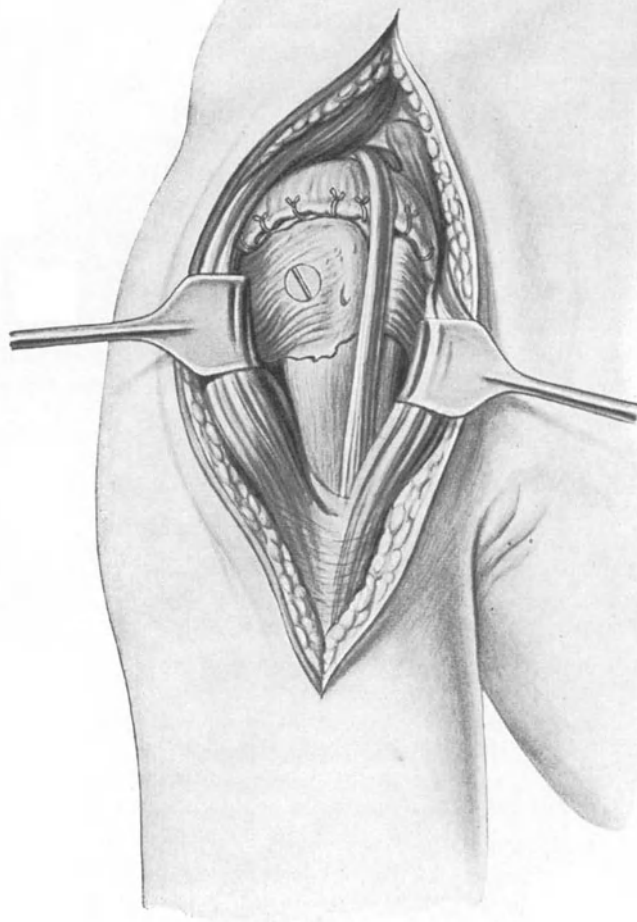


Abb. 340. Die *Mobilisierung* des Schultergelenkes nach PAYR. Der mit Fascie überzogene Kopf ist nach Verschraubung des vorher abgemeißelten Tub. maj. reponiert und die Bicepssehne in ihr Fach zurückgebracht.

Gelenk. Die scharfe Trennung der Ankylose wird mit Hilfe von schmalen, messerscharfen Meißeln, die von allen Seiten zwischen Kopf und Pfanne eingetrieben werden, durchgeführt. Nun wird der Kopf so weit luxiert, daß die Gelenkkapselreste entfernt werden können und die Pfanne zu übersehen ist. Der Kopf wird in Halbkugelform zugerichtet und die Pfanne seicht ausgehöhlt. Nach Ausstopfung der Gelenkhöhle mit Gaze, wird ein großes Stück aus der Fascia lata entnommen, das zur Überkleidung des Kopfes (ausnahmsweise auch der

Pfanne) mit Fascie dient. Da am Kopf eine Befestigung der Fascie unter Spannung durch Naht aus Mangel an Weichteilen nicht möglich ist, verwendet PAYR folgenden Kunstgriff. Ein starker Catgutfaden wird in der Gegend des anatomischen Halses um den Kopf herumgelegt und geknüpft. Dann wird das Fascienstück über den Kopf gezogen und mit einzelnen Nähten an dem Catgutfaden festgenäht. Die Fascie wird also ringsum an dem Catgutfaden verankert. Nach Reposition des Kopfes wird das abgeschlagene Tub. majus mit seinen Muskelansätzen mit Hilfe einer Schraube an seinem Platz befestigt (Abb. 340). Der M. deltoideus, dessen vorderer Abschnitt, wenn er eingekerbt werden mußte, durch Naht wieder an der Clavicula befestigt wird, wird zurückgelagert. Der Verband wird in rechtwinkliger Abduktions- und Außenrotationsstellung angelegt. Dadurch wird der Schrumpfung der Adduktoren entgegengearbeitet und die Außenrotatoren und Abduktoren entspannt. Bei primärer Wundheilung wird schon nach etwa zehn Tagen mit Bewegungsübungen begonnen. PAYR hat aus Rollen und Laufrollen einen Apparat gebaut, der es dem Kranken ermöglicht, schon im Bett alle gewünschten Bewegungen im Schultergelenk aktiv und passiv auszuführen.

Später hat PAYR einen die Muskulatur in noch höherem Maße schonenden Weg zur Eröffnung der Ankylose gefunden. Nach Durchtrennung der Clavicula und des freien Teiles der Spina scapulae, etwa dem vorderen und hinteren Ansatz des M. deltoideus entsprechend, gelingt es, den äußeren Teil des Schultergürtels mit dem Ansatz des M. deltoideus von der Schulter zu lösen und mit dem Muskel nach außen und unten zu klappen. Dadurch wird ein Vorgehen gegen die Schulterankylose in größter Ausdehnung von oben ermöglicht. Die Abtrennung der zu den Tubercula ziehenden Muskeln erübrigt sich. Nach Abschluß der Operation an den Gelenkkörpern wird der Schultergürtel durch Knochennaht wieder hergestellt. PAYR glaubt dasselbe dadurch zu erreichen, daß er von Clavicula und Spina eine dünne Knochenlamelle mit dem Ursprung des Deltoideus abmeißelt. Dadurch wird die Trapeziusinsertion geschont.

2. Die Mobilisierung des Ellenbogengelenkes.

Die Freilegung des Gelenkes erfolgt von dem LANGENBECKSchen Schnitt aus (s. S. 436). Da es meist in rechtwinkliger Stellung versteift ist, wird der Arm von dem Assistenten so gehalten, daß das Olecranon nach oben sieht und die ulnare Seite dem Operateur zugekehrt ist. Nach der Ablösung der Weichteile von dem versteiften Gelenk in der vorgeschriebenen Weise bis etwa 6 cm ober- und unterhalb des Olecranons und unter Schonung des N. ulnaris läßt sich der ehemalige Gelenkspalt in der Mehrzahl der Fälle noch deutlich erkennen, selbst bei jahrelang bestehender, knöcherner Ankylose. Mit einem passenden Hohlmeißel wird die Ankylose nun, dem Verlauf des ehemaligen Gelenkspaltes entsprechend, aufgeschlagen. Darauf lassen sich die Gelenkenden breit auseinanderziehen (Abb. 301). Gelegentlich müssen noch Teile der schwierig veränderten Seitenbänder und vorderen Kapselabschnitte durchtrennt werden. Klafft das Gelenk weit, so wird nun die Ausschneidung der Gelenkkapsel und der Bänder vorgenommen, bis gesundes, periartikuläres Gewebe vorliegt. Erst dann werden die Gelenkkörper so zugerichtet, daß sie zwar gut miteinander artikulieren, daß aber die Berührungsflächen nicht zu breit sind. Erstreckt sich die Ankylose auch auf das Radioulnargelenk, so muß auch dieses mit dem Meißel eröffnet werden (Abb. 341). Dabei ist das Lig. annulare radii möglichst zu erhalten. Dagegen kann das Köpfchen des Radius, besonders nach der Ulnarseite, verkleinert werden. Die Trochlea wird stark verschmälert und eine seichte Rinne zur Aufnahme der Ulna gebildet. Eine Fossa olecrani

und coronoidea werden ausgemeißelt. Sowohl das Olecranon als der Proc. coronoideus der Ulna werden erniedrigt und der Radius des Pfannenabschnittes der

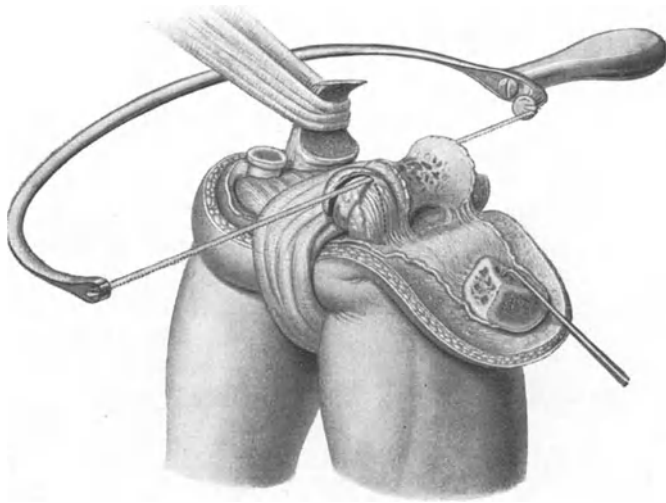


Abb. 341. Die Mobilisierung des Ellenbogens nach PAYR. Da bei diesem Kranken infolge der Verletzung ein Abbruch des Olecranon bestand, der zu einer starken Dislokation geführt hatte, so wurde das Gelenk mit Hilfe eines Lappenschnittes, der das Olecranon enthält, nach dem Verfahren von KÖNIG-TILING (s. S. 443) eröffnet. Meist wird der Eröffnungsschnitt nach dem LANGENBECK'schen Verfahren (s. S. 436) durchgeführt. Das Gelenk ist breit eröffnet. Die Gelenkflächen von Elle und Speiche sind bereits abgesägt, ebenso das Olecranon angefrischt. Die Gelenkfläche des Humerus wird bogenförmig abgesägt.

Ulna größer gebildet als der der Trochlea. Dann werden die Knochenflächen mit der Feile geglättet, die Ulnarfläche etwas kammförmig gestaltet und nun

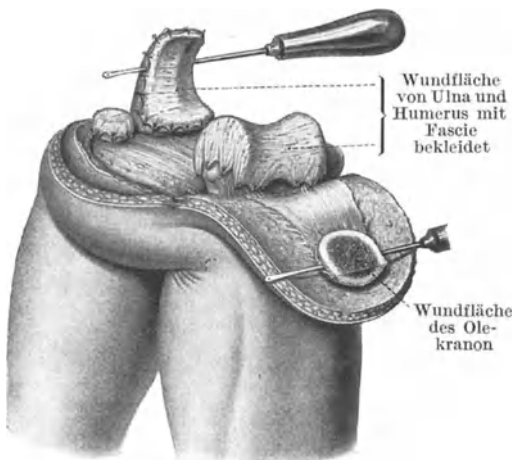


Abb. 342. Die Mobilisierung des Ellenbogens nach PAYR. Die abgesägten Gelenkflächen sind mit frei transplantierte Fascie überzogen. Am Olecranon und an der Ulna sind Bohrlöcher mit einer Ahle angelegt, durch die das Olecranon mit Draht an der Ulna wieder befestigt wird. Die Gelenkkapsel ist entfernt.

zwischen die Gelenkenden Gaze gestopft, um durch diese Tamponade während der nun folgenden Fascientnahme die Blutstillung am Knochen zu befördern. Dann wird mit Hilfe eines großen Längsschnittes an der Außenseite des Oberschenkels, nach Zurückpräparieren der Hautränder, ein so großes Fascienstück freigelegt und umschnitten, als es zur Überkleidung sämtlicher knöcherner Gelenkteile notwendig ist. Man soll lieber etwas zu reichlich als zu wenig Fascie entnehmen. Dann werden die Gelenkenden wieder freigelegt, die Tamponade entfernt und nun mit einzelnen Stücken alle knöchernen Gelenkteile bekleidet (Abb. 342). Die Stücke

werden unter Spannung über die Knochenflächen hinweggezogen und mit feinen Catgutnähten am Periost befestigt. Auch zwischen Radius und Ulna wird das den distalen Gelenkabschnitt überziehende Fascienstück hineingezogen (Abb. 342).

Schwierigkeiten macht gelegentlich die Befestigung der Fascie am Olecranon, da hier keine Weichteile sind. Man zieht am besten die Enden des Fascienlappens über die Rückseite und näht sie hier zusammen. Sind die knöchernen Gelenkabschnitte überzogen, so werden sie reponiert, die Weichteile und auch die Tricepssehne werden in der Durchtrennungslinie wieder vereinigt. Dann erfolgt Subcutangewebe- und schließlich Hautnaht. Die Extremität wird in rechtwinkliger Stellung, die Hand in Mittelstellung ruhiggestellt. Die Schiene wird am besten seitlich oder noch besser auf der Beugeseite angelegt. Eine Drahtextension am Olecranon für 8—12 Tage ist sehr zu empfehlen. Der erste Verbandwechsel soll bei starker Durchblutung des Verbandes nach 24—36 Stunden durchgeführt werden. Am siebenten Tage werden die Hautnähte entfernt. Nach zehn Tagen beginnt man mit vorsichtigen, zuerst passiven, dann aktiven Bewegungen. Bei alleiniger Ankylose des Humeroradialgelenkes wird von der Außenseite wie zur Eröffnung dieses Gelenkes (s. S. 440) vorgegangen.

3. Die Mobilisierung des Handgelenkes.

Das Handgelenk wird von einem dorsoulnaren oder dorsoradialen Schnitt, wie bei der LANGENBECKSchen oder KOCHERSchen Handgelenksresektion, freigelegt

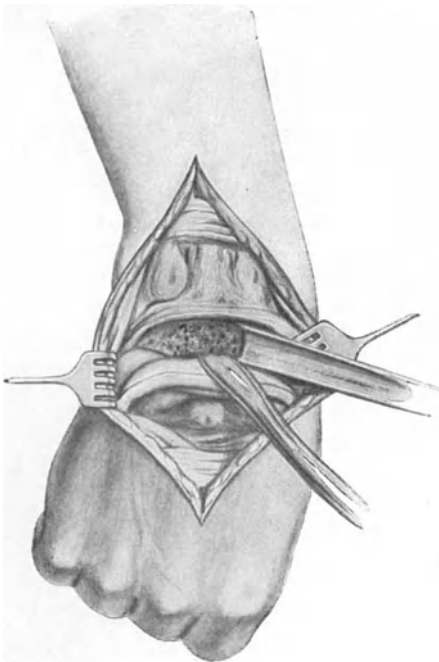


Abb. 343. Die Mobilisierung des Handgelenkes nach PAYR. I.
Das Handgelenk ist wie zur Resektion nach KOCHER dorsoradial freigelegt. Die Handwurzel ist entfernt. Die neuen Gelenkflächen sind mit dem Hohlmeißel hergestellt.

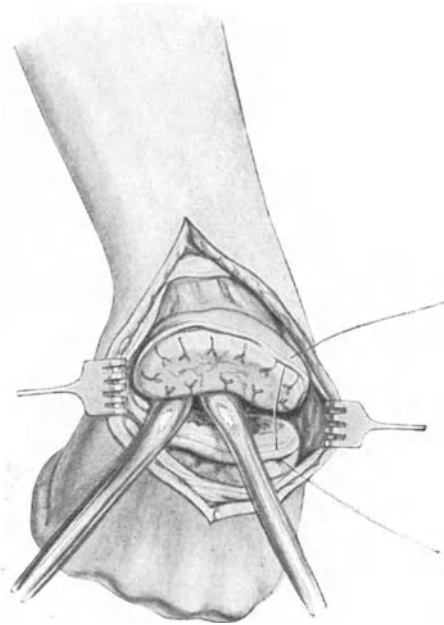


Abb. 344. Die Mobilisierung des Handgelenkes nach PAYR. II.
Die proximale neue Gelenkfläche ist mit frei transplantierter Fascia lata überzogen. Das Periost wird durch Naht vereinigt.

(s. S. 444 u. 446). Nach Beiseitenehmen der Strecksehnen nach der einen oder anderen Seite wird die Durchmeißelung in einer dem Radionaviculargelenk entsprechenden Linie vorgenommen. Lassen sich die Gelenkflächen nun gut

übersehen, so ist eine Durchtrennung der Seitenbänder nicht unbedingt erforderlich. Dann wird von Radius und Handwurzel so viel Knochen entfernt, daß ein etwa 1 cm breiter Gelenkspalt bleibt (Abb. 343). Es wird ein typisches Ellipsoidgelenk zurechtgemeißelt. Zur Überkleidung, die oft nur auf der Radiusseite zu erfolgen braucht, wird ein Stück der Fascia lata entnommen, das unter Spannung über die Knochengelenkfläche gezogen und an den Weichteilen befestigt wird (Abb. 344). Dann werden die Gelenkflächen reponiert, die durch Raffnähte etwas verkürzten Strecksehnen an Ort und Stelle gebracht und das Subcutangewebe und die Haut getrennt vernäht. Die Extension wird am besten dadurch erreicht, daß über die mit Mastisol bestrichene Hand ein weiter Zwirnhandschuh gestreift wird, durch dessen Fingerenden Seidenfäden hindurchgezogen werden. Der Verband erfolgt in starker Dorsalstreckstellung. Mit Bewegungsübungen wird nach zehn Tagen begonnen.

4. Die Mobilisierung der Fingergelenke.

Bogenförmiger Schnitt von etwa 4 cm Länge am Dorsum des Fingers. Nach Zurückpräparieren des Hautlappens liegt die Streckaponeurose frei, sie wird genau

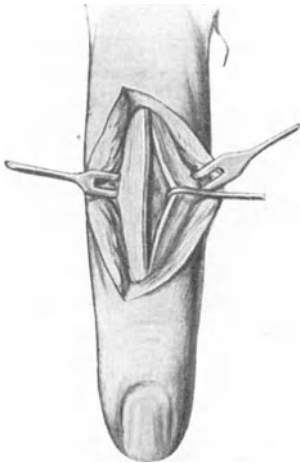


Abb. 345. Mobilisierung eines Fingergelenkes nach PAYR. I. Die Streckaponeurose ist in der Mitte gespalten und wird nach beiden Seiten auseinandergezogen, dadurch die Ankylose freigelegt.

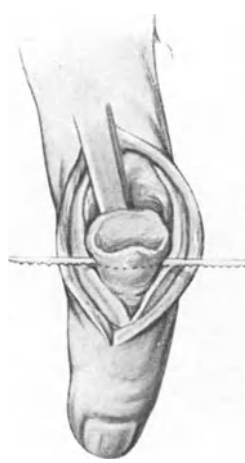

Abb. 346. Mobilisierung eines Fingergelenkes nach PAYR. II. Mit der Laubsäge wird das distale Köpfchen bogenförmig abgesägt.

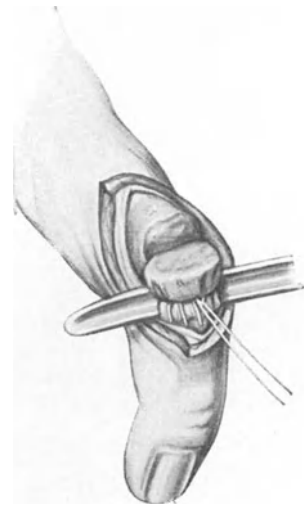


Abb. 347. Mobilisierung eines Fingergelenkes nach PAYR. III. Das freigelegte und gekürzte distale Köpfchen ist mit Fascia lata überzogen und fertig zur Reposition.

in der Mittellinie gespalten und nach beiden Seiten zurückgezogen (Abb. 345). Dann wird das versteifte Gelenk mit dem schmalen messerscharfen Meißel eröffnet, ein kleines Stück reseziert und die Gelenkenden so zugerichtet, daß der Radius des Köpfchens etwas kleiner ist als der der distalen Pfanne. Ein kleiner First zur Erhöhung der Führungssicherheit soll auch gebildet werden. Bei in Beugstellung versteiftem Gelenk bedient man sich am besten zur Eröffnung einer feinen Laubsäge (Abb. 346). Nun wird aus der Unterarmfascie ein so großes Fascienstück entnommen, daß beide Gelenkkörper überzogen werden können (Abb. 347). Dann wird die Streckaponeurose wieder vereinigt und die Hautwunde durch Naht verschlossen. Extensionsverband mit einem

mit Mastiol angeklebten Handschuhfinger. Mit Bewegungsübungen wird so bald wie möglich begonnen (dritter Tag).

5. Die Mobilisierung des Hüftgelenkes.

Die Aussichten auf einen guten Erfolg sind zwar bei der Mobilisierung des Hüftgelenkes (66—70%) nicht so gut wie bei den Scharniergelenken (78%

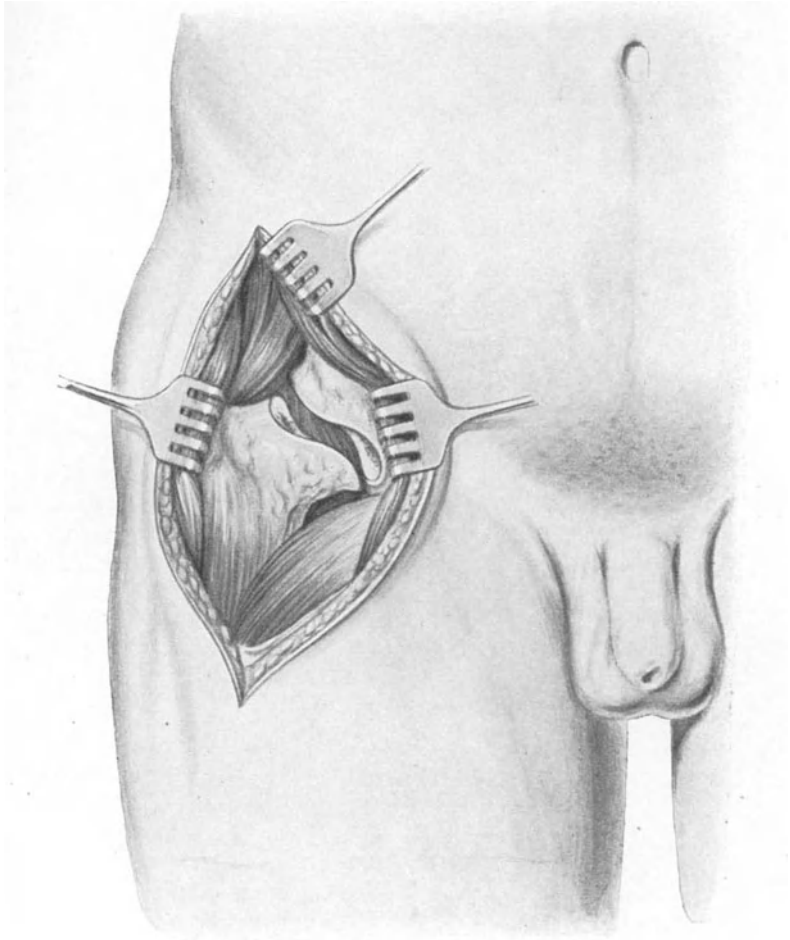


Abb. 348. Die Mobilisierung des Hüftgelenkes nach PAYR. I.
Die Herstellung eines Sattelgelenkes vom vorderen Längsschnitt aus.

am Knie), aber noch besser als am Schultergelenk, da die Hebelarme für die Muskulatur größer sind. Verhältnismäßig leicht treten Störungen der Heilung durch Hämatombildung und Infektion auf. Es ist daher auf gewissenhafte Blutstillung zu achten.

PAYR bevorzugt zwei Operationsmethoden, von denen die eine auf die Wiederbildung des idealen Kugelgelenkes verzichtet und sich mit der Herstellung eines *Sattelgelenkes* am Schenkelhals begnügt, während im anderen Falle *der Bau des Hüftgelenkes möglichst wiederhergestellt* wird. Soll nur ein Sattelgelenk

hergestellt werden, so kann man nach **PAYR** von dem vorderen Resektionsschnitt vorgehen (**LÜCKE, HUETER**) und nach Freilegung des Schenkelhalses diesen in einer S-förmigen Linie durchtrennen (Abb. 348). Es ist dadurch die Mög-

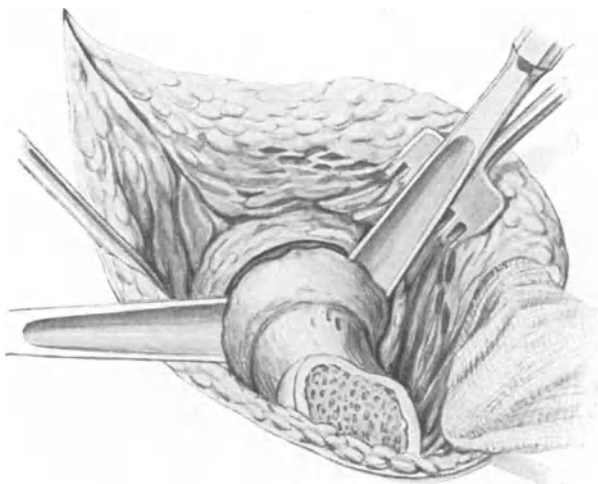


Abb. 349. Die Mobilisierung des Hüftgelenkes nach **PAYR**. II.
Der ankylosierte Femurkopf wird mit Hohlmeißeln aus der Pfanne befreit.

Eingriff wird in folgender Weise ausgeführt: Der Bogen des Hautschnittes überschreitet die Trochanterspitze um etwa drei Querfingerbreite nach unten. Der Weichteillappen wird zurückgeschlagen. Der Tractus iliobtibialis wird quer

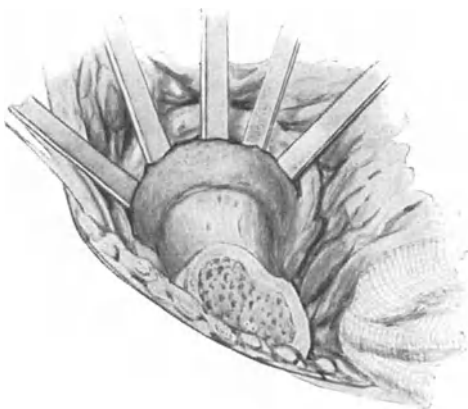


Abb. 350. Die Mobilisierung des Hüftgelenkes nach **PAYR**. III.
Zur Lösung der Ankylose wird nach **PAYR** die gleichzeitige Anwendung vieler messerscharfer Meißel bevorzugt.

durchtrennt, hinten der *M. glutaes maximus* eingekerbt und nun mit einem breiten Flachmeißel der Trochanter mit seinen Muskelansätzen schräg nach oben abgemeißelt. Der Muskelknochenlappen, der die Ansätze der *Mm. tensor fasciae latae, glutaes med. und glutaes min.* am Trochanter enthält, wird auch nach oben zurückgeschlagen und man kann nun ohne weiteres gegen den Schenkelhals und das ehemalige Gelenk vordringen. Die Außenrotatoren brauchen dabei gar nicht vom Trochanter abgelöst zu werden, es genügt, sie mit einem stumpfen Haken zurückzuhalten. Nun wird mit Hilfe von meist mehreren messerscharfen Meißeln von der Gegend des ehemaligen Labrum glenoidale aus der Kopf ringsherum aus der Pfanne zu lösen versucht (Abb. 349 und 350). Bei vollständiger Ankylose gelingt das meist bei Verwendung von nach der Fläche gebogenen Hohlmeißeln (**PAYR, LEXER, PERTHES**) sehr gut, so daß ein genügend großes Kopfstück gewonnen werden kann. Äußerste Vorsicht ist bei der Lösung der Ankylose zu üben, damit nicht eine Fraktur im Bereich des atrophischen Kopffragmentes

lichkeit einer Beuge- und Streckbewegung und einer gewissen Abduktions- und Adduktionsbewegung gegeben. Im übrigen kann man auch zur Bildung des Sattelgelenkes nach der Resektionsmethode von **OLLIER** und **v. MIKULICZ**, unter Abmeißelung des Trochanter major im Zusammenhang mit den sämtlichen Muskelansätzen vorgehen, die **PAYR** in der Mehrzahl der Fälle für die Wiederherstellung des Hüftgelenkes angewendete (25 Fälle). Der

Tractus iliobtibialis wird quer durchtrennt, hinten der *M. glutaes maximus* eingekerbt und nun mit einem breiten Flachmeißel der Trochanter mit seinen Muskelansätzen schräg nach oben abgemeißelt. Der Muskelknochenlappen, der die Ansätze der *Mm. tensor fasciae latae, glutaes med. und glutaes min.* am Trochanter enthält, wird auch nach oben zurückgeschlagen und man kann nun ohne weiteres gegen den Schenkelhals und das ehemalige Gelenk vordringen. Die Außenrotatoren brauchen dabei gar nicht vom Trochanter abgelöst zu werden, es genügt, sie mit einem stumpfen Haken zurückzuhalten. Nun wird

erfolgt. Es muß daher möglichst allseitig weitgehend in die Tiefe vorgedrungen werden. Läßt sich schließlich der Kopfteil ohne Anstrengung aus der Pfanne lösen, so werden die Schwielen, bis eine vollständige Luxation möglich ist, durchtrennt und ein starker Draht um den Schenkelhals geschlungen. Unter

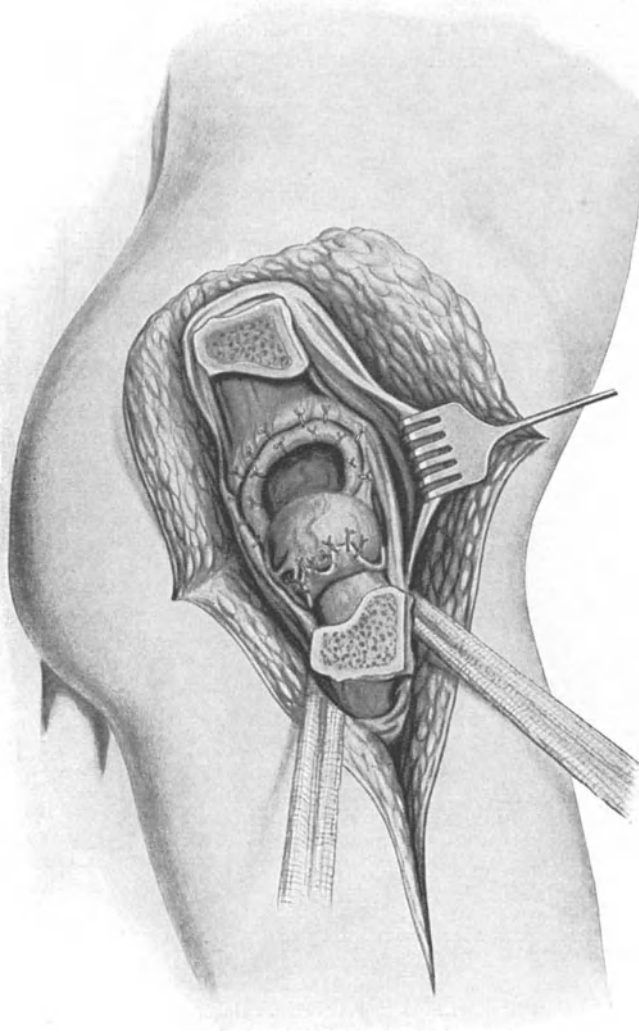


Abb. 351. Die Mobilisierung des Hüftgelenkes nach PAYR. IV.
Nachdem Kopf und Pfanne befreit und entsprechend hergerichtet sind, sind sie mit frei transplantierte Fascie überzogen und fertig zur Reposition. Das zunächst noch nach oben geklappte Trochanterstück wird an seine Stelle zurückgelagert und mit einer Schraube befestigt.

abwechselnder Innen- und Außenrotation des Schaftes kann dann eine Übersicht über die Kapsel- und Pfannenverhältnisse gewonnen werden. Nun wird dem Kopf mit Hammer und Meißel eine (um $\frac{1}{3}$ verkleinerte) Halbkugelform gegeben, die Kapselschwielen werden entfernt und die Pfanne mit größerem Radius als der des Kopfes ausgehöhlt, wobei man sich einer großen Kugelfräse bedienen kann. Es folgt dann von besonderem Einschnitt aus die Entnahme

des Fascienstückes aus der Fascia lata, mit dem der Kopf in ähnlicher Weise überkleidet wird, wie das für den Humeruskopf geschildert wurde (Abb. 351). Nach Reposition des überkleideten Kopfes wird der abgeschlagene Trochanter major mit einer Schraube am Schaft befestigt. Mußte der Kopf stark verkürzt werden, so ist es nach PAYR zweckmäßig, den Schaftteil durch einen Meißelschlag noch weiter distal abzuschrägen und den Trochanter weiter distal, als das seinem ehemaligen Sitz entsprach, am Schaft durch eine Schraube zu befestigen. Dadurch wird die für die Standfestigkeit so notwendige Spannung der Mm. gluteus medius und minimus wieder hergestellt. LEXERS Vorgehen entspricht dem PAYRSchen in wesentlichen Punkten. Er verwendet wie auch sonst zur Interposition einen Fettlappen von der Außenseite des Oberschenkels.

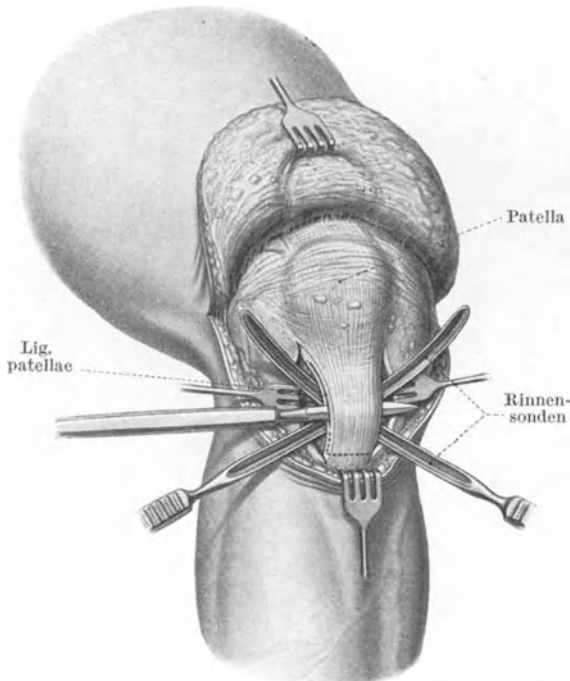


Abb. 352. Die Mobilisierung des knöchern versteiften Kniegelenkes nach PAYR. I.

Das Lig. patellae ist freigelegt und mit 2 Rinnensonden unterfahren. Es wird in frontaler Richtung Z-förmig gespalten.

Übergang des M. tensor fasciae latae in seine Fasersehne. Die vorderen Bündel des M. gluteus med. und des M. tensor fasciae latae werden nach vorn gezogen mitsamt der vom Trochanter abgelösten Fascia lata. Damit ist der Trochanter freigelegt. Der vordere Teil des Trochanter wird nun mit Resektionsschnitt von den Muskelansätzen befreit, während der Oberschenkel allmählich nach außen rotiert wird. Ein Teil des M. gluteus minimus und des Ursprunges des M. vastus lateralis wird dabei abgelöst. Während diese Weichteile nach vorn abgezogen werden und der Oberschenkel nach außen rotiert wird, wird der Schenkelhals vorn freigelegt und es gelingt nun nach mehrfachem Einkerbigen des Labrum glenoidale, den Kopf zu luxieren. Das Lig. teres zerreißt stets bei der Außenrotation. Das Hüftgelenk soll dabei in starke Abduktions- und Außenrotationsstellung gebracht werden. Zum Abschluß der Operation kann die abgelöste Sehne des M. glut. min. durch einige Periostnähte wieder befestigt und der gespaltene Tractus ilio-tibialis wieder vernäht werden. Hautnaht.

6. Die Mobilisierung des Kniegelenkes.

Der Hautschnitt wird bogenförmig vom medialen zum lateralen Epicondylus femoris über den distalsten Teil des Lig. patellae geführt. Der Hautlappen wird

bis zur Patella in ganzer Dicke zurückpräpariert und dadurch das Lig. patellae freigelegt. Durch zwei parallel zum Lig. patellae verlaufende Schnitte wird dieses von den Weichteilen getrennt, um die frontale Z-förmige Durchtrennung vornehmen zu können. Um die ganze Dicke des Lig. patellae übersehen zu können, werden zwei Elevatorien von beiden Seiten unter dem Lig. patellae durchgeführt und überkreuzt. Dann wird am unteren Patellarrand von der Seite her ein Messer quer durch das Lig. patellae hindurchgestoßen und dasselbe mit einigen sägenden Zügen in eine vordere und hintere Hälfte geteilt (Abb. 352). Stößt das Messer an der Tub. tibiae an, so wird die Schneide nach vorn gedreht und der vordere Teil durchschnitten. Dann wird dieser Teil nach oben geklappt bis zum unteren Patellarrand und hier die Durchtrennung des hinteren Teiles vorgenommen. Beide Teile des Lig. patellae werden zum Schutz mit einer Rollgaze umwickelt, die mit einem an der Basis geknoteten Seidenfaden befestigt wird (Abb. 355). Dann werden in der Gegend des ehemaligen Gelenkspaltes auf der Vorderseite die sämtlichen Weichteile und Schwielen durchtrennt. Ist die Patella mit dem Femur knöchern verwachsen, so wird sie mit einem Meißelschlag abgelöst und mit dem Hautlappen nach oben gezogen (Abb. 353). Das gespaltene Band ist nach oben und unten umgeschlagen. Mit einem breiten Meißel wird die auf dem Femur knöchern verwachsene Patella abgelöst.

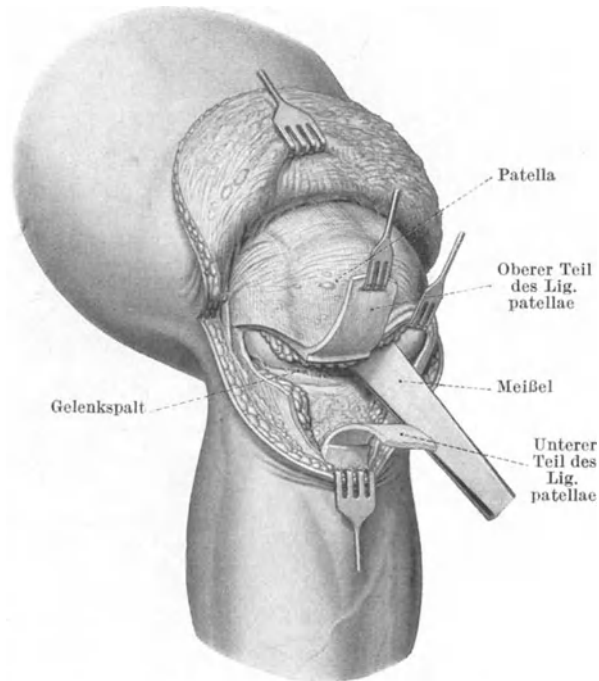


Abb. 353. Die Mobilisierung des knöchern versteiften Kniegelenkes nach PAYR. II.
Das gespaltene Band ist nach oben und unten umgeschlagen. Mit einem breiten Meißel wird die auf dem Femur knöchern verwachsene Patella abgelöst.

Das Aufsuchen des Gelenkspaltes macht bei alten knöchernen Ankylosen, bei durchgehender Knochenbalkenbildung, manchmal Schwierigkeiten. An einer leichten Einsenkung erkennt man aber doch fast immer das Ende der Femurkondylen. Mit einem breiten, in seiner schneidenden Krümmung etwa der Kondylenkrümmung entsprechenden Hohlmeißel wird nun die Eröffnung des Gelenkes vorgenommen (Abb. 354 und 356). Dabei muß man sich daran erinnern, daß die Gelenklinie meist zunächst schräg nach distal und hinten verläuft. Das seitliche Röntgenbild gibt oft auch genügend Hinweise über die einzuschlagende Schnittrichtung. Der Meißel wird bald auf der Seite des medialen, bald auf der Seite des lateralen Epicondylus eingesetzt und der Spalt allmählich vertieft. Dies seitliche Einsetzen des Kondylenmeißels, außen und innen, erleichtert den Aufbruch sehr. Bei völliger knöcherner Ankylose muß die Durchmeißelung bis zu $\frac{3}{4}$ des Ankylosenmassivs vorgenommen werden, um bei der Eröffnung keine stärkere brechende Gewalt anwenden zu müssen. Darauf ist besonders

großer Wert zu legen, weil sonst unter Umständen ein Teil der Femurkondylen abbricht und an der Tibia hängen bleibt. Außerdem reißen bei Gewaltanwendung leicht Perioststücke von dem Knochen mit ab, die dann schwer zu entfernen sind und die Veranlassung zu Osteophytenbildung in der Kniekehle geben können. Ist die Durchmeißelung in der Richtung der ehemaligen Gelenklinie annähernd bis an die Rückseite durchgeführt, so nimmt der Operateur die Extremität auf, führt eine Hand unter dem Knie durch und probiert ohne Anwendung von

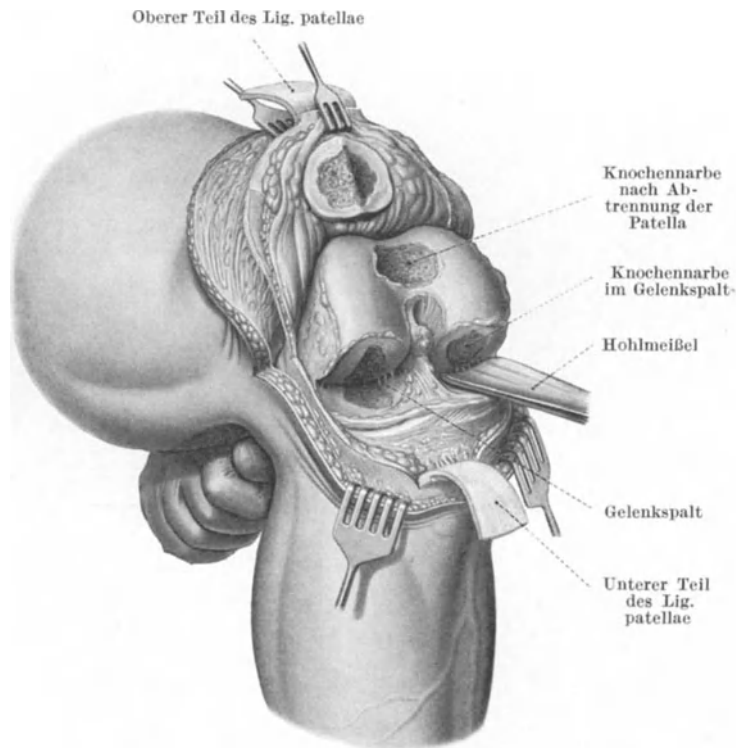


Abb. 354. Die Mobilisierung des knöchern versteiften Kniegelenkes nach PAYR. III. Mit einem großen Hohlmeißel sind rechts und links die knöchernen Verwachsungen zwischen Femur und Tibia größtenteils durchtrennt. Über der in die Kniekehle eingeführten Hand werden die letzten dorsalen Verwachsungen und Verklebungen durch Beugung gelöst.

Gewalt eine Beugebewegung. Gelingt es dabei nicht, das Gelenk zu eröffnen, so muß der Meißel noch einmal in Tätigkeit treten. Dann wird derselbe Versuch noch einmal wiederholt. Ist die Ankylose gelöst, so wird unter starker, spitzwinkliger Beugung ein Überblick über die knöchernen Gelenkabschnitte und das periartikuläre Gewebe gewonnen (Abb. 355). Besteht starke Schwielenbildung, so wird das Schwielengewebe unter Umständen unter Opferung aller Bänder entfernt. Sonst beschränkt man sich auf die Entfernung der Gelenkkapselanteile. Dabei ist besondere Beachtung dem hinteren Kapselrecessus zu schenken; sowohl die Femurkondylen als die hintere Tibiakante müssen so weit freigelegt werden, daß man sie übersehen kann. Durch die in die Kniekehle eingeführte Faust eines Assistenten wird die Übersichtlichkeit der hinteren Kapselabschnitte wesentlich erhöht. Dabei wird nicht mit Resektionsschnitten subperiostal, sondern extraperiostal vorgegangen. Es erfolgt nun das Absägen der Femurkondylen

und die Zubereitung des Tibiakopfes. Zu diesem Zweck wird zunächst eine Rollgaze zum Schutz der hinteren Weichteile in den Gelenkzwischenraum eingeführt und von Assistentenhand in der Kniekehle zusammengefaßt. Dann wird die HELFERICHSche Bogensäge mit schmalen Blatt am oberen vorderen Ende der Femurkondylen eingesetzt und nun parallel zur ehemaligen Gelenklinie die Absägung in regelmäßiger Bogenlinie vorgenommen (Abb. 355). Auch dann, wenn noch Reste von Gelenknorpel vorhanden sind, wird diese Absägung

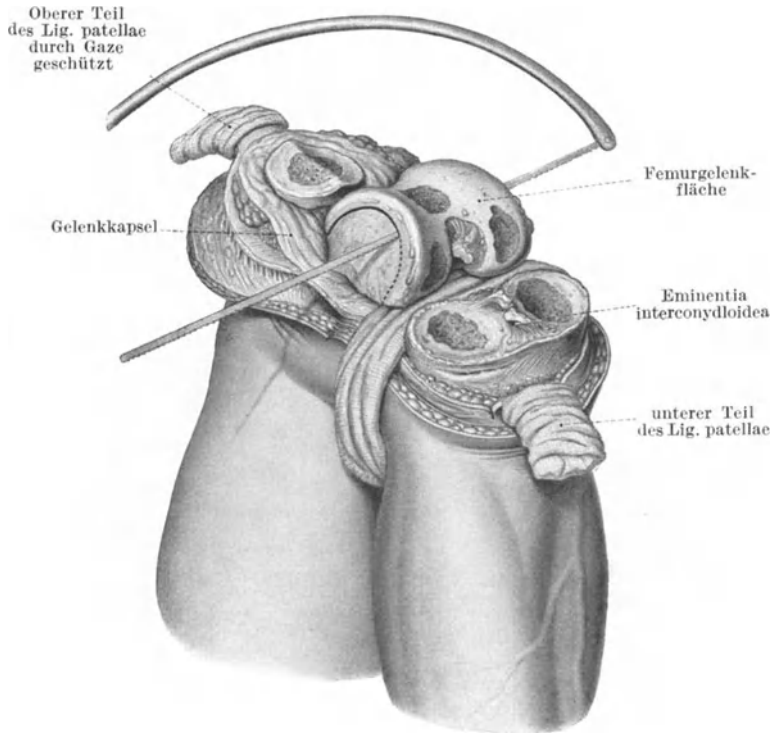


Abb. 355. Die Mobilisierung des knöchern versteiften Kniegelenkes nach PAYR. IV. Mit der HELFERICHSchen Bogensäge wird die Gelenkfläche in einem Stück vom Femur abgesägt. Die Patellasehnentümpfe sind zur Schonung mit Gaze umwickelt. Durch den hinteren Kapselabschnitt ist ebenfalls zum Schutz eine Gaze gelegt.

durchgeführt. Von den hinteren Abschnitten der Kondylen wird mehr entfernt als von den unteren (Abb. 357). Bei der Absägung wird auch die Facies patellaris mitgenommen. Am besten ist es, wenn das ganze Knochenstück im Zusammenhang entfernt werden kann. Nun wird mit dem Hohlmeißel eine Fossa intercondyloidea und eine Gleitrinne für die Patella neugebildet (Abb. 357), die scharfen Kanten zu beiden Seiten der Kondylen werden mit dem geraden Meißel abgeschrägt und schließlich mit der halbrunden Feile die Oberfläche möglichst geglättet. Zur Zurichtung der Tibiakondylen werden diese aus den Weichteilen herausgestaucht, das Periost etwa $\frac{3}{4}$ —1 cm von der oberen Kante abgetragen. Dabei ist Wert darauf zu legen, daß das auch auf der Rückseite geschieht. Die Gelenkflächen werden durch flaches Abmeißeln mit einem breiten Hohlmeißel, dessen Krümmung der Gelenkkrümmung entspricht, etwa um $\frac{1}{2}$ cm erniedrigt (Abb. 357). Eine kammartige Eminentia intercondyloidea bleibt

zwischen den beiden Gelenkflächen stehen (Abb. 358). Bei der Abmeißelung der Gelenkflächen ist besonders darauf zu achten, daß der Meißel nicht zu tief in das spongiöse Gewebe eindringt. Die hintere Kante der Tibia wird mit einem geraden Meißel, während die Weichteile gut geschützt werden, stark abgeschrägt. Schließlich werden die Gelenkflächen noch mit einer Handfräse nach MURPHY oder mit einer elektrisch betriebenen, großen Kugelfräse möglichst glatt gestaltet. Nach der Zurichtung von Femur- und Tibiakondylen wird nun auch die Patella vorgenommen. Durch die Ausscheidung der



Abb. 356.
Breiter Hohlmeißel
zur Anfrischung
der Tibiakondylen.
($\frac{1}{3}$ nat. Größe.)

Kapsel ist ihre Gelenkfläche leicht über die umgebenden Weichteile so weit herauszuheben, daß man sie mit der Säge parallel zur Längsrichtung abtragen kann. War die Patella vollständig frei beweglich und der Knorpelüberzug unversehrt, so kann man das Absägen unterlassen. Sind die Gelenkflächen so vorgerichtet, so überzeugt man sich durch Reposition der Enden in Streckstellung, ob der Gelenkspalt überall die genügende Breite hat ($1-1\frac{1}{2}$ cm) und ob nicht etwa eine fehlerhafte Achsenstellung die Folge sein wird. In letzterem Falle muß sofort durch Absägen oder durch Abmeißeln ein Ausgleich geschaffen werden. Ist die gewünschte Form erreicht, so wird der Zwischenraum zwischen den Gelenkenden mit Gaze gefüllt, die Wunde vorläufig geschlossen, etwas komprimiert und nun die Fascie entnommen. Man braucht zur Überkleidung der noch immer relativ großen Gelenkkörper ein großes Fascienstück. Es muß daher ein Hautschnitt von etwa 25—30 cm angelegt werden. Nach Zurückpräparieren der Haut nach beiden Seiten muß ein solches Fascienfeld vorliegen, daß man ein Stück von etwa 25 cm Länge und 8—10 cm Breite ausschneiden kann. Ist die Fascie entnommen, so wird die Hautwunde an der Entnahmestelle zunächst vorläufig mit Tuchklemmen geschlossen. Die Gelenkkörper werden möglichst vollkommen überkleidet. Die Fascie wird unter starker Spannung mit den paraartikulären Weichteilen durch eine große Reihe von feinen Seidenfäden befestigt (Abb. 358). Wenn die Patella angefrischt werden mußte, wird auch die Patella überkleidet. Reposition der Gelenkenden.

Dann werden die beiden Stümpfe der Patellarsehne von ihrem Rollgazeüberzug befreit, das Gelenk in eine solche Stellung gebracht, daß ein Winkel von etwa 150—160 Grad zwischen Femur und Tibia zustande kommt, und in dieser Stellung werden die Patellarsehnenstümpfe mit Paraffinseide auf allen vier Seiten miteinander vereinigt. Die Naht des Subcutangewebes muß genau mit Catgut ausgeführt werden, ebenso die Naht der Haut mit feiner Seide. Durch den Calcaneus wird zur späteren Extension ein Draht durchgeführt und das Bein auf einer CRAMER-, ZIEGLER- oder BRAUNschen Schiene so befestigt, daß das Kniegelenk in einem Winkel von 160—170 Grad steht. Das Fußgelenk steht rechtwinkelig. Nach 24 oder 48 Stunden Verbandwechsel, wenn der Verband stärker durchblutet ist, sonst erst nach sieben Tagen. Nach 3—4 Tagen wird die Extension in Semiflexionsstellung im Schwebeverband oder besser auf einer BRAUNschen Schiene durchgeführt. Zur Belastung dienen etwa 8—10 Pfund. Nach 2 bis 3 Tagen kann man den Unterschenkel auf der beweglichen BRAUNschen Schiene

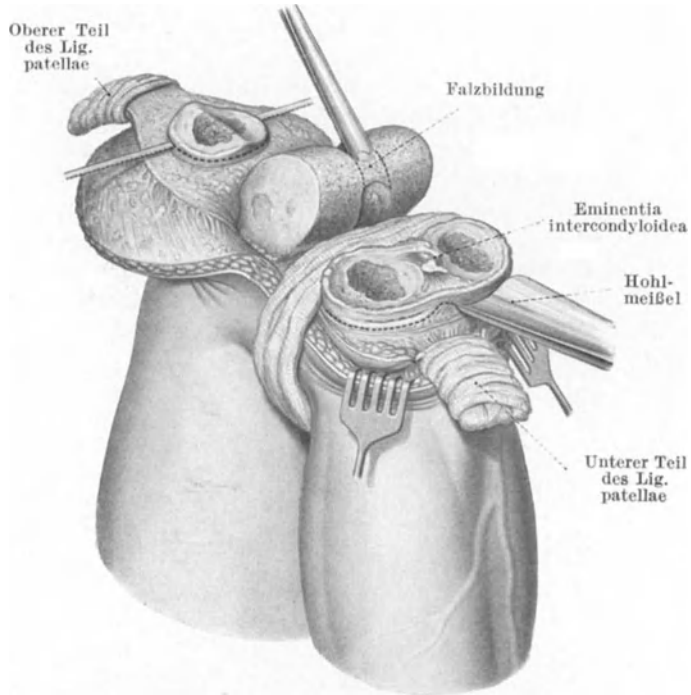


Abb. 357. Die Mobilisierung des knöchern versteiften Kniegelenkes nach PAYR. V. Die Femurkondylen sind abgesägt. Mit dem Hohlmeißel wird eine Führungsrinne eingemeißelt. Die Knorpelfläche der Patella wird ebenfalls abgesägt. An der Tibia werden rechts und links mit dem Hohlmeißel flache Mulden gebildet. Eine Eminentia intercondyloidea bleibt bestehen. Die Gelenkkapsel ist mit allen Schwielen vollkommen entfernt.

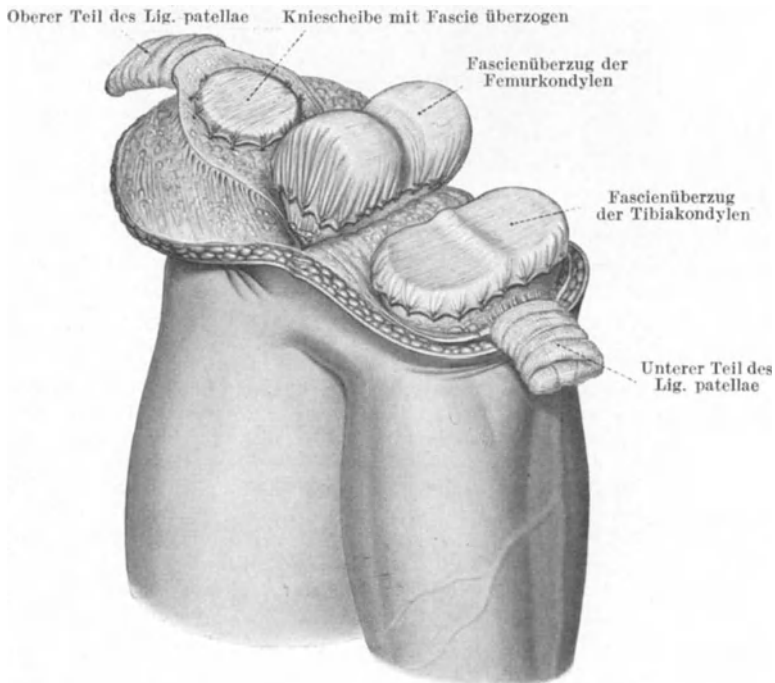


Abb. 358. Die Mobilisierung des knöchern versteiften Kniegelenkes nach PAYR. VI. Die Knochenflächen von Femur, Tibia und Patella sind mit Fascienstücken aus der Fascia lata überzogen. Die Reposition und Wundnaht kann durchgeführt werden.

etwa alle 4—6 Stunden verstellen. Vom 10.—14. Tage ab Beginn mit passiven Bewegungen, gleichzeitig beginnt vorsichtige Massage der Oberschenkelmuskulatur. Die passiven Bewegungen kann der Kranke selbst mit Hilfe einer um das Knie gelegten und über eine Rolle am Galgen geführten Schlaufe ausführen. Nach 3—4 Wochen passive und aktive Bewegungen am Bettrand und im BONNETSchen Apparat. Nach 5—6 Wochen Gehversuche mit einem Gehbänkchen, dann mit zwei Stöcken. Gleichzeitig täglich mehrstündige Übungen im BONNETSchen Apparat und Massage.

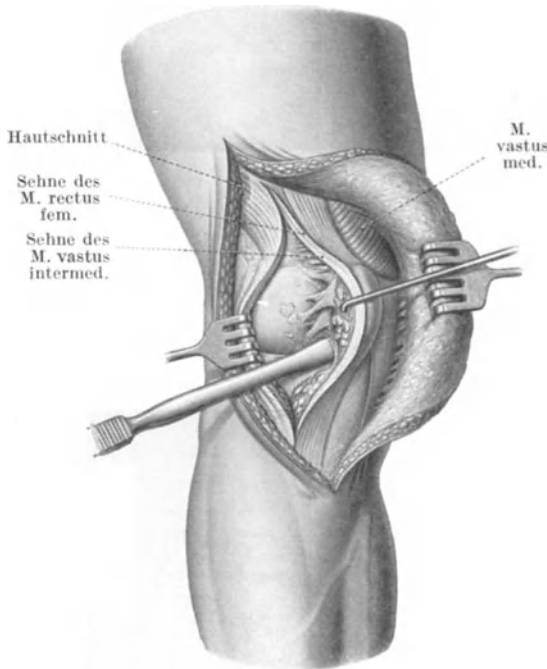


Abb. 359. Der Eingriff bei der Quadricepskontraktur nach PAYR. I.

Die durch teils knöcherner, teils bindegewebige Verwachsungen an den Femurkondylen befestigte Kniescheibe wird von einem seitlichen, leicht bogenförmig verlaufenden Schnitt halb stumpf halb scharf abgelöst.

Die Eingriffe bei Quadricepskontraktur (PAYR). Außer den knöchernen und bindegewebigen Ankylosen muß man am Kniegelenk auch noch die sog. Quadricepskontraktur berücksichtigen (PAYR), da sie nur in geringgradigen Fällen ohne operativen Eingriff beseitigt werden kann. Wir finden die Quadricepskontraktur häufig nach Erkrankungen oder Verletzungen, die eine lange Ruhigstellung der unteren Extremität verursacht haben, und zwar ganz besonders dann, wenn die Ruhigstellung in Streckstellung durchgeführt wurde. Sind Frakturen oder entzündliche Schädigungen der Oberschenkelmuskulatur vorausgegangen, so kann die Kontraktur zu einer fast völligen Versteifung des Kniegelenkes führen. Diese schweren Funktionsstörungen haben ihren Grund in der Atrophie der Muskulatur, in Schwielenbildung, in Verhaken an spitzen Fragmenten, in Verwachsungen der Gelenkkapsel, insbesondere des oberen Recessus und der Patella auf ihrer Gleitfläche. Die übrigen Gelenkflächen des Kniegelenkes sind meist frei und das

Röntgenbild ergibt häufig scheinbar ganz normale Verhältnisse. Ist auch die Patella frei, so ist sie meist passiv oft auch aktiv beweglich und die aktive Bewegung nur durch die Kontraktur, die Verhakung und Schwielenbildung und den Verschuß des oberen Recessus eingeschränkt. Trotzdem das eigentliche Gelenk zwischen Femur und Tibia meist frei von Verwachsungen gefunden wird, ist bei der Quadricepskontraktur, insbesondere bei verschlossenem oberen Recessus, und noch mehr bei auf ihrer Gleitfläche festliegender Patella, die Beweglichkeit des Gelenkes häufig auf ein Mindestmaß von 10—20° eingeschränkt. Falls vorsichtige medico-mechanische Behandlung nichts nützt, kann nur ein operativer Eingriff helfen. Dieser bezweckt die Bewegungshemmungen zu beseitigen, ohne den Beuge- und Streckapparat dadurch schwer zu schädigen. Handelt es sich nur um eine Verklebung des oberen Recessus und um Schwielenbildungen in den seitlichen Teilen der Quadricepssehne, so kann man nach PAYR die Rectussehne erhalten.

Von einem großen KOCHERSchen lateralen Bogenschnitt aus werden zunächst die Quadricepssehne und die Patella freigelegt. Löst man nun die Ansätze der Mm. vastus medialis und lateralis von der gemeinsamen Quadricepssehne ab, so kann man unter der Rectussehne einen Gazezügel durchführen, und während

die Sehne hochgehoben wird, werden vorsichtig die darunter hinziehenden, meist stark gespannten schwierigen Anteile des *M. vastus intermedius* durchtrennt. Ist auch der obere Recessus schwierig verändert, so wird er am besten vollständig herausgeschnitten. Nach diesem Eingriff läßt sich nun das Kniegelenk häufig schon bis zu 70 und 80° beugen, ohne daß eine stärkere Schädigung der Streckmuskulatur eingetreten wäre. Ist die Beugung noch nicht so weit möglich, so müssen unter Umständen die Ansätze der seitlichen Quadricepsanteile weiter abgetrennt und die *Retinacula patellae* eingekerbt werden. Auch dann kann die Sehne des *M. rectus* noch erhalten werden.

In ganz schweren Fällen muß der Streckapparat vollkommen durchtrennt werden. Da aber nach seiner Wiederherstellung unter Verlängerung meist eine starke Streckhemmung zurückbleibt, so muß diese durch Einfügen eines funktionstüchtigen Muskels beseitigt werden. PAYR bedient sich zu diesem Zwecke des *M. satorius*.

Bei diesen ganz schweren Fällen mit festsitzender Patella, Verödung des oberen Recessus, Verhakung und Schrumpfung der Muskulatur und der *Fascia lata* wird der ganze Streckapparat von einem lateralen Bogenschnitt aus, der bis zur Patellarsehne reicht, freigelegt. Dann spaltet man an der Grenze zwischen *Vastus lateralis* und *Rectus* den Streckapparat in der Längsrichtung und setzt diesen Schnitt unter Eröffnung der Gelenkkapsel nach distal fort. Während der vordere Kapselschnitttrand mit der *Rectussehne* nach medial gezogen wird (Abb. 359), löst man mit einem *Raspatorium*, oder wenn nötig mit dem *Meißel*, die bindegewebigen oder knöchernen Verwachsungen der Patella mit dem Femur. Dann trennt man den *M. vastus med.* ebenfalls von der gemeinsamen Strecksehne, eröffnet den oberen Recessus, führt einen Zügel unter der Patella durch und hebt den ganzen Streckapparat an, um festzustellen, ob jetzt nicht doch eine weitere Beugemöglichkeit vorhanden ist. Ist das nicht der Fall, so werden nun getrennt die Sehnen der *Mm. rectus* und *vastus intermedius* frontal Z-förmig durchtrennt (Abb. 360). Nun läßt sich die Beugung ohne Schwierigkeit vollziehen. Sind an der Rückseite der Patella Verwachsungen oder Knorpelschädigungen, so wird der Knorpel-

Sehne des *M. rectus fem.* Sehne des *M. vastus intermedius*

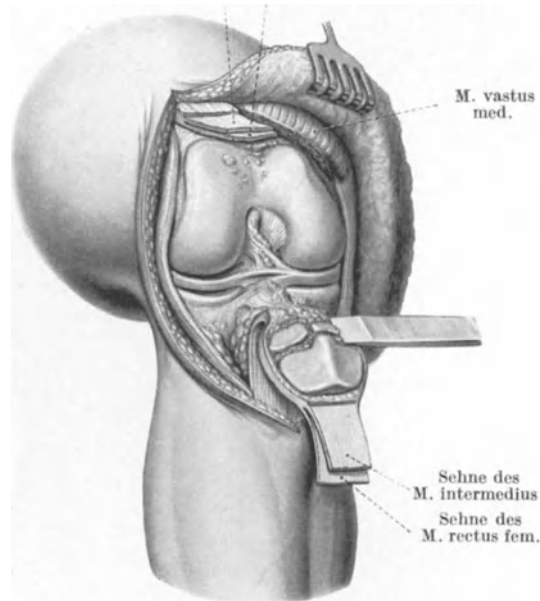


Abb. 360. Der Eingriff bei der Quadricepskontraktur nach PAYR. II.

Der *M. vastus med.* ist von der Quadricepssehne abgetrennt. Die Sehnen des *M. rectus* und *M. vastus intermedius* sind Z-förmig durchtrennt. Die Kniekehle ist heruntergeklappt und wird an ihren Gelenkflächen geglättet.

überzug entfernt und durch ein Stück Fascie ersetzt. Dann legt man die Patella zurück und vernäht die beiden Z-förmig durchtrennten Sehnen unter möglichst starker Spannung sorgfältig, während das Gelenk in Beugung bis zu 70° gehalten wird (Abb. 361). Schließlich vernäht man die übrigen Gelenkweichteile und schließt die beiden Vasti seitlich wieder an die Rectus- und Intermediussehne an. Um die nun unausbleibliche Streckhemmung zu beseitigen, kann man jetzt oder später den *M. satorius* zur Verstärkung des Streckapparates einsetzen.

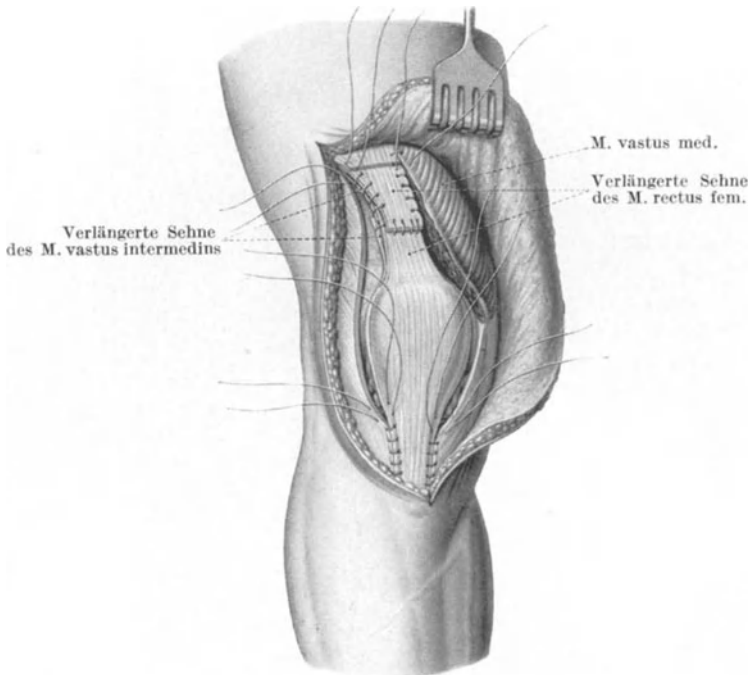


Abb. 361. Der Eingriff bei der Quadricepskontraktur nach PAYR. III.
Die Sehnen des *M. quadriceps* sind in leichter Beugstellung, verlängert durch Nähte, wieder vereinigt. Auch die *Mm. vastus med. und lat.* werden mit der Sehne des *M. rectus* wieder vereinigt.

Er wird von einem Hautschnitt, der seinem Faserverlauf folgt, auf der medialen Kniegelenkseite freigelegt, nach Unterminierung der Haut nach der lateralen Seite hinübergezogen und oberhalb der Kniescheibe auf dem Streckapparat befestigt.

7. Die Mobilisierung des Fußgelenkes.

Das obere Sprunggelenk läßt sich ausgezeichnet beweglich machen. Es hängt das wohl in erster Linie davon ab, daß kräftige Muskeln im Sinne der Beugung und Streckung an langen Hebelarmen angreifen. Als bester Schnitt zur Freilegung des Fußgelenkes hat sich der *HUETER-HEIDENHAIN*sche erwiesen. Ein vorderer Bogenschnitt von Malleolus zu Malleolus durchtrennt zunächst die Haut und legt die sämtlichen Strecksehnen frei. Der Hautlappen wird einige Zentimeter abgelöst und die Sehnen der *Mm. tibialis ant., extensor hallucis longus* und des *extensor digitorum longus* werden einzeln am besten Z-förmig durchtrennt und die Stümpfe mit Seidenfaden angeschlungen, um sie später wieder vernähen zu können. Die *A. dorsalis pedis* wird doppelt

unterbunden und durchtrennt. Dann wird der ganze Weichteillappen mitsamt den Sehnen bis seitlich zu den Malleolenspitzen und in der Mitte bis zur vorderen Tibiakante zurückgeschlagen. Bei fibröser Ankylose wird das Gelenk mit dem Knochenmesser eröffnet, das Lig. deltoideum und die Ligamenta calcaneo-fibularia und talofibularia vorsichtig durchtrennt. Besonders bei der Durchtrennung auf der medialen Seite ist darauf zu achten, daß die A. tibialis post. auf keinen Fall verletzt wird, da sonst die Ernährung des ganzen Fußes in Frage gestellt wird. Man muß sich daher unmittelbar an die Malleolengrenze halten. Sind so die seitlichen Bänder und die vorderen Kapselreste von Tibia und Fibula abgelöst, so wird bei knöcherner Ankylose mit dem messerscharfen Meißel eine Bresche durch die knöcherne Brücke in der Richtung des ehemaligen Gelenkspaltes gelegt. Die U-förmige Durchmeißelung muß annähernd durch die ganze Dicke der knöchernen Verbindung vorgenommen werden und muß sich auch auf die Verbindung mit den Malleolen erstrecken. Gewaltsam darf jedenfalls das Gelenk nach teilweiser Durchmeißelung nicht aufgebrochen werden, da sonst Teile der Malleolen oder des Taluskopfes abbrechen können. Ist die Durchmeißelung zu Ende geführt, so wird der Talus aus der Malleolengabel durch starke Plantarflexion nach vorn unten luxiert und es gelingt nun, auch die hintere Kapseltasche zu Gesicht zu bringen und Schwielen zu entfernen. Dann wird der Taluskopf annähernd in der ehemaligen Form wieder hergestellt,

ebenso mit Hilfe des Hohlmeißels die obere Gelenkfläche angefrischt, so daß eine Malleolengabel, wenn auch mit etwas größerem Bogen, wieder hergestellt wird. Die Gelenkflächen werden mit Feile und Fräse so bearbeitet, daß sie möglichst glatt sind, dann zeitweilig mit zwischengelagerter Gaze reponiert. Die Entnahme der Fascie aus der Fascia lata, geht auf dieselbe Weise vor sich, wie das für das Ellenbogen- und Kniegelenk geschildert ist. Es genügt im allgemeinen, die Talusrolle mit Fascie zu überziehen, doch kann auch die Malleolengabel überkleidet werden (Abb. 362). Die Fascie wird gespannt und an den periartikulären Weichteilen befestigt. Reposition des Fußes. Wiederherstellung der Sehnen durch Naht, so daß sie in rechtwinkliger Stellung des Fußes eben gespannt sind. Man kann das Strecksehnenbündel durch eine Fascienhülle verstärken (Abb. 362). Für die Subcutangewebe naht und Hautnaht gilt das gleiche

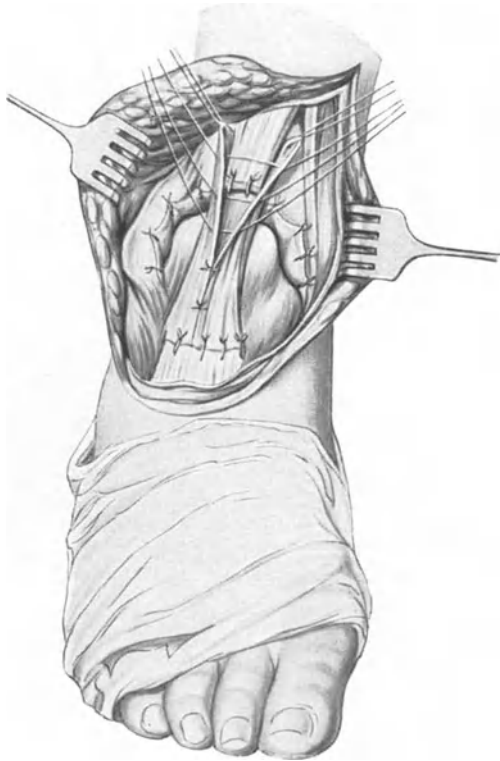


Abb. 362. Die Mobilisierung des oberen Sprunggelenkes nach PAYR.

Die Gelenkkörper sind neu gebildet und mit Fascie überzogen. Das Strecksehnenbündel ist vernäht und durch Einhüllen in eine frei transplantierte Fascie verstärkt.

wie am Knie. Die Drahtextension erfolgt auch am Calcaneus. Nach acht Tagen werden die Fäden entfernt und dann wird mit aktiven Bewegungsübungen begonnen. Der Fuß soll nicht vor vier Wochen belastet und dann am besten mit einem orthopädischen Schuh und einer Plattfußeinlage versehen werden.

8. Die Mobilisierung des Kiefergelenkes.

Bei lange bestehender Ankylose des Kiefergelenkes wird der Proc. condyloideus in sagittaler Richtung meist außerordentlich verbreitert und bildet zusammen mit dem Köpfchen, dem Jochbogen und der Gelenkhöhle eine einheitliche Knochenmasse. Bei völliger Kieferankylose darf zur Schmerzbetäubung Allgemeinnarkose nicht gegeben werden. Man kommt aber auch sehr gut mit Leitungs- und *Lokalanästhesie* aus, indem man die Leitung des dritten Astes

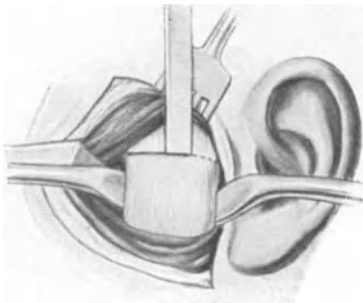


Abb. 363. Die Mobilisierung des Kiefergelenkes nach PAYR. I.
Der stark verbreiterte aufsteigende Kieferast ist unterhalb des Jochbogens freigelegt, mit schlanken Elevatorien unterfahren und wird mit dem Meißel durchtrennt.

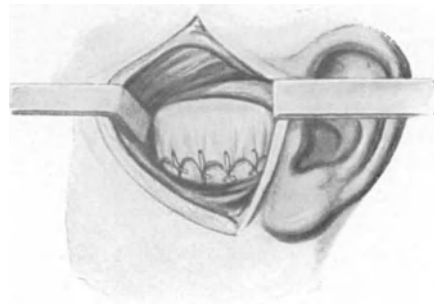


Abb. 364. Die Mobilisierung des Kiefergelenkes nach PAYR. II.
Bei schmalen Zwischenraum muß nach Beseitigung der Ankylose ein Stück Fascia lata zwischen den Knochenenden eingelegt werden.

am Foramen ovale unterbricht (s. S. 567) und dazu noch Lokalanästhesie durch Umspritzung eines senkrechtgestellten Rhombus im Operationsgebiet hinzufügt. Zur Freilegung verwendet PAYR einen Schnitt etwa 1 cm breit vor dem Tragus, an der Incisura intertragica beginnend, zunächst senkrecht und dann leicht bogenförmig nach vorn oben über den Jochbogen hinausziehend. Der Schnitt wird sofort bis auf den Jochbogen vertieft, an dessen unterem Rand nach Abschieben des Periostes die Ankylosenstelle zum Vorschein kommt. Mit dem Knochenmesser wird dann das Periost des aufsteigenden Kieferastes am vorderen und hintern Rand des verbreiterten Proc. condyloideus eingeschnitten und nun mit zwei kleinen, stark gekrümmten Elevatorien der aufsteigende Ast bis gut fingerbreit unter dem Jochbogen unterfahren (Abb. 363). Es gelingt nun, mit dem messerscharfen Meißel ohne Mühe ein etwa 1—1½ cm großes Stück aus der Ankylosenmasse unter dem Jochbogen herauszuschlagen. Da unmittelbar hinter dem wegzunehmenden Teil des aufsteigenden Astes die A. maxillaris int. verläuft, so muß bei der Herausnahme des Knochenstückes sehr vorsichtig verfahren werden. Wird die A. maxillaris int. trotzdem einmal verletzt, so empfiehlt PAYR einen sogenannten verlorenen Tampon, d. h. einen fingergliedgroßen Gazetampon, um den ein dicker Seidenfaden geknotet ist, hinter den Kiefer einzuführen und die Weichteile darüber bis auf eine kleine Lücke zu vernähen und einen Druckverband darüberzulegen. Ist die Bresche

breit genug, so ist das Einlagern eines Interpositums nicht nötig. Sonst wird ein Lappen aus dem M. temporalis (HELFERICH) oder ein Stück aus der Fascia temporalis eingelegt (Abb. 364). Die Weichteilwunde wird vernäht und sofort die Kieferklemme dadurch bekämpft, daß mit einem Kiefersperrer die Entfernung zwischen den Zähnen des Ober- und Unterkiefers gewaltsam etwas vergrößert wird. In den so erreichten Spalt wird sofort ein frisch ausgekochter und infolgedessen elastisch gewordener Korkstopfen eingeklemmt. Der Korkstopfen wird täglich durch einen neuen, etwas größeren ersetzt.

Anhang.

Die Eingriffe bei der Syndaktylie.

Die Syndaktylie in stark ausgeprägter Form, d. h. mit Zusammenhang aller Finger, führt nicht selten im Laufe der Zeit zu Kontrakturstellungen der Finger dadurch, daß die Fingerspitzen zusammenhängen und infolge des stärkeren Längenwachstums des 3. und 4. Fingers eine Streckung der Finger nicht mehr möglich ist, sondern sich allmählich eine Beugekontraktur entwickelt. Daher soll man die Syntaktylie nicht zu spät operieren, aber den Eingriff schon im 1. Lebensjahr auszuführen, halten wir für unzweckmäßig. Dagegen kann die Empfehlung, im 3. oder 4. Lebensjahre die Trennung vorzunehmen, unterstützt werden.

Wenn man bei der Syndaktylie eingreift, so muß man ein Verfahren zur Anwendung bringen, das auch mit Sicherheit zum Erfolg führt, da operative Mißerfolge meist den Zustand verschlimmern, den kosmetischen Erfolg stören und schließlich auch für die Wiederholung des Eingriffes noch schlechtere Verhältnisse schaffen. Zu einem erfolgreichen Eingriff gehört in erster Linie, daß eine ausreichende Schwimmhaut gebildet wird, die das Wiederverwachsen der Finger an dieser Stelle unter allen Umständen verhindert. Zweitens ist eine sorgfältige Nachbehandlung unbedingt erforderlich. Durch Schienenbehandlung oder Extensionsverbände müssen die Finger gespreizt gehalten werden. Auch durch diese Maßnahme muß ein Wiederverwachsen der Finger so lange verhindert werden, bis die Wundflächen überhäutet sind. Von den älteren Verfahren waren die beliebtesten das von ZELLER und das von DIDOT. Das ZELLERSche Verfahren war gewissermaßen eine Vervollkommnung der Lappchenbildung, wie sie schon DIEFFENBACH und BLASIUS zur Anwendung gebracht haben. Er bildete einen ziemlich langen dorsalen, an den Grundgelenken gestielten Hautlappen, den er nach Trennung der Finger als Schwimmhautlappen zwischen die Finger einschlug und an der Vola festnähte. Das Verfahren von DIDOT ist auf einer anderen Grundlage aufgebaut. Es wird sowohl dorsal, als volar je ein breiter, die ganze Länge des Fingers als Basis einnehmender Lappen gebildet, und zwar so, daß nach der Trennung der Finger der volare Lappen die Wundfläche des einen, der dorsale Lappen die Wundfläche des anderen Fingers möglichst ausreichend bedeckt. Am besten erschien es, die beiden Verfahren zu vereinigen, da so am sichersten eine möglichst ausgiebige Hautbedeckung der Wundflächen ermöglicht wurde. Dieses an sich sehr gute Verfahren, mit dem unter günstigen Verhältnissen in kürzester Frist, d. h. nach 8—10 Tagen, eine völlige Wundheilung erzielt werden kann, hat aber nur ein verhältnismäßig beschränktes Anwendungsgebiet, d. h. es läßt sich nur ausführen, wenn genügend Haut vorhanden ist. Das trifft am ehesten bei der Verwachsung einzelner Finger zu, besonders wenn die Hautverbindung etwas breiter ist. Solche Verhältnisse findet man gelegentlich bei Erwachsenen. Sind aber mehrere Finger zu einer Flosse vereinigt, so warnen selbst die Anhänger des Verfahrens davor, es an mehreren Fingern zu gleicher Zeit anzuwenden, besonders wenn zwei nebeneinanderliegende Fingerpaare getrennt werden müssen. Man operiert dann am besten in mehreren Sitzungen. Am aussichtsreichsten erscheint uns das Abänderungsverfahren von MEYER-BURGDORFF, dessen Schnittführung zur Bildung der Schwimmfalte einen Hautlappen aus der beweglichen Haut des Handrückens heranzieht. Da, wie gesagt, das ZELLER-DIDOTSche Verfahren nur ein beschränktes Anwendungsgebiet hat, so muß man für die Mehrzahl der Syndaktylien eine andere Methode zur Anwendung bringen.

Der Vorschlag von SPITZY, bei dem die Haut zwischen den beiden vereinigten Fingern allmählich durchgequetscht wird, und der an den von den alten Chirurgen [neuerdings ist das Verfahren wieder von POMPER (1930) empfohlen worden] gemachten Vorschlag erinnert, durch eine Schusternaht die allmähliche Trennung der beiden Finger vorzunehmen, hat nicht zu guten Erfolgen geführt. Dagegen ist von verschiedenen Chirurgen festgestellt worden (HASS, KIRSCHNER), daß das ZELLERSche Läppchen, richtig gebildet, und durch einen Spreizverband ergänzt, in vielen Fällen genügt, um eine gute Schwimmhaut zu bilden und eine allmähliche Epithelisierung der übrigen Wunden zu erzielen. KIRSCHNER hat vorgeschlagen, die Extension durch den vorstehenden Teil des Fingernagels zu legen. HASS extendiert mit einem Quengelverband. Wenn auch dieses Verfahren zu einem vollen Erfolg führen kann, so muß der Extensionsverband unter Umständen doch recht lange Zeit durchgeführt werden, ehe eine völlige Überhäutung eingetreten ist.

Daher war der Vorschlag von LERDA (1913) sehr zu begrüßen, der sofort nach der Trennung der Finger und guter Blutstillung einen entsprechend umschnittenen THIERSCH-Lappen zwischen die Finger gelegt und durch einen Verband festgehalten hat. Die Blutstillung wurde durch einen Adrenalintupfer (1⁰/₀₀ für eine Stunde) gewährleistet. Der Gazestreifen wurde erst nach 10 Tagen gewechselt. Mit diesem Vorgehen hat LERDA ein Verfahren eingeleitet, das in mancher Beziehung vervollkommenet, wohl heute am meisten angewendet wird. So hat KLAPP (1933) vorgeschlagen, zunächst nur die Trennung im Bereich der Grundglieder vorzunehmen, und zwar bis in die Nähe des Metacarpophalangealgelenkes. Der so entstandene Wundzwischenraum wird durch eine passend zugeschnittene Stentsplatte oder Gummilasche ausgefüllt, die an ihrer Außenseite mit einem THIERSCH-Lappen, die Wundfläche nach außen, versehen ist. An der Gummilasche kann der Lappen mit einigen Nähten festgehalten werden, damit er sich nicht verschiebt. Nach 10—14 Tagen wird die Durchtrennung der Verwachsung vom Fingerende bis zur Gummilasche gelöst und nun die Finger in einer Spreizstellung auf einer entsprechend geschnittenen Pappschiene befestigt und die Wundfläche durch Scharlachrotsalbenbehandlung der Epithelisierung überlassen. Nach weiteren 10 Tagen kann dann mit Bewegungsübungen begonnen werden, während für die Nacht noch eine Spreizschiene getragen wird, die die Gefahr der Kontrakturstellung verhütet. Das KLAPPSche Verfahren hat sich entschieden bewährt (LAUBER, STEPHAN). Auch wir haben es mehrfach erfolgreich zur Anwendung gebracht, haben aber in mehreren Fällen zur Bildung der Schwimmhaut ein ZELLERSches Läppchen gebildet und mit Hilfe eines nach Abdruck gefertigten Stentskloßes nur die seitlichen Wundflächen der Finger mit THIERSCH-Lappen bekleidet. Man kann dieses Verfahren auch bei Syndaktylie sämtlicher Finger, z. B. zwischen dem 2. und 3. und 4. und 5. Finger gleichzeitig an beiden Händen zur Anwendung bringen. Auch wir ziehen es vor, den Eingriff etwa im 3.—5. Lebensjahr auszuführen.

10. Die Eingriffe an den Muskeln.

Die Chirurgie der quergestreiften Muskulatur bietet ein verhältnismäßig geringes Arbeitsfeld. Abgesehen von der Sehnenauswechslung, an der ja auch die Muskulatur durch Verlagerung mehr oder weniger ausgelöster einzelner Muskelbäuche hervorragenden Anteil hat (s. S. 241) und abgesehen von der Ausnutzung von den in Amputationsstümpfen schlummernden Kräften (s. S. 563 ff.), beschränkt sich die chirurgische Tätigkeit an der Muskulatur hauptsächlich auf die Behandlung von *Muskelwunden*. Dagegen hat die erhaltende Orthopädie im weitesten Maße die Möglichkeit, durch medikomechanische Behandlung zur Wiederherstellung oder Besserung verlorengangener Muskelkraft beizutragen. Dazu kommt der Einfluß der Nerven Chirurgie auf die Muskelchirurgie. Durch Wiederherstellung der

Nervenversorgung, durch Nervennaht und Pfropfung kann es gelingen, gelähmte Muskeln wieder in Tätigkeit zu setzen (s. S. 211 ff.). Die *Transplantation der Muskulatur*, die in zahlreichen experimentellen und klinischen Arbeiten versucht wurde, hat leider bis heute noch zu keinerlei praktischen Resultaten geführt, da schon die Regeneration der Muskelfasern eine außerordentlich geringfügige ist.

Unser Bestreben, bei *Muskelverletzungen* eine *funktionelle Schädigung zu verhüten*, muß darin bestehen, die Muskelstümpfe durch Naht möglichst nahe aneinander zu bringen. Es entsteht zwar in jedem Falle eine bindegewebige Narbe, die die Verbindung herstellt. Je schmaler die Narbe, desto geringer der Schaden. Gelingt uns infolge des Verlustes eines größeren Muskelstückes die Annäherung der beiden Muskelstümpfe nicht, so soll man wenigstens versuchen, soweit es sich um wichtige Muskeln handelt, ihren funktionellen Ausfall dadurch möglichst einzuschränken, daß man mit Hilfe eines *frei transplantierten Fascienstückes* eine zugkräftige Verbindung herstellt. Große, aus der Fascia lata entnommene Fascienstücke lassen sich mantelartig oder in Form einer Platte so an beiden Muskelstümpfen durch Naht verankern, daß sie die Überleitung der erhaltenen Muskelkraft des zentralen Endes auf das periphere wirksam übernehmen können.

11. Die Eingriffe am Kopfe.

a) Die Trepanation bei Verletzungen und Erkrankungen.

Mit die älteste nachweisbare Operation ist die *Trepanation*. Durch die Befunde an Schädeln aus prähistorischen Zeiten, besonders der jüngeren Steinzeit, aber auch aus späteren Perioden, darf es als bewiesen gelten, daß Trepanationen zu therapeutischen Zwecken ausgeführt wurden. Die Mehrzahl der Schädel stammt aus Frankreich. Aber in fast allen Teilen Europas, in Nordafrika, Nordamerika, Mexiko, besonders Peru (Inkazeit), sind vereinzelt Befunde erhoben worden, so daß wir sogar über die Technik der Trepanation, z. B. bei den Inkas, einigermaßen unterrichtet sind. In der geschichtlichen Zeit spielt die Trepanation in der hippokratischen Zeit eine wesentliche Rolle. Bei Verletzungen des Kopfes wurde die Wunde genau nachgesehen, und wenn sich Sprünge zeigten (sie wurden durch Aufgießen von Farben in zweifelhaften Fällen deutlicher gemacht) wurde trepaniert. Ein Schabeisen und ein Kronentrepan bildeten das Haupthandwerkszeug einer schon genau festgelegten Technik (Schutz der Dura, keine Erhitzung des Trepans). CELSUS beschreibt ebenfalls den Trepan, aber auch schon die Technik des Anlegens von mehreren Bohrlöchern, die durch das Herausmeißeln der Zwischenstücke zu einem größeren Spalt vereinigt wurden. Bei GALEN werden Hohlmeißel und Knochenfaßzange zur Entfernung von Stücken erwähnt. Er warnt aber schon vor dem Meißeln, das zu Erschütterungen führen könnte. Die arabische Schule scheint mit Ausnahme von ABUL KASIM die Trepanation nicht geübt zu haben. Dasselbe gilt für die abendländische frühmittelalterliche Chirurgie. Nur bei offenen Knochenbrüchen scheint man sich mit der Entfernung von Splittern begnügt zu haben, während noch im 16. Jahrhundert von herumziehenden Laien (Zirkulatoren) die Trepanation ausgeführt worden ist. Einzelne Chirurgen, wie GUY DE CHAULIAC, VIGO, FALLOPPA, DA CROCE, FABRICIUS AB AQUAPENDENTE, haben aber eifrig trepaniert, nicht nur bei Verletzungen, sondern auch bei der Osteomyelitis. AMBROISE PARÉ vereinfachte und verbesserte das Instrumentarium und stellte Indikationen und Gegenindikationen zusammen. Auch FABRICIUS HILDANUS erwarb sich um die Technik, besonders um das Heben von Splittern, Verdienste. GLANDORP hat zuerst die Dura zu spalten gewagt. Fortschritte in Technik und Indikation brachten die Arbeiten von VAUGUYON und DIONYS, HEISTER, POTT, LE DRAN, J. K. PETIT, CHESELDEN, SHARP, der auch schon eine Art Hohlmeißelzange zum Glätten der Trepanlöcher verwandte. Auch die Chirurgen Friedrichs des Großen, SCHMUCKER, THEDEN und BILGUER waren eifrige Anhänger des Trepanierens bei Verletzungen und bei der Osteomyelitis. G. A. RICHTER verwarf die Trepanation bei jedem Schädelbruch und die Freilegung des geringsten Bruchspaltes, trepanierte aber bei größeren Blutergüssen regelmäßig. BICHAT ist der Erfinder des Kronentrepans, dessen Zentralspitze nach Anbohren des Schädels zurückgezogen werden konnte. Um die Mitte des 19. Jahrhunderts wurde seltener trepaniert. DIEFFENBACH scheute sogar das Einschneiden der Galea. Nur tief in das Gehirn

eingedrungene Splitter entfernte er durch Aussägen der umgebenden Ränder, ohne einen Trepan zu verwenden. Seltener trepanierte er bei eingedrungenen Fremdkörpern und Eiterungen. Von der großen Zahl der Trepanationsinstrumente ließ er nur acht gelten. Er beschreibt im übrigen die Technik der Trepanation sehr ausführlich.

Ein Feind der Trepanation war besonders auch STROHMEYER. Er rechnete in seinen Maximen der Kriegsheilkunst 1855 sehr energisch mit einzelnen seiner Zeitgenossen ab (FRITZE, BRUNS), die die Trepanation für viele, auch geschlossene Schädelverletzungen empfahlen. STROHMEYER selbst war sehr konservativ: frische Luft, Blutentziehungen, Abführmittel, Opium (selten), Chinadekokte, reizlose Diät und nur wenn eine entzündliche, schmerzhaft, pralle Geschwulst auf dem Schädel gefunden wird, machte er einen Kreuzschnitt. Im übrigen schloß er sich den Ansichten DIEFFENBACHS über das Trepanieren an. Es muß wohl zugegeben werden, daß die Stellungnahme DIEFFENBACHS und STROHMEYERS für die vorantiseptische Zeit die richtige war. STROHMEYER konnte auch durch statistische Aufzeichnungen seine Ansichten belegen. Sie wurden dann auch allmählich anerkannt.

Mit der Einführung der Antisepsis und Asepsis sind dann die Gefahren der Trepanation wesentlich geringer geworden. Die Möglichkeit, fast gefahrlos den Schädel zu eröffnen, hat dazu geführt, die Indikationen zu operativen Eingriffen zu erweitern. Damit ging das Studium der Anatomie, Physiologie und Pathologie der Hirnkrankheiten Hand in Hand, so daß v. BERGMANN schon 1888 seine zusammenfassenden Arbeiten über die chirurgische Behandlung der Hirnkrankheiten schreiben konnte. 1899 erschien sein großes Werk in dritter Auflage und enthielt alles bis dahin Bekannte in ausgezeichneter Weise zusammengestellt.

In die Zeit der ersten umfassenden Arbeiten v. BERGMANNs fiel auch einer der wichtigsten technischen Fortschritte der Schädelchirurgie, die osteoplastische Eröffnungsmethode des Schädels von WAGNER (1889). Schlag auf Schlag folgten nun die Verbesserungen der Instrumente und der Trepanationstechnik. Eine große Zahl der Chirurgen des In- und Auslandes nahm an den Erfindungen und Entdeckungen teil. Ich nenne nur SALZER (1889), MÜLLER (1890), KÖNIG (1890), DOYEN (1895), PAYR (1896), DAHLGREN (1896), BRAATZ (1898), SUDECK (1900), GIGLI (1900), HEIDENHAIN (1904), CUSHING (1905), KRAUSE (1906), BORCHARDT (1906), DE QUERVAIN (1909).

Neben den rein technischen Fragen wurde die Kenntnis der Gehirntopographie sehr wesentlich gefördert durch LE FORT, KOCHER und KRÖNLEIN, deren Kraniometer auch heute noch als die besten gelten. Die Anatomie, Physiologie und Pathologie des Gehirns verdanken ihre größten Fortschritte der Forscherarbeit von HORSLEY, WALDEYER, GRASHEX, CHIPAULT, OPPENHEIM, v. BERGMANN, KÖRNER, BROCA, CUSHING, KRAUSE, BORCHARDT, MAC EWEN, BRUNS, FOERSTER, BONHOEFFER, DANDY, BING, BAILEY und vieler anderer.

Die *Trepanation* wird als *diagnostischer* und *therapeutischer Eingriff* ausgeführt. Die Veranlassung geben *Verletzungen* und *Erkrankungen des Schädels, der Hirnhäute und des Gehirnes*.

Bei den *frischen, offenen Verletzungen des Schädels, auch Schußverletzungen*, wird meist keine Trepanation im strengen Sinne ausgeführt. Wir beschränken uns vielmehr auf eine regelrechte Wundversorgung nach den Prinzipien der hauptsächlich physikalischen Antisepsis, wie wir sie auch bei anderen offenen Wunden seit v. BERGMANN und FRIEDRICH üben. Die Wundränder der Weichteile werden ausgeschnitten und geglättet und lose Knochensplitter entfernt.

Findet sich eine *Impression der Schädelknochen*, so gelingt es meist leicht nach Herausnahme eines losen Splitters oder nach Abknabbern von ineinanderverzahnten Knochenrändern, die eingedrückten Stücke mit Elevatorien zu heben. Dabei muß natürlich sehr vorsichtig vorgegangen werden, um nicht durch weitere Verschiebung von spitzen Fragmenten die vielleicht noch unverletzte Dura anzureißen. Die Spitze eines schlanken Elevatoriums wird vorsichtig in eine bestehende oder mit der kleinen LUERSCHEN Zange hergestellte Bresche in der Mitte der Impression eingesetzt und nun quer über ein außerhalb der

Verletzungsstelle auf den unverletzten Schädel aufgelegtes, als Hebelstütze dienendes Elevatorium geführt. Durch langsames Niederdrücken des ersten Elevatoriums läßt sich die Impression beseitigen. Man darf aber nicht hebeln, sondern heben, wie PAYR sagt. Oft muß man das Elevatorium an verschiedenen eingedrückten Stücken einsetzen. Da sich erfahrungsgemäß die Lamina interna bei Splitterfrakturen gerne von der äußeren Tafel löst und das abgelöste Stück meist sehr scharfe Ränder und Ecken hat, so muß damit gerechnet werden (sehen kann man es oft zunächst nicht), daß solche Teile des Schädeldaches unter Umständen tiefer in die Schädelhöhle hineingetrieben sind und die Dura verletzt haben. Daher muß das Heben der oberflächlichen Stücke ganz besonders vorsichtig geschehen. Oft kann man sie mit einer Arterienklemme oder Splitterzange fassen und herausziehen. Geht das nicht leicht, so soll man lieber die äußere Öffnung so erweitern, daß man beim Herausziehen der Splitter die Durawunde mit Sicherheit nicht vergrößert. Die größeren Splitter soll man, wenn die Wunde nicht gerade stark verschmutzt war, in trockener Gaze aufheben, um sie später wieder auf die Dura aufzulegen, damit keine zu große Lücke entsteht. Findet sich die Dura verletzt, so soll die äußere Öffnung durch Abknabbern der Ränder mit der LUERSchen Zange so weit vergrößert werden, daß rings um die Verletzungsstelle gesunde Dura in etwa $\frac{1}{2}$ cm Ausdehnung freiliegt.

Ist auch das *Gehirn* verletzt, so ist die Durawunde dann zu erweitern, wenn eine größere Blutansammlung unter der Dura und ein größerer Zerstörungsherd angenommen wird. Es liegt in solchen Fällen die Vermutung nahe, daß Fremdkörper oder Schädel splitter in das Gehirn eingedrungen sind. Nach Vergrößerung kleiner Durawunden sieht man häufig unter hohem Druck geronnenes Blut, mit Gehirnteilen vermischt, aus der Tiefe hervorquellen. Nicht selten werden auch Splitter oder andere Fremdkörper sichtbar und können herausgezogen werden. Sieht man keine Fremdkörper in der Durawunde, hat man aber die Vermutung, daß Haare, Kleiderfetzen, Knochen- oder Geschoßsplitter tiefer eingedrungen sind, so wird zunächst mit dem Finger als schonendstem und feinstem Tastinstrument gesucht. Das gelingt nur an der Oberfläche oder den oberflächlichen Teilen eines breiten Wundkanals, der das Eindringen des mit Gummihandschuh versehenen Fingers gestattet, ohne daß die Gehirnschubstanz in der Umgebung noch weiter zerstört wird. Werden tieferliegende Splitter vermutet, so bedient man sich einer feinen Knopfsonde, oder, wie das PAYR empfohlen hat, der Metallborste einer Rekordspritze, da man damit am wenigsten schaden kann. Kann man in der Tiefe Splitter feststellen und sind sie von einiger Größe, so werden sie mit einer geschlossen eingeführten Gefäßklemme nochmals getastet und, wenn man sie erreicht hat, nach Öffnen der Zangenarme gefaßt und herausgezogen. PAYR empfiehlt, kleine, tief im Gehirn steckende Fremdkörper liegen zu lassen, da ihre Entfernung oft mehr Schaden als Nutzen anrichten wird. Ein Spätabseß kann allerdings die Folge sein. Als Wundverschluß dient eine lose Tamponade (Tampon mit LUGOLScher Lösung getränkt, PAYR) der offen gehaltenen Weichteilwunde, die nach der Erfahrung vieler Autoren möglichst lange liegen bleiben soll (GULEKE). Um jeden Druck auf das Gehirn zu verhüten, wird um die Schädelöffnung ein etwa besenstieltlicher, aus Zellstoff oder Watte hergestellter, mit Gaze überzogener Ring mit Mastisol auf die Haut geklebt und darüber die Binde gelegt. Antiseptische Verbände, vielleicht mit Ausnahme der Jodoformgaze, sind nicht notwendig. Am ehesten kann man

noch zur Vermeidung des Anklebens der Verbandstoffe am Gehirn eine reizlose Salbe (Vaseline, Perubalsam, Paraffin. liquid.) verwenden.

Der primäre Verschuß der Weichteilwunde (HOTZ, BÁRÁNY) nach Wundrandglättung kann bei ganz frischen Verletzungen ohne größere Zerstörungen dann versucht werden, wenn der Kranke dauernd beobachtet werden kann.

Auch den kleinsten Verletzungen im Bereiche des Schädels muß sorgfältige Wundversorgung zuteil werden. Selbst Riß- und Quetschwunden der Weichteile können zu schweren Infektionen Veranlassung geben und nicht nur zu ausgedehnten Phlegmonen, sondern auch zu Meningitis führen durch Vermittlung der das Schädeldach perforierenden Gefäße. Auch unter scheinbar oberflächlichen Verletzungen können sich Sprünge des knöchernen Schädels verbergen. Daher ist es Pflicht, die Wundränder auch bei *geringfügiger äußerer Verletzung* mit feinen Häkchen auseinanderzuziehen und den Nachweis zu bringen, daß die Wunde nur eine Weichteilwunde ist. Sind die Weichteile durchbohrt, so muß der Knochen genau auf Sprünge untersucht werden. Liegt unter Berücksichtigung der Verletzungsart der Verdacht auf Verletzung der Tabula interna vor, so gibt sich das gelegentlich durch feine Sprünge oder Blutergüsse im Schädeldach kund. Zwei zueinander senkrecht aufgenommene Röntgenbilder klären meist den Sachverhalt auf. Im Zweifelsfalle sind stereoskopische oder Schichtaufnahmen anzuwenden. In den meisten Fällen wird die Behandlung, wenn nicht gerade Symptome von Hirndruck die Möglichkeit einer Compressio cerebri durch Blutung nahelegen, zunächst eine beobachtende sein können. Steigert sich der Verdacht einer Kompression unter Berücksichtigung der subjektiven Beschwerden (Kopfschmerzen, Pulsverlangsamung, Erbrechen, Reizzustände, Lähmungen, Paresen, Bewußtseinstrübung) und der Lumbalpunktion (evtl. blutiger, unter hohem Druck stehender Liquor) und des Augenspiegelbefundes (Stauungspapille) zur Wahrscheinlichkeit, so wird nun eine Trepanation gefordert werden müssen. Die genannten Untersuchungsmethoden — Augenspiegeluntersuchung und Lumbalpunktion — sind für die frühzeitige Diagnose der Drucksteigerung in der Schädelhöhle von größter Bedeutung. PAYR hat sie als Hygroskop und Barometer der Wetterlage im meningealen Liquorsystem bezeichnet. Freilich kann man sich durch die Anwesenheit und das Fehlen einer Stauungspapille nicht unbedingt in seinem Handeln beeinflussen lassen, da sie auch bei größerer Raumbelastung fehlen und andererseits, z. B. bei der Meningitis serosa acuta, auftreten kann. Die ausgesprochene Steigerung des Lumbaldruckes (über 200—250 mm Wasser im Liegen) und die Beimengung von Blut, das allerdings nicht aus dem Punktionskanal stammen darf, geben schon einen sichereren Hinweis auf Blutung in dem Subarachnoidealraume. Um nun in solchen Fällen keine Unterlassungssünde zu begehen, hat PAYR die sog. *Meißel-diagnostik* empfohlen. An der verdächtigen Stelle wird mit dem schmalen, schräg aufgesetzten messerscharfen Meißel eine dünne Schicht der Tabula externa abgemeißelt und, wenn sich der Verdacht der Splitterung der Tabula interna aus der Anwesenheit von geronnenem Blut und aus einer Trennung der beiden Schädeltafeln zu erkennen gibt, wird eine Trepanation an Ort und Stelle abgeschlossen. Oft findet sich dann auch ein größeres epidurales Hämatom oder eine Impression der Tabula interna, nach deren Beseitigung die subjektiven und objektiven Erscheinungen prompt zurückgehen. Ist ein sofortiges Eingreifen nicht notwendig, so werden natürlich alle uns zur Verfügung stehenden Untersuchungsmethoden zu Hilfe gerufen. Das Röntgenbild kann ein imprimiertes

Knochenstück oder eine Lücke in der Konvexität zeigen. Die genaue mikroskopische Untersuchung des bei der Lumbalpunktion gewonnenen Liquors auf Zellen und Keime, die Feststellung des Eiweißgehaltes sind durchzuführen, da sie unter Umständen die Ausdehnung der Verletzung auf das Gehirn beweisen können.

Am *schwierigsten* kann die *Entscheidung* über beobachtende oder operative Behandlung von Schädeltraumen dann werden, wenn eine *äußere Verletzung nicht zu finden ist*. Freilich darf man das erst nach einer sorgfältigen Untersuchung, der gute Röntgenbilder zugrunde liegen müssen, behaupten. Eine solche kann in Zweifelsfällen nur durchgeführt werden, wenn die Haare des Kranken entfernt sind. Das Scheren ($\frac{1}{2}$ —1 mm) derselben ist daher unbedingt zu fordern. Erst dann läßt sich oft ein Weichteilhämatom, eine Fissur oder eine Impression nachweisen. Dabei ist darauf zu achten, daß der Rand eines Hämatoms gelegentlich eine Fissur oder eine Impression vortäuschen kann. Besonders ältere, schlaffe, subperiostale Hämatome, die am Rande organisiert sein und auch einen ausgebildeten Knochenwall zeigen können, führen leicht zu einer falschen Diagnose. Wird auch nach der Beseitigung der Haare keine äußere Verletzung gefunden, so kann doch eine innere vorliegen. Daher sind wir beim Bestehen von subjektiven Symptomen zu einer möglichst exakten Diagnose, unter Hinzuziehung aller obengenannten Untersuchungsmethoden, zu kommen verpflichtet. Die Differentialdiagnose zwischen *Commotio*, *Compressio* und *Contusio cerebri* kann leicht, aber auch oft sehr schwierig sein, wenn es sich um Kombination der verschiedenen Krankheitsbilder handelt. Wir können hier auf Einzelheiten nicht eingehen, möchten aber darauf aufmerksam machen, daß wir dann, *wenn die Symptome der Compressio (freies Intervall nach der Verletzung, dann zunehmende Bewußtseinstörung mit Hirndruck- und oft auch lokalen Reiz- und Druckscheinungen) im Vordergrunde stehen und sie durch objektive Untersuchung noch wahrscheinlicher gemacht werden, auch bei der Unmöglichkeit der Ortsbestimmung rechtzeitig zur diagnostischen Trepanation unsere Zuflucht nehmen müssen*, um uns den Vorwurf zu ersparen, eine Möglichkeit, zu helfen, übersehen zu haben. Da die *Compressio* im direkten Anschluß an Verletzungen fast ausschließlich durch Blutergüsse aus größeren Gefäßen zustande kommt und da, abgesehen von den apoplektischen Blutungen, die Hämatome meist aus der A. meningea media stammen und sich infolgedessen epidural ausbreiten, so ist die Probetrepanation mit starker Kugelfräse an den von KRÖNLEIN (s. S. 167) auf Grund zahlreicher Beobachtungen festgelegten Punkten auszuführen. Wird das epidurale Hämatom gefunden, so schließt man eine osteoplastische Trepanation an und räumt das Hämatom aus. Der in Betracht kommende verletzte Ast der A. meningea media ist aufzusuchen und zentral und peripher von der Verletzungsstelle zu unterbinden. Findet man die Verletzungsstelle nicht, so ist die A. meningea media so weit als möglich zentralwärts zu unterbinden. Die Dura wird nur dann gespalten, wenn nach Ausräumen des epiduralen Ergusses noch Blut in größerer Ausdehnung durch die Dura hindurchschimmert.

Unter den Erkrankungen des *knöchernen Schädels* sind es hauptsächlich die *Tuberkulose*, die *Osteomyelitis* und die *Tumoren*, die zu einer Trepanation Veranlassung geben können. Die Diagnose der beiden ersteren Erkrankungen macht im allgemeinen keine großen Schwierigkeiten. Unter mehr oder weniger akut entzündlichen Erscheinungen mit Fieber und heftigen Schmerzen, oft im Anschluß an ein Trauma (bei der Osteomyelitis im Anschluß an eine akute Infektion), stellt sich ein entzündliches Ödem der Weichteile ein. Im Röntgenbild

finden sich dann auch meist schon fleckige Aufhellungen von unregelmäßiger Form in größerer Ausdehnung. Auch Sequester lassen sich in älteren Fällen röntgenologisch nachweisen. Durchbrüche des Eiters nach außen, Fistelbildungen und tiefe Phlegmonen werden beobachtet. Ist die ganze Dicke des Schädeldaches beteiligt, so kann sich die Erkrankung auch auf die Dura ausbreiten und Druckerscheinungen hervorrufen. Breite Freilegung der oft sehr weit flächenhaft ausgedehnten, mit vielen Fortsätzen versehenen Herde und Entfernung alles Kranken mit der LUERSchen Zange kann die Erkrankung zum Stillstand bringen. Aufhellungen umschriebener Natur findet man bei der heute selten beobachteten Gummibildung im Schädeldach und bei der SCHÜLLER-CHRISTIANSSchen Krankheit (Landkartenschädel) und Dermoiden, die ebenfalls selten sind. Die *Tumoren des Schädeldaches* machen meist erst Erscheinungen, wenn sie nach außen oder innen durchgebrochen sind. Häufig handelt es sich um Metastasen von primären Tumoren der Prostata, der Mamma und des Magens. Daher ist in jedem Falle einer Knochengeschwulst nach einem primären Tumor zu fahnden, um unnötige Eingriffe am Schädel zu vermeiden. Außer den metastatischen Carcinomen sind am häufigsten die Osteome und die *Sarkome* des Schädels, und zwar sowohl die periostalen als auch die myelogenen. Beide Sarkomarten können den Knochen durchwachsen. Sie können auch gegen Dura und Gehirn vordringen und Hirndruckerscheinungen auslösen. Das gleiche gilt für die Osteome. Seltener sind die *Chlorome* des Schädeldaches. Auch *Tumoren der Dura* können durch das Schädeldach durchwachsen. Zur diagnostischen Feststellung aller Prozesse am Schädeldache ist die *Röntgenuntersuchung* unerlässlich. Sie läßt häufig schon die Natur und Ausdehnung der Geschwulst erkennen. Festgestellte Tumoren werden unter Mitnahme eines Teiles des gesunden umgebenden Knochens entfernt. Es ist bei der Auslösung eines Schädelstückes mit großer Vorsicht vorzugehen, da nicht selten ein Zusammenhang mit Dura und Gehirn besteht. Oft läßt sich die Ausdehnung des Tumors erst nach Eröffnung des Schädels feststellen und oft muß die versuchte radikale Operation wegen zu großer Ausdehnung der Geschwulst abgebrochen werden. Raumbeengende Osteome des Schädeldaches sind röntgenologisch feststellbar und können durch Trepanation extirpiert werden. Von den *Erkrankungen der Hirnhäute* kommen, außer der schon genannten Zerreißen der A. meningea media oder anderer Gefäße (Varicen, Aneurysmen, Angiome), ebenfalls die Tumoren, die eine Raumbeengung der Schädelhöhle hervorgerufen haben, in Frage. Sie werden meist unter der Diagnose Hirntumor operiert. Die akuten entzündlichen Erkrankungen der Meningen lassen sich durch Trepanation nicht heilen.

Die *Hirntumoren* geben nur in beschränkter Zahl die Veranlassung zu einer radikalen Operation ab, dagegen erfordern sie sehr häufig eine Entlastungstrepanation.

Die *Entlastungstrepanation* kommt dann in Frage, wenn eine raumbeengende Erkrankung vorliegt, die allgemeine Druckerscheinungen verursacht, aber keine Lokalsymptome. Keine Zeit ist dann zu versäumen, wenn sich eine rasch zunehmende Stauungspapille entwickelt. Daher ist die mehrmals ausgeführte Augenspiegeluntersuchung mit Dioptrienbestimmung von größter Bedeutung. Selbstverständlich müssen, ehe eine Operation, und sei es auch nur eine Entlastungstrepanation, ausgeführt wird, die Erkrankungen ausgeschlossen werden, die eines oder mehrere der Symptome eines raumbeengenden Vorganges in der Schädelhöhle aufweisen können. Nach BRUNS gehören dazu der Pseudotumor (NONNE), die Migräne, die Gehirnthrombose (Stauungspapille fehlt bei beiden), die eitrige Erkrankung der Nebenhöhlen der Nase, der Hirnabsceß, die verschiedenen Formen der Meningitis, besonders auch die Meningitis chronica circumscripta, die Encephalitis, der Hydrocephalus, die multiple Sklerose, die Schrumpfnieren mit Urämie und die Hysterie. Am schwierigsten kann die Differentialdiagnose zwischen Hirntumor einerseits und multipler Sklerose und chronischem erworbenen Hydrocephalus andererseits sein. Auch gegenüber dem Pseudotumor können alle diagnostischen Hilfsmittel im Stiche lassen. Die Differentialdiagnose wird oft erst nach mikroskopischer Untersuchung des Gehirns möglich (NONNE).

b) Die Diagnose der Hirntumoren.

(v. BERGMANN, F. KRAUSE, PETTE, CUSHING, BAILEY).

Die *Natur des tumorartigen, raumbeengenden Prozesses* kann erkannt oder doch wenigstens mit einem hohen Grade von Wahrscheinlichkeit vermutet werden. In Betracht kommen besonders intrakranielle *Blutungen, Abscesse, tumorbildende Tuberkulose und Syphilis*, die *echten Hirngeschwülste und die Cysten* (auch parasitäre).

Blutungen sind verursacht durch Trauma oder Gefäßruptur (Atherosklerose, Aneurysma, Varicen).

Der *Hirnabsceß* entwickelt sich ebenfalls im Anschluß an ein das Schädeldach eröffnendes Trauma, doch häufiger fortgeleitet nach eitrigen Erkrankungen des inneren Ohres, der Nase und ihrer Nebenhöhlen und schließlich metastatisch nach allen möglichen primären bakteriellen Infektionen.

Die *tumorbildende Tuberkulose oder Syphilis* kann oft mit großer Wahrscheinlichkeit durch Anwendung der für die Diagnose dieser Erkrankungen bedeutungsvollen Untersuchungsmethoden erkannt oder ausgeschlossen werden (Tuberkulinprobe, WASSERMANNsche Reaktion). Unterstützt wird die Differentialdiagnose durch gewissenhafte Aufnahme einer genauen Familien- und Krankheitsgeschichte und mit Hilfe aller übrigen klinischen Untersuchungsmethoden. Auch eine Röntgenuntersuchung soll ausgeführt werden (Lungenaufnahme bei Tuberkuloseverdacht.) In zweifelhaften, nicht akut verlaufenden Fällen ist eine antisiphilitische Behandlung erlaubt (Salvarsan, Jodkali).

Ebenso müssen in zweifelhaften Fällen die Untersuchung des Augenhintergrundes, die Liquoruntersuchung, die Ventrikulographie (siehe dort) und die Arteriographie zur Differentialdiagnose herangezogen werden.

Die Diagnose der Cysten und echten Geschwülste des Gehirnes kann oft per exclusionem gestellt werden. Nach BRUNS ist der Wechsel zwischen schwersten allgemeinen cerebralen Störungen und relativem Wohlbefinden für freie Cysten im 4. Ventrikel charakteristisch. Bei Bewegungen des Kopfes Schmerzen, Erbrechen und Schwindel. Bei brusken Bewegungen kann der Kranke wie vom Blitz getroffen niederstürzen (BRUNSSches Symptom).

Zur Stellung der Diagnose und Differentialdiagnose sollte immer ein Neurologe zugezogen werden, falls nicht der Chirurg eine vollkommene neurologische Ausbildung genossen hat. In neuester Zeit gehen Bestrebungen in dieser Richtung. Sie werden allmählich zur Abtrennung der Hirnchirurgie als Sonderfach führen müssen. Auch Oto- und Ophthalmologen können durch ihre Spezialuntersuchung wesentlich beitragen, besonders wenn eine örtliche Diagnose möglich erscheint.

Da die Hirntumoren nicht sehr selten sind und da ihre Entfernung unter günstigen Umständen gut gelingt, so ist in jedem Falle nach Ausschluß anderer Erkrankungen des Gehirns, der Hirnhäute und des Schädeldaches der Versuch einer möglichst genauen Lokalisation zu machen. Günstige Bedingungen liegen vor bei kleinen expansiv wachsenden Tumoren an der Oberfläche des Gehirns ohne weitgehende Zerstörung von Hirnsubstanz. Auch in der Nähe der Oberfläche gelegene, abgekapselte Tumoren lassen sich noch mit gutem Erfolge aus der Gehirnssubstanz herausholen.

Die *zur Entfernung am meisten geeigneten Tumoren* sind die Cysten und die gutartigen Binde substanzgeschwülste (Fibrome, Neurinome, Hämangiome und Endotheliome). Sie wachsen meist langsam und expansiv, ohne stärkere Zerstörungen der Hirnsubstanz. Nur dann, wenn sie eine erheblichere Größe angenommen haben und ausgedehntere Hirnabschnitte durch Kompression zugrunde gerichtet haben, bleiben auch nach der Exstirpation irreparable Störungen zurück.

Schlechter sind die Aussichten für die operative Entfernung der Mehrzahl der *Gliome*, die immer infiltrierend wachsen, und der *Sarkome*, die häufig nicht nur infiltrierend, sondern auch sehr rasch wachsen. Die *Carcinome* bieten ebenfalls meist wenig Aussicht zur Entfernung. Sie sind meist metastatisch und oft multipel. Dasselbe gilt für die nicht sehr seltenen *Hypernephrommetastasen*.

Die *Natur eines Tumors* ist, wenn es sich nicht gerade um Metastasen handelt, häufig aus dem Verlaufe der Erkrankung mit einiger Wahrscheinlichkeit zu erkennen. Dazu kommt noch, daß Rückschlüsse auf die Natur der verschiedenen Tumoren, wenn die Lokalisation möglich ist, gezogen werden dürfen. So sitzt die *tumorbildende Tuberkulose* bei Kindern häufig im Kleinhirn, die *Gliome* in der Substanz der Hemisphären. BAILEY hat die Möglichkeiten zu einer sehr weitgehenden pathologisch-anatomischen Differentialdiagnose der einzelnen Geschwülste aus dem jeweiligen Symptomenkomplex zu kommen, mit großem Geschick in seinem bewundernswerten Buch dargestellt.

Abgesehen von der Natur der Geschwülste hängt die Möglichkeit einer radikalen operativen Behandlung der Hirntumoren im wesentlichsten von der Möglichkeit einer genauen *Herddiagnose* ab. So leicht es unter Umständen ist, einen Tumor der motorischen Region oder des Kleinhirnbrückenwinkels zu diagnostizieren, so schwer kann selbst bei einigermaßen ausgesprochenen Symptomen die Herddiagnose in anderen Fällen sein. Sie ist dann oft nur mit dem ganzen Rüstzeug neurologischer Erfahrungen und Untersuchungsmethoden (s. oben) zu stellen und häufig auch dann nur mit einer gewissen Wahrscheinlichkeit, da die Symptome auch als sog. Nachbarschaftssymptome (BRUNS) auftreten können, d. h. ohne daß der Reiz- oder Ausfallserscheinungen zeigende Herd selbst der Tumor ist. Dieser übt vielmehr nur durch Druck, Ernährungsstörung, Unterbrechung von Leitungsbahnen usw. einen sekundären Einfluß auf den betreffenden Herd aus und ruft die Symptome hervor. So kommt es trotz scheinbar guter Herdbestimmung oft vor, daß der gesuchte Tumor nicht gefunden wird.

Die *Diagnose* eines Hirntumors gründet sich auf Allgemein- und Herdsymptome. Näheres ist zu finden bei v. BERGMANN, OPPENHEIM, MONAKOW, BRUNS, F. KRAUSE, PETTE und BAILEY, deren Werken ich die folgende kurze Zusammenfassung entnehme.

Die *Allgemeinsymptome* sind zurückzuführen auf den Einfluß, den der wachsende Tumor auf den Schädelinhalt hauptsächlich durch Einschränkung des Raumes, durch Verschiebung der Hirnteile und durch Behinderung der Liquor- und Blutzirkulation nimmt, die nicht rein mechanisch gedacht werden darf. Die Folgen dieses Einflusses äußern sich in Erscheinungen des *Hirndruckes*, des *Hydrocephalus* und der *Hirnschwellung*. Auch kleine Tumoren können bei gewisser Lokalisation diese Erscheinungen schon frühzeitig hervorrufen. Die Allgemeinsymptome bestehen in Kopfschmerzen, Erbrechen und Schwindel, psychischen Störungen, allgemeinen Konvulsionen und Bewußtseinsstörungen. Von großer Wichtigkeit ist es nach BAILEY, daß der Arzt solche zunächst harmlos erscheinenden Symptome nicht leicht nimmt und, wenn sie sich öfters wiederholen, an die *Möglichkeit eines bestehenden Hirntumors denkt*. Objektive Symptome finden sich dann bereits häufig in Gestalt von Veränderung der Atmung und Pulsfrequenz (Verlangsamung mit folgender Beschleunigung oder von Anfang an Beschleunigung), Veränderung des Perkussionsschalles und des Auftretens der Stauungspapille. Sie gehört zu den Frühsymptomen mancher Herd-erkrankungen (Kleinhirn), tritt bei anderen später auf (Stirnhirn) und kann selbst bei recht beträchtlichen Tumoren fehlen. Nach BAILEY gibt es nur ein *Kardinalsymptom* einer Geschwulst des Zentralnervensystems: Es besteht in der ständig fortschreitenden, herdförmigen Veränderung der Nervenfunktion ohne begleitendes Fieber. Wird eine solche Veränderung beobachtet, so sollte immer an einen Tumor gedacht werden und danach gesucht oder sein Vorhandensein ausgeschlossen werden, ehe der gesteigerte Hirndruck einen schädigenden Einfluß auszuüben vermag. Leider gelingt das noch selten, wird aber bei zunehmender Beachtung dieser Vorschrift zu Erfolgen führen.

Lokalsymptome können leider vollkommen fehlen, wenn sich der Tumor in einer sog. stummen Gegend entwickelt. Entsteht der Tumor in einer Gegend mit bekannter Funktion so kann er Reiz- und Ausfallserscheinungen hervorrufen. Reizerscheinungen werden beobachtet bei beginnender Kompression eines Hirnabschnittes, bei Zirkulationsstörungen und Hirnödem. Wird die Kompression stärker, so treten Zerstörungen ein und führen zum Ausfall der Funktion. Die Wirkung des wachsenden Tumors auf die Nachbarschaft wird bedingt durch Kompression und Ernährungsstörungen. Sie können für die Diagnose und die Feststellung der Ausdehnung und Ausbreitung eines Tumors als sog. Nachbarschaftssymptome von großer Bedeutung sein (BRUNS), doch nur bei genauer Kenntnis der zeitlichen Entwicklung der Symptome.

Entsprechend der am besten bekannten Funktionsverhältnisse der *motorischen Region* ist auch die Herddiagnose der Tumoren dieser Gegend am einfachsten. Das Gebiet der vorderen Zentralwindung ist so genau erforscht (F. KRAUSE), daß die sich an den Erfolgsorganen einstellenden Reiz- und Ausfallserscheinungen auf ganz bestimmte Abschnitte der Windung hinweisen. Die Allgemeinsymptome treten hier oft zunächst gegenüber den lokalen in den Hintergrund. Ob der Tumor an der Hirnoberfläche sitzt oder subcortical, kann nicht immer festgestellt werden. Neben den motorischen Reiz- und Lähmungserscheinungen werden auch Sensibilitätsstörungen in den gelähmten Organabschnitten eintreten. Sie sind aber beschränkt auf Stereognostik, Tastgefühl und Tastlokalisation. Schmerz- und Temperatursinn sind nie beteiligt.

Die ersten Erscheinungen des Tumors der Zentralregion äußern sich meist in tonischer Starre und klonischen Krämpfen in *einzelnen* Muskelgebieten, Parästhesien oder Schmerzen

und schließlich Erschöpfungszuständen und Lähmungen der betreffenden Muskelgruppen. Die Ausbreitung der Krämpfe und Lähmung entspricht den topographischen Verhältnissen der motorischen Zentren. Das Bewußtsein ist meist erhalten und geht nur verloren, wenn sich die Krämpfe auf die andere Körperhälfte fortsetzen oder wenn bei Ausbreitung von Fuß oder Hand fortschreitend das Facialis-, Hals- oder Nackengebiet erreicht wird. Nicht selten handelt es sich um ein Gliom oder ein parasagittal entstandenes *Meningiom*, besonders wenn auch Veränderungen des Schädeldaches im Sinne des An- und Abbaues festgestellt werden können. Die Meningiome haben ihren Lieblingssitz in der parasagittalen Zentralregion, finden sich aber auch nicht selten entlang den mittleren Stirnhautvenen, an der Lamina cribrosa, in der Keilbeingegend, und den Tuberc. sellae turc. Entsprechend dem Sitz machen sie dann auch besondere Symptome, so die letzteren *bitemporalen Gesichtsfeldausfall* und *Opticusatrophie* bei fehlenden röntgenologischen Veränderungen an der Sella turc., der Hypophyse und dem Hypothalamus. Bei den Meningiomen des *Keilbeinflügels* findet sich häufig ein einseitiger Exophthalmus, bei denen der Lamina cribrosa ein- oder doppelseitige *Anosmie*, bei größeren *Opticusatrophie* und schließlich *Geistesstörungen* durch Druck auf den Stirnlappen und Hirndrucksteigerung (Papillenödem der anderen Seite). Selten sitzen die Meningiome in der *hinteren Schädelgrube* und am Kleinhirnbrückenwinkel.

Nächst den Tumoren der motorischen Region machen die der *hinteren Schädelgrube* oft frühzeitig Lokalsymptome, die eine Herddiagnose gestatten. Es handelt sich besonders um die Geschwülste des Kleinhirns, des Pons, der Medulla und des Kleinhirnbrückenwinkels. Die Allgemeinsymptome sind oft schon frühzeitig vorhanden (Kopfschmerzen, Erbrechen und Schwindel), ohne auf das Kleinhirn hinzuweisen. Einen gewissen Hinweis bietet die frühzeitig auftretende und zunehmende *Stauungspapille*, die jedoch bei Ponstumoren lange fehlen kann.

Für die Tumoren des *Kleinhirns* [Medulloblastom bei Kindern in der Kleinhirnmitte, Astrozytom in einer Hemisphäre, beides Gliome (BAILEY)] selbst sind nach BRUNS folgende Lokalsymptome charakteristisch. 1. Die sog. *cerebellare Ataxie*, 2. der *echte Drehschwindel*, der meist auch mit Nystagmus verbunden ist. 3. *Nystagmische Zuckungen* und andere Störungen der Augenbewegungen, auch außerhalb der Schwindelanfälle. 4. Eine auch bei einseitigen Tumoren auftretende *Bewegungsataxie*, die vor allem die oberen Extremitäten betrifft. Auffallend ist ein weitgehendes Eintreten der gesunden Hemisphäre für die erkrankte (BAILEY). Auch die cerebellare Ataxie verursacht einen taumelnden Gang, dem eines Betrunknen ähnlich. Beim Stehen besteht die Neigung, nach einer Seite (meist der erkrankten) zu fallen, was für die Seitendiagnose von Bedeutung ist. Auch Fallen nach vorn und hinten wird beobachtet und spricht mehr für Tumoren des Wurmes. In schweren Fällen ist Stehen und Gehen unmöglich.

ad 1. *Differentialdiagnostisch* gegenüber der cerebellaren Ataxie kommt die *frontale bei Stirnhirntumoren* in Frage, die aber oft eine Reihe von wichtigen Begleitsymptomen zeigt, die bei der cerebellaren fehlen. Die wichtigsten der von BRUNS aufgezählten Begleitsymptome der frontalen Ataxie sind: Mono- und Hemiparesen, evtl. motorische Aphasie, JACKSONSche Krämpfe, Ablenkung der Augen vom Tumor weg und bei Durchbruch des Tumors nach der Basis Läsionen des N. opticus oder Tractus oder Chiasma mit einseitiger Erblindung, gekreuzter homonymer oder bitemporaler Hemianopsie, einseitige Stauungspapille mit Netzhautblutungen, einseitiger Exophthalmus, Anosmie, Oculomotoriuslähmung und manchmal alternierende Hemiplegie. Anfangs nur geringer Kopfschmerz, später ausgesprochener Stirnkopfschmerz, aber auch im Hinterkopf mit Nackenstarre.

Dagegen findet man bei der *cerebellaren Ataxie* selten Hemiparesen, häufiger Hemiplegia alternans, Asynergie, Hypermetrie, Bewegungsataxie des Armes, seltener auch des Beines *auf der Seite des Tumors*, Adiadochokinesie auf der Seite des Tumors. Keine JACKSONSchen Krämpfe, aber häufig Anfälle tonischer Konvulsionen, besonders der Rumpf- und Nackenmuskulatur. Bei Beteiligung des Pons evtl. Blicklähmung nach der Seite des Tumors. Häufig *doppelseitige* Erblindung durch Stauungspapille. Doppelseitige nucleare Augenmuskellähmung und Lähmung des VII., VIII., IX., X. und XI. Hirnnerven, alternierend mit Extremitätenlähmung. Häufig Nystagmus horizontalis. Von Anfang an starker Kopfschmerz (meist im Hinterkopf, doch auch Stirn) mit Erbrechen, vestibulärer Schwindel. Fallen nach der Tumorseite. Psychische Symptome treten zurück. Vorübergehende Benommenheit durch wechselnden Hydrocephalus internus. Häufig allgemeine Tympanie.

ad 2. Der *Drehschwindel* besteht dauernd oder anfallsweise bei Lagewechsel oder Kopfbewegungen und ist oft mit Nystagmus verbunden. Der Kranke hat das Gefühl, als ob er sich im Raume drehte oder als ob sich die Umgebung um ihn herum bewegte.

ad 3. Der *Nystagmus* bei Hirntumoren ist meist kein echter, sondern tritt in Form von nystagmischen Zuckungen bei Einstellung des Auges in bestimmter Blickrichtung auf (UTHOFF). Auf die wichtigen Untersuchungen von BÁRÁNY zur Stellung der Seitendiagnose kann hier nicht eingegangen werden.

ad 4. Die *Bewegungsataxie* findet sich bei einseitigen Tumoren immer auf der Tumorseite und besonders an der oberen Extremität, äußert sich gelegentlich außer in Vorbeigreifen in Intentionstremor und Adiadochokinesis. Auf die Wichtigkeit der Nachbarschaftssymptome bei Kleinhirntumoren ist schon oben bei Besprechung der Differentialdiagnose zwischen der frontalen und cerebellaren Ataxie aufmerksam gemacht.

Die *Tumoren des Pons* bleiben oft lange ohne Allgemeinsymptome (auch ohne Stauungspapille). Ausschlaggebend für die Herddiagnose ist 1. die einseitige *Blicklähmung* nach der Seite des Tumors, wenn er die Bahnen des Abducens und des gekreuzten Rectus int. betroffen hat. Der Kranke kann beide Augen nicht über die Mittellinie nach der erkrankten Seite bewegen, 2. die alternierende *Hirnnerven- und Extremitätenlähmung*, da die Kreuzung der motorischen und sensiblen Extremitätennerven erst unterhalb des Pons eintritt. In vorgeschritteneren Fällen werden die Erscheinungen doppelseitig.

Tumoren der Medulla machen selten Allgemeinerscheinungen, da sie kaum jemals die dazu notwendige Größe erreichen können, sondern zuvor zum Exitus führen. Die Lokalerscheinungen sind die einer langsam fortschreitenden Bulbärparalyse, doch sind die Erscheinungen unregelmäßiger und nicht so symmetrisch. Bei tiefem Sitz können die Gehirnnervensymptome nach BRUNS fehlen, aber es kann eine Paralyse aller 4 Extremitäten bestehen.

Die *Tumoren des Kleinhirnbrückenwinkels* weisen oft eher die Lokalsymptome der meist beteiligten Hirnnerven (besonders VIII) auf als die Allgemeinsymptome der Geschwülste der hinteren Schädelgrube. Es handelt sich fast immer um ein Neurinom der N. acusticus. Seltener machen Gliome der Brücke, Meningiome des Kleinhirnbrückenwinkels, die chron. seröse Arachnoiditis der Cisterna lat. und die Kleinhirntumoren sehr ähnliche Symptome (BAILEY). Die Symptome von seiten des Acusticus sind Gehörstörungen (Ohrensausen, Herabsetzung der zentralen Hörschärfe und *vestibularer Schwindel*). Der Facialis kann längere Zeit verschont bleiben. Ist er beteiligt, so ist er peripher gestört. Außerdem können der V., VI., IX., X. und XI. Hirnnerv ergriffen werden.

Die Herddiagnose der *Tumoren des Stirnhirnes* kann kaum ohne die Zuziehung eines Neurologen und da nur mit einer gewissen Wahrscheinlichkeit gestellt werden. Die Allgemeinsymptome stehen meist im Vordergrund. *Geistige Störungen* treten nach BAILEY bei diesen Geschwülsten meist früher und stärker auf als bei anderer Lokalisation außer denen am Balken oder Gyrus marginalis der linken Hemisphäre, die aber besondere geistige Fehler aufweisen. Die durch *Hirndruck* verursachte *geistige Stumpfheit* soll man durch Eingeben von 45 ccm einer gesättigten Mg.-Sulfatlösung per os, die den Hirndruck senkt, ausschließen. Weisen nicht zu Beginn der Erkrankung ausgesprochene Sprachstörungen im Sinne einer isolierten motorischen Aphasie auf die Erkrankung des BROCASchen Zentrums hin, so sind die anderen Symptome Schlafsucht, Ataxie (siehe oben), Dyspraxie, Witzelsucht, nur mit Vorsicht zur Lokaldiagnose zu verwenden, da diese Symptome auch bei Sitz des Tumors in anderen Hirnabschnitten auftreten.

Dasselbe gilt für die *Tumoren des Scheitellappens und des Schläfenlappens*, wenn nicht gerade das WERNICKESche Zentrum isoliert erkrankt ist.

Für Sitz des Tumors im *Hinterhauptslappen* spricht eine gekreuzte homonyme Hemianopsie, ohne daß damit aber eine sichere Herddiagnose zu stellen wäre.

Auch zur Lokalisation der Tumoren im *Balken* bedarf es genauester spezialärztlicher Untersuchung. Sie kommen, abgesehen von der Schwierigkeit der Diagnosestellung, für eine chirurgische Behandlung kaum jemals in Frage, wenn nicht gerade eine der druckentlastenden Maßnahmen notwendig wird. Dasselbe gilt für Tumoren der *Vierhügel*, der *Zirbeldrüse* und der *Großhirnschenkel*, die unter Umständen gut lokalisiert werden können (Röntgenbefund: Kalkschatten bei Psammom der Zirbeldrüse).

Die *Tumoren der Hypophyse* spielten lange Zeit eine bedeutende Rolle in der Gehirnchirurgie, da ihre Diagnose in manchen Fällen leicht ist und die Entfernung auf den verschiedensten Wegen mit Erfolg genommen werden konnte (s. S. 550). In neuerer Zeit ist die Röntgenbestrahlung der Hypophysentumoren als ernster Konkurrent der Operation aufgetreten, da damit gute, auch Dauererfolge beobachtet worden sind. Die Gefahr eines nach der Bestrahlung auftretenden Ödems muß erwähnt werden. Treten zunehmende Störungen des Sehvermögens auf, so darf mit der Operation nicht gezögert werden. Dies gilt auch für nicht bestrahlte Kranke.

Die Allgemeinsymptome sind oft zunächst gering. Besonders die Stauungspapille fehlt häufig. Später werden Schläfsucht und Benommenheit, Erbrechen, epileptiforme Krämpfe und psychische Störungen beobachtet. Die ausgesprochensten Lokalsymptome sind die bitemporale Hemianopsie, die allmählich zur Erblindung führt und Augenmuskellähmungen. Besonders eindrucksvoll sind die Symptome der Überfunktion der eosinophilen Zellen des Hypophysenvorderlappens, die zur Akromegalie, beim noch wachsenden Jugendlichen zum Riesenwuchs führt und die Dystrophia adiposogenitalis mit ihren bekannten Erscheinungen, wahrscheinlich bei Beteiligung des Hypothalamus. Dann findet sich meist auch Diabetes insipidus. Tritt eine Zerstörung des Vorderlappens und Funktionsausfall der Hypophyse ein, so entwickelt sich das Bild der SIMMONDSSchen Krankheit, die Cachexia hypophyseopriva. Im kindlichem Alter dagegen entsteht der sog. hypophysäre Zwergwuchs. Für die Diagnose der Hypophysengeschwülste kann die seitliche Röntgenaufnahme des Schädels von großer Bedeutung sein insofern, als sie Ausweitungen und Zerstörungen des Türkensattels durch den wachsenden Tumor zeigt.

Aus der kurzen Zusammenstellung der diagnostischen und differentialdiagnostischen Möglichkeiten kann man entnehmen, wie schwierig in vielen Fällen die Diagnose eines Hirntumors überhaupt und wieviel schwieriger die zu einer Radikaloperation notwendige Herddiagnose zu stellen ist. Es ist daher daran festzuhalten, daß, wenn die Symptome nicht ganz eindeutiger Natur sind (und da gibt es noch genug Fehldiagnosen — durch Meningitis serosa circumscripta, Pseudotumoren —), nur nach Zuziehung geeigneter Spezialisten (Neurologen, Ophthalmologen, Otologen) der Heilplan für eine Radikaloperation aufzustellen ist. Daß genaueste Vorgeschichte und klinischer Befund des Gesamtorganismus erhoben werden, ist selbstverständlich. Ebenso, daß alle diagnostischen Untersuchungsmittel (Röntgenuntersuchung, Lumbalpunktion, Hirnpunktion, Balkenstich, Liquoruntersuchung, Ventrikulographie, siehe weiter unten) ausgenützt werden, muß ebenfalls gefordert werden. Aber auch eine Entlastungsreparation darf nicht ausgeführt werden, bevor alle Versuche unternommen worden sind, eine Herddiagnose zu stellen, da durch die Änderung der Druckverhältnisse im Schädel wichtige Lokalsymptome verschwinden können, die unter Umständen eine Radikaloperation ermöglicht hätten.

c) Besondere Untersuchungsmethoden.

α) Die Lumbalpunktion.

(QUINCKE)

Die ursprünglich zum Zwecke der Druckentlastung bei der tuberkulösen Meningitis von QUINCKE (1891) angegebene Lumbalpunktion ist auch später noch zu therapeutischen Zwecken verwendet worden. Heute wird sie in der Therapie nur noch zur zeitweiligen Herabsetzung des Druckes im cerebrospinalen System und gelegentlich zur Behandlung bzw. Ausspülung des Spinalkanals bei der eitrigen Meningitis verwendet (siehe a. S. 512). Sie wird am zweckmäßigsten zwischen dem dritten und vierten oder zweiten und dritten Lendenwirbeldornfortsatz ausgeführt. *Soll bei einem Hirntumor eine Lumbalpunktion gemacht werden und ist der Sitz des Tumors nicht bekannt oder befindet er sich wahrscheinlich in der hinteren Schädelgrube, so darf die Lumbalpunktion nur unter gewissen Vorsichtsmaßregeln ausgeführt werden, da gelegentlich plötzliche Todesfälle im Anschluß an die Lumbalpunktion eingetreten sind. Diese Todesfälle sind darauf zurückgeführt worden, daß bei rascher Entleerung des Spinalliquors die Medulla oblongata gewissermaßen in das Foramen magnum hineingesogen und gequetscht wird (Stöpselverschluß, SCHLOFFER, experimentell wurde die Frage von SAUERBRUCH untersucht). Die Ausführung der Lumbalpunktion wird daher bei fraglichen Hirntumoren nur im Liegen, am besten in Beckenhochlagerung nach PAYR ausgeführt. Außerdem darf nur eine feine Kanüle verwendet werden, die das Austreten von nur kleinen Tropfen gestattet und die Menge des entleerten Liquors darf nur so groß sein, daß sie eben zur Durchführung der notwendigsten Untersuchungen ausreicht. Die Untersuchung des Liquors muß eine mikroskopische, chemische, serologische und bakteriologische sein.*

Die Ausführung der Lumbalpunktion.

Bei unklaren Fällen ist aus den oben angeführten Gründen die Lumbalpunktion im Liegen, am besten in linker Seitenlage, auszuführen. Bei der Lumbalanästhesie ist es dagegen besser, den Patienten sitzen zu lassen, um dadurch eine einseitige Anästhesie zu verhindern und gleichzeitig das zu rasche

Aufsteigen des Anaestheticums im Spinalsack zu vermeiden (s. S. 54). Selbstverständliche Voraussetzung jeder Lumbalpunktion ist strengste Asepsis, da eine Infektion zu den allerschwersten meningitischen Erscheinungen führen kann. Es ist schon aus diesem Grunde zweckmäßig, die Lumbalpunktion möglichst nicht im Bett auszuführen. Da gelegentlich nach der Entnahme von Liquor Übelkeit, Erbrechen, Ohnmachtsanfälle, längerdauernde Kopfschmerzen beobachtet werden, so ist unter allen Umständen auch die ambulante Ausführung der Lumbalpunktion zu verwerfen. Die Kranken sollen im Gegenteil 1—2 Tage liegen. Sind große Mengen von Liquor entnommen worden, so ist er am besten durch physiologische Kochsalzlösung zu ersetzen. Die Lagerung des Kranken hat so zu erfolgen, daß die Lendenwirbelgegend am stärksten kyphotisch ist. Es wird das dadurch erreicht, daß die Beine im Hüft- und Kniegelenk so stark wie möglich gebeugt und die Knie an die Brust herangebracht werden. Auch Brust- und Halswirbelsäule sind zu beugen. Die Lendenwirbelsäule ist bei dem so zusammengekrümmten Patienten möglichst nahe an den Tischrand zu bringen. Dann wird die übliche Desinfektion wie vor einer größeren Operation durch dreimaliges Waschen mit Äther und Alkohol vorgenommen. Ein Jodanstrich soll nicht gemacht werden, da doch immerhin kleine Jodteile durch die Punktion in den Lumbalsack verschleppt werden könnten. Um nun den richtigen Zwischenraum zwischen dem dritten und vierten Lendenwirbeldornfortsatz zu finden, werden die beiden Cristae iliacae, die sich auch bei sehr fetten Patienten leicht durchfühlen lassen, aufgesucht und ihr oberer Rand durch den Saum eines sterilen Handtuches verbunden. Diese Verbindungslinie schneidet dann den Dorn des vierten Lendenwirbels. Wir tasten uns nun diesen Dornfortsatz und den nächsthöher gelegenen des dritten ab und haben damit die obere und untere Grenze des gesuchten Zwischenraumes. In der Mitte zwischen diesen beiden Punkten und genau in der Mitte der Körperachse wird nun zunächst mit ganz feiner Nadel eine Hautquaddel mit $\frac{1}{2}$ %iger Novocain-Suprareninlösung angelegt. Nach PAYR's Vorschrift wird jede Punktion unter Lokalanästhesie ausgeführt, da sie für den Kranken wesentlich angenehmer verläuft und die Gefahr des Abbrechens der Nadel beim plötzlichen Zusammenzucken oder bei ruckartigen Bewegungen sehr vermindert wird. Man soll sich aber nicht damit begnügen, nur eine Hautquaddel anzulegen, sondern mit einer längeren, feinen Nadel auch die tieferen Gewebsschichten unter langsamem Vorschieben der Nadel einspritzen. Ist das geschehen, so wird die Lumbalnadel von 1 mm lichter Weite, mit einem Stachel versehen, an der betäubten Stelle eingestochen und langsam in die Tiefe geführt. Hat man das Ligamentum supraspinale, interspinale und flavum durchbohrt, was man an dem Aufhören des starken Widerstandes bemerkt, so wird nun zweckmäßigerweise der Stachel aus der Nadel herausgezogen und, während man beide Hände zu beiden Seiten der Nadel auf dem Rücken aufsetzt, der Nadelhandgriff mit beiden Daumen langsam in die Tiefe vorgeschoben. Das Herausziehen des Stachels hat den Vorteil, daß man die Verletzung eines epiduralen Gefäßes sofort an dem austretenden Blut bemerkt. Man wird dann die Nadelspitze durch Zurückziehen und neues Vorschieben etwas anders lagern oder besser eine neue Nadel einführen. Schiebt man die offene Nadel in der geschilderten Weise vor, so spürt man deutlich den Widerstand der Dura und hat nun den weiteren Vorteil, daß sofort nach dem Durchbohren der Dura der Liquor ausfließt. Man kommt daher niemals in Gefahr,

Teile der Cauda equina zu verletzen. Erscheint nach dem Durchbohren der Dura nicht sofort ein Tropfen Liquor, so kann das seinen Grund darin haben, daß entweder kein Hohlraum da ist, oder daß, was wahrscheinlicher ist, die Öffnung der Nadel verstopft oder verlegt ist. Es genügt dann meistens, den Stachel noch einmal einzuführen. Fließen nur wenige Tropfen ab, so ist es wahrscheinlich, daß sich Nervenfasern vor die Öffnung gelegt haben, was durch einfaches Drehen, Vor- oder Zurückschieben der Nadel beseitigt werden kann. Fließt der Liquor sehr spärlich ab, so kann man den Abfluß dadurch steigern, daß man den Kranken auffordert, tief zu atmen. Geht die Entleerung sofort in rascher Tropfenfolge vor sich, so wird die Nadel durch den aufgelegten Finger oder, bei Benutzung der KRÖNIGSchen Kanüle, durch Umstellen des Hahnes verschlossen. Befindet sich bei den ersten Tropfen des Liquors Blut, so rührt dies meistens daher, daß auf der letzten Strecke des Weges, im Epiduralraum, eine Vene angestochen wurde. Das Blut bleibt zunächst in der Kanüle und wird dann durch den austretenden Liquor aus der Nadel herausgeschwemmt. Man kann das daraus schließen, daß nach dem Austritt der ersten blutig gefärbten Tropfen klarer Liquor entleert wird. Da die Blutbeimengung die Untersuchung des Liquors stört, werden diese ersten Tropfen Liquor verloren gegeben. Ist genügend Liquor entnommen, so wird die Nadel rasch aus dem Lumbalsack herausgezogen und die kleine Einstichwunde durch einen sterilen, mit Heftflaster befestigten Gazetupfer bedeckt. Gelegentlich kommt es vor, daß bei dem Einführen der Nadel Schwierigkeiten dadurch entstehen, daß die Nadel auf knöchernen Widerstand stößt. Selbstverständlich darf dann die Nadel nicht weiter vorgeschoben werden. In diesem Fall ist die Nadel zurückzuziehen, am besten bis unter die Haut und die Einführung in etwas anderer Richtung zu versuchen. Gelingt es auch dann nicht, bis an die Dura vorzudringen, so kann der Versuch gemacht werden, nach dem Vorschlage von BOENINGHAUS, die Nadel etwa $1\frac{1}{2}$ —2 cm seitlich von der Mittellinie einzustechen und die Punktion in schräger Richtung durchzuführen. Ist die Punktion auch auf diese Weise nicht möglich, so wird der Versuch in dem nächst höher gelegenen Interspinalraum wiederholt, meist wird man dann zum Ziel kommen. Doch gibt es, wenn auch selten, Fälle, in denen man schließlich von weiteren Versuchen absehen muß.

β) Der Suboccipitalstich.

(ANTON und SCHMIEDEN.)

Zur Liquorentnahme, Druckbestimmung, Jodipin- oder Luftfüllung in die Liquorräume oder wenn die Lumbalpunktion nicht gelingt oder gefährlich erscheint (siehe oben) kann der *Suboccipitalstich* ausgeführt werden. In Seiten- oder Bauchlage oder im Sitzen wird der Kopf des Kranken zur Brust geneigt und so gehalten. Nach Rasieren unterhalb der Protuberantia occip. ext. und Desinfektion der Haut bis zur Mitte der Halswirbelsäule tastet man den Einstichpunkt in der Mitte zwischen der Protuberantia und dem Dornfortsatz des Epistropheus ab und nach Anlegen einer Hautquaddel spritzt man einige Kubikzentimeter in Richtung auf das Foramen mag. ein. Dann sticht man eine 8—10 cm lange, kurz abgeschliffene Nadel schräg nach oben am oberen Atlasrande vorbeigleitend 4—5 cm langsam in die Tiefe. Die Nadelspitze stößt meist an der Hinterhauptsschuppe oberhalb des Hinterhauptsloches an. Nun wird sie zurückgezogen, während man sich die erreichte Tiefe an der Nadel merkt. Unter Anheben des Spritzenansatzes der Nadel führt man sie durch das Lig. nuchae etwa in Richtung auf den oberen Augenhöhlenrand von neuem ein. Stößt man noch auf den Knochen, so muß der Spritzenansatz noch weiter gehoben werden, d. h. die Nadelspitze gesenkt werden, bis man unter dem hinteren Rand des For. occipit. mag. hindurchgleitet. Nachdem der Widerstand der festen Membrana atlanto-occipitalis durchbohrt ist, was man am Aufhören des Widerstandes feststellt, darf man nur noch millimeter-

weise vordringen. Im Liegen entleert sich meist sofort nach Eindringen in die Cisterna cerebello-medullaris Liquor. Im Sitzen muß meist mit einer aufgesetzten Spritze vorsichtig angesaugt werden, um Liquor zu erhalten. Die Punktion ist wegen möglicher Gefäßverletzung nicht ganz ungefährlich. Nach der Punktion wird ein kleiner Schutzverband angelegt und am besten 1 Tag Bettruhe angeordnet.

Als druckentlastende Operation haben ANTON und SCHMIEDEN den offenen Suboccipitalstich zur Methode erhoben. Ähnliche Verfahren sind nach ANTON und SCHMIEDEN zur Entlastung der Cisterna cerebello-medullaris von MURPHY, LOSSEN und PAYR angegeben, und zwar unter Trepanation der Hinterhauptsschuppe. HARTMANN hat auf Vorschlag von WESTENHÖFER durch einen Medianschnitt, der das Ligamentum atlanto-occipitale durchtrennte, die Zisterne eröffnet. DRUIF hat die Membran entfernt. Der Suboccipitalstich hat vor dem Balkenstich den Vorzug, daß er schonender ist, daß er die Dura im Bereiche einer Zisterne eröffnet, daß er leichter offen gehalten und somit zu einer Dauerdrainage verwendet werden kann. Es kann außerdem eine dem Foramen Magendie entsprechende neue Öffnung hergestellt werden.

Die Technik des Verfahrens ist folgende. Der Kranke befindet sich in sitzender Lage oder Seitenlage, mit stark vorgebeugtem Kopf. Örtliche Betäubung zwischen Protuberantia occipit. ext. und Dornfortsatz des 2. Halswirbels. Genau in der Mittellinie wird dann das Lig. nuchae gespalten. Der Schnitt von 8—12 cm Länge beginnt 2 cm unter der Protuberantia. Die Blutung ist gering und kann durch Tamponade mit heißer Kochsalzlösung leicht gestillt werden. Die Muskelansätze von der Hinterhauptsschuppe werden abgelöst, die obersten, wenn nötig, seitlich etwas eingekerbt, auseinandergezogen und dadurch die hintere Umrandung des Foramen occipit. mag. freigelegt. Ebenso wird der oberste Rand des Atlas freigelegt. Die straff angespannte Membran liegt nun in Fingernagelgröße vor. Ehe man die Membran durchsticht, muß die Wunde blut trocken sein. Sie wird daher am besten noch einmal mit einem Adrenalintupfer ausgestopft. Dann wird die Membran in der Mittellinie angestochen; der Liquor fließt im Strom ab, zuletzt im pulsierenden Strom. Von der Öffnung aus kann man mit einer Sonde die Zisterne und den 4. Ventrikel, nachdem man die Membrana tectoria durchstoßen hat, erreichen und dadurch bei verschlossenem Foramen Magendie eine neue Öffnung herstellen. Um nun die Öffnung in der Membrana atlanto-occipitalis offen zu halten, empfiehlt SCHMIEDEN, ein quadratisches Fenster von etwa $\frac{1}{2}$ cm Seitenlänge aus der Membran herauszuschneiden. Die Weichteile werden durch Catgutnähte wasserdicht verschlossen, die Haut mit Seide exakt genäht. Der Kranke soll 10 Tage Bettruhe halten unter Fixation des Kopfes durch einen Pappschiennenverband.

Besonders für den Dauerabfluß hat sich nach SCHMIEDEN das Verfahren als sehr zweckmäßig gezeigt. Es bildet sich unter Umständen in den Weichteilen des Nackens ein liquorgefüllter Sack aus, der bei stärkerer Füllung gelegentlich punktiert werden kann. Als besondere Anzeigestellung empfehlen ANTON und SCHMIEDEN 1. Hirntumoren, 2. Hydrocephalus, 3. genuine Epilepsie, 4. Meningitis serosa chron. occipital., 5. chronische, traumatische Gehirnerscheinungen allgemeiner Natur (alte Kopfverletzungen mit Hirnswellung und ähnliches).

γ) Die Untersuchung des Liquors.

(ESKUCHEN, WEIGELDT, PAPPENHEIM)

Schon aus der Tropfenfolge des aus der Punktionsnadel bei der Lumbal-, Suboccipital- oder Ventrikelpunktion austretenden Liquors kann man einen Eindruck über die bestehenden Druckverhältnisse durch Liquorvermehrung oder -verminderung gewinnen. Vergleichswerte sind nur dann einigermaßen brauchbar, wenn die verwendete Nadel immer denselben Querschnitt hat. Bei hohem Hirn- oder Spinaldruck kann der Liquor gelegentlich im Strome aus der Nadel herauspritzen. Im allgemeinen tropft er und die Tropfenfolge ist durch Zählung in der Zeiteinheit festzustellen. Tropfenzahlen von 80 pro Minute und mehr weisen auf erhöhten Druck hin. Der ausströmende Liquor wird in einem sterilen Reagensglas aufgefangen. Sichtbare Druckwerte erhält man mit dem einfachen, auf dem Troikart aufgesetzten Wassermanometer in Gestalt eines Steigrohres, wie es QUINCKE schon verwendet hat (Abb. 368). Um hierbei brauchbare Vergleichswerte zu erhalten, ist es auch notwendig, daß Rohre von gleicher lichter Weite verwendet werden. Wir benützen ein Rohr von 40 cm Länge, das durch einen kurzen T-förmigen Gummiansatz mit der Punktionsnadel in

Verbindung gebracht wird. Die zweite Mündung des T-Rohres ist durch eine feine Klemme verschlossen. Das Rohr ist auskochbar und mit Zentimereinteilung versehen. Es hat eine lichte Weite von 3 mm. Da die Ablesung des Liquorstandes bei wasserklarem Liquor leicht auf Schwierigkeiten stößt, so kann man nach PAYRS Vorschlag einen Tropfen steriler Methylenblaulösung in das Rohr einlaufen lassen, um dadurch den Liquorstand sichtbar zu machen. Steigt der Druck rasch an und ist er höher als 400 mm, so läßt sich auf das Rohr ein zweites, ebenso langes in den oben eingeschliffenen kleinen Glastrichter einsetzen. Das Rohr ist ähnlich dem von REICHMANN empfohlenen. Die normalen Druckwerte werden verschieden angegeben. Nach ESKUCHEN 120—180—(200) mm, nach PAPPENHEIM um 150. Beim sitzenden Kranken ist der Druck etwa 300. Zu achten ist auf das Vorhandensein der normalen pulsatorischen und respiratorischen Druckschwankungen. Ein Fehlen dieser Schwankung kommt bei tiefem Abschluß des Rückenmarkkanals vor. Auch das QUECKENSTEDTSche Symptom ist zu prüfen. Es besteht darin, daß die unter normalen Verhältnissen bei Druck auf die großen Halsvenen eintretende starke Drucksteigerung ausbleibt. Das QUECKENSTEDTSche Symptom ist positiv bei Prozessen, die eine Sperrung des Spinalkanals verursachen. Sei es, daß es sich um Tumoren, sei es, daß es sich um entzündliche Erkrankungen oder um deren Folgen handelt. Bei der Druckmessung wird zunächst der sog. Anfangsdruck festgestellt. Dann wird die Verbindung zwischen dem Steigrohr und der Nadel unterbrochen und aus dem anderen Ende des T-Rohres der Liquor in einem sterilen Reagensglas aufgefangen. Die Menge des im Steigrohr gewesenen Liquors ist meist eine sehr geringe, nach PAPPENHEIM etwa $1\frac{1}{2}$ ccm, bei Druckwerten von etwa 200 mm. Wird noch einmal der Druck gemessen, so erhält man den Enddruck, der durchschnittlich nach Ablassen von 1 ccm Liquor um ungefähr 10 mm vermindert ist (PAPPENHEIM). Sinkt der Druck enorm schnell ab, so muß damit gerechnet werden, daß der Lumbalsack entweder durch einen raumbeengenden Prozeß mehr oder weniger verschlossen ist, oder daß er plötzlich durch die Einklemmung des verlängerten Markes verengt wird. Unter diesen Umständen kann der Liquor aus dem Schädel nicht mehr in genügender Weise nachströmen, was oft als ein gefahrdrohendes Zeichen gelten muß (siehe oben Stöpselverschluß). Da man zu den weiteren Liquoruntersuchungen im allgemeinen nur wenig Liquor braucht, so soll man mit dem Ablassen desselben sich auf einige Kubikzentimeter beschränken und nur dann, wenn abnorm hoher Druck besteht und die Gefahr des Stöpselverschlusses durch Beckenhochlagerung möglichst ausgeschaltet ist, zur Druckentlastung, d. h. also, zu therapeutischen Zwecken, größere Liquormengen entnehmen. Der normale Liquor ist wasserklar und enthält nur Spuren von Eiweiß und ganz vereinzelte Zellen. Zell- und Eiweißvermehrung sind daher festzustellen. Bei stärkerer Zellvermehrung ist immer auch eine Differenzierung der Zellen durchzuführen. Ist der Liquor nicht wasserklar, sondern blutig gefärbt, so kann das auf Blutbeimengungen durch Anstechen eines Gefäßes bei der Punktion zurückzuführen sein oder auch auf Blutungen in den Subarachnoidealraum infolge von Trauma oder Krankheit. Im ersteren Falle sind die Blutkörperchen unverändert, in letzterem haben sie meist eine veränderte Form und einen Teil ihres Blutfarbstoffes an den Liquor abgegeben. Abgesehen von der blutigen Färbung des Liquors, die bei starker Auflösung der roten Blutkörperchen orangegelb-braun bei klarer Lösung sein kann, findet sich noch eine eigentümliche Färbung, die bei raumbeengenden Prozessen im oberen Spinalabschnitt beobachtet wird (RAVEN). Als Ursache dieser Xanthochromie werden Stauungsblutungen in dem Spinalkanal angenommen. Die Farbe des Liquors ist dann hellgelbbräunlich. Zur Feststellung des Zellgehaltes des Liquors hat sich die Zählkammermethode nach FUCHS-ROSENTHAL, die dem Prinzip der Blutzellenzählung nach THOMA-ZEISS entspricht, als die beste ergeben. Es finden sich normalerweise im Kubikmillimeter 0—2 Zellen, 3—4 Zellen als Grenzzahl, 5—15 Zellen als mäßige, 15—50 als mittlere und über 50 als starke Gliocytose (HOLZMANN und ESKUCHEN). Normalerweise kommen im Liquor nur Lymphocyten, und zwar in der Regel nur kleine, selten große vor. Zur Differenzierung der Zellen empfiehlt es sich, Ausstrichpräparate herzustellen, am zweckmäßigsten nach der Methode von SZESCI. Auf Einzelheiten kann nicht näher eingegangen werden, es sei aber darauf hingewiesen, daß außer Blut- und Bindegewebszellen gelegentlich auch Tumorzellen gefunden werden können. Die Eiweißuntersuchung des Liquors erfolgt zur Ermöglichung rascher Unter- richtung nach der Methode von PÁNDY, wir verwenden die Modifikation von ZALOZIECKI. Das Reagens dazu wird folgendermaßen hergestellt: 80—100 ccm Acid. carb. liquefact. pur. und 1 l destillierten Wassers werden geschüttelt und für einige Stunden im Brutschrank gelassen, dann wird dieses Gemisch bis zur völligen Klärung mehrere Tage aufbewahrt. Dadurch setzt sich die ungelöste Carbonsäure zu Boden und der gelöste Teil wird abgossen und

dient als Reagens. Von diesem Reagens wird in ein Schälchen 1 ccm gegeben, dazu läßt man aus einer Pipette einen Tropfen Liquor vom Rand her zufließen. Es muß frischer Liquor verwendet werden. Bei Anwesenheit von Globulin tritt je nach dem Gehalt an der Berührungsfläche der beiden Flüssigkeiten eine Opalescenz oder eine mehr oder minder starke Trübung auf. Außer dieser PÄNDYSchen Probe soll noch die Globulinreaktion nach NONNE-APELT und zur Bestimmung des gesamten Eiweißes die etwas ungenau nach dem Grundsatz der ESBACHSchen Harnweißreaktion arbeitende Methode von NISSL ausgeführt werden. Zu genauen Eiweißbestimmungen wird die von PFAUNDLER für den Liquor umgearbeitete BRANDBERGSche Salpetersäure-Unterschichtungsprobe empfohlen. In besonders wichtigen Fällen können noch eine ganze Reihe von anderen Methoden zur Anwendung kommen, auf die hier nicht näher eingegangen werden kann, unter denen besonders die Kolloidreaktionen, die bakteriologische Untersuchung des Liquors und die WASSERMANNsche Reaktion zu nennen sind. Über die eingehenden Untersuchungsmethoden geben am besten die Arbeiten von ESKUCHEN, PAPPENHEIM und WEIGELDT Auskunft.

d) Die Hirnpunktion.

(NEISSER und POLLACK.)

Die Hirnpunktion wurde zuerst vorgeschlagen, um die Diagnose des Hirnabscesses sicherzustellen. Verschiedene Chirurgen faßten den Gedanken im Anschluß an Beobachtungen, die sie bei der Obduktion von an Hirnabsceß zugrunde gegangenen Kranken gemacht hatten. Die ersten genaueren Vorschriften rühren, nach den Angaben von NEISSER und POLLACK, von MITTELDORFF (1856) und MAAS (1869) her. Die erste Punktion bei Hirnabsceß wurde von SCHMIDT (1893) ausgeführt, allerdings mit negativem Erfolg. Experimentell hat PAYR im Jahre 1896 die Frage eingehend geprüft und eine Reihe von Anzeigestellungen angeführt, bei denen die Punktion zu diagnostischen Zwecken von Nutzen sein könnte; unter anderen wird sie empfohlen zur Feststellung der Hirnpulsation bei endokraniellen Blutungen, zur Probepunktion von Flüssigkeitsansammlungen, zur Diagnose von Neubildungen des Gehirns, zur Entnahme von Flüssigkeit zur bakteriologischen Untersuchung und schließlich zur Punktion der Seitenventrikel bei Hydrocephalus und zur Drainage bei dieser Erkrankung. Aus der KOCHERSchen Klinik wurde die Punktion durch A. KOCHER 1899 (auf Grund der Experimente von ROUX und BORREL) empfohlen. In einer sehr ausführlichen klinischen Arbeit haben endlich NEISSER und POLLACK ihre Erfahrungen bei einer großen Anzahl von Hirnpunktionen niedergelegt und damit zur Verbreitung dieser Methode als hauptsächlich diagnostisches Hilfsmittel am meisten beigetragen. Heute wird die Hirnpunktion nicht nur an chirurgischen, sondern auch an internen und psychiatrischen Kliniken zur Diagnosenstellung immer häufiger herangezogen. Nicht nur zur Feststellung der Liquordruckverhältnisse, zur Feststellung von endokraniellen Blutungen, sondern auch zur Lokalisation von Tumoren durch Ausstanzen kleiner Gewebsstücke, die dann zur mikroskopischen Untersuchung verwendet werden können (Harpunierung nach PAYR), oder auch zur sog. Encephalographie (DANDY, siehe S. 529). Die Hirnpunktion wird noch ausgeführt zur Entnahme von Liquor bzw. zur Untersuchung des Liquor der Ventrikel im Vergleich zu dem Liquor des Rückenmarkkanals (WEIGELDT). Zu therapeutischen Zwecken ist die Hirnpunktion zur Einbringung von Tetanusantitoxin durch KOCHER (1899) empfohlen worden.

Von der Mehrzahl der Autoren wurde die Hirnpunktion ohne Weichteilschnitt ausgeführt; so wurde sie auch von NEISSER und POLLACK empfohlen. Die Weichteile wurden mit dem in rascher Umdrehung befindlichen Bohrer durchstoßen und dann der knöcherne Schädel durchbohrt. Die einzige Schwierigkeit der Punktion bestand darin, daß das Eindringen in das kleine Schädelloch durch die kaum sichtbare Weichteilwunde mit der Punktionsnadel oft erst nach einigem Suchen gelang. Zur Umgehung dieser Schwierigkeit hat PAYR eine kleine Halbrinne mit Handgriff empfohlen, die nach Durchbohrung des Schädels bei liegendem Bohrer, an dem Bohrer entlang, in die Schädelöffnung eingeführt wird und nach Herausziehen des Bohrers nun der Punktionsnadel zur Führung dienen kann (Abb. 365). Wird die Punktion zur Diagnose eines Hirntumors ausgeführt, so richtet sich die Punktionsstelle nach dem voraussichtlichen Sitz des Tumors.

1. Die Wahl der Punktionsstellen.

NEISSER und POLLACK haben eine Reihe von Punkten für die verschiedenen Hirnabschnitte angegeben. Das *Stirnhirn* wird an zwei Punkten punktiert, die beide auf einer Linie liegen, die von der Mitte des oberen Augenhöhlenrandes parallel zur Sagittallinie verlaufen. Der eine Punkt liegt 4, der andere 8 cm vom oberen Augenhöhlenrand entfernt. Punktationen in der *motorischen Region* werden ausgeführt nach Konstruktion der Verlaufsrichtung der Zentralfurche (Sulcus Rolandi) (Abb. 369). Parallel zu dem Sulcus, aber etwas vor demselben, liegen die Punkte für die motorische Region.

Der *Schläfenlappen* wird punktiert von einem Punkt, der etwa 1—1,5 cm oberhalb des oberen Ansatzes der Ohrmuschel gelegen ist. *Parietal-* und *Occipitallappen* werden sehr selten punktiert. Zur Feststellung *intrakranieller Blutungen*, die in erster Linie als epidurale Hämatome nach Verletzung der Arteria meningea media vorkommen, sind die von KRÖNLEIN festgelegten Punktionsstellen, unter Anwendung des KRÖNLEINSCHEN Kраниometers vorzuziehen. Sie entsprechen etwa den Schnittpunkten der vorderen und hinteren Vertikalen des genannten Schemas mit der oberen Horizontalen (s. Abb. 369). Soll eine *Ventrikelpunktion* vorgenommen werden, so ist der von KOCHER angegebene Punkt für das Vorderhorn des Seitenventrikels zu wählen. Dieser Punkt liegt 2,5—3 cm seitlich vom *Bregma*. Das Hinterhorn des Seitenventrikels wird etwa 3 cm über und hinter dem Meatus acusticus ext. punktiert (KEENSCHER Punkt). Für das *Kleinhirn* sind die von NEISSER und POLLACK gewählten Punkte am zweckmäßigsten. Beim Aufsuchen von Abscessen kommen, abgesehen von solchen, die bestimmte Lokalsymptome hervorrufen, in erster Linie die Abscesse nach Mittelohreiterungen, der *Schläfenabsceß* und der *Kleinhirnabsceß*, in Frage (KÖRNER). Für den postotitischen Schläfenabsceß liegt die Punktionsstelle etwa 0,5—0,75 cm oberhalb des oberen Ansatzes der Ohrmuschel. Der *Kleinhirnabsceß* wird nach NEISSER und POLLACK am besten von einem Punkt aus aufgesucht, der in der Mitte liegt zwischen zwei leicht feststellbaren Punkten. Der eine dieser Punkte entspricht der Stelle des höchsten, abtastbaren Endes des hinteren Randes des Warzenfortsatzes. Der andere Punkt ist die Mitte der leicht feststellbaren Verbindungslinie zwischen der Protuberantia occipitalis externa und der Warzenfortsatzspitze. Schließlich kann man auch von dem Punkte, der das obere Ende des hinteren Warzenfortsatzrandes bezeichnet, aus punktieren, wenn man nach NEISSER und POLLACK die Bohrrichtung so wählt, daß sie nach vorn und unten sieht. Man kommt dadurch in das Knie des Sinus transversus und daher dem Felsenbein und dem daran gelegenen Absceß näher. Die *Gefahren der Hirnpunktion* bestehen in der Möglichkeit einer Blutung, einer Verletzung wichtiger Gehirnabschnitte oder einer Infektion. Die letztere Gefahr wird bei aseptischem Vorgehen nur dann bestehen, wenn sich Keime im Verlauf des Punktionskanals befinden (Verletzungen, Abscesse). Die Gefahr der Blutung und der Verletzung wichtiger Gehirnabschnitte kommt kaum in Frage, wenn man die von NEISSER und POLLACK gewählten Punkte aufsucht und mit feinen, am besten stumpfen Nadeln punktiert.



Abb. 365.
Führungshohlrinne zur Hirnpunktion nach PAYR. (1/2 nat. Gr.)

2. Die Ausführung der Hirnpunktion.

Nach Entfernung der Haare durch Rasieren in mindestens Dreimarkstückgröße und Desinfektion des Operationsfeldes bezeichnet man sich mit einem kleinen, durch Messerritzer hergestellten Kreuz noch einmal genau die Punktionsstelle. Dann werden am besten mit dem elektrisch betriebenen, in rascher Umdrehung befindlichen Bohrer von etwa 2—3 mm Stärke (am meisten eignet sich dazu ein Spiralbohrer) die Weichteile genau an der bezeichneten Stelle durchstoßen und der Schädel langsam durchbohrt. Der Bohrer ist dabei mit beiden Händen zu führen und sofort nach dem Aufhören des Knochenwiderstandes abzustellen, um die Dura nicht zu verletzen. Bei einiger Übung verspürt man sehr deutlich, wie das schon NEISSER und POLLACK hervorgehoben haben, den verschiedenen Widerstand der einzelnen Schichten des Schädeldaches. Ehe man den Bohrer aus dem Bohrloch herauszieht, wird zwischen ihm

und dem Bohrloch das kleine Führungsinstrument PAYR's eingeführt, während nun der Bohrer herausgezogen wird, ist das Führungsinstrument festzuhalten, um es nicht mit dem Bohrer aus dem Bohrloch zu entfernen. Ist das Bohrloch frei, so führt man durch die Rinne des Führungsinstrumentes die Punktionsnadel ein, durchstößt die Dura, deren Widerstand man deutlich verspürt und führt nun die Nadel in der gewünschten Richtung langsam und vorsichtig, um evtl. den Gehirngefäßen das Ausweichen zu ermöglichen, in die Gehirnsubstanz ein. Bei der Ventrikelpunktion wird in 5—6 cm Entfernung von der Hautoberfläche der Ventrikel erreicht, was sich durch das Austreten von Liquor zu erkennen gibt. Das Verschieben der Nadel im Ventrikel darf nur mit allergrößter Vorsicht geschehen, um die gegenseitige Ventrikelwand nicht zu verletzen. Handelt es sich nur um die Feststellung des Druckes oder um Gewinnung von Liquor, so verzichtet man am besten überhaupt auf weiteres Verschieben. In Betracht kommt das weitere Verschieben hauptsächlich bei der möglichst vollständigen Entleerung der Ventrikel zur Luftfüllung. Bei dem Aufsuchen von Abscessen und Tumoren darf die Punktionsnadel auch nicht zu weit in das Innere des Gehirns getrieben werden, um nicht die basalen Teile zu schädigen. Da bei beiden Erkrankungen nur in der Rinde oder in deren Nähe sitzende Herde therapeutisch angreifbar sind, so hat man das tiefere Eindringen auch zu diagnostischen Zwecken keinen Sinn (NEISSER und POLLACK). Die Feststellung eines Abscesses oder eines Tumors kann sich aus der Notwendigkeit der Überwindung eines größeren Widerstandes zu erkennen geben. Leider ist das allerdings nicht immer der Fall. Bei der Punktion eines Abscesses oder einer Cyste gibt der Inhalt auch die bakteriologische Untersuchung weitere Aufklärung. Bestärkt die Punktion den Tumorverdacht, so darf nicht versäumt werden, durch die Kanüle ausgestanzte Gewebsteilchen einer mikroskopischen Untersuchung zu unterziehen. Glaubt man, durch die Punktion weiteres für die Diagnose nicht erreichen zu können, so wird die Nadel herausgezogen und ein kleines Schutzverbändchen durch Aufkleben eines Körperstückchens mit Mastisol angelegt.

ε) Der Balkenstich.

(ANTON).

ANTON hat im Jahre 1908 den Vorschlag gemacht, an Stelle der Dekompensivtrepanation, die zuerst von TISSAUD ausgeführt war, eine Druckentlastung des Gehirns durch den Liquorausgleich zwischen den Ventrikeln und den äußeren Liquorräumen herbeizuführen. Zu dem Zweck empfahl er die Durchbohrung des Balkens. Die Operation wurde zuerst im Jahre 1908 von v. BRAMANN ausgeführt. Der technisch verhältnismäßig einfach auszuführende Eingriff ist dann in kurzer Zeit bei allen möglichen, mit Störungen des Liquordruckes einhergehenden Krankheiten versucht worden, so beim Hydrocephalus, bei Gehirntumoren, bei Epilepsie u. a.

Die Ausführung des Balkenstichs.

Der Kranke befindet sich in Rückenlage, der Kopf am Rand oder etwas über dem Rand des Tisches. Der Schädel wird bei männlichen Individuen am besten vollständig, bei weiblichen in der Gegend des Bregma in ungefähr Handtellergröße rasiert. Bevor die Abdeckung erfolgt, wird die Haut des Schädels genau in der Mittellinie, dem Verlauf des Sinus sagittalis entsprechend und senkrecht dazu, dem Bregma entsprechend, mit dem Messer ganz oberflächlich

geritzt. In der Regel wird der Balkenstich auf der rechten Seite daumenbreit seitlich der Mittellinie und ebenso weit hinter dem Bregma ausgeführt (Abb. 366).

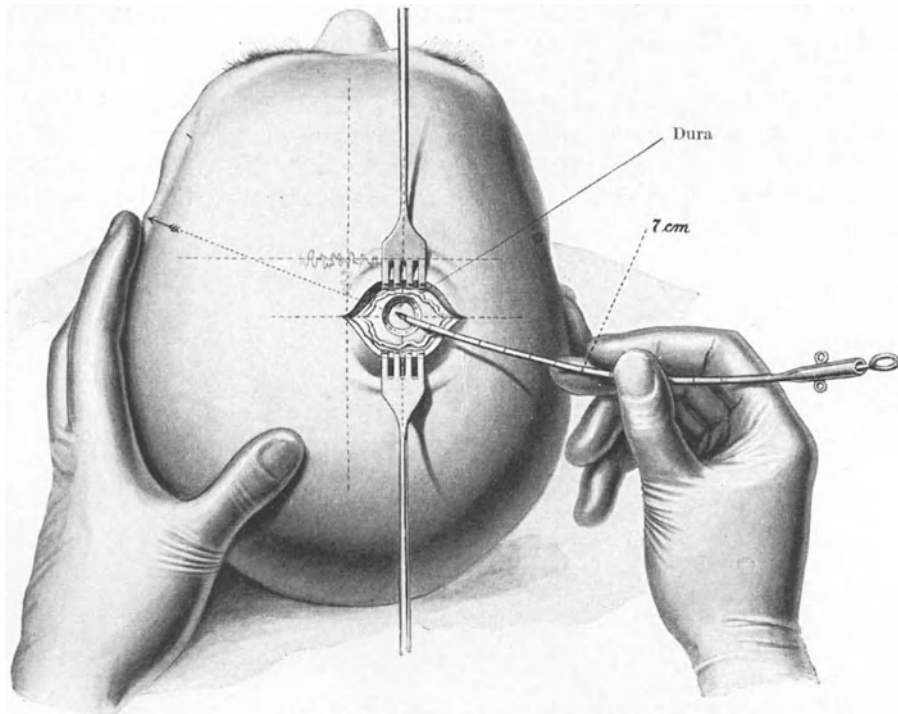


Abb. 366. Der Balkenstich. Die Trepanation erfolgt daumenbreit hinter dem Bregma, daumenbreit seitlich davon. Einführen der Balkenstichnadel in Richtung auf die Mitte des gegenseitigen Jochbogens.

Auch diese Stelle wird vor der Abdeckung durch ein kleines Kreuz mit dem Messer angemerkt. Die Desinfektion der Haut hat in der üblichen Weise dieser Markierung voranzugehen. Die Abdeckung wird am besten so durchgeführt, daß man am Rand der desinfizierten Haut Mastisol aufstreicht und nun zunächst eine mit einer kreisförmigen Öffnung versehene Gaze-kompreße aufklebt. Die weitere Abdeckung erfolgt mit Tüchern. Der kleine Eingriff kann sehr gut in örtlicher Betäubung ausgeführt werden. Bei Kindern wird Narkose bevorzugt. Der Weichteilschnitt wird, etwas seitlich der Mittellinie beginnend, parallel zur Bregmalinie angelegt. Blutende Weichteilgefäße werden gefaßt und umstochen. Dann wird das Periost mit dem Elevatorium etwas seitlich zurückgeschoben; mit zwei vierzinkigen Haken werden die ganzen Weichteile soweit wie möglich zurückgehalten. Zum Durchbohren des Schädels bedient man sich am besten einer elektrisch betriebenen Kugelfräse. Nicht selten stößt man auf Diplovenen. Blutet es aus einer solchen Vene stärker, so wird sie durch eingedrücktes Wachs verschlossen. Ist der Schädel vollständig durchbohrt, so wird der letzte Rest der Tabula int. mit einem kleinen, von unten nach oben geführten scharfen Löffel ausgehoben. Ehe man die Dura eröffnet, hat man sich davon zu



Abb. 367. Die Balkenstichkanüle aus Silber mit Stachel und seitlichen Öffnungen. ($\frac{1}{2}$ nat. Gr.)

überzeugen, daß man sich nicht gerade über einer Lacuna lat. des Sinus sagittalis befindet. Man erkennt die Lacune daran, daß das venöse Blut durch die verdünnte Dura blau hindurchschimmert. Liegt eine solche Lacune vor, so muß die Schädelöffnung so erweitert werden, daß man sie nicht verletzen kann. Die Dura wird dann mit einer ganz feinen Quaddelkanüle angestochen und etwas Novocainlösung eingespritzt, da sie meist schmerzempfindlich ist. Dann wird mit einem spitzen Messer eine etwa 2 mm lange Öffnung in die Dura gemacht und nun die stumpfe Balkenstichkanüle, mit Stachel versehen (Abb. 367), zunächst mit der Konvexität nach unten und etwa parallel zur Schädeloberfläche

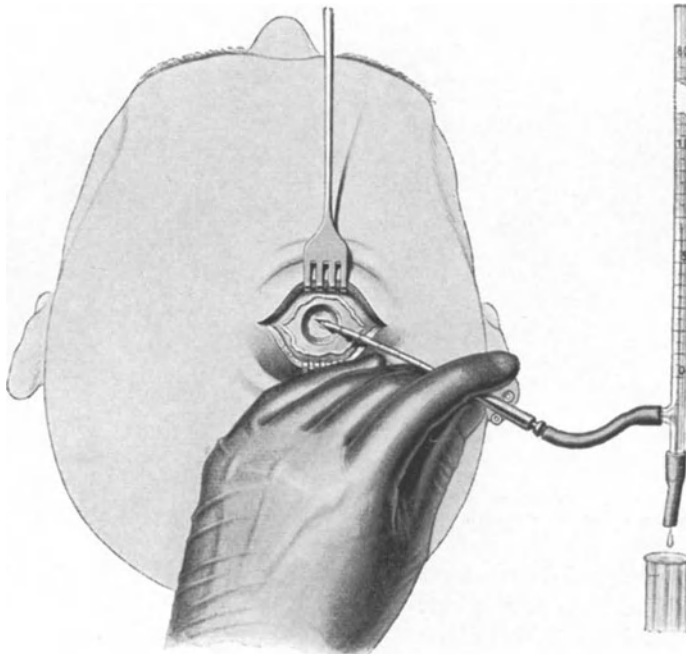


Abb. 368. Der Balkenstich und die Messung des Ventrikeldrucks.

nach der Falx cerebri zu, unmittelbar unter der Dura entlang, eingeführt. So wird die Kanüle langsam vorgeschoben, bis man an der Falx cerebri einen Widerstand findet. Dreht man nun die Kanüle um ihre Längsachse um 180° , so daß nun die Konvexität nach oben sieht und schiebt sie langsam vor, so gleitet sie fast von selbst an der Falx cerebri entlang. Das Vorschieben der Kanüle hat dabei *in einer Ebene zu erfolgen, die man sich durch das Bregma und die Mitte des Jochbogens der anderen Schädelseite zu denken hat* (Abb. 366). Wird die Nadel in der beschriebenen Weise vorgeschoben, so verspürt man nach Einführen von etwa 7—9 cm den Widerstand des Balkens, der sich leicht überwinden läßt. Nach Durchbohrung des Balkens tritt die Kanüle in den Seitenventrikel (seltener in den dritten Ventrikel) ein und bei Zurückziehen des Stachels quillt der klare Liquor aus der Kanüle hervor. Gelegentlich sind die ersten Tropfen auch etwas blutig. Es ist nun, wie bei der Lumbalpunktion, auf Tropfenfolge und Farbe des Liquors zu achten und dann das Wassermanometer in Gestalt des Steigrohres aufzusetzen (Abb. 368). Fließt kein Liquor ab, so ist damit zu rechnen, daß die Kanüle sich nicht im Ventrikelhohlraum befindet

oder daß sie verstopft ist. Es wird zunächst der Stachel noch einmal eingeführt und wenn sich nach dem Wiederherausziehen kein Liquor entleert, so wird die Nadel vorsichtig etwas vor- oder zurückgeschoben, da man annehmen muß, daß das Ende nicht an richtiger Stelle liegt. In der Mehrzahl der Fälle wird es in dieser Weise gelingen, in den Ventrikel vorzudringen. Sollte das nicht der Fall sein, so muß angenommen werden, daß der Ventrikelhohlraum nur spaltförmig oder verschoben ist, was die Folge eines die Ventrikelwand vor-drängenden Tumors zu sein pflegt. Ist der Balkenstich als therapeutischer Eingriff gedacht, d. h., soll eine dauernde Verbindung des Ventrikelsystems mit dem Subarachnoidealraum in Gestalt einer Balkenöffnung hergestellt werden, so wird die Balkenstichkanüle in der Längsrichtung des Balkens so hin- und hergeführt, daß statt der einfachen Punktionsöffnung ein kleiner Schlitz im Balken entsteht. Die Kanüle wird dann vorsichtig zurückgezogen und der Weichteilschnitt durch einige feine Knopfnähte verschlossen. Aseptischer Schutzverband.

§) Die Encephalo- und Ventriculographie.

(DANDY, BINGEL.)

Unter den hirndiagnostischen Untersuchungsmethoden hat die Luftfüllung der Hohlräume im Gehirn und um das Gehirn herum mit folgender Röntgenuntersuchung immer mehr an Bedeutung gewonnen. Die Füllung der Ventrikelhöhlräume ist zuerst 1918 von DANDY ausgeführt worden, und zwar durch Ventrikelpunktion. Ein Jahr später hat er auch die Luftfüllung von der Lumbalpunktion aus vorgenommen. Zwei Jahre später ist die Füllung der liquorführenden Räume von BINGEL und WIDEROE, unabhängig voneinander, ebenfalls von der Spinalpunktion aus empfohlen worden. Um den weiteren Ausbau der Methode haben sich die verschiedensten Forscher verdient gemacht, u. a. DENK, HERRMANN, JÜNGLING, WEIGELDT und HEYDRICH. Die Luftfüllung wird heute sowohl von dem Spinalkanal als durch Ventrikelpunktion vorgenommen. Die Wahl der Punktionsstelle ist im einzelnen Falle von den gegebenen Verhältnissen abhängig. So wird man bei Tumoren der hinteren Schädelgrube mit der Füllung durch Lumbalpunktion besonders vorsichtig sein müssen. Sie wird versagen bei raumbeengenden Prozessen im Spinalkanal. Im allgemeinen hat die Füllung durch Lumbalpunktion als einfacher und ungefährlicher zu gelten. Die Füllung durch Ventrikelpunktion erfordert einen größeren Apparat. Sie ist, nach WEIGELDT'S Erfahrungen, für den Kranken das angenehmere Verfahren, wenn sie auch große Gefahren birgt. Der Wert der Methode beruht hauptsächlich auf der Möglichkeit, die Tumor- und Hydrocephalusdiagnose und Differentialdiagnose zu unterstützen. Die Veränderungen, die sich durch die Füllung der liquorführenden Räume bzw. durch die Röntgenuntersuchung zu erkennen geben, stellen sich als Veränderungen der Größe, der Gestalt und Lage der Hirnventrikel dar. Ebenso werden Erweiterungen der Hohlräume und ihre wahrscheinlichen Ursachen durch Verschluß der Liquorgänge an besonderen Stellen erkennbar. Am meisten Bedeutung hat, wie schon erwähnt, die Methode für die Diagnose raumbeengender Prozesse, und zwar in erster Linie für die Seitendiagnose. Da ein solcher Prozeß Gehirnschubstanz verdrängt, so kommt es auf der entsprechenden Seite zur Einengung oder gar zum Verschluß nicht nur des betreffenden Seitenventrikels, sondern auch des Subarachnoidealraumes, außerdem können Störungen der Symmetrie bzw. Verschiebungen des Septum pellucidum eintreten. Von Bedeutung kann diese Untersuchungsmethode auch werden für die Differentialdiagnose eines Tumors im Bereiche des Großhirns oder des Kleinhirns. Auch können in der Hirnoberfläche charakteristische Veränderungen, wie Narbenbildungen, Verwachsungen, Hydrocephalus externus usw. deutlich werden. Zur Deutung der Röntgenbilder gehört viel Erfahrung. Wie bei allen röntgenologischen Untersuchungsmethoden soll man auf das Röntgenbild keine Diagnose aufbauen, sondern das Röntgenbild nur ein Glied in der Kette der übrigen Untersuchungsmethoden bilden lassen. Die Wahl des an die Stelle des Liquors tretenden Gases ist, nachdem die verschiedensten Gase ausprobiert wurden (Sauerstoff, Kohlensäure), wohl allgemein zugunsten der atmosphärischen Luft entschieden worden. Die Nebenerscheinungen sind bei allen Gasen etwa dieselben und sind durch den Reiz und die Verschiedenheit der spezifischen Gewichte dieses fremden Inhaltes in den Liquorräumen bedingt. Die Nebenerscheinungen bestehen

hauptsächlich, und zwar regelmäßig in heftigen Kopfschmerzen, besonders in der Stirn, Schweißausbruch, Temperatursteigerung, Pulsbeschleunigung, Übelsein, selten in Schwindel und Erbrechen. Diese Nebenerscheinungen verschwinden meistens, sobald der Kranke zu Bett liegt, selten halten sie tagelang an. Die Resorption der Luft findet unter normalen Verhältnissen in einigen Tagen statt. Unter pathologischen Verhältnissen kann die Resorption mehrere Wochen dauern. Seltener Nebenerscheinungen sind schwere Kollapse mit Störung der Atmung. Auch epileptiforme Anfälle und Harnverhaltung sind gelegentlich beobachtet worden. Zur möglichsten Einschränkung der Nebenerscheinungen hat KLEIN vorgeschlagen, den Ersatz des Liquors durch die Luft so vorzunehmen, daß für je 11,5 ccm Liquor nur 10 ccm Luft eingefüllt werden. Die Einfüllung vom Spinalkanal aus erfolgt nach den Prinzipien der Lumbalpunktion, und zwar im Sitzen, wenn nicht gerade die Gefahr eines Stöpselverschlusses (siehe Lumbalpunktion) bei Verdacht eines Tumors in der hinteren Schädelgrube besteht. Es sollen im Durchschnitt mindestens 100 ccm Liquor durch Luft ersetzt werden. Bei Hydrocephalus internus muß die Menge eine große sein. Zur Füllung der Ventrikel dient die Ventrikelpunktion, die entweder am ersten KOCHERSchen Punkt, d. h. 2 cm seitlich der Mittellinie, dicht vor dem Bregma ausgeführt (siehe Ventrikelpunktion) wird. Der Kranke wird auf den Bauch gelagert, so daß der Kopf den Rand des Tisches überragt, damit man ihn senken und das Vorderhorn zum tiefsten Punkt der Liquorräume machen kann. Die Nadel dringt in etwa 5—6 cm Tiefe in das Vorderhorn. WEIGELDT empfiehlt zur Ventrikelpunktion mehr die Punktion des Unterhorns vom hinteren KOCHERSchen Punkt aus. Dieser Punkt liegt 3 cm hinter und 3 cm über dem äußeren Gehörgang. Dies bietet nach WEIGELDT den Vorteil, daß man an diesem tiefsten Punkt des Ventrikelsystems, ohne die Nadel zu tief einführen zu müssen, mehr Liquor entnehmen und den Ventrikel vollkommen füllen kann. Außerdem werden von dieser Stelle aus weniger wichtige Hirnteile verletzt. WEIGELDT benutzt eine 10—12 cm lange, vorn geschlossene, abgerundete, engkalibrige Nadel, deren Öffnung schlitzförmig 2—3 mm vom Nadelende entfernt ist. Um möglichst den gesamten Liquor aus dem Ventrikel zu entnehmen, ist es nach WEIGELDT zweckmäßig, den Kranken zu lagern oder noch besser bei hängendem Kopf die Entleerung vorzunehmen.

η) Die Arteriographie.

(MONIZ.)

Außer der Ventriculographie wird zur Ortsbestimmung von Geschwülsten auch die Arteriographie (MONIZ, LÖHR und JAKOBI) dienen. Letztere haben das Verfahren mit der Encephalographie zusammen ausgearbeitet. Es gilt für weniger gefährlich als die Ventriculographie. Durch Freilegung der A. carotis int. werden 8—10 ccm Thoratrast in das Gefäß auf dem Röntgentisch eingespritzt und währenddessen die Aufnahmen des Schädels gemacht. Gefäßveränderungen und Ausfälle des Verzweigungsbildes durch Geschwülste sind oft sehr deutlich erkennbar.

d) Die Trepanation über dem Großhirn.

Zur Projektion einzelner wichtiger Abschnitte der Gehirnoberfläche auf die Schädeloberfläche sind eine große Zahl von Methoden angegeben worden. Die einfachsten Verfahren, wie sie besonders von den Engländern angewendet wurden, sind *Maßmethoden*.

WITZEL und HEIDERICH haben in neuerer Zeit ein sehr einfaches und brauchbares Schema, nicht nur zur Feststellung der motorischen Zentren, sondern auch zur Bestimmung der Ventrikelausdehnung hergestellt; auch sie bedienen sich nur des Zentimetermaßes. So wird die Zentralfurche in folgender einfacher Weise gefunden. Verbindung von Glabella und Inion (Protuberantia externa) über den Scheitel. Nach Halbierung dieser Linie findet sich daumenbreit dahinter ($1\frac{1}{4}$ cm nach TREVES-KEITH) der *Beginn der Zentralfurche*. Nach WITZEL verläuft die Zentralfurche in einer bogenförmigen Linie (Meridian), deren eben genannter Anfangspunkt auf der Scheitellinie mit einem Punkt verbunden werden muß, der daumenbreit hinter dem Proc. front. des Jochbogens auf dem horizontalen Jochbogenabschnitt liegt. Die oberen $\frac{3}{5}$ dieses Meridians entsprechen der Zentralfurche. Verbindet man den oben erwähnten Anfangspunkt der Zentralfurche mit dem vorderen Ende des Tragus, so erhält man den *Ohrmeridian*. Auf diesem liegt an der Grenze zwischen dem unteren und mittleren Drittel das *Rindenfeld für die Gehörwahrnehmung*, d. h. also die Mitte der oberen Schläfenwindung. Auf ähnliche Weise kann man noch viel andere Punkte festlegen.

Zur *genauen Projektion* bestimmter Punkte der Gehirnoberfläche auf den Schädel ist es besser, sich eines der bekannten *Kraniometer* zu bedienen. Wir bevorzugen in solchen Fällen das Instrument von KRÖNLEIN, das sehr einfach anzulegen und zu bedienen ist. Die Bestimmung muß aber in Ruhe, d. h. am besten am Abend vor der Operation durchgeführt werden. Man zeichnet sich die Linien mit Hilfe von Carbofuchsin auf die rasierte Haut auf.

Das Gestell besteht aus zwei Grundringen, die entsprechend der deutschen und der oberen Horizontalen eingestellt werden (Abb. 369). Der Apparat läßt sich durch geringe Umstellungen sowohl rechts als links anlegen. Der im Inneren des unteren Ringes vorspringende Knopf liegt im Meatus auditorius ext., um diesen Punkt festzulegen. Dann wird der untere Ring so eingestellt, daß er mit dem unteren Augenhöhlenrand abschließt. Der obere Ring wird dann so weit verschoben, daß er mit dem oberen Augenhöhlenrand abschneidet. Beide Ringe laufen parallel. Die *vordere Vertikale* wird so eingestellt, daß sie auf der Mitte des Jochbogens senkrecht steht. Die *hintere Vertikale* geht vom hinteren Rand des Proc. mastoideus nach oben. Schließlich ist noch eine *mittlere Vertikale* vorhanden, die entsprechend dem Unterkieferköpfchen eingestellt wird.

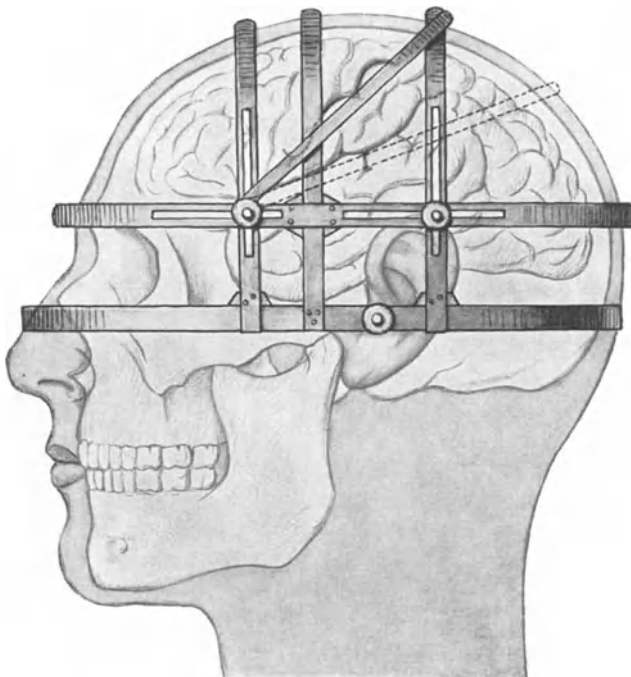


Abb. 369. Das KRÖNLEINsche Kraniometer angelegt.

Um nun die *Zentralfurche* festzulegen, sucht man sich den *Schnittpunkt* der *hinteren Vertikalen* mit der *Scheitellinie* auf. Dieser Punkt entspricht dem oberen Ende der *Zentralfurche*.

Der Schnittpunkt der *vorderen Vertikalen* mit der oberen Horizontalen entspricht dem unteren Ende der *Zentralfurche*. An dieser Stelle ist ein kleines Metallband beweglich fixiert, das man als Lineal zum Einzeichnen der Projektionslinie benutzen kann (Abb. 369). Hat man so die *Zentralfurche* in ihrem Verlauf festgelegt, so findet man die Fossa Sylvii, indem man den Winkel zwischen der *Zentralfurche* und der oberen Horizontalen halbiert.

Ist die Diagnose auf einen Tumor gestellt und ist die *Seiten- und Lokal-diagnose* durch die Symptome so ausgesprochen, daß man mit der Auffindung eines Tumors rechnen kann, so wird man die Trepanation an der Stelle durchführen, die eine möglichst vollständige Übersicht über den wahrscheinlich erkrankten Gehirnteil erlaubt. Die Knochenöffnung muß daher immer eine gewisse Größe haben. In solchen Fällen wird man zunächst auch immer die Knochenschale an dem Weichteillappen erhalten. Findet sich kein Tumor, so kann man je nach dem vorhandenen Druck die Knochenschale dauernd erhalten oder vor Schluß der Weichteile wegnehmen. Soll die Operation als Entlastungstrepanation abgeschlossen werden, so ist es immer zweckmäßig, den Knochen bis an die Basis zu entfernen, um dadurch den Vorteil der Eröffnung

der basalen Zisternen zu haben. Fehlt jeder Anhaltspunkt für die Lokal- und Seitendiagnose, so wird, wie schon oben erwähnt, die ein- oder doppelseitige Entlastungstrepanation nach der subtemporalen Methode von CUSHING als zweckmäßigste zu empfehlen sein.

e) Die osteoplastische Trepanation.

(Geschichtliches s. S. 509.)

Die osteoplastische Methode kann über allen Hirnabschnitten sehr gut in örtlicher Betäubung ausgeführt werden. Nachdem man sich die Gegend der zu bildenden Schädelöffnung festgelegt hat, werden etwa fingerbreit im Umkreis die Weichteile nach Anlegung einiger Hautquaddeln mit $\frac{1}{2}$ %iger Novocain-Suprareninlösung umspritzt. Besonders auf die Infiltration des in der Regel nach der Basis zu gelegten Lappenstiels ist große Sorgfalt zu verwenden. Hat man die Umspritzung auf diese Art durchgeführt, so hat man den doppelten Vorteil der Schmerzlosigkeit von Weichteilen und Knochen und der vorläufigen Blutstillung im Operationsgebiet. Man kann daher auf die früher empfohlenen Methoden zur Blutspargung nach HEIDENHAIN, MAKKAS, VORSCHÜTZ gut verzichten. Das hat, abgesehen von der Zeitersparnis, den Vorteil, daß man das Operationsgebiet, wenn nötig, beliebig erweitern kann, ohne durch eine Hinterstichnaht oder Blutstillungsklammern behindert zu sein. Nach eingetretener Anästhesie wird der Hautlappen umschnitten, er ist im allgemeinen an der Basis schmaler als im freien Teil. Man durchschneidet die Weichteile bis auf das Periost in einem Zuge, faßt die stärker blutenden Weichteilgefäße, die sich gewöhnlich weit unter die derbe Schwarte zurückziehen, mit Klemmen und versorgt sie dann endgültig oder auch später durch Umstechung. Das Periost wird nun nicht sofort in ganzer Ausdehnung des Weichteilschnittes gespalten, sondern nur an den Stellen (gewöhnlich 4), an denen die Bohrlöcher angelegt werden. Dazu genügen 2—3 cm lange Schnitte. Diese Maßregel empfiehlt sich deshalb, weil das Periost des Schädeldaches nur sehr lose auf dem Knochen haftet und daher sehr leicht abreißt, wodurch die Erhaltung der Knochenschale in Frage gestellt würde. Sind die Einschnitte in das Periost gemacht, so schiebt man mit dem Raspatorium das Periost etwas vom Schädeldach ab und läßt es mit kleinen scharfen Haken zurückhalten, wobei darauf Rücksicht zu nehmen ist, daß es in der Richtung auf den zu bildenden Knochenlappen nicht zu weit von der Unterlage abgehoben wird. Zwei von den Bohrlöchern werden den Winkeln des Weichteillappens entsprechend, die beiden anderen in etwa gleicher Entfernung voneinander und von den beiden ersten im Verlauf des konvexen Schnittes angelegt. Während nun die Weichteile genügend weit zurückgezogen werden, wird der Schädel an den vier Stellen mit der Kugelfräse durchbohrt. Die Kugelfräse hat vor allen anderen Bohrern den großen Vorteil, daß nach dem Durchdringen der ganzen Dicke des Knochens nur ein kleines Segment der Kugeloberfläche die innere Tafel eröffnet. Am besten bedient man sich einer elektrisch betriebenen Kugelfräse, doch ist darauf zu achten, daß die durch die schnelle Umdrehung des Bohrers entstehende Erhitzung nicht wirksam wird. Um den Bohrer abzukühlen, ist es daher zweckmäßig, mit Hilfe eines Tupfers dauernd Kochsalzlösung auf den Bohrer zu tropfen oder den Bohrer immer nach einigen Sekunden aus dem Bohrloch herauszunehmen und in kalter Kochsalzlösung abzukühlen. Wird die Kochsalzlösung

mit Hilfe des Tupfers aufgetropft, so muß das wenigstens aus 8—12 cm Entfernung geschehen, um mit der Gaze dem Bohrer nicht zu nahe zu kommen. Hat man sich bei dem Herausnehmen der Fräse aus dem Bohrloch davon überzeugt, daß die Öffnung in der inneren Tafel etwa 3—4 mm groß ist, so wird auf das weitere Bohren verzichtet. Man vergrößert zweckmäßigerweise die

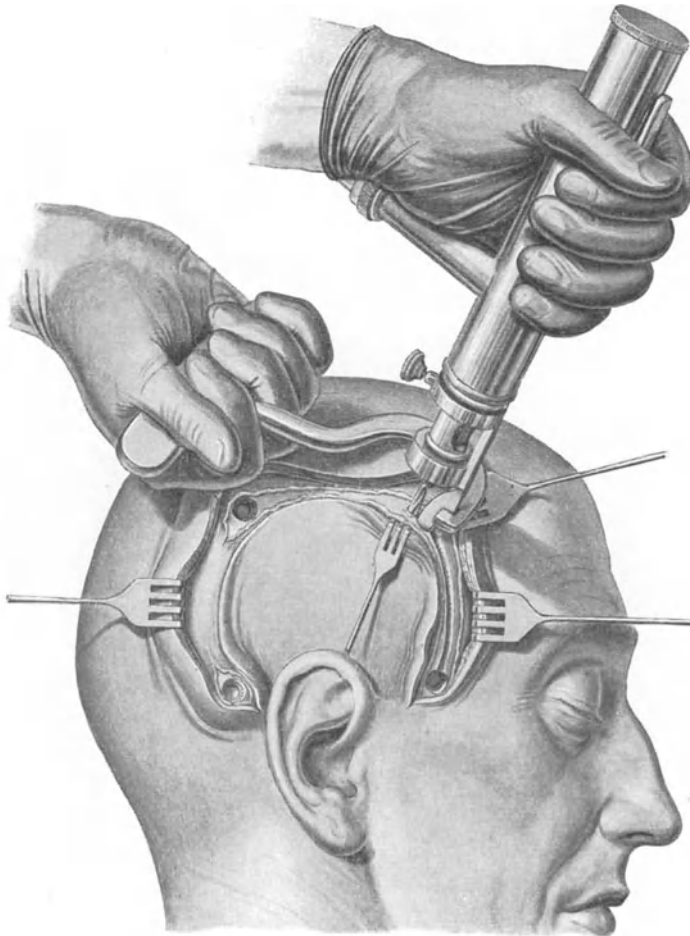


Abb. 370. Die osteoplastische Trepanation. 1.

Der Hautlappen ist umschnitten und das Periost teilweise gespalten. Die Bohrlöcher sind angelegt. Die Verbindung der Bohrlöcher wird mit der GAYLORDSchen Fräse vorgenommen.

Öffnung nur mit einem kleinen, aber stärkeren, scharfen Löffel, mit dem man den durch das Bohren verdünnten inneren Teil des Bohrloches von innen nach außen ausschneidet. Bei solchem Vorgehen kommt eine Verletzung der Dura, besonders der Gefäße kaum vor, dagegen kann in dem Knochenkanal ein großes Diploefäß oder ein Emissarium eröffnet werden, das die Einsicht in den Knochenkanal durch fortwährende Blutfüllung verhindert. Es hat sich als sehr zweckmäßig erwiesen, nach dem Vorschlag von HORSLEY ein Stückchen sterilen, erwärmten Bienenwachses mit dem Elevatorium in die blutende Öffnung einzupressen. Sind die vier Bohrlöcher angelegt, so kann die Verbindung

derselben auf verschiedene Weise hergestellt werden. Wir bedienen uns in der Mehrzahl der Fälle zu diesem Zweck der mit einem Duraschützer versehenen GAYLORDSchen Fräse (Abb. 370). Man hat dabei nicht nötig, die Dura besonders abzuschieben. Man beginnt meistens an einem der beiden an der Basis gelegenen Bohrlöcher, setzt die Fräse richtig ein und spaltet nun erst das Periost zwischen diesem und dem nächsten Bohrloch aus den oben angegebenen Gründen. Bei der Bedienung der Fräse ist dabei darauf zu achten, daß der Duraschuh direkt unter der inneren Tafel entlang läuft und

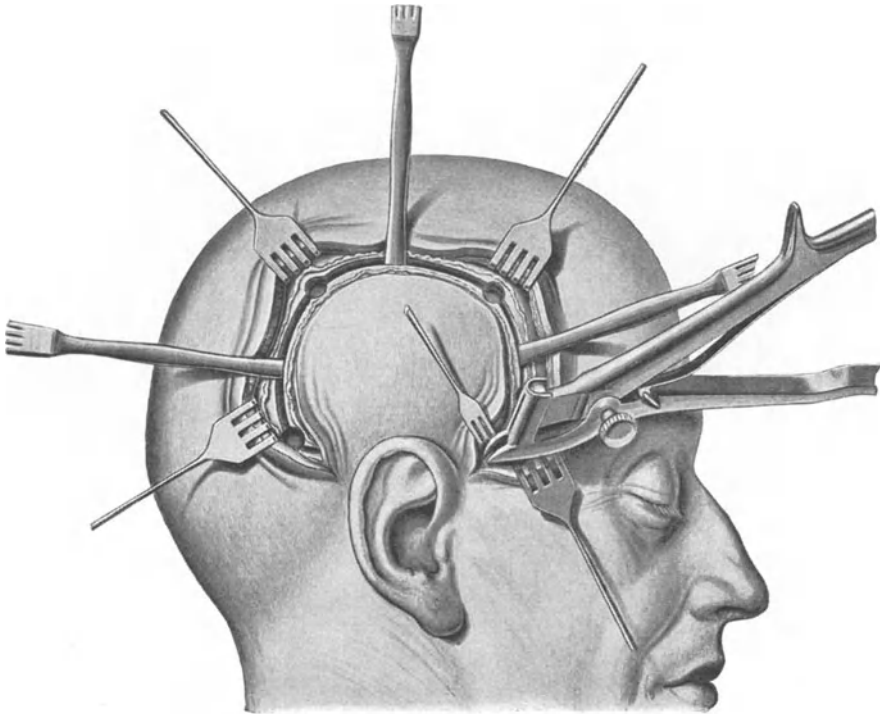


Abb. 371. Die osteoplastische Trepanation. II.

Die Verbindung der Bohrlöcher ist hergestellt. Der Fuß der Knochenlappenbasis wird durch Einschnitte mit der DAHLGREN'Schen Zange verschmälert. Drei Elevatorien sind zum Umbrechen des Knochenlappens in die Schnittlinie eingesetzt.

daß mit dem Führungshaken kein zu starker Zug in der Schnittrichtung ausgeführt wird, da sonst die Schnelligkeit der Umdrehungen und damit die schneidende Wirkung des Instrumentes stark gebremst wird. Nähert man sich dem nächsten Bohrloch, so wird die Umdrehungsgeschwindigkeit der Fräse allmählich verringert, um nicht plötzlich mit dem Instrument in das Bohrloch hinein- und aus dem Schädel herauszufahren. Da sich die schneidende Fräse auch sehr stark erhitzt, so ist auch hier für dauernde Abkühlung durch Auftropfen von Kochsalzlösung zu sorgen. Auf die dabei anzuwendenden Vorsichtsmaßregeln, die schon oben bei der Benutzung der Kugelfräse erwähnt sind, sei hier noch einmal ausdrücklich hingewiesen, da bei der Feinheit des Instrumentes unangenehme Störungen zu erwarten sind, wenn der Kochsalztupfer mitgerissen wird. Sind die vier Bohrlöcher im Bereich des Weichteilschnittes miteinander verbunden, so muß noch die Brücke zwischen

den beiden an der Basis gelegenen Bohrlöchern durchgebrochen werden. Ist während der Herstellung der Verbindung der einzelnen Bohrlöcher keine Verletzung der Dura oder ihrer Gefäße zustande gekommen, was bei einigermaßen vorsichtigem Vorgehen die Regel ist, so kann man sich mit dem Umbrechen Zeit nehmen und die Knochenbrücke durch seitliches Einschneiden mit der DAHLGREN'Schen Zange unter Zurückhalten der Weichteile etwas verschmälern (Abb. 371). Die Blutung aus der Diploe pflegt meistens gering zu sein. Wird einmal ein größeres Gefäß eröffnet, so kann der Kanal nach KRAUSE'S

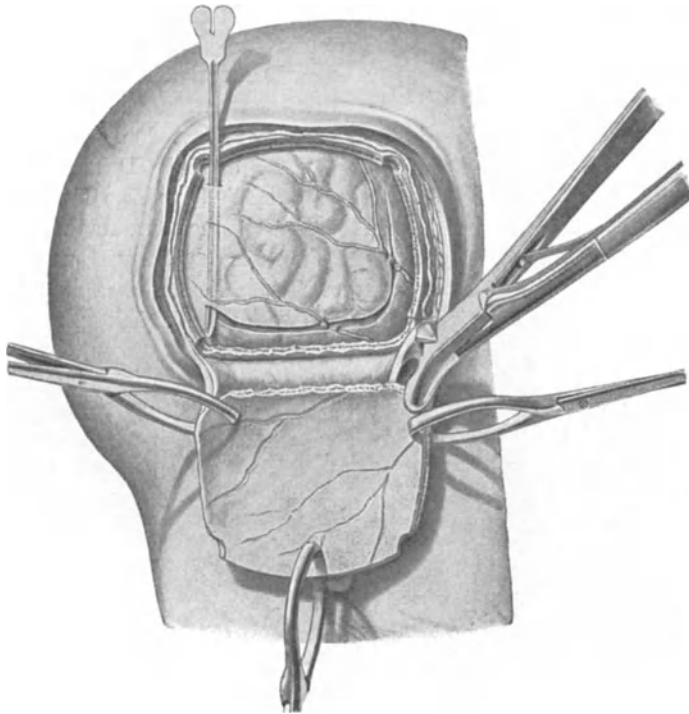


Abb. 372. Die Osteoplastische Trepanation. III.

Der Knochenlappen ist umgebrochen und am Weichteillappen mit KRAUSE'Schen Zangen festgehalten. Die Knochenlappenbasis wird mit der LUERS'Schen Zange verkleinert. Umschneidung des Duralappens auf der Hohlsonde.

Empfehlung zeitweilig tamponiert werden. Ist eine stärkere Blutung oder gar eine Verletzung der Art. meningea media eingetreten, so soll das Umbrechen des Knochenlappens so schnell wie möglich erfolgen, um das verletzte Gefäß durch Umstechung möglichst weit zentral unterbinden zu können. Das Umbrechen des Lappens wird am besten auf folgende Weise ausgeführt: Zwei schlanke Elevatorien werden in die seitlichen Teile des Knochenschlitzes eingesetzt und damit der federnde Knochendeckel vorsichtig etwas angehoben. Dann führt man von der Mitte der Lappenkonvexität unter dem Deckel ein etwas stärkeres Elevatorium ein und hebt nun mit einem Ruck den Lappen in die Höhe. Bricht er ein, so ist er sofort zu fassen und nach außen umzuschlagen. Da die Bruchlinie oft, besonders in der Temporalgegend, stärkere Splitterung zeigt, überzeugt man sich sofort, ob eine Dura- oder Gefäßverletzung zustande gekommen ist. Ist es der Fall, so wird die Umstechung des

Gefäßes vorgenommen. Um die Knochenschale vor der Loslösung von dem Periost zu bewahren, werden nun sofort 2—3 der von KRAUSE empfohlenen Klauenzangen angelegt, und zwar in der Nähe der Lappenbasis und der Konvexität, die Knochen und Weichteile fest miteinander verbinden (Abb. 374). Zum Umbrechen des Lappens kann man sich auch der von KRAUSE empfohlenen, stärkeren Klauenzange bedienen.

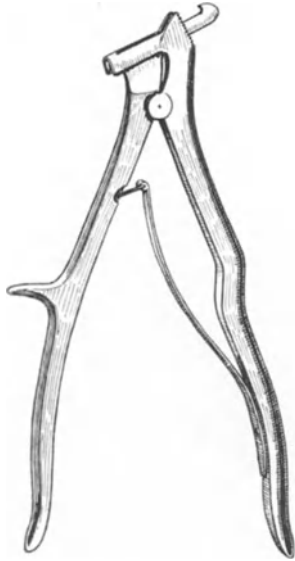


Abb. 373. Die DAHLGRENSCHE Zange.
($\frac{1}{3}$ nat. Größe.)

Erst jetzt wird die Bruchstelle der Knochenschale und der Basis mit Hilfe der LUERSCHEN Zange geglättet. Hat man keine Knochenfräse zur Verfügung, so kann die Verbindung der Bohrlöcher auch mit der DAHLGRENSCHEN (Abb. 373) oder besser der DE QUERVAIN'SCHEN Zange durchgeführt werden. Die letztere hat den großen Vorteil vor der ersteren, daß sie einen Duraschützer besitzt, der gleichzeitig das jedesmalige Herausfahren des schneidenden Knochenhakens, nach dem Ausstanzen des Knochenstückchens, verhindert. GULEKE verwendet statt der DAHLGRENSCHEN Zange (mit der man nach jedem Zudrücken aus der Rinne herausfährt und sie immer unter einigen Schwierigkeiten wieder einführen muß) eine leicht abgebogene und vorne schmal zulaufende LUERSCHEN Zange. Sie wird von einem Bohrloch am oberen

Rande des zu bildenden Knochenlappens aus eingeführt und erlaubt die Bildung einer Rinne, die zwar breiter als die mit der Fräse oder der DAHLGRENSCHEN Zange hergestellte ist, aber trotzdem leicht zuheilt. Meißel und Hammer sollte man nur noch im Notfall verwenden, d. h. wenn andere Instrumente nicht zur Verfügung stehen.

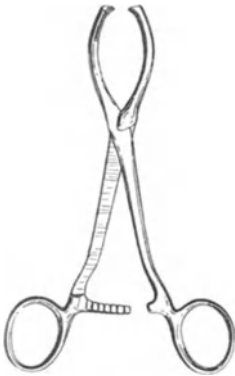


Abb. 374. Die Klauenzange
nach KRAUSE.
($\frac{1}{2}$ nat. Größe.)

Der Meißel darf niemals senkrecht oder zu steil auf das Schädeldach aufgesetzt werden, da sonst Splitterung und Erschütterung zu befürchten ist. Selbstverständlich können auch die verschiedenen Instrumente kombiniert werden. So kann man z. B. mit der BORCHARDT'SCHEN Fräse oder mit dem Hohlmeißel zunächst eine Knochenrinne zwischen den einzelnen Bohrlöchern anlegen, um dann die innere Tafel mit der DAHLGRENSCHEN Zange zu schneiden. Außer den erwähnten Fräsen von GAYLORD und von BORCHARDT wird auch die von SUDECK angegebene vielfach angewendet. Die in der Extremitätenchirurgie zur Spaltung des Knochens so gut brauchbare Kreissäge hat sich weniger bewährt, da sie nur gerade Linien zu schneiden erlaubt und da selbst unter Verwendung eines Duraschützers, wie ihn DOYEN verwendete, doch Duraverletzungen vorkommen können. Auch die GIGLISCHEN Drahtsäge kommt wohl heute kaum noch zur praktischen Verwendung. Das sichere Durchführen des Instrumentes, für das eine große Anzahl von Verfahren angegeben wurden (siehe GROTE), ist sehr umständlich und zeitraubend und der Schutz der Dura schwer durchzuführen.

Ist nach einem der geschilderten Verfahren der Knochendeckel umschnitten, an der Basis umgebrochen, durch die KRAUSE'SCHE Klauenzange in seinem Zusammenhang mit den Weichteilen gesichert, seine Wundränder an der Basis geglättet, so kann die Besichtigung der Dura oder das Suchen des Tumors

Ist nach einem der geschilderten Verfahren der Knochendeckel umschnitten, an der Basis umgebrochen, durch die KRAUSE'SCHE Klauenzange in seinem Zusammenhang mit den Weichteilen gesichert, seine Wundränder an der Basis geglättet, so kann die Besichtigung der Dura oder das Suchen des Tumors

beginnen. Der Weichteilknochenlappen wird umgeklappt und mit Haken zurückgehalten.

Blutungen aus dem Knochen müssen vorher gestillt sein. Sie werden, wie schon oben erwähnt, am besten mit sterilem Bienenwachs, das unter starkem Druck mit einem Elevatorium in die blutende Öffnung gepreßt wird, zum Stehen gebracht (HORSLEY, PAYR). Man kann aber auch kleine Holzstifte (BORCHARDT) in die blutenden Emissarien einschlagen. F. KRAUSE hat einen kleinen, rechtwinkelig abgesehenen Metallhaken empfohlen, der an der blutenden Stelle in den Knochen eingetrieben wird (Abb. 375). Dadurch können Gefäßlichtungen dauernd zusammengedrückt werden. Der Haken wird dann entfernt. Bei Blutungen aus der Diploe gelingt die Blutstillung oft gut mit einer Flachzange (am besten mit doppelter Übersetzung). Durch den starken Druck werden die beiden Tafeln und die Diploe zwischen ihnen so zusammengepreßt, daß die Blutung steht.



Abb. 375.
Haken zur
Blutstillung
aus dem
Knochen
nach KRAUSE.
($\frac{1}{3}$ nat. Größe.)

f) Die Eingriffe bei den Geschwülsten der Dura.

Die Geschwülste der Dura werden so gut wie immer in örtlicher Betäubung operiert. Zu ihrer Entfernung (die Endotheliome sind am häufigsten) werden zunächst die Meningeääste mit einer drehrunden Nadel umstochen, wenn sie für die Ernährung des zu entfernenden Duraabschnittes in Frage kommen. Dann wird der Duralappen im Gesunden umschnitten. Zu diesem Zweck legt man zunächst mit einem spitzen Messer eine kleine Duraöffnung, etwa fingerbreit vom Tumor entfernt, an, führt durch diese Öffnung eine schmale Hohlsonde ein und sich streng an die Dura haltend dringt man einige Zentimeter vor. Dann wird auf dieser Hohlsonde die Dura mit dem Messer oder mit der abgesehenen, geknöpften Duraschere schrittweise eröffnet. Unter langsamem, weiterem Vorschieben der Sonde mit folgendem Einschneiden wird so die Dura allmählich rings um den Tumor herum eingeschnitten. Bei dem Vorschieben und Einschneiden ist mit größter Achtsamkeit vorzugehen, um nicht die dünnwandigen und leicht blutenden Piaenen zu zerreißen. Da die Tumoren der Dura häufig Eindellungen der Gehirnssubstanz verursachen und Gefäßverbindungen zwischen ihnen und den Piaengefäßen bestehen, ist bei dem nun folgenden Auslösungsversuch des Tumors mit größter Vorsicht vorzugehen. Hebt man mit einer feinen Hakenpinzette den Durarand in die Höhe, so kann man die erwähnten Gefäßverbindungen sehen, unterfahren und mit feinsten Seide doppelt oder wenigstens nach dem Gehirn zu unterbinden. Auf diese Weise läßt sich, wenn man von allen Seiten allmählich nach dem Zentrum des Tumors halb stumpf, halb scharf vorgeht, ein kleiner Tumor ohne großen Blutverlust auslösen. Große Geschwülste, die weit in das Gehirn hineinreichen, werden nach GULEKE besser zunächst mit dem Diathermiesmesser gespalten und mit der Diathermieschlinge langsam vom Zentrum nach der Kapsel zu ausgehöhlt. Das Geschwulstbett fällt durch die allmähliche Verkleinerung des Tumors zusammen, so daß die Entfernung nicht mehr gefährlich ist. Schwierig kann die Entfernung einer Durageschwulst werden, wenn sie mit dem Sinus sagittalis zusammenhängt, oder in seiner nächsten Nähe sitzt. In beiden Fällen soll man nach GULEKE die Geschwulst bis auf die zunächst bestehen bleibende Verbindung mit dem Sinus auslösen und die Ablösung dort erst zuletzt vornehmen.

Die doppelte Unterbindung des Sinus soll möglichst vermieden werden, kann aber bei unmittelbarem Zusammenhang mit der Geschwulst sich als notwendig erweisen. Manchmal gelingt bei zeitweiliger Blutstillung durch Druck die *seitliche Naht* des Sinus. Da nach der Entfernung des Tumors eine größere oder kleinere Duralücke zurückbleibt, so empfiehlt es sich, sie möglichst gleich zu schließen. Als bestes Verfahren ist nächst der Lappenbildung aus der Dura selbst durch Spaltung nach der Fläche nach BRÜNING, die für kleine Lücken geeignet ist, die freie Transplantation eines Lappens aus der Fascia lata nach KIRSCHNER zu wählen. Die guten Eigenschaften der Fascie (s. S. 109) machen sie gerade zur Deckung von Duradefekten besonders geeignet. Man schneidet das Stück einige Zentimeter größer als die Lücke, so daß es ringsherum sicher mit einer feinen, fortlaufenden Seidennaht an den Durarändern eingenäht werden kann. So erreicht man nicht nur eine Defektdeckung, sondern sogar einen wasserdichten Abschluß. Auch zur Blutstillung trägt die Fascie bei. Entstehen Lücken im Gehirn, so gleichen sie sich größtenteils nach Entfernung des Tumors von selbst aus. Tun sie es nicht, so kann ein Fettlappen frei in den Defekt transplantiert werden.

g) Die Eingriffe bei den Geschwülsten des Gehirns.

Zeigt die Dura normale Verhältnisse und wird in der freigelegten Gegend ein Hirntumor oder eine Cyste vermutet, so kann schon vor Eröffnung der Dura der Versuch gemacht werden, durch Besichtigung, Betastung und schließlich durch Punktion den vermuteten Tumor genauer festzustellen. Die örtliche Schmerzbetäubung durch Einspritzung von Novocain-Suprareninlösung in die Schädelweichteile genügt auch zur Durchführung ausgedehnter Tumorentfernungen aus dem Gehirn meist vollständig und ist immer der gefährlicheren Allgemeinnarkose vorzuziehen. Auch die Vorbereitung mit Morphinum hat aus den bekannten Gründen zu unterbleiben. Tumoren an der Konvexität des Gehirns können auch äußerlich sichtbare Verbindungen mit der Dura eingehen. Farbenveränderungen, Gefäßanhäufungen können darauf hinweisen. Die Betastung gibt fast immer zu Täuschungen Veranlassung, da die verschieden starke Spannung der Dura auch andere Ursachen haben kann (Befestigung in der Nähe der Falx, des Tentoriums, der Basis und Liquoransammlungen). Auch die Punktion ist leider recht unzuverlässig und nicht ungefährlich, da Verletzung von großen Gefäßen zu Blutungen in die Gehirnschubstanz führen kann (s. Hirnpunktion S. 524). Stößt man beim Punktieren auf einen derben Widerstand in einer Gegend, die aus Hirnschubstanz bestehen sollte, so kann es wohl möglich sein, einen Tumor oder die Wand einer Cyste vor sich zu haben. Handelt es sich um eine *Cyste*, so wird man nach Durchbohrung der Wand einen mehr oder weniger kennzeichnenden Inhalt mit der Spritze aufziehen können. Die Untersuchung des Inhaltes kann auf die Natur der Cyste hinweisen (Hirncyste, erweichter Tumor, parasitäre Cyste, alte Blutung u. a. m.). Handelt es sich um einen *soliden Tumor*, so wird der Widerstand, den die Punktionsnadel zu überwinden hat, längere Zeit anhalten und das durch die Kanüle ausgestanzte und in ihr verbleibende Gewebstück kann zur diagnostischen, mikroskopischen Untersuchung verwendet werden. In der Mehrzahl der Fälle wird man mit den erwähnten diagnostischen Hilfsmitteln nicht auskommen, man wird daher die Dura spalten. Da man niemals sicher mit der Anwesenheit eines Tumors rechnen kann, so ist es von vornherein *zweck-*

mäßig, die Duraöffnung so anzulegen, als ob eine Entlastungstrepanation ausgeführt werden sollte, d. h. man sticht den Duralappen umgekehrt wie den Weichteillappen. Bevor die Dura eingeschnitten wird, wird die Unterbindung der deutlich sichtbaren Meningeaäste vorgenommen, und zwar möglichst weit zentral, um einen möglichst großen Duralappen bilden und einen möglichst großen Teil der Gehirnoberfläche dem Auge zugänglich machen zu können. Nun wird an einer Ecke eine kleine Öffnung in die Dura eingeschnitten und unter langsamem Vorschieben der Hohlsonde dicht unter der Dura die Spaltung vorgenommen. Dabei quillt gewöhnlich das Gehirn sehr stark in die Öffnung vor. Bei bestehendem Hirndruck sind die Gyri abgeflacht, die Gehirnvenen oft stark gefüllt. Um so größer muß die Vorsicht bei der Durchschneidung der Dura sein. Sehr zweckmäßig ist es, wie es schon CUSHING empfohlen hat bei starkem Hirndruck eine Liquorentnahme durch Ventrikelpunktion vorzunehmen. Nicht nur, daß das starke Hervorquellen des Gehirnes, das dadurch schwer geschädigt werden kann, wegfällt, sondern ein Tumor kann sofort sicht- und tastbar werden durch das Zusammensinken der *Gehirnoberfläche*. Ist der Duralappen an drei Seiten umschnitten, so wird er zurückgeklappt, um nun die Gehirnveränderungen an der Oberfläche feststellen zu können, oder um die schon erwähnten diagnostischen Hilfsmittel zu Rate zu ziehen. Auch nach Beseitigung der Dura ist die Palpation als unsicherstes diagnostisches Hilfsmittel zu bezeichnen. Läßt sich ein oberflächlich sitzender Tumor feststellen, so kann er dann entfernt werden, wenn er eine *deutliche Abgrenzung* zeigt. Die fast immer ohne Grenze in das Gehirngewebe übergehenden *Gliome*, abgesehen von den meist cystisch entarteten *Astrocytomen* (BAILEY), die eine schärfere Begrenzung zeigen, kommen daher für eine Entfernung kaum in Frage. Eher gelingt die Beseitigung von Cysten, Sarkomen und kleineren abgeschlossenen Erweichungsherden. Die Metastasen der Carcinome und die Hypernephrome sind meist mehrfach. Kann ein solches Vorkommen festgestellt werden, so wird man auf Exstirpation verzichten. Die *oberflächlich sitzenden scharf begrenzten Tumoren* lassen sich nach Unterbindung sämtlicher, oberflächlich liegender, zuführender Gefäße verhältnismäßig leicht aus der Hirnsubstanz ausschälen. Die Auslösung soll mit einem schlanken *Elevatorium*, nicht mit dem Finger erfolgen. Die von KRAUSE empfohlene Ansaugung mit Hilfe verschieden großer Saugglocken dient dazu, versteckt und tiefgelegene und besonders große Tumoren schonend vorzuziehen und sie durch Abschieben der Gehirnssubstanz mit feinen Stieltupfern zu isolieren. Das Abtragen gelingt dann ohne viele Nebenverletzungen. Größere Geschwülste soll man genauestens darauf prüfen, ob sie operabel sind. Ist das der Fall, so werden sie zunächst am besten mit dem Diathermiesesser eingeschnitten und dann mit der Diathermieschlinge von innen nach außen ausgehöhlt (GULEKE). Erst wenn der größte Teil der Geschwulst auf diese Weise entfernt ist und die Geschwulsthöhle sich dadurch erheblich verkleinert hat, faßt man die Geschwulstränder mit Haltefäden und löst sie nun unter guter Blutstillung aus dem Gehirngewebe aus. Tiefer sitzende Tumoren, d. h. einige Zentimeter unter der Konvexität sitzende Tumoren sind ebenfalls von verschiedenen Chirurgen mit Erfolg entfernt worden. Es muß dazu die Gehirnssubstanz nach Unterbindung der oberflächlichen Gefäße eingeschnitten werden. Auch hier wird das Diathermiesesser zur Aushöhlung der Geschwulst dem Messer vorgezogen. Ehe man nach Exstirpation eines Tumors die Dura über den Defekt legt, ist eine Zeitlang zu tamponieren, um

eine möglichst ausreichende Blutstillung zu erzielen. Die Lücken in der Hirnsubstanz pflegen sich meist schnell auszugleichen, nachdem der Tumor entfernt wurde. Bleibt eine größere Höhle bestehen, so kann er mit einem freitransplantierten Fettlappen ausgefüllt werden. Blutet es aus der Höhle weiter, auch nach länger fortgesetzter Tamponade mit warmer Kochsalzlösung (am besten mit Adrenalinzusatz, 25—30 Tropfen der Lösung 1:1000 auf 100 ccm Kochsalzlösung), so ist noch länger zu warten. Eine Tamponade bringt die Gefahr der Infektion und ist zu vermeiden. Unter Umständen muß eine stärker blutende Stelle verkocht werden. Die Dura kann dann vollständig vernäht werden. Ebenso die Galea besonders dicht und schließlich die Haut. So wird am besten das Auftreten von Liquorfisteln und Infektionen verhütet. Auf *Nachblutungserscheinungen* muß geachtet werden. Treten Druckerscheinungen auf, so wird durch Injektion hypertonischer Kochsalzlösungen und Lumbalpunktion entlastet. Genügt auch das nicht, so muß die Wunde eröffnet, das Blut entfernt und die Wunde wieder geschlossen werden.

Noch gefährlicher ist das Auftreten eines postoperativen *Hirnödem*s nach der Druckentlastung durch eine Tumorentfernung. Es äußert sich auch in Drucksteigerung, führt aber recht oft zu Funktionsstörungen, die besonders unglücklich verlaufen, wenn lebenswichtige Hirnanteile betroffen werden. Auch hier kann nur allgemeine Druckentlastung (s. oben) im Wundgebiet helfen.

Hat sich kein Tumor gefunden, spricht aber der Befund für bestehenden Hirndruck, so ist die Trepanation als Entlastungstrepanation (s. S. 548) abzuschließen. Es ist dabei zweckmäßig, den Knochenrand an der Basis der Öffnung bis an die Schädelbasis zu entfernen und die Dura nach Unterbindung der Gefäße ebenfalls soweit zu spalten, um die basalen Zisternen zu eröffnen. In vielen Fällen wird man dann auch den bis dahin erhaltenen Knochendeckel entfernen. Die Duraöffnung wird nicht wieder vernäht, höchstens wird der Lappen durch einige Nähte an den Rändern befestigt. Die Naht der äußeren Weichteile hat dafür um so genauer zu geschehen, um die Entstehung einer Liquorfistel zu verhindern.

Der Verband.

Auf die Wunde wird Krüllgaze gelegt und außerhalb des Hautschnittes ein aus Zellstoff oder Watte hergestellter und mit Gaze überzogener Ring mit Mastisol auf den Schädel aufgeklebt; dadurch kann eine Kompression des Operationsgebietes vollständig vermieden werden. Auf den Ring kommt ein gut gepolsterter, den ganzen Schädel einhüllender Bindenverband, der nach Art des Capistrum auch das Kinn einschließt. Der Kopf des Kranken ist hoch zu lagern, wenn nicht gerade unter starkem Blutverlust operiert wurde. Vielfach wird Urotropin zur Nachbehandlung empfohlen, da durch die Ausscheidung von Formalin im Liquor eine gewisse antispetische Wirkung erzielt werden kann. Der Verband bleibt einige Tage liegen, wird in den ersten Tagen nur dann entfernt, wenn sich, wohl meist infolge von starkem Hämatom, akute Hirndruckerscheinungen entwickeln sollten, dann kann unter Umständen eine Punktion oder die Entfernung einiger Nähte zum Ablassen des Blutergusses notwendig werden.

α) Die Trepanation der hinteren Schädelgrube.

(CUSHING, F. KRAUSE.)

Die Trepanation über dem Kleinhirn kommt hauptsächlich in Frage zur Beseitigung von Tumoren und anderen raumbeengenden Prozessen des

Kleinhirns und der hinteren Schädelgrube. Sie wird aber auch als lediglich druckentlastende Operation ausgeführt, wenn die Hirndruckercheinungen auf einen Prozeß in der hinteren Schädelgrube hinweisen, ohne daß dabei eine genaue Orts- oder Seitendiagnose möglich wäre. Unser Vorgehen richtet sich dabei im wesentlichen nach den von CUSHING, F. KRAUSE und M. BORCHARDT angegebenen Methoden. Die früher empfohlene osteoplastische Trepanation wird nicht mehr ausgeführt, da sie technisch schwieriger ist und keine wesentlichen Vorzüge bietet.

1. Die Vorbereitung und Lagerung des Kranken.

Das Haupthaar des Kranken wird, wenn es sich um Männer handelt, vollständig entfernt. Dabei genügt es, auf dem Vorderhaupt die Haare mit der $\frac{1}{2}$ mm-Maschine abzuschneiden, während das Hinterhaupt bis vierfingerbreit über die Protuberantia occipitalis ext. hinauf rasiert werden muß. Bei Frauen werden die Haare über dem Hinterhaupt ebenfalls abgeschnitten und bis handbreit über die Protuberantia occipitalis rasiert. Über dem Vorderschädel bleiben die Haare erhalten und werden zu festen Zöpfen geflochten und auf dem Vorderschädel festgesteckt. Die Kranken werden in Bauchlage auf dem Operationstisch befestigt. Sehr zweckmäßig hat sich dabei die für diesen Zweck konstruierte Einrichtung an den neuen Operationstischen erwiesen. Es handelt sich dabei um ein am Kopfende des Tisches zu befestigendes, verstellbares Kopfstück zur Auflagerung der Stirn, das so weit vom Tisch abgerückt werden kann, daß die Brust teilweise und der Hals und das Gesicht des Kranken vollständig freiliegen, was sowohl für die Beobachtung des Kranken von unten, als auch für die Ausführung einer Inhalationsnarkose einen Vorzug bedeutet.

Die beste Lagerung, d. h. die Lagerung, die den leichtesten Zugang zum Operationsfeld gestattet, ist zweifellos die von BORCHARDT angegebene, auf den von ihm konstruierten Operationstisch. Dabei sitzt der Patient und der vorgebeugte Kopf ruht auf einem Stirnlager. Wir haben die Trepanation in dieser Stellung mehrfach vorgenommen und uns von der bequemen Zugänglichkeit, der guten Übersichtlichkeit und der verhältnismäßig weit geringeren Blutung des Operationsgebietes überzeugt. Nachdem wir aber eine *tödliche Luftembolie* durch Eintritt von Luft in das Emissarium occipitale bei der Entfernung des Knochens über dem Confluens sinuum erlebt haben, was zweifellos auf das Leerlaufen der Sinus in dieser Stellung zurückzuführen war, haben wir diese Lagerung nicht mehr angewendet.

Die Blutung ist bei Bauchlage des Patienten entschieden stärker und die Zugänglichkeit zum Operationsfeld ist schlechter. Auch die Atmung ist stärker beeinträchtigt. Dafür kommt aber wohl die Gefahr der Luftembolie kaum in Betracht. Man muß auf die Lagerung des Kranken große Sorgfalt verwenden und man soll sich nicht eher beruhigen, als bis der Kranke Zufriedenheit mit seiner Lage äußert und bis das Operationsfeld soweit als irgendmöglich übersichtlich vorliegt. Am besten wird der ganze Körper des Kranken etwas schräg gestellt und der Kopf leicht gebeugt. Die Arme sollen herunterhängen, so daß auch die Schultern nach abwärts gezogen werden. Eine *Morphiuminjektion unterbleibt* vor der Operation, ob wir nun in Narkose oder Lokalanästhesie operieren, wegen der Gefahr der Einwirkung auf das Atemzentrum. Die Desinfektion des Operationsfeldes geschieht bei uns auf dieselbe Weise wie bei allen anderen Operationen, nur bleibt der Jodanstrich weg. Am Abend vor der Operation wird gleichzeitig mit dem allgemeinen Reinigungsbad das Operationsfeld mit Wasser, Seife und Bürste gereinigt und mit einem sterilen

Verband versehen, der erst auf dem Operationstisch abgenommen wird. Auf dem Operationstisch wird dreimal mit Äther und dreimal mit Alkohol gewaschen. Man kann statt der Jodtinktur die Haut dann schließlich noch mit Thymolspiritus abreiben.

In der Mehrzahl der Fälle führen wir die Operation in örtlicher Umspritzung aus. Wir bevorzugen hierbei die Methode von BRAUN. Von zwei unterhalb der Warzenfortsätze gelegenen Einstichpunkten wird in die Nackenmuskulatur bis gegen die Wirbelsäule und die Schädelbasis eingespritzt. Dann wird von einer Reihe von Einstichpunkten die Haut fingerbreit außerhalb der gedachten Schnittlinie und das subgaleale Gewebe infiltriert. Die örtliche Betäubung hat, abgesehen von den allgemeinen Vorzügen, den großen Vorteil vor der Allgemeinnarkose, daß durch den Suprareninzusatz die Blutung aus den Weichteilen wesentlich eingeschränkt wird. Daher können wir auf eine andere Blutstillungsmethode verzichten, wenn wir alle großen Gefäße sofort bei Anlage des Weichteilschnittes mit Klemmen fassen und umstechen. Dieses Vortheiles der Blutspargung bedienen wir uns daher auch dann, wenn wir in Allgemeinnarkose operieren. Man schickt daher entweder die Einspritzung der Narkose voraus oder man umspritzt das Operationsfeld mit einer Suprareninlösung 25 bis 30 Tropfen der Lösung 1:1000 auf 100 ccm Kochsalzlösung während der Narkose. Die Inhalationsnarkose führen wir nur bei ängstlichen, nicht zu beruhigenden Kranken und kleinen Kindern durch. Bei der Lage der Kranken können nur vorbereitete Gasmische, am besten nur *Äther mit Sauerstoff*, gegeben werden. Der ROTH-DRÄGERSche *Apparat* ist gut zu verwenden. Ist er nicht vorhanden, so genügt auch ein JUNKERScher *Apparat*.

2. Die Ausführung der Trepanation.

(CUSHING.)

Der Hautschnitt beginnt etwa 1 cm oberhalb der Warzenfortsatzspitze am hinteren Rand des Warzenfortsatzes und zieht leicht bogenförmig nach oben. Zunächst etwa 2—3 cm parallel zum hinteren Ohrmuschelrand, dann nach der Mittellinie zu bis gut fingerbreit über die *Protuberantia occipitalis ext.* und senkt sich dann nach dem Warzenfortsatz der anderen Seite (Abb. 376). Der von CUSHING angegebene Schnitt beginnt zweifingerbreit höher oben und zieht in flachem Bogen ebenfalls etwa fingerbreit oberhalb der *Protuberantia occipitalis ext.* vorbei. Der Schnitt durchtrennt zunächst nur die Haut, dann erfolgt die notwendige Blutstillung durch Fassen und Umstechen der Gefäße. Dann wird etwas tiefer parallel zu dem Hautschnitt die Galea durchtrennt. Man löst zunächst die Galea bis an die Muskelansätze der Nackenmuskulatur mit dem Raspatorium ab und schneidet dann mit scharfen, gegen den Knochen gerichteten Messerzügen die Muskelansätze von den beiden *Lineae nuchae* ab, und zwar in ganzer Ausdehnung des allmählich immer stärker von der Unterlage abgehobenen Lappens (Abb. 376). Dadurch wird das *Planum occipitale* von Weichteilen vollständig befreit. Geht man nach CUSHING vor, so wird der Lappen in der Mittellinie zwischen den beiderseitigen Nackenmuskeln geteilt, und zwar bis etwa zur Höhe des Dornfortsatzes des ersten Halswirbels. Dafür brauchen die seitlichen Lappenschnitte nicht so weit nach abwärts geführt zu werden. Wir haben auch dieses Verfahren mehrmals zur Anwendung gebracht, da es insofern gewisse Vorteile hat, als die Blutung aus den seitlichen Gefäßen,

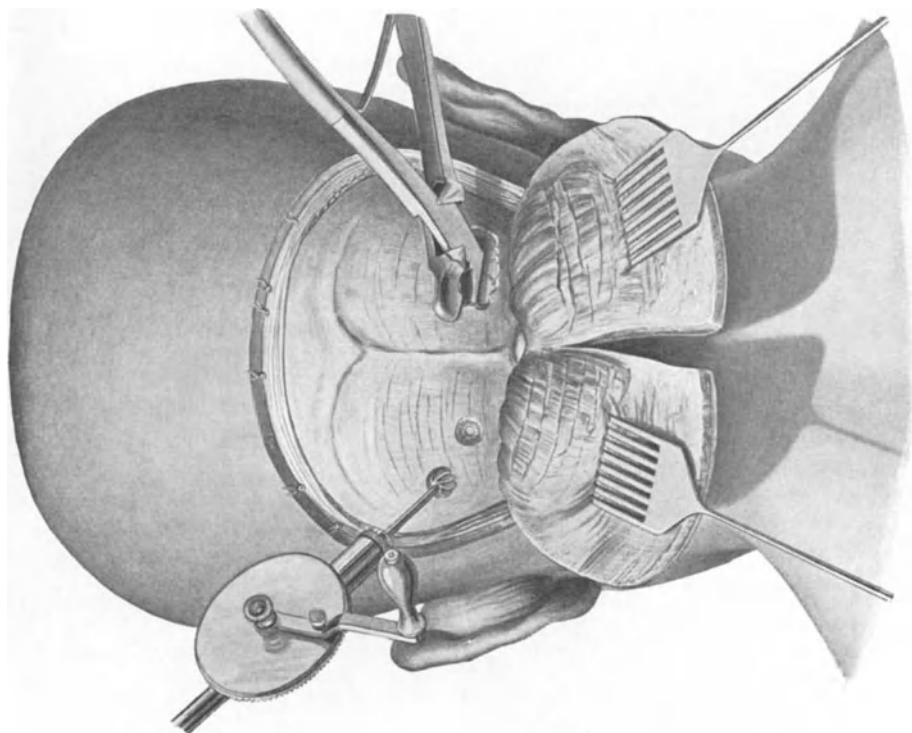


Abb. 377. Die Kleinhirntrepanation. II.
Links: Das Anlegen des Bohrloches mit dem Stillebohrer. Rechts: Die Erweiterung der
Öffnung mittels der Knochenzange.

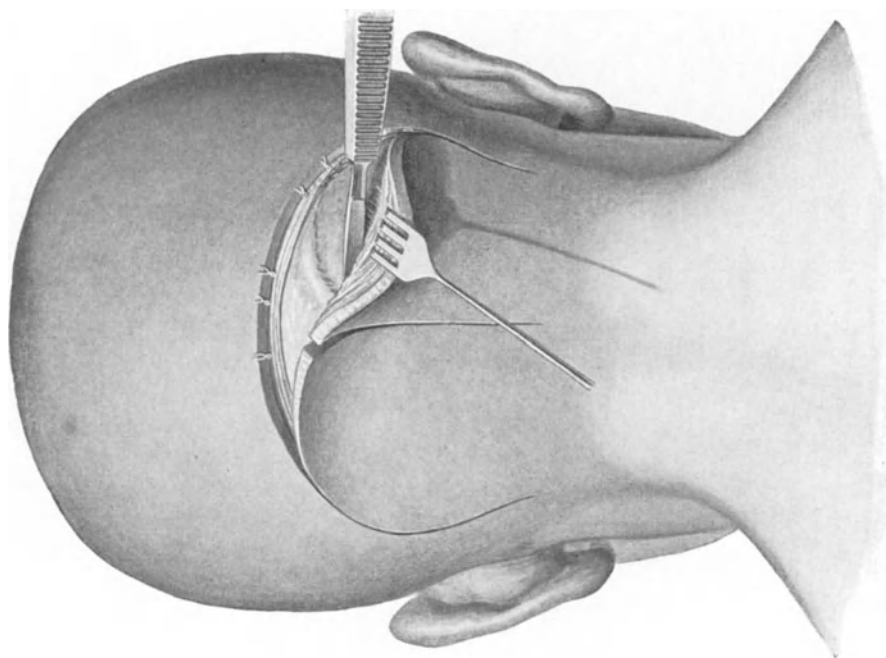


Abb. 376. Die Kleinhirntrepanation. I.
Eröffnungsschnitte und Ablösung der gesamten Weichteile bis zum For.
magnum. (Der Schnitt von Cushing erbeugt die beiden seitlichen
Fortsätze nach unten.)

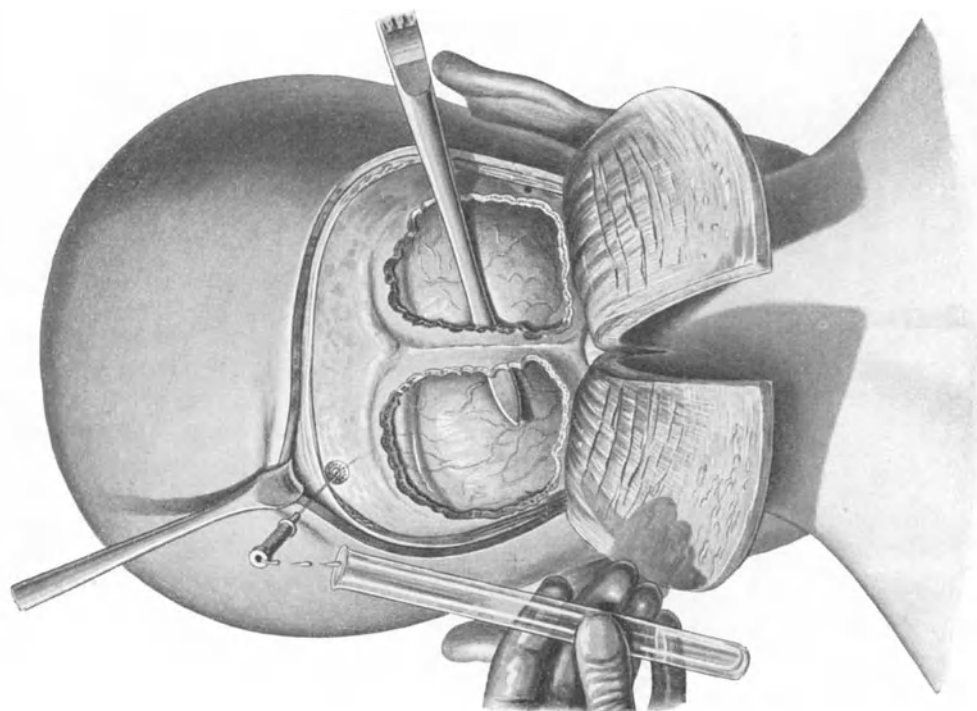


Abb. 378. Die Kleinhirntrepanation. III.

Die Hemisphären sind freigelegt bis zu den Sinus transversi. Unterföhrung der letzten Knochenbrücke mit dem Elevatorium, um beim Durchschneiden derselben den Sinus nicht zu verletzen. Durch ein besonderes Bohrloch wird zur Entlastung des Venurikelsystems das linke Hinterhorn nach Cushing punktiert.

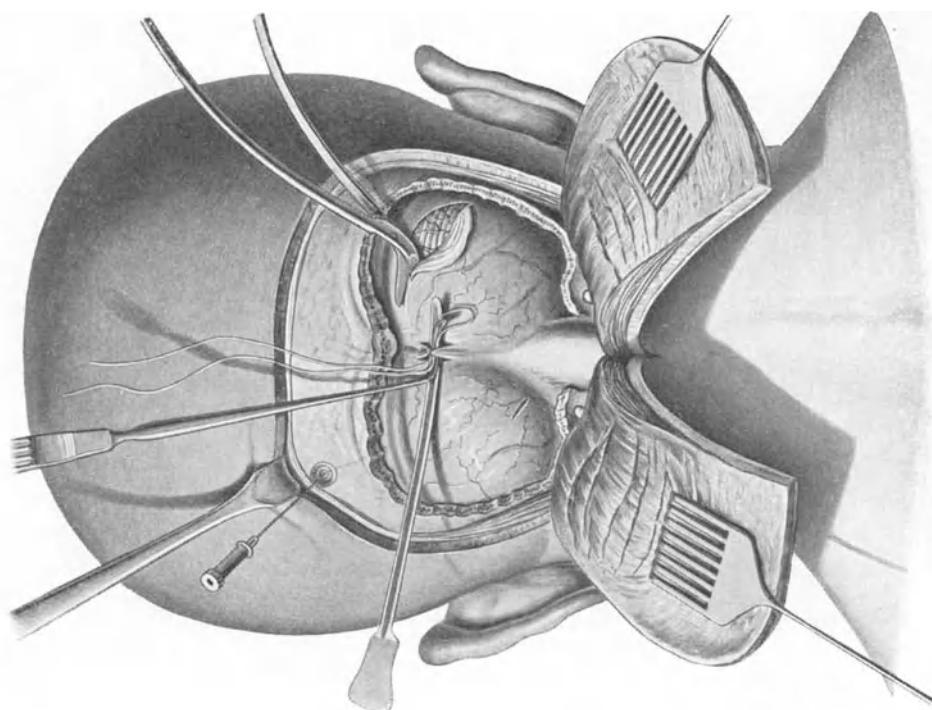


Abb. 379. Die Kleinhirntrepanation. IV.

Der Knochen ist bis in das For. magnum weggenommen. Doppelte Unterbindung des Sinus occipital. nach Unterföhrung einer Rinnsensonde. Kleiner Einschnitt in die Dura in der unteren mittleren (linken) Ecke des Duratüberzuges, von wo durch Einföhren einer stumpfen Balkenstichnadel die Cisterna cerebello-medullaris eröffnet wird (Cushing). Bildung eines Durallappens mit der Duraschere.

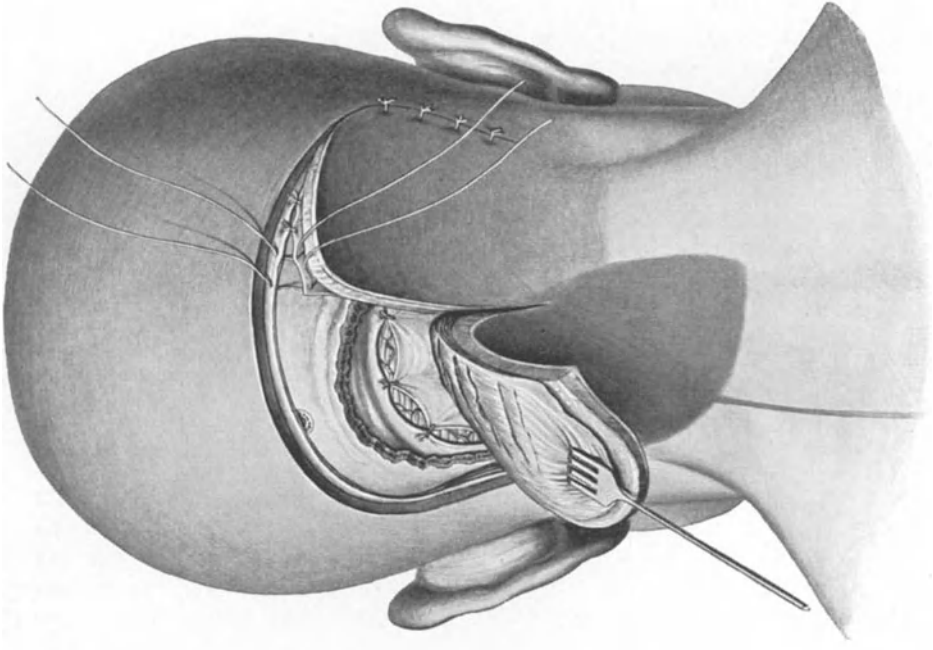


Abb. 381. Die Kleinhirntrepanation, VI. Teilweiser Verschuß der Dura. Enge Schichtnaht der Weichteile.

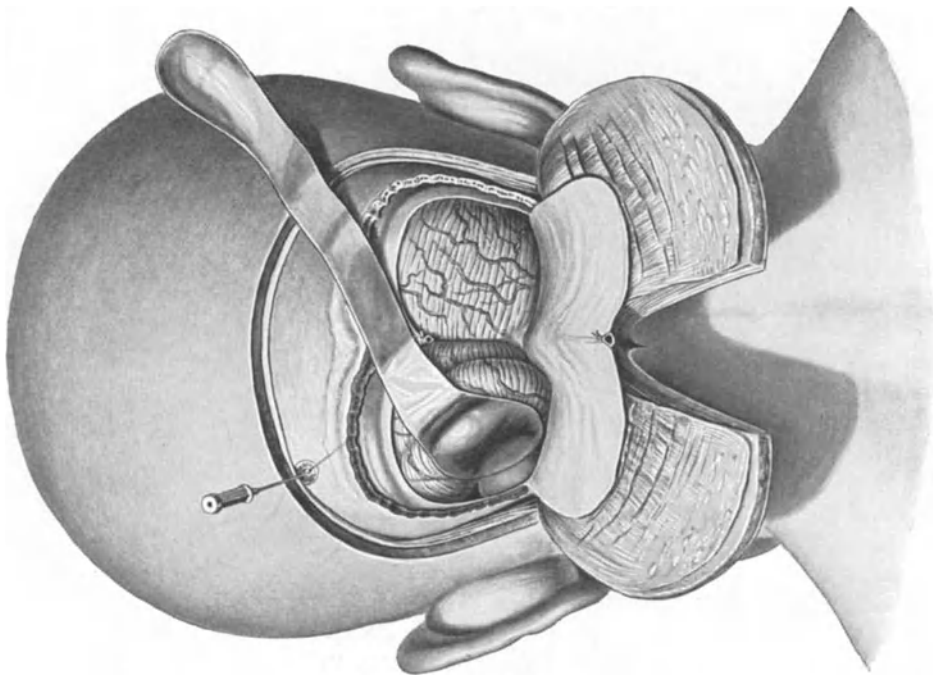


Abb. 380. Die Kleinhirntrepanation, V. Anheben der linken Kleinhirnhemisphäre mit dem Löffelspatel, um den Tumor sichtbar zu machen.

den Ästen der Aa. occipitales wesentlich geringer ist. Wenn man sie gleich bei der Anlage der seitlichen Schnitte freilegt und unterbindet, wie das KRAUSE empfohlen hat, so ist diese Blutung allerdings leicht zu beherrschen. Die CUSHINGSche Schnittführung hat nach unseren Erfahrungen einen anderen Nachteil insofern, als bei der Freilegung der untersten äußeren Abschnitte des Kleinhirns gelegentlich der Hautlappen den Zugang erschwert. Wir haben uns dann gezwungen gesehen, die seitlichen Schnitte nachträglich nach unten zu verlängern, wie es auf den Abbildungen dargestellt ist. Sind die Weichteile vollständig bis an den hinteren Rand des Foramen occipitale magnum abgeschoben und ist die Blutung aus der abgelösten Muskulatur gestillt, was durch Fassen

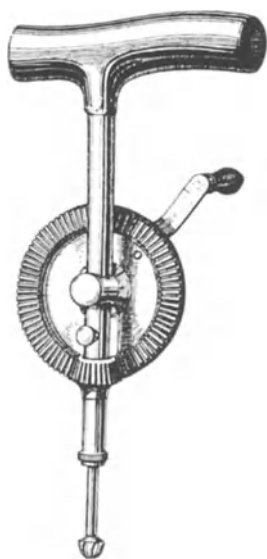


Abb. 382. Stillehandbohrer.
($\frac{1}{3}$ nat. Größe.)

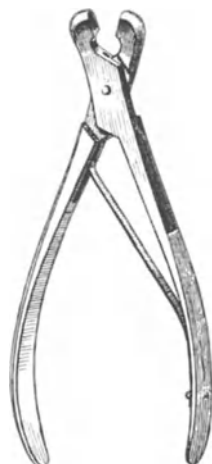

Abb. 383. LUERSche
Hohlmeißelzange.
($\frac{1}{3}$ nat. Größe.)

und Umstechen einzelner größerer Gefäße und schließlich durch Tamponade mit heißen Kochsalzkompressen geschehen soll, so kann die Eröffnung der knöchernen Schädelhöhle beginnen. Mit einer Kugelfräse, die elektrisch betrieben oder am Stillebohrer (Abb. 382) verwendet wird, wird etwa in der Mitte der einen oder anderen Seite des Planum occipitale ein Bohrloch angelegt. Da der Knochen oft außerordentlich dünn, ja papierdünn ist, so muß dabei mit einiger Vorsicht vorgegangen werden. Von diesem Bohrloch aus erfolgt dann die allmähliche Vergrößerung der Trepanationsöffnung mit der LUERSchen oder LAMBOTTESchen (Abb. 383 und 384) Zange, und zwar nach oben bis zur Freilegung der Sinus transversi (Abb. 378), deren Verlauf in bezug auf die Höhe meistens nicht ganz symmetrisch ist; nach

den Seiten bis an den Rand der absteigenden Teile der Sinus transversi und den hinteren Rand des Warzenfortsatzes und nach der Mitte bis zur Crista occipitalis ext., die zunächst in ganzer Ausdehnung stehen bleibt (Abb. 378). Bei der notwendigen seitlichen Ablösung der Weichteile kommt es häufig zu einer Eröffnung des Emissarium im Foramen mastoideum. Die darauf erfolgende Blutung kann bei großer Vorsicht durch vorherige Umstechung gestillt werden. Tritt aber eine Blutung ein, so wird sie am besten durch eine kleine, in die Knochenöffnung mit dem Elevatorium eingepreßte Wachskugel gestillt, nachdem die Weichteile scharf von dem Foramen abgelöst sind. Nach unten wird der Knochen bis etwa $\frac{1}{2}$ cm vom Rand des Foramen occipitale magnum beseitigt. Ehe man nun die in der Mitte noch stehen gebliebene Spange der Crista occipitalis entfernt, überzeugt man sich durch Unterschieben eines schlanken Elevatoriums oder Duraschützers, daß die Dura bzw. der Sinus occipitalis hier nicht festhaftet (Abb. 378). Erst dann wird mit der kleinen LUERSchen Zange eine Bresche in die Crista gelegt und nun zunächst nach unten die Crista und der hintere Rand des Foramen occipitale magnum weggenommen. Darauf beseitigt man auf dieselbe Weise den oberen Teil der Crista

samt der *Protuberantia occipitalis ext.* Hier finden sich häufig große, in den *Confluens sinuum* einmündende Emissarien, die bei der Entfernung des Knochens durchreißen und bluten, nach der Entfernung des Knochens aber auf leichte Tamponade zum Stehen kommen. Zum Schluß überzeugt man sich noch einmal, daß auf allen Seiten der Knochen in genügender Ausdehnung entfernt ist. Ehe nun die *Dura* eröffnet wird, ist es zweckmäßig, nach dem Vorschlag von CUSHING die *Cisterna cerebello-medullaris* zu eröffnen (Abb. 379). Man macht zu diesem Zweck eine kleine Öffnung in die *Dura*, und zwar in die Nähe der Mittellinie direkt oberhalb der Furche, die nach Wegnahme des oberen Randes des *Foramen occipitale magnum* sichtbar geworden ist. Von hier aus geht man mit einer stumpfen Balkenstichkanüle, ohne das Kleinhirn zu verletzen, in die Cisterne ein. Um den Druck im Ventrikelsystem und damit das starke Vorfällen des Kleinhirns nach Eröffnung der *Dura* herabzusetzen, wird von einer fingerbreit oberhalb des *Sinus transv.* angelegten kleinen Trepanationsöffnung das Hinterhorn des einen Seitenventrikels punktiert und je nach den Druckverhältnissen eine kleinere oder größere Liquormenge entleert (Abb. 380). Diese ebenfalls von CUSHING angegebene Methode hat sich als außerordentlich zweckmäßig erwiesen. Vor der breiten Eröffnung der *Dura* ist nun die Unterbindung des *Sinus occipitalis* vorzunehmen (Abb. 379). Von zwei

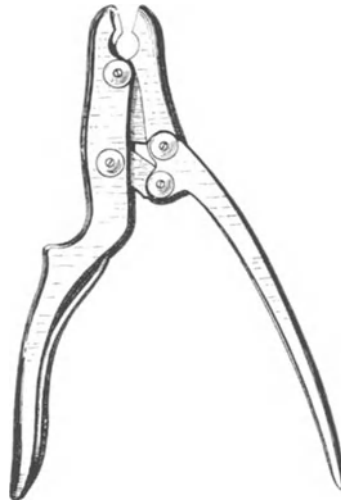


Abb. 384. Hohlmeißelzange nach LAMBOTTE. Ohne stärkere Anstrengung und rasch können damit große Knochenflächen in schonender Weise entfernt werden. ($\frac{1}{2}$ nat. Größe.)

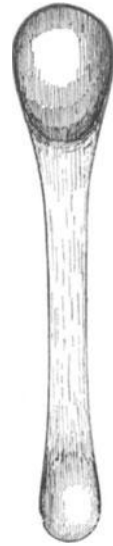

Abb. 385. Löffelartiger, biegsamer Hirnspatel. ($\frac{1}{2}$ nat. Größe.)

kleinen Einschnitten zu beiden Seiten des *Sinus occipitalis*, und zwar in der Nähe des *Confluens sinuum* wird eine kleine abgebogene Hohlsonde unter dem *Sinus* hindurchgeführt und mit einer feineren Unterbindungsnadel der *Sinus* doppelt unterbunden. Zwischen den beiden Unterbindungen erfolgt die Durchtrennung. Nun kann die *Dura*, ohne daß eine weitere Blutung zu befürchten ist, in Gestalt eines großen Lappens mit unterer Basis, entlang dem *Sinus transv.* und *sigmoideus*, aufgeklappt werden. Zur Feststellung von Erkrankungsherden in den Kleinhirnhemisphären dient die Palpation und die Punktion. Ist ein Kleinhirnbrückenwinkeltumor diagnostiziert, so wird die Kleinhirnhemisphäre der betreffenden Seite mit dem biegsamen, löffelartigen Spatel gelüftet, um einen Einblick in die Gegend des Kleinhirnbrückenwinkels zu erlangen (Abb. 385). Findet sich hier ein Tumor, der operabel scheint, so muß das Kleinhirn mit größter Vorsicht, ohne einen stärkeren Druck auszuüben, nach der Mittellinie gezogen werden. Scheint der Zugang nicht genügend, so ist es zweckmäßiger, die Knochenbresche nach der entsprechenden Seite zu erweitern, oder den absteigenden Teil des *Sinus transv.* nach doppelter Unterbindung zu durchtrennen, um dadurch auch die *Dura* noch weiter spalten zu

können, als auf das Kleinhirn einen stärkeren Druck auszuüben. *Die doppel-seitige Unterbindung des Sinus transversus darf nicht ausgeführt werden.*

Da die Tumoren des Kleinhirnbrückenwinkels häufig eine Kapsel besitzen, so wird nun die Kapsel vorsichtig gespalten und nach dem Vorgang von CUSHING der Inhalt mit einem scharfen Löffel oder besser mit der Diathermieschlinge entfernt, ohne dabei Kleinhirn oder Brücke irgendwie zu verletzen. Findet keine größere Blutung statt, so läßt man das Kleinhirn zurücksinken, schließt die Dura durch einige Nähte, oder, wenn das wegen zu großer Spannung nicht möglich ist, entfernt man sie und näht nun mehrschichtig die Weichteile über der bestehenbleibenden Knochenlücke wieder zusammen (Abb. 381). Ist eine stärkere Blutung eingetreten, so ist es am besten, zunächst eine Jodoformgazetamponade mit ganz feinen Gazestreifen in das Wundbett zu legen und eine Zeitlang liegen zu lassen. Man darf die Gaze erst dann, wenn die Blutung vollständig zum Stehen gekommen ist, entfernen, um dann den Weichteilverschluß in einzelnen Schichten anzuschließen.

β) Die Entlastungs-Trepanationen.

Die Entlastungstrepanation kommt hauptsächlich in Frage bei ungeklärten, meist durch Tumor bedingten Hirndruckerscheinungen. Ist wenigstens die Seitendiagnose gestellt, so wird die entlastende Öffnung auf der kranken Seite ausgeführt. Ist der Tumor wahrscheinlich im Kleinhirn oder in der hinteren Schädelgrube, so wird die Trepanation über beiden Kleinhirnhemisphären durchgeführt. Ist der Sitz des Tumors wahrscheinlich im Großhirn, die Seitendiagnose aber unbekannt, so wird die Entlastungstrepanation zweckmäßig auf der rechten Seite angelegt, da sich bei Trepanationen auf der linken Seite, wenigstens bei Rechtshändern, entweder im Anschluß an die Operation oder infolge des sich fast immer entwickelnden Hirnprolapses eine Sprachstörung einstellt. Nach dem Vorschlage von CUSHING kann man primär auf beiden Seiten Schädelöffnungen anlegen oder man kann im Falle eines Versagens der entlastenden Wirkung auf der einen Seite in einer zweiten Sitzung die Trepanation auch auf der anderen Seite zur Durchführung bringen. In neuerer Zeit ist von verschiedenen Seiten als bester Ort für die Entlastungstrepanation bei unklarem Tumorsitz die Anlage der entlastenden Öffnung grundsätzlich in der hinteren Schädelgrube empfohlen worden. Die Operation kann als osteoplastische, mit Erhaltung des an den äußeren Weichteilen zurückbleibenden, verkleinerten Knochendeckels ausgeführt werden. Der erhaltene Knochendeckel verhütet bis zu einem gewissen Grade die zu schnelle Entwicklung eines Vorfalles, andererseits wird man aber bei sehr hohem Druck und bei der Trepanation der hinteren Schädelgrube von vornherein auf die Erhaltung des Knochens verzichten, da ohne Knochendeckel die Entlastung meist wirksamer ist und da in der hinteren Schädelgrube durch die zurückgelagerten stärkeren Weichteile ein gewisser Schutz gegen die zu schnelle Prolapsentwicklung gegeben ist. In der hinteren Schädelgrube haben wir außerdem noch die Möglichkeit, die große Cisterna cerebello-medullaris zu eröffnen und dadurch eine Verbindung des Subarachnoidalraumes mit dem Epiduralraum und den Lymphbahnen der Weichteile herzustellen. Sollen die Vorteile, die sich bei der Entlastung der hinteren Schädelgrube, unter Wegnahme des Knochens, ergeben haben, auch auf die mittlere Schädelgrube übertragen werden, so wird zweckmäßig die Entlastung nach dem Vorschlag von CUSHING im Bereich des M. temporalis und unter Wegnahme

des Knochens bis zur Schädelbasis vorgenommen. Bei dieser Methode sorgt der erhaltene *M. temporalis* für die Zurückhaltung des Prolapses und die Eröffnung der unter dem Schläfenhirn gelegenen basalen Zisternen bringt den erwünschten Druckausgleich zustande.

Die Entlastung der hinteren Schädelgrube wird auf dieselbe Weise durchgeführt, wie das für die Trepanation der hinteren Schädelgrube geschildert ist. Es ist zweckmäßig, auch hier sich nicht mit einer kleinen oder einseitigen Schädelöffnung zu begnügen, sondern über beiden Hemisphären den Knochen in großer Ausdehnung wegzunehmen und auch den hinteren Rand des Foramen magnum

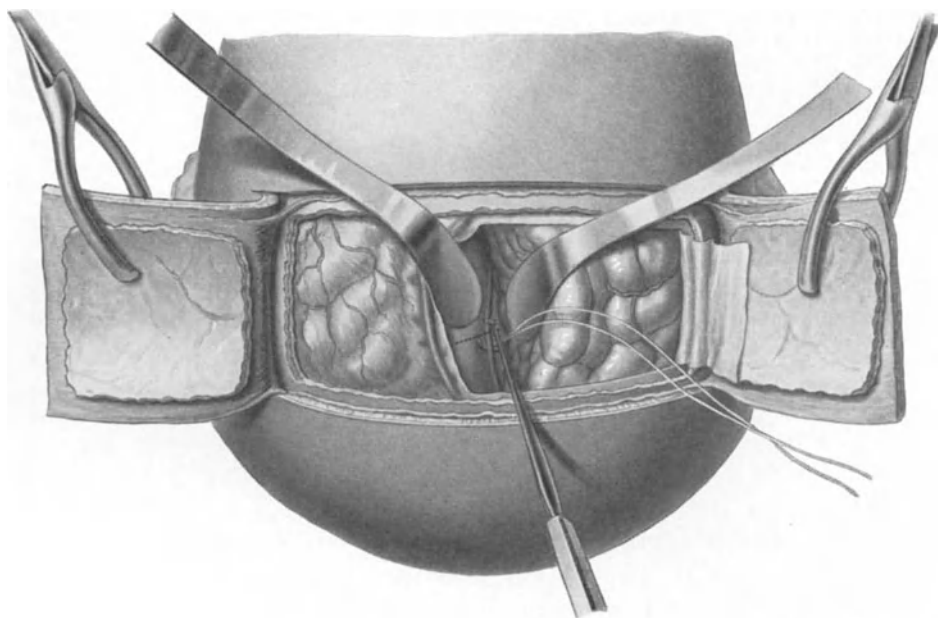


Abb. 386. Die Falcitomie nach PAYR. Zwei Türflügelappen sind aufgeklappt, die Dura rechts lappenförmig abgelöst. Zwei stumpfe weiche Hirnspatel halten die Hemisphären auseinander. Unterbindung des Sin. long. inf. Die punktierte Linie zeigt die Schnittrichtung durch die Falx an.

zu entfernen. Auch die dort geschilderte Punktion des Seitenventrikels und die Eröffnung der Cisterna cerebello-medullaris soll der Eröffnung der Dura vorausgeschickt werden. Die Dura selbst wird nach Unterbindung des Sinus occipitalis, wie das CUSHING für die Entlastung der mittleren Schädelgrube vorgeschlagen hat, so in Lappenform gespalten, daß die Basis des Lappens etwa parallel dem Sinus transv. verläuft, so daß sie, umgekehrt gestielt wie die Weichteile, schürzenartig über das Kleinhirn herunterhängt. Eine Vereinigung der Lappenränder wird nicht durchgeführt. Auf genaue Weichteilnaht sowohl der Galea als der Haut ist großer Wert zu legen.

γ) Die Falcitomie nach PAYR.

Außer den schon erwähnten Möglichkeiten (S. 512 und 548), den Hirndruck herabzusetzen, hat PAYR noch eine weitere empfohlen. Die *V. magna cerebri* (GALENI) mündet spitzwinkelig in den Sinus rectus an der Stelle ein, wo die Falx cerebri mit dem Tentorium cerebelli zusammentrifft. So entsteht ein Stromhindernis, das Druckschwankungen im Venensystem verhindert. Drucksteigerungen in der Schädelhöhle können das Stromhindernis ins Krankhafte

steigern und den Druck im Liquorsystem stark vermehren. PAYR hat nun vorgeschlagen, durch Einschneiden des unteren Falxrandes die Einmündungsstelle der V. magna cerebri beweglich zu machen und den Winkel zu strecken. So konnten die Abflußstörungen behoben werden.

Die Operation wird folgendermaßen ausgeführt: Am besten werden zwei osteoplastische Türflügellappen, beiderseits gestielt, angelegt. Die Türflügellappen werden so umschnitten, daß sie etwa fingerbreit rechts von der Mittellinie zusammenstoßen. Nach Umschneiden des rechts gelegenen Türflügellappens mit der Fräse oder der DAHLGRENSCHEN Zange, Umbrechen des Lappens nach der Seite, Anlegen von KRAUSEschen Klemmzangen (Abb. 386). Dann überzeugt man sich zunächst mit einem schlanken Elevatorium, daß der Sinus longitudinal. keine Verbindung mit dem Knochen hat und bildet dann ebenso den zweiten Lappen, der etwas schmaler sein kann. Auch er wird umgebrochen und die Weichteile am Knochen mit KRAUSE-Zangen befestigt. Dann wird auf der rechten Seite die Dura unter Rücksicht auf vorhandene Lacunae lat. parallel zum Sinus aufgeschnitten und dann entsprechend dem Weichteilknochenlappen ein Duralappen gebildet, der ebenfalls seitlich zurückgeklappt wird. Man kann natürlich den Duralappen auch so umschneiden, daß er am Sinus gestielt ist. Nach Zurückklappen des Duralappens gelingt es nun leicht, manchmal nach Lösung einiger Verwachsungen, mit dem Finger zwischen die Hemisphären einzudringen und nach Anlegen zweier am besten biegsamer Hirnspatel so viel Einblick zu gewinnen, daß man den unteren Rand der Falx und den Sinus sagittalis inf. sehen kann. Mit einer feinen Unterbindungsnadel wird der Sinus sag. inf. einige Zentimeter vor seiner Einmündung in den Sinus rectus doppelt unterbunden und durchschnitten (Abb. 386). Mit einem Tenotom wird dann durch einen nach vorn konvexen Bogenschnitt die Falx vom unteren Rand her, zwischen den beiden Unterbindungen beginnend, zu etwa zwei Drittel ihrer Gesamtbreite eingeschnitten. Sie klafft sofort um etwa $1\frac{1}{2}$ —2 cm, die Einmündungsstelle sinkt zurück und der Winkel zwischen V. magna cerebri und Sinus rectus wird vergrößert (KLEINSCHMIDT).

Bei Tumoren der hinteren Schädelgrube empfiehlt PAYR auch noch, das Tentorium etwa $1\frac{1}{2}$ cm seitlich vom Sinus rectus in ganzer Länge zu durchtrennen. Schließlich kann von dieser Trepanationsöffnung auch ein Balkenstich und durch Verkleinerung oder Wegnahme eines der beiden Knochendeckel eine Entlastungstrepanation angeschlossen werden.

h) Die Eingriffe bei den Hypophysengeschwülsten.

In neuerer Zeit ist die operative Behandlung der Hypophysengeschwülste durch die *Strahlenbehandlung* etwas zurückgedrängt worden, während Versuche, die Geschwülste durch *Organbehandlung* zu beeinflussen, bis heute noch nicht zu sicheren Erfolgen geführt haben.

Die Strahlenbehandlung scheint besonders die Adenome der Hypophyse günstig zu beeinflussen, während die Cysten, die Teratome, die Gliome und die bösartigen Geschwülste nicht angegriffen oder bald refraktär werden. Die Bestrahlungsbehandlung ist eine langwierige, die Einwirkung oft erst nach Monaten feststellbar. Kopfschmerzen und Augenerscheinungen werden häufig gebessert oder nehmen zum mindesten nicht mehr zu. Dauerheilungen sind beobachtet, aber selten. Die Behandlung darf nur fortgesetzt werden, wenn keine zunehmenden Druckerscheinungen bestehen, besonders wenn die Augensymptome sich nicht verschlechtern. Viele Chirurgen, darunter CUSHING und KRAUSE, empfehlen zunächst eine Entlastungstrepanation und dann die Bestrahlung.

Die *operative Behandlung* hat, obwohl auch nur selten die Geschwulst samt Kapsel entfernt werden kann, bessere Erfolge, insbesondere Dauererfolge zu verzeichnen. Sie sind immer besser geworden mit der Verfeinerung der Technik. Eine *Frühdiagnose* wird wohl kaum jemals gestellt werden können. Wichtig ist es, die Wachstumsrichtung und das Übergreifen auf benachbarte Organe so bald wie möglich mit einer Hypophysengeschwulst in Verbindung zu bringen. Bei der *Diagnose* spielen allgemeine Druckerscheinungen, besonders aber die Sehnervenstörungen (bitemporale Hemianopsie) eine Rolle. Von Bedeutung ist naturgemäß das *Röntgenbild* der Sella turc.

Bei Jugendlichen findet man häufiger Cysten, bei Erwachsenen mehr Adenome. Auf die übrigen Symptome, die durch die Über- und Unterfunktion des Hypophysenvorderlappens bedingt sind, kann hier nicht eingegangen werden. Sie sind aber für eine Frühdiagnose von größter Bedeutung und für die Anzeigestellung zur operativen Behandlung oft ausschlaggebend.

Der Eingriff soll unverzüglich durchgeführt werden, wenn typische Sehstörungen infolge von Druck auf das Chiasma oder die Sehnerven festgestellt werden. Man findet rasch zunehmenden Druck am häufigsten bei Meningiomen und den suprasellären Adenomen und Cysten.

Die Meningiome liegen am häufigsten an der vorderen Sattellehne, an den kleinen Keilbeinflügeln oder in der Olfactoriusrinne. Alle die außerhalb der Sella wachsenden Geschwülste rufen auch Kopfschmerzen hervor. Dagegen bieten innersekretorische Störungen allein keinen genügenden Grund für einen Eingriff. Allerdings hat CUSHING in neuerer Zeit auch von dieser Regel Ausnahmen zugelassen.

Zwei Wege führen zur Hypophyse. Der erste Weg ist der *transssphenoidale*, der zweite der endokranielle.

Der endokranielle ist zuerst, aber erfolglos beschritten worden. Man versuchte zunächst durch die mittlere Schädelgrube einzudringen. Dann wurde auf transssphenoidalem Wege auf die verschiedenste Weise (s. unten) die Hypophyse zu erreichen versucht. Auch hier waren die Erfolge nur sehr bescheiden. 1905 ist es F. KRAUSE zuerst gelungen, die Hypophyse auf endokraniellem Wege freizulegen. Die erste erfolgreiche Operation von F. KRAUSE stammt aus dem Jahre 1909. 1911 ist dann der frühere, wohl am meisten beschrittene Weg zur Hypophyse unter *Aufklappung der Nase* von SCHLOFFER empfohlen worden. HIRSCH, CUSHING und HALSTEAD haben besondere Verfahren ausgearbeitet *ohne Eröffnung der Nasenhöhle* durch submuköse Septumresektion an die Keilbeinhöhle heranzukommen. Es werden mit diesen verschiedenen Verfahren zweifellos gute Erfolge erzielt. Aber alle diese Eingriffe sind unvollständig, da nur ein Teil der Geschwulst oder der Cystenwand entfernt werden kann, und besonders nur die Teile angreifbar sind, die sich in die Keilbeinhöhle hinein entwickelt haben. Es kommen also im wesentlichen die intrasellären Geschwülste in Frage, während die suprasellären, d. h. also solche, die das Diaphragma sellae durchbrochen haben oder außerhalb der Sella entstanden sind, nur auf dem endokraniellen Weg anzugehen sind. Zweifellos hat dieser noch den großen Vorteil, daß der Eingriff unter Leitung des Auges vorgenommen und, falls die Geschwulst nicht zu ausgedehnt oder die Kapsel nicht zu weitgehend mit der Nachbarschaft verwachsen ist, zu einer restlosen Entfernung der Geschwulst verhelfen kann. Das soll freilich auch nicht in allen Fällen erzwungen werden. Man hat außerdem noch den Vorteil, daß, wenn eine Geschwulst nicht gefunden wird, man den Eingriff wenigstens im Sinne einer Entlastungstrepnatio zum Abschluß bringen kann.

Die Mehrzahl der Hirnchirurgen hat sich im Laufe der Zeit immer mehr den endokraniellen Verfahren zugewandt und das transssphenoidale auch für die genannten intrasellären Geschwülste abgelehnt. Freilich ist der Eingriff an sich größer, aber, wie gesagt, haben sich mit zunehmender Verfeinerung der Technik auch die Erfolge gebessert.

Im folgenden sind die verschiedenen bekannten Operationsmethoden kurz zusammengestellt.

Die Operationsverfahren.

Der Weg zur Hypophyse ist auf die verschiedenste Art und Weise gesucht worden. Man unterscheidet am besten zwei große Gruppen von Zugängen:

a) Die transssphenoidalen Eingriffe:

1. Unter Aufklappung der Nase (SCHLOFFER).
2. Unter Schonung der äußeren Nase und submuköser Resektion des Septums (HIRSCH).

3. Die sublabiale Methode von der Übergangsfalte der Oberlippe in der Mittellinie in die Nase (HALSTEAD) mit submuköser Septumresektion (CUSHING).

4. Durch die Kieferhöhle, ebenfalls von der Umschlagsfalte aus (seitlich) (LÖWE, LAUTENSCHLÄGER, PREYSING).

5. Durch den harten Gaumen (FRITZ KÖNIG).

6. Durch die Rachenhöhle (LÖWE) und

7. Durch das Siebbein vom Augennasenwinkel aus (CHIARI-OEHLECKER).

b) Die endokraniellen Eingriffe:

1. Durch die mittlere Schädelgrube (HORSLEY).

2. Durch die vordere Schädelgrube (F. KRAUSE, CUSHING).

Zu a) *Die transspenoidalen Eingriffe.*

Die erste Methode ist von SCHLOFFER nach Leichenversuchen im Jahre 1907 ausgeführt worden. Nach seitlicher Aufklappung der ganzen Nase, Durchschneidung des Septums und nach Wegnahme des hinteren Teiles des Septums und der Muscheln wird bis an die vordere Wand der Keilbeinhöhlen vorgedrungen und diese eröffnet. Die Schleimhaut der Keilbeinhöhlen wird mit dem trennenden Septum entfernt und nun durch das meist durch den Tumor verdünnte Dach der Keilbeinhöhlen die Tumorschale eröffnet, sodann der Tumor ausgeräumt. Diese Operation ist von den verschiedensten Chirurgen mit Erfolg ausgeführt worden. Besonders v. EISELSBERG hat bereits 1913 über 16 nach der SCHLOFFERSchen Methode operierte Fälle berichtet. Vier von diesen Kranken sind im Anschluß an die Operation gestorben, und zwar alle an Meningitis. Für die Meningitis glaubt v. EISELSBERG eine schon bestehende Nasenerkrankung verantwortlich machen zu können. Er stellt daher die Forderung, vor der Vornahme einer Hypophysenoperation eine Nasenerkrankung zu beseitigen. Abgesehen von der hohen Mortalität dieser Operationsmethode bestehen noch andere Gründe, die ihrer allgemeinen Verbreitung im Wege gestanden haben. Es gibt öfters schwere Entstellung durch Einsinken der Nase und außerdem schließt sich an die Beseitigung großer, schleimhauttragender Abschnitte nicht selten eine chronische Rhinitis an.

Als zweite Operation, die den Weg durch die Nase nimmt, ist die von HIRSCH zu nennen, die von der Nase aus, ohne eine äußere Wunde zu setzen, unter submuköser Resektion des Septums vorgenommen wird. HIRSCH hatte bei 26 Operationen eine Mortalität von 11,5%. Die Kenntnis der submukösen Septumresektion nach KILLIAN ist Vorbedingung. Der Zugang muß gelegentlich durch Muschelresektion erweitert werden.

Als dritte Methode sei die von HALSTED und CUSHING genannt, die von der Umschlagsfalte der Oberlippe in der Mittellinie in die Nasenhöhle vordringen und die im übrigen ähnlich vorgehen wie SCHLOFFER, d. h. unter Ausräumung der Muscheln und Resektion des Septums. CUSHING hat die HALSTEADSche Operation insofern modifiziert, als er ähnlich der erwähnten Methode von HIRSCH nach submuköser Resektion des Nasenseptums gegen die Keilbeinhöhlen vordringt. Im übrigen geht er von dem sublabialen Schnitt HALSTEADS aus in die Tiefe. CUSHING hat nach seiner Methode bei 29 Fällen 18,7% Mortalität.

Der vierte Weg wurde von LÖWE vorgeschlagen und geht durch die Oberkieferhöhle. Eine ähnliche Methode ist von FEIN angegeben, praktische Erfahrungen scheinen am Lebenden nicht gemacht zu sein.

Die Empfehlung der Methode von KÖNIG mit Resektion des harten Gaumens scheint ebenfalls nur auf Grund von Leichenversuchen ausgearbeitet zu sein. PREYSING hat die Methode von KÖNIG insofern modifiziert, als er die Gaumenplatte nur temporär nach unten mit hinterem Stiel aufklappte und dann nach Resektion des hinteren, unteren Teils des Septums in die Keilbeinhöhle vordrang. Nach Eröffnung derselben und Beseitigung des Tumors kann der Gaumendefekt durch Zurückklappen des Lappens wieder geschlossen werden. Auch in bezug auf diese Methode scheinen praktische Erfahrungen nicht gesammelt. Sie hat zweifellos den Vorteil vor der SCHLOFFERSchen, daß keine Entstellung zurückbleibt. Ähnlich der KÖNIGSchen Methode ist der Zugang nach PARTSCH, bei dem eine temporäre Oberkieferresektion von der oberen Umschlagsfalte aus vorgenommen wird. Damit wird gleichzeitig der harte Gaumen nach unten geklappt und die Keilbeinhöhle nach Resektion des hinteren Septumabschnittes erreicht.

Ein weiterer Weg durch die Nase nach LÖWE führt von einer oberhalb des Zungenbeins ausgeführten Pharyngotomie in den hinteren Teil der Nasen-Rachenhöhle.

Als letzte sei die Methode von CHIARI erwähnt, die zweifellos gewisse Vorteile vor den übrigen Verfahren hat. 1. Geringe Entstellung. 2. Der Weg von der Oberfläche ist kürzer als bei den übrigen, durch die Nase gehenden Operationsmethoden. 3. Verhältnismäßig breiter Zugang. 4. Geringe Schädigung der Nasenschleimhaut. Die Methode ist von CHIARI an der Leiche ausgearbeitet und ist durch OEHLECKER an einer großen Reihe von Fällen als zweckmäßig befunden und empfohlen worden. Er hatte bei seinen sechs ersten Fällen, über die er 1922 berichtet, keinen Todesfall. Nach seinem Bericht wird die Operation folgendermaßen ausgeführt: Intubationsnarkose nach KUHN. Hautschnitt am

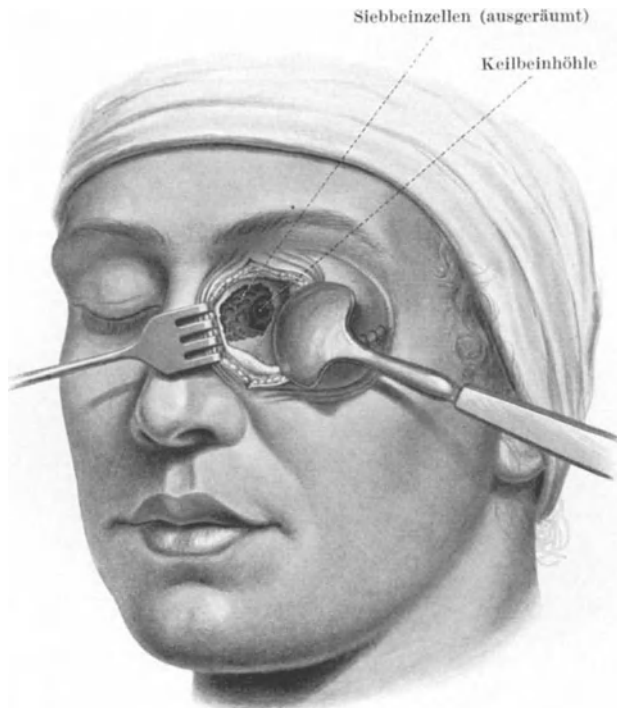


Abb. 387. Freilegung der Hypophyse von der Augenhöhle aus nach CHIARI. Die Siebbeinzellen sind beseitigt und die Keilbeinhöhle ist eröffnet. (Nach GULEKE, in KIRSCHNER III/1.)

Augen-Nasenwinkel, der die Orbita an der Innenseite umkreist und am äußeren Rand des Nasenbeins vorbeigeht ähnlich wie zur Stirnhöhlenoperation. Da die von der Orbita abgelöste Periorbita mit Inhalt gut nach außen gehalten werden muß, so näht OEHLECKER die Lidspalte mit feinsten Seide zu unter Bildung zweier Falten, die die Wimpern verdecken. Der Weichteilschnitt wird bis auf den Knochen geführt mit Ausnahme des oberen und äußeren Wundwinkels und nun die Periorbita vorsichtig abgelöst unter Schonung der Trochlea. Zum Zurückhalten des Bulbus bzw. der Orbita nach außen hat OEHLECKER einen besonderen stumpfen Haken angegeben. Dann wird mit dem scharfen Löffel die Lamina papyracea eingebrochen, die Siebbeinzellen werden ausgeräumt und die Lamina papyracea so weit nach hinten entfernt, daß man an dem stehenbleibenden Rest eben noch einen Halt für den eingesetzten, die Periorbita zurückhaltenden Haken findet. Auch der größte Teil des Tränenbeins, von dem der Tränensack vorher stumpf abgelöst wird, wird entfernt, ebenso der Proc. frontalis des Oberkiefers. OEHLECKER empfiehlt dann, die nun in der Nasenhöhle vorliegende mittlere Muschel abzuschneiden. Unbedingt notwendig erscheint das nicht. Die Resektion der mittleren Muschel bedeutet immer eine gewisse Gefahr, da innerhalb ihres Ansatzes die Lamina cribrosa gelegen ist und von hier aus leicht ein Infektionsweg in die vordere Schädelgrube eröffnet wird. Man kann sich daher die

Resektion der mittleren Muschel sparen, wenn der Zugang auch so genügend breit ist. Ist der Zugang nicht genügend, so kann die Resektion der Muschel auch dann noch stattfinden. Beim Vordringen in die Tiefe ist darauf zu achten, daß man sich nicht über eine Horizontalebene erhebt, die man sich durch den inneren Lidwinkel gelegt denkt, da dieser Ebene die Lamina cribrosa entspricht. Hat man die Siebbeinzellen mit Hilfe eines scharfen Löffels und der BRÜNINGSSCHEN Stanze entfernt, so stößt man gegen die Mittellinie zu auf die vordere Wand der Keilbeinhöhlen und eröffnet sie mit einem kleinen Meißel (Abb. 387). Um in die beiden Keilbeinhöhlen eindringen zu können, muß die Vorderwand in größerer Ausdehnung eröffnet und das Septum der Keilbeinhöhlen und der hinterste Teil der Nasenseidewand entfernt werden. Die Schleimhaut der Keilbeinhöhlen wird ausgeräumt und dann das

Dach der Keilbeinhöhlen eröffnet. Ist ein Tumor vorhanden, so ist der Meißel meist nötig, da der Knochen sehr verdickt zu sein pflegt. Nach OEHLECKER wird dann die Dura eröffnet und eine eventuelle Blutung durch Suprarenintupfertamponade gestillt. Nach OEHLECKER ist die Operation 16mal ausgeführt worden mit 2 Todesfällen.

Zu b) *Die endokraniellen Eingriffe.*

Im Gegensatz zu dem Weg durch die Nase steht der Weg durch die vordere Schädelgrube. Er ist von FEDOR KRAUSE 1900 zum ersten Male begangen und als frontoparietale Methode bezeichnet worden. Unter Bildung eines großen, osteoplastischen Knochenlappens über dem Stirn- und Schläfenbein mit hinterer Basis und Aufklappen dieses Lappens wird ein Duralappen gebildet. Blutstillung der Meningealgefäße. Vorsichtiges Emporheben des Stirnhirns mit Spatel, bis die Riechnerven und die Gegend des Chiasma frei werden. KRAUSE konnte auf diesem Wege einen großen Tumor entfernen. Die Knochenlücke war vorn 96, hinten 85, oben 95 und unten 92 mm breit. Außer dieser von KRAUSE

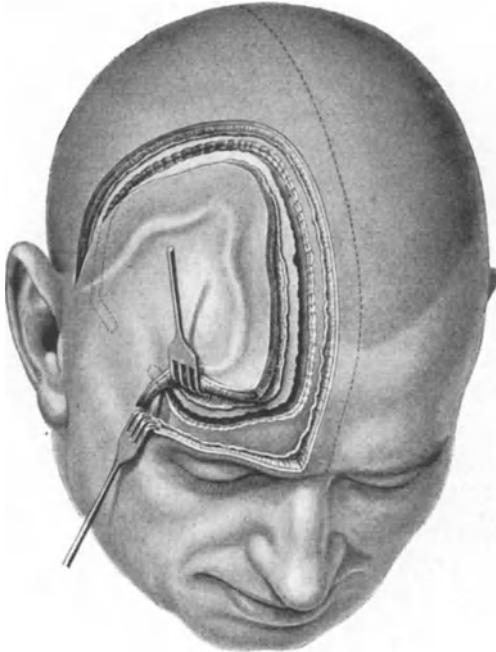


Abb. 388. Die frontale Hypophysenoperation nach F. KRAUSE. I. Aufklappung eines großen Stirnlappens zur Freilegung der Hypophyse.

empfohlenen Methode ist auch durch Aufklappen eines großen osteoplastischen Temporal-lappens unter Emporheben des Schläfenhirns die Hypophysengegend freigelegt worden (CATON, PAUL, HORSLEY) (s. unten).

1. Durch die mittlere Schädelgrube. Diesen Zugang hat HORSLEY empfohlen. Er hat sich als schwieriger und unübersichtlich erwiesen und ist daher allgemein aufgegeben worden.

2. Durch die vordere Schädelgrube. Dagegen hat der Weg durch die *vordere Schädelgrube* (F. KRAUSE) große Bedeutung erlangt. Der Zugang wird fast allgemein in Form einer osteoplastischen Trepanation durchgeführt. Besondere Verdienste haben sich CUSHING, DE MARTEL, LEXER (RUPP), FRAZIER, PUSSEP, RÖPKE und GULEKE erworben.

Der Eingriff kann gut nach örtlicher Umspritzung des ausgedehnten Operationsgebietes, das etwa die Hälfte des Stirnbeines und den vorderen Teil des Schläfenbeines beansprucht, vorgenommen werden. Die Knochenöffnung soll, wenn möglich, oberhalb der durch das Röntgenbild feststellbaren Grenzen der entsprechenden Stirnhöhle, aufhören. Da meist ein großer Haut-Muskel-Periost-Knochenlappen gebildet wird, so muß er einen breiten Weichteilstiel haben,

der nach CUSHING und GULEKE am besten in der Schläfengegend angelegt wird.

Wir halten uns mit der Beschreibung des Eingriffes im wesentlichen an die Darstellung GULEKES. Der Schnitt beginnt über dem Ohr, verläuft senkrecht nach oben bis fast an die Mittellinie, der er bis zum medialen Ende der Augenbraue folgt. Dann läuft er oberhalb der Augenbraue bis zum äußeren Augenhöhlenrand. Die Weichteile werden nur wenig abgelöst (Abb. 388). Zunächst werden nun ein oder mehrere Bohrlöcher angelegt, das erste oberhalb der Stirnhöhle nahe der Mittellinie. Wird die Stirnhöhle versehentlich eröffnet, so muß die Schleimhaut mit einem scharfen Löffel restlos entfernt werden. Der Knochenlappen wird in etwas geringerer Ausdehnung als der Weichteillappen mit der elektrischen Fräse, der DAHLGRENschen oder der LUERSchen Zange (GULEKE) umschnitten (Abb. 388). Da er nach der Schläfenseite umgebrochen werden muß, wird die Knochenbasis hier von beiden Seiten mit der DAHLGRENschen oder LUERSchen Zange etwas verschmälert. Wie oben beschrieben, wird nun der Weichteilknochenlappen nach unten umgebrochen, und, wenn nötig, mit der LUERSchen Zange der untere Knochenrand bis an die Schädelbasis entfernt (Abb. 389). Ehe man die Dura eröffnet, empfehlen GULEKE u. a. den bisher in Rückenlage oder sitzend

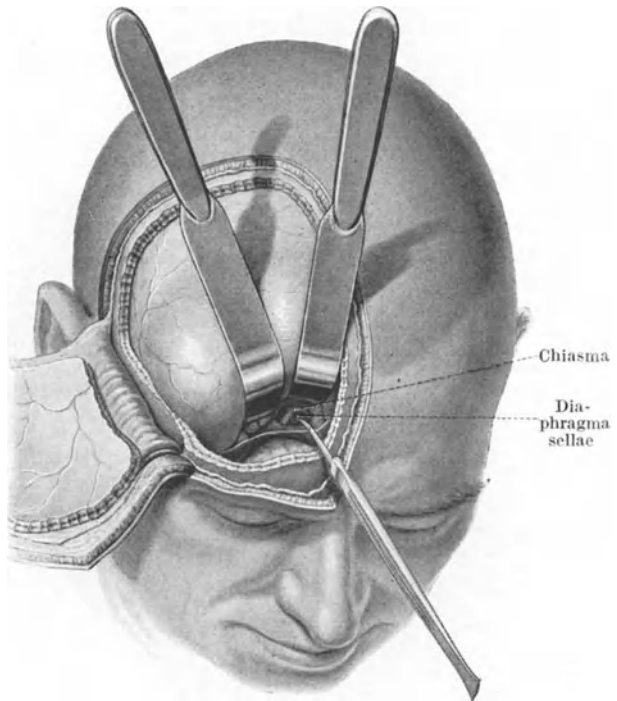


Abb. 389. Die frontale Hypophysenoperation. Das Stirnhirn wird angehoben, der vordere Winkel des Chiasma wird sichtbar gemacht und vor diesem das Diaphragma sellae in der Mittellinie durchtrennt. (Nach GULEKE, in KIRSCHNER III/1.)

operierten Kranken nun so zu lagern, daß der Kopf über die Tischkante hängt. Dadurch fällt das Gehirn in der Kapsel seiner Häute zurück und man kann die Ablösung von dem Augenhöhlendach unschwer vornehmen. GULEKE empfiehlt zwischen Knochen und Dura Novocain-Suprareninlösung einzuspritzen, da dann die Lösung leichter gelingt. Sind starke Jura cerebrale am Orbitaldach, so können sie vorsichtig mit dem Meißel erniedrigt werden. Erhält man so keinen genügenden Zugang unter das Stirnhirn, so ist es zweckmäßig, das Augenhöhlendach bis zum Eintritt des Sehnerven vorsichtig wegzunehmen. Mit einem stumpfen, löffelähnlichen Instrument können dann die Weichteile der Augenhöhle zurückgehalten und geschützt werden. Kann man sich mit der Ablösung der Dura vom Orbitaldach begnügen, so führt man sie bis zum Rand des kleinen Keilbeinflügels fort. Verfolgt man diesen Rand bis zur Mittellinie, so erreicht man den Sehnerveneintritt und kann sich den Sehnerven zu Gesicht bringen (Abb. 389). Meist wird erst jetzt die Dura nach der Vorschrift von KRAUSE in einiger Entfernung vom Rand des kleinen

Keilbeinflügels (Cave! Randsinus) nur in der Nähe des Sehnerveneintritts eröffnet (Abb. 390). GULEKE empfiehlt das Vorgehen von FRAZIER und DE MARTEL und eröffnet die Hirnhaut sofort nach Aufklappung des Knochenlappens schon etwas oberhalb des Augenhöhlenrandes. Die Eröffnung wird breit und in querer Richtung vorgenommen und kann neben der Mittellinie nach aufwärts fortgesetzt werden, wenn die Übersicht nicht ausreicht. Zwar ist das Operieren bei nicht eröffneter Dura schonender, da die schützende Hirnhaut den Druck auf das Gehirn gleichmäßiger verteilt und auch die Infektionsgefahr geringer macht. Aber der Zugang wird durch die frühzeitige Eröffnung wesentlich erleichtert und die

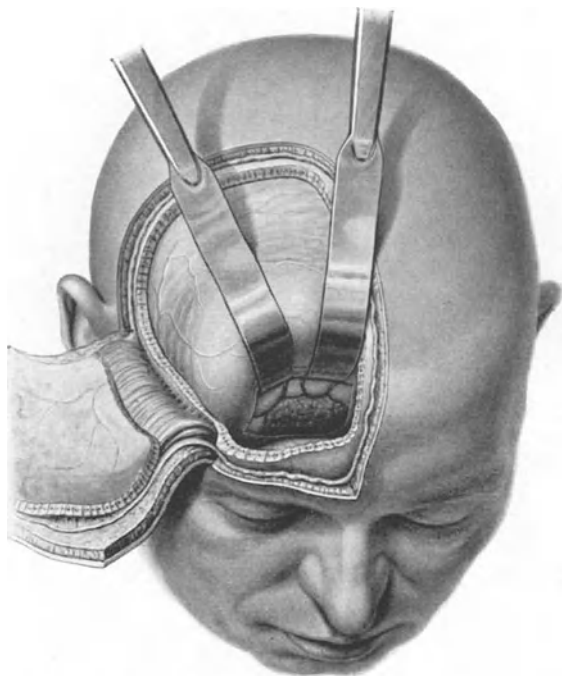


Abb. 390. Freilegung eines großen, basalen, über der Sella gelegenen Endothelioms auf frontalem Wege. Man sieht die knöcherne Oberfläche der Geschwulst unter dem überhängenden Stirnhirn in großer Ausdehnung freiliegen. (Nach GULEKE, in KIRSCHNER III/1.)

Dauer der Freilegung der Geschwulst abgekürzt, besonders wenn man, wie das GULEKE empfiehlt, mehr von der Seite, also entlang des kleinen Keilbeinflügels, als von vorn vordringt. Durch die frühzeitige Eröffnung und das Abfließen des Liquors wird der Druck erniedrigt und das Gehirn läßt sich besser anheben. Operiert man bei geschlossener Dura, so ist es zweckmäßig, durch Punktion des Seitenventrikels eine zeitweilige Entlastung vorzunehmen. Hat man die Mittellinie erreicht, so stößt man zunächst häufig auf den Riechnerven, der als Wegweiser zum gleichseitigen Sehnerven dienen kann.

Größere Geschwülste, die über die Sella hinausragen, werden nun ohne weiteres erkannt. Kleinere, im wesentlichen in der Sella liegende

Geschwülste machen sich häufig nur durch die Verdrängung des Chiasma und des dazwischenliegenden vorgewölbten Diaphragma sellae bemerkbar. Findet sich eine stark gefüllte Cisterna chiasmatis, so muß sie eröffnet werden. GULEKE macht darauf aufmerksam, daß es außerordentlich wichtig ist, sich nun streng an die Mittellinie zu halten, da außerhalb des Chiasma die A. carotis verläuft und unter keinen Umständen verletzt werden darf. Bleibt man in der Mittellinie, so wird dies vermieden, allerdings verlaufen die Aa. cerebri ant. und die A. communicans ant. vor dem Operationsgebiet. Sie müssen unter Umständen, wenn sie den Zugang hindern, doppelt unterbunden und durchtrennt werden. Hat man die Geschwulst gefunden, so muß sie auf dieselbe schonende Weise nach Spaltung der Kapsel mit der Diathermieschlinge ausgehöhlt, dadurch verkleinert und schließlich die Kapsel wenn möglich entfernt werden. Die die Kapsel umgebenden Gefäße müssen abgeschoben oder wenn nötig unterbunden werden. Die größte Gefahr besteht meist bei der Ablösung der Hinterwand der Ge-

schwülste, da sie oft unmittelbar auf dem Boden der dritten Hirnkammer liegen. Diese Kammer darf aber unter keinen Umständen eröffnet werden. Man soll daher, wenn Auslösungsschwierigkeiten bestehen, den hinteren Geschwulstteil lieber zurücklassen. Die Geschwülste, die nur das Diaphragma der Sella vorwölben, können meist leicht entfernt werden. Mit einem feinen Tenotom wird das Diaphragma gespalten und die Geschwulst herausgenommen. Auf gute Blutstillung ist zu achten und die Weichteilwunde nach Zurückklappen des Lappens vollkommen zu schließen (s. S. 540).

i) Die Deckung von Schädelknochenlücken.

(HERTLE.)

Nach JULIUS WOLFF rühren die ersten Angaben über Schädelrückendeckung aus dem Jahre 1670 her. Wirklich beglaubigte Versuche, durch Trepanation gewonnene Schädelstücke wieder einzupflanzen, sind zuerst von PHILIPP v. WALTER (1820) ausgeführt worden. Experimentelle Untersuchungen hat MERREM in Gießen (1810) ausgeführt, nach ihm PHILIPP v. WALTER. Beide haben an Hunden experimentiert und eine mit dem Trepan entnommene Scheibe unter Erhaltung von Dura und Epicranium mit Erfolg replantiert. Experimentelle Arbeiten sind dann von HEINE (1850), FLOURENS (1847 und 1859), OLLIER (1850—1860), JULIUS WOLFF (1860) ausgeführt worden. OLLIER hat auch schon Transplantationsversuche mit Periost-Knochentransplantaten, ebenso Homoiotransplantationen gemacht und von ihm rührt auch schon der Vorschlag her, Knochenstücke von frischen amputierten Extremitäten zu nehmen. Die ersten Versuche der Knochenplastik mit Perioststiel gehen auf HEINE zurück. Auch JULIUS WOLFF hat erfolgreiche Experimente ausgeführt. Gestielte Periost-Knochenlappen hat LANGENBECK zuerst zur osteoplastischen Freilegung des Naseninneren (1859) und am Oberkiefer (1861) mit Erfolg ausgeführt. BILLROTH hat das Verfahren am Unterkiefer versucht. Gestielte Knochenlappen hat früher schon DIEFFENBACH zum Schluß der Gaumenspalten (1826) verwendet. JULIUS WOLFF hat sie zur Behandlung von Pseudarthrosen (1863) vorgeschlagen. Die ersten Haut-Periost-Knochenlappen zur Schädeldeckung benutzte W. MÜLLER 1890. Sein Verfahren gründet sich auf die kurze Zeit vorher bekanntgegebenen Plastiken von FRANZ KÖNIG, der Haut-Periost-Knochenlappen zur Nasenplastik (1886) verwendete und W. WAGNER (1889), der die erste osteoplastische Trepanation ausführte. WAGNER hat den Knochen vollständig durchgemeißelt, während MÜLLER vom Knochen nur die Lamina ext. in den Weichteillappen nahm, die übrigen Anteile des Knochens aber entfernte. MÜLLER empfahl schon die Plastik auch zur Deckung von Lücken. In die Tat umgesetzt hat sie KÖNIG (1890). Das Verfahren der Lückendeckung mit einem aus der Umgebung des Defektes gewonnenen Haut-Periost-Knochenlappen wird nach MÜLLER-KÖNIG benannt. Die wesentlichsten Verbesserungen und Abänderungen dieses Verfahrens rühren von NICOLADONI (1895) und LEOTTA (1910) her. NICOLADONI bildete 2 Lappen mit entgegengesetzt liegender Basis. Der eine enthielt die Weichteile über dem Defekt, der andere schloß einen Knochenlappen ein. Beide Lappen wurden dann ausgetauscht. LEOTTA bildete hufeisenförmige Lappen, die einen je nach der Größe der Lücke ausgemeißelten Knochenlappen enthielten und verschob diesen Lappen in der Längsrichtung über dem Defekt; oder er bildete zu beiden Seiten der Lücke einander gegenüberliegend 2 Lappen, die Periost und Knochen enthielten und vereinigte diese Lappen nach der CELSUSSchen Methode, indem er sie gegeneinander über die Lücke herüberzog. Im Gegensatz zu dem MÜLLER-KÖNIGSchen Verfahren steht das nach v. HACKER-DURANTE genannte. v. HACKER hat seine Methode 1903 bekannt gegeben. Nach dieser Bekanntgabe haben sich verschiedene Autoren gemeldet, die das Verfahren schon jahrelang mit Erfolg zur Anwendung brachten. (DURANTE seit 1884 [BIAGI], GARRÉ seit 1895 u. a.) Bei der Methode nach v. HACKER-DURANTE wird ein Periost-Knochenlappen in der Umgebung der Lücke gebildet unter Abmeißelung der oberflächlichsten Knochenschale. v. HACKER hat den Lappen so umgeklappt, daß er mit der Periostseite durawärts zu liegen kommt. PFLUGRADT hat (1916) die Verschiebung von Galeaperiost-Knochenlappen empfohlen. Eine Weichteildeckung ohne Periost und Knochen wurde zur Deckung von Schädeldefekten von CARL BECK (1906) in Gestalt eines Lappens aus dem M. temporalis empfohlen. Außer diesen Methoden zur plastischen Deckung von Schädelrücken ist die freie Transplantation, sowohl als Autotransplantation, als Homoiotransplantation und Heterotransplantation, und schließlich als Allotransplantation verwendet worden. Zur Autotransplantation wurden herangezogen das Trepanationsstück oder Splitter bei Schädelverletzungen. MAC EWEN

(1886) [zitiert nach KÜSTER, Chirurg.-Kongr. 1889, Knochenplättchen, HOFFMANN (1902) und Knochenplatten aus der Tabula externa (LEXER, NIEDEN 1917), Tibia (SEYDEL 1886), CZERNY (1895) u. a.], das Schulterblatt von RÖPKE (1912), das Sternum von P. MÜLLER (1919), Rippen von KAPPIS (1915) und G. B. SCHMIDT (1916) und Rippenknorpel von NICOLADONI und LOTHEISEN (1908); von Homoiotransplantaten sind besonders die aus der Tibia von amputierten Extremitäten gewonnenen Stücke zu nennen. Sie werden meist bald resorbiert. Heterotransplantate sind wohl nur in entkalktem oder gekochtem Zustand zur Anwendung gekommen, sie rechnen daher eigentlich zu den Allotransplantaten. Unter diesen wurden Versuche in früherer Zeit angestellt mit Gummi, Gips, Edelmetallen, Elfenbein DAVID (1898), der auch toten Knochen transplantierte, ebenso wie WESTERMANN (seit 1897), der den Knochen vorher auskochte und KÜMMELL (1891), der nach einem von SENN angegebenen Verfahren entkalkten Knochen überpflanzte. Durch bis in die neueste Zeit reichende Versuche zur Deckung von Schädelücken wurden *Celluloidplatten* von A. FRAENKEL (1895) zuerst empfohlen und von verschiedensten Autoren mit gutem Erfolg angewendet. Außer dem Celluloid scheint das *Horn* [BAEYER, REHN und WAKABAYASKY (1911)] oder *Schildpatt* [HENSCHEN (1916)], gut verwendbar zu sein. Das *Plexiglas*, ein neuer glasklarer, sehr fester, in der Wärme biegsamer Werkstoff, eignet sich ebenfalls gut (KLEIN-SCHMIDT, ZANDER). Wenn nicht besondere Gründe vorliegen, wird man aber die plastischen Methoden und nächst diesen die Autotransplantation den übrigen Verfahren vorziehen.

Von den plastischen Verfahren hat jedes sein Anwendungsgebiet. Die Methode von MÜLLER-KÖNIG ist technisch schwieriger und empfiehlt sich nur für kleinere Defekte. Sie läßt sich auch nur dann gut durchführen, wenn die Haut über der Lücke erhalten ist, dann wird sie am besten in der Abänderung von NICOLADONI zur Anwendung gebracht. Ist ein Hautdefekt vorhanden, so kann man am ehesten die Methode von LEOTTA empfehlen.

Die Technik der plastischen Deckung: Das Verfahren von v. HACKER-DURANTE ist technisch einfacher, und läßt sich auch leichter anwenden, wenn die Haut über dem Defekt fehlt oder mangelhaft ist. Es kann selbst bei großen Lücken durchgeführt werden, da man in der Lage ist, zwei oder mehrere Periost-Knochenlappen von verschiedenen Seiten über einen Defekt herüberzulegen.

Nachdem KOCHER seinerzeit vor einer Defektdeckung nach Schädelverletzung gewarnt hatte, um dem Schädelinhalt durch die Knochenlücke eine Art Ventil gegenüber Druckschwankungen zu verleihen, ist auf Grund der Arbeiten von KÖNIG, BUNGE, STIEDA, BREVID, SOHR, SCHAAK u. a. die Deckung von Defekten empfohlen worden. Die Befürchtungen KOCHERS hatten sich als unbegründet erwiesen. Abgesehen von der Gefahr der Gehirnverletzung an der Defektstelle stellte es sich heraus, daß die im Anschluß an eine Schädelverletzung mit Beteiligung von Dura und Gehirn auftretenden Verwachsungen des Gehirns mit den deckenden Weichteilen in vielen Fällen die Ursache einer traumatischen Epilepsie war. Auch psychische Störungen sind beobachtet worden (KÖNIG).

Alle diese Störungen sind gelegentlich im Anschluß an die Lösung der Verwachsungen und Deckung des Defektes verschwunden; die sog. *Encephalolyse*, d. h. die Befreiung der Dura bzw. Dura-Gehirnnarbe von den Knochenrändern hat als Voraussetzung einer Defektdeckung zu gelten. Der geeignete Zeitpunkt ist in den einzelnen Fällen verschieden und soll so gewählt werden, daß man mit Sicherheit die Wundheilung als lange abgeschlossen betrachten kann (nach LEXER etwa $\frac{1}{2}$ Jahr bei Schußverletzungen). Es empfiehlt sich vor dem Eingriff eine Prüfung auf ruhende Infektion (s. S. 482).

Die Technik der Schädelrückendeckung ist folgende: Ist die Haut erhalten, so wird sie am besten in Form eines Lappens mit einem Stiel möglichst nach der Schädelbasis zu umschnitten und vorsichtig von der Schädelücke abgelöst. Dabei findet sich sehr häufig im Bereich der Lücke ödematöses, gefäßloses Narbengewebe, das nicht selten auch eine oder mehrere, mit wasserklarem Inhalt gefüllte Cysten enthält. Ist der Hautlappen genügend abgelöst, so daß der ganze Knochenrand übersehen werden kann, so durchschneidet man mit

größter Vorsicht am Knochenrand das Narbengewebe mit einem scharfen, gegen den Knochen gerichteten Messer und löst so ringsherum die Narbe aus. Man geht damit so weit, daß man ringsherum mit einem schlanken Elevatorium zwischen Narbengewebe und Knochen Eingang findet. Nicht selten bleiben zackige und scharfe Knochenränder zurück, die mit der LUERSchen Zange gleichmäßig gestaltet werden (Abb. 391). Das befreite Gehirn sinkt in vielen Fällen nach der Narbenlösung ein. Ist das Schwielenewebe sehr stark entwickelt, so wird es mit größter Vorsicht in einzelnen Lamellen von der Dura

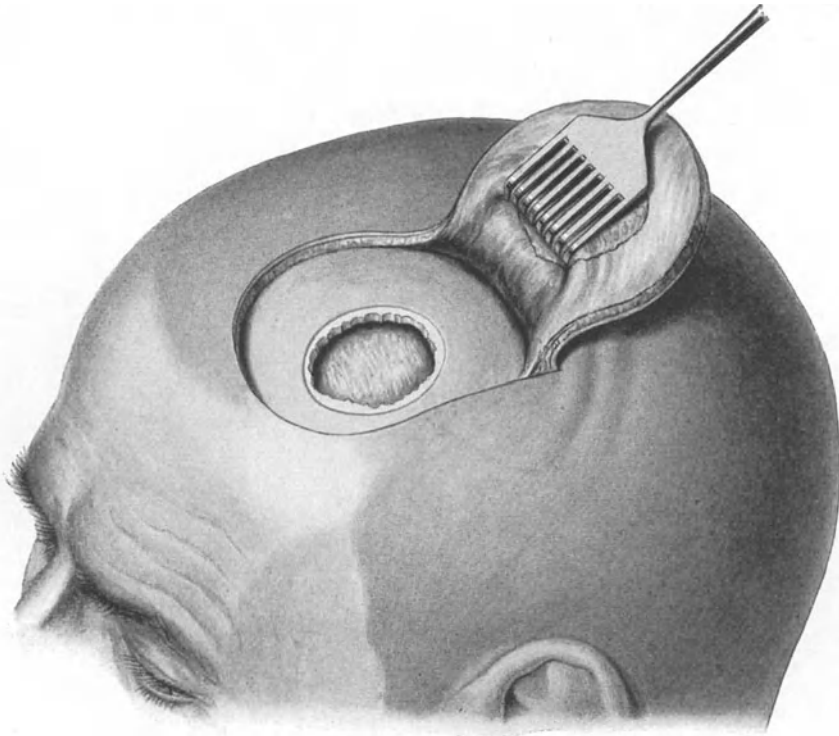


Abb. 391. Schädelplastik nach v. HACKER-DURANTE. I.
Die Knochenlücke ist angefrischt, das Periost umschnitten.

abgelöst. War die Haut über der Lücke nur mangelhaft erhalten infolge von Verletzung und Narbenbildung, so entfernt man zweckmäßigerweise diese Haut, da sie häufig der Nekrose verfällt und den weiteren Wundverlauf stören kann. Erst nachdem die Lücke in der geschilderten Weise ringsherum freigelegt ist und nachdem die Narbenlösung erfolgreich durchgeführt wurde, wird der weitere Operationsplan zur Deckung erwogen. Wie schon oben erwähnt, kann man die NICOLADONISCHE Abänderung des MÜLLER-KÖNIGSchen Verfahrens nur dann zur Anwendung bringen, wenn die Haut über der Lücke erhalten werden konnte. Man umschneidet dann zwei entsprechend große, entgegengesetzt gestielte Weichteillappen. Nach Zurückziehung der Hautränder wird das Periost im Bereich des einen Lappens ebenfalls durchtrennt und nun ein dem Defekt entsprechendes Knochenstück in diesen Weichteillappen hineingenommen. NICOLADONI hat vorgeschlagen, den entsprechenden Knochenlappen mit der straff gespannten Bogensäge herauszusägen. Er hat zu diesem

Zweck zunächst eine der Größe des Knochendeckels entsprechende Rinne in den Knochen gemeißelt, dann den Knochen oberflächlich abgesägt. v. EISELSBERG hat hierzu die kurze HAYSche Säge verwendet. Ist der Knochen ausgesägt, so werden die beiden Lappen so ausgetauscht, daß der den Knochen enthaltende Lappen die Lücke deckt, während der ursprünglich über der Lücke gelegene Lappen an die Stelle des knochenenthaltenden verschoben wird. Nach dem ursprünglichen Verfahren von MÜLLER-KÖNIG wird ein Weichteillappen in der Umgebung der Lücke umschnitten und nach Spaltung des Periostes eine

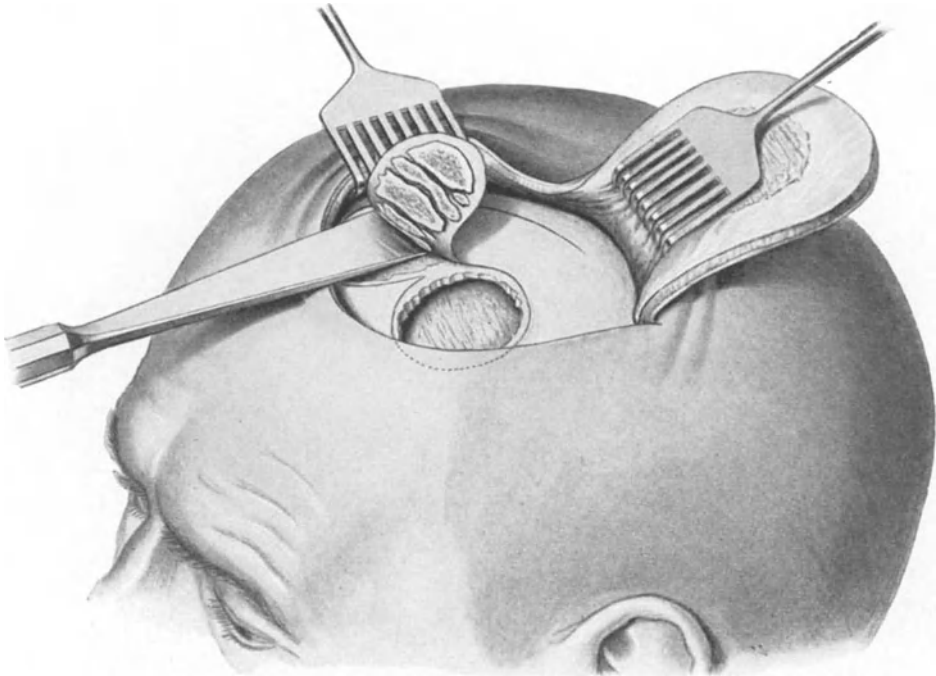


Abb. 392. Schädelplastik nach v. HACKER-DURANTE. II.
Aus der Umgebung der Knochenlücke wird ein Periost-Knochenlappen gebildet, der umgeklappt oder verschoben mit dem Periost der Umgebung vernäht wird.

der Knochenlücke entsprechende Knochenplatte mit einem breiten, messerscharfen Meißel, der bis in die Diploe hineingreift, im Zusammenhang mit dem Weichteillappen gebildet und mit diesem in die Lücke hineingelagt. Der ursprünglich den Defekt deckende Lappen wird, soweit er erhalten werden konnte, an Stelle des ersten Lappens verlagert und der ungedeckte Rest durch THIERSCHsche Lappchen versorgt.

Das Verfahren nach v. HACKER-DURANTE vermeidet die technischen Schwierigkeiten der MÜLLER-KÖNIGSchen Methode. Es braucht außerdem kein neuer Hautlappen umschnitten zu werden. Schon dadurch wird das kosmetische Resultat verbessert, das bei der MÜLLER-KÖNIGSchen Methode meist deshalb zu wünschen übrig läßt, weil nach Austausch der Lappen Unregelmäßigkeiten der Nähte und Unebenheiten der Oberfläche zurückbleiben. Bei dem Verfahren nach v. HACKER-DURANTE bildet man ebenfalls am besten einen größeren Lappen, der aber nur die Haut und Galea enthält (Abb. 391). Ist die Haut über dem Defekt sehr dünn und narbig, so kann man sie gleich entfernen. Ist

der Hautlappen abgelöst, so wird die *Encephalolyse* wie oben angegeben ausgeführt. Dann umschneidet man einen seitlich gestielten Periostlappen und meißelt mit einem breiten, messerscharfen Meißel ein der Defektgröße entsprechendes Knochenstück heraus. In den seltensten Fällen gelingt es, dieses Knochenstück im Zusammenhang zu erhalten, da man nur die Lamina ext. abträgt. Die Knochenplatte bricht daher fast regelmäßig mehrmals ein. Diese Einbrüche sind ohne Bedeutung, sie bieten sogar insofern einen Vorzug, als dadurch die Möglichkeit gegeben ist, die mit dem Periost im Zusammenhang stehende Knochenplatte nach Bedarf zu biegen (Abb. 392). Am besten geht man so vor, daß man auf den im Winkel von etwa 30° aufgesetzten Meißel kurze Schläge ausübt. Dadurch wird jedesmal eine dünne Lamelle aus dem Knochen herausgehoben, die mit dem Periost im Zusammenhang bleibt, während sich der Periost-Knochenlappen nach oben aufbiegt. So entsteht eine ganze Reihe schmaler Knochenlamellen im Zusammenhang mit dem Periost und man kann diesen Periost-Knochenlappen nach Bedarf größer oder kleiner bilden. Nur wenn eine Lücke sehr breit ist, läßt sich das Abmeißeln der Knochenlamellen nicht mit einer Meißelbreite durchführen, man muß dann mehrere Meißelbreiten nebeneinander aus dem Schädeldach herausnehmen. Erscheint der Lappen genügend groß, um die Lücke vollständig decken zu können, so wird er nach weiterer Ablösung des Perioststieles an diesem Stiel in den Defekt hinübergeschoben, nachdem er zurechtgebogen ist. Der Periostknochenlappen wird dann mit einigen Nähten, so gut das möglich ist, an dem die Lücke umgebenden Periost angenäht. Man kann auch nach v. HACKER den Lappen nach der Fläche so umklappen, daß das Periost nach dem Schädelinneren zu liegen kommt und ihn so befestigen. Gelang das Ablösen eines Weichteillappens, so wird dieser nun einfach über die gedeckte Lücke zurückgeklappt und durch Naht festgelegt. Mußte Haut geopfert werden, so gelingt es in der weitaus größeren Mehrzahl der Fälle unter Zuhilfenahme eines Bogenschnittes, die Weichteillücke restlos durch Lappenverschiebung zu decken. Ist ein Defekt sehr lang, so kann man ihn durch zwei gestielte Periost-Knochenlappen decken. Ist die Knochenlücke sehr groß, so können auch mehrere derartige Periost-Knochenlappen gebildet und über dem Defekt miteinander vereinigt werden.

Über die Technik der Lückendeckung durch *freie Transplantation* ist nicht viel zu sagen, sowohl Stücke von Rippen, der Tibia, der Beckenschaufel und der Tabula externa werden sich (meist mit Periost) in lange, schmale Defekte leicht einpflanzen lassen. Gute Blutstillung des Lagers ist von großer Bedeutung (LEXER). Eine Transplantation kann natürlich nur vorgenommen werden, wenn eine gute Weichteildeckung über dem Transplantat gelingt. Bei größeren Defekten können mehrere Tibia- oder Rippenstücke nebeneinander verwendet werden.

Sehr geeignet ist das Mittelstück des *Schulterblattes* zur Deckung größerer Defekte.

Die Entnahme einer Knochenplatte aus dem Schulterblatt zur Deckung einer Schädel-lücke (RÖPKE). Um in keiner Weise die Bewegungen des Armes und der Schulter zu beeinträchtigen, muß die Knochenplatte aus dem mittleren Teil des Schulterblattes, und ohne wesentliche Schädigung der an ihm ansetzenden Muskeln durchgeführt werden. Die Entnahme geschieht auf folgende Weise: Mit einem Schrägschnitt, etwa dem Verlauf des lateralen Randes des M. latissimus folgend, wird die Schulterblattnuskulatur freigelegt. Die derbe Fascie des M. infraspinatus wird nach RÖPKE etwa $\frac{1}{2}$ cm von dem medialen Rande der Scapula und parallel dazu durchtrennt. Die Muskelfasern lassen sich leicht

nach dem lateralen Rand der Scapula zu gleichmäßig mit dem Messer dicht am Periost ablösen. Nahe am medialen Rande bohrt man ein Loch durch das Schulterblatt und von diesem aus wird das Knochenstück mit dem Periost mit der Fräse oder mit einem Meißel in der gewünschten Größe umschnitten. Nach vorsichtigem Anheben des umschnittenen Stückes kann man auch die Fasern des M. subscapularis von der Vorderseite von der Knochenhaut ablösen, so daß man ein auf beiden Seiten mit Periost bekleidetes Knochenstück erhält. Wir halten es für zweckmäßiger, nach Freilegung des Schulterblattes mit Schrägschnitt, wie oben beschrieben, nach Durchtrennung der Fascie des M. infraspinatus im unteren Abschnitt fingerbreit vom medialen Schulterblattrand in den deutlich erkennbaren Muskelzwischenraum zwischen den Mm. infraspinatus einerseits und teres major und minor

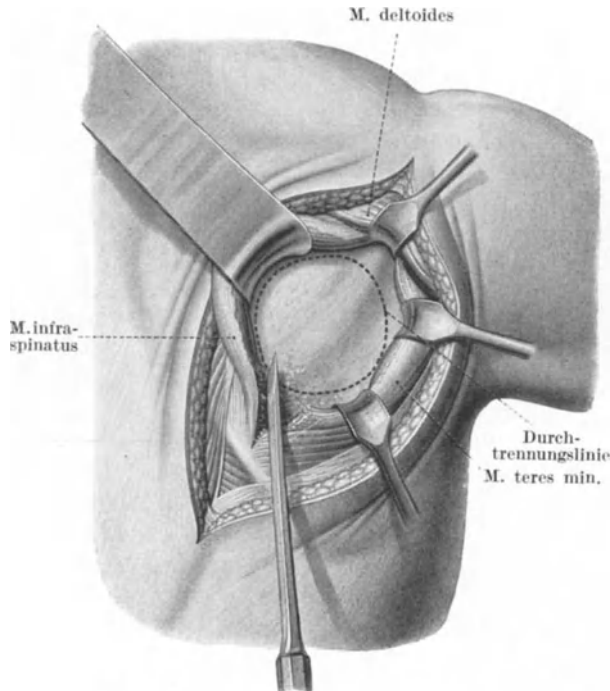


Abb. 393. Die Entnahme einer beiderseits mit Periost überzogenen Knochenplatte aus dem Schulterblatt. I. Ohne wesentliche Schädigung der Schulterblattmuskulatur wird entsprechend der punktierten Linie das Schulterblatt in der gewünschten Größe herausgemeißelt.

andererseits einzudringen. Einige Bündel der letztgenannten Muskeln müssen meistens in der Nähe des Schulterblattwinkels durchtrennt werden. Dann läßt sich aber der Muskelzwischenraum weit auseinanderziehen, so daß die hintere Schulterblattfläche übersichtlich genug freiliegt, um den Periostknochenlappen zu entnehmen. Ist er mit dem Meißel umschnitten (Abb. 393), so wird er vorsichtig mit dem Elevatorium angehoben und nun das vordere Periost ebenfalls in der Schnittlinie durchtrennt. Hebt man nun die Knochenplatte mit dem beiderseitigen Periostüberzug etwas an, so kann sie mit der Knochenzange gefaßt werden (Abb. 394) und es gelingt ohne Schwierigkeit, die Fasern des M. subscapularis von dem ventralen Periost abzulösen. Nach Entnahme des Knochenstückes legen sich die Muskeln wieder übereinander und es sind meist nur einige Muskel-Fascien- und Hautnähte nötig. Für 2 Tage wird zweckmäßigerweise eine Glasröhre in die Wunde eingelegt.

Fehlt auch das Periost über dem Defekt, so wird das Transplantat mit dem Periost

nach außen in den Defekt eingepflanzt. Fehlt die Dura, so kann das Periost durawärts gelagert werden. Um die Schädelwölbung nachzuahmen, wird das Transplantat mehrfach eingesägt, doch so, daß die einzelnen Stücke mit dem Periost im Zusammenhang bleiben (Abb. 234, LEXER). Will man einen Defekt durch Allotransplantation decken, so ist auch hier die selbstverständliche Voraussetzung eine gute Weichteildeckung. Alle Transplantate werden am besten so in die Lücke eingefügt, daß die Knochenränder stufenförmig angefrischt werden, um dem Transplantat von vornherein einen sicheren Halt zu gewähren. Das Einpflanzen von Fettlappen in den Defekt, um die Höhle, die durch das Zurücksinken des Gehirns oder durch Zerstörung von Gehirnteilen entstanden ist, auszufüllen, wie das LEXER und GULEKE empfohlen haben, kommt besonders nach Trepanationen wegen traumatischer Epilepsie in Frage. Kleine Duradefekte lassen sich durch aus der Umgebung gewonnene, gestielte Dura-

lappen decken. Man kann die Dura nach der Fläche mit scharfem Messer in zwei Lagen spalten (BRÜNING). Größere Duradefekte werden am besten durch freie Transplantation von Peritoneum (PERTHES), Amnion (SCHMERZ), Fettfascienlappen (LEXER) oder Fascienlappen (KIRSCHNER) gedeckt.

Alle Gewebe, auch die eigene Dura, verwachsen aber mit den Hirnhäuten und dem Gehirn, wenn diese Gewebe an der Verletzung beteiligt waren. Daher kann auch der Reizzustand des Gehirnes und die dadurch bedingte Auslösung der traumatischen Epilepsie durch solche Maßnahmen nicht beseitigt werden. Heute wird im übrigen der Standpunkt vertreten, daß nur bei besonderer Veranlagung durch die Hirnarbe eine Epilepsie ausgelöst wird.

k) Die Eingriffe bei der Trigeminalneuralgie.

Die chirurgische Behandlung der Trigeminalneuralgie wurde zuerst etwa Mitte des 18. Jahrhunderts in Form der Durchschneidung der Nervenäste eingeführt. Es war das zu einer Zeit, in der man über die Trennung von sensiblen und motorischen Nerven nicht oder zum mindesten nicht genügend aufgeklärt war. Erst durch die Arbeiten von LANGENBECK (dem Älteren) wurde das Dunkel, das über die Funktion der einzelnen Nervenstämmen gebreitet war, einigermaßen aufgehellt. So kam es, daß neben den peripheren Ästen des Trigeminal auch der Facialis durchschnitten oder reseziert wurde. Schon frühzeitig wurden Zweifel gegen den Nutzen der Operation erhoben, so von VIELLARD und DUSSANS bereits 1768. Trotzdem wurde die Operation von einzelnen Chirurgen, z. B. HAIGHTON und be-

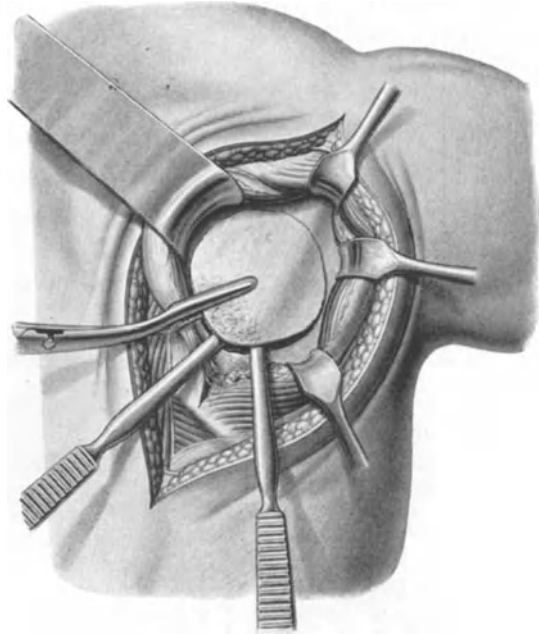


Abb. 394. Die Entnahme einer beiderseits mit Periost überzogenen Knochenplatte aus dem Schulterblatt. II. Unter Anhebung des Randes der Knochenplatte wird die Lösung auch auf der ventralen Seite unter Mitnahme des Periostes vorgenommen.

sonders von KLEIN, LEIDIG, ABERNETHY, LIZARS, VAN WY, MOTT u. a. mit mehr oder weniger gutem Erfolg geübt. Auch auf die Extremitätennerven wurde die Operation übertragen und da sie häufig erfolglos blieb oder die früheren Beschwerden sich bald wieder einstellten, so glaubte man Anastomosen annehmen oder die Ursache in einer raschen Heilung der durchschnittenen Nerven suchen zu müssen. Um das Wiederverwachsen der Stümpfe zu verhüten, wurden Fremdkörper eingelegt, absichtlich Eiterungen hervorgerufen, Stückchen aus dem Nerven reseziert oder das Glüheisen zur Durchtrennung angewandt. v. KLEIN durchschnitt den Facialis an seiner Austrittsstelle aus dem Foramen mastoideum. Daß häufig ohne Erfolg operiert wurde, war bei der Wahllösigkeit, mit der man bei der Durchschneidung der Nerven voring, nicht erstaunlich. Wie schon gesagt, wurde man erst durch die Arbeiten LANGENBECKs und VELPEAUs über die Funktion der einzelnen Nervenstämmen aufgeklärt und so werden bereits in dem Handbuch für Chirurgie von RUST (1834), dem ich diese Angaben entnommen habe, die Gehirnnerven nach ihrem physiologischen Verhalten aufgezählt. Besonders mit Rücksicht auf die Neuralgien am Schädel findet sich dort eine recht eingehende Darstellung der Nerven und ihrer Ausbreitungsgebiete. Da man zu der Zeit auch schon über die Tatsache der Nervenregeneration bis zu einem gewissen Grade aufgeklärt war, so wurde auch schon eine Erklärung für das Ausbleiben von Dauererfolgen, selbst bei anfänglich gutem Erfolg, gefunden.

Die Technik für die Durchtrennung der einzelnen Stämme des Trigeminal richtete sich hauptsächlich nach den Angaben von RICHERAND, HAIGHTON, VELPEAU, LIZARS,

WARREN u. a. Bei der Unsicherheit des Erfolges der hauptsächlich in der Peripherie stattfindenden Durchtrennung der erkrankten Nerven nimmt es nicht wunder, daß frühzeitig von seiten einzelner gewissenhafter Chirurgen gegen dieses Vorgehen Einspruch erhoben wurde. Es geschah das besonders von seiten STROHMEYERS und DIEFFENBACHS. STROHMEYER vertrat den Standpunkt, daß die Neuralgien durch Behandlung der Grundleiden mit Hilfe von Mitteln der inneren Medizin in den meisten Fällen mit Erfolg zu bekämpfen seien. DIEFFENBACHS Urteil stand ganz unter dem Einfluß der aufklärenden Arbeiten über die Nervenerkrankungen von ROMBERG und HIRSCH. Er meint, es ließe sich beinahe vertreten, wenn statt der Überschrift dieses Kapitels „Durchschneidung der Nerven“ gesetzt wäre: „Nichtdurchschneidung der Nerven“. An die Durchschneidung des N. facialis dürfte die Medizin seinerzeit nicht ohne Beschämung denken. Auch die Durchschneidung bei Neuralgien an den Extremitäten wird von ihm verworfen, ebenso beim Tetanus, obwohl auch bei dieser Erkrankung über gute Erfolge berichtet worden war. Er faßt sein Urteil dahin zusammen, daß die Sectio nervorum nur nach sorgfältiger physiologischer Nachforschung in seltenen Fällen vorzunehmen sei. Er führt zum Schluß eine ganze Anzahl von Mitteln an, die bei Neuralgien örtlich und innerlich angewendet werden können. Unter dem Einfluß DIEFFENBACHS scheint die Nervendurchschneidung tatsächlich seltener geübt worden zu sein. Sie wurde nur für Fälle aufgehoben, die einer konservativen Behandlung trotzen (V. v. BRUNS 1859). Die konservative Behandlung wurde dann auch später von GUSSENBAUER empfohlen. Erst um das Jahr 1870 herum trat die operative Behandlung wieder mehr in den Vordergrund, und zwar wurde sie in Form von Durchschneidung der Nerven an der Schädelbasis durchgeführt, für den 3. Ast am Foramen ovale von PANCOAST, KRÖNLEIN, SALZER, v. MIKULICZ, MADELUNG. Daneben wurden Resektionen des N. infraorbitalis (WAGNER) und N. alveolaris inf. (v. LINHARD und VELPEAU) angegeben. Alle diese mehr oder weniger schweren und eingreifenden Operationen führten auch nicht immer zu Dauererfolgen. Vielmehr kam es nicht selten, selbst nach Resektion größerer Stücke, zu Rückfällen. Daher wurden später für solche Fälle Methoden zum Verschluß der Knochenkanäle empfohlen. Auf der Suche nach einer Vereinfachung der Operation, mit der Möglichkeit, einen Dauererfolg zu erzielen, kam THIERSCH 1883 auf den Gedanken, die Nerven von der Peripherie aus freizulegen und sie gewaltsam aus ihren Knochenkanälen herauszulösen (s. S. 204). Er hat 1889 über seine Methode berichtet. BLUM hat die Ausreißung des N. infraorbitalis schon 1882 mitgeteilt. Mit einer besonders gebauten Zange wurden die Nerven nach Freilegung der Austrittsstellen am Knochen gefaßt und durch langsames Drehen der Zange ($\frac{1}{2}$ Drehung in der Sekunde) auf die Zange aufgewickelt, bis sie abrissen. Dabei stellte sich heraus, daß hauptsächlich die peripheren Verzweigungen herausgedreht wurden, während das zentrale Ende nicht immer von der gewünschten Länge war. Die Methode hatte im allgemeinen gute Erfolge, wenn es gelang, die sämtlichen Nerventückchen zusammen oder einzeln zu fassen und herauszudrehen. Über das Verfahren wurde auch später noch berichtet, und zwar von ANGERER 1896 und HELFERICH 1896. Abgesehen von den Ausreißungen der Nervenstämme an der Peripherie, wurde auch die Ausreißung im Verlauf des Nerven nach Freilegung desselben in seinem Knochenkanal schon von THIERSCH empfohlen und geübt und auch von anderen für zweckmäßig gehalten, da Rückfälle seltener beobachtet wurden. Der Wunsch nach einer radikalen Heilung der Neuralgien durch *Beseitigung des Ganglions* selbst wurde geweckt, da bei allen diesen genannten Verfahren eine Dauerheilung in vielen Fällen ausblieb. Die erste Ganglionresektion wurde von ROSE 1890 ausgeführt. HORSLEY (1891) durchtrennte den Stamm des N. trigeminus zentral vom Ganglion. Zu einer brauchbaren Methode haben aber erst F. KRAUSE und HARTLEY 1892 die Exstirpation des *Ganglion* gestaltet. Besonders KRAUSE hat sich in der Folgezeit die größten Verdienste um diese Operation erworben und über seine Erfolge in mehreren Arbeiten eingehend berichtet. Er konnte 1923 bereits seine Erfahrungen über 100 Ganglionentfernungen bekannt geben. Neben KRAUSE ist besonders LEXER mit einem bedeutungsvollen Operationsverfahren zur schonenden Exstirpation des Ganglion hervorgetreten. Auch der Versuch HORSLEYS, die Trigeminusneuralgie durch Durchschneidung des Stammes des Trigeminus zur radikalen Heilung zu bringen, ist in der Folgezeit zu einer brauchbaren Operationsmethode ausgebaut worden. Durch die experimentellen Arbeiten von VAN GEHUCHTEN 1903 und seine daran knüpfenden theoretischen Schlüsse wurde der Grund gelegt für die von FRAZIER und DE BEULE ausgearbeiteten Methoden, durch die es möglich ist, die sensible Portio major des N. trigeminus von der Portio minor zu trennen und zu durchschneiden.

Von den bisher aufgezählten Verfahren werden auch heute noch die THIERSCHSche Ausreißung, die radikalen Methoden der Ganglionentfernung und besonders in neuerer Zeit die Durchschneidung des Trigemiusstammes geübt. Alle teilweisen Resektionen und die Durchtrennung der Stämme an der Schädelbasis sind heute fast vollständig verlassen, und zwar zugunsten der Einspritzung von Alkohol in das Ganglion (HÄRTEL) oder von Zerstörung des Ganglions auf elektrischem Wege (KIRSCHNER). Die Einspritzungsverfahren entwickelten sich, seitdem 1903 SCHLÖSSER die ersten Angaben darüber machte, in ungeahnter Weise neben den operativen Eingriffen. Selbst mit der Ganglionentfernung sind sie vielfach in ernsten Wettstreit getreten, seitdem die Injektionsbehandlung des Ganglion selbst durch die Technik von HÄRTEL und HARRIS ermöglicht wurde. Periphere, intermediäre, basale Einspritzungsverfahren wurden ausgearbeitet. Um die Ausarbeitung der Methoden haben sich besonders SCHLÖSSER, OSTWALD, BRAUN, HÄRTEL, OFFERHAUS, HARRIS verdient gemacht. Zur Erzielung von Dauererfolgen sind besonders die Einspritzungen in die Nervenstämme an der Schädelbasis und in das Ganglion selbst zu erstreben. Als Mittel hat sich am besten 80—96%iger Alkohol ergeben. Er hat die früher viel empfohlene Osmiumsäure vollkommen verdrängt. Da die Einspritzung des Alkohols nur dann eine Dauerheilung verspricht, wenn sie endoneural erfolgt, da sie andererseits sehr schmerzhaft ist, so ist die vorherige Anästhesierung des Nervenstammes durch Einspritzung einer 2—4%igen Novocainlösung durchzuführen. Sie hat den doppelten Wert, die Anästhesie des Nerven herbeizuführen und durch den sofortigen Eintritt derselben den Beweis zu liefern, daß die Nadelspitze endoneural liegt. Da der Alkohol nur im Nerven selbst seine Wirkung ausüben soll, so dürfen nur Mengen von $\frac{1}{2}$ — $1\frac{1}{2}$ ccm eingespritzt werden. Letztere Menge kommt nach HÄRTEL nur dann in Frage, wenn das Ganglion in allen seinen Teilen betroffen werden soll. Während die basalen Einspritzungen an das Foramen rotundum oder ovale bei gut ausgebildeter Technik und Anwendung der nötigen Vorsichtsmaßregeln kaum jemals schwerere Nebenerscheinungen hervorrufen, ist das bei der Einspritzung in das Ganglion trotz der gestellten Forderung nicht immer möglich. Es sind im Gegenteil eine Reihe von Nebenerscheinungen beobachtet worden, die die Methode auch in der erfahrensten Hand gefährlich gestalten. Das liegt einerseits daran, daß sämtliche Äste des Trigemius betroffen werden und daß in nächster Nähe des Ganglion der Sinus cavernosus, die A. carotis int. und die Augenmuskelnerven verlaufen und schließlich bestehen noch nahe Beziehungen zwischen den sympathischen Geflechten der A. carotis, deren Leitungsunterbrechung bei der Injektion des Ganglion zu den unangenehmsten Nebenerscheinungen führt. Es muß wohl heute als bestimmt angenommen werden, daß die sog. Neurokeratitis auf Lähmung der sympathischen Fasern zurückzuführen ist, ebenso wie der häufig beobachtete HORNERSche Symptomenkomplex.

α) Die Einspritzungsbehandlung der Trigemiusneuralgie.

1. Die Einspritzung am Foramen rotundum.

Zwei Verfahren, die ursprünglich zur Leitungsanästhesie mit Erfolg angewendet worden sind, sind auch für die Alkoholinjektion empfehlenswert. Es sind dies die Methoden von MATAS-BRAUN und PAYR (1920).

Die Erreichung des Foramen rotundum durch die Orbita, wie sie zuerst von PAYR (1907) angegeben wurde, ist für die Alkoholinjektion weniger geeignet. HELD hat allerdings auch den Weg durch die Orbita für die Alkoholinjektion empfohlen. Gleitet jedoch die Nadel über den oberen Rand der Fissura orbitalis inf. hinaus, so gelangt sie in die Fissura orbitalis superior und kann bei der Alkoholinjektion unangenehme Nebenerscheinungen herbeiführen. Der obere Rand des Foramen rotundum ist nur 1—2 mm stark und daher ein Darübergleiten leicht möglich. Man darf daher auf diesem Wege eine Injektion von Alkohol nur vornehmen, wenn man mit absoluter Sicherheit aus den Schmerzempfindungen des Kranken schließen kann, daß die Nadelspitze im Stamm des zweiten Astes liegt. Die Angaben des Kranken sind aber nicht immer mit Sicherheit zu verwerten. Auf dem von MATAS angegebenen Weg, der in einfacher Weise zu gehen ist, besteht allerdings auch die Möglichkeit, abzuirren. Auch hierbei muß man sich bis zu einem gewissen Grade auf die Angaben des Kranken verlassen. Die Nadel wird unterhalb der untersten Ecke des Jochbogens eingestoßen, nachdem die Haut anästhesiert ist. Nach der Durchbohrung der Weichteile gelangt man zunächst an der Hinterwand des Oberkiefers entlang und stößt meist zunächst am großen Keilbeinflügel an. Wird nun die Nadel etwas zurückgezogen und nach geringer Senkung des Griffes, der häufig auch etwas lateralwärts geführt werden muß, so gelingt es meist leicht, am Vorderrand des Keilbeinflügels vorbei in die Fossa pterygo-palatina hineinzugelangen, um dann in einer Tiefe von etwa 5—6 cm den zweiten Ast an seinem Austritt aus dem Foramen rotundum zu erreichen. Auf zweierlei Weise kann man vom richtigen Weg abirren. Wird der Nadelgriff zu stark gesenkt, so gelangt man in die Fissura orbitalis superior, indem man am Foramen rotundum vorbeigleitet. Ist dagegen der Nadelgriff zu stark gehoben und nach lateral geführt, so kann es geschehen, daß man in die Nasenhöhle gelangt. Hat man die Sicherheit, daß die Nadelspitze vor dem Foramen rotundum liegt und den Nervenstamm selbst getroffen hat, was man aus den Angaben des Patienten und den ausstrahlenden Schmerzen schließen muß, so spritzt man in den Stamm etwa 1 cm einer 2—4% igen Novocain-Suprareninlösung ein. Wenn dann sofort die Anästhesie eingetreten ist, wovon man sich jedesmal überzeugen muß, spritzt man 1 cm 80—95% igen Alkohol ein. Diese Einspritzung muß ganz langsam erfolgen, um eine Durchtränkung des Nervenstammes mit Sicherheit zu erreichen, ohne dabei Gefahr zu laufen, daß der Alkohol in der Umgebung des Nerven Nebenschädigungen herbeiführt.

PAYR (1920) hat, um die Gefahren des Abirrens zu vermeiden, einen durch Knochenpunkte sehr gut bezeichneten Weg in die Fossa pterygo-palatina empfohlen, bei dem die Möglichkeit, in die Orbita zu gelangen, nicht besteht; auf dem man höchstens in die Nasenhöhle eindringen kann. Die Nadel wird genau im oberen Jochbeinwinkel nach Anästhesierung eingestoßen. Sie wird in waagerechter Richtung in die Tiefe geführt und stößt gewöhnlich an der Facies temporalis des Keilbeins an. Wird der Griff nun unter leichtem Zurückziehen der Nadel vorsichtig etwas gehoben, so gelangt man an der unteren Kante der Crista infratemporalis vorbei in die Fossa pterygo-palatina, wo die Nadelspitze etwa in 5—6 cm Tiefe auf Widerstand stößt (Abb. 395). Man befindet sich hier mit der Nadelspitze etwa $\frac{1}{2}$ cm unterhalb des Foramen rotundum und hat damit den Stamm des zweiten Astes erreicht, wie sich aus den Schmerzäußerungen des Patienten zu erkennen gibt. Die Anästhesierung und Einspritzung von Alkohol erfolgt in derselben Weise, wie sie bei der Schilderung anderen Weges angegeben ist. Ist die Nadelspitze etwas zu weit nach hinten gerichtet, so stößt man nach Umgehung der Crista infratemporalis leicht am Proc. pterygoideus an, und zwar in ungefähr 4 cm Tiefe. Wird die Nadel etwas zurückgezogen und die Spitze etwas weiter nach vorn gerichtet wieder eingeführt, so gleitet man meist mühelos in die Fossa hinein. Nebenverletzungen kommen in der Fossa pterygo-palatina am ehesten durch Anstechen der A. maxillaris interna oder ihrer Nebenäste zustande, man darf daher eine Einspritzung nur vornehmen, wenn kein Blut aus der eingeführten Nadel fließt,

zum mindesten muß man die Nadel vor- oder zurückschieben, bis die Blutung aufgehört hat.

Auf Schwierigkeiten kann man bei der Anwendung dieser Methode insofern stoßen, als man gelegentlich die Nadel nicht oder nur durch starkes Heben des Griffes unter die Crista infratemporalis bringt. Muß man aber den Griff stark anheben, so kommt man zwar ebenfalls in die Fossa pterygo-palatina, aber etwa 1 cm unterhalb des Foramen rotundum und außerdem gelangt man dann sehr leicht in die Nase. Die Nadel findet dann erst in 7—8 cm Tiefe am

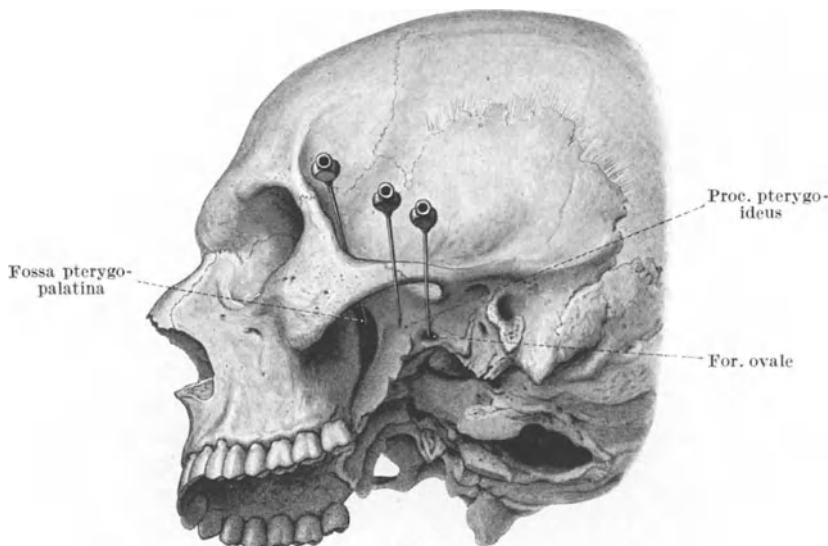


Abb. 395. Schematische Darstellung der Einspritzungstechnik an die Foramina rotundum und ovale. 1. Die Einspritzung an das Foramen rotundum nach PAYR. Die Nadel wird im oberen Winkel des Jochbeines waagrecht eingestochen (s. S. 566). 2. Die Einspritzung an das Foramen ovale nach BRAUN. Die Nadel wird unterhalb der Mitte des Jochbogens senkrecht in die Tiefe gestoßen und trifft hier auf den oberen Teil des Proc. pterygoideus. Eine zweite Nadel von genau derselben Länge wird dann entweder an derselben Stelle, aber mit der Spitze etwas schräg nach hinten gerichtet, eingestochen. (Man kann aber die Nadel auch etwa 1 cm weiter dorsalwärts parallel zur anderen senkrecht in die Tiefe führen.) Stößt man in der durch die erste Nadel erreichten Tiefe nicht mehr auf Widerstand, so dringt die Spitze in das Foramen ovale ein. Die Tiefe des Eindringens wird an der ersten Nadel abgemessen. Sie soll nicht mehr als 1—1½ cm eindringen.

Vomer einen Widerstand. Dann wird der Nerv nicht sicher getroffen und es ist besser, keinen Alkohol einzuspritzen. Man wählt dann das, wenn auch etwas gefährlichere, Verfahren nach MATAS-BRAUN (s. oben).

2. Die Einspritzung am Foramen ovale.

Von allen zur örtlichen Betäubung angegebenen Methoden erscheint als beste und einfachste die von BRAUN. Die Bestimmung nach OFFERHAUS mit Hilfe seines Zirkels hat sich in der Praxis als unnötig erwiesen. Nach der Methode von BRAUN wird ein Punkt unter der Mitte des Jochbogens anästhesiert und eine Nadel in genau querer Richtung eingestoßen, bis sie auf den Proc. pterygoideus in einer Tiefe von 4—5 cm aufstößt. Die Nadelspitze liegt dann etwa 1 cm vor dem Foramen ovale und etwa in der durch das Foramen ovale gedachten Horizontalebene. Zieht man die Nadel etwas zurück, nachdem man sich die gefundene Tiefe durch ein von der Nadel durchbohrtes Korkstückchen markiert hat und sticht die durch Vorwärtsführen des Nadelgriffes in einem spitzen Winkel nach hinten gerichtete Nadel nur wenige Millimeter tiefer

ein, so dringt sie in das Foramen ovale ein, an dessen Hinterwand sie Widerstand findet. Während des Eindringens klagt der Pat. über ausstrahlende Schmerzen nach dem Unterkiefer und der Zunge. Wir sind seit einigen Jahren so vorgegangen, daß wir zunächst eine Nadel unter der Mitte des Jochbogens genau nach BRAUNS'S Vorschrift eingestoßen haben. Dann wird 1 cm weiter nach hinten eine genau gleichlange und gleichstarke Nadel parallel zur ersteren eingeführt. Man kann auf diese einfache Weise das Foramen ovale mit der zweiten Nadel erreichen und sich gleichzeitig darüber Rechenschaft geben, wie weit die Nadel im Vergleich zu der anderen vorgeschoben werden darf. Wird bei der BRAUNS'Schen Methode die Nadel nicht ganz waagrecht eingeführt, sondern der Griff etwas gehoben, so kann es geschehen, daß man nicht in der gewünschten Tiefe auf Knochenwiderstand stößt. Man ist dann mit der Nadelspitze am unteren Rand des Foramen ovale vorbeigeglitten und gelangt unter Umständen in die Tuba Eustachii, was sich durch nach dem Ohr ausstrahlende Schmerzen zu erkennen gibt oder man gelangt in die Rachenhöhle. Beides wird vermieden, wenn man die zuerst eingeführte Nadel, die regelmäßig auf knöchernen Widerstand stößt, an Ort und Stelle liegen läßt und sich dadurch sehr bequem über die Richtung und Lage der Spitze in bezug auf die Tiefe unterrichten kann. Wird der Einstichpunkt unter der Mitte des Jochbogens, aber etwa fingerbreit tiefer gewählt, so kann man nach HARRIS sehr leicht durch das Foramen ovale in das Ganglion hineingelangen. Dieser Weg bietet jedoch, wie wir noch sehen werden, mehr Gefahren für Nebenverletzungen als der von HÄRTEL angegebene. Will man nur an die Austrittsstelle des Nerven einspritzen, so muß die Injektion direkt unterhalb des Jochbogens vorgenommen werden, auf diesem Weg kann man nicht tiefer in das Foramen ovale hineingelangen.

3. Die Einspritzung in das Ganglion Gasseri.

(HÄRTEL, KULENKAMPPF.)

Sind alle drei Äste an der Neuralgie beteiligt, so kommt die *Alkoholeinspritzung in das Ganglion* selbst in Frage. Wie schon oben bemerkt, darf sie nur für schwerste Fälle zur Anwendung kommen, da trotz vollendeter Technik störende Nebenerscheinungen beobachtet werden können. Die Nebenerscheinungen bestehen in Kaumuskelähmung, Kieferklemme, Augenmuskellähmung, Verletzungen des Sinus cavernosus, der A. carotis und Neurokeratitis. Es sind aber außer diesen Störungen auch solche des ersten, siebenten, achten und neunten Hirnnerven beobachtet worden. Am meisten wird die Methode von HÄRTEL bevorzugt, da bei ihr am ehesten Nebenverletzungen vermieden werden können, weil die Nadeleinführung der Achse des Kanals entspricht. Diese Achse verläuft außerhalb des Sinus cavernosus und der darin- und darumliegenden Gebilde.

Das Verfahren von HARRIS besitzt diesen Vorzug nicht, man kommt vielmehr auf diesem Wege, falls die Nadel zu tief eingeführt wird, bestimmt in den Sinus hinein. Die Methode von HÄRTEL hat außerdem den Vorzug, daß bei alleiniger Beteiligung des zweiten und dritten Astes diese mit einiger Sicherheit getrennt vom ersten injiziert werden können. Die Methode von SCHLÖSSER hat den Nachteil, daß die Injektion durch die Mundhöhle stattfindet, was bei der HÄRTEL'Schen ebenfalls vermieden wird.

Die Vorschrift HÄRTEL'S ist folgende: Die Hautquaddel wird etwa 3 cm seitlich des Mundwinkels angelegt. Ein Finger der linken Hand wird in die Mundhöhle eingeführt und nun die Nadel zwischen Haut und Schleimhaut durch die Weichteile, zwischen dem aufsteigenden Unterkieferast und dem Tuber

maxillae hindurch in die Tiefe geführt. Dabei muß die Richtung der Nadel eine derartige sein, daß sie bei Seitenansicht des Kranken nach dem gleichseitigen Unterkiefergelenkköpfchen zielt, während bei Ansicht des Kranken von vorn eine durch die Nadel gelegte Ebene durch die Pupille des gleichseitigen Auges gehen muß. BRAUN empfiehlt, die Nadel zunächst so zu führen, daß die durch sie gelegte Ebene in der Ansicht von vorn die Pupille schneidet, in der Ansicht von der Seite die Fortsetzung der Nadel etwa die Mitte des Jochbogens treffen würde. Die seitliche Richtung ist also zunächst etwas steiler. Die Nadelspitze stößt daher am Planum infratemporale an. Er bevorzugt diese steile Stellung deshalb, weil dadurch das Vorbeigleiten der Nadel unterhalb des Foramen ovale unmöglich wird. Ist der Widerstand am Planum infratemporale gefunden, so wird nach Zurückziehen und allmählichem Heben des Nadelgriffes die Nadelspitze wieder vorgeschoben, bis der knöcherne Widerstand aufhört. Die Haltung der Nadel in der durch die Pupille gehenden Ebene wird dabei dauernd eingehalten. Ist das Foramen ovale erreicht, was sich durch Parästhesien im dritten Ast deutlich zu erkennen gibt, so wird an dem außerhalb der Weichteile befindlichen Nadelabschnitt eine Strecke von 1—1½ cm von der Hautgrenze ab angemerkt. Diese Entfernung bestimmt die Strecke, die die Nadelspitze im höchsten Fall beim weiteren Einschieben zurücklegen darf. Ehe Alkohol gespritzt wird, wird etwa ½—1 ccm einer 2—4%igen Novocain-Suprareninlösung vorausgespritzt. Erst nach Eintritt der Anästhesie folgt die Einspritzung von 1 ccm Alkohol unter langsamem und durch Pausen unterbrochenem Vorschieben der Nadel um 1 cm, wenn die Anästhesie des zweiten und dritten Astes gewünscht wird. Soll auch der erste Ast anästhesiert werden, so spritzt man 1½ ccm Alkohol ein, während man die Nadel langsam 1½ cm vorschiebt.

β) Die Ausreißung der peripheren Trigeminasäste.

(THIERSCH.)

Die periphere Methode kommt hauptsächlich in Frage zur Ausreißung der erkrankten Endabschnitte des ersten, zweiten und dritten Astes. Die *Nn. supra-orbitalis und frontalis* werden durch einen Querschnitt, den man am besten durch die Augenbraue führt, freigelegt. Die Augenbraue soll dabei nicht rasiert werden, es genügt eine gründliche Desinfektion mit Äther und Alkohol. Nach Durchtrennung der Haut und der Muskulatur (*M. orbicularis oculi*) wird auch das Periost vorsichtig durchtrennt und die beiden Hauptstämmchen oder einzelne Zweige derselben freigelegt, mit der Zange gefaßt und langsam herausgedreht. Zur Freilegung des *N. infraorbitalis* genügt ein kleiner, parallel zum unteren Rand der Orbita verlaufender Hautschnitt, etwa 1 cm unterhalb derselben angelegt. Nach vorsichtiger Durchtrennung der Weichteile, die mit scharfen Häkchen auseinandergezogen werden, lassen sich die einzelnen, auseinanderstrebenden Nervenbündel im Bereich der Knochenöffnung zusammenfassen und in der beschriebenen Weise langsam herausdrehen. Die schon von HELFERICH vorgeschlagene Aufmeißelung des Kanales, um den Nerven etwas weiter zentral zu fassen, gibt keine besseren Erfolge. Das periphere Ende des dritten Astes, der *Ramus mentalis*, wird am Foramen mentale freigelegt, das der Höhe des zweiten Prämolardzahnes entspricht und etwa in der Mitte des Unterkiefers gelegen ist. Das Foramen läßt sich in vielen Fällen tasten. Bei dieser letzteren Operation folgt dabei allerdings, wie schon THIERSCH gefunden hat, nur ein ganz kurzes Stück des *N. mandibularis* aus dem *Canalis mandibularis*. Daher empfiehlt es sich, zur Behandlung von Neuralgien des dritten

Astes, die Leitung dieses Nerven weiter zentralwärts zu unterbrechen. Zwar ist die Freilegung des Nerven während seines Verlaufs im *Canalis mandibularis* leicht. Man erreicht den Kanal am besten in der Gegend des Kieferwinkels durch Trepanation. Man kann an dieser Stelle den Nerven fassen und nun ein bedeutendes peripheres und zentrales Stück herausdrehen. Trotzdem wird man heute diese Methode kaum noch anwenden, da die viel einfachere Injektionsbehandlung ebenso gute und langdauernde Erfolge bietet. Dasselbe gilt für die von HELFERICH empfohlene Freilegung des Nerven am Foramen mandibulare nach Ablösung des *M. pterygoideus intern.* von der Innenseite des Kieferwinkels. Noch weniger wird die Freilegung an der Schädelbasis mit folgender Vereisung zu empfehlen sein, da auch für diese Fälle die Einspritzung das viel einfachere und ungefährlichere Verfahren darstellt. In Fällen, bei denen mehrmals Rückfälle eingetreten sind, kann die periphere Behandlung durch Ausreißung nichts mehr helfen; man wird dann, wenn auch die Einspritzung an der Basis versagt hat, in das Ganglion einspritzen oder einen radikalen Eingriff am Ganglion selbst in Erwägung ziehen müssen.

γ) Die Durchtrennung der Trigeminasäste zwischen Basis und Peripherie.

Wie schon oben erwähnt, kommt die Durchtrennung einzelner Äste während ihres Verlaufs nur selten in Betracht. Die Injektionsbehandlung hat alle diese Methoden mehr oder weniger überflüssig gemacht und wenn sie versagt, so gilt es im allgemeinen als zweckmäßiger, die Freilegung an der Basis mit folgender Resektion oder Vereisung oder bei Befallensein aller Äste die Ganglionentfernung auszuführen. Nur beim Befallensein einzelner Zweige der Hauptstämme kommt gelegentlich die Freilegung während des Verlaufs in Betracht, wenn man sich nicht wegen der geringen Ausbreitung des Leidens zu einem radikalen Eingriff entschließen will. Es sind hauptsächlich Zweige des dritten Astes, die häufig Neuralgien veranlassen, so der *N. buccinatorius*, der *N. auriculotemporalis* und der *N. lingualis*. Nicht selten betrifft die Neuralgie die ganze periphere Ausbreitung des dritten Astes, sowohl den *N. alveolaris inf.* als den *N. lingualis*. Bei alleiniger Erkrankung des *N. buccinatorius* empfiehlt KOCHER folgendes Verfahren: Der Nerv läßt sich an der Innenseite des *Proc. coronoideus*, und zwar an dessen vorderem Rand am leichtesten fassen sowohl von außen als von der Mundschleimhaut her (HOLL).

Das letztere Vorgehen wird man wegen der Infektionsgefahr von der Mundhöhle aus nicht gern ausführen. Die Freilegung geschieht bei weitgeöffnetem Mund, nachdem man den vorderen Rand des *Proc. coronoideus* leicht palpiert hat, durch quere Spaltung der Wangenschleimhaut und Durchtrennung des *M. buccinatorius*, auf dessen Außenfläche der Nerv verläuft. Der Nerv verläuft steil von oben nach unten.

Soll er von außen freigelegt werden, so empfiehlt KOCHER den BOCKENHEIMERSCHEN Schnitt, der 4 cm lang in der Richtung vom Mundwinkel gegen die *Incisura intertragica* verläuft. Die Mitte des Schnittes bildet der Vorderand des *Masseter*. Nach Durchtrennung der Haut bis auf die Fascie dringt man stumpf am vorderen Rand des *M. masseter* in die Tiefe, drängt die *V. facialis* nach vorn und findet den Nerven auf dem *M. buccinatorius* unterhalb des Fettpfropfes oder in den Fettpfropf eingebettet. Er kann bei vorsichtigem Freilegen mit der Nervenzange gefaßt und ein großes Stück herausgedreht werden. Der *N. auriculotemporalis* und sein Endast, der *N. temporalis superficialis*, wird von einem Schnitt aus freigelegt, der oberhalb des Jochbogens

und fingerbreit vor dem Helix verläuft. Die Fascia temporalis braucht dabei nicht durchtrennt zu werden, da der Nerv nach seinem Austritt aus der Ohrspeicheldrüse außerhalb der Fascie liegt. Dringt man hier in die Tiefe, so stößt man auf die A. und V. temporalis superficialis und hinter ihr findet sich der dünne Nervenstamm, den man leicht fassen und unter Schonung der Gefäße herausdrehen kann. Der *N. lingualis* wird am besten intrabuccal aufgesucht, wenn er allein durchtrennt werden soll. Nach KOCHER findet man ihn am einfachsten an der Stelle, wo er oberflächlich unter der Schleimhaut zwischen dem vorderen Gaumenbogen und dem Zungengrund nach vorn zieht. Es genügt ein kleiner Einschnitt, den man nach KOCHER am besten nicht zu nahe an die Zunge heranzuführt. Nach KRAUSE sieht man ihn durch die Schleimhaut im Bereich der letzten Molaren gelegentlich durchschimmern. Will man den Nerven außerhalb der Mundhöhle freilegen, so kann man ihn in dem dreieckigen Raum, den wir zur Unterbindung der A. lingualis durch Auslösung der Glandula submaxillaris aufsuchen und findet ihn nach KOCHER da, wo er durch das Ganglion linguale mit der Glandula submaxillaris in Verbindung steht, unmittelbar vor dem *M. pterygoideus int.* Ist außer dem *N. lingualis* auch der *N. alveolaris inf.* erkrankt, so ist es zweckmäßiger, beide Stämme gemeinsam vor dem Eintritt des *N. alveolaris inf.* in das Foramen mandibulare aufzusuchen. KRAUSE hat zu diesem Zweck von einem Hautschnitt, der 1 cm unterhalb und hinter dem Ohrfläppchen beginnt und im Bogen um dieses herum bis an den vorderen Unterkieferrand zieht (etwa 6 cm), Haut und Subcutangewebe durchtrennt. Facialisfasern werden dabei nicht verletzt. Der in der Schnittlinie liegende oberste Abschnitt der Gl. parotis erscheint im hintersten Wundwinkel und wird nach unten und hinten verschoben. Der nun freiliegende *M. masseter* wird ebenso wie das darunterliegende Periost des aufsteigenden Unterkieferastes in der Schnittrichtung durchtrennt, die Knochenhaut zurückgeschoben und nun der Unterkieferkanal mit einem Hohlmeißel eröffnet. Die Meißelöffnung auf der Vorderseite muß der Eintrittsstelle des *N. alveolaris inf.* auf der Rückseite des Unterkiefers entsprechen. Sie liegt etwa 3 cm oberhalb des Kieferwinkels und gleichweit vom vorderen und hinteren Rande des Unterkiefers entfernt (etwa 1,5 cm). Die Vorderwand des Kanales kann ohne Schwierigkeiten bis an sein oberes Ende eröffnet werden. Nach KRAUSE kann auf diese Eröffnung des Kanales verzichtet werden und man kann den Kiefer quer durchmeißeln, ohne den Nerven zu verletzen. Wird der Kiefer gut 1 cm unterhalb der Incisura mandibulae quer durchtrennt, so läßt sich das obere Knochenstück mit dem Knochenhaken bequem nach oben und außen ziehen, während das untere nach unten verlagert wird. Das tiefe Fettlager, welches nun die Nerven und Gefäße auf der lateralen Seite des *M. pterygoideus int.* einhüllt, muß entfernt werden. Dann werden die Nerven freigelegt, wenn nötig bis zu ihrem gemeinsamen Stamm, wobei man sich vor einer Verletzung der A. maxillaris int. in acht nehmen muß. KRAUSE ist es gelungen, den Stamm bis beinahe an die Schädelbasis freizulegen. Zur Vereinigung der Unterkieferfragmente genügen nach KRAUSE einige Muskel-Periostnähte. Die Mundschleimhaut wird bei dieser Operation nicht verletzt. KOCHER legt den Kiefer zur Trepanation von einem unterhalb des Kieferwinkels verlaufenden, bogenförmigen Schnitt, bis auf den Knochen vordringend, frei, löst dann den Masseteransatz vom Kiefer halb stumpf, halb scharf ab und dringt dann mit Meißel und Hammer in der Mitte des aufsteigenden Kieferastes in die Tiefe bis zur Eintrittsstelle des Nerven an der medialen Seite.

d) Die Resektion oder Exairese der Trigeminusäste an der Schädelbasis.

Wenn auch, wie schon erwähnt, die Resektion der Äste an der Schädelbasis fast vollkommen verdrängt worden ist von der Alkoholeinspritzung, so wird sie doch gelegentlich im Bereiche des zweiten und dritten Astes ausgeführt. Sie kommt dann in Betracht, wenn nach mehrfachen, über einen langen Zeitraum sich erstreckenden Einspritzungen diese schließlich nicht mehr wirksam sind, was wohl dadurch erklärt werden muß, daß die Äste, in Schwielen- gewebe eingebettet, für die Hohlnadel nicht mehr sicher erreichbar sind und die Flüssigkeit sich in dem Narbengewebe nicht mehr ausbreitet. Solche Fälle sind nach unserer Erfahrung allerdings sehr selten. Wir haben Kranke seit Jahren in Behandlung, die 1—2mal jährlich mit einem Rückfall kommen und bei denen es nach 1—2maliger Einspritzung immer gelingt, das Leiden wieder für ein halbes oder auch ein ganzes Jahr durch die Alkoholeinspritzung zu be- seitigen. Wird die Freilegung mit folgender Durchschneidung, Resektion oder noch besser Ausreißung ausgeführt, so kommen wie gesagt der zweite und dritte Ast hauptsächlich in Frage. Bei der einfachen Durchschneidung und bei der Resektion treten sehr oft Rezidive auf. Bei der Exairese an der Schädelbasis sind sie selten. VAN GEHUCHTEN hat besonders darauf aufmerksam gemacht, daß nach der Ausreißung an der Basis die dem ausgerissenen Nerven entspre- chenden Anteile des Ganglions ebenfalls der Degeneration verfallen. Er hat diese Angabe durch histologische Kontrolle bewiesen.

Zur Freilegung des zweiten Astes am Foramen rotundum stehen uns mehrere Methoden zur Verfügung. Die Freilegung unter Resektion des Jochbeins (BRUNS, LÜCKE, LOSSEN- BRAUN, KRÖNLEIN, GUSSENBAUER) wird heute kaum noch ausgeführt wegen der unvermeidlichen Verletzung von Facialisästen. Aber auch die Methode KOCHERS, bei der die Facialisäste geschont werden, hat wohl nicht sehr viel Anhänger gefunden; auch sie hinter- läßt eine entstehende Narbe und der Zugang zu der Fossa pterygo-palatina gelingt auch in genügender Weise ohne die zeitweilige Resektion des Jochbeins. Zwei Verfahren stehen im Wettstreit, das von KRAUSE und von LEXER. Sie unterscheiden sich schon in der Anlage des Hautschnittes. Bei beiden Verfahren wird der N. facialis bis auf seine Frontaläste ge- schont. Bei beiden Methoden erfolgt eine zeitweilige Durchtrennung des Jochbogens. Beide Verfahren haben den Vorteil, daß man gleichzeitig den zweiten Ast am Foramen rotun- dum und den dritten Ast am Foramen ovale aufsuchen kann. Bei der Seltenheit derartiger Eingriffe ist es sehr wesentlich, eine Methode zur Hand zu haben, die geeignet ist, auf dem- selben Wege beide Äste oder je den einen oder anderen freizulegen. Das Operieren findet in einer recht erheblichen Tiefe von 5—6 cm statt und die gesuchten Gebilde liegen am Ende trichterförmiger, schwer übersichtlicher Wunden. Es muß daher gefordert werden, daß durch gute Beleuchtung (Stirnlampe oder Scheinwerfer) auch der Wundgrund ge- nügend beleuchtet wird. Auch Spatel mit kleinen Beleuchtungskörpern können sehr an- genehm sein. Die Blutstillung macht in der Regel keine großen Schwierigkeiten, wenn man nach dem Vorgehen KOCHERS die Weichteile im Zusammenhang mit dem Periost von der Schädelbasis abschiebt und sie dann mit einem Haken kräftig nach unten zieht. Geht man von unten durch die Weichteile in die Fossa pterygo-palatina an die Schädelbasis heran, so wird man in der Regel die A. maxillaris interna oder ihre Äste am besten vorher freilegen und unterbinden. Mit der A. meningea media wird man dagegen in der Regel nicht in Berührung kommen, da sie ja in über 50% der Fälle etwa $\frac{1}{2}$ cm hinter und außer- halb des Foramen ovale verläuft.

1. Das Verfahren von KRAUSE.

Der Hautschnitt beginnt fingerbreit außerhalb und unterhalb des Endes der Augen- braue, steigt am hinteren Rand des Proc. frontalis des Jochbeins herab und zieht dann in einem flachen, nach oben offenen Bogen nach hinten und unten bis zum unteren Rand des Jochbogens und dann diesem entlang zum vorderen Umfang des Tuberculum arti- culare. Hier steigt der Schnitt wieder aufwärts, um dicht oberhalb des Jochbogens noch

vor dem Ohre zu enden. Die Fascia temporalis wird in ganzer Ausdehnung, während der Lappen nach oben etwas zurückgezogen wird, dicht oberhalb des Jochbogens durchschnitten. Der hintere Teil des Jochbogens wird vor dem Tuberculum articulare subperiostal freigelegt und mit Meißel, schneidender Knochenzange oder GIGLI-Säge durchtrennt. Dann wird am vorderen Teil des Jochbogens die Haut stark nach vorn und unten gezogen und der Jochbogen schräg nach vorn und unten mit Meißel und Hammer durchtrennt. Auch hier kann die GIGLI-Säge Verwendung finden. Der Haut-, Muskel- und Knochenlappen wird nun mit einem scharfen, vierzinkigen Haken nach unten gezogen und damit ein verhältnismäßig breiter Zugang zur Schädelbasis eröffnet. Die vordere Durchtrennungslinie soll vom oberen Jochbogenwinkel schräg nach unten vorn bis nach dem unteren Jochbeinwinkel verlaufen. Zieht man nun die vorderen Fasern des M. temporalis bzw. seine Sehne nach hinten oder kerbt man die Muskelfasern im Notfall etwas ein, so kann man sich am Tub. maxillae entlang den Weg in die Fossa pterygo-palatina hinein zugänglich machen. KRAUSE empfiehlt, das die Spalte ausfüllende Fett mit den darin befindlichen Gefäßen mit Hilfe eines stumpfen Wundhakens nach hinten zu ziehen und festzuhalten. Die A. maxillaris int. kann freigelegt und unterbunden, gelegentlich auch geschont werden. Dringt man so allmählich in die Tiefe, so kann man in der Nähe des Foramen rotundum schließlich den N. maxillaris mit einem Häkchen fassen, von der A. maxillaris int. bzw. von ihren Ästen trennen und mit der Nervenzange fassen und herausdrehen. Nach Einlegen eines dünnen Gummidrains wird die Hautnaht vorgenommen.

2. Das Vorgehen von LEXER.

LEXERS Vorgehen beginnt mit einem Hautschnitt, der parallel zum oberen Jochbogenrand verläuft, und zwar beginnt er am hinteren Rand des Proc. frontalis und endet gut fingerbreit vor dem Ohr. Die A. temporalis braucht nicht freigelegt zu werden. Nachdem die Haut und die übrigen Weichteile durchtrennt sind, wird der hinterste Teil des Jochbogens zuerst freigelegt und mit der GIGLI-Säge in einer Richtung nach hinten außen durchtrennt. Der vordere Teil des Jochbogens wird wie bei der Methode von KRAUSE schräg nach unten vorn durchmeißelt. Die Haut wird zum Zwecke der Durchmeißelung nicht weiter gespalten, sondern nur mit einem Haken nach vorn und unten verzogen. Während nun der den Jochbogen enthaltende Hautmuskellappen mit scharfen Haken nach unten gezogen wird, wird der M. temporalis freigelegt und wie bei KOCHER in seinem hinteren Abschnitt vom Schädel abgelöst oder eingeschnitten und nach vorn gezogen. Dadurch kann man sich die Durchtrennung dieses Muskels in seinem sehnigen Abschnitt oder das Abkneifen des Proc. coronoideus mit dem Sehnenansatz ersparen. Zieht man die Weichteile stark nach unten bzw. nach vorn, so läßt sich die Crista infratemporalis freilegen. Die Knochenhaut wird entlang der Crista gespalten und nun ein breiter, stumpfer Haken unter das Periost geschoben, um damit die ganzen Weichteile von der Schädelbasis bis an die hintere Kante des großen Keilbeinflügels abzulösen. Dieser Periost-Weichteillappen enthält den M. pterygoideus ext. mit der zwischen seinen beiden Bäuchen verlaufenden A. maxillaris int. Die bei der Ablösung erfolgende, meist venöse Blutung, läßt sich durch Tamponade zum Stehen bringen. Am vorderen scharfen Rande der freigelegten Basis des Proc. pterygoideus, dringt man in die Fossa pterygo-palatina ein, um hier den N. maxillaris aufzusuchen. Eventuell nach dem Vorschlag von KRAUSE dadurch, daß man mit einem stumpfen, einzinkigen Häkchen die Weichteile aus der Fossa mitsamt dem Nerven herauszieht.

Die Freilegung des dritten Astes am Foramen ovale erfolgt wie gesagt durch denselben Schnitt sowohl nach der Methode von KRAUSE als der von LEXER. Bei der Methode von KRAUSE wird nach Anlegung des Hautschnittes, subcutaner Durchtrennung des Jochbogens und Herabziehen desselben der M. temporalis freigelegt und der Proc. coronoideus unterhalb des Ansatzes des M. temporalis von hinten oben nach vorn unten mit der Knochenzange abgeschnitten. Dadurch läßt sich der M. temporalis nach oben zurückschlagen. Er wird in seinem untersten Abschnitt reseziert. Der nun freiliegende M. pterygoideus ext., in dem nicht nur die A. maxillaris int., sondern auch oft eine starke Vene verläuft, die doppelt unterbunden werden müssen, wird nun mit einem stumpfen Haken nach oben zurückgeschoben und die Außenwand des Proc. pterygoideus mit seiner scharfen hinteren Kante mit Hilfe des Raspatoriums freigelegt. Dabei kann aus dem Plexus pterygoideus eine erhebliche Blutung erfolgen, die durch das Einstopfen von mit Adrenalin getränkten Tupfern gestillt werden muß. In der Fortsetzung des scharfen hinteren Randes des Proc.

pterygoideus gelangt man nun mühelos an das Foramen ovale und damit an den dritten Trigeminusast, der mit der Nervenzange gefaßt und herausgedreht wird. In die Tiefe der Wunde wird ein Gummirohr eingelegt, der Jochbogen zurückgelagert und mit einigen periostalen Nähten an Ort und Stelle befestigt. Nach dem *Vorgang von LEXER* erscheint die Freilegung des dritten Astes nach der oben geschilderten Voroperation insofern leichter und unblutiger, als durch die Ablösung der gesamten Weichteile von der Schädelbasis, nachdem das Periost an der Crista infratemporalis gespalten ist, der Zugang zum Foramen ovale unmittelbar an der Schädelbasis gewonnen werden kann. Die A. maxillaris int. braucht nicht unterbunden zu werden und die verhältnismäßig geringe venöse Blutung, die beim Ablösen von der Schädelbasis erfolgt, ist leicht durch Tamponade zu stillen. Der Verbandstoff wird durch den subperiostal eingesetzten Haken fest angedrückt.

Für den dritten Ast ist auch die *Methode von KOCHER* erwähnenswert. Der *KOCHER*-sche Hautschnitt schont auch einen Teil der Frontaläste des N. facialis. Er beginnt fingerbreit hinter dem Proc. frontalis des Jochbeins, zieht bogenförmig bis an das hintere Ende des Jochbogens und steigt dann im rechten Winkel nach aufwärts bis in die Gegend vor der Ohrmuschel. Im letzten Abschnitt dringt er bis auf den Knochen. A. und V. temporalis superficialis werden unterbunden. Im vorderen Teil des Schnittes wird nur die Haut und die Temporalisfascie fingerbreit oberhalb des oberen Randes des Jochbogens durchtrennt, dann wird der Jochbogen wie bei der *KRAUSE*schen Methode subcutan und subperiostal zeitweilig entfernt und mit einem scharfen Haken nach unten gezogen. Der M. temporalis wird in seinem hinteren Abschnitt subperiostal vom Knochen gelöst und kräftig nach vorn und unten gezogen und so die Crista infratemporalis freigelegt. Ist der Zugang ungenügend, so kann der M. temporalis durchtrennt oder der Proc. coronoideus abgeschnitten werden, da dieser Muskel nach Durchschneidung des dritten Astes sowieso funktionslos wird. Ohne weitere Verletzung der Weichteile gelingt es nun, subperiostal über die Crista infratemporalis hinaus bis in das Foramen ovale vorzudringen.

ε) Die Eingriffe am Ganglion Gasseri und am Trigeminusstamm.

Da nach allen Methoden der Durchschneidung, der Resektion, der Ausreißung und der Einspritzung im Bereich der peripheren Trigeminusäste Rückfälle beobachtet worden sind, was sich dadurch erklären läßt, daß bei Erhaltung des Ganglion die Äste wieder auswachsen, so ist Mitte der 80er Jahre des vorigen Jahrhunderts der Plan zur Entfernung des Ganglion gefaßt worden (*HEARS*, Philadelphia, 1884). Dem Plan ist bald die Ausführung gefolgt. *W. ROSE* hat im Jahre 1890 die erste erfolgreiche Entfernung ausgeführt nach Resektion des Oberkiefers. *NOVARRO* ist dann 1891 nach Resektion des aufsteigenden Unterkieferastes zwischen dem 2. und 3. Ast eingedrungen. Er hat einen 2. Weg, den pterygoidealen, vorgeschlagen. Im selben Jahre hat dann *HORSLEY* den temporalen Weg benutzt, allerdings nicht um das Ganglion zu entfernen, sondern um den Trigeminusstamm zu durchschneiden. Auf diesem temporalen Wege ist 1893 auch *KRAUSE* vorgegangen und hat in der Folgezeit diesen Zugang zu einer gut ausgearbeiteten Operationsmethode ausgebildet. 1 Jahr vorher hat schon *HARTLEY* denselben Weg beschritten. *HORSLEY*'s Vorgehen war intradural. *HARTLEY* und *KRAUSE* sind extradural an das Ganglion herangetreten. Die *KRAUSE*sche Operationsmethode der extraduralen Exstirpation des Ganglion hat in der Folgezeit die meisten Anhänger gefunden. Nach ihm haben *LAUWERS*, *CUSHING* sowie viele andere Chirurgen operiert. *LEXER* (1902) hat die Methode *KRAUSE*s in wesentlichen Punkten abgeändert, soweit der Zugang in Frage kommt. Auf einem temporo-sphenoidalen Wege sind die bekannten französischen Chirurgen *DOYEN* und *POIRIER* (1893 bzw. 1896) vorgegangen. Da es sich, wie aus den Nachuntersuchungen von *MARCHANT* und *HERBERT*, die über 75 Fälle berichteten, hervorgeht, in einem großen Prozentsatz nur um teilweise Entfernung des Ganglion handelt, so ist auch diese Methode nicht ohne Rezidive geblieben. Abgesehen davon ist sie von manchen Seiten deshalb abgelehnt worden, weil der operative Eingriff meist schwierig und blutig verläuft und eine hohe Mortalität hat (15—25%). Schließlich werden fast regelmäßig postoperative Nebenerscheinungen beobachtet. Unter diesen fallen besonders ins Gewicht Hornhautschädigungen, Augenmuskelerkrankungen, Gefühlosigkeit im Bereich der Ausbreitung des Trigeminus und Störungen der Kaumuskulatur, letztere bedingt durch Mitverletzung des motorischen Astes. Es ist daher schon frühzeitig die Frage aufgeworfen worden, ob nicht auf einem anderen Wege der Trigeminus dauernd ausgeschaltet werden könnte. Auf Grund der Untersuchung

von VAN GEUCHTEN (1900) und SPILLER (1901) ist festgestellt worden, daß auf eine Durchtrennung des Trigeminusstammes eine dauernde Unterbrechung der Leitung folgt. FRAZIER hat dann als erster 1901 auf Rat SPILLERS die Durchschneidung des Trigeminusstammes zentral vom Ganglion vorgenommen und hat diese Methode auf das Glänzendste ausgebildet, so daß er bei seinen letzten 177 operierten Fällen nur 1 Todesfall hatte (1921). In der Folgezeit haben sich dann verschiedene amerikanische, belgische und französische Chirurgen dieses operativen Verfahrens zur Behandlung der Trigeminusneuralgie mit bestem Erfolg bedient, u. a. DE BEULE, JABOULAY, LERICHE, KANAVEL, CONGLIN, ADSON, PERRET, JENTZER, WERTHEIMER. Nur SHERMAN (1904) hat über ein Rezidiv nach Durchschneidung des Stammes berichtet.

1. Die Zerstörung des Ganglion Gasseri durch Elektrokoagulation nach KIRSCHNER.

Die Schwierigkeit, das 5,5 mm lange Ende der im übrigen durch Lacküberzug isolierten Koagulationssonde an bestimmte Stellen des Ganglions zur Zerstörung

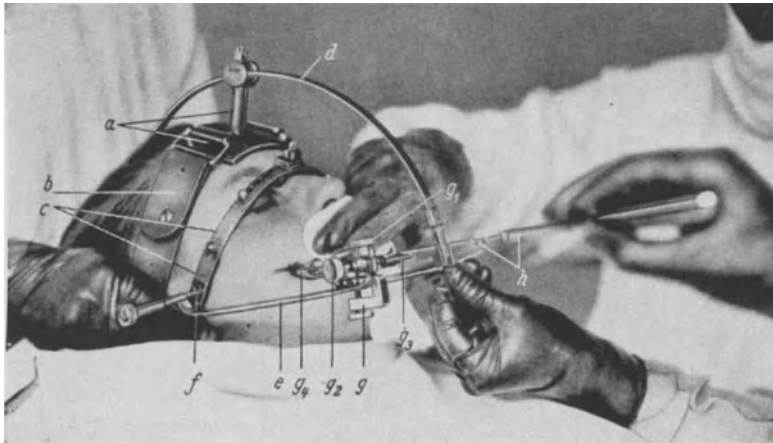


Abb. 396. Die Elektrokoagulation des Ganglion Gasseri mit dem Zielapparat nach KIRSCHNER.

begrenzter Teile heranzubringen, machte die Verwendung eines Zielapparates notwendig. Auf die Einzelheiten der Konstruktion des Gerätes kann hier nicht eingegangen werden. Es wurde von KIRSCHNER geschaffen. Der Zielapparat, der nach den Röntgenbildern jedes einzelnen Kranken auf das genaueste eingestellt werden muß, wird an festen Knochenpunkten des Schädels befestigt und erlaubt nach der Einstellung die Durchführung der Punktion und Elektrokoagulation des Ganglion Gasseri am besten in örtlicher Betäubung von zwei verschiedenen Punkten aus, von denen der eine etwa dem HÄRTELSchen Punkt (s. S. 568) entspricht, also *supramandibulär* liegt, während der zweite *inframandibulär* bestimmt wird. Das Verfahren hat sich zunächst in der KIRSCHNERSchen Klinik seit 1930 bewährt. Die Zahl der Behandelten ist von 1930 mit 11 Zugängen auf 380 im Jahre 1937 in die Höhe gegangen. Die Nebenerscheinungen entsprechen im wesentlichen denen, die auch bei anderen Eingriffen am Ganglion Gasseri beobachtet werden. Aus anderen Kliniken sind ebenfalls gute Erfolge mit dem KIRSCHNERSchen Verfahren erzielt worden. Es erscheint in der Wirkung zuverlässiger und die Dauererfolge besser, als die Alkoholinjektion, so daß es wohl immer weitere Verbreitung finden wird.

2. Die Entfernung des Ganglion nach KRAUSE.

Zwei Verfahren werden hauptsächlich zur Anwendung gebracht. Sie wurden von KRAUSE und von LEXER ausgearbeitet. KRAUSE umschneidet in der Gegend des Schläfenmuskels einen Lappen, der unmittelbar über dem Jochbogen beginnt, nach hinten sich bis vor den Tragus erstreckt, nach rückwärts etwas ausbiegend, mehr oder weniger halbkreisförmig, zurückkehrend bis zum Jochbogen, so daß die Basis des Lappens etwa 4 cm, die Höhe etwa 6 cm und seine größte Breite etwa $5\frac{1}{2}$ cm betrug. Zur Blutstillung aus den Weichteilen genügt in der Regel die Umspritzung des Operationsfeldes mit $\frac{1}{2}\%$ iger Novocain-Suprareninlösung. Im Bereich des Weichteilschnittes werden 4 Bohrlöcher angelegt und der Schädel nach Ablösung der Dura mit Hilfe der BRAATZschen Sonde zwischen den Bohrlöchern rinnenförmig eröffnet. Wir verwenden die GAYLORDSche Fräse oder die DAHLGREN-Zange. An der Basis wird die Knochenbrücke mit der DAHLGRENschen Zange etwas verschmälert und dann der Knochenlappen an der Basis umgebrochen. Um an die Schädelbasis heranzukommen, wird der untere Knochenrand mit der LUERSchen Zange noch so weit abgetragen, bis die Crista infratemporalis vorliegt. Der Weichteilknochenlappen läßt sich nun vollständig herunterklappen und man dringt durch vorsichtiges Ablösen der Dura in die mittlere Schädelgrube vor. So gelangt man an das Foramen spinosum und an die aus ihm heraustretende A. meningea media. Diese wird, während das unter der Dura liegende Gehirn vorsichtig in die Höhe gehoben wird, freigelegt und mit einer feinen Unterbindungsnadel mit einem Catgutfaden umfahren und zunächst peripher unterbunden. Dann legt man eine Klemme an und unterbindet unterhalb derselben, möglichst nahe der Dura; selbst wenn die Ligatur abgleiten sollte, läßt sich das Gefäß zu einer nochmaligen Unterbindung mit einer Klemme fassen. Zur Unterbindung in der Tiefe empfiehlt KRAUSE die Verwendung anatomischer Pinzetten. Gleitet die Ligatur trotz aller Vorsicht ab, so kann durch Tamponade mit einem dünnen Gazezipfel die Blutung gestillt werden, oder man verwendet einen stumpfen, rechtwinklig abgebogenen, keilförmigen Haken, den man in das Foramen spinosum einführt, und so lange hin- und herdreht, bis die Blutung steht. Nach DOLLINGERs Untersuchungen an 100 Schädeln ist die Entfernung des Ganglions auch ohne Ligatur der A. meningea media möglich, wenn man etwas von vorne her an das Ganglion herantritt. Er fand außerdem, daß die A. meningea media in über der Hälfte der Fälle im unteren Abschnitt in einem Kanal des Os parietale und nicht in einer Rinne verläuft, so daß sie oft beim Aufklappen des Knochenlappens abreißen muß. Da sie trotzdem selten stark blutet, glaubt er an eine gleichzeitige Torsion beim Umlegen des Lappens. Die Blutungen aus den Schädelvenen, die bei der Ablösung der Dura von der Basis erfolgen, können recht erheblich sein.

KRAUSE fand, daß beim raschen Ablösen mit dem Zeigefinger diese venöse Blutung geringer war als beim langsamen Durchreißen der Gefäße mit dem Elevatorium. KRAUSE weist schon darauf hin, daß bei der örtlichen Betäubung diese venösen Blutungen geringer sind. Zur Blutstillung muß öfters Tamponade erfolgen, am besten unter Zuhilfenahme von mit Suprarenin getränkten Tupfern. Ist die Meningea unterbunden, so dringt man gegen das etwas weiter in der Tiefe gelegene Foramen ovale vor und legt damit den dritten Ast frei. Man kann diesen Ast nun mit einer feinen Gefäßklemme oder mit einem herumgeschlungenen Seidenfaden fassen und sich dadurch das ganze Ganglion

entgegenziehen. Während die Dura langsam weiter abgelöst wird, wird der Abgang des zweiten und des ersten Astes und schließlich nach hinten auch der Trigemiusstamm frei. Gelegentlich ist allerdings die Dura fest mit dem Ganglion verwachsen, dann muß das Messer oder die Schere zu Hilfe genommen werden, um die feinen, aber festen Verbindungen zu durchtrennen. Der erste Ast wird nun so weit freigelegt, daß man gerade den Austritt desselben aus dem Ganglion erkennen kann. Eine weitere Ablösung des ersten Astes ist deshalb nicht ratsam, weil er in der Wand des Sinus cavernosus verläuft und der N. abducens unmittelbar oberhalb oder lateral vorbeizieht. Aber auch die Nn. trochlearis und oculomotorius sind in nächster Nähe. Eine Blutung aus dem Sinus cavernosus, die beim Abreißen des ersten Astes erfolgen kann, ist durch Tamponade meist zu beherrschen. Der zweite und dritte Ast werden im Gegensatz zum ersten vollkommen freigelegt, wie das Ganglion und der Übergang in den Stamm. KRAUSE faßt dann vermittels der THIERSCHSchen Zange das Ganglion quer am Übergang in den Stamm, in der Nähe der oberen Kante des Felsenbeins, unterhalb des Sinus petrosus superior. Es ist notwendig, hierbei sehr vorsichtig mit der Zange zuzufassen, um nicht den Sinus cavernosus oder einen der Augenmuskelnerven mitzufassen. Während man das Ganglion mit der Zange etwas anhebt, wird nun der zweite und dritte Ast mit einem feinen Tenotom am Foramen rotundum und ovale abgeschnitten. Dabei kann es unter Umständen zu stärkeren Blutungen aus kleinen Arterien und besonders aus Venen, die die Nerven durch die Foramina begleiten, kommen. Die Blutungen sind leicht durch Tamponade zu beherrschen, wenn sie nicht von selbst stehen. KRAUSE dreht dann langsam die THIERSCHSche Zange um ihre Längsachse und reißt damit einerseits ein längeres Stück des Stammes heraus, während der erste Ast am Ganglion abreißt. Man überzeugt sich noch einmal, daß das Ganglion vollständig entfernt ist, legt ein kleines Gummrohr und schließt im übrigen die Wunde, durch deren hinteren und unteren Winkel das Rohr herausgeleitet wird.

3. Die Entfernung des Ganglion nach LEXER.

Das Verfahren von LEXER ist in einigen prinzipiellen Punkten anders. LEXER glaubt durch Anlegen einer kleineren Schädelöffnung, die aber durch die jeweilige Jochbogenresektion einen besseren Zugang zum Ganglion gestattet, den gefährdrohenden Druck auf den Schläfenlappen vermeiden zu können. Er entfernt außerdem den Knochenlappen bis ins Foramen ovale hinein und verwendet zum Emporheben des Gehirns nicht wie KRAUSE einen rechtwinklig gebogenen Haken, sondern einen gebogenen Hirnspatel, der, um das Abgleiten zu verhüten, quer gerieft ist (Abb. 402). Dieser Spatel paßt sich der Rundung der Gehirnoberfläche besser an und findet außerdem eine Stütze an dem oberen Knochenrand.

Der Schnitt von LEXER ist ebenfalls bogenförmig. Die beiden Enden des Bogens ruhen auf einer Verbindungslinie, die zwischen Augenbraue und Ohrläppchenansatz gezogen ist. Dadurch wird der wichtige Ast des Facialis für den M. orbicularis oculi geschont, was für den Schutz des Auges von Wichtigkeit ist. Der Schnitt beginnt fingerbreit vor dem Ohr, steigt in die Höhe bis zur Verbindungslinie des Margo supraorbitalis mit dem oberen Ohrmuschelrand, senkt sich dann fingerbreit hinter dem Proc. frontalis des Jochbogens abwärts, um auf der obengenannten Verbindungslinie zu enden (Abb. 397). Um den Zugang zu erweitern, wird der Lappen mitsamt dem M. temporalis und dem Periost vom Schädel gelöst, heruntergeklappt, zunächst der Jochbogen

dicht vor dem Kiefergelenk mit der Drahtsäge subperiostal durchtrennt und dann vorn von oben her, hinter dem Proc. zygomaticus durchmeißelt oder ebenfalls mit der Drahtsäge durchgeschnitten (Abb. 397). Dieser ganze, den Jochbogen enthaltende Weichteillappen wird nach unten gezogen und um ihn noch beweglicher zu machen, wird er vom Knochen bis zur Crista infratemporalis abgelöst (Abb. 398). Schließlich wird noch der M. pterygoideus ext. vom Knochen mit dem Periost von der Basis abgelöst und so das Foramen

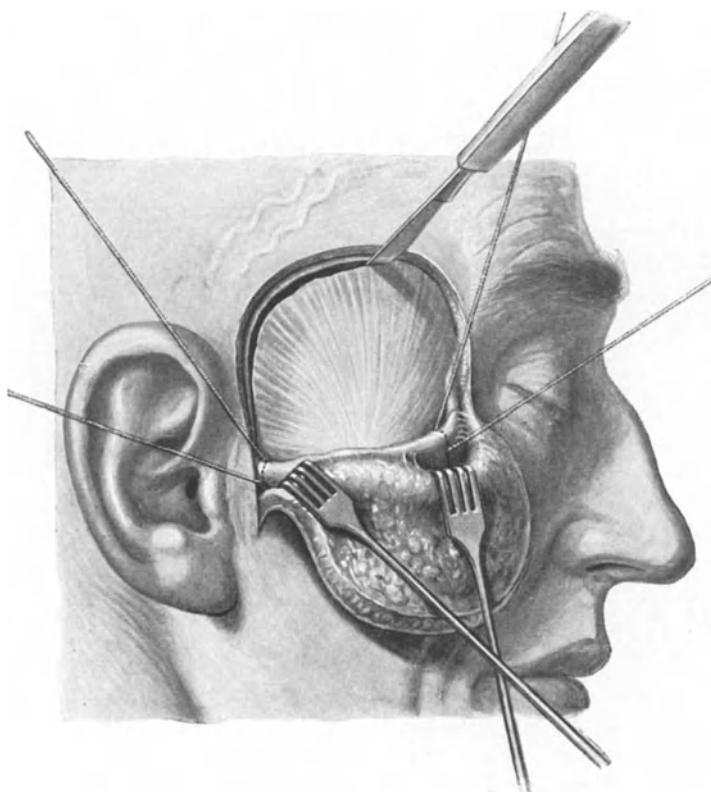


Abb. 397. Die Entfernung des Ganglion Gasseri nach LEXER. I. Hautschnitt. Muskelschnitt. Durchtrennung des Jochbogens mit der GIGLI-Säge.

ovale an der Basis freigelegt. Die dabei eintretende Blutung ist gering und steht auf Tamponade. Der Lappen wird mit einem stumpfen Haken gefaßt, nach unten und vorn gezogen und läßt dadurch die Schädelbasis frei werden. Die Eröffnung des Schädels nimmt LEXER mit Hammer und Meißel vor, im Bereich des bogenförmigen Weichteillappens bis zur Crista infratemporalis. Wir bevorzugen Bildung des Knochenlappens mit der GAYLORDSchen Fräse oder der DAHLGRENschen Zange nach Anlegung von 2—3 Bohrlöchern mit der Kugelfräse (Abb. 398). Ist die A. meningea media durch eine Knochenrinne am Schädel befestigt, so wird sie beim Herausmeißeln oder Umbrechen verletzt. Die Blutung kann durch den in die Weichteile eingesetzten stumpfen Haken durch Druck gestillt werden, bis die Arterie endgültig versorgt ist. LEXER opfert bei seiner Methode meist den Knochenlappen, da die Öffnung klein und

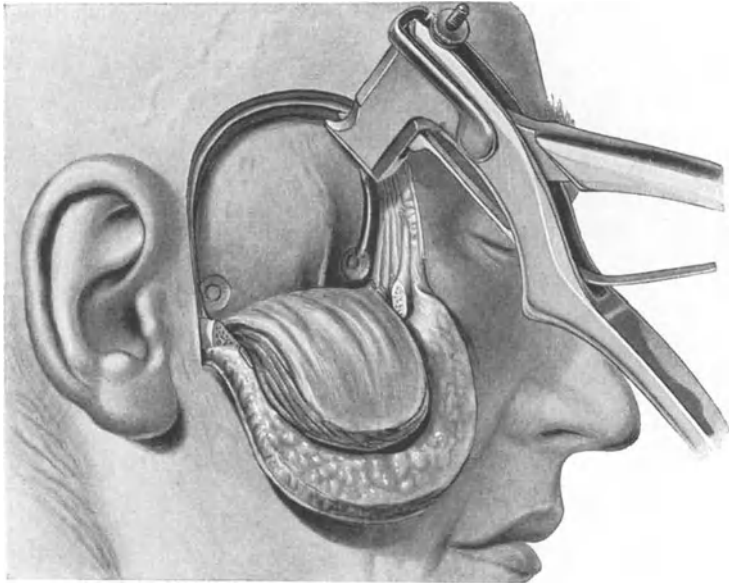


Abb. 398. Die Entfernung des Ganglion Gasseri nach LEXER. II.
Die Eröffnung des Schädels mit der DAHLGRENSchen Zange.

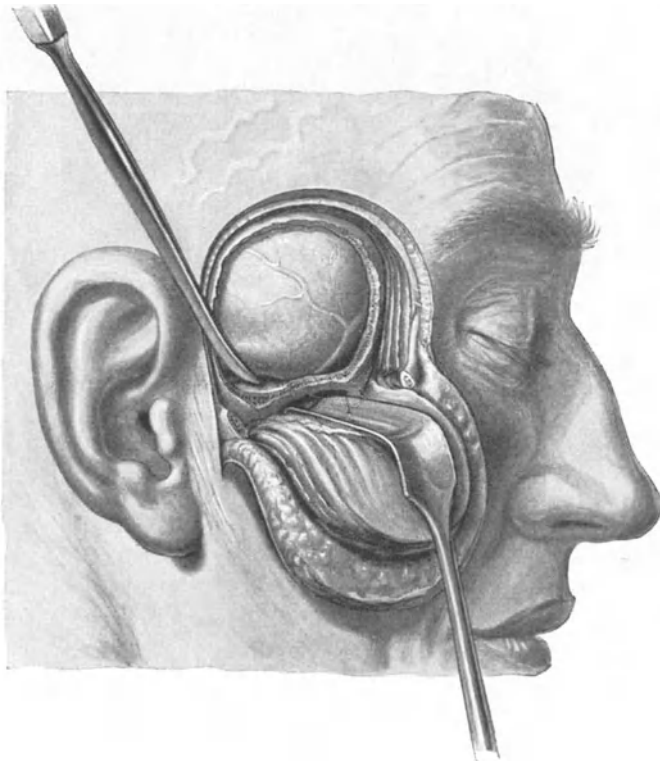


Abb. 399. Die Entfernung des Ganglion Gasseri nach LEXER. III.
Das Vordringen an der Schädelbasis. Die Unterbindung der A. meningea med.

durch den später zurückgelagerten *M. temporalis* gedeckt wird. Die Knochenöffnung wird etwa 3 cm breit angelegt, die *Dura* vorsichtig von der Basis bis zum *For. spinosum* abgedrängt, um die *A. meningea media* unterbinden zu können. Die Arterie wird nach LEXER doppelt unterbunden und durchtrennt. Bei dem Vorgehen von LEXER kann die Arterie im Notfall auch vor ihrem Eintritt in den Schädel durch das *Foramen spinosum* an der Basis unterbunden werden. Ist sie unterbunden, so wird die *Dura* weiter nach dem *Foramen ovale* zu abgelöst und während das Gehirn mit dem obenerwähnten Hirnspatel vorsichtig

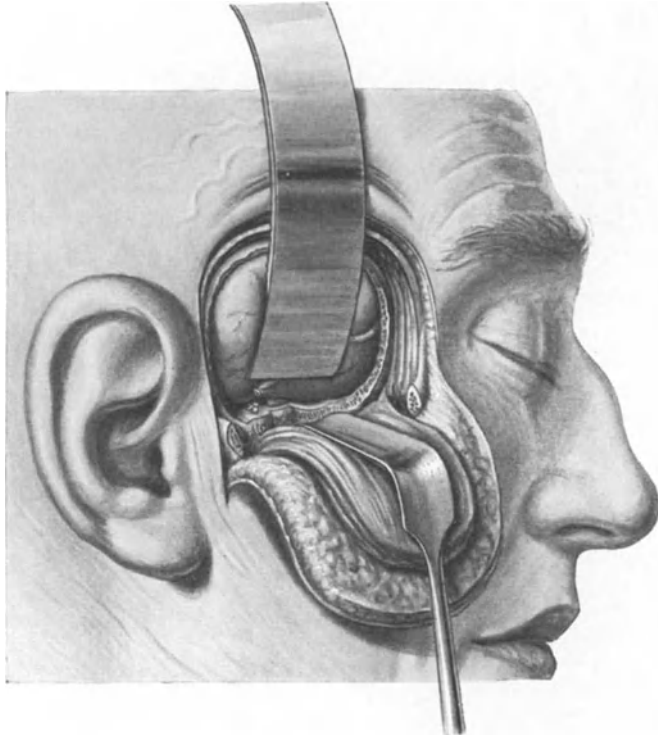


Abb. 400. Die Entfernung des Ganglion Gasseri nach LEXER. IV.
Die *A. meningea med.* ist unterbunden. Der Schläfenlappen wird mit dem LEXER'schen Hirnspatel von der Basis abgehoben.

angehoben wird (Abb. 400), entfernt LEXER den Knochen mit der LUERSchen Zange bis in das *Foramen ovale* hinein. Dann wird der dritte Ast mit einem Häkchen aus dem *Foramen ovale* herausgezogen und mit einem starken Faden angeschlungen (Abb. 401). Bei der Auslösung des Astes tritt öfters eine heftige Blutung auf durch Zerreiung von Begleitvenen. Da infolge dieser Blutung das Operationsfeld unübersichtlich wird, soll der Oberkörper des Patienten nun zur Verminderung der Blutung aufgerichtet werden. Dadurch tritt ein Abflu von Liquor in den Rückenmarkskanal und infolgedessen eine Entspannung der *Dura* ein, die den weiteren Zugang in die Tiefe wesentlich erleichtert. Während mit dem Spatel (Abb. 401) *Dura* und Gehirn etwas stärker angehoben werden, wird, wie bei KRAUSE, das Ganglion freigelegt, mit der Zange gefat und nach Durchschneidung des zweiten und dritten Astes entweder herausgedreht oder auch nach Durchschneidung des Stammes und des

ersten Astes am Ganglion ausgelöst. Auch LEXER macht darauf aufmerksam, daß man die Dura nach oben und innen nur so weit ablösen darf, daß der obere Rand des Ganglion eben sichtbar wird. Geht man am ersten Ast weiter vor, so rückt die Gefahr der Verletzung des N. abducens und Sinus cavernosus sehr nahe. Auch LEXER tamponiert das Wundbett zeitweilig mit Jodoformgaze und macht noch besonders auf die venöse Blutung aus dem Plexus venosus aufmerksam, der den Sinus cavernosus mit dem Plexus pterygoideus auf dem Wege durch das Foramen ovale und rotundum verbindet. Auch sonst spielt die venöse

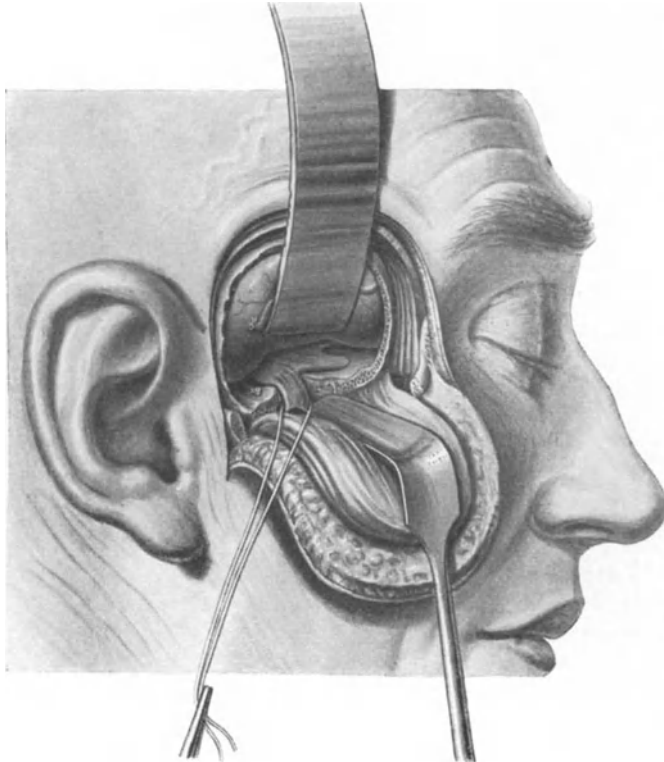


Abb. 401. Die Entfernung des Ganglion Gasseri nach LEXER. V.
Der Knochen an der Basis ist bis in das For. ovale hinein entfernt. Der 3. Trigeminusast ist mit einem starken Faden angeschlungen.

Blutung in der Umgebung des Ganglion eine wesentlichere Rolle als die arterielle. Der Sinus cavernosus wird bei der Entfernung der Hauptäste immer bis zu einem gewissen Grade verletzt. Diese Blutungen werden aber alle leicht durch Tamponade gestillt. Häufig hat LEXER neben der Blutung auch Liquorabfluß, der manchmal postoperativ anhielt, beobachtet. In manchen Fällen ist das Ganglion so weich, daß es schon beim Fassen mit der Zange durchgequetscht wird. In solchen Fällen ist es wichtig, daß nicht Teile des Ganglion zurückbleiben.

Da nach der Entfernung des ganzen Ganglion die Hornhaut des entsprechenden Auges, wahrscheinlich infolge ihrer Gefühllosigkeit (KRAUSE) durch trophische Störungen, die wahrscheinlich mit der Durchtrennung von Sympathicusästen zusammenhängen, zu Entzündungsprozessen mit

Geschwürsbildung neigt, so muß das Auge durch einen Uhrglasverband für einige Zeit geschützt werden, es wird außerdem durch Einstreichen von Borsalbe und Atropin behandelt. Diese Hornhautstörungen sind besonders in den ersten Tagen nach der Operation zu fürchten. Augenmuskellähmungen, die nach LEXER zum Teil durch Hakendruck erklärt werden müssen, gehen glücklicherweise meist zurück.

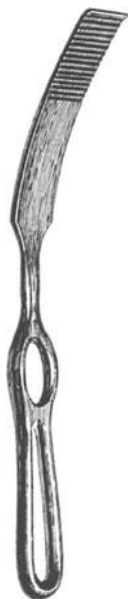

Abb. 402.
Hirnspatel
nach LEXER.
($\frac{1}{3}$ nat. Größe.)

4. Die Durchtrennung des Trigeminasstammes (FRAZIER).

Die Durchtrennung des Trigeminasstammes ohne Entfernung des Ganglion wird, wie schon oben erwähnt, besonders von seiten amerikanischer, französischer, belgischer und Schweizer Chirurgen neuerdings in steigender Zahl ausgeführt (FRAZIER, DE BEULE, JABOULAY, LERICHE, ADSON, PERRET, JENTZER, KANAVAL u. a.). Der Zugang zur Schädelhöhle ist prinzipiell derselbe, nur, daß von einzelnen amerikanischen Chirurgen statt eines Lappenschnittes eine einfache, geradlinige Spaltung der Haut und des Temporalismuskels vorgenommen wird. Die Knochenöffnung wird in der Schläfenbeinschuppe durchgeführt und nach Durchtrennung des Knochens die Basis freigelegt, die A. meningea media unterbunden, der dritte Ast freigelegt und nun dem Ganglion folgend an der vorderen Kante des Felsenbeins vorgegangen. Die obere Kante mit dem darin verlaufenden Sinus petrosus superior muß freigelegt werden, bis der Durchtritt durch die Öffnung des Tentorium cerebelli festgestellt werden kann. Die Dura und Arachnoidea muß im Verlauf des Stammes gespalten werden. Vorsicht ist bei der Durchschneidung des mit einem Häkchen gefaßten Stammes notwendig, um eine Verletzung des Sinus petrosus sup. zu verhüten. Da unmittelbar medial und unterhalb des Ganglion der oft nur durch straffes Bindegewebe gebildete Canalis caroticus liegt, so ist beim Auslösen des Stammes Vorsicht anzuwenden. Die schon von SALOMONI vorgeschlagene alleinige Durchschneidung des sensiblen Stammes, unter Erhaltung des motorischen, ist in neuerer Zeit von ADSON in 9 Fällen erfolgreich durchgeführt worden. Wir lassen hier eine kurze Beschreibung seines Operationsverfahrens folgen.

Das Durchschneiden des Trigeminasstammes nach ADSON wird in folgender Weise ausgeführt:

Der Hautschnitt beginnt 1 cm vor dem Ohr am Jochbogen und zieht schräg nach hinten aufwärts in einer Ausdehnung von 7 cm durch Haut, Temporalisfascie und Muskel. Der Schädel wird in einer Ausdehnung von 3 cm im Durchmesser eröffnet. Die Dura wird vorsichtig hochgehoben und die A. meningea media am Foramen spin. unterbunden. Dann wird der dritte Ast des Trigeminas festgestellt und der Schnitt nach rückwärts abwärts etwas verlängert. Man sieht die Arachnoidea, die das Ganglion bedeckt und die Pulsation oberhalb des Ganglion; sie ist bedingt durch Druckschwankungen der Cerebrospinalflüssigkeit infolge der Pulsation der Hirngefäße. Die die Fasern des Stammes bedeckende Arachnoidea wird mit Hilfe eines scharfen, schmalen, rechtwinklig gebogenen Messers eröffnet. Der Schnitt enthüllt die Fasern des sensiblen Stammes und die Außenseite des Ganglion (Abb. 403 a). Nach sorgfältiger Blutstillung wird

von einem Assistenten mit dem an der Spitze beleuchteten, gebogenen Haken sehr vorsichtig der Temporallappen aufgehoben und so die hintere Grenze des

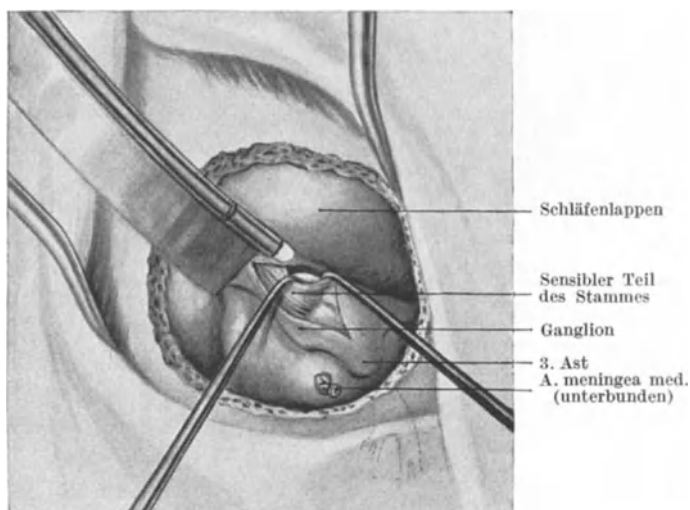


Abb. 403 a. Die Durchschneidung des Trigeminasstammes nach ADSON.
Ein Hirnspatel mit kleiner Glühlampe sorgt für gute Beleuchtung. Die Arachnoidea über dem Stamm ist gespalten und der sensible Teil des Stammes mit einem Nervenhäkchen vorgezogen, um ihn vom dahinterliegenden motorischen Ast zu trennen.

Ganglion entlang dem sensiblen Stamm freigelegt. Dann wird ein schmaler Haken von oben in den sensiblen Stamm unmittelbar vor dem Eintritt in das

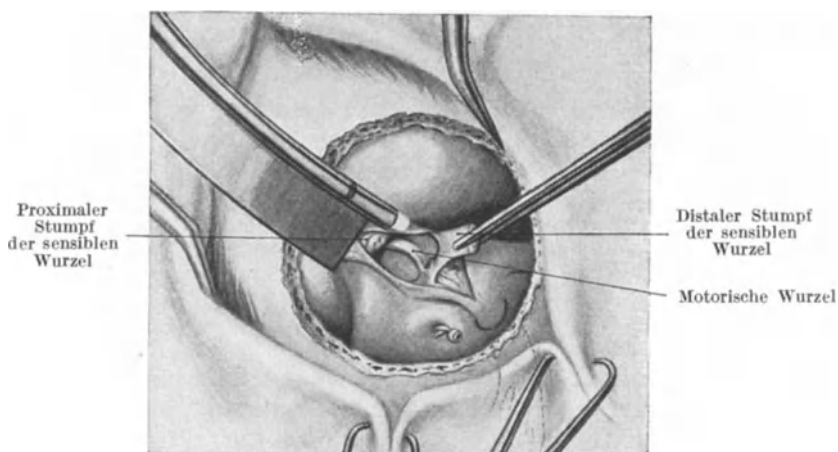


Abb. 403 b. Durchschneidung des Trigeminasstammes nach ADSON.
Der sensible Teil des Stammes ist durchtrennt, der motorische freigelegt. Er wird geschont.

Ganglion eingesetzt. Der Stamm wird dann mit diesem Haken caudal gezogen und so leicht der sensible Stamm und der hintere Rand des Ganglion aufgehoben (Abb. 403a). Ein zweiter Haken faßt die Mitte des sensiblen Stammes von oben, aber nicht die Unterfläche und hebt sie unter Zug nach caudal und lateral in die Höhe, bis man den motorischen Ast unterhalb isoliert verlaufend

zu sehen bekommt. Er zieht gegen den dritten Ast, mehr den Fasern des sensiblen Stammes nach abwärts und einwärts folgend, zu der medialen Seite des Ganglion. Nachdem der motorische Stamm zu Gesicht gebracht ist, wird der sensible vom motorischen durch den zuerst eingesetzten Haken getrennt gehalten und der in der Mitte eingesetzte zweite Haken durch ein scharfes, schmales, rechtwinklig gebogenes Messer ersetzt. Mit diesem Messer wird dann der sensible Stamm, ohne den motorischen zu schädigen, durchtrennt. Dann wird der vordere Rand des Ganglion aufgehoben, um festzustellen, daß nicht Teile des sensiblen Stammes erhalten geblieben sind (Abb. 403 b). Eine Gefahr, an Stelle des sensiblen Stammes motorische Fasern zu durchschneiden, besteht nicht, da beide bis zu ihrem Eintritt in den dritten Ast getrennt verlaufen.

5. Die Durchtrennung des sensiblen Trigemiusstammes von der hinteren Schädelgrube aus.

1925 hat DANDY ein Verfahren angegeben, um die Trigemiuswurzel in der hinteren Schädelgrube beim Austritt aus der Brücke aufzusuchen. Dieser Weg ist durch die Eingriffe am Kleinhirn und besonders zur Freilegung der Kleinhirnbrückenwinkelgeschwülste bekanntgeworden (s. S. 540). Durch CUSHINGs Vorschriften hat die Freilegung der hinteren Schädelgrube viel von ihren Schrecken verloren, und zwar hauptsächlich dadurch, daß er die Cisterna cerebello-medullaris eröffnet und, wenn nötig, auch noch das Hinterhorn des betreffenden Seitenventrikels punktiert (s. S. 547). Erst dann gelingt es, die betreffende Kleinhirnhälfte so weit nach der Mittellinie zu und caudal zu verschieben, daß man an die obere Felsenbeinpyramidenkante gelangen kann. Die Freilegung einer Seite genügt in der Mehrzahl der Fälle bei einseitiger Erkrankung. Bei den seltenen doppelseitigen Erkrankungen (DANDY, OLIVECRONA) muß naturgemäß doppelseitig operiert werden, allerdings wohl meist in zwei Sitzungen. DANDY hat aber auch einzeitig beiderseits die sensible Trigemiuswurzel durchtrennt.

Bei einseitiger Erkrankung wird nach dem auf S. 542ff. angegebenen Vorschriften der Knochen entfernt. Um in die Gegend der Felsenbeinpyramide vordringen zu können, muß man den oberen Teil der hinteren Schädelgrube unterhalb des Tentoriums freilegen. Daher muß der Knochen unter Schonung der Sinus transversus und sigmoideus mit der LUERSchen Zange möglichst weitgehend nach oben außen weggenommen werden. Man bildet dann unter möglichst nahem Herangehen an den Sinus einen an der Basis gestielten Duralappen. Durch einen kleinen Einschnitt wird dann die Cisterna cerebello-medullaris eröffnet (s. Abb. 379) und mit Hilfe einer Balkenstichnadel der Liquor entleert. Ist dann die Dura noch nicht genügend entspannt, so kann man nach CUSHING von einem etwa fingerbreit oberhalb des Sinus transversus besonders angelegten Bohrloch das Hinterhorn des Seitenventrikels punktieren. Nun wird vorsichtig über die äußere obere Kante des Kleinhirns ein biegsamer Hirnspatel eingeführt und das Kleinhirn nach der Mittellinie und etwas caudal gezogen. Das Verschieben des Spatelendes findet am besten am Tentorium entlang statt, bis man auf die obere Felsenbeinkante stößt. 1—1½ cm unterhalb der Kante und fingerbreit entfernt von der Felsenbeinspitze findet man den Porus acusticus mit dem Eintritt der Nn. facialis und acusticus (Abb. 404). Diese Nerven dürfen nicht verletzt werden. Kleine Venen, die vom Kleinhirn zum Sinus petrosus sup. führen, müssen unterbunden und durchtrennt werden. Behält man den Porus acusticus im Auge, kehrt aber wieder an die obere Felsenbeinkante zurück und dringt etwas

mehr nach der Mittellinie vor, so stößt man auf den seitlichen Abschnitt der basalen Zisterne, die unter ihrer Arachnoidealhülle die Brückenkante und die Trigeminiwurzel verbirgt. Diese Hülle wird, wenn sie dünn ist, eingerissen, sonst vorsichtig eingeschnitten. Darunter verlaufen meist mit der Trigeminiwurzel ein oder zwei zum Sinus petrosus ziehende Venen, die nicht verletzt werden dürfen, da es sonst zu einer, die Übersicht störenden Blutung kommt. Da sie nicht gut unterbunden werden können, werden sie am besten mit einem spitzen Coagulationsinstrument durchtrennt. Eine kleine Arterie, die den Nerven begleitet, braucht nicht durchtrennt werden. Sie läßt sich nach DANDY meist gut abschieben. Die Durchtrennung des Nerven muß unmittelbar am

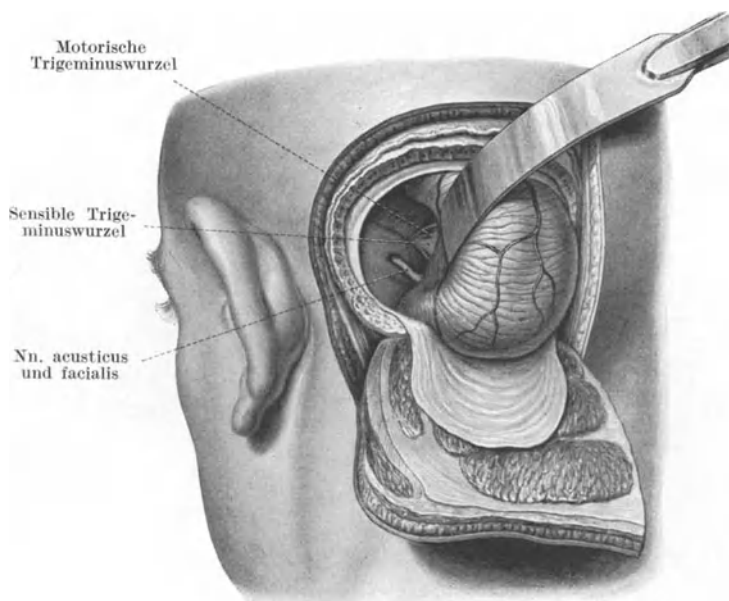


Abb. 404. Die Freilegung des Stammes des N. trigeminus von der Hinterschädelgrube aus nach DANDY. (Nach GULEKE in KIRSCHNER III/1.)

Austritt aus der Brücke mit einem langen Tenotom stattfinden. OLIVECRONA quetscht den Nerven mit einer kleinen Silberspange. Die breite sensible Wurzel verläuft hinter der dünnen motorischen. Die Unterscheidung macht keine besonderen Schwierigkeiten, wenn man die sensible Wurzel mit einem Häkchen gefaßt und etwas angezogen hat. DANDY hat empfohlen nur die hinteren zwei Drittel oder drei Viertel nahe an der Brücke zu durchtrennen, da die Schmerzleitung des Nerven dadurch genügend unterbrochen wird. Nach dem Eingriff werden die Dura und besonders die äußeren Weichteile lückenlos vernäht. GULEKE sieht die besonderen Vorteile des DANDYSchen Eingriffes in der Erzielung des Schmerzausfalles in der beabsichtigten Ausdehnung und im Fehlen unerwünschter Nebenverletzungen. Er ist daher ganz zu diesem Verfahren übergegangen.

1) Die Eingriffe bei der Facialislähmung.

Bei der Lähmung des einen Mundastes ist der Vorschlag gemacht worden, den der anderen Seite zur Herstellung der Symmetrie zu durchschneiden. Das

Verfahren kommt wohl nur in Frage, wenn keine andere Besserungsmöglichkeit mehr besteht.

Bei der *vollständigen Facialislähmung* kann bei frischer Durchtrennung im freien Anteil, d. h. jenseits des Austrittes aus dem Schädel, an den Versuch einer Nahtvereinigung gedacht werden. Die Erfolge scheinen allerdings sehr unsicher. Bei allen anderen Verletzungen im freien Anteil müssen andere Methoden versucht werden. Drei verschiedene sind empfohlen worden: 1. Der Anschluß des peripheren Abschnittes an andere motorische Nerven, von denen

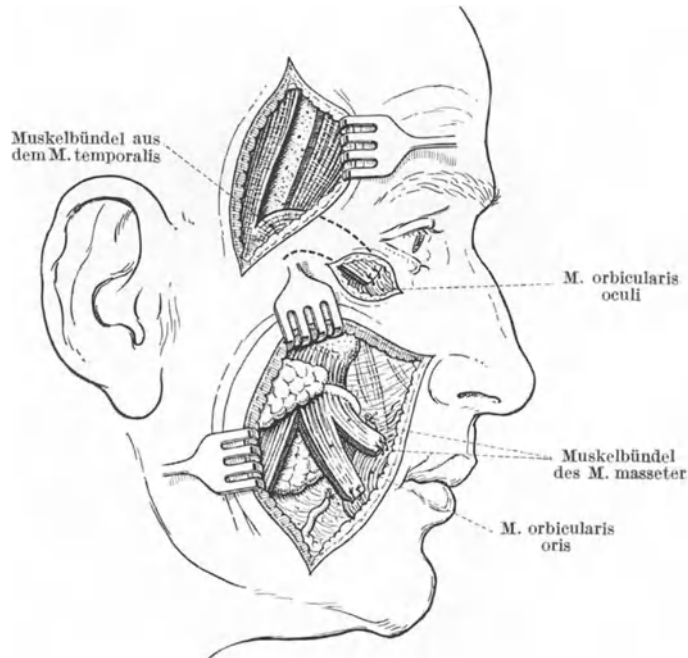


Abb. 405. Muskellappenverpflanzung nach ROSENTHAL-LEXER bei Facialislähmung. Aus den Mm. temporalis und masseter sind 1—2 Bündel, deren Nervenversorgung erhalten ist, auf die gelähmten Augen- und Mundmuskeln aufgenäht, um deren Nervenversorgung zu übernehmen.

der N. accessorius, der N. hypoglossus oder dessen absteigender Ast in Frage kommen, hat sich nicht gut bewährt, da selbst, wenn der Anschluß gelingt, die Mitbewegungen der von den betr. Nerven versorgten Muskulatur sehr störend ist. Die Verbindung der beiden Nerven findet nach Freilegung im oberen seitlichen Halsdreieck am besten nach seitlicher Naht des peripheren Teiles des N. facialis in den teilweise durchtrennten Spendernerven statt. 2. Besser ist das zweite Verfahren nach ROSENTHAL-LEXER, bei dem eine Verbindung zwischen sicher innervierten Muskeln und den gelähmten Gesichtsmuskeln hergestellt wird. Für die Augenmuskeln werden vordere Bündel aus dem M. temporalis, für die Mundmuskeln solche aus den vorderen Abschnitten des M. masseter abgespalten und subcutan zu den gelähmten Muskeln geführt und dort mit feinsten Seidennähten in das Muskelgewebe versenkt (Abb. 405).

Mit diesem Verfahren sind gute Erfolge erzielt worden, da auch die *Funktion* der Muskulatur wiederkehrt. 3. Die 3. Methode begnügt sich mit der Beseitigung

der Entstellung im Ruhezustand durch Hebung des herunterhängenden Mundwinkels, eignet sich also am meisten bei Lähmung des Mundastes (s. oben). Von den verschiedenen Hilfsapparaten (OMBRÉDANNE) abgesehen, erscheint die Hebung des Mundwinkels durch einen vom Jochbogen subcutan bis zum Mundwinkel geführten und dort im Gewebe befestigten schmalen Streifen der Fascia lata nach KIRSCHNER am besten (Abb. 406).

m) Die Eröffnung des retrobulbären Raumes.

Die Eröffnung des retrobulbären Raumes wird nötig zur Entfernung von Tumoren und zur Entfernung von Fremdkörpern aus der hinteren Augenhöhle. Von den Tumoren sind es in erster Linie die Sarkome (Nervenscheiden), Endotheliome, die Angiome, Lipome. Schließlich kommen noch Tumoren in Frage, die aus der Nachbarschaft in die hintere Orbita eingedrungen sind, die aber meistens einen großen Eingriff (Oberkieferresektion) notwendig machen. Neben den Tumoren werden auch die Dermoidcysten in der Orbita Veranlassung zu Eröffnung des retrobulbären Raumes geben, wie in dem ersten Fall von KRÖNLEIN. Als Voroperation zur Trepanation bei Druck auf die Sehnervenscheide (L. MÜLLER), zur Druckentlastung wird die KRÖNLEINSche Operation ebenfalls ausgeführt.

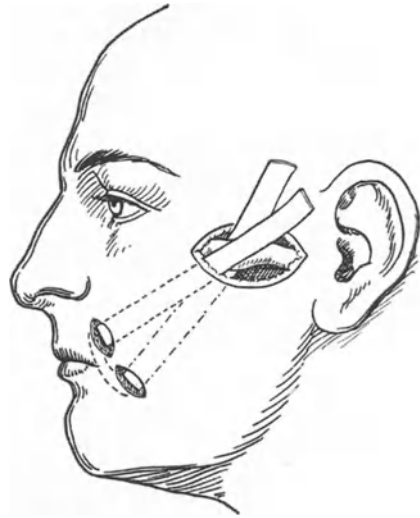


Abb. 406. Die Fascienplastik bei Facialislähmung nach KIRSCHNER. Nach Freilegung des Jochbogens und Anlegung zweier kleiner Öffnungen in der Gegend des Mundwinkels ist ein schmaler Fascienstreifen unter der Haut vom Jochbogen nach dem Mundwinkel geführt, hier ebenfalls unter der Haut zwischen den beiden feinen Öffnungen durchgezogen und wieder nach dem Jochbogen zurückgeführt. Am Jochbogen werden die beiden Fascienstreifen befestigt. Die Spannung des Fascienstreifens darf nicht so groß sein, daß sie den Mundwinkel sofort bis zur richtigen Höhe hebt, da mit einer gewissen postoperativen Schrumpfung der Fascie zu rechnen ist.

Nach DOMALA-NIEUWENHUS, dem wir die beste zusammenfassende Arbeit über die Eröffnung des retrobulbären Raumes verdanken, ist der Zugang zum retrobulbären Raum bis zum Jahre 1874 fast ausschließlich unter Opferung des Bulbus durchgeführt worden. Nur in vereinzelt Fällen, so von GERDY (SCARPA) und in einem durch PAGENSTECHER veröffentlichten Fall, wurde der Bulbus geschont. Erst durch KNAPP 1874 wurde die Erhaltung des Bulbus in allen Fällen gefordert. Nach der KNAPPSchen Methode sind eine beträchtliche Anzahl von Fällen operiert worden. Die Erfolge waren im allgemeinen gut, doch blieben häufig Tumorrreste und Fisteln zurück. Außer dem Zugang von vorn, mit Erhaltung des Bulbus und ohne Resektion von Knochen, ist eine Reihe von operativen Zugängen zum retrobulbären Raum vorgeschlagen worden, unter zeitweiliger Resektion von Teilen der Orbita.

Von diesen Operationen hat nur der Zugang durch die äußere Orbitalwand praktische Bedeutung gewonnen, ich zähle die übrigen Zugänge daher nur auf, ohne sie näher zu besprechen.

1. Die Resektion des Orbitaldaches (CAHEN) 1897.
2. Die Resektion der inneren Orbitalwand (GUSSENBAUER) 1895, schließlich die Resektion des Orbitalbodens, die nicht als selbständige Operation, sondern mehr als Teil der Oberkieferresektion ausgeführt wurde.
3. Der seitliche Zugang unter zeitweiliger Resektion der äußeren Orbitalwand.

Vorgeschlagen wurde ein solcher Eingriff bereits von WAGNER, der bekanntlich die erste osteoplastische Schädelrepanation empfohlen hat (s. S. 557). Unabhängig von ihm hat KRÖNLEIN sein heute in den Grundzügen noch gültiges Operationsverfahren 1886 zum ersten Male ausgeführt.

Die Ausführung der KRÖNLEINschen Operation.

Die Operation wird in Allgemeinnarkose ausgeführt, kann aber auch sehr gut unter örtlicher Betäubung durchgeführt werden. Sie hat den großen Vorteil des blutleeren Operierens. Das Operationsfeld wird am besten örtlich umspritzt.

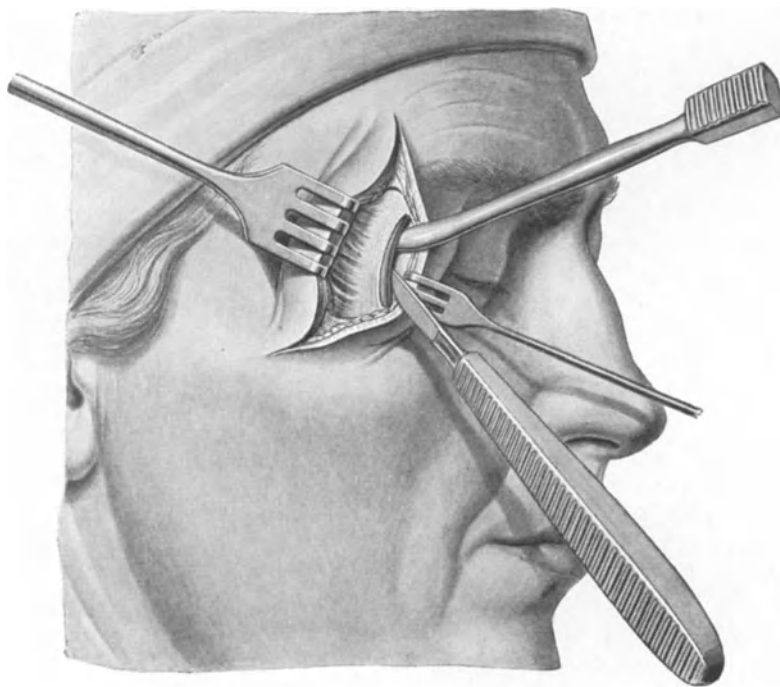


Abb. 407. Die Eröffnung des retrobulbären Raumes. I.
Schnittführung. Periostspaltung. Ablösung des Periostes von der Orbitalwand.

Von den Einstichpunkten befindet sich einer am äußeren Orbitalrand, dicht über dem lateralen Augenwinkel. Von hier aus wird die Nadel nach BRAUN unter Fühlung des Knochens in die Tiefe geführt und einige Kubikzentimeter $\frac{1}{2}$ iger Novocain-Suprareninlösung fächerförmig zwischen Knochen und Periorbita eingespritzt. Dann wird die Nadel zurückgezogen und subcutan nach oben und unten, am Orbitalrand entlang, das Gewebe eingespritzt. Der zweite Einstichpunkt befindet sich etwa daumenbreit über der Mitte des Jochbogens und ebensoweit hinter dem Processus fronto-sphenoidalis. Von hier aus werden die Weichteile des Schläfengrundes fächerförmig umspritzt. Eine Leitungsanästhesie kann, da das Operationsgebiet vom ersten und zweiten Trigeminasast versorgt wird, in vollkommener Weise nur vom Ganglion Gasseri aus vorgenommen werden, wie das HÄRTEL zuerst ausgeführt hat (s. S. 568). Da dieses Verfahren nicht ganz ungefährlich ist und da außerdem aus Gründen der Blutspargung eine Umspritzung des Operationsgebietes doch nötig wird, so ist es nicht zweckmäßig.

Der Weichteilschnitt zur KRÖNLEINSchen Operation zieht nach den Vorschriften von DOMALA-NIEWENHUS bogenförmig in der deutlich durchzufühlenden Linea semicircularis des Stirnbeins, etwa 1 cm oberhalb des Margo supraorbitalis beginnend, über den vorderen Teil des äußeren Orbitalrandes und diesem folgend, im Bogen nach außen, bis etwa zur Mitte des Jochbogens.

Da durch diesen Schnitt immer ein Teil der Facialisäste für die Augenlider durchschnitten werden, so ist es zweckmäßiger, den Weichteilschnitt nach KOCHER oder PAYR zu wählen. Der Schnitt wird, nach KOCHERs Vorschrift,

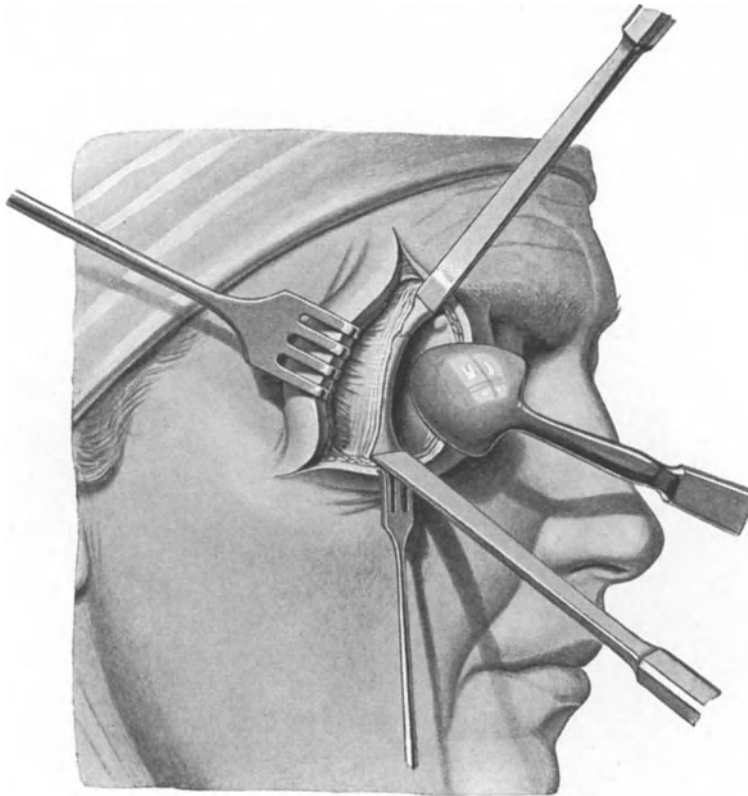


Abb. 408. Die Eröffnung des retrobulbären Raumes. II.
Der Inhalt der Orbita wird mit Löffel geschützt. Meißel sind am oberen und unteren Durchtrennungspunkt angesetzt.

auf die laterale Hälfte des Supraorbitalrandes, unter den Augenbrauen am lateralen Rand der Orbita abwärts bis zur Umbiegungsstelle in den Infraorbitalrand und von da über das Jochbein bis zum mittleren Drittel des Jochbogens geführt. Da dieser Schnitt den Facialisfasern annähernd parallel läuft, so ist eine Verletzung derselben weniger leicht möglich. Von diesem Weichteilschnitt, der, soweit der Orbitalrand betroffen wird, sofort bis auf den Knochen geführt wird, wird zunächst die Periorbita durch Einführen eines schlanken Elevatoriums so weit vom äußeren Orbitalrand abgelöst, daß nach unten etwa 1 cm der Fissura infraorbitalis frei wird. Nach oben erfolgt die Ablösung bis etwa 1 cm oberhalb der deutlich erkennbaren Sutura zygomatico-sphenoidalis, so daß nach innen die ganze Sutura zygomatico-sphenoidalis und ein etwa 1—1½ cm breiter Streifen der Orbitalfläche des großen Keilbeinflügels frei liegt. Der Bulbus bzw. die

Periorbita wird nun mit einem löffelförmigen Spatel nach der Mittellinie zurückgehalten, ohne ihn zu pressen (Abb. 408). Die Knochenresektion beginnt man am besten von dem Punkt aus, in dem die in spitzem Winkel in der Orbita verlaufenden Resektionslinien zusammentreffen. Dieser Punkt liegt etwa 1 cm hinter dem vorderen Ende der Fissura infraorbitalis. Diesen Punkt kann man sich durch Einführen eines schlanken Elevatoriums in die Fissura infraorbitalis kennzeichnen. Da der Knochen im Bereich der äußeren Orbitalwand sehr leicht zersplittert und da in der Beziehung der innere Teil am stärksten gefährdet ist, so ist es am besten, diesen Teil zuerst zu durchtrennen. Man beginnt daher an

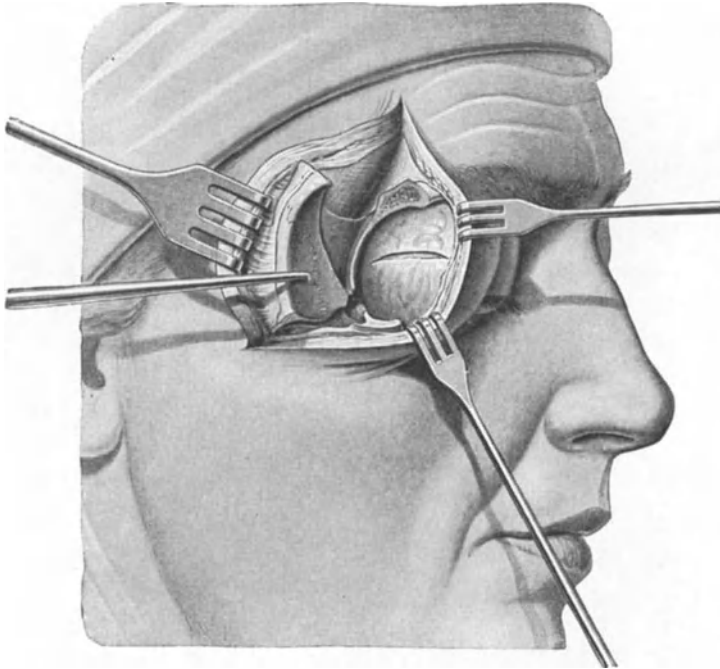


Abb. 409. Die Eröffnung des retrobulbären Raumes. III.
Die äußere Orbitalwand ist zurückgeklappt, die Periorbita eingeschnitten.

dem genannten Punkte, indem man einen messerscharfen Meißel, etwas schräg nach außen gerichtet, auf die seitliche innere Orbitalwand aufsetzt und sie durchmeißelt, vorsichtig etwa der Sutura zygomatico-sphenoidal. folgend, bis ungefähr an die Basis des Processus zygomaticus ossis frontalis. Weiter nach hinten darf man nicht gehen, da man sonst in Gefahr kommt, die mittlere Schädelgrube zu eröffnen. Erst jetzt, nach Durchmeißelung der seitlichen Orbitalwand, wird der Processus zygomaticus des Stirnbeines quer an seiner Basis bis in den ersten Meißelschnitt hinein durchtrennt, und zwar liegt die Durchtrennungslinie etwa $\frac{3}{4}$ —1 cm oberhalb der Sutura zygomatico-frontalis (Abb. 408). Man setzt am besten den Meißel von vorn gegen den Orbitalrand quer auf, während die Periorbita und die meist sichtbar verlaufende Tränen-drüse nach medial zurückgehalten werden (Abb. 408). Um nun auch die letzte Verbindung zu lösen, durchtrennt man den Processus fronto-sphenoidalis des Jochbeines, etwa in Höhe des unteren Orbitalrandes, ebenfalls quer und nahe an der Basis bis in die Fissura infraorbitalis hinein (Abb. 408). Damit ist das

keilförmige Knochenstück so weit gelöst, daß es nun ohne Mühe an den Weichteilen beginnend, nach außen umgeschlagen werden kann, wodurch eine gute Übersicht über den noch geschlossenen Periorbitalsack möglich wird. Man muß sehr weit nach hinten in die Orbitalhöhle eindringen. Dann kann man die noch hinten stehengebliebenen Reste des großen Keilbeinflügels mit der LUERSCHEN Zange wegkneifen. KOCHER hat den Zugang noch dadurch erweitert, daß er den unteren Knochenschnitt von der Fissura infraorbitalis durch das Jochbein bis zum Masseteransatz durchtrennt. Im allgemeinen genügt die KRÖNLEINSCHEN Technik. Um nach Zurückklappen der äußeren Orbitalwand in den retrobulbären Raum vorzudringen, muß nun die Periorbita in der Längsrichtung vorsichtig gespalten werden, um den oberflächlich liegenden M. rectus externus nicht zu verletzen (Abb. 409). Allerdings muß dieser Muskel gelegentlich bei der nun folgenden Geschwulstentfernung durchtrennt werden, um ihn später wenn möglich wieder zusammenzunähen. Man schlingt sich die Muskelteile am besten vor der Durchtrennung mit einem Faden an.

Anhang.

a) Die Eingriffe bei der Stirnhöhleenerung.

(KILLIAN.)

Bei der Behandlung der Stirnhöhleenerung darf man sich nicht mit einer einfachen Eröffnung der Stirnhöhle von außen begnügen, da eine Dauerfistel in der großen Mehrzahl der Fälle das Resultat sein würde. Es muß vielmehr eine breite Verbindung der Stirnhöhle mit der Nasenhöhle hergestellt werden. Die Diagnose ist in der Mehrzahl der Fälle aus der charakteristischen Anamnese mit den fast immer nur während der Tageszeit bestehenden Kopfschmerzen mit einiger Sicherheit zu stellen. Die Nasenuntersuchung, die das Austreten des Eiters unterhalb der mittleren Muschel feststellt und die Verschattung einer Stirnhöhle im Röntgenbild lassen die Diagnose mit Bestimmtheit stellen. Die akuten Fälle werden in der Mehrzahl von fachärztlicher Seite behandelt. Nur dann, wenn die Gefahr der Perforation nach dem Schädelinneren oder nach außen besteht, was sich durch Schwellung der Weichteile, immer heftiger werdende und länger dauernde Kopfschmerzen, Temperatursteigerung zu erkennen gibt, muß die Trepanation als Notoperation durchgeführt werden. In Frage kommt die *einfache Trepanation* der Stirnhöhle, die Radikaloperation oder schließlich die endonasale Operation nach HALLE. Letztere ergibt die besten kosmetischen Resultate, kommt aber mehr für chronische Fälle in Frage, und wird hauptsächlich von den Fachärzten ausgeführt. Die einfache Trepanation wird zweckmäßigerweise mit einem breiten Zugang zur Nase abgeschlossen.

Die Radikaloperation von KILLIAN eröffnet die Stirnhöhle oberhalb und unterhalb des knöchernen Orbitalrandes. Sie wird in ihrem oberen Teil nur durchgeführt, wenn die Stirnhöhle sehr weit nach oben reicht. Als Notoperation genügt in der Mehrzahl der Fälle die orbitale Eröffnung der Stirnhöhle (JANSEN-DITTER) durch Fortnahme der unteren Wand mit Ausräumung der vorderen Siebbeinzellen und Herstellung einer breiten Verbindung nach der Nase zu.

Der *Weichteilschnitt* verläuft durch die inneren $\frac{3}{4}$ der Augenbraue bis zum Nasenrücken, dann an der Innenseite der Nase herab, bis etwa 1—2 cm unterhalb der Lidspaltenhöhe. Die Augenbraue darf nicht rasiert werden, da die Haare dann nicht oder nur sehr spärlich nachwachsen. Es genügt das Abschneiden der Haare mit der Schere. Der Schnitt dringt direkt bis auf den Knochen vor. Nun wird mit einem schlanken Raspatorium das Periost, ohne es zu verletzen (weil sonst das Orbitalfett hervorquillt) langsam und vorsichtig vom Knochen nach unten abgelöst. Mit besonderer Vorsicht ist in der Gegend der Trochlea vorzugehen. In seltenen Fällen, d. h. wenn die Stirnhöhle nicht zu weit nach rückwärts reicht, kann man sie erhalten. In den meisten Fällen wird man sie mit dem Raspatorium möglichst dicht an ihrer Basis abbrechen.

Sie findet sich etwa in 1 cm Tiefe vom vorderen Orbitalrand etwas lateral der Grenze zwischen der oberen und medialen Wand der Augenhöhle in der Fovea trochlearis. Um die Trochlea im Zusammenhang mit den Weichteilen bzw. der Sehne zu lassen und ihr ein späteres Wiederanlagern in ihrer früheren Gegend zu ermöglichen, ist es zweckmäßig, mit dem scharfen Raspatorium von der medialen Seite an ihre Basis heranzugehen und sie mit einem kleinen Ruck in toto von ihrer Unterlage abzulösen (Abb. 410). Die Weichteile werden nun von der Orbita so weit nach seitlich und hinten abgelöst, als die Stirnhöhle

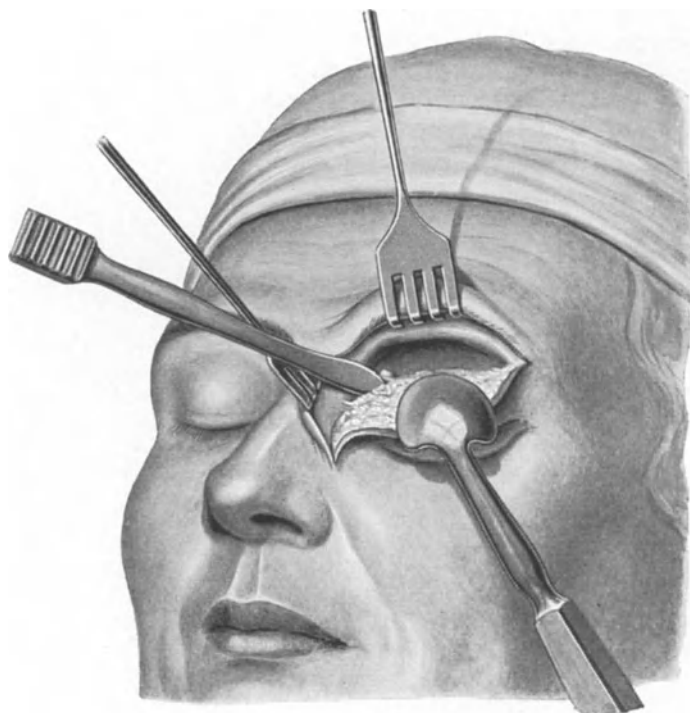


Abb. 410. Die Eröffnung der Stirnhöhle. I. Schnittführung. Abbrechen der Trochlea mit Raspatorium dicht an ihrer Basis.

wahrscheinlich reicht (Röntgenbild). Nach der Nase zu werden sie ebenfalls ein Stück in die Orbita hinein nach hinten und dann unter Zurückziehen des vorderen Schnitttrandes so weit abgeschoben, bis auch der Processus nasalis des Oberkiefers und das Nasenbein der betreffenden Seite teilweise freiliegt. Ist bereits eine Perforation des oberen Orbitaldaches eingetreten, so geht man von dieser Öffnung aus vor, indem man sie allmählich mit der kleinen LUERschen Zange oder besser mit einer HAYEKschen Knochenstanze erweitert (Abb. 411). Auf dieselbe Weise geht man bei der sog. Mucocele der Stirnhöhle, d. h. bei der traumatischen, oder infolge von chronischer Stirnhöhleneiterung eingetretenen Perforation vor. Durch die abgeschlossene Eiteransammlung, die unter hohem Druck zu stehen pflegt, kann der Bulbus erheblich nach unten und seitlich verlagert werden. Liegt keine Öffnung vor, so wird die Eröffnung im Bereich des inneren Stirnhöhlenabschnittes, etwas oberhalb der deutlich durch Naht gekennzeichneten Grenze zwischen der Augenhöhlenfläche des

Stirnbeins und der Lamina papyracea des Siebbeins, des Tränenbeins, d. h. an der Sutura fronto-ethmoidalis vorgenommen. Damit werden gewöhnlich der untere Teil der Stirnhöhle und eine oder zwei vor ihr liegende Siebbeinzellen eröffnet. Die Öffnung wird dann durch vorsichtiges Wegstanzen der unteren Stirnhöhlenwand erweitert. Nach vorn reicht die Eröffnung bis an den starken Orbitalrand. Ist die Höhle breit eröffnet, so wird mit einer Curette oder einem schlanken scharfen Löffel die Schleimhaut der Siebbeinzellen vollständig entfernt. Die Schleimhaut der Stirnhöhle kann in den seitlichen Abschnitten erhalten werden.

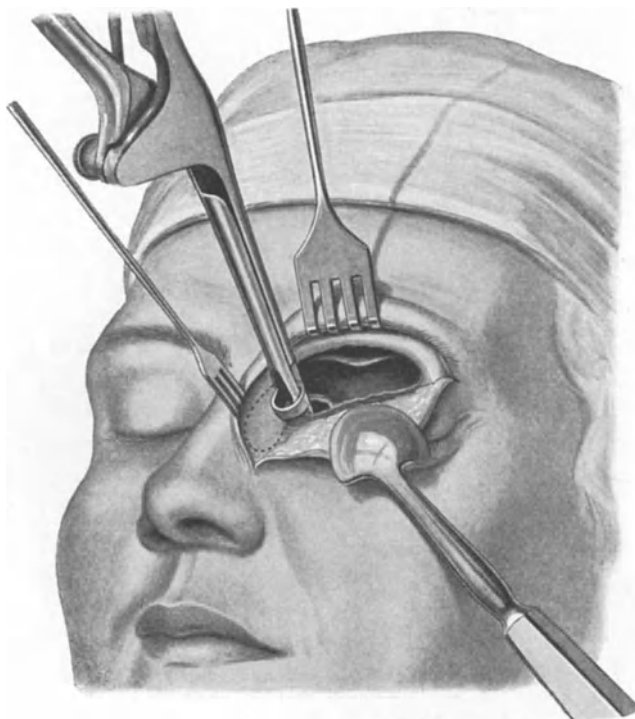


Abb. 411. Die Eröffnung der Stirnhöhle. II.
Wegnahme der seitlichen Nasenwand (punktierter Linie) unter Schonung der Schleimhaut.

Um nun die Dauerdrainage nach der Nasenhöhle anzuschließen, was in jedem Falle erforderlich ist, muß die seitliche Nasenwand entfernt werden. Zu dem Zweck wird der äußere Wundrand mit dem scharfen Haken so weit zurückgezogen, daß die Grenze zwischen Nasenbein und Stirnfortsatz des Oberkieferbeines freiliegt. Von der bereits eröffneten Stirnhöhle aus wird dann unter größter Vorsicht die seitliche Wand der Nase entfernt (Abb. 411). Man muß hier deshalb unter größter Sorgfalt vorgehen, damit die Schleimhaut der Nase nicht verletzt wird, da sie später in Form eines Lappens in die große Wundhöhle eingeschlagen, zur Epithelisierung der Höhle dienen soll. Es wird also zunächst eine breite Bresche in die knöcherne Wand der Orbita und der Nase gelegt, wobei gleichzeitig eine Reihe vorderer Siebbeinzellen eröffnet wird. Die Septen zwischen einzelnen Siebbeinzellen und der Stirnhöhle werden zusammen mit ihrem Schleimhautüberzug entfernt, so daß eine gemeinsame, möglichst glatte Wundhöhle übrigbleibt. Ist die seitliche Nasenwand in Ausdehnung von etwa 1:2 cm beseitigt,

so liegt der Schleimhautüberzug der Nase frei. Es wird nun zunächst in der Nähe des oberen Randes diese Schleimhaut wagerecht gespalten, dann dem knöchernen Rand entlang nach unten ein großer, nach oben ein kleinerer Schleimhautlappen gebildet. Damit ist das Naseninnere eröffnet und man sieht durch diese Öffnung gegen den Schleimhautüberzug des Septums oder der mittleren Muschel (Abb. 412). Die Verbindung mit der Nase ist jetzt hergestellt und es wird nun der kleinere Schleimhautlappen nach oben in die Höhle eingeschlagen, der große nach unten auf die abgelösten Orbitalweichteile gelegt und hier mit

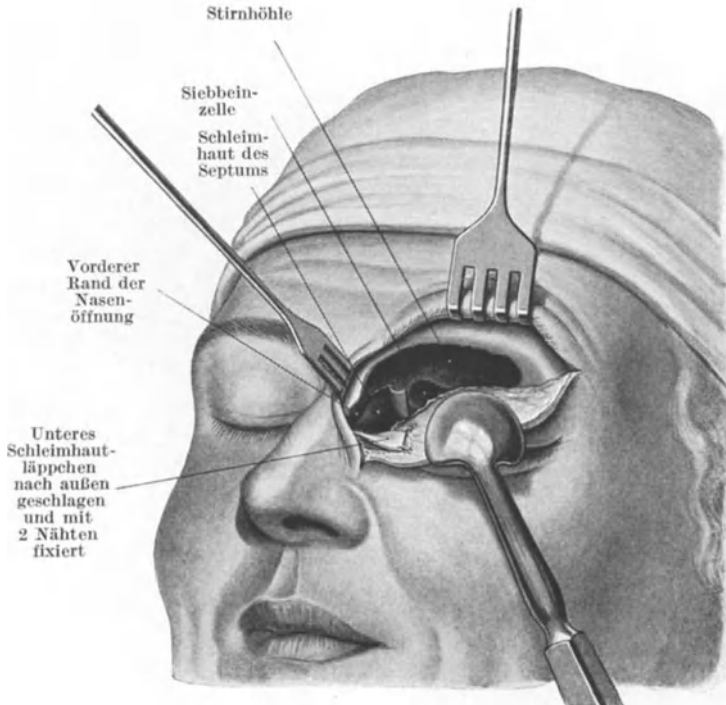


Abb. 412. Eröffnung der Stirnhöhle. III.

Die Stirnhöhle und Siebbeinzellen sind breit eröffnet. Verbindung mit der Nase ist hergestellt. Die seitliche Nasenschleimhaut ist in Form zweier Lappchen in die Höhle geschlagen.

einer Catgutnaht fixiert. Die Höhle wird durch einen Jodoformgazestreifen, der zunächst zur entsprechenden Nasenöffnung herausgeleitet wird, locker ausgefüllt, oder besser ein Gummidrain abwärts in die Nase geführt. Zum Schlusse wird eine genaue Hautnaht mit feiner Seide angeschlossen.

Soll die Radikaloperation sich auch auf den oberen Teil der Stirnhöhle erstrecken (KILLIAN), so wird von demselben Hautschnitt aus, die Haut möglichst weit nach oben zurückgezogen, ohne das Periost vom Knochen abzulösen, es soll vielmehr in einer Breite von etwa $1\frac{1}{2}$ cm am oberen Orbitalrand stehenbleiben. Erst nachdem es so weit durch Zurückziehen der Haut freigelegt ist, wird das Periost parallel zum Augenbrauenrand durchgeschnitten und nun zusammen mit der Haut noch weiter nach oben abgeschoben. An dem so entblößten Knochen wird dann schließlich die Aufmeißelung und die möglichst ausgiebige Beseitigung der Stirnhöhlevorderwand durchgeführt. Auf diese Weise wird trotz ausgedehntester Radikaloperation ein gutes kosmetisches

Ergebnis erzielt. Die Bedingung für einen guten Erfolg ist bei diesem Vorgehen die sorgfältige Ausräumung der Höhlenschleimhaut, auch aus allen versteckten Buchten und Nischen und die Herstellung eines dauernd offen bleibenden Zuganges zur Nase, wie sie oben geschildert wurde.

β) Die Entfernung des Augapfels und die Ausräumung der Orbita.

Die Entfernung des Augapfels kann für den Chirurgen nach schweren Verletzungen, seltener beim Übergreifen von äußeren Geschwülsten (z. B. Lidgeschwülsten) auf den Augapfel und bei Operationen von Tumoren des retrobulbären Raumes, wenn sie den Augapfel selbst oder seine Gefäße und Nerven ergriffen haben, notwendig werden. Die einfache Enukleation des Bulbus wird so vorgenommen, daß zunächst die Bindehaut in nächster Nähe der Cornea eingeschnitten wird, daß man dann mit einer schlanken Schere unter die Bindehaut fährt und sie rings um die Cornea durchschneidet, sie zugleich von der Sklera ablösend. Es muß sehr vorsichtig vorgegangen werden, um die Bindehaut nicht zu zerreißen. Dann zieht man mit Hilfe eines Schielhäkchens die Sehnenansätze der Muskeln einzeln hervor und schneidet sie hart am Bulbus ab. Zugleich wird die Conjunctiva vom Bulbus weiter nach hinten abgelöst. Ist die Ablösung soweit geschehen, so wird vom äußeren Lidwinkel aus, während zwei feine stumpfe Häkchen in die Bindehaut und Lider eingesetzt werden, ein Druck auf den Bulbus ausgeübt. Dadurch wird er so weit luxiert, daß es gelingt, mit einer gebogenen Schere von der medialen Seite hinter den Bulbus zu gelangen und den Sehnerven und die Gefäße abzuschneiden. Die Blutung aus der Arteria ophthalmica ist meist verhältnismäßig gering und wird zunächst durch Eindrücken eines Gazetupfers gestillt. Steht die Blutung, so wird der Bindehautsack mit feinsten Seide in querer Richtung durch Naht verschlossen. Bei dieser Nahtversorgung wird das Festhalten einer später eingesetzten Prothese am leichtesten möglich. Eine Tamponade wird nicht durchgeführt, es genügt ein einfacher aseptischer äußerer Verband. Das sich hinter der verschlossenen Bindehaut ansammelnde Blut sorgt für Blutstillung und fließt nach außen ab. Der Rest wird organisiert und bildet ein ganz gutes Lager für die Prothese. Ist die Bindehaut weitgehend zerstört, so wird man im allgemeinen auf einen Nahtverschluß verzichten. Man kann dann einen Tupfer zur Blutstillung einlegen.

Muß der Bulbus wegen eines auf den Augapfel übergegangenen Tumors entfernt werden, so muß man radikal und ohne Rücksicht auf spätere Deckung möglichst weit im Gesunden vorgehen. Es müssen daher unter Umständen große Teile der Lider oder auch der ganze Weichteilinhalt der Orbita entfernt werden. Die Operation geht dann so vor sich, daß zunächst weit im Gesunden die äußeren Weichteile umschnitten werden, daß man dann sofort auf die knöchernen Umrandung der Orbita vordringt und nun unter Mitnahme des Periostes die ganzen Weichteile rings herum vom Knochen ablöst. Erst zum Schluß werden in der Tiefe die Gefäße und Nerven mit der Schere abgeschnitten. Die Blutung wird durch Ausstopfen gestillt. Erst wenn die Wundhöhle sich mit Granulationen ausgefüllt hat, kann an eine Deckung gedacht werden. Die Deckung erfolgt je nach dem Verlust eines oder beider Lider, entweder durch Lappenverschiebung aus der Schläfe, aus der Stirn oder Halshaut (s. plastische Operationen am Auge).

γ) Die Paracentese des Trommelfells.

Im Notfall muß der Chirurg auch eine Paracentese des Trommelfells ausführen können. Ein solcher Notfall tritt ein bei akut eitrigen Mittelohrerkrankungen, im Verlauf aller möglichen Erkrankungen, besonders akuter Infektionskrankheiten, bei Erkrankungen der oberen Luftwege und als Begleiterscheinung akut entzündlicher Erkrankungen, die sich an anderen Stellen des Körpers abspielen. Die Erkrankung tritt am häufigsten bei Kindern auf. Der Infektionsweg geht meistens über die Tube. Die klinischen Erscheinungen sind, abgesehen von allgemeinen Reaktionen, wie Fieber, Schüttelfrost, Kopfschmerz, die unter Umständen schon durch das Grundleiden bedingt sind, plötzlich eintretende, sehr heftige Ohrschmerzen, Schwerhörigkeit, Ohrensausen und bei Kindern häufig Erbrechen. Oft steigert sich zugleich mit den Ohrschmerzen etwa vorhandenes Fieber zu einem Schüttelfrost, und Kopfschmerzen und Benommenheitsgefühl stellen sich ein. Eine Untersuchung mit dem Ohrenspiegel ist in solchen Fällen unerlässlich. Zeigt sich dabei nur eine Gefäßinjektion, die meist an der oberen Gehörgangswand beginnt, während das übrige Trommelfell noch unverändert ist, so kann zunächst der Versuch einer beobachtenden Behandlung unternommen werden. Diese besteht in Bettruhe und örtlicher Wärmebehandlung, die am besten durch ein elektrisches Wärmekissen unterhalten wird. Bei Kindern empfehlen sich Schwitzkuren, Abführmittel und Einträufelung von 5% Carbolglycerin. Ist das ganze Trommelfell gerötet und endzündlich verändert, findet sich eine *Vorwölbung* des gesamten Trommelfells oder auch nur des hinteren oberen Abschnittes, so sind die Aussichten, den Verlauf ohne Operation zum Rückgang zu bringen, wesentlich geringer, zumal wenn eine ausgesprochene Druckempfindlichkeit am Warzenfortsatz besteht. Ist die Vorwölbung höheren Grades, blasig, oder schimmert bereits der Eiter am höchsten Punkt der Blase durch, so hat die abwartende Behandlung keinen Zweck mehr, da eine Spontanperforation fast unausbleiblich ist. In solchen Fällen wird man stets sofort eine Paracentese vornehmen. Ist noch keine Vorwölbung vorhanden, sondern nur eine ausgedehnte Rötung, so kann man zunächst noch einige Stunden abwarten. Nur dann, wenn die Schmerzen hochgradig sind, wenn Fieber vorhanden ist und wenn man bei einer Untersuchung am Abend feststellen muß, daß dem Kranken eine schmerzhaft Nacht bevorsteht, wird man auch in solchen Fällen die Paracentese ausführen.

Die *Technik des Eingriffs* ist einfach. Eine Desinfektion des Operationsgebietes ist nicht notwendig. Eine Reinigung des Gehörgangs von Hautschuppen usw. ist schon vorausgegangen. Schmerzbetäubung ist zweckmäßig. Besonders bei ängstlichen Kranken und kleinen Kindern soll ein Chloräthylrausch zur Anwendung kommen. Man führt einen Ohrtrichter ein und sorgt für gute Beleuchtung des Operationsgebietes mit einer Stirnlampe. Als Instrument empfiehlt sich am meisten die kurze LUCÆsche Paracentesenadel. Der Kopf des Patienten soll möglichst von einem Gehilfen gehalten werden. Hat man sich das Trommelfellbild eingestellt und besonders den hinteren Abschnitt zu Gesicht gebracht, so führt man zunächst langsam, während der Ohrtrichter mit der linken Hand festgehalten wird, mit der rechten die Nadel ein. Die Nadel wird schreibfederartig gehalten. Der Schnitt erfolgt am besten in der hinteren Hälfte, und zwar in der Richtung von unten nach oben. Diese Schnitttrichtung wird deshalb gewählt, weil die Ebene des Trommelfells so geneigt ist, daß der hintere Abschnitt am weitesten entfernt liegt. Hat man erst den untersten Abschnitt mit dem Messer erreicht und führt es nach oben, so besteht auch beim Ausweichen des Kranken nicht die Gefahr einer unvollständigen Durchtrennung, die dann eintreten kann, wenn man den zunächst liegenden oberen Teil des Trommelfells zuerst durchschneidet. Ein Berühren des Trommelfells mit der Messerspitze darf erst in dem Augenblick stattfinden, in dem der Schnitt erfolgt, da sonst infolge der starken Schmerzhaftigkeit der Kranke zurückweicht. Die Messerspitze muß knöchernen Widerstand fühlen. Gefährliche Verletzungen liegen kaum im Bereich der Möglichkeit, da die Vorwölbung des Bulbus der Vena jugularis außerordentlich selten ist. Ist das Trommelfell durchtrennt,

so entleeren sich meist sofort einige Tropfen Eiter. In den äußersten Teil des Gehörganges wird Jodoformgaze ganz locker eingeführt. Bei starker Sekretion muß diese Vorlage zunächst häufig gewechselt werden. Nach 24 Stunden beginnt man mit vorsichtiger Ausspritzung des Gehörganges mit warmem, abgekochten Wasser, dem man etwas Wasserstoffsuperoxyd zusetzen kann.

d) Die Aufmeißelung des Warzenfortsatzes.

Nicht nur bei akuten, sondern auch bei subakuten und chronischen Eiterungen kommt die Eröffnung des Antrums und sämtlicher Höhlen im Warzenfortsatz und der näheren

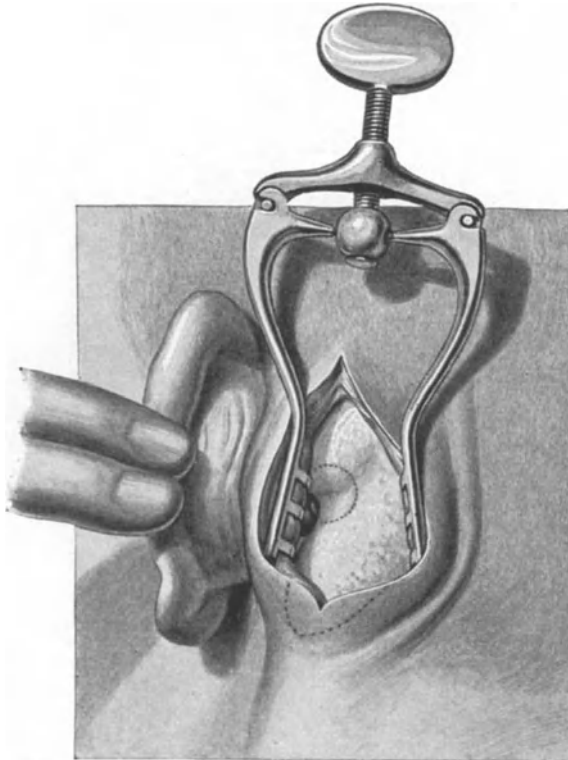


Abb. 413. Die Aufmeißelung des Warzenfortsatzes. I.
Das Operationsfeld ist von Weichteilen entblößt. Vorn ist die Spina suprameat. eben freigelegt, nach hinten oben und unten der hintere Rand oder die Spitze des Warzenfortsatzes. Der JANSENSche Wundhaken ist eingesetzt. Die Projektion des Antrums ist durch punktierte Linie angegeben.

Umgebung des Antrums in Frage. Als Notoperation muß die Antrumaufmeißelung vorgenommen werden bei drohendem oder erfolgtem Durchbruch durch den Knochen bei akuten und subakuten Fällen. Der drohende Durchbruch macht sich zunächst durch Druckempfindlichkeit besonders der hinteren Abschnitte des Warzenfortsatzes bemerkbar. Der erfolgte Durchbruch wird an der Beteiligung des Subcutangewebes und der Haut an dem Entzündungs- und Eiterungsprozeß erkannt. Der Durchbruch kann je nach Anordnung der Warzenfortsatzstellen nach vorne, d. h. nach dem Jochbogen zu, nach hinten und nach der Warzenfortsatzspitze erfolgen. Bei chronischen Fällen mit starker Sekretion kann ein rascher Eingriff notwendig werden bei plötzlicher Eiterverhaltung, was sich durch Fieber, Druckschmerz im Warzenfortsatz und gelegentlich durch meningitische Reizerscheinungen zu erkennen gibt (Erbrechen, Kopfschmerzen, KERNIGSches Symptom usw.). Schließlich kann eine Notoperation notwendig werden in chronischen Fällen, wenn Anzeichen dafür auftreten, daß das innere Ohr beteiligt ist. Als Ausdruck des Fortschreitens auf das innere

Ohr treten Erscheinungen von zunehmender Schwerhörigkeit, Drehschwindelanfälle und Nystagmus in Erscheinung. Die Notoperation hat sich auf die Eröffnung des Antrums und sämtlicher damit in Verbindung stehender Zellen des Warzenfortsatzes zu erstrecken. Nur dann, wenn eine Sinusthrombose und phlebitis festgestellt oder auch vermutet werden muß, ist der Antrumaufmeißelung die Freilegung des Sinus, die Eröffnung und Ausräumung desselben und schließlich die Unterbindung der Vena jugularis anzuschließen. Bei der *Aufmeißelung des Antrums* und Eröffnung der Warzenfortsatzzellen sind möglichst einfache Verhältnisse zu schaffen. Das Antrum liegt hinter dem oberen Teil des knöchernen Gehörganges. Die vordere Grenze des Operationsgebietes stellt die hintere Gehörgangswand dar, die nicht freigelegt werden soll, doch muß man mit der Ablösung der Weichteile so weit nach

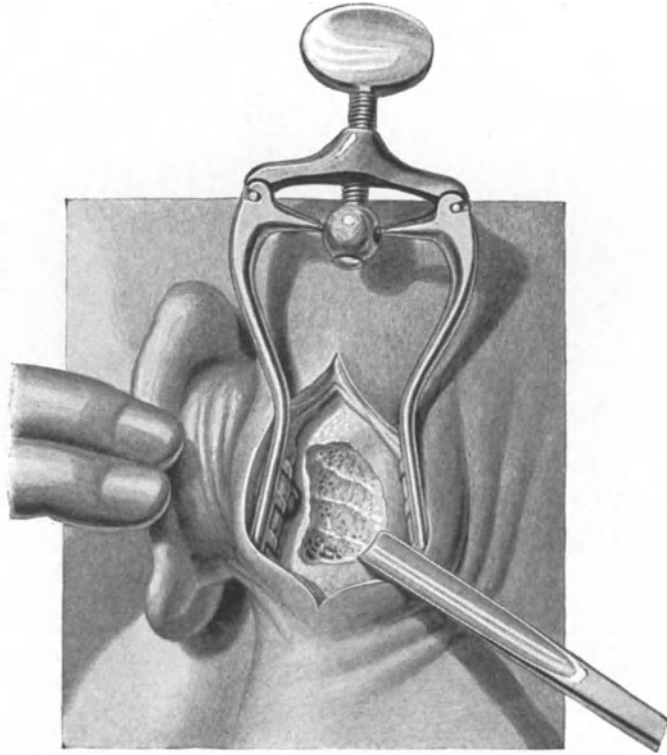


Abb. 414. Die Aufmeißelung des Warzenfortsatzes. II.
Mit Hilfe des Hohlmeißels wird eine flache Mulde ausgemeißelt. Der tiefste Punkt der Mulde entspricht der Gegend des zu eröffnenden Antrums.

vorn gehen, daß man die Spina suprameatum wenigstens tasten kann. Die obere Grenze des Operationsfeldes wird durch die Linea temporalis gebildet. Die untere durch die Spitze des Warzenfortsatzes, die hintere durch den Sinus, der bei der einfachen Aufmeißelung nicht freigelegt werden soll.

Der *Eingriff* beginnt mit einem Hautschnitt gut fingerbreit hinter dem Ansatz der Ohrmuschel. Der Schnitt zieht parallel zum Ohrmuschelrand bis zur Spitze des Warzenfortsatzes (Abb. 413). Er wird sofort bis auf den Knochen geführt und die Weichteile werden zugleich mit dem Periost mit dem Raspatorium unter Zurückziehen der Wundränder vom Knochen abgelöst, nach vorne, bis man die Spina suprameatum durch Betasten feststellen kann, nach hinten, oben und unten bis an den hinteren Rand oder die Spitze des Warzenfortsatzes, der auch in seinen unteren Abschnitten von dem Ansatz des Musculus sternocleidomastoideus befreit wird. Dann wird ein selbsthaltender Wundsperrhaken (JANSEN)

eingesetzt, der die gesamten Weichteile breitklaffend erhält (Abb. 414). Man denkt sich die Grenzen des etwa fingernagelgroßen Antrums an dem hinteren oberen Rand des Gehörganges aufgezeichnet (Abb. 413) und meißelt nun vorsichtig zunächst von hinten und von hinten unten gegen das Antrum zu. Der Hohlmeißel wird flach aufgesetzt und nicht etwa sofort gegen das Antrum in die Tiefe vorgegangen, sondern unter allmählicher Vergrößerung der mit dem Meißel bearbeiteten Fläche eine zunehmende Vertiefung der Knochenwunde im ganzen Operationsbereich

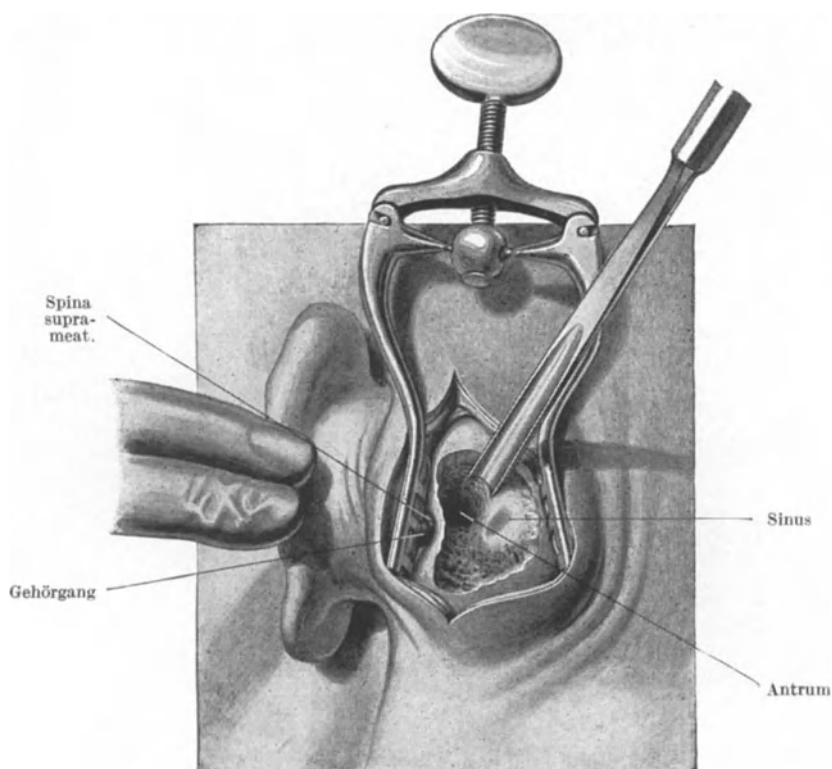


Abb. 415. Die Aufmeißelung des Warzenfortsatzes. III.

Die Lage des Sinus ist an dem verdünnten, bei der Operation blau durchschimmernden Knochenabschnitt erkennbar. An der Innenseite des Sinus wird weiter in die Tiefe vorgedrungen, ohne daß die Gehörgangswand verletzt wird. Das Antrum ist eröffnet.

vorgenommen. Der tiefste Punkt der Knochenwunde muß allerdings in der Gegend des zu eröffnenden Antrums liegen (Abb. 415). Besonders in dem hinter und unterhalb des Antrums gelegenen Teil muß die Knochenwunde mit großer Vorsicht vertieft werden, da in dieser Gegend bald näher, bald entfernter der Sinus transversus vorbeizieht. Bei einiger Aufmerksamkeit stellt man bei vorsichtigem Meißeln die Lage des Sinus sehr deutlich dadurch fest, daß durch den verdünnten, durchscheinenden Knochen der Sinus blau hindurchschimmert (Abb. 415). Selbstverständlich wird man an dieser Stelle nicht mehr weiter in die Tiefe meißeln, sondern ohne gänzliche Freilegung des Sinus an seiner Innenseite weiter in die Tiefe vordringen. Auf der Vorderseite nach der Gehörgangswand muß der Meißel steiler in die Tiefe vordringen, ohne jedoch die Gehörgangswand zu verletzen. Ist das Antrum an einer Stelle eröffnet, so kann

man etwas rascher vorgehen und die Höhle übersichtlich freilegen. Da es infolge der akuten Entzündung oft reichlich blutet, so muß durch häufiges Tupfen, bei stärkerer Blutung durch vorübergehende Ausstopfung die Übersicht ermöglicht werden. Die weitere Operation hat sich nun auf die Eröffnung sämtlicher, mit dem Antrum in Verbindung stehender Zellen zu erstrecken. Zu dem Zweck werden hauptsächlich die hinter- und unterhalb des Antrums gelegenen Teile des Warzenfortsatzes bis zu seiner Spitze aufgemeißelt, wobei es von Bedeutung ist, daß durch gutes Tupfen die Übersichtlichkeit erhalten bleibt. Besonders ist darauf zu achten, daß aber auch Zellen, die oberhalb, vor und hinter dem

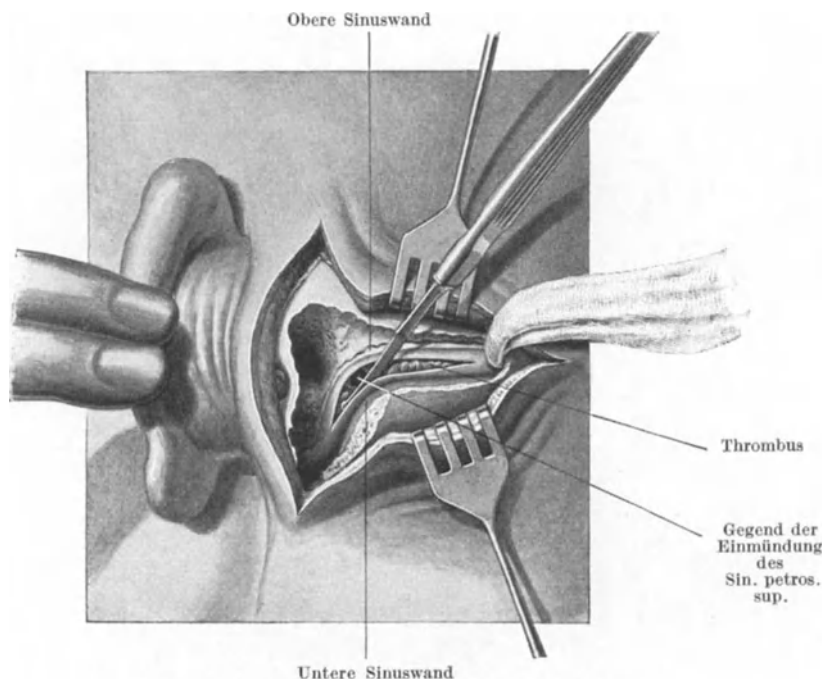


Abb. 416. Die Aufmeißelung des Warzenfortsatzes. IV.

Der Sinus ist bei Thrombose in größerer Ausdehnung freigelegt, besonders nach hinten bis an das Ende des Thrombus. Der Sinus ist eröffnet und wird mit dem geknöpften Messer geschlitzt, während der hintere Teil durch eine Jodoformgaze, die unter den Knochen geschoben wird, abgestopft ist.

Antrum gelegen sind, nicht übersehen werden. In solchen Fällen muß man vorsichtig auch über die Linea temporalis nach oben vordringen, immer daran denkend, daß dieser Linie in der Tiefe der unterste Abschnitt der mittleren Schädelgrube entspricht. Sind alle Zellen eröffnet und ihrer Schleimhautauskleidung beraubt, so kann die Operation als beendet gelten und wird mit einer lockeren Ausstopfung, die aus dem unteren Antrumwinkel herausgeleitet wird, abgeschlossen. Ist eine Sinusthrombose aus den klinischen Erscheinungen sicher erkannt, so wird der Weichteilschnitt etwas unterhalb und parallel zur Linea temporalis in der Richtung auf die Protuberantia occipitalis verlängert und der Sinus durch vorsichtiges Abmeißeln seiner knöchernen Bedeckung, ohne ihn zu eröffnen, freigelegt. Dabei muß eine solche Knochenrinne geschaffen werden, daß die Sinuswand möglichst in halbem Umfang freiliegt. Häufig gelingt es schon durch Betasten den Thrombus festzustellen und seine Ausdehnung nach hinten zu erkennen. Man fühlt durch die Wand hindurch das hintere Ende

des Thrombus. Dann wird der flüssiges Blut enthaltende Teil noch etwa 1 cm weit freigelegt und durch einen feinen Jodoformgazestreifen, den man auf dem Sinus unter den Knochen schiebt, tamponiert (Abb. 416). Ist man seiner Sache nicht ganz sicher, so kann man mit Hilfe einer Spritze durch schräge Punktion feststellen, ob der Sinus thrombosiert ist oder flüssiges Blut enthält. Ist ein Thrombus festgestellt, das hintere Ende erreicht und der hintere bluthaltige Teil des Sinus durch Ausstopfen zwischen Knochen und Sinuswand abgesperrt, so wird der freigelegte Sinus vorsichtig mit dem Messer eingeschnitten und der Thrombus mit einem abgerundeten scharfen Löffel ausgeräumt. Um eine Blutung aus dem im oberen Sinusknie einmündenden Sinus petrosus sup. zu vermeiden, läßt man am besten in dieser Gegend einen Thrombusrest zurück. Der Sinus wird möglichst weit nach unten geschlitzt und locker mit Gaze ausgefüllt. Zweckmäßigerweise wird der Sinusausräumung die *Unterbindung der Vena jugularis* am Halse vorausgeschickt. Von einem Schnitt am vorderen Rand des Kopfnickers sucht man sich, wie zur Unterbindung der Arteria carotis ext., den obersten Abschnitt des Gefäßnervenbündels auf, isoliert die Vene oberhalb des Eintritts der Vena facialis communis, unterbindet sie doppelt und durchschneidet sie. Durch diese, zuerst von ZAUFAL ausgeführte Operation, verhütet man die weitere, sich häufig an die Sinusthrombose anschließende Pyämie, die sich durch das Auftreten von meist gehäuften Schüttelfrösten kennzeichnet. Reicht der Thrombus in der Vene weiter Brustwärts, so muß die Vene weiter nach unten freigelegt und unterbunden werden.

12. Die Eingriffe am Gesichtsteil des Kopfes.

(ZEIS, SZYMANOWSKY, LEXER, JOSEPH.)

a) Die Eingriffe an den Augenlidern.

α) Die Deckung von Liddefekten.

(v. IMRE, KREIBIG.)

Die Deckung kleinerer Defekte der Augenlider (mit Keilbasis bis etwa zu einem Viertel der Augenlidbreite) läßt sich durch einfache Naht vollziehen. Zweckmäßig ist es dabei, bei der Ausschneidung so vorzugehen, daß Haut und Schleimhautdurchschnitt nicht übereinander fallen, daß vielmehr von der Schleimhaut auf der einen Seite etwas mehr erhalten, auf der anderen Seite etwas mehr entfernt wird, so daß nach der Naht der Wundränder die Schleimhautnaht etwas seitlich von der Hautnaht zu liegen kommt.

Zur Deckung größerer Liddefekte wird seit langem eine Reihe von angeblich zweckmäßigen Verfahren empfohlen. Wir nennen hier nur die Lappenverschiebungen nach CELSUS, DIEFFENBACH, v. LANGENBECK, FRICKE und HASSNER v. ARTHA. Zu diesen aus der *nächsten Umgebung* stammenden Lappenbildungen gehören auch die neuen Verfahren nach v. BLASKOWICS und v. IMRE. Außerdem können noch Lappen aus der *weiteren Umgebung* von Hals und Brust und schließlich *freie Transplantationen* zur Lidplastik herangezogen werden.

Die älteren Verfahren sind in der von ihren Schöpfern angegebenen Form für die Lidplastik nicht gut zu gebrauchen. Sie können aber mit gewissen Abänderungen, meist unter gleichzeitiger Entfernung BUROWScher Dreiecke, zur Lidplastik verwendet werden. Das gilt hauptsächlich für das CELSUSSche Verfahren (Abb. 410), wie es IMRE empfohlen hat, und für das DIEFFENBACHSche in der Abänderung nach SZYMANOWSKI (Abb. 38 a und b). Die Verschiebung eines oder mehrerer Wangen- oder Stirnlappen ist später besonders

von v. IMRE ausgebaut worden. Er gibt in seinem schönen Buch eine große Zahl von Möglichkeiten an, wie man durch Verschiebung abgelöster Hautlappen aus der nächsten Umgebung Liddefekte decken kann. Zur glatten Einlagerung der oft ganz anders als der Defekt gestalteten Lappen macht er reichlich Gebrauch von der Entfernung BUROWscher Dreiecke.

Als *das zweckmäßigste Verfahren* hat sich zum Ersatz großer Augenliddefekte zweifellos das FRICKESche gezeigt. Allerdings wird man es heute nicht mehr in der vom Verfasser beschriebenen Form anwenden, sondern in einer erweiterten Form, die es gestattet, größere Lappen zu bilden. Sehr zweckmäßige Vorschläge hat in neuester Zeit in dieser Beziehung KREIBIG gemacht. Ist nur die Haut in Verlust gegangen, Tarsus und Bindehaut aber erhalten, so gelingt der Lidersatz meist leicht. Ist aber das ganze Lid zerstört, so bestehen auch dann keine

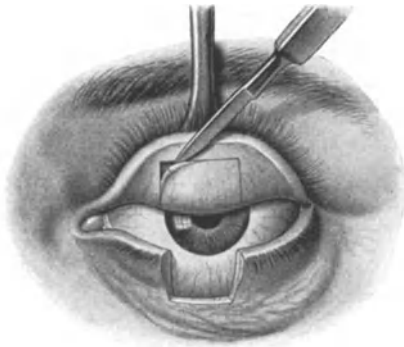


Abb. 417. Ersatz der Bindehaut und des Tarsus des Unterlides aus dem Oberlid nach KÖLLNER. I. Aus der Bindehaut ist ein kleiner, rechteckiger, kranial gestielter Lappen umschnitten. Er enthält eine flache Scheibe des nach der Fläche geteilten Tarsus.

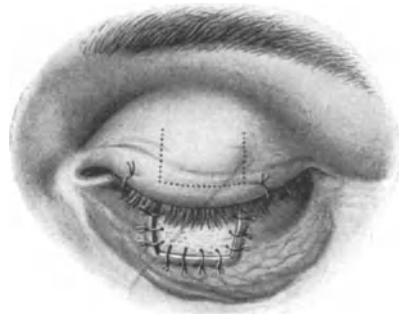


Abb. 418. Ersatz der Bindehaut und des Tarsus des Unterlides aus dem Oberlid nach KÖLLNER. II. Der Lappen ist in die Unterlidlücke eingefügt und der Lidspalt durch zwei Nähte zeitweilig verschlossen. Die äußere Haut muß noch ersetzt werden.

großen Schwierigkeiten, wenn es sich z. B. nur um eine kleine keilförmige Lücke handelt, die nach der Entfernung einer kleinen Geschwulst entstanden ist. Fehlen aber große Teile des ganzen Lides, so muß sich der Ersatz naturgemäß auch dann auf Tarsus und Bindehaut erstrecken.

Der *Tarsusersatz* ist bei weitem am schwierigsten. Es gibt zwar eine Reihe von Verfahren, den Tarsus zu ersetzen, aber streng genommen befriedigen nur die, bei denen Tarsusreste des verlorengegangenen Lides oder ein Tarsusstück aus dem anderen Lid entnommen werden können. Es hat sich gezeigt (KREIBIG), daß der Tarsusersatz nur am Unterlid notwendig ist, und hier kann, wenn nötig, ein Stück aus dem Tarsus des Oberlides verwendet werden. Als zweckmäßig hat sich das Verfahren von KÖLLNER gezeigt (Abb. 417, 418). Auf die Ansichten von KREIBIG kommen wir noch zurück.

Alle Verfahren, die den Tarsus und die Bindehaut durch äußere Haut mit Knorpel- einlage ersetzen, haben sich nicht bewährt, und zwar deshalb nicht, weil die äußere Haut infolge ihrer starken Abschilferung ein schmieriges Sekret in den Bindehautsack liefert. Das gilt auch für die bekannteste Methode des Bindehaut- und Tarsusersatzes nach BÜDINGER. Er verpflanzte frei einen der Ohrmuschel entnommenen, der Größe der Lid- lücke nachgebildeten Hautknorpellappen.

Nach KREIBIGs Erfahrungen ist der Tarsusersatz auch am Unterlid nicht nötig, wenn man eine genügend feste Haut zum Lidersatz verwendet. Er schlägt dazu die Stirnhaut in Form eines FRICKESchen Lappens vor und gibt dem Lappen dadurch Festigkeit, daß er das Unterhautfettgewebe mitnimmt.

Zum Ersatz von Haut und Bindehaut ist, wie schon eben beim Ersatz des Tarsus erwähnt worden ist, auch die äußere Haut verwendet worden, und zwar meist in Form von doppelhäutigen Lappen.

Am besten ist es einen doppelhäutigen Lappen so zu bilden, daß man zunächst den Hautlappen für den Lidhautersatz in der gewünschten Form und mit dem gewünschten Stiel umschneidet und ihn dann von der Unterlage ablöst, und den Teil der Rückfläche, der den Bulbus decken soll, mit einem entsprechend geschnittenen Epidermislappen nach THIERSCH bedeckt, der an den Hautgrenzen mit einigen feinen Catgutnähten befestigt wird. Der Lappen wird dann zunächst wieder in sein altes Bett zurückgelegt und hier mit einigen Nähten lose befestigt. Nach 8—10 Tagen kann man den Lappen dann, nachdem der THIERSCH-Lappen angewachsen ist, zur Deckung benutzen. Für diesen Lappen gilt aber leider dasselbe, was schon oben für die Verwendung von Hautlappen als Bindehautersatz gesagt wurde.

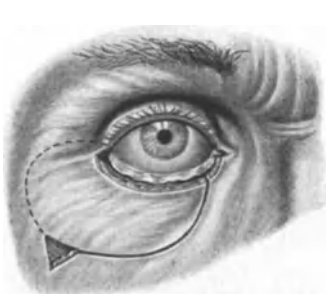

Abb. 419. Ersatz des Unterlides mit Schleimhaut und Knorpel nach v. IMRE. I.
Aus dem Rest der Unterlidhaut ist ein Lappen gebildet, der bis an die gestrichelten Linien von der Unterlage abgelöst wird. Im unteren äußeren Schnittwinkel ist ein BUROWSCHES Dreieck angedeutet.
(Aus KIRSCHNER Bd. III/1.)

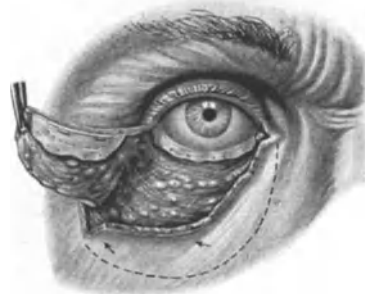

Abb. 420. Ersatz des Unterlides mit Schleimhaut und Knorpel nach v. IMRE. II.
An dem Oberrand des Lappens ist durch U-Nähte ein kleiner Bindehaut-Tarsuslappen, aus dem Oberlid entnommen, befestigt. Der Bindehautlappen wird mit dem Bindehautrest durch einige Nähte vereinigt, der Hautlappen nach dem inneren Augewinkel verschlossen und wieder festgenäht. Das BUROWSCHES Dreieck wird dabei verschlossen.
(Aus KIRSCHNER Bd. III/1.)

AXENFELD u. a. haben *Mundschleimhaut* empfohlen, die sich aus der Unterlippe in der nötigen Größe entnehmen und frei auf die Rückseite des Lidhautlappens verpflanzen läßt. Die neueren Anschauungen von v. IMRE, KREIBIG u. a. gehen aber dahin, daß die nötige Bindehaut aus der desselben Auges entnommen werden muß. Oft läßt sich aus den Resten der erhaltenen Bindehaut genügend Schleimhaut gewinnen.

Aus den seitlichen Taschen oder der Umschlagsfalte ist meist so viel Schleimhaut abzulösen, daß sich eine genügende Deckung des Lidhautlappens darbietet. Unter Umständen muß die Bindehaut aus dem anderen Lid genommen werden, wie es BLASKOVICS und KÖLLNER (Abb. 417 und 418) empfohlen haben. Aus der Bindehaut des anderen Auges einen Ersatzlappen zu entnehmen, soll möglichst vermieden werden. Er kommt also nur für den äußersten Mangel an anderen Ersatzgeweben in Frage (v. IMRE, KREIBIG).

β) Der Ersatz des ganzen Lides.

Nach den langjährigen praktischen Erfahrungen KREIBIGS ist das beste Verfahren des *vollständigen Lidersatzes* sowohl für das Ober- als für das Unterlid das FRICKESCHE. Er hat den Lappen allerdings in Form, Größe und Stielbildung abgeändert. Das *zweite* in Betracht kommende Verfahren ist das IMRESCHE, das zweifellos in der Hand des Verfassers ganz Hervorragendes leistet. Es ist aber ebenso sicher weniger für die allgemeine Praxis geeignet. Die Schnittführung

muß jedem einzelnen Fall genau angepaßt werden. Der Lappen wird bald aus der Stirn, bald aus der Wange, bald aus der nächsten Umgebung der Lidlücke entnommen (Abb. 419, 425, 426 und 427).

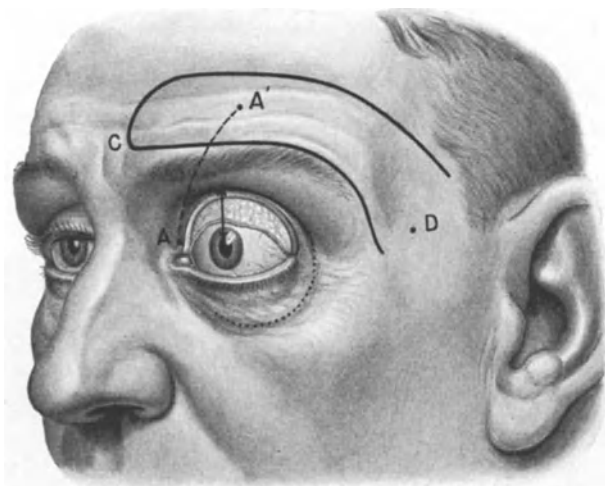


Abb. 421. Der Ersatz des Oberlides nach KREIBIG. Auch hier wird die Entfernung A D auf die Haut oberhalb der Augenbraue, die zum Ersatz dienen soll, übertragen (A, A') und die Lappenlänge durch Zusatz von einem Drittel (A' C) vergrößert.

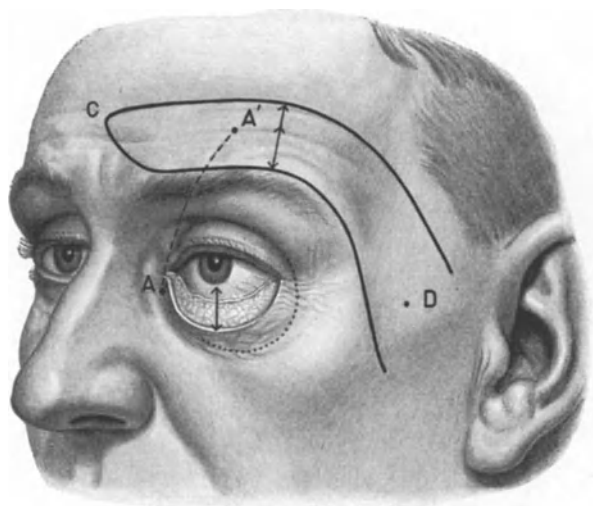


Abb. 422. Der Ersatz des Unterlides nach KREIBIG. Die Entfernung des Punktes A (äußerster Punkt für den Lappenersatz) ist auf die Haut oberhalb der Stirn, aus der der Lappen mit Basis der Schläfe gebildet werden soll, übertragen (A, A'). Dann muß der Lappen noch etwa ein Drittel größer gebildet werden (A' C). Dasselbe gilt für die Breite. Auch hier wird zum scheinbar erforderlichen Breitenmaß noch ein Drittel hinzugerechnet, wie die Pfeile zeigen.

Er hat meist zunächst eine ganz andere Form, als die Lücke, und da er seitlich verschoben werden muß, ähnlich wie bei dem Verfahren von BLASKOVICS und an der Wange von GERSUNY, ESSER (Rotation der Wange) (s. S. 618), so muß oft eine ausgedehnte Ablösung der Wundränder vorgenommen werden, und um eine glatte Einlagerung zu ermöglichen, müssen meist ein oder mehrere BUROWSche Dreiecke ausgeschnitten werden. Alle diese Maßnahmen verlangen aber entweder eine genaue Kenntnis aller der IMRESchen Vorschläge oder ein ganz besonderes

plastisches Geschick, das dem Operateur erlaubt, schon vor der Anlage der ersten Schnitte sich den Erfolg der Plastik genau vorstellen zu können. Das plastische Geschick kann aber wohl kaum erworben werden. Außerdem ist das IMRESsche Verfahren doch vielleicht nicht so sehr zum Ersatz großer Lidlücken geeignet, da dann unter Umständen erhebliche Verziehungen am Lidrand zustande kommen, wenn es nicht gelingt die Lappenachse so zu legen, daß keine Spannung nach der freien Lidkante besteht (s. Abb. 425, 426 und Abb. 427).

Daher muß man KREIBIG zustimmen, daß das FRICKESche Verfahren für die allgemeine Durchführung zweifellos leichter und für alle Fälle geeignet ist.

Es ist zweckmäßig, sich die Anlage der Schnittlinien, wie sie KREIBIG empfiehlt, zu eigen zu machen. Der Lappen für das Oberlid wird so geschnitten, daß er unten gerade begrenzt dem späteren Lidrand entspricht, oben ist die Grenze bogenförmig.

Der Stiel liegt in der hinteren Schläfengegend, etwa in Fortsetzung des Oberlidrandes. Der Stiel ist breiter, als das zu ersetzende Stück (Abb. 421). Der Lappen für das Unterlid ist ebenfalls aus der Stirn gebildet, hat seinen Stiel aber tiefer in der Gegend des Jochbogens, etwa der Fortsetzung des oberen Lidrandes entsprechend. Dieser Lappen ist an seinem oberen Rande gerade geschnitten und am unteren bogenförmig (Abb. 422). Sehr wesentlich ist es, den Lappen groß genug zu bilden. Der das Lid ersetzende Teil soll noch $\frac{1}{2}$ mal so lang und so breit sein, als die zu

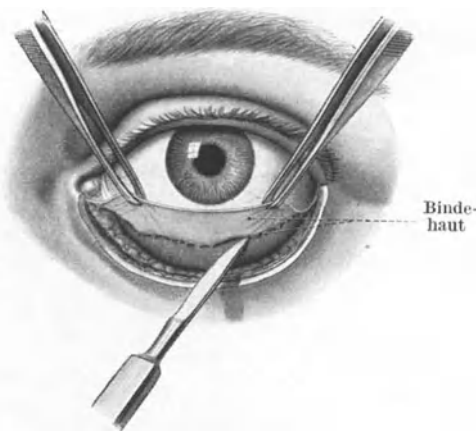


Abb. 423. Ablösung, Beweglichmachung des Bindehautrestes nach KREIBIG. Dieser Rest dient zur Bekleidung eines gestielten Hautlappens, der das Unterlid ersetzen soll.

deckende Lücke, da man ja immer mit einer ziemlich erheblichen Lappenschrumpfung rechnen muß, wodurch der Erfolg dann unter Umständen stark beeinträchtigt wird. Nach Unfällen mit Verlust des Lides ist der Wundrand meist beim Unterlid geradlinig und in der Höhe des knöchernen Orbitalrandes, am Oberlid etwa ein Finger breit unterhalb des Brauenbogens befestigt. Die Narbenlinie ist meist derb und soll zum neuen Lidrand verwendet werden. Deshalb trennt man ihn etwa 2—3 mm parallel zur Narbenlinie von der übrigen Haut ab, läßt ihn aber im Zusammenhang mit der Bindehaut. Die Bindehaut muß dann so weit freigelegt werden, daß sie den Hautersatzlappen auf der Rückseite vollständig deckt. Selbst bei kleinem Rest läßt sie sich meist durch vorsichtiges Ablösen und Dehnen mit der Übergangsfalte ablösen (Abb. 423). Die dünne Haut darf unter keinen Umständen eingeschnitten werden. Diese Ablösung des Bindehautsackes mit Umschlagsfalte ist zur Auskleidung des Lidhautersatzes überhaupt von größter Wichtigkeit. Der freie Bindehautrand muß gerade sein, Lücken sind unbedingt zu schließen. Ist nicht genügend Bindehaut vorhanden, so ist unter Umständen ein gestielter Bindehautlappen aus der anderen Übergangsfalte in die Lücke einzunähen. Der neu gebildete Bindehautsack soll 12—15 mm Tiefe haben.

Ist die Frage des Bindehautersatzes in befriedigender Weise gelöst, so wird der Hautlappen in der oben angegebenen Weise und beschriebenen Größe gebildet. Bei der Einnähung wird zuerst die Spitze befestigt, dann der neue Lidrand

durch Nahtverbindung zwischen dem Haut- und Bindehautrand mit feinsten Nähten hergestellt. Die Nähte sollen dicht gelegt, aber nicht fest angezogen werden. Schließlich wird der übrige Lappenrand eingenäht. Bei den großen verwendeten Lappen muß entweder die Hautbrücke zwischen der Lidlücke und dem Lappenstiel durchtrennt werden, oder der Stiel überspringt den unversehrten Hautabschnitt. Im ersten Falle wird der Lappen in die so entstandene Wunde eingelegt. Dabei muß oft ein gewisser Hautüberschuß an den Spalt-rändern entfernt werden. Dann braucht man den Lappenstiel natürlich nicht zu durchtrennen. Im zweiten Falle wird der Stiel nach 10—14 Tagen durchtrennt und zurück verlagert.

Der *Verband* ist insofern von Bedeutung, als er unter keinen Umständen den Lappenstiel drücken darf. KREIBIG gibt nach Jodieren der Nahtstelle

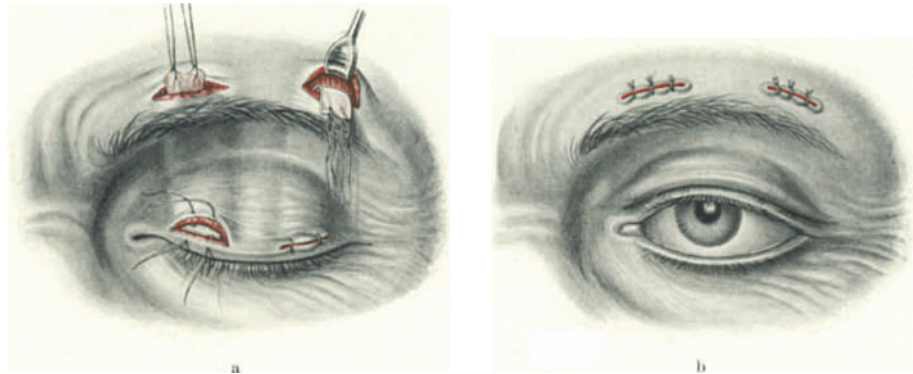


Abb. 424 a u. b. Eingriff bei der Ptosis des Augenlides nach LEXER. a Zwei oberhalb der Augenbraue beginnende und am Lidrand endende subcutane Kanäle sind mit schmalen Faszienbändern versehen. Lateral unten ist die Fascie am Lidrand bereits mit der Wundnaht festgenäht, während oben der Lappen noch herabhängt. Medial ist die Lage der Nähte gezeigt. b Nach richtiger Spannung sind alle Wunden vernäht. Die gewünschte Deckfalte ist entstanden. (Aus KIRSCHNER Bd. III/1.)

Borvaseline in den Bindehautsack und überzieht damit auch die Nähte. Beiderseits des Lappenstiels werden mehrere Lagen Gaze aufgelegt, so daß der Stiel unter allen Umständen ohne Druck bleibt. In der weiteren *Nachbehandlung* wird Prontosil gegeben. Man fängt zweckmäßigerweise schon 2 Tage vor dem Eingriff an, täglich 3×2 Tabletten, dann später eine bis zur Entfernung der Nähte. Der erste *Verbandwechsel* findet schon am ersten Tage statt, um unter Umständen ein Hämatom zu entfernen. Am 3. Tage werden meist schon die Lidnähte entfernt, dann am 5. oder 7. Tage die letzten Nähte.

Als *Störungen* werden gelegentlich kleine Nahteiterungen beobachtet, die die Entfernung einiger Nähte nötig machen können. Seltener treten kleine *Nekrosen* an der Lappenspitze ein. Man wartet am besten die Demarkation ab, ehe man die Nekrose entfernt. Die Verschiebung des Brauenbogens nach oben in die Entnahmestelle des Lappens gleicht sich meist schnell aus.

Zum Teilersatz der Lider, d. h. der Lidhaut, wird häufig das IMBRESche Verfahren angewendet. Wir geben davon einige Beispiele in Abbildungen S. 603 und 607.

γ) Die Eingriffe bei der Ptosis der Augenlider.

v. HESS und ELSCHNIG haben Verfahren angegeben, die die Hebung des Lides durch subcutan eingezogene, am Lidrand und an der Muskulatur befestigte Seidenfäden besorgen. Es erscheint aber besser an Stelle der Seidenfäden körpereigenes Gewebe zu benützen. KIRSCHNER hat die Überpflanzung eines

Fascienstreifens empfohlen, der auch subcutan eingezogen, unten am Lidrand, oben am freigelegten M. frontalis befestigt wird. PAYR hat diesen Eingriff

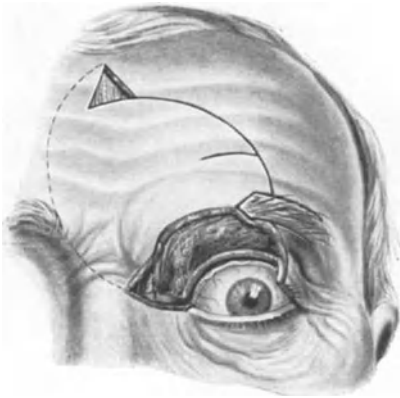


Abb. 425.

Abb. 425. Oberlidplastik nach v. IMRE. Entsprechend den ausgezogenen Linien werden aus der Stirn und der Augenbraue zwei Lappen gebildet. Der Stirnlappen wird bis zur gestrichelten Linie abgelöst. Der Lappen läßt sich ohne Schwierigkeiten in die Lücke einfügen. Der Augenbrauenlappen kommt in den kleinen seitlichen Schlitz im Stirnhautlappen. (Aus KIRSCHNER Bd. III/1.)

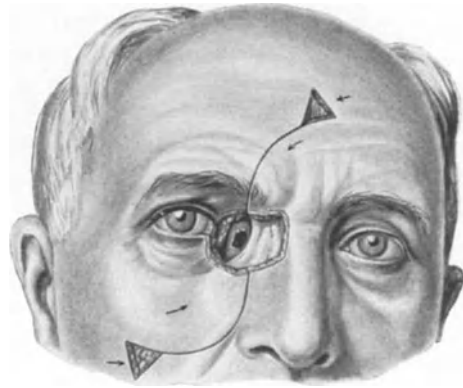


Abb. 426.

Abb. 426. Ersatz des inneren Lidwinkels durch zwei Hautlappen aus der Stirn und aus der Wange nach v. IMRE.

zuerst erfolgreich ausgeführt. Die Fascie darf nicht unter Spannung befestigt werden, auch nicht einmal bei völlig gehobenem Lid, da sie noch schrumpft und dadurch eine zu weit klaffende, nicht mehr willkürlich zu schließende Lidspalte entstehen kann. Statt eines etwa zentimeterbreiten Fascienstückes verwendet man nach LEXER besser zwei $\frac{1}{4}$ — $\frac{1}{2}$ cm breite Streifen, die seitlich der Mitte nach Bildung eines subcutanen Kanales, der von zwei kleinen Einschnitten oberhalb der Augenbrauen (mit Freilegung des M. frontalis) bis zum Lidrand verläuft (Abb. 424), eingezogen werden. Am Lidrand faßt man das Ende des Fascienstreifens in die Hautnaht mit.

Dann zieht man mit den Streifen den Lidrand hoch, bis etwa zur Hälfte der gewünschten Spaltweite und näht in dieser Stellung die oberen Fascienenden an den M. frontalis. Die kleinen Wunden werden verschlossen.

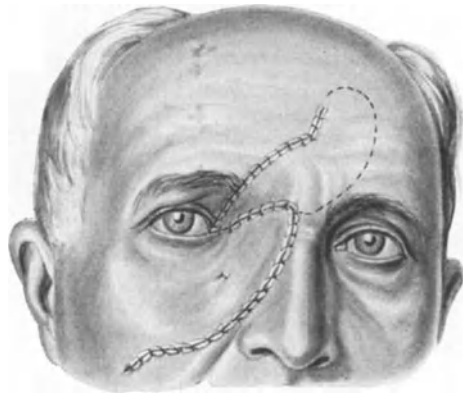


Abb. 427. Die beiden Lappen sind verschoben. Der Stirnhautlappen ist bis zur punktierten Linie abgelöst worden. Sowohl am Stirn- als am Wangenlappen werden zum Ausgleich der Lappenverschiebung BUROWsche Dreiecke entfernt (s. Abb. 426). Der Wangenlappen wird durch eine U-Naht an das Periost in der Gegend des unteren Augenlidrandes angeheftet, um ihn auf der Unterlage festzuhalten. (Aus KIRSCHNER Bd. III/1.)

b) Die plastischen Eingriffe an der Nase.

(LEXER, JOSEPH.)

α) Der Ersatz von Teilen der Nase.

Am häufigsten machen sich plastische Operationen der Nase nach der Entfernung von Hautcarcinomen, nach Lupus, nach Verlust der Nasenhaut infolge von Verletzungen

und bei der traumatischen und syphilitischen Sattelnase notwendig. Man unterscheidet von alters her teilweise und vollständige Nasenplastiken. Auf die Entwicklung der Rhinoplastik

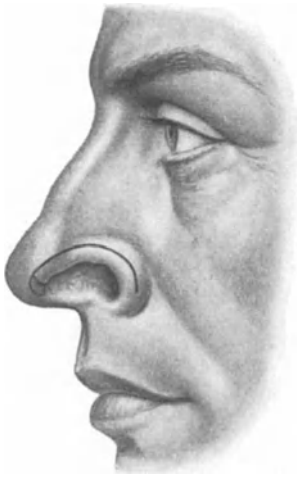

Abb. 428. Nasenflügelersatz nach GOECKE. I. Aus dem oberen Wundrand der Lücke ist ein schmaler, am hinteren Flügelrand gestielter, die ganze Dicke der Wand enthaltender Lappen gebildet.

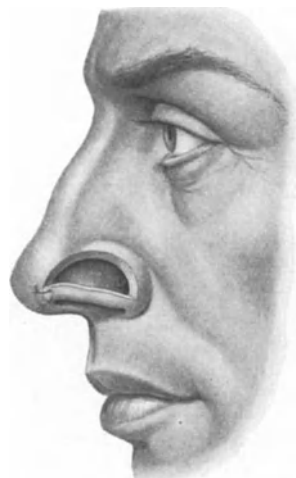

Abb. 429. Nasenflügelersatz nach GOECKE. II. Dieser Lappen ist geradegespannt in eine kleine Anfrischungswunde in der Gegend der seitlichen Nasenspitze eingenäht. Die noch offene Nasenflügelücke wird durch einen kleinen Lappen aus der Ohrmuschel, der auch Knorpel enthält, durch freie Überpflanzung gedeckt. Die Lücke in der Ohrmuschel läßt sich durch Naht verschließen. (Aus KIRSCHNER Bd. III/1.)

ist schon im Abschnitt Plastik, Allgemeiner Teil, hingewiesen (s. S. 73 ff.). Bei der teilweisen Nasenplastik handelt es sich am häufigsten um den Ersatz verlorengangener Flügel oder der verlorengangenen Nasenspitze. Die Deckung solcher Defekte macht meist keinerlei Schwierigkeiten, solange es sich nicht um durchgehende Verletzungen

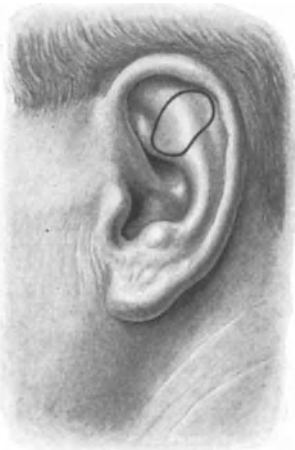

Abb. 430. Die Entnahme eines Hautknorpelhäutlappchens aus der Ohrmuschel nach KÖNIG zum Ersatz des Nasenflügels.

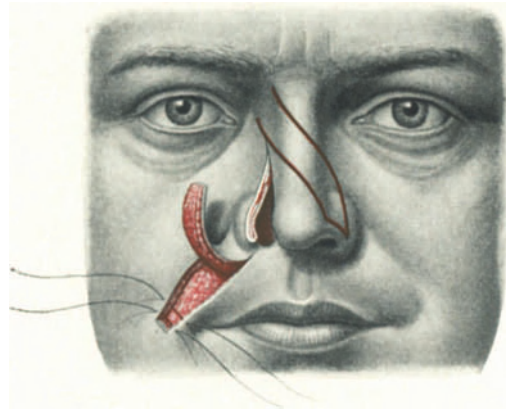


Abb. 431. Nasenflügelersatz durch Doppellappen. Die Schleimhaut wird durch einen Lappen aus der Nasolabialfalte ersetzt. Darüber kommt ein Lappen aus der Nase selbst nach LANGENBECK. Die Lücke wird zu diesem Zwecke bis zum Lappenstiel verlängert, so daß der Stiel nicht zurückgelagert zu werden braucht. (Aus KIRSCHNER Bd. III/1.)

handelt. Bei letzteren muß sowohl ein Ersatz für die Schleimhaut als für die Haut geschaffen werden. Zu bemerken ist, daß bei frischen Schnittverletzungen (Mensurverletzungen), selbst wenn ein Stück der Nase vollkommen abgetrennt ist, eine Wiederanheilung

nicht ausgeschlossen erscheint. Man soll daher solche abgeschnittenen Teile nach Ab-
spülung in Kochsalzlösung mit feinsten Seidennähten wieder an Ort und Stelle befestigen.
Ganz abgetrennte Nasenflügel haben bei der Schmalheit der Berührungsflächen wenig Neigung
zur Anheilung.

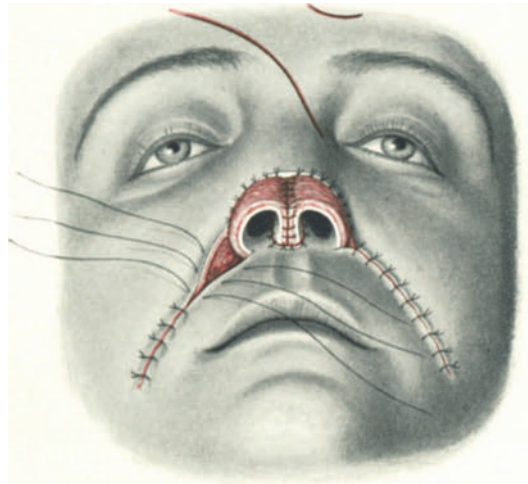
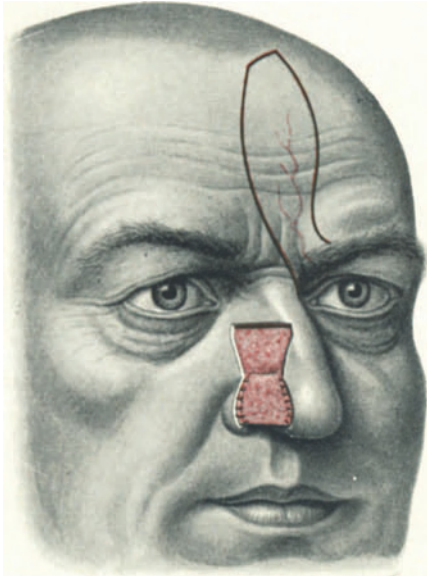


Abb. 432. Nasenflügelersatz nach JOSEPH. Aus der seitlichen Nasenwand ist ein am Rückenrand gestielter Lappen umschnitten und als Schleimhautersatz in die Lücke heruntergeklappt und eingenäht. Die sekundäre Hautlücke wird durch einen Stirnlappen, der die A. frontalis enthält, gedeckt. (Aus KIRSCHNER Bd. III/1.)

Abb. 433. Ersatz der Nasenflügel und des Septums (nach THIERSCH-PAYR) durch zwei Lappen aus den beiden Nasolabialfalten. Die Wunde wird durch eine auf der Stirn angedeutete indische Plastik gedeckt. (Aus KIRSCHNER Bd. III/1.)

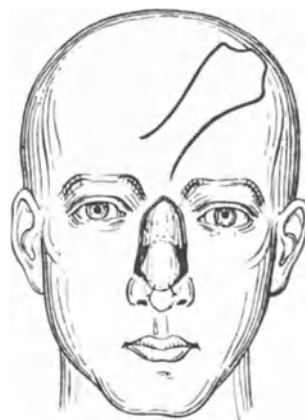
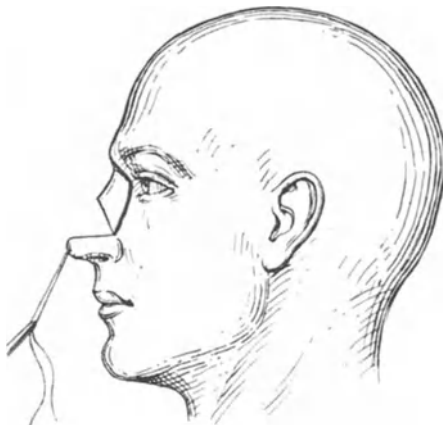


Abb. 434. Nasenplastik nach BARDENHEUER-JOSEPH bei großem durchgehendem Defekt. I. Die Schleimhaut wird durch die noch vorhandene Haut des Nasenrückens ersetzt, die, wie angegeben, umschnitten wird. (Abb. 435).

Abb. 435. Nasenplastik nach BARDENHEUER-JOSEPH bei großem durchgehendem Defekt. II. Die Haut des Nasenrückens ist zum Ersatz der Schleimhaut heruntergeklappt. Die Wundfläche kann aus der Stirn oder aus dem Arm gedeckt werden (s. S. 614).

Für *Nasenflügel* muß daher häufig ein Ersatz geschaffen werden. Am zweckmäßigsten wird zunächst ein Lappen aus der Nasolabialfalte mit Stiel am Nasenwinkel umschnitten, zur Deckung des Schleimhautdefektes umgeschlagen

und in dem Defekt durch Naht befestigt (Abb. 433). Fehlt der ganze Nasenflügel, so wird der Stiel bis an den Defekt herangerückt. Er braucht dann nicht später durchtrennt zu werden und bildet die sonst schwer nachzu-

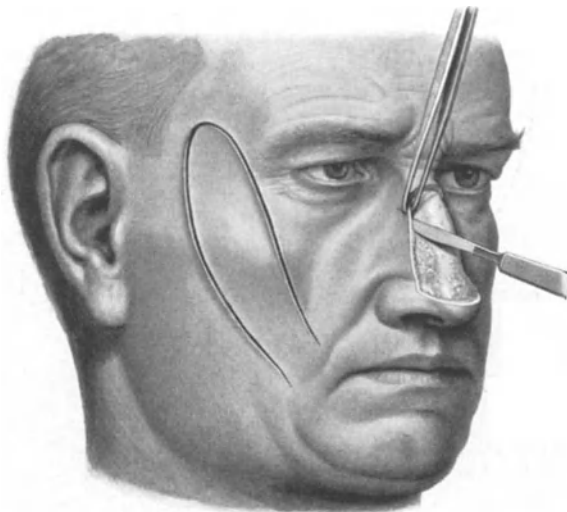


Abb. 436 a. Nasenrückenersatz durch den Wangenlappen nach JOSEPH. I. Auf dem Nasenrücken ist eine Lücke entstanden. Sie kann auch wesentlich größer gedeckt werden und die Nasenspitze enthalten. Ein in der Nähe des Mundwinkels gestielter, schräg nach außen oben verlaufender Wangenlappen ist umschnitten. (Aus KIRSCHNER Bd. III/1.)

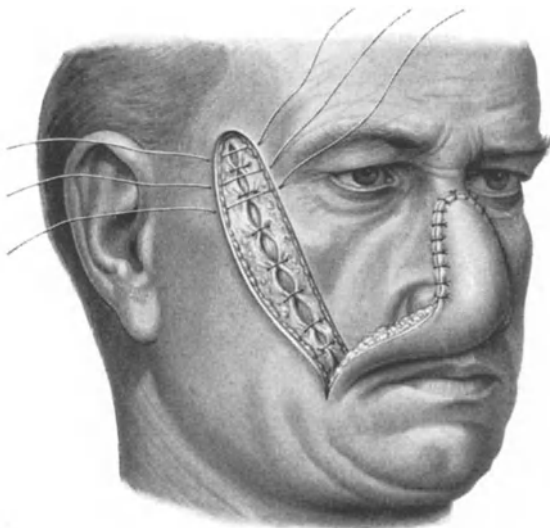


Abb. 436 b. Nasenrückenersatz durch den Wangenlappen nach JOSEPH. II. Der Lappen ist von der Unterlage abgelöst und in die Nasenlücke eingenaht. Die sekundäre Lücke wird nach Anlegung einiger Nähte im Unterhautzellgewebe vollständig durch Naht verschlossen. (Aus KIRSCHNER Bd. III/1.)

ahmende Form des Überganges von der Wange auf den Nasenflügel gut nach (v. HACKER, PAYR). Da solche Lappen gut ernährt sind, kann man den Versuch machen, die Haut mit einem frei transplantierten Cutislappen gleichzeitig zu ersetzen. Sicherer ist es aber, einen gestielten Hautlappen zur Deckung

zu verwenden. Bei kleinen Defekten genügt das Verfahren von GOECKE (Abb. 428 bis 430 oder die Bildung eines Lappens aus der Nase selbst, wie ihn v. LANGENBECK empfohlen hat (Abb. 431). Der Stiel des Lappens liegt in der Gegend des inneren Augenwinkels der Defektseite. Die Lappenschnitte gehen über den Nasenrücken nach der anderen Nasenseite, ohne jedoch das Innere der Nase zu eröffnen. Der Lappen muß im übrigen genau in den Defekt hineinpassen. Der neue Defekt auf der anderen Seite läßt sich teilweise durch Naht verkleinern, der Rest kann sehr gut mit einem frei transplantierten Cutislappen gedeckt werden. Die Methode ergibt sehr gute kosmetische Erfolge. Auch JOSEPH macht von der Lappenbildung aus der Nase selbst bei kleineren Defekten häufig Gebrauch (Abb. 432). Beim Verlust der ganzen vorderen Nase kann man sehr gut aus beiden Nasolabialfalten die Lappen zum Ersatz der

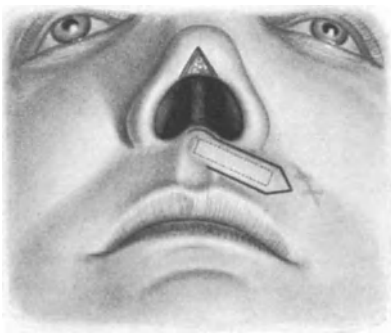

Abb. 437. Ersatz des Nasenseptums nach JOSEPH. I. Unter die Oberlippe ist von einem kleinen Einschnitt, der auf der Abbildung schon wieder geheilt ist, ein kleiner Knochenspan eingelegt worden. Er ist bereits eingehellt und durch Punkte angedeutet.

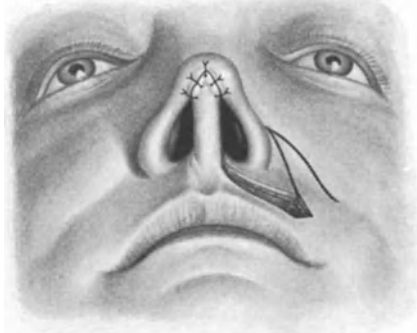


Abb. 438. Ersatz des Nasenseptums nach JOSEPH. II. Der kleine Hautknochenlappen ist aufgerichtet und in die Lücke an der Nasenspitze eingenaht. Die sekundäre Lücke wird durch einen kleinen Hautlappen aus der Nasolabialfalte gedeckt. Die tertiäre Lücke läßt sich durch Naht verschließen. (Aus KIRSCHNER Bd. III/1.)

Schleimhaut beider Flügel entnehmen. Man kann die Lappen dadurch so lang bilden, daß man sie bis zum Mundwinkel und darunter einschneidet. Man soll nicht zu sparsam sein, besonders wenn man auch noch das Septum nach THIERSCH-PAYR ersetzen will, dadurch, daß man die beiden Lappen in der Mitte zusammennaht und am Septumrest befestigt (Abb. 433).

Bei größeren teilweisen und einseitigen Nasendefekten, die durchgehend sind, sind auch die Methoden von JOSEPH empfehlenswert. JOSEPH bildet wie BARDENHEUER den Schleimhautersatz aus der Nasenhaut selbst. Er umschneidet einen Lappen, der seinen Stiel in der Nähe des Defektes hat, klappt den Lappen mit seiner Epidermisseite nach der Nasenhöhle zu um und befestigt die Ränder mit feinen Nähten. Die äußere Haut wird dann durch einen aus der Stirn entnommenen Lappen gedeckt. Auch bei Defekten der Flügel und des häutigen Septums hat JOSEPH diese Methode empfohlen (Abb. 432). Sehr zweckmäßig erscheint auch das Vorgehen, größere Defekte aus der Wangenhaut zu decken (Abb. 436 a). JOSEPH stiehlt solche Lappen in einiger Entfernung von der Nase und führt die Schnitte nach dem Ohr oder nach der Schläfe zu. Schmale Defekte lassen sich immer durch Naht verschließen (Abb. 436 b). Zur Deckung breiterer verwendet er einen zweiten Wangenlappen. Die Plastik aus der Wange läßt sich auch für breitere Nasendefekte verwenden, wenn die Schleimhaut erst aus der Nasenhaut selbst gedeckt ist. Der distale Teil des Lappenstiels kann nach der Durchtrennung zur Bildung des Septums verwendet werden (Abb. 436 b). Der Ersatz des Septums ist auf verschiedene Weise möglich. So haben THIERSCH und PAYR die Nasenspitze und das Septum nach Entfernung eines Tumors durch zwei Hautlappen, die in der Nähe der Nasenflügel gestielt und in der Richtung der Nasolabialfalten angelegt waren, ersetzt. Beide Lappen wurden zunächst mit der Wundfläche nach

innen an der Abgangsstelle des Septums an der Oberlippe zu einem Stiel vereinigt (Abb. 433). Die Wundflächen werden dann mit einem Stirn- oder Wangenlappen (Abb. 432, 433) gedeckt. v. HACKER hat das Septum, ähnlich wie v. AMMON, LISTON, FRICKE und DIEFFENBACH, aus der ganzen Dicke der Oberlippe entnommen. Die Lippe wird dem Philtrum entsprechend durch zwei parallele Messerschnitte gespalten, die Epidermis abgetragen und um den zentralen Stiel nach oben geklappt mit dem Septumrest vereinigt. Die Schleimhaut wird an der Umbiegungsstelle einfach eingeschnitten. Der vordere Teil des Lappens wird lanzettförmig angefrischt zur Bildung der Nasenspitze (NICOLADONI). Dieser lanzettförmige Teil wird zwischen die Ränder eines einfachen Einschnittes der Nasenspitzenhaut eingefügt. Die Lippenwunde wird durch einige Nähte geschlossen.

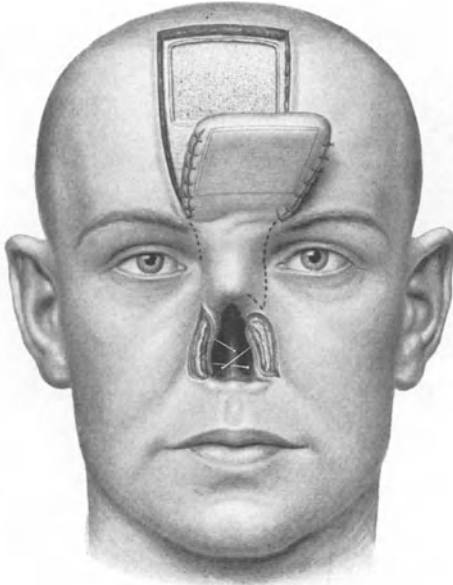


Abb. 439. Nasenplastik nach LEXER. I. Aus der Stirn ist ein doppelhäutiger Lappen gebildet, der zugleich eine Platte aus dem Stirnbein einschließt. Die Nasenöffnung ist durch Umschneiden von außen angefrischt. Dadurch sind zwei kleine Lappchen entstanden, die zum Schleimhautersatz dienen sollen und zunächst mit Stecknadeln am Knochengerüst festgehalten werden. (Aus KIRSCHNER Bd. III/1.)

LEXER bildet das häutige Septum aus der Oberlippenschleimhaut, die ebenfalls zentral gestielt zu einem Steg zusammengenäht, durch einen kleinen queren Einschnitt am obersten mittleren Abschnitt der Oberlippe hindurchgesteckt und an der Nasenspitze befestigt wird.

JOSEPH bildet ein festes Nasenseptum durch vorheriges Einheilen eines kleinen Knochenspanes aus der Tibia (auch ein Stück Rippenknorpel kann verwendet werden) in eine Tasche unterhalb der Septumbasis in die Oberlippe (Abb. 437). Nach der Einheilung wird ein an der Basis des Septums gestielter Hautlappen, der den Span enthält, umschnitten, aufgestellt und in einen kleinen Einschnitt an der Nasenspitze eingepflanzt. Der sekundäre Defekt wird am besten durch eine Lappenverschiebung geschlossen (Abb. 438).

β) Der vollständige Nasenersatz.

Von einer *vollständigen Rhinoplastik* kann eigentlich nur dann geredet werden, wenn auch das Knochen- und Knorpelgerüst voll-

ständig verlorengegangen ist samt Septum. Sind aber die Nasenbeine und ein Teil des Knorpelgerüsts noch erhalten, so kommt eine Teilplastik in Frage.

Selbst wenn der knöcherne Teil der Nase ganz oder größtenteils erhalten ist, genügt eine einfache Weichteilplastik in der Mehrzahl der Fälle nicht. Das Anfangsresultat ist zwar leidlich, verschlechtert sich aber meist nach kurzer Zeit durch Einsinken der häutigen Teile sehr wesentlich. Es muß daher darauf gesehen werden, daß auch die knorpeligen Teile ersetzt werden. Schließlich muß auch für die fehlende Schleimhaut Ersatz geschaffen werden.

Die Methoden, die uns zur *Rhinoplastik* zur Verfügung stehen, sind die indische und italienische. Eine Abänderung der italienischen hat GRÄFE auch als deutsche bezeichnet. In neuester Zeit ist auch eine russische Methode empfohlen worden (PETROW). Bei der *indischen Methode* wird der Lappen aus Wange oder Stirn entnommen; bei der italienischen und deutschen aus dem Arm, während bei der russischen Methode ein Finger mit Haut und Knochen für die Plastik geopfert wird. Die letztere Methode scheint bisher wenig Anhänger gefunden zu haben, dagegen werden die indische und italienische häufig geübt. Die erstere hat den Vorteil, daß die Lappen aus der Nähe geholt werden und daß gleichzeitig mit der Haut ohne Schwierigkeit Knochen verpflanzt werden können. Als Nachteil muß der sekundäre Defekt bezeichnet werden, der häufig den Erfolg beeinträchtigt. Die italienische Methode entbehrt dieses Nachteils, hat aber andere. Der den Lappen spendende

Arm muß durch etwa 14—18 Tage so an den Kopf des Kranken gelagert werden, daß der Lappen ohne Spannung in den Defekt eingenäht werden kann, was für den Kranken eine große Unbequemlichkeit bedeutet (Abb. 443). Außerdem trägt der Lappen häufig Haare, besonders wenn er vom Unterarm genommen wird und behält zum mindesten lange Zeit eine andere Farbe. Die Geschichte der beiden Methoden (siehe Abschnitt Plastik) soll hier nicht noch einmal wiederholt werden.

Die Technik ist besonders durch KÖNIG, ISRAEL, ROTTER, SCHIMMELBUSCH, LEXER und JOSEPH verbessert worden. KÖNIG hat zuerst bei Sattelnasen Periost-Knochenlappen verpflanzt und mit einem Hautperiost-Knochenlappen zunächst die Schleimhaut und das Knochengestüt ersetzt, während die Wundfläche des ersten Lappens durch einen zweiten Stirnlappen gedeckt wurde.

SCHIMMELBUSCH hat die Methode weiter ausgebaut, besonders was die Bildung des knöchernen Gerüsts und die Deckung des Stirndefektes betrifft, die er durch Verschiebung größerer Stirnhautschädel-lappen bewerkstelligte.

LEXER hat das Verfahren aber erst so bis in alle Einzelheiten ausgearbeitet, daß auch die innere Auskleidung, das Septum und die Flügel aus demselben Hautperiost-Knochenlappen gebildet werden konnten. LEXER geht in folgender Weise vor:

Zuerst wird die Apertura piriformis mit dem Hohlmeißel erweitert und alles Narbengewebe entfernt. Zur Deckung des Knochendefektes verwendet er die nach innen geschlagenen Reste der Nase (Abb. 438). Dann wird ein breiter Stirnhautlappen in der Mitte der Stirn gebildet, der in seiner oberen Hälfte Periost und Knochen enthält. Der Lappen wird dann so von oben nach unten zusammengeklappt, daß ein doppelhäutiger Lappen entsteht. Die Lappenränder werden miteinander

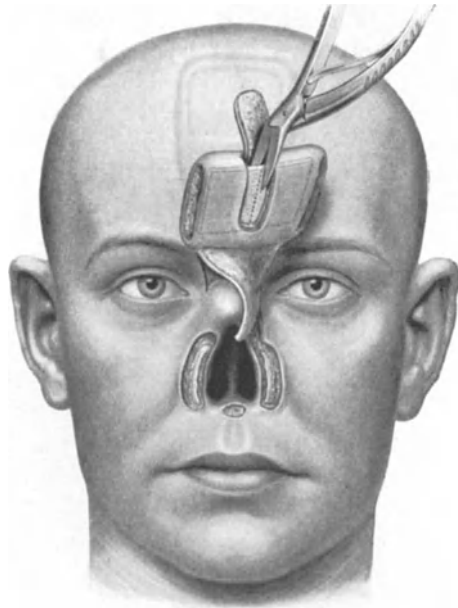


Abb. 440. Nasenplastik nach LEXER. II.

Die sekundäre Lücke ist durch einen KRAUSE-Lappen gedeckt. Der doppelhäutige Stirnlappen ist an der Nasenwurzel gestielt (s. Abb. I. gepunktete Linie). Die Knochenscheibe im Innern des Lappens ist durch einen kleinen Lappenschnitt freigelegt und wird mit einer schlanken LISTON'Schen Zange in der Mitte gespalten, so daß sie sich dachförmig aufrichten läßt. Die beiden Seiten des doppelhäutigen Lappens sind ebenfalls angefrischt und werden nach winkliger Knickung des Lappens beiderseits in der Gegend des angefrischten Sinus piriformis an Schleimhaut und Haut angenäht. Der kleine Lappen dient zum Ersatz des Septums. (Aus KIRSCHNER Bd. III/1.)

vernäht. Zwischen den beiden Lappenteilen liegt die Periost-Knochenplatte. In derselben Sitzung wird der Stirndefekt durch einen frei transplantierten Hautlappen gedeckt. Nach etwa 3—4 Wochen wird der Stirnhautlappen weiter gestielt, und zwar in mehreren, durch Tage getrennten Sitzungen. Der Stiel wird so gebildet, daß er auf der einen Seite in den Defekt hineinreicht, auf der anderen bis in die Nähe des inneren Augenwinkels zieht (Abb. 439). In einer dritten Sitzung (8 Tage später) wird das häutige Septum gebildet, aus dem nach der Drehung des Lappens gesichtswärts gerichteten Teil des Doppellappens (Abb. 440). Der Stiel des Lappens liegt am freien Ende. Die durch die Stielbildung sichtbar gewordene Knochenplatte wird zur Firstbildung der Nase in der Mitte eingesägt und eingeknickt. Dann werden die seitlichen Lappenränder angefrischt und in den ebenfalls angefrischten Defekt eingenäht (Abb. 440).

Es entsteht dadurch eine zunächst etwas unförmige Masse, die aber den großen Vorteil hat, daß reichlich Gewebe vorhanden ist. Erst nach mehreren Wochen wird nach Einheilung des Lappens der etwas seitlich gelegene Stiel durchtrennt und der distale Teil nach oben in den Defekt in der Glabellagegend eingenäht. In mehreren sich über Wochen erstreckenden Sitzungen werden nun noch Verbesserungen vorgenommen, die sich hauptsächlich auf die Bildung der natürlichen Einsenkung der Nase an der Wurzel durch Ausschneiden von Unterhautfettgewebe, auf die Bildung der Nasenspitze durch Hebung mit einem von einem kleinen Einschnitt unterhalb der Nasenspitze eingeschobenen Knorpelspan auf den Knochenfirst (Abb. 441), auf die Bildung der Nasenflügel durch Ausschneiden kleiner Hauthalbmonde am Übergang der Flügel in die Wangenhaut und aus den seitlichen unteren Knochenkanten erstrecken (Abb. 441).

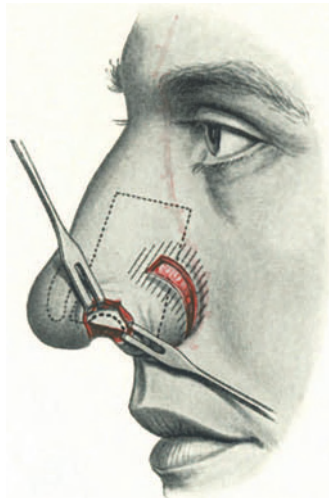


Abb. 441. Nasenplastik aus der Stirn nach LEXER. Nachdem der obere Flügelrand durch Entfernung von subcutanem Fettgewebe gebildet ist, wird aus den seitlichen unteren Rändern des Knochendaches ein bogenförmiges Knochenstück herausgeschnitten, um die bogenförmige Begrenzung der unteren Nasenflügelränder zu bilden. (Aus KIRSCHNER Bd. III/1.)

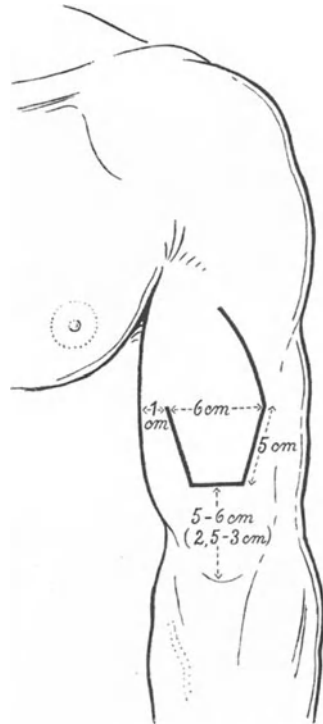


Abb. 442. Die Form und Größe des Hautlappens aus der medialen Seite des Oberarmes zur italienischen Nasenplastik nach JOSEPH.

Die *italienische Methode* ist, abgesehen von verhältnismäßig geringen Änderungen, seit TAGLIACOZZA's Zeiten (1597) dieselbe geblieben.

Die Verpflanzung eines einfachen Hautlappens aus dem Arm in den Defekt macht keinerlei Schwierigkeiten. Fehlt aber das Knorpel- oder gar das knöchernerne Gerüst, so schrumpft die Nase nach kurzer Zeit fast immer zu einem unscheinbaren Gebilde zusammen. Es muß daher unter allen Umständen auch ein Ersatz der Schleimhaut und ein Ersatz für das Gerüst geschaffen werden. Abweichend von dem Standpunkt LEXER'S erhalten wir vorhandene Nasenflügelreste, da die Flügel besonders schwierig in natürlicher Form wieder herzustellen sind, nach Möglichkeit. Dagegen kann die ganze mittlere Nasenhaut, nach Ausschneiden von Schwielen und Verwachsungen der Apertura piriformis, zur Deckung der entstandenen Defekte benutzt werden. Auch zum Schleimhautersatz, wie er oben nach dem Vorgehen von JOSEPH geschildert ist (Abb. 434), kann der ganze mittlere Nasenhautabschnitt, distal gestielt und nach unten geklappt, verwendet werden.

Zum Ersatz der ganzen Nase aus dem Arm umschneidet man am besten nach JOSEPH einen sechseckigen Hautlappen auf der Innenseite des Oberarmes mit zentralem Stiel (Abb. 442). Nach Herunterklappen der Reste der Nasenhaut

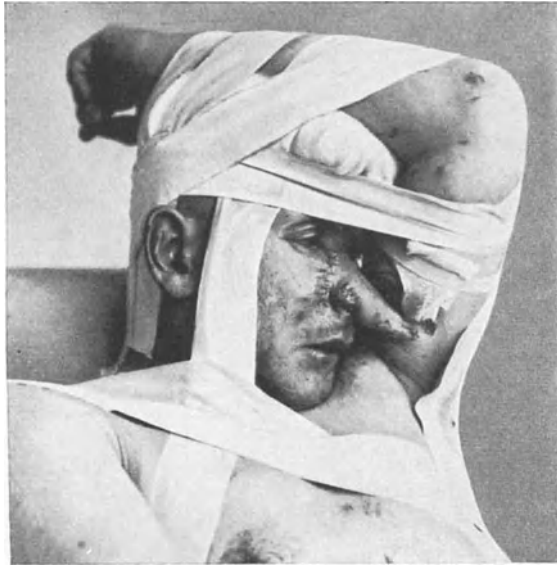

Abb. 443. Die italienische Plastik. Abbildung zeigt die Anordnung des Verbandes. In diesem Falle handelt es sich um einen doppelhäutigen, aus Brust und Armhaut zusammengesetzten Lappen.

nach dem Vorschlag von BARDENHEUER-JOSEPH (s. Abb. 435), bei Verlust der ganzen Nase, wird der Armhautlappen mit der unteren Ecke des Sechsecks an der Nasenwurzel und die Seiten an die Seiten des Nasendefektes auf das Genaueste mit feinsten Seide angenäht. Dann wird der Unterarm mit Pflasterstreifen

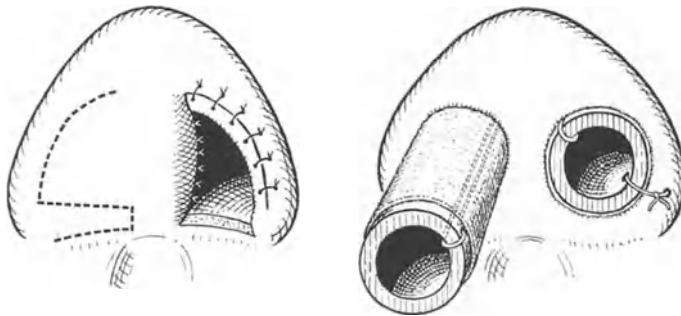


Abb. 444. Die Nasenlochbildung nach JOSEPH. Links: Die gestrichelte Linie zeigt die Schnittführung (am rechten Nasenloch) Die beiden Lappchen sind nach Ausschneiden vom Fettgewebe in die Tiefe geschlagen bzw. am Rand befestigt (am linken Nasenloch). Rechts: In das rechte Nasenloch wird der mit einem Epidermisflappchen (Wundfläche nach außen) bedeckte Gummischlauch in die Tiefe geführt. Er wird durch eine Naht an der Haut befestigt (linkes Nasenloch).

oder auch durch einen Stärkebindenverband so auf dem Kopfe des Kranken befestigt, daß der Lappenstiel ohne jede Spannung ist. So bleibt der Kranke 14 Tage bis 3 Wochen in möglichster Ruhe. Dann kann unter den Vorsichtsmaßregeln, die früher (s. S. 89) beschrieben sind, die Durchtrennung des Lappenstieles vorgenommen werden. Man kann nun den Lappen zunächst einige Tage

in leichtem Verband sich selbst überlassen oder ihn sofort an die angefrischte Basis der Nase anschließen. Zum Ersatz des Septums ist das Verfahren von JOSEPH (s. S. 612) sehr zu empfehlen. Dasselbe gilt für die Bildung der Nasenlöcher und -flügel, wenn sie ersetzt werden müssen. Muß das knorpelige Nasengerüst ersetzt werden, so wird entsprechend dem Vorgehen bei der Sattelnase ein Knorpel- oder Knochen-span unter die Haut des Nasenrückens eingeschoben.

So hat LEXER zunächst einen Tibiaspan oder ein dachförmiges Stück aus der ganzen vorderen Tibiakante unter die Armhaut geschoben und nach dem Einheilen des Transplantats einen größeren Lappen umschneiden, mit dem das Transplantat vollständig eingehüllt wurde. Der ganze Hautperiostknochenlappen wurde dann an der Nase nach Anfrischung der Defektränder zur Anheilung gebracht und sekundäre Verbesserungen vorgenommen.

Schließlich kann die Nasenplastik aus dem Arm in Gestalt von doppelhäutigen Lappen, die aus Arm und Brusthaut nach VÖCKLER gebildet sind, ausgeführt werden (Abb. 57). Zu diesem Zweck wird zunächst aus dem Oberarm ein distal gestielter Lappen mit einem aus der Brusthaut entnommenen gleichgroßen Lappen gedeckt. Nach 10 Tagen wird der Brusthautlappen durchtrennt, nach einigen weiteren Tagen wird der Lappen am Arm etwas weiter beweglich gemacht, zurechtgeschnitten und in den Nasendefekt eingefügt. Nach 14—18 Tagen kann der Stiel durchtrennt werden. Ist ein Septumrest vorhanden, so kann der dem Naseninneren zugedrehte Brusthautlappen gespalten und so zur Anheilung auf dem angefrischten Septum gebracht werden. Solche Doppellappen sind wesentlich widerstandsfähiger, die Neigung zum Einsinken ist erheblich geringer. Da sie dickwandig sind, kann nach abgeschlossener Wundheilung, bei fehlender Scheidewand, sekundär ein Knorpel oder Knochenstück zur Stütze der Nase bis gegen die Nasengerüstreste vorgeschoben werden. Auch ein knöchernes Septum kann durch sekundäres Einlegen eines Knochenfeilers hergestellt werden (s. a. S. 620).

Alle Nasenplastiken erfordern Geschick und auch dann noch häufig kleine verbessernde Eingriffe. Das Wichtigste ist, daß von vornherein genügend Material an Ort und Stelle gebracht wird. Es ist oft erstaunlich, wie aus einem groben Nasenklotz im Laufe der Zeit durch verbessernde Eingriffe und Schrumpfungprozesse schließlich doch noch eine gute Nasenform zustande kommt. Freilich erfordert eine solche Plastik auch viel Geduld von seiten des Kranken und des Arztes.

γ) Die Eingriffe bei der Sattelnase.

Ist das knöcherne Nasengerüst vollständig zerstört und die Nase bis auf einen kleinen Rest der Spitze eingesunken, so kann nur eine vollständige Rhinoplastik eine wirkliche Verbesserung herbeiführen. Allerdings ist es in einem solchen Falle nicht zweckmäßig, die Nase abzuschneiden, sondern es ist besser, den unteren Teil der Nase mit der Spitze und den Flügeln zu erhalten. Durch einen quer über die Nase herübergelegten Schnitt, etwa fingerbreit von der Spitze entfernt, wird die Nase eröffnet. Dann werden die Nase in der Mitte gespalten, die seitlichen Teile aufgeklappt und der mittlere Teil durch einen vorher vorbereiteten, am Arm gestielten, doppelhäutigen Lappen ersetzt. Dadurch erhält die Nasenspitze eine Stütze. Reicht sie nicht aus, so kann in einer späteren Sitzung nach einigen Wochen ein Knochen- oder Knorpelspan von der Nasenwurzel oder Nasenspitze her eingeschoben werden. Bei Sattelnasen geringeren Grades, besonders traumatischen, genügt sehr häufig die Einlegung eines Knochen- oder Knorpelspans. LEXER empfiehlt die Einlegung von einem kleinen Querschnitt an der Nasenwurzel, von welchem aus die Weichteile vorher mit einem schmalen spitzen Messer unterminiert werden.

JOSEPH fügt den Span von einem Schnitt an einem Nasenlochrand ein.

Wir haben immer mit sehr gutem Erfolg einen Knorpelspan von einem kleinen queren Einschnitt unter der Nasenspitze im breiten Teil des Septums eingeschoben. Man bereitet zunächst das Spanbett vor. Etwa 1 cm hinter und unterhalb der Nasenspitze wird mit einem $\frac{1}{2}$ cm breiten, doppelschneidigen,

spitzen Messer, ohne daß die Nasenhöhle eröffnet oder die Haut durchbohrt wird, im Subcutangewebe vorgegangen bis unter das Periost des Nasenbeinrestes. Die Blutung dabei ist meist sehr gering und wird während der nun folgenden Spanentnahme durch Aufdrücken eines Tumpfers völlig gestillt. Dann wird von einem Schrägschnitt am vorderen Teil des Rippenbogens der unterste Rippenknorpel freigelegt, und unter Schonung des Perichondriums ein auf dem Querschnitt keilförmiges Stück von etwa 6 cm Länge herausgeschnitten. Die Keilbasis entspricht der Perichondriumseite, die Keilspitze liegt im Knorpel. Erfahrungsgemäß wirft sich der gerade eingesetzte, einseitig mit Perichondrium bekleidete Knorpelspan nach einiger Zeit. Er wird nach der Perichondriumseite konkav. Daher ist es gut, die Perichondriumseite gegen die Unterlage zu nehmen, da im umgekehrten Falle die Enden leicht oben und unten gegen die Hautoberfläche andrängen und eine Decubitusgefahr entsteht. Wir haben daher in den letzten Jahren immer das leicht zugespitzte ringsherum mit Perichondrium bekleidete Ende des 8. oder 9. Rippenknorpels entnommen. Man kann es leicht gerade schneiden und braucht nur da, wo man den Span zur Auflagerung auf die Nasenbeine stark abschrägen muß, das Perichondrium mit dem Knorpel abzuschneiden. Es ist darauf zu achten, daß der Knorpel bei der Entnahme nicht einbricht. Nach Entfernung des Knorpels wird die Brusthautwunde zunächst vorläufig durch Tuchklammern geschlossen. Der Span wird nun entsprechend der gewünschten Größe zurechtgeschnitten. Er soll an der dicksten Stelle nicht mehr als etwa $\frac{1}{2}$ cm

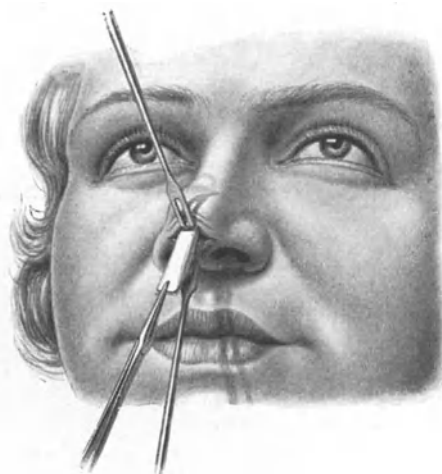


Abb. 445. Die Beseitigung der Sattelnase durch einen Knorpelspan. Von einer kleinen Öffnung unterhalb der Nasenspitze ist mit einem doppel-schneidigen Messer der Weg bis unter das Periost der Nasenbeine geöffnet. Er ist durch die Einführung eines schlanken Elevatoriums noch etwas erweitert. In diese Lücke wird nun der aus dem Knorpel des Rippenbogens entnommene und entsprechend hergerichtete Knorpelspan subcutan eingeschoben. Die kleine Hautlücke wird durch zwei feinste Seidennähte verschlossen. (Aus KIRSCHNER Bd. III/1.)

stark sein. An seinem oberen Ende, da, wo er auf dem Nasenbein aufsitzen soll, wird er abgeschrägt, so daß er nicht zu stark aufträgt. Dann wird die kleine Wunde am unteren Rande der Nasenspitze mit zwei feinen scharfen Häkchen auseinandergezogen und mit Hilfe einer feinen chirurgischen Pinzette oder Gefäßklemme der Span gefaßt und soweit als möglich, d. h. so, daß er wenigstens 1 cm über die Nasenbeine subperiostal hinaufgleitet, an Ort und Stelle gebracht (Abb. 445). Von der kleinen Öffnung muß das untere Ende des Spans, das man am besten auch etwas abschrägt, etwa $\frac{1}{2}$ — $\frac{3}{4}$ cm entfernt sein. Ist die Konkavität des Nasenrückens noch nicht ganz ausgeglichen, so kann man ein 2. Stückchen Knorpel, das man beim Zurechtschneiden des Spanes gewonnen hat, über den ersten einschieben. Die Wunde wird dann durch zwei feinste Seidennähte geschlossen. Ein Verband braucht nicht angelegt zu werden. Der Knorpelspan ist geeigneter als ein Knochenspan, den v. HACKER und LEXER bevorzugen, da er noch eine größere Elastizität aufweist und sehr leicht einheilt. Er wird auch weniger leicht resorbiert als Knochen. Elfenbein ist zu hart und spröde. Auch der Dauererfolg ist in

allen Fällen, die wir nach dieser Methode operiert haben, ein guter geblieben. Nachträgliche Veränderungen an dem Knorpelspan haben wir nie beobachtet.

d) Die Eingriffe beim Rhinophym.

Nach dem von STROHMEYER angegebenen Verfahren, das auch TRENDELENBURG anwendete, kann man in leichteren Fällen vorgehen. Es besteht in einer Abschälung der hypertrophischen Haut durch Abschälung mit glatten Schnitten. Die Blutung wird durch Druck gestillt und nur größere Gefäße werden unterbunden. Aus den zurückbleibenden tiefen Hautabschnitten tritt die Regeneration ein. In schweren Fällen mit starker Knollenbildung nimmt man besser die ganze Haut bis auf das Knorpelgerüst weg. Oft kann man die wenig erkrankten Nasenflügel erhalten. Auf das Knorpelgerüst wird dann ein aus der Stirn (s. S. 432) entnommener gestielter Lappen gedeckt (JOSEPH). Die sekundäre Lücke wird durch einen Cutislappen, der am Rande eingenäht wird, verschlossen.

e) Die plastischen Eingriffe an Wange und Kinn.

Die Deckung von Lücken. Bei vielen Schwerverletzten und nach Entfernung von Geschwülsten muß oft die ganze Wangendicke der Haut und Schleimhaut ersetzt werden. Fehlt aber nur die Haut, so kann man sich meist mit Hautrandverschiebungen aus der nächsten Umgebung nach Ablösung der Wundränder helfen. Bei größeren Hautverlusten ist das aber nicht möglich, da eine Vereinigung der Wundränder zu Verziehungen führen würde. Das gilt ganz besonders für Lücken, die in der Nähe beweglicher Hautabschnitte liegen, z. B. in der Nähe des Auges, der Nasen- und Mundöffnung. Will man sich hier mit Wundrandverschiebung helfen, so muß man größere Lappen durch oft weitgehende Ablösung der ganzen Wangen-, manchmal auch noch der Halshaut in geschickter Weise umschneiden und ablösen (GERSUNY, IMRE, KREIKER, ORSÓS, ESSER). ESSER hat das Verfahren weitgehend ausgebildet und Wert darauf gelegt, daß die Lappen möglichst eine größere Arterie enthalten (A. maxillaris ext.). Da die Lappen in die Lücke hineingedreht werden müssen, hat er die Methode als *Rotation der Wange* bezeichnet (Abb. 446—448). Oft gelingt die glatte Einlagerung eines Lappens in die Lücke nur unter Ausschneidung einiger BUROWSCHER Dreiecke (IMRE) (s. S. 83).

Zur Deckung durchgehender Wangenlücken nach Entfernung von Geschwülsten, wie sie häufig im Bereiche des Mundwinkels und der Wangenschleimhaut vorkommen, ist ein doppelhäutiger Lappen notwendig. Als eines der besten Verfahren hat sich uns die Lappenplastik nach ISRAEL gezeigt. Man umschneidet zunächst einen Halshautlappen von $2\frac{1}{2}$ —3 Fingerbreite, dessen Stiel in der Gegend des Processus mastoideus gelegen ist. Der Lappen muß entsprechend größer als die Lücke und so lang geschnitten werden, daß er ohne Spannung in die Lücke eingefügt werden kann. Am besten reicht er bis zum Schlüsselbein oder noch etwas auf die Brusthaut. Die Richtung des Lappens entspricht etwa dem Verlaufe des Kopfnickers. Nachdem er umschnitten ist, wird er in ganzer Dicke von der Unterlage abgelöst, wobei häufig die Vena jugularis ext. unterbunden werden muß. Nach guter Blutstillung und genügender Auslösung wird der Lappen umgeklappt und zunächst mit der Epidermis in den Defekt hineingelegt und ringsherum an der Schleimhaut durch

feinste Nähte fixiert. Die sekundäre Lücke in der Halshaut läßt sich größtenteils durch einfach zusammenziehende Naht verschließen. Bei Anlegung des Verbandes ist daran zu denken, daß der Lappenstiel vollständig frei bleiben muß, da bei einem derartig langen Lappen sonst leicht Ernährungsstörungen eintreten können. Zum Schutze des Lappens an der Defektstelle wird ein lockerer Verband mit Heftpflaster befestigt. Nach 18—20 Tagen ist der Lappen so weit eingeeilt, daß nun eine Durchtrennung des Stiels stattfinden kann. Sie wird so weit von der Lücke entfernt vorgenommen, daß der distale Teil zum Ersatz der äußeren Haut über den Defekt herübergeklappt und in seine etwas angefrischten Hautwundränder eingefügt werden kann. Die Befestigung erfolgt mit feinsten Seidennähten. Der proximale Teil des Lappens wird, soweit nötig, zur Deckung des Halshautdefektes zurückverlagert.

Auch zur Deckung von Wangenlücken, die nicht durchgehend sind, kann ein solcher Halshautlappen gut verwendet werden (Abb. 51 und 449).

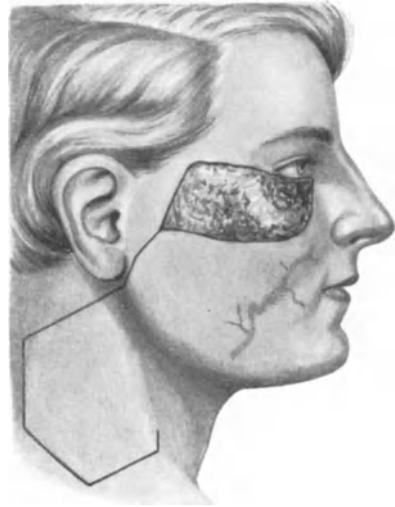


Abb. 446. Ersatz einer großen Wangenhaut- und Unterlidlücke durch einen großen Wangenhalshautlappen. I.

Von der Lücke ausgehend ist in der angegebenen Weise ein großer Hautlappen umschnitten, der von der Unterlage abgelöst wird. Er enthält die Verzweigungen der A. maxillaris ext. und ist daher gut ernährt. (Nach ESSER.)

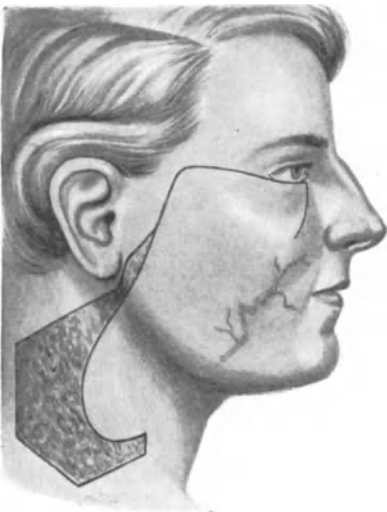

Abb. 447. Ersatz einer großen Wangenhaut- und Unterlidlücke durch einen großen Wangenhalshautlappen. II.

Der Lappen ist kranialwärts in die Lücke hineingeschoben und an den Wundrändern durch Nähte befestigt. (Nach ESSER.)

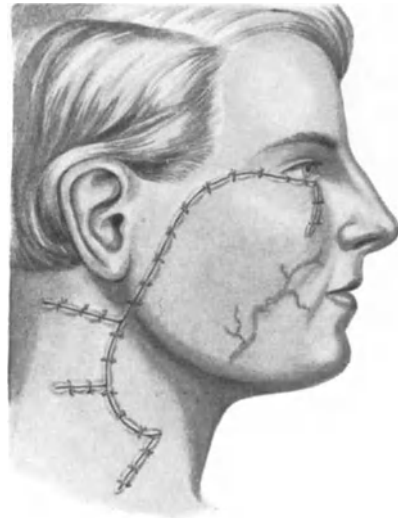


Abb. 448. Ersatz einer großen Wangenhaut- und Unterlidlücke durch einen großen Wangenhalshautlappen. III.

Die sekundäre Lücke ist durch einige, die Winkel des ersten Schnittes zusammenfassende Nähte verschlossen. (Nach ESSER.)

Soll ein durchgehender Defekt der Wange mit einem Male bedeckt werden, so kann man einen Hals- oder Brusthautlappen zur Anwendung bringen, dessen

Rückseite man in einer Voroperation mit Haut überzogen hat. Zu diesem Zweck wird zunächst nur soviel von dem Lappen abgelöst, als der Größe des Defektes entspricht. Der Stiel muß lange genug berechnet werden, bleibt aber zunächst an Ort und Stelle. Die Unterfläche dieses Lappens wird entweder mit einem Epidermislappen bedeckt (s. S. 88 und Abb. 55) oder nach Ablösung eines zweiten gestielten Lappens aus der Umgebung mit diesem auf der Subcutanfläche zusammengenäht. Ist das Transplantat oder der Stielappen fest eingeeilt, so wird erst dann der nun gedoppelte Lappen so weit gestielt, daß er sich in die Lücke einfügen läßt.

Sehr gut scheinen sich zur Deckung von *Kinnhaut- und Wangenhautdefekten* die Verfahren von VÖCKLER und KLAPP zu bewähren. VÖCKLER und KLAPP haben auch doppelhäutige Lappen gebildet. Es wird entweder zunächst ein

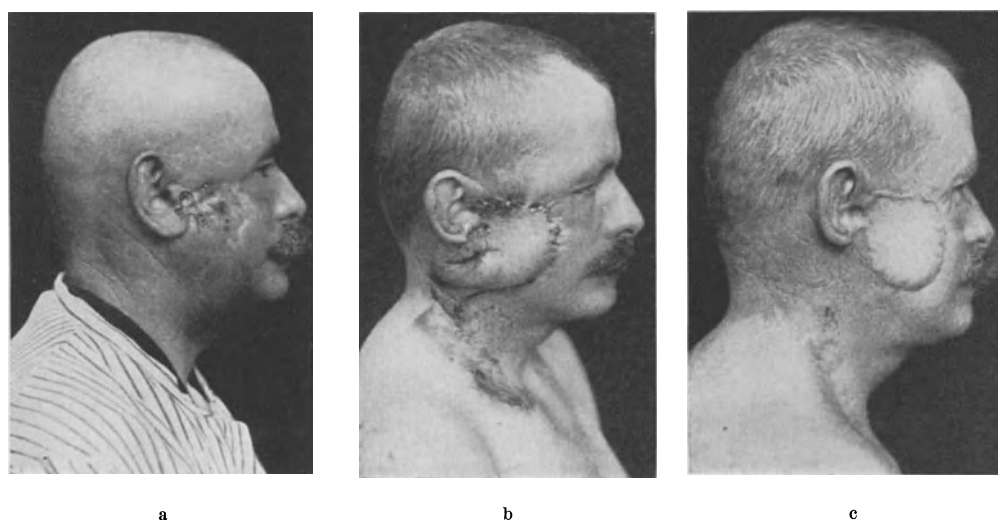


Abb. 449 a—c. Wangenplastik nach ISRAEL-HAHN.
a Ausgedehntes Wangencarcinoid. b Deckung des größeren Defektes durch einen Halshautlappen, der bis über die Clavicula herunterreicht. c Das Resultat der Plastik.

Brusthautlappen auf einem Armhautlappen angeheilt und nach Durchtrennung des Stieles nach der Brust der Armhautlappen durch weitere Stielung so beweglich gemacht, daß er in den Defekt eingefügt werden kann (Abb. 57, S. 92). VÖCKLER hat dann später den doppelhäutigen Lappen nur aus der Brusthaut gebildet. Zunächst wird die Haut nur so weit abgelöst, daß durch Zusammenklappen der Wundflächen ein etwa der Lücke an Größe entsprechender doppelhäutiger Lappen entsteht. Durch Ausspannen des Lappens mit Hilfe langgelassener Fäden an den Ecken wird die Neigung zu einer kugelartigen Zusammenschrumpfung verhütet. Erst wenn die beiden Wundflächen fest aufeinandergeheilt sind, wird der Lappen nun einfach bis in die Claviculagegend gestielt und in die angefrischte Lücke eingesetzt. Bei schweren Kieferdefekten mit gleichzeitigem Verlust des Kieferbogens muß durch zahnärztliche Prothesen der Kieferbogen zunächst aufrechterhalten werden (s. S. 699 ff.).

Nächst den *Halshautlappen* sind zur Deckung nicht durchgehender Wangenlücken Stirnhautlappen gut verwendbar. Am besten sind solche Lappen, die den vorderen Ast der Arteria temporalis enthalten. Ist die Lücke nicht zu

weit von der Entnahmestelle entfernt, so kann man auch Gefäß-Stiellappen nach ESSER (s. S. 648) verwenden. Diese Lappen haben den Vorteil, daß die Haut nur so weit umschnitten zu werden braucht, als sie zur Deckung der Lücke notwendig ist und daß der ernährende Gefäßstiel in das Subcutangewebe, nach Anlegung einer geraden Schnittverbindung, zwischen Defekt und Stielsprung versenkt werden kann, so daß eine spätere Stieldurchtrennung nicht nötig ist.

Kinnhautdefekte werden bei Männern mit gutem Erfolg auch durch Halshaut- oder durch Kopfhautlappen einseitig nach LEXER (Abb. 50 und 450a—c) oder doppelseitig nach PERTHES gestielt, gedeckt.

Schließlich ist daran zu erinnern, daß alle Hautlücken im Gesicht nach LEXERs Empfehlung gut durch frei transplantierte Hautlappen (s. S. 107) ver-

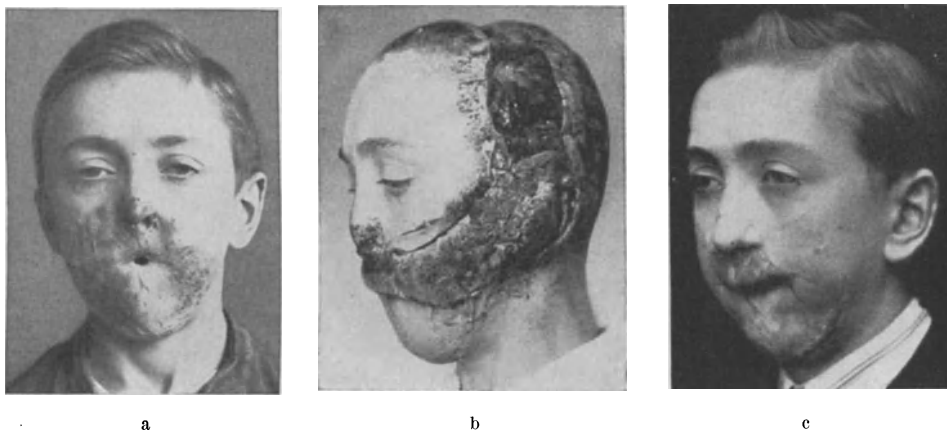


Abb. 450a—c. Oberlippenplastik nach LEXER, nachdem die Oberlippenhaut zur Bildung des Mundes gebraucht war. Eine italienische Nasenplastik wurde später noch ausgeführt. c zeigt das Endresultat.

schlossen werden können. Man entnimmt nach LEXER die Haut mit Vorteil der Innenseite des Oberarmes. Zum Ersatz der *Augenbrauen* werden am besten ebenfalls gestielte Kopfhautlappen herangezogen (s. S. 98, Abb. 62). Auch freie Transplantate sind verwendet worden (v. HACKER, LEXER).

Zur Deckung durchgehender Wangendefekte, d. h. besonders der Schleimhautseite, müssen noch zwei Verfahren erwähnt werden, die dann zur Verwendung kommen können, wenn es nicht möglich ist, einen langen gestielten Lappen zur Doppelung heranzuziehen. Die Schleimhautlücke wird durch einen nur am Subcutangewebe gestielten, in die Lücke hineingeklappten Hautlappen vom Lückenrand geschlossen. Die eine Methode hat KRASKE (RITSCHL 1889) zuerst ausgeführt. Er umschneidet in Fortsetzung des Defektes nach unten einen passenden Hautlappen, löst ihn von unten nach oben von der Unterlage ab, bis nur der oberste Teil an einem breiten Stiel aus Subcutangewebe hängen bleibt. Dann wird dieser Lappen nach innen umgeklappt und die Wangenschleimhautränder ringsherum mit dem in seinem Hautabschnitt vollständig losgelösten Lappen vereinigt (Abb. 52, S. 90). Der Defekt der äußeren Haut wurde dann sekundär durch freie Transplantation von Haut oder einen Stiellappen aus der Nachbarschaft gedeckt.

Das zweite Verfahren zum Ersatz der Wangenschleimhaut bewegt sich in ähnlichen Bahnen und geht auf GERSUNY zurück (1887). Nach Ausschneidung eines Schleimhautcarcinoms blieb ein fast völliger Defekt der Wangenschleimhaut zurück, während die äußere Haut erhalten werden konnte. GERSUNY bildete einen in der Gegend des horizontalen Kieferastes gestielten Hautlappen. Der Stiel des Lappens bestand auch nur aus Subcutangewebe. Der Lappen ließ sich nach oben schlagen und in den Schleimhautdefekt der Wange ringsherum einnähen, während der Defekt der Halshaut nach Mobilisierung der seitlichen Wundränder durch Naht verschlossen werden konnte. LEXER hat für Deckung von Schleimhautdefekten der Wange einen an der seitlichen Zungenwand gestielten Mundbodenlappen umschnitten.

d) Die Eingriffe an den Lippen.

α) Die Eingriffe bei den Lippenspalten.

(TOTHFALUSSY.)

Schon im Altertum sind Lippenspalten nach Wundmachung der Ränder durch Naht verschlossen worden (CELSUS). Auch später scheint der Grundsatz der Nahtvereinigung nach Anfrischung im wesentlichen beibehalten worden zu sein. Freilich war das Vorgehen im einzelnen dabei verschieden. LOUIS, DESAULT, RICHTER, MALGAIGNE, NÉLATON, GRÄFE, DIEFFENBACH, MIRAULT, v. LANGENBECK haben in diesem Sinne gearbeitet. Während bei den genannten Eingriffen im wesentlichen nur angefrischt, und wenn von dem vorhandenen Gewebe etwas entfernt wurde, meist nur der äußere Lippenrotsaum in der Spalte geopfert wurde, sind spätere Verfahren von diesem Grundsatz abgegangen in dem Bestreben, breitere Berührungsflächen zur Weichteilnaht zu erhalten und gleichzeitig die Oberlippe zu einer gewissen Höhe aufzubauen (KÖNIG, v. LANGENBECK, HAGEDORN, LEXER). Trotz der vielen, auf die Verbesserung des Spaltverschlusses gerichteten Versuche blieben die kosmetischen und funktionellen Erfolge meist mäßig, oft schlecht. Oft ist der Anfangserfolg befriedigend, wird aber mit zunehmendem Wachstum der Lippen schlechter. Das bezieht sich in stärkstem Maße auf die Fälle, die mit Eingriffen am Skelet einhergehen. Aber auch die plastischen Anfrischungen mit Hilfsschnitten im Lippenweiß (HAGEDORN, LANGENBECK, LINDEMANN) geben mäßige Späterfolge. Am schlechtesten waren die Erfolge in all den Fällen, in denen außer der Lippenspalte auch der Alveolarfortsatz, der Kiefer und der Gaumen gespalten war. Da die älteren Verfahren des Lippenspaltenverschlusses kaum mehr als geschichtlichen Wert besitzen, geben wir sie auf S. 623 zusammengestellt in schematischen Abbildungen wieder. Die Operationsaussichten sind erst besser geworden, seit durch VEAU Grundregeln für die Behandlung der angeborenen Spaltbildungen aufgestellt worden sind. Zu diesen gehört, daß 1. die Spaltbildung als Ganzes zu betrachten ist. 2. Daß trotz der ausgedehntesten Spaltbildung alle Gewebsteile, sowohl die knöchernen, als die Weichteile vorhanden sind. 3. Daß die Wiederherstellung unter Verwendung und Vereinigung der vorhandenen Gewebsteile möglichst ohne Opferung von Gewebe stattfinden muß. 4. Da die Weichteile, insbesondere die Muskulatur, die Formbildung und Vereinigung der knöchernen Teile besorgen, darf an den knöchernen Teilen keine gewaltsame Stellungsveränderung unter Durchmeißelung vorgenommen oder gar die Wegnahme knöcherner Teile gestattet zu werden. Es muß vielmehr dafür gesorgt werden, daß außer der Hautbedeckung in erster Linie die Muskulatur zur formenden Wirkung kommt.

Abb. 451. Schema
des Hasenscharten-
verschlusses
nach FRANZ KÖNIG.

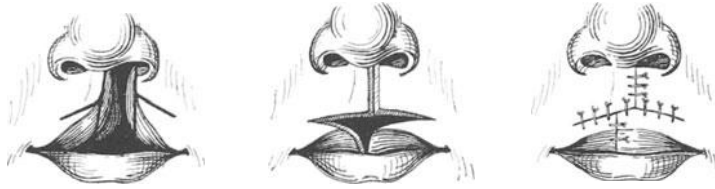


Abb. 452. Schema
des Hasenscharten-
verschlusses
nach NÉLATON.



Abb. 453. Schema
des Hasenscharten-
verschlusses
nach
V. LANGENBECK.

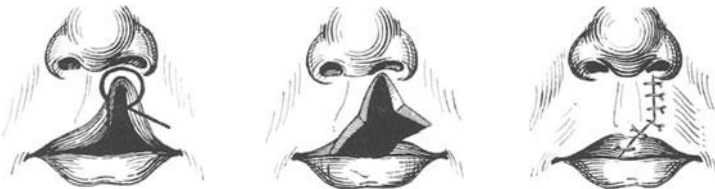


Abb. 454. Schema
des Hasenscharten-
verschlusses
nach MIRAULT.

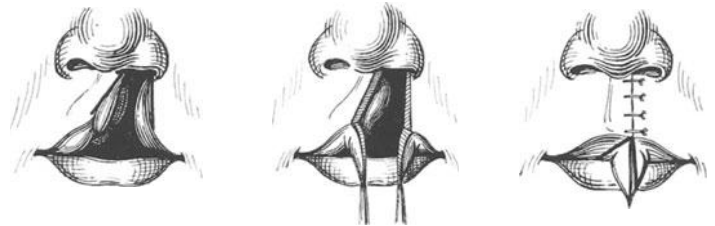

Abb. 455. Schema
des Hasenscharten-
verschlusses
nach HAGEDORN.

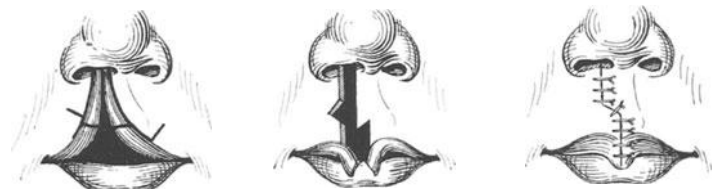

Abb. 456. Schema
des doppelseitigen
Hasenscharten-
verschlusses
nach HAGEDORN.



Diese Grundsätze VEAU's, für die er sein Leben lang mit großer Energie gekämpft, und die er durch gründliche anatomische, vergleichend-anatomische und physiologische Arbeiten unterbaut hat, haben sich wohl nicht nur in Frankreich, sondern auch in Deutschland weitgehende Anerkennung erworben. Sie haben auf die bisher geübte Technik der Hasenscharten- und Gaumenspaltenoperationen in vieler Beziehung umwälzend gewirkt. Wenn auch Einzelheiten anders gemacht werden, so sind doch die Grundlagen auf den Arbeiten VEAU's aufgebaut. Seine Erfolge in anatomischer und physiologischer Hinsicht sind wohl bis heute noch nicht übertroffen.

VEAU hat getreu dem unter 1. aufgeführten Grundsatz den Eingriff bei der durchgehenden Spaltbildung mit dem Verschluß der Gaumen- und Kieferspalte begonnen. Da für einen Säugling der Verschluß des ganzen Spaltgebietes ein zu großer Eingriff wäre und außerdem im Säuglingsalter nicht genügend Gewebe vorhanden ist, das außerdem durch das Ausbleiben des Spaltverschlusses verlagert ist, so hat er sich mit dem Verschluß der Gaumenspalte zunächst nur auf den vorderen knöchernen Teil beschränkt. Dieser Verschluß läßt sich nach richtiger Anlage des Schnittes und nach genügender Ablösung der medialen und seitlichen Schleimhautabschnitte bis zum Naseneingang recht gut durchführen. Nach Vereinigung der beiden Schleimhautlappen zum Nasenboden wird die Naht durch den von hinten abgelösten, darübergeschobenen, am Gefäßstiel bleibenden Schleimhautlappen des Gaumendaches gedeckt. Hält der Verschluß, was bei genügend weiter Ablösung der Lappen und der Anlage einiger sicherer Nähte der Fall ist, so kann der Nasenboden bis zum Naseneingang geschlossen werden. Mit dem vorderen Rande des neugebildeten Nasenbodens wird dann der abgelöste Nasenflügel zur Bildung des Nasenloches verbunden. Dann folgt nach VEAU erst die eigentliche Lippenplastik. Während der erste Eingriff, also der Verschluß der vorderen Gaumenspalte und der Lippen, bei Säuglingen von etwa 3—4 Monaten ausgeführt wird, erfolgt der zweite Eingriff, der Verschluß des hinteren Gaumenspaltenabschnittes, im Verlauf oder auch erst kurz vor der Vollendung des 2. Lebensjahres. In der Zwischenzeit hat sich der Verschluß des vorderen Gaumenspaltenabschnittes, selbst wenn er ohne Fistel geblieben ist, insofern etwas unzweckmäßig ausgewirkt, als durch das Zusammenrücken des vorderen Spaltabschnittes der hintere meist etwas breiter geworden ist. Die Spaltränder verlaufen nicht parallel, sondern weichen nach hinten auseinander. Dieser Zustand kann bei Kindern mit mangelhaft entwickelten Gaumenweichteilen den Verschluß der Restspalte nicht unerheblich erschweren.

Da nach dem zweiten Grundsatz VEAU's alle Teile vorhanden sind, legt er die Weichteilschnitte bei der Lippenspalte so, daß nach der Anfrischung die entsprechenden Teile der beiden Spaltseiten richtig aneinanderkommen. Dabei werden auch gleichzeitig der dritte und vierte Grundsatz berücksichtigt, insbesondere wird die *Muskulatur* der beiden Spaltseiten besonders fest vereinigt. Diese Vereinigung findet nicht durch einfache Naht der angefrischten Spaltkanten, und auch nicht durch eine getrennte Naht der einzelnen Schichten (Schleimhaut, Muskel, Haut) statt, sondern die Muskelnahnt wird dadurch besonders betont, daß sie mit Drahtnähten bewerkstelligt wird. Die Drahtnähte haben nicht nur die Aufgabe, die Muskulatur zu vereinigen, sondern sollen auch ein Wiederaufgehen der Spalte infolge des Zuges der kräftigen, im lateralen Spaltabschnitt befindlichen Muskulatur verhindern. Es handelt sich also zugleich um eine später wieder zu entfernende, den Spalt weit überbrückende Haltnaht. Dieses Vorgehen ist bei der *einfachen Lippenspalte*, auch wenn sie bis in das zugehörige Nasenloch hineinreicht, sehr gut durchzuführen und führt meist zu einem vollen Erfolg. Bei den *durchgehenden* einseitigen und doppelseitigen Lippen-Kiefer-Gaumenspalten sind die Schwierigkeiten größer. Hier genügt die Anfrischung und Ausschaltung des Muskelzuges zum Verschluß der Spalte nicht allein. Die im Bereich der Spalte festgelegten Weichteile geben nach einfachem Abtrennen, d. h. nach Anfrischung, nicht genügend nach. Hier müssen die Weichteile weitgehend von den Gesichtsknochen, von der inneren Nasenwand und von den Gaumenfortsätzen abgelöst werden. Auch diese Forderung VEAU's ist für alle nachfolgenden Operationsvorschläge beispielhaft geworden. Das Vorgehen VEAU's im einzelnen scheint nicht ganz einfach. Man muß sich in der ersten Zeit am besten an Hand der Abbildungen über die einzelnen Schnitte und ihren Zweck unterrichten.

Wie schon gesagt, haben sich viele deutsche Chirurgen den Ansichten VEAU's angeschlossen und führen sein Verfahren nach seinen Vorschriften oder mit gewissen

Abänderungen durch (ROSENTHAL, LUHMANN, KLEINSCHMIDT 1934). Auch WASSMUND (1939) übt nach seinen Angaben das Verfahren neuerdings neben dem LANGENBECKSchen. LUHMANN hat die VEAUSche Technik in vorzüglicher Weise dargestellt und mit ausgezeichneten Abbildungen versehen. Er weicht insofern von der VEAUSchen Technik etwas ab, als er, was er besonders für den Anfänger empfiehlt, und was wir auch für zweckmäßig halten, zunächst nur die Schnitte anlegt, die für die Durchführung der Gaumen- und Nasenbodenplastik notwendig sind. Auf diese Weise kann der Eingriff am Gaumen für sich zu Ende geführt werden. Das Vorgehen hat den zweifellosen Vorteil des geringeren Blutverlustes, der bei der sofortigen Anlage aller Schnitte, die VEAU vorschreibt, immer recht erheblich ist.

Auch AXHAUSENS Technik des Lippenspaltverschlusses, die er neuerdings in ausführlicher Weise veröffentlicht hat, beruht in ihren Grundlagen auf dem VEAUSchen Vorgehen, wenn er dann bei der Ausführung auch in manchen wichtigen Punkten davon abweicht. So zerlegt er die Hasenscharten- und Gaumenspaltenoperationen wieder wie v. LANGENBECK und seine Nachfolger in zwei vollkommen getrennte Eingriffe, d. h. er verzichtet auf den von VEAU geforderten Verschluss des vorderen Gaumenspaltenabschnittes, bildet aber ebenfalls einen Nasenboden, wenn auch nur den vorderen Teil. Die Lippenplastik schließt bei ihm am Alveolarfortsatz ab, während die Gaumenplastik in der zweiten Sitzung im wesentlichen nach dem Grundsatz des v. LANGENBECKSchen Vorgehens von vorn bis hinten durchgeführt wird. Von großem Vorteil ist nach seiner Ansicht das sog. *Vornähen* des unmittelbar oberhalb der Umschlagsfalte durchtrennten Schleimhautüberzuges der beiden Alveolarfortsätze. Werden von diesem Schnitt aus die Weichteile, besonders der medialen Spaltseite, bis zum Septum und bis auf die Vorderseite des Oberkiefers abgelöst, so läßt sich durch das Vornähen des medialen Abschnittes eine Richtigestellung des schiefstehenden Nasenseptums erzielen, während durch das Vornähen auf der äußeren Spaltseite einer Verschmälerung des äußeren Lippenrotes vorgebeugt wird. Durch eine Vereinigung der beiden vorgenähten Schleimhautüberzüge der Alveolarfortsätze wird auch die Kieferspalte überbrückt. Eine besondere Naht der knöchernen Kieferspalte oder Anfrischung im Bereich der Spalte durch Beseitigung der Schleimhaut hält er mit Recht nicht für nötig, da ein genügender, wenn auch nicht knöcherner Verschluss entsteht. Von dieser Tatsache konnten wir uns auch öfters überzeugen. AXHAUSEN vermeidet die Anlage der Drahtnaht bei der Vereinigung der Lippenmuskulatur. Er verwendet im Gegensatz zu VEAU und LUHMANN einen starken Catgutfaden zum Fesseln der Muskulatur der äußeren Spaltseite am Septum der Nase und schließt die Lippenmuskeln mit einigen versenkten, feinen Catgutnähten (s. S. 637 ff.).

1. Die Vorbereitung zur Lippenspaltenoperation.

Es hat sich als zweckmäßig erwiesen, die Kinder auf die Kinderstation aufzunehmen, um sie einige Tage an den Krankenhausaufenthalt zu gewöhnen. Dabei wird die Ernährung, die ja meist bereits auf künstliche umgestellt ist, von der Flaschennahrung auf Fütterung mit Löffelchen abgeändert. Die Ernährung mit dem Löffelchen läßt sich nach der Naht leichter durchführen und ist für die genähte Lippe weniger gefahrbringend als das Saugen an der Flasche. Es muß natürlich darauf geachtet werden, daß die Kinder keine wesentlichen Entzündungsprozesse in der Mundhöhle und im Rachen aufweisen. Oft findet man an den Lippen allerdings Schorfe und eingetrocknete Schleimhautborken. Sie lassen sich aber abziehen, wenn die Lippen am Tage vor der Operation mit Kochsalzlösung betupft werden, so verschwinden sie. Solche Schorfe kann man auch in dem gespaltenen Alveolarfortsatz finden. Besteht ein Katarrh im Rachen, so soll er vor dem Eingriff möglichst ausgeheilt werden.

Eine Desinfektion der Weichteile findet nur auf der Oberfläche statt. Zum Eingriff wird das Kind am besten auf ein Brett gebunden. Die Arme werden zunächst mit einer breiten elastischen Binde an dem Körper festgewickelt, dann das ganze Kind an dem gepolsterten Brett. Das Brett wird dann zweckmäßigerweise so auf den Operationstisch gestellt, daß der Operateur bequem

davor sitzen kann. Eine Schwester steht zu Häupten des Kindes und hält den Kopf durch die beiderseits aufgelegten Hände. Sie darf während des Eingriffes die Hände nicht loslassen, da sie unter den Abdecktüchern verborgen bleiben müssen. Sonst könnten sie die Asepsis gefährden.

2. Die Schmerzbetäubung zur Lippenspaltoperation.

Es ist zweckmäßig, die Kinder mit Äther zu betäuben. Erst wenn die Narkose eingetreten ist, soll man mit dem Eingriff beginnen. Dann wird die Maske weggenommen und so lange operiert, bis das Kind wieder aufwacht. Dann hört der Operateur auf, bis die Narkose wieder vertieft ist. Eine tiefe Narkose kommt bei der geringen Schmerzempfindlichkeit der Kinder nicht in Frage. Dauert der Eingriff voraussichtlich länger, wie bei den durchgehenden Spalten, so ist es besser, einen Katheter durch das gesunde Nasenloch bis in den Rachen einzuführen und mit dem JUNKERSEHEN Gebläseapparat die Narkose einigermaßen gleichmäßig in Gang zu halten.

Wir haben von der Äthernarkose niemals Schaden gesehen. Der Reiz auf die oberen Luftwege führt bei den Kindern zu keinen tiefergehenden Schädigungen. Pneumonien sind von uns bei Säuglingen und Kleinkindern niemals beobachtet worden. Bei älteren Kindern ist die Allgemeinnarkose mit Äther ebenfalls ungefährlich und wünschenswert, besonders, wenn sie noch ängstlich sind. Die örtliche Betäubung, die wir oft ausgeführt haben, bringt Säuglinge nicht zur Ruhe und das fortwährende Kopfschütteln und Schreien stört doch oft sehr bei der Anlage der Weichteilschnitte, die auf Bruchteile von Millimetern genau sitzen müssen. Der Vorteil der örtlichen Betäubung beruht also in der blutstillenden Wirkung, die aber gleichzeitig den Nachteil hat, daß es gelegentlich infolge der reaktiven Hyperämie stärker nachblutet.

VEAU operiert fast alle Kinder in Chloroformnarkose. Das Chloroform wird von Säuglingen gut vertragen. Es wird auch wenig gebraucht. Es hat den zweifellosen Vorteil vor dem Äther, daß die Narkose leichter wieder in Gang zu bringen ist. LEXER gibt den Kindern Avertin und Magnesiumsulfat zusammen als Rectalnarkose. AXHAUSEN und WASSMUND ziehen die örtliche Betäubung vor, ohne daß vorher irgendein Vorbereitungsmittel gegeben wird. Ersterer sticht am Nasenflügelwinkel ein und unterspritzt den Nasenflügel und die Oberlippe bis zum Mundwinkel. Schließlich macht er noch eine Einspritzung am Septumansatz, und bei der durchgehenden Spalte legt er noch kleine Lager an das Vorderende des harten Gaumens und unter die Vomerschleimhaut. Er gebraucht 1%ige Novocain-Adrenalinlösung. Nach dem Adrenalinzusatz, der kurz vor der Operation erfolgt, wird die Flüssigkeit nicht mehr aufgeköcht.

3. Der Verschluß der einfachen Lippenspalte.

(VEAU, AXHAUSEN.)

Der Verschluß der einfachen Lippenspalte erscheint dem Unerfahrenen zunächst ohne besondere Schwierigkeiten. Da das Gewebe elastisch ist, so glaubt er, daß nach Anfrischung genügend breiter Berührungsflächen und durch ein- oder mehrreihige Naht ein guter Erfolg erzielt werden könnte. Diese Ansicht erweist sich schon bei Spalten, die nur etwa bis zur Hälfte der Höhe der Lippe reichen, als irrig. Da selbst diese kurzen Spalten die Lippe fast niemals in der Mitte, sondern immer seitlich durchsetzen, so muß schon bei der Schnittführung

eine gewisse Symmetrie der angefrischten Wundflächen erzielt werden. Wird der Schnitt nicht genügend über die Grenze des oberen Wundwinkels hinaus verlängert, so bildet sich oberhalb der Naht ein Wulst, der unschön wirkt. Noch viel mehr ist das natürlich der Fall bei den Spalten, die bis in die Nähe des Nasenloches reichen, bei denen zwar keine eigentliche Gewebsspalte mehr besteht, aber doch zum wenigsten eine dünne, durch verspäteten Schluß, wahrscheinlich ohne Beteiligung der Muskulatur, zustande gekommene Hautnarbe. Wird diese nicht vollständig entfernt, so kommt kein guter Erfolg zustande, sondern es bleibt diesmal eine Einsenkung. In noch höherem Maße bestehen Schwierigkeiten, wenn die Spalte bis zum Alveolarfortsatz und in das Nasenloch hineinreicht, da dann auch die Symmetrie der Nasenflügel und die Richtung des Nasenseptums durch die Spaltbildung in Mitleidenschaft gezogen sind. Man kann daher auch für die einfachsten Spaltbildungen der Lippe kein allgemeingültiges Operationsschema geben. Man muß vielmehr jede einzelne Spalte auf das genaueste untersuchen und den am besten geeigneten Weg zur Beseitigung feststellen. Dabei ist im Auge zu behalten, daß die oben erwähnten Grundsätze VEAU's berücksichtigt werden müssen.

Da man nun aber doch eine gewisse allgemeine operative Grundlage braucht, mit deren Hilfe man die besagten Grundsätze verwirklichen kann, wenn sie auch für den einzelnen Fall mehr oder weniger abgeändert werden müssen, so möchte ich hier die Darstellungen der mir am zweckmäßigsten erscheinenden Verfahren nach VEAU und nach AXHAUSEN einfügen. Ähnliches gilt für die spätere Zusammenfassung der Eingriffe bei den durchgehenden Spalten.

Die bisher in jeder chirurgischen Operationslehre — auch in der I. Auflage dieses Buches — vollzählig gegebenen Schnittführungen nach v. LANGENBECK, NÉLATON, MIRAULT, KÖNIG, HAGEDORN, LEXER usw. werden jetzt des geschichtlichen Interesses halber nur in schematischen Abbildungen gebracht, da man daraus alles Wesentliche ersehen kann (s. S. 623). Zur praktischen Verwendung werden sie heute seltener kommen. Die Verfahren, bei denen eine gleichzeitige Knochenoperation am Alveolarfortsatz oder im

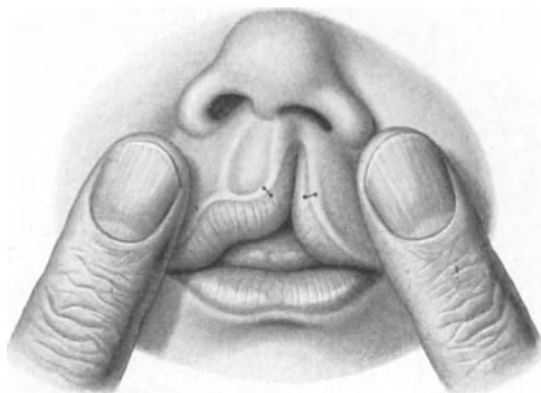


Abb 457. Der Verschluß der einfachen Hasenscharte nach VEAU. I Auf beiden Spaltseiten sind die Punkte angegeben, die zur späteren Vereinigung kommen sollen. An diesen Stellen kann eine Doppelnadel in den Alveolarfortsatz eingestochen werden, um die Anlegung der Schnitte zu erleichtern.

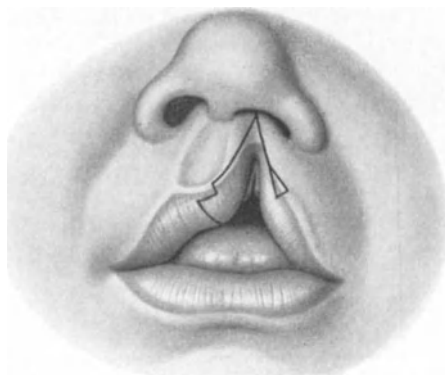


Abb. 458. Der Verschluß der einfachen Hasenscharte nach VEAU. II. Die Anlage der Hautschnitte.

Gaumenbereich ausgeführt wurde, gelten heute mit Recht als verpönt, da sie sich den VEAU'schen Grundsätzen nicht einfügen, und werden daher nicht mehr berücksichtigt.

Der Verschuß der einfachen Lippenspalte nach VEAU ist einleuchtend und es empfiehlt sich zunächst, die Schnitte genau nach den Vorschriften VEAU's durchzuführen. Man hat dadurch die Möglichkeit, breite, gleichhohe Berüh-

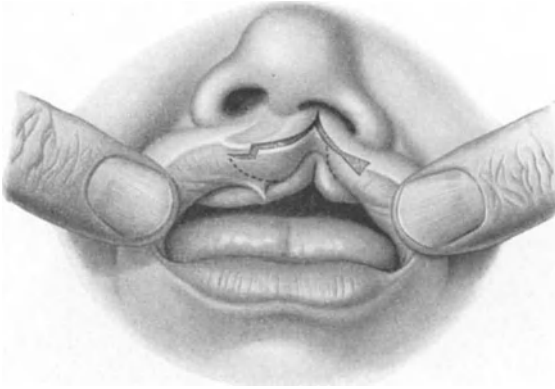


Abb. 459. Der Verschuß der einfachen Hasenscharte nach VEAU. III. Die Lippe ist angehoben, um den Verlauf der Schnitte zu zeigen. Auf der lateralen Seite zeigt die hintere punktierte Linie die Bildung des Lippenrotläppchens an.

medialen Spaltseite die Lippenrotgrenze bei der Anfrischung überschritten wird, liegt auf der lateralen Seite des bei allen diesen Spaltbildungen noch erkennbaren

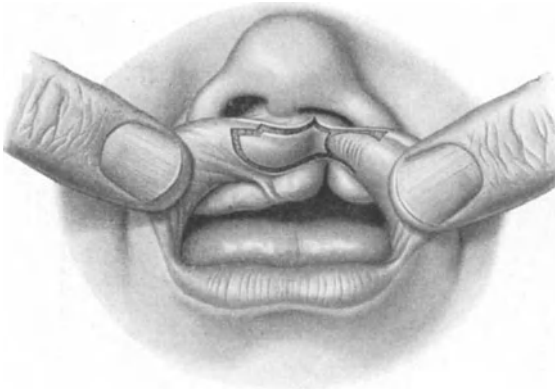


Abb. 460. Der Verschuß der einfachen Hasenscharte nach VEAU. IV. Die Lippen sind noch weiter zurückgeschlagen. Man sieht nun deutlich die Anlage der Schnitte. In der Spalte und auf der medialen Seite wird ein Stück Lippenrot entfernt, während auf der lateralen Seite der kleine Schleimhautlappen von der Unterlage abgelöst wird.

bis zu ihnen muß die Anfrischung im Bereich des Lippenweißes beiderseits gehen. Zunächst erfolgt nun die Anfrischung auf der medialen Seite in einer *Zickzacklinie*, die zunächst streng im Lippenweiß verläuft, dann im Bereich der angemerkten Punkte, scharf rechtwinklig die Lippenrotgrenze überschreitet, um dann zunächst parallel der ersten Linie nur im Lippenrot bis zur Mitte der Lippe und schließlich nach hinten umbiegend auf der Rückseite der Lippe bis

Flächen zu schaffen, die Lippenmuskulatur zur Wirkung zu bringen und eine allen Wünschen entsprechende Lippenrotgrenze herzustellen. Es empfiehlt sich für den Unerfahrenen, auch die von VEAU empfohlenen kleinen Kunstgriffe anzuwenden.

Zunächst faßt man sich als Vorbereitung die beiden Lippen mit den Zeigefingern beider Hände und legt sie unter Ausgleich der Spalte nebeneinander (Abb. 457).

Der Punkt, an dem auf der Philtrums. Diese Stelle wird genau gekennzeichnet. VEAU spießt sie mit einer Doppelnadel an der knöchernen Unterlage fest. Dieser Stelle entsprechend merkt man sich beim Zusammenlegen der beiden Lippen den Punkt am Rande der *äußeren Spaltseite* an, der in derselben Entfernung vom Nasenloch gelegen ist (Abb. 457). Auch diesen Punkt kann man später mit der Doppelnadel an der Unterlage festlegen. Diese beiden Punkte legen die gewünschte Höhe des Lippenweißes fest, und

zur Umschlagsfalte zu verlaufen (Abb. 458). Nach dieser Anfrischung wendet man sich der äußeren Spaltseite zu. Auch hier verläuft der Schnitt im oberen Spaltwinkel mit dem medialen Schnitt zusammentreffend zunächst nur im Lippenweiß, überschreitet auch hier an der vorgemerkten Stelle, scharf rechtwinkelig umbiegend, die Lippenrotgrenze und zieht dann, wieder rechtwinkelig umbiegend, nur im Lippenrot wieder bis zur Umschlagsfalte nach hinten oben. Damit entfällt ein schmaler, zum Teil aus Lippenweiß, zum Teil aus Lippenrot bestehender Gewebstreifen (Abb. 458 und 459). Die Spaltanfrischung ist nun beiderseits erfolgt und es bleibt nur ein kleines, aus Lippenweiß und Lippenrot bestehendes Läppchen in der Spalttiefe zurück. Faßt man dieses mit einer feinen Pinzette unter leichtem Zug an, so erscheint auf der lateralen Seite die freigelegte kräftige Lippenmuskulatur, die man durch einen Schnitt parallel zur Haut und parallel zur Schleimhaut freilegt (Abb. 461). Dabei bildet man auf der lateralen Seite durch einen vom Wundrand nach der Umschlagsfalte ziehenden Einschnitt ein lateral gestieltes Schleimhautläppchen (Abb. 460 und 461). Das besagte zurückgelassene kleine Läppchen wird dann abgetragen. Da auf der medialen Seite in der Nähe des Spaltrandes keine Muskulatur sichtbar ist und infolge der geringen Entwicklung tief im Gewebe liegt, und da andererseits VEAU größten Wert darauf legt, die Muskelschichten beiderseits miteinander in Verbindung zu setzen, so wird auch auf der medialen Seite die Muskelschicht zwischen Haut und Schleimhaut durch etwas tiefer reichende Einschnitte freigelegt (Abb. 461).

In seiner ausführlichen Veröffentlichung seines Vorgehens im Chirurg 1936 beschreibt VEAU die Anfrischung der Lippe zunächst auf der lateralen Spaltseite.

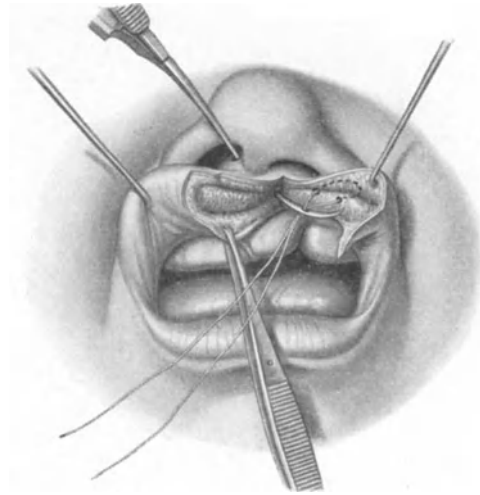


Abb. 461. Der Verschluss der einfachen Hasenscharte nach VEAU. V.

Beiderseits ist die Lippenmuskulatur durch geringgradige Ablösung von Haut und Schleimhaut freigelegt. Auf der lateralen Seite ist die Lippenmuskulatur bis zum weitabstehenden Nasenflügel durch eine Drahtnaht gefaßt. Diese Drahtnaht wird in eine durch die Basis des Nasenseptums durchgeführte REVERDINSche Nadel eingefädelt.

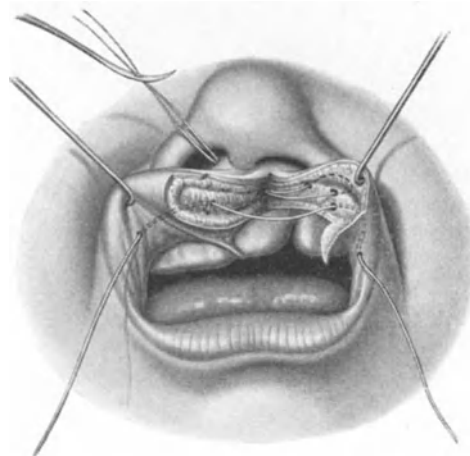


Abb. 462. Der Verschluss der einfachen Hasenscharte nach VEAU. VI.

Die Drahtnaht ist durch Zurückziehung der REVERDINSchen Nadel zum linken Nasenloch herausgeführt. Eine zweite Drahtnaht wird auf der einen Seite durch die Lippenschleimhaut bis durch die Muskelwunde hindurchgeführt, dringt dann auf der anderen Seite in den Muskel ein und auf der Rückseite der Schleimhaut wieder heraus.

Daher haben wir uns auch an diese neuere Vorschrift gehalten. Auch die Anlegung der Drahtnähte hat VEAU neuerdings abgeändert.

In seinem großen zusammenfassenden Buch über die einseitige durchgehende Hasenscharte aus dem Jahre 1931 hat PLESSIER als Schüler VEAUS dessen Verfahren ausführlich beschrieben. Besonders betont wurde damals die doppelte Muskeldrahtnaht. Beide Nähte umfassen die Muskulatur und die Drahtenden werden im Vestibulum geknüpft. Dabei wird besonderer Wert darauf gelegt, daß der im obersten Spaltabschnitt gelegte Draht auf der inneren Spaltseite sehr weitgreifend in das Gewebe hineinfäßt, um mit Sicherheit die mangelhaft entwickelte Muskelschicht zu erfassen.

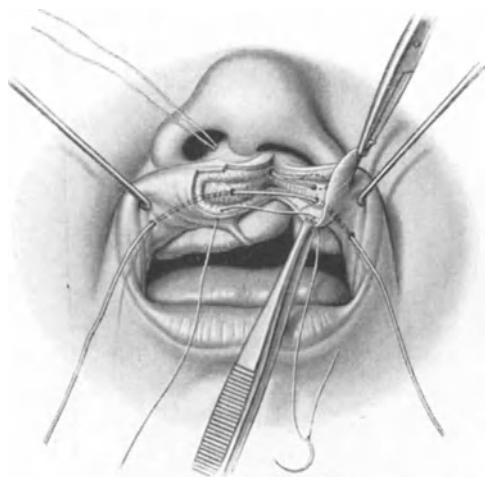


Abb. 463. Der Verschuß der einfachen Hasenscharte nach VEAU. VII.
Durch Catgut werden die hinteren Schleimhautabschnitte miteinander in Verbindung gesetzt.

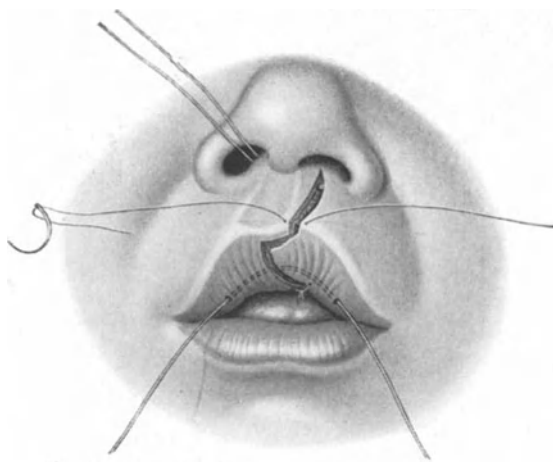


Abb. 464. Der Verschuß der einfachen Hasenscharte nach VEAU. VIII.
Die hintere Schleimhautnaht ist vollendet. Der Verlauf der unteren Drahtnaht ist angedeutet. Eine Hautnaht bringt auf das genaueste die beiden aneinanderpassenden Lippenweißabschnitte aneinander.

In späteren Jahren, wie es scheint etwa seit 1935, hat VEAU die obere Drahtnaht aufgegeben und statt dessen die Muskulatur und den beweglich gemachten Nasenflügelwinkel in eine Drahtschlinge gefaßt (Abb. 461—463), deren beide Enden subcutan durch das knorpelige Nasenseptum hindurch in das andere Nasenloch hineingeführt werden (Abb. 462). Die beiden Drahtenden bleiben zunächst ungeknüpft. Erst nach vollendeter Schleimhaut- und Hautnaht wird der Nasenflügelwinkel mit der oberen lateralen Lippenmuskulatur fest herangezogen und die beiden Drahtenden im anderen Nasenloch über einem kleinen Gazeröllchen geknüpft (Abb. 466). Diese Drahtnaht hat sich außerordentlich bewährt, da sie gleichzeitig dazu beiträgt, die Wurzel des schiefgestellten Septums zugleich mit dem Zwischenkiefer der Mittel-

linie zu nähern. Außer dieser Naht, die den Nasenflügel und die benachbarte Muskulatur umfaßt, wird die eigentliche Muskelnäht ähnlich wie beim früheren Vorgehen angelegt. Der mit 2 Nadeln bewehrte Draht wird von der Wundfläche aus zwischen der Haut und der freigelegten Muskulatur weitgreifend eingestochen und im Schleimhautbereich des Vestibulums herausgeführt (Abb. 463). Die Drahtenden bleiben zunächst ungeknüpft und dienen fürs

erste dazu, die Lippe nach oben umzuschlagen, um die Schleimhautnaht zur Ausführung zu bringen (Abb. 463). Dann wird die Haut genäht, und zwar zunächst im Bereich des herangezogenen Nasenflügels, dann an der Lippenweiß-Lippenrotgrenze und schließlich das Lippenweiß und das Lippenrot (Abb. 464, 465). Erst zum Schluß werden die beiden, aus dem anderen Nasenloch hervorstehenden Drahtenden fest angezogen und, wie schon gesagt, über einem Gazeröllchen geknüpft. Ebenso werden die im Vestibulum aus der Schleimhaut hervorragenden Enden der unteren Muskelnaht nun festgeknüpft.

AXHAUSEN betont mit einem gewissen Recht, daß VEAU entgegen seinem Grundsatz bei der Anfrischung der Spalten doch immerhin einen, wenn auch kleinen Teil der vorhandenen Weichteile im Spaltbereich opfert. Er hat außerdem, und ebenfalls mit Recht, festgestellt, daß die fehlerhafte Richtung des Nasenseptums nach den VEAUSCHEN Eingriffen in vielen Fällen nicht ausreichend gebessert ist. Durch seine Vorschriften werden diese beiden Mängel der VEAUSCHEN Methode verbessert. Er entfernt zwar zum Schluß auch Teile des Lippenrotes, aber es sind wesentlich geringere Gewebstückchen, die nur zur besseren Anpassung der Wundränder geopfert werden, der zweite durch das sog. *Vornähen der Vestibulumschleimhaut* und durch das Anlegen einer besonderen Muskelhaltenaht, die gleichzeitig dem starken Muskelzug der äußeren Spaltseite entgegenwirkt, und damit dem Aufgehen der Plastik.

Bei der einfachen Spalte, die nur bis zur Lippenmitte oder bis zum Nasenloch reicht, ist AXHAUSEN'S Vorgehen etwas verschieden. Reicht die Spalte bis nahe an den Nasenboden, so erstreckt sich die Asymmetrie auch auf den Nasenflügel der Spaltseite. Er verwendet bei diesen Spalten die beiderseitige Vornähung der Lippenschleimhaut. Um die richtige Anfrischungslinie festzustellen, werden die Spaltränder mit 2 Fingern aneinandergelegt und gleichzeitig das Septum in die richtige Stellung gedrängt, so daß die Größe und Form der Nasenlöcher ausgeglichen erscheint. Entsprechend den durch den Fingerdruck

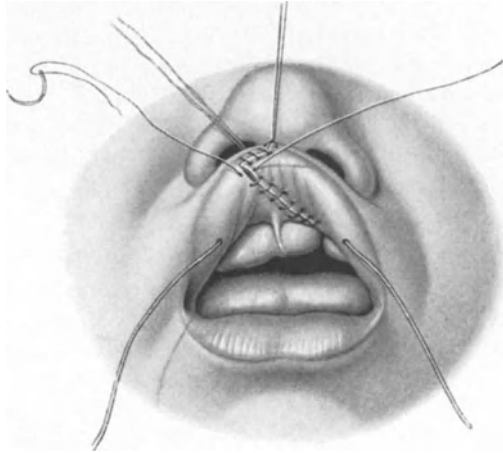


Abb. 465. Der Verschuß der einfachen Hasenscharte nach VEAU. IX. Die Lippenrotnaht wird durch das Einpassen des lateralen Lappchens in die mediale Lücke auf das genaueste aneinandergespaßt.

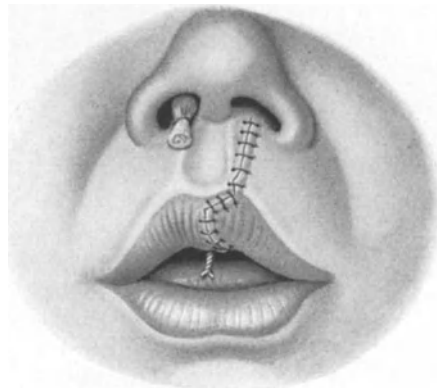


Abb. 466. Der Verschuß der einfachen Hasenscharte nach VEAU. X. Auch die Haut ist genäht. Die untere Drahtnaht ist nach Anziehen zu einer schmalen Spindel zusammengedreht. Die obere Drahtnaht, die die laterale Lippenmuskulatur und die Nasenflügel herangezogen hat, ist über ein kleines Gazeröllchen im rechten Nasenloch geknüpft.

aneinandergelegten Hautabschnitten werden die ersten Einschnitte oberhalb der Spaltgrenze beginnend und auf die Lippenrotgrenze der Spalte übergehend gemacht. Gleichzeitig wird die zukünftige Höhe der Lippe auf beiden Seiten bestimmt. Der Schnitt erfolgt auf der medialen Seite des Lippenrotes genau bis in die schon von VEAU als Grenze bestimmte laterale Philtrum-ecke. Dann wird auf der lateralen Seite ebenfalls angefrischt. Auch hier folgt der Schnitt der Lippenrotgrenze so weit, bis das Lippenweiß dieselbe Höhe erreicht hat wie auf der medialen Seite. Entfernt man die die Lippenspalte zusammendrängenden Finger, so weichen beide Seiten wieder auseinander. Verbindet man aber nun die beiden Lippenrotgrenzschnitte durch einen Schnitt entlang dem Spaltrand, so entsteht ein kleines Hautdreieck oberhalb der Spalte, das man entfernt. Die durch die Anfrischungsschnitte vertiefte Spalte wird nun dadurch erweitert, daß man durch weiteres Einschneiden im Lippenrot am hinteren Rande beiderseits einen Lippenrotzipfel bildet. Die Enden dieser Zipfel werden mit feinen Klemmen versehen. Die hinteren Schnittränder gehen in die Schleimhaut des unteren Spaltrandes über. Die stumpfen Ecken, die durch das Verfolgen der Lippenrotländer am Lippenweiß entstanden sind, werden abgetragen, so daß 2 gerade, später durch Naht zu vereinigende Lippenweißländer entstehen. Um nun dem Septum die richtige Lage zu geben, wird die Vestibulumschleimhaut knapp oberhalb der Umschlagsfalte und parallel zu ihr in größerer Ausdehnung eingeschnitten. Der Einschnitt muß etwas oberhalb der Umschlagsfalte vorgenommen werden, um noch genügend Gewebe zur Wiedervereinigung mit der vorgehäuten inneren Lippenschleimhaut zu haben. Von dem Einschnitt ab wird der Schleimhautüberzug von der Unterlage so weit nach kranial abgelöst, bis die Basis des Nasenseptums erreicht ist. Nach außen werden die Weichteile bis ungefähr zum Foramen infraorbitale abgelöst. Ist das genügend geschehen, so wird der Schleimhautrand so weit nach lateral verzogen, daß er die meist angedeutete Alveolarfortsatzspalte überschreitet. In dieser Stellung erfolgt die Wiedervereinigung der beiden Wundländer. Die Vornähung des Schleimhautlappens muß dabei auch so weit nach lateral erfolgen, daß das Nasenseptum in die Mitte gerückt wird. Dann erfolgt die Ablösung der Vestibulumschleimhaut ebenso auf der lateralen Seite. Dadurch gelingt es leicht, die laterale Lippenmuskulatur ausgiebig freizulegen und mit einer starken Catgutnaht zu fassen. Die beiden Enden dieser Catgutnaht werden subcutan durch das Septum zum anderen Nasenloch herausgeführt und zunächst lang gelassen. Dann wird auch die laterale Vestibulumschleimhaut vorgehäut und mit der medialen Seite vereinigt. Nun ist die Spalte rückwärts geschlossen. Mit 3 Catgutnähten, von denen die unterste der Lippenrotgrenze genau entsprechen soll, werden die beiderseitigen Muskelschichten vereinigt. Zum Schluß werden die Hautländer mit feinsten Seide genäht und nach Abtragen der teilweise überflüssig gewordenen Lippenrotzipfel das Lippenrot durch einige feine Catgutnähte verschlossen. Zur Nahtsicherung wird eine tiefergreifende Catgutknopfnah zwischen dem trockenen und feuchten Lippenrot durchgeführt. Erst dann werden die beiden aus dem gegenseitigen Nasenloch herausreichenden Catgutfäden über einem dünnen Gazeröllchen geknüpft, und zwar unter solcher Spannung, daß Zugwirkung auf die laterale Spaltseite eben festgestellt werden kann.

Über die Nachbehandlung der an Lippenspalten operierten Kinder s. S. 641.

4. Der Verschuß der durchgehenden einseitigen Lippenspalte.

(VEAU, PLESSIER, AXHAUSEN, LUHMANN.)

Auch hier schildern wir das Vorgehen VEAU's an erster Stelle, da es grundlegend geworden ist. Wie schon in der Einleitung gesagt, beginnt VEAU den Eingriff mit dem Verschuß des vorderen Gaumenspaltenabschnittes. Diesen Eingriff empfiehlt LUHMANN für sich durchzuführen (s. S. 636). Infolge der einseitigen Spaltbildung deckt die Schleimhaut des Vomer einen Teil der nicht gespaltenen Gaumenseite. Bei der Besichtigung des Gaumens erkennt man die

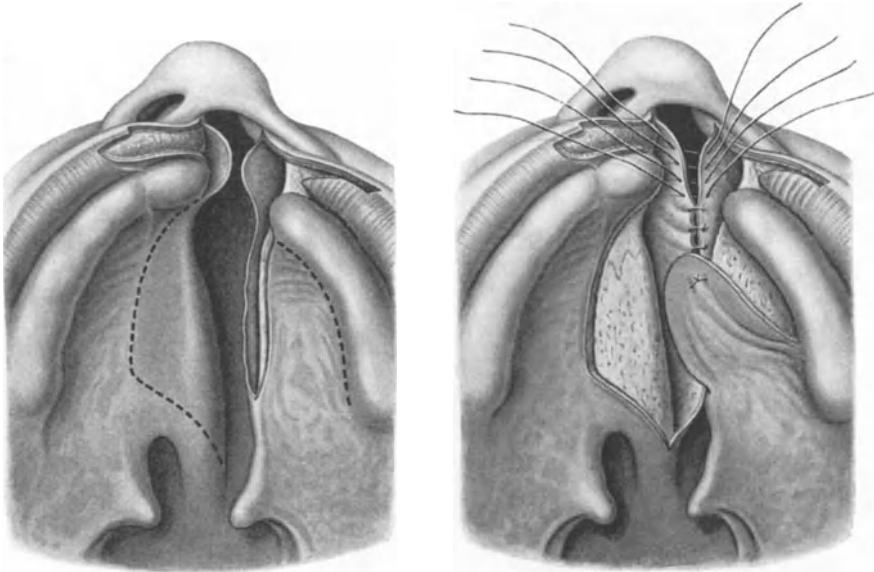


Abb. 467. Der Verschuß der einseitigen durchgehenden Hasenscharte nach VEAU. I. Die Abbildung zeigt die Verhältnisse von der Gaumenseite. Die gestrichelten Linien deuten die Schnittrichtung an. Auf der medialen Seite wird der große Vomerlappen umschnitten, auf der lateralen ein Gaumendachlappen bis zum Alveolarfortsatz gebildet. Dieser Teil des Eingriffes soll den ganzen Eingriff einleiten.

Abb. 468. Der Verschuß der einseitigen durchgehenden Hasenscharte nach VEAU. II. Der Nasenboden wird dadurch gebildet, daß der Vomerlappen und der von der inneren Nasenfläche abgelöste Schleimhautlappen durch Knopfnähte so weit wie möglich nach vorn vereinigt werden. Der Gaumendachlappen wird durch eine durchgreifende Naht auf die Wundfläche des Nasenbodendaches befestigt.

Grenze an dem Farbunterschied. Diesen Teil der Vomerschleimhaut löst VEAU mit seinem ersten Schnitt, der etwa 1 cm vor dem Ansatz des Gaumensegels beginnt, entsprechend der genannten Grenze, ab (Abb. 467). Der Schnitt, der gegen die knöcherne Unterlage geführt wird, geht in einem Zuge bis zum Zwischenkiefer. Die Blutung pflegt nicht sehr stark zu sein und steht auf Druck. Hat man den Zwischenkiefer erreicht, so wird das Messer waagrecht gestellt und die Schleimhaut bis zum Vorderrand des Zwischenkiefers umschnitten. Hat man die Vorderseite erreicht, so wird die Klinge wieder senkrecht nach oben gerichtet und der Schnitt ein Stück weit in die Nasenschleimhaut fortgesetzt. Hat sich die Blutung beruhigt, so erfolgt die rasche Ablösung mit dem schlanken Raspatorium von JOSEPH, die am Gaumen keinerlei Schwierigkeiten macht. Dagegen muß man sehr vorsichtig mit der Ablösung am Zwischenkiefer und an der Nasenscheidewand sein, da sie dünn, fest verwachsen und zerreißlich ist (Abb. 468). Auch den Knorpel darf man nicht verletzen. Der Lappen wird vom Vomer ziemlich weitgehend nach oben abgelöst, damit er möglichst beweglich ist.

Dann wird er wieder angelegt und zunächst durch Druck die weitere Blutstillung besorgt. Nach dem VEAU'schen Vorgehen folgt nun im zweiten Abschnitt die vollständige Beweglichmachung der gesamten Weichteile der äußeren

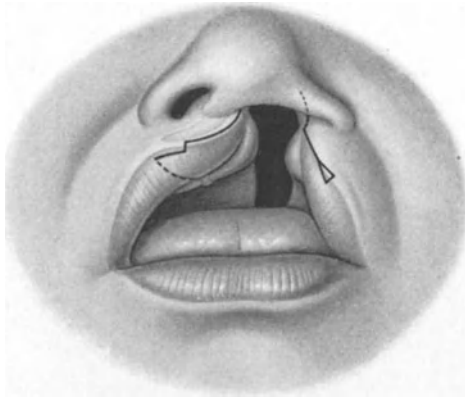


Abb. 469. Der Verschuß der einseitigen durchgehenden Hasenscharte nach VEAU. III.
Die Anfrischung im Bereich der Lippenpalte erfolgt in ähnlicher Weise, wie bei der nicht durchgehenden Spalte (s. S. 628).

Spaltseite. Die sämtlichen Teile der *äußeren Spaltseite*, die Lippe, der Alveolarfortsatz, das vordere Ende des Gaumendaches, der aufsteigende Schenkel des Oberkiefers und die äußere Ecke des Nasenloches stoßen an einem Punkt am Ende des vorderen Spaltraumes zusammen (Abb. 469). Solange diese Teile hier vereinigt sind, ist eine Nahtvereinigung der Weichteile unmöglich. Zuerst wird die Lippe abgelöst. Wie bei

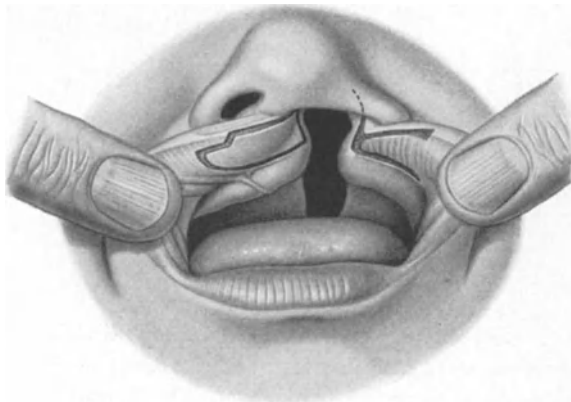


Abb. 470. Der Verschuß der einseitigen durchgehenden Hasenscharte nach VEAU. IV.

Die Lippen sind nach oben umgeschlagen und man sieht die Anlage der Weichteilschnitte. Auf der lateralen Seite wird wieder ein Schleimhautlappchen gebildet. Der hintere Schnitt geht durch die Umschlagsfalte der Schleimhaut. Von der Vorderkante verläuft ein Schnitt auf dem Knochen des Naseneingangs.

der einfachen Spalte (s. S. 628) bestimmt man auf der lateralen Spaltseite den Punkt am Lippenrot, bis zu dem die Anfrischung des Lippenweißes geführt wird. Diesen Punkt kennzeichnet VEAU wieder mit der Doppelnadel am Knochen (s. S. 628). Von der oberen Nadel ab führt man nun entlang der Lippenrotgrenze, aber nur im Lippenweiß, einen Schnitt bis zu dem oben erwähnten Kreuzungspunkt am vorderen Spaltrand. Der zweite Schnitt verläuft in der Umschlagsfalte der Lippe (Abb. 470). Zu diesem Zweck wird die Lippe nach oben umgeschlagen und genau in der Umschlagsfalte weit lateral beginnend ebenfalls der Kreuzungspunkt erreicht. Durchtrennt man nun die Verbindung der Lippe mit dem

genannten Kreuzungspunkt, so läßt sich die Lippe, an der ein kleines, lateral gestieltes Schleimhautlappchen entstanden ist (Abb. 470) nach außen abziehen. Von dem Kreuzungspunkt wird nun ein dritter Schnitt in das Nasenloch geführt, entlang dem aufsteigenden Schenkel des Oberkiefers (Abb. 470). Damit lassen sich nun die sämtlichen Weichteile ohne große Schwierigkeiten mit dem Raspatorium vom Knochen ablösen. Am Oberkiefer erreicht man das Foramen infraorbitale. Aber auch der seitliche aufsteigende Oberkieferast wird frei-

genannten Kreuzungspunkt, so läßt sich die Lippe, an der ein kleines, lateral gestieltes Schleimhautlappchen entstanden ist (Abb. 470) nach außen abziehen. Von dem Kreuzungspunkt wird nun ein dritter Schnitt in das Nasenloch geführt, entlang dem aufsteigenden Schenkel des Oberkiefers (Abb. 470). Damit lassen sich nun die sämtlichen Weichteile ohne große Schwierigkeiten mit dem Raspatorium vom Knochen ablösen. Am Oberkiefer erreicht man das Foramen infraorbitale. Aber auch der seitliche aufsteigende Oberkieferast wird frei-

gelegt (Abb. 471). Von der Knochenkante aus gelangt man auch ohne Schwierigkeiten auf die innere Fläche der Nase und auf das Gaumendach. Hier ist die Blutung meist stärker. Sie wird durch länger dauernden Tupferdruck gestillt. In der Nase wird die untere Muschel freigelegt und die mediale Kante des Gaumendaches bis zum Spaltrand. Der Schleimhautüberzug läßt sich auch von der Gaumenspaltkante, obwohl er etwas fester sitzt, stumpf ablösen (Abb. 471). Nur am vorderen Spaltwinkel, an dem mehrfach erwähnten Kreuzungspunkt der Spaltweichteile muß meistens das Messer angewendet werden. Am besten wird nun wieder eine Pause zur Blutstillung eingelegt. Da nun der vordere Teil der Gaumenspalte und der Nasenboden geschlossen werden sollen, löst man am besten vorher noch vom Gaumendach einen hinten gestielten Lappen ab, der dann später die Wundfläche des Nasenbodenverschlusses decken soll (Abbildung 467). Der Lappen wird seitlich am Alveolarfortsatz umschnitten. Nach der Mittellinie zu ist er bereits abgetrennt. Man löst ihn mit dem Raspatorium ab bis zum Gefäßnervestiel. Aus diesem Gaumenlappen blutet es oft stark; er muß ebenfalls eine Zeitlang unter Druck gesetzt werden, bevor man mit der Naht der Weichteile beginnen kann. Da nun alle Weichteilösungen beendet sind, kann die Naht beginnen. Zunächst wird durch eine durchgreifende U-Naht der zuletzt umschnittenen Gaumenlappen und die beiden Spaltränder des Vomerlappens und des oberen Gaumenüberzuglappens vereinigt (Abb. 468). Dann wird durch eine Reihe von Catgutnähten die Vereinigung dieser beiden Lappen bis in das Nasenloch fortgesetzt

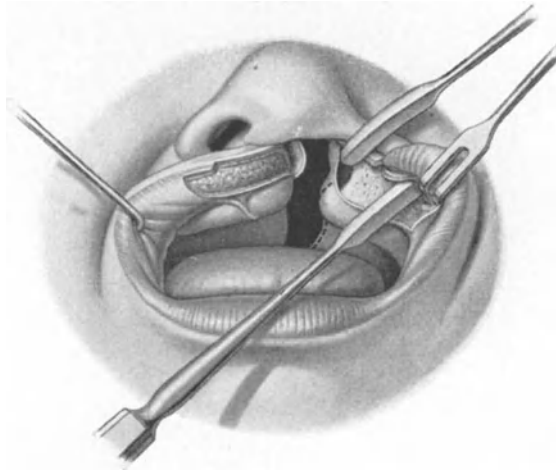


Abb. 471. Der Verschuß der einseitigen durchgehenden Hasenscharte nach VEAU. V.
Auf der medialen Seite ist das wegfallende Lippenrotstück entfernt. Auf der lateralen dringt das schmale Raspatorium einerseits von der Umschlagsfalte aus gegen die Vorderfläche des Oberkiefers vor und löst alle Weichteile davon ab. Andererseits dringt das Raspatorium vom Naseneingang unmittelbar unter die Schleimhaut der inneren Nase vor und löst sie bis an den vorderen Rand der Gaumenspalte ab. An diesem Rand reißt die Schleimhaut dabei ein (s. gestrichelte Linien).

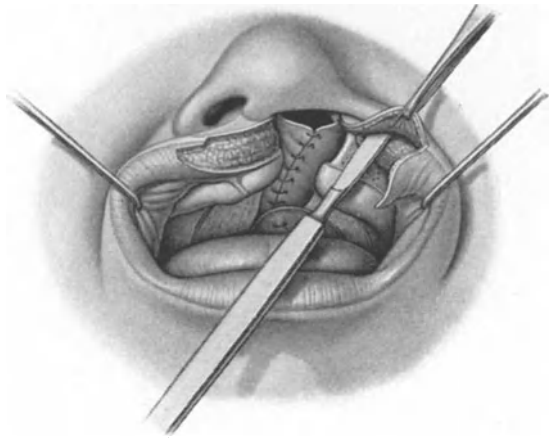


Abb. 472. Der Verschuß der einseitigen durchgehenden Hasenscharte nach VEAU. VI.
Der Nasenboden ist bis vornehin geschlossen. Der laterale Nasenflügelabschnitt wird mit der Muskulatur zusammen von der knöchernen Unterlage abgelöst und dadurch beweglich gemacht. Das weitere Vorgehen entspricht dem bei der einfachen Hasenscharte etwa von Abb. 461.

(Abb. 468). Damit ist der vordere Gaumenspalatabschnitt beseitigt und der Nasenboden hergestellt.

Diesen Teil des Eingriffes macht man am besten vor der Anfrischung der Lippenspalte, d. h. man löst nur die Weichteile von Vomer und Gaumendach

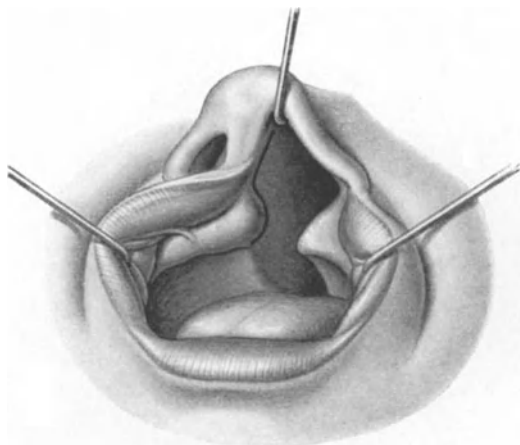


Abb. 473. Der Verschuß der einseitigen durchgehenden Hasenscharte nach AXHAUSEN. I. Die Anlage des Schleimhautschnittes zur Bildung des Nasenbodens auf der medialen Seite.

ab, während man die Schnitte zur Befreiung der Lippe und des Alveolarfortsatzes erst später anlegt. Zur Beseitigung der Lippenspalte geht VEAU nun entsprechend der S. 628 geschilderten Technik bei der einfachen Lippenspalte vor, d. h. er beginnt zunächst mit der Anfrischung der Lippe am inneren Spaltrand. Dann wird die Anfrischung unter Entfernung des kleinen Lippenweiß-Lippenrot-dreiecks auch lateral vorgenommen (Abb. 470). Da die Lippe am äußeren Spaltrand bereits beweglich gemacht ist, so wird nun der beweglich gemachte Nasenflügel (Abb. 462, 463) der late-

ralen Seite mit dem vorderen Rand des Nasenbodens und dem Septum verbunden. Die entsprechenden Teile des Lippenweißes und des Lippenrotes werden dann vereinigt. Vorher werden die Muskelhaltenähte, wie sie bei der einfachen Spalte angegeben worden sind, gelegt, aber erst am Schluß nach der Haut- und Schleimhautnaht im Vestibulum geknüpft.

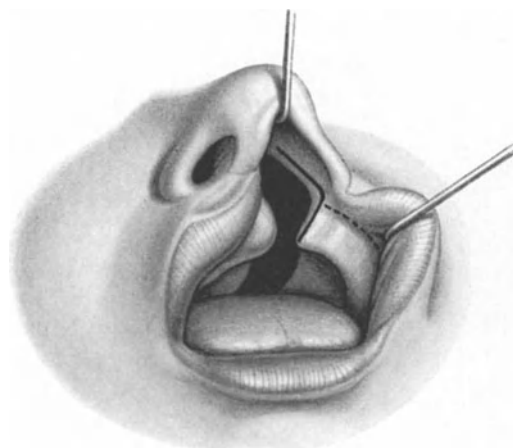


Abb. 474. Der Verschuß der einseitigen durchgehenden Hasenscharte nach AXHAUSEN. II. Die Anlage des Weichteilschnittes zur Bildung des Nasenbodens auf der lateralen Seite. Die gestrichelte Linie deutet den Schnitt zur Ablösung der lateralen Weichteile an.

Muskeldrahtnaht an seine Stelle. Nach den beigegebenen Abbildungen ist der kosmetische Erfolg unmittelbar nach dem Eingriff noch nicht gut. Die Nasenöffnung ist zwar geschlossen, aber das Gesicht noch schief infolge des stark vorspringenden Zwischenkiefers bei Zurücktreten des lateralen Alveolarbogens. Dieser Zustand ändert sich aber nach verhältnismäßig kurzer Zeit durch

ab, während man die Schnitte zur Befreiung der Lippe und des Alveolarfortsatzes erst später anlegt. Zur Beseitigung der Lippenspalte geht VEAU nun entsprechend der S. 628 geschilderten Technik bei der einfachen Lippenspalte vor, d. h. er beginnt zunächst mit der Anfrischung der Lippe am inneren Spaltrand. Dann wird die Anfrischung unter Entfernung des kleinen Lippenweiß-Lippenrot-dreiecks auch lateral vorgenommen (Abb. 470). Da die Lippe am äußeren Spaltrand bereits beweglich gemacht ist, so wird nun der beweglich gemachte Nasenflügel (Abb. 462, 463) der late-

ralen Seite mit dem vorderen Rand des Nasenbodens und dem Septum verbunden. Die entsprechenden Teile des Lippenweißes und des Lippenrotes werden dann vereinigt. Vorher werden die Muskelhaltenähte, wie sie bei der einfachen Spalte angegeben worden sind, gelegt, aber erst am Schluß nach der Haut- und Schleimhautnaht im Vestibulum geknüpft.

Die Darstellung des Eingriffes durch LUHMANN schließt sich eng an die VEAUSche an, nur daß der Verschuß des vorderen Gaumenspaltes und die Herstellung des Nasenbodens der Lippenplastik vorausgeschickt wird. Im Gegensatz zu AXHAUSEN umschneidet LUHMANN den lateral abgeplatteten Nasenflügel nicht besonders, sondern zieht ihn zugleich mit der

die Wirkung der Muskulatur und es folgt eine fast durchweg gute Nasenflügelbildung bei geradestehendem Septum.

Das Vorgehen von AXHAUSEN bei der einseitigen durchgehenden Spalte ist ebenfalls verhältnismäßig einfach. Zunächst bildet er auch hier den Nasen-

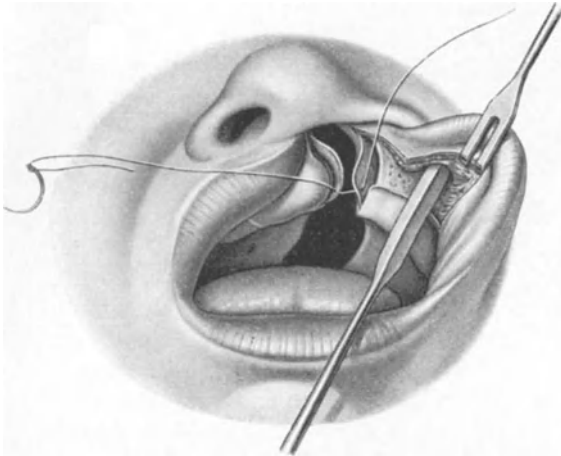


Abb. 475. Der Verschluss der einseitigen durchgehenden Hasenscharte nach AXHAUSEN. III. Der mediale und seitliche Nasenbodenlappen sind durch Naht vereinigt. Die Weichteile der lateralen Seite werden vom Oberkiefer abgelöst.

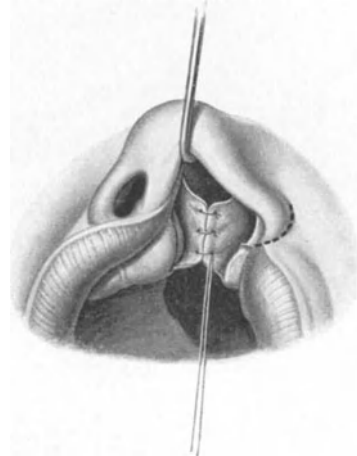


Abb. 476. Der Verschluss der einseitigen durchgehenden Hasenscharte nach AXHAUSEN. IV. Der Nasenboden ist bis zum Alveolarfortsatz geschlossen. Die hinterste Naht bleibt lang. Der Nasenflügel wird in der Nasenfurche entsprechend der punktierten Linie eingeschnitten.

boden, aber nur bis zum Alveolarfortsatz durch Ablösung eines inneren und eines äußeren Schleimhautlappens. Der erstere ist am schwierigsten zu formen, da es nur ein dünner Schleimhautüberzug ist, der abgelöst werden muß. Während der Nasenflügel mit einem stumpfen Häkchen etwas angehoben wird, beginnt man auf der Innenseite unmittelbar hinter dem Septumrand mit dem Einschnitt, der bis zum Alveolarfortsatz geht und von da in leichtem Bogen bis zum Ansatz des Vomer. Die Ablösung erfolgt am besten mit dem Messer, muß aber wegen der leicht zerreißen Haut äußerst vorsichtig geschehen, um den Septumknorpel nicht zu verletzen. Im unteren Bereich kann man gegen den Knochen schneiden, dort ist die Ablösung leichter. Sie erfolgt aber nur bis an die tiefe Rinne, die durch den Ansatz des Vomer am Zwischenkiefer gebildet wird (Abb. 473). Ein solcher Lappen ist breit genug. Versucht man die Ablösung weiter, so zerreißt der Lappen an dieser Stelle, und man muß dann einen Lappen aus dem Vomer bilden, was an sich einfacher ist, aber mehr Schleimhaut kostet und auch die Höhe des

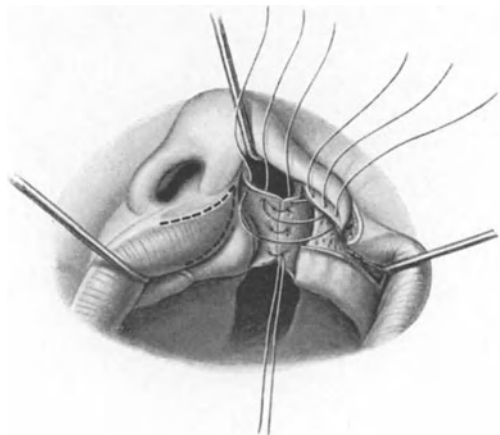


Abb. 477. Der Verschluss der einseitigen durchgehenden Hasenscharte nach AXHAUSEN. V. Auf der medialen Seite wird ein Schleimhautlappchen gebildet entsprechend der gestrichelten Linie. Auf der lateralen Seite sind die Nähte gelegt, die den Nasenflügel mit dem Nasenboden in Verbindung setzen.

neu zu bildenden Nasenbodens verändert. Auf der lateralen Seite verläuft der Schnitt vom Ende des Alveolarfortsatzes zur äußersten Nasenflügelspitze,

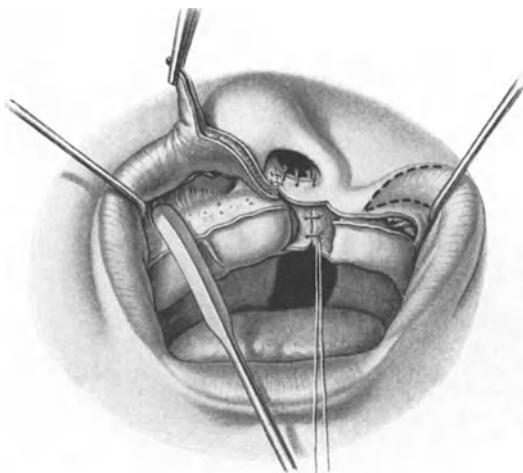


Abb. 478. Der Verschuß der einseitigen durchgehenden Hasenscharte nach AXHAUSEN. VI. Auf der medialen Seite werden die Weichteile mitsamt der Oberlippe nach dem Einschnitt und in der Umschlagsfalte weitgehend in der Mitte bis zum Septum abgelöst. Auch auf der lateralen Seite ist ein Schleimhautlappchen angedeutet.

das Befestigen des vorzunähenden Lappens werden die ganzen Weichteile vom Knochen

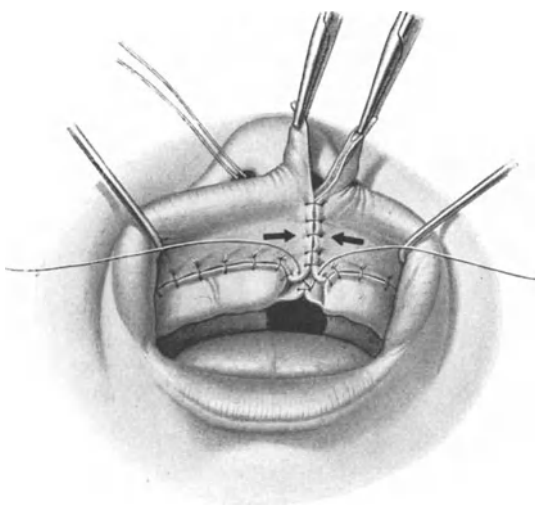


Abb. 479. Der Verschuß der einseitigen durchgehenden Hasenscharte nach AXHAUSEN. VII. Die Alveolarschleimhaut ist beiderseits durch Nähte nach der Spalte hin zusammengeschoben (vorgenäht). Die früher lang gelassene Naht des Nasenbodens wird durch die beiden Schleimhautränder des Alveolarfortsatzes hindurchgeführt und so die Verbindung mit dem Nasenboden hergestellt.

Wiederherstellung eines regelrecht geformten Nasenloches das Ende des Nasenflügels von der falschen Stelle abgelöst und diese Stelle entspricht der spitzwinkligen

Wunde, die durch die Ablösung

an der bekannten Kreuzung der verschiedenen Spaltteile (s. S. 634). Von da zieht der Schnitt auf der Innenfläche des Nasenflügels nach oben. Er darf weder zu nahe am Nasenflügelrand, noch an der Grenze zwischen Haut und Schleimhaut liegen, da der Nasenflügel im ersten Falle zu schwach wird, im zweiten nach der Einfügung eine häßliche Falte im Nasenflügel entsteht (Abb. 474). Ein Viertel der häutigen Nasenflügelfläche soll nach innen zu, drei Viertel nach außen liegen. Nach diesem Schnitt wird nun sofort der äußere Vestibulumquerschnitt aufgesetzt, und zwar so, daß am unteren Rand noch etwas bewegliche Schleimhaut bleibt, um

zu erleichtern (Abb. 474). Jetzt werden die ganzen Weichteile vom Knochen aufwärts abgelöst, bis man das knöcherne Nasenbein und das Foramen infraorbitale sehen kann. Die Freilegung wird auch nach innen vom Knochen in der Nase durchgeführt (Abb. 475). Im Bereiche des Alveolarfortsatzes unten muß das Messer benutzt werden. Nun werden der äußere und der innere Lappen durch drei Knopfnähte vereinigt, so daß der vordere Teil des Nasenbodens bis zum Alveolarfortsatz gebildet ist. Der hinterste Faden bleibt zunächst lang (Abb. 476). Um nun das untere Nasenflügelende, das unter regelrechten Verhältnissen neben der Mittellinie am Tuberculum des Septum ansetzt, bei der durchgehenden Kieferspalte aber dort endet, wo die sämtlichen Spaltteile zu einem Kreuzungspunkt zusammentreffen, muß zur

Wiederherstellung eines regelrecht geformten Nasenloches das Ende des Nasenflügels von der falschen Stelle abgelöst und an seinen Platz gebracht werden.

des Innenlappens für die Nasenbodenplastik am Naseneingang entstanden ist (Abb. 476). Es wird daher in der Nasolabialfalte von der Spitze des Nasenflügels nach außen oben ein kleiner Bogenschnitt von etwa 1 cm geführt. Der innere Rand des Nasenflügelendes muß mit dem medialen Rand des neugebildeten Nasenbodens vereinigt werden, während der äußere Rand mit dem Hautwundrand an dem freigelegten Tuberculum verbunden werden muß (Abb. 477). Um den Tuberculumrand in seiner Länge übersehen zu können, wird an der medialen Lippenrotgrenze ein Einschnitt gemacht. Er reicht nach oben bis in den Wundrand der Spaltinnenseite da, wo das Lippenrot aufhört (Abb. 477). Der obere Teil gehört zum Tuberculum und bis zu diesem stumpfen Winkel, an dem die beiden Schnitte zusammenstoßen, muß der Außenrand der Nasenflügelspitze befestigt werden. Der Anfrischungsschnitt an der Lippenrotgrenze wird am besten nur im Bereich der Haut geführt. Der kleine Hautsaum wird dann mit einem schmalen Lippenrotteil mit der Schere abgeschnitten. Durch einen zweiten kleinen Schnitt durch die Schleimhaut nach hinten wird ein schmaler Lippenrotzipfel gebildet und von der Unterlage abgelöst (Abb. 477, 478). Ist dieser Schleimhautlappen gebildet, so wird in der Nasolabialfalte der äußeren Spaltseite der erwähnte kleine Schnitt gemacht. Die Falte kann durch Verschieben des Nasenflügels mit dem Finger genau festgestellt werden. Dieser Schnitt muß der Nasenflügelspitze zulaufen. Es darf kein Stück der Nasenflügelspitze entfernt werden (Abb. 476). Nun kann die Nasenflügelspitze bereits einwärts gedreht und ingenäht werden. Mit feinstem Catgut wird zunächst die Nasenflügelspitze mit dem neugebildeten Nasenboden in der Nähe des Tuberculum vereinigt. Mit zwei weiteren Nähten wird dann die Nasenflügelinnenhaut mit der Grenze des neugebildeten Nasenbodens vereinigt (Abb. 477, 478). Die Nähte werden zuerst gelegt und erst zum Schluß

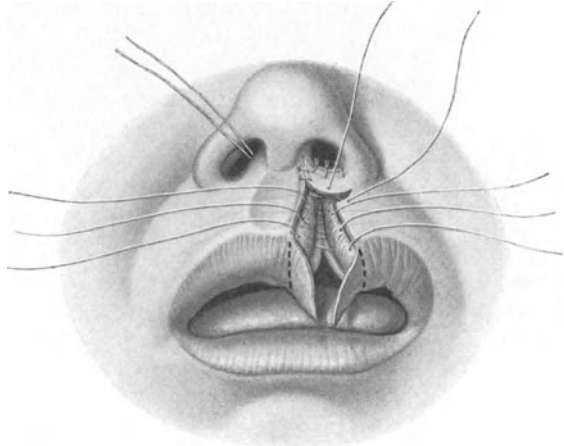


Abb. 480. Der Verschuß der einseitigen durchgehenden Hasenscharte nach AXHAUSEN. VIII. Die Muskulatur wird durch einige Catgutnähte vereinigt, ebenso wird der Nasenflügel herangezogen. Die laterale Muskulatur und der Nasenwinkel sind mit einer starken Catgutnaht gefaßt und die beiden Enden subcutan durch das Septum zum gegenseitigen Nasenloch herausgeführt. Die beiden Schleimhautlappchen werden entsprechend der gestrichelten Linie gekürzt.

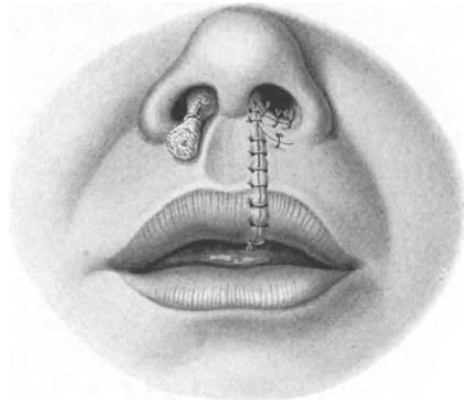


Abb. 481. Der Verschuß der einseitigen durchgehenden Hasenscharte nach AXHAUSEN. IX. Die durch das Septum ziehende Muskelnaht ist im rechten Nasenloch über ein Gazebäuschchen geknüpft. Haut und Schleimhaut sind vollständig vernäht.

geknüpft. Endlich wird die Nasenflügelspitze im Wundwinkel befestigt. Mit 2—3 feinsten Seidennähten vereinigt man dann den unteren Nasenflügelrand mit der Haut des Tuberculum bzw. Septum (Abb. 480). Die nun folgende Geraderichtung des Septums wird von AXHAUSEN durch die sog. *Vornähung der Schleimhaut* des medialen Alveolarfortsatzes erreicht. Dazu wird der Vestibulumquerschnitt auf der medialen Seite, wie bei der einfachen Hasenscharte, angelegt. Unmittelbar oberhalb des Alveolarfortsatzes, doch so, daß noch etwas bewegliche Schleimhaut am unteren Wundrand übrigbleibt, wird der Einschnitt weit nach lateral geführt. Die Ablösung des oberen Wundrandes erfolgt nun so weit, daß das knorpelige Septum, und weiter nach außen das Foramen infraorbitale freiliegen (Abb. 478). Die Vernähung und Vereinigung der Lippe erfolgt auf dieselbe Weise, wie sie bei der einseitigen, nicht durchgehenden Spalte beschrieben ist (s. S. 632). Wir verweisen hier auf die beigegebenen Abbildungen, aus denen alles weitere hervorgeht.

5. Der Verschuß der doppelseitigen Lippenspalten.

(VEAU, AXHAUSEN.)

Über das Vorgehen bei dem Verschuß der *doppelseitigen einfachen Spalte* ist nichts Besonderes zu bemerken. Es ist nicht gut, die beiden Seiten in einer Sitzung verschließen zu wollen, sondern besser mit einer Pause von einigen Wochen nach dem Vorgehen, wie es oben für die einfache Spalte empfohlen ist, erst die eine und dann die andere Seite zu schließen. Nach VEAU'S Vorschrift soll man die Schleimhaut der Seitenflächen des Mittelstückes entfernen, weil sie unter Umständen die erwünschte Ausbreitung der Muskulatur der äußeren Spaltseite verhindert, während AXHAUSEN sie erhält.

Die *doppelseitige durchgehende Spalte* wird nach VEAU ebenfalls in zwei Sitzungen behandelt. Da er bekanntlich gleichzeitig den vorderen Gaumenabschnitt schließt, so schiebt er hier eine Pause von etwa 3 Monaten zwischen den ersten und zweiten Eingriff ein, der ebenfalls mit dem Verschuß der vorderen Gaumenspalte beginnt. Zweckmäßigerweise schließt man zunächst die am stärksten klaffende Spaltseite. Das Vorgehen im einzelnen entspricht für jede Seite dem für den Verschuß der einseitigen durchgehenden Spaltbildung beschriebenen.

Auch beim Verschuß der doppelseitigen durchgehenden Lippen-Kieferspalte geht AXHAUSEN auf größte Gewebeschonung aus. Zunächst wird der Nasenboden bis zum Alveolarfortsatz gebildet. Der Schnitt zur Bildung des äußeren Nasenbodenlappens ermöglicht gleichzeitig die Ablösung der gesamten Weichteile (Nasenflügel und Oberlippe) vom knöchernen Gerüst bis zum Foramen infraorbitale. Die Abgrenzung des Nasenflügels durch einen kleinen Schnitt und die Vereinigung dieses Nasenflügels mit dem Nasenboden und dem freigelegten Hautrand des Tuberculum an der Septumbasis wird genau so wie bei der einfachen durchgehenden Spalte durchgeführt. Auch der innere Lippenrotzipfel wird so gebildet wie bei der einseitigen Spalte.

Jetzt umschneidet AXHAUSEN den durch die Bildung des medialen Nasenbodenlappens entstandenen Schleimhautrand des Zwischenkiefers vorsichtig und löst den Rand etwas von der Unterlage ab. Er soll später mit der vorgenähten Schleimhaut des Vestibulum vereinigt werden. Diese Verbindung läßt sich ohne Schwierigkeiten herstellen. Mit der vorgenähten Schleimhaut

wird auch gleichzeitig der Nasenbodenlappen auf der Unterfläche bedeckt. Dadurch wird der ganze Spalt mit Schleimhaut überbrückt. Der Verschluß der Muskulatur, Lippen und Schleimhaut wird auf dieselbe Weise durchgeführt wie bei der einfachen Spalte.

Während VEAU, wie schon oben erwähnt, den vorderen Teil der Gaumenspalte durch Lappenbildung aus dem Vomer und der seitlichen Nasenwand verschließt und diesen Verschluß durch das Aufnähen eines allerdings meist zu kurzen Gaumendachlappens auf der Unterfläche stützt, verschließt nach den obigen Schilderungen AXHAUSEN, der keinen Grund für den Verschluß der vorderen Spalte in der ersten Sitzung anerkennt, nur die Weichteile bis zum Alveolarfortsatz. Nach VEAU muß in der 2. Sitzung nur der hintere Teil der Gaumenspalte geschlossen werden, während nach dem Vorgehen von AXHAUSEN in der 2. Sitzung die ganze Spalte geschlossen werden muß. Sowohl nach dem VEAUSchen, als nach dem AXHAUSENSchen Verfahren findet bei vollem Gelingen der Plastik durch den Zug der Muskulatur der äußeren Spaltseite eine weitgehende Annäherung der getrennten Alveolarfortsatzabschnitte statt, so daß eine oft kaum sichtbare, praktisch bedeutungslose Spalte übrigbleibt. Nach dem VEAUSchen Verfahren entsteht allerdings gelegentlich auf der Rückseite der ungedeckten Teile des Nasenbodens hinter der Alveolarfortsatzspalte eine Lücke, die dann später leicht durch eine der bekannten kleinen plastischen Doppellappenverfahren verschlossen werden kann. Auf den Verschluß der Gaumenspalte nach dem AXHAUSENSchen Verfahren, das im wesentlichen dem v. LANGENBECKSchen angepaßt ist, kommen wir noch zurück (s. S. 680).

WASSMUND hat in dem Bestreben, nicht nur den Nasenboden wiederherzustellen, sondern gleichzeitig den Kieferspalt und das Vestibulum zu verschließen, eine eingreifende Lappenplastik ausgearbeitet, die auf alle Fälle den mittleren Teil der Spalte auch im Bereich des Alveolarfortsatzes zu verschließen imstande ist. Er bildet einen doppelhäutigen Lappen, dessen obere Schleimhautfläche aus der Nasenseitenwand und der unteren Muschel gebildet wird, während der untere Schleimhautüberzug aus dem Septum entnommen wird. So schön das Verfahren ausgearbeitet ist, so wenig wird es wohl in der Praxis Anhänger finden, da es, selbst wenn man es als besonderen Eingriff vorausschiekt, sehr eingreifend und nach unserer Ansicht auch überflüssig ist, da der Verschluß des Alveolarbogens bei Gelingen einer guten Lippenmuskelpplastik praktisch vollständig genügt. Es ist auch die Frage, ob es zweckmäßig ist, zwischen die Spaltränder einen doppelhäutigen Lappen einzuschieben.

6. Die Nachbehandlung nach Lippenspaltenoperationen.

PLESSIER (VEAU) hat ins einzelne gehende Vorschriften gegeben, die mehr oder weniger auch von anderen Chirurgen angewendet werden. Wir bringen hier kurz die Angaben von PLESSIER. Nach Abschluß des Eingriffes wird die Umgebung der Naht vorsichtig mit abgekochtem Wasser abgewaschen. Dann legt VEAU für 24 Stunden eine kleine, mit Serum getränkte Kompresse auf die Wunde und befestigt sie mit einem schmalen Heftpflasterstreifen. Dieser Verband kann mehrmals gewechselt werden. Die *Arme* werden durch Papprollen gesteckt, die von der Schulter bis zum Handgelenk reichen, und dadurch wird das Berühren der Wunde mit den Fingern verhütet. Sehr zweckmäßig ist es, den Kindern am 1. Tage einen *Tröpfcheneinlauf* zu machen. Man kann dazu Traubenzuckerlösung nehmen. Ebenso wird gelegentlich am 1. Tage ein *Senfumschlag* um die Brust gemacht. Wenn die Temperatur, die oft bis 39 und 40⁰ ansteigt, Unruhe hervorruft, so sind Abwaschungen mit kohlensaurem Wasser wünschenswert. Säuglinge bekommen gleich nach dem Eingriff alle

2 Stunden mit dem Löffelchen etwas *Zuckerwasser* zu trinken. Ältere Kinder sollen erst am Abend etwas zu trinken bekommen. In den nächsten Tagen sollen Mund und Zunge vorsichtig mit abgekochtem Wasser ausgewaschen werden. Auch die Wunde kann mit Watte und abgekochtem Wasser betupft werden. Erscheinen

einzelne Nahtlöcher gerötet, so ist ein Überzug mit einer schwachen Ichthyol- oder Kollargolpaste zweckmäßig.

Am 1. Tage soll jeder Säugling einen *Einlauf* erhalten, da das verschluckte Blut oft toxisch wirkt. Am 1. Operationstag gibt man auch nur Zuckerwasser oder etwas warmen gesüßten Tee. Nach 2 Tagen kann, wenn das Fieber nicht zu hoch ist, mit einer leichten Ernährung begonnen werden ($\frac{1}{3}$ Milch, Gemüsesuppe bei den größeren Kindern). Die *Brustkinder* können vom 2. Tage ab die Muttermilch mit dem Löffelchen bekommen. Vom 3. Tage ab muß man die Wunde aufmerksam beobachten und die Nähte, die die Neigung haben,

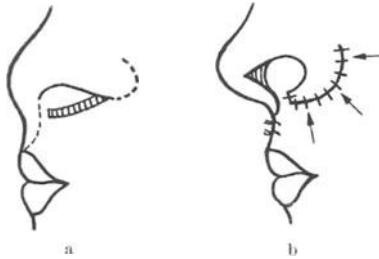


Abb. 482 a und b. Plastische Bildung der Nasenspitze und der Nasenflügel nach LEXER.

a) Umschneidung des Philtrums von der vorderen Nasenflügelöffnung aus. Umschneidung der verzerrten Nasenflügel und Bildung einer Hautrinne, in die die abgelösten Nasenflügel eingefügt werden sollen. b) Der Lappen an der Nasenspitze ist aufgerichtet, die sekundäre Lücke vernäht. Der Nasenflügel ist gestreckt in die dafür vorgesehene Rinne eingenaht.

durchzuschneiden, sofort entfernen. Das wird leider sehr häufig übersehen und gibt häßliche Narben. Im allgemeinen werden die Nähte am 6. Tage alle entfernt. Das muß unter großer Vorsicht geschehen und die Kinder gut festgehalten werden, da sich oft der Knoten nur schwer aus der Haut vorziehen läßt. Die *Muskeldrahtnähte* entfernt man erst am 8. oder 10. Tage. Hierbei muß man noch vorsichtiger sein, um den Faden, der oft tief in den Weichteilen liegt, so weit herausziehen zu können, daß man ihn glatt durchschneiden kann.

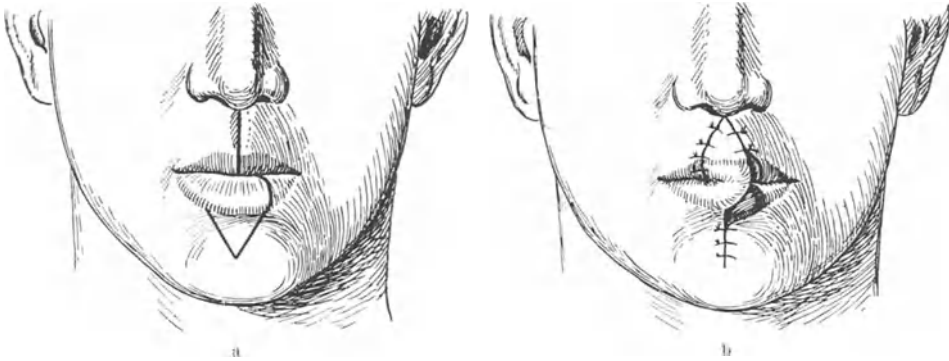

Abb. 483 a und b. Ersatz des Mittelstückes der Oberlippe aus der Unterlippe nach ABBE.

a) Die Oberlippe ist gespalten. Aus der Unterlippe wird ein dreieckiger, durch das Lippenrot der einen Seite ernährter Lappen umschritten. b) Der gestielte Lappen ist in die Lücke der Oberlippe eingefügt.

7. Nachoperationen nach Lippenspaltooperationen.

Sind früher unzureichende oder falsche Eingriffe zur Beseitigung von Hasenscharten (z. B. Entfernung des Zwischenkiefers) ausgeführt worden, so müssen öfters plastische Operationen die Fehler zu verbessern suchen. Allgemeine Regeln können dafür nicht gegeben werden. Der Chirurg muß nach den gegebenen Verhältnissen einen besonderen Operationsplan aufstellen. Für zwei der häufigsten Entstellungen, die *platte Nase* und die stark vorspringende Unterlippe, sind typische Eingriffe von LEXER (Abb. 482) und ABBE (Abb. 483)

angegeben werden. Sie geben gute Erfolge, wie wir uns mehrfach überzeugen konnten. Häufig ist es notwendig, die Mitarbeit eines Zahnarztes, besonders zum Aufbau des Oberkiefermittelstückes (bei fehlendem Zwischenkiefer) heranzuziehen.

β) Die Eingriffe beim Lippenkrebs.

Am häufigsten wird der Lippenkrebs im Bereiche der Unterlippe gefunden. Die uns zur Verfügung stehenden Operationsmethoden machen fast immer plastische Verschiebungen von Haut und Schleimhaut notwendig. Selbstverständlich muß in allen Fällen eine Untersuchung der abführenden Lymphknoten vorgenommen werden. In Betracht kommen hauptsächlich die submentalen, die submaxillaren und die tiefen Lymphknoten im Bereiche der Vena jugularis interna. Finden sich in einem dieser drei Gebiete verdächtige Lymphknotenschwellungen, so ist es am zweckmäßigsten, die Ausräumung

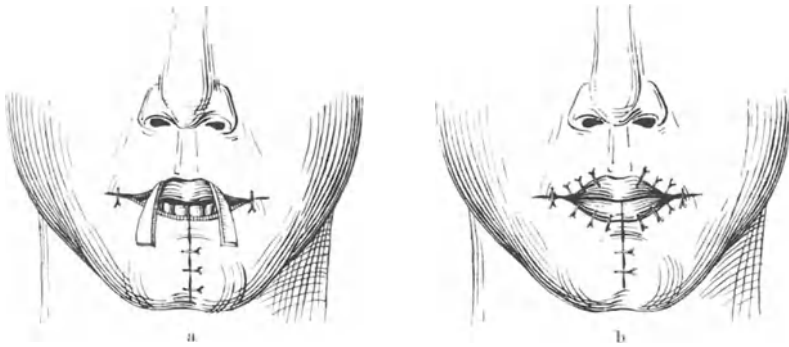


Abb. 484 a und b. Lippenplastik nach Ausschneidung eines Unterlippencarcinoms unter Ersatz des Lippenrotes der Unterlippe durch das der Oberlippe. (Nach v. LANGENBECK.)
Nach Ausschneidung eines kleinen Keiles aus der Unterlippe erfolgt die Deckung des Defektes durch Naht und Ersatz des Lippenrotes aus der Oberlippe.

der Lymphknoten der Entfernung des primären Tumors vorzuschicken. Bei Beteiligung der submentalen und bei einseitiger Erkrankung der submaxillaren Lymphknoten kommt man am besten mit einem bogenförmigen Hautschnitt aus, der etwa in der Mitte des Kinns beginnend, zunächst etwas distal konvex bis zur Höhe des Zungenbeins verläuft, um dann in der Richtung auf den Warzenfortsatz wieder nach oben zu ziehen. Die Freilegung des Spaltraumes zwischen den Musculi genioglossi und die Ausräumung der Lymphknoten an dieser Stelle macht keinerlei Schwierigkeiten. Bei der Ausräumung der submaxillaren Lymphknoten wird in derselben Weise vorgegangen, wie wir sie zur Unterbindung der Arteria lingualis beschrieben und abgebildet haben (s. S. 156). Die Glandula submaxillaris wird mitsamt den darin und dahinter liegenden Lymphknoten regelmäßig entfernt. Finden sich am Kieferwinkel und in der Umgebung der Vena jugularis Lymphknoten, so wird zu dem angegebenen Schnitt ein Schnitt am vorderen Rand des Musculus sternocleidomastoideus hinzugefügt, die Vena jugularis freigelegt, die Vena facialis communis kurz vor ihrer Einmündungsstelle doppelt unterbunden, durchtrennt und nun die Lymphknoten sauber ausgeräumt. Sind submentale und beiderseits submaxillare Lymphknoten nachweisbar, so wird am besten das Operationsgebiet durch einen Lappenschnitt freigelegt, der mit hinterer Basis die Gegenden der beiden Glandulae submaxillares freilegt. Bei einigermaßen vorgeschrittenen Lippenkrebsen ist es zweckmäßig, die Ausräumung der submentalen und submaxillaren Lymphknoten, selbst wenn keine Metastasen

palpabel sind, der Operation an der Lippe vorzuschicken. Die Ausräumung setzt man dann am besten bis zu den oberen tiefen Lymphknoten im Bereiche der Vena jugularis fort.

Zur Beseitigung des Lippenkrebses stehen uns folgende Verfahren zur Verfügung.

Die *einfache Keilausschneidung* mit Wiederherstellung der Lippe durch Vereinigung der Wundränder. Diese Methode ist dann anzuwenden, wenn es sich um einen ganz kleinen, beginnenden Lippenkrebs handelt. Auch in solchen Fällen ist es erforderlich, den Schnitt in sicher gesundem Gewebe zu führen. Es entsteht also in jedem Fall eine ziemlich beträchtliche Lücke. Eine einfache Schichtnaht darf nur dann erfolgen, wenn reichlich Gewebe vorhanden ist, so daß eine Spannung nicht eintritt.

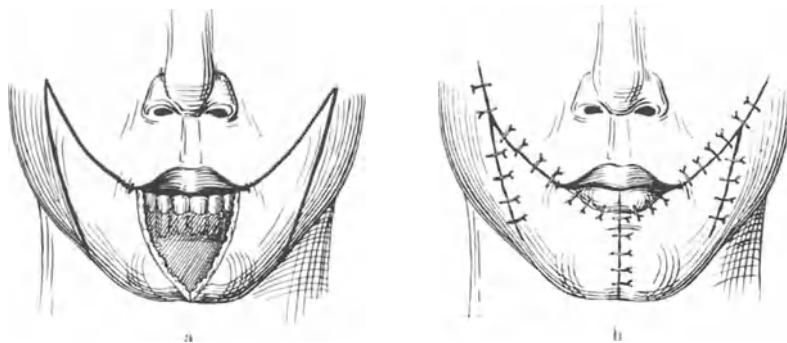


Abb. 485 a und b. Lippenplastik nach Entfernung eines ausgedehnten Unterlippencarcinoms.

(Nach SZYMANOWSKI.)

In Abänderung des Verfahrens von DIEFFENBACH hat SZYMANOWSKI die sehr brauchbaren, spitzwinkligen Lappen umschnitten. Nach Zusammenschieben in der Mitte bleiben keine seitlichen Lücken zurück. Das Lippenrot kann durch Lappen aus der Mundschleimhaut, die eingespart werden, ersetzt werden.

Ist die Lücke am Lippenrand breiter als $2-2\frac{1}{2}$ cm, so muß schon eine plastische Lappenverschiebung ausgeführt werden. Die ESTLANDER-ABBESche Plastik ist für eine Lückendeckung der Unterlippe nicht geeignet (s. S. 483). Es ist vielmehr besser, ein- oder doppelseitig nach DIEFFENBACH-SZYMANOWSKI oder JÄSCHE vorzugehen (s. S. 485). Zum Ersatz des Lippenrotes wird die Wangenschleimhaut etwas höher durchtrennt als die Haut (s. S. 645).

Es gibt noch andere Möglichkeiten, das Lippenrot zu bilden. Eine ist bereits von v. LANGENBECK vorgeschlagen und besteht darin, daß ein Teil des Lippenrotes der Oberlippe beiderseits lappenförmig abgelöst und nach Umschlagen nach der Mitte zu, unter Bildung neuer Mundwinkel, nach Vereinigung der beiden Lappenenden an der neuen Unterlippe befestigt wird (Abb. 484). Zweckmäßig erscheint uns dieses Verfahren nicht, da der Mund zu einer längsovalen Öffnung verkleinert wird, die nicht gut aussieht. Die vom Lippenrot entblößten Teile der Ober- und Unterlippe müssen durch Naht vereinigt werden, was ebenfalls zur Verkleinerung der Mundöffnung beiträgt. Besser und ausreichender läßt sich das Lippenrot der Unterlippe und der Oberlippe nach AF SCHULTÉN ersetzen. Die Oberlippe wird mit 2 Haltefäden in der Nähe der Mundwinkel nach oben umgeklappt und nun 2 Schnitte geführt, von denen der erste die Lippe etwa 1 cm tief von einem Mundwinkel zum anderen spaltet, während der andere parallel dazu etwa 1—1,5 cm dahinter im vestibulären Teil verläuft. Beide Schnitte treffen sich in der Tiefe. So entsteht ein auch Muskeln enthaltender breiter Brückenlappen. Um ihn auf den Defekt des Unterlappens verschieben zu können, ist es gut, die Enden des unteren Schnittes beiderseits bogenförmig um die Mundwinkel herumzuführen.

Ist der keilförmige Defekt, der gesetzt werden muß, so groß, daß danach fast die ganze Unterlippe mit der Schleimhaut wegfallen mußte, so müssen immer ausgedehnte Plastiken ausgeführt werden.

DIEFFENBACH führte beiderseits zwei waagerechte Schnitte in Verlängerung des Mundwinkels aus, die durch die ganze Dicke der Wange dringen, und fügte von den Endpunkten dieser Schnitte aus zwei zu den Wundrändern parallele Schnitte hinzu. Dadurch entstanden zwei Lappen, die sich nun bequem in der Mitte vereinigen ließen. Die Naht dieser Hilfschnitte brachte aber keinen guten kosmetischen Erfolg.

Daher wurde die DIEFFENBACHSche Methode von verschiedenen Chirurgen verbessert. Als zweckmäßig hat sich das Verfahren von SZYMANOWSKI erwiesen. Er bildete beiderseits spitzwinklige Lappen (Abb. 485), durchtrennte im vorderen Teil des oberen Lappenschnittes die Schleimhaut etwas höher

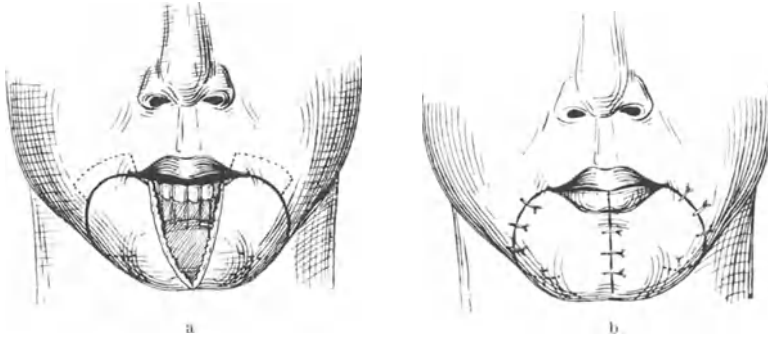


Abb. 486 a und b. Lippenplastik bei Lippenkarzinom. Methode nach JÄSCHE. Nach Entfernung eines größeren keilförmigen Stückes der Unterlippe werden zwei große bogenförmige, von den Mundwinkeln ausgehende Lappen bis in die Kinngegend umschnitten. Die Schleimhaut wird entsprechend der punktierten Linie höher umschnitten, um sie zur Bildung des Lippenrotes verwenden zu können. Die Lappen müssen so mobilisiert werden, daß sie sich ohne Spannung in der Mitte vereinigen lassen.

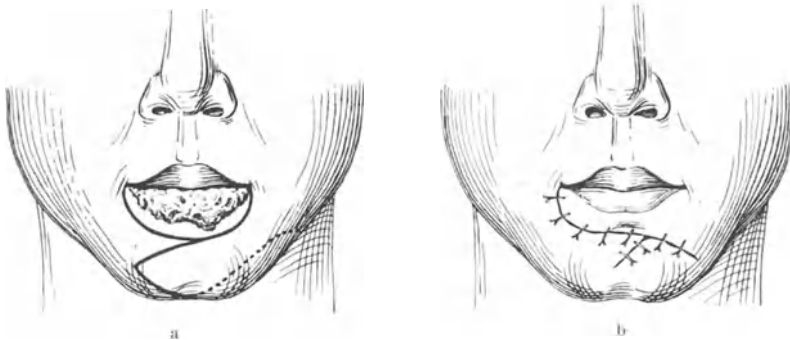


Abb. 487 a und b. Lippenplastik nach Entfernung eines Unterlippenkarzinoms. (Nach v. LANGENBECK.) Bei breiten Defekten der ganzen Unterlippe wird der Lappen, wie in a angedeutet, umschnitten. Die Lappen werden ausgetauscht.

(wie schon DIEFFENBACH) zur Bildung des Lippenrotes und konnte nun durch Verschiebung der bis an das Kinn abgelösten Lappen leicht einen Verschluß in der Mittellinie erzielen und trotzdem die seitlichen Lücken, da die Spitze des Lappens wesentlich tiefer zu liegen kam, durch Naht, wie es in der Abb. 485 angegeben ist, verschließen.

Sehr gut hat sich uns auch die aus dem DIEFFENBACHSchen Verfahren hervorgegangene *Plastik nach JÄSCHE* bewährt (Abb. 486). Durch zwei bogenförmige nach außen und unten gerichtete Schnitte, die vom Mundwinkel ausgehen, den vorderen Masseterrand nicht zu erreichen brauchen, dafür aber um den Kieferwinkel herum noch in die untere Kinngegend fortgesetzt werden können, lassen sich zwei breitgestielte Hautlappen von der Vorderfläche des Kinns ablösen und bequem zur Naht in der Mittellinie bringen. Auch hier wird

das Lippenrot aus der etwas höher abgeschnittenen Schleimhaut der Wange gebildet. Die bogenförmigen oder halbmondförmigen seitlichen Defekte lassen sich regelmäßig durch Naht verschließen.

Für größere, die ganze Lippe einnehmende Carcinome, die aber mehr am vorderen Rand der Lippe ihren Sitz haben, während die Schleimhaut der Innenseite vollkommen unberührt ist, empfiehlt sich das Vorgehen von BLASIUS,

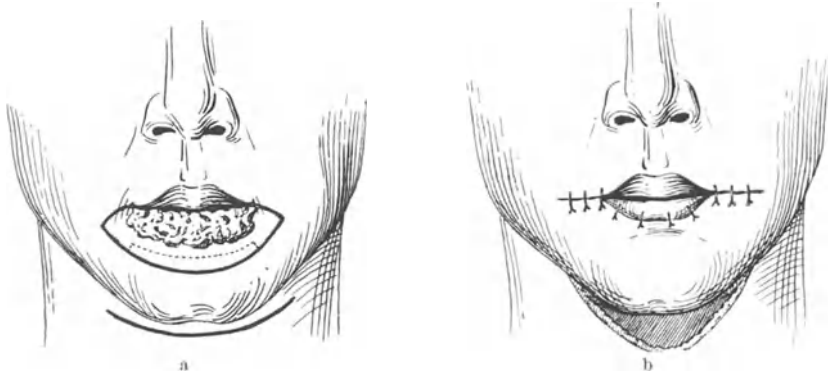


Abb. 488 a und b. Lippenplastik bei Lippenkarzinom. (Nach MORGAN.)

Bei breiten, aber oberflächlichen Carcinomen der Unterlippe läßt sich das MORGANSche Verfahren erfolgreich anwenden, besonders wenn, wie a zeigt, ein Teil der Schleimhaut zum Lippenroterersatz erhalten werden kann. Der Entspannungsschnitt muß ungefähr in der Gegend des Zungenbeins gelegen sein und die Mobilisierung des Visierlappens muß sehr ausgiebig erfolgen.

das auch von VELPEAU und in neuerer Zeit von LEXER empfohlen wurde. Zur Ausführung dieser Methode wird die keilförmige Excision der Lippen so ausgeführt, daß die Keilbasis am einen Mundwinkel, die Keilspitze am anderen

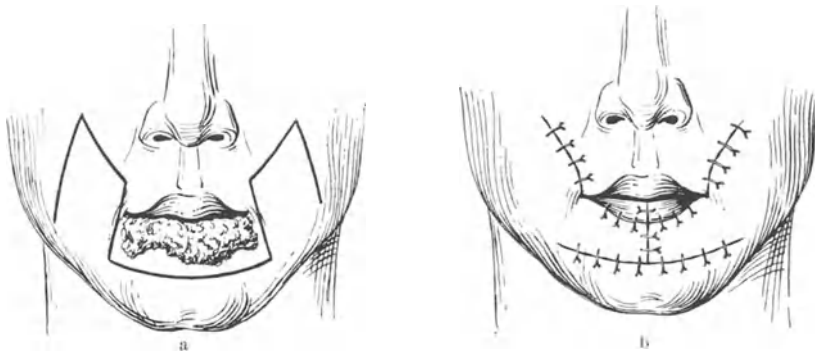


Abb. 489 a und b. Lippenplastik nach Entfernung eines Lippenkarzinoms. (Nach v. BRUNS.)

a zeigt die Schnittführung dieses bei der Entstehung größerer Defekte sehr empfehlenswerten Verfahrens. Die Lappen werden nach der Mittellinie zusammengeschoben und hier vereinigt. Durch geeignete Erhaltung des Schleimhautüberzuges an den äußeren Rändern kann auch das Lippenrot ersetzt werden. Das Verfahren eignet sich auch zum Ersatz der Oberlippe (s. Abb. 490).

gelegten ist. Die Keilbasis darf nicht breiter als 1—2 cm sein. Wird nun die Keilbasis nach unten bogenförmig bis auf das Kinn oder auf die Kinnunterseite (LEXER) verlängert, so läßt sich der bogenförmige, innen Schleimhaut tragende Hautlappen weitgehend beweglich machen. Wie bei den vorher genannten Verfahren läßt sich aus der etwas höher durchtrennten Schleimhaut das Lippenrot wieder herstellen und der so hergerichtete Lappen in die Lücke verschieben. Der sekundäre Defekt wird durch Naht verschlossen. Wir sehen bei diesen Methoden wieder den Vorzug der bogenförmigen Lappenschnitte. Eine Art

Austauschlappen hat v. LANGENBECK zur Beseitigung breiter, aber nicht zu hoher Lippendefekte zur Anwendung gebracht. Die Schnittführung geht aus der Abb. 487 hervor. Zur Bildung des Lippenrotes muß die am inneren Lippenrand erhalten gebliebene Schleimhaut der Lippe oder die von v. LANGENBECK angegebene (s. S. 484) Verschiebung von Lippenrotlappen mit der Oberlippe herangezogen werden.

Nicht so gut erscheint das Verfahren von MAAS bei flachen, nur den Lippenrand betreffenden Erkrankungen. Man umschneidet im Bereich des Lippenweißes, ähnlich wie v. LANGENBECK im Lippenrot (s. S. 484), einen breiteren Lippensaum nach beiden Seiten, vom Grund der Lücke ausgehend. So erhält man zwei schmale, Lippenweiß und Lippenrot enthaltende Lappen, die nach dem Defekt zusammengeschoben und dort vereinigt

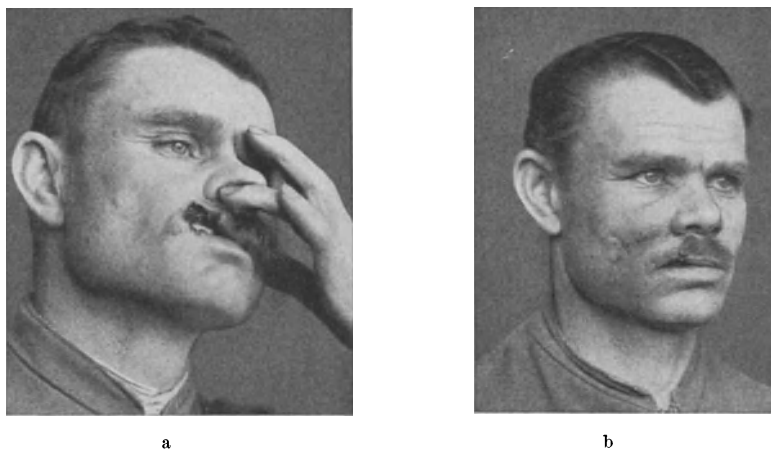


Abb. 490a und b. Ersatz der carcinomatösen Oberlippe durch einen Hautschleimhautlappen. (Nach v. BRUNS.) Nach 4 Jahren stellte sich bei diesem Kranken ein Rückfall ein, der nach derselben Methode noch einmal erfolgreich operiert werden konnte.

werden. Aber auch ringsherum werden sie angenäht. Bei etwas größeren Lücken entsteht eine kleine, eiförmige und oft noch etwas schiefe Mundöffnung.

Für sehr breite, rechteckige Defekte ist die ausgedehnte Plastik nach v. BRUNS anzuwenden (Abb. 489). Freilich muß im Bereich der Wangen reichlich Gewebe vorhanden sein. Die Bildung der beiden seitlichen Lappen geht aus der Abbildung hervor. Die Durchtrennung der Schleimhaut muß hier zur Bildung des Lippenrotes im Bereiche der Außenränder etwas weiter rückwärts als die der Haut vorgenommen werden. Durch das Drehen der Lappen um ihren Stiel nach der Mitte zu verkleinern sich die seitlichen sekundären Lücken von selbst fast bis auf Schnittbreite, so daß sie mit einigen durchgreifenden Nähten, oder besser durch getrennte Schleimhaut- und Hautnaht, vollständig zum Schluß zu bringen sind (Abb. 489 b). Bei der Durchschneidung der Wange, im Bereiche der oberen und äußeren Lappenränder, muß darauf geachtet werden, daß die vorher feststellbare Mündung des Ductus parotideus nicht in den Schnitt fällt. Schließlich ist für sehr breite, d. h. über den Mundwinkel hinausreichende, aber nicht zu hohe Defekte, noch die Plastik nach MORGAN erfolgreich zu verwenden (Abb. 488). Kann man nach Entfernung im Gesunden noch einen Teil der Innenseite der Schleimhaut der Unterlippe erhalten, so kann man da das Lippenrot durch das mehrfach erwähnte Vorgehen bilden. Im übrigen geht man so vor, daß nur ein Hilfsschnitt bogenförmig in der unteren Kinngegend angelegt wird, der bis auf die Muskulatur reicht und nach hinten etwas

konvex ist. Dann werden die Weichteile der ganzen Kinngegend unter dem so gebildeten Brückenlappen vom Knochen abgelöst und der Brückenlappen visierartig über das Kinn nach oben gezogen. Der Defekt in der unteren Kinn-

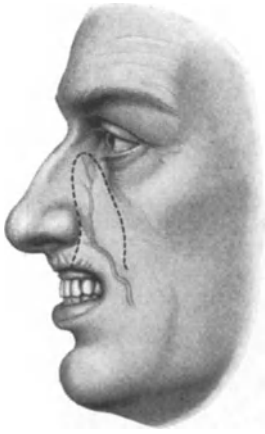


Abb. 491 a. Bildung eines Arterienlappens zum Ersatz der Oberlippe nach ESSER. I. Die punktierte Linie zeigt die Bildung des Lappens an, der die angedeutete A. angularis enthält. Der untere Teil des Lappens enthält auf der Rückseite auch Lippenschleimhaut. (Aus KIRSCHNER Bd. I.)

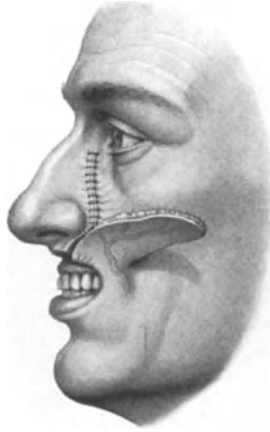

Abb. 491 b. Bildung eines Arterienlappens zum Ersatz der Oberlippe nach ESSER. II. Der Arterienlappen ist abgelöst. Die sekundäre Lücke an der seitlichen Nasenwand ist geschlossen. (Aus KIRSCHNER Bd. I.)

gegend läßt sich meist dadurch wesentlich verkleinern, daß man die Wundränder zunächst hinten beginnend nach der Mitte zu zusammenzieht, um dann schließlich den noch bleibenden quergestellten Defekt durch einige Situationsnähte zu verkleinern. Diese Nähte dürfen aber keinen Zug auf den Visierlappen ausüben. Bleibt ein Defekt, so wird er gethiert.

Alle die bisher genannten Lappen sind der Umgebung entnommen. In den Fällen, in denen besonders große Lücken entstanden sind, die sich bis auf das Kinn erstreckt haben, müssen die

Lappen zur Deckung weiterher geholt werden. Praktisch durchführbar ist die Bildung von Lappen aus der Kopfhaut, in Form des Pistolengriffflappens nach LEXER, die Bildung eines doppelt gestielten Kopfhautlappens nach PERTHES, und die Bildung von Hals- und Brusthautlappen nach ISRAEL und VÖCKLER, wie sie S. 88 angeführt worden sind.

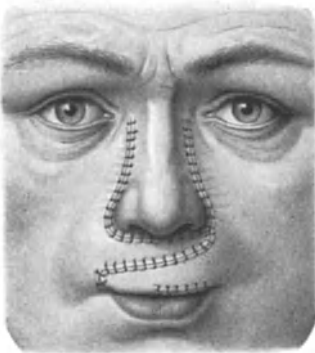

Abb. 492. Bildung eines Arterienlappens zum Ersatz der Oberlippe nach ESSER. III. Die Abbildung zeigt eine doppelseitige Arterienlappenbildung nach ESSER zum vollständigen Ersatz der Oberlippe nach Abschluß des Eingriffes. (Aus KIRSCHNER Bd. I.)

Die *Carcinome der Oberlippe* sind wesentlich seltener. Nach ihrer Entfernung muß ebenfalls fast immer eine plastische Deckung erfolgen. Als zweckmäßigste Plastik hat sich uns eine der von BRUNSSchen Methode entsprechende Lappenverschiebung erwiesen (Abb. 489). Die Lappenstiele müssen aber entsprechend höher, also oberhalb der Mundwinkel sitzen. Die Methode läßt sich übrigens an der Oberlippe und an der Unterlippe auch einseitig erfolgreich anwenden (Abb. 490). Sehr gut ist auch der Ersatz von Oberlippenteilen durch einen *Arterienlappen* aus der seitlichen Lippen-Nasenwand (A. angularis) (Abb. 491 a und 491 b). Muß die Oberlippe in ganzer Breite geopfert werden, so können beiderseits Angularislappen gebildet und

nebeneinander eingesetzt werden (Abb. 492). Erscheint die eine oder die andere Plastik nicht geeignet, so ist es am besten, wenigstens bei *Männern*, einen Kopfhautlappen nach LEXER mit Unterfütterung eines frei transplantierten Epidermis- oder Lippenschleimhautlappens zu verwenden. Zwar fehlt die Beweglichkeit

einer solchen Lippe, der kosmetische Erfolg ist aber meist gut (s. Abb. 450 c). Die auf dem Lappen wachsenden Haare verdecken in Form eines Schnurrbartes die Narben. Es ist sogar möglich, ein Philtrum herzustellen. Man umschneidet zu diesem Zweck, nachdem der Lappen fest eingehellt ist, ein schmales, oben gestieltes Lämpchen von Philtrumform, klappt dieses Lämpchen nach oben und trägt mit dem Messer die unterste Haarwurzelschicht ab (RÉTHY) und legt das Lämpchen dann in sein Bett zurück. Es kommt dann eine haarlose, dem Philtrum ähnliche Einsenkung in der Mitte der Oberlippe zustande.

Bei *Frauen* bildet man einen Halshautlappen nach HAHN-ISRAEL (Abb. 451) oder einen Stirnhautlappen, der einen Ast der A. temporalis enthält. Beide Lappen werden durch freie Überpflanzung eines Epidermislappens zunächst an ihrem distalen Ende doppelhäutig gemacht, bis zur Anheilung des Transplantates an ihrem alten Platz gelagert und erst dann nach genügender Stielung in die angefrischte Lücke verschoben.

γ) Die Behandlung der Lippen- und Gesichtsfurunkel.

(BIER, LEXER.)

Unter den Furunkeln nimmt der Gesichtsfurunkel eine besondere Stellung ein, insofern, als er verhältnismäßig häufiger als Furunkel an anderen Körperstellen zu einem sehr schweren Krankheitsbild führen kann. Wenn auch in den meisten Arbeiten über den Gesichtsfurunkel hervorgehoben wird, daß der Gesichtsfurunkel an sich sich zunächst in keiner Weise von den anderen Furunkeln unterscheidet, was die Entstehungsursache und die Art der Keime betrifft, so wird ebenso immer wieder betont, daß die anatomischen Beziehungen zwischen Gesichtshaut, mimischer Muskulatur und Venensystem andere sind als in anderen Körpergegenden. Dazu kommen noch einige Besonderheiten, die mehr äußerlicher Natur sind. Von anatomischen und topographisch-anatomischen Sondereigenschaften der Gesichtshaut werden folgende angeführt: die straffen Verbindungen zwischen Haut und Gesichtsmuskulatur, die in der Haut fest verankert ist, und die Fülle der großen Venen, die unter sich und mit den tiefgelegenen Venenplexus, den Hirnhautvenen und den Sinus in Verbindung stehen. So haben wir eine unmittelbare Verbindung von der V. naso-frontalis oder angularis nach der V. ophthalmica sup. und inf. und von da aus nach dem Sinus cavernosus. Es bestehen auch Verbindungen zwischen der V. angularis (und ihren Seitenvenen), besonders den Vv. nasales, labialis sup. und inf. mit der V. jugularis ext. Von den beiden großen Venenstämmen, der Vv. facialis ant. und jugularis int., gehen Verbindungen durch die Tiefe gehende Äste nach dem Plexus pterygoideus, der wieder mit den Vv. meningae med. zusammenhängt. Auch die Abflußvenen des Rete foraminis ovalis münden in diesen Plexus. Weitere Verbindungen sind durch die V. submentalis, durch die V. lingualis, durch die Vv. vertebrales, sphenopalatina usw. nach der Tiefe gegeben. Bricht daher die Infektion in eine Vene ein oder ruft sie eine Thrombophlebitis hervor, so kann einerseits das Fortschreiten nach dem Innern der Schädelhöhle möglich sein, andererseits kann durch die großen abführenden Venenstämmen, besonders die Vv. facialis communis und jugularis interna, sehr leicht eine Keimverschleppung in die Blutbahn hinein und infolgedessen eine pyämische oder septische Erkrankung die Folge sein. Außer diesen topographisch-anatomischen Besonderheiten wird noch die Lockerheit des Subcutangewebes (WREDE) hervorgehoben. Von einer solchen kann man aber nur in ganz beschränkten Bezirken reden. In den meisten Gegenden besteht vielmehr ein festes, wenn auch durch die mimische Muskulatur sehr bewegliches Subcutangewebe. Erwähnt wird noch die Starrheit der Wand der V. facialis (ROEDELIIUS), die nicht wie andere Venen nach der Durchschneidung sofort kollabiert. Mehr äußerliche Besonderheiten betreffen die häufigen oberflächlichen Hauterkrankungen der Gesichtshaut durch die Neigung vieler Menschen, an jeder kleinen Acnepustel herumzudrücken oder kleine Furunkel mit der Nadel aufzustechen. Schließlich wird allgemein angeführt, daß die oben erwähnten Beziehungen zwischen Haut und mimischer Muskulatur dazu Veranlassung geben (ROSENBAACH u. a.), daß eingedrungene Infektionsstoffe gewissermaßen in das Gewebe hineingepreßt und dadurch die Ausbreitung gefördert wird. Bei der klinischen Betrachtung der Gesichtsfurunkel hat man gutartige von bösartigen zu trennen gesucht. Es kann keinem Zweifel unterliegen, daß diese

Unterscheidung bis zu einem gewissen Grade möglich ist. Gelegentlich kommt auch die Umwandlung eines gutartigen in einen bösartigen vor; leider gibt es kein sicheres klinisches Zeichen, um die Gutartigkeit bzw. Bösartigkeit sicher festzustellen. Der Gesichtsfurunkel kann an allen Stellen bösartige Formen annehmen, nicht nur an den Lippen, sondern auch hauptsächlich an der Nase, am Kinn, an der Schläfe, an Stirn und Wange. Je mehr sich der Sitz der *Mittellinie* nähert, desto häufiger ist ein bösartiger Verlauf beobachtet worden, bei weitem am häufigsten an der Oberlippe, die überhaupt sehr oft erkrankt, etwa in 50% aller Gesichtsfurunkel (HOFMANN, MORIAN). Hier scheinen die obengenannten Voraussetzungen für eine leichte Ausbreitung am günstigsten zu sein. Glücklicherweise verläuft der Gesichtsfurunkel in der Mehrzahl der Fälle ähnlich wie andere Furunkel. *Ein Umschlag zur Bösartigkeit* erfolgt sehr häufig erst nach den *Versuchen des Ausdrückens, der Entleerung durch Einstechen und durch unzureichenden Einschnitt*, der leider auch immer noch von ärztlicher Seite allzu oft ausgeführt wird. Zwischen den örtlich bleibenden und den unter rascher Ausbreitung letal verlaufenden Fällen gibt es Übergänge, die ROEDELIVS unter dem Sammelnamen *Übergangsfälle* zusammenfaßt. Diese Übergangsfälle können den bösartigen sehr ähnlich sehen. Ausgedehntes Ödem mit rüsselförmiger Vorstülpung der Lippen, mit Verschwellung der Augenlider und des ganzen Gesichtes rufen oft das Bild eines bösartigen Verlaufes hervor. Fehlt aber das Fieber oder hält es sich in mäßigen Grenzen oder sinkt das anfänglich hohe Fieber rasch ab, so ist ein bösartiger Verlauf meist nicht zu erwarten. Steigt dagegen das Fieber über 39,5 und 40° und bleibt es hoch, nimmt die Schmerzhaftigkeit zu, wird die Infiltration in der Umgebung des Furunkels bereits hart, zeigen sich deutlich den großen Venenstämmen entsprechende, druckempfindliche harte Stränge und schreitet die bereits harte Schwellung rasch fort, so sind das Anzeichen, die einen bösartigen Ausgang erwarten lassen. In allen Fällen, bei denen überhaupt der Verdacht eines bösartigen Verlaufes vorliegt, müssen unbedingt *Blutplatten* gegossen werden. Zwar haben Fälle, bei denen ein einmaliges Wachstum von Eiterkokken im Blut nachweisbar ist, nicht immer unbedingt eine schlechte Prognose, da der Prozeß auch dann noch zum Stillstand kommen kann; aber der Beweis für eine zum mindesten vorübergehende Allgemeininfektion ist doch dadurch gegeben.

Die *Behandlung* der Gesichtsfurunkel hat mancherlei Wandlungen durchgemacht. Bei der verhältnismäßigen Häufigkeit bösartiger Formen hat man eine Zeitlang das Messer so früh wie möglich gebraucht und große Incisionen ausgeführt, oder eine *Ausschneidung* des ganzen Furunkels vorgenommen, wie an anderen Körperstellen, was RIEDEL besonders für die Karbunkel empfohlen hatte. Durch die verschiedensten Statistiken der letzten Jahre, wie sie besonders von ROEDELIVS, DITTRICH und HOFMANN und MORIAN und neustens von NOVÁK zusammengestellt worden sind, hat sich aber immer wieder herausgestellt, daß auch mit einer extremen chirurgischen Behandlung bessere Erfolge nicht erzielt werden, daß vielmehr im Gegenteil die ausgesprochen schonende Behandlung bessere Erfolge liefert. Bei Berücksichtigung der statistischen und klinischen Vergleichsfälle müssen, wenn man die Behandlungsmethoden einander gegenüberstellen will, alle Fälle ausscheiden, die schon mit schweren septischen Erscheinungen in die Behandlung eingetreten sind, oder bei denen eine Thrombose des Sinus cavernosus, Lungenabszesse oder andere Metastasen nachweisbar waren. Solche Fälle sind keiner Behandlung mehr zugänglich. So sind nach HOFMANN (BIERSche Klinik) von 171 behandlungsfähigen Fällen 4 Fälle bei konservativer Behandlung zugrunde gegangen, das ist 2,3%. Demgegenüber standen 70 behandlungsfähige Fälle aus der VON BERGMANNschen Zeit, die operativ behandelt wurden, mit 6 Todesfällen, das sind 8,6% Sterblichkeit. Ähnliche Feststellungen sind auch von anderen Beobachtern (DITTRICH), so auch aus der Leipziger Klinik (MORIAN) gemacht worden, so daß man sich mehr und mehr der ursprünglich nach REVERDIN bereits von GOSSELIN geübten, in neuerer Zeit besonders von BIER und seinen Schülern empfohlenen konservativen Behandlung zugewendet hat. Auch LOSSEN, FRIEDEMANN, ROEDELIVS und die PAYRSche Klinik nehmen den konservativen Standpunkt ein.

Das bezieht sich allerdings nur auf die durchschnittliche Behandlungsweise und es kann nicht geleugnet werden, daß es auch Gesichtsfurunkel gibt, die man operieren muß. Die operative Behandlung hat eben dadurch an Ansehen verloren, daß sie von manchen Chirurgen grundsätzlich, also bei allen Erkrankten durchgeführt wurde. Noch mehr hat die *unzureichende chirurgische Behandlung* geschadet (NOVÁK). Dadurch wurden harmlose örtliche Furunkel in bös-

artige umgewandelt. Wird also überhaupt eingegriffen, so muß das so geschehen, daß entweder der ganze Herd entfernt wird, was am besten mit der Diathermieschlinge gelingt (ZANDER-SCHMIDT), oder es müssen weitgehende, d. h. bis zu den Enden des Entzündungsherdens nach *Fläche und Tiefe* reichende Einschnitte gemacht werden. Ebenso sind die abführenden Lymph- und Venenbahnen zu eröffnen. Die großen abführenden Venen müssen dann auch möglichst bis in gesundes Gebiet verfolgt, Thromben ausgeräumt, oder wenn keine gefunden werden, die Unterbindung vorgenommen werden. Auch diese Einschnitte macht man am besten mit dem Diathermiemesser. Solche Eingriffe führen aber zu starken Entstellungen und machen oft sekundäre plastische Deckungen nötig. Es muß besonders betont werden, daß die *Anzeigestellung* zum chirurgischen Eingreifen bei den Gesichtsfurunkeln meist außerordentlich schwer zu stellen ist. Weder hohes Fieber noch starke Schmerzhaftigkeit, oder die örtliche Auftreibung und die sichtbare Beteiligung der Lymph- und Venenbahnen sind ein sicherer Maßstab. Man ist doch überrascht, wie oft, trotz sehr bedrohlicher Allgemeinerscheinungen, nach 24 Stunden ein örtlich begrenzter Herd übrigbleibt, der sich öffnet, den nekrotischen Pfropf ausstößt und abheilt. In anderen Fällen entwickelt sich über Nacht aus einem begrenzt und gutartig erscheinenden Furunkel eine Sinusthrombose, Lungenabscesse oder Sepsis.

Selbst leicht erscheinende Fälle sind aber mit Vorsicht zu behandeln. Jedesmal eine klinische Behandlung durchzuführen, erscheint schon aus wirtschaftlichen Gründen nicht möglich. Die Kranken sollen aber, wenn sie ambulant behandelt werden, auf die Gefahren aufmerksam gemacht werden und genaue Anweisungen erhalten. Der Furunkel wird mit einem Salbenlappen bedeckt, der mit einem Pflasterstreifen befestigt wird und den Kranken wird eingeschärft, nicht zu reden, nur flüssige Nahrung zu sich zu nehmen, besonders das Kauen zu vermeiden und vor allen Dingen jegliche Berührung des Furunkels zu unterlassen, bei den geringsten Erscheinungen eines Fortschreitens, insbesondere aber wenn Temperatursteigerungen über 38,5 auftreten, sich in klinische Behandlung zu begeben. Der Kranke muß mindestens einmal täglich zur Untersuchung kommen. Bei *klinischer Behandlung* werden dieselben Regeln befolgt. Fälle, die von Anfang an mit schweren akuten septischen Erscheinungen und hohem Fieber und großer Schmerzhaftigkeit beginnen, müssen sofort in ein Krankenhaus aufgenommen werden. Salbenverband, Bettruhe, eventuell BIERSCHE Stauung, wird durchgeführt. Die BIERSCHE Stauung hat nach Ansicht vieler Kliniker gerade beim Gesichtsfurunkel große Vorteile. Saugglockenbehandlung wird auch von der BIERSCHEN Schule nach Mißerfolgen abgelehnt. Die Stauung wird nach KEPPLER und HOFMANN mit einer 2—3 cm breiten Gummibinde, die mit Haken und Ösen versehen ist und möglichst tief am Hals, 20—22 Stunden am Tag durchgeführt.

Die *Röntgenbestrahlung* wird von verschiedenen Seiten gelobt (HEIDENHAIN, BAENSCH, NOVÁK u. a.). Bei frühzeitiger Einleitung der Behandlung tritt rasch Abgrenzung des Herdes ein und macht oft die chirurgische Behandlung überflüssig. Auch die *Kurzwellenbehandlung* hat Anhänger, wenn ihre Wirkung auch nicht sicher bewiesen ist. Dasselbe gilt für die *Insulinbehandlung* (DEBREZ u. a.). Im übrigen werden die Kranken ebenso behandelt wie die ambulanten. Sprechverbot und äußerste Vorsicht bei der Nahrungsaufnahme wird ihnen strengstens anempfohlen. Besteht hohes Fieber, so müssen

die Kranken besonders genau beobachtet werden, um das Fortschreiten des Herdes nicht zu übersehen. Es werden Blutplatten gegossen, auf Milz- und Leberschwellung geachtet, der Urin auf Eiweiß und Zucker untersucht und das Verhalten der Lungen genauestens beobachtet. Die Erfolge der *operativen Behandlung* könnten nur dann aussichtsreich sein, wenn es gelänge, alle abführenden Gefäßbahnen zu unterbrechen. Das wird mit dem Messer kaum jemals möglich sein bei der Zahl und Vielgestaltigkeit dieser Abflußwege. Hier könnte höchstens eine restlose Ausschneidung helfen. Macht sich ein Fortschreiten sichtlich in Richtung einer der erreichbaren Venen (angularis, facialis, jugularis) bemerkbar, so kann der Versuch einer Freilegung der Vene mit folgender Unterbindung oder Resektion gemacht werden. Solche Versuche sind schon 1881 von GLUCK, später nach dem Vorgehen von ZAUFAL und BRAUN auch bei Gesichtsfurunkeln gemacht worden. In neuerer Zeit sind die Venenunterbindungen wieder von verschiedenen Seiten empfohlen worden, LEXER, HOSEMANN, MELCHIOR u. a. Will man nur einschneiden, so muß man durch große, die Abflußbahnen und die sichtbaren Stränge bis ins Gesunde verfolgende Einschnitte, die durch die ganze Dicke der Weichteile reichen, vorgehen. Besonders entlang den Venen, die nach Unterbindung eröffnet werden müssen, sind diese Spaltungen in rücksichtsloser Weise notwendig. In seltenen Fällen wird man damit Erfolg erzielen. In der Mehrzahl der Fälle sind die erreichbaren Grenzen bereits nach irgendeiner Richtung hin überschritten und es kommt trotz des Einschneidens zur Sinusthrombose, Meningitis, Pyämie oder Sepsis. Die Meningitis und Sinusthrombose können wir nicht mehr beeinflussen. Klingen aber in einem Falle von Pyämie die örtlichen Erscheinungen mit oder ohne Eingriff ab und bleiben trotzdem Schüttelfröste bestehen, so ist ein Versuch der *Jugularisunterbindung* angebracht und hat schon manchen Erfolg herbeigeführt (LEXER u. a.). Ist der Furunkel unter abwartender Behandlung zu einer rein örtlichen Erkrankung geworden, so soll man auch dann noch mit Einschnitten sehr vorsichtig sein. Man kann die Eiterkuppe abheben und einen Versuch machen, den gelösten Pfropf mit einer Pinzette herauszuziehen. Aber auch das darf nur dann versucht werden, wenn er leicht herausgeht. Das Einführen von reiner Carbolsäure nach KRITZLER oder das Einführen eines kleinen Phenolcamphertampons sorgt für rasche Abstoßung des Pfropfes, wenn er noch nicht vollständig gelöst ist. Immer ist der Furunkel mit Salbe zu umgeben, um auf jeden Fall ein Eindringen von Keimen in die benachbarten Haarbälge zu verhüten.

LAEWEN hat die Umspritzung der Gesichtsfurunkel mit Eigenblut empfohlen. Sein Hauptgedanke dabei war eine rein mechanische Behinderung der weiteren Ausbreitung der Infektion. Ob dabei auch bactericide Kräfte des Blutes und des Gewebssaftes eine Rolle spielen, ist bis heute nicht sicher festgestellt. Die Mehrzahl der von LAEWEN veröffentlichten Fälle sind zweifellos keine bösartigen Furunkel gewesen, so daß die Beurteilung des Wertes des Verfahrens gerade in dieser Beziehung noch nicht einwandfrei möglich ist. In einem Fall scheint es sich allerdings um einen malignen Furunkel gehandelt zu haben. Ebenso hat LINHART einen malignen Furunkel mit dem LAEWENSCHEN Verfahren erfolgreich behandelt. Im anderen Falle LINHARTS ist die Diagnose maligner Furunkel zum mindesten zweifelhaft. Die Methode besteht darin, daß 30—90 ccm des aus der Cubitalvene des Kranken entnommenen Blutes unter Druck rings um und unter den Furunkel in das Gewebe eingespritzt wird. NOVÁK hat festgestellt, daß die intramuskuläre Eigenbluteinspritzung auch bei Behandlung der Gesichtsfurunkel viele Anhänger hat.

Besteht ein *allgemein septischer Zustand*, so sind nur noch alle die Versuche, die auch sonst nach Beseitigung des örtlichen Herdes gemacht werden, zur Anwendung zu bringen.

Es ist in letzter Zeit sehr still geworden, um alle die Methoden, die durch intravenöse Injektion von Metallpräparaten, von Farbstoffpräparaten, von Chininderivaten usw., die allgemein septischen Erkrankungen zu bekämpfen versuchten (s. S. 32). Abgesehen von Einzelerfolgen, von denen man nie sagen kann, ob sie auf Einfluß des Mittels zurückzuführen sind, haben alle diese Mittel im Stich gelassen. Trotzdem wird man sie gegebenenfalls anwenden, ebenso wie die Antisera bei der Aussichtslosigkeit des Falles versucht werden müssen. Das gilt auch für das *Prontosil*, das mehrfach empfohlen worden ist, dem aber allgemein eine stärkere Wirkung gegenüber Streptokokken zugeschrieben wird als gegen Staphylokokken, die die Furunkel meist verursachen. Über die neueren Mittel s. S. 33. Die Obduktion von Menschen, die an Gesichtsfurunkeln zugrunde gegangen sind, klären uns ohne weiteres über den Grund der Mißerfolge aller Behandlungsversuche auf. Fast immer findet sich eine fortschreitende Thrombose der Gehirnenen und Meningitis. Fast regelmäßig werden zahlreiche Lungen- oder Nierenabscesse oder auch Abscesse im ganzen Körper, deren Quelle in einer Endocarditis staphylo- oder streptomycotica ihren Grund hat, festgestellt.

e) Die plastischen Eingriffe bei abstehenden Ohrmuscheln.

Die sog. „abstehenden Ohren“ sind für viele, besonders jugendliche Menschen eine dauernde Quelle von Mißhelligkeiten. Nicht nur, daß sie oft die Veranlassung zur Verspottung abgeben und viele Mitmenschen dazu reizen, daran zu ziehen, stellen sie auch tatsächlich häufig eine starke Entstellung dar. Kälte ruft Schmerzen, starke Kälte leicht Erfrierungen hervor.

Da die Entstellung meist leicht zu beseitigen ist, so wird man als Chirurg dem Wunsche dieser Menschen nachkommen müssen, auch wenn man sonst rein kosmetische Eingriffe ablehnt. Es handelt sich nach dem Gesagten eben nicht um einen rein kosmetischen Eingriff.

Auf die verschiedenen Formen der abstehenden Ohren, deren Ursache meist in einer ungenügenden Faltenbildung liegt, wodurch die Ohrmuschel in allen Dimensionen zu groß und abstehend erscheint, einzugehen, ist hier nicht möglich. Nur wirkliche Entstellungen sollen operiert werden. Das *einfachste Verfahren*, das aber nur bei mangelnder Faltenbildung im oberen Ohrmuschelabschnitt anwendbar ist, ist die schon von PAYR und von ECKSTEIN empfohlene Ausschneidung einer Haut- und Knorpelspindel aus der Rückseite der Ohrmuschel. Die Spindel muß in ihrer Längsrichtung der fast senkrechten Falte im Anthelix entsprechen. Nach ihrer Entfernung werden Perichondrium und Haut so zusammengenäht, daß eine nach vorne vorspringende Falte entsteht. Sie mit U-Nähten, die auch die Haut der Vorderfläche durchbohren und die auch auf der Vorderseite geknüpft werden, aufrechtzuerhalten (ECKSTEIN), erscheint nicht notwendig.

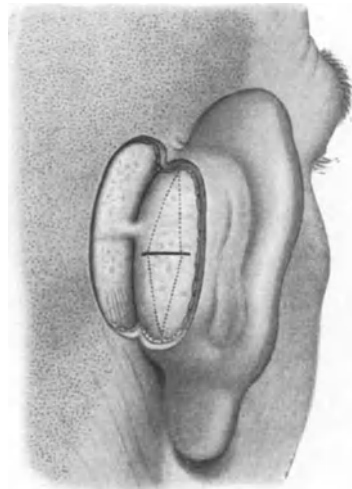


Abb. 493. Die Ohrmuschelplastik nach EITNER. I.

Nach Anlegen der Ohrmuschel an den Kopf sind die Grenzen der wegfallenden Haut bestimmt und entfernt. Die waagerechte Linie zeigt den Schnitt durch das Perichondrium und später den Knorpel an. Die gepunktete Linie deutet die Form und Größe des zu entfernenden Knorpelstückes an.

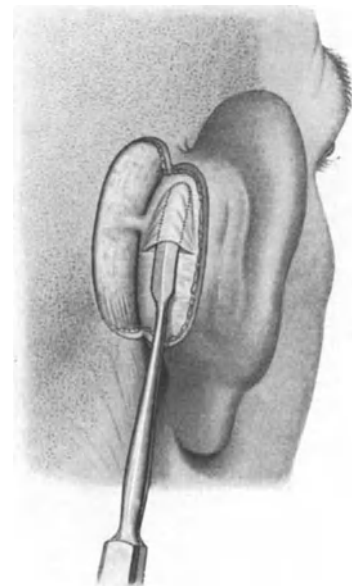


Abb. 494. Die Ohrmuschelplastik nach EITNER. II.

Von dem Schnitt im Perichondrium wird dieses nach oben und unten stumpf abgelöst.

Bei im ganzen abstehenden und zugleich großen Ohrmuscheln genügt das Verfahren nicht. Dann soll man das von EITNER angegebene wählen, das wir auch seit Jahren mit bestem Erfolg durchführen.

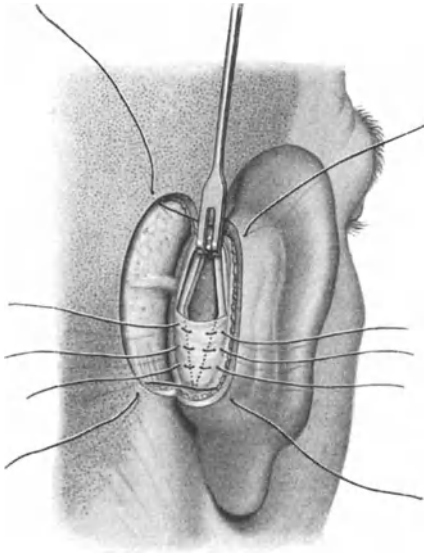


Abb. 495. Die Ohrmuschelplastik nach EITNER. III.

Während das obere Perichondrium stark nach oben gezogen wird, ist der obere Knorpelkeil herausgeschnitten, der untere ist schon entfernt und man sieht die Perichondriumnaht entstehen. Die Ohrmuschel wird durch die höhere Anlage des Hautschnittes am Kopf gleichzeitig oben stärker angelegt und gehoben.

Wir führen den Eingriff am aufrecht sitzenden Kranken, der sich an dem steilgestellten Bruststück des Tisches anlegen kann, oder besser von einem vor ihm stehenden Gehilfen gestützt wird. Der Operateur steht hinter dem Kranken. In der Umgebung der Ohrmuschel werden fingerbreit die Haare rasiert. Um das Maß der zu entfernenden Haut bestimmen zu können, drängt man die Ohrmuschel so weit an den Kopf, bis man den gewünschten Grad erreicht hat. Zu sehr anliegende Ohrmuscheln fallen ebenfalls auf. Dann zieht man mit einer sterilen Farblösung die äußeren Grenzen der Berührungsfächen an der Ohrmuschel und über der Haut des Felsenbeines nach. Die so abgegrenzten Hautbezirke werden in etwas geringerm Ausmaß entfernt (Abb. 493). Nach guter Blutstillung schneidet man etwa in der Mitte der hinteren Ohrmuschelfläche das freiliegende Perichondrium, von der Umschlagsfalte beginnend, auf etwa 1—1½ cm quer ein und löst nun von der Wunde aus nach oben und unten das Perichondrium vom Knorpel (Abb. 494) mit dem schlanken JOSEPHSchen Raspatorium ab. Nur selten, d. h. wenn man nicht bis auf den Knorpel vorgedrungen ist, muß man mit dem Messer nachhelfen. Ist das genügend weit, etwa je 2 cm nach oben und unten geschehen, so durchtrennt man auch in querer Richtung den Knorpel sehr vorsichtig, um die vordere Haut nicht zu verletzen. Von da aus werden 2 Knorpelkeile, deren Breite an der Basis je nach dem Grad des Abstehens bestimmt werden muß (Abb. 495) (meist etwa ½ cm), deren Höhe etwa 2 cm beträgt, aus dem Knorpel nach oben und unten herausgeschnitten, während man den Knorpel immer etwas von der vorderen Haut abhebt, um sie nicht beim Schneiden zu verletzen (Abb. 495). Durch die Knorpelentfernung muß die Elastizität der Ohrmuschel so weit gebrochen sein, daß

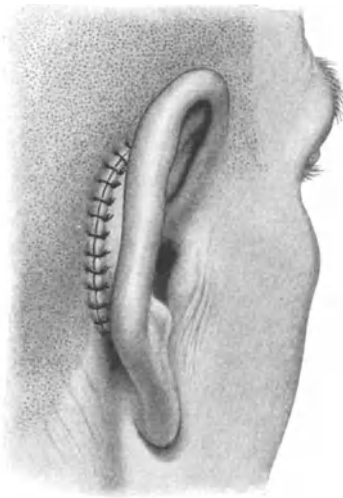


Abb. 496. Die Ohrmuschelplastik nach EITNER. IV.
Die Hautnähte nach Abschluß der Plastik.

sie nach Ausgleichung der Knorpellücke durch Zurücklegen nicht mehr nach vorne federt. Ist das erreicht, so wird das Perichondrium so vernäht, daß

die Knorpellücke verschlossen ist (Abb. 495). Zum Schluß werden die Hautwundränder der Ohrmuschel mit dem Hautwundrand am Schädel genau mit feinsten Seide vereinigt (Abb. 496).

13. Die Eingriffe an der Zunge und am Mundboden.

a) Die Eingriffe beim Zungenabsceß und bei den Geschwülsten der Zunge.

Von den *Erkrankungen der Zunge* machen *entzündliche Prozesse und Geschwülste* am häufigsten chirurgische Eingriffe notwendig. Von entzündlichen Erkrankungen steht an erster Stelle der *Zungenabsceß*. Im Anschluß an oft geringfügige Verletzungen durch Fremdkörper oder Zähne kommt es zu einer eitrigen Einschmelzung im Bereiche der Zunge, die außerordentlich schmerzhaft ist und sehr häufig rasch zu einem druckempfindlichen, kugelartigen Tumor anschwillt. Verwechslungen können eintreten mit den vom Ductus thyroglossus ausgehenden Cysten und mit Zungenstrumen. Der typische Sitz dieser beiden Erkrankungen in der Gegend des For. caecum genau in der Mittellinie, die langsame Entwicklung, die geringe Schmerzhaftigkeit usw. schützen vor Verwechslungen. Nur wenn eine Cyste vereitert, ist die Diagnose schwierig. Bei *Zungenstrumen* ist auf das Vorhanden- oder Nichtvorhandensein einer Schilddrüse zu achten. Ist eine Schilddrüse nicht sicher nachweisbar, so muß eine Probefreilegung ausgeführt werden, um sich von ihrer Anwesenheit zu überzeugen. Fehlt sie, so darf der Zungentumor nur, wenn er Stenosenerscheinungen verursacht, und dann nur teilweise entfernt werden. Der Zungenabsceß verursacht infolge seines raschen Wachstums und der Entzündungserscheinungen Bewegungsstörungen der Zunge beim Sprechen und Schlucken, bei größerer Ausdehnung kann es sogar zu Atmungsbeschwerden kommen.

Die Behandlung besteht in einer *Spaltung des Abscesses*, die von der Zungenoberfläche aus vorgenommen wird. Eine Punktion kann vorausgeschickt werden. Zum Messer soll man erst greifen (Stichincision), wenn der Absceß deutlich nachweisbar ist.

Die *Zungengeschwülste* sind entweder gutartige, cystische oder bösartige. Die gutartigen Geschwülste und Cysten finden sich häufig im Innern der Zungenmuskulatur, während die bösartigen, unter denen die Carcinome bei weitem an erster Stelle stehen, sehr frühzeitig zu Ulcerationen führen. Der Lieblingssitz sind die Zungenspitze und besonders die seitlichen Ränder der Zunge. Differentialdiagnostisch kommt in vielen Fällen die Syphilis der Zunge in Frage, während das tuberkulöse Geschwür fast immer ein wesentlich anderes Krankheitsbild verursacht. Nicht selten scheint das Carcinom auf der Basis einer syphilitischen Erkrankung zu entstehen.

Im Zweifelsfalle ist es notwendig, auch bei negativer Vorgeschichte eine *WASSERMANNsche Reaktion* ausführen zu lassen. Ist auch dadurch die Frage nicht zu entscheiden, so muß eine *Probeexcision* zur mikroskopischen Untersuchung vorgenommen werden. Im positiven Falle muß die Entfernung der Zungengeschwulst sofort angeschlossen werden. Die gutartigen Geschwülste und Cysten der Zunge lassen sich meist fast ohne jede Schwierigkeit entfernen. Nur schlecht begrenzte Hämangiome und Lymphangiome können Schwierigkeiten verursachen. Sitzen sie im vorderen Abschnitt der Zunge, sind sie nicht zu groß, so können sie ebenfalls restlos entfernt werden. Das gelingt leicht, wenn man nach *PAYRS* Vorschlag zentral von der Geschwulst eine Darmklemme zur vorläufigen Blutstillung anlegen kann. Ist ein Häm- oder Lymphangiom sehr ausgedehnt und ohne scharfe Grenze, so wird man es durch Einspritzungen zu beseitigen oder so zu verkleinern versuchen, daß die Entfernung leichter gelingt. Bei allen gutartigen Geschwülsten empfiehlt es sich, für guten Zugang und Vorziehen der Zunge zu sorgen. Der Zugang wird durch Venenhaken und Mundsperrer ermöglicht. Das Vorziehen und Festhalten der Zunge geschieht am besten durch einen zentralwärts des Tumors durch die Zungenmuskulatur hindurchgeführten starken Seidenfaden.

Die Entfernung gutartiger und bösartiger Tumoren aus der Zunge läßt sich sehr gut in *örtlicher Betäubung* ausführen. Man hat den außerordentlich großen Vorteil, daß man die Operation nicht nur schmerzlos, sondern auch gleichzeitig fast blutleer infolge des

Adrenalinzusatzes ausführen kann. Man kann daher auch auf die vorherige Unterbindung der Art. lingualis in den meisten Fällen verzichten. Schließlich ist ein wesentlicher Vorteil der örtlichen Betäubung darin zu erblicken, daß keine Aspirationspneumonien zu befürchten sind. Nach BRAUN geht man so vor, daß man zunächst nach Anlegen einer kleinen Quaddel am Zungenrücken die Zunge bis an die Schleimhaut ihrer Unterseite durchsticht, und hier während des Zurückziehens der Nadel $\frac{1}{2}\%$ ige Novocainlösung einspritzt. An dieser Stelle wird dann der dicke Seidenfaden zum Halten durchgezogen. Bei kleinen Geschwülsten an der Spitze und am Zungenrand wird die Umspritzung der Umgebung mit $\frac{1}{2}\%$ iger Novocainlösung zur Schmerzbetäubung genügen. Bei ausgedehnten Erkrankungen ist es zweckmäßig, die ganze Zunge und den Mundboden nach BRAUN einzuspritzen. Oberhalb des Zungenbeins wird die erste Hautquaddel in der unteren Kinngegend angelegt. Dann führt man von hier aus eine lange Kanüle gegen den auf den Zungengrund aufgelegten Zeigefinger. Die Nadel wird so weit vorgeschoben, bis man ihre Spitze durch die Zungenhaut fühlt. Während des Vorschiebens und Zurückziehens wird $\frac{1}{2}\%$ ige Novocainlösung eingespritzt. Dann wird die Nadel fächerförmig von dem Einstichpunkt aus, bald rechts, bald links unter Einspritzung vor- und zurückgeschoben, bis schließlich eine Ebene der gesamten Zungenmuskulatur und des Mundbodens bis zu den Unterkieferästen infiltriert ist. Bei größeren Geschwülsten werden zunächst beiderseitig die Nn. lingualis und alveolaris inf. an der Lingula in ihrer Leitung unterbrochen. Der Zungengrund wird, wie oben beschrieben, eingespritzt. Muß der Kiefer durchtrennt werden, so wird das entsprechende Weichteilgebiet umspritzt. Sind auch die Gaumenbögen und die Tonsillengegend beteiligt, so wird auch hier eine Umspritzung vorgenommen. Zur Ausräumung der Lymphknoten am Kieferwinkel und im Bereiche der V. jugularis interna muß man auch noch die Nervenversorgung dieser Gebiete ausschalten. Man tut das am besten durch Einspritzung der Halsweichteile am hinteren Kopfnickerrand, was hinter dem dritten Querfortsatz, nach der HÄRTELSchen Vorschrift in etwa 1 cm Tiefe, erreicht wird (s. S. 743). Kann man aus irgendwelchen Gründen die örtliche Betäubung nicht anwenden, so ist es zweckmäßig, bei nach dem Zungengrund ausgedehnten Zungengeschwülsten gleichzeitig mit der Ausräumung der Lymphknoten beiderseits in der Submental-, Submaxillar- und Kieferwinkelgegend auch die Art. carotis externa oder wenigstens die Art. lingualis auf der erkrankten Seite zu unterbinden (s. S. 153, 157). Muß man bei weit auf den Zungengrund reichenden Tumoren *Allgemeinnarkose* anwenden, so ist unter Umständen eine Tracheotomie vorzuschicken (KOCHER), von der aus die Narkose besorgt wird, während der Hypopharynx tamponiert wird. Auch die KUHNsche Intubation ist für solche Fälle empfehlenswert. Wendet man eine gewöhnliche Inhalationsnarkose an, so muß sie so oberflächlich sein, daß die Reflexe nicht vollständig verschwinden.

Das *Zungencarcinom* wird zwar in der Regel verhältnismäßig früh erkannt, hat aber doch meist eine schlechte Prognose. Durch die fortwährende Bewegung, durch den Saftreichtum der Zungenmuskulatur und durch den Reichtum an Abflußbahnen ist die Ausbreitung einer primären Geschwulst über die örtlichen Grenzen hinaus leicht ermöglicht. Man findet daher frühzeitig Metastasen in den abführenden Lymphknoten und selbst wenn sie nicht nachweisbar sind, kann angenommen werden, daß sie bereits befallen sind. Ein frühzeitiges restloses Entfernen der Geschwulst ist daher die einzige aussichtsreiche Behandlungsmethode dieses im Endzustand schrecklichen Leidens.

WÖLFLE hat sich mit der Geschichte des Zungencarcinoms und seiner operativen Behandlung eingehend beschäftigt. Wir entnehmen seiner Arbeit folgende kurze Daten.

Die ersten Operationen wegen eines Zungentumors wurden von MARCHETTI (1664), der die Zunge samt Tumor mit dem Glüheisen abtrug, dann von RUYCH (1737) mit dem Messer ausgeführt, während er die Blutstillung mit dem Glüheisen besorgte. Die erste klare Darstellung des Zungencarcinoms und seiner Behandlung findet sich bei L. HEISTER (1743). Die erste Entfernung eines sicher als Carcinom diagnostizierten Zungentumors mit dem Messer hat BUXDORF (1754) vorgenommen.

Verdienste um die Behandlung des Zungencarcinoms haben sich weiterhin erworben LOUIS (1759), G. A. RICHTER (1799), der besonders Instrumente für die Entfernung der Zunge vom Mund aus empfohlen hat, C. J. M. LANGENBECK (1819), der zuerst die keilförmige Ausschneidung empfahl und MIRAULD, der die vorläufige Blutstillung durch Unterbindung der Art. lingualis angegeben hat. Bei ausgedehnten Tumoren empfahl ROUX (1836) bereits Trennung des Unterkieferbogens unter Spaltung des Kiefers und der Lippe in der Mittellinie, eine Methode, die dann besonders von KOCHER (18880) weiter ausgebildet wurde, indem er den Schnitt so erweiterte, daß er auch die Lymphknoten exstirpieren konnte.

BILLROTH empfahl 1864 die zeitweilige Resektion des Unterkiefers, VON LANGENBECK (1875) die seitliche Durchtrennung des Kiefers von hinten oben nach vorn unten. Sein Hautschnitt verlief vom Mundwinkel zum Zungenbein.

Was die *Funktion der Zunge* nach ausgedehnter Resektion betrifft, so hat zuerst LOUIS (1774) die Behauptung aufgestellt, daß auch der restlose Zungenverlust den Kranken der Sprache nicht beraube. Seitdem ist der Einfluß ausgedehnter Resektionen auf die Funktion der Zunge immer etwas unterschätzt worden. EHRMANN hat nun (1894) Untersuchungen über die Funktion der Zunge nach ausgedehnter Resektion angestellt und ist zu dem Schluß gekommen, daß die Schädigung viererlei Funktionen der Zunge betrifft, *das Schlucken, das Kauen, den Geschmack und die Sprache*. Das Schlucken gelingt meistens, besonders wenn der muskuläre Mundboden erhalten ist, ganz gut, da die Wangenmuskulatur mit-hilft. Das Verschlucken verhütet das Aufsteigen des Kehlkopfs und die den Kehlkopf-eingang verschließende Epiglottis. Sonstige Nachhilfe verschafft sich der Kranke durch Neigen des Kopfes nach hinten und Nachschieben mit dem Löffel. Breiige Sachen werden leichter geschluckt als flüssige. Das Kauen wird bei fehlender Zunge schon wesentlicher beeinträchtigt dadurch, daß die Zunge den Bissen nicht mehr zwischen die Zähne schieben kann. Auch da muß Lippen- und Wangenmuskulatur eingreifen. Die Geschmacksfunktion ist leidlich. Da der vordere Teil der Mundhöhle für den Geschmack ohne wesentliche Bedeutung ist, so ist die Geschmacksfunktion bei erhaltenem Zungengrund verhältnismäßig wenig gestört. Am stärksten sind die Störungen der Sprache. Alle Laute, die mit Hilfe der Zunge geformt werden, können entweder nicht gesprochen werden oder werden ent-stellt. Die Lippenbuchstaben werden ungestört gesprochen.

Bei *gutartigen Tumoren* ist, wie gesagt, besonders wenn sie abgekapselt sind, die Entfernung außerordentlich einfach. Ist ausreichende Schmerzlosigkeit erzielt, die Zunge gut festgehalten und der Zugang ausreichend, so wird die Zunge am besten an ihrer Oberfläche, möglichst nahe der Mittellinie, ein-geschnitten. Dann dringt man auf die Geschwulst vor und schält sie aus. Blute-nde Gefäße können unterbunden werden. Die Nähte werden am besten nicht zu dicht gelegt, um nachfließendem Blut den Abfluß zu ermöglichen.

Die bösartigen Tumoren der Zunge, fast ausschließlich Carcinome, müssen so restlos wie möglich entfernt werden. Werden sie nicht weit im Gesunden operiert, so besteht die Gefahr eines rasch auftretenden örtlichen Rückfalles. Kleine Carcinome haben gute Aussicht auf Dauerheilung, was örtliche Rück-fälle betrifft. Aus allen größeren Statistiken geht hervor, daß der Tumor viel eher in Gestalt von Lymphknotenmetastasen wieder auftritt. Daraus haben viele Autoren den berechtigten Schluß gezogen, auch bei kleinen Carcinomen die Ausräumung der benachbarten Lymphknoten vorauszuschicken (BILL-ROTH, WÖFLER, POIRIER, KOCHER). Die benachbarten Lymphknoten der Zunge sind die submentalen, die beiderseitigen submaxillaren und beiderseitigen tiefen Halslymphknoten um die V. jugularis interna, besonders an der Teilungs-stelle der Carotiden und der Kreuzungsstelle zwischen der V. jugularis int. und dem M. omohyoideus (KÜTTNER). Zu beachten sind auch die kleinen Zungenlymphknoten am Biventer und am großen Zungenbeinhorn. Die Gl. submaxillaris muß mitentfernt werden (s. S. 714) und am besten auch der untere Teil der Gl. parotis, da auch in ihrer Drüsensubstanz Lymphknoten ge-funden werden (KÜTTNER). Die vorherige Ausräumung soll auch dann erfolgen, wenn die Lymphknoten nicht zu tasten waren. Die gleichzeitige Ausräumung der Lymphknoten und die Entfernung der Zungengeschwulst darf nur dann vorgenommen werden, wenn nicht ausgedehntere Geschwürsprozesse vorhanden sind. Es wird daher, da Zerfallserscheinungen fast immer frühzeitig auftreten, am besten so vorzugehen sein, daß zunächst die doppelseitige Drüsenausräu-mung erfolgt und erst nach 8—10 Tagen der Zungentumor entfernt wird. Glaubt man den Eingriff in *einer Sitzung* durchführen zu können, was natürlich für

den Kranken eine wesentliche Erleichterung bedeutet, so beginnt man auch mit der Drüsenauräumung und schließt erst, nachdem die Wunde vernäht und mit einem Körpermastisolverband vollständig versorgt ist, die Entfernung der Zunge an. Die Ausräumung der Drüsen erfolgt am besten von einem Lappenschnitt aus, der in der Zungenbeingegend gestielt, zungenförmig zwischen den horizontalen Kieferästen verläuft. Es gelingt auf diese Weise leicht, sowohl die submentalen Lymphknoten bis an das Zungenbein als auch die submaxillaren Lymphknoten beiderseits auszuräumen. Das Vorgehen an den submaxillaren Lymphknoten entspricht dem für die Unterbindung der A. lingualis geschilderten (s. S. 156). Die Gl. submaxillaris wird regelmäßig mitentfernt. Zur Ausräumung der Drüsen im Bereiche der V. jugularis interna werden, wenn nötig, beiderseits Hilfsschnitte am vorderen Rande des M. sternocleidomastoideus hinzugefügt. Die V. facialis com. wird dabei regelmäßig kurz vor ihrer Einmündung unterbunden und durchtrennt. Bei ausgedehnten Tumoren empfiehlt es sich, auch die A. lingualis, wenigstens auf der Seite des Tumors, zu unterbinden. Auch die A. maxillaris externa muß bei der Ausräumung der Submaxillargegend fast immer unterbunden werden, und zwar proximal am oberen Rand des hinteren Biventerbauches und distal am waagerechten Unterkieferast. Der N. hypoglossus wird zunächst geschont und erst dann durchtrennt, wenn er bei der Entfernung der Zunge in den Bereich des Schnittes fällt. Dasselbe gilt auch für den N. lingualis.

Die *Entfernung kleiner Zungencarcinome* im Bereiche der Zungenspitze läßt sich leicht vornehmen. Wenigstens 2 cm entfernt von dem meist deutlich abgrenzbaren Tumor wird die Zungenspitze quer abgeschnitten, nachdem man, wie oben erwähnt, durch einen starken, durch den hinteren Teil der Zunge geführten Seidenfaden die Zunge gut vorgezogen hat. Das Messer wird am besten so geführt, daß man von der Oberfläche und von der Unterfläche der Zunge schräg nach hinten einschneidet; dadurch entsteht eine keilförmige Schnittlinie, die sich durch Naht leicht verschließen läßt.

Die *seitlichen Carcinome*, soweit sie im Bereiche des freien Zungenabschnittes sitzen, können ebenfalls leicht entfernt werden. Nachdem die Zunge stark vorgezogen ist, wird der Schnitt so geführt, daß soviel wie möglich von der gesunden vorderen Hälfte zurückbleibt. Auch hier wird das Messer beim Schneiden sowohl von der Oberfläche als von der Unterfläche schräg gehalten, so daß die keilförmige Wundfläche sich mit durchgreifenden Nähten gut verschließen läßt. Selbstverständliche Voraussetzung ist, daß der Schnitt auch hier wenigstens 2 cm von der Zungenschwulst entfernt geführt wird. Funktionelle Störungen treten nach diesen Eingriffen nicht auf.

Bei ausgedehnteren Carcinomen, die sich auf den *hinteren Teil der Zunge* erstreckt haben, kommt man mit solchen einfachen Maßnahmen nicht aus. Die Möglichkeit, sicher zu operieren, ist schon wegen des unzureichenden Zugangs nicht gegeben. Die vielfach empfohlene seitliche Wangenspaltung zur Entfernung größerer Zungentumoren bietet keine größeren Vorteile für die Zugänglichkeit. Dasselbe erreicht man auch mit starker Zurückziehung des Mundwinkels, zumal eine unschöne Narbe nach dieser Operation zurückbleibt. Es ist daher besser für alle Tumoren, die in den hinteren Zungenabschnitten sitzen, oder die gar auf den Mundboden oder die Tonsillengegend übergegriffen haben, andere Zugänge zu verwenden. Die am meisten zu empfehlende Methode ist die *zeitweise Durchtrennung* des Unterkieferbogens, da sie allein einen

ausgiebigen Zugang erlaubt. KOCHER hat die mediale Spaltung, die schon ROUX 1836, SÉDILLOT 1844 und nach ihnen SYME, BILLROTH und LANGENBECK verwendeten, so ausgebildet, daß er sie als Normalverfahren bezeichnete. Wir wenden das KOCHERSche Verfahren nicht nach genauer Vorschrift an, sondern ziehen eine Kombination der medialen (KOCHER) und seitlichen (VON LANGENBECK) Kieferdurchtrennung vor (s. S. 704). Bei diesem Eingriff wird die Unterlippe und das Kinn genau in der Mittellinie gespalten, der Schnitt dann bogenförmig in der unteren Kinngegend, mit Richtung auf den Processus mastoideus, weitergeführt. Dann wird der Lappen unter Ablösung vom unteren Unterkieferrand bis etwa zum 1. Prämolaren zurückpräpariert und hier die seitliche Durchtrennung nach Ausziehen des 1. Prämolaren vorgenommen. Vor der Durchtrennung wird zunächst von unten ein Skalpell direkt an der Innenseite des Kieferbogens in die Mundhöhle durchgestoßen, um zum Schutz gegen Nebenverletzungen beim Bohren ein breites Elevatorium in die Wunde einführen zu können. Die Durchtrennung erfolgt nach der Anlage einiger Bohrlöcher (nach PELS LEUSDEN) schräg von hinten oben nach vorn unten (v. LANGENBECK). Die Bohrlöcher werden so angelegt, daß sie von hinten außen nach vorn innen verlaufen, so daß nach der Durchmeißelung, wobei der Meißel auch von hinten außen nach vorn innen aufgesetzt wird, eine schräge Durchtrennungsebene entsteht. Dadurch wird nach der Wiedervereinigung der Stücke der Neigung des kurzen Stückes, nach außen abzuweichen, ein Widerstand entgegengesetzt. Ist die Drüsenausräumung noch nicht erfolgt, so wird sie vor der Durchtrennung des Kiefers vorgenommen. Setzt man nun in den vorderen und hinteren Teil des durchtrennten Unterkiefers je einen einzinkigen LANGENBECKSchen Haken ein, so kann man sich den Mundboden durch Auseinanderziehen der Kieferäste sehr gut zugänglich machen. Man spaltet die Schleimhaut zwischen Zunge und Kiefer, legt den N. lingualis frei und dringt gegen den Zungentumor vor. Hat der Zungentumor auf den Mundboden Übergreifen, so wird weit im Gesunden umschnitten, ebenso wenn der Gaumenbogen und die Tonsillengegend erkrankt sind. Bei Beteiligung des Unterkiefers muß ein Teil des Unterkiefers entfernt werden (s. S. 709). Unter starkem Vorziehen der Zunge und unter Zug nach der gesunden Seite dringt man nun zunächst unter Schonung von Nerven und Gefäßen in die Zungenmuskulatur ein. Operiert man unter örtlicher Betäubung, so tritt fast keine Blutung auf. Die Entfernung des Tumors selbst geht je nach der Ausdehnung weit im Gesunden vor sich. Hat der Tumor die Mittellinie überschritten, so muß unter Umständen der größte Teil der Zunge entfernt werden. Ist die Erkrankung ganz einseitig, so ist soviel wie möglich von der gesunden Seite zu erhalten. Die Durchtrennung der vorher freigelegten Nerven und Gefäße erfolgt erst dann, wenn man sich über die Ausdehnung des zu opfernden Teiles unterrichtet hat. Die Gefäße werden vor der Durchtrennung doppelt unterbunden. Auch hier empfiehlt sich eine möglichst keilförmige Ausschneidung, um die Reste durch Annäherung der Wundränder gut verschließen zu können. Dadurch wird die Gefahr der Infektion und der Nachblutung wesentlich eingeschränkt. Da nach Entfernung größerer Tumoren regelmäßig Wundflächen ohne Schleimhautüberzug zurückbleiben, so muß die Wunde unter allen Umständen drainiert werden. Der vordere Teil, besonders die Durchtrennungslinie der Unterlippe, wird durch Naht genau verschlossen. Durch den hinteren Teil wird ein Gummirohr nach außen geleitet. Es wird mit Jodoformgaze umgeben.

b) Die Eingriffe bei der Parulis und bei der Mundbodenphlegmone.

An die zerstörenden Erkrankungen der Zähne schließt sich häufig die sog. *Parulis*, d. h. eine eitrige Einschmelzung des Zahnfleisches an. Es entwickelt sich zunächst am Alveolarfortsatz, dann fortschreitend auf den Kiefer eine akute, entzündliche, zunächst sehr schmerzhaftige Schwellung, die die Neigung hat, zentral einzuschmelzen und nach der Mundhöhle durchzubrechen. Hat sich die Entzündung über einen größeren Bezirk ausgebreitet, so kommt es häufig zu umfangreichen Schwellungen der ganzen Weichteile. Ist, wie meist, der Knochen beteiligt, so kann es zu osteomyelitischen Herden am Oberkiefer, zum Einbruch in die Kieferhöhle, oder (an beiden Kiefern) zu hartnäckigen Fistelbildungen kommen. Ist der Herd noch klein und örtlich begrenzt, so genügt vielfach das Ausziehen des stark zerstörten Zahnes, um dem Eiter Abfluß zu verschaffen. Besteht die Neigung zum Durchbruch in die Mundhöhle, so genügt eine einfache Stichincision. Ist aber der Prozeß weiter ausge dehnt, so kommt es häufig zur Ausbreitung der Entzündung in die lokalen Spalträume der *Mundbodenmuskulatur*. Es entwickelt sich eine *Mundbodenphlegmone* oder ein *Mundbodenabsceß*. Sie gehen fast immer mit starker Weichteilschwellung, mit Kieferklemme und bei ausgedehnten Fällen mit Schluckbeschwerden einher. Es kann auch zu Störungen der Atmung infolge des sich stark entwickelnden kollateralen Ödems des Zungengrundes und der Glottis kommen. Auch in die Zungenmuskulatur selbst kann sich der Prozeß fortsetzen und zu erheblicher Schwellung der Zunge führen. Schließlich droht die Gefahr der weiteren Ausbreitung in die Bindegewebsspalten der Halsmuskulatur und den großen Halsgefäßen folgend in das *Mediastinum*. Auch im Anschluß an andere akute entzündliche Prozesse in der Mundhöhle kann eine Mundbodenphlegmone auftreten. Den Anstoß dazu kann die Vereiterung der submaxillaren und submentalenen Lymphknoten geben. Sind die tiefen Halslymphknoten im Bereiche der Kieferwinkel und entlang der V. jugularis befallen, so kann es zu einer *Halsphlegmone* kommen. Nicht selten handelt es sich um schwere, durch sehr virulente Streptokokken verursachte Infektionen, die keine Neigung zu Einschmelzung des Gewebes zeigen, dafür aber sich mit oft unheimlicher Schnelligkeit über weite Bezirke auszubreiten pflegen. Es bestehen dann weniger die Zeichen eines lokalen, zur Abscedierung führenden Herdes als vielmehr ausgedehnte, teigige Schwellung bei schwer beeinträchtigtem Allgemeinbefinden und hohem Fieber. Solche Fälle gehen fast ausschließlich an *allgemeiner Blutvergiftung* zugrunde. Man wird zwar den Versuch machen, die Lymphräume zu eröffnen, wobei keine tiefe Narkose angewendet werden darf, besonders wenn bereits Atmungsstörungen (Glottisödem) bestehen. Der *Operationsbefund* ist meistens ein geringfügiger. Die Lymphspalten der Oberfläche und Tiefe, die man im Notfall bis zu den großen Gefäßen freizulegen hat, sind mit einer trübserösen Flüssigkeit angefüllt, ohne daß irgendwo eine stärkere eitrige Einschmelzung festzustellen ist.

Demgegenüber hat der *Mundbodenabsceß* eine gute Prognose. Es gilt hier hauptsächlich die weitere Ausbreitung des Eiters zu verhüten. *Der Eingriff* wird am besten in einer Rauschnarkose ausgeführt. Oft genügt auch oberflächliche örtliche Umspritzung. Der Patient wird in halbsitzende Lage gebracht und durch Unterlegen einer Rolle unter die Schulter der Kopf stark nach hinten gebeugt. Der Einschnitt erfolgt je nach der stärkeren Ausbreitung bzw. Vorwölbung rechts oder links. Parallel zum horizontalen Unterkieferast, aber daumenbreit davon entfernt, wird ein 4—5 cm langer Einschnitt gemacht, Haut, Subcutangewebe und Platysma durchtrennt. Dann durchschneidet man vorsichtig die Fasern des M. mylohyoideus zunächst nur in geringer Ausdehnung. Ist ein Absceß mit Bestimmtheit zu erwarten, so wird nun eine geschlossene Kornzange durch die Weichteile eingestoßen. Es entleert sich fast immer stinkender Eiter. Selten sitzt der eigentliche Absceß in der Tiefe der Zungenmuskulatur, was sich schon aus der Schwellung der Zunge zu erkennen gegeben hat. Dann wird die Kornzange dahin gerichtet. Ist der Absceß eröffnet, so wird die Kornzange gespreizt und ein dickes Gummi-Drainrohr eingelegt. Bei schweren Streptokokkenphlegmonen findet man auch bei Mundbodenphlegmonen häufig keinen Eiter.

c) Die Eingriffe bei der Ranula.

Die Ranula stellt in der weitaus größten Mehrzahl der Fälle eine cystische Geschwulst (häufig durch Trauma entstanden) der Glandula sublingualis dar. Angeborene Cysten kommen selten vor, haben auch meistens mit den Speicheldrüsen nichts zu tun, sondern gehen mit größter Wahrscheinlichkeit von zurückgebliebenen Resten der Verzweigungen des Ductus thyreoglossus aus (NEUMANN). Ihr Sitz in der Zunge und die Auskleidung der Cyste mit Flimmerepithel macht diese Erklärung NEUMANN'S sehr wahrscheinlich. Die Ranula dagegen sitzt in den vorderen Abschnitten des Mundbodens seitlich, hat eine dünne durchscheinende Wand und enthält meist eine klare, oft gelblich gefärbte, schleimige Flüssigkeit. Seltener ist sie dickflüssig oder mehr gallertig. Differentialdiagnostisch kommen Dermoid- und gutartige Geschwülste, Angiome und Lipome des Mundbodens hauptsächlich in Frage. Die Ranula stellt wahrscheinlich eine Retentionscyste der Gl. sublingualis vor. Gegenüber den Cysten der Gl. sublingualis sind die der beiden anderen großen Speicheldrüsen sehr viel seltener. Nicht allzu selten wird allerdings die Vorwölbung einer cystischen Geschwulst in der Gegend der Gl. submaxillaris, d. h. also am seitlichen Mundboden, beobachtet. Es hat sich aber herausgestellt, daß diese Cysten fast immer von der Gl. sublingualis, und zwar von den Fortsätzen der Drüsen, die durch die Mundbodenmuskulatur hindurchreichen, ihren Ausgang nehmen (MORESTIN). Es handelt sich also tatsächlich um Cysten der Gl. sublingualis.

Die Behandlung der *Ranula* kann nur eine operative sein, und zwar wird am besten die Cyste vollständig entfernt. Injektionsbehandlung mit ätzenden Flüssigkeiten und teilweise Entfernung der Cyste führen fast nie zu einem Dauererfolg. Bei kleinen Cysten ist die Ausschälung vom Mund aus ausreichend. Die Schleimhaut wird vorsichtig gespalten, bis die Cystenwand zum Vorschein kommt, dann vorsichtig von der Cystenwand abgelöst, um eine Verletzung der Cyste zu verhüten, da bei entleertem Sack die Grenzen nur sehr schwer festzustellen sind. Gelingt es, den Schleimhautüberzug soweit zurückzuschieben, wobei man nicht durch die Anlage eines zu kleinen Schnittes die Ausschälung in unverletztem Zustand gefährden soll, so kommt schließlich der meist kleine Stiel, der die Cyste mit der Speicheldrüse verbindet, zum Vorschein. Erscheint diese im übrigen unverändert, so genügt es, den Stiel abzubinden und die Cyste allein zu entfernen. Bei *größeren Cysten* und besonders dann, wenn die Drüse nach Freilegung selbst cystisch verändert erscheint, ist es zweckmäßig, die Drüse selbst auszuschälen und mit der Cyste zusammen zu entfernen. Während man bei kleineren Cysten mit einer örtlichen Novocainumspritzung auskommt, ist es bei größeren Cysten besser, die Mundbodeninfiltration nach BRAUN vorzunehmen (s. S. 698). Die Operationswunde wird bis auf einen kleinen eingelegten Jodoformgazedocht vernäht. Bei *großen Cysten*, die am Mundboden erscheinen und gelegentlich bis zu den großen Gefäßen und unter dem Kieferwinkel nach abwärts bis in die Gegend der Clavicula reichen können, die noch dazu häufig zwerchsackartig gebaut sind, muß selbstverständlich der Eingriff von außen vorgenommen werden. Der Zwerchsack kommt dadurch zustande, daß ein Teil der Cyste im Munde oberhalb, ein Teil unterhalb des Mundbodens gelegen ist. Nur ganz selten handelt es sich um Cysten der Gl. submaxillaris. Diese ist häufig nur sekundär beteiligt, d. h. durch Druck der großen Sublingualiscyste gedrückt und verlagert. Je nach Ausdehnung der Cyste, die man unter Umständen zunächst gar nicht genau feststellen kann, wird der Cystensack zunächst am Hals durch einen bogenförmigen Schnitt, wie er etwa zur Unterbindung der A. lingualis vorgeschrieben ist (s. S. 156), freigelegt. Reicht der Sack sehr weit nach unten, so muß unter Umständen ein Längsschnitt hinzugefügt werden. Unter größter Vorsicht wird der Sack, der oft ziemlich dünnwandig ist, zunächst auf der Vorderseite, dann nach hinten und unten freigelegt und von der Unterlage abgelöst, bis er schließlich so weit gestielt ist, daß

man ihn an der Zwerchsackeinschnürung in der Mundbodenmuskulatur verschwinden sieht. Da es gewöhnlich nicht gelingt, ihn von unten vollständig zu entfernen, so ist es besser, von einem zweiten Einschnitt vom Mund aus den oberen Teil des Zwerchsackes samt der Gl. sublingualis stumpf auszulösen, wodurch dann die Entfernung der Cyste restlos gelingt. Will man die Asepsis des äußeren Schnittes nicht gefährden, so kann man den Eingriff, nachdem der Tumor bis zum Mundboden ausgelöst ist, nach Unterbindung des Sackes an dieser Stelle und Abtragen des unteren Teiles, abbrechen, die Wunde vernähen und nach abgeschlossener Wundheilung den Sack aus der Mundhöhle nach Einschneiden der Mundschleimhaut samt dem anhängenden Teil der Glandula sublingualis entfernen.

14. Die Eingriffe am Gaumen und an den Kiefern.

a) Die Eingriffe bei der Gaumenspalte.

(v. LANGENBECK, VEAU, ERNST, AXHAUSEN.)

a) Geschichtliches.

Der Verschuß der die Sprache und Nahrungsaufnahme störenden Gaumenspalte wurde zuerst durch Obturatoren besorgt. Schon HIPPOKRATES soll einen Obturator verwendet haben. Im 16. Jahrhundert wurden Obturatoren wahrscheinlich zum Verschuß syphilitischer Gaumenspalten oder Gaumendefekte verwendet. Für die angeborene Gaumenspalte scheint der erste Obturator von FAUCHARD (1728) konstruiert worden zu sein. Ein brauchbares Modell stammt aber erst von SUERSEN (1864) und neuere Modelle sind von WOLFF und SCHILDSKY (1881) empfohlen. Die operative Behandlung der Gaumenspalte beginnt mit dem Jahre 1816. Zuerst hat v. GRÄFE und nach ihm ROUX durch Anfrischung der Wundränder und Zusammennähen derselben die Gaumenspalten zum Verschuß zu bringen versucht. Die Erfolge scheinen nicht ermutigend gewesen zu sein. Erst KRIMMER (1824) ist es gelungen, durch plastische Verschiebung der Schleimhaut der einen Gaumenseite den Defekt zu decken. Von größerer Bedeutung sind erst die Arbeiten DIEFFENBACHS (1834/48), der nicht nur bei kleineren Spalten durch Anfrischung und Naht, sondern auch durch die Anwendung von seitlichen Spannungsschnitten und Abmeißelung der waagerechten Gaumenplatte die Gaumenspalten erfolgreich verkleinerte. Grundlegend für die ganze Folgezeit bis in unsere Tage wurden jedoch auf dem Gebiete der Gaumenspaltenoperation die Arbeiten von BERNHARD v. LANGENBECK (1861). Durch Ablösung des mukösioperiostalen Gaumenüberzuges und Verschiebung der vollständig beweglich gemachten Lappen gelang ihm der Verschuß der Gaumenspalten wesentlich besser als seinem Vorgänger. Die Methode v. LANGENBECKS ist bis heute, wenn auch oft mit einigen Abänderungen, eine der erfolgreichsten geblieben und auch die letzte größere Aussprache auf dem deutschen Chirurgenkongreß 1925 brachte die Vorzüge der LANGENBECKSchen Methode zum Ausdruck. Die Abänderungen waren folgende: Zuerst wurde die Abtragung des Hamulus pterygoideus vorgeschlagen (ROUX, BILLROTH). Dann wurde bei breiteren Spalten eine künstliche Annäherung der beiden Gaumenspaltenränder der Operation vorausgeschickt (SÉBILLEAU, CODIVILLA, HELBING, BROPHY, SCHOEMAKER). Diese Annäherungen hatte, wie schon oben erwähnt, DIEFFENBACH bereits erstrebt. Die späteren Chirurgen griffen mit ihren Operationen entweder an den Processus alveolares oder noch höher an den Kiefern an. Die Verschiebung wurde entweder durch operative Ablösung oder durch langsam wirkende Apparate vorgenommen oder beides wurde miteinander vereinigt. Die operativen Verfahren sind fast alle wieder aufgegeben worden, und zwar deshalb, weil schwere Veränderungen des Gaumens und Störungen der Zahnentwicklung die Folge waren. Auch die Anwendung von Apparaten zur Verschmälerung der knöchernen Spalte wird aus demselben Grunde kaum noch geübt. Mit dieser Methode konkurriert die Verwendung *zahnärztlicher Apparate*, die, an überkappten Zähnen befestigt, gleichfalls das Ziel verfolgen, die Processus alveolares einander zu nähern und damit die Spalte zu verengern (SCHRÖDER, PFAFF). PFAFFS Methode erscheint am geeignetsten, da sie eine parallele Verschiebung der beiden Alveolarfortsätze und damit der Gaumenplatten nach der Mitte gewährleistet (WEGNER). Alle diese Verfahren dürfen nicht als eigene Behandlungsmethoden der Gaumen-

spalten gelten, sondern sind als *vorbereitende Maßnahmen* für die gleichzeitig oder später auszuführende LANGENBECKsche Operation zu denken. Sie kommen nur bei besonders breiten Spalten, zumal wenn wenig Material zur Verfügung steht, zur Anwendung. Will oder kann man die Verengerung der Gaumenspalte durch Annäherung der knöchernen Anteile der eigentlichen Operation nicht vorausschicken, so muß eines der Verfahren erwogen werden, wie sie in Form von Plastiken oder Transplantationen von den verschiedensten Autoren angegeben worden sind. Das zur Plastik nötige Material wurde aus der näheren oder weiteren Umgebung, auch von entfernteren Körperabschnitten, herangeholt. So verwendete ROSE die Schleimhaut der Oberlippe, LANNELONGUE und SABATIER die Schleimhaut des Vomer, THIERSCH Wangenschleimhaut, GERSUNY Schleimhaut der Zunge, KRASKE die Nasenmuschel, ROTTER und NUSSBAUM (1849) einen Stirnhaut-Periostlappen, PAYR empfahl Halshaut, v. EISELSBERG verpflanzte Haut vom Oberarm in die Spalte. Wenn auch die Bestrebungen, den Spalt anatomisch zu schließen, in einer größeren Anzahl von Fällen mit diesem oder jenem Verfahren gelang, so blieb hinter diesem anatomischen Erfolg leider häufig der funktionelle wesentlich zurück. Die Ursache dafür liegt einerseits in der ungenügenden Länge des operativ hergestellten weichen Gaumens, der die hintere Rachenwand nicht erreicht, andererseits in der mangelhaften Muskel- und Nervenversorgung und der dadurch bedingten Unbeweglichkeit des Gaumensegels. ERNST hat besonders darauf aufmerksam gemacht, daß der Mesopharynx nicht genügend verengert ist, und infolgedessen die Störungen der Sprache weiter bestehen können. Versuche, auch den funktionellen Erfolg der Gaumenspaltenoperation besser zu gestalten, sind in größerer Zahl gemacht worden, hauptsächlich dadurch, daß man den Zeitpunkt der Operation möglichst ins Säuglingsalter verlegte (JUL. WOLFF und seine Schüler), um eine günstige Entwicklung des Gaumens und seiner Muskulatur zu erzielen. Zweifellos ist dieser Gedanke richtig, wird aber von vielen Chirurgen abgelehnt wegen der Gefahr des zu großen operativen Eingriffs beim Säugling. Andere Versuche, den funktionellen Erfolg zu verbessern, sind dadurch gemacht worden, daß man den Abschluß zwischen Gaumensegel und hinterer Rachenwand auf andere Weise erreichen wollte. So schlug PASSAVANT schon 1864 eine Rücklegung des Gaumensegels durch eine Gaumensegelschlundnaht vor. SCHÖNBORN empfahl 1874 die plastische Verbindung des Gaumensegels mit der hinteren Rachenwand, durch einen aus der hinteren Rachenwand gebildeten und in die Spalte eingefügten, gestielten Schleimhautlappen. Diese Methode wurde von ROSENTHAL 50 Jahre später wieder empfohlen. KÜSTER versuchte eine plastische Verlängerung der Uvula, einen Vorschlag, den auch HELBING später machte. ERNST will die Verkleinerung des Mesopharynx dadurch erreichen, daß er die DIEFFENBACHschen Entspannungsschnitte nach hinten bis an die hintere Rachenwand fortsetzt, unter gleichzeitiger Ablösung der Muskulatur, Gefäße und Nerven. Dadurch, daß die Schnitte längere Zeit tamponiert werden, füllen sie sich mit Granulationsgewebe aus und die beiderseitigen Ränder werden durch Narbenschumpfung einander wieder genähert. Grundsätzlich anders als v. LANGENBECK versuchte LANE (1902) die Gaumenspalte zu verschließen. Seine Methode scheint jedoch, abgesehen von einzelnen Autoren, die sich ihrer bedienen, keine weitere Verwendung gefunden zu haben. Die Methode krankt an mehreren Nachteilen. Erstens ist sie nur im Säuglingsalter anwendbar und stellt einen relativ großen Eingriff dar, dann wird der nur am Spaltrand gestielte Lappen oft gleich ganz oder teilweise nekrotisch und schließlich bleibt eine längere Zeit bestehende Wundfläche zurück, die sich erst allmählich epithelisieren muß. Wie die funktionellen Erfolge sind, läßt sich nicht ohne weiteres feststellen, doch muß man zum mindesten annehmen, daß die Muskulatur des ja in der Mittellinie nicht verengerten Gaumensegels zum mindesten nicht voll wirksam ist. Auf alle die Abänderungsverfahren LANES kann hier nicht eingegangen werden. Auf die ausführliche Darstellung des LANESchen Verfahrens bei HELBING sei hingewiesen.

Wir schildern im folgenden die Uranoplastik nach v. LANGENBECK, wie sie an der PAYRSchen Klinik geübt wurde.

β) Der Verschuß der Gaumenspalte nach v. LANGENBECK.

Voraussetzung für das Gelingen einer Uranoplastik ist:

1. eine sorgfältige Vorbehandlung,
2. eine gute Lagerung des Kranken und
3. eine weitgehende Ablösung des weichen Gaumens von seiner Unterlage.

In der Vorbehandlung sind entzündliche Vorgänge im Nasen- und Rachenraum zu beseitigen, müssen erkrankte Rachen- und Gaumenmandeln behandelt werden. Die vergrößerte Rachenmandel wird am besten in der Vorbereitungszeit entfernt. Kranke Zähne müssen plombiert oder beseitigt werden. Sind diese Vorbereitungen getroffen, so sind am Tage vor der Operation ein oder zwei passende Kiefersperrer nach PAYR auszusuchen. Sie müssen so angepaßt werden, daß die für den Druck auf die Zähne bestimmten Teile in ihrer Entfernung der Kieferbreite genau entsprechen.

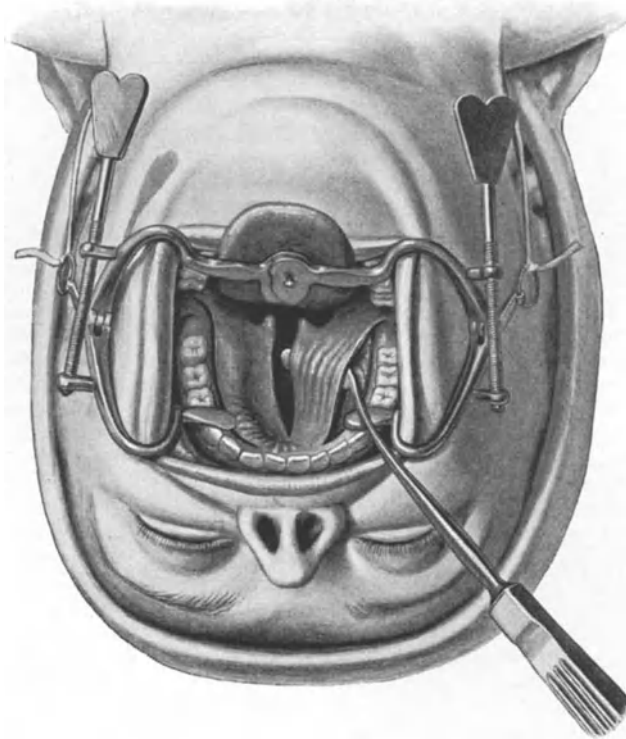


Abb. 497. Der Gaumenspaltenverschluß nach v. LANGENBECK. I.
Die Schnitttrichtung durch die Schleimhaut auf dem Alveolarfortsatz ist links angedeutet. Rechts ist bereits die teilweise Ablösung der Weichteile mit dem scharfen, gekrümmten Elevatorium erfolgt.

Die zweite Vorbedingung des Erfolges beruht auf guter Lagerung mit ausreichendem Zugang zum Gaumen.

Der Kranke wird in Rückenlage so auf den Tisch gelegt, daß der Kopf vollständig frei über die Kante herüberraagt. Unter den Kopf kommt dann ein Kopfgestell, das in der Höhe verstellbar ist und so eingestellt wird, daß der davor sitzende Operateur einen bequemen Einblick gegen den Gaumen des Kranken hat. Ist eine solche Kopfstütze nicht vorhanden, so kann ein Gehilfe oder eine Schwester, die unter dem Tisch auf einem niedrigen Schemel sitzt, den Kopf halten und auf Wunsch des Operateurs bewegen. Als Schmerzbetäubung wird im allgemeinen die Inhalationsnarkose bevorzugt, da es sich ja fast ausschließlich um Kinder handelt. Die Narkose wird mit Chloräthyl begonnen, bevor der Kranke in die richtige Operationslage gebracht ist. Erst wenn er schläft, wird

die geschilderte Lage hergestellt und der Kiefersperrer eingesetzt, aufgeschraubt und dann mit Bändchen um den Kopf befestigt. Bevor die Operation beginnt, vertauscht der Narkotiseur seine Instrumente zur Tropfnarkose mit dem JUNKERSCHEN *Apparat*, an dem statt der Maske ein etwa 5 mm freie Lichtung messendes, rechtwinklig gebogenes Metallrohr angebracht ist. Das Ende dieses Rohres wird noch mit einem Gummischlauch um etwa 15 cm verlängert, um es, ohne Schleimhautverletzungen zu machen, in die Nase einführen zu können. Als Narkoticum verwendet man am besten Äther. Um die oft unangenehme Blutung aus den nun folgenden Einschnitten am weichen Gaumen möglichst zu vermeiden, spritzt man die Ränder des weichen Gaumens am Alveolarfortsatz entlang mit einer $\frac{1}{2}\%$ igen Novocain-Suprareninlösung ein, und zwar vorn in der Mittellinie beginnend, hinten bis in die seitlichen Teile des weichen Gaumens hinein.

Nach kurzem Abwarten kann der Eingriff beginnen. Man schneidet parallel zum Zahnfleischrand und etwa 5 mm davon entfernt, vorn etwa 1 cm von der Mittellinie seitlich anfangend, die Schleimhaut durch (Abb. 497). Hat man den letzten Molaren erreicht, so folgt man auch hier dem etwas nach außen reichenden Alveolarfortsatz und führt den Schnitt noch ein Stück weit durch den weichen Gaumen fort. Dann wird eines der abgebildeten Elevatorien PAYRS (Abb. 501) in den Wundrand eingesetzt, und unter größter

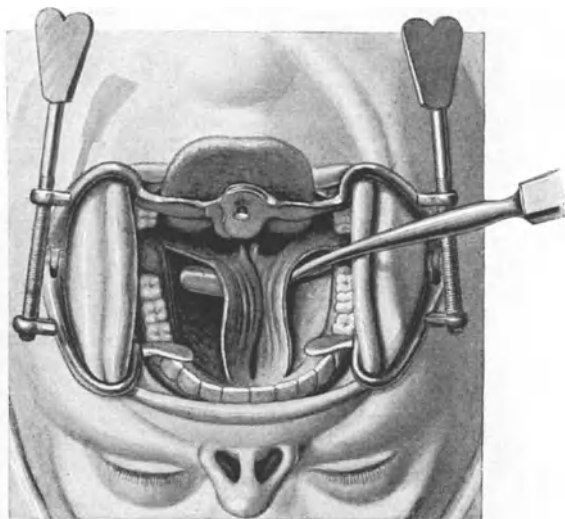


Abb. 498. Der Gaumenspaltenverschluss nach v. LANGENBECK. II. Die beiderseitigen Weichteillappen sind genügend mobilisiert, d. h. sie lassen sich, auf ein Elevatorium aufgeladen, ohne jeden Zug in der Mittellinie aneinanderlagern.

Vorsicht löst man langsam, sich immer gegen den Knochen haltend, die Schleimhaut vom Alveolarfortsatz. Da die Schleimhaut und das Periost des harten Gaumens sehr fest auf der Unterlage haften, was man an einem stärkeren Widerstand bei der Ablösung bemerkt, so vertauscht man bei der nun folgenden Ablösung des Gaumenüberzuges das stumpfe Elevatorium mit einem ebenso gebauten Raspatorium. Hierbei ist jedoch große Vorsicht anzuwenden, um die Weichteile dabei nicht einzuschneiden. Auch bei der Benutzung dieses Instrumentes muß man sich dauernd hart an den Knochen halten. Besonders bei der Ablösung des hinteren Abschnittes ist die größte Vorsicht geboten, um nicht die A. palatina major oder eine der kleineren Gaumenarterien, die hinter dem letzten Molaren austreten, zu verletzen. Sind die Weichteile auf der einen Seite abgelöst, so wird auf der anderen Seite ebenso vorgegangen. Ist auch das vollendet, so darf man nicht eher mit der Anfrischung und Naht beginnen, als bis die Ablösung der Weichteillappen so weit gelungen ist, daß man sie vollständig, und zwar in ganzer Ausdehnung, übereinander schieben kann. Zu dem Zweck lädt man die beiden Lappen auf ein gekrümmtes Elevatorium und hebt sie etwas von der Unterlage ab, *bis sie übereinander gleiten* (Abb. 498). Sehr häufig genügt die Ablösung der gestellten Forderung noch nicht und es ist daher oft notwendig, sie, besonders im hinteren Abschnitt, noch einmal fortzusetzen. Gelingt das auch mit dem schneidenden Elevatorium nicht, so müssen die Weichteile gelegentlich vom Hamulus pterygoideus mit dem spitzen Knochenmesser abgetrennt werden. Nur bei guter Beleuchtung und guter Übersicht darf man das Messer gegen den Hamulus gerichtet einsetzen, da an seiner Basis die A. palatina maj. austritt. Man soll daher möglichst den vorderen Teil der Basis verschonen. Die Durchschneidung der A. palatina maj. ruft 1. eine sehr unangenehme Blutung

hervor und 2. kann dadurch die Ernährung des Lappens gefährdet werden. Während des ganzen Verlaufs der bisherigen Operation mußte darauf geachtet werden, daß sich nicht zu viel Blut im Nasen- und Rachenraum ansammelte. Es ist daher jede Operationspause des Operateurs von den Gehilfen dazu zu benutzen, mit einem Stieltupfer oder besser mit einem elektrisch betriebenen Saugapparat das Blut zu entfernen. Ist die Ablösung der Weichteile vom knöchernen Gaumen und die Beweglichmachung auch der hinteren Gaumenabschnitte so weit gelungen, daß sie nun der oben geschilderten Forderung entspricht, so wird die Anfrischung der Spaltränder ausgeführt. Man faßt mit einer langen chirurgischen Pinzette den hinteren Spaltrand an der geteilten Uvula, stößt etwa 1 mm vom Rand ein spitzes, doppelschneidiges Messer parallel zum Spaltrand durch die Weichteile und schneidet nun unter sägenden Zügen, zunächst nach hinten fortschreitend, einen etwa 1 mm breiten Rand der inneren Spaltrbegrenzung ab (Abb. 499). Auch die

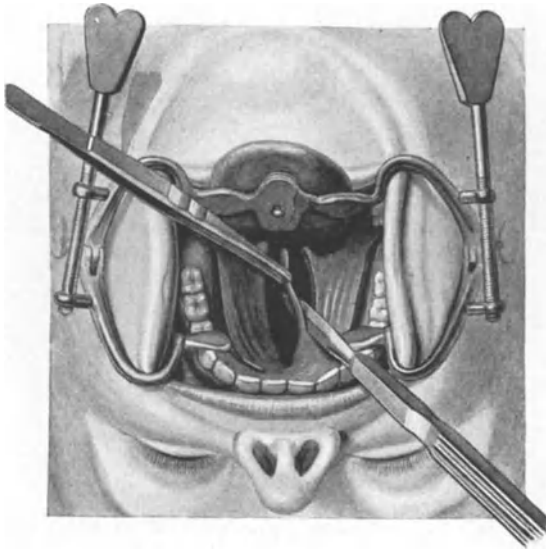


Abb. 499. Der Gaumenspaltenverschluß nach v. LANGENBECK. III. Anfrischung des Gaumenspaltenrandes mit dem doppelschneidigen Messer.

Uvula wird auf diese Weise angefrischt. Dann führt man das Messer zurück und frischt auf dieselbe Weise, das abgetrennte Stück im Zusammenhang lassend, auch den vorderen Rand des Spaltes an. Dieselbe Anfrischung erfolgt dann auf der Gegenseite. Die Anfrischung der Spaltränder wird heute nach dem Vorschlag von VEAU (s. S. 673) u. a. ohne Gewebsverlust durch Aufspreizen des Gewebes am Spaltrand, bis man die Muskulatur erreicht hat, besorgt. Nun kann die Verschlußnaht beginnen. Mit den besonders gebauten, gekrümmten Nadelhaltern nach v. EISELSBERG und halbkreisförmig gekrümmten Nadeln, die mit feinem Silberdraht versehen sind, wird die Naht ausgeführt (Abb. 500). Man beginnt am besten hinten im Bereich der Uvula und hat darauf zu achten, daß der angefrischte Wundrand in ganzer Dicke in den Bereich der Naht fällt. Die Nadel wird etwa 2 mm

weit vom Wundrand auf der Schleimhautseite des einen Wundrandes ein-, auf der Schleimhautseite des anderen Wundrandes ausgestochen. Der Draht wird zunächst nicht geknüpft, sondern lang gelassen; die beiden Enden werden mit einer Arterienklemme zusammengefaßt. So folgt Naht auf Naht, jede von der anderen etwa $\frac{1}{2}$ — $\frac{3}{4}$ cm entfernt. Alle Drähte bleiben lang. Um ihrer zum Knüpfen leicht habhaft zu werden, legt man immer eine zum rechten, die andere zum linken Mundwinkel heraus. Ist die vorderste Naht gelegt, so beginnt man mit dem Knüpfen wieder zunächst hinten. Um die Wundränder gut adaptieren zu können, werden von einem Gehilfen 2 kleine, spitze, einzinkige Haken in den Wundrand eingesetzt und diese etwas nach außen gekrempelt. Die Nähte dürfen nicht zu fest angezogen werden, da sie sonst gleich durchschneiden. Die Drahtenden werden mehrmals umeinandergedreht. Besonders im hinteren Drittel und in der Mitte der Naht ist auf gutes Aneinanderpassen der dicken Weichteilwundränder Wert zu legen. Ist die Naht vollendet, so werden die Drahtenden bis auf etwa 1 cm Länge abgeschnitten, noch einmal nachgesehen, und mit einer kleinen Zange etwas fester gedreht und dann nach der Gaumenseite umgebogen, damit sie den Kranken nicht belästigen. Liegen die Wundränder gut aneinander, so wird die Operation dadurch abgeschlossen, daß man den Wundrand mit Jodoformpulver bestreut. Da sich unter dem genähten Gaumen reichlich Blut angesammelt hat, so ist darauf zu achten, daß dieses Blut nicht verschluckt oder aspiriert wird. Daher wird der Kranke, nachdem der Kiefersperrer entfernt ist und nachdem seine Hände befreit sind, am Kopf gefaßt und möglichst rasch aufgerichtet und vorn übergebogen, dann läuft das angesammelte Blut aus Nase und Mund heraus.

Die *Nachbehandlung* der Kranken ist von Bedeutung, die Ernährung darf für einige Tage nur flüssig sein und muß mit einem Löffel oder Röhrchen stattfinden. Nach jeder Nahrungsaufnahme ist der Gaumen durch vorsichtiges Abspritzen mit warmer Kochsalzlösung zu reinigen. Man kann auch den Wundrand mit Cantharidentinktur betupfen. Trotz bester technischer Ausführung kommt es gelegentlich doch zu einer Wundinfektion, die am häufigsten im mittleren oder hinteren Abschnitt Veranlassung zum Durchschneiden der Nähte gibt. Eine augenblickliche Behandlung dieser Störung ist leider nicht möglich. Geht die Spalte wieder auf, so kann nur eine spätere Operation helfen. Im allgemeinen schließen sich die seitlichen Lücken rasch per granulationem.

Entsteht eine seitliche *Fistel* im Bereiche der

Entspannungsschnitte, was nach Verschluß besonders breiter Spalten nicht selten vorkommt, so muß auch diese später operativ geschlossen werden. Der Verschluß gelingt meistens durch Anfrischung der Fistelumgebung. Man umschneidet vorsichtig den Fistelrand, löst von diesem Schnitt die Schleimhautränder vorsichtig ab und stülpt sie in die Tiefe ein, wo man sie, wenn es geht, durch 1 oder 2 Nähte vereinigt. Die so ent-

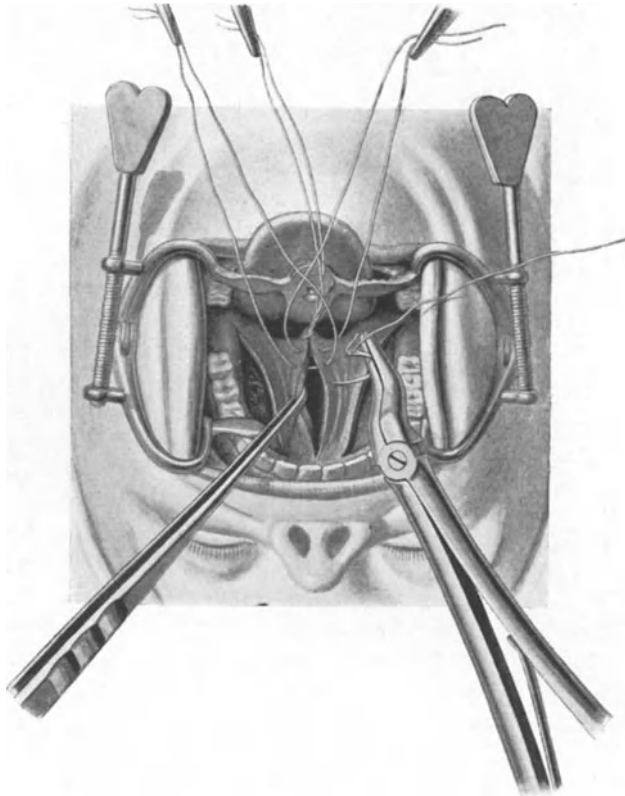


Abb. 500. Der Gaumenspaltenverschluß nach v. LANGENBECK. IV. Art der Nahtführung mit dem Nadelhalter nach v. EISELSBERG. Es wird feiner Silberdraht verwendet.

standene Wunde wird durch einen in der Umgebung gebildeten, einfach oder doppelt gestielten Schleimhautlappen geschlossen. Geht die Gaumenspalte, wie sehr häufig, nur im mittleren Abschnitt auf, so schließt sie sich verhältnismäßig selten im weiteren Verlaufe von selbst wieder. Besteht keinerlei Spannung und ist die Lücke klein, so kann der Versuch gemacht werden, nach sparsamster Anfrischung der Wundränder, sie mit einer durchgreifenden feinen Silberdrahtnaht miteinander in Berührung zu bringen. Besteht aber die geringste Spannung, oder ist die Lücke durchgängig bis zur Uvula, so muß nach vollständiger Abheilung, am besten erst nach Verlauf eines Vierteljahres oder noch später, der Eingriff wiederholt werden. Ist bei der ersten Operation viel Gewebe verloren gegangen, so daß die LANGENBECKSCHE Methode von vornherein aussichtslos erscheint, so muß eine plastische

Deckung unter Heranziehung eines Lappens aus der weiteren Umgebung versucht werden.

Liegen die Verhältnisse für die LANGENBECKSche Operation schon von Anfang an sehr ungünstig, so sind die vorbereitenden Maßnahmen durch den Zahnarzt erwünscht. Es hat sich gezeigt, daß im Kindesalter, nach Aufsetzung von Goldkappen über die Zähne und einem daran angebrachten Schraubenapparat, wie ihn zuerst SCHRÖDER, dann PFAFF anwendete, eine Annäherung des Alveolarfortsatzes und damit der knöchernen Gaumenplatte möglich ist, so daß dann die LANGENBECKSche Operation zur Ausführung gebracht werden kann. Nach vollständiger Abheilung der Gaumenspalte können dann die Zahnreihen wieder auseinandergebracht werden, um die Artikulation der Zähne wiederherzustellen.

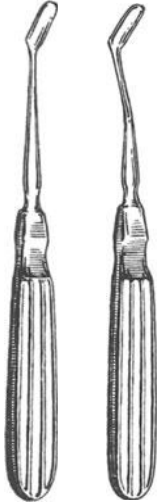


Abb. 501. Elevatorien zur Ablösung der Weichteile am harten Gaumen. (Nach PAYR.)

γ) Die Ursache der Mißerfolge des Verschlusses nach v. LANGENBECK und einige Verbesserungsvorschläge.

Der *Erfolg oder Mißerfolg* des Gaumenspaltverschlusses nach v. LANGENBECK hängen zunächst von den gegebenen Verhältnissen ab. Je breiter und länger die Spalte, desto schwieriger ist naturgemäß der Verschuß. Von Bedeutung ist der Zustand der Gaumenweichteile. Im 1. Lebensjahre sind sie nach VEAU am geeignetsten zum Verschuß, später fangen sie dann an zu schrumpfen infolge der Untätigkeit der Muskulatur. So entstehen häufig dünne, kurze Lappen, die sich auch beim Sprechen kaum bewegen. Manchmal bleiben allerdings auch bei älteren Kindern kräftig entwickelte und gut bewegliche Gaumenweichteile bestehen. Es ist natürlich, daß die Vereinigung der Spaltränder in allen Fällen, in denen die Weichteile kräftig und muskulös sind, wesentlich leichter gelingt, als bei atrophischen und starren Spaltanteilen. Von der bleibenden Nahtvereinigung ist aber der *anatomische Erfolg* des Eingriffes weitgehend abhängig. Schmale Berührungsf lächen bieten der unvermeidlichen Infektion des genähten Spaltlandes keinen nennenswerten Widerstand. Der Infektion fallen leider aber auch technisch einwandfrei ausgeführte Spaltverschlüsse zum Opfer, d. h. solche, bei denen bei reichlich vorhandenen und gut ernährten Spaltrandabschnitten eine genügende Ablösung der Weichteile und eine spannungslose Naht gelungen war. Die Ursache für diese Mißerfolge müssen in der Anlage des Eingriffes selbst ihren Grund haben. Daher sind schon kurz nach der Veröffentlichung der Technik durch v. LANGENBECK Versuche gemacht worden, unter möglichst günstigen Verhältnissen zu operieren. Man findet sie zweifellos am besten in den ersten Lebensmonaten. Der Ausführung stehen aber, wie schon erwähnt, die für den Säugling zu großen Operationsgefahren entgegen. Daher hat man versucht, durch breites Anfrischen der Spaltränder, durch weitergehendes Ablösen der Brückenlappen im vorderen oder im hinteren Abschnitt oder durch Abschlagen des Hamulus die Möglichkeiten zu einer breiteren Berührung der Wundränder zu schaffen und damit zur Sicherung des Nahtverschlusses beizutragen.

1. Die Gedanken VEAUS.

Durch die eben genannten Maßnahmen ließ sich wohl bei vielen Spaltverschlüssen die Nahtsicherung erhöhen, aber der wichtigste Grund des Aufgehens der Naht, die Wirkung der Infektion, konnte dadurch auch nicht ausgeschaltet

werden. Da an ein keimfreies Operieren nicht zu denken ist, so müssen die günstigen Angriffspunkte für die Keime möglichst verringert werden. Dies war einer der Grundgedanken VEAU's (1922). Nach seiner Ansicht liegt in der Art der Brückenlappenbildung von v. LANGENBECK's ein schwerer Fehler. Wenn die Ablösung der Gaumenweichteile nach Ausführung der seitlichen Einschnitte von den Gaumenplatten gelungen ist, die Spaltränder angefrischt und die Lappen auch von den hinteren Rändern der Gaumenplatten abgetrennt sind, verlieren die Brückenlappen restlos ihren Halt und sinken nach der Mundhöhle zu herab. Wird nun nach den Vorschriften v. LANGENBECK's eine Naht der Brückenlappen durchgeführt, so findet zwar ein Verschluß in der Mittellinie statt, aber die vereinigten Lappen sind vom Gaumen abgelöst, hängen in die Mundhöhle herunter und oberhalb der vereinigten Brückenlappen ist eine ausgedehnte, durch keinen Epithelbelag geschützte Wundfläche, in der sich das Nasensekret mit geronnenem Blut zu einer schwer infektiösen Masse sammelt und dadurch die große Höhle infiziert. Da die Naht keine Unterlage hat, so besteht die Gefahr der Fadeneiterung, der Randnekrose und des Aufgehens. Aber selbst, wenn die Naht nicht aufgeht, so ist der Anschluß der in die Mundhöhle herunterhängenden Lappen an den harten Gaumen in Frage gestellt, zum mindesten der doppelseitige Anschluß. Wenn er schließlich unter Umständen nach einigen Nachhilfen gelingt, so bleibt häufig ein stark geschrumpfter Verschluß des Gaumens zurück. Durch die Infektion ist auch die Muskulatur mehr oder weniger unwirksam geworden. Wenn also der *anatomische Enderfolg* bis zu einem gewissen Grade befriedigen könnte, so bleibt der *funktionelle* doch meist äußerst gering. Der starre, in seiner Bewegung beeinträchtigte weiche Gaumen ist nicht imstande, die hintere Rachenwand zu erreichen und den für die Funktion so notwendigen Abschluß zwischen Nasen- und Rachenhöhle zu erzielen. Die notwendige Folge dieser an zahlreichen Kranken festgestellten Mängel der v. LANGENBECK'schen Operation hat VEAU dazu geführt, dieses Verfahren überhaupt aufzugeben. Er hat an dessen Stelle ein von ihm ausgedachtes, die Fehler der früheren vermeidendes Verfahren gesetzt. Der Grundfehler, der durch das Absinken der abgelösten, auf der Rückseite ohne Epithelüberzug bleibenden Brückenlappen bedingt wird, bildet gleichzeitig die Ursache für die Ansammlung infektiöser Stoffe oberhalb der Brückenlappen. Dieser Fehler kann dadurch vermieden werden, daß die Rückseite des Lappens gestützt wird und einen Epithelüberzug erhält. Das gelingt dadurch, daß auch die Weichteile der Nasenseite von den Gaumenplatten abgelöst, durch eine genaue Naht miteinander vereinigt und die so gebildete Decke mit den abgelösten Weichteillappen der Mundseite vereinigt werden. Dadurch wird das Absinken der Gaumenüberzüge in den Mund verhindert, sie bleiben vielmehr durch die Vereinigung mit der Nasenschleimhaut in der Ebene der klaffenden Gaumenplatten. Eine zweite wichtige Neuerung des VEAU'schen Eingriffes ist die feste Vereinigung der beiderseits im Spalttrand durch einfachen Einschnitt, also ohne Opferung von Gewebe, freigelegten Gaumensegelmuskulatur, auf die von ihm größter Wert gelegt wird. Bei seinen zahlreichen Eingriffen hat VEAU die Feststellung gemacht, daß die Anlage seitlicher Entspannungsschnitte, also die Brückenlappenbildung, oft nicht nötig ist, daß zum mindesten die Vereinigung des gespaltenen weichen Gaumens durch die dreischichtige Naht erreicht werden kann.

Es ist zu betonen, daß auch eine vollendete Wiederherstellung des Gaumens mit ausreichend langem und beweglichem, zum Abschluß des Nasenrachenraumes befähigten Gaumensegels nichts nützen kann, wenn der Kranke bereits vor dem Eingriff sich eine, durch die Spaltbildung bedingte, *falsche Sprachtechnik* angewöhnt hatte. Daher schließt VEAU den Gaumen im Verlauf oder am Ende des 2. Lebensjahres, bevor das Kind sich eine falsche Sprachtechnik erworben hat. Es besteht dann die Aussicht, daß die Sprache in etwa 70% der Fälle regelrecht wird. Bei älteren Kindern, die falsch sprechen gelernt haben, muß ein guter Sprachunterricht unter Umständen unter Zuhilfenahme eines Handobturators von GUTSMANN, den auch ERNST empfiehlt, dem Eingriff am besten vorausgeschickt werden. Bei geistig gut entwickelten Kindern gelingt aber auch *nach* dem Eingriff nach guter anatomischer Wiederherstellung die Erzielung einer regelrechten Sprache durch guten Sprachunterricht. Davon konnten wir uns vielfach überzeugen. Die ERNSTSche Schlundrohrverengung scheint die Erlernung der richtigen Sprachtechnik in der ersten Zeit nach dem Eingriff zu unterstützen (s. u.).

Die Grundgedanken VEAUS, die ihn zur Ablehnung des LANGENBECKSchen Verfahrens geführt haben, waren zweifellos richtig. Sie sind wohl auch von der Mehrzahl der Chirurgen übernommen worden. Das gilt aber nicht für die VEAUSche Technik im einzelnen. Sowohl KIRSCHNER, als AXHAUSEN legen Wert auf die Vereinigung der Schleimhautperiostüberzüge der nasalen und oralen Seite, auf die Vereinigung der Muskulatur und auf die Anfrischung der Spaltränder ohne Gewebsverlust. KIRSCHNER verzichtet, wenn möglich, wie VEAU, auf die Entspannungsschnitte, und wenn er sie macht, macht er sie wesentlich kürzer (s. S. 679). AXHAUSEN hält im wesentlichen an der LANGENBECKSchen Plastik fest und bildet ausgedehnte Brückenlappen, deren hinterer Schnitt nach dem Vorgang von ERNST noch ein Stück weit hinter dem Alveolarfortsatz (s. S. 680) geführt wird, und von dem aus eine weitgehende Ablösung der Pharynxschleimhaut und Muskulatur bis zur hinteren Rachenwand erfolgen kann. AXHAUSEN unterbindet außerdem regelmäßig die Aa. palatinae maj.

2. Das Vorgehen ERNSTS.

Auf eine ganz andere Weise hat ERNST (1925), wie eben erwähnt, versucht, durch eine weitgehende Verengung des Schlundrohres die Naht des weichen Gaumens zu erleichtern und dadurch gleichzeitig den Verschluß des Nasenrachenraumes zu ermöglichen. Sind aber die Gaumensegel zu kurz, so müssen die Gaumenweichteile zurückverlagert werden. Die Schlundverengung erreicht er durch eine völlige Beweglichmachung der Überzüge des harten Gaumens. Auch der weiche Gaumen und die seitliche Schlundwand mit der Muskulatur bis zur hinteren Rachenwand müssen beweglich gemacht werden. Das Verfahren hat in den Händen seines Schöpfers gute funktionelle Erfolge erzielt, und jetzt auch weitere Verbreitung gefunden. Von seiten der Chirurgen ist der Einwand gemacht worden, daß die Gefahr einer absteigenden Infektion hinter der abgelösten Rachenschleimhaut droht. Wenn auch eine solche Infektion in der Praxis scheinbar nicht eingetreten ist, also nicht gegen das Verfahren sprechen kann, so ist andererseits die Vorstellung ERNSTS, daß ein tamponierter Raum sich mit Granulationsgewebe ausfüllt, und infolgedessen die Verengung des Schlundrohres dauernd erhalten bleibt, nach den Erfahrungen der pathologischen Anatomen nur bedingt richtig. Selbst wenn der Raum sich durch lange Tamponade mit Granulationsgewebe ausgefüllt hat, kommt schließlich nach Beseitigung der Tamponade bei der Wundheilung eine narbige Schrumpfung zustande. Die Narbenschumpfung führt, aber zweifellos zum Verlust der vorher erreichten Verengung. Als vorläufige Maßnahme zur Unterstützung der Naht kann allerdings die durch das Ablösen erreichte ringförmige Schlundverengung durch Aufhebung des seitlichen Muskelzuges wertvolle

Dienste leisten. ERNST näht den weichen Gaumen dreischichtig, die vom Knochen völlig abgelösten Weichteile des harten Gaumens einfach. Er verzichtet also auf die Verbindung der Rückseite dieser Lappen (wie v. LANGENBECK) mit der Nasenschleimhaut. Dafür drängt er die herunterhängenden Weichteillappen mit einer Celluloidprothese, die an den Zähnen festliegt und einen Gazestreifen trägt, gegen das Gaumendach. So vermeidet er die Ansammlung infektiöser Massen auf der Lappenwundfläche. Um die Celluloidprothese richtig befestigen zu können, operiert ERNST nach Abschluß der ersten Dentition.

AXHAUSEN (1936) hat, wie schon erwähnt, die Verengerung des Schlundrohres nach ERNST in seine Technik übernommen, macht aber kürzere Weichteilschnitte.

3. Das Vorgehen HALLES.

HALLE hat ähnliche Vorschriften gegeben, die auch in einer Rückverlagerung und Verengerung des Schlundrohres gipfeln. Dieses Verfahren wird nicht allgemein angewendet.

4. Das Vorgehen LIMBERG S.

Auf wieder andere Weise hat LIMBERG die nach erfolgter Gaumennaht in der Mittellinie zu kurz geratenen Weichteile zurückverlagert. Er hat die von einem, dem Alveolarfortsatz entlanglaufenden, hufeisenförmigen Schnitt umschnittenen Weichteile des vorher genähten Gaumens von vorn nach hinten bis über den hinteren Rand der knöchernen Gaumenplatten abgelöst und zurückgeklappt. Die *A. palatina maj.* darf dabei nicht verletzt werden. Genügt die genannte Ablösung aber nicht, so muß das Gefäßnervenbündel aus dem Knochenkanal befreit werden. Dazu hat er an den hinteren Rändern der aufsteigenden Gaumenbeine die Rückwand des *Canalis pterygo-palatinus* so weit reseziert, daß das Gefäßnervenbündel befreit wurde. Zur weiteren Beweglichmachung hat er den *Hamulus pterygoideus* an seiner Basis abgemeißelt. Die Gaumenweichteile werden dann mit einer an den Zähnen befestigten Celluloidplatte an den Gaumen gedrängt, und bis zur Anheilung gestützt.

5. Das Vorgehen VAN DER HOFFS.

Wieder anders ist in neuester Zeit VAN DER HOFF vorgegangen. Da auch nach seiner Ansicht der Verlagerung der Gaumenweichteile das durch Knochen und Weichteile festgehaltene Gefäßnervenbündel entgegensteht, hat er die Weichteile aus der Umgebung des Bündels von ihren Knochenansätzen abgelöst. Er löst also nicht nur die Gaumenplatten von der knöchernen Unterlage, sondern auch die übrigen Weichteile, insbesondere die in Betracht kommenden Muskelansätze. Dazu gehören die *Mm. pterygoidei ext. und int.*, die mit schlanken Elevatorien oder Raspatorien vom hinteren Oberkiefertrand, aus der *Fossa pterygoidea*, von der Außenfläche des *Proc. pterygoideus* und vom hinteren Rand des *Os palatinum* abgelöst werden. Sind alle diese Weichteile, auch der Gaumenüberzug in der Mittellinie vom Knochen gelöst, so kann man gegen das Gefäßnervenbündel vordringen. Es wird mit einem stumpfen Häkchen gefaßt und kräftig nach außen gezogen. Nun wird noch der Schleimhaut-Periostüberzug von der Nasenseite des Gaumens abgelöst, und zwar auch von der Hinterseite der Gaumenplatte aus. Ist das alles geschehen, so hängen die gut ernährten Lappen in die Mundhöhle herunter. Die Muskeln der Gaumensegel werden von VAN DER HOFF nicht besonders freigelegt. Eine besonders geartete Naht faßt aber die Muskulatur der beiden Gaumenhälften fest zusammen. Meist genügt eine Muskelnah. Die Nähte an der Nasen- und Mundschleimhaut lassen sich infolge der großen Beweglichkeit der Lappen leicht durchführen. Die Nasenschleimhaut wird mit Catgut genäht. Der abgelöste, zurückverlagerte Gaumenlappen wird nicht besonders befestigt.

d) Die Vorschrift VEAU S beim Verschluß der einfachen Spalte des weichen Gaumens.

Da dieses Verfahren die Grundlage für viele späteren gegeben hat, so soll es hier etwas ausführlicher geschildert werden. Das wesentliche des VEAU S Vorgehens besteht, wie schon oben erwähnt, in einer guten Nahtvereinigung der in 3 Schichten zerlegten Gaumensegel. Die wichtigste der 3 Nähte ist die der Nasenschleimhaut. Die Anfrischung des Spaltrandes erfolgt durch

einfachen Schnitt. Zu diesem Zweck wird zunächst eine REVERDINSche Nadel auf der rechten Gaumenseite in der Nähe des Alveolarfortsatzes eingestochen. Diese Stelle ist durch eine seitliche Vertiefung zwischen dem Alveolarfortsatz

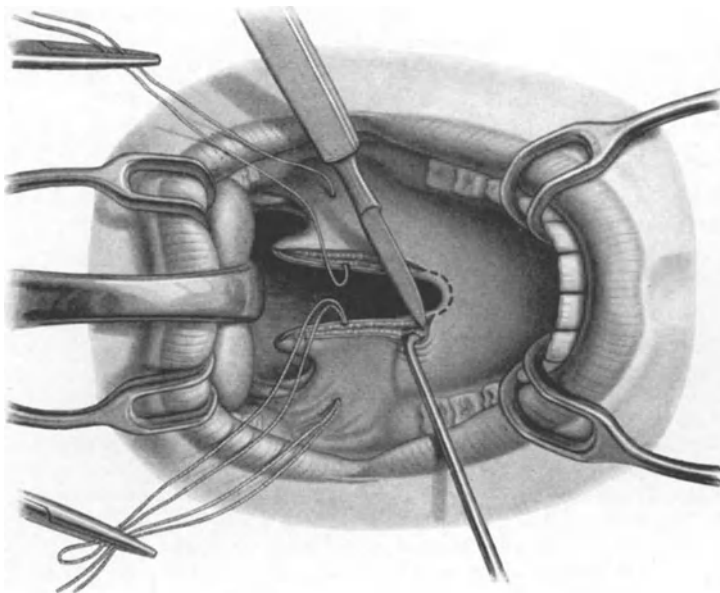


Abb. 503. Der Verschluss des weichen Gaumens nach VEAU. II. Die Spaltung ist auf beiden Seiten vorgenommen. Auf der rechten Seite ist mit der REVERDINSchen Nadel ein dünner Aluminiumbronzedraht durchgezogen worden, dessen Enden mit einer feinen Gefäßklemme gefaßt werden. Auf der linken Seite ist inzwischen ebenfalls von außen nach innen eine REVERDINSche Nadel durchgeführt und der Spaltrand aufgeschnitten worden. Mit der Nadel ist ein feiner Seidenfaden, dessen beide Enden in das Nadelöhr gefaßt wurden, ebenfalls zwischen der hinteren Schleimhaut und der Gaumennuskelatur durchgezogen worden. Es befindet sich also nach innen eine geschlossene Schlaufe. Der Faden wird ebenfalls mit Gefäßklemmen gefaßt und zur Seite gelegt.

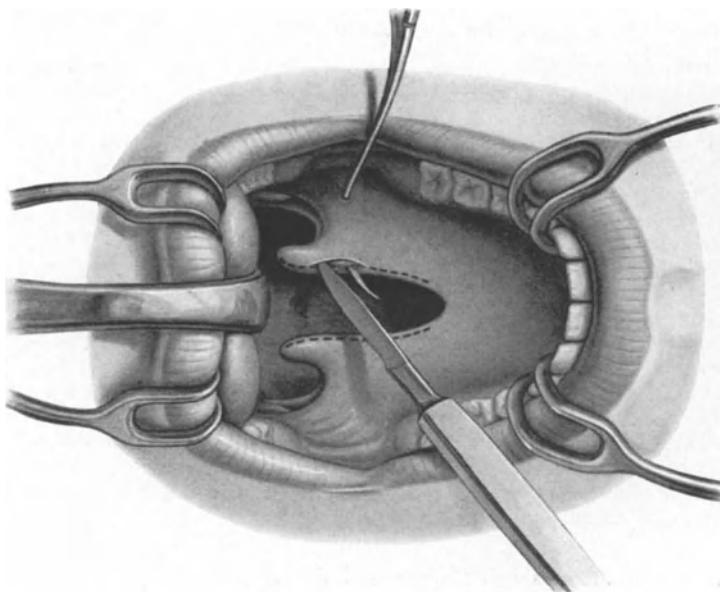


Abb. 502. Der Verschluss des weichen Gaumens nach VEAU. I. Von der seitlichen hinteren Fläche des weichen Gaumens ist eine REVERDINSche Nadel so eingeführt, daß sie zwischen der nasalen Schleimhaut und der Muskelatur durchdringt und etwas vor der Spaltkante zum Vorschein kommt. Diese Nadel dient zunächst zur Spannung der Weichteile, die sich auf diese Weise leicht auf etwas vor der Kante bis in die Muskelatur und bis zum Zäpfchenende aufspalten lassen.

und dem vorderen Gaumenbogen gekennzeichnet (Abb. 502). Die Spitze der Nadel dringt bis unter die Nasenschleimhaut, die durch den eingeführten Zeigefinger vor Verletzung geschützt wird. Die Nadel tritt am Spaltrand aus. Während die Nadel den Spaltrand spannt, erfolgt die Anfrischung des Spaltrandes etwas mehr auf der Mundseite (Abb. 503). Sie wird nach hinten bis zum Zäpfchen, nach vorn

bis in den Spaltwinkel durchgeführt. Ist die Aufspaltung auf der einen Seite vollendet, so wird in das Ohr der REVERDINSchen Nadel ein Draht gefaßt und nach außen durchgezogen. Die beiden Enden des langen Drahtes werden mit

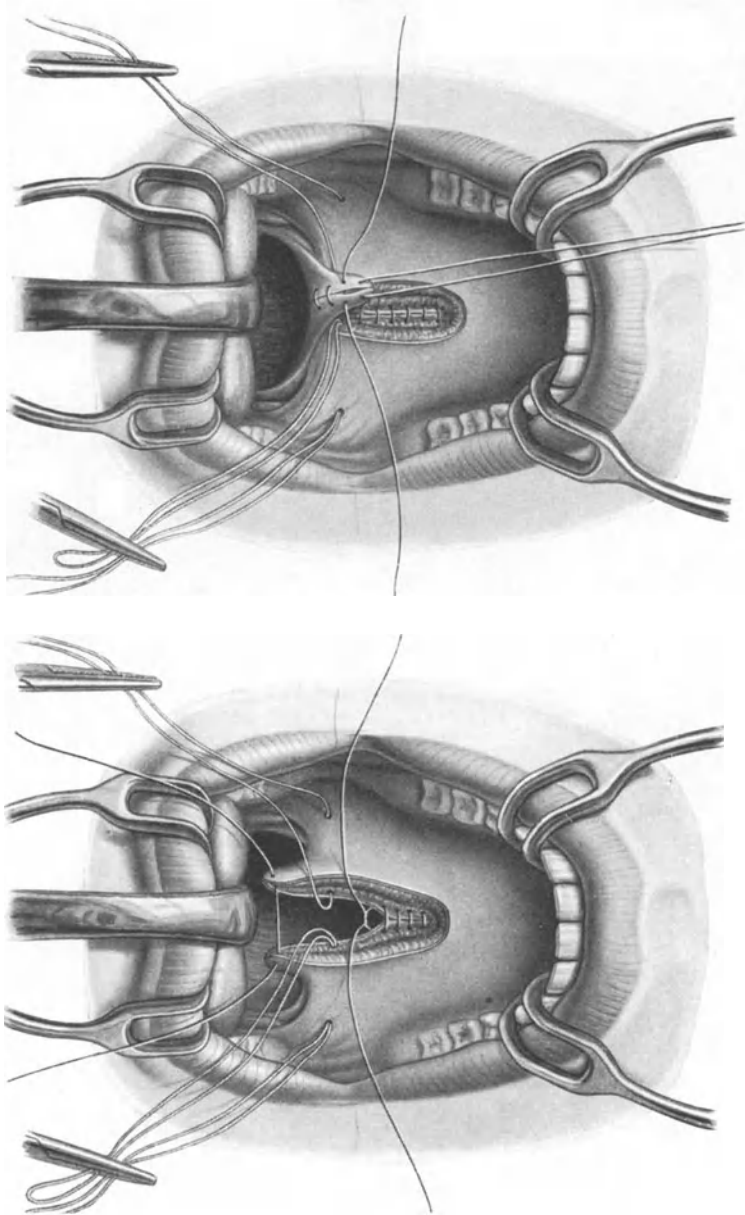


Abb. 505. Der Verschluß des weichen Gaumens nach VEAU. IV. Die Naht nach der Nasenschleimhautseite wird ebenfalls vollendet dadurch, daß das Zäpfchen mit dem Halbfaden vorgezogen wird.

Abb. 504. Der Verschluß des weichen Gaumens nach VEAU. III. Die vorsichtig etwas abgelöste nasale Schleimhaut wird vernäht. Die Knoten sollen möglichst nach der Nase zu geschürzt werden. An der Zäpfchenspitze ist ebenfalls eine Naht angelegt.

einer Klemme gefaßt und beiseite gelegt (Abb. 503). Dann wird derselbe Eingriff auf der anderen Seite vorgenommen, aber kein Draht durch den Stichkanal gezogen, sondern die beiden Enden eines Seidenfadens, dessen Schlinge in der Mittellinie liegen bleibt (Abb. 503). Sie soll zur späteren Durchführung des Drahtes dienen. Der Spalttrand wird nun aufgeblättert. Mit einem kleinen spitzen Haken

wird die Mundschleimhaut etwas angezogen und nun die Muskulatur, die ja bis an den knöchernen Gaumen heranreicht, freigelegt (Abb. 503). Es folgt dann die Schichtnaht. Zunächst wird die vom Spaltrand abgelöste Nasenschleimhaut genäht. VEAU benutzt auch hier die REVERDINSche Nadel. Man kann aber auch mit

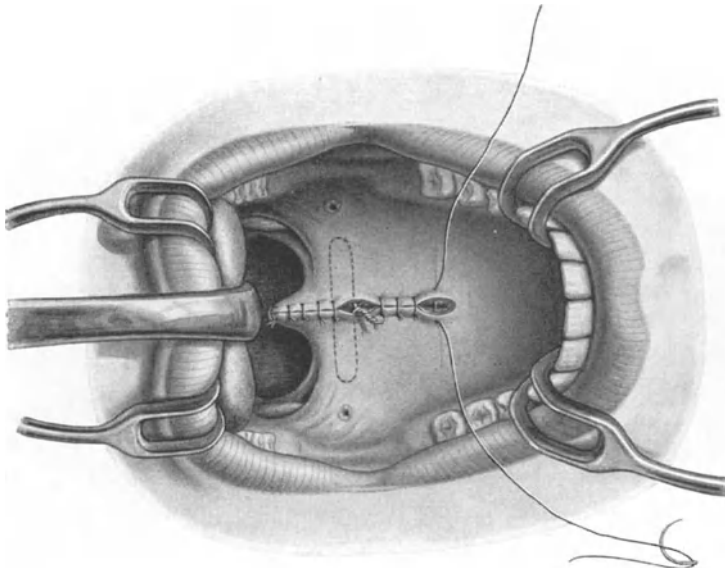


Abb. 507. Der Verschluss des weichen Gaumens nach VEAU. VI.

Die beiden Drahtenden sind in eine einfache Schlinge gelegt und werden stark angezogen, so daß die Muskulatur in der Mitte zusammenrückt. Die beiden Drahtenden werden dann mit einer feinen Zange einfach umschlungen. Der Überschuß wird abgeschnitten. Die gestrichelte Linie zeigt die Lage des Drahtes an. Durch einige Nähte wird nun auch die Mundseite der Gaumenschleimhaut endgültig bis auf die Durchtrittsstelle des Drahtes geschlossen.

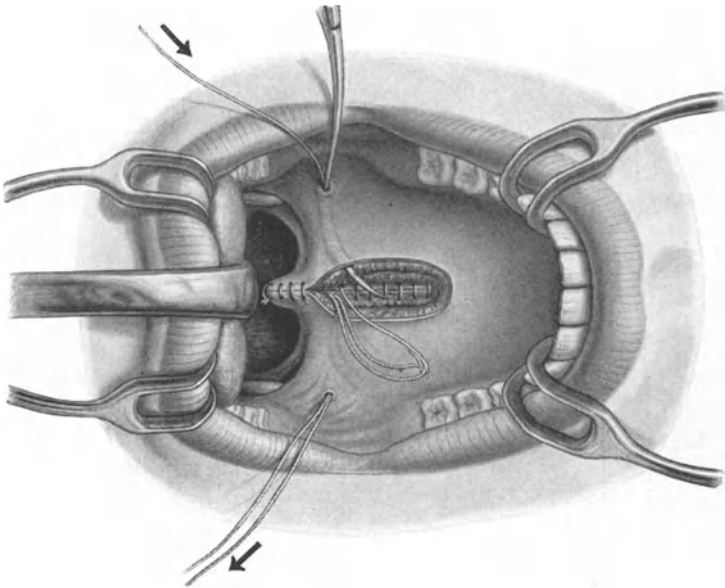


Abb. 506. Der Verschluss des weichen Gaumens nach VEAU. V.

Mit Hilfe der auf Abb. 503 erwähnten Schlinge, in die der Draht der rechten Seite eingehängt wird, wird nun der Draht auch durch die linke Gaumenhälfte hindurchgezogen. Auf der rechten Seite ist die REVERDINSche Nadel von neuem eingeführt, diesmal aber zwischen der vorderen Schleimhaut und der Muskulatur. Ein längerer Faden wird in das Ohr der REVERDINSchen Nadel gefaßt und nach außen zurückgezogen. In die Fadenschlinge an der äußeren Einstichstelle wird nun das Drahtende eingehängt und nach der Mitte herausgezogen. Der Draht hält demnach die Muskulatur oben und unten und seitlich ein. Dasselbe macht man dann auf der linken Seite, so daß die beiden Drahtenden in der Mitte der Spaltwunde zum Vorschein kommen. Die Mundseite der Gaumenschleimhaut ist vom Zäpfchen ab bereits durch einige Nähte verschlossen.

kurzen, starken, scharfen Nadeln nähen. Die Knoten der Nasenschleimhautnaht sollen nach der Nase zu zu liegen kommen (Abb. 504). Die Naht wird fortgesetzt bis auf das Zäpfchen. Dessen beide Teile werden mit einem durchgreifenden Faden gefaßt, das Zäpfchen in die Mundhöhle hineingezogen und zunächst die Rückseite durch einige Nähte vereinigt (Abb. 505). Dasselbe macht man auf der Vorderseite.

So näht man bis zu der Stelle, an der die Muskelnäht durchgeführt werden soll. Von der auf der rechten Seite liegenden Drahtschlinge wird die Gefäßklemme entfernt, das aus der Schnittlinie heraussehende Drahtstück gerade gezogen, am Ende ein kleiner Haken umgebogen und dieser in die aus der linken Spaltmitte heraushängenden Seidenfadenschlinge eingehängt. Mit Hilfe der Schlinge wird der Draht nun nach außen durchgezogen (Abb. 506). Dabei ist darauf zu achten, daß der Draht glatt läuft, d. h. daß keine Schlingen entstehen, die einerseits ein festes Anziehen des Drahtes verhindern, andererseits leicht zum Bruch des Drahtes Veranlassung geben können. Der durchgezogene Draht liegt infolge der besonderen Führung unter der Nasenschleimhaut oberhalb der Muskulatur des weichen Gaumens. Um nun die Muskulatur in der Mittellinie zusammenzubringen, muß der Draht auch noch unterhalb der Muskulatur, aber oberhalb der Mundschleimhaut, durchgeführt werden. Zu diesem Zweck wird zunächst die REVERDINSche Nadel an der rechten Seite wieder an derselben Stelle, an der sie früher eingeführt wurde, diesmal aber zwischen Mundschleimhaut und Muskulatur, bis zum Spaltrand durchgeführt. Zunächst wird mit der Nadel eine Seidenfadenschlinge zurückgezogen und mit Hilfe dieser jetzt das angebogene Häkchen des anderen Drahtendes, wieder unter Vermeidung einer Schlingenbildung, nach der Mittellinie geführt. Auf dieselbe Weise wird dann auch auf der linken Seite der Draht zwischen Muskulatur und Mundschleimhaut nach dem Spaltrand gelegt, so daß die beiden Drahtenden in der Mittellinie zusammenliegen. Der Draht wird dann einmal einfach geschlungen und fest angezogen. Die Gefahr des Durchschneidens der Muskulatur besteht nach VEAU nicht. Er gibt ausdrücklich an, daß der Draht meist nicht stark genug angezogen wird. Ist die Schlinge festgezogen, so werden die Enden zusammengedreht und kurz abgeschnitten (Abb. 507). Zum Schluß wird die Mundschleimhaut genäht. Man kann dazu feines Haar oder Seide benutzen.

ε) Die Vorschrift VEAU^s beim Verschuß der durchgehenden Gaumenspalte.

Der erste Teil des Eingriffes verläuft, wie er für den Verschuß der einfachen Spalte geschildert wurde. Ist der weiche Gaumen bis zum hinteren Rande des harten Gaumens angefrischt, und ist die Muskelnäht vorbereitet, so beginnt man mit einem besonders gebauten kurzen, scharfkantigen Haken an der Spina nasalis post., hinter die er von der Wunde aus eindringt, die Weichteile vom Knochen abzulösen. Sind sie auf etwa 2—5 mm, der Länge des Hakens entsprechend, abgelöst, so werden sie mit dem Messer gespalten, während sie mit dem Haken gespannt werden (Abb. 508). So geht man immer weiter fort unter großer Vorsicht, während die Hakenspitze immer hart auf der Nasenseite der Gaumenplatte weitergleitet. Hat man die Mittellinie erreicht, so wird dasselbe auf der anderen Seite durchgeführt. Die Scheitelgegend wird erst zum Schluß von den Weichteilen befreit, da das hier am schwierigsten ist. Die beiden Seitenschnitte werden dann durch einen Messerschnitt in der Mitte verbunden (Abb. 509). Die Naht beginnt dann an der gut beweglichen Schleimhaut der Nasenseite im Spaltwinkel. Auch hier benutzt VEAU eine REVERDINSche Nadel. Die ersten 4 Nähte im Spaltwinkel werden zunächst nicht geknüpft, sondern bleiben lang (Abb. 510). Nach rückwärts wird dann die Nasenschleimhaut durch Seidennähte verschlossen, so wie es bei der einfachen Spalte geschildert ist. Dann wird auch die Muskelnäht zu Ende geführt und geschlossen. Um nun auch

den Schleimhautüberzug der Mundseite schließen zu können, müssen die Weichteile vom harten Gaumen in bestimmter Weise abgelöst werden. Ähnlich wie

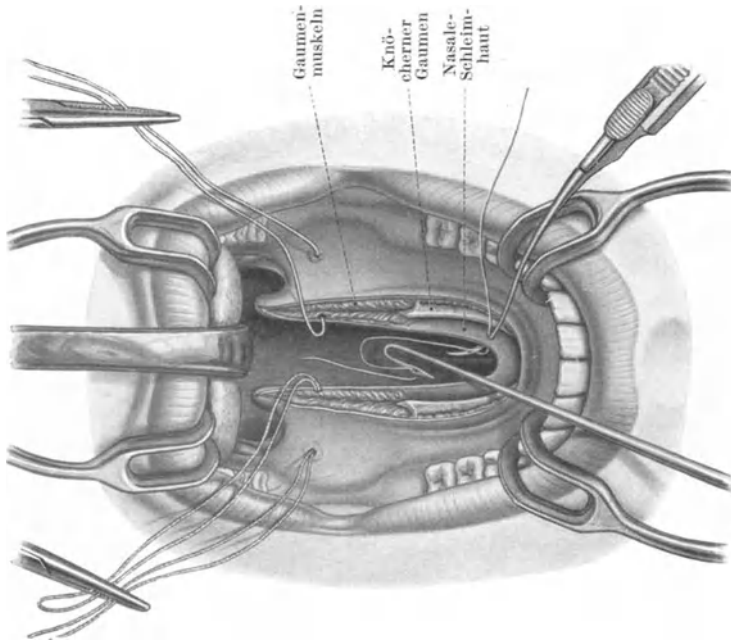


Abb. 509. Der Eingriff bei der durchgehenden Gaumenspalte nach VEAU, II. Es folgt die Naht der abgelösten nasalen Schleimhaut. Auf der rechten Seite wird der Catgutfaden oder das Pferdehaar mit der REVERDINSCHEN Nadel durchgeführt. Auf der linken Seite wird derselbe Faden von der Nasenseite aus mit einer stark hakenförmig gekrümmten Nadel zurückgeführt. So werden 4 Fäden gelegt, die aber zunächst nicht geknüpft werden.

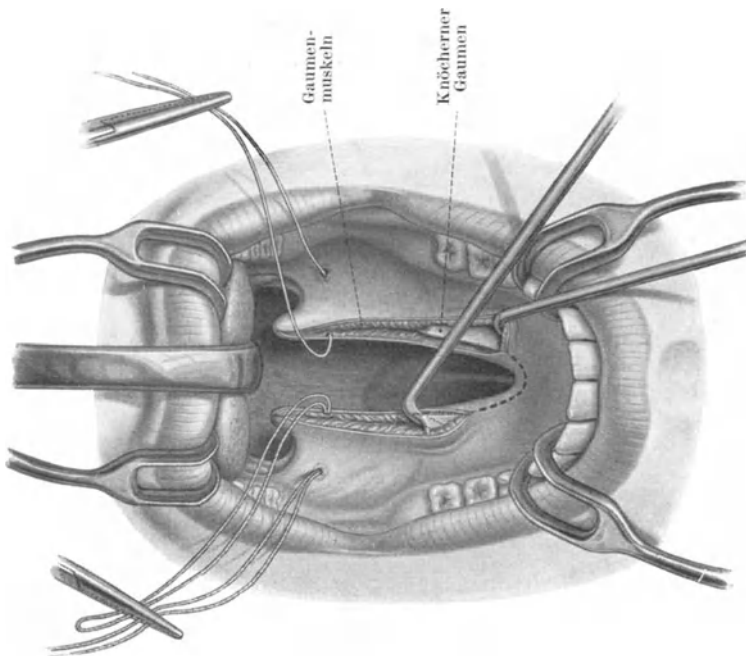


Abb. 508. Der Eingriff bei der durchgehenden Gaumenspalte nach VEAU, I. Der Spaltrand ist entsprechend der punktierten Linie bis in das Zäpfchen hinein angegriffen.

bei v. LANGENBECK werden entlang dem Alveolarfortsatz Entspannungsschnitte gelegt. Die Schnitte reichen aber nach vorn nicht bis an den Alveolarfortsatz, sondern biegen in spitzem Winkel um und münden in der Spalte (Abb. 511).

Die so entstandenen beiden Lappen werden nun mit dem Periost von den Gaumenplatten mit dem Raspatorium abgelöst. Sie werden so weit abgelöst,

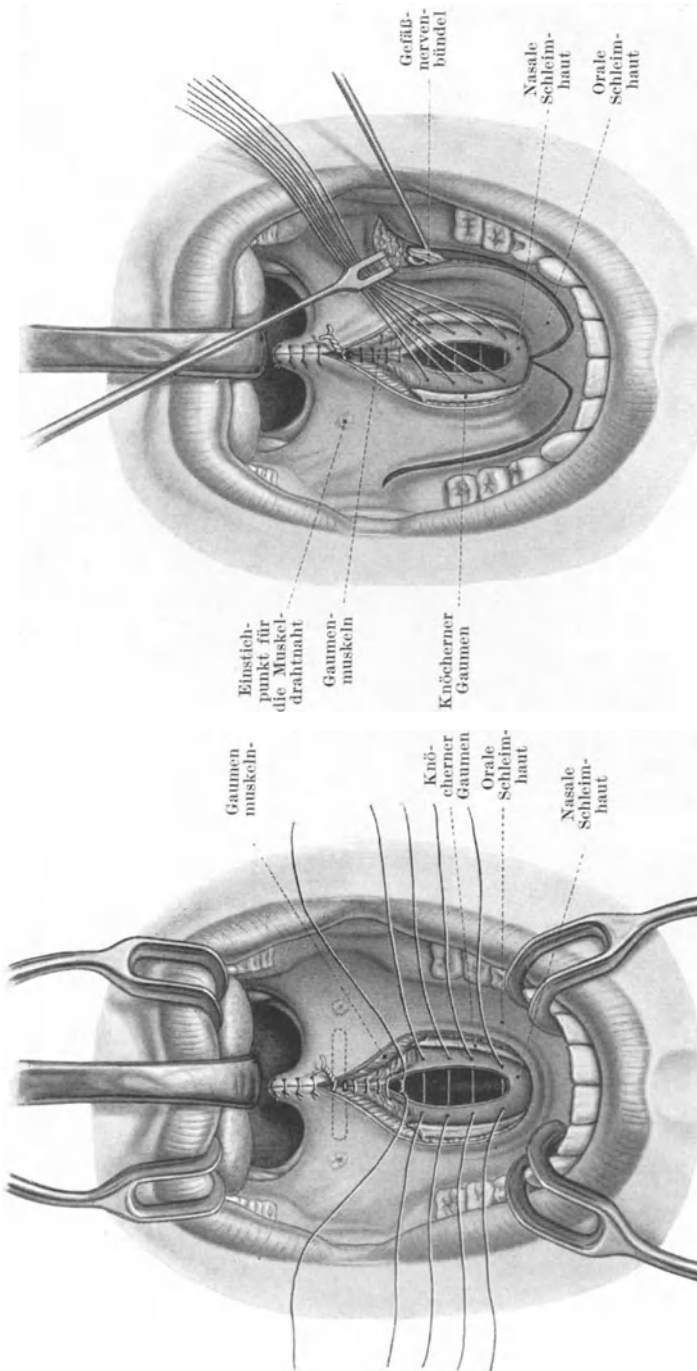


Abb. 510. Der Eingriff bei der durchgehenden Gaumenspalte nach VEAU. III. Der hintere Teil der Nasenschleimhaut des weichen Gaumens ist durch Nähte verschlossen. Die Knoten sind nach der Nasenseite zu geknüpft. Die Knopfnähte werden dann auch auf der Mundseite, am Zäpfchen beginnend, bis in die Gegend der hier schon fertiggestellten eingezeichneten Muskel-drahtnaht gelegt.

Abb. 511. Der Eingriff bei der durchgehenden Gaumenspalte nach VEAU. IV. Es folgt nun die Versorgung des vorderen breiten Spaltabschnittes mit Hilfe der zuerst durch die Nasenschleimhaut gelegten 4 Fadenschlingen.

bis die Aa. palatinae maj. freigelegt sind. Um die Lappen genügend beweglich zu machen, muß die Arterie gewissermaßen verlängert werden. Ist das

Gefäßnervenbündel frei, so wird ein kleiner stumpfer Haken darumgeführt und stark angezogen (Abb. 511). Dann macht man zweckmäßigerweise eine längere Pause, um durch starken Druck der Weichteile gegen die Gaumenplatten die Blutung zum Stehen zu bringen. Um nun die beiden hinten gestielten, vorn

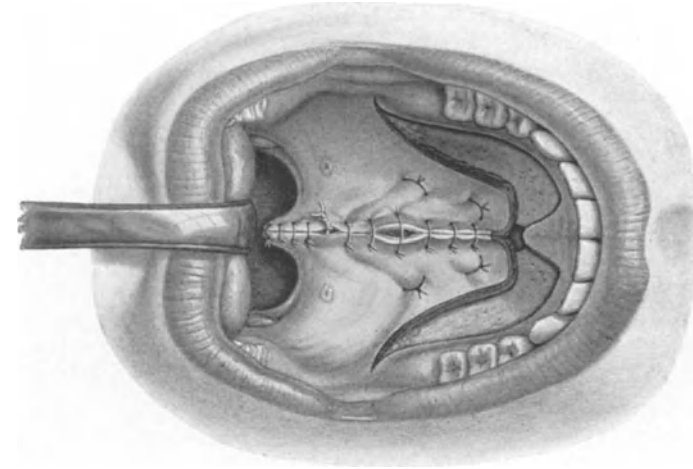


Abb. 513. Der Eingriff bei der durchgehenden Gaumenspalte nach VEAU, VI. Nach dem Knüpfen der 4 Fadenpaare ist die Nasen- und Mundschleimhaut des Gaumenberzuges miteinander in Verbindung gesetzt.

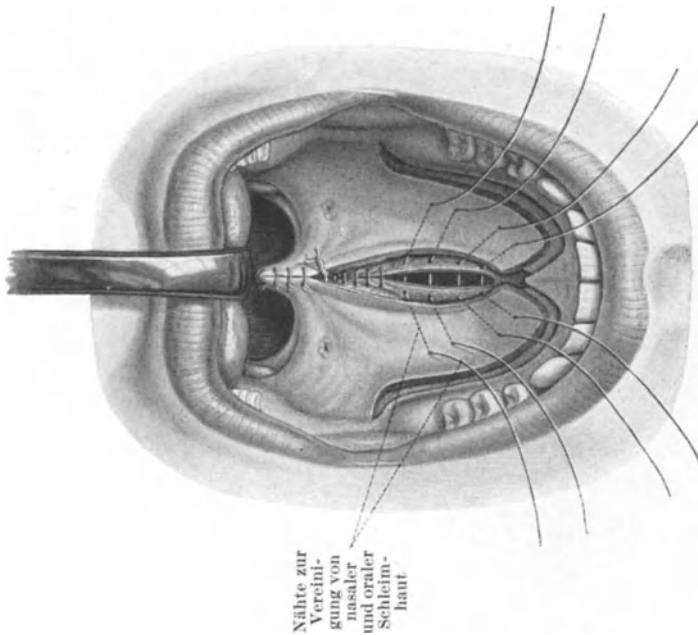


Abb. 512. Der Eingriff bei der durchgehenden Gaumenspalte nach VEAU, V.

Auf diesem Bilde sieht man die Durchführung der 4 Fadenpaare durch die abgelösten Lappen der Gaumenschleimhaut. Das erste und das zweite, und das dritte und das vierte Fadenpaar werden beiderseits unter Spannung geknüpft.

herunterhängenden Lappen in der Mittellinie zu vereinigen und mit der Nasenschleimhaut zu verbinden, benutzt man die oben erwähnten, lang gelassenen 4 Fäden, von denen je 2 rechts, und 2 links und zwar mit beiden Enden, durch die beweglich gemachten Gaumenlappen hindurchgezogen und hier geknüpft werden (Abb. 512). Dadurch werden die Mundschleimhautlappen mit der Unterfläche der Nasenschleimhautlappen fest verbunden. Schließlich wird nun die Mundschleimhaut bis zum vorderen Ende genäht (Abb. 513).

5) Das Vorgehen KIRSCHNERS.

KIRSCHNER vermeidet bei seinem Verfahren nach dem Vorgehen von VEAU verschiedene Mängel der LANGENBECKSchen Plastik. So frischt er den Spalttrand durch einfache Spaltung mit einem besonderen Messer an. Im Bereich des harten Gaumens wird dieser Spaltungsschnitt tief gemacht, im Bereich des weichen Gaumens nur 2—3 mm. Ist vom Spaltrand aus der Knochen erreicht, so wird zunächst der nach der Mundseite gelegene Schleimhautperiostüberzug abgehoben. Nur wenn die Ablösung im hinteren Abschnitt Schwierigkeiten macht, wird medial und hinter dem letzten Backzahn ein kurzer Einschnitt bis auf den Knochen gemacht und von hier aus die Ablösung unterstützt. Das unmittelbar hinter dem Einschnitt verlaufende Gefäßnervenbündel darf nicht verletzt werden. Da der Schleimhautperiostüberzug am hinteren Gaumenplattenrand am festesten sitzt, muß hier sorgfältig vorgegangen werden, um die Schleimhaut nicht zu zerreißen. Man wechselt beim Ablösen mit den Instrumenten, d. h. man arbeitet mit Raspatorium und Messer abwechselnd. Ist die Ablösung vorn und hinten weit genug erfolgt, so müssen die Lappen in der Mittellinie ohne weiteres in Berührung gebracht werden können. Das geht nur, wenn bei nicht durchgehenden Spalten auch die Verbindungsbrücke zwischen den beiden Lappen genügend unterfahren werden kann, und bei durchgehenden Spalten die Ablösung bis in den Spalt des Alveolarfortsatzes hinein durchgeführt wurde. Gelingt trotz dieser weitgehenden Ablösung im vorderen Abschnitt die Vereinigung der Lappenränder nicht ohne Spannung, so müssen unter Umständen im vorderen Abschnitt, aber nur soweit eine gewisse Spannung besteht, die LANGENBECKSchen Entspannungsschnitte angelegt werden. Ehe die Naht ausgeführt wird, wird nun der Schleimhautperiostüberzug auf der Nasenseite der Gaumenplatten abgelöst. Die Schleimhaut im Bereich des harten Gaumens pflegt sehr dünn zu sein. Daher muß die Ablösung hier mit größter Vorsicht geschehen, da jedes kleine Loch, wie das von VEAU und AXHAUSEN beobachtet worden ist, sich beim weiteren Ablösen rasch vergrößert. Im hinteren Abschnitt ist der Schleimhautperiostüberzug kräftiger. KIRSCHNER beginnt am Proc. pterygoideus und löst die hier starken Weichteile energisch von lateral nach medial ab. Die Ablösung erfolgt im wesentlichen von der Spaltrandwunde her. Es entsteht so eine bis in die Nähe der Schädelbasis reichende Wundtasche. Die Ablösung erfolgt dann auch nach hinten nach der Wirbelsäule zu und löst die Pharynxschleimhaut. Ist diese Ablösung weit genug gediehen, so kann die Nahtvereinigung beginnen. Die *Naht* darf in keinem Abschnitt unter Spannung stehen, sonst muß noch weiter abgelöst werden. Im Bereich des harten Gaumens wird die nasale und orale Schleimhautablösung getrennt durchgeführt. Im Bereich des weichen Gaumens legt KIRSCHNER noch eine submuköse Muskelnäht mit dünnem ausgeglühtem Stahldraht ein. Um nun auch die orale und nasale Schleimhaut miteinander in Verbindung zu bringen, werden noch 1—2 durchgreifende Nähte gelegt. Dazu wird in etwa $\frac{3}{4}$ cm Abstand vom Spaltrand eine stark gekrümmte Nadel mit einem Seidenfaden zunächst durch die eine Mund- und Nasenseite durchgestochen und dann der Faden umgekehrt von der Nasenseite durch beide Lappen wieder nach der Mundseite durchgeführt. Die Fäden bleiben zunächst lang. Es folgt dann die Naht der Nasenschleimhaut. KIRSCHNER knüpft nur die am Zäpfchen angelegten Nähte nach der Nasenseite zu, während die Zäpfchenspitze mit Haltefäden nach unten gezogen wird. Ist die Nasenschleimhaut genau genäht, so folgt die Anlegung

der versenkten Drahtnaht. Die Drahtnaht verläuft ähnlich wie die von VEAU, faßt also die Muskulatur des weichen Gaumens, wird aber in dem seitlichen Wundspalt vereinigt. Der Draht wird so fest angezogen, daß die Spaltränder flächenhaft aneinander liegen. Die Naht des Mundschleimhautüberzuges macht keinerlei Schwierigkeiten. Zum Schluß werden die durchgreifenden Seidenfäden, die die Nasengaumenplatten gegeneinander pressen sollen, geknüpft.

η) Das Verfahren nach AXHAUSEN.

AXHAUSEN hat sein Verfahren 1936 ausführlich bekannt gegeben. Er ist im wesentlichen der LANGENBECKschen Methode treu geblieben, hat sie aber,

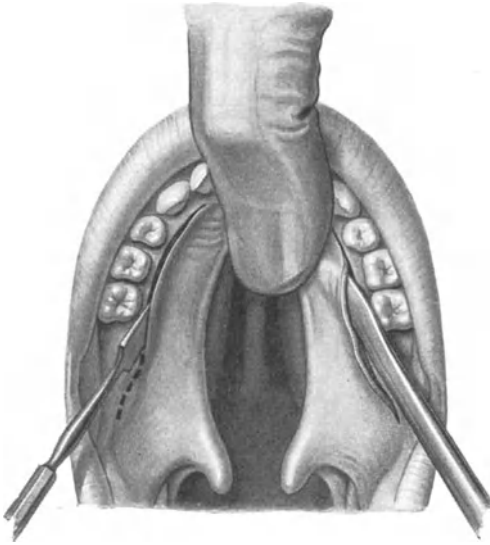


Abb. 514. Eingriff bei der Gaumenspalte nach AXHAUSEN. I.

Beiderseits wird der Schleimhautüberzug des Gaumens entlang dem Alveolarfortsatz eingeschnitten und vorsichtig mit dem Raspatorium bis an den Spaltrand abgelöst.

wie auch KIRSCHNER, unter dem Einfluß der VEAUschen Gedankengänge in mancher Beziehung abgeändert und schließlich auch das Verfahren der Schlundverengung von ERNST und das Anpressen der Mundschleimhautlappen gegen die Nasenschleimhaut durch eine Celluloidprothese in seine Technik aufgenommen. Er geht in folgender Weise vor. Er führt zunächst die LANGENBECKschen Schnitte aus und benutzt dazu das sog. Lappenmesser, das hart am Zahnfleischrand eingestoßen wird, aber vorne eine Gewebsbrücke läßt (Abb. 514). Man kann, wenn man vorsichtig vorgeht, natürlich ebensogut jedes andere Messer benutzen, da das Lappenmesser nach jedem Schnitt neu eingesetzt werden muß, also ein ziemlich umständliches Verfahren verlangt. Der Schnitt überragt

den Alveolarfortsatz nach hinten außen um etwa $1\frac{1}{2}$ – $2\frac{1}{2}$ cm (Abb. 515). Die Ablösung des Schleimhautperiostüberzuges wird mit einem leichtgekrümmten Elevatorium durchgeführt. Die Ablösung gelingt leicht, sobald der Knochen erreicht ist. Zum Schutz der Weichteile wird der Daumen der anderen Hand gegen den Gaumen angedrückt (Abb. 514). Sowohl vorn am Übergang zwischen den beiden Lappen, als auch am Spaltrand, der möglichst erreicht werden soll, muß vorsichtig vorgegangen werden, um den oft dünnen Schleimhautüberzug nirgends zu verletzen. Jedes kleine Loch vergrößert sich bei weiterer Ablösung rasch. Die Krümmung der zur Ablösung verwendeten Elevatorien muß der Gaumenwölbung angepaßt sein. Jetzt wird das hintere Schnittende vorsichtig vertieft, bis der sehnige Ansatz des *M. pterygoideus int.* erkennbar wird, was entweder sofort oder nach Abschieben von lockerem Zellgewebe meist ohne Schwierigkeiten gelingt (Abb. 515). Nur muß man sich davor hüten, nach außen in das Wangenfett zu geraten. Auf der medialen Seite des Muskelbauches kann man nun meist unschwer mit dem Elevatorium gegen die Wirbelsäule zu in den gesuchten Spaltraum vordringen. Caudalwärts wird die Ablösung bis über die

Tonsillengegend durchgeführt. Die seitliche und hintere Pharynxwand werden mit einem Elevatorium nach weitgehender Ablösung kräftig nach der Mittellinie zu abgedrängt. AXHAUSEN unterstützt häufig die Ablösung mit dem Finger, mit dem man natürlich am schonendsten vorgehen kann. Im weiteren Vorgehen wird vom Mittelteil des Schnittes aus der innere Wundrand, der oft noch am Alveolarfortsatz festhängt, mit dem Elevatorium abgedrängt. Selten sind hier einige Einschnitte nötig. Medial von der freiliegenden Sehne des M. pterygoideus int. wird dadurch der Hamulus pterygoideus frei (Abb. 516), der allerdings manchmal durch bindegewebige Verbindung mit dem Muskel etwas verdeckt liegt.

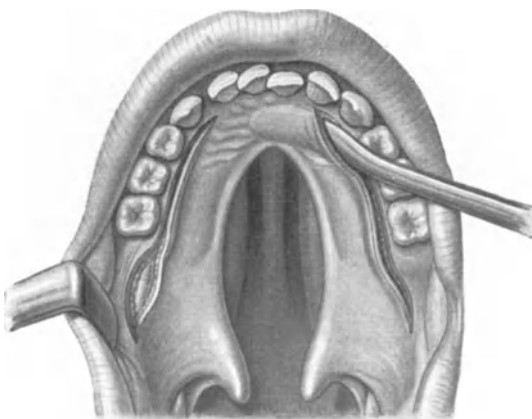


Abb. 515. Eingriff bei der Gaumenspalte nach AXHAUSEN. II. Auf der linken Seite dringt das Elevatorium von der linken auf die rechte Spaltseite vor, ohne die Verbindungsbrücke zu schädigen. Auf der rechten Seite sieht man in dem nach hinten verlängerten Schnitt den sehnigen Ansatz des M. pterygoideus int.

Daher muß man sich dicht an die Pterygoideussehne halten. Nach Freilegung erkennt man auch die Sehne des M. tensor veli palatini. Oberhalb dieser Sehne

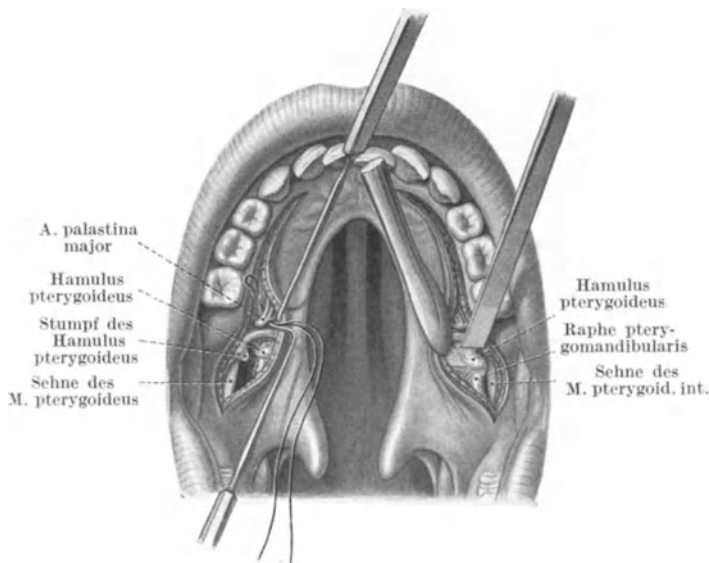


Abb. 516. Eingriff bei der Gaumenspalte nach AXHAUSEN. III.

Auf der linken Seite ist innerhalb der Sehne des M. pterygoideus int. der Hamulus pterygoideus freigelegt. An dessen Basis ist ein Meißel angesetzt, mit dem er abgeschlagen wird. Rechts sind die Weichteile mit der Hamulusspitze nach medial abgeschoben und das Gefäßnervenbündel freigelegt. Es wird unterbunden und durchtrennt.

wird der Hamulus mit einem kurzen Meißelstoß abgetrennt (Abb. 516). Er läßt sich dann mit dem Elevatorium zusammen mit den Gaumenweichteilen und der Sehne nach medial verlagern. Von der Basis des Hamulusstumpfes werden die

ansetzenden Muskel- und Bindegewebsfasern abgelöst. Um die Gaumenweichteile noch beweglicher zu machen, durchtrennt AXHAUSEN die *A. palatina maj.*

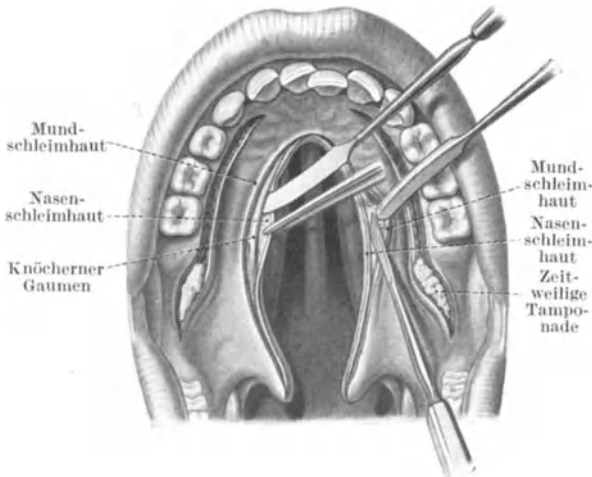


Abb. 517. Eingriff bei der Gaumenspalte nach AXHAUSEN. IV. Auf der linken Seite ist die Mundschleimhaut fast am Spaltrand eingeschnitten. Sie wird mit dem Raspatorium vorsichtig, um sie nicht zu verletzen, vom knöchernen Gaumen abgeschoben. Auf der rechten Seite wird die mit größter Vorsicht vom Spaltrand abgelöste Nasenschleimhaut mit dem Raspatorium zurückgeschoben.

eine wesentlich größere Beweglichkeit bekommen und es bleiben nur noch letzte Verwachsungen, die am hinteren Gaumenbeinrande ausgespannt sind,

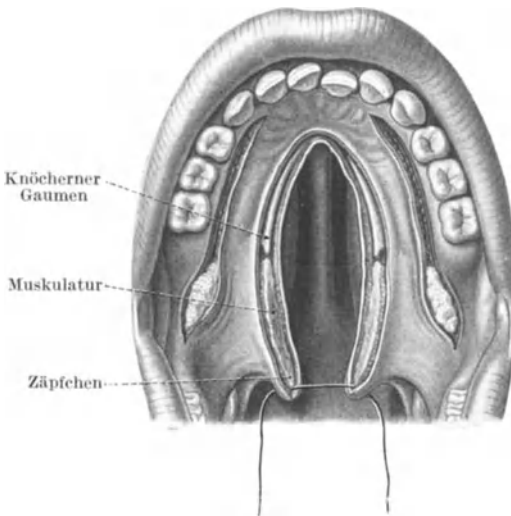


Abb. 518. Eingriff bei der Gaumenspalte nach AXHAUSEN. V. Die Muskulatur des weichen Gaumens ist durch vorsichtige Ablösung von Nasen- und Rachenschleimhaut freigelegt. Am Zäpfchen wird die erste Naht gelegt.

Gaumens, der man folgt. Man soll Millimeter auf Millimeter vorgehen. Hat man den hinteren Rand des knöchernen Gaumens erreicht, so wird die Zäpfchenspitze gefaßt und der Schnitt mit einem frischen Messer von der

Dazu muß der mediale hintere Wundabschnitt mit dem Elevatorium, das sämtliche Weichteile von der Gaumenplatte abschiebt, weit nach medial gedrängt werden. Dann erkennt man meist sofort das Gefäßnervenbündel. Erleichtern kann man sich das Sichtbarmachen durch Zug des medialen Wundrandlappens nach unten. Dadurch wird das Gefäßnervenbündel frei ausgespannt (Abb. 516). Die Unterbindung der Arterie wird mit einer kurzen Unterbindungsnadel ausgeführt (Abb. 516). Damit hat der Weichteillappen

zu lösen. Die Ablösung gelingt nach medial bis zum Proc. nasal post. Da dieser aber auch vom Spaltrand aus freigelegt werden kann, so braucht man die Ablösung von hier aus nicht zu erzwingen. Zunächst wird ein kleiner Mullstreifen in die seitliche Wunde eingelegt (Abb. 517). Dann soll dasselbe Vorgehen auf der anderen Seite geübt werden. Ist das geschehen, so kann der Spaltrand angefrischt werden. Der Schnitt wird vom vorderen Spaltwinkel aus etwas mehr nach der Mundseite zu unmittelbar auf dem Knochen geführt. Man erkennt deutlich die Grenze zwischen der Spaltrandschleimhaut und dem eigentlichen Schleimhautüberzug des harten

Uvula, also von hinten nach vorn, geführt, bis man den vorderen Einschnitt erreicht hat. Den hinteren Teil des Weichteilschnittes führt AXHAUSEN mit der gekrümmten Schere durch. Die Ablösung der Weichteile vom harten Gaumen ist der schwierigste Teil des Eingriffes. Es ist besonders große Sorgfalt auf die schwierige, lückenlose Ablösung des Nasenüberzuges der Gaumenplatten anzuwenden. Die Ablösung des nach der Mundhöhle gerichteten Periostüberzuges gelingt bei einigermaßen vorsichtigem Vorgehen ohne Schwierigkeiten (Abb. 517 links). Die Ablösung von dem scharfen inneren Knochenrand ist sehr viel schwieriger. Mit einem schlanken Raspatorium wird der Knochenrand langsam freigelegt. Erst wenn das geschehen ist und die oft festen

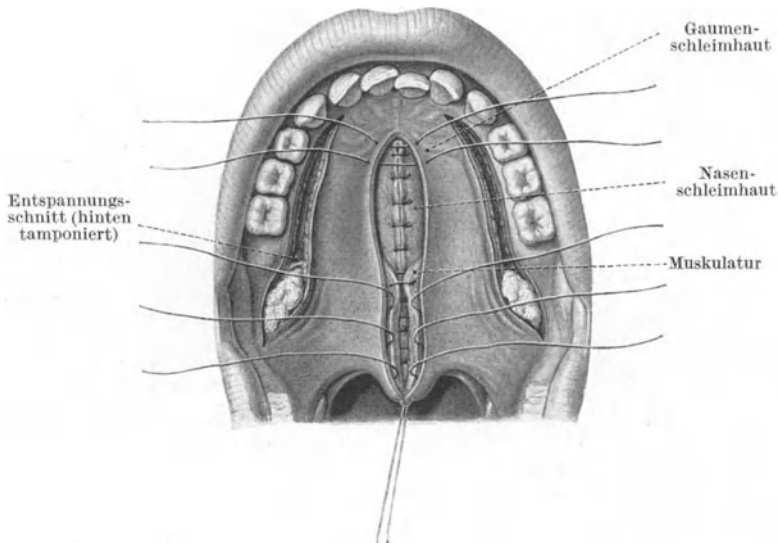


Abb. 519. Eingriff bei der Gaumenspalte nach AXHAUSEN. VI.

Die Nasenschleimhaut ist durch Knopfnähte vereinigt. Durch die Muskulatur beider Seiten sind einige Knopfnähte gelegt. Ebenso durch die beiden Spaltränder der Mundschleimhaut.

Verbindungen an einer Stelle gelöst sind, wozu man auch im ganzen Verlauf des Spaltrandes oft das Messer benutzen muß, kann man mit dem nun gegen den Knochen gerichteten Raspatorium etwas rascher vorgehen. Man darf aber nicht von der kleinen freigelegten Knochenstelle durch rasches Auf- und Abstreichen mit dem Raspatorium die Weichteile ablösen, sondern nach Anlegung der ersten Bresche muß der ganze Knochenrand nach oben und unten durch scharfes Abtrennen freigelegt werden (Abb. 517 r.). Das gilt auch besonders für den hinteren Rand und den Proc. nasal. post., von dem eine feine Aponeurose ausgeht, die sich in die Muskulatur des weichen Gaumens verliert (Abb. 518). Die flächenhafte Ablösung des nach der Nase gerichteten Gaumenplattenüberzuges beginnt man an dem genannten Proc. nasal. post. und führt sie nach vorn oben so weit durch, daß einer Vereinigung der Schleimhautränder kein Hindernis mehr im Wege steht (Abb. 519). Die Freilegung der Muskulatur im weichen Gaumen wird durch vorsichtige Messerschnitte, die die Mundschleimhaut von der Muskulatur trennen, eingeleitet. Mit der gekrümmten Schere werden dann die in die Schleimhaut einstrahlenden Muskelbündel, die sich bei der Anspannung der Schleimhaut mit der Pinzette leicht erkennen lassen, beiderseitig durchtrennt.

Diese Befreiung der Muskulatur wird bis zur Zäpfchenspitze fortgeführt (Abb. 518). Die Nasenschleimhaut kann nun ebenso von der Muskulatur getrennt werden. Nachdem diese Maßnahmen auf beiden Seiten getroffen sind, wobei der Operateur je nach Bequemlichkeit den Platz wechselt, wird noch einmal die Lappenbeweglichkeit geprüft. Das Elevatorium, das in die seitliche Wunde am harten Gaumen eingeführt wird, muß vor dem Knochen und vor dem nasalen Schleimhautrand erscheinen und sich nach oben und unten ohne Widerstand bewegen lassen. Ebenso muß man mit dem Elevatorium feststellen können, daß der hintere Rand der Gaumenplatte frei ist, und daß die Gaumenplatten in ganzer Ausdehnung frei in der Wunde liegen. Wird diese Prüfung

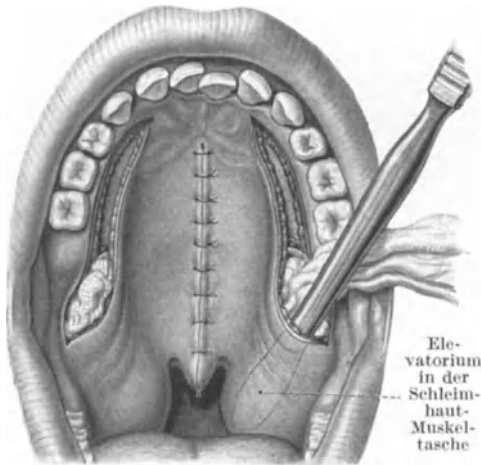


Abb. 520. Eingriff bei der Gaumenspalte nach AXHAUSEN. VII.

Durch Einführung eines Elevatoriums zwischen die äußere und die Pharynxmuskulatur ist die Ablösung der Gaumenschleimhaut bis über die Tonsillen hinaus erfolgt. Die beiden so entstandenen Taschen werden mit Jodoformgaze ausgefüllt.

nicht bestanden, so müssen oft noch kleine Verbindungen gelöst werden. Bei der nun folgenden *Naht* wird zunächst die Nasenschleimhaut mit feinem Catgut genäht, und zwar zunächst in der Mitte (Abb. 519). Dann läßt sich die Wunde auch vorn und hinten leichter verschließen. Zur Anlegung der hinteren Nähte wird die Zäpfchenspitze mit einem Haltefaden gefaßt (Abb. 519). Die Muskelnäht wird ebenfalls mit Catgut durchgeführt. Im Bereich der stärker entwickelten Muskulatur, etwa in der Mitte, wird auch stärkeres Catgut verwendet und die Zäpfchenmuskulatur mit feinstem Catgut genäht. Die Muskulatur muß breit in die Nadel gefaßt werden. Die Nähte werden von vorn nach hinten geknüpft. Man legt am besten 3 Knoten

(Abb. 519). Die Fäden dürfen nicht zu kurz abgeschnitten werden. Die Mundhöhlenschleimhaut läßt sich dann mit Seidenknopfnähten ohne Schwierigkeiten vereinigen. Bei der Muskel- und Schleimhautnaht des Zäpfchens wird dieses wieder mit den Haltefäden nach unten gedrängt (Abb. 519). Die Nahtvereinigung gelingt dann leichter. Nach Abschluß der Naht werden die beiden medialen Ränder der Pharynxtaschen nach Entfernung der Mullstreifen mit Hilfe eines großen Elevatoriums nach medial gedrängt und der klaffende Raum mit einem Vioformmullstreifen fest ausgefüllt (Abb. 520). Diese Ausfüllung reicht nur bis zum Alveolarfortsatz, niemals weiter nach vorn. Die schon vorbereitete Celluloidplatte, die an den Zähnen ihren Halt findet, und die einen langen Gaumenteil hat, wird nun eingesetzt. Sie ist so vorbereitet, daß sie die Gaumennaht nicht erreicht, sondern daß noch eine Verbandmullunterlage darüber gelegt werden kann. Sie soll das Zäpfchen nach hinten nicht überragen. Ebenso wenig darf die Tamponade die Seitenränder der Lappen bedrängen. Die Celluloidplatte nach ERNST dient gleichzeitig zum Andrängen der genähten Mund- und Nasenweichteile gegeneinander. In der Nachbehandlung wird am 1. Tage die Lage der Platte geprüft, um festzustellen, ob die Weichteile nicht zu stark bedrängt werden. Dann bleibt die Platte bis

zum 9. Tage liegen. Auch Temperatursteigerungen bis über 38° geben keine Anzeige zum Verbandwechsel. Am 9. Tage wird die Celluloidplatte entfernt und die Mullstreifen erneuert. Die in den seitlichen Wundtaschen steckenden Vioformmullstreifen werden erst nach 14 Tagen entfernt. Zu derselben Zeit wird auch der 2. Verbandwechsel vorgenommen. Der hintere Abschnitt der Celluloidplatte wird durch Aufbau eines Guttaperchakloßes an Stelle des Mulls erhöht, um dadurch die Gaumenwölbung zu erhalten und verstärken.

9) Die Wahl des Operationsverfahrens.

Es ist zweifellos am besten, wenn man verschiedene Verfahren des Gaumenspaltverschlusses theoretisch und praktisch beherrscht. Daher haben wir die neueren etwas ausführlicher dargestellt. Denn das Bild der Gaumenspalte ist außerordentlich mannigfaltig und man muß sich seinen Operationsplan für jeden Fall nach dem Befund genau überlegen. Wir haben uns in der letzten Zeit im wesentlichen an die VEAU'sche Methode gehalten, insbesondere für die Spalten des weichen Gaumens, und unter der Voraussetzung, daß die Gaumensegellappen genügend kräftig entwickelt sind. Das Verfahren liefert in solchen Fällen zweifellos ganz ausgezeichnete Erfolge. Die einzige Schwierigkeit technischer Art ist das Legen der Muskeldrahtnaht. Hält man sich aber genau an die Vorschriften VEAU's, so kommt man auch dabei meist zum Ziel. Auch für die *durchgehenden Spalten* sind wir in den letzten Jahren den Vorschriften von VEAU gefolgt und haben bei genügender Entwicklung der Weichteile auch gute Erfolge erzielt. Es muß aber zugegeben werden, daß, wenn die Weichteile des Gaumens schlecht entwickelt oder geschrumpft sind, der völlige Verschuß besonders des weichen Gaumens häufig nicht von Dauer war. Daher haben wir bei solchen Spalten die Entspannungsschnitte nach v. LANGENBECK hinzugefügt. In allen diesen Fällen wurde auf die Verbindungsnaht zwischen der nasalen und Mundschleimhaut verzichtet und die Vereinigung der beiden, jeder für sich, in der Mittellinie zusammengenähten Lappen dem Druck der *Celluloidplatte* nach ERNST überlassen. Die Einführung der Celluloidplatte brachte zweifellos einen großen Fortschritt für den Gaumenspaltenverschluß, und wir haben sie auch bei den nach VEAU operierten Kranken in der letzten Zeit zur Anwendung gebracht, wie ja auch AXHAUSEN großen Wert auf ihre Verwendung legt. Die Schlundrohrverengung nach ERNST haben wir auch mit Erfolg angewendet. Der *Zeitpunkt* für den Gaumenspaltenverschluß wird bei uns nach VEAU gewählt, also am Ende des 1. Lebensjahres. Kommt ein Kind im späteren Lebensalter zur Behandlung, so ist es sehr zweckmäßig, ihm von einem geübten Sprachlehrer schon vor dem Eingriff Sprachunterricht geben zu lassen. Bleibt der Sprachunterricht auch mit allen Hilfsmitteln des Lehrers ohne Erfolg, so kann damit gerechnet werden, daß auch durch die Operation ein voller Erfolg nicht erzielt werden kann. Läßt sich der Sprachunterricht vor dem Eingriff nicht durchführen, so muß, wenn das Kind sich eine falsche Sprachtechnik angewöhnt hatte, der Versuch, die Sprache zu bessern, nach dem Eingriff gemacht werden.

Der *Verschuß der einseitigen durchgehenden Spalten* unterscheidet sich in den wesentlichen Dingen nicht von dem Vorgehen bei den doppelseitigen durchgehenden Spalten. Auch hier muß man sich die geeigneten Methoden unter den bekannten herausuchen.

Wesentlich größere Schwierigkeiten entstehen bei der Aufgabe, schon einmal operierte Spalten zum Verschuß zu bringen. Bei allen *Wiederholungseingriffen* muß naturgemäß damit gerechnet werden, daß durch Narbenbildung und sekundäre Schrumpfung gut entwickelte Weichteile in wesentlich geringerem Umfange zur Verfügung stehen, als beim ersten Eingriff. Wenn grundsätzlich auch der Wiederholungseingriff dem ersten Eingriff im ganzen Ablauf zu entsprechen hat, so kommt man häufig trotz größter Vorsicht, besonders mit den einfacheren Methoden, nicht aus. Daher müssen ausgedehnte Entspannungsschnitte, Rückverlagerung der Gaumenweichteile, Schlundrohrverengung usw. in jedem Falle herangezogen werden. Trotzdem gelingt es häufig nicht, einen guten anatomischen Erfolg zu erzielen. Vielmehr bleiben häufig Lücken in der Mitte oder seitlich, die einen sekundären Verschuß meist durch plastische Verschiebung von Lappen aus der Umgebung notwendig machen. Noch schwieriger ist es natürlich, bei solchen Kranken einen guten funktionellen Erfolg herbeizuführen. Zum wenigsten gelingt das nur selten durch einen einmaligen Eingriff. Nur planmäßiges, sorgfältigstes, immer auf das Ziel eines guten funktionellen Erfolges gerichtetes Arbeiten hat Sinn.

b) Die Eingriffe an den Kiefern.

a) Die Eingriffe am Oberkiefer.

Eine teilweise Resektion des Oberkiefers ist nach ALBERT bereits von WILHELM V. SALICETO (1279) vorgenommen worden. Von späteren Chirurgen, die teilweise Resektionen ausführten, seien genannt AKOLUTHUS in Breslau (1639), DAVID, DECHANT HARRISON, SIEBOLD, DESAULT, DUPUYTREN, GRÄFE, GENSOUL, JÄGER, DIEFFENBACH. Die Operation wurde hauptsächlich wegen Vereiterungen und Geschwülsten der Kieferhöhle vorgenommen. Die Totalresektion des Oberkiefers, wie sie heute ausgeführt wird, ist bereits von DIEFFENBACH in ungefähr derselben Form beschrieben. Auch sein Weichteilschnitt ist bekanntlich dem heute bevorzugten WEBERSchen sehr ähnlich, indem er bereits Rücksicht auf den Facialis nimmt. Bei der DIEFFENBACHschen Methode wurde die Nase gespalten, an der Nasenwurzel ein Schnitt bis in die innere Commissur des Augenlides geführt und das untere Augenlid im Zusammenhang mit dem großen Wangenlappen von dem Oberkiefer abpräpariert. Die Durchtrennung des Knochens nahm DIEFFENBACH mit Meißel, Messer, Säge und Knochenschere vor. Nur dann, wenn der Tumor die Augenhöhle nicht erreicht hatte, wurde das Unterlid nicht in den Lappen einbezogen. DIEFFENBACH hatte die Operation bei 32 Kranken in mehr oder weniger vollständiger Form ausgeführt ohne Narkose und keinen Kranken an der Operation und an ihren nächsten Folgen verloren. Die Oberkieferresektion gehörte *bis in die neueste Zeit zu den schwersten und blutigsten Eingriffen*. Die hauptsächlichste Gefahr, nächst dem meist gewaltigen Blutverlust, war seit Einführung der Narkose die Blutaspiration. Durch die vorausgeschickte Unterbindung der A. carotis externa wurde die Blutungsgefahr eingeschränkt und durch die Anwendung der TRENDELENBURGschen Tamponkanüle, oder in neuerer Zeit der KUHNschen Intubationsnarkose, mit Tamponade des Racheneingangs, wurde die Aspirationsgefahr auf ein Mindestmaß herabgesetzt. Seit Einführung der Lokal- bzw. der Leitungsanästhesie bei der Oberkieferresektion ist auch die Unterbindung der A. carotis externa und die Anwendung der Intubationsnarkose für die Mehrzahl der Fälle überflüssig geworden und kommt nur noch in seltenen Fällen zur Ausführung. Das Anwendungsgebiet der Oberkieferresektion sind heute, wie früher, hauptsächlich die Geschwülste des Oberkiefers und des Gaumens. Seltener wird die Operation wegen schwerer Verletzung, Osteomyelitis und Tuberkulose im Bereich des Oberkiefers ausgeführt. Die Tumoren des Oberkiefers haben leider sehr häufig die örtlichen Grenzen des eigentlichen Oberkiefers schon überschritten und sind auf den knöchernen Gaumen, in die Orbitalhöhle, in die Nasenhöhle oder nach der Schädelbasis durchgebrochen. Während die drei ersten Komplikationen schon vor der Operation leicht festgestellt werden können, gelingt das in vielen Fällen für die Ausbreitung an der Schädelbasis häufig erst während oder nach der Operation. Trotz ausgiebiger Resektion des Oberkiefers kommt dann eine restlose Entfernung des Tumors nicht immer zustande.

1. Die Oberkieferresektion.

(DIEFFENBACH.)

Muß aus irgendwelchen Gründen in Narkose operiert werden, so ist die KUHNsche Intubationsnarkose allen anderen Methoden vorzuziehen (s. S. 45). Zweckmäßigerweise wird man dann auch die Unterbindung der A. carotis externa dem Eingriff vorausschicken (s. S. 153). In der Mehrzahl der Fälle wird die Operation in Leitungs- und Lokalanästhesie durchführbar sein. Es läßt sich auf verhältnismäßig einfache Weise eine vollkommene Schmerzlosigkeit des Operationsgebietes erzielen.

Wir verwenden die BRAUNsche Methode. Von vier Einstichpunkten aus wird bei der einseitigen Resektion das Operationsfeld umspritzt. Die beiden ersten Quaddeln werden etwas außerhalb des äußeren und etwas oberhalb des inneren Lidwinkels angelegt. Die dritte und vierte Quaddel entsprechen zwei Punkten, von denen der eine außerhalb des Nasenflügels, der zweite etwa fingerbreit unterhalb des Jochbogens, am vorderen Masseterrand gelegen ist. Von dem letzten Punkt aus wird eine Einspritzung der Weichteile bis an den Mundwinkel vorgenommen, von dem Punkt am Nasenflügel aus wird die Oberlippe bis zur Mittellinie betäubt. Von den beiden letzten Punkten erfolgt die Einspritzung der Weichteile bis zu den ersten Quaddeln im Bereich des Auges. Von diesen beiden Punkten aus geht die Unterbrechung der Augenhöhlennerven vor sich. Sie entsprechen der medialen und lateralen Einspritzungsstelle für die Unterbrechung der Nn. ethmoidales und der Äste des N. ophthalmicus nach BRAUN. Von dem medial gelegenen Punkt wird die Nadel unter dauernder Knochenföhlung etwa 4—5 cm in die Tiefe geföhrt und etwa 2½ ccm 2%iger Novocain-Suprareninlösung auf diesem Wege verteilt, damit werden die Nn. ethmoidales unterbrochen. Von dem lateralen Einstichpunkt, dicht oberhalb des äußeren Lidwinkels, wird die Nadel ebenfalls leicht schräg nach oben eingeföhrt, wiederum unter dauernder Föhlung mit dem Knochen, bis die Nadelspitze oberhalb der Fissura orbitalis superior auf Widerstand stößt, was in 4—5 cm geschieht und hier ebenfalls 2½ ccm 2%iger Novocain-Suprareninlösung ausgespritzt. Dadurch werden die Nn. frontalis und lacrimalis ausgeschaltet.

Für die Unterbrechung des N. maxillaris sind verschiedene Verfahren empfohlen, die alle zum Ziel föhren. Die erste Methode stammt von MATAS, zwei sind von PAYR angegeben. Die zuletzt von PAYR angegebene Methode ist die einfachste (s. S. 566). Das Verfahren scheidert gelegentlich daran, daß das Vordringen in die stark nach hinten gerichtete Flügelgaumengrube nicht gelingt. Tritt keine Anästhesie ein, so wählt man den Weg von MATAS (s. S. 565). Der dritte Weg (PAYR) föhrt durch die Orbita, und zwar findet sich der Einstichpunkt am unteren, äußeren Orbitalwinkel (s. S. 566). Von hier aus wird die Nadel zunächst, um Knochenföhlung zu nehmen, in fast senkrechter Richtung nach unten eingeföhrt, auf dem Knochen entlang bis zum vorderen Rand der Fissura infraorbitalis, dann wird der Nadelhandgriff so weit gesenkt, daß der Verlauf der Nadel nun schräg nach innen und oben gerichtet ist. Nach HÄRTEL soll die Nadel, von der Seite gesehen, die Richtung nach dem oberen Rand der gleichseitigen Ohrmuschel und von vorn gesehen, die Richtung nach dem inneren Augenwinkel haben. Nach unseren Erfahrungen muß in der Mehrzahl der Fälle die Nadel mehr wagerecht eingeföhrt werden, da man sonst leicht über den oberen Knochenrand des Foramen rotundum in das Foramen opticum hineingerät. Die Nadel wird in der Verlaufsrichtung der Fissura infraorbitalis eingeföhrt, wobei man immer einen leichten Widerstand verspürt. Hört der Widerstand einmal ganz auf, so befindet man sich meistens etwas oberhalb der Fissur und es besteht die Gefahr, die Periorbita zu durchbohren. Ist man auf dem richtigen Wege, so erreicht man in etwa 5 cm Tiefe das Foramen rotundum und injiziert hier etwa 1—2 ccm der Lösung, wenn man aus den vorhandenen Parästhesien schließen kann, daß man den Nerven wirklich getroffen hat. Ist das nicht der Fall, so muß man etwa 4—5 cm der 2%igen Lösung zur perineuralen Injektion einspritzen.

Ist die Schmerzlosigkeit eingetreten, so beginnt der eigentliche Eingriff mit dem WEBERSchen Hautschnitt, der die Orbita umgreift, und zwar oberhalb des unteren Orbitalrandes beginnend und bis fingerbreit unter die mediale Commissur reichend (Abb. 521). Von hier aus zieht der Schnitt an der Außenseite der Nase herunter, umkreist den Nasenflügel bis zum Philtrum und spaltet

die Oberlippe in der Mittellinie. Reicht der Tumor weit nach hinten, so ist es nicht zweckmäßig, den Schnitt weiter dem Orbitalrand folgend zu verlängern, sondern die Verlängerung des Schnittes nach KOCHER schräg nach unten außen, parallel den Facialisfasern, anzulegen. Eine wesentliche Blutung ist dabei nicht zu befürchten. Außer der Arteria angularis wird kein größeres Gefäß verletzt. Es ist darauf zu achten, daß der Winkel, in dem der Orbitalrandschnitt und der Schnitt im Nasenwinkel zusammentreffen, nicht zu spitzwinkelig ist, da diese Spitze sonst leicht nekrotisch wird. Der ganze Weichteillappen wird nun abgelöst, das Periost läßt man auf dem Knochen. Bei dem Ablösen wird die

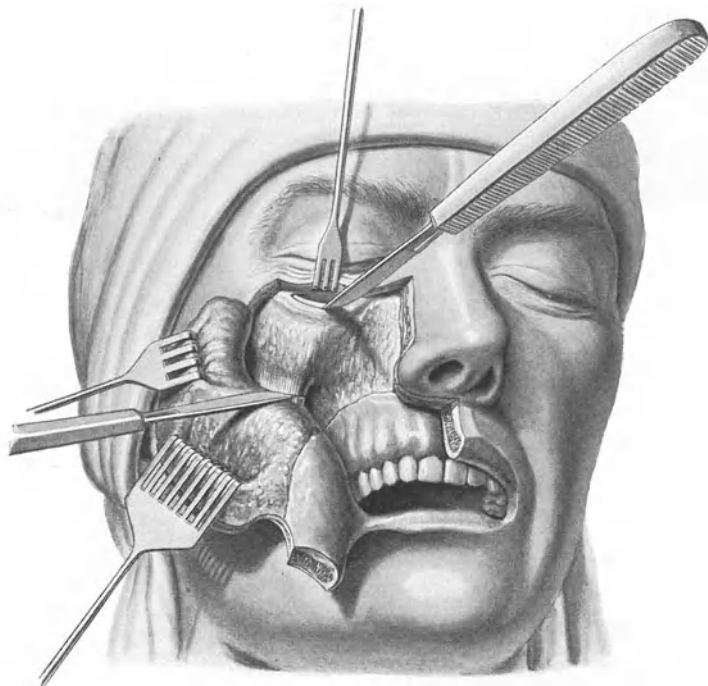


Abb. 521. Die Oberkieferresektion. I.
Der Weichteillappen ist mit dem WEBER-DIEFFENBACHSchen Schnitt abgelöst. Nach Spaltung des Periostes am unteren Augenhöhlenrand wird der M. masseter eingekerbt.

Mundschleimhaut im Bereich der Umschlagsfalte durchtrennt. Der N. infraorbitalis wird an seiner Austrittsstelle abgeschnitten. Das Ablösen der Weichteile erfolgt so weit, daß nach vorn der Eingang zur knöchernen Nase, nach oben der untere Orbitalrand und nach unten der untere Jochbogenrand, etwa bis zum unteren Winkel, frei wird (Abb. 521). Muß die Resektion eine ausgedehnte sein, so wird der M. masseter am Jochbein einige Zentimeter weit eingekerbt. Ebenso kann unter Zurückziehen der Haut auch der obere Jochbogenrand freigemacht werden. Damit kann die Knochenresektion begonnen werden. Ist der Orbitalboden nicht vom Tumor durchwachsen, so kann er geschont werden. Ist das nicht sicher, was oft der Fall zu sein pflegt, so muß er mit entfernt werden. Der Oberkiefer muß an drei Stellen aus seinen knöchernen Verbindungen mit den Nachbarknochen scharf gelöst werden. Die vierte Verbindung mit dem Keil- und Gaumenbein löst sich meistens beim vorsichtigen Luxieren, nach Durchtrennen der drei übrigen Verbindungen. Gelingt das nicht, so kann diese

Verbindung durch einen hinter dem Oberkieferfortsatz quer angesetzten Meißel durchgeschlagen werden (Abb. 523). Die übrigen drei Zusammenhänge werden entweder mit Meißel und Hammer oder auch mit der GIGLischen Drahtsäge unterbrochen. Man beginnt gewöhnlich mit der Durchtrennung am Jochbein. Zu dem Zweck wird zunächst am unteren Orbitalrand das Periost eingeschnitten und vorsichtig die Periorbita abgeschoben, bis man mit dem schlanken Elevatorium in die lateral gelegene Fissura infraorbitalis eindringen kann (Abb. 522).

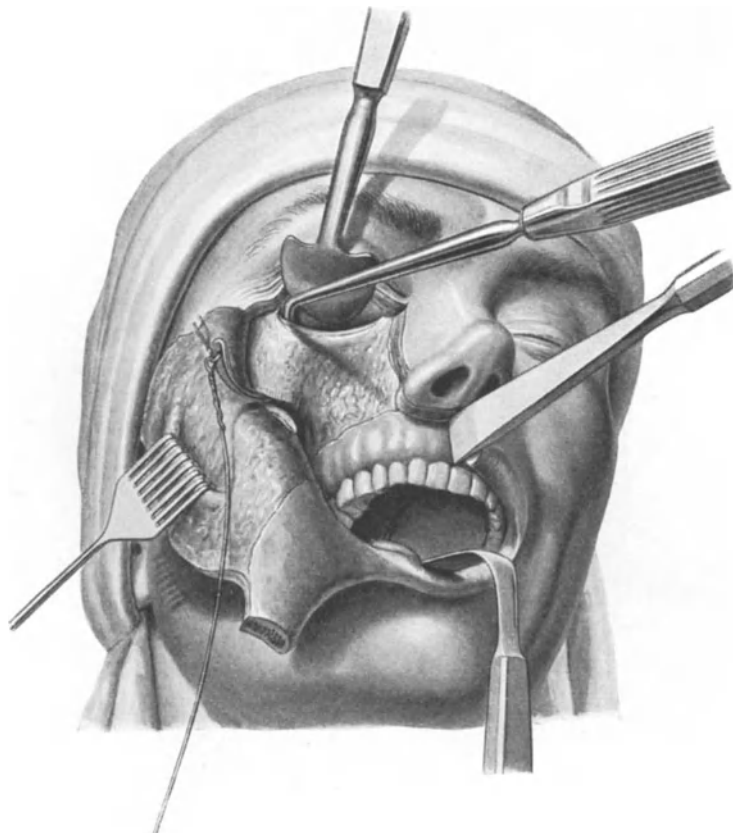


Abb. 522. Die Oberkieferresektion. II.

Der Bulbus ist durch einen Löffel spatel geschützt. Von der Fiss. infraorbital. aus ist eine DESCHAMPSSche Nadel um den Jochbogen herumgeführt, an dem die GIGLI-Säge um den Jochbogen herumgeleitet wird. Der weiche Gaumen ist gespalten. Ein Meißel zeigt die Trennungslinie des Alveolarfortsatzes und harten Gaumens.

Dann wird die ganze Periorbita mit Inhalt nach oben vorsichtig zurückgehalten und nun eine ziemlich stark gekrümmte schlanke DESCHAMPSSche Nadel in die Fissura infraorbitalis eingeführt und je nach Ausdehnung der gewünschten Resektion, entweder steil nach unten oder schräg nach außen, um das Jochbein herum geführt, bis das Ohr in der Wunde erscheint. Mit Hilfe dieser DESCHAMPSSchen Nadel wird eine GIGLische Drahtsäge, die am besten mit einem starken Seidenfaden an der Unterbindungsnadel befestigt wird, zurückgezogen und damit von innen nach außen die erste Knochenverbindung gelöst. Dann wird der Orbitalboden mehr nach der medialen Seite freigemacht und nun unter gutem Schutz des Bulbus mit der Unterbindungsnadel die dünne Nasenwand durchbohrt und ihr Ende zum Sinus piriformis der Nase herausgeleitet.

Auf gleichem Wege wie bei der Durchtrennung des Jochbeins wird auch hier eine GIGLISCHE Drahtsäge durchgeführt und die Verbindung ebenfalls gelöst (Abb. 523). Diese Verbindung nach der Nase kann auch mit einem schlanken, messerscharfen Meißel durchtrennt werden. Zur Lösung der letzten Verbindung im Bereiche des Oberkiefers und des harten Gaumens muß man sich nach der Ausdehnung des Tumors am Gaumen richten. Je mehr Gaumenschleimhaut

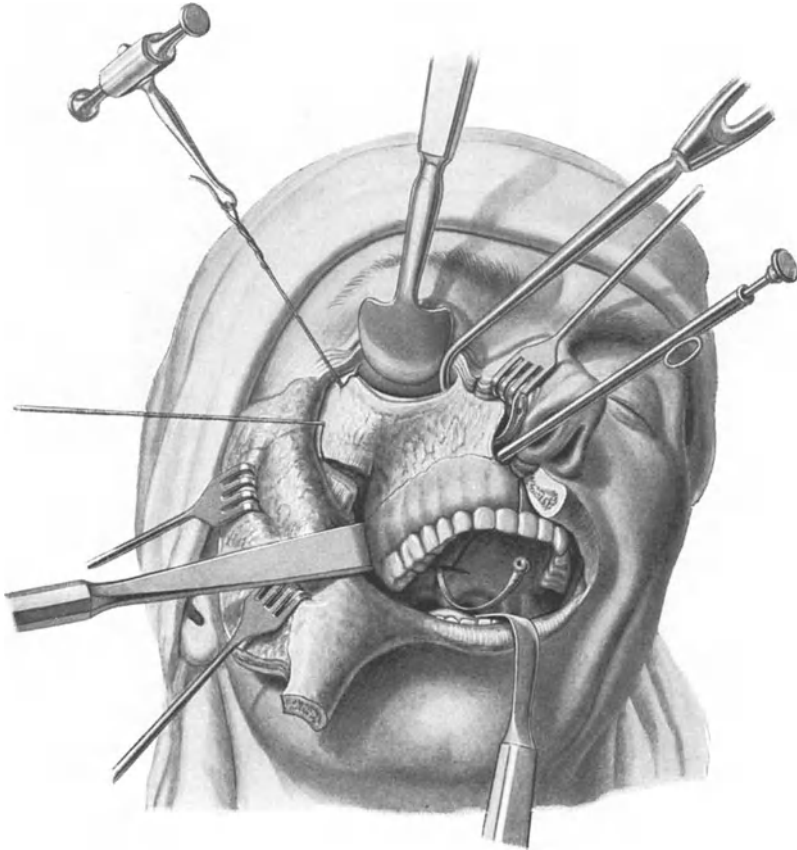


Abb. 523. Die Oberkieferresektion. III.

Der Jochbogen ist mit der Giglisäge fast durchsägt. Von der Fiss. infraorb. ist eine DESCHAMPSsche Nadel unter Durchstoßung der Lam. papyr. nach der Ap. pirif. hindurchgeführt, um eine GIGLI-Säge nachzuziehen. Von der Ap. pirif. ist eine BELLOQUESche Röhre durch die Nase und durch eine Schnittöffnung an der Grenze zwischen dem harten und dem weichen Gaumen in die Mundhöhle durchgeführt, um hier ebenfalls eine GIGLI-Säge nachzuziehen. Ein Meißel kennzeichnet seitlich hinten die Durchtrennungslinie des Knochens.

erhalten werden kann, desto leichter gelingt der spätere Abschluß der Wundhöhle gegen die Mundhöhle. Man wird also den Weichteilschnitt durch den Gaumen soweit als irgend möglich nach der kranken Seite verlegen, den so entstandenen Lappen bis zur Mitte ablösen und erhalten. Durch einen Querschnitt kann man den weichen Gaumen vom harten Gaumen abtrennen, wenn die Tumorverhältnisse es gestatten. Soll die Durchtrennung mit der GIGLISchen Drahtsäge vorgenommen werden, so wird durch das Foramen piriforme eine BELLOQUESche Röhre zwischen hartem und weichem Gaumen in die Mundhöhle eingeführt und vermittels dieser die GIGLISCHE Säge nachgezogen (Abb. 523). Die Durchtrennung dieser Knochenverbindung gelingt im übrigen auch sehr leicht

mit dem messerscharfen Meißel, mit dem man Splitterung des harten Gaumens vermeiden kann. Damit sind die wichtigsten Verbindungen gelöst und man faßt nun mit der Knochenfaßzange den Oberkiefer am Orbital- und unteren Jochbogenrand und versucht, mit leicht hebelnden Bewegungen ihn aus dem noch bestehenden Zusammenhang herauszuberechnen. Macht das Schwierigkeiten, so soll man besser auch die letzte Verbindung nach dem Keilbein mit einem Hammerschlag, den man hinter dem Oberkieferfortsatz auf den senkrecht aufgesetzten Meißel abgibt, scharf durchtrennen (Abb. 523). Eine

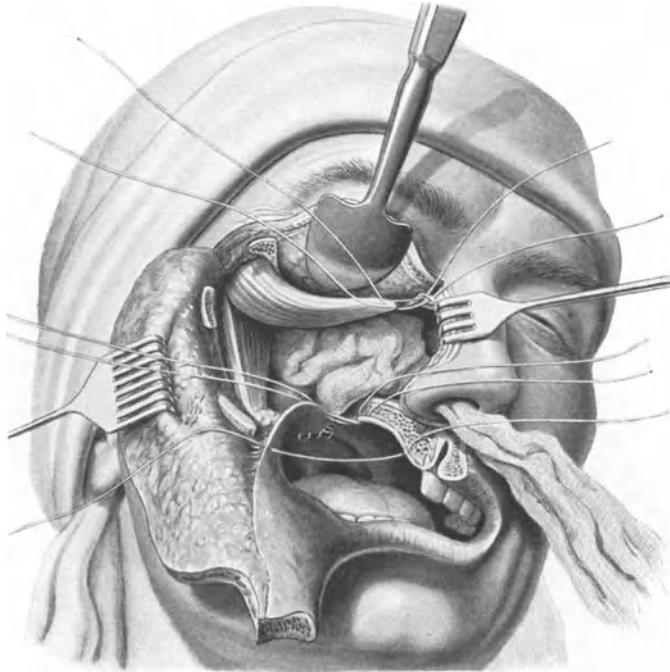


Abb. 524. Die Oberkieferresektion. IV.

Der Oberkiefer ist reseziert. Die Schleimhautwunde wird, wie angedeutet, durch Naht verschlossen. Die große Höhle ist durch einen Gazestreifen, der zur Nase herausgeleitet wird, ausgefüllt. Ein Teil des M. temporalis ist gespalten und mit seinem sehnigen Anteil mit dem Periost des inneren Orbitalrandes, wenn nötig unter Durchbohrung des Knochens, in Verbindung gesetzt. (FRITZ KÖNIG.)

gewisse Gewalt muß man bei dem Ausbrechen des Oberkiefers anwenden, da immer noch z. B. am unteren Orbitaldach gewisse Verbindungen stehen bleiben. Ist der Oberkiefer ausgelöst, so wird er rasch entfernt und da bei diesem letzten Akt die Arteria maxillaris interna abreißt, ist ein sofortiges Ausfüllen der Wundhöhle mit Jodoformgaze für kurze Zeit durchzuführen. Nach Entfernung der Gaze gelingt es in manchen Fällen, die Arteria maxillaris interna zu fassen und zu unterbinden. Die Weichteilwunde wird genäht und der Tampon durch das Nasenloch nach außen geführt (Abb. 524). Konnte die Gaumenschleimhaut in querer Ausdehnung erhalten bleiben, so kann die Wundhöhle gegen die Mundhöhle durch Naht der Gaumen- und Wangenschleimhaut getrennt werden, was von erheblichem Vorteil ist. Mußte bei der Oberkieferresektion auch der Orbitalboden, oder gar die Periorbita in ihren unteren Abschnitten entfernt werden, so treten infolgedessen durch das Herabsinken des haltlosen Bulbus unangenehme kosmetische Störungen, meist auch Doppelbilder auf. Um das

zu vermeiden, hat FRITZ KÖNIG die sog. Hängemattenplastik angegeben (Abbildung 524). Sie besteht darin, daß aus dem leicht erreichbaren *M. temporalis* ein etwa fingerbreites Stück in der Faserrichtung am besten im Zusammenhang mit einem kleinen Stück des *Processus coronoideus*, abgetrennt wird. Dieses Muskelstück und das daranhängende Periost-Knochenfragment werden unter dem Augapfel durchgeleitet und das Knochenstück am Periost des inneren Orbitalrandes mit 1—2 Nähten so befestigt, daß der Bulbus eine Stütze erhält.

Teilresektionen können, wenn sie sich auf den Alveolarfortsatz erstrecken, von der Mundhöhle aus, unter Umständen ohne Spaltung der Lippe, vorgenommen werden. Muß auch der Kieferhöhlenabschnitt mit entfernt werden, so ist das Vorgehen ähnlich dem oben beschriebenen, nur kann unter Umständen von der Entfernung des Orbitalbodens Abstand genommen werden. Bei *Phosphornekrose* des Oberkiefers kann, wie das schon KOCHER betont hat, eine subperiostale Resektion des Kiefers von der Mundhöhle aus vorgenommen werden. Ist ein Tumor breit in die Augenhöhle durchgebrochen und ist das Auge erblindet und eine Radikaloperation nur unter Mitnahme des Bulbus möglich, so kann auf die Empfehlung KOCHERS der ursprüngliche DIEFFENBACHSche Schnitt gewählt werden, am besten allerdings mit der Abänderung, daß man den Schnitt nicht mitten über den Nasenrücken führt, sondern wie beim WEBERSchen Schnitt, seitlich der Nase bis in den Augenwinkel. Das Unterlid wird dann mit dem Wangenlappen zurückpräpariert, nachdem man eventuell auch noch vom äußeren Augenwinkel den Schnitt schräg nach unten außen verlängert hat. Ist die Bindehaut gesund, so wird der Schnitt durch sie hindurchgeführt, und zwar am Unter- und Oberlid, unter Erhaltung möglichst großer Teile der *Conjunctiva* (AXENFELD). Die *Conjunctivalreste* können nach Entfernung des Tumors zusammengenäht werden und sind für die Anbringung einer Prothese von Wichtigkeit. Ist die *Conjunctiva* oder gar das Unterlid mit erkrankt, so müssen beide mitgeopfert werden. Ist der Tumor in die Nase durchgebrochen, so muß darauf geachtet werden, daß bei der Resektion alles Erkrankte mitgenommen wird. Dasselbe gilt für Tumoren, die sich bis in das Siebbein hinein erstrecken. Solche ausgedehnten Erkrankungen stehen an der Grenze der Operabilität.

2. Die zeitweilige doppelseitige Oberkieferresektion.

Diese von LANGENBECK ausgearbeitete Methode zur Beseitigung von Tumoren des Epipharynx, der Schädelbasis und des Siebbeins wird heute wohl kaum noch geübt. Sie bestand darin, daß nach Anlegung des WEBERSchen Schnittes auf beiden Seiten, ohne jedoch die Weichteile von dem Oberkiefer abzutrennen, die beiden Oberkiefer aus ihren knöchernen Verbindungen, wie bei der Oberkieferresektion gelöst und zur Seite gezogen wurden. An Stelle dieser eingreifenden Operation ist heute die von KOCHER empfohlene Methode der zeitweiligen osteoplastischen Oberkieferresektion getreten, die auch von PAYR sehr warm empfohlen wurde. Nach KOCHERS Vorschrift wird die Oberlippe neben dem Philtrum bis in das Nasenloch gespalten, dann die Schleimhaut an der Umschlagsfalte soweit eingeschnitten, um mit einem breiten, oberhalb des Alveolarrandes eingesetzten Meißel den Alveolarfortsatz samt dem harten Gaumen von dem übrigen Oberkiefer abzutrennen. Dabei werden auf beiden Seiten die Kieferhöhlen eröffnet. Da die Weichteile in dem hinteren Abschnitt des Alveolarfortsatzes und des Gaumens erhalten bleiben, so wird die Gefäß- und Nervenversorgung nicht beeinträchtigt. Dann wird mit einem schlanken, am besten messerscharfen Meißel genau in der Mittellinie zwischen den beiden mittleren Schneidezähnen, der Alveolarfortsatz und der knöcherne Gaumen auseinandergetrennt und der weiche Gaumen in der Mittellinie gespalten. Werden nun einzinkige Knochenhaken in der Mittellinie in den Knochen eingesetzt, so ergibt sich ein breiter Zugang, nach

PAYR etwa 4 cm, zur Nase und Schädelbasis, nachdem die Nasenschleimhaut in der Mittellinie eingeschnitten und die Nasenscheidewand beiseite gedrängt ist. Nach Abschluß der Operation werden die beiden Oberkieferhälften wieder aneinandergelegt und nach genauer Reposition die Weichteile durch Nähte vereinigt. Eine Blutstillung durch Tamponade ist gelegentlich nach der Entfernung blutreicher Tumoren notwendig. Die Tampons werden durch die Nasenlöcher herausgeleitet. Auch diese Operation wird heute in der Mehrzahl der Fälle unter Leitungs- und örtlicher Betäubung ausgeführt, so daß weder die von KOCHER noch die von PAYR empfohlene besondere Lagerung notwendig wird. Diese Lagerungs-

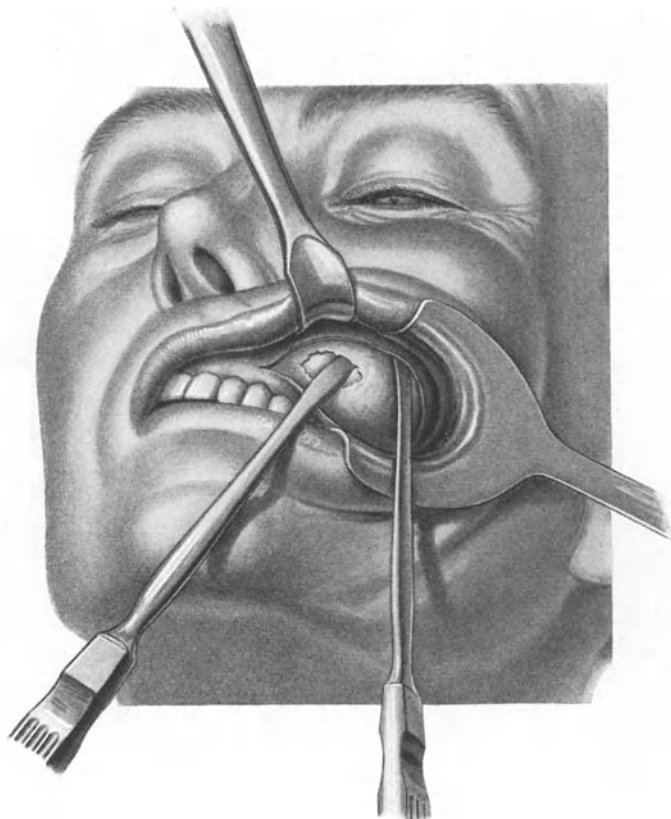


Abb. 525. Die Entfernung der Oberkieferzahnzyste. I.

Die Schleimhaut ist etwas unterhalb der oberen Umschlagfalte gespalten und zurückgeschoben. Der stark verdünnte, zum Teil ganz fehlende Knochen wird, soweit die äußere Wand der Cyste in Frage kommt, entfernt.

methoden waren zu dem Zweck empfohlen, die Aspirationsgefahr bei der immerhin beträchtlichen Blutung in tiefer Narkose zu verhüten. KOCHER lagerte seine Kranken mit dem Körper schräg kopfwärts abwärts, während der Kopf erhöht wurde. PAYR lagerte seine Kranken mit dem Körper schräg kopfwärts aufwärts, mit über die Tischkante hängendem Kopf. Auch die vorausgeschickte Unterbindung der Art. carotis ext. kommt heute kaum noch in Frage.

3. Die Entfernung der Oberkieferzahnzyste.

Die Schmerzbetäubung findet ebenso statt, wie sie für die Eröffnung der Kieferhöhle geschildert ist (s. S. 695). Der Zugang wird auf dieselbe Weise, d. h. von der oberen Schleimhaut-Umschlagfalte erreicht. Kleine Cysten können nach Wegnahme des Knochens ohne Mühe ausgeschält werden. Die entsprechende Wurzelspitze muß dabei reseziert werden. Bei größeren Cysten wird am

einfachsten die Methode von PARTSCH angewendet. Sie besteht darin, daß man durch Wegnahme der äußeren Kiefer- und Cystenwand, Hineinschlagen und Annähen der Mundschleimhaut den Cystenraum gewissermaßen zu einem Nebenraum der Mundhöhle macht. Der Hohlraum verkleinert sich häufig verhältnismäßig rasch, wenn er ausgestopft wird. Bei großen Cysten, die sich oft über den Gaumen nach der anderen Seite erstrecken und die den Knochen häufig aufs äußerste verdünnen, kann nur eine *radikale Ausschälung des ganzen Cystenbalges* helfen. Wegen der starken Verdünnung des Knochens muß man schon

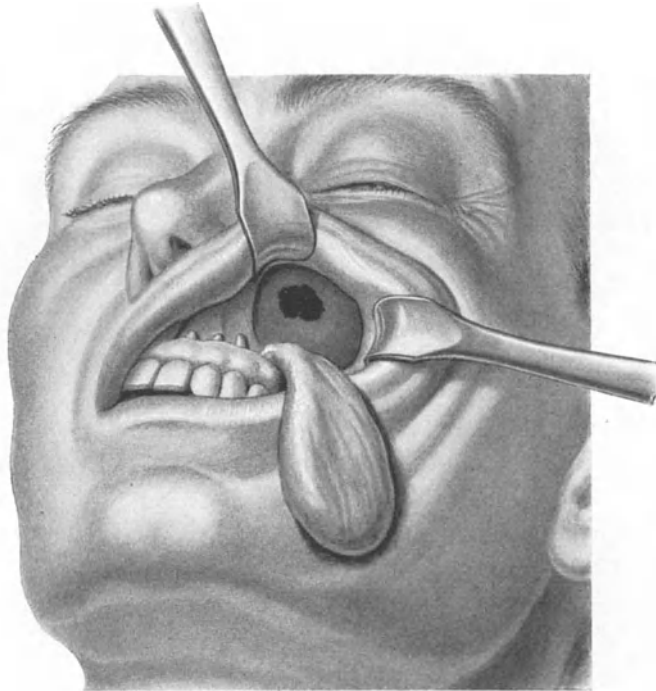


Abb. 526. Die Entfernung der Oberkieferzahnzyste. II.

Die vordere Knochenwand ist vollständig entfernt. Der Cystensack ist aus seiner Umgebung herausgelöst und hängt noch an der entsprechenden Zahnwurzel. Die stark verdünnte Knochenlamelle, die die Kieferhöhle abgrenzt, ist teilweise entfernt.

beim Ablösen und Zurückschieben von Schleimhaut und Periost sehr schonend vorgehen, um die Höhle nicht zu frühzeitig zu eröffnen. Manchmal fehlt der Knochen stellenweise vollständig. Ist er noch vorhanden, so wird zunächst eine kleine Öffnung mit Hammer und Hohlmeißel gesetzt und dann am besten mit Hilfe einer kleinen, winkelig gebogenen LUERSchen Zange die ganze äußere Wand der Kiefercyste entfernt (Abb. 525). Dabei soll man den Cystensack möglichst nicht verletzen. Liegt die vordere Cystenwand ziemlich frei, so beginnt man mit der Auslösung des noch geschlossenen Cystensackes am besten vorn. Mit Hilfe von Raspatorien und Elevatorien dringt man zwischen Cystenwand und Knochen ein (Abb. 525) und löst die inneren, oberen und schließlich auch die unteren Verbindungen, wobei man gelegentlich mit dem Messer oder mit der Schere etwas nachhelfen muß. Durch das Röntgenbild ist man in der Mehrzahl der Fälle darüber unterrichtet, von welcher Zahnwurzel die Cyste ausgegangen ist. Je nachdem muß man bald mehr vorn, bald mehr hinten

auf den Zusammenhang des Cystensackes mit einer Zahnwurzel achten. Die Auslösung des Balges in geschlossenem Zustand gelingt fast immer nur im Beginn der Operation. Sehr häufig reißt die verdünnte Wand beim Ablösen ein und der Inhalt entleert sich. Das bedeutet keinen Nachteil, sondern es ist sogar zweckmäßig, den Sack zu eröffnen, um ihn zu entleeren und sich dadurch eine bessere Übersicht über die Ausdehnung desselben zu verschaffen. Der entleerte Sack wird nach Feststellung der Ausdehnung mit einer Faßzange vorgezogen und es wird nun darauf geachtet, daß kein Rest des Sackes zurückbleibt. An der Unterseite ist die Ablösung aus dem oft unregelmäßig atrophierten Alveolarfortsatz schwierig. Besonders dann, wenn mehrere Zahnwurzeln aus dem atrophierten Alveolarfortsatz hervorragen, kann es große Mühe machen, die Wurzelspitze festzustellen, deren Granulom für die Entstehung der Cyste verantwortlich gemacht werden muß (Abb. 526). Nur bei ganz langsamem und vorsichtigem Auslösen gelangt man ohne stärkere Zereißung der Cystenwand so weit, daß sie aus der Tiefe herausgewälzt, schließlich nur noch mit der entsprechenden Wurzelspitze im Zusammenhang steht und mit dieser zugleich abgetragen wird. Je nachdem die Spitze mehr von den vorderen oder mehr von den hinteren Zahnwurzeln ausgegangen ist, findet sich die

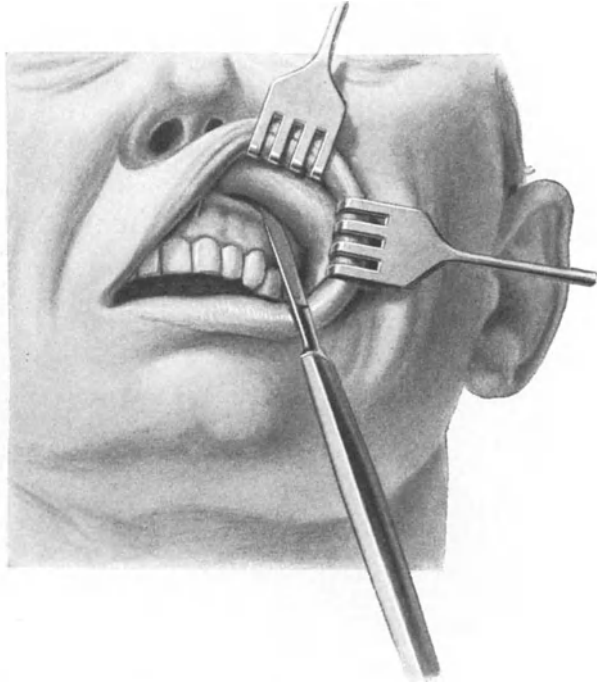


Abb. 527. Die Eröffnung der Kieferhöhle. I.
Incision der Schleimhaut in der oberen Umschlagfalte.

Kieferhöhle entweder mehr nach der medialen Seite oder nach hinten verdrängt. Sie stellt meist nur noch einen spaltförmigen Hohlraum dar, der von der Cyste durch eine stark verdünnte Knochenschale getrennt ist. Diese Knochenschale wird in größerer Ausdehnung entfernt und die Schleimhaut der Kieferhöhle eröffnet, um dadurch eine Schleimhautauskleidung des durch die Cystenbildung entstandenen Hohlraumes herbeizuführen. Genau wie bei der Eröffnung der Kieferhöhle wird der Cystenraum mit der Nase in Verbindung gesetzt, um dadurch das Entstehen einer äußeren Fistel zu verhindern (s. S. 697).

4. Die Eröffnung der Kieferhöhle bei chronischer Kieferhöhlen- eiterung nach CALDVELL-LUC.

Es soll hier nur die *Radikaloperation* geschildert werden, da im allgemeinen die Behandlung der akuten und chronischen Kieferhöhleneiterungen von seiten der Laryngologen durch Spülungen oder Eröffnung der Kieferhöhle vom unteren

Nasengang aus durchgeführt wird. Auch die chronische Kieferhöhleneiterung kann mit Spülungen und endonasalen Eingriffen behandelt werden und macht erst dann eine radikale Eröffnung der Kieferhöhle notwendig, wenn die geschilderte Behandlung versagt bzw. wenn Störungen von seiten der Nase und des Rachens, des Kehlkopfes und der oberen Verdauungswege einsetzen. Solche Störungen sind hervorgerufen durch die dauernde Eiterabsonderung und äußern sich in fortwährenden oder sich wiederholenden Entzündungsprozessen der

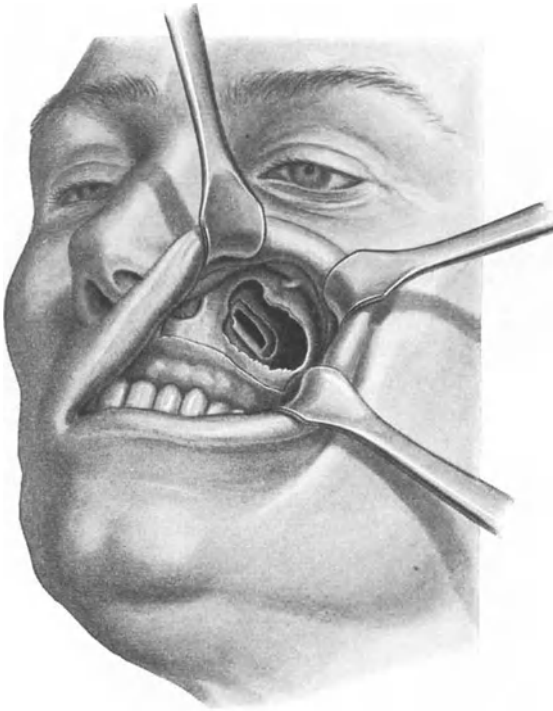

Abb. 528. Die Eröffnung der Kieferhöhle. II.

Die Schleimhaut und das Periost sind nach vorn bis zur Ap. pirif., nach oben bis zur Freilegung des N. infraorb. und nach hinten bis zum zweiten Molaren abgeschoben. Die Vorderwand der Kieferhöhle ist in großer Ausdehnung entfernt. An der Innenwand der Kieferhöhle ist eine Bresche nach der Nase zu gelegt. Der Knochen ist in Fingernagelgröße entfernt und die Nasenschleimhaut so ausgeschnitten, daß ein nach unten gestielter Lappen derselben in die Kieferhöhle hineingeschlagen werden kann.

Schleimhaut. Schmerzen werden häufig durch die chronische Kieferhöhleneiterung nur in ganz geringem Grade verursacht. Die *Eröffnung der Oberkieferhöhle* geschieht vom Munde aus und wird mit einer Daueröffnung nach der Nasenhöhle abgeschlossen. Man kann den Eingriff sehr gut in Leitungsanästhesie und in Lokalanästhesie ausführen, indem man den zweiten Trigeminusast am Foramen rotundum in seiner Leitung unterbricht. Es ist gleichgültig, ob man den Weg von BRAUN oder einen der Wege, die PAYR angegeben hat, wählt (s. S. 566). Außer der Leitungsanästhesie des zweiten Trigeminusastes betäubt man zweckmäßigerweise auch noch mit Hilfe der BRAUNschen medialen Orbitaleinspritzung. Örtlich umspritzt man die Weichteile der Oberlippe in der Mittellinie und um den Nasenflügel herum und schließlich die Wangenschleimhaut, etwa vom Jochbogenwinkel bis zum Mundwinkel. Schließlich kann

man noch die Schleimhaut in der oberen Umschlagsfalte der zu operierenden Seite zur besseren Blutstillung unterspritzen, wenn nicht gerade der entzündliche Prozeß auf die Schleimhaut übergegriffen hat.

Der Eingriff beginnt, während die Oberlippe und der Mundwinkel mit Venenhaken möglichst gut nach oben und seitlich abgezogen werden, mit einem Schleimhautschnitt, der etwas seitlich der Mittellinie der erkrankten Seite anfängt und bis etwa zum zweiten Molaren reicht. Der Schnitt verläuft in der oberen Umschlagsfalte und dringt sofort bis auf den Knochen vor (Abb. 527). Dann wird die Schleimhaut samt Periost mit einem Raspatorium von der vorderen Kieferhöhlenwand abgeschoben, und zwar nach oben, bis man das Foramen infraorbitale erkennt, nach der Mitte, bis man das Foramen piriforme zu

Gesicht bekommt (Abb. 528). Nach unten müssen Schleimhaut und Periost vorsichtig und nicht zu weit abgelöst werden, um sie nicht zu zerfetzen. Liegt die vordere Wand der Kieferhöhle frei, so wird mit Hammer und Hohlmeißel zunächst eine kleine Öffnung in der Kieferhöhle angelegt und der ausströmende Eiter abgetupft. Dann wird die Höhle mit dem Meißel oder der Stanze so erweitert, daß man den Inhalt vollständig entleeren und sich einen Überblick über ihre Ausdehnung und die Schleimhautverhältnisse verschaffen kann. Darauf wird die Höhle durch weiteres Wegnehmen der Vorderwand bis zu etwa Daumennagelgröße freigelegt und mit Hilfe eines scharfen Löffels und feiner Curetten die gewucherte, entzündete Schleimhaut möglichst restlos vom Knochen abgelöst, wobei besonders auf alle Buchten Rücksicht zu nehmen ist. Um nun das Entstehen einer Dauerfistel nach außen zu vermeiden, wird mit dem Meißel im untersten vorderen Abschnitt der medialen Kieferhöhlenwand, entsprechend dem unteren Nasengang, eine mit dem Längsdurchmesser waagrecht gestellte Bresche geschlagen. Man muß sehr vorsichtig meißeln, um dabei die laterale Nasenschleimhaut nicht zu verletzen. Hat die Knochenöffnung die vorgeschriebene Größe, so wird die Nasenschleimhaut so umschnitten, daß ein nach unten breitgestielter Lappen entsteht, der in die Kieferhöhle hineingeschlagen wird. Man kann ihn mit einem Mullstreifen, der von der Nase unter die untere Muschel eingeführt wird, in dem umgeschlagenen Zustand festhalten. Die Schleimhautwunde in der Mundhöhle wird durch einige Seidennähte verschlossen. Der Mullstreifen wird aus der Nase nach 24 Stunden entfernt.

β) Die Eingriffe am Unterkiefer.

(RÖMER und LICKTEIG.)

1. Allgemeine Grundsätze für die Exartikulation und Resektion des Unterkiefers und Methoden zum zeitweiligen und dauernden Ersatz.

Wir unterscheiden die Exartikulation und die Resektion des Unterkiefers. Die vollständige Exartikulation kommt, außer bei Phosphornekrosen, selten bei Nekrose infolge ausgedehnter Osteomyelitis und noch seltener nach Stomatitis ulcerosa in Betracht. Die Exartikulation, und zwar meist einseitig, wird ausgeführt bei malignen Tumoren, die den aufsteigenden Teil des Kiefers in großer Ausdehnung mitergriffen haben. Seltener Ursachen sind die Osteomyelitis und die Tuberkulose. Die Resektionen beschränken sich einerseits auf Teile des Unterkiefers, ohne den Zusammenhang des Kieferbogens zu zerstören, andererseits wird aber ein Stück aus dem Zusammenhang entfernt. Die Resektion ist die häufigste Kieferoperation. Sie wird sowohl bei bösartigen und gutartigen Tumoren und Cysten des Unterkiefers ausgeführt als auch bei der Tuberkulose und der Osteomyelitis. Seltener kommt sie als Voroperation zur Behandlung von Pseudarthrosen, die im Anschluß an Frakturen, Osteomyelitis und Geschwulsterkrankungen entstanden sind, in Frage.

Die älteren Schriften über die Kieferresektion und -exartikulation finden sich zusammengestellt bei WEBER (PITHA-BILLROTH). Nach seinen Angaben sind bereits im 18. Jahrhundert von LA PEYRONIE und FAUCHARD und dem österreichischen Militärarzt FISCHER (1793) Resektionen bzw. Exartikulationen vorgenommen worden. Ebenso haben DEADERIK 1810 und DUPUYTREN 1812 Unterkieferresektionen ausgeführt. Zur brauchbaren Methode wurde die Resektion von MURSINNA, GRÄFE (1821) und von WALTHER im Anfang des 19. Jahrhunderts ausgebildet. Eine Exartikulation des Unterkiefers wurde von MOTT, New York 1822, ausgeführt (s. WAGNER). Die erste vollständige Entfernung

wurde 1843 von SIGNORONI ausgeführt und wegen Phosphornekrose haben HEYFELDER und STADELMANN an einem Menschen je eine Hälfte des Unterkiefers exartikuliert. v. LANGENBECK hat seine subperiostale Resektionsmethode auch für den Unterkiefer empfohlen. DIEFFENBACHS Vorschriften zur Unterkieferresektion entsprechen bereits ungefähr den heutigen Anforderungen.

Die größten Schwierigkeiten bei den Unterkieferoperationen bestanden früher in der Schmerzbetäubung, der Blutstillung und der Ersatzbildung für ein verlorenes Resektions- oder Exartikulationsstück. Die Schmerzbetäubungsfrage ist heute insofern gelöst, als die Allgemeinnarkose möglichst vermieden wird. Es hat sich gezeigt, daß die örtliche Umspritzung unter Zuhilfenahme der Leitungsanästhesie vollständig ausreicht, um schmerzlos die größten Kieferoperationen ausführen zu können. Muß aus irgendeinem Grunde in Allgemeinnarkose operiert werden, so ist eine Halbnarkose vorzuziehen, oder noch besser die Intubationsnarkose nach KUHN (s. S. 45). Die örtliche Betäubung wird nach BRAUN so ausgeführt, daß man bei Teileingriffen am waagerechten Ast die Leitung des N. alveolaris inferior an der Lingula nach BRAUN unterbricht. Dazu wird eine lange Injektionsnadel bei weitgeöffnetem Mund von der gesunden Seite aus schräg nach hinten, etwa 1 cm oberhalb und ebensoviel seitlich von der Kaufläche des hintersten unteren Molaren gegen den Knochenrand des leicht abtastbaren Processus coronoideus eingestochen. Der Knochen liegt dicht unter der Schleimhaut. An der medialen Seite dieses Knochens entlang wird die Nadelspitze weiter geführt, unter dauernder Fühlung mit dem Knochen. Während des Vorführens der Nadel spritzt man etwa 5 ccm 1—2%iger Novocain-Suprareninlösung ein. Außer dieser Leitungsunterbrechung werden die Weichteile im Bereich des zur Resektion in Aussicht genommenen Kieferabschnittes örtlich umspritzt. Soll eine Exartikulation des Unterkiefers vorgenommen werden, so muß der ganze N. mandibularis ausgeschaltet werden. Auch das erfolgt am besten nach BRAUN (s. S. 567). Auch hier injiziert man an die Austrittsstelle des Nerven etwa 5 ccm einer 1—2%igen Lösung. Die Anästhesie tritt meist sofort ein. Eine Umspritzung der Weichteile im Bereich der auszuführenden Resektion empfiehlt sich auch hier, schon um den Vorteil der örtlichen Blutstillung zu genießen. Reicht der Tumor über die Mittellinie hinaus, so muß bei der Umspritzung darauf Rücksicht genommen werden, und es wird unter Umständen doppelseitige Leitungsunterbrechung des N. alveolaris inf. oder mandibularis notwendig werden. Seit Einführung der Leitungsanästhesie haben sich die Gefahren der Blutung und Aspiration außerordentlich vermindert, so daß nur in Ausnahmefällen Allgemeinnarkose angewendet werden soll. Es ist daher auch die der Operation früher vorausgeschickte Unterbindung der A. carotis ext. fast vollkommen überflüssig geworden.

Die dritte Frage, nämlich die des *Ersatzes des resezierten Kieferstückes* ist bis heute nicht einheitlich gelöst, doch stehen uns eine ganze Reihe von Methoden zur Verfügung, die einerseits die augenblicklichen Störungen, andererseits die Dauerschäden der Unterbrechung des Kieferbogens beseitigen, oder doch auf ein Mindestmaß einschränken. Die augenblicklichen Störungen nach Unterbrechung des Kieferbogens durch Resektion des *Mittelstückes* bestehen hauptsächlich in der Gefahr des Zurücksinkens der Zunge. Nach Ablösung der Unterkiefer-Zungenbeinmuskeln von ihrer Ansatzstelle verliert die Zunge ihren Halt, der Kehldeckel sinkt mit der Zunge zurück, und es können Erstickungserscheinungen auftreten. Die Ablösung dieser Muskelansätze darf daher erst dann

geschehen, wenn durch eine kräftige Seidennaht durch die Unterfläche der Zunge die Möglichkeit gegeben ist, die Zunge am Zurücksinken zu verhindern.

Bei Resektionen aus den *seitlichen Abschnitten des Kieferbogens* und bei der halbseitigen Exartikulation rückt sofort durch den Muskelzug der Mm. pterygoidei auf der gesunden Seite der erhaltene Kiefer nach der kranken Seite, und die Artikulation der Zähne geht verloren. Es ist daher notwendig, die Lücke durch geeignete Maßnahmen sofort nach der Operation auszufüllen und zu überbrücken. Diese Ausgleichung muß deshalb sofort geschehen, um den im selben Sinne wirkenden Narbenzug und eine sich rasch einstellende Muskelcontractur der noch wirksamen Muskeln von vornherein auszuschalten. Ist erst einmal ein solcher Narbenzug wirksam geworden, so ist seine Bekämpfung nur unter großen Schwierigkeiten möglich. Schon frühzeitig wurde die Notwendigkeit, die Lücke bei dieser Operation auszugleichen, erkannt.

Drei verschiedene Verfahren sind zur Verhütung der Verschiebung des Kiefers nach Resektionen und Exartikulationen schon seit längerer Zeit im Gebrauch. Erstens die Anwendung der Immediatprothese, zweitens die der schiefen Ebene und drittens die der Implantationsprothese.

Die *Immediatprothese* ist ursprünglich eine Schöpfung des Lyoner Zahnarztes CLAUDE MARTIN, der bereits 1878 Hartgummiprothesen, mit einem durchspülbaren Röhrensystem versehen, an den Kieferstümpfen befestigte. Die Prothesen waren schon vor der Operation nach einem Abdruck von dem Unterkiefer des Kranken angefertigt. Damit war die Grundlage für eine ganze Reihe von Prothesen gegeben, die dann aus anderem Material bzw. in anderer Form und Befestigungsweise empfohlen wurden. BOENNECKEN (1893) stellte die Prothesen aus Gold oder Aluminiumbronze her und befestigte sie, wenn Zähne vorhanden waren, an diesen. FRITZSCHE (1901) verwandte eine Zinnschiene. STOPPANY formte die Schiene trogartig aus Aluminium, auch Porzellan wurde benutzt. RIEGNER (zit. nach PARTSCH) befestigte die Prothese an überkappten Zahnstümpfen. Die Immediatprothese wurde nach Heilung der inneren und äußeren Wunden gewöhnlich nach 4—6 Wochen entfernt und durch eine endgültige, ähnlich geformte, die unter Umständen entsprechenden Zahnersatz trug, ersetzt. Die Ersatzstücke wurden meist an den erhaltenen Zähnen mit Klammern befestigt. Später wurde fast überall die von SCHRÖDER angegebene Immediatprothese aus Hartgummi verwendet. Sie wurde vorrätig gehalten und konnte sowohl bei Resektion als auch nach Exartikulation Verwendung finden. Aus dem auf Grund langjähriger Erfahrung hergestellten Modell ließen sich ohne Mühe nach erfolgter Resektion oder Exartikulation entsprechend geformte Stücke ausschneiden und in die Lücke einsetzen, wo sie dann mit Drahtnähten an den Kieferstümpfen befestigt wurden.

Den Immediatprothesen ähnlich wirken die sog. Retentionsverbände.

SUERSSEN hat schon 1871 eine Kieferlücke dadurch aufrechterhalten, daß er die erhaltenen Zähne des Unterkiefers mit den entsprechenden des Oberkiefers durch Silberschienen verband. SAUER gab 1883 seinen Drahtschienenverband bekannt. Dieser ist bis heute, wenn auch in mancher Beziehung abgeändert, der am meisten gebrauchte Verband zur Behandlung von Kieferbrüchen geblieben. Zur längeren Aufrechterhaltung einer Lücke läßt sich der einfache SAUERsche Verband nur schwer verwenden. Dann muß er durch die intermaxilläre Verschnürung (SCHRÖDER) ergänzt werden. Statt der einfachen Drahtbefestigung können auch die verschiedenen Ringmutterschienen (SCHRÖDER) Verwendung finden. PARTSCH (1897) benutzte zur Aufrechterhaltung einer Kieferlücke die HANSMANNsche Blechschiene, die an den Kieferstümpfen befestigt wird. HAHL (1897) empfahl ein doppelgabeliges Stück aus Metall, das in der Länge verstellbar war und dessen spitze Gabelenden in die Spongiosa der Kieferstücke eingebohrt wurde.

Beim Vorhandensein von Zähnen empfiehlt sich am meisten eine starke Drahtbrücke, die an den Zähnen zu beiden Seiten der Lücke befestigt wird. Am besten wird die Schiene mit nach Abguß vorbereiteten Kronen auf die benachbarten Zähne aufzementiert. An der Drahtschiene kann, wenn nötig,

ein die Lücke ausfüllendes Kautschukstück so befestigt werden, daß man es zum Reinigen herausnehmen kann. Nur im äußersten Notfalle wird man die Immediatprothese durch Drahtnaht an den Kieferstümpfen befestigen, wie man das früher getan hat. Man vermeidet dieses Vorgehen wegen der häufig eintretenden Infektion im Bereiche der Kieferenden, die nicht selten mehr oder weniger ausgedehnte Verluste der Kieferstümpfe bedingt und die Heilung stark verzögern kann. Sind keine Zähne vorhanden und muß eine Lücke aufrecht erhalten werden, so ist es auch dann besser, statt der durch Drahtnähte befestigten Hartgummiprothese eine sog. *Aufbißprothese* zu verwenden, d. h. eine mit Randwülsten versehene Gaumen- und Kieferprothese, die nach Abguß gearbeitet, die Alveolarfortsätze umgreift und festhält. Durch eine Kinn-schleuder oder Kinnkappe werden die beiden am zahnlosen Kiefer befestigten Aufbißprothesen zusammengehalten. Auch mit intra- und extraoralen Gelenken können sie verbunden werden.

Auf einem anderen Grundsatz beruht die Anwendung der *schiefen Ebene*, die ebenfalls von SAUER (1885) angegeben wurde. Die Erhaltung der Artikulation der Zähne erfolgt bei diesem Verfahren dadurch, daß am Unterkiefer auf der nicht resezierten Seite eine schräg nach außen stehende Metallplatte angebracht wird (sie kann auch an einem Schienenverband angebracht werden), die sich beim Schluß des Kiefers an den Zähnen des Oberkiefers fängt und an diesen entlanggleitet. Sie wird von manchen Zahnärzten als alleiniges Hilfsmittel zur Erzielung einer guten Kieferstellung für genügend erachtet. Sie kann auch mit einer Immediatprothese vereinigt gebraucht werden. An ihre Stelle ist später die sicherer wirkende SCHRÖDERSche *Gleitschiene* getreten.

Im Gegensatz zu den genannten Verfahren stehen die Methoden, die die Einheilung eines Fremdkörpers in den Defekt erstreben (*Implantationsprothesen*). Schon GLUCK hat einen solchen Fall operiert, bei dem eine goldene Schiene an den Fragmenten befestigt wurde, die nach Fistelbildungen tatsächlich einheilte und noch nach Jahren an Ort und Stelle war. GARRÉ verwendete starken Klavierdraht, wie KÖNIG (1907) berichtet, der sogar nach Exartikulation am Kieferstumpf befestigt, entsprechend zurechtgebogen, mit seinem umgebogenen Ende in die ehemalige Gelenkhöhle eingesetzt wurde. Auch solche Drähte heilten nach Fistelbildungen ein und erhielten die Artikulation der Zähne aufrecht. BERNDT (1898) operierte nach einem Verfahren von HELFERICH und benutzte Celluloidringe nach der Exartikulation, die in die Lücke und das Kiefergelenk eingelegt wurden. Sie wurden nach der Exartikulation in heißes Wasser gelegt, kieferähnlich zurechtgebogen und konnten dann sofort verwendet werden. Ein solcher von BERNDT benutzter Celluloidring tat noch nach 4½ Jahren seine Schuldigkeit. KÖNIG-ROLOFF (1908) haben eine Elfenbeinprothese herstellen lassen, die besonders bei zahnlosem Kiefer nach Exartikulation mit Erfolg verwendet wurde. Auch STANLEY (zit. nach WEBER) hat bereits eine Elfenbeinprothese zwischen die Kieferstümpfe eingelegt.

In neuerer Zeit ist vielfach die *Knochenplastik oder Transplantation* zur dauernden Beseitigung von Kieferdefekten herangezogen worden. Das Nahe-liegendste war die Verschiebung eines mit Haut und den übrigen Weichteilen in Verbindung stehenden Knochenstückes aus dem erhaltenen *Kieferrest* selbst. Diesen Weg ging zuerst KRAUSE (1904, 1907) und später mit gutem Erfolg PICHLER (1917), der die Methode insofern wesentlich verbesserte, als er nicht einen Haut-Periostknochenlappen, sondern einen Muskel-Knochenlappen aus dem Unterkiefer bildete und dadurch einen wesentlich besseren kosmetischen Erfolg erzielte. Er glaubt, daß eine 1—2 cm breite, mit dem Knochen in Verbindung stehende Muskelbrücke zur Ernährung eines mehrere Zentimeter langen, mit der Kreissäge ausgeschnittenen Kieferstückes ausreicht und die

Resultate seiner Plastiken scheinen ihm recht zu geben. Außer Plastiken aus dem Kieferrand wurden gestielte Knochenlappen aus der *Stirnhaut* von BARDENHEUER (1892, 1896) benutzt. Aus der *Clavicula* haben RYDIGIER (1908) und WÖLFLE (1892) einen gestielten Lappen verpflanzt. NYSTRÖM (1912) hat dann ebenfalls dieses Verfahren zur Anwendung gebracht unter Benutzung einer Reihe von Kunstgriffen, die sich als sehr zweckmäßig erwiesen haben. NYSTRÖM empfiehlt gleichzeitig die Anwendung von Silberprothesen nach BILLING, die sehr geeignet sind, als Immediatprothesen zu dienen.

Die freie Transplantation zur dauernden Beseitigung von Kieferlücken wurden in der neueren und neuesten Zeit mehrfach mit Erfolg ausgeführt. Schon 1900 hat SYKOFF eine Lücke durch ein frei transplantiertes, dem Unterkieferrand entnommenes Stück gedeckt. Das Stück wurde in der Knochenrinne verschoben und in einer Vertiefung des anderen Fragmentes eingestemmt. SYKOFF macht bereits den Vorschlag, ein *Rippenstück* zu demselben Zweck zu verwenden. Auch LEXER und GARRÈ wiesen darauf hin, daß Rippe als geeignetes Material zu verwenden sei. Ausgeführt wurde die freie Transplantation der Rippe zuerst von PAYR (1908). Die Rippe läßt sich ohne Schaden in der gewünschten Länge samt Periost entnehmen. Man kann sie, wie das PAYR getan hat, nach einem Vorschlag von HELLER in der Regio infraclavicularis zur Einheilung bringen und dann zusammen mit einem Hautstiel in die Lücke einpflanzen, und zwar in diesem Fall sofort nach der Resektion, oder man kann die Lücke, die inzwischen durch eine andere Maßnahme offengehalten wird, durch ein frei transplantiertes Rippenstück als endgültige Prothese verschließen. Dabei muß allerdings die Voraussetzung bestehen, daß das Wundbett für das Transplantat aseptisch ist, daß also eine Heilung der Schleimhautwunde und der äußeren Wunde, bereits längere Zeit besteht. Außer Rippe wurde von LEXER besonders der frei transplantierte *Tibiaspan* und Stücke des *Beckenkammes* zur Beseitigung von Kieferdefekten empfohlen. Nicht nur zur Deckung von Lücken des waagerechten Kieferastes, sondern auch zum knöchernen Kinn-aufbau läßt sich die freie Transplantation nach LEXER sehr gut verwenden. Nach Freilegung der Lücke, bei der natürlich die Eröffnung der Mundhöhle vermieden werden muß, werden die Knochenenden freigelegt und angefrischt. Zum Ersatz des Mittelstückes und bei der Mikrognathie verwendete LEXER ebenfalls periostgedeckte Tibiaspäne, die mehrfach angesägt, sich leicht bogenförmig gestalten lassen und so in subperiostale Taschen der Kieferstümpfe mit ihren Enden eingeschoben werden können (s. S. 333). Wesentlich ist nach LEXER eine längere Ruhigstellung nach der Transplantation, die dadurch erreicht wird, daß bei etwas geöffnetem Mund die Zähne der Unterkieferstümpfe durch geeignete Drahtverbände mit denen des Oberkiefers in feste Verbindung gebracht werden. Bei aseptischem Vorgehen heilen Transplantate am Kiefer leicht ein und Pseudarthrosen hat LEXER in solchen Fällen sehr selten beobachtet. LEXER hat außer autoplastischen und homoioplastischen auch Leichenknochen verwendet. Von KLAPP (1917) wurde mit Erfolg der vierte Metatarsus mit Köpfchen an Stelle des aufsteigenden Kieferastes nach Exartikulation eingepflanzt.

Die Knochenplastik und die freie Transplantation haben in neuerer Zeit in der Kieferchirurgie wieder größere Bedeutung gewonnen.

Die obenerwähnten Verfahren von Knochenplastiken nach KRAUSE und PICHLER sind zwar unmittelbar nach einer Resektion zur Anwendung zu bringen, da das Knochenstück

durch seine periostale Bekleidung und Verbindung mit den Weichteilen auch in nicht aseptischem Gebiet einheilen kann. Die Eingriffe sind aber technisch schwierig durchzuführen und die Größe der zur Verfügung stehenden Knochenstücke entspricht bestimmt nicht allen Anforderungen. Die ebenfalls erwähnten Verfahren nach BARDENHEUER, WÖFLER und NYSTRÖM sind technisch schwer durchführbar.

Schon mehr Aussicht auf Erfolg verspricht das auch obenerwähnte Verfahren von HELLER-PAYR. Damit kann man einen, ein beliebig großes Knochenstück enthaltenden Weichteillappen vorbereiten, der sich dann, nachdem das Knochenstück eingeheilt ist, ohne Schwierigkeiten in die bei der Resektion gesetzte Weichteilknochenlücke einfügen läßt. Das Verfahren schien nur zu umständlich. Es ist wesentlich verbessert worden durch den Vorschlag von LIMBERG. AXHAUSEN hat dasselbe Verfahren empfohlen und als *Knochenvorpflanzung* bezeichnet.

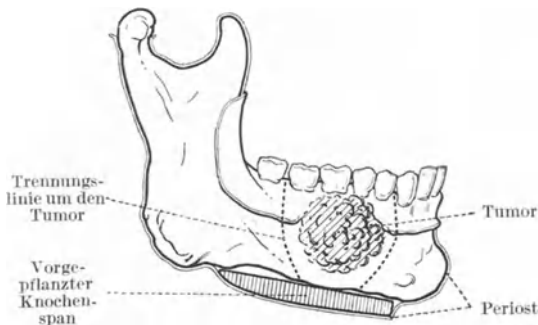


Abb. 529. Vorpflanzung eines Tibiaspanes im seitlichen Kieferabschnitt vor der Entnahme eines tumortragenden Kieferrandstückes nach LIMBERG-AXHAUSEN. Der Knochenspan ist beiderseitig unter das Periost eingeschoben. Nach 6 Wochen kann das entsprechende Stück aus dem Kiefer entfernt werden.

LIMBERG (1927) hat sein Verfahren bei der Mikrognathie angewendet. Da der Lückenverschluß nach Durchtrennung des Kiefers bei diesem Leiden nicht unter aseptischen Verhältnissen durchgeführt werden kann, so ist eine sofortige freie Transplantation nicht möglich. LIMBERG hat daher in der Nähe des Unterkieferandes beiderseits ein 4—5 cm langes, mit Periost entnommenes Rippenstück von einem kleinen Hautschnitt aus in das benachbarte

Gewebe eingeschoben und hier zur Einheilung gebracht. Nach 2—3 Monaten wird der Kieferrand freigelegt und das Transplantat, das mit dem Kieferrand in Verbindung getreten ist, von diesem abgemeißelt. Es bleibt in ungestörter Blutversorgung an den Weichteilen hängen. Nun kann man den Kiefer senkrecht oder stufenförmig durchtrennen. Die Mundhöhle wird dabei bewußt eröffnet. Die Kieferteile werden so weit, wie es wünschenswert ist, auseinandergesogen und das Rippenstück entsprechend gekürzt, zwischen die Kieferstücke beiderseits eingeklemmt. Die Hautwunde wird nach außen verschlossen. Die Wunde in der Mundhöhle füllt man mit Jodoformmull aus.

Auf dieselbe Weise kann man auch andere Kieferlücken durch die Vereinigung von Transplantation und Plastik sofort nach der Lückenbildung verschließen. Man muß nur wenigstens 4—6 Wochen vorher das periostbekleidete Tibia- oder Rippenstück in die Umgebung vorpflanzen. Man kann das Verfahren auch bei der Entfernung von Geschwülsten zur Anwendung bringen. Voraussetzung ist, daß man 6—8 Wochen vorher die Vorpflanzung vornehmen kann. Das gilt für Adamantinome und Riesenzellensarkome. Das Verfahren kann noch dadurch vereinfacht werden, daß man die Vorpflanzung eines Tibiaspanes, wie wir es zuerst ausgeführt haben, etwa 5—6 Wochen vor der Entfernung der Geschwulst, *subperiostal* am Kieferrand vornimmt. In dieser Zeit hat sich, wie wir das mehrfach beobachtet haben, zwischen dem Span und dem Kiefer eine so feste Knochenverbindung gebildet, daß man den geschwulstragenden Teil des Kiefers ohne Schwierigkeiten im Gesunden abtragen

kann, ohne daß eine Verschiebung des vorgepflanzten Knochenspanes eintritt (Abb. 529). Die Entfernung der Geschwulst läßt sich dann ohne äußeren Weichteilschnitt von der Mundhöhle aus vornehmen. Es ist dabei einerlei, ob man aus den seitlichen Kieferabschnitten oder aus dem Kiefermittelstück eine Geschwulst zu entfernen hat. Im letzteren Falle haben wir einen mehrfach geknickten Periosttibiaspan 5 Wochen vor der Geschwulstentfernung in der Kinngegend subperiostal eingeschoben (Abb. 530).

Man kann die Vorpflanzung natürlich auch zur Lückendeckung an den Extremitäten verwenden, besonders wenn es sich um den gleichzeitigen Ersatz von Haut und Knochen handelt. So haben wir bei einem Verwundeten einen Tibiaspan unter der Bauchhaut zur Einheilung gebracht, der dann einige Wochen später mit dem Bauchhautlappen in eine Knochen-Weichteillücke nach Schußbruch am Unterarm überpflanzt wurde (s. S. 532).

Die allgemeine Anzeigestellung zur *Resektion oder Exartikulation* des Unterkiefers ist schon oben kurz erwähnt (s. S. 697). Exartikulieren muß man unter allen Umständen, wenn durch eine Geschwulst der aufsteigende Kieferast bis zum Gelenk erkrankt ist. Während man früher auch bei ausgedehnten Erkrankungen des seitlichen Kieferabschnittes, wenn sie bis zum Kieferwinkel reichte, die Exartikulation ausführte, ist man heute davon abgekommen, da man in der Lage ist, das kurze Stück in seiner richtigen Lage zu halten und später durch Transplantation wieder mit dem Kieferrest in funktionelle Verbindung zu bringen.

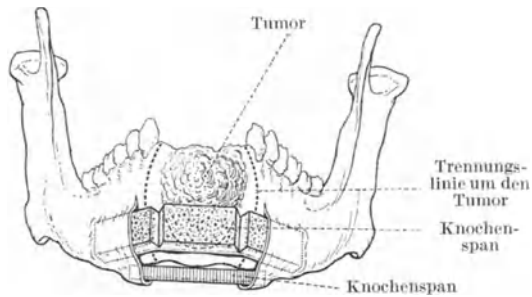


Abb. 530. Der Ersatz des Zwischenstückes des Unterkiefers durch zwei vorgepflanzte Knochenspäne nach LIMBERG-AXHAUSEN. Der eine Knochenspan wird doppelt geknickt unter das Periost geschoben, der zweite unterhalb der Kiefermitte ebenfalls subperiostal eingelegt. Nach etwa 6 Wochen konnte die Geschwulst entfernt werden.

Muß eine Exartikulation des Unterkiefers vorgenommen werden, so läßt sich eine sofortige endgültige Ausfüllung der entstandenen Lücke, wie das durch Vorpflanzung bei der Resektion möglich ist, nicht ausführen. Man muß sich auf andere Weise helfen. Sind Zähne im Restkiefer erhalten, so hat der Zahnarzt schon *vor dem Eingriff* die Befestigungsmöglichkeiten einer Immediatprothese ohne oder mit schiefer Ebene oder Gleitschiene zu prüfen und durch das Anbringen von Kronen, Ringmuttern u. ä. vorzubereiten. Dann kann nach der Exartikulation die Prothese sofort eingesetzt werden. Wird nur der aufsteigende Ast exartikuliert, so kann durch eine oder zwei Gleitschienen die Artikulation der Zähne aufrechterhalten werden. Das Einsetzen einer vorläufigen Prothese ist dann nicht nötig. Auch die intermaxilläre Verschnürung mit Draht und später mit Gummizügen kann angewendet werden. Der *endgültige Ersatz* wird einige Wochen nach der abgeschlossenen Wundheilung durch freie Knochenüberpflanzung bewirkt. Sind *keine Zähne* im Unterkiefer mehr oder sind sie sehr mangelhaft, so wird am besten vom Zahnarzt eine *Aufbißresektionsprothese* (PFAFF) angefertigt. Sie ist ähnlich der Platte eines künstlichen Gebisses, bekommt aber seitliche Wülste aufgetragen, die den Alveolarfortsatz fest umgreifen. Die Prothese kann durch ein intraorales Gelenk, das mit einer Drahtschiene, die an den Oberkieferzähnen befestigt ist, bewegt werden.

Wenn auch die Oberkieferzähne fehlen, kann ein solches Gelenk mit einer Oberkiefergaumenprothese in Verbindung gesetzt werden. Auch extra-orale Gelenke können zur Anwendung kommen. Nur im Notfalle, d. h. wenn zahnärztliche Hilfe nicht zur Verfügung steht, wird man ein passend zugeschnittenes Stück einer SCHRÖDERSchen Hartgummiprothese mit einer Drahtnaht am Kieferstumpf befestigen.

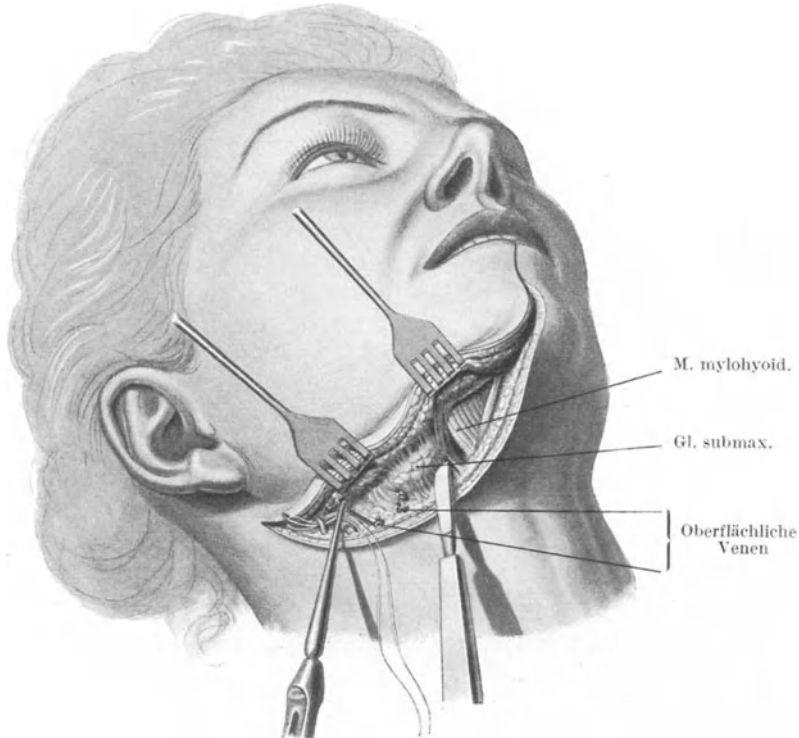


Abb. 531. Die Unterkieferresektion nach v. LANGENBECK, KOCHER. I.
Nach Spaltung der Unterlippe verläuft der Weichteilschnitt bogenförmig unter dem Kinn nach dem Proc. mast. zu. Nach Unterbindung der oberflächlichen Venen erfolgt die Freilegung der Gl. submax.

2. Die Exartikulation oder die ausgedehnte Resektion.

(v. LANGENBECK, KOCHER.)

Die Exartikulation des Unterkiefers oder die heute meist an ihre Stelle tretende ausgedehnte Resektion, bei der auch Teilstücke des aufsteigenden Astes erhalten werden, wenn das möglich ist, werden am zweckmäßigsten von einem Schnitt ausgeführt, der die Unterlippe in der Mitte spaltet, dann unter dem Kinn, daumenbreit neben dem horizontalen Unterkieferast nach hinten verläuft, bis in die Höhe des Zungenbeins, dann bogenförmig nach oben umbiegt, in der Richtung auf den Proc. mastoideus (Abb. 531). Dieser Schnitt, der ein kosmetisch sehr gutes Resultat ergibt, keine Facialisäste verletzt und dabei die Ausräumung sowohl der in der Regio submaxillaris gelegenen Lymphknoten als auch der Lymphknoten im Bereiche des Kieferwinkels und der oberen V. jugularis interna gestattet, bietet auch die beste Übersicht über die Ausdehnung der Erkrankung im Kiefer und Mundboden. Er ist aus diesem Grund auch

den Schnitten vorzuziehen, die etwa denselben Verlauf haben, aber ohne Spaltung der Unterlippe erst unterhalb des Kinns beginnen. Der Schnitt wird zunächst durch die Unterlippe bis auf den Knochen geführt; dann werden die oberflächlichen Weichteile, einschließlich des Platysmas, sofort gespalten. Die oberflächlichen Gefäße werden unterbunden. Nun wird die oberflächliche Halsfascie am unteren Rand der durchscheinenden Gl. submaxillaris bogenförmig eingeschnitten, die Drüse mit einem scharfen Haken gefaßt und über den Kieferrand mit dem Hautlappen nach oben gezogen (Abb. 532). Dabei erscheint am hinteren Abschnitt der Drüse die V. facialis ant., die hier doppelt unter-

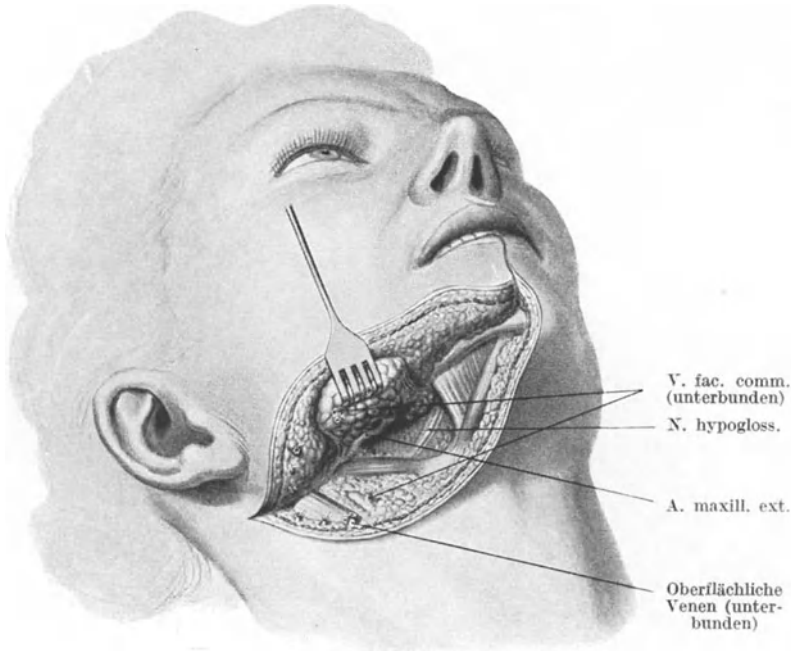


Abb. 532. Die Unterkieferresektion nach v. LANGENBECK, KOCHER. II.
Die V. fac. com. ist unterbunden. Das Hypoglossusdreieck ist freigelegt.

bunden und durchtrennt wird. Jetzt läßt sich die Drüse, während ihre Verbindungen mit der Fascienkapsel durchtrennt werden, unter starkem Zug des Hakens verhältnismäßig leicht aus der dreieckigen Nische zwischen dem hinteren Rand des M. mylohyoideus und dem oberen Rand des M. stylohyoideus herausziehen. Kleinere, in die Drüse eintretende Gefäße werden unterbunden. Die Drüse soll im Zusammenhang bleiben, ihr Ausführungsgang wird schließlich abgeschnitten. Ist sie genügend gelöst, so läßt sie sich mit dem Hautlappen so weit nach oben ziehen, daß der Kieferrand in ganzer Ausdehnung zum Vorschein kommt. Meist muß am hinteren Rand der Drüse, zwischen ihr und dem Kieferrand, die A. maxillaris ext. unterbunden werden (Abb. 532). In manchen Fällen kommt die A. maxillaris ext. erst bei der Freilegung des Kieferrandes, mehr am vorderen Rand der Drüse zu Gesicht und wird dann hier doppelt unterbunden und durchschnitten. Mit der Gl. submaxillaris sind in der Regel auch die Lymphknoten dieser Gegend beseitigt. Nun wird das Operationsfeld auch weiter nach hinten vertieft, der vordere Rand des M. sternocleidomastoideus

freigelegt und die Nische zwischen ihm und dem *M. stylohyoideus*, in der die großen Halsgefäße verlaufen, auf die Anwesenheit von erkrankten Lymphknoten durchsucht. Finden sich solche, so läßt sich die Haut gewöhnlich ohne weiteren Einschnitt so weit abwärts ziehen, daß die Gefäße bis an den Abgang der *V. facialis comm.* freigelegt und die Drüsen ausgeräumt werden können. Handelt es sich nicht um einen Tumor malignus, so unterbleibt dieser Teil der Operation. Nun wird der ganze Weichteillappen über dem Unterkiefer nach oben abgelöst, beim malignen Tumor das Periost sorgfältig zurück-

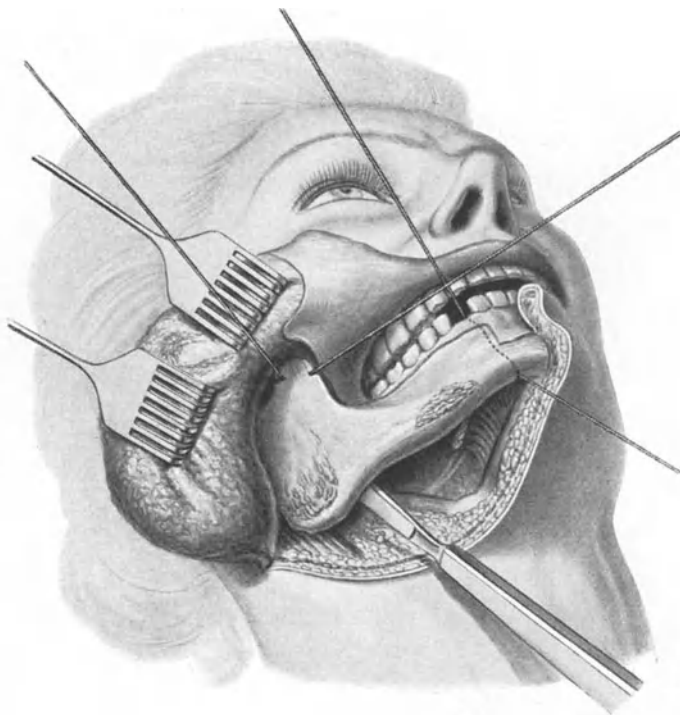


Abb. 533. Die Unterkieferresektion nach v. LANGENBECK, KOCHER. III.
Der Unterkiefer ist vorn und hinten von Weichteilen entblößt. Es folgt die Durchsägung des Proc. coron. und des horizontalen Astes mit der GIGLI-Säge.

gelassen, soweit die Resektion des Knochens in Frage kommt. Ist die Grenze bestimmt, etwa in der Höhe des ersten Prämolaren, so wird dieser ausgezogen und nun vom Unterkieferrand aus, das Messer parallel zum Kieferknochen, durch den Mundboden bis in die Schleimhaut durchgestochen, mit der Unterbindungsnadel eine GIGLI-Säge durchgeführt und der Kiefer senkrecht durchsägt (Abb. 533). Manche Autoren empfehlen, die Durchtrennung des Kiefers und die dabei notwendige Eröffnung der Mundhöhle erst dann vorzunehmen, wenn die Verbindung mit dem *M. temporalis* gelöst ist. Zu dem Zweck wird der Weichteillappen unter Schonung des Periostes und unter Abtrennung des *M. masseter* so weit nach oben abgelöst, bis der Kieferwinkel freiliegt und der Proc. coronoideus und die Incisura mandibulae zugänglich werden. Gelingt es, den Proc. coronoideus zu unterfahren, so wird er mit einer LISTONSchen Schere oder mit einer GIGLI-Säge abgeschnitten (Abb. 533). Einen Vorteil späterer Durchtrennung des Kiefers kann man darin erblicken, daß die Wundhöhle

etwas längere Zeit vor Infektion durch die Verbindung mit der Mundhöhle geschützt bleibt. Auch bricht bei ausgedehnten malignen Tumoren unter Umständen das bereits durchtrennte, tumortragende Kieferstück im Bereiche des Tumors leichter ein, wovor man sich jedoch dadurch schützen kann, daß man bei der Exartikulation den Zug nicht am waagerechten Ast, sondern, wie das KÖNIG vorgeschlagen hat, am Kieferwinkel durch eine eingesetzte Knochenzange ausübt (Abb. 534). Hat man den Kiefer vor Ablösung des M. temporalis durchtrennt, so läßt er sich leicht mit der Knochenzange am Kieferwinkel anfassend und herab-

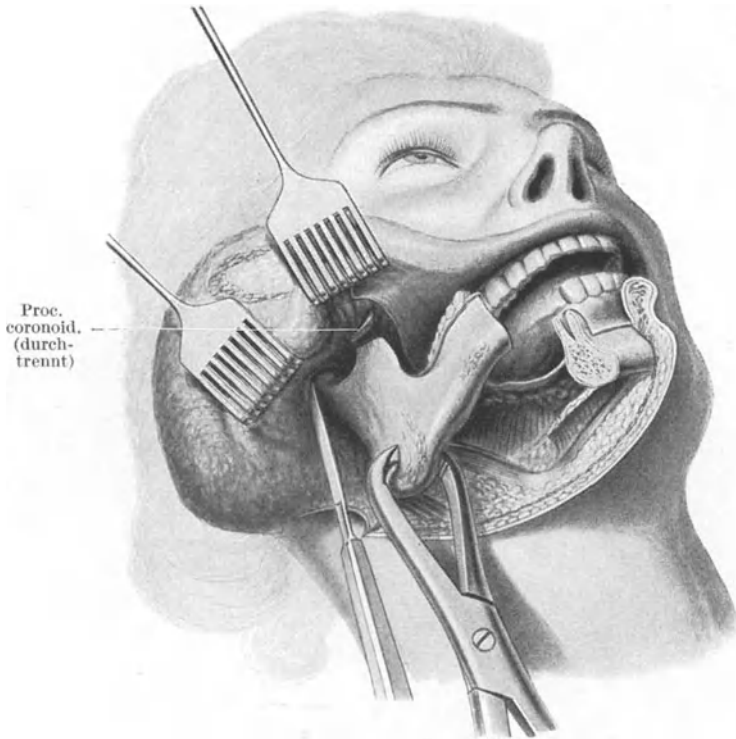


Abb. 534. Die Unterkieferresektion nach v. LANGENBECK, KOCHER. IV.
Der entblößte Unterkieferast ist mit einer Knochenfaßzange gepackt und wird halb stumpf halb scharf aus seiner Umgebung ausgelöst.

ziehen. Nach Ablösung der Weichteile bis in die Gegend der Spitze des Proc. coronoideus wird diese mit der LISTONschen Schere abgeschnitten und dadurch der Ansatz des M. temporalis vom Unterkiefer gelöst. Es bleiben nun noch die Verbindungen auf der Innenseite und die Band- und Muskelverbindungen am Proc. condyloideus. Während der Kiefer mit der Knochenzange gefaßt, nach unten und hinten gezogen, bald nach innen, bald nach außen gedreht wird, schneidet man unter Erhaltung des Periostes den M. pterygoideus int. und die Bandverbindungen nach dem Proc. styloideus und schließlich, während die Weichteile gut zurückgehalten werden, den M. pterygoideus ext. an der Innenseite und die Bänder nach dem Jochbogen ab und gleichzeitig die Gelenkkapsel an der Vorderwand ein. Damit ist auch die letzte feste Verbindung des Kiefers in der Gelenkgegend gelöst und er läßt sich daher ohne Gewaltanwendung unter Drehung herausnehmen, wobei noch stehengebliebene Teile

der Kapsel zerreißen. Das Messer soll man zur Durchtrennung der inneren und hinteren Kapselteile nicht verwenden, um nicht die *A. maxillaris int.*, die hier dicht vorbeiläuft, zu verletzen. Die Weichteilversorgung erfolgt so, daß eine möglichst lückenlose Schleimhautnaht zustande kommt. Nach Abschluß der Exartikulation wird sofort die zahnärztlicherseits vorbereitete Prothese eingesetzt und mit dem an den Zähnen des zurückbleibenden Kiefers angebrachten Teil der Prothese in Verbindung gesetzt (s. S. 535). Ist keine Vorbereitung von zahnärztlicher Seite erfolgt, so wird aus einer SCHRÖDERSchen Prothese ein dem

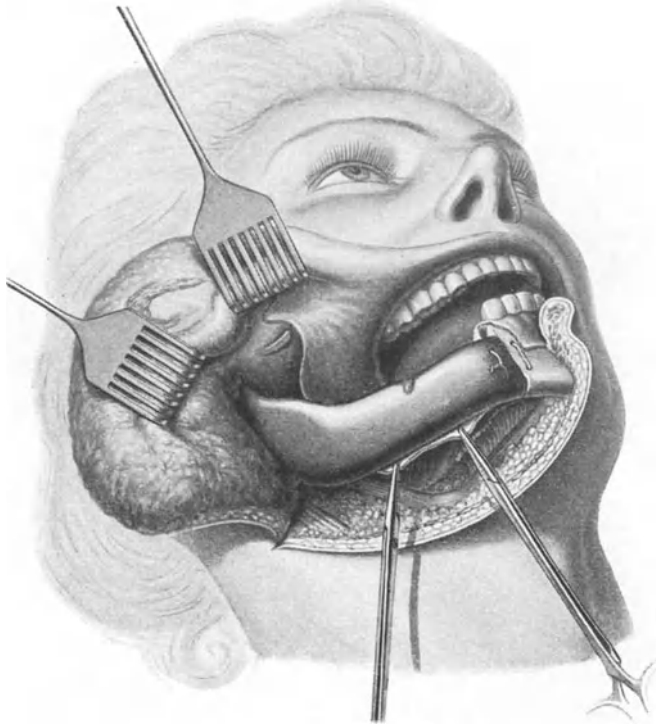


Abb. 535. Die Unterkieferresektion nach v. LANGENBECK, KOCHER. V.
Der Ersatz des Unterkiefers wird hier durch eine der Größe des Defektes entsprechend zurechtgemachte SCHRÖDERSche Hartgummiprothese bewirkt.

resezierten Stück entsprechender Teil herausgesägt und, wie oben beschrieben, durch Drahtverbindungen mit dem Kieferstumpf in Verbindung gebracht und mit dem anderen Ende in die ehemalige Gelenkhöhle eingesetzt (Abb. 535). Die Schleimhautnaht hat möglichst genau zu erfolgen, desgleichen die Weichteilnaht. In den hinteren Teil der Hautnaht wird Glas- oder Gummrohr eingelegt. Wie schon oben bemerkt, wird heute fast immer eine ausgedehnte Resektion an Stelle der Exartikulation ausgeführt, wenn der aufsteigende Ast nicht erkrankt ist. Die Freilegung (s. unten) erfolgt auf dieselbe Weise, die Durchtrennung am Kieferwinkel oder höher am besten nach Durchtrennung der Spitze des Proc. coronoideus, um den Muskelzug und die eintretende Kontraktur des proximalen Stückes zu verhindern. Zum Ersatz kann bei gutartigen Geschwülsten eine *Vorpflanzung* (s. S. 702) in Betracht gezogen werden. Ist *das nicht geschehen*, so muß eine geeignete vom Zahnarzt vor der Operation getroffene Einrichtung (s. S. 698) nach der Operation in Kraft treten.

3. Die Resektion von Teilen der seitlichen Abschnitte.

Zweckmäßigerweise wird auch zur Resektion der seitlichen Abschnitte die Unterlippe gespalten und der Schnitt unterhalb des Kinnes fingerbreit vom Kieferrand durch die Haut geführt, mit der Richtung auf den Proc. mastoideus. Bei gutartigen Tumoren, die eine Resektion nötig machen, bei Cysten und bei Behandlung von Pseudarthrosen genügt es, den Schnitt unterhalb des Kinnes zu beginnen und ihn ebenfalls fingerbreit vom Kieferrand entfernt nach hinten zu führen. Der Schnitt mit Spaltung der Lippe gibt aber zweifellos eine bessere Übersicht über die Ausdehnung eines Tumors und erlaubt besser die radikale Entfernung von Drüsenmetastasen in der Regio submaxillaris und in der Gegend der V. jugularis int., deshalb ist er bei malignen Tumoren vorzuziehen. Im übrigen ist das Vorgehen, soweit das Ablösen der Weichteile in Frage kommt, dasselbe, wie es für die Exartikulation beschrieben ist. (Selbstverständlich ist, daß beim Vorhandensein von Zähnen im Unterkiefer diese zur Befestigung von Schienen benutzt werden.) Daher soll der Resektion eine zahnärztliche Behandlung vorausgehen, die dann das Einsetzen einer Immediatprothese oder einer Retentionsschiene ermöglicht. Bei zahnlosem Kiefer ist ebenfalls die Vorbereitung einer Prothese durch den Zahnarzt wünschenswert, die Möglichkeit ist gegeben, einen intra- oder extraoral gelagerten Apparat mit Gelenkersatz vorzubereiten. Solche Apparate sind besonders durch die ausgezeichneten Arbeiten SCHRÖDERS bekannt geworden. Sie können ganz unabhängig von der Ausdehnung der Operation vorbereitet und direkt nach dem Eingriff eingesetzt werden, so daß die Lücke auch dann, wenn sie größer werden muß, als das ursprünglich geplant war, erhalten bleibt. Auch die schiefe Ebene und die Gleitschiene sind anwendbar. Ist eine solche Vorbereitung durch einen Zahnarzt nicht in der vollkommenen Weise möglich, so muß zum mindesten eine Auswahl SCHRÖDERScher Hartgummiprothesen vorrätig sein, aus denen dann ein Stück, dem Resektionsstück entsprechend, entnommen wird. Muß vom horizontalen Ast so viel entfernt werden, daß der zahnlose Teil erreicht wird oder war der Kiefer zahnlos, so vertrat man früher den Standpunkt, besser eine Exartikulation auszuführen, weil dieses Reststück durch Muskelwirkung und Narbenschumpfung verlagert wird und den Kauakt in unangenehmer Weise beeinträchtigen kann. Wenn der Ansatz des M. masseter und M. pterygoideus int. mit dem Kieferwinkel weggefallen sind, wird wohl allgemein die Exartikulation vorgezogen. Bleibt der Kieferwinkel mit den Muskeln erhalten, so ist es wünschenswert, auch den aufsteigenden Kieferabschnitt zu erhalten, um an ihm später ein Transplantat subperiostal verankern zu können. Um durch Narbenschumpfung die Dislokation nicht zu einer bleibenden Störung werden zu lassen, darf die Transplantation zum Ersatz der Lücke zeitlich nicht zu weit hinausgeschoben werden. Deshalb ist eine möglichst rasche Wundheilung der Schleimhaut und der äußeren Weichteile zu erstreben. Schwierigkeiten können dadurch entstehen, daß zuviel Schleimhaut bei der Tumorentfernung geopfert werden mußte und daß die Heilung per granulationem, sobald sie in das Narbenstadium tritt, zu starken Verziehungen und Verlagerungen der Fragmente führt. Dem muß die im Mund gelegene Prothese entgegenwirken, am besten nach SCHRÖDER, durch Anbringung von Platten und Pelotten, die die Weichteile in der richtigen Lage erhalten und gleichzeitig als Verbandstoffträger dienen können. Ist noch ein Teil des waagerechten Kieferabschnittes erhalten geblieben, so kann er mit einer an den Zähnen

befestigten Prothese oder Pelotte aus Kautschuk in seiner Stellung erhalten werden. Die Pelotte kann aber auch an der Oberkieferschiene oder bei zahnlosem Oberkiefer an einer Oberkiefer-Gaumenprothese verankert werden. Wird wegen einer gutartigen Erkrankung reseziert, so ist die Vorpflanzung nach LIMBERG-AXHAUSEN (s. S. 202) sehr zu empfehlen.

Die *Resektion des Kiefers* aus dem Zusammenhang erfolgt nach völliger Freilegung, am besten mit der GIGLischen Drahtsäge, die nach Ablösung der Weichteile innen und außen bequem geführt werden kann. Knochenzange und Meißel empfehlen sich weniger, wegen leicht eintretender Splitterung. Will man den Meißel trotzdem benutzen, so ist es am besten, die Meißellinie vorher durch eine Reihe von (mit dem elektrischen Bohrer) vorgebohrten Löchern zu kennzeichnen. Sofort nach Entfernung des zu resezierenden Stückes wird die zahnärztlicherseits vorbereitete Prothese oder Retentionsschiene eingesetzt oder das Stück aus der SCHRÖDERSchen Prothese zurechtgesägt und mit Drahtnaht an den Fragmentenden befestigt. Die Schleimhaut ist unterhalb der Prothese möglichst zu vereinigen. Die Weichteile sind über der Prothese zu schließen.

4. Die Resektion des Mittelstückes des Unterkiefers.

Soll das *Mittelstück des Kiefers* reseziert werden, so empfiehlt es sich, die Unterlippe in der Mitte bis unter das Kinn zu spalten. Nach Blutstillung werden die Wundränder nach beiden Seiten auseinandergezogen und je nachdem es sich um einen malignen Tumor handelt oder nicht, werden die Weichteile unter Zurücklassung des Periostes oder subperiostal seitlich, je nach Ausdehnung der Erkrankung abgetragen. Von der Schleimhaut ist dabei so viel als möglich zu erhalten. Lassen sich die Grenzen der Erkrankung genau feststellen, so wird entsprechend diesen Grenzen, fingerbreit im Gesunden, falls noch Zähne vorhanden sind, der entsprechende Zahn gezogen, dann die noch auf dem Knochen haftenden Weichteile senkrecht zur Verlaufsrichtung auf der Vorderseite vom Alveolarfortsatz bis an den unteren Kiefferrand eingeschnitten. Ehe man nun die Muskulatur von der Innenseite des Kiefers ablöst, ist es notwendig, die Zunge mit einem starken Haltefaden, der weitfassend durch ihre Unterfläche gezogen wird, anzuschlingen. Da sie im Moment der Ablösung der Mm. genioglossi und geniohyoidei von der Spina mentalis ihren Halt verliert und zurücksinkt, so können ernste Erstickungserscheinungen auftreten. Ist die Zunge durch einen dicken Seidenfaden angeschlungen und vorgezogen, so wird nun das Messer vom unteren Kiefferrand parallel zu seinem Verlauf eingestoßen und, entsprechend der Größe des zu resezierenden Stückes, der Mundboden von der Innenseite des Kiefers abgelöst. Auch hier werden bei malignen Tumoren das Periost und, soweit notwendig, die Weichteile mit dem Kiefer im Zusammenhang gelassen. Ist das Kiefermittelstück so weit wie notwendig frei, so werden auch auf der Innenseite die Weichteile mit dem Resektionsmesser senkrecht bis auf den Knochen durchgeschnitten und nun mit Hilfe einer eingeführten GIGLI-Säge der Knochen erst auf der einen, dann auf der anderen Seite durchtrennt. Schon DIEFFENBACH hat empfohlen, den Knochen zunächst auf der einen Seite zu Dreivierteln, ihn dann auf der anderen Seite vollständig zu durchsägen und schließlich das letzte Viertel der ersten Seite vollständig zu durchtrennen, dadurch wird der Zusammenhalt des Kiefers möglichst lange erhalten und das Sägen erleichtert.

Das Einsetzen der Prothese hat nach den oben geschilderten Grundsätzen zu erfolgen. Die Naht der Weichteile, besonders der Schleimhaut, gelingt leider

nicht immer oder, wenn sie erzwungen wird, stellen sich Verziehungen der Lippe ein. Es muß daher öfters darauf verzichtet werden. Schleimhautlücken bleiben gewöhnlich auch im Mundboden zurück und müssen der Granulationsheilung überlassen werden. Der sich dabei leicht einstellenden Narbenbildung, die ebenfalls zu häßlichen Verziehungen der Unterlippe führen kann, muß möglichst entgegengearbeitet werden. Die Unterlippe wird so genau wie möglich genäht und hinterläßt meist eine kaum sichtbare Narbe. Auch der Resektion des Mittelstückes kann die Vorpflanzung nach LIMBERG-AXHAUSEN erfolgreich vorausgeschickt werden, wenn die Resektion 5—6 Wochen hinausgeschoben werden kann, wie bei den gutartigen Tumoren, der Prognathie, Mikrognathie und den Pseudarthrosen. Man pflanzt am besten ein Knochenstück quer unter das Kinn und einen mehrfach eingesägten Span subperiostal vor das Kinn (KLEINSCHMIDT) (Abb. 530).

5. Die Resektion des Alveolarfortsatzes.

Die Resektion des Alveolarfortsatzes erfolgt hauptsächlich wegen Epulis, wenn der Verdacht besteht, daß es sich um ein Riesenzellensarkom handelt. Da diese relativ gutartig sind, aber gelegentlich wiederkehren, so muß die Schleimhaut weit im Gesunden umschnitten und der entsprechende Teil des Alveolarfortsatzes am besten mit einem schlanken Meißel entfernt werden. Sicherer ist es, auch einen Teil des Kiefers selbst zu entfernen.

6. Die Eingriffe bei der Progenie und Opisthogenie.

(LINDEMANN und BRUHN, G. SCHMIDT.)

Der Plan, die *Progenie* durch *Resektion* aus dem waagerechten Kieferast zu heilen, ist 1898 durch BLAIR in St. Louis zuerst zur Ausführung gekommen. Auch FLORIS und KÜMMELL haben bereits 1905 nach diesem Verfahren erfolgreich gearbeitet. Neuere Verfahren bevorzugen *einfaches Durchtrennen am waagerechten Kieferast*, am Kieferhals oder am Kieferwinkel. Schließlich ist noch die *Resektion der Gelenkfortsätze* empfohlen worden. Von allen diesen Verfahren ist eigentlich nur die einfache Durchtrennung des aufsteigenden Kieferastes übriggeblieben.

Die Hauptvertreter dieses Verfahrens sind LINDEMANN und BRUHN, PICHLER und G. SCHMIDT. Außer diesem Verfahren kommt eigentlich nur noch die rechteckige, die keilförmige oder trapezförmige Resektion aus dem waagerechten Kieferast in Frage. Neben den schon oben Genannten haben v. EISELSBERG, SCHULTZ und PICHLER, KRÜGER und HENSCHEN nach diesem Verfahren operiert. Es wird aber augenscheinlich immer seltener angewendet, da die Durchtrennung des aufsteigenden Kieferastes vor allen übrigen Verfahren viele Vorteile besitzt. Die Durchtrennung muß zwischen der Incisura mandibularis und dem Foramen mandibulare stattfinden. Die Vorteile der einfachen queren oder schrägen Durchtrennung des aufsteigenden Kieferastes vor den Resektionsverfahren am waagerechten Unterkieferast bestehen darin, daß kein Knochenstück verloren geht, daß die Mundhöhle nicht eröffnet zu werden braucht, daß Nebenverletzungen der Ohrspeicheldrüse und des N. facialis und der Gefäße und Nerven des Unterkiefers vermieden werden. Die Reposition gelingt leicht. Sie braucht nicht sofort endgültig stattzufinden, sondern kann durch intermaxilläre Verschnürung allmählich vorgenommen werden. Eine vorherige Bestimmung der Durchtrennungsstelle nach Kieferabdruck, um eine möglichst gute Artikulation zu erhalten, wie sie bei der Resektion des waagerechten Kieferastes nötig ist, erübrigt sich. Die meisten dieser Vorzüge fehlen bei den Resektionsmethoden. Der einzige Nachteil bei der Durchtrennung am aufsteigenden Ast ist die Notwendigkeit, die intermaxilläre Verschnürung der Kiefer und die dadurch bedingten Unbequemlichkeiten längere Zeit zu ertragen. Vor der Ausführung der einfachen Durchtrennung am aufsteigenden

Kieferast soll der Zahnarzt die Schienen und Haken zur intermaxillären Verschnürung an den Ober- und Unterkieferzähnen anbringen. Dann kann sofort nach dem Eingriff nach erfolgter Verschiebung der Kieferstücke die allmähliche Reposition beginnen.

Die Ausführung des Eingriffes nach LINDEMANN und BRUHN und GG. SCHMIDT ist folgende. In Leitungs- und örtlicher Betäubung, wobei am besten der zweite Trigeminusast am For. rotund. eingespritzt, und die Gegend des aufsteigenden Unterkieferastes örtlich umspritzt wird, wird der Hautschnitt nach LINDEMANN und BRUHN vom Ohrläppchenansatz schräg nach oben in Richtung auf den unteren Augenbrauenrand 4—5 cm lang angelegt. GG. SCHMIDT hat den Weichteilschnitt nach Umschneidung des Ohrläppchenansatzes in diese Wunde verlegt. Auf eine oder andere Weise erreicht man den oberen hinteren Rand des retromaxillären Lappens der Ohrspeicheldrüse. Der Rand wird freigelegt und die Drüse in ihrer Kapsel und dem umgebenden Gewebe zur Seite gehalten. Dadurch wird der hintere Unterkieferrand in größerer Ausdehnung frei. Nach Spaltung des Periostes werden die sämtlichen Weichteile außen und innen mit dem Raspatorium vom Unterkiefer abgelöst, und zwar nach vorn bis auf den vorderen Kieferrand, und nach oben bis man die *Incisura mandibularis* deutlich sehen kann, da man nur danach mit Sicherheit die Höhenbestimmung der Durchtrennung treffen kann. Beim Ablösen des Periostes nach vorn darf die Mundschleimhaut nicht eröffnet werden. Auch auf den Seiten ist unbedingt darauf zu achten, daß man hart am Knochen bleibt. Die Durchtrennung, die meist mit einer schlanken, spitzen oder besser, vorne abgerundeten Säge (AXHAUSEN) vorgenommen wird, wird von den meisten etwa waagrecht ausgeführt. Bei LINDEMANN und BRUHN steigt die Durchtrennungslinie etwas nach vorn oben an, während sie bei GG. SCHMIDT sich eher etwas nach vorn senkt. Man kann auch, wenn die Weichteile nach beiden Seiten gut zurückgehalten werden, messerscharfe Meißel zur Durchtrennung benutzen. Um eine Splitterung zu vermeiden, wird zunächst eine oberflächliche Rinne in den Knochen geschlagen. Die Durchmeißelung gefährdet eher als die Durchsägung die *A. maxillaris int.*, die unmittelbar hinter dem aufsteigenden Kieferast verläuft. Die *Höhe der Durchtrennungslinie* liegt $\frac{3}{4}$ cm unterhalb der *Incisura mandibularis*. Auf diese Weise ist man sicher vor einer Verletzung der Lingulagegend, d. h. der Eintrittsstelle der Kiefernerven. Die Durchtrennung muß so vollständig vorgenommen werden, daß, nachdem sie beiderseits erfolgt ist, der Kiefer sich ohne Schwierigkeiten zurückschieben läßt. Jetzt kann man nach der einfachen Wundversorgung sofort die intermaxilläre Verschnürung vornehmen und damit die notwendige Ruhigstellung und die Bedingungen für eine gute Knochenheilung schaffen.

Die *Beseitigung der Opisthogenie* macht größere Schwierigkeiten.

Sie ist meist die Folge einer in frühester Kindheit erworbenen Verletzung oder Entzündung des Kiefergelenkes. Infolgedessen ist das Kiefergelenk häufig ein- oder doppelseitig versteift und der Unterkiefer in seinem Wachstum zurückgeblieben. Liegt keine Kieferankylose vor, so kann der Versuch, den Kiefer in seiner Entwicklung zu fördern und vorzuziehen, durch zahnärztliche Maßnahmen versucht werden. Besteht aber eine *Kieferankylose*, so muß sie zunächst nach dem Verfahren von PAYR (s. S. 506) beseitigt werden. Leider ist mit der Resektion nicht immer die gleichzeitige Kontraktur des *M. temporalis* (AXHAUSEN) aufgehoben und damit die Beweglichkeit des Kiefers ermöglicht. Sie muß dann mit zahnärztlichen Mitteln erreicht werden.

Die *Eingriffe bei der Opisthogenie* beschränken sich auf die Durchtrennung des aufsteigenden Kieferastes nach LINDEMANN und BRUHN, die aber nur für leichtere Fälle in Frage kommt, und auf die Durchtrennung der waagerechten

Unterkieferäste, wie sie zuletzt von v. EISELSBERG empfohlen und ausgeführt wurde. Die Durchtrennung wird treppenförmig vorgenommen und dadurch die nötige Verschiebung nach vorn ermöglicht. Das Befestigen der verschobenen Bruchstücke durch Drahtnaht kann nur dann zum Erfolge führen, wenn aseptische Verhältnisse vorliegen, d. h. wenn nach Ausziehen des Zahnes, an dessen Stelle die Durchtrennung des Kiefers vorgenommen werden soll, die Wunde wieder völlig geheilt ist, so daß bei der Durchtrennung des Kiefers die Mundhöhle nicht eröffnet zu werden braucht. Sonst muß das Vorziehen durch eine Nagelexension (LINDEMANN und BRUHN) oder durch ein besonderes zangenartiges Instrument, das den Unterkieferbogen vorne intraoral faßt, vorgenommen werden. Am zweckmäßigsten erscheint uns noch das Vorgehen von LIMBERG, der vor der Kieferdurchtrennung beiderseits unter den Unterkiefer Rippenstücke vorpflanzte, die nach Verlauf von 2—3 Monaten fest eingehellt in die nach der Durchtrennung gesetzte Kieferlücke eingepflanzt werden konnten. Der so verpflanzte Knochen heilt auch unter nicht aseptischen Verhältnissen ein (s. S. 702).

15. Die Eingriffe an den Speicheldrüsen.

(HEINEKE.)

a) Die Eingriffe wegen Speichelstein.

Man unterscheidet Drüsensteine und Gangsteine. Die Speichelsteine finden sich am häufigsten, ebenso wie die Fremdkörper der Speicheldrüsen, im Ausführungsgang der Gl. submaxillaris. In den Ausführungsgängen der Parotis und Sublingualis sind sie wesentlich seltener. Ebenso finden sich die Steine in den Drüsen selbst seltener. Die Diagnose der Gangsteine macht im allgemeinen keine Schwierigkeiten, da sie fast immer zu tasten sind. Da sie sehr häufig einen Ausguß des Ganges darstellen und von länglicher Gestalt sind, so bilden sie meist einen harten, querverlaufenden Tumor am Mundboden, entsprechend dem Verlauf der Plica sublingualis. Gelingt es nicht, mit einer feinen Sonde durch die Caruncula sublingualis den Ductus submaxillaris zu sondieren und mit der Sonde den Stein zu tasten, so kann man mit einer feinen Nadel die harte Oberfläche des Steins durch die Mundschleimhaut feststellen. Nicht selten entleert sich bei Druck auf die Gegend der Gl. submaxillaris ein Tröpfchen Eiter aus der Mündung des Ausführungsganges. Eine Röntgenaufnahme durch den geöffneten Mund oder mit Hilfe eines in die Mundhöhle eingelegten Films stellt mit Sicherheit ein Konkrement fest. Fast immer ist die Speicheldrüse etwas vergrößert, derb und schmerzhaft. Sehr wichtig ist die Röntgenuntersuchung für Fälle, bei denen der Stein weder zu tasten, noch mit einer eingestochenen Nadel festzustellen ist. Die Steine in der Drüse selbst und solche, die in der Tiefe der Ausführungsgänge sitzen, lassen sich oft mit den genannten Hilfsmitteln nicht immer sicher feststellen. Auf der Röntgenplatte geben aber selbst kleinere Steine, um die es sich bei den Drüsensteinen häufig handelt, einen deutlichen Schatten.

Die *großen Gangsteine* werden ohne Schwierigkeit *von der Mundhöhle aus* entfernt, weil sie im vorderen Teil des Ganges ihren Sitz haben. Selbst wenn man sie sicher erkannt hat, empfiehlt es sich immer, eine Röntgenaufnahme zu machen, da nicht selten hinter einem größeren Stein kleinere verborgen sind, die der Beobachtung entgehen und nach der Entfernung eines größeren Steins zurückbleiben könnten. Gelingt es nicht, unter Erweiterung der Gangöffnung einen Stein herauszunehmen, so wird der Gang nach Einlegung einer Sonde von der Mündung aus gespalten. Läßt sich auch dadurch der Stein nicht herausziehen, was besonders bei größeren Steinen mit rauher Oberfläche vorkommt, so muß der Einschnitt über den Stein fortgesetzt werden. Manche Chirurgen empfehlen auch bei Gangsteinen die ganze Gl. submaxillaris,

auch wenn sie nicht entzündlich verändert ist, zu entfernen. Empfehlenswert ist es jedenfalls dann, wenn das Leiden jahrelange Erscheinungen verursacht hat, ohne daß eine Diagnose gestellt wurde. In solchen Fällen ist die ganze Speicheldrüse oft chronisch entzündlich und narbig verändert, so daß sie erstens keine erhebliche funktionelle Bedeutung mehr hat und zweitens der entzündliche Prozeß auch nach Entfernung des Steines nicht rasch zur Ausheilung kommt. Die Stein-Rezidivgefahr liegt in einem solchen Fall außerordentlich nahe. Auch krebsige Umwandlungen der Drüse finden sich nicht selten. Die Entfernung der ganzen Drüse kommt aber hauptsächlich dann in Frage, wenn es sich um Drüsensteine oder Steine in den proximalen Abschnitten des Ausführungsganges handelt, da sie von der Mundhöhle aus nur sehr schwer erreichbar sind.

Die *Entfernung der Gl. submaxillaris* erfolgt nach Umspritzung des Operationsgebietes mit $\frac{1}{2}$ % iger Novocain-Suprareninlösung von demselben bogenförmigen Schnitt aus, mit dem wir die *A. lingualis* unterbinden (s. S. 157). Ist die Drüse rings herum freigelegt, so empfiehlt es sich, den Ductus erst dann zu durchschneiden, wenn man ihn ein Stück weit dargestellt hat. Ehe man ihn durchtrennt, kann man auch von einer seitlichen Öffnung den Versuch einer Sondierung machen, um eventuell Konkremente festzustellen. Bei gleichzeitiger Anwesenheit von Steinen im distalen Gangabschnitt und in der Drüse, werden die Steine aus dem Gang von der Mundhöhle aus, die Drüse von außen entfernt.

b) Eingriffe bei der akuten postoperativen Parotitis.

Im Anschluß an alle möglichen Operationen, mit und ohne Allgemeinnarkose, kommt es nicht selten zu einer akuten Entzündung der Ohrspeicheldrüse. Die Erkrankung folgt am häufigsten auf Bauchoperationen. Über die Entstehung und Ursache der akuten postoperativen Parotitis sind die Akten noch nicht geschlossen. Der wichtigste Infektionsweg ist wahrscheinlich der über den Ductus parotideus und die Quelle der Infektion die Mundhöhle. Dafür spricht, daß durch die Untersuchungen besonders von HANAU u. a. die Infektion immer von den größeren Speichelgängen ihren Ausgang nimmt und erst sekundär auf das Drüsenparenchym übergreift. Es ist aber nicht ausgeschlossen, daß auch auf dem Lymphwege und embolisch auf dem Blutwege die Erkrankung gelegentlich zustande kommt. Es muß angenommen werden, dafür sprechen klinische Beobachtungen im Anschluß an jede Laparotomie, daß eine Verminderung der Speichelsekretion stattfindet. Daher kommt der fast regelmäßig geäußerte starke Durst. Bei älteren Menschen scheint dieser Einfluß größer zu sein, und in stärkstem Maße macht er sich bei kachektischen und anämischen Kranken geltend. Ob eine mechanische Behinderung der Sekretion oder eine Schädigung der Drüsensubstanz, oder eine Änderung der Sekretzusammensetzung dabei eine Rolle spielen, ist bis heute nicht sicher bekannt. Die Untersuchungen PAWLOWS sprechen für die letztere Annahme. So viel darf jedoch als sicher gelten, daß die Mundbakterien eine wesentliche Rolle bei der Infektion spielen, da sich die Parotitis sehr häufig bei solchen Menschen findet, die cariöse Zähne oder eine andere Ursache für eine besondere Reichhaltigkeit der Bakterienflora in ihrem Mund und Rachen beherbergen.

Die *Diagnose der postoperativen Parotitis* stößt auf keinerlei Schwierigkeiten. Meist am zweiten oder dritten Tage nach der Operation beginnt die kennzeichnende unter Schmerzen und hohem Fieberanstieg auftretende Schwellung, die sich rasch über die ganze Gegend der Parotis ausbreitet. Sehr häufig erkrankt gerade der hintere Abschnitt zuerst und infolgedessen findet sich fast immer die bedeutsame Abhebung des Ohrfläppchens. Ehe wir auf die Behandlung eingehen, sollen ein paar Worte über die Verhütung der Parotitis vorausgeschickt werden.

Als wichtigste *Vorbeugungsmaßnahme* muß besonders bei älteren Leuten und kachektischen Kranken eine geregelte Mundpflege gelten. Wenn es irgend möglich ist, sollen cariöse Zähne beseitigt oder zahnärztlich behandelt werden. Im übrigen kommen Mundspülungen mit Wasserstoffsuperoxyd und ähnlichem

in Frage. Die Mundpflege muß auch nach der Operation fortgesetzt werden. Hand in Hand mit der Mundpflege müssen Versuche zur Anregung der Speichelsekretion gemacht werden. Leider stehen dazu noch keine absolut sicheren Mittel zur Verfügung. Schon vor vielen Jahren wurde von amerikanischen Chirurgen das Kauen von Kaugummi empfohlen, wenn es nicht möglich ist, den Kranken schon vom ersten Tage ab Nahrung aufnehmen zu lassen. Der Durst ist durch Spülen des Mundes und durch große Gaben von Flüssigkeit in Form von reichlichen Tröpfcheneinläufen zu löschen. Auch das von MERCK empfohlene Neucesol hat uns manchmal gute Dienste geleistet. MOSLER hat vorgeschlagen, den Kranken in den ersten Tagen nach der Operation täglich den Ductus parotideus zu sondieren. PAYR hat in neuester Zeit eine vorsichtige *Röntgenreizbestrahlung* angeraten. Es muß damit sehr vorsichtig vorgegangen werden, da bekanntlich hohe Röntgenstrahlendosen die Speichelsekretion für einige Tage vollständig aufheben (s. S. 719). Ist eine Parotitis in der Entwicklung, so soll mit allen diesen genannten Mitteln fortgefahren werden, da es dann gelingen kann, die Abscedierung zu verhüten.

Das von französischen Autoren (MORESTIN) empfohlene Ausstreichen nach dem Speicheldrüsenangang zu scheint eine etwas gefährliche Maßnahme, wenn es nicht sofort gelingt, die Entleerung des Sekretes auf natürlichem Wege nachzuweisen. Trotz dieser theoretischen Einwände soll sich das Mittel nach Angaben verschiedener französischer Chirurgen gut bewährt haben. Ist die Erkrankung allerdings über das Gangsystem hinaus auf die Parotis übergegangen, so dürfte sich das Verfahren nicht mehr empfehlen.

In solchen Fällen kommt es sowieso fast unvermeidlich zu einer eitrigen Einschmelzung. Freilich ist das nie mit Sicherheit zu sagen. Man soll daher zunächst wenigstens für 12—24 Stunden unter Anwendung von feuchter Wärme (am besten feuchter Verband, auf den ein elektrisches Wärmekissen zu liegen kommt, oder heiße Leinsamensäckchen) abwarten. Der häufige Sitz der Erkrankung in den hinteren Abschnitten der Drüse ist wahrscheinlich der Grund dafür, daß hier zuerst eine eitrige Einschmelzung eintritt und die Neigung besteht, in die vordere Gehörgangswand durchzubrechen. In das Ohr ausstrahlende Schmerzen und eine Schwellung des Gehörgangs deuten auf dieses Ereignis hin, das sich selbst durch eine beim Auftreten der Erscheinungen über den seitlichen Abschnitten der Drüse angelegten Einschnitt meist nicht verhüten läßt. Seltener erfolgt der Durchbruch nach der Unterfläche der Parotis zu. Im übrigen muß es als Regel gelten, daß bei der Entwicklung einer umschriebenen Einschmelzungszone, die sich durch eine mehr oder weniger sichtbare Vorwölbung zu erkennen gibt, in der Mehrzahl der Fälle eine rechtzeitig ausgeführte Stichincision genügt, um eine weitere Ausbreitung der Erkrankung zu verhüten. Im Chloräthylrausch wird ein kurzer Schnitt in der Richtung der Facialisäste auf der Höhe der Vorwölbung angelegt. Nur wenn eine besonders starke, nicht lokalisierte Vorwölbung und keine Neigung zu einem Durchbruch in den äußeren Gehörgang besteht, muß damit gerechnet werden, daß es sich um eine meist sehr ausgebreitete Entzündung handelt, die jedoch nicht zu einem größeren Einschmelzungsherd geführt hat. Da in solchen Fällen die Drüse sehr stark leidet, ist ein frühzeitiger Einschnitt anzuraten. Man macht ihn am besten bogenförmig etwa 1 cm unterhalb des Kieferwinkels und parallel dazu. Nach Durchtrennung der Haut wird diese etwas nach oben gezogen, die Fascia parotidea mit einem kleinen Schnitt eröffnet und nun mit Hilfe einer zunächst geschlossenen Kornzange in die Speicheldrüse vorgedrungen. Da es sich oft nicht um einen größeren, sondern um viele kleinere Abscesse handelt, so entleeren sich meist nur geringfügige oder eingedickte,

bröcklige Eitermassen. Die Zange wird dann in der Drüse gespreizt und bei bestehender ausgedehnter Schwellung auch noch in verschiedenen anderen Richtungen vorgeschoben und gespreizt. Durch Einlegen eines dicken Gummirohres wird die Wunde für einige Tage offen gehalten. War auch die Eiterentleerung zunächst bei der Operation gering, so kommt es doch in den nächsten Tagen immer zu einem starken Eiterabfluß. Auch nach der Operation ist die Behandlung durch Anwendung von feuchtwarmen Umschlägen fortzusetzen. Häufig tritt die Erkrankung doppelseitig auf oder beide Drüsen erkranken in kurzen Zeitabständen nacheinander. Die Behandlungsart wird dadurch nicht geändert.

c) Die Eingriffe bei den Parotististeln.

Die chirurgische Behandlung der Parotististel macht sich am häufigsten notwendig im Anschluß an Verletzungen des Ductus parotideus. Die Fisteln, die im Drüsengewebe ihren Ursprung nehmen, schließen sich meist von selbst, die Fisteln des Ganges selten. Die Differentialdiagnose, Drüsensifistel oder Gangfistel, ist nicht immer leicht. Liegt die Fistelöffnung vor dem Masseter, so handelt es sich mit größter Wahrscheinlichkeit um eine Gangfistel im buccalen Abschnitt des Ausführungsganges. Die Umkehrung dieses Satzes ist nicht gültig, da auch die sog. masseteralen und weiter nach hinten gelegenen Fisteln Gangfisteln sein können. Der Gang verläuft etwa fingerbreit unter dem Jochbogen horizontal in die Drüsensubstanz, häufig von einem akzessorischen Drüsenlappen begleitet. Da er aus dem oberen, vorderen Teil der Drüse austritt und ziemlich waagrecht durch den oberen Teil der Drüse, in der Richtung auf den Ansatz des Ohr läppchens hinzieht, so sind die längsten und stärksten Seitenäste im unteren, ausgedehnteren Teile. Die früher geltende Ansicht MERKELs, daß der Gang sich aus zwei Hauptteilen, dem unteren und oberen Abschnitt zusammensetze, gilt nach den neueren Untersuchungen KERMAUNERS heute nicht mehr. Bei völliger Durchtrennung des Ganges, sowohl im freien, als in dem in der Drüse gelegenen Abschnitt, kommt es selten zur Heilung, es tritt vielmehr sehr häufig eine sog. permanente Fistel in Erscheinung. Nur bei durchgehenden Verletzungen der Wange stellt sich verhältnismäßig häufig durch das Auftreten einer inneren Fistel ein Abfluß des Sekretes in die Mundhöhle ein. Auch dieser Ausgang kommt wohl nur bei buccalen Fisteln vor. Besteht längere Zeit eine Fistel, so kann noch aus der Art und Menge des Speichelflusses auf Gang- bzw. Drüsensifistel geschlossen werden. Die Drüsensifistel sezerniert meist nur während des Sprechens und Essens, die Gangfistel dauernd und während des Essens und Sprechens lebhafter. Es können ganz erhebliche Mengen, 30—80 ccm, während einer Mahlzeit entleert werden. Am unangenehmsten sind die Verletzungen der Parotis, bei denen es im Anschluß an die äußere Wundversorgung zu einem Verschuß des Ganges gekommen ist. Wenn nicht gerade in der ersten Zeit die Narbe nachgibt und eine Speichelfistel entsteht, so bildet sich eine Speichelgeschwulst aus, die selbst bei vollkommen fehlendem Zusammenhang mit der Mundhöhle Schwankungen in der Füllung zeigt. Es muß die Möglichkeit einer Resorption des während einer Mahlzeit ausgeschiedenen Speichels aus dem Speichelsack auf dem Lymphwege angenommen werden. Zur Behandlung der Speichelfisteln sind eine große Anzahl von Methoden angegeben worden, die sich nach dem Vorgang von HEINEKE folgenderweise einteilen lassen:

a) Durch Wiederherstellung des normalen Weges, b) durch Bildung eines neuen Weges und c) durch Verödung der Drüse. Da sich jedoch in der Behandlung

der allein in Betracht kommenden Gangfisteln ein wesentlicher Unterschied zwischen den buccalen im Gegensatz zu den masseteralen Fisteln ergibt, so ist es zweckmäßiger, die Methoden in dieser Hinsicht zu trennen. Für alle Fälle gleichmäßig muß als beste, sicherste und eleganteste Methode die Wiederherstellung des Ganges durch Naht gelten, auf die wir noch ausführlicher zu sprechen kommen. Bei der Durchtrennung im buccalen Teil wird meistens die Bildung eines neuen Weges als vereinfachte Methode bevorzugt. 1. Die älteste Methode der einfachen Durchbohrung, die schon 1690 von DEROY mit Erfolg angewendet wurde, hat mit allen ihren Abänderungen nur noch historisches Interesse. 2. Dagegen erfreut sich die Methode der doppelten Durchbohrung, die von DEGVISSO 1811 empfohlen wurde, auch heute noch vielfacher Anwendung. Sie besteht darin, daß von der Fistelöffnung aus nach vorn und hinten die Wange bis in die Mundhöhle durchbohrt wird. Durch diese Bohrlöcher wird ein Silberdraht oder ein stärkerer Seidenfaden gelegt und im Munde geknüpft. Durch die Nekrose des im Bereich der Fadenschlinge gelegenen Gewebes bildet sich im Laufe der Zeit eine Fistel nach innen aus, während sich die äußere allmählich schließt. Die 3., auch heute noch empfehlenswerte Methode zur Behandlung der buccalen Fistel ist die Einleitung des freigelegten zentralen Gangendes in eine Öffnung der Wangenschleimhaut nach LANGENBECK dem Älteren. Die äußere Fistel wird umschnitten und im Zusammenhang damit ein Teil des zentralen Gangendes freigelegt und in eine Öffnung der Wangenschleimhaut hineingnäht. Diese Methode ist insofern die beste der genannten, als sie am ehesten vor Mißerfolgen schützt. Um das periphere Gangende braucht man sich bei allen diesen Methoden nicht zu kümmern.

1. Die Eingriffe bei den masseteralen Gangfisteln im Bereich der Drüse.

(HEINEKE.)

Für die masseteralen Fisteln kommen die bisher beschriebenen Methoden kaum in Frage. Dagegen kommt für die Fälle, bei denen eine zirkuläre Naht der Gangenden, die, wie schon oben erwähnt, für alle Gangfisteln als ideale Methode zu gelten hat, nicht möglich ist, eine plastische Verlängerung des Ganges in Betracht. Die bekanntesten Methoden sind nach HEINEKE 1. die BRAUNSCHE, bei der zunächst das zentrale Duktusende freigelegt, dann am vorderen Masseterand die Wange durchbohrt wird und die waagrecht geschlitzte, gut bewegliche Schleimhaut über den Masseterand zurückgezogen und ihre Öffnung mit dem Duktusende in Verbindung gesetzt wird. Nach HEINEKE wurde in einem entsprechenden Falle das freigelegte periphere Duktusende über den Masseterand zurückgezogen, auf dem Masseter mit einigen Nähten fixiert und dann in den dadurch entstandenen tiefen Schleimhauttrichter das zentrale Duktusende eingnäht; 2. die Methode von KÜTTNER, die ebenfalls eine plastische Verlängerung des Duktus bezweckt, besteht darin, daß aus der Mundschleimhaut ein zungenförmiger Lappen mit hinterer Basis in der Gegend des vorderen Masseterandes umschnitten wird, und daß dieser Lappen durch einige Nähte in eine Röhre verwandelt wird, die, über den Masseterand nach hinten geschlagen, mit dem zentralen Duktusende in Verbindung gebracht werden kann. Diese Methode ist sehr einfach und erfolgversprechend, da man den Lappen beliebig lang bilden und weit nach hinten, auch mit kurzen, zentralen Duktusstümpfen in Verbindung bringen kann. Die Wangenschleimhautwunde läßt sich leicht durch Naht

schließen. Die *zirkuläre Naht* des Duktus kommt hauptsächlich dann in Frage, wenn nicht größere Teile des Ganges zerstört sind. Lücken bis zu 1 cm lassen sich ohne weiteres durch Naht überbrücken. Besteht ein größerer Defekt, oder ist die Spannung infolge von Narbenbildung beträchtlicher, so kann die von NICOLADONI empfohlene *Zurückverlagerung der Ausmündung* des Ductus parotidus zur Anwendung kommen. Man bildet zunächst im Munde einen Schleimhautlappen mit hinterer Basis, der die Duktusöffnung einschließt und legt den Gang auf ein kurzes Stück in der Wange frei, ohne das Bindegewebe um den Gang abzulösen und damit die Ernährung zu schädigen. Dadurch gelingt es, die Einmündung des Duktus weiter nach hinten zu verlagern und das periphere Duktusende so weit zu mobilisieren, daß es mit dem zentralen vereinigt werden kann. Soll eine *einfache Naht* des Duktus ausgeführt werden, so müssen selbstverständlich beide Gangenden auf eine kürzere Strecke freigelegt werden, das macht im allgemeinen, besonders für das zentrale Ende, in das ja die äußere Fistel hineinführt, keine größeren Schwierigkeiten. Das periphere Ende ist jedoch fast immer durch Narbengewebe blind verschlossen. Um es freizulegen, empfiehlt PAYR, einen senkrecht zum mutmaßlichen Verlaufe des Duktus ziehenden kurzen Schnitt in das Narbengewebe zu führen. Führt dieser Schnitt nicht zum Ziel, so muß er einige Millimeter weit peripher wiederholt werden, bis man das Lumen eröffnet hat. Dann wird der Gang aus dem Narbengewebe ausgelöst und das zwischen den beiden Gangenden liegende Narbengewebe möglichst restlos entfernt, um die Aneinanderführung der beiden Enden zu erleichtern.

Größere Schwierigkeiten ergeben sich jedoch, wenn keine äußere Fistel besteht. Es muß dann auch die zentrale Gangöffnung oft unter recht erheblichen Schwierigkeiten aufgesucht werden. Zu diesem Zweck wird zunächst die Haut über der Speichelcyste gespalten, und zwar am besten etwa in der Richtung des Duktusverlaufs. Wenn Narben vorhanden sind, wird man sich mit dem Schnitt an deren Verlauf halten. Ist die Haut abgelöst, so kann versucht werden, den Cystensack, ohne ihn zu eröffnen, so weit zu stielen, als es möglich ist und dadurch den Eingang in den Duktus festzustellen. Es ist dabei unbedingt notwendig, sich hart an den Cystenbalg zu halten, um unter keinen Umständen Facialisfasern zu verletzen. Häufig wird das Stielen des Balges nicht gelingen; es ist dann notwendig, die Cyste zu eröffnen, um im Innern derselben nach dem Eingang in die Drüse zu suchen. Da diese Öffnungen oft haarfein sind, so kann auch dieser Versuch möglicherweise scheitern. Dann trägt man am besten den Balg vorsichtig ab und sucht nun die Gangöffnung. Ist das Operationsfeld vollständig blut trocken, am besten durch kurze Tamponade mit einem mit Adrenalin getränkten Tupfer, so gelingt es bei genauester Beobachtung meistens, den tropfenweisen Austritt von Speichel, auch aus feinsten Öffnungen zu erkennen. Um nun den Gang festzustellen, kann man die oben angegebene Maßnahme von PAYR gut zur Anwendung bringen und durch einen oder mehrere vorsichtige, quer zum mutmaßlichen Duktusverlauf ziehende Schnitte die Ganglichtung finden. Wenn starke Narben vorhanden sind, kann allerdings auch hier das Aufsuchen auf große Schwierigkeiten stoßen. Ist das Aufsuchen gelungen, und lassen sich die Gangenden so weit auslösen, daß ein Aneinanderbringen derselben ohne große Spannung gelingt, so kann die Naht mit einigen feinsten Catgutfäden erfolgen. Um die Naht des Ganges sicher ausführen zu können und eine feste Verbindung der beiden Enden unter Erhaltung der

Lichtung herbeizuführen, hat PAYR das Einlegen eines starken Jodcatgutfadens, der zunächst durch das periphere Gangende in die Mundhöhle, dann in das zentrale Ende eingeführt wird, empfohlen. Das Einlegen von Fremdkörpern in den Gang ist nach HEINEKE schon von MORRIS 1880 empfohlen worden. HEINEKE selbst glaubt, daß das Einführen von Fremdkörpern besser vermieden wird, da es unter Umständen zu Sekretretentionen führen kann. Im Falle, daß eine größere Lücke zwischen den beiden Gangenden zurückbleibt, ist in dem vorderen (masseteralen) Abschnitt die oben erwähnte Verlagerung des Ganges nach hinten (NICOLADONI) zu empfehlen. Auch die KÜTTNERSche Methode ist gut anwendbar. Bei den weit zurückliegenden Fisteln kommen sie nicht in Frage. PERTHES hat sich in einem solchen Falle dadurch geholfen, daß er in beide Gangenden einen Seidenfaden eingeführt hat und unter der Defektstelle einen, zu einer Röhre geformten Epidermisappen um den Seidenfaden herumgelegt hat. Wir haben in einem solchen Falle, in dem der Defekt ungefähr 2 cm betrug, einen feinen, gedoppelten Silberdraht von der Mundhöhle durch das periphere Duktusende in das zentrale eingeführt und die Lücke dadurch überdeckt, daß wir aus dem oberhalb und unterhalb der Lücke gelegenen Narbengewebe je einen kleinen Lappen umschnitten und über dem Draht an der Defektstelle vereinigt haben. Beide Methoden haben zum Ziele geführt. In solchen Fällen wird man auf die Einlegung eines Fremdkörpers nicht verzichten können. Wir haben den feinen doppelten Silberdraht deshalb gewählt, weil er uns infolge seiner Elastizität am ehesten geeignet erschien, das Lumen des Ganges aufrechtzuerhalten.

2. Die Verödung der Drüse.

Die Verödung kommt nur dann in Frage, wenn alle Versuche, die Fistel zur Heilung zu bringen, versagt haben. Als letztes Mittel könnte noch die von FERRARINI vorgeschlagene Anastomose zwischen Parotis und Submaxillaris angelegt werden, um dadurch das Sekret der Parotis durch den Ausführungsgang der Submaxillaris zu leiten. Die beiden Drüsen werden in der Gegend des Kieferrandes aus ihren Fascienlogen befreit, angefrischt und die angefrischten Teile aneinandergenäht. Von den heute noch empfohlenen Methoden sind zu nennen die Unterbrechung der die Sekretion veranlassenden Nerven nach LERICHE und die Unterbindung des Speichelganges, die nach experimentellen Untersuchungen zweifellos einer Atrophie des Drüsenparenchyms und zum Ersatz desselben durch Bindegewebe führt. Die Methode von LERICHE wird so ausgeführt, daß zwischen Tragus und Parotis der N. auriculo-temporalis freigelegt und das zentrale Ende durch Exairese entfernt wird. In neuester Zeit wurde die Ausschaltung der Nervenversorgung von STROPENI auf andere Weise empfohlen. Er schaltet den ganzen dritten Ast des Trigeminus durch Alkoholinjektion in den Stamm am Foramen ovale aus. Die Verödung der Drüse durch Kompression und durch Einspritzung ätzender Flüssigkeiten in den Ausführungsgang kommen ernstlich wohl kaum noch in Frage, ebenso wird die *Totalexstirpation* der Drüse wohl kaum jemals nötig werden.

3. Die zeitweilige Aufhebung der Sekretion.

Im Gegensatz zu der dauernden Verödung ist die temporäre Aufhebung der Sekretion durch Röntgenbestrahlung zur raschen Ausheilung von Drüsenfisteln und zur Unterstützung der Heilung nach Gangnaht durchaus empfehlenswert. KAESS hat bei der Bestrahlung von Lymphomen die Beobachtung gemacht, daß die Kranken über Trockenheit im Munde klagten, was nur auf mangelhafte Sekretion der Parotis zurückgeführt werden konnte. Er hat darauf die Methode der Bestrahlungsbehandlung der Fistel aufgebaut. Die Bestrahlung ist allerdings schon früher von M. FRÄNKEL und STROPENI empfohlen worden. Auch

KLEINSCHMIDT hat gute Erfahrungen damit gemacht. Besonders die Bestrahlung nach der operativen Behandlung der Fisteln des Ganges dürfte gute Dienste leisten, da die Aufhebung der Sekretion sicher die Ausbildung eines Fistelrezidivs verhüten kann.

d) Die Eingriffe bei den Mischgeschwülsten der Speicheldrüsen.

Mischgeschwülste kommen in den Speicheldrüsen, in ihrer Umgebung und am häufigsten an der Gl. parotis vor. Sie verursachen fast immer ein so charakteristisches Krankheitsbild, daß ihre Diagnose kaum je auf Schwierigkeiten stößt. Meist im Verlaufe einiger Jahre

entwickelt sich eine harte, grobhöckerige Geschwulst, die fast immer in mäßigen Graden abgrenzbar und verschieblich ist, obwohl sie breitbasig aufsitzt. Größere Tumoren haben im Gegensatz zu der knorpelartigen Konsistenz der kleineren häufig weichere Abschnitte. Die Geschwülste können zu ganz erheblichen Tumoren bis zu Kopfgröße anwachsen trotzdem ist die Haut darüber immer verschieblich. Nicht ganz selten tritt plötzlich eine maligne Umwandlung des Geschwulstcharakters ein. Die Geschwülste sitzen meist nahe unter der Drüsenkapsel im Drüsengewebe, selten tiefer oder auf der Rückseite der Drüse. Sie bevorzugen den hinteren unteren Teil der Drüse und es kommt infolgedessen häufig zu frühzeitiger charakteristischer Abhebung des Ohr läppchens. Von dem Proc. retromandibularis aus kann die Ausbreitung des Tumors, die zwar langsam erfolgt, gegen die seitliche Rachenwand zu stattfinden. Solche Tumoren können erhebliche Beschwerden hervorrufen, und zwar Schluckbeschwerden und Beschwerden von seiten des Gehörganges. Der N. facialis wird nur sehr selten in Mitleidenschaft gezogen. Die Behandlung muß eine chirurgische sein. Je nach dem Sitz des Tumors wird seine Oberfläche durch einen den Facialisfasern parallellaufenden Schnitt freigelegt. Beim

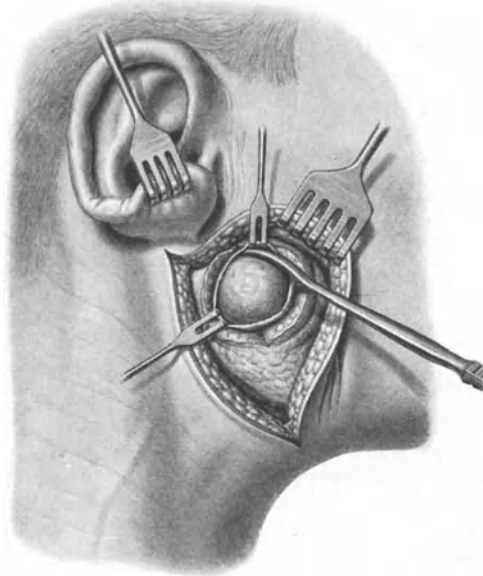


Abb. 536. Die Entfernung einer Mischgeschwulst der Ohrspeicheldrüse. I.

Der in diesem Falle etwas tiefer in der Masse der Speicheldrüse sitzende Tumor ist nach Spaltung der Haut, der Drüsenkapsel (in der Richtung der unteren Facialisäste) und der über der Geschwulst liegenden Drüsenteile freigelegt. Er wird in seiner Kapsel halb stumpf, halb scharf ausgeschält.

Sitz am hinteren unteren Abschnitt legt man den Schnitt am besten unter dem Kieferwinkel an.

Der *Eingriff* läßt sich gut durch örtliche Umspritzung des Operationsfeldes ausführen. Nachdem der bogenförmige Hautschnitt angelegt ist, wird die Haut so weit abgelöst, bis der Tumor zum Vorschein kommt. In der Mehrzahl der Fälle sitzt der Tumor oberflächlich, so daß man zu seiner Freilegung keine oder nur eine dünne Schicht von Drüsengewebe zu spalten braucht. In dem abgebildeten Falle (Abb. 536) saß der Tumor tiefer als gewöhnlich. Beim Spalten ist auf den Verlauf von Fasern des N. facialis, die man häufig sehen kann, Rücksicht zu nehmen. Falls eine große Drüsen-spaltung vorgenommen werden muß, ist es zweckmäßig, eine Reizelektrode bereitzuhalten, um den Verlauf der Nervenäste feststellen zu können. Ist der Tumor freigelegt, so gelingt es fast immer ohne Schwierigkeit, ihn in seiner kapselartigen Umhüllung stumpf herauszuschälen (Abb. 537). Die Drüsenwunde wird durch einige Catgutnähte

verschlossen, die Hautwunde durch feinste Seidennähte versorgt. Nach der Entfernung von Geschwülsten empfiehlt es sich, für 24 Stunden ein kleines Gummirohr in die Weichteilwunde einzuleiten, da es infolge der reaktiven Hyperämie sonst zu einem lästigen Hämatom kommen kann. Bei großen, von dem Proc. retromandibularis ausgehenden Geschwülsten geht man ebenfalls, selbst wenn sie die Schleimhaut der Rachenhöhle breit vorbuchten, von außen vor. Die Freilegung geschieht ebenfalls mit einem Bogenschnitt. Der Stamm des N. facialis kann durch den Tumor verdrängt sein und muß dann freigelegt werden. Meist kommt er aber, selbst bei großen Tumoren, nicht zu Gesicht. Ist man auf der Tumorkapsel angekommen, so gelingt auch hier leicht die stumpfe Ausschälung, bei der man sich zweckmäßigerweise mit Hilfe eines Stieltupfers, der durch die Mundhöhle eingeführt ist, den Tumor entgegendrücken läßt. Da nach der Ausschälung des Tumors eine ziemliche Höhle zurückbleibt, so wird am besten auch hier für 24 Stunden ein Gummirohr eingelegt.

Von den *übrigen Tumoren* der Parotis kommt außer den sehr seltenen Angiomen (v. HABERER, BURCKHARDT) hauptsächlich noch das *Carcinom* in Frage. Das Tumorbild ist ein absolut anderes. Rasches Wachstum, Schmerzen, frühzeitige Beteiligung der Haut und Unterlage mit folgendem Zerfall Beteiligung der Kiefermuskulatur, Facialislähmung sind die hauptsächlichsten Kennzeichen.

Die operative Behandlung des *Parotis-Carcinoms* hat nur einige Aussicht auf Heilung, wenn der Tumor noch nicht zu weit um sich gegriffen hat. Sie kann auch nur von Erfolg begleitet sein, wenn die ganze Drüse entfernt wird. Auch dann ist es bei der bekannten Bösartigkeit der Geschwülste selten, daß eine Dauerheilung beobachtet wird. Da der N. facialis fast immer bereits gelähmt ist, so braucht man auf ihn auch keinerlei Rücksicht zu nehmen. Man wird es auch nicht tun, wenn seine Funktion noch erhalten ist. Um radikal vorgehen zu können, wird es allgemein als empfehlenswert erachtet, die A. carotis externa vor der Operation zu unterbinden. Da man regelmäßig die Lymphknoten der Submaxillargegend und entlang der V. jugularis int. vor der Operation ausräumt, so wird bei dieser Gelegenheit gleichzeitig die A. carolis ext. unterbunden. Ist die Haut, wie fast regelmäßig, an der Erkrankung beteiligt, so muß sie in großer Ausdehnung mit entfernt werden. Auf eine Deckung ist dabei zunächst keine Rücksicht zu nehmen. Am besten ist es, wie bei jedem anderen Carcinom, den Tumor möglichst allseitig im Gesunden und, wenn es geht, im Zusammenhang mit den Lymphknoten unter dem Kieferwinkel auszulösen.

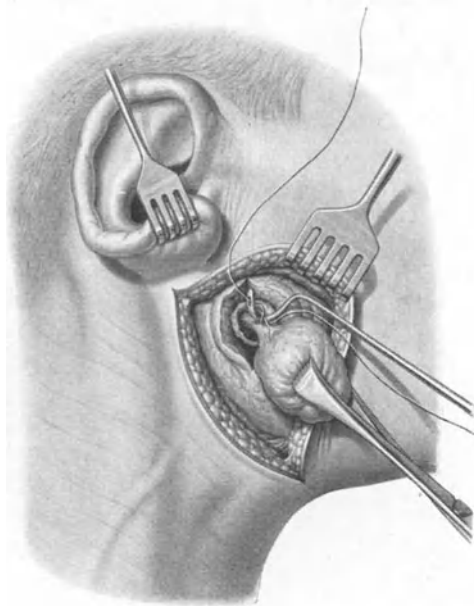


Abb. 537. Die Entfernung einer Mischgeschwulst der Ohrspeicheldrüse. II.

Der Tumor ist in seiner Kapsel ringsherum freigelegt, gefaßt und wird nach Unterbindung seines kleinen Gefäßstieles abgetragen.

HEINEKE hat eine Vorschrift zur Entfernung der carcinomatös erkrankten Gl. parotis gegeben. Sie kann gut in örtlicher Umspritzung ausgeführt werden. Der Hautschnitt verläuft vor der Ohrmuschel bis in die Kehlkopfgegend. Ein senkrecht darauf gesetzter Schnitt beginnt in der Höhe des Ohrläppchenansatzes und ist gegen den Mundwinkel gerichtet. Die beiden Hautlappen werden von der Kapsel abgelöst und diese am vorderen Rande der Drüse gespalten. Sie wird dann, wenn nicht ein Durchbruch nach hinten erfolgt ist, unter Zurücklassung des inneren Kapselblattes nach hinten und unten vom M. masseter abgelöst. Am oberen Rande werden der Ductus parotideus und die A. transversa faciei durchtrennt. Am unteren Rande werden die Lymphknoten und die Gl. submaxillaris entfernt. Die V. facialis ant. und die A. maxillaris ext. werden unterbunden. An der nun freiliegenden A. carotis ext., die durchtrennt wird und in der Umgebung der V. jugularis int., werden die Lymphknoten weggenommen. Ein sich kaudal fortsetzender Tumorzapfen wird ebenfalls abgelöst, wenn er vorhanden ist. Die Ablösung der erkrankten Drüse vom Vorderrand des Kopfnickers, ist oft schwierig. Teile dieses Muskels müssen dann mitgenommen werden. Vom äußeren Gehörgang muß die Drüse scharf abgelöst werden. Dann wird auch der retromandibulare Teil der Drüse frei und kann vorgezogen werden. Dadurch wird der Stamm des N. facialis gespannt und kann durchtrennt werden. Werden nach Umklappen der Geschwulst nach oben die letzten Verstrickungen nach dem Jochbogen gelöst, so müssen noch einige Äste der A. temporalis superf. und der A. maxillaris ext. und einige Venen unterbunden werden. Auch der N. auriculotemporalis wird durchgeschnitten. War die Haut befallen, so wird sie ohne Rücksicht auf sofortige Deckung weit im Gesunden mit entfernt.

16. Die Eingriffe an der Tonsille.

a) Die Tonsillektomie.

(KNICK.)

Die *Tonsillektomie* wird dann ausgeführt, wenn die Tonsillen infolge chronischer Entzündung erkrankt sind und mit Wahrscheinlichkeit als Infektionsquelle chronischer oder oft wiederkehrender, entzündlicher Erkrankungen zu gelten haben. Die Diagnose der

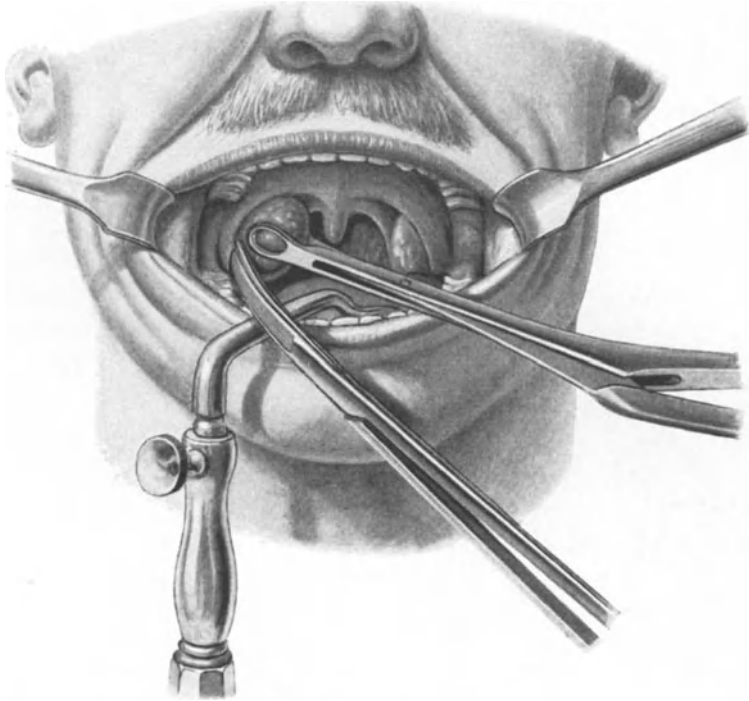


Abb. 538. Die Tonsillektomie. I.

Die Tonsille ist mit der BRÜNINGSSchen Zange gefaßt und vorgezogen. Die Schleimhautumschlagfalte wird eingeschnitten.

chronischen Tonsillitis gründet sich auf häufig sich wiederholende, meist schnell vorübergehende Beschwerden beim Schlucken und das Heraustreten von eitrigen Pfröpfen beim Ausstreichen der Tonsille. Dabei brauchen die Gaumenmandeln nicht vergrößert zu sein, sie sind sogar oft geschrumpft, buchtig und sitzen tief in ihren Nischen. Die Tonsillektomie kommt erst dann in Betracht, wenn sich schwere Allgemeinstörungen mit größter Wahrscheinlichkeit auf die Tonsillitis zurückführen lassen, wenn sich Anginen häufig wiederholen oder wenn sich an eine Angina jedesmal eine Peritonsillitis und ein Mandelabsceß anschließt.

Die *Tonsillektomie* wird in örtlicher Betäubung ausgeführt, und zwar am besten am sitzenden Patienten. Zunächst werden durch einen mit 20%iger Cocain- oder Alyninlösung, unter Zusatz von einigen Tropfen Suprarenin 1 : 1000 getränkten Tupfer die hintere Rachenwand, der Zungengrund und die

Gaumenbögen oberflächlich betäubt. Dann werden der vordere Gaumenbogen oberflächlich und der hintere von einem Einstichpunkt hinter und oberhalb

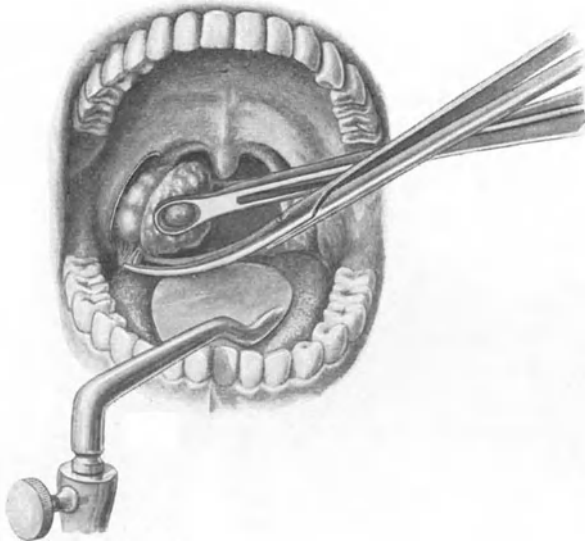


Abb. 539. Die Tonsillektomie. II.
Die Tonsille ist fast vollkommen aus ihrer Umgebung ausgelöst. Zum Schluß erfolgt die Durchtrennung der oft derten und gefäßreichen Verbindungen am unteren Pol.

der Tonsille infiltriert. Man verwendet dazu $\frac{1}{2}\%$ ige Novocainlösung, am besten mit einem Zusatz von 10 Tropfen Suprareninlösung (1 : 1000) auf 25 ccm Lösung. Nun wird das peri- und retrotonsilläre Gewebe oberhalb, hinter und seitlich unterhalb der Tonsille eingespritzt. Dabei wird die Nadelspitze zunächst etwas nach lateral gerichtet, dann beim Tiefer Eindringen nach der Mittellinie zu geführt. An diesen drei Stellen werden je 2 ccm der Lösung eingespritzt. Ist nach einigem Abwarten vollkommene Anästhesie eingetreten, so wird mit Hilfe eines Zungenspatels, der jedoch nicht zu weit nach hinten eingesetzt werden darf, um keinen Würgreflex hervorzurufen, die Zunge an den Mundboden gedrückt, mit der BRÜNINGSSCHEN Septumzange die Tonsille festgefaßt und aus ihrer Nische herausgezogen (Abb. 538). Damit wird auch gleichzeitig der Schleimhautrand der Tonsille deutlich sichtbar. Genau an diesem Schleimhautrand wird nun mit einer gebogenen stumpfen Schere die Schleimhaut im ganzen Verlauf des vorderen Randes eingeschnitten, ohne dabei die

Tonsillenkapsel zu verletzen (Abb. 539). Es wird vielmehr immer die Schleimhaut stumpf über die Kapsel zurückgeschoben. Unter stärkerem Herausziehen läßt sich auch die Durchtrennung der Schleimhaut am oberen Rand und am hinteren Gaumenbogen vornehmen. Die Ablösung gelingt so, besonders

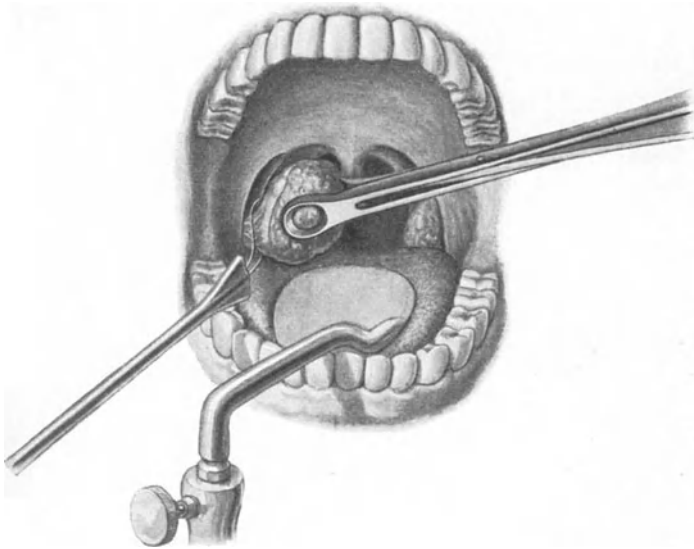


Abb. 540. Die Tonsillektomie. III.
Die Tonsille ist rings herum gestielt, die Schlinge am Schlingenführer um den Stiel gelegt.

Die Ablösung gelingt so, besonders

vorn, oben und hinten leicht stumpf, nur am unteren Pol sind festere Verbindungen, in denen auch Gefäße verlaufen. Da es beim Durchtrennen dieser Gefäße leicht blutet und dadurch unter Umständen das Freilegen der anderen Tonsille Schwierigkeiten machen kann, so verschiebt man die Durchtrennung dieser Verbindungen am unteren Pole bis nach der Isolierung des größten Teiles auch der anderen Tonsille. Erst dann, wenn sich die Tonsille unter stumpfem Zurückschieben der Schleimhaut weit vor ihre Nische ziehen läßt, trennt man zum Schlusse beiderseits am unteren Pol die Schleimhautverbindungen mit einigen Scherenschlägen ab (Abb. 539). Dann wird der BRÜNNINGSsche Schlingenführer (Abb. 539) um die Tonsille herumgelegt, die Tonsille mit der Septumzange stark vorgezogen und nun darauf geachtet, daß der Schlingenkopf an den untersten Teil des Hilus zu liegen kommt und daß nicht etwa die Uvula oder andere Schleimhautteile in die Schlinge gefaßt sind (Abb. 539). Unter langsamem Zuziehen der Schlinge werden dann die Hilusgefäße abgeschnürt und damit die Tonsille aus ihren letzten Verbindungen gelöst und entfernt. Wird eine stärkere Blutung nicht sofort beobachtet, so wird das Vorgehen auf der anderen Seite wiederholt und nach Entfernung der zweiten Tonsille werden die beiden Wundbetten für kürzere Zeit tamponiert und noch einmal nach Lüftung des vorderen Gaumenbogens genau nachgesehen. Findet sich ein stark blutendes Gefäß, wie das öfters im unteren Wundabschnitt vorkommt, so wird dieses mit einer Gefäßklemme gefaßt und unterbunden. In der Nachbehandlungszeit entstehen meist erhebliche Schluckbeschwerden in den ersten 24—48 Stunden. Ein um den Hals gelegter Eisschlauch vermindert die Beschwerden. Häufiges Spülen mit Wasserstoffsuperoxydlösung ist zu empfehlen. Tritt eine späte Nachblutung auf, so kann der Versuch der Umstechung oder Übernähung gemacht werden, während man die Blutung durch Aufrichten des Patienten zu vermindern sucht. Schließlich kommt Tamponade und Vernähung der Gaumenbögen und Kompression durch besondere Instrumente in Frage.




Abb. 541. Schlinge und Schlingenführer nach BRÜNNINGS.

LAUTENSCHLÄGER, dem ja ein besonders großes Material zur Verfügung steht, rät zum Nahtverschluß der beiden Gaumenbögen zum Zweck einer sicheren Blutstillung. Zur Schonung der Schleimhaut führt er vor der Enukleation der Tonsille oberhalb und unterhalb der Pole einen Verlängerungsschnitt. Nach der Entfernung der Tonsille legt er drei Nähte, von denen die mittlere den vorderen Gaumenbogen, der etwas nach vorne gezogen wird, etwa in der Mitte zwischen dem freien Rand und Ansatz durchbohrt, dann durch den Grund des Mandelbettes und schließlich durch den hinteren Gaumenbogen bis zu seinem freien Rande geführt wird, ohne diesen hinten zu durchbohren und den *Musculus constrictor pharyngis* mitzufassen. Die zweite Naht legt die beiden Gaumenbögen am oberen Pol aneinander. Die dritte Naht faßt den vorderen Gaumenbogen unterhalb der ersten. Durch die Verlaufsrichtung des Nadelstiches von unten nach oben und Durchbohrung des hinteren Gaumenbogens wird der vordere etwas gehoben und durch losen Knoten auf der Wundfläche des hinteren befestigt. Ein toter Raum darf unter den Nähten nicht bleiben. Das nach der Naht sich entwickelnde Stauungsödem fördert die weitere

Blutstillung. Die Nähte werden nach 3—6 Tagen entfernt. Auch bei Nachblutungen und Tonsillenblutungen anderer Ursache verwendet LAUTENSCHLÄGER die Blutstillungsnaht mit bestem Erfolg.

b) Die Spaltung des peritonsillären Abscesses.

Im Anschluß an *akute Tonsillitiden* tritt nicht selten, nachdem die Allgemeinercheinungen und das Fieber bereits abgeklungen sind, erneute Schwellung und starke Schmerzhaftigkeit beim Schlucken ein. Die Ursache für diese Erscheinungen liegt in einer Ausbreitung des entzündlichen Prozesses über die Tonsille heraus in das peritonsilläre Gewebe. Häufig sind kleine Lücken in der bindegewebigen Kapsel der Tonsille und durch die Einschmelzung des durch eine solche Lücke ausgetretenen adenoiden Gewebes verbreitet sich der Prozeß in die Umgebung der Tonsille. Es kann sich nun entweder eine fortschreitende Phlegmone oder ein Absceß entwickeln. Selten kommt es zur eitrigen Allgemeinfektion. Der peritonsilläre Absceß verursacht, abgesehen von der Rötung und Schwellung, die den ganzen vorderen Gaumenbogen einschließt, und die die Uvula nach der anderen Seite verlagert, Schluckschmerzen, nach dem Ohr ausstrahlende

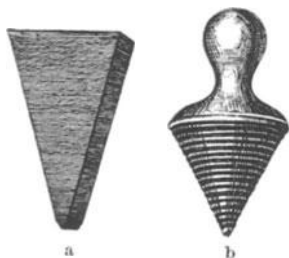


Abb. 542 a und b. Instrumente zur Verhütung und der Beseitigung der Kieferklemme. a Gummikeil. b Konische Holzschraube.

Schmerzen und fast immer eine sehr erhebliche Kieferklemme. Die Abscesse entleeren sich spät spontan. Da der peritonsilläre Absceß sich langsam entwickelt und infolgedessen die Nahrungsaufnahme und das Allgemeinbefinden des Kranken stark beeinträchtigt, so ist rechtzeitig, bevor eine starke Kieferklemme eingetreten ist, die Entleerung des Abscesses vorzunehmen, d. h. sobald eine deutliche örtliche Absceßbildung nachweisbar ist. Die Entwicklung der Kieferklemme kann durch zwischen die Zähne geschobene Gummikeile (Abb. 542 a) verhindert werden. Nach Ausbildung einer Kieferklemme kann sie durch das Eindrehen einer konischen Holzschraube (Abb. 542 b) in schonender Weise behoben werden. In schweren Fällen muß die Kieferklemme mit einem der Kiefersperrer (Abb. 10, 11, 12) gewaltsam beseitigt werden. Dazu ist aber unbedingt Narkose notwendig.

Zur *Operation* setzt man sich dem Kranken gegenüber, läßt den Mund durch einen Kiefersperrer offenhalten und tastet sich den höchsten Punkt der Schwellung am vorderen Gaumenbogen, an dem die Incision gemacht werden soll. Zur Schmerzbetäubung empfiehlt sich am meisten ein Chloräthylrausch. Man kann aber auch durch oberflächliche Einspritzung der Schnittstelle mit $\frac{1}{2}$ % igem Novocain örtlich betäuben. Der Schnitt wird ungefähr 2 cm seitlich vom Gaumenbogenrand geführt. Man verwendet am besten ein spitzes Skalpell, dessen Schneide aber nur $1\frac{1}{2}$ cm lang ist, um eine Verletzung der Halsgefäße auszuschließen. Der Schnitt soll etwa 2 cm lang sein. Bei kleinen frischen Abscessen quillt oft nur ein Tröpfchen Eiter aus der Schnittwunde hervor. Es muß dann eine schlanke Kornzange in die Schnittöffnung eingeführt und diese etwas gespreizt werden. Bei größeren Abscessen entleeren sich oft beträchtliche Mengen Eiter. Die Schnittwunden nach kleinen Abscessen haben die Neigung zu verkleben. Es ist daher notwendig, sie in den ersten Tagen durch Einführen einer schlanke Kornzange oder einer Sonde am frühzeitigen Verschuß zu verhindern, da sich sonst häufig Eiterverhaltungen bilden. Nach der Entleerung empfiehlt sich ein häufiges Ausspülen des Mundes mit Wasserstoffsuperoxydlösung. Bei größeren Abscessen besteht die Neigung zur Verklebung in geringerem Grade, dagegen macht die Entleerung manchmal deshalb Schwierigkeiten, weil der Schnitt seitlich nicht weit genug hinunterreicht. Es ist daher darauf zu achten, daß der Schnitt die Absceßhöhle seitlich unten vollständig eröffnet.

17. Die Eingriffe am Hals.

a) Die Eingriffe beim Furunkel und Karbunkel.

(RIEDEL.)

Die häufigen *Furunkel der Nackengegend* werden heute ebenso wie die meisten Furunkel an anderen Stellen zunächst abwartend behandelt.

Eine besondere Stellung nimmt der Gesichtsfurunkel ein (s. S. 649). Die Haare müssen in weiter Umgebung durch vorsichtiges Rasieren entfernt werden und zum Schutze der Haarbalginfektion wird ein Salbenlappen aufgelegt. Manche Chirurgen empfehlen chemische Enthaarung (WEIGERT), da dadurch auch die Staphylokokken in der Umgebung zerstört werden. Hat sich der Furunkel innerhalb mehrerer Tage vollständig örtlich begrenzt und ist mit Bestimmtheit anzunehmen, daß sich der nekrotische Pfropf durch Leukocyten gelöst hat, so kann man die Heilung dadurch beschleunigen, daß man mit einer spitzen Pinzette den kleinen nekrotischen Deckel abnimmt und nun den Pfropf herauszuziehen versucht. Gelingt das nicht ohne jede Mühe, so kann ein Tropfen reiner konzentrierter Carbolsäure (KRITZLER) oder auch Phenolcampher in die kleine Höhle mit einer Sonde hineingebracht werden.

Ist eine sehr starke Spannung und Schmerzhaftigkeit vorhanden, so kann man zu diesem Zeitpunkt oder auch schon etwas früher einschneiden. Der Schnitt wird genau durch die Mitte des Furunkels gelegt, so daß die Nekrose möglichst gespalten wird. In die Umgebung darf der Schnitt nicht weit reichen. Dann werden zwei feine scharfe Haken eingesetzt und ein kleiner Tupfer, mit Phenolcampher getränkt, eingelegt. Um ein zu rasches Eintrocknen des Phenolcamphers zu verhüten, legt man einen mit Zinksalbe bestrichenen Gazelappen über die Schnittwunde. Durch alle diese Mittel wird die Abstoßung des nekrotischen Herdes beschleunigt.

KLAPP hat neuestens mit einem *Flachschnitt* nach Chloräthylgefrierung beim *Gesichtsfurunkel* die ausgedehnte Nekrose breit freigelegt und ihr dadurch die Möglichkeit einer raschen Abstoßung gegeben. Salbenverbände halten die oberflächliche Wunde offen.

TRENDELENBURG und v. LANGENBECK empfahlen die Anwendung des Thermokauters, der den Furunkelkopf zerstört und für ein ausreichendes Offenbleiben sorgt. Dadurch werden Schmerzen und Spannungsgefühl beseitigt und die Ausstoßung des Pfropfes erleichtert. PERTHES, SCHNITZLER, v. EISELSBERG haben die Kauterisation der Furunkel ebenfalls empfohlen. Ist der Pfropf abgestoßen, so benutzt man als Salbenverband die granulationsanregende schwarze Salbe. Zur Verhütung der örtlichen Verbreitung der Furunkel sind eine große Anzahl von Mitteln empfohlen worden. Betupfen der Haut in weiterer Umgebung des Furunkels mit hautgerbenden Mitteln, 50—70%igem Alkohol, 1%iger Rivanollösung, Jodtinktur, 10—20%iger Formalinlösung (SCHLATER, PÜRCKHAUSER) haben sich als zweckmäßigste Mittel empfohlen. Auch Salbenbehandlung ist zur Verhütung der Ausbreitung in der Umgebung der Furunkel sehr empfehlenswert. Sehr gut ist eine 10- bis 50%ige Ichthyolsalbe. Von anderen Autoren wird die Salicylsalbe empfohlen (BERKENBUSCH). Sind Furunkel im ersten Entstehen, so soll die Vereisung (BOCKENHEIMER, RIEHL) sie noch zum Rückgang bringen. Zur Verhütung der weiteren Verbreitung werden auch Schälmittel (Kaliseife oder Naphthol, Schwefelseifenpaste) empfohlen (RIEHL). Auch SCHÜLE empfahl die Seifenbehandlung. Im übrigen ist zur Verhütung weiterer Furunkel in der Umgebung eine gute und lang dauernde Hautpflege notwendig. Nach Abheilung des letzten Furunkels muß die Hautpflege noch wenigstens 4 Wochen lang fortgesetzt werden. Alle Kleidungsstücke, die einen Reiz auf die Haut ausüben können, müssen für längere Zeit abgelegt werden. Gestärkte Kragen sind durch weiche Kragen und Halstücher zu ersetzen. Auch die Formalinbehandlung soll noch wochenlang nach Abheilung des letzten Furunkels fortgesetzt werden. Besteht eine *Furunkulose* oder die Neigung dazu, so kann außer durch die oben geschilderte örtliche Behandlung durch Lichtbehandlung (SCHINDLER), durch das dauernde Tragen eines Salbenverbandes, durch Röntgenbestrahlung (SCHREUS u. a.), Höhensonnenbestrahlung, Kurzwellenbehandlung die Neigung zu,

Ausbreitung bekämpft werden. In manchen Fällen scheint die innerliche Hefebehandlung wirksam, am besten in Gestalt einfacher Bierhefe. Auch die Lävurinose hat sich bewährt. Auch die Vaccine- und Opsonogenbehandlung muß versucht werden, am besten in Form einer Autovaccine (NEUMAYER, MAUTÉ, SCHLATTER).

Hat sich ein Karbunkel entwickelt, so gilt auch dafür zunächst dasselbe wie für die Furunkel. Abwartende Behandlung mit Salbenlappen und mögliche Ruhigstellung, eine Röntgenbestrahlung, örtliche Wärmebehandlung sind so lange anzuwenden, bis die Erkrankung sich einigermaßen örtlich begrenzt hat. Hat die Harnuntersuchung Zucker ergeben und zeigt die Blutzuckeruntersuchung hohe Werte, besteht also ein *Diabetes*, so ist die möglichst frühzeitige und restlose Ausräumung der infektiösen Massen nötig (s. unten). Insulinbehandlung wird eingeleitet. Auch für die Karbunkel hat LÄWEN die Umspritzung mit Eigenblut empfohlen. TRENDELENBURG hat nach PERTHES auch die Karbunkel mit dem Thermokauter behandelt, ebenso SCHNITZLER, der eine ganze Reihe von Ignipunkturöffnungen anlegt. BIER verwendet auch das Glüheisen nach Einschnitt.

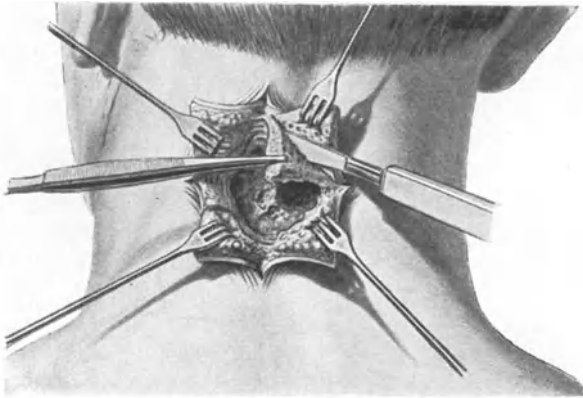


Abb. 543. Die Karbunkelbehandlung mit Kreuzschnitt und Ausschneidung des eitrig durchsetzten Gewebes.

v. GUSNAR (1941) brennt die Karbunkel im Chloräthylrausch mit einem, oder besser zwei rotglühenden LötKolben, da sich der eine rasch abkühlt, ohne Einschnitt vom Zentrum her eindringend, aus. Der LötKolben wird nach allen Seiten vorgeschoben, bis in das gesunde Gewebe. Die Brandhöhle wird mit einem mit Pferdeserum getränkten Mullstreifen ausgefüllt. Er erleichtert den Wechsel des Verbandes in 2–3tägigen Abständen. Dann folgen feuchte und Salbenverbände, bis sich die Wunde gereinigt hat. Die Heilung soll sich sehr rasch einstellen.

RIEDEL empfahl die vollständige Ausschneidung des Karbunkels. Wir bevorzugen mit vielen anderen die ausgedehnte Spaltung des ganzen Herdes mit Entfernung des eitrig durchsetzten Gewebes bis auf die Fascie, unter Schonung der Haut. Man verwendet zur Spaltung und Ausschälung des Kranken am besten das *Diathermiemesser*, kann aber auch ein gewöhnliches Messer gebrauchen. Der Eingriff wird im Chloräthylrausch oder in Eunarconnarkose ausgeführt (s. S. 52). Durch einen über das ganze Infiltrationsgebiet bis auf die tiefe Fascie reichenden Kreuzschnitt wird der Karbunkel gespalten. Die Einschnitte reichen seitlich bis in die gesunde Haut hinein. Dann faßt man die Ecken des Kreuzschnittes mit einem Haken, hebt sie auf und schneidet das eitrig durchsetzte Gewebe der vier Zipfel möglichst restlos heraus, indem man sich dicht an die Haut hält, ohne sie zu verletzen (Abb. 543). Es entsteht dadurch unter Umständen ein handtellergroßer oder größerer Defekt, der bis auf die Fascie reicht. Ist der Karbunkel sehr weit nach der Seite ausgebreitet, so kommt man gewöhnlich mit einem senkrechten Schnitt nicht aus, sondern muß noch einen zweiten oder gar noch einen dritten hinzufügen, um das ganze erkrankte Gewebe entfernen zu können. In der Querrichtung genügt gewöhnlich ein breiter Schnitt. Sind alle Lappenzipfel unterhöhlt, so wird, während die Lappen mit scharfen Haken zurückgehalten werden, die ganze Wundhöhle mit Jodoformgaze ausgefüllt. Stärker spritzende Gefäße werden vorher umstochen. Schon nach wenigen Tagen tritt meist eine Reinigung der Wunde ein und häufig hat sich

der größte Teil der noch zurückgebliebenen infektiösen Massen abgestoßen. Granuliert die Wunde überall frisch, so wird die allmählich verringerte Ausstopfung ganz weggelassen, die Hautlappen legen sich wieder an und es bleibt nur eine Reihe von mehr oder weniger breiten Schnittnarben übrig.

b) Die Eingriffe bei den Halsphlegmonen.

Phlegmonen am Hals schließen sich am häufigsten an infektiöse Prozesse der Nase, Mund- und Rachenorgane an, und zwar werden sie fast immer vermittelt durch die Vereiterung der abführenden Lymphbahnen und regionären Lymphknoten. Über Mundbodenphlegmonen ist schon das Notwendigste gesagt. Kommt es zu einer Infektion der tiefen Halslymphknoten im Bereiche der V. jugularis, und zwar der oberen in der Gegend des Kieferwinkels und der Einmündung der V. facialis com., oder der unteren in der Supraclaviculargegend, so besteht die Gefahr des Fortschreitens, den Lymphbahnen und den großen Gefäße folgend, nach dem Mediastinum zu und die Gefahr der Thrombose und Thrombophlebitis der Venen. Deshalb muß bei allen entzündlichen Prozessen, die ihre Lymphe in die tiefen Halslymphknoten ergießen, immer auf das Befallensein der tiefen Lymphbahnen und Lymphknoten geachtet werden. Schon frühzeitig macht sich häufig die Erkrankung der tiefen Halslymphknoten durch ausgesprochene Druckempfindlichkeit im Bereiche der großen Halsgefäße bemerkbar, oft schon lange bevor eine Schwellung an der Oberfläche sichtbar ist. Ebenso wird häufig frühzeitig schon eine Druckempfindlichkeit in der Supraclaviculargegend und bei raschem Fortschreiten im Jugulum beobachtet. In solchen Fällen darf mit einer Freilegung des Infektionsherdes, wenn die Ausbreitung der Erkrankung befürchtet werden muß, d. h. wenn die Schmerzhaftigkeit zunimmt, wenn eine Schwellung auftritt, wenn die Temperatur hoch bleibt, besonders aber wenn Schlingbeschwerden und Hustenreiz eintreten, nicht zu lange gezögert werden. Leider handelt es sich meist bei sich rasch ausbreitenden Prozessen um Streptokokkeninfektionen, die man auch durch Einschnitte nicht an der Weiterverbreitung hindern kann. Sind Schüttelfröste und Stauungserscheinungen (Ödem) vorhanden, so daß man an eine Thrombophlebitis im Bereiche der Jugulargefäße denken kann, so muß die V. jugularis freigelegt, von den übrigen Gefäßen und Nerven getrennt (*cave vagus*) und auch, wenn sich keine sicheren Anzeichen für eine Thrombose finden, unterbunden und am besten reseziert werden. Auch die V. facialis com. ist immer besonders auf Thrombophlebitis zu untersuchen. Häufig bestehen in solchen Fällen allerdings schon Metastasen in anderen Organen, besonders in der Lunge. Gelingt es aber, den thrombophlebitischen Herd aus der Zirkulation auszuschließen, so ist der weitere Verlauf solcher Fälle oft, wenn auch manchmal mit einigen Verzögerungen, günstig.

c) Die Eingriffe bei den Tumoren des Halses.

Von *Tumoren* des Halses sind, abgesehen von den tuberkulösen Lymphomen, denen ein besonderer Abschnitt gewidmet ist und von den syphilitischen Lymphknotenerkrankungen, die meist einseitig auftreten und zu deren Differentialdiagnose die WASSERMANNsche Reaktion heranzuziehen ist, den *Cysten* und *Geschwülsten*, die mit der *Schilddrüse* und den *Speicheldrüsen* zusammenhängen, die sog. *branchiogenen Carcinome* ein Gegenstand chirurgischer Behandlung.

Das branchiogene Carcinom, zuerst von v. VOLKMANN 1882, als von dem Kiemengangs-epithel ausgehendes Carcinom beschrieben, wird fast ausschließlich bei Männern nach dem 40. Lebensjahr beobachtet. Der Streit um das Ausgangsgewebe dieses Carcinoms ist aber bis heute noch nicht endgültig entschieden. Für zweifellos wird aber erklärt, daß diese Tumoren von demselben Gewebe ihren Ausgang nehmen, das die seitlichen Halszysten und -fisteln entstehen läßt. Seit WEGLOWSKI den Nachweis zu erbringen glaubte, daß die seitlichen Cysten und Fisteln nicht mit den Kiemengängen im Zusammenhang stünden, sondern daß sie vielmehr mit dem *Ductus thymopharyngeus* zusammenhängen, ist die Entstehungsursache der branchiogenen Carcinome aus den Resten dieses Ganges ebenfalls erwogen worden (LORENZ). Wahrscheinlich bestehen beide Möglichkeiten. Die branchiogenen Carcinome kommen fast nur bei alten Männern vor. Sie bilden einen in der Tiefe des oberen Halsdreiecks gelegenen Tumor, zeichnen sich dadurch aus, daß sie unter dem M. sternocleidomastoideus sitzen und zunächst meist recht gut verschieblich

gegen die Unterlage und gegen die Haut sind. Erst bei größerer Ausdehnung, besonders nach vorn bis zur Mittellinie und nach hinten über den hinteren Kopfnickerrand hinaus, nimmt die Verschieblichkeit ab. Sie entstehen vollständig schmerzlos und zunächst ist ihr Wachstum ein relativ langsames. *Differentialdiagnostisch* werden sie am häufigsten verwechselt mit Drüsentumoren der tiefen, oberen Halslymphknoten oder auch mit tuberkulösen Lymphomen im Stadium der periadenitischen Absceßbildung. Verhältnismäßig frühzeitig gehen die Tumoren Verbindungen mit dem M. sternocleidomastoideus und den Gefäßen ein. Der Muskel ist dann nicht mehr verschieblich und da besonders die *V. jugularis int.* häufig umwachsen und komprimiert wird, so werden Stauungserscheinungen im Gesicht nicht selten beobachtet. Auch die *Arterie* und besonders auch der *N. vagus* können eingezogen werden, ohne daß indessen wesentliche Erscheinungen dadurch verursacht würden. Bei ausgedehnten Tumoren kann die *Diagnose* nur mit einiger Wahrscheinlichkeit gestellt werden, da, abgesehen von den Lymphknotentumoren, primäre Lymphosarkome, metastatische Tumoren, Speicheldrüsentumoren, tuberkulöse Tumoren, luische Tumoren in Frage kommen. Die Letzteren werden durch die WASSERMANNsche Reaktion meist in ihrer Ätiologie aufgeklärt. Die Tuberkulose kommt differentialdiagnostisch nur bei Abscedierung in Frage. Abgesehen von anderen tuberkulösen Lymphomen kann nachweisbare Fluktuation und die Punktion von Käseeiter für die *Diagnose* ausschlaggebend sein. Gegenüber den Drüsentumoren ist die Feststellung des Ausgangs des ersten Geschwulstknotens von Bedeutung. Gegenüber dem Lymphosarkom gibt es bei ausgebreiteten Tumoren kein sicheres diagnostisches Hilfsmittel. Nach primären Tumoren, deren Lymphknotenmetastase der Halstumor sein könnte, ist immer zu fahnden. In Betracht kommen hauptsächlich primäre Tumoren des Mundes, der Zunge, des Rachens, der Nase, der Speiseröhre, des Kehlkopfes. Magentumoren kommen auch in Frage, metastasieren aber hauptsächlich in den supraclavicularen Lymphknoten links (VIRCHOWsche Drüse). Daher ist eigentlich ein primärer Magentumor nur in den seltenen Fällen differentialdiagnostisch in Erwägung zu ziehen, in denen die supraclavicularen Lymphknoten ebenfalls beteiligt sind. Da aber gerade diese Lymphknoten beim branchiogenen Carcinom meist als einzige an der Tumorerkrankung teilnehmen, so ist auf ein etwa vorhandenes Magencarcinom zu achten. Im *Verlaufe* zeichnen sich die Tumoren dadurch aus, daß sie häufig plötzlich ein sehr starkes Wachstum zeigen, meist allerdings erst, nachdem auf Grund einer falschen *Diagnose* oder aus differentialdiagnostischen Gründen eine Punktion oder gar ein Einschnitt in den Tumor hinein erfolgt ist. Die Tumoren sind mikroskopisch häufig Plattenepithelkrebs mit Verhornung, selten zeigen sie in ihrem Aufbau Ähnlichkeit mit dem Schleimhautepithel der Rachenhöhle. Die *Prognose* der Fälle ist eine fast durchweg schlechte, da die Tumoren ein sehr starkes infiltratives Wachstum zeigen. Eine radikale Operation kommt nur in Frage, wenn der Tumor klinisch noch begrenzt erscheint.

Die Operation wird am besten in örtlicher Betäubung vorgenommen (s. S. 743 und 656), unter Umspritzung der Haut des Operationsfeldes bis zum Kieferwinkel und Mundboden.

Der Kranke wird auf den Rücken gelagert und die Haut am vorderen Kopfnickerrand gespalten, oder besser der Schnitt nach DE QUERVAIN oder KÜTTNER (s. S. 199), d. h. bogenförmig nach oben oder unten über dem M. sternocleidomastoideus und diesen durchtrennend, angelegt. Hängt der Tumor fest am Kopfnicker, so wird man diesen nach Anlegung eines am besten etwas bogenförmigen Längsschnittes von vornherein oben und unten durchschneiden. Auf die Erhaltung des N. accessorius muß dann freilich verzichtet werden. Ist der Tumor nach Durchschneidung des Kopfnickers freigelegt, so hat man sich zunächst darüber zu unterrichten, in welchen *Beziehungen* er zu den *großen Gefäßen* steht. Sind, wie so häufig, die *V. jugularis interna*, aber auch die übrigen Gefäße und Nerven von dem Tumor umwachsen, so ist es am besten, die *V. jugularis*, die häufig plattgedrückt durch den Tumor hindurch oder auf dem Tumor entlang zieht, zunächst herzwärts vom Tumor aufzusuchen und nach Trennung von den übrigen Gebilden doppelt zu unterbinden, da sie sonst beim Ablösen vom Tumor leicht verletzt werden und eine *Luftembolie* die Folge

sein kann. Dann wird der Tumor von unten nach oben, möglichst unter Erhaltung der Art. carotis und des N. vagus, aus der Umgebung langsam vorgehend ausgelöst. Macht die Ablösung der Art. carotis Schwierigkeiten, so muß sie unter Umständen ebenfalls zunächst zentral unterbunden werden, ebenso wie der N. vagus reseziert werden muß, wenn man dann nicht überhaupt auf den Versuch, den Tumor radikal zu entfernen, verzichten will. Die Durchtrennung des N. vagus ruft meist keine Erscheinungen hervor, dagegen vertragen bekanntlich Menschen jenseits des 40. Lebensjahres die Durchtrennung der Art. carotis communis häufig nicht, sondern gehen an cerebralen Erweichungsherden zugrunde. Allerdings ist gerade bei fortgeschrittenen Tumoren mit lange bestehender Kompression der Art. carotis der cerebrale Kollateralkreislauf häufig gut entwickelt, so daß selbst bei alten Männern die Unterbindung der Arterie auffallenderweise ohne Folgen bleibt. Hat man den Tumor aus der Umgebung ausgelöst, so werden, je nachdem man die Unterbindung der Gefäße hat ausführen müssen oder nicht, die Unterbindung und Durchtrennung der Gefäße kopfwärts den Abschluß des Eingriffes bilden. Nach guter Blutstillung läßt sich die Haut bis auf eine kleine Lücke am unteren Wundwinkel zur Einlegung eines Glasrohres ohne weiteres schließen.

d) Die Eingriffe bei der medianen Halscyste und Halsfistel.

Da beide in der Überschrift erwähnten Erkrankungen ihre Entstehung dem nicht vollständigen Rückgang des Ductus thyreoglossus verdanken, so finden sie sich immer in der Mittellinie des Halses, zwischen Zungengrund und Schilddrüsenisthmus. Die Diagnose macht daher meistens keine Schwierigkeiten. Die Behandlung muß eine chirurgische sein, da Einspritzungen nur in ganz seltenen Fällen zum Ziele führen. Handelt es sich um eine Cyste, so wird sie mit Hilfe eines Median- oder Bogenschnittes mit Konvexität nach dem Jugulum zu freigelegt. Man kann den Eingriff sehr gut in örtlicher Betäubung ausführen, indem man von vier rhombisch angeordneten Einstichpunkten zunächst die Tiefe, dann die Oberfläche um die Cyste herum umspritzt. Man durchtrennt die Weichteile in der Schnittlinie bis auf den Cystensack und unter allmählichem Ablösen, das halb stumpf, halb scharf zu geschehen hat, wird der Cystensack gestielt. Der Stiel zieht häufig, dem Verlauf des Ductus thyreoglossus entsprechend, unter dem Zungenbein hindurch nach dem Zungengrund und darf nicht eher abgeschnitten werden, als bis das Ende festgestellt ist. Daher muß oft das Zungenbein in der Mitte durchtrennt werden (s. unten). Um den Zusammenhang nicht zu verlieren, ist es nötig, auf das Schonendste vorzugehen, damit nicht durch frühzeitige Eröffnung der Cyste und Abfließen des Sekretes die Verfolgung des Stieles erschwert wird.

Die *mediane Halsfistel* liegt ebenfalls genau in der Mittellinie. Sehr häufig findet sich über der Fistelöffnung eine durch den Narbenzug bedingte, mit der Konvexität nach oben liegende Hautfalte. Die Verfolgung der Fistel macht gelegentlich Schwierigkeiten. Wie bei allen Fisteloperationen ist es zweckmäßig, vor Umschneidung des Fistelmundes Methylenblaulösung in den Kanal einzuspritzen. Nur dadurch ist es möglich, die häufigen seitlichen und unregelmäßigen Ausbuchtungen des Fistelganges nicht zu übersehen. Jede derartige zurückgelassene Epithelbucht könnte zu einer neuen Fistel oder Cyste Veranlassung geben. Auch die Entfernung der medianen Halsfistel kann in örtlicher Umspritzung ausgeführt werden. Man umspritzt am besten eine rhombische

Figur in weiterer Umgebung des Fisteleinganges. Reicht der Fistelgang weiter über das Zungenbein nach oben, so muß gleichzeitig der Zungengrund von dem mittelsten Einstichpunkt aus eingespritzt werden. Ist die Einspritzung erfolgt, so wird die Öffnung in Form eines Rhombus umschnitten, der umschnitene Teil mit einer Klemme oder Haltefaden gefaßt und während die Wundränder gut mit scharfen Haken zurückgezogen werden, wird der Kanal halb stumpf, halb scharf herausgelöst. Bei der oberflächlichen Lage macht das im allgemeinen keine Schwierigkeiten bis zur Gegend des Zungenbeines. Da entsprechend dem Verlauf des Ductus thyreoglossus der Fistelgang hinter der Zungenbeinmitte gegen den Zungengrund zieht, so ist es oft, um die Spur des Ganges nicht

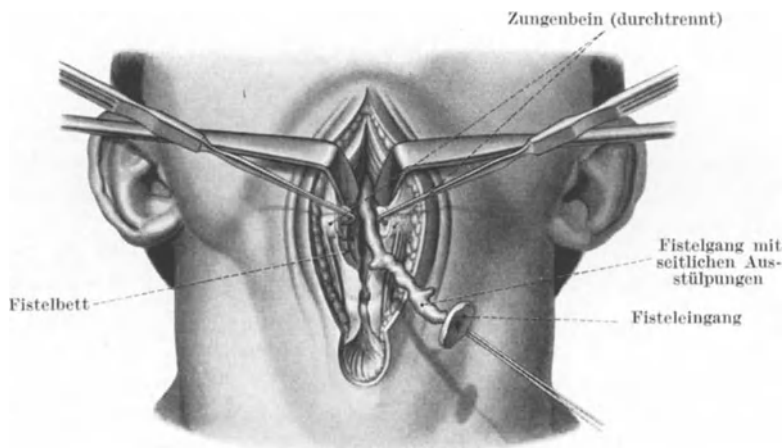


Abb. 544. Die Beseitigung der mittleren Halsfistel. Der Fisteleingang ist (mit einem kleinen Hautstückchen) umschnitten und mit seinen seitlichen Fortsätzen aus dem Unterhautzellgewebe und der oberflächlichen Muskulatur herauspräpariert. Da er hinter dem Zungenbein verschwindet, ist das *Zungenbein* in der Mitte *durchtrennt*. Der Gang wird dann in der Zungenmuskulatur bis zu seinem Ende verfolgt.

zu verlieren, nötig, das Zungenbein in der Mitte nach Freilegung mit Hilfe einer kleinen LISTONschen Zange zu durchschneiden (Abb. 544). Dadurch gelingt es, die beiden Zungenbeinhälften auseinanderzuziehen und nun den Gang in die Zunge hinein weiter zu verfolgen, bis man das Ende der Fistel erreicht.

e) Die Eingriffe bei der seitlichen Halsfistel und Halscyste.

Die Entfernung der seitlichen Halsfistel, besonders der vollständigen, macht wegen ihres komplizierten Verlaufes oft wesentlich größere Schwierigkeiten. Die äußere Fistelöffnung findet sich regelmäßig am Innenrande des M. sternocleidomastoideus. Handelt es sich um eine äußere unvollständige Fistel, so muß der Gang nach Einspritzung von Methylenblau von einem Schnitte, der am Vorderrand des M. sternocleidomastoideus verläuft, verfolgt werden. Die Fistelöffnung wird umschnitten, mit einer Klemme gefaßt und nun der Fistelgang bis an das blinde Ende verfolgt. Die Ausführung der Operation erfolgt am besten in der für die Struma angegebenen Leitungsanästhesie nach BRAUN oder HÄRTEL (s. S. 743), oder in Allgemeinnarkose am liegenden Kranken. Da das Ende des Fistelganges vor der Operation wegen der häufigen Seitenausbuchtungen nicht immer mit Sicherheit festzustellen ist, so muß man sich immer auf einen größeren Eingriff vorbereiten. Die seitliche unvollständige Halsfistel tritt häufig in Verbindung mit den großen Halsgefäßen, von denen

sie sorgfältig losgetrennt werden muß. Dasselbe gilt in noch höherem Maße für die vollständige Fistel, deren innere Öffnung gewöhnlich in der Tonsillengegend zu finden ist. Auch dabei ist Kennzeichnung des Verlaufes durch Einspritzung von Methylenblaulösung in die äußere Fistelöffnung anzuraten. Der Gang verläuft häufig nach Durchbohrung der oberflächlichen Fascie und des Platysma mit der A. carotis communis, dann zwischen Carotis ext. und int. hindurch unter dem M. digastricus, um dann schließlich in der Tonsillen- und Rachengegend zu münden (Abb. 545). Bei der Entfernung läßt sich die Fistel meist bequem bis in die Gegend der großen Gefäße oder bis zum M. digastricus

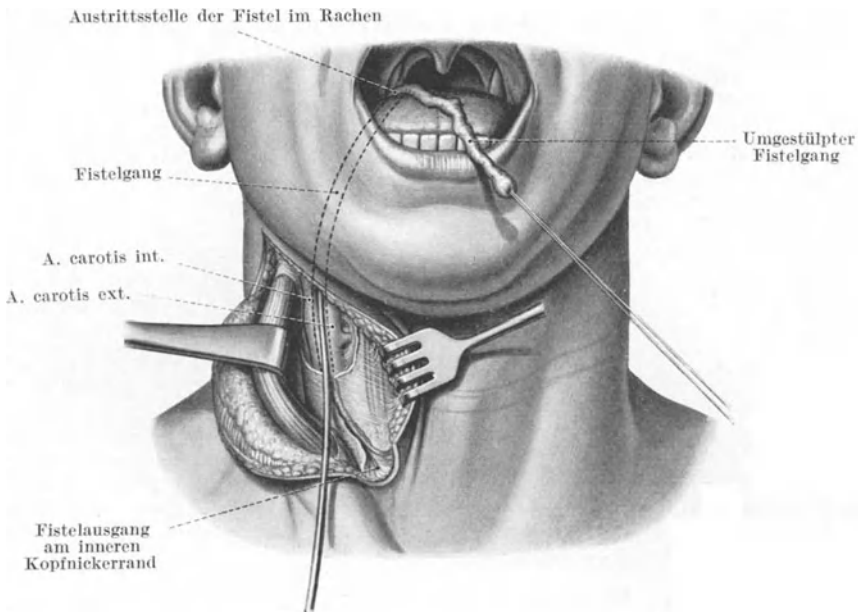


Abb. 545. Die Beseitigung einer durchgehenden seitlichen Halsfistel. Durch einen leicht bogenförmigen Schnitt ist der Vorderrand des Kopfnickers freigelegt. Der Fisteleingang ist umschnitten und die Fistel bis auf die großen Gefäße verfolgt. Da, wo er zwischen den beiden Hauptästen der A. carotis hindurchtritt, ist eine Sonde eingeführt, die aus der inneren Öffnung in die Gegend der Tonsille herausgeleitet ist. An dem Sondenknopf wurde ein doppelter Seidenfaden angebanden und durch die Fistelöffnung in die Wunde geführt. Die Sonde wird entfernt, der Gang durchtrennt und mit dem doppelten Seidenfaden der distale Teil des Fistelganges umschnürt. Durch vorsichtigen Zug am Faden ist der Fistelgang in die Rachenhöhle ausgestülpt. An der Austrittsstelle unterhalb der rechten Tonsille wird der Gang unterbunden.

verfolgen. Bei der weiteren Auslösung kommt man in große Tiefen und es empfiehlt sich daher, nach dem Vorgang von v. HACKER, den Fistelgang hier zu durchtrennen, eine kurze Sonde durch den Fistelgang in die Rachenhöhle einzuführen und mit dem Fistelstumpf durch einen starken Seidenfaden in Verbindung zu setzen. Durch Zug an der in der Rachenhöhle gelegenen, aus dem Munde herausgeleiteten Sonde, an deren Knopf das distale Fistelende festgebunden wird, gelingt es nun auf verhältnismäßig einfache und schonende Weise, den Fistelstumpf in die Rachenhöhle hinein umzustülpen und hier nach Abbindung mit einem starken Catgutfaden abzutragen. Die äußere Wunde wird durch Naht verschlossen bis auf eine feine Öffnung, durch die ein dünnes Gummidrain für einige Tage eingelegt wird. Noch besser ist es, die Sonde wie beschrieben einzuführen und nun am Sondenknopf, der aus der Mundhöhle herausgeleitet wird, einen doppelten Seidenfaden zu befestigen und ihn langsam durch den Fistelgang zurückzuziehen, bis der Faden in der Wunde erscheint. Hier wird

er von der herausgezogenen Sonde abgeschnitten und nun mit Hilfe des doppelten Seidenfadens ein Knoten um das distale Ende des Ganges gelegt. Zieht man nun an dem doppelt aus der Mundhöhle heraushängenden Faden, so wird die Fistel allmählich umgestülpt (Abb. 545). Ist das vollständig gelungen, so wird sie an ihrer Austrittsstelle unterhalb der Tonsille abgebunden (Abb. 545).

f) Die Eingriffe beim *Caput obstipum musculare*.

(BAUER.)

Der Name stammt nach STEYERTHAL von NIKOLAUS TULPIUS. Die Geschichte des Schiefhalses ist, abgesehen von der Arbeit von STEYERTHAL (1906), besonders bei KADER (1896) und A. BAUER (1913) weitgehend berücksichtigt. Auf die Ätiologie dieser Erkrankung kann hier nicht näher eingegangen werden. Man unterscheidet am zweckmäßigsten zwei Gruppen von Theorien, deren eine die intrauterine Entstehung, die andere die Entstehung während der Geburt annimmt. Die meiste Anerkennung hat sich wohl im Laufe der Jahre die Ansicht VÖLCKERS verschafft, der aus den Symptomen auf eine intrauterine Belastungsdeformität schließt, und zwar hauptsächlich durch Kompression der Arteria sternocleidomastoidea. Wahrscheinlich kommen in manchen Fällen auch andere intrauterine Ursachen und während der Geburt eintretende Schädigungen in Frage, so Gefäßschädigungen, die sich im Sinne der ischämischen Muskelkontraktur auswirken (SCHLÖSSMANN), Infektionen (KADER) und Schädigungen des Zentralnervensystems (GOLING-BIRD) oder des verantwortlichen peripheren Nerven (Nervus accessorius, VEIT), Muskelzerreißung (STROMEYER, MAAS, VOLKMANN, FABRY u. a.). Schließlich ist auch an kombinierte Gefäßnervenstörungen gedacht worden (KÄMPF).

Auch was die pathologische Anatomie betrifft, so soll nur das erwähnt werden, was für die Therapie wichtig ist. Das Bild ist nicht immer dasselbe und die Veränderungen nicht im ganzen Muskel die gleichen. Es lassen sich zwei Typen unterscheiden, entweder sind die bindegewebigen Schwielen mehr oder weniger über den ganzen Muskel verstreut, dabei unter sich durch gesundes Muskelgewebe getrennt, oder es findet sich die bindegewebige Entartung in Form von mehr oder weniger ausgedehnten Strängen, die manchmal einzelne Bündel des Muskels in ganzer Längenausdehnung betreffen können.

Die *nichtoperativen Behandlungsmethoden* sollen nicht näher berücksichtigt werden. In leichten Fällen können sie versucht werden, und zwar am besten in Form der Apparaturbehandlung, wodurch ein allmählicher Ausgleich der Deformität zustande gebracht werden kann.

Die *operative Behandlung* ist bei allen schweren Fällen angezeigt, und zwar am zweckmäßigsten möglichst frühzeitig, d. h. ehe schwerere sekundäre Erscheinungen, besonders Verkrümmungen des Schädels, des Gesichtes und der Wirbelsäule eingetreten sind. Sind diese vorhanden oder voll ausgebildet, so sind sie auch durch chirurgische Behandlung nur in geringem Grade zu beeinflussen. Am ehesten gelingt es noch, die Wirbelsäulenveränderungen teilweise rückgängig zu machen. Das gelingt freilich nicht durch die Operation selbst, sondern durch *postoperative orthopädische Behandlung*. Eine solche muß sich an jede Operation anschließen, gleichgültig, ob sekundäre Veränderungen vorhanden sind oder nicht, und zwar muß diese Behandlung schon aus dem Grund einige Wochen fortgesetzt werden, um Rückfälle zu vermeiden. Uns hat sich in der Nachbehandlung operierter Fälle als schonendste und wirkungsvolle Methode der SCHANZsche Watterverband bewährt, der ja auch unter den konservativen Behandlungsmethoden eine Rolle spielt. Von den operativen Verfahren ist die *subcutane Tenotomie* die älteste, die auch von den gewerbmäßigen Halschneidern im Mittelalter geübt wurde. Nach BAUER wurde die Methode von SHARP (1740) und besonders DUPUYTREN (1822) empfohlen, während in Deutschland hauptsächlich DIEFFENBACH und STROMEYER das Verfahren bekanntgemacht haben. Seit der antiseptischen und aseptischen Operationszeit ist das subcutane Verfahren wesentlich in den Hintergrund getreten und erst neuerdings wieder von LORENZ (1906) zur Methode der Wahl erhoben worden. Allgemeine Anerkennung hat er sich damit nicht erworben. Die *offene Tenotomie* wird dagegen seit der Empfehlung v. VOLKMANNs, BILLROTHs, HOFFAs fast allgemein geübt, wenn es auch nicht bei einer einfachen Tenotomie geblieben ist, sondern die offene Methode dahin erweitert wurde, daß kleinere oder größere Teile des veränderten Muskels und schließlich der ganze Muskel entfernt wurden (v. MIKULICZ, BRUNS). Abgesehen

von der Durchschneidung, Resektion und Ausschneidung sind noch die Verfahren zu nennen, die den verkürzten Muskel durch *plastische Eingriffe* zu verlängern trachten (FÖDERL, ROWLAND).

Die *subcutane Tenotomie*, für die auch besonders FRANZ KÖNIG eingetreten ist, empfiehlt sich nur bei leichteren Fällen, mit besonderer Beteiligung des häufig am stärksten verkürzten sternalen Abschnittes. Man operiert am besten in Allgemeinnarkose und am halbsitzenden Patienten. Man kann aber auch örtliche oder Leitungsbetäubung zur Anwendung bringen, soweit es sich um Erwachsene handelt. Der Einstich soll 1—2 cm oberhalb des Ansatzes am Schlüsselbein erfolgen, weil hier die großen Gefäße am leichtesten geschont werden können. Das Messer wird bei rechtsseitiger Erkrankung von der medialen Seite, bei linksseitiger Erkrankung von der Außenseite her eingestochen, während der degenerierte Muskel stark angespannt wird. Die schmale Messerklinge wird hinter dem Muskel, parallel zu seinem Faserverlauf, mit Muskel in Fühlung bleibend, durchgeführt, dann um 90 Grad gedreht, so daß die Schneide gegen den Muskel gerichtet ist. Während man mit einem Finger der anderen Hand von außen gegen die Haut und den Muskel drückt, wird er langsam von innen nach außen durchschnitten. Werden noch einzelne Stränge getastet, so müssen auch diese noch durchtrennt werden. Die Methode hat den Vorteil der Einfachheit und der Möglichkeit, sofort einen zurechtstellenden Verband in verbesserter Stellung anzulegen.

Die *offene Tenotomie* wird ebenfalls am besten in Äthernarkose ausgeführt. Der Hautschnitt verläuft leicht bogenförmig über den ganzen Ansatz des M. sternocleidomastoideus, etwa dem äußersten Teil des KOCHERSchen Kragenschnittes entsprechend, doch etwas steiler. Dieser Schnitt hat den Vorzug, daß er eine Verlängerung nach oben gestattet, falls man den Muskel teilweise oder ganz entfernen, oder eine Plastik ausführen will (s. S. 736). Er hat außerdem vor einem Querschnitt den Vorzug, daß er bei der notwendigerweise folgenden Spannung der Weichteile im Redressionsverband nicht stärker beansprucht wird. Nach Durchschneidung der Haut, des Subcutangewebes und des Platysmas müssen gewöhnlich einzelne Venen, Verbindungsäste der Vv. jugularis externa und anterior, unterbunden werden. Dann dringt man gegen den degenerierten Muskel vor, legt die Ränder frei, überzeugt sich von der Ausdehnung der narbigen Veränderungen und durchschneidet den Muskel unter starker Anspannung und unter Leitung des Auges etwa zentimeterbreit oberhalb des sternalen und clavicularen Ansatzes. Man kann der Vorsicht halber eine Rinnensonde unter dem schwierig veränderten Muskel hindurchführen, doch ist auch ohne diesen Schutz eine Verletzung der V. jugularis interna bei einiger Aufmerksamkeit zu vermeiden. Nach der Durchschneidung erfolgt genaue Hautnaht, am besten, nachdem der Kopf bereits in die durch den Redressionsverband zu erzielende Stellung gebracht ist. So lassen sich am leichtesten beim Verschuß der Hautwunde durch oft geringfügige Verschiebungen der Wundränder Spannungen von vornherein vermeiden.

Soll eine *teilweise* (BRUNS) oder *vollständige Entfernung* (v. MIKULICZ) ausgeführt werden, so genügt dieser bogenförmige Schnitt oft, um größere Teile freizulegen, im Notfall kann, wie gesagt, der Schnitt gegen den Proc. mastoideus hin verlängert werden. Hat man, wie für die offene Tenotomie, Subcutangewebe und Platysma durchtrennt und etwa im Operationsfeld verlaufende Venen unterbunden, so wird sowohl der claviculare als auch der sternale Abschnitt

des Muskels kurz oberhalb des Ansatzes am Knochen freigelegt und durchtrennt, mit je einer hindurchgelegten starken Seidenfadenschlinge oder Gefäßklemme zunächst vor- und dann nach oben gezogen und nun halb stumpf, halb scharf der Muskel unter Schonung sämtlicher übriger Weichteile aus seiner Umgebung gelöst (Abb. 547). Auch bei der ausgedehnten Entfernung läßt man nach v. MIKULICZ den oberen Teil zurück, um den N. accessorius bei seinem Durchtritt zu schonen. Je weiter man nach oben vorgeht, desto mehr muß man den Kopf nach der Operationsseite beugen, um den ganzen veränderten Muskelteil möglichst in das Operationsfeld herein zu bekommen. Erst nach der Durchtrennung soll man ihn nach v. MIKULICZ wieder nach der anderen Seite beugen, um dadurch

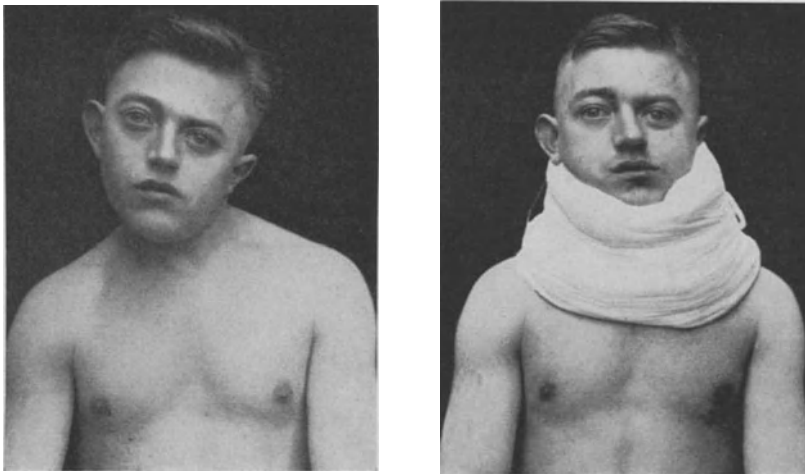


Abb. 546 a und b. Hochgradiges Caput obstipum musculi. a Vor der Operation. b Nach der Operation und Anlegung des SCHANZschen Watteverbandes.

etwa bestehende Verbindungen mit der Gefäßscheide zu spannen und zu durchtrennen. Sind nur die unteren Abschnitte des Muskels narbig verändert, so begnügt man sich mit der Ausschneidung des erkrankten Anteiles. Ebenso kann man die gelegentlich unveränderten Teile der clavicularen Portion zurücklassen. Nach der Operation erfolgt nach übertriebener Zurechtstellung die Hautnaht und in dieser Stellung die Anlegung des Verbandes (s. unten).

Von den *plastischen Operationsmethoden* hat sich am besten die von FÖDERL angegebene bewährt. Nach Freilegung wird der sternale Anteil oberhalb der Vereinigung beider Teile durchtrennt und der hart am Schlüsselbein abgetrennte claviculare mit dem distalen Stumpf des sternalen Anteiles vereinigt. Mit dieser plastischen Methode sind gute Erfolge erzielt worden, doch ist es zweifellos, daß in schweren Fällen ausgedehnter Erkrankung die Ausschneidungen vorzuziehen sind. Wie schon gesagt, muß nach allen Methoden eine orthopädische Nachbehandlung einsetzen, da sonst Rückfälle fast unvermeidlich sind. Dazu hat sich, wie schon in der Einleitung bemerkt, der SCHANZsche Watteverband als besonders geeignet bewährt. Er wird so angelegt, daß um den Hals eine mehrfache Lage breiter Polsterwatte (nicht entfettete Watte) gelegt wird. Die Watte muß so breit geschnitten sein, daß sie über das Kinn und den Hinterkopf nach oben und über Brust und Rücken handbreit nach unten reicht. Mit einer

breiten Binde wird die Watte fest angewickelt. Auf diese Bindenumwicklung wird von neuem Watte gelegt, und zwar wieder in mehreren Lagen, besonders auf der kranken Seite. Dann wird wieder die Watte fest umwickelt mit einer Binde und so fort, bis ein auf den Schultern und am Kopf und Kinn festsitzender, den Hals streckender Verband zustande gekommen ist (Abb. 546). Es ist notwendig, in den nächsten Tagen die abnehmende Festigkeit des Verbandes durch neue Watte und Bindenlagen zu verstärken, ohne den ersten vorher abzunehmen. Durch exzentrisches Aufpacken von Wattelagen kann man auch eine bewußt übertriebene Stellung, d. h. Beugung nach der gesunden und Drehung nach

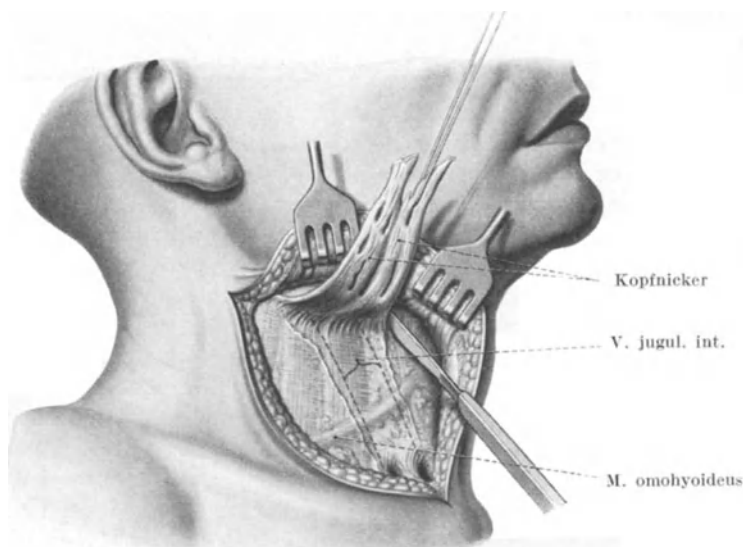


Abb. 547. Entfernung des geschrumpften Kopfnickers bei *Schiefhals*. Durch einen schrägen Bogenschnitt, der Haut, Platysma und oberflächliche Fascie durchtrennt hat, ist der geschrumpfte distale Teil des Kopfnickers freigelegt. Er ist an seinen Ansätzen durchtrennt, mit einem Haltefaden angeschlungen und wird vorsichtig nach oben fortschreitend ausgelöst. In der Tiefe sind der M. omohyoideus, und durch die punktierte Linie die V. jugularis int. angedeutet.

der kranken Seite erzielen. Damit entfällt auch ein Vorwurf, der dem Watteverband gemacht wurde. Man läßt den Verband 3—4 Wochen liegen. Er wird wesentlich besser ertragen (da er sehr elastisch bleibt), als der zurechtstellende Gipsverband, der häufig am Kopf und besonders an den Schultern drückt und für Kinder wegen seiner Schwere, zumal in den ersten Tagen, kaum verwendbar ist.

g) Die Eingriffe bei den Halsrippen.

Die Halsrippen verursachen oft keinerlei Beschwerden. Nur ein verhältnismäßig geringer Hundertsatz kommt überhaupt in ärztliche Behandlung. Häufig werden die Beschwerden durch ein Trauma, besonders in Gestalt eines chronischen Traumas beim Tragen von Lasten, ausgelöst.

Die Erscheinungen, die auf eine Halsrippe hinweisen, machen sich erstens durch einen *Tumor*, der gelegentlich sichtbar, aber immer tastbar ist, zweitens durch *Störungen der Gefäßversorgung* der oberen Extremität und drittens durch *Störungen der Nervenversorgung* bemerkbar. Die Gefäßstörungen bestehen in Cyanose oder Blässe, die meist nur vorübergehend auftreten, während der Radialpuls auf der entsprechenden Seite schwächer und leicht unterdrückbar ist. Seltener ist eine Thrombose. Bei der Untersuchung der Art. subclavia fällt ihre merkwürdig oberflächliche Lage und häufig ein mit dem Puls synchrones Schwirren auf. Ischämie und Cyanose können nach längerem Bestehen, sobald sich ein

genügender Kollateralkreislauf durch die Aa. transv. scapul. und colli einstellt, wieder verschwinden. Die Erscheinungen von seiten des Pl. brachialis bestehen hauptsächlich in Schmerzen, die bis in die Finger hinein ausstrahlen, und Parästhesien. Bewegungsstörungen sind seltener, doch findet sich häufig eine leichte Ermüdbarkeit. Auch die Nn. sympathicus und phrenicus können Störungen erleiden. Nicht selten findet sich eine in ihrem Wesen noch nicht vollständig aufgeklärte Skoliose. Die Diagnose wird wesentlich durch das Röntgenbild gesichert. Die *Behandlung* kann in ausgesprochenen Fällen mit schweren Erscheinungen nur eine chirurgische sein. Nur dann, wenn Komplikationen in Gestalt einer Thrombose vorhanden sind, wird man den Eingriff ablehnen. Am häufigsten geben die Schmerzen die Veranlassung zu einem chirurgischen Eingriff. Da unter allen Umständen Gefäße und Nerven geschont werden müssen, so muß der Eröffnungsschnitt eine gute Übersicht geben.

Der Eingriff wird am besten in Rückenlage ausgeführt, der Kopf des Kranken nach der anderen Seite gedreht und zur Schmerzbetäubung Äthernarkose gewählt. Der Hautschnitt verläuft etwa parallel der Clavicula oder etwas mehr schräg nach hinten oben oder leicht bogenförmig in dieser Richtung. Er entspricht etwa dem zur Unterbindung der A. subclavia angegebenen, nur muß er etwas länger angelegt werden. Die Vena jugularis ext. wird, wenn nötig, nach Freilegung doppelt unterbunden. Sind Stauungserscheinungen vorhanden, so muß, um die Übersicht über das Operationsfeld nicht zu verlieren, jedes Gefäß bei dem weiteren Eindringen in das lockere, fettreiche Gewebe sorgfältig vor der Durchtrennung unterbunden werden. So dringt man gegen den Plexus brachialis und die A. subclavia vor, die meist wesentlich oberflächlicher liegen als unter regelrechten Verhältnissen, da sie durch die Halsrippe in die Höhe gehoben sind (Abb. 548). Wenn es vermieden werden kann, so soll die Arterie nicht vollständig entblößt werden. Sind die Gefäße und Nerven nicht durch bindegewebige Stränge fest mit der Halsrippe verbunden, so lassen sie sich nach der Freilegung meist im Zusammenhang abschieben und mit einem Venenhaken nach vorn abziehen. Dabei kann die meist durch den Plexus brachialis hindurchziehende A. transv. colli hinderlich sein und muß dann nach doppelter Unterbindung durchtrennt werden. Reicht die Halsrippe sehr weit nach vorn, so muß man unter Umständen die Arterie weiter freilegen und mit dem Plexus zusammen mit dem Venenhaken nach rückwärts und oben ziehen (Abb. 548). Bekommt man so den vorderen Teil der Halsrippe frei, so werden die Muskelansätze und Knochenverbindungen mit der 1. Rippe abgelöst. Bei der Ablösung des M. scalenus ant. ist auf den an seinem äußeren und vorderen Rande verlaufenden N. phrenicus zu achten (Abb. 548). Die Auslösung der Rippe muß dann auch nach hinten zu erfolgen. Meist gelingt das ohne besondere Schwierigkeiten. Man braucht die Rippe nicht bis an die Wirbelsäule auszulösen, aber doch ein so großes Stück, daß Gefäße und Nerven nicht mehr bedrängt werden können. Um eine Regeneration der Rippe zu verhüten, *soll das Periost mitgenommen werden.* Am besten ist es, die Rippe subperiostal zu resezieren und erst dann das Periost abzutragen. Wenn das vordere Ende der Halsrippe eine knöcherne Verbindung mit der 1. Rippe hat, so muß auch diese freigelegt und unterbrochen werden (Abb. 548). Mit der LUERSchen Zange lassen sich der vordere und hintere Rippenstumpf wesentlich verkleinern. Bei der Auslösung der Rippe, besonders bei der Entfernung des Periostes, das mit einem feinen Präpariermesser ganz oberflächlich entfernt wird, ist vor allem darauf zu achten, daß die Pleurakuppel nicht verletzt wird. Nach Entfernung der Rippe empfiehlt es sich, für 24 Stunden ein dünnes Glasrohr in den unteren Wundwinkel einzulegen. Macht die Auslösung der Rippe von vornherein große Schwierigkeiten, so ist es zweckmäßig, einen

Überdruckapparat bereit zu halten, um beim versehentlichen Öffnen der Brusthöhle die Lunge sofort aufblähen zu können.

Die meisten Fälle sind von einem vorderen Schnitt operiert worden. **STREISSLER** empfahl das Vorgehen von rückwärts. Seit seiner Veröffentlichung ist sein Vorgehen mehrmals wiederholt worden (**JOHANSSON**, **ROVSING**). **STREISSLER** geht so vor:

Der Kranke wird mit der Vorderseite seines Körpers halb gegen den Operationstisch gedreht, so daß die betreffende Schulter bequem zugänglich wird. Der Eingriff wird in Narkose ausgeführt. Der Hautschnitt verläuft parallel

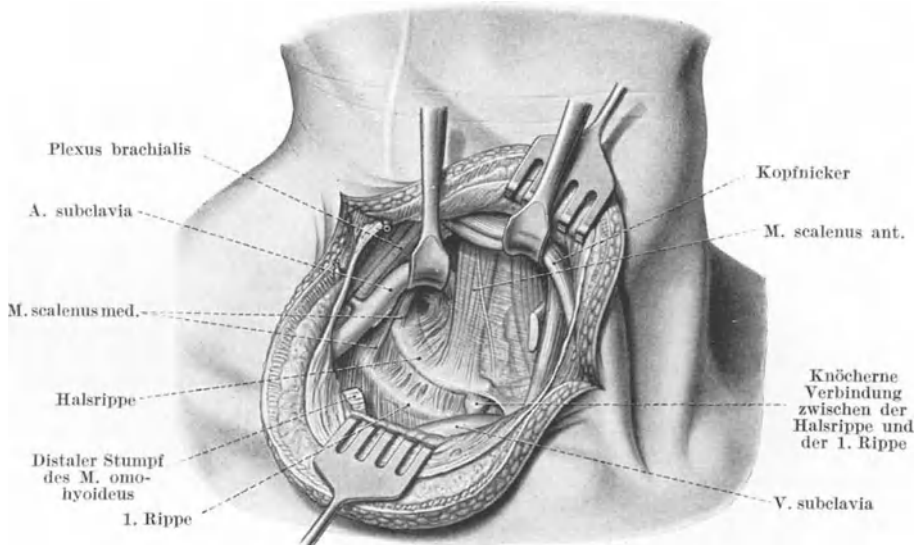


Abb. 548. Vorderer Zugang zur Halsrippe. Mit einem leicht bogenförmigen Schnitt oberhalb des Schlüsselbeines, etwa entsprechend dem **KOCHERS**chen Kragenschnitt, sind nach Unterbindung der V. jugularis ext. und nach Spaltung der oberflächlichen Halsfaszie und Durchtrennung des M. omohyoideus die erste Rippe und die *Halsrippe* freigelegt. Im untersten Wundwinkel erscheint die V. subclavia. Die A. subclavia mit der eben noch sichtbaren A. transversa colli und dem Plexus brachialis, sind aus der hinteren Scalenuslücke ausgelöst und nach hinten oben gezogen, so daß die weit nach vorn reichende Halsrippe mit ihrer Knochenverbindung nach der ersten Rippe weitgehend freigelegt und entfernt werden kann.

zu den Wirbeldornfortsätzen 3 cm seitlich, von der Vertebra prominens handbreit nach oben und unten. Die Mm. trapezius, rhomboid., serrat. post. sup. und splenius werden gespalten. Die Fasern der Mm. semispinal. capit. und cervic. werden stumpf in ihrer Faserrichtung auseinandergedrängt. Die Querfortsätze der beiden untersten Hals- und obersten Brustwirbel werden freigelegt. Nun tritt die Rückseite der Articulatio costo-transv. zwischen dem 7. Halswirbelfortsatz und der Halsrippe mit ihren kräftigen Bandmassen zutage. Nach Wegmeißeln des Proc. transv. des 7. Halswirbels wird das dünne abgeplattete Köpfchen der Halsrippe von rückwärts freigelegt. Die Rippe wird seitlich vom Köpfchen mit einem gekrümmten Elevatorium umgangen und *vorsichtig* durchmeißelt. Unmittelbar vor ihr liegen die Wurzeln des Plexus. Die durchmeißelte Rippenspanne wird nun teils stumpf, teils scharf nach vorn freigelegt. Bänder und Muskeln, die an der Halsrippe festsitzen, können leicht durchschnitten werden. Bei *langen* Halsrippen und solchen, die vorn festsitzen, wird der hintere Schnitt zunächst mit Mullstreifen ausgefüllt und von vorn am unteren Rande

des M. omohyoid. und am hinteren Rande des M. scalen. ant. eingegangen. Da bei langen Halsrippen häufig eine Verbindung mit der 1. Rippe besteht, so scheint sich der hintere Zugang für solche Fälle nicht zu eignen.

h) Die Eingriffe an der Schilddrüse.

a) Die Eingriffe beim Kropf.

(WÖLFLE, KOCHER, v. MIKULICZ, PAYR, ENDERLEN und HOTZ.)

1. Zur Geschichte der Operation.

WÖLFLE hat 1891 ganz ausführlich über die Geschichte der Kropfbehandlung berichtet. Wir entnehmen seiner Arbeit folgende kurze Zusammenstellung: Zur inneren Behandlung wurde zuerst das Jod empfohlen, und zwar in Form des gebrannten Meerschwamms. COINDET in Genf hat zuerst das Jod als solches verwendet. Das Jod wurde dann auch in *Salbenform*, die bis heute eine große Rolle spielt, verabreicht. Von anderen Arzneimitteln wurde besonders das Chinin als Heilmittel bei Kropf empfohlen und etwa zur selben Zeit wie das Jod eingeführt. Von anderen konservativen Behandlungsmethoden sind zu nennen: die Kälteanwendung (BACH 1855), Massage (ROLANDUS 13. Jahrhundert), die Kompression (SALMON 1699), die Galvanisation (CHVOSTEK 1871), die Elektrolyse (BURNS 1821). In den 60er und 70er Jahren des 19. Jahrhunderts wurden zuerst *Injektionskuren* angewendet, so mit Jodtinktur, die besonders beim Gefäß- und Pubertätskropf gute Erfolge bringen sollte. Von anderen Mitteln sind zu nennen: *Alkohol, Arsenik, Ergotin, Überosmiumsäure, Strychnin, Jodoformäther* (MOSETIG 1890).

Wenig Anhänger fanden die Methoden der Kauterisation, die Ätzung und die Ligatur des Kropfes bei unverletzter Haut (PURMANN 1716). Dagegen wurden mit der Ligatur nach Spaltung der Haut anscheinend bessere Erfolge erzielt (HAMILTON 1865). Statt der Ligatur verwendete CHASSAINGNAC (1850) seinen Éraseur. Diese Methoden sind zweifellos Vorläufer der späteren Resektionsmethoden. Eine recht bedeutende Rolle spielte und spielt auch heute noch die *Gefäßunterbindung* zur Behandlung des Kropfes. Sie wurde schon von JOHANN MUYS (Frankfurt 1729), und von C. G. LANGE 1707 empfohlen, von BILLROTH und besonders von v. WALTER (1814) zuerst am Menschen geübt. Auch BILLROTH hat sich ihrer bedient, besonders unter folgender Anzeigestellung:

1. Für Gefäß-Kröpfe; 2. bei hypertrophischen Kröpfen, die eine rasche Entwicklung zeigen; 3. bei anderen Kröpfen mit Trachealstenose und Stimmbandlähmung, die die Entfernung, besonders bei älteren Kranken, zu gefährlich erscheinen ließen. Es wurden auch schon die Fälle genau gekennzeichnet, bei denen die Gefäßligatur im Stich ließ (WÖLFLE). Neben der Unterbindung kommt besonders die Enukleation in Frage, die wohl die älteste Operationsmethode darstellt, insofern, als sie wahrscheinlich zum mindesten schon bei Cysten von CELSUS empfohlen worden war. PURMANN und HEISTER haben sie beschrieben. PORTA hat sie 1840 durchgeführt, ebenso hat sie BILLROTH zur Anwendung gebracht. SOCIN (1876) hat die Enukleation zur Methode erhoben.

Die *Exstirpation des Kropfes* ist, trotzdem sie von einzelnen Chirurgen zu Anfang des 19. Jahrhunderts gepflegt wurde, bis zu BILLROTHS und KOCHERS Zeiten von den meisten Chirurgen als zu gefährlich abgelehnt worden. So nannte sie DIEFFENBACH „eine der undankbarsten und lebensgefährlichsten, und wenn auch nicht ganz aus der Operationschirurgie zu verbannen, doch nur auf gewisse Kropfformen zu beschränken“. Auch CHELIUS hat die Operation abgelehnt. Von den meisten Chirurgen wurde die Anwendung des Setaceums vorgeschlagen. 1878 hat dann besonders ROSE die vollständige Entfernung empfohlen, aber erst BILLROTH, LÜCKE, KOCHER und ALBERT haben etwa zur selben Zeit Methoden ausgearbeitet, die der Entfernung des Kropfes dienen. An dem weiteren Ausbau der operativen Kropfbehandlung haben sich außer KOCHER und BILLROTH, v. MIKULICZ, v. EISELSBERG, v. BURCKHARDT und PAYR wesentlich beteiligt. Schon Anfang der 80er Jahre wurden die schweren Folgen der vollständigen Entfernung erkannt. Einzelne Fälle waren zwar schon früher beobachtet worden, so von DUPUYTREN (1808), C. M. LANGENBECK (1831) u. a. In BILLROTHS Klinik wurden die ersten Tetaniefälle von WEISS und WÖLFLE bekanntgegeben. Ebenfalls Anfang der 80er Jahre wurden die zwar auch schon beobachteten anderen schweren Folgen der restlosen Kropfentfernung, die Cachexia strumipriva, erkannt (REVERDIN, 1882 und KOCHER, 1883). Auf Grund dieser Störungen wurde die Methode

aufgegeben und an ihre Stelle traten die *Resektionsmethoden*. Dazu gehören die halbseitige Entfernung, die wenig Anhänger gefunden hat, die *ausgedehnte Excision* nach vorheriger Unterbindung der Gefäße nach BILLROTH und KOCHER, die *doppelseitige Resektion* nach v. MIKULICZ, die *Enukleation einzelner Knoten und Cysten* (SOCIN, BURKHARDT), und schließlich die *Zerstückelung* des Kropfes nach KOCHER. Die *alleinige Unterbindung* der Schilddrüsenarterien (JOH. MUYS, v. WALTER) wird heute fast ausschließlich beim Basedow kropf geübt. Die restlose Entfernung kommt fast nur bei ausgedehnten malignen Strumen und beim Carcinom der Schilddrüse in Betracht (SUDECK).

2. Die Vorbereitung zur Operation.

Jeder Kropfoperation hat eine sehr gründliche und gewissenhafte Untersuchung des Allgemeinzustandes vorauszugehen. Als wichtigste Aufgabe vor der Operation ist nach PAYR, ENDERLEN und HOTZ nicht nur die Wahl der Operationsmethode, sondern auch für die Bestimmung der Quantität des zu entfernenden Gewebstückes die Frage zu lösen, ob ein Einfluß des Kropfes auf den Allgemeinzustand des Kranken zu beobachten ist oder nicht. Ist ein solcher vorhanden, so kann er rein mechanisch sein, d. h. der wachsende Tumor übt auf Luft- oder Speiseröhre oder Gefäße und Nerven einen Druck aus, hat sie verlagert oder der Tumor beeinflusst die innere Sekretion der Schilddrüse im Sinne einer Verminderung (Hypothyreose) oder einer Vermehrung (Hyperthyreose) der Funktion des Organes. In manchen Fällen ist der mechanische Einfluß mit einem innersekretorischen vereint.

Der mechanische Einfluß kann auf verschiedene Weise zum Ausdruck kommen. Je nach der Ausdehnung, Größe, Sitz und Wachstumsrichtung des Tumors können Schluck- und Atmungsbeschwerden, letztere mit ihren Rückwirkungen auf den Kreislauf (Stauungszustände im rechten Ventrikel und pneumisches Kropfherz), und Nerven- und Gefäßstörungen eintreten, die ebenfalls wieder auf den Gesamtkörper von ungünstigem Einfluß sein können. Dabei steht der Grad der Störung oft keineswegs in einem unmittelbaren Abhängigkeitsverhältnis zur Größe des Gesamttumors, sondern wird bedingt durch einseitig stärkere Entwicklung oder Entwicklung im subclavicularen oder substernalen Raume, besonders dann, wenn der Isthmusabschnitt betroffen ist.

Die Störungen, die die Funktion betreffen, nähern sich nach der negativen Seite dem Myxödem als Hypothyreoidismus, nach der positiven der BASEDOW'schen Krankheit, soweit sie durch Hyperthyreoidismus bedingt ist. Den ersteren Formen entspricht pathologisch-anatomisch mehr die Kolloidstruma in ihren verschiedenen Bildern, den letzteren die parenchymatöse, gefäßreiche, meist gleichmäßig vergrößerte Struma. Auf Einzelheiten kann hier nicht eingegangen werden. Im allgemeinen werden einiger Aufmerksamkeit die differentialdiagnostischen Merkmale nicht entgehen. Nur bei den versteckten Formen sind alle Hilfsmittel unseres diagnostischen Rüstzeuges, unter anderem eine genaue Augenuntersuchung und das Blutbild, heranzuziehen. Sonst genügt die Aufnahme einer genauen Vorgeschichte und die Erhebung des üblichen, auf das besondere Krankheitsbild gerichteten klinischen Befundes. Erweckt die Untersuchung auch nur den Verdacht einer *Hyperthyreose*, so muß unter allen Umständen eine *Grundumsatzbestimmung* die übrigen Organuntersuchungen ergänzen. Es stehen heute eine Reihe zweckmäßiger einfacher und einfach zu bedienender Apparate zu diesem Zwecke zur Verfügung. Und da die Grundumsatzbestimmung, wie wir sehen werden, auch bei der *Anzeigestellung* eines Eingriffes bei

den Hyperthyreosen von großer Bedeutung ist, so sollten auch kleinere Krankenhäuser einen Apparat zur Bestimmung des Grundumsatzes besitzen. Bei der Diagnostik gibt die Grundumsatzbestimmung auch wesentliche Hinweise auf den *Grad* und die *Form* der *Hyperthyreose*. So ist es bis zu einem gewissen Grade möglich, die sog. genuine BASEDOWsche Erkrankung von der Struma basedowificata und vom „toxischen Adenom“ zu unterscheiden. Selbstverständlich müssen die übrigen Krankheitserscheinungen auch in dieser Richtung gegeneinander ausgewogen werden, insbesondere die Herz- und Augenerscheinungen (s. S. 760).

In *jedem* Falle muß vor der Operation der Halsumfang festgestellt und eine Untersuchung der Stimmbandfunktion mit Hilfe des Kehlkopfspiegels vorgenommen werden, da bei einigermaßen ausgedehnten Strumen nicht selten Recurrensparesen beobachtet werden, deren Nachweis vor der Operation wichtig ist. Auch Röntgenaufnahmen sollen immer angefertigt werden, die über die meist verschieden starke Entwicklung der beiden Kropfhälften, über die Verlagerung der Trachea und schließlich über eine retrosternale Ausbreitung des Kropfes und Verkalkungen Auskunft geben.

Die örtliche Untersuchung hat in erster Linie festzustellen, ob der Tumor überhaupt der Schilddrüse angehört. Diese Zugehörigkeit wird durch das Mitgehen des Tumors beim Schlucken bewiesen. Tumoren, die sonst differentialdiagnostisch in Frage kommen können, aber nicht mit der Schilddrüse zusammenhängen, zeigen dieses Symptom nicht. Es kämen also nur solche in Frage, die mit der Schilddrüse in Verbindung stehen und das sind, abgesehen von den Nebenkröpfen, nur maligne Tumoren, die die Schilddrüse mit ergriffen haben, und die chronischen Granulationsgeschwülste Tuberkulose und Syphilis, die sich selten in der Schilddrüse lokalisieren und die, wie die Lymphknotenmetastasen der malignen Geschwülste, auch einmal bei Erkrankung der Halslymphknoten und periadenitischen Erscheinungen mit der Schilddrüse zusammenhängen können. Bei genauer Untersuchung wird sich die Differentialdiagnose meist stellen lassen (Anamnese, andere Herde, Tuberkulinprobe, WASSERMANNSche Reaktion). Differentialdiagnostisch gegenüber Kropf kommen auch noch entzündliche Schilddrüsentumoren, Thyreoiditis und Strumitis und die medianen Halszysten in Frage.

Ist die Diagnose Kropf gestellt, so muß man sich vor der Operation noch über Art, Form und Beteiligung der einzelnen Schilddrüsenabschnitte unterrichten. Bei sehr raschem Wachstum wird man an eine maligne Schilddrüsen-erkrankung denken und nach Metastasen (Knochen) suchen, aber auch an eine Blutung in einen Kropf oder in eine Kropfcyste denken. Ob eine gleichmäßige oder ungleichmäßige cystische, kolloide, kolloidcystische, eine parenchymatöse, eine fibröse, knotige, teilweise verkalkte oder eine aus mehreren dieser Eigenschaften gemischte Vergrößerung der Schilddrüse vorliegt, wird man feststellen können. Was die Form betrifft, so hängt sie auch mit der Beteiligung der einzelnen Schilddrüsenabschnitte zusammen und die bestehenden Beschwerden geben sehr häufig schon Fingerzeige.

Trotz genauer Untersuchung vor der Operation erweist sich mancher Befund bei der Operation als irrig, besonders was die Beteiligung der einzelnen Schilddrüsenabschnitte an der Strumabildung betrifft. Es ist daher unbedingt erforderlich, eine Operationsmethode zu besitzen, die in jedem Falle eine vollkommene Übersicht über die ganze Ausdehnung und Entwicklung des Tumors erlaubt.

Erst dann sind wir in der Lage, die am meisten vergrößerten Teile zu erkennen und laufen nicht Gefahr, vielleicht retrosternal oder retroclavicular gelegene Abschnitte zurückzulassen. Das Wesentliche einer solchen Operationsmethode ist also ein guter Zugang und diesen gestattet der KOCHERSche Kragenschnitt, der daher bei uns in allen Fällen angewendet wird, außer wenn wir uns auf die Gefäßunterbindung beschränken.

Die Methoden, die dann zur Entfernung von Teilen des Kropfgewebes dienen, sind heute wohl allgemein

1. die doppelseitige Resektion, die fast bei allen Fällen zur Anwendung kommt;
2. die Eukleation bei isolierten, großen Cysten;
3. die Zerstückelung.

3. Die doppelseitige Resektion nach v. MIKULICZ-PAYR.

Die Resektion wird fast ausschließlich unter örtlicher und Leitungsanästhesie ausgeführt. Wir bevorzugen seit einigen Jahren das Vorgehen von HÄRTEL für die Leitungsanästhesie als das ungefährlichste. Die Kranken werden auf folgende Weise vorbereitet: Am Abend vor der Operation erhalten sie ein Schlafmittel, Adalin oder Veronal. Das gilt besonders für die Basedowkranken. Sie sind, wie bekannt, durch alle operativen Maßnahmen gefährdet. Selbst die einfache Gefäßunterbindung beantworten sie gelegentlich mit einer schließlich zur Erlahmung des Herzmuskels führenden Beschleunigung der Herztätigkeit. Diese Gefahr wird nun nach unseren Erfahrungen sehr wesentlich eingeschränkt durch Vorbereitung mit täglich 2mal 0,25 Chinin. hydrobromicum. Noch wirksamer ist die Vorbereitung zur Operation mit hohen Dosen LUGOLScher Lösung (PLUMMER) (s. S. 761).

Sehr aufgeregte Kranke erhalten in der Frühe des Operationstages noch einmal ein Schlafpulver und eine Stunde vor der Operation Scopolamin-Morphium (Scopolamin 0,0005—0,0006, Morphium 0,01) oder nur Morphium subcutan. Der Kranke wird in Rückenlage auf den Operationstisch gebracht. Die früher von uns geübte halbsitzende Lagerung führt leichter zum Eintritt einer Luftembolie bei einer unbemerkten Venenverletzung und wurde deshalb von uns wieder aufgegeben. Unter die untersten Halswirbel wird eine je nach der Länge des Halses gewählte dickere oder dünnere Rolle geschoben und so befestigt, daß beim Zurücklegen des Kopfes die vordere Halsgegend möglichst gut zugänglich ist. Die Kopfhaare des Kranken sind unter einem sterilen Kopfverbande versteckt. Dabei ist darauf zu achten, daß besonders die Nackenhaare mit eingebunden sind. Eventuell müssen sie etwas abgeschnitten werden.

Die Desinfektion der Haut geschieht am Operationstage nur mit Äther und Alkohol. Zum Schlusse kann man Thymolspiritus verwenden und die Hautschnittlinie mit einem schmalen Jodstrich versehen.

Die Schmerzbetäubung wird, wie schon gesagt, nach dem Verfahren von HÄRTEL durchgeführt. Der Kopf des Kranken wird leicht nach der dem Operateur abgewendeten Seite gedreht. Dann tastet man sich mit dem Finger den Querfortsatz des 3. Halswirbels etwa zwei Finger breit unter dem Warzenfortsatz in der Höhe des Kieferwinkels. Während man nun den Hinterrand des entspannten M. sternocleidomastoideus nach vorn drängt, führt man, nachdem man an dieser Stelle eine Hautquaddel angelegt hat, eine feine, etwa 5 cm lange

Kanüle senkrecht bis auf den hinteren Höcker des Querfortsatzes des 3. Halswirbels ein. Dieser wird von der Nadelspitze in einer Tiefe von etwa 1 cm erreicht. Ohne nun die Nadel tiefer einzustechen, führt man ihre Spitze etwas nach hinten und spritzt nun hier 10—20 ccm $\frac{1}{2}$ %ige Novocain-Suprareninlösung ein. Dasselbe wiederholt man auf der anderen Seite. Um mit dem Anfang der Operation nicht zu lange warten zu müssen, wird nun auch die Schnittlinie subcutan und subfascial unterspritzt. PAYR läßt die Kranken nach Einstechen der Nadel

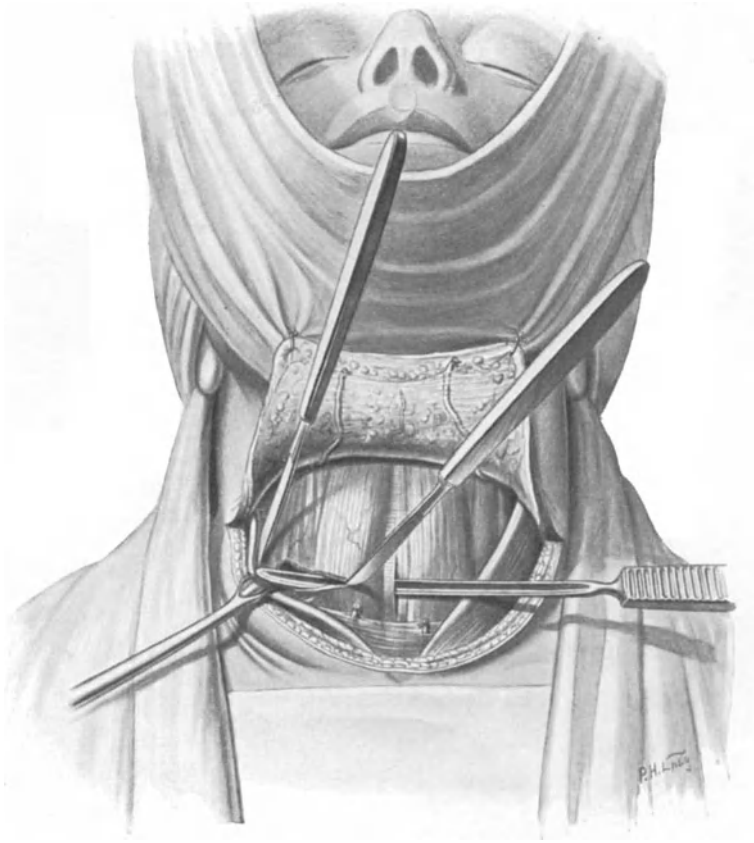


Abb. 549. Die Kropfoperation nach v. MIKULICZ-PAYR. I.
KOCHERScher Kragenschnitt. Spaltung der geraden Halsmuskulatur. Der M. sternocleidomast. wird beiderseits freigelegt und zurückgeschoben.

unter die Kropfkapsel schlucken, dann senkt und hebt sich die Kanüle, zum Beweise, daß die Nadelspitze wirklich subfascial und subkapsulär eingedrungen ist.

Zur Abdeckung des Operationsfeldes legt man ein großes Tuch über den ganzen Körper bis zum Jugulum, dann werden zwei kleine, gleich große Tücher, die aufeinandergelegt sind, unter den Kopf geschoben, so daß eine Seite etwa mit der Haargrenze abschneidet. Das untere Tuch bleibt liegen, am oberen werden die beiden Seiten hochgeschlagen, über der Stirn vereinigt und an der Vereinigungsstelle mit einer Tuckklemme festgelegt. Zwei weitere Tücher schließen nun das Operationsgebiet zu beiden Seiten des Halses ab. Schließlich wird ein auf etwa Handbreite zusammengefaltetes Handtuch so um Kinn und

Hinterkopf gelegt, so daß auch nach oben alles abgedeckt ist, ohne die Mund- und Nasenatmung der Kranken zu beeinträchtigen (Abb. 549).

Ist Schmerzlosigkeit eingetreten, so beginnt man mit dem KOCHERSchen Kragenschnitt. Um einen wirklich guten kosmetischen Erfolg zu erzielen, ist es notwendig, den Schnitt parallel zum unteren Halsansatz zu legen. Werden die Schnittenden bogenförmig nach oben geführt, wie das von manchen Operateuren getan wird, so fallen sie aus der Faltenrichtung der Halshaut und bleiben sichtbar. Ist der Schnitt lang genug, so kann man auch ohne bogenförmig nach aufwärts gerichtete Schnittenden auskommen, selbst bei hochsitzendem oberen Pole, dessen Freilegung auch so ohne Mühe gelingt. Der Schnitt durchtrennt in einem Zuge Haut, Subcutangewebe und Platysma. Die kleinen Hautgefäße werden mit KOCHERKlemmen gefaßt und sofort unterbunden. Ist der Schnitt überall gleichmäßig tief, so sucht man die beiden meist sehr deutlich erkennbaren Venae jugulares anteriores in den oberflächlichen Fascienlagen, legt sie durch zwei parallel zu ihnen geführte Schnitte frei, unterfährt sie mit der Rinnensonde und unterbindet sie doppelt mit dünner Seide. Dann durchschneidet man die Fascie in der Schnittlinie bis auf die gerade Halsmuskulatur und seitlich bis an die Ränder der Mm. sternocleidomastoidei, die man bei der Gelegenheit freilegt (Abb. 549). Nun wird der ganze Weichteillappen mit Haken gefaßt, nach oben umgeschlagen und durch quer verlaufende Messerzüge halb scharf, halb stumpf nach oben abgelöst, bis man etwa die Höhe des oberen Schilddrüsenpols erreicht hat. Mit zwei starken Seidennähten näht man nun den Wundrand (man durchsticht nur das Subcutangewebe) an dem oben erwähnten Kinnstübe fest und spart dadurch einen Assistenten (Abb. 549). Das Operationsfeld ist ausgezeichnet übersichtlich. Um nun die Schilddrüse freilegen zu können, wird die gerade Halsmuskulatur durchtrennt. Zuerst spaltet man sie mit einem kleinen Schnitt in der Raphe, schiebt nun erst nach der einen, dann nach der anderen Seite eine Rinnensonde unter die Muskeln und spaltet mit dem Messer oder der Schere zuerst den M. sternohyoideus quer zu seiner Faserrichtung und gut fingerbreit vom unteren Wundrande entfernt (Abb. 549). Dann tut man dasselbe mit dem sich weiter lateral erstreckenden M. sternothyreoideus. Oft hat man nicht die ganze Dicke und Breite der Muskeln mit der Sonde gefaßt und daher auch nicht vollkommen durchtrennt. Dann muß man von neuem nachfassen und auch alle bindegewebigen Hüllen der mittleren Halsfascie, die hinter den geraden Halsmuskeln als meist dünne, aber sehr widerstandsfähige Blätter die Schilddrüse einhüllen, in der queren Schnittrichtung durchtrennen. In den Muskelquerschnitten sind meist auch kleinere Gefäße zu unterbinden. Die Durchtrennung der seitlichen Muskelabschnitte gelingt meist nur unter ziemlich starkem Beiseiteziehen der Mm. sternocleidomastoidei, nachdem man zwischen ihren Innenflächen und der geraden Halsmuskulatur eingedrungen ist. Gerade die Durchtrennung der seitlichen Muskel- und Fascienabschnitte ist aber für das weitere Vorgehen wichtig. Bei großlappigen Strumen sind sowohl die Muskulatur, als auch die Fascien sehr unregelmäßig angeordnet. Dann muß man darauf achten, daß man die oft tief zwischen die Schilddrüsenlappen hineingezogenen Teile auch alle durchtrennt, um die Schilddrüse gut entwickeln zu können. Ist die Durchtrennung der geraden Halsmuskulatur vollendet, so muß die Struma vollkommen frei zutage liegen und die durchtrennte Halsmuskulatur läßt sich nun halb scharf, halb stumpf nach oben und unten zurückschieben. Mit der Freilegung beginnt man meist auf der rechten Seite und

am oberen Pole. Oft sind in der Mittellinie die festesten Verwachsungen zwischen Strumakapsel, Fascie und Muskulatur. Hat man den oberen Pol erreicht, so müssen die deckenden Weichteile so weit zurückgeschoben werden, daß man die hier ein- und austretenden großen Gefäße (A. und V. thyroideae sup.) auf etwa 1—2 cm übersehen kann, um sie *in situ* zu unterbinden (Abb. 550). In die Muskelfascienlücke werden dann zwei Venenhaken eingesetzt, die, der eine nach oben, der andere nach außen, die Übersicht sehr erleichtern. Ist das gelungen,

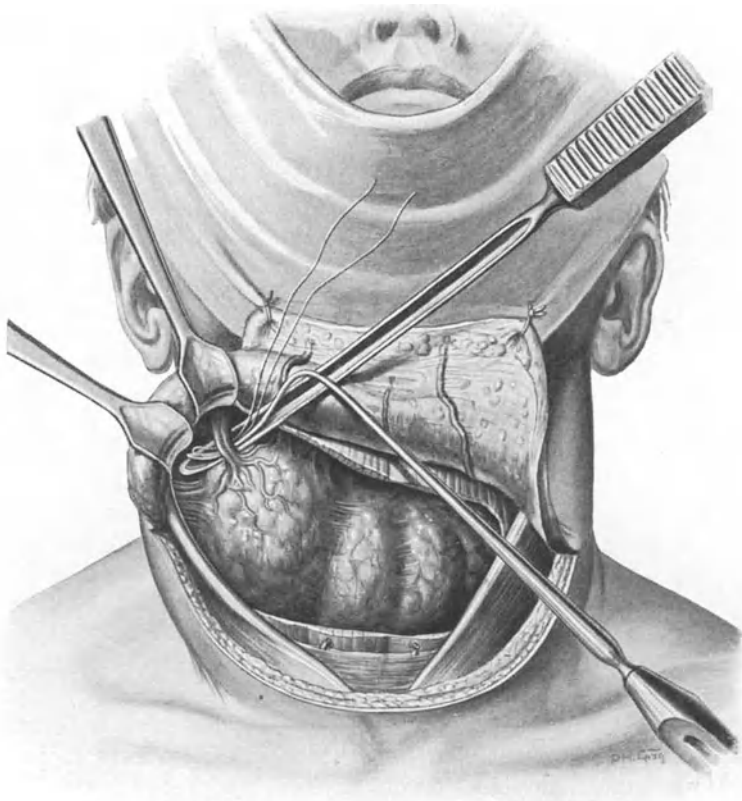


Abb. 550. Die Kropfoperation nach v. MIKULICZ-PAYR. II.
Die Unterbindung der A. thyroideae sup. *in situ*.

so spritzt man nach dem Vorschlag von PAYR mit einer feinen Kanüle etwa 1—2 ccm $\frac{1}{2}\%$ ige Novocain-Suprareninlösung in die gemeinsame Gefäßscheide. Die Unterbindung ohne vorherige Einspritzung ist trotz guter Schmerzbetäubung des Halses meist schmerzhaft. Nach der Einspritzung wird das ganze Gefäßbündel, nachdem man die Gefäßscheide etwas eingeritzt hat, auf eine Rinnesonde geladen und dann auf folgende Weise unterbunden: Mit einem dünnen Seidenfaden unterbindet man zunächst peripher, dann legt man einen etwas dickeren Faden etwa $\frac{1}{2}$ —1 cm weiter zentral und schließlich noch einen zweiten dünnen Faden noch etwas weiter zentral, während man an den beiden ersten die Gefäße etwas herunterzieht. Die Durchschneidung der Gefäße geschieht darauf zwischen dem ersten und zweiten Faden, so daß damit das zentrale Stück doppelt unterbunden ist. Nun läßt sich der obere Pol oft gleich aus seiner Nische herausholen,

indem man mit dem Finger vorsichtig um ihn herumgeht. Gelingt das nicht, so sind meist noch andere, am oberen Pol eintretende Gefäße (meist akzessorische Venen) zu unterbinden. In manchen, nicht zu seltenen Fällen zieht sich der Kropf in seinen oberen Abschnitten weit nach hinten und kann sogar um den Oesophagus herumgehen, so daß die beiden Kropfhälften sich an der Wirbelsäule berühren. Dann muß man langsam und unter guter Sicht allmählich unter vorheriger Unterbindung aller Gefäße, die man erkennen kann, vorgehen und

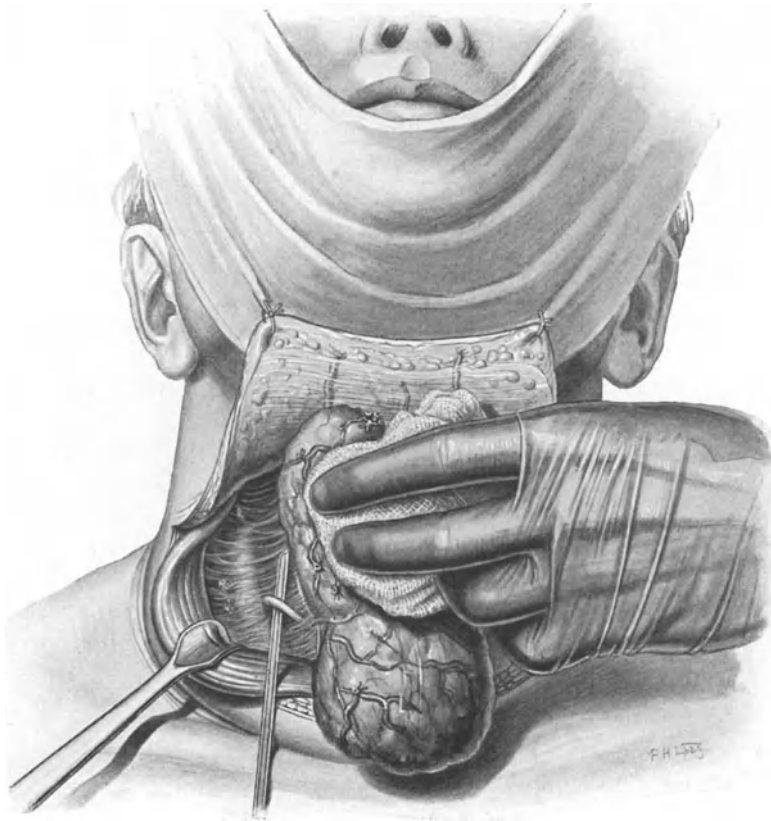

Abb. 551. Die Kropfoperation nach v. MIKULICZ-PAYR. III.
Der Kropf ist luxiert, die seitlichen Venen unterbunden. Die A. thyreoid. inf. ist zur Unterbindung auf eine Hohlsonde aufgeladen.

den oberen Pol allmählich luxieren. Eine Durchreißung von Gefäßen ist in diesem schwer zugänglichen Gebiete sehr unangenehm, da durch eine Blutung die topographischen Verhältnisse sofort verwischt werden. Ist der obere Pol frei und sind die A. und V. thyroidea sup. unterbunden, so dringt man auf der Außenseite allmählich weiter nach unten vor. Auch hier werden, besonders wenn man sich dem unteren Pol nähert, immer eine Reihe von Venen (oft von recht erheblichem Kaliber) nach doppelter Unterbindung durchtrennt. Jede Venenverletzung in den seitlichen Gebieten kann zu einer Luftembolie führen. Daher ist große Vorsicht nötig. Die mittlere Halsfascie wird so weit nach lateral gespalten, bis man gut an die Außenseite des Kropfes herankommen kann. Dabei müssen auch gelegentlich die Mm. omohyoidei dem Messer zum

Opfer fallen. Mit dem Finger geht man nun vorsichtig, zwischen Muskulatur und Fascie einerseits und dem Kropf andererseits vom oberen freien Pole aus ein und holt ihn aus der Tiefe heraus. Jede von der Kropfkapsel abgehende Vene wird dabei unterbunden. Die unteren Teile der quer durchtrennten, geraden Halsmuskulatur lassen sich leicht nach unten abschieben und es gelingt nun, wenn nicht gerade ein stärker ausgebildeter, retrosternal gelegener Zapfen

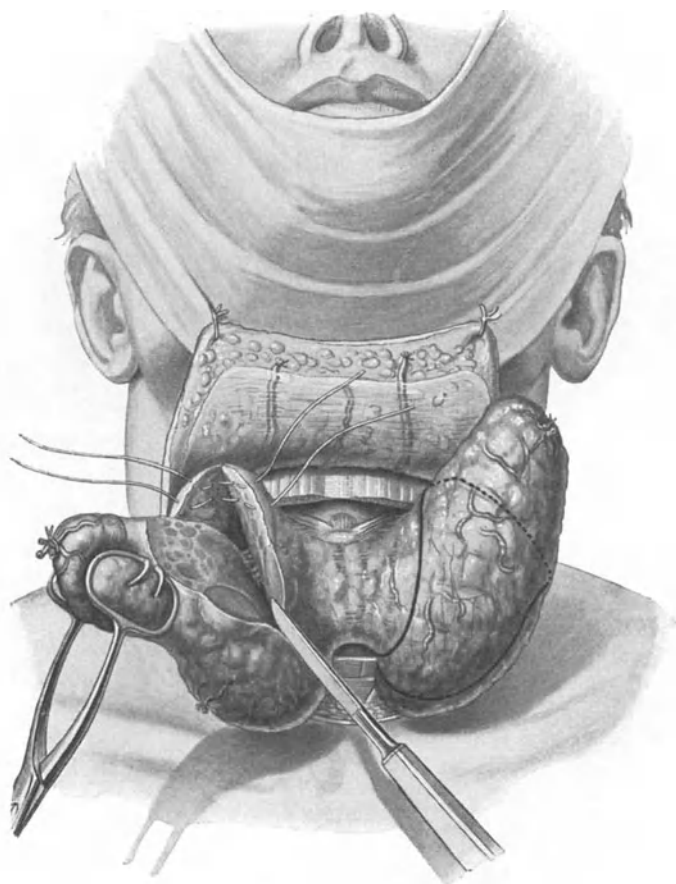


Abb. 552. Die Kropfoperation nach v. MIKULICZ-PAYR. IV. Keilresektion der rechten Strumahälfte. Auf der linken Seite ist die Größe des wegfallenden Stückes durch die ausgezogene und punktierte Linie angezeigt. Blutet es während der Resektion stärker, so wird der Schnitt, wie angezeigt, mit durchgreifenden Nähten sofort wieder vernäht.

vorhanden ist, den unteren Pol vorsichtig mit dem untergeschobenen Zeigefinger herauszuluxieren. Auch dabei müssen oft noch einige Venen und auch gelegentlich eine *A. thyroidea ima* nach doppelter Ligatur auf der untergeschobenen Rinnensonde durchschnitten werden. Ist ein stärkerer retrosternaler Zapfen vorhanden, so läßt auch der sich meist auf dieselbe Weise luxieren, da glücklicherweise meist keine größeren Gefäße in die untersten Abschnitte eintreten. Die Luxation gelingt freilich nur dann, wenn man sich mit dem Finger in der richtigen Schicht befindet. Dann aber gleitet der untere Pol oft unter gelindem und vorsichtigem Druck in dem Augenblicke heraus, in dem sein größter Umfang die engste Stelle hinter dem Sternoclaviculargelenk überschritten hat. Macht

die Luxation größere Schwierigkeiten, so kann man sich nach dem Vorschlage von HARTERT und KÜTTNER dadurch helfen, daß man mit einer starken Nadel einen kräftigen Faden tief durch das Kropfgewebe hindurchlegt und während man mit diesem Haltefaden den Kropf hebt, nach weiterer Unterbindung ein- und austretender Gefäße den Pol allmählich zum Vorschein bringt. Gelegentlich muß man dann einen zweiten und dritten solchen Haltefaden anlegen, bis es endlich möglich ist, den Pol ganz zu luxieren. Für den Kranken pflegt dieser

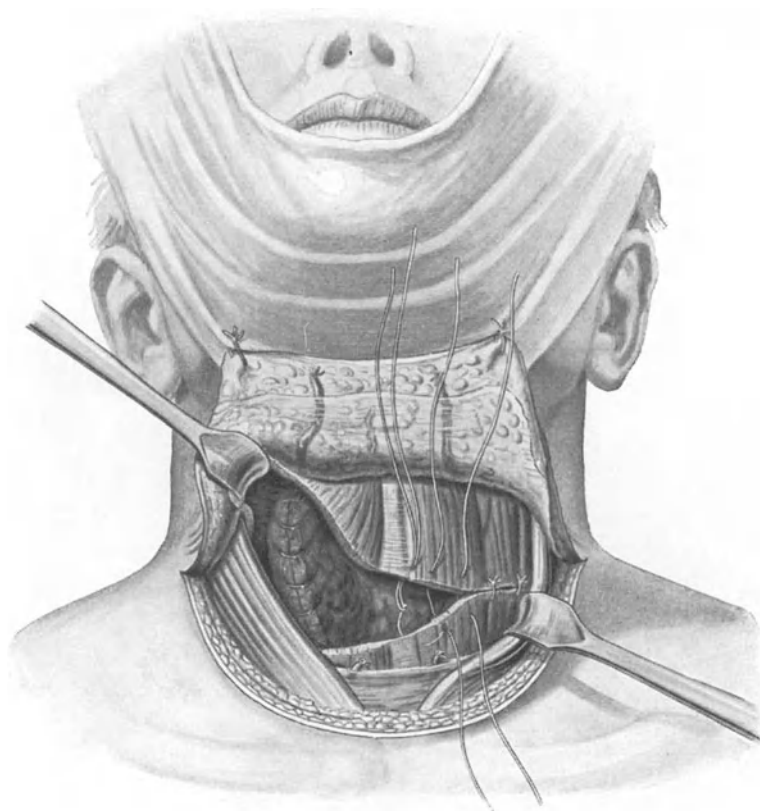


Abb. 553. Die Kropfoperation nach v. MIKULICZ-PAYR. V.
Die Resektion ist vollendet. Wiedervereinigung der geraden Halsmuskulatur durch Naht.

Teil der Operation meist sehr unangenehm zu sein, da, abgesehen von dem starken Zug, auch oft ein Druck auf die Trachea zustande kommt, der ihm Atmungsbeschwerden verursacht. Man darf daher in solchen Fällen nur mit öfters eingeschobenen Pausen vorgehen, damit der Kranke wieder Atem schöpfen kann. Eine Sternenspaltung vom Jugulum aus in der Mitte nach SAUERBRUCH kann fast immer vermieden werden. In seltenen Fällen gelingt es mit allen Kunstgriffen nicht, einen sehr starken retrosternalen Kropf zu luxieren. Dann muß man ihn zerstückeln. Da das aber eine sehr blutige Maßnahme ist, muß in solchen Fällen vorher die Unterbindung der A. thyreoidea inf. vorgenommen werden. Da diese Unterbindung, wenn sie nicht vollständig sachgemäß ausgeführt wird, sowohl dem N. recurrens, als auch den Epithelkörperchen gefährlich werden kann, so soll sie unter Leitung des Auges vorgenommen werden, was

meist nur dann gut möglich ist, wenn die betreffende Kropfhälfte ganz luxiert ist. Daher wird gewöhnlich die Unterbindung der Arterie erst nach der Luxation beider Pole vorgenommen. Nur in dem eben erwähnten Falle muß eine Ausnahme gemacht werden. Da die Arterie aus dem Truncus thyreo-cervicalis kommt, lateral hinter der A. carotis comm. in die Höhe steigt und meist in der Höhe des Querfortsatzes des 6. Halswirbels (Processus caroticus) hinter der A. carotis nach der Mittellinie zu hervortritt, so ist sie an dieser Stelle leicht

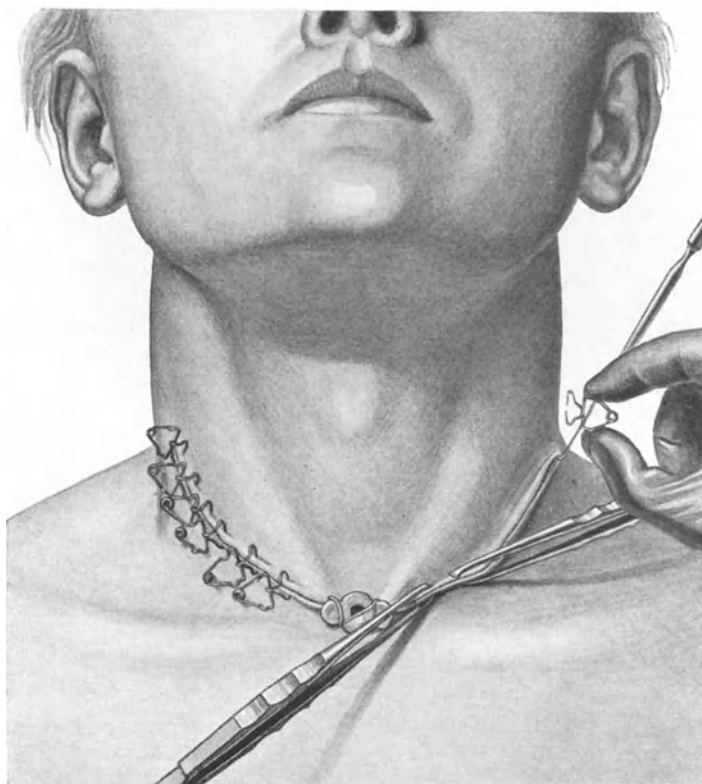


Abb. 554. Die Kropfoperation nach v. MIKULICZ-PAYR. VI.
Ein Glasdrain ist eingelegt. Die Wunde ist in der Umgebung des Glasdrains durch Naht verschlossen.
Der übrige Verschluß erfolgt durch HERFF'sche Klammern.

freizulegen und kann da, weit von der Schilddrüse, vom N. recurrens und den Epithelkörperchen entfernt unterbunden werden (KOCHER, Abb. 551). Der N. recurrens verläuft unter normalen Verhältnissen in der Furche zwischen Trachea und Oesophagus und hat die Eigenschaft, daß er oft mit der A. thyroidea inf. in Verbindung tritt, und zwar zieht er zwischen den Hauptästen der A. thyroidea inf. hindurch. Die Teilung der A. thyroidea inf. in ihre zwei Hauptäste findet erst kurz vor ihrem Eintritt in die Schilddrüse statt (etwa 1—1½ cm). Der N. recurrens tritt nun häufig durch diese Gefäßgabel. Bei starker seitlicher Entwicklung des Kropfes rückt die Eintrittsstelle dieser Gabel mit zur Seite und hebt dabei den N. recurrens aus seiner regelrechten Lage heraus. Da nun auch häufig an den Eintrittsstellen der A. thyroidea inf. in die Schilddrüse das untere Epithelkörperchen seinen Platz hat, so ist es doppelt gefährlich, eine

Unterbindung dieses Gefäßes in der Nähe der Schilddrüse auszuführen. Denn selbst wenn man die Gewißheit hat, keines der fraglichen Gebilde bei der Unterbindung unmittelbar geschädigt zu haben, so treten doch häufig, glücklicherweise meist vorübergehende, Störungen auf. Es genügen eben Zerrungen oder ein vorübergehendes Anfassen mit einer Pinzette oder starkes Beiseiteziehen und Wischen mit einem Tupfer, um Störungen für längere oder kürzere

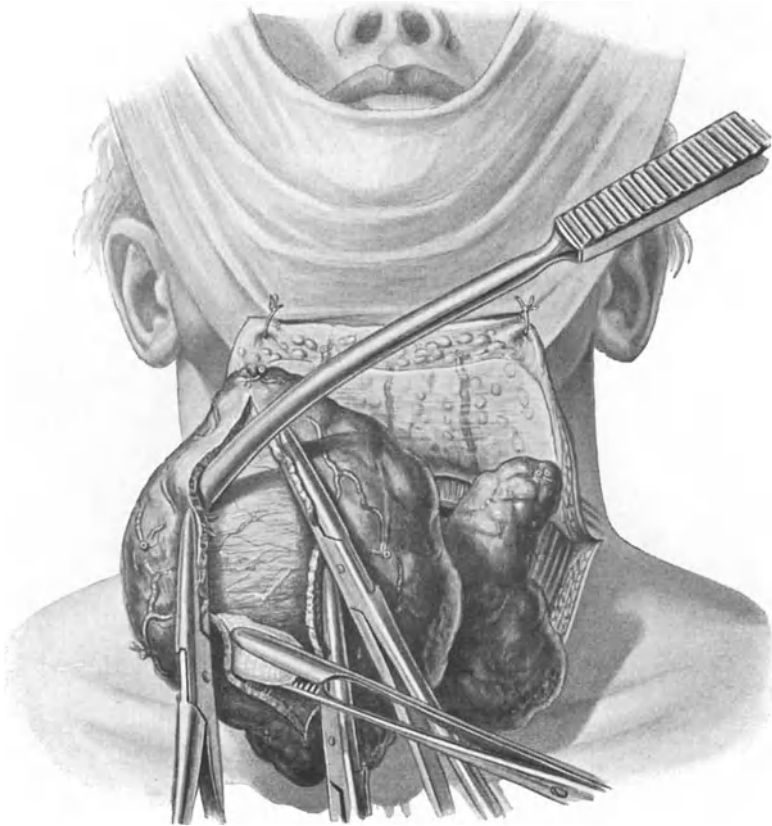


Abb. 555. Die Kropfoperation nach v. MIKULICZ-PAYR. VII.

Ausschälung einer Kropfcyste. Die oberen Kropfgefäße sind unterbunden. Der Kropf ist luxiert. Auf der Seite der Cyste ist das oberflächliche Kropfgewebe gespalten und die Spaltränder sind breit mit Klemmen gefaßt. Mit Hilfe von Stieltupfern und Rinnensonde wird der Cystentumor ausgelöst.

Zeit hervorzurufen. Daher ist es am besten, sich gar nicht in die Gefäßzone zu begeben und die Unterbindung der Arterie bei ihrem Erscheinen unterhalb und medial der A. carotis comm. vorzunehmen. Die zugehörige Vene liegt meist vor der Arterie und wird mit unterbunden. Auf den Vorschlag PAYRS wird die Arteria thyroidea inf. nur einfach unterbunden und nicht durchtrennt. Dadurch wird die Gefahr einer Schädigung der genannten Gebilde auf ein Mindestmaß eingeschränkt (Abb. 551). Im einzelnen geht man bei der Unterbindung der Arteria thyroidea inf. so vor, daß man die luxierte Kropfhälfte nach der anderen Seite hinüberziehen läßt. Das muß mit Vorsicht geschehen, da dabei die Trachea verlagert und auch verengt werden kann. Am besten hält sie ein Assistent mit der durch einen Tupfer geschützten Hand. Das sehr zarte und

lockere Bindegewebe, das sich auf der Außen- und Hinterseite des Kropfes befindet, wird dadurch angespannt und es gelingt nun leicht, es allmählich mit einem Stieltupfer zurückzuschieben und zunächst die A. carotis comm. freizulegen.



Abb. 556. Glasdrains
verschiedener Größe
und Form.
($\frac{1}{2}$ nat. Größe.)

Gelegentlich müssen auch da noch einzelne Venen, die quer durch dieses Bindegewebe hindurchziehen, unterbunden werden. So dringt man unter allmählicher stärkerer Luxation des Kropfes immer tiefer in das lockere Bindegewebe ein, bis man den Arterienstamm, der meist in schräger Richtung von außen oben nach innen unten zieht, erkennt. Mit zwei anatomischen Pinzetten wird das ihn noch bedeckende lockere Bindegewebe vorsichtig zerrissen und dann eine kleine Rinnensonde unter ihm durchgeführt. Die Unterbindung macht dann keine Schwierigkeiten mehr. Manchmal findet man den Stamm der Arteria thyreoidea inf. auch noch in seinem bogenförmig nach oben und dann nach

unten verlaufenden Abschnitt hinter der A. carotis. Die Unterbindungstechnik wird dadurch nicht beeinflusst. In nicht allzuseltenen Fällen ist die A. thyreoidea inf. sehr klein, besonders dann, wenn die A. thyreoidea sup. sehr kräftig entwickelt ist. In seltenen Fällen gelingt es überhaupt nicht, trotz besten Zuganges und genauesten Suchens, eine untere Arterie zu finden. Dann ist meist die obere Arterie sehr stark entwickelt. Mit der Unterbindung der unteren Schilddrüsenarterie ist der erste Teil der Operation abgeschlossen. Man schiebt eine Rollgaze hinter die luxierte Schilddrüsenhälfte, besonders nach dem retrosternalen Raume zu, um etwa nachsickernde Blutmengen aufzufangen und den Kropf luxiert zu halten. Dann geht man auf der linken Seite ebenso vor wie auf der rechten. Der Operateur begibt sich zu diesem Zweck am besten auf die linke Seite, kann aber auch von der rechten aus den Eingriff ausführen. Die Unterbindung der zweiten (linken) unteren Schilddrüsenarterie wird bei Kolloidkröpfen nicht regelmäßig ausgeführt, aber immer bei hyperthyreotischen Kröpfen oder wenn der linke untere Pol sehr groß oder quer und retrosternal gelegen ist. Selbst-

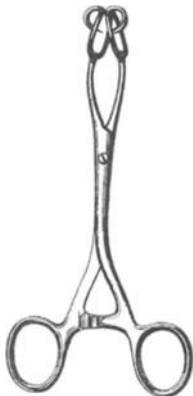


Abb. 557. Kropfzange
nach KOCHER.
($\frac{1}{2}$ nat. Größe.)

verständlich kann auch die rechte untere Arterie ohne Unterbindung bleiben und nur die beiden oberen und die linke untere können unterbunden werden. Liegen schließlich die beiden Kropfhälften luxiert vor, so kann die Resektion beginnen. Auch hier fängt man am besten auf der rechten Seite an. Der obere Pol wird mit der KOCHERSchen Kropfzange gefaßt (Abb. 557), vorgezogen und da er ganz wegfallen soll, umschritten (Abb. 552). Man bezeichnet sich die Stelle oben, an der die Naht beginnen soll, durch eine in die Kapsel eingesetzte Hakenklemme und beginnt oberhalb derselben die Umschneidung. Dabei dringt man keilförmig in das Kropfgewebe vor und faßt durchschnittene Kapselvenen mit parallel zum Wundrande liegenden Gefäßklemmen (Abb. 555). Sind alle vier Arterien unterbunden, so ist die Blutung gering. Man kann dann die Resektion durch die ganze Strumahälfte durchführen, ohne sofort zu nähen. Ist die Blutung stärker, so wird nach der Umschneidung des oberen Pols der Schnitt nur

und nur die beiden oberen und die linke untere können unterbunden werden. Liegen schließlich die beiden Kropfhälften luxiert vor, so kann die Resektion

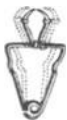

Abb. 558. Wundklammern
nach v. HERFF.
(Nat. Größe.)

beginnen. Auch hier fängt man am besten auf der rechten Seite an. Der obere Pol wird mit der KOCHERSchen Kropfzange gefaßt (Abb. 557), vorgezogen und da er ganz wegfallen soll, umschritten (Abb. 552). Man bezeichnet sich die Stelle oben, an der die Naht beginnen soll, durch eine in die Kapsel eingesetzte Hakenklemme und beginnt oberhalb derselben die Umschneidung. Dabei dringt man keilförmig in das

Kropfgewebe vor und faßt durchschnittene Kapselvenen mit parallel zum Wundrande liegenden Gefäßklemmen (Abb. 555). Sind alle vier Arterien unterbunden, so ist die Blutung gering. Man kann dann die Resektion durch die ganze Strumahälfte durchführen, ohne sofort zu nähen. Ist die Blutung stärker, so wird nach der Umschneidung des oberen Pols der Schnitt nur

so weit nach unten geführt, daß man sofort die klaffende Wunde, aus der man das keilförmig gestaltete Resektionsstück herauszieht, ohne es unten abzutrennen, von oben beginnend zunähen und damit die Blutung stillen kann. Man faßt mit halbkreisförmig gebogenen Nadeln die Kapsel breit und sticht auch tief durch das Kropfgewebe hindurch (Abb. 552). Die Fäden werden sofort geknüpft. Dazu wird feines Catgut oder Seide benutzt. Steht die Blutung, so schneidet man weiter, nun von der Vorder- und Außenfläche der Kapsel, je nach der Ausdehnung des Kropfes ein breiteres oder weniger breites Stück mitnehmend. Von dem Kapselschnitt dringt das Messer keilförmig, mit der Spitze des Keiles nach hinten gerichtet, tief in das Kropfgewebe ein, so daß nur auf der Hinterfläche eine mehrere Millimeter dicke Gewebsschicht auf der Kapsel zurückbleibt. Nachdem man den Schnitt mehrere Zentimeter lang nach unten geführt hat, werden nach Hervorziehen des Keiles wieder einige durchgreifende Nähte gelegt. So fährt man fort, abwechselnd schneidend und nähend, bis man den unteren Pol erreicht hat, von dem man je nach seiner Größe mehr oder weniger viel mitnimmt. Finden sich auf der Schnittfläche einzelne Kolloid- oder fibröse Knoten, so werden sie umschnitten und stumpf mit dem Finger oder Elevatorium ausgelöst. Hat sich eine Hälfte stark nach der Mittellinie ausgebreitet und geht in den Isthmus über, so wird der Schnitt schräg nach der Mitte zu geführt und soviel von dem Isthmus mitgenommen, als notwendig ist. Diese schräge Schnittführung kann man auch auf beiden Seiten zur Anwendung bringen, wenn die Ausbreitung des Kropfes es notwendig macht. Immer werden nach dem Einschneiden der Kapsel auch die Kapselgefäße sofort gefaßt. Die Größe und Ausdehnung der resezierten Stücke richtet sich ganz nach den im einzelnen Falle gegebenen Verhältnissen, d. h. nach der Größe und Ausdehnung des Kropfes und nach dem pathologisch-anatomischen Aufbau, der wieder mit den besonderen Sekretionsverhältnissen im Zusammenhang steht.

Bei dieser Resektionsmethode ist man in der Lage, alle Grade und Formen des Kropfes entsprechend zu beeinflussen, indem man nach vollständiger Freilegung und Luxation des Kropfes, durch Auswahl der zu unterbindenden Gefäße und durch Verkleinerung der nun übersichtlich zutage liegenden, stärker oder weniger stark vergrößerten Abschnitte soviel gesunden Kropfgewebes zurückläßt, als man für richtig hält. Dabei läuft man, bei einiger Vorsicht, nicht Gefahr, den N. recurrens oder die Epithelkörperchen zu schädigen.

Ist die Resektion vollendet, so bleiben zu beiden Seiten der Trachea zwei Gewebswülste zurück, die auf ihrer Vorderseite je eine Reihe von Knopfnähten aufweisen (Abb. 553). Unter den obenerwähnten Umständen erstrecken sich die Nähte auch noch auf den Isthmus, der so stark verkleinert werden muß, daß er keinen Druck auf die Trachea mehr ausübt. Alles Schilddrüsengewebe ist von der vernähten Kapsel bedeckt. Blutet es noch aus der Wunde, so werden noch einzelne Zwischennähte gelegt, bis absolute Bluttrockenheit zustande gekommen ist. Um nun die anatomischen und physiologischen Verhältnisse der vorderen Halsgegend wieder soweit wie möglich herzustellen, wird die quer durchtrennte, gerade Halsmuskulatur wieder zusammengenäht (Abb. 553). Das geschieht mit einigen Catgutnähten, die Fascie und Muskulatur zusammenfassen. Es genügen meist 3—4 Nähte auf jeder Seite. In der Mitte läßt man in allen Fällen ausgedehnter Resektion eine kleine Lücke, durch die ein am besten etwas gebogenes Glasrohr (für ein- bis zweimal 24 Stunden) eingeführt

wird, um die Ansammlung von Blut, d. h. ein submuskuläres Hämatom, zu vermeiden (Abb. 556).

Immer wieder wird der Vorschlag gemacht, die Hautwunde ohne Drainage zu schließen (ISELIN, KERSTEN, SAEGESSER, DUSCHL). Ist eine gute Blutstillung gelungen, besonders bei Kolloidkröpfen, die wenig blutreich sind, so ist dieses Verfahren sehr verlockend. Leider gibt es aber auch bei geeignet erscheinenden Fällen, trotz sorgfältigster Blutstillung ohne nachweisbaren Grund einmal ein ausgedehntes Hämatom, das die Heilung wesentlich stärker verzögert als die kurze Drainage. Die Schuld an der Nachblutung trägt bei solchen Kranken sicher die auf die Adrenalinämie folgende reaktive Hyperämie. Außer der Verzögerung der Heilung besteht auch eine größere Infektionsgefahr der blutdurchtränkten Gewebe. Wir sind daher der grundsätzlichen Drainage treu geblieben.

Um die Muskulatur bequem nähen zu können, wird der Kopf des Kranken aus seiner Rückbeugung dadurch befreit, daß man ihn von einer Hilfsperson anheben, d. h. das Kinn der Brust nähern läßt. Diese Stellung wird nun bei der folgenden Hautnaht auch beibehalten. Man näht zweckmäßigerweise, nachdem man die Haltefäden, die die Haut an dem Kinn Tuch befestigt hatten, durchgeschnitten hat, zuerst die Mitte der Hautwunde zu, indem man zu beiden Seiten des Drainrohres die Hautränder durch zwei Nähte aneinanderpaßt und das Glasrohr mit denselben Fäden festbindet (Abb. 554). Die übrige Naht gelingt dann leicht. Die Wundränder müssen sehr gut aneinandergespaßt werden, um eine möglichst lineäre Narbe zu erzielen. Zu demselben Zwecke bedienen wir uns jetzt fast immer der HERFFSchen Klammern, die keine Stichkanäle zurücklassen (Abb. 554 und 558). Nur die Mitte wird noch durch Naht verschlossen. Auf einen guten Verband ist großer Wert zu legen. Auf die Wunde kommt Krüllgaze, die in der Wundumgebung durch Mastisolanstrich befestigt wird. Dann wird das Kinn Tuch abgenommen und der Hals ringsum mit Watte oder Zellstoff umgeben. Dabei wird darauf geachtet, daß der Kopf gut nach vorn gehalten wird. Dann wird der Oberkörper entblößt und nun nach Polsterung der Schultern, Achselhöhlen und des Kopfes ein großer Brust-Hals-Kopf-Bindenverband angelegt, der in Achtertouren zieht und ein Zurücksinken des Kopfes aus der gegebenen Stellung verhindert. Nach Anlegung einer Reihe von Bindengängen kann man mit zwei breiten Heftpflasterstreifen, die man von der Brustwand nach dem Schädelverbande ausspannt, die Gefahr des Zurückfallens des Kopfes noch weiter einschränken. Die Kranken werden dann in halbsitzender Stellung ins Bett gebracht. Sie klagen meist nur über Schluckbeschwerden, die durch das Glasrohr bedingt werden. Daher soll es sobald wie möglich entfernt werden, bei kleineren Resektionen nach 24, bei größeren nach zweimal 24 Stunden. Die Fäden bzw. Klammern werden am 7. Tage entfernt. In den ersten Tagen pflegen sich Temperatursteigerungen bis 38,0 einzustellen, die unter normalen Verhältnissen am 2. Abend ihren Höhepunkt erreicht haben und dann schnell zur Norm abfallen.

4. Andere Operationsmethoden.

Die halbseitige Entfernung und Resektion. Die Versorgung eines stark entwickelten Isthmus. Die Enuclation. Das Vorgehen bei retrovisceralen Kröpfen und bei Kropfrückfällen. Die Eingriffe bei den Nebenköpfen.

Neben der geschilderten Technik der *doppelseitigen* Resektion kommt wesentlich seltener auch die *halbseitige* in Frage. Die früher häufig geübte halbseitige vollständige Entfernung ist heute wohl allgemein aufgegeben, da auch, wenn wir die Schilddrüse nur halbseitig entfernen, auf Schonung des N. recurrens und der Epithelkörperchen Bedacht zu nehmen ist. Der N. recurrens ist zwar auch bei vollständiger Entfernung verhältnismäßig

leicht zu schonen. Mit den Epithelkörperchen gelingt das aber nicht, da sie teilweise im Schilddrüsengewebe und deren Kapsel ihren Platz haben, und da sie, und das ist wohl der wichtigste Punkt, gelegentlich nur einseitig vorkommen, so daß unter Umständen gerade durch die völlige Entfernung der ganzen einen Seite sämtliche Epithelkörperchen beseitigt werden können. Man wird daher auch dann, wenn schon vor der Operation festgestellt wurde, daß der Kropf ausgesprochen einseitig ist, und wenn sich, was wir uns zur Regel gemacht haben, auch nach der Luxation beider Seiten feststellen lassen sollte, daß nur die eine Seite verändert und vergrößert ist, sich doch mit einer *Resektion*, aber mit einer besonders ausgedehnten begnügen. Selbstverständlich müssen in einem solchen Falle die beiden Hauptarterien dieser Seite unterbunden werden. Dann wird ein großes Stück, man kann wohl sagen 8—9 Zehntel der betreffenden Seite durch Keilausschneidung entfernt und der Rest durch einstülpende Kapselnaht vereinigt. Findet sich ein großer *Isthmus*, so ist es nicht zweckmäßig, ihn zu durchtrennen. Schon PAYR hat darauf hingewiesen, daß die Anastomosen, die nach den Untersuchungen von ENDERLEN und HOTZ durch den Isthmus ziehen, bei einer Durchtrennung desselben notwendigerweise zerstört werden müssen, so daß doch einmal bei Unterbindung beider Arterien beider Seiten und bei Zerstörung der Kollateralen zum mindesten eine Schädigung der gegen Ernährungsstörungen sehr empfindlichen Epithelkörperchen eintreten kann. Es ist daher zweckmäßig, aus dem Isthmus ebenfalls nur ein Stück zu resezierieren. Findet sich ein großer cystischer oder Kolloidknoten im Isthmus, so wird dieser nach Spaltung der oberflächlichen Drüsenschicht in der Mehrzahl der Fälle ohne Mühe ausgeschält werden können. Ist eine mehr allgemeine Vergrößerung des Isthmus vorhanden, so werden fast immer ausgedehnte *Keilausschneidungen*, die man am besten waagrecht oder leicht schräg legt, genügen, um den Isthmus so zu verkleinern, daß auch der kosmetische Erfolg nicht beeinträchtigt wird.

Finden sich einzelne Knoten oder Cysten im Strumagewebe, so kommt die *Enucleation* in Frage. Die Freilegung des Kropfes findet auf die oben beschriebene Weise statt. Ebenso ist es zweckmäßig, die dem erkrankten Kropfgebiet das Blut spendenden Arterien zu unterbinden. Liegt die Kropfcyste sehr oberflächlich, so kann man auch auf die Unterbindung verzichten. Dann wird mit einem großen Schnitt durch das Parenchym die Cystenwand freigelegt. Zur Blutstillung faßt man am besten mit hakenlosen Klemmen die durchschnittenen Parenchymteile breit (Abb. 555). In der Mehrzahl der Fälle läßt sich nun die Cyste leicht vollständig halb stumpf, halb scharf mit Elevatorien und Stieltupfern ausschälen. Mit durchgreifenden Nähten, die auch den Grund der zurückbleibenden Höhle fassen, wird die Lücke verschlossen. Auf dieselbe Weise können auch große Kolloidknoten, fibröse Knoten und mehrere Knoten so entfernt werden. *Retroviscerale Kropfabschnitte* machen gelegentlich Schwierigkeiten bei der Luxation. Nur langsames Vorgehen nach Unterbindung, besonders der oberen und seitlichen Gefäße, kann vor starken Blutungen durch Einreißen der oft äußerst dünnwandigen, seitlichen Kropfvenen schützen. Um den Kropf fest zu fassen, empfiehlt sich das Anlegen der KOCHERSchen Faßzange (s. Abb. 557).

Kropfrückfälle stellen sich am häufigsten nach ungenügender Resektion ein, oder es findet sich nach halbseitiger Resektion ein späteres Anwachsen der anderen Seite. Dann macht die Verkleinerung dieses bei der ersten Operation meist nicht genügend freigelegten Abschnittes keine besonderen Schwierigkeiten. Nur wenn, wie das gar nicht selten vorkommt, ein retrosternaler Kropf auf der anderen Seite übersehen wurde, kann die Luxation desselben bei der infolge der Narbenbildung etwas erschwerten Zugänglichkeit auf Schwierigkeiten stoßen. Es ist daher bei allen Rückfalloperationen für eine möglichst gute Zugänglichkeit zu sorgen. Das Narbengewebe, besonders die Narben der geraden Halsmuskulatur, hängen fest mit dem Kropf zusammen, so daß sie meist nur mit dem Messer abgelöst werden können. Ehe man aber alle diese Narben auf beiden

Seiten beseitigt hat, darf man eine Luxation des retrosternalen Anteils nicht vornehmen. Langsames Vorgehen unter dauernder guter Blutstillung empfiehlt sich daher bei diesen Eingriffen ganz besonders. Gerade hier ist auch besonders auf die Unterbindung der seitlich abführenden Venen großes Gewicht zu legen, und die narbigen Verbindungen mit den großen Gefäßen, die manchmal recht erheblich sind, müssen vollständig getrennt sein, ehe man den Kropf aus der oberen Thoraxapertur herauszieht. Im übrigen unterscheidet sich die Rückfalloperation nicht grundsätzlich von einer ersten Operation. Selbstverständlich muß auch ganz besonders eine Verletzung des Nervus recurrens vermieden werden.

Im vorstehenden handelte es sich um Kröpfe, die aus der Schilddrüse hervorgegangen sind. Neben diesen muß aber auch auf die sog. *Nebenkröpfe* verschiedenster Entstehung hingewiesen werden. Man unterscheidet bekanntlich *angeborene und erworbene Nebenkröpfe*. Während die ersteren sich aus versprengten Nebenschilddrüsen entwickeln und infolgedessen in dem Raum, der von der Zungenwurzel und dem Aortenbogen, und seitlich durch die beiden Mm. trapezii begrenzt wird, entstehen, verdanken die letzteren ihre Entstehung einer bindegewebigen Abschnürung von Schilddrüsengewebe oder von Cysten. Sie bleiben durch das Bindegewebe der Schilddrüse mit der Schilddrüsenkapsel in Verbindung. Man unterscheidet nach WÖFLER wahre Nebenkröpfe von falschen. Die ersteren sind entweder vollkommen von der Schilddrüse getrennt oder stehen mit ihr durch einen bindegewebigen Strang in Verbindung. Die falschen haben eine aus Schilddrüsen- oder kropfig veränderten Schilddrüsengewebe bestehende Verbindung mit der Schilddrüse. Auf Einzelheiten kann hier nicht eingegangen werden. Eine gute Übersicht findet man bei PAYR und MARTINA. Die Nebenkröpfe, es können sich auch mehrere aus den Anlagen entwickeln, sind im allgemeinen selten und werden natürlicherweise am häufigsten in Kropfländern beobachtet. Die *Diagnose* stößt anscheinend in der Mehrzahl der Fälle schon wegen der Seltenheit auf Schwierigkeiten. Aber selbst, wenn man daran denkt ist eine sichere Diagnosenstellung häufig schwierig, da die Nebenkröpfe die Mehrzahl der für den gewöhnlichen Kropf geltenden Krankheitserscheinungen nicht oder nur in geringem Maße aufweisen. Ihre meist einseitige Entwicklung, ihr Sitz, der in der Mehrzahl der Fälle nicht dem eines gewöhnlichen Kropfes entspricht, die mangelhafte Verschieblichkeit beim Schluckakt, die infolge vorausgegangener oder bestehender entzündlicher Erscheinungen oder Ernährungsstörungen vorhandenen sekundären Verbindungen mit den benachbarten Geweben und Organen und anderem mehr, weisen meist eher auf die Erkrankung der tiefen Hals- oder supraclavicularen Lymphknoten oder auch der Unterkieferspeicheldrüsen hin als auf die Schilddrüse. Daher läßt sich eine sichere Diagnose, selbst wenn man an die Möglichkeit des Bestehens eines Nebenkröpfes denkt, nur selten stellen. Dementsprechend muß auch das chirurgische Eingreifen von dem üblichen abweichen. Meist wird man nach PAYR mit Hilfe eines über die Höhe des Tumors verlaufenden, möglichst den Spaltlinien der Haut entsprechenden Schnittes, die Geschwulst erst einmal freilegen und dann aus ihren Verbindungen zu lösen versuchen. Nicht selten findet sich bei den Nebenkröpfen eine sehr gefäßreiche Kapsel, die ein Ausschälen der Geschwulst erschwert und viele Gefäßunterbindungen notwendig macht. Sind aber entzündliche Erscheinungen oder Ernährungsstörungen vorausgegangen, die häufig auch Kalkeinlagerungen in der Geschwulst hinterlassen, so kann die Entfernung

infolge der festen Verbindungen mit der Nachbarschaft, insbesondere mit den großen Halsgefäßen, aber auch der Luft- und Speiseröhre, auf große Schwierigkeiten stoßen. Bestehen Verbindungen mit den großen Halsgefäßen, so ist, wenn möglich, die zeitweilige Unterbindung oder wenigstens Ansehlingung dieser Gefäße nach dem Zentrum zu, erforderlich. Es scheint dann allerdings in der Mehrzahl der Fälle zu gelingen, die Geschwulst oder die Cyste von den Gefäßen, wenn auch mit dem Messer, abzulösen.

5. Die Heilungsstörungen.

Die Tracheomalacie. Die Nachblutungen. Die Recurrenslähmung. Die Tetanie. Die Kropffisteln.

Wir haben den Eindruck gewonnen, daß es nach der doppelseitigen Resektion in der Schilddrüse ohne Entblößung der Trachea so gut wie nie zu einer *Tracheomalacie* kommt. Es scheint vielmehr gerade, daß nach Resektion eines ausgedehnten Keiles und Vernähung der Lücke die vorher oft stark zusammengedrückte Trachea dadurch weiter wird. Wahrscheinlich wird bei der Vernähung durch den seitlichen Strumarest, der nach vorn gezogen wird, ein Zug an der daranhängende seitliche Trachealwand ausgeübt. Eine Ursache für die Tracheomalacie liegt doch auch wahrscheinlich in der Entblößung der Trachea und in einer gewissen Schädigung der Gefäßverbindungen beim Ablösen der Schilddrüse. Auch aus diesem Grunde scheuen wir die Durchtrennung des Isthmus und begnügen uns mit der Keilexcision. Nur dann, wenn ein zweifelloser Druck vom Isthmus ausgeübt wird, kann die Isthmusedurchtrennung mit der KOCHERSchen *Quetsche* nach Unterfahrung mit der Kropfsonde einmal in Frage kommen. Ein übermäßig vergrößerter Proc. pyramidalis macht eine Resektion dieses Abschnittes notwendig.

Tritt nach der Isthmusresektion eine Tracheomalacie auf, so empfiehlt PAYR die KOCHERSche *Stütznaht*, die so ausgeführt wird, daß man durch einen Faden in folgender Weise die Trachea seitlich erweitert: die Nadel wird zunächst auf der einen Seite durch die Trachealwand in waagerechter Richtung gestochen, ohne die Schleimhaut zu durchbohren. Dann wird der Faden vor der Trachea herumgeführt und in derselben Höhe durch die andere Trachealwand hindurchgestochen; die Enden des Fadens werden unter mäßigem Anziehen vor der Trachea geknüpft. Dadurch wird die vordere Tracheawand nach hinten, die beiden seitlichen nach außen gezogen.

Von den *Störungen* nach Kropfoperationen sind besonders die *Nachblutungen* zu nennen. Sie können zu schwerer Kompression führen und es ist wohl möglich, daß das sich ansammelnde Blut, wie das PFANNER beschrieben hat, in das *Mediastinum* hineingesaugt wird und sich hier in großen Mengen ansammelt. Deshalb ist es sicher besser, auch nach einfachen leichten Kropfoperationen, prinzipiell ein *Glasrohr* einzulegen, um das trotz bester Blutstillung sich ansammelnde Blut nach außen abzuleiten. Ist nicht dräniert worden oder tritt trotz der Drainage, die spätestens nach 48 Stunden entfernt wird, eine bedrohliche Blutansammlung ein, so werden einige Hautnähte geöffnet oder ein neues Rohr eingelegt. Eine *Tracheotomie* darf nur im äußersten Notfall ausgeführt werden, da sie notwendigerweise zu einer Infektion führen muß, die nicht in allen Fällen, aber doch häufig, zu schweren Bruststörungen (*Mediastinitis*) führt, zum mindesten aber eine verzögerte Heilungsdauer verursacht. Bei der *Trachealstenose* kann sie unter Umständen nicht vermieden werden, es muß dann meist eine lange KÖNIGSche Kanüle eingelegt werden. *Lungenkomplifikationen* nach Kropfoperationen sind glücklicherweise selten und werden in der üblichen Weise bekämpft.

Die *Recurrensverletzung* kommt bei der doppelseitigen Resektion nur bei unvorsichtigem Vorgehen vor. Am meisten gefährdet ist der Recurrens bei der Ligatur der Arteria thyreoidea inferior, deshalb wird sie am besten in möglichst weiter Entfernung von der Schilddrüse unterbunden. Selten wird eine Recurrenschädigung durch nachträglichen Druck (Blutung) verursacht. Solche meist

am ersten oder zweiten Tage auftretenden Störungen bilden sich glücklicherweise fast immer vollkommen zurück. Zur Heilung einer Recurrenslähmung hat PAYR empfohlen, den Schildknorpel der entsprechenden Seite freizulegen, aus ihm in Höhe des Stimmbandes, ein vorn gestieltes schmales, etwa $1\frac{1}{2}$ cm langes Knorpelrechteck zu umschneiden, in die Tiefe zu drücken, um die Schleimhaut vorzuwölben und die Verlagerung in die Tiefe durch eine Catgutnaht der Knorpel-, wundränder zu einer dauernden zu machen. Durch das hineingedrückte Knorpelstück wird die entsprechende Stimmbandseite der Mittellinie genähert und dadurch ein Verschluß der Stimmritze wieder möglich.

Die *postoperative Tetanie* ist nicht immer auf eine Exstirpation der Epithelkörperchen, sondern häufig auf operative Schädigung (Quetschung) oder postoperative Ernährungsstörung derselben zurückzuführen. Glücklicherweise gehen die Erscheinungen oft schon nach Ablauf der ersten Tage vorüber. Sind sie deutlich ausgeprägt, so soll man aber, auch bei nicht völlig aufgehobener Funktion, durch Calciumgaben, am besten Afenil (intravenös, das ganz langsam injiziert werden muß), die Übererregbarkeit des Nervensystems bekämpfen. Nebenbei ist es ratsam, auch andere Beruhigungsmittel zu geben. PAYR empfiehlt besonders Chloralhydrat 2—4 g täglich als Klysma. Auch Morphiumpräparate sind zweckmäßig. Gehen die Erscheinungen nicht sofort zurück, so wird eine Kur mit *Parathyreoidintabletten* eingeleitet und eine *Epithelkörperchentransplantation* versucht. Da nur bei der Transplantation von menschlichen Epithelkörperchen Aussicht auf eine lang dauernde Wirkung besteht, so ist es gestattet, die Epithelkörperchen frischverstorbenen Individuen zu entnehmen (unter der Geburt gestorbene Kinder oder durch schwere Verletzungen zugrunde gegangene, junge Erwachsene mit sonst gesunden Organen).

Neuerdings wird das *Parathormon Collip* (30 E., DOMANIG) bei akutem Ausbruch einer postoperativen Tetanie zugleich mit 10 ccm Calcium Sandoz intravenös gegeben. Als allen anderen Mitteln überlegen hat sich, nach dem der erste akute Anfall mit Hilfe der genannten Mittel vorübergegangen ist, die Verabreichung des A.T. 10 von HOLTZ gezeigt. Es wird per os gegeben und wirkt viel länger nach als das Parathormon Collip. Da das A.T. 10, die ölige Lösung eines Ergosterinderivates, bei Überdosierung zu schweren Vergiftungserscheinungen führt, darf es nur unter dauernder Prüfung des Serumkalkspiegels gegeben werden. Dessen obere Norm ist 10,5—10,9 mg.-%. Die untere Norm beträgt 9,1 bis 9,5 mg.-% (HOLTZ). Man gibt 2—5 ccm A.T. 10 bis der gesenkte Serumkalkspiegel regelrechte Werte erreicht hat. Dann kann man mit der Menge heruntergehen. Das Mittel muß dann unter Kontrolle des Serumkalkspiegels dauernd gegeben werden.

β) Die Eingriffe bei den entzündlichen Erkrankungen der Schilddrüse.

Die *entzündlichen Erkrankungen der Schilddrüse* machen eine operative Behandlung nur dann notwendig, wenn sie in Form der akuten *Thyreoiditis* oder *Strumitis* auftreten. Nicht zu verwechseln sind die akut entzündlichen Schwellungen mit Schwellungen durch akute Blutung in die Schilddrüse oder in einen Kropf. Die Erscheinungen der akuten Entzündung sind Temperatursteigerung, heftige Schmerzen, das Auftreten einer sehr druckempfindlichen Schwellung, die mit der Schilddrüse in Zusammenhang steht, meist Rötung der Haut, Beschwerden beim Schlucken und bei der Atmung. Blutungen erfolgen häufig in kropfige Schilddrüsen hinein. Da auch bei Blutungen gelegentlich Temperatursteigerungen auftreten, so ist die Diagnose manchmal nicht ganz leicht. Sind die Erscheinungen nicht bedrohlich, so kann man ruhig etwas abwarten. Gehen sie auf Umschläge, Ruhigstellung, Wärmebehandlung nicht zurück, sondern kommt es zu einer Einschmelzung und ist eine Fluktuation nachweisbar, so muß eine Spaltung vorgenommen werden. Dazu wird die Schilddrüse durch Kragenschnitt mit Durchtrennung der geraden Halsmuskulatur freigelegt und erst dann die Schilddrüse eingeschnitten. Findet sich eine mehr phlegmonöse Erkrankung, die sich über große Drüsenabschnitte erstreckt, so ist es am besten, den erkrankten Abschnitt in möglichst großer Ausdehnung zu entfernen. Gehen die akuten Erscheinungen unter konservativer Behandlung zurück, so entwickelt sich gelegentlich eine mehr chronische Entzündung, die nach DE QUERVAIN hauptsächlich mit Salicylpräparaten zu behandeln ist und sich fast regelmäßig zurückbildet. Die sog. *eisenharte Struma* RIEDELS gehört in das Kapitel der chronischen Entzündungen. Nur im Notfall, d. h. wenn schwere Atmungsbeschwerden durch den Druck auf die Trachea eintreten,

kann gelegentlich ein operativer Eingriff notwendig werden. Meistens wird man sich mit Teilentfernungen der narbig veränderten Schilddrüse begnügen müssen, um wenigstens die Trachea aus der Umklammerung zu befreien.

Als Folgeerscheinung von entzündlichen Erkrankungen der Schilddrüse und des Kropfes können nach Verklebungen und Verwachsungen mit den bedeckenden Weichteilen Durchbrüche nach außen eintreten. Es entsteht dann eine *Kropffistel*. Häufiger verdankt die Kropffistel ihre Entstehung aber einer Punktion oder der Eröffnung eines Schilddrüsenabscesses oder einer vereiterten Kropfcyste. Selten finden sich Fisteln bei Geschwülsten und Echinokokken der Schilddrüse und bei Tuberkulose. Während in der Mehrzahl der Fälle breit eröffnete, eingeschmolzene Herde der kropfig veränderten Schilddrüse nach längerer Offenhaltung nach einiger Zeit zur Ausheilung kommen, bleiben nach der Eröffnung vereiterter Kropfcysten oder anderer Eiterherde in länger bestehenden Kröpfen leichter Fisteln zurück. Das oft durch die starke bindegewebige Entwicklung oder gar Kalklagerungen veränderte Kropfgewebe läßt eine Annäherung auch der entleerten Höhlenwände nicht in genügendem Maße zu. PAYR (1903) hat in ausführlicher Weise über die Behandlung von Kropffisteln berichtet.

Die *Behandlung* der entweder in der Mittellinie unterhalb des Ringknorpels bis zum Jugulum, oder auch seitlich bis in die Gegend der Kopfnickeransätze ausmündenden Fisteln, kann nur eine chirurgische sein. Beseitigt müssen solche Herde schon deshalb werden, weil sie zu Eiterverhaltungen, und damit zu schweren Erscheinungen Veranlassung geben können. Der Eingriff kann leicht, kann aber auch sehr schwer sein, je nachdem der befallene Kropfabschnitt leicht oder schwer erreichbar, frei beweglich oder durch sekundäre entzündliche Erscheinungen mit der Nachbarschaft in Verbindung steht. Sitzt der Eiterherd retrosternal, so ist infolge der erschwerten Zugänglichkeit die Entfernung unter Umständen sehr schwierig. Nach PAYR besteht ein großer Unterschied zwischen solchen Erkrankungen, die sich in einem subakuten Stadium befinden, und solchen, die schon längere Zeit bestehen und über die viele entzündliche Anfälle hingegangen sind. Im ersteren Falle gelingt die Ausschälung des erkrankten Abschnittes, die sich meist auf einen größeren Teil der erkrankten Seite des Kropfes bezieht, nach Unterbindung der oberen und unteren Polgefäße, wie bei einem gewöhnlichen Kropf. Bei lange bestehender Erkrankung, die infolge ausgedehnter Verwachsungen mit Luft- und Speiseröhre oder mit den großen Halsgefäßen und den Halsnerven in Verbindung getreten ist, kann die Entfernung des erkrankten Abschnittes auf die allergrößten Schwierigkeiten stoßen.

PAYR empfiehlt folgendes Vorgehen. Die Höhle kann durch Ausspülung mit desinfizierenden Lösungen gereinigt werden. Der Eingriff wird am besten in Inhalationsnarkose ausgeführt. Die Fistel wird dann umschnitten, nachdem man sie mit Jodoformgaze ausgefüllt hat, oder man verschließt sie durch eine Unterbindung. Dann verfolgt man die Fistel bis zum Kropfgewebe und legt dieses wie sonst, wenn es möglich ist, frei, unterbindet die Polgefäße und kann dann den erkrankten Teil weitgehend entfernen, ohne die Höhle zu eröffnen. Stößt man schon bei der Aushülung des Kropfes auf Schwierigkeiten infolge der Verwachsungen mit der Nachbarschaft, so kann nur ein langsames und äußerst vorsichtiges Vorgehen zum Ziele führen. Die Ablösung von den großen Halsgefäßen, die man am besten nach Anschlingung mit einem starken Seidenfaden nach dem Zentrum zu vornimmt und die Freilegung des N. recurrens aus dem dichten schwieligen Gewebe, erfordert größte Aufmerksamkeit und Vorsicht. Unter Umständen kann, besonders bei Verwachsungen mit der Luft- und Speiseröhre, die Ablösung zunächst von der Mittellinie her nach Durchtrennung des Isthmus vorgenommen werden. Sitzt der erkrankte Teil retrosternal, so ist das Vorgehen ganz besonders schwierig und gefährlich, da sich eine Luxation des retrosternalen Teiles infolge der Verwachsungen auch nur nach Durchtrennung der Schwielen mit dem Messer vornehmen läßt. Eine Enucleation kommt vielleicht bei einer vereiterten *Kropfcyste* in Frage. Nur wenn es gelungen ist, den Herd vollkommen geschlossen zu entfernen, und ohne

daß schwieliges Kropfgewebe zurückgeblieben ist, kann ein genauer Wundverschluß durchgeführt werden. Sonst bleibt die Wunde mehr oder weniger offen und man vernäht nur die Haut. Das Einlegen eines Glasrohres empfiehlt sich aber für alle Fälle.

γ) Die Eingriffe bei den Geschwülsten der Schilddrüse.

Die *bösartigen Schilddrüsengeschwülste, die Struma maligna und das Carcinom*, können nur durch Entfernung der ganzen Drüse behandelt werden. Da die bösartigen Geschwülste oft frühzeitig Metastasen machen, so kommt eine Operation überhaupt nur in Frage, wenn solche weder regionär noch in anderen Organen, besonders in der Lunge und in den Knochen, nachweisbar sind. Außerdem muß der Tumor noch leidlich verschieblich sein (Schluckversuch), zum Beweis, daß er noch nicht zu weit auf die Umgebung übergreifen hat. Selbstverständlich treten, wenn nicht schon vorhanden, nach der vollständigen Entfernung der Schilddrüse, regelmäßig schwere Ausfallserscheinungen ein. Sowohl *Kachexia strumipriva* als auch *Tetanie* sind die regelmäßigen Folgen. Überstehen die Kranken die Operation, so müssen die Ausfallserscheinungen durch Organpräparate bekämpft werden. Häufig muß auch wenigstens eine einseitige Recurrenslähmung in Kauf genommen werden. Da bei ausgedehnten vorgeschrittenen Fällen ein Rückfall fast immer sehr rasch eintritt, so wird von vielen Chirurgen die Operation entweder ganz abgelehnt oder sie begnügen sich mit einer Befreiung der etwa verdrängten oder zusammengedrückten Trachea und überantworten den Kranken dem *Röntgenologen*, da mit der Röntgentherapie lang dauernde Besserungen beobachtet worden sind (SCHÄDEL).

Bei der *Struma maligna* und dem *Carcinom* kann unter Umständen eine häufig technisch schwierige *Tracheotomie* als Notoperation in Frage kommen.

Unter Umständen muß man sich den Weg mitten durch den Tumor bahnen, wenn es nicht gelingt, die tiefe *Tracheotomie* durchzuführen. Die obere ist fast nie möglich. Läßt sie sich durchführen, so muß in der Regel eine lange KÖNIGSche Kanüle eingelegt werden.

δ) Die Eingriffe bei den Hyperthyreosen.

Die *Basedowkrankung* wird in der großen Mehrzahl der Fälle durch die Verkleinerung der Schilddrüse günstig beeinflußt oder zur Heilung gebracht. Die *Anzeigestellung* zur Operation ist nicht immer ganz leicht. Bestehen schwere Herzsymptome, so ist im Anschluß selbst an kleine Eingriffe eine erhebliche Steigerung der Tachykardie zu befürchten, die leider häufig in einem solchen Maße zunimmt, daß der Kranke schließlich zum Exitus kommt. Man darf daher unter keinen Umständen einen größeren Eingriff bei Kranken mit ausgesprochener Hyperthyreose, deren reinster Ausdruck ja die genuine BASEDOWSche Krankheit ist, vornehmen, ehe nicht eine längere Vorbehandlung stattgefunden hat. Die *Vorbehandlung* hat in einer längeren Ruhe- und Diätkur mit lakto-vegetabilischer und kohlehydratreicher Kost und zweckmäßigerweise in Wald- und Höhenklima stattzufinden. Die Verabreichung von Medikamenten ist dabei nicht unbedingt erforderlich. Will man nicht darauf verzichten, so kann das Protulin, ein Phosphorpräparat, gegeben werden (zunächst 3, dann täglich steigend bis 9 Tabletten, dann wieder sinkend bis 3 Tabletten täglich). In dieser Vorbereitungszeit soll jede Verabreichung von Jodpräparaten vermieden werden. Auch das *Dijodthyrosin* ist auszuschließen. Es hat sich nämlich gezeigt, daß alle Jodpräparate, die in schweren Fällen von Hyperthyreose unbedingt notwendige unmittelbare Operationsvorbereitung durch die Verabreichung von hohen Joddosen so beeinträchtigt, daß sie oft wirkungslos bleibt und daher der Eingriff nicht oder nicht in der gewünschten

Form und Zeit ausgeführt werden kann. Nach der Vorbereitungszeit, die sich bis zu etwa einem Vierteljahr erstrecken kann, wird dann die besondere Vorbereitung, die unmittelbar dem Eingriff vorausgeht, durchgeführt. Nach PLUMMER und BOOTHBY werden die sämtlichen schweren Erscheinungen, einschließlich der am Herzen, bei der BASEDOWschen Erkrankung in wenigen Tagen durch Verabreichung von Jod-Jodkalilösungen in hohen Dosen so günstig beeinflußt, daß die gefürchteten postoperativen Störungen, die früher jedem größeren Eingriff an der Schilddrüse bei schwerer Basedowerkrankung innerhalb der ersten 24 Stunden folgten, ausbleiben oder wenigstens verzögert und in wesentlich geringerem Grade auftreten. Die LUGOL-Lösung (Jod. pur. 5,0, Kal. jodat. 10,0, Aqua dest. ad 100,0) wird in folgender Weise verabreicht. Man gibt 2—3mal täglich 10 Tropfen. Die Wirkung macht sich am reinsten bei der genuinen BASEDOWschen Krankheit bemerkbar. Schon nach einigen Tagen tritt eine wesentliche Beruhigung des Kranken und eine Verminderung der Pulszahlen ein, während das Gewicht ansteigt. Um aber auch objektiv den Einfluß feststellen zu können, muß, wie schon oben erwähnt, der Grundumsatz immer nach einigen Tagen wieder bestimmt werden. Im allgemeinen soll die Vorbereitung mit LUGOL-Lösung 10—20 Tage dauern. Aber nur unter Kontrolle des Grundumsatzes ist es möglich, den richtigen Zeitpunkt für den Eingriff auszuwählen. Der Grundumsatz sinkt vom Beginn der LUGOL-Kur mehr oder weniger rasch ab. Nachdem er etwa den Normalwert von 100 erreicht hat, steigt er bei weiterer Verabreichung von LUGOL-Lösung wieder an. Der Eingriff soll nun noch während der *abfallenden Grundumsatzzahlen* ausgeführt werden. Ist der tiefste Punkt überschritten, so beginnen bereits wieder die Gefahren anzusteigen. Es hat sich herausgestellt (ZONDEK), daß auch die Verabreichung von Digitalispräparaten, die sonst bei der BASEDOWschen Krankheit erfolglos blieben, nach der LUGOL-Vorbereitung eine zufriedenstellende Wirkung ausübt. Nach dem Eingriff wird die LUGOL-Verabreichung noch einige Tage fortgesetzt. Leider ist die Vorbereitung mit LUGOL-Lösung bei der Struma basedowificata, und besonders auch bei dem toxischen Adenom der Schilddrüse nicht so wirksam als bei der genuinen BASEDOWschen Erkrankung. Ebenso wird der Erfolg leider durch frühere Jodgaben (Dijodtyrosin) oft stark beeinträchtigt und man kann nicht mit der beruhigenden Sicherheit, wie bei der letztgenannten Erkrankung, an den Eingriff herangehen. Durch die Vorbereitung mit den großen Joddosen hat sich die Sterblichkeit nach den Eingriffen wegen BASEDOWscher Erkrankung ganz erheblich vermindert. Gelingt die Vorbereitung unter regelmäßig ausgeführter Grundumsatzbestimmung und ist der Eingriff zur rechten Zeit angesetzt, so fallen die postoperativen Störungen fast vollständig weg und die Sterblichkeit sinkt auf etwa 1%. Statt der LUGOLSchen Lösung kann auch *Jodfortan* (KÜTTNER-RAHM) zur Vorbereitung gegeben werden, wenn die LUGOLSche Lösung nicht gut vertragen wird. Eine Tablette Jodfortan entspricht etwa 10 Tropfen der starken Jod-Jodkalilösung. Das *Dijodtyrosin* (HELLER-MÜLLER, SAUERBRUCH und WOYTEK), das in der konservativen Basedowbehandlung eine Rolle spielt, sollte wie andere Jodpräparate auch nur in der Vorbereitungszeit vor dem Eingriff gegeben werden. Es hat den Vorteil, daß es ohne Schaden abgesetzt und die Gaben wiederholt werden können. Nach unseren Beobachtungen ist es aber nicht so wirksam wie die großen LUGOL-Dosen. v. SCENTHE empfiehlt das *Endojodin* falls auf LUGOL-Gaben Erbrechen eintritt (1 ccm = 20 Tropfen LUGOL-Lösung). Nebenbei hat sich auf Empfehlung PAYRS das Chinin. hydrobrom. 2mal täglich 0,25 als sehr wirksam gezeigt (WENCKEBACH). Selbstverständlich ist während dieser Zeit *Bettruhe* einzuhalten.

Die *operative Behandlung der BASEDOWschen Krankheit* besteht erstens in der *Gefäßligatur* (s. S. 155) und zweitens in der *doppelseitigen* Resektion. Die erstere ist für schwere Fälle vorbehalten, wenn eine Vorbereitung mit Lugollösung (s. oben) nicht zum Ziele geführt hat. Meistens werden nur die beiden oberen Schilddrüsenarterien in der I. Sitzung unterbunden. Die Unterbindung der unteren Arterien wird erst nach einigen Wochen, nachdem sich die Änderung der Gefäßversorgung bemerkbar gemacht hat, ausgeführt. Manchmal ist sie nicht nötig und man kann in der zweiten Sitzung die Resektion ohne weiteres vornehmen. Wir bevorzugen zur Resektion die *Lokalanästhesie*, die sich in der Mehrzahl der Fälle ebensogut ausführen läßt wie beim einfachen Kropf. Wir verwenden die übliche $\frac{1}{2}$ %ige Novocain-Suprareninlösung und haben niemals eine Störung durch den Suprareninzusatz gesehen.

i) Die Eingriffe am Pharynx.

a) Die Pharyngotomia subhyoidea media nach v. LANGENBECK.

Zur Entfernung von Tumoren der Epiglottis, der aryepiglottischen Falten, der Cartil. arytaenoideae, zur Beseitigung der Tumoren der seitlichen und hinteren Rachenwand im Bereiche des Hypopharynx, der Tumoren des hinteren Zungengrundes, der Gaumenbögen und Tonsillengegend sind eine große Reihe von verschiedenen Operationsmethoden empfohlen worden. Sie eignen sich nicht für alle Tumoren. Man muß vielmehr nach der Untersuchung jedes einzelnen Falles das zweckmäßigste Operationsverfahren wählen. So hat sich für die Geschwülste der Epiglottis und der aryepiglottischen Falten und für die Geschwülste des Kehlkopfeingangs überhaupt die *Pharyngotomia subhyoidea* von LANGENBECK, der man zweckmäßigerweise nach KRÖNLEIN den Beinamen *media* hinzufügt, als ausreichend erwiesen. Für einseitige Geschwülste der Rachenwand, des Sinus piriformis und des Zungengrundes, empfiehlt sich mehr die *Pharyngotomia lateralis subhyoidea* oder die *Pharyngotomia suprahyoidea lateralis* nach KRÖNLEIN. KRÖNLEIN hebt als besonderen Vorzug seiner Methode hervor, daß die bei der LANGENBECKschen Operation notwendigerweise erfolgende vollständige Durchschneidung der Verbindungen zwischen Zungenbein und Kehlkopf sich auf eine Seite beschränkt. Dadurch wird die Funktion des Kehlkopfes weniger beeinträchtigt und die Aspirationsgefahr herabgesetzt.

Für Tumoren, die zwar auch noch dem oropharyngealen Abschnitt des Rachens angehören, aber höher sitzen, d. h. in der Tonsillengegend, Gaumenbögengegend, im oberen Teil der hinteren Rachenwand, seitlichen Abschnitt des Zungengrundes, kommt, soweit sie sich nicht vom Munde aus operieren lassen, eine der Methoden in Frage, die wir bei der Entfernung von Carcinomen des hinteren Zungengrundes aufgezählt haben (s. S. 658). Am zweckmäßigsten erscheint die von uns geschilderte Vereinigung des LANGENBECKschen und KOCHERSchen Verfahrens, d. h. Spaltung der Weichteile durch die Mitte der Unterlippe, bogenförmiger Weichteilschnitt nach unten, konvex in der Unterkinngegend, wieder aufsteigend in der Richtung gegen den Processus mastoideus. Durchtrennung des Unterkiefers nicht nach KOCHER in der Mitte, sondern schräge Durchtrennung des Unterkiefers seitlich nach LANGENBECK. Dazu kommt noch die von v. MIKULICZ empfohlene Methode, die *Pharyngotomia lateralis*, mit Durchtrennung des Unterkiefers etwas oberhalb des Kieferwinkels und Resektion des aufsteigenden Unterkieferastes. Die Methode von v. MIKULICZ ist von OBALIŃSKI dahin abgeändert worden, daß er einen Winkelschnitt verwendet, der am Processus mastoideus beginnt, am vorderen Rande des M. sternocleidomastoideus bis zum Ringknorpel führt, dann nach aufwärts zum Kieferwinkel zieht und daß er den aufsteigenden Unterkieferast ebenfalls 1 cm oberhalb des Kieferwinkels zwar durchtrennt, aber nicht entfernt.

Die Methoden von GUSSENBAUER und ISRAEL, die nur Weichteilschnitte darstellen, geben für größere Eingriffe keinesfalls einen genügenden Zugang.

Die von den meisten Autoren besonders erwogene Frage der *vorausgeschickten Unterbindung der Art. carotis ext.* oder ihrer Seitenäste spielt heute im Zeitalter der örtlichen Betäubung keine bedeutende Rolle mehr. Man wird sie aber noch in den Fällen zur Anwendung bringen, in denen gleichzeitig die tiefen Halslymphknoten und die Glandula submaxillaris entfernt werden müssen, d. h. also immer bei der Operation bösartiger Tumoren. Die zweite Frage betrifft die Vorausschickung einer *Tracheotomie*, die, abgesehen von KRÖNLEIN, der ihr im allgemeinen ablehnend gegenüberstand, weil er glaubte, einen Teil der Schuld für die postoperative Pneumonie auf die Tracheotomie schieben zu müssen, von den meisten Autoren auf Grund der Empfehlung von LANGENBECK angewendet wurde. Auch diese Frage ist nicht mehr von Bedeutung, da wir durch das Operieren in Lokalanästhesie die Aspiration verhüten und infolgedessen die zweifellos bestehenden Gefahren der Tracheotomie vermeiden können. Die letzte Frage, nämlich die der *Drainage* des operierten Gebietes wird man auch heute noch von Fall zu Fall entscheiden. Gelingt es infolge des Verlustes größerer Schleimhautabschnitte nicht, die Wunde durch Naht zu schließen, so wird bis in die Rachenhöhle hinein drainiert, wobei darauf Rücksicht zu nehmen ist, daß das Rohr nicht mit den etwa freigelegten großen Gefäßen in Berührung kommen darf. Gelingt es, die Schleimhautwunde zu schließen, so wird man wenigstens die äußeren Weichteile durch Einlegen eines Mullstreifens offenhalten, um eine Senkung der Infektion zu verhüten. Zur Durchführung der *Ernährung der Operierten* wird man auch heute noch gelegentlich gezwungen sein, den Kranken zunächst mit der *Schlundsonde* zu ernähren oder man wird ihm bei größeren Defekten durch eine *Gastrostomie* Nahrung zuführen. Durch die ausgedehnte Verwendung

der Lokalanästhesie ist auch noch eine *weitere Frage* beantwortet worden, nämlich die der *Lagerung*. Während viele Autoren die Operation am hängenden Kopf nach ROSE ausführten, hat KRÖNLEIN die halbsitzende Lage bevorzugt, da die Blutung dabei geringer ist und da er entweder in oberflächlicher Narkose operierte oder eine tiefe Narkose nur für die Voroperation an den Lymphknoten verwendete, d. h. bevor der Rachen eröffnet wurde, dann aber oberflächlich weiter narkotisieren ließ, oder Cocainumspritzung zur Anwendung brachte. Durch die *Suprareninanämie*, die heute gleichzeitig mit der Lokalanästhesie zur Anwendung kommt, besteht kein Grund mehr zur Operation am hängenden Kopf, da wir die Blutung mühelos beherrschen können.

Die örtliche Betäubung wird am zweckmäßigsten nach dem BRAUN'schen Verfahren zur Ausführung gebracht. Die Quaddeln werden zu einer ausgedehnten Operation mit Ausräumung der Lymphknoten folgendermaßen verteilt: Eine wird unter dem Kinn in der Mittellinie angelegt, je eine am Kieferwinkel, zwei in der Querfortsatzlinie, je eine am vorderen Rande des M. sternocleidomastoideus, fingerbreit oberhalb des Sternoclaviculargelenks. Ein letzter Einstichpunkt wird durch eine Quaddel am oberen Zungenbeinrande gekennzeichnet. Der Plexus cervicalis wird besser nach dem Verfahren von HÄRTEL eingespritzt, von dem einen Einstichpunkt am hinteren Rande des M. sternocleidomastoideus in Höhe des 3. Halswirbelfortsatzes (s. S. 743). Die anderen Quaddeln werden durch subcutane Einspritzung von $\frac{1}{2}$ %iger Novocainlösung miteinander verbunden. Wird an Zunge und Mundboden operiert, was zur Exstirpation der Gl. submaxillaris notwendig ist, so wird die Infiltration des Zungengrundes und Mundbodens von dem mittleren Einstichpunkt über dem Zungenbein durch fächerförmige Infiltration von einer Unterkieferseite zur anderen durchgeführt (BRAUN). Bei der Pharyngotomia subhyoidea genügt die Einspritzung in das Ligamentum oder die der Membr. thyreoidea und die subcutane Umspritzung des Operationsfeldes in Form eines quergestellten Rhombus (BRAUN).

Der Vorschlag zu dieser Operation wurde zuerst von VIDAL DE CASSIS (1826), dann von MALGAIGNE (1835) gemacht. Die Operation wurde zum ersten Male von PRAT (1859) ausgeführt. Aber erst durch die Operation und Veröffentlichungen LANGENBECK's (1862, 1870) wurde die Methode allgemein bekannt. Auf Grund von Beobachtungen an Selbstmördern, die sich ja häufig beim Versuch, die großen Gefäße am Halse zu durchschneiden, zwischen Zungenbein und Kehlkopf den Larynx eröffnen, ohne daß ihnen, abgesehen von einer verhältnismäßig geringfügigen Blutung, eine ernstliche Gefahr droht, hat LANGENBECK die Operation, die ursprünglich auf die Durchtrennung der mittleren Abschnitte zwischen Kehlkopf und Zungenbein beschränkt gedacht war, so erweitert, daß eine gute Zugänglichkeit zum Hypopharynx ermöglicht wurde. v. LANGENBECK und viele andere haben dann die Pharyngotomia subhyoidea noch oft angewendet und meist, auf den Vorschlag LANGENBECK's hin, eine Tracheotomie vorausgeschickt (BAUM, JVERSEN, v. BRUNS, KÖRTE, KRÖNLEIN, KOCHER, CZERNY, HONSELL u. a.).

Die Technik der *Pharyngotomia subhyoidea media* entspricht auch heute noch den Vorschriften v. LANGENBECK's. Die Kranken befinden sich in halbsitzender Lage, in der Schultergegend unterstützt, so daß der Kopf in den Nacken gelegt werden kann (Abb. 559). Über die örtliche Betäubung siehe oben. Muß Narkose angewendet werden, so darf nur eine Halbnarkose, bei der die Reflexe erhalten bleiben, zur Ausführung kommen. Der Schnitt wird unmittelbar am unteren Zungenbeinrand durch die Haut und das Platysma in etwa 5 cm Länge ausgeführt. Dann erfolgt schichtweise die Durchtrennung der Mm. omo-, sterno- und der mittleren Teile des M. thyreoideus. Die äußersten Fasern dieses Muskels sollen erhalten bleiben, ebenso das Lig. hyothyroid. lat. Hält man sich dicht an das Zungenbein, so wird der N. laryngeus sup. nicht verletzt. Liegt die Membrana thyreoidea frei, so kann man

zweckmäßigerweise nach BAUMS Vorschlag durch einen Assistenten einen Finger in den Mund einführen und die Schleimhaut zwischen Kehldeckel und Zungenbein mit dem Lig. hyoepiglotticum unter dem Zungenbeinrand vordrängen lassen. Dadurch wird eine Verletzung der Epiglottisbasis sicher vermieden. Nachdem

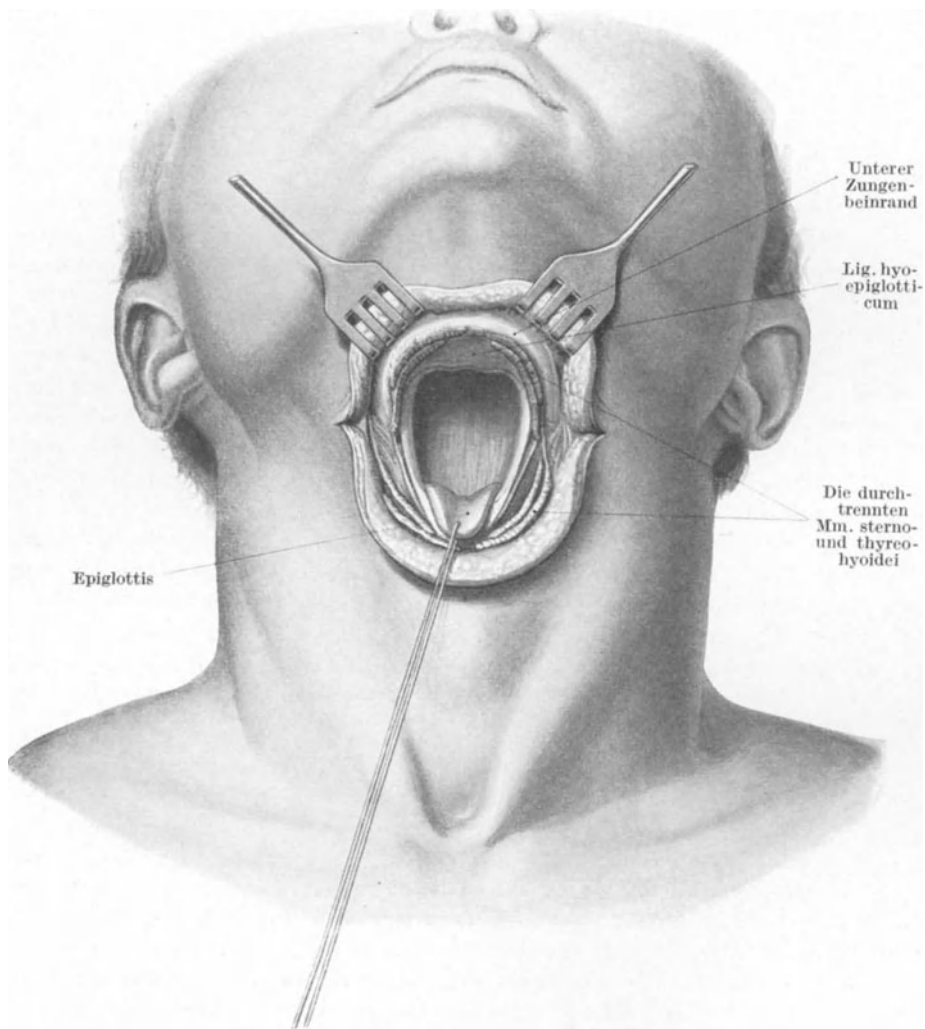


Abb. 559. Die Pharyngotomia subhyoidea media.

Die gerade Halsmuskulatur ist vom unteren Zungenbeinrand abgetrennt, die Membrana thyreo-hyoidea und Schleimhaut sind durchschnitten, der Larynx ist oberhalb der Epiglottisbasis eröffnet. Durch die Epiglottis ist ein Faden gelegt, um sie vorzuziehen.

die Membrana thyreo-hyoidea quer durchtrennt ist, wird die nun vorliegende Epiglottis mit einem einzinkigen Haken oder einem durchgelegten Faden vorgezogen (Abb. 559). Übersicht über die hintere Rachenwand, Sinus piriformis, Larynxeingang und Zungenrund sind meist ausreichend. Will man die Übersicht vergrößern, so ist es zweckmäßig, nach dem Vorschlag von LEVSCHEIN die beiden großen Zungenbeinhörner in der Nähe ihrer Enden zu durchtrennen,

da hierdurch auch die letzte straffe Verbindung zwischen Kehlkopf und Zungenbein durch Erschlaffung der Ligg. thyreochoidea lat. aufgehoben wird. Diese Ligamente können auch selbst zur Erweiterung des Schnittes durchtrennt werden, ohne den N. laryng. sup. zu verletzen, wenn man sich dicht an das Zungenbein hält (ROSENBAUM). Nach Abschluß der intralaryngealen Operation wird dann die Wunde durch Catgutnähte, die am besten das Zungenbein einschließen, verschlossen, nachdem man sich von der vollkommenen Blutstillung überzeugt hat. Sehr zweckmäßig ist es, zunächst in einen Wundwinkel eine kleines Glasrohr zur Ableitung von sich ansammelndem Blut einzulegen.

β) Die Pharyngotomia lateralis nach KRÖNLEIN und v. MIKULICZ-OBALIŃSKI.

Die KRÖNLEINSche Methode, die *Pharyngotomia lateralis suprahyoidea* oder *subhyoidea* wird folgendermaßen ausgeführt: der Hautschnitt beginnt am Vorderrand des Kopfnickers in Höhe des Unterkieferwinkels und zieht in einem nach unten konvexen Bogen bis zum hinteren Zungenbeinhorn. Von da verläuft er parallel oberhalb oder unterhalb des Zungenbeins bis zur Mittellinie. Subcutangewebe und Platysma werden durchtrennt, die Vena jugularis ext. und facialis ant., wenn nötig auch die V. facialis communis werden unterbunden. Auch die A. und V. lingualis werden unterbunden, wenn die Gl. submaxillaris mit den Drüsen entfernt wird. Dann werden die Mm. biventer post. und stylohyoideus vom Zungenbein gelöst und erst, nachdem Lymphknoten und Tumor ringsum freigelegt sind, wird die Rachenschleimhaut in der Schnittrichtung eröffnet und der Tumor entfernt. Je nach Größe und Ausdehnung wird nach der Entfernung des Tumors eine Schleimhautnaht ausgeführt oder nicht. Die Methode ist besonders geeignet für einseitige Erkrankungen des Hypopharynx, des seitlichen Zungengrundes und Sinus piriformis der entsprechenden Seite.

Die Methode von v. MIKULICZ, die *Pharyngotomia lateralis*, empfiehlt sich für einseitige Erkrankungen, die in den höheren Abschnitten der seitlichen Rachenwand, der Gaumenbögen und Tonsillengegend ihren Sitz haben. Der Eingriff wird in folgender Weise ausgeführt.

Der Hautschnitt wird in der Längsrichtung vom Warzenfortsatz schräg gegen das Zungenbein verlaufend geführt. Die schichtweise Durchtrennung der Weichteile wird mit Richtung auf den untersten Teil des aufsteigenden Kieferastes begonnen. Auch der retromandibuläre Teil der Gl. parotis wird abgelöst, bis das Periost oberhalb des Kieferwinkels freiliegt. Nach Durchtrennung des Periostes wird es von der Vorder- und Rückseite des aufsteigenden Kieferastes bis etwa $\frac{1}{2}$ —1 cm oberhalb des Winkels abgelöst. Die Ansätze der Mm. masseter und pterygoid. int. bleiben am Unterkieferwinkel erhalten. Ohne die Schleimhaut des Mundes zu verletzen wird dann etwa 1 cm oberhalb des Kieferwinkels eine Drahtsäge um den aufsteigenden Kieferast herumgeschlungen und derselbe durchsägt. Das vordere Unterkieferfragment wird nach unten und vorn gezogen, das obere mit einer Knochenfaßzange gefaßt, von den Weichteilen befreit und während die Weichteile stärker nach vorn gezogen werden, aus dem Gelenk herausgedreht. Nun werden mit einem stumpfen Haken die Mm. masseter und pterygoid. int. nach vorn, der Kopfnicker und die Mm. biventer und stylohyoideus nach hinten gezogen. Letztere Muskeln können auch in der Zungenbeingegend durchtrennt werden. Der durch das Beiseiteziehen dieser Muskeln sichtbare Grund der Wunde entspricht der Gegend der Tonsille.

Vor der Entfernung eines Tumors wird nun zunächst die Ausräumung der tiefen Halslymphknoten und der Lymphknoten in der Gegend der Gl. submaxillaris, die ebenfalls mitentfernt wird, im Zusammenhang, an den großen Gefäßen beginnend, vorgenommen. Dazu müssen gelegentlich die V. facialis comm., die A. und V. lingualis, eventuell auch die A. maxillaris ext. unterbunden werden. Der Lymphknotentumor wird so weit ausgelöst, bis er schließlich nur noch in der Gegend des Primärtumors am Wundgrund festhängt. Erst jetzt wird die Rachenhöhle eröffnet und der Tumor im Gesunden umschnitten und entfernt. v. MIKULICZ empfahl eine ausgiebige Drainage und wartete die sekundäre

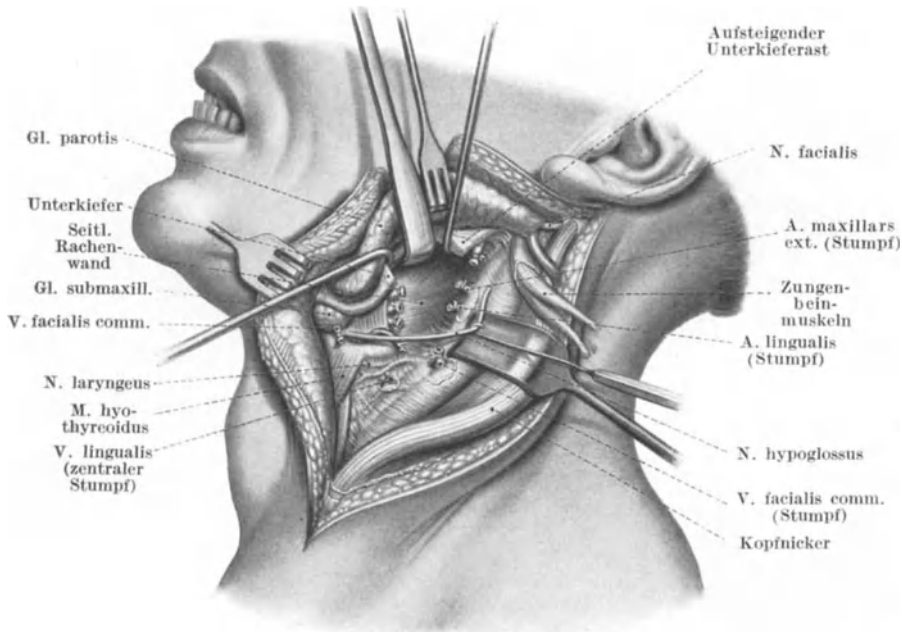


Abb. 560. Die Pharyngotomia lat. nach v. MIKULICZ-OBALIŃSKI. Nach Freilegung mit einem schrägen T-Schnitt und Zurücknahme des Kopfnickers ist das große Gefäßnervenbündel freigelegt und nach Unterbindung kreuzender Gefäßäste und nach Durchsägung des Unterkiefers oberhalb des Winkels, tritt die seitliche Rachenwand in Erscheinung. Sie braucht an dieser Stelle nur eröffnet zu werden.

Heilung ab. Das Verfahren von v. MIKULICZ ist, wie schon kurz erwähnt, von OBALIŃSKI dahin abgeändert worden, daß er den Hautschnitt am vorderen Kopfnickerrand von seinem unteren Winkel in der Ringknorpelgegend durch einen senkrecht nach oben geführten Schnitt nach dem Kieferwinkel hin ergänzte; den aufsteigenden Unterkieferast durchtrennte er ebenfalls 1 cm oberhalb des Kieferwinkels (Abb. 560). Er *exartikulierte den Kieferast* aber nicht, sondern schaffte sich genügend Raum durch Verziehen des beweglich gemachten aufsteigenden Astes nach vorn. Nach v. MIKULICZ' Ansicht ist diese Methode nur für kleine Geschwülste geeignet. OBALIŃSKI empfahl sie aber für alle, besonders für die Tonsillargeschwülste. Die Abänderung OBALIŃSKI'S hat den großen Vorzug vor dem ursprünglichen Verfahren, daß nach Abschluß der Operation der Kieferbogen durch eine Knochennaht wieder hergestellt werden kann. Alle drei Methoden, besonders aber die laterale, können mit Vorteil auch bei Carcinomen der seitlichen hinteren Abschnitte des Zungengrundes angewendet werden.

7) Die Eingriffe beim Retropharyngealabsceß.

(CHIENE, BURCKHARDT.)

Die Ursache des Retropharyngealabscesses ist, abgesehen von akuten Vereiterungen der retropharyngealen Lymphknoten im Anschluß an eine Erkrankung der Nase oder des Rachens, in der Mehrzahl der Fälle eine Tuberkulose der obersten Halswirbelkörper und, worauf WIETING besonders aufmerksam gemacht hat, nicht allzuseiten eine Tuberkulose der retropharyngealen Lymphknoten. Die Abscesse werden am häufigsten bei kleinen Kindern beobachtet und äußern sich in Verweigerung der Nahrungsaufnahme, Schluckbeschwerden und abnormer Haltung des Kopfes, bei meist wesentlich beeinträchtigtem Allgemeinbefinden mit gelegentlich hohem Fieber. Die Untersuchung des Rachens ergibt an dessen Hinterwand eine Vorwölbung, die zuerst mehr teigig ist, nach einigen Tagen aber meist Fluktuation zeigt. Bei spondylitischen Prozessen entwickelt sich der Absceß häufig langsam und schleichend. Auf Röntgenbildern durch den geöffneten Mund kann oft die Herderkrankung in den entsprechenden Wirbelkörpern festgestellt werden. Bei Erwachsenen sind solche spondylitischen Abscesse häufig. Die akuten Abscesse infolge von Lymphknotenvereiterung mit Erstickungserscheinungen können noch am ehesten eine Spaltung durch die hintere Rachenwand notwendig machen. Bei tuberkulösen Abscessen ist die Spaltung durch die hintere Rachenwand zu vermeiden. Die Behandlung tuberkulöser Abscesse muß eine kombiniert konservativ-operative sein. Die konservative besteht in einer Ruhigstellung der Halswirbelsäule durch einen Stützapparat, der gleichzeitig die Halswirbelsäule in der richtigen Form hält. Krawattenähnliche Apparate, die einerseits am Schultergürtel, andererseits am Unterkiefer ihren Stützpunkt finden und der sog. Jurymast kommen in Frage. Führt der Absceß zu Schluck- oder Atembeschwerden, so muß er entweder punktiert oder mit dem Messer eröffnet werden. Auf jeden Fall ist nach einem spondylitischen Herd zu suchen. Dann ist anzunehmen, daß der Herd von einer Tuberkulose der retropharyngealen Lymphknoten ausgeht.

In beiden Fällen kann zunächst eine *Punktion* vorgenommen werden. Es gelingt ohne wesentliche Schwierigkeit, in örtlicher Betäubung von einem Einstichpunkt hinter dem hinteren Rande des M. sternocleidomastoideus, hinter den großen Gefäßen vorbei, an die Vorderfläche der Wirbelsäule und den Absceß zu gelangen. Da man fast immer den tiefsten Punkt der Anschwellung feststellen kann, so ist es zweckmäßig, möglichst in den abhängigsten Teil des Abscesses mit der Nadel vorzudringen. Der Absceßleiter wird (die Nadel muß mindestens eine lichte Weite von etwa 1 mm haben), soweit es geht, mit der Spritze abgesaugt. Dann werden einige Kubikzentimeter Jodoformglycerin in den Absceß eingespritzt. Stößt die Entleerung dadurch auf Schwierigkeiten, daß der Eiter Käsebröckel enthält, so ist von einer weiteren Fortsetzung der Punktion abzusehen. Die Anwesenheit der Käsebröckel deutet auf einen noch in der Einschmelzung begriffenen Drüsen- oder Knochenherd hin. In solchen Fällen ist es zweckmäßig, den Absceß operativ zu spalten. Dabei ist selbstverständlich größter Wert darauf zu legen, daß der Absceß nicht mischinfiziert wird.

Zwei operative Wege sind empfohlen. Der eine dringt hinter dem Musculus sternocleidomastoideus und den großen Gefäßen vor, der andere führt am vorderen Rande des Musculus sternocleidomastoideus und vor den großen Gefäßen in die Tiefe. Der zweite Weg ist von BURCKHARDT (1888), der erste von JOHN CHIENE (1877) empfohlen. Der erste empfiehlt sich nach WIETING mehr für die weiter caudal am Hals reichenden, der letztere mehr für die vor den oberen Abschnitten der Wirbelsäule gelegenen Abscesse. Das Vorgehen ist im einzelnen folgendes:

Operation nach CHIENE: In örtlicher und Leitungs-Anästhesie, wie sie S. 743 beschrieben ist, legt man einen Hautschnitt am hinteren Rande des M. sternocleidomastoideus an, der etwa an der Grenze des oberen und mittleren Drittels dieses Muskels beginnt und sich nach unten etwas von dem Muskel nach hinten entfernt. Nach Durchtrennung von Haut und Unterbindung der oberflächlichen Venen wird die oberflächliche Halsfascie gespalten und der hintere Rand des M. sternocleidomastoideus freigelegt. Die unteren Äste des Plexus cervicalis werden mit dem Muskel nach vorn gezogen. Zweckmäßigerweise legt man den

etwa in der Mitte des hinteren Randes zum Vorschein kommenden N. accessorius frei, um ihn sicher schonen zu können. Dann dringt man in den Muskelspalt zwischen den Mm. levator scapulae und scalenus medius einerseits, die mit dem Plexus brachialis nach hinten verzogen werden und dem M. scalenus ant. und M. sternocleidomastoideus andererseits, die mit den großen Gefäßen nach vorn unter einen Haken genommen werden, in die Tiefe und gelangt an den M. longus colli und an die Vorderseite der Wirbelsäule (Abb. 561) und den Absceß, der die darüberliegende Muskulatur stark vorbuckelt. Plant man den Einschnitt etwas höher, so ist es zweckmäßig, vor dem M. scalenus ant. und vor dem M. longus colli an die Vorderseite der Wirbelkörper zu gelangen.

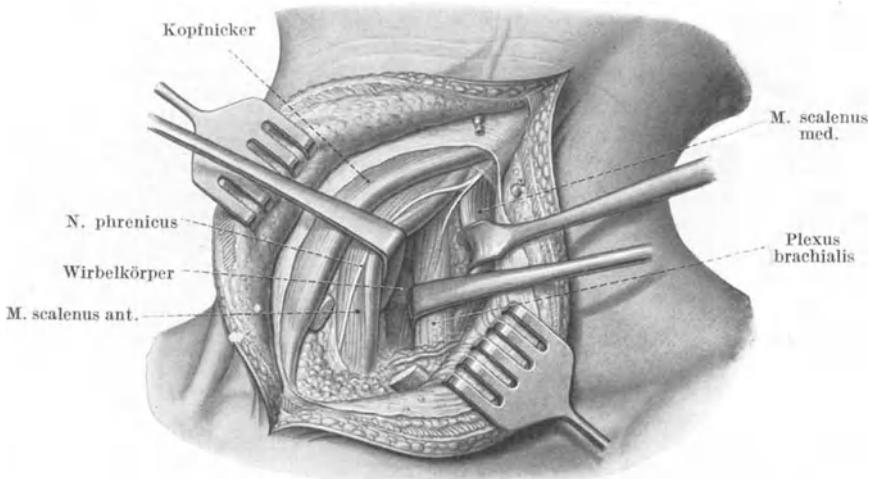


Abb. 561. Freilegung des retropharyngealen Abscesses nach CHIENE. Von einem seitlichen Schnitt am hinteren Rande des Kopfnickers ist nach Spaltung des Platysma und der oberflächlichen Halsfaszie und nach Unterbindung der V. jugularis ext. der hintere Kopfnickerrand freigelegt. Der N. accessorius verläuft etwas mehr cranial und ist nicht freigelegt. Der M. omohyoideus ist durchtrennt. Die hintere Scalenuslücke ist eröffnet. Ein Haken zieht den M. scalenus ant. nach vorne. Der Plexus brachialis ist in diesem Falle nach hinten abgezogen. Die tiefe Halsfaszie ist eröffnet und man sieht einen freigelegten Wirbelkörper.

Nach Punktion wird der Absceß gespalten und es kann der Versuch gemacht werden, einen Knochenherd festzustellen und mit dem scharfen Löffel auszukratzen. Nach der Entleerung des Abscesses wird Jodoformpulver in die Höhle gestäubt oder Jodoformglycerin eingespritzt. Eine Drainage muß wegen der Gefahr der Mischinfektion möglichst vermieden werden. Die Wunde wird durch Catgutnähte geschlossen, nachdem sie auch mit Jodoformpulver eingestäubt ist.

Die Operation nach BURCKHARDT gibt besonders für die hochsitzenden Abscesse einen wesentlich besseren Einblick. Der Schnitt wird am vorderen Rande des M. sternocleidomastoideus angelegt, die Vena facialis comm. wird, wenn nötig, unterbunden. Ebenso kann sich die Unterbindung der A. thyroidea sup. oder inf. oder beider notwendig machen. Man dringt dann, während der M. sternocleidomastoideus mit den großen Gefäßen nach hinten gezogen wird, am hinteren Rande des M. thyreo-hyoideus und sterno-thyreoideus und omohyoideus in die Tiefe. Die letztgenannten Muskeln werden samt der etwas abgelösten Schilddrüse, wobei meist die seitlich verlaufenden Kropfvenen unterbunden werden müssen, nach medial gezogen. So gelangt man an den Oesophagus und hinter demselben an den Absceß. Die übrigen Maßnahmen sind dieselben wie sie oben geschildert wurden.

k) Die Eingriffe am Larynx.

a) Die Hemilaryngektomie nach GLUCK.

Hat eine Geschwulst den größten Teil eines Stimm- oder Taschenbandes und den darunterliegenden Knorpel ergriffen, dabei aber die Mittellinie nicht überschritten, so kommt die *Hemilaryngektomie* zur Ausführung. Nicht selten finden sich dabei Drüsenmetastasen auf der erkrankten, seltener auf beiden Seiten im Bereiche der tiefen, die Vena jugularis interna begleitenden Lymphknoten. Dann soll der Halbseitenentfernung des Kehlkopfes die Ausräumung der Lymphknoten vorausgehen. Da die erkrankten Lymphknoten hauptsächlich in Höhe des Zungenbeins und des Kieferwinkels an der Teilungsstelle der A. carotis communis gelegen sind, so wird 14 Tage vor der in Aussicht genommenen Larynxoperation von einem Schnitte am vorderen Rande des M. sternocleidomastoideus aus die Entfernung der Lymphknoten vorgenommen. Wenn sie mit den Lymphknoten verwachsen ist, muß die Vena jugularis interna unterbunden werden. Bei der Anlage des Schnittes ist darauf zu achten, daß er nicht zu weit caudal reicht, da sonst die Hautplastik, die die entfernte Larynxhälfte ersetzen soll, unter Umständen gefährdet wird. Sowohl die Entfernung der Lymphknoten als auch die Halbseitenexstirpation des Kehlkopfes werden in örtlicher Betäubung ausgeführt. Zur Ausräumung der Lymphknoten genügt die rautenförmige Umspritzung des Operationsfeldes. Das Vorgehen entspricht dem bei Unterbindung der A. carotis geschilderten (s. S. 152). Zur Kehlkopfoperation wird ein Weichteilviereck umspritzt, das folgende Begrenzung hat: oben Höhe des großen Zungenbeinhornes, unten unterer Rand des Ringknorpels. Seitlich geht man bis an den vorderen Rand des M. sternocleidomastoideus und spritzt hier, mit der Nadel den hinteren Rand des Schildknorpels aufsuchend, etwa 5 cm der Lösung an diesem Rande entlang. Nach der gesunden Seite zu wird das Viereck dadurch geschlossen, daß man parallel zur Mittellinie, etwa 1 cm von ihr entfernt, die Weichteile der gesunden Kehlkopfhälfte in Form eines schmalen Streifens einspritzt und dadurch die Nervenleitung aus der gesunden Hälfte unterbricht.

Der Eingriff beginnt dann mit einem Schnitt in der Mittellinie, von der unteren Zungenbeingrenze bis zum unteren Rande des Ringknorpels reichend. Auf diesen Schnitt werden zwei seitliche Schnitte aufgesetzt. Ist die Lymphknotenausräumung vorausgegangen, so sind die Schnitte so zu legen, daß der umschnitene Lappen einen sicher ernährten Stiel hat. Der Hautlappen wird nun mit dem Platysma, das nicht bis zur Mittellinie reicht und der oberflächlichen Fascie von der Halsmuskulatur bis etwa zum Rande des M. sternocleidomastoideus abgelöst und nach außen umgeklappt. Dann wird die vordere Halsmuskulatur mit einer Rinnensonde stumpf unterfahren, und zwar zunächst der M. sternohyoideus, der stumpf bis an den unteren Zungenbeinrand abgelöst und da scharf abgeschnitten wird. Caudal wird er in der Höhe des Ringknorpels quer abgeschnitten. Dann verfährt man ebenso mit dem M. thyreochoideus, der cranial am unteren Zungenbeinrand, caudal an der Linea obliqua des Schildknorpels abgetrennt wird (Abb. 562 und 563). Es ist dabei darauf zu achten, daß man die Bindegewebsräume zwischen den Muskeln wegen der Gefahr der absteigenden Infektion nach unten nicht unnötig eröffnet. Dann muß auch der M. omohyoideus auf dieselbe Weise reseziert werden. Sind diese oberflächlichen Muskeln entfernt, so wird auch der M. sternothyreoideus stumpf mit der

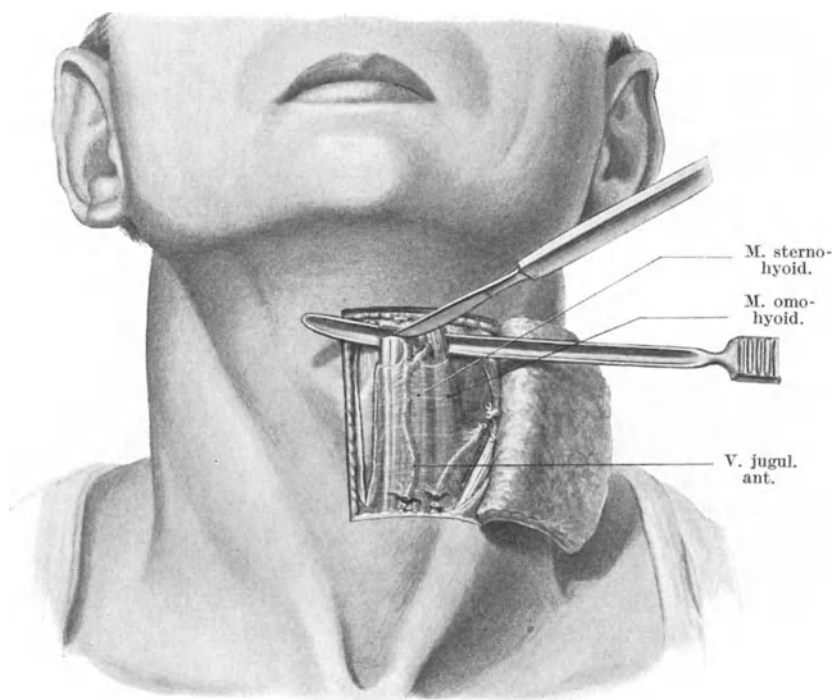


Abb. 562. Die halbseitige Kehlkopfresektion nach GLUCK. I.
Quere Durchtrennung der geraden Halsmuskulatur nach Unterbindung der oberflächlichen Gefäße.

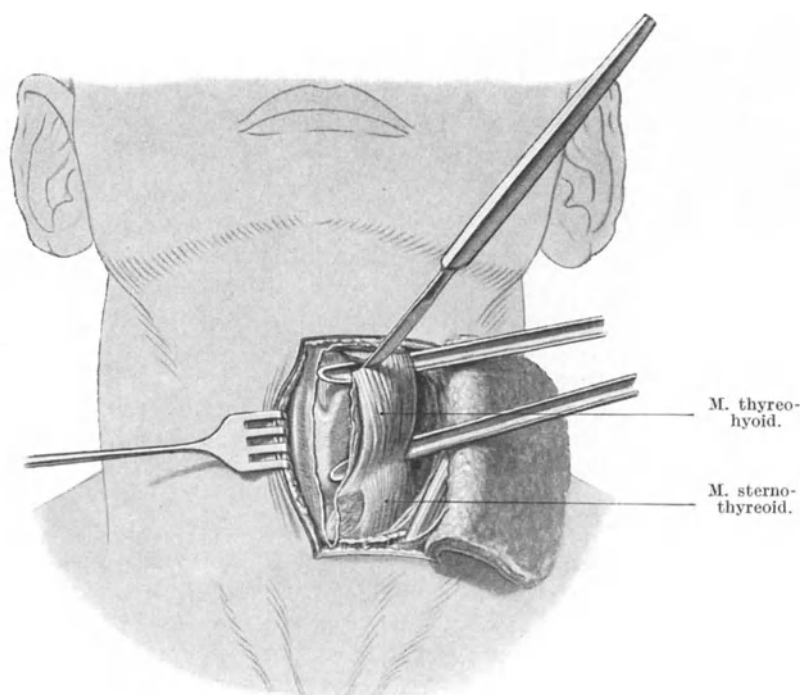


Abb. 563. Die halbseitige Kehlkopfresektion nach GLUCK. II.
Durchtrennung des M. thyrohyoideus.

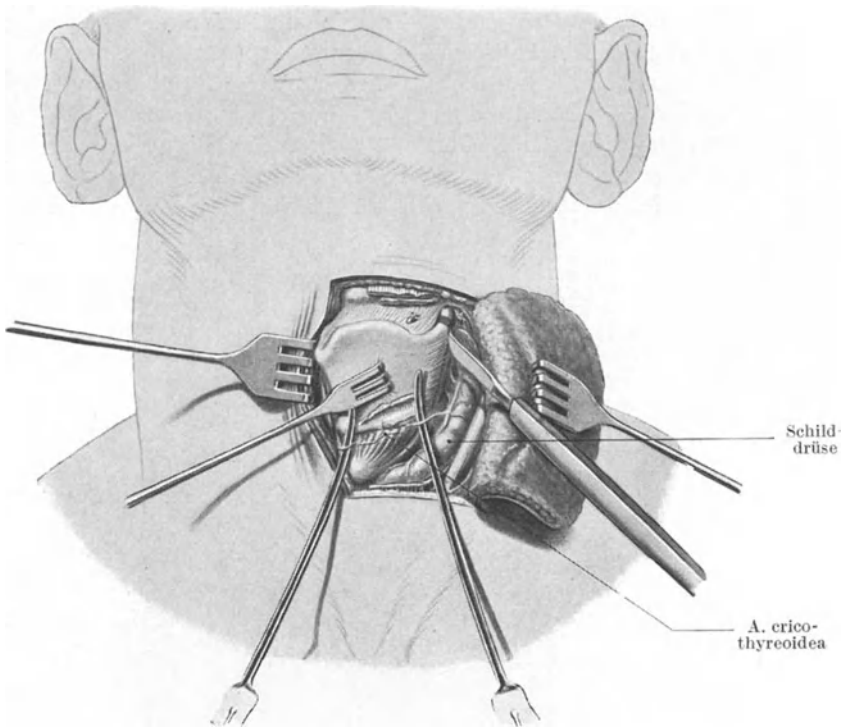


Abb. 564. Die halbseitige Kehlkopfresektion nach GLUCK. III. Unterbindung des Ramus cricothyroideus. Der Kehlkopf wird über die Mittellinie nach der gesunden Seite hinübergezogen. Ablösung der Pharynxmuskulatur am hinteren Rand des Schilddrüsens.

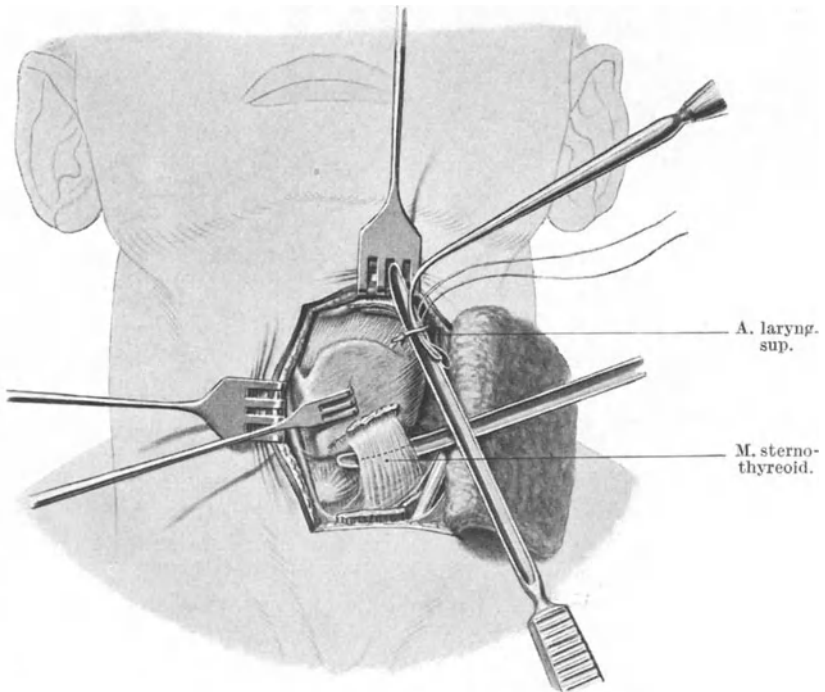


Abb. 565. Die halbseitige Kehlkopfresektion nach GLUCK. IV. Unterbindung der A. laryngea sup. Durchtrennung des M. sternothyroideus.

Sonde vom Schildknorpel abgelöst und cranial an der Linea obliqua des Schildknorpels, caudal in Ringknorpelhöhe abgetrennt (Abb. 565). Damit ist der Schildknorpel vorne genügend skeletiert. Der hintere Rand des Schildknorpels muß nun freigelegt werden. Zu diesem Zwecke müssen die vorderen Fasern des *M. constrictor pharyngis* durchschnitten werden. Dabei ist sehr vorsichtig vorzugehen und das Messer immer parallel zum hinteren Rande und gegen den Knorpel zu richten, um unter keinen Umständen den Sinus piriformis zu eröffnen

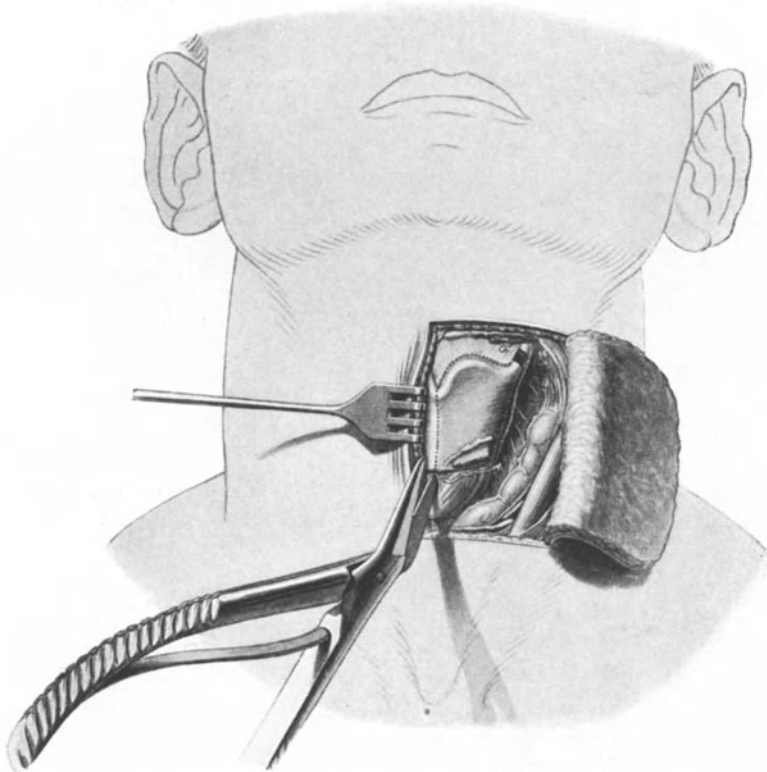


Abb. 566. Die halbseitige Kehlkopfresektion nach GLUCK. V.
Eröffnung des Kehlkopfs in der Mittellinie mit der abgebogenen LISTONschen Zange.

(Abb. 567). Die Schonung desselben ist nur möglich, wenn der Schildknorpel durch ein in den Knorpel eingesetztes scharfes Häkchen möglichst weit nach der gesunden Seite hinübergezogen wird (Abb. 565). Halb stumpf mit feinen Stieltupfern und halb scharf befreit man so den hinteren Schildknorpelrand. Um auch das obere Horn ganz freilegen zu können, muß die *A. laryngea sup.*, die vor diesem Horn die *Membrana hyothyreoidea* durchbohrt, aufgesucht und doppelt unterbunden werden (Abb. 565). Mit der Arterie verläuft auch der *Ramus internus* des *N. laryngeus sup.*, der nicht geschont werden kann. Bei der Befreiung des hinteren Randes des Schildknorpels ist möglichst ein kleines Arterienstämmchen, das aus der *A. thyreoidea sup.* oder auch aus dem *Ramus cricothyreoideus* dieser Arterie stammt, und nach der Mitte zu strebt, zu unterbinden (Abb. 564). Man findet es nach dem Durchschneiden der vorderen Halsmuskulatur in der Höhe des oberen Ringknorpelrandes, auf der Muskulatur

zwischen Schild- und Ringknorpel. Ist der Schildknorpel und der untere Rand des Zungenbeines von Weichteilen entblößt, so legt man auch noch den Ringknorpel frei. Parallel zu seinem unteren, vorderen Rande wird der Teil der mittleren Halsfascie, der den Ringknorpel mit dem Schilddrüsenisthmus verbindet, quer eingeschnitten und die Schilddrüse etwas nach abwärts geschoben, ohne dabei die Bindegewebsräume weiter zu eröffnen. Dann beginnt die Halbseitenentfernung des Kehlkopfes mit Eröffnung des Ligamentum cricothyroideum

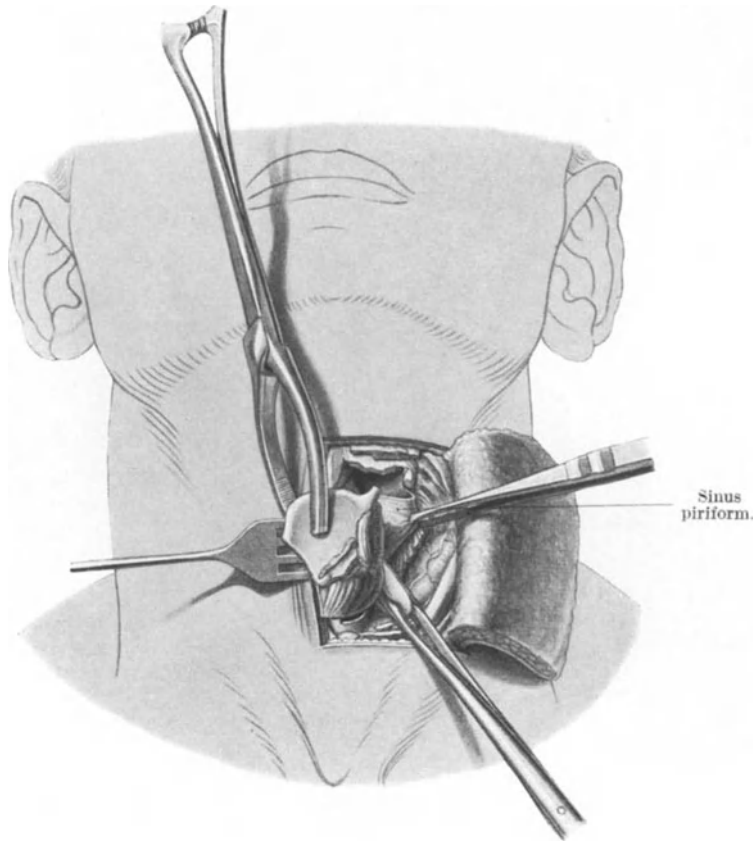


Abb. 567. Die halbseitige Kehlkopfresektion nach GLUCK. VI.
Ablösung des Pharynx vom Larynx. Man sieht den Sinus pirif.

in der Mittellinie. Nach dieser Eröffnung führt man den Schnitt weiter durch die Schildknorpelmitte nach oben; da das Innere des Kehlkopfes nicht betäubt ist, werden die Wundränder mit zwei feinen zweizinkigen Häkchen auseinandergezogen und ein vorbereiteter feiner, mit 20%iger Cocainlösung getränkter Stieltupfer in die Wunde eingeführt. Man macht so leicht das Kehlkopffinnere und den obersten Teil der Trachea unempfindlich. Ist das geschehen, so spaltet man nun mit einem Schlage mit der abgebogenen schlanken LISTON'Schen Zange den ganzen Schildknorpel samt der Schleimhaut in der Mittellinie und dann ebenso mit Messer oder Schere die Membrana hyothyroidea (Abb. 566). Wird nun die Wunde auseinandergezogen, so hat man nach nochmaliger Pinselung mit Cocain nun einen ausgezeichneten Überblick über die Ausbreitung des Tumors. Bei

der nun folgenden Auslösung des halben Kehlkopfes ist es am besten, ihn nun auch hinten bis zur Mittellinie zu auszulösen. Man faßt die Hälfte mit einer scharfzinkigen Faßzange (nach KRAUSE), die innen in die Schleimhaut, außen in den Knorpel eingreift und zieht den Schildknorpel nach der gesunden Seite hinüber (Abb. 567). Halb stumpf, halb scharf läßt sich dann die vordere Pharynxschleimhaut von dem Schild- und den Aryknorpeln und der sie noch bedeckenden Muskulatur ablösen. Die Ablösung der Pharynxschleimhaut aus

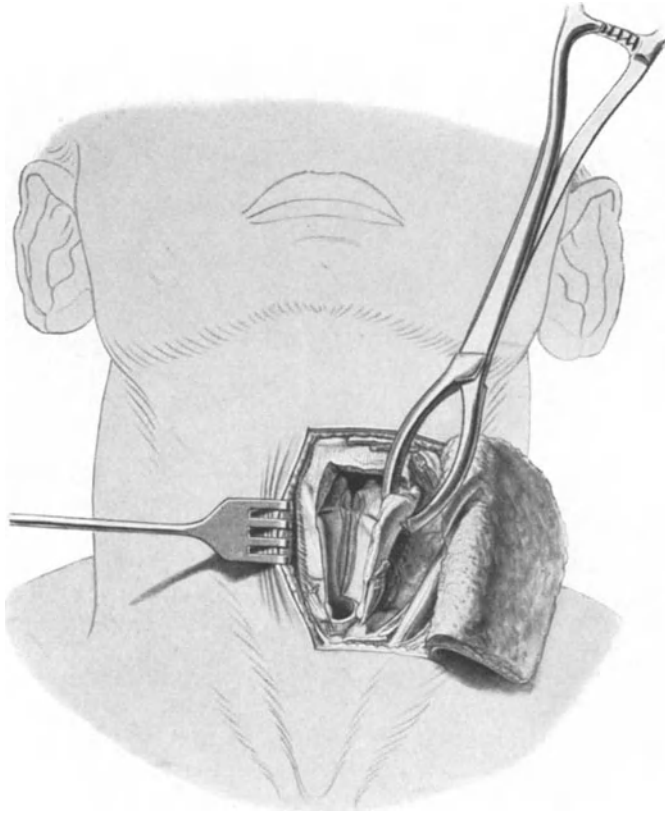


Abb. 568. Die halbseitige Kehlkopfresektion nach GLUCK. VII.

Die mit der KRAUSEschen Zange gefaßte Kehlkopfhälfte wird nun auch unten und hinten durchtrennt und entfernt.

der Nische zwischen Schild- und Ary- bzw. Ringknorpel hinterwand ist der schwierigste Teil, da sich die Schleimhaut hier in Gestalt des Sinus piriformis tief nach vorn und unten einsenkt. Gerade auf diese Ablösung ist daher viel Sorgfalt zu verwenden, da es nach versehentlicher Eröffnung des Sinus piriformis unangenehme Wundtaschen gibt (Abb. 567). Hat man die Mittellinie des Kehlkopfes auch hinten erreicht, so wird nun hinten durch einen senkrechten Schnitt und dann unten und oben weit im Gesunden die isolierte Kehlkopfhälfte mit queren Schnitten durch die Schleimhaut vollkommen ausgelöst (Abb. 568). Dabei erhält man, wenn möglich, oben den größten Teil der Epiglottis und unten den Ringknorpel. Macht die Ablösung der vorderen Rachenwand vom Kehlkopf bei diesem Vorgehen Schwierigkeiten, so kann man auch

die queren Schnitte, d. h. die obere und untere Begrenzung des zur Entfernung bestimmten Abschnittes vorausschieben. Ist die Auslösung vollendet, so erfolgt die Deckung des Defektes durch den in die Wundhöhle hineingeschlagenen Hautlappen, der durch Nähte mit der Schleimhaut des Kehlkopfes in der Mittellinie und den seitlichen Schleimhauträndern des oberen Ringknorpelrandes und des Pharynx vereinigt wird (Abb. 569). Die vordere Wand der Rachen- und Ringknorpelschleimhaut wird mit der Haut der Wundränder durch Naht verbunden, so daß überall Haut und Schleimhaut in Verbindung stehen. Zum Schluß wird eine Trachealkanüle eingelegt. Sehr wichtig ist die nun folgende

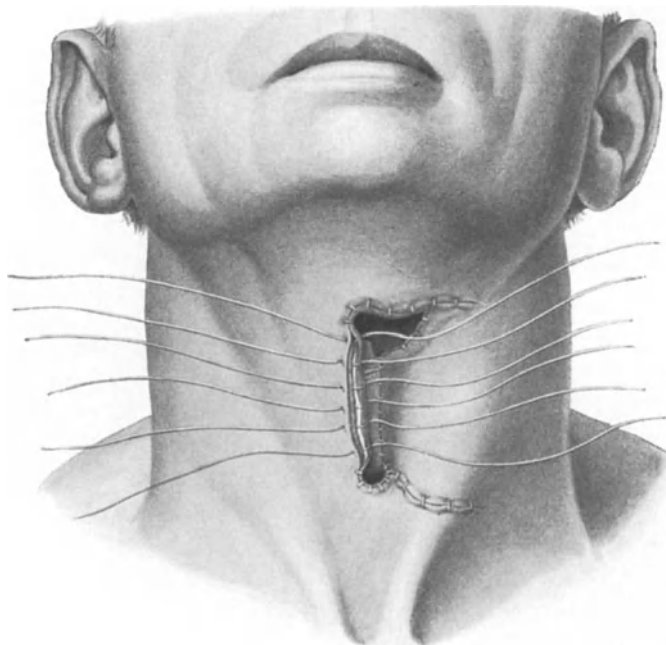


Abb. 569. Die halbseitige Kehlkopfresektion nach GLUCK. VIII.
In den Defekt wird der Flügelappen so eingenäht, daß er oben den Sinus pirif., hinten die hintere Kehlkopfwand und unten die Trachea umkleidet.

Ausfüllung des Wundbettes, die den Hautlappen auf seiner Unterlage festlegt und das Einfließen von Schleim und Wundsekret in die Trachea verhindern soll. Zunächst wird oberhalb der Kanüle durch Rollgazen (Jodoform oder Vioform) der Eingang in die Trachea fest abgestopft, dann wird das ganze durch den Hautlappen bedeckte Gebiet, besonders nach der Rachenöffnung zu mit einem kleinen MIKULICZ-Schleier bedeckt und dieser fest mit Rollgazen ausgestopft, so daß auch hier ein dichter Abschluß zustande kommt. Die Ausstopfung wird mit ringförmigen Bindengängen festgehalten und bleibt einige Tage liegen. Nach Anheilung des Lappens und Abschluß der übrigen Wundheilung erfolgt dann nach einigen Wochen die Bildung der vorderen halben Kehlkopfwand. Dazu wird ein in der Mitte gestielter, türflügelartig geformter Halshautlappen umschritten. Nach Anfrischung der Wundränder in der Mittellinie und an der Rachen- und Trachealöffnung wird der Türflügellappen eingeschlagen und an den Wundrändern befestigt. Über die zunächst freiliegende Subcutanfläche des Lappens läßt sich nun meist ohne Schwierigkeit ein seitlich gestielter Hautlappen

hinüberschieben und in der Mittellinie und am oberen und unteren Wundrande annähen. Das Vorgehen entspricht grundsätzlich dem, das zur Wiederherstellung der Speiseröhre nach der Entfernung von Kehlkopf und Speiseröhre angewendet wird (s. S. 785 und Abb. 578).

β) Die vollständige Kehlkopfentfernung nach GLUCK-SOERENSEN.

(GLUCK und SOERENSEN, RÉTHI.)

Sie kommt in erster Linie zur Anwendung beim Carcinom des Kehlkopfes, das beide Seiten ergriffen hat. Je nach Ausdehnung des Carcinoms wird der ganze Kehlkopf

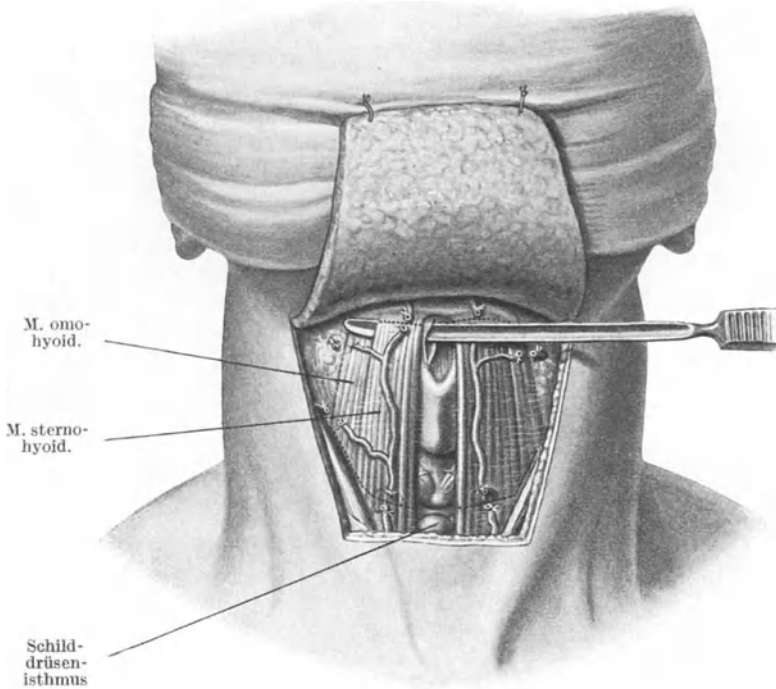


Abb. 570. Die vollständige Kehlkopfentfernung nach GLUCK-SOERENSEN. I.
Oben gestellter breiter Lappen. Durchtrennung der geraden Halsmuskulatur nach Unterbindung der oberflächlichen Venen.

einschließlich Epiglottis und Ringknorpel entfernt. Eine genaue laryngoskopische Untersuchung muß vorausgegangen sein, um die Grenzen des Tumors schon vor der Operation möglichst genau festzustellen, da die Anlage des Weichteilschnittes sich von der für die halbseitige Entfernung unterscheidet. Die ursprünglich empfohlene Anlage zweier in der Mittellinie zusammentreffender Türflügelschnitte hat sich als nicht zweckmäßig erwiesen. Die Aussichten für einen vollkommenen Abschluß des Hypopharynx und der Wundhöhle sind bei dem mediane gebildeten Lappen mit oberer Basis bessere.

Der Eingriff soll in örtlicher Betäubung ausgeführt werden und verläuft in einzelnen folgendermaßen: man umspritzt nach BRAUN am besten von 6 Punkten aus eine sechseckige Figur, deren oberster und unterster Punkt in der Mittellinie gelegen sind, der oberste median unter dem Kinn, der unterste unterhalb des Ringknorpels. Die vier übrigen Punkte liegen seitlich, die beiden oberen je unter dem lateralen Ende des großen Zungenbeinhorns, die beiden unteren beiderseits des Kehlkopfes. Von den beiden oberen Punkten werden

zunächst etwa 5 ccm der $\frac{1}{2}\%$ igen Novocain-Suprareninlösung in das Ligamentum thyreo-hyoideum eingespritzt. Dadurch werden die Rami int. der Nn. laryngei sup. außer Leitung gesetzt. Dann werden von den sämtlichen 6 Punkten tiefe Einspritzungen fächerförmig um den Kehlkopf herum abgeschlossen und die einzelnen Punkte durch subcutane Einspritzung verbunden. BRAUN macht darauf aufmerksam, daß bei Übergreifen des Carcinoms in die Umgebung, oder bei der Notwendigkeit, die Lymphknoten auszuräumen, ein wesentlich größeres Operationsfeld umspritzt werden muß. Man schiebt dann

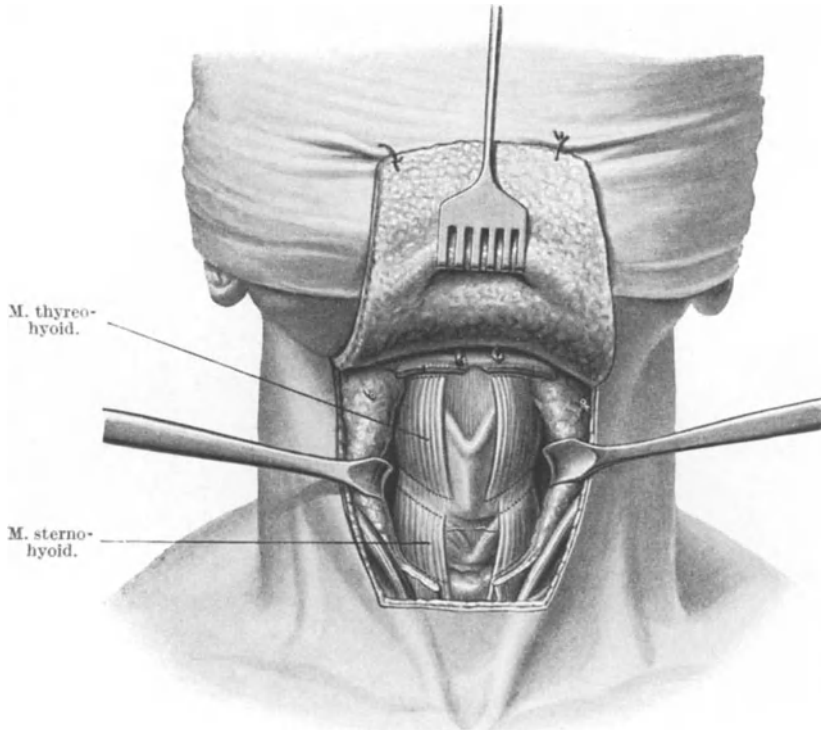


Abb. 571. Die vollständige Kehlkopfentfernung nach GLUCK-SOERENSEN. II.
Durchtrennungslinien der tiefen Halsmuskulatur punktiert.

am besten die Anästhesie des Plexus cervicalis nach BRAUN oder HÄRTEL (s. S. 743) voraus und umspritzt die Weichteile vom Kiefferrand bis zum Jugulum und seitlich bis an den Rand der Mm. sternocleidomastoidei.

Der *Hautlappen* zur vollständigen Kehlkopfentfernung wird in folgender Weise gebildet: der Schnitt beginnt etwas oberhalb des Zungenbeins, seitlich etwas außerhalb der Enden der großen Hörner. Er verläuft leicht schräg nach innen abwärts bis in die Höhe des unteren Randes des Ringknorpels (Abb. 570). Hier werden die beiden seitlichen Schnitte durch einen waagerechten verbunden. Haut und Platysma werden nach oben abgelöst und der Lappen durch zwei Nähte, die durch das Kinntuch gehen, festgehalten. Es liegen zunächst die geraden Halsmuskeln frei. Nahe der Mittellinie verlaufen die Vv. jugulares anteriores, die oben und unten und, wenn nötig, auch seitlich unterbunden werden (Abb. 570). Dann werden die oberen Abschnitte der Mm. sternohyoidei

mit einer Rinnensonde dicht am Zungenbein unterfahren und auf der Sonde hart am unteren Zungenbeinrande durchschnitten (Abb. 571). Dasselbe geschieht mit den etwas mehr seitlich und teilweise daruntergelegenen Mm. omohyoidei (Abb. 570). Sodann wird die Durchtrennung der Muskeln am unteren Wundrand ausgeführt, d. h. etwa in Höhe des Ringknorpels und ohne weitere Ablösung der Weichteile. Die Mm. omohyoidei werden unten mehr seitlich durchtrennt. Um den Kehlkopf skeletieren zu können, ist es nun notwendig, auch die Mm.

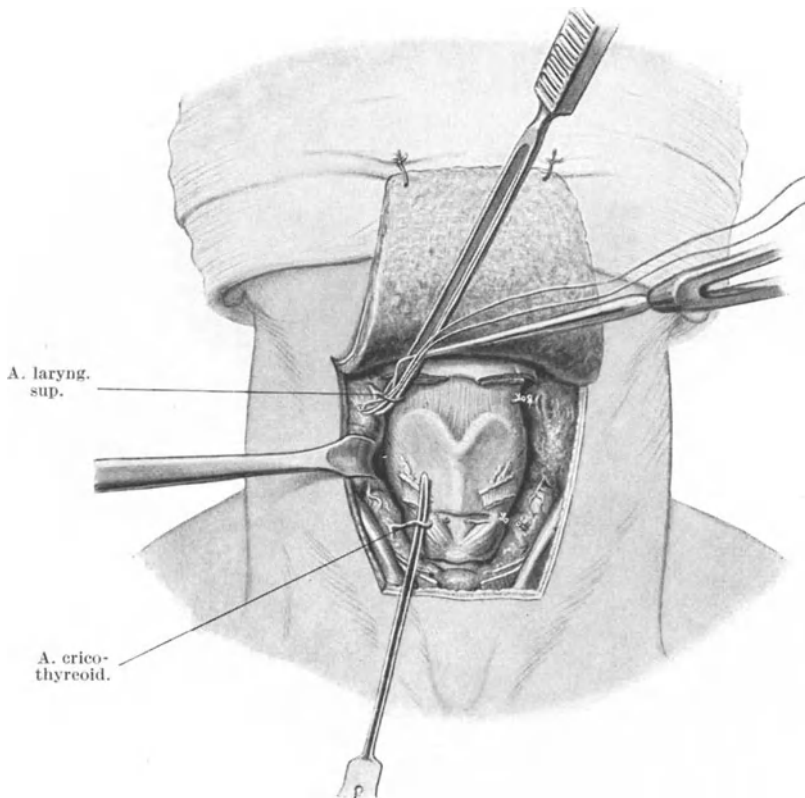


Abb. 572. Die vollständige Kehlkopfentfernung nach GLUCK-SOERENSEN. III.
Unterbindung der Aa. laryng. sup. und cricothyroid.

thyreoehyoidei und sternothyreoidei ganz oder teilweise zu entfernen (Abb. 571). Man unterfährt zu diesem Zweck mit der Rinnensonde die Mm. thyreoehyoidei zunächst am Zungenbein und durchschneidet sie dort, dann geht man auf dieselbe Weise an der Linea obliqua des Kehlkopfes vor und nimmt Rücksicht darauf, daß möglichst wenig Muskelreste am Zungenbein und Kehlkopf übrigbleiben. Die Ablösung der Mm. sternothyreoidei wird ebenfalls nach Unterfahrung ihres Ansatzes an der Linea obliqua vorgenommen, während sie unten wie die Mm. sternohyoidei in Höhe des untersten Wundrandes einfach quer durchtrennt werden (Abb. 571). Um die Blutversorgung des Kehlkopfes aufzuheben, wird nun in der Höhe des Ligamentum thyreoehyoideum die Arteria laryngea sup. beiderseits aufgesucht (Abb. 572). Sie entspringt aus der A. thyreoidea sup. und verschwindet nach kurzem Verlaufe in dem letztgenannten Ligament. Die Unterbindung soll möglichst in der Nähe ihrer Abgangsstelle

ausgeführt werden. Das zweite in Betracht kommende Gefäß ist der Ramus cricothyroideus, meist ebenfalls aus der A. thyroidea sup. stammend (Abb. 572). Er entspringt etwa in Höhe des unteren Ringknorpelrandes und findet sich zwischen dem M. sternothyroideus und M. cricothyroideus. Beide Äste kreuzen letzteren Muskel in annähernd querer Richtung und treten in das Ligamentum cricothyroideum ein, wobei sie des öfteren eine Anastomose verbindet. Der Ramus cricothyroideus wird am besten schon vor der Durchtrennung des M. sternothyroideus unterbunden, während man diesen Muskel etwas in der

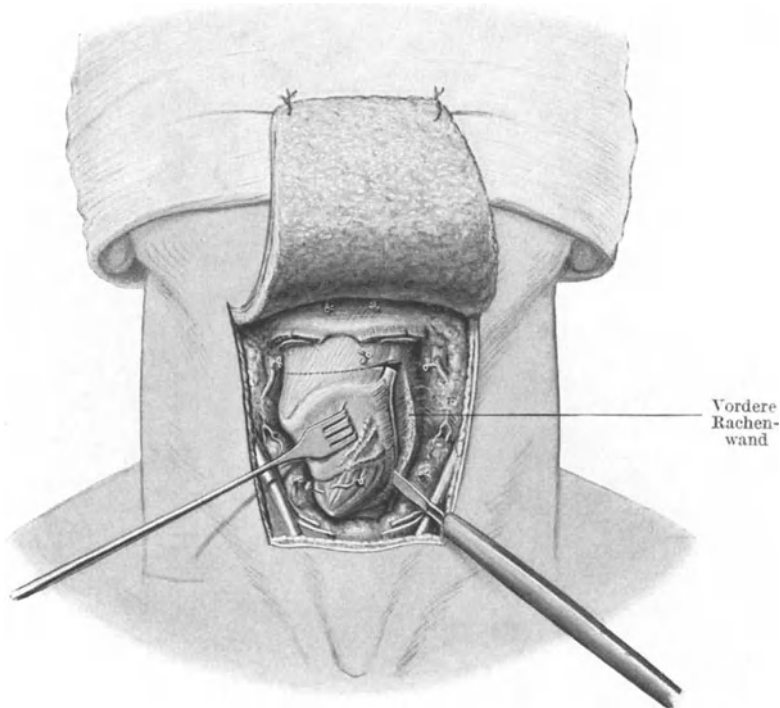


Abb. 573. Die vollständige Kehlkopfentfernung nach GLUCK-SOERENSEN. IV. Ablösung des Larynx von der vorderen Pharynxwand.

Mittellinie nach rechts beiseite zieht. Um nun auch den hinteren Teil des Kehlkopfes aus seinen Weichteilverbindungen zu lösen, muß der hintere Knorpelrand des Schildknorpels freigelegt werden. Man setzt zunächst einen kleinen scharfen Haken in die linke Seite des Schildknorpels ein und zieht den Kehlkopf nach rechts hinüber (Abb. 573). Dadurch kommen die von hinten in querer Richtung auf den Schildknorpel übergreifenden Endfasern des M. constrictor pharyngis inf. zum Vorschein. Nahe und parallel dem hinteren Rande des Schildknorpels werden diese Fasern senkrecht zu ihrer Verlaufsrichtung mit senkrecht gegen den Knorpel gerichtetem Messer im ganzen Verlauf des Schildknorpels und seines Oberhornes durchtrennt. Nun wird mit größter Vorsicht der Hypopharynx vom Kehlkopf abgelöst, was sich bis zu den Aryknorpeln stumpf durchführen läßt (Abb. 573). Die Ablösung der Weichteile an den oberen Hörnern des Zungenbeines braucht nicht bis zu deren oberen Enden zu erfolgen. Man kann sie vielmehr, nachdem man die hinteren Teile derselben isoliert hat,

durchtrennen und die oberen Enden in den Weichteilen zurücklassen. Auf dieselbe Weise wird dann unter Hinüberziehen des Schilddrüsenknorpels nach der linken Seite die rechte hintere Kehlkopfseite von der Oesophaguswand getrennt. Bis zu diesem Punkt der Operation ist der Kehlkopf uneröffnet geblieben, ist aber fast vollkommen ausgelöst. Erst jetzt wird die Membrana hyothyreoidea unterhalb des Zungenbeins durchtrennt. Die Durchtrennung erfolgt je nach Ausdehnung des Carcinoms höher oder tiefer. Durchtrennt man tief, so bleibt ein Teil der Epiglottis im oberen Wundrand zurück (Abb. 574). Die Durch-

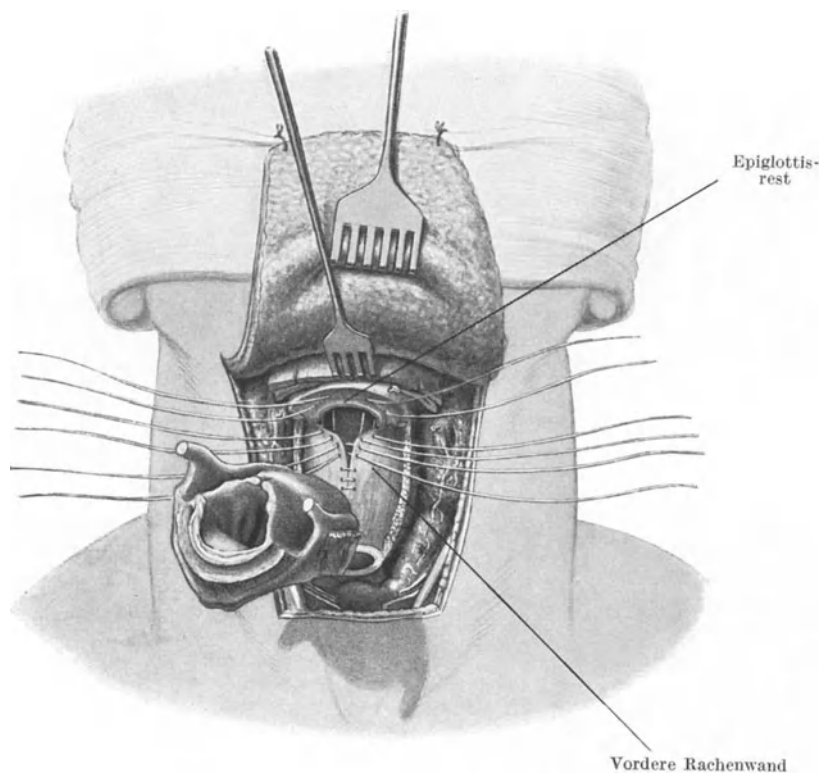


Abb. 574. Die vollständige Kehlkopfentfernung nach GLUCK-SØRENSEN. V. Teilweiser Verschuß des Pharynx, während der ausgelöste Larynx nach vorn gezogen und zuletzt unten abgetrennt wird.

trennung wird dann seitlich und nach rückwärts fortgesetzt bis auf die Aryknorpel und bis der Kehlkopf vollständig ausgelöst ist und nach vorn gezogen werden kann, während er unten noch mit der Trachea in Verbindung steht (Abb. 574). Nach Auslösung des oberen Kehlkopfrandes bleibt eine annähernd dreieckige Öffnung übrig, deren untere Spitze in Höhe des oberen Randes der Aryknorpel gelegen ist. Es ist am zweckmäßigsten, nun sofort diese in den Hypopharynx führende Öffnung durch Naht zu verschließen, was sich meist durch eine T-förmige Naht, deren senkrechter Schenkel die unteren beiden Seiten des Dreiecks verbindet, bewerkstelligen läßt (Abb. 574). Ist in dem oberen Wundwinkel ein Epiglottisrest zurückgeblieben, so hat man den Vorteil, daß diese Naht besser gestützt ist. Ergeben sich bei dem Vorziehen des oben abgetrennten Kehlkopfes Atmungsstörungen, so wird in die Stimmritze ein Tracheotomiekanüleneinsatz eingelegt. Der letzte Teil der Entfernung

beschränkt sich auf die Durchtrennung zwischen Schild- und Ringknorpel oder zwischen Ringknorpel und Trachea, was wohl das häufigere ist. Ist die Entfernung vollendet, so werden die seitlichen Ränder des Hautlappens mit den seitlichen Wundrändern wieder durch Naht vereinigt. Der untere Rand des Hautlappens wird mit dem hinteren Trachealrand durch Naht in Verbindung gesetzt (Abb. 575). Sehr zweckmäßig ist es beiderseits je ein Glasröhrchen in die unteren seitlichen Wundwinkel zu legen. Der vordere Trachealrand wird mit dem unteren Wundrand vernäht, so daß nach Abschluß der Operation die

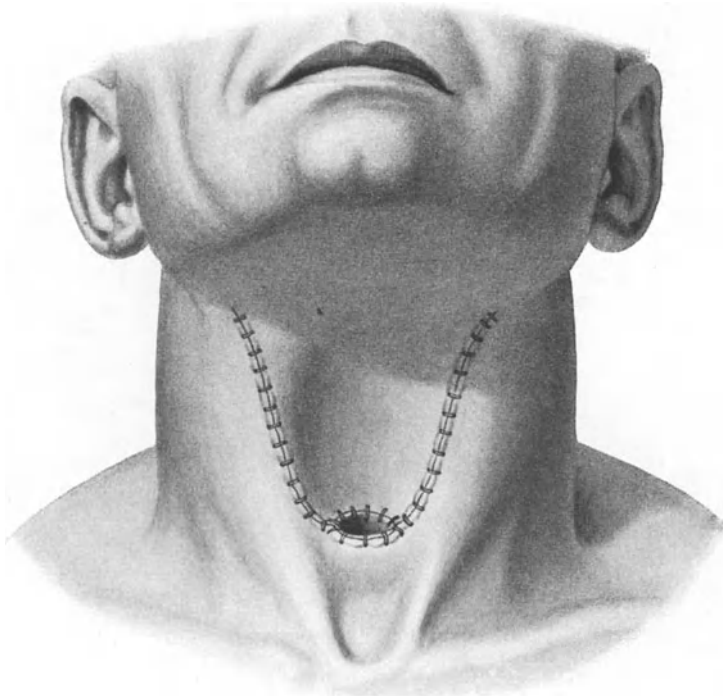


Abb. 575. Die vollständige Kehlkopfentfernung nach GLUCK-SOERENSEN. VI. Einschlagen des großen vorderen Hautlappens auf die Resektionswunde und Umsäumung der Trachealöffnung mit dem Hautlappen.

Trachealwunde vollkommen mit Haut umsäumt ist. In die Trachea wird eine Tracheotomiekanüle eingelegt, mit Bändchen befestigt und der Hautlappen durch Tamponade gegen die hintere Wundfläche gedrückt. Der Verschuß der Pharynxöffnung heilt nur in den seltensten Fällen primär, es bildet sich vielmehr häufig eine Fistel aus im Bereiche des Wundwinkels zwischen den beiden Abschnitten der T-förmigen Verbindung. Diese Fistel heilt aber so gut wie immer von selbst. Einen besseren Verschuß erreicht man mit dem Verfahren von RÉTHI (s. unten).

Das Abänderungsverfahren nach RÉTHI.

Eine Abweichung des Verfahrens von GLUCK-SOERENSEN, die recht zweckmäßig erscheint, hat RÉTHI empfohlen. Der Vorteil dieses Verfahrens besteht darin, daß das Zungenbein mit entfernt und dadurch eine Entspannung der Naht der vorderen Rachen- und Speiseröhrenwand ermöglicht wird, da diese

Naht ja immer ein schwacher Punkt der Operation bleiben wird. Infolge dieser Entspannung ist es möglich eine oder mehrere Nahtreihen der vorderen Speiseröhrenwand anzulegen. Das Verfahren RÉTHIS ändert die Methode von GLUCK und SOERENSEN auch noch in anderer Beziehung. So werden z. B., wenn es geht, die *Mm. sternohyoidei* erhalten und die Durchtrennung der Luftwege zuerst unterhalb des Ringknorpels vorgenommen. Der *Hautschnitt* ist T-förmig. Der waagerechte Balken verläuft etwas oberhalb des Zungenbeines, der senkrechte in der Mittellinie bis in das Jugulum. Werden die beiden Hautlappen mit dem *Platysma* nach außen umgeklappt, so hat man einen guten Überblick

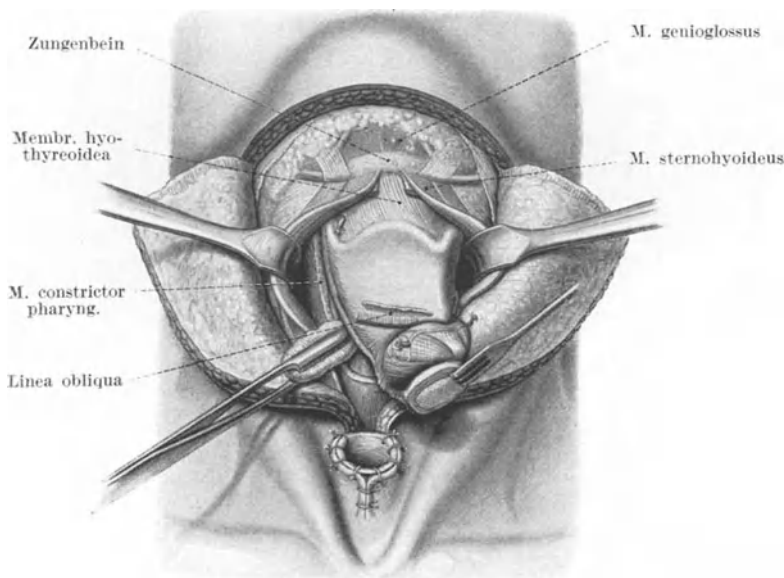


Abb. 576. Die vollständige Kehlkopfentfernung nach RÉTHI. I.

Mit einem T-förmigen Schnitt ist der Kehlkopf freigelegt. Die tiefgelegenen geraden Halsmuskeln sind entfernt, die oberflächlichen seitlich zurückgezogen. Die *Aa. laryngeae sup.* und die *Rami cricothyreoidici* sind unterbunden und durchtrennt. Die *Trachea* ist unmittelbar unterhalb des Ringknorpels quer abgeschnitten, der Kehlkopf ausgestopft, die *Tracheaschleimhaut* mit dem Hautwundrand vernäht. Der *M. constrictor pharyngis* ist hart am Schildknorpelrand, ohne die *Rachenschleimhaut* zu eröffnen, durchtrennt.

über das Operationsfeld. Die Spaltung in der Mittellinie erstreckt sich auch auf die *Raphe* zwischen den Halsmuskeln. Die beiden *Mm. sternohyoidei* werden abgelöst und auseinandergehalten. Die *Mm. thyreo-hyoidei* und *sternothyreo-hyoidei* werden ebenso entfernt, wie das bei der Methode von GLUCK geschildert ist (s. S. 778). Ebenso werden die Gefäße auf dieselbe Weise unterbunden. Auch die Ablösung des *M. constrictor pharyngis* wird genau so vorgenommen. Bei etwas stark entwickeltem Isthmus wird dieser unterbunden und durchtrennt. Nun liegt das Operationsfeld so weit offen, daß man auch ohne Schwierigkeiten innerhalb der *Mm. sternocleidomastoidei* die großen Gefäße freilegen und etwa erkrankte Lymphknoten entfernen kann. Ist das nicht nötig oder ist es geschehen, so löst man nun auch den oberen *Trachealabschnitt* durch vorsichtiges Unterfahren mit der Rinnensonde von der Speiseröhre ab und setzt diese Ablösung so weit wie möglich nach oben und sehr vorsichtig fort. Jetzt wird die Luftröhre unterhalb des Ringknorpels, nachdem die Umgebung mit Gaze abgestopft ist, durchtrennt und der zentrale Stumpf mit

dem Kehlkopf durch Ausstopfen mit Mullstreifen verschlossen (Abb. 576). In die untere Trachealöffnung kann eine Tracheotomiekanüle eingelegt werden, so daß auch hier kein Einfließen von Wundsekret stattfinden kann. Nun faßt man den Kehlkopf, hebt ihn an, und löst ihn immer weiter nach oben von der Speiseröhrenwand ab. Die Speiseröhre wird dabei aber nicht eröffnet. Ist die Ablösung weit genug nach oben geschehen, so läßt man den Kehlkopf wieder in seine Lage zurücksinken. Jetzt erfolgt die Durchtrennung der Zungenbeinkinnmuskulatur (Abb. 576). Sie wird nach Zurückziehen der Haut nach oben etwa 2—3 cm oberhalb des Zungenbeines quer durchtrennt. Das Zungenbein selbst wird

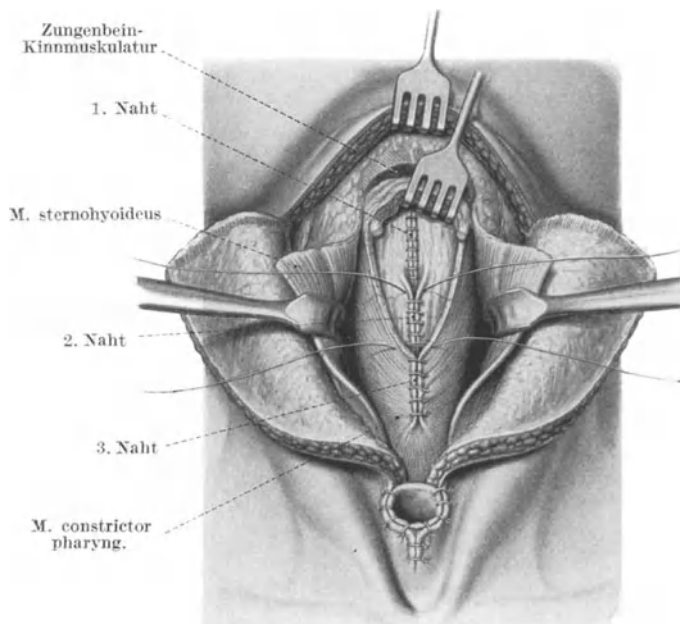


Abb. 577. Die vollständige Kehlkopfentfernung nach RÉTHI. II.

Die Zungenbeinkinnmuskulatur ist nach Zurückziehung der Haut freigelegt und oberhalb des Zungenbeines durchtrennt. Das Mittelstück des Zungenbeines ist bis zu den kleinen Hörnern ebenfalls entfernt. Der Kehlkopf ist nach Längseröffnung der Rachenschleimhaut weggenommen. Die Rachenschleimhaut ist durch Nähte verschlossen. Eine zweite, nur oberflächlich fassende Naht deckt die erste. Die Wundränder des M. constrictor pharyng. werden zur dritten deckenden Naht vereinigt.

nun freigelegt, mit der schneidenden Knochenzange in der Mitte, ohne die Rachenhöhle zu eröffnen, durchtrennt. Die beiden Zungenbeinhälften lassen sich nun ohne Schwierigkeiten bis zu den Hörnern auslösen und entfernen. Der vordere Rachenspeiseröhrenlappen ist nun so beweglich geworden, daß er nach der Wirbelsäule zurücksinken kann. Ehe man nun die Eröffnung der Speiseröhre vornimmt wird vom Mund aus der Speichel abgesaugt. Der Einschnitt zur Eröffnung der Speiseröhre kann längs oder quer vorgenommen werden. Dementsprechend legt man zwei Haltefäden an. Nach der Eröffnung läßt sich nun der Kehlkopf ohne Schwierigkeiten vollständig entfernen. Am besten ist es, wenn man einen Längsschnitt gemacht hat (Abb. 577). Die Naht erfolgt mit Catgutknopfnähten je nachdem in der Längs- oder Querrichtung. Die Knoten sollen nach der Lichtung der Speiseröhre zu liegen. Ist die Rachenhöhle abgeschlossen und damit der nicht aseptisch verlaufende Teil des Eingriffes, so werden die Instrumente und Handschuhe gewechselt und nach dem LEMBERTSchen Prinzip

eine zweite Naht über die erste gelegt (Abb. 577). Schließlich kann man die beiden Ränder des *M. constrictor pharyngis* ebenfalls zu nähen versuchen und wenn vorhanden, gleichzeitig die Ränder der *Mm. sternohyoidei* mitfassen. Es ist zweckmäßig in die beiden seitlichen oberen Wundwinkel und neben die in dem unteren Wundabschnitt eingelegten Trachealstümpfe ein kleines Glasrohr einzulegen.

γ) Die vollständige Entfernung des Kehlkopfes mit dem unteren Rachen- und oberen Speiseröhrenabschnitt.

DE QUERVAIN hat empfohlen vor diesem Eingriff, der ja meist wegen eines Carcinoms, das sowohl Luft- als Speisewege ergriffen hat, ausgeführt wird, eine *Gastrostomie* auszuführen. Man kann aber auch nach GLUCK einen dünnen Schlauch durch die Nase in den Oesophagusmund einlegen. Auch dieser Eingriff wird in *örtlicher Betäubung* ausgeführt. Es ist selbstverständlich, daß ein möglichst guter Zugang gewählt wird. Besonders gut eignet sich der Schnitt von RÉTHI (s. oben). Man kann aber auch einen doppelten T-Schnitt nach GLUCK-SOERENSEN wählen. Wenn der Kehlkopf und die obere Trachea in der oben geschilderten Weise freigelegt ist (in manchen Fällen muß auch die Schilddrüse mit entfernt, also auch freigelegt werden), unterbindet man zuerst die beiden *Aa. laryngeae sup.* in der Gegend der oberen Schildknorpelhörner. Auch der *N. laryngeus sup.* wird durchtrennt. Der *R. cricothyreoideus* wird auch wie bei der früheren Beschreibung angegeben, unterbunden. Muß auch ein Teil der Schilddrüse mit entfernt werden, so erfolgt jetzt die Freilegung der großen Halsgefäße und die Unterbindung der *A. thyreoidea sup.* auf der einen Seite. Dann werden auch die unteren Schilddrüsenarterien medial vor der *A. carotis comm.* (s. S. 155) unterbunden. Die andersseitige *A. thyreoidea sup.* wird auf jeden Fall mit einem Schilddrüsenrest erhalten. Nach Unterbindung der zuführenden Gefäße wird der zu erhaltende obere Schilddrüsenpol mit den ernährenden Gefäßen von Trachea und Kehlkopf abgelöst. Es gelingt nun ohne Schwierigkeiten, Kehlkopf und Speiseröhre zusammen von der Halswirbelsäule abzuheben. Je nach der Ausdehnung der Geschwulst muß die Auslösung von Speiseröhre und Trachea mehr oder weniger weit nach unten vorgenommen werden. Die notwendige Durchtrennung soll wenigstens einen Finger breit von der Geschwulst entfernt im Gesunden erfolgen. Bevor man die Durchtrennung von Luft- und Speiseröhre vornimmt, wird der retroviscerale Raum zum Schutz des hinteren Mittelfellraumes fest mit Mullstreifen ausgestopft. Das nun bequem zugängliche Gefäßnervenbündel der großen Halsgefäße läßt sich ohne weiteres übersehen und man kann erkrankte und verdächtige Lymphknoten entfernen. Unter Umständen muß die *V. jugularis int.*, wenn die Lymphknoten fest mit ihr verwachsen sind, unterbunden werden. Die *A. carotis comm.* soll man nur im alleräußersten Notfalle unterbinden. Mit der Entfernung von Kehlkopf und Speiseröhre beginnt man am besten nach Durchtrennung der *Membrana hyothyreoidea*. Die Durchtrennung erfolgt in der Nähe des Zungenbeines, bis man die Rachenhöhle eröffnet hat. Der nun sichtbare Kehldeckel wird mit einem Seidenfaden gefaßt und in die Wundhöhle gezogen. Die weitere Abtrennung macht dann keine Schwierigkeiten mehr. Etwa auftretender Hustenreflex kann mit einem Cocaintupfer beseitigt werden. Nach der breiten Eröffnung erfolgt die Unterrichtung über die Ausdehnung der Geschwulst nach oben. Auch hier ist darauf zu achten, daß man mit dem Entfernungsschnitt

fingerbreit im Gesunden bleibt. Kehlkopf und Speiseröhre werden nach völliger Ablösung im oberen Abschnitt nach vorn gezogen, zwei weichfassende Klemmen in der Gegend der unteren Durchtrennung der Speiseröhre an diese angelegt und die Durchtrennung vorgenommen. Zum Schluß macht man einen Querschnitt in die Luftröhre in der Höhe des Hautwundrandes. Der vordere Trachealrand wird sofort mit der Haut durch Naht verbunden, damit er sich nicht zurückziehen kann. Endlich wird die Trachea vollständig durchtrennt. Die beiden großen Türflügellappen werden dann in der Mitte zusammengelegt,

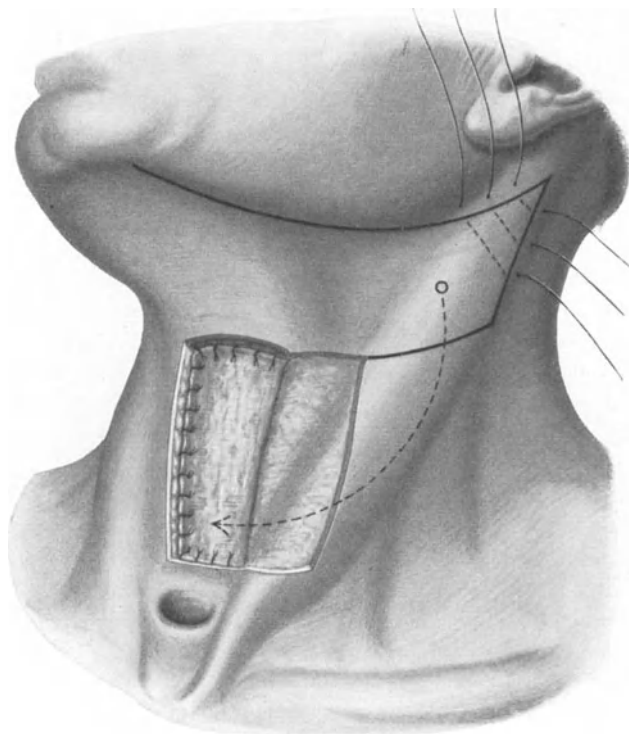


Abb. 578. Wiederherstellung der Speiseröhre nach Resektion des Kehlkopfes und der Speiseröhre nach SORENSSEN. Auf der linken Seite ist ein Türflügellappen umschnitten, nach der Mittellinie umgeklappt und mit den angefrischten Wundrändern vereinigt. Die entstandene große Wundfläche soll mit einem in der Unterkinngegend gestielten Lappen verschlossen werden. Die ausgezogene Linie zeigt die Schnittfigur an, die punktierte Linie die Art der Verlagerung in die Lücke. Die angedeuteten Fäden im oberen linken Wundwinkel deuten die Verschlussmöglichkeit der tertiären Lücke an.

der untere Rand mit der Hinterwand der Trachea vereinigt. Nun näht man zweckmäßigerweise die Türflügellappen in der Mittellinie auf einige Zentimeter zusammen und führt erst dann die mit ihrer Klemme verschlossene Speiseröhre zwischen den beiden Lappen hindurch. Die Speiseröhrenwand wird dann mit den Lappenrändern ringsum in Verbindung gesetzt. Schließlich vereinigt man die beiden Lappen in der Mittellinie weiter bis an die oberen Schnittränder. Diese oberen Ränder werden dann mit der durchtrennten hinteren Rachenwand in Verbindung gesetzt. Den oberen Wundrand des Querschnittes vernäht man mit der Schleimhaut der vorderen Rachenwand oder am Zungenbein. Zweckmäßiger ist es den distalen Trachealstumpf durch eine besondere Hautöffnung unterhalb des Türflügelschnittes herauszuleiten. Dann läßt sich die Vereinigung und Bildung der hinteren Rachen- und Oesophaguswand leichter durchführen.

Es folgt die Einführung einer Schlundsonde vom Mund aus in die Speiseröhre. Mit reichlichem Verbandmull wird das Rohr umgeben und gleichzeitig damit der Türflügellappen gegen die Halswirbelsäule angedrängt.

Sind alle Wunden geheilt, so kann ein *Verschluß der Speiseröhre* durch eine Hautlappenplastik, die die Rachenöffnung mit der distalen Speiseröhrenöffnung verbindet, erfolgen.

Man frischt die Wundränder oben und unten an und bildet auf der einen Längsseite einen ganz kurzen Hautlappen durch einen Schnitt, der die obere und untere Anfrischungslinie verbindet und auf der anderen Seite einen nach der Mitte zu gestielten Lappen aus der seitlichen Halshaut. Dieser Lappen wird zu einem großen Teil von der Unterlage abgelöst, bis er so weit beweglich ist, daß er nach der Mittellinie umgeschlagen, mit den angefrischten Wundrändern und dem kurzen Lappen vernäht werden kann. Damit ist die Speiseröhre geschlossen (s. Abb. 578). Da durch die Ablösung des Lappens und das Umschlagen nach der Mittellinie eine größere Wundfläche entstanden ist, muß diese gedeckt werden. Dazu eignet sich besonders gut ein aus der Unterkinnengegend geschnittener Hautlappen (s. Abb. 578). (Die Schnittfigur wird am besten in Form zweier Trapezwinkel gebildet, s. S. 81.) Dieser Lappen läßt sich nach genügender Ablösung ohne Schwierigkeiten über die Wundfläche ausbreiten und mit den Wundrändern vernähen. Die tertiäre Lücke wird, wie das auf der Abbildung angedeutet ist, durch Nähte, an dem spitzen Winkel beginnend, weitgehend verschlossen.

d) Die Laryngofissur.

Die *Laryngofissur* wird heute wohl kaum noch an Stelle der Tracheotomie ausgeführt, sie wird aber noch geübt, um intralaryngeale Geschwülste, wie die kleinen Carcinome der Stimmbänder, zu entfernen. Bei der Larynx tuberkulose, auch der großknotigen Form derselben, wird die Kehlkopfspaltung wegen der Gefahr der Verschlimmerung der immer bestehenden Lungentuberkulose durch die nach der Operation notwendige Kanülenbehandlung nicht mehr durchgeführt. An ihre Stelle ist die endolaryngeale Operation auf indirektem Wege oder mit Hilfe von Instrumenten, die durch direkte Laryngoskopie eingeführt werden, getreten. Atypische Operationen können bei Verletzungen notwendig werden.

Die Technik der Operation ist eine sehr einfache. Unter einfacher Infiltrationsanästhesie, die eine längsgestellte rhombische Figur umspritzt, deren oberer Einstichpunkt am Zungenbein, deren unterer etwa fingerbreit unterhalb des Ringknorpels und deren seitliche Einstichpunkte etwa am Abgang der großen Schildknorpelhörner gelegen sind, läßt sich absolute Schmerzlosigkeit des kleinen Eingriffes erzielen. Da selbst zur Entfernung kleiner Stimmbandgeschwülste der Spalt, der durch Trennung des Schildknorpels allein entsteht, oft zu starr und eng ist, wird häufig auch der Ringknorpel mit durchtrennt. Ein Hautschnitt genau in der Mittellinie legt den Schild- und Ringknorpel frei. Die Weichteile werden nicht weiter seitlich abgeschoben, als zur Übersicht des Operationsfeldes notwendig ist. Im unteren Wundwinkel kann gelegentlich der Isthmus der Schilddrüse erscheinen, der nicht verletzt werden darf. Hier findet sich bei Carcinom des Kehlkopfes häufig ein vergrößerter Lymphknoten, der mitentfernt werden muß. Nun spaltet man mit einem spitzen Messer das Lig. conicum in der Mittellinie. Der kleine Spalt wird mit zweizinkigen Häkchen

auseinandergehalten und nun das Innere des Kehlkopfes mit einem mit 20%iger Cocain-Suprareninlösung getränkten Wattebausch an rechtwinkelig gebogener Tupfersonde rasch ausgepinselt. Ist die Anästhesie nach einigen Minuten eingetreten, so führt man den einen Arm einer schlanken LISTONSchen Zange durch die Wunde nach oben unter den Schildknorpel. Es ist darauf zu achten, daß die schneidende Kante der Schere genau in der Mittellinie liegt, wenn die Zange geschlossen wird. Am zweckmäßigsten benutzt man eine am Beginn der Arme etwas abgebogene LISTONSche Zange (KILLIANSche Knochenschere), da man damit mit einem Schläge den ganzen Schildknorpel durchtrennen kann. Die Blutung aus der Schleimhaut ist, wenn nicht gerade entzündliche Prozesse im Kehlkopf sich abspielen, sehr gering. Wenn nötig, durchtrennt man sofort nach Eröffnung des Schildknorpels nun auch mit der Schere den Ringknorpel. Dann klafft der Schnitt so weit, daß die Blutung leicht zu beherrschen ist. Es ist zweckmäßig, etwas Novocain-Suprareninlösung in die Schleimhaut zu spritzen. Man tut das regelmäßig, wenn ein Tumor entfernt werden muß. Die betreffende Stimmbandseite wird mit feinsten Kanüle infiltriert und der Tumor unterspritzt. Die Entfernung des Tumors, der möglichst weit im Gesunden umschnitten und unter Mitnahme des Perichondriums vom Knorpel gelöst wird, gelingt meist leicht. Hat ein Tumor schon die Grenzen des Stimmbandes nach hinten überschritten, so genügt eine Laryngofissur meist nicht mehr. Je nachdem muß eine halbseitige oder vollständige Kehlkopfentfernung an ihre Stelle treten.

Ist der Tumor entfernt und die Blutung gestillt, so wird das Perichondrium über dem Schildknorpel sorgfältig mit feiner Seide oder Catgut genäht, auch das Lig. conicum wird durch Naht geschlossen. Dann erfolgt die genaue Hautnaht. In den untersten Wundwinkel wird ein kleiner Jodoformgazedocht subcutan eingelegt. Da sich trotzdem gelegentlich ein Hautemphysem entwickelt, so ist das Einlegen eines dünnen Gummirohres mehr zu empfehlen. Das Auftreten eines Emphysems ist in jedem Falle zu beachten und wenn es Neigung zu Ausbreitung zeigt, wird in dem untersten Wundrand am besten für einige Tage eine kleine Trachealkanüle eingeführt. Mußte auch der Ringknorpel gespalten werden, so wird auch das Perichondrium desselben durch ein bis zwei Nähte vereinigt.

1) Die Eingriffe an der Trachea.

Die Tracheotomien.

(KEEWITZ).

Die *Tracheotomie*, schon im Altertum und Mittelalter gekannt (ASCLEPIADES, AURELIANUS, ANTYLLUS, GALEN u. a.) wurde im 16. Jahrhundert durch FABRICIO D'ACQUAPENDENTE in einer Methode beschrieben, die der heutigen in wesentlichen Punkten entspricht. Auch eine Kanüle zum Offenhalten der Tracheotomiewunde wird schon erwähnt. FABRICIO selbst und seine Zeitgenossen haben, trotzdem er die Operation als lebenswichtigen Eingriff preist, die Ausführung nicht gewagt.

Die Tracheotomie, die ja als lebensrettende Operation auch vom praktischen Arzte ausgeführt werden muß und die bei genügender Kenntnis der topographischen Anatomie keine Schwierigkeiten macht, bietet doch eine Reihe von Gefahren, die man kennen muß. Man unterscheidet eine Tracheotomia superior und inferior. Die obere wird *oberhalb* des *Isthmus der Schilddrüse*, die untere *unterhalb* desselben ausgeführt. Außer diesen beiden Methoden zur Eröffnung der Luftwege gibt es noch mehrere andere, die aber teilweise nicht mehr geübt werden, teilweise besonderen Zwecken dienen.

Zu nennen sind die *Cricotracheotomie*, die *Tracheotomia media*, die *Coniotomie* und die *Laryngofissur*. Die drei ersten Methoden werden nur noch selten zur Ausführung gebracht. Bei der ersten [BOYER (1757—1833)] wird außer den obersten Trachealknorpeln auch der Ringknorpel durchtrennt, bei der zweiten die Durchtrennung der Trachea nach der des Isthmus der Schilddrüse vorgenommen. Da sowohl oberhalb, unterhalb und im Isthmus arterielle und venöse Gefäße der beiden Schilddrüsenhälften miteinander in Verbindung stehen, so darf die Durchtrennung nur nach guter Blutstillung (bei dünnem Isthmus genügen nach Durchquetschung zwei Massenligaturen) vorgenommen werden. Wegen der Schwierigkeit der Blutstillung bei stark entwickeltem Isthmus hat sich diese Methode nicht eingebürgert. Für die dritte Methode, die *Coniotomie* [VICQ D'AZYR (1748—1794)] hat TANDLER

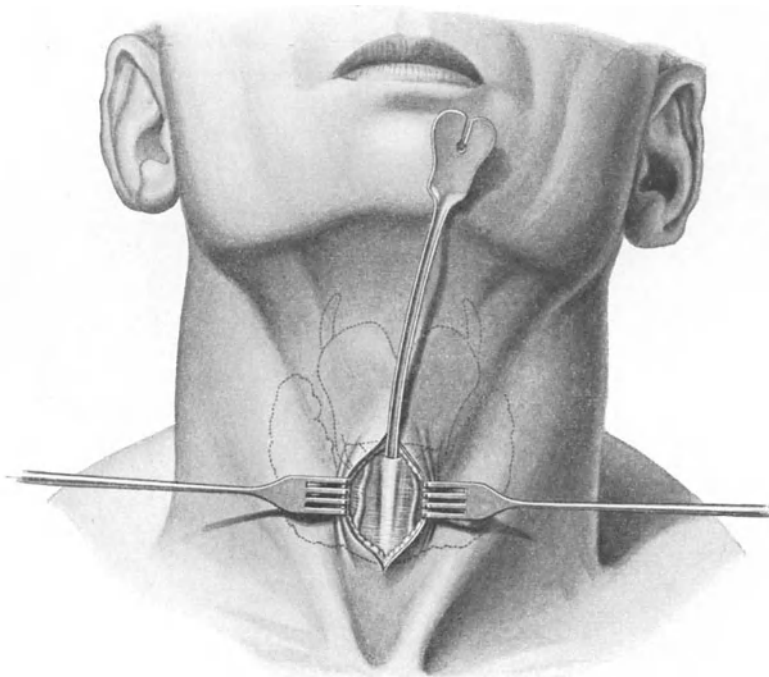


Abb. 579. Die Tracheotomia sup. I.

Die Haut ist in der Mittellinie gespalten, eine Hohlsonde in der Mitte der Raphe eingeführt.

eine Lanze gebrochen. Sie ist tatsächlich die einfachste Eröffnung im äußersten Notfalle. Sie besteht darin, daß das zwischen Cartilago thyreoidea und cricoidea ausgespannte Ligamentum conicum zugleich mit der darüberliegenden Haut und der darunterliegenden Schleimhaut durchstochen wird. Die Gefahr der Blutung aus einem dabei verletzten Ästchen des Ramus crico-thyreoideus aus der A. thyreoidea superior ist nach TANDLER sehr gering. Da das Band sehr elastisch ist, klafft die quer angelegte Wunde zu einem breiten Oval auseinander und es erübrigt sich das Einlegen einer Kanüle. Vom Standpunkte des Chirurgen bleibt eine solche Methode nur für den äußersten Notfall berechtigt. Selbst eine geringe arterielle Blutung bedeutet bei der Eröffnung der Luftwege eine gefährliche Komplikation. Die moderne Chirurgie verlangt gerade in solchen Fällen absolute Bluttrockenheit des Operationsfeldes.

Auf die Bedeutung der Laryngofissur und ihre Technik ist schon oben hingewiesen. Zunächst soll die Technik der beiden gebräuchlichsten Tracheotomiemethoden besprochen werden.

a) Die Tracheotomia superior. Die technisch einfachste Methode, die Tracheotomia superior, ist aus der Cricotracheotomie hervorgegangen. Einfach ist sie deshalb, weil die zu eröffnende Stelle oberflächlich liegt. Erschwert wird sie dadurch etwas, daß der Raum zwischen dem unteren Rande des Ringknorpels

und dem Isthmus der Schilddrüse häufig sehr eng ist, besonders bei Kindern. Wenn man die Verhältnisse auf einem Sagittalschnitt durch den Hals betrachtet, so liegt die Trachea da, wo sie ihren Anfang nimmt, also unterhalb des Ringknorpels etwa $1\frac{1}{2}$ —2 cm unter der Haut, während sie sich dann ziemlich schnell von der vorderen Hautbedeckung entfernt und im Bereiche ihres Eintritts in das Jugulum schon etwa 4 cm tief liegt. Die Grenze zwischen Ringknorpel und Trachea liegt ungefähr in der Höhe des 7. Halswirbelkörpers, manchmal auch noch etwas tiefer, in Höhe des ersten Brustwirbelkörpers. Zur Technik ist nun folgendes zu bemerken:

Die Grundbedingung ist, daß man sich streng in der Mittellinie hält. Man muß den Patienten so legen, daß der Kopf auf dem Rumpfe ganz gerade steht,

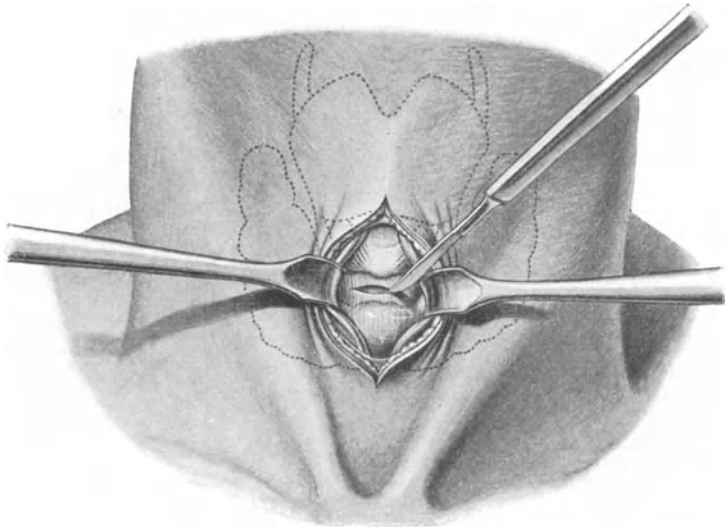


Abb. 580. Die Tracheotomia sup. II.

Die Muskulatur ist seitlich verzogen. Unterhalb des Ringknorpels werden die Verbindungsfasern, die den Schilddrüsenisthmus mit dem Ringknorpel verbinden, quer durchtrennt.

weil man sonst gelegentlich von der Trachea seitlich abirren kann. Es ist schon vorgekommen, namentlich bei Kindern, bei denen der Hals sehr kurz und fett ist, daß die A. carotis für die Trachea gehalten und verletzt wurde. Die Gefahr ist übrigens bei der Tracheotomia superior geringer, bei der Tracheotomia inferior dagegen ist ein seitliches Abweichen gefährlich, weil hier die großen Gefäße näher an der Trachea liegen als oben, wo sie ja etwas auseinanderweichend verlaufen. Um einen möglichst guten Zugang zu schaffen, beugt man den Kopf weit nach hinten über, am besten legt man eine Rolle unter die Schultern, dann tastet man sich den am besten erkennbaren Punkt, den oberen Einschnitt des Schildknorpels, ab und weiß nun, daß hier die Mittellinie ist. Dann tastet man weiter herunter den zweiten immer fühlbaren Punkt, den Ringknorpel. Bei der Tracheotomia superior beginnt man den Schnitt etwa 2 cm oberhalb des Ringknorpels, genau in der Mitte und setzt ihn 2 cm nach unten fort über den 2. Trachealknorpel. Von manchen Seiten wird ein querer, den Spaltlinien der Haut entsprechender Hautschnitt bevorzugt. Eine bessere Übersicht gibt aber der beliebig zu erweiternde Längsschnitt. Die erste Gefahr, die nun droht, liegt in der Verletzung der Hautvenen, die gerade bei Menschen,

die an mechanisch bedingten Verengerungen der Luftwege leiden, meist sehr stark angeschwollen sind (Abb. 579). Es handelt sich entweder um eine Vena mediana colli oder häufiger um quere und schräge Verbindungen der beiden seitlich der Mittellinie am Hals verlaufenden Vv. jugulares anteriores. Quer ziehende Äste werden unterbunden. Parallel der Hautwunde verlaufende Venen lassen sich mit der Haut zurückhalten. Werden die meist dünnen Hautränder auseinander gespreizt, so sieht man in der Mittellinie die Raphe (Linea alba colli) zwischen den Mm. sternohyoidei vorliegen (Abb. 579). (Das Platysma kommt bekanntlich in der Mittellinie nicht in Betracht.) Die Raphe wird von

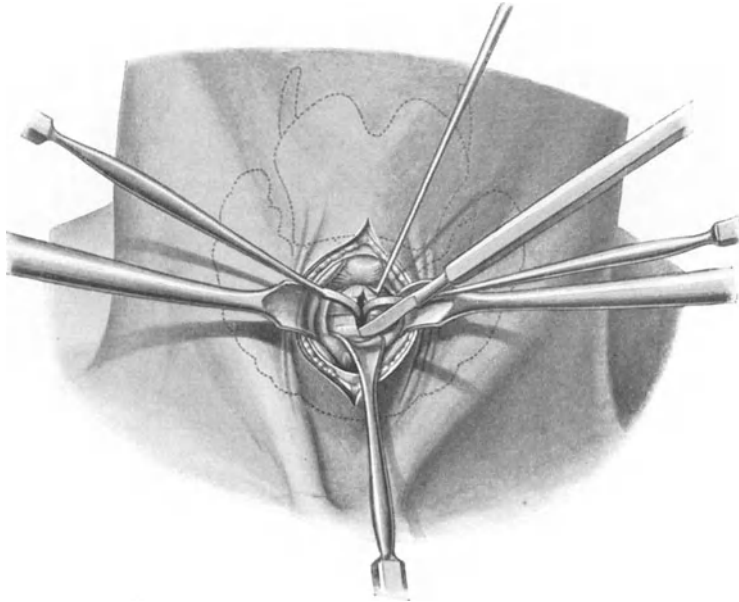


Abb. 581. Die Tracheotomia sup. III.

Der Schilddrüsenisthmus ist nach unten gezogen. Ein einzinkiges spitzes Häkchen ist in den unteren Ringknorpelrand eingehakt und zieht ihn nach oben. Die Trachea ist in der Mittellinie gespalten. Zwei stumpfe Häkchen halten die Tracheaöffnung auseinander.

der sich zwischen die beiden Muskeln einsenkenden oberflächlichen und der hinter diesen Muskeln liegenden mittleren Halsfascie gebildet. Diese Raphe ist beim Lebenden und den meisten Leichen gut erkennbar als weißlicher Streifen, der genau in der Mitte herunterzieht. Nun tastet man noch einmal den unteren Rand des Ringknorpels ab und macht etwas unterhalb dieser Stelle einen kleinen Einschnitt in die Raphe. Hier führt man die Hohlsonde, caudal gerichtet, ein und spaltet den weißlichen Streifen in der Ausdehnung des Hautschnittes (Abb. 579). Werden nun die beiden Mm. sternohyoidei auseinandergesogen, so übersieht man die Lage der Gebilde meist ohne weiteres. Das Operationsfeld liegt unterhalb des Ringknorpels. Der Isthmus zieht quer über den 1. und 2. Trachealring. Der Operationsraum, der durch den Isthmus der Schilddrüse eingengt wird, muß unbedingt etwas erweitert werden. Da die Trachea noch von dem mit kleinen Venen durchsetzten prätrachealen Bindegewebe bedeckt ist, muß dieses noch beseitigt werden. Man macht deshalb am besten einen kleinen Querschnitt am unteren Rande des Ringknorpels und schiebt, nachdem man eventuell blutende Venen unterbunden hat, mit einem

stumpfen Instrument (Rinnensonde) das prätracheale Bindegewebe samt dem nun folgenden Isthmus der Schilddrüse etwas caudalwärts ab (Abb. 580). Dadurch werden die obersten Trachealringe frei. Ein kleiner stumpfer Haken wird in den Isthmus eingesetzt und zieht ihn nach unten (Abb. 581). Ein einzinkiger, kleiner, spitzer Haken greift am unteren Rande des Ringknorpels ein, legt ihn fest und zieht ihn an die Oberfläche der Hautwunde (Abb. 581 und 582). Man überzeugt sich noch einmal, daß das ganze Operationsfeld blut-trocken ist. Dann macht man den Einstich in die Trachea, und zwar in ihrer Längsrichtung in Ausdehnung von 1 bis 1½ cm. Das genügt für kurze Zeit offen zu haltende Tracheotomien vollständig. Müssen sie längere Zeit offen gehalten werden, so entfernt man besser ein *viereckiges* oder *eiförmiges*, etwa dem Kanüldurchmesser entsprechendes Stück mit der Vorderwand der Trachea. Dann kommen nicht so leicht die durch den Reiz der Kanüle verursachten Granulationen der Wunde zustande. Manche empfehlen die Fensterbildung bei allen Tracheotomien. Der untere Rand des Ringknorpels darf nicht verletzt werden, da sich die Wunde sonst schlecht schließt. Sofort werden nun von den Assistenten zwei kleine, einzinkige, stumpfe Häkchen in die Tracheotomie-wunde eingeführt und diese dadurch zum Klaffen gebracht, so daß die Einführung der Tracheotomiekanüle nun leicht gelingt (Abb. 581). Die Kanüle (Abb. 583) wird sogleich mit Bändchen, die durch die seitlichen Ösen des Kanülenschildes gezogen werden, um den Hals herum befestigt, so daß sie bei den auf eine kurze Apnoe folgenden Reizhustenstößen nicht aus der Tracheotomie-wunde ausgestoßen werden kann. Die seitlichen Häkchen werden nach Einsetzen der Kanüle entfernt. Die Weichteilwunde wird mit einem Jodoformgazestreifen locker ausgestopft.

Findet sich ein stark ausgebildeter Lobus pyramidalis der Schilddrüse, so muß er abgelöst und beiseitegezogen werden. Zweckmäßiger ist es aber, man verzichtet in einem solchen Falle auf den oberen Luftröhrenschnitt und führt statt dessen die Tracheotomia inferior aus. Bei kleinen Kindern ist ebenfalls die Tracheotomia inferior mehr zu empfehlen, weil bei ihnen der Schilddrüsenisthmus oft bis an, ja über den Ringknorpel reicht. Außerdem ist die Entfernung zwischen Jugulum und Isthmus bei Kindern verhältnismäßig größer als bei Erwachsenen.

β) Die Tracheotomia inferior. Der Verlauf der Operation der Tracheotomia inferior ist dem eben geschilderten sehr ähnlich. Man muß wieder genau die Mittellinie feststellen. Der Kopf muß möglichst weit nach hinten gebeugt werden, da nur so ein guter Zugang zu erzielen ist. Dann führt man den Schnitt, in der Höhe des Ringknorpels beginnend, in der Mittellinie bis ins Jugulum hinein, bis man den oberen Rand des Sternums berührt. Auch bei diesem Eingriff kann man einen queren Hautschnitt anlegen. Nun wird die Hautwunde auseinandergezogen, die oberflächlichen Venen berücksichtigt und



Abb. 582. Spitzes einzinkiges Häkchen zum Anhaken von Trachea und Ringknorpel. (½ nat. Größe.)



Abb. 583. Tracheotomiekanüle. Das Innenrohr ist teilweise herausgezogen. (½ nat. Größe.)

die Raphe zwischen den geraden Halsmuskeln gespalten (Abb. 584). Diese werden auseinandergezogen, und nun muß man im oberen Ende des Schnittes den Isthmus der Schilddrüse freilegen. Hat man ihn festgestellt, so weiß man, daß man sich nun caudal davon in das lockere prätracheale Bindegewebe hineinarbeiten muß (Abb. 585). Dieses prätracheale Bindegewebe ist hier viel reichlicher vorhanden als oberhalb des Isthmus. Vor allem finden sich aber in ihm zahlreiche Venen des Plexus venosus praetrachealis, der in Verbindung mit den Venae anonymae und den großen seitlichen Halsvenen steht. Sie dürfen unter keinen Umständen verletzt werden, da eine Blutung in das lockere Bindegewebe, das sich in das vordere Mediastinum fortsetzt, den Überblick

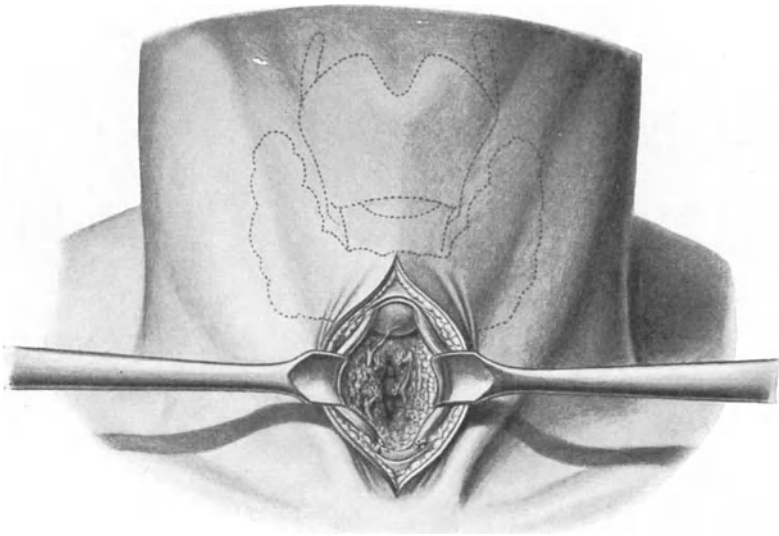


Abb. 584. Die Tracheotomia inf. I.
Mittellinienschnitt bis ins Jugulum. Raphe und oberflächliche Venen (zur Unterbindung) freigelegt.

verwischen würde und die Venenverletzung auch die Gefahr einer Luftembolie heraufbeschwört. Größere, vor der Trachea gelegene Venenstämme werden daher doppelt unterbunden (Abb. 585). So dringt man langsam durch das Bindegewebe vor und unterrichtet sich öfters mit dem tastenden Finger über die Lage der Trachea (Abb. 585). Durch stumpfe Haken werden die Weichteile seitlich zurückgezogen, daß man einen guten Einblick in die Tiefe der Wunde hat. Wenn man erst einen Trachealring gesehen hat, so ist das Spiel gewonnen. Denn nun — und das ist für die Tracheotomia inferior noch wichtiger als für die Tracheotomia superior — muß wieder das scharfe Häkchen in Aktion treten. Man hakt es in den ersten sichtbaren Ring ein und zieht ihn und damit die ganze Trachea in die Weichteilwunde hinein (Abb. 586). Die Trachea wird in etwas größerer Ausdehnung von dem prätrachealen Bindegewebe befreit, und während der Assistent mit den beiden einzinkigen Häkchen bereitsteht, führt man den Einstich in der Mitte der Luftröhre senkrecht zu den Knorpelringen aus. Die einzinkigen Häkchen werden sofort eingesetzt und die Kanüle eingeführt. Man benutzt meist eine Kanüle, die den 4. oder 5. Teil einer Ellipse darstellt, und zwar eine Doppelkanüle aus Silber nach LUER (Abb. 583). Sie muß je nach dem Alter des Patienten

ausgewählt werden, soll annähernd die Tracheaöffnung ausfüllen und unter den unteren Wundrand ein Stück weit hinabreichen.

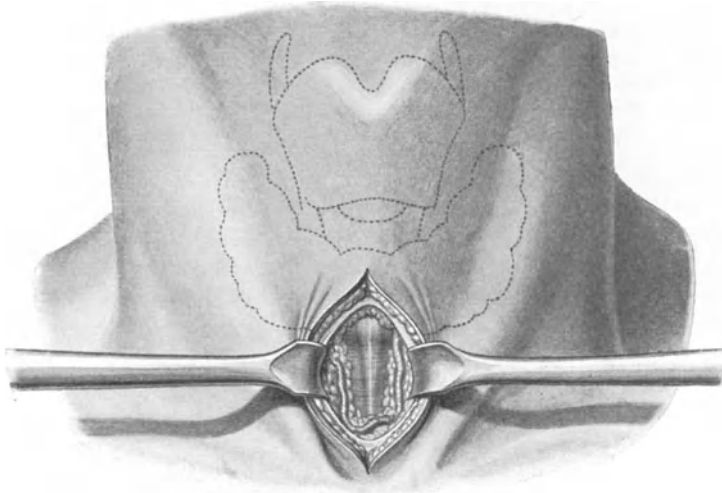


Abb. 585. Die Tracheotomia inf. II.

Die Muskulatur ist auseinandergezogen, der Schilddrüsenisthmus nach oben. Der Plexus venosus praetrach. teilweise unterbunden. In der Tiefe schimmern die Trachealringe.

Nach der *Tracheotomie* kann in der Mehrzahl der Fälle die Kanüle meist nach Ablauf einiger Tage entfernt werden. Muß sie länger liegenbleiben, so besteht die Gefahr der

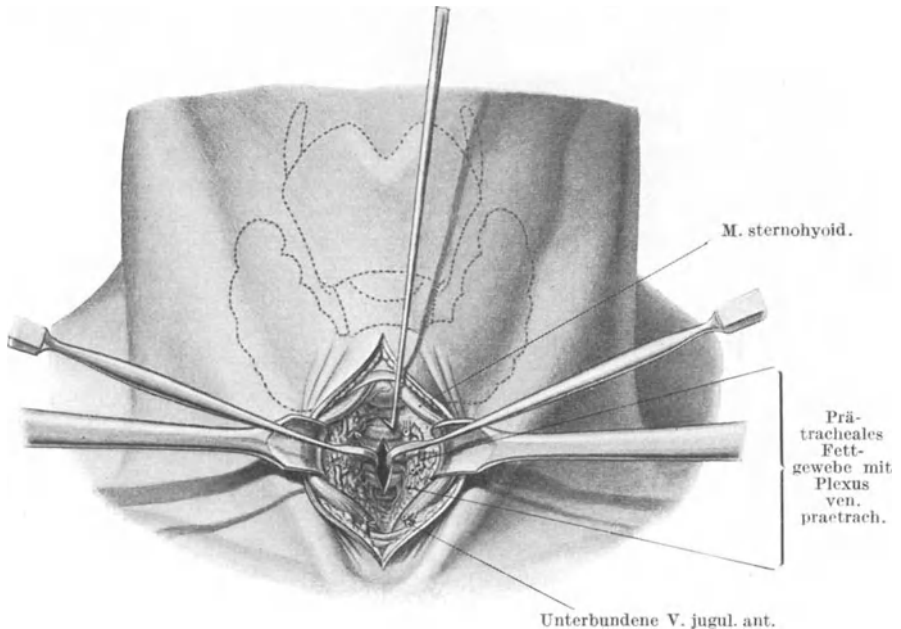


Abb. 586. Die Tracheotomia inf. III.

In die Trachea ist ein einzinkiges spitzes Häkchen eingesetzt, um sie möglichst aus der Tiefe herauszuheben. Die Trachea ist durch Längsschnitt eröffnet und zwei kleine stumpfe Häkchen eingesetzt, um die Wunde auseinanderzuziehen.

Narben- und Membranbildung, der Verwachsungen und Verziehungen. Solche narbige Verziehungen treten am leichtesten ein, wenn der Ringknorpel bei der Tracheotomie

verletzt worden ist. Narbige Verwachsungen und Verengerungen machen oft eine lange und mühevoll Nachbehandlung notwendig. Sie werden meist vom Laryngologen intralaryngeal behandelt. Unter Umständen kann aber auch eine Laryngofissur (s. S. 786) notwendig werden, insbesondere wenn die bindegewebigen Narben sich unterhalb der Schleimhaut ausgebreitet und diese vorgebuckelt haben. Sie müssen dann bei guter Sicht nach Spaltung unter Erhaltung der Schleimhaut entfernt werden. Narbenstenosen werden mit einem der bekannten Erweiterungsinstrumente von der Tracheotomie-Wunde aus (BRÜGGEMANN, THOST) erweitert. Auch die Hartgummisonden nach v. SCHRÖTTER, die vom Mund aus eingeführt werden, kommen zur Anwendung. Man kann auch einen oberhalb der eingesetzten Tracheotomiekanüle in den Kehlkopf eingelegten elastischen Gummischlauch zur Dehnung verwenden (KNICK). Diese Methoden führen aber nur zum Ziel, wenn das Gewebe elastisch ist, d. h. wenn das Narbengewebe noch verhältnismäßig frisch ist oder durch einen Eingriff (Spaltung, submucöse Entfernung der Schwielen) elastisch gemacht wurde.

m) Die Eingriffe am Halsteil der Speiseröhre.

a) Die Ösophagotomie am Hals und die Entfernung von Fremdkörpern aus der Speiseröhre.

Die *Freilegung der Speiseröhre* wird hauptsächlich zur Entfernung von Fremdkörpern, die auf endoskopischem Wege nicht gelungen ist, vorgenommen. Das gilt besonders für solche Fremdkörper, die zu groß sind oder sich in der Speiseröhrenwand verhakt haben und ein Durchbruch mit folgender Mediastinitis droht. Der Eingriff wird auch bei der Freilegung der *Grenzdüvertikel* (s. unten) und bei der Entfernung von Speiseröhrencarcinomen nötig (s. S. 800).

Der Eingriff kann sehr gut in Leitungs- und örtlicher Betäubung ausgeführt werden. Das Vorgehen entspricht dem bei der Kropfoperation (s. S. 743). Ein guter Zugang ist besonders zur Entfernung umfangreicher Fremdkörper erforderlich.

Der Eingriff wird entsprechend der Lage der Speiseröhre am Hals *meist* auf der *linken Halsseite* ausgeführt. Der Hautschnitt beginnt in der Höhe des Schilddrüsenknorpels und reicht bis zum Jugulum. Nach Durchtrennung der Haut, des Subcutangewebes, des Platysma und nach Unterbindung der oberflächlichen Venen wird der vordere Rand des M. sternocleidomastoideus durch Spalten der oberflächlichen Halsfaszie freigelegt (Abb. 587). Dann dringt man, während der M. sternocleidomastoideus nach außen gezogen wird, zwischen ihm und den seitlichen Abschnitten der geraden Halsmuskulatur vor, bis an den lateralen Rand des M. sternothyreoideus. Der M. omohyoideus wird nach Spaltung der mittleren Halsfaszie nach außen oben verschoben (Abb. 587). Danach gelingt es, die gerade Halsmuskulatur nach medial zu verziehen, während ein nun eingesetzter stumpfer Haken den M. sternocleidomastoideus mit den nicht völlig freigelegten großen Gefäßen nach außen zieht. Nach Unterbindung der seitlichen Kropfvenen, der man häufig auch die Unterbindung der A. thyroidea sup. und inf. oder einer der beiden folgen lassen muß, läßt sich auch der linke Schilddrüsenlappen mit der Trachea nach medial ziehen (Abb. 587). Bei stark vergrößerter Schilddrüse muß die gerade Halsmuskulatur einseitig durchtrennt und ein größerer Teil des Kropfes in typischer Weise reseziert werden. In solchen Fällen muß auch der N. recurrens freigelegt werden (s. S. 752). Zwischen dem nach lateral verzogenen M. sternocleidomastoideus und den großen Gefäßen einerseits und den nach medial verlagerten geraden Halsmuskeln und der Schilddrüse andererseits, gelingt es nun leicht, stumpf vorzudringen und hinter der Luftröhre und vor der Wirbelsäule die Speiseröhre an ihrer rötlichen Farbe zu erkennen. Sie läßt sich leicht stumpf von der Unterlage abschieben.

Ist ein *Fremdkörper* zu entfernen, so legt man an der Stelle, die man meist sehen oder durch Betasten feststellen kann, zwei Haltefäden durch die Muskelwand ober- und unterhalb an. Ehe man aber eröffnet, und das gilt für alle Eröffnungen, wird eine Abstopfung mit Jodoformmullstreifen nach dem Mittelfellraum zu vorgenommen (Abb. 587). Dann eröffnet man zwischen den Haltefäden, faßt den Fremdkörper mit einer gefensterten schlanken Kornzange und zieht ihn vorsichtig heraus. Ist er in der Wand verhakt, so gelingt es meist durch leichtes Hin- und Herbewegen die Verhakung zu lösen. Gelingt es nicht, so muß die Öffnung erweitert werden. Manchmal muß man den Fremdkörper

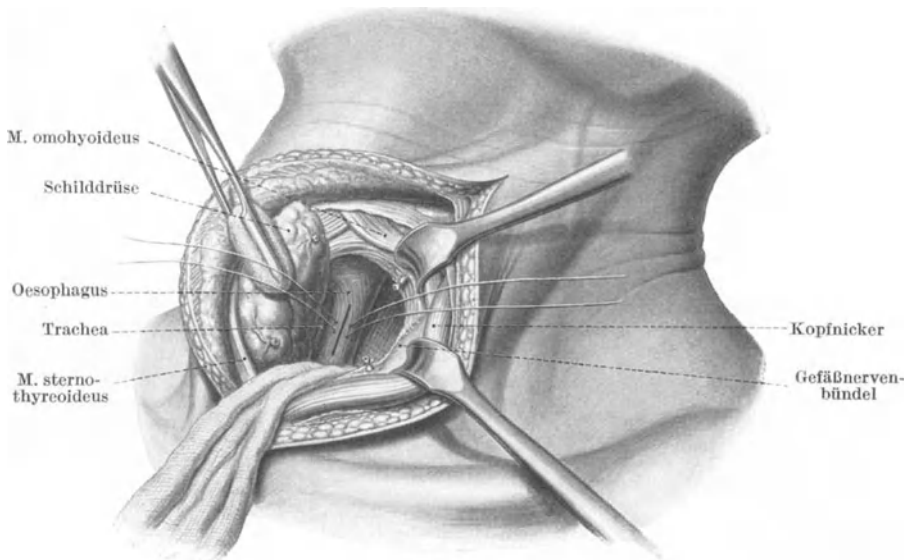


Abb. 587. Ösophagotomie. Von einem Hautschnitt am vorderen Rande des Kopfnickers ist der seitliche Schilddrüsenrand freigelegt, die oberen Poßgefäße und die Venen der Schilddrüse sind unterbunden. Die Schilddrüse ist nach medial herübergeschlagen, so daß die Speiseröhre freiliegt. Die schwarze Linie deutet die Schnittlinie in der Speiseröhre an, die später, wenn möglich, vernäht wird.

mit einer schneidenden Zange durchschneiden. Dasselbe gilt für große Fremdkörper. War die Wand der Speiseröhre nicht verletzt, so kann die Öffnung und die übrige Wunde bis auf den im unteren Winkel liegenden Jodoformmullstreifen, der immer liegen bleiben muß, durch Naht geschlossen werden. War ein Durchbruch durch die Wand erfolgt, und gar ein Anzeichen für eine Infektion um die Speiseröhre vorhanden, so läßt man am besten die ganze Wunde offen und füllt sie locker mit Verbandmull aus. Öfterer Verbandwechsel ist dann in den ersten Tagen nötig. Das Einlegen eines Gummirohres vermeidet man am besten wegen der Gefahr der Gefäßarrosion. Jedenfalls darf es nicht länger als 2—3 Tage liegenbleiben.

β) Die Eingriffe bei den Grenzdivertikeln der Speiseröhre.

(ZESAS, ZENKER, KILLIAN, GOLDMANN, KULENKAMPPF, LOTHEISSEN.)

Das Divertikel der Speiseröhre war schon Ende des 18. Jahrhunderts bekannt. ZENKER hat es aber erst genau untersucht und seine Lage und Entstehungsursache weitgehend aufgeklärt. Seine Ansicht, die Divertikel als Pulsionsdivertikel aufzufassen, hat auch heute noch wohl die meisten Anhänger. Das Grenzdivertikel wird am häufigsten bei älteren

Männern (80%) jenseits des 50. Lebensjahres beobachtet. Es ist immer nur in der Einzahl vorhanden, hat seinen Eingang immer an der Hinterwand der Speiseröhre, und zwar weitaus häufiger links als rechts hinten. Das Divertikel ist als erbsengroße Vorwölbung bei Leichen gefunden worden, verursacht klinische Erscheinungen aber erst, wenn es beträchtlich größer ist. Es entwickelt sich meist nach der linken Halsseite zu, wenn es sich ausdehnt. Hühnergröße ist keine Seltenheit; es sind aber noch bedeutend größere Divertikel beobachtet worden. Die Austrittsstelle des Divertikels entspricht meist der Höhe des Ringknorpels. Nach LAIMERS Untersuchungen, die auch durch andere Autoren bestätigt wurden, findet sich in dieser Höhe an der Oesophaguswand eine schwache dreieckige oder auch rhombisch gestaltete Wandstelle. Sie entspricht dem unteren Ende des *M. constrictor pharyngis* inf. An dieser Stelle verlaufen die Muskelbündel verhältnismäßig weit auseinander und die Längsmuskulatur des Oesophagus ist hier noch nicht vorhanden. Der unterste Rand des *M. cricopharyngeus* bildet nach KILLIAN hier eine Art Oesophagumund, den man an der hinteren Rachenwand vorspringen sehen kann (GOLDMANN). Die Divertikelöffnung befindet sich oberhalb dieses Muskelwulstes. Nach KILLIAN entsteht das Divertikel auf Grund eines Spasmus der bei unvorsichtiger Nahrungsaufnahme gereizten Oesophagumuskulatur. Von anderen Autoren wird eine angeborene Divertikelbildung oder Neigung zur Divertikelbildung angenommen (KULENKAMPF). ROSENTHAL hat die bei Männern häufig frühzeitig eintretende Verknöcherung des Ringknorpels und den dadurch verursachten Druck auf die hintere Speiseröhrenwand verantwortlich machen wollen. Der Eingang in das Divertikel ist meist schlitzförmig, häufig quer gestellt, erweitert sich aber beim Schlucken und bei der Inspiration. Die Auskleidung besteht aus Schleimhaut, die umgeben ist von einem oft straffen bindegewebigen Sack, auf den sich die Muskulatur in mehr oder weniger ausgedehnter Weise fortsetzt. Häufig reicht die Muskulatur nur über größere Abschnitte des Sackhalses. Der Divertikelgrund entbehrt immer des Muskelüberzuges. Je länger und umfangreicher das Divertikel, desto größer die Beschwerden und Veränderungen der Speiseröhre. Sie wird nicht nur gedrückt, sondern auch durch den Druck und Zug des Divertikels oft so verlagert und verengt, daß das Divertikel gewissermaßen die Fortsetzung der Speiseröhre zu sein scheint, während der Oesophagus scheinbar seitlich daran vorbeizieht.

Die *Symptome* des Grenzdivertikels bestehen meist in jahrelang dauernden Schluck- und Druckbeschwerden. Da sich der Divertikelinhalt meist rasch zersetzt, so wird die Schleimhaut entzündlich gereizt und es bestehen Druckbeschwerden am Hals und Brechreiz. Nur selten wird der Inhalt in den Oesophagus, häufiger in den Rachen hinein entleert. Die Beschwerden treten ganz allmählich auf und äußern sich zunächst als Schluckbeschwerden. Nicht selten sind dann schon größere Divertikelsäcke vorhanden. Viele Kranke werden nach dem Zubettgehen, besonders des Nachts, durch Hustenreiz gestört, da bei horizontaler Lage das Divertikel sich leichter entleeren kann. Auch das plötzliche Einfließen von oft zersetzten Speisen in die Mundhöhle und starker Foetor ex ore gehören mit zu den ersten Erscheinungen. Häufig scheint auch die Schleim- und Speichelsekretion vermehrt. Die Angaben der Kranken weisen auf eine Verengung der Speiseröhre hin, die sie durch vorsichtiges Essen zu überwinden suchen. Häufige kleine Portionen und breiige Nahrung werden bevorzugt und lassen sich oft leichter schlucken als Flüssigkeit. Nicht selten findet man nach der Nahrungsaufnahme eine Vorwölbung am Hals. Viele Kranke kommen mit der Angabe, eine solche Vorwölbung nach dem Essen beobachtet zu haben. Nicht selten sind sie in der Lage, sogar Angaben darüber zu machen, daß die Störungen mehr links oder rechts beobachtet werden.

Die *Diagnose* gründet sich auf das bisher Geschilderte. Auf die anamnestischen Angaben der Kranken ist viel Wert zu legen. Im allgemeinen erfolgt eine Zunahme der im übrigen oft wechselnden Beschwerden. Zur Sicherung der Diagnose gibt es zwei Hilfsmittel von größter Bedeutung. Die *Ösophagoskopie* und die *Röntgenuntersuchung*. Die Ösophagoskopie macht bei der Lage des Divertikeleingangs am Oesophagumund gelegentlich beträchtliche Schwierigkeiten. LOTHEISEN hat ein besonderes Ösophagoskop mit einem seitlichen Fenster angegeben. Dadurch ist man in der Lage, einerseits den Divertikelmund und andererseits den weiteren Verlauf des Oesophagus festzustellen. Durch die Röntgenuntersuchung, die bei Füllung des Sackes mit Kontrastbrei einen unten meist halbrund begrenzten Schattenfleck zeigt, wird die Diagnose stark gestützt. Sieht man neben dem Sack beim Trinken dünnen Kontrastbreies einen Schatten durch den Oesophagus gleiten, so ist an der Diagnose wohl kein Zweifel, ebenso, wenn aus dem Sack einzelne Teile in den Oesophagus hinein entleert werden. Röntgenaufnahmen seitlich und von vorn nach hinten müssen angefertigt

werden. Gegenüber diesen beiden Hilfsmitteln ist die *Sondierung* wenig ausschlaggebend und ist wegen der Perforationsgefahr des meist verdünnten Sackendes nur mit größter Vorsicht anzuwenden. Die Sonde gleitet fast immer, etwa 20 cm entfernt von der Zahnreihe, in den Divertikelsack. Nur dann, wenn es gelingt, nach Zurückziehen der Sonde in den Oesophagus hinein zu gelangen, ist auch damit die Diagnose sicher zu stellen. Um in den Oesophagus hineinzukommen, ist es zweckmäßig, das Sondenende etwas winklig abzubiegen. Besondere Sonden sind zu diesem Zweck von LEUBE und LOTHEISSEN angegeben worden. *Differentialdiagnostisch* kommt gegenüber dem Grenzdivertikel das hochsitzende Oesophaguscarcinom in Frage. Das Carcinom hat meist einen rascheren Verlauf und führt zu schneller zunehmenden Stenoseerscheinungen. Das Röntgenbild nach Kontrastmahlzeit zeigt meist einen spitz zulaufenden Schattenfleck, der sich in den Oesophagus fortsetzt. Nicht selten finden sich charakteristische Aussparungen am unteren Schattende. Das Ösophagoskop kann die Diagnose absolut sicher stellen. Die Sondenuntersuchung liefert meist keinen sicheren Erfolg, doch findet sich nicht selten an dem zurückgezogenen Sondenkopf etwas Blut.

Die *Behandlung*. Ist die Diagnose auf Grenzdivertikel gestellt, so wird man immer eine operative Behandlung vorschlagen, wenn es der Allgemeinzustand und das Alter des Kranken erlauben. *Konservative Behandlungsmethoden* sind wenig aussichtsreich. Alles, was man den Kranken vorschlagen kann, haben sie meist selbst schon versucht, so auch das Auswaschen des Divertikelsacks nach der Nahrungsaufnahme durch Trinken großer Flüssigkeitsmengen. Manche Kranken entleeren den Inhalt durch Druck auf das Divertikel. Die Sondenbehandlung soll in manchen Fällen Erfolg gebracht haben. LOTHEISSEN hat eine Sonde mit aufblasbarem Zwischenstück, das in die Höhe des Divertikelmundes eingelegt wird, ähnlich der GOTSTEINschen Sonde für den Kardiospasmus, angegeben.

Die *operative Behandlung* kann nur dann Erfolg haben, wenn das Divertikel freigelegt und der Eingang in den Sack verschlossen wird. Die ursprünglich vorgeschlagenen Verfahren der *Fistelbildung* (C. BELL) werden allgemein abgelehnt. Auch die *Gastrostomie* (SCHÖNBORN 1877) darf heute nicht mehr empfohlen werden, dagegen wird sie von einigen Chirurgen als vorläufige Maßnahme regelmäßig oder gelegentlich der radikalen Operation vorausgeschickt (KÖNIG, v. BURCKHARDT, LEXER, v. HACKER, PAYR u. a.). Durch die Gastrostomie soll das Aufgehen der Oesophagusnaht nach der Entfernung des Divertikels verhütet werden. Die Gastrostomie kann auch längere Zeit der radikalen Operation vorausgeschickt werden, wenn es sich um sehr heruntergekommene Kranke handelt. Es ist dann aber meist mit der radikalen Operation nur so lange zu warten, bis die Kranken sich gut erholt haben. Von den verschiedenen *Operationsmethoden* zur Entfernung des Divertikels werden hauptsächlich zwei geübt.

1. Die Behandlung nach GOLDMANN (1907). Nach Freilegung des Divertikels wird ein starker Seidenfaden in der Nähe der Einmündung um den Divertikelhals gelegt und fest zugezogen. Der Sack bleibt an Ort und Stelle und wird mit dem Faden zugleich aus der im übrigen lose verschlossenen Wunde herausgeleitet. Gegen das Mediastinum zu wird ein Jofodormmullstreifen eingelegt. Nach etwa einer Woche stößt sich der Faden mit dem nekrotischen Sackrest fast immer ab. Es entwickelt sich häufig noch eine Fistel, die einige Zeit bestehen bleibt, sich dann aber von selbst schließt. Als Vorzug der Methode, die hauptsächlich von Laryngologen geübt wird, wird hervorgehoben, daß man die Kranken fast sofort nach dem Eingriff schlucken lassen kann. Stößt sich der Sack ab und entwickelt sich eine Fistel, so sind nach dem Mediastinum zu bereits so ausgedehnte Verklebungen eingetreten, daß die Gefahr einer absteigenden Infektion nicht mehr besteht. Die Wunde wird nach Abstoßung des Sackes der Granulationsheilung überlassen. Die Erfolge scheinen im allgemeinen gute zu sein. Das Verfahren ist nicht nur bei kleineren, sondern auch bei größeren, dickwandigen Divertikeln mit vollem Erfolg zur Anwendung gebracht worden (KNICK, nach mündlicher Mitteilung). Wir haben nach diesem Verfahren aber einen Mißerfolg erlebt. Die Fistel schloß sich nicht. Es handelte sich allerdings um eine sehr breitbasige Fistel. Der Kranke konnte, wenn man die äußere

Wunde zuhielt, schlucken, bekam schließlich eine Aspirationspneumonie und ging daran bei seinem schlechten Ernährungszustand zugrunde.

2. Die zweite häufig angewendete Methode ist *die einzeitige oder zweizeitige Ausschneidung des Sackes*. Die erste Operation ist von NIEHANS 1884 ausgeführt worden, die erste erfolgreiche von WHEELER (1886). In neuerer Zeit wird auch die Divertikelausschneidung meist in örtlicher Betäubung ausgeführt, was besonders bei größeren Säcken von Vorteil ist. Die Einspritzung wird wie bei der Kropfoperation vorgenommen (s. S. 743) und man fügt, um schneller beginnen zu können, zweckmäßigerweise eine Umspritzung des Hautschnittes

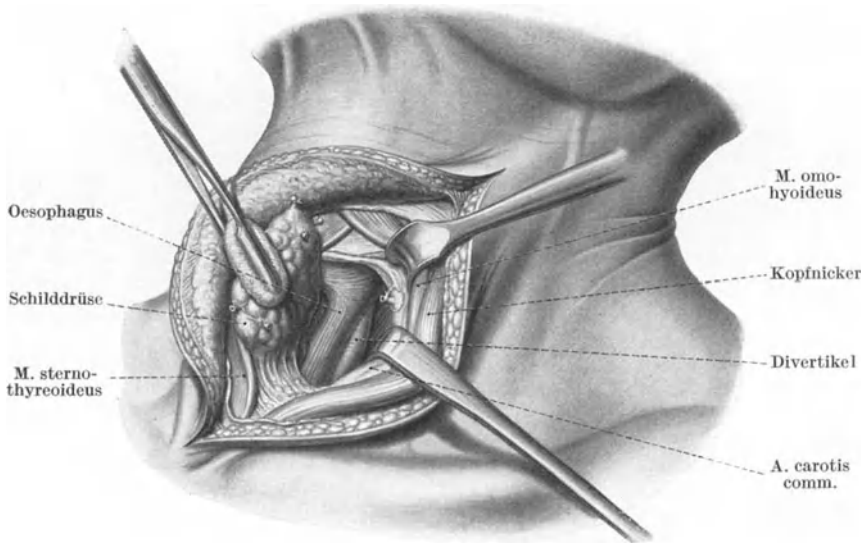


Abb. 588. Die Freilegung eines Speiseröhrendivertikels (ZENKER). I.

Vom vorderen Kopfnickerrand ist die Schilddrüse freigelegt, und da eine Struma bestand, sind die oberen und unteren Polgefäße und die lateralen Venen unterbunden, so daß die Schilddrüse beiseite gezogen werden kann. Die Speiseröhre ist freigelegt. Hinter ihr sieht man das durch Bindegewebsstränge mit ihr verbundene Divertikel.

hinzu. Bei linksseitigem Sitz des Divertikels wird die einzeitige Operation in folgender Weise ausgeführt.

Der Hautschnitt verläuft am vorderen Rand des M. sternocleidomastoideus wie zur Ösophagotomie (s. S. 794). Hat man den Oesophagus freigelegt, so sieht man meist jetzt schon das Divertikel hinter ihm zum Vorschein kommen. Es unterscheidet sich durch seine etwas hellere Färbung von der mehr dunkelrötlichen Oesophaguswand (Abb. 588). Man faßt die Divertikelwand mit einer feinen chirurgischen Pinzette vorsichtig an und löst sie nun halb stumpf, halb scharf von der Trachea und von der Wirbelsäule ab. Nur wenn ausgedehnte und ältere Verwachsungen bestehen, macht die Auslösung gelegentlich Schwierigkeiten. Das Divertikel wird, während der Grund allmählich vorgezogen wird, nach aufwärts und rückwärts hinter den immer deutlicher zum Vorschein kommenden Oesophagus verfolgt. Da es an der Rückseite entspringt, so muß auch der Oesophagus meist etwas vorgezogen werden. Ist es vollständig gestielt, so erfolgt die Abtragung. Auch dazu sind verschiedene Methoden empfohlen worden. Am besten ist es, vor der Durchschneidung eine weichfassende Klemme am Divertikelhals anzulegen

(Abb. 589). Andere Autoren bevorzugen eine Durchquetschung an dieser Stelle. Wieder andere tragen, nachdem die Wundhöhle nach dem Mediastinum zu durch Tamponade abgeschlossen ist, den Sack allmählich ab und vernähen die Wunde schrittweise während des Abtragens (KÖNIG). Hat man eine Klemme oder Quetsche angelegt, so wird ebenfalls, bevor man das Divertikel abträgt, der untere Wundwinkel nach dem Mediastinum gut mit Jodoformmull ausgestopft. Ist das Divertikel sehr groß, so kann man zur Verhütung des Austritts von Inhalt auch zwei Klemmen anlegen und zwischen ihnen durchtrennen. Ist der Sack abgeschnitten, so wird zunächst die Schleimhaut möglichst für

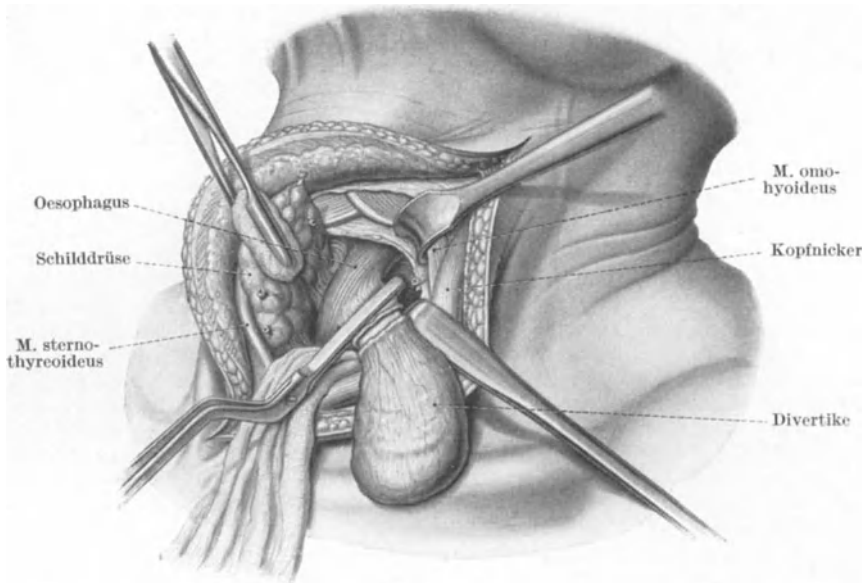


Abb. 589. Die Freilegung eines Speiseröhrendivertikels (ZENKER). II.

Der Divertikelsack ist ausgelöst und vor die Wunde gebracht. Mit einer weichfassenden Klemme wird es in der Nähe der Speiseröhrenmündung abgeklemmt. Die Muskulatur ist zur weiteren Versorgung bereits durchtrennt.

sich genäht und dann eine zweite Naht der äußeren Schichten darübergelegt. v. HACKER empfiehlt bei der inneren Naht, die Schleimhaut nicht zu durchstechen, um sie durch die Naht, wie bei einer Lembertnaht, einstülpen zu können. Ist Gewebe genug vorhanden, so kann auch noch eine dritte Naht, die ebenfalls einstülpend ist, angewendet werden. FINSTERER und KULENKAMPFF haben empfohlen, nach Freilegung des Divertikels zunächst die Muskelschicht in der Nähe der Einmündung bis zur Schleimhaut ringförmig zu umschneiden oder in zwei Lappen abzulösen, dann erst die Klemme anzulegen und die Durchtrennung und Übernähung der Schleimhaut vorzunehmen (Abb. 589). Dann wird die Klemme abgenommen und die Muskellappen werden tüflügelartig zur Sicherung der Naht darübergelegt. Hat sich ein sicherer Verschluss ermöglichen lassen, so wird die Weichteilwunde bis auf ein in den unteren Wundwinkel eingelegtes, mit Jodoformgaze umwickeltes oder auf einen Jodoformgazestreifen gelegtes dünnes Gummidrain geschlossen. MAYO hat die Ausschneidung *zweizeitig* auszuführen empfohlen. Auch andere Autoren, SCHLOFFER und KÜTNER, sind zweizeitig vorgegangen. Die Voroperation findet in der oben geschilderten Weise

statt. Das Divertikel wird zur Wunde herausgeleitet und an der Muskulatur mit einigen feinen Nähten befestigt. Die Wunde wird im übrigen, während der Sack in Jodoformgaze eingehüllt wird, vorläufig geschlossen. Nach etwa 10—14 Tagen wird die Wunde wieder geöffnet, was angeblich meist ohne Anästhesie geschehen kann, das Divertikel ausgelöst und am Hals des Divertikels eine Tabaksbeutelnaht angelegt. Dann wird das Divertikel abgetragen und während die Naht zugezogen wird, wird der Stumpf eingestülpt. Nach Abtragung des Divertikels wird die Weichteilwunde durch Naht verschlossen. Das Einlegen eines Jodoformmullstreifens nach dem Mittelfellraum empfiehlt sich auch nach diesem Eingriff. Außer den genannten Verfahren sind auch noch die *Einstülpung des Sackes* durch mehrere Tabaksbeutelnähte (GIRARD) und die *Verlagerung des Sackes* (FRITZ KÖNIG, SCHMID, KURTZAN) empfohlen worden, haben aber keine Verbreitung gefunden.

γ) Die Eingriffe beim Speiseröhrenkrebs am Hals.

(CZERNY, v. HACKER, SAUERBRUCH.)

In Betracht kommt der Abschnitt der Speiseröhre vom Ringknorpel bis zur oberen Thoraxapertur. Der Krebs ist hier verhältnismäßig selten, nur etwa 13,3% (v. HACKER) der Speiseröhrenkrebse sitzen in dieser Gegend. Eine scharfe Grenze nach oben gegen den Rachen und nach unten, nach der Gegend der Bifurkation zu, läßt sich nicht ziehen. Sehr häufig und frühzeitig scheint der hochsitzende Speiseröhrenkrebs auf den Kehlkopf überzugreifen, so daß eine Trennung der beiden Organe häufig nur auf Kosten des radikalen Operierens geht. Da bei ringförmigen Resektionen der plastische Ersatz des Speiseröhrendefektes wesentlich schwieriger ist, wenn der Kehlkopf erhalten bleibt, so ist von verschiedenen Autoren der Vorschlag gemacht worden, bei allen fortgeschrittenen Fällen den Larynx immer mit zu entfernen. Die erste Speiseröhrenresektion wegen Carcinom hat CZERNY 1877 erfolgreich durchgeführt. Ihm folgten eine Reihe von Chirurgen, die weniger Glück hatten, so v. LANGENBECK, v. BERGMANN. Selbst wenn es gelang, den Kranken zunächst am Leben zu erhalten, sind fast immer frühzeitig Rückfälle aufgetreten, so daß eine Plastik meistens nicht zu Ende geführt werden konnte.

Die erste teilweise Plastik unter Bildung zweier seitlicher, tüflügelartiger Hautlappen ist v. MIKULICZ 1884 gelungen. v. HACKER hat dann die Methode der Tüflügelplastik zunächst 1886/87 experimentell geprüft, den ersten Akt am Menschen im Jahre 1888 zum ersten Male ausgeführt und 1906 eine Plastik vollenden können bei einer Kranken, die zur Zeit der Veröffentlichung, d. h. nach 1½ Jahren, noch rezidivfrei war. Seither sind Fälle beobachtet, die auch längere Jahre gesund blieben. Im allgemeinen muß aber die Prognose immer noch als schlecht gelten. Durch eine möglichst genaue ösophagoskopische, laryngologische und Röntgenuntersuchung muß man sich genau über das obere und untere Ende des Carcinoms und über die Beteiligung der Nachbarorgane aufgeklärt haben, da der Eingriff von vornherein verschieden angelegt werden muß, je nachdem man den Larynx mit entfernen will oder nicht. Kann der Larynx bei einem nur bestimmte Teile der Wand des Oesophagus einnehmenden Carcinom erhalten bleiben, so geht man in folgender Weise vor:

Der Kranke wird halbsitzend gelagert. Der Eingriff wird in Leitungs- und örtlicher Betäubung ausgeführt, indem zunächst der Plexus cervicalis, wie bei der Kropfoperation (s. S. 743), in seiner Leitung unterbrochen und dann die Schnitlinie im Bereiche des vorderen Randes des linken M. sternocleidomastoideus infiltriert wird. Der Hautschnitt entspricht dem zur Freilegung des Oesophagus zur Ösophagotomie (s. S. 794). Er beginnt in der Schildknorpelgegend oder noch etwas höher und führt bis ins Jugulum. M. sternocleidomastoideus und die großen Gefäße werden mit einem stumpfen Haken nach rückwärts gezogen. Am Außenrand des M. sternothyreoideus dringt man ein, Schilddrüsenvenen und -arterien werden nach doppelter Unterbindung durchtrennt und die gerade Halsmuskulatur samt dem linken Schilddrüsenlappen nach der Mittellinie hinübergezogen. Manchmal muß ein Schilddrüsenlappen, falls er stärker vergrößert ist, reseziert werden. Nun wird zunächst der N. recurrens zwischen Trachea und Oesophagus aufgesucht und so weit ausgelöst, daß er bei der nun folgenden Ablösung des Oesophagus von der Kehlkopfhinterwand

nicht verletzt werden kann. Die Ablösung gelingt, falls der Tumor nicht die Wand durchbrochen hat oder kurz vor dem Durchbruch steht, meist ohne besondere Mühe und ohne Anwendung des Messers. Gelingt sie nicht stumpf, so ist es schon besser, auf die Ablösung zu verzichten und den Kehlkopf mitzunehmen. Hat sich die Ablösung durchführen lassen und ist auch die Trennung von der Wirbelsäule ohne Schwierigkeiten vor sich gegangen, so kann man meist mühelos mit dem Finger den Oesophagus umfahren und einen Jodoformmullstreifen darumlegen, den man als Zügel zur weiteren Auslösung verwendet. Gelingt es so, oberhalb und unterhalb des Tumors die Speiseröhre zu befreien, so kann nun zur Resektion des tumortragenden Stückes im Gesunden übergegangen werden. Die Wunde wird besonders nach dem Mediastinum gut mit Jodoformmull ausgestopft. Wenn es geht, werden weichfassende Klemmen angelegt, was allerdings nur selten im oberen, häufiger aber im unteren Abschnitt gelingt. Dann folgt die Eröffnung und Resektion. Ist der Tumor einseitig und begrenzt, so kann ein mehr oder wenig breiter Streifen der Wand erhalten bleiben, sonst muß eine ringförmige Resektion vorgenommen werden. Gelang es, einen Streifen zu erhalten, so bildet man einen rechts gestielten Hauttürlügelappen durch Anlegung zweier Querschnitte in der Höhe des Oesophagusdefektes. Der Hautlappen wird bis in die Gegend des rechten M. sternocleidomastoideus von der Unterlage abgelöst und läßt sich dann meist mit der rechten Seite des erhalten gebliebenen Oesophagus-Schleimhautstreifens durch Naht vereinigen. Ebenso bildet man dann einen linksseitig gestielten Türlügelappen und bringt ihn mit der linken Seite des Oesophagus-Schleimhautstreifens in Nahtverbindung. Auch am oberen und unteren Schleimhautrand kann man die Nahtverbindung bereits beiderseitig herstellen. Die Lappen werden durch Tamponade in die Tiefe gedrückt. Es bleibt infolgedessen eine breite Oesophagushautrinne nach der linken Seite zu offen. Mußte der Oesophagus ringförmig reseziert werden, so gelingt eine solche einfache Hautlappen-deckung meist nicht restlos, da die Türlügelappen nicht bis in die Tiefe reichen. Es muß dann schon eine etwas ausgedehntere Lappenplastik zur Anwendung kommen. Am besten bildet man den Halshautlappen nach ISRAEL (s. S. 88) oder einen Brusthautlappen. Bei Männern haben die Türlügelappen den großen Nachteil, daß nach einiger Zeit die Haare in die Lichtung hineinwachsen und zu allerhand Störungen Veranlassung geben. Hatte der Tumor auf den Kehlkopf übergegriffen oder liegt der Verdacht nahe, daß ein solches Übergreifen bald zu erwarten ist, so haben schon v. HACKER und GLUCK den Vorschlag gemacht, den Kehlkopf mit zu entfernen. Beginnt man die Operation in der Absicht, den Kehlkopf mitzunehmen, so ist es besser, von vornherein zwei Türlügelabschnitte anzulegen, deren Längsschnitt am besten etwas seitlich der Mittellinie und von deren Querschnitten die oberen unterhalb des Zungenbeins, die unteren in der Höhe des Ringknorpels, geführt werden. Dann wird die Entfernung von Kehlkopf und Oesophagus nach der auf S. 784 gegebenen Vorschrift vorgenommen.

18. Die Eingriffe an der Brustwand und in der Brusthöhle.

(GARRÉ-QUINCKE, SAUERBRUCH, KIRSCHNER Bd. III, 3, KLEINSCHMIDT.)

a) Zur Geschichte der Brustchirurgie.

Die Chirurgie des Thorax hat, soweit die in der Brusthöhle liegenden Organe in Betracht kommen, eine verhältnismäßig späte Entwicklung durchgemacht. Als die Bauchchirurgie sich schon fast auf alle Organe der Bauchhöhle erstreckte, war man mit der Chirurgie der Lungen noch sehr zurückhaltend. Abgesehen von der Behandlung der Brustfelleiterung und der Lungenabsesse, bei deren Eröffnung ein Pneumothorax nicht zu fürchten war oder verhütet werden konnte, waren Eingriffe an den Lungen seltene Ausnahmen. Häufiger wurden nur noch Lungenverletzungen und Herzverletzungen operiert, bei denen der Pneumothorax eben in Kauf genommen wurde. Wir wissen, daß das Haupthindernis einer ausgedehnten chirurgischen Behandlung von Lungenkrankheiten hauptsächlich durch die besonderen anatomischen und physiologischen Verhältnisse begründet war. Die verhältnismäßig schwierige Zugänglichkeit, die in großer Ausdehnung nur dadurch möglich ist, daß eine Reihe von Rippen reseziert wird, und die besonderen physiologischen Verhältnisse, die nach der breiten Eröffnung des Pleuraraums zu einem Pneumothorax und dadurch zu Störungen der Atmung und Zirkulation Veranlassung geben, waren die Haupthindernisse für die Entwicklung. Zudem lag die Diagnose, besonders die Herddiagnose, lange im argen. Wenn auch schon seit der Mitte des 19. Jahrhunderts die physikalische Lungenuntersuchung

große Fortschritte gemacht hatte, wenn auch die mikroskopischen und bakteriologischen Untersuchungen von Sputum und Probepunktionsflüssigkeiten in vielen Fällen zur Aufklärung der Art und des Sitzes einer Erkrankung beitrugen, so brachte den größten diagnostischen Fortschritt doch erst das Röntgenverfahren im Anfang des 20. Jahrhunderts. Nicht nur in die Lunge eingedrungene Fremdkörper konnten örtlich bestimmt werden, sondern auch bei Lungenerkrankungen wurde immer mehr und mehr das Röntgenverfahren herangezogen. Die gegenseitige Lage der Organe, die Größenverhältnisse, die Zwerchfellverhältnisse, die Funktion der Organe, die Ausdehnung und der Sitz von Herdkrankungen konnten festgestellt werden. Mit der größte Nutzen wurde der Diagnose der verschiedenartigsten Formen der *Lungentuberkulose* durch das Röntgenverfahren gebracht. Die mit den klinischen Mitteln oft schwer zu unterscheidenden Hauptformen der produktiven oder mehr exsudativen Formen, die Ortsbestimmung, Anzahl und Größenverhältnisse von Kavernen, die Beteiligung der Pleura, des Zwerchfells, die Feststellung der Beteiligung einer oder beider Lungen und viele andere Fragen, die für die Behandlung der Lungentuberkulose von ausschlaggebender Bedeutung sein können, wurden erst durch das Röntgenverfahren so weit geklärt, daß das letztere, selbstverständlich immer im Verein mit den anderen physikalischen und bakteriologischen Untersuchungsmethoden, eine weitgehende Aufklärung des Einzelfalles ermöglichte. Die Überwindung der Hindernisse, die einer breiten operativen Freilegung der Lungen im Wege standen, ist eine Frucht der modernen Chirurgie. Zwar ist die Rippenresektion beim Empyem schon 1859 von ROSER empfohlen worden und schon 1869 hat SIMON bei veralteten Empyemen ausgedehnte Rippenresektion vorgeschlagen. Die technische Frage, einen breiten Zugang zu schaffen, stand der Entwicklung der Thoraxchirurgie also nicht im Wege. Dagegen bestanden die Schwierigkeiten, den operativen Pneumothorax mit allen seinen Folgen unschädlich zu machen, bis in die neueste Zeit. Bei allen Erkrankungen, die nicht mit einer Schwartenbildung, besonders der Pleura mediastinalis, einhergingen, traten nach breiter Eröffnung des Thorax das gefürchtete Mediastinalflattern (QUINCKE und GARRÉ) und die Erscheinung der Pendelluft (BRAUER) ein, wodurch Atmung und Blutströmung aufs schwerste beeinträchtigt wurden. Zwar sind eine ganze Reihe von Versuchen gemacht worden, die störenden Erscheinungen des operativen Pneumothorax zu beseitigen oder wenigstens abzuschwächen. Die Versuche bestanden darin, daß man die Lungen analog den Beobachtungen, die bei Brustwandverletzungen gemacht worden waren, in der Brustkorböffnung befestigte. Im Anschluß an Lungenverletzungen entwickelt sich nicht selten ein Lungenprolaps, der die Öffnung ausfüllt und dadurch das Mediastinalflattern verhütet. Die operativen Verfahren, die diesen Prolaps nachahmten, sind das Fassen und Vorziehen der Lunge nach GLUCK, die Pneumopexie nach BAYER, die Tamponade des Pleuraraums in der Umgebung der Pleurawand nach KRAUSE und das Fassen und Vorziehen größerer Lungenabschnitte mit Hakenzangen nach PAYR. Schließlich sind hier auch die Versuche QUINCKES u. a. zu nennen, vor der Eröffnung der Pleurahöhle durch das Auflegen reizender chemischer Substanzen Verklebungen zwischen Pleura costalis und Pleura pulmonalis herbeizuführen. Erst nachdem solche Verklebungen eingetreten waren, wurde durch die Pleura in die Lunge vorgedrungen. Ebenfalls hier anzuführen sind die Methoden, die durch eine ringförmige, transpleurale Hinterstichnaht einen gewissen Bezirk der Pleura costalis und Pleura pulmonalis miteinander in Verbindung setzten, um dann innerhalb dieses Abschnittes in das Lungengewebe vorzugehen. Auf anderem Wege versuchte z. B. DOLLINGER den Pneumothorax unschädlich zu machen. Da man die Erfahrung gemacht hatte, daß ein langsam sich entwickelnder Pneumothorax keine ernstlichen Gefahren bringt, so hat DOLLINGER mehrere Tage vor der Operation ein dünnes Drainrohr in den Thorax eingeführt und die atmosphärische Luft langsam eindringen lassen, um dann, nachdem eine gewisse Gewöhnung an den Pneumothorax eingetreten war, nach 1—2 Tagen die breite Eröffnung vorzunehmen.

WITZEL hat die schädlichen Folgen eines Pneumothorax auszuschalten gesucht dadurch, daß er den Pleuraraum mit einer schwach antiseptischen Lösung füllte, nachdem er die Brusthöhlenwand durch Naht verschlossen hatte. Durch nachträgliches Absaugen dieses Ergusses stellte er den negativen Druck im Pleuraraum wieder her. Der bedeutendste, für die ganze Entwicklung der modernen Lungenchirurgie wichtigste Fortschritt wurde aber durch die Einführung der *Druckdifferenzverfahren* geschaffen. Nachdem schon experimentelle Versuche von QUÉNU, LONGUET, TUFFIER, HALLION, BRYAND und PAYR Ende der 90er Jahre vorausgegangen waren, wurde die Aufgabe durch SAUERBRUCH einer restlosen Lösung entgegengeführt. Seine Versuche gingen auf Anregung von v. MIKULICZ zurück. Die experimentelle Prüfung des Unterdruck- und Überdruckverfahrens führte

SAUERBRUCH zunächst zu der ihm physiologischer erscheinenden Methode des *Unterdruckverfahrens*. Durch seine Arbeiten angeregt, haben sich besonders BRAUER, TIEGEL und PETERSEN ebenfalls mit dem Druckdifferenzverfahren befaßt und sich zugunsten des *Überdruckverfahrens* entschieden. Auf Einzelheiten über den Wert der Verfahren kann hier nicht eingegangen werden, doch steht die Frage heute so, daß ganz allgemein das *Überdruckverfahren*, trotzdem in der Theorie mehr Einwände gegen seine Anwendung erhoben werden können, das Unterdruckverfahren fast vollständig verdrängt hat. Die Ursache liegt hauptsächlich in der wesentlich leichteren praktischen Durchführungsmöglichkeit des Verfahrens, besonders, seitdem an Stelle des BRAUERschen Kastenapparates die weder den Patienten noch den Operateur belästigenden Maskenapparate getreten sind. Die gebräuchlichsten Maskenapparate sind die von SCHOEMAKER, TIEGEL und HENLE (HÄRTEL). Beim SCHOEMAKERSchen Apparat wird der Überdruck durch den elektrisch betriebenen Ventilator besorgt, beim TIEGEL-HENLESchen Apparat kommt der Überdruck dadurch zustande, daß die Expirationsluft einen verstellbaren Wasserwiderstand überwinden muß. Der Überdruck kann noch durch die Erhöhung des Sauerstoffstromdruckes verstärkt werden. Beide Apparate sind gleichzeitig mit Narkoseapparaten, nach dem ROTH-DRÄGERSchen System, ausgestattet und haben sich in der Praxis gut bewährt.

Etwas später als die Druckdifferenzverfahren ist die *Insufflationsmethode* bei Lungenoperationen empfohlen worden. Die Versuche VOLHARDS (1908) hatten bereits gezeigt, daß durch einen konstanten, in die Trachea eingeleiteten Sauerstoffstrom der Gasaustausch zwischen Lunge und Blut, auch bei vollständiger Ausschaltung der Atembewegungen in ausreichender Weise, wenn auch nicht für lange Dauer, zustande kommen kann. Durch Erhöhen des Druckes und durch Einführen der Kanüle bis in die Gegend der Bifurkation ist es AUER und MELTZER 1910 gelungen, den Gasaustausch für beliebige Zeit durch Insufflation unter Ausschaltung der Atembewegungen aufrechtzuerhalten. Auch die *Insufflationsmethode* läßt sich mit der Inhalationsnarkose vorteilhaft kombinieren. Das Insufflationsverfahren hat in Amerika größte Verbreitung gefunden, während es in Deutschland bisher nur wenig angewendet worden ist. Mit der Einführung der Druckdifferenzverfahren ist mit einem Schlage die Gefahr des operativen Pneumothorax beseitigt worden, und Hand in Hand mit der Vervollkommnung der Methodik hat sich die Brusthöhlenchirurgie sehr rasch entwickelt. Bei Verletzungen, bei entzündlichen Erkrankungen, bei Lungengeschwülsten, Echinokokken, bei Pleuraerkrankungen, bei Herzverletzungen, bei Mediastinal- und Zwerchfellerkrankungen, bei Verletzungen der großen Gefäße, bei Entfernung von Geschwülsten im Brustteil der Speiseröhre usw. wird das Druckdifferenzverfahren mit bestem Erfolg angewendet. Auch bei allen Operationen, bei denen eine Pleuraverletzung möglich ist, z. B. bei sehr großen retrosternalen Kröpfen, bei der Entfernung von Rippen- und Brustwandgeschwülsten, soll der Überdruckapparat wenigstens für den Notfall bereitstehen.

b) Die Eingriffe bei den Verletzungen und Erkrankungen der Brustwand und Brusthöhle.

Bei *Verletzungen der Brust* ist darauf zu achten, ob es sich um oberflächliche oder penetrierende handelt. Selbst bei Schußverletzungen, deren Ein- und Ausschuß sichtbar sind, kann die Diagnose, ob es sich um eine Eröffnung des Thorax handelt oder nicht, in den seitlichen und hinteren Abschnitten oft nicht ganz leicht sein. Sind die Anzeichen eines *Pneumo- oder Hämothorax* vorhanden, so macht die Diagnose freilich keine Schwierigkeiten. In anderen Fällen, besonders bei Stichverletzungen, muß der Nachweis einer Eröffnung des Pleuraraums bei fehlenden klinischen Erscheinungen anlässlich der Wundversorgung erbracht werden. Selbstverständlich darf eine solche nur dann vorgenommen werden, wenn alle Hilfsmittel zu einem größeren Eingriff, am besten auch ein Überdruckapparat, bereitgestellt sind. Schwierig ist bei Schußverletzungen oft die Frage der Beteiligung des *Herzbeutels und des Herzens* (siehe unten), wenn die Lage der Wunde eine solche Verletzung nicht von vornherein ausschließen läßt. Bei Durchschüssen ist die Entscheidung dagegen leichter.

Was die *Schußverletzungen der Lunge* betrifft, so verlaufen die Durchschüsse glücklicherweise häufig fast reaktionslos. Auch Infektionen werden nach Durchschüssen verhältnismäßig selten beobachtet. Ist ein größeres Lungengefäß verletzt, so kommt es freilich unter Umständen zu einer ausgedehnten Dämpfung und zu einem Pneumo- und Hämothorax.

In solchen Fällen wird Blut ausgehustet und es ist ein Bluterguß im Pleuraraum oder eine Luftansammlung nachweisbar. Ein Grund zum sofortigen Eingreifen ist aber nur dann gegeben, wenn die Blutung eine so beträchtliche und fortschreitende ist, daß der Verletzte schwere Atemnot hat oder sich zu verbluten droht. Bei Verletzungen größerer Gefäße wird man meist auch mit dem Eingriff zu spät kommen. Findet die Blutung langsamer, aber dauernd statt, so muß der Versuch einer Blutstillung der Lungenwunde gemacht werden, der auch häufig von Erfolg gekrönt ist, wenn es gelingt, das blutende Gefäß aufzusuchen und zu umstechen. Das Aufsuchen der Lungenwunde darf nur unter Anwendung von Überdruck erfolgen. Bei *Blutungen in den Pleuraraum* hinein ohne klinische Erscheinungen einer Lungenblutung kommt die Blutung fast immer von selbst zum Stehen und es wäre ein Fehler, den tamponierenden Bluterguß durch Thorakotomie zu entfernen. Unter Bettruhe und Morphiumgaben erholen sich die Patienten meist nach verhältnismäßig kurzer Zeit. Die Atmungsbeschwerden schwinden und nur, wenn ein solcher Bluterguß auch nach 8 bis 14 Tagen noch keine Neigung zur Resorption zeigt, ist es erlaubt, den Erguß allmählich durch Punktion zu verkleinern, da dann die Gefahr einer Nachblutung nur noch gering ist. Der Erguß wird allmählich mehr und mehr serös und die Resorption erfolgt dann meist schneller. Die Blutung in den Thorax hinein kann auch aus Brustwandgefäßen stammen. Es blutet dann auch häufig stärker nach außen; bei dem Verdacht einer solchen Quelle ist die Freilegung und bei positiven Fällen die Unterbindung angebracht.

Bei Schußverletzungen, die nach der Richtung des Schußkanals möglicherweise das *Zwerchfell durchbohrt* und den Magendarmkanal, die Leber oder die Milz verletzt haben, kann unter Umständen die Beteiligung der Bauchhöhle im Vordergrund des Interesses stehen. Man wird entweder nur eine Laparotomie oder eine *Thorakolaparotomie* ausführen und vor allen Dingen für einen Verschuß der etwa bestehenden Magendarmverletzungen zu sorgen haben (siehe S. 974).

α) Die Eingriffe bei den Achselhöhleneiterungen und der Subpectoralphlegmone.

Im Anschluß an entzündliche Prozesse der oberen Extremitäten, des Kopfes, des Halses und der Brust, besonders auch der Mamma, kommt es nicht selten zu einer Entzündung der *Axillarylmpfknoten*. Sie schwellen an, werden druckempfindlich und rufen Bewegungsstörungen hervor. In der Mehrzahl der Fälle geht der entzündliche Herd mit dem Abklingen der örtlichen Entzündung am Arm usw. wieder zurück und es kommt nicht zu einer Einschmelzung. In anderen Fällen tritt jedoch eine Vereiterung der Lymphknoten, eine Periadentitis purulenta und schließlich ein Absceß ein, der eröffnet werden muß, sowie sich Fluktuation zeigt. Zu Beginn der Erkrankung wird man sich zunächst mit Ruhigstellung des Armes, am besten in Abduktionsstellung, Anwendung von Wärme und Röntgenbestrahlung, begnügen. Es empfiehlt sich immer, die Achselhaare zu rasieren und zur Verhütung der Hautmaceration, besonders wenn man feuchte Wärme anwendet, die Achselhöhlenhaut vorher gut durch Vaseline zu schützen.

Ist eine Fluktuation aufgetreten, so spaltet man am besten quer zur Längsrichtung der Achselhöhle, da durch eine quergestellte Wunde besserer Abfluß ermöglicht und die quergestellte Narbe weniger unangenehm ist als die längsgerichtete. Die Spaltung wird über dem höchsten Punkt der vorhandenen Einschmelzung ausgeführt. Man spaltet nur Haut, Subcutangewebe und oberflächliche Fascie und dringt dann am besten stumpf mit der geschlossenen Kornzange in die Absceßhöhle ein. Meist bildet sich der Absceß dann schnell zurück.

Seltener folgt auf das akute Stadium ein *chronisches*. Die Lymphknoten bleiben vergrößert und druckempfindlich und es entwickeln sich Fisteln, die keine Neigung zum Schließen zeigen. Besonders in solchen Fällen muß man sich davor hüten, daß eine Adduktionskontraktur im Schultergelenk eintritt, wozu Neigung durch Schrumpfung des M. subscapularis besteht. Der Arm ist also immer in Abduktionsstellung zu verbinden. Wärmebehandlung und Röntgenbestrahlung führen häufig nach verhältnismäßig kurzer Zeit, auch bei chronischen Fällen, die Heilung herbei.

Heilt aber die Fistel nicht aus und die Drüsen bleiben vergrößert und druckempfindlich, so ist es zweckmäßig, nach einigen Wochen vergeblicher konservativer Behandlung die Lymphknoten herauszuschneiden. Zu diesem Zweck

legt man durch einen Lappenschnitt, der vorn oder hinten gestielt ist, und der unter Umständen auf die Thoraxwand herunterreichen muß, das Lymphknotenpaket frei. Um sich vor Verletzungen der immer in nächster Nähe verlaufenden V. und A. axillaris zu schützen, ist es zweckmäßig, die Gefäße zunächst freizulegen, zum mindesten die Vene, und von hier aus die Entfernung des Drüsenpaketes zu beginnen. Es müssen *alle* Lymphknoten entfernt werden.

Die sog. *Schweißdrüsenentzündung* bzw. der *Schweißdrüsenabsceß der Achselhöhle* ist eine sehr lästige, weil hartnäckige und leicht wiederkehrende Erkrankung der Achselhöhle. Kleine Abscesse werden nach Rasieren der Achselhaare eingeschnitten, nachdem die übrige Haut gut durch Auftragen von Vaseline geschützt ist. In sehr ausgedehnten Fällen muß unter Umständen die ganze Achselhöhlenhaut entfernt werden. In neuerer Zeit ist an Stelle der operativen Behandlung mehr und mehr die Röntgen- und Kurzwellenbestrahlung getreten, mit der gute Dauererfolge erzielt werden. Bereits eingeschmolzene Herde müssen trotz der Bestrahlungsbehandlung meist eröffnet werden. Alkoholwaschungen, Betupfen mit 10%iger Formalinlösung und Salbenverbände müssen diese Behandlung aber unterstützen und auch längere Zeit nach Abschluß der Behandlung noch durchgeführt werden.

Im Anschluß an die Vereiterung der axillaren Lymphknoten kommt es nicht selten zu einer fortschreitenden Entzündung entlang den Lymphknoten der V. axillaris und subclavia. Schmelzen auch diese Lymphknoten ein und kommt eine Peradenitis zustande, so ist die nächste Folge die Entwicklung der sog. *Subpectoralphlegmone*. Druck auf den oberen Abschnitt des M. pectoralis major unter dem Schlüsselbein wird schmerzhaft empfunden. Bei Abduktionsbewegungen des Armes macht sich schmerzhaftes Spannungsgefühl bemerkbar. Schiebt man die Finger der einen Hand unter den M. pectoralis major und drückt mit der anderen Hand von oben auf den Muskel, so steigern sich die Schmerzen sehr wesentlich. Da die Gefahr des Weiterschreitens eines phlegmonösen Prozesses unter dem M. pectoralis major und von da entlang den Gefäßen nach dem Mediastinum besteht, wenn auch selten der Durchbruch durch die Brustwand droht, so sind solche Phlegmonen sobald wie möglich breit zu eröffnen. Der Arm wird abduziert und am äußeren unteren Rand des M. pectoralis major Haut und Subcutangewebe gespalten, bis der Muskelrand freiliegt. Handelt es sich um eine ausgedehnte Phlegmone ohne Einschmelzung des Gewebes, also ohne Absceßbildung, was man häufig bei Streptokokkeninfektion feststellen muß, so muß ein breiter Zugang geschaffen werden. Dazu wird der Rand des M. pectoralis major eingekerbt, oder wenn damit das Ende der Phlegmone nicht erreicht wird, der ganze Muskel quer eingeschnitten. Die große Wunde muß dann offengehalten werden. Meist bildet sich bald ein *Subpectoralabsceß*. Auch hier geht man unter Freilegung des äußeren Randes des M. pectoralis major vor. Dann dringt man stumpf mit der geschlossenen Kornzange unter den Muskel und eröffnet dadurch meist gleich den Eiterherd, die Kornzange wird dann gespreizt und ein mit Jodoformgaze umwickeltes Gummidrain eingelegt. Zu vermeiden ist, daß das Gummirohr unmittelbar mit den Gefäßen in Berührung kommt wegen der Arrosionsgefahr. Das Gummirohr darf daher auch nicht zu lange liegenbleiben, sondern muß bald gekürzt werden. Meist geht die Eiterung schnell zurück. Auch in diesem Fall muß der Arm in Abduktionsstellung verbunden werden.

β) Die Eingriffe bei der Tuberkulose der Rippen und des Brustbeines.

Die *tuberkulöse Erkrankung der Rippen- und Rippenknorpel und des Brustbeins* macht ebenfalls manchmal eine chirurgische Behandlung notwendig. Die Rippentuberkulose kommt in allen Lebensaltern vor, nicht selten auch bei älteren Menschen beiderlei

Geschlechts. Meist beginnt die Erkrankung als Periostitis tub., seltener geht sie vom Markraum aus. Die periostitischen Herde verbreiten sich häufig, manchmal von mehreren Rippen ausgehend, über weite Rippenabschnitte, so daß es zu ausgedehnten Zerstörungen des Knochens und Ersatz durch spezifisches Granulationsgewebe, aber auch zu kalten Abscessen kommen kann. Auch Sequesterbildung ist nicht selten. Periostitische kalte Abscesse entwickeln sich entweder nach der Oberfläche oder auch nach der Pleura zu, letztere besonders, wenn das innere Periost erkrankt ist. Bei kleineren einzelnen Abscessen kann, besonders wenn größere Knochenzerstörungen (auch röntgenologisch) nicht nachweisbar sind, bei älteren, schwachen Menschen Röntgenbestrahlung und Jodoformglycerininjektionsbehandlung eingeleitet werden. Gleichzeitig wird man in allen Fällen, wenn es die wirtschaftlichen Verhältnisse erlauben, Licht-, Luft- und eine klimatische und Sonnenbehandlung durchführen.

Tuberkulöse Herde von größerer Ausdehnung machen, wenn die wirtschaftlichen Verhältnisse eine lang dauernde abwartende Behandlung nicht gestatten, eine radikale Operation, bei der nicht nur große Rippenstücke, sondern auch das ganze Granulationsgewebe entfernt werden muß, notwendig. Die Wunde wird, wenn keine Fistel besteht, also keine Mischinfektion vorliegt, nach Einpudern mit Jodoformpuder wieder vernäht. Auf gewissenhafteste Entfernung alles tuberkulösen Gewebes muß geachtet werden, da sonst leicht Rückfälle auftreten. Ist eine Fistelbildung nach Absceßdurchbruch eingetreten, so muß zwar die Resektion ebenso ausgiebig bis ins Gesunde erfolgen, die Wunde darf aber selbstverständlich nicht geschlossen werden. Die Tuberkulose der Rippenknorpel ist ebenfalls meist eine Perichondritis. Auch hier kommt es gelegentlich zu tiefgelegenen, d. h. nach der Pleura zu entwickelten kalten Abscessen. Der Knorpel kann, wie der Rippenknochen, weitgehend zerstört sein. Handelt es sich um einen umschriebenen Herd, so genügt meist die Entfernung alles tuberkulösen Gewebes. Besteht eine Mischinfektion bei Fistelbildung, so kommt es zu ebenso schweren, fortschreitenden Knorpelnekrosen, wie sie sich im Anschluß an Infektionskrankheiten (s. oben) entwickeln, infolgedessen kann hier auch nur die ausgedehnteste Resektion, wie bei der fortschreitenden Knorpelnekrose, zur Heilung führen (s. S. 807).

Die *Brustbeintuberkulose* findet sich häufiger bei Jugendlichen. Ausgedehnte Herde, die sehr häufig zu kalten Abscessen und zur Bildung von großen Sequestern Veranlassung geben, sind meist in den oberen Abschnitten, besonders im Manubrium, zu finden. Bei länger bestehender Erkrankung ist das Brustbein oft durchlöchert und das Granulationsgewebe oder der Absceß können sich nach dem Mediastinum zu entwickeln. Bei alten Menschen wird man sich meist mit Röntgenbestrahlung und Jodoformglycerinbehandlung begnügen.

Bei jüngeren Kranken und dann, wenn eine Fistel entstanden ist, muß chirurgisch eingegriffen werden. Es kann notwendig werden, größere Teile des Sternums zu reseziieren, besonders dann, wenn es sich um einen Durchbruch nach hinten handelt und das Granulationsgewebe sich hinter dem Sternum ausgedehnt hat. Nur mit Hilfe einer größeren Resektion kann dann alles kranke Gewebe entfernt werden. Die Freilegung erfolgt am besten, wie bei den Rippen, durch bogenförmige oder Lappenschnitte. Ist eine Bresche durch die Erkrankung selbst vorhanden, so wird sie vorsichtig erweitert. Die Weichteile werden innen vom Knochen stumpf abgelöst und nun wird vom Knochen so viel weggenommen, daß man alles Granulationsgewebe entfernen kann und überall gesunde Umgebung findet. Ist der Knochen oberflächlich unzerstört und führt die Fistel, wie so häufig, durch einen Intercostalraum, nicht weit vom Sternum entfernt, in der Richtung hinter dasselbe, so müssen gewöhnlich 1—2 Rippenknorpel subperichondral reseziert werden, um dann eine Ablösung der Fascia endothoracica, der Pleura und des Periosts von der Rückseite des Sternums vornehmen zu

können. Bei ausgedehnteren Eingriffen ist es besser, die *A. mammaria int.* doppelt zu unterbinden. Nach Ablösung der Weichteile geht man dann von der Seite her vor und reseziert vom Brustbein so viel, wie nötig erscheint.

γ) Die Eingriffe bei der Rippenknorpelnekrose.

Sowohl im Anschluß an akute Infektionskrankheiten, besonders nach Typhus und Influenza, aber auch nach Pneumonie, Gonorrhöe u. a., schließlich auch nach scharfen und stumpfen Verletzungen und durch Übergreifen von entzündlichen Prozessen aus der Nachbarschaft kommt es gelegentlich zur Nekrose im Bereiche der Rippenknorpel. Die Tuberkulose der Rippen und Rippenknorpel verursacht zwar ähnliche Erscheinungen, ruft ebenfalls ausgedehnte Nekrose hervor, doch handelt es sich hier um einen langsam entstehenden, meist an ganz bestimmter Stelle sitzenden und begrenzten Prozeß (Rippenknorpelknochengrenze). Bilden sich Abscesse und werden sie eröffnet, so kann unter Umständen zunächst eine Veränderung am Perichondrium und Knorpel scheinbar vollkommen fehlen, so daß man den Absceß für einen Weichteilabsceß halten kann. Dieser Absceß kommt nach der Eröffnung auch scheinbar zur Ausheilung, es bleibt aber fast regelmäßig eine Fistel übrig, die jeder abwartenden Behandlung widersteht. Wird nun der Fistelgang gespalten, so findet sich meist eine mehr oder weniger umschriebene Knorpelveränderung. Der Knorpel ist in Farbe und Konsistenz verändert, er ist braungrün und spröde, oft rissig, manchmal in einzelne Stücke zerfallen. Häufig ist vom Perichondrium ein Granulationsgewebe ausgegangen, das den nekrotischen Knorpel teilweise umgibt, unter Umständen auch bereits zur Knochenbildung geführt hat. Das Granulationsgewebe kann unter Umständen unter scheinbar gesundem Perichondrium zu lacunärer Resorption in weiter entfernten Knorpelabschnitten geführt haben. Wird nun durch eine zweite Operation der nekrotische Knorpel entfernt bis in das unveränderte Knorpelgewebe hinein, so tritt zunächst wieder scheinbar eine Heilung ein, aber fast immer bleiben eine oder gar mehrere Fisteln zurück oder es bilden sich neue, unter Umständen im Bereiche des Knorpels der nächst höheren oder tiefer gelegenen Rippe, oder der Prozeß schreitet sogar über das Brustbein hinweg nach der anderen Seite fort. MARTINA hat die sog. fortschreitende Knorpelnekrose zuerst an mehreren Fällen eingehend studiert. RÖPKE hat sich im allgemeinen MARTINAS Befunden angeschlossen, sie auch in manchen Beziehungen erweitert. Die Erkrankung befällt meist ältere Männer, wie schon gesagt, im Anschluß an eine akute Infektionskrankheit oder im Anschluß an ein Trauma, das zu einer direkten offenen Verletzung oder Fraktur mit folgender Vereiterung geführt hat. Am häufigsten werden die unteren Rippenknorpel befallen und es scheint, daß hier die besonders von RÖPKE betonten nahen Beziehungen der einzelnen Rippen zueinander, durch Fortsätze und durch Bandverbindungen am Brustbein, die Veranlassung dazu bieten, daß die Erkrankung leicht von einer Rippe auf die andere übergreift. Daß die Erkrankung am häufigsten im Alter zwischen dem 40. und 50. Lebensjahr beobachtet wird, ist wahrscheinlich dadurch begründet, daß der Knorpel in diesem Lebensabschnitt am gefäßreichsten ist und Markraumneubildung zeigt (LAMPE). LAMPE hat so die posttyphösen Erkrankungen bei diesen Altersveränderungen des Knorpels in einleuchtender Weise erklärt. Während es zweifellos möglich ist, daß Rippenknorpelherde im Anschluß an die obenerwähnten Erkrankungen ohne Einschmelzung und Nekrose verlaufen und dann abwartend behandelt werden können, gilt das nicht mehr für alle die Fälle, die mit einer ausgedehnten chronischen Eiterung einhergehen. Hier kann nur eine Operation, und zwar eine scheinbar weit über das Maß der örtlichen Erkrankung hinausgehende Operation zur Heilung führen. Selbst ausgedehnte Resektionen erkrankter Rippen haben häufig nicht zu einem Erfolg geführt. AXHAUSEN glaubt, daß man den Herd nach Entfernung des nekrotischen Knorpels dadurch zur Heilung bringen kann, daß man, die zurückbleibenden Knorpel in gesundes Muskelgewebe einhüllt und auf keinem Fall tamponiert oder dräniert. Das mag in frischen Fällen gehen, wenn man keinerlei in die Nachbarschaft gehende Fisteln und kein Granulationsgewebe feststellen kann. In fortgeschrittenen Fällen entdeckt man bei aufmerksamem Suchen aber meist beides. Das Auftreten neuer Fistelbildung zeigt das Weiterstreiten der Erkrankung und die neue Freilegung der Erkrankungsherde erweist die fortschreitende Nekrose und Fistelbildung. Bei genauem Zusehen finden sich mit Granulationsgewebe ausgekleidete Fistelgänge in der oft schwierig veränderten Intercostalmuskulatur.

Eine aussichtsvolle operative *Behandlung der fortschreitenden Rippenknorpelnekrose* kann daher nur dadurch erfolgen, daß man den ganzen Rippenknorpel

restlos entfernt und, falls sich Verbindungen nach den nächstgelegenen Rippen zeigen, auch diese mitnimmt. Dabei muß alles Granulationsgewebe ausgerottet, besonders müssen Fistelgänge, die Granulationsgewebe enthalten, bis in das Gesunde verfolgt werden. Reicht ein solcher Gang bis zum nächsten Rippenknorpel, so muß auch dieser, selbst wenn keine sichtbare Zerstörung des Perichondriums stattgefunden hat, freigelegt und entfernt werden. Es ist also auf jeden Fall weit über das erkrankte Gebiet hinaus vorzugehen, da schon MARTINA nachgewiesen hat, daß schwere Knorpelveränderungen weit über das makroskopisch sichtbar veränderte Gebiet hinaus vorhanden sind. Bei der Operation ist daher der Weichteilschnitt zur Freilegung eines Rippenknorpels so anzulegen, daß er unter allen Umständen auch Zugang zu den nächstgelegenen Rippen gestattet. Am besten eignen sich dazu bogenförmige Schnitte und Lappenschnitte. Der Eingriff wird unter Leitungsanästhesie der Intercostalnerven, weit vom Herd entfernt, ausgeführt. Findet sich nach einer bestimmten Richtung ein Fortschreiten, so muß ein in die entsprechende Gegend führender Schnitt aufgesetzt werden. Zunächst wird man den Herd, auf den die Fistel führt, aufsuchen, das Granulationsgewebe entfernen, das Perichondrium im Verlaufe des ganzen Knorpels spalten und nach dem Brustbein und der Rippe zu den Knorpel restlos entfernen. Ist nirgends eine Verbindung mit der nächsten Rippe möglich oder findet sich nirgends ein noch so kleiner Fistelgang, der durch einen Granulationsknopf kenntlich ist, so kann man sich mit der vollständigen Entfernung des erkrankten Rippenknorpels begnügen. Hat aber die Erkrankung auch nur bis in die Nähe des Sternums geführt, so muß besonders darauf geachtet werden, ob nicht hier bereits ein Fortschreiten auf den nächsten Rippenknorpel stattgefunden hat. Im Zweifelsfalle ist es besser, auch noch den Knorpel der nächsten Rippe vollkommen zu entfernen. Da das Fortschreiten der Erkrankung besonders im Bereiche der untersten Rippenknorpel und des Rippenbogens am häufigsten und ausgedehntesten beobachtet ist, so ist es als zweckmäßig zu erachten, hier gleich sämtliche Rippenknorpel zu entfernen und, falls die Erkrankung bis in die Nähe des Brustbeins reicht und sich Anzeichen eines Fortschreitens nach der anderen Seite ergeben, auch gleichzeitig die unterste Rippenknorpel der anderen Seite mitzunehmen. Nach AXHAUSEN sind die zurückbleibenden Stümpfe mit gesundem Gewebe zu umgeben und eine Drainage zu vermeiden. Irgendwelche Störungen pflegen nicht einzutreten, da sich von den Perichondriumresten aus meist knöcherne Spangen und Platten bilden, die die Funktion der entfernten Rippenknorpel übernehmen.

d) Die Eingriffe bei den Tumoren der Brustwand.

Die häufigsten *Tumoren der Brustwand* sind Chondrome, Osteochondrome und Sarkome, wenn man von den auf die Brustwand übergreifenden Mammacarcinomen absieht. Auch aus den verschiedenen Bindegewebsarten gemischte Geschwülste werden beobachtet. Sie sind fast alle mehr oder weniger bösartig, selbst die Chondrome zeigen an der Brustwand häufig ein rasches, ziemlich schrankenloses Wachstum und kehren nach der Entfernung oft wieder. Schlüsse über die Natur des Tumors wird man hauptsächlich auf Grund der Vorgeschichte, besonders der Entwicklungsdauer, der Konsistenz, des Zusammenhanges mit den Weichteilen oder Knochen und auch durch röntgenologische Untersuchung stellen können. Da selbst die Chondrome häufig rückfällig werden, wird in der Mehrzahl der Fälle eine restlose Entfernung eingeleitet werden müssen. Schwierigkeiten entstehen bei der fast immer notwendigen Brustwandresektion nur dann, wenn der Tumor auch in das Thoraxinnere vorgedrungen ist und sich von der Fascia endothoracica und Pleura costalis nicht mehr stumpf ablösen läßt.

Die *Brustwandresektion* wird meist in Leitungs- und örtlicher Betäubung, wie sie S. 844 zur einfachen Rippenresektion beschrieben wurde, ausgeführt. Man unterbricht die Leitung mehrerer Zwischenrippennerven und umspritzt örtlich einen dementsprechend großen Rhombus. Ist die Haut über dem Tumor frei verschieblich, so bildet man am besten einen breiten, oben gestielten Hautlappen. Die oberflächliche Brustwandmuskulatur kann man mit den Hautlappen zusammen umschneiden und ablösen. Besteht auch nur der geringste Verdacht, daß die Haut beteiligt ist, so wird sie in größerer Ausdehnung mitumschnitten. Nun wird das Periost in einiger Entfernung vom Tumor zentral und peripher eingeschnitten, abgelöst und dann werden die Rippen auch auf ihrer Rückseite vom Periost befreit. Die Rippen werden zunächst zentralwärts durchtrennt, das Periost bis in die Nähe des Tumors abgelöst und die einzelnen Rippen bis in die Nähe des Tumors aus ihrem Periostschlauch herausgehoben. Hat sich der Tumor durch die gesamte Zwischenrippenmuskulatur entwickelt, so wird auch die Muskulatur zwischen den Periostschläuchen in gehöriger Entfernung vom Tumor mitentfernt. Die Zwischenrippenarterien werden, ohne die Zwischenrippennerven mitzufassen, unterbunden und nun der Rippenmuskellappen von der Unterlage abgehoben. Reicht der Tumor bis in die Fascia endothoracica hinein, so muß auch diese in einiger Entfernung durchtrennt werden und man kann nun versuchen (am besten und schonendsten mit den Fingern), eine Ablösung des Tumors von der Pleura stumpf durchzuführen. Da die Pleura sehr dünn ist und leicht einreißt, so muß der Überdruckapparat bereitstehen, um ihn beim Eintreten einer Pleuraverletzung sofort zur Anwendung bringen zu können. Gelingt die Ablösung des Tumors von der Pleura nicht mühelos stumpf, so ist es zweckmäßig, Überdruck einzuleiten und auch die Pleura zu durchtrennen, ehe sie einreißt. Kann der Tumor stumpf abgelöst werden, so erfolgt nun auch die subperiostale Durchtrennung der Rippen distal vom Tumor, ebenso die Durchtrennung der Intercostalmuskeln und der Fascia endothoracica, wenn sie sich als nötig erweist. Mußte die Pleura eröffnet werden, so wird sie, nach Feststellung der Ausdehnung ihrer Beteiligung, so rasch wie möglich in einiger Entfernung vom Tumor umschnitten und die distale Ablösung des Tumors, nachdem man die Rippen und die Intercostalmuskeln auch distal durchtrennt hat, durchgeführt. Konnte die Pleura erhalten bleiben, so genügt der Verschuß durch den Haut- oder Hautmuskellappen vollständig. Mußte die Pleura entfernt werden, oder mußte auch nur die Fascia endothoracica mitgenommen werden, so ist es zweckmäßig, ein entsprechend großes Stück aus der Fascia lata nach KIRSCHNER zu entnehmen und wasserdicht in die Lücke einzunähen, während der Überdruck erhöht wird.

Die *Carcinome der Brustwand* sind, abgesehen von seltenen Hautcarcinomen, fast ausschließlich Mammacarcinome. Diese greifen nicht allzuseiten durch Vermittlung der Pleura auch auf die Lunge über. Solche Fälle sind als inoperabel zu bezeichnen. Selten läßt sich bei umschriebenen Pleuralungenherden die Brustwandresektion durch eine Lungenteilresektion ergänzen (s. S. 924). Sind keine Anzeichen für eine Pleuraerkrankung vorhanden, so kann die Entfernung des Tumors, wie sie für die übrigen Tumoren geschildert ist, häufig noch auf Jahre hinaus zum Erfolg führen.

c) Die Eingriffe an der Mamma.

a) Die plastischen Eingriffe an der Mamma.

Sie kommen in Frage 1. nach der Mammaamputation mit oder ohne Haut, 2. zur Verkleinerung und Hebung der Hängebrust. Auf die Fälle der ersten

Gruppe ist im Anschluß an die Entfernung von Geschwülsten der Mamma hingewiesen (s. S. 836). Die zweite Gruppe hat im Laufe der letzten Jahre immer mehr an Bedeutung gewonnen und es sind zahlreiche Eingriffe dazu empfohlen worden.

Sie alle aufzuzählen würde zu weit führen. Wir wollen daher nur über die ausführlich berichten, die nach unserer Ansicht besondere praktische Bedeutung haben. Im übrigen ist es, wie bei allen plastischen Eingriffen so, daß die Auswahl der Methode von den verschiedenen Chirurgen nach sehr verschiedenen Gesichtspunkten getroffen wird, und daß schließlich jeder das Verfahren bevorzugt, das er selbst angegeben oder mit dem er gute Erfahrungen gemacht hat.

Zunächst einige Worte zur *Anzeigestellung*. Die Hängebrust tritt in so verschiedenen Graden auf, daß die Berechtigung, einen operativen Eingriff durchzuführen, von Fall zu Fall entschieden werden muß. Neben den ausgesprochen schweren Hypertrophien, unter denen Gewichte der Brüste von 6—8, aber in den schwersten Fällen bis zu 20 und 30 Pfd. beobachtet worden sind, gibt es Frauen, bei denen das Gewicht keinerlei Rolle spielt, aber die Senkung der erschlafften Brust im Vordergrund steht. Zwischen diesen äußersten Gegensätzen gibt es alle Übergänge. *Die Berechtigung zum Eingreifen* dürfte in allen Fällen klar sein, in denen die Hypertrophie und Senkung solche Maße erreicht hat, daß die Kranke darunter körperlich und seelisch schwer leidet.

Mit allen Mitteln neuzeitlicher Bekleidungskunst ist häufig das Tragen der hypertrophischen Brüste nur unter schwerer Beeinträchtigung des Allgemeinbefindens möglich. Tief in die Schulterweichteile eingeschnürte Stützbänder deuten auf die Qual dieser Frauen hin. Dazu kommen Dekubitalgeschwüre unter der Brust und alle möglichen Hautreizungen. Neben dem körperlichen ist aber auch das seelische Leiden der Frau oft ein ganz beträchtliches. In der Absicht die hypertrophische Brust zu verbergen wird sie gelegentlich vollkommen weggeschnürt, d. h. an den Körper angeschnürt und infolgedessen treten wieder schwere körperliche Störungen ein. Steht eine Frau im Beruf, so kann eine stark hypertrophische Mamma ein Hindernis bedeuten. Aus allen diesen Gründen wird man sich dem Wunsche, die Brust durch einen operativen Eingriff zu verkleinern, nicht verschließen können.

Anders liegen die Dinge bei der *atrophischen Hängebrust*. Hier stehen die seelischen Einflüsse im Vordergrund und es handelt sich bei einem Eingriff also im wesentlichen um einen kosmetischen. Aber auch ein schwerer seelischer Druck kann die Berechtigung zum Eingreifen abgeben. Die Verantwortung für eine Operation ist in solchen Fällen schwerer zu tragen und es gibt viele Chirurgen, die einen Eingriff ablehnen. Zweifellos muß der Chirurg in jedem einzelnen Falle von der ernsthaften Notwendigkeit der Operation überzeugt sein. Alle Veränderungen, die zwischen den beiden Gegensätzen liegen, müssen ebenso genau auf die Berechtigung zum Eingriff geprüft werden. Jedenfalls dürfen kosmetische Gründe immer nur eine untergeordnete Rolle bei der Anzeigestellung spielen.

1. Die Eingriffe bei den höchsten Graden der hypertrophischen Hängebrust.

Bei dem schwersten Grade der hypertrophischen Hängebrust kommen strenggenommen nur Amputationen in Frage.

Sie sind auch mehrfach mit Erfolg durchgeführt worden. Der Eingriff wird ebenso wie bei der Mammaamputation wegen eines Carcinoms ausgeführt. Die Achselhöhle braucht natürlich nicht ausgeräumt zu werden. Versuche, größere Hautabschnitte aus kosmetischen Gründen zu erhalten, können gemacht werden. Man kann nach CZERNY, LEXER u. a. einen größeren Lappen subcutanen Fettgewebes aus dem Gesäß oder Schenkel frei unter die erhaltene Haut verpflanzen. Man kann auch den Versuch machen, Teile der Mamilla frei an die Stelle zu verpflanzen, die der neuen Lage der Warze entspricht (LEXER).

Soll keine Amputation ausgeführt werden, so kommt nur eine sehr ausgedehnte zweizeitige oder dreizeitige Resektion (s. unten) in Frage.

2. Die Eingriffe bei den mittleren Graden der hypertrophischen Hängebrust.

Unter den mittleren Graden verstehen wir solche Hypertrophien, die zwar das regelrechte Maß weit überschreiten, aber doch eine Grenze von 3 kg Gewicht nicht erreicht haben.

Es gibt junge Mädchen und Frauen, bei denen die hypertrophische Brust mit ihrem unteren Rande die Nabelhöhe erreicht oder unterschreitet. Dabei braucht das Gewicht 3—4 Pfd. nicht zu erreichen. Auch solchen Kranken gegenüber werden wir uns nicht ablehnend verhalten, da auch diese Menschen körperlich und seelisch unter der Entstellung leiden. Schwieriger ist der Entschluß zu treffen bei den geringeren Graden. Hier muß eben eine genaue Prüfung der Einflüsse die Anzeigestellung unterstützen. Sie wird dadurch erleichtert, daß man häufig starke Asymmetrien findet.

Die hypertrophischen Hängebrüste mittleren Grades liefern die Mehrzahl der dem Chirurgen angebotenen Fälle. Dementsprechend sind auch dafür die meisten Operationen empfohlen worden. Zwei *Hauptforderungen* müssen an einen Eingriff wegen Mammahypertrophie und Hängebrust gestellt werden. 1. Trotzdem meist große Mengen von Drüsen- und Fettgewebe entfernt werden müssen, dürfen nur wenig sichtbare Narben zurückbleiben. 2. Die Brustwarze kann zwar verpflanzt und verkleinert werden, muß aber unter allen Umständen in ihrer Form erhalten bleiben.

Alle früheren Versuche die hypertrophische Hängebrust zu heben und zu verkleinern, sind mehr oder weniger fehlgeschlagen. Die Versetzung der Brustwarze an einen dem natürlichen entsprechenden Platz ist möglicherweise von MORESTIN, doch wahrscheinlich von VILLANDRE (1912) zuerst ausgeführt worden. Sie kann für sich nur bei geringfügigen Hängebrüsten in Frage kommen. Bei der hypertrophischen Hängebrust spielt die Verpflanzung der Warze eine große Rolle, aber nur in Vereinigung mit mehr oder weniger ausgedehnten Resektionen. Diese Resektionen können entweder in Form von radiären Sektoren oder tangentialen Segmenten vorgenommen werden. Sie können auch durch gleichmäßige Verkleinerung der ganzen Oberfläche durchgeführt werden. Außer der Drüse muß man meist größere Mengen von Subcutangewebe und Haut entfernen.

Von den vielen Verfahren, die angewendet worden sind, werden einige *einzeitig*, andere *zweizeitig* ausgeführt. Zu den ersteren gehören die von LEXER, LOTSCH, AXHAUSEN, PASSOT, GLÄSMER und AMERSBACH, BIESENBERGER, SCHWARZMANN und HOLLÄNDER. Zweizeitig operieren JOSEPH, SCHREIBER und EITNER.

Die *einzeitigen* Eingriffe haben zweifellos viele Vorteile. Sie kommen hauptsächlich für die mäßigen Grade der mittleren Hypertrophie in Frage. Bei sehr starken Hypertrophien ist es kaum möglich die nötige Gewebsmasse auf einmal zu entfernen. Bei diesen hat auch LEXER zwei-, ja sogar dreizeitig operiert. Abgesehen davon bestehen aber bei den einzeitigen Eingriffen zweifellos gewisse Gefahren. Da die Warze *ringförmig* umschnitten werden muß, kommt es, trotzdem sie vom Mammagrund ernährt wird, doch in ihren Randabschnitten gelegentlich zu mehr oder weniger ausgedehnten *Nekrosen*.

Das tritt scheinbar besonders leicht bei ausgedehnten Hypertrophien ein und LOTSCH hat angenommen, daß bei der Verpflanzung der Warze in die dazu bestimmte Hautöffnung leicht eine Torsion, und damit eine Ernährungsstörung der Warze, zustande kommen kann. Er hat daher vor der Umschneidung durch einen Haltefaden den obersten Punkt des Warzenhofes gekennzeichnet. BIESENBERGER näht zur Verhinderung einer Nekrose die umschnitene, und wenn nötig, verkleinerte Warzenhaut mit einigen feinen Nähten an der Unterlage fest.

Nur die *einzeitigen* Eingriffe, bei denen der Warzenhof nicht ringförmig umschnitten wird, sind vor der Gefahr der Warzenhautnekrose bewahrt. Dazu gehören die Verfahren von HOLLÄNDER und SCHWARZMANN.

Greift man *zweizeitig* ein, so besteht zunächst die Unannehmlichkeit zwei Eingriffe durchzumachen. Die Zeit zwischen den beiden Eingriffen muß

mindestens 4—5 Wochen betragen, selbst wenn keinerlei Wundstörungen eintreten. Man hat aber bei den zweizeitigen Eingriffen die Möglichkeit jede beliebige Menge von Gewebe zu entfernen, und deshalb sind sie besonders geeignet für die schweren hypertrophischen Hängebrüste.

Von den einzeitigen Verfahren soll das LEXERSche eingehend geschildert werden, da es im wesentlichen den oben erwähnten Anforderungen entspricht. Auf kleine Vorzüge anderer ähnlicher Methoden wird dabei hingewiesen. Von

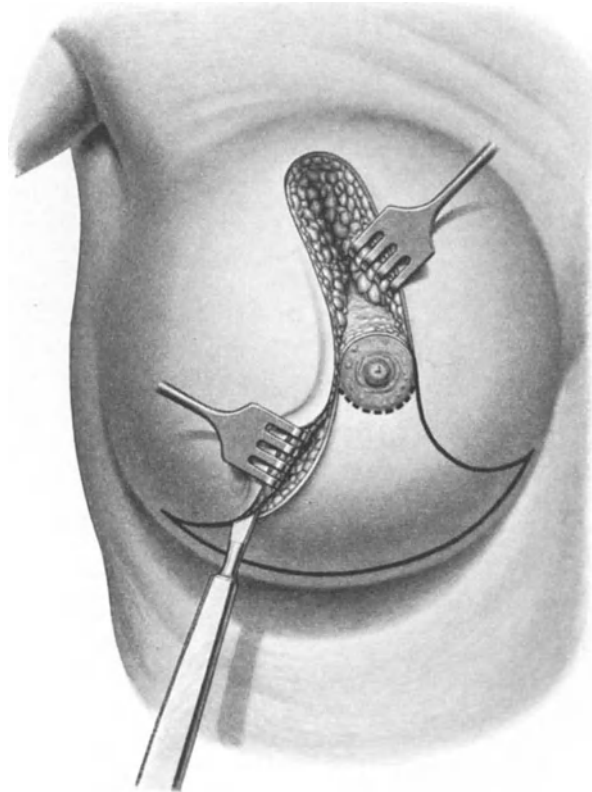


Abb. 590. Die einzeitige Mammoplastik nach LEXER. I.
Die Anlage des Schnittes unter völliger Umschneidung der Mammilla.

den zweizeitigen Verfahren kommt das von EITNER zur ausführlichen Darstellung, da es uns als das zweckmäßigste erscheint.

Das Verfahren von SCHREIBER ist ähnlich. Das JOSEPHSche Verfahren hat den Vorteil, daß nur eine kreisförmige Narbe um die verpflanzte Warze übrigbleibt, während die Resektionsnarbe unter die überhängende Brust fällt. Es bestehen aber gegen die Ausführung gewisse rein chirurgische Bedenken insofern, als, wenigstens zeitweise, ein mit Haut bekleideter Abschnitt subcutan gelagert werden muß.

I. Die einzeitigen Verfahren zur Beseitigung der mittleren Grade der Hängebrust.

Der einzeitige Eingriff bei der Hängebrustoperation nach Lexer. Sein Verfahren ist 1923 von KRASKE veröffentlicht worden. Es ist einfach und sowohl bei der atrophischen, als bei der hypertrophischen Hängebrust anwendbar.

LEXER operiert immer doppelseitig, um keine Störung der Symmetrie befürchten zu müssen. An der stehenden oder sitzenden Kranken wird zunächst mit dem Augenmaß der neue Platz für die Warze bestimmt und durch Einstecken einer Nadel gekennzeichnet. Der Punkt soll im Verhältnis zur bestehenden Warzenlage etwas nach lateral verschoben werden.

Es ist zweifellos am besten, den neuen Sitz für die Brustwarze nach dem Augenmaß zu bestimmen. Wer das nicht kann, soll besser plastische Eingriffe überhaupt nicht

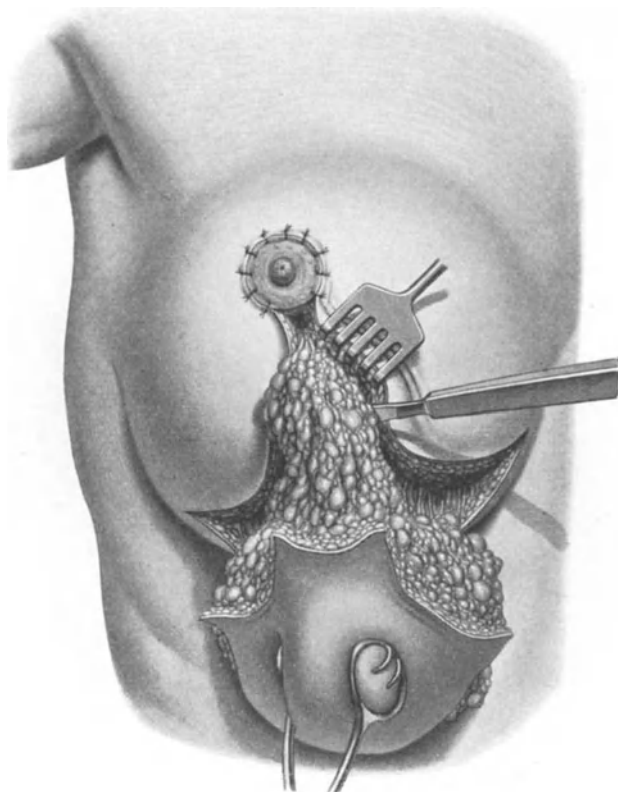

Abb. 591. Die einseitige Mammoplastik nach LEXER. II.

Die Warze ist im oberen Teil des torbogenartigen Schnittes ringförmig eingenäht. Aus dem unteren Teil wird im Zusammenhang mit der umschnittenen Haut ein großer Keil von Fett- und Mammagewebe herausgeschnitten.

ausführen. Jedenfalls sind kompliziertere Bestimmungen mit allen möglichen Maßen usw., wie sie von CLAOUÉ u. a. angegeben worden sind, nicht zweckmäßig. Als Anhaltspunkt für Anfänger kann vielleicht die von SCHWARZMANN angegebene Ortsbestimmung für die Warze in großen Zügen gelten. Man mißt dabei die Länge der Oberarme vom Acromion bis zum Olecranon und zeichnet ihren Mittelpunkt auf der Haut an. Dann bestimmt man beiderseits die Mitte des Schlüsselbeines und zieht von hier eine Senkrechte auf die Verbindungslinie der beiden am Arm gekennzeichneten Mittelpunkte. Am Schnittpunkt der Senkrechten und der Verbindungslinie ist der neue Platz für die Warze gegeben. Die Höhenbestimmung erscheint dabei richtig, dagegen findet nach unserer Erfahrung die Warze besser etwas außerhalb der von der Mitte des Schlüsselbeines gezeichneten Senkrechten ihren Platz.

Am besten bestimmt man den neuen Platz für die Warze, das gilt besonders auch für die asymmetrische Hypertrophie, schon am Tage vor der Operation an der stehenden Kranken und macht sich den Punkt durch geringfügiges Einritzen mit einem kleinen Messer kenntlich.

Am *Operationstage* wird nach genügender Hautdesinfektion der Eingriff damit begonnen, daß man zunächst an der Stelle des neuen Warzenplatzes einen kranialkonvexen Halbkreis ausschneidet, der der Größe des neuen Warzenhofes entspricht. Von den beiden Endpunkten werden gerade Schnitte nach den Rändern des früheren gesenkten Warzenplatzes gezogen, und so entsteht gewissermaßen ein auf dem früheren Warzenhof stehender hoher Torbogenschnitt (Abb. 590). Die dadurch eingeschlossene Haut wird entfernt bis zur alten Warze,

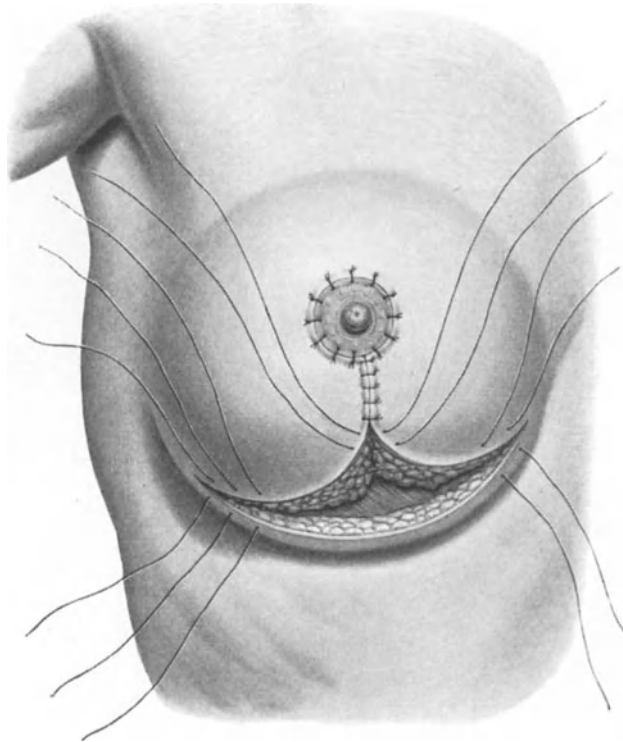


Abb. 592. Die einseitige Mammoplastik nach LEXER. III.
Die Vernähung der Weichteilwunde.

die an ihrem oberen Rand bogenförmig umschnitten wird. Bei der hypertrophischen Brust wird gleichzeitig subcutanes Fett entnommen. Die Torbogenschnitte werden nun caudal beiderseits am Warzenhof vorbeigeführt, und zwar allmählich nach unten auseinanderweichend, bis die Enden in größerer Entfernung (10—15 cm) voneinander die Gegend oberhalb der submammären Umschlagsfalte erreichen (Abb. 590). Die Enden werden dann bogenförmig, aber noch auf der Brust, miteinander in Verbindung gesetzt. Schließlich wird auch der untere Warzenrand umschnitten (Abb. 590). Nekrosen der Warzenhaut sollen bei diesem Vorgehen nicht auftreten. In dem Torbogenschnitt wird nun die Warze mit der Mamma nach oben verlagert und ringsherum eingenäht (Abb. 591). Bei all diesen Maßnahmen darf die nur lose angeheftete Warzenhofhaut von ihrer Unterlage nicht abgehoben werden. Ist die Annäherung der Warze ringförmig von statten gegangen, so quillt unterhalb davon zwischen den beiden seitlichen Bogenschnitten die Masse der

hypertrophischen Brust hervor. Diese wird zusammen mit dem umschnittenen Hautstück mit einer Krallenzange gefaßt und ein mehr oder weniger großer keilförmiger Sektor herausgeschnitten (Abb. 591). Caudal wird der Keil immer breiter und tiefer, so daß man schließlich die Fascia pectoralis sieht. Das ganze Gewebestück wird entfernt. Man schiebt dann den Rest der Brustdrüse von der Unterlage nach oben ab und näht die Rückseite so hoch wie möglich an der Fascia pectoralis mit einigen tiefgreifenden Catgutnähten fest. Mit ebenso tiefgreifenden Catgutnähten wird nun die gesetzte Lücke im Drüsen- und Fettgewebe verschlossen. Dadurch rücken die Hautränder von selbst weitgehend aneinander. Zum Schluß folgt dann die Hautnaht die zunächst infolge der bogenförmigen Schnittführung gerade nach hinten verläuft, dann in der Nähe der submammären Falte nach beiden Seiten zieht (Abb. 592). Die zurückbleibenden Narben, 1. die ringförmige um den Warzenhof, 2. die senkrechte vom Warzenhof zu der Umschlagfalte ziehend, und 3. die parallel der Umschlagfalte verlaufende, fallen nach primärer Heilung nach kurzer Zeit kaum noch auf.

LOTSCHS Vorgehen ist ähnlich. Er umschneidet ebenfalls vollständig den Warzenhof, führt aber einen geraden Schnitt vom Warzenhof bis in die Nähe der submammären Falte und legt dann etwas oberhalb der submammären Falte einen parallel zu dieser verlaufenden Schnitt an, der den senkrechten kreuzt. Haut und Fettgewebe werden im Bereich der genannten Schnitte von der hypertrophischen Brust abgelöst. Die

Ablösung erfolgt von der ringförmigen Umschneidung des Warzenhofes auch kranialwärts so weit wie möglich. Dann wird das ganze hypertrophische Gewebe, allerdings meist das Fettgewebe, von der Drüse mit der gebogenen Schere abgetragen und auf diese Weise die Verkleinerung vorgenommen. Ist die Resektion, bei der bis zu etwa einem $\frac{1}{2}$ kg Fettgewebe entfernt werden kann, vollendet, so wird die Brust mit der Warze unter der abgelösten Hautdecke nach oben geschoben, bis die Warze die gewünschte Lage erreicht hat. An dieser Stelle wird die Haut mit einer Pinzette zipfelförmig angehoben und der Zipfel etwa $\frac{3}{4}$ cm unterhalb der Pinzette abgeschnitten. Das Loch darf unter keinen Umständen zu groß geschnitten werden, da sonst nach der Naht Spannungen entstehen. Um keine Torsion zu erleiden, ist der höchste Brustwarzenrand mit einem Faden gekennzeichnet. Dieser Punkt wird zuerst in der gesetzten Öffnung befestigt. Je nach der Ausdehnung der Hypertrophie wird nun mit einem breiten nach unten konvexen, bogenförmigen Schnitt die den Drüsenrest caudal überragende, überschüssige Haut auf der Vorderseite abgetragen und der dadurch geschaffene bogenförmige Rand mit dem früher oberhalb der submammären Falte angelegten vereinigt. Je mehr von der überschüssigen Haut entfernt wird, desto weniger sichtbar wird die zurückbleibende Narbe, da sie unter der überhängenden Mamma verschwindet.

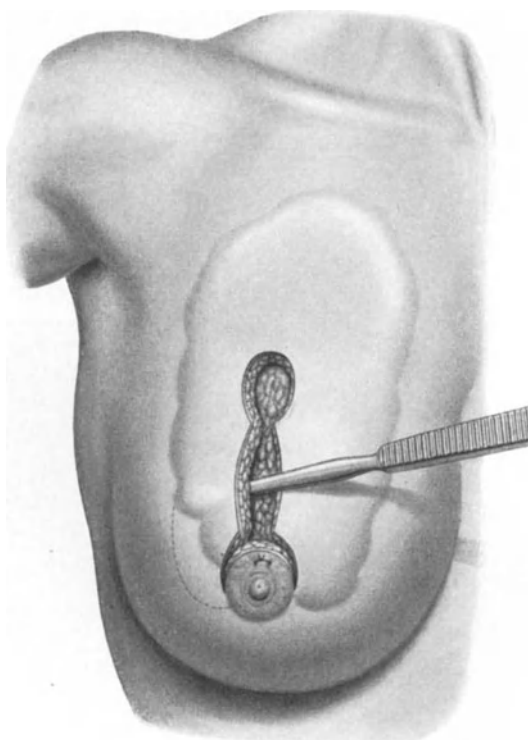


Abb. 593. Die zweizeitige Mammaplastik nach EITNER. I. Am zukünftigen Platz der Warze ist die Haut umschnitten. Der Schnitt geht nach unten bis zur Warze und umkreist die obere Hälfte. Haut und Subcutangewebe werden weitgehend von der Unterlage abgelöst.

Die Operationsmethoden von PASSOT und AXHAUSEN sind ähnlich. Beide legen den ersten Hautschnitt auf der Vorderseite so, daß er oberhalb der alten Brustwarze vorbeizieht. Dann wird die Haut nach oben abgelöst, so daß Platz für die Verschiebung der Drüse nach oben gewonnen wird. Nach Umschneidung des Warzenhofes wird die unterhalb des Bogenschnittes gelegene Haut bis zur submammären Umschlagfalte von der Drüse oberflächlich entfernt. Wird nun die Brust nach oben geschoben und eine neue Öffnung für die Warze angelegt, so kann nach ausgiebiger Resektion, die AXHAUSEN ähnlich wie LOTSCH von der Oberfläche aus vornimmt, während PASSOT ein größeres unteres Segment herausschneidet,

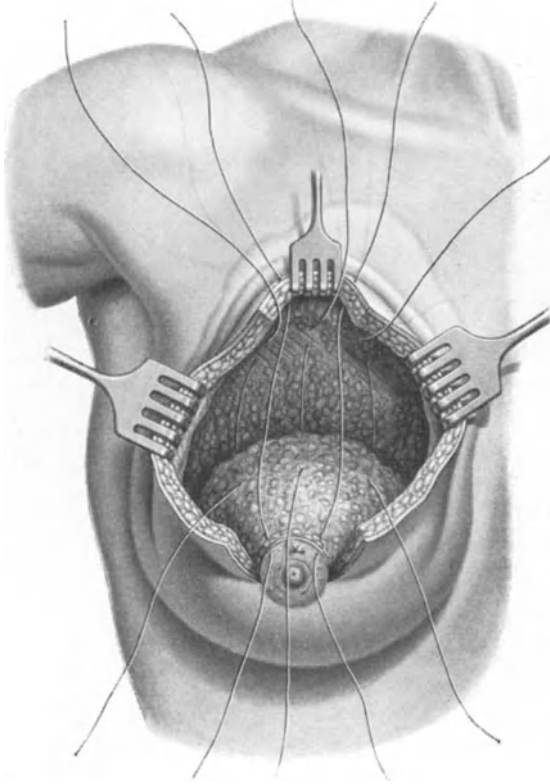


Abb. 594. Die zweizeitige Mammoplastik nach EITNER. II. Die oberen Wundränder werden weit auseinandergesogen und nun ein großes keilförmiges, aus Fett und Mamma bestehendes Gewebstück entfernt. Die Keilspitze ist nach hinten gerichtet. Mit einigen starken Catgutnähten wird der Rest der Mamma nach oben verlagert. Mit feinsten Knopfnähten wird die Warze in dem dafür bestimmten Platz befestigt.

Eingriff ziemlich umständlich und eingreifend. Eigene Erfahrungen haben wir allerdings darüber nicht. Sehr umständlich ist auch das Verfahren von CLAOUÉ, mit dem aber auch sehr ausgedehnte Hypertrophien beseitigt werden können.

II. Die zweizeitigen Verfahren zur Beseitigung der mittleren Grade der Hängebrust.

Das erste zweizeitige Verfahren ist von J. JOSEPH angegeben. Es hat verschiedene Nachteile, die JOSEPH dazu veranlaßt haben später ein anderes auszuarbeiten, das zwar diese Nachteile vermeidet, aber, worauf schon oben hingewiesen, andere Fehler aufweist, die augenscheinlich seiner Verbreitung im Wege gestanden haben, obwohl zum Schluß außer der ringförmigen Narbe um den Warzenhof nur eine unsichtbare, in der submammären Falte gelegene, zurückbleibt.

die Vernähung des vorderen und hinteren Hautschnittes vorgenommen werden. In beiden Fällen bleibt nur die kreisförmige Narbe um den Warzenhof und die Narbe in der Nähe der submammären Falte übrig, so daß kosmetisch die besten Erfolge erzielt werden.

Auf die Verfahren von HOLLÄNDER und BIESENBERGER soll hier nicht näher eingegangen werden. Sie eignen sich nicht für sehr starke Hypertrophien und Senkungen. Der Grundsatz besteht in der Resektion ausgedehnter lateraler Brustdrüsen- und Fettabschnitte und der Verlagerung der Brustwarze durch Umklappen des medialen Restes in die durch die Entfernung des äußeren Abschnittes gewonnene Lücke. Bei HOLLÄNDER bleibt eine vom Warzenhof nach lateral ziehende Narbe zurück. Nach dem BIESENBERGERSchen Eingriff sind die Narbenverhältnisse ähnlich, wie nach der LEXERSchen Methode, allerdings reicht die senkrechte Narbe nicht bis an den Warzenhof.

Nach dem Verfahren von SCHWARZMANN, das auch durch eine subcutane Verlagerung des medial gestielten Drüsenrestes gekennzeichnet ist, besteht die Möglichkeit einer sehr weitgehenden Resektion des hypertrophischen Gewebes. Dagegen erscheint der

Der Grundsatz aller zweizeitigen Verfahren besteht darin, zunächst den Warzenhof nur in seiner oberen Hälfte zu umschneiden, in seiner unteren Hälfte aber mit einer breiten Haut- und Gewebsbrücke in Verbindung zu lassen. Daraus ergeben sich zweifellos einige technische Schwierigkeiten, abgesehen von den Unannehmlichkeiten, die zweizeitige Eingriffe überhaupt mit sich bringen.

Von den erwähnten Verfahren erschien uns nach mehrfacher Prüfung das von EITNER angegebene als das einfachste und zweckmäßigste. Das SCHREIBERSche

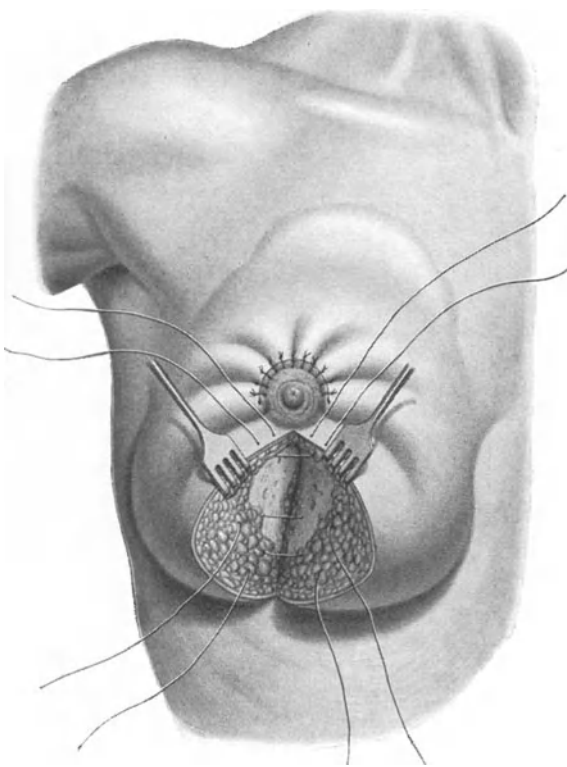


Abb. 595. Die zweizeitige Mammaplastik nach EITNER. III.

Der obere Teil der Warze ist eingenäht. Es entstehen dadurch einige radiäre Falten (die hier zu stark angegeben sind). Aus dem unteren Teil der Mamma ist ein rhombisches Stück samt Haut und Fettgewebe entfernt. Das untere Ende des Rhombus liegt in der Gegend der Umschlagsfalte. In einer zweiten Sitzung wird dann der untere Teil der Warze umschnitten und wenn noch nötig, die Falten dabei ausgeglichen.

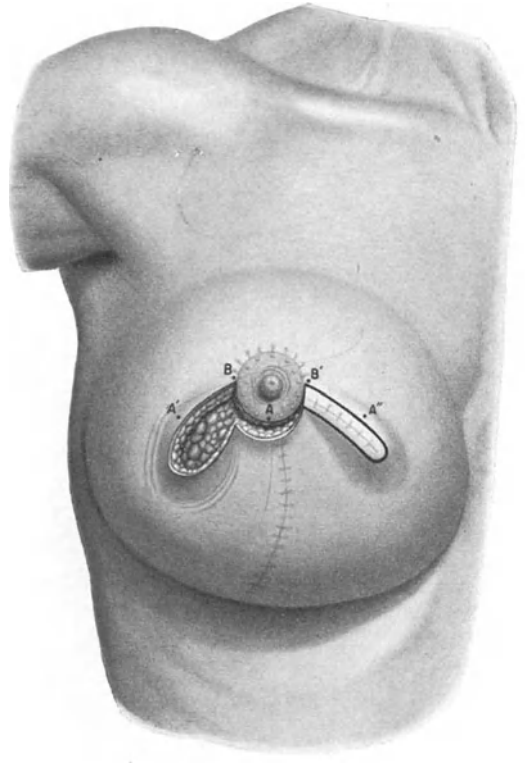


Abb. 596. Die zweizeitige Mammaplastik nach EITNER (abgeändert). IV.

Bei sehr großen und schweren Brüsten genügt oft die in dieser Weise durchgeführte Gewebsentfernung nicht. Wir haben daher in solchen Fällen auf die radiäre Faltenbildung verzichtet und den Überschub in zwei seitlichen Nähten vereinigt. In der zweiten Sitzung, die hier abgebildet ist, werden die beiden seitlichen Narben herausgeschnitten und die Warze nach unten umgrenzt.

Verfahren ist ähnlich, hat aber doch einige Nachteile gegenüber dem erstgenannten. Nach Bestimmung des neuen Warzenhofplatzes (s. oben) wird zunächst der frühere in seiner oberen Hälfte umschnitten, und wenn notwendig dabei die Verkleinerung vorgenommen (Abb. 593). Der höchste Warzenhofpunkt kann durch eine feine Naht an der Unterlage befestigt werden. Nun löst man die Haut von dem Einschnitt weitgehend nach den Seiten und nach oben bis in die Gegend des Schlüsselbeines von der Drüse ab und legt an der vorher bestimmten Stelle eine Öffnung für die Warze an. Diese Öffnung soll in senkrechter Richtung größer sein, als in waagerechter, da sie nach Einlagerung der Drüse und Warze später in querere Richtung erweitert wird (Abb. 593).

Nun wird die Hautbrücke zwischen dem früheren und neuen Warzenhof gespalten. Es folgt nun eine ausgedehnte Resektion des oberhalb der Warze gelegenen hypertrophischen Gewebes. Das zu entfernende Gewebstück soll einem großen Keil entsprechen, dessen Spitze oberhalb und hinter der Drüse liegt. Die Basis entspricht der vorderen Fläche ebenfalls oberhalb der Drüse. Der Gewebkeil, der hauptsächlich aus dem gedehnten Fett, bei starker

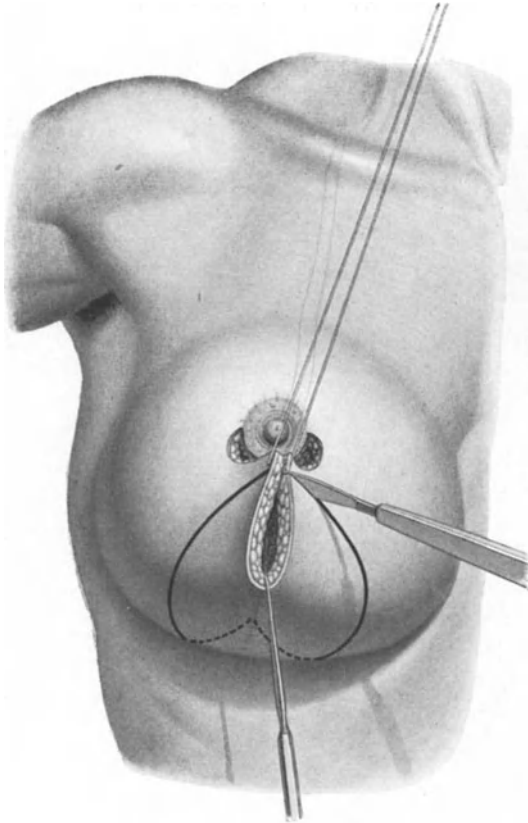


Abb. 597. Die zweizeitige Mammaplastik nach EITNER (abgeändert). V.
Nach Ablösung des unteren Hautabschnittes von der Unterlage wird zunächst die für die Umgrenzung der Mammilla notwendige Haut bestimmt und mit einem Haltefaden zusammengefaßt. Dann kann ein zweiter großer Keil unter Mitnahme der ersten Narbe aus dem unteren Brustabschnitt entfernt werden.

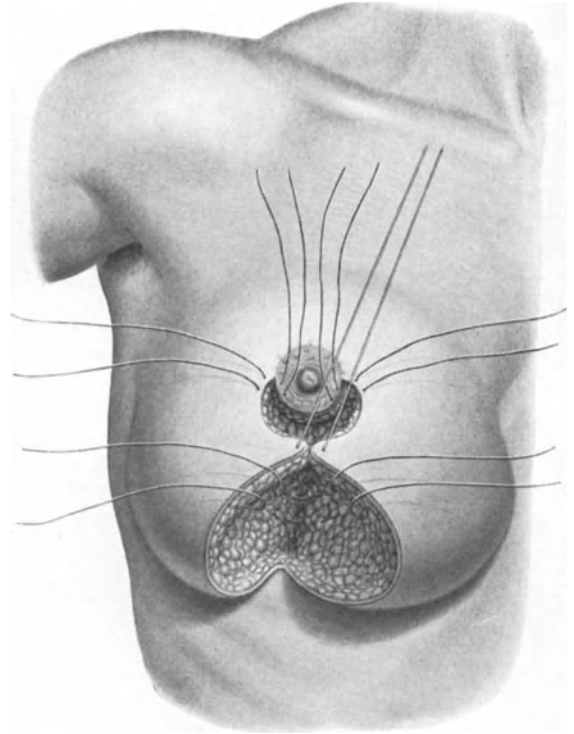


Abb. 598. Die zweizeitige Mammaplastik nach EITNER (abgeändert). VI.
Nach Entfernung des 2. unteren Haut-Fett-Mammakalles wird der untere Rand der Warze an die Haut genäht und die große Lücke durch versenkte und Hautnähte verschlossen.

Hypertrophie aber auch aus gedehnten Drüsengewebe besteht, muß so groß sein, daß der Mammarest leicht in der gewünschten Weise nach oben geschoben und daß die Warze ohne Spannung in die dafür geschaffene Öffnung eingenäht werden kann (Abb. 594). Ist die Lücke groß genug, so wird mit einigen stärkeren Catgutnähten der gehobene Drüsenrest an der Pectoralisfascie festgenäht (Abb. 594). Dann wird zunächst die Unterlage der Warze durch einige Catgutnähte mit dem Unterhautzellgewebe der neugeschaffenen Öffnung und schließlich die Warzenhaut mit der Haut ringsherum vereinigt. Infolge der Hebung der Brust bleiben seitlich der eingenähten Mamilla Hautüberschüsse übrig. Diese Hautüberschüsse werden so weit entfernt, daß die Haut sich ziemlich glatt

anlegt. Einige radiär verlaufende Falten bleiben aber immer zurück (Abb. 595). Während SCHREIBER in der ersten Sitzung nach ähnlichem Vorgehen den Eingriff abbricht, reseziert EITNER nun auch noch aus dem unteren Teile der hypertrophischen Drüse einen Keil (Abb. 595). Dadurch, daß dieser nur mit der Spitze bis an den Warzenhof heranreicht, wird die Ernährung des Warzenhofes nicht gestört. Von der Keilspitze aus verlaufen zwei radiär ziehende Schnitte zunächst auseinander, und zwar je nach der Ausdehnung der Hypertrophie mehr oder weniger weit, erreichen aber nicht die submammäre Falte, sondern biegen schon kurz vorher wieder nach der Mittellinie um, um sich in der Gegend der submammären Falte wieder in einem Punkte zu treffen (Abb. 595). Der Gewebskeil umfaßt Haut, Unterhautzellgewebe und Drüsengewebe. Durch einige subcutane Nähte werden zunächst die tiefgelegenen Weichteile in senkrechter Richtung in Verbindung gebracht und zum Schluß die Haut ebenfalls in senkrechter Richtung genäht. Dadurch fallen die in der Nähe der submammären Falte und parallel dazu verlaufenden Nähte weg, und es bleibt nur eine senkrechte von der Warze nach der submammären Falte verlaufende Narbe übrig. In der zweiten Sitzung werden dann, wenn notwendig, einige Verbesserungen in der Umgebung der Warze vorgenommen, falls die Falten sich nicht von selbst ausgeglichen haben. Das Verfahren von EITNER hat den großen Vorteil, daß man bei sehr

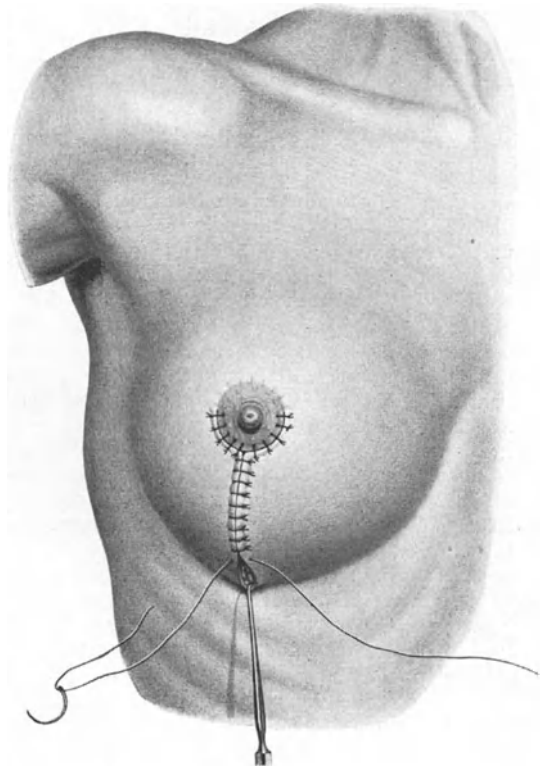


Abb. 599. Die zweizeitige Mammaplastik nach EITNER (abgeändert). VII.
Die Abbildung zeigt den endgültigen Verschuß.

ausgedehnten Hypertrophien in der zweiten Sitzung nicht nur die kleinen Verbesserungen vornehmen, sondern auch, wenn sich die entfernte Gewebsmasse nicht als genügend groß erweist, was nach unserer Erfahrung öfters vorkommt, einen weiteren unteren Gewebskeil herauschneiden kann, ohne die Ernährung der Brustwarze zu gefährden, da man nun ohne Gefahr auch den unteren Rand des Warzenhofes umschneiden kann (Abb. 596). Wir nähen dann in der ersten Sitzung die obere Umgrenzung der Warze ohne Faltenbildung ein. Dadurch bleiben beiderseits größere Hautüberschüsse, die in 2 schräg nach abwärts laufenden Falten zusammengefaßt werden. Dann wird der untere Keil entfernt. In der zweiten Sitzung werden nun die beiden genannten Falten ausgeschnitten und die untere Hälfte des Warzenhofes, wenn nötig unter Verkleinerung umschritten (Abb. 596). Die Haut läßt sich nun leicht um den Warzenhof legen und zunächst durch einen Haltefaden an den Ecken in der Mittellinie festhalten (Abb. 597).

Nun kann man den Keil zur weiteren Verkleinerung des unteren Mammaabschnittes umschneiden und entfernen (Abb. 597 und 598). Es folgt die genaue Naht um den Warzenhof. Nach einigen Subcutannähten zur Aneinanderlagerung der Keilseiten näht man mit feinsten Seide die Hautwunden (Abb. 599). Nach SCHREIBER wird, wie schon gesagt, die Resektion des unteren Gewebskeiles in der zweiten Sitzung vorgenommen. Dadurch, daß die keilförmigen Schnitte bis in die Gegend der submammären Falte geführt werden, wird auch eine Nahtvereinigung parallel zur submammären Falte nötig.

Die Eingriffe, die lediglich in einer Hebung des Warzenhofes bestehen, wie sie nach NOEL, WEINHOLD, GLÄSMER, KURTZAHN u. a. empfohlen worden sind, sind rein kosmetische Eingriffe von untergeordneter Bedeutung.

β) Die Eingriffe bei der akuten Brustdrüsenentzündung.

In der Mehrzahl der Fälle der *akuten Mastitis* handelt es sich um sog. *puerperale*. Die Ursache der Entzündung ist immer eine bakterielle Infektion, nur die sog. Stauungsmastitis, die auch leicht Temperatursteigerung verursachen kann und die als Folge einer Verhaltung und Zersetzung der Milch in der Brust betrachtet wird, wird von vielen Autoren als abakterielle Entzündung aufgefaßt. Diese Form der akuten Mastitis geht fast regelmäßig durch Hochbinden der Brust und durch Absaugen der gestauten Milch rasch wieder zurück. Die bakterielle puerperale Mastitis entsteht durch das Eindringen von Keimen in die Milchkanälchen. Besonders Schrunden und andere kleine Verletzungen führen zu oberflächlichen Entzündungsherden, die sich dann leicht durch die Milchgänge auf die Brust fortsetzen. Schließlich gibt es auch noch eine metastatische Brustdrüsenentzündung bei septischer Allgemeininfektion. Die auf dem Wege über die Milchgänge zustande gekommene Infektion ist die wichtigere. Sie führt, je nach der Tiefe des Eindringens der Keime zu oberflächlichen Abscessen in der Gegend der Mamilla oder im Subcutangewebe, also zu präammären oder zu intrammären und schließlich zu retromammären Abscessen, die sich zwischen der Drüse und der Muskulatur ausbreiten können. Die *Diagnose* macht meist keine Schwierigkeiten, da alle Erscheinungen einer akuten entzündlichen Erkrankung bestehen. Dagegen kann der Sitz des Herdes unter Umständen bei tiefer Lage zunächst oft nicht einwandfrei festgestellt werden. Das gilt besonders auch für die verhältnismäßig häufigen kleinen, über die ganze Brustdrüse ausgedehnten, durch enge Verbindungsgänge miteinander im Zusammenhang stehenden Abscesse. Ganz besondere Schwierigkeiten kann der Nachweis eines retromammären Abscesses verursachen, da die Brust selbst, abgesehen von einer gewissen Vergrößerung und Spannung, unverändert zu sein scheint und nur die Verschiebung und der Druck gegen die Unterlage Schmerzen verursacht.

Was die Behandlung der akuten bakteriellen Mastitis betrifft, so können zunächst abwartende Maßnahmen versucht werden. Hochbinden der Brust und Stauung nach BIER und KLAPP mit einer großen, die ganze Brust umfassenden Saugglocke können, frühzeitig zur Anwendung gebracht, die Erscheinungen zum Rückgang bringen. Machen sich aber tastbare Einschmelzungsherde geltend, so soll mit der abwartenden Behandlung nicht zu lange Zeit verloren werden, da durch den Druck des wachsenden Abscesses nicht nur starke Schmerzen verursacht werden, sondern auch Mammagewebe zugrunde geht.

Bei oberflächlich gelegenen Abscessen unter dem Warzenhof und bei präammären Abscessen der übrigen Brust, die sich dadurch bemerkbar machen, daß örtliche, besonders starke Rötung, Schwellung und Schmerzhaftigkeit beobachtet werden, kann frühzeitig eine Spaltung vorgenommen werden. Die Richtung der Schnitte muß entsprechend dem Verlaufe der Milchgänge *radiär* sein, um nicht zu viele Gänge zu zerstören. Nicht selten finden sich mehrfache oberflächliche Einschmelzungsherde, die alle durch radiäre Schnitte eröffnet werden müssen. Bei tiefer gelegenen Abscessen, die keine Neigung haben, sich der Oberfläche zu nähern, was sich darin ausspricht, daß keine lokale Rötung auf Beteiligung des Subcutangewebes und der Haut hinweist, sind die *radiären Einschnitte abzulehnen*, da sie weit ausgedehnt werden müßten

(wegen der tiefen Lage des Herdes), viel Brustdrüsengewebe zerstören und häßliche Narben hinterlassen. Es ist daher besser, in allen Fällen tief und retromammär gelegener Abscesse die Aufklappung der Brust nach **BARDENHEUER** (1903) vorzunehmen. Sie hat die Vorteile, daß die Spaltung der Drüse auf die Rückseite verlegt wird, daß der Abfluß des Eiters, da er nach unten erfolgen kann, sehr leicht vor sich geht und daß nach der Heilung eine durch die überhängende Mamma verdeckte Narbe erzielt wird. Die **BARDENHEUERSCHE**

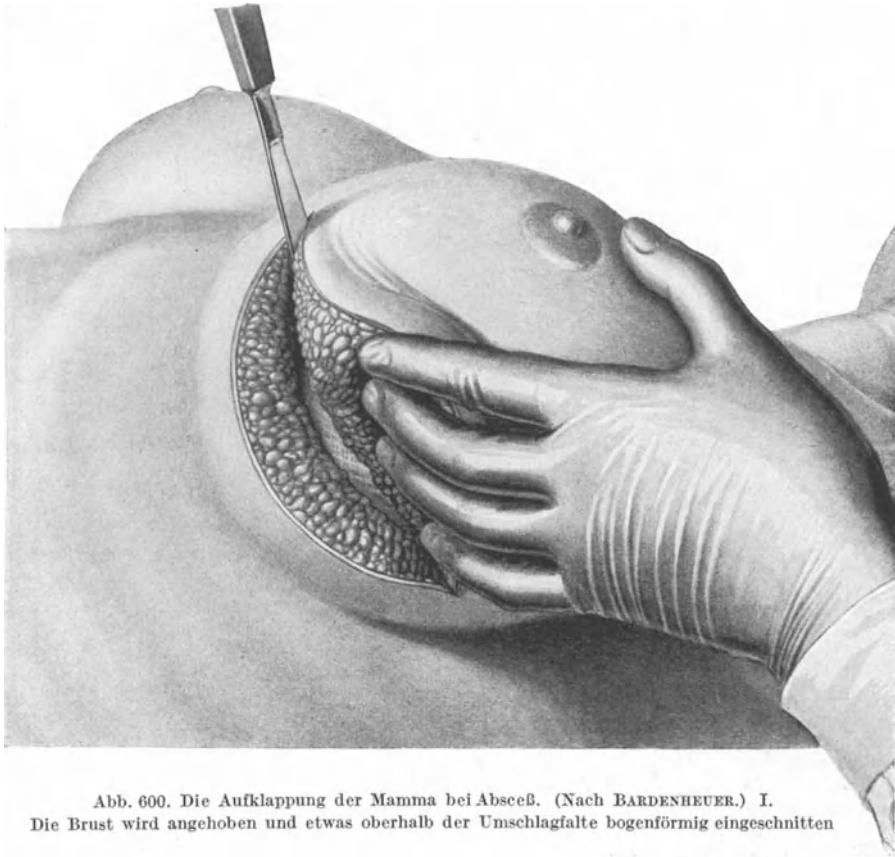


Abb. 600. Die Aufklappung der Mamma bei Absceß. (Nach **BARDENHEUER**.) I.
Die Brust wird angehoben und etwas oberhalb der Umschlagfalte bogenförmig eingeschnitten

*Method*e auf die oberflächlichen Abscesse auszudehnen, ist nicht zweckmäßig, aber alle intramammären Abscesse können, rechtzeitig nach **BARDENHEUER** behandelt, ohne später sichtbare Narbe ausheilen. Sind aber intramammäre Abscesse durch zu lange abwartende Behandlung in das Subcutangewebe durchgebrochen und besteht die Neigung zum Durchbruch nach außen, so gelingt es meist auch mit dem **BARDENHEUERSCHEN** Verfahren nicht, um einen radiären Einschnitt auf der Vorderseite der Brust heranzukommen. Beide Verfahren müssen also, wenn es sich um verschleppte Fälle handelt, gelegentlich gleichzeitig durchgeführt werden, da man sonst unter Umständen trotz der breiten Eröffnung einer vielkammerigen Absceßhöhle noch einen Durchbruch nach außen befürchten muß.

Die *Technik der BARDENHEUERSCHEN Methode* ist von uns insofern etwas abgeändert worden, als wir, des kosmetischen Erfolges wegen, den Schnitt

nicht in die Umschlagfalte an der Unterseite der Mamma verlegen, sondern etwa daumenbreit höher (Abb. 600). Wird der Schnitt in der Umschlagfalte geführt, so legt sich die Brust infolge der Narbenschumpfung fester an den Thorax an, während bei unserem Vorgehen die Narbe noch in den beweglichen Teil der Brust fällt.

Der Eingriff wird meist in einer oberflächlichen Äthernarkose oder in intravenöser Kurznarkose ausgeführt. Die freie Hand hebt die Brust auf und schiebt

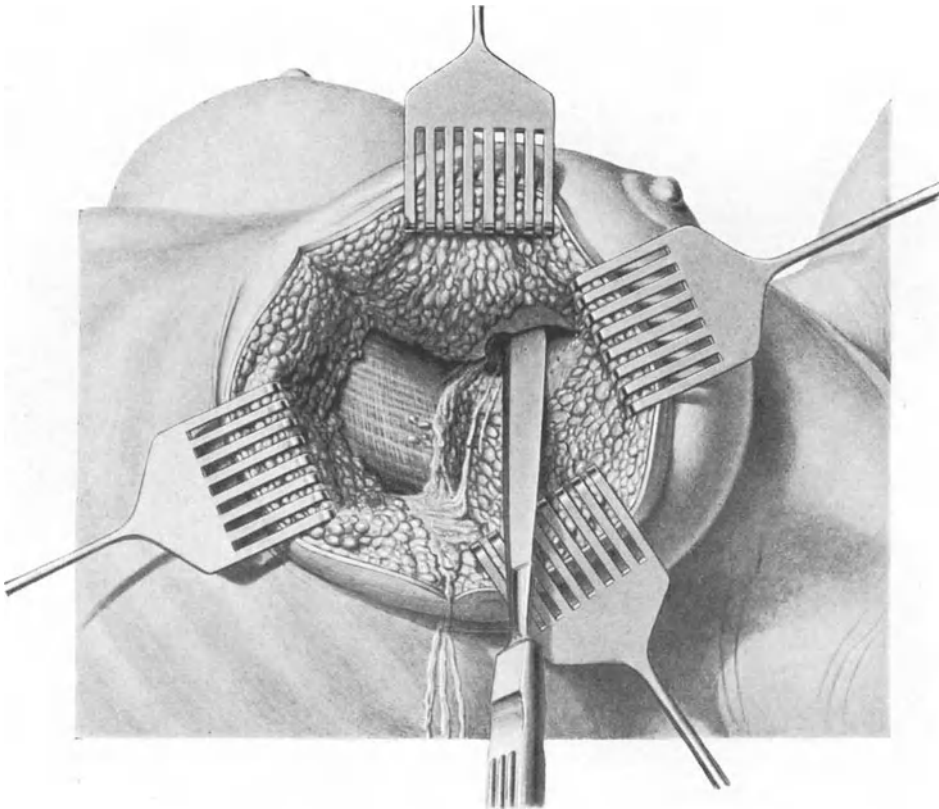


Abb. 601. Die Aufklappung der Mamma bei Absceß. (Nach BARDENHEUER.) II.
Der Schnitt ist bis auf den M. pect. major vertieft und die Brustdrüse abgehoben. Der Absceß wird von der Rückseite her radiär gespalten.

sie nach oben, so daß die Umschlagfalte sichtbar wird. Dann wird ein Schnitt von 6—8 cm Länge, etwa daumenbreit oberhalb und parallel der Umschlagfalte geführt (Abb. 600). Er darf nur so weit nach außen reichen, daß er nach Loslassen der Mamma durch dieselbe verdeckt wird. Nachdem Haut und Subcutangewebe bis auf die Muskulatur durchtrennt sind, dringt die Hand zwischen Muskulatur und Drüse ein und löst diese stumpf von der Unterlage ab. Ist ein retromammärer Absceß vorhanden, so wird er bei dieser Gelegenheit schon eröffnet. Ist der Absceß intramammär, so kann man jetzt durch Betastung den Sitz desselben feststellen. Es wird dann eine *radiäre* Incision von der Rückseite in den Absceß hinein ausgeführt (Abb. 601). Kann man keinen Absceß tasten, so versucht man ihn durch radiär gerichtete Einschnitte zu finden. Ist der Absceß eröffnet und der Eiter abgeflossen, so muß man sich davon überzeugen,

ob nur eine oder mehrere (wie so häufig) zusammenhängende Höhlen vorhanden sind. Im letzteren Falle werden sämtliche Höhlen breit eröffnet, so daß man schließlich einen großen, zusammenhängenden Raum geschaffen hat. In diesen wird dann ein dickes, mit mehreren Öffnungen versehenes Gummirohr eingelegt. Das Rohr wird mit Jodoformgaze umgeben, so daß die ganze Öffnung locker ausgefüllt und offengehalten wird (Abb. 602). Bei schon längere Zeit bestehenden Abscessen mit starken Wandungen muß die Wundhöhle unter Umständen längere Zeit offengehalten werden, da sonst leicht Verhaltungen vorkommen und noch

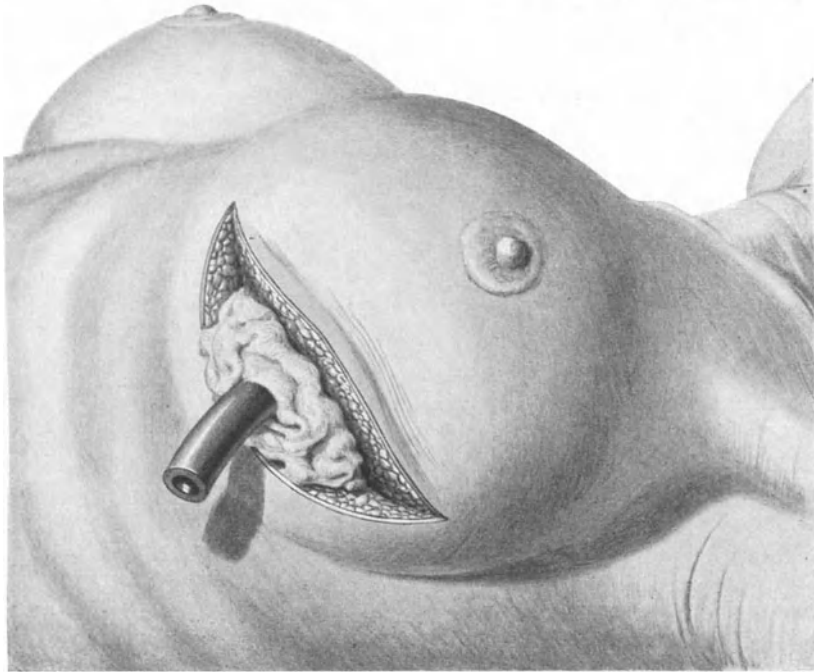


Abb. 602. Die Aufklappung der Mamma bei Absceß. (Nach BARDENHEUER.) III.
In der Höhle befindet sich ein Gummidrän; sie ist außerdem lose tamponiert.

nachträgliche Durchbrüche durch die äußere Haut der Brust erfolgen. Droht ein solcher Durchbruch, so wird der Absceß naturgemäß rechtzeitig durch einen radiären Einschnitt eröffnet.

γ) Die Eingriffe bei den gutartigen Mammageschwülsten.

Die größte Mehrzahl der gutartigen Mammageschwülste sind die sog. *Adenofibrome*, es kommen aber auch alle übrigen gutartigen Geschwülste der Bindegewebsreihe, wie reine Fibrome, Lipome usw. in der Brust vor. Da die Adenofibrome auch zu den präcarcinomatösen Erkrankungen gerechnet werden, so ist ihre Entfernung in jedem Falle wünschenswert. Die *Diagnose* stößt meist nicht auf Schwierigkeiten. In der Brustdrüse findet sich meist ein bohnen- bis kirschgroßer, manchmal allerdings auch erheblich größerer Tumor mit glatter Oberfläche, ohne Zusammenhang mit der Haut und von dem Brustdrüsen- gewebe ringsherum scharf abgrenzbar. Schwellung der regionären *Lymphknoten* fehlt.

Je nach dem Sitz der Geschwulst wird der Hautschnitt angelegt. Sitzt die Geschwulst in den unteren Abschnitten, so kann man den bei der Mastitis eingehend geschilderten BARDENHEUER'Schen Schnitt zur Anwendung bringen,

da er das beste kosmetische Resultat gibt. Bei kleineren, in den oberen Quadranten sitzenden Geschwülsten macht man Radiärschnitte. Die Entfernung wird so gut wie immer in örtlicher Betäubung durch Um- und Unterspritzung mit $\frac{1}{2}$ %iger Novocain-Suprareninlösung durchzuführen sein. Am besten hält man sich den Tumor zwischen Daumen und Zeigefinger der freien Hand fest, schneidet darüber die Haut ein, läßt zwei scharfe Haken in die Haut einsetzen, bis man die Kapsel des Tumors erreicht hat. Dazu muß oft auch Mammagewebe durchtrennt werden. Hat man die Kapsel erreicht, so wird sie gespalten und nun läßt sich der Tumor stumpf ausschälen. Nur einzelne, kleine feste Stränge sind häufig zu durchschneiden. Nach Entfernung des Tumors wird die Wunde durch einige Catgutnähte, die die Kapsel auch im Grund mitfassen, so verschlossen, daß keine Höhle zurückbleibt. Die Hautwunde wird mit feinsten Seide vernäht.

Differentialdiagnostische Schwierigkeiten gegenüber dem Mammacarcinom entstehen nicht selten zur Zeit der beginnenden Menopause, manchmal auch schon früher durch die Entwicklung der sog. *Mastitis chronica cystica*. Seltener herdförmig, oft über die ganze Brustdrüse verbreitet, finden sich knotige, häufig kugelige Verhärtungen. Die ganze Brustdrüse fühlt sich dabei meist geschrumpft, platt und derb an. Drüsenschwellungen in der Achselhöhle werden beobachtet. Einzelne größere, mehr den Charakter von Cysten tragende Geschwülste lassen sich oft feststellen. Selten wird dabei seröse oder blutigeröse oder rein blutige Sekretion aus der Mamilla beobachtet. Da die Mastitis chron. cyst. wohl mit Recht auch zu den präcarcinomatösen Erkrankungen gerechnet wird, so sind solche Kranke zum mindesten unter genauester Aufsicht zu halten. Beim geringsten Verdacht einer Tumorbildung ist eine Entfernung der Brustdrüse vorzunehmen.

Man legt die Brustdrüse durch den BARDENHEUERSCHEN Schnitt (s. S. 821) frei, löst sie von der Unterlage ab und entfernt sie unter Mitnahme aller Zipfel, besonders des äußeren unteren und äußeren oberen Zipfels. Schließlich löst man sie auch von der Haut und von der Mamilla ab. Diese Art der Ausschälung der Brustdrüse unter Zurücklassung der Haut, hat mancherlei Nachteile. Zunächst ist es fast unmöglich eine so sichere Blutstillung zu machen, daß es nicht nachblutet. Daher muß man ein oder besser zwei Glas- oder Gummiröhren an den abhängigen Wundrändern einlegen. Leider kommt doch aber häufig ein starkes Hämatom zustande, das dann die Heilung stark verzögert und teilweise organisiert wird. So bleibt meist zum Schluß ein häßlicher, durch Narben verzogener schlaffer Hautsack übrig. Man kann nach CZERNY, LEXER und WREDE nach der Entfernung der Drüse ein großes Stück Fettgewebe aus dem Gesäß oder dem Oberschenkel frei in den Sack verpflanzen. Aber auch nach diesen Eingriffen scheinen die Dauererfolge durch die Schrumpfung des Fettgewebes selten gut.

Wir haben daher seit Jahren die Haut, wie bei der Mammaamputation, wenn auch nicht so ausgiebig, mitgenommen. Der kosmetische Erfolg einer glatten Narbe ist weit besser als der des schlaffen Hautsackes. Eine genaue mikroskopische Untersuchung mehrerer Stücke aus der entfernten Brustdrüse muß unter allen Umständen vorgenommen werden, um ein beginnendes Carcinom nicht zu übersehen. Ist der Fall bereits auf carcinomatöse Veränderung verdächtig, so ist es zweckmäßig, aus den verdächtigen Gegenden kleine Stückchen herauszuschneiden und sofort während der Operation mikroskopisch untersuchen zu lassen. Im positiven Falle wird dann sofort die Mammaamputation mit Ausräumung der Achselhöhle angeschlossen. Wird die mikroskopische Untersuchung erst nachträglich vorgenommen und ergibt sie ein positives Resultat, so muß die Mammaamputation möglichst am nächsten Tage erfolgen, da

bekanntlich nach einer Probeausschneidung eines Tumors dieser die Schädigung mit einem besonders bösartigen Wachstum beantworten kann.

Auf die *blutige Sekretion* aus der Brustwarze ist schon oben hingewiesen worden. Man spricht auch von „*blutender Mamma*“. Die Ursachen für die seröse, serösblutige oder blutige Sekretion sind verschiedener Art. Immer besteht ein mehr oder weniger umschriebener Reizzustand der Drüse. Trauma, Entzündung, Geschwülste gut- und bösartiger Natur, können zu solchen Reizzuständen Veranlassung geben. Nicht immer wird man in der Lage sein, einen Herd festzustellen. Am häufigsten scheint das Cystadenoma papilliferum intracanaliculare (ERDHEIM, PRIBRAM) als Ursache beobachtet worden zu sein. Findet man einen Herd, so wird man ihn freilegen und zur mikroskopischen Untersuchung entfernen, und sich im weiteren Vorgehen danach richten. Ist kein Herd nachweisbar, so muß eine in regelmäßigen Zeitabständen stattfindende Beobachtung gefordert werden, um nicht die Entstehung eines Carcinomes zu übersehen. Beim geringsten Verdacht muß die mikroskopische Untersuchung vorgenommen werden. Da es aber jahrelang beobachtete Kranke gibt, ohne daß ein Herd gefunden wird, so schießt die Forderung, in jedem Fall radikal zu operieren, weit über das Ziel hinaus.

d) Die Eingriffe bei den bösartigen Mammageschwülsten.

1. Geschichtliche und anatomische Vorbemerkungen.

(SPRENGEL, DIETRICH u. FRANGENHEIM, KLEINSCHMIDT.)

Die operative Behandlung des *Brustkrebses* ist bei HIPPOKRATES nicht erwähnt, dagegen finden wir Angaben bei CELSUS über Brennen, Ätzbehandlung und auch Ausschneiden des Krebses. Nach allen Methoden wurden aber Rezidive beobachtet. Die ersten, die für radikale Behandlung mit Messer und Glüheisen energisch gegen den Krebs vorzugehen empfahlen, waren GALEN und LEONIDAS von Alexandrien. Nur bei fest auf dem Thorax sitzenden Krebsen riet LEONIDAS, sie von der Operation auszuschließen, da sie aussichtslos und zu gefährlich sei.

Neben dieser operativen Behandlung wurden auch medikamentöse Mittel, lindernde oder ätzende empfohlen.

Erst gegen das Ende des 16. Jahrhunderts wurde die operative Behandlung unter dem Einfluß von FABRIZIO D'ACQUAPENDENTE und FABRICIUS HILDANUS zur Hauptmethode erhoben. Auch Drüsen in der Achselhöhle wurden schon mit entfernt. Die Gefahr der Blutung wurde durch Unterbindung der Gefäße und auch stumpfes Ausschälen verringert. Die großen Defekte, die durch die Mitnahme der Haut entstanden, wurden der Granulationsheilung überlassen. Erst Ende des 17. Jahrhunderts wurden Versuche gemacht, die Wunde durch Heften der Wundränder zu schließen. Mitte des 18. Jahrhunderts zeigten sich Bestrebungen, die Haut zu sparen und nicht, wie es HEISTER noch tat, die Brust mit einem Amputationsmesser einfach glatt abzuschneiden. CHESELDEN, PETIT und besonders GARENAGEOT umschnitten die Haut über dem Tumor ovalär und letzterer legte auch Wert auf einen Nahtverschluß der frischen Wunde. PETIT lehrte auch zuerst die systematische Berücksichtigung der Achselhöhlendrüsen, die er vor der Brustamputation auszuschneiden empfahl. Auch das Achselhöhlenfett sollte mit entfernt werden. Selbst vor der Entfernung der Drüsen in den Supra- und Infraclaviculargruben ist er nicht zurückgeschreckt und er hat auch Teile des Pectoralis major, wenn der Tumor daran festhing, mit entfernt. Seine Methode entspricht also schon zu einem erheblichen Grade unserem heutigen Vorgehen. Die Erfolge blieben bei diesem radikalen Vorgehen auch nicht aus und wenn auch für gewisse Krebsformen, z. B. den Scirrhus, noch immer Zerteilung durch Medikamentbehandlung (Arsenik und Schierling spielten eine bedeutende Rolle) (CHOPART, DESAULT, G. A. RICHTER) für wichtig gehalten wurde, so war doch der letztere bereits der Ansicht, daß die operativen Erfolge besser würden, wenn das Messer nicht das letzte, sondern das erste Mittel sei. Einen ähnlichen Standpunkt nahm auch DIEFFENBACH ein. Er gibt schon eine recht genaue Anzeigestellung und verlangt, nur weit fortgeschrittene Fälle mit allgemeiner Kachexie oder Metastasenbildung in entfernten Drüsen und Organen von der Operation auszuschließen.

Rückfälle müßten aber auch, wenn sie unerträgliche Schmerzen machen, operiert werden. DIEFFENBACH beobachtete auch schon Knochenmetastasen, besonders in der Wirbelsäule. Neben der operativen Behandlung und als alleinige für inoperable Fälle gebrauchte er

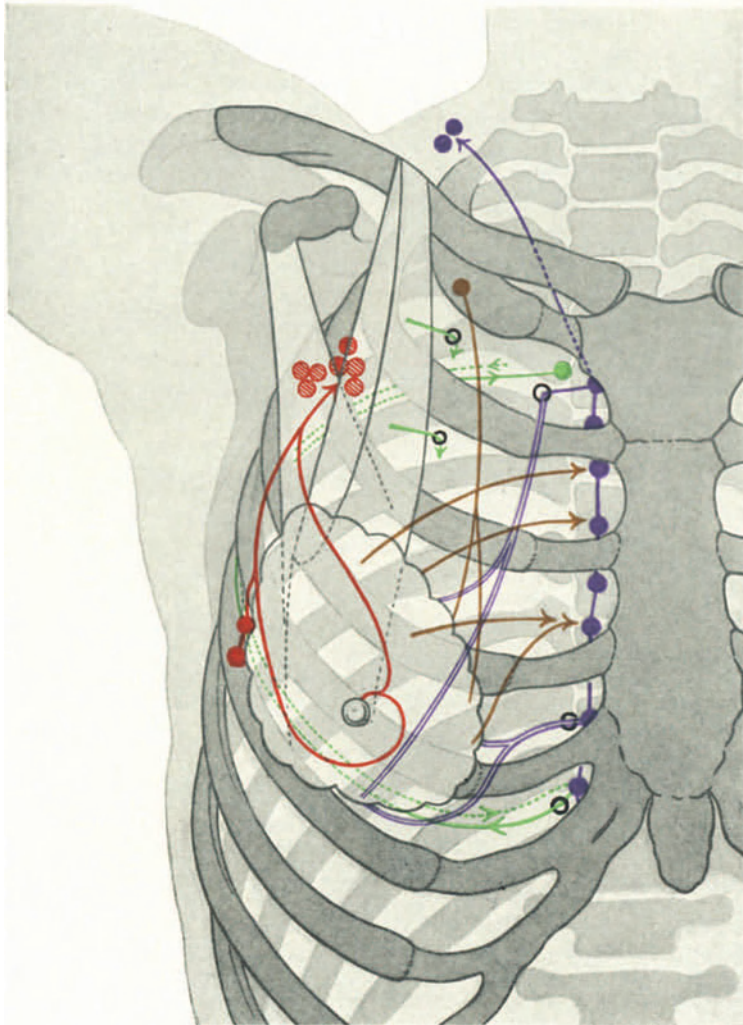


Abb. 603. Die Lymphbahnen der Brustdrüse. (Nach SAPPY, GROSSMANN, OELSNER.) (Aus ZWEIFEL-PAYR: Klinik der bösartigen Geschwülste. III.)

Der M. pect. maj. ist nur als schmaler Rest angedeutet. Der M. pect. min. ist in seinen Umrissen eingezeichnet. Rot: Hauptabflußbahnen zu den Gl. lymph. thor. ant. Blau: Abflußbahnen mit den Venen, die im 1. bzw. 4. Interostalraum in den Thoraxraum nahe am Brustbein eintreten und zu den Gl. sternales s. intercostales verlaufen. Eine oberflächliche Bahn des oberen Abschnittes des M. pect. major verläuft zu den Gl. supraclaviculares. Grün: Perforierende Lymphbahnen, die in die Interostallymphgefäße und mit diesen zu den sternalen und vorderen und hinteren Interostallymphknoten führen. Braun: Lymphbahnen, die von den inneren Quadranten der Mamma durch den M. pectoralis major hindurchtreten und zu den Gl. sternales und intercostales oder auch zu den Gl. subclaviculares ziehen.

auch innere Kuren, ZITTMANN'Sches Dekokt, Jod und Lebertran. DIEFFENBACH empfahl auch schon die Entfernung der Mamma mit Ausräumung der Achselhöhle von einer gemeinsamen Wunde aus. Die Schnitte verliefen so, wie wir sie auch heute noch anzulegen pflegen.

Der Standpunkt der Chirurgen scheint von dieser Zeit ab ungefähr derselbe geblieben zu sein. Von KÜSTER wurde zuerst die Ausräumung der Achselhöhle in jedem

Fälle gefordert, wie sich aus den Beschreibungen in den führenden Lehrbüchern ersehen läßt [BARDELEBEN (1881), VOLKMANN (1875) und KÜSTER (1883)].

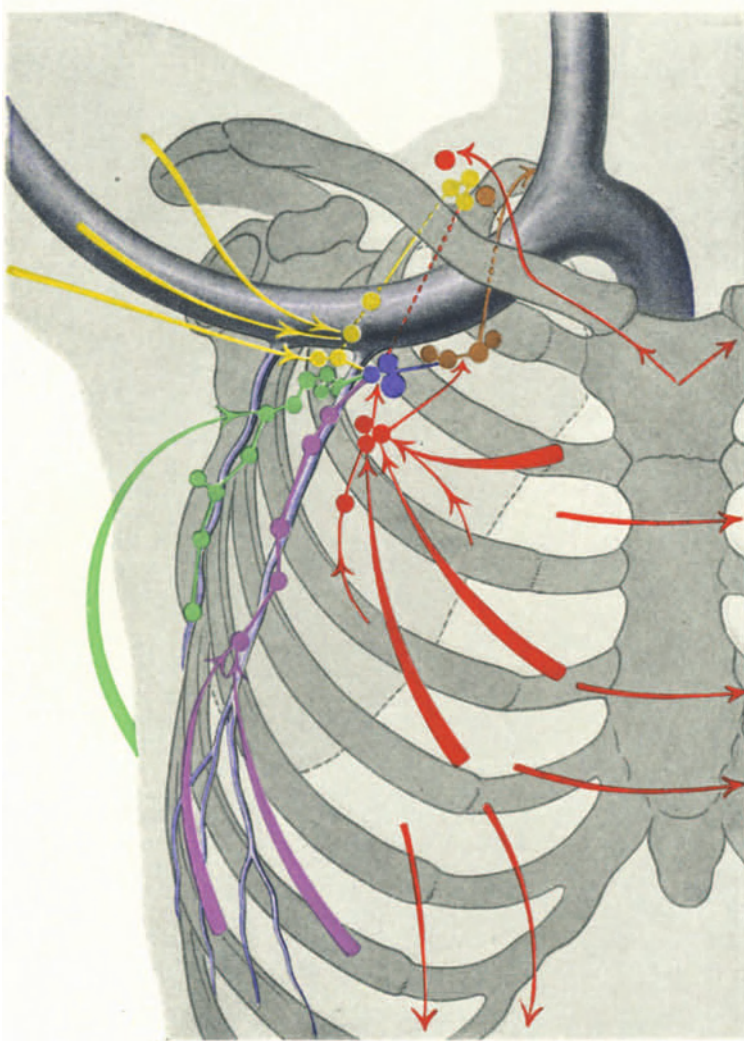


Abb. 604. Das Hautlymphgefäßnetz der rechten Brustseite. (Nach OELSNER, GROSSMANN, SAPPEY.)
(Aus ZWEIFEL-PAYR: Klinik der bösartigen Geschwülste. III.)

Rot: Glandulae lymph. thorac. ant. mit ihren Zuflußbahnen. Die Pfeile rechts und unten deuten den Abfluß aus den vorderen Brustwandabschnitten in die Inguinallymphknoten und nach der anderen Brustseite an. Violett: Glandulae lymph. thorac. inf. Lymphknoten, die die Lymphe der seitlichen Brustwand sammeln. Grün: Glandulae lymph. post. s. subscapular. sammeln die Lymphe der Rücken- und Schulterhaut. Gelb: Glandulae lymph. thorac. sup. s. brachial. sammeln die Lymphe der Haut der oberen Extremitäten. Blau: Gland. lymph. thorac. intermed. In ihnen fließen die Vasa efferentia der genannten Lymphknoten zusammen, um von da in die Glandulae subpectorales und subclaviculares (braun) überzugehen, deren Vasa efferentia als Truncus subclavius in den Angulus venosus münden. Nach SAPPEY und GROSSMANN bestehen auch direkte Verbindungen der anderen Lymphknotengruppen mit dem Gl. lymph. subclaviculares. Nach OELSNER bestehen solche Verbindungen nicht außer den folgenden: Die gelben Lymphknoten oberhalb des Schlüsselbeins werden nach OELSNER selten von den Gl. lymph. thorac. sup. außen erreicht. Der rote Lymphknoten oberhalb des Schlüsselbeins wird nach OELSNER von einer Lymphbahn der oberen anderseitigen Pectoralisgegend gespeist (selten).

Die Einführung der antiseptischen und aseptischen Operationsmethoden hat naturgemäß ein radikaleres Vorgehen in jedem Falle erlaubt und dadurch die allgemeine Statistik günstig beeinflusst. Eine weitere Verschärfung der Operationsmethode nach der radikalen

Seite ist durch die grundlegenden Untersuchungen HEIDENHAIN'S (1889) eingetreten. Die Feststellung, daß das Carcinom sich meist früh auf den im retromammären Fettgewebe und in der Pectoralisfascie verlaufenden Lymphbahnen ausbreitet und dann, wenn es auf der Unterlage festsetzt, auch in den Pectoralis major vordringt, wurde von HEIDENHAIN für die Ursache des so oft auftretenden örtlichen Rückfalles erklärt. Diese Feststellung gab die Veranlassung, in allen Fällen die Mitnahme der Pectoralisfascie und einer oberflächlichen Schicht des Muskels zu fordern. War das Carcinom auf der Unterlage fest, so mußte der Muskel in ganzer Dicke mitgenommen werden. Die Beobachtungen, die HEIDENHAIN durch mikroskopische Untersuchungen entfernter Brustkrebs gemacht hatte, wurden bald durch die Untersuchungen anderer Chirurgen bestätigt und erweitert. Schon durch die Untersuchungen von STILES (1892) war festgestellt worden, daß auch Lymphgefäße, die Vv. perforantes, die den Pectoralis major durchbohren, und durch die Intercostalräume, in die V. mammaria int. einmünden, die Lymphe aus der Mamma abführen (Abb. 410). Durch die Arbeiten von GROSSMANN (1896), GEROTA (1897), ROTTER (1899), OELSNER (1901) wurde mit Hilfe von Injektionsverfahren und anatomischen Präparationen (ROTTER) nicht nur der Befund STILES bestätigt, sondern gleichzeitig dahin erweitert, daß auch um die Vv. thoracalis superior und thoracalis lateralis Lymphgefäße angeordnet und auch Lymphknoten in die Lymphbahnen auf der Rückseite des M. pectoralis eingeschaltet seien (ROTTER) (Abb. 604). OELSNER hat auch bestimmte Quellgebiete für die einzelnen Lymphknotenansammlungen angenommen und den Lymphknoten eine Rolle als Lymphherzen zugeschrieben (Abb. 603).

Für die Praxis wurde wohl von ROTTER zuerst der Schluß aus diesen Untersuchungen gezogen. Er entfernte (seit 1889, wie er angibt) immer den M. pectoralis in seinem sternalen Anteil in ganzer Dicke, und zwar systematisch auch in scheinbar leichten Fällen. Nach der Anordnung der Gefäße, die erst in den sternalen Abschnitt des Muskels eintreten, schien ROTTER die Mitnahme dieses Muskelabschnittes genügend und nur dann, wenn die Erkrankung der infraclavicularen Lymphknoten mit dem clavicularen Abschnitt verwachsen gefunden wurde, sollte auch dieser Muskel fallen.

HALSTED (1894) hat etwa zur selben Zeit ein ähnliches radikales Vorgehen begonnen und nach ROTTER haben auch WATSON CHEYNE und HELFERICH sich frühzeitig der radikalen Methode angeschlossen. HALSTED ist dann später noch radikaler vorgegangen und hat bei Erkrankung der Achselhöhlengruppe auch regelmäßig die Supraclaviculargrube und Infraclaviculargegend ausgeräumt. Andere sind seinem Vorgehen gefolgt. Es hat sich aber gezeigt, daß einerseits selbst bei sehr ausgedehnten Erkrankungen der Brust und Achselhöhle die Supraclaviculargruben nicht beteiligt zu sein brauchen, was wohl auch mit den anatomischen Befunden OELSNER'S übereinstimmt, daß keine unmittelbare Lymphbahnverbreitung von Brust und Achselhöhle nach den supraclavicularen Lymphknoten besteht. Nach BARTELS bestehen aber doch unmittelbare Verbindungen zwischen den infraclavicularen und supraclavicularen Lymphknoten. Durch die Untersuchungen KÜTTNER'S und SCHWARZ' wurde festgestellt, daß bei Erkrankung der supraclavicularen Lymphknoten auch bei sorgfältigster Ausräumung ein Rückfall so gut wie unvermeidbar ist (Abb. 410). Da aber doch einzelne Fälle mit Heilungen über 3 und mehr Jahre bekanntgeworden sind, so wird man in geeigneten Fällen die Operation auch auf die Supraclaviculargrube ausdehnen müssen. Auf Grund der vorausgegangenen, langjährigen guten Erfahrungen und guter Dauererfolge, wird für alle Fälle, mit und ohne nachweisbare Lymphknotenmetastasen das folgende Operationsverfahren zur Regel erhoben und empfohlen.

Die Operation wird meist in *Allgemeinnarkose* ausgeführt. Die *Avertinbasisnarkose* hat sich für die Mammaamputation sehr bewährt. 0,08 bis 0,1 pro kg Körpergewicht schränkt den Ätherverbrauch bei den meisten Frauen auf ein Mindestmaß ein. Die örtliche Betäubung ist bei einem so umfangreichen Operationsgebiete umständlich und zeitraubend. Am meisten empfiehlt sich noch das Vorgehen von BRAUN.

Es setzt sich zusammen aus der Plexusanästhesie nach KULENKAMPPF, Unterbrechung des 1.—10. Intercostalnerven etwa 5 cm lateral von der Dornfortsatzlinie, und subcutane Umspritzung eines Hautstreifens, der am Akromion beginnt, der Clavicula folgt, dem Sternum parallel läuft und schließlich etwa dem Rippenbogen folgend, bis gegen den untersten Einstichpunkt für die paravertebrale Injektion zieht. Die Schmerzlosigkeit ist nach diesem Verfahren, wie wir uns mehrfach überzeugt haben, ausreichend.

Die Plexusanästhesie.

Nach den Versuchen von HIRSCHHEL u. a. hat KULENKAMPF (1911) die erste erfolgreiche Methode zur Schmerzausschaltung an der oberen Extremität durch Leitungsunterbrechung des Plexus brachialis angegeben.

Sie hat sich in zahlreichen Fällen bewährt, nur verhältnismäßig geringe Versager aufgewiesen und nur selten zu unangenehmen Störungen geführt. Leichtere Störungen, wie länger bestehende Schmerzen, Störungen im Bereich des N. phrenicus (SIEWERS, KEPPLER) sind fast alle rasch wieder verschwunden. Dagegen sind zunächst gelegentlich falsch gedeutete Störungen aufgetreten, die auch auf Phrenicusschädigungen zurückgeführt wurden, die sich dann aber als Pleuraverletzungen herausgestellt haben. Starke Schmerzen im Bereich des Brustkorbes und manchmal beträchtliche Atemnot waren die Krankheitszeichen, die dann allerdings in der Mehrzahl der Fälle nach verhältnismäßig kurzer Zeit wieder verschwanden. Auf diese Störungen haben zuerst CAPELLE und dann MULLEY aufmerksam gemacht. Man hat daher schon verhältnismäßig frühzeitig den Versuch gemacht, die Pleuraverletzung durch Abänderung des Verfahrens unmöglich zu machen, da sie bei der ursprünglichen KULENKAMPF'schen Methode nicht mit Sicherheit ausgeschlossen werden kann.

Die ursprüngliche Methode von KULENKAMPF wird in folgender Weise ausgeführt. Man verwendet eine isotonische, 2%ige Novocain-Suprareninlösung, und zwar werden meist 20 ccm gebraucht. Am sitzenden Kranken tastet man sich zunächst etwa in der Mitte des Schlüsselbeines den Puls der A. subclavia. Unmittelbar außerhalb davon wird eine Hautquaddel angelegt. Ist die V. jugul. ext. sichtbar, so hält man sich etwas lateral davon. Durch die Quaddel wird nun die etwa 6 cm lange, 0,7 mm dicke Nadel eingeführt, und zwar gegen die 1. Rippe zu. Man findet die Richtung, indem man etwa auf die Gegend des 2.—4. Brustwirbeldornes zielt, je nachdem die 1. Rippe steiler oder weniger steil verläuft. Man braucht die 1. Rippe nicht zu erreichen. Häufig trifft man schon vorher auf einen der Plexusstämme. Es ist *unbedingt notwendig*, den Kranken vorher darüber aufzuklären, daß der Stich ein elektrisierendes Gefühl in der Hand oder in den Fingern, oder ein Kribbeln oder leichtes Zucken hervorruft, nachdem man die oberflächliche und tiefe Fascie durchbohrt hat und in einen Plexusstamm eingedrungen ist. Ist dieser Erfolg nicht eingetreten, so muß man die Nadel vorsichtig tastend seitlicher oder etwas tiefer einstechen. Man stößt auf die 1. Rippe meist in 1—3 cm Tiefe. Hat man keine Nervenreizung erzielt, so darf man nicht einspritzen. Oft befindet sich die Nadelspitze dann zu weit lateral und man muß sie von neuem etwas mehr medial einführen oder die Nerven sind ausgewichen. Hat man die 1. Rippe getroffen, ohne eine Nervenreizung zu erzielen, so wird die Nadel etwas zurückgezogen und unter vorsichtigem Tasten mit der Nadelspitze einer der Stämme aufgesucht. Da der N. ulnaris hinter der Arterie liegt, so wird er nicht getroffen (s. unten), dagegen finden sich leicht Reizungen im Medianus- und Radialisgebiet. Sind die gewünschten Paraesthesien eingetreten, so spritzt man nun zunächst etwa 10 ccm ein. Ist die Nadelspitze in einen Stamm eingedrungen, so tritt schlagartig die Anästhesie in seinem Gebiet auf. Wenn nicht, so tritt nach Einspritzung von 2mal 10 ccm zwischen die Nervenstämme nach 2—3—8—10, manchmal auch erst nach 30 Minuten völlige Schmerzlosigkeit ein. Die Anästhesie dauert etwa $1\frac{1}{2}$ —2, selten 3 Stunden. Zuerst verschwindet die Druckempfindlichkeit, dann die übrige Sensibilität, zuletzt wird die Beweglichkeit der Finger aufgehoben.

Die *Abänderungsverfahren*, die dann zur Anwendung kommen, wenn aus äußeren Gründen das KULENKAMPF'sche Verfahren nicht sicher durchgeführt werden kann, z. B. wenn die Pulsation der Arterie nicht tastbar ist, oder Narben oder Geschwülste die Punktion oberhalb des Schlüsselbeines unmöglich machen, verwenden andere Einstichpunkte. Der erste Vorschlag wurde von BABITZKI (1918) gemacht. Da die Stelle des Einstiches und das Aufsuchen der 2. Rippe, wie es BABITZKI fordert, nicht ganz sicher sind, hat BALOG das Verfahren (1920, 1924) dadurch verbessert, daß er die Haut über einem festen Knochenpunkt, dem Proc. coracoideus, für den Einstich bestimmt hat. Die Nadel wird über diesem Punkt nach medial, parallel zum Schlüsselbein, und in 45° zur Tischplatte geneigt, bei dem in Rückenlage befindlichen Kranken eingestochen. Die Nadel stößt auf die 2. Rippe und den Plexus. Hier werden 10 ccm der 2%igen Novocain-Suprareninlösung eingespritzt. KIM hat 1928 dieses Verfahren nachgeprüft, hält es aber für besser 15—20 ccm der Lösung an dieser Stelle einzuspritzen, dann die Nadelspitze in die Mitte

der Infraclaviculargrube vorzuführen und hier noch einmal dieselbe Menge der Lösung niederzulegen.

Während diese Abänderungsverfahren hauptsächlich dann zur Anwendung kommen, wenn die Einspritzung supraclavicular nicht möglich ist, wobei sich außerdem noch der Vorteil ergibt, daß der N. phrenicus nicht getroffen werden kann, hat MULLEY (1919) sein Verfahren deshalb ausgearbeitet, um auf alle Fälle die Verletzung der Pleurakuppe zu verhüten. Er spritzt ebenfalls supraclavicular ein und versucht den Isthmus des Plexus brachialis zu erreichen, der etwa 3 Finger oberhalb der Mitte des Schlüsselbeines in der Nähe der Spitze eines Dreiecks zu finden ist, dessen Basis vom Schlüsselbein, dessen beide übrigen Seiten medial vom Hinterrand des Kopfnickers, lateral vom vorderen Rande der Nackenmuskulatur gebildet werden. Er spritzt ebenfalls eine 2%ige Novocain-Suprareninlösung ein, und zwar zunächst 20 ccm, nachdem die ersten Parästhesien eingetreten sind, und dann noch 10 ccm in die nächste Umgebung, wobei eine schnellere Schmerzbetäubung eintritt.

2. Die Mammaamputation.

Die Kranken werden mit leicht erhöhtem Oberkörper gelagert, so daß die Schulter der erkrankten Seite etwas über den Tischrand ragt. Der Arm wird von einem Assistenten in rechtwinkliger Abduktion im Schultergelenk gehalten. Stärkere Abduktion ruft leicht Plexusstörungen hervor.

Der Hautschnitt beginnt bei Operation der linken Brust am besten unter der Brust, bei der rechten in der Achselhöhle. Der Operateur faßt mit einer Kompresse die Brust (Abb. 605). Handelt es sich um einen aufgebrochenen Tumor, so wird er vor Beginn der Operation ausgiebig verschorft oder verkocht und dann mit einem entsprechend großen Köperstück, das durch Mastisol aufgeklebt wird, bedeckt, um die Asepsis möglichst zu wahren.

Der Hautschnitt wird je nach dem Tastbefunde weiter oder näher, aber immer wenigstens zwei Finger breit im Gesunden um die erkrankte Brust herumgeführt. Am besten hat sich der schon von den alten Chirurgen erprobte Ovalärschnitt in schräger Richtung bewährt. Die Enden des Schnittes laufen spitz zusammen und setzen sich nach der Achselhöhle zu in einen nach unten konvexen Schnitt fort. Die Höhe des Bogens liegt etwa in der hinteren Achselfalte und das Ende des Schnittes am hinteren Rande des M. pectoralis major in der Achselhöhle. Der Schnitt um die Brust wird zweckmäßigerweise nicht senkrecht durch die Haut geführt, sondern etwas schräg, so daß möglichst viel Subcutanfett unter Ersparung von Haut entfernt wird. Der Brustschnitt wird lateral sofort bis auf die Brustwand geführt und für sofortige Blutstillung gesorgt. In diesem lateralen Schnitt sucht man sich nun zuerst den lateralen Rand des M. pectoralis major auf, legt ihn in geringer Ausdehnung frei und dringt nun mit der freien Hand unter diesen Muskel, ihn samt seiner ihn hinten bedeckenden Fascie stumpf von der Thoraxwand ablösend (Abb. 605). Das gelingt leicht bis zu den Ansätzen an Rippenknorpeln und Brustbein. Ist er gelöst, so wird nun der mediale Hautschnitt, während man den M. pectoralis und Tumor mit der freien Hand von der Brustwand abhebt, vertieft (Abb. 606). Er durchdringt ebenfalls schräg das subcutane Fett und während nun der mediale Hautrand zurückgezogen wird und die Fingerspitzen der unter dem M. pectoralis major hindurchgeführten linken Hand den Muskel dem Messer entgegendrängen, schneidet man die Muskelansätze des M. pectoralis dicht an den Rippenknorpeln und am Sternalrand ab. Diese Ablösung des Muskels erfolgt bis etwas unterhalb des Sternoclaviculargelenks, d. h. es wird der ganze sternocostale Anteil des Muskels abgelöst. Die Abgrenzung nach dem clavicularen Anteil ergibt sich meist aus der tiefen Furche, die nach Spaltung der oberflächlichen dünnen Pectoralisfascie deutlich zu erkennen ist. Wird der Hautmuskellappen nach

oben geklappt, so liegt nun die große Brustwandfläche frei. Es hat sofort vorläufige Blutstillung zu erfolgen, wobei darauf zu achten ist, daß die Rami perforantes vorsichtig mit parallel zur Brustwand gehaltenen Gefäßklemmen gefaßt werden, da schon gelegentlich Perforationen der oft nur durch schwach entwickelte Intercostalmuskeln und Fascie geschützten Pleura vorgekommen sind. Der Hautmuskellappen hängt nun nur noch am distalen Teile des Muskels

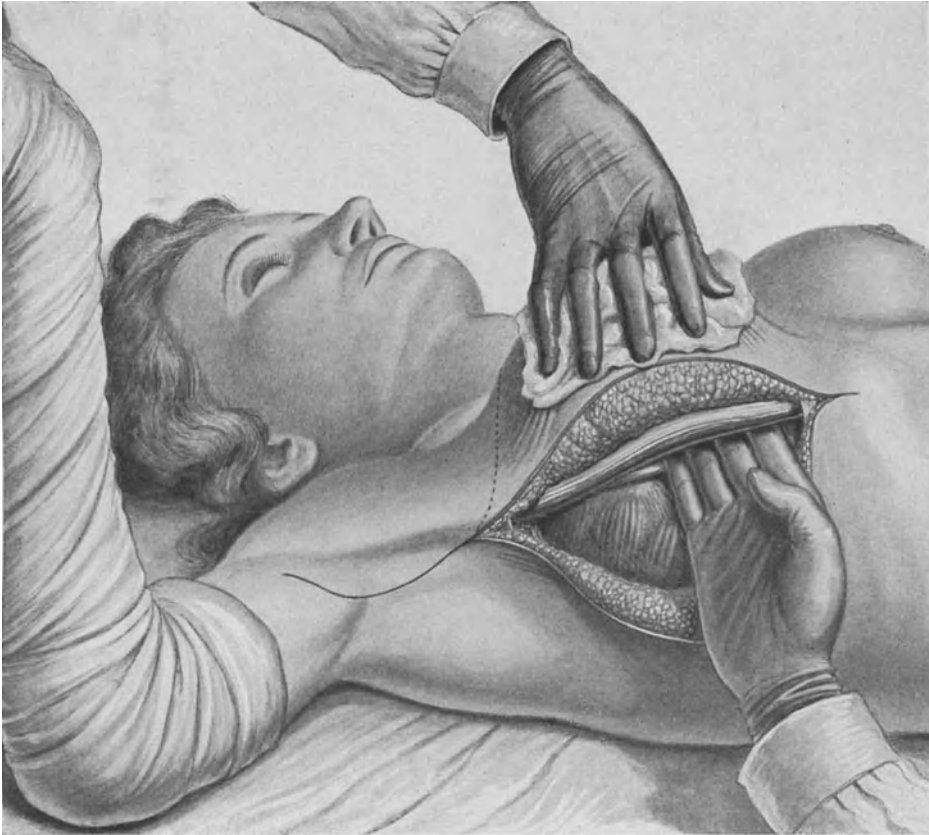

Abb. 605. Die Amputatio mammae. I.

Die Schnitttrichtung. Der vordere Teil ist punktiert. Der M. pect. major ist freigelegt und wird von der Unterlage abgehoben.

und an dem Fettkörper, der in das Achselhöhlenfett übergeht (Abb. 607). Man kann ihn nun quer abschneiden, indem man Muskel und Fett durchtrennt. Ein solches Vorgehen empfiehlt sich aber nur bei zerfallenen Tumoren, um den die Asepsis gefährdenden Teil möglichst schnell zu entfernen. Sonst ist es besser, den Tumor im Zusammenhange mit dem Achseldrüsenfett zu lassen, da die Gefahr immerhin naheliegt, krebzig erkrankte Lymphbahnen zu durchschneiden. Es ist daher besser, den Hautmuskellappen in der Furche zwischen dem sternocostalen und clavicularen Anteil des M. pectoralis abzulösen, während der mediale Hautrand und endlich die Ränder des konvexen Hautschnittes nach medial zurückgezogen werden. So gelangt man schließlich an den Ansatz des M. pectoralis major am Humerus und trennt den gestielten Muskel an

seinem sehnigen Abschnitt kurz ab. Zieht man ihn nun nach abwärts, so kann man jetzt leicht von oben vorne in die Achselhöhle eindringen. Brustwärts wird dabei das Binde- und Fettgewebe, das den *M. pectoralis major* mit dem Außenrande des *M. pectoralis minor* verbindet und sich auch unter diesen Muskel einsenkt, durchtrennt. Dabei werden einzelne Endäste der *A. thoracoacromialis* (*Rami pectorales*) doppelt unterbunden. Auch einzelne Nervenstämmchen ziehen in dem Fettgewebe vom Thorax armwärts. Es sind die *Nn. intercosto-brachiales*, die ohne Schaden durchgeschnitten werden können (Abb. 607)

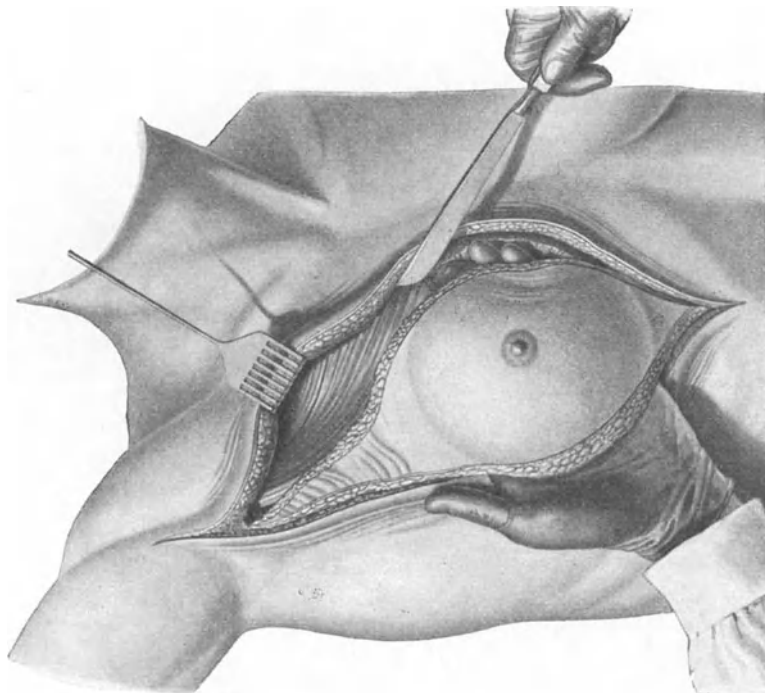


Abb. 606. Die Amputatio mammae. II.

Die Umschneidung der Haut ist vollendet. Mamma und *M. pect. maj.* ruhen auf der linken Hand und werden gegen die Fingerspitzen zu abgeschnitten.

Findet sich ein größerer, unter den *M. pectoralis minor* ziehender Fettstrang, so muß er gründlich auf Lymphknoten untersucht werden. Beim geringsten Verdachte der Anwesenheit erkrankter Lymphknoten werden die Muskelansätze des *M. pectoralis minor* von der 2., 3., 4. und 5. Rippe abgeschnitten, nach oben geklappt und sein sehniger Ansatz am *Proc. coracoideus* abgetrennt. Dazu muß der erhaltengebliebene Anteil des *M. pectoralis major* kopfwärts abgezogen werden. So bekommt man einen ausgezeichneten Einblick in die *Infraclaviculargrube* und kann, den Gefäßen folgend, alles Fettgewebe entfernen. Besteht kein Verdacht, daß das unter dem *M. pectoralis minor* gelegene *perivascularäre* Gewebe erkrankte Lymphbahnen und Lymphknoten enthält, so begnügt man sich damit, den *M. pectoralis minor* medialwärts zu ziehen und das die Gefäße begleitende Fettgewebe, soweit es erreichbar ist, zu entfernen. Ist der laterale Rand des *M. pectoralis minor* frei, so beginnt die eigentliche Ausräumung der Achselhöhle. Um der Gefahr der Venenverletzung aus dem

Wege zu gehen, wird die V. axillaris zunächst durch einen parallel zum M. coracobrachialis laufenden Schnitt durch die nur brust- und armwärts voll entwickelte Fascie (medialer und lateraler Achselbogen) freigelegt. Sie ist im allgemeinen leicht zu finden, da sie kleinfingerdick ist und blau durch das lockere Fettgewebe hindurchschimmert. Nur dann, wenn sie durch Lymphknotenmetastasen weit lateralwärts zusammengedrückt ist, kann sie zentralwärts davon ziemlich leer und klein sein. Hat man den Hauptstamm (manchmal finden sich auch zwei Stämme) entdeckt, so werden zunächst alle kleinen Äste,

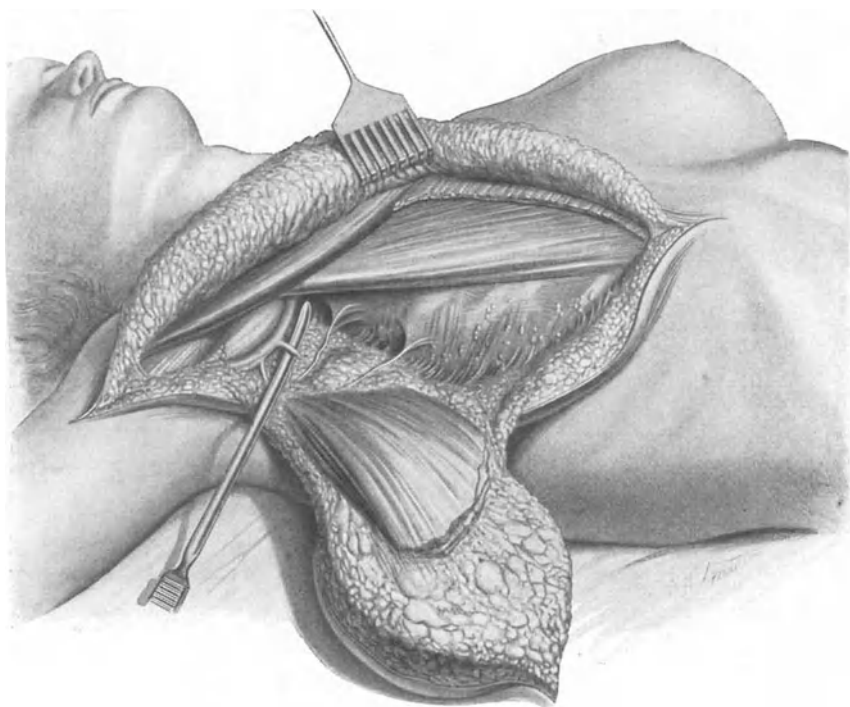


Abb. 607. Die Amputatio mammae. III.

Die Mamma und der sternale Teil des M. pect. major sind vollkommen von der Unterlage gelöst, hängen aber am Achselhöhlenfett. Die Vena axillaris ist freigelegt. Einzelne Seitenäste werden unterbunden. Die Nn. intercostobrachiales sind sichtbar.

die schulterwärts ziehen, unterbunden und durchtrennt. Man arbeitet nun halb scharf, halb stumpf, das Fett von dem Gefäßnervenbündel in ganzer Ausdehnung des Operationsfeldes ablösend. Dabei muß meist eine ganze Reihe von Seitenästchen der V. axillaris unterbunden werden (Abb. 607). Liegt das Gefäßnervenbündel frei, so dringt man am besten zunächst gegen die Spitze der Achselhöhlenpyramide vor. Das Gefäßnervenbündel wird mit einem Venenhaken kranial gezogen und nun das Fettgewebe hoch oben in der Nische zwischen M. subscapularis und M. serratus ant. vorsichtig eingeschnitten und stumpf mit einer Präparierzange heruntergeschoben. Auch dabei wird oft die Unterbindung einzelner Gefäßstämmchen, meist Seitenästchen des Hauptstammes, aber auch solcher der Aa. und Vv. thoracalis lateralis und subscapularis notwendig. *Unter allen Umständen zu schonen* ist in dieser Nische der auf der lateralen Brustwand, in der mittleren Axillarlinie verlaufende N. thoracalis longus, da seine Verletzung einen Funktionsausfall des M. serratus anticus bedingen würde

(Abb. 608). Ist die Spitze der Achselhöhlenpyramide frei, so wird der Raum hinter und unter dem nach kranial gezogenen Gefäßnervenbündel vom Fett- und Bindegewebe befreit, bis das Muskelfleisch des *M. subscapularis* frei liegt, und zwar lateral bis zu der glänzenden Sehne des *M. latissimus dorsi*. Oberflächlich verlaufen in dem unterhalb des Gefäßnervenbündels meist stark entwickelten Fett ein oder zwei Nervenstämmchen etwa parallel zu den Gefäßen. Es sind die schon erwähnten *Nn. intercostobrachiales*. Sie können durchtrennt werden. In der Tiefe kommen hinter dem Gefäßnervenbündel und fast senkrecht zu dessen Verlaufsrichtung die Subscapulargefäße zum Vorschein (Abb. 608).

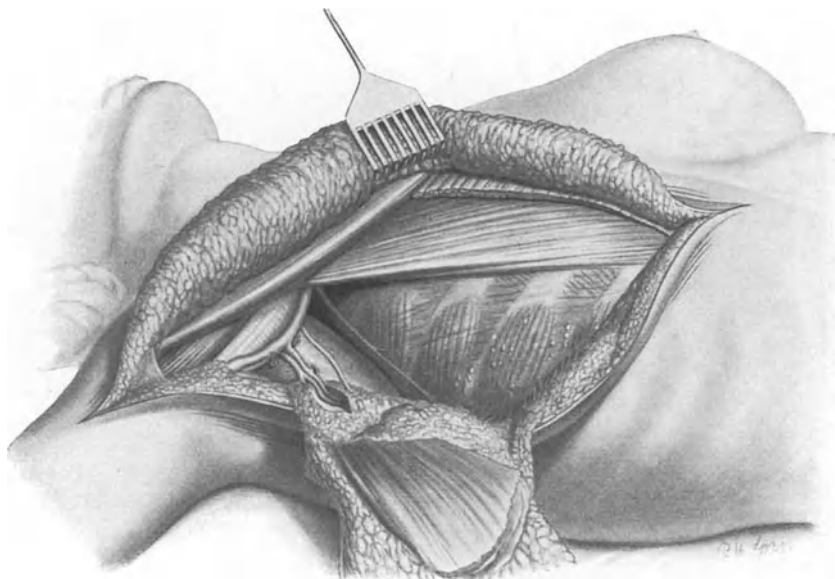


Abb. 608. Die Amputatio mammae. IV.

Die Achselhöhle ist so weit vom Fett befreit, daß die *Nn. thoracalis longus* und *thoracodorsalis* und die Subscapulargefäße freiliegen. Sie werden geschont.

Die *V. subscapularis* kann und muß oft unterbunden werden. Die Arterie soll möglichst geschont werden. Nicht verletzt werden darf der ebenfalls hinter dem Gefäßnervenbündel, aber mehr medial hervortretende *N. thoracodorsalis*, da seine Verletzung den *M. latissimus dorsi* in seiner Funktion schwer schädigen würde (Abb. 608, 609). Die noch weiter nach der Pyramide zu verlaufenden *Nn. subscapulares* und kleine Äste von derselben Verlaufsrichtung sind ohne Bedeutung. Hat man die besonders wichtigen Gebilde, Gefäßnervenbündel der Axilla und die beiden bedeutsamen Nerven, die *Nn. thoracalis longus* und *thoracodorsalis* freigelegt, so kann der übrige Teil der Operation nun rasch vollendet werden. Es wird alles Fett- und Bindegewebe der seitlichen Thoraxwand und auf dem *M. subscapularis* bis zum lateralen Rande des *M. latissimus dorsi* halb stumpf, halb scharf und unter Ligatur einzelner Seitenäste der Subscapulargefäße bis in den unteren Wundwinkel herauspräpariert. Der ganze in Verbindung gebliebene Gewebsklumpen hängt schließlich noch am Subcutangewebe des hinteren Wundrandes und wird hier unter Mitnahme des Subcutanfettes abgeschnitten. Zum Schlusse muß ein sauberes Gefäß-Nerven-Muskelpreparat vorliegen (Abb. 609). Ehe die Wunde geschlossen wird, wird noch einmal die

Sicherheit der Blutstillung geprüft. Dann wird am lateralen Rande der Scapula, etwa dem tiefsten Punkte der großen Achselhöhlenwunde entsprechend, durch eine besondere Stichwunde ein dickes Glasrohr eingelegt und mit einer Naht an der Haut befestigt (Abb. 609). Diese Drainage ist deshalb nötig, weil trotz bester Blutstillung ein Nachsickern von Blut und Lymphe fast immer stattfindet. Das Glasrohr bleibt zweimal 24 Stunden liegen. Der Verschuß der Hautwunde gelingt meist ohne Schwierigkeiten, wenn der Arm adduziert wird. Am meisten Schwierigkeiten kann der mittlere Teil der Wunde machen. Um eine zu starke Hautspannung der Naht zu vermeiden, werden dann zweckmäßigerweise Bäuschchennähte zu Hilfe genommen (s. S. 76). Ist der Defekt zu groß, um eine

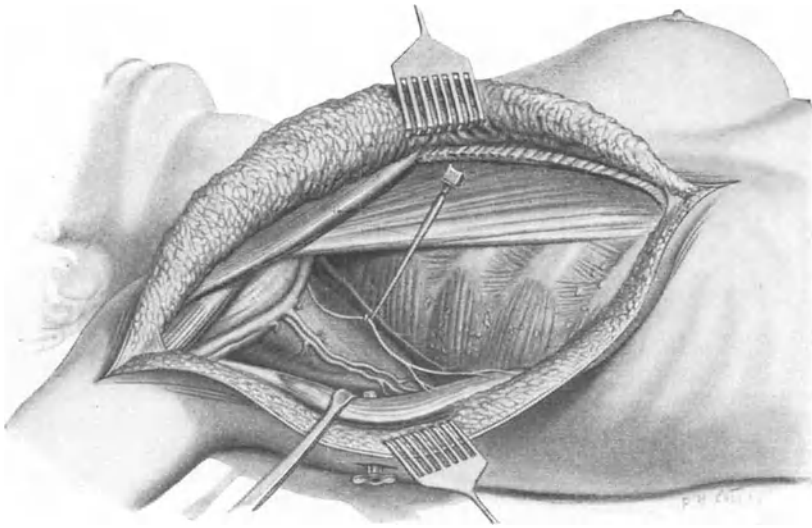


Abb. 609. Die Amputatio mammae. V.
Fertiges Präparat nach Entfernung der Drüse und Ausräumung der Achselhöhle. Der N. thoracodorsalis ist mit einem Haken angehoben.

Vereinigung ohne stärkere Spannung zu erzielen, so muß ein plastischer Verschuß oder eine Transplantation nach THIERSCHE ausgeführt werden. Besteht der Verdacht, daß ausgedehnte Lymphknotenmetastasen in der Infraclaviculargrube vorliegen, so wird, wie schon erwähnt, auch der M. pectoralis minor ganz entfernt und besser auch der claviculare Anteil des M. pectoralis major. Sind auch die Lymphknoten der Supraclaviculargrube beteiligt und erlaubt der Allgemeinzustand des Kranken einen großen Eingriff, so kann man von der geschilderten Schnittmethode abweichen und den KOCHERSCHEN Schnitt anwenden (Abb. 610). Man kann aber auch auf den zur Achselhöhle ziehenden Schnitt einen schräg die Mitte der Clavicula überschreitenden Schnitt aufsetzen. Der KOCHERSCHEN Schnitt beginnt etwa in der Mitte der Clavicula und zieht bogenförmig nach außen über den freien Rand des M. pectoralis major durch die Axilla bis zur hinteren Achselfalte und dann bogenförmig nach vorne unten unter der Mamma vorbei bis in die Gegend unterhalb des inneren unteren Quadranten. Hier beginnt der zweite, die Mamma medial umkreisende Schnitt, der oberhalb der Mamma in den ersten einmündet, und zwar spitzwinklig. KOCHER rät, zuerst nur den oberen Teil des ersteren Schnittes auszuführen, den Ansatz des M. pectoralis major am Humerus abzutrennen, dann den Hinterrand der Mm.

latissimus dorsi und teres major freizulegen und von da aus mit der Fascie alles Fettgewebe nach medial und oben nach der Achselhöhle und dem Außenrande des *M. pectoralis major* abzulösen, unter Schonung der *Nn. thoracodorsalis* und *thoracalis longus*. Wie schon oben erwähnt, muß möglichst auch die *A. subscapularis* geschont werden, wenn nun das Achselhöhlenfett mit den daran befindlichen Lymphknoten von dem Gefäßnervenstrang unter Unterbindung kleinerer Seitenäste der *A. und V. axillaris* restlos abgetrennt wird. Das Fettdrüsenpaket hängt nun noch an den Gefäßen zentralwärts unter dem dem *M. pectoralis minor* folgenden Gefäßscheidengewebe. Um es restlos entfernen zu können, ist es notwendig, den Ansatz des *M. pectoralis minor* nach Trennung

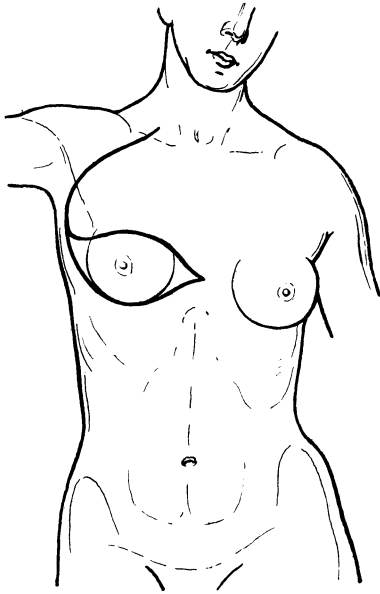


Abb. 610. Hautschnitt nach KOCHER.
(Aus ZWEIFEL-PAYR.)

vom *M. coracobrachialis* und Durchtrennung der *Fascia pectoralis* unterhalb des Schlüsselbeines am *Proc. coracoideus* abzulösen und mit dem *M. pectoralis major* nach unten zu ziehen. Ist das geschehen, so läßt sich der Unter- rand der *Clavicula* freilegen und die Lymphknoten um die *A. und V. subclavia* können samt dem Gefäßbindegewebe entfernt werden. Finden sich auch in der *Supraclaviculargrube* Lymphknoten, so wird nun am besten die *Clavicula* schräg oder treppenförmig von oben innen nach unten außen durchtrennt, nachdem man den Hautschnitt bis in die *Supraclaviculargrube* verlängert hat. Die Wundränder werden zur Seite gezogen, die *Clavicula* nach Längsspaltung des *Periostes* mit gebogenen Elevatorien umgangen und auf etwa 5 cm vom *Periost* befreit. Dann legt man am besten etwas medial von der Mitte zwei Bohrlöcher (2—3 cm voneinander entfernt) von vorne nach hinten an. Von dem medialen Bohrlöcher aus wird mit der *GIGLischen Draht-*

säge die *Clavicula* nach oben, von dem lateralen nach unten durchsägt. Dann werden die beiden Bohrlöcher durch vorsichtiges Meißeln mit dem messerscharfen Meißel verbunden. Während diese Handgriffe ausgeführt werden, sind die Weichteile durch untergeschobene gebogene Elevatorien sicher vor Verletzung geschützt. So entsteht ein treppenförmiger Spalt, der das Auseinanderziehen der beiden Fragmente und ihre spätere feste Wiedervereinigung mit Drahtnaht leicht gestattet. Nach Durchtrennung des *Periostes* und des *M. subclavius*, der in die *Fascia clavipectoralis* eingeschlossen ist, liegen nun die Gebilde der *Supraclaviculargrube* sehr bequem zutage, so daß eine sichere Entfernung der Lymphknoten leicht ausführbar ist.

3. Der plastische Verschuß einer großen Wunde.

Besondere Maßnahmen können nötig werden, wenn es nicht gelingt, die Lücke primär zu schließen. Es gilt als allgemeine Regel bei der Anlage des Schnittes, keine Rücksicht auf den Nahtverschluß zu nehmen. Der Hautdefekt muß so groß gebildet werden, wie ihn die restlose Entfernung des Carcinoms erfordert. Die Lücke über der Achselhöhle ist fast immer leicht primär zu

schließen, da genügend Haut vorhanden ist. Schwierigkeiten entstehen immer erst nach ausgiebiger Entfernung der Brusthaut. Ein Teil dieses Defektes kann meist dadurch geschlossen werden, daß in Adduktionsstellung des Armes die Wundränder der Achselhöhlenwunde gegeneinander verschoben werden, doch darf man das nicht übertreiben, da sonst eine Spannung der die Achselhöhle überquerenden Haut entsteht, so daß die Haut sich nicht auf die Gefäße auflegen kann. Es entsteht dann leicht ein toter Raum, der sich mit Blut oder seröser Flüssigkeit füllt und die Heilung verzögert. Die Gefäße müssen daher auf alle Fälle mit Haut gedeckt sein. Der Defekt an der Brust wird von den meisten Chirurgen durch THIERSCHSche Lappchen gedeckt, HALSTED, KOCHER und KÜTTNER empfehlen diese Methode. Die Gründe, die dafür angegeben werden, sind: Epidermis zur Deckung steht ausreichend zur Verfügung, so daß man gar nicht auf den Gedanken kommt, bei der Bildung des Defektes Sorge für seine Deckung zu haben. Dann ist das Verfahren sehr einfach, läßt leicht auftretende örtliche Rückfälle erkennen und schützt bis zu einem gewissen Grade vor dem Auftreten von Rückfällen, da der Lymphstrom in dem transplantierten Gebiete wesentlich gestört ist. Andererseits sind solche durch THIERSCHSche Lappchen gedeckte Defekte kosmetisch wenig erfreulich und die infolge sekundärer Schrumpfung dünne Haut ruft leicht das Gefühl subjektiver Spannung hervor und bietet auch nur einen mangelhaften Schutz gegen die Schädigungen des täglichen Lebens.

Daher sind viele Versuche gemacht worden, den Defekt plastisch zu decken. Diese Versuche gehen schon bis in die Mitte des 19. Jahrhunderts zurück. Der nächstliegende und älteste Gedanke war, die gesunde Mamma zur Deckung des Defektes heranzuziehen. Zuerst wurde der Plan von VERNEUIL (1858) in die Tat umgesetzt. Unabhängig von ihm wurde später eine derartige Plastik von FRANKE (1898), GRAEVE (1898) und LEGUEU (1898) empfohlen. Später wurde die Methode auch von ASSAKY (1899), LEOPOLD (1899), SOUTHER (1913) u. a. angewendet. Durch je einen vom oberen und unteren Defektrande ausgehenden horizontalen Schnitt, der jeweils oberhalb und unterhalb der gesunden Brust vorbeiging, wurde ein Lappen gebildet, der von der Unterlage abgelöst und in den Defekt hineingeschoben wurde. Die Brustdrüse wurde in dem Lappen gelassen oder auch vorher ausgeschält. Nach der Deckung des Defektes rückte die Mamilla etwas in der Mitte über das Sternum, was die Bezeichnung Cyclopmamma erklärlich machte. Dadurch wurde das kosmetische Resultat beeinträchtigt. MORESTIN (1903) hat daher die Teilung der zur Plastik zu verwendenden Mamma vorgeschlagen, um die Symmetrie wieder herzustellen. PAYR (1906) hat die gesunde Mamma an einem in der Gegend des Manubrium sterni gelegenen Lappenstiele unter Erhaltung eines unteren Zwickels in den Defekt verschoben und den neu entstandenen Defekt vollkommen durch Naht verschlossen (Abb. 611). Lappenbildungen aus der Nachbarschaft sind von verschiedenen Seiten vorgeschlagen und ausgeführt worden, so von SHRADY (1893) in Gestalt einer Vierlappenplastik unter Zuhilfenahme von je zwei ober- und unterhalb des Defektes angelegten Bogenschnitten. Von PAYR (1906) wurde ein medialer sichelförmiger Lappen gebildet mit Stiel am Manubrium sterni, der, seitlich eingeschlagen und in den Defekt eingefügt, ein kegelförmiges, mammaähnlich über die Oberfläche der Brust hervorragendes Gebilde darstellt. Durch das seitliche Drehen des Lappens und die, ohne Ausschneiden eines BUROWSchen Dreieckes ausgeführte Nahtvereinigung des unteren Lappenabschnittes mit dem oberen entsteht auch auf der Mitte der neugebildeten Mamma ein mamillaähnlicher Bürzel (Abb. 612). Der neu entstandene sichelförmige Defekt in der Mittellinie konnte nach Unterminierung der Haut leicht gedeckt werden.

VON HEIDENHAIN (1911) wurde aus der Bauchhaut unterhalb des Defektes ein lateral gestielter Lappen gebildet und in den Defekt eingefügt. Der neu entstandene Defekt konnte vom inneren unteren Wundwinkel nach Unterminierung der Wundränder durch Nähte verkleinert und schließlich durch versenkte Naht des Unterhautfettgewebes des unteren Lappen-

randes und des Bauchwundrandes fast ganz zum Verschwinden gebracht werden. Diese Plastik HEIDENHAIN's hat sich gut bewährt.

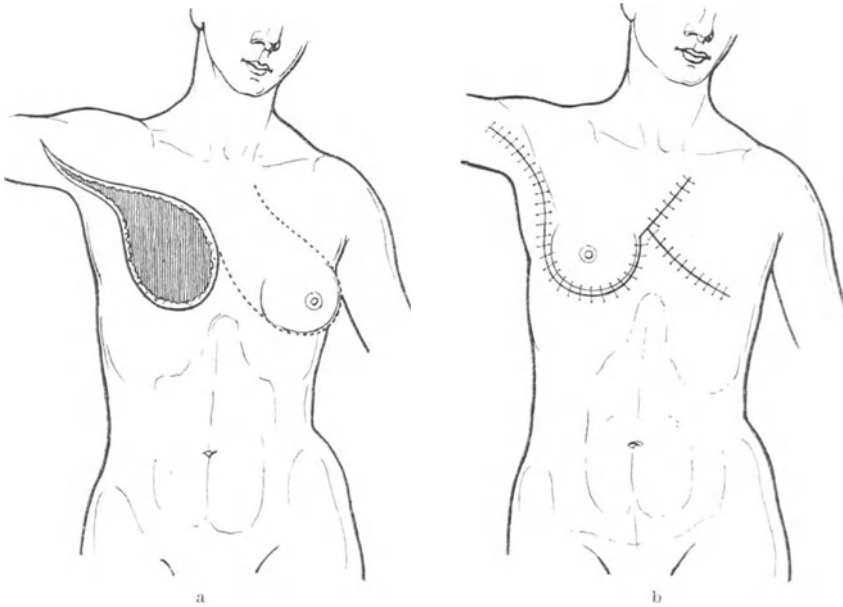


Abb. 611a und b. Mammaplastik nach PAYR unter Benutzung der gesunden Mamma.
(Aus ZWEIFEL-PAYR: Klinik der bösartigen Geschwülste. III.)

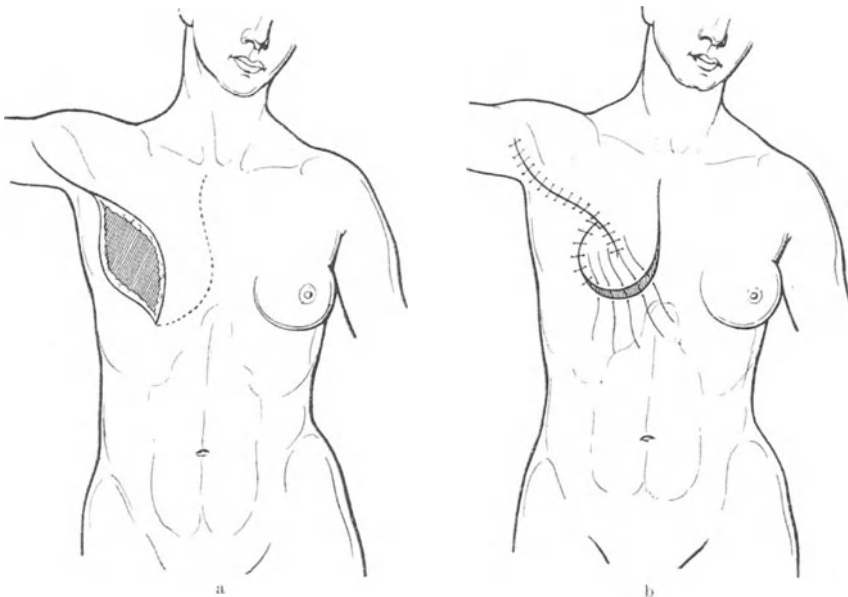


Abb. 612a und b. Mammaplastik nach PAYR unter Verschiebung und Aufstellung eines medialen Lappens.
(Aus ZWEIFEL-PAYR: Klinik der bösartigen Geschwülste. III.)

Gestielte Lappen, und zwar vom Rücken (Stiel 6—7 cm breit, von der hinteren Axillarlinie bis zur Scapularspitze) hat TANSINI (1913), unter Mitnahme des *M. latissimus dorsi* und *M. teres major* mit ihren ernährenden Gefäßen mit

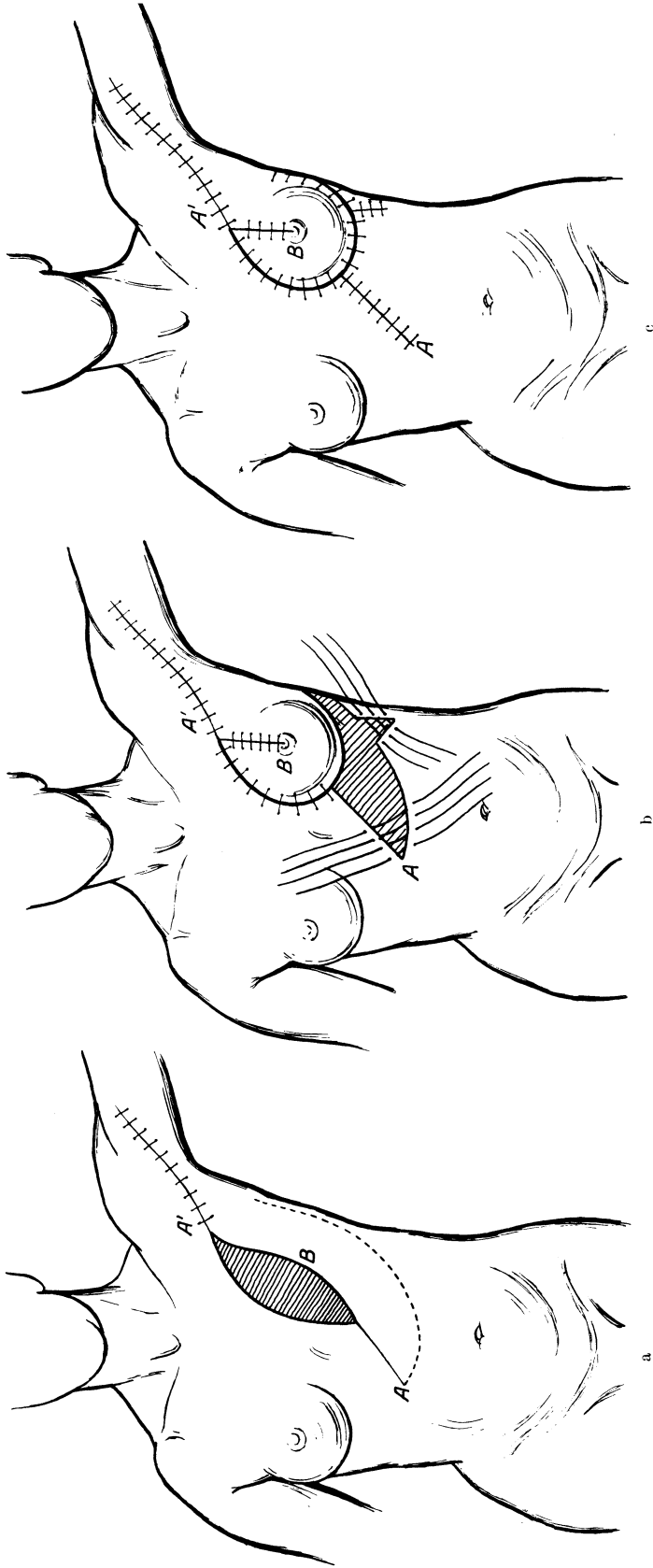


Abb. 613a—c. Mammaplastik nach KLEINSCHMIDT. (Z. f. Chirurg. 1924, 488.) a zeigt die Anlage des Hautschnittes, b die Einrollung des Lappens und Verkleinerung des Defektes c die fertige Plastik.

gutem Erfolge in den Defekt eingeschlagen. Dadurch, daß der Lappen nicht aus der nächsten Nachbarschaft stammt, ist bis zu einem gewissen Grade die Gefahr des örtlichen Rückfalles beseitigt.

Wir haben eine Methode zur Anwendung gebracht, die die Vorzüge der PAYRSchen und HEIDENHAINschen vereinigt. Die PAYRSche gibt ein besseres kosmetisches Resultat, kann aber wohl wegen der Gefahr unsicherer Lappen-ernährung nicht zu weit ausgedehnt werden. Die HEIDENHAINsche bietet auch bei sehr ausgedehnter Lappenbildung dem Verlaufe der Hautgefäße entsprechend die größere Sicherheit der guten Ernährung des Lappens. Unser Vorgehen ist folgendes: Parallel dem äußeren Defektrande beginnt der Schnitt etwa in der hinteren Axillarlinie, handbreit unterhalb der Achselhöhle. Die Entfernung

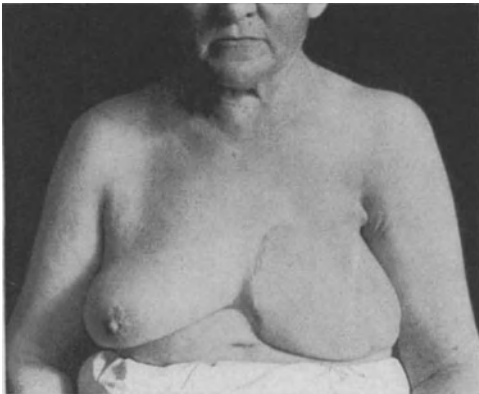

Abb. 614. Mammoplastik nach KLEINSCHMIDT.
Zustand nach vollkommener Heilung.

vom Defektrande beträgt oben 10—12 cm. Der Schnitt geht dann bogenförmig um das untere Ende des Defektes auf die Bauchhaut über bis etwa zur Mittellinie, dann biegt er scharf nach oben innen um und endet in der unteren Defektspitze (Abb. 613a). Der so umschnittenen Lappen wird nun von der Unterlage gelöst, wobei darauf Rücksicht zu nehmen ist, daß alles subcutane Fettgewebe mitgenommen wird. Er wird nicht sofort vollständig abgelöst, sondern zunächst nur etwas über die Hälfte. Ist das geschehen, so wird der losgelöste Lappen über die innere

Kante umgebogen, so daß der untere Lappenwinkel in den oberen des Defektes hineinpaßt (Abb. 613b). Geht das nicht ohne Spannung, so wird der Lappen zunächst auf der Außenseite, und wenn das nicht genügt, im ganzen weiter abgelöst, bis der Lappen, der sich kegelförmig aufstellt, gut in den Defekt hineinpaßt. Dann wird dadurch, daß die innere Lappenkante in sich selbst vernäht und der untere Teil der äußeren Kante mit dem medialen Defektrande vereinigt wird, der Defekt restlos verschlossen. Es bleibt dann allerdings eine meist sehr beträchtliche Lücke der oberen Bauchhaut bestehen. Er ist oben schmal und wird nach der Mittellinie unten immer breiter. Schon HEIDENHAIN berichtet aber, daß die Bauchhaut sich sehr gut nach geringer Ablösung der Wundränder verschieben läßt. Tatsächlich kann man an dem unteren Defektrande den scharfen Winkel durch kräftige Seidennähte sehr weitgehend verkleinern. Dadurch wird der äußere Radius des Defektes schon viel geringer. Schneidet man nun aber auch im äußeren Teile des äußeren Wundrandes, etwa symmetrisch zu dem bereits durch Naht vereinigten medialen Wundwinkel ein Dreieck aus, und beginnt hier eine Vereinigung der Dreiecksseiten, die sich dann meist noch auf den Wundrand fortsetzen läßt, so läßt sich der Defekt, da sich der Radius des äußeren Wundrandes noch mehr verkleinert, jetzt vollkommen schließen und die neue Mamma an ihrem Außenrande mit dem äußeren Wundrande durch Naht vereinigen (Abb. 613c). Um auch die Mamilla nachzuahmen, kann man die Haut der Kuppe der Mamma in

Warzenhofgröße zirkulär umschneiden und den Schnitt der Granulationsheilung überlassen.

Diese Plastik hat sich vielfach sehr gut bewährt (Abb. 614). Vorbedingung ist, daß die Haut noch reichliches Subcutanfett enthält und daß der Defekt nicht zu weit lateral angelegt zu werden brauchte, da sonst die neue Mamma sehr weit seitlich rücken würde.

d) Die Eingriffe am Brustfell.

a) Die Eingriffe bei den Pleuraergüssen.

Blutansammlungen infolge von Verletzungen der Brustwand und der Lunge sind zunächst abwartend zu behandeln, falls nicht durch übermäßige Füllung schwere Druck- und Verdrängungserscheinungen der Lunge oder gar des Mittelfellraumes eintreten.

Von manchen Seiten ist die *frühzeitige Punktion* und Entleerung eines solchen Blutergusses gefordert worden. Bei abwartender Behandlung besteht zweifellos die Gefahr der Senkung der roten Blutkörperchen, der Fibrinablagerung und infolgedessen der Schwarten- und Schwielenbildung auf der Lungenoberfläche und auf der Brustwand. Andererseits besteht aber nach unseren Kriegserfahrungen durch die Frühpunktion, wenigstens bei Lungenverletzungen, die Gefahr, daß eine *Nachblutung* erfolgt. Der Erguß führt doch zweifellos durch einfachen Druck auf die Wunde zu einer Blutstillung, während durch die frühzeitige Ausdehnung der Lunge eine verklebte Lungenwunde wieder aufreißen und eine Nachblutung herbeiführen kann, was bei dem starken vorhergegangenen Blutverlust unter Umständen äußerst gefährlich ist.

Erlaubt der allgemeine und örtliche Zustand ein längeres, bei dauernder Bettruhe stattfindendes Abwarten, so kann man nach 8—10 Tagen ohne Gefahr die erste Punktion ausführen. Man kann bei kleineren Ergüssen auch bis zu 3 Wochen warten. Ist bis dahin keine nachweisbare Verkleinerung des Ergusses eingetreten, so führt die Punktion und Entleerung von einigen 100 ccm der meist serös hämorrhagisch gefärbten Flüssigkeit oft zu einer raschen Aufsaugung. Da das Blut gelegentlich zu einer Pleurareizung und neuem Erguß führt, muß die Punktion manchmal wiederholt werden. Es ist selbstverständlich, daß die Punktion unter allen Vorsichtsmaßregeln (Pleurareflex, Infektion) unter *örtlicher Betäubung* vor sich gehen soll. Unter keinen Umständen darf, falls die Punktion infolge Fibrinansammlung ohne Erfolg bleibt, eine Thorakotomie oder gar, wie schon vorgeschlagen wurde, eine Rippenresektion vorgenommen werden, da fast immer infolge der kaum vermeidbaren Infektion ein unglücklicher Ausgang zu erwarten ist.

Die *serösen Ergüsse* im Anschluß an Lungenentzündungen sind ebenfalls zunächst abwartend zu behandeln und nur, wenn sie längere Zeit nicht aufgesogen werden, kann unter Umständen eine Punktion notwendig werden.

Bekanntlich sind seröse Ergüsse, ohne daß eine akute Lungenentzündung vorausgegangen ist, sehr häufig Folge einer *Lungentuberkulose*. Auch diese Ergüsse werden zunächst abwartend behandelt, da feststeht, daß sie eine ruhigstellende und entspannende Wirkung auf die erkrankte Lunge ausüben. Macht ein seröser Erguß Verdrängungserscheinungen oder besteht er längere Zeit, so daß schließlich die Gefahr der Lungenschumpfung besteht, so muß er beseitigt werden. Das geschieht am besten durch die einfache Pleurapunktion. Bei sehr großen Ergüssen kommt die Aspiration mit einem der bekannten Apparate in Frage (s. unten),

Die serösen Ergüsse gehen nicht selten in *eitrige* über, meist unter neuerlichen Entzündungserscheinungen und unter hohem Fieber wandelt sich der

seröse Erguß in einen eitrigen um. Die Punktion ergibt zunächst ein trübseröses, in den abhängigen Abschnitten oft schon eitriges Exsudat. Derselbe Vorgang spielt sich auch bei der Lungentuberkulose ab. Es ist daher sehr wichtig, daß gleich nach der ersten Punktion eine *bakteriologische Untersuchung* des Ergusses stattfindet, falls nicht durch die vorausgegangene Beobachtung die Natur der Lungenerkrankung bereits erkannt war.

Ein eiteriger Erguß kann aber auch ohne einen vorausgegangenen serösen entstehen. Die Ursachen sind Brustwandverletzungen und darauffolgende unmittelbare Infektion von außen, Lungenverletzungen mit Infektion der Pleurahöhle von der Lungenwunde aus. In beiden Fällen kann ein *Hämothorax* vorausgehen, der ja einen guten Nährboden für die eingedrungenen Keime abgibt. Das Empyem ist aber auch häufig die Folge eines entzündlichen Vorganges in der Lunge, wenn dieser die Grenze der Pleura pulmonalis erreicht hat (Bronchopneumonien, Lungenabsceß, Lungengangrän s. S. 864ff).

Den verschiedenen Entstehungsursachen entsprechend unterscheidet man am besten folgende Formen von Empyemen: 1. Infolge von Pneumonien auftretende Empyeme. Auch hier muß man zwei Arten voneinander trennen, a) das sog. *metapneumonische Empyem*, das sich im Anschluß an eine abgelaufene lobäre Pneumonie aus einem serösen Erguß entwickelt und b) das *parapneumonische Empyem*, das häufig während einer bestehenden Bronchopneumonie, insbesondere in Grippezeiten, beobachtet wird. 2. Das *traumatische Empyem* im Anschluß an Brustwand- und Lungenverletzungen durch unmittelbare Infektion oder auf dem Umweg über einen Hämothorax. 3. Das *septische oder jauchige Empyem*, das aus dem traumatischen entstehen kann, häufig aber im Anschluß an den Durchbruch eines Lungenabscesses oder einer Lungengangrän, oder auch als Teilerscheinung einer septischen Allgemeininfektion zustande kommt. 4. Das *tuberkulöse Empyem*, das sich häufig an die Pneumothoraxbehandlung der Lungentuberkulose anschließt und das *mischinfizierte tuberkulöse Empyem*, das infolge der Mischinfektion mit Eitererregern aus dem vorigen hervorgeht. 5. *Chronische Empyeme* können sich aus allen akuten entwickeln.

β) Die Eingriffe bei den verschiedenen Empyemarten.

Das *metapneumonische Empyem* nimmt meist einen gutartigen Verlauf. Es ist daher mit allen möglichen Mitteln zu bekämpfen. Fehlerhaft ist es aber, das Empyem zu lange abwartend zu behandeln, da doch mit der Zeit, selbst wenn keine Verdrängungserscheinungen und kein Fieber mehr besteht, eine Resorption zu lange auf sich warten läßt. Während dieser Zeit treten nicht nur Schrumpfungsprozesse in der Lunge, sondern auch Auflagerungen der Pleura pulmonalis und costalis ein, die zur Verschwartung, zur Organisation und auch zu narbiger Verziehung führen können. Wenn auch beim Jugendlichen diese Veränderungen kaum merklich ins Gewicht zu fallen brauchen, so machen sie sich doch im späteren Lebensalter häufig in unangenehmster Weise bemerkbar. Durch die Verziehungen und Verlagerungen des Zwerchfelles, des Mittelfelles, des Herzbeutels, durch die Beeinträchtigung der Lungenausdehnung, durch die Behinderung der Ausdehnung des Brustkorbes und damit der Lunge, kommt es zunächst bei größeren Anstrengungen, später auch bei den Verrichtungen des täglichen Lebens zu einer übermäßigen Beanspruchung der Herzmuskulatur und damit zu frühzeitigem Versagen der Herzkraft. Daher soll selbst dann, wenn nur geringfügige Erscheinungen bestehen, der Erguß beseitigt werden. Unbestritten ist die Forderung zur Beseitigung eines Empyems, falls es stärkere Verdrängungserscheinungen herbeiführt. Am leichtesten entstehen Störungen bei den *rechtsseitigen Ergüssen* durch Verschiebung des Mittelfelles und Druck auf die großen Hohlvenen (SAUERBRUCH).

Zur *Entleerung eines Empyems* stehen die verschiedensten Eingriffe zur Verfügung. Der kleinste und einfachste Eingriff ist die sog. *geschlossene Punktion*. Im schärfsten Gegensatz dazu steht die *breite Thorakotomie* mit Rippenresektion.

Zwischen diesen beiden Gegensätzen stehen alle die Eingriffe, die dazu ausgedacht worden sind, einerseits die Vorzüge der beiden Verfahren beizubehalten, andererseits die Nachteile zu vermeiden. Die geschlossene Punktion hat den *Vorteil*, daß der Eingriff unbedeutend und gefahrlos ist. Bei einiger Vorsicht kann das Eindringen von Luft in den Pleuraraum vermieden werden. Die *Nachteile* bestehen darin, daß mit der einfachen Punktion nur geringe Mengen des Eiters entleert werden können und daß ein dickes, eitriges Exsudat, oder gar Fibrinflocken ein unüberwindliches Hindernis für die Punktion bieten. Sie muß daher öfters und manchmal an verschiedenen Stellen wiederholt werden, bringt also Unbequemlichkeiten, die Gefahr der Brustwandphlegmone und der Infektion des Pleuraraumes. Auch die Gefahren einer Verletzung der Zwischenrippengefäße und des Pleurareflexes bleiben bestehen.

Zur Vermeidung der verschiedenen Nachteile sind zunächst die *Aspirationsverfahren* ausgedacht (POTAIN und DIEULAFOY). Durch Einführung eines etwas dickeren Rohres und die Einschaltung einer Saugpumpe und Auffangflasche können größere Eitermengen auf einmal entfernt werden. Dicker Eiter und Fibrin bilden aber auch bei diesem Vorgehen oft ein unüberwindliches Hindernis. Eine weitere Verbesserung brachte die *Heberdrainage* von BÜLAU. Durch einen starken Trokar von etwa 6 mm l. W., der unter örtlicher Betäubung in die Brusthöhle eingeführt wird, wird ein Katheter eingeschoben, der mit einem Schlauch in Verbindung steht. Der Schlauch wird in eine mit Sublimat gefüllte Flasche geführt, die tiefer steht, als die Brustkorböffnung.

Das Verfahren ist einfach, hat aber den Nachteil gegenüber der Saugdrainage, daß der Abfluß nur richtig stattfindet, wenn eine größere Eitermenge unter Druck steht. Die Gefahr der leichten Verstopfung der Röhren durch eingedicktes Exsudat besteht auch dabei. Selbst wenn aber Heber- und Saugdrainage wirksam sind, dürfen sie unter keinen Umständen zu lange fortgesetzt werden, da sonst für die Wände des Pleuraraumes und des Mittelraumes dieselben Gefahren drohen, wie bei der rein abwartenden Behandlung. Führt also die Behandlung nicht innerhalb von 14 Tagen bis 3 Wochen zu einer wesentlichen Besserung, so muß energischer eingegriffen werden.

Die einfache *Thorakotomie* durch Zwischenrippenschnitt ist schon frühzeitig wieder verlassen worden, da sich die Wunde zu rasch verkleinert und daher die genügende Entleerung ausbleibt. Nach dem Vorgang von ROSER und FRANZ KÖNIG ist die *Thorakotomie mit Rippenresektion* eingeführt worden. Gegenüber der einfachen Punktion und den Verbesserungsverfahren stellt die Thorakotomie mit Rippenresektion einen wesentlich größeren Eingriff dar. Trotzdem hat dieser Eingriff jahrzehntelang das Feld beherrscht. Der *Vorteil* der großen Thorakotomie besteht zweifellos in der raschen Entleerung nicht nur des Eiters, sondern auch der größten Fibrinflanschen. Der *Hauptnachteil* ist der der Thorakotomie folgende *offene Pneumothorax*. Wenn auch infolge der bestehenden Pleuraverdickung akute Gefahren nicht auftreten, so fehlen dem breit offenen Pneumothorax die Neigung der raschen Lungenausdehnung und Wiederherstellung der Funktion.

Zwar haben schon SCHEDE, THIERSCH und KÖNIG durch verschiedene Maßnahmen eine Ventilwirkung an der Brustkorböffnung herbeizuführen gesucht und dadurch die frühzeitige Wiederausdehnung und Anlegung der Lunge erreicht, aber in anderen Fällen mißglückten diese Bestrebungen und es entwickelten sich Resthöhlen von verschiedenem Sitz und in verschiedener Ausdehnung. PERTHES hat 1898 den ersten brauchbaren Versuch gemacht, die offene Thorakotomie dadurch zu verbessern, daß er die Öffnung verkleinerte und durch eine Wasserstrahlpumpe eine Dauerabsaugung des Eiters aus der Brusthöhle

durchführte. Durch HARTERT, ISELIN, GRAF-HELLER, SAUERBRUCH u. a. sind Verfahren ausgearbeitet worden, die den PERTHESSchen Gedanken zum Teil in noch zweckmäßigerer und einfacherer Weise in die Tat umsetzen. Andererseits haben innere Kliniker die Saugbehandlung durch Einführung immer stärkerer Trokare (GERHARDT) der Thorakotomie anzunähern versucht, um die Nachteile der Punktion auszuschalten. Wie so häufig haben sich die ursprünglich fast unüberbrückbaren Gegensätze zwischen der einfachen Punktion und der Thorakotomie mit Rippenresektion immer mehr ausgeglichen und das heutige Vorgehen entspricht meist einer Vereinigung der beiden Verfahren, wobei von manchen zuerst punktiert, gesaugt und dann thorakotomiert wird (GRAF-HELLER) oder es wird zuerst thorakotomiert, entleert und dann gesaugt (HARTERT, ISELIN, PAYR).

Nach unserer Erfahrung ist es einerlei, ob man diesen oder jenen Weg geht. Wir gehen den letzteren und haben durchaus gute Erfahrungen damit gemacht (s. unten). Immerhin gibt es auch Empyeme, bei denen wir zunächst punktieren oder mehrmals absaugen. Das sind in erster Linie die parapneumonischen, die kindlichen und die doppelseitigen Empyeme. Die ersteren, besonders auch die Grippeempyeme, vertragen die Thorakotomie außerordentlich schlecht. Daher wird nur zunächst punktiert und die Rippenresektion erst ausgeführt, wenn die Lungenerkrankung nachweisbar abgeschlossen ist. Dasselbe gilt für die kindlichen Empyeme, die häufig nach ein- oder mehrfacher Punktion von selbst zur Ausheilung kommen. Aber auch da darf man, falls die Resorption nach 2—3 Wochen nicht zustande gekommen ist, mit der Thorakotomie nicht länger zögern. Das doppelseitige Empyem, das häufig bei Allgemeininfektionen auftritt, wird am besten doppelseitig punktiert und aspiriert, und zwar beide Seiten nacheinander, wobei zuerst die rechte zu entlasten ist (s. oben), oder auch gleichzeitig (SAUERBRUCH). In der Mehrzahl der Fälle wird dann auch eine doppelseitige Rippenresektion im weiteren Verlauf der Erkrankung notwendig.

Von den nach der örtlichen *Entwicklung* verschiedenen Empyemen sind die unangenehmsten die basalen, die mediastinalen, die Spitzen- und die interlobären Empyeme. Das Vorgehen im einzelnen entspricht aber grundsätzlich dem des allgemeinen Empyems, wenn die Diagnose durch physikalische und Röntgenuntersuchung gestellt wurde. Ein besonders vorsichtiges Vorgehen verlangt das *interlobäre Empyem*, das ähnlich wie ein Lungenabsceß (s. dort) behandelt werden muß.

1. Die Ausführung der Rippenresektion.

Die Rippenresektion wird in erster Linie zur Behandlung des Pleuraempyems ausgeführt. Nächstdem kommt sie in Frage zur Eröffnung von subphrenischen Abscessen und zur Entfernung von Rippentumoren. Notwendig wird sie, und zwar meist in größerer Ausdehnung, bei allen intrapulmonalen Eingriffen (Tumor, Gangrän, Absceß) und bei der SCHEDESchen und SAUERBRUCHSchen Thorakoplastik. Die Resektion kann sich auch auf den knorpeligen Teil der Rippen erstrecken, wie z. B. bei der Rippenknorpelnekrose; sie kann außerdem eine zeitweilige sein, wie bei der MARWEDELSchen Aufklappung des Rippenbogens bei der Magenresektion.

Die Rippenresektion wird fast ausschließlich in Leitungs- und örtlicher Betäubung ausgeführt. Die Einspritzung nach dem Vorgang von BRAUN erzeugt eine so weitgehende Schmerzbetäubung, daß man die Rippen allseitig umfassen kann. Handelt es sich um die Resektion *einer* Rippe, so legt man vier Einstichquaddeln an, die einen Rhombus mit Längsachse parallel der Rippe bilden. Zwei Quaddeln liegen im Verlaufe der betreffenden Rippe, zwei im Verlauf

der beiden entsprechenden Intercostalräume. Von dem zentral gelegenen Einstichpunkt führt man nun eine längere Nadel zunächst ohne Spitze ein, tastet sich an den unteren Rand der Rippe, da in dieser Gegend der Intercostalnerf verläuft und spritzt an dieser Stelle nach Aufsetzen der Spritze etwa 5 ccm der $\frac{1}{2}$ %igen Novocain-Suprareninlösung ein. Dann zieht man die Nadel etwas zurück und spritzt weitere 5 ccm in die Weichteile des distal gelegenen Intercostalraumes. Die Nadel wird von neuem zurückgezogen und nun über den

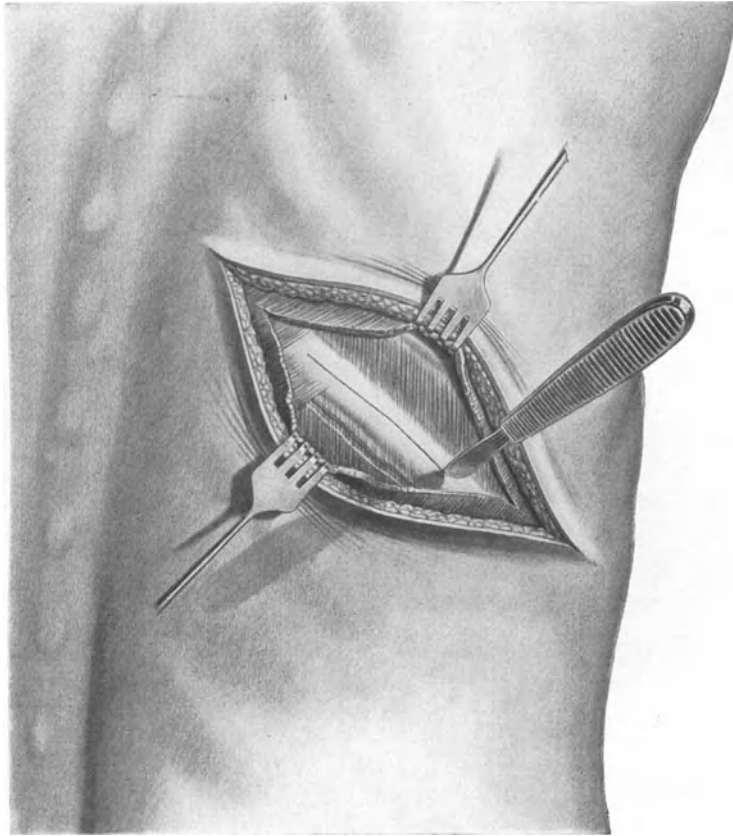


Abb. 615. Die Rippenresektion. I.
Freilegung der 9. Rippe. Spaltung des Periostes.

oberen Rand der betreffenden Rippe bis nach dem unteren Rand der nächsthöheren vorgeschoben. Hier werden gleichfalls 5 ccm der Lösung eingespritzt und dann unter langsamem Zurückziehen der Nadel auch der oberhalb der Rippe gelegene Intercostalraum eingespritzt. Um ein zu schnelles Zusammenrücken der Rippen und damit eine zu rasche Verkleinerung der Brustwunde, die etwa 8—10 cm lang sein soll, zu verhindern, müssen die beiden Einstichquaddeln über der Rippe etwa 12—15 cm voneinander entfernt sein. Die Einspritzung am unteren Rand der Rippe und des entsprechenden Intercostalraumes vollzieht sich nun von der distal gelegenen Einstichquaddel genau so, wie für die proximal gelegene beschrieben. Von den beiden am Intercostalraum angelegten Einstichquaddeln werden nun fächerförmig der oberhalb und unterhalb

der Rippe gelegene Intercostalraum und das Subcutangewebe eingespritzt. Sollen zwei oder mehrere Rippen reseziert werden, so ist der Hauptwert bei der Einspritzung darauf zu legen, daß zunächst von den einzelnen, über den entsprechenden Rippen angelegten Quaddeln der Intercostalnerv jeder Rippe am unteren Rand aufgesucht und seine Leitung durch perineurales Einspritzen der Lösung unterbrochen wird. Man kann auf diese Weise, wie das bei der extrapleuralem Thorakoplastik notwendig ist, sämtliche Intercostalnerven

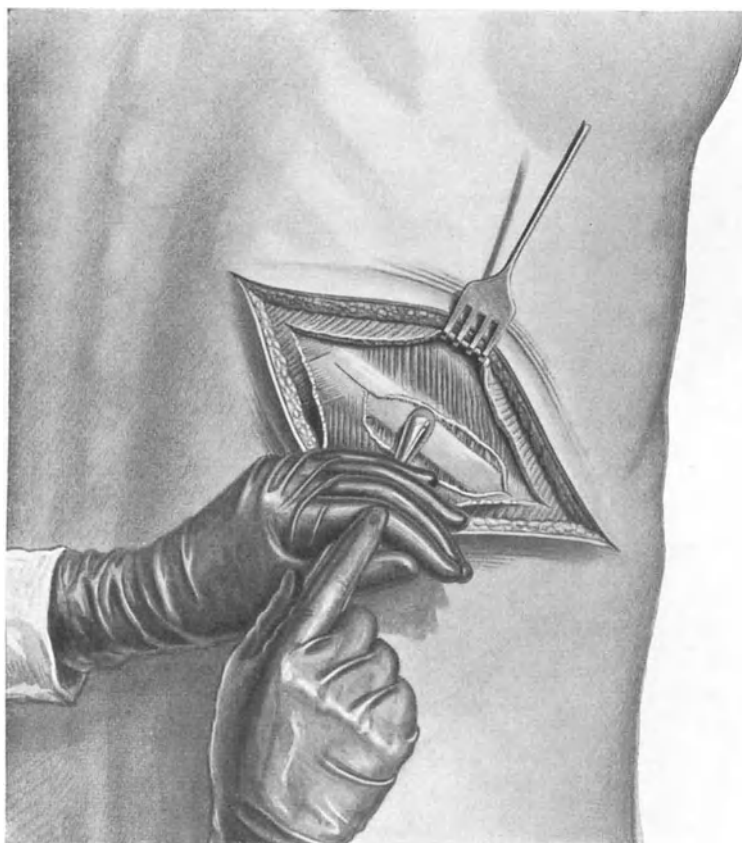


Abb. 616 Die Rippenresektion. II.
Die Entfernung des Periostes mit dem Raspatorium.

unterbrechen. Man kann dabei auf die distalen Einstichpunkte verzichten, wenn man eine genügende Zeit, d. h. 10—20 Minuten, abwartet. Die Leitung ist dann vollständig unterbrochen. Das zuerst geschilderte Verfahren hat den Vorteil der Leitungs- und örtlichen Betäubung, man kann daher sofort nach Abschluß der Einspritzung mit der Resektion der Rippen beginnen.

Die Auswahl der zu resezierenden Rippe macht im allgemeinen keine Schwierigkeit. Meist wird die neunte oder zehnte Rippe reseziert. Die neunte ist dadurch leicht zu erkennen, daß sie den unteren Rand des Scapulawinkels kreuzt. Da es unser Bestreben sein muß, eine völlige Entleerung des Ergusses zu erzielen, ohne den Kranken durch Lagewechsel zu belästigen, so ist es zweckmäßig, bis an den tiefsten Punkt der Höhle zu gehen. Man soll daher nicht

schematisch die neunte oder zehnte Rippe zwischen der Scapula und hinteren Axillarlinie resezieren, sondern sich zunächst nach der vorausgegangenen physikalischen Untersuchung durch eine Punktion überzeugen, wie weit der Erguß nach abwärts reicht. Eine solche *Punktion* muß immer in *örtlicher Betäubung* ausgeführt werden, man soll dabei nicht nur eine Hautquaddel anlegen, sondern die ganzen Weichteile bis zur Pleura infiltrieren, da es nur so möglich ist, den gelegentlich beobachteten, sehr schmerzhaften und gefährlichen Pleurareflex bei Durchbohrung

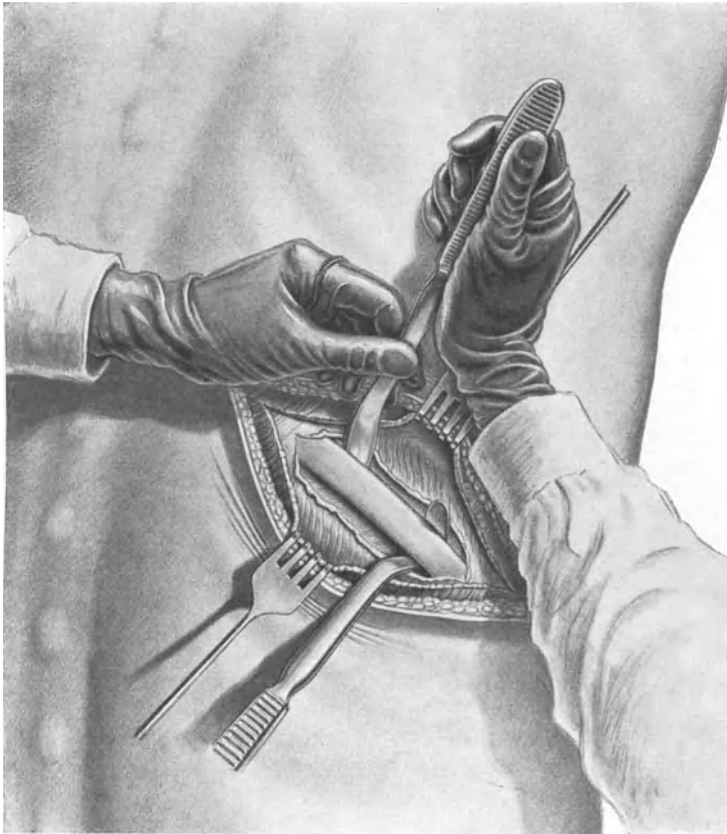


Abb. 617. Die Rippenresektion. III.

Befreiung der Rippe auf der Vorderseite mit verschiedenartig gekrümmten Elevatorien. Zum Schutze der Pleura stützt immer die eine Hand das Elevatorium, während die andere das Instrument führt.

der Pleura zu vermeiden. Im allgemeinen wird man sich beim Empyem mit der Resektion einer Rippe begnügen können. Hat man durch Punktion den tiefsten Punkt der Höhle festgestellt, so reseziert man am besten die nächst höher gelegene Rippe. Besteht nur ein Teilempyem, was durch physikalisch-röntgenologische Untersuchung festgestellt werden kann, so muß man sich selbstverständlich genau mit der Resektion den entsprechenden Verhältnissen anpassen. Ist durch die Untersuchung festgestellt, daß ein Totalempyem vorliegt, so wird die Resektion nach vorausgegangener Anästhesierung in folgender Weise aufgeführt:

Genau entsprechend dem Verlauf der Rippe werden die Weichteile bis auf den Knochen durchtrennt. Die Wundränder werden mit scharfen Haken

auseinander gezogen und eine gewissenhafte Blutstillung durch Fassen jedes Blutpunktes durchgeführt. Größere und kleinere Muskeläste werden umstochen, am besten mit Catgut. Der Weichteilschnitt muß die Rippe auf wenigstens 10 cm frei legen (Abb. 615). Nun erfolgt die vorsichtige Ablösung des Periostes von der Rippe mit dem Raspatorium oder Elevatorium (Abb. 620 und 619). Es ist dabei darauf zu achten, daß das Periost von der Schnittlinie ab und nach unten und oben möglichst im Zusammenhang abgehoben wird. Dabei ist große

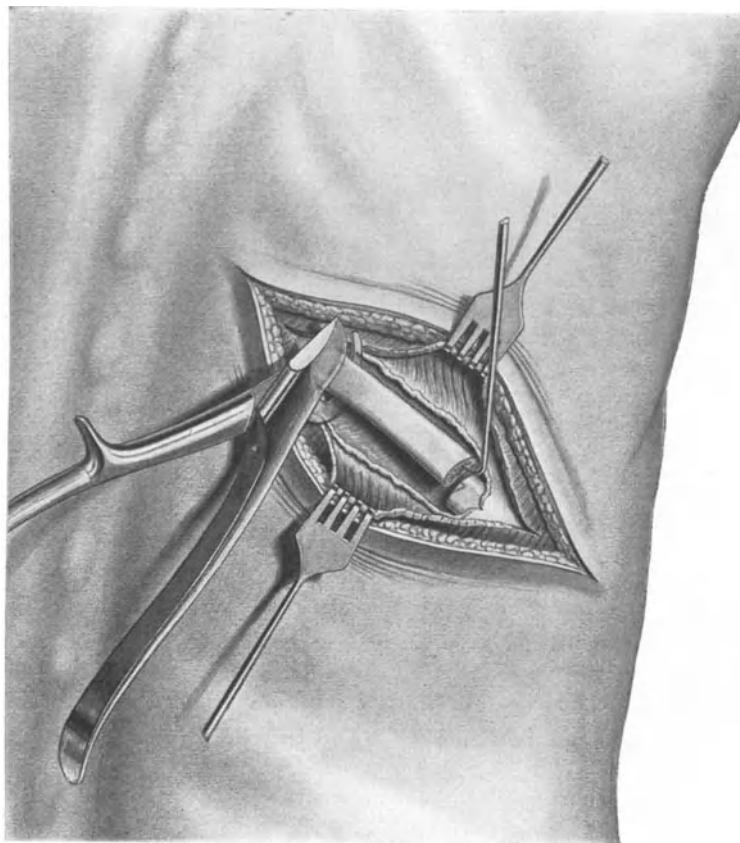


Abb. 618. Die Rippenresektion. IV.

Die Rippe ist distal durchtrennt, wird mit einem einzinkigen Haken hochgehoben und proximal durchtrennt.

Vorsicht zu üben, besonders an den Rändern der Rippe, um nicht mit dem Instrument in den Intercostalraum hineinzufahren. Das Instrument muß daher immer mit *zwei Händen* bedient werden, die rechte Hand führt den Griff, die linke, die auf die Thoraxwand gestützt wird, umgreift das Instrument in der Nähe der Schabfläche (Abb. 616, 617). Auf die sorgfältigste *Loslösung* des Periostes an den *Rändern der Rippe* ist dabei der größte Wert zu legen, da es nur auf diese Weise gelingt, auch auf der Vorderseite der Rippe das Periost abzuhebeln. Als zweckmäßig hat sich ergeben, mit der Loslösung des Periostansatzes am oberen Rippenrand zentralwärts, am unteren Rippenrand peripherwärts zu beginnen. Da die Sehnenfasern der äußeren Intercostalmuskulatur in schräger Richtung von hinten oben nach vorne unten in das Periost einstrahlen, so

gelingt es bei diesem Vorgehen, nachdem man an zwei Stellen, d. h. am oberen Rippenrand zentral, am unteren Rippenrand distal die Knochenkante von Periost vollständig frei gemacht hat, nun in einem Zuge das Periost von dem Rippenrand loszulösen. Man schiebt dabei das Raspatorium immer in den spitzen Winkel zwischen die einstrahlenden Sehnenfasern und den Knochen. Nur auf diese Weise tritt eine leichte Trennung ein. Sind die beiden Rippenränder vollständig frei von Weichteilen, so geht man nun am oberen oder unteren Ende zunächst mit dem halb gekrümmten, dann schließlich mit dem stark gekrümmten PAYRSchen Elevatorium (Abb. 619) vor die Rippe, indem man das Ende des Elevatoriums immer gegen den Knochen richtet, um eine Verletzung der Pleura zu vermeiden (Abb. 617). Ist es schließlich gelungen, das stark gekrümmte Elevatorium ohne Widerstand von einem Inter-costalraum hinter der Rippe entlang in den anderen zu führen, so kann man nun, ohne irgendwelche Gewaltanwendung, durch einfaches Entlangführen des Instrumentes an der Rippenvorderfläche das Periost in ganzer Ausdehnung von dieser ablösen.

Man kann auch das schlingenförmig gekrümmte DOYENSche Raspatorium zur Ablösung des Periostes auf der Vorderseite der Rippe verwenden (Abb. 638). Da es sehr schmal ist, muß es zunächst vorsichtig um die Rippe herumgeführt werden. Seine Verwendung empfiehlt sich daher nur bei schwierig verdicktem Periost.

Es ist noch einmal darauf zu achten, daß in Ausdehnung von 8—10 cm das Periost von der Rippe gelöst wird. Nun führt man am oberen oder unteren Ende die Rippenschere neben dem Elevatorium unter der Rippe hindurch und schneidet sie ab (Abb. 618). Dann setzt man in das zu resezierende Ende einen einzinkigen Knochenhaken (Abb. 622) ein, zieht die Rippe etwas von der Unterlage ab, führt die Rippenschere noch einmal ein und löst damit das Stück gänzlich aus dem Zusammenhang (Abb. 618 und 621). Um nun ganz sicher zu sein, bei dem nun

erfolgenden Einschneiden die Eiterhöhle auch wirklich zu eröffnen, soll man *noch einmal eine Punktion* in der Mitte des Rippenperiostes vornehmen. Erhält man Eiter, so wird die Spritze entfernt und bei liegender Kanüle die Eröffnung mit dem Messer oder einem spitzen Glüheisen, der Kanüle folgend, vorgenommen. Da der Eiter gewöhnlich unter großem Druck hervorquillt, ist die Öffnung zunächst nur klein zu machen und die Verunreinigung des Operationsgebietes durch Vorhalten einer Schale zu verhindern. Als sehr zweckmäßig hat es sich uns gezeigt, den heraustretenden Eiter mit einem starken Saugrohr, das mit einer elektrischen Saugpumpe verbunden ist, sofort abzusaugen. So wird die Verunreinigung des Operationsfeldes am besten vermieden. Die Entleerung soll dann nach Erweiterung des Schnittes allmählich erfolgen. Ist die Hauptmasse des Eiters abgeflossen, so wird ein Finger in die Höhle eingeführt und dadurch festgestellt, ob man den tiefsten Punkt der Höhle erreicht hat. Der



Abb. 619. Stark gekrümmtes Elevatorium nach PAYR. ($\frac{1}{3}$ nat. Größe.)



Abb. 620. Gerades Raspatorium. ($\frac{1}{2}$ nat. Größe.)

Schnitt muß etwa 5—6 cm lang gemacht werden, um auch größeren Fibrinflanschen den Austritt zu gestatten. Hat man den tiefsten Punkt noch nicht erreicht, so empfiehlt es sich nun, zu diesem Zwecke nicht die nächst tiefere Rippe zu resezierieren, sondern von derselben Rippe noch so viel wegzunehmen, daß die Öffnung dem tiefsten Punkt entspricht. Dieses Vorgehen ist zweifellos das einfachste, da dazu eine neue Schmerzbetäubung nicht nötig ist. Ist auf die eine oder andere Weise der tiefste Punkt der Höhle erreicht (dieser Punkt liegt meistens im Verlauf der hinteren Axillarlinie), so wird nun ein daumendickes Gummidrän, in das in der Nähe des Endes ein seitliches Loch hineingeschnitten ist, an der tiefsten Stelle in die Pleurahöhle eingelegt. Das Rohr soll nicht weiter als etwa 2—3 cm in die Höhle hineinragen. Es wird mit ein oder zwei Catgutnähten an den Weichteilen der Wunde befestigt. Dann wird, nachdem man sich überzeugt hat, daß die größte Masse von Eiter und Fibrin aus der Höhle entfernt ist, die Pleura mit samt der durchschnittenen Muskulatur mit Catgutnähten wieder geschlossen, und zwar bis auf die Dränöffnung. Bevor man nun die Hautwunde ebenfalls durch eine Reihe von Seidenknopfnähten verschließt, spült man die Muskelnäht mit Kochsalzlösung ab und jodiert sie. Die Hautnaht schließt die Operation ab. Dieser Verschuß der Resektionswunde hat sich uns seit vielen Jahren in einer großen Anzahl von Fällen sehr gut bewährt. Bei gewöhnlichem metapneumonischen Empyem heilt die Wunde fast immer primär zu, das ist insofern ein großer Vorteil, als man schon am ersten

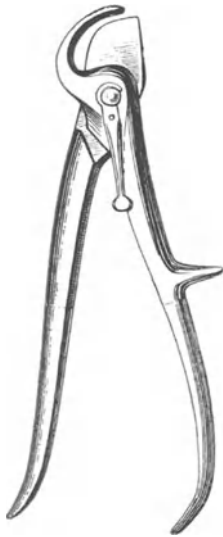


Abb. 621. Die STILLESche Rippenschere. ($\frac{1}{3}$ nat. Größe.)



Abb. 622 Ein-zinkiger Knochenhaken nach v. LANGENBECK. ($\frac{1}{3}$ nat. Größe.)

oder zweiten Tage mit der Saugbehandlung beginnen kann (s. unten). Zunächst wird ein steriler Verband angelegt, indem die Wunde mit Krüllgaze bedeckt wird. Diese Gaze wird durch einen mit Mastisol angeklebten Gazeschleier vor dem Verschieben bewahrt. Darüber kommt in reichlichen Massen sterile Watte oder Zellstoff und das Ganze wird mit einer Binde befestigt. Soll aus irgendwelchen Gründen die Saugbehandlung nicht sofort eingeleitet werden, so kann man an dem Gummirohr nach THILERSCH einen Gummifingerling mit abgeschnittener Kuppe befestigen, der ventilartig wirkt, d. h. bei der Ausatmung den Austritt des Sekretes durch das Loch in der Kuppe gestattet, bei der Einatmung jedoch den Eintritt der Luft in die Pleurahöhle verwehrt. Bei der Verwendung dieses Ventils ist es notwendig, daß die Öffnung des Fingerlings frei oder in ganz lockerer Gaze liegt, am besten in einer durch einen Watte- oder Zellstoffring gebildeten Kammer, da die Entleerung des Sekretes sonst durch den Druck auf den dünnen Gummi verhindert wird. Der Verband muß dabei öfters gewechselt werden. Will man auch auf diese Ventilwirkung verzichten, so empfiehlt es sich, den Verband nicht so bald zu wechseln. Der durchtränkte Verband wirkt nämlich selbst, bis zu einem gewissen Grade, wie ein Ventil. Seit

oder zweiten Tage mit der Saugbehandlung beginnen kann (s. unten). Zunächst wird ein steriler Verband angelegt, indem die Wunde mit Krüllgaze bedeckt wird. Diese Gaze wird durch einen mit Mastisol angeklebten Gazeschleier vor dem Verschieben bewahrt. Darüber kommt in reichlichen Massen sterile Watte oder Zellstoff und das Ganze wird mit einer Binde befestigt. Soll aus irgendwelchen Gründen die Saugbehandlung nicht sofort eingeleitet werden, so kann man an dem Gummirohr nach THILERSCH einen Gummifingerling mit abgeschnittener Kuppe befestigen, der ventilartig wirkt, d. h. bei der Ausatmung den Austritt des Sekretes durch das Loch in der Kuppe gestattet, bei der Einatmung jedoch den Eintritt der Luft in die Pleurahöhle verwehrt. Bei der Verwendung dieses Ventils ist es notwendig, daß die Öffnung des Fingerlings frei oder in ganz lockerer Gaze liegt, am besten in einer durch einen Watte- oder Zellstoffring gebildeten Kammer, da die Entleerung des Sekretes sonst durch den Druck auf den dünnen Gummi verhindert wird. Der Verband muß dabei öfters gewechselt werden. Will man auch auf diese Ventilwirkung verzichten, so empfiehlt es sich, den Verband nicht so bald zu wechseln. Der durchtränkte Verband wirkt nämlich selbst, bis zu einem gewissen Grade, wie ein Ventil. Seit

der Empfehlung HARTERTs haben wir die Saugflaschenbehandlung fast in jedem Falle angewendet und damit sehr gute Erfolge erzielt (Abb. 623). Wir können bei Verwendung der oben geschilderten Nahtmethode auch darauf verzichten, den Verschuß der Höhle durch einen Gummideckel, wie das SEIDEL empfohlen hat, zu bewerkstelligen, da meist schon nach 24 Stunden ein wasserdichter Abschluß des Gummirohres in der Brustwunde zustande gekommen ist. Die Saugflaschenmethode hat vor allen anderen große Vorzüge. Sie ist außerordentlich einfach und auch im Notfall behelfsmäßig zusammenzustellen. Wir sind

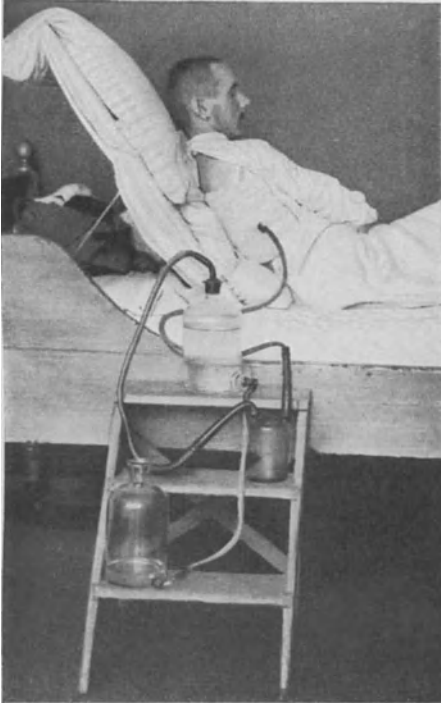


Abb. 623. Die Saugbehandlung des Pleuraempyems mit dem (improvisierten) Apparat nach HARTERT.

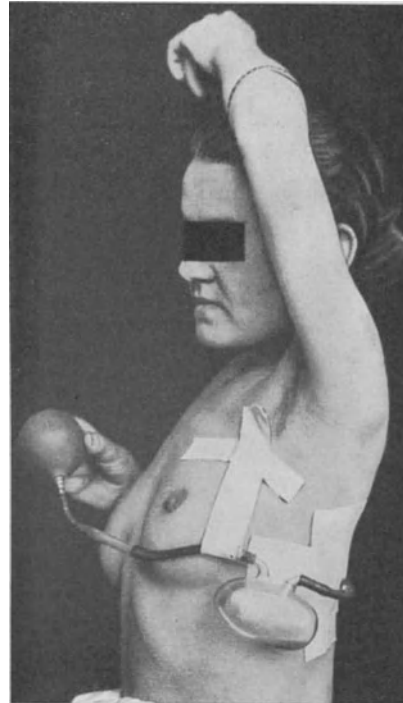


Abb. 624. Die Behandlung des Pleuraempyems mit dem tragbaren Saugapparat von HÄRTEL.

nicht, wie bei Verwendung der Wasserstrahlpumpe, an das Vorhandensein einer Wasserleitung gebunden. Das Saugverfahren wird zunächst täglich 2—3 Stunden, dann allmählich steigend bis zu 12 und mehr Stunden durchgeführt. Stehen die Patienten auf, so tritt an die Stelle des Saugflaschenapparates ein tragbarer Saugpumpenapparat. Das erste Modell eines solchen Apparates ist schon 1870 von REVILLOT angegeben. Wir verwenden statt dessen den von HÄRTEL konstruierten Apparat (Abb. 624). Bei der Anwendung der Saugung ist stets darauf zu achten, daß das Gummirohr auch wirklich wasserdicht eingefügt ist, im Höhlenraum liegt und daß nicht etwa die Höhlenwand durch die innere Öffnung des Rohres angesaugt und dadurch die Saugwirkung ausgeschaltet wird. Ist das Rohr nicht mehr wasserdicht in die Öffnung eingefügt, so kann man das aus dem zu schnellen Abfließen des Wassers von einer Flasche in die andere sofort erkennen. Es muß dann entweder ein etwas stärkeres Rohr eingefügt, oder das Rohr muß auf 12—24 Stunden entfernt

werden. In dieser Zeit hat sich die Öffnung so weit durch Schrumpfung und Granulationen geschlossen, daß dann das Rohr wieder paßt. Die zweite Erscheinung, daß nämlich die innere Öffnung des Gummirohres während des Saugens durch angesaugte Weichteile verschlossen wird, ist schwerer festzustellen. Wir müssen uns daher nach Beginn der Saugung davon überzeugen, daß die Rohröffnung tatsächlich in die Höhle hineinragt und wir können das dadurch prüfen, daß wir das Rohr etwas vor- und zurückschieben. Wenn nämlich angesaugte Weichteile die Rohröffnung verschließen, so gelingt das Verschieben des Rohres nur mit Mühe. Liegt das Rohr in der Höhle, so sieht man bei starker Atmungsbewegung auch ein Heben und Sinken des Wasserspiegels in der oberen Flasche. Im allgemeinen genügt diese Saugbehandlung, um bei frischen Fällen in verhältnismäßig kurzer Zeit die Pleurahöhle wesentlich zu verkleinern. Auch bei veraltetem Empyem führt die Saugbehandlung, wie das schon HARTERT gezeigt hat, sehr häufig noch zu einem sehr guten Resultat, und zwar heilen oft Fälle, die zur Thorakoplastik bestimmt waren, in überraschend kurzer Zeit aus. Schwierig liegen die Verhältnisse, wenn in die Pleurahöhle eine Bronchialfistel einmündet, dann läßt sich leider die Saugbehandlung nicht durchführen. Man kann sogar mit Hilfe der Saugmethode die Anwesenheit einer Bronchialfistel aus dem zu raschen Ablauf des Wassers von einer Flasche in die andere feststellen. Glücklicherweise schließt sich die Mehrzahl der Bronchialfisteln von selbst. Tritt dieser Fall aber nicht ein, so muß ein operativer Verschluß der Fistel erfolgen. Er wird in den meisten Fällen, wenn die Fistel nicht gerade von der Empyemfistel aus zu erreichen ist, mit einer Thorakoplastik, zum mindesten aber erst nach Resektion mehrerer Rippen durchzuführen sein.

2. Die Eingriffe beim tuberkulösen Empyem.

Das Pleuraempyem geht auch bei der Tuberkulose aus einem pleuritischen Erguß hervor. Sehr oft entwickelt sich der pleuritische Erguß bekanntlich im Verlaufe der Pneumothoraxbehandlung. Es ist schon darauf hingewiesen, daß die Ergüsse zunächst abwartend behandelt werden. Wenn sie freilich zu lange und in großer Ausdehnung bestehen, so ist ihre Anwesenheit nicht mehr erwünscht, da die Lunge durch die dauernde Einengung allmählich ihre Elastizität und ihre Ausdehnungsfähigkeit verliert und das Exsudat unmittelbar als „Lungengewebsvernichter“ wirkt (GRAF). Dann wird der Erguß punktiert oder aspiriert. Am besten wird ein *Pneumothoraxapparat* (SAUERBRUCH) eingeschaltet, um etwa die gleiche Menge Exsudat entleeren und durch Luft ersetzen zu können, so daß gerade ein positiver Druck bestehen bleibt. Tritt der Erguß rasch wieder auf, so muß häufiger punktiert werden. Dabei kommt es meist bald zu pleuritischen Verklebungen, Verwachsungen und Kammerbildungen, so daß eine Punktion nicht mehr erfolgreich ist. Statt der Luft ist auch die Einspritzung von Gomenolöl empfohlen worden. Im Exsudat tritt auch häufig Fibrinbildung ein, das ebenfalls die Punktion verhindert.

Im weiteren Verlauf entwickelt sich allmählich aus dem serösen Erguß ein *Empyem* und die Erscheinungen der Verwachsungen, der Abkapselung der Fibrinbildung treten dann in erhöhtem Maße auf. Zwar kann zunächst auch noch der Versuch mit Punktion und Aspiration gemacht werden, aber häufig führen sie nicht mehr zum erwünschten Ziel. Dann soll man nach SAUERBRUCH eine ausgedehnte, über die 1. bis 7.—8. Rippe sich erstreckende extrapleurale *Thorakoplastik* zur Ausführung bringen. Dadurch wird die Höhle wesentlich verkleinert und die schweren Folgen, die bei jedem tuberkulösen Empyem durch das Eintreten einer *Mischinfektion* drohen, werden durch die Verkleinerung der Höhle geringer. Handelt es sich um ein rein tuberkulöses Empyem, so

kommt es meist nach der extrapleuralem Thorakoplastik zu wesentlicher Besserung. Kommt es aber, trotz des Absaugens des Eiters, der nach der Thorakoplastik zum Druckausgleich in der Höhle in entsprechenden Mengen entfernt worden ist, rasch zu neuer Eiterbildung, so soll man nach SAUERBRUCH eine Thorakotomie mit Rippenresektion vornehmen. Hört auch dann die Sekretion

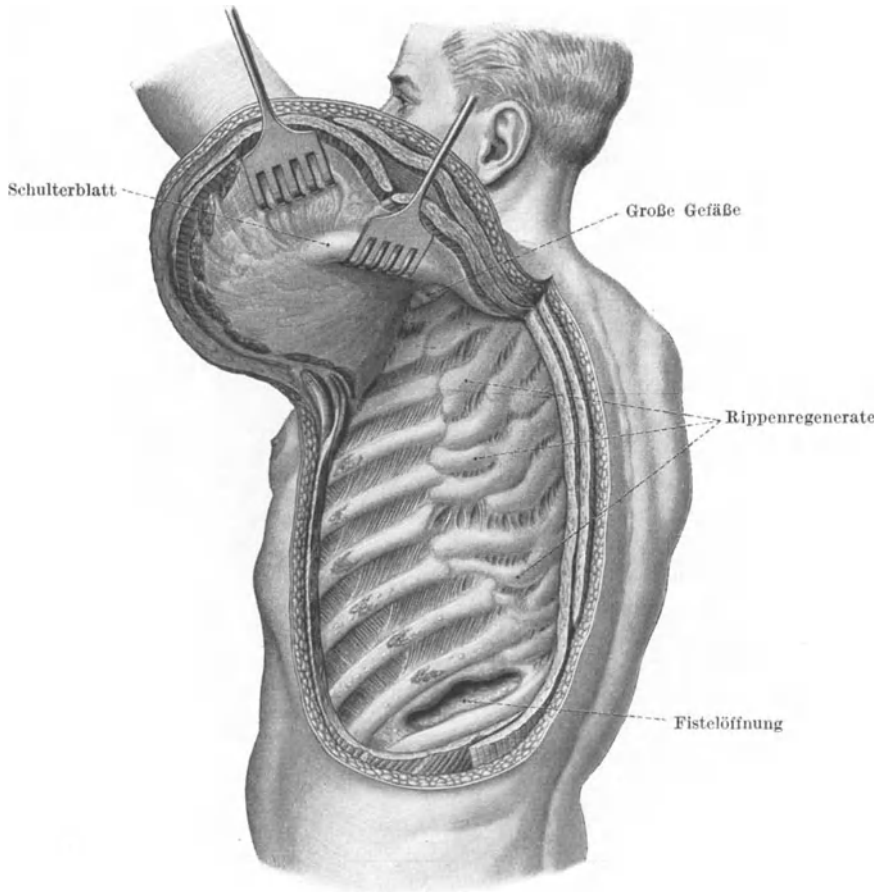


Abb. 625. Thorakoplastik nach SCHEDE bei mischinfiziertem tuberkulösem Empyem nach vorausgegangener paravertebraler Thorakoplastik. (Nach SAUERBRUCH.) I.
Die Rippen und die Regenerate nach der paravertebralen Thorakoplastik sind entsprechend der Resthöhle bzw. über sie nach vorn und nach hinten hinaus durch Bildung eines großen Weichteillappens, der auch das Schulterblatt enthält, freigelegt.

nicht bald auf, so werden noch die restlichen unteren Rippen extrapleuralem reseziert.

Wenn es nach der Thorakotomie zu einer Mischinfektion kommt, so wirkt sie sich nicht mehr so unangenehm aus, wie wenn sie die große Empyemhöhle befällt. Die *Mischinfektion* kann verschiedene *Ursachen* haben. Die Eiterkeime können von außen durch die Punktion eingeschleppt werden. Sie können aber auch die Folge des Durchbruches eines eitrigen Lungenherdes in die Pleurahöhle oder des Empyems in die Lunge sein. Schließlich können auch die Eitererreger auf dem Blutwege bei einer Allgemeininfektion die Empyemhöhle befallen. Bei rascher Ausbreitung nach Perforation sind die Erscheinungen äußerst stürmisch und gefährlich. Die von außen in die feinen Kanäle einer Punktionsöffnung eingedrungenen Keime rufen meist einen mehr schleichenden Verlauf hervor.

In jedem Falle muß das mischinfizierte Empyem chirurgisch behandelt werden. Da es sich häufig um ein vollständiges, die ganze Brusthöhle beteiligendes Empyem handelt, so entspricht das Vorgehen grundsätzlich dem, das zur Behandlung ausgedehnter Empyeme und Resthöhlen empfohlen ist (s. S. 855 ff.). Es ist besondere Rücksicht darauf zu nehmen, daß es sich fast immer um Kranke handelt, die in ihrem Allgemeinzustand schwer beeinträchtigt sind. Der *Eingriff* darf daher unter allen Umständen nur *in mehreren Sitzungen* vorgenommen werden. Beim mischinfizierten tuberkulösen Empyem geht man nach SAUERBRUCH vor. Zuerst wird eine ausgedehnte extrapleurale Thorakoplastik in zwei Sitzungen

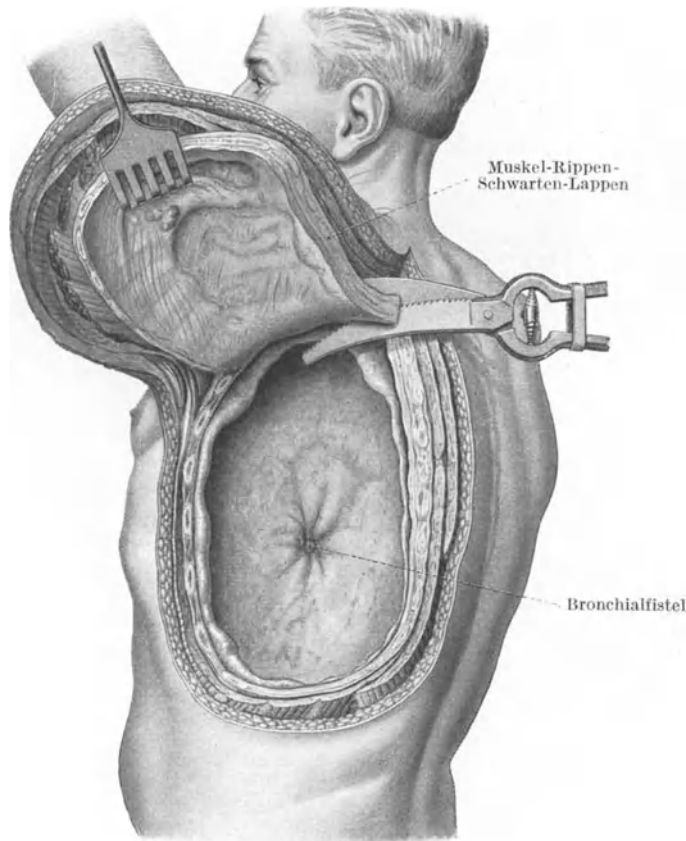


Abb. 626. Thorakoplastik nach SCHEDE bei mischinfiziertem tuberkulösem Empyem nach vorausgegangener paravertebraler Thorakoplastik. (Nach SAUERBRUCH.) II.
Der Muskel-Rippen-Schwarten-Lappen wird im Zusammenhang mit einer Geflügelschere (HELLER) entfernt. Die große Resthöhle ist übersichtlich frei, man sieht die das Empyem unterhaltende Lungenfistel.

vorgenommen. Gelingt es dadurch auch nicht die Eiterung zum Verschwinden zu bringen, oder die Höhle zu verschließen, was besonders dann nicht möglich ist, wenn die Mischinfektion die Folge einer Lungenperforation mit bleibender Fistel ist, so muß dann schließlich die SCHEDESche Plastik zur Ausführung kommen (Abb. 625). Hat sich der Kranke durch die extrapleurale Thorakoplastik sehr gut erholt, so kann sie ein oder zweizeitig ausgeführt werden (Abb. 626). Ist die Erholung nicht so weit vorgeschritten, so empfiehlt sich das Vorgehen von BRAUN (s. S. 857) in mehreren Sitzungen.

Auch die extrapleurale, einzeitig ausgeführte Thorakoplastik mit Resektion von 1—7—8 Rippen kann unter Umständen für den Kranken zu viel sein. HELLER hat daher den Eingriff noch einmal auf eine vordere und eine hintere Sitzung verteilt. Zur Resektion der vorderen Rippenabschnitte legt HELLER 3 kurze Schnitte an. Den ersten über der 2. Rippe. Von ihm aus werden aus der 1. und 2. Rippe je etwa 8—10 cm subperiostal entfernt.

Der zweite Schnitt verläuft am unteren Rande des *M. pectoralis maj.* Von diesem Schnitt aus wird aus der 3., 4. und 5. Rippe je ein gleich großes Stück entfernt. Der dritte Schnitt wird in derselben Weise über der 7. Rippe angelegt und von hier aus der 6. und 7. Rippe ein Stück entfernt (Abb. 627). Je nach dem Zustand des Kranken wird eine kürzere oder längere Pause bis zur zweiten Sitzung eingeschoben. In dieser werden von einem kurzen paravertebralen Schnitt, der bis zur 7. oder 8. Rippe reicht, die 1.—7. Rippe unter Schonung des *M. serratus post. sup.* und des *M. ileocostalis dorsi* freigelegt. Die Rippen 1—7 werden zunächst zentral unterfahren und durchtrennt, und nun mit einem besonders gebogenen Raspatorium aus ihrer Periosthülle bis an die vordere Durchtrennungslinie ausgelöst, so

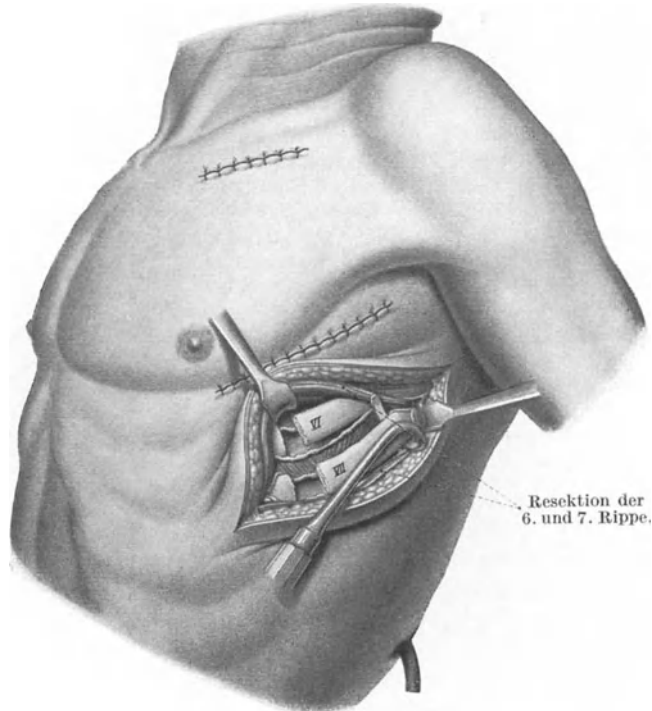


Abb. 627. Die Entfernung der ersten bis siebenten Rippe von vorn und von hinten zur schonenden *Thorakoplastik* bei mischinfiziertem tuberkulösem Empyem nach HELLER. (Aus der Operationslehre von KIRSCHNER, III 3 [KLEINSCHMIDT]. Berlin 1940.) Der vordere Eingriff wird von 3 kleinen Schnitten ausgeführt. Der erste Schnitt verläuft über der zweiten Rippe. Die Resektion der ersten und zweiten Rippe ist bereits vorgenommen und die Wunde wieder verheilt. Ebenso ist der zweite Schnitt, von dem die 3., 4. und 5. Rippe subperiostal reseziert sind, bereits wieder geschlossen. Der dritte Schnitt, der über der 7. Rippe angelegt ist, zeigt die subperiostale Resektion der 6. und 7. Rippe. Zum Schutz des Herzens bleiben die vorderen Rippenabschnitte erhalten. Bei gutem Zustand wird die hintere Resektion in derselben Sitzung vorgenommen, sonst wird sie entsprechend verschoben. In der zweiten Sitzung werden von einem Paravertebralschnitt die 7. bis 1. Rippe freigelegt und subperiostal so weit befreit, daß sie sich nach hinten herausziehen lassen.

daß sie sich herausziehen lassen (s. S. 900). Die Empyemhöhle bleibt unversehrt. Das Schulterblatt kann einsinken. Zum Schutze des Herzens bleiben die vorderen Rippenknorpel und Rippenabschnitte zurück. Kommt es nicht zur endgültigen Ausheilung, so muß, wenn der Kranke sich vollkommen erholt hat, die Entfernung des schwierigen Brustwandlappens nach SCHEDE zur Anwendung kommen.

3. Die Eingriffe bei den Empyemresthöhlen.

(SCHEDE, BRAUN, SAUERBRUCH, HELLER, SUDECK.)

Die *Thorakoplastik*. Zur Beseitigung von Empyemresthöhlen, die auch einer monatelang durchgeführten Saug- und Überdruckbehandlung Widerstand geleistet haben, bleiben nur zwei Möglichkeiten übrig. Die eine besteht in der Entrindung der Lunge nach DELORME, d. h. in dem Versuch, die oft fingerdicken, bindegewebigen Schwarten der Pleura pulmonalis

von der Lunge abzulösen. Dieser Eingriff verläuft meist außerordentlich blutig, da die Grenze der Schwarte in der Mehrzahl der Fälle gegenüber der geschrumpften, sklerotischen Pleura nicht erkennbar ist. Es kommt daher zu vielfachen kleinen Verletzungen der Lunge. Da in älteren Fällen auch dann noch, nach Wegnahme der Schwarte, eine ausreichende Ausdehnung der Lunge nicht gelingt, so hat diese Operationsmethode, trotzdem verschiedene Abänderungsverfahren empfohlen wurden, keinen großen Anhängerkreis finden können. Es blieb daher der zweite Weg, die sog. Thorakoplastik. Der Grundsatz der *Thorakoplastik*, die zuerst von SIMON, dann später besonders von ESTLÄNDER und SCHEDE ausgebaut wurde, besteht darin, durch Wegnahme der Knochen die Brustwand so beweglich zu machen, daß der Weichteillappen der geschrumpften Lunge aufgelagert werden kann. Da auch die SCHEDESche Thorakoplastik mit einem großen U-förmigen Bogenschnitt, der zwischen Scapula und Wirbelsäule beginnt, bis zur 11. Rippe herunterreicht und nach vorn und oben bis in die Gegend des Sternoclaviculargelenks geführt wird, einen außerordentlich großen, blutigen und daher besonders für durch die lange Eiterung geschwächte Kranke gefährlichen Eingriff darstellt, so wurde durch Zerlegung der Operation in Teileingriffe und andere Schnittführungen das Verfahren vielfach abgeändert und verbessert. Eine die ganze Pleurahöhle umfassende Resthöhle gehört heute wohl zu den Seltenheiten. Sie kann eigentlich nur dann noch beobachtet werden, wenn ein Empyem wochenlang übersehen oder durch breite Thorakotomie, ohne den Versuch, die Höhle sofort zu verkleinern, operiert wurde. Selbst bei *Totalempyem* gelingt es durch die rechtzeitig angewendete Saug- und Überdruckbehandlung fast immer, die Höhle so weit zu verkleinern, daß nur eine verhältnismäßig kleine Resthöhle übrigbleibt. Nur in Fällen, in denen eine Bronchialfistel besteht, ist allerdings, da die Saug- und Überdruckbehandlung unwirksam bleibt, die Verkleinerung der Höhle oft nur sehr schwer möglich. In der Regel werden wir aber die Thorakoplastik nur zum Verschuß teilweiser Resthöhlen notwendig haben. Auch dann muß im übrigen eine zum mindesten wochenlang dauernde Saugbehandlung mit dem HARTERTSchen oder einem ähnlichen Apparat vorausgegangen sein. Die Größe der Höhle wird ohne Mühe mit Durchleuchtung und Röntgenbild festgestellt. Am besten zeichnet man sich die Umrisse der Höhle auf der Thoraxwand mit Carbofuchsin auf. Über die besonderen Verhältnisse beim Pneumothoraxempyem s. S. 853 und 861.

Der *Eingriff* bei kleineren Höhlen wird meist in Leitungsunterbrechung der Intercostalnerven durchgeführt. Man umschneidet einen größeren, oben gestielten Hautmuskellappen und berücksichtigt dabei, daß die Rippenresektion die Höhle nach allen Seiten, wenigstens etwa 2—3 fingerbreit, überschreiten muß. Der Hautmuskellappen wird nach oben zurückgeschlagen und nun die subperiostale Auslösung, wie sie bei der Rippenresektion beschrieben ist, durchgeführt. Eine in die Fistel eingeführte Sonde kann uns nach der Rippenresektion darüber aufklären, daß die Länge der resezierten Stücke ausreichend ist. Scheinen sie nach einer Richtung hin nicht genügend, so müssen die Resektionen entsprechend ergänzt werden. Ist der knöcherne Anteil der Brustwand entfernt, so sinkt der Weichteillappen, selbst wenn die Intercostalmuskeln schwierig verändert und die Pleura costalis stark verdickt ist, schon beträchtlich ein. Um nun aber den Hohlraum völlig ausfüllen zu können, ist es besser, den Brustwandpleuralappen in die Höhle hineinzuschlagen. Zu diesem Zweck wird von der Fistel aus eine Durchtrennung des Weichteillappens vorgenommen, und zwar hält man sich nach unseren Erfahrungen am besten an die vordere Begrenzung der Höhle. Nachdem die Fistelöffnung auf einer Rinnensonde gespalten und dadurch erweitert ist, wird ein Finger eingeführt, die vordere Begrenzung festgestellt und nun hart an der vorderen Begrenzung der Brustwandlappen bis zum oberen Ende der Höhle durchtrennt. Die einzelnen Intercostalgefäße werden nach der Durchschneidung sofort mit Klemmen gefaßt, wobei darauf zu achten ist, daß die Intercostalnerven nicht mitgefaßt werden. Da das in der Schwiele oft nicht mit Sicherheit gelingt, so darf die Unterbindung der Gefäße nur mit Catgut erfolgen, da sonst später heftige Intercostalneuralgien

eintreten könnten. Die Wahl des vorderen Abschnittes zur Durchtrennung erfolgt deshalb, weil es uns einmal vorgekommen ist, daß der hinten durchtrennte Lappen größtenteils nekrotisch wurde. Ist der Schnitt bis zum oberen Ende der Höhle vollendet, so entfernt man mit einem scharfen Löffel den Wandbelag und überzeugt sich davon, daß der Lappen sich glatt in die Höhle hineinlegt. Sonst muß er unter Umständen, besonders hinten, noch weiter beweglich gemacht werden. Ein toter Raum darf unter dem Lappen nicht bleiben, dagegen wird bei größeren Höhlen der vordere Abschnitt gelegentlich nicht vollkommen bedeckt werden. Nach Einlegung eines größeren Gummirohres unter den vorderen Lappenrand wird der Hautlappen darübergelegt und durch Naht an dem seitlichen Wundrand befestigt. Nach unten reicht er meist nicht zur völligen Deckung aus. Ein mäßig stark wirkender Druckverband, der mit Heftpflaster befestigt wird, schließt den Eingriff ab.

Der Verschuß, der die ganze Brusthöhle einnehmenden *Empyemresthöhle*, für den die SCHEDESche Thorakoplastik angegeben wurde (s. oben), wird, wie gesagt, nur noch ausgeführt, wenn es durch längere Saugbehandlung nicht gelungen ist, die Höhle wesentlich zu verkleinern. Da der Eingriff bei den meist in ihrem Allgemeinzustand beeinträchtigten, besonders in ihren Kreislauforganen geschädigten Kranken ausgeführt werden muß, und da er an sich sehr eingreifend ist, so hat man bei der Notwendigkeit seiner Ausführung auf die verschiedenste Weise versucht, die Gefahren zu mindern.

Verdienste haben sich in der Beziehung HELFERICH, BAYER, KÖRTE, BIER, RITTER, BRAUN, SAUERBRUCH, HELLER und KIRSCHNER erworben. Es bestehen einige Möglichkeiten, den Eingriff weniger groß und weniger blutig zu gestalten, und auch sonst einige Fehler des SCHEDESchen Verfahrens zu vermeiden, wie z. B. die Durchtrennung aller Zwischenrippennerven, die zu einer Bauchmuskelwandlähmung führt. Auf Einzelheiten kann hier nicht eingegangen werden. Die *Pfeilerresektion*, die zuerst von SSUBBOTIN, später hauptsächlich von WILMS empfohlen wurde, ist zwar einfacher und unblutiger, führt aber nicht zum Ziel. Auch die Durchtrennung und Entfernung des Schwartenlappens im Zusammenhang mit großen schneidenden Instrumenten (HELFERICH, BIER u. a.) verkürzt zwar den Eingriff und führt zu geringerer Blutung, setzt aber die Gefahr des Eingriffes sonst nicht wesentlich herab.

Eine *grundsätzliche Verbesserung* des Verfahrens stammt von SUDECK (1897), der den Eingriff in 2 Sitzungen ausführte. Dieser Gedanke wurde dann in verschiedener Weise in die Tat umgesetzt [SAUERBRUCH (s. unten), BRAUN-PEUCKERT].

BRAUN führt den Eingriff mehrzeitig aus, wenn der Zustand des Kranken es verlangt. Er zerlegt den Eingriff in schweren Fällen in 4 Sitzungen, meist in Allgemeinbetäubung, da die perineurale Einspritzung bei der schwartig veränderten Brustwand auf Schwierigkeiten stößt. Man kann aber selbstverständlich zur Anlegung der Hautschnitte örtliche Betäubung vorausschicken. In der *ersten Sitzung* wird die Höhle in ihrer ganzen unteren Breite durch subperiostale Resektion einer oder zweier Rippen so weit eröffnet, daß man die Hand einführen kann. Durch die breite Öffnung kann der ganze Inhalt abgelassen und wenn nötig eine Spülungsbehandlung eingeleitet werden. Der untere Wundrand wird nach innen eingeschlagen und wenn möglich an das Zwerchfell angehängt. Auch die Ausfüllung mit lockerem Verbandmull ist möglich. Durch die Entleerung wird meist der Allgemeinzustand des Kranken schon wesentlich gebessert. Man wartet daher mit der zweiten Sitzung, bis der Kranke sich erholt hat. In der *zweiten Sitzung*, also nach einigen Wochen, wird der hintere Teil des großen SCHEDESchen U-Schnittes angelegt. Er verläuft vom Hinterrand

des ersten Schnittes bis etwa zur Höhe der 2. Rippe durch die Haut und die oberflächliche Muskulatur, so daß die Rippen frei liegen. Nach genauester Blutstillung beginnt man nun vom unteren Höhlenrand unter dauerndem Schutz des eingeführten Fingers mit einer großen, nicht zu scharfen Knochenschere den ganzen Brustwandlappen einschließlich der Rippen nach oben zu durch-

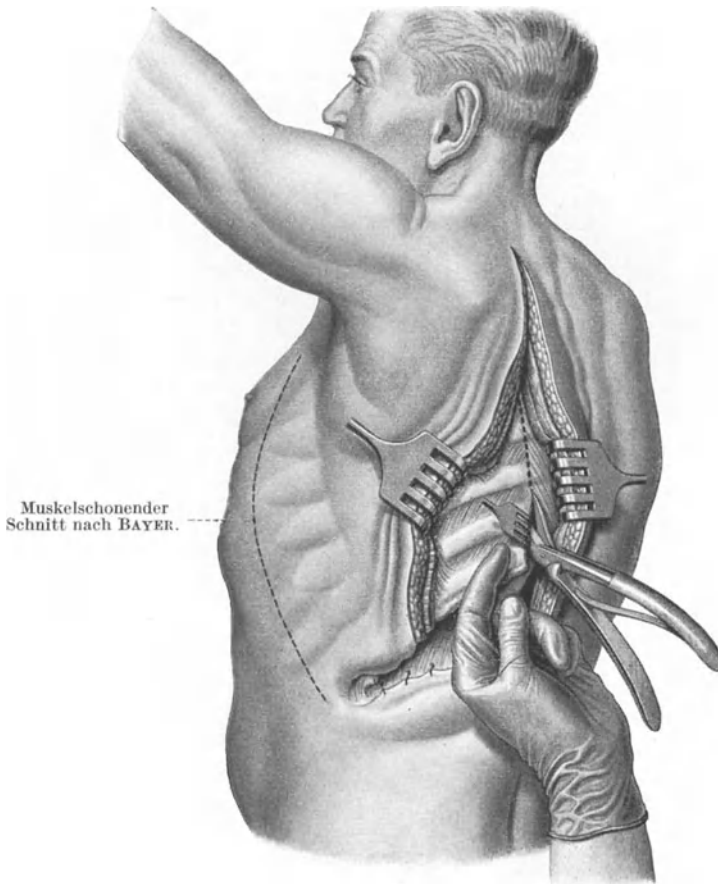


Abb. 628. Die Thorakoplastik von SCHEDE nach dem Abänderungsverfahren von BRAUN (PEUKERT). I. In der ersten Sitzung sind 1—2 Rippen am unteren Höhlenende entfernt. Auf der Abbildung ist die zweite Sitzung dargestellt. Mit einem Paravertebralschnitt, der bis auf die Rippen geführt ist, werden unter Leitung des Fingers mit einer stumpfen Rippenschere Weichteile und Rippen in der Nähe des Höhlenrandes gemeinsam durchtrennt. Die Weichteilwunde wird dann mit einigen Bandnähten wieder vereinigt. Die Schnittlinien für den vorderen Schnitt, der in der dritten Sitzung erfolgt, wird nach dem Vorschlag von BAYER so geführt, daß keine Muskeln verletzt.

trennen (Abb. 628). Die Gefäße werden dabei mehr durchgequetscht, als geschnitten, und brauchen nur mit Catgut umstochen zu werden, wenn sie stärker bluten. So durchtrennt man den ganzen Schwartenlappen, bis zur 2. Rippe einschließlich. Wenn der ausgeführte Teil des Brustwandschnittes mit Haken auseinandergehalten wird, gelingt die weitere Durchtrennung nach oben auch immer unter dem Schutz des eingeführten Fingers. Nachdem man sich überzeugt hat, daß kein stärkeres Gefäß blutet, wird die ganze Schnittlinie der Brustwand durch einen Jodoformmullstreifen ausgefüllt. Über dieser liegenbleibenden Ausstopfung wird der Hautmuskelschnitt mit einigen weit auseinander-

stehenden Nähten vorläufig geschlossen. Auch bis zur dritten Sitzung kann man längere Zeit verstreichen lassen, da sich der Kranke nun rasch weiter zu erholen pflegt. In der *dritten Sitzung* wird dann der vordere Teil des U-Schnittes angelegt, wobei man am besten nach BAYER zwischen den Ansatzzacken der Mm. serratus ant. und obliquus ext. abdom. einschneidet, da hierbei Muskeln und

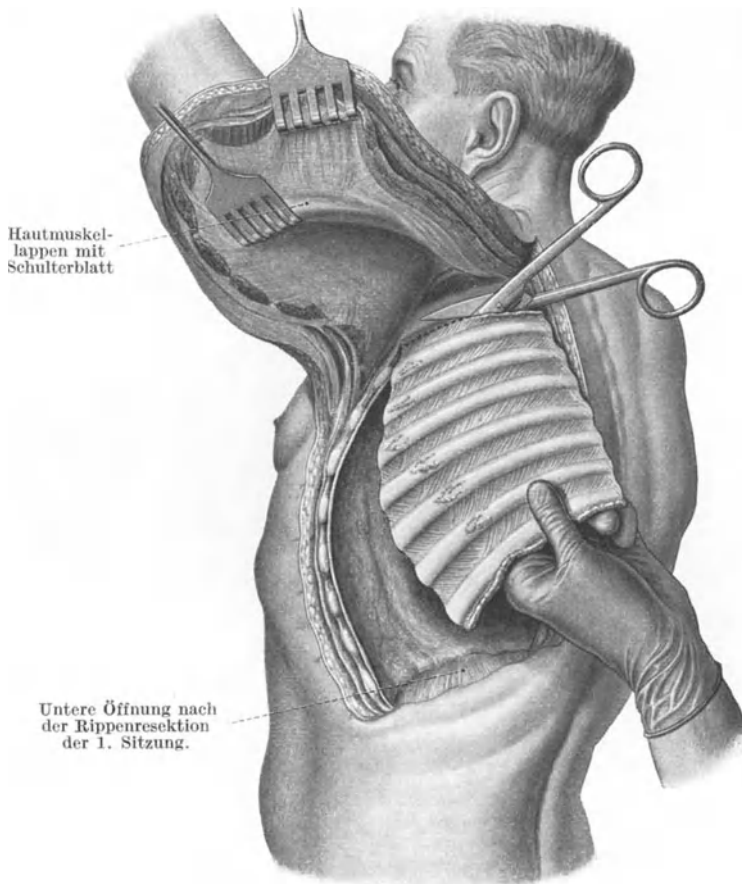


Abb. 629. Die Thorakoplastik von SCHEDE nach dem Abänderungsverfahren von BRAUN (PEUKERT). II. In der dritten Sitzung ist auch die vordere Brustwand von dem angegebenen Schnitt mit der Rippenschere, die gleichzeitig Muskeln, Schwarte und Rippen durchtrennt, bis zur zweiten Rippe nach oben durchschnitten. Die Abbildung zeigt die vierte Sitzung. Der Weichteillappen wird, vom Muskelrippenschwartenlappen abgelöst, nach oben geschlagen. Dann wird mit der Schere der Muskelschwartenrippenlappen am oberen Rande der Höhle abgetragen.

Gefäße geschont werden. Der Weichteilschnitt wird nach oben bis zur 2. Rippe verlängert. Sind die Rippen auch hier in ganzer Ausdehnung des Weichteilschnittes freigelegt, so wird nach Zurückziehung der beiden Brustmuskeln nach der Mittellinie der Brustwandlappen, wie bei der zweiten Sitzung unter Leitung des eingeführten Fingers mit der Knochenschere im ganzen durchtrennt, bis zur 2. Rippe einschließlich. Eine Blutung ist kaum zu erwarten. Trotzdem wird ein Jodoformmullstreifen in die Schnittlinie eingelegt und die Haut darüber mit einigen Nähten vorläufig geschlossen. In der *vierten Sitzung* löst man den Hautbrustwandlappen ab und schlägt ihn nach oben um (Abb. 629). Die inzwischen

eingetretenen Verwachsungen mit den Lappenrändern müssen gelöst werden. Die Blutung ist dabei, da alle Zwischenrippengefäße unterbunden sind, sehr gering. Nun trennt man den Haut- vom Brustwandlappen, was ohne Schwierigkeiten stumpf vor sich geht. Wird nun der Arm stark erhoben, so kann man den Brustwandschwielenlappen ohne Schwierigkeiten im ersten Zwischenrippenraum durchtrennen und damit entfernen (Abb. 629). Häufig sind noch einige kleinere

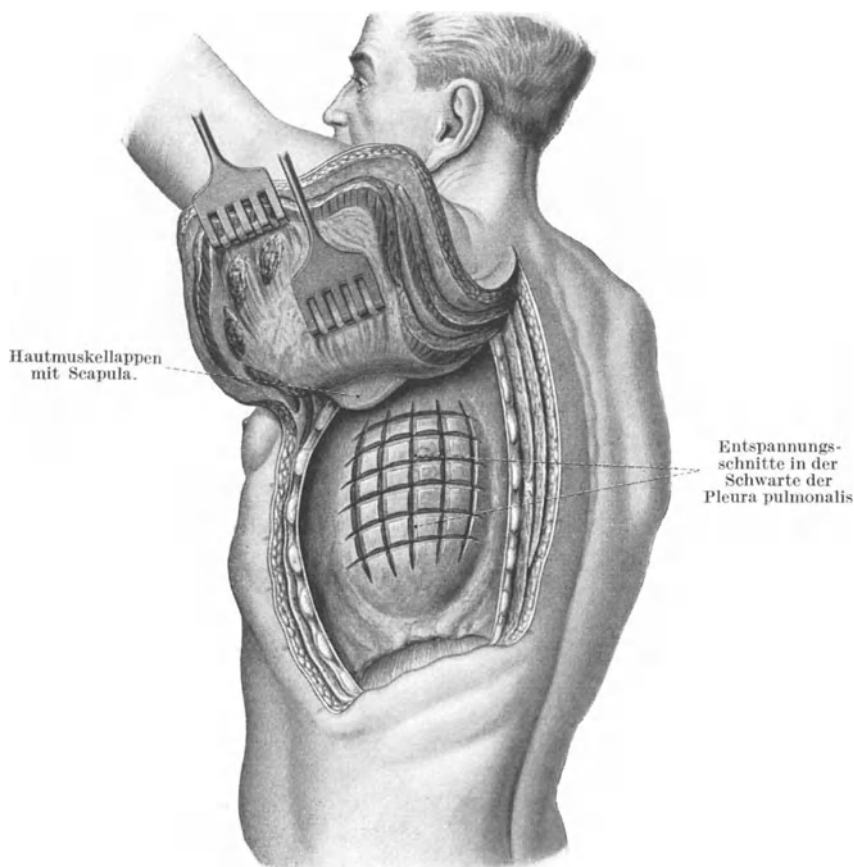


Abb. 630. Die Thorakoplastik von SCHEDE nach dem Abänderungsverfahren von BRAUN (PEUKERT). III. Der Muskelschwartenrippenlappen ist entfernt. Im äußeren Weichteillappen erscheint das Schulterblatt, das mit der Muskulatur erhalten bleibt. In die schwartige Pleura pulmonalis sind mehrere, sich überkreuzende Schnitte gemacht, die eine gewisse Wiederausdehnung der Lunge ermöglichen.

Verbesserungen durch Kürzen von Rippenstümpfen vorzunehmen. Ist auch das geschehen, so kann man mit einigen Kreuz- und Querschnitten die die Lunge einschließenden Schwarten oberflächlich einschneiden, um die Ausdehnung der Lunge zu erleichtern (Abb. 630). Der aus Haut und oberflächlicher Muskulatur bestehende Lappen wird nun über die Höhle ausgebreitet und mit einigen Nähten seitlich befestigt. Unten wird ein dickes Rohr aus der Höhle herausgeleitet. Ein leichter Druckverband unter dem adduzierten Arm drängt den Lappen in die Höhle hinein. Der Eingriff kann, wie schon erwähnt, bei gutem Allgemeinzustand und kleineren Höhlen auch in 3 oder 2 Sitzungen zusammengezogen werden. Immer ist es aber wichtig, daß dem Aufklappen des großen U-förmigen Lappens

die Durchtrennung der Zwischenrippengefäße, am besten hinten und vorn, vorgegangen ist. Macht die Ausfüllung des obersten Brusthöhlenabschnittes Schwierigkeiten, so empfiehlt sich das Vorgehen KIRSCHNERs. Nach seinem Vorschlag kann man zweckmäßig zur Ausfüllung der obersten Abschnitte nach Resektion einiger vorderer, oberer Rippen, nachdem man den M. pectoralis major in der Nähe seines Ansatzes, den M. pectoralis minor von der Brustwand abgelöst hat, diese Muskeln durch das Thoraxfenster in die Höhle hineinschlagen, da diese gut genährten gesunden Gewebe zur Entwicklung reichlicher Granulationen befähigt und infolgedessen zur raschen Ausfüllung der Höhle sehr geeignet erscheinen. Eine Drainage der unteren Höhlenabschnitte wird gleichzeitig durchgeführt. Will man den Eingriff von vorn nicht zur Ausführung bringen, so muß die Rippenresektion bis zur 2. Rippe, ja sogar bis zur 1. Rippe fortgesetzt werden und der Brustwand-Pleuraschwielenlappen zur Ausfüllung der Höhle dienen. Der Vorschlag MELCHIORs, SPRENGEL-BRUNZELs, den Schwielenlappen nach oben geschlagen und eingerollt zur Ausfüllung der obersten Höhlenabschnitte zu verwenden, erscheint theoretisch ganz gut. Es besteht aber auch hier die Gefahr einer Lappennekrose, da die Gefäßversorgung des Lappens beiderseits unterbrochen werden muß. Eine einheitliche Methode für alle Fälle läßt sich nicht empfehlen. Der Eingriff darf aber, wenn es der Zustand des Kranken erlaubt, nie abgebrochen werden, ehe man sich davon überzeugt hat, daß die ausgeführte lebende Tamponade (v. HACKER) auch imstande ist, eine ausreichende Ausfüllung der Höhle herzustellen.

SAUERBRUCH hat zum Verschuß sehr ausgedehnter Resthöhlen ein anderes ebenfalls zweizeitiges Verfahren ausgearbeitet. Er erreicht den Verschuß dadurch, daß er in der ersten Sitzung eine Phrenikotomie macht, der dann nach einigen Tagen die Resektion der obersten 7 Rippen, und zwar extrapleural, von einem Hakenschnitt aus (s. S. 854), hinzugefügt wird. Etwa drei Wochen später macht er dann die eigentliche Thorakoplastik mit nach unten konvexem, bogenförmigem Schnitt, unter vollständiger Entfernung der 7. bis 11. Rippe unter Spaltung der Fistel, aber ohne die Höhle selbst anzugreifen. Sämtliche Rippen werden in großer Ausdehnung reseziert. Der Hautlappen wird über breiter Tamponade der Höhle in die Tiefe gedrückt und nur teilweise seitlich durch Naht befestigt. Erst nach einigen Wochen reseziert SAUERBRUCH dann von einem großen Bogenschnitt in Fortsetzung der 1. bis zur 2. Rippe nach vorne oben, wenn nötig, noch die vorderen Teile der 1. bis 6. Rippe bis zum Brustbein und entfernt die Brustfellschwiele im ganzen.

HELLER erhält die Zwischenrippenmuskulatur mit Gefäßen und Nerven, eröffnet die Höhle in ganzer Ausdehnung nur durch Spaltung des hinteren Periostes der resezierten Rippen, die er bis an die Querfortsätze entfernt. Die Muskelschwartenstreifen werden so entspannt und es gelingt leicht, sie durch einen Druckverband auf die Pleura pulmonalis zu legen. Eine Lähmung der Bauchwand wird so vermieden und die Höhle wird ausgefüllt. HELLER hat den sinnreichen und wenig eingreifenden Eingriff als *Jalousieplastik* bezeichnet.

e) Die Eingriffe bei den Bronchialfisteln mit und ohne Empyem.

(GARRÈ, LEBSCHÉ.)

Im Anschluß an Verletzungen aller Art, auch operative Verletzungen, besonders aber nach eitrigen Erkrankungen der Lunge, insbesondere nach Lungenabsceß, Gangrän und Bronchiektasien, doch auch nach Durchbruch tuberkulöser Kavernen, von Empyemen

in die Lunge, seltener nach Leberabscessen durch Vermittlung subphrenischer Abscesse oder nach direktem Durchbruch durch das Zwerchfell in die Lunge, kommt es zur Entstehung von Bronchialfisteln. Auch nach Absceß im Anschluß an eine Oesophagus- und Magenperforation kann ein Durchbruch in die Lunge und in den Bronchialbaum erfolgen. Sehr selten sind Durchbrüche von kalten Abscessen bei tuberkulösen Wirbelsäulen- und Rippenkrankungen. Bei der Entstehung von Empyemen kommt es wahrscheinlich wesentlich häufiger, als man aus dem späteren Verlauf erwarten sollte, zu Bronchialfisteln (REHN). Kleine Fisteln heilen häufig im Verlaufe der Erkrankung von selbst aus. Man unterscheidet *äußere und innere Fisteln*, je nachdem der Durchbruch nach außen oder in den Magen, Oesophagus, die Leber usw. hinein erfolgt. Man unterscheidet des weiteren *Lippenfisteln* und *Höhlenfisteln*. Bei den Lippenfisteln ist der Fistelgang durch Bronchialepithel oder Epidermis ausgekleidet. Die übrigen Fisteln enthalten nur Granulationsgewebe. Solche Fisteln können an der Oberfläche münden, sie können aber auch gleichzeitig Höhlenfisteln sein, d. h. mit einer Absceß- oder Empyemresthöhle in Verbindung stehen. Die Diagnose macht meist keine besonderen Schwierigkeiten. Mündet die Fistel in die Brustwand, ohne daß eine Höhle vorhanden wäre, so ist die Diagnose leicht. Häufig handelt es sich in solchen Fällen um vielfache kleine Öffnungen, aus denen bei der Ausatmung ein Luftstrom dringt, wovon man sich selbst bei kleinsten Fistelöffnungen überzeugen kann, wenn man ein brennendes Streichholz vor die Öffnung hält. Hält man in die Nähe der Fistelöffnung eine Ätherflasche und läßt den Patienten inspirieren, so bekommt er Hustenreiz. Bei Höhlenfisteln ist die Diagnose oft schwieriger, besonders wenn es sich um ältere, große Empyemresthöhlen handelt. Das GARRÈsche Zeichen ist bei großen Höhlen unzuverlässig. Es besteht darin, daß man mit der angefeuchteten Hand die Fistelöffnung zuhält, den Kranken ausatmen läßt und dann am Ende der Ausatmung die Hand entfernt. Darauf entleert sich ein Luftstrom aus der Fistelöffnung. Bei größeren Höhlen mit nicht ganz starren Wänden ist dieses Symptom unsicher, da auch die geschlossene Höhle gewissen Ein- und Ausatemungsdruckschwankungen unterworfen ist. Wir haben seit Jahren die Diagnose einer Bronchialfistel daraus gestellt, daß trotz wasserdichten Einfügens eines mit dem HARTERTSchen Saugapparat in Verbindung stehenden Gummirohres das Wasser, ohne einen luftverdünnten Raum in der Höhle zu erzeugen, schnell aus der oberen in die untere Flasche abläuft. Die Luft kann daher nur durch eine Bronchialfistel in die Pleurahöhle hineingelangen. Auch bei Einleitung von Überdruck läßt sich die Fistel nachweisen, da ein dauernder Luftstrom aus ihr zum Vorschein kommt. REHN hat für den Nachweis einer Bronchialfistel eine andere Prüfungsmethode empfohlen. Durch Einatmung von gasförmigem Aceton, das bei bestehender Fistel in die Empyemhöhle eindringt und das aus der Thorakotomieöffnung abgesaugt, durch ein Gemisch von Lugolscher Lösung und Kalilauge hindurchgeleitet wird, macht sich die Fistel kenntlich durch milchige Trübung des Lugol-Kalilaugegemisches infolge ausfallender Jodoformkrystalle (Probe nach LEBEN). Wird eine Bronchusfistel nach Empyemoperation festgestellt, so ist das zunächst kein Grund zu einem operativen Eingriff, da nach der Thorakotomie kleine Fisteln sich nach der Druckentlastung von selbst schließen. Andere machen sich dadurch bemerkbar, daß die postoperative Überdruck- oder Saugbehandlung nicht zu einem Resultat führt.

Wird erst bei der Saugbehandlung eine Empyemfistel beobachtet, so ist es, wie schon PERTHES festgestellt hat, besser, die Saugbehandlung zunächst abzubrechen, da sich auch dann noch ein Fistelschluß von selbst einstellen kann. Bleibt die Höhlenfistel trotzdem durch einige Wochen bestehen, so muß ein operativer Fistelschluß vorgenommen werden. Die operative Beseitigung oberflächlicher Bronchialfisteln ist meist verhältnismäßig einfach. Am Verschuß hindert der Narbenzug in der Umgebung der Fistel. Die Narben müssen daher beseitigt werden.

Als einfachste Methode kann die von GARRÈ empfohlene gelten. Bestehen starke Schwielenbildungen, so werden diese spindelförmig um die Fistelöffnung in einigen Zentimetern Entfernung umschnitten. Dann wird der Fistelgang selbst in seiner nächsten Umgebung umschnitten und etwa $\frac{1}{2}$ —1 cm in die Lunge hinein verfolgt und hier abgetragen. Dann wird mit breiten, die umschnittenen Schwielenfassenden Nähten ein Verschuß der angelegten Weichteilwunde, am besten mit doppelter Nahtreihe, durchgeführt. Auch mit der Entzündung der Lunge nach DELORME kann man einen derartigen Fistelschluß vereinigen. Die Schwielen bleibt in der Umgebung der Fistel zurück und dient

zum Verschuß, während nur die weitere Umgebung der Schwielle entfernt wird. Sehr zweckmäßig ist es, nachdem die Fistel durch die Schwiellenahrt verschlossen ist, aus der Umgebung einen breit gestielten Hautlappen über das Fistelgebiet hinüberzulegen und durch Naht zu befestigen. Handelt es sich um mehrere oberflächliche Fisteln, die häufig durch Schwielengewebe getrennt, manchmal zentimeterweit auseinanderliegen, so muß eine ausgedehnte Auslösung des Schwielengewebes, unter Umständen unter Resektion einiger Rippen, vorgenommen werden, um zunächst einmal eine Entspannung der Lungenoberfläche herbeizuführen. Erst dann erfolgt die Umschneidung der Fistel, der Verschuß durch das Schwielengewebe und die Deckung durch einen Hautlappen.

Von anderen Autoren sind plastische Operationen zum Verschuß von Fisteln herangezogen worden. So hat ABRASHANOW einen gestielten Muskellappen aus dem *M. latiss. dorsi* in den nach Umschneidung der Fistel entstandenen Wundtrichter hineingelegt. A. MEYER hat das Periost einer resezierten Rippe in Form eines Lappens zur Deckung benutzt. EDEN hat einen Rippenknorpel transplantiert und HENSCHEN, HIRANO und GIERTZ haben Fascie frei transplantiert, um dadurch den Schwielenverschuß der Fistel zu sichern. Bei Fisteln größerer Bronchien empfiehlt sich das Vorgehen von FRIEDRICH, SAUERBRUCH oder TIEGEL. FRIEDRICH hat den Bronchus freigelegt, die Schleimhaut mit dem scharfen Löffel entfernt und dann den Bronchusstumpf doppelt unterbunden. SAUERBRUCH hat die Schleimhaut aus dem Bronchus auf 1—2 cm entfernt, die äußeren Bronchusabschnitte aus der Umgebung gelöst, in zwei Lappen gespalten und diese gegeneinander vernäht. SAUERBRUCH empfiehlt Allgemeinnarkose wegen der Gefahr der Reflexe, die bei der Entfernung der Schleimhaut entstehen können.

TIEGEL empfiehlt die perichondrale Bronchusnaht, ähnlich wie GARRÈ. Man läßt bei diesen Verfahren in der Umgebung der Bronchialfistel etwas Lungengewebe stehen, das mit durchgreifenden Nähten über der Fistel zusammengenäht wird. Proximalwärts wird um den Bronchus ein umschnürender Seidenfaden gelegt, der jedoch nur verengt. Am besten wird der umschnürende Faden durch den Rest des Lungengewebes hindurchgelegt, damit er keine Knorpelnekrose hervorruft. Eine weitere Möglichkeit besteht im Verschuß des Bronchus durch Einstülpfen und darüber angelegte Tabaksbeutelnähte (wie nach Abtragung der Appendix) (W. MEYER). Das Bronchusende wird zunächst gequetscht und zugebunden, dann erst eingestülpt. Keine der Methoden liefert einen unbedingt sicheren Bronchusverschuß, besonders wenn es sich um einen größeren Bronchus handelt.

Bei Bronchialfisteln, die in Empyem- oder Absceßhöhlen hineinmünden, sind die Eingriffe meist wesentlich schwieriger. Zunächst muß man sich durch eine ausgedehnte Rippenresektion das Operationsfeld zugänglich machen. Leider ist auch das nicht immer so möglich, da die Umgebung der Fistelöffnung nicht genügend beweglich gemacht werden kann, besonders bei den nicht seltenen Fisteln, die in den hinteren Lungenabschnitten und nahe dem Hilus zu ausmünden. Gelingt es, die Fistel durch ausgedehnte Thorakoplastik vollständig freizulegen, so wird sie unter Erhaltung der Schwielle in der Umgebung ebenso behandelt wie die äußeren Fisteln. Das Schwielengewebe der Brustwandweichteile kann dann zur Deckung der Fistelnaht dienen. Am besten ist es aber, die schwielig verdickte Pleura costalis vorher von dem Weichteillappen abzutrennen, um ihn etwas schmiegsamer zu machen und seine Neigung, Granulation zu bilden, zu erhöhen. Das übrige Vorgehen ist dasselbe wie bei Beseitigung einer Empyemresthöhle. Häufig kommt man mit einer ersten Operation nicht zum Ziel. In der zweiten Sitzung gelingt es dann unter Umständen, unter

Zuhilfenahme einer ausgedehnten Weichteilplastik den Fistelschluß endgültig herbeizuführen. Bestehen noch Lungeneiterungen, mischinfizierte kavernöse Prozesse, besonders Bronchiektasien, so bedeutet das eine Gegenanzeige gegen den operativen Fistelschluß. Er darf also nur vorgenommen werden, wenn die Lungenprozesse ausgeheilt sind.

Mündet nicht eine, sondern eine Reihe von Bronchialfisteln an der Oberfläche aus, so bezeichnet man diesen Zustand als *Gitterlunge*. Auch zum Verschluß der Gitterlunge sind verschiedene Verfahren angegeben worden (LEBSCHKE, LEZIUS).

Nach LEBSCHKE umschneidet man in Allgemeinnarkose, während die vielen Bronchialöffnungen zur Verhütung des Sekretausflusses mit Kochsalztopfern verschlossen werden, den Narbenhautrand, faßt ihn mit Klemmen und zieht ihn hoch. Im Schnitt versucht man dann das Brustfell zu erreichen. Dabei müssen meist Rippenstümpfe gekürzt werden. Das Brustfell ist oft schwer zu erkennen. Man durchtrennt daher die Schwarten unter Anspannung des Narbenrandes, bis man auf Lungengewebe stößt. Ist das ringsherum geschehen, so dringt man im oberen Teil des Schnittes etwas in das Lungengewebe hinein und legt an dieser Stelle die erste Verschlußnaht, während man die überstehenden Narbenhautränder allmählich abschneidet. So geht man schrittweise von oben nach unten vor. Die Nähte dürfen nicht unter Spannung liegen, sonst muß man die Ränder etwas weiter in das Lungengewebe hinein beweglich machen. Das benachbarte Lungengewebe wird dann in einer zweiten Nahtreihe über der ersten vereinigt. Schließlich kann man die Reste der Brustfellblätter darübernähen. Die Nähte werden möglichst eng gelegt. Ein Hautfettmuskellappen wird über die Wunde geschoben. Die äußere Wunde wird für 1—2 Tage drainiert.

Das Vorgehen von LEZIUS ist etwas anders. Er verwendet einen Gedanken von NISSEN, den dieser ursprünglich zum Verschluß von Resthöhlen zur Anwendung brachte und den Verschluß der Gitterlunge durch einen großen, oben gestielten Muskellappen aus den langen Rückenstreckern besorgte. LEZIUS reseziert nach Anlegung eines Schnittes durch die Weichteile, der auch die Freilegung der langen Rückenmuskulatur erlaubt, in der ganzen Umgebung der Gitterlunge die Rippen bis zum Umkreis von 7—10 cm. Die weite Freilegung dient zur Entspannung der starren Lungennarben. Die Schwarten um die Fisteln werden ausgeschnitten und so gleichzeitig die Umgebung der Fistelöffnungen angefrischt. Je nach der Lage der Fisteln wird nun entweder aus der langen Rückenmuskulatur oder aus den *Mm. serratus, rhomboideus* oder *pectoralis maj.* ein dicker, breitgestielter Muskellappen gebildet, der über die nun weiche Fistelgegend gelegt und ringsherum festgenäht wird. Die Lappen wachsen meist, manchmal unter starken Entzündungserscheinungen und hohem Fieber, an. Die Hautwunde muß daher drainiert werden. Die Hautdeckung ist meist nur durch einige Lagerungsnahte zu bewerkstelligen. Der Heilungsverlauf dauert lange (2—3 Monate). Kurzwellenbehandlung wird empfohlen.

f) Die Eingriffe an den Lungen.

a) Die Eingriffe beim Lungenabsceß, der Lungengangrän und den Bronchiektasien.

(SAUERBRUCH, ROUX, LEZIUS, HAROLD BRUNN, ROBERT und NELSON.)

Nach Verletzungen, nach Aspirationen, nach Pneumonien verschiedenster Art entwickeln sich nicht selten in dem infiltrierten Gewebe durch Übergreifen auf das Parenchym *Lungenabscesse*. In anderen Fällen kommt es durch direkte putride Infektion des vorher durch Verletzung geschädigten Lungengewebes oder durch Mischinfektionen eines Abscesses oder bronchopneumonischen Herdes zur Entwicklung einer Gangrän kleinerer oder größerer Lungenabschnitte. Die Infektionserreger können, wenn auch selten, auf dem Lymph- oder Blutwege in die Lungen gelangen. Beide Erkrankungen haben eine zweifelhafte Prognose.

1. Die Eingriffe beim Lungenabsceß.

Die Diagnose des Lungenabscesses macht meist keine größeren Schwierigkeiten, dagegen kann die örtliche Diagnose schwer sein. Solange der Absceß noch nicht in Verbindung mit dem Bronchialbaum steht, wird die Diagnose wohl häufig nicht gestellt werden. Dagegen muß, wenn im Anschluß an eine Pneumonie, an eine andere fieberhafte Erkrankung oder Verletzung die Temperatur hoch bleibt, der Allgemeinzustand schlechter wird, ein Empyem auch in den interlobären Räumen nicht nachweisbar ist, die Verschattung der Lunge aber im ganzen Fortschritte macht, an die Entstehung einer umschriebenen Eiterung oder einer Gangrän gedacht werden. Erst wenn der Durchbruch in den Bronchialbaum erfolgt, wird die Diagnose meist ohne weiteres gestellt. Nähert sich dagegen der Absceß ohne Durchbruch in den Bronchialbaum der Brustwand, so können die Symptome einer umschriebenen Lungenverdichtung und Pleuritis ebenfalls auf Absceßentwicklung hinweisen, die sich dann auch durch Röntgendiagnose oft sicher stellen läßt. Nach Durchbruch in den Bronchialbaum, der meist unter schweren Krankheitserscheinungen erfolgt, wird das Bild meist sofort klar. Das Sputum wird in größeren Massen, häufig besonders des Morgens oder wenigstens zu bestimmten Tages- oder Nachtstunden entleert und weist die bekannte Dreischichtung auf. Ist der Absceß nicht mischinfiziert, so ist das Sputum geruchlos oder es findet sich nur der fade Eitergeruch. Die mikroskopische Untersuchung läßt DITTRICHSCHE Pfröpfe und elastische Fasern, deren Verlauf noch auf den alveolären Bau des Gewebes hinweist, erkennen. Während röntgenologisch bei geschlossenem Absceß eine charakteristische mehr oder weniger rundliche Verschattung erkennbar ist, findet sich beim offenen Absceß deutliche Spiegelbildung über dem Halbmond des Flüssigkeitsschattens. Entwickelt sich der Absceß in der Nähe äußerer Lungenabschnitte, so antwortet die Pleura durch serofibrinöse oder durch eitrig Exsudation, mit Schmerzen, charakteristischen Geräuschen, Verklebungen und Verwachsungen. Klinisch kann es gelingen, die bekannten Höhlensymptome festzustellen. Differentialdiagnostisch kommt gegenüber dem geschlossenen Absceß hauptsächlich das interlobäre oder das abgekapselte Empyem in Frage. Beide Erkrankungen ergeben aber fast immer charakteristische Röntgenbefunde. Gegenüber dem offenen Absceß kommt hauptsächlich der Durchbruch eines Empyems, und zwar sowohl des wandständigen als des interlobären Empyems in die Lunge in Frage. Auch mit allen Hilfsmitteln läßt sich dies Differentialdiagnose nicht immer stellen, am ehesten ist sie noch möglich, wenn das Empyem schon vorher erkannt war. Kommt es zu einer Infektion der Absceßhöhle mit Fäulniskeimen, so wird das vorher fad riechende Sputum stinkend. In solchen Fällen ist die Differentialdiagnose gegenüber der Lungengangrän oft außerordentlich schwierig zu stellen, wenn nicht das vorhergegangene Absceßstadium beobachtet war. Auch die Sputumuntersuchung führt hier nicht zum Ziel, da auch das Fehlen von elastischen Fasern oder die Ausstoßung von Lungensequestern nur für Gangrän spricht, aber nicht eine primäre oder sekundäre Gangrän andeutet.

Kleine Abscesse kommen nicht selten nach dem Durchbruch in den Bronchialbaum von selbst zur Ausheilung, wahrscheinlich häufig, ohne daß sie überhaupt diagnostiziert waren. Größere Abscesse machen dagegen fast immer eine operative Behandlung notwendig, da sie selbst nach Abklingen der akuten Erscheinungen nicht selten in ein chronisches Stadium übergehen und auch zur Entwicklung bronchiektatischer Prozesse führen können, wenn es nicht gelingt, eine Entleerung nach außen vorzunehmen.

2. Die Eingriffe bei der Lungengangrän.

Die *Lungengangrän* macht, besonders wenn sie nach Verletzungen oder postpneumonisch auftritt, zunächst sehr ähnliche Erscheinungen wie der Lungenabsceß. Das Auftreten und die Verbreitung der Lungengangrän kommt im wesentlichen in Lungenabschnitten vor, die durch Ernährungsstörungen oder schwere Entzündungsprozesse in ihrer Lebensfähigkeit gestört sind und infolgedessen den Fäulniskeimen eine rasche Ausbreitung gestatten. Ist die Gangrän primär oder schließt sie sich bald an einen zunächst durch Eiterkokken hervorgerufenen, abscedierenden Lungenherd an, so fällt besonders die frühzeitige schwere Beeinträchtigung des Allgemeinbefindens auf. Die Expirationsluft nimmt einen üblen Geruch an, ebenso stinkt der Auswurf aashaft, selbst in ganz geringen Mengen. Der Auswurf ist grünbraun oder rotgrün, aber nicht dünnflüssig wie das Absceßsputum, enthält auch makroskopisch oft sichtbare Krümel. Gleichzeitig mit der Verschlechterung des Allgemeinzustandes stellt sich völlige Appetitlosigkeit, Ekel vor jeder Nahrungsaufnahme ein

und es machen sich auch Zeichen einer allgemeinen Vergiftung bemerkbar. Die schon vorher beeinträchtigte Atmung wird häufig dadurch noch weiter erschwert, daß plötzlich auftretende starke Pleuraergüsse sich einstellen. Durch die oft rasch fortschreitende Lungenkrankung und den Pleuraerguß und durch die allgemeinen Vergiftungserscheinungen kommt es nicht selten zu Störungen der Herztätigkeit und zu Myokarditis. Die Pleuraergüsse sind, wie durch Punktion festgestellt werden kann, meist nicht eitrig, sondern erscheinen in Form einer trüben, oft bräunlich grünlich gefärbten, jaucheartigen Flüssigkeit. Breitet sich ein Gangränherd rasch aus, so ist die Prognose fast immer, auch bei chirurgischem Eingriff, als infaust zu bezeichnen. Ehe es zu einer Sequestrierung und Reinigung der Wunde kommt, gehen die Kranken oft unter den Zeichen einer Allgemeinvergiftung zugrunde. Trotzdem muß man, wie beim Absceß, den Versuch einer Freilegung der Gangränhöhle machen. Es gehen wenigstens häufig die sicher zum Teil auf Resorption putrider Stoffe beruhenden schweren Vergiftungserscheinungen zurück. Umschriebene eitrige und jauchige Lungenprozesse sind einer chirurgischen Therapie gut zugänglich. Nach Stellung der Diagnose, besonders wenn die Lokaldiagnose gelingt, darf die Operation nicht hinausgeschoben werden, da Vergiftungserscheinungen, Durchbrüche nach innen und außen unter Umständen das Krankheitsbild aufs schwerste komplizieren können.

Zu 1. Die *Eröffnung eines umschriebenen Eiter- oder Jaucheprozesses* verursacht die geringsten Schwierigkeiten, wenn bereits ein Durchbruch in die Pleurahöhle erfolgt ist. Unser Vorgehen entspricht dann dem auch sonst bei anderen Empyemformen eingeschlagenen. Resektion einer oder mehrerer Rippen und Entleerung des Exsudats. Sehr zweckmäßig ist es, sich einen so breiten Zugang zur Eiterhöhle zu schaffen, daß man auch die Durchtrittsstelle des Abscesses feststellen kann. Handelt es sich um einen großen, wandständigen Lungenabsceß, so kann er gleich im Anschluß an die Empyemoperation von der Durchbruchsstelle aus eröffnet werden. Nach Einführung einer Sonde in die Höhle geht man mit einem schlanken Thermokauter entlang der Sonde in die Höhle hinein und schafft einen so breiten Zugang, daß die Höhle auch dem Auge, oder zum wenigsten einem Finger zugänglich wird. Nach Entleerung der Höhle wird die Höhle vorsichtig ausgetastet, um einen Eingang in eine etwa vorhandene Nebenhöhle feststellen zu können. Auch bei tieferliegenden, durchgebrochenen Abscessen kann die Eröffnung, wenn dadurch die Operation nicht erschwert und verzögert wird, gleich stattfinden. Das Vorgehen ist dasselbe. Der Zugang mit dem Thermokauter oder dem Diathermiemesser muß ebenfalls, auch wenn er durch gesundes Lungengewebe hindurchführt, breit angelegt werden, doch ist besonders vorsichtig und langsam vorzugehen, um Blutungen und den Eintritt einer Luftembolie zu vermeiden. Tritt eine Blutung auf, so muß das Gefäß umstochen werden.

So einfach die Verhältnisse nach dem Durchbruch in die Pleurahöhle liegen, so schwierig kann unter Umständen die Eröffnung bei solchen Abscessen sein, die zwar in den Bronchialbaum durchgebrochen, im übrigen aber ringsherum von Lungengewebe umgeben sind. Ist die Feststellung der Lage durch klinische und röntgenologische Maßnahmen gelungen und findet sich der Absceß nahe der Lungenoberfläche, so kann man in der Regel den nächsten Weg zur Absceßhöhle wählen. Ist der Sitz des Abscesses zwar feststellbar, sitzt er aber tief im Lungengewebe, mehr in zentralen Abschnitten, so wird im allgemeinen die Eröffnung von der Rückseite aus vorgenommen. Sind keine Verklebungen zwischen Lungenoberfläche und Pleura nachweisbar, so empfiehlt sich am meisten ein *zweizeitiges Vorgehen*. Der Nachweis pleuritischer Verwachsungen gelingt erst nach Freilegung der Pleura costalis. Sind keine Verklebungen vorhanden, so ist die Pleura costalis durchsichtig und man sieht deutlich die Verschiebungen der charakteristisch gezeichneten Lungenoberfläche bei der Atmung. Sind

Verwachsungen vorhanden, so ist die Pleura costalis verdickt, ödematös und undurchsichtig und die Verschiebung der Lungenoberfläche ist nicht festzustellen. Bei sicher nachweisbaren pleuritischen Adhäsionen kann die Punktion und Eröffnung nach Spaltung der Fascia endothoracica und Pleura costalis sofort

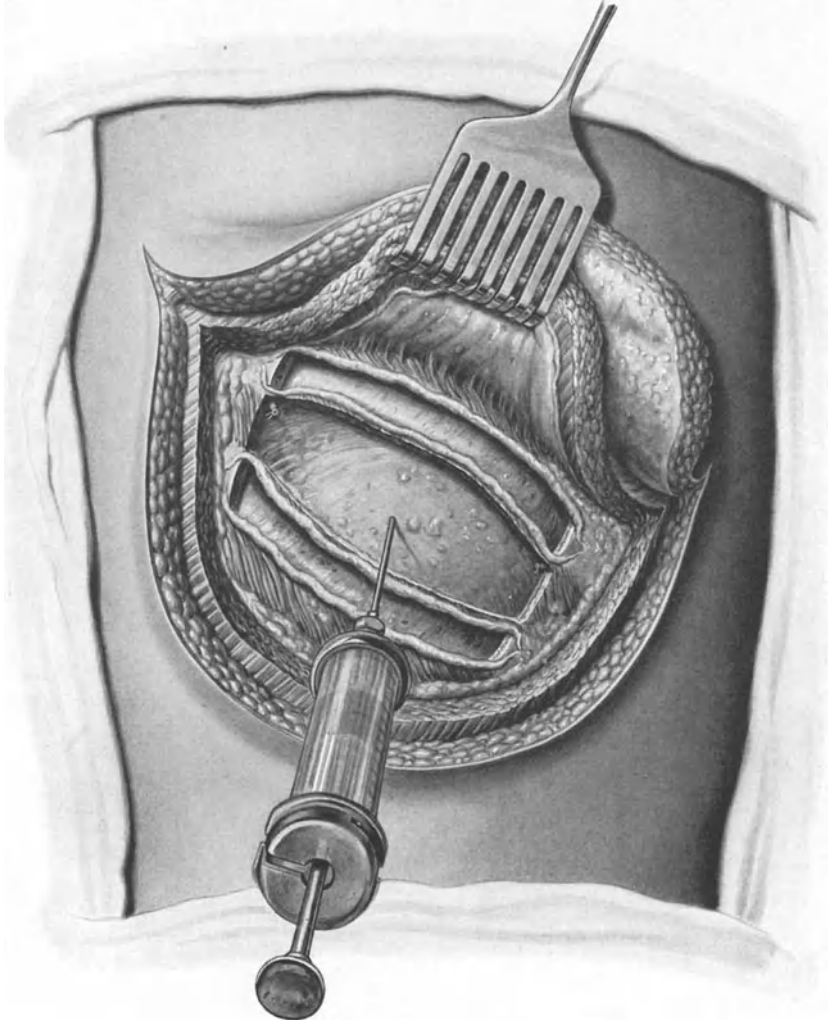

Abb. 631. Der Eingriff beim wandständigen Lungenabsceß. I.

Nach Aufklappen eines Hautmuskellappens sind 2 Rippen subperiostal entfernt und zwischen den Periostbrücken die Zwischenrippenmuskulatur herausgeschnitten, so daß die Pleura costalis und die damit verklebte Pleura pulmonalis freiliegen, als Beweis für die Wandständigkeit des Abscesses. Mit der Punktionspritze wird Eiter angezogen.

vorgenommen werden. Sind keine Verwachsungen nachweisbar, so wird die Punktion und Eröffnung am besten in einer zweiten Sitzung vorgenommen, falls nicht besondere Dringlichkeitsgründe vorliegen. Sind diese vorhanden, so muß eine künstliche Verbindung zwischen Pleura pulmonalis und costalis herbeigeführt werden. In jedem Fall beginnt die Voroperation in folgender Weise. In Leitungsbetäubung, wie bei der Thorakotomie, (s. S. 844) nur auf mehrere Rippen ausgedehnt, werden nach Aufklappen eines Hautmuskellappens 2 bis

3 Rippen subperiostal reseziert (Abb. 631). Dann wird auch die Intercostalmuskulatur nach Unterbindung der Intercostalarterien mit Catgut und Durchtrennung der Intercostalnerven entfernt. Zeigen nun Pleuraadhäsionen einen wandständigen Lungenabsceß an, so wird die Pleura costalis im Bereiche der

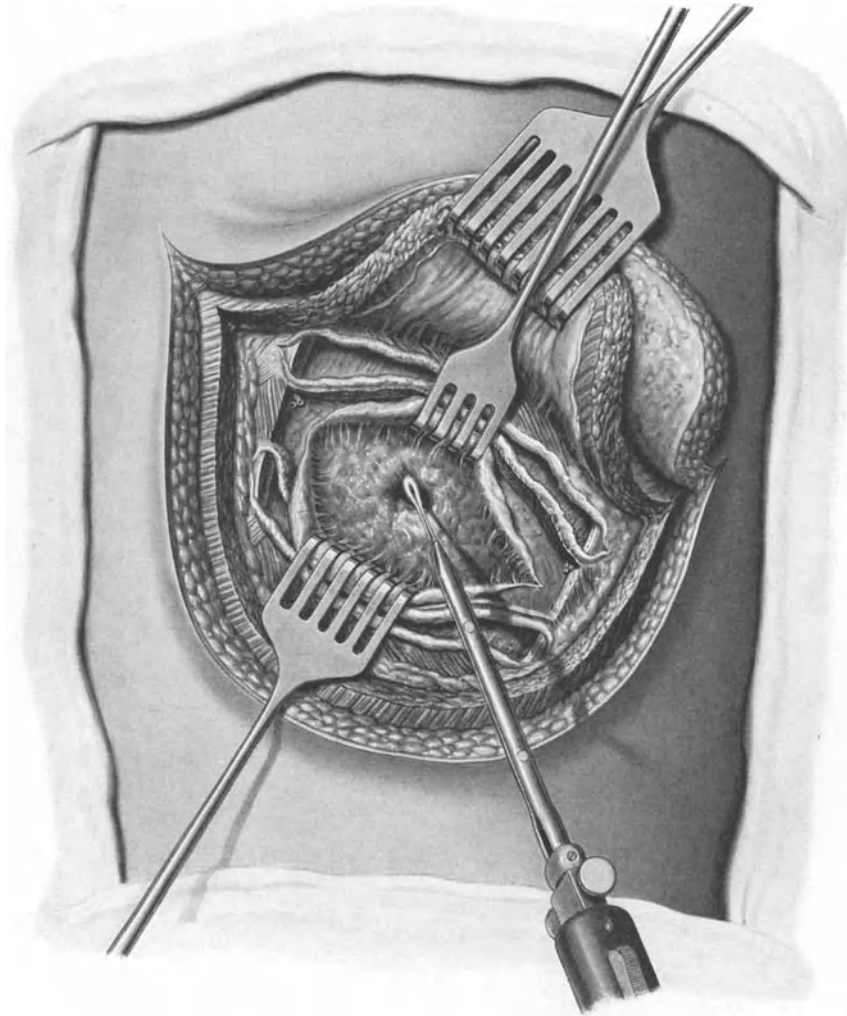


Abb. 632. Der Eingriff beim wandständigen Lungenabsceß. II.
Die Pleura costalis und pulmonalis sind vorsichtig auf eine größere Entfernung gespalten. Man sieht die strangartigen Verklebungen zwischen Pleura costalis und Lungenoberfläche. An der Punktionsstelle ist die Öffnung mit dem Platinbrenner erweitert.

Verwachsungen gespalten, eine Punktionsnadel eingestochen und (Abb. 631), falls sich Eiter entleert, der Absceß sofort mit dem Thermokauter oder Diathermiemesser im Bereiche der Verwachsungen eröffnet (Abb. 632). In die Absceßhöhle wird ein mit Jodoformgaze umwickeltes Gummirohr eingelegt, der Hautlappen zurückgeklappt und eventuell mit einigen Nähten befestigt (Abb. 634). Der Zugang zur Absceßhöhle muß aber breit sein. Vor dem Einlegen des Gummirohres überzeugt man sich durch Sicht oder

durch Austastung der Höhle mit dem Finger, daß keine Nebenhöhlen bestehen (Abb. 633). Finden sich nach der Rippenresektion und Entfernung der Inter-costalmuskulatur keine pleuritischen Verwachsungen, muß aber der Absceß sofort eröffnet werden, so wird nach dem Vorgehen von ROUX ein etwa fünfmarkstück-

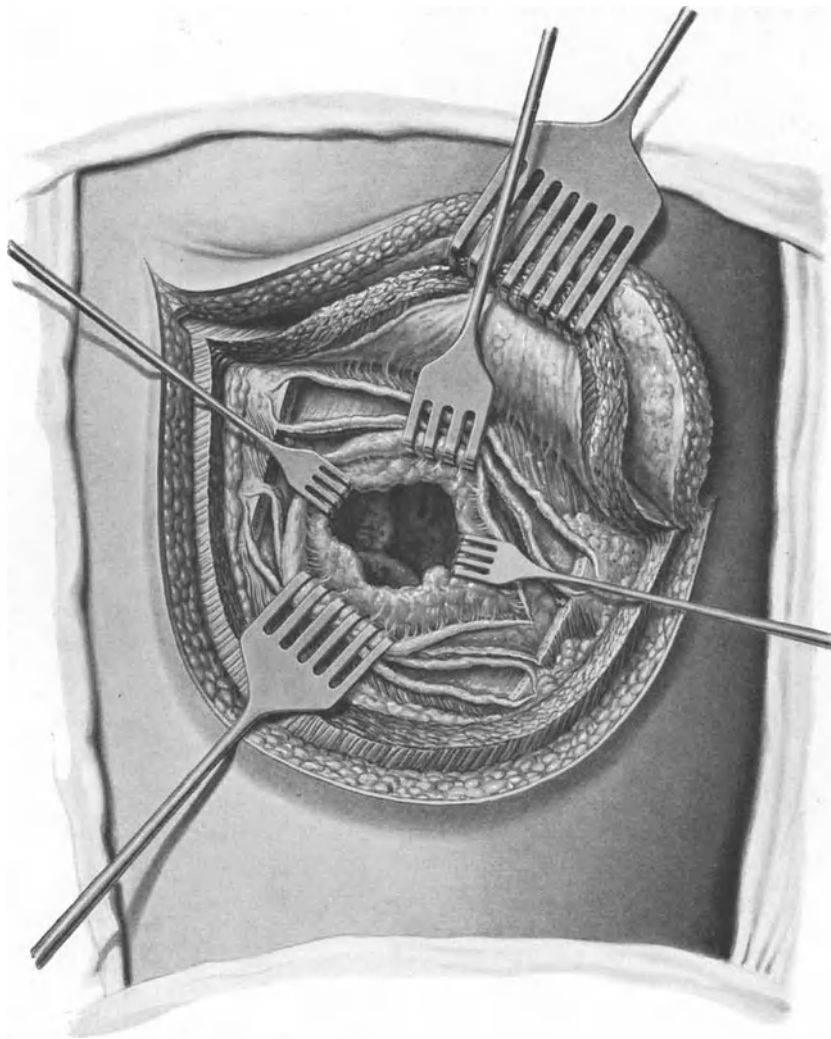


Abb. 633. Der Eingriff beim wandständigen Lungenabsceß. 111.
Die Höhle ist mit dem Glühisen breit eröffnet. Man sieht in eine buchtige Absceßhöhle. Der einmündende Bronchus ist erkennbar.

großes Lungenfeld durch transpleurale Hinterstichnaht mit der Pleura costalis wasser- und luftdicht in Verbindung gesetzt. Bei dünner Pleura muß die Anlegung dieser Naht mit äußerster Vorsicht und feinsten drehrunder Nadel vorgenommen werden, um nicht durch Einreißen der Pleura einen Pneumothorax zu verursachen. Nach Anlegung der Hinterstichnaht wird die Pleura costalis im Bereiche des eingenähten Lungenbezirkes gespalten und von hier aus mit Hilfe der Punktionsnadel der Absceß gesucht. Das weitere Vorgehen entspricht dem oben geschilderten. Ist der Eingriff nicht dringlich, so schließt

man ihn mit der Hinterstichnaht ab und verschiebt die Eröffnung um einige Tage, bis feste Verklebungen eingetreten sind. Da aber die Hinterstichnaht immer eine unsichere Maßnahme bleibt, ist es besser sie zu vermeiden, und wenn die Eröffnung des Abscesses nicht dringlich ist, durch andere Maßnahmen sichere Pleuraverklebungen herbeizuführen.

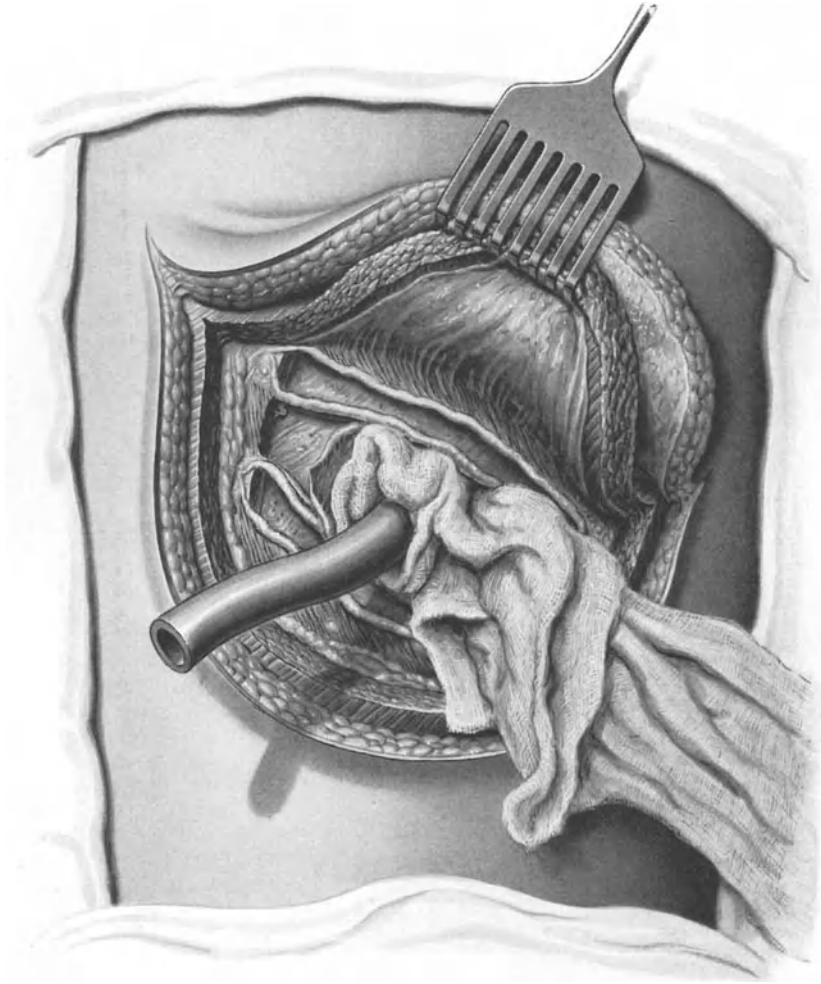

Abb. 634. Der Eingriff beim wandständigen Lungenabsceß. IV.
In die Höhle wird ein Mullstück und ein Gummirohr eingeführt. Muskel und Haut werden durch einige Lagennähte vereinigt.

Das zuverlässigste Mittel dazu ist nach SAUERBRUCH die extrapleurale gelegte *Paraffinplombe* nach BAER (s. S. 914). Man erreicht damit eine der Größe der Plombe entsprechende Verwachsung der Pleurablätter. Da man zur Eröffnung des Abscesses einen guten Zugang braucht, so muß das angelegte Brustwandfenster die Größe des Absceßdurchmessers wesentlich überschreiten.

Die eingelegte Plombe kann verschiedene Wirkungen haben. 1. Die Absceßhöhle wird entleert und die Wände aneinandergelagert, so daß ein Verschuß der Höhle stattfindet. 2. Durch den Plombendruck entsteht bei nahe der Brustwand gelegenen Abscessen unter

Umständen eine Drucknekrose der Außenwand, so daß der Absceß sich in die Plombenhöhle entleert. 3. Geschieht weder das eine noch das andere, so muß nach etwa 2—3 Wochen die Plombe entfernt und die Höhle mit dem Glüheisen eröffnet werden.

Nach SAUERBRUCH legt man über dem festgestellten Absceß ein entsprechend großes, d. h. wesentlich größer als der Absceßdurchmesser geformtes Brustwandfenster an, durch Entfernung einiger Rippen und der Zwischenrippenmuskulatur. Dann wird die Pleura costalis unter den Rippenstümpfen vorsichtig etwas weiter ringsherum abgelöst, eine dementsprechend große linsenförmige Paraffinplombe gebildet und unter die Rippenstümpfe geschoben. Je größer der Absceß und damit auch das bis zu zweihandtellergroß geschnittene Brustwandfenster, desto schlechter hält zweifellos die Plombe. HELLER hat daher den praktischen Vorschlag gemacht, die Rippen subperiostal zu resezieren, die Zwischenrippenmuskulatur aber zu erhalten. Wird nun von Einschnitten in das vordere Rippenperiost aus das extrapleurale Plombenbett gebildet und die Plombenplatte eingeschoben, so wird sie durch die Zwischenrippenmuskulatur festgehalten.

Sitzt der Absceß sehr tief im Lungengewebe oder ist die Lage nicht sicher zu bestimmen, was allerdings bei den Fortschritten der Röntgendiagnostik heute zu den Seltenheiten gehört, so wird immer zweizeitig operiert. Ein größeres Pleurafeld muß von Rippen und Intercostalmuskulatur befreit werden, um eine große Pleuraöffnung anlegen, mit der Hand in die Öffnung hineinfahren und die Lunge nach einem Absceß durchsuchen zu können. Da das nur nach Eröffnung der Pleura möglich ist, so wird nach dem Vorschlag von SAUERBRUCH unter allen Umständen das Überdruckverfahren eingeleitet. Auf diese Weise gelingt es, ohne Störungen von Atmung und Herztätigkeit den Sitz des Abscesses festzustellen. Die Pleuraöffnung muß, wenn nötig, so erweitert werden, daß der den Absceß enthaltende Lungenabschnitt in ihre Nähe gebracht werden kann. Die Pleurahöhle wird dann rings um die Öffnung herum durch Einlegen von Rollgazen gut abgestopft, während gleichzeitig der Überdruck erhöht wird. Nach 2—3 Tagen sind so feste Verklebungen der Pleurablätter in der Umgebung der Tamponade eingetreten, daß es nun ohne Schwierigkeiten gelingt, den Absceß zu eröffnen. SAUERBRUCH empfiehlt zur Ausschaltung von Lungenreflexen, die besonders dann zu befürchten sind, wenn man in der Nähe größerer Bronchien zu arbeiten hat, den Eingriff an der Lunge in *Allgemeinnarkose* vorzunehmen.

Während der *Nachbehandlung* soll mit Schmerzbetäubungs- und Beruhigungsmitteln nicht gespart werden. Die Tamponade wird so lange fortgesetzt, bis die Höhle sich durch Granulationen geschlossen hat. Entwickelt sich eine Bronchialfistel, so muß diese später verschlossen werden (s. S. 861).

Zu 2. Schwieriger ist die chirurgische *Behandlung der Lungengangrän*. Da die Erkrankung zwar zunächst herdförmig auftritt, aber keine Neigung zur Abgrenzung hat, so muß rasch eingegriffen werden. Eine Abkapselung kann man also nicht abwarten, sie kommt auch häufig gar nicht zustande. Im Gegenteil ist das Fortschreiten so rasch, daß die Abwehrkräfte des Körpers unwirksam bleiben. Nach LEZIUS, der sich um die Behandlung der Gangrän besonders verdient gemacht hat, muß das Vorgehen nach 2 Richtungen hin geschehen. Zunächst ist anzustreben, das eitrig-jauchige Sekret aus dem Herd zu beseitigen. Das kann auf bronchoskopischem Wege gelingen und zwar durch Entfernen eines Propfes oder eines Fremdkörpers aus dem Bronchus des betreffenden Gebietes. Dadurch ist der Abfluß nach außen gewährleistet. Als zweite Maßnahme muß

die möglichst baldige Entspannung und Ruhigstellung der Lunge erreicht werden. Das gelingt am besten durch Anlegen eines künstlichen Pneumothorax oder auch bei Herden im Unterlappen durch die Phrenikotomie. Die Gefahr der Pleurainfektion ist natürlich groß, läßt sich aber noch weniger vermeiden, wenn man durch die Pleurahöhle zur Eröffnung des Herdes vorgehen muß. Bei Pneumothorax kann die Perforation ausbleiben und der Herd zur Abgrenzung und Abheilung kommen. Ist die Anlage eines Pneumothorax nicht möglich, so soll man eine extrapleurale Pneumolyse mit Plombierung unter Anlage eines großen Brustwandfensters machen wie beim Absceß. Tritt der Durchbruch nicht von selbst ein, so muß der Herd an der Plombenstelle eröffnet werden.

Bricht ein Herd von selbst in die Pleurahöhle durch, so kommt es zum jauchigen Empyem, das unter allen Umständen eine breite Eröffnung benötigt (s. S. 842 ff.). Kommt es schließlich zu abgegrenzten Herden, z. B. in dem Unterlappen, so kann, wenn die Ausheilung nicht vonstatten geht, eine Lobektomie in Frage kommen (LEZIUS).

3. Die Eingriffe bei den Bronchiektasien.

(SAUERBRUCH, ROBERTS und NELSON, EDWARDS und THOMAS, CRAFORD.)

In neuester Zeit wird von verschiedenen Autoren der Standpunkt vertreten, daß die Bronchiektasien kongenital entstanden sind (GRAWITZ, PEISER, KAUFMANN, SAUERBRUCH). Das gilt besonders für die doppelseitigen Erkrankungen. Schließen sich aber an eine mehrfach wiederholte pneumonische Erkrankung bei einem vorher vollständig gesunden Menschen mehr oder weniger umschriebene, oder wenigstens auf einen kleineren oder größeren Lungenbezirk sich erstreckende, sack- oder spindelförmige Erweiterungen des Bronchialbaums an oder entwickeln sich die Bronchiektasien im Anschluß an ein verschlepptes Empyem, so kann man wohl nicht umhin, diese Prozesse für die Entstehung der Bronchiektasie verantwortlich zu machen.

Die Diagnose gründet sich hauptsächlich auf die physikalischen Untersuchungsmethoden. Grobblasiges Rasseln, umschriebene Dämpfungszonen, Höhlensymptome, reichlicher Auswurf, der gelegentlich auch putride ist, in seiner Menge im Gegensatz zum Absceß periodisch wechselt, während der ganze Verlauf der Erkrankung ein mehr chronischer ist, deuten auf die Entwicklung von Bronchiektasien hin. Als außerordentlich wichtig hat die Röntgenuntersuchung am besten mit Jodipinfüllung zu gelten, die die charakteristische Sackform, spindelförmige oder zylindrische Erweiterungen des Bronchialbaumes erkennen läßt. Auch die bronchoskopische Untersuchung ist durchzuführen. Sie ist auch für Behandlung herangezogen worden. In der Vorbereitungszeit kann durch Absaugen des infektiösen Inhaltes eine Besserung des Allgemeinzustandes herbeigeführt werden. Das Allgemeinbefinden braucht bei chronischem Verlauf nicht stark beeinträchtigt zu sein, doch findet man oft Anzeichen von Nierenschädigung, Myokarditis, Stauungserscheinungen im kleinen Kreislauf und gelegentlich Bluthusten. Nicht selten entwickelt sich durch den chronischen Reiz der jahrelang dauernden Eiterung ein *Bronchialcarcinom* und auffallend häufig werden metastatische Abscesse, besonders *Hirnabscesse*, beobachtet.

Die *chirurgische Behandlung* kommt im wesentlichen nur für einseitige Erkrankungen in Frage und verspricht die meiste Aussicht auf Erfolg bei auf einen Lungenlappen beschränkter Erkrankung. Handelt es sich um ausgedehnte Erkrankungen, die am häufigsten in den Unterlappen zu finden sind, so ist die Eröffnung einzelner Höhlen kaum noch zweckmäßig. GARRÈ hat in einem Falle nach Resektion von drei Rippen in ganzer Länge den linken Unterlappen aus seinen Verwachsungen gelöst und am oberen Rand der Höhlenwunde durch Naht befestigt. Die so entstandene Höhle unter dem Unterlappen wurde tamponiert und heilte allmählich durch Vernarbung. Durch die Lösung, Verlagerung

und Faltung des Lappens konnte der Unterlappen allmählich so stark schrumpfen, daß die Höhlen kollabierten und der Zustand wesentlich gebessert wurde. Nachahmer hat das Verfahren anscheinend nicht gefunden. Man hat daher versucht auf anderem Wege der *Bronchiektasien* Herr zu werden. So wurde die *Lungenkollapstherapie*, die Plastik, der Pneumothorax und die Phrenikotomie zur Anwendung gebracht.

Mehr als Besserungen wurde durch alle diese Verfahren nicht erreicht. SAUERBRUCH hoffte durch *Unterbindung der Lungenarterien* eine so weitgehende Schrumpfung des betreffenden Lungenlappens zu erreichen, daß eine Ausheilung der Bronchiektasien zustandekommen könnte. Aber auch dieses Verfahren hat sich nicht bewährt. Am besten erschien noch die *Pneumotomie*, d. h. die Eröffnung der erweiterten Bronchialwege nach der Schaffung von Verklebungen zwischen Lunge und Pleura. Dadurch wurden zum wenigsten die Anhäufung von Sputum und die lästigen Hustenanfälle der Kranken vermieden. Allerdings wurde dafür das dauernde Tragen eines Verbandes an der Pneumotomiestelle zur Aufsaugung des Sekretes eingetauscht. Aber der Kranke blieb am Leben und wurde doch weniger belästigt. Da alle diese erwähnten Maßnahmen nicht endgültig halfen, tauchte immer wieder der Gedanke der Lungenlappen- oder auch der Lungenflügelresektion auf. Durch experimentelle Untersuchungen von SCHMID, GLUCK, BIONDI, BLOCK und später vielen anderen hat sich die Möglichkeit der Lungenlappenentfernung ohne weiteres ergeben. Die erste Lungenlappenteilresektion wegen Bronchiektasien wurde von HEIDENHAIN (1900) ausgeführt. Später haben viele der führenden deutschen Chirurgen die Lungenlappenresektion mit mehr oder weniger Glück versucht. Sie wurde seltener wegen Bronchiektasien, häufiger wegen Lungengeschwülsten ausgeführt. Die Freilegung und Auslösung bis auf den Lungenstiel gelingt in der Regel ohne besondere Schwierigkeiten. Bei Bronchiektasien ist allerdings mehr mit pleuritischen Verklebungen und Verwachsungen zu rechnen, als bei den Geschwülsten, infolgedessen auch mit stärkerer oberflächlicher Blutung. Sie läßt sich unschwer beherrschen. Die große Schwierigkeit bestand und besteht auch heute noch im Verschuß des großen Bronchus. Die Einzelunterbindung der großen Gefäße des Stieles kann, falls nicht zu viele entzündete und zusammenhängende Lymphknoten und Schwielen den Stiel umgeben, ohne Schwierigkeiten vorgenommen werden. Sie ist daher auch leichter bei den Lungengeschwülsten durchzuführen. Die Schwierigkeiten beginnen aber erst mit dem Verschuß des Bronchus. Es gibt auch heute noch kein unbedingt sicheres Verfahren zum Verschuß der großen Bronchen. Viel Mühe wurde auf die Erzielung eines sicheren Verschlusses verwendet (GARRÈ, FRIEDRICH, TIEGEL, KÖRTE, LENHARTZ u. a.). Am besten scheint noch die zuerst von LENHARTZ durchgeführte *Massenunterbindung* des ganzen Lungenstieles zu sein. Am besten wird sie mit einem elastischen Band oder Gummischlauch durchgeführt. Auf diesem Wege, der naturgemäß ein zweizeitiges Vorgehen notwendig macht, ist dann SAUERBRUCH zu seinen ersten guten Erfolgen gekommen. Werden vorher Verwachsungen im Bereich des nicht erkrankten Lappens erzielt, so kann die Abschnürung des Lappens sogar ohne allgemeinen Pneumothorax herbeigeführt werden. Nach etwa 10 Tagen fällt die abgeschnürte Lunge ab und es bildet sich eine meist vorübergehende Bronchialfistel, die dann aber keine schweren Entzündungserscheinungen mehr hervorrufen kann, da die Pleurablätter weitgehend verklebt sind. Mit einer Thorakoplastik zum Verschuß der Höhle wird dann der Eingriff fortgesetzt oder zum Abschluß gebracht. SAUERBRUCH konnte schon 1934 über 49 von 58 im Laufe von 6 Monaten geheilten Fällen berichten.

Während dieser Zeit war in England und Amerika die Bronchiektasie auch in großem Maßstabe chirurgisch angegriffen worden. GRAHAM hat 1922 zum erstenmal über Bronchiektasiebehandlung berichtet. Die Sterblichkeit betrug 52%. Eine Wandlung zum Besseren trat ein, als HAROLD BRUNN (1929) ein *einzeitiges Vorgehen* der Lungenlappenresektion vorschlug. Nach Freilegung und Blutstillung wurde der zentrale Abschnitt der Lunge mit Gefäßen und Bronchus durch eine elastische Umschnürung außer Ernährung gesetzt. Eine zweite elastische Umschnürung wurde etwa 5 cm distal der ersten angelegt und zwischen diesen beiden der Stiel durchtrennt. Der Bronchus und die begleitenden großen Gefäße sind demnach umgeben von einem Rest von Lungengewebe. Durch eine mehrreihige Naht werden Gefäße und Bronchus zusammengenäht. Darüber kommt eine 2. und 3. Naht, die nur Lungengewebe und Pleura faßt. Dieses einzeitige Verfahren hat besonders in England und Amerika zahlreiche Anhänger gefunden (SHENSTONE und JAMES 1932, ROBERTS und

NELSON 1933, EDWARDS und THOMAS 1934), um nur die Chirurgen mit den größten Operationszahlen zu nennen. Seit dieser Zeit ist dieser Eingriff auch in Deutschland, in Frankreich, Amerika, Italien, Skandinavien weitgehend verwendet worden. Daneben wurde allerdings auch das zwei- und mehrzeitige Verfahren immer weiter erfolgreich angewendet. Schließlich erstreckte sich der Eingriff auch auf ganze Lungenflügel. NISSEN (1931) ist es zuerst gelungen einen ganzen Lungenflügel erfolgreich zu entfernen.

Die *Anzeigestellung* zur Lungenlappenentfernung ist streng zu stellen. Bei bösartigen Geschwülsten braucht man sich nicht lange zu überlegen. Da aber die Bronchiektasien auch gelegentlich durch die Absaugungsbehandlung ausheilen, so ist die Anzeige mit größerer Vorsicht zu prüfen. Die *Diagnose* muß selbstverständlich feststehen, daher muß auch eine Röntgenuntersuchung mit Jodipinfüllung verlangt werden. Bestehen trotz abwartender Behandlung sehr starke Auswurfmengen oder kommt es sogar zu gelegentlichen Blutungen, so ist die Lappenentfernung gerechtfertigt. Die *Vorbereitung des Kranken* muß sich über einige Wochen hinziehen, da Bettruhe mit hochgestelltem Fußende und häufiger Bauchlage die Auswurfentfernung fördert und die akuten Entzündungserscheinungen bekämpft werden müssen. Da die Bronchiektasie häufig in das Kindesalter zurückreicht und sich auch auf den Allgemeinzustand unter Umständen in schädigender Weise ausgewirkt hat (Herz- und Gefäßstörungen, Amyloidose), so muß die Berechtigung zum Eingriff auch in dieser Beziehung genau geprüft werden. Traubenzuckerinfusionen, auch Bluttransfusionen haben sich vielfach bewährt. Da bei der einzeitigen Lappenentfernung der Brustkorb breit eröffnet werden muß, so ist die Frage öfters behandelt worden, ob nicht ein künstlicher Pneumothorax oder ein am Tage vorher langsam eingeleiteter offener Pneumothorax oder eine Phrenikotomie vorausgeschickt werden soll. Merkwürdigerweise hat sich gerade bei dem Eingriff wegen Bronchiektasie gezeigt, daß der auch während des einzeitigen Eingriffes langsam eingeleitete Pneumothorax verhältnismäßig wenig Störungen hervorruft. Kommt es zum Mediastinalflattern, so wird es durch Zug an der Lunge unwirksam gemacht. Zur Schmerzbetäubung sind wohl alle bekannten Mittel empfohlen worden. In den angelsächsischen Ländern hat sich nach Vorbereitung mit Morphin oder Scopolamin die Lachgas-Sauerstoffnarkose anscheinend als beste gezeigt. Das Avertin wirkt nach Ansicht mancher Autoren zu lange nach. Wir haben unsere Eingriffe bisher immer in Äthernarkose nach Vorbereitung mit Dilaudid-Atropin oder Scopolamin-Eukodal-Ephetonin gemacht. Man kann auch eine leichte Avertinbasisnarkose vorausschicken.

I. Die Ausführung der einzeitigen Lungenlappenentfernung.

Wir geben hier kurz das Verfahren nach H. BRUNN und ROBERTS und NELSON an. Der Weichteilschnitt ist ein Intercostalschnitt, der im 7. Zwischenrippenraum an der Knorpelknochengrenze beginnt und nach hinten bis zur Mittellinie zieht. Auf genaueste Blutstillung wird großer Wert gelegt. Die Fascie des M. sacrospinalis wird gespalten. Nach Durchtrennung der Zwischenrippenmuskulatur und Freilegung der Fascie und des Rippenfelles wird hier eine kleine Öffnung angelegt, die aber sofort mit dem Finger verschlossen wird. Ein langsames Einstreichen der Luft (etwa 2 Minuten) ist wünschenswert. Dann kann man im Verlauf des ganzen Zwischenrippenraumes die Weichteile spalten. Die hinteren Enden der freigelegten 7. und 8. Rippe werden nach Zurückziehung der geraden Rückenmuskulatur in der Höhe der Querfortsätze mit der Knoenschere ohne vorherige Ablösung des Periostes durchtrennt. Dann wird der Rippen-sperrerr eingesetzt (Abb. 635). Ehe man aber die 7. und 8. Rippe auseinanderspreizt,

überzeugt man sich, daß keine starken Verwachsungen vorhanden sind. Sind sie vorhanden, so werden sie vorsichtig durchtrennt. Mit dem Rippensperrer, der ganz langsam aufgedreht wird, werden die 7. und 8. Rippe in der Mitte auf etwa 12 cm voneinander entfernt. Zur Stielung der Lunge müssen nun die meist im Bereich des Unterlappens und nach dem Zwerchfell zu ausgebreiteten pleuritischen Verwachsungen gelöst werden. Am besten unterbindet man die Verwachsungen, ehe man sie durchtrennt. Ebenso muß der Spalt zwischen Ober-

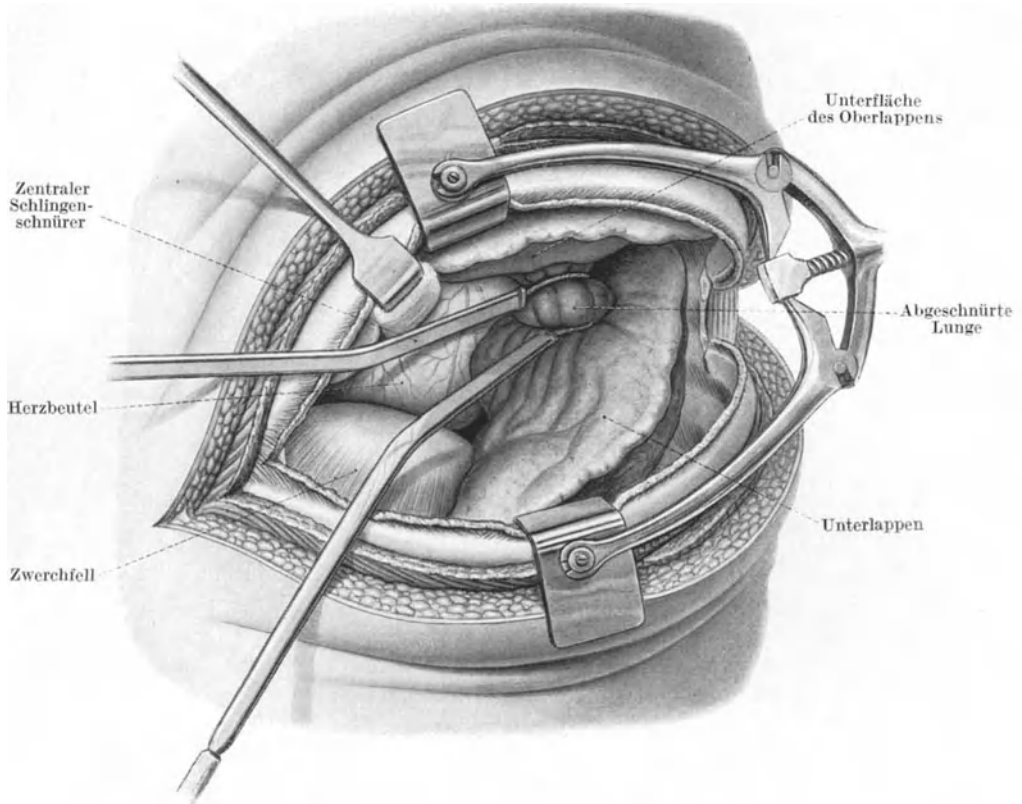


Abb. 635. Die einzeitige Lappenentfernung nach HAROLD BRUNN und ROBERTS und NELSON. I. Der ausgedehnte Weichteilschnitt verläuft im 7. Zwischenrippenraum. Die Pleurahöhle ist breit eröffnet. Ein Rippensperrer hält die Brustwundränder weit auseinander. Der Unterlappen ist bis zum Hilus ausgelöst. Um die Lappenwurzel sind zwei Schlingenschnürer in einer gegenseitigen Entfernung von 5 cm angelegt. Zwischen beiden wird die Durchtrennung vorgenommen.

und Unterlappen eröffnet werden. Auch hier findet man nicht selten mehr oder weniger ausgedehnte Verwachsungen. Kann man dann den Lungenlappen von der Zwerchfellfläche abheben, so gelingt es auch, das unterhalb des Hilus ausgebreitete Lig. pulmonale nach doppelter Unterbindung zu durchtrennen. Die Stielung ist erst fertig, wenn man mit Daumen und Zeigefinger den Lappenstiel umfassen kann. Bei der Lösung der Verwachsungen in den hinteren Abschnitten muß größte Vorsicht walten, da die Pleura mediastinalis hier oft außerordentlich dünn ist.

Auf feste flächenhafte Verwachsungen zwischen den einzelnen Lungenlappen, die nicht zu selten vorkommen, haben wir 1939 hingewiesen. Solche Verwachsungen müssen mit noch größerer Vorsicht gelöst werden.

Kann der Lappenstiel mühelos umfaßt werden, so wird der Schlingenschnürer über die Lunge gestreift und an der Lungenwurzel angelegt. Dabei werden die zentralen Abschnitte der Lunge mitgefaßt. 5 cm distal wird dann der zweite Schlingenschnürer angelegt und nachdem beide fest zugezogen sind, wird die Lunge abgetragen (Abb. 635). Man kann dazu ein einfaches Messer, ein Diathermiesmesser oder auch einen Thermokauter benutzen. Während des Abtrennens muß darauf geachtet werden, daß der zentrale Schlingenschnürer nicht abgleitet, er muß immer fest geschlossen sein. Tritt etwas Eiter aus den Stumpfbronchen, so wird er entfernt und der Stumpf mit Jodtinktur betupft. Dann übernäht man den Stumpf mit Catgut, wobei alle Gewebe durchstochen werden. Eine zweite Naht wird darübergelegt (Abb. 636). Dann kann man vorsichtig den Schlingenschnürer lockern und ihn, wenn es nicht mehr blutet, entfernen. Blutet es noch aus dem

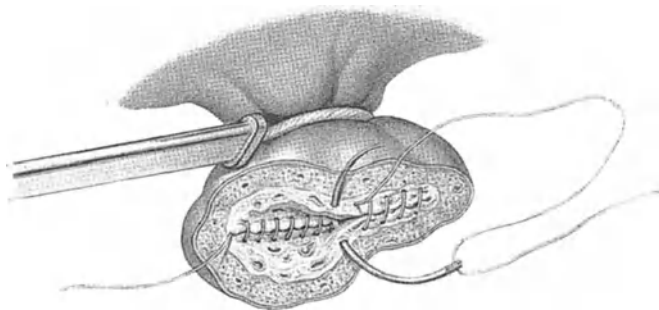


Abb. 636. Die einzeitige Lappenentfernung nach HAROLD BRUNN und ROBERTS und NELSON. II. Der Lungenlappen ist abgetrennt. Der Stumpf wird zunächst zweimal fortlaufend, alle Gewebe durchstehend, übernäht. Zum Schluß wird der Pleuraüberzug mitgefaßt.

Stumpf, so werden noch einige Umstechungen gemacht. Erst dann wird mit einer dritten Naht Lunge und Pleura über dem Stumpf vereinigt. Manche haben vorgeschlagen, die Pleura des Oberlappens mit einigen Nähten über den Stumpf zu decken. Zur Entleerung der Höhle wird nun ein Dränrohr, am besten durch eine besondere, tiefer angelegte Zwischenrippenöffnung, nach außen geleitet. Das innere Ende des Rohres kommt auf das Zwerchfell in die Nähe des Stumpfes zu liegen. Das Rohr wird in einer Auffangflasche unter den Flüssigkeitsspiegel geleitet. Ob man vor dem Verschluss der Brustwand den zurückbleibenden Lungenlappen mit Überdruck etwas ausdehnt oder nicht ist einerlei. In der Nachbehandlungszeit müssen Schmerzen mit schmerzstillenden Mitteln bekämpft, und alle übrigen Maßnahmen getroffen werden, die nach einem so schweren Eingriff nötig werden können. Auf ähnliche Weise wurden in 1—2 Sitzungen ein oder auch zwei Lungenlappen entfernt. Es gelingt auch den Mittellappen für sich zu entfernen. Auch die Entfernung eines ganzen Lungenflügels ist grundsätzlich auf dieselbe Weise möglich.

II. Die Ausführung der zwei- oder mehrzeitigen Entfernung eines Lungenlappens.

SAUERBRUCH geht in neuester Zeit in folgender Weise vor. Zunächst wird über dem erkrankten Lappen eine kleine Rippenresektion gemacht. Die Fascia endothoracica und die Pleura costalis werden weitgehend abgelöst und eine möglichst den ganzen erkrankten Lungenlappen bedeckende Plombe eingelegt. Nach 6 bis 8 Wochen erfolgt die zweite Sitzung. Die Rippen werden ausgedehnt reseziert.

Die Plombe bleibt zunächst liegen. Einige Wochen später erfolgt die dritte Sitzung. In dieser wird der Lungenlappen gestielt und der Stiel mit einem Gummischlauch abgeschnürt. Man kann bei ausreichenden Verwachsungen den Lungenlappen auch sofort abtragen. Es scheint, daß die Lösung des erkrankten Lungenlappens aus den künstlich erzeugten Verwachsungen oft große Schwierigkeiten macht, d. h. es ist schwer in die richtige Schicht zu gelangen, in der sich, hat man sie erreicht, der Lungenlappen aber auch meist stumpf mit der Hand ausschälen läßt. Gelingt das stumpfe Ausschälen nicht, so muß es halb scharf halb stumpf mit größter Vorsicht gemacht werden, um weder das Lungengewebe noch benachbarte Organe zu verletzen. Auch die Verletzung des Zwerchfelles muß vermieden werden. SAUERBRUCH macht darauf aufmerksam, daß beim Stielen des Lungenlappens kein stärkerer Druck ausgeübt werden darf, da der Inhalt der erweiterten Bronchialsäcke leicht in die oberen Luftwege gedrängt und zur Aspiration Veranlassung geben kann. Man soll daher, sobald man den Stiel übersehen kann, eine Abschlußklemme anlegen. Die Versorgung der einzelnen Teile des Lungenstieles (Gefäße und Bronchus) ist der Massenumschnürung vorzuziehen. Erst wenn der Bronchus zentral abgebunden ist, wird die endgültige Stielung vorgenommen. Ist das geschehen, so werden auch distal der Bronchus abgebunden und zwischen den beiden Unterbindungen Gefäße und Bronchus durchtrennt. Die Massenunterbindung ist aber bei Bronchiektasien häufiger nötig als bei Geschwülsten, da der Stiel oft schwierig verdickt und unübersichtlich ist. Man legt in der Nähe des Stieles 2 Gummischläuche in einiger Entfernung voneinander an und durchtrennt dazwischen, oder man legt nur einen Gummischlauch an und überläßt den aus der Ernährung gesetzten Lungenlappen der Abstoßung. Um ganz sicher zu sein, daß der Schlauch nicht abgleitet, wird er mit einigen Nähten am Lungengewebe befestigt. Der Schlauch muß so fest angezogen werden, daß eine absolute Ernährungsstörung eintritt, die zur Abstoßung des abgeschnürten Teiles nach 6—10 Tagen führt. Entfernt man den Lungenlappen sofort, so wird die ganze Höhle mit breiten Mullstreifen ausgestopft und durch Nähte verkleinert. Ein starker Bindenverband bedeckt die Wunde.

β) Die Eingriffe bei der Lungentuberkulose.

1. Geschichte der Chirurgie der Lungentuberkulose.

(RANKE, FORLANINI, QUINCKE, C. SPENGLER, TURBAN, BRAUER, FRIEDRICH, SAUERBRUCH, GRAF, G. MAURER, KREMER, ULRICI, SEMB, MONALDI, STUERTZ, BAER.)

Auf die ersten Versuche einer chirurgischen Behandlung der Lungentuberkulose (s. die Geschichte der chirurgischen Behandlung der Lungentuberkulose), die zu einer Zeit unternommen wurden, in der man noch kein klares Bild von der Natur und dem Verlauf der Krankheit hatte, braucht man heute eigentlich nicht mehr einzugehen. Sie werden auch nur erwähnt, weil in neuester Zeit wieder derartige Versuche unternommen werden. Wir weisen auf die sogenannte *Kavernensaugdrainage* nach MONALDI hin, die zur Zeit, wahrscheinlich auch nur vorübergehend, eine Rolle spielt, und auf die vereinzelt Lungengewebstresektionen, die allerdings teilweise unter falscher Diagnose ausgeführt wurden (W. MÜLLER 1911, ARCHIBALD 1934, LUNDSKOG 1938, JONES und DOLLEY 1939).

Die ernsthaften Bemühungen einer sinnvollen Chirurgie der Lungentuberkulose beginnen erst in einer Zeit, in der die Pathologischen Anatomen und

Kliniker das Krankheitsbild in seinem oft langen Verlauf und mit seinen Eigenarten schon weitgehend geklärt hatten. Auf Grund dieser Forschungen konnte man sich ein gutes Bild der Erkrankung machen. Es ergab sich, daß auch diese oft lebensbegleitende Erkrankung in gewissen Stadien verläuft (RANKÉ), die sich zwar nicht so scharf trennen lassen, wie z. B. die der Syphilis, deren Kenntnis aber doch die Behandlung der Lungentuberkulose heute weitgehend beeinflußt. Die pathologisch-anatomische Forschung hatte gezeigt, daß es auch bei der Lungentuberkulose zahlreiche Selbstheilungen gibt, und daß diese Heilungsvorgänge gewisse Veränderungen der Lunge und des Brustkorbes hinterlassen, die im wesentlichen in Bindegewebsneubildung und narbiger Schrumpfung bestehen. Als Hindernis für die Ausheilung der Lungentuberkulose und als ständige Gefahr für den eigenen Körper und für die Umgebung erwies sich die Höhlenbildung infolge der Streuungsmöglichkeit ihres infizierten Inhaltes. Sowohl der Schrumpfungsnegung des Lungengewebes als dem Zusammenfallen der Kavernen, ohne die ein Verschluß und damit eine Ausheilung der Höhlen nicht zu denken ist, steht die Ausspannung der Lunge im knöchernen Brustkorb entgegen. Will man also die Heilungsaussichten der Lungentuberkulose verbessern, so muß eine *Entspannung* des Lungengewebes erwirkt werden. Dazu gibt es zwei Möglichkeiten: Entweder man löst die Lunge aus ihrer adhäsiven Verbindung mit der Brustwand durch Einbringen von Luft oder Flüssigkeit, oder man beseitigt die Rippen und ermöglicht so dem Luftdruck, eine Wirkung auf die Brust und damit auf die Lungenoberfläche auszuüben. Solche Erwägungen haben denn auch dazu geführt, diese beiden Wege zu gehen. Der Geburtstag der heutigen Chirurgie der Lungentuberkulose fällt in das Jahr 1888. In diesem Jahre hat FORLANINI seinen theoretischen Vorschlag, die Lungentuberkulose durch das Anlegen eines Pneumothorax zu heilen, zum ersten Male in die Tat umgesetzt. In demselben Jahre hat QUINCKE die Ausspannung der Lunge durch Rippenresektion über dem erkrankten Herd beseitigt. Beide Gedanken haben sich als richtig und fruchtbar erwiesen. Auf diesem Grundstein hat sich im Laufe der Jahre der stolze Bau der sogenannten Kollapstherapie (BRAUER) entwickelt.

Die ersten Versuche, die Lungentuberkulose chirurgisch zu behandeln, gehen in das 18. Jahrhundert zurück. Zwar ist schon 1584 von SCHENK ein Lungenabsceß eröffnet und im 17. und 18. Jahrhundert sind ebenfalls mehrere solcher Operationen beschrieben worden. Aber erst 1763 scheint die Incision einer Kaverne von E. BARY vorgeschlagen worden zu sein. Seitdem sind solche Versuche wiederholt ausgeführt worden, so von SHARP 1769, KRIMER 1829, von HERFF 1830, STOKES 1845; die letztgenannten Autoren haben den Troikart zur Eröffnung der Kavernen benutzt; GLUCK (1881) u. a. haben versucht, durch Injektion von desinfizierenden Flüssigkeiten (Carbolsäure) die Kavernen zum Ausheilen zu bringen. Bei der Natur der Erkrankung konnten alle diese Methoden natürlich nur in den seltensten Fällen zu einem günstigen Resultat führen. Mehr Aussicht hatten dagegen schon die Versuche, in frischen Fällen von Spitzentuberkulose die erkrankten Lungenspitzen zu reseziieren. Solche Versuche sind von BLOCK, RUGGI, TUFFIER, MACEWEN u. a. ausgeführt worden. Die Erfolge waren allerdings im großen ganzen auch sehr mangelhaft, was ebenfalls durch die Natur und Art der Erkrankung begründet ist. Die experimentelle Prüfung dieser Frage durch GLUCK 1881 hatte die technische Möglichkeit ergeben. In der Praxis sind nur wenige derartige Versuche ausgeführt worden, von denen ein teilweiser Erfolg von GLUCK und ein Erfolg von MACEWEN hervorzuheben sind.

Gegen die Behandlung der Kavernen und der Lungenspitzenkrankung durch Resektion sprechen zwei Tatsachen. Erstens sind ganz umschriebene Prozesse, die einer totalen Entfernung zugänglich sind, sehr selten und wenn sie als solche festgestellt werden können, so handelt es sich um Frühfälle, die meist auch unter rein konservativer Behandlung

ausheilen. Die chirurgische Behandlung der Lungentuberkulose wurde daher immer nur von einzelnen Chirurgen gepflegt, z. B. TUFFIER, der über ein recht großes Material verfügte, allerdings ohne über wesentliche Erfolge berichten zu können.

Von einem anderen Prinzip aus gingen die Versuche FREUNDS 1858, die Lungentuberkulose chirurgisch zu behandeln. Da nach seinen Untersuchungen die Entstehung der Lungentuberkulose in der Lungenspitze auf angeborene mangelhafte Entwicklung und daraus folgende Enge der oberen Thoraxapertur zurückzuführen war, so machte er den Vorschlag, durch die sog. Chondrotomie, d. h. mittels Durchschneidung der obersten Rippenknorpel die obere Thoraxapertur zu erweitern und der Lungenspitze dadurch günstige Lüftungsbedingungen zu ermöglichen. Durch die Experimente BACKMEISTERS ist diese Theorie gestützt worden. Der Eingriff ist wohl auch eine Zeitlang ausgeführt worden, ohne jedoch zu wirklich überzeugenden Erfolgen zu führen. Wie wir sehen werden, widerspricht die Operation gewissen Voraussetzungen, die heute für die chirurgische Behandlung der Lungentuberkulose gefordert werden und die zweifellos als berechtigt gelten müssen. Das, was man durch die FREUNDSche Operation erstrebt, ist eine Besserung der Ausdehnungsmöglichkeit der obersten Lungenabschnitte. Damit werden aber bei bestehenden tuberkulösen Prozessen die Bedingungen geschaffen, die den Prozeß ungünstig beeinflussen. Besonders auf den Forschungen TENDELOOS beruht unsere Kenntnis über das verschiedene Verhalten der einzelnen Lungenbezirke, in bezug auf die Verschiedenheit der *Ausdehnungsmöglichkeit* der einzelnen Lungenalveolen und in bezug auf den Einfluß der *Lymphzirkulation*. Besonders in den paravertebralen und Spitzenabschnitten und in der Umgebung der großen Bronchien und Gefäße ist sowohl die Ausdehnungsfähigkeit der Alveolen als auch die Lymphströmung geringer. Diese beiden Faktoren sind nun besonders ungünstig bei den Menschen, die einen paralytischen Brustkasten aufweisen. Daher ergibt sich wahrscheinlich bei ihnen eine gewisse örtliche Veranlagung zur Lungenschwindsucht, unter besonderer Bevorzugung der Lungenspitzen, denn erstens sind hier die Lüftungsbedingungen schlechter als unter normalen Verhältnissen, und durch die Behinderung des Lymphstromes ist die physikalische Gelegenheit für die Ansiedlung und Anhäufung von Tuberkelbacillen in den Lymphbahnen besonders groß. Das gilt in erster Linie für die aerolympheogene Lungentuberkulose, die wohl heute als hauptsächlichste Form der primären Lungentuberkulose anerkannt wird. Wenn auch in dem FREUNDSchen Gedanken etwas Richtiges steckt, so könnte er nur dann erfolgreich sein, wenn er als prophylaktische Maßnahme zur Ausföhrung käme, ein Gedanke, den auch TENDELOO ausgesprochen hat. Bei bestehender Lungentuberkulose will man ja aber gerade das Gegenteil erreichen, d. h. die Lunge ruhigstellen, zum Kollaps bringen und die Lymphzirkulation einschränken.

Damit kommen wir zu der großen Bedeutung, die in neuerer Zeit die sog. *Kollapstherapie* für die Heilung der Lungentuberkulose gewonnen hat. Theoretische Erwägungen in dieser Beziehung sind schon älteren Datums. Auf Grund der Beobachtungen älterer Kliniker, STOKES und HOUGHTON 1838, BACH 1843, WOILLEZ 1853, wurde der günstige Einfluß des spontanen Pneumothorax festgestellt. Ebenso wurden Besserungen und Heilungen nach dem Auftreten von exsudativen Brustfellentzündungen mehrfach bekanntgegeben, besonders durch RICHTER 1856, TOUSSAINT 1860, HÉRRARD 1881 (E. EBSTEIN). Auch KRIMER (1834) scheint schon solche Beobachtungen gemacht zu haben und setzt die Kenntnis des günstigen Einflusses derartiger Komplikationen voraus. KRIMER ging allerdings bei seinen Versuchen darauf aus, die Kavernen zu eröffnen, betont aber, daß ein etwa dabei eintretender Pneumothorax aus den genannten Gründen keine üblen Folgen haben würde. Die ältesten Angaben über die Anlegung eines Pneumothorax gehen auf Versuche des schottischen Physiologen CARSON (1820) zurück. Allerdings sind seine Erwägungen rein theoretisch und zweitens schlug er die Anlegung eines offenen Pneumothorax vor, ähnlich wie später RAMADGE (1834). Als Vorläufer der Kollapstherapie wären also CARSON und KRIMER zu nennen, zu denen nach EBSTEIN noch PAROLA (1849) hinzuzufügen wäre.

Eine wirkliche Bedeutung im Sinne eines wirksamen, therapeutischen und dabei sekundäre Schädigungen ausschließenden *Kollapsverfahrens* hatte erst der Gedanke FORLANINIS 1882. Sein Vorschlag ging dahin, einen *geschlossenen Pneumothorax* anzulegen und dadurch die Lunge zum Kollaps zu bringen. Er blieb unberücksichtigt und er selbst konnte ihn erst 1888 in die Tat umsetzen. Auch dadurch konnte er dem Verfahren nicht zu weiterer Verbreitung helfen. Auch ähnliche Vorschläge und praktische Versuche von anderer Seite (SPÄTH 1888, MURPHY 1898) brachten keine wesentlichen Fortschritte.

Die erste praktische Ausführung eines geschlossenen künstlichen Pneumothorax geht auf POTAIN (1886) zurück. Nicht etwa, daß er eine Kollapstherapie im Sinne von FORLANINI betrieb, er beschränkte seine Behandlung vielmehr auf solche Fälle, die bereits einen tuberkulösen, pleuritischen Erguß aufwiesen, den er absaugte und durch Luft ersetzte. Alle Versuche blieben aber ohne größere praktische Bedeutung, bis LUDOLF BRAUER sich der Sache annahm (1905) und von nun ab systematisch die Kollapstherapie unter die Behandlungsmethoden der Lungentuberkulose einreichte. Größere Verdienste um die Ausbreitung der Methode haben sich nach BRAUER, SAUGMAN und v. MURALT erworben.

Alle bisherigen Angaben beziehen sich auf die Lungenkollapstherapie durch Herstellung eines künstlichen Pneumothorax. Fast gleichzeitig gingen Versuche einher, die tuberkulöse Lunge auf chirurgischem Wege zum Kollaps zu bringen. Die ersten derartigen Gedanken bewegten sich hauptsächlich auf dem Gebiet der Kavernenbehandlung, aber auch schon der Gedanke, die fibröse Schrumpfung der erkrankten Lunge zu fördern, wurde ausgesprochen. Die ersten Vorschläge wurden von QUINCKE (1887), C. SPENGLER (1890), TURBAN (1896—1899) gemacht und bald darauf in die Tat umgesetzt. Durch die Resektion mehrerer Rippen über dem Kavernen enthaltenden Lungenabschnitt versuchte man ein Zusammenfallen zu erreichen (SPENGLER machte bereits 1907 eine *extrapleurale subscapulare Plastik* und bezeichnete den Eingriff mit diesen Worten, LENHARTZ, BIER, LANDERER, v. MIKULICZ). Entsprechend diesen Teileroperationen traten auch nur Teilerfolge ein. Die Methode konnte vorerst mit der aufblühenden Pneumothoraxtherapie nicht schritthalten. Erst als sich gezeigt hatte, daß der künstliche Pneumothorax verhältnismäßig oft nicht zur Anwendung kommen konnte infolge der so häufig besonders im Spitzenbereich der Lunge zu findenden pleuritischen Verwachsungen, die ein ausreichendes Zusammenfallen der Lunge verhinderten, kam man auf die rein chirurgische Therapie zurück. Es ist zweifellos das größte Verdienst LUDOLF BRAUERS (1907), den richtigen Weg erkannt zu haben, d. h. durch möglichst weitgehende Rippenresektion weit über den erkrankten Bezirk hinaus dasselbe Ziel zu erreichen, wie es durch einen vollkommenen Pneumothorax zu erzielen war. Die ersten Operationen wurden auf BRAUERS Veranlassung durch FRIEDRICH (1907) ausgeführt. Die Erfolge waren teilweise sehr gut, doch war der Eingriff, der nach der Vorschrift der SCHEDESchen Thorakoplastik ausgeführt wurde, ein bedeutender, so daß die Sterblichkeit sehr hoch war. Der Eingriff wurde extrapleural ausgeführt. Er hatte, selbst wenn der Kranke den Eingriff überstand, noch dazu insofern eine ungünstige Wirkung, als Mediastinalflattern und Pendelluft, wie beim offenen Pneumothorax, die Tätigkeit der anderen Lunge in Frage stellten (BRAUER). BRAUER stellte fest, daß die Ursache für diese Nebenerscheinungen darin zu suchen war, daß der Brustkorb *an falscher Stelle und in falscher Form* seines Knochenhaltes beraubt wurde. Die Lehren, die aus den Mißerfolgen gezogen wurden, führten, da das Verfahren an sich zweifellos Erfolge versprochen hatte und da man es zur Behandlung der Fälle, die einer Pneumothoraxbehandlung nicht zugänglich waren, nicht entbehren konnte, zu verschiedenen Verbesserungsvorschlägen.

Die Vorschläge zur Umgestaltung der SCHEDESchen Thorakoplastik für die besonderen Verhältnisse bei der Lungentuberkulose wurden alle ungefähr zur selben Zeit gemacht, sie fallen in das Jahr 1911. WILMS empfahl die Pfeilerresektion, d. h. er entnahm den vorderen und hinteren Abschnitten der Rippen kleine Stücke, um den mittleren Teil zum Einsinken bringen zu können. SAUERBRUCH zerlegte den Eingriff in zwei oder mehrere Teileingriffe und empfahl die paravertebrale extrapleurale Methode mit dem paravertebralen Hakenschnitt (s. S. 890). BRAUERS Vorschlag der subscapularen paravertebralen Plastik stammt, wie er selbst angibt, ebenfalls aus dem Jahre 1911. Die Ausbildung der Technik hat sich zweifellos bei SAUERBRUCH am schnellsten vollzogen. In kurzer Zeit hat er ein sehr großes Material verarbeitet. So konnte er schon mit ELVING (1913) über 43 Fälle berichten, die sich dann außerordentlich vermehrten, so daß SAUERBRUCH im Jahre 1920 bereits über 381 Fälle verfügte.

Während die WILMSSche Methode von ihm selbst noch den paravertebralen Methoden ähnlich gestaltet wurde, da die Erfolge der Pfeilerresektion unzureichend waren, ist BRAUER, was die Ausdehnung der Rippenresektion betrifft, noch über das Maß der SAUERBRUCHSchen Vorschläge hinausgegangen. Er fordert nicht nur die paravertebrale Resektion, sondern verlangt auch eine so ausgedehnte Resektion der einzelnen Rippen, daß die Scapula tief in den Thorax einsinken kann (s. S. 888). Die SAUERBRUCHSche Methode hat zweifellos die weiteste Verbreitung erzielt. Falls die paravertebrale Rippenresektion sich nicht als ausreichend erweist, wird die Thorakoplastik auf der Vorderseite durch Resektion der

1.—7. Rippe ergänzt. Erst in neuester Zeit sind die *Teilhörakoplastiken* mehr und mehr an die Stelle der ausgedehnten SAUERBRUCHSchen und BRAUERSchen Thorakoplastiken getreten (s. S. 894).

Andere Operationsmethoden zur Erzielung eines Lungenkollapses haben durchweg nur örtlichen Einfluß. Sie dürfen daher nur als unterstützende Maßnahmen gelten. Unter diesen Methoden wird am häufigsten die Phrenikotomie oder besser die *Phrenicusexaires* angewendet (s. S. 918). Das Verfahren wurde zuerst von STUERTZ als einfache Durchschneidung im Jahre 1911 empfohlen. OEHLECKER (1911) und SAUERBRUCH (1913) haben die Methode ebenfalls angewendet. Als selbständige Operation wurde es dann besonders von GÖTZE empfohlen, der gleichzeitig den Nebenphrenicus mitentfernte, indem er den M. subclavius unter dem Schlüsselbein freilegte und mitnahm. In neuerer Zeit ist die Phrenikotomie vielfach mit der Pneumothoraxbehandlung vereinigt worden.

SAUERBRUCH hat die Behandlung der Lungentuberkulose durch die ausschließliche Zwerchfelllähmung abgelehnt, abgesehen von den Fällen umschriebener Unterlappentuberkulose, sie aber für manche Fälle in Vereinigung mit dem künstlichen Pneumothorax und der Thorakoplastik oder zur Funktionsprüfung der anderen Lunge vor Ausführung der Thorakoplastik empfohlen. Um den N. phrenicus vollständig zu entfernen, wird nicht die einfache Durchschneidung oder Resektion, sondern auf Grund der Untersuchungen von FELIX die *Exaires* des Nerven vorgenommen. Die Phrenicusdurchtrennung und Exaires haben den Ausfall der Zwerchfellbewegung und eine Ruhigstellung der unteren Lungenabschnitte zur Folge.

Als weitere Methode zur umschriebenen Kollapsbehandlung ist die *extrapleurale Pneumolyse* zu nennen, d. h. nach einer mehr oder weniger ausgedehnten Rippenresektion über dem erkrankten Abschnitt wird eine Lösung der Pleura costalis von der Thoraxwand vorgenommen und der dadurch entstandene Hohlraum mit einer lebenden oder toten Plombe ausgefüllt. Zur Plombierung wurde körpereigenes Fett (TUFFIER) und in neuerer Zeit Paraffin (BAER) verwendet, das auch von SAUERBRUCH bevorzugt wird. Erstreckt sich die Lösung der Pleura costalis auf den Spitzenbereich, so wird der Eingriff auch als *Apikolyse* (FRIEDRICH) bezeichnet. Auch die *extrapleurale Pneumolyse* oder *Pleurolyse* hat in neuester Zeit sehr wesentlich an Bedeutung gewonnen (GRAF, SCHMIDT) (s. S. 911).

Bis etwa zum Weltkrieg 1914—1918 war die ausgedehnte Thorakoplastik nach BRAUER oder SAUERBRUCH die überall anerkannte chirurgische Methode zur Behandlung der Lungentuberkulose. Sie war zwar hauptsächlich für die ausgedehnte einseitige produktiv-cirrhoidisch-kavernöser Form bestimmt und hat bei solchen Fällen ganz Vorzügliches geleistet. Sie konnte hier weitgehend die Wirkung des *intrapleuralen Pneumothorax* ersetzen und hatte dabei den großen Vorzug, daß der Heilungsverlauf wesentlich rascher und ohne die besonders durch die Dauer der Behandlung beim Pneumothorax dem Kranken drohenden Gefahren durchgeführt werden konnte. Freilich war damit der größte Teil der Lunge außer Funktion gesetzt. Da man auf Grund dieser guten Erfolge die Anzeigestellung immer weiter ausdehnte, und auch die frischen Stadien der kavernösen Lungentuberkulose der ausgedehnten Plastik unterzog, regte sich allmählich ein Widerstand von seiten der Lungenfachärzte, denen der Verlust an gesundem Lungengewebe bei diesem Eingriff zu groß erschien. Der Gedanke der *Teilplastik*, der ja schon einmal mit den Vorschlägen von QUINCKE, SPENGLER und TURBAN (s. oben) gemacht worden war, tauchte wieder auf. In der früher vorgeschlagenen Form konnte nach den Arbeiten von BRAUER und SAUERBRUCH die Teilplastik aber nicht zum Ziel führen, und die Versuche sie wieder einzuführen, wenn auch im wesentlichen bei besonderer Veranlassung (WILMS 1912, SAUERBRUCH 1913, v. MURALT 1915), führten nicht zu sicheren Erfolgen. Das gleiche ergab sich nach dem Vorschlage zur *Lungenspitzenlösung* bei Anwesenheit großer festhängender Spitzenkavernen, wenn auch einzelne Erfolge damit erzielt wurden (SCHLANGE 1897, TUFFIER 1911, BAER 1913). Auch die Ausdehnung der Rippenresektion im Spitzenbereich unter Mitnahme der ganzen 1. (LILIENTHAL, COFFEY 1927, LAUWERS, GRAF 1928) oder auch der 1. und 2.—4. Rippe, und der Vorschlag, die Thorakoplastik an der Spitze zu beginnen (LAMBERT und MILLER 1924) brachte noch keinen wesentlichen Fortschritt.

Aber überall wurde von jetzt ab im Sinne der oberen Teilplastik gearbeitet. Es zeigte sich allmählich, daß für die lediglich im Oberfeld der Lunge sitzenden kavernösen Erkrankungen obere Teilplastiken ausreichend waren. Sie mußten nur eine *völlige Entspannung* des erkrankten Lungenabschnittes im Gefolge haben, da ja erst, wenn der physiologische Zug der die Lunge ausspannenden knöchernen Brustwand aufhört und andererseits der

Narbenzug infolge der Lungen- und Pleuraerkrankung verschwindet, ein Zusammenfallen und damit eine Heilung der Kavernen möglich ist.

Es handelt sich also bei der *oberen Teilplastik* um den Versuch einer Kavernenvernichtung. Der *Grad der Teilplastik* richtet sich nach KREMER (1932) aber nicht nur nach der Größe des tuberkulösen Herdes. Herde, die eine starke Schrumpfungseignung zeigen und keine größeren Kavernen enthalten, brauchen im wesentlichen nur die erwähnte *Entspannung*. Sind aber größere Kavernen vorhanden, so muß, um ihr Zusammenfallen zu gestatten, eine möglichst vollkommene *Ausschaltung* des Brustraumes erfolgen (s. S. 894 ff.).

An der Ausgestaltung der oberen Teilplastik haben seit dem Jahre 1929 eine große Reihe von deutschen und ausländischen Chirurgen teilgenommen. Um nur einige zu nennen: GRAF: „obere Entrippung“, 1929; „vordere obere Rippenstückelung“, 1933; „vordere obere Brustwandmobilisierung, 1936; BERNOU, FRUCHAUD und BERNARD (1930); PROUST, MAURER, ROLLAND (1931); THOMSEN (1931); DE WINTER und SEBRECHTS (1932); KREMER (1932); HELLER, HOLST (Oslo) 1933 und 1936. Dabei sind noch besondere Formen und Ergänzungen der oberen Teilplastik zu erwähnen, wie die zugefügte *Apikolyse*, die schon FRIEDRICH (1909) empfahl, und die Durchtrennung der Mm. scaleni, und der Aufhängebänder der Pleurakuppel (LILIENTHAL 1927, LAUWERS 1928, GRAF 1929). Die Spitzenlösung haben GRAF, HOLST und SEMB später ebenfalls der oberen Teilplastik hinzugefügt. PROUST und MAURER haben die Resektion der Querfortsätze und ebenfalls die Apikolyse empfohlen. HOLST hat 1933 der oberen Teilplastik eine ausgedehnte extrapleurale Pneumolyse hinzugefügt und in die Höhle einen breitgestellten Periostmuskellappen aus der Brustwand eingelegt. SEMB hat sie, noch radikaler vorgehend, zur extrafascialen Apikolyse mit Durchtrennung aller die Pleurakuppel haltender Verbindungen erweitert. MONALDI und ASCOLI (1933) und ihre Mitarbeiter haben die sog. *anterolaterale Plastik* empfohlen. Dabei werden die Rippen reseziert, die bei der Atmungsbewegung die stärkste Ausschreitung aufweisen. Scalenotomie und Phrenicusexairase werden hinzugefügt. Einen besonderen, sog. *tiefen scapulären Zugangsweg* haben BERNOU und GAIN, FRUCHAUD und BERNARD (1934) empfohlen.

Die zahlreichen Vorschläge zur oberen Teilplastik treffen sich alle in dem Bestreben, das erkrankte Oberfeld der Lunge möglichst vollständig zu entspannen und den darin befindlichen Kavernen die Möglichkeit zum Zusammenfallen zu geben und gleichzeitig der Schrumpfungseignung und Narbenbildung des Lungengewebes entgegenzukommen. Großer Wert wird darauf gelegt, daß die gesunden Lungenabschnitte soweit wie irgend möglich funktions-tüchtig erhalten werden. Man will als Enderfolg etwa dasselbe erreichen, was man mit dem gutsitzenden und gutgeführten intrapleuralem Pneumothorax erzielen kann. Allerdings gelingt das in der Mehrzahl der Fälle nur unter gleichzeitiger Anwendung der Apiko- oder Pneumolyse.

Es lag nahe, die *extrapleurale Pneumolyse* zum *extrapleuralem Pneumothorax* oder *Oleothorax* auszubilden. Diesen Weg ist GRAF seit 1934 folgerichtig gegangen. Er hat den sog. extrapleuralem Selektivpneumothorax und Oleothorax geschaffen und durch viele Jahre ausgebaut. Mit diesem Verfahren kann theoretisch etwa dasselbe erzielt werden, wie mit dem intrapleuralem Pneumothorax, d. h. ein vollelastischer Kollaps (GRAF). Dadurch kann einerseits der Schrumpfungseignung der Lunge und dem Kavernenkollaps entgegengekommen werden (positiv elastischer Kollaps). Ist aber die Heilung des erkrankten Teiles abgeschlossen, so besteht andererseits die Möglichkeit, die Wiederausdehnung der gesunden Lungenabschnitte zu fördern (negativ elastischer Kollaps). Dieses wichtigste, aber leider aus den bekannten Gründen nicht immer durchführbare Ziel der ganzen Kollapsbehandlung wird beim intrapleuralem Pneumothorax nur durch eine lange Behandlungsdauer erreicht. An die Stelle des intrapleuralem Pneumothorax hatte daher schon TUFFIER in den 90er Jahren bei der Unmöglichkeit der Ausführung des intrapleuralem den extrapleuralem zu setzen versucht. TUFFIER scheiterte, wie später andere, an der Unmöglichkeit, die extrapleurale angelegte große Höhle während der Behandlung vor einer Infektion zu schützen. GRAF hat, wie gesagt, seit 1934 die Versuche, den extrapleuralem Pneumothorax und Oleothorax wieder einzuführen, erfolgreich unternommen. Durch seine bis ins einzelne ausgearbeitete Technik der Anlage und der Aufrechterhaltung der Höhle hat er zweifellos gute Erfolge erzielt. Schwierigkeiten der Führung des extrapleuralem Pneumothorax bestehen aber noch in hinreichendem Maße, und auch W. SCHMIDT, der sich gleichfalls sehr eingehend mit der technischen Seite beschäftigt hat, konnte die Schwierigkeiten nicht

vollständig beheben. Die Arbeiten auf diesem Gebiete sind durch den Eintritt des neuen Weltkrieges unterbrochen worden und können noch nicht als abgeschlossen gelten.

In dem Bestreben, die Lungentuberkulose auszurotten, ist man folgerichtig auf den Gedanken gekommen, die Erkrankung des einzelnen möglichst frühzeitig zu erfassen. Erst wenn die *Frühdiagnose* gelingt, ist eine *Frühbehandlung* möglich. Auch alle Maßnahmen zur Verhinderung der Infektionsausbreitung hängen davon ab. Durch das Zusammenarbeiten aller für die Gesundheitsführung des Volkes verantwortlichen Stellen und Personen ist in Deutschland im Kampf gegen die Lungentuberkulose schon viel erreicht worden. Es muß aber noch viel mehr erreicht werden. Auf diese Dinge kann hier nicht näher eingegangen werden.

Für die chirurgische Behandlung der Lungentuberkulose kommen nur solche Kranke in Frage, die längere Zeit beobachtet worden sind und bei denen eine Selbstheilung erfahrungsgemäß nicht oder nicht in absehbarer Zeit zu erwarten ist. Auch soziale Gründe (lange Behandlungsdauer, Ansteckungsgefahr u. ä.) spielen dabei eine Rolle.

Wird aus den genannten Gründen eine chirurgische Behandlung in Aussicht genommen, so muß die eigentliche *Anzeigestellung* zum Eingriff auf das gründlichste geprüft werden. Auch auf diese Frage kann hier nicht näher eingegangen werden. Der *pathologisch-anatomische Befund*, nicht nur der Lungen, sondern auch der der übrigen Organe spielt für den Entschluß zu dem Eingriff, und besonders für die Wahl des Eingriffes eine ausschlaggebende Rolle. In neuerer Zeit wird großer Wert darauf gelegt, auch die *immunbiologische Lage* des Erkrankten, die Feststellung des *Erkrankungsstadiums* und den Zustand der *Abwehrkräfte* möglichst genau festzulegen. Leider gibt es zur Beantwortung dieser Fragen noch keine so sicheren Prüfungsmethoden wie wir sie für die Feststellung des Organzustandes besitzen. Es ist selbstverständlich, daß in letzterer Beziehung alle diagnostischen Möglichkeiten ausgenützt werden. Es muß verlangt werden, daß z. B. nicht nur die üblichen *Röntgenaufnahmen*, sondern wenn nötig Schicht-, stereoskopische und kymographische Aufnahmen gemacht werden, und daß eine Prüfung der vor dem Eingriff vorhandenen *Lungenfunktion* durchgeführt wird. Nur wenn man den durch die bestehende Erkrankung bedingten Ausfall der Lungenfunktion kennt, kann man entscheiden, ob eine weitgehendere Ausschaltung von Lungengewebe für den Erkrankten noch tragbar ist. Zur Funktionsprüfung dient die *spirometrische Untersuchung*. Erst durch die Verfeinerung der diagnostischen Hilfsmittel hat sich im Laufe der Jahre die Möglichkeit ergeben, den für jeden einzelnen Erkrankten geeigneten, d. h. die Heilungsaussichten erhöhenden Eingriff zu finden, ohne dabei die Besorgnis haben zu müssen, ihm gleichzeitig zu schaden. Die Chirurgie der Lungentuberkulose ist mehr und mehr zu einem Sonderfach der Chirurgie geworden. Die zeitraubenden und kostspieligen Voruntersuchungen, die heute gefordert werden, sind fast nur noch in besonders dazu eingerichteten Kliniken und Krankenhäusern möglich. Ebenso ist die erforderliche Kenntnis der operativen Maßnahmen, ihre Auswahl und richtige Anwendung neben der Tagesarbeit eines allgemeinen Chirurgen kaum erreichbar. Es ist daher nicht erstaunlich, daß die Chirurgie der Lungentuberkulose immer mehr in die Lungenheilstätten übergegangen ist. Wer sich als Chirurg mit diesem Sonderfach beschäftigen will, muß in gleicher Weise Lungenfacharzt und Lungenchirurg sein, oder mit einem Lungenfacharzt zusammenarbeiten.

2. Die für die chirurgische Behandlung in Betracht kommenden Formen der Lungentuberkulose und die entsprechenden, günstige Heilungsbedingungen schaffenden Eingriffe.

Wie schon mehrfach betont, kommen chirurgische Eingriffe bei der Lungentuberkulose nur dann in Frage, wenn die konservative Behandlung mit allen ihren Möglichkeiten erfolglos blieb (Höhen-, klimatische, Heilstättenbehandlung). Dieser Satz gilt auch für den künstlichen Pneumothorax. Gelegentlich darf eine Ausnahme von dieser Regel dann gemacht werden, wenn die Behandlungsdauer durch einen chirurgischen Eingriff aus sozialen oder wirtschaftlichen Gründen abgekürzt werden muß, aber nur wenn günstige Aussichten für die Behandlung vorliegen. Die *Eingriffe* in den Ablauf der Lungentuberkulose dürfen aber nur bei *bestimmten Formen* und *in gewissen Stadien* der Lungentuberkulose zur Anwendung kommen. Eine große Zahl von Eingriffen ist im Laufe der Jahre versucht und empfohlen worden. Alle die, die sich als wirksam erwiesen haben, beruhen auf dem Grundsatz der *Kollapstherapie*, die denn auch in den verschiedensten Formen bei der Lungentuberkulose angewendet wird.

Die *Formen der Lungentuberkulose*, die für eine Pneumothorax- oder operative Behandlung geeignet erscheinen, lassen sich bis zu einem gewissen Grade in die RANKESche Stadienlehre einfügen. Da die *Kollapstherapie* im wesentlichen den natürlichen Heilungsablauf unterstützen soll, so muß sie besonders dann eingreifen, wenn dieser durch anatomische Hindernisse nicht oder nur sehr verzögert eintreten kann. Solche Verhältnisse findet man bei der Lungentuberkulose, wenn Kavernen entstanden sind, deren Lichtung durch die Spannung der in dem Brustkorbkegel allseitig befestigten Lungen offengehalten wird. In manchen Fällen ist diese Ausspannung mehr oder weniger allein die Ursache für die geringe Heilungsneigung. Das gilt besonders für die starrwandigen, mit einer bindegewebigen Hülle umgebenen, meist älteren Kavernen (Tertiärkavernen im 3. RANKESchen Stadium). Diese Kavernen bieten daher für die Kollapstherapie gute Aussichten, falls das umgebende Lungengewebe nicht zu stark geschrumpft ist. Im Gegensatz dazu wird die Lichtung akut entstandener Kavernen, abgesehen von der anatomischen Ausspannung, durch die tuberkulös-pneumonische Infiltration des umgebenden Lungengewebes, durch die Auskleidung der Wand mit tuberkulösem Granulationsgewebe und die offene Verbindung mit dem Bronchialbaum durch den ableitenden Bronchus offengehalten (WURM). Die akut unter stürmischen Erscheinungen auftretenden Höhlenbildungen sind die Folge einer raschen Einschmelzung tuberkulös-pneumonischer Infiltrate als Ausdruck hochgradiger Gewebeüberempfindlichkeit gegen den Tuberkulosebacillus. Sie kommen schon im Stadium des Primäraffektes vor (1. RANKESches), heilen aber meist von selbst aus. Häufiger treten solche akute Kavernen während der lympho- und hämatogenen Ausbreitung der Tuberkulose in der Lunge auf (2. RANKESches Stadium). In dieser Zeit stehen die akuten allgemeinen und örtlichen entzündlichen Erscheinungen im Vordergrund des Krankheitsbildes. Es entwickeln sich auch oft mehrere Kavernen in den verschiedenen erkrankten Lungenabschnitten neben anderen Metastasen außerhalb der Luftwege. Bessert sich die Immunitätslage und steigt die Abwehrkraft des Körpers unter sorgsamer Pflege und Allgemeinbehandlung, so schließen sich diese Höhlen häufig nach Abklingen der entzündlichen Wandveränderungen unter allmählicher Verkleinerung. So kann es zur völligen *Ausheilung* der Lungenerkrankung kommen. Im schärfsten Gegensatz dazu verläuft die Erkrankung, wenn die Immunitätslage sich nicht bessert und die Abwehrkräfte des Körpers versagen. Sie kann dann unter ständigem Fortschreiten und immer weiterer Ausbreitung zum raschen *tödlichen Ausgang* führen. Weder im einen noch im anderen Falle hätte eine Kollapsbehandlung den glücklichen oder tödlichen Ausgang beeinflussen können.

Zu einer völligen Heilung kommt es aber auch dann nicht immer, wenn die akuten entzündlichen Erscheinungen der tuberkulösen Infektion durch Besserung der Immunitätslage und erhöhten Einsatz der Abwehrkräfte geschwunden sind. Der Verschuß der akut entstandenen Kaverne bleibt besonders dann aus, wenn sie sehr groß und ihre Lage in der Lunge ungünstig ist. Jede bestehenbleibende Höhle bringt aber, auch wenn die akuten

um den Herd gelegenen Erkrankungen abgeklungen sind, die Gefahr der Streuung und Blutung mit sich. Der Ausheilung der Kaverne steht aber jetzt im wesentlichen die anatomische Ausspannung im Brustkorb entgegen. Wird sie jetzt nicht behandelt, so kann sie sich durch allmähliche Umwandlung der Wand in eine starrwandige Kaverne verwandeln (WURM) (s. oben). Daher bildet die akut entstandene Kaverne, die aus mancherlei Gründen der Selbstheilung nicht oder nur verzögert zugänglich ist, das weiteste Feld für die Kollapsbehandlung. Die auch als *Frühkaverne* bezeichnete Höhlenbildung entwickelt sich besonders häufig aus dem sog. *Frühinfiltrat* bei Erwachsenen. Die tieferen Entstehungsursachen dieser Herde sind bis heute nicht ganz sichergestellt. Sie treten, wie die Kavernen des 1. und 2. Stadiums stürmisch unter hohem Fieber und schweren toxischen Erscheinungen auf. Auch hier kann der Verlauf nach kurzer Zeit günstig oder ungünstig sein, und auch hier entwickelt sich häufig bei günstigem Verlauf eine der Selbstheilung Widerstand leistende Kaverne, die auch als *elastische Rundkaverne* bezeichnet worden ist.

Für diese Kavernen kommt aus den obengenannten Gründen die Kollapsbehandlung, und zwar am besten in Form des Pneumo- oder Oleothorax in Frage.

Entsteht aber aus der Frühkaverne durch ungenügende Behandlung und lange Dauer ihres Bestehens eine *starrwandige Kaverne*, und hat sie besonders eine gewisse Größe (Apfelgröße, KREMER) überschritten, so kann die Pneumothoraxbehandlung nicht mehr erfolgreich eingesetzt werden. Ebenso wie bei der schon oben erwähnten starrwandigen *Tertiärkaverne*, die durch Zerfall von Herden der chronischen Lungentuberkulose entsteht und bestehenbleibt, kann die Ausheilung nur dadurch gefördert werden, daß durch eine *Thorakoplastik* eine weitgehende Entspannung und Ausschaltung des ganzen Lungenabschnittes herbeigeführt wird. Als Zwischenbehandlung kann unter Umständen eine *Plombierung* eingeschaltet werden.

Für das *Stadium der Frühkavernen* kommt, wie gesagt, von den verschiedenen Formen der Kollapstherapie in erster Linie der *künstliche endopleurale Pneumothorax* in Frage. Er hat freilich nur Aussicht auf günstige Wirkung, wenn der befallene Lungenabschnitt frei von Brustwandverwachsungen ist. Sind Verwachsungen vorhanden, so wird zweifellos der Versuch gemacht werden müssen, sie durch *Thorakokaustik* zu lösen und damit die Wirkung des Pneumothorax zu ermöglichen.

Die *Pneumothoraxbehandlung* und die etwa die entsprechende Wirkung ausübende *Oleothoraxbehandlung* sind mit der ihre Ausführung oft erst ermöglichenden Thorakokaustik die eigentlichen *inneren Kollapsmethoden*. Die Pneumothoraxbehandlung, auf die im übrigen hier nicht näher eingegangen werden soll, hat vor allen anderen Kollapsverfahren die zweifellos großen Vorzüge, daß: 1. der Eingriff verhältnismäßig einfach und harmlos ist; 2. daß der Kollaps eine *vollelastische Wirkung* (GRAF) hat insofern, als seine Wirkung verstärkt und abgeschwächt werden kann, je nachdem es der Krankheitsstand erfordert. Ist der Lungenherd zur Ausheilung gekommen, so kann die übrige Lunge nach Auflaffen des Pneumothorax ihrer Funktion zurückgegeben werden. Die *Nachteile* des Verfahrens bestehen in der langen Dauer (2—3 Jahre), in der Gefahr der Entwicklung eines Pleuraexsudates oder Empyems oder gar einer Mischinfektion der Brusthöhle.

Ein weiterer Vorzug wirkt sich oft als Nachteil aus. Die oft sehr rasche subjektive Besserung veranlaßt manchen Kranken, die Krankheit zu leicht zu nehmen und den Pneumothorax nicht mehr nachfüllen zu lassen. In solchen Fällen tritt dann häufig eine Verschlechterung ein und oft gelingt es nicht mehr den Pneumothorax wiederherzustellen.

Ist eine Pneumothoraxbehandlung auch unter Zuhilfenahme der Thorakokaustik nicht möglich oder nicht aussichtsreich, wie z. B. bei breitbasigen Verwachsungen von Spitzenkavernen oder bei sehr großen Höhlen (KREMER), besonders aber bei den starrwandigen Kavernen des 3. RANKESchen Stadiums, so kommen die *eigentlichen chirurgischen Kollapsverfahren* zu ihrem Recht. Die Voraussetzung einer günstigen Immunitäts- und Abwehrlage muß auch dabei erfüllt sein.

Abgesehen von den ersten ohne praktische Bedeutung gebliebenen Versuchen QUINCKES, SPENGLERS, TURBANS u. a. mit Teilthorakoplastiken (s. S. 880), sind

der geschichtlichen Entwicklung entsprechend, zuerst die dem Pneumothorax nachgebildeten *ausgedehnten Thorakoplastiken* mit Resektion der 1.—10. bis 11. Rippe nach BRAUER und SAUERBRUCH zu nennen. Das von FRIEDRICH auf Veranlassung von BRAUER als erstes ausgearbeitetes Verfahren der *totalen Entknochung* hatte mancherlei Nachteile und war zu eingreifend, als daß es größere praktische Bedeutung gewinnen konnte.

Die folgende Einteilung ist auf Grund eines Vorschlages von HELLER aufgestellt. I. Die *ausgedehnten Thorakoplastiken*. 1. Die *subscapulare paravertebrale Thorakoplastik* nach BRAUER, 2. die *paravertebrale Thorakoplastik* nach SAUERBRUCH.

Die *Anzeigestellung* zu diesen Eingriffen war ziemlich beschränkt. Abgesehen davon, daß die Eingriffe überhaupt nur dann vorgenommen werden sollten, wenn alle inneren Behandlungsmethoden erfolglos geblieben waren, wurden die Kranken nur unter guten Allgemeinbedingungen und bei besonders günstigen örtlichen Verhältnissen, aus denen die Neigung zu gutartigem Verlauf sprach, operiert. Es handelte sich also im wesentlichen um ausgedehnte, aber gut verlaufende (produktiv-cirrhotische) Erkrankungen. Durch die ausgedehnte Thorakoplastik wurde die Schrumpfungs- (Heilungs-) Neigung gefördert. Bei solchen Kranken waren die Erfolge ausgezeichnet. Es kamen aber dementsprechend verhältnismäßig wenig Kranke für diesen Eingriff in Frage. Neben diesen Späterkrankungen läuft aber die große Zahl der *frischen kavernösen Lungenerkrankungen* einher. Hier handelt es sich in der großen Mehrzahl um kavernöse Erkrankungen nur der *Spitze* und des *Oberfeldes*, während die übrige Lunge gesund ist. Da die Teilplastik versagt hatte und man doch auch bei diesen Erkrankungen die Hände nicht in den Schoß legen wollte, wurde die Anzeigestellung für die Thorakoplastik von manchen Chirurgen erweitert und auch die frischeren Erkrankungen einbezogen. Es war zu erwarten, daß die ausgedehnte Thorakoplastik bei diesen Formen der Lungentuberkulose, besonders bei den Lungenfachärzten, auf Widerspruch stieß, da durch die ausgedehnte Thorakoplastik nicht nur der tuberkulöse Herd angegriffen, sondern auch fast die ganze übrige Lunge dauernd außer Funktion gesetzt wurde. Daher trat mehr und mehr das Verlangen hervor neue Verfahren zu finden, die ihre Wirkung in ähnlichem Sinne, wie der Pneumothorax, auf die allein oder hauptsächlich erkrankte Lungenspitze ausüben sollten, während die übrige Lunge nur zeitweilig in ihrer Funktion beeinträchtigt wurde. Da an Stelle des Pneumothorax kein in gleichem Sinne wirkendes Verfahren gefunden wurde, ging das Bestreben zunächst dahin, den Herd anzugreifen und die übrige Lunge von vornherein ihrer Funktion zu erhalten.

So kam man wieder auf die *Teilplastik* zurück. Aber nun richtete sich das Vorgehen unmittelbar gegen die erkrankte Lungenspitze im Gegensatz zu dem alten Verfahren. Die erkrankte Lungenspitze mußte restlos eingeengt und aus ihren Verwachsungen, die ihr Zusammenfallen verhinderten, befreit werden. Das konnte gelingen durch die *vollständige Entfernung* der 1. und 2. (3. und 4.) Rippe oder durch die Apikolyse. Beide Verfahren haben allein aber nicht das erfüllt, was man erwartete. Sie waren nur für eine ganz beschränkte Zahl von reinen Spitzenerkrankungen mit Schrumpfung und kleinen Kavernen ausreichend und oft auch dabei für die Dauer nicht wirksam. Trotzdem sind diese Verfahren nicht aufgegeben worden, bilden vielmehr in vielen Fällen von oberen Teilplastiken die vorbereitenden und besonders wirkungsvollen Maßnahmen.

II. Aus der Spitzenplastik ist durch Erweiterung der Rippenresektion bis zur 7. und 8. Rippe die eigentliche obere Teilplastik entwickelt worden. Sie hat die weiteste Verbreitung gefunden und wird in verschiedenen Formen geübt.

1. Die subscapulare paravertebrale obere Teilplastik. 1.—7.—8. Rippe (SAUERBRUCH, KREMER, HELLER u. a.) wird in einer Sitzung ausgeführt.

2. Falls aus irgendwelchen Gründen das Vorgehen in einer Sitzung nicht ratsam ist, wird der Eingriff ungefährlicher gestaltet.

a) *Der Eingriff wird zeitlich unterteilt.* α) Die vordere obere Brustwandmobilisierung nach GRAF in erster Sitzung. In zweiter Sitzung die paravertebrale Plastik 1.—7.—8. Rippe.

β) Das Verfahren von HELLER. In der ersten Sitzung Resektion der 1. und 2. Rippe von vorn und hinten. In der zweiten Sitzung Resektion der 3.—7. Rippe paravertebral.

γ) Das Verfahren von SEMB. Die *extrafasciale Apikolyse* mit Resektion der 1.—4. (5.) Rippe in der ersten Sitzung und Res. 5.—7.—8. in der 2. Sitzung.

b) *Der Eingriff wird räumlich begrenzt.* Das Verfahren von MAURER, das die Rippenresektion auf die 1.—4.—5. Rippe mit intrathorakaler Verlagerung des Schulterblattes beschränkt.

c) *Der Eingriff wird zeitlich unterteilt und räumlich begrenzt.* Die kombinierte, zweizeitige *Pleurolysen-Spitzenplastik* mit Res. der 1.—4. Rippe nach GRAF.

d) Die callusfreie Obergeschoßkleinstplastik nach GRAF.

III. Statt der oberen Teilplastik kann der *extrapleurale Pneumo- und Oleothorax* nach GRAF, SCHMIDT Anwendung finden.

IV. Statt der Teilplastik wird bei schlechtem Allgemeinzustand, bei doppelseitiger Erkrankung oder bei kavernenösen Spitzenherden

1. die Apikolyse mit Plombe,
2. die Kavernensaugdrainage empfohlen.

V. Als *Ergänzungseingriff* zur Thorakoplastik dient zur Beeinflussung der unteren Abschnitte die Phrenicuslähmung

1. die zeitliche,
2. die dauernde.

VI. Die Eingriffe zur Behandlung der *doppelseitigen aktiven Lungentuberkulose*. Sie setzen sich aus der Vereinigung zweier oder mehrerer der genannten Behandlungsverfahren zusammen.

VII. Die Eingriffe, die nach Plastiken und Plombierungen beim Bestehenbleiben von Restkavernen zu deren Beseitigung notwendig werden (*Korrekturplastik*).

I. Die ausgedehnten Thorakoplastiken nach BRAUER und SAUERBRUCH.

Die Anzeigestellung zur ausgedehnten Thorakoplastik. Auf alle Einzelheiten der Anzeigestellung kann hier nicht eingegangen werden, da dies viel zu weit führen würde. Man findet genaue Zusammenstellungen in den Werken von BRAUER, SAUERBRUCH und BRUNNER, A. V. FRISCH, WALTER SCHMIDT und KIRSCHNER.

Die von der SAUERBRUCHSchen Schule entwickelten Anzeigestellungen für die *Thorakoplastik* finden sich in dem Buch von BRUNNER in übersichtlicher Weise zusammengestellt. Wir entnehmen dieser Zusammenstellung die folgenden Sätze (zum Teil wörtlich).

Die Anzeige für eine *Thorakoplastik* ist gegeben:

1. *Bei schweren einseitigen, vorwiegend produktiv-cirrhotisch-kavernösen Tuberkulosen, bei denen durch andere Behandlungsarten wesentliche Besserung nicht mehr zu erreichen ist.* Wenn die Schrumpfungsprozesse sich in mäßigen Grenzen halten, wird in der Regel ein Versuch mit Pneumothoraxbehandlung vorzuschicken sein.

2. *Die Thorakoplastik ist empfehlenswert bei mittelschweren produktiv-cirrhotischen Tuberkulosen mit hochgradiger Verlagerung des Mittelfells, die bereits zu Herzbeschwerden geführt hat oder über kurz oder lang vermutlich führen wird.* Die Operation ist aufzufassen im Sinne einer Kardiolyse. Bestehen Herzbeschwerden, so wird der Eingriff mehrzeitig ausgeführt; ebenso bei Verziehung der Luftröhre, die sich durch Stridor bemerkbar machen kann. Nicht immer erfolgt eine Besserung im Sinne einer Rücklagerung der Organe durch die Thorakoplastik.

3. *Die Thorakoplastik darf versucht werden, wenn die Pneumothoraxbehandlung nicht möglich ist, bei mittelschweren und schweren progredienten, im großen ganzen einseitigen, höchstens subfebrilen, zum Teil lobulärkäsigen Tuberkulosen.* Zur Prüfung ihrer Wirkung soll die künstliche Zwerchfelllähmung in solchen Fällen vorangehen. Der Eingriff wird

mehrzeitig ausgeführt, während dauernd das Verhalten der anderen Lunge und die Körpertemperatur überwacht werden, um bei der geringsten Verschlechterung die Behandlung abbrechen zu können.

4. *Hat die Pneumothoraxbehandlung wegen Verwachsung keinen genügenden Erfolg, so erreicht man die gewünschte Entspannung oft durch teilweise Resektion im Bereiche der Adhäsionen.* Da die Verwachsungen meistens an der Spitze sind, so kommt hauptsächlich die Teilplastik über der Spitze in Frage. Der *Pneumothorax* über den unteren Lungenabschnitten bleibt erhalten. So können nach der Ausheilung die unteren Lungenabschnitte nach Beseitigung des Pneumothorax wieder für die Atmung freigegeben werden. Seltener sind Teilplastiken bei Adhäsionen am Unterlappen notwendig. Bei Strängen nach dem Zwerchfell zu kommt die Phrenicusexairese in Frage.

5. *Die extrapleurale Thorakoplastik ist bei allen Pneumothoraxempyemen angezeigt.* Die Plastik soll möglichst früh ausgeführt werden und an den oberen Rippen beginnen, da eine Aspiration in den Unterlappen durch die Exsudationskompression verhindert wird.

6. *Wiederholte Lungenblutungen können eine Anzeige für die Operation bilden, wenn die Anlegung eines künstlichen Pneumothorax unmöglich ist und die Zwerchfelllähmung keinen Erfolg gebracht hat.* Erlaubt es der Allgemeinzustand, so ist der Eingriff so ausgedehnt auszuführen, daß die blutenden Lungenteile sicher kollabieren.

7. *Bei tuberkulösem Ventilpneumothorax wird die extrapleurale Plastik zu dem Zweck ausgeführt, die beiden Pleurablätter in Berührung zu bringen, um durch die sich bildenden Verklebungen und Verwachsungen einen Fistelschluß zu ermöglichen.*

Die Gegenanzeigen. 1. *Ausgedehnte Erkrankung der anderen Lunge schließt eine Plastik aus, da sie bei Ausbreitung des Prozesses in der anderen Lunge nicht wieder rückgängig gemacht werden kann.* Eine vorausgeschickte Zwerchfelllähmung kann diese Frage der Beteiligung der anderen Lunge klären. Mehrmonatige Beobachtungszeit durch einen Internisten und mehrzeitige Operation ermöglichen es, bei eventuellem Fortschreiten des Leidens der anderen Lunge die Behandlung rechtzeitig abzubrechen.

2. *Lungenerkrankungen, die von hohem Fieber begleitet werden, sind von der Thorakoplastik auszuschließen, da es sich meist um rasch fortschreitende, vorwiegend exsudative Prozesse handelt.* Eine Zwerchfelllähmung kann dagegen angebracht sein. Ist das Fieber auf eine mischinfizierte Kaverne zurückzuführen, so kann eine Thorakoplastik in Frage kommen.

3. *Kranke mit lobär-tuberkulösen Pneumonien dürfen nicht operiert werden, da ein Kollaps nicht eintreten kann.*

4. *Chronische, nicht tuberkulöse Veränderungen in der anderen Lunge gelten als Gegenanzeige.*

5. *Kranke mit schweren dekompensierten Herzfehlern sollen nicht durch Thorakoplastik behandelt werden.*

6. *Ebenso schließen schwere tuberkulöse Erkrankungen des Darms, der Nieren und des Knochensystems eine Thorakoplastik aus.* Kehlkopftuberkulose wird eher günstig beeinflusst, falls nicht infolge weitgehender Zerstörung der Stimmbänder das Aushusten erschwert wird, und es infolgedessen zu Aspiration kommen kann.

7. *Albuminurien nicht spezifischer Art werden fast regelmäßig durch die Operation verschlechtert.* Leichtere tuberkulöse und toxische Nierenerkrankungen können durch Heilung des Lungenprozesses gebessert werden. Zuckerkrankheit gilt als Gegenanzeige. Als bedingte Gegenanzeige wird höheres Lebensalter bezeichnet. Das 50. Lebensjahr wird als obere Grenze angegeben.

Die Gegenanzeige für die Kollapstherapie, die sich allerdings besonders auf den Pneumothorax beziehen, sind bei BRAUER und A. V. FRISCH etwa dieselben. A. V. FRISCH betont die Wichtigkeit von Myokarderkrankungen. BRAUER legt noch Wert auf den Nachweis von Blut im Stuhl, um Darmtuberkulose frühzeitig diagnostizieren und von der Behandlung ausschließen zu können. BRAUER empfiehlt auch die Beachtung des Vorhandenseins von Trommelschlägelfingern als Ausdruck einer hochgradigen chronischen Intoxikation.

1. Die subscapulare paravertebrale Thorakoplastik nach BRAUER.

Der Eingriff wird auch von BRAUER meist in örtlicher Betäubung ausgeführt. Vor der Operation erhält der Kranke Morphium-Scopolamin in geringen Dosen zur Vermeidung des Hustens und der Sekretion. Die *Schmerzbetäubung* ist eine typische perineurale und subcutane Einspritzung im ganzen Bereich. Erst

wenn die Schmerzlosigkeit eine völlige ist, beginnt der Eingriff. Der Kranke befindet sich halbseitlich liegend auf dem Operationstisch, ein Kissen in der gesunden Flanke drängt die kranke Seite vor. Der freie Arm wird am besten von einer Pflegeperson gehalten und nach vorn gezogen. Der *Hautschnitt* verläuft 4 Finger breit von der Dornfortsatzlinie parallel zur Wirbelsäule. Durch die größere Entfernung von der Wirbelsäule glaubt BRAUER den *M. latissimus dorsi* besser zu schonen. Der Schnitt geht nicht, wie bei SAUERBRUCH (s. S. 890) bis auf die Schulterhöhe, sondern beginnt etwa 2 Finger breit unterhalb, so daß der obere Teil des *M. trapezius* erhalten bleiben kann.

BRAUER betrachtet das als bedeutungsvoll für die Atmung und spätere Armbewegung. Bei der Resektion der 1. Rippe muß der untere Muskelrand weit nach vorn gezogen werden, um einen guten Zugang zu gestatten.

Der Weichteilschnitt durchtrennt die gesamte Muskulatur bis auf die Rippen. Nach guter Blutstillung werden die Haken eingesetzt und nun die Rippen einzeln freigelegt. BRAUER beginnt meist an der 10., von der etwa 10—12 cm entfernt werden. Die Rippen werden im einzelnen subperiostal und schonend unter Wegnahme des hinteren Periostes und hinten gleich bis an den Querfortsatz freigelegt.

Da die oberen Rippen stärker gebogen sind und mehr waagrecht verlaufen, müssen von ihnen größere Stücke entfernt werden, so daß genügend Platz für das Einsinken des Schulterblattes erzielt wird. Die Durchtrennungslinien rücken infolgedessen bei den oberen Rippen immer weiter nach vorn.

So werden von der 9. 12—14—16 cm, von der 8., 7., 6. usw. ebensoviel oder 1—3 cm mehr entfernt. An der 3. und 2. werden die Stücke wieder kürzer. Von der 1., die meist auch mitentfernt wird, wird ein Stück herausgeschnitten, dessen hintere Kante etwa 3—5, dessen vordere 2—3 cm mißt (Abb. 637).

Die Länge der Rippenstücke richtet sich nach der Form des betreffenden Brustkorbes. Bei Älteren und Emphysematösen müssen größere Stücke entfernt werden als bei Jugendlichen. Der Teil der Brustwand, der übrigbleibt, bildet seitlich und vorn einen willkommenen Schild im Bereich der muskelschwachen Brustwandabschnitte. So wird das Brustwandflattern vermieden.

Die 11. Rippe muß nicht notwendigerweise reseziert werden, da das Zwerchfell sonst seinen Halt verliert. Eine *Phrenikotomie* wird vorher nicht ausgeführt, dagegen, wenn nötig, später angeschlossen. Nach Resektion aller Rippen überzeugt man sich noch einmal, daß die Resektion hinten auch bis an die Querfortsätze durchgeführt ist. Ein Gummirohr wird bis in die Gegend der ersten Rippe eingelegt und an der 10. herausgeleitet. Die Weichteilnaht vereinigt genau Muskeln, Fascien und Haut. Der Verband ist ein elastischer Druckverband, der gleichzeitig die operierte Seite stützt und die gesunde Seite möglichst frei läßt. In der Nachbehandlungszeit wird großer Wert auf frühzeitige

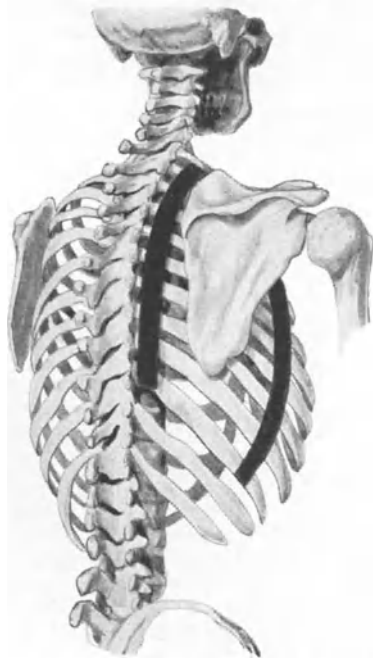

Abb. 637. Schema der Rippenresektion nach BRAUER. Die Länge der entfernten Rippenstücke nimmt von der 10. Rippe nach oben zu und wieder ab.

Bewegungs- und Atmungsübungen gelegt. Nach dem Aufstehen muß besonders das Geradehalten geübt werden, um das Eintreten einer Skoliose zu vermeiden.

2. Die extrapleurale paravertebrale Thorakoplastik nach SAUERBRUCH.

Die Vorschriften für die paravertebrale, extrapleurale Thorakoplastik sind folgende:

Der Kranke wird mehrere Tage lang durch Bettruhe, und bei längerer Dauer der Erkrankung durch die Verabreichung von Herzmitteln vorbereitet. Für ausreichenden Schlaf muß während dieser Zeit gesorgt werden. Am Operationstage erhält der Kranke eine Stunde vor der Operation eine Morphiuminjektion (0,01—0,02). Der Kranke wird in halbsitzender Stellung operiert. Zwischen den unteren Rippen und der Beckenschaufel wird eine Rolle eingeschoben, um die Wirbelsäule nach der kranken Seite auszubiegen. Der Arm der kranken Seite kommt gut gepolstert auf die obere Tischkante. Die Hand der kranken Seite faßt ebenfalls den oberen Rand der Tischkante, oder wird von einer Pflegeperson gehalten. Der Kopf des Kranken wird auf ein weiches Kissen, nach der gesunden Seite zu geneigt, gelagert. In der großen Mehrzahl der Fälle wird zur Schmerzbetäubung die Leitungs- und örtliche Betäubung zur Anwendung gebracht, und zwar ganz besonders dann, wenn große Kavernen vorhanden sind, deren Inhalt während der Narkose aspiriert werden könnte. Muß aus irgendwelchen Gründen *Inhalationsnarkose* gegeben werden, so darf nur *Äther* zur Anwendung kommen. Gelegentlich muß, selbst bei ausreichender Lokalanästhesie, bei unvernünftigen Kranken noch nachträglich eine Inhalationsnarkose eingeleitet werden. Wird Narkose angewendet, so wird der Morphiuminjektion 0,0005 bis 0,001 Atropin oder 0,0002—5 Scopolamin zugefügt. Die Schmerzbetäubung wird durch Einspritzung eines schmalen Hautstreifens parallel zur Wirbelsäule etwa 3 Finger breit seitlich von der Oberschlüsselbeingrube bis zur 12. Rippe, dieser folgend, eingeleitet. Von diesem Streifen aus werden die einzelnen Zwischenrippennerven der Reihe nach und ebenso alle Zwischenrippenräume eingespritzt (s. S. 844). Da auch nun Plexus



Abb. 638.
Raspatorium nach
DOYEN.
($\frac{1}{3}$ nat. Größe.)

cervicalis-Äste die Haut in der Schultergegend versorgen, wird auch ein Hautstreifen oberhalb des Schlüsselbeines und der Schulterblattgräte eingespritzt. Einige Schwierigkeiten kann nur die Anästhesierung im Bereiche der 1. Rippe verursachen, da ihre schmale Kante nach hinten sieht. Die Anästhesie ist nach etwa 10—20 Minuten vollkommen. Will man schneller anfangen, so empfiehlt es sich, die Schnittlinie für sich, besonders den unteren Teil, gesondert einzuspritzen. Erst wenn völlige Schmerzlosigkeit eingetreten ist, darf mit dem Eingriff begonnen werden, um dem Kranken nicht von vornherein das Vertrauen auf die örtliche Betäubung zu rauben.

Der einzeitige Eingriff. Zur *einzeitigen Operation* wird der Hautschnitt in Form des Hakenschnittes nach SAUERBRUCH angelegt. Der Schnitt wird auch zum einzeitigen Eingriff in 2 Teile zerlegt. Der erste beginnt etwa in Höhe der 5. Rippe und verläuft parallel zur Wirbelsäule 4 Finger breit seitlich der Dornfortsätze bis zur 10. bis 11. Rippe, dieser bis zur hinteren Achsellinie folgend. Nach der Haut werden sofort die Muskeln bis auf die Rippen durchtrennt. Genaueste Blutstillung wird angeschlossen. Die Muskelwunde wird mit breiten stumpfen Haken auseinandergezogen; die Rippen werden einzeln reseziert, d. h. es wird zunächst das Periost in der gewünschten Ausdehnung gespalten, mit dem Raspatorium zurückgeschoben, bis die oberen und unteren Rippenkanten frei vom Periost sind, da sich dann die Ablösung des vorderen Periostes sehr leicht durchführen läßt. Man unterfährt zu diesem Zweck zunächst, sich hart an den Knochen haltend, die Rippen mit einem gebogenen Elevatorium oder Raspatorium (Abb. 639), führt dann ein stark gekrümmtes

hindurch und löst mit einem Zug nach unten und oben das ganze Periost ab (Abb. 638, 639). Man beginnt gewöhnlich mit der 10. Rippe und reseziert von ihr etwa 10 cm. Damit hat man aber den Querfortsatz der Wirbelsäule, bis zu dem die Resektion nach der Mittellinie erfolgen soll, noch nicht erreicht. Nachdem die

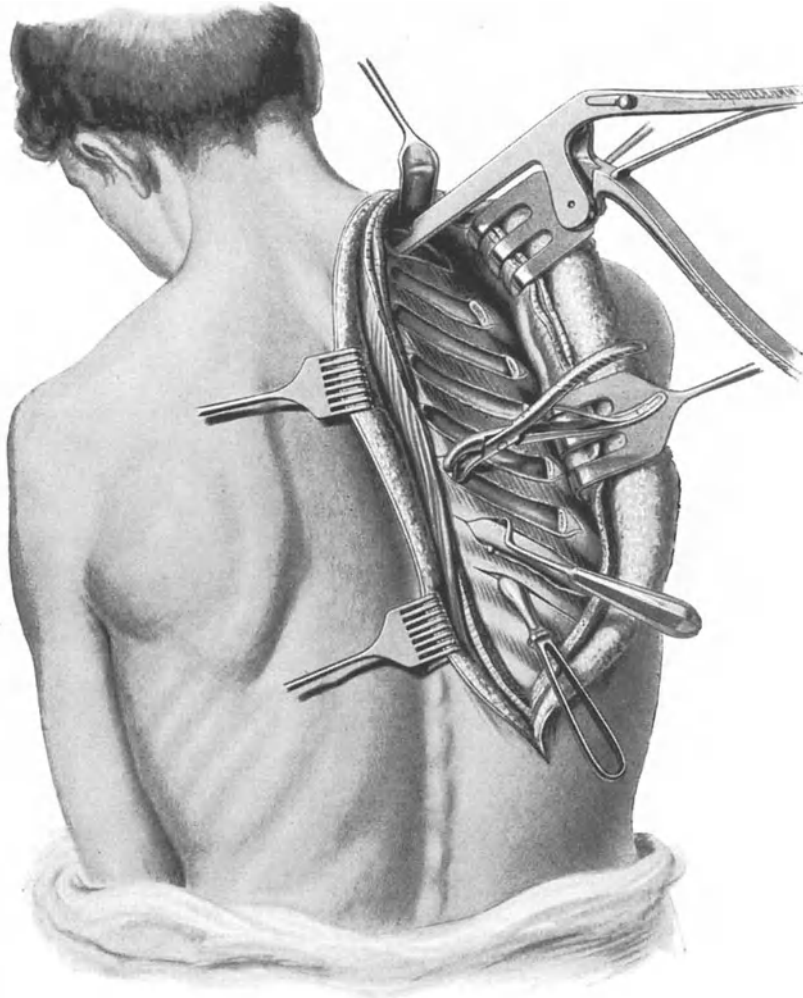


Abb. 639. Thorakoplastik nach SAUERBRUCH.

Die Rippen 6—2 sind bereits reseziert. An der freigelegten 1. ist die Rippenschere nach SAUERBRUCH-FREY angesetzt. Im Bereich der 6. Rippe wird der zentrale Stumpf bis zum Querfortsatz mit der LUERSchen Zange abgetragen. An der 7. und 8. Rippe sind Raspatorien zur Entfernung des Periostes auf Rück- und Vorderseite angedeutet.

Weichteile mit dem stumpfen Haken nach der Mittellinie zurückgezogen sind und das Periost noch weiter gespalten und abgelöst ist, kneift man mit der LUERSchen Zange noch so viel von der Rippe subperiostal heraus, bis man am Querfortsatz angekommen ist (Abb. 639). Nun wird das Wundbett mit Verbandmull zur Sicherheit gegen Hustenstöße ausgefüllt und der Schnitt nach oben bis zur Schulterhöhe verlängert. Nach Durchtrennung der Muskulatur und sicherer Blutstillung wird nun das beweglicher gewordene Schulterblatt stark seitlich verzogen und die

Rippen 5—2 subperiostal auf 6—8 cm Länge reseziert. Schwierigkeiten ergeben sich für den Ungeübten nur bei der Resektion der 1. Rippe. Ist die Muskulatur genügend gespalten und die Blutung sichergestellt, so werden stumpfe Haken einerseits in den Trapeziusrand, andererseits in den medialen Scapularand eingesetzt, und nun unter Leitung des Fingers die hintere schmale Kante der 1. Rippe bloßgelegt. Diese Freilegung gelingt ohne weiteres auf 4—5 cm. Dann wird

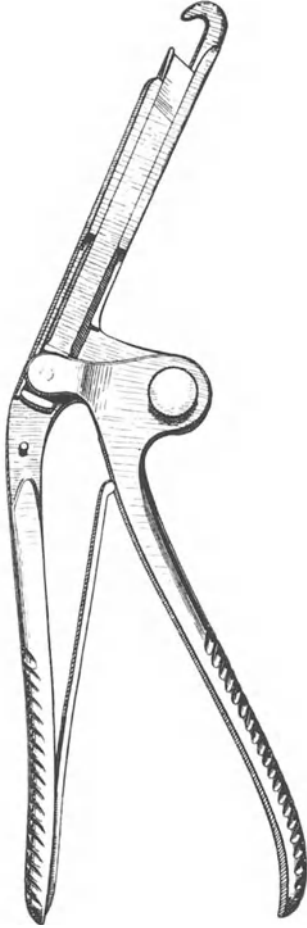


Abb. 640. Rippenschere nach SAUERBRUCH-FREY. ($\frac{1}{3}$ nat. Größe.)

mit dem Raspatorium zunächst das Periost an der Ober- und Unterfläche abgeschoben und schließlich mit einem kurzen, rechtwinklig gekrümmten Raspatorium auch die vordere schmale Kante vom Periost befreit. Selbstverständlich gelingt die Resektion mit jeder Rippenschere von etwas schlanker Form. Sehr erleichtert wird aber die Resektion unter Verwendung der Schere für die 1. Rippe nach SAUERBRUCH-FREY (Abb. 640, 639). Von der 1. Rippe werden nur etwa 3 bis 4 cm reseziert, von den übrigen 10—15 cm. Nach der Resektion wird der zentrale Rest der Rippe mit der LUERSchen Zange bis an den Querfortsatz gekürzt. Dann faßt man das distale Stück mit einer Sequesterzange und während man es hin- und herbewegt löst man unter Leitung des Auges die an dem vorderen Teil der Rippe ansetzenden Muskeln (Mm. scaleni und intercostales) mit dem gebogenen Raspatorium ab. Um diese Ablösung ohne Gefahr für die durch die Scalenuslücken ziehenden A. und V. subclavia und den Plexus brachialis vornehmen zu können, muß die Muskelwunde nach oben und seitlich so weit auseinandergezogen und bei guter Beleuchtung (wenn nötig Stirnlampe oder Leuchtpatel) operiert werden, so daß man die fraglichen Gebilde sehen kann. Die Raspatorien müssen so sicher gestützt geführt werden, daß ein Ausfahren über das gewünschte Ziel ausgeschlossen ist. Ist die Rippe bis über die Muskelansätze hinaus frei, so wird sie abgeschnitten oder sie bricht an der Knorpelknochengrenze durch.

Es ist großer Wert darauf zu legen, daß Muskulatur und Nerven weitgehend geschont werden.

Man kann diese Schonung sehr gut durchführen, indem man sich streng auf die Ablösung des Periostes beschränkt und trotzdem schnell operiert, was ja bei der Größe des Eingriffes von Bedeutung ist. Hat man in Lokalanästhesie operiert, so muß die Blutstillung besonders gründlich sein. Jeder Blutpunkt in der Muskulatur muß versorgt werden. Nach der Resektion der Rippen wird ein fingerdickes Gummirohr in die Wunde bis zur 1. Rippe hinauf eingelegt. Dann wird die Muskulatur mit Catgut sorgfältig genäht und die Haut bis auf die Austrittsstelle des Rohres im unteren Wundwinkel geschlossen. Zur Verhütung von Atmungsstörungen im Sinne des Mediastinalflatterns und der Pendelluft wird der ganze zum Einsinken bestimmte Brust-

wandabschnitt mit einer breiten Verbandstofflage ausgefüllt und diese durch breite Heftpflasterstreifen am Thorax befestigt. Um den Druck recht wirksam zu machen und dabei doch keinen Druck auf gesunde Lungenabschnitte herbeizuführen, wird das Mittelstück des Pflasterstreifens auf 6—8 cm durch einen ebenso breiten, an dem Pflaster festgenähten Streifen einer Gummibinde ersetzt (SAUERBRUCH). Nach 2 Tagen wird das Gummidrän entfernt, ohne den Druck auf die Brustwand aufzuheben. Für die Nachbehandlung wird der Kranke in halbsitzende Lage gebracht und besonders in den nächsten Tagen reichlich für Expektorationsgesorgt, um eine Aspiration des besonders bei großen Kavernen sehr reichlich entleerten Sputums in die gesunden Lungenabschnitte zu verhüten.

Es ist schon oben hervorgehoben worden, daß nur die totale, paravertebrale, einzeitig ausgeführte Thorakoplastik einen solchen Lungenkollaps herbeiführen kann, wie er durch die Pneumothoraxbehandlung bei praktisch freier Pleurahöhle erreicht wird. Man muß sich aber klar darüber sein, und von allen beteiligten Autoren ist immer wieder darauf hingewiesen worden, daß die einseitige Thorakoplastik einen sehr großen Eingriff darstellt, der nicht nur auf die Atmung, sondern auch auf die Zirkulation und auf das Allgemeinbefinden des Kranken einen großen Einfluß nimmt. Dieser Eingriff darf nur dann unternommen werden, wenn er auf Grund guter technischer Fähigkeiten rasch und doch schonend ausgeführt werden kann.

Sehr angenehm ist es, wenn infolge vorausgegangener pleuritischen Prozesse mit Wahrscheinlichkeit nachweisbare Schwartenbildungen und Verwachsungen eine gewisse Gewähr bieten, daß auch das Mediastinum verdickt ist. Daher sind Fälle, die vorher einer Pneumothoraxbehandlung unterzogen wurden und bei denen ein Exsudat entstanden war, für eine einzeitige Thorakoplastik im allgemeinen als günstig zu betrachten.

Der zwei- oder mehrzeitige Eingriff. Sind die eben aufgezählten Voraussetzungen nicht vorhanden, so ist es zweckmäßig, auf die *einzeitige Operation zu verzichten und sie in zwei oder mehreren Zeiten auszuführen*. Freilich wird man eine so vollkommene Einengung der Lunge in solchen Fällen niemals erreichen wie bei der einzeitigen Operation. Es muß unbedingt gefordert werden, daß die einzelnen Zeiten sehr rasch aufeinander folgen, daher muß dafür gesorgt werden, daß die Wundheilung im Anschluß an den ersten Eingriff möglichst ungestört verläuft. Schon 14 Tage bis 3 Wochen nach dem ersten Eingriff kann unter Umständen die periostale Neubildung zu Spangenbildung führen, die ein weiteres Einsinken dieser Abschnitte nach dem zweiten Eingriff erschwert. Es ist nach SAUERBRUCH grundsätzlich zu fordern, daß bei Teilplastiken der erste Eingriff über dem *Unterlappen* ausgeführt wird, um durch die Kompression dieser unteren Lungenabschnitte die Aspiration von Sputum aus den oberen zu verhüten.

Nur dann, wenn bereits ein *Pneumothorax* besteht, der wegen Adhäsionen an der Spitze gerade diese Teile nicht zum Einsinken kommen läßt, wird nach SAUERBRUCH die Resektion der obersten Rippen zuerst vorgenommen, da ja die Aspiration von Sputum in die unteren Lungenabschnitte durch einen bestehenden Pneumothorax und die dadurch bedingte Kompression verhindert werden kann. Nach SAUERBRUCH besteht die Möglichkeit, auf die spätere operative Einengung des unteren Lungenabschnittes verzichten zu können und diese Abschnitte nach Ausheilung der Oberlappenerkrankung der Atmung wieder freizugeben. Diese an sich nach SAUERBRUCH theoretisch ideale Form der Thorakoplastik scheitert allerdings in der Praxis meist daran, daß die Kranken sich einer weiteren Auffüllung des Pneumothorax entziehen und infolgedessen die Gefahr einer Aspiration im Unterlappengebiet besteht. Daher hat SAUERBRUCH diese ideale Methode wieder aufgegeben und fügt der oberen Teilplastik nach einiger Zeit die Teilplastik im unteren Abschnitt regelmäßig an.

BRAUER hat schon von vornherein den Standpunkt vertreten, daß, wenn schon eine Plastik bei bestehendem, unzureichendem Pneumothorax ausgeführt werden soll, dann gleich eine Totalplastik auszuführen ist. Soll bei bestehendem Pneumothorax die *obere Teilplastik*

ausgeführt werden, so muß ein Teil des Pneumothoraxgases vorher abgesaugt werden, da ein positiver Druck das Einsinken der Weichteile verhüten würde. Es muß daher vor der Einleitung der Teilplastik mit dem Pneumothoraxapparat eine Druckbestimmung und ein Absaugen des Gases bewerkstelligt werden.

Ergänzungsplastik zur extrapleuralem, paravertebralen Thorakoplastik. Handelt es sich um ausgedehnte Herde im Oberlappen, die auch durch die lege artis ausgeführte große Thorakoplastik nicht zu ausreichendem Kollaps zu bringen waren, so muß unter Umständen auch noch die *Durchtrennung der vorderen Rippenabschnitte* vorgenommen werden. Die Resektion erfolgt parasternal und braucht sich im allgemeinen nach SAUERBRUCH nach vorausgegangener totaler Thorakoplastik mit Resektion der 1. Rippe nur auf Resektionen aus der 2.—6. oder 7. Rippe zu erstrecken. *Die Operation* wird in diesem Fall so ausgeführt, daß man sich die vorderen Rippenenden durch einen bogenförmigen Schnitt zugänglich macht, der bei erhobenem Arm etwa in der Mitte des unteren Randes des M. pectoralis major beginnt und bis zum Ansatz der 6. Rippe am Sternum reicht. Von diesem Hautschnitt aus läßt sich der M. pectoralis major, ohne daß er geschädigt wird, durch Einsetzen von stumpfen Haken so weit nach oben und innen abziehen, daß man die 2.—6. Rippe freilegen und aus ihnen Stücke von 6—9 cm subperiostal reseziieren kann. Die Resektion der Rippenknorpel reicht bis an das Sternum. Muß die 1. Rippe mitreseziert werden, so beginnt nach SAUERBRUCH der Schnitt etwa über dem Sternoclaviculargelenk, zieht parallel dem Brustbein herunter und reicht, leicht bogenförmig nach seitlich abweichend, bis in die Gegend der 7. Rippenknorpelgrenze. Nach Spaltung der Haut und des Subcutangewebes gelingt es nun, ohne den M. pectoralis major abzulösen, durch stumpfes Auseinanderdrängen der Muskelfasern über den einzelnen Rippenknorpeln diese so weit freizulegen, daß man aus den Rippen 6—8 cm lange Stücke reseziieren kann.

Für die *Nachbehandlung* muß das Pflegepersonal sehr genau unterrichtet sein, um dem Kranken bei jedem Hustenstoß die eingesunkene Thoraxgegend zu unterstützen. Es soll in den ersten Tagen reichlich Morphium gegeben werden, um dem Kranken das Husten zu erleichtern. Die Herztätigkeit wird am besten durch ein großes Campherdepot (10 ccm) unterstützt. Daneben werden Cardiazol und Digalen verabreicht. Nach SAUERBRUCH wird dann, wenn eine Zwerchfelllähmung nicht vorausgeschickt ist, häufig ein verhältnismäßig quälender Singultus beobachtet, der durch Morphium, gelegentlich aber durch einen Teelöffel einer 0,4%igen Cocainlösung zu bekämpfen ist. Helfen diese Mittel nichts, so soll der N. phrenicus zunächst einseitig, im Notfall aber auch doppelseitig durch Novocaininjektion in seiner Leitung unterbrochen werden. Hilft auch die Injektion nicht für die Dauer, so wird der Phrenicus der kranken Seite durch Exairese entfernt. Kann der Kranke aufstehen, was wesentlich von seinem Allgemeinzustand abhängig ist und was erst dann in Frage kommt, wenn er temperaturfrei ist, so soll er möglichst bald für einige Monate einer Heilstätte zugeführt werden.

II. Die obere Teilplastik (Resektion der 1.—7.—8. Rippe).

1. Der einzeitige Eingriff nach SAUERBRUCH-KREMER, HELLER.

Es ist schon S. 881 darauf hingewiesen worden, daß SAUERBRUCH eine obere Teilplastik schon 1913 dann ausgeführt hat, wenn ein Pneumothorax bestand, der infolge von Spitzenverwachsungen unwirksam geblieben war. Der *einzeitige Eingriff* wird paravertebral ausgeführt.

Die *Anzeigestellung* zu den oberen Teilplastiken betrifft Kranke mit verhältnismäßig frischen kavernösen Oberfeldherden, bei denen eine günstige Immunitätslage und ein guter Allgemeinzustand besteht, die aber aus den verschiedensten Gründen (unlösbare Spitzenverwachungen, über apfelgroße Kavernen u. a.) einer Pneumothoraxbehandlung widerstehen. Wie schon BRAUER hat KREMER die Bemessung der einzelnen Rippenstücke nicht von der Größe des tuberkulösen Herdes, sondern auch vom Aufbau desselben abhängig gemacht. Selbst größere geschrumpfte Herde enthalten oft nur kleine Höhlen und brauchen infolgedessen nur eine *Entspannung*, während kleinere Herde große Höhlen enthalten können, die nach ihrem Zusammenfall eine möglichst restlose *Ausschaltung* des gesamten Kuppelraumes nötig machen. Einen solchen Zusammenfall kann man entsprechend der Größe und Form der Rippen, deren obere mehr bogenförmig, deren untere mehr rechtwinkelig geknickt und im vorderen Teil gestreckt erscheinen, nur dadurch erreichen, daß man von den oberen Rippen größere Stücke entfernt. Dementsprechend reseziert KREMER bei der oberen Teilplastik von der 7.—5. Rippe je 10 bis 12 cm, von der 4.—2. 12 (13) bis 13 (14) cm. Von der 1. Rippe entfernt er 7—8 cm. Die Gefahr der Aspiration ist gering, wenn eine zeitweilige Phrenicuslähmung vorausgeschickt wird (Abb. 660).

Die paravertebrale Resektion entspricht etwa der 2. Sitzung einer paravertebralen subscapularen Plastik, wobei, wie gesagt, die entfernten Stücke nach oben an Länge zunehmen. In örtlicher und *Leitungsbetäubung* wird ein paravertebraler Schnitt angelegt. Die oberen Bündel des M. trapezius werden geschont. Nach Durchtrennung der Schulterblattmuskulatur läßt sich diese weitgehend mit einem gepolsterten Haken zur Seite ziehen. Nach gewissenhafter Blutstillung wird das Periost der einzelnen Rippen gespalten. Die Schnitte beginnen an der 2.—5. Rippe in der Längsrichtung der Zacken des M. serratus post. sup. Die Schnitte werden gleich so lang gemacht, daß 12—14 cm lange Stücke reseziert werden können (Abb. 641). Die Ablösung des Periostes erfolgt in der üblichen Weise zunächst auf der Rückseite, dann an den Kanten und schließlich mit dem DOYENSchen Raspatorium ringsherum. Man geht sofort bis an die Querfortsätze heran. Nachdem alle Rippen freigelegt sind, auch die erste fast in ihrer völligen Länge, werden sie an der Querfortsatzgrenze nacheinander mit der Rippenschere durchtrennt. GRAF empfiehlt jede einzelne Rippe nach Auslösung aus ihrem Periostschlauch mit einem Mullstreifen zu unterstützen, um das Brustwandflattern zu verhindern. Hebt man nun die einzelnen Rippen an, so läßt sich ihre periphere Durchschneidung rasch und ohne Schwierigkeiten durchführen. Das Schulterblatt wird in die Tiefe gedrängt, die Muskulatur und Fascie genäht und ein Druckverband angelegt. GRAF erhält von der 7. (6.) Rippe zentral ein etwas größeres Stück, um dem unteren Schulterblattrand eine bleibende Auflage zu ermöglichen.

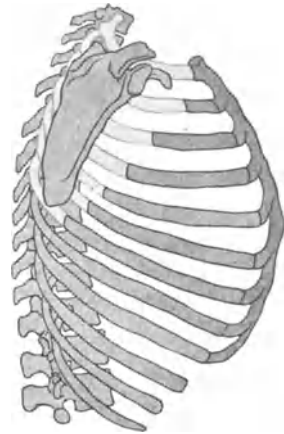


Abb. 641. Schema der oberen Teilplastik.
Die hellen Rippenstücke werden entfernt, so daß das Schulterblatt einsinken kann.

2. Die ungefährlichere Gestaltung des Eingriffes.

a) Der Eingriff wird zeitlich unterteilt.

a) Die zeitliche Unterteilung der oberen Teilplastik nach GRAF. Nach verschiedenen Versuchen, die obere Teilplastik einzuschränken (obere Entrippung s. Spitzenplastik, vordere obere Rippenstückelung) kam er schließlich zur

sogenannten „*vorderen oberen Brustwandmobilisierung*“, der in 2. Sitzung die paravertebrale Resektion der 1.—7.—8. Rippe je nach Lage des Falles folgte.

Obwohl GRAF die 1. Rippe auch bei paravertebralem Vorgehen vollständig reseziert hatte, entschloß er sich, um den paravertebralem Eingriff zu erleichtern, den vorderen Eingriff unter fast völliger Entfernung der 1. und teilweise der 2. und 3. gelegentlich auch der 4. Rippe vorzuschicken. Es bestand auch dabei die Möglichkeit, zu verhüten, daß eine Kaverne sich im vorderen mediastinalen Winkel verstecken konnte.

Sein Vorgehen ist folgendes. Der Kranke liegt auf dem Rücken. Die Gegend der 1.—3. Rippe, gelegentlich auch weiterer, wird örtlich betäubt. Von einem etwa der 2. Rippe entsprechenden, bei Bedarf weiter herabreichenden, vom Brustbein bis zum Rand des M. deltoideus ziehenden Hautschnitt wird der M. pectoralis maj. zum Teil in der Faserrichtung, zum Teil scharf durchtrennt, so daß die 1.—3.—4. Rippe ohne Schwierigkeiten freigelegt werden können. Zunächst vorsichtig scharfe Ablösung der Zwischenrippenweichteile vom Zugangsteil des Unterrandes der 1. Rippe. Der linke Zeigefinger dringt nun vorsichtig in die Muskellücke am Unterrand der 1. Rippe ein, um die Innenfläche der 1. Rippe in der Schicht der Fascia endothoracica von den darunterliegenden Weichteilen, soweit zugänglich, freizumachen. Abstopfen des gewonnenen kleinen extrapleurales Raumes mit Gaze. Dann zunächst Resektion aus der 2. und 3. Rippe. Inzwischen macht die kleine extrapleurale Tamponade unter der 1. Rippe diesen kleinen Raum blut trocken und erleichtert so die spätere extrapleurale Herauslösung der 1. Rippe. Da die Rippenstücke teilweise mit dem Periost entnommen werden sollen, durchtrennt man die Zwischenrippenmuskeln oberhalb und unterhalb der 2. Rippe von der Knorpelgrenze nach außen auf etwa 3 cm. In die Muskelwunde wird nun vorsichtig ein stark gekrümmtes Elevatorium eingeführt und die Rippe mit dem Periost und den anhängenden Muskelresten unterfahren. Weiter seitlich wird die Rippe subperiostal freigelegt. Nun wird zunächst das kleine periostbekleidete Rippenstück von 2—3 cm entfernt und von dieser Stelle aus der zentrale Teil der 2. Rippe mit einem gebogenen Raspatorium möglichst weit nach hinten aus seiner Periosthülle gelöst. In dem dem Brustbein benachbarten Teil des Rippenknorpels wird nun durch die Entfernung eines etwa 2 cm langen Knorpelstückes am Brustbeinansatz eine Bresche gelegt. Beide Lücken werden mit Mullstreifen ausgefüllt. In derselben Form werden bei einem ausgedehnteren Lungenherd auch aus der 3., wenn nötig, bis 4. Rippe solche Stücke entfernt. Nun geht man wieder gegen die 1. Rippe vor. Nach Entfernung der Tamponade (s. oben) werden die Weichteile weiter der Unterfläche der 1. Rippe bzw. ihres Knorpels aus, wenn nötig, auch vom angrenzenden Teil des Brustbeinhandgriffes abgeschoben. Während die Zeigefingerkuppe, allmählich vorgeschoben, den oberen Rippenrand erreicht, wird am oberen Rippenrand, der Fingerkuppe entgegen, ein scharfes Raspatorium durch die Muskulatur bis auf die Zeigefingerkuppe durchgedrückt. An die Stelle des Fingers wird dann ein stark gekrümmtes Elevatorium eingeführt und unter seinem Schutz der Rippenknorpel hart am Brustbein mit einer Schere durchtrennt. Es kann sogar ein Stück Brustbeinhandgriff mitentfernt werden. Von dieser Lücke aus wird nun die erste Rippe meist auf dem untergelegten Zeigefinger mit ihrem Perichondrium und ihrem Periost allmählich ausgelöst. Die lateralen Weichteile werden mit einem LANGENBECK-Haken stark zur Seite und nach oben gezogen. Der Haken schützt zugleich die großen Gefäße, besonders die Vena subclavia und den Plexus brachialis, die nicht zu Gesicht zu kommen brauchen. Die Ansätze der Mm. scaleni werden ebenfalls mit dem Raspatorium gelöst. Es

gelingt auf diese Weise meist ohne Schwierigkeiten die 1. Rippe bis in die Gegend des Querfortsatzes freizulegen. Hier wird sie dann mit der BRUNNERschen Schere abgeschnitten. Zunächst wird das Bett der 1. Rippe mit Mullstreifen ausgefüllt. Um der großen Wundhöhle einen Abfluß zu gestatten, wird in der vorderen Axillarlinie unterhalb des Randes des großen Brustmuskels ein kleiner Hautschnitt angelegt und von hier aus eine Kornzange subpectoral bis in das Wundbett durchgeführt. Mit ihrer Hilfe wird dann ein kleines Gummirohr nach außen geleitet. Bei größeren Herden empfiehlt es sich, eine *Apikolyse*

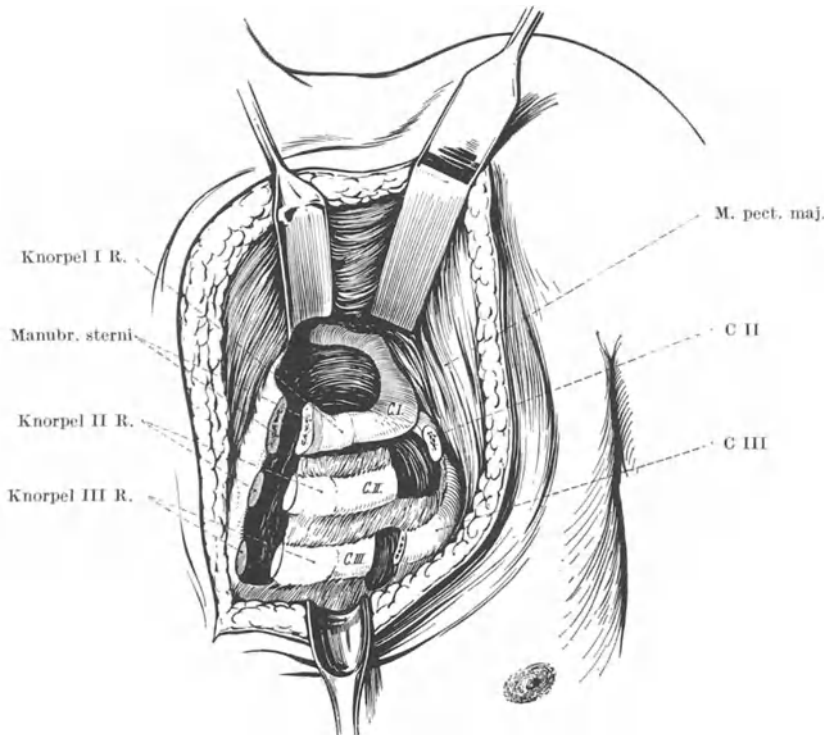


Abb. 642. Vordere obere Brustwandmobilisierung nach GRAF.

Die 1. Rippe ist fast vollständig mit dem Periost ausgelöst, aber noch nicht entfernt. Von der 2. und 3. Rippe sind Teile des Knorpels und der Rippen selbst reseziert. Zum Schutz des Mittelfellraumes bleiben die kurzen Rippenknorpelrippenstücke erhalten. (Chirurg 8, 1936.)

anzuschließen. Mit dem eingeführten Finger löst man extrapleurale in der Schicht der Fascia endothoracica, vorsichtig vorgehend, die Lungenspitze aus der Brustwandkuppel aus. Auch nach dem Mediastinum zu wird diese Ablösung durchgeführt, aber nicht bis in die Hilusgegend (im Gegensatz zu W. SCHMIDT), um die Atmungsfläche nicht zu verkleinern und eine Abknickung des aus der Kaverne abführenden Bronchus zu vermeiden. In diese Apikolysenhöhle legt GRAF eine kleine Plombe von etwa 60 ccm ein. Die Muskulatur und Fascie werden mit Catgut genäht, die Haut mit Seide oder Klammern verschlossen. Ein Elastoplastverband beschließt den Eingriff. Die Plombe dient als Stützplombe gegen Hustenstöße („Lungenspitzenstützplombe“).

Die *zweite Sitzung* kann meist nach Abklingen der postoperativen Reizerscheinungen (kollaterales Ödem oder auch Atelektasen, selten Pneumonie) nach 2 bis 3 Wochen angeschlossen werden. Da bei der Lückenbildung der Rippen

das Periost mitentfernt ist, so schadet auch eine notwendig werdende längere Pause nicht. Der hintere Eingriff erfolgt ebenfalls in örtlicher Betäubung und

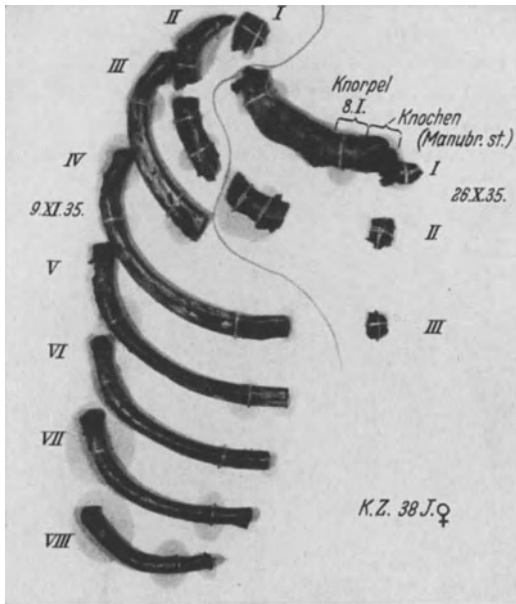


Abb. 643. Resektionspräparat einer vorderen oberen Brustwandmobilisierung und späteren paravertebralen Plastiksitung. (Nach GRAF: Chirurg 8. 1936.)

beginnt meist mit der Resektion der 8. Rippe, sofern nicht eine Spitzenplastik geplant ist. Die obersten Rippen, die schon teilweise von vorn bei der ersten Sitzung entfernt sind, werden bis zur früheren Resektionsstelle subperiostal entfernt. Die Resektion erfolgt bis zu den Querfortsätzen. Die Querfortsätze bleiben stehen. Es folgt eine sehr gewissenhafte Muskel- und Fasciennaht. Die letztere wird gedoppelt. Ein Gummirohr wird bis zur Lücke der ersten Rippe eingelegt.

Das Vorgehen von W. SCHMIDT, das er als *gezielte obere Teilplastik* bezeichnet hat, entspricht in wesentlichen Punkten dem GRAFSchen Vorgehen. Er reseziert in der vorderen Sitzung größere Abschnitte und legt auch eine kleinere Plombe ein.

β) Das Verfahren von HELLER.

HELLER hat die obere Teilplastik dadurch ungefährlicher gestaltet, daß er die völlige oder fast völlige Entfernung der 1. und 2. Rippe, also die erste Sitzung, von vorn und hinten ausführte, um damit die Einengung der Lungenspitze so vollständig wie möglich zu gestalten. Sein Vorgehen ist folgendes. Die Weichteile werden zwischen der 1. und 2. Rippe parallel zum Schlüsselbein durchtrennt. Der große Brustmuskel wird in der Faserichtung geteilt, so daß

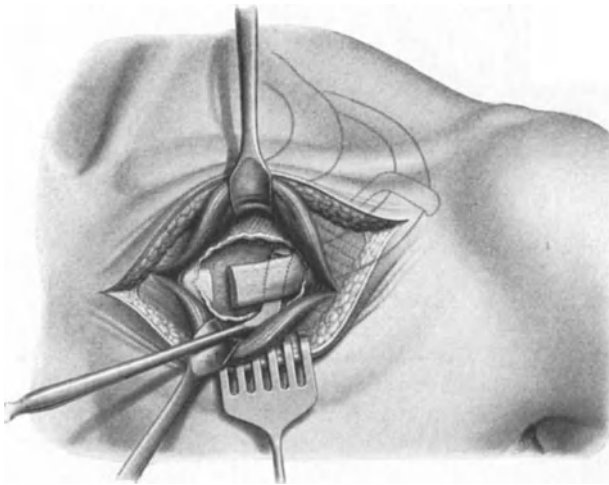


Abb. 644. Die vollständige Resektion der beiden ersten Rippen nach HELLER von vorn und von hinten. I. [Aus der Operationslehre von KIRSCHNER (KLEINSCHMIDT) Berlin 1940.]

Von einem Hautschnitt parallel zum Schlüsselbein zwischen der 1. und 2. Rippe sind nach Durchtrennung des M. pectoralis maj. die 1. und 2. Rippe freigelegt. Zuerst wird die zweite an der Knorpelknochengrenze vorsichtig mit einer kleinen LUERSchen Zange durchtrennt. Die Abbildung zeigt die subperiostale Auslösung mit den etwas abgeänderten BRAUERSchen Raspatorien.

der Brustbeinansatz der 1. und 2. Rippe freiliegt. Zunächst sucht man die Knochenknorpelgrenze der 2. Rippe auf, löst an dieser Stelle das Periost rings-

herum ab, führt ein stark gebogenes Elevatorium durch diese Lücke und schneidet ein etwa 1 cm langes Stück des Knorpels heraus (Abb. 644). Von dieser Lücke aus geht man mit dem verlängerten und schlanker gestalteten BRAUERSchen Raspatorium vorsichtig, sich immer unmittelbar an den oberen und unteren Rippenrand und die Hinterfläche haltend, vor. [Man muß dazu die entsprechend gekrümmten Raspatorien, bald das linke, bald das rechte, wählen (Abb. 644)]. So wird der größte Teil der Rippe allmählich aus seiner Periosthülle ausgelöst. Ist das geschehen, so wird die 1. Rippe freigelegt. Dazu spaltet man zunächst das Perichondrium an ihrem unteren Rande, löst den Ansatz des M. subclavius an seiner Vorderfläche ab und geht nun von dieser Periostlücke gegen die obere Kante der Rippe vor. So wird der Ansatz des M. scalenus ant. erreicht. Die Sehne wird unmittelbar am Tuberculum abgeschnitten und von da aus die subperiostale Auslösung mit den BRAUERSchen Raspatorien weiter nach hinten fortgeführt (Abb. 645). Ist die Rippe aus ihrer Periosthülle befreit, so wird das stark gebogene Elevatorium hindurchgeschoben und die Durchtrennung der 1. Rippe im Knorpelbereich am Brustbeinhandgriff vorgenommen.

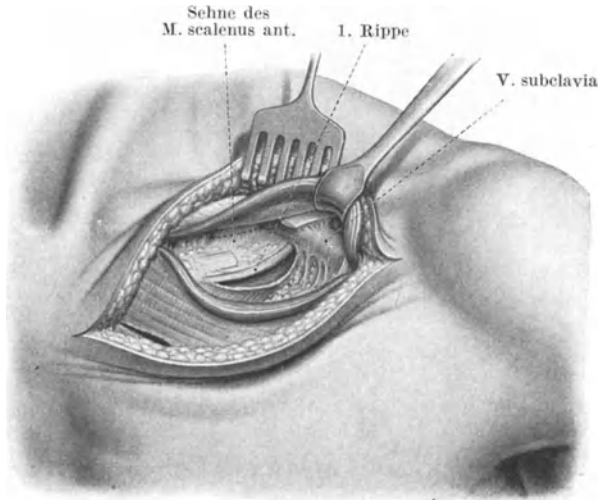


Abb. 645. Die vollständige Resektion der beiden ersten Rippen nach HELLER von vorn und von hinten. II. [Aus der Operationslehre von KIRSCHNER (KLEINSCHMIDT)]. Berlin 1940. Die 2. Rippe ist reseziert, die 1. ebenfalls freigelegt. Das Periost wird eingeschnitten und der M. subclavius durchtrennt. Infolgedessen erscheint der Ansatz des M. scalenus ant. und im lateralen Wundwinkel die V. subclavia.

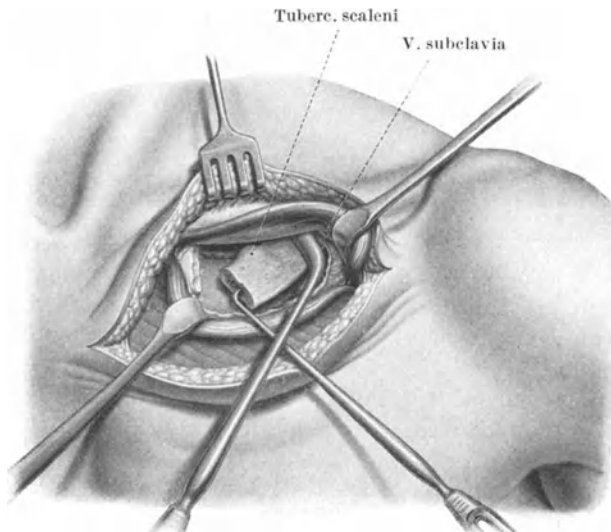


Abb. 646. Die vollständige Resektion der beiden ersten Rippen nach HELLER von vorn und von hinten. III. [Aus der Operationslehre von KIRSCHNER (KLEINSCHMIDT)]. Berlin 1940. Die 1. Rippe ist ebenfalls mit der kleinen LUERSchen Zange durchtrennt und die Sehne des M. scalenus ant. abgeschnitten. Ein einzinkiger Haken zieht den proximalen Rippenstumpf nach unten und mit dem Raspatorium wird die Rippe subperiostal möglichst weit nach hinten ausgelöst.

Setzt man in dem proximalen Durchtrennungsstumpf der Rippe einen scharfen einzinkigen Haken ein, so kann die Auslösung der Rippe bis in die Nähe des

Querfortsatzes durchgeführt werden. Die V. subclavia wird mit den übrigen Weichteilen, durch einen Venenhaken geschützt, nach lateral gezogen (Abb. 646). Es folgt Nahtverschluß der Wunde. Nun wird der Kranke in halbsitzende Seitenlage gebracht, wie bei der SAUERBRUCHSchen Thorakoplastik (s. S. 890). Ein bogenförmiger Weichteilschnitt über der Schulter von ungefähr 10 cm, etwa entsprechend dem ersten Teil des SAUERBRUCHSchen Schnittes, durchtrennt Haut und M. trapezius senkrecht zur Faserrichtung. Wird die Muskelwunde auseinandergezogen, so erscheinen in dem Zwischenmuskelgewebe einige Gefäße, die geschont werden können oder unterbunden werden müssen (Abb. 647). Wird das Fett beiseite geschoben, so erkennt man die Grenze zwischen dem

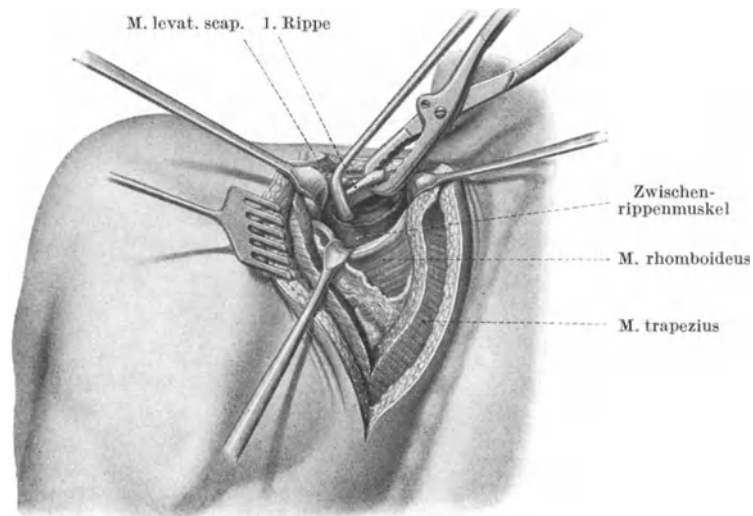


Abb. 647. Die vollständige Resektion der beiden ersten Rippen nach HELLER von vorn und von hinten. IV. [Aus der Operationslehre von KIRSCHNER (KLEINSCHMIDT).] Berlin 1940.

Der Kranke kommt in Seitenlage. Der Eingriff von hinten wird durch Weichteilschnitt zwischen Wirbelsäule und Schulterblatt eröffnet. Nach Spaltung des M. trapezius dringt man zwischen den Mm. levat. scap. und rhomboideus ein und legt die beiden ersten Rippen frei. Sie werden weit medial subperiostal durchtrennt, das distale Stück mit der Knochenfaßzange gefaßt und mit dem Raspatorium so weit nach vorn von den Weichteilen befreit, bis es herausgezogen werden kann.

Mm. levator scapulae und rhomboideus sup. Dringt man in diesen Muskelzwischenraum ein und zieht die Muskeln auseinander, so gelingt es leicht, die hinteren Ränder der 1. und 2. Rippe freizulegen. Nach Spaltung des Periostes an der schmalen Hinterkante der 1. Rippe wird sie mit einem Raspatorium bis zur vorderen Kante freigelegt, so daß die SAUERBRUCH-FREYSche Zange in die Rippe eingehakt und die Durchtrennung möglichst weit medial durchgeführt werden kann. Der distale Stumpf wird nun mit der Knochenfaßzange gefaßt und während man ihn hin- und herbewegt wird der Stumpf mit dem BRAUERSchen Raspatorium vom Periost befreit bis er sich herausziehen läßt (Abb. 647). Auf dieselbe Weise geht man an der 2. Rippe vor. Zum Schluß überzeugt man sich, daß die zentralen Enden bis zum Querfortsatz entfernt sind, sonst müssen sie mit der LUERSchen Zange noch weiter gekürzt werden. Dieser kleine Eingriff der ersten Sitzung dient HELLER gleichzeitig zur Feststellung der Widerstandsfähigkeit des Kranken. Nach spätestens 2—3 Wochen wird dann in der zweiten Sitzung die paravertebrale Resektion der 3.—7. oder 8. Rippe vorgenommen. Bleibt trotz der vollständigen Entfernung der 1. und 2. Rippe im hinteren

toten Winkel zwischen Wirbelkörpern und Rippen eine Kaverne infolge von Verwachsungen hängen, so muß auch noch eine Apikolyse hinzugefügt werden. HELLER geht dann extrafascial nach SEMB vor (s. unten).

γ) **Das Verfahren nach SEMB.** Die *extrafasciale Apikolyse*, die SEMB ausgearbeitet hat, begrenzt die Resektion auf die 1.—4. (5.) Rippe in der ersten Sitzung. Die erste wird vollständig, die zweite oft ebenfalls vollständig oder zum größten Teil, die dritte und vierte teilweise entfernt.

Er exartikuliert die Rippen im Costovertebralgelenk. Die Querfortsätze der Wirbel bleiben stehen. Um die Wirkung der Mm. scaleni, serratus ant. und intercostales auf das

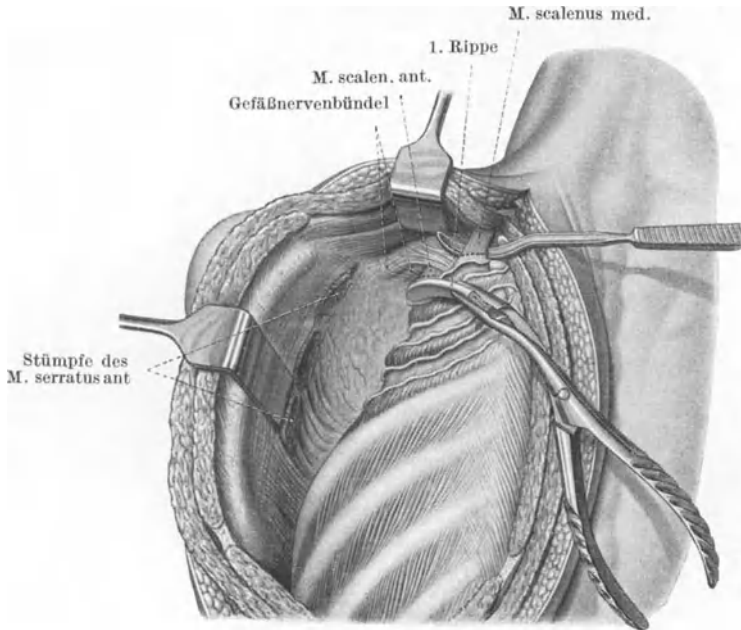


Abb. 648. Die extrafasciale Apikolyse nach SEMB. I.

Nach Durchtrennung der mittleren Teile der Mm. trapezius und rhomboideus maj. ist das Schulterblatt stark zur Seite gezogen und der M. serratus ant. von der 1. bis 4. Rippe abgeschnitten. Die 3. und 2. Rippe sind bereits subperiostal entfernt. Die erste ist mit einer Sequesterzange nach caudal gezogen und der M. scalenus med. mit einer Rinne unterfahren. Die Schnittlinien an den Mm. scalenus med. und ant. sind gestrichelt. Man sieht Verwachsungsstränge zum Gefäßnervenbündel.

Rippenperiost auszuschalten, werden diese Muskeln sämtlich zentral durchtrennt. Ebenso werden die leeren Periosthüllen hinten in der Nähe der Wirbelsäule und vorn in der Nähe des Brustbeines durchgeschnitten, so daß die Fascia endothoracica, Zwischenrippenmuskeln und Periost ohne jegliche vordere und hintere Verbindung auf der Pleura costalis liegenbleiben. Infolgedessen sinkt die Lunge mit ihren Höhlen in stärkster Weise ein und es bleibt eine extrafasciale Höhle zurück. Waren ausgedehnte Spitzenverwachsungen vorhanden, so müssen auch diese gelöst werden. SEMB geht nicht extrapleurale vor, was er für schwierig hält, sondern nach Resektion der 1. Rippe durchtrennt er die Verbindungen, die die Lunge, Pleura und Fascia endothoracica mit dem Gefäßnervenstrang, der Wirbelsäule und dem Mittelfellraum verbinden.

SEMB geht in folgender Weise vor. Nach Vorbereitung mit Morphium-Scopolamin wird möglichst unter örtlicher Betäubung operiert. Er unterstützt die örtliche Betäubung, wenn nötig, durch weitere Scopolamin- und durch Evipangaben. Die Leitungsanästhesie wird bis in die Nähe der Foramina intervertebralia durchgeführt. Die Weichteile werden paravertebral gespalten, aber der obere Teil des M. trapezius geschont. Der Schnitt verläuft bogenförmig

unterhalb des Schulterblattes aus. Die *Mm. rhomboideus min.* und *levator scapulae* werden nicht eingeschnitten. Dagegen wird der *M. serratus ant.* von

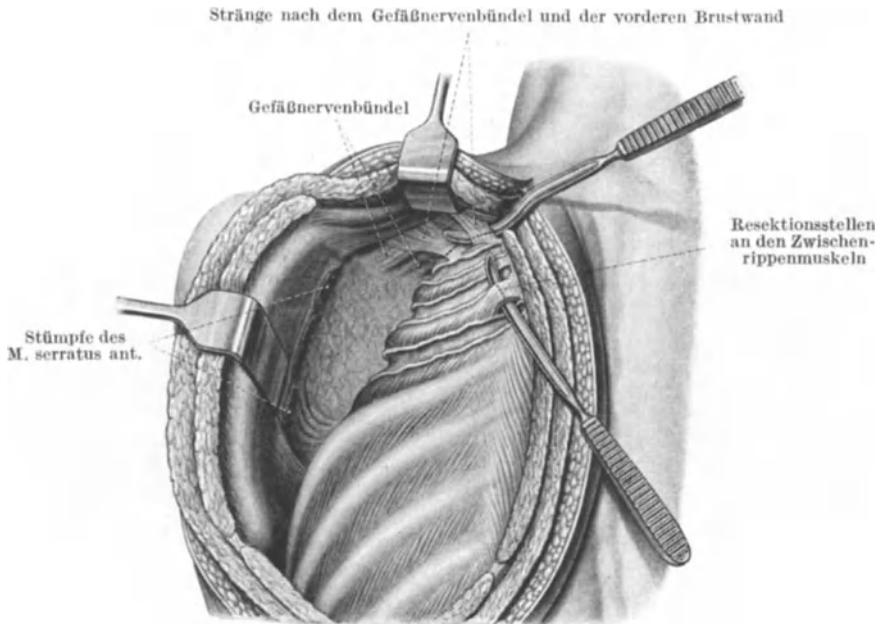


Abb. 649. Die extrafasciale Apikolyse nach SEMB. II.

Die ersten drei Rippen sind reseziert. Der Zwischenrippenmuskel zwischen der 2. und 3. Rippe wird durchtrennt. Die Verwachsungen zwischen der Pleurakuppel und dem Plexus brach. sind unterfahren und werden in der punktierten Linie durchtrennt.

der 2.—4. Rippe scharf abgelöst, so daß die Rippen gleich in großer Ausdehnung freigelegt werden können. Wird das Schulterblatt weit beiseitegezogen, so können

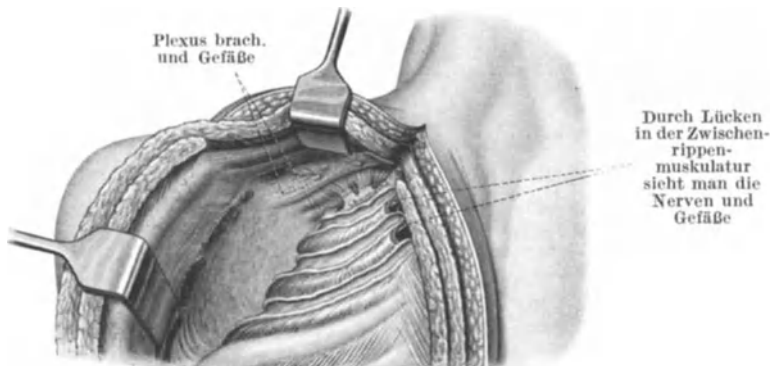


Abb. 650. Die extrafasciale Apikolyse nach SEMB. III.

Die Lungenspitze ist weiter eingesunken. Die Verwachsungen zwischen der Pleurakuppel und der A. subclavia sind sichtbar und werden an der punktierten Linie durchschnitten. Die Intercostalmuskulatur zwischen der 1., 2. und 3. Rippe ist durchtrennt.

die 3 ersten Rippen subperiostal reseziert werden. Man beginnt mit der dritten. Nach Freilegung in der Gegend des Angulus wird die Rippe durchtrennt und der distale und zentrale Teil dann für sich entfernt. Der distale Teil wird

subperiostal 3—5 cm vom Brustbein entfernt abgeschnitten. Der zentrale Teil wird nach Freilegung im Costotransversalgelenk gelöst. Sein Rest wird dann mit einer Hohlmeißelzange entfernt. Nach der 3. folgt die 2. Rippe auf dieselbe Weise. Die 2. Rippe wird vorne an der Knorpelknochengrenze oder 1—2 cm im Knochenbereich durchtrennt. Schließlich folgt die erste.

Nach Abtrennung des hinteren und mittleren M. scalenus löst man das Periost ab. Nach der Durchtrennung wird der distale Abschnitt mit der Knochenfaßzange nach unten gezogen, sodaß man den Ansatz des M. scalenus ant. freimachen kann (Abb. 648). Er wird unmittelbar an der Rippe abgeschnitten. Die Rippe läßt sich nun noch weiter herunterziehen und bis zum Knorpel vom Periost befreien. Im knorpeligen Teil wird sie dann durchtrennt. Dieser

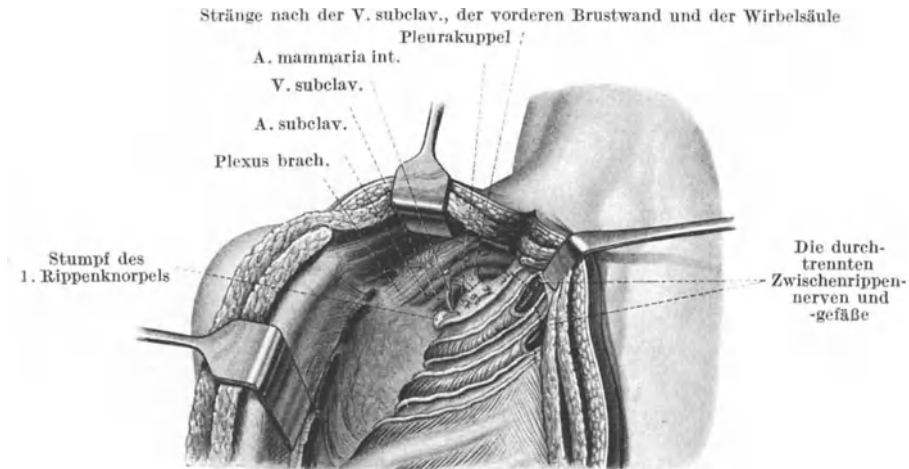


Abb. 651. Die extrafasciale Apikolyse nach SEMB. IV.

In den Zwischenmuskellücken sieht man die unterbundenen Stümpfe der durchtrennten Zwischenrippengefäße und die durchtrennten Nerven. Ebenso sieht man einen Strang, der nach der Wirbelsäule zieht. Die Durchtrennungslinien sind punktiert. Das Periost der 1. und 2. Rippe wird durchschnitten. Ventral sieht man in der Tiefe den Stumpf des ersten Rippenknorpels.

Teil des Eingriffes ist wegen der Nähe der großen Gefäße, insbesondere der V. subclavia, gefährlich. Hat der Kranke den Eingriff bis dahin gut überstanden, so kann auch noch die 4. Rippe entfernt werden. Nun übersieht man ohne weiteres, daß zwischen der Lungenspitze mit ihren Hüllen und der Wirbelsäule und dem Gefäßnervenstrang noch mehr oder weniger feste Verbindungen bestehen, und daß auch das Periost der entfernten Rippen noch Verbindungen nach vorn und hinten mit Brustwand und Wirbelsäule besitzt (Abb. 649). Da diese Verbindungen das vollkommene Absinken der Lungenspitze verhindern, müssen sie durchtrennt werden. Zunächst reseziert man aus der Zwischenrippenmuskulatur nahe der Wirbelsäule je ein 2—3 cm langes Stück (Abb. 650). Dann werden die Verbindungen nach dem Gefäßnervenstrang, nachdem man sie auf eine kleine Rinnensonde oder Spreizzange vorsichtig aufgelegt hat, durchtrennt. Sie sind, da ja meistens eine Pleuritis bestand, oft stärker entwickelt, sonst lassen sie sich auch stumpf abschieben. Sind sie stark und gefäßhaltig, so müssen sie unterbunden werden. Sind alle die Verbindungen nach dem Gefäßnervenstrang vorsichtig gelöst, so werden auch solche, die nach der Wirbelsäule und zum Hals der ersten Rippe ziehen, aufgesucht und durchtrennt (Abb. 650, 651). Solche Verbindungen sind besonders stark entwickelt, wenn

eine Kaverne im hinteren Schlupfwinkel gesessen hat. Schließlich werden, um die letzten Verbindungen zu trennen, auch die Periostschläuche der oberen Rippen dicht an der Wirbelsäule durchtrennt, ebenso die Zwischenrippenfascie, die Gefäße und Nerven. Die Zwischenrippengefäße werden vor der Durchtrennung doppelt unterbunden (Abb. 651). So bleiben nur noch schwache Verbindungen zwischen der Lungenspitze und dem Mittelfellraum, die sich mit der eingeführten

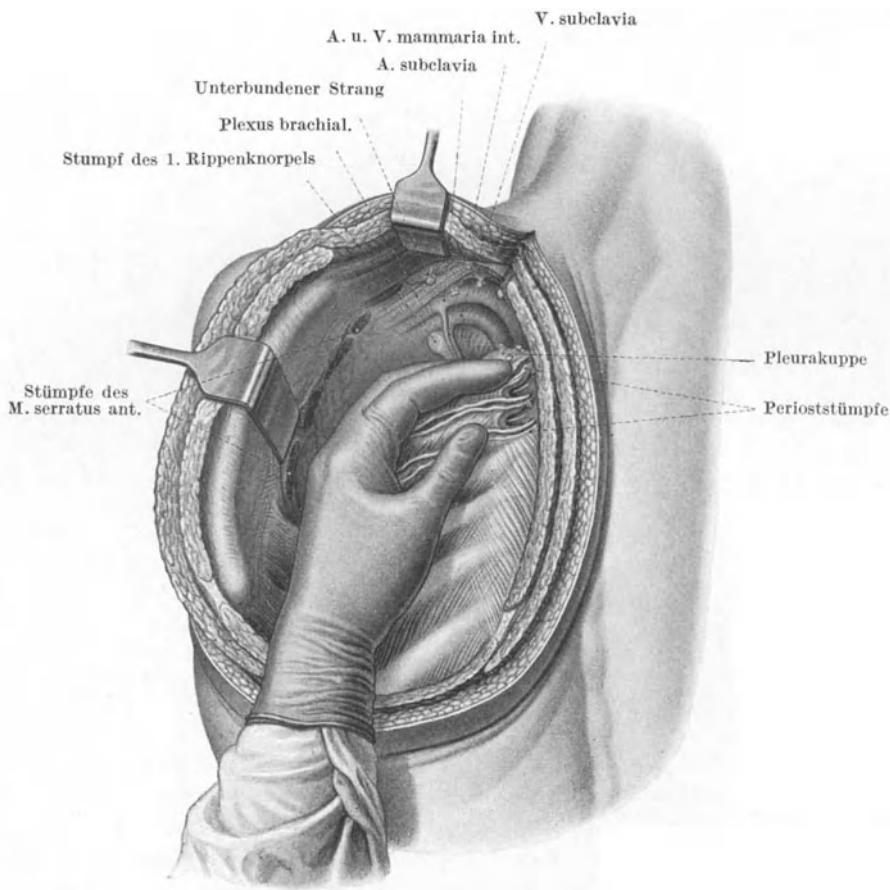


Abb. 652. Die extrafasciale Apikolyse nach SEMB. V.

Die Kuppel ist aus allen anatomischen Verbindungen und Verwachsungen gelöst und läßt sich mit der Hand vorsichtig, auch im Mittelfellraum, herunterschieben.

Hand stumpf lösen lassen (Abb. 652). Um auch die letzten Verbindungen nach vorn zu lösen, wird auch der Periostschlauch der 1. Rippe in der Nähe des Brustbeines durchtrennt. Unter Umständen wird das auch am Periost und der Muskulatur der 2. Rippe durchgeführt. Die Lungenspitze mit ihren Höhlen sinkt nun meist bis zur 3.—4. Rippe herunter. Der Wundverschluß erfolgt schichtweise. Ein eingenähter Katheter erlaubt für 24 Stunden den Abfluß des Wundsekretes. In selteneren Fällen werden auch noch Stücke aus dem hinteren Abschnitt der 5. und 6. Rippe entfernt. Der Eingriff kann auch zweizeitig ausgeführt werden. Nach Abschluß des Eingriffes wird ein Druckverband mit einem nierenförmigen Kissen angelegt, das die Achselhöhle und die Gegend

unterhalb des Schlüsselbeines nach innen drängt. Das Kissen wird mit einem elastischen Verband befestigt.

In der zweiten Sitzung wird der Weichteilschnitt in der alten Narbe geführt und aus der 5.—7.—8. Rippe Stücke von abnehmender Größe entfernt. Unter Umständen können auch aus der 4.—2. Rippe noch kleine Stücke nachreseziert werden. Der Zeitpunkt der zweiten Sitzung richtet sich nach dem Heilungsverlauf der ersten. Sie findet meist innerhalb des ersten Monats nach der ersten statt. Sie kann aber auch später stattfinden. Dann müssen, wenn nötig, periostale Rippenneubildungen mitentfernt werden.

b) Der Eingriff wird räumlich begrenzt.

Die Vier- oder Fünfrippenplastik mit intrathorakaler Scapula von GUSTAV MAURER. Nach MAURER versagt jede Plastik ohne Pelottenwirkung der Scapula, da dann paravertebral und paravertebral seitlich ein ungenügender Kollaps zustande kommt. In dieser Gegend ist er aber, infolge des dort häufigen Kavernensitzes, in der Mehrzahl der Fälle gerade nötig. Wenn nicht bis zur 7. oder 8. Rippe reseziert wird, so bleibt häufig ein Hohlraum mit einer Luftblase unter der Scapula, der sich schließlich nur dadurch schließen kann, daß die Lunge sich an das Schulterblatt anlegt, sich also wieder ausdehnt und so die Höhle offen bleibt. Der *Kollaps* nach einer Spitzenplastik wird außerdem noch dadurch beeinträchtigt, daß die mit der stehenbleibenden obersten Rippe in Verbindung stehende Zwischenrippenmuskulatur und die leeren Periostschläuche nach dieser obersten Rippe hingezogen werden, da sie ja sonst keinen Halt mehr haben. Dadurch ist zwar der Kollaps vorn und vorn seitlich in kranial-caudaler Richtung gut, in waagerechter Richtung aber ungenügend. Vorne sitzende Kavernen gleiten dann leicht in den parasternalen toten Winkel. In vielen Fällen aber versteckt sich die Kaverne, wenn sie hinten saß, im hinteren toten Winkel. Soll die Scapula aber richtig einsinken, so muß eine obere Teilplastik mit Resektion der ersten 7—8 Rippen durchgeführt werden. Dann nähert sich der Eingriff in seiner Größe aber der Totalplastik.

MAURER hat, um einerseits die Mängel der Spitzenplastik auszugleichen und trotzdem die Zahl der resezierten Rippen zu beschränken, ein neues Verfahren ausgearbeitet, bei dem trotz der paravertebralen Resektion von nur 4—5 Rippen die Scapula ihre Wirkung als Pelotte ausüben kann.

Der Eingriff wird in zwei Sitzungen ausgeführt, die jedoch beliebig weit auseinandergezogen werden können. Die *erste Sitzung der Fünfrippenplastik mit intrathorakaler Scapula* wird eröffnet mit einem Hautschnitt, der in der Höhe des 6. Dornfortsatzes und zwei Querfinger seitlich davon beginnt und im 6. Zwischenrippenraum bis zur hinteren Achsellinie verläuft. Er ist etwa 20—25 cm lang. Die letzten Ursprungsbündel des M. trapezius und die seitlich davon befindliche dreieckige Muskellücke werden freigelegt. Die Muskellücke wird begrenzt von den Mm. trapezius, rhomboideus maj. und latissimus dorsi. Die Bündel des ersteren werden durchtrennt. Dann wird der M. latissimus dorsi vom M. teres maj. abgehoben. So lassen sich die untersten 5—6 Zacken des Ansatzes des M. serratus ant. am unteren Scapulawinkel freilegen und abtrennen. Dieser von PICOT abgeänderte ROUXSche Thorakoplastikschnitt ist kosmetisch vorteilhaft und schont die Muskulatur weitgehend. Nun werden die Zwischenrippennerven 6 und 7 möglichst weit paravertebral durch Ablösen eines kleinen Periostabschnittes freigelegt und etwa 2 cm der beiden Nerven reseziert. Dann reseziert man die 5. und 4. Rippe in einer Länge von wenigstens 14 cm subperiostal. Ist das

geschehen, so werden die Periostschläuche und die Zwischenrippenmuskulatur mit dem Gefäß- und Nervenbündel nach Unterbindung der Gefäße in dem ganzen Abschnitt der Rippenresektion entfernt, nachdem sie medial und lateral durchtrennt sind. Gelegentlich wird das Periost nur mit Formalin betupft und nur die Zwischenrippennerven werden reseziert.

Die zweite Sitzung kann, wie gesagt, beliebig lang hinausgeschoben werden, da ja kein wesentlicher Kollaps eintritt und auch keine Rippenregeneration. Nur die Zwischenrippenatmung in den mittleren Brustkorbabschnitten ist gelähmt. In der *zweiten Sitzung* wird in der alten Narbe eingegangen und das frühere Operationsgebiet freigelegt. Nun löst man am oberen Rand der 6. Rippe das parietale Brustfell vom Periost ab. Man geht also in der Schicht der Fascia endothoracica vor. Die Ablösung erfolgt in der Gegend zwischen paravertebraler und hinterer Axillarlinie bis zur 8. Rippe herunter. So entsteht eine extrapleurale Tasche zwischen Pleura (Lunge) und Brustwand. Diese Höhle wird zunächst mit Mullstreifen ausgefüllt, um die Lunge zu stützen und die Sammlung von Blut zu verhindern. Durch diese Lösung der Pleura (Lunge) nach unten erleidet auch die Gegend der früheren Resektion im Bereich der 4.—5. Rippe einen starken Kollaps. Zieht man nun die Scapula ab und gleichzeitig kranialwärts, so läßt sich die 3. Rippe leicht übersehen. Sie wird in mindestens 12 cm Länge subperiostal entfernt. Dann folgen ebenso die 2. und 1. Rippe in einer Mindestlänge von 10 und 5 cm, auch nur subperiostal. Ist das geschehen, so wird die Abstufung entfernt und der untere Schulterblattabschnitt in die extrapleurale Tasche hineingeschoben. Sie gleitet von selbst nicht mehr heraus. Die Weichteile werden vernäht.

Die *Vorteile* dieses Eingriffes sind: Der erste Eingriff ist klein und schonend, so daß er dem Kranken kaum etwas schaden kann. Er bedeutet aber ein klinisch-biologisches Experiment, mit dem man den Allgemeinkräftezustand, seinen Kreislauf und die Reaktionsbereitschaft seiner Tuberkulose beurteilen kann. Treten stärkere Reizerscheinungen auf, z. B. etwa eine Streuung oder Darm-symptome, so kann man mit der zweiten Sitzung ein Jahr abwarten. Die zweite Sitzung bedeutet auch nur einen kleinen Eingriff und ist technisch leicht durchzuführen. Der Hustenmechanismus wird nicht gestört. Störung der Nervenversorgung der Bauchmuskulatur kann nicht eintreten. Es wird aber infolge der Vereinigung von Rippen- und Zwischenrippennervenresektion auch vorn und vorn seitlich ein ausreichender Kollaps und eine vollständige funktionelle Ruhigstellung erreicht.

Bei der Vierrippenplastik mit intrathorakaler Scapula werden in der ersten Sitzung die 4. und 3., statt der 5. und 4. Rippe entfernt, außerdem die Zwischenrippennerven 5, 6 und 7. Die Pelottenwirkung der Scapula ist dabei noch stärker, als bei der Fünfrippenplastik.

c) Der Eingriff wird zeitlich unterteilt und räumlich begrenzt.

α) **Die kombinierte Pleurolösen-Spitzenplastik nach GRAF.** GRAF hat zu Beginn des zweiten Weltkrieges (1939) ein Verfahren ausgearbeitet, das die Lungenspitzenenerkrankungen in möglichst kurzer Zeit und trotzdem völlig zur Ausheilung bringen könnte.

Er hat daher seine Bestrebungen, die er jahrelang auf die Verbesserung des *extrapleuralen Pneumothorax* gerichtet hatte, etwas zurückgestellt, da dieses Verfahren auf längere Zeit berechnet war und besonders auch eine lange fachärztliche Nachbehandlung in Anspruch nahm.

Das neue Verfahren vereinigt Spitzenplastik und Pleurolyse. Anstatt des extrapleurales Pneumo- oder Oleothorax wird lebender Muskel zur Ausfüllung der extrapleurales Höhle verwendet. Die Pleurolyse muß unter allen Umständen der Spitzenplastik hinzugefügt werden, da sonst ein vollständiger Kollaps der Spitze nicht möglich ist und die erstrebte *Kavernenvernichtung* nicht stattfinden kann.

Die *Ausführung* der kombinierten Pleurolysen-Spitzenplastik verläuft in zwei Sitzungen. Zuerst wird die hintere Sitzung ausgeführt. Der Kranke wird halbsitzend, wie etwa zur SAUERBRUCHSchen Plastik, in Leitungs- und örtlicher Schmerzbetäubung operiert. Zunächst wird paravertebral aus der 4., oder wenn nötig, aus der 5. Rippe, ein subperiostales Stück entfernt. Dann wird die Schicht der Fascia endothoracica aufgesucht, und zu dem Zweck das vordere Periost vorsichtig gespalten und nun mit dem Finger und Elevatorium die extrapleurales Lösung vorgenommen. Stößt man bei dem Vorgehen auf wesentliche Verwachsungen, so verzichtet man zunächst auf weiteres Vordringen und füllt den Raum mit Mullstreifen aus, die mit heißer Kochsalzlösung getränkt sind. Nun reseziert man die 3. und 2. Rippe subperiostal in einer Ausdehnung, die der Größe des Erkrankungsherdens entspricht. Die erste wird ebenfalls freigelegt, aber nur ein kleines Stück aus ihrem hinteren Abschnitt entfernt. Dann wird das vordere Periost der zuerst entfernten Rippe in ganzer Ausdehnung gespalten. Von diesem Spalt aus durchschneidet man die Zwischenrippenmuskulatur und die Periostschläuche der höheren resezierten Rippen, etwa 3 Finger breit entfernt von der Querfortsatzlinie, im extrapleurales Raum kranialwärts vorgehend bis in den Spalt-raum, der durch die Resektion des kleinen Stückes aus der 1. Rippe entstanden ist. Die durchtrennten Arterien werden gefaßt und unterbunden oder koaguliert. Die zentralen Nervenstümpfe werden etwas vorgezogen und gekürzt. Da nun eine breite extrapleurales Spalte entstanden ist, gelingt es von hier meist ohne weitere Schwierigkeiten die Pleurolyse der ganzen Spitze durchzuführen. So gelangt man nach vorn in den costomediastinalen Winkel. Die Ablösung muß dann auf der Vorderseite so weit getrieben werden, daß man die Innenfläche der 1., 2. und manchmal auch der 3. Rippe übersehen kann. Nach hinten medial setzt man die Ablösung bis in den toten Winkel zwischen Querfortsätzen und Wirbelkörpern fort. Diese Auslösung wird durch Hochziehen des medialen Muskelperiostlappens erleichtert. Da man jetzt die Brustwandkuppel ohne Schwierigkeiten übersehen kann, läßt sich auch die Resektion der 1. Rippe von der Bresche aus leicht und unter Leitung des Auges vornehmen. Nach Ablösung der Muskeln dringt man bis in den knorpeligen Anteil vor. Zur Ausfüllung des hinteren toten Winkels wird nun der hintere Muskelperiostlappen in die durch die Pleurolyse entstandene kleine Mulde eingelegt und, wenn es geht, durch einige Nähte befestigt. Der laterale Muskelperiostlappen füllt den lateralen Teil der Höhle aus. Er rollt sich meist von selbst zusammen (Abb. 653). Wenn der Raum groß ist, kann der Lappen durch weitere seitliche Rippenresektionen noch beweglicher gemacht werden und so den Raum über der Lungenpleurakuppel gegen die vorderen Rippenstümpfe abdecken. Nach sicherer Blutstillung wird ein kleines Gummirohr in den unteren Wundwinkel gelegt und die Wunde geschlossen. Die Mm. rhomboidei, der M. trapezius und die Fascie werden mit Catgut genäht, die Fascie wird breitflächig gedoppelt. Nach dem Eingriff wird ein elastischer Druckverband angelegt. Der Kranke kommt auf die operierte Seite auf ein angepaßtes Rollkissen zu liegen. In der Nachbehandlung wird mit Herz- und Gefäßmitteln nicht gespart. Der Kranke wird erst am nächsten Tage aufgerichtet, das Gummirohr gekürzt oder entfernt. Der Verband wird nur erneuert, wenn er stark

durchtränkt ist. Der Kranke wird nun halbsitzend gelagert. Das Aushusten muß möglichst erleichtert werden.

Da der Eingriff verhältnismäßig geringfügig ist und infolgedessen nur wenig postoperative Erscheinungen beobachtet werden, kann die *zweite Sitzung* meist schon nach 10—14 Tagen durchgeführt werden. GRAF verwendet für diese Sitzung Evipan-Basisnarkose, die durch Äther ergänzt wird. Der Kranke befindet sich in steiler Beckenhochlagerung. Um auch vorn einen die Pleurolysenhöhle ausfüllenden

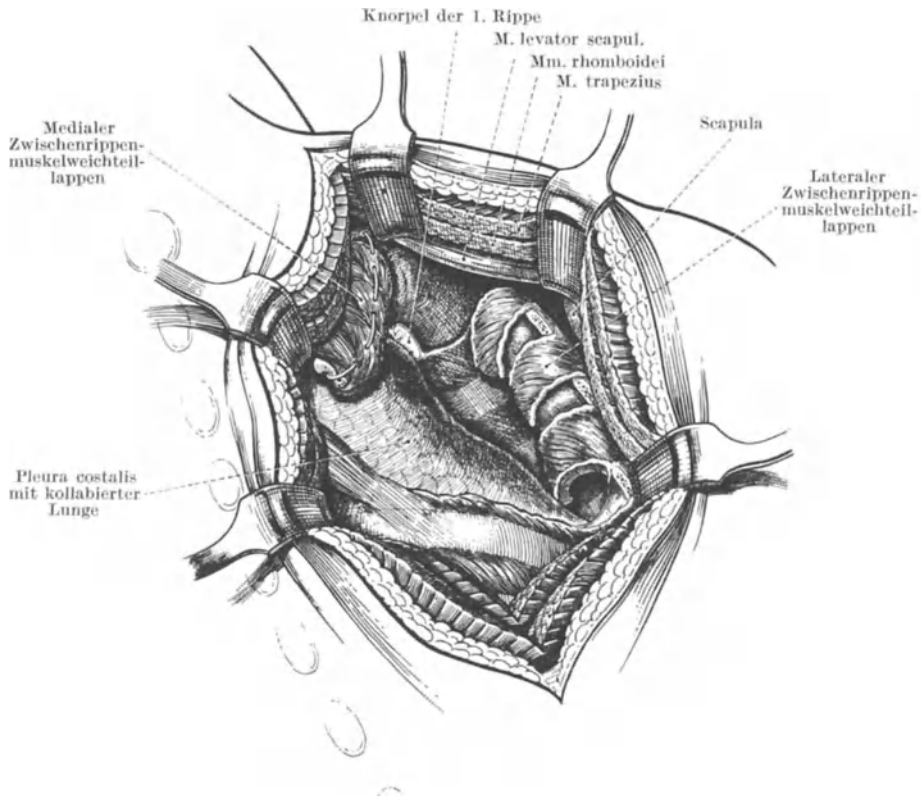


Abb. 653. Paravertebrale Sitzung der kombinierten Pleurolyse-Spitzenplastik. Nach Entfernung des Restes der 1. Rippe bis in ihren Knorpel hinein wird der mediale Zwischenrippenweichteillappen in die kleine Mulde oberhalb des oberen Pols der alseitig bis auf ihre Befestigung am Mediastinum mobilisierten Lungenpleurakuppel hineingenäht. Der laterale Zwischenrippenweichteillappen wird nach vornhin unter die Reste der Rippen 2—4 eingeklappt, nötigenfalls ebenfalls dort befestigt. (Nach GRAF: Chirurg 12, 1940).

Muskellappen zu gewinnen, führt GRAF den Weichteilschnitt vom Brustbeinansatz der 3. oder 4. Rippe leicht bogenförmig, mit Konvexität nach oben, bis in die Gegend unterhalb der Schulterhöhe. Der *M. pectoralis maj.* wird in der Schnittrichtung durchtrennt. Etwa von der Mitte des oberen vorderen Schnittendes führt ein zweiter Schnitt durch den *M. pectoralis maj.* parallel dem Brustbein, dann leicht bogenförmig nach außen bis in die Nähe des Schlüsselbeins (Abb. 654). Durch die so entstandene Muskelwunde wird nun die 2.—4. Rippe freigelegt, der *M. pectoralis min.* vom Periost dieser Rippen abgelöst und dadurch beweglich gemacht. Aus dem Knorpel der 2. und 3. Rippe, wenn nötig auch dem der 4., wird parasternal je ein 2 cm langes Stück entfernt. Zunächst werden diese Breschen mit Mullstreifen ausgefüllt. Dann geht man gegen die 1. Rippe

vor, spaltet an ihrem unteren Rand die Muskulatur und dringt nun mit dem Finger in die Schicht der Fascia endothoracica ein. So gelangt man in den extrapleuralem Raum. Unter Umständen eröffnet man den Raum, der von der ersten Sitzung noch erhalten geblieben ist. Dann entleeren sich meist etwas dünnflüssiges Wundsekret und ein paar Gerinnsel. Er wird zunächst auch mit Mullstreifen ausgetupft. Dann wird er mit Mullstreifen, die mit $\frac{1}{2}$ %iger Chlor-

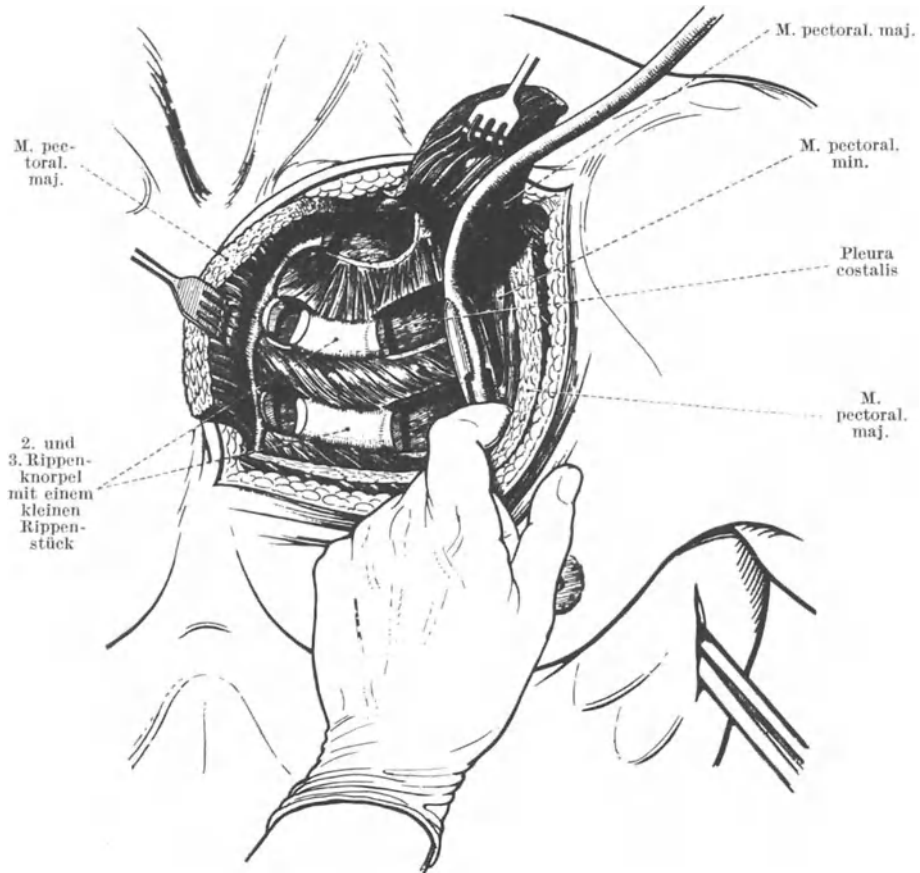


Abb. 654. Vordere obere Brustwandmobilisierung als 2. Sitzung der kombinierten Pleurolyse-Spitzenplastik. Resektion etwa 2 cm langer Stücke aus den Rippenknorpeln 2 und 3 (nötigenfalls auch 4) seitlich von der Knorpelknochengrenze einschließlich ihres Periostes. Resektion des Restes des 1. Rippenknorpels. Drainage. (Nach GRAF: Chirurg. 12, 1940.)

aminlösung getränkt sind, gesäubert und schließlich mit Kochsalzmullstreifen ausgefüllt. Je nach der Beweglichkeit des Mittelfelles werden nun lateral, in oder medial der Knochenknorpelgrenze beginnend, die Reste der 2., 3. und wenn nötig, 4. Rippe einschließlich ihres Periostes entfernt (Abb. 654). Die frische Wundhöhle wird mit Verbandmull ausgefüllt. Schließlich wird denn auch der Rest des 1. Rippenknorpels entfernt. Nach Entfernung aller Tampons wird ein Gummirohr unter dem M. pectoralis maj. und an dessen unterem seitlichen Rand nach außen geführt. In der seit der ersten Sitzung verfloffenen Zeit hat sich die damals beweglich gemachte Pleurakuppel in der Brustwandkuppel wieder etwas angelegt. Durch den zweiten Eingriff wird die

Pleurakuppel wieder beweglich gemacht und sinkt ein und herunter. Der lateral gestielte Lappen aus dem *M. pectoralis maj.* wird nun in die Gegend des Resektionsbettes der 2. und 3. Rippe eingelegt und dort durch einige Nähte befestigt, während der untere Rand des lateralen mit dem medialen Muskelrand, so weit wie möglich vereinigt wird. Dadurch wird eine etwas erhöhte Spannung der vorderen Brustwand hergestellt. Die zurückbleibenden Reste der Rippen und Rippenknorpel rücken durch die Naht nach der Mitte zu und bilden einen Schutz für das Mittelfell. Die Haut wird mit Seide genäht. Ein elastischer Druckverband schließt auch den vorderen Eingriff ab.

β) Die callusfreie Obergeschoßkleinstplastik nach GRAF. Im Rahmen seiner Bemühungen um Schaffung einer gleichzeitig extrem schonenden und therapeutisch hoch wirksamen großchirurgischen Ausschaltung von isolierten Spitzen- oder Oberfeldkavernisationen hat GRAF in den letzten beiden Jahren seine kombinierte Pleurolysen- und Spitzenplastik weiter entwickelt bzw. umgestaltet. Wesentlich mitbestimmend waren dabei Rücksichten auf die immer mehr an Bedeutung gewinnende Kavernensaugdrainage. Denn in allen den Fällen, in denen sie versucht worden ist, und allein nicht zu voller Heilung geführt hat, mußte die Brustwand als spezifisch und meist auch als mischinfiziert gelten. Das hat zur Folge, daß die Erzeugung, und vor allem die längere Erhaltung größerer extrapleuraler Räume die Gefahr früherer oder späterer, vor allem tuberkulöser Infektion derselben in sich schließt. GRAF glaubt daher, daß in Zukunft Pleurolyseoperationen zugunsten thorakoplastischer um so mehr wieder zurückgedrängt werden, in je größerem Umfange die Kavernensaugdrainage in die Therapie der kavernenösen Lungentuberkulose Eingang findet.

Andererseits hat sich das Pleurolyseprinzip in der chirurgischen Behandlung der Lungentuberkulose sowohl als selbständige Operation (extrapleuraler Pneumo- und Oleothorax) als auch in Kombination mit thorakoplastischen Methoden während der letzten Jahre so überzeugend bewährt, daß nicht mehr darauf verzichtet werden kann.

GRAF hat seinem neuen Verfahren in folgender Weise die Vorteile der Pleurolyse zu erhalten und ihre Gefahren zu vermeiden gesucht: In einer paravertebralen Sitzung werden *extraperiostal* aus den Rippen 4—1 kleine Stücke reseziert. Dabei wird das vertebrale Rippenende, meist mit Ausnahme desjenigen der ersten Rippe, ebenfalls sorgfältig mit seinem gesamten Periost entfernt. Lunge und Pleura werden dabei genügend weit von der Wirbelsäule gelöst. Lateral wird über die Durchtrennungsstelle der resezierten Rippen hinaus im Bereich der Zwischenrippenräume extrapleural streifenförmig (handschuhfingerförmig) nach vorn hin, je nach Befund, weiter gelöst. Es wird also eine Pleurolysewirkung unter Vermeidung eines großen extrapleuralen Raumes erzielt.

Bei allen diesen Maßnahmen wird die Zwischenrippenmuskulatur aufs sorgfältigste geschont, um aus ihr medial und lateral gestielte Muskellappen herstellen zu können, nachdem die intercostalen Gefäßnervenbündel sorgfältig abpräpariert worden sind. Die mobilisierten Streifen der Zwischenrippenmuskulatur werden etwas medial von ihrer Mitte durchtrennt. Die lateral gestielten Muskelstreifen werden in die seitlichen streifenförmigen Pleurolysenhöhlen eingestülpt und dort durch Naht befestigt. Die medial gestielten werden in die trichterförmigen Höhlungen eingestülpt, die durch die Exartikulation der medialen Rippenenden an der Wirbelsäule entstehen. Sie werden ebenfalls dort durch Naht befestigt, so weit das möglich ist.

Die Lungenpleurakuppel muß sorgfältig, wie beim extrapleuralem Pneumothorax, vom stehengelassenen Teil der 1. Rippe extrapleural gelöst werden. Nach Einlegen eines Gummirohres erfolgt *sehr sorgfältige Schichtnaht* der Operationswunde. Da Callusbildung nicht erfolgt, kann fast beliebig lange gewartet werden, ob eine ergänzende vordere obere Brustwandmobilisierung notwendig ist (s. S. 896). Das ist besonders dann wertvoll, wenn vor der paravertebralen Sitzung vorn eine Kavernensaugdrainage angelegt worden war. Ist eine vordere obere Brustwandmobilisierung erforderlich, so bedeutet es einen erheblichen Vorteil, wenn eine vorhandene Kavernensaugdrainagefistel sich schließt, ehe diese ausgeführt wird. Im Notfall kann allerdings auch unter besonderen Vorichtsmaßregeln bei noch offener Fistel operiert werden, ohne die Asepsis zu gefährden. Die Technik der vorderen oberen Brustwandmobilisierung ist die gleiche, wie sie oben beschrieben wurde, nur sind die zu resezierenden seitlichen Stücke aus den Rippen 2 und 3 wesentlich kürzer (nur etwa 3 cm extraperiostal). Die 1. Rippe braucht nicht völlig reseziert zu werden. Das mittlere Stück, über das das subclaviculare Gefäßnervenbündel hinwegzieht, kann erhalten bleiben, wenn die Lungenpleurakuppel zuverlässig von ihm abgelöst ist.

III. Der extrapleurale Selektivpneumothorax und Oleothorax nach GRAF.

Im Bestreben an Stelle des nicht durchführbaren intrapleuralem Pneumothorax einen extrapleuralem Eingriff zu setzen, der durch die Thorakoplastik niemals vollkommen erreicht werden konnte, hat GRAF seit 1934 den *extrapleuralen Selektivpneumo- und Oleothorax* ausgearbeitet.

Er mußte, ähnlich dem intrapleuralem Pneumothorax, einen vollelastischen Kollaps der Lunge hervorrufen und damit einerseits der Schrumpfungseigung der Lunge (positiv elastischer therapeutischer Kollaps), andererseits ihrer Wiederausdehnung nach der Heilung der Herderkrankung (negativ elastischer therapeutischer Kollaps) entgegenkommen. Abgesehen von diesen Hauptpunkten bestehen aber noch andere Vorzüge des intrapleuralem Pneumothorax. So beeinträchtigt er die Funktion der Lunge und des Brustkorbes nur in geringem Grade. Er gleicht dazu noch Fehler und Unzulänglichkeiten unserer ärztlichen Diagnostik aus und kann sich den von uns nicht feststellbaren oder vorauszusehenden Änderungen der Natur der tuberkulösen Erkrankung anpassen. Der *extrapleurale* Pneumothorax hat aber auch noch weitere Vorzüge. Er kann z. B. auch noch bei Kavernen, die durch den intrapleuralem nicht zur Heilung gebracht werden können, dann angewendet werden, wenn eine Plastik zu gefährlich erscheint. Er kann in solchen Fällen auch als *vorbereitender* Eingriff gewählt werden, um dann nach Verkleinerung der Kaverne und Besserung des Allgemeinzustandes eine Thorakoplastik zu ermöglichen. GRAF steht auch heute noch zu der Ansicht, daß der intrapleurale Pneumothorax so weitgehend wie irgend möglich Verwendung finden muß. Der Gedanke einen extrapleuralem Pneumothorax anzulegen, ist nicht neu (TUFFIER 1898). Er taucht trotz vieler Mißerfolge immer wieder auf. Es wurden aber auch Versuche gemacht, die nicht leicht offenzuhaltende extrapleurale Höhle mit körpereigenen oder körperfremden Stoffen auszufüllen. Erst durch die Arbeiten von GRAF und später W. SCHMIDT ist das Verfahren zu einem gewissen Abschluß gekommen. Die *technische Durchführung* ist durchaus nicht schwierig, aber die Nachbehandlung, d. h. die Führung des extrapleuralem Pneumo- und Oleothorax verlangt ein großes Maß von sorgfältigster, aufmerksamster Beobachtung von seiten des Arztes und des Pflegepersonals. Daher hat GRAF, wie schon oben bemerkt (s. S. 906), das Verfahren während des Krieges zugunsten der von ihm empfohlenen kombinierten Pleurolysen-Spitzenplastik zurückgestellt. Trotzdem soll die Ausführung des Verfahrens hier kurz geschildert werden, da es sicher eine bedeutende Zukunft haben wird.

Der *Eingriff* selbst wird in *örtlicher Betäubung* ausgeführt. Der Kranke sitzt frei auf dem Operationstisch gut gestützt, aber völlig aufrecht. Dadurch wird

das Abhusten während des Eingriffes erleichtert. Die örtliche Einspritzung wird sehr sorgfältig perineural durchgeführt. Das Betäubungsmittel wird aber auch in die Zwischenrippenräume und in die Gegend der Costotransversalgelenke eingespritzt. Auch die Leitung der vom Plexus cervicalis kommenden Nerven wird unterbrochen. Erst wenn völlige Schmerzlosigkeit eingetreten ist, wird der paravertebrale Weichteilschnitt, der etwa in der Höhe des 7. Halswirbeldornes beginnt, und bis etwas unter den unteren Schulterblattwinkel reicht, angelegt. Er durchtrennt Haut, Fascie und die Mm. trapezius und rhomboidei. In den so entstandenen Muskelspalt wird die Hand eingeführt, das Schulterblatt abgelöst und bis zur 1. Rippe vorgedrungen. Von dieser aus wird die 4. abgezählt

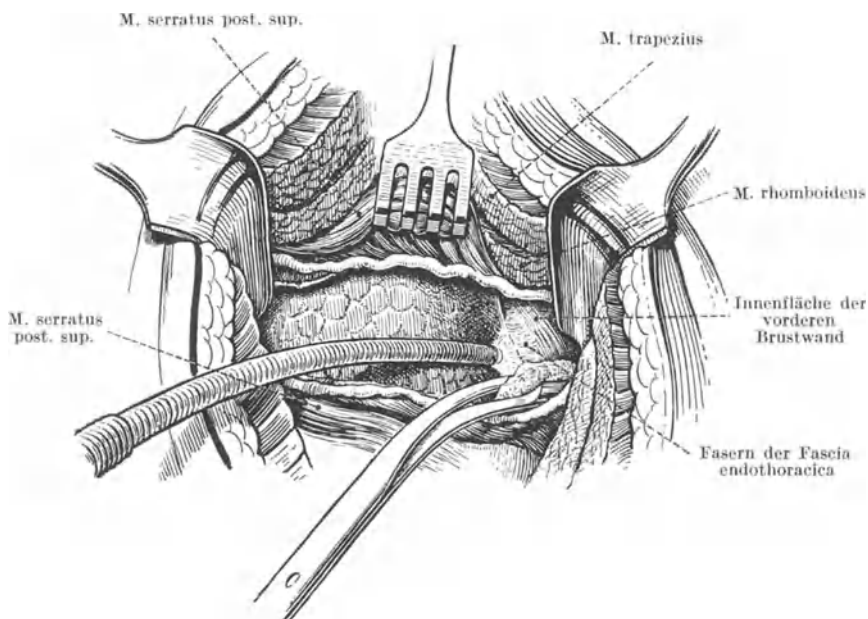


Abb. 655. Die extrapleurale Selektivpneumothorax. In größerer Tiefe, bis vorn an den seitlichen Brustbeinrand bzw. ans Mediastinum heran Abschieben der Parietalpleura unter Verwendung einer Leuchtsonde. (Nach GRAF: Chirurg 10, 1938.)

und nun die Periostspaltung an dieser vorgenommen, die im Bereich der untersten Zacke des M. serratus post. sup. beginnt. Der Periostschnitt reicht nach medial noch etwas in den Rand des M. iliocostalis dorsi hinein. In der üblichen Weise wird nun die 4. Rippe subperiostal auf 6—8 cm entblößt. Sie wird in dieser Ausdehnung entfernt. Am unteren Rande des vorderen Periostes werden nun der N. intercostalis und die Zwischenrippengefäße freigelegt. Der Zwischenrippennerv wird reseziert, die Gefäße unterbindet man zentral und peripher und entfernt sie. Durch eine Lücke der Zwischenrippenmuskulatur gelangt man nun mit dem Zeigefinger ohne Schwierigkeiten in die Schicht der Fascia endothoracica. Das Vordringen in der Schicht der Fascia endothoracica macht nun meist keine Schwierigkeiten mehr. Reicht der Finger nicht mehr aus, so verwendet man Stieltupfer, nach allen Seiten vordringend. Kommt man nach der seitlichen und vorderen Brustwand, so wird am besten eine Leuchtsonde gleichzeitig mit einem breiten Spatel, der die Pleura costalis medial hält, eingeführt (Abb. 655). Ist ein größeres Stück der Pleura abgelöst, so ist es zweckmäßig eine Rollgaze einzuschieben, die gleichzeitig das Blut auffängt und der Lunge gegen Hustenstöße

eine Stütze bietet. Oft läßt sich die Lösung bis zur Spitze ohne Schwierigkeiten durchführen. Stößt man schon vorher auf festere Verwachsungen, so werden sie am besten zunächst umgangen und gewissermaßen gestielt und erst dann vorsichtig abgelöst (Abb. 656). Macht diese Ablösung auch dann noch Schwierigkeiten, so müssen sie erst gequetscht und dann durchtrennt werden. Bei der Ablösung soll man ein langes, scharfes Raspatorium verwenden. Hat man die Lungenspitze frei, so löst GRAF sie auch nach der Mittelfellseite allmählich ab. Er geht aber nicht bis zum Hilus, sondern

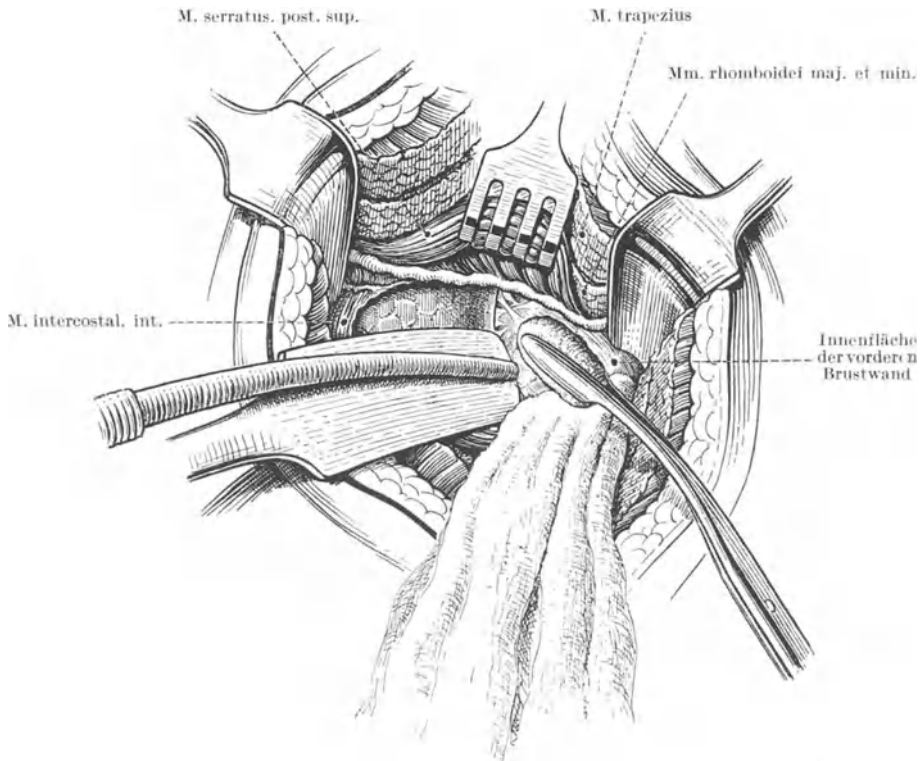


Abb. 656. Der extrapleurale Selektivpneumothorax. Der geschaffene extrapleurale Raum wird durch Rollgaze straff ausgestopft, um die Lunge kollabiert zu halten und ihr beim Husten Halt zu geben sowie die Blutstillung zu fördern. Seitlich und vorn sind zum Teil auch festere Stränge zu lösen. Derbere Verwachsungsblocks werden von allen Seiten umgangen, „gestielt“ und dann gelöst. (Nach GRAF: Chirurg 10, 1938.)

beendet die Ablösung etwa 1—2 Querfinger breit oberhalb des Hilus. GRAF hat, von einzelnen Ausnahmen abgesehen, zur Erleichterung ständiger Druckergänzung in den extrapleuralen Raum eine Dauerdrainage eingelegt. Ist die Lungenspitze so weit frei, daß sie eingesunken ist, so tastet man sich von der Wunde aus mit dem Zeigefinger der linken Hand den oberen Rand der 2. Rippe ab. Entgegen der eingeführten Fingerkuppe werden nun von außen eine Spritzennadel eingeführt und die Weichteile von der Haut bis zur Fascia endothoracica eingespritzt. An der Einstichstelle an der Haut wird nun ein kleiner Einschnitt gemacht und eine schlanke Kornzange in die Wundhöhle eingeführt und ein dünner Gummischlauch von der Höhle zur Hautwunde herausgeführt. Nun erfolgt der Wundschluß, bei dem die Zwischenrippenmuskeln und das Periost und über die Periostwunde auch die Fasern des gespaltenen M. serratus

post. sup. vereinigt werden. Darüber wird nun schichtweise die Muskulatur und die Fascie getrennt durch Nähte verschlossen. Zum Schluß erfolgt die Hautnaht. Der Katheter wird durch einen Glasansatz mit einem Schlauch verbunden und in der Nähe der Austrittsstelle eine Schlinge gebildet, die an einem Heftpflasterstreifen befestigt wird. Der Schlauch führt zu einem Pneumothoraxapparat. Damit ist der Eingriff abgeschlossen. Durch den Schlauch, der in den oberen Teil der extrapleurale Höhle hineinreicht, wird zunächst ein kleiner Überdruck von 8—16 cm Wassersäule hergestellt. Er bleibt für die ersten Tage in dieser Höhle erhalten. Einem von SCHMIDT empfohlenen Abänderungsvorschlag folgend, verzichtet GRAF heute meist auf die Drainage des Luftraumes. Er verwendet gelegentlich auch die von FRIEBEL und KLEESATTEL vorgeschlagene primäre Ölfüllung des extrapleurale Raumes. Um durch den länger einwirkenden Überdruck nicht zu schaden, wird die Höhle mit Öl gefüllt, das nur zum Teil spezifisch schwerer ist als das Exsudat, während der größere Teil des Öles leichter ist und auf dem Exsudat schwimmt.

Zunächst bleibt eine Kollapsreserve bestehen, die dann aber zum Verschwinden gebracht werden muß, damit sich das gesunde Lungengewebe wieder genügend ausdehnen kann. In ähnlicher Weise ist SCHMIDT vorgegangen. SCHMIDT verzichtet auf den Oleothorax und führt so lange wie möglich den extrapleurale Pneumothorax.

IV. Die Eingriffe bei den Spitzenkavernen.

1. Die Apikolyse mit Plombe.

Die *Apikolyse mit Plombe* hat den großen Vorteil der geringeren unmittelbaren Operationsschädigung. Auch der Einfluß auf die immunbiologische Lage ist nach HELLER wesentlich geringer. Daher wird man sich zur Apikolyse und Plombierung entschließen, wenn man dem Kranken nicht viel zumuten darf, so z. B. bei schlechtem Allgemeinzustand oder bei *doppelseitiger Erkrankung*.

Die *Zurichtung des Plombenbettes* über der Spitze ist aber nicht so einfach, wie an anderen Lungenabschnitten, wenn die Plombe richtig sitzen, d. h. ihren Sitz behalten und sich voll auswirken soll. Will man das erreichen, so muß nach HELLER die ganze Kuppel abgelöst werden, sonst sitzt die Plombe leicht schief, rutscht ab und drängt die Kaverne nicht von oben nach unten, sondern seitlich zusammen.

Die Apikolyse mit Spitzenplombe (BAER, SAUERBRUCH, HELLER). HELLER hat daher genaue Vorschriften für die Anlegung des Plombenbettes über der Lungenspitze gegeben. In Leitungs- und örtlicher Betäubung der ersten 6 bis 7 Rippen reseziert er paravertebral ein etwa 4 cm langes Stück aus der 3. und 2. Rippe. Von da aus wird nun die Apikolyse zunächst stumpf mit dem Finger vorgenommen, soweit sie gelingt (Abb. 657). Da, wo festere Verwachsungen und Stränge bestehen, bleibt die Spitze zunächst noch hängen. Mit Hilfe eines Leuchtpatels werden diese Stränge nun einzeln eingestellt, vorsichtig und schrittweise mit der Hohlsonde unterfahren, mit langen, spitzen Arterienklemmen gefaßt und nach Unterbindung durchtrennt. Dabei müssen unter Umständen auch das Periostr. der 2. und 3. Rippe und die Zwischenrippennerven geopfert werden (Abb. 658). So gelingt es eine wirklich anatomische Apikolyse, die auch paravertebral und mediastinal durchgeführt werden muß, ohne Verletzung der Höhle durchzuführen (Abb. 657). Dadurch, daß die ganze Kuppel ringsherum in gleicher Höhe abgelöst werden konnte, sinkt sie auch gleichmäßig ein und

es ist ohne Schwierigkeiten möglich, eine Plombe darüber aufzubauen, die schon infolge ihrer waagerechten Lage ihre günstige Wirkung ausüben kann, ohne daß die Gefahr des Abgleitens besteht (Abb. 659). So gute Aussichten sind im wesentlichen allerdings nur dann vorhanden, wenn die exsudativen infiltrativen Herde um die Kaverne nicht zu umfangreich sind. Bestehen aber exsudative oder gar schwierige Herde in größerer Ausdehnung um die Höhle, so ist das Einsinken in das elastische Lungengewebe nicht so gut möglich, und es bleibt meist in der Mitte der abgelösten Kuppel ein Buckel übrig, über den die Plombe kappenartig aufgelegt wird. In diesem Falle ist naturgemäß

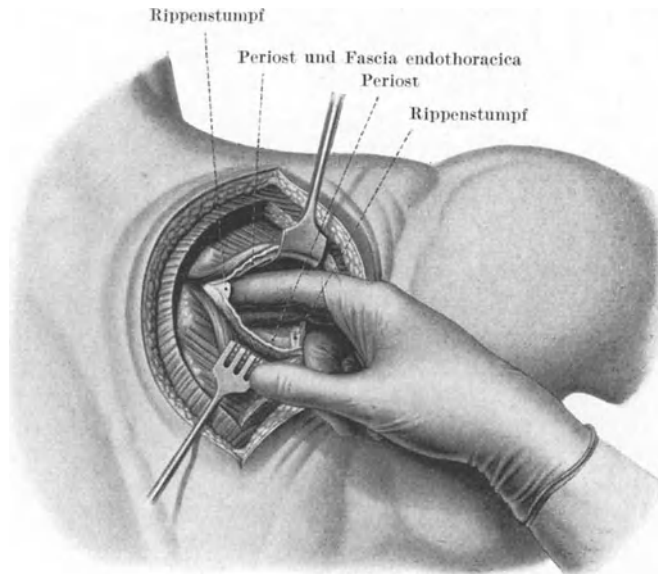


Abb. 657. Plombierung über dem rechten Oberlappen nach SAUERBRUCH-HELLER. I. [Aus der Operationslehre von KIRSCHNER (KLEINSCHMIDT). Berlin 1940.]

Der M. trapezius ist zwischen Wirbelsäule und Schulterblatt auf etwa 10 cm durchtrennt. Der M. rhomboideus ist in der Faserrichtung über der 3. Rippe auseinandergezogen. Aus der 3. Rippe ist subperiostal ein Stück von 3—4 cm entfernt. Das innere Periostblatt ist vorsichtig eingeschnitten und nun dringen Zeige- und Mittelfinger in der Schicht der Fascia endothoracica ein und lösen die Pleura costalis vorsichtig, besonders nach der Wirbelsäule zu, ab.

der Kavernenkollaps nicht so groß und die Heilungszeit dementsprechend länger. Da auch bei der Plombierung kein Druck, sondern nur eine Entspannung des erkrankten Lungengewebes bewirkt werden soll, ebenso wie beim Pneumothorax, so darf die Plombenmasse nicht zu groß gewählt werden. Die Durchschnittsmenge beträgt 200—250 g. HELLER verwendet die SAUERBRUCHSche Paraffinmischung, die leicht formbar und weich ist. Sie besteht auf 100 ccm aus je 50 ccm Paraffin vom Schmelzpunkt von 58° und 43—44°, unter Zusatz von 1,0 Bismut carb. und 0,05 Vioform. Mit dieser Plombenmasse wird dabei oft die Höhle nicht restlos ausgefüllt. Der restliche Hohlraum füllt sich zunächst mit Exsudat. Die *Erfolge* mit diesem Verfahren sind gut. Es wird damit freilich kein endgültiger Zustand erreicht, auch wenn die Plombe fest einheilt. Es besteht aber die Möglichkeit durch eine *sekundäre Plastik*, die infolge der Plombenwirkung und des dadurch gebildeten schwierigen Plombenbettes eine viel geringere unmittelbar schädliche Operationswirkung erwarten läßt, die Heilung endgültig herbeizuführen. Eine sekundäre Plastik kann auch beim

Auftreten von Plombenstörungen notwendig werden. Da die Plombe im wesentlichen die Entspannung in senkrechter Richtung bringt, so kann bei Bedarf

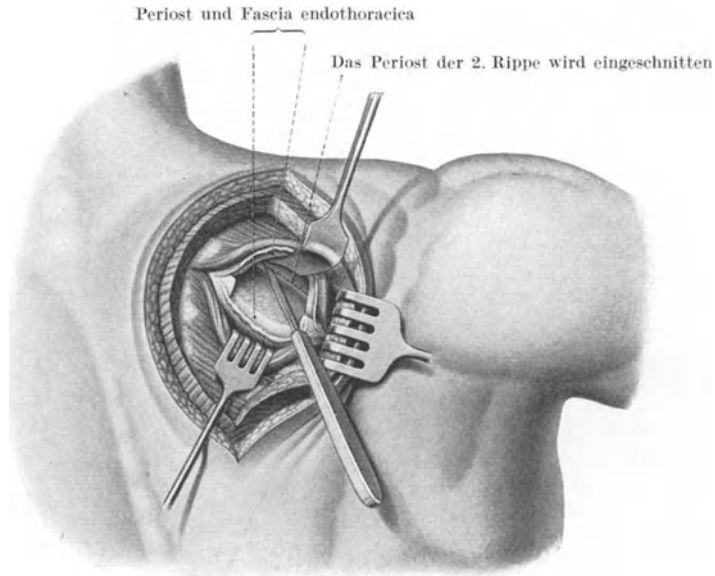


Abb. 658. Plombierung über dem rechten Oberlappen nach SAUERBRUCH-HELLER. II. [Aus der Operationslehre von KIRSCHNER (KLEINSCHMIDT). Berlin 1940.]
Beim Vorgehen in der Schicht der Fascia endothoracica ist nach oben das Periost der 2. Rippe erreicht und wird vorsichtig eingeschnitten, um die Ablösung auch weiter nach oben fortsetzen zu können.

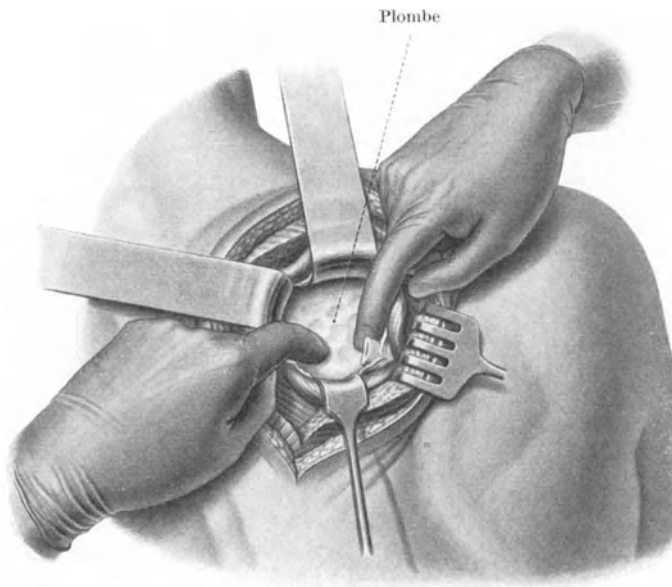


Abb. 659. Plombierung über dem rechten Oberlappen nach SAUERBRUCH-HELLER. III. [Aus der Operationslehre von KIRSCHNER (KLEINSCHMIDT). Berlin 1940.]
Die Plombe ist in einzelnen Stücken eingeführt und wird nun mit den Fingern gleichmäßig verteilt und geglättet.

einer weiteren seitlichen Einengung, die *zeitweilige Phrenicuslähmung* durch Vereisung oder Quetschung des N. phrenicus hinzugefügt werden.

2. Die Kavernensaugdränage nach MONALDI.

Der unmittelbare Angriff auf die Kavernen ist schon in der ersten Zeit der chirurgischen Lungentuberkulosebehandlung versucht worden, d. h. schon im 17. Jahrhundert sind Kaverneneröffnungen vorgenommen worden. Im 18. Jahrhundert haben sich bekannte Kliniker für die Eröffnung der Kavernen eingesetzt. Auch Dränagen sind schon vor langer Zeit durchgeführt worden. Nach KUPKA und BENETT (1940) haben HASTINGS und STORKS (1845), CÉRENEVILLE (1855) Kavernen dräniert. SAUERBRUCH empfiehlt die Kaverneneröffnung für solche Kavernen, die weder durch Retraktion noch Kompression wesentlich verkleinert werden können. In solchen Fällen braucht die Tuberkulose selbst keine oder nur eine untergeordnete Rolle zu spielen, die große Wundhöhle bedeutet aber eine Gefahr für den Kranken, da geringfügige Ursachen Streuung und Zersetzung des Inhaltes herbeiführen können. Am besten ist es, eine ausgedehnte Plastik vorauszuschicken, wenn das nicht schon geschehen ist. Je nach der Lage der Höhle wird sie, ähnlich wie bei der extrapleurales Pneumolyse von hinten, von vorn oder von der Achselhöhle aus freigelegt. Dann werden die Schwielen vorsichtig abgetrennt, bis man den Hohlraum genau feststellen kann. Dann wird er eröffnet und entleert. Ist noch tuberkulöser Inhalt in der meist derben Kapsel, so wird er mit dem scharfen Löffel entfernt. Durch die Höhle ziehende Stränge dürfen dabei nicht verletzt werden, da sie meist Gefäße enthalten. Dann wird die vordere Wand so weit abgetragen, daß nur eine flache Mulde übrigbleibt und die Weichteile werden darüber größtenteils geschlossen.

MONALDI empfiehlt seit 1938 die *Kavernensaugdränage*. Das Verfahren hat, wie jedes neue, in den seitdem verflossenen 4 Jahren rasche Verbreitung gefunden. Der *Gedankengang*, mit dem MONALDI das Verfahren empfohlen hat, ist folgender. Die durch Gewebszerfall entstandene Kaverne erfährt in vielen Fällen dadurch eine Vergrößerung, daß einerseits ein respiratorischer Zug der Brustwand nach außen stattfindet, während ein expiratorischer positiver Druck die Höhle von innen ausdehnt. Keine Kaverne hat eine völlig starre Wand, die Umgebung besteht vielmehr aus durch den Druck von innen atelektatisch gewordenem Lungengewebe, das sich besonders nach der Brustwand zu findet. Durch Saugen mit einem in die Höhle eingeführten Katheter kann sie verkleinert werden und dadurch dehnt sich die atelektatische Zone wieder aus, es bildet sich auch ein Emphysem, und schließlich tritt die wieder lufthaltige Zone an Stelle der Höhle. Die perikavernöse Atelektase stellt, wie ARGEMI und MÜLLER das bezeichnen, eine *Gewebsreserve* dar.

Die *Anzeigestellung* zur Kavernensaugdränage umfaßt alle mit dem Trokar erreichbaren Kavernen, wenn andere Behandlungsmethoden nicht ausführbar sind oder versagt haben. Die Abwehrkraft muß aber erhalten sein (GRASS). Auch Riesen- und Restkavernen sind besonders geeignet (WOLF, SCHUBERTH). *Gegenanzeigen* für das Verfahren gibt es eigentlich kaum. Allerdings können exsudative Vorgänge, die sich in der Umgebung abgespielt haben, wieder aufklappen (CHIODI und MESITI).

Die Technik der Saugdränage. Die Lage und Größe der Höhle muß vorher genau bestimmt sein. Dazu werden Aufnahmen in verschiedenen Durchmesser und Schichtaufnahmen gemacht. Viele nehmen die Einführung mit Hilfe des Trochoskops vor. Am meisten werden die beiden obersten Zwischenrippenräume bevorzugt. *Unbedingte Voraussetzung* ist die Verklebung der beiden Pleurablätter an der Stelle, an der der Trokar eingeführt wird. Daher ist von verschiedenen Seiten vorgeschlagen worden, zunächst eine Pneumothoraxnadel einzuführen und damit die Pleuraverklebung festzustellen. Ist die Pleura an der Stelle frei, so muß erst eine Verklebung herbeigeführt werden. KUPKA und WELLS empfehlen dazu eine Bluteinspritzung. BOTTARI und BABOLINI haben ein Zielgerät angegeben, das am Trochoskop befestigt ist und das sichere

Einführen des Trokars ermöglicht. Auch andere loben die Verwendung dieses Apparates. Ist der Trokar in die Höhle eingeführt und entleert sich der Inhalt, so wird ein dünner Katheter durch die Trokarlichtung geführt, dessen Auge dann möglichst in der Mitte der Höhle liegenbleibt. Er wird mit Pflaster an der Haut befestigt. ARMOCIDA und VERDI empfehlen die Durchführung des Katheters durch ein feines Loch in einem Gummiband, das den Katheter festhält und an der Brustwand mit Pflaster befestigt wird.

Das *Absaugen* wird entweder mit einem Flaschensaugapparat, ähnlich wie der HARTERTSche (s. S. 851), oder mit einer elektrischen Pumpe, etwa 24 Stunden nach Einführen des Katheters eingeleitet. Der negative Druck soll nicht mehr als 10—30 cm Wasser betragen. Da die Höhle sich allmählich verkleinert, wird der Katheter allmählich herausgetrieben. Ist ein Verschuß der Höhle eingetreten und auch der ableitende Bronchus verschlossen, so muß der Katheter entfernt werden.

Die *Erfolge* des Eingriffes werden im allgemeinen günstig beurteilt. Zur Beurteilung von Dauererfolgen sind die Beobachtungen noch zu kurz. MONALDI selbst berichtet über 330 Fälle, von denen 140 gut abgeschlossen wurden. 102 waren noch in seiner Behandlung, von den übrigen hatte er keine Nachricht. MONALDI spricht selbst nicht von *Heilung*, sondern von günstigem Ausgang. Die Höhle verkleinert sich allmählich. So haben CHADOURUE und BAUDOUIN nach 3 Monaten nur noch einen kleinen Spalt feststellen können. Verschließt sich der ableitende Bronchus, was häufig vorzukommen scheint, so verschwinden die Bacillen aus dem Sputum, können aber im Abgesaugten noch vorhanden sein (MESITI und CHIODI). Auch die Immunitätslage bessert sich, ebenso wird ein günstiger psychischer Einfluß festgestellt (CORMAN). Die Blutkörperchen-Senkungsgeschwindigkeit steigt erst etwas an, wird dann aber regelrecht, ebenso bessert sich das weiße Blutbild (SOSSI). Auch eine zunehmend entgiftende Wirkung auf den Gesamtorganismus ist festgestellt worden (BOTTARI und BABOLINI).

Als *Störungen* drohen hauptsächlich Blutungen aus der Kaverne und die Luftembolie. Die Blutung kann zu Aspiration führen (BERBLINGER). Von der Trokarwunde hat sich nach den Beobachtungen desselben Pathologen gelegentlich die Tuberkulose ausgebreitet, aber auch nicht spezifische Lungenherde. 3mal fand er Herzinsuffizienz, 2mal ein Empyem bei nicht verklebter Pleurahöhle. Als weitere Störung wird noch die Verstopfung des Abflußrohres, das dann gewechselt werden muß, hervorgehoben.

V. Die Phrenicusunterbrechung nach STUERTZ-SAUERBRUCH.

Die *Phrenicusausschaltung* in Form der Phrenikotomie wurde wohl zunächst als selbständiger Eingriff bei tuberkulösen Unterlappenherden angewendet. STUERTZ, OEHLECKER, BARDENHEUER und SAUERBRUCH haben in den Jahren 1911—1913 das Verfahren in dieser Form angewendet. Der Eingriff fand dann rasche Verbreitung und wurde auch auf Kranke ausgedehnt, die ihre Herde auch in den oberen Lungenabschnitten hatten. Die Erfolge entsprachen aber nur selten den Erwartungen, die man zunächst mit einiger Berechtigung darauf gesetzt hatte. Vor allen Dingen stellte sich die Zwerchfellatmung, selbst wenn sie anfänglich gelähmt war, oft später wieder her. Auch als die Ausschaltung aller in Betracht kommenden Nebenäste gewährleistet war, blieb der Erfolg unsicher. Die Ursache für die Ungleichheit der Erfolge fand sich schließlich in der verschiedenen Anordnung der Pleuraverwachsungen,

insbesondere den Verbindungen zwischen Unterlappen und Zwerchfell oder in den Interlobarräumen, aber auch der seitlichen Pleuraverwachsungen mit der Brustwand. Da nun auch noch die Veränderungen in der Umgebung der Kaverne und der Aufbau der Kavernenwand selbst für die Auswirkung der Zwerchfelllähmung eine Rolle spielt, stellte sich schließlich heraus, daß der Sitz der Kaverne in der Lunge nicht allein ausschlaggebend für die Wirkung des Eingriffes war. Daher wird die Zwerchfelllähmung als selbständiger Eingriff wohl auch heute nur noch in besonders geeigneten Fällen, die nach dem eben Gesagten Erfolge versprechen, geübt. Im allgemeinen aber wird der Eingriff mehr als *Ergänzungs-* oder auch *Vorbereitungsoperation* für die anderen Kollapseeingriffe verwendet. Da die ergänzende Wirkung des Eingriffes oft nur eine vorübergehende sein soll im Sinne der Schonungsbehandlung des noch funktionierenden Lungengewebes, so wird die Phrenicusausschaltung heute wohl öfters in der Form der *zeitweiligen Leitungsunterbrechung* durch Einspritzung oder besser Vereisung zur Anwendung gebracht. Als Zusatzoperation kommt die Phrenicuslähmung wohl am häufigsten bei nicht ausreichendem intrathorakalem Pneumothorax in Frage, wenn nämlich Kavernen im Unterlappen oder auch in anderen Teilen der Lunge infolge pleuritischer Verwachsungen nicht genügend zusammenfallen können. Auch in der Zeit der *Auflassung des Pneumothorax* ist der Eingriff vielfach empfohlen worden. Dadurch können die Nachfüllungszwischenräume verlängert werden.

Die Operation wird in lokaler Anästhesie ausgeführt, und zwar genügt meist die rhombische Umspritzung der Weichteile in der Schnittrichtung, d. h. etwa von der Mitte des Hinterrandes des M. sternocleidomastoideus bis zur Mitte der Clavicula. Der Kranke wird in halbsitzende Stellung gebracht, der Kopf nach der anderen Seite gedreht. Der Hautschnitt wird, wie oben angedeutet, geführt. Eine *weniger sichtbare Narbe* bleibt zurück, wenn man einen mehr dem Verlauf der Hautfalten entsprechenden Bogenschnitt schräg mit der Konvexität nach unten, etwa am vorderen Rande des M. trapezius beginnend und unterhalb der Mitte über den Kopfnicker verlaufend, anlegt. Nach Durchtrennung der Haut, des Platysma und des lockeren Fettgewebes des seitlichen Halsdreiecks dringt man zunächst im oberen Abschnitt in die Tiefe, bis man auf dem etwa 1—2 cm außerhalb und hinter dem hinteren Kopfnickerrand verlaufenden M. scalenus ant. angekommen ist. Der Verlauf des Muskels hinter dem Kopfnicker und die Feststellung seiner Verlaufsrichtung nach dem im unteren Wundwinkel leicht tastbaren Tuberculum scali der 1. Rippe klärt uns über die Natur des Muskels auf. Ist man im Zweifel, so legt man den Hinterrand des Muskels frei, hinter dem die dicken Stämme des Plexus brachialis zum Vorschein kommen. Der N. phrenicus wird nach FELIX am besten oberhalb des M. omohyoideus aufgesucht, da der Nerv hier näher der Oberfläche und am lateralen Rande des Scalenus verläuft. Der Nerv läuft unter der dünnen Muskelbinde des M. scalenus ant., durch die er meist hindurchschimmert (Abb. 660). Man spaltet die Fascie und isoliert den Nervenstumpf. Zweckmäßigerweise spritzt man in den Nerven einige Tropfen einer 1%igen Novocain-Suprareninlösung. Ehe man das tut, muß man sich davon überzeugen, daß es sich auch wirklich um den N. phrenicus handelt. Zu diesem Zweck verfolgt man ihn ein Stück weit nach abwärts auf dem vorderen oder äußeren Rand des M. scalenus ant. und überzeugt sich, daß er in der oberen Thoraxöffnung in derselben Richtung verschwindet. Hat man den Nerven als den gesuchten erkannt, so kann man ihn vorübergehend oder endgültig ausschalten. Zur vorübergehenden Ausschaltung genügt die

Einspritzung von 1%iger Novocainlösung nur für einige Stunden. Soll eine länger dauernde Ausschaltung vorgenommen werden, so muß 80%iger Alkohol eingespritzt oder der Nerv nach PERTHES-LÄWEN vereist werden (s. S. 203). Muß der Nerv für die Dauer gelähmt werden, so faßt man ihn mit der THIERSCHSchen Nervenzange oberhalb im Bereiche der Einspritzung, durchtrennt ihn und kann nun allmählich den peripheren Abschnitt des Nerven auf die Zange aufwickeln. In jeder Sekunde soll nur etwa $\frac{1}{2}$ Drehung der Zange erfolgen, um ihn nicht zu früh abzureißen. Nur dann, wenn der Nerv durch pleuritische Adhäsionen fixiert ist, setzt er dem Herausdrehen stärkeren Widerstand entgegen. Man

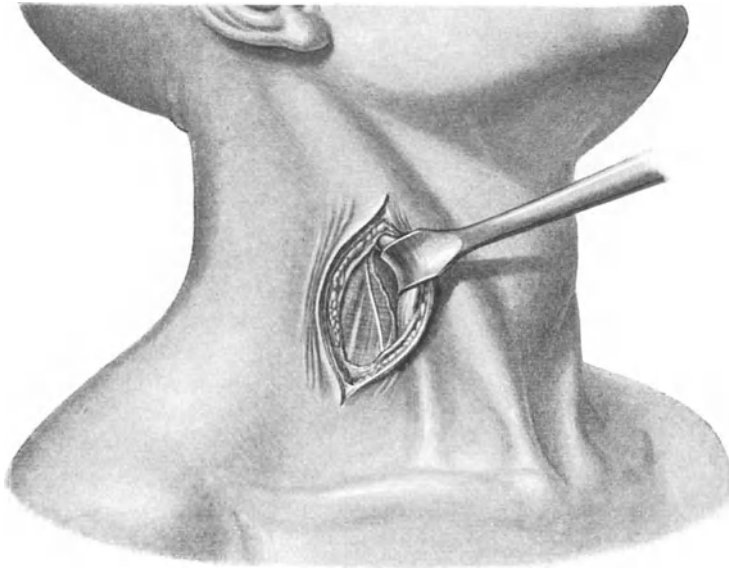


Abb. 660. Die Phrenicusfreilegung.

Der M. sternocleidomast. ist nach vorn gezogen und es erscheint, schräg über den M. scalenus ant. nach unten verlaufend, der N. phrenicus.

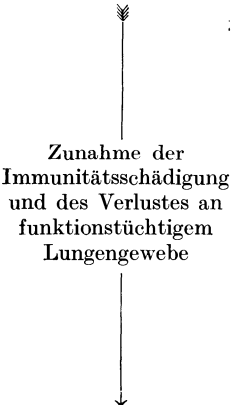
soll ihn dann nach BRUNNER lieber möglichst tief nach unten abschneiden. Auch wenn keine Verwachsungen da sind, werden häufig doch Schmerzen in der Zwerchfellgegend geäußert. Nach BRUNNER genügt es, wenn das extrahierte Stück 12 cm lang ist, da dann alle fraglichen Nebenwurzeln mitentfernt sind. Häufig gelingt es aber, sehr viel längere Stücke herauszureißen. Die Hautwunde wird dann durch Naht vollkommen verschlossen.

VI. Die Eingriffe zur Behandlung der doppelseitigen aktiven Lungentuberkulose.

Nach SCHRÖDER (HELLER) ist das *Vorbild* jeder Kollapsbehandlung bei der doppelseitigen aktiven Lungentuberkulose der *doppelseitige Pneumothorax* in Form des Mantel-, Spannungs- oder Selektivpneumothorax. Alle übrigen Voraussetzungen der operativen Behandlung müssen gegeben sein. Eine doppel-seitige Behandlung muß eingeleitet werden, da die einseitige Kollapsbehandlung der schwerer erkrankten Seite nur in seltenen Fällen auch eine Besserung der weniger schwer erkrankten anderen Seite verursacht, sondern häufiger zu einem Aufklackern der Herderkrankung und raschem Fortschreiten führt. Gelingt es einen doppelseitigen Pneumothorax anzulegen, also einen gleich-

laufenden Kollaps zu schaffen, so sind die Bedingungen für die Heilung viel günstiger. Ist aber die Anlegung eines doppelseitigen Pneumothorax nicht möglich, so muß mit anderen Kollapsmethoden dasselbe zu erreichen, versucht werden. Am günstigsten scheint es, auf der leichter erkrankten Seite zu beginnen. Zur Ausführung kommen nur die Kollapsmethoden in Frage, die bei möglichst voller Erhaltung des funktionstüchtigen Lungengewebes einen vollständigen Kollaps der erkrankten Abschnitte bei völliger Ruhigstellung herbeiführen. Außerdem darf die postoperative Immunitätsstörung durch den Eingriff und die etwa folgende Tuberkulinausschwemmung aus dem kollabierten Herd nur gering sein. SCHRÖDER gibt in einer Tabelle (s. Tabelle) ein übersichtliches Bild über die möglichen Kollapsmaßnahmen. Auf der linken Seite ist ihr Einfluß auf die Immunitätsverhältnisse und den Verlust von Lungengewebe angedeutet. Auf der anderen Seite stellt er die Kombinationsmöglichkeiten der Verfahren fest. Der beherrschende Grundsatz der doppelseitigen Kollapsbehandlung ist, wie schon erwähnt, der Pneumothorax. Er ist, wenn er nicht doppelseitig möglich ist, doch häufig einseitig durchführbar. Er wird etwa ein Vierteljahr vor dem operativen Eingriff auf der anderen Seite angelegt und unter seinem Schutz können dann auf der schwerer erkrankten Seite auch die größeren der in der Tabelle aufgeführten Eingriffe zur Anwendung kommen. Das ist auch bei den kavernös-produktiven Spitzenherden mit Streuung auf der anderen Seite möglich. Ist auf keiner Seite der Pneumothorax anwendbar, so müssen die einfachen Kollapsmethoden vereint versucht werden, z. B. Phrenicuslähmung und Plombe, oder beiderseits Plombe, oder Plombe und Spitzenplastik.

Möglichkeiten der Kollapsmaßnahmen bei doppelseitig aktiver Lungentuberkulose.

	Pneumothorax Kaustik Phrenicusoperationen Plombe Pleurolyse (sekundäre Plastik) Spitzenplastik Spitzenplastik mit extrafascialer Apikolyse	Kombinationsmöglichkeit aller Methoden bei hinreichender Schonung der Atemfunktion und Immunitätslage, auch bei doppelseitigen chirurgischen Kollapsmaßnahmen Notwendige und einzige mögliche Beeinflussung der zweiten aktiv erkrankten Seite durch Stützungspneumothorax
	Obergeschoßplastik SEMBSche extrafasciale Apikolyseplastik 1—67	

Der *Plastik* soll, wenn möglich, der *Vorzug* gegeben werden. Die *Plombe* hat aber nach HELLER bei schweren Erkrankungen insofern Vorteile, als sie die Immunitätslage am wenigsten verändert und gleichzeitig Atmung und Kreislauf schont. Daher hält HELLER die Plombe für die wichtigste Kollapsmaßnahme in schwierigen Fällen von doppelseitiger aktiver Tuberkulose. Sie wird von ihm auch als einseitige Maßnahme bei doppelseitiger Erkrankung durchgeführt, da mit Ausschaltung des Hauptkrankheitsherdes infolge der geringen Immunitätsbelastung eine Heilung erwartet werden kann. Die Plombe kann dann später durch Plastik ersetzt werden (s. oben).

VII. Die Eingriffe, die nach Plastiken und Plombierungen beim Bestehenbleiben von Restkavernen zu deren Beseitigung notwendig werden.

Ist nach einer mehr oder weniger ausgedehnten, besonders nach zweizeitig ausgeführten Plastiken, eine Restkaverne stehengeblieben, so liegt die Ursache des ungenügenden Kollapses oft in der Starrheit der durch die Knochenregenerate gestützten Brustwand. Außerdem bleiben oft durch eine ungenügende Rippenresektion in den paravertebralen oder auch parasternalen Abschnitten tote Räume, die das Erhaltenbleiben einer Restkaverne bedingen. Ein ausreichender Kavernenkollaps ist infolgedessen nur dadurch möglich, daß die Resektionsgrenze der Rippenstümpfe nach der gewünschten Richtung hin hinausgeschoben wird, und daß die Regenerate gleichzeitig soweit wie möglich entfernt werden. Dazu ist meist eine ausgedehnte Freilegung der betreffenden Brustwandabschnitte nötig. Oft genügt das Vorgehen in der alten Narbe, besonders wenn die paravertebralen Stümpfe und die Regenerate entfernt werden müssen. Nach Beiseiteziehen des Schulterblattes kann das Operationsgebiet meist genügend freigelegt werden. Die Beseitigung der Regenerate kann recht schwierig werden. Langsames sorgfältiges Freilegen jeder Knochenzacke auf der Vorder- und Rückseite führt wohl immer zum Ziel. Kann man im Bereich noch erhaltener Rippen beginnen, so wird das Vorgehen dadurch meist wesentlich erleichtert. Müssen ausgedehnte Resektionen auch im Bereich der vorderen Rippenstümpfe vorgenommen werden, so kommen schließlich große Lappenschnitte, ähnlich wie bei der SCHEDESchen Operation (s. S. 855) in Betracht. Sie werden dann meist wie diese zweizeitig ausgeführt.

Die Beseitigung von Restkavernen kann auch nach Plombierung notwendig werden. Hat die Plombe ihre Wirkung getan, d. h. ist die Kaverne zusammengefallen, und kann mit guten Heilungsaussichten der tuberkulösen Erkrankung gerechnet werden, so wird die Plombe entfernt und der durch sie hervorgerufene zeitliche Kollaps in einen dauernden verwandelt. Eine Plastik kann auch unter Umständen infolge einer Perforation des Plombenbettes notwendig werden. In diesem Falle wird allerdings die Plastik nur dann zur Ausführung kommen können, wenn der örtliche und Allgemeinbefund den Eingriff gestattet.

γ) Die Eingriffe bei den Echinokokken der Lunge.

(DÉVÉ, MAKKAS, SAUERBRUCH.)

Das Krankheitsbild der auf verschiedenen Wegen in die Lunge gelangenden Echinokokken (unmittelbar von außen, durch den Magendarmkanal, über die Pfortader, Leber durch das Zwerchfell) wird fast immer spät erkannt. Die Erscheinungen selbst verhältnismäßig großer Cysten bleiben oft jahrelang geringfügig. Oft findet man nur einen Lungen-echinococcus, seltener finden sich aber auch Blasen in der Leber, Milz usw. Die Krankheit äußert sich meist zunächst nur in einer unspezifischen Bronchitis oder Bronchopneumonie. Sehr häufig wird die Cyste erst zufällig bei einer Durchleuchtung gefunden. Der Sitz der Cyste ist entweder zentral oder peripher. Die peripheren machen eher auch physikalische Erscheinungen. Die zentralen haben eine gewisse Neigung in den Bronchialbaum zu durchbrechen. Daher werden diese zentralen von verschiedenen Kennern des Leidens zunächst konservativ behandelt, um den Durchbruch abzuwarten, der dann nicht selten eine *Selbstheilung* einleitet. Erst eine solche Perforation führt häufig zur richtigen Diagnose. Tochterblasen und charakteristischer Cysteninhalte und Wandteile können in großer Menge ausgehustet werden. Im *Röntgenbild* findet man dann eine halbtelleerte Cyste mit Spiegel. Die peripheren Cysten, die meist einen stärkeren Reiz hervorrufen, können in die Brusthöhle durchbrechen, manchmal allerdings erst über den Umweg eines Einbruches in einen Bronchus. Diese Einbrüche sind fast immer von einer Infektion der Cysten gefolgt, und wenn sich die Cyste nicht ganz entleert, sondern Reste zurückbleiben (das gilt für alle Lungenechinokokken), kann es zur Bildung eines Lungenabscesses und nach Durchbruch

die Brusthöhle, zu einem Empyem kommen. Die Diagnose kann unter Umständen durch Komplementbindungs- und Intracutanreaktion unterstützt werden. Zuverlässig sind beide Reaktionen nicht. Am häufigsten scheint die *Eosinophilie* nachweisbar zu sein.

Während, wie schon gesagt, die Möglichkeit besteht, die zentralen Echinokokken zunächst *abwartend* zu behandeln und nur dann, wenn trotz längerer Beobachtung kein Durchbruch erfolgt, ein operativer Eingriff in Frage kommt, werden die peripheren meist *frühzeitig operiert*. Die perforierten Echinokokken müssen dann operiert werden, wenn sie sich nicht restlos entleeren und verschließen, insbesondere wenn sie infiziert werden. Die infizierten Echinokokken müssen immer operiert werden.

Der Eingriff wird entweder einzeitig oder zweizeitig ausgeführt. Bei den infizierten Echinokokken sind wohl alle Chirurgen darüber einig, daß zweizeitig operiert wird, während der einzeitige Eingriff wohl von allen dann durchgeführt wird, wenn Verklebungen der Pleura pulmonalis und Pleura costalis ein Eindringen in Lunge und Cyste erlauben, ohne die Brusthöhle dabei zu eröffnen. Solche Verklebungen finden sich am häufigsten bei den peripheren Cysten.

1. Der einzeitige Eingriff bei bestehenden Brustfellverwachsungen.

Der Eingriff ist einfach. Nachdem durch das Röntgenbild die Stelle festgestellt ist, an der die Cyste sich der Brustwand am meisten genähert hat, werden in örtlicher und Leitungsbetäubung (s. S. 844) zunächst eine oder mehrere Rippen subperiostal entfernt. Das innere Periost wird vorsichtig gespalten, um die Verwachsung der Pleurablätter an der betreffenden Stelle feststellen zu können. Sind Verwachsungen vorhanden, was sich aus der Verdickung und Trübung des Brustfelles und der fehlenden Verschiebung der Lungenoberfläche erkennen läßt, so wird an der verwachsenen Stelle mit dem Glüheisen oder Diathermiesmesser eingegangen. Muß Lungengewebe durchtrennt werden, so wird das unter größter Vorsicht und guter Blutstillung durchgeführt. Ist die Höhle eröffnet, so wird sie entleert und nun der Cystenbalg gefaßt und langsam herausgezogen, was in der Mehrzahl der Fälle leicht gelingt. Manche trocknen die Lungenhöhle aus, manche spülen sie mit einer 1%igen Formalinlösung aus und legen dann ein dünnes Gummirohr ein, während die übrige Wunde verschlossen wird. MAKKAS empfiehlt die Verkleinerung der Lungenhöhle durch tiefgreifende Catgutnähte. Er schließt auch die Muskel- und Hautwunde vollständig.

2. Der einzeitige Eingriff

bei vorher nicht feststellbaren Pleuraverwachsungen.

MAKKAS geht auch bei nicht vorhandenen Verwachsungen meist einzeitig vor. Das Vorgehen ist zunächst dasselbe. Nach Resektion einer Rippe wird das innere Periost gespalten und die Brusthöhle zunächst durch einen kleinen Schnitt, auch wenn keine Verwachsungen bestehen, eröffnet, so daß die *Luft ganz langsam* eintreten kann. Der eingeführte Finger stellt zunächst fest, ob an einer anderen Stelle, etwa in der Nähe, solche Verwachsungen bestehen. Werden sie festgestellt, so wird die erste Wunde genäht und nun die Höhle an der Stelle der bestehenden Verwachsungen, wie oben geschildert, eröffnet. Finden sich auch nach der Eröffnung der Brusthöhle keine Verwachsungen, so wird zunächst die Brustwandwunde erweitert und die Lunge nach einer Cyste durchgetastet. Geschlossene Cysten sind prall und leicht aufzufinden. Durchgebrochene Cysten haben dabei meist eine feste Kapsel. Ist die Cyste gefunden, so wird der Pleuraüberzug über ihr durch feinste Seidenfädennähte mit der Pleura der Brustwand in etwa Fünfmarkstückgröße in Verbindung gesetzt. Da diese Naht keine Sicherheit für längere Zeit bietet, so erfolgt dann in der Mitte der eingenähten Stelle die sofortige Eröffnung in der oben geschilderten

Weise. Auch hier wird die Lungenwunde nach Entfernung des Sackes ausgetrocknet, verkleinert und vollständig geschlossen. Andere drainieren die Wunde.

3. Der zweizeitige Eingriff nach SAUERBRUCH bei nicht vorhandenen Verwachsungen.

Finden sich nach Rippenresektion keine Verwachsungen zwischen den Pleurablättern, so geht SAUERBRUCH zweizeitig vor. Nach Herstellung eines Plombenbettes wird eine Plombe eingelegt, wie bei der Behandlung des Lungenabscesses (s. S. 866). Nach 4—6 Wochen kann mit so festen Verwachsungen gerechnet werden, daß die Plombe entfernt, die Höhle eröffnet und die Blase ausgelöst werden kann.

d) Die Eingriffe bei der Aktinomykose der Lunge.

(GARRÈ, SAUERBRUCH.)

Die Aktinomykose der Lunge wird fast nie frühzeitig erkannt. Sie wird in der Mehrzahl der Fälle mit der Lungentuberkulose verwechselt, da sie eine verhältnismäßig seltene Erkrankung darstellt und ein ganz anderes Krankheitsbild bietet, als die Aktinomykose am Hals.

Die Infektion kann unmittelbar durch die Luftwege, durch äußere Verletzung eintreten. Häufiger gelangt aber der Strahlenpilz von der Speiseröhre durch Perforation in das Mediastinum und von da aus durch die Pleura in die Lunge. Sie wächst wie eine Geschwulst. Die Erscheinungen sind verhältnismäßig gering. Sie äußert sich zunächst meist in Form einer hartnäckigen Bronchitis. Die sich geschwulstartig ausbreitende Erkrankung durchwächst allmählich eine ganze Lunge, die Pleura der anderen Seite und dringt so in die Brustwand vor, wo sie dann schließlich in Form von *weichen Geschwülsten* durchbricht. Daher wird die Erkrankung in diesem Stadium häufig mit einem Sarkom verwechselt. Auch hier ist das Krankheitsbild ganz anders, als z. B. bei der Aktinomykose am Hals. Während dort die ganze Haut weitgehend entzündlich verändert, rot und hart und sehr oft von Fisteln durchsetzt ist, findet man hier ein schwammiges Gewebe. Auch die Röntgenuntersuchung ergibt oft kein absolut kennzeichnendes Bild.

In fortgeschrittenen Fällen — und sie sind bei der Diagnose fast immer fortgeschritten — ist die Behandlung nicht aussichtsreich. Alle Versuche durch Autovaccine (PAYR), Serum, Lymphknotenauszüge (TANNER), Jontophorese (BEHOJET-SCHEFFEREDDIN) usw. der Erkrankung beizukommen, haben wenig Erfolge gezeitigt. Auch die Röntgenbestrahlung hat bei der Lungenaktinomykose bisher wenig genützt. Am besten haben sich anscheinend reichliche Gaben von Jodkali 10—12 g am Tage bei guter Pflege und Ernährung bewährt. Es gelingt dadurch wohl, das Leiden wenigstens etwas aufzuhalten.

Die chirurgische Behandlung kann nur dann Erfolg haben, wenn der Herd noch einigermaßen abgrenzbar ist. Erfolge haben GARRÈ, SAUERBRUCH, TEMPSKY u. a. erzielt. Am besten wird die chirurgische Behandlung mit der Jodkalibehandlung und Röntgenbestrahlung vereinigt. Zur chirurgischen Behandlung muß der Erkrankungsherd durch Rippenresektion in größerer Ausdehnung freigelegt werden. Dann wird am besten mit der Diathermieschlinge das erkrankte Lungengewebe in mehreren Sitzungen stückweise entfernt. Diese Entfernung muß so lange durchgeführt werden, bis schließlich aus der Tiefe gesundes Granulationsgewebe hervorwächst.

e) Die Eingriffe bei den Geschwülsten der Lunge.

(SAUERBRUCH, PAYR.)

Abgesehen von den Brustwandgeschwülsten (Chondrome, Sarkome, Carcinome), die auf die Lungen übergreifen haben, kommen seltener auch primäre gut- und bösartige Lungengeschwülste in chirurgische Behandlung. Die gutartigen Geschwülste und Cysten können nach Spaltung des Lungengewebes ausgeschält werden. Meist macht sich aber eine Teilresektion des befallenen Lappens nötig (s. unten). Nur wenige Lungenkrebs-

deren Diagnose in neuerer Zeit, besonders mit Hilfe des Röntgenverfahrens, der Bronchoskopie und der Bronchographie immer besser gelingt, eignen sich für radikale Operationsbehandlung. Strenggenommen sind es nur die umschriebenen Geschwülste einzelner Lappen und auch dann nur bei topographisch günstiger Lage (PAYR). Die Erfolge der Lungencarcinomoperation sind im großen und ganzen bis heute recht unbedeutend. Nach PAYR haben LENHARTZ, KÜTTNER, KÜMPELL, MACEWEN, HEIDENHAIN, SAUERBRUCH, ROTTER und PAYR Lungencarcinome operiert, ohne jedoch Dauererfolge zu erzielen. Nur SAUERBRUCH ist es gelungen, einige Patienten 3 und 5 Jahre rezidivfrei zu erhalten. In neuerer Zeit haben auch andere Chirurgen Erfolge über 3 Jahre gehabt. Aber die Zahl ist noch sehr gering.

Die *Teilresektion* eines Lungenlappens wird nach SAUERBRUCH vorgenommen. Sitzt der Tumor in der Peripherie eines Lappens, so wird nach Eröffnung des Brustkorbes im Zwischenrippenraum unter Überdruck nach Einsetzen eines Rippensperrers der betreffenden Lungenlappen vorgezogen und zentral von der Geschwulst mit einer weichfassenden Darmklemme außer Ernährung gesetzt. Nun kann man den Abschnitt mit der Geschwulst einfach mit dem Messer abtragen. Zur Blutstillung macht man nun eine fortlaufende, tiefgreifende überwendliche Naht und legt darüber eine Reihe von nur die Serosa der beiden Wundränder fassenden, einstülpenden Knopfnähten.

Die *Entfernung von sehr ausgedehnten gutartigen und allen bösartigen Geschwülsten* gelingt nur mit Lappen- oder der Flügelresektion (s. S. 874 ff.). Auch Brustwandteile müssen unter Umständen mitentfernt werden.

Nach PAYR kommen noch folgende Palliativoperationen in Frage:

1. Die Eröffnung des erweichten Geschwulstherdes, Entfernung der Geschwulstmassen mit dem scharfen Löffel und Verschorfung des Geschwulstbettes. Diese Operation erscheint ziemlich zwecklos.
2. Die Brustwandresektion, besonders dann, wenn Schrumpfungsprozesse zu Knickung der Luftwege oder des Oesophagus geführt haben, um die Atemnot und Schluckbeschwerden zu beheben.
3. Die Resektion der Nn. intercostales bei starken neuralgischen Schmerzen.
4. Die Anlegung einer Bronchusfistel nach GLUCK, um eine extrapharyngeale Atmung zu ermöglichen, falls der Tumor zentral die Luftwege stenosierte.
5. Die Punktion des Exsudats. Im übrigen kommt für Lungencarcinome die Röntgen- und Radiumbestrahlung in Betracht. Es sind aber auch damit bisher nicht einmal wesentliche Besserungen erzielt worden.

g) Die Eingriffe im Mittelfellraum.

(SAUERBRUCH, KILLIAN.)

α) Die Eingriffe bei den Verletzungen des Mittelfellraumes.

Der Mittelfellraum ist zwar vorn und hinten gut geschützt, trotzdem kann er aber von außen und innen verletzt werden.

Von außen ist er den die Brustwand oder den Rücken neben der Mitte treffenden Stichen und Schußverletzungen ausgesetzt. Die innere Verletzung erfolgt am häufigsten durch die Speiseröhre. Die verhältnismäßig seltenen Stichverletzungen eröffnen fast immer gleichzeitig die eine oder die andere Brusthöhle und können auch Verletzungen des Herzens und der großen Gefäße herbeiführen. Die Schußverletzungen sind auch fast regelmäßig mit Pleuraeröffnung (auch doppelseitig) und Verletzungen der im Mediastinum befindlichen Organe vergesellschaftet. Die Verletzungen des Herzens und der großen Gefäße sind nicht immer sofort tödlich. Es besteht daher die Möglichkeit eines operativen Eingriffes. Das gilt besonders für Steckschüsse im Mediastinum.

β) Die Eingriffe beim Mediastinalemphysem.

(SAUERBRUCH, JEHN-NISSEN, TIEGEL, KILLIAN.)

Im Anschluß an die Verletzungen des Mittelfellraumes von innen und von außen kommt es häufig zum sog. Mediastinalemphysem. Es tritt am häufigsten ein nach mittelbarer und unmittelbarer Verletzung der Luftwege, des Halses und der Brust. Es soll aber darauf hingewiesen werden, daß auch nach stumpfen Verletzungen der Brust mit Zerreißen von Lungengewebe, insbesondere von Bronchen, nach Entstehung eines interstitiellen

Emphysems die angesammelte Luft dem Bronchialbaum folgend und die Pleura mediastinalis durchbrechend in den Mittelfellraum eindringen kann. Auch über den Umweg eines *Spannungspneumothorax* kann der Mittelfellraum beteiligt werden. Am seltensten ist wohl das Mediastinalempysem nach Verletzung des *Magens* und der *Speiseröhre*. Nur wenn *Preßatmung* besteht ist es dann zu befürchten. Die *Diagnose* stößt meist nicht auf besondere Schwierigkeiten, wenn im Anschluß an eine nachweisbare Brust- oder Halsverletzung unter schweren Krankheitserscheinungen (allgemeiner Schwächezustand, Blässe, Atemnot, Cyanose, schlechter Puls) eine luftkissenartige Anschwellung im Jugulum auftritt, während gleichzeitig die Mittelfeldämpfung verschwunden ist. Nicht immer verläuft das Mediastinalempysem stürmisch, aber auch langsames Auftreten, das übrigens auch nach *Kropfoperationen* beobachtet wird, ist gefährlich, da bei zunehmendem Emphysem durch Druck auf die dünnwandigen Abschnitte des Herzens und der großen Gefäße eine sog. extra-perikardiale Herztamponade auftreten kann, die die Herztätigkeit zum Erlahmen bringt.

Daher ist bei zunehmenden Erscheinungen unter Umständen ein rasches Eingreifen notwendig. Das gilt besonders für die sich steigernde Atemnot und in erster Linie, falls sich ein Spannungspneumothorax findet. Der *einfachste Eingriff* besteht in der Eröffnung des oberen Mittelfellraumes im Jugulum. Von einem Kragenschnitt aus, der in der Mittellinie unmittelbar bis auf den Knochen führt, spaltet man die oberflächliche und mittlere Halsfaszie, am besten nachdem die beiden sternalen Abschnitte der Kopfnickersehnen etwas eingekerbt sind. Auch die mittlere Halsfaszie wird in querer Richtung gespalten. Unter Umständen müssen auch die Mm. sternohyoidei etwas eingekerbt werden. Dann dringt man vorsichtig mit dem Finger unmittelbar hinter dem Brustbeinhandgriff ein und eröffnet den vorderen Mittelfellraum. Entleert sich nicht reichlich Luft, so muß man weiter vordringen. Unter Umständen muß man nach TIEGEL versuchen, stumpf mit dem Finger unterhalb der Schilddrüse langsam gegen die Luftröhre und an ihr vorbei und damit auch in den hinteren Mittelraum einzudringen. SAUERBRUCH hat dazu geraten die Eröffnung in der Unterdruckkammer vorzunehmen, insbesondere wenn gleichzeitig ein Spannungspneumothorax besteht.

Der *Spannungspneumothorax* muß durch Absaugen entleert werden. Am besten benutzt man die einfache Ventilvorrichtung nach THIERSCH. Mit einem Trokar wird die Brusthöhle intercostal in örtlicher Betäubung eröffnet. Auf den Trokar wird ein Gummifingerling aufgebunden, der an seiner Kuppe eine feine Öffnung hat. Am besten ist ein mit einer Platte versehener Trokar zu verwenden, die man durch Heftpflaster an der Brustwand befestigen kann. TIEGEL hat ein besonderes Ventil zu diesem Zwecke empfohlen. Bei Ausatmung entleert sich aus dem Ventil die Luft, während es sich bei der Einatmung schließt.

γ) Die Eingriffe bei der Mediastinitis.

Wie schon bei Besprechung der Halsphlegmone erwähnt wurde, ist eine nicht seltene Folge derselben das Hinabsteigen der Infektion in das *vordere oder hintere Mediastinum*. Mittelfelleiterungen sind weiter häufig die Folge von Eiterungen in der Nachbarschaft (Perikarditis, Pleuritis). Aber auch entfernt gelegene Infektionsherde können, infolge des ausgedehnten Lymphgefäßnetzes im Mittelfellraum und seiner Verbindungen mit den Lymphbahnen außerhalb des Brustkorbes, eine Mittelfelleiterung hervorrufen (Erysipel, Infektionen an den Extremitäten, aber auch Infektionskrankheiten). Der hintere Mittelfellraum ist besonders gefährdet durch absteigende Retropharyngealabscesse und bei Verletzungen des Oesophagus (meist durch spitze Fremdkörper). Ist es nicht gelungen, eine Halsphlegmone durch Operation am Hals zum Stillstand zu bringen, und machen sich Anzeichen einer Mediastinitis ant. oder post. bemerkbar, so muß eine Eröffnung des Mediastinums vorgenommen werden. Leider entwickeln sich meist Phlegmonen, die schwer abgrenzbar sind und selbst nach der Eröffnung schlechte Heilungsaussichten bieten. Im

Vordergrund der Erscheinungen der Mediastinitis stehen Schmerzen, Herzangst und Stauungszustände. Bei der Betastung werden die Schmerzen stärker, sowohl über dem Brustbein als auch in den Zwischenrippenräumen. Haben nicht vorher schon Schluckbeschwerden und Reizhusten bestanden, so treten sie häufig später auf. Auch neuralgische Schmerzen im Bereiche der Intercostalnerven sind nicht selten. Ist die Halsphlegmone unbemerkt vorübergegangen, so können die Erscheinungen der Mediastinitis plötzlich in Form einer schweren allgemeinen Sepsis auftreten. Die Allgemeinerscheinungen können so im Vordergrund stehen, daß die Herddiagnose überhaupt nicht gestellt wird. Als gutes Zeichen ist die Entwicklung eines *Abscesses* zu begrüßen. Für die Diagnose ist die Anamnese sehr wesentlich. Bestehen Herzangst, Stauungserscheinungen, Schmerzen hinter dem Brustbein oder zwischen den Schulterblättern und erhöhen sich diese Schmerzen bei Druck, besonders im Bereiche des Jugulums, des Sternums und der Intercostalräume vorn oder hinten, besteht hohes Fieber und schwere Beeinträchtigung des Allgemeinzustandes, so ist die Diagnose meist mit ziemlicher Sicherheit zu stellen. Sie wird im hinteren Raum gestützt durch eine mehr oder weniger breite Dämpfungszone beiderseits der Wirbelsäule. Das Röntgenbild ergibt in derselben Gegend bogenförmig in die Lungenfelder vorspringende Schatten. *Selbstheilungen* durch Einbruch eines Abscesses in die Speiseröhre kommen selten vor.

Bei akuten *Mittelfelleiterungen* und bei *Mittelfellemphysem* muß unter allen Umständen der Mittelfellraum eröffnet werden. Zunächst wird man auf dem einfachsten Wege vorgehen, insbesondere dann, wenn die Diagnose nicht unbedingt sicher ist, wenn man aber aus dem fortschreitenden Verlauf einer Halsphlegmone oder einer in den Gefäßscheiden der großen Gefäße verlaufenden Entzündung auf eine Beteiligung des vorderen Mittelfellraumes schließen kann.

Die *chronischen Entzündungen* des Mittelfellraumes sind fast immer *tuberkulöser Natur*, wenn sie sich nicht an eine akute Infektion anschließen. Sowohl von den tuberkulös erkrankten Lymphknoten des hinteren Mittelfellraumes, als auch von tuberkulösen Herden der Wirbelsäule kann die Erkrankung ihren Ausgang nehmen. Es entwickeln sich fast immer Senkungsabscesse vor der Wirbelsäule. Daher ist oft der ursprüngliche Herd nicht ohne weiteres feststellbar, insbesondere da die Abscesse oft nach der Senkung wieder ansteigen und gelegentlich am Hals zum Vorschein kommen. Die *Diagnose* wird meist spät gestellt infolge der geringfügigen Erscheinungen, falls nicht der primäre Wirbelsäulenherd Beschwerden, verursacht. Besteht der Verdacht, so führt die Röntgenuntersuchung meist zum Ziel. Größere Abscesse können leicht an der Stelle punktiert werden, an der sie im Röntgenbild die größte seitliche Ausdehnung zeigen. Die Nadel wird etwa 3 cm seitlich der Dornfortsätze, schräg nach innen gerichtet, eingeführt. Sie muß eine Länge von etwa 10—12 cm haben. Am besten ist es wegen der Gefahr der Aortaverletzung von rechts zu punktieren. Meist muß die Punktion öfter wiederholt werden. Gleichzeitig muß Allgemein- und Ruhebehandlung stattfinden. Eine operative Eröffnung kann nur bei Druckerscheinungen auf das Rückenmark in Frage kommen. Der Zugang wird durch eine hintere Mediastinotomie erreicht (s. S. 937).

d) Die Eingriffe bei den Geschwülsten des Mittelfellraumes.

Echte Geschwülste, Cysten und geschwulstartige Vergrößerungen der im Mittelfellraum gelegenen Organe werden nicht selten beobachtet. Der Ausgangspunkt der geschwulstartigen Organvergrößerungen sind oft die unteren Schilddrüsenpole und der Thymus (s. S. 748 u. 929). Sie können die Erscheinungen einer im oberen vorderen Mittelfellraum sitzenden echten Geschwulst hervorrufen. Von den beiden Drüsen können aber auch echte Geschwülste ihren Ausgang nehmen. Geschwulstartig treten auch das Lymphogranulom, die tumorbildende Tuberkulose und Syphilis auf. Die meisten echten Geschwülste des Mittelfellraumes gehen vom Bindegewebe und von den zahlreichen in dem Mittelfellraum verteilten Lymphknoten aus. Wir beobachten gutartige, häufiger bösartige Geschwülste, insbesondere das Lymphosarkom und andere Sarkome und Carcinometastasen. Unter den *cystischen* Geschwülsten sind hauptsächlich die *Mediastinaldermoide* zu nennen, die unter Umständen zu kopfgroßen Gebilden anwachsen können.

Die *Diagnose* der Mittelfellgeschwülste kann schwierig sein. Die gutartigen und langsam wachsenden und auch die Mehrzahl der Cysten machen verhältnismäßig spät Erscheinungen, wenn sie nicht gerade einen unmittelbaren Druck auf die Mittelfellvenen, die Luftröhre oder die Speiseröhre ausüben. Am frühzeitigsten wird meist das Venensystem beeinflusst und man erkennt an den Stauungen des Gesichts und der oberen Extremitäten die Druckerscheinungen auf die obere Hohlvene, während Stauungerscheinungen an den unteren Extremitäten und der Bauchwand für Druck auf die untere Hohlvene sprechen. Auch einseitige Druckerscheinungen werden bei Befallensein der einen oder anderen Seite aus den Stauungerscheinungen im Venensystem derselben Seite geschlossen. Dazu kommen, wie gesagt, Störungen der Atmung und Schluckbeschwerden bei Druck auf die Luft- oder die Speiseröhre. Die physikalischen Untersuchungen lassen häufig im Stich, da die Geschwülste nur mit einem verhältnismäßig kleinen Teil ihrer Oberfläche in die Nähe der Brustwand kommen. Es finden sich aber gelegentlich einseitige oder doppelseitige Verbreiterungen der Mittelfelddämpfungszone. Sehr *frühzeitig*, bevor Druckerscheinungen mit dem Auge wahrgenommen werden, scheint eine Erhöhung des Venendruckes von 8 auf 15—140 cm Wasser beobachtet zu werden (OVERHOLT). Als *Frühzeichen bösartiger Geschwülste* werden Hustenanfälle genannt bei fehlenden Lungenerscheinungen. Entwickeln sich die Erscheinungen der Mittelfellgeschwülste rasch, so handelt es sich häufig um eine Cyste oder eine bösartige Geschwulst.

Das wichtigste diagnostische Hilfsmittel ist wohl heute die *Röntgenuntersuchung*. Die Röntgenaufnahme muß in den verschiedensten Stellungen vorgenommen werden. Nur so kann der vordere und der hintere Mittelfellraum und ihre Begrenzungen übersehen werden. Nicht nur Hinweise auf den Sitz der Geschwulst und damit auf das Ausgangsorgan, sondern auch auf die Natur der Geschwulst kann die Röntgenuntersuchung ergeben. Solche Hinweise sind aus der symmetrischen oder asymmetrischen Entwicklung, aus der scharfen oder unscharfen Begrenzung der Geschwulst, aus der starken oder weniger starken Verlagerung der benachbarten Organe zu schließen. Auch die *Röntgenbestrahlung* bringt solche Hinweise insofern, als die Strahlenempfindlichkeit der Mediastinalgeschwülste sehr verschieden ist (CHAMANDARJAN und SCHLIEFER 1932, RÜTZ).

Die Diagnose der von der *Schilddrüse* ausgehenden geschwulstartigen Bildungen und Geschwülste macht kaum Schwierigkeiten, da ja sehr häufig ein außerhalb des Brustkorbes liegender Kropf vorhanden ist. Die retrosternalen Kröpfe gehen so gut wie immer von einem der seitlichen unteren Pole aus. Sie liegen meist retrosternal, retroclaviculär oder auch weiter endothorakal. Sie rufen frühzeitig Druck bei Lagewechsel, besonders beim Zurückbeugen des Kopfes Einklemmungserscheinungen in der oberen Brustkorbböfnung, dann aber auch Atmungsbeschwerden mit Heiserkeit und Stridor hervor. Die Entfernung der retrosternalen Kröpfe gelingt fast immer ohne Brustbeinspaltung durch Luxation nach Anlegen von Haltezügeln (s. S. 748). Die Geschwülste des *Thymus* sind, abgesehen von der Thymushypertrophie, meist bösartiger Natur (s. S. 929). Dazu rechnen die sog. *Thymome* (lymphoid gebaute Geschwülste), die *Sarkome* und die selteneren *Carcinome*. Eine operative Behandlung kommt bei den bösartigen Geschwülsten des Thymus kaum in Frage, am ehesten noch eine druckentlastende Brustbeinspaltung.

Als weitere Geschwulstart werden die verhältnismäßig selteneren *Ganglioneurome* des N. sympathicus zu erwähnen sein, die mehrfach die Anzeige zur radikalen Entfernung durch Mediastinotomia posterior gegeben haben.

Ebenso häufig wie alle diese Geschwülste werden die *Dermoidcysten* des Mittelfellraumes beobachtet. Sie wachsen häufig unbemerkt, gegen die eine oder die andere Pleurahöhle vordringend, bis zu kopfgroßen Geschwülsten an. Die kleineren Dermoidcysten lassen sich nach Freilegung meist stumpf ausschälen. Die größeren Cysten treten aber, da sie Druckerscheinungen auf die umgebenden Gewebe und Organe (Pleura, Herzbeutel, Lungenhilus usw.) ausüben, oft in innige entzündliche Beziehungen zu den benachbarten Organen.

Sie führen schließlich nicht selten zu festen Verwachsungen. Daher sind solche Cysten, die an sich gutartig sind, trotzdem nicht nur gefahrdrohend durch die Druckerscheinungen, die sie ausüben, sondern auch ihre Entfernung stößt gelegentlich auf ganz erhebliche Schwierigkeiten. Am unangenehmsten sind die Dermoidcysten, wenn sie vereitern, da die restlose Entfernung des Cystensackes dann oft ganz unmöglich ist. In solchen Fällen muß dann unter Umständen ein Teil des Cystensackes zurückbleiben. Nach Entfernung solcher größerer Cysten, die unter Umständen weitgehende Rippenresektionen notwendig machen, sind oft thorakoplastische Eingriffe nötig. Zu den cystischen Geschwülsten des Mittelfellraumes gehören auch die verhältnismäßig selten beobachteten *Echinokokkencysten*.

Die *Zugangsoperationen* zum vorderen und hinteren Mittelfellraum sind S. 930ff. zusammengefaßt. Sie kommen auch als *Entlastungseingriffe* bei inoperablen Geschwülsten und Aneurysmen zur Anwendung. Zu dem letzteren Zweck hat sich besonders die *Mediastinotomia ant. totalis* nach MILTON bewährt (s. S. 936).

ε) Die Eingriffe am Thymus.

(KLOSE.)

Die Excision von Teilen des Thymuskörpers kommt in Frage bei Kompressionserscheinungen der Luft- und Verdauungswege, der großen Gefäße, des Herzens und der Nerven, besonders des Vagus. Diese Krankheitsbilder werden fast ausschließlich im frühen Kindesalter beobachtet. Bei Erwachsenen ist die Thymusexcision allein oder gleichzeitig mit Eingriffen an der Schilddrüse von verschiedenen Seiten vorgeschlagen und mit wechselndem Erfolg durchgeführt worden. Bei der sog. Tracheostenosis thymica kommt die Operation (nach KLOSE), auch bei fehlendem physikalischen Befund, nur dann in Frage, wenn lebensgefährliche Erstickungsanfälle mit expiratorischer, jugularer Tumorbildung beobachtet werden.

Solche Fälle sind in großer Anzahl mit Erfolg chirurgisch behandelt worden. Wegen Oesophaguskompression sind nur wenige Kranke operiert worden, die Anzeige für einen operativen Eingriff ist nur in schwersten Fällen gegeben, um Kinder mit erheblicher Schluckstörung vor dem Verhungern zu bewahren. Druck auf Gefäße und Nerven, besonders auf letztere, verlangt unbedingt chirurgisches Eingreifen, doch scheint die Diagnose selten rechtzeitig gestellt worden zu sein. KLOSE, dem wir mehrere Zusammenfassungen über die Erkrankung und die Indikationsstellung zu operativer Behandlung verdanken, stellt als wesentlichste Eingriffe die folgenden auf: In erster Linie kommt die Thymusexcision mit folgender Naht der Kapsel in Frage. Dadurch wird nicht nur der Thymuskörper verkleinert, sondern auch verlagert, so daß die Druckerscheinungen aufhören. Als größere Eingriffe gelten die Excision mit gleichzeitiger Resektion des Manubrium sterni und schließlich die intrakapsuläre Enucleation eines großen Thymuslappens.

Die im allgemeinen genügende, erfolbringende teilweise Ausschneidung der Drüse aus der Kapsel wird nach KLOSE am besten in folgender Weise ausgeführt: In leichter Äthernarkose wird ein nach unten konvexer Schnitt oberhalb des Jugulums angelegt. Der Patient ist halb sitzend, der Kopf stark durch ein untergeschobenes Kissen zurückgebeugt. Der obere Wundrand wird zurückpräpariert, so daß die oberflächliche Halsfascie mit den oberflächlichen Venen freigelegt wird. Diese oberflächliche Fascie wird in der Mittellinie eingeschnitten, seitlich auseinandergezogen, die Raphe gespalten und die Mm. sternohyoidei mit stumpfem Haken auseinandergezogen. Die nun freiliegende mittlere Halsfascie wird nach Unterbindung der hier zahlreich anzutreffenden Venen ebenfalls in der Längsrichtung durchtrennt. So gelangt man in das von lockerem Bindegewebe und durch den Plexus venosus praetrachealis ausgefüllte Spatium praetracheale. Beim vorsichtigen Auseinanderziehen des Bindegewebes, unter sorgfältiger Unterbindung leicht zerreißlicher Venen, erkennt man aus der Tiefe auftauchend die spitzen Enden des Thymuskörpers. Selten

reichen die oberen Enden des Thymus bis zur Schilddrüse. Die Thymusdrüse liegt unmittelbar auf der V. cava sup. und den Vv. anonymae. Die obersten Zipfel der Kapsel gehen zu beiden Seiten in die Gefäßscheiden der A. carotis und V. jugularis int. über. Die Gefäßversorgung des Thymus stammt aus den Aa. mammae internae. Die Kapsel wird gefaßt und damit gleichzeitig der Thymuskörper aus dem Jugulum hervorgezogen. Mit einem Querschnitt wird die Kapsel eröffnet. Das Drüsenparenchym kann nun, soweit es aus der Kapsel herausquillt, abgetragen werden. Hören damit die Druckerscheinungen auf, so kann man sich mit diesem Eingriff begnügen. Im anderen Falle dringt man vorsichtig zwischen Kapsel und Parenchym in die Tiefe vor und schneidet größere gelöste Abschnitte aus der Kapsel heraus. Der Kapselschlitz wird, wenn der Stridor verschwunden ist, d. h. wenn die Entfernung von Thymusgewebe genügt, durch Naht verschlossen und die Gegend des Schlitzes mit derselben Naht an der Fascia sternalis befestigt. Nach KLOSE ist es zweckmäßig, in den unteren Wundpol einen Tupfer einzulegen, während die übrigen Weichteile durch Naht vollständig verschlossen werden. KLOSE macht darauf aufmerksam, daß auch bei ganz aseptischem Operationsverlauf hohe Temperatursteigerungen nach Verkleinerung des Thymus eintreten. Da diese Temperatursteigerung durch Resorption von Thymussekret bedingt ist, so soll eben für 2 Tage tamponiert werden. In Fällen, in denen durch die Ausschneidung die Druckerscheinungen nicht zum Verschwinden gebracht werden, muß die Resektion des Manubrium sterni oder die Enucleation des linken Drüsenlappens hinzugefügt werden. Bei der Basedowschen Krankheit ist von den verschiedensten Seiten die Operation auf die teilweise Beseitigung des Thymus ausgedehnt worden, und zwar im Sinne eines primären Eingriffes (REHN, GARRÈ, SAUERBRUCH, KLOSE, v. HABERER). KLOSE hält die Anzeigestellung dazu für gerechtfertigt, wenn die Basedow-Lymphocytose besonders hoch ist und wenn bei verhältnismäßig kleiner Struma schwere Herzerscheinungen bestehen. Außerdem ist noch der Nachweis der Vagotonie durch Pilocarpin oder ausbleibende Adrenalinreaktion erforderlich. Beim Erwachsenen muß zur Inangriffnahme des Thymus häufig entweder das Brustbein gespalten oder gar teilweise entfernt werden. Unter Freilegung des vorderen Mediastinums kann der Thymus bei Erwachsenen auch vollständig entfernt werden (SAUERBRUCH) (s. S. 935).

5) Die Verfahren

zur Eröffnung des vorderen und des hinteren Mittelfellraumes.

Bei Mittelfelleiterungen und bei Mittelfellempysem muß unter allen Umständen der Mittelfellraum eröffnet werden. Zunächst wird man auf dem einfachsten Wege vorgehen, insbesondere dann, wenn die Diagnose nicht unbedingt sicher ist, wenn man aber aus dem fortschreitenden Verlauf einer Halsphlegmone oder einer in den Gefäßscheiden der großen Gefäße verlaufenden Entzündung auf eine Beteiligung des vorderen Mittelfellraumes schließen kann.

1. Die einfache Eröffnung des vorderen Mittelfellraumes vom Jugulum aus.

(SAUERBRUCH, JEHN und NISSEN.)

Der Kranke wird, wie zur Kropfoperation, mit stark zurückgebeugtem Kopf auf dem Rücken gelagert. Unter die Schulterblätter kommt eine Rolle. SAUERBRUCH empfiehlt zur Eröffnung des oberen vorderen Mediastinumraumes

steile Beckenhochlagerung (s. S. 932). Der Weichteilschnitt verläuft am oberen Rande der Schlüsselbeine und des Brustbeines. Er dringt sofort bis auf den Knochen vor. Ist der Raum eng, so werden sofort die Ansätze der breiten Kopfnicker am Brustbein etwas eingekerbt. Man kann auch auf der einen oder beiden Seiten den Brustbeinansatz vollständig durchtrennen. Dann spaltet man die Raphe zwischen den geraden Halsmuskeln und auch die vordere und mittlere Halsfaszie in der Mittellinie. Nun gelingt es, ohne Schwierigkeiten mit dem Finger unmittelbar hinter dem Brustbeinhandgriff in den vorderen Mittelfellraum einzudringen. Muß der Mittelfellraum drainiert werden, so bringt man den Kranken auch im Bett in Beckenhochlagerung. Reicht der Zugang nicht aus, so kann man die Weichteile von der Hinterwand des Brustbeines weiter abschieben und dann mit der Kugelfräse ein Loch in das Brustbein bohren. Die Öffnung kann dann mit der schlanken LUERSchen Zange so erweitert werden, daß man auch hier ein Gummirohr einlegen kann. Unter Umständen kann man auch weiter caudalwärts noch einmal trepanieren. Dann kann die Nachbehandlung auch in halbsitzender Lage stattfinden.

2. Die breite Eröffnung des vorderen Mittelfellraumes.

(BARDENHEUER, KÜTTNER, KOCHER, LEXER.)

Wenn der beschriebene Zugang auch bei Mediastinalempysem und bei beginnenden Eiterungen ausreichen kann, so genügt er doch nicht bei ausgedehnten Mittelfelleiterungen. Vor allen Dingen ist die Drainage ungenügend. Auch zur Freilegung der großen Gefäße insbesondere zur operativen Behandlung von Aneurysmen der A. anonyma, der Wurzelgebiete der Aa. subclaviae und carotides braucht man eine übersichtlichere Freilegung. Dasselbe gilt für die Entfernung von Geschwülsten im oberen vorderen Mittelfellraum, und ein breiter Zugang ist, wenn auch in selteneren Fällen, zur Entfernung großer retrosternaler Strumen notwendig. Er kann auf verschiedene Weise erreicht werden. Für die obersten Abschnitte genügt die ausgedehnte Freilegung unter Durchtrennung der sternalen Kopfnickeransätze und der geraden Halsmuskeln, wie sie SAUERBRUCH zur Freilegung der A. anonyma empfohlen hat (s. S. 165 und 932). Muß man tiefer in den vorderen Mittelfellraum eindringen, so sind auch Eingriffe am Brustbein selbst notwendig. BARDENHEUER hat empfohlen, den Brustbeinhandgriff vollständig zu entfernen. In ähnlicher Weise ist KÜTTNER vorgegangen. Er legt aber nur eine größere Bresche in das Brustbein und kürzt gleichzeitig die 1. und 2. Rippe im Knorpelbereich. Sein Verfahren ist auf S. 933 beschrieben. Eine *osteoplastische Resektion* des Brustbeinhandgriffes ist von verschiedenen Chirurgen angegeben worden (KOCHER, POIRIER und LEXER). KOCHER klappt den Brustbeinhandgriff nach der Seite auf, POIRIER caudalwärts und LEXER kranialwärts. Das LEXERSche Verfahren erscheint als das zweckmäßigste. Es ist S. 935 beschrieben. Eine einfache, aber noch etwas weiter caudalwärts reichende Brustbeinspaltung empfiehlt SAUERBRUCH mit seiner *Mediastintomia longitudinalis ant. sup.* Sie gibt einen guten Zugang und erscheint jedenfalls besser, als die *Querspaltung* des Brustbeines, wie sie FRIEDRICH empfohlen hat. Muß der Zugang zum Mittelfellraum noch weiter caudalwärts erstrebt werden, so kann man das Brustbein auch in ganzer Ausdehnung in der Mittellinie spalten (MILTON, s. S. 936). Wird ein mehr *seitlicher Zugang* gesucht, so ist die *parasternale Knorpeldurchtrennung* nach MADELUNG, die nach Belieben erweiterungsfähig ist, durchzuführen. Schließlich ist noch die Er-

öffnung des unteren vorderen Mittelfellabschnittes, die *Mediastinotomia ant. inf.* nach SAUERBRUCH zu erwähnen. Bei ihr wird nach Resektion des Schwertfortsatzes von einem Mittellinienschnitt aus das Brustbein, nach Abschiebung der hinter dem Brustbein liegenden Weichteile bis in die Höhe des 4. Zwischenrippenraumes, in der Mitte gespalten. Dann wird es nach seitlichem Eindringen in den 4. Zwischenrippenraum in dieser Höhe quer durchtrennt.

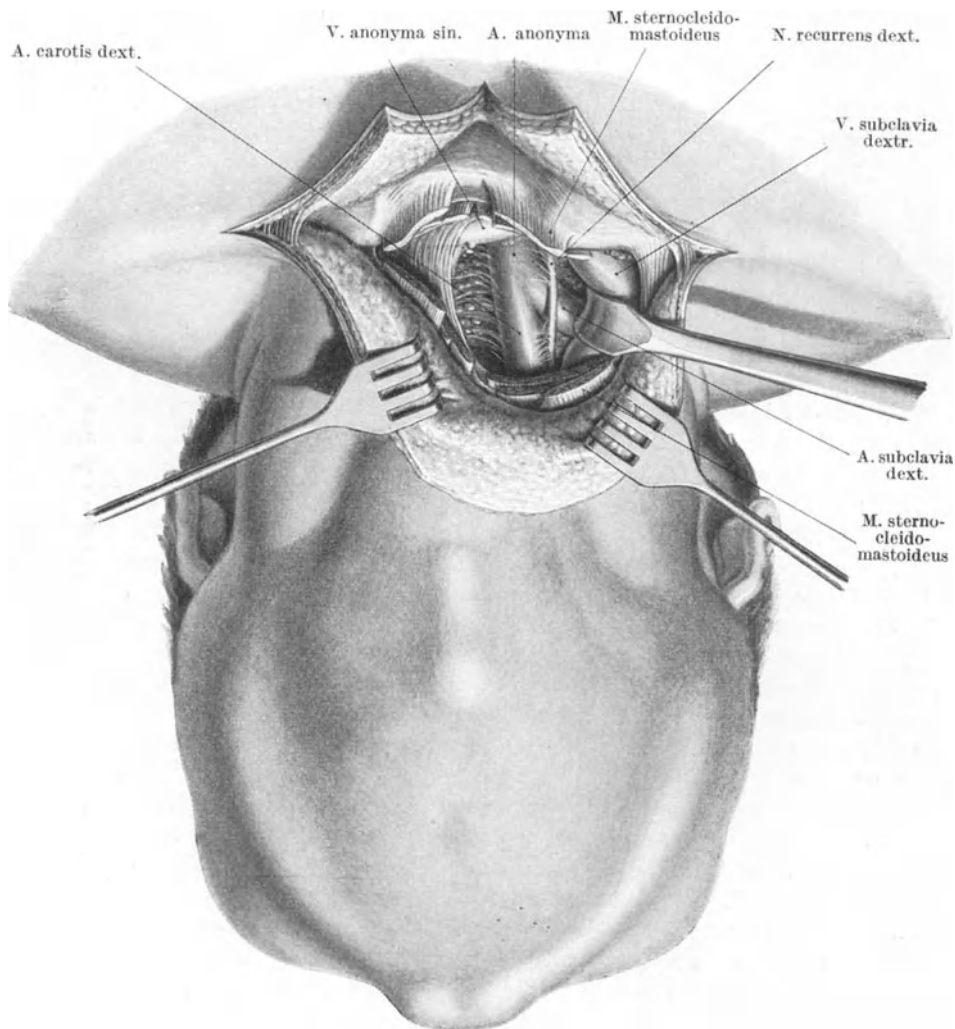


Abb. 661. Die Freilegung des kranialen Mittelfellabschnittes nach SAUERBRUCH.

3. Das Verfahren I nach SAUERBRUCH.

Will man nur den kranialen Abschnitt des vorderen Mittelfellraumes freilegen, so ist das Verfahren von SAUERBRUCH zu empfehlen. Der Kranke befindet sich in Rückenlage oder besser in steiler Beckenhochlagerung mit so stark wie möglich rekliniertem Kopf. SAUERBRUCH macht einen T-förmigen Schnitt, dessen senkrechter Teil auf dem Brustbein und dessen querer Balken am oberen Rand der Schlüsselbeine durch das Jugulum verläuft. Die beiden

Hautlappen werden zurückpräpariert. Die Ansätze des Kopfnickers und der geraden Halsmuskeln werden an den Schlüsselbeinen und am Brustbein abgetrennt (Abb. 661). Die Muskulatur wird dann nach unten zurückgeschoben. In dieser breit klaffenden Wunde gelingt es nun leicht, die A. anonyma bis zu ihrer Abgangsstelle freizulegen. Will man bis zum Aortenbogen vordringen und genügt der Zugang infolge der knöchernen Umrandung der oberen Thoraxapertur nicht, so können Teile des rechten Schlüsselbeines reseziert und eine größere Bresche in das Manubrium sterni gelegt werden.

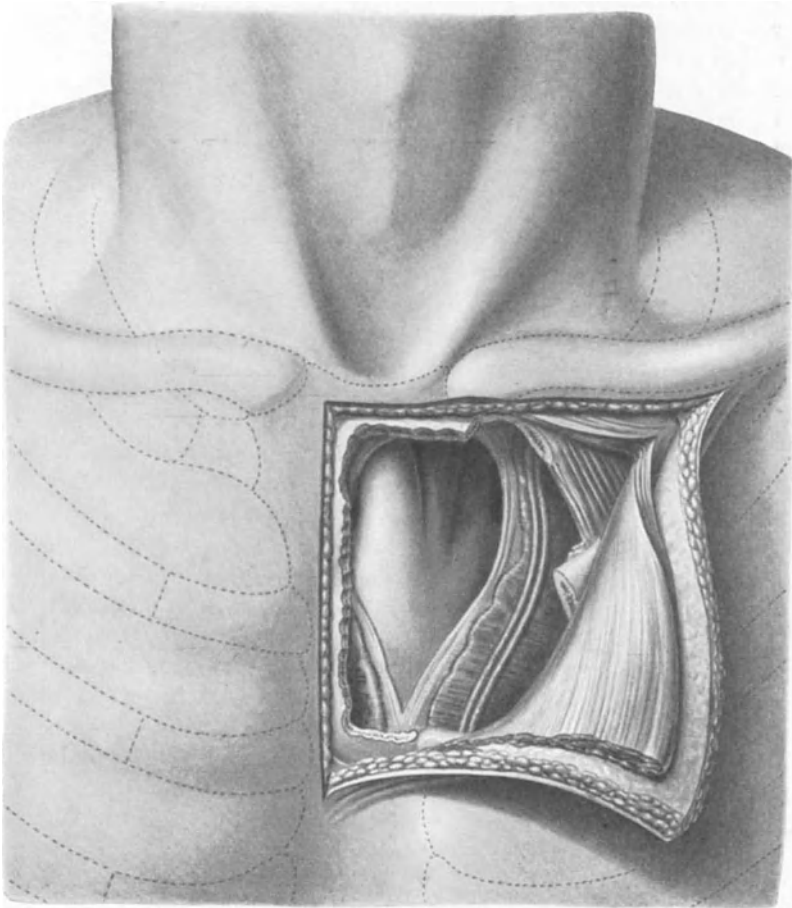


Abb. 662. Die Freilegung des Aortenbogens und der A. anonyma nach KÜTTNER.

4. Das Verfahren nach KÜTTNER.

KÜTTNER gibt folgende Vorschrift: Ein Winkelschnitt zieht mit seinem waagerechten Schenkel unterhalb des Jugulums von der Mitte des linken Schlüsselbeines bis zur Mitte des Brustbeines und von da senkrecht abwärts bis zur 4. Rippe. Der Hautmuskellappen wird nach links zurückgeschlagen. Dann wird der zweite Rippenknorpel subperichondral auf einige Zentimeter reseziert. Die Pleura und das Mittelfellgewebe werden mit dem Finger von der Rückseite des Brustbeines und von den Zwischenrippenmuskeln der 1. Rippe

abgedrängt. Dann erfolgt die Durchtrennung der Zwischenrippenmuskeln parallel zum Längsschnitt und die Resektion der 1. Rippe. Die Öffnung ist dann so weit, daß die Pleura samt den Mammariagefäßen nach außen gedrängt werden kann (Abb. 662). Dann wird mit einer großen LUERSchen Zange vom Brustbein so viel in Ausdehnung des freigelegten Teiles entfernt, bis ein bequemer Zugang zu den in der Mitte gelegenen Gefäßen vorhanden ist (Abb. 662). Entfernt man nun stumpf das lockere Bindegewebe über den Gefäßen, so kommen die großen Gefäße, zunächst die am weitesten nach vorne liegende V. anonyma zum Vorschein. Die arteriellen Gefäße liegen, worauf KÜTTNER besonders aufmerksam gemacht hat, nicht neben-, sondern hintereinander, entsprechend dem sagittalen Verlauf des Aortenbogens (Abb. 662). Der Herzbeutel beginnt im unteren Abschnitt des Wundgebietes und wird nicht eröffnet.

5. Das Verfahren nach LEXER.

Während BARDENHEUER die obersten zwei Drittel des Manubrium sterni für die Dauer entfernte und KOCHER es von einem seitlich angelegten Lappenschnitt zeitweilig nach der Seite aufklappte, hat POIRIER den Brustbeinhandgriff mit einem caudal gestielten Lappen zeitweilig entfernt.

LEXER hat eine zeitweilige Resektion mit einem kranial gestielten Lappen empfohlen. Der letztere Eingriff scheint uns nicht nur die beste Übersicht zu geben, sondern auch am ehesten seitlich und nach unten erweiterungsfähig zu sein. Es wird ein U-förmiger Lappen umschnitten, der etwa 3 cm vom rechten Schlüsselbein-Brustbeingelenk entfernt etwas oberhalb des Schlüsselbeines beginnt. Der Schnitt verläuft zunächst caudalwärts, biegt im rechten 2. Zwischenrippenraum nach der Mitte zu um, überquert das Brustbein und steigt im linken 2. Zwischenrippenraum wieder kranialwärts gerade bis über das linke Schlüsselbein hinaus. Durch diesen Schnitt werden auch beiderseits die Mm. pectorales maj. durchtrennt. So weit Knochen berührt wird, wird das Periost gespalten. Die Schlüsselbeine werden nun im Bereich der Schnittlinie aus ihrer Periosthülle befreit und mit der vorsichtig darunter durchgeführten Drahtsäge schräg von innen hinten nach außen vorn durchtrennt. Im Bereich des Querschnittes wird auch das Brustbein vom Periost befreit und nun mit einer schmalen LUERSchen Zange nach Freilegung der seitlichen Knochenränder quer durchtrennt. Will man die Drahtsäge nehmen, so muß man vorher vom 2. Zwischenrippenraum aus unter großer Vorsicht die Weichteile des Mittelfellraumes von der Rückseite des Brustbeines ablösen, ehe man die Säge, am besten mit Hilfe eines vorher durchgeführten starken Seidenfadens, unter dem Brustbein durchzieht. Nun muß man noch gut fingerbreit vom Brustbeinrand entfernt die Zwischenrippenknorpel und die Zwischenrippenmuskeln vorsichtig durchschneiden. Dazu müssen die Haut- und Muskelränder auseinandergesogen werden, und es ist darauf zu achten, daß die Haut und der große Brustmuskel sich im Bereiche des Lappens nicht vom Brustbein lösen, da das abgelöste Manubrium sonst in seiner Ernährung gestört werden könnte. Sind die genannten Verbindungen gelöst, so lassen sich die seitlichen Rippenstümpfe etwas auseinanderziehen und die A. und V. mammae können, wenn nötig, freigelegt, unterbunden und durchtrennt werden. Nun setzt man einen einzinkigen Haken in die obere Durchtrennungsfläche des Manubriums ein, spaltet vorsichtig das hintere Periost im Bereiche des Querschnittes und während man nun die obere Brustbeindurchtrennungsfläche vorsichtig nach vorn und oben zieht, durch-

trennt man unter Leitung des Auges alle noch bestehenden Verbindungen zwischen dem Haut-Periost-Knochenlappen und dem vorderen Mediastinalraum. Auf diese Weise läßt sich der Haut-Periost-Knochenlappen ohne Schwierigkeiten vollkommen nach oben umklappen, wo er noch mit der an seinen oberen Rand ansetzenden Halsmuskulatur in Verbindung steht. Der Zugang zum oberen Mittelfellraum ist ausgezeichnet und, wie gesagt, auch erweiterungsfähig. Nach Ausführung des Eingriffes im Mittelfellraum wird der Hautperiost-

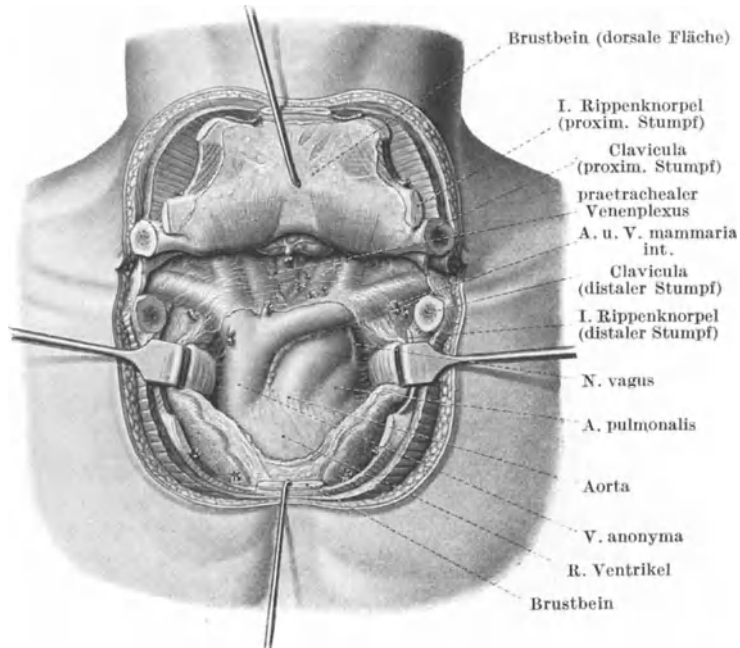


Abb. 663. Die Eröffnung des oberen vorderen Mittelfellraumes unter zeitweiliger Resektion des Brustbeinhandgriffes nach LEXER. Das Verfahren gibt ein übersichtliches Bild der Lagebeziehungen der großen arteriellen und venösen Gefäße.

knochenlappen wieder zurückgeklappt und seitlich im Bereiche des Brustbeines durch Knochennähte befestigt.

6. Die Mediastinotomia longitudinalis ant. sup. nach SAUERBRUCH.

Nach örtlicher Umspritzung in der Mittellinie etwa vom Ringknorpel des Kehlkopfes bis in den 3. Zwischenrippenraum beginnt der Hautschnitt etwa fingerbreit oberhalb des Jugulums in der Mittellinie und verläuft in der Mitte des Brustbeines bis zur 3. Rippe. Dort biegt er im Bogen in den rechten 3. Zwischenrippenraum ein. Im oberen Abschnitt geht der Schnitt bis in die Raphe zwischen den geraden Halsmuskeln. Auf dem Brustbein dringt man sofort auf den Knochen vor, während im 3. Zwischenrippenraum die Fasern des *M. pectoralis maj.* und die darunterliegenden Zwischenrippenmuskeln vorsichtig stumpf auseinandergedrängt und die auf diese Weise freigelegten *A. und V. mammariae int.* unterbunden und durchtrennt werden. Nun dringt man mit dem Zeigefinger der rechten Hand zwischen den geraden Halsmuskeln und durch die Halsfaszienlücke ein und unmittelbar hinter dem Brustbeinhandgriff am

Knochen entlang in die Tiefe, während der Zeigefinger der linken Hand in die Muskellücke im 3. Zwischenrippenraum, ebenfalls unmittelbar gegen den Knochen gerichtet, nach medial und oben vorgeschoben wird. Beide Finger dringen langsam und schonend vor, bis die Kuppen sich berühren. Auf diese Weise sind die lebenswichtigen Mittelfellteile so weit vom Knochen gelöst, daß es nun leicht mit der Brustbeinschere von LEBSCHÉ gelingt, den Knochen in derselben Richtung zu spalten. Setzt man nun scharfe Haken in die Knochenwunde ein

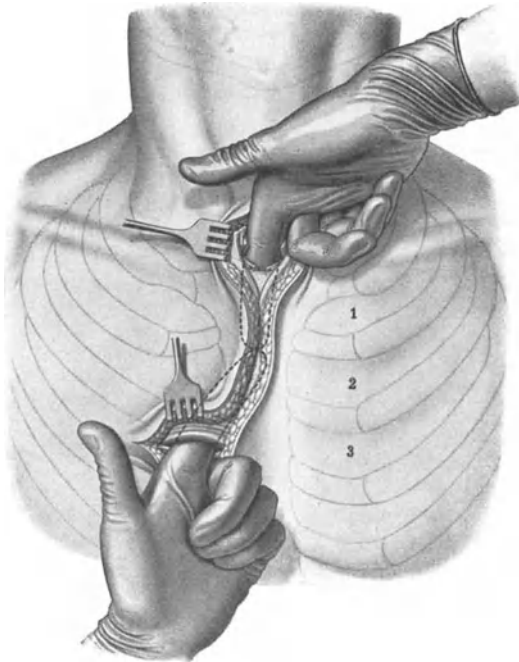


Abb. 664. Die Mediastinotomia longitud. ant. sup. nach SAUERBRUCH. Das Mediastinum ist vom Jugulum aus und vom 3. Zwischenrippenraum rechts aus eröffnet. Die vordringenden Zeigefinger lösen die Weichteile von der Hinterfläche des Brustbeines ab.

und zieht sie auseinander, so erhält man eine gute Übersicht. Sollte das nicht genügen, so kann nach vorsichtigem Eindringen im 3. Zwischenrippenraum links das Brustbein auch nach links in dem 3. Zwischenrippenraum durchtrennt werden.

7. Die vollständige Brustbeinspaltung nach MILTON.

Dieser Eingriff scheint nur noch selten ausgeführt worden zu sein. KÖNIG, GULEKE und HARTUNG haben ihn als Entlastungseingriff bei nicht operablen raumbegrenzenden Erkrankungen (Tumoren, Aneurysmen) empfohlen. Man geht am besten nach Freilegung des oberen Brustbeinrandes und nach Resektion des Schwertfortsatzes von oben und unten, nach stumpfer Abschiebung der Weichteile von der Brustbeinrückwand, schrittweise vor. Zur Spaltung des Knochens kann man den von LEBSCHÉ empfohlenen

Brustbeinmeißel verwenden. Um den Spalt klaffend zu erhalten und damit eine längere Entlastung zu gewährleisten, werden Elfenbeinstücke (KÖNIG), Knochen- oder Knorpelstücke aus den Rippenknorpeln (GULEKE) in den Spalt eingeklemmt.

8. Die Eingriffe zur Eröffnung des hinteren Mittelfellraumes.

(ENDERLEN.)

Die Eröffnung des hinteren Mittelfellraumes dient heute in der Mehrzahl der Fälle der Spaltung eines Abscesses oder der Eröffnung einer phlegmonösen Entzündung im Retromediastinum. Ursprünglich sind die Eingriffe fast ausschließlich in dem Wunsche, den Speiseröhrenkrebs im Brustabschnitt zu entfernen, ausgearbeitet worden. Heute kommt als weitere Anzeigestellung für diesen Eingriff die Entfernung der *Ganglioneurome* des N. sympathicus im Brustabschnitt in Frage.

Nachdem NASSILOW bereits 1888, QUÉNU und HARTMANN 1892, BRYAND 1895, L. REHN 1898 u. a. den Zugang zum hinteren Mittelfellraum zur Entfernung des Speiseröhrencarcinoms erfolgreich ausprobt hatten, hat HEIDENHAIN einen Zugangsweg 1899 ausführlich beschrieben, nachdem er ihn durch Leichenversuche für gangbar gehalten hatte. Er ist unmittelbar neben der Dornfortsatzlinie eingegangen und hat in der gewünschten Höhe die Querfortsätze und die zentralen Rippenenden freigelegt und entfernt. Es gelingt leicht auf diesem Wege die entsprechende Brusthöhle geschlossen beiseite zu schieben. Die Querdurchtrennung der Rückenmuskulatur bedeutet keinen weiteren Schaden, wenn sie nur an einer Stelle vorgenommen zu werden braucht, da die Nervenversorgung in Segmenten erfolgt.

Der Zugang zum oberen hinteren Mittelfellraum wurde bald rechts, bald links gewählt, während zum unteren linken Mittelfellraum die linke Seite bevorzugt wurde, da auf der rechten Seite eine oft stark vorspringende Brustfellfalte und außerdem die V. azygos und der Duct. thoracicus unter Umständen im Wege sind. ENDERLEN hat dann nach genauer anatomischer Erforschung festgestellt, daß in den oberen und mittleren Abschnitten auf der linken Seite die Aorta mit ihren Seitenästen den Zugang wesentlich erschwert. Im untersten Abschnitt ist er in der Beziehung etwas freier, man muß aber, wenn man von links her gegen die Speiseröhre vordringt, entweder hinter oder vor der Aorta vorbeigehen. Sowohl vorn als hinten kommt man aber mit den Seitenästen der Aorta in unangenehme Berührung. Ebenso hängt auch die linke Pleura häufig fest auf der Aorta. Unterhalb des 6. Brustwirbels spielt die Behinderung durch die Aorta keine große Rolle mehr und die Beziehungen der übrigen im hinteren Mittelfellraum gelegenen Organe sind beiderseits gleich. Die stark vorspringende Pleurafalte rechts fürchtet ENDERLEN nicht, er hat vielmehr Bedenken, daß die zentralen Enden der Rippen nach der Entfernung kurzer Stücke die Brusthöhle verletzen können.

9. Die Mediastinotomia post. nach ENDERLEN und das Abänderungsverfahren von SAUERBRUCH.

ENDERLEN empfiehlt daher das Vorgehen auf der rechten Seite. Ein rechteckiger *Hautmuskellappen*, dessen Stiel in der Dornfortsatzreihe vom 3. bis 9. Brustwirbeldorn, und dessen freie Seite bis zum medialen Schulterblatttrand reicht, wird *bis auf die Rippen* umschnitten. Nach Blutstillung wird dieser Lappen möglichst weit nach der Mittellinie zurückgeschlagen und zunächst aus der 8. Rippe ein Stück von 8—10 cm Länge subperiostal entfernt. Ebenso werden die 7., 6., 5. und 4. Rippe in etwa derselben Ausdehnung subperiostal reseziert. Da der ganze Periostmuskellappen etwa in Ausdehnung des Hautmuskellappens entfernt werden soll, muß man nun mit großer Vorsicht vorgehen, um die Pleurahöhle nicht zu eröffnen. Am besten wird das ventrale Periost im Bereich der 4. oder 8. Rippe vorsichtig bis in die Schicht der Fascia endothoracica gespalten. Dann dringt man stumpf mit dem Finger in dieser Schicht vor und löst den Periostmuskellappen von der Pleura costalis nach unten oder oben in dem gewünschten Bereich ab (Abb. 665). Dann kann man den ganzen Lappen in einem Stück bis an die Querfortsätze und seitlich bis an die Rippenstümpfe herausschneiden. Die Zwischenrippennerven und Gefäße werden dabei durchtrennt, die Zwischenrippenarterien vorher unterbunden. Ist der ganze Lappen entfernt, so kann man leicht mit den eingeführten Fingern die geschlossene Brusthöhle nach der Mitte zu gegen die Wirbelsäule und ventralwärts ablösen. Der N. sympathicus kann, wenn er der Pleura anliegt, mit abgehoben werden (Abb. 666). So gelingt es allmählich an die Vorderseite der Wirbelsäule heranzukommen. Die auf der rechten Seite verlaufenden V. azygos und der Duct. thoracicus werden geschont. So kann man langsam auch an die *Speiseröhre* herankommen. Da die hintere Mediastinotomia meist zum Zwecke einer Absceßöffnung ausgeführt wird, so bleibt die Wunde nach Spaltung des Abscesses offen und wird drainiert. Zur Entfernung eines Speiseröhrencarcinoms wird dieser Weg wohl nicht mehr begangen.

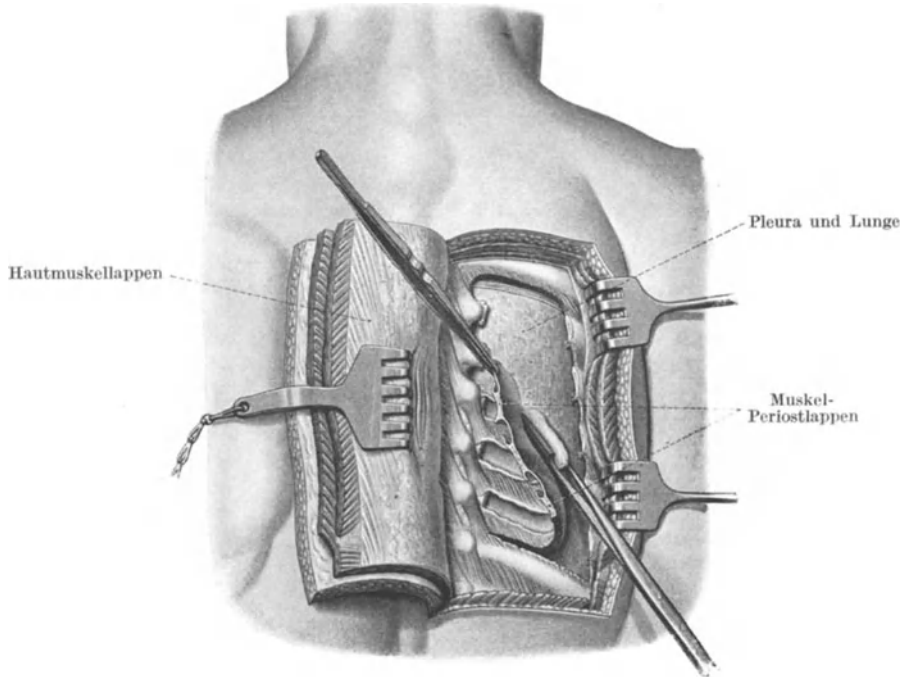


Abb. 665. Die Mediastinotomia post. nach ENDERLEN. I.
Auf der rechten Rückenseite ist ein Hautmuskellappen gebildet und nach links hinübergeklappt. Die Rippen 8—4 sind subperiostal entfernt. Der Periostmuskellappen wird im Zusammenhang in der Schicht der Fascia endothoracica abgelöst.

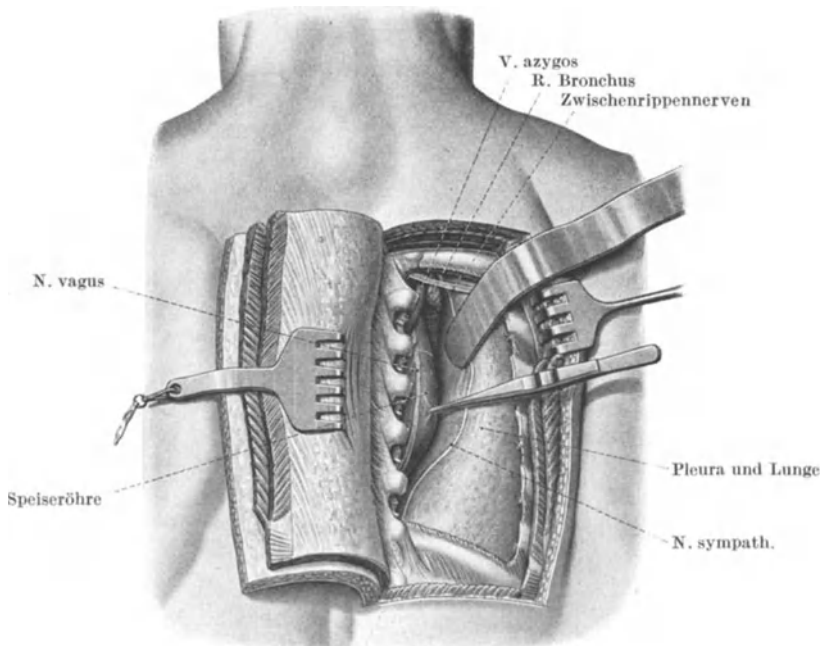


Abb. 666. Die Mediastinotomia post. nach ENDERLEN. II.
Der Weichteillappen ist vollkommen entfernt. Die Pleura mediastin. ist vorsichtig mit dem Grenzstrang nach lateral abgeschoben und wird unter einem Haken gehalten. Die Speiseröhre läßt sich nun etwas vorziehen, so daß sie eröffnet werden kann. Der hintere Vagusast liegt frei.

Um rasch und möglichst nahe an die Wirbelsäule heranzukommen, wenn eine ausgedehnte Eröffnung des Mittelfellraumes nötig ist, empfiehlt SAUERBRUCH nach der Freilegung der Rippen mit seinem Hakenschnitt (s. S. 890) und nach Resektion der 2.—4.—5. Rippe *rechts* für den oberen Mittelfellraum oder der 5.—9. Rippe *links* für den unteren Mittelfellraum, die Wegnahme der langen Rückenmuskulatur. Die Rippen werden subperiostal auf 8—10 cm bis an die Querfortsätze reseziert. Die Muskulatur durchtrennt man am oberen Wundwinkel quer und löst sie dann aus dem Winkel zwischen Dorn- und Querfortsätzen nach unten bis zum unteren Wundwinkel ab. Wird nun die geschlossene Brusthöhle von den zentralen Rippenstümpfen und der Wirbelsäule abgeschoben, so läßt sich eine Drahtsäge unter den kurzen Rippenstümpfen hindurchziehen und mit ihrer Hilfe diese Stümpfe zugleich mit den Querfortsätzen in einem absägen. Da die Zwischenrippengefäße dabei kaum bluten, braucht meist keine besondere Blutstillung gemacht zu werden. Nach diesem Vorgehen ist die Drainage des hinteren Mittelfellraumes sehr wirksam. Die Wunde wird dann durch einige Lagerungsnahte verschlossen.

η) Die Eingriffe am Herzen und am Herzbeutel.

1. Die Eingriffe bei den Herz- und Herzbeutelverletzungen.

(G. FISCHER, L. REHN, HESSE, WENDEL.)

Stich- und Schußverletzungen des Herzens verlaufen häufig rasch tödlich. Kommt es aber nicht zu einer raschen Verblutung oder zu einem plötzlichen Herzstillstand, so kann in vielen Fällen chirurgische Hilfe aussichtsreich sein.

Um die Geschichte der Herzverletzungen und ihrer Behandlung haben sich besonders GEORG FISCHER (1868) und LOISON (1899) verdient gemacht. ROSE (1884) war der erste, der bei der Herztamponade die Eröffnung des Herzbeutels vorschlug, während FRANZ KÖNIG auch die Naht des verletzten Herzens selbst für möglich hielt. Experimentell wurde die Frage von BLOCK (1882), ROSENTHAL (1895), DEL VECCHIO (1895), SALOMONTI (1896) und von BODE (1897) geprüft. Bei Menschen wurden die ersten Versuche der Herznaht von CAPPELEN und FARINA (1896) unternommen. CAPPELENS Kranker starb an einer Nachblutung aus der A. coronaria. FARINAS Kranker ging nach 8 Tagen an einer anderen Erkrankung zugrunde. Die Herzwunde fand sich bei der Sektion vollständig verschlossen. Der erste geheilte Fall wurde 1896 von L. REHN operiert. Seit diesem glücklich verlaufenen Fall sind eine große Reihe von Herznähten erfolgreich durchgeführt worden, so daß REHN schon im Jahre 1913 etwa 300 Fälle von Operationen bei Herzverletzungen nachweisen konnte. Die Mortalität beträgt 60—70% (HESSE), unbehandelte Fälle sterben in 80—90%. Spätere Statistiken brachten bessere Heilungsziffern [SCHÖNFELD (1928) 64%, MUCHADZE (1929) 62,5% Heilungen]. Über Nachuntersuchungen nach längerer Zeit besitzen wir Bericht von DSHANELIDZE (1924) mit 44% Heilungen.

Aus allen Beobachtungen läßt sich für die Diagnose und Behandlung etwa folgendes kurz zusammenfassen:

Größere Wunden sind gefährlicher als kleine. Verletzungen des rechten Ventrikels und der Vorhöfe sind gefährlicher als die des linken. Wunden nach außen oder in die Pleurahöhle hinein sind wegen der großen Gefahr der Verblutung gefährlicher als solche, die nur den Herzbeutel und das Herz selbst betroffen haben. Dagegen besteht bei kleinen Herz- und Herzbeutelwunden die Gefahr, daß sich das Blut allmählich im Herzbeutel ansammelt, besonders wenn die Herzbeutelwunde verklebt, und nun zur *Herztamponade* führt [MORGAGNI, ROSE (1884)], die durch Druck auf die muskelschwachen Herzaabschnitte oder durch Vagusreiz (PRATI) rasch zum Tode führen kann, wenn nicht rechtzeitig eingegriffen wird. Kleine Wunden sind auch dann gefährlich, wenn sie das Herz in der Systole treffen. Schußverletzungen machen im Gegensatz zu den Stichverletzungen fast immer Nebenverletzungen. Trifft ein Geschloß den gefüllten Ventrikel, so kann eine explosive Zerreißung des Herzens die Folge sein. Ähnlich können schwere stumpfe Verletzungen (Puffer, Verschüttung) wirken. Sie kommen für operative Behandlung kaum je in Frage. Sehr gefährlich sind

Verletzungen der *Coronargefäße*, besonders des Gefäßstammes und der großen in das Herz und aus dem Herz ein- und austretenden Gefäße. Sie führen fast immer sofort den Tod herbei.

Der *Allgemeinzustand* der Herzverletzten ist häufig sehr stark beeinträchtigt. Er bietet das Bild einer schweren inneren Blutung. Etwa die Hälfte der Kranken kommt bewußtlos in Behandlung. Die Blutung nach außen schwankt in sehr starken Grenzen, nicht selten fehlt sie völlig, was natürlich keinen Beweis dafür bietet, daß es nicht vorher stark nach außen geblutet hat. Aus der äußeren Verletzung sind Schlüsse auf Verletzungen des Herzbeutels und des Herzens meist schwer zu ziehen. Nach HESSE'S Material lagen 43% der äußeren Wunde außerhalb der Projektionsfigur des Herzens. Bei Schußverletzungen kann die äußere Wunde auch am Rücken sitzen oder das Geschloß durch die Bauchhöhle in das Herz eingedrungen sein. Ebensovienig wie man aus der äußeren Verletzung mit Sicherheit auf eine Herzverletzung schließen kann, sind auch alle übrigen Symptome unsicher. Die *Vergrößerung der Herzbeutelfigur* tritt erst nach einer Füllung von mehr als

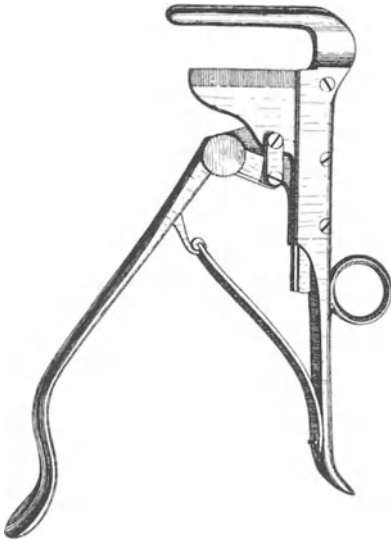


Abb. 667. Brustbeinschere nach SCHUMACHER.

150 ccm Flüssigkeit ein. Der *Puls* ist meist beschleunigt. Wird er in verhältnismäßig kurzer Zeit schneller und unregelmäßig, so ist das meist kein gutes Zeichen. Die *Herztöne* sind oft leise und dumpf, der *Spitzenstoß* nicht immer fühlbar. Nur bei gleichzeitiger Anwesenheit von Luft kommt es zu *Reibegeräuschen* und *Mühlengeräusch*. Von sonstigen Symptomen werden noch *Hautemphysem*, *Pneumo-* und *Hämothorax* oder beides beobachtet. Sprechen mehrere Symptome für Herzverletzung, machen sich insbesondere die Erscheinungen der Herztamponade bemerkbar, d. h. ist die Herzfigur vergrößert, sind die Herztöne dumpf, oft kaum vernehmbar und beschleunigt, machen sich Anzeichen von Dyspnoe bemerkbar, so ist mit dem Eingriff nicht länger zu warten. Nach den Beobachtungen von HESSE muß die Frühoperation als günstig bezeichnet werden, da in den ersten $2\frac{1}{2}$ Stunden nur 35% der Verletzten starben. Differentialdiagnostisch kommen hauptsächlich schwere Blutungen aus anderen Thoraxgefäßen in Frage. Später läßt sich eine Diagnose nicht mehr sicher stellen. Da aber in jedem Fall eingegriffen werden muß, so ist es zweckmäßig, mit der Stellung der Differentialdiagnose keine Zeit zu verlieren. Es gibt zwar *Selbstheilungen* auch nach Herzverletzungen. Die Wunde wird durch einen Thrombus verschlossen, die Blutung steht. Ehe es aber zu einer Organisation und Heilung kommt, droht die große Gefahr der Thrombuslösung und Nachblutung. Auch in späteren Stadien bestehen noch Gefahren durch Narbendehnung und Aneurysmenbildung.

Die *operative Behandlung* wird, je nachdem eine sichere Diagnose vorliegt oder nicht, etwas verschieden sein. Handelt es sich um eine sichere extrapleurale Verletzung, so wird unser Bestreben dahin gehen, das Herz auch extrapleurale freizulegen, um keine neue Schädigung durch den operativen Pneumothorax hinzuzufügen. Ist dagegen die Pleurahöhle gleichzeitig verletzt, so ist es nicht notwendig, extrapleurale an das Herz heranzugehen. In beiden Fällen wird man den Überdruckapparat bereithalten, um ihn bei Eröffnung der Pleura sofort in Tätigkeit setzen zu können. So wird nicht nur bei gleichzeitiger Lungenverletzung die drohende Gefahr des Pneumothorax wesentlich eingeschränkt, sondern auch die Gefahr der Luftembolie (TIEGEL, SAUERBRUCH) beseitigt.

Der Eingriff selbst kann entweder nach GREKOW (HESSE) durch *schichtweise Wunderweiterung* mit Rippenresektion vorgenommen werden, oder man geht vermittels eines *Intercostalschnittes* (REHN, WILMS, ISELIN, SAUERBRUCH), meist mit

anschließender Rippenresektion vor. Andere haben vorgeschlagen, von Anfang an einen *Lappenschnitt* anzuwenden. Am meisten wird aus der großen Zahl von Lappenschnitten, die ihre Basis bald rechts, bald links, bald oben oder unten haben (WENDEL 1906), mit Recht der KOCHERSche bevorzugt, dessen Basis links ist (s. S. 942). Daher sind keine Ernährungsstörungen des Lappens zu befürchten, die Rippenknorpel können erhalten werden und der Zugang zum Herzen ist in allen Teilen möglich (s. unten). Einen guten Zugang kann man sich auch mit dem *Costoxiphoidalschnitt* nach L. REHN, besonders mit dem Erweiterungs-

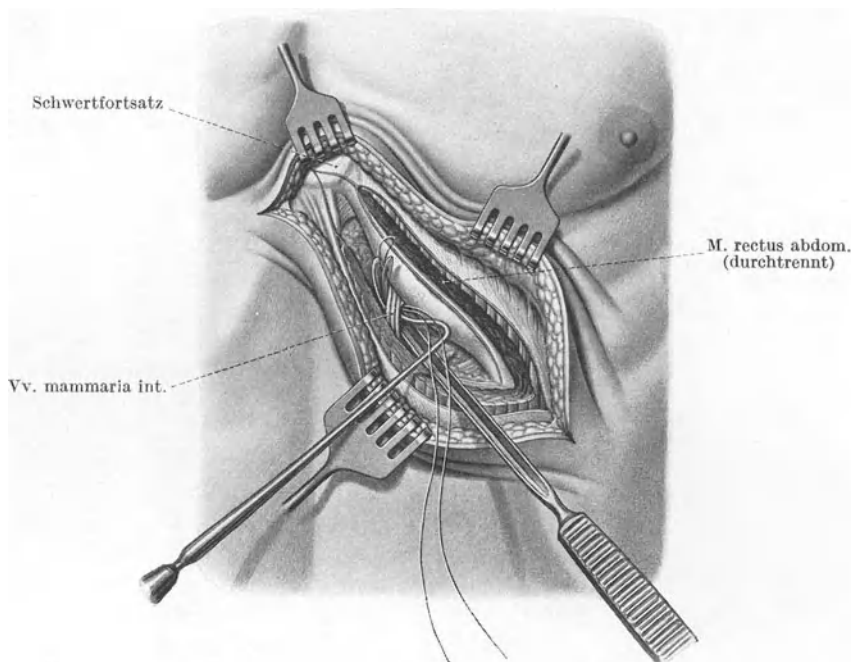


Abb. 668. Der costoxiphoidale Schnitt nach L. REHN zur Freilegung des Herzbeutels. I. Durch einen Rippenbogenrandschnitt ist der 7. Rippenknorpel freigelegt. Die A. und V. mammaria werden unterbunden.

verfahren von SAUERBRUCH (s. S. 942) und für die unteren Herzabschnitte mit der *Mediastinotomia ant. inf.* nach SAUERBRUCH verschaffen (s. S. 932).

Die *Intercostalschnitte* geben ohne Rippenresektion im allgemeinen meist keinen guten Überblick. Geht man nach GREKOW vor, so ist es zweckmäßig, ebenso wie beim Intercostalschnitt, auch die nächstgelegenen Rippen oder Rippenknorpel zu entfernen.

Der *Costoxiphoidalschnitt* von REHN mit der Erweiterung nach oben hat sich uns in vielen Fällen als sehr zweckmäßig und einfach gezeigt. Der Eingriff wird nach REHN folgenderweise ausgeführt: der Schnitt beginnt am linken Rande des Schwertfortsatzes und verläuft am unteren Rande des 7. Rippenknorpels, etwa 10 cm schräg nach abwärts. Ist man durch die Muskulatur bis auf den Rippenknorpel vorgedrungen, so gelingt es leicht, die Weichteile stumpf von der hinteren Wand der Rippenknorpel und des Brustbeines abzulösen. Dann kann man entweder die Rippenknorpelansätze vom Brustbein, oder nach Spaltung der Haut über dem Brustbein mit der Sternumschere von SCHUMACHER das Sternum in der Längsrichtung durchtrennen (Abb. 667). Zieht

man die Wundränder auseinander, so erhält man schon einen guten Überblick über den Herzbeutel, von dessen Vorderfläche man die Pleura nach beiden Seiten abschieben kann. Hat man das Brustbein gespalten und will man eine größere Übersicht haben, um den Herzbeutel zu eröffnen, so setzt man die stumpfe Ablösung der Weichteile von der Rückseite des Sternum und der Rippenknorpel weiter nach oben fort und macht am Ende des Sternumlängsschnittes einen Querschnitt nach links im 3. oder auch 2. Intercostalraum. So erhält man einen gut beweglichen Knochenweichteillappen, den man stark nach links verziehen kann. Der Zugang nach REHN ist noch dadurch erweiterungsfähig, daß man Teile des Sternums mit der LUERSchen Zange entfernt und daß man die knöchernen Teile des Lappens lateral durchbricht, was meist an der Knochenknorpelgrenze vor sich geht. Dann kann man den Lappen völlig umklappen (KOCHER). Schließlich ist es möglich, aus dem Lappen auch die Rippenknorpel und Rippenstümpfe leicht und rasch zu entfernen, wenn es wünschenswert erscheint. SAUERBRUCH empfiehlt zur breiten Freilegung des Herzbeutels den 7., 6. Rippenknorpel oben und unten zu durchschneiden. Dann braucht man nach Freilegung des 7. Rippenknorpels den Schnitt nicht weiter kranialwärts auf das Brustbein zu verlängern. Zur Freilegung der oberen Abschnitte des Herzbeutels kommt die Mediastinotomia ant. sup. nach SAUERBRUCH (s. S. 935) oder die vollständige mediane Brustbeinspaltung in Frage (s. S. 936).

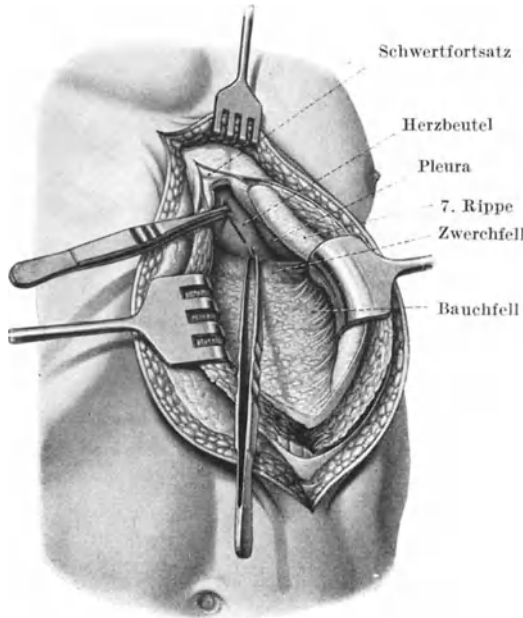


Abb. 669. Der costoxiphoidale Schnitt nach L. REHN zur Freilegung des Herzbeutels. II. Der 7. Rippenknorpel ist oben eingeschnitten und wird mit einem Haken zurückgehalten. Die Weichteile werden von der hinteren Wand des 7. Rippenknorpels und des Schwertfortsatzes des Brustbeines abgelöst. Die Pleuraraumschlagsfalte ist zur Seite geschoben und der Herzbeutel liegt frei, so daß er gespalten werden kann.

Der *Lappenschnitt* von KOCHER beginnt über dem 6. Rippenknorpel, den er zunächst subperichondral reseziert. Dann unterbindet er die freiliegende A. und V. mammaria int., durchtrennt in der Schnittrichtung den M. transversus thoracis in der Nähe des Sternums und schiebt mit dem Muskel gleichzeitig die damit verwachsene linke Pleurakante zurück (Abb. 670). Für den Notfall läßt sich dann der nun vorliegende Herzbeutel bereits extrapleurale eröffnen. Soll der Herzbeutel oder das Herz in größerer Ausdehnung freigelegt werden, so wird ähnlich wie bei REHN ein Schnitt in der Längsrichtung über die Mittellinie des Sternums und ein Querschnitt etwa in Höhe des 3. Rippenknorpels hinzugefügt. Nachdem dann von der Resektionswunde des 6. Rippenknorpels aus die Pleura und die übrigen Weichteile von der 5., 4. und 3. Rippenknorpelrückseite abgeschoben sind, werden die Rippenknorpelansätze der genannten Rippen hart am Brustbein abgeschnitten (Abb. 670). Die A. mammaria int. wird dann noch einmal am oberen Wundrand unterbunden. Die

durchtrennten Rippenknorpel werden etwas angehoben, der *M. transv. thorac.* und die Pleura möglichst weit seitlich von der Brustwandfläche stumpf abgelöst und dann der Muskelknorpellappen nach außen umgebrochen (Abb. 671). Auch dieser Zugang ist durch allmähliche Wegnahme von Sternumabschnitten ausdehnungsfähig.

Ist der Herzbeutel bzw. das Herz freigelegt, so wird der Herzbeutel in größerer Ausdehnung aufgeschnitten und die Herzwunde aufgesucht. War eine Tampnade vorhanden, so entleert sich häufig ein großer Schwall von Blut. Die

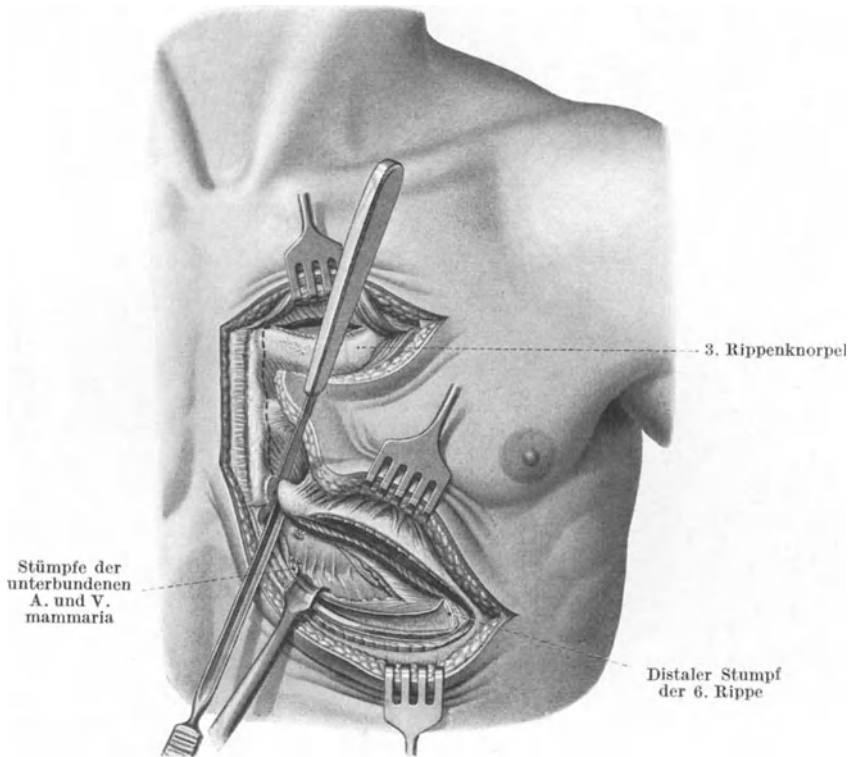


Abb. 670. Die Freilegung des Herzens mit dem KOCHERSchen, lateral gestielten Lappenschnitt. I. Im unteren Teil der Abbildung ist der 6. Rippenknorpel reseziert. Die Mammariagefäße sind unterbunden, und nach Durchtrennung des *M. transversus thorac.* und Beiseiteziehen der Pleuraumschlagsfalte liegt der Herzbeutel an umschriebener Stelle frei. Bei der Notwendigkeit weiterer Freilegung werden der 5., 4. und 3. unter Umständen auch der 2. Rippenknorpel durchtrennt, nachdem der Weichteilschnitt entsprechend erweitert ist.

Herzwunde kann durch einen Thrombus verschlossen sein. In solchen Fällen ist die Prognose im allgemeinen besser. Ob das Herzinnere eröffnet ist oder nicht, ist für die weitere Behandlung nicht ausschlaggebend, falls es nicht gerade aus dem Herzinneren heraus stark blutet. Man faßt in jedem Falle am besten das Herz mit dem SAUERBRUCHSchen Handgriff (s. unten), da er sich sehr gut zum Halten eignet und gleichzeitig der zeitweiligen Blutstillung dient. Das Anlegen der Herznaht macht an sich keine großen Schwierigkeiten. Mit einer drehrunden Nadel und feiner Seide wird die Muskulatur durchstoßen und die Fäden vorsichtig geknüpft. Zieht man sie zu stark an, so kommt es leicht zum Durchschneiden der Fäden. Nach HESSE schneidet besonders an Herzen von Alkoholikern der Faden leicht durch. Es ist vorgeschlagen worden (NASSILOW),

das Fett des Perikards zur Stütze der Naht mit in die Naht zu nehmen. Von anderen Autoren ist *Subcutanfett* oder, bei gleichzeitig eröffneter Bauchhöhle, auch *Netz* zu demselben Zweck verwendet worden. Blutet es nach der Herznaht noch, was häufig der Fall ist, indem noch Blut zwischen den Stichen zum Vorschein kommt, so muß man eine Zeitlang einen Kochsalztupfer auf die Wunde drücken. Es tritt dann meist, wie bei der Gefäßnaht, ein rasches Versiegen der Blutung ein. Auch zum Stillen dieser Blutung ist die Verwendung

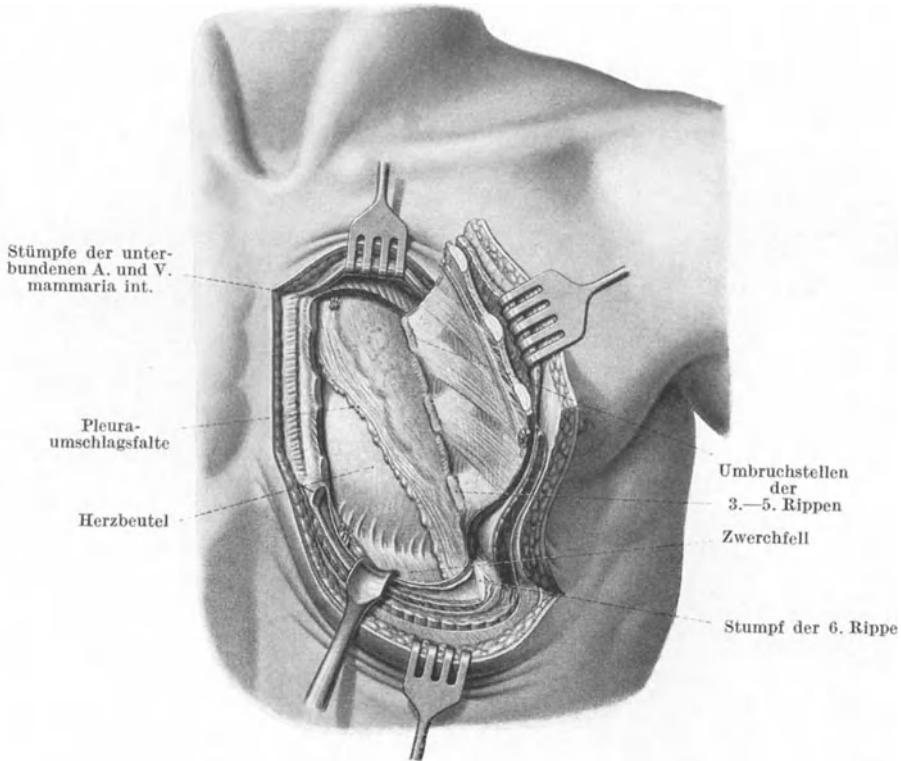


Abb. 671. Die Freilegung des Herzens mit dem KOCHERSchen, lateral gestielten Lappenschnitt. II. Nach Durchtrennung der Rippenknorpel ist der Weichteillappen nach außen an der Knorpelknochengrenze umgebrochen. Der Herzbeutel liegt in großer Ausdehnung frei. Ist die Erweiterung nach rechts notwendig, so wird das Brustbein mit der LUERSchen Zange verkleinert.

von frei transplantiertem Fett, das mit in die Naht gefaßt wird, vorgeschlagen worden. HESSE empfiehlt zu diesem Zweck mehr ein Stückchen freitransplantierten Muskels nach dem Vorgehen von LAEWEN. Blutet es während der Herznaht stark aus der Herzwunde, so kann die Nahttechnik darunter leiden. Es ist in solchen Fällen zweckmäßig, die schon von REHN vorgeschlagene Kompression des rechten Vorhofs auszuführen.

Besser ist der Handgriff von SAUERBRUCH, mit dem man gleichzeitig das Herz aus dem Herzbeutel vorziehen kann. Zu diesem Zweck faßt man mit der linken Hand, deren 3. und 4. Finger auseinandergespreizt sind, in den Herzbeutel und umgreift die Herzbasis bzw. deren rechten Abschnitt und hemmt so den Zufluß aus den Hohlvenen in den rechten Vorhof. Häufig tritt schon bei der Eröffnung des Herzbeutels, besonders aber bei Berührung oder Durch-

stechung des Epikards ein vorübergehender *Herzstillstand* ein, der meist glücklicherweise rasch vorübergeht. Besonders auch, wenn das Herz aus dem Herzbeutel herausgezogen wird, kann es zu derartigen Erscheinungen kommen. Dann läßt man mit dem Zug einen Augenblick nach. Setzt die Herztätigkeit nicht sofort wieder ein, so muß vorübergehend Herzmassage angewendet werden. Das Herz muß sofort zurückgelagert werden. Ist die Blutung aus der Herzwunde durch eine Reihe von Knopfnähten gestillt, so wird der Herzbeutel möglichst genau verschlossen. Ebenso wird die Brusthöhle, falls sie eröffnet war, unter Überdruck luft- und wasserdicht vernäht.

Gefahren drohen besonders durch folgende Störungen: Perikarditis, Mediastinitis, Pleuritis. Ihr Auftreten darf nicht übersehen werden, um sie rechtzeitig nach den üblichen

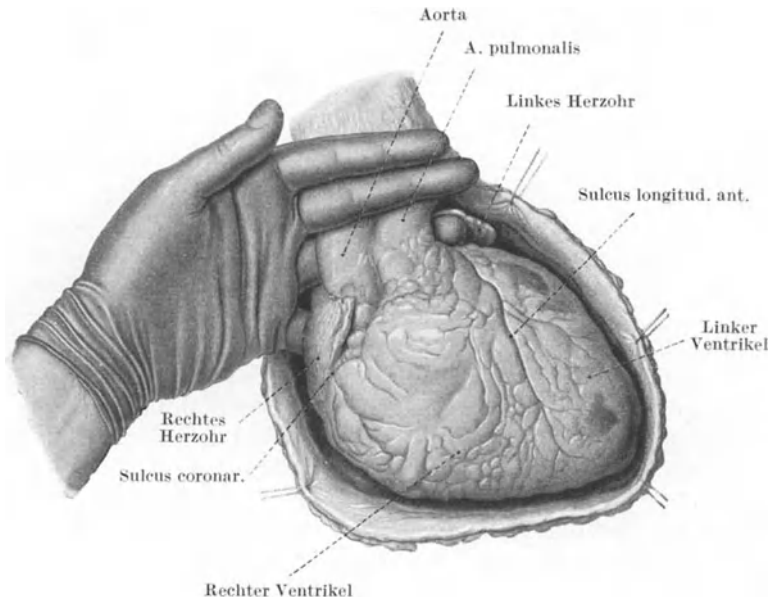


Abb. 672. SAUERBRUCHScher Handgriff zum Halten des Herzens bei Versorgen einer Herzwunde. Nach breiter Eröffnung des Herzbeutels ist der 5. Finger unter der V. cava sup., der 4. durch den Sinus hindurchgeführt und heben die Herzbasis an. Der 3. und 2. Finger fassen die Aa. aorta und pulmonalis von vorn. Durch das Zusammenlegen der Finger wird der Blutstrom in den großen Gefäßen stark eingengt.

Vorschriften behandeln zu können. Zunächst wird man sich bei auftretenden serösen Ergüssen mit einer *Punktion* begnügen. Stellen sich eitrige Ergüsse ein, so müssen sie breit eröffnet werden. Die Nachuntersuchungen von HESSE und DSHANELIDZE haben gezeigt, daß die *Späterfolge* der Herznaht, selbst dann, wenn Störungen, auch schwere Infektionen eingetreten waren, in der größten Mehrzahl der Fälle als gute zu bezeichnen sind. Nur selten wurden Dilatation, Verlagerung oder Reizleitungsstörungen beobachtet. Gelegentlich kommt es allerdings, wie nach jeder Perikarditis, zu strang- und bandförmigen Adhäsionen oder zu endo- bzw. epiperikardialen flächenhaften Verwachsungen, die ihrerseits unter Umständen eine neue chirurgische Behandlung notwendig machen können (s. S. 946 ff.).

Eine Sonderstellung nehmen die *Fremdkörper im Herzen* ein. Sind Geschosse fest in der Muskulatur eingeheilt, so machen sie oft keine Erscheinungen und werden häufig zufällig bei einer Röntgendurchleuchtung entdeckt. Sie können dann auch meist an Ort und Stelle bleiben. Machen sie Beschwerden, so sollen sie entfernt werden. Das gilt besonders für eingedrungene Nadeln, die Neigung zum Wandern haben und entfernt werden müssen.

2. Die Eingriffe bei entzündlichen Herzbeutelkrankungen.

(H. CURSCHMANN, L. REHN.)

Im Anschluß an akute Herzbeutelentzündungen nach allen möglichen Infektionskrankheiten (Scharlach, Angina und Gelenkrheumatismus u. a. m.) kommt es gelegentlich zu ausgedehnten Ergüssen seröser bis eitriger Natur. Auch an Verletzungen und eitrige Lungen- und Pleuraerkrankungen schließen sich solche Ergüsse gelegentlich an. Wird die Herztätigkeit durch einen stärkeren Herzbeutelerguß beeinträchtigt, so muß eine *Punktion* bzw. wenn es sich um einen eitrigen Erguß handelt, eine *Eröffnung* des Herzbeutels vorgenommen werden. HEINRICH CURSCHMANN hat für die Punktion des Herzbeutels die am meisten geeigneten Punkte festgelegt. Da man am besten extrapleural vorgeht und nicht immer die Sicherheit hat, daß die vorderen Pleuraumschlagfalten auch bei starker Erweiterung des Herzbeutels genügend auseinandergedrängt sind, so bevorzugen wir als Punktionsstelle den costo-xiphoidalen Winkel (L. REHN). Man erreicht von hier aus am besten den tiefsten Punkt des Herzbeutels mit der Punktionsnadel und bewahrt dabei, da hier fast immer die größte Flüssigkeitsansammlung ist, das Herz selbst vor Verletzung. Zur Herzbeutelpunktion wird der Kranke am besten in steil sitzende Lage gebracht und eine Rolle unter die Kreuzgegend geschoben, so daß die untere Thoraxöffnung gehoben und erweitert wird.

Die *Punktion des Herzbeutels* wird unter örtlicher Betäubung ausgeführt, indem man zunächst etwas seitlich von dem Winkel zwischen Schwertfortsatz und linkem Rippenbogen eine Hautquaddel anlegt, dann in schräger Richtung nach oben die Weichteile einspritzt. Dann wird durch dieses Gebiet eine dicke Nadel eingestoßen. Zweckmäßigerweise kann man nach SAUERBRUCH, um den Widerstand von Haut zu beseitigen, einen kleinen Hautschnitt ausführen. Als Punktionsnadel empfiehlt sich eine starke KRÖNIGSche Kanüle oder ein dünner Trokar. Beide Instrumente haben den großen Vorteil, daß man sofort nach dem Eindringen in die Perikardhöhle den Stachel des Instrumentes zurückziehen kann. Seröse Ergüsse entleeren sich ohne weiteres. Handelt es sich um einen eitrigen Erguß, so wird sofort in örtlicher Betäubung, vermittels des oben geschilderten *Costoxiphoidalschnittes* von REHN der *Herzbeutel breit eröffnet* (s. S. 941). Nach Freilegung des 7. Rippenknorpels und Abschiebung der Weichteile von der Hinterfläche der Rippenknorpel schiebt man zweckmäßigerweise eine neue *Punktion* voraus, falls man nicht die Punktionsnadel hat liegen lassen. Entlang der Punktionsnadel wird dann der Herzbeutel eröffnet und ein gerade eben in die Höhle hineinragendes Gummidrän, am besten durch Naht befestigt, während der übrige Schnitt teilweise wieder verschlossen wird. SAUERBRUCH empfiehlt, den 7. Rippenknorpel zu reseziieren und, falls der Herzbeutel in großer Ausdehnung eröffnet werden soll, auch noch die Resektion des 6. und 5. Rippenknorpels hinzuzufügen.

3. Die Eingriffe bei der Perikarditis adhaesiva.

(VOLHARD und SCHMIEDEN, SCHMIEDEN und H. FISCHER, WESTERMANN.)

Ebenfalls im Anschluß an Herzbeutel- und Herzverletzungen und im Anschluß an entzündliche Prozesse des Herzbeutels und seiner Umgebung entwickeln sich, glücklicherweise selten, strangartige oder auch breite flächenhafte Verwachsungen. Nimmt auch die Umgebung des Herzbeutels an der Schwielbildung teil, so kommt es unter Umständen nicht nur zu einer chronisch-adhäsiven Endoperikarditis, sondern auch durch Beteiligung des Epikards und seiner Umgebung zu einer Mediastinoperikarditis. Auf die Kenntnis und Behandlung dieser Erkrankung haben DELORME, BRAUER, REHN und in neuerer Zeit besonders VOLHARD und SCHMIEDEN hingewiesen. Beide Prozesse verlaufen sehr häufig miteinander. Sind sie fortschreitend, so rufen sie schwerste Krankheitserscheinungen hervor, da das Herz einerseits durch die Endoperikarditis eine völlige Umklammerung erleiden kann, so daß seine Tätigkeit während aller Phasen aufs stärkste beeinträchtigt wird, andererseits durch Mediastinoperikarditis eine so feste Verbindung des Herzens mit seiner Um-

gebung, besonders auch mit der vorderen Brustwand, zustande kommen kann, daß bei jeder Herzzusammenziehung und -erweiterung der Thorax mitgeschleppt werden muß. Die Schwielen können zentimeterdick werden und in größeren Abschnitten verkalken. Im weiteren Verlauf der Erkrankung treten schwerste Blutströmungsstörungen im Innern des Herzens und Veränderungen der Herzmuskulatur ein, sodaß es schließlich erlahmt. Die Mediastinoperikarditis ruft dann besonders schwere und leicht diagnostizierbare Erscheinungen hervor, wenn die Schwielenbildungen im Inneren des Perikards nicht so ausgesprochene sind, daß die systolischen und diastolischen Herzbewegungen nicht zu stark beeinträchtigt werden. Die systolische Einziehung des Brustkorbs und die diastolische Vorschleuderung (BRAUER) desselben weisen deutlich auf die Verwachsungen des Herzbeutels mit der Brustwand hin. Durch die übermäßige mechanische Belastung der Herztätigkeit kommt es zu Stauungserscheinungen, zu Ergüssen in die Pleurahöhlen, zu Ascites, zu Herzschmerzen und zu Unregelmäßigkeit der Herztätigkeit. Für diese Fälle mit klarer Diagnose hat sich die von BRAUER (1902) empfohlene *Kardiolyse* in einer größeren Anzahl von Fällen als lebensrettende Operation erwiesen. Der Eingriff besteht in einer Resektion der starren knorpeligen und knöchernen Brustwand im Bereiche des Herzens.

Die Operation wird in örtlicher und Leitungsanästhesie im Bereiche der 3. bis 6. oder 7. Rippe ausgeführt. Von einem Lappenschnitt aus, der am Brustbein in der Höhe der 3. Rippe beginnt und bis in die Gegend der Knorpelknochengrenze der 6. bis 7. Rippe zieht, werden die Rippen freigelegt. Dann beginnt man an der 3. oder 4. Rippe oder im Bereiche des Rippenknorpels die subperiostale Durchtrennung. Es muß mit großer Vorsicht vorgegangen werden, um die Pleura nicht zu eröffnen. So entfernt man von der 3. bis 6. Rippe vom Brustbeinansatz ab etwa 8—10 cm. Der Erfolg macht sich sofort bemerkbar, indem die beweglich gemachte Brustwand einsinkt. Ist die Resektion in der vorgeschlagenen Ausdehnung bewerkstelligt, so wird der Hautmuskellappen zurückgeschlagen und wieder genau vernäht.

Der *Erfolg der Operation* war in den meisten Fällen ein guter. Da das Herz nicht mehr bei jeder Bewegung die starre Brustwand zu bewegen braucht, gehen die Störungen meist schnell zurück. *Mangelhafte Erfolge* treten dann ein, wenn die Erscheinungen der Zirkulationsstörungen mehr auf die Ausbildung *endoperikardialer* Schwielen zurückzuführen waren.

Auf dieses Krankheitsbild ist in vorzüglicher Weise von REHN (1920) und später von VOLHARD und SCHMIEDEN (1923) hingewiesen worden. Hier steht nicht die mechanische Störung der Herztätigkeit durch die Verwachsungen mit dem starren Brustkorb, sondern die *Umklammerung* des Herzmuskels selbst im Vordergrund. Von WENCKEBACH u. a. ist darauf aufmerksam gemacht worden, daß die Concretio der Perikardblätter keine schweren Störungen herbeizuführen braucht. Wenn das auch in vielen Fällen richtig ist, so muß man doch zweifellos REHN recht geben, daß Störungen eintreten können und daß solche Störungen sich dann besonders bemerkbar machen, wenn sie die Herztätigkeit in einzelnen Abschnitten so einengen, daß weder eine völlige Entleerung, noch eine regelrechte Füllung der Ventrikel möglich ist.

Die Erscheinungen der *Herzumklammerung* sind nach VOLHARD besonders dadurch gekennzeichnet, daß ein Mißverhältnis zwischen den hochgradigen, offensichtlich kardialen Stauungserscheinungen und dem geringfügigen objektiven Herzbefund besteht. Er fand weiter starke Ödeme der Haut und seröse Ergüsse in den Körperhöhlen, Cyanose, Leberschwellung, Atemnot bei Bewegungen und Leistungsunfähigkeit. Demgegenüber sind die Erscheinungen am Herzen gering, es ist nicht erweitert, sondern eher verkleinert. Eine Erschütterung der Brustwand tritt nicht ein. Man hört meist reine aber leise Töne. Infolge der ungenügenden diastolischen Füllung des Herzens findet sich ein kleiner, weicher, mit der Einatmung oft kleiner werdender Puls von geringer Amplitude. Der Rhythmus ist regelmäßig. Am wichtigsten ist nach VOLHARD die *Überfüllung der gestauten Halsvenen*, die auch im Sitzen und Stehen nicht leerlaufen und bei aufrechter Haltung einen charakteristischen doppelten Kollaps bei Systole und Diastole erkennen lassen. Des weiteren

findet er starke Leberstauung und frühzeitige Ergüsse in Brust- und Bauchhöhle. VOLHARD sieht als Ursache der Venenstauung die Unmöglichkeit einer ausreichenden diastolischen Herzfüllung an und da das Hindernis an der Eintrittsstelle des Blutes in den Vorhof liegt, so bezeichnet er den Stauungszustand als *Einflußstauung*. Ähnliche Krankheitsbilder verursachen die Tricuspidalinsuffizienz (TÜRK) und nach VOLHARD auch die *Mitralstenose*, die sich aber durch die Vergrößerung des rechten Herzens ohne weiteres von den genannten Krankheitsbildern unterscheiden lassen. In allen Fällen, in denen die Herzumklammerung im Vordergrund steht, kann nur die Beseitigung der Schwielen Erfolg versprechen, sei es, daß gleichzeitig eine Mediastinoperikarditis und damit Verwachsungen mit der vorderen Brustwand verbunden sind oder nicht. Die Kardiolyse nach BRAUER, d. h. die Resektion der starren Brustwand vor dem Herzen kann in solchen Fällen nichts helfen.

Die ersten Vorschläge, das Herz von seinem Schwielenpanzer zu befreien, sind von DELORME (1898) gemacht worden. VOLHARD hat die Entfernung der Schwielen 1907 vorgeschlagen und verschiedene Chirurgen zu derartigen Eingriffen veranlaßt (HENLE, HEUCK, SCHMIEDEN, VÖLCKER). Auch mehrere Fälle tuberkulöser Perikarditis mit Verwachsungen sind auf seinen Rat operiert worden. Die besten Erfolge hat SCHMIEDEN erzielt. Schon VOLHARD hat empfohlen, sich mit der Abschälung der Schwielen auf die Kammern, besonders die linke, zu beschränken und auf den N. phrenicus keine Rücksicht zu nehmen. Er weist darauf hin, daß die größte Schwierigkeit im Auffinden der Grenze zwischen dem schwielig verdickten Perikard und dem ebenfalls schwielig veränderten Epikard besteht. Im Bereich der *linken Kammer* soll diese Grenze zuerst gesucht werden, da ein Einreißen der Ventrikelwand hier weniger leicht zu befürchten ist als am rechten Ventrikel. Mehrere Kranke sind infolge des Einreißen der dünnen schwieligen Muskulatur des rechten Ventrikels zugrunde gegangen beim Versuch, den rechten Ventrikel zuerst von den Schwielen zu befreien (HENLE, HEUCK). SCHMIEDEN sah eine Überdehnungsinsuffizienz. REHN (1920) hat im ganzen über 4 Fälle berichtet, von denen zwei mit Erfolg operiert wurden. Er hat allerdings nur Teile der vorderen Schwiele entfernt. Auch REHN weist auf die Gefahren der Schwielenumklammerung des Herzens und besonders auf die von verschiedenen Autoren (WELS, ORTNER, ASCHOFF) angegebene bevorzugte Beteiligung des rechten Vorhofs hin, so daß eine Anstauung des Venenblutes vor dem Herzen und eine schlechte Füllung des linken Ventrikels die Folgen sind, worauf alle übrigen Folgeerscheinungen zurückgeführt werden müssen (Stauungslunge, Bronchitis, Hydrothorax, Stauungsleber, Ascites). REHN macht noch besonders auf die ausführliche Würdigung des Krankheitsbildes durch PICARD (1920) aufmerksam. Bei Kranken in höherem Alter, in schlechtem Allgemeinzustand und bei nachweisbarer schwerer Herzmuskelerkrankung und Kreislaufstörung ist der Eingriff äußerst gefährlich, besonders wenn die Brustwand im Gegensatz zu früherer Beobachtung die Herzbewegungen nicht mehr mitmacht. Dann soll man den Eingriff ablehnen. Dasselbe gilt nach Freilegung, wenn die Schwielen vom Muskel bzw. von den dünnwandigen Abschnitten sich nicht lösen lassen (Vorhöfe, Sulcus coronarius). Dagegen bilden verkalkte Schwielen an sich keine Gegenanzeige.

In neuester Zeit hat sich, wie gesagt, besonders SCHMIEDEN mit dem Krankheitsbild und der operativen Beseitigung beschäftigt. Er steht auf dem Standpunkt, daß nicht die Entlastung des rechten Ventrikels im Vordergrund stehen darf, sondern das als *Zirkulationsmotor* wichtigere *linke* Herz, an dem ebenfalls eine Einflußstauung zustande kommt, wie sich durch das Auftreten von Cyanose, Stauungslunge, Atemnot und Hydrothorax beweisen läßt. Um bequem an den linken Ventrikel heranzukommen, ist es nach SCHMIEDEN am besten, extrapleural vorzugehen. Mit Hilfe eines lateral gestielten Lappenschnittes nach KOCHER werden die 3. bis 6. Rippe in ihrem knorpeligen und einem Teil des knöchernen Abschnittes reseziert, auch ein Teil des Brustbeines mit der LUERSCHEN Zange fortgenommen (Abb. 673). Auf diese Weise gelingt es am leichtesten, die verdickten Pleuraumschlagfalten ohne Verletzung von den Herzschielen beiderseits zur Seite zu schieben und über dem Herzen in die Schwielen, die den linken Ventrikel überziehen, vorzudringen (Abb. 673). Einen Überdruckapparat sollte man aber zur Vorsicht bereitstellen. Das transpleurale Vorgehen behält sich SCHMIEDEN für die Fälle vor, bei denen die Schwielenablösung

besonders vom linken Ventrikel nicht extrapleural gelingt. Von hier aus können zunächst große Teile des linken Ventrikels und dann der Herzvorderfläche von der Schwiele befreit werden. Die Schwielen werden nicht abgeschnitten, sondern mehr oder weniger stumpf abgeschält, nachdem das Epikard erreicht ist. Es sind oft mehrere Schichten abzuschälen, bis der Muskel freiliegt. Man beginnt möglichst weit links und schreitet erst auf den rechten Ventrikel fort, wenn die Muskulatur der beiden sich vorwölbt. Da in dieser Schwiele der linke

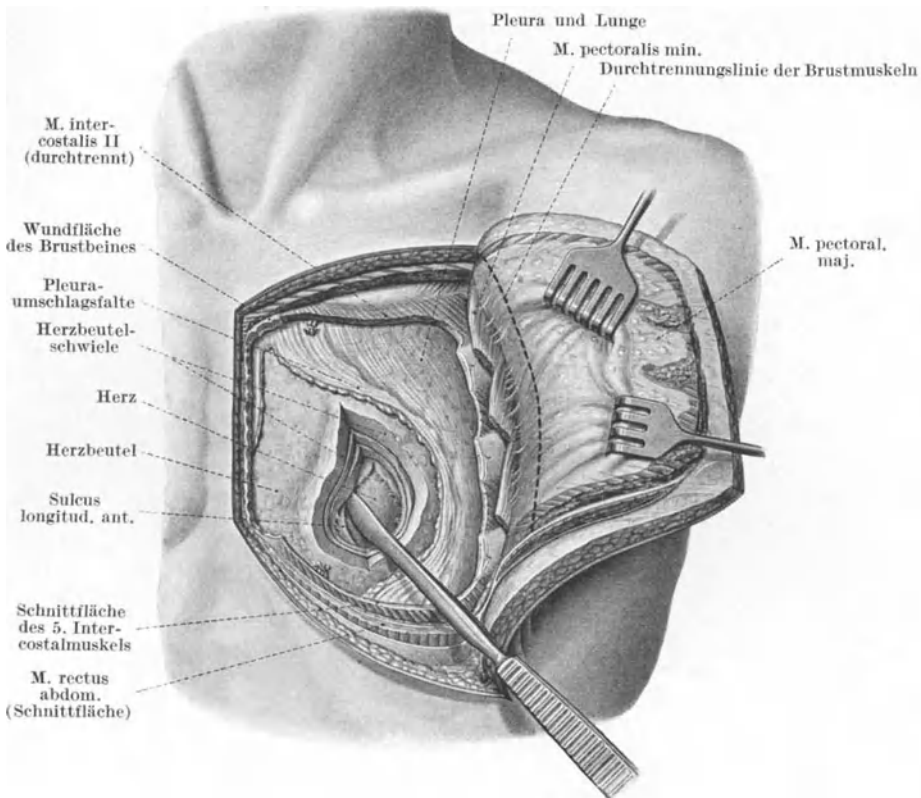


Abb. 673. Die Perikardektomie nach SCHMIEDEN. Die extrapleurale Spaltung und Ablösung der perikarditischen Schwielen von der Herzoberfläche. Ein großer Hautmuskellappen ist nach lateral umgeklappt. Der 3.—6. Rippenknorpel und ein Teil der Rippen sind entfernt, ebenso das Brustbein teilweise reseziert. Die Muskulatur des Weichteillappens wird später entsprechend der gestrichelten Linie entfernt. Die Pleurahöhle ist abgeschoben und die Schwiele bis auf die Herzoberfläche gespalten.

N. phrenicus verläuft, so wird er meist mitentfernt. Die Folge davon ist die Lähmung der linken Zwerchfellhälfte, die ihrerseits insofern günstig ist, als auch die Facies diaphragmatica des Herzens nachgiebig wird, ohne daß man sie aus ihrer Schwiele herauszupräparieren braucht. Daß diese Befreiung für die Besserung der Herztätigkeit von größter Bedeutung ist, konnte SCHMIEDEN röntgenologisch im Anschluß an eine Operation nachweisen. Auch SAUERBRUCH empfiehlt die Phrenikotomie für solche Fälle. Da die Blutstillung extrapleural nicht streng durchgeführt werden kann, so ist es gut, nach Abschluß der Operation einige kleine Dränröhren in die Wunde einzulegen. Es entwickeln sich trotzdem noch nachträglich Ergüsse, sowohl um das Herz herum als auch in den Pleurahöhlen, die gelegentlich mehrfache Punktionen notwendig

machen. SCHMIEDEN empfiehlt Theocinbehandlung und Trockenkost während der Nachbehandlungsperiode.

SCHMIEDEN hat neuerdings vorgeschlagen, die linke Grenze der aus den beiden Blättern stammenden Perikardschwiele, wenn sie sich nach links weit genug vom Herzbeutel ablösen läßt, so daß man deutlich die Befreiung der Herzarbeit sehen kann, ohne Spannung und ohne daß das Herz dadurch verlagert wird, an den linken Rand des Brustwandfensters anzunähern (Exoperikardiopexie).

Auch GULEKE (GULEKE und LOMMEL), DAX, KIRSCHNER, LÄWEN, PIERSOL, GRIFFITH u. a. haben die Entfernung von Herzschielen nach dem Vorschlag von SCHMIEDEN erfolgreich durchgeführt. SCHMIEDEN konnte 60% seiner Kranken heilen oder bessern.

9) Die Eingriffe an den großen Gefäßen des Mittelfellraumes.

Zur Freilegung der großen Gefäße des Mittelfellraumes dienen die (S. 930 ff.) zusammengefaßten Verfahren zur Eröffnung des vorderen Mittelfellraumes. Nötig ist die breite Freilegung bei Gefäßverletzungen und Aneurysmen.

Für die Embolektomie aus der A. pulmonalis ist der folgende Sondereingriff von TRENDELENBURG ausgearbeitet worden.

Die TRENDELENBURGSche Operation (TRENDELENBURG, LÄWEN und SIEVERS, KIRSCHNER, A. W. MEYER, NYSTRÖM). Auf der Naturforscherversammlung im Jahre 1907 hat TRENDELENBURG zuerst über experimentelle Untersuchungen zur operativen Behandlung der Lungenembolie berichtet. Im Jahre 1908 hat er auf dem Chirurgenkongreß sein Verfahren, wie er es auf die menschlichen Verhältnisse übertragen hat, geschildert und über einen, wie er selbst annimmt, infolge technischer Fehler unglücklich verlaufenen Fall berichtet. In der Folgezeit wurde das Verfahren von TRENDELENBURG selbst und seinen Schülern LÄWEN und SIEVERS weiter experimentell erprobt und in bezug auf seine technische Ausführbarkeit geprüft. Auch der unglücklich ausgegangene Fall hatte die Möglichkeit der technischen Ausführung bewiesen. Im Laufe der ersten Jahre nach Bekanntgabe dieses kühnen, zur Lebensrettung sonst unbedingt verlorener Kranker ausgedachten Operationsverfahrens wurde eine ganze Reihe von Fällen der Operation unterzogen. Die meisten Autoren hielten sich dabei streng an die von TRENDELENBURG vorgeschriebene Technik, und wenn auch kein Fall zur Dauerheilung kam, so war doch die Mehrzahl der Chirurgen der Überzeugung, daß die Methode wertvoll sei und unter günstigen Umständen auch das Erzielen einer Dauerheilung ermöglicht werden könnte. Mehrere Kranke überstanden den Eingriff Stunden und Tage, ein Fall von SIEVERS lebte 15 Stunden, ein Fall von TRENDELENBURG 37 Stunden. Der Kranke SCHUMACHERS konnte den Eingriff 50 Stunden überstehen und KRÜGER gelang es, seinen Kranken 5 Tage am Leben zu erhalten. Über die erste Dauerheilung eines nach TRENDELENBURG operierten Falles konnte im Jahre 1924 KIRSCHNER auf dem Chirurgenkongreß in Gegenwart von TRENDELENBURG berichten. Seitdem sind verschiedenen Chirurgen erfolgreiche *Embolektomien* aus der A. pulmonalis gelungen. Bis 1940 waren 10 Erfolge bekanntgeworden, davon erzielten A. W. MEYER 4, CRAFOORD 2, NYSTRÖM 2 und VALDONI einen.

Die Ursache für die häufige Erfolglosigkeit des Eingriffes hat verschiedene Gründe. Zunächst scheidet eine größere Zahl von Lungenembolien von vornherein aus, und zwar deshalb, weil der Tod so rasch eintritt, daß keine Zeit zur Operation übrigbleibt. Es kommen daher nur solche Fälle in Betracht, bei denen zwar eine Embolie durch einen beträchtlichen, die Hauptstämme der A. pulmonalis teilweise verstopfenden Embolus zustande gekommen ist, die aber noch eine gewisse Zeit, die allerdings nach Minuten zu berechnen ist, am Leben bleiben. Durch kleine, nicht die Hauptstämme der A. pulmonalis verstopfende Emboli werden ebenfalls anfänglich sehr schwere Erscheinungen hervorgerufen. Doch tritt dann meist nach kurzer Zeit eine subjektive und objektive Besserung ein und Hustenreiz und blutig gefärbtes Sputum lassen nach einigen Tagen die Entstehung eines Lungeninfarktes nachweisen.

Zwar geht auch ein Teil dieser Kranken, meist allerdings erst nach Stunden, seltener sofort zugrunde. Für diese Fälle muß eine Reflexwirkung angenommen werden, wenn nicht durch öftere Wiederholung der kleinen Embolien schließlich die A. pulmonalis oder ihre größeren Seitenäste weitgehend verstopft werden.

Die *Diagnose* macht unter Umständen große Schwierigkeiten. Manche Fälle bieten aber einen so klaren Symptomenkomplex, daß eine einigermaßen erfahrene Schwester die Diagnose sofort stellt. In solchen Fällen ist auch die Anzeigestellung meist leicht. Häufig gehen den schweren Embolien leichtere voraus und geben Veranlassung zu besonderer Aufmerksamkeit. Die Anzeigestellung zur Operation ist sofort nach dem Eintritt des Ereignisses in jedem Falle dadurch erschwert, daß auch bei leichteren Fällen mit kleinen Embolien schwere Störungen beobachtet werden. Selbst wenn die Diagnose „Lungenembolie“ sicher ist, sind die für ein Eingreifen geeigneten Fälle doch erst nach kurz dauernder Beobachtung auszuwählen.

Die *Symptome* einer schweren Lungenembolie sind sehr kennzeichnend. Der plötzliche Anfang oft im Anschluß an körperliche Anstrengungen, sehr häufig beim Aufrichten zur Stuhlentleerung oder beim ersten Aufstehen der Patienten läßt schon den Verdacht auftauchen. Irgendwelche Anzeichen für Thrombosen brauchen nicht vorausgegangen zu sein. Das Ereignis stellt sich oft erst am 8., 10. bis 14. Tage ein, und zwar sind meist Operationen an den unteren Extremitäten, besonders Knochenoperationen oder Laparotomien in der Unterbauchgegend vorausgegangen. Der postoperative Verlauf erscheint meist nicht wesentlich verändert, doch finden sich nicht selten geringe Temperatursteigerungen, die auf eine mild verlaufende Infektion hindeuten. Wie schon gesagt, setzen die Erscheinungen plötzlich und oft überraschend ein. Leichtere, auch vom Kranken fast unbemerkt vorübergehende Störungen, die sich in Schmerzen in der Herzgegend, vorübergehenden Bewußtseinsstörungen, Übelkeit und oft rasch vorübergehenden Atmungsbeschwerden zu erkennen geben, können vorausgegangen sein. Der schwere Anfall bietet sofort ein äußerst bedrohliches Bild. Unter heftigen, krampfartigen Schmerzen in der Herzgegend fällt der Patient in schwerem Kollaps zusammen. Gelegentlich wird ein Hilfeschrei ausgestoßen. Das Gesicht ist blaß, fahl, von kaltem Schweiß bedeckt, die Lippen sind blutleer und bläulich. Unter Zuhilfenahme aller Hilfsmuskeln ringt der Kranke nach Luft, während sich die Todesangst immer stärker auf seinen Gesichtszügen malt. Der Puls ist äußerst frequent, an der A. radialis oft kaum fühlbar, nach kurzer Zeit wird er unregelmäßig und aussetzend. Nach einigen Minuten beginnen die Gesichtszüge zu erschlaffen, die Pupillen werden weit und reaktionslos. Die angestrengte Atmung wird kurz und schnappend, das Bewußtsein schwindet und nach kurzer Zeit tritt der Tod ein. *Differentialdiagnostisch* kommt hauptsächlich eine akute Herzschwäche in Frage, wie sie gelegentlich bei Herzmuskelerkrankungen im Anschluß an eine starke körperliche Anstrengung nach Operationen, besonders bei älteren Leuten beobachtet wird.

Die *Anzeigestellung* zur operativen Behandlung kommt, wie schon oben bemerkt, nur bei einer ganz beschränkten Anzahl von Lungenembolien in Frage. Da es sich in den geeigneten Fällen darum handelt, möglichst schnell einzugreifen (nach TRENDELENBURGS Erfahrungen, die auch von vielen anderen Seiten bestätigt worden sind, stehen 10—15 Minuten zur Verfügung), so darf durch längere Beobachtung des Kranken und die Vorbereitung zur Operation keine wertvolle Zeit verloren gehen. Das TRENDELENBURGSche Instrumentarium muß deshalb an jeder großen Klinik, am besten fertig sterilisiert, zur Verfügung stehen. Der Kranke wird, ohne das Eintreffen des Arztes abzuwarten, sofort nach dem Operationssaal gebracht und der Arzt dahin beordert. Das von DENK (1933) zur Beseitigung der im wesentlichen spastischen Zusammenziehung der Arterie (SAUERBRUCH) zur langsamen intravenösen Einspritzung empfohlene *Eupaverin* (0,06 = 2 Ampullen) hat sich ausgezeichnet bewährt. Es hilft natürlich bei den vollständigen Gefäßverschlüssen nichts. In leichteren

Fällen ist die Wirkung schlagartig. Aber eine genaue Beobachtung ist nötig, um zunächst, wenn sich der Zustand verschlimmert, die Einspritzung zu wiederholen, unter gleichzeitiger Gabe von Coramin und Sauerstoffatmung. Hilft auch das nicht, so ist die Operation zu erwägen. Während der nun notwendigen Vorbereitungen muß die Beobachtung stattfinden, die über die Anzeigestellung für den operativen Eingriff zu entscheiden hat. Bei ganz schweren Fällen tritt schon nach einigen Minuten der Tod ein. Bei leichteren Fällen mit kleineren Embolien stellt sich nach kurzer Zeit, unter Besserung von Atmung und Herz-tätigkeit ein Zustand ein, der einen sofortigen Eingriff nicht nötig macht. Solche Fälle sind zweifellos die unangenehmsten. Sie erfordern oft eine stunden-, ja eine halbe Tage lange Beobachtung des Kranken, da nach der anfänglichen Besserung entweder weitere Fortschritte zum Guten oder auch eine allmähliche Verschlechterung oder schließlich eine plötzliche Verschlechterung eintreten kann.

Im ersten Fall muß man damit rechnen, daß eine nur teilweise Verstopfung der Lungengefäße stattgefunden hat, die zunächst durch Reflexwirkung die schweren Erscheinungen hervorgerufen hat; dann aber, vielleicht dadurch, daß ein kleiner Embolus sich weiter nach der Peripherie zu bewegt hat, wird die Bahn für das Blut in den größeren Gefäßen wieder frei. Im zweiten Falle einer allmählichen Verschlechterung kann angenommen werden, daß zwar ein größerer Embolus in einen Hauptstamm der Lungenarterie hineingefahren ist, daß aber die Zirkulation zunächst wieder einigermaßen hergestellt war, daß jedoch schließlich die Herzkraft durch das An kämpfen gegen den starken Widerstand erlahmte, oder vielleicht auch durch Thromben, die sich an den Embolus anschlossen, ein stärkerer Abschluß der Lungenarterie zustande kam. Im dritten Falle einer plötzlichen Verschlechterung handelt es sich wohl in der Mehrzahl der Fälle um eine neue Embolie.

Wie schon gesagt, sind solche Fälle für die operative Behandlung nicht sehr aussichtsreich, da auf jeden Fall bei längerem Bestehen der Embolie die Herzkraft geschwächt wurde. Am geeignetsten erschienen nun die Fälle, bei denen sich im Anschluß an die ersten schweren Erscheinungen eine langsam, aber feststellbar fortschreitende Verschlechterung eintritt. Das sind eben die Fälle, bei denen eine Zeitspanne von etwa 10—30 Minuten zur Operation zur Verfügung steht.

Der Eingriff nach TRENDELENBURG¹. Es wird ein leicht bogenförmiger Schnitt, dem Verlauf der 2. linken Rippe folgend, angelegt. Er beginnt auf dem Sternum und wird etwa 10 cm nach außen geführt. Ein senkrecht dazu verlaufender Schnitt verläuft auf dem Sternum, am linken Rand vom Manubrium, bis zum Ansatz der 3. und 4. Rippe. Dieser T-förmige Schnitt begrenzt zwei Weichteillappen, die rasch nach oben und unten von der Unterlage abpräpariert und mit scharfen Haken zurückgehalten werden; in diesen Lappen befindet sich auch der *M. pectoralis major*. Die 2. Rippe wird dann am lateralen Schnittrande quer durchtrennt, nach medialwärts umgeschlagen und am Sternalrand abgeschnitten. Die Pleura ist dabei eröffnet und wird parallel zum Brustbein, etwa 1 cm davon entfernt, von der 1. bis zur 3. Rippe gespalten. Der 3. Rippenknorpel wird im Verlauf dieses Pleuraschnittes einfach durchschnitten. Die *A. mammaria int.* wird am besten mitsamt ihren Begleitvenen rasch oben und unten unterfahren und unterbunden. Werden nun die Weichteile auseinandergezogen, so sieht man nach der Mittellinie zu den Herzbeutel und erkennt auf dessen äußerer Fläche den senkrecht herabziehenden *N. phrenicus*. Ohne den Nerven zu verletzen, wird das Perikard in Höhe des 3. Rippenknorpels nach oben und hinten gespalten, bis die *A. pulmonalis* übersichtlich freiliegt (Abb. 674). Höher hinauf darf man mit der Spaltung deshalb nicht gehen, weil man sonst an die Umschlagfalte des Perikards kommt. Da der Eröffnung der *A. pulmonalis* eine Unterbrechung des Blutstromes aus dem Herzen vorausgehen muß, da aber beim Menschen *A. pulmonalis* und Aorta sich schwer trennen lassen, so werden nun mit der von TRENDELENBURG angegebenen Knopfsonde innerhalb des Herzbeckens die beiden großen Gefäße unter-

¹Die Abänderungsvorschläge von A. W. MEYER und NYSTRÖM sind eingefügt, soweit sie von Bedeutung sind.

fahren. Mit Hilfe des am Sondenknopf angebrachten Bajonettverschlusses wird an der Sonde ein dünner Gummischlauch befestigt und unter Zurückziehen der Sonde unter den Gefäßen durchgezogen (Abb. 674).

A. W. MEYER *eröffnet die Brusthöhle nicht*. Der quere Teil des Weichteilschnittes verläuft etwas mehr caudal über dem 2. Zwischenrippenraum. Nach Zurückklappen der beiden Weichteillappen werden die 2. und 3. Rippe sub-

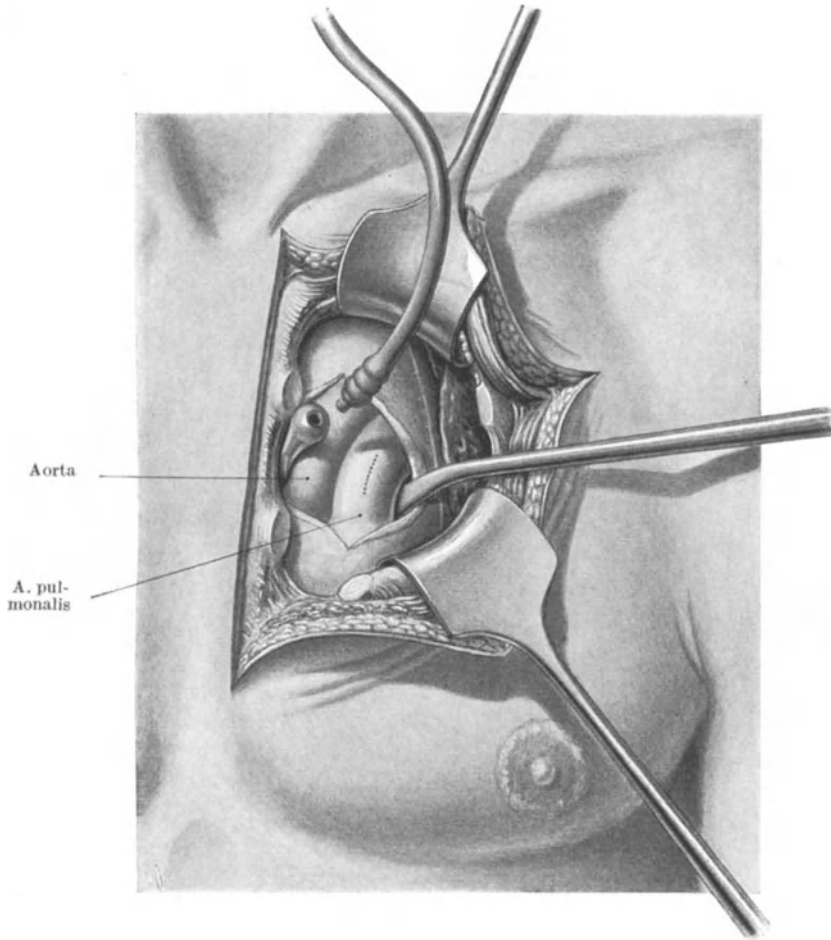


Abb. 674. Der Eingriff bei der Lungenembolie nach TRENDELENBURG. I. Der Herzbeutel ist eröffnet, das Führungsinstrument um die großen Gefäße herumgeführt. Der Schlauch wird in den Bajonettverschluß eingesetzt. Die punktierte Linie zeigt die Schnittrichtung.

periostal freigelegt und weit seitlich durchtrennt, dann der Knorpel am Brustbein durchgeschnitten. Die A. und V. mammaria und die betreffenden Zwischenrippengefäße durchtrennt man nach Unterbindung. Dann läßt sich mit dem unter die Brustbeinkante eingeführten Zeigefinger die Pleuraumschlagfalte lateral vom Herzbeutel abschieben. Dieser wird zwischen 2 Pinzetten, die eine Falte aufheben, in der Längsrichtung eingeschnitten. Dann läßt sich die Pleuraumschlagfalte noch weiter seitlich schieben. Um die Einführung der von MEYER schlanker gestalteten TRENDELENBURG'schen Sonde zu erleichtern und keine Gefäßverletzung befürchten zu müssen, wird zuerst der Zeigefinger von

lateral nach medial hinter A. pulmonalis und Aorta hindurchgeführt, dann die Sonde nachgeschoben. Dann geht man mit dem Zeigefinger von medial unter Aorta und A. pulmonalis und fängt mit der Kuppe den Sondenknopf auf, führt die Sonde vollends durch, setzt den Schlauch in den Bajonettverschluß und zieht ihn unter den Gefäßen durch. Das weitere Vorgehen entspricht dem

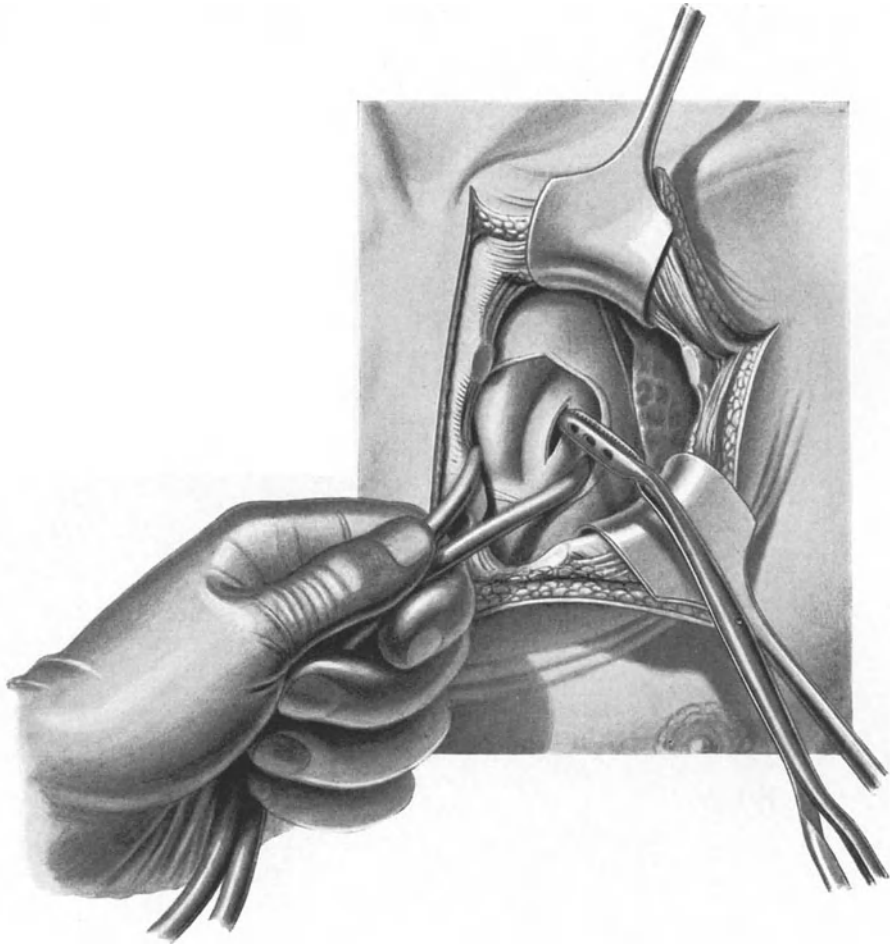


Abb. 675. Der Eingriff bei der Lungenembolie nach TRENDELENBURG. II.
Die großen Gefäße werden mit dem Schlauch abgeklemmt. Die A. pulmonalis ist eröffnet. Die Kornzange wird eingeführt.

nun folgenden TRENDELENBURGSchen bis auf kleine Abweichungen unbedeutender Art. NYSTRÖM hat vorgeschlagen, zuerst die 4. Rippe zu reseziern, da es an der Stelle leichter ist, zwischen die beiden Pleurablätter einzudringen, ohne sie, was oft leicht geschieht, zu verletzen. Erst nach Zurückschieben der Umschlagfalte reseziert er die 3. und 2. Rippe leicht. Durch festes Anziehen der beiden Schlauchenden nach vorn und unten, werden die Gefäße gehoben und der Blutstrom unterbrochen. NYSTRÖM macht mit Recht darauf aufmerksam, daß das Hervorziehen der Gefäße sehr vorsichtig zu geschehen hat, da sonst leicht Einrisse im Inneren entstehen, die zur Thrombose

führen können. Die Gefäße müssen aber bis in die Wunde vorgezogen werden, um sie sicher unterscheiden zu können. Es ist mehrfach vorgekommen, daß die Aorta statt der A. pulmonalis eröffnet wurde. TRENDELENBURG empfiehlt, ehe die Kompression vollständig hergestellt wird, den perikardialen Überzug der A. pulmonalis an ihrer vorderen und Außenseite mit zwei anatomischen Pinzetten zu fassen und einzureißen, bis die Gefäßwand klar zutage liegt. An der so freigelegten Stelle wird die A. pulmonalis mit dem Messer in der Längs-

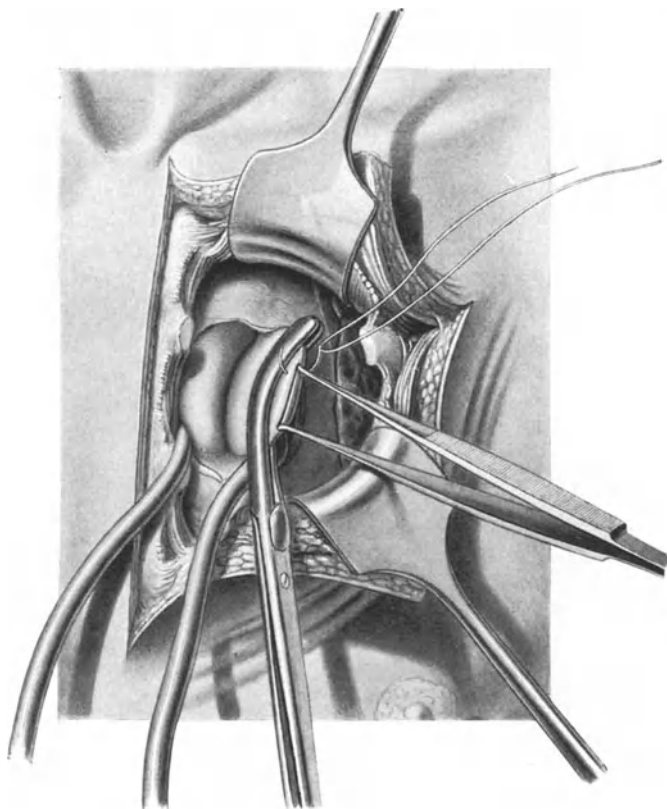


Abb. 676. Der Eingriff bei der Lungenembolie nach TRENDELENBURG. III.
Der Blutweg ist nach Anlegen der Klemmzange freigegeben. Die Sperrpinzette zur Naht ist eingesetzt.

richtung eröffnet auf ungefähr $\frac{3}{4}$ cm. A. W. MEYER macht den Schnitt etwa $1\frac{1}{2}$ cm lang. Dabei entleert sich meistens in größerer Menge schwarzes Blut. Die nächsten Handgriffe müssen schnell und sicher ausgeführt werden, da die totale Unterbrechung des Blutstromes im Höchsthfall 45 Sekunden dauern darf. Mit der geschlossenen, gebogenen Kornzange geht man in die Öffnung der A. pulmonalis ein, und zwar sowohl in den linken als auch in den rechten Hauptast, öffnet und schließt die Zange jedesmal und versucht, den Embolus zu fassen (Abb. 675). Es gelingt das, wie das der erfolgreiche Fall von KIRSCHNER gezeigt hat, in der vorgeschriebenen Zeit für jeden Hauptast dreimal. Er hat mehrere Emboli auf diese Weise entfernen können. A. W. MEYER empfiehlt nach dem Eingehen mit der Kornzange jedesmal mit Daumen und Zeigefinger die Arterienwunde kurze Zeit zu schließen und durch Lockern des Schlauches den Blutstrom

in dieser Zeit freizugeben. Dann braucht man sich nicht so genau an die 45"-Grenze zu halten. Hat man den Eindruck, daß die Gefäße frei sind, so wird die von TRENDELENBURG empfohlene Sperrpinzette in die Pulmonalisöffnung eingesetzt, das Gefäß damit etwas angehoben und nun die Klemmzange so angelegt, daß einerseits die Schnittlinie zur Naht freiliegt, andererseits ein Teil der Strombahn der Arterie freigegeben werden kann (Abb. 676). A. W. MEYER hat eine *schlankere* Klemmzange, deren Arme er mit Mull schützt, angegeben, die das Vorbeifließen des Blutstromes besser gestattet. Dann läßt man den absperrenden Schlauch los und näht am besten fortlaufend mit feiner Seide den Gefäßschnitt, überwendlich durch alle Gefäßwandschichten greifend, zu. Dieser Teil der Operation macht einige Schwierigkeiten, weil nun die Herzaktion wieder kräftig einsetzt, es muß daher trotz aller Schnelligkeit mit großer Ruhe vorgegangen werden, ohne an der Klemmzange zu ziehen, damit sie nicht abgleitet bzw. das dünnwandige Gefäß zerreißt. Ist die Naht vollendet, so wird die Klemmzange abgenommen. SCHUMACHER hat empfohlen, vor der Naht den absperrenden Schlauch einen Augenblick zu lüften, um etwa die im Herzen befindlichen Emboli herauszubefördern. Nach Vollendung der Arteriennaht wird der Herzbeutel genäht und schließlich die äußere Wunde geschlossen. Der von TRENDELENBURG und später von LAEWEN während der Operation angewendete Atmungsapparat kann als überflüssig bezeichnet werden. Wichtiger erscheint es, die Brusthöhle unter Überdruck zu schließen, um dadurch den Pneumothorax zu beseitigen, wenn sie eröffnet wurde. Abgesehen von den längere Zeit bestehenbleibenden Störungen der Atmung, die der Pneumothorax verursacht, begünstigt er auch den Eintritt einer Infektion. Eine Narkose ist in der Mehrzahl der Fälle nur in ganz geringem Umfange oder gar nicht nötig, da die Kranken meist bei Beginn der Operation mehr oder weniger bewußtlos sind. Hat das Herz während der Operation seine Tätigkeit vollkommen eingestellt, so muß der Versuch gemacht werden, es durch Herzmassage nach Verschluß der Pulmonaliswunde wieder in Gang zu bringen. Der Verlauf wird häufig durch eine Reihe von Störungen beeinträchtigt, unter denen besonders Pneumonien, eitrige Lungenerkrankungen, Brustfelleiterungen zu befürchten sind. So kommt alles darauf an, diese Störungen rechtzeitig zu erkennen, um sie wirksam bekämpfen zu können. Leider ist durch sie der an sich aussichtsreiche Erfolg dieser Operation oft so schwer beeinträchtigt worden, daß ein günstiges Dauerresultat nicht erzielt werden konnte. Es müssen daher schon eine große Zahl von glücklichen Umständen zusammentreffen, um einen endgültigen Erfolg herbeizuführen.

t) Die Eingriffe am Brustteil der Speiseröhre.

1. Die Fremdkörper in der Speiseröhre und die Ösophagoskopie.

(v. HACKER, LOTHEISSEN, KILLIAN, BRÜNINGS.)

Die Chirurgie des Oesophagus ist bis in die neueste Zeit etwas stiefmütterlich behandelt worden. Es liegt das nicht an dem mangelhaften Interesse für diesen Zweig der Chirurgie, sondern in erster Linie an den anatomischen, den topographisch-anatomischen Verhältnissen und schließlich an der schlechten Heilungsneigung des zwar muskelkräftigen, aber nicht mit einem Serosaüberzug ausgestatteten Speiserohres. Es kommt noch dazu, daß besonders die Geschwülste des Oesophagus verhältnismäßig spät Erscheinungen machen, so daß

die Diagnose häufig erst gestellt wird, wenn schon erhebliche Schluckbeschwerden bestehen. Das gilt besonders für die mittleren und unteren Teile, weniger für die oberen und den untersten Abschnitt.

Die Chirurgie betätigte sich zuerst am Oesophagus bei steckengebliebenen Fremdkörpern. Schon im Jahre 1611 hat VERDUC den Vorschlag gemacht, bei steckengebliebenen Fremdkörpern den Oesophagus freizulegen und den Fremdkörper auf operativem Wege zu entfernen. Erst 1738, nachdem Tierversuche von GUATTANI vorausgegangen waren, ist die erste Ösophagotomie von GOURSAUD ausgeführt worden. Später haben sich dann ECKHOLDT, VACCA, BERLINGHIERI, CH. und B. BELL, CALISSEN, BOYER, RICHTER und LISFRANC um die Ösophagotomie verdient gemacht, wie wir das der Arbeit von KESSLER entnehmen. VACCA hat ein sog. Ectopösophag konstruiert, um sich die Freilegung und die Auffindung des Oesophagus zu erleichtern. Dieses Instrument bestand aus einer leicht gebogenen Röhre, in der sich eine Feder, die durch Verschieben gespreizt werden konnte, befand. Es wurde vom Munde aus in die Speiseröhre eingeführt und die Spreizvorrichtung erst zur Eröffnung des Oesophagus vorgeschoben. Außer diesem Instrument wurden von anderen Autoren Fischbein- und Silbersonden und silberne Katheter empfohlen. DIEFFENBACH schlug die Verwendung einer Steinsonde vor. Gleichzeitig mit der häufigeren Anwendung der Ösophagotomie ging die Entwicklung von Instrumenten einher, Fremdkörper vom Munde aus zu entfernen. Biegsame Sonden aus Metall, mit zum Teil abenteuerlich konstruierten Fremdkörperfängern, gewannen allmählich die Oberhand über den operativen Eingriff, der von DIEFFENBACH und auch von HEINEKE als selten bezeichnet wurde. Von diesen Instrumenten sind die meisten in die chirurgischen Sammlungen übergegangen und es gibt nur noch ganz wenige, die auch heute noch zur Entfernung von bestimmten Fremdkörpern dienen können.

Die Gefahr der Fremdkörperentfernung mit solchen Instrumenten ist dann eine ganz erhebliche, wenn es sich um solche handelt, die scharfe Kanten oder gar Haken haben, wie wir das nicht selten bei verschluckten Knochensplintern und Gebissen oder Gebißteilen finden. Heute verwenden wir, sobald durch Anamnese und Röntgenuntersuchung derartige Fremdkörper festgestellt sind, niemals mehr Instrumente, die im Dunkeln arbeiten, da, selbst wenn das Herausziehen gelingen sollte, unter Umständen durch Verletzung des Oesophagus schwerer Schaden angerichtet werden kann. Selbst dann, wenn es sich um runde oder stumpfkantige Fremdkörper handelt, muß man mit dem Herausziehen durch derartige Instrumente sehr vorsichtig sein, namentlich dann, wenn sie sich fest eingeklemmt haben und wenn sie längere Zeit an Ort und Stelle liegengeblieben sind. Das Herausziehen von nicht scharfkantigen Fremdkörpern mit Hilfe einer Schlundzange kann man vornehmen, wenn es möglich ist, den Fremdkörper mit dem in den Rachen eingeführten Finger zu fühlen. Die Schlundzange wird dann neben dem Finger eingeführt, unter Leitung des Fingers der Fremdkörper gefaßt und vorsichtig herausgezogen. Für alle übrigen Fremdkörper gilt der Satz, daß die Entfernung durch einen operativen Eingriff als selten bezeichnet werden kann. Die *Fremdkörperentfernung* ist vielmehr heute infolge der zur Verfügung stehenden, vorzüglich konstruierten Instrumentarien für die *Ösophagoskopie* eine Domäne der endösophagealen Eingriffe geworden. Auf Einzelheiten kann hier nicht eingegangen werden, doch sei erwähnt, daß sowohl das Instrumentarium von v. HACKER, als auch besonders das von BRÜNINGS außerordentlich geeignet erscheinen, um unter Leitung des Auges die Lage von Fremdkörpern in der Speiseröhre festzustellen, um sie dann mit den besonders konstruierten Zangen zu fassen und zu entfernen. Beide Instrumente bestehen aus Röhren, die durch den Mund eingeführt werden, mit einer Beleuchtungsquelle, die am oberen Ende des Rohres befestigt ist. Durch dieses Rohr werden auch die Instrumente zum Fassen und

Entfernen des Fremdkörpers eingeführt. Der Eingriff erfolgt am sitzenden Patienten bei zurückgelegtem Kopf oder am liegenden Patienten mit über die Tischkante hängendem Kopf. Sehr gut läßt sich auch die Einführung in Seiten- und Knieellenbogenlage durchführen. Bei Kindern wird am besten Allgemeinarkose gegeben. Bei Erwachsenen genügt, wenn sie nicht zu aufgeregt sind, in den meisten Fällen nach vorausgeschickter Morphiuminjektion eine Pinse- lung des Rachens und Kehlkopfeinganges mit 10—20%igem Cocain. Vor der Einführung der Instrumente muß man sich möglichst klar sein über die Anwesenheit und den Sitz sowie die Form des Fremdkörpers. Trotz scheinbar ge- nauer Angaben ist besonders bei Kindern ein Fremdkörper oft überhaupt nicht vorhanden, oder er hat die Speiseröhre bereits wieder verlassen. Daher ist der Ösophagoskopie unbedingt eine Röntgenuntersuchung unmittelbar voraus- zuschicken. Auch aus dem Grunde ist eine solche Untersuchung von Bedeutung, weil gelegentlich Fremdkörper nicht in den Oesophagus, sondern in die Trachea gelangt sind. Darüber gibt besonders die seitliche Aufnahme Auskunft. Die Einführung der Instrumente findet bei seitlich gedrehtem Kopfe statt, wobei man zweckmäßigerweise eine etwa vorhandene Zahnücke zum Hineinschieben des Instrumentes benutzt.

Nur im äußersten Notfall darf eine Zahnücke zu diesem Zweck erst ge- schaffen werden. Fehlerhaft ist es, den Kopf zu weit nach hinten zu beugen, da durch die allzu *stark übertriebene Lordose* der Halswirbelsäule ein unmittel- bares *Hindernis* geschaffen werden kann.

Das v. HACKERSche Instrument wird ohne Beleuchtung, am unteren Ende mit einem abgestumpften Verschuß versehen, eingeführt. Man drückt mit dem Finger der anderen Hand die Zunge herunter und führt das Instrument an der hinteren Rachenwand entlang wie eine Schlundsonde ein. Das v. HACKERSche Instrumentarium ist weniger geeignet für hochsitzende Fremdkörper oder Stenosen, da in solchen Fällen das Instrument leicht zu frühzeitig auf den Fremdkörper stoßen und Schaden anrichten kann. In den anderen Fällen gelingt die Einführung meist leicht. Ist das Instrument im obersten Speiseröhrenabschnitt angekommen, so wird die Verschußkappe herausgezogen, die Beleuchtungsquelle aufgesetzt und nun unter langsamem Vorschieben die Speiseröhre entfaltet und der Fremdkörper gesucht.

Schleim, der sich häufig ansammelt, muß mit gestielten langen Tupfern durch das Rohr entfernt werden. Sehr zweckmäßig ist das Absaugen des Spei- chels und Schleimes mit der BRÜNINGSSchen Speichelpumpe, die dem Instru- mentarium beigegeben ist. Hat man den Fremdkörper entdeckt, so geht man möglichst nahe an denselben heran, unterrichtet sich über etwaige Verletzungen durch Haken usw., führt dann eine geeignete Zange ein, faßt den Fremdkörper und stellt fest, ob er Bewegungen folgt. Unter Umständen muß der gefaßte Fremd- körper etwas tiefer geschoben oder auch seitlich bewegt oder gedreht werden, um scharfe Zacken oder Haken, die sich in der Schleimhaut festgesetzt haben, zunächst frei zu machen. Erst wenn man sich davon überzeugt hat, daß der Fremdkörper dem Zangenzug folgt, wird er am besten, während man ihn fest- hält, mit dem Ösophagoskop zugleich langsam herausgezogen. Beim Fassen der Fremdkörper mit der Zange ergeben sich bei vielen der Instrumente insofern einige Schwierigkeiten, als gleichzeitig mit dem Schluß der Zangenarme das Instrument selbst etwas zurückweicht. Es ist daher erforderlich, daß man bei derartig gebauten Instrumenten während des Zangenschlusses das ganze Instru- ment etwas vorwärts schiebt. Kleine Fremdkörper, die im Oesophagus selten sind, können durch das liegenbleibende Rohr herausbefördert werden. Das BRÜNINGSSche Instrumentarium hat mehrere Vorteile vor dem v. HACKERSchen.

1. Ist die Beleuchtungsquelle besser; 2. kann das Rohr, während es an Ort und Stelle ist, durch fernrohrartige Ansatzstücke, die durch das erste Rohr eingeschoben werden, verlängert werden; 3. geschieht die Einführung des Instrumentes unter Leitung des Auges. Die Benutzung des Instrumentes macht allerdings größere Schwierigkeiten dadurch, daß der Eingang des Speiseröhres nicht so leicht gefunden wird. Es gehört dazu einige Vorübung an der Leiche, ehe man den Eingriff am Lebenden zur Ausführung bringt. Ist man erst über den Eingang hinweggekommen, so stehen der Einführung keine Hindernisse mehr im Wege. Der weitere Verlauf einer Fremdkörperentfernung mit diesem Instrument unterscheidet sich nicht von dem oben Gesagten.

Abgesehen von der Fremdkörperentfernung dient das Ösophagoskop auch zur *Diagnose* der Geschwülste, der Divertikel und anderer Erkrankungen der Speiseröhre. Für die Geschwulstdiagnose ist es noch insofern von Bedeutung, als mit seiner Hilfe vermittels kleiner, scharfer Doppellöffel Gewebsteile zur mikroskopischen Untersuchung entfernt werden können. Die Ösophagoskopie ist auch zur Behandlung eitriger Prozesse des Mediastinums mit gutem Erfolg angewendet worden (SEIFFERT). Tiefer sitzende Fremdkörper können unter Umständen ohne Gefahr in den Magen geschoben, und ihr Abgang auf natürlichem Wege kann verfolgt werden. Auch können sie durch Gastro- oder Enterotomie entfernt werden, falls sie auf natürlichem Wege nicht abgehen. Schließlich besteht für den Fall, daß ein Fremdkörper in den tieferen Abschnitten der Speiseröhre sitzengeblieben oder so ungünstig gelagert ist, daß das Herausziehen nach oben auf jeden Fall zu einer Verletzung der Speiseröhrenwand führen muß (Gebiß- und Knochenstücke, die sich von unten nach oben in die Schleimhaut eingebohrt haben, nach oben gespreizte Sicherheitsnadeln), die Möglichkeit, den Fremdkörper vom Magen aus zu entfernen. Manchmal gelingt allerdings noch das Hinabstoßen in den Magen. Versagt auch diese Maßregel, so muß eine Gastrotomie (s. S. 999) angelegt werden und nach einer der verschiedenen Methoden mit dem Finger der in den Magen eingeführten Hand oder Instrumenten (v. HACKER) die Entfernung vorgenommen werden. Der Weg führt durch die Kardial. DRÜNER hat die Entfernung einer Sicherheitsnadel von der Kardial aus (mit Hilfe des monokularen Kryptoskopes nach GRASHEY) mit einem langen Haken vorgenommen. Diese Methode hat den großen Vorteil, daß man den Fremdkörper unter Leitung des Auges fassen und die Extraktion verfolgen kann.

2. Die Freilegung des obersten Brustabschnittes der Speiseröhre.

Dieser Eingriff dient zur Entfernung tiefsitzender Fremdkörper, zur Resektion kleiner Carcinome dieses Abschnittes (KÜTTNER) und als vorbereitender Eingriff zur kollo-abdominalen Speiseröhrenentfernung (s. S. 971). Der Zugang wird vom Hals aus und unter derselben Schmerzbetäubung, wie beides auf S. 794 geschildert ist, vorgenommen. Der Weichteilschnitt wird tief in das Jugulum hineingeführt. Nach Freilegung des vorderen Kopfnickerrandes werden alle das Operationsfeld kreuzenden oberflächlichen Venen unterbunden. Der Muskel wird mit einem Venenhaken etwas nach hinten gezogen und die Gefäßnervenscheide aufgesucht, ohne sie zu eröffnen. Man dringt zwischen dem nach hinten gezogenen Gefäßnervenzweig und den Mm. sternothyreoideus und sternohyoideus, die nach medial verzogen werden, vorsichtig ein. Dadurch kommt der laterale Schilddrüsenabschnitt zum Vorschein. Nach Spaltung des lockeren

Bindegewebes und der mittleren Halsfaszie stößt man meist auf einzelne quer- oder schrägverlaufende Schilddrüsenkapselvenen, die zur V. jugularis int. ziehen. Diese müssen doppelt unterbunden werden, um unangenehme Blutungen oder eventuell eine Luftembolie zu vermeiden. Nun läßt sich die Schilddrüse mit den geraden Halsmuskeln nach medial hinüberziehen und so der Zugang zu Trachea und Oesophagus eröffnen. Will man den obersten Brustabschnitt der Speiseröhre freilegen, so ist es zweckmäßig, die obere und die untere Schilddrüsenarterie jetzt, wie bei der Kropfoperation (S. 746 f.) doppelt zu unterbinden und zu durchtrennen. Ist der linke Schilddrüsenabschnitt vergrößert, so soll man, um sich den Zugang zu erleichtern, eine typische Keilresektion vornehmen. Läßt sich ein Einblick in die Tiefe durch das Auseinanderziehen der Weichteile gewinnen, so sieht man vor der Wirbelsäule meist ohne Schwierigkeit den Oesophagus hinter dem Trachealrohr nach links etwas vorspringen (Abb. 587). Er ist kenntlich an seiner rötlich-bräunlichen Farbe. Unter allen Umständen muß vermieden werden, unvorsichtig zwischen Oesophagus und Trachea einzudringen, um den hier verlaufenden N. recurrens nicht zu schädigen. Bestehen einmal Schwierigkeiten, so ist es gestattet, durch den Mund ein Schlundrohr einzuführen und sich dadurch den Oesophagus deutlicher kenntlich zu machen. Um nun am obersten Brustabschnitt der Speiseröhre einen Eingriff vornehmen zu können (Eröffnung, Resektion) muß man ihn mit dem Finger und Stieltupfern vorsichtig aus seinen Verbindungen mit der Luftröhre und Wirbelsäule lösen und ringsum den Mittelfellraum tamponieren. Zwischen Haltefäden (s. S. 795) wird der Einschnitt vorgenommen und die Wunde nun vorsichtig auseinandergezogen, um den Fremdkörper womöglich zu Gesicht zu bekommen. Oft ist er schon durch die Wand deutlich kenntlich und man legt die Haltefäden dementsprechend in der Vorwöbung an. Sitzt der Fremdkörper tiefer, so ist es möglich, mit Hilfe von gebogenen Zangen, nach möglichst genauer Feststellung durch Betastung mit dem Finger, die Entfernung vorzunehmen. Auch beim operativen Vorgehen muß das Herausziehen mit äußerster Vorsicht vorgenommen werden, um nicht zu den bestehenden Verletzungen durch einen eingeklemmten Fremdkörper neue hinzuzufügen.

Die tiefe Ösophagotomie wird außerdem noch in seltenen Fällen zur Einführung des Ösophagoscops vom Halse aus verwendet. Schließlich kommt sie als Teileingriff zum *Ersatz der Speiseröhre* (s. folgenden Abschnitt) und zur operativen Behandlung tiefsitzender *Speiseröhrendivertikel* in Betracht (s. S. 795).

3. Die Eingriffe zum plastischen Ersatz der Speiseröhre.

(FRANGENHEIM.)

Sie sind bis heute mit einer Ausnahme [LILIENTHAL (1921)] mit Erfolg nur bei gutartigen Stenosen des Oesophagus ausgeführt worden. Verschiedene plastische Verfahren sind empfohlen worden, um den Brustteil der Speiseröhre durch eine Verbindung des Halsoesophagus mit dem Magen zu ersetzen. Bei der carcinomatösen Erkrankung des Oesophagus ist bis heute ein plastischer Ersatz nur einmal zu Ende geführt worden, trotz vieler verschiedenartigster Operationsverfahren. Verbindungen der Oesophagusfistel am Hals mit einer Magenfistel durch einen Gummischlauch, durch den die Speisen unmittelbar von der Mundhöhle in den Magen befördert werden konnten, sind von PERTHES und GLUCK mit Erfolg durchgeführt worden. Auch in dem im Schrifttum angeführten Fall von TOREK wurde die Operation auf dieselbe Weise zum Abschluß gebracht, nach glücklicher Resektion der carcinomatös erkrankten Speiseröhre. TOREKs Patientin hat sich auf diese Weise jahrelang ernährt.

Die Plastik nach BIRCHER. H. BIRCHER hat zuerst den Weg eingeschlagen, der für den Oesophagusersatz bedeutungsvoll werden sollte, wenn auch seine Operation, da es sich um Oesophaguscarcinome handelte, nicht zum Ziele führen konnte. Er hat den ersten antethorakalen Hautschlauch gebildet und diesen mit dem Magen in Verbindung gesetzt (s. S. 966).

Die Plastik nach WULLSTEIN. Ohne Kenntnis dieser erst 1907 veröffentlichten Versuche hat WULLSTEIN (1904) eine ähnliche Methode angewendet. WULLSTEIN hat den Gedanken verfolgt, den Dünndarm an Stelle des Oesophagus zu verwenden (Abb. 678). Er

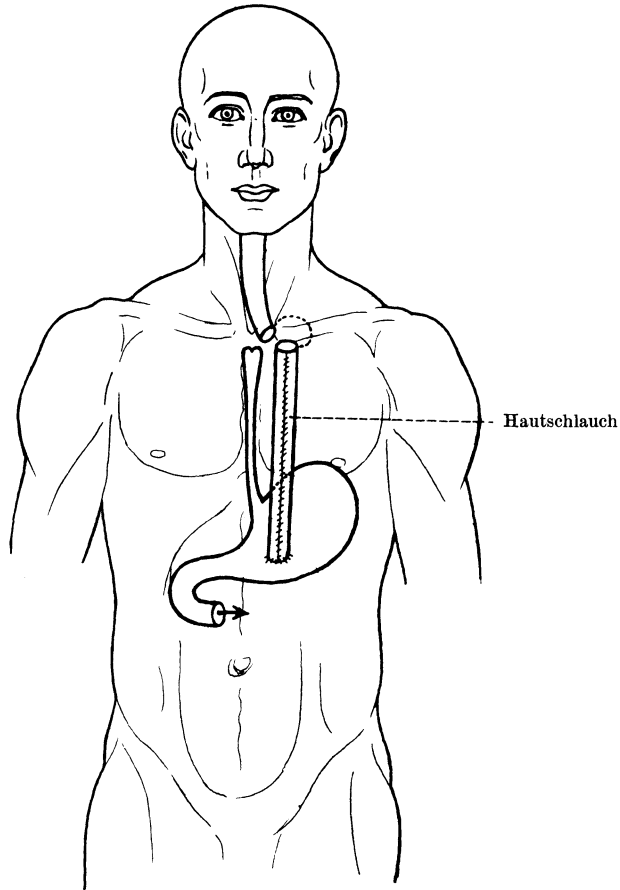


Abb. 677. Oesophagusplastik. I.
Methode von BIRCHER-PAYR. Der antethorakale Hautschlauch wird unmittelbar mit dem Magen und mit dem Oesophagus am Hals in Verbindung gesetzt.

hat ihn 30 cm unterhalb der Flexura duodeno-jejunalis durchtrennt, da in dieser Gegend die Mesenterialverhältnisse eine gewisse Beweglichkeit des Darmes zur Verlagerung vor die Brustwand gestatten. 15 cm des oralen Jejunumabschnittes wurden reseziert und das aborale Ende des zurückbleibenden Teiles etwa 20—25 cm unterhalb der Durchschneidungsstelle End-zu-Seit in den abführenden Jejunumschenkel eingepflanzt, während dessen orale Ende nach Anlegung eines Lappenschnittes in der Brusthaut auf die Thoraxmuskulatur verlagert und durch den darübergelegten, türflügelartigen Hautlappen gedeckt wurde. Die Bauchhöhle wurde vollkommen geschlossen. Das Ende des verlagerten Jejunumstückes reichte bis zur Höhe des 6. Rippenknorpels. In der nächsten Sitzung wurde ein Hautschlauch gebildet, der bis in die Gegend des Sternoclaviculargelenkes reichte und, durch die zusammengezogene Brusthaut bedeckt, mit seinem unteren Ende mit dem vorgelagerten Jejunum in Verbindung gesetzt wurde. In einer dritten Sitzung wurde der Oesophagus möglichst tief

am Halse freigelegt, aus der Brusthöhle hervorgezogen, möglichst tief durchschnitten und der aborale Teil unterbunden und versenkt. Der orale Teil wurde in der Höhe des Sterno-claviculargelenkes in die Haut eingenäht, um schließlich mit dem Hautschlauch in Verbindung gesetzt zu werden. Zur praktischen Ausführung ist die Operation nicht gekommen.

Die Plastik nach ROUX. Eine weitere Methode stammt von ROUX (1907) (Abb. 679). Er schaltete gleichfalls ein Dünndarmstück aus. Das orale und das aborale Ende des Jejunums werden miteinander verbunden, die ausgeschaltete Darmschlinge durch teilweise Unterbindung der Mesenterialwurzel unter Erhaltung aller Randarkaden mit dem aboralen

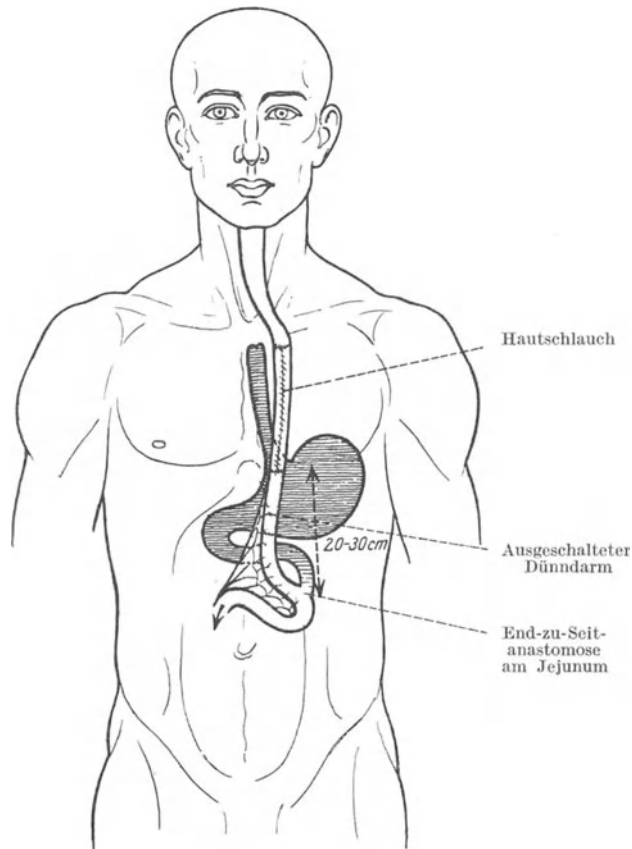


Abb. 678. Oesophagusplastik. II.

Methode von WULLSTEIN. In die einseitig ausgeschaltete Dünndarmschlinge wird das Jejunum End-zu-Seit eingepflanzt. Das aborale Ende der ausgeschalteten Schlinge wird durch einen Hautschlauch mit dem vollständig durchtrennten Oesophagus am Hals vereinigt.

Ende in den Magen eingepflanzt, während das orale subcutan unter die Brusthaut verlagert wird, und zwar bis zum Jugulum. Die Rouxsche Methode wurde mit Erfolg von HERZEN (1908) ausgeführt, von verschiedenen Chirurgen (KOCHER, LEXER, TUFFIER) ebenfalls versucht, ohne einen endgültigen Erfolg zu erzielen. Häufig traten Ernährungsstörungen des ausgeschalteten Jejunumstückes auf, außerdem wurde von HERZEN die Gefahr der Achsendrehung des Stieles befürchtet und die Kompression des Quercolon, über das die nach oben geschlagene Dünndarmschlinge hinaufgeschlagen wurde. HERZEN hat deshalb den Vorschlag gemacht, der auch schon von WULLSTEIN erwogen worden war, die isolierte Schlinge durch einen Schlitz im Mesocolon transversum und Ligamentum gastrocolicum hindurchzuführen und in diesem Schlitz durch Naht zu befestigen. Dadurch konnte die Schlinge kürzer gebildet werden, ein Druck auf das Colon transversum wird unmöglich gemacht und schließlich die Gefahr der Achsendrehung beseitigt.

Die Plastik nach LEXER. 1911 hat LEXER seinen ersten Fall einer vollkommen gelungenen Oesophagusplastik veröffentlicht (Abb. 680). Seine Methode entspricht einer Kombination der Methoden von BIRCHER und ROUX. Die von ihm ausgeschaltete Dünndarmschlinge wird mit dem aboralen Ende in den Magen eingepflanzt, mit dem oralen subcutan nach oben geleitet und reicht bis in die Gegend der Mamma. Die nach der Resektion der Dünndarmschlinge vorhandenen beiden Enden werden Seit-zu-Seit verbunden. In der zweiten Sitzung wird ein Hautschlauch gebildet, mit dem verlagerten Dünndarmende in Verbindung gesetzt und eine Verbindung mit dem am Halse freigelegten Oesophagus durch

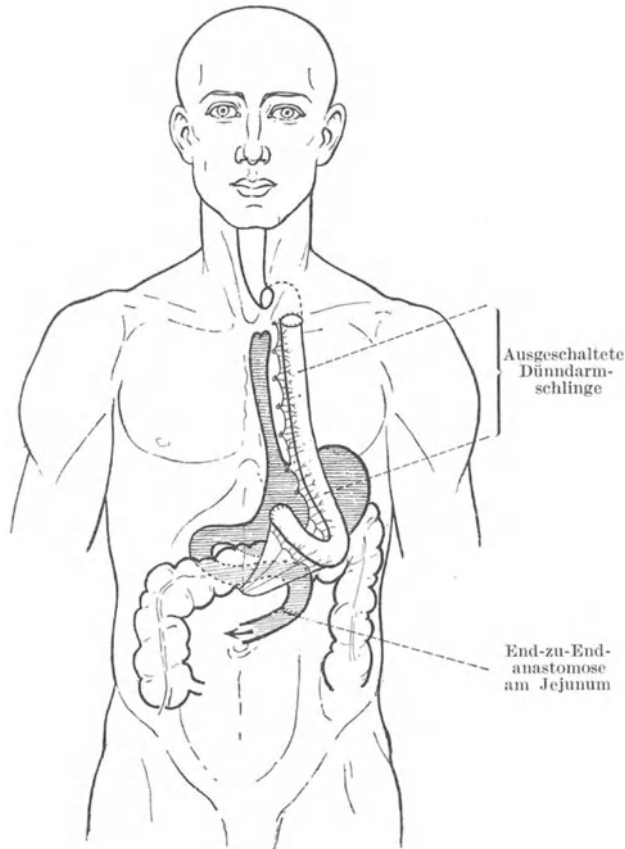


Abb. 679. Oesophagusplastik. III.

Methode nach ROUX. Vollkommene Ausschaltung am Hals. Eine ausgeschaltete Dünndarmschlinge wird einerseits mit dem Magen End-zu-Seit verbunden, während das andere (orale) Ende subcutan bis zum Jugulum geführt wird.

einen seitlichen Hautlappen hergestellt. Der Oesophagus wird nach LEXER am Halse nicht quer durchtrennt, sondern nur teilweise und sein Lumen mit der Haut vernäht. Diese Maßregel wird aus dem Grunde durchgeführt, um zu verhindern, daß bei völligem Verschuß des alten Oesophagus eine Sekretstauung in dem oberen Ende stattfinden könnte. FRANGENHEIM hat 1913 über einen nach derselben Methode mit Erfolg operierten Fall berichtet. Das LEXERSche Verfahren hat die meisten Anhänger gefunden und ist wohl auch am häufigsten erfolgreich durchgeführt worden.

Die Plastik nach KELLING. Eine weitere Methode der Oesophagusplastik stammt von KELLING (1911) (Abb. 681). Dieser hat das Quercolon ausgeschaltet unter Erhaltung der Hauptgefäße des linken Quercolonabschnittes. Die beiden Enden des Quercolons werden End-zu-End verbunden, das ausgeschaltete Stück mit seinem aboralen Ende zirkulär in die vordere Magenwand eingepflanzt. Das orale Ende wird subcutan in die Thoraxwand

verlagert. Ein Hautschlauch sollte den seitlich eröffneten, in die Halshaut eingenähten Oesophagus mit dem vorgelagerten Dickdarm in Verbindung setzen. Zur Ausführung dieses letzten Eingriffes kam es jedoch nicht mehr.

Die Plastik nach VULLIET. Eine sehr ähnliche Methode hat ohne Kenntnis der Arbeit KELLINGS VULLIET ebenfalls 1911 angegeben (Abb. 682). Auch er hat das Quercolon zur Vorlagerung ausgeschaltet. Die zurückbleibenden Teile des Dickdarmes wurden End-zu-End oder Seit-zu-Seit verbunden.

Die Plastik nach HIRSCH, JIANU. Zur gleichen Zeit wurden zuerst von HIRSCH (1911), JIANU (1913) Methoden angegeben, die aus Teilen der Magenwand einen Oesophagus bilden

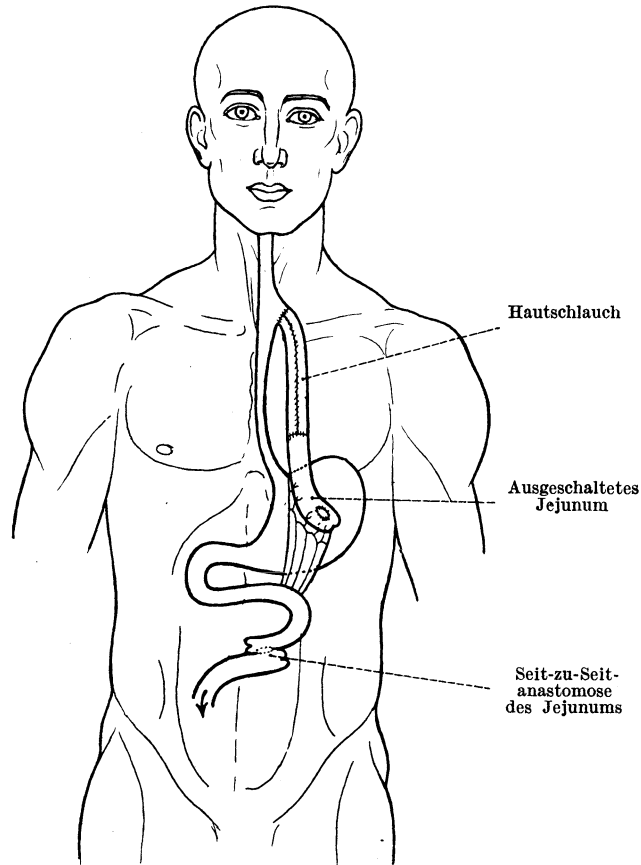


Abb. 680. Oesophagusplastik. IV.

Methode von LEXER. Die ausgeschaltete Dünndarmschlinge wird einerseits mit dem Magen, andererseits mit dem antethorakalen Hautschlauch in Verbindung gesetzt. Am Hals wird der Oesophagus nicht unterbrochen.

wollten. Besonders die Methode von JIANU, der den mit Gefäßen versorgten Teil der großen Kurvatur benutzen wollte, schien aussichtsreich, ist auch einige Male erfolgreich durchgeführt worden. (RÖPKE, LOTHEISSEN u. a.).

Die Plastik nach v. FINK, KIRSCHNER. Auf einem ganz anderen Prinzip beruht die Methode von KIRSCHNER (1920) (Abb. 683). Zwar hatte auch v. FINK den Gedanken, den Magen zur Ösophagoplastik heranzuziehen, wie das ENDERLEN und HOTZ im Tierexperiment versucht hatten. Unter Umkehrung des nach Durchtrennung des Duodenums isolierten Magens sollte der Pylorusabschnitt nach v. FINK subcutan bis zum Hals verlagert werden. Er erreichte jedoch nur die Gegend der Mamilla. Der Magen wurde durch eine Gastroenterostomie mit dem Jejunum in Verbindung gesetzt. Der Kranke überlebte den Eingriff nur wenige Tage. ENDERLEN und HOTZ hatten den ebenso ausgeschalteten und gewendeten

Magen transpleural zum Jugulum geleitet, ohne damit einen Erfolg zu erzielen. **KIRSCHNER'S** Operation gründet sich auf die Möglichkeit, den Magen sowohl aus dem kleinen Netz als auch aus dem Ligamentum gastrocolicum vollständig auszuschalten, ohne dabei die Gefäßversorgung zu gefährden. Man braucht sich bei der Durchtrennung nur in einiger Entfernung der Magenwand zu halten. Wird schließlich auch die Blutzufuhr durch die Arteriae gastrica und gastroepiploica sin. durch Unterbindung des Stammes im kardialen Teil unterbrochen, so bleibt trotzdem die Ernährung gesichert. Nach der Durchtrennung des kleinen Netzes und des Ligamentum gastrocolicum und querer Durchtrennung des Magens im kardialen Teil läßt sich der nur am Pylorus hängende Magen schlauchförmig ausziehen, so daß er antethorakal bis in die Gegend der 1. oder 2. Rippe hinaufgeleitet

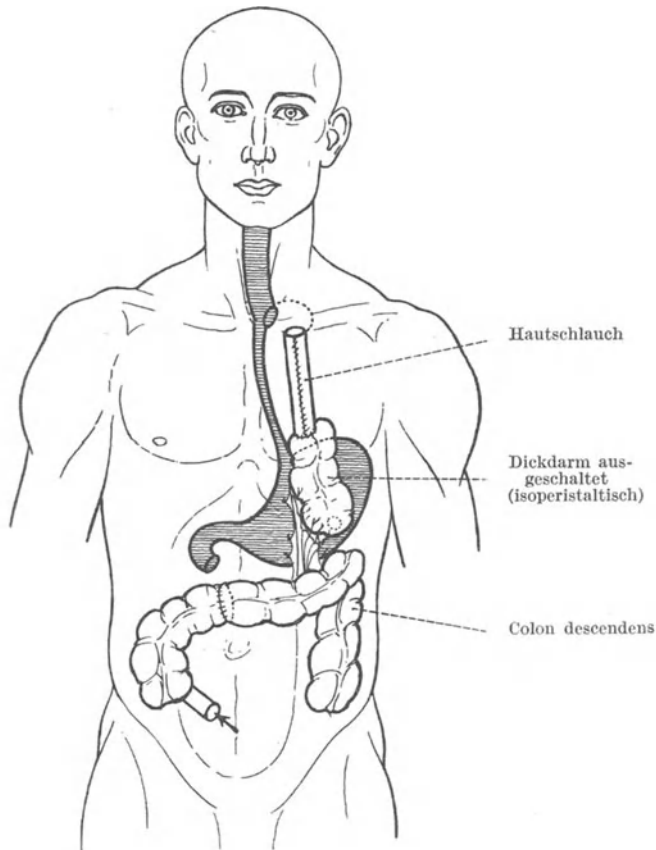


Abb. 681. Oesophagusplastik. V.

Methode von **KELLING**. Aus dem Colon transversum ist der Mittelteil mit den linksseitigen Gefäßen isoliert und die beiden Enden des Quercolons sind quer vereinigt. Der ausgeschaltete Mittelteil ist mit seinem linken Ende zirkulär in die vordere Magenwand eingepflanzt. Das rechte Ende soll durch den antethorakalen Hautschlauch mit dem Halsoesophagus in Verbindung treten.

werden kann. Mit einer großen Kornzange und mit Hilfe des Messers wird die Brusthaut von der Gegend der Clavicula bis zum Rippenbogen links parallel zum Sternum tunneliert und der mit einem Faden gefaßte kardiale Teil des Magens langsam durch diesen Tunnel hindurchgezogen. Es bleibt die Notwendigkeit, eine Verbindung des Oesophagus mit dem Jejunum herzustellen, um bei nicht vollständiger Stenose für das Sekret einen Abfluß zu schaffen. **KIRSCHNER** hat zu diesem Zweck einen Rest des Magens am Oesophagus zurückgelassen, vernäht und diesen Rest mit dem Jejunum durch einen **MURPHY-Knopf** in Verbindung gesetzt. Dazu hat er das obere Jejunum durchtrennt und den aboralen Teil zur Verbindung mit dem Magenstumpf verwendet, während der orale mit dem aboralen End-zu-Seit verbunden wird. Die Verbindung des bis zum Halse hinaufgeleiteten kardialen

Magens mit dem am Halse freigelegten, querdurchtrennten und in die Haut eingenähten Oesophagusstumpf gelang durch eine Hautplastik. Die Kranke überstand nach einigen Störungen den Eingriff gut. Der neue Oesophagus arbeitete ohne Schwierigkeiten.

Von all diesen genannten Methoden ist die Kombination der BIRCHERschen und ROUXschen am häufigsten mit Erfolg ausgeführt worden (LEXER, FRANGENHEIM). HEYROWSKY, BLAUDEL u. a. haben diese Methode zu glücklichem Ende geführt.

Die Plastik nach BIRCHER, PAYR (s. S. 961). Als zweckmäßig zeigte es sich, die Operationsdauer und -schwierigkeit wesentlich verkürzend, die Verbindung des Haut-

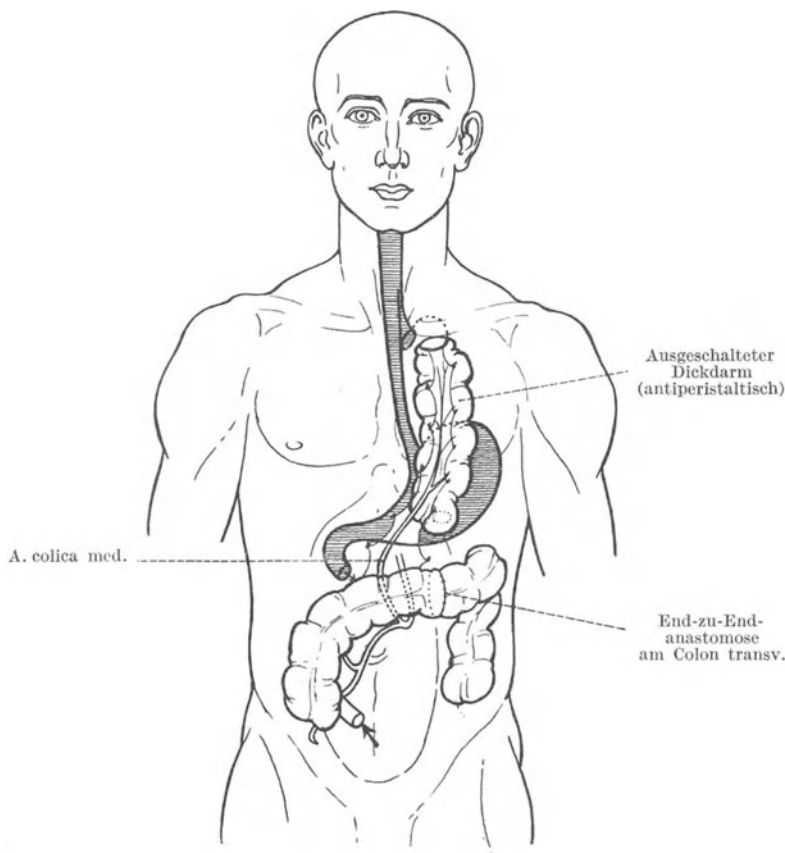


Abb. 682. Oesophagusplastik. VI.
Methode nach VULLIET. Er hat ebenfalls das Quercolon unter Erhaltung der A. colica med. antiperistaltisch zur Oesophagusplastik verwendet.

schlauches mit dem Magen unmittelbar, ohne Zwischenschaltung von Dünndarmschlingen, herzustellen. Dieser Weg wurde bereits von BIRCHER eingeschlagen, späterhin von LEXER, PAYR und FRANGENHEIM mit Erfolg besprochen (Abb. 677). Es gelang die Bildung des Hautschlauches und seine Verbindung mit dem Magen mehrmals in einer Sitzung. Alle Verfahren eignen sich nur für gutartige Stenosen und sollen erst dann angewendet werden, wenn alle lang fortgesetzten Versuche einer Sondenbehandlung nicht zum Ziele geführt haben.

Die Sondenbehandlung gutartiger Stenosen. Auf diese Behandlung soll hier des näheren nicht eingegangen werden. Gelingt es aber mit einer feinen Bougie oder auch nur mit Hilfe einer kleinen Metallkugel, die an einem Faden befestigt ist oder mit einem Faden allein durch die Stenose hindurchzukommen, so erreicht man in jedem Fall die Erweiterung der Stenose, wenn sie nur folgerichtig und lange genug durchgeführt wird. Als sehr erfolgreich hat sich in schwierigen Fällen die *Sondierung ohne Ende* nach v. HACKER erwiesen. Man

versteht darunter die Durchführung der Sondierung vom Munde durch den Oesophagus und durch den Magen zu einer Gastrostomieöffnung heraus. Besonders für solche Fälle, die jeglicher Bougierung von oben den heftigsten Widerstand entgegensetzen, bleibt ein Versuch mit der Sondierung ohne Ende vorbehalten und muß, bevor der Plan einer Operation gefaßt wird, gefordert werden. Fast immer findet die kleine, an einem Seidenfaden befestigte, durch Verschlucken in den Oesophagus gebrachte Kugel auch durch zickzackförmige und äußerst enge Stenosen ihren Weg in den Magen. Hier kann sie zur Gastrostomieöffnung herausgeschwemmt oder mit Hilfe eines Magneten herausgezogen werden. Nun wird an

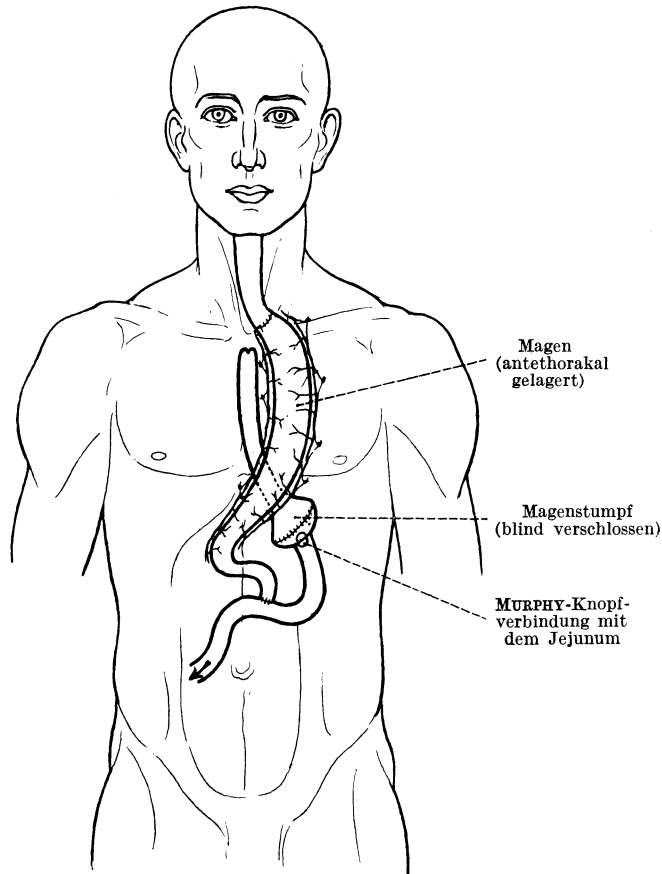


Abb. 683. Oesophagusplastik. VII.

Methode nach KIRSCHNER. Der Magen ist an der Kardie durchtrennt, der Magenstumpf mit dem Jejunum durch MURPHY-Knopf in Verbindung gesetzt. Der orale Jejunumteil End-zu-Seit in den aboralen eingepflanzt. Der Oesophagus ist am Hals durchtrennt und der orale Teil in den mobilisierten antethorakal gelagerten Magen eingepflanzt. Der aborale Teil ist geschlossen.

dem Faden, möglichst axial, zunächst ein kleiner Gummischlauch befestigt und unter Spannung rückläufig durch die Stenose zurückbefördert. Hier kann ein solcher Schlauch zunächst einige Stunden liegenbleiben und da er nach Aufhören der Spannung seinen Umfang wieder einnimmt, trägt er zur Erweiterung der Stenose bei. Man wählt in der Folgezeit allmählich stärkere Schläuche, bis man schließlich nach Wochen und Monaten eine genügende Erweiterung erzielt hat, wenn man es nicht vorzieht, schon nach einigen Tagen den Versuch mit den gewöhnlichen, per os eingeführten Bougies einzuleiten. Zur Sondierung ohne Ende kann man sich auch der von BORCHERS angegebenen konischen Bougies bedienen. Sie bestehen aus mit Lack überzogenem Seidengespinnst, wie halbweiche Katheter, verlaufen stark konisch und tragen am Ende axial einen langen Seidenfaden, der zum Einführen oder Verschlucken mit einer kleinen Stahlkugel versehen wird.

4. Die Eingriffe beim Carcinom der Speiseröhre im Brustabschnitt.

(SAUERBRUCH, ACH, E. REHN, KLEINSCHMIDT.)

Auf die Verfahren zur Entfernung der krebsigen Speiseröhre im *Halsabschnitt* ist schon oben hingewiesen (s. S. 800). Die Entfernung des Speiseröhrenkrebses im Brustabschnitt ist ein alter Wunschtraum der Chirurgen. Wenn der Eingriff auch mehrere Male soweit gelungen ist, daß die Kranken am Leben blieben, so ist die Zahl der erfolgreich Operierten im Vergleich zu der großen Zahl der ergebnislos Operierten verschwindend klein. Es kommt noch dazu, daß bei der Mehrzahl derer, die den Eingriff überstanden, nach Entfernung der krebsigen Speiseröhre eine plastische Verbindung zwischen der Halsspeiseröhre und dem Magen nicht wiederhergestellt werden konnte (s. S. 972). Nur wenige dieser Kranken sind außerdem längere Zeit am Leben geblieben. Aus diesen Tatsachen muß man den Schluß ziehen, daß es auch heute noch kein operatives Verfahren gibt, mit dem man auch nur mit einiger Sicherheit eine Heilung des Speiseröhrenkrebses erreichen könnte.

Manche Chirurgen haben auf Grund dieser Erfahrung den Entschluß gefaßt, das Carcinom der Speiseröhre überhaupt nicht mehr operativ anzugreifen. Nach unserer Ansicht darf man diesen Schluß nicht ziehen, obwohl jeder Chirurg auf diesem Gebiete Enttäuschungen und Mißerfolge aufzuweisen hat. Diese sind zum Teil bedingt durch die unzureichenden *diagnostischen Möglichkeiten*. Selbst Kranke, die noch in gutem Zustande sind, bei denen augenscheinlich die Erkrankung noch nicht lange besteht, bei denen man also mit einigem Recht annehmen darf, daß die Geschwulst verhältnismäßig klein und auf die Speiseröhre beschränkt ist, sind nur zu oft bereits dadurch inoperabel, daß die Geschwulst tatsächlich die Grenzen der Speiseröhre überschritten hat und durch krebsige oder wenigstens durch entzündliche Veränderungen mit den anderen Gebilden des Mediastinums, insbesondere den Pleuren, in kaum löslicher Verbindung steht. Aber auch die technischen Möglichkeiten sind begrenzt. Zwar ist die Freilegung und Resektion oft leicht ausführbar. Aber die Wiedervereinigung der Stümpfe oder die Verhütung einer Infektion des Mittelfellraumes oder eine Pleuraverletzung sind unmöglich.

Leidlich günstige Verhältnisse findet man bei den ganz tiefsitzenden Speiseröhrenkrebsen, d. h. solchen, die im Bereich der Kardia sitzen und fingerbreit weiter nach oben reichen (s. S. 1056). Diese Speiseröhrenkrebsen können meist von der Bauchhöhle aus nach vorsichtiger kreisförmiger Umschneidung der Zwerchfellzwinde so weit ausgelöst werden, daß man die Speiseröhre bis zu 5 und mehr Zentimeter in die Bauchhöhle hineinziehen kann. Wenn auch in solchen Fällen die Durchtrennung im Gesunden oberhalb des Krebses an der Speiseröhre und unterhalb der Geschwulst im Bereich des obersten Magenabschnittes meist ohne Schwierigkeiten möglich ist, so ist damit insofern noch nicht viel gewonnen, als die Wiedervereinigung des Speiseröhrenstumpfes mit dem Magen oft auf unüberwindliche Hindernisse stößt. Als bestes Verfahren hat sich augenscheinlich das folgende bewährt: Die möglichst weit oberhalb der entfernten Geschwulst mit einer Magenklemme gefaßte Speiseröhre wird auf den völlig verschlossenen, unter das Zwerchfell hinaufgeführten Magen zunächst durch Nähte, die die Speiseröhrenwand in größerer Ausdehnung mit der Magenserosa verbinden, aufgenäht. So wird das Zurückgleiten der Speiseröhre vermieden. Nun wird unmittelbar unterhalb der Speiseröhrenlichtung eine kleine, parallel zu dieser Lichtung verlaufende und ebenso breite Öffnung in die Magenwand gemacht, am besten nach Anlegung einer Magenklemme im obersten Magenabschnitt. Es folgt nun eine hintere Schleimhautnaht, die alle Schichten der Speiseröhre und des Magens faßt. Dann werden durch eine vordere Naht, die ebenfalls alle Schichten faßt, die beiden Lichtungen miteinander

vereinigt. Zum Schluß wird der vordere Magenwandabschnitt nach oben über die vordere Speiseröhrenwand geführt und einerseits mit ihr und andererseits mit der hinteren Magenserosa vernäht. Leider scheidet dieser Eingriff, so einfach er zu beschreiben ist, oft an der schweren Zugänglichkeit. Auch die Asepsis ist nur zu wahren, wenn es gelingt, Klemmen anzulegen. Diese sind andererseits oft ein unüberwindliches Hindernis für die Anlegung der Nähte. Die Verbindung zwischen Speiseröhre und Magen bleibt auch nach gelungener Ausführung deshalb immer unzuverlässig, weil die Speiseröhre keinen zur raschen Verklebung neigenden Serosaüberzug besitzt.

Neben diesem Verschuß sind zahlreiche andere empfohlen worden. So hat man den *MURPHY-Knopf* (SAUERBRUCH) verwendet oder man hat den am unteren Ende mit einem starken Seidenfaden zugebundenen Oesophagus nach Entfernung der Geschwulst geschlossen in eine Magenöffnung eingeführt und durch eine zweite Öffnung, aus der der Faden herausgeleitet wird, an diesem den Stumpf so weit in den Magen gezogen, daß man eine möglichst sichere Verbindung zwischen Speiseröhre und Magen bewerkstelligen kann (SAUERBRUCH). Nach Schluß wird dann der die Speiseöffnung verschließende Faden vom Mageninnern aus durchtrennt und die zweite Magenöffnung geschlossen. SAUERBRUCH hat auch vorgeschlagen, die ganze Geschwulst nach völliger Freilegung und Auslösung aus der Umgebung oberhalb und unterhalb der Geschwulst mit einer Quetschzange bis auf die Serosa durchzuquetschen und dann die Speiseröhre mitsamt der Geschwulst in den Magen einzustülpen. Die Magenserosa wird dann ringsherum durch doppelreihige Naht an der Speiseröhre befestigt. Der infolge der Durchquetschung der Speiseröhre außer Ernährung gesetzte geschwulsttragende Abschnitt stößt sich dann von selbst in die Magenlichtung ab.

Hat das Carcinom weiter auf den Magen übergreifen, so wird die Verbindung zwischen der Speiseröhre und Magenstumpf des öfteren durch den zu klein gewordenen nicht bis zur Speiseröhrenlichtung hinaufschiebbaren Magenrest verhindert. Dann muß die Verbindung zwischen dem Speiseröhrenstumpf und einer der obersten Jejunumschlingen durchgeführt werden. Die Verbindung ist ebenso unsicher wie die Speiseröhren-Magenverbindung, wenn sie auch technisch keine größeren Schwierigkeiten zu bereiten braucht.

Für die Entfernung der *höher sitzenden Speiseröhrenkrebs* zwischen Kardia und Bifurkation und der Bifurkation und der oberen Brustkorböffnung sind zahlreiche Operationswege ausgearbeitet worden. Da der *transpleurale* Weg zu gefährlich schien, sind zunächst *extrapleurale* Wege gesucht worden.

Der *abdominale Weg* ist nur für die im untersten Speiseröhrenabschnitt sitzenden Krebse gangbar. Daher hat man einen *extrapleuralen-retromediastinalen Weg* gesucht. Der Zugang geht durch eine Mediastinotomia posterior (HEIDENHAIN, ENDERLEN) (s. S. 937). Dieser Weg zur Speiseröhre ist an sich nicht schwierig, aber die Entfernung einer Geschwulst und besonders die Wiederherstellung der Lichtung ohne eine Mediastinitis befürchten zu müssen, ist kaum möglich. Daher hat dieses Verfahren auch nur ganz ausnahmsweise einmal zum Erfolg geführt (s. S. 970). SAUERBRUCH empfiehlt die Freilegung des Oesophagus im oberen Abschnitt durch *Mediastinotomia post. sup. dext.* in folgender Weise: Zunächst wird ein medial breitgestielter Hautlappen, der etwa in der Gegend des 1. Brustwirbeldornfortsatzes beginnt, bis etwa zur Mitte der Spina scapulae verläuft, dann senkrecht nach unten bis zum unteren Scapularand, dann wieder medialwärts bis zur Mittellinie zieht, abgelöst. Um möglichst nahe an die Mittellinie heranzukommen, entfernt SAUERBRUCH dann die lange Rückenmuskulatur vollständig aus dem Winkel zwischen Dorn- und Querfortsätzen und Rippen. Schließlich werden die 2. bis 7. Rippe extrapleural entfernt und die vertebralen Stümpfe im Zusammenhang mit den Querfortsätzen mittels GIGLI-Säge abgetragen. Dadurch soll eine Blutung aus den Intercostalgefäßen verhütet werden. Nun liegt der Zugang zum hinteren Mittelfellraum frei. Die Pleura mit der darunterliegenden Lunge wird stumpf nach lateral geschoben, der Mittelfellraum eröffnet und die Speiseröhre freigelegt, und zwar so weit wie möglich nach oben und nach unten. Die über die Lungen nach oben verlaufende V. azygos muß dabei meist im unteren Wundwinkel unterbunden werden. Ist der Oesophagus ringsherum freigelegt, so wird oben und unten ein Gummischlauch herumgeführt, der geschwulsttragende Teil des Oesophagus nach hinten in die Wunde hinein-, der Hautlappen darunter durchgezogen und an seinem alten Wundrand

wenigstens oben und unten befestigt. Der freie Rand des Lappens kann erst nach Mobilisierung des lateralen Wundrandes, meist unter Zuhilfenahme eines Entspannungsschnittes, vernäht werden. Der Hautlappen wird oben und unten am Oesophagus festgenäht. Durch vorsichtige Tamponade wird der Lappen etwas in die Tiefe gedrückt. Nach 12—16 Tagen wird der Oesophagustumor reseziert. Die Speiseröhre ist während dieser Zeit mit dem darunterliegenden Hautlappen an dessen Wundrand bereits in so feste Verbindung getreten, daß der Oesophagus nicht wieder zurückgleitet. Nach 3—4 Wochen erfolgt dann der dritte Akt der Operation. Aus dem Lappen wird ein Rohr gebildet durch seitliche Einschnitte parallel zum Verlauf des Oesophagus. Dieses Rohr wird durch Vernähen der beiden Schnitt-ränder geschlossen und oben und unten mit den Speiseröhrenden durch Naht vereinigt. In einem weiteren Akt wird dann durch Lappenverschiebung das den Oesophagus verbindende Hautrohr vollständig gedeckt. LILIENTHAL (1911) hat mit dieser Methode einen vollen Erfolg erzielt.

Auch für *Oesophaguscarcinome* in der Gegend der *Bifurkation*, die leider wesentlich häufiger und besonders schwer zugänglich sind, empfiehlt SAUERBRUCH die zuletzt geschilderte Methode der Freilegung durch *Mediastinotomia posterior*. Da der Oesophagus in dieser Gegend leichter von links zu erreichen ist, wird die Voroperation auf der linken Seite ausgeführt und es werden die 3. bis 8. oder 2. bis 9. Rippe, je nach der Schwierigkeit des Zugangs, reseziert. Da die Speiseröhre vor der Aorta verläuft, so muß auch, nach Exstirpation der langen Rückenmuskulatur und nach Beseitigung der Rippen und Querfortsatzstümpfe bis an die Wirbelsäule, die Isolierung des Oesophagus wegen der zum Oesophagus ziehenden Seitenäste der Aorta sehr vorsichtig vorgenommen werden. Es handelt sich um 3—7 Äste, die vorn aus der Aorta entspringen und zum Oesophagus ziehen. Bei der Tiefe des Wundgebietes ist die Unterbindung dieser Gefäße manchmal nicht ganz leicht. Werden sie nicht unterbunden, so hat man nach SAUERBRUCH Hämatomate zu erwarten. Hat sich der Oesophagus mit der Geschwulst freimachen lassen, so läßt er sich mit Gummischlauchzügeln nach hinten ziehen und über den medial gestielten Hautlappen, der bei der Anlage des Hautschnittes umschnitten wurde, lagern. Der Hautlappen wird am lateralen Wundrand befestigt. Das übrige Vorgehen entspricht dem oben geschilderten und vollzieht sich in mehreren Akten. Nachdem der Oesophagus mit dem oberen und unteren Wundrand des Hautlappens in eine feste Verbindung getreten ist, wird der Oesophagus mit der Geschwulst im Bereiche des Hautlappens reseziert. In einer weiteren Sitzung wird dann aus dem Hautlappen ein Rohr gebildet, mit dem Oesophagusstumpf oben und unten in Verbindung gesetzt und schließlich die Deckung durch plastische Verschiebung der Haut vorgenommen. Diese Operationsmethode ist bisher noch nicht erfolgreich zu Ende geführt worden. Schwierigkeiten werden wohl immer darin bestehen, genügend lange und gut genährte Hautlappen zur Bildung des Hautoesophagus bzw. der späteren Defektdeckung heranzuziehen zu können.

Das extrapleurale Verfahren SAUERBRUCHS wird im unteren Drittel der Speiseröhre in folgender Weise ausgeführt. Der Kranke wird halbsitzend auf die rechte Seite gelagert wie zur Thorakoplastik. Von dem paravertebralen Hakenschnitt, der bis auf die Rippen durchgeführt wird, wird extrapleurale die 2. bis 11. Rippe reseziert. Dann werden auch die Zwischenrippenweichteile nach Unterbindung der Intercostalgefäße in derselben Ausdehnung durchtrennt. Die vertebrale Stümpfe der Rippen werden bis an die Wirbelsäule abgetragen. Dann läßt sich das Brustfell von der Wirbelsäule mit der darin enthaltenen Lunge von der Mittellinie abschieben bis zur Mediastinalumschlagfalte des Brustfells. Vor der Aorta, die hiermit freigelegt ist, wird der Oesophagus aus dem mediastinalen Fettgewebe befreit, mit einem Gummischlauch umfahren und seitlich hervorgezogen. Die beiden Nn. vagi werden scharf durchschnitten und der Oesophagus nach oben und unten soweit wie möglich freigelegt. Retropleural dringt man nun bis zum Sinus phrenicocosto-vertebralis vor und durchtrennt das Zwerchfell hinten am Umschlage des Brustfells auf das Zwerchfell. Diese Durchtrennungsöffnung wird so erweitert, bis man den Magenfundus übersehen kann. Nun werden das Ligamentum phrenicolenale und das Lig. gastrolenale durchtrennt, letzteres unter Schonung des Milzgefäßstiels und nach Unterbindung der von der A. lienalis kommenden A. gastroepiploica sin. So wird der untere Oesophagusabschnitt nach Erweiterung des Zwerchfellschlitzes bis zum Oesophagusdurchtritt isoliert und läßt sich nach Abtrennung der übrigen Verbindungen aus dem Zwerchfell vorziehen. Die Verbindung des Oesophagusstumpfes mit dem Magen erfolgt nach der Resektion in ähnlicher Weise wie bei der transpleuralen Methode, nur schlägt SAUERBRUCH vor, die Magenwand so um den Oesophagusstumpf zu befestigen, daß er wie der Katheter bei der WITZEL-Fistel in der

Magenwand ruht. Der Zwerchfellschlitz wird um den Magen herum, ohne daß eine Kompression entsteht, befestigt. Da keine Phrenikotomie wie bei der transpleuralen Methode ausgeführt werden kann, so ist diese nach Freilegung am Halse nachzuholen.

Als erfolgreichster extrapleuraler Weg hat sich in neuerer Zeit der *kollo-abdominale* gezeigt. Bei diesem Verfahren wird die Speiseröhre aus ihren sämtlichen Verbindungen im hinteren Mediastinum stumpf gelöst, und zwar einerseits von der Wunde zur Freilegung der Halsspeiseröhre aus, andererseits von einer Bauchwunde aus nach Umschneidung der Zwerchfellzwinge.

Die vollständige Entfernung der Speiseröhre geht bekanntlich auf die Arbeiten von LEVY (1898), KELLING (1903), ACH (1913), REHN (1913) und DENK (1913) zurück. Während aber die ersteren die geschlossene Speiseröhre durch ein Umstülpungsverfahren mit Hilfe einer Sonde oder eines durchgeführten Fadens bewerkstelligten, hat DENK zuerst den Gedanken gehabt, die Speiseröhre vor der Umstülpung aus ihren Verbindungen zu lösen. Dieser Gedanke war durchaus sinnvoll und brachte den früher gemachten Vorschlägen erst die Möglichkeit der praktischen Durchführung. Durch das einfache Umstülpen wurde die Speiseröhre entweder von einer Magenfistel aus nach Durchtrennung am Hals oder vom Mund oder von einer Oesophagusfistel aus, nach Durchtrennung oberhalb des Tumors, im unteren Brustabschnitt mehr oder weniger gewaltsam aus ihren Verbindungen herausgerissen. Daher hatte das Verfahren, am Menschen angewendet (ACH, REHN), auch keine bleibenden Erfolge. Bei dem DENKschen Verfahren, das später besonders TURNER seit 1927 am Menschen ausgeführt hat, wird die Speiseröhre, wie gesagt, zunächst aus ihrer Umgebung vorsichtig gelöst. Diese vorsichtige Lösung ist von großer Bedeutung. Unter regelrechten Verhältnissen läßt sie sich leicht durchführen. Hat ein Carcinom der Speiseröhre die Speiseröhrenwand noch nicht durchbrochen, so gelingt die Auslösung ebenfalls leicht. Hat es aber die Wand durchbrochen und entzündliche oder gar carcinomatöse Verbindungen mit der Nachbarschaft eingegangen, insbesondere mit der Pleura mediastinalis, der Aorta oder der Trachea, so stößt die Auslösung unter Umständen auf unüberwindliche Schwierigkeiten. Diese Tatsache kann bei dem Auslösungsversuch festgestellt werden. Muß Gewalt angewendet werden, so kann damit gerechnet werden, daß die eine oder andere oder gar beide Brusthöhlen eröffnet werden und das Schicksal des Kranken damit besiegelt ist.

Wenn auch das extrapleurale kollo-mediastinale Verfahren mit völliger Entfernung der Speiseröhre keinen idealen Zustand herstellt, so hat es bisher doch die meisten länger dauernden Erfolge gezeitigt. Wir führen daher kurz dieses Verfahren an, wie es TURNER ausführt. Zunächst wird die Bauchhöhle eröffnet, um sich über die Ausbreitung des Carcinoms in der Bauchhöhle zu unterrichten. Der Eingriff wird mit einer Gastrostomie in der Pylorusgegend abgeschlossen. In der zweiten Sitzung wird die Bauchhöhle wieder eröffnet, der linke Leberlappen vom Zwerchfell gelöst und die Zwerchfellzwinge um die Kardia herum mit Novocain-Suprareninlösung umspritzt. Dadurch gelingt die Ablösung des Peritonealüberzuges, der nun rings um den Oesophagusdurchtritt eingeschnitten wird, leicht und läßt sich auch leicht nach oben fortsetzen, d. h. auch die Ablösung der Pleura von der Speiseröhre gelingt stumpf und weit nach oben mit dem Zeigefinger. Nun wird die Bauchhöhle vorläufig mit Tuckklemmen geschlossen und eine Oesophagusfreilegung am linken unteren Kopfnickerrand durchgeführt. Der Kopfnicker wird am besten in seinem distalen Abschnitt durchtrennt. Nun dringt der Zeigefinger vorsichtig in das Mediastinum hinein und löst die Speiseröhre so weit als möglich ringsherum aus ihren mediastinalen Verbindungen. Die Speiseröhre wird nun, oberhalb der Geschwulst, möglichst tief unten nach Abbinden durchtrennt. Das orale Ende wird nach oben herausgezogen und am Hals eingenäht. Der aborale Stumpf der Speiseröhre wird zunächst verschlossen und versenkt. Von der Bauchhöhle aus wird nun der aborale Teil der Speiseröhre vollkommen freigelegt, mit dem Tumor in die Bauchhöhle heruntergezogen und oberhalb der Kardia

abgetragen. Der Stumpf wird in den Magen eingestülpt. Die Auslösung der Speiseröhre vom Hals und von der Bauchhöhle aus gelingt überraschend leicht. Sie muß aber mit größter Vorsicht durchgeführt werden, weil man niemals mit Sicherheit sagen kann, wie weit die Geschwulst mit der einen oder anderen oder gar beiden Pleurae mediastinales in mehr oder weniger unlösbaren Verbindungen steht. Reißt die Pleura beim Ablösungsversuch ein, so ist wohl in der Mehrzahl der Fälle das Schicksal des Kranken besiegelt, zumal der eintretende Pneumothorax nicht sofort in Erscheinung zu treten braucht. Abgesehen davon droht dem Kranken nach diesem Eingriff auch immer eine Mediastinitis. Die erfolgreichen Operationen TURNERS haben Nachahmer gefunden. In Deutschland hat zuerst A. W. FISCHER (1937) diesen Eingriff erfolgreich durchgeführt.

Die *transpleuralen Zugänge* haben auch nach der Einführung der zu diesem Zweck von SAUERBRUCH ausgearbeiteten Druckdifferenzverfahren kaum Erfolge erzielt, wenn die unmittelbare Speiseröhren-Magenverbindung wiederherzustellen versucht wurde.

SAUERBRUCH hat allerdings 1933 ein Stück Speiseröhre mit einem chronischen Ulcus in der Nähe der Kardia transpleural reseziert und den Eingriff mit Wiederherstellung der Lichtung zu einem erfolgreichen Abschluß gebracht.

Der *erste, der erfolgreich transpleural* einen Speiseröhrenkrebs aus dem Brustabschnitt entfernte, war TOREK (1913). Er hat das Carcinom transpleural reseziert, aber auf die Wiederherstellung der Speiseröhrenverbindung verzichtet. Der orale Stumpf wurde durch eine Wunde am vorderen Kopfnickerrand nach außen geleitet und dort eingenäht, während der aborale in den Magen eingestülpt wurde. Der Kranke hat den Eingriff um 13 Jahre überlebt. Auch andere Chirurgen haben das TOREKSche Verfahren erfolgreich zu Ende geführt.

Auch ZAALJER (1913) hat einen transpleuralen Weg vorgeschlagen. Er ist nach Ausführung einer Gastrostomie und nach Resektion einiger unterer Rippen auf der linken Seite in einer zweiten Sitzung nach 4 Wochen an der Resektionsstelle transpleural vorgegangen, hat das Carcinom aus dem freigelegten Oesophagus reseziert, den aboralen Stumpf verschlossen, den oralen in die Brust eingenäht.

SAUERBRUCH hat auf Grund seiner experimentellen Arbeiten eine Reihe von transpleuralen Wegen ausgearbeitet, die im folgenden kurz geschildert werden sollen.

SAUERBRUCH empfiehlt bei hochsitzenden Speiseröhrenkrebsen, d. h. bei solchen, die zwischen der oberen Thoraxapertur und der Bifurkation ihren Platz haben, die Freilegung der Speiseröhre transpleural von rechts vorne. 14 Tage vor der Oesophagusoperation wird eine Gastrostomie angelegt. Die Oesophagusoperation beginnt mit einem Hautschnitt, der entlang des rechten Schlüsselbeines über das Sternoclaviculargelenk bis etwa zum Ansatz der 4. Rippe am Brustbein verläuft. Der winklige Lappen wird mit Einschluß des M. pectoralis major abgelöst. Dann werden die 2. und 3. Rippe subperichondral im Bereiche des knorpeligen Abschnittes und noch ein 2—3 cm langer Abschnitt des knöchernen Teils entfernt. Dann reseziert man ein Stück aus dem Schlüsselbein oder eröffnet das Sternoclaviculargelenk und luxiert das Schlüsselbein nach außen und oben. Dadurch wird die 1. Rippe frei, die ebenfalls subperiostal reseziert wird. Die darunterliegende V. subclavia oder jugularis int. darf nicht verletzt werden. Unter Überdruck wird dann die Pleura nach Unterbindung der Intercostalgefäße in ganzer Ausdehnung des Schnittes von oben nach unten eröffnet. Der Rippensperrer wird einerseits gegen die Rippenstümpfe, andererseits gegen das Brustbein eingesetzt und die Wunde gespreizt. Unter Verminderung des Überdruckes auf 3 mm Hg läßt sich die Lunge von der Mittellinie nach außen abschieben und unter einem breiten Haken, durch eine Kompresse geschützt, zurückhalten. Durch das dünne Mittelfell kann man nun die einzelnen Organe erkennen. Zunächst die mit der Atmung an- und abschwellige V. cava sup. Im unteren Wundwinkel verläuft quer nach hinten über die Mittelfellgebilde die fingerdicke V. azygos. Spaltet man nun in der Längsrichtung hinter

der V. cava das Mittelfellblatt, so kann man sich die einzelnen Gebilde noch deutlicher zu Gesicht bringen. Hinter der V. cava sup. findet sich die Trachea und hinter ihr der Oesophagus. Etwas oberhalb der V. azygos kreuzt der rechte N. vagus die Trachea in schräger Richtung, um auf die rechte Seite des Oesophagus zu ziehen. Der Oesophagus läßt sich, wenn der Tumor noch nicht die Wand überschritten hat, leicht stumpf auslösen, so daß man ihn mit dem Finger umgreifen und einen Gummischlauch darum legen kann. Hat der Tumor die Wand bereits überschritten, so daß der Oesophagus nicht mehr beweglich ist, so wird die Operation abgebrochen. Kann das tumortragende Stück dagegen leicht ausgelöst werden, so wird zunächst unterhalb des Tumors im Gesunden die Speiseröhre gequetscht und zugebunden. Oberhalb legt man eine breite Gefäßklemme an. Zwischen der Unterbindung in der Quetschfurche und der Abklemmung wird der Oesophagus mit dem Thermokauter durchtrennt. Das untere Ende wird nach Anlegung einer Tabaksbeutelnaht eingestülpt. Am besten legt man mehrere solche Nähte übereinander. Um den Tumor zu entfernen, ist es nun notwendig, den Oesophagus am Hals freizulegen. An Stelle der Gefäßklemme wird eine feste Seidenligatur gelegt und der Oesophagusstumpf bis zur oberen Thoraxapertur durch stumpfe Ablösung aus seiner Umgebung befreit. Zur *Freilegung am Hals* wird der Hautschnitt nach oben verlängert und die Freilegung wie bei der Ösophagotomie (s. S. 794), aber auf der rechten Seite, vollendet. Mit Hilfe einer durch die obere Wunde eingeführten Kornzange, die den verschlußbildenden Seidenfaden am unteren Stumpf faßt, wird nun der Oesophagus leicht aus der Halswunde herausgezogen. Nach SAUERBRUCH wird der ausgelöste Oesophagus nun am besten durch einen Hautschlitz hinter dem Kopfnicker nach außen geführt und hier durch Naht befestigt. Die Brusthöhlenwunde wird nach Stillung jeglicher Blutung durch Naht unter Überdruck geschlossen.

Für das untere Drittel der Speiseröhre schlägt SAUERBRUCH einen *transpleuralen* und einen *extrapleuralen* Weg vor. Beim ersteren wird zunächst eine Probethorakotomie im 9. Intercostalraum angelegt, um über die Ausdehnung des Tumors ins klare zu kommen. Wird er als inoperabel erkannt, so wird die Wunde sofort wieder verschlossen. Ist der Tumor operabel, so werden die 7. bis 11. Rippe reseziert und die dadurch freigewordene Intercostalmuskulatur nach Unterbindung der Arterien durchtrennt und entfernt. Dann wird die Lunge gebläht, der Hautmuskellappen darübergeschlagen und luftdicht eingenaht. Nach 3—4 Wochen folgt der zweite Eingriff mit einem Schnitt in der vorderen Achsellinie oder dem KIRSCHNERSchen Angelhakenschnitt (s. S. 1058). Die adhärente Lunge läßt sich leicht ablösen und zurückschieben, bis man den Oesophagus genügend weit übersehen kann. Der N. phrenicus wird dann durchtrennt, das Zwerchfell von der 12. Rippe bis zur Kardial gespalten und der Magen vorgezogen, das große und kleine Netz durch Massenligaturen von der Kardial aus durchtrennt, wobei besonders Rücksicht zu nehmen ist auf die A. gastrica sin. und die A. pericardiacophrenica; dann wird auch der Oesophagus durch vorsichtiges Spalten des Pleuraüberzuges bis über den Tumor ausgelöst und nun Magen und Oesophagus mit Hilfe eines darumgelegten Gummischlauches vorgezogen. Die sichtbaren Vagusfasern werden, ohne sie vorher zu quetschen, durchtrennt und ein paar kleine Gefäße unterbunden. Nach Anlegung von zwei Quetschfurchen, 2—3 cm unterhalb des Tumors, werden starke Seidenfäden durch die Quetschfurchen gelegt, der Oesophagus abgebunden und zwischen den Ligaturen mit dem Thermokauter durchtrennt. Der untere Stumpf wird in den Magen eingestülpt und durch mehrere Tabaksbeutelnähte versenkt. Nun wird oberhalb des Tumors an der Speiseröhre eine Quetschfurche angelegt, ein starker Seidenfaden in der Quetschfurche geknüpft und lang gelassen. Unterhalb der Unterbindungsstelle wird eine Klemme angelegt und der Tumor zwischen der Ligatur und der Klemme mit dem Thermokauter entfernt. Der verschlossene Magen wird dann in die Brusthöhle hineingezogen, der Oesophagusstumpf auf die vordere Magenwand gelegt und mit seiner Hinterwand an der Serosa befestigt. Dann wird der Magen pyloruswärts, unter Ausstreichen des Inhaltes in den pylorischen Teil, mit einer Darmklemme abgeklemmt. Ehe der Magen nun eröffnet wird, wird die ganze Umgebung mit Bauchtüchern gründlich abgestopft, dann die Magenwand in Höhe der Oesophagusunterbindung und 4—5 cm unterhalb derselben durch kleine Einschnitte eröffnet. Durch die untere Öffnung wird eine Kornzange eingeführt, der Unterbindungsfaden gefaßt, der Oesophagusstumpf in den Magen hineingezogen, der Magen um den Oesophagus soweit wie möglich heraufgeschoben und die Magenöffnung auch vorn am Oesophagus befestigt. Mit einer Reihe von einstülpenden Nähten wird nun die Magenwand auch an der Vorderseite der Oesophagusmuskulatur festgenäht. Von der unteren Wunde aus wird dann der Unterbindungsfaden abgeschnitten und die untere Magenwunde durch zwei Nahtreihen verschlossen.

Bei einer zweiten von SAUERBRUCH vorgeschlagenen Einpflanzungsmethode bleibt der Tumor zunächst mit der Speiseröhre in Verbindung. Der Magen wird ebenfalls hochgezogen, hinter den Oesophagus gelagert, der Oesophagus oberhalb des Tumors durch mehrere Nahtreihen an der Serosa befestigt und dann Oesophagus und Magen in gleicher Höhe zunächst durch einen kleinen Einschnitt, nach vorheriger Abstopfung der Bauchhöhle, eröffnet. Die Wundränder werden sofort durch Naht vereinigt. Es wird also eine sofortige Verbindung der Oesophagus- und Magenwunde während des Abtragens des untersten tumortragenden Abschnittes hergestellt. Die vordere Schnittfläche wird dann durch Hochziehen der vorderen Magenwand ebenfalls durch mehrere Nahtreihen geschützt. Der Magen muß dann in den Zwerchfellschlitz, der rings an ihm befestigt wird, ohne Spannung eingepaßt werden. Er muß zu diesem Zweck besonders an der kleinen Krümmung genügend mobilisiert werden. Die vorherige Phrenikotomie ist unbedingt notwendig, um das Zwerchfell ruhigzustellen.

Zu wesentlichen praktischen Erfolgen haben die letztgenannten Verfahren bisher nicht geführt und es scheint, daß auch heute noch die *Resektion des Speiseröhrenkrebses* im Brustabschnitt mit Wiederherstellung des natürlichen Weges durch keines der genannten Verfahren erzielt werden kann.

Dasselbe gilt auch für die theoretisch, zum Teil außerordentlich einleuchtenden *thorako-abdominalen* (KIRSCHNER) oder *abdomino-thorakalen* (WENDEL) *Zugangswege*. Als bestes Verfahren erscheint uns das von KIRSCHNER (1920) angegebene (s. S. 1058).

19. Die Eingriffe am Zwerchfell und in der Brust- und der Bauchhöhle zugleich.

a) Die Eingriffe bei den Verletzungen des Zwerchfells.

(SAUERBRUCH.)

Verletzungen des Zwerchfells kommen verhältnismäßig häufig vor infolge von Zerreißung bei Kompressionen und Kontusionen des unteren Brustabschnittes. Dabei ist eine äußere Verletzung meist nicht vorhanden. Von außen wird das Zwerchfell am häufigsten durch Stich und Schuß verletzt. Die stumpfen Verletzungen kommen meist nur dann in Behandlung, wenn gleichzeitig andere Organe betroffen sind und zu Blutung (Leber, Milz) oder zu Perforationen (Magen, Darm) Veranlassung gegeben haben, oder wenn durch das Zwerchfelloch eine akute Einklemmung von Bauchhöhlenorganen eingetreten ist. Die Einklemmungen werden aber auch häufig als Spätfolgen der Zwerchfellverletzungen beobachtet (s. unten). Zwerchfellverletzungen bei stumpfen Bauchverletzungen werden gelegentlich als Nebenbefund bei der Operation festgestellt und dann selbstverständlich durch Naht verschlossen. Bei *scharfen* Verletzungen in den unteren Abschnitten der Brust hat man häufiger Veranlassung, eine Zwerchfellnaht auszuführen. Schußverletzungen des Zwerchfells sind ebenfalls nicht selten, machen aber, wenn es sich um kleinkalibrige Geschosse handelt, *an sich* eine besondere Wundversorgung nicht notwendig. Handelt es sich aber, wie so oft, um eine Eröffnung der Bauchhöhle, besonders auf der linken Seite, so wird eine bei der Probeparotomie festgestellte Zwerchfellschußverletzung, nach Versorgung einer etwaigen Magen- oder Darmverletzung, ebenfalls genäht. Auf der rechten Seite ist bei Durchschüssen eine Wundversorgung meist nicht nötig, falls nicht eine starke Leberblutung oder Leberzertrümmerung eingetreten ist.

Bei Stichverletzungen in den unteren Brustabschnitten, besonders auf der linken Seite, wird eine Wundrevision unter Bereithaltung eines *Überdruckapparates* durchgeführt. Ist die Pleura eröffnet und das Zwerchfell verletzt, so muß sich die Wundrevision auch auf die entsprechenden Bauchhöhlenabschnitte erstrecken. Am besten ist es, wie schon ENDERLEN (ISELIN) vorgeschlagen hat, eine Kontroll-Laparotomie anzuschließen, um eine Verletzung des Magens oder Darmes nicht zu übersehen. Bei Schußverletzungen, die gerade die Zwerchfellkuppe gestreift haben, so daß Ein- und Ausschuß nahe beieinanderliegen und man sich infolgedessen über den Schußkanal genau unterrichten kann, kann man auch die beiden Schußkanäle miteinander verbinden, den benachbarten Magen- oder Darmabschnitt durch das Zwerchfell vorziehen, die Wunden vernähen, den Magen und den Darm

reponieren und schließlich den Zwerchfellschlitz vernähen. Zwerchfellwunden können zweifellos auch spontan heilen. Früher galten nach den experimentellen Untersuchungen REPETTO (zit. nach ISELIN) quer zur Muskelfaserrichtung des Zwerchfells gestellte Verletzungen einer spontanen Heilung nicht fähig. ISELIN hat durch Experimente nachgewiesen, daß die Ursache für die ausbleibende Heilung derartiger Wunden der Vorfall von Netz durch die Zwerchfellwunde ist. Wird dieser verhindert, so heilen auch quergestellte Wunden mit fester Narbe spontan. Trotzdem schlägt auch ISELIN vor, alle Zwerchfellwunden durch Naht zu verschließen, falls sie nicht gerade durch Leber oder Milz gedeckt werden. Bei frischen Verletzungen genügt eine millimeterbreite Anfrischung und am besten doppelreihige Naht. Bei alten Verletzungen muß etwas ausgedehnter angefrischt und die Lücke dann ebenfalls durch doppelreihige Naht verschlossen werden. Um die Naht zu sichern, hat man vorgeschlagen, aus der Bauch- oder Rückenmuskulatur einen Muskelappen über die Naht zu legen. KIRSCHNER empfahl zur Sicherung der Naht die Transplantation eines Fascienlappens. Im allgemeinen läßt sich die Zwerchfelлнаht besser vom Thorax aus ausführen, doch gelingt sie auch von der Bauchhöhle. Selbst wenn sich nachträglich eine Infektion der Pleurahöhle entwickelt, heilt die Zwerchfelлнаht fast immer. Nur im Centrum tendineum ist sie stärker gefährdet. SAUERBRUCH hat empfohlen, bei Zwerchfelлнаhten den entsprechenden N. phrenicus zeitweise oder völlig auszuschalten. Das Zwerchfell steht dann ruhig und die Nähte lassen sich leichter durchführen. Für notwendig wird dieses Hilfsmittel im allgemeinen nicht gehalten. Sind größere Zwerchfelllücken entstanden, so kann ihr Verschluß selten ohne Zuhilfenahme von plastischen Verfahren bewerkstelligt werden. Sitzt die Lücke weit seitlich, so kann sie nach ausgedehnter Rippenresektion in der betreffenden Gegend durch Annähen des Zwerchfellrandes an die beweglich gemachte Brustwand geschlossen werden. Es kann also auch ein Haut- oder Hautmuskellappen aus der beweglich gemachten Brustwand benützt werden. In jedem Falle gelingt es die Brusthöhle zu schließen und den Pneumothorax zu beseitigen. Im Notfall können auch Brust- oder Bauchorgane in die Lücke zur Deckung eingeführt werden, wenn die Lücke mehr nach der Zwerchfellmitte entstanden ist. ANSCHÜTZ hat die Leber und den Magen, BORCHARD die Lungenunterfläche zu diesem Zwecke empfohlen.

b) Die Eingriffe bei den Zwerchfellhernien.

(REICHLÉ.)

Einerlei, ob es sich um *echte Hernien*, d. h. um Hernien mit Bruchsack, was sehr selten vorkommt, oder um Verlagerung von Bauchorganen durch einen Zwerchfellschlitz, also um *falsche Hernien* handelt, wird in neuerer Zeit eine aktive chirurgische Betätigung empfohlen. Wenn eine Zwerchfellhernie keine Erscheinungen macht, kommt naturgemäß eine ärztliche Behandlung, selbst wenn die Hernie zufällig entdeckt werden sollte, nicht in Frage. Ebenso wenig ist die *Relaxatio diaphragmatica* das Ziel eines chirurgischen Eingriffes. Macht eine Zwerchfellhernie aber Erscheinungen, oder hat sie gar einmal zu einer Einklemmung geführt, so ist die Frage der chirurgischen Behandlung sehr ernstlich in Erwägung zu ziehen. Es bleibt selten bei einer einmaligen Einklemmung. Muß aber im Einklemmungszustand operiert werden, so ist die Prognose außerordentlich viel ungünstiger. Nach J. QUÉNU beträgt die Mortalität bei eingeklemmten Zwerchfellhernien 73%, bei in chronischem Zustand operierten nur 15%. Die *Symptome* der chronischen Zwerchfellhernie, sei es, daß es sich um eine angeborene oder um eine erworbene handelt, lassen sich in *abdominale* und *thorakale* trennen. Die abdominalen Erscheinungen äußern sich häufig recht unbestimmt. Druck in der linken Seite, Gefühl der Völle nach der Nahrungsaufnahme, Aufstoßen, Erbrechen werden beobachtet. Häufig tritt das Erbrechen erst in waagerechter Lage ein, in linker Seitenlage oder bei körperlichen Bewegungen. Viele Kranke müssen sich nach dem Essen auf die linke Seite legen. Manchmal erfolgt das Erbrechen sofort, dann muß angenommen werden, daß der Magen in der Brusthöhle liegt; manchmal erst nach 8—10 Stunden, dann muß das Colon in der Brusthöhle vermutet werden. Nicht selten sind Stuhlverhaltung, manchmal abwechselnd mit Durchfall und kolikartige Bauchschmerzen. Wird der Versuch gemacht, eine Sonde in den Magen einzuführen, so kann sie in der Kardiagegend auf unüberwindlichen Widerstand stoßen, wenn der Magen in die Brusthöhle verlagert ist. Dazu kommen die Erscheinungen von seiten der Brusthöhle. Atemnot, Angstzustände, Herzbeschwerden (infolge der Lungenkompression und Herzverlagerung). Bei der Untersuchung der Brusthöhle fällt die ausgedehnte Tympanie oder Dämpfung und Tympanie auf. Nach HOFFMANN ist der Bauchdeckenbefund wichtig.

Besteht kein Kolikanfall, so sind die Bauchdecken weich, bei beginnender Gangrän gespannt. Die Magengegend kann eingesunken sein (WIETING) und die Magentympanie kann fehlen.

Sehr wichtig ist die Röntgenuntersuchung (ELS, ASSMANN u. a.), die zu verschiedenen Zeiten vorgenommen werden muß. Am besten werden Leeraufnahmen gemacht, die gelegentlich deutliche Spiegelbildung in der Brusthöhle zeigen und ein Kontrasteinlauf, der bei der sehr häufigen Verlagerung des Dickdarmes in die Brusthöhle unter Umständen allein für die Diagnose ausschlaggebend ist. Die Verabreichung einer dünnflüssigen Kontrast-aufschwemmung per os ist bei Verdacht einer Zwerchfellhernie mit Verlagerung des Magens vorzunehmen. Die Diagnose wird heute, wenn überhaupt eine genauere Untersuchung vorausgeht und nicht bei akutem Ileus beim allzu schlechten Allgemeinzustand auf eingehende Untersuchung Verzicht geleistet wird, in der Mehrzahl der Fälle wohl gestellt werden. Nach WIETING hat HEIMANN als erster eine angeborene Zwerchfellhernie mit Wahrscheinlichkeit diagnostiziert und erfolgreich operiert. WIETING selbst hat zuerst eine traumatische Zwerchfellhernie mit Sicherheit diagnostiziert und ebenfalls erfolgreich operiert.

Was die *operative Behandlung* betrifft, so ist die Streitfrage bis heute noch nicht endgültig erledigt, ob man abdominal, thorakal, oder thorakoabdominal oder abdominothorakal vorgehen soll. Bei unkomplizierten Hernien wird heute allgemein der abdominale Zugang bevorzugt. In vielen Fällen ist es gelungen, mit oder ohne Erweiterung des Zwerchfellschlitzes die Bauchorgane in die Bauchhöhle zu reponieren. Selbst wenn Adhäsionen bestehen (MAKKAS), kann die Lösung von der Bauchhöhle aus mit der durch die Zwerchfellwunde eingeführten Hand gelingen. Nach WIETING wird die Reposition durch den negativen Druck im Thoraxraum erschwert, läßt sich dann aber, wenn erst Luft durch die Zwerchfellwunde eingedrungen ist, leichter durchführen. Besteht aber eine Einklemmung oder auch nur ein ausgedehnter Füllungszustand der in der Brusthöhle gelagerten Organe, so ist es fast immer nötig, auch die Brusthöhle zu eröffnen. Der rein thorakale Weg, den WIETING u. a. vorgeschlagen haben, scheint uns aber dabei meist nicht ausreichend. Es gelingt zwar, durch einen ausgedehnten Intercostalschnitt im 7. oder 8. Intercostalraum, am besten unter *Überdruck*, die Verhältnisse klar zu übersehen und eine Absaugung des Inhaltes bei übermäßiger Füllung der Organe vorzunehmen. In solchen Fällen kann auch die Reposition der vorgelagerten Teile durch den Zwerchfellschlitz und die Zwerchfellnaht angeschlossen werden. Findet sich aber eine *beginnende Gangrän* oder liegt auch nur der Verdacht einer Durchwanderungspleuritis (übelriechendes hämorrhagisches Exsudat) vor, so ist es am besten, die Darmresektion in der einmal infizierten Brusthöhle vorzunehmen und erst nach Entfernung alles infizierten Gewebes die Reposition durch den Zwerchfellschlitz durchzuführen. Auf jeden Fall muß verhütet werden, daß von dem infizierten Exsudat etwas in die Bauchhöhle gelangt. Um in komplizierten Fällen ganz sicher zu gehen, ist es zweifellos am besten, sich die Verhältnisse oberhalb und unterhalb des Zwerchfells anzusehen, um auch nach Reposition und Zwerchfellnaht davon überzeugt zu sein, daß sich die Organe in der Bauchhöhle richtig lagern. Die Bauchhöhlenwunde wird, falls eine gangränöse Schlinge reseziert werden mußte und der reponierte Teil nicht vollständig aseptisch ist, am besten nicht vollständig geschlossen, sondern ein Dränrohr eingelegt, das aber nur in die Nähe der durch Netz gedeckten Resektionsnaht führen darf. Ist wegen des schlechten Allgemeinzustandes eine Resektion nicht möglich, so kann in diesem Notfall eine gangränöse Schlinge nach Resektion der 8. oder 9. Rippe und nach Vereinigung der beiden Pleurablätter durch einen Schlitz in der

seitlichen Brustwand vorgelagert werden. Die Brusthöhle wird selbst auf die Gefahr hin, daß ein Empyem eintritt, das später behandelt werden muß, immer vollständig geschlossen.

c) Die Eingriffe beim subphrenischen Absceß.

(NATHER.)

Der subphrenische Raum wird begrenzt: nach oben vom Zwerchfell, nach unten vom Mesocolon und Colon transversum. Der Raum wird ausgefüllt von der Leber, dem Magen und der Milz. Durch die Aufhängebänder der Leber und der übrigen Bauchorgane wird der Raum in eine Reihe mehr oder weniger scharf begrenzter Einzelräume eingeteilt. So

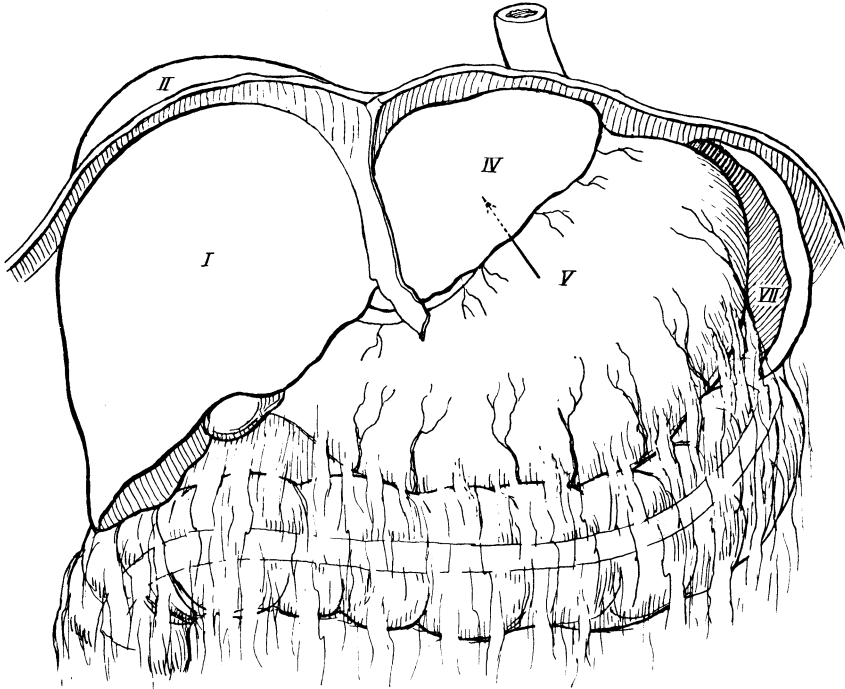


Abb. 684. Schema der subphrenischen Räume nach PIQUAUD, GUIBAL, NATHER.
Situs von vorne. I Spatium ant. sup. dextr. II Spatium post. sup. dextr. IV Spatium ant. sup. sin.
V Spatium ant. inf. sin. VII Spatium perisplenicum.

unterscheidet NATHER ähnlich wie schon PIQUAUD, PIQUÉ und GUIBAL 7 Räume, von denen ein Teil oberhalb, ein Teil unterhalb der Leber gelegen ist (Abb. 684 und 685). Alle diese Räume können einzeln befallen werden, doch breitet sich ein subphrenischer Absceß oft über mehrere Räume aus. Am häufigsten findet sich der subphrenische Absceß zwischen Leber und Zwerchfell oder zwischen Magen, Milz und Zwerchfell. Die einzelnen Räume sind nach NATHER das Spatium dextrum sup. ant., das Spatium dextrum sup. post. Beide liegen zwischen Leber und Zwerchfell und sind getrennt durch das Ligamentum coronarium und triangulare dextrum. Nach vorn reicht das Spatium dextrum sup. ant. bis an das Ligamentum falciforme hepatis. Der dritte Raum liegt unter der Leber, zwischen ihr und dem Mesocolon transversum und wird als Spatium dextrum inferius bezeichnet. Der vierte Raum liegt oberhalb der Leber, aber nach links und wird Spatium sin. sup. genannt. Er reicht nach hinten oben bis an das Ligamentum coronarium bzw. triangulare sin. und nach rechts bis an das Ligamentum falciforme hepat. Unterhalb der Leber liegen links zwei Räume, ein Spatium sinistrum inf. ant. (5) zwischen vorderer Magenwand und vorderer Bauchwand und ein Spatium sin. inf. post. hinter dem Magen, das mit der Bursa omentalis in Verbindung steht (6). Schließlich wird 7. noch ein Spatium perisplenicum unterschieden, das zwischen Zwerchfell und Milz bzw. Milz und Magen sich ausbreitet. Der Absceß kann

die verschiedensten Ursachen haben. Am häufigsten sind es *Infektionsprozesse* intra-abdominell gelegener Organe, die die Ursache abgeben. Seltener sind es die in der Nähe gelegenen retroperitonealen Organe, von denen die Eiterung ihren Ausgang nimmt und ganz selten liegt die Infektionsquelle im Thorax (Empyem, Rippenosteomyelitis). Zu den allergrößten Seltenheiten gehört der subphrenische Absceß im Anschluß an einen Furunkel oder eine Phlegmone. Der *Infektionsweg* ist entweder ein unmittelbarer durch Fortleitung eines Eiterungsprozesses aus der Nachbarschaft oder der Lymphweg, seltener der Blutweg. In letzterem Falle entsteht die subphrenische Eiterung meist auf dem Umweg eines Leberabscesses. Zur Entwicklung eines subphrenischen Abscesses gehört die Verklebung eines oder mehrerer der genannten Räume durch aneinanderliegende Peritonealblätter, wie z. B. vorderer oder hinterer Leberrand mit der Bauchwand, vorderer oder hinterer Magenwand mit der Bauchwand, Colon transversum mit der Bauchwand usw. Die Abscesse

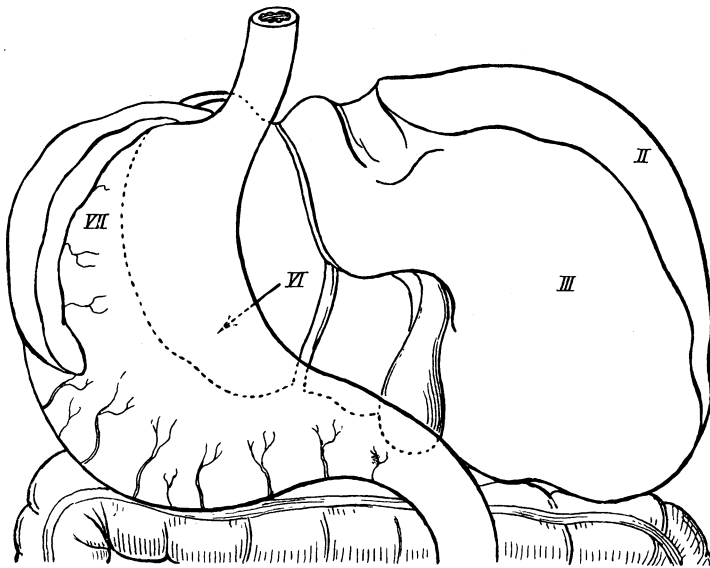


Abb. 685. Schema der subphrenischen Räume nach PIQUAUD, GUIBAL, NATHER.
Situs von hinten. II Spatium post. sup. dextr. III Spatium inf. dextr. VI Spatium inf. post. sin.
VII Spatium perisplenicum.

sind häufig gashaltig, besonders nach Perforation lufthaltiger Organe, doch kann das Gas auch fehlen, andererseits kann der ganze Raum fast nur durch Gas ausgefüllt sein. Die *Hauptquelle* für den subphrenischen Absceß ist die akute Appendicitis. Dabei kann die Entzündung am Wurmfortsatz verhältnismäßig harmlos verlaufen sein. Der Infektionsweg geht entweder durch die Bauchhöhle, den retroperitonealen Raum oder den Lymphbahnen entlang. Die Eiterung entwickelt sich fast immer auf der rechten Seite, wie überhaupt im allgemeinen angenommen werden kann, daß der Absceß auf der Seite entsteht, auf der das primär erkrankte Organ gelegen ist. Ausnahmen von dieser Regel kommen vor. Außer der Appendicitis bildet die eitrige Peritonitis die häufigste Ursache für das Entstehen eines subphrenischen Abscesses, und zwar ist es hier in erster Linie die Perforationsperitonitis nach Appendicitis oder Magen- und Duodenalperforation. Selten sind Perforationen der Dickdarmkuppen in den Flexurgegenden. Für die unterhalb der Leber gelegenen Abscesse kommen als Ursache hauptsächlich die Eiterungen an den Gallenwegen in Frage. Als sonstige Ursachen finden sich Oesophaguseiterungen, Leberabscesse, Milzabscesse, Pankreas-eiterungen, eitrige Nierenerkrankungen, seltener Infektionen der im kleinen Becken gelegenen Organe und der Thoraxorgane.

Die *Diagnose* des subphrenischen Abscesses ist im allgemeinen nicht schwer zu stellen, wenn man an die *Möglichkeit seines Vorhandenseins* denkt. Am schwierigsten kann die Diagnose werden bei linksseitigem Absceß, wenn der Magen durch Gas gebläht ist. Er muß dann mit der Sonde entleert werden. Kenn-

zeichnende Symptome sind bei meist hohen Temperatursteigerungen hoher Puls und hohe Leukocytose. Das Allgemeinbefinden ist stark beeinträchtigt und soweit es sich um postoperative Fälle handelt, dem normalen postoperativen Verlauf widersprechend. Spontanschmerzen sind gewöhnlich nicht heftig. Nicht selten sind Beschwerden bei der Atmung und Schmerzen in der Schulter der entsprechenden Seite (Phrenicusreizung). Abgesehen von der Druckempfindlichkeit der Thoraxwandung durch Kompression läßt sich häufig auch eine Druckempfindlichkeit der Intercostalräume feststellen. Dabei findet man nicht selten auch ein Ödem der Zwischenrippenräume. Die physikalische Untersuchung ergibt oft eine schlechte oder aufgehobene Verschieblichkeit der unteren Lungengrenzen und häufig auch die Anzeichen einer trockenen oder exsudativen Pleuritis (perforierende Lymphbahnen, KÜTTNER). Die *Röntgendurchleuchtung* läßt frühzeitig den Zwerchfellstillstand erkennen bei subphrenischem Absceß unter dem Zwerchfell. In solchen Fällen findet sich häufig auch ein Tiefstand der Leber. Bei großen Abscessen kann die ganze Seite ödematös und vorgebuckelt sein. Enthält der Absceß Gas, so ist das unter Umständen perkussorisch, besonders aber röntgenologisch nachweisbar. Die Diagnose gründet sich auf die genannten Symptome und es ist möglichst Wert darauf zu legen, eine *Frühdiagnose* zu stellen. Absolut sicher wird die Diagnose, wenn es gelingt, durch Punktion den Eiter im Subphrenium nachzuweisen. Daß man sich mit der Nadelspitze im subphrenischen Raum befindet, beweist nach FÜRBRINGER die Mitbewegung der Nadel bei der Atmung und das stärkere Ausströmen des Eiters während der Inspiration (PFUHL). Beide Zeichen sind ohne Wert bei dem so häufigen Zwerchfellstillstand. Die Punktion darf nicht transpleural vorgenommen werden, sondern die Nadel wird unter dem Rippenbogen eingeführt und parallel zum Zwerchfellverlauf vorgeschoben. NATHER empfiehlt dazu die von CLAIRMONT angegebenen, leicht gekrümmten Kanülen. Ist man über die Tiefe des Abscesses nicht ganz orientiert, so muß während des Vorschubens und Zurückziehens der Nadel der Spritzenkolben angezogen werden, um nicht über den Absceß hinaus zu punktieren. Oft wird eine ganze Reihe von Punktionen an verschiedenen Stellen notwendig. Ist die Diagnose gesichert, so muß die Eröffnung baldigst erfolgen. (Mortalität der unbehandelten Fälle nach PIQUAUD 92%, Heilungen bei rechtzeitiger Operation 66%, PIQUÉ.)

Die Eröffnung des subphrenischen Abscesses.

Je nach der Lokalisation ist das Vorgehen verschieden, doch empfiehlt es sich, auch bei hochgelegenen Abscessen immer extrapleural vorzugehen, was ja bei tiefreichenden Abscessen selbstverständlich ist. Sie werden sowohl vorn als hinten unterhalb des Rippenbogens erreicht, wobei man darauf achten muß, daß man nicht in die freie Peritonealhöhle hineingelangt. Man muß also unmittelbar unterhalb des Rippenbogens einschneiden und schräg nach oben vorgehen. Für die hochgelegenen Abscesse, sei es, daß sie hinten oder vorn liegen, haben CLAIRMONT und NATHER Operationswege empfohlen, die als prä-, bzw. retroperitonealer Weg bezeichnet werden. Bei beiden Methoden wird Haut, Subcutangewebe und Muskulatur bis auf das Peritoneum durchtrennt und nun zwischen Zwerchfell und Peritoneum stumpf vorgegangen, d. h. das Peritoneum wird von der Muskulatur des Zwerchfells abgelöst. Beim *Eingehen von vorn* zieht der Schnitt entlang dem Rippenbogen und dringt bis auf das Peritoneum vor. Der Rippenbogen wird hochgezogen und das

Peritoneum vom Zwerchfell stumpf abgelöst. So kann man bis weit hinauf an die vordere Leberfläche vordringen. Kommt man in die Nähe des Abscesses, so zeigt sich das durch ödematöse Schwellung des Peritoneums an. Ist ein größerer Absceß vorhanden, so wird er meistens durch die vordringende Hand eröffnet. Ist ein größerer Absceß zunächst nicht nachweisbar, so muß von der Wunde aus mit der Punktionsspritze gesucht werden. Das retroperitoneale Vorgehen ist für die Abscesse im hinteren oberen Subphrenium von NATHER ausgearbeitet. Resektion der 12. Rippe, Spaltung der Muskulatur etwa in der Höhe des 1. Lumbal-Dornfortsatzes, um die Eröffnung der Pleurahöhle zu vermeiden. Die Spaltung der Muskulatur wird bis auf die Fascia retrorenalis fortgesetzt. In derselben Schicht dringt man nun stumpf nach oben vor und gelangt so in den retroperitonealen Raum zwischen Zwerchfellmuskel und Peritoneum nach oben. Die Pleura darf dabei nicht eröffnet werden. Das Ablösen des Peritoneums vom Zwerchfell gelingt leicht und die Nähe des Abscesses macht sich, wie oben beschrieben, durch ödematöse Schwellung des Peritoneums bemerkbar. Ist ein Absceß nicht ohne weiteres nachweisbar, was nur bei kleineren Abscessen der Fall ist, so muß durch das abgelöste Peritoneum punktiert werden. Ist ein Erguß in der Pleurahöhle nachweisbar, und erweist sich ein solcher Erguß durch Punktion als infiziert, so muß er ebenfalls eröffnet werden. Die Drainage des Abscesses wird durch ein eingelegtes dickes Gummirohr durchgeführt. Das Dränrohr ist nach Entleerung des Abscesses möglichst bald zu entfernen. Die *transpleurale Methode* ist den extrapleurale Methoden vorzuziehen, wenn der Pleurahöhlenerguß infiziert ist, oder wenn sich der Nachweis erbringen läßt (röntgenologisch), daß die Pleurablätter im Sinus phrenicocostalis verklebt sind. Nach vorausgegangener Punktion werden 1 bis 2 Rippen reseziert und zunächst die Pleurahöhle und dann der subphrenische Raum nach nochmaliger Punktion entlang der Punktionsnadel, am besten mit dem Paquelin eröffnet. Die Drainage erfolgt wie oben.

Will man trotz fehlenden pleuritischen Exsudates und trotz fehlender Verklebung der Pleurablätter transpleural vorgehen, so kann das ein- und zweizeitig geschehen. Bei der einzeitigen Operation werden 2—3 Rippen reseziert, und zwar möglichst weit nach unten im Bereich des Sinus phrenicocostalis. Dann werden durch Hinterstichnaht, die gleichzeitig Brustwand mit Pleura costalis und das Diaphragma durchsticht, im Bereich von etwa Fünfmarkstückgröße Pleura costalis und diaphragmatica aneinandergenäht (s. S. 869). Drängt der Eingriff nicht sehr, so kann mit der Eröffnung des subphrenischen Abscesses im Bereich dieses fünfmarkstückgroßen Operationsfeldes 24 Stunden abgewartet werden. Im Notfall kann der Absceß mit dem Paquelin sofort eröffnet werden. Will man eine Hinterstichnaht anlegen, so muß die vorherige Eröffnung der Pleurahöhle peinlichst vermieden werden, da sonst ein Pneumothorax entsteht, der die beiden Pleurablätter so weit auseinanderdrängt, daß die technische Durchführung der Hinterstichnaht nicht mehr möglich ist. Will man von vornherein zweizeitig operieren, so wird zunächst, nach Resektion mehrerer Rippen, die Pleurahöhle eröffnet, und durch Einlegen eines Jodoformmullstreifens eine Verklebung zwischen Pleura costalis und diaphragmatica zu erreichen versucht. Erst wenn die Verklebung nach einigen Tagen eingetreten ist, wird das Zwerchfell gespalten. Die letzte Methode ist die am wenigsten empfehlenswerte.

20. Die Eingriffe in der Bauchhöhle.

a) Allgemeines über Vorbereitung, Operation, Nachbehandlung und Störungen nach Operationen in der Bauchhöhle.

(VOLKMANN, KAPPIS.)

Zugleich mit der Einführung der antiseptischen und noch mehr mit der aseptischen Operationstechnik nahm die Bauchchirurgie einen ungeheueren Aufschwung. Mit einem Schlage war das Gespenst der Operationsperitonitis gebannt. Man konnte die Bauchhöhle in allen Teilen eröffnen und die einzelnen Organe besichtigen. Man war nicht mehr auf möglichst kleine Schnitte angewiesen, sondern konnte sie nach Belieben erweitern. Man konnte den Magen und Darm vorlagern und auf krankhafte Prozesse absuchen, man konnte sie auch ohne Schaden eröffnen und Teile entfernen, wenn man nur den Austritt von Inhalt verhütete. Während in der vorantiseptischen Zeit die Bauchchirurgie fast nur von einigen Meistern der Chirurgie in größerem Maßstabe betrieben wurde, gewann sie unter den Segnungen der Anti- und Asepsis nun rasch allgemeine Verbreitung unter den praktischen Chirurgen.

Wie sie in der Geburtshilfe aus der Klinik auch in die Privatwohnung verpflanzt wurde, so hat man gelernt, im Notfall auch unter manchmal recht kümmerlichen behelfsmäßigen Verhältnissen unter aseptischem Schutz zu laparotomieren (Landpraxis, Kriegspraxis).

Die Grundbedingungen der Asepsis sind heute so allgemein bekannt, daß hier nicht noch einmal näher darauf eingegangen werden soll. Alle Instrumente sind gekocht, die Wäsche, die Verbandstoffe, die Bauchtücher und Tupfer in überhitztem Wasserdampf sterilisiert (s. S. 7). Der Operateur, die Assistenten und Instrumenteure haben sich nach der abgeänderten FÜRBRINGERSchen Methode ihre Hände und Arme bis über die Ellenbogen desinfiziert und mit steriler Wäsche bekleidet (s. S. 12). Den Kopf bedeckt eine Mütze, der Mund wird durch ein Mundtuch, das aus 4—6fachem Mull besteht, verhüllt und der Operationsmantel, der am besten auf dem Rücken geschlossen wird, schließt am Hals und an den Handgelenken ab und reicht nach unten bis unter die Mitte der Unterschenkel. Die Hände werden mit sterilisierten Gummihandschuhen bedeckt und noch eine Verbindung zwischen Handschuhen und Ärmelöffnung am Handgelenk durch das Überziehen von sterilen Trikotschlauchmüffchen hergestellt. Während der Laparotomie werden die Handschuhe öfters gewechselt oder wenigstens durch Abspülen in 1⁰/₁₀₀iger Sublimatlösung von anhaftendem Blut gereinigt und sorgfältig abgetrocknet, ehe Teile des Bauchhöhleninhaltes wieder angefaßt werden. Ist eine Darmöffnung vorgenommen und durch Naht wieder verschlossen worden, so werden die Handschuhe, auch wenn keine sichtbare Beschmutzung mit Darminhalt eingetreten ist, ebenfalls in Sublimat abgespült und getrocknet, oder noch besser, man ersetzt die Handschuhe durch frische. Das geschieht natürlich auch, wenn sich ein Loch im Handschuh durch das Eindringen von Blut zeigt. Manchmal empfiehlt es sich, über die Gummihandschuhe sterile Zwirnhandschuhe zu streifen, z. B. wenn man serosaüberzogene Flächen festhalten will.

Die *Vorbereitung des Kranken* zu einer Laparotomie soll, wenn möglich, am Tage vor der Operation oder mehrere Tage vorher beginnen. Nur wenn eine Appendicitis im Frühstadium, ein akuter Ileus, ein eingeklemmter Bruch sofort operiert werden müssen, wird auf die Vorbereitung verzichtet. Liegt nicht gerade eine chronische Obstipation oder ein chronischer Ileus vor, so genügt es, mit der Vorbereitung am Tage vor der Operation zu beginnen. Das früher beliebte *tagelange Abführen* ist wohl allgemein aufgegeben worden, da bei vollkommener Entleerung des Darmes die Peristaltik viel schwerer wieder in Gang zu bringen ist. Daher wird am Tage oder 2 Tage vor der Operation durch Eingeben von 1—2 Eßlöffeln Ricinusöl eine einmalige kräftige Darmentleerung durchgeführt. Auch von der Verabreichung von Opium nach der Operation ist man abgekommen, wenn nicht gerade eine längere Ruhigstellung des Darmes erwünscht ist, wie z. B. nach Resectio recti oder nach Hämorrhoidenoperationen. Auch nach Mastdarmoperationen wird das Opium von manchen Chirurgen abgelehnt. So hat Pendl empfohlen, nach der Mastdarmresektion nicht Opium zu geben, sondern am Operationstage Ricinusöl zu verabreichen. Wir haben diesen Vorschlag mehrmals mit gutem Erfolg befolgt. Wirkt die einmalige Ricinusgabe zur Vorbereitung nicht, wie bei chronisch Obstipierten, so muß sie nach 24 Stunden wiederholt und die Operation solange verschoben werden. Auch wenn eine Röntgenuntersuchung mit Kontrastmahlzeit vorausgegangen ist, muß die Ricinusgabe manchmal wiederholt werden. Zu den

Vorbereitungen am Tage vor der Operation gehören die Beseitigung der Haare im Operationsgebiet und ein warmes Vollbad. Die Haare müssen sorgfältig rasiert werden, und zwar weit über das Operationsfeld hinaus. Können dessen Grenzen nicht genau bestimmt werden, so muß die ganze Bauchfläche rasiert werden. Die Schamhaare werden nur dann restlos entfernt, wenn das Operationsgebiet sich bis in diese Gegend erstreckt, wie z. B. bei Hernien. In anderen Fällen wird nur der obere Teil der Mons pubis rasiert und die übrigen Haare mit der Schere gekürzt. Das Wiederwachsen nach dem Rasieren verursacht den Kranken oft unangenehmen Juckreiz und nicht selten entwickelt sich ein lästiges Ekzem. Nach dem Bad wird das Operationsfeld steril für die Nacht eingebunden. Ängstlichen oder aufgeregten Kranken gibt man für die Nacht eine oder zwei Adalintabletten oder ein anderes leichtes Schlafmittel.

Am *Operationstage* erhalten die Kranken $\frac{3}{4}$ —1 Stunde vor Beginn des Eingriffes 0,01 bis 0,02 Morphium mit 0,0005 Atropin. Soll die Operation in Allgemeinnarkose ausgeführt werden, so ist damit, wenn möglich, im Bett zu beginnen und der Kranke erst nach Eintritt des Toleranzstadiums auf den Operationstisch zu legen. Die Hände und die Oberschenkel (oberhalb der Knie) werden festgeschnallt.

Die *Lagerung* der Kranken bei Bauchhöhlenoperationen richtet sich ganz nach dem Operationsgebiet und nach der vorzunehmenden Operation. Es ist außerordentlich vorteilhaft, solche Operationstische zu verwenden, die nicht nur *Beckenhoch-* und *-tielflagerung*, sondern auch *seitliches Kippen* gestatten. Durch Wechsel der Lage während der Operation kann man sich häufig den Eingriff wesentlich erleichtern. Im allgemeinen wird bei Bauchoperationen zunächst waagerechte Rückenlage eingenommen. Operiert man im *Oberbauch*, so wird eine Rolle oder ein aufblasbares Kissen unter die Lendengegend geschoben, um dadurch die untere Thoraxapertur zu erweitern und zugänglich zu machen. An neueren Operationstischen sind zu diesem Zweck besondere verstellbare Bänkechen angebracht.

Bei Operationen in den unteren Abschnitten der Bauchgegend wird die *Beckenhochlagerung* bevorzugt. Es ist daher darauf zu achten, daß schon vor Beginn der Operation ein Schulterriemen oder Schulterstützen angebracht sind, um die Beckenhochlagerung sofort einleiten zu können. Operiert man in den seitlichen Bauchgegenden, so macht sich häufig die Senkung der anderen Seite für die Zugänglichkeit in angenehmer Weise bemerkbar.

Die *Waschung des Operationsgebietes* wird am Operationstage nur noch mit Äther und Alkohol besorgt. Nur wenn eine sofortige Operation, ohne Vorbereitung am Tage vorher, stattfinden muß, darf zur groben Reinigung des Operationsfeldes und zum Rasieren warmes Wasser und Seife verwendet werden. Läßt sich das Rasieren trocken durchführen, so ist es in solchen eiligen Fällen besser, auf das Waschen mit Wasser zu verzichten, da nach dem folgenden Jodanstrich leicht Jodekzeme entstehen. Die Haut muß zum wenigsten gut abgetrocknet und die Aufquellung durch gründliche Äther- und Alkoholwaschung beseitigt werden. Nach der Waschung, die weit über das bestimmte Operationsgebiet hinausreichen muß, wird das engere Gebiet zweimal jodiert (5%ige Jodtinktur). Erstreckt sich das Operationsfeld auf das Scrotum, so wird dieses von der Jodierung ausgeschlossen und die Desinfektion mit Thymolspiritus durchgeführt, da auch die Scrotalhaut zu Jodekzemen neigt. Zum Anfassen der Tupfer, die mit Äther und Alkohol übergossen werden, benutzt man am besten eine lange Pinzette. Äther und Alkoholtupfer (70%) werden dreimal gewechselt. Dann wird das Operationsfeld abgedeckt. Mit großen und kleinen Tüchern, die mit Tuchklammern an der Haut befestigt werden, wird ein rechteckiger oder rhombischer Raum, der nicht weit über die Schnittlänge hinausreichen und die Haut neben dem Schnitt seitlich nur um 2—3 cm freilassen soll, begrenzt. Die Schnittrichtung und Ausdehnung kann man sich vor der Abdeckung durch Einritzen der Haut oder nach KIRSCHNER mit einem sterilen Farbstoff anzeichnen.

α) Die Schmerzbetäubung bei Eingriffen im Bauch.

(KAPPIS, BRAUN, KIRSCHNER.)

Die *Schmerzbetäubung* bei Bauchoperationen ist bis in die letzten Jahre fast ausschließlich durch *Allgemeinnarkose* besorgt worden. Alle Versuche, die Rückenmarksanästhesie zur Schmerzbetäubung zu verwerten, sind, abgesehen von kleineren Eingriffen, vereinzelt geblieben. Erst durch die *vereinfachte gürtelförmige Spinalanästhesie*, wie sie KIRSCHNER ausgearbeitet hat, hat die Rückenmarksbetäubung auch mehr und mehr Anhänger für Eingriffe in der Bauchhöhle gefunden (s. S. 57). Eine besonders gute Entspannung der Bauchmuskulatur wird als großer Vorzug hervorgehoben. Zu ihrer Ausführung gehört große Sorgfalt,

die sich auch auf die Nachbehandlung erstrecken muß. Auch heute noch kann man aber den Standpunkt vertreten, daß die Allgemeinnarkose, besonders bei jungen gesunden Menschen, die beste Form der Schmerzbetäubung darstellt, da sie, wenn man ausschließlich Äther verwendet, nahezu ungefährlich ist, und da es mit keiner anderen Methode gelingt, eine so völlige Entspannung der Bauchdecken herbeizuführen. In manchen Kliniken, besonders in England und Holland, wird vielfach an Stelle der Äthernarkose die *Lachgasnarkose*, die, seitdem sie mit Sauerstoffapparaten mit Äther zusammen verwendet wird, sich auch für große Operationen als ausreichend erwiesen hat, angewandt. Sie hat den großen Vorteil, daß selbst nach tiefer Narkose das Stadium des Erwachens außerordentlich rasch eintritt und daß postoperative Nachwehen, besonders das postoperative Erbrechen, ausbleiben. Allerdings scheint eine vollständige Erschlaffung der Bauchdecken etwas schwerer zu erzielen zu sein. In Deutschland hat das Verfahren, das an vielen Kliniken versucht wurde, keine weitere Verbreitung gefunden. Der *Lokalanästhesie*, mit der man eine vollständige Schmerzlosigkeit der Bauchdecken und des parietalen Peritoneums erreichen kann, muß auch eine Leitungsanästhesie des *Splanchnicus* hinzugefügt werden. Die örtliche Schmerzbetäubung kann allerdings auch durch Infiltration des entsprechenden Mesenterialabschnittes erreicht werden.

Die ersten gelungenen Versuche zur Erzielung der *Splanchnicusanästhesie* rühren von KAPPIS (1918) her. KAPPIS erreichte die Splanchnici von außen; handbreit von der Wirbelsäule und etwas unterhalb der 12. Rippe wird eine etwa 15 cm lange Nadel eingestochen, und zwar in schräger Richtung gegen die Wirbelkörper. Nachdem diese erreicht sind, tastet man sich an die Vorderseite der Wirbel und legt dort eine größere Menge des Anästhetikums nieder.

Da gelegentlich Nebenverletzungen (Nebenniere) vorkommen und da die Gefahr der Injektion in die größeren Gefäße nicht ganz auszuschließen ist, empfahl BRAUN (BUHRE 1919) die *Splanchnicusanästhesie nach Eröffnung der Bauchhöhle*, die in Lokalanästhesie vorgenommen wird. Die örtliche Einspritzung der Bauchdecken umgrenzt eine rhombische Figur, die entlang der beiden Rippenbögen verläuft und vom Rippenbogenrand senkrecht bis in die Nabelhöhe zieht. Nach Eröffnung der Bauchhöhle in der Mittellinie wird das kleine Netz aufgesucht, der Magen etwas nach unten gezogen und nun mit dem Zeigefinger der linken Hand das kleine Netz gegen die Wirbelsäule angepreßt. So gelingt es leicht, die Wirbelkörper (XII) zu fühlen und die Aorta zu tasten. Während man letztere mit dem Zeigefinger etwas nach links abdrängt, wird die Nadel entlang dem Mittelfinger zwischen Aorta und V. cava inf. bis gegen die Wirbelsäule vorgeführt.

Wir verwenden mit großem Vorteil die von FINSTERER empfohlene Nadel. Diese Nadel ist etwa 20 cm lang und mehrere Millimeter stark und nur der vorderste durch das Gewebe dringende Teil der Nadel, ein etwa 3 cm langer Abschnitt, entspricht in seiner Dicke einer feinen Injektionsnadel. Die Nadel hat den großen Vorteil, daß sie leichter in ihrer Stellung gehalten werden kann.

Hat man die Wirbelsäule erreicht, so wird die Nadel etwas zurückgezogen und etwa 80—100 ccm einer $\frac{1}{2}$ %igen Novocain-Suprareninlösung langsam eingespritzt. Die Schmerzlosigkeit tritt nach 3—5 Minuten ein und dauert $1\frac{1}{2}$ bis 2 Stunden. Ehe man die Einspritzung vornimmt, überzeugt man sich, daß aus der Kanüle kein Blut herauskommt. Abgesehen von einer gewissen auf die Anästhesie folgenden *Blutdrucksenkung*, die bisher nie ernstliche Gefahren brachte, haben wir keine Störungen erlebt.

β) Die Bauchschnitte.

(LENNANDER, SPRENGEL, USADEL.)

Zur *Eröffnung* der Bauchhöhle ist eine große Anzahl von Schnitten empfohlen worden, die sich je nach dem Operationsgebiet verschieden gestalten müssen (LENNANDER, USADEL). Trotz mancherlei gegenteiliger Bestrebungen

wird auch heute noch der Schnitt in der *Linea alba* am häufigsten für alle Operationen ausgeführt, die eine möglichst gute Übersicht über die Bauchhöhle erfordern. Die Gefahren des postoperativen Bauchbruches sind dann außerordentlich gering, wenn eine genaue Schichtnaht der Bauchwand ausgeführt wird. Nur dann, wenn es zu einer Infektion kommt, lassen sich Bruchbildungen schwer verhüten. Im Wettstreit mit dem Schnitt durch die *Linea alba* steht der von PAYR (INGLESSIS) vielfach empfohlene Paramedianschnitt. Er hat den zweifellosen Vorteil, daß er wie der Rectusaußenrandschnitt teilweise von der Muskulatur gedeckt wird. Die Zugänglichkeit ist ebensogut wie beim Mittellinienschnitt. Nerven und Gefäße werden nicht zerstört.

Bei Operationen in den *seitlichen* Bauchgegenden ist die Entscheidung über die Schnittwahl manchmal nicht ganz einfach. Bei der Blinddarmpoperation bevorzugen wir den Rectusaußenrandschnitt nach LENNANDER. Alle gegen seine Ausführung angeführten Gründe sind, wie die Nachuntersuchungen an der PAYRSchen Klinik (GERTKEMPER) beweisen, nicht stichhaltig. Bei einem sich auf mehrere hundert Nachuntersuchungen erstreckenden Material hat sich herausgestellt, daß nach glatter Appendektomie ohne Drainage auch nicht ein postoperativer Bauchbruch zu verzeichnen war. Der Rectusaußenrandschnitt ist aber einfacher und leichter erweiterungsfähig als der vielgepriesene *Wechselschnitt* SPRENGELs. Selbstverständlich muß bei der Ausführung, besonders wenn der Schnitt sehr weit nach oben und unten erweitert werden muß, eine möglichste Schonung der ja immer deutlich erkennbaren, in die hintere Muskelwand einstrahlenden Nerven geübt werden. Ebenso muß großer Wert darauf gelegt werden, daß die Fascie in allen ihren Schichten wieder exakt vernäht wird. Bei *anderen Operationen* in den seitlichen Bauchgegenden bevorzugen wir, wenn es geht, die *quere Durchtrennung der Mm. recti*, da nach deren Naht eine vollkommen feste Narbe entsteht. Die schiefen Bauchmuskeln werden möglichst in der Faserrichtung stumpf durchtrennt. In der seitlichen Oberbauchgegend wird die Zugänglichkeit sehr gut durch den *Rippenbogenrandschnitt*, der immer einige Zentimeter vom Rippenbogen entfernt ausgeführt wird, ermöglicht. Um in das Hypochondrium vorzudringen, wird gelegentlich der *MARWEDELSche Schnitt* (s. S. 1057, Abb. 717) zur Anwendung gebracht. Bei *Gallenblasenoperationen* macht man am besten einen Mittellinienschnitt zur Eröffnung der Bauchhöhle. Man überzeugt sich zunächst vom Vorhandensein von Steinen in der Gallenblase, um bei positivem Befund einen Querschnitt durch den rechten *M. rectus* hinzuzufügen. Steht eine Operation am *Choledochus* in Aussicht, so geht man in gleicher Weise vor. Bei Operationen an der *Milz* verwenden wir meist den linksseitigen Rippenbogenrandschnitt oder in unklaren Fällen den Mittellinienschnitt mit aufgesetztem Querschnitt nach links (KOCHER). Wenn nötig, muß der Rippenbogen nach MARWEDEL aufgeklappt werden. Dasselbe gilt für Operationen an den kardialen Abschnitten des Magens. Die Verwendung von Querschnitten mit Durchtrennung beider *Recti* scheint uns weder in der Ober- noch in der Unterbauchgegend zweckmäßig. Auch der PFANNENSTIELSche quere Bogenschnitt wird bei uns wenig angewendet. Wir bevorzugen auch für Operationen an der *Blase, der Prostata* und bei der *kombinierten Mastdarmoperation* den Schnitt in der Mittellinie. Muß derselbe nach oben oder unten über den Nabel erweitert werden, so ist es empfehlenswert, den Nabel auf der linken Seite zu umgehen. Bei *Nabelbruchoperationen* wird fast regelmäßig der *Nabel* und die umgebende Haut mit

einem oberhalb und unterhalb des Nabels verlaufenden bogenförmigen Schnitt entfernt.

Erfolgt der Eingriff in Lokalanästhesie, so wird nach der Äther- und Alkoholwaschung die Infiltration vorgenommen und erst nachher jodiert, da die Härtung der Haut durch das Jod die Einführung der Injektionsnadeln erschweren kann.

γ) Die allgemeine Operationstechnik bei Eingriffen im Bauch.

Ist das Hauptziel einer guten Schmerzbetäubung, die Entspannung der Bauchwandmuskeln, eingetreten, so wird einer der empfohlenen Weichteilschnitte (s. S. 983) je nach Lage des Operationsgebietes angelegt. Zu dem gesuchten Organ kann ein solcher Schnitt nur führen, wenn der Kranke auch richtig *gelagert* ist und wenn die *Beleuchtung* so eingestellt ist, daß das hellste Licht in die Bauchhöhle fällt. Diese beiden Forderungen müssen vor Beginn des Eingriffes erfüllt sein. Operiert man bei *Tageslicht*, so muß der Operationstisch so weit in die Nähe des Fensters gebracht werden, daß das Oberlicht für die Beleuchtung der Bauchwunde am günstigsten einfallen kann. In der Mehrzahl der Kliniken wird heute bei Bauchoperationen auch am Tage künstliches Licht verwendet.

Die Vorzüge der *schattenlosen Lampen*, insbesondere der richtig eingestellten *Pantophoslampe*, sind doch zu bedeutend, um nicht vollausgenutzt zu werden. Auch die künstliche Beleuchtung kann natürlich nur dann vollwirksam werden, wenn der Lichtkegel der Lampe genau in das Operationsgebiet hineinfällt. Daher hat der den Eingriff vorbereitende Assistent dafür zu sorgen, daß Lampe oder Tisch so gestellt sind, daß die Gegend des Bauchschnittes vom stärksten Licht getroffen wird. Zwar ist es noch während eines Eingriffes häufiger notwendig, daß die Richtung des Lichtkegels im Operationsgebiet geändert wird. Aber dann genügt meistens eine Verschiebung der Lampe, die am besten an einer Laufschiene an der Decke hängt, oder das Höher- oder Tieferstellen oder das Kippen der Lampe. Durch diese Maßnahme kann die Asepsis kaum gefährdet werden, während das Verschieben des ganzen Tisches im Raum, wenn es auch bei den neuen Tischen ohne Schwierigkeiten vor sich geht, immerhin mit einer gewissen Gefährdung der Asepsis verbunden ist, ganz abgesehen davon, daß mit dem Tisch auch der Narkotiseur und die Operationsschwester mit ihren ganzen Apparaten den Platz wechseln müssen.

Wie schon betont, ist auch erfahrungsgemäß die besonders geeignete *Lagerung* des Kranken eine der Grundlagen für gute Zugänglichkeit des Operationsgebietes.

So wird bei Operationen in der *mittleren Bauchgegend* meist zunächst die einfache waagerechte Rückenlage eingenommen. Operiert man *rechts*, so kann man den Tisch etwas nach links kippen, um dadurch zu erreichen, daß die Bauchorgane, der Schwere folgend, aus dem Operationsgebiet unter die Bauchdecken rücken. Das Umgekehrte gilt für Eingriffe auf der *linken* Seite. Operiert man in der *Unterbauchgegend*, so empfiehlt sich mehr oder weniger steile Beckenhochlagerung aus denselben Gründen. Dazu kann je nach Bedarf auch noch die seitliche Kippung treten. Operiert man in der *Dammgegend*, so wird der Kranke meist in Steinschnittlage aufgelegt und die Beleuchtung danach eingestellt. Wird in den *Flanken* operiert, so ist es zweckmäßig den Kranken auf die Seite zu lagern, wobei der Grad der seitlichen Lagerung sich nach Art und Ziel des Eingriffes richtet. Um den Kranken in *Seitenlage* festhalten zu können, müssen die Beine gebeugt werden. Am besten wird ein starkes Kissen zwischen die beiden Knie gelegt, ehe der Befestigungsriemen um die Oberschenkel angezogen wird. Bei reiner Seitenlage ist eine Bauchtstütze in Gestalt eines starken Polsters notwendig. Wird in der *Oberbauchgegend* operiert, so muß unter die obere Lendenwirbelsäule eine Rolle geschoben werden. Als sehr zweckmäßig hat sich ein aufblasbares Gummikissen oder eine Vorrichtung, die Tischplatte in dieser entsprechenden Gegend winkelig aufzurichten, gezeigt. Durch diese Maßnahmen wird die untere Brustkorbböschung gehoben und dadurch ein wesentlich besserer Zugang erlaubt, z. B. bei Magen-, Milz-, Leber- und Gallenblasenoperationen. Auch für die richtige Lagerung ist der den Eingriff vorbereitende Assistent verantwortlich.

Sind alle die Bedingungen erfüllt, so kann der Eingriff beginnen. Nach 2—3maliger Waschung mit 70%igem Alkohol (ein Vollbad ist, wenn möglich, am Tage vorher vorausgegangen), wird das Operationsfeld mit 5%iger Jodtinktur angestrichen. Nach unserer Erfahrung ist dieser Jodtinkturstrich, der kurz vor der Schnittanlage noch einmal wiederholt wird, die beste und sicherste *Hautdesinfektion*.

Will man das Operationsgebiet so weit wie möglich *abdecken*, so kann man sich den Schnitt mit einem Farbstift vor der Desinfektion oder mit einer Farblösung (KIRSCHNER) anzeichnen. Nun wird das Operationsgebiet möglichst eng abgedeckt. Bei Bauchoperationen ist die Gefahr der Verschiebung der Bauchtücher weniger groß, als bei den Eingriffen an den Extremitäten, wenn diese während des Eingriffes bewegt werden müssen. Daher genügt die Festlegung der Tücher mit Tuchklemmen. Der *Bauchschnitt* wird am besten schichtweise unter Schonung von Muskeln, Nerven und größeren Gefäßen angelegt. Die kleineren durchschnittenen Gefäße werden sofort alle mit Klemmen gefaßt. Sind viele Klemmen nötig, so ist es zweckmäßig, vor der Eröffnung des Bauchfelles die endgültige Blutstillung durch *Unterbinden der Gefäße* durchzuführen.

Dann kann das Bauchfell zunächst an einer kleinen Stelle, während Operateur und Assistent eine Falte mit der Pinzette hochheben, eröffnet werden. An die Bauchfellränder werden nun sofort sog. MIKULICZ-Klemmen (s. Abb. 693) festgemacht. Dabei ist darauf zu achten, daß kein vorquellender Bauchhöhleninhalt mitgefaßt wird. Quellen Netz oder gar Darmschlingen vor, so werden sie mit einem Stieltupfer so lange zurückgehalten, bis die Bauchfellränder gefaßt sind.

Je nach der Gegend des Bauches ist das Vorquellen von Darmschlingen und Netz stärker oder weniger stark. Am stärksten ist es in der Unterbauchgegend, besonders wenn die nötige Narkosentiefe nicht ganz erreicht ist. Daher empfiehlt es sich, um möglichst bald an das gesuchte Ziel heranzukommen, die vorquellenden Schlingen durch *Abstopfen mit Rollgazen*, die mit körperwarmer Kochsalzlösung getränkt sind, aus dem Operationsgebiet zu entfernen. Die Rollgazen sind mindestens 1 m bis 1,50 m lang und tragen am freien Ende eine Kugel aus röntgenstrahlundurchlässigem Stoff. Man soll es sich trotz dieser Vorsichtsmaßnahme zur Regel machen, die Rollgaze nie weiter als etwa zur Hälfte in die Bauchhöhle vorzuschieben. Genügt das nicht, so wird eine frische Rollgaze genommen. Die *Tupfer* dürfen nur in Gestalt von einzelnen festeingestellten Stieltupfern verwendet werden.

Als *oberster Grundsatz* jeglichen Eingriffes im Magendarmbereich, aber auch an der Gallenblase, d. h. an allen beweglichen Bauchorganen, muß der gelten, den Krankheitsherd möglichst *vor die Bauchwand* zu bringen, ehe eine Abtragung oder eine Eröffnung einer Lichtung vorgenommen wird. Um die Berührung des mit Serosa überzogenen Bauchhöhleninhaltes mit der jodierten Haut zu verhindern, werden sofort, nachdem der Bauchfellschnitt die gewünschte Größe erhalten hat, Bauchtücher zu beiden Seiten eng an die Bauchfelloffnung angelegt. Das Vorlagern der Organe läßt sich in der Mehrzahl der Fälle durchführen. Die Teile, die weniger beweglich sind, wie z. B. der Dickdarm, müssen unter Umständen durch Einschneiden des die Beweglichkeit hindernden Bauchfelles beweglich gemacht werden. Gelingt auch das nicht, so muß die Umgebung des betreffenden Organes, zum wenigsten durch ausgedehnte Abstopfung mit in Kochsalzlösung getränkten Rollgazen, vor Beschmutzung mit infektiösem Inhalt geschützt werden. Auf Einzelheiten kann hier nicht eingegangen werden, sie sind bei den Eingriffen an den einzelnen Organen berücksichtigt.

Bei allen Eingriffen in der Bauchhöhle ist mit größter *Gewebsschonung* zu arbeiten. Das gilt besonders für die Bauchfellüberzüge und das Netz. Treten Serosaverletzungen ein, so werden sie möglichst durch feinste Nähte verschlossen. Müssen Unterbindungen gemacht werden, so sind nur *feinste Unterbindungs-fäden* zu verwenden, und die Unterbindungsstümpfe so klein wie möglich zu gestalten. Ist die Bildung eines größeren Stumpfes nicht zu umgehen, so ist es zweckmäßig, ihn mit einem Peritonealüberzug (Netzdeckung oder Versenkung) zu versehen, da jeder nicht mit Peritoneum überzogene Stumpf die *Quelle für eine Bauchfellverwachsung* abgibt. Aus demselben Grunde ist auch die Berührung des Bauchinhaltes mit der durch Jodtinktur desinfizierten Haut zu vermeiden (s. oben). Ebenso zerstört stärkeres Reiben und Wischen mit Tupfern die oberste Serosaschicht und führt zu Verwachsungen. Abgesehen von einer gewissen angeborenen Verwachsungsneigung bei bestimmten Konstitutionstypen (PAYR) besteht die Neigung zu Verwachsungen am stärksten dann, wenn das Bauchfell durch keinerlei krankhafte, insbesondere entzündliche Erscheinungen, geschützt ist, während man oft erstaunt ist, daß man bei einer notwendig werdenden Wiedereröffnung der Bauchhöhle längere Zeit nach einem vorausgegangenen Eingriff wegen eines entzündlichen, besonders eitrigen Vorganges kaum noch Verwachsungen findet. Daher ist bei den vollkommen aseptischen Bauchoperationen aber auch bei den sog. chronischen Erkrankungen (Appendicitis, Cholecystitis) der Schonung des Bauchfelles ganz besondere Aufmerksamkeit zu schenken.

Ist der Eingriff in der Bauchhöhle abgeschlossen, so wird sie meist lückenlos geschlossen. Als wichtigste Maßnahme hat dabei die wasserdichte Bauchfellaht mit feinen Fäden zu gelten. Dräniert wird nur bei schweren eitrigen Erkrankungen und nur in der Voraussicht, daß diese Drainage für die ersten 24 oder 48 Stunden wirksam sein kann. Ist das Bauchfell geschlossen, so folgt eine *Schichtnaht* unter besonderer Berücksichtigung der Fascien und schließlich die Hautnaht. Handelte es sich um eine entzündliche Ursache, so daß mit einer Infektion der Bauchdecken gerechnet werden muß, so kann es zweckmäßig sein, trotz völligen Peritonealverschlusses die übrige Bauchwand durch Einlegen eines Gummi- oder Glasrohres vor einer Infektion zu bewahren.

d) Die Nachbehandlung nach Laparotomien und die postoperativen Störungen.

(REICHEL, KLEINSCHMIDT, VOGEL, BEHREND, GEBELE.)

Die *Nachbehandlung* nach einer Laparotomie hat das Hauptziel, für möglichst *frühzeitiges Ingangsetzen der Peristaltik* zu sorgen. Als erste Maßnahme nach Abschluß der Operation empfiehlt PAYR das Dehnen des Sphincter ani, während sich der Kranke noch in tiefer Narkose befindet. Da nach jeder Laparotomie mit einer 24stündigen Darmlähmung zu rechnen ist, so müssen die weiteren, den Beginn der Peristaltik unterstützenden Maßnahmen möglichst frühzeitig beginnen. Schon im Laufe des Operationstages erhält der Kranke stundenweise ein *Wärmekissen* auf den Leib und ein- bis zweimal *den Lichtkasten* verabreicht. Am Morgen nach der Operation, außer nach Eingriffen am unteren Dickdarm, wird eine *Glycerinspritze* gegeben. Schon danach erfolgt meist der Abgang von Winden und Stuhl. Die Wärmebehandlung wird auch am ersten Tage nach der Operation fortgesetzt. Am zweiten Tage kann mit einem kleinen Glycerineinlauf (2 Eßlöffel Glycerin auf 250 ccm Wasser) nachgeholfen werden. Nur bei Dickdarmoperationen, bis etwa zur Flexura lienalis, wird man auch auf die Einläufe verzichten. Ist in Allgemeinnarkose operiert worden und postoperatives Erbrechen nicht eingetreten oder vorüber, so kann, wenn nicht gerade eine Resektion an Magen oder Darm gemacht werden mußte, schon am ersten Tage etwas Schleimsuppe verabreicht werden. Das Trinken von Tee oder Wasser soll möglichst eingeschränkt werden. Solange keine Stuhlentleerung erfolgt ist, sammelt

sich die Flüssigkeit im Magen an, zersetzt sich und macht den Kranken erhebliche Beschwerden durch Druck und Übelsein. Oft beobachtet man dabei auch einen erhöhten und schlecht gefüllten weichen Puls. Treten solche Beschwerden auf, so muß der *Magen entleert werden*. Selbst nach Magenresektionen und Gastroenterostomien kann bei solchen Beschwerden in den ersten Tagen eine weiche Magensonde ohne Gefahr eingeführt werden. Gerade bei solchen Kranken sammeln sich häufig große Massen von Magensaft mit zersetztem Blut gemischt an und gefährden eine Naht mehr als das Einführen der Sonde. Mit dem Magenspülen muß man vorsichtig sein und nicht mehr als $\frac{1}{4}$ — $\frac{1}{2}$ Liter auf einmal einfließen lassen. Nach Darmoperationen kann man die Spülung ruhig vornehmen. Es empfiehlt sich (PAYR), nach der Entleerung des Magens den noch liegenden Schlauch dazu zu benutzen, um gleich mit Hilfe eines aufgesetzten Trichters 1—2 Eßlöffel angewärmten Ricinusöls in den Magen zu gießen. Zur Bekämpfung des *postoperativen Durstes*, der auch teilweise eine Narkosenfolge ist, hat sich der *Tröpfcheneinlauf* als bestes und schonendstes Mittel gezeigt. Man kann mehrere Liter am Tage einlaufen lassen, wenn kein Rückfluß erfolgt. Klagen die Kranken über Druck im Leib und zeigt sich Auftreibung der gasgefüllten Därme, was gelegentlich als unerwünschte Folge des Tröpfcheneinlaufes eintritt, so muß er unterbrochen oder eingestellt werden. Weitere Hilfsmittel zur Durstbekämpfung sind das Auflegen von feuchten Gazestückchen auf den Mund und öfteres Ausspülen mit kaltem Wasser. Das *Schlucken von Eisstückchen* ist am ersten Tage zu widerraten, da es dieselbe Ansammlung von Flüssigkeit im Magen hervorrufen kann wie das Trinken. Das MERCKSCHE *Neucesol* hat sich in manchen Fällen als recht wirksam gezeigt. Ist die Peristaltik nach 24 Stunden in Gang gekommen, so hört das Durstgefühl von selbst auf. Bleibt der Abgang von Stuhl und Winden nach 24 Stunden noch aus, so braucht das noch kein beunruhigendes Zeichen zu sein. Oft vernimmt man mit dem auf die Bauchwand aufgesetzten Stethoskop dann bereits peristaltische Geräusche. Durch frühzeitige Nahrungsaufnahme kommt sie rascher in Gang, besonders wenn stark abgeführt war. Tritt trotz hörbarer Peristaltik kein Abgang von Stuhl und Winden ein, so kann die Ursache in spastischen Darmkontraktionen liegen. Atropin und Papaveringaben sind dann am Platze. Sind nur wenige oder keine peristaltischen Geräusche vernehmbar, so kann das *Prostigmin* versucht werden. Es ist oft recht wirksam. Als bestes Mittel zur Anregung träger Peristaltik ist das *Hypophysin* zu bezeichnen. In der von A. MAYER empfohlenen Weise verabreicht, löst es fast immer schon während der Verabreichung Stuhlentleerung aus. Auf 1 Liter Tutofusinslösung gibt man 5 Ampullen Hypophysin. Dieses Gemisch läßt man langsam intravenös einfließen und bricht die Infusion ab, sobald die Stuhlentleerung erfolgt. Bei dieser Art der Einverleibung beobachtet man auch keine Nebenwirkungen und Kollapse, die bei der intravenösen Injektion einer einzigen Ampulle öfters eintreten. Sind alle die angewendeten Mittel ohne Wirkung geblieben und bleiben Stuhl und Windabgang auch über 48 Stunden aus, so kann ein *postoperativer Ileus* oder eine *beginnende Peritonitis* vorliegen. Im ersteren Falle ist die Peristaltik gewöhnlich zunächst deutlich, meist sogar verstärkt gewesen und erst allmählich erloschen. Im zweiten Falle fehlte sie von Beginn an oder war nur ganz schwach nachweisbar. Nur bei der sich schleichend im Verlaufe von mehreren Tagen entwickelnden Peritonitis können die peristaltischen Geräusche lange Zeit vernehmbar sein und Stuhl erfolgen. Beim postoperativen Ileus sind außer Druckschmerz, der auch bei der beginnenden Peritonitis eintritt, *kolikartige Bauchschmerzen* vorhanden und das *postnarkotische Erbrechen und Aufstoßen* geht in das durch den Darmverschluß *reflektorisch bedingte Erbrechen* über. Bei der Peritonitis tritt das Erbrechen meist erst später wieder auf. *Im Spätstadium* bei völliger Darmlähmung erfolgt bei beiden Erkrankungen das einfache Überlaufen des gestauten zersetzten Darminhaltes (Kotbrechen). Eine Differentialdiagnose ist dann nicht mehr zu stellen. Der *Druckschmerz* ist bei der beginnenden Peritonitis zunächst, ebenso wie beim Ileus, häufig auf den Herd beschränkt. Er entspricht dem Operationsgebiet. Beim Ileus kann der Verschluß, der meist durch Knickung oder Strangulation infolge von Verwachsungen bedingt ist, in allen möglichen Abschnitten der Bauchhöhle seinen Sitz haben und daher der Druckschmerz weit vom Operationsgebiet liegen. Beim Ileus kann im Operationsgebiet oder außerhalb desselben ein Tumor fühlbar sein. Liegt eine Incarceration oder Strangulation vor, so kann das von WAHLSCHES Symptom positiv, d. h. eine druckempfindliche, geblähte, peristaltiklose Darmschlinge immer wieder an einer Stelle fühlbar sein. Beim Ileus stellt sich schneller ein örtlicher *Meteorismus* ein, der in wenigen Stunden, falls das Hindernis im Dünndarm sitzt, sich über den ganzen Dünndarm ausbreiten kann. Bei der Peritonitis stellt sich der Meteorismus oft erst nach einigen Tagen ein, dann ist die ganze Bauchwand zuerst klopfempfindlich, auch die Flanken- und Lendengegenden (PAYR).

Das Allgemeinbefinden ist beim postoperativen Ileus durch die Koliken und das fortgesetzte Erbrechen fast immer sofort stark beeinträchtigt, bei der beginnenden Peritonitis in den ersten Tagen oft wenig gestört. Besonders, wenn es sich um eine schleichende Infektion handelt, ist der Allgemeinzustand oft so gut, daß man, wenn nicht die Störung von Stuhl- und Windabgang und der zunehmende Meteorismus wäre, den Verlauf für günstig halten könnte. Da in solchen Fällen sogar manchmal diarrhoische Stühle erfolgen, wird mancher oberflächliche Beobachter erst durch einen plötzlichen und dann meist rasch zu Ende führenden Kollaps überrascht. Der Puls, der bisher leidlich war, wird plötzlich ein ausgesprochenes Peritonitispuls. Manchmal liegt solchen Fällen die plötzliche Entleerung eines zunächst abgeschlossenen intraabdominellen Abscesses zugrunde.

Herztätigkeit und Puls sind beim postoperativen Ileus, wenn nicht infolge reflektorischer Beeinflussung bei Strangulationen, in den ersten Stunden wenig verändert. Bei der *beginnenden* Peritonitis kann der Puls sogar in den ersten Stunden *kräftig und langsam* (Vagusreizpuls) erscheinen, um dann rasch in den weichen beschleunigten Peritonitispuls überzugehen. Dieses Symptom muß besondere Aufmerksamkeit wachrufen.

Die Atmung pflegt bei beiden Erkrankungen erst dann stärker von der Regel abzuweichen, wenn sich ein zunehmender Meteorismus ausbreitet und das Zwerchfell hochdrängt. Bei der Peritonitis im Oberbauch kann das Zwerchfell frühzeitig beteiligt werden und einen schmerzhaften Atmungstypus hervorrufen. Bei schwerer Störung der Zirkulation wird später bei beiden Erkrankungen auch die Atmung beschleunigt und flach. Außer diesen Hauptsymptomen, die für die Differentialdiagnose zwischen postoperativem Ileus und postoperativer Peritonitis von Bedeutung sind, gibt es noch andere, die im einzelnen Falle ausschlaggebend sein können. Auf alle Einzelheiten kann aber hier nicht näher eingegangen werden. Für die Praxis ist es wichtiger, daß man an beide Komplikationen denkt und nicht den Zeitpunkt vorübergehen läßt, in dem man noch chirurgisch eingreifen kann. Dieser Zeitpunkt ist allerdings oft schwer festzustellen. Hat man gar keinen Anhaltspunkt für Darmverschluß oder Peritonitis, so wird man sich schwerer entschließen, zu laparotomieren, als wenn während der Operation die Möglichkeit vorauszusehen war. Sind die Symptome eines Ileus vorhanden, so wird man sofort eingreifen, um das Hindernis aufzuziehen und zu beseitigen. Die postoperative Peritonitis hat eine sehr schlechte Prognose. Trotzdem wird man auch dann den Versuch machen, einen vermuteten Herd zu eröffnen. Nicht selten entwickeln sich glücklicherweise nur einzelne Abscesse besonders im DOUGLASschen Raum, in den subphrenischen Räumen oder zwischen den einzelnen Darmschlingen. Der *DOUGLAS-Absceß* macht so deutliche Symptome, daß er nicht übersehen werden darf. Die zunächst häufig auf allgemeine Peritonitis hinweisenden Symptome gehen zurück. Dafür stellen sich Blasenbeschwerden und schmerzhafter Stuhlgang ein. Der in geringen Mengen entleerte Stuhl ist mit Blut und Schleim vermischt. Der in den Mastdarm eingeführte Finger stößt auf eine druckempfindliche Vorwölbung. Am häufigsten kommt der DOUGLAS-Absceß nach Appendicitis vor. Die Eröffnung soll erst dann erfolgen, wenn eine deutliche Einschmelzung erfolgt ist, da Infiltrationen sich auch oft spontan zurückbilden. Gelegentlich steigt die Infektion vom DOUGLASSchen Raum auch nach der linken Seite in die Höhe und bildet oberhalb des linken Lig. inguinale einen tastbaren Tumor (U-Absceß). Auch hier handelt es sich zunächst oft um eine reine Infiltration und Bildung eines Konglomeratumors, der ebenfalls von selbst wieder verschwinden kann, oder nach Entleerung des DOUGLAS-Abscesses zurückgeht. *Selten* tritt eine Absceßbildung an dieser Stelle ein, die hier eröffnet werden muß. Jedenfalls ist hier zunächst Abwarten am Platze, während man täglich den Verlauf mehrmals nachprüft.

Der *DOUGLAS-Absceß* muß, wenn er sicher nachweisbar ist, eröffnet werden, da er sonst in die Nachbarschaft durchbrechen kann. Erfolgt der Durchbruch in den Darm, so entleert sich plötzlich eine große Eitermenge, und der Absceß kommt meist zur Ausheilung. Leider entstehen aber auch manchmal Fisteln, die nicht oder nur sehr spät heilen. Sie sind auch sehr schwer zugänglich, wenn sie oberhalb des vom Anus erreichbaren Mastdarmabschnittes entstehen. Noch unangenehmer ist der *Durchbruch in die Harnblase*, wenn nicht eine spontane Heilung der Fistel eintritt. Am unangenehmsten ist der gleichzeitige Durchbruch in Darm und Blase, der sehr häufig eine *Blasendarmfistel* hinterläßt, deren Verschluß große und meist im Erfolg unsichere Operationen nötig macht. Selten

ist glücklicherweise der Durchbruch eines DOUGLAS-Abscesses in die freie Bauchhöhle. Um alle Komplikationen zu vermeiden, soll der DOUGLAS-Absceß rechtzeitig, d. h. wenn die Einschmelzung sich durch einen fluktuierenden, mit der Fingerkuppe deutlich erreichbaren Tumor kenntlich macht, eröffnet werden.

1. Die Eröffnung des DOUGLAS-Abscesses.

Der *Eingriff* wird in Allgemeinnarkose ausgeführt. Der Sphincter ani, der nach LÄWEN beim DOUGLAS-Absceß oft seinen Tonus einbüßt, wird kräftig gedehnt, dann werden stumpfe Haken eingesetzt und die Kuppe des Abscesses eingestellt. Man kann gelegentlich die Schleimhaut mit einer Kugelzange fassen und herunterziehen. *Die Blase muß* auf alle Fälle vorher, am besten mit einem Katheter, *entleert sein*. Dann wird durch die Darmwand in den Absceß eine lange Hohlnadel an einer Punktionsspritze eingestoßen. Läßt sich Eiter absaugen, so nimmt man die Spritze ab, läßt die Nadel liegen und geht entlang der Nadel mit einem schlanken Thermokauter in die Tiefe. Sobald sich aus der Öffnung größere Eitermengen entleeren, werden Nadel und Thermokauter entfernt und eine Kornzange in die Öffnung eingeführt. Unter vorsichtigem Spreizen wird die Öffnung erweitert und ein Gummirohr eingeschoben. Um das Drän, das man mit einer Catgutnaht an der Schleimhaut in der Umgebung der Öffnung befestigen kann, wird der Mastdarm mit Jodoformmull lose tamponiert. Rohr und Tamponade werden durch den Anus nach außen geleitet. Die Entleerung erfolgt meist sehr rasch, so daß das Rohr schon nach 2—3 Tagen entfernt werden kann. Die Öffnung im Darm verschließt sich schnell.

Dem *subphrenischen Absceß* ist in diesem Buche ein besonderer Abschnitt gewidmet (s. S. 977). *Abscesse zwischen den einzelnen Darmschlingen* entleeren sich oft spontan durch Durchbruch in den Darm. Eröffnen kann man sie nur in solchen Fällen, wenn sie sich an die Bauchwand anlegen. Sind viele Abscesse entstanden, so führen sie leider oft nachträglich zu einer schleichenden Peritonitis.

Als *Palliativoperation* kommt bei der mehr *umschriebenen Peritonitis* die von HEIDENHAIN zuerst empfohlene *Enterostomie* in Frage. Sie kann nur helfen, wenn noch nicht alle Peristaltik erloschen ist. Erfolgt in solchen Fällen kein Abgang von Stuhl und Winden, so muß angenommen werden, daß zwar kein absolutes Hindernis vorhanden ist, daß aber die durch Infektion und starke Blähung geschädigte Darmmuskulatur nicht mehr die Kraft besitzt, den Inhalt durch örtlich gelähmte Darmabschnitte hindurchzutreiben. Legt man an einer der stark geblähten Darmschlingen eine Öffnung nach außen an, so verschwindet die Blähung und die Muskulatur kann sich erholen. Ist die Darmwand durch die Infektion und Blähung erst so weit geschädigt, daß sie vollkommen gelähmt ist und den Keimen den Durchtritt durch die Wand gestattet, so arbeitet die Muskulatur auch nach der Entlastung nicht mehr und die Peritonitis nimmt ihren Fortgang.

2. Die entlastende Enterostomie nach HEIDENHAIN.

Sie wird in folgender Weise ausgeführt. Man wählt am besten eine *tiefgelegene Dünndarmschlinge*, bei Beteiligung des Dickdarmes *das Coecum*. Enterostomien an hohen Dünndarmschlingen gefährden das Leben des Kranken durch starken Verlust von Flüssigkeit und nicht ausgenützten Nahrungsstoffen. Will man daher die Enterostomie am Dünndarm anlegen, so wird die Bauchhöhle am besten unterhalb des Nabels eröffnet, da man dann mit einiger Sicherheit darauf rechnen kann, daß tiefe Dünndarmschlingen vorliegen. Am sichersten erreicht man das Ziel in der rechten Unterbauchgegend. Da der Leib stark aufgetrieben zu sein pflegt, und eine Eventration von Darmschlingen in diesem

Zustand vermieden werden muß, weil die Reposition auf große Schwierigkeiten stoßen kann, so wird die erste vorliegende Schlinge verwendet. Die Eröffnung des Peritoneums muß sehr vorsichtig erfolgen, um nicht dabei schon den Darm zu verletzen. Die Peritonealöffnung soll auch nur so groß sein, daß sich die vorliegende geblähte Darmschlinge eben herausziehen läßt. Man kann den Versuch machen, sie vor der Eröffnung an das parietale Peritoneum anzunähen. Ist sie sehr stark gebläht und verdünnt, was häufiger ist, so muß man darauf verzichten, da jeder Nadelstich, der nur Serosa und Muscularis fassen soll, die Darmwand durchbohren kann. Daher legt man besser eine weichfassende Darmklemme an die aus der Bauchhöhle vorgezogene Schlinge, nachdem man sie vorher durch Druck von Gas und meist flüssigem Inhalt befreit hat. Dann wird die Umgebung sehr sorgfältig abgestopft und ein Teil der Kuppe durch eine Tabaksbeutelnaht abgegrenzt. Im Inneren dieses abgegrenzten Teiles werden zwei Haltefäden angebracht, zwischen denen der Darm durch einen kleinen Schnitt eröffnet wird. Austretender Inhalt wird sofort abgewischt. In die Öffnung führt man einen dicken NÉLATON-Katheter ein oder auch ein PAUL-MIXTERSches Rohr und schließt die Darmöffnung durch Zuziehen der Tabaksbeutelnaht. Da sich nun sofort größere Mengen Stuhl bzw. Gas entleeren, fällt der geblähte Darm zusammen, die Wand wird dicker und nach Abnahme der Darmklemme und Reposition der Schlinge kann sie nun durch Knopfnähte an der Serosa der Bauchwand befestigt werden. Die äußere Weichteilwunde wird etwas verkleinert und mit Jodoformmull lose ausgefüllt. Die Entleerung des Darmes durch den Schlauch kann durch Einläufe in den Enterostomieschlauch beschleunigt werden. Es empfiehlt sich, den Einlauf, zu dem man Glaubersalzlösung nehmen kann, nach dem Einfließenlassen wieder durch Senken des Irrigators auszuhebern. Einlauf und Aushebern soll mehrmals wiederholt werden. Ist die Enterostomie wirksam, so tritt nach einigen Stunden eine reichliche Entleerung von Darminhalt ein und der Bauch fällt ein. Nach einigen Tagen löst sich der Schlauch aus der Wunde und es bleibt eine Darmfistel zurück. Diese schließt sich häufig nach einiger Zeit von selbst. Um den spontanen Verschuß rascher zu gestalten, ist von amerikanischer Seite vorgeschlagen worden, den Schlauch durch eine Netzöffnung hindurchzuleiten. Dadurch wird auch eine Beschmutzung der Bauchhöhle sicherer verhütet und es tritt eine raschere Verklebung der Darmschlinge mit der vorderen Bauchwand ein.

Erfolgt der *Schluß der Fistel nicht von selbst*, so kann man zunächst durch Anfrischen der Weichteilwunde nachhelfen. Da aber das auch meist nicht zu dem gewünschten Ziel führt, so muß ein größerer operativer Eingriff ausgeführt werden. Am wichtigsten ist es, den Verschuß der Fistel bei hohen Dünndarmschlingen rechtzeitig durchzuführen, ehe der Allgemeinzustand des Kranken durch Nahrungs- und Flüssigkeitsverlust so stark beeinträchtigt wird, daß ihm ein größerer Eingriff nicht mehr zugemutet werden kann. Daher muß bei allen Dünndarmfisteln *die tägliche Urinmenge* kontrolliert werden; wenn sie unter 4–300 ccm sinkt, muß der Verschuß erzwungen werden. Alle Versuche, durch Einführen von T-Rohren in die Fistel den Fistelverschuß zu erreichen, wie das in letzter Zeit wieder von verschiedenen Seiten empfohlen wurde, sind unsicher. Sie können nur zur Verhütung eines zu starken Flüssigkeits- und Nahrungsverlustes eine Zeitlang angewendet werden. Schließt sich aber die Fistel nicht bald, so ist das operative Vorgehen unbedingte Notwendigkeit. Zur Vorbereitung ausgetrockneter und schlecht ernährter Kranker müssen Tropfeinläufe und subcutane oder intravenöse Infusionen gegeben werden. Eine besonders gute und dauernde Wirkung erzielt man mit der intravenösen Dauertropfinfusion (s. S. 72). Auch eine Bluttransfusion ist in schweren Fällen sehr zu empfehlen. Eine gründliche Darmentleerung durch 2 Eßlöffel Ricinusöl ist am Tage vorher vorausgegangen. Der Dickdarm ist durch hohen Einlauf gereinigt worden.

3. Der operative Verschuß einer Darmfistel.

Er wird in folgender Weise ausgeführt. Die Fistelöffnung wird umschnitten und mit einigen durchgreifenden Nähten verschlossen. So stellt man leidlich aseptische Verhältnisse her und kann nun nach erneuter Desinfektion in die Bauchhöhle vordringen. Man umschneidet die Haut um die verschlossene Fistel in Form eines Rhombus, und eröffnet unter möglichster Schonung von Muskeln und Fascien das Peritoneum zunächst an einer kleinen Stelle. Hier wird ein Jodoformmullstreifen eingelegt. Dann umschneidet man unter Leitung des eingeführten Fingers das Peritoneum rings um die verschlossene Fistel, bis man die zu- und abführende Schlinge mit dem die Fistelöffnung enthaltenden Bauchdeckenabschnitt frei vor die Bauchwand ziehen kann. Oft sind Verwachsungen mit anderen Darmschlingen oder dem Netz vorsichtig zu lösen. Sind zu- und abführende Schlingen frei, so wird eine typische Darmresektion (End-zu-End oder Seit-zu-Seit) vorgenommen (s. S. 1069 ff.).

Ist die Fistel am untersten Ileum angelegt, so kann das abführende Ende zu kurz sein, um eine sichere Seit-zu-Seitanastomose zwischen zu- und abführendem Schenkel herzustellen. Dann werden die beiden Schenkel ebenfalls geschlossen und der zuführende in das Colon transversum, in die Nähe der Flexura coli dextra, End-zu-Seit oder besser Seit-zu-Seit isoperistaltisch eingepflanzt. Sicherer ist es, das Coecum und Colon ascendens zu resezieren, da es sonst leicht zu Stuhlverhaltungen in den zurückgelassenen blind verschlossenen Darmabschnitten kommen kann. *Der Verschuß einer Cöcalfistel*, die meist im Bereich einer Tänie, am besten der lateralen, angelegt wird, ist meist einfacher, da es infolge der Weite dieses Darmabschnittes fast immer gelingt, eine Naht der Fistelöffnung zu bewerkstelligen. Wie bei der Dünndarmfistel wird die Haut der Fistelöffnung, nach vorausgegangener gründlicher Entleerung des Darmes, besonders des Dickdarmes, umschnitten und durch Naht verschlossen. Dann wird die Hautwunde rings um die so verschlossene Fistel durch die übrige Bauchwand vertieft. Sobald man an einer Stelle das Peritoneum eröffnet hat, wird ein Finger eingeführt. Dieser Finger stellt fest, ob die Umgebung des an der Bauchwand befestigten Coecums frei ist und auf dem Finger wird die Spaltung der Bauchdecken, besonders des Peritoneums vorgenommen, bis das Coecum sich vor die Bauchhöhle ziehen läßt. Dazu müssen öfters einige Netzadhäsionen, seltener Verwachsungen mit anderen Darmschlingen gelöst werden. Ist das Coecum mit dem darauf sitzenden Bauchwandrest und der verschlossenen Fistel isoliert und vorgezogen, so wird die Bauchhöhle durch Mullstreifen ringsherum sorgfältig abgestopft und dann der Bauchwandrest von der Cöcalwand abgetragen, wobei man darauf zu achten hat, daß das Loch im Coecum nicht zu groß wird. Vor dem Abtragen legt man eine Darmklemme so weit von dem Fisteltumor entfernt an das Coecum, daß man genügend Bewegungsfreiheit hat, um die Öffnung ohne Abnahme der Klemme sicher verschließen zu können. Der Verschuß wird durch doppelreihige Naht, deren erste die ganze Darmwand faßt, deren zweite serosös im Bereiche einer Tänie oder sonst in Querrichtung zum Darmverlauf angelegt wird, um ihn nicht einzuengen, durchgeführt. Ist die Naht sehr einfach gewesen und ist es gelungen, breite serosöse Nahtberührungsflächen zu schaffen, so kann die Bauchwand durch Etagnennaht vollständig geschlossen werden. Im anderen Falle ist es besser, das parietale Peritoneum rings um die Nahtstelle am Coecum zu befestigen und die übrige Bauchwunde durch Naht stark zu verkleinern. Ein Jodoform-

mullstreifen wird locker in die Wunde eingelegt, aber nicht so, daß er die Darznaht berührt, da diese sonst mit großer Wahrscheinlichkeit aufgeht. Meist heilt die Wunde per granulationem, ohne daß sich eine neue Fistel bildet, oder es kommt höchstens zu einer vorübergehenden, sich von selbst wieder schließenden Darmfistel. Ist die Öffnung so groß, oder die Coecumlichtung so gering, daß man nach der Naht eine Stenose dieses Darmabschnittes befürchten müßte, so muß eine Cöcalresektion vorgenommen werden, die mit einer Ileotransversostomie abgeschlossen wird (s. S. 1092).

4. Die postoperativen Lungen-, Magen- und Darmstörungen. Die Thrombose und die Embolie.

(DIETRICH, SULGER, HABELMANN.)

Von den übrigen Störungen, die nach Laparotomien zu befürchten und zu bekämpfen sind, steht die *postoperative Pneumonie* im Vordergrund. Das Wesentlichste, was wir zu ihrer Verhütung tun können, besteht in prophylaktischen Maßnahmen.

Die *Aspirationspneumonie* ist zweifellos die gefährlichste, da sie sich meist schleichend und zentral in der Lunge entwickelt, und fast immer zu größeren Einschmelzungen von Lungengewebe, d. h. zu Absceß oder Gangrän führt. Da die Aspirationspneumonie fast nur nach Allgemeinnarkose vorkommt, so müssen die Vorbereitungen für die Narkose in strengster Weise durchgeführt werden, besonders die der *oberen Luftwege* im weitesten Sinne und des *Magendarmkanals*, dessen Entleerung, wenn keine längere Pause zwischen der letzten Nahrungsaufnahme und dem Beginn der Operation liegt, unbedingt mit Hilfe der Magensonde gefordert werden muß. Bei Stauungszuständen im Magendarmkanal wie wir sie besonders bei Verschlüssen finden, muß unter allen Umständen vor der Operation der Magen entleert werden und da die Gefahr besteht, daß Inhalt aus dem Darm in den Magen einfließt, so wird am besten eine *Dauersonde* eingelegt. Hat man keine KAUSCHSCHE Sonde (die, auch wenn sie vorhanden, da sie seltener gebraucht wird, häufig nicht gebrauchsfähig ist, weil das Gummisäckchen an irgendeiner Stelle undicht oder hart geworden ist), so führt man einen dünnen Magenschlauch durch ein vaselinirtes Nasenloch ein und läßt ihn während der Dauer der Narkose liegen. Sehr wichtig sind die Aufgaben des Narkotiseurs, der den Stand der Narkosentiefe dem Verlauf der Operation selbständig anzupassen hat. Darauf kann hier nicht näher eingegangen werden (s. S. 46). Besonders der Übergang vom Stadium der Toleranz zum Stadium des Erwachens ist auf das genaueste zu überwachen. Da schon von der MIKULICZSCHEN Schule festgestellt worden ist, daß auch nach der Anwendung der Lokalanästhesie, und daß auch nach Splanchnicusanästhesie postoperative Pneumonien vorkommen, so darf die alleinige Schuld am Entstehen der letzteren nicht der Allgemeinnarkose zugeschrieben werden. Aber es sind meist harmloser verlaufende Pneumonien, die sich an die örtliche Betäubung anschließen und sie treten dann besonders leicht auf, wenn im Oberbauch besonders in der Nähe des Zwerchfells operiert wurde, oder wenn bereits eine Angina oder Bronchitis bestand. Die Ursache für die Pneumonie ist die schlechte postoperative Lüftung der Lunge infolge der durch den *Bauchschnitt bedingten Schmerzen* bei der Zwerchfell- und Bauchatmung. Diese Art der Lungenstörung kann meist leicht bekämpft werden. Durch Morphium-, Codein-, Dicodid-, Dilaudid-, Trivalininjektionen werden die Schmerzen herabgesetzt und die Lüftung der Lunge durch systematische Atmungsübungen befördert. Unter Leitung des Pflegepersonals müssen die Atmungsübungen unter Heben der Arme bei der tiefen Inspiration besonders am Operationstage und in den folgenden Tagen 1—2stündlich durchgeführt werden. HOFBAUR hat ein sehr brauchbares System für derartige Atmungsübungen ausgearbeitet. Befolgt man diese Regeln, so entwickelt sich fast nie eine schwere Pneumonie. Sind sie ersten Anzeichen vorhanden, so wird der Kranke aufgerichtet und erhält einen Prißnitzumschlag am Brust und Hals. Auch Expektorantien werden verabreicht. In neuerer Zeit sind Eigenblutinjektionen (20 ccm in die Gesäßmuskulatur [VORSCHÜTZ, VORSCHÜTZ und TENCKHOFF]) und aus der BIRSCHEN Schule Ätherinjektionen empfohlen worden (RIESS). Beide Maßnahmen scheinen nach unseren Erfahrungen einen günstigen Einfluß zu haben. Letztere kommen besonders für Pneumonien nach Äthernarkose in Frage. Da der Äther die oberen

Luftwege zu starker Schleim- und Speichelsekretion anreizt, so ist es empfehlenswert, der vorbereitenden Morphiuminjektion Atropin oder Scopolamin hinzuzufügen, da beide Mittel die Sekretion einschränken. Als gute Injektionsmittel zur Prophylaxe haben sich auch das von KÜTTNER empfohlene Menthol-Eucalyptol, das Anastil und das Transpulmin (Chinin-Campferpräparat) sehr bewährt. Das letztere Mittel wird in den ersten 4—5 Tagen regelmäßig zur Vorbeugung intramuskulär eingespritzt.

Die sich im Anschluß an postoperative Aspirationspneumonien entwickelnden, schweren Komplikationen, die *Lungengangrän*, der *Lungenabsceß* und das Pleuraempyem, haben eine schlechte Prognose. Sie sind nach den Regeln, die im Abschnitt Lungenchirurgie (s. S. 842 u. 865) zusammengefaßt sind, zu bekämpfen.

Über das *postoperative Erbrechen* ist manches schon bei der Besprechung der Störungen der Darmtätigkeit gesagt worden. Das postnarkotische, zentral bedingte Erbrechen geht meist nach längstens 12—24 Stunden vorüber. Durch die Anregung der Atmung werden die Vergiftungserscheinungen schneller zum Verschwinden gebracht. Hält das Erbrechen länger als 24 Stunden an, so muß die Ursache eine andere sein. Häufig ist es die Ansammlung von sehr saurem oder zersetztem Inhalt im Magen, der selbst, wenn der Darm seine Tätigkeit wieder aufgenommen hat, nicht durch den Pylorus hindurchtritt. Eine einfache Magenentleerung, meist mit folgender Spülung und Ricinusgabe durch den Schlauch, beseitigt oft den für den Kranken sehr unangenehmen Zustand auf der Stelle. Hält auch dann das Erbrechen noch an oder tritt es nach kurzer Zeit wieder auf, so muß an eine postoperative Magenlähmung gedacht werden, die sich zu dem Krankheitsbild des sog. *arteriomesenterialen Darmverschlusses* steigern kann. Der muskulär gelähmte Magen ist stark gebläht, füllt größere Teile des Bauches aus und kann so zu einem mechanischen Verschuß des Dünndarms führen und die Dünndarmschlingen in die untersten Abschnitte des Bauches, besonders das kleine Becken, drängen, so daß die Mesenterialwurzel wie ein Strang den unteren horizontalen Duodenalschenkel absperrt. Dadurch wird die Magenblähung naturgemäß noch erhöht. Es kommt also ein unheilvoller Circulus zustande, dem bald ein Ende gemacht werden muß. Durch Entleerung des Magens mit dem Schlauch und die zuerst von SCHNITZLER empfohlene *Knieellenbogenlage* oder durch öfteren Lagenwechsel gelingt es meist, die Magenmuskulatur wieder zur Kontraktion zu bringen und damit die Ursache des ganzen Zustandes zu beseitigen, da sich dann auch der Dünndarm wieder in die richtige Lage begibt und die Duodenalkompression durch die Mesenterialwurzel aufhört. Helfen diese Maßnahmen nichts, so kann nur eine erneute Operation den Zustand beseitigen. Dann muß angenommen werden, daß der Dünndarm im kleinen Becken eingeklemmt ist und auch durch den Lagewechsel nicht befreit werden kann. Bei der Laparotomie muß er aus seiner Zwangslage entfernt werden. Auch die Operation, nach der der Kranke in Beckenhochlagerung zu bringen ist, ist leider häufig nicht mehr imstande, das Leben des Kranken zu erhalten, da häufig die Magenlähmung sich nicht zurückbildet und sich eine Darmlähmung oder Mesenterialgefäßthrombose anschließt.

Fehlen auch die Anzeichen für postoperative Magenlähmung oder arteriomesenterialen Darmverschuß und dauert das Erbrechen fort, so muß der Verdacht rege werden, daß ein *postoperativer Darmverschuß* oder eine *postoperative Peritonitis* vorliegt (s. S. 1202).

Eine den Kranken sehr erheblich störende, wenn auch meist sein Leben nicht gefährdende postoperative Störung ist der *Singultus* (KÜTTNER). Solange er dem Erbrechen vorausgeht oder es begleitet, hat er dieselben Ursachen und verschwindet auch mit dem Erbrechen. In manchen Fällen bleibt aber der Singultus auch nach Aufhören des Erbrechens und bei wiederhergestellter Peristaltik tagelang bestehen oder tritt ohne Grund nach jeder Nahrungsaufnahme wieder für eine Zeitlang auf. Wenn nicht gerade ein postnarkotischer Reizzustand des Magens oder ein peritonealer Reizzustand in der Zwerchfellgend angenommen werden kann, so liegt die Ursache nach PAYR manchmal darin, daß präperitoneales Fett in die Fasciennaht eingeklemmt worden ist. Eine genaue Revision der Wunde mit dem palpierenden Finger kann die Stelle kenntlich machen, und das Lösen einer Fasciennaht und die Befreiung des Fettes kann den Reizzustand beseitigen. Häufig fehlt aber jede erkennbare Ursache. Dann muß man versuchen, den Reizzustand des Magens zu bekämpfen. Durch heiße oder in anderen Fällen durch eiskalte Getränke mit Zusatz von Anästhesin oder Cocain gelingt das am ehesten. Bleibt der Singultus auch dann noch bestehen, so muß man zu Mitteln greifen, die Krämpfe oder Spasmen beseitigen. Atropin, Papaverin oder deren Kombination, das Atropaverin sind oft wirkungsvoll, aber oft auch nur für kürzere Zeit. Von HISHIKAWA ist empfohlen worden, durch Kitzeln in der Nase oder im Rachen einen starken Nieß- oder Brechreflex und damit eine kräftige Zwerchfellkontraktion hervor-

zurufen. Wir haben dieses Mittel seither in vielen Fällen mit gutem Erfolg, meist sogar mit Dauererfolg angewendet. Hilft es nicht für die Dauer, so kann es wiederholt werden. Besonders die kräftige Auslösung des Würgreflexes schien uns wirksam zu sein.

Die verhängnisvollste Komplikation nach einer Laparotomie sind neben der peritonealen Infektion die *postoperative Thrombose* und die sich nicht selten anschließenden *Embolien*. Auch dagegen kann schon prophylaktisch etwas getan werden. Bei älteren und besonders bei fetten Menschen mit Zirkulationsstörungen, besonders aber bei Kranken mit varikösem Symptomenkomplex (NOBL) muß man mit der Anzeigestellung zu jeglichem operativen Eingriff sehr zurückhaltend sein. Besonders wenn es sich um Operationen handelt, an die sich erfahrungsgemäß leicht eine Thrombose anschließt, wie z. B. Schenkel- und Leistenhernien, gynäkologische Operationen, Prostataktomie und Appendektomie. Das gilt auch für alle Eingriffe, bei denen die Nahrungs- bzw. Flüssigkeitsaufnahme für mehrere Tage verboten werden muß (Magen-Darmresektionen u. ä.). Dann sind Tröpfcheninfusionen, intravenöse oder subcutane Tutofusininfusionen von ausgezeichneter, die Thrombose verhindernder Wirkung. Läßt sich eine Operation nicht vermeiden, so sollen die Kranken wenigstens vorbereitet werden. Durch Anregung der Herzstätigkeit (Digitalis bei Myokard-erkrankungen und Herzfehlern, sonst Cardiazol, das sich sehr gut bewährt hat) und mechanische Erleichterung der Venenzirkulation, da wo wir sie fördern können, also besonders an den unteren Extremitäten, kann man die drohenden Gefahren herabmindern. Die unteren Extremitäten werden schon einige Tage vor der Operation mit peripher beginnenden elastischen Einwickelungen (Idealbinde) versehen, die auch nach der Operation liegenbleiben. Die Beine werden hochgelagert, unter Umständen der Kranke nach der Operation im Bett durch Erhöhung des Fußendes in leichte Beckenhochlagerung gebracht. Hat man einige Tage zur Vorbereitung übrig, so kann auch eine vorsichtige Massage der unteren Extremitäten angewendet werden. Am Operationstage soll man aber noch einmal Herzstätigkeit und Blutdruck prüfen. Zur Feststellung der Zirkulation im kleinen Kreislauf läßt PAYR die Kranken den Atem anhalten. Gelingt ihnen das nicht länger als 15—20 Sekunden, so liegt eine beträchtliche Zirkulationsschwäche vor, und man soll von der Operation absehen (s. auch S. 9ff.). Ebenso sollen auch vor der Operation die venösen Abflußwege der unteren Extremitäten noch einmal kontrolliert werden. Die *Thrombose der tiefen Venen* ist am gefährlichsten. Sie macht, solange sie sich nicht auf den Hauptstamm am Oberschenkel erstreckt, kein Ödem, ruft aber bei Druck auf die Fußsohlen- (PAYR), Waden- und Kniekehle gelegend Schmerzen hervor. Manchmal kann man das thrombosierte Gefäß tasten. Solche Kranken soll man von der Operation ausschließen, besonders wenn aus der Vorgeschichte hervorgeht, daß sie schon öfters Thrombosen durchgemacht haben. Ebenso werden wir Kranke nicht operieren, bei denen wir Thrombosen in den übrigen sichtbaren Venensystemen feststellen oder in unsichtbaren vermuten (Genitalplexus) können, da wir immer mit der Gefahr der Embolie rechnen müssen.

Nach der Operation stehen uns auch noch Mittel zur Verfügung, um postoperative Thrombosen zu verhüten. Auf die Hochlagerung und Wickelung der Beine war schon hingewiesen, ebenso auf die Förderung des Kreislaufes durch Herzmittel. Um die Zirkulation im Venensystem zu heben, ist es aber ganz besonders wichtig, daß man die Kranken vom Operationstage ab die Beinmuskeln aktiv in Bewegung setzen läßt. Da das Venengebiet des Unterschenkels scheinbar am häufigsten die Quelle für die erste Thrombusansiedelung abgibt, so ist es wichtig, die Kranken aufzufordern, die Wadenmuskeln zu bewegen. Anziehen und Ausstrecken des Fußes, Fußrollen, Treten gegen eine im Bett angebrachte feste Rolle strengen die Kranken auch nach großen Operationen nicht wesentlich an. Dann wird die aktive Bewegung noch auf die Oberschenkel und Hüftmuskulatur fortgesetzt. Die meisten Kranken machen diese Bewegungen, wenn man sie über ihre Bedeutung aufgeklärt hat, gerne. Sie sollen jede Stunde einige Male durchgeführt werden.

Tritt trotz der Vorbeugungsmaßnahmen eine *Thrombose* auf, so dürfen ihre ersten Anfänge nicht übersehen werden. Häufiger schließt sich die Thrombose an nicht ganz aseptisch verlaufende Operationen an. Bleibt die Temperatur auch noch am zweiten Tage nach der Operation subfebril, so kann die Ursache eine Thrombose sein. Daher ist es wichtig, schon am ersten Tage nach der Operation auf Druckschmerzen in der Waden-, Kniekehlen- und Leistenbeugegegend zu fahnden. Sind sie vorhanden, so ist Vorsicht am Platze. Die Bewegungsübungen müssen eingestellt werden und die Extremität wird am besten sofort auf einer gut gepolsterten VOLKMANNschen Schiene unter Hochlagerung festgewickelt. Selbstverständlich wird diese Maßnahme getroffen, wenn sich durch ödematöse Schwellung der Extremität ein Abflußhindernis im Venensystem zu erkennen gibt. Die Hochlagerung

auf der Schiene muß so lange durchgeführt werden, bis die Zirkulation wieder völlig hergestellt ist. Darüber gehen oft einige Wochen hin. Erst dann darf mit vorsichtigen Bewegungen begonnen werden. Daher ist es zweckmäßig, die Behandlung durch das Setzen von *Blutegeln* abzukürzen. Nicht nur subjektiv, sondern auch objektiv tritt oft rasch eine Besserung ein. Die Frage der Entfernung eines nachgewiesenen Thrombus aus der V. saphena oder femoralis ist oft erwogen und auch gelegentlich erfolgreich, meist nach Eintritt einer ersten glücklich vorübergegangenen Embolie, durchgeführt worden (TUFFER, QUÉNU [1898], W. MÜLLER [1902], BIRCHER [1924] u. a. Später haben sich besonders FRÜND, LÄWEN und KULENKAMPEFF dafür eingesetzt. Die V. saphena wird vor ihrer Einmündung in die V. femoralis freigelegt und geschlitzt. Reicht der Thrombus noch weiter zentralwärts, so muß auch die V. iliaca freigelegt werden, d. h. bis man das zentrale Ende des Thrombus feststellen kann. Dann wird zentralwärts die Lichtung abgeklemmt, die Vene eröffnet und der Thrombus mit einer schlanken Kornzange gefaßt und vorsichtig herausgezogen. Erst wenn Blut nachfließt ist der Thrombus vollständig entfernt. Dann wird die Venenwand durch seitliche Naht geschlossen.

Die *postoperative Embolie* schließt sich leider häufig an Laparotomien an, ohne daß irgendwelche sichtbaren oder fühlbaren Thrombosen vorausgegangen sind. Das einzige Zeichen dafür, daß nicht alles in Ordnung ist, kann sich auf der Temperaturkurve in Form von leichten Steigerungen bis 37,8° oder 38,0° bemerkbar machen. Handelt es sich um einen Eingriff, der auch noch einige Tage nach der Operation solche Temperaturen rechtfertigt, so ist auch dieses Zeichen nicht zu verwerten. Meist erfolgt die Embolie plötzlich bei der Anstrengung der Stuhlentleerung, beim Umbetten, beim Aufrichten oder beim ersten Aufstehen. Selten tritt eine Embolie vor dem 7. Tage p. o. ein. Nicht selten werden die ersten Embolien übersehen, da sie nur geringe Erscheinungen zu machen pflegen. Ein plötzlicher Schmerz in der Brust, ein vorübergehender Hustenreiz, etwas Atemnot, ein leichter, rasch vorübergehender Kollaps sind die Symptome, die auf kleine Lungenembolien hinweisen. Wiederholt sich der Hustenreiz und wird nach einigen Stunden oder Tagen blutiges Sputum ausgehustet, so ist der Beweis für eine begrenzte Lungenembolie durch die Entstehung eines hämorrhagischen Infarktes gegeben. Über die *ausgebildete Lungenembolie* und ihre Behandlung ist das Notwendigste im Abschnitt über die TRENDELENBURG'sche Operation gesagt (s. S. 952). Am gefährlichsten sind die *septischen Thrombosen und Embolien*. Eine vorübergehende oder sich wiederholende Überschwemmung des Kreislaufes aus einem septischen Herd in der Bauchhöhle ist die Ursache. Sie macht sich durch das Auftreten von Schüttelfrösten kenntlich. Wiederholen sie sich öfters, so muß es unser Bestreben sein, entweder den Herd zu beseitigen oder doch wenigstens den Zusammenhang mit dem Kreislauf durch Unterbindung der abführenden Venen zu unterbrechen. Die häufigste Quelle ist die eitrige Appendicitis, der eine Thrombose der Vena ileocolica folgt. Nicht nur Schüttelfröste sind die Folge, sondern auch *Leberabscesse* können sich anschließen. Daher ist es unbedingt nötig, die V. ileocolica nach dem Vorschlag von BRAUN im Retroperitoneum aufzusuchen und zu unterbinden. Findet sie sich thrombosiert, so muß sie möglichst proximal vom Thrombus unterbunden werden.

Bei septischen Thrombosen im *Urogenitalsystem* wird zur Beseitigung der Schüttelfröste die V. spermatica oft mit bestem Erfolge unterbunden. Bei Thrombosen der *unteren Extremität* kann die Ligatur der V. iliaca externa nötig werden. Schließlich kann auch die V. iliaca communis unterbunden werden, wenn sich ein Thrombus in sie hinein fortsetzt. Die septischen Embolien können auch zu *Lungeneiterungen* führen. Manche Chirurgen stehen auf dem Standpunkt, daß die meisten Lungenkomplikationen auf solche septische Embolien zurückgeführt werden müssen. Auch für die postoperative *Parotitis* wird die Möglichkeit einer embolischen Entstehung vielfach erwogen.

Die *arteriellen Embolien* sind fast ausschließlich die Folge von Endo- und Myokard-erkrankungen, seltener von Atherosklerose der Aorta. Die Embolie findet sich am häufigsten in den Extremitätenarterien, und zwar häufiger in den unteren als in den oberen. Das Nähere findet sich in dem Abschnitt *Embolektomie*, wo auch die Behandlung ausführlicher besprochen ist (s. S. 182).

5. Die Eingriffe beim Bauchdeckenabsceß, bei den Fadenfisteln und nach dem Aufplatzen der Bauchwunde.

Ist eine Laparotomie nicht ganz aseptisch verlaufen, sei es, daß sich bei einer Magen- oder Darmresektion etwas Inhalt entleert hat, oder daß von vornherein entzündliche Vorgänge bestanden hatten, so kommt es nicht selten während der Nachbehandlungszeit zu

einer Infektion der Bauchdecken. Es ist deshalb zweckmäßig, in allen Fällen, in denen die Möglichkeit einer solchen Bauchdeckenentzündung besteht, von vornherein Rücksicht darauf zu nehmen und die Bildung einer Bauchwandphlegmone oder eines Bauchdeckenabscesses dadurch zu verhüten, daß man die Bauchdecken dementsprechend nicht vollständig schließt. Das Peritoneum muß in jedem Falle vollkommen geschlossen werden, falls nicht ein Gummirohr in die Bauchhöhle selbst eingelegt wird. Die übrigen Bauchdecken werden entweder nur teilweise genäht und ein Gummi- oder Glasrohr in einem Wundwinkel eingeschoben, das dann nach etwa 24—48 Stunden entfernt wird. Liegt die Gefahr einer Bauchwandentzündung von vornherein nahe, so legt man am besten, nach dem Vorschlag von PAYR, nach der Naht des Peritoneums eine Reihe von Silberdrähten ein, die Haut, Fascie und Muskulatur durchbohren und nur lose zusammengedreht werden, so daß die Wunde oberflächlich klappt (s. S. 24). Erst wenn nach etwa zweimal 24 Stunden die Gefahr der *Bauchwandphlegmone* vorüber ist, werden die Drahtnähte durch Umschlingung fest geschlossen. Man kürzt auf diese Weise die Heilung der Bauchdeckenwunde wesentlich ab. Seltener entwickelt sich auch im Anschluß an ganz *aseptisch verlaufene* Operationen ein Bauchdeckenabsceß, wohl meist von einem Faden als Entzündungsherd ausgehend. Die schon wieder vollständig zur Regel abgesunkene Temperatur beginnt zu steigen, der Kranke fühlt sich wieder weniger wohl und klagt über Schmerzen in der Wunde. Die Leukocytenzahl ist erhöht. Auf diese Beschwerden hin muß man die Bauchdeckenwunde unbedingt nach sehen, um aus einem kleinen Absceß keine die ganze Bauchdeckenwunde unterminierende Eiterung werden zu lassen. In vielen Fällen genügt es, bei frühzeitiger Eröffnung eines kleinen Abscesses die Infektion durch Einlegung eines kleinen Gummidränns zu beschränken. In anderen Fällen schreitet die Eiterung außerhalb, leider auch manchmal innerhalb des Fascienverschlusses fort, so daß dann die ganze Weichteilwunde wieder aufgemacht werden muß. Sie muß mit Mull locker ausgefüllt und die fehlende Stütze der Bauchwand durch breite Heftpflasterstreifen ersetzt werden. In anderen Fällen entwickelt sich ein schleichender Entzündungsvorgang, der zunächst übersehen wird und sich infolgedessen sehr weit ausbreitet. So kommt es, daß oft im Verlaufe einiger Wochen ein Faden nach dem anderen ausgestoßen wird, während sich immer ein kleiner Fadenabsceß bildet. Dauert die Eiterung sehr lange, so kann es zweckmäßig sein, die Wunde wieder breit zu eröffnen und möglichst alle Fäden zu entfernen. Das darf man aber erst frühestens 14 Tage nach der Operation tun, wenn eine feste Verheilung der Bauchdecken eingetreten ist. Manche Chirurgen (ENDERLEN) nähern zur Verhütung von Bauchdeckenabscessen Fascie und Peritoneum fortlaufend mit Catgut. Entwickeln sich nur einzelne Fadenfisteln, so gehen wir so vor, wie wir das auch sonst bei Fadenfisteln zu tun pflegen. Man verwendet einen kleinen scharfen Löffel (Abb. 686), den man durch die Fistelöffnung einführt und mit dem man das Granulationsgewebe und gleichzeitig den Faden entfernen kann.

Sehr gut hat sich zu diesem Zweck der mit einem kleinen Einschnitt versehene scharfe Löffel, der sog. *Fadenfänger* nach PAYR bewährt (Abb. 687). Der Faden fängt sich in dem kleinen Einschnitt, der Knopf bleibt in der Löffelhöhhlung hängen und der Faden kann damit herausgezogen werden. Gelingt es nicht das erstemal, so kann das Verfahren nach einigen Tagen meist mit Erfolg wiederholt werden.

Eine *andere Störung* tritt gelegentlich, besonders bei älteren, häufig kachektischen Kranken im Bereiche der Bauchdecken auf, und zwar am häufigsten bei Laparotomie-wunden in der Mittellinie. Nach völlig glattem Verlauf bis zum achten oder zehnten Tage *platzt* plötzlich häufig bei einer geringen Anstrengung (Husten, Pressen, Aufrichten) die




Abb. 686. Kleiner scharfer Löffel zur Entfernung von Fadenknoten. ($\frac{1}{2}$ nat. Größe.)

Abb. 687. Fadenfänger nach PAYR. Der Löffel ist gespalten. ($\frac{1}{2}$ nat. Größe.)

Bauchwunde in größerer Ausdehnung auf und der Inhalt, Netz und Darmschlingen, treten in den Verband. Es ist das zu einem Zeitpunkt, zu dem die Bauchdeckennähte bereits entfernt oder durchgeschnitten sind oder, soweit es sich um Catgut handelt, resorbiert sind, eine Verheilung der Bausränder aber noch nicht eingetreten ist. Glücklicherweise sind die Folgen in der Mehrzahl der Fälle nicht schlimm, wenn der Vorfall gleich festgestellt wird. Der Kranke muß sofort in den Operationssaal gebracht werden. Die Darmschlingen werden, nachdem sie mit warmer PREGLScher Lösung abgespült sind, in Narkose zurückgebracht und eine neue Naht ausgeführt, die selbstverständlich besonders dicht gelegt werden muß, da die Fascie sich in einem Quellungsstadium befindet, in dem die Nähte leicht durchschneiden. Sehr zweckmäßig ist es, die Bauchdecken durchgreifend in allen Schichten mit Draht zu vereinigen. Da wir auch diese Störung bei der ersten Operation bis zu einem gewissen Grade voraussehen können, so ist es unbedingt notwendig, bei solchen Kranken von vornherein die Fascie seitlich etwas freizulegen und bei der Naht möglichst breite Flächen aneinander zu lagern.

b) Die Eingriffe am Magen und Duodenum.

1. Die Geschichte der Magen Chirurgie.

Die Geschichte der *Magenchirurgie* wird in der Einleitung zur *Gastrotomie* und *Gastrostomie* besprochen, soweit diese Operationen in Frage kommen. Auch in der Einleitung zur Darmnaht wird einiges erwähnt. Ein wesentlicher Fortschritt auf dem Wege zur neuzeitlichen Magen Chirurgie war der glückliche Versuch BILLROTHS (1877), eine Magen fistel durch Laparotomie, Ablösung des Magens von der vorderen Bauchwand, einstülpende Nähte der Magenwand und vollständigen Schluß der Bauchhöhle zur Heilung zu bringen. Damit war bewiesen, daß auf eine richtig ausgeführte Magennaht voller Verlaß sei. Etwa zur selben Zeit wurden Tierexperimente zur Ausarbeitung der Technik der Pylorusresektion von den BILLROTH-Schülern GUSSENBAUER und WINIWARTER unternommen (1876).

Allerdings hatte MERREM in Gießen schon 1810 am Hund den Pylorus erfolgreich entfernt. Abgesehen von abfälligen, teilweise boshaften Kritiken, wurden diese Versuche nicht ernst genommen und gerieten vollständig in Vergessenheit. Kurze Zeit nach Ausführung der Tierversuche von GUSSENBAUER und WINIWARTER hatten PÉAN in Paris und RYDYGIER in Kulm 1879 und 1880 Pylorusresektionen versucht, ohne jedoch zu einem Erfolg zu kommen. Dieser blieb BILLROTH vorbehalten, der 1881 die erste erfolgreiche Pylorusresektion ausführte. Damit beginnt die in kurzer Zeit sich zur höchsten Blüte entwickelnde Magengeschwür- und Magencarcinom Chirurgie. An ihrem weiteren Ausbau haben besonders BILLROTH, KOCHER, v. HACKER, GRASER, v. EISELSBERG, KRÖNLEIN, v. MIKULICZ, CZERNY, RIEDEL, PAYR und viele andere einen wesentlichen Anteil. 1885 empfahl BILLROTH seine II. Operationsmethode. 1897 gelang es SCHLATTER zum ersten Male, den *ganzen Magen* zu resezierieren. Die erste *Excision* eines Ulcus aus der Magenwand nahm CZERNY 1882 vor.

1881 wurde von WÖFLER die erste *Gastroenterostomie* ausgeführt. Seine Absicht war, den Pylorus wegen eines Carcinoms zu resezierieren. Da sich das Carcinom aber als inoperabel erwies, so war WÖFLER bereits im Begriff, die Bauchhöhle wieder zu schließen, als NICOLADONI den Vorschlag machte, eine Verbindung zwischen dem Magen und dem Jejunum herzustellen. WÖFLER setzte den Gedanken in die Tat um. Er führte eine *Gastroenterostomia antecolica anterior* aus. Kurze Zeit später folgten die übrigen Gastroenterostomien, von denen besonders die *Gastroenterostomia retrocolica posterior* (v. HACKER 1885) eine große Bedeutung gewinnen sollte. Abänderungen der Gastroenterostomien wurden in großer Zahl vorgeschlagen, so die *Gastroenterostomia retrocolica anterior* (BILLROTH 1885), die *Gastroenterostomia antecolica posterior* (MONASTYRSKY 1885), die *Gastroduodenostomie*, die *Gastrogastrostomie* (WÖFLER 1894), die *Oesophagogastrostomie* von BIONDI 1895, SAUERBRUCH 1905 (HEYROVSKY 1910). Von allen diesen Operationen gewannen besonders die Methode von BILLROTH II, die verschiedentlich abgeändert wurde, und die *Gastroenterostomia retrocolica posterior* und die *anterior antecolica* die meisten Anhänger. Die Abänderungsvorschläge der II. BILLROTHschen Methode betreffen hauptsächlich die Verbindung des Jejunums mit dem Magen. Während BILLROTH Magen und Duodenum nach der Resektion blind verschlossen hatte und das Jejunum antekolisch mit der vorderen Magenwand verband, schlug v. HACKER zuerst 1885 vor, das Jejunum in den teilweise verschlossenen Magenstumpf einzupflanzen. 1888 brachte v. EISELSBERG den Gedanken

v. HACKERS zur Ausführung. Er nähte den oberen Teil der Magenwunde zu und setzte nur den unteren Teil des Magenquerschnittes mit dem Jejunum antekolisch in Verbindung. KRÖNLEIN hatte bereits 1887 nach Resektion des Pylorus das Jejunum mit dem ganzen Querschnitt der Magenwunde ebenfalls antekolisch in Verbindung gesetzt.

Die bisher genannten Eingriffe sind dann später von verschiedenen Autoren mit einigen Abänderungen von neuem empfohlen worden. Die erste retrokolische Gastroenterostomie bei BILLROTH II stammt von BRAUN (Göttingen 1894). GRASER stellte zuerst eine *retrokolische* Verbindung des teilweise verschlossenen Magenstumpfes mit dem Jejunum her und schuf so eine der gebräuchlichsten und besten Abänderungen des Billroth II (1905). REICHEL (1907) stellte dann nach der Resektion eine Verbindung des ganzen Magenquerschnittes mit dem Jejunum retrokolisch her. Auch die Gastroenterostomie wurde abgeändert. So empfahl BIER bei der retrokolischen Gastroenterostomie den Schnitt annähernd senkrecht zur Längsachse des Magens zu legen. H. BRAUN fügte 1892 zu der vorderen antekolischen Gastroenterostomie die Enteroanastomose zwischen zu- und abführendem Jejunumschenkel hinzu. 1894 empfahl v. EISELSBERG die Pylorusausschaltung bei der Gastroenterostomie. Später hat besonders v. HABERER die Methode BILLROTH I wieder ganz besonders warm empfohlen, da auch nach der II. Methode BILLROTHS gelegentlich *Ulcera peptica jejuni* beobachtet worden sind.

Neben den Pylorusresektionen wurden auch Versuche gemacht, den mittleren Magenabschnitt zu entfernen unter Erhaltung des Pylorus. Schon 1887 hatte BILLROTH eine solche Resektion vorgenommen. Zur typischen Operation wurde die sog. Querresektion aber erst 1904 durch RIEDEL erhoben. PAYR hat sich dann um die weitere Ausbildung dieser Methode verdient gemacht. Erst später beginnen die Versuche, auch bei *Kardiaerkrankungen* operativ vorzugehen. Der erste Gedanke einer Durchtrennung der Magenmuskulatur bei Kardiospasmus wurde von GOTTSSTEIN 1901 gefaßt; die erste Operation mit Eröffnung der Schleimhaut in diesem Sinne 1909 von WENDEL ausgeführt. HELLER hat dann 1913 die erste extramuköse Kardioplastik zur Ausführung gebracht. Für schwere Fälle hat HEYROWSKY 1910 die *Ösophagogastrostomie* empfohlen. Die erste Kardiaresektion bei Carcinom gelang VÖLCKER (1908).

Versuche, den Pylorusasmus ähnlich zu behandeln, sind älteren Datums (HEINEKE 1886, v. MIKULICZ 1887). 1898 machte v. MIKULICZ die erste subseröse extramuköse Pyloroplastik. 1912 empfahl RAMSTEDT die extramuköse Pylorotomie bei Pylorospasmus der Säuglinge.

2. Die Gastrotomie.

Nachdem die alte Lehre von der Unheilbarkeit der Magen- und Darmwunden durch Beobachtung an Tieren (VERDUC [1693]) und an Menschen (FALLOPPA [1523—1562], SCHENK v. GRÄFENBERG [1531—1598]) gestürzt worden war, sind Magen-Darmnähte nach Verletzungen versucht worden (s. Darznaht).

Die erste Eröffnung des Magens wegen eines großen Fremdkörpers (Messer) wurde am 9. Juli 1635 von dem Wundarzt DANIEL SCHWABE in Königsberg an einem Bauern mit Erfolg ausgeführt. Von da ab wurde dieser Eingriff öfters wiederholt. Wegen der Peritonitisgefahr wurde von verschiedenen Autoren der Vorschlag gemacht, den Magen erst an der Bauchwand dadurch festzulegen, daß nach Eröffnung des Peritoneums Scharpie eingelegt wurde (MALGAIGNE 1859) oder eine Nadel durch Bauchwand und Magen durchgestoßen wurde (SÉDILLOT 1846, BARDELEBEN), um den Magen dann am Peritoneum der Bauchwunde gut vernähen zu können (SCHÖNBORN 1876). Auch HAGER hat den Magen innen am Peritoneum zuerst festgenäht (zitiert nach DIEFFENBACH). DIEFFENBACH (1848) gibt eine ausführliche Beschreibung seiner Methode. Sicherheit konnte aber auch die Gastrotomie erst gewinnen nach Einführung der aseptischen Operationsverfahren.

Wir führen heute die Gastrotomie auf Grund von drei Anzeigestellungen aus:

1. Zur Entfernung von großen Fremdkörpern;
2. zur Inspektion des Mageninneren (bei Blutung ohne erkennbares Ulcus);
3. zur Behandlung des Kardiospasmus.

Die Ausführung der Operation ist einfach. Ihr hat die möglichste Entleerung des Magens durch Magensonde voranzugehen. Eine Spülung ist bei länger liegendem spitzem Fremdkörper nicht zu empfehlen. Die Bauchhöhle wird am besten in der Mittellinie zwischen Proc. xiphoideus und Nabel eröffnet.

Dann zieht man sich den Magen vor und stellt die Länge des Fremdkörpers fest. Wenn es möglich ist, wird er so gewendet, daß er gegen den mittleren Magenabschnitt zwischen großer und kleiner Krümmung angedrängt werden kann. Dann deckt man rings um die zu eröffnende, durch Haltefäden (die Serosa und Muscularis durchbohren) festgelegte Stelle des Magens die übrige Bauchhöhle mit trockenen Bauchtüchern vollständig ab. Die Eröffnung erfolgt am besten quer zur Längsrichtung des Magens. Zwischen zwei Darmpinzetten wird zunächst ein kleines Loch in die Magenwand geschnitten und darauf geachtet, daß etwa austretender Inhalt sofort weggetupft wird. Dann wird die Magenwunde gerade so viel erweitert, wie es zum Herausziehen des Fremdkörpers nötig ist. Man muß sich davor hüten, den Fremdkörper aus der Wunde herauszuzwängen, um ein Einreißen der Wunde zu vermeiden. Besser soll man die Öffnung mit dem Messer etwas vergrößern. Die Naht erfolgt nach der Extraktion zweischichtig, d. h. man durchsticht zuerst alle Magenwandschichten, wie bei der Darmnaht (s. dort). Man kann Catgut oder Seide benutzen. Die Nadel soll drehrund sein. Legt man Knopfnähte an, so sollen sie etwa $\frac{1}{2}$ cm voneinander entfernt liegen. Die fortlaufende Naht wird am besten nach dem Grundsatz der SCHMIEDENSCHEN Naht ausgeführt (s. S. 1086, Abb. 738). Wichtig ist, daß bereits nach dieser Naht die Schleimhaut schon vollständig verschwunden ist. Über diese erste Naht wird eine seroseröse Naht gelegt.

Soll das Mageninnere besichtigt werden, so wird der Magen ebenso eröffnet, der Inhalt vollkommen mit der Saugpumpe entfernt und mit Rollgazen ausgetupft, während die Schnittländer mit Haltefäden hochgehoben werden. Zur Besichtigung des Inneren bedient man sich am besten einer Stirnlampe, während breite, stumpfe Haken in die Wunde eingesetzt werden.

Das Auseinanderhalten der Magenwunde muß sehr vorsichtig geschehen, da sonst leicht kleine Schleimhautblutungen eintreten können. Es handelt sich ja in solchen Fällen fast immer um eine chronisch-entzündliche Veränderung der Magenschleimhaut im weiteren Umkreise des Ulcus. Diese Schleimhaut blutet besonders leicht und dadurch wird das ganze Bild verwischt und unter Umständen das blutende Ulcus übersehen. Die blutenden Ulcera sitzen meist an der kleinen Krümmung, oft in der Nähe der Kardialgegend, seltener an der großen Krümmung oder im Fundusteil. Gerade die in der Nähe der Kardialgegend und im Fundusteil sitzenden Ulcera geben am ehesten die Veranlassung zur Gastrotomie, da sie mit anderen Untersuchungsmethoden schwer festzustellen sind. Ist das Ulcus festgestellt, so ist das weitere Vorgehen von dem örtlichen Befund, aber auch ganz besonders vom Allgemeinzustand abhängig (s. Ulcus ventriculi). Die *Gastrotomie* zur Behandlung des Kardiospasmus soll im Zusammenhange mit der Behandlung dieses Leidens besprochen werden.

3. Die Eingriffe beim Kardiospasmus.

[FREY und DUSCHL (1936).]

Der Kardiospasmus ist ätiologisch auch heute noch nicht vollkommen geklärt. Es handelt sich in den meisten Fällen um eine muskuläre Stenose der Kardialgegend mit spindelförmiger Erweiterung des Oesophagus oberhalb der Stenose. Merkwürdigerweise gelingt es in den meisten Fällen leicht, eine stärkere Magensonde hindurchzuführen. Dagegen bleibt selbst dünnbreiige, ja oft auch flüssige Nahrung oberhalb der Stenose für Stunden, ja selbst tagelang stecken.

Für Fälle, die ohne nachweisbaren Spasmus einhergehen, hat man einen feblerhaften Durchtritt des Oesophagus durch das Zwerchfell oder Atonie der Muskulatur oder angeborene Dilatation der Speiseröhre beschuldigt. Für die Fälle mit Spasmus, den zuerst v. STRÜMPFELL beschrieb, hat man Vagus und Sympathicus verantwortlich gemacht, aber die pharmakologische Prüfung hat gezeigt, daß keine sicheren Anhaltspunkte für den Einfluß dieser Nerven bestehen. Allein die Sympathicusreizung durch 0,5—1,0 ccm einer 1 $\frac{1}{100}$ igen Suprareninlösung hatte eine kurz dauernde, breite Eröffnung der Enge zur Folge (BOEHM). BOEHM fand einen deutlichen Einfluß länger angewandter Hypnose. Er faßt den Kardiospasmus nicht als echten Spasmus, sondern wie MELTZER als Störung des Öffnungsreflexes auf, der ein Teil des Schluckaktes ist (s. auch RIEDER) und unter psychischer Einwirkung steht. Von MANDEL wird der ätiologische Zusammenhang des Kardiospasmus mit gleichzeitig bestehenden *Ulcerata ventriculi* neurogenen Ursprungs betont.

Die Behandlung des Kardiospasmus kann in ihren verschiedenen Formen kaum eine *kausale* genannt werden, soweit sie die Kardie mechanisch zu erweitern sucht. Sie ist vielmehr als eine symptomatische aufzufassen.

Die operative Behandlung hat hier mit vielen ihrer Methoden Schiffbruch gelitten. Die unten erwähnten neueren Methoden scheinen wenigstens funktionell gute Erfolge zu erzielen. Bei der Unsicherheit der operativen Erfolge ist es zweckmäßig, zunächst konservativ vorzugehen. Psychische Behandlung, eventuell Hypnose (s. oben) mit Adrenalininjektionen verbunden, scheint recht gute Erfolge zu geben.

Die meiste Anerkennung haben von den *unblutigen Methoden* die Dehnungsbehandlungen der Kardie nach GOTTSTEIN und STARCK gefunden. Die per os eingeführte Sonde GOTTSTEINs trägt in der Nähe des unteren Endes einen Gummiball von wurstförmiger Gestalt. Dieser ist so eingerichtet, daß er sich bei Füllung zunächst spindelförmig gestaltet, so daß er an der Kardie sitzen bleibt. Nach Einführung in die Kardie wird der Gummiball durch eine Spritze mit Wasser oder Glycerin gefüllt. GOTTSTEIN rät dazu, die Dehnung in einer Sitzung 2—3mal vorzunehmen und so weit zu treiben, daß der Umfang des Balls 12—14 cm beträgt. Ein wichtiger Gradmesser, wie weit man die Dehnung treiben darf, sind die Schmerzen des Kranken. Dauerheilung erfordert längere Behandlung. Sie ist erst dann eingetreten, wenn auch objektiv die Kardie ihre natürliche Durchgängigkeit beim Schluckakte wieder erhalten hat. (Röntgenbild, Ausheberung des Oesophagus, zur graduellen Feststellung der Durchgängigkeit Druckversuch nach v. MIKULICZ.) Als noch wirksamer und daher fast ganz an Stelle der Sondenbehandlung getretene unblutige Behandlung muß die Dilatation nach STARCK gelten. Sein Instrument hat große Vorteile vor anderen ähnlichen. Es ist im dehnenden Abschnitt starr, während der Schaft elastisch ist und sich leicht einführen läßt. An seinem unteren Ende lassen sich schlauchartige Ansätze anschrauben, die mit Quecksilber gefüllt sind und auch in den kardialen Abschnitt der Speiseröhre hineingleiten, wenn er stark verlängert oder in seiner Richtung vom oberen Speiseröhrenteil abweicht oder Ausstülpungen aufweist.

Die Dilatation wird vom Handgriff aus ausgelöst, wenn die Sonde in den Magen eingetreten ist. Eine Entleerung des Oesophagus mit Hilfe einer dicken Sonde soll vorausgeschickt werden.

Die Dilatation findet in Form einer „Sprengung“ statt, d. h. eine *kräftige Spreizung* des Dilatators wird mehrmals wiederholt, so daß man das Gefühl hat, einen festen Gummiring zu sprengen. In solchen Fällen ist die Behandlung am wirksamsten, und oft für die Dauer genügend. Gibt der Ring langsam nach, besteht also kein narbiger oder spastischer Widerstand, so bleibt die Wirkung

oft aus. Ganz gefahrlos ist die Behandlung nicht. Schwere Störungen (Mediastinitis) scheinen aber sehr selten zu sein.

Für Fälle, die das Einführen einer Sonde nicht gestatten, bleibt nur die blutige Behandlung übrig.

Die wichtigsten Methoden sind:

1. Die Eingriffe am vegetativen *Nervensystem*. Sowohl am N. vagus als am N. sympathicus sind Eingriffe vorgenommen worden, haben aber nicht überzeugend gewirkt.

2. die operative Dehnung der Kardialia,

a) nach v. MIKULICZ,

b) nach v. HACKER (1907);

3. Kardioplastik und *Kardiendyse* (LOTHEISEN 1935, GOTSTEIN 1901, WENDEL 1910, HELLER 1914);

4. die Anastomosierung des erweiterten Oesophagus mit dem Magenfundus (HEYROVSKY 1910, 1913, SAUERBRUCH 1905);

5. die Resektionsmethoden (REISINGER 1907, KÜMMELL 1921).

v. MIKULICZ hat zuerst die Dehnung der spastisch kontrahierten Kardialia durch Sondierung ohne Ende nach Anlegung einer Gastrostomie versucht. Da er dabei keinen bleibenden Erfolg erzielte, legte er eine *Gastrotomie* an und machte eine einmalige gewaltsame Dehnung mit einer Zange, deren Arme mit Gummischläuchen überzogen waren, nachdem er vorher mit 2 Fingern etwas dilatiert hatte. Er dehnte bis zu 13 cm Umfang. Soll diese Operation ausgeführt werden, so wird man am besten die Gastrotomie mehr nach dem Fundusteil des Magens zu anlegen. Im übrigen ist das Vorgehen dasselbe wie bei anderen Gastrotomien. Beide Methoden von v. MIKULICZ wurden in der Folgezeit öfters zur Anwendung gebracht (MARTIN 1902 u. a.), doch wurde die Dehnung auch mit den Fingern vorgenommen (WILMS 1914 u. a.), die durch eine Gastrotomiewunde eingeführt worden waren. Soll die Dehnung für die Dauer wirksam sein, so muß das von v. MIKULICZ erreichte Maß ungefähr erreicht werden, d. h. es müssen sich 3 Finger bequem durch die Kardialia hindurchführen lassen.

Das Verfahren ist, da häufig Rückfälle beobachtet wurden, heute wohl ziemlich verlassen, ebenso die Methode der Sondierung ohne Ende, die sich für organische Stenosen sehr gut eignet. Auch die Kardioplastik mit Eröffnung der Speiseröhre in der Längsrichtung mit querer Vernähung der Wunde nach MARWEDEL, WENDEL und SAUERBRUCH hat nicht viele Nachahmer gefunden.

Dagegen hat sich ein von HELLER (1914) angegebenes Verfahren auch in bezug auf Dauererfolg gut bewährt. Es ist das schon von GOTSTEIN empfohlene extramuköse Kardioplastik. Die Operation wird so ausgeführt, daß nach Freilegung des kardialen Magenabschnittes unter Zuhilfenahme der MARWEDELSchen Rippenbogenaufklappung (s. dort) das Peritoneum um den Oesophaguseintritt eingeschnitten wird. Dadurch läßt sich der erweiterte und verlängerte Oesophagus auf etwa 6 cm in die Bauchhöhle hineinziehen. Auf seiner Vorder- und Hinterseite wird nun in der Längsrichtung der Muskulatur, und zwar die Längs- und dann auch die Ringmuskulatur in einer Länge von etwa 8 cm eingeschnitten. Der Schnitt beginnt im Bereiche der Erweiterung, zieht über die verengte Stelle und reicht noch ein Stück weit in den Fundusteil des Magens hinein. Die freigelegte Submucosa ist an ihrem Gefäßreichtum gut zu erkennen und darf nicht verletzt werden. Eine Naht wird nicht ausgeführt. Nach dieser Methode sind schon eine größere Reihe von Patienten dauernd geheilt worden.

Die *Kardiendyse* nach LOTHEISEN ist schon etwas schwieriger auszuführen. Nach Freilegen und Herunterziehen der Speiseröhre wie bei HELLER wird sie an der Durchtrittsstelle durch das Zwerchfell ringsum mit Catgutnähten angenäht. Dann dreht man sie, so daß man die Rückseite sehen kann

und näht eine Falte des Magenfundus, die man am Oesophagus in die Höhe geführt hat, in geringer Breite an ihm fest. Ehe man die Lichtung eröffnet, muß die Speiseröhre entleert sein. Trotzdem deckt man die Umgebung ringsherum mit Bauchtüchern gut ab. Jetzt spaltet man die verengte Stelle in ganzer Ausdehnung (etwa 4 cm) in der Längsrichtung bis in die Lichtung und näht sofort die Schleimhaut an die Muskulatur heraus. Versenkt man nun die eröffnete verengte Stelle in den Magen, so kann man leicht nun aus der vorderen Magenwand eine Falte bilden, nach oben schieben, so daß die Vorderwand der Speiseröhre und ihre Öffnung verschlossen ist. Die Falte wird an der Speiseröhrevorderwand und seitlich an den vorstehenden Teilen der hinteren Magenfalte angenäht.

Bei der in manchen Fällen bestehenden riesigen Erweiterung und organischen Stenose (ulcus) des Oesophagus kommt als bester Eingriff die Methode von HEYROVSKY (1910) zur Anwendung. Das Freilegen der Kardia erfolgt wie zur extramukösen Kardioplastik. Am besten wird auch hier der Oesophagus nach Umschneidung des Bauchfells an der Zwerchfelldurchtrittsstelle in die Bauchhöhle hineingezogen. Er läßt sich dann leicht an den Fundusteil des Magens anlegen und durch doppelschichtige Naht mit dem Fundus breit anastomosieren. Eine gewisse Unsicherheit der Naht haftet dieser Anastomose infolge des Fehlens der Serosa am Oesophagus ebenfalls an. Der Eingriff brachte auch in der Hand vieler anderer Chirurgen gute Erfolge. Gelegentlich muß ein Sporn, der sich an der Vereinigungsstelle von Magen und Speiseröhre bildet, als Durchgangshindernis erkannt und durch *Gastrotomie* beseitigt, d. h. durchschnitten werden.

SAUERBRUCH hat nach den Erfahrungen, die er mit seinen Tierexperimenten gesammelt hatte (1905), eine transdiaphragmale Oesophagus-Magenverbindung ausgearbeitet und auch beim Kardiospasmus oft erfolgreich durchgeführt. Nach Zugang durch den 8. Zwischenrippenraum links durchtrennt er das zeitweilig durch Einspritzung gelähmte Zwerchfell, zieht den Fundus des Magens nach Unterbindung der obersten Gefäße in die Brusthöhle und näht ihn breit an die Vorder- und Seitenwand des Oesophagus. Nach Anlegen von weichfassenden Klemmen an den beiden Organen werden sie quer eröffnet und durch 2 Nahtreihen miteinander in Verbindung gesetzt. Über die äußere Naht wird noch eine Magenfalte genäht. Die Zwerchfellöffnung wird um die Magen-Oesophagusverbindung geschlossen. Auch das SAUERBRUCHSche Verfahren ist von anderen Chirurgen *erfolgreich* ausgeführt worden.

Die Resektionsmethoden sind noch eingreifender. Die Beseitigung der Dilatation durch Resektion eines langen Wandabschnittes aus dem Oesophagus, wie sie REISINGER (1907) beschrieben hat und wie sie schon von JAFFE (1897) empfohlen worden ist, greift noch dazu das Übel nicht an der richtigen Stelle an.

Die Resektion der spastischen Kardia ist zuerst von RUMPEL (1896) vorgeschlagen, aber erst von KÜMMELL (1921) ausgeführt worden. Er schloß an die Durchtrennung der Kardia eine Ösophago-Jejunostomie an und führte die antethorakale Ösophagoplastik nach dem Vorgange von KIRSCHNER (s. dort) mit Erfolg durch.

Eine so eingreifende Operation kann natürlich nur für Fälle in Frage kommen, die jeder anderen Therapie getrotzt haben.

4. Die Gastrostomien.

Der Gedanke, bei Verschuß des Oesophagus eine bleibende Magenfistel anzulegen, ist zuerst von dem norwegischen Militärarzte CHR. EGEBERG (1809—1874) gefaßt worden. Im Jahre 1841 erschien der Inhalt des im Jahre 1837 gehaltenen Vortrages im Druck.

EGERBERG'S Plan ging schon darauf hinaus, den Magen vor der Eröffnung an das Peritoneum parietale anzuheften zur Verhütung des Austrittes von Mageninhalt. Die Eröffnung sollte erst nach eingetretener Verwachsung stattfinden. Im Jahre 1846 hat dann SÉDILLOT, wahrscheinlich ohne Kenntnis der EGERBERG'schen Vorschläge, gestützt auf Experimente BLONDLOTS und eigene Tierversuche, den Plan wieder aufgenommen und ausführlich begründet. Er hat den Eingriff als Gastrotomie bezeichnet und auch schon sehr zahlreiche Anzeigestellungen gegeben. 1849 hat dann SÉDILLOT die Operation zum ersten Male am Menschen ausgeführt, bei Carcinoma oesophagi. Der Kranke starb zwar, aber die Operation hatte doch bewiesen, daß eine Fistelanlegung am Magen ohne die von manchen Seiten gefürchteten Störungen möglich sei. Sie wurde daher nun auch öfter ausgeführt, aber immer mit demselben Mißerfolg, soweit die ersten 28 Fälle in Betracht kommen. Wie so häufig, wurde die neue Operationsmethode nur in verzweifelten Fällen angewendet, die an sich schon wenig Aussicht auf Erfolg versprachen. Die ersten Kranken starben daher auch an Erschöpfung, andere an Peritonitis, Pneumonie und Embolie. Erst 1875 gelang es SIDNEY JONES, den ersten Fall am Leben zu erhalten. Die zweite und dritte glücklich verlaufene Operation wurden von VERNEUIL (1876) und TRENDELENBURG (1877) ausgeführt.

Die Hauptschwierigkeiten, die dem Eingriff im Wege standen, waren das Herabziehen des stark geschrumpften Magens und die Peritonitisgefahr. Zur Beseitigung beider Gefahren hat, wie schon oben bemerkt, EGERBERG die Anheftung des Magens an die Bauchwand vor der Eröffnung des Magens empfohlen. MALGAIGNE (1859) hat den Vorschlag gemacht, schon vor der Eröffnung des Peritoneums Verwachsungen zwischen Bauchwand und Magen herbeizuführen, wie das RÉCAMIER für die Leberabszesse empfohlen hatte.

Beide Schwierigkeiten traten im Laufe der Zeit mehr in den Hintergrund. Das Hervorziehen des Magens und seine Anheftung gelang bei geeigneter Schnittführung durch die Bauchwand und die Peritonitisgefahr wurde durch die Einführung der anti- und aseptischen Operationsmethoden gebannt. Als nun aber die Operation öfters ausgeführt wurde, und zwar auch bei gutartigen Oesophagusstrikturen als Dauerfistel, stellte sich eine unangenehme Nebenerscheinung ein, deren Beseitigung eine Frucht der neueren Zeit ist. Die Fisteln ließen flüssige Nahrung austreten, so daß Verschußpelotten verschiedenster Konstruktion erfunden wurden, von denen keine einen sicheren Verschuß der Fistel gewährleistete.

Zur Beseitigung dieser Unannehmlichkeit wurden zahlreiche Operationsmethoden angegeben und werden auch heute noch erdacht, was als Beweis dafür gelten darf, daß wir immer noch nicht über eine unbedingt sichere Methode verfügen. Immerhin gibt es eine Reihe sehr brauchbarer Erfindungen, die in der Mehrzahl der Fälle genügen.

Man kann die Methoden nach den grundsätzlichen Unterschieden etwa folgendermaßen einteilen:

1. Die Fistel wird unter Muskelwirkung gestellt. Die Magenwand wird durch den gespaltenen *M. rectus abdom.* hindurchgezogen (v. HACKER 1886). Die Magenfistel wird mit abgespaltenen, kreuzweise vereinigten Muskelfasern des *M. rectus* umgeben (GIRARD 1888).

2. Die Fistelöffnung wird nach Drehung um 90—180° an der Bauchwand befestigt (ULLMANN 1894).

3. Die Fistel wird hoch oben am Fundusteile des Magens angelegt und der betreffende Magenabschnitt hinter (HAHN 1890) oder vor (FRANK 1893, SSABANEJEW 1894) den untersten Rippen oder Rippenknorpeln durch einen Weichteilkanal hindurchgeführt.

4. Bildung eines Fistelkanals aus der Magenwand, seine zweite, am Ende des Weichteilkanals gelegene Öffnung bildet den Fistelmund.

a) Das Innere des Kanals ist von der Magenserosa gebildet.

1. Schrägkanal nach WITZEL.

2. Kanalbildung durch Einstülpung mit Tabaksbeutelnaht (STAMM 1894, KADER 1896, LUCKE 1900).

b) Das Innere des Kanals wird durch die Mucosa gebildet.

Unter Bildung eines Rohres aus einem Lappen der Magenwand (TROFIMOW 1898, DEPAGE 1902, JIANU 1912, RÖPKE 1912, JANEWAY 1915) oder unter Bildung eines Rohres aus einer ausgeschalteten und mit Magen und Bauchwand anastomosierenden Dünndarmschlinge (TAVEL 1906).

c) Der Kanal wird durch die Magenwand gelegt zwischen Mucosa und Muscularis (MARWEDEL 1896).

5. Die Vereinigung verschiedener Methoden (z. B. v. HACKER-WITZEL oder v. HACKER-KADER oder v. HACKER-FRANK).

Die ersten 3 Gruppen von Methoden kommen heute kaum noch praktisch in Frage, nachdem es sich als unmöglich erwiesen hatte, allein durch die getroffenen Maßnahmen einen sicheren Fistelschluß zu erzielen. Am ehesten gelingt er noch bei Bildung eines langen Weichteilkanals nach FRANK. Dabei wird am besten nicht die Eröffnung des Abdomens am Rippenbogen vorgenommen, sondern etwas weiter kaudal, da die Fistel dann durch den M. rectus hindurch verläuft. Da aber die Methoden der 4. Gruppe zum großen Teile technisch leichter auszuführen sind und mehr Sicherheit eines sicheren Verschlusses bieten, so haben sie die der 3. fast vollkommen verdrängt.

Heute liegen noch 2 Methoden im Wettstreit miteinander. Das sind 1. die WITZELSche Schrägkanalfistel, 2. die STAMM-KADER-LUCKESche Methode. Dazu kommt in neuerer Zeit auch die Methode von MARWEDEL, die sich viele Anhänger erworben hat. Die Bildung eines mit Schleimhaut ausgekleideten Schlauches nach DEPAGE-JIANU oder TAVEL ist dagegen sehr in den Hintergrund getreten, hat aber bei Ausführung von Oesophagusplastiken Verwendung gefunden (s. S. 964).

Die *Anzeigestellung* für die Operation betrifft vor allen Dingen die Stenosen des Oesophagus, seien sie gutartiger oder bösartiger Natur. Bei ersterer Anzeige wird die Fistel häufig nur als Voroperation ausgeführt, um während der Anlegung einer Plastik den Kranken gut ernähren zu können. In Frage kommt sie auch noch als Voroperation zur radikalen Operation des Oesophagusdivertikels und eingreifender Operationen an Rachen und Kehlkopf (HELPERICH 1900, DE QUERVAIN 1899). Von manchen Autoren wurde die Gastrostomie auch bei der Ausführung der Gastroenterostomie als Begleitoperation (WITZEL) und bei Peritonitis mit akuter Magenblähung empfohlen (GAUTHIER und PRIATELLE).

Schließlich wird sie mit Erfolg zur retrograden Bougierung von gutartigen Oesophagusstenosen und zur Bougierung ohne Ende (nach v. HACKER) mit Erfolg geübt (s. S. 966).

Das Verfahren muß folgende Vorzüge besitzen:

1. Es muß technisch leicht und sicher auszuführen sein.
2. Der eingeführte Schlauch muß fest sitzen, aber trotzdem leicht ein- und auszuführen sein. Auch bei zeitweiliger Entfernung des Schlauches darf kein Mageninhalt austreten.
3. Die Fistel muß sich spontan schließen können.

Ganz allgemein wird die Gastrostomie heute in *örtlicher Betäubung* ausgeführt, und zwar bezeichnet man sich zunächst Anfang und Ende des Schnittes mit je einer Hautquaddel. Dann spritzt man nach BRAUN zuerst senkrecht in die Tiefe bis in das Properitoneum, was bei einiger Aufmerksamkeit und Übung sehr leicht ist, da man die einzelnen Schichten der Bauchwand mit der Nadelspitze fühlen kann. Dann wird die Nadelspitze bis in das Subcutangewebe zurückgezogen und etwas schräg, nach dem anderen Einstichpunkte gerichtet, wieder bis in das Properitoneum vorgeschoben, während des Verschiebens wird das Anaestheticum eingespritzt. Nach Zurückziehen der Nadelspitze ins Subcutangewebe wird die Nadelrichtung nun noch schräger gestellt und so fortgeföhren, bis die Nadel schließlich parallel zur Oberfläche nur durch das Subcutangewebe nach dem anderen Einstichpunkte gerichtet ist. Dasselbe wird vom anderen Einstichpunkte ausgeführt. Man gebraucht etwa 50—60 ccm 1/2%ige Novocain-Suprareninlösung. *Lagerung.* Da, wie schon erwähnt, das Aufsuchen und Herausziehen des geschrumpften Magens gelegentlich Schwierigkeiten macht, lagert man den Kranken am besten so, daß eine gut gepolsterte Rolle von etwa 10—15 cm Durchmesser unter die Lendengegend geschoben wird. Dadurch wird der vordere Rippenrand etwas gehoben und man kann leichter in den Zwerchfellkuppelraum hineinsehen und eindringen. Die örtliche Betäubung ist auch in der Beziehung von Bedeutung, daß man den Kranken auffordern kann, tief zu atmen und während der Einatmung den heruntertretenden Magen oder, wenn das nicht sofort geht, das Colon transversum erfassen und durch vorsichtigen stetigen Zug den Magen in die Bauchwunde

ziehen kann. Am besten faßt man den Magen mit einem aufgepupften Tupfer oder Zwirnhandschuh. Seine Erkennung ist sehr einfach, selbst wenn er stark geschrumpft ist, erkennt man ihn an seiner Gefäßversorgung an den beiden Kurvaturen. Das weitere Vorgehen richtet sich nun nach der einzuschlagenden Methode.

α) Der WITZELsche Schrägkanal.

Der Hautschnitt, etwa 2 Finger breit oberhalb des linken Rippenbogens beginnend, verläuft bis 4 Finger breit unterhalb des Rippenbogens in der Mitte

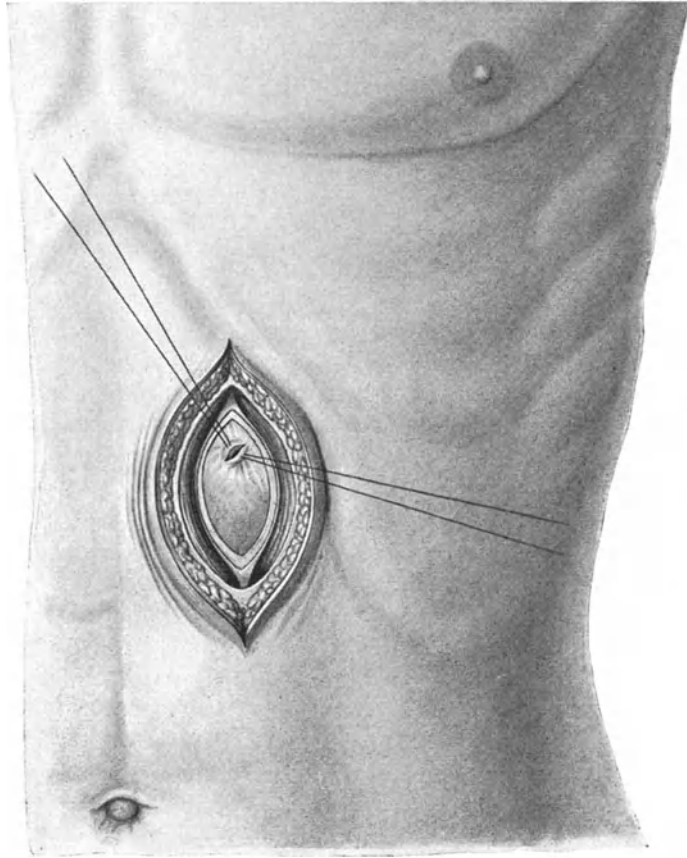


Abb. 688. Die Gastrostomie nach WITZEL. I.

Die Bauchwand ist im Bereiche des oberen linken M. rectus abdom. eröffnet. Der Magen ist vorgezogen, nach Anlegung zweier Haltefäden ebenfalls eröffnet.

zwischen Mittellinie und äußerem Rectusrande, parallel zur Mittellinie. Nach Spaltung der vorderen Rectusscheide werden die Muskelfasern in der Faser- und Schnittrichtung durchtrennt. Dann werden die Aponeurose des M. transversus thorac. und das Peritoneum in Ausdehnung von etwa 6 cm durchgeschnitten, und der Magen in der Gegend des Überganges der Pars pylorica zum Fundus vor die Wunde gezogen. Zunächst wird am linken unteren Ende des vorgezogenen Magenabschnittes zwischen zwei Haltefäden (s. Abb. 688) eine möglichst kleine Öffnung in die Magenwand gemacht und in diese ein am

Ende zugebundener oder abgeklemmter Katheter mit seinem Augeneinde auf etwa 5—6 cm eingeführt. Nun wird zu beiden Seiten das kleine Magenloch wieder vernäht. So erhält der Schlauch sofort einen festen Halt und bildet einen vorläufigen Abschluß. Legt man nun das freie Schlauchende nach rechts kranialwärts auf die Magenwand, so kann die Kanalbildung leicht dadurch beginnen, daß man die durch das Eindringen des Katheters zu seinen beiden Seiten entstehenden Falten durch Knopfnähte miteinander über dem Katheter vereinigt (Abb. 689). WITZEL legt zuerst eine Reihe von Knopfnähten an, so daß ein etwa 5—6 cm langer Kanal entsteht (Abb. 690). Auch nach der anderen Seite der Öffnung werden die Falten auf 1—2 cm zusammengenäht. Man kann über die Knopfnahltreihe noch eine fortlaufende seroseröse Naht legen. Dann wird

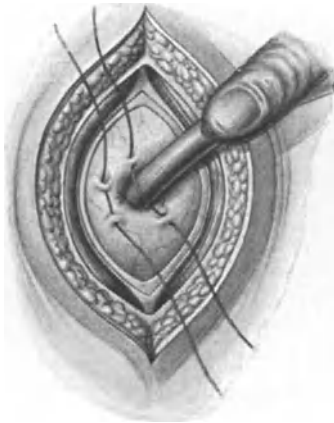

Abb. 689. Die Gastrostomie nach WITZEL. II. Der Katheter ist in die Magenöffnung eingeführt. Die Nähte zeigen den Beginn des seroserösen Schrägkanals.

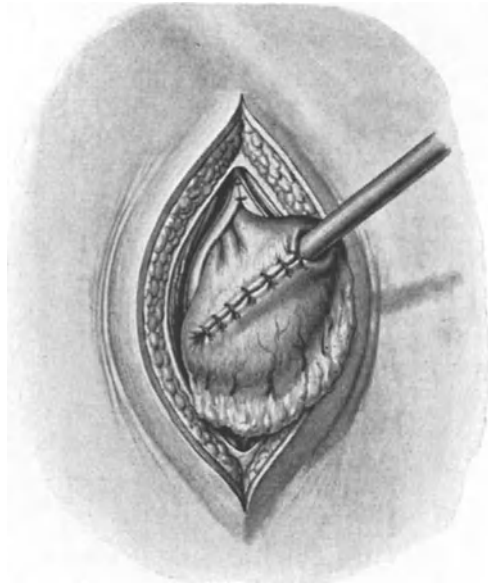


Abb. 690. Die Gastrostomie nach WITZEL. III. Der Schrägkanal ist vollendet.

der Anfang und das Ende der Kanalnaht mit den Enden des Peritonealschnittes vereinigt und der übrige Peritonealschnitt unter Mitfassen der Magenserosa verschlossen. Um nun einen möglichst langen Weichteilkanal zu bilden, wird von der Wunde aus der *M. rectus* bis zur Mittellinie hin schräg stumpf durchbohrt und der Schlauch durch diesen Kanal und durch ein an seinem Ende durch die Haut geschnittenes Knopfloch nach außen geführt. Der Schlauch wird mit einer Naht an der Haut des Knopfloches festgenäht und die erste Wunde nun schichtweise vollkommen verschlossen. Wir ziehen es vor, wie bei KADER-LUCKESchen Methoden (s. S. 691), den Magen zuerst in die Bauchwunde einzunähen. Wir geben auch dem Schlauch eine nach dem Pylorus zu gehende Richtung, da das Einfließen der Flüssigkeit in den Magen leichter und das Austreten von Inhalt sowohl bei liegendem als auch bei entferntem Schlauche infolge der Richtung des Schrägkanals schwieriger ist (Abb. 690). Der Schrägkanal nach WITZEL behält in der geschilderten, von ihm selbst ausgearbeiteten abgeänderten Methode angeblich seine schräge Richtung für die Dauer. Die nach der ursprünglichen Methode angelegten Kanäle richteten sich nach kurzer

Zeit gerade (v. NOORDEN u. a.), d. h. sie durchbohrten die Magen- und Bauchwand senkrecht.

Da die Fistel auch nach der Geraderichtung des Kanals schlußfähig blieb, so lag der Gedanke nahe, von vornherein einen solchen senkrechten Kanal anzulegen, zumal man dazu weniger Magenwand braucht und das ganze Vorgehen auch sonst wesentlich einfacher ist. So sind die Methoden von STAMM, KADER, LUCKE entstanden.

Wir führen neben der WITZEL-Fistel die Methode der senkrechten Kanalbildung in einer Kombination der KADER-LUCKESchen Methode aus.

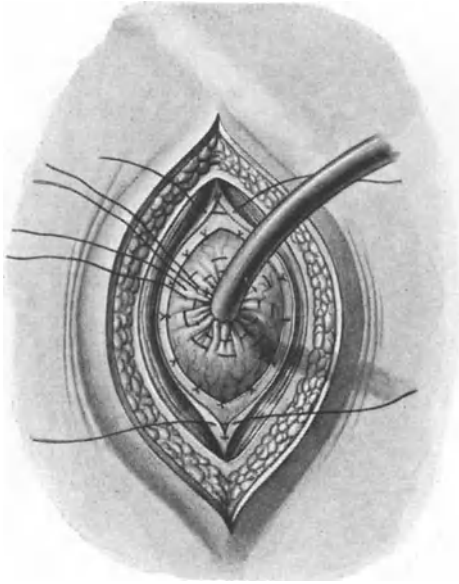


Abb. 691. Die Gastrostomie nach KADER-LUCKE. I. Die Magenwand ist im Bereiche des oberen linken Rectus vorgezogen und rings am Peritoneum par. befestigt. Drei Tabaksbeutelnähte, von denen nur die mittelste geknüpft ist, sollen die Art der Einstülpung der Magenwand zeigen.

spitzen schlanken Messerchen eine kleine Öffnung in die Magenwand gelegt, die gerade einen etwa bleistiftstarken NÉLATON-Katheter hindurchtreten läßt. Es ist darauf zu achten, daß der Katheter wirklich in das Mageninnere hineinreicht und nicht in die lockere Submucosa vorgeschoben wird. Es ist daher am besten, mit zwei scharfen einzinkigen Hähchen die Schleimhaut zur Einführung des Katheters etwas nach außen zu ziehen. Liegt der Katheter sicher im Magen (5 cm genügen), so wird die Tabaksbeutelnaht geschlossen, während der Katheter und mit ihm die Magenwand etwas nach dem Mageninnern zu eingestülpt wird. Nun wird um die erste Tabaksbeutelnaht eine zweite gelegt im Abstand von etwa $\frac{1}{2}$ cm und während sie zugezogen wird, die Magenöffnung mit dem Katheter weiter eingestülpt (Abb. 691). So entsteht ein kleiner, senkrecht zur Magenoberfläche verlaufender Kanal, der nun durch Anlegung einer oder zweier weiterer Tabaksbeutelnähte je nach Möglichkeit, d. h. vorhandener Magenwand vertieft werden kann (Abb. 692). Zum Schlusse werden das Peritoneum und die übrigen Bauchdecken schichtweise vernäht und nur ein ganz schmaler Jodoformgazestreifen um die Austrittsstelle des Schlauches gelegt.

β) Die KADER-LUCKESche Kanalbildung.

Eröffnung des Peritoneums und Vorziehen des Magens wie bei der WITZELSchen Methode. Nun wird der als geeignet ausgesuchte Magenabschnitt in Ausdehnung von 4—5 cm Durchmesser rings herum am Peritoneum parietale wasserdicht eingenaht. In der Mitte des eingenahten Magenstückes legt man nun eine Tabaksbeutelnaht an, die ein etwa markstückgroßes Serosastück umfaßt. Die Nadel durchbohrt nur die Serosa und Muscularis. Die Enden des Fadens werden einmal geschlungen und von einem Assistenten lose gehalten. Nun wird mit feinen Hakenpinzetten in der Mitte des durch die Tabaksbeutelnaht abgegrenzten Gebietes eine kleine Falte hochgehoben und mit einem

Um den Schlauch gut befestigen zu können, ohne ihn anzustechen und dadurch zu schädigen, ist es am besten, ein kurzes Schlauchstück darüber zu ziehen. Man faßt zu diesem Zwecke den Katheter mit einer KOCHER-Klemme am Eintritt in die Bauchwand, schiebt über die Arme einer zweiten KOCHER-Klemme (ohne Haken) das 2—3 cm lange Schlauchstück und greift mit dieser KOCHER-Klemme, während man dadurch das darübergezogene Schlauchstück spreizt, das freie Ende des Katheters. Zwischen den beiden Klemmen wird nun der Katheter stark angezogen (ohne den Schlauch aus der Bauchwunde herauszuziehen) und nun gelingt es leicht, das kurze Schlauchstück von den Armen der KOCHER-Klemme auf den Katheter zu bringen und bis an die zweite Klemme heranzuschieben. Am besten ist es, den Schlauch bzw. den Katheter etwas anzufeuchten. Durch dieses kurze Schlauchstück kann nun leicht eine Naht oder eine Sicherheitsnadel gelegt und an der Bauchwand mit Pflaster befestigt werden. Nach Abschluß der Operation wird sofort etwas Flüssigkeit durch einen auf den Katheter aufgesetzten Trichter oder mittels einer Spritze in das Mageninnere befördert, um sich von der guten Funktion der Fistel zu überzeugen. Mit der Ernährung kann dann, zuerst mit kleinen Mengen, sofort begonnen werden.

Im allgemeinen wird es keine Schwierigkeiten machen, diese Methode zur Anwendung zu bringen. Der anfänglich stark zusammengezogene Magen dehnt sich bald wieder aus und faßt schließlich auch größere Mengen.

Will es gar nicht gelingen, so viel der Magenwand an die Bauchwand heranzubringen, daß ein Abschnitt von 4—5 cm Durchmesser rings herum angenäht werden kann, so läßt sich nach genügender Sicherung vor Austritt von Mageninhalt durch Abstopfen der freien Bauchhöhle auch zuerst die Kanalbildung durch Tabaksbeutelnaht und dann zum Schlusse erst die Vereinigung des parietalen Peritoneums mit der Magenserosa durchführen. Das Peritoneum parietale und die Magenserosa können nach LÜCKE in die zweite Tabaksbeutelnaht mitgefaßt werden. Ist auch dazu nicht genügend Magenwand vorhanden, so kann man auf die Befestigung der Magenwand an der Peritonealwunde verzichten und den eingenähten Schlauch durch eine Öffnung des großen Netzes führen, das bald eine Verklebung zwischen Bauch- und Magenwand herbeiführt und gleichzeitig den Kanal verlängert.

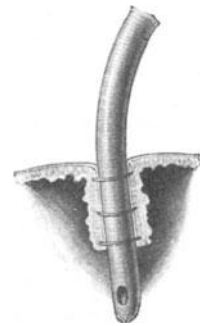


Abb. 692.
Die Gastrostomie nach
KADER-LÜCKE. II.
Schema der Einstülpung
der Magenwand.

γ) Die MARWEDELSche Kanalbildung.

Die MARWEDELSche Methode hat vor den genannten insofern noch einen gewissen Vorteil, als sie noch einfacher ist und man zu ihrer Herstellung nur einen ganz schmalen Magenstreifen zwischen der großen und kleinen Krümmung braucht. Sie ist freilich, was den primären Wundverschluß betrifft, nicht so sicher, wie die anderen Methoden, da die Wunde nicht mit einer seroserösen Naht abgeschlossen wird. Auch bildet man einen mit Granulationsgewebe ausgekleideten Kanal, der nicht so gut ist wie die mit Serosa ausgekleideten, allerdings den Vorteil hat, daß er sich, wenn das gewünscht wird, sehr schnell schließt. Die MARWEDELSche Methode ist daher bei sehr stark geschrumpftem Magen und zur Anlegung einer zeitweiligen Fistel besonders zu empfehlen.

Sie wird so ausgeführt, daß das Abdomen durch einen dem Rippenbogen parallellaufenden 10—12 cm langen Schnitt eröffnet und in das Peritoneum ein etwa daumenbreites Magenwandstück eingenäht wird. Nun wird die Magenwand in der Längsrichtung auf etwa 5 cm gespalten, aber nur bis auf die Submucosa. Dann wird die Mucosa in der Nähe des unteren Wundwinkels durch einen etwa dem Katheterdurchmesser entsprechenden Einstich eröffnet, der Katheter eingeführt und mit einer Catgutnaht an dem Mucosaschlitz befestigt. Die Serosamusculariswunde wird über dem Rohr vernäht. Das Rohr bleibt 5—6 Tage liegen, wird dann entfernt und nur zur Fütterung eingeführt. Der Fistelschluß soll dauernd ein ausgezeichneter sein (MARWEDEL, BERNDT, F. MAIER).

Bleibt eine *Gastrostomie* absichtlich längere Zeit bestehen, z. B. bei gutartigen Strikturen des Oesophagus, so empfiehlt es sich, den Fistelkanal allmählich zu erweitern und einen dickeren Schlauch hindurchzuführen, wie das TRENDELENBURG (1897) schon empfohlen hat. Durch einen solchen Schlauch können auch von dem Kranken gekaute und eingespeichelte Speisen in den Magen befördert werden. Solche Fisteln verlieren freilich meist allmählich ihre Schlußsicherheit, da die Kanalwandungen mehr und mehr ausgeweitet werden. Dringt Mageninhalt heraus, so entsteht ein Ekzem der Haut. Am besten ist es dann, den Schlauch für einige Tage durch einen dünneren zu ersetzen, da sich die Fistel dann schnell verkleinert. Die Umgebung der Fistel wird am besten mit einer $\frac{1}{4}$ cm starken Zinkpastenschicht und Dermatol bedeckt.

Bei Kranken in jugendlichem Alter wird man bei undurchgängigen gutartigen Stenosen eine der vorgeschlagenen Oesophagusplastiken versuchen (s. S. 961 ff.).

5. Die Gastroenterostomien.

α) Die Gastroenterostomia retrocolica posterior (v. HACKER 1885).

Die Operation kann in vielen Fällen sehr gut in örtlicher Betäubung ausgeführt werden. Unter Umständen ist es notwendig, die Splanchnicusanästhesie, am besten nach der BRAUNschen Methode, hinzuzufügen. Man kann aber auch, falls das Vorziehen oder Auslösen des Magens Schwierigkeiten macht und starke Schmerzen verursacht, die Schmerzbetäubung durch Einspritzen von $\frac{1}{2}$ % Novocain-Suprareninlösung in das kleine Netz und das Mesocolon transversum oder kurz dauernde Chloräthylräusche verbessern. Allgemeinnarkose ist nur bei sehr empfindlichen oder jüngeren Kranken anzuwenden. Möglichst zu vermeiden ist sie bei kachektischen Kranken mit Carcinomen und stark ausgebluteten Ulcuskranken.

Die Vorbereitung der Kranken zur Operation ist dieselbe, wie vor anderen Magenoperationen (s. S. 981 ff.).

Im allgemeinen wird zur Anlegung einer Gastroenterostomie der Schnitt in der Mittellinie bevorzugt. Querschnitte und Rippenbogenschnitte schädigen Muskulatur und Nervenversorgung mehr und geben keine so viel bessere Übersicht, daß man sie vorziehen müßte. Der einzige Nachteil, der dem Schnitt in der Mittellinie anhaftet, ist der, daß der Schluß der Bauchhöhle in manchen Fällen (besonders bei Kachektischen und stark entwickelter Bauchmuskulatur) bei Anwendung von örtlicher Betäubung Schwierigkeiten macht, da die Kranken nicht imstande sind, die Muskulatur zu entspannen. Im äußersten Notfall muß dann noch eine Narkose eingeleitet werden. *Bauchbrüche* sind nach diesen Schnitten

nicht häufiger als nach anderen, wenn sie primär heilen und sorgfältig genäht sind. Daher sind auch alle Vorschläge, den Mittellinienschnitt durch paramediane Schnitte zu ersetzen, nach kurzer Zeit wieder in Vergessenheit geraten.

Wir beginnen den Schnitt genau in der Mittellinie am Processus xiphoideus und führen ihn bis fingerbreit über den Nabel. Muß er verlängert werden, so kann man den Nabel nach links umkreisen und den Schnitt noch einige Zentimeter unterhalb des Nabels in der Mittellinie weiterführen. Es wird zunächst Haut und Subcutangewebe gespalten und dann nach sorgfältiger Blutstillung die Fascie. In die Haut werden dann die PAYRSchen Gewichtsautomaten eingesetzt (Abb. 694). Nun wird im oberen Abschnitt eine Falte des manchmal stark entwickelten und von Gefäßen durchsetzten Properitoneums aufgehoben und dieses vorsichtig zugleich mit dem dem Zuge folgenden Peritoneum eingeschnitten. Die Peritonealränder werden sofort mit MIKULICZschen Zangen (Abb. 693) gefaßt. Während man nun 2 Finger in das Peritoneum einführt und mit ihnen

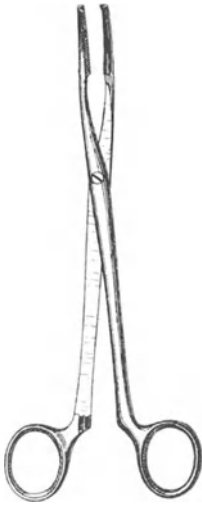


Abb. 693. Peritonealfäßzange nach v. MIKULICZ. ($\frac{1}{3}$ nat. Größe).

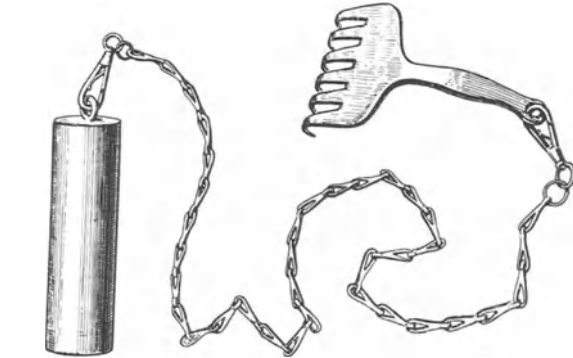


Abb. 694. Gewichtsautomatenhaken nach PAYR. ($\frac{1}{3}$ nat. Größe.)

das Peritoneum in die Höhe hebt, erfolgt die Spaltung desselben nach oben und unten. Etwa mit 5 cm Abstand wird in den Peritonealrand eine MIKULICZsche Klemme angehängt und sofort die Blutstillung etwa durchschnittlicher Gefäße des Properitoneums durchgeföhrt.

Da die Berührung des serosaüberzogenen Bauchhöhleninhaltes mit der jodierten äußeren Haut zu Schädigung der Serosazellen föhrt und die Gefahr postoperativer Verwachsungen der Bauchhöhlenorgane befürchtet werden muß, so wird die Haut bis zum Wundrande mit trockenen sterilen Bauchtüchern vollkommen abgedeckt. Am besten befestigt man diese noch mit einigen Tuchklemmen unmittelbar am Wundrande.

Nun zieht man den Magen, dessen Wand man zuerst mit einer kleinen Hakenpinzette und dann mit einem losen Gazetupfer oder mit den mit Zwirnhandschuhen bewehrten Händen faßt, vor die Bauchwunde. Er folgt meist leicht. Ist er leer oder stark geschrumpft, so steht er manchmal unter dem Rippenbogen und man zieht zuerst das Lig. gastrocolicum oder das Colon transversum hervor. Dann läßt er sich immer genügend entwickeln. Hat die Besichtigung die Notwendigkeit der Anlegung einer Gastroenterostomie ergeben, so wird das Colon transversum und das daran hängende große Netz noch weiter herausgezogen. Um die Anastomose an der tiefsten Stelle des Magens anlegen zu

können, werden folgende Handgriffe durchgeführt. Man sucht sich zunächst an der Vorderwand den tiefsten Punkt in der Nähe der großen Krümmung und legt auf diese Stelle die 4 Finger der Hand. Man benützt dazu besser die linke und nicht wie auf Abb. 695 die rechte. Dann nimmt man Colon transversum und großes Netz zwischen die 4 Finger und den Daumen der anderen Hand

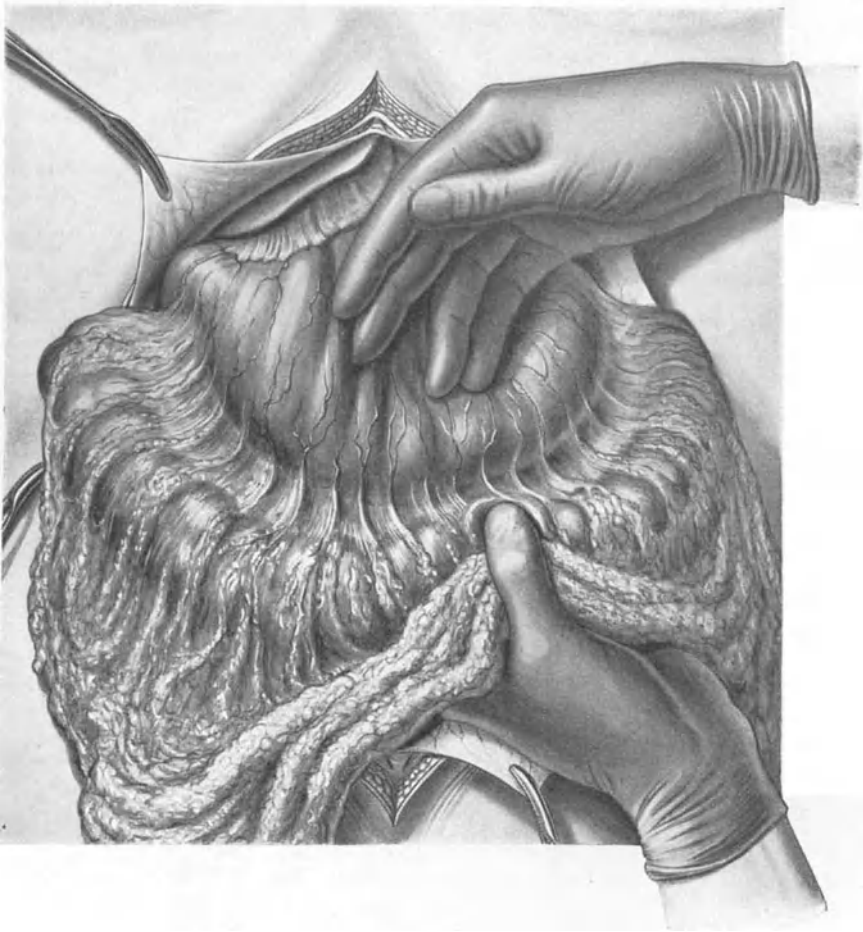


Abb. 695. Die Gastroenterostomia retrocolica post. I.

Die eine Hand faßt das Colon transversum, die andere ruht auf der vorderen Magenwand. Wird das Colon transversum in die Höhe geschlagen, so drängen die Finger der anderen Hand die hintere Magenwand gegen das Mesocolon (s. Abb. 696).

und schlägt nun alle Teile nach oben um. Dabei muß man darauf achten, daß die Finger an derselben Stelle des Magens liegenbleiben. Durch das Umschlagen nach oben ist das Mesocolon transversum zum Vorschein gekommen und gegen dieses drängen nun die Finger der Hand die nun nach vorn gerichtete hintere Magenwand an (Abb. 696). Das Mesocolon transversum wird darauf durch einen glatten Schnitt, der die größeren Gefäße vermeidet, bis zu der Randarkade senkrecht zur Längsrichtung des Magens in einer Ausdehnung von 5—6 cm gespalten (Abb. 696). In die Öffnung wird die hintere Magenwand durch die Finger der haltenden Hand hineingedrängt. Man überzeugt sich,

daß der nun nach vorn oben gelegene Magenabschnitt der großen Kurvatur entspricht. Ist das nicht der Fall, so wird durch die drängende Hand so viel von der Magenwand durch die Öffnung herausgeschoben, daß man die große Kurvatur sehen kann. Läßt sich das leicht bewerkstelligen und ein Stück der Magenwand von etwa 6 cm Durchmesser in den Mesocolonschlitz hineindrängen,

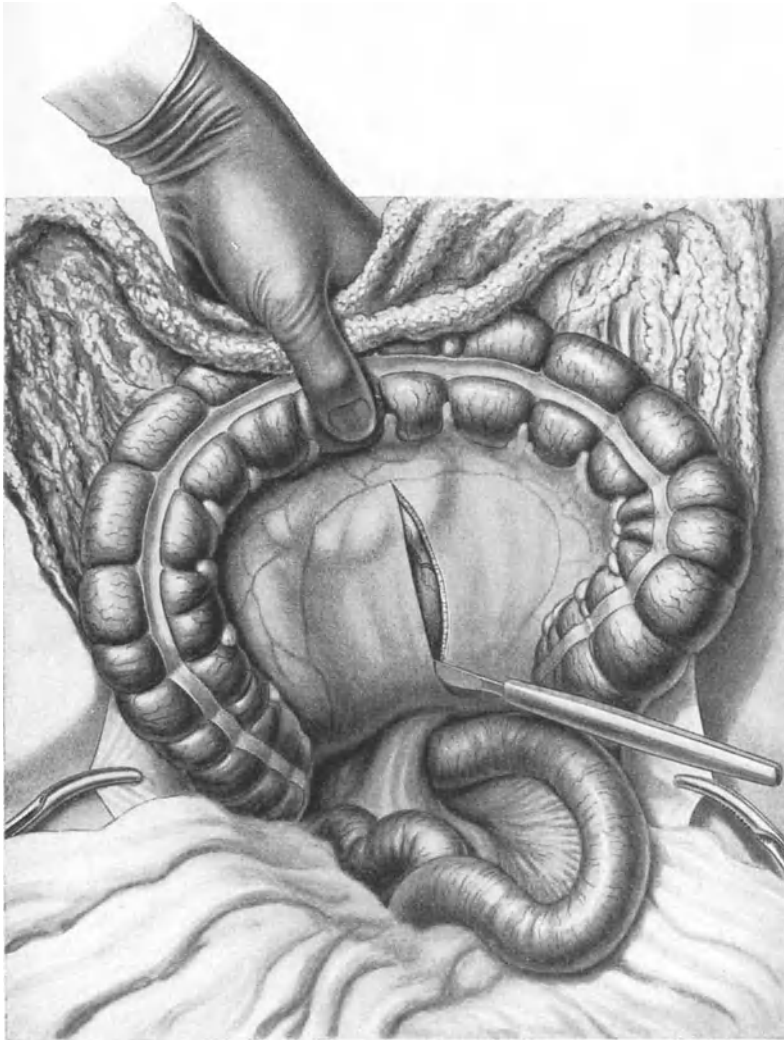

Abb. 696. Die Gastroenterostomia retrocolica post. II.
Das Colon ist nach oben geschlagen. Die Fingerkuppen der linken Hand drängen die Magenwand gegen das Mesocolon. Das Mesocolon ist gespalten.

so befestigt man mit etwa 6 Nähten den Mesocolonschlitz an der hinteren Magenwand. Sind die Verhältnisse infolge von besonderer Gefäßanordnung im Mesocolon oder bei sehr fettreichem Mesocolon im Raume beengt, so verzichtet man am besten zunächst auf das Einnähen und zieht den Magen weiter aus dem Schlitz hervor. Um die Magenklammer sicher anlegen zu können und gleichzeitig genügend Platz für eine Anastomose von etwa 4—5 cm zu erhalten, ist

es gut, sich die hintere Magenwand genügend zugänglich zu machen. Das ist leichter, wenn man das Vernähen des Mesocolonschlitzes erst nach der Anlegung der Anastomose ausführt. Hat man die Magenwand genügend vorgedrängt, so wird zunächst eine stärkere, aber trotzdem weichfassende Magen-

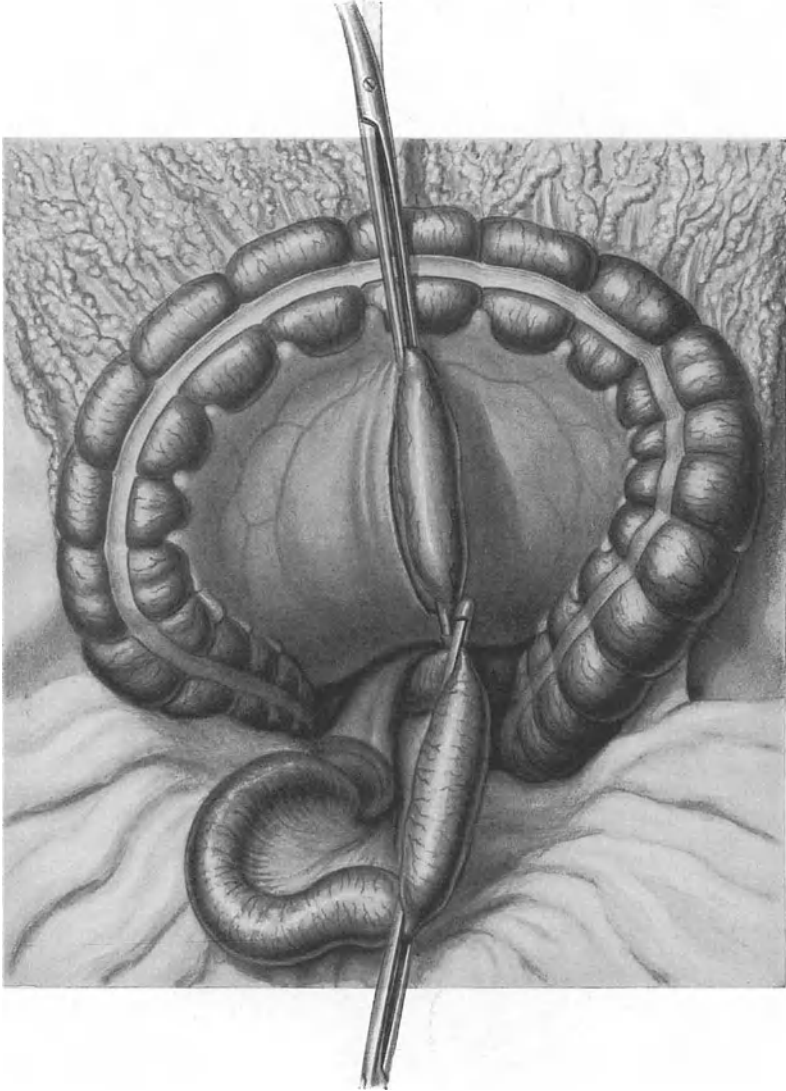


Abb. 697. Die Gastroenterostomia retrocolica post. III.

Die hintere Magenwand ist durch den Mesocolonschlitz hervorgezogen und eine Magenklemme quer zur Längsrichtung des Magens angelegt. Ebenso ist eine Darmklemme an der obersten Jejunumschlinge, und zwar soweit wie möglich oralwärts angebracht.

klemme angelegt. Wir bedienen uns der PAYRSchen oder NUSSBAUMSchen Klemme (Abb. 700 und 699). Zu dem Zweck faßt ein Gehilfe eine senkrecht zur Längsrichtung des Magens verlaufende Falte mit zwei feinen Hakenpinzetten und hebt die Falte hoch. Während zuerst die geöffnete Klemme mit ihren Armen zu beiden Seiten der Faltenlänge gelegt, drückt der Operateur

mit der freien Hand den Inhalt aus dem gefalteten Abschnitt und schließt sofort die Arme der Klemme. Dabei muß noch einmal darauf geachtet werden, daß das vordere obere Ende der Falte der großen Kurvatur entspricht. Ist das nicht der Fall, so muß die Klemme abgenommen und besser angelegt werden. Das Aufsuchen der zur Vereinigung mit dem Magen bestimmten Jejunumschlinge macht keine Mühe. Die rechte Hand greift unter dem Colon trans-

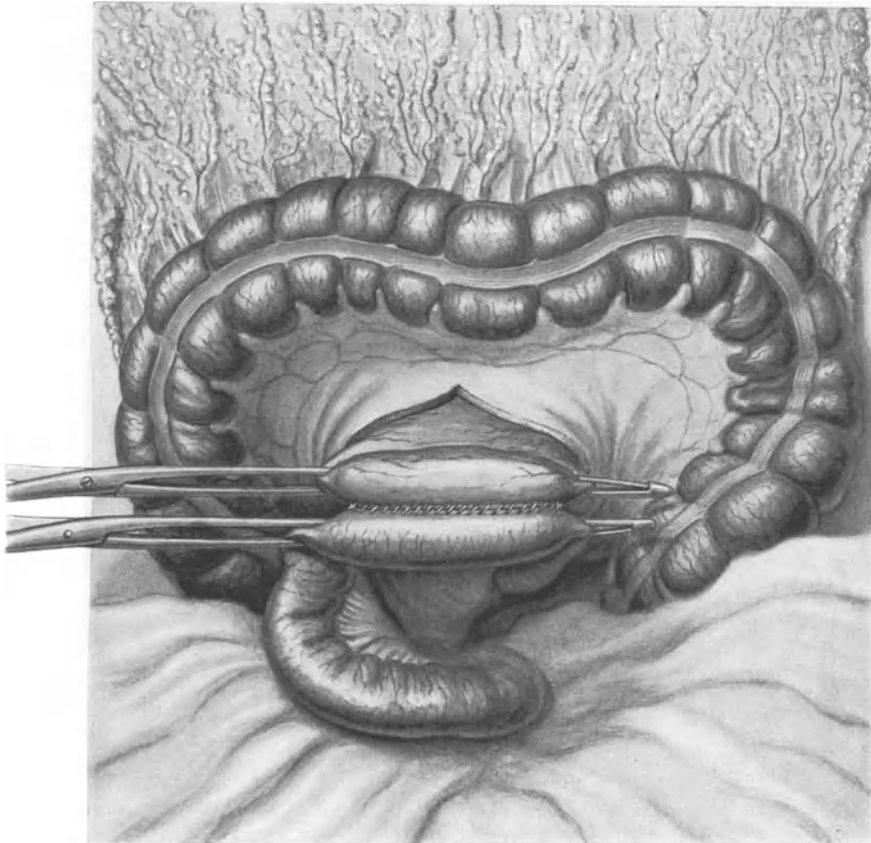


Abb. 698. Die Gastroenterostomia retrocolica post. IV.

Die Griffe der beiden Magenklammen sind etwa um 90° gedreht, so daß der abführende Schenkel des Jejunum neben die große Kurvatur des Magens zu liegen kommt. Durch eine seröse Naht sind sie miteinander verbunden. Die nun folgende Anastomose erfolgt nach den unten geschilderten Vorschriften der Seit-zu-Seit-Anastomose.

versum nach links oben die erste Dünndarmschlinge, die meist neben der Wirbelsäule gelegen ist, und zieht sie aus der Bauchwunde heraus. Bevor man sie zur Anastomosierung abklemmt, überzeugt man sich durch Zug, daß es die oberste Jejunumschlinge ist, die man unter der Mesenterialwurzel nach rechts verschwinden sieht. Sie wird nun so hoch *wie möglich* gegenüber dem Mesenterialansätze vom Assistenten mit zwei chirurgischen Pinzetten gefaßt, d. h. ebenfalls eine Falte in der Längsrichtung des Darmes aufgehoben und während der Operateur mit der freien Hand den Inhalt aus der Schlinge herausdrückt, schließt er die Darmklemme (Abb. 697). Da die Anastomose isoperistaltisch

angelegt werden soll, ist es nun notwendig, daß die eingeklemmte Jejunumschlinge so nach oben umgeschlagen wird, daß der abführende Schenkel an die durch das Umklappen des Magens nach oben gerichtete große Kurvatur angelegt wird (Abb. 698). Ehe wir nun zur Eröffnung des Magendarmkanales schreiten, wird die übrige Bauchhöhle gründlich vor dem Eindringen etwa ausfließenden Magendarminhaltes geschützt. Rings um das Operationsfeld werden sterile Bauchtücher unter den Peritonealrand heruntergeschoben. Zwischen die beiden zu verbindenden Teile wird eine sterile Rollgaze gelegt und die übrigen Teile von Magen und Darm, sowie die Klemmengriffe mit sterilen Tüchern so abgedeckt,

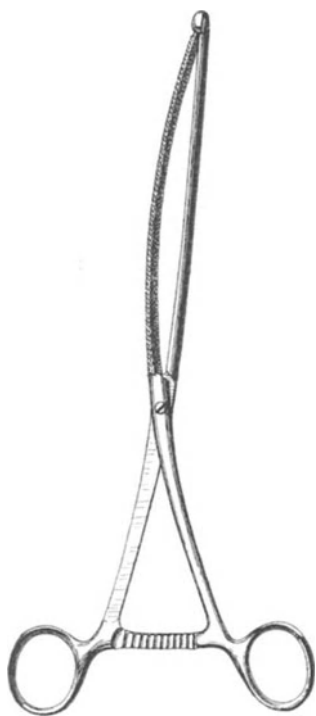

Abb. 699. Magenklemme nach NUSSBAUM.

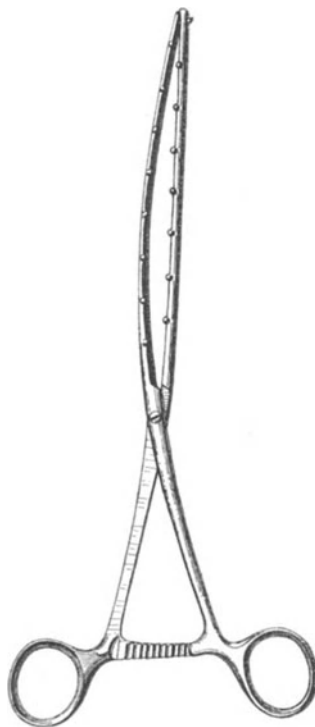


Abb. 700. Magenklemme nach PAYR.

daß nur noch die schmalen zur Verbindung bestimmten Magen- und Darmabschnitte zutage liegen. Sie sollen ohne Spannung nebeneinander liegen. Die zu verbindenden Teile können durch die angelegten Klemmen in zwei verschiedene Richtungen gebracht werden. Natürlicherweise liegen sie frontal zum Operateur. Dann wird die Naht für den Rechtshänder von *links nach rechts geführt*. Manche Operateure geben den Klemmen und damit den zu anastomosierenden Darmabschnitten eine solche Richtung, daß sie sagittal auf den Operateur zulaufen (Abb. 698). Dann beginnt man mit der Naht am abgekehrten Ende und näht auf sich zu. Es kommen 4 Nähte zur Ausführung, 2 Seroserosanähte und 2 Nähte, die alle Wandschichten fassen. Alle Nähte werden fortlaufend ausgeführt, die äußeren mit feiner Seide, die inneren mit feinem Catgut oder feiner Seide. Wir bedienen uns feiner, drehrunder, flach gebogener Handnadeln. Man kann aber natürlich auch gerade Nadeln wählen. Die gebogenen haben den Vorteil, daß man sie nach einiger Übung besser halten

kann. Macht das Nähen mit der Handnadel bei sehr engen Verhältnissen Schwierigkeiten, so kann man natürlich ebensogut den Nadelhalter und kurze, gebogene, drehrunde Nadeln verwenden.

Die erste hintere Seroserosanaht wird zwischen den beiden aneinander liegenden Serosaflächen angelegt (s. Seit-zu-Seit-Darmnaht). Nachdem der lange Faden an einem Ende geknüpft ist, wird das freie Ende mit einer KOCHER-Klemme versehen und lang gelassen. Dann wird mit schräg zur zukünftigen Anastomosenrichtung durchgestochener Naht die Serosa so vereinigt, daß sich Flächen von $\frac{1}{4}$ cm berühren. Am Ende wird der Faden geknüpft, der Doppelfaden abgeschnitten und der einzelne ebenfalls mit einer KOCHER-Klemme versehen. Etwa $\frac{1}{2}$ cm von der Naht entfernt wird nun sowohl Magen- als Jejunumserosa und Muscularis mit dem Messer eingeschnitten. Der Schnitt bleibt in seiner Länge gegenüber dem Anfang und Ende der Serosanaht um etwa $\frac{1}{2}$ cm zurück. Die instrumentierende Schwester hat während dieser Zeit ein steriles Tuch in erreichbarer Nähe des Operateurs ausgebreitet, auf dem von nun an bis zum Abschluß der Anastomose alle gebrauchten Instrumente gesammelt werden, um die Asepsis später nicht zu gefährden. Ist die Anastomose fertig, so verschwinden diese Instrumente.

Die an Magen und Jejunum vorliegende Schleimhaut wird nun etwa in der Mitte der Serosa-muscularis-Wunde eingeschnitten. Ein Assistent hält 2 Tupfer bereit, um etwa austretenden Inhalt sofort beseitigen zu können. Nun wird eine Rinnensonde in die Öffnungen eingesetzt und auf ihr die Mucosa bis zum Ende des Serosamuscularisschnittes durchschnitten. Da besonders am Jejunum die Mucosa sehr stark entwickelte Falten hat, die bei der später folgenden vorderen Schleimhautnaht oft schwer einzustülpen sind, so ist es zweckmäßig, schon beim Einschneiden den Schnitt etwas mehr nach den äußeren Wundrändern zu legen. Dadurch wird dann der äußere Schleimhautrand schmaler und läßt sich leichter einstülpen. Ist die Mucosa vollkommen gespalten, so wird zunächst mit einem kleinen Präpariertupfer der Inhalt einmal oder wenn nötig, mehrmals weggetupft und dann die ganze vorliegende Schleimhaut durch einen mit 5%iger Jodtinktur versehenen Tupfer jodiert. Nun kann die hintere Schleimhautnaht beginnen. Sie durchsticht *alle Teile der Wand* etwa $\frac{1}{4}$ cm vom Wundrande. Man hat besonders darauf Rücksicht zu nehmen, daß die Naht am Wundwinkel beginnt. Auch hier wird der zunächst geknüpfte Faden lang gelassen und nun, zum Unterschied von den Fäden der Seroserosanaht, mit einer kleinen HALSTED-Klemme versehen. Die Stiche sollen etwas dichter als die der ersten Naht liegen, da sie gleichzeitig zur Blutstillung dienen müssen. Am anderen Ende der Wunde wird der Faden geknüpft, der Doppelfaden abgeschnitten. Die Einzelfäden werden wieder mit einer kleinen HALSTED-Klemme versehen. Die nun folgende 3. Naht macht meist etwas größere Schwierigkeiten. Sie wird als vordere Schleimhautnaht bezeichnet und durchbohrt ebenfalls alle Darmwandschichten. Näht man mit der gewöhnlichen KÜRSCHNER-Naht, so muß man die Schleimhaut vor dem Zuziehen jeden Stiches mit einer geschlossenen Hakenpinzette einstülpen. Daher bedient man sich sehr vorteilhafterweise der von SCHMIEDEN angegebenen Naht zur Ausführung der vorderen Schleimhautnaht (s. S. 1086 u. Abb. 738). Man beginnt wieder an demselben Wundwinkel und verknüpft den ersten Faden mit dem der hinteren Schleimhautnaht, den man vorher durch Anhängen einer HALSTED-Klemme gekennzeichnet hatte. Nach dem Knüpfen werden beide Fäden kurz

abgeschnitten. Das Wesentliche der SCHMIEDENSCHEN Naht besteht darin, daß man auf beiden Wundrändern von der Schleimhautseite ein- und auf der Serosa-seite aussticht. Dabei ist es zweckmäßig, die Schleimhaut ganz am Wundrande zu durchstechen, die Serosa aber etwas weiter vom Wundrande entfernt. Dadurch wird der Schleimhautrand beim Anziehen des Fadens bereits unter die Serosa heruntergezogen. Zieht man nach Durchstechen der beiden Wundränder den Faden an, so legen sich die Serosaränder des vorherigen Stiches fest aneinander. Der letzte durchstochene Wundrand wird allerdings immer etwas ausgekrepelt, folgt dann aber nach dem nächsten Stiche ganz von selbst dem Zuge des einrollenden Fadens. Am Ende dieser Naht wird der Endfaden mit dem letzten Faden der hinteren Schleimhautnaht, der ebenfalls durch eine angehängte HALSTED-Klemme bezeichnet war, verknüpft und die beiden Fäden werden kurz abgeschnitten. Mit dieser 3. Naht ist die Magendarmverbindung geschlossen. Man kann daher die zuletzt gebrauchten Instrumente auf das vorhin erwähnte Tuch legen und ihnen noch die beiden Magenklappen, die man nun abnimmt, hinzufügen. Operateur und Assistenten spülen sich die Hände in 1‰iger Sublimatlösung und es beginnt nun der wieder unter vollkommen aseptischen Verhältnissen durchführbare Abschluß der Operation. Zunächst wird die 4. Naht der Anastomose, die sog. *vordere Serosanaht*, ausgeführt. Man beginnt wieder am selben Wundwinkel und nachdem die Serososeraflächen an dieser Stelle durch eine Naht aneinandergelegt sind, wird nach dem Knüpfen der eine Faden mit dem von der hinteren Serososeraht zurückgebliebenen, mit einer KOCHER-Klemme versehenen Faden verknüpft. Dann werden beide kurz abgeschnitten. Die vordere Serososeraht vereinigt nun in ihrem weiteren Verlaufe die vorderen Serosaflächen über der vorderen Schleimhautnaht so vollständig, daß diese ganz unsichtbar wird. Der Endfaden wird ebenfalls wieder mit dem Endfaden der hinteren Naht, der ja auch lang geblieben war, verknüpft. Ist die Vereinigung des Mesocolonschlitzes mit dem Magen schon erfolgt, so ist der intraperitoneale Teil der Operation nun vollendet. Wenn nicht, so näht man nun den Rand der Mesocolonwunde rings um die Anastomose am Magen mit etwa 6—8 Knopfnähten fest. Die Vernähung des Mesocolonschlitzes darf unter keinen Umständen vergessen werden, da sonst Dünndarmschlingen hindurchschlüpfen und zu inneren Hernien Veranlassung geben können. War vorher die Lendengegend durch eine untergeschobene Rolle erhöht worden, so wird diese nun entfernt. Ebenso müssen die Automatenhaken zur nun folgenden Reposition des Bauchhöhleninhaltes beseitigt werden.

Nach Abschluß des intraabdominellen Teiles der Operation bringt man den Inhalt in die Bauchhöhle zurück und überzeugt sich noch einmal davon, daß alle Teile richtig liegen. Das große Netz wird mit einem in physiologischer Kochsalzlösung getauchten Stieltupfer in die Bauchhöhle hineingeschoben. Macht die Rücklagerung der Organe Schwierigkeiten, so hat es keinen Sinn, die Eingeweide in den Bauch hineindrängen zu wollen, ohne daß vorher die *Bauchdecken mit stumpfen Haken beiderseits angehoben werden*. Dann rutscht meist der größte Teil von selbst hinein. Befindet sich der Kranke in tiefer Narkose, so gelingt die Rücklagerung leicht. Ist er nur örtlich betäubt so hilft meist gutes Zureden. Allerdings bestehen doch oft gewisse Schwierigkeiten, da jeder Druck auf den Bauch mit reflektorisch bedingtem Pressen beantwortet wird. Beckenhochlagerung, die in der Unterbauchgegend bei Reposition des Bauchinhaltes mit Vorteil zur Anwendung kommt, versagt in der Oberbauchgegend. Im äußersten

Falle muß der Kranke noch narkotisiert werden. Ist der Inhalt reponiert, so wird er mit einer sterilen Kompresse bedeckt, die etwas unter die Peritonealwundränder hinuntergeschoben wird. Darüber wird ein mäßig breiter Spatel (KADER-Spatel) (Abb. 701 b) gelegt und damit der Inhalt zurückgehalten. Um den oberen oder unteren Wundwinkel sicher fassen zu können, bedienen wir uns meist des sog. KÖRTE-Hakens (s. Abb. 701 a), da man damit imstande ist, den Wundwinkel ohne Auseinanderweichen der Wundränder anzuheben und bei liegendem Haken die erste Naht auszuführen. Im unteren Teile der Wunde faßt man am besten alle Schichten der Bauchwand, abgesehen von der Haut und dem Subcutangewebe, mit kräftiger Seide in einige Nähte zusammen. Ebenso kann man am oberen Wundwinkel vorgehen, wenn stärkere Spannung besteht, die ein Durchschneiden der Peritonealnähte verursachen würde. Besteht keine starke Spannung, so wird das Peritoneum mit dünner Seide für sich genäht, dann die Fascie der Mm. recti mit etwas stärkerer Seide, nur öfters abwechselnd mit Catgut. Alle Nähte sind Knopfnähte. Schließlich wird Haut und Subcutangewebe zunächst mit einigen durchgreifenden Nähten mit langer Nadel, aber dünnen Fäden, die zugleich breite Wundflächen aneinanderlegen und für Blutstillung sorgen, vereinigt. Dann werden mit kleinerer Nadel und feinen Fäden Zwischennähte gelegt, die hauptsächlich genaue Auseinanderlagerung der Wundränder dienen. Der *Verband* erfolgt durch Krüllgaze, die mit einem durch Mastisolanstrich der Wundumgebung angeklebten Gazeschleier befestigt wird. Sehr zweckmäßig ist es nun, noch 2—3 breite Heftpflasterstreifen quer zur Bauchwunde anzukleben, um nun die Naht bei etwaigen postoperativen Brech- und Hustenstößen zu entlasten. Darüber kommt eine Lage Zellstoff oder Watte, die mit einer Binde befestigt wird und über das Ganze ein Tuch (Handtuch), das zusammengesteckt wird.

Die Nachbehandlung (s. S. 987). Die Lagerung der Kranken nach der Operation darf nicht für alle Fälle die gleiche sein. Am Magen Operierte werden am besten in leicht sitzende Lage gebracht, da dadurch die Bauchdecken gut entspannt werden und die Zwerchfellatmung frei wird. Auch lagern sich die intraabdominellen Organe, besonders der Magen und das große Netz, so am natürlichsten.

Schon am ersten Tage erhalten die Kranken eine Injektion von Eucalyptol-Menthol oder besser Transpulmin. Sie werden außerdem darauf aufmerksam gemacht, daß sie tief atmen müssen, und zwar systematisch. Auch leichte gymnastische Übungen werden ihnen vorgeschrieben bzw. unter Leitung des Pflegepersonals mehrmals täglich ausgeführt. Ganz ohne Morphinum in irgendeiner Form kommt man, ohne den Kranken zu schaden, in den ersten 2—3 Tagen wohl kaum aus. Am 1. Morgen nach der Operation erhalten die Kranken

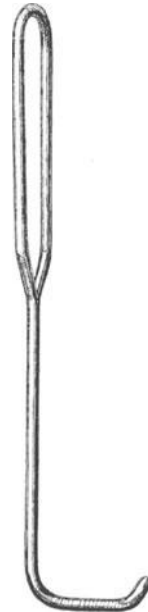


Abb. 701 a. Haken zum Anheben der Bauchdeckenwundwinkel nach KÖRTE.

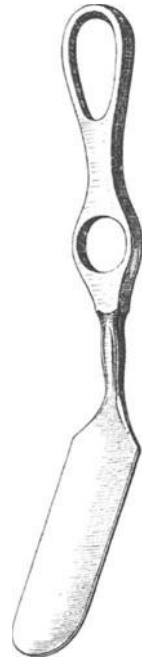

Abb. 701 b. Bauchdeckenspatel nach KADER. (1/3 nat. Größe.)

eine Glycerinspritze und am 2. Tage einen kleinen Einlauf (250 ccm Wasser und 1—2 Eßlöffel Glycerin). Am 1. Tage beginnt man zur Bekämpfung des Durstes mit Tröpfcheneinlauf 1—2 Liter pro Tag. Die Nahrungsaufnahme per os bleibt am besten in den ersten 3—4 Tagen ganz verboten. Sind die Kranken sehr ungeduldig, was nicht selten vorkommt, so kann man vom 2. Tage ab stündlich teelöffelweise Tee und vom 3. Tage ab stündlich einen Eßlöffel Mehlsuppe geben. Vom 4. Tage ab erfolgt dann in steigendem Maße die natürliche Nahrungsaufnahme, zunächst flüssig (noch keine Milch), dann breiig und schließlich auch in Form fester Speisen.

Zu vermeiden sind zunächst noch blähende und saure Speisen. Ist der Eingriff wegen eines Ulcus ventriculi ausgeführt worden, so müssen die Kranken mit einer Diätvorschrift, die wenigstens $\frac{1}{2}$ Jahr lang durchzuführen ist (PAYR) und in der die Aufnahme besonders blähender und saurer Speisen verboten ist, entlassen werden. Es empfiehlt sich auch, den Kranken ein Speisepulver mitzugeben. Sie sollen nach jeder Mahlzeit eine Messerspitze eines der folgenden Gemische nehmen. Das Speisepulver hat die Zusammensetzung: Na. bicarb., Magnesia ust. und Na. biphosphor. aa 15,0, Extract. Belladonn. 0,4 oder Extract. Belladonn. 0,25 und Neutralon. 50,0, oder Peptozon. Auch tägliche Bettruhe von 2—3 Stunden ist für die erste Zeit sehr empfehlenswert.

β) Die Gastroenterostomia antecolica anterior (WÖFLER 1881, H. BRAUN 1892).

Neben der Gastroenterostomia retrocolica posterior kommt in geeigneten Fällen, d. h. wenn aus irgendeinem Grunde diese nicht möglich ist, die Gastroenterostomia antecolica anterior mit der BRAUNschen Anastomose noch vielfach zur Anwendung. Die Hauptgründe sind: die Unmöglichkeit, an die Hinterwand des Magens heranzukommen wegen ausgedehnter krebsiger Infiltration, wegen Schrumpfung des Mesocolon transversum durch entzündliche Prozesse oder häufiger durch krebsige Infiltration. Auch ein von Natur aus sehr fettreiches Mesocolon kann das Freimachen der hinteren Magenwand so schwierig gestalten, daß man lieber darauf verzichtet. Von manchen Chirurgen wird die vordere Gastroenterostomie der hinteren überhaupt vorgezogen und grundsätzlich ausgeführt. Der Grund liegt darin, daß sich nach der hinteren Gastroenterostomie gelegentlich ein sog. Circulus vitiosus entwickelt, d. h. daß sich der Magen in die zuführende Schlinge hinein entleert und der Inhalt von da wieder durch den Pylorus in den Magen hineingelangt, während die abführende Schlinge leer bleibt oder sich nur sehr unvollkommen füllt oder sogar zusammengedrückt werden kann. Dauernder Magenrest, häufiges Aufstoßen und Erbrechen gallig gefärbten Mageninhaltes in großen Massen sind die Hauptmerkmale dieser unangenehmen Störung. In den meisten Fällen dürfte die Ursache für diese Störung in mangelhafter Technik zu suchen sein. Die Verwendung einer zu langen zuführenden Schlinge, die Anlegung der Anastomose an einer falschen Stelle des Magens, d. h. nicht am tiefsten Punkte, die Verdrehung der zuführenden Schlinge um ihre Längsachse, eine falsche Richtung der Anastomose, eine nicht genaue Naht, die Sporn- oder Faltenbildung an der Anastomosenstelle herbeiführen kann, eine zu starke Verengung des Mesocolonschlitzes sind die Hauptfehler, die der Technik zur Last gelegt werden müssen. Andererseits gibt es aber auch Fehler in der Anzeigestellung zur Anlegung einer hinteren Gastroenterostomie. Es ist z. B. fehlerhaft, die hintere Gastroenterostomie bei schwerer

Ptose und Ektasie des Magens anzulegen. In solchen Fällen besteht auch fast immer eine ausgesprochene Gastrosuccorrhoe, so daß sich der Magen, auch ohne daß ihm von außen Flüssigkeit zugeführt wird, nach der Entleerung mit der Sonde sehr rasch wieder mit Flüssigkeit füllt, sich ausdehnt und herabsinkt. Legt man in einem solchen Falle eine hintere Öffnung an, so wird sie mit herabgezogen und da das Jejunum nicht unbeschränkt folgen kann infolge seiner Befestigung an der hinteren Bauchwand, so wird es abgknickt und der sich immer stärker füllende Magensack drückt schließlich den Abflußkanal ventilartig zusammen. In solchen Fällen kann längere Bauchlagerung und häufige Magenspülung manchmal wieder regelrechte Verhältnisse schaffen, wenn die Atonie der Magenmuskulatur und damit die Ektasie und Ptose allmählich verschwindet. In anderen Fällen hilft nur ein operativer Eingriff. Es ist am besten, in solchen Fällen entweder gleich eine Resektion auszuführen, wenn es der Zustand des Kranken erlaubt, oder eine vordere Gastroenterostomie mit BRAUNscher Anastomose zur Anwendung zu bringen.

Die Technik ist einfach. Man sucht sich die oberste Jejunumschlinge auf, nachdem man das Colon transversum und das große Netz in die Höhe geschlagen hat. Von der Flexura duodenojejunalis beginnend, mißt man, distal weitergehend, etwa 50 cm des Jejunums ab und bezeichnet sich diese Stelle zur Anlegung der Anastomose (Abb. 702). Es ist erforderlich, daß das Mesenterium der betreffenden Schlinge lang genug ist, um sie ohne jeden Zug über das Colon transversum und das große Netz hinüber an die vordere Magenwand heranzubringen zu können. Ist das der Fall, so können wir mit der Ausführung der Anastomose beginnen, nachdem Colon transversum und Netz wieder in die Bauchhöhle zurückgebracht sind und die ganze übrige Bauchhöhle mit sterilen Bauchtüchern abgedeckt ist. Man läßt zunächst von einem Assistenten mit zwei feinen Hakenpinzetten an der Vorderwand des Magens eine schräg von links oben nach rechts unten zur großen Krümmung gerichtete Falte aufheben. Die Falte soll etwa einen Finger breit von der großen Krümmung entfernt sein. An diese Falte wird nach Ausdrücken des Inhaltes eine weichfassende Magenklemme angelegt. Dasselbe gilt für die Anlegung der Darmklemme an die vorher bestimmte Jejunumschlinge. Nun werden die beiden Klemmen so aneinandergelegt, daß der abführende Schenkel des Jejunums nach dem Pylorus zu gerichtet ist. Eine Rollgaze wird zwischen Magen und Darm eingeschoben. Dann deckt man alle übrigen Teile bis auf die beiden miteinander in Verbindung zu setzenden mit Bauchtüchern ab. Nun erfolgt die Naht wieder nach dem Grundsatz der zweireihigen CZERNYSchen Darmnaht (s. S. 1076). Ist die Anastomose vollendet, so ist es zweckmäßig, noch oberhalb und unterhalb der Anastomose 2—3 Seroserosanähte durch Magen und Darm hinzuzufügen (KAPPELERSche Aufhängenähte), um die äußere Verbindung zwischen Magen und Darm etwas breiter zu gestalten. Eine Abknickung des abführenden Schenkels wird dadurch auch bei starkem Zuge an der angehefteten Darmschlinge unmöglich gemacht. Ist die Anastomose vollendet, so wird nun etwa 4—5 Finger breit unterhalb derselben der zu- und abführende Schenkel des Jejunums miteinander in Verbindung gesetzt (Abb. 702). Auch hier werden gegenüber den Mesenterialansätzen Klemmen angelegt und unter den nötigen Vorsichtsmaßregeln der Asepsis, wie sie öfters geschildert sind, eine etwa 2—3 Finger breite Verbindung der Lichtungen durch Seit-zu-Seit-Anastomose hergestellt. In besonderen Fällen muß auch eine Gastroenterostomia retrocolica anterior oder antecolica posterior ausgeführt werden.

Die Technik dabei bietet keine besonderen Schwierigkeiten. Bei der ersteren muß die betreffende Dünndarmschlinge durch das Mesocolon transversum und Ligamentum gastrocolicum hindurch zu der vorderen Magenwand geführt werden, während bei der letzteren die Schlinge vor dem Netz am Colon transversum vorbei, dann aber durch das Ligamentum gastrocolicum an die hintere Magen-

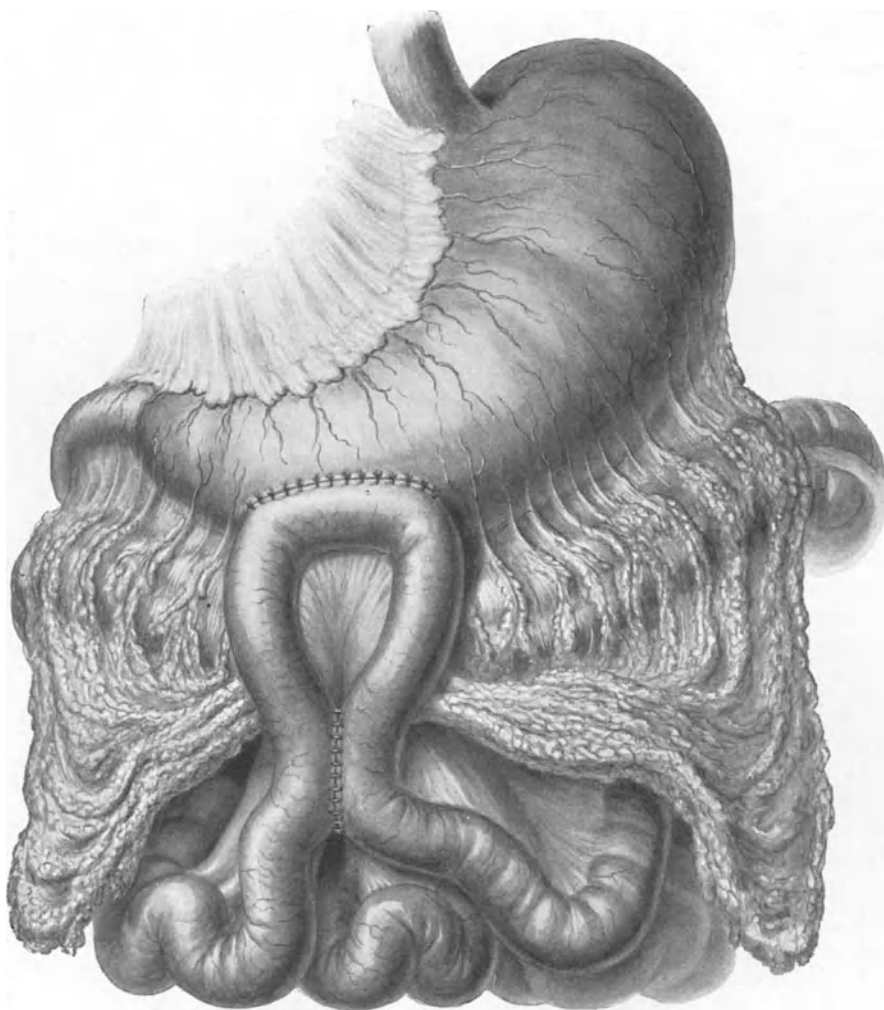


Abb. 702. Die Gastroenterostomia antecolica anterior mit BRAUN'Scher Anastomose.

Die Jejunumschlinge ist etwa 50 cm von der Flexura duodeno-jejunalis antekolisch an den Magen herangeführt. Sie ist durch Seit-zu-Seit-Anastomose in der Nähe der großen Kurvatur an der vorderen Wand des Magens mit dem präpylorischen Teil in Verbindung gesetzt. Etwa 10—12 cm unterhalb der Magenverbindung ist eine Seit-zu-Seit-Anastomose des zu- und abführenden Schenkels hergestellt.

wand angelegt werden muß. Andere Formen der Gastroenterostomie haben keine größere praktische Bedeutung gewonnen. Auch von der Hinzufügung eines *Pylorusverschlusses*, dem eine Zeitlang eine sehr wesentliche Rolle bei der Gastroenterostomie zukam, ist man wohl ganz allgemein wieder abgekommen. Der Verschuß wurde mit abschnürenden Seidenfäden, Sehnen, Fascie, Verätzung der Schleimhaut und anderen Methoden besorgt. Da aber alle diese

Verfahren nicht zu sicheren Verschlüssen führten, wurde die vollständige Durchtrennung der Lichtung vorgenommen (v. EISELSBERG). Man kam auf den Gedanken, den Pylorus zu verschließen, nachdem man die Beobachtung gemacht hatte, daß fast immer bei der einfachen Gastroenterostomie ein Teil des Mageninhaltes durch den Pylorus hindurchgetrieben und dadurch die Heilung eines Pylorusgeschwürs verhindert oder wenigstens stark verzögert wurde. Nach längerer Beobachtung hat sich aber doch herausgestellt, daß durch verbesserte Technik (s. oben) und vor allen Dingen genügend lange durchgeführte Nachbehandlung sich auch mit der einfachen Gastroenterostomie ebenso gute Dauererfolge erzielen ließen, wie bei hinzugefügtem Pylorusverschluß. Entscheidend für den Sieg der einfachen Gastroenterostomie wurde aber die Beobachtung, die zuerst von v. HABERER gemacht, dann aber auch von anderen Chirurgen mehrfach bestätigt wurde, daß sich im Anschluß an die Gastroenterostomie mit Pylorusverschluß in einem beträchtlichen Hundertsatz der Fälle ein Ulcus pepticum jejuni, oft allerdings erst nach längerer Zeit, entwickelte. Später hat sich dann freilich ergeben, daß das Ulcus pepticum jejuni sich auch an die einfache, sowohl die hintere als auch die vordere Gastroenterostomie, als auch an die Magenresektionen nach BILLROTH II und ihre Abänderungen, wenn auch seltener, anschließen kann. Über die Ursache dieser Komplikation herrscht bis heute keine Einigkeit. Viele bei einzelnen Fällen gefundene und beschuldigte Besonderheiten wie die Hyperacidität, zurückgebliebene Seidenfäden, Spornbildung usw. können die alleinige Ursache nicht bilden. Neuerdings ist festgestellt worden, daß das Zurückbleiben der Pylorus- und Antrumschleimhaut für die reflektorisch ausgelöste übermäßige Salzsäureproduktion im Fundusabschnitt verantwortlich ist. Daher muß die Resektion zum mindesten auf das ganze Antrum ausgedehnt werden. Am besten geht man noch einige Fingerbreit weiter.

6. Die Eingriffe beim Ulcus pepticum jejuni.

(STARLINGER.)

Ist die *Diagnose* dieser Nachkrankheit, die sich selten rasch im Anschluß an die Operation, häufiger erst nach Monaten, ja sogar oft erst nach Jahren einstellt, gesichert, was aus der Vorgeschichte, der klinischen und röntgenologischen Untersuchung heute mit an Sicherheit grenzender Wahrscheinlichkeit möglich ist, so kann nach einem meist fruchtlosen Versuche der inneren Behandlung nur eine erneute Operation helfen. Auf alle Einzelheiten einer solchen Operation, die je nach den gegebenen Verhältnissen sehr verschieden verlaufen muß und dann auch im einzelnen Falle unvorhergesehene Schwierigkeiten bieten kann, einzugehen, ist unmöglich. Diese Eingriffe sind schon deshalb schwierig, weil es meist Mühe macht, an den Herd heranzukommen infolge der jeder intraperitonealen Operation folgenden Verwachsungen der einzelnen Teile des Bauchhöhleninhaltes mit der vorderen Bauchwand. Hat sich ein Ulcus pepticum jejuni entwickelt, so gestalten sich die Verhältnisse oft dadurch noch schwieriger, daß dieses den Kern einer aus Magen, Jejunum, Netz, Mesocolon, Dünndarmmesenterium und noch anderen benachbarten Teilen bestehenden entzündlichen Geschwulst bildet. Um wirksam eingreifen zu können, ist es daher notwendig, die einzelnen Organe in ihren durch die Operation und durch das Ulcus bedingten Zusammenhängen zu erkennen, und sie mit größter Vorsicht so weit daraus zu lösen, daß wir den Sitz des Ulcus genau feststellen und die zu seiner Beseitigung notwendigen Eingriffe vornehmen können. Das

einzig sichere Mittel ist in jedem Falle die Resektion des von dem Ulcus betroffenen Magendarmabschnittes, sei es, daß das Ulcus, wie häufig, an der Anastomosenstelle selbst sitzt, sei es, daß es im Jejunum, gegenüber der Anastomose, seinen Sitz hat. Das gilt sowohl für das Ulcus pepticum nach Gastroenterostomie, als auch nach Resektion. Man darf sich aber nicht, wenn nicht schon ein Teil des Magens durch Resektion nach BILLROTH II oder KRÖNLEIN entfernt ist, mit der Resektion des die Gastroenterostomie tragenden kleinen Abschnittes begnügen, sondern muß einen größeren Teil des Magens mitentfernen, um seine sezernierende Fläche zu verkleinern. Nur dadurch wird man für die Dauer den Magenchemismus ändern und eine der Ursachen für die Entstehung des Ulcus pepticum ausschließen. Soll eine Resektion stattfinden, so hat man, wie schon oben bemerkt, meist Schwierigkeiten, an den Ulcusherd heranzukommen. Dringt man durch die alte Narbe in die Bauchhöhle ein, so findet man nach Durchtrennung der Haut, des Subcutangewebes und der Fascie oft schon den Eingang in die freie Bauchhöhle versperrt. Peritoneale Stränge und Bänder, die einerseits mit dem Magen, dem Netz, dem unteren Leberrande und dem parietalen Peritoneum fehlerhafte Verbindungen hergestellt haben, müssen durchtrennt werden. Verdecken sie breit das Operationsfeld, so ist es am zweckmäßigsten, den Bauchschnitt nach unten zu verlängern, bis man in die freie Peritonealhöhle eindringen kann. Von da aus geht man dann hart an der fühlbaren Grenze der Bauchwandöffnung nach oben und durchtrennt am schonendsten auf dem untergeschobenen Finger unter Anlegung von Massenverbindungen die Verwachsungen zwischen der Bauchwand und dem Inhalt. So gelingt es meist rasch, die Peritonealränder des Bauchschnittes zu isolieren. Bei der Durchtrennung der Verwachsungen muß darauf geachtet werden, daß nicht in den Strängen leere, ausgezogene *Darmschlingen* enthalten sind, wie das nicht selten vorkommt. Ein unvorsichtiges Einschneiden einer solchen Schlinge kann zur Peritonitis führen. Am oberen Wundrande findet man meist den Magenstumpf mit dem unteren Leberrande verwachsen. Diese Verwachsungen lassen sich aber, wenn man vorsichtig an der richtigen Grenze einschneidet, immer halb scharf, halb stumpf lösen. Ist nur eine einfache Gastroenterostomie angelegt worden, so ist dieser Teil der Operation nicht schwierig und die Pylorusgegend ist meist leicht frei zu machen. Ist aber ein Pylorusverschluß mit Umschnürung oder mit Durchtrennung nach v. EISELSBERG ausgeführt worden, so liegen die Verhältnisse durch die starken, rings um die Pylorusgegend ausgebildeten Verwachsungen sehr viel ungünstiger und nur sehr vorsichtiges Freilegen führt zum Ziele, d. h. zur Befreiung des abgeschnürten Pylorus oder des Magenstumpfes. Ist schon ein BILLROTH II vorausgegangen, so kann man, wenn nur ein kleiner Magenstumpf vorhanden ist, sich mit der Resektion des die Gastroenterostomiestelle tragenden Magenabschnittes begnügen. Ist nach GRASER (s. S. 1031) oder REICHEL operiert worden, so muß der Magenstumpf, da ja an seinem unteren Ende die Anastomose eingefügt ist, ebenfalls freigelegt werden.

Mit zu den unangenehmsten und schwierigsten Aufgaben des Chirurgen gehört die Operation des Ulcus pepticum jejuni, wenn die Art der vorausgegangenen Operation nicht festzustellen ist. Daß die Kranken selbst darüber nichts wissen, ist beinahe die Regel, aber auch Nachfragen beim früheren Operateur und alle Untersuchungshilfsmittel führen manchmal nicht zu einer sicheren Erkenntnis. In solchen Fällen muß natürlich das Vorgehen ganz besonders aufmerksam und vorsichtig sein.

Sind die Verhältnisse am Pylorus geklärt, so beginnt nun der meist schwierigste Teil der Operation, die Freilegung und Auslösung der Gastroenterostomiestelle. Mit besonderer Vorsicht bald oberhalb, bald unterhalb des Mesocolon transversum vorgehend, muß man sie mit dem Mesocolon auslösen, um einerseits keine zu frühzeitige Eröffnung des Magendarmkanales und andererseits keine Störung der Gefäßversorgung des Mesocolons herbeizuführen. Die Umgebung muß nach allen Seiten gut mit sterilen Bauchtüchern abgedeckt sein und auch die Gehilfen müssen in gespanntester Aufmerksamkeit bleiben, um etwa vom Operateur unbemerkt austretenden Mageninhalt sofort austupfen zu können. Ist es gelungen, die Gastroenterostomiestelle ringsherum aus dem Mesocolonschlitz zu lösen, so muß nun der Plan für das weitere Vorgehen gefaßt werden. War nur eine einfache Gastroenterostomie ausgeführt, so wird nun das Duodenum durchtrennt und verschlossen, wie wir es bei der II. BILLROTHSchen Operation geschildert haben. Der Magen mit Pylorus läßt sich nun, ebenfalls verschlossen, an der großen und kleinen Krümmung meist leicht so weit aus seiner Gefäßversorgung auslösen, daß man an seinen proximalen Abschnitt jenseits der Gastroenterostomiestelle eine Magenklemme anlegen kann. Zwei Finger breit distal davon legt man eine zweite Magenklemme an und schneidet zwischen diesen beiden Klemmen nahe an der distalen durch. Jetzt hängt der abgetrennte Magenstumpf noch an der Gastroenterostomiestelle am Jejunum. Sitzt das Ulcus an der Gastroenterostomiestelle, so ist die einfachste Lösung, die uns mehrere Male zu gutem Erfolg verholfen hat, die ringförmige Umschneidung der Gastroenterostomiestelle im Bereiche des Jejunum, nachdem man sich davon überzeugt hat, daß man dadurch nicht zu nahe an das Mesenterium des Jejunums herankommt und die Jejunumwand nicht schwierig verändert ist. Da man wegen des beschränkten Raumes, und oft besonders wegen der Kürze des zuführenden Schenkels, meist nicht in der Lage ist, am Jejunum vor der Abtrennung eine Klemme anzulegen, so muß besonderer Wert auf die Verhinderung des Austritts von Darminhalt gelegt werden. Gelingt diese ringförmige Umschneidung, so bleibt nun nur übrig, diese Öffnung im Jejunum in die Magenresektionswunde mit doppelreihiger Naht einzunähen. Selbstverständlich muß der abführende Jejunumschenkel an die große Krümmung zu liegen kommen. Die Magenwunde kann dabei nach GRASER verkleinert werden oder die Jejunumöffnung kann nach REICHEL in die ganze Breite der Magenwunde eingefügt werden. Damit ist der Magendarmkanal auf die einfachste Weise wiederhergestellt. Ist eine zirkuläre Umschneidung der Gastroenterostomiestelle im Bereiche des Jejunums nicht möglich, so muß es vor und hinter der Anastomose durchtrennt und durch End-zu-End-Anastomosenahnt wieder vereinigt werden. Etwa 5—10 cm unterhalb dieser fertigen Anastomose wird dann eine neue Einpflanzung des Jejunums in die Magenöffnung vorgenommen.

Alle Möglichkeiten, die sich bei Ulcus pepticum jejuni nach den verschiedensten Resektionsmethoden ergeben, lassen sich nicht beschreiben, noch weniger alle Möglichkeiten, sie durch Operation zu beseitigen. Sie müssen sich aus den besonderen Verhältnissen ergeben. So kann bei schon verkleinertem Magen die Anastomose mit dem Ulcus und der Magenwand ringförmig reseziert und noch in diese Öffnung das Jejunum, nachdem es, wie oben geschildert, behandelt ist, eingepflanzt werden. Dabei kann sich eine Verkleinerung der Magenöffnung notwendig machen, oder das nach der Resektion der Anastomose entstandene

Magenloch kann blind verschlossen und eine neue Anastomose zwischen dem Magenstumpf und dem Jejunum zur Ausführung gelangen. Lassen sich die Magendarmabschnitte so aneinanderlegen, daß eine Störung des Nahrungsdurchtrittes nicht erwartet werden kann, und ist die Naht sicher auszuführen, vor allen Dingen mit einer sicheren Serososanaht zum Abschluß zu bringen, so kann man mit jeder Methode einen guten Erfolg erzielen.

7. Die Magenresektionen.

α) Vorbereitende, für alle Resektionsformen geltende Maßnahmen.

Die Eröffnung der Bauchhöhle erfolgt durch Schnitt in der Mittellinie vom Proc. xiphoideus bis zum oder fingerbreit unter den Nabel. Zunächst bezieht man den Magen möglichst in situ in seinen einzelnen Abschnitten. Zur Untersuchung der unter dem Rippenbogen und unter der Leber gelegenen Teile, besonders der kleinen Kurvatur muß man meist die tastende Hand zu Hilfe nehmen. Dadurch kann man häufig sehr schnell den schielig veränderten Teil, ja sogar die Ulcusnische feststellen. Besteht begründeter Verdacht auf ein Geschwür, ohne daß auf der Vorderfläche des Magens etwas zu sehen oder zu fühlen ist, so muß die Rückseite freigelegt werden. Man durchbohrt das Lig. gastrocolicum nach Anlegung einiger Massenunterbindungen und schlägt nun den Magen um. Dann kann man nach Einsetzung breiter Haken bis zur Kardia hinauf untersuchen. Oft weisen feine peritoneale Adhäsionen auf ein verborgenes Geschwür hin. Auf die Unterscheidung allgemeiner Merkmale von Ulcus und Carcinom kann hier nicht näher eingegangen werden, doch sei bemerkt, daß es in manchen Fällen in situ nicht sicher möglich ist, die Differentialdiagnose zu stellen. Stellen wir die Anzeige zur Querresektion, so ist zunächst der mittlere Teil des Magens auszulösen. Das Vorgehen ist dabei grundsätzlich dasselbe, ob der erkrankte Teil mit der Umgebung verwachsen ist oder nicht. Die Verwachsungen oder die Penetration eines Ulcus befinden sich meist in der Gegend der kleinen Kurvatur und Hinterwand, seltener an der großen Kurvatur, Vorderwand oder Fundus. Entzündliche, durch ein penetrierendes Ulcus bedingte Tumoren setzen sich zusammen aus der um das Ulcus gelegenen verdickten schwierigen Magenwand und den benachbarten Organen (Netz, Pankreas, unterer Leberfläche, seltener Milz und vorderer Bauchwand). Stülpt man die entgegengesetzte Magenwand mit dem Finger gegen das Zentrum des Tumors ein, so kann man das scharf begrenzte Ulcus tasten, und in vielen Fällen bleibt die in den Ulcusgrund gedrückte Wand durch Adhäsion in dem Ulcus haften (Klebesymptom von PAYR). Die Umgebung des Ulcus zeigt oft hoch entzündliche Rötung (flammende Röte), doch darf man sich beim Fehlen dieses Zeichens nicht in der Diagnose Ulcus irre machen lassen, wenn andere Symptome dafür sprechen. Andererseits kommt eine solche flammende Röte auch bei Carcinomen mit starken entzündlichen Erscheinungen in der Umgebung vor. Im allgemeinen sind die Carcinome aber mehr auf den Magen beschränkt und wenn sie über die Magengrenzen fortgeschritten sind, so erkennt man örtlich die Aussaat von Tumorknötchen auf der Serosa und findet auch fast immer Metastasen in den regionären Lymphknoten der kleinen Kurvatur oder entlang der Art. gastroepiploica. Diese Lymphknoten sind freilich auch beim Ulcus meist vergrößert. Sie sind aber weich und auf dem Durch-

schnitt gleichmäßig graurötlich, während die carcinomatösen Lymphknoten seltener stark vergrößert, aber hart und auf dem Durchschnitt meist ungleichmäßig gefärbt, d. h. teilweise von gelblich- oder grauweißlichen Carcinommassen durchsetzt sind.

Wie schon bemerkt, beginnen wir die Resektion, einerlei, ob Verwachsungen bestehen oder nicht, grundsätzlich mit der Auslösung der großen Kurvatur. Parallel zur Art. gastroepiploica, diese aber schonend, d. h. distal davon, durchtrennen wir das Lig. gastrocolicum mit einer Reihe von Massenunterbindungen (Abb. 703). Durch diese Maßnahme wird die Ernährung des Magens zunächst in keiner Weise geschädigt. Daher sind wir in der Lage, die Operation jederzeit abbrechen zu können, wenn sich die Resektion als unnötig oder unmöglich herausstellen sollte. Bei entzündlichen Prozessen in der Bursa omentalis, wie sie bei Ulcus nicht allzuseiten bestehen, hat man darauf zu achten, daß man nicht die Gefäße des *Mesocolon transversum*, das häufig mit dem Lig. gastrocolicum verklebt ist, mit in die Unterbindungen einschließt. Besonders der Stamm der *Art. colica media*, der meist schräg von rechts nach links unter der Pars praepylorica zum Vorschein kommt, ist schon häufig den Ungeübten dabei zum Opfer gefallen. Dieses Mißgeschick führt meist zur Gangrän größerer Teile, des ganzen Colon transversum und gelegentlich auch noch angrenzender Teile des Colon ascendens und besonders des descendens. Es ist daher unbedingt erforderlich, nach Durchtrennung der oberflächlichen Blätter des Lig. gastrocolicum, sich den meist sehr deutlich erkennbaren Stamm der Arterie mit ihrer Begleitvene im Mesocolon transversum aufzusuchen und ihn zu schonen. Das gilt für alle Fälle. Meist macht das Freilegen keinerlei Schwierigkeiten, aber bei Ulcustumor der Hinterwand und ganz besonders beim Carcinom der Hinterwand, das nicht selten das Colon transversum heranzieht (öfters durch entzündliche oder durch carcinomatöse Infiltration) kann die Ablösung des die *Art. colica media* enthaltenden Abschnittes sehr schwer sein. In seltenen Fällen ist sie bei Carcinom, dessen weite Ausbreitung man erst nach dem Eindringen in die Bursa omentalis feststellen kann, unmöglich und man hat nun die Entscheidung zu treffen, ob man die Arterie opfern und die Magenresektion durch die fast immer notwendige Resektion des Colon transversum erweitern und erschweren, oder, was wohl in vielen Fällen das Richtige sein wird, den radikalen Eingriff unterlassen will. Sind auch die retroperitonealen Lymphknoten und die um die Mesenterialwurzel herum erkrankt, so ist an eine Radikalooperation ja so wie so nicht zu denken. Soll der Pylorus mitentfernt werden, wie bei den beiden BILLROTHSchen Methoden, so muß die Auslösung an der großen Kurvatur bis in den Anfangsteil des Duodenums erfolgen. Da die Antrumgegend schon aus der Gefäßversorgung gelöst ist, läßt sich der pylorische Teil nun so weit anheben, daß man die zuführenden Gefäße mit der Rinnensonde gut unterfahren und von der Durchtrennung doppelt sicher und fest unterbinden kann. Das ist hier besonders wichtig, da abgesehen von der Art. gastroepiploica dext. der andere Seitenast der Art. hepatica die Art. gastroduodenalis besonders die Art. pancreaticoduodenalis und die vielen zugehörigen Venen bei Verletzung, oder nach dem Abgleiten nicht ganz fest zugezogener Massenunterbindungen sehr unangenehm bluten und Hämatome in dem stark entwickelten Fettgewebe entstehen lassen. Sind alle Gefäße, auch die Seitenäste der Art. pancreaticoduodenalis, die nur kurz sind, unterbunden, so ist auch die Rückseite der Pars pylorica gut zu übersehen. Den Stamm der Art.

pancreaticoduodenalis braucht man nicht zu unterbinden, wenn man jenseits des Pylorus ein zum Verschuß, d. h. zur Anlegung einer sicheren Seroserosanaht genügend langes Duodenalstück zur Verfügung hat (s. S. 1033). Beim *Duodenalulcus* ist das oft nicht möglich. Läßt sich die Pars pylorica, an der großen Kurvatur von den Gefäßen befreit, nach oben umschlagen, so geht man am besten nun sofort an die Unterbindung des kleinen Netzes oder des Lig. hepatogastricum. Während man Pylorus und Duodenum anhebt, spannt man die genannten Verbindungen und kann sie unter Leitung des Auges (auch an der Rückseite) mit der Rinnensonde unterfahren und die doppelten Unterbindungen vor der Durchtrennung anlegen. Auch hier müssen die Unterbindungen fest und sicher sitzen, da Blutungen aus der Tiefe unangenehm und oft nicht ganz leicht zu stillen sind. Hat man die große Kurvatur von dem Lig. gastrocolicum und die Hinterwand von etwaigen Verwachsungen auf die Strecke, die man zu resezieren wünscht, befreit, so kann man nun den Magen nach oben umschlagen und bis an die kleine Kurvatur an der Hinterseite vordringen. Besteht neben den strang- und bandförmigen peritonealen Verwachsungen eine Penetration des Ulcus an der Hinterwand, so muß man, bevor man an die kleine Kurvatur vordringt, die ulcerierte Wandpartie von der Unterlage ablösen. Man dringt zu diesem Zwecke allmählich gegen den in das Nachbarorgan sich erstreckenden Zapfen von allen Seiten halb stumpf, halb scharf oder mit dem Diathermiemesser vor, ohne die Magenwand und ohne das betreffende Nachbarorgan zunächst zu verletzen. Man muß sich in der richtigen Schicht halten. Da man bei vollständiger Durchbohrung der Magenwand, wie sie ja bei den penetrierenden Geschwüren immer vorliegt, die Ablösung des Magens meist nur unter Eröffnung des Geschwüres bewerkstelligen kann, so darf man nur sehr langsam vorgehen und unter Leitung des Auges, um nicht plötzlich durch einen aus dem an einer Stelle des Umfangs abgelösten Ulcus herausfließenden Strom von Mageninhalt überrascht zu werden. Bei Penetration in das kleine Netz kann man den Geschwürsgrund mit dem Geschwür geschlossen auslösen. Bei *flachen* Geschwüren kann man auch versuchen, den ganzen Geschwürsgrund mitzunehmen, indem man mit dem Messer oder besser mit dem schneidenden Thermokauter oder Diathermiemesser in die oberflächlichsten Schichten der Nachbarorgane eindringt. Bei Penetration in das Pankreas muß man sehr vorsichtig sein, um nicht zuviel Pankreasgewebe zu zerstören. Daher verzichtet man bei tiefer eingedrungenen Ulcerationen besser auf den Versuch, das Ulcus geschlossen mit dem Magen auszulösen und eröffnet den Ulcuskrater bewußt an einer gut zugänglichen Stelle, um sofort jeden Tropfen Mageninhalt gut abtupfen zu können. Daher muß man die ganze Umgebung vor der Eröffnung durch Abstopfen schützen, besonders nach dem Fundus zu und außerdem müssen die Gehilfen im Augenblick der Eröffnung mit Tupfern bei der Hand sein. So allein läßt sich die ja im übrigen infolge der vorausgegangenen Magenspülung nicht sehr große Gefahr der Infektion durch ausgetretenen Mageninhalt bannen. Trotzdem entleert man ihn am besten vorher von einer kleinen Öffnung an der Vorderwand, die man zwischen Haltefäden oder in der Mitte einer Tabaksbeutelnaht angelegt hat. In diese Öffnung wird das Saugrohr der elektrischen Pumpe oder einer Wasserstrahlpumpe eingeführt. Nach der Entleerung wird die kleine Öffnung zugenäht.

Am besten ist es, man löst nun das Ulcus *schnell* mit Messer oder schneidendem Thermokauter ringsherum von dem in dem Nachbarorgan zurückbleibenden

Ulcusgrunde ab, jeden Tropfen Mageninhalt sofort austupfend. Um nun die weitere Infektionsgefahr zu beseitigen, läßt man aus dem nun abgelösten Ulcus den etwa noch vorhandenen Restinhalt des Magens, wenn man ihn vor die Bauchwände ziehen kann, austreten und fängt ihn mit Tupfern auf oder man stopft in das Ulcusloch eine Rollgaze. Sicher ist aber das letztere Vorgehen nicht, da eine solche Tamponade während des weiteren Arbeitens am Magen herausgleiten kann und dann leicht unvorhergesehen größere Teile des Inhaltes austreten können.

Ist die hintere Wand frei geworden, so ist es nun leicht, den Magen so weit nach oben umzuschlagen, daß man die Befreiung des zur Resektion notwendigen Bereiches der kleinen Kurvatur durch Massenunterbindungen vornehmen kann. Befindet sich das Ulcus im Bereiche der kleinen Kurvatur und ist es in das Pankreas hinein penetriert, so entspricht das Vorgehen dem für das penetrierte Ulcus an der Hinterwand geschilderten. Ist das Ulcus in das kleine Netz penetriert, so gelingt es in den meisten Fällen, dieses so weit vom Ulcusgrunde entfernt zu unterbinden, daß der Magen ohne Eröffnung des Ulcus von seiner Gefäßversorgung gelöst werden kann. Besteht eine Penetration in die untere Leberfläche, so hat die Ablösung in diesem Falle meist der Vorderseite des Magens in derselben Weise zu erfolgen, wie bei Penetration in das Pankreas. Dasselbe gilt für die in die Milz oder vordere Bauchwand penetrierten Ulcera und für solche, die in mehrere Organe eingedrungen sind, wie das bei den großen sattelförmig gestalteten Geschwüren nicht so selten ist. Mit der Größe und Ausdehnung des Ulcus und der Beteiligung der Organe wächst naturgemäß auch die technische Schwierigkeit und die Gefahr. Handelt es sich um ein Carcinom der kleinen Kurvatur, so ist besonders auf radikale Entfernung der Lymphknoten an der kleinen Kurvatur und im Bereiche des Lig. gastrocolicum zu achten. Eine Querresektion kommt, wie schon oben bemerkt, auch bei ausgedehnterer Erkrankung der Lymphknoten kaum noch in Frage, da wir, abgesehen von der vielleicht möglichen Entfernung des erkrankten Magenabschnittes und der Lymphknoten an der kleinen Kurvatur, die wir hoch hinauf nach der Kardia verfolgen müssen, auch immer mit einer Beteiligung der Lymphknotenstationen im Bereiche der V. gastroduodenalis hinter dem Pylorus rechnen müssen.

β) Die Querresektion des Magens (RIEDEL-PAYR).

Dieser Eingriff ist sehr selten geworden. Er hatte seine besondere Anzeigestellung bei den früher häufigeren callösen Geschwüren der Magenmitte. Es handelte sich oft um lange bestehende chronische Erkrankungen mit Penetrationen in das kleine Netz oder in das Pankreas oder die Leber. Die Querresektion kam nur in Frage, wenn ein genügend großer pylorischer Magenabschnitt erhalten werden konnte, was bei der häufig infolge des chronischen Ulcus, schwierig umgewandelten und durch Schrumpfung der Wand eingerollten kleinen Kurvatur nicht immer der Fall war. Aber auch wenn sie gut ausführbar war, hatte sie einen Nachteil, der sich oft erst später bemerkbar machte. Das Erhalten des Antrumabschnittes des Magens änderte, auch nach Entfernung des Mittelteiles mit dem Ulcus, den Chemismus des Magens nicht grundsätzlich. Es blieb vielmehr der von der Antrumschleimhaut ausgehende Reiz für Salzsäureausschüttung im Fundusabschnitt. Die Beschwerden verschwanden daher nicht immer und es kam gelegentlich zu Geschwürsrückfällen. Aus diesem letzten Grunde wurde die technisch leicht ausführbare und meist zunächst erfolgreich verlaufende Operation fast überall zugunsten der Eingriffe aufgegeben, die zugleich mit dem geschwürstragenden Magenabschnitt auch das Antrum pylori und den Pylorus selbst entfernten.

Trotzdem soll hier eine kurze Beschreibung des Eingriffs aus geschichtlichen Gründen gegeben werden.

Ist der zur Querresektion bestimmte Magenabschnitt frei von Gefäßen, so kann nun die eigentliche Resektion beginnen. Man legt an der Grenze der gefäßversorgten Abschnitte je eine weichfassende Magenklemme an und zwei ebensolche an dem Mittelstück etwa 3 cm von den beiden ersten entfernt (Abb. 703). Die beiden zwischen den Klemmen liegenden Abschnitte werden vor der Anlegung der letzten Klemmen durch Ausdrücken des Inhaltes entleert, falls noch Inhalt im Magen ist, so daß bei der nun folgenden Durchtrennung nichts mehr ausfließen kann. Bevor man die Durchtrennung vornimmt, wird nun noch einmal die ganze Umgebung mit sterilen Kompressen abgestopft und unter dem mittleren Magenstück eine breite Rollgaze hindurchgezogen. Die Durchtrennung wird nahe an den beiden

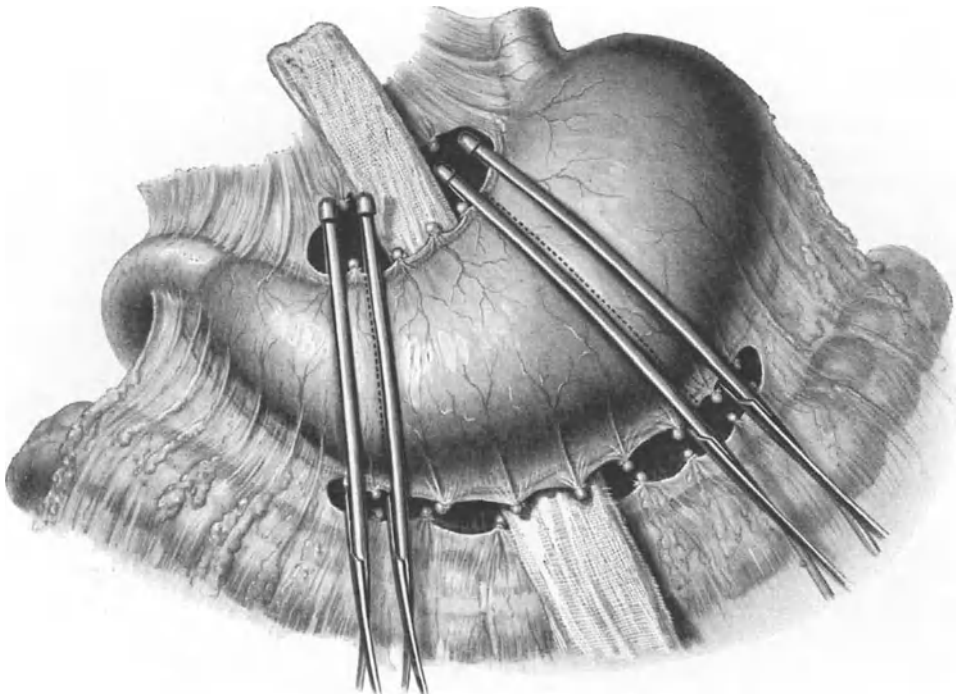


Abb. 703. Die Querresektion des Magens. I.

Der Magen ist an der großen und kleinen Krümmung in seinem Mittelstück aus seinen Gefäßverbindungen ausgelöst. Die großen Randgefäße sind zunächst erhalten. In der Fundusgegend und pyloruswärts sind je 2 Magenklammern angesetzt. Die gestrichelten Linien zeigen die Durchtrennungslinien.

mittleren Klemmen vorgenommen. Man macht am besten zuerst einen kleinen Einschnitt durch die ganze Magendicke und fängt die letzten Reste von Magenschleim mit Tupfern auf, indem man sie aus der Öffnung herausdrückt. Ist das geschehen, so schneidet man mit möglichst glatten Schnitten das Mittelstück des Magens nun rasch heraus. Auf beiden Seiten bleiben dann die zu vereinigenden Teile, etwa $2\frac{1}{2}$ cm, zurück. Die Schleimhaut wird trocken abgewischt und dann reichlich jodiert. Zur Vereinigung legt man nun die beiden Lumina so aneinander, daß ihre hinteren Serosaflächen möglichst nahe zusammenkommen. Die Vereinigung geschieht nach dem Muster der modifizierten CZERNYSCHEN Naht doppelreihig (s. S. 1078). Man beginnt mit der hinteren Serososanaht. Bei der nun folgenden Schleimhautnaht durchsticht man alle Schichten der beiden die Hinterwand bildenden Magenteile. Sie kann fortlaufend mit feinem Catgut ausgeführt werden. Die folgende Naht schließt das Mageninnere wieder ab. Man bedient sich der fortlaufenden Catgutnaht, die man nach dem Muster der SCHMIEDENSCHEN Naht ausführt (Abb. 704 und 712), da dadurch die Einstülpung der Schleimhaut erleichtert wird (s. S. 1018). Die letzte Naht vereinigt nun fortlaufend die Serososeraflächen der vorderen Magenwand

Damit ist der intraabdominelle Teil der Operation am Magen vollendet und es bleibt nur noch übrig, den Schlitz im kleinen Netz bzw. im Lig. gastrocolicum durch einige Knopfnähte zu schließen. Bleibt ein Ulcusgrund in einem der Nachbarorgane zurück, so wird er mit dem Paquelin verschorft. Eine Bedeckung mit einem Netzzipfel ist nicht notwendig, kann aber ausgeführt werden.

Die Reposition des verkleinerten Magens macht keine Schwierigkeiten. Der Verschuß der Bauchwunde erfolgt nach dem Grundsatz der Schichtnaht (s. S. 987). Der Verband ist bei der Gastroenterostomia retrocolica posterior ausführlicher beschrieben worden.

γ) Die Magenresektion nach BILLROTH II.

(BILLROTH, KRÖNLEIN, GRASER,
REICHEL, FÜNSTERER.)

Während noch vor etwa 10 Jahren die gebräuchlichste Magenresektion unter Mitnahme des Pylorus der sog. Billroth II war, d. h. Resektion des Magens samt Pylorus mit blindem Verschuß von Magen- und Duodenalstumpf und Seit-zu-Seit-Anastomose des Jejunums mit dem Magen nach dem Muster der hinteren Gastroenterostomie, sind heute zwei andere Verfahren in den Vordergrund getreten. Das erste ist, genau genommen, eine Abänderung des Billroth II und gründet sich auf die Verfahren von v. HACKER - v. EISELSBERG, die antekolisch das Jejunum mit dem unteren Teil des Magenresektionsschnittes verbanden, oder von GRASER, der dasselbe retrokolisch ausführte, oder von REICHEL, der retrokolisch das Jejunum mit dem ganzen Resektionsschnitt des Magens vereinigte.

Das zweite Verfahren entspricht dem sog. Billroth I, d. h. der Magen wird nach der Resektion teilweise verschlossen und in den Rest das Duodenum End-zu-End eingepflanzt (GOEPEL, v. HABERER).

Die Gründe, die zur Verbreitung des Verfahrens nach BILLROTH II geführt hatten, lagen in der größeren Sicherheit dieser Methode gegenüber der zwar natürlicheren, aber weniger sicheren Methode des Billroth I.

Die gebräuchlichsten Abänderungen des Billroth II wurden die von GRASER und REICHEL. Sie vereinfachten die Methode wesentlich und erhielten ihr dabei den Vorzug der größeren Sicherheit.

Der Billroth I ist erst später wieder mit dem Billroth II in Wettstreit getreten, nachdem sich herausgestellt hatte, daß in manchen Fällen im Anschluß an den Billroth II das gefährbringende Ulcus pepticum jejuni auftritt und die vervollkommnete Technik auch bei Anwendung des Billroth I absolut sichere Anastomosen liefert (s. unten).

Wir beschreiben zunächst die Technik der bei uns seit vielen Jahren mit bestem Erfolge ausgeführten Methode von BILLROTH II-GRASER.

Die Auslösung des Magens aus seinen Gefäßverbindungen entspricht im wesentlichen dem Vorgehen, wie es S. 1027 geschildert worden ist. Da der Pylorus

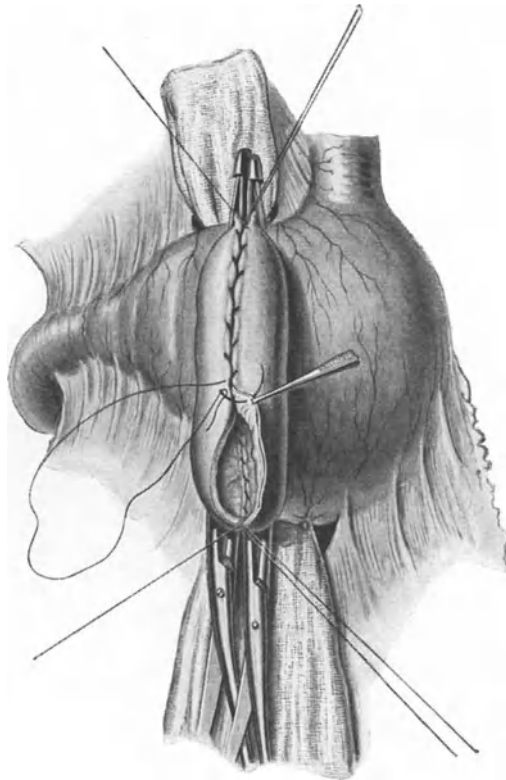


Abb. 704. Die Querresektion des Magens.

Die beiden hinteren Nähte sind gelegt. Hier wird die erste vordere nach dem Muster der SCHMIEßENSchen Naht ausgeführt. Darüber wird noch eine vordere seröse Naht gelegt.

mit entfernt werden soll, müssen sowohl im Bereiche des kleinen Netzes, als auch des Lig. gastrocolicum die Massenunterbindungen so weit fortgesetzt werden, bis ein einwandfrei gesundes Stück des Duodenums ringsum freigelegt ist. Wie das ohne Gefahr zu geschehen hat ist auf S. 1027 und 1064 beschrieben. Bei der Anlegung der Massenunterbindungen entlang den Kurvaturen zur Sperrung der Gefäßversorgung des Magens ist immer so zu verfahren, daß die Stämme der Aa. gastrica und gastroepiploica bis zu dem Augenblick erhalten werden, in dem wir mit der Durchtrennung des Magens selbst beginnen wollen (Abb. 705). Diese Maßnahme gelingt dadurch auf die einfachste Weise, daß wir die Massen-

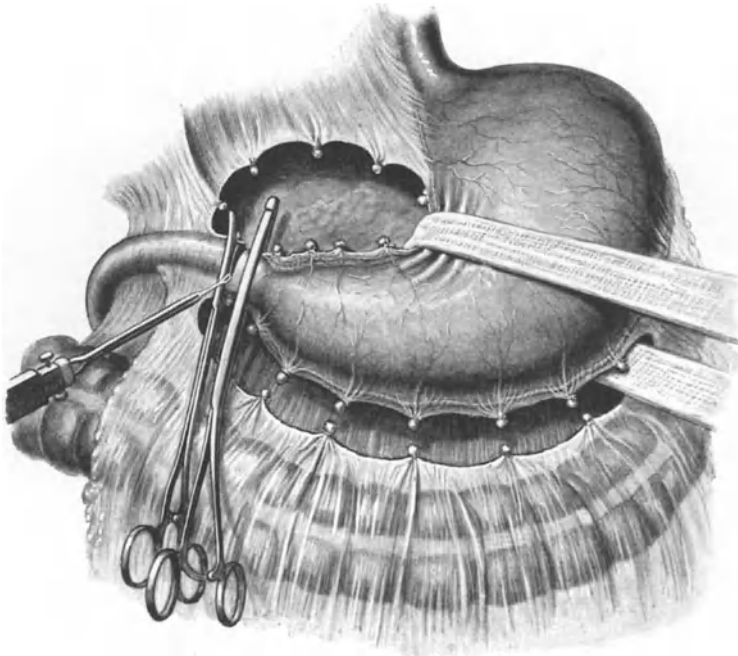


Abb. 705. Die Magenresektion nach BILLROTH II.-GRASER. I.

Der Magen ist im Bereiche der kleinen und großen Kurvatur aus seinen Gefäßverbindungen befreit. Die großen Randgefäße sind dabei zunächst erhalten. Das aus seinen Verbindungen ausgelöste Duodenum ist distal des Pylorus durch die MOYNIHANSche Quetsche verschlossen. Magenwärts liegt eine Abschlußklemme. Zwischen beiden wird das Duodenum mit dem Glüheisen durchtrennt.

unterbindungen außerhalb und parallel zu den erkennbaren Arterien anlegen und erst im letzten Augenblick sowohl im Bereiche des Duodenums als auch nach der Kardiaseite zu mit den Unterbindungen bis dicht an die Magenwand herangehen. Bei der Befreiung des Duodenums wird meist auch die A. gastroduodenalis unterbunden, die senkrecht hinter dem Duodenum herunterzieht, und in manchen Fällen auch ihr Endast die A. pancreaticoduodenalis sup. (s. S. 1027).

Das Duodenum wird je nach Ausdehnung der Erkrankung bis fingerbreit unterhalb des Pylorus oder auch noch etwas weiter ringsum ausgelöst (Abb. 705). In manchen Fällen ist es nötig, auch das Pankreas, das oft einen ziemlich langen Zapfen auf der Innenseite der Pars horizontalis superior vorstreckt, auf etwa einen Zentimeter abzulösen. Eine gewissenhafte Blutstillung ist dabei immer nötig. Die Ablösung gelingt halb scharf, halb stumpf. Um einen sicheren Duodenalstumpf bilden zu können, ist es nach der Abtragung des Magens

unbedingt nötig, einen Zylinder von wenigstens 1 cm Länge gesunder Duodenalwand zurückzubehalten. Da man einen solchen Zylinder nur bilden kann, solange Magen und Duodenum noch in Verbindung stehen, so darf man nicht eher mit dem unter Umständen langwierigen und schwierigen Freilegen des Duodenums aufhören, bis man sich davon überzeugt hat, daß sich ein sicherer Stumpf bilden läßt. Die Bildung des Duodenalstumpfes war früher gelegentlich ein schwacher Punkt des Billroth II. In neuerer Zeit liegen einige Verfahren miteinander im Wettstreit. Nach PAYR wird der Duodenalstumpf folgendermaßen gebildet: Anlegen einer Quetsche, so daß duodenalwärts noch 2—3 cm freien Duodenums übrigbleiben. Nach Abnahme der Quetsche, die alles Gewebe bis auf die zigarettenpapierdünn gewordene Serosa durchquetscht hat, Anlegen eines mitteldicken Seidenfadens in der Quetschfurche und nach Abnahme der Quetsche Abbinden des Darmes. Abtrennen des Duodenums oral von der Quetschfurche, so daß ein kleiner Schleimhautbürzel übrigbleibt, während nach dem Pylorus zu der Magen mit einer großen Klemme abgeschlossen bleibt. Zurückschlagen des Magenduodenalstumpfes, der in ein steriles Bauchtuch gewickelt wird. Nun wird mit dem Glüheisen der Duodenalwandbürzel verkleinert, besonders die Schleimhaut stark verschorft. Um die Sicherheit des Verschlusses zu erhöhen, wird nun in die Quetschfurche ein zweiter dünner Seidenfaden eingelegt, fest angezogen und geknüpft. Dann legt man etwa $\frac{1}{2}$ cm von dem Bürzel entfernt durch die Serosa des Duodenums eine Tabaksbeutelnaht an. Während eine Gehilfe mit der einen Hand den Duodenalstumpf zwischen Daumen

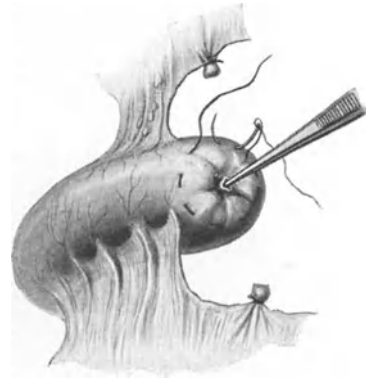


Abb. 706. Einstülpung des Duodenums nach Quetschung und Abbindung vermittlels einer Tabaksbeutelnaht.

und Zeigefinger faßt und mit der anderen mit einer anatomischen Pinzette den Bürzel in das Duodenum einstülpt, zieht der Operateur langsam den Faden der Tabaksbeutelnaht zu (Abb. 706). Im letzten Augenblick zieht der Assistent auf Aufforderung des Operateurs das einstülpende Instrument zurück. Der Bürzel muß dann vollständig verschwunden sein, wenn der Faden fest zugezogen ist, so daß überall nur Serosaflächen zutage liegen. Über diese erste Tabaksbeutelnaht wird dann eine zweite von der ersten wieder $\frac{1}{2}$ cm im Umkreise entfernte, und wenn genügend Material vorhanden ist, noch eine dritte angelegt. So entsteht ein vollkommener sicherer Stumpf. Er hat aber zwei Nachteile: Erstens bleibt in dem Stumpf der nekrotisch werdende Bürzel, der daher möglichst klein zu gestalten ist. Er muß sich in das Darmlumen abstoßen, wenn der Unterbindungsfaden in der Quetschfurche durchgeschnitten hat. Zweitens braucht man zur Anlegung mehrere Tabaksbeutelnahte, die allein die Sicherheit des Stumpfes gewährleisten. Daher haben wir seit vielen Jahren den Duodenalverschluß nach MOYNIHAN, der in Deutschland durch die Empfehlung von PERTHES bekannt geworden ist, mehr und mehr (auch bei Darmresektionen mit seitlicher Anastomose) bevorzugt. Beide Nachteile der ersten Methode fallen weg. Man legt zunächst die von MOYNIHAN angegebene Quetschzange (Abb. 711), deren Arme leicht gebogen und längs gerieft sind, am Duodenum an, so daß man duodenalwärts noch wenigstens 1 cm von Serosa überzogene Darmwand

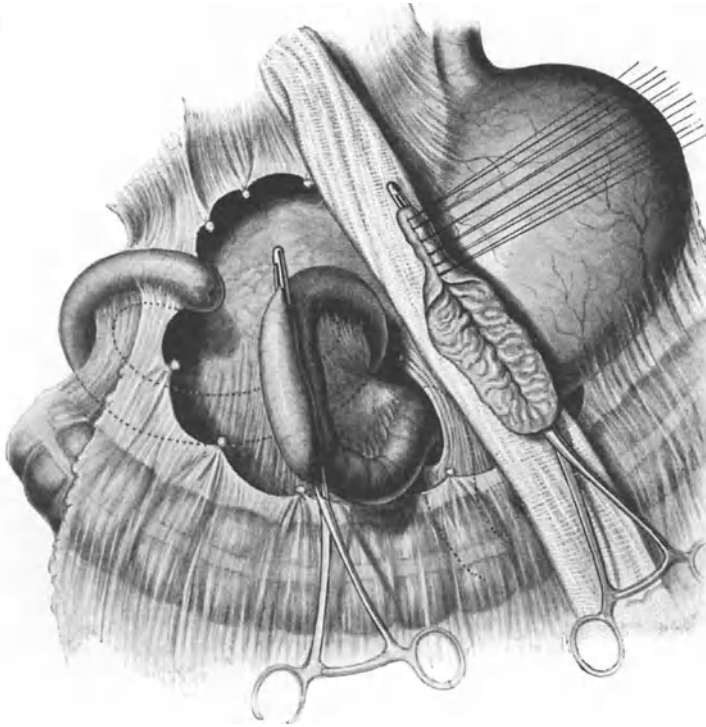


Abb. 707. Die Magenresektion nach BILLROTH II-GRASER. II. Das Duodenum ist durch die MOYNIHANSche Naht blind verschlossen. Der pylorische Magenteil ist nach Anlegung der Klemmen abgetragen. Ein Teil des Magenumens, von der kleinen Kurvatur her, ist durch Naht verschlossen. Die oberste Jejunumschlinge ist durch den Mesocolonschlitz herausgezogen und durch eine weichfassende Darmklemme ausgeschaltet.

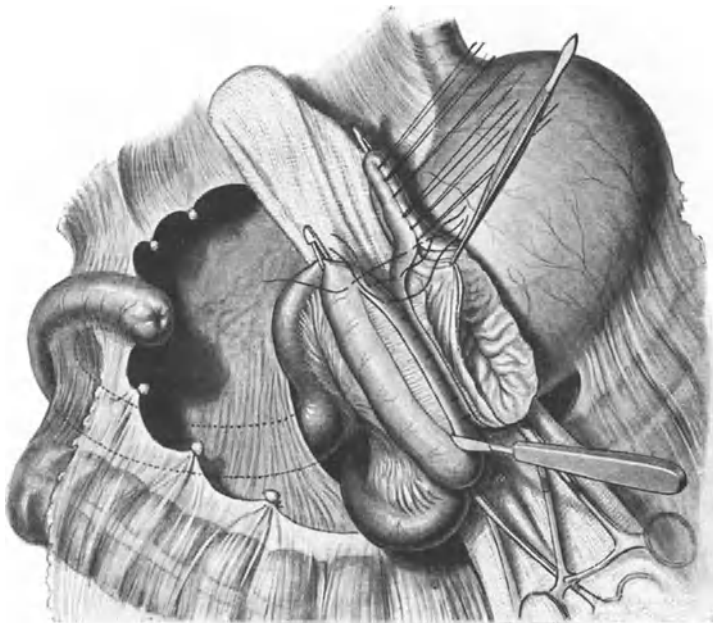


Abb. 708. Die Magenresektion nach BILLROTH II-GRASER. III. Der Magenstumpf und die Jejunumschlinge sind hinten durch eine serosöse Naht vereinigt. Das Jejunum wird eröffnet.

frei hat. Pyloruswärts schließt man mit einer KOCHER-Klemme den Magen ab. Zwischen diesen beiden Instrumenten wird der Darm mit dem Thermokauter durchtrennt, und zwar so, daß dann die ganze aus der MOYNIHANSchen Zange hervorsehende Darmwand *vollkommen verschorft ist* (Abb. 705). Auch hier wird nach der Durchtrennung der in ein Bauchtuch gehüllte Magenstumpf zurückgeschlagen. Um den Duodenalstumpf sicher zu verschließen, wird nun eine überwendliche fortlaufende Naht bei liegender MOYNIHANScher Zange durch den Duodenalstumpf gelegt (Abb. 709). Man beginnt mit dem Einstich auf der Rückseite nahe der Zange und durchsticht nur Serosa und Muscularis. Dann wird der Faden über die geschlossene Zange geführt und auf der Vorderseite ebenfalls neben der Zange durch Serosa und Muscularis ein- und ausgestochen. Nun wird

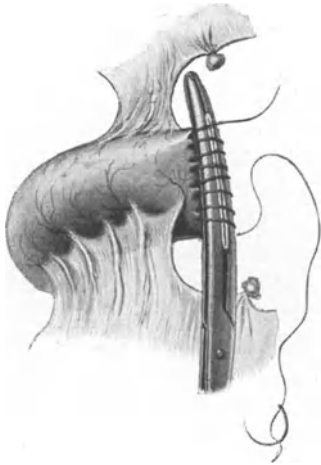


Abb. 709. Der Verschuß des Duodenalstumpfes nach MOYNIHAN. I.
Der Darm ist an der Zange mit dem Thermokauter abgetragen. Eine seroseröse Naht wird über die liegende Quetsche gelegt.

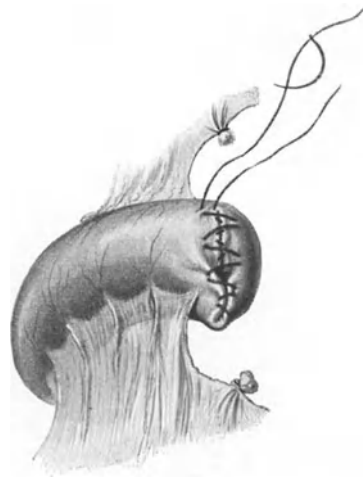


Abb. 710. Verschuß des Duodenalstumpfes nach MOYNIHAN. II.
Die Zange ist herausgezogen. Das Darmlumen wird durch Anziehen der seroserösen Naht im selben Augenblick verschlossen. Mit dem einen Fadenende ist eine zweite seroseröse Naht zur Deckung der ersten ausgeführt.

der Faden wieder über die Zange nach der Rückseite zurückgeführt und so wiederholt man dieses Vorgehen, bis man an der großen Kurvatur angekommen ist. Die Fäden sollen dabei nur lose angezogen über die Zange hinüberziehen. Nun faßt der Operateur Anfangs- und Endfaden und zieht sie in der Richtung der fortlaufenden Naht vorsichtig an. Auf Aufforderung des Operateurs ergreift dann ein Assistent die MOYNIHANSche Zange an ihren Handgriffen, öffnet sie auf Befehl zu einem schmalen Spalte und zieht sie rasch unter den sie überkreuzenden Fäden heraus, während in demselben Augenblick der Operateur den Anfangs- und Endfaden in der Richtung der fortlaufenden Naht stärker anzieht. Dadurch stülpt sich ohne weiteres der Duodenalquerschnitt von Anfang bis zum Ende ein, so daß nur die mit Serosa überzogenen Teile zu sehen sind. Nun wird der Endfaden wieder mit einer Nadel versehen und man näht noch einmal, nur die Serosa und Muscularis der beiden Wundränder durchstechend, wieder bis zum Anfangsfaden zurück (Abb. 710). Schließlich werden Anfangs- und Endfaden miteinander verknüpft. Durch das Zurücknähen sind nun noch breitere Serosaflächen aneinandergelagert und man hat einen vollkommen sicheren

Verschuß. Schließlich kann man noch mit einigen Knopfnähten Anfang und Ende der Naht übernähen und einen Netzzipfel darauf fixieren.

Wir haben mit diesem Verschuß bei vielen Hunderten von Resektionen noch nie ein Aufgehen des Stumpfes beobachtet. Ein heute vielfach geübter Duodenalstumpfverschuß wird mit dem PEETZschen Nähapparat ausgeführt. Abgesehen davon, daß der Verschuß vielleicht etwas schneller zu bewerkstelligen ist, sehen wir keine Vorteile. Bei Verwendung der MOYNIHANSchen Zange braucht man weniger Serosa, da man nur die gequetschte schmale Zone und nicht die Metallklammern miteinstülpen muß. In der Naht sind auch keine Fremdkörper.

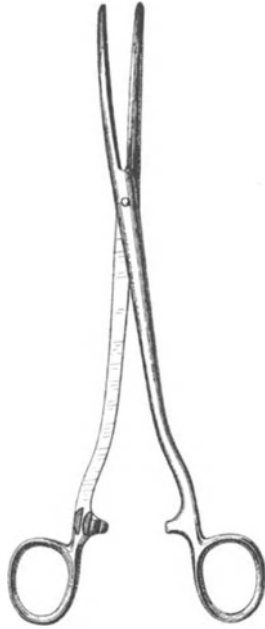

Abb. 711. MOYNIHANSche Zange.
($\frac{1}{3}$ nat. Größe.)

Bevor man nun auch den Magen durchtrennt, überzeugt man sich noch einmal davon, daß er bis zu der gewünschten Stelle frei von Gefäßversorgung ist. Diese Abtrennung macht am häufigsten Schwierigkeiten bei der Auslösung der kleinen Kurvatur nach der Kardia zu. Bei Ulcus ist es besonders die in der Umgebung einer Penetration bestehende chronisch-entzündliche Infiltration oder die derbe Schwielbildung, die die Übersicht für den Ungeübten erschwert. In solchen Fällen ist die Grenze zwischen dem Magen und dem kleinen Netz meist sicherer mit der tastenden Hand, als mit dem Auge festzustellen. Man faßt zu diesem Zwecke die Magenwände, die sich gegeneinander verschieben lassen, von der kleinen Kurvatur aus zwischen Daumen und Zeigefinger und rückt, langsam gleitend, nach der kleinen Kurvatur vor. So fühlt man immer deutlich die Grenze und durchbohrt von hier aus mit der Rinnensonde das kleine Netz mit den wichtigen Gefäßen. In solchen Fällen zeigt sich die Rinnensonde der alleinigen Anwendung der Unterbindungsnadel außerordentlich überlegen, da wir in dem oft schwer zugänglichen Gebiete nur dann die Sicherheit haben, alle Gewebe vor der Durch-

trennung unterbunden zu haben, wenn die beiden mit der Unterbindungsnadel durchgeführten Fäden, zwischen denen die Durchschneidung erfolgt, auch sicher durch dieselbe Gewebsöffnung hindurchgeführt sind. Die Durchtrennung des Magens soll nicht in senkrechter Richtung zur Längsachse des Magens zu erfolgen. Es ist vielmehr wünschenswert, daß er schräg von links oben nach rechts unten abgeschnitten wird, d. h. es wird an der kleinen Kurvatur mehr geopfert als an der großen. Erstens erhält man mehr von dem Magen und zweitens erhält man dadurch eine schmalere Magenform, die sich ohne Eckenbildung in das angelegte Jejunum fortsetzt. Ehe man die Durchtrennung des Magens vornimmt, legt man wieder zwei neue Magenklammern an, die erste gut fingerbreit oberhalb der Stelle, an der die Abtrennung erfolgen soll und die zweite etwa zwei Finger breit aboral von der ersten. Das Zwischenstück wird vor Anlegung der zwei Klammern durch Ausdrücken vom Inhalt befreit. Nun wird die ganze Umgebung, besonders nach dem Rippenbogen und nach dem Fundus zu, mit sterilen Bauchtüchern, die überall unter die Bauchdecken geschoben werden, abgedeckt. Der Magen wird dann über den linken Rippenbogen nach außen umgeschlagen und auf einem untergelegten sterilen Tuch zwischen den beiden Verschuß-

klemmen auf der Rückseite zunächst mit einem kurzen Schnitt eröffnet. Noch zum Vorschein kommender Inhalt wird von dem Gehilfen rasch abgetupft und dann die völlige Abtrennung vorgenommen. Das resezierte Stück wird beiseite gelegt und der offen stehende Schleimhautzylinder trocken ausgewischt und reichlich jodiert. Ist ein oder der andere Teil der Abdeckung doch durch Inhalt beschmutzt worden, so wird sie entfernt und durch neue ersetzt. Um nun die Anastomose herstellen zu können, ist es notwendig, die oberste Jejunumschlinge durch das Mesocolon transversum an den Magenstumpf heranzuführen. Bevor man das Mesocolon und das daran hängende große Netz aus der Bauchhöhle herauszieht, um es nach oben zu schlagen, deckt man den Magenstumpf mit einem sterilen Bauchtuch sicher

ab. Die Hände werden nun in Sublimatlösung abgespült und abgetrocknet, oder besser die Handschuhe gewechselt. Dann nimmt man das Mesocolon mit der linken Hand nach oben und greift mit der rechten die nun sichtbare oberste Jejunumschlinge. Da man sie *so kurz wie möglich* wählen soll, so ist es oft zweckmäßig, das Lig. duodenojejunale (TRETZSches Band) einzuschneiden, wenn es dem Hinaufführen des Jejunums einen spannenden Widerstand entgegengesetzt sollte. Dann durchtrennt man unmittelbar oberhalb der Durchtrittsstelle des Jejunums das Mesocolon transversum quer zum Colon transversum an einer im wesentlichen gefäßfreien Stelle, d. h. ohne eine der

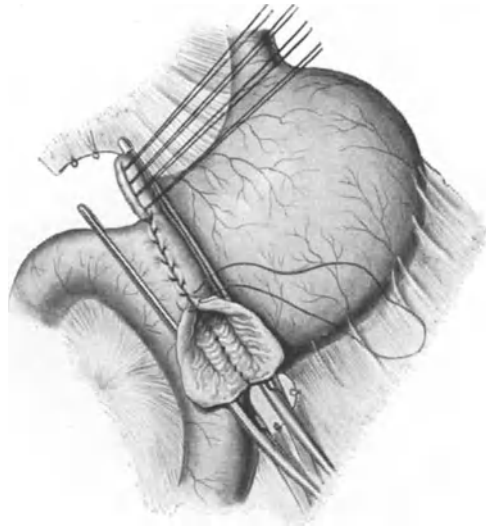


Abb. 712. Magenresektion nach BILLROTH II - GRASER. IV. Die hinteren Abschnitte von Magen und Jejunum sind durch doppelreihige Naht vereinigt. Die Abbildung zeigt die vordere Naht aller Schichten nach der SCHMIEDENSchen Methode.

größeren Arkaden zu durchschneiden auf eine solche Strecke, daß man die oberste Jejunumschlinge ohne Zwang hindurchführen kann (Abb. 707). Eine paar kleine durchschnittene Gefäße müssen dabei meist unterbunden werden. Während ein Gehilfe die oberhalb des Mesocolonschlitzes gelagerte Jejunumschlinge hält, werden zunächst Mesocolon und Netz wieder in die Bauchhöhle zurückgeschoben und mit einem Bauchtuch zurückgehalten. Nun hat man die beiden zur Anastomose gehörigen Teile beisammen und muß sich entscheiden, ob man die Methode von GRASER oder von REICHEL zur Ausführung bringen will. Bei breiter Magenöffnung ziehen wir die Methode von GRASER vor, d. h. fast in allen Fällen, in denen nicht gerade in der Nähe des Pylorus reseziert wird, was ja im allgemeinen nicht wünschenswert ist, da wir ja gerade den Antrumabschnitt des Magens, besonders wenn Hyperacidität bestand, entfernen müssen. Die früher gegen diese Methode wegen der angeblichen Unsicherheit des Aneinanderstoßens einer zirkulären und einer Längsnaht erhobenen Vorwürfe haben heute keine Berechtigung mehr, da mit verbesserter Technik eine solche Unsicherheit nicht mehr zu befürchten ist. Tatsächlich haben wir auch bei Hunderten von Fällen eine Störung der Nahtsicherheit an dieser Stelle nie

beobachtet. Wir beginnen mit der teilweisen Verschlussnaht des Magenlumens an der kleinen Kurvatur (Abb. 708). Mit feiner Knopf- oder fortlaufender Naht wird so viel von der Lichtung verschlossen, daß der Rest der Öffnung etwas größer ist als etwa der Jejunumquerschnitt. Die erste Nahtreihe faßt nur die Schleimhaut mit Catgut. Die zweite mit feiner Seide ausgeführte Naht kann sich auf die Muscularis beschränken und dient besonders der Blutstillung. Die dritte immer fortlaufend ausgeführte Naht ist eine rein seroseröse und wird meist erst, nachdem die Anastomose mit dem Jejunum hergestellt ist, in einem Zuge von der kleinen Kurvatur bis über die Magen-Darmverbindung geführt. Vorher

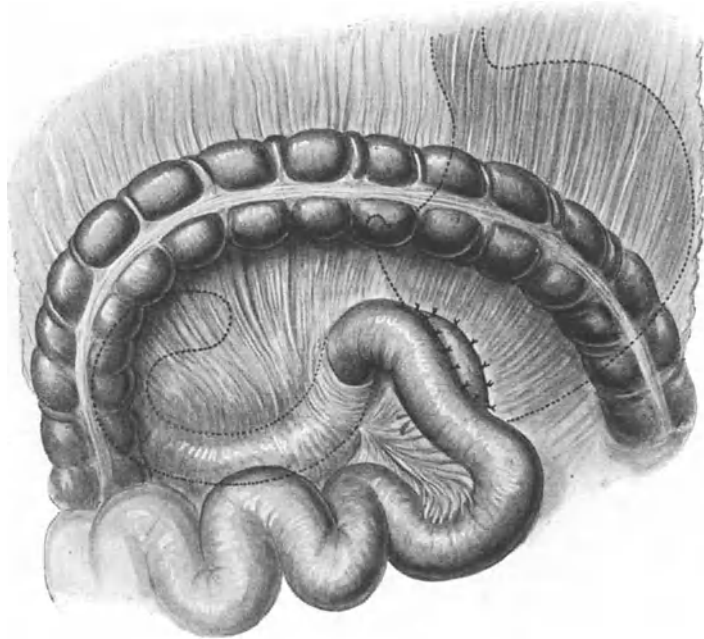


Abb. 713. Die Magenresektion nach BILLROTH II-GRASER. V.
Lagebild nach Verschuß des Mesocolonschlitzes um die Anastomosenstelle herum.
Das Mesocolon ist noch nach oben geschlagen.

wird die oberste Jejunumschlinge bis an ihren Durchtritt unter die Mesenterialwurzel hervorgezogen, um sie möglichst kurz fassen zu können, und dann von einem Gehilfen gegenüber dem Mesenterialansatz mit zwei feinen Hakenpinzetten gefaßt. Die Entfernung der beiden Pinzetten voneinander beträgt etwa 10 cm. Darunter schiebt der Operateur die geöffnete, weichfassende Darmklemme und während er mit der freien Hand den Inhalt der Darmschlinge ausdrückt, schließt er die Klemme, ohne den Mesenterialansatz mitzufassen, um die Gefäße nicht zu schädigen (Abb. 707). Die so gefaßte Darmschlinge wird nun so an die noch offene Magenlichtung angelegt, daß der zuführende Teil nach der kleinen, der abführende Schenkel nach der großen Kurvatur des Magens zu liegen kommt. Zwischen Magen und Jejunum wird eine Rollgaze eingeschoben und alle übrigen Teile des Bauchhöhleninhaltes werden wieder gut abgedeckt. Die Vereinigung von Magen und Darm erfolgt nach der Methode der CZERNYSchen doppelreihigen Darmnaht. Mit fortlaufender Seiden-naht und Handnadel oder, wenn bei kurzem Magenstumpf die Zugänglichkeit

etwas erschwert ist, mit der durch Nadelhalter geführten Nadel wird nun zuerst die hintere Magenserosa mit der Serosa des Jejunums vereinigt bis an die Gefäße der großen Kurvatur (Abb. 708). Anfangs- und Endfäden bleiben lang und werden mit KOCHER-Klemmen versehen. Bei Anlegung der ersten Naht muß man darauf achten, daß sie die Magenserosa etwas höher (d. h. nach der kleinen Kurvatur zu) durchbohrt als die letzte Seroserosanaht (Magenverschlußnaht). Nun wird das Jejunum etwa $\frac{1}{2}$ cm von dieser ersten Vereinigungsnaht und parallel dazu, in der Länge dem Reste der Magenöffnung entsprechend, eröffnet, trocken ausgewischt und jodiert. Die zweite Naht, ebenfalls fortlaufend, beginnt auch seroserös (HELLER). So ist man sicher, daß die Wundwinkel aneinanderliegen. Sie vereinigt nun, die ganze Dicke von hinterer Magen- und Jejunumwand durchbohrend, diese beiden Teile miteinander. Die Stiche werden eng nebeneinandergelegt, da diese Naht gleichzeitig der Blutstillung dienen muß. Dabei ist darauf zu achten, daß die Wundwinkel sicher aneinandergelegt werden. Die dritte Naht, die, nachdem der erste Stich wieder seroserös gelegt wurde, am besten nach dem SCHMIEDENSchen Grundsatz ausgeführt wird, indem man immer von der Schleimhautseite einsticht, schließt die vorderen Wundlippen von Magen und Darm fest aneinander (Abb. 712). Durch Verknüpfung der Anfangs- und Endfäden der zweiten und dritten Naht hat man die Gewähr, daß die Wundwinkel sicher aneinander liegen. Die während des Offenstehens der Magen-Darmlichtungen gebrauchten Instrumente werden nun beiseite gelegt, die Hände von Operateur und Assistenz abgespült und dann die vierte Naht ausgeführt, die fortlaufend die vorderen Flächen von Magen- und Jejunumserosa miteinander vereinigt. Der Anfangsfaden dieser Naht wird mit dem Endfaden der Magenserosaverschlußnaht verknüpft, während der Endfaden mit dem Endfaden der hinteren Magen-Jejunumserosanaht in Verbindung gebracht wird. Es bleibt nun noch der Verschluß des Mesocolonschlitzes übrig (Abb. 713). Man vereinigt die Wundränder des Mesocolons am besten mit der Magenserosa etwas oberhalb der Anastomosenstelle. 6—8 Nähte genügen. Fehlerhaft ist es aber, den Mesocolonschlitz am Jejunum zu befestigen, da bei stark gefülltem Colon transversum ein stärkerer Zug zu einer Verziehung der Anastomosenstelle und zu Störung der Magenentleerung führen könnte.

Für den Verschluß der Bauchhöhle, den Verband gilt das im allgemeinen Teile und das bei der Beschreibung der Querresektion Gesagte in gleicher Weise.

Soll die Methode nach BILLROTH II-REICHEL zur Anwendung kommen, so ist der Verlauf der Operation derselbe bis zu dem Augenblicke, wo das Jejunum durch den Mesocolonschlitz hindurchgeführt wurde. Auch hier wird eine möglichst kurze zuführende Schlinge in die Magenklappen gefaßt und nun, ohne den teilweisen Verschluß des Magens vorzuschicken, nach dem Muster der CZERNYSchen Darmnaht die Anastomose zwischen Magenöffnung und Jejunum mit zweireihiger Naht hergestellt.

Das ursprüngliche Vorgehen BILLROTHs. Die Originalmethode nach BILLROTH II wird von uns in folgender Weise ausgeführt:

Nachdem der Magen auf dieselbe Weise aus seinen Gefäßverbindungen ausgelöst war, wie wir sie oben geschildert haben, wird an der Stelle des Magenkörpers, an der die Resektion vorgenommen werden soll, die PAYRSche Magenquetsche (Abb. 714), die vor anderen Quetschen den Vorzug hat, daß ihre Arme von den beiden Enden nach der Mitte zu den Magen fassen, angelegt. Sie durchquetscht alle Teile der Magenwand bis auf die Serosa. Dann wird hart an der distal gelegenen Kante der Quetsche die Magenwand mit dem Glüh-eisen durchtrennt, nachdem noch eine Magenklemme an dem abzutrennenden Teile des

Magens angelegt ist, um das Ausfließen von Mageninhalt zu verhüten. Nach der Abtrennung wird der distale, nun nur noch am Duodenum hängende Teil des Magens in ein Bauchtuch eingehüllt und zunächst beiseite gelegt. Bei noch liegender Magenquetsche erfolgt nun die erste Verschlussnaht des Magenstumpfes in Form einer fortlaufenden Durchstichnaht. Mit starker Nadel und mittelstarker Seide beginnt man an der großen Kurvatur und sticht die Nadel dicht proximal hinter der Quetsche durch die ganze Dicke des Magens hindurch. Der Faden wird über die große Kurvatur geknüpft. Dann sticht man etwa 1—1½ cm von dem ersten Einstich entfernt wieder durch die beiden Magenwände hindurch von der Vorderwand durch die Hinterwand. Der Faden wird fest angezogen. Der nächste Stich geht nun wieder etwa 1—1½ cm von dem letzten Ausstich entfernt durch die beiden Magenwände, diesmal von der Hinterwand nach der Vorderwand. So führt man fort bis zur

kleinen Kurvatur, über der schließlich der fortlaufende Faden geknüpft wird. Nun wird die Quetsche abgenommen und über die gequetschte und verschorfte Magenwunde eine überwindliche fortlaufende Seroserosanaht gelegt. Zum Schlusse wird die ganze verschlossene Magenwunde mit einer fortlaufenden Seroserosanaht versenkt. Ein solcher Abschluß ist absolut verlässlich. Das weitere Vorgehen zur Durchtrennung des Duodenums und dessen Verschluss wird nach denselben Vorschriften, wie sie oben gegeben worden sind, ausgeführt. Schließlich wird an den Magenstumpf das Jejunum nach Art der vorderen oder hinteren Gastroenterostomie, wie sie ebenfalls oben geschildert wurde (s. S. 1010 u. 1020), angeheftet und die Lichtungen miteinander verbunden.

Andere Abänderungen, wie z. B. die, bei der das Magenlumen vor Ausführung der Anastomose von der großen und kleinen Kurvatur aus eingeschränkt wird, oder die von GÖTZE, bei der die Magenöffnung von der großen Kurvatur aus verkleinert wird, haben keine Vorteile vor der beschriebenen Methode.

δ) Die Resektion des Magens nach BILLROTH I.

(v. HABERER.)

Durch die Empfehlung v. HABERERS ist die erste BILLROTHSche Methode, die jahrelang gegenüber der zweiten in der Praxis wesentlich zurückgetreten war, wieder zu neuem Leben erweckt worden. Eine Reihe von Chirurgen hat sich den Gründen v. HABERERS nicht verschließen können und führt regelmäßig die erste BILLROTHSche Methode aus. Der Hauptgrund

v. HABERERS, die zweite Methode zugunsten der ersten aufzugeben, war die gelegentliche Beobachtung von peptischen Jejunalgeschwüren im Anschluß an die zweite BILLROTHSche Methode. Wenn auch ein *Ulcus pepticum jejuni* nach der Anwendung der ersten BILLROTHSchen Methode nicht möglich ist, so kommt es doch gelegentlich zu *Stenosen und Rezidivgeschwüren*. Welche von den beiden Methoden für die *Dauer* die bessere ist, läßt sich auch heute noch nicht feststellen. Die Ausführung der Operation, die nach v. HABERER selbst bei hochsitzenden Geschwüren an der kleinen Kurvatur erfolgreich zur Anwendung kommen kann, ist einfach. Für die allgemeine Praxis, besonders für den weniger geübten Chirurgen, liegt aber zweifellos größere Sicherheit gegenüber einer Nahtundichtigkeit in der zweiten BILLROTHSchen Methode, bei der es möglich ist, in fast unbegrenztem Maße breite Serosaflächen aneinander zu legen. Das erste BILLROTHSche Verfahren verhält sich zum zweiten ähnlich wie die ringförmige Darmnaht zur Seit-zu-Seit-Verbindung.

Die Technik des Eingriffes ist folgende: Die Auslösung des Magens entspricht in allen Punkten derjenigen der zweiten BILLROTHSchen Methode, auch wenn es sich um penetrierende Geschwüre handelt. Hier legt v. HABERER größten Wert darauf, den Geschwürsgrund im Zusammenhang mit dem *Ulcus* aus dem

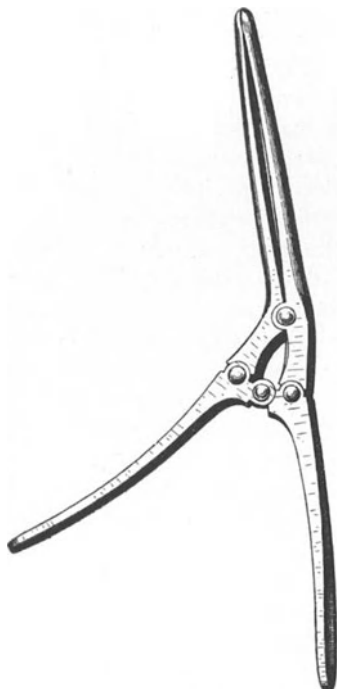


Abb. 714.
Magenquetschzange nach PAYR.
($\frac{1}{3}$ nat. Größe.)

betreffenden Organ, d. h. also ohne Eröffnung des Magens, mit dem Thermokauter herauszulösen. Auch wir bevorzugen diese Technik, die allerdings nicht erzwungen werden soll. Selbst die Eröffnung des Magens bei der Ablösung vom Geschwürsgrund schadet da nichts, wenn der Magen vorher restlos entleert war, was durch Absaugen zu erfolgen hat. Ist bei der Ablösung das Ulcus eröffnet worden, so hält man die Öffnung zu, vollendet die Ablösung so rasch wie möglich in der ganzen Umrandung und näht das Loch sofort mit einigen durchgreifenden Nähten zu. Auf diese Weise kann man sich vor einer Infektion absolut sicher schützen. Ehe man die Resektion vornimmt, müssen selbstverständlich die Teile, die später durch Naht miteinander in Verbindung gesetzt werden sollen, vollständig beweglich und die zuführenden Gefäße unterbunden sein. Dann legt man am Magen und Duodenum, einige Zentimeter von der Durchtrennungsstelle entfernt, am Magen oralwärts, am Duodenum aboralwärts, eine weichfassende Klemme an, dann je eine zweite Klemme etwa 1—2 Finger breit magenwärts. Ehe man durchtrennt, überzeugt man sich noch einmal, daß das Duodenum ohne (zum mindesten wesentliche) Spannung an den Magenstumpf herangebracht werden kann. Gelingt das nicht, so wird das Duodenum evtl. nach KOCHER mobilisiert. Am besten verzichtet man dann aber überhaupt auf die Ausführung des Billroth I und führt den Eingriff in Form der zweiten BILLROTHSchen Methode zu Ende. Lassen sich Magenstumpf und Duodenalstumpf gut aneinanderlagern, so wird die Durchtrennung in der Nähe der Innenklemmen vorgenommen, die Schleimhaut sauber ausgewischt und jodiert. Ist die Magenlichtung wesentlich breiter als die des Duodenums, so wird das Magenumen durch eine Verschlusnaht entsprechend eingeengt. Mit einer fortlaufenden Catgutnaht, die nur die Schleimhaut faßt und mit einer Reihe von Muscularis-Subserosanahten wird diese Verschlusnaht besorgt. Die seroseröse Naht folgt erst später. Zuerst wird jetzt die Anastomose zwischen dem Magenrestlumen und dem Duodenum durch doppelreihige, fortlaufende Naht bewerkstelligt. Sie entspricht in jeder Weise der Technik der zirkulären Darmnaht. Ist die vordere Schleimhautnaht ausgeführt und die Verbindung der Lichtungen hergestellt, so ist es am besten, die Klemmen abzunehmen und nun an der kleinen Krümmung beginnend, die Serososanaht der Magenverschlusnaht und der Magen-Duodenalverbindung herzustellen. Zum Schluß kann man durch eine Knopfnaht, die am Winkel zwischen der Magenverschlus- und der ringförmigen Naht die Serosa noch auf etwa $\frac{1}{2}$ cm Breite aneinanderlagert, den am meisten gefährdeten Teil der Naht sichern.

GÖPEL, der auch grundsätzlich die erste BILLROTH-Methode ausführt, hat zur Sicherung der Verbindung zwischen Magen und Duodenum sein sog. *Einmanschettenverfahren* angegeben, d. h. er bildet durch ringförmige Ausschneidung der Schleimhaut des Magens eine Serosamanschette, in die das Duodenum gewissermaßen hineingestülpt wird. Da seit LEMBERTS Zeiten die seroseröse Verbindung unbestritten als die sicherste Verbindung zweier Darmabschnitte gelten muß, so erscheint uns dieses Verfahren weniger zweckmäßig. Mit der Besserung der Technik ist auch die Magen-Duodenalverbindung nach der ersten BILLROTHSchen Methode immer sicherer geworden.

e) Die vollständige und fast vollständige Resektion des Magens.
(ZUKSCHWERDT u. HORSTMANN.)

Sie kommt nur selten in Frage. Häufiger sind fast vollständige Resektionen, bei denen wenigstens der Fundusteil des Magens erhalten bleiben kann. Die Technik ist dabei nicht wesentlich verändert, aber dadurch, daß ein Teil des serosaüberzogenen Magens erhalten

werden kann, ist die Vereinigung mit dem Darm eine sicherere. Die fast vollständige Resektion des Magens kommt hauptsächlich in Betracht bei ausgedehnten, aber auf den Magen beschränkten Carcinomen, besonders im Bereiche der kleinen Kurvatur. Die vollständige Magenresektion wird am häufigsten notwendig bei dem sog. *Feldflaschenmagen*, d. h. dem ausgedehnten, schrumpfenden, im ganzen Magen verbreiteten Scirrhus und anderen sehr ausgedehnten, besonders an der kleinen Kurvatur weit hinaufreichenden Magenkrebsen. Für beide Eingriffe ist es zweckmäßig, von vornherein den Rippenbogenrandschnitt und die Aufklappung des Rippenbogens nach MARWEDEL durchzuführen.

ALBERT hat schon 1880 den Vorschlag der vollständigen Magenresektion gemacht. NICOLADONI hat sogar nach ALBERT zum Ersatz des fehlenden Magens eine Dickdarmplastik ins Auge gefaßt, indem er das Mittelstück des Colon transversum mit Oesophagus und Duodenum verbinden wollte. Die erste Totalresektion ist von CONNOR (1883) versucht worden, der Exitus trat schon intra operationem ein. Die erste erfolgreiche Operation stammt bekanntlich von SCHLATTER (1897), der die Kardia mit dem Jejunum in Verbindung setzte und das Duodenum blind verschloß. 1898 hat dann BIGHAM die erste erfolgreiche Resektion mit direkter Nahtverbindung von Oesophagus und Duodenum vorgenommen. Seitdem ist die Operation häufig ausgeführt worden. TRINKLER (1911) konnte bereits 26 Fälle aus der Literatur feststellen. HINZ berechnete 53 Fälle. Letzterer schätzt allerdings die Sterblichkeit noch immer auf etwa 75%. Er selbst verfügte über zwei geheilte Fälle. Nach TRINKLER hat die Oesophagus-Jejunumverbindung eine Operationsmortalität von 28,5, die Oesophagus-Duodenalverbindung von 57,1%. Trotz alledem wird von den meisten Chirurgen die Oesophagus-Duodenalverbindung mehr empfohlen und nur im Notfall das Jejunum zur Anastomose herangezogen.

Die Technik der Operation ist an sich nicht besonders schwierig. Die hohe Mortalität erklärt sich durch die Unsicherheit der Oesophagusdarmverbindung infolge des mangelnden Serosaüberzuges am Oesophagus. Am häufigsten wird der Eingriff in Äthernarkose ausgeführt, doch kann man auch örtliche und Splanchnicusanästhesie zur Anwendung bringen. Muß der Oesophagus aus dem Zwerchfell herausgezogen werden, so kann man den Hiatus oesophageus örtlich umspritzen und auch am Hals den linken N. phrenicus an der Vorderseite des M. scalenus ant. in seiner Leitung unterbrechen. Wie schon gesagt, ist es am zweckmäßigsten, den Eingriff unter Aufklappen des Rippenbogens nach MARWEDEL zur Ausführung zu bringen (s. S. 1057). Auch dieser Eingriff kann in örtlicher Betäubung ausgeführt werden. So hat man einen guten Zugang zur linken Zwerchfellkuppel. Hat man sich davon überzeugt, daß der Tumor nicht zu fest am Zwerchfell sitzt, und im Bereich der kleinen Kurvatur nach der Mittellinie zu beweglich ist, so wird der Magen vollständig ausgelöst. Das Lig. gastrocolicum wird außerhalb der Aa. gastroepiploicae durchtrennt, ebenso das kleine Netz, zunächst unter möglichster Schonung der Aa. gastricae. Die Verbindung nach der A. coeliaca muß unterbunden werden. Dann werden die kleinen Magenarterien ohne Verletzung der Milzgefäße unterbunden, bis schließlich der Fundus und der Kardiaabschnitt völlig frei sind. In vielen Fällen ausgedehnter Tumorbildung des Magens findet sich der Oesophagus aus seinem Hiatus herausgezogen. Ist das nicht der Fall, so umschneidet man vorsichtig den Serosaüberzug des Zwerchfells um den Hiatus herum und es gelingt so meist leicht, den Oesophagus auf 8—10 cm in die Bauchhöhle hineinzuziehen. Daß die früher vielfach gefürchtete Pleuraverletzung dabei nicht eintritt, hat schon v. MIKULICZ festgestellt (s. S. 1056). Sind am Oesophagusabschnitt die Bedingungen für eine Resektion günstig, d. h. läßt er sich auf 5—8 cm in die Bauchhöhle hineinziehen, so werden nun auch die Gefäßverbindungen bis zum Pylorus hin durch Unterbindung der Gefäße der kleinen und großen Kurvatur unterbrochen. Durch probeweises Aneinanderlagern des Anfangsteils des Duodenums und des Oesophagus wird nun festgestellt, ob hier eine spannungslose Verbindung möglich erscheint.

Besteht eine gewisse Spannung, so kann durch Beweglichmachung des Duodenums nach KOCHER diese Spannung behoben werden. Erscheint auch dann die Spannung noch zu groß, so muß auf die Oesophagus-Duodenalverbindung verzichtet werden, das Duodenum mit der MOYNIHANSchen Klemme (s. S. 1036) verschlossen, übernäht und eine Jejunumschlinge zur Anastomose mit dem Oesophagus End-zu-Seit herangezogen werden.

Von allen Methoden, eine möglichst sichere Oesophagus-Duodenalverbindung herzustellen, scheint der von HINZ empfohlene Weg der sicherste. Schon HOFMEISTER hatte vorgeschlagen, zunächst nur am Duodenum zu durchtrennen und den Magen dazu zu benutzen, den Oesophagus möglichst weit herunterzuziehen, um eine Verbindung mit dem Duodenum herstellen zu können. HINZ ist noch einen Schritt weitergegangen und empfiehlt, weder am Oesophagus noch am Duodenum zu durchtrennen, sondern vielmehr beide Teile uneröffnet aneinanderzulagern, und zwar so, daß die hintere Oesophaguswand mit der hinteren Duodenalwand durch eine Reihe von Knopfnähten sicher aneinander befestigt werden kann. Erst dann werden der Oesophagus und das Duodenum in gleicher Höhe durchgeschnitten. Die beiden Lumina stehen sich nun so gegenüber, daß eine sichere ringförmige Naht aller Schichten und schließlich eine sichere vordere Naht der Duodenalserosa mit der Oesophagusmuskulatur hergestellt werden kann. HINZ empfiehlt, nur Knopfnähte zur Anwendung zu bringen. Enthält der Magen Inhalt, so ist es sehr zweckmäßig, ihn vor der Eröffnung von Oesophagus und Duodenum durch Absaugen zu entleeren.

HÖRHAMMER hat das Einmanschettierungsverfahren von GÖPEL zur Sicherung der Naht empfohlen. Es kommt aber nur für subtotale Resektion in Frage, d. h., nur wenn ein Teil der Magenserosa im kardialen Abschnitt erhalten werden kann, kann man es zur Ausführung bringen. Dann gelingt aber auch die gewöhnliche Naht mit seroseröser Abschlußnaht, die uns sicherer erscheinen will.

Will man das Jejunum mit dem Oesophagus verbinden, so führt man auch am besten die betreffende Jejunumschlinge vor der Durchtrennung des Oesophagus hinter denselben und stellt hier zunächst eine sichere seromuskuläre Naht her. Zweckmäßigerweise wird an der Jejunumschlinge eine BRAUNsche Anastomose ausgeführt. Nach Herstellung einer sicheren Oesophagusdarmverbindung wird die Bauchhöhle vollkommen verschlossen.

ζ) Die Eingriffe beim kardianahen Magengeschwür.

(MADLENER, FLÖRCKEN, ZUKSCHWERDT u. HORSTMANN.)

Die Bezeichnung „kardianahes“ Geschwür ist zwar recht ungenau und wird infolgedessen auch für sehr verschieden „hochsitzende“ Geschwüre gebraucht. Der eine versteht darunter nur das unmittelbar an der Kardia sitzende, während andere auch solche Geschwüre, die einige Zentimeter von der Kardia entfernt sitzen, als kardianah bezeichnen. Praktische Bedeutung hat diese Frage erst dann gewonnen, als man auch Geschwüre oberhalb der Magenmitte einer operativen Behandlung unterziehen wollte, besonders als man auch diese Kranken durch Resektion des geschwürtragenden Magenabschnittes zu heilen versuchte. Wenn auch schon röntgenologisch mit ziemlicher Sicherheit nachgewiesen werden kann, daß es Ulcera gibt, die bis in die nächste Nähe der Kardia reichen, so ist die letzte Entscheidung, ob eine Magenresektion stattfinden kann, doch mit Sicherheit immer erst nach Freilegung des Magens möglich. Dabei zeigt sich nämlich öfter, daß eine Geschwürsnische, die bis zur Kardia zu reichen scheint,

nur durch Schrumpfung und Drehung im Bereich der kleinen Kurvatur scheinbar bis zur Kardianähe in die Höhe gezogen ist. Um die Resektionsmöglichkeit zu entscheiden, bringen wir folgenden einfachen Handgriff zur Ausführung. Nach Freilegung des Magens wird die Bursa omentalis durch einige Massenunterbindungen im Lig. gastrocolicum so weit eröffnet, daß man bequem die Hand hinter dem Magen hinaufführen kann. Gelingt es nun zwischen der Kardia und

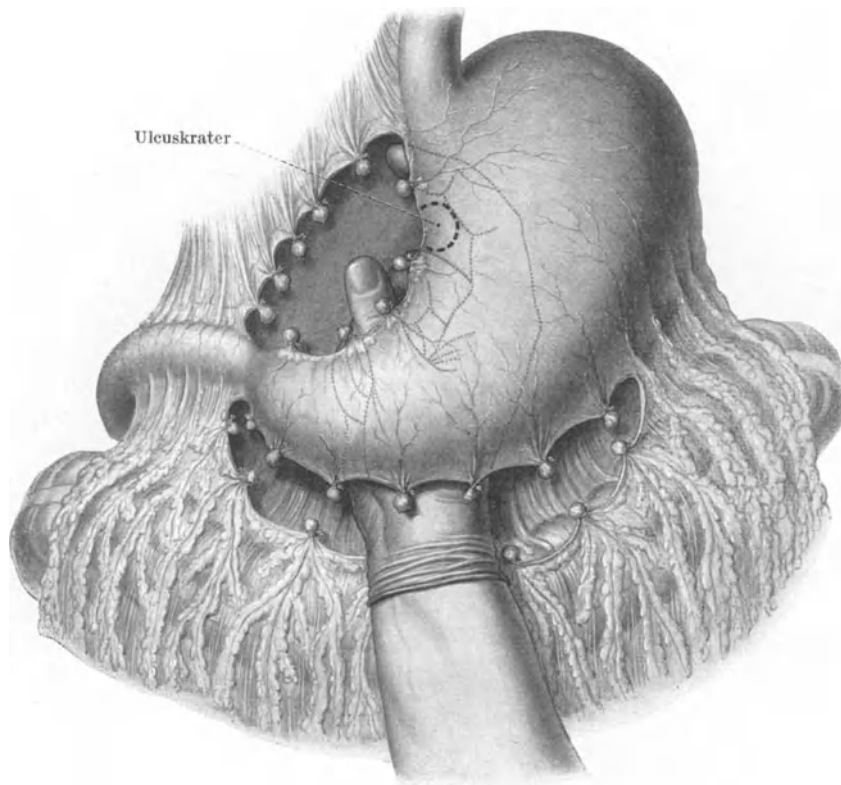


Abb. 715. Feststellung der Resektionsmöglichkeit eines hochsitzenden Ulcus.

Der Magen ist an der großen Kurvatur durch Massenunterbindungen im Lig. gastrocolicum aus seiner Verbindung mit dem Colon gelöst. Die rechte Hand ist in der Bursa omentalis hinter dem Magen hochgeführt und der Zeigefinger umgreift das hochsitzende penetrierende Ulcus der kleinen Kurvatur. Die Kuppe des Zeigefingers kann mit der anderen Hand vom kleinen Netz her gefühlt werden. Damit ist die Möglichkeit, oberhalb des Ulcus eine Magenklammer anzulegen, bewiesen. Die Ablösung des Magens an der kleinen Kurvatur, wie sie auf der Abbildung dargestellt ist, erfolgt erst nach dieser Feststellung.

der Ulcusnische mit dem Zeigefinger durch zu kommen (Abb. 715), so läßt sich mit großer Wahrscheinlichkeit annehmen, daß nach Unterbindung des kleinen Netzes die Entfernung zwischen dem Ulcus und der Kardia noch so weit ist, auch wenn man die umgebenden Schwielen mitrechnet, daß man oberhalb des Ulcus ohne Schwierigkeit eine sicher verschließbare Magenklammer anlegen und eine Resektion vornehmen kann. Gelingt das Durchführen des Zeigefingers nicht, so ist damit zu rechnen, daß es sich tatsächlich um ein kardianahes Geschwür handelt, und daß man eine gewöhnliche Resektion unter Verwendung von Magenklammern nicht mehr ausführen kann. Bei solchen Kranken müssen andere Eingriffe zur Anwendung kommen.

Es ist aber damit nicht gesagt, daß man auf einen *radikalen Eingriff* verzichten muß, da uns vielmehr auch in der Beziehung noch Möglichkeiten zur Verfügung stehen. Der Chirurg soll sich aber an solche Eingriffe nur dann heranwagen, wenn er bereits über ein reiches Maß von Resektionserfahrungen verfügt. Denn es hat sich herausgestellt, daß diese *Eingriffe technisch schwer und wesentlich weniger sicher* sind, als der gewöhnliche Billroth II. Als radikaler Eingriff kommt beim kardiahen Ulcus die *schlauch-* oder *treppenförmige* Resektion in Frage. Diese können sogar ausgeführt werden, wenn das Geschwür an der kleinen Krümmung die Kardie fast erreicht hat. Dann ist allerdings zweckmäßig die Kardie wenigstens an der kleinen Krümmungsseite aus der Zwerchfellzwinge durch Umschneiden des Peritonealüberzuges zu lockern, um sie etwas herunterziehen zu können. Die Anlegung einer Magenklemme ist bei den unmittelbar an der Kardie sitzenden Geschwüren nicht möglich. Es ist daher besser von vornherein darauf zu verzichten und die Resektion wenigstens im kardialen Abschnitt offen durchzuführen. Um die Asepsis möglichst wenig zu gefährden, wird daher zunächst von einer Gastrotomieöffnung an der Vorderwand etwas unterhalb der Magenmitte mit Hilfe der elektrischen Saugpumpe der Mageninhalt so weitgehend wie möglich entleert. Hat man dann die kleine Krümmung bis zur Kardie, und die große Krümmung bis über die Magenmitte hinaus durch Massenunterbindungen außer Ernährung gesetzt und, wie gesagt, an der kleinen Krümmung den Zwerchfellüberzug etwas eingeschnitten, so wird zunächst im obersten Duodenalabschnitt, also unter Mitnahme des Pylorus, eine Durchtrennung und ein sicherer blinder Verschluss zur Ausführung gebracht. Der Antrumabschnitt des Magens ist durch eine BILLROTH-Klemme sicher verschlossen. Durch Zug am pylorischen Magenteil läßt sich nun das Operationsgebiet an der kleinen Krümmung freilegen. Ist das Geschwür nur in das kleine Netz penetriert, was in dieser Gegend am häufigsten zu sein pflegt, so läßt es sich meist ohne Schwierigkeit geschlossen mit der kleinen Krümmung abheben. Ist es aber an der Hinterwand in das Pankreas penetriert oder liegt in dieser Höhe ein größeres Geschwür vor, so verzichtet man am besten überhaupt auf das radikale Vorgehen. Ehe man im geeignet erscheinenden Fall die Resektion an der kleinen Krümmung beginnt, muß man sich noch einmal davon überzeugen, daß die Zugänglichkeit eine ausreichende ist, und daß man in der Tiefe auch ohne Schwierigkeiten einen sicheren Nahtverschluss ausführen kann. Sonst muß man unter Umständen eine Aufklappung des Rippenbogens nach MARWEDEL (s. S. 1057, Abb. 717) hinzufügen. Ist der Zugang ausreichend, so legt man zunächst eine Haltnaht oberhalb des Ulcus an der kleinen Krümmung an und beginnt nun unmittelbar unterhalb davon die Resektion der kleinen Krümmung, die *in Spitzbogenform* das Ulcus umschneidet. Am besten ist es sofort nach Eröffnung der Lichtung eine Catgutknopfnah durch die Schleimhaut und Muscularis zu legen. Dann kann man meist auch sofort die erste seroseröse Naht darüber anbringen. Selbstverständlich muß das Operationsgebiet ringsum, aber besonders nach dem Zwerchfell zu durch Rollgazen und Bauchtücher abgedeckt sein und die Gehilfen müssen jeden Tropfen etwa noch austretenden Mageninhalt sofort abtupfen. Während der erste seroseröse Faden lang bleibt, setzt man die Umschneidung des Ulcus Zentimeter um Zentimeter allmählich fort, legt immer wieder eine innere Catgut- und dann eine äußere Seidennaht usw. Wenn es ohne Spannung gelingt, was in einiger Entfernung von der Kardie durchaus möglich ist, so legt man über die erste seroseröse Nahtreihe noch eine zweite an. Die erste Naht wird zweckmäßigerweise

zweifingerbreit unterhalb der Kardialgegend angelegt, weil hier, wie gesagt, die geringere Spannung ist. Ist sie geknüpft, so lassen sich auch meist noch einige Nähte oralwärts zur Nahtsicherung ausführen. Das weitere Vorgehen ist nun verschieden. Ist man vorn und hinten am Ulcus vorbei, so kann man nun entweder die Resektionsschnitte zunächst parallel der kleinen Krümmung einige Zentimeter weit fortsetzen, um dann mehr oder weniger rechtwinklig oder schräg nach der großen Krümmung umzubiegen. Dann erhält man einen *Magenrest* mit mehr oder weniger scharf abgesetzter Ecke an der Umbiegungsstelle nach der großen Krümmung. Auf diese Weise kommt eine schlauchförmige (NEUGEBAUER 1914) oder treppenförmige (SCHMIEDEN 1921) Resektion zustande. Wir halten es für zweckmäßiger, den Spitzbogen, mit dem die Umschneidung des Ulcus beginnt, beiderseits in etwas größerer Entfernung vom Ulcusrand vorbeizuführen und in gerader Fortsetzung gegen die große Krümmung vorzugehen. Grundsätzlich ist dieses Vorgehen dem schlauchförmigen ähnlich, nur wird der ganze Eingriff einfacher gestaltet. Man erhält dann einen etwa *birnenförmigen Magenrest*, der im Bereich des Resektionsschnittes beliebig weit blind verschlossen werden kann, während man den unteren Teil, ebenso wie bei der schlauch- oder treppenförmigen Resektion, in das Jejunum nach BILLROTH II-GRASER einpflanzt. Wir bevorzugen die *retrokolische* Einpflanzung in das Jejunum mit möglichst kurzer Schlinge.

Reicht das Ulcus bis in die Speiseröhre hinein, so kann man den Spitzbogenschnitt auch bis in die Speiseröhre hinein führen. Allerdings besteht dann eine noch größere Nahtunsicherheit, die v. HABERER dadurch zu beseitigen versucht, daß er die Speiseröhrennaht in den kardialen Magenabschnitt durch Hinaufnähen der Magenserosa einstülpt.

Die Resektion des in unmittelbarer Nähe der Kardialgegend sitzenden Ulcus ist auch in den Händen geübter Chirurgen mit einer *hohen Sterblichkeit* verbunden. Erstens besteht die Gefahr der operativen Peritonitis, weil keine Klemmen angelegt werden können, was beim wirklich kardialnahen Ulcus unmöglich ist. Lassen sich Klemmen anlegen, so darf man nach unserer Ansicht das Ulcus nicht zu den kardialnahen im strengen Sinne rechnen. Es handelt sich dann nur um eine technisch etwas schwierige Magenresektion. Es erhebt sich nun die Frage, ob wir die mit einer hohen Sterblichkeit belastete radikale Operation, d. h. Resektion mit Entfernung des ulcustragenden Magenabschnittes, beim wirklich kardialnahen Ulcus zur Anwendung bringen dürfen. Diese Frage kann wohl heute für die Mehrzahl der Kranken mit nein beantwortet werden, da uns Eingriffe zur Verfügung stehen, die (zwar unter Zurücklassung des Geschwürs), in der Lage sind, wenn auch nicht sofort, so doch nach verhältnismäßig kurzer Zeit eine Heilung des Geschwürs herbeizuführen. Der Vorschlag MADLENERs (1923), dessen Gedanken übrigens schon von KELLING (1915) einem Eingriff zugrunde gelegt worden war, beruht auf derselben Erkenntnis, die FINSTERER (1918) zum Vorschlag der *Resektion zur Ausschaltung* (s. S. 1066) beim nicht entfernbaren Ulcus duodeni veranlaßt hatte. Die von verschiedenen Physiologen und Chirurgen nachgewiesene Änderung des Magenchemismus im Sinne einer Herabsetzung der Salzsäureproduktion im Fundusabschnitt nach Entfernung der Antrumschleimhaut mußte sich auch auf ein bestehendes hochsitzendes Magenulcus günstig auswirken. Gleich die ersten von MADLENER operierten Fälle haben diese Annahme bestätigt, und der Eingriff nach MADLENER, der von FLÖRCKEN als „*palliative Resektion*“ bezeichnet wurde, ist von vielen Seiten nachgeprüft worden. Dabei hat sich ergeben, daß nicht nur die Ulcera ausheilten, sondern auch aus-

gezeichnete Dauererfolge erzielt werden konnten. MADLENER hat den Eingriff dann auch auf schwer resezierbare penetrierte Ulcera in der Magenmitte ausgedehnt. Da alle sonstigen nicht radikalen Eingriffe, wie z. B. die *Jejunostomie*, die *Gastrostomie* und die *Gastroenterostomie* gerade beim kardianahen Ulcus versagt haben, so muß heute die MADLENERsche palliative Resektion als Methode der Wahl bezeichnet werden.

Die Ausführung entspricht der eines gewöhnlichen *Billroth I* oder *II*. Soll der Eingriff seinen Zweck erreichen, so muß allerdings der Antrumabschnitt des Magens am besten mit dem Pylorus, entfernt werden. Um eine dauerhafte Änderung des Magenchemismus zu erzielen, soll man über den Antrumteil hinaus, am besten über die Magenmitte hinaus, resezieren. Schon aus diesem Grunde kommt der MADLENERsche Eingriff im strengen Sinne nur dann in Betracht, wenn das Ulcus entsprechend hoch oberhalb der Magenmitte, d. h. also wirklich kardianahe, seinen Sitz hat. Die Ulcera in der Magenmitte und kurz darüber werden doch zweckmäßigerweise der radikalen Operation, d. h. der Resektion mit Entfernung des ulcustragenden Magenabschnittes unterzogen.

η) Die Nachbehandlung nach Magenresektionen.

(LAPP und v. NEUFFER, W. KÖNIG.)

Für die *Nachbehandlung* nach Magenoperationen mit Eröffnung der Lichtung sind besondere Bestimmungen nicht zu treffen (s. S. 987). Die absolute Nahrungsenthaltung soll auch in den ersten 4 Tagen durchgeführt werden. Die beiden ersten Tage sind meist weniger gefährlich als der 3. und 4. Tag. In den beiden ersten Tagen kann man sich auf eine sicher angelegte Naht fest verlassen. Selbst das postoperative Erbrechen kann einer frischen Naht nichts anhaben, ebenso wenig der oft quälende Singultus. Hält das Erbrechen über 12 Stunden an, so soll ein Magenschlauch eingeführt und der Mageninhalt damit entleert werden. Sonst kann man mit gutem Erfolge heiße physiologische Kochsalzlösung eßlöffelweise nehmen lassen. Auch das Zergehenlassen von Eisstückchen auf der Zunge hilft in manchen Fällen sehr gut und beseitigt auch den quälenden Durst. Tritt *Singultus* auf, so sind zunächst die einfachen Maßnahmen, wie das längere Anhalten der Atmung, das Hinunterschlucken eines Schluckes Wasser, während die Nase zugehalten wird, zu versuchen. Sehr wirksam hat sich mir oft das Auslösen des Würgreflexes durch Einführen eines Spatels in den Rachen gezeigt. Hält der Singultus an, so ist nach PAYR daran zu denken, daß eine *Hernia epigastrica* durch Einklemmen eines Zipfels properitonealen Fettgewebes in die Fasciennaht eingetreten ist. Besteht ein solcher Verdacht, so muß eine Nahtrevision vorgenommen werden. Atropin- oder Papaveringaben pflegen in solchen Fällen meist zu versagen. Besonders der 3. und 4. Tag pflegen kritische Tage zu sein, da dann gewöhnlich ein Teil der Nähte durchgeschnitten hat und das Aufgehen einer Naht, falls noch nicht völlige Verklebung der Serosaflächen eingetreten ist, befürchtet werden muß. In der Mehrzahl der Fälle liegt freilich eine andere Ursache diesem Aufgehen der Magennahte zugrunde, das ist eine beginnende lokale Peritonitis, die ihrerseits meist auf Infektion von ausgetretenem Magen-Darminhalt zurückgeführt werden muß. Glücklicherweise ist ein solches Ereignis mit allen seinen unangenehmen Folgen (im besten Falle Absceßbildung und nachfolgende Nahtfistel, im unglücklichsten allgemeine Peritonitis) selten. Die erstere hat glücklicherweise die Neigung, sich spontan zu schließen, besonders die kleinen Fisteln mit gewundenem Gange. Sie sind daher zunächst

konservativ zu behandeln. Die Umgebung der Fistelöffnung der Hautwunde ist $\frac{1}{2}$ cm dick mit Zinkpaste einzuschmieren und außerdem noch mit einer dicken Schicht Talkum oder Dermatol zu bedecken, um den Reiz des ausströmenden Mageninhalt fernzuhalten, da durch diesen die Haut angedaut wird und sehr lästige Ekzeme verursacht werden. Außerdem ist die *tägliche Harnmenge* solcher Kranker festzustellen, da sie den durch die Fistel bedingten Flüssigkeitsverlust anzeigt. Sinkt die tägliche Harnmenge unter 300 ccm, so ist Gefahr für das Leben vorhanden und es muß ein Versuch des operativen Verschlusses der Fistel gemacht werden. Dieser Fistelschluß ist eine Notoperation, die in ihrem Erfolge sehr unsicher ist. Schon das Eröffnen des Peritoneums ist unter den gegebenen Umständen von großer Gefahr begleitet. Schwieriger gestaltet sich aber dann die Aufsuchung der Magenfistel, die von allen Teilen der Magennaht, also auch von der Hinterwand, ihren Ausgang in einem stark gewundenen und schwer zu verfolgenden Verlauf nehmen kann. Ist die Fistel gefunden, so muß sie verschlossen werden.

Dabei ist zu beachten, daß nicht irgendwelche Abflußhindernisse, die vielleicht die Fistel verursacht haben (Falten- oder Spornbildung, fehlerhafte Lagerung und Achsendrehung), übersehen oder gar geschaffen werden. Ist es gelungen, die Fistelöffnung zu beseitigen, so darf die Bauchwunde nicht vollkommen geschlossen werden. Man muß sich aber hüten, auf eine solche Magennaht eine Tamponade zu legen, da man dadurch mit unbedingter Sicherheit wieder eine Fistel erzeugen würde. Ein Gummirohr darf nur in der Nähe gelegt werden, so daß die verschlossene Fistelöffnung mit Netz gedeckt nur durch peritoneale Verklebungen geschützt ist. Oft entsteht trotz aller Vorsichtsmaßregeln und bester Technik wieder eine Fistel, die sich aber dann meist von selbst schließt, wenn kein Abflußhindernis besteht. Die im Anschluß an das Aufgehen einer Magennaht auftretende allgemeine Peritonitis verläuft meist schleichend und wird daher meist zu spät erkannt, um eine wirksame chirurgische Therapie einleiten zu können. Der günstigste Fall ist noch der, daß das Aufgehen der Magennaht und der Austritt von Mageninhalt unter einem heftigen peritonealen Reizschmerz eintritt, wie bei der Perforation eines Magengeschwürs. In einem solchen Falle kann eine sofort ausgeführte Laparotomie nach Verschuß der Fistel und nach Entfernung des Mageninhalt aus der Bauchhöhle zur Vermeidung einer allgemeinen Peritonitis und zur Heilung führen. In anderen Fällen muß man sich mit einer Laparotomie und der Ableitung des Eiters nach außen oder der Anlegung einer Enterostomie begnügen (s. S. 990). Über andere Störungen nach Magenoperationen s. S. 987 ff.

8. Die Eingriffe beim blutenden Magengeschwür.

Abgesehen von den kleinen, sich öfters wiederholenden Blutungen und von den okkulten Blutungen, die häufig bei der Anzeigestellung zu einer Magengeschwürsoperation in positivem Sinne mitwirken, wird der Chirurg gelegentlich vor die Frage gestellt, bei einer *Massenblutung* die Entscheidung für oder gegen einen augenblicklichen Eingriff zu treffen. Im Schrifttum herrscht in dieser Beziehung keine Einigkeit. Mancher Chirurg will gleich im Anschluß an die erste Massenblutung vorgehen und den Magen *resezieren*. Andere gehen ebenfalls operativ vor, beschränken sich aber auf die *Übernähung des Geschwürs* von der *Außenseite* nach Umstechung der Gefäße, oder von der *Innenseite* nach Eröffnung der Lichtung. Andere bevorzugen die *Ausschneidung des Geschwürs* aus der Magenwand. Eine dritte Gruppe wartet die *spontane Blutstillung* ab. Es wird Bettruhe verordnet, eine Eisblase auf die Magengegend gelegt, die Nahrungsaufnahme völlig verboten und größte Ruhe anempfohlen. Nicht selten steht die Blutung unter dieser Behandlung und es kann ein günstigerer Zeit-

punkt für die Operation abgewartet werden. Diese abwartende Behandlung bietet freilich *zwei ernste Gefahren*. Erstens kommt es in vielen Fällen schon nach verhältnismäßig kurzer Zeit zu einer Wiederholung der Blutung. Es handelt sich dann fast immer um die Arosion größerer Gefäße im Ulcusgrund, die zwar zeitweise thrombosiert, aber dann, wenn der Thrombus dem verdauenden Magensaft zum Opfer gefallen ist, von neuem heftig bluten. Dadurch wird der Allgemeinzustand des Kranken fast immer verschlechtert. Nach unserer Ansicht ist nun der Zeitpunkt gekommen, den operativen Eingriff auszuführen. Wartet man noch einmal die spontane Blutstillung ab, so kommt es fast immer, und zwar in immer kürzeren Abständen zu Nachblutungen, bis dann schließlich der Kranke sich in einem wesentlich ungünstigeren Zustand befindet. War auch die zweite Blutung sehr heftig, so soll man eine *Bluttransfusion* ausführen (s. S. 59 ff.). Sie hat den doppelten Zweck, den Kreislauf aufzufüllen und die Blutgerinnungsfähigkeit zu erhöhen. Alle anderen Blutstillungsmittel (Atropin PAYR, Gelatine, 10%ige Kochsalzlösung) müssen ebenfalls gegeben werden. Dazu kommen noch neuere Mittel, denen aber allen kein großer Wert beizumessen ist. Die Bluttransfusion kommt auch für solche Fälle in Frage, bei denen des öfteren starke Blutungen vorausgegangen sind. Es muß aber dann im Anschluß an die Bluttransfusion möglichst sofort operiert werden, da nach unserer Erfahrung die blutstillende Wirkung dann versagt, wenn es sich um die Arrosion größerer Gefäße handelt. Die *zweite Gefahr* der zögernden Behandlung liegt darin, daß Kranke, wenn eine dauerhafte spontane Blutstillung eingetreten ist, sich häufig der operativen Behandlung zunächst überhaupt entziehen, um dann erst nach einiger Zeit, manchmal erst nach Jahren, wieder mit den Folgezuständen einer schweren Blutung unsere Hilfe aufzusuchen. Selbst die eindrucksvollste Aufklärung richtet häufig in solchen Fällen nichts aus.

Unser Standpunkt ist also der: Die erste spontane Blutstillung wird abgewartet und, wenn sie andauert, möglichst noch während desselben Krankenhausaufenthaltes, nachdem sich der Kranke genügend erholt hat, die Operation ausgeführt. Wiederholt sich die Blutung am nächsten Tage oder in den nächsten Tagen, so wird sofort die Operation ausgeführt. Zunächst gilt es, das blutende Geschwür durch die Laparotomie aufzufinden. Wir operieren möglichst in örtlicher und Splanchnicusanästhesie nach BRAUN, nach vorheriger Morphium- oder Morphiumscopolaminanreicherung. Das Abdomen wird durch Mittellinienschnitt eröffnet, der Magen vorgezogen und nun läßt sich wohl in der Mehrzahl der Fälle, da es sich fast immer um callöse Ulcera handelt, das Geschwür von außen feststellen. Häufig findet man wenigstens die bekannte flammige Röte in dem Serosabereich über dem Ulcus. Die Ulcera sitzen am häufigsten an der kleinen, seltener an der großen Krümmung oder Hinterwand. Wird das Geschwür nicht gleich entdeckt, so muß selbstverständlich auch die Rückseite des Magens und Duodenums dem Auge zugänglich gemacht werden. Bleibt es dann auch noch verborgen, so muß die Suche vom Maginneren aus fortgesetzt werden. Dies geschieht durch die Einführung eines sterilen Cystoskops (ROVSIK) durch eine kleine Öffnung an der Vorderwand in den Magen. Durch Tabaksbeutelnaht wird die Öffnung um das Rohr geschlossen. So kann nach Aufblähung des Magens erstens die Magenwand durchscheinend gemacht werden und zweitens die Mageninnenfläche auf ein Ulcus, wie bei der Cystoskopie, abgesucht werden. Selbst kleinere Geschwüre können sowohl bei der *Diaphanoskopie* als auch durch die *Endoskopie* sichtbar werden, besonders dann, wenn das verletzte Gefäß noch blutet. Da sich aber häufig die Magenschleimhaut in einem chronisch-entzündlichen Zustand befindet, so treten Blutungen selbst bei leichtesten Berührungen auf und können die örtliche Diagnose erschweren. Ganz selten sind Ulcera mit dieser Methode in der Pylorus- und oberen Duodenalgegend zu finden, da sich die Muskulatur häufig in spastischem Zustand befindet, und die Schleimhaut in hohe, dicht aneinander gelagerte Falten gelegt ist, so daß es bekanntlich oft, selbst am resezierten Magen schwierig ist, kleine

Geschwüre zu finden. Deshalb bevorzugen wir im Zweifelsfalle eine *breite Gastrotomie*. Sie muß wenigstens 5—8 cm lang sein und wird meist in querer Richtung ausgeführt. Anlegung von vier Haltefäden, die während der Eröffnung der Lichtung so stark angespannt werden, daß keinerlei Inhalt ausfließen kann. Ist der Magen offen, so wird zunächst mit Rollgazen oder einem Saugapparat der Inhalt möglichst restlos auch aus dem Fundus- und Pylorusabschnitt beseitigt, und nun systematisch unter Einführung stumpfer Haken das ganze Mageninnere bei heller Beleuchtung abgesucht. Ebenso wird auch der Anfangsteil des Duodenums nachgesehen und es ist uns bisher fast immer gelungen, ein vorhandenes Geschwür auch aufzufinden. Ist der Kranke bereits stark ausgeblutet, sein Hämoglobingehalt unter 50 oder 40 (SAHLI) gesunken, so ist der kleinstmögliche Eingriff zu wählen. Entweder man übernäht vom *Mageninneren* aus das Geschwür, oder besser man schneidet das Geschwür mit seiner Umgebung *aus der Magenwand* heraus und übernäht die Lücke, nachdem eine gründliche Blutstillung ausgeführt war, doppelreihig in querer Richtung. Die *Umstechung* der großen Magengefäße *von außen*, ohne den Magen zu eröffnen, bietet kaum die Sicherheit einer genügenden Blutstillung. Ist der Kranke in gutem Zustand, so wird man eine *typische Magenresektion* vorziehen, um damit auch etwa später auftretende Gefahren zu beseitigen. Sehr zweckmäßig ist es, im Anschluß an den Eingriff eine *Bluttransfusion* auszuführen. Wir haben, falls ein Spender nicht gleich zur Verfügung stand, fast regelmäßig Infusionen mit *Tutofusin*, das nach unseren Erfahrungen Ausgezeichnetes leistet, oder auch mit *Traubenzuckerlösung* gegeben. Am besten gibt man etwa $\frac{1}{2}$ bis $\frac{3}{4}$ Liter im Anschluß an den Eingriff und einen zweiten halben Liter in der folgenden Nacht oder am nächsten Tage, falls der Puls nicht ganz auf der Höhe bleibt. Die Nachbehandlung entspricht im übrigen der nach anderen Magenoperationen.

9. Die Eingriffe beim durchgebrochenen Magengeschwür.

(BRÜTT.)

Den ersten Versuch, ein durchgebrochenes Magengeschwür operativ zu behandeln, machte v. MIKULICZ im Jahre 1880. Die erste erfolgreiche Übernähung gelang HEUSSNER 1892. Vom Zeitpunkt des ersten geheilten Falles ab hat, wie so häufig, die Operation weitere Verbreitung gefunden, so daß heute fast unübersehbare Zahlen vorliegen. Die Ursachen des Magengeschwürdurchbruchs sind bis heute noch nicht völlig klar. Der Durchbruch scheint sich gelegentlich an die erste Entstehung eines Geschwürs anzuschließen, tritt aber häufiger bei jahrelang bestehenden, oft allerdings periodisch verlaufenden Geschwüren auf. Männer werden häufiger betroffen als Frauen. Zwischen 25 und 45 Jahren werden Perforationen am häufigsten beobachtet. Die meisten sitzen in der Pylorusgegend, kurz vor oder kurz hinter dem Pylorus. Bei der Operation läßt sich nicht immer mit aller Bestimmtheit sagen, ob es sich um ein Magen- oder um ein Zwölffingerdarmgeschwür handelt. Die Durchbrüche treten am häufigsten an der Vorderwand ein. Manchmal wird ein Trauma beschuldigt. Gelegentlich kommt es fast unter den Augen des Arztes nach der Einnahme von Kontrastmahlzeit zur Perforation. Wir beobachteten einmal die Perforation im unmittelbaren Anschluß an das Trinken großer Mengen kohlen säurehaltigen Wassers. Die *Diagnose* der Perforation macht selten Schwierigkeiten. Sie ist sogar meist derartig sicher, daß sie von erfahrenen Schwärmern häufig auf den ersten Blick gestellt wird. Wichtig ist die *Vorgeschichte*. Fast immer lassen sich vorausgegangene Magenbeschwerden feststellen. Manchmal muß man allerdings etwas genauer fragen, da z. B. Drücken und Völlegefühl nach dem Essen von vielen Kranken nicht zu den Beschwerden gerechnet werden. Manchmal ist tatsächlich trotz genauesten Ausfragens nichts über vorausgegangene Magenbeschwerden zu erfahren. Sehr häufig wird die Erklärung abgegeben, daß die Beschwerden in den letzten Tagen stärker geworden sind, sich zu richtigen Schmerzen ausgewachsen haben und daß der augenblickliche Zustand mit einem so heftigen Schmerz begonnen hatte, „wie wenn ein Messer durch den Bauch hindurchgestoßen worden sei“. Die meisten Kranken

müssen sich sofort hinlegen, werden blaß und zeigen alle Symptome eines heftigen Kollapses. Der Befund ist, wie gesagt, sehr kennzeichnend. Am bemerkenswertesten ist der eingezogene Bauch und vor allen Dingen die ausgesprochene *Bauchdeckenspannung* („brettharter Bauch“), die in der Oberbauchgegend am stärksten zu sein pflegt. Bei genauerer Betastung lassen sich dann meist gewisse besonders schmerzempfindliche Zonen feststellen. Sie entsprechen in ihrer Ausdehnung den peritonealen Abschnitten, die zuerst von dem Mageninhalt überschwemmt werden, d. h. Oberbauchgegend und die seitlichen Bauchgegenden, da hier der ausgetretene Inhalt entlang dem Dickdarm herunterläuft, während das Colon transversum und das große Netz die Mitte eher schützen. Selbstverständlich kommt es auch auf die Menge des Mageninhaltes und auf die Zeitdauer nach der Einnahme der letzten Mahlzeit usw. an. Sehr frühzeitig macht sich im DOUGLASSchen Raum bei der Rectaluntersuchung eine Druckempfindlichkeit bemerkbar. *Der Puls* ist entsprechend der beginnenden Peritonitis (Vaguspuls) oft *ausgesprochen kräftig und langsam*. Nur in seltenen Fällen ist er von vornherein stark beschleunigt, als Zeichen einer besonders schweren Vergiftung. Erbrochen wird gelegentlich einmal oder öfters. Haben die Kranken ein schmerzstillendes Mittel erhalten, so kann das Bild stark verwischt sein. Die ausgesprochene Bauchdeckenspannung und die Druckempfindlichkeit bleiben aber fast immer auch dann noch deutlich nachweisbar. Eine *Temperatursteigerung* fehlt sehr häufig in den ersten Stunden. Viel Wert wird auf die *Aufhebung der Leberdämpfung* gelegt. Dieses Symptom tritt aber auch mit Dickdarmmeteorismus häufig so deutlich in Erscheinung, daß es nicht als zuverlässig gelten darf. Ebenso ist es mit dem *Schulterschmerz* infolge Zwerchfellreizung. Liegt die Perforation mehr als 24 Stunden zurück, so ist, wenn nicht die Vorgeschichte für die Diagnose Magengeschwürdurchbruch zu verwerten ist, meist nur die allgemeine Perforations-Peritonitis festzustellen. In anderen Fällen findet sich eine ausgesprochen umschriebene, meist auf die Oberbauchgegend beschränkte Peritonitis zum Zeichen der Abkapselung (gedeckte Perforation, SCHNITZLER). Differentialdiagnostisch kommen in fortgeschrittenen Fällen alle die Ursachen, die eine Perforationsperitonitis oder die Erscheinungen einer Oberbauchperitonitis hervorrufen können, in Betracht, wie die Appendixperforation, die Gallenblasenperforation, die Pankreatitis usw.

Die Behandlung. In frischen Fällen, besonders in den ersten 12 Stunden, ist immer sofort zu operieren. Selbst dann, wenn die Diagnose nicht ganz sicher erscheint, ist die *Probelaparotomie* anzuraten. In solchen Fällen eröffnet man das Abdomen in der Mittellinie unterhalb des Schwertfortsatzes mit einem kleinen Schnitt in örtlicher Betäubung. Meist findet man sofort etwas trübes, schleimiges Exsudat und es tritt *Luft* aus. Fehlt beides, so fährt man mit einem Stieltupfer zunächst unter die Leber in die Pylorusgegend und stellt so das Exsudat fest. Sind über 12 Stunden vergangen und ist auch aus der Vorgeschichte die Ursache der Perforationsperitonitis nicht zu klären, so kommt die *Appendixperforation* in Frage. Manchmal weist eine ganz ausgesprochene Druckempfindlichkeit in der rechten Unterbauchgegend mehr auf den Wurmfortsatz hin. In solchen Fällen ist es besser, die Probelaparotomie am Rectusaußenrand zu machen und sich zunächst über eine etwaige Perforation der Appendix zu unterrichten. Ist sie gesund, so benutzt man diese Öffnung später als Drainageöffnung und legt nun einen neuen Schnitt in der Mittellinie unter dem Schwertfortsatz an. Ist die Diagnose bei der Operation sichergestellt, so wird zunächst die Perforationsstelle aufgesucht, was dann manchmal rechte Schwierigkeiten machen kann, wenn sie an der kleinen Krümmung, besonders mehr nach der Kardia zu, ihren Sitz hat. Hat man die Perforation gefunden, so wird sie mit durchgreifenden Nähten am besten quer zur Längsrichtung des Magens verschlossen. Dabei können, wenn es sich um eine größere, in starken Schwielen sitzende Perforation handelt, Schwierigkeiten entstehen. Mit einiger Geduld läßt sich aber doch immer ein so weit sicherer Verschluß herbeiführen, daß zum wenigsten kein Inhalt mehr herausdringt. Eine doppelte Übernähtung läßt sich allerdings nur selten ausführen. Es ist daher besser, die Nahtstelle durch einen breit aufgelagerten, ringsherum festgenähten, gestielten Netzlappen zu decken. Erscheint die Naht

nicht ganz sicher, so kann man eine *Gastroenterostomie* hinzufügen. Sie wirkt hauptsächlich druckentlastend. Die Gastroenterostomie ist, wie sich aus vielfachen Beobachtungen, auch an unseren Kranken (NAUMANN) ergeben hat, nicht unbedingt notwendig, da auch nach einfacher Übernähung, wenn die Verhältnisse sonst günstig liegen, d. h. in einem günstigen Zeitpunkt operiert wird, Dauerheilungen regelmäßig beobachtet werden. Selbst bei offensichtlich lange bestehenden callösen Geschwüren gilt dieser Satz. Handelt es sich um ein lange bestehendes Geschwür, das viele Beschwerden hervorgerufen hat und liegen die Verhältnisse insofern besonders günstig, als der erkrankte Magenabschnitt frei, d. h. daß das Ulcus nicht etwa in die Nachbarschaft penetriert ist, so kann auch eine *Resektion* des erkrankten Magens vorgenommen werden, da sie bei guter Technik in solchen Fällen auch nicht wesentlich länger dauert als die Gastroenterostomie. Die Resektion als notwendig zu bezeichnen, und zwar besonders mit Rücksicht auf die evtl. Anwesenheit mehrerer Geschwüre, ist eine zu weitgehende Forderung, die immer wieder von Zeit zu Zeit von jüngeren Chirurgen nach einer glücklichen Resektion erhoben wird.

Ist die Operation am Magen vollendet, so kann man die Bauchhöhle gründlich spülen. Wenn man es tun will, so empfiehlt sich ein systematisches Vorgehen. Zunächst wird der Kranke in eine leichte Beckentief Lagerung gebracht und nun mit Hilfe der in die Bauchhöhle eingeführten Hand, die den Glasansatz des Irrigators führt, der subphrenische Raum ausgespült; dann ebenso die Gegend unterhalb von Leber, Milz und Magen. Ist alle Flüssigkeit zurückgelaufen, so werden die beiden seitlichen Bauchgegenden, während die Hand immer den Glasansatz führt, ausgespült. Man kann zu diesem Zweck den Tisch etwas nach der einen bzw. nach der anderen Seite kippen. Schließlich geht man, während der Kranke wieder in leichte Beckentief Lagerung gebracht wird, zur Spülung des DOUGLASSchen Raumes über; da sich hier schon während der vorherigen Spülung die größte Menge des Spülwassers gesammelt hat, so bedient man sich mit Erfolg der Heberwirkung, wie sie mit den Spülapparaten von PAYR, LAEWEN usw. möglich ist. In neuerer Zeit verwendet man mit Erfolg eine elektrisch betriebene Saugpumpe. Wir haben oft erfolgreich den Flaschenapparat nach HARTERT mit dem Ansatzrohr von BORT verwendet, um auch den letzten Rest der Flüssigkeit, wenn sie vollständig klar läuft, zu entfernen. Zu einer ausgedehnten Spülung sind etwa 20 Liter 40° warmer Kochsalzlösung notwendig. In der Mehrzahl der Fälle haben wir die Bauchhöhle vollständig geschlossen. Ehe die letzte Peritonealnaht gelegt wird, wird ein daumenstarkes Gummirohr weit in die Bauchhöhle eingeführt und 100—200 ccm PREGLScher Jodlösung (Presojod) eingefüllt. Wir haben den bestimmten Eindruck, daß der postoperative Verlauf durch die PREGLSche Lösung sehr günstig beeinflußt wird. Trotz der Spülung kommt es gelegentlich zu einem DOUGLAS-Absceß oder auch zu einem subphrenischen Absceß, die dann nicht übersehen werden dürfen und operativ behandelt werden müssen. Viele Chirurgen verzichten auf die Spülung und beschränken sich auf das sorgfältige Austupfen des Mageninhaltes. Auch damit werden gute Erfolge erzielt.

10. Die Eingriffe bei unklaren Magenulcusfällen.

(PAYR.)

Trotz aller Verfeinerung in der Diagnosenstellung des Magengeschwürs bleibt noch immer eine größere Anzahl von Fällen übrig, bei denen zwar die Symptome eines Ulcus vorhanden sind, bei denen auch die röntgenologische und chemische Untersuchung für

Ulcus spricht, während dann bei der Operation ein Ulcus nicht festgestellt werden kann. In manchen Fällen kann, trotz des negativen Befundes bei der Operation, ein Ulcus vorhanden sein. Aus den Erfahrungen beim blutenden Magengeschwür, bei dem es uns gelegentlich selbst bei eröffnetem Magen nicht gelang, das Ulcus zu finden, müssen wir diese Tatsache eingestehen. Zwar handelt es sich bei Geschwüren, die jahrelang Symptome machen, meist um callöse Geschwüre, die entweder von außen fühlbar sind, oder das Klebesymptom nach PAYR oder die flammige Rötung im Serosabereich (SCHNITZLER) zeigen, so daß bei Fehlen jeglichen Anhaltspunktes angenommen werden muß, daß zum mindesten ein großes Geschwür nicht vorhanden ist. Selbstverständliche Voraussetzung für eine derartige negative Entscheidung ist, daß der Magen in allen seinen Abschnitten, besonders an der kleinen Krümmung und in der Pylorusgegend, aber auch auf der Rückseite freigelegt, genau nachgesehen und durchgetastet wurde. Die Instrumente zur Sichtbarmachung eines Ulcus nach ROVSING oder HEYMANN (Gastroskop), die durch Diaphanoskopie oder Endoskopie die Auffindung eines Geschwürs erleichtern sollen, haben in diesen zweifelhaften Fällen ebenfalls im Stich gelassen. Besonders in der Gegend des Pylorus und im Bereiche des oberen Duodenums, wo eine weitere Klarstellung oft wünschenswert wäre, stößt die Auffindung auf große Schwierigkeiten. Hier handelt es sich häufig um quergestellte kleine Ulcerationen vor oder hinter dem Pyloruswulst, die selbst am herausgeschnittenen Präparat zwischen den hohen Falten, die sich auch bei stärkerer Blähung kaum ausgleichen lassen, oft nur mit Mühe aufzufinden sind. Und doch können gerade derartig lokalisierte Ulcera heftige Erscheinungen machen und stark bluten.

Die *Behandlung* derartiger Fälle hat, wie aus den neueren Arbeiten vieler Chirurgen hervorgeht, großes Kopfzerbrechen verursacht. Die Anhänger der radikalen Therapie, d. h. der *Ulcusresektion* in jedem Fall, stehen vielfach auf dem Standpunkt, sich auf ihre diagnostischen Hilfsmittel so weit zu verlassen, daß sie den Magen resezierien, freilich auf die zugegebene Gefahr hin, ein Ulcus nicht zu finden. Andere Chirurgen machen in solchen Fällen eine Verlegenheitsoperation in Gestalt einer *Gastroenterostomie*, in der Hoffnung, daß das möglicherweise vorhandene Ulcus dadurch zur Ausheilung kommt. Gegen diese Ansicht ist mit Recht von verschiedenen Seiten Einspruch erhoben worden (PAYR, OEHLECKER, GREGORY u. a.). Die Resektion ist ein zu einschneidender Eingriff und hat nur dann Berechtigung, wenn sichere Anzeichen für ein Ulcus gefunden werden. Gegen die Gastroenterostomie als Verlegenheitsoperation läßt sich einwenden, daß gerade in solchen Fällen leider häufig Störungen, als deren schlimmste das Ulcus pepticum jejni zu nennen ist, auftreten, die den Zustand des Kranken unter Umständen wesentlich stärker beeinträchtigen als die früher bestehenden Ulcusbeschwerden. Eine Erklärung für die Ulcussymptome läßt sich in vielen Fällen nicht geben, doch muß wohl angenommen werden, daß in vielen Fällen entzündliche Veränderungen der Magenschleimhaut spastische Zustände hervorrufen, die zu Stauungszuständen des Mageninhaltes und zu Magenschmerzen Veranlassung geben, auch wenn ein eigentliches Ulcus nicht vorhanden ist. Ob es sich hier um eine Gastritis (KONJETZNY) oder um isolierte Entzündungen im Bereiche des Pylorus (DOBERER, BERTELSMANN) handelt oder andere, zum Teil vielleicht auch außerhalb des Magens gelegene Erkrankungen, wie von manchen Autoren vermutet wird, ist bis heute eine offene Frage. Stehen wir einem solchen Falle bei der Operation gegenüber und ist es trotz aller Hilfsmittel nicht gelungen, ein Ulcus festzustellen, so sind wir vor die Entscheidung gestellt, entweder die Bauchhöhle unverrichteter Dinge wieder zu schließen, oder nach einem anderen Verfahren zu greifen, das erfahrungsgemäß einen günstigeren Einfluß auf den Pylorospasmus auszuüben vermag. Einzelne Chirurgen haben die Beobachtung gemacht, daß die Magenbeschwerden auch nach der einfachen Probelaparotomie wenigstens auf Wochen und Monate hinaus verschwinden. Die Probelaparotomie hat also zweifellos an sich gelegentlich einen therapeutischen Erfolg. Handelt es sich um neurasthenische oder hysterische Menschen, so ist es wohl möglich, durch die suggestive Wirkung der Probelaparotomie gelegentlich sogar einen Dauererfolg zu erzielen. In der Mehrzahl der Fälle beginnen jedoch die Beschwerden nach einigen Wochen oder Monaten wieder von neuem, häufig infolge der nun eingetretenen Adhäsionen in verstärktem Maßstabe. PAYR war wohl der erste, der schon 1905 darauf hinwies, daß bei spastischen Pyloruserkrankungen eine Pyloroplastik, damals nach dem Vorschlag von HEINEKE—v. MIKULICZ, in Frage käme. In neuester Zeit ist dieses Aushilfsmittel von verschiedenen Seiten empfohlen worden (GREKOW, OEHLECKER, PAYR). Nach den ausgezeichneten Erfolgen, die die WEBER-RAMSTEDTSche Operation bei Pylorospasmus der Säuglinge gegeben hatte, lag dieser Weg nahe. Die russischen Autoren (GREGORY) bevorzugten die Pyloroplastik nach HEINEKE—v. MIKULICZ. OEHLECKER

empfiehlt die FINNEYSche Operation. PAYR schlägt die einfache Pylorusdurchschneidung ohne folgende Plastik vor und bezeichnete seine Methode als *extramuköse Pyloromyotomie*. Was die Wertigkeit der drei Operationsmethoden für die oben genannten Fälle betrifft, so ist dazu folgendes zu bemerken:

Die *Plastik nach HEINEKE-v. MIKULICZ* ist allgemein aufgegeben worden, da sie eine Eröffnung der Schleimhaut nötig macht, und da die Vernähung des Längsschnittes durch die Muskulatur fast immer nur unter Spannung möglich und infolgedessen unsicher ist. Daher hat GREGORY schon die extramuköse Plastik in mehreren Fällen erfolgreich ausgeführt. Auch ihr hängt der Fehler an, daß die quere Vereinigung der Muskelwunde unsicher ist.

Die Operation nach FINNEY (1912) wird in folgender Weise ausgeführt. Nach Beweglichmachung des Duodenums, so daß es sich bequem mit dem pylorischen Magenabschnitt in der Nähe der großen Krümmung durch Serosanaht auf eine Strecke von 5—6 cm vereinigen läßt, wird ein Haltefaden durch die obere Pyloruswand angelegt, während als zweiter Haltefaden der Endfaden der seroserösen Naht am unteren Ende lang bleibt. Mit Hilfe eines hufeisenförmigen Schnittes, der etwa $\frac{1}{4}$ — $\frac{1}{2}$ cm von der seroserösen Naht entfernt bleibt, wird zunächst der Magen, der Pylorus und schließlich der entsprechende Duodenalabschnitt eröffnet. Besichtigung des Inneren. Sind Geschwüre vorhanden, so werden die der Vorderwand, wenn es geht, ausgeschnitten, die der Hinterwand ebenfalls ausgeschnitten und vernäht. Dann werden durch zwei vordere Nähte die vorderen Schnittträger von Magen, Pylorus und Duodenum miteinander vereinigt. So kann eine beliebig weite Verbindung zwischen Magen und Duodenum hergestellt werden, während die Pylorusmuskulatur durchtrennt ist. OEHLECKER (1924) hat die Methode FINNEYS insofern etwas abgeändert, als er das Duodenum nicht beweglich macht, da der Magen sich leicht an das Duodenum zu einer seroserösen Naht heranbringen läßt. Er eröffnet Magen und Duodenum auch nicht mit einem U-förmigen Schnitt, sondern legt zwei Schnitte an, wie bei jeder Enterostomie und durchtrennt den Pylorus erst nachträglich, nach Durchschieben einer gebogenen Schere und nachdem er die hintere Schleimhautnaht bis zum Pylorus hin ausgeführt hat. Der Pylorus wird weit hinten und unten durchgeschnitten, damit an der hinteren Wand kein Bürzel entsteht. Dann wird die hintere Schleimhautnaht im Bereiche des durchtrennten Pylorus fortgesetzt. Die vordere Naht wird dann, wie bei FINNEY, doppelreihig ausgeführt. OEHLECKER legt den größten Wert auf die Durchschneidung des Pylorusringes, die seiner Ansicht nach der wichtigste Teil der Operation bei den oben angedeuteten Fällen ist.

Die FINNEYSche Operation leistet zweifellos Gutes. Sie stellt aber einen relativ großen Eingriff dar und hat die Nachteile aller Operationen mit Eröffnung der Schleimhaut. Diesem Eingriff gegenüber ist die *extramuköse Pyloromyotomie* nach PAYR eine wesentlich einfachere Methode. Die einzige Gefahr des Eingriffs besteht in der Möglichkeit der Eröffnung der Schleimhaut, wie bei der WEBER-RAMSTEDTSchen Operation. Diese Gefahr besteht nur an einer ganz umschriebenen Stelle, nämlich hinter dem duodenalwärts unter der Schleimhaut vorspringenden Pyloruswall. In der Absicht auch die letzten Reste des Pylorusringes vollständig zu durchtrennen, kann es passieren, daß an dieser Stelle die Duodenalschleimhaut eröffnet wird. Um diese Eröffnung zu vermeiden, ist es besser, diesen letzten Teil der Ringmuskulatur stehen zu lassen oder nur stumpf zu durchtrennen. PAYR gibt zur Vermeidung der Schleimhautoberöffnung folgenden Kunstgriff an. Es werden zwei Haltefäden in die Duodenalwand und zwei in die vordere Magenwand in der Nähe des Pylorus gelegt und durch einen Längszug an den Haltefäden die Pylorusstufe gestreckt. Am besten fixiert man sich mit zwei Fingern, in der großen und kleinen Krümmung angelegt, den Pylorus. Der Schnitt soll etwas mehr nach der kleinen Krümmung zu liegen. Dann durchtrennt man langsam, zuerst mehr magenwärts, die Muskulatur, erst die Längs-, dann die Ringmuskulatur, bis sich die Submucosa an einer Stelle vorstülpt. So erkennt man die richtige Schicht und spaltet nun langsam und schichtweise den Pylorus weiter duodenalwärts. Das Duodenum selbst bleibt dabei vollständig unberührt. Die Serosa-Muskelwunde wird weder genäht noch mit Netz gedeckt. Hat man das Mißgeschick gehabt, daß hinter dem Pyloruswulst die Duodenalschleimhaut eröffnet wurde, so wird die Öffnung durch eine Naht verschlossen und darüber ein Netzdeckel befestigt. Nach Durchtrennung des Pylorus ist es in jedem Fall notwendig, die Dichtigkeit des Schleimhautausschlusses zu prüfen. Zu diesem Zweck schiebt man die im Magen befindliche Luft, nach Abklemmen des Duodenums mit zwei Fingern, in den pylorischen Abschnitt. Erscheint keine Luftblase, so kann man mit der Dichtigkeit der Naht rechnen. Die Nachbehandlung nach der Pyloromyotomie entspricht der nach anderen Magenoperationen. Die Erfolge sind, besonders bei den oben geschilderten Fällen, gut und von anderer Seite bestätigt (BUTZENGEIGER u. a.).

11. Die Eingriffe beim Pylorusspasmus der Säuglinge.

(WEBER-RAMMSTEDT, HEILE, KIRSCHNER.)

Die an Pylorusspasmus erkrankten Säuglinge werden fast immer nach längerer kinderärztlicher Behandlung dem Chirurgen überwiesen. Es scheint, daß heute das Bestreben, durch interne Behandlung das Leiden zur Heilung zu bringen, unter dem Einfluß verschiedener Pädiater immer mehr Verbreitung findet. Wenn es auch in vielen Fällen gelingen mag, die Störung zu beseitigen und die Kinder ausreichend zu ernähren, so bleibt doch

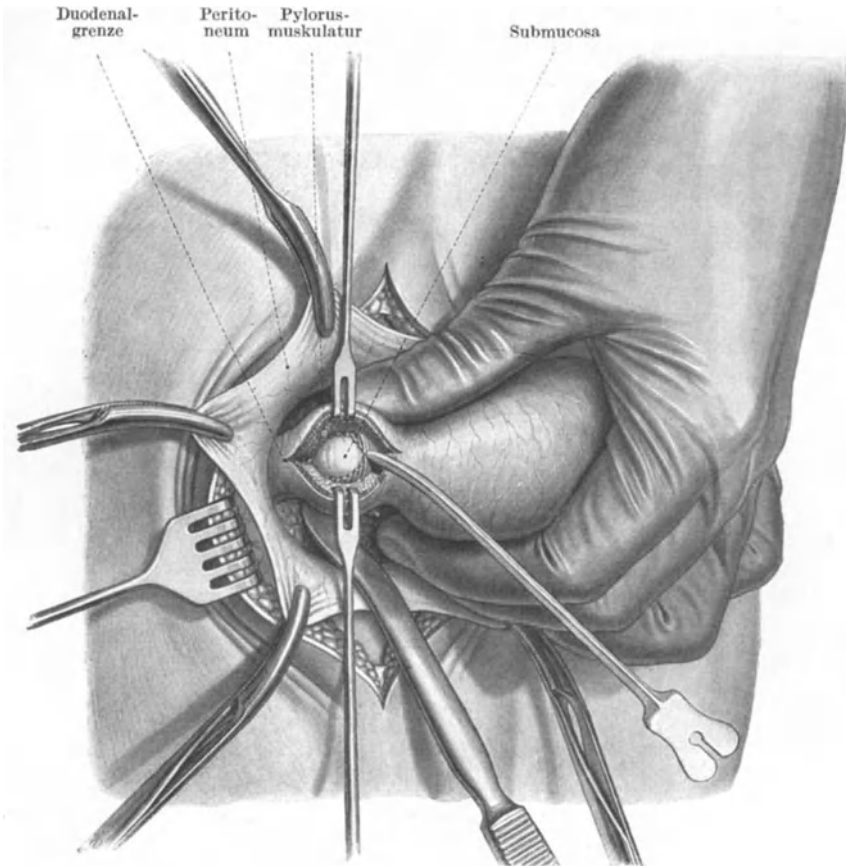


Abb. 716. Die Pyloroplastik nach WEBER-RAMMSTEDT beim Pylorospasmus.

Das Peritoneum ist eröffnet, der geblähte Magen vorsichtig hervorgezogen, die übrigen Organe werden zurückgehalten. Die kugelförmig erscheinende Pylorusgegend wird zwischen Daumen und Zeigefinger festgehalten, während die übrigen Finger den geblähten Magen am weiteren Vordringen verhindern. Der spastische Pylorus ist nach Einscheiden der Serosa zunächst scharf, dann stumpf mit der Rinnensonde gespalten, so daß die Submucosa sich vorwölbt.

immer eine Reihe von Fällen übrig, bei denen die innere Behandlung nicht zum Ziel führt, oder bei denen während der Behandlung die Ernährung des Säuglings keine ausreichende ist, so daß er immer mehr herunterkommt. Solche Fälle gehören nach unserer Ansicht frühzeitiger als dies bisher geschieht, in chirurgische Behandlung. Sind die Kinder erst zum Skelet abgemagert, weisen sie schwere Kreislaufstörungen auf, so ist der chirurgische Eingriff wesentlich gefährlicher als im Anfangsstadium. Solange die Gastroenterostomie zur Beseitigung der Pylorusstenose ausgeführt wurde, war die Zurückhaltung der Kinderkliniker wegen der Größe des Eingriffs und der hohen Sterblichkeit begreiflich. Seitdem aber die WEBER-RAMMSTEDTSche Operation empfohlen wurde und sich an vielen hundert Fällen bewährt hat, muß die Anzeigestellung zu frühzeitiger Operation weiter gesteckt werden. Die extramuköse Pyloroplastik mit folgender querer Vereinigung des Längsschnittes

wurde 1910 empfohlen. 1912 hat RAMSTEDT das Verfahren dahin vereinfacht, daß er nur die extramuköse Spaltung des Pylorusringes ohne weitere Naht vornahm.

Der Eingriff wird von WEBER in örtlicher Betäubung ausgeführt, nur beim Pressen werden einige Tropfen Äther oder Chloroform gegeben. Auch wir haben uns davon überzeugt, daß örtliche Betäubung ausreichen kann. Der Eingriff verläuft folgendermaßen: Von einem etwa 4—5 cm langen Schnitt, in der Mittellinie vom Schwertfortsatz beginnend, wird das Bauchfell eröffnet und der Magen vorgezogen. Der Pylorus, der immer walzenförmig verdickt und sehr derb erscheint wird zwischen zwei Fingern von der großen nach der kleinen Krümmung gefaßt und auf der Vorderseite Serosa, Längs- und Quermuskulatur eingeschnitten, bis sich an einer kleinen Stelle die Submucosa in den Schnitt vordrängt (Abb. 716). Da bei den kleinen Verhältnissen die Gefahr der Verletzung der Duodenalschleimhaut unmittelbar hinter dem Pyloruswulst noch größer ist als beim Erwachsenen (s. S. 1054), so muß man an der Duodenalgrenze ganz besonders vorsichtig sein, in der richtigen Schicht zu bleiben, die durch die Vorwölbung der Submucosa kenntlich ist. Die letzten Muskelfasern durchtrennt man am besten nicht mit dem Messer, sondern drückt sie mit dem Ende einer kleinen Hohlsonde durch (Abb. 716). Die Submucosa muß sich in geringer Ausdehnung des gespaltenen verdickten Pylorus vordrängen. Ist der Pylorus durchtrennt, so muß man sich davon überzeugen, daß keine Schleimhautverletzung vorgekommen ist. Am besten gelingt es dadurch, daß man den Magen duodenalwärts zusammendrückt und dadurch die Luft in das Duodenum hineintreibt. Ist eine Verletzung eingetreten, so wird eine feinste Catgutnaht darübergerlegt und das Ganze mit einem Netzzipfel gedeckt. Sonst ist die Deckung mit Netz nicht notwendig. Der ganze Eingriff darf nur einige Minuten dauern. Eine Blutstillung an der Magenwunde ist meist nicht nötig. Das Abdomen wird vollständig durch Naht verschlossen. Häufig brechen die Kinder noch am Operationstage, seltener auch am nächsten Tage noch einige Male, dann pflegt die Ernährung ungestört zu sein. Sind die Kinder nicht zu sehr heruntergekommen, so ist die Prognose durchaus gut. Auch die Dauerresultate sind als gute zu bezeichnen.

12. Die Eingriffe beim Kardiocarcinom.

(v. MIKULICZ, SAUERBRUCH, VOELCKER, KIRSCHNER, s. auch S. 968).

Die Versuche, das Kardiocarcinom operativ zu behandeln, gehen in die 90er Jahre des vorigen Jahrhunderts zurück. Nachdem verschiedene vergebliche Versuche gemacht worden waren, die Kardialia von der Bauchhöhle aus zu resezierieren, v. MIKULICZ (1896), HUGO SUMMA, CHR. BERNAYS, CZERNY, SCHLATTER, glückte der Versuch zuerst PEUGNIEZ 1899 (PARCELLIER 1902). Schon durch v. MIKULICZs Operation war festgestellt worden, daß der Oesophagus, aus seiner Zwerchfellenge befreit, um mehrere Zentimeter in die Bauchhöhle hineingezogen werden kann, ohne daß dabei ein Pneumothorax entsteht. In PEUGNIEZs Fall hatte sich nach einigen Monaten eine vorübergehende Fistel gebildet, die sich dann aber von selbst schloß. Noch 1911 war der Kranke völlig geheilt.

Der zweite glücklich verlaufene Fall einer Kardiaresektion vom Bauch aus mit Rippenresektion wurde 1908 von VOELCKER operiert. Nach ihm sind auf abdominalem Wege Erfolge erzielt worden durch BRUN (1916), BIRCHER (1918), KÜTTNER (1925), HÖRHAMMER, KÜMMELL, dessen Fälle streng genommen nicht hierher gehören, da er keine primäre Vereinigung von Oesophagus und Magen oder Darm erreichte. Auf thorakalem bzw. thorakoabdominalem Wege ist zuerst CZERNY, dann sind WENDEL (1907), später ENDERLEN, HENLE, SAUERBRUCH, ZAAIJER, TOREK, REHN, LILIENTHAL, KIRSCHNER, EGGERS, KLEINSCHMIDT vorgegangen (s. S. 968ff.). Der abdominale Weg scheint der erfolgversprechendere zu sein. Es müssen aber verschiedene *Grundbedingungen* erfüllt sein. Erstens darf der Tumor nicht zu groß sein bzw. muß sich auf den kardialen Teil des Magens beschränken, wenn es auch

in Ausnahmefällen gelingen mag, bei den Geschwülsten, die auf den Oesophagus übergriffen haben (KÜTTNER), einen glücklichen Ausgang herbeizuführen. Vor allem darf die Ausbreitung des Tumors aber im Bereiche der kleinen Krümmung nicht zu weit vorgeschritten sein. Eine Voraussetzung für eine technisch gut ausführbare Operation ist des weiteren eine breite untere Brustkorbböfnung. Man kann sich bei enger Öffnung das Operationsfeld durch das Vorgehen nach MARWEDEL mit Aufklappung des Rippenbogens besser zugänglich

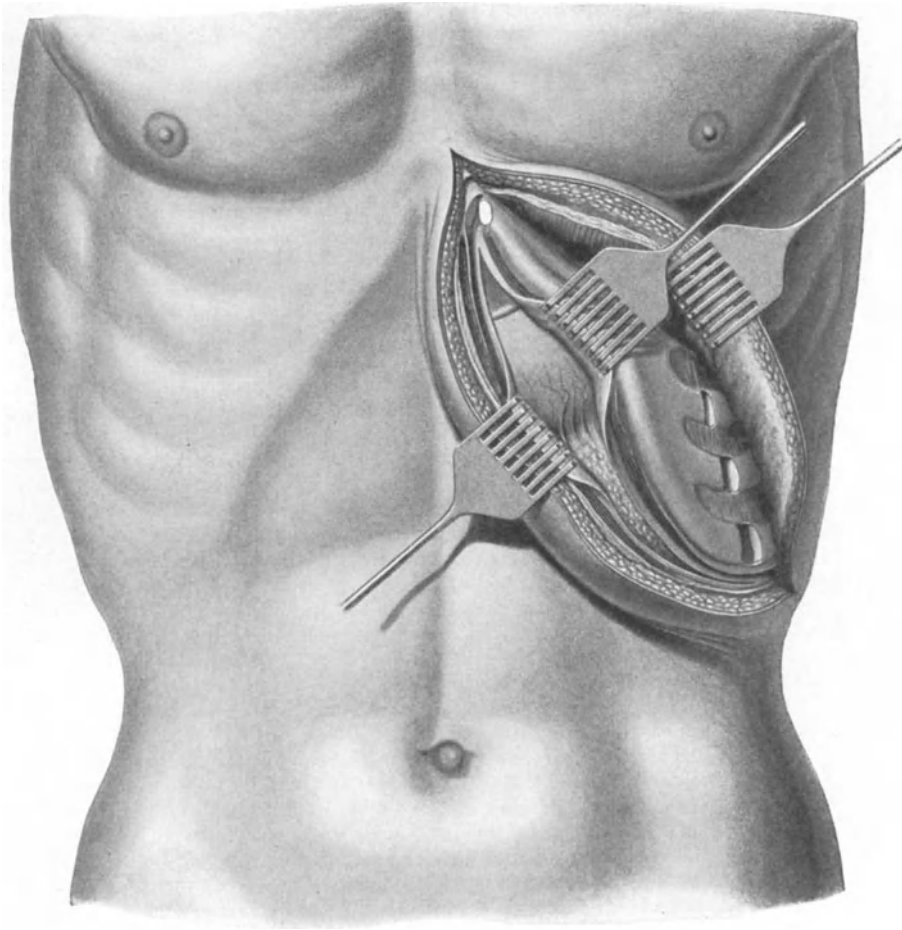


Abb. 717. Die Aufklappung des Rippenbogens nach MARWEDEL.

Nach Anlegung eines Rippenbogenrandschnittes sind die Mm. rectus und obliquus von der Vorderseite des Rippenbogens abgelöst, so daß die 9., 8. und 7. Rippe an der Knorpelknochengrenze durchtrennt werden konnten. Ebenso ist der 7. Rippenknorpel am Brustbein durchschnitten. Ein scharfer Haken faßt das Peritoneum mitsamt dem Rippenbogen, der mit den sämtlichen Weichteilen nach außen oben umgeklappt wird.

machen (s. Abb. 717). Des weiteren muß es gelingen, den Oesophagus nach vorsichtiger Auslösung aus dem Hiatus um wenigstens 4—6 cm herunterzuziehen, um eine einigermaßen sichere Nahtverbindung mit dem Magenstumpf herstellen zu können. In der Beziehung scheinen wenigstens nach unseren Erfahrungen große individuelle Unterschiede zu bestehen, da es gelegentlich gelang, 7—9 cm des Oesophagus in die Bauchhöhle zu lagern, während in anderen Fällen nur 2—3 cm dem Zug folgten. In den Fällen, in denen diese Voraussetzungen nicht erfüllt sind, ist es besser, entweder auf den Eingriff ganz zu verzichten oder ihn thorakoabdominal zu versuchen (s. S. 1058). Auch dazu müssen aber bestimmte Bedingungen erfüllt sein, die zum Teil nur durch eine Probelaparotomie festgestellt werden können. Als Grundvoraussetzung muß ein möglichst guter Allgemeinzustand

gefordert werden. Deutet ein Hämoglobingehalt unter 50—60 (SAHL) auf ein stärker gestörtes Allgemeinbefinden hin, so ist es besser, selbst dann, wenn der Kranke sich noch in leidlichem Ernährungszustand befindet, die Operation abzulehnen. Ist ausgesprochene Kachexie vorhanden, so gilt natürlich dasselbe. Hat man sich bei der abdominalen Freilegung, die man nach dem Vorschlag von KÜTTNER zweckmäßigerweise immer vorausschickt, davon überzeugt, daß der Tumor im Zwerchfell, besonders aber im Bereiche der kleinen Krümmung in starker Ausdehnung begriffen ist, so ist es jedenfalls besser, die radikale Operation gar nicht erst zu versuchen.

Wie aus dem Gesagten hervorgeht, eignen sich von den vielen Kardiocarcinomen nur wenige zur radikalen Operation. In jedem Fall handelt es sich um einen schweren, lebensgefährlichen Eingriff. Gelingt es, allein vom Bauch aus eine sichere, spannungslose Nahtvereinigung zwischen dem Speiseröhrenstumpf und dem Magen auszuführen, so sind die Aussichten im allgemeinen gut. Freilich ist mit einer unbedingt sicheren Naht wegen des Mangels eines Serosaüberzuges des Oesophagus niemals zu rechnen und es kommt trotz technisch guter Durchführung und anscheinend günstiger Verhältnisse doch gelegentlich noch zu Undichtigkeit der Naht. Das *thorakoabdominale* Vorgehen stellt einen wesentlich schwereren Eingriff dar und Störungen drohen in höherem Maße. Zwar kann nach den Vorschlägen von SAUERBRUCH oder KIRSCHNER die Oesophagus-Magenverbindung im Thoraxraum oder auch extrapleural sicherer bewerkstelligt werden (s. S. 1061). Dafür drohen Störungen im Anschluß an die Eröffnung der Pleurahöhle (Pneumothorax, Infektion) und von seiten der Lungen (Pneumonie, Absceß, Gangrän). Theoretisch erscheint das zweizeitige Vorgehen SAUERBRUCHS als das Zweckmäßigste, da der zweite Akt der Operation ohne breite Eröffnung der Brusthöhle vorgenommen werden kann, so daß wenigstens der Pneumothorax und seine Folgen nach der eigentlichen Resektion wegfallen. Freilich hat dieses Vorgehen die Nachteile aller zweizeitigen Eingriffe.

Bei allen Versuchen, das Kardiocarcinom zu resezierem, muß man sich das Ziel setzen, den Eingriff durch eine Nahtverbindung der Stümpfe zum Abschluß zu bringen. Man wird von dieser Regel nur im Notfall abgehen dürfen. Leider ist gerade diese Verbindung fast immer der Stein des Anstoßes, d. h. diese Verbindungen sind sehr häufig unsicher. Als zweckmäßigste Vorschläge erscheinen uns folgende Wege: Die einzeitige oder zweizeitige, von SAUERBRUCH empfohlene, thorakoabdominale, extrapleurale Resektion des unteren Speiseröhrenabschnittes, die oben geschildert ist (s. S. 970) und die sich ebenso für Kardiocarcinome anwenden läßt. SAUERBRUCH hat außerdem speziell für die Kardialien noch eine thorakoabdominale ein- oder zweizeitig ausführbare Operationsmethode empfohlen. Er bezeichnet das Verfahren als *Einstülpungsresektion*. Beim einzeitigen Vorgehen wird der Thorax durch einen langen Intercostalschnitt im 9. Intercostalraum unter Überdruck eröffnet. Am besten wird dann auch die 9. Rippe in großer Ausdehnung reseziert. Dann wird der linke N. phrenicus durchtrennt, das Zwerchfell bis in den Hiatus oesophageus gespalten, die Speiseröhre und der obere Magenabschnitt nach Unterbindung aller zuführenden Gefäße isoliert, vorgezogen und oberhalb und unterhalb des Tumors, d. h. also am Oesophagus und am Magen je eine breite Quetschfurche angelegt, so daß eine spätere Nekrose an diesen Stellen erwartet werden kann. Dann wird der Magen über den Tumor und den Oesophagus bis über die obere Quetschfurche hinaufgeschoben und durch mehrere Nahtreihen an der Speiseröhre befestigt. Schließlich werden noch einige Nähte durch die Magenserosa gelegt, so daß der eingestülpte Teil der Speiseröhre, wie das Drän bei der WITZEL-Fistel, im Magenstumpf steckt. Das Zwerchfell wird rings um die Oesophagus-Magenvereinigung durch Naht befestigt.

Bei zweizeitigem Vorgehen wird zuerst der Thorax eröffnet, die Operabilität des Tumors festgestellt, der N. phrenicus durchschnitten und dann die 7. bis 11. Rippe, möglichst bis an die Wirbelsäule, samt Knochenhaut exstirpiert. Dann wird der Weichteillappen zurückgeklappt und die Pleurahöhle unter Überdruck verschlossen. Nach 2—3 Wochen wird im alten Schnitt wieder eingegangen. Die Lunge ist gewöhnlich mit der Lappenoberfläche verwachsen, so daß kein Pneumothorax mehr entsteht. Die Zwerchfellkuppe wird durch Zurückdrängen der Lunge nach oben freigelegt, das gelähmte Zwerchfell eingeschnitten und dadurch die Bauchhöhle eröffnet. Der Magen wird mobilisiert durch Massenligaturen an den Kurvatoren, die Nn. vagi oberhalb des Tumors scharf durchtrennt, ohne sie zu quetschen. Sind Magen und Speiseröhre isoliert, so erfolgt das weitere Vorgehen unter Anlegung der Quetschfurchen und Einstülpen, wie bei der einzeitigen Operation.

Ein weiteres empfehlenswertes Verfahren ist die Methode von KIRSCHNER, die allerdings auch mehr für Tumoren im unteren Brustabschnitt der Speiseröhre gedacht war. Wir

haben die Methode bisher viermal angewendet. Zwei Fälle mußten von vornherein als inoperabel gelten; in den beiden anderen ist es ebenfalls nicht geglückt, ein Dauerresultat zu erzielen. Auch in diesen beiden Fällen handelte es sich um sehr fortgeschrittene Erkrankungen mit erheblicher Kachexie. Trotzdem hat der eine Kranke den Eingriff einige Tage, der andere 4 Wochen lang überstanden. Beide sind an Komplikationen zugrunde gegangen, die sich in anderen Fällen vermeiden lassen werden (KLEINSCHMIDT).

Die Operation nach KIRSCHNER wurde von uns in folgender Weise ausgeführt: Der Kranke wird in halbsitzender Lage, etwas nach rechts gewendet, durch unter das Gesäß geschobene Kissen gestützt, auf dem Operationstisch befestigt. Der linke Arm wird erhoben, am besten von einer Pflegeperson gehalten. Unter die rechte Brustseite wird eine Rolle geschoben. Lokal- bzw. Leitungsanästhesie des 5. bis 8. Interkostalnerven. Örtliche Umspritzung zur Anlegung eines linksseitigen Rippenbogenrandschnittes. Um sich über die Ausdehnung des Kardiocarcinoms zu orientieren, wird die Bauchhöhle durch Rippenbogenrandschnitt links eröffnet. Die eingeführte Hand stellt die Grenzen des Tumors fest. Ist er operabel, so wird auf den Rippenbogenrandschnitt ein Hautschnitt im 7. oder 8. Intercostalraum gesetzt vom Rippenbogen bis etwa zur hinteren Axillarlinie. Eröffnung der Pleura im Bereiche dieses Schnittes unter Überdruck. Die in die Pleurahöhle eingeführte Hand stellt die Ausbreitung des Tumors oberhalb des Zwerchfells fest. Erscheint er auch hier operabel, so wird der Überdruck vermindert. Dann wird der Rippenbogen in Fortsetzung des Intercostalschnittes durchtrennt, der Rippensperrer eingesetzt und aufgeschraubt (Abb. 718). Nun wird der untere Lungenlappen unter einer aufgelegten Kompresse mit einem stumpfen Haken nach oben gezogen. So läßt sich ein ausgezeichneter Überblick über den unteren Oesophagusabschnitt und das Zwerchfell gewinnen. Der Pleuraüberzug über dem Oesophagus wird gespalten und der Oesophagus stumpf aus seinen Verwachsungen ausgelöst. Einzelne kleine Gefäße müssen unterbunden werden. Der vordere und der hintere Vagusast können leicht zu Gesicht gebracht werden, werden aber zunächst noch nicht durchschnitten. Ließ sich der Oesophagus oberhalb des Tumors bequem umgreifen und hat der Tumor weder das Zwerchfell noch das kleine Netz in ausgedehnter Weise ergriffen, so wird nun die Spaltung des Zwerchfells ausgeführt. Die Durchtrennung erfolgt in einer Linie, die von der Durchtrennungslinie des Rippenbogens nach dem Hiatus oesophageus zieht. Die Auslösung der Kardia aus dem Hiatus macht keine Schwierigkeiten. Einige Unterbindungen müssen aber gemacht werden, daher erfolgt die Durchtrennung des Zwerchfells und die Auslösung aus dem Hiatus schrittweise. Durch Massenligaturen, die nahe dem Magen angelegt werden, wird der oberste Magenabschnitt aus seinen Gefäßverbindungen im kleinen Netz, im Ligamentum gastrocolicum und nach dem Milzstiel zu zunächst so weit ausgelöst, daß der Kardierteil vorgezogen werden kann. Schon jetzt muß man sich davon überzeugen, daß die Mobilisierung des kardialen und Fundusabschnittes genügend ist, um diese Magenteile ohne Spannung in die Brusthöhle hinein verlagern zu können. Genügt die Isolierung nicht, so muß sie weiter fortgesetzt werden, wobei man

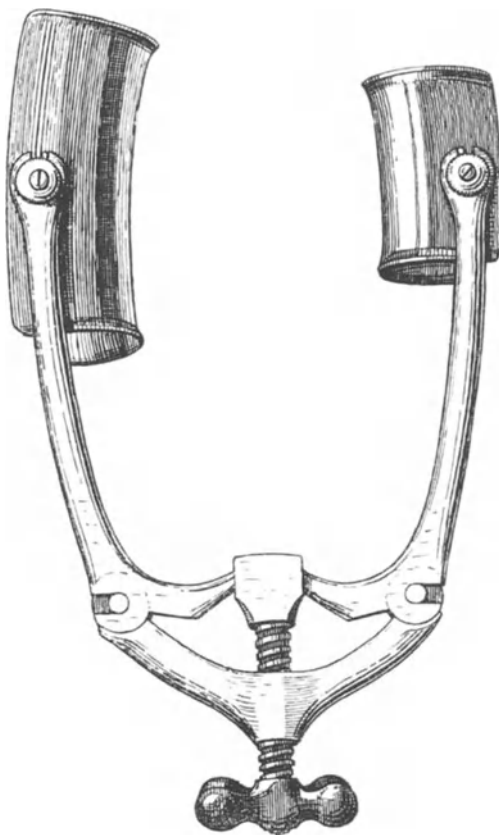


Abb. 718. Rippensperrer nach SAUERBRUCH.

sich mit den Massenligaturen außerhalb der Aa. gastrica und gastroepiploicae hält, um den von der Pylorusseite her allein ernährten Magenstumpf in seiner Ernährung nicht zu gefährden. Auf diese Weise kann der Magen, wie KIRSCHNER gezeigt hat, bis in den pylorischen Abschnitt hinein mobilisiert werden. Erscheint die Auslösung ausgiebig genug, so kann

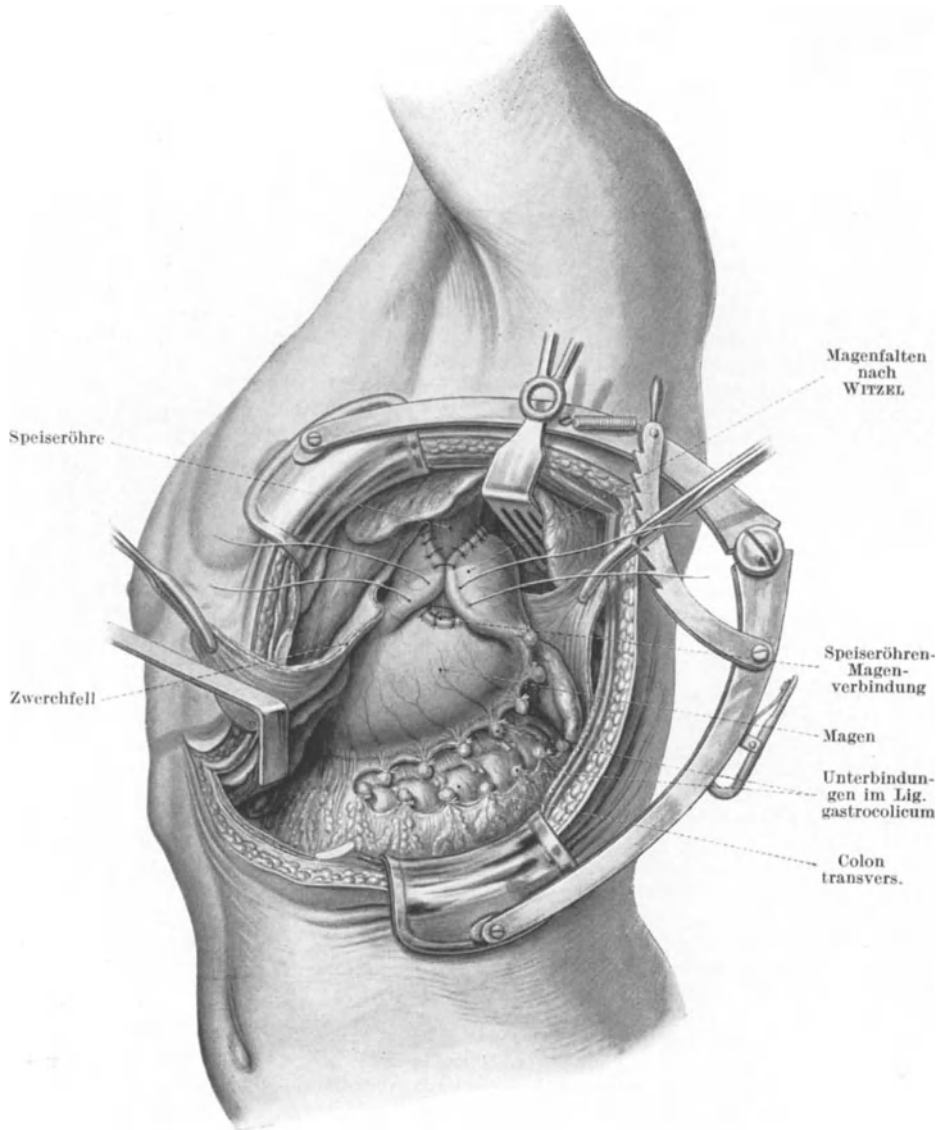


Abb. 719. Die Freilegung der Speiseröhre in ihrem unteren Brust- und im Bauchschnitt nach KIRSCHNER. Die Abbildung zeigt den Zustand nach Einnähung der Speiseröhre in den Magen nach dem WITZEL'SCHEN Grundsatz. Die WITZEL'SCHE Naht ist fast vollendet. Der Zwerchfellschlitz ist noch offen, ebenso Brust- und Bauchhöhle. [Aus der Operationslehre von KIRSCHNER (KLEINSCHMIDT), Bd. III, 3.]

die Resektion des tumortragenden Abschnittes in verschiedener Weise vorgenommen werden. Auch hier sind wir den Vorschlägen KIRSCHNER'S gefolgt. So hoch wie möglich oberhalb des Tumors wird am Oesophagus eine weichfassende Klemme angelegt. Etwa 2 cm oberhalb des Tumors wird der Oesophagus mit einer großen Gefäßklemme quergefaßt und eine ebensolche 1 cm tiefer angelegt. Zwischen beiden durchtrennt man nach Abstopfen der Umgebung mit Kompressen den Oesophagus direkt unterhalb der oberen

Klemme mit dem Messer. Jodierung der Schleimhäute. Nun läßt sich der Tumor mit dem mobilisierten Magen vor die Wunde lagern. Zwei kräftige Magenklappen werden in Entfernung von 1—2 cm unterhalb des Tumors angelegt und der Magen zwischen den beiden Klappen durchtrennt. Jodierung der Schleimhaut des Magenstumpfes und doppelreihige Verschußnaht des Magens. Nun wird der mobilisierte Magenstumpf so weit in die Brusthöhle verlagert, daß er wenigstens 4—5 cm oberhalb des verschlossenen Oesophagusstumpfes zu liegen kommt. Die hintere Oesophaguswand wird nun zunächst mit mehreren Nahtreihen breit auf der Serosa der vorderen Magenwand befestigt. Dann wird am unteren Rand des Oesophagusstumpfes die Klemme entfernt. Das muß vorsichtig geschehen, um evtl. vorhandenen Inhalt sofort aufzufangen. Die obere Klemme bleibt noch liegen. Zwischen zwei Haltefäden, die durch die äußeren Magenwandschichten rechts und links vom unteren Rand des Oesophagusstumpfes gelegt werden, nimmt man die Eröffnung des Magens vor. Der Schnitt darf etwas kleiner sein als das Oesophaguslumen. Mit Hilfe der Haltefäden wird der Magen etwas angehoben, so daß kein Austritt von Inhalt stattfinden kann. Eine fortlaufende Seidennaht verbindet die hintere Wand des Oesophaguslumens mit der hinteren Wand der Magenöffnung durchgreifend. Dann wird ebenso die vordere Oesophaguswand mit der vorderen Magenwandöffnung durch fortlaufende Nähte in Verbindung gesetzt. Werden nun die Haltefäden etwas stärker angezogen, so läßt sich auch noch die vordere Serosafläche des Magens mit der vorderen Oesophaguswand ein- oder zweireihig in Verbindung setzen. Schließlich werden die beiden seitlichen überstehenden Magenflächen durch Serosanähte so miteinander in Verbindung gesetzt, daß der Oesophagus nach Art des Dränrohres bei der WITZEL-Fistel vollständig von Magenserosa umhüllt ist (Abb. 719). Technische Schwierigkeiten haben sich bei Ausführung dieser Methode nicht ergeben, wenn es gelungen war, Magen und Oesophagus zu isolieren. Die Oesophagus-Magenverbindung hat auch in den beiden oben erwähnten Fällen dichtgehalten. Selbstverständlich kann man die Oesophagus-Magenverbindung auch durch Einstülpung nach SAUERBRUCH zum Abschluß bringen, oder nach dem Vorschlag von BIRCHER eine Invagination des Oesophagusstumpfes in den Magen vornehmen. Bei dieser Methode werden zwei Öffnungen angelegt, von denen die untere dazu dient, den mit einem Verschußfaden versehenen Oesophagusstumpf durch die obere Öffnung möglichst weit in den Magenstumpf hineinzuziehen und durch mehrere Nahtreihen einstülpend zu befestigen. Erst dann wird der Verschußfaden am Oesophagus entfernt und die untere kleine Magenöffnung doppelreihig verschlossen.

13. Die Eingriffe bei der Gastropiose.

Die Gastropiose ist zweifellos in der Mehrzahl der Fälle ein Teil einer allgemeinen Enteropiose, besonders auch einer Hepatopiose. Man unterscheidet eine *virginelle*, die meist kongenital ist, und eine *maternelle*, die als erworben gilt und wobei Abmagerung und Gravidität eine Rolle spielen. Beide Formen treten bei konstitutionell „Gezeichneten“ auf, und zwar ist es der asthenische Habitus mit seinem schmalen, langen Thorax und der Neigung zum Hängebauch, der besonders häufig betroffen wird. Der Hängebauch wird aber nicht immer beobachtet, besonders nicht bei der virginellen Form. Absolute Zeichen für die Gastropiose sind nicht vorhanden. Nach HARRIS stand z. B. unter 1000 untersuchten Fällen 551 mal die untere Magengrenze unterhalb des Nabels. Am charakteristischsten ist noch der abnorme Tiefstand der kleinen Krümmung und des Pylorus. Aber auch bei derartig ausgesprochenen Formen der Gastropiose finden sich nicht immer Beschwerden. Nach ROVSING und PERTHES kommen erst dann Beschwerden zustande, wenn sich eine Abknickungsstenose im Bereiche des oberen Duodenums ausgebildet, bedingt durch doppel-flintenartige Aneinanderlagerung des unter normalen Verhältnissen horizontal verlaufenden oberen und des absteigenden Duodenalschenkels. Alle übrigen bei der Gastropiose beobachteten Symptome, wie Abmagerung, Hungergefühl, Flatulenz, Obstipation mit Diarrhöe abwechselnd, Schmerzen, gelegentliches Erbrechen, sind nicht charakteristisch. Am ehesten ist noch die Besserung der Beschwerden bei Lagewechsel zu verwerten. Viele Kranke können z. B. nach Aufnahme der Mahlzeit nur auf der rechten Seite liegen oder die Beschwerden verschwinden bei Bettruhe, was allerdings auch bei den entzündlichen Erkrankungen, besonders Ulcerationen, häufig beobachtet wird. Die Röntgenuntersuchung kann unter Umständen für die Diagnose insofern den Ausschlag geben, als nicht selten, trotz Fehlens einer irgendwie bedingten Pylorusstenose, die Magenentleerung stark verzögert ist. Ehe man sich für eine operative Therapie entscheidet, ist es zweckmäßig, sich zunächst darüber klar zu werden, ob nicht konservative Maßnahmen die Beschwerden beseitigen können.

Vermindert können die Beschwerden fast immer werden durch Regelung der Nahrungsaufnahme. Wenig Flüssigkeit, häufige kleine Mahlzeiten, Liegen nach jeder Mahlzeit, Massage und aktive *Stärkung der Bauchmuskulatur*, evtl. bei starker Abmagerung eine Mastkur, sind solche Maßnahmen. Dazu kommt als wesentliche Hilfe das Tragen einer *gutsitzenden Bauchbinde*, die aber für den Kranken nach Maß angefertigt werden muß. PAYR hat mit großem Erfolg eine Bauchbinde mit einer aufblasbaren Gummipelotte, die in aufgeblasenem Zustand den Unterbauch hebt, empfohlen. Alle Bauchbinden müssen aus gutem Gummi hergestellt werden und müssen Schenkelriemen haben, daß sie sich nicht nach oben verschieben können. Eine mangelhafte Wirkung haben Bauchbinden immer bei stark abgemagerten Kranken mit eingezogenem Leib. Dagegen leisten sie oft vorzügliche Dienste bei gleichzeitig bestehendem Hängebauch.

Führen die erhaltenden Maßnahmen nicht zum Ziel, das ist am häufigsten bei den virginellen Formen, so ist die operative Behandlung in Erwägung zu ziehen. Gute Erfolge wird man nur dann erzielen, wenn die allgemeine Enteroptose, besonders auch die Hepatoptose nicht zu stark ausgeprägt ist, und wenn es gelingt, durch den operativen Eingriff die Abknickungsstenose des oberen Duodenums zu beseitigen. Es können also nur solche Methoden zum Ziel führen, die besonders den präpylorischen und pylorischen Magen heben und in der gehobenen Lage befestigen. Dabei kann der Magen als solcher unberührt bleiben oder er kann verkleinert werden. Schließlich kann die Abknickungsstenose durch Anlegung einer Gastroenterostomie umgangen werden. Die verschiedenen in Betracht kommenden Methoden sind folgende:

Operationen zur Hebung ohne Verkleinerung. Raffung des kleinen Netzes (BIER, BEYEA). Da dieses häufig sehr zart und infolgedessen die Nahtraffung nicht sehr wirksam ist, so hat zuerst v. ROTHE frei transplantierte Fascienstreifen zur Verstärkung verwendet, um den einzelnen Nähten mehr Halt zu geben. HAVLICEK hat einen Fascienlappen, den er am Magen subserös befestigte, verwendet. ABRASHANOW hat gute Erfolge mit dem ROTHESchen Verfahren erzielt.

Die zweite und älteste Methode zur Hebung und Befestigung des gehobenen Magens ist die Befestigung des Magens durch Naht an der vorderen Bauchwand nach DURET-ROVSING. Durch Nähte, die den Magen subserös fassen und durch die Bauchwand, entweder nur durch das Peritoneum, oder auch durch die Fascie hindurchgelegt und geknüpft werden, gelingt es, den Magen dauernd in gehobener Stellung zu befestigen. Von NEUFELD, MOROSOWA, JUNZUKA und anderen sind mit dieser Methode gute Erfolge erzielt worden. HOFMANN hat die Fascie, die er zur Umschlingung des Pylorus bei der Ausschaltung benutzte, hoch an der vorderen Bauchwand befestigt. Eine weitere Methode zur Hebung des gesenkten Magens hat VIDA KOVITS in der Form angegeben, daß er das Lig. gastrocolicum an der hinteren Bauchwand und dem retroperitonealen Bindegewebe befestigte. BRAJZEW hat zu demselben Zweck das Mesocolon an die vordere Bauchwand genäht.

In neuerer Zeit haben die Aufhängungsverfahren des Magens unter Verwendung des *Lig. teres hepat.* die meisten übrigen Verfahren verdrängt. Wird das *Lig. teres* als Aufhängeband des Magens verwendet, so bleibt der Magen in großer Ausdehnung beweglich und der Nachteil der breiten Befestigung an der vorderen Bauchwand fällt weg. Der Gedanke dieser Verwendung des *Lig. teres* stammt von PAGENSTECHE (1913). Er löste das *Lig. teres* von der vorderen Bauchwand ab, stielte es zusammen mit dem *Lig. falcif. hepat.* und nähte beide zusammen auf die vordere Magenwand, nachdem diese gehoben war. PERTHES hat dann 1920 die Methode insofern weiter ausgebaut, als er das *Lig. teres*, nachdem es an der vorderen Bauchwand abgetrennt war, stielte, dann an der vorderen Magenwand, nahe an der kleinen Kurvatur, durch einen subserös angelegten Kanal hindurchzog, und zwar bis in die Kardiagegend. Die Durchführung wird mit einem schlanken, mit Ohr versehenen Elevatorium besorgt und der Kanal nur immer einige Zentimeter weit gebohrt. Das freie Ende des Bandes wird mit Hilfe des daran befestigten Seidenfadens, etwa in Höhe des Schwertfortsatzes und etwa drei Finger breit von der Mittellinie entfernt durch die linke Rectusscheide und dann zwischen Rippenknorpeln und der Aponeurose des M. transv. thor. durchgezogen und an letzterer vernäht. Dadurch wird die kleine Kurvatur gestreckt und über den Pylorus gehoben. Der Abknickungswinkel wird beseitigt und der vorher Angelhakenform aufweisende Magen erhält die Stierhornform. Die Methode läßt sich auch bei starker Hepatoptose anwenden, da auch die Leber gleichzeitig, wie schon ROVSING festgestellt hat, durch die Verlagerung des freien Endes des *Lig. teres* gehoben wird. VOGEL hat fast gleichzeitig das *Lig. teres* zur Aufhängung des Magens verwendet, nur legte er das Band nach Ablösung und Stielung auf die vordere Magenwand vor das kleine Netz und

bildete aus der Magenserosa eine Art WITZEL-Kanal um das Band. Auch er zieht das Band durch Peritoneum, Fascie und Rectus hindurch und befestigt es an der Fascie. Diese Abänderung des PERTHESSchen Verfahrens hat sich bei uns und anderen bewährt. Ein weiteres Aufhängeverfahren besteht darin, den Magen unmittelbar an der Leber zu befestigen. Da die Lebernähte sehr leicht durchschneiden, so hat GOLJANITZKY die Lebernaht durch aufgerolltes Netz, das in die Naht mitgefaßt wurde, gestützt. (OPPEL, DATNOWSKI haben die Serosa des Magens vor der kleinen Krümmung parallel zu ihr gespalten, in den so entstandenen Serosaschlitz den vorderen Leberrand hineingelegt und die Serosa vorn und hinten durch Naht fixiert.)

Von einem *anderen Grundsatz*, die Senkungsbeschwerden zu beseitigen, ist PUST ausgegangen. Er hat durch Raffnähte den Magen in der Längsrichtung gefaltet, um dadurch den herunterhängenden Sack zu beseitigen und die Entleerung zu erleichtern.

Bei sehr schweren Senkungen mit gleichzeitiger starker Magenerweiterung liegt der Gedanke nahe, die Pylorusentleerung dadurch zu unterstützen, daß eine *zweite Magenöffnung* (Gastroenterostomie) angelegt wird. Gute Erfolge sind mit dieser Methode, wenn gleichzeitig eine ausgesprochene Pylorusstenose bestand, nicht erzielt worden. Es kommt im Gegenteil sogar häufig zu ersten Störungen, besonders dann, wenn die hintere retrokolische Gastroenterostomie angelegt wird. Bei starker Senkung des Magens und bei dem häufigen gleichzeitig durch Gastritis bedingten Magensaftfluß kommt es leicht zur Abknickung oder zum Verschuß der Gastroenterostomie-Öffnung. Daher soll man, wenn schon eine Gastroenterostomie angelegt wird, die vordere antekolische mit BRAUNscher Anastomose zur Ausführung bringen. Bei *ganz schweren Fällen* kommt die *Querresektion* oder auch schließlich ein Billroth II in Frage. Die Resektion ist von SCHLESINGER, MARTIN, ORTH u. a. empfohlen worden. Man wird sich nicht ohne weiteres zu einem so radikalen Verfahren bestimmen lassen. Nur wenn ganz schwere Erscheinungen vorliegen und besonders dann, wenn länger durchgeführte abwartende Behandlung und die weniger eingreifenden Verfahren der Hebung nicht zum Ziel geführt haben, wird man dazu raten. Auch an unserer Klinik sind mit der Resektion, sowohl der Querresektion als dem Billroth II, in ganz schweren Fällen ausgezeichnete Erfolge erzielt worden.

14. Die Eingriffe beim Ulcus duodeni.

(v. HABERER, FINSTERER, ZUKSCHWERDT u. HORSTMANN, CLAIRMONT.)

Die Diagnose des Ulcus duodeni wird heute mit Hilfe von Vorgeschichte, klinischen und besonders röntgenologischen Untersuchungsmethoden mit Sicherheit gestellt. In anderen Fällen ist sie sehr wahrscheinlich und nur in einer ziemlich beschränkten Zahl bleibt sie unklar, d. h. die klinischen Erscheinungen sprechen dafür, während die Untersuchungsmethoden keinen einwandfreien Befund geben. Die nicht ganz sicheren und die unklaren Fälle sollen zunächst mit *Diätkur*, ebenso wie die sicher diagnostizierten behandelt werden. Die Kur muß aber am besten in einer Klinik oder wenigstens unter strenger Beobachtung eines Facharztes durchgeführt werden. Gehen die Erscheinungen aber nicht für die Dauer zurück, so kann die Kur noch einmal wiederholt werden. Bleibt auch dann ein Dauererfolg aus und spricht die Röntgenuntersuchung auch für das Weiterbestehen ebenso wie die anderen objektiven Befunde, so wird man in allen Fällen zu einer Laparotomie raten. Bei eröffneter Bauchhöhle ist die Diagnose meist sofort zu stellen. Zwar fehlt häufig ein Ulcustumor, wie wir ihn beim chronischen Ulcus ventriculi finden, aber nicht selten sieht man schleierartige Auflagerungen oder eine gerötete, leicht eingezogene, oft quer gestellte, im obersten Duodenalabschnitt hinter dem Pylorus oder weiter davon entfernte Narbe. Am leichtesten gelingt es, die Ulcera der Vorderwand und der Krümmungen, an denen sich gelegentlich geringfügige Einknickungen finden, festzustellen. Die Betastung muß oft den Ausschlag geben. Selten findet man eine tastbare Nische oder gar ein großes, in einer Schwielen sitzendes Ulcus, das etwa, wie an der kleinen Krümmung des Magens, das PAYRSche Klebesymptom aufweist. Auch die Betastung läßt gelegentlich im Stich. Der Pylorusring, der sich bei der Betastung häufig zusammenzieht, darf nicht mit einem Ulcus verwechselt werden. Am schwierigsten sind auch bei eröffneter Bauchhöhle die an der Hinterwand des Duodenums sitzenden Ulcera zu finden. Und doch sind sie besonders bedeutungsvoll, da sie am häufigsten zu schweren Blutungen (A. pancreatico-duodenalis) Veranlassung geben. Um sie zu finden, muß man sich das Duodenum an der Hinterwand zugänglich machen, dadurch, daß man durch das Lig. gastrocolicum hindurchgeht (s. unten).

Sehr schwierig ist die Frage zu entscheiden, wie man sich verhalten soll, wenn man bei der Laparotomie kein Ulcus nachweisen kann. Sprechen die klinischen und röntgenologischen Untersuchungen sicher für Ulcus, so wird man zunächst den ganzen Magen, besonders Pylorusgegend und kleine Krümmung, auf Ulcera untersuchen, da die klinischen Erscheinungen nicht selten durch einen von einem Magenulcus ausgehenden reflektorisch ausgelösten Pylorospasmus hervorgerufen werden. Findet man auch da nichts, so kann bei dringendem Ulcusverdacht eine *Gastrotomie* zur Anwendung kommen, um von da aus die Schleimhautseite zu besichtigen. Viel Wert ist ihr aber nicht beizumessen, da kleine Ulcera oft so in den Falten des Magens verborgen sind, daß man sie auch am herausgeschnittenen Präparat nur schwer findet. Hat der Kranke sicher geblutet und bestanden andere sichere Anzeichen für ein Ulcus in der Nähe des Pylorus, so wird man sich für die Resektion der Pylorusgegend entscheiden. War die Diagnose unsicher, so ist es besser, den Eingriff als Probelaaparotomie abzuschließen. So unbefriedigend ein solcher Eingriff ist, so ist es immer noch besser, nichts zu tun, als aus Verlegenheit eine Gastroenterostomie auszuführen. Abgesehen von den unmittelbaren Gefahren des Eingriffes drohen dem Operierten auch noch die folgenreicheren Störungen durch einen *Circulus vitiosus* und durch das *Ulcus pepticum jejuni*. Für die Fälle, bei denen ein auf nervöser Basis beruhender Pylorospasmus oder eine Pylorushypertrophie angenommen werden kann, kommt die *Pyloromyotomie* (s. S. 1054) von PAYR in Frage.

Sind 1—2 innere Kuren erfolglos geblieben und ist die Diagnose klinisch und röntgenologisch richtig gestellt und ergibt die Freilegung der Pylorusgegend den sicheren Nachweis eines Ulcus oder einer strahligen Narbe in der Nähe des Pylorus, so gilt allgemein als der zweckmäßigste Eingriff die Magenresektion nach Billroth I oder II. Zunächst muß allerdings noch festgestellt werden, ob der Pylorus und das angrenzende Duodenum so weit beweglich gemacht werden können, daß eine gefahrlose Resektion dieser Teile und ein sicherer Verschuß des Duodenalstumpfes ermöglicht werden kann. Sitzt das Geschwür an der Vorderwand pylorusnahe, so ergibt die weitere Freilegung meist die Operationsmöglichkeit. Sitzt das Geschwür oder die Narbe zwar an der Vorderwand, aber 5 cm und mehr vom Pylorus entfernt, so kann die Resektionsmöglichkeit schon in Frage gestellt sein. Noch unsicherer wird der Entschluß zur Resektion, wenn das Geschwür an einer der Krümmungen oder an der Hinterwand sitzt. Dann ist die Resektion schon manchmal sehr erschwert oder unmöglich, auch wenn das Geschwür in unmittelbarer Nähe des Pylorus seinen Sitz hat. Um sich von der Operationsmöglichkeit zu überzeugen, ist es daher notwendig, in allen Fällen, in denen die Geschwürsverhältnisse (Sitz, Größe, Penetration) nicht ohne weiteres zu übersehen sind, den Pylorus und den angrenzenden Teil des Duodenums freizulegen. Dazu werden zunächst der Pylorus und das angrenzende Duodenum in der Gegend der großen Krümmung, wie das bei dem Vorgehen nach Billroth II (s. S. 1031) geschildert ist, aus ihren Gefäßverbindungen gelöst. Dadurch gelingt es schon meist bei vorsichtigem Vorgehen die Krümmungen und die Hinterwand sichtbar zu machen. Ist der Zugang noch nicht frei genug, so wird er nach vorheriger Unterbindung aller den Zugang sperrenden kleinen Arterien und Venen und nach Lösung der Verklebungen und Verwachsungen zwischen dem Pankreas-kopf und dem Duodenum ermöglicht. Die Lösung von Verwachsungen muß bei penetriertem Ulcus sehr vorsichtig vorgenommen werden, um es nicht vorzeitig und unversehends zu eröffnen. Dabei kann man gelegentlich schon die Feststellung machen, daß man aboral vom Geschwür genügend Duodenalwand zurückbehalten kann, um einen sicheren Duodenalverschluß zu erzielen. Reicht dagegen das Geschwür oder die Schwielen um das Geschwür zwischen Pankreas und Duodenum in die Tiefe, ohne daß sich eine stumpfe Lösung ermöglichen ließe, so wird die Resektion mit Entfernung des Ulcus schon sehr zweifelhaft und es ist besser, darauf zu verzichten. Ähnliches gilt für die Geschwüre in der

Gegend der Kurvaturen. Hier finden sich oft äußerlich verhältnismäßig geringe Veränderungen, die mehr den Eindruck einer ausgedehnten Schwielen machen, die womöglich durch Netz- und Peritonealverwachsungen verdeckt sind. Obwohl die Wahrscheinlichkeit eine Resektion vorzunehmen hier oft in Frage gestellt ist, soll man die aufgelagerten Verwachsungen bis zur Duodenalwand entfernen. Durch diese Ablösung der geschrumpften Verwachsungen kann der Anfangsteil des Duodenum mit dem Ulcus so frei werden, daß eine vorher unmöglich erscheinende Resektion keine Schwierigkeiten mehr macht. Man findet aber auch häufig, daß die Schwielen sich in das Lig. hepato-duodenale fortsetzen. Dringt man auch in diese Schwielenmassen ein, so ist es oft außerordentlich schwer, sich über Grenzen der in diesem Bande verlaufenden Gebilde zu unterrichten. Da bei den chronischen Duodenalulcera in dieser Gegend in den tiefgreifenden Schwielen auch die tiefen Gallenwege einbezogen sein können, so ist es besser, im Zweifelsfalle nicht in die Schwielen von vorne oben einzudringen, sondern zunächst die *Gallenblase* und von da aus die *tiefen Gallenwege* freizulegen und ihre Beziehungen zu der Schwielenbildung klarzustellen. Nicht selten verläuft der Duct. choledochus in seinem distalen Abschnitt mitten in der Schwielen. In anderen Fällen läßt sich ohne weiteres erkennen, daß die Gebilde im Lig. hepato-duodenale keine Beziehungen zu der Duodenalschwiele aufweisen. Bestehen Verwachsungen mit den Gallenwegen, so wird man die Resektion nach BILLROTH selbstverständlich ablehnen, wenn die Verbindungen nicht leicht gelöst werden können. Eine Resektion wird man auch dann ablehnen, wenn das Ulcus in den Pankreaskopf penetriert oder auch nur durch Verwachsungen so fest mit dem Pankreaskopf verbunden ist, daß man nicht genug gesunde Duodenalwand auf der Rückseite für den sicheren Verschuß erhalten kann. Erst wenn man auf Grund dieser Befunde die Frage entscheiden konnte, ob man eine Resektion ausführen kann oder nicht, darf man das Duodenum auch an der kleinen Kurvatur aus seinen Gefäßverbindungen vollends lösen.

Alle *Vorschläge*, die gemacht worden sind, um bei mangelhafter hinterer Duodenalwand (d. h. also, wenn die Durchtrennungslinie unmittelbar an den Ulcusrand oder gar durch das Ulcus hindurchgeht) doch einen *sicheren Duodenalverschluß* durch besonders gelegte Nähte, durch das Einstülpen der vorderen Duodenalserosa in den Geschwürsgrund, durch Heranziehen der Pankreaskapsel, oder durch Netzdeckung, zu erzielen, lassen nach unserer Erfahrung oft im Stich und man hat nach einem solchen Eingriff immer das beunruhigende Bewußtsein, bei dieser Operation eine unsichere Verbindung zurückgelassen zu haben. Solche Verschlüsse sollten eigentlich nur dann ausgeführt werden, wenn das Duodenalgeschwür versehentlich geöffnet wurde, denn dann muß ja naturgemäß ein Abschluß erfolgen. In der Mehrzahl der Fälle wird es auch dann noch gelingen, nachdem man auch die vordere Duodenalwand in der Geschwürshöhe durchtrennt hat, die hintere Duodenalwand halb scharf halb stumpf *aboral vom Geschwürsrand* abzulösen. Es ist uns immer gelungen, zwischen Pankreaskapsel und Duodenalwand auf etwa $\frac{1}{2}$ —1 cm einzudringen. Man muß sich selbstverständlich davor hüten, daß die Duodenalwand dabei zu dünn wird. Hat man aber etwa $\frac{1}{2}$ —1 cm Duodenalwand abgelöst, so kann man eine doppelreihige Naht zwischen vorderer und hinterer Duodenalwand durchführen. Das Geschwür wird oberflächlich verschorft und die Duodenalnaht noch durch Aufsteppen eines breiten Netzzipfels gedeckt. Dieses Vorgehen entspricht etwa dem von GOHRBANDT geschilderten.

Wir betrachten es als sicherer als die Vorschrift von NISSEN, der nach Durchtrennung des Duodenums die Nähte ohne Ablösung vom Ulcusrand durch die Vorderwand und den aboralen Geschwürsrand des Ulcus legt. Er deckt zwar das Ulcus durch eine Pankreas-kapsel-Vorderwandverbindung, aber die erste Naht erscheint uns nicht sicher genug.

Wie gesagt, kommen solche Duodenalverschlüsse, die natürlich in keiner Weise dem Verschluß mit dem MOYNIHANSchen Instrumentarium an Sicherheit gleichkommen, nur für Notfälle in Frage, d. h. wenn das Ulcus bei dem Versuch der Ablösung des Duodenums vorzeitig und versehentlich eröffnet wird. Von verschiedenen Seiten ist empfohlen worden, nach der Ausführung dieser etwas unsicheren Duodenalverschlüsse eine Drainage mit einem Gummirohr anzulegen. Ein Gummirohr in der Nähe eines etwas unsicheren Darmnahtverschlusses ist aber gleichbedeutend mit der Entstehung einer Fistel. Will man dränieren, so darf das Gummirohr nicht in die Nähe der Darmnaht kommen. Die Naht muß vielmehr durch eine ein- oder mehrfache Netzdeckung so gesichert sein, daß eine unmittelbare Berührung mit dem Rohrende nicht in Frage kommt. Wir haben nach dem von uns geschilderten Duodenalverschluß bisher immer auf die Einlage eines Dränrohres verzichtet, ohne dabei eine tödliche Peritonitis erlebt zu haben, wohl aber auch gelegentlich eine Fistel.

Nach den heutigen Erfahrungen ist man nach unserer Ansicht auch nicht mehr dazu berechtigt, die Resektion im Duodenalabschnitt unter allen Voraussetzungen zu erzwingen, da sich gezeigt hat, daß die Ausschaltungsresektion nach FINSTERER auch mit Zurücklassung des Pylorus annähernd dieselben guten Dauererfolge gibt, als die Eingriffe nach Billroth II und I. Auf die Dauererfolge kommt es doch lediglich an. Das soll freilich nicht heißen, daß man, falls einige Schwierigkeiten bei der Pylorus- und Duodenalresektion in Aussicht stehen, einfach verzichtet und die Ausschaltungsresektion an ihre Stelle setzen soll. Denn 1. besteht nach der Ausschaltungsresektion immer noch die Gefahr der Perforation und der Blutung, wenn sie auch bei gutem technischen Können anscheinend sehr selten beobachtet werden. 2. Bestehen anfänglich verhältnismäßig häufig noch gewisse Beschwerden von seiten des zurückgelassenen Ulcus. Es muß aber zugegeben werden, daß sie verhältnismäßig schnell verschwinden. Die von manchen Seiten angeführte Gefahr eines Ulcus pepticum jejuni ist wohl nur gering einzuschätzen, wenn bei der Ausschaltungsresektion das ganze Antrum pylori und ein größerer Teil des Magens entfernt worden sind.

Unser Vorgehen ist bei der Ausschaltungsresektion folgendes. Nach gewissenhafter Prüfung der Geschwürsbeziehungen zum Pylorus, Anfangsteil des Duodenums, zum Lig. gastrocolicum und den tiefen Gallenwegen wird die Art des operativen Eingriffes bestimmt. Wir versuchen, wie gesagt, nicht mehr in jedem Falle die Resektion des Ulcus zu erzwingen, sondern begnügen uns bei weit im Duodenum sitzenden Geschwüren mit der Resektion im Anfangsteil des Duodenums. Bei unmittelbar im oder hinter dem Pylorus sitzenden, oft in das Pankreas eingebrochenen Geschwüren lassen wir auch den Pylorus zurück, wenn es nur unter Schwierigkeiten gelingen würde aboral des Geschwüres um das Duodenum herumzukommen, d. h. einen sicheren Duodenalabschluß zu bilden. Gelingt das nicht, so bleibt, wie gesagt, der Pylorus zurück und die Durchtrennung erfolgt zwei Finger breit magenwärts des Pylorus. Dieser präpylorische Magenabschnitt wird in diesen Fällen auch nur bis zur Durchtrennungslinie aus seiner Gefäßversorgung gelöst. Nach Anlegung von Haltefäden an der großen und kleinen Krümmung und Durchtrennung des Antrumabschnittes wird die

Antrumschleimhaut bis zum Pylorus entfernt. Diesen Eingriff haben wir früher zur leichteren Blutstillung mit dem Diathermiemesser vorgenommen, sind aber davon abgekommen, da infolgedessen Ernährungsstörungen der Wand und Nahtundichtigkeit eintraten. Es wird daher nur die Schleimhaut, möglichst ohne größere Gefäße zu verletzen, herausgeschnitten und die Öffnung sofort durch getrennte Schleimhaut- und Muskelcatgutnähte verschlossen. Darüber lassen sich dann meist ohne Schwierigkeiten eine oder zwei seroseröse Nahtreihen anlegen. Vom Magen wird über die Hälfte, also auch ein Teil der Fundusgegend reseziert und eine retrokolische Gastrojejunostomie nach BILLROTH II-GRASER (s. S. 1037) mit kurzer Jejunumschlinge angelegt.

c) Die Eingriffe am Dünndarm.

α) Die Jejunostomie.

Kann eine Gastrostomie wegen Pylorusverschluß und eine Gastroenterostomie wegen zu ausgedehnter Krebswucherung nicht mehr ausgeführt werden, so bleibt als letztes Mittel, die Ernährung des Kranken einigermaßen erfolgreich durchzuführen, die Jejunostomie. Sie wird am besten und sichersten in folgender Weise ausgeführt. Wenn nicht gerade ein Bauchschnitt besteht, bei dem etwa

die Aussichtslosigkeit eines anderen Eingriffes festgestellt werden mußte, legt man den Bauchschnitt in Form eines Längsschnittes etwa in der Mitte des linken *M. rectus abdominis* an. Nach Durchtrennung von Unterhautzellgewebe und vorderem Fascienblatt werden die Fasern des *M. rectus* in der Längsrichtung auseinandergeschoben, bis die hintere Rectusscheide, die mit dem Peritoneum verbunden ist, vorliegt. In dem lateralen Abschnitt trifft man unter der hinteren Rectusscheide auch noch auf Fasern des querverlaufenden *M. transversus abdominis*, und erst nach deren Durchtrennung auf die *Fascia transversalis* und das Peritoneum. Ist die Bauchhöhle eröffnet, so zieht man am besten an dem vorliegenden Netz das Colon etwas vor, dringt mit dem Finger der einen Hand unter dem Colon ein, und zieht eine der links oben gelegenen Dünndarmschlingen vor. Es ist zweckmäßig, sich der Verlaufsrichtung der Darmschlingen dadurch zu versichern, daß man sie bis an die *Flexura duodenojejunalis* verfolgt. Ist

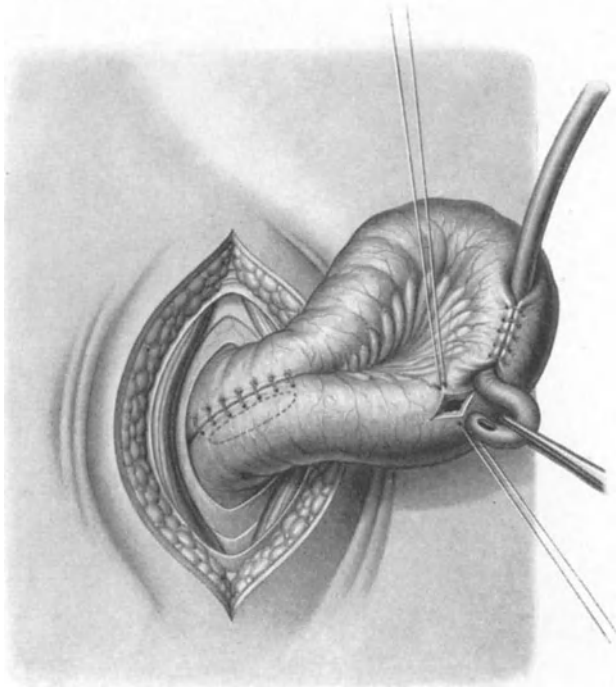


Abb. 720. Die Jejunostomie. I.

Eine obere Jejunumschlinge ist vor die Bauchwand gelagert. An ihrer Kuppe wird ein Katheter nach dem Grundsatz der Witzelfistel eingeführt. Zwischen den beiden Schlingen wird eine Enteroanastomose hergestellt. (Die Darmklemme ist weggelassen, um die Übersicht nicht zu stören.)

das geschehen, so hält man sich einen Punkt, der etwa 20—25 cm von dieser Flexur entfernt ist, mit einer Darmpinzette fest und legt hier eine weichfassende Darmklemme an, nachdem man den Inhalt in den abführenden Schenkel hineingedrängt hat. Nun legt man auf die Darmschlinge einen Nelatonkatheter, etwa Nr. 16, in der Längsrichtung auf die Konvexität der Darmschlinge (Abb. 720), und zwar mit dem Auge in der Richtung des abführenden Schenkels. Während der Katheter in dieser Lage festgehalten wird, werden eine Reihe von serösen Nähten angelegt, die den Katheter in einem mit Serosa ausgekleideten Kanal

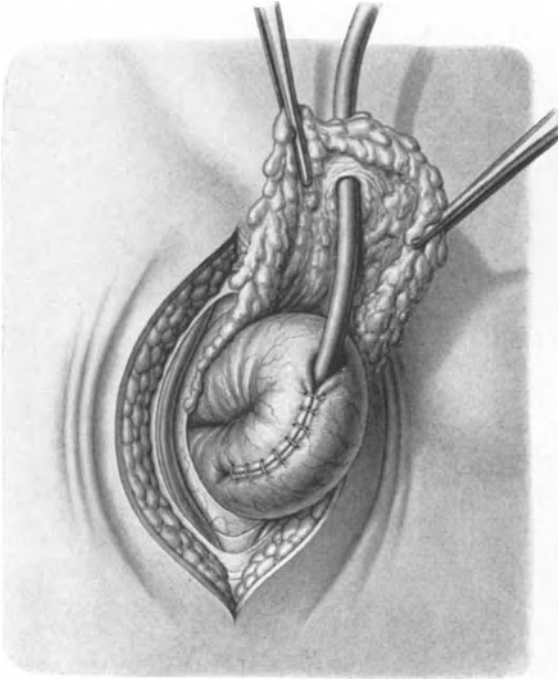


Abb. 721. Die Jejunostomie. II.

Der Katheter ist nach WITZEL im Jejunum versenkt. Die Schlinge wird zurückgelagert. Sie kann nun ringsherum an das Peritoneum angenäht werden oder, wie im abgebildeten Falle, durch eine feine Öffnung im großen Netz (HALSTED) durchgezogen, einfach in die Bauchhöhle zurückgelagert werden. Durch die Netzverklebung kommt ein genügender Schutz der Fistel und eine Verlängerung der Fistel zustande.

verschwinden lassen (Abb. 720).

Erst wenn 5—8 Nähte angelegt sind, wird etwa dem Auge des Katheters entsprechend, nach Anlage von 2 Haltefäden eine kleine Öffnung in den Darm gemacht, und das Ende des Katheters mit dem Auge in die Darmlichtung eingeführt (Abb. 720). Zweckmäßigerweise ist vorher an der Stelle eine Tabaksbeutelnaht anzulegen, die nach Einführen des Katheters geknüpft wird. Dann wird diese Öffnung durch einige weitere seröse Nähte gesichert, so daß das Katheterende damit vollständig verschwunden ist (Abb. 721). Trotzdem der Katheter in das abführende Ende mündet, ist es nun zweckmäßig, eine Verbindung der Lichtung der zu- und abführenden Schlinge etwa 10—12 cm unterhalb des eingeführten Katheters herzustellen (Abb. 720). Sie wird nach den üblichen Regeln einer Seit-zu-Seitverbindung (s. S. 720) hergestellt.

Nun kann man die Darmschlinge zurückschieben und die Kuppe rings um den in der Darmwand verschwindenden Katheter mit einigen Knopfnähten am Bauchfell befestigen. Zweckmäßiger erscheint es, dem Vorschlag von HALSTED zu folgen und den Katheter durch eine kleine Öffnung im großen Netz hindurchzuführen (Abb. 721). Dann kann man auf eine weitere Befestigung der Schlinge an der Bauchwand verzichten, da sich Verklebungen zwischen Bauchwand, Netz und Darm von selbst bilden, und gleichzeitig der Kanal etwas verlängert wird. Kann die Fistel später geschlossen werden, so schließt sich eine solche Fistel auch leichter und sicherer. Die Öffnung in der vorderen Rectusscheide wird durch einige Catgutnähte etwas verkleinert und die Hautwunde mit einigen feinen Catgutnähten teilweise verschlossen. Um den Katheter wird zunächst ein kleiner Jodoformgazestreifen eingelegt. Daß man mit Hilfe des Katheters

die Darmschlinge füllen kann, soll vor dem Einnähen der Schlinge in die Bauchwand festgestellt werden, besser mit Hilfe eines kleinen Trichters, als mit einer Spritze, um keinerlei Druck auszuüben. Man überzeugt sich davon, daß die eingeführte Flüssigkeit ohne Schwierigkeit abläuft.

β) Die Resektion des Dünndarmes.

Die Resektion wird hauptsächlich wegen Verletzungen, Darmgangrän und Geschwülsten ausgeführt.

Zunächst wird die Blutversorgung des zu entfernenden Stückes ausgeschaltet. Je nach der Größe dieses Stückes müssen wir unser Vorgehen einrichten. Handelt es sich um ein Stück von 10 cm und darunter, so werden wir das Mesenterium nahe am Darm zwischen Massenunterbindungen durchtrennen. Man bedient sich zur Anlegung dieser Massenunterbindungen am besten einer großen Rinnensonde, etwa des PAYR'schen Modells (s. Abb. 722). Auf dieser werden die beiden zentral und peripher anzulegenden Ligaturfäden durch dieselbe Öffnung des Gewebes hindurchgeführt. Nur dann, wenn wir die mit der DESCHAMPSSchen Nadel (Abb. 723) auszuführenden Unterbindungen sicher durch dieselbe Öffnung hindurchführen, gelingt es, die in dem betreffenden Gewebsabschnitte verlaufenden Gefäße restlos zu unterbinden und damit jede Blutung nach dem Durchschneiden auszuschließen. Das Verfahren ist daher zur sicheren Blutstillung sehr zu empfehlen und wenn es einen Handgriff mehr erfordert, ist es dadurch zeitsparend, daß weitere Blutstillung nicht nötig ist.

Bei der Unterbindung des Mesenteriums geht man nun so vor, daß man den Darmabschnitt, an dem man die Resektion beginnen will, in die linke Hand faßt, und mit der rechten die leicht gebogene Rinnensonde hart am Mesenterialansatz am Darm durch das Mesenterium hindurchstößt. Dann unterfährt man 2—3 cm des Mesenteriums in der Richtung, in der die Unterbindung stattfinden soll, und stößt die Sonde wieder durch das Mesenterium zurück, so daß die Spitze der Rinnensonde auf derselben Seite, von der sie zuerst eingestoßen wurde, erscheint (Abb. 724). Damit hat man den gewünschten Teil auf die Rinnensonde aufgeladen. Mit der gebogenen DESCHAMPSSchen Nadel, die mit einem Faden bewehrt ist, fährt man nun durch die Rinne und unterbindet zunächst zentralwärts mit einem starken Seidenfaden, den man langsam fest anzieht. Darauf ist deshalb Gewicht zu legen, weil die Gewebsschicht oft recht dick und fettreich ist. Daher wird bei nicht festgeknüpftem Faden kein sicherer Verschuß aller Gefäße erreicht. Auch ein solcher Faden könnte sich lösen, nachdem die Durchtrennung des Gewebes vorgenommen wurde. Am besten wird ein chirurgischer Knoten zur Anwendung gebracht. Der zentralwärts angelegte Faden bleibt zunächst lang, dann fährt man zum zweiten Male mit der Unterbindungsnadel durch die

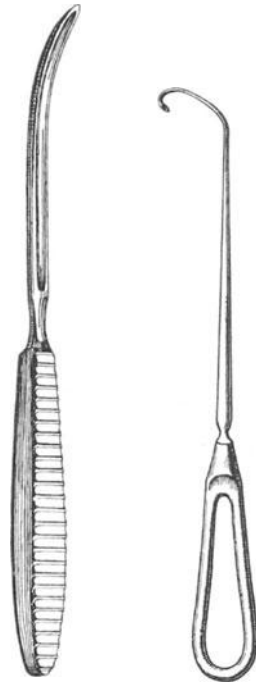


Abb. 722.
Rinnensonde
nach PAYR.
($\frac{1}{2}$ nat. Größe.)

Abb. 723.
DESCHAMPSSche
Nadel.
($\frac{1}{2}$ nat. Größe.)

Rinne und knüpft diesen Faden, indem man ihn erst soweit wie möglich peripherwärts führt. Das Zwischenstück ist damit vollkommen außer Ernährung gesetzt und kann nun mit einem Scherenschlag durchtrennt werden. Dabei ist darauf zu achten, daß die Durchtrennung mehr nach der peripheren als nach der zentralen Unterbindung hin erfolgt, damit vor der zentralen ein kräftiger Gewebstumpf zurückbleibt. Dadurch wird das Abgleiten des Fadens sicher verhindert. Ist so die erste Bresche in das Mesenterium gelegt, so geht man von dieser Öffnung in der gewünschten Richtung weiter, bis man wieder hart am Mesenterialansatz der zweiten Resektionsstelle angekommen ist. Soll ein

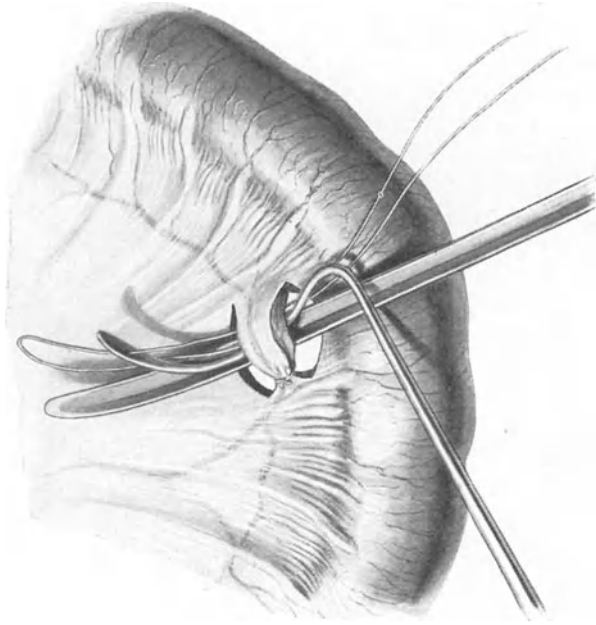


Abb. 724. Die Dünndarmresektion. I.

Beginn der Resektion mit Durchtrennung des Mesenteriums in der Nähe der Darmschlinge. Mit der PAVY'schen Rinnensonde ist ein Mesenterialabschnitt durchbohrt und die mit Faden versehene Unterbindungsnadel durchgeführt.

größeres Dünndarmstück reseziert werden (im Notfall sind der Resektion keine Grenzen gesetzt), so würde die Verfolgung entlang des Mesenterialansatzes sehr viele Unterbindungen notwendig machen. Daher wird der kürzeste Weg gewählt. Man sucht sich hier wieder die beiden Endpunkte des zu resezierenden Darmabschnittes auf und beginnt, wie oben beschrieben, am Mesenterialansatz mit einer Bresche. Dann geht man aber gegen die Mesenterialwurzel zu und legt in dieser Richtung einige Unterbindungen an, zwischen denen man das Mesenterium durchtrennt. So unterbricht

man die dem Darm zunächstliegenden Gefäßakaden und richtet dann die Rinnensonde gegen die zweite ins Auge gefaßte Durchtrennungsstelle des Darmes und überquert nun das Mesenterium wieder in schräger Richtung bis zum Darm, indem man es zwischen Massenunterbindungen durchtrennt. Die Durchtrennungslinie entspricht dann einem Keil, dessen Basis, am Mesenterialansatz des Darmes liegend, je nach der Länge des zu resezierenden Darmes größer oder kleiner ist. Die Spitze des Keiles liegt nach der Mesenterialwurzel zu. Man darf natürlich nicht so weit in die Mesenterialwurzel vordringen, daß man Hauptäste der *A. mesenterica sup.* oder die zentralen Arkaden unterbindet, da sonst unter Umständen eine weit über das gewünschte Maß hinausgehende Ernährungsstörung des Darmes entstehen könnte. Muß ein sehr großes Darmstück reseziert werden, so dringt man zunächst gegen die Wurzel vor, geht dann parallel zum Darm weiter, um schließlich wieder in schräger Richtung den Mesenterialansatz am Darm zu erreichen (s. Abb. 725).

Ist der Darmabschnitt vollkommen außer Ernährung gesetzt, so kann man an seine Durchtrennung gehen. Je nachdem man die *Wiedervereinigung* als End-zu-End- oder als Seit-zu-Seit-Verbindung herstellen will, muß man das weitere Vorgehen nun einrichten. Will man End-zu-End vereinigen, so legt man zunächst 4 weichfassende Darmklemmen an. Sie werden senkrecht zur Verlaufsrichtung des Darmes angebracht. Die beiden äußeren kommen etwa 3—4 cm

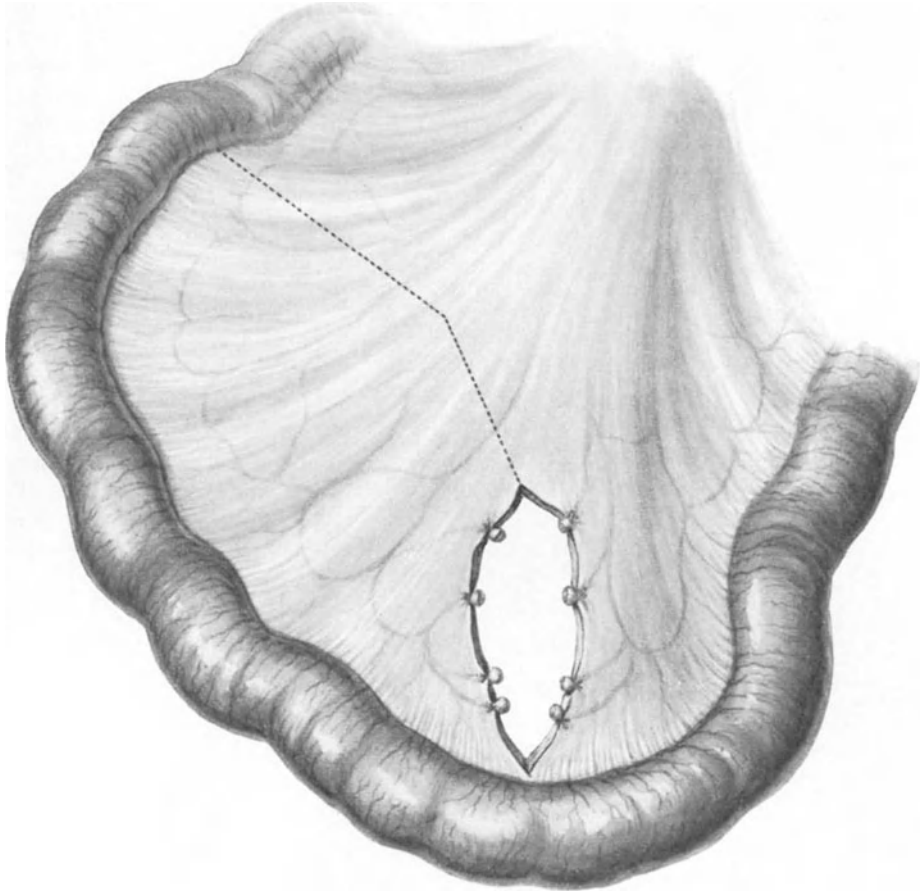


Abb. 725. Die Dünndarmresektion. II.

Der Schlitz und die punktierte Linie zeigen den Verlauf der Mesenterialdurchtrennung an.

außerhalb der Stellen zu liegen, an denen der Darm abgetragen werden soll. Die beiden inneren liegen an der wegfallenden, außer Ernährung gesetzten, Schlinge. Es ist darauf zu achten, daß der Mesenterialansatz immer am Klemmenrand liegt, so daß man zur Wiedervereinigung die Mesenterialansätze durch Nebeneinanderlegen der Klemmen leicht miteinander vernähen kann (s. Abb. 730). Die äußeren Klemmen sollen vom Mesenterialansatz nur wenig fassen, um die Gefäße nicht zu schädigen. Ehe man die beiden inneren Klemmen anlegt, drückt man den Darminhalt aus dem Teil, in dem durchtrennt werden soll, nach dem mittleren Abschnitt. Die Durchschneidung erfolgt mit Messer oder Schere, während ein Gehilfe mit 2 Tupfern etwa noch austretenden Inhalt sofort wegtupft. Die

Wiedervereinigung der beiden abgeklemmten Darmlichtungen erfolgt nach den S. 730 festgelegten Grundsätzen. Will man die Vereinigung Seit-zu-Seit durchführen, so ist das Vorgehen anders. Man überzeugt sich noch einmal, daß das Mesenterium bis hart an den Darm abgelöst ist und legt dann eine Darmquetsche (PAYRSche Magenquetsche) quer zur Darmlängsrichtung an der Durchtrennungs-

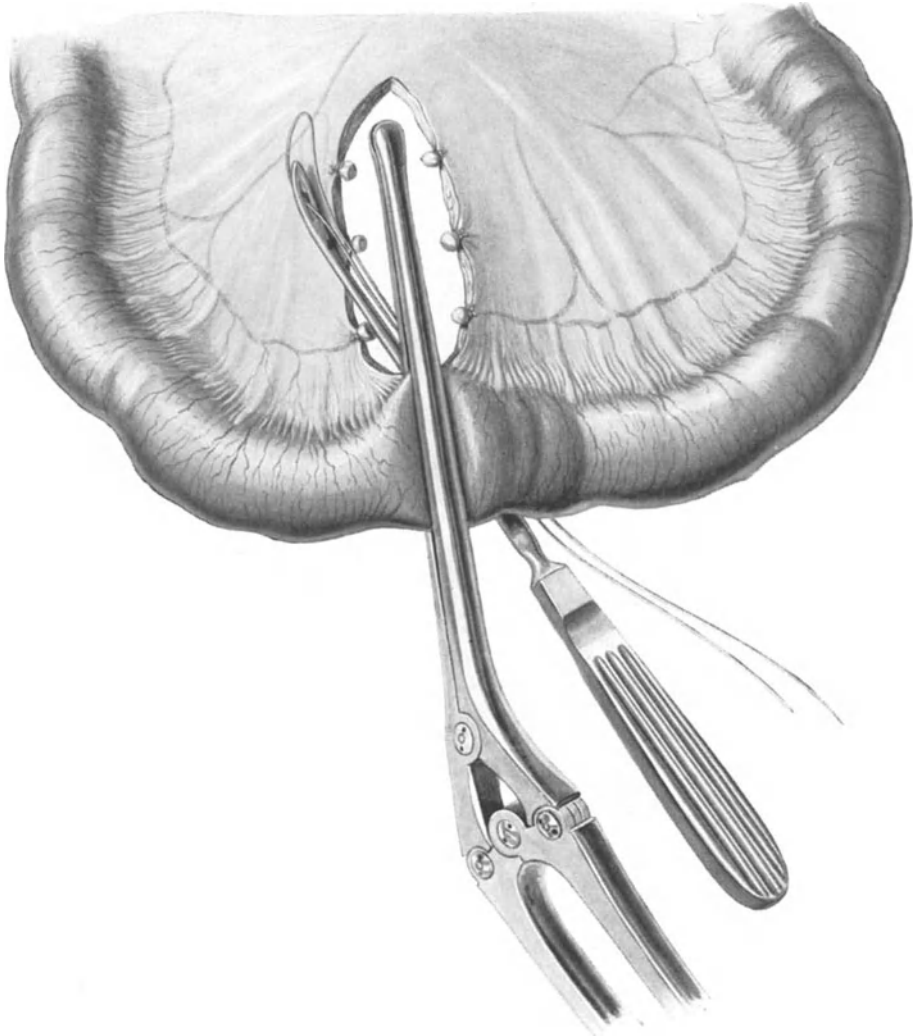


Abb. 726. Die Dünndarmresektion. III.

Die PAYRSche Darmquetsche ist angelegt. Mit der geraden Unterbindungsnadel wird ein Faden herumgeführt.

stelle an. Das Instrument durchquetscht alle Schichten der Darmwand bis auf die Serosa, die als zigarettenpapierdünne Haut zurückbleibt (Abb. 726). Ehe man die Quetsche abnimmt, legt man mit einer geraden Unterbindungsnadel einen Faden locker um den Darm, um ihn im Augenblick der Abnahme der Quetsche sofort in die Quetschfurche hineinführen und knüpfen zu können (Abb. 726 und 727). Zum Schutz der Bauchhöhle wird das Operationsfeld selbstverständlich überall mit Bauchtüchern abgedeckt und eine Rollgaze unterhalb

der zu durchtrennenden Stelle hindurchgezogen. Ist das geschehen, so verschließt man mit einem Faden oder mit einer großen Gefäßklemme den Darmabschnitt (Abb. 728), der wegfallen soll, nahe bei der Quetschfurche und durchtrennt nun den beiderseits abgeschlossenen Darm mit dem Thermokauter, sichtbar werdende Schleimhautteile und Inhalt sofort verschorfend (Abb. 728). Dann wird der zurückbleibende Darmstumpf zunächst in ein Bauchtuch eingehüllt und beiseite gelegt, um die Durchtrennung auch an der zweiten Stelle in derselben Weise vorzunehmen. Ist das geschehen, so ist das zu entfernende Stück vollkommen frei und wird entfernt. Um die Darmstümpfe möglichst sicher zu versorgen, werden

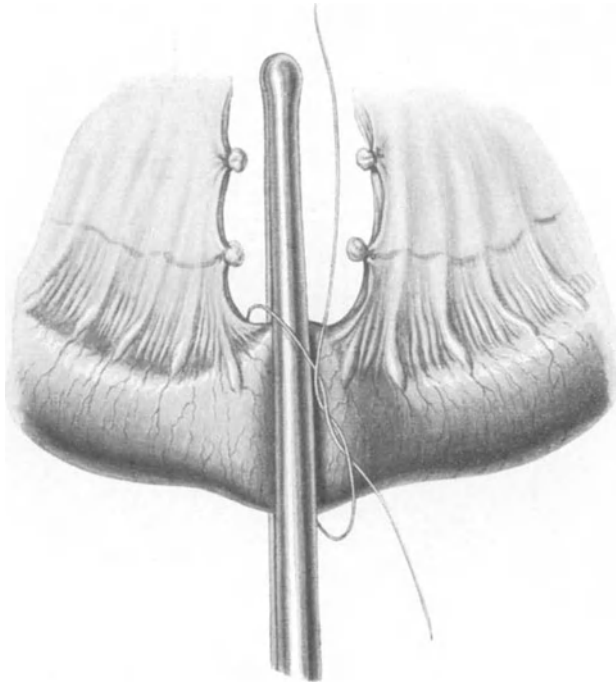


Abb. 727. Die Dünndarmresektion. IV.
Lagerung des Fadens vor Abnahme der Klemme.

sie noch einmal nachgesehen. Man entfernt überflüssige Teile der durch das Abbinden entstandenen Gewebsbürzel mit dem Glüheisen und legt dann zur Sicherheit noch einen zweiten dünnen Seidenfaden in die Quetschfurche. Dann wird um den Stumpf, etwa $\frac{1}{2}$ —1 cm von dem Bürzel entfernt, eine Tabaksbeutelnaht angelegt (Abb. 729). Der Faden darf während des Anlegens nicht angezogen werden, da sonst das Einstülpen des Bürzels Schwierigkeiten bereiten kann. Ist die Naht, deren Stiche etwa 1 cm voneinander entfernt sein sollen, angelegt, so werden die Fadenenden vom Operateur lose geschlungen gehalten. Ein Assistent faßt dann den Stumpf unterhalb der Tabaksbeutelnaht breit zwischen Daumen und den übrigen Fingern der linken Hand und stülpt den mit einer anatomischen Pinzette oder einem Sonderinstrument gefaßten Bürzel durch die Mitte der lose gelegten Tabaksbeutelnaht in den Darm ein (Abb. 729). Über die erste Naht wird noch eine zweite Tabaksbeutelnaht gelegt, so daß nun der Stumpf durch zwei Serosanähte verschlossen ist.

Statt dieses älteren Verfahrens verwenden wir jetzt immer das von MOYNIHAN ausgearbeitete. Es bietet insofern Vorteile, als man weniger Darmwand braucht und kein Bürzel gebildet wird, der bei der anderen Methode als ein der Nekrose verfallender Stumpf in dem durch die Tabaksbeutelnähte gebildeten Serosasäckchen steckenbleibt. Er wird sich zwar in den meisten Fällen in das Darmlumen abstoßen, bildet aber doch immer einen etwas schwachen Punkt für die Serosanähte, wenn sich einmal eine Eiterung entwickeln sollte (s. auch S. 1033 u. 1090).

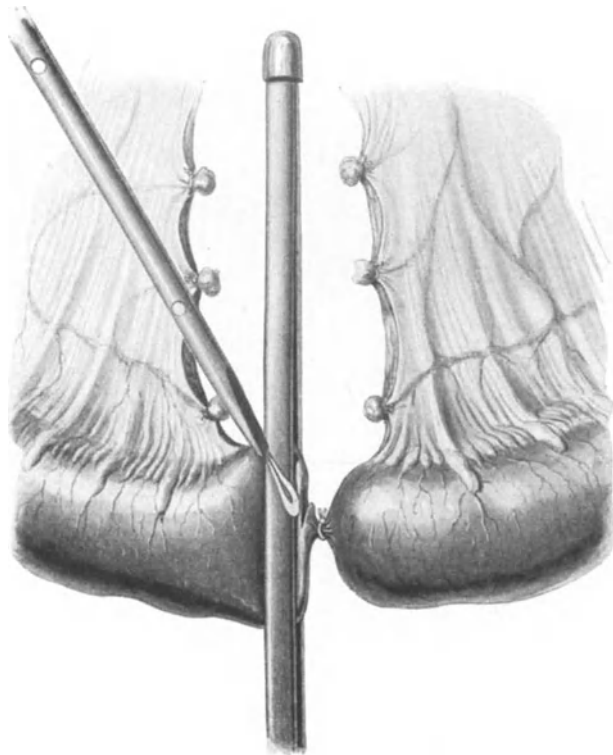


Abb. 728 Die Dünndarmresektion. V.

Die eine Darmlichtung ist vorläufig durch eine weichfassende Klemme verschlossen. Mit dem Thermokauter wird der zugebundene, abgequetschte Darmabschnitt durchtrennt.

Das Verfahren, das durch die Empfehlung von PERTHES in Deutschland bekanntgeworden ist, wird folgendermaßen ausgeführt. Die Befreiung des Darmes vom Mesenterium erfolgt auf dieselbe Weise. Dann legt man an der Durchtrennungsstelle die von MOYNIHAN angegebene Quetschzange an. Sie wird mit der Konkavität nach dem zurückbleibenden Darmschenkel, quer zur Längsrichtung des Lumens, angelegt und fest geschlossen. Alle Darmwandabschnitte bis auf die Serosa werden durchquetscht. Dann legt man am wegfallenden Darmabschnitt, nachdem man den Inhalt weggedrückt hat, eine die Lichtung verschließende große Gefäßklemme an und durchtrennt nun zwischen den beiden Instrumenten hart an der MOYNIHANSchen Zange den Darm mit dem Thermokauter. Es soll aus der MOYNIHANSchen Zange kein Gewebe mehr hervorsehen. Auf dieselbe Weise geht man an der anderen Durchtrennungsstelle vor. Der

wegfallende Darm ist damit frei und wird entfernt. Bei liegender Zange werden nun Serosanähte angelegt, die, am Mesenterialansatze beginnend, zickzackartig die Zange überqueren, ohne daß man den fortlaufenden Faden anzieht (s. Abb. 742). Ist man auf der anderen Darmseite angekommen, so faßt der Operateur die beiden Fadenenden in je eine Hand, hält sie eben gespannt und beauftragt einen Gehilfen, die Zange etwas zu öffnen und rasch unter den sie überkreuzenden Fäden herauszuziehen. Im selben Augenblick zieht der Operateur die Fadenenden an und damit entsteht ein sicherer, die Serosaflächen breit aneinanderlegender und einstülpender Darmverschluß. Der fortlaufende Faden wird nun noch einmal mit einer Nadel bewehrt und man näht jetzt wieder, nur

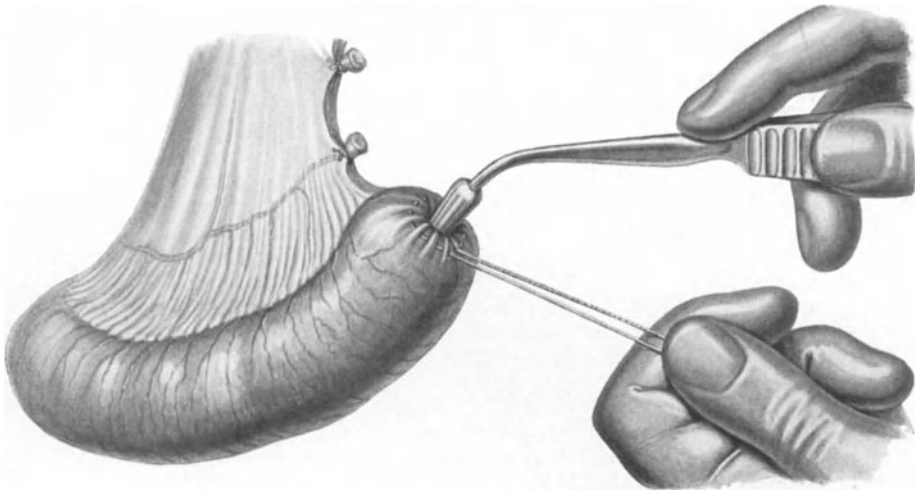


Abb. 729. Die Dünndarmresektion. VI.

Einstülpung des Unterbindungstumpfes mit dem PAYR'Schen Instrument, während die vorher angelegte Tabaksbeutelnaht (natürlich nach Anlegens eines Knotens mit 2 Händen) zugezogen wird.

die Serosa durchstechend, über die erste Nahtreihe zurück, um schließlich den Anfangsfaden mit dem Endfaden zu verknüpfen. So erhält man einen dichten, nur durch breite Serosaflächenberührung gesicherten Darmverschluß.

γ) Die Resektion des MECKEL'Schen Divertikels.

Findet man ein MECKEL'Sches Divertikel als Ursache eines Ileus, im Bruchsack oder in einem entzündlichen Zustand, oder findet sich ein Filum terminale, das Veranlassung zu einem Darmverschluß geben könnte, so wird das Divertikel nach den geschilderten Grundsätzen der Darmresektion entfernt. Die Technik ist außerordentlich einfach. Man legt parallel zur Darmlängsrichtung eine weichfassende Klemme an den Anfangsteil des Divertikels. Manche ziehen es vor die Abtragung des Divertikels quer zur Längsrichtung des Darmes vorzunehmen, und die Naht ebenfalls in querer Richtung auszuführen. Man kann zu diesem Zweck auch die MOYNIHANSche Klemme (S. 1036, Abb. 711) verwenden. Dann schneidet man den Divertikelsack ab. Bei Verwendung der MOYNIHANSchen Zange wird er mit dem Thermokauter abgetragen. Dann folgt im ersteren Falle eine einfache Übernähung mit fortlaufender SCHMIEDENScher Naht, die durch alle Schichten geht, über die dann eine zweite seroseröse Naht gelegt wird. In

beiden Fällen, d. h. ob man eine Darmklemme oder die MOYNIHANSche Klemme verwendet, ist es wünschenswert, daß auch die seroseröse Naht noch im Bereiche des Divertikelhalses liegt und nicht im Bereiche des Darmlumens selbst, um dieses nicht zu verengern.

d) Die Darmnaht.

1. Die Geschichte der Darmnaht.

Wunden der Bauchhöhle wurden nach CELSUS schon im Altertum genäht, wenn der Darm nicht verletzt war. Gleichzeitige Verletzungen des Darmes galten als absolut tödlich. ABULKASIM (10. Jahrhundert) berichtet über die von Ärzten geübte Vereinigung von Darmwunden durch Ameisen, die so gehalten wurden, daß sie in beide Wundränder einbissen. Dann wurde der Körper abgeschnitten. Er selbst gibt außerdem mehrere Methoden der Naht an mit aus Tierdarm gewonnenen Fäden. ROGER VON PARMA (Ende des 12. Jahrhunderts) hat die Vernähung der Darmwunden über einer in den Darm eingelegten, die Wunde auf beiden Seiten überragenden Holunderröhre mit feinen Seidennähten empfohlen. Ob er und die „vier Meister“, die diese Operation ebenfalls angeben, sie jemals ausgeführt haben, scheint sehr zweifelhaft. An einer anderen Stelle empfehlen die „vier Meister“ die Naht über der eingelegten Trachea eines Tieres. GUILLELMO SALICETO (1210—1280) hat die Kürschnernaht zur Versorgung von Darmwunden mit Erfolg angewendet. Er verwirft das Einlegen von Fremdkörpern, besonders der starren Röhren. Eher ließe sich noch ein Stück Tierdarm verwenden. Trotzdem wurden auch später noch solche Röhre, auch Silberrohre, empfohlen. FRANCISCUS ARCAEUS (geb. 1493) hielt Dünndarmwunden für tödlich. Bei mehreren Fällen von Dickdarmwunden führte er die Naht mit Erfolg aus. PARACELSUS (1493—1540) soll nach SPRENGEL zuerst die Anlegung des künstlichen Afters bei Darmverletzungen empfohlen haben, während er die Darmnaht verwirft. Das Bekanntwerden von der Möglichkeit der Heilung von Darmwunden führte dazu, daß die Naht immer häufiger geübt wurde (AMBROISE PARÉ 1510—1590, FABRICIO AB ACQUAPENDENTE 1537—1619). Freilich waren die Erfolge nicht gut, da viele Kranke der Peritonitis zum Opfer fielen. Daher galt als bester Ausweg die sogenannte Schlingennaht, die der flandrische Arzt JONES PALFYN (1650—1730) zuerst ausführte. Durch die beiden Wundlippen wurde ein Faden gelegt, angezogen, langgelassen und die Enden zum unteren Winkel der Bauchwunde herausgeleitet. Hielt die Naht nicht, so entstand eine Darmfistel nach außen. Dieses Prinzip unter mehr oder weniger genau ausgeführter gleichzeitiger Darmnaht blieb von dieser Zeit ab im wesentlichen erhalten (VERDUC 1693, HEISTER 1663—1785) LE TRAN 1685—1770). Noch mehrmals wurde aber auch die vollkommene Vereinigung des Darmes bei völliger Zerreißung angestrebt, so von dem Wolfenbütteler Arzte RAMDOHR (1717), der eine Invagination der beiden Darmenden ausführte und sie durch eine Naht zu erhalten suchte. Auch diese Methode wurde späterhin öfters geübt (LOUIS 1723—1792, VERMALE 1728). Wie bei dem PALFYNSchen Verfahren wurde die Verletzungsstelle in die Nähe der Bauchwunde gebracht, so daß bei Unmöglichkeit der Vereinigung eine Darmfistel sich entwickeln konnte (SABATIER 1782—1811, B. BELL 1743—1806, CHOPART 1743—1797, DÉSAULT 1744—1795). Von dem letzteren wurden schon verschiedene Verfahren angewandt, je nach der Größe der Wunde und der Art des Darmes. Kleine Wunden wurden in die Nähe der Bauchwunde gebracht, ohne sie zu versorgen, größere wurden mit verschiedenen Nahtmethoden — Kürschner-, Knopf-, Zapfennaht, überfangene Naht — versorgt. Bei völliger Zerreißung des Darmes empfiehlt er die Invagination.

Um das Jahr 1800 wurde die Darmnaht bei Verletzungen, nach SPRENGEL, von den meisten großen Wundärzten ganz aufgegeben und immer mehr die Anlegung einer Darmfistel oder eines künstlichen Afters angestrebt. Dieses Vorgehen gewann um so mehr Bedeutung, als DUPUYTREN (1777—1835) gezeigt hatte, daß es in einfacher Weise möglich sei, den künstlichen After wieder zu schließen. REISINGER (1781—1855) hatte 1817 die Methode DUPUYTRENS in Deutschland bekannt gemacht und für ihre schnelle Verbreitung gesorgt. Das Instrument DUPUYTRENS, das bis in unsere Zeit, wenn auch etwas abgeändert, viel Verwendung fand, läßt sich nur dann gebrauchen, wenn die Darmschenkel aneinanderliegen. Für andere Fälle blieb die Freilegung der beiden Öffnungen und die Darmnaht vorbehalten. Im ersten Viertel des 19. Jahrhunderts trat bei frischen Verletzungen insofern wieder eine Wandlung ein, als die ringförmige Darmvereinigung durch Naht oder Inva-

nation wieder mehr geübt wurde. Diese Wandlung war dadurch möglich geworden, daß LEMBERT seine Methode der sero-serösen Naht bekanntgegeben hatte (1826). Mit diesem Grundsatz wurde der bedeutendste Fortschritt in der Frage der Darmnaht erreicht. Er nützte die hervorragende Eigenschaft des Peritoneums aus, schnell zu Verklebungen und zu Verwachsungen aneinanderliegender Serosablätter zu führen. Dieser Grundsatz ist bis heute bei allen Magen- und Darmnähten der führende geblieben.

Die Invaginationsmethode, die JOBERT (1827) ausgearbeitet hatte, beruhte auf demselben Grundsatz. Bei ihr wurde das (allerdings oft schwer festzustellende) zuführende Ende des Darmes in das nach innen mit eingekremelte abführende durch einige Fadenschlingen hineingezogen, so daß auch hier die Serosa der beiden Darmenden aneinander zu liegen kam.

DENANS (1826) führte die Vereinigung des Darmes durch drei Ringe aus. Sein Verfahren ist ein Vorläufer der MURPHYschen Darmvereinigung mit dem Knopf. In der zweiten Hälfte und besonders Ende der 70er und anfangs der 80er Jahre des 19. Jahrhunderts wurde die ringförmige Darmnaht immer häufiger versucht. Zur Anwendung kam sie hauptsächlich nach Resektion gangränöser Darmschlingen bei eingeklemmten Brüchen. Sie hatte viele Erfolge zu verzeichnen. Allerdings trat meist eine vorübergehende Fistelbildung an der genähten Stelle ein (POLANO 1854, CZERNY 1877, KOCHER 1878, NICOLADONI 1879). CZERNY hat auch 1877 die erste und von Erfolg gekrönte Resektion eines Carcinoms des Colon transversum ausgeführt. Schließlich wurde die Methode auch zum Verschuß des Anus praeternaturalis zu dieser Zeit mit Erfolg zur Anwendung gebracht (DITTEL 1878, BILLROTH 1879). NICOLADONI hat schon zwei Forderungen aufgestellt, von denen der Erfolg der Operation abhängt: 1. Sicherung der Bauchhöhle vor austretendem Kot, 2. Sicherung der Naht vor dem Druck des Darminhaltes. Der ersten Forderung genügte er durch zwei elastische Zangen, deren Arme mit Gummiröhren überzogen wurden und die weit von der Resektionsstelle am zu- und abführenden Darmschenkel angelegt werden. GUSSENBAUER hatte dazu die zeitweilige Umschnürung mit elastischen Fäden empfohlen, BAUM brauchte lange Schieberpinzetten, andere (GUSSENBAUER) die Hände der Assistenten. Zur Verhütung der zweiten Gefahr sollte nach NICOLADONI die Entleerung des zuführenden Darmabschnittes durch Einführen eines Gummirohres mit Ableiten in ein entfernt stehendes Gefäß dienen.

Die Darmnaht wurde in der Folgezeit von den meisten Chirurgen nach den Verfahren von GUSSENBAUER oder CZERNY doppelreihig ausgeführt. GUSSENBAUER empfahl 1876 seine Achternaht, bei der mit demselben Faden die Seroserosanaht und die seromuskuläre Naht (die Schleimhaut wurde nicht durchstochen) ausgeführt wurde. Nach dem Knüpfen bildete der Faden eine 8. CZERNY (1877) nähte getrennt, d. h. er vereinigte zuerst Serosa-Muscularis-Mucosa durch engelegte Knopfnähte und legte dann eine Seroserosanaht darüber. Daneben wurde die einfache LEMBERT-Naht sehr warm empfohlen, besonders von BIER (1895).

Das Vorgehen von CZERNY (wobei allerdings heute auch die Schleimhaut bei der inneren Naht mit durchstochen wird) und die LEMBERT-Naht sind auch heute noch die gebräuchlichsten für die ringförmige Darmnaht (s. unten). Die Gefäßversorgung des Darmes ist in den einzelnen Abschnitten sehr verschieden gut und ganz allgemein ist der Darm sehr empfindlich, auch gegen geringe Störungen der Blutversorgung. Treten nun noch pathologische Veränderungen des Darmes selbst oder in seinem Mesenterialansatz hinzu, wie wir das bei allen Formen des Ileus primär oder sekundär finden, so wird eine Darmnaht noch stärker gefährdet. Das trifft besonders bei der ringförmigen Darmnaht mit ihren geringen seroserösen Berührungsflächen zu. Daher wurde nach neuen Methoden der Darmvereinigung gesucht, die sowohl die Gefäßversorgung der Darmenden gewährleisten als auch die freien Darmenden von der Naht ausschlossen. Die Naht wurde jetzt entfernt von den Enden an Darmabschnitten angelegt, denen die Möglichkeit zu breiter, flächenhafter Verwachsung gegeben war.

Die Methode der Seit-zu-Seit-Anastomose erfüllte diese Forderung vollauf. Sie wurde zuerst von SENN (1887), dann von H. BRAUN (1892), WÖFLER (1896) und seinen Schülern empfohlen und steht heute mit der ringförmigen Naht als gebräuchlichste Methode im Wettstreit.

Ihre Vorteile sind genannt. Sie beruhen auf größerer Sicherheit der Naht, ihre Nachteile bestehen in etwas längerer Operationsdauer. Wegen ihrer größeren Sicherheit ist ihre Ausführung besonders dem Anfänger zu empfehlen. Andere Methoden, wie die

End-zu-Seit-Naht oder der MURPHY-Knopf haben keine größere praktische Bedeutung mehr, wenn sie auch noch gelegentlich für besondere Fälle zur Anwendung kommen.

2. Die ringförmige End-zu-End-Darmnaht.

Mit Sicherheit läßt sie sich nur am Dünndarm ausführen. Die Vorbedingung ist, daß die beiden Darmenden ohne jede Spannung aneinander gelegt werden

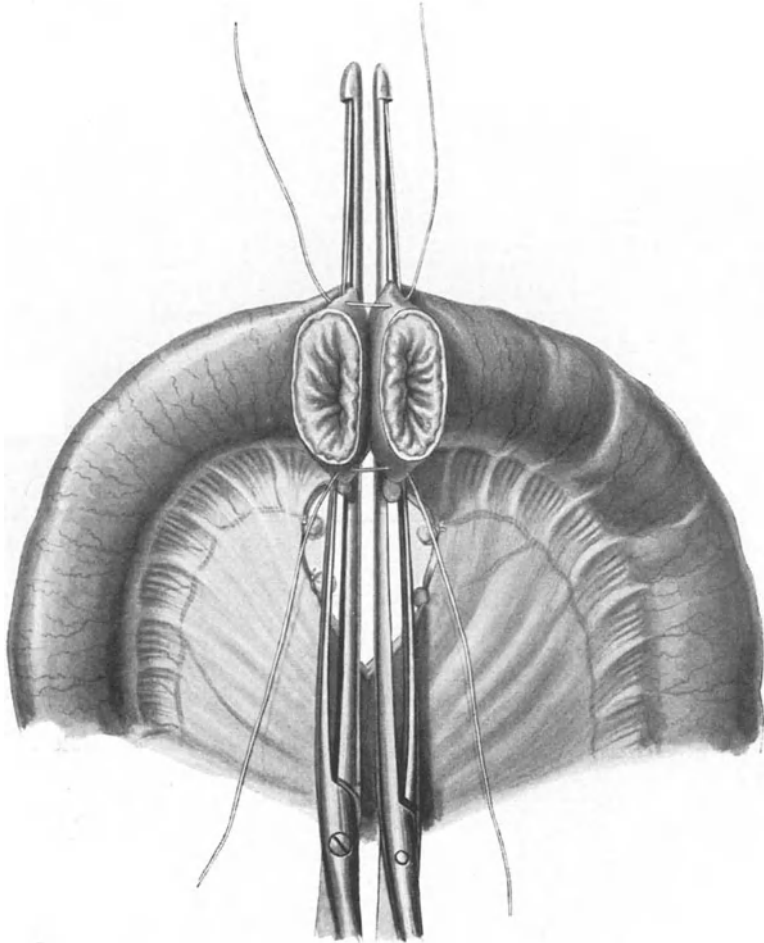


Abb. 730. Die ringförmige Darmnaht. I.

Die beiden Lichtungen sind abgeklemmt und werden mit einer serösen Naht, von denen eine am Mesenterialansatz, eine gegenüber angelegt wird, aneinandergeheftet.

können und daß nicht mehr als $\frac{1}{2}$ —1 cm Darm vom Mesenterium entblößt ist. Die Darmenden werden vor der Resektion (s. S. 730) mit weichfassenden Darmklemmen etwa 3 cm von den Enden entfernt gefaßt. Das Mesenterium soll nur knapp mit in die Klemme gefaßt werden. Es empfiehlt sich, die Naht mit dreh- oder gebogener Nadel mit dem Nadelhalter oder mit der Handnadel auszuführen. Für die erste Nahtreihe sind Knopfnähte besser als die fortlaufende Naht, da durch die letztere trotz großer Vorsicht leicht eine Raffung der Darmwand und dadurch eine Verengerung der Lichtung zustande

kommt. Wir beginnen mit der Seroserosanaht am Mesenterialansatz (Abb. 730). Die Nadel wird etwa $\frac{1}{2}$ cm vom Ende in die Serosa eingestochen und unter Mitfassen der Muscularis etwa 2 mm vom Nahtstich entfernt durch die Serosa wieder ausgestochen. Dann wird am anderen Darmende umgekehrt vorgegangen. Die Naht wird sofort geknüpft. Dabei darf der Faden nicht zu fest angezogen werden, damit er nicht durchschneidet. Die Fäden bleiben lang und werden

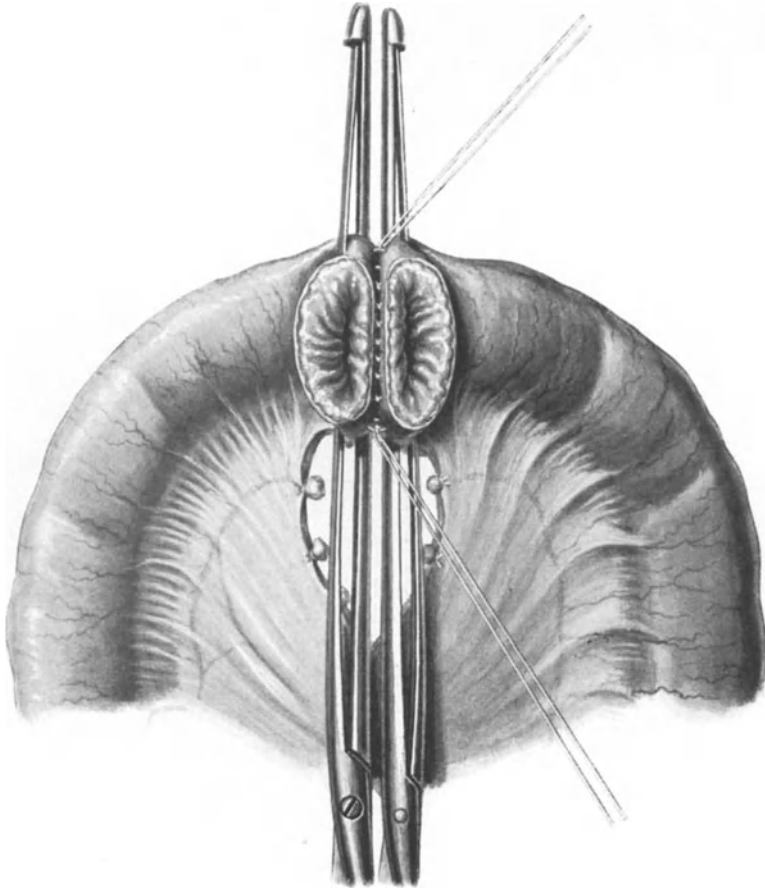


Abb. 731. Die ringförmige Darmnaht. II.
Die hintere (erste) Seroserosanaht ist durch Knopfnähte hergestellt.

mit einer Kocherklemme versehen. Die zweite Naht erfolgt in derselben Weise dem Mesenterialansatz gegenüber (Abb. 730). Auch diese Fäden bleiben lang. Läßt man nun von einem Gehilfen an diesen beiden ersten Nähten etwas anziehen, so legen sich die beiden Lichtungen nebeneinander und es gelingt nun leicht, eine Reihe von Zwischennähten zwischen die beiden ersten zu legen. Die Nähte liegen etwa $\frac{1}{4}$ — $\frac{1}{3}$ cm voneinander entfernt und vereinigen die beiden aneinanderliegenden Serosaflächen (I. hintere Naht) (Abb. 731). Die zweite Naht wird ebenfalls mit dünner Seide oder besser mit dünnem Catgut ausgeführt. Sie durchdringt alle Wandschichten etwa 2—3 mm vom Wundrande entfernt. Diese Naht vereinigt alle Wandschichten einschließlich der Schleimhaut miteinander

und dient gleichzeitig der Blutstillung. Sie wird meist fortlaufend ausgeführt (Abb. 732). Anfangs- und Endfaden bleiben lang. Um sie von den ersten leicht unterscheiden zu können, befestigt man an ihnen kleine Gefäßklemmen (sog. HALSTED-Klemmen) (2. hintere Naht). Die dritte Naht durchbohrt wie die zweite die sämtlichen Wandschichten (Abb. 733). Auch sie wird fortlaufend ausgeführt, wobei darauf zu achten ist, daß die (besonders im oberen Dünndarm) leicht über den Wundrand hervorquellende Schleimhaut beim Zuziehen

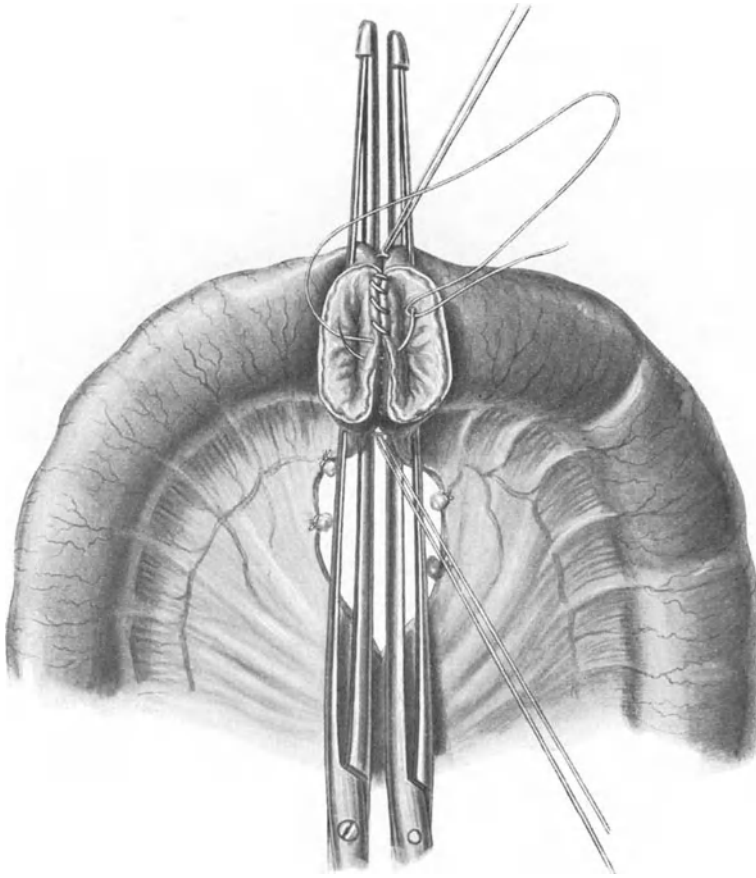


Abb. 732. Die ringförmige Darmnaht. III.
Ausführung der hinteren (zweiten) Schleimhautnaht.

jedes Stiches eingestülpt wird. Das gelingt am besten mit einer feinen geschlossenen chirurgischen Pinzette. Wir bedienen uns dabei mit großem Vorteil der SCHMIEDENSCHEN Naht, bei der immer von der Schleimhautseite eingestochen wird (Abb. 733). Dadurch wird beim Zuziehen eines Stiches die Serosa des vorhergehenden eingestülpt. Zweckmäßig ist es auch, die Schleimhaut nur etwa 1 mm vom Wundrand entfernt zu durchstechen und die Nadel schräg durch die übrige Darmwand hindurchzuführen, so daß sie die Serosa etwa 2 mm weiter vom Wundrand entfernt durchbohrt. Auch dadurch wird die Schleimhaut besser eingestülpt. Der Anfangs- und Endfaden werden mit den entsprechenden Fäden der zweiten hinteren Naht verknüpft. Mit dieser Naht ist das Darmlumen ver-

geschlossen (1. vordere Naht). Es bleibt nur noch die vierte Naht, die entsprechend der ersten hinteren nur die Seroserosaflächen der Vorderseite miteinander vereinigt. Auch diese Naht wird fortlaufend angelegt (Abb. 734) und Anfangs- und Endfaden mit den entsprechenden der ersten Naht verknüpft. Zum Schluß wird der Mesenterialschlitz durch einige Knopfnähte verschlossen, wobei man darauf zu achten hat, daß man keine Gefäße ansticht. An der Vereinigungsstelle bleibt ein kleiner Wulst übrig, der sich aber nach einiger Zeit ausgleicht.

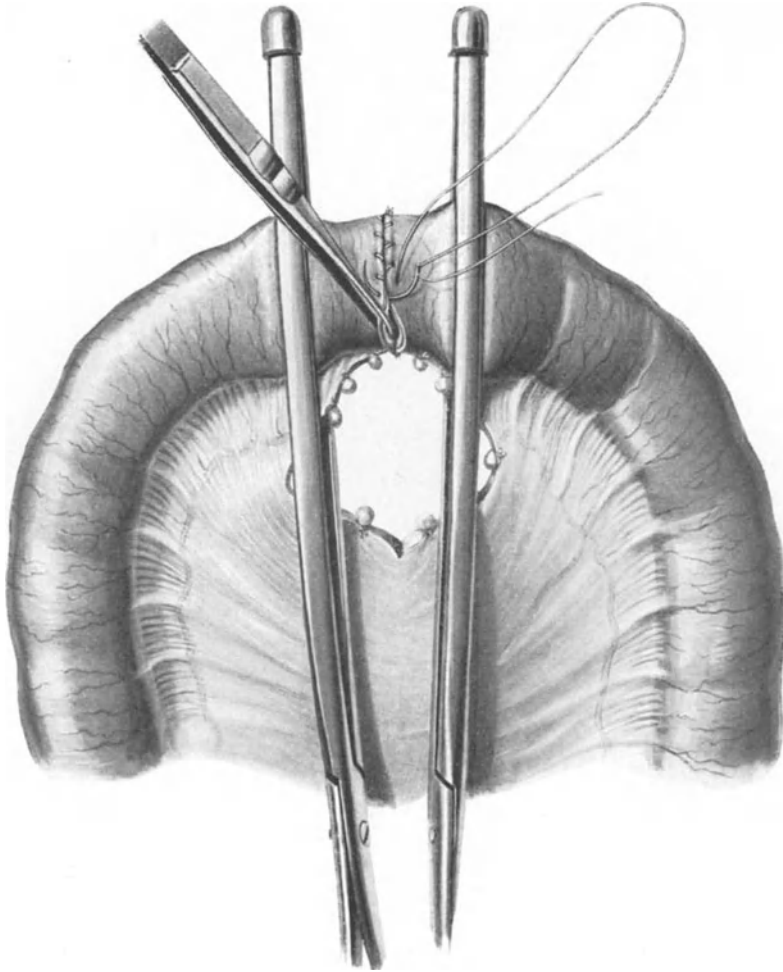


Abb. 733. Die ringförmige Darmnaht. IV.

Ausführung der vorderen (dritten) Schleimhautnaht nach dem SCHMIEDENSchen Verfahren (s. S. 1018).

Sind die Darmlichtungen verschieden groß, so kann man diese Verschiedenheit durch die zuerst angelegten Haltefäden etwas ausgleichen und hat bei der Anlegung der weiteren Nähte darauf Rücksicht zu nehmen, daß der Ausgleich sich auf den ganzen Umfang des Darmes verteilt und nicht zum Schluß auf der einen Seite zu viel, auf der anderen zu wenig Darmwand vorhanden ist. Das Ausschneiden eines Zwickels, wie das früher (WINIWARDER und BAUM) geübt wurde, empfiehlt sich ebensowenig wie die Längsfaltenbildung BILLROTHS. Sind die

Unterschiede der lichten Weite zu bedeutende, so soll man besser überhaupt auf die ringförmige Naht verzichten und eine Seit-zu-Seit-Vereinigung durchführen.

Am ehesten ließe sich noch das Einmanschettierungsverfahren GOEPELs zur Anwendung bringen (s. S. 1041).

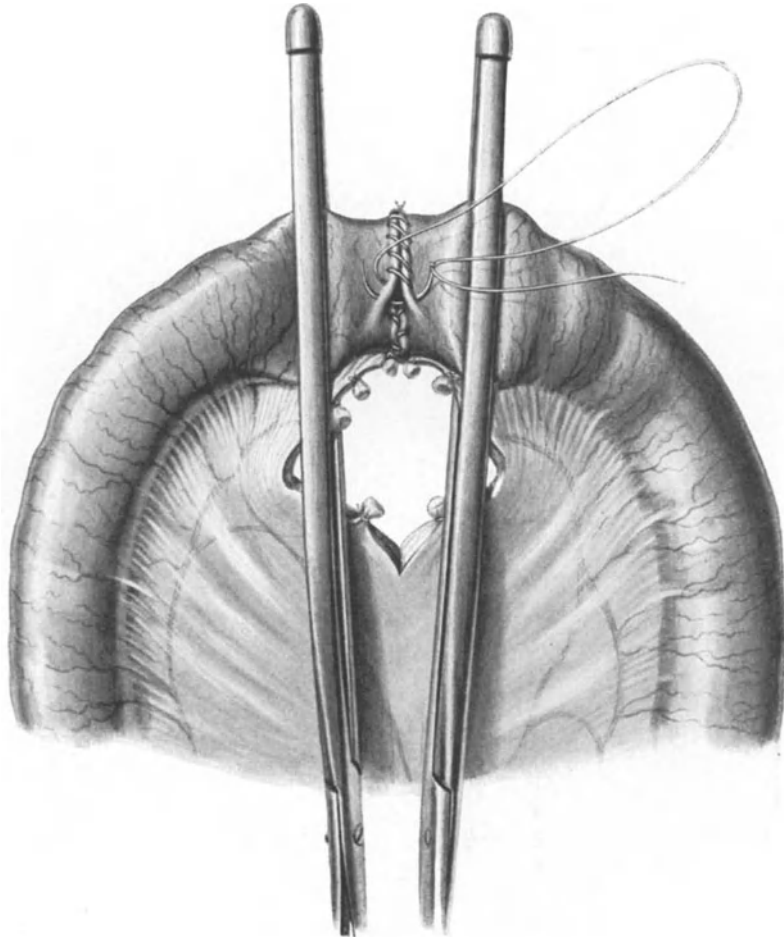


Abb. 734. Die ringförmige (vierte) Darmnaht. V.
Vordere Seroserosanaht.

3. Die Seit-zu-Seit-Naht des Darmes.

(SENN.)

Sie ist zweifellos die sicherste Methode und läßt sich an allen Darmabschnitten anwenden. Sie empfiehlt sich auch besonders für weniger Geübte. Freilich ist sie etwas zeitraubender und man braucht mehr Darm. Die zuerst theoretisch geäußerte Befürchtung, daß die Verschlussnaht des zuführenden Schenkels in den ersten Tagen dem starken Druck der senkrecht auftreffenden Kotmassen ausgesetzt sei und ihm nicht widerstehen könnte, ist nach sachgemäß ausgeführtem Verschluss nicht eingetreten. Seit der Einführung der isoperistaltischen Aneinanderlagerung der Darmschlingen durch BRAUN ist diese Befürchtung nicht mehr ernstlich geäußert worden. Bei richtiger Anlegung der Anastomose muß

darauf geachtet werden, daß keine langen Blindsäcke beiderseits der die Darmschlingen verbindenden Öffnung entstehen. Im übrigen ändert die zunächst parallel zur Längsrichtung des Darmes gebildete Öffnung ihre Verlaufsrichtung im Laufe einiger Wochen so, daß sie mehr und mehr quer zur Längsrichtung des Darmes verläuft, d. h. die Seit-zu-Seit-Anastomose wird allmählich zur ringförmigen (v. FREY).

Die Seit-zu-Seit-Anastomose hat noch einen weiteren Vorteil vor der End-zu-End-Vereinigung insofern, als sich die Durchtrennung des Darmes den allgemeinen Regeln der Asepsis noch besser anpassen läßt. Die Darmlichtung wird nach Durchquetschung aller Wandschichten in der Quetschfurche abgebunden und durchtrennt oder nach Moynihan verschlossen (s. S. 1035 u. 1094), so daß selbst bei stark gefülltem Darm ein Austritt von Inhalt bei einiger Vorsicht nicht geschehen kann. Bei der Eröffnung der Anastomosenbildung werden die Darmklemmen so angelegt, daß auch dabei ein Kotalustritt nicht möglich ist.

Nachdem der Verschluß der beiden Darmenden nach einem der beiden oben geschilderten Verfahren sicher durchgeführt ist, kann die Seit-zu-Seit-Verbindung hergestellt werden. Man drückt den Inhalt aus dem Darmstumpf heraus und legt an jeden Stumpf eine weichfassende Darmklemme parallel zur Längsrichtung, aber ohne den Mesenterialansatz oder den Stumpf mitzufassen, an (Abb. 735). Die Anastomose soll so angelegt werden, daß die Öffnungen im Darm der Höhe der gegeneinander gerichteten Darmflächen entsprechen, oder gegenüber dem Mesenterialansatz zu liegen kommen. Sie wird außerdem isoperistaltisch angelegt, so daß auf jeder Seite der Anastomose ein Darmstumpf zu liegen kommt. Darauf ist bei der Aneinanderlagerung der beiden mit Darmklemmen versehenen Stümpfe zu achten (Abb. 735). Auch das Mesenterium darf nicht verdreht gelagert werden. Zwischen die beiden Darmschenkel wird eine Rollgaze

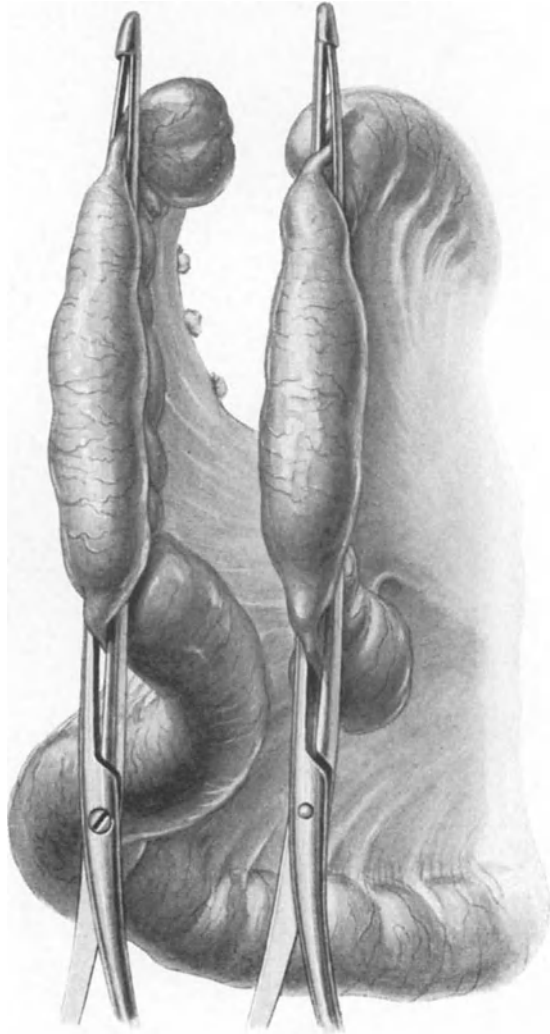


Abb. 735. Die Seit-zu-Seit-Vereinigung des Dünndarmes. I.
Die beiden Dünndarmschlingen werden isoperistaltisch
aneinandergelagert.

gelegt und das Operationsfeld einschließlich der Zangenenden, an denen sich sonst leicht der Faden fängt, vollständig aseptisch abgedeckt. Die Anastomose wird nach dem Muster der CZERNYSchen doppelreihigen Naht ausgeführt. Die

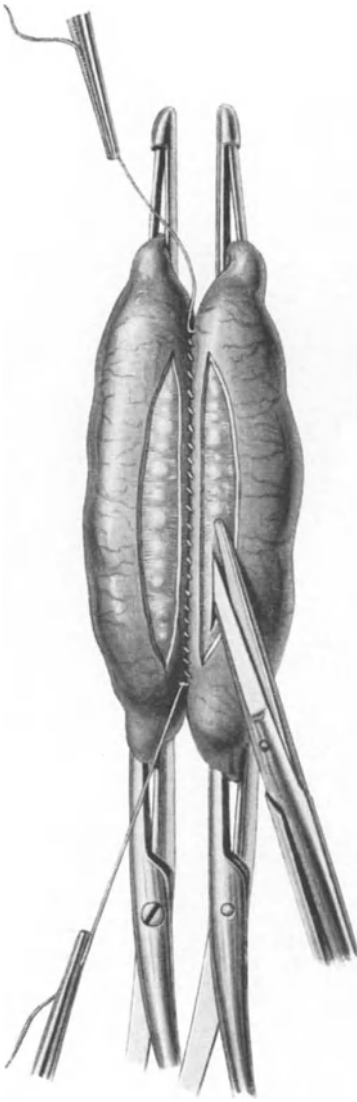


Abb. 736. Die Seit-zu-Seit-Vereinigung des Dünndarmes. II. Die hintere Serosanaht ist vollendet. Anfangs- und Endfaden bleiben lang. Die Serosa und Muscularis sind eingeschnitten. Die Mucosa wird mit der Schere eröffnet.

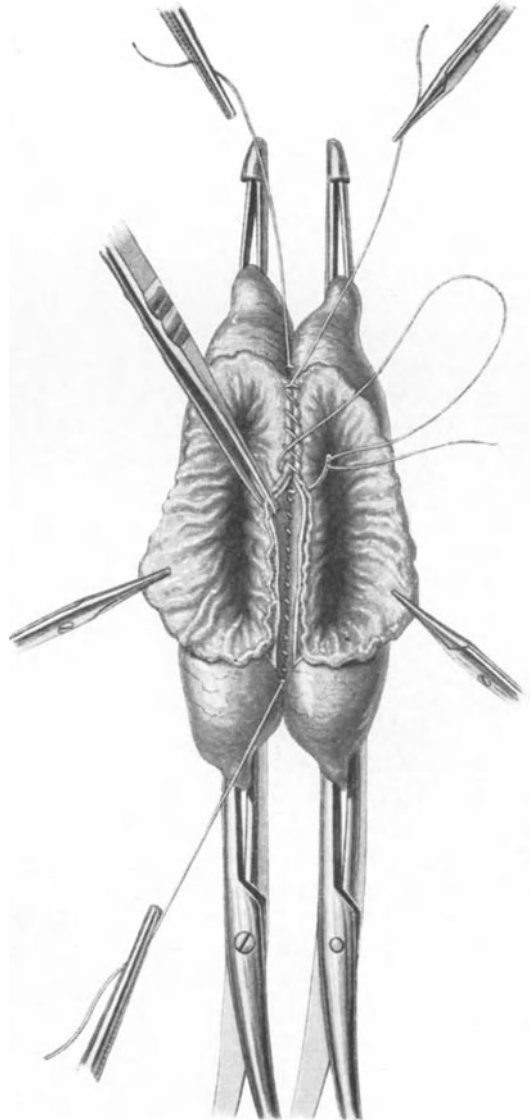


Abb. 737. Die Seit-zu-Seit-Vereinigung des Dünndarmes. III. Hintere Schleimhautnaht durch alle Schichten.

Naht erfolgt mit dünner, gebogener oder gerader Handnadel am besten fortlaufend. Man legt die beiden Darmschenkel so zurecht, daß sie senkrecht auf den Operateur zu oder frontal zu liegen kommen. Im ersteren Falle beginnt man mit der Naht am abgekehrten Ende, im zweiten links und näht nach rechts. Die

erste hintere Naht vereinigt die Serosablätter da, wo sie schon aneinanderliegen, auf etwa 5—6 cm (Abb. 736). Anfangs- und Endfaden bleiben lang und werden mit Gefäßklemmen gekennzeichnet. Dann wird etwa $\frac{1}{4}$ — $\frac{1}{2}$ cm von der Naht entfernt und parallel dazu mit dem Messer an beiden Darmschenkeln die Serosa, Muscularis und Submucosa durchtrennt (Abb. 736).

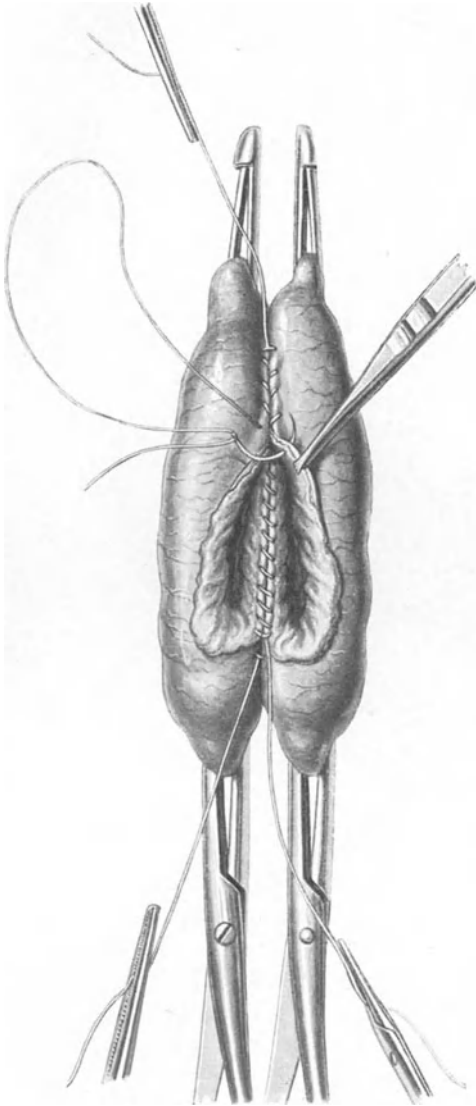


Abb. 738. Die Seit-zu-Seit-Vereinigung des Dünndarmes. IV. Vordere Schleimhautnaht nach SCHMIEDEN.

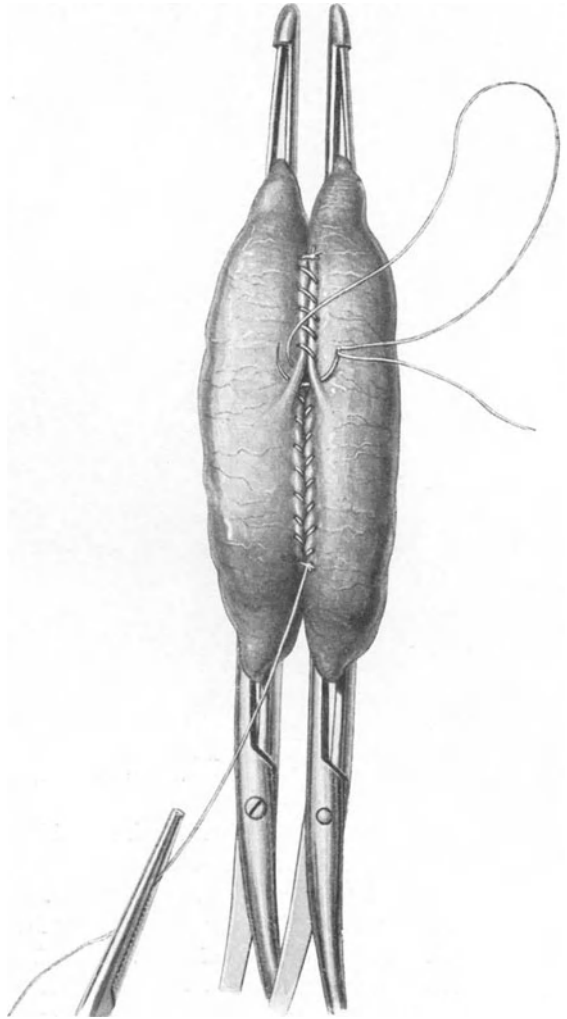


Abb. 739. Die Seit-zu-Seit-Vereinigung des Dünndarmes. V. Vordere Seroserosanaht.

Der Schnitt bleibt in seiner Länge von den Enden der Serosanaht etwa $\frac{1}{2}$ —1 cm entfernt. Dann wird die beiderseits freiliegende Mucosa mit kleinem Schnitt eröffnet und sofort etwa austretender Inhalt ausgepreßt, indem ein Gehilfe mit zwei Tupfern von beiden Seiten nach der Darmöffnung zu den abgeklemmten Darmabschnitt ausdrückt und den Inhalt in die Tupfer aufnimmt. Ist das geschehen, so spaltet man nun auf einer in die Darmlichtung eingeführten Rinnensonde die

Schleimhaut eben so weit wie die übrigen Darmwandschichten. Sofort wird der Inhalt noch einmal aus- und die Schleimhaut trocken gewischt und mit 5%iger Jodtinktur betupft. Dann kann die zweite oder hintere Schleimhautnaht beginnen. Hart am Wundwinkel beginnend, wird die Nadel fortlaufend durch alle Darmwandschichten hindurchgestochen (Abb. 737). Man beginnt an derselben Seite wie bei der Serosanaht und sticht immer an der Schleimhautseite ein und aus. Dabei muß man sich immer überzeugen, daß man auch die Serosa mitgefaßt hat, die sich manchmal etwas unter der stark überhängenden

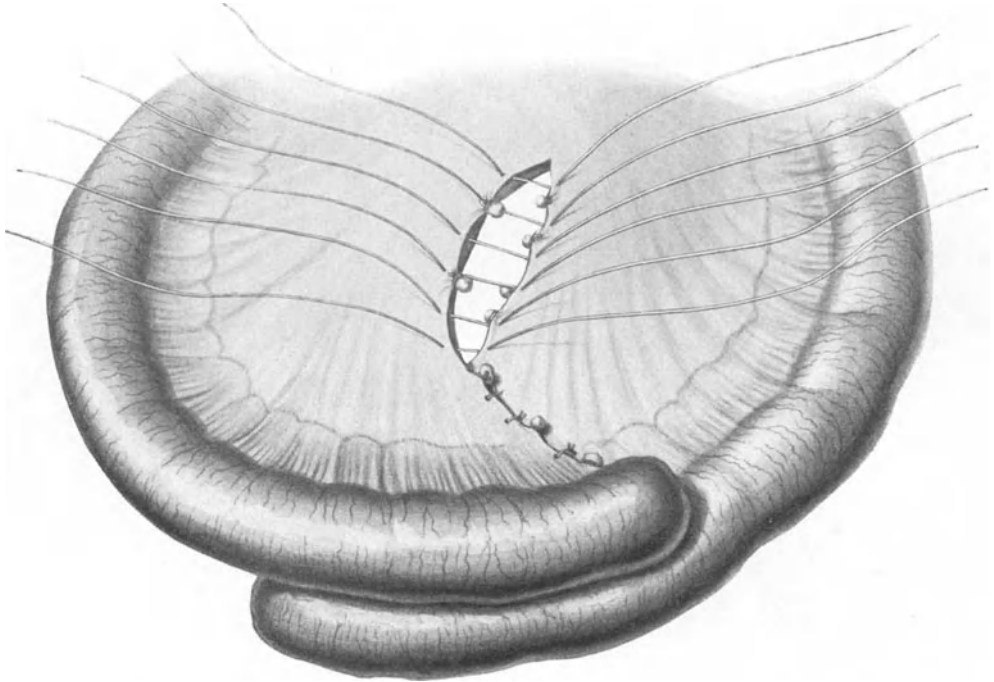


Abb. 740. Seit-zu-Seit-Vereinigung des Dünndarmes. VI.
Vernähung des Mesenterialschlitzes.

Schleimhaut zurückzieht. Auch hier bleiben Anfangs- und Endfaden lang und werden mit kleinen Gefäßklemmen bezeichnet (Abb. 737).

Die dritte oder vordere Schleimhautnaht ist die wichtigste, da sie die Darmlichtung wieder vollkommen verschließt. Sie ist aber auch die schwierigste. Sie kann nach dem Grundsatz der *Kürschnernaht* ausgeführt werden, bei der man auf der Serosaseite des einen Darmschenkels, etwa 3 mm vom Rande, einsticht, die Darmwand durchbohrt, auf der der Schleimhautseite des anderen Schenkels ein- und auf der Serosaseite desselben Schenkels, ebenfalls etwa 3 mm vom Wundrande aussticht. Ehe man den Faden anzieht, stülpt ein Gehilfe die etwa überhängende Schleimhaut in die Lichtung ein. Besser bedient man sich der *SCHMIEDENSCHEN Naht*, bei der man an beiden Darmschenkeln immer von der Schleimhautseite her einsticht. Bei dieser Methode wird durch das Anziehen des Fadens die gegenüberliegende Darmwand von selbst eingestülpt (Abb. 738).

Von KAUSCH wird die sog. *MIKULICZSCHE Naht* empfohlen, bei der an einem Schenkel von der Schleimhautseite ein- und auf der Serosaseite ausgestochen wird. Am anderen Schenkel sticht man dann von der Serosafäche ein und auf der Schleimhautseite aus.

Auch durch diese Naht werden die Serosaflächen gut aneinandergelagert und die Schleimhaut eingestülpt, wenn man nach dem Ausstich durch die Schleimhaut den Faden anzieht. Noch etwas komplizierter ist die von PRIBRAM empfohlene Naht, die nach PRIBRAM auch von DOENITZ verwendet wurde. Bei ihr sticht man von der Schleimhautseite des einen Schenkels ein und auf der Serosa aus. Am anderen Schenkel sticht man von der Serosa ein und auf der Schleimhaut aus, dann sticht man an demselben Schenkel wieder auf der Schleimhaut etwa $\frac{1}{2}$ cm von dem Ausstich ein und auf der Serosa aus. Der nächste Stich dringt wieder durch die Serosa des anderen Darmschenkels ein. Bei dieser U-Naht erfolgt die Einstülpung der Schleimhaut wohl am sichersten.

Welche der Methoden zur Anwendung gebracht wird, bleibt dem einzelnen überlassen. Man beginnt wieder am selben Wundwinkel und vereinigt den Anfangsfaden mit dem durch die kleine Gefäßklemme gekennzeichneten Anfangsfaden der hinteren Schleimhautnaht (Abb. 738). Der Endfaden wird mit dem Endfaden der hinteren Schleimhautnaht verknüpft. Mit dieser vorderen Schleimhautnaht ist die Darmlichtung geschlossen.

Die bisher benutzten Instrumente werden von der Schwester entfernt und die Hände des Operateurs und der Gehilfen in 1‰iger Sublimatlösung abgespült. Die nun folgende, fortlaufende, vierte oder vordere Serosanaht beginnt am selben Wundwinkel. Anfangs- und Endfaden werden mit den entsprechenden der hinteren Serosanaht verknüpft (Abb. 739). Diese letzte Naht faßt nur die Serosa und die oberflächlichen Muskelschichten und deckt die Schleimhaut vollkommen zu. Vor Anlegung dieser Naht können die Darmklemmen abgenommen werden. Es bleibt nun noch der Verschuß des Mesenterialschlitzes, der leicht mit einigen Knopfnähten auf beiden Seiten des Mesenteriums auszuführen ist. Die Nähte sollen so gelegt werden, daß das Hindurchschlüpfen einer Darmschlinge und damit eine innere Incarceration unmöglich gemacht wird (Abb. 740).

4. Die End-zu-Seit-Darmnaht.

Seltener als die End-zu-End- und die Seit-zu-Seit-Anastomose wird die End-zu-Seit-Verbindung hergestellt. Am häufigsten wird sie wohl bei der Magenresektion nach BILLROTH II-REICHEL ausgeführt. In typischer Weise kommt sie in Betracht bei der Magen-Duodenalverbindung nach KOCHER und bei der Gastroenterostomie nach ROUX, Methoden, die jedoch heute nur noch selten ausgeübt werden. v. HABERER hat die End-zu-Seit-Verbindung zwischen Magen und Duodenum in manchen Fällen an Stelle des Billroth I zur Ausführung gebracht. Dagegen kommt die End-zu-Seit-Verbindung gelegentlich bei weniger typisch verlaufenden Operationen, wie z. B. der Oesophagusplastik (s. S. 963), der Kardiaresektion (s. S. 1043) und der Operation zur Beseitigung eines Ulcus pepticum jejuni in Frage.

Will man eine *End-zu-Seit-Verbindung* im Anschluß an eine Resektion ausführen, so wird der abführende Schenkel blind geschlossen, während der zuführende Schenkel, dessen Ende seitlich in den abführenden eingepflanzt werden soll, zunächst nur mit einer Darmklemme einige Zentimeter vom Ende gefaßt wird. Dann legt man die beiden Darmabschnitte, da, wo ihre Lichtungen miteinander in Verbindung gesetzt werden sollen, aneinander, schaltet durch Anlegung einer Darmklemme vom abführenden Schenkel ein schmales Stück aus und befestigt zunächst mit einer seroserösen Naht die Hinterseite der offenen Darmlichtung quer zum Verlaufe der Längsrichtung am abführenden Schenkel. Erst dann wird der ausgeschaltete Teil des abführenden Schenkels, entsprechend der Breite der Lichtung der zuführenden Schlinge, eröffnet, sauber ausgewischt, die Schleimhaut mit Jodtinktur betupft und dann werden die drei üblichen noch fehlenden Nahtreihen zur Herstellung der Verbindung angelegt. Auch hier muß darauf geachtet werden, daß keine Mesenteriallücke übrigbleibt, in die sich eine Dünndarmschlinge einklemmen könnte.

d) Die Eingriffe am Dickdarm.

α) Die Resektion des Dickdarmes.

(v. MIKULICZ, ANSCHÜTZ, SCHLOFFER, FINSTERER, SCHMIEDEN.)

Die Dickdarmresektion ist von der des Dünndarmes grundsätzlich nicht verschieden, da ebenfalls zunächst die Befreiung des Darmes von seiner Gefäßversorgung, dann die Durchtrennung mit guter Stumpfversorgung und schließlich die Wiedervereinigung durchgeführt werden. Eine ringförmige (End-zu-End-) Naht kommt seltener in Frage als die Seit-zu-Seit-Verbindung oder nur unter

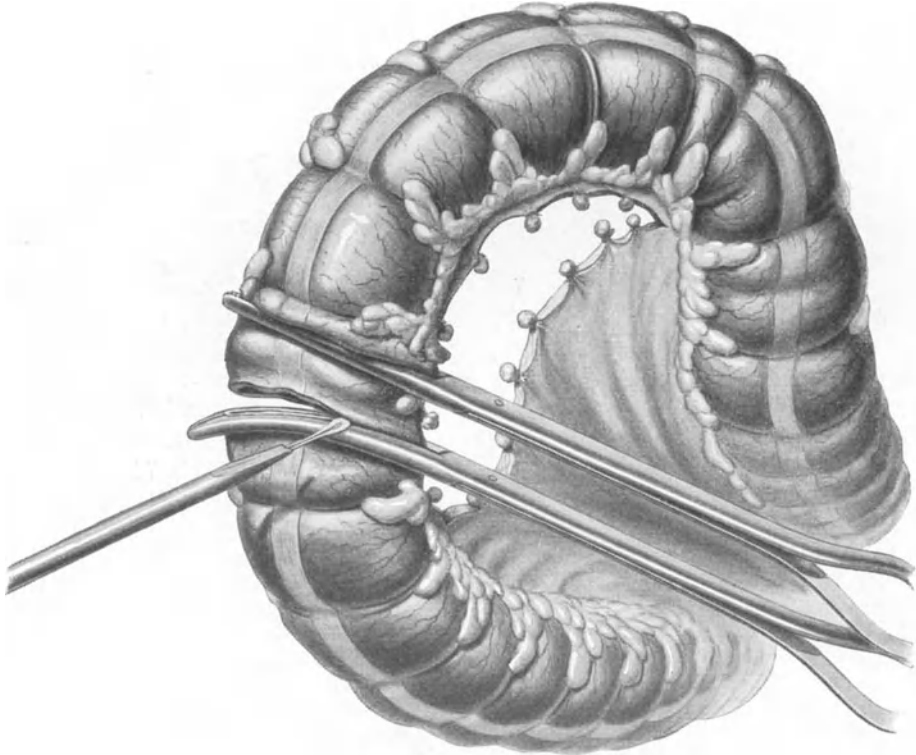


Abb. 741. Die Dickdarmresektion. I.

Das Mesenterium ist auf eine kurze Strecke abgebunden. Die MOYNIHANSche Klemme ist angelegt. In einiger Entfernung davon eine BILLROTH-Klemme. Mit dem Thermokauter wird dicht an der MOYNIHANSchen Klemme der Darm durchtrennt.

ganz besonderen Umständen und an gewissen Darmabschnitten. Am ähnlichsten verläuft die Operation bei Resektion aus dem Colon transversum und Sigmoidium, da man auch hier ein dem Dünndarmmesenterium entsprechendes, bewegliches Mesocolon zur Verfügung hat, das man keilförmig durch Massenunterbindungen außer Ernährung setzen kann. Am Colon transversum ist außerdem noch das Lig. gastrocolicum und das Netz in entsprechender Ausdehnung vom Darm durch Massenunterbindungen zu lösen. Die Durchtrennung und der Verschluß des Darmes werden genau auf dieselbe Weise wie beim Dünndarm ausgeführt. Für die Einzelheiten der Resektionstechnik für diese Dickdarmabschnitte sei auf das bei Besprechung der Dünndarmresektionen ausführlich Gesagte hingewiesen.

Die Resektion des auf- und absteigenden Colon gestaltet sich im ersten Teile der Operation etwas anders und daher soll darauf näher eingegangen

werden. Dasselbe gilt im wesentlichen auch für die Resektionen der beiden oberen Flexuren. Man beginnt mit der Ablösung des Darmes an der hinteren Bauchwand immer auf der *Außenseite* des Darmes. Der betreffende Darmabschnitt muß gut zu übersehen sein. Daher empfiehlt sich als Zugangsschnitt der gut erweiterungsfähige *Rectusaußenrandschnitt*. Die in der hinteren Rectus-scheide verlaufenden Nerven und Gefäße sind möglichst zu schonen, was selbst bei der Anlage großer Schnitte gelingt. Während die äußere Bauchwand nach lateral stark verzogen wird, wird der Dünndarm nach der Mitte abgeschoben und mit Bauchtüchern in der Bauchhöhle zurückgehalten. Oft empfiehlt sich die Anwendung der Becken-hochlagerung oder der Seitenlage-rung. Kann man den zu resezierenden Darm gut übersehen, so wird nun an seiner Außenseite, etwa 1 cm von der Darmwand entfernt, ein entsprechend langer Schnitt durch das Peritoneum der hinteren Bauchwand hindurchgeführt. Mit Stieltupfern dringt man nun unter den Peritonealrand nach der Mittellinie zu unter den Darm in das lockere Fettgewebe des Retroperitoneums vor. Das gelingt, wenn nicht gerade Verklebungen oder Verwachsungen bestehen oder ein Tumor dort in das Retroperitoneum vorgedrungen ist, fast immer sehr leicht. Der Darm läßt sich, wenn man bereits unter ihm hindurchgedrungen ist, leicht nach der Mittellinie umschlagen. Löst man das Retroperitoneum und damit die die betreffenden Darmabschnitte versorgenden Arterien und Venen von der Unterlage weiter nach der Mittellinie zu ab, so hebt man in vielen Fällen den Ureter mit in die Höhe (Abb. 855, S. 1264). Darauf muß man immer achten und ihn vom Peritoneum ablösen, da er sonst bei der nun folgenden Befreiung des Darmes auf der Innenseite verletzt werden könnte. Diese wird wieder durch Massen- unterbindungen besorgt. Man beginnt die Unterbindung wie bei der Dünndarm- resektion an der Darmwand, indem man einen 2—3 cm langen Abschnitt des Mesocolons auf die Rinnensonde auflädt, mit der Unterbindungsnadel die Fäden hindurchführt und zentral und peripher unterbindet. Von dieser Bresche im Mesocolon aus wird die weitere Durchtrennung unter Zuhilfenahme der

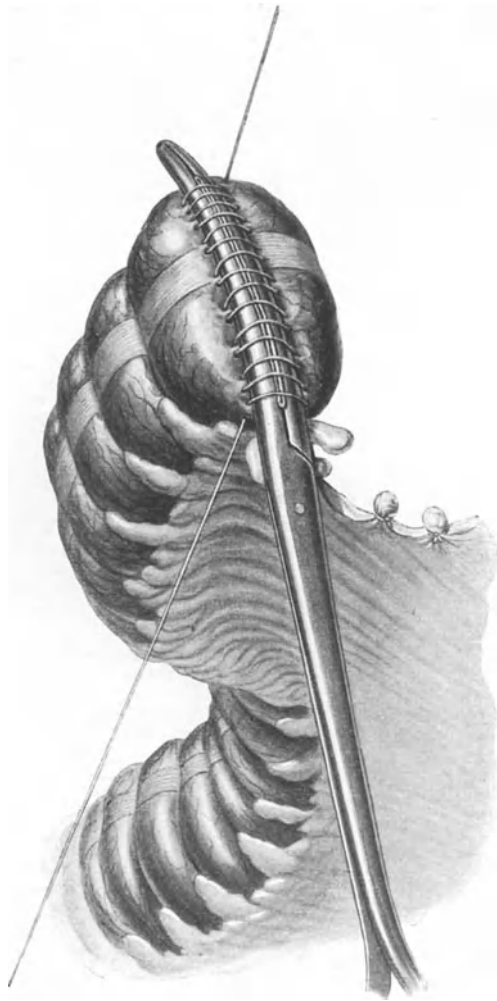


Abb. 742. Die Dickdarmresektion. II.
Verschluß über der MOYNIHANSchen Klemme durch
fortlaufende seroseröse Nähte.

Rinnensonde und Unterbindungsnaht fortgesetzt, bis man die zweite zur Durchschneidung ausersehene Stelle des Darmes erreicht hat. Für das Coecum gelten insofern besondere Verhältnisse, als man auch ein Stück des Ileums mitnehmen muß (s. S. 1092). Auch hier beginnt man mit dem lateralen Schnitt durch das Retroperitoneum und der stumpfen Ablösung des Darmes von der hinteren Bauchwand (Abb. 746). Man muß dabei darauf achten, daß man die A. und V. ileo. colica, die besonders stark auf der Rückseite des Coecums entwickelt sind, nicht verletzt, da sonst sehr störende Blutungen eintreten können. Ist der Darm in der gewünschten Ausdehnung frei geworden, so wird er nach einer der bei der Dünndarmresektion genau beschriebenen Methode doppelt durchtrennt und das erkrankte Stück beseitigt. Auch die Stumpfvorsorgung wird genau nach der oben beschriebenen Methode ausgeführt. Wir verwenden auch bei der Dickdarmresektion nur mehr das Verfahren von MOYNIHAN (Abb. 709, 742 und 743). Soll eine einfache Seit-zu-Seit-Anastomose angelegt werden, so ist darauf zu achten, daß die beiden Darmschenkel ohne Spannung isoperistaltisch aneinanderliegen. Die weichfassenden Darmklemmen werden so angelegt, daß in der Längsrichtung des abgeklemmten Darmabschnittes eine Tänie verläuft (Abb. 744). Die Tánien der beiden Darmstümpfe müssen so gewählt werden, daß sie ohne Spannung parallel aneinandergelegt werden können. Sind die Appendices epiploicae stark entwickelt oder sehr fettreich, so daß sie ein sicheres Aneinanderlagern

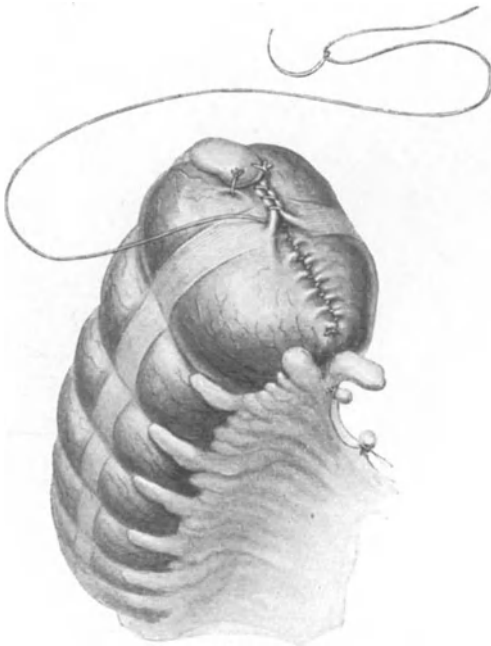

Abb. 743. Die Dickdarmresektion. III.
Die MOYNIHANSche Naht ist zugezogen. Mit dem langgelassenen Faden wird eine seroseröse Naht darübergerlegt. (Der Anfangsfaden ist verschentlich nicht gezeichnet. Mit ihm wird der Endfaden schließlich verknüpft; s. Abb. 710.)

der Darmschlingen verhindern könnten, so sind sie vorher nach Ligatur abzutragen. Dabei ist darauf zu achten, daß nicht etwa Ausstülpungen der Darmwand (GRASERSche oder falsche Divertikel) in die Appendices hineinragen, da sonst die Gefahr der Perforationsperitonitis besteht. Dann wird die Anastomose mit zweireihiger Darmnaht so ausgeführt, daß die Tánien zur Naht verwendet werden. Der Einschnitt in den Darm soll möglichst in der Mitte einer Tänie stattfinden. Im übrigen verläuft die Darmnaht genau so, wie das bei der Seit-zu-Seit-Anastomose am Dünndarm geschildert wurde. Hatte man bei der Anlegung der Anastomose technische Schwierigkeiten, so kann man sowohl über die hintere als über die vordere Seroserosanaht noch eine Reihe von Knopfnähten legen. Grundsätzlich dreireihig zu nähen ist nicht nötig. Bei der Ileocolicresektion wird die Anastomose zwischen Ileum und Colon transversum hergestellt. Man benützt zur Anastomose den bequem zugänglichen Anfangsteil des Colon transversum im Bereiche einer Tänie. Auch diese Verbindung wird isoperistaltisch durchgeführt, nach denselben Grundsätzen, wie sie für die Dünndarmanastomose

geschildert wurden. Ebenso empfiehlt es sich, das Colon transversum mit der Flexura sigmoidea statt mit dem Colon descendens in Verbindung zu setzen bei

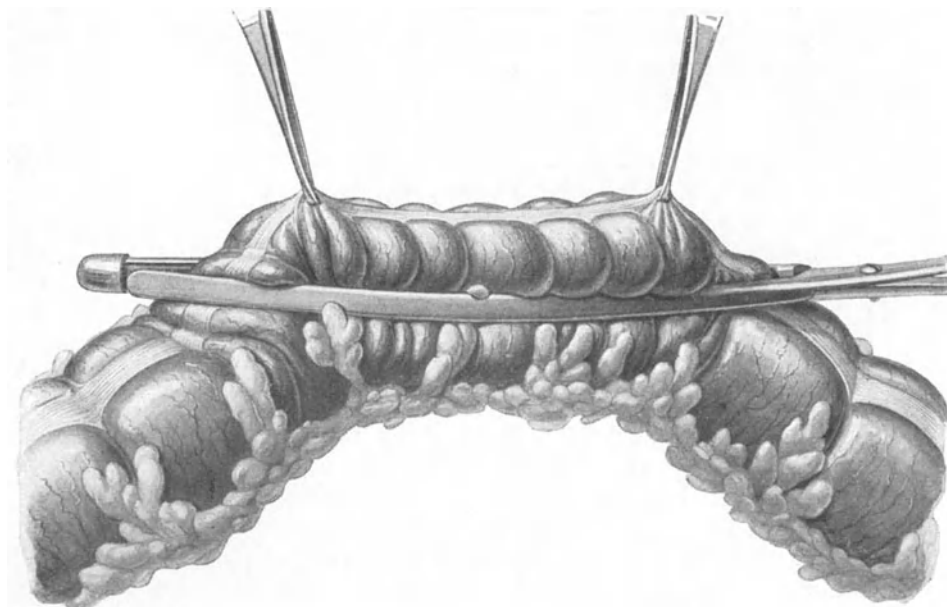


Abb. 744. Die Anlegung der Gefäßklemmen am Dickdarm. Mit zwei Darmpinzetten ist eine freie Tãnie gefaßt und wird hochgehoben, während die Klemme geschlossen wird.

Resektionen der Flexura lienalis. Das durch die Anlegung einer solchen Anastomose ausgeschaltete Darmstück muß bis auf einen kleinen Stumpf entfernt werden, da sich sonst in dem Blindsack Entleerungsschwierigkeiten ergeben können.

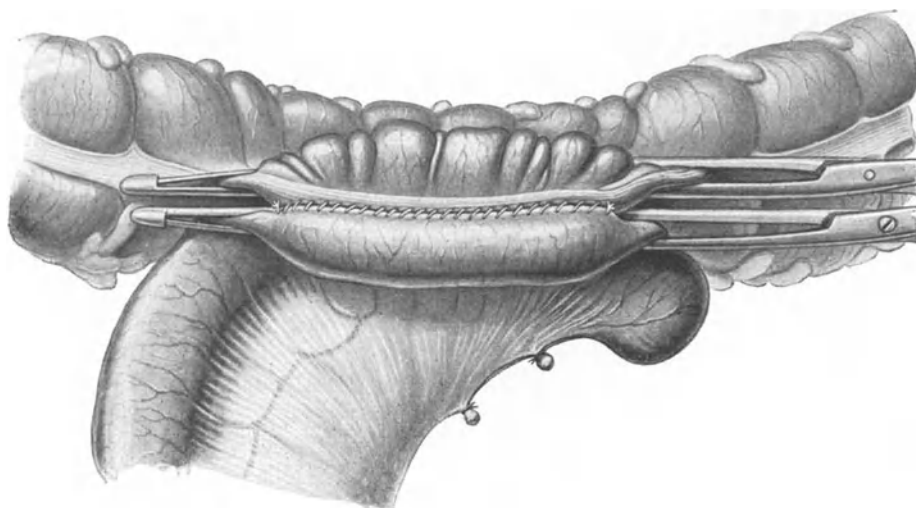


Abb. 745. Die Ileotransversostomie. Das Dünndarmendstück ist durch seroseröse Naht mit dem Dickdarm im Bereiche der freien Tãnie vernäht.

Die ringförmige Darmnaht wird am Dickdarm weniger angewendet, da sie keine so große Sicherheit bietet. Nur beim Verschuß eines Anus praeternaturalis

und bei der Resektion des Mastdarmes wird sie häufiger geübt. In beiden Fällen wird die äußere Wunde nicht völlig geschlossen und ein Aufgehen der Naht führt nur zu einer Darmfistel, die den Darminhalt nach außen entleeren kann. Eine Peritonitisgefahr besteht daher nicht. Auf diese besonderen Verhältnisse wird in den betreffenden Kapiteln näher eingegangen.

β) Die Ileocöcalresektion.

Hautschnitt am Außenrand des rechten M. rectus abdom. in Ausdehnung von etwa 12 cm. Nach Freilegung der Fascie wird diese etwa 1 cm innerhalb des äußeren Rectusrandes durchtrennt und dadurch die vordere Rectusscheide eröffnet. Beim weiteren Vorgehen ist darauf zu achten, die Nerven möglichst zu schonen, zum mindesten nicht zwei aufeinanderfolgende Nerven zu durchtrennen. Selbst bei ausgedehnten Schnitten kann man ohne oder höchstens mit Durchtrennung eines Nervenastes auskommen und die übrigen beiseite schieben. Dann wird das Peritoneum eröffnet und das Coecum, wie bei der Appendicitis, freigelegt. Ein breiter Bauchwandhaken wird dann in die äußere Wundlippe eingesetzt, das Coecum nach der Mittellinie gezogen und nun etwa fingerbreit von seinem Außenrande ein Einschnitt in das Peritoneum gemacht (Abb. 746). Dieser Schnitt zieht bogenförmig um die Anheftungsstelle des Coecums bis in die Gegend der Einmündung der letzten Ileumschlinge (Abb. 746). Während nun das Coecum weiter angehoben wird, dringt man mit der Hand in die Retroperitonealwunde ein und löst das Coecum stumpf von seiner Unterlage ab. Das macht unter normalen Verhältnissen keinerlei Schwierigkeiten. Nur bei Tuberkulose, bei Fremdkörpern und malignen Tumoren können gelegentlich Schwierigkeiten dadurch entstehen, daß der Tumor im Retroperitoneum fester haftet. In allen anderen Fällen gelingt es fast immer, mühelos so weit vorzudringen, daß man das Coecum und das gewünschte Stück des Col. ascend. vollständig von der Rückwand der Bauchhöhle abheben kann. Ehe man die Ablösung auf der medialen Seite vornimmt, legt man nun zunächst die letzte Ileumschlinge frei und setzt den Peritonealschnitt bis in das Mesenterium dieser Schlinge fort. In einer Entfernung von ungefähr 10 cm von der Ileocöcalklappe stößt man dann in der Nähe des Ileums eine Rinnensonde durch das Mesenterium und unterbindet nach beiden Seiten. Von dieser Bresche aus wird nun in einer bogenförmigen Linie, die von hier nach der geplanten Durchtrennungslinie der Flexura coli dextra zieht, und unter jedesmaligem vorherigem Einführen der Rinnensonde das Mesocoecum und Mesoascendens, nach Anlegung von Massenunterbindungen, durchtrennt. Ehe man diese Durchtrennung vornimmt, muß man sich auf alle Fälle davon überzeugen, daß man mit dem Coecum und Col. ascend. nicht den Ureter von der Rückwand abgehoben hat. Besonders bei entzündlichen Veränderungen kommt es vor, daß der Ureter beim Ablösen am Retroperitoneum hängen bleibt, so daß er bei der Anlegung von Massenunterbindungen unter Umständen mit unterbunden werden könnte. In der Cöcalgegend selbst liegt er ja allerdings einige Finger breit medial vom Darm. Je weiter man aber am Colon ascendens in die Höhe kommt, desto mehr nähert er sich dem Darm und desto größer ist die Gefahr der Mitverletzung (Abb. 747). In derselben Gegend droht einem zweiten retroperitonealen Organ Gefahr. Der untere laterale Duodenalwinkel muß bei der Unterbrechung der Gefäßversorgung im Mesocolonwinkel der Flexura hepatica meist freigelegt werden (Abb. 747). Er läßt sich leicht schonen. Nur bei durchgebrochenen

Geschwülsten und Entzündungen muß man sehr vorsichtig vorgehen, um das Duodenum nicht zu verletzen. Ist der Dickdarm in genügender Ausdehnung von der Rückwand abgelöst, und die Gefäßversorgung für Dickdarm und Ileum in entsprechender Weise unterbrochen, so wird die Durchtrennung beider Darmabschnitte vorgenommen (Abb. 747). Am Ileum wird eine Darmquetsche angelegt und in der entstandenen Quetschfurche ein starker Seidenfaden geknüpft oder

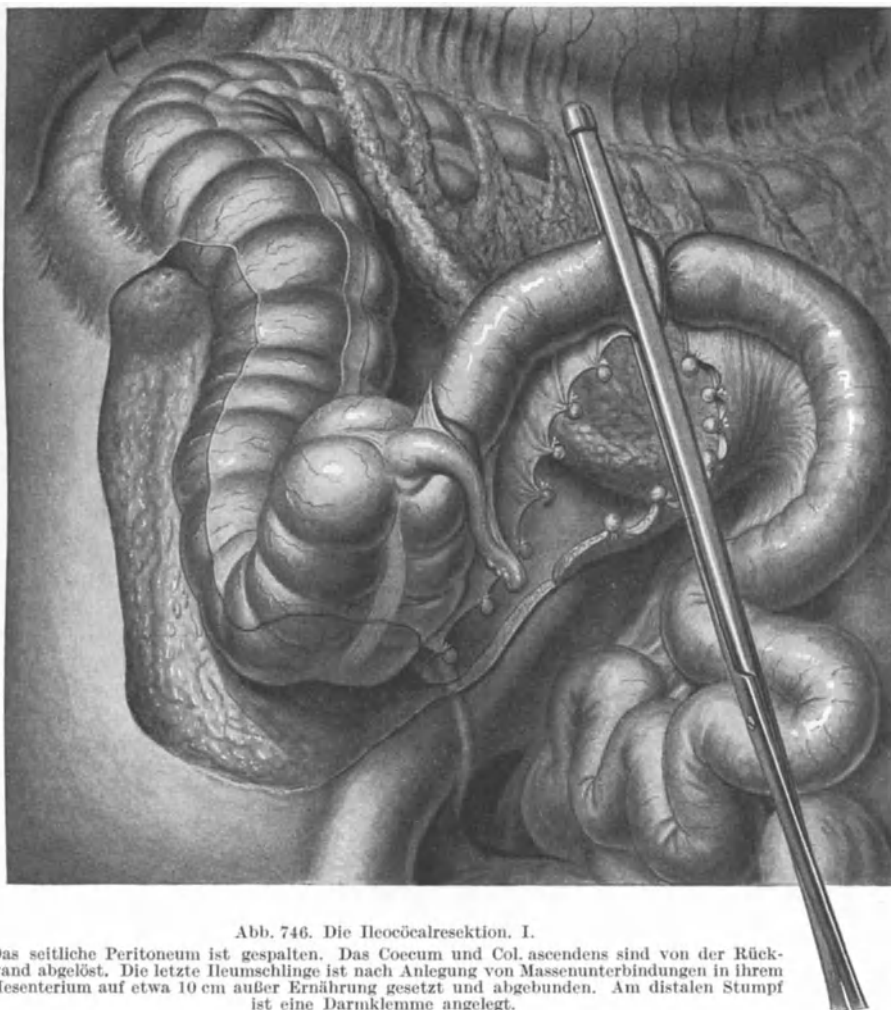


Abb. 746. Die Ileocöcalresektion. I.

Das seitliche Peritoneum ist gespalten. Das Coecum und Col. ascendens sind von der Rückwand abgelöst. Die letzte Ileumschlinge ist nach Anlegung von Massenunterbindungen in ihrem Mesenterium auf etwa 10 cm außer Ernährung gesetzt und abgebunden. Am distalen Stumpf ist eine Darmklemme angelegt.

der Darm nach MOYNIHAN verschlossen. Während das Ileum distal von der Unterbindungsstelle durch eine Gefäßklemme verschlossen wird, trennt man distal der Quetschfurche den Darm mit dem Thermokauter durch (Abb. 746). Die Sicherung des Stumpfes erfolgt nach MOYNIHAN oder durch Tabaksbeutelnähte. Nun wird das Ileocecum nach oben geschlagen. Ehe man hier eine Quetsche anlegt, muß man sich einmal überzeugen, daß der Darm ringsherum frei ist und daß keine Appendices epiploicae die Sicherheit einer einstülpenden Naht stören können. Sind solche vorhanden, so werden sie nach Anlegung einer oder mehrerer

Massenunterbindungen abgetragen. Auch zum Verschuß des Colonstumpfes an der Fl. hepatica wird der MOYNIHANSche bevorzugt (Abb. 742 und 747). Der Darm wird breit gefaßt, proximal davon eine BILLROTH-Klemme angelegt und an der MOYNIHANSchen Zange die Durchtrennung mit dem Thermokauter vorgenommen. Dann wird zunächst, wie beim Duodenum (s. S. 1035), eine seroseröse

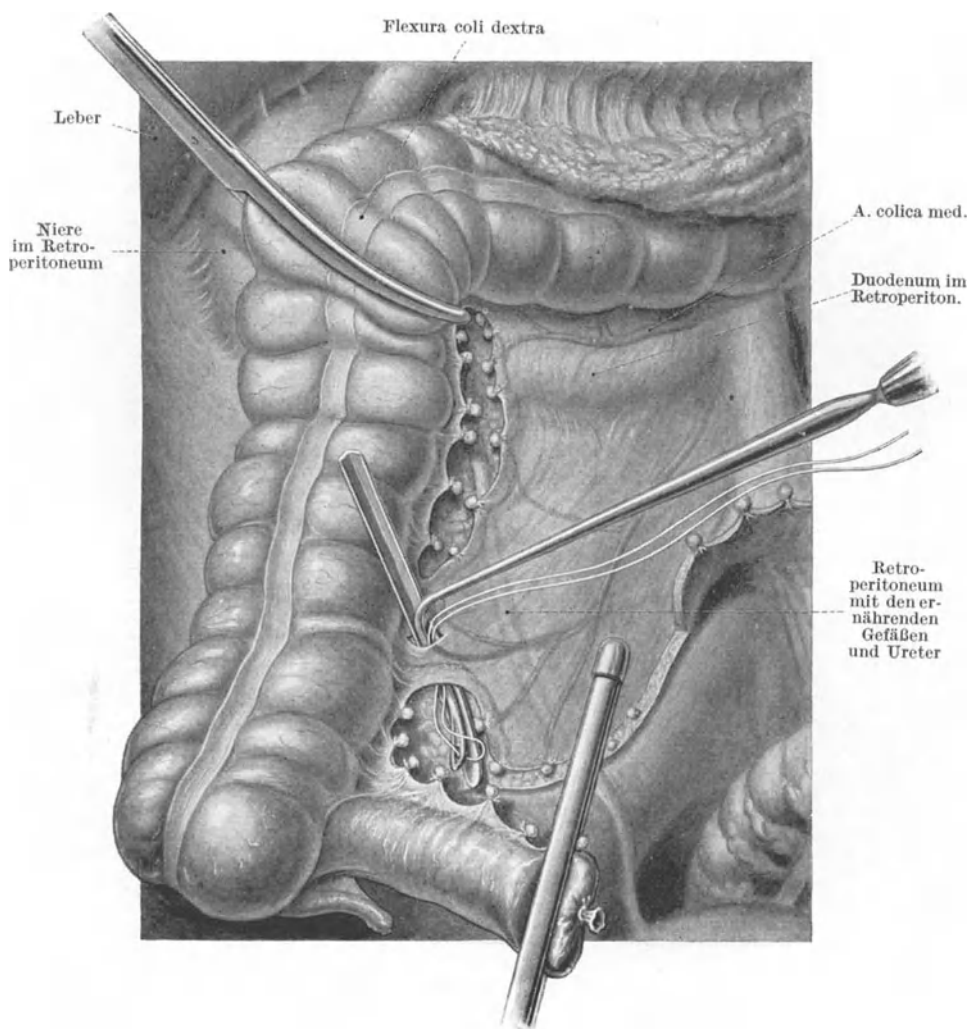


Abb. 747. Die Ileocöcalresektion. II.

Der Dünndarm ist durchgequetscht und nach Unterbindung durchtrennt. Eine Klemme ist zum sicheren Verschuß angelegt. Durch Massenunterbindungen ist das Mesenterium der letzten Ileumschlinge und das Mesocolon zum größten Teil außer Ernährung gesetzt. Die letzten Unterbindungen werden gelegt. In der Gegend der Flexura hepatica ist eine MOYNIHANSche Quetsche angelegt.

Naht bei liegender Zange angelegt. Nach ihrer Ausführung wird die Zange erst entfernt, nachdem der Operateur den Anfangs- und Endfaden in der Hand hat, um die Naht sofort nach der Öffnung und dem Herausziehen der Zange zuziehen zu können. Dann wird mit demselben Faden zunächst einmal seroserös zurückgenäht, der Anfangs- und Endfaden miteinander verknüpft und durch eine Reihe von seroserösen Knopfnähten die Naht meist noch weiter gesichert.

Schließlich kann man den Stumpf in den Schlitz des Retroperitoneums einsenken (Abb. 748). Hieran schließt man am besten gleich die Naht der retroperitonealen Wunde, die fast immer ohne Schwierigkeit gelingt. Um nun die beiden Darmlichtungen wieder miteinander in Verbindung zu setzen, wird eine typische *Ileo-Transversostomie* ausgeführt (Abb. 748). Zu diesem Zweck sucht man sich zunächst

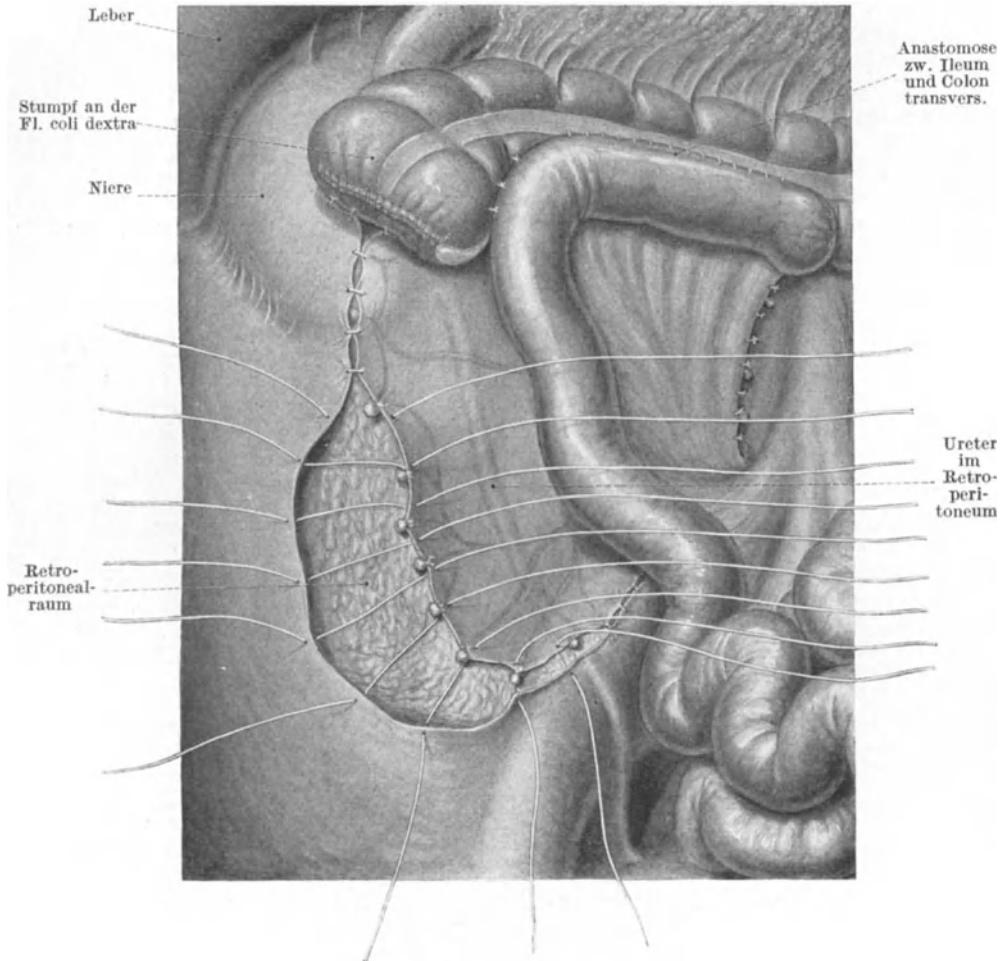


Abb. 748. Die Ileocöcalresektion. III.

Der über der MOYNIHAN-Quetsche verschlossene Dickdarmsumpf ist zum Teil ins Retroperitoneum versenkt. Das Retroperitoneum wird durch Nähte verschlossen. Die letzte Ileumschlinge ist isoperistaltisch mit dem Colon transversum verbunden. Der freie Rand des Mesenteriums ist mit einigen Nähten am Retroperitoneum befestigt.

den Anfangsteil des Col. transversum auf, schlägt dieses, indem man das Netz nach oben umklappt, ebenfalls nach oben um, erfaßt die so freier werdende hintere Tānie mit zwei feinen chirurgischen Pinzetten, die in einer Entfernung von etwa 10—12 cm angelegt werden. Mit diesen beiden Pinzetten wird die Tānie in die Länge gezogen und der entsprechende Darmabschnitt etwas erhoben (Abb. 744). So gelingt es leicht, eine Darmklemme am Col. transversum anzulegen und dadurch die Gegend der zukünftigen Anastomose auszuschalten. Dann wird die letzte Ileumschlinge so parallel zum Col. transversum gelagert, daß der

verschlossene Teil analwärts sieht, d. h. also isoperistaltisch. In dieser Lage wird auch ein Teil des Ileums, und zwar nahe dem Verschuß durch die Anlegung einer Darmklemme ausgeschaltet. Dann folgt die typische Seit-zu-Seit-Anastomose zwischen der Ileumschlinge und dem Dickdarm durch doppelreihige Naht. Nach Herstellung dieser Verbindung wird der freie Mesenterialrand der letzten Ileumschlinge so am Retroperitoneum oder Mesocolon befestigt, daß keine Lücke, durch die etwa eine Dünndarmschlinge hindurchschlüpfen könnte, übrigbleibt.

γ) Die Anlegung des Anus praeternaturalis.

Ein *Anus praeternaturalis* wird angelegt: Als *Voroperation* bei mechanischen Unwegsamkeiten des untersten Darmabschnittes, bei Fisteln zwischen Mastdarm und Blase oder Genitale, nach Abtragung eines vorgelagerten Dickdarmcarcinoms, zur dauernden Ausschaltung des untersten Darmabschnittes bei inoperablem Mastdarmkrebs.

Man bevorzugt zur Anlegung eines Anus praeternaturalis die *Sigmaschlinge*, doch können auch die übrigen Dickdarmabschnitte bei entsprechend höherem Sitz der Unwegsamkeit gewählt werden. Am Coecum werden eine *Cöcostomie* oder eine *Appendicostomie*, also einfache Fisteln angelegt, während man an den übrigen Dickdarmabschnitten meist den sog. *doppelläufigen Anus* herstellt, d. h. die zu- und abführenden Darmschenkelenden vollkommen getrennt nach außen leitet. Die Anlegung des Anus praeternaturalis wird fast allgemein nach MAYDL durchgeführt. Das Aufsuchen der Sigmaschlinge ist bei bestehendem starken Meteorismus manchmal nicht ganz einfach. Nur gute Abstopfung der vorquellenden Dünndarmschlingen nach der Mitte und gutes Zurückhalten mit Tüchern und breiten Spateln ermöglicht, am besten unter Kippen des Tisches nach rechts, das Aufsuchen des am weitesten lateral gelegenen Colons. Eine andere *Schwierigkeit* besteht dann, wenn man die Schlinge nicht vor die Bauchhöhle lagern kann. Das hat bei Geschwülsten oft seinen Grund in Verwachsungen, die von der Außenwand der Schlinge oder des Mesocolons nach der seitlichen Bauchwand ziehen. Sie lassen sich meist leicht durchtrennen. Manchmal ist aber auch das Mesocolon sehr kurz oder geschrumpft. Dann muß man eine größere Öffnung in das Mesocolon machen (durch Massenunterbindungen). Hilft auch das nicht, so muß man auf die Vorlagerung an dieser Stelle verzichten, aber die Schlinge um so sicherer in den Schlitz des parietalen Peritoneums einnähen und nur eine Fistel anlegen.

Das Verfahren unserer Klinik weicht in einigen Punkten von dem ursprünglichen ab.

Der Hautschnitt wird am linken Rectusaußenrand gemacht, in Ausdehnung von 5—6 cm Länge. Die A. epigastrica inf. wird unterbunden. Der M. rectus wird nach medial verschoben, oder auch in der Faserrichtung in der Mitte stumpf gespalten. Nach Eröffnung der hinteren Rectusscheide und des Peritoneums wird das Peritoneum mit MIKULICZ-Klemmen gefaßt und die Sigmaschlinge vorgezogen. Das Mesosigma wird nahe am Darm mit einer Kornzange durchbohrt und mit deren Hilfe ein Jodoformgazestreifen durch die Mesosigmaöffnung hindurchgezogen. Dann wird die Serosa der Sigmaschlinge mit 15 bis 20 feinen Seidenknopfnähten so an das Peritoneum parietale befestigt, daß die Schlinge ohne Spannung auf dem in Höhe der Bauchhaut gehaltenen Jodoformgazestreifen ruht. Die beiden Schlingenschenkel werden ebenfalls durch einige Knopfnähte aneinandergelagert. Dann wird die Schlinge mit einem Jodoformgazestreifen umgeben, der in die Weichteilwunde eingelegt wird und der durch die Mesosigmaöffnung durchgeleitete Jodoformgazestreifen gespannt beiderseits der Hautwunde an der Haut festgenäht. Die Weichteilwunde wird durch Naht verkleinert. In die Darmschlinge wird nach 12—24 Stunden ein Luftloch gebrannt. Nach 2—3 Tagen wird die Öffnung mit dem Thermokauter erweitert. Nach 5—6 Tagen werden die Jodoformgazestreifen entfernt und an

Stelle des durch die Mesosigmaöffnung verlaufenden Streifens ein dünner Gummischlauch gezogen, der über dem Darm an der Eröffnungsstelle unter Spannung geknüpft wird (PAYR). Durch diesen Schlauch geht die völlige Durchtrennung der Darmschlinge ohne jede Blutung und ohne unser weiteres Zutun vor sich.

Muß die Eröffnung der Darmschlinge wegen bestehenden hochgradigen Meteorismus sofort vorgenommen werden, so ist es besser, *vor der Einnähung*

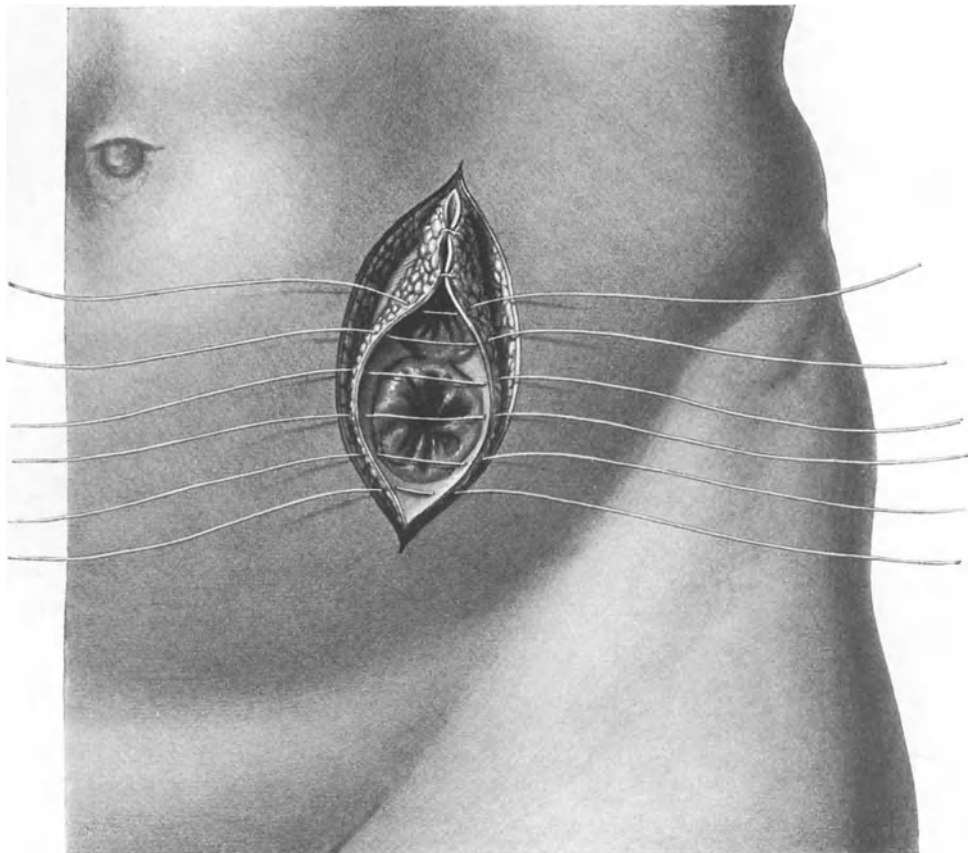


Abb. 749. Der Verschuß des Anus praeternaturalis. I.
Die Haut um die beiden Darmöffnungen ist spindelförmig umschnitten und wird am besten nach Vorlegen eines Gazetupfers über den Öffnungen vorläufig vernäht.

der Darmschlinge in die Peritonealwunde die Schlinge abzuklemmen und nach Anlegen einer Tabaksbeutelnaht ein PAUL-MIXTERSches Rohr in den Darm einzuführen.

d) Der Verschuß des Anus praeternaturalis.

Kann der Anus wieder verschlossen werden, so stehen mehrere Verfahren zur Verfügung. Man kann die von den verschiedensten Chirurgen verbesserte DUPUYTRENSche *Spornquetsche* verwenden. Hat man das geplant, so ist es wünschenswert, schon bei der Anlage des Anus die beiden Schenkel des Sigma auf eine längere Strecke durch seroseröse Nähte miteinander in Verbindung zu setzen, damit man sicher ist, daß die Wände der Schlingenschenkel bereits aneinander liegen, wenn man die Quetsche anlegt. Sonst kann es vorkommen,

daß sich Netz oder gar eine Dünndarmschlinge zwischen die beiden Schlingenschenkel eingeschoben haben und durch die Quetsche gefaßt werden. Aber auch wenn man diese Vorsichtsmaßregeln gebraucht, kommt es doch gelegentlich zu Nebenverletzungen, die in die freie Bauchhöhle oder in eine Dünndarmschlinge führen. Und selbst wenn es gelungen ist, diese Gefahren zu vermeiden und eine Verbindung der zu- und abführenden Schlinge herzustellen, ist meist zum

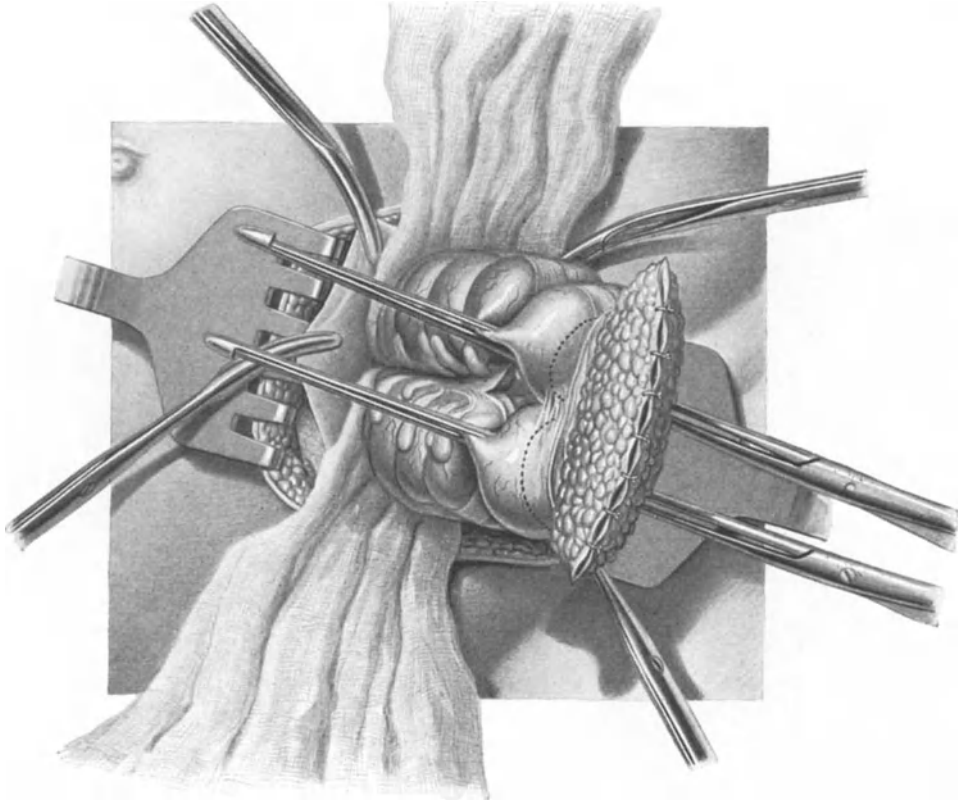


Abb. 750. Der Verschuß des Anus praeternaturalis. II.

Die übrigen Bauchdecken samt Peritoneum sind vorsichtig unter Leitung des eingeführten Fingers möglichst nahe an den beiden Darmschlingen durchtrennt und zum Schutze des Peritoneums Jodoformgazestreifen eingeführt. Die beiden Darmschenkel sind, da sie in diesem Falle reseziert werden sollen, mit weichfassenden Darmklemmen versehen. Die punktierte Linie zeigt die Abtrennungslinie an. Die Vereinigung findet durch ringförmige Naht statt.

Verschuß des Anus noch ein operativer Eingriff nötig, da ein spontaner Verschuß entweder sehr lange dauert oder gar nicht zustande kommt.

Wir sind daher vom Gebrauch der Spornquetsche völlig abgekommen und ganz zum operativen Verschuß des Anus praeternaturalis übergegangen.

Es bestehen zwei Möglichkeiten des operativen Vorgehens. Man kann möglichst vollkommen extraperitoneal operieren oder das Peritoneum eröffnen. Da im ersteren Falle die Peritonealhöhle doch fast immer eröffnet wird und zudem die Herstellung einer sicheren End-zu-End-Anastomose technisch schwieriger und nicht ganz sicher ist, so sind wir in letzter Zeit ganz zu dem zweiten Verfahren übergegangen, das uns die besten Erfolge gab und in der Regel zu einem fistellosen Verschuß des Anus in kürzester Zeit geführt hat.

Der Darm wird zur Vorbereitung sehr gut durch Abführen und Einläufe entleert. Man operiert in Allgemeinnarkose, kann die Operation aber auch in Lumbal- oder Lokalanästhesie ausführen. Ein einige Millimeter breiter Hautstreifen um die beiden Analöffnungen, die man mit Jodoformgazestreifen verstopfen kann, wird umschnitten und am besten über der Tamponade durch Naht der Ränder verschlossen (Abb. 749). Dann dringt man durch die Bauchwand unter Schonung der Muskulatur und Fascie vor, bis an einer Stelle das Peritoneum eröffnet ist. Beckenhochlagerung oder Kippen des Tisches nach der rechten Seite ist zweckmäßig. Ist die Peritonealhöhle eröffnet, so wird eine Rollgaze hineingeschoben und unter Leitung des in die Peritonealhöhle eingeführten Fingers das Peritoneum rings um die beiden vorgelagerten Sigmaschenkel rasch

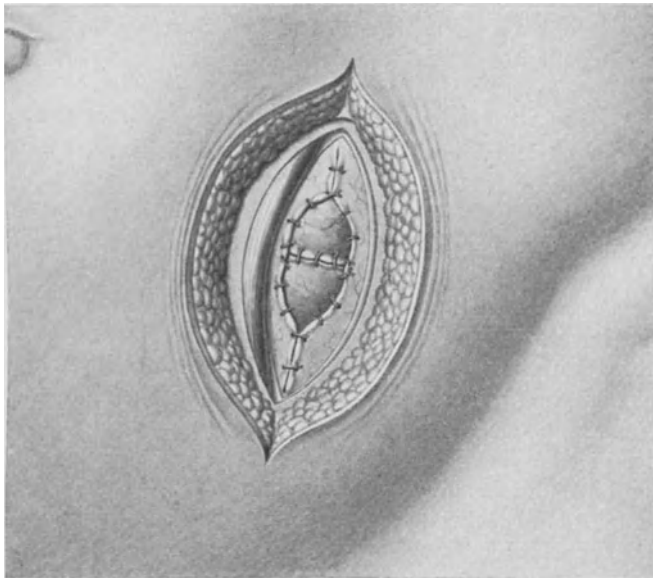

Abb. 751. Der Verschuß des Anus praeternaturalis. III.

Die Darmnaht ist vollendet. Das parietale Peritoneum umsäumt die Nahtstelle und läßt sie vorn teilweise frei.

und mühelos eröffnet. Das parietale Peritoneum wird mit *Mikulicz*-Klemmen gefaßt und die Bauchhöhle, nachdem der den Anus tragende Teil des Sigma nun weiter vorgezogen ist, wozu sich manchmal die Lösung einiger Netz- oder Darmadhäsionen nötig macht, durch Abstopfen vor Infektion geschützt (Abb. 750). Dann werden beide Analöffnungen von der daranhängenden Haut und den Bauchwandresten befreit und so weit freigelegt, daß die Lichtungen sich ohne jede Spannung aneinanderlegen lassen. Da, wo die beiden Lichtungen aneinanderlagen, braucht man sie nicht immer völlig zu trennen. Nur wenn sich hier Narbengewebe gebildet hat, ist es zweckmäßiger, auch hier mit Hilfe einiger Unterbindungen die Enden auf einige Zentimeter auszulösen (Abb. 750). Dann legt man 5—6 cm von den freien Enden entfernt, weichfassende Darmklemmen an und stellt durch doppelreihige Naht die End-zu-End-Anastomose nach den auf S. 1078 gegebenen Vorschriften her. Da die hintere Naht immer unter Aneinanderlagerung breiter Serosaschichten und ohne jede Spannung bewerkstelligt werden kann, so besteht hier keine Gefahr der Nahtundichtigkeit. Die vordere Naht ist dagegen nicht immer so unbedingt sicher zu gestalten. Daher ist es

besser, die Gefahr einer Bauchhöhleninfektion dadurch auszuschließen, daß man die vordere Naht der Anastomosenstelle ringsherum mit parietalem Peritoneum einfaßt. Dazu wird die Schlinge nach Herstellung der Anastomose so am parietalen Peritoneum befestigt, daß die vordere Naht nach außen freibleibt (Abb. 751). Entsteht eine Nahtinsuffizienz, so kann sich der Darminhalt nur nach außen entleeren. Die Weichteilwunde wird bis auf eine kleine Öffnung, in die ein Jodoformgazestreifen oberflächlich (möglichst nicht bis auf die Darmnaht) eingelegt wurde, durch Fascien- und Hautnaht geschlossen. Wird die Darmnaht undicht, so entwickelt sich eine Kotfistel, die sich fast immer nach kurzer Zeit von selbst schließt. Durch Zusammenziehen der Wundränder kann der Verschuß unterstützt werden. Im Notfall, d. h. wenn sich die Fistel gar nicht schließen will, kann ein Anfrischen der Hautränder nötig werden. Bleibt der Fistelschluß aus, so kann man sicher damit rechnen, daß ein Hindernis im abführenden Schenkel übersehen wurde.

e) Die Eingriffe bei den Unterleibsbrüchen.

a) Die Eingriffe bei den Leistenbrüchen.

(BUMM, WENDEL, DRACHTER.)

Die Operation der Leistenhernie wird fast ausschließlich in örtlicher Betäubung ausgeführt. Nur bei Kindern empfiehlt sich Allgemeinnarkose, doch ist es gelegentlich möglich, bei verständigen, ruhigen Kindern etwa vom 6. bis 7. Lebensjahre ab Lokalanästhesie anzuwenden. Wir haben immer das BRAUNsche Verfahren bevorzugt und damit gute Erfahrungen gemacht. Es besteht aus einer Leitungs- und Lokalanästhesie. Die Betäubung der hauptsächlich in Frage kommenden Nerven (Nn. ileohypogastricus und ileoinguinalis) wird drei Finger breit innerhalb der Spina ant. sup. der Beckenschaufel begonnen. Man spritzt von der hier angelegten Hautquaddel aus die Schichten der Mm. obliqui abdom. ext. und int. und des M. transv. abdom. ein, indem man die Nadel senkrecht einsticht und dann fächerförmig nach außen gerichtet vorschiebt, bis man schließlich mit der Nadelspitze, bei ganz schräggerichteter Nadel, gegen den Knochen der Beckenschaufel unter der Spina anstößt. Es werden dazu etwa 20 ccm $\frac{1}{2}$ %iger Novocain-Suprareninlösung verbraucht. Dann wird von demselben Einstichpunkt ebenfalls fächerförmig dieselbe Quantität der Lösung unter die Aponeurose des M. obliqu. abdom. ext. gespritzt. Die beiden äußersten Grenzen des so umspritzten Fächers entsprechen etwa den seitlichen Endpunkten des äußeren Leistenringes. Von einem zweiten Einstichpunkt, der genau über dem äußeren Leistenring liegt, in Höhe des waagerechten Schambeinastes werden nun ebenfalls fächerförmig 10—20 ccm der Lösung senkrecht in die Tiefe gespritzt, wobei man nach BRAUN jedesmal mit der Spitze gegen das Schambein anstoßen muß. Mit dieser Einspritzung wird die Leitung des dritten für die Sensibilität des Operationsfeldes in Betracht kommenden Nerven, des aus dem N. genitofemoralis stammenden und mit dem Samenstrang verlaufenden N. spermaticus externus unterbrochen. Bei *eingeklemmten* Brüchen muß man nach BRAUN darauf achten, daß die Bruchgeschwulst durch die Nadel nicht verletzt wird. Man legt deshalb statt des einen über dem waagerechten Schambeinast angelegten Einstichpunktes zwei an, von denen der eine etwas lateral von der Peniswurzel, der andere nach außen von der Bruchgeschwulst durch eine Hautquaddel markiert wird. Um nun eine wirksame Einspritzung ausführen zu können, wird von diesen beiden Punkten das Gewebe um und unterhalb der Bruchgeschwulst

infiltriert, während mit der freien Hand die Bruchgeschwulst nach der einen bzw. anderen Seite abgeschoben wird. Bei gewöhnlichen Hernien wird vom unteren Einstichpunkt aus auch noch eine gabelförmige Einspritzung unter die Aponeurose am äußeren Bruchring vorgenommen. Von den beiden Einstichpunkten wird zum Schluß das Gebiet des Hautschnittes rhombisch umspritzt.

Ist Schmerzlosigkeit eingetreten, so legt man den Hautschnitt von etwa 6—8 cm Länge so an, daß er etwas steiler als das Lig. ing. verläuft und sein Ende über dem äußeren Leistenring, in der Höhe des waagerechten Schambeinastes

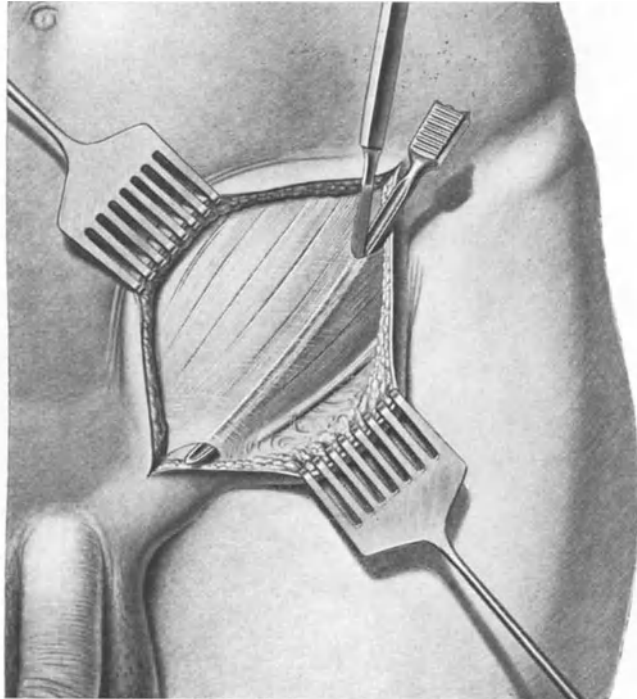


Abb. 752. Die Operation des Leistenbruches nach BASSINI. I.

Die Aponeurose des *M. obliquus abdom. ext.* ist freigelegt und wird entsprechend dem Hautschnitt (etwas steiler als der Verlauf des Lig. inguinale) auf der Rinnsonde gespalten. Die Rinnsonde kommt am unteren Ende durch den äußeren Leistenring zum Vorschein.

findet (Abb. 752). Auf gute Blutstillung nach Durchtrennung der Haut und der oberflächlichen Fascie bis auf die Aponeurose des *M. obliqu. abdom. ext.* ist größter Wert zu legen wegen der Gefahr der reaktiven Nachblutung. Die stärkste Gefäßversorgung findet sich im untersten Teile der Wunde und es ist deshalb nicht zweckmäßig, mit dem Schnitt weiter als angegeben nach unten zu gehen. Auch wird die Möglichkeit des aseptischen Operierens und der Desinfektion der Haut schlechter, je mehr wir uns dem Scrotum nähern. Bei eingeklemmten Brüchen muß allerdings gelegentlich der Schnitt nach unten erweitert werden. Ist die Aponeurose des *M. obliqu. abdom. ext.* in ganzer Ausdehnung freigelegt, worauf großer Wert zu legen ist, so erkennt man im unteren Wundwinkel meist leicht den äußeren Leistenring, der durch die *Fibrae intercrurales* gebildet wird (Abb. 752). Zwischen ihnen wölben sich die von einer dünnen Fett- und Bindegewebsschicht bedeckten Gebilde des Samenstranges mitsamt dem Bruchsack

vor. Um nun den Bruchsack auslösen zu können, ist es nötig, den Samenstrang mit seinen Hüllen auf eine längere Strecke freizulegen. Zu dem Zweck macht man etwa 5 cm oberhalb des äußeren Leistenringes in der Schnittrichtung der Hautwunde einen etwa $\frac{1}{2}$ cm langen Schnitt durch die Aponeurose des *M. obliquus abdom. ext.*, schiebt in diese Öffnung die Rinnensonde ein und subaponeurotisch weiter vor, bis das Ende der Sonde unter den *Fibrae intercrurales* zum Vorschein kommt. Gegen die den äußeren Leistenring noch verschließenden dünnen Gewebsschichten drängt die Sonde an. Sie wird gegen einen vorgehaltenen Finger durchgestoßen (Abb. 752). Auf ihr spaltet man die Aponeurose

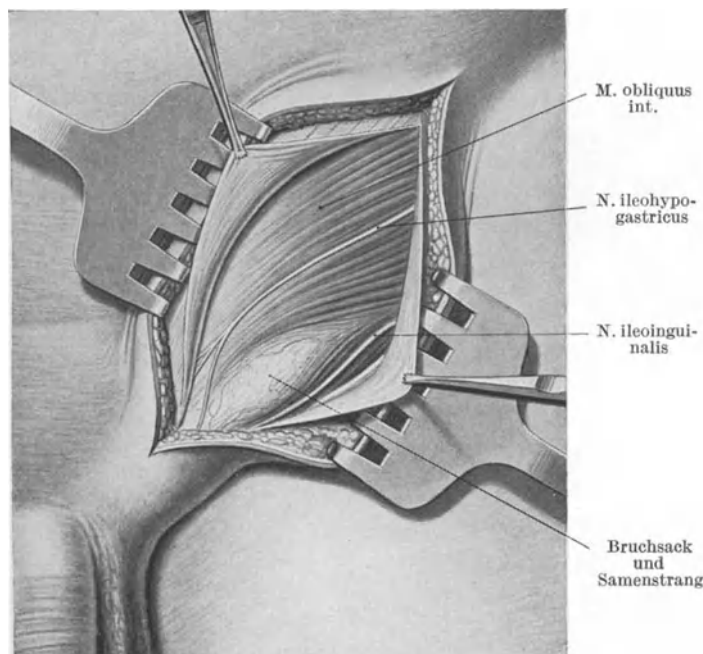


Abb. 753. Die Operation des Leistenbruches nach BASSINI. II.

Die Aponeurose ist gespalten und mit Pinzetten auseinandergesogen. Der *M. obliquus abdom. int.* und die *Nn. ileohypogastricus* und *ileoinguinalis* sind freigelegt. Am unteren Rand des schiefen Bauchmuskels erscheint der Samenstrang noch von Bruchsack und Hüllen bedeckt.

bis in den äußeren Leistenring hinein. Bei der Anlage des Aponeurosenschnittes ist darauf zu achten, daß die zwischen dem *Lig. ing.* und dem Schnitte liegende Fascienzone möglichst breit bleibt, um später damit einen sicheren Verschuß bilden zu können. Ist die Fascie durchschnitten, so werden die Fascienränder mit einer Pinzette gefaßt und zunächst mit einem Stieltupfer die Fascie sowohl nach medial als nach lateral aus ihren lockeren Verbindungen mit dem Samenstrang gelöst. Auf der lateralen Seite legt man sich bei diesem Vorgehen zweckmäßig gleich den inneren, weißglänzenden Rand des *Lig. ing.* frei. Der innigste Zusammenhang zwischen der Aponeurose und den Samenstranghüllen und dem Bruchsack, der oft auch nicht durch einfaches, stumpfes Vorgehen zu lösen ist, besteht am äußeren Leistenring. Dann muß das Messer zu Hilfe genommen werden. Auf den nun zutage liegenden Fasern des *M. obliquus abdom. int.* findet man fast regelmäßig einen oder zwei Nervenstämmchen (Abb. 753). Sie verlaufen

schräg von außen oben nach innen unten und sind die Ausläufer der Nn. ileohypogastricus (kranialwärts) und ileoinguinalis (caudalwärts, oft am unteren Rande des M. obliquus abdom. int). Da besonders der letztere Nerv bei der später folgenden BASSINI-Naht in Gefahr kommt, miteingeknotet zu werden, was dann Neuralgien verursachen könnte, so schneidet man gleich 3—4 cm aus seinem Zusammenhang heraus. Oft sind diese Nerven von einem kleinen Gefäß begleitet, das unterbunden werden muß. Verläuft der N. ileohypogastricus ebenfalls einmal sehr weit caudal, so verfährt man mit ihm auf die gleiche Weise. Nach gewissenhafter Blutstillung wird nun der Samenstrang mitsamt seinen

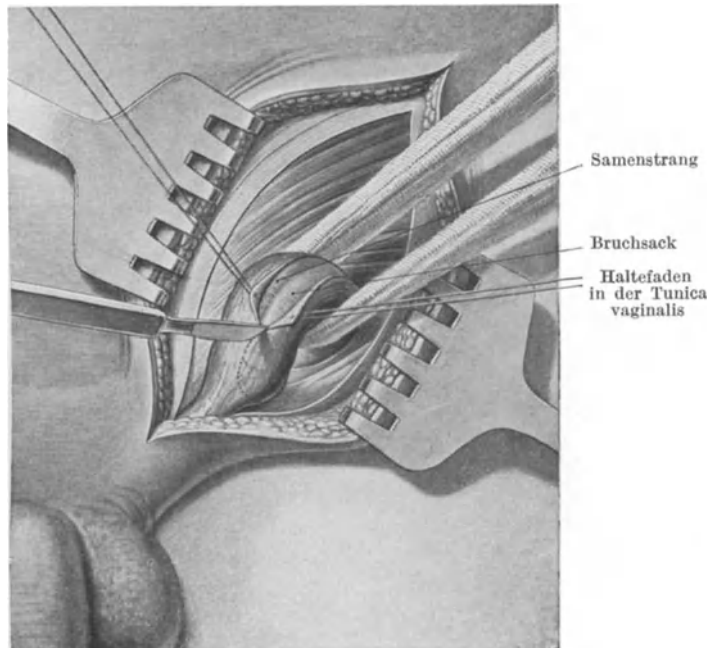


Abb. 754. Die Operation des Leistenbruches nach BASSINI. III.

Samenstrang und Bruchsack sind gemeinsam stumpf gelöst. Eine Rollgaze ist darunter durchgezogen. Die Bruchsackhüllen werden in der Längsrichtung gespalten. Der Verlauf des kurzen Bruchsackes ist durch eine punktierte Linie angedeutet.

Hüllen und dem Bruchsack von der Unterlage abgelöst. Am schonendsten gelingt das mit Hilfe der Finger, indem man langsam und vorsichtig von außen und innen die Gebilde umgreift und von der Unterlage abhebt. Ist das geschehen, so wird ein Gazestreifen unter diesen Gebilden hindurchgezogen (Abb. 754). Um nun den Bruchsack auslösen zu können, spaltet man die äußeren Hüllen des Samenstranges in der Verlaufsrichtung der trotz breiten Auseinanderrückens immer noch deutlich erkennbaren Cremasterfasern. Gleichzeitig damit wird die Tunica vagin. com. wenigstens teilweise durchtrennt. Man beginnt zweckmäßigerweise mit dieser Spaltung der gemeinsamen Hüllen hoch oben am Bruchsackhals, weil sich hier erfahrungsgemäß die Gebilde am leichtesten trennen lassen, während sie weiter distalwärts, infolge von Bruchbandtragen, Einklemmungen u. a. zur Narbenbildung Veranlassung gebenden Prozessen meist fester zusammenhängen. Hat man den Schnitt durch die Hüllen angelegt, so schiebt man sie nach beiden Seiten stumpf mit dem Tupferstiel zur Seite und erblickt

dann meist ohne Mühe an irgendeiner Stelle den bei der äußeren Leistenhernie immer vor und lateral von dem Samenstrang liegenden Bruchsackrand (Abb. 755). Unter vorsichtigem, halb stumpfem, halb scharfem Vorgehen läßt sich nun der Bruchsack, wenigstens bei dem erworbenen Leistenbruch, fast immer mühelos und ohne Verletzung von den Gebilden des Samenstranges ablösen. Nur kleine Venenästchen werden dabei gewöhnlich durchrissen und werden am besten gleich mit Gefäßklemmen gefaßt und unterbunden. Am zweckmäßigsten führt man die Ablösung des Bruchsackes vom Samenstrang gleich ringsherum in der Nähe des Bruchsackhalses durch, legt einen neuen Gazestreifen um den Bruchsack

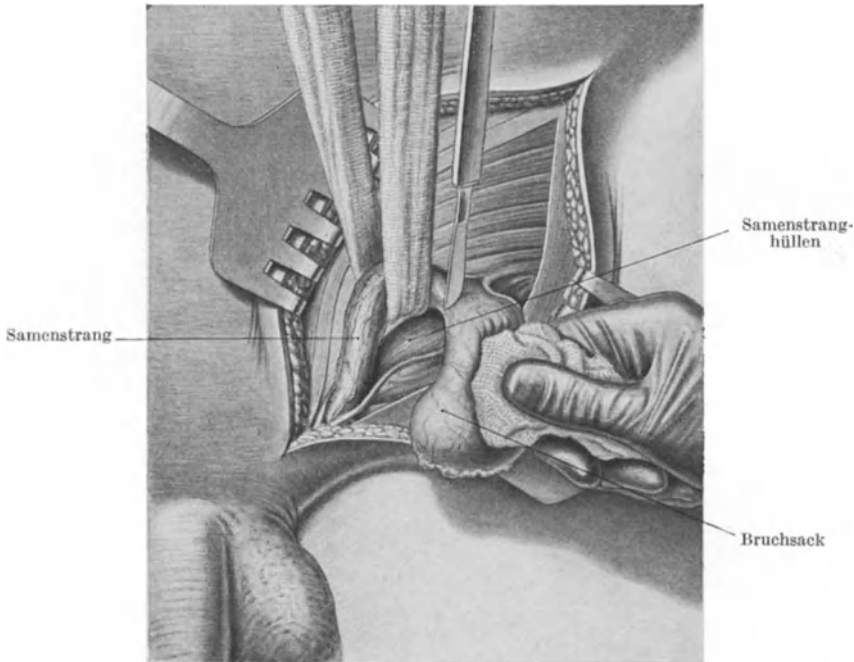


Abb. 755. Die Operation des Leistenbruches nach BASSINI. IV.

Die Samenstranghüllen sind abgelöst und zurückgesunken. Der Bruchsack ist mit einem Tupfer gefaßt und wird halb stumpf, halb scharf vom Samenstrang bis in die Nähe der A. epigastrica inf. abgelöst. Der Samenstrang ist durch eine daruntergeführte Rollgaze abgetrennt.

herum und kann nun, wenn es nötig ist, unter weiterer Spaltung der Hüllen, den Bruchsack leicht bis an sein Ende verfolgen und vom Samenstrang ablösen (Abb. 755). Ist das geschehen, so wird der Bruchsack zentralwärts so weit verfolgt, bis man den Ursprung der A. epigastrica inf. aus der Arteria iliaca externa sehen kann. Die Versorgung des so abgelösten Bruchsackes geschieht folgenderweise:

Von einem kleinen Einschnitt, in der Nähe der Kuppe des Bruchsackes, wird dieser vorsichtig gespalten, um nicht etwa den Inhalt irgendwie zu verletzen. Findet sich Darm oder Netz im Bruchsack, letzteres ist häufiger, so wird der Inhalt meist sofort in die Bauchhöhle zurückgeschoben. Netz, das länger im Bruchsack gelegen hat und oft durch narbige Schrumpfung in ein dickes Schwielengebilde verwandelt ist, wird durch Massenunterbindungen versorgt und abgetragen. Hängt das Netz an irgendeiner Stelle fest, so zieht man es möglichst so weit hervor, bis man es ebenfalls nach Anlegung von Massen-

unterbindungen gut zurückbringen kann. Die Spaltung des Bruchsackes wird fortgesetzt bis in den Bruchsackhals hinein und das Ende durch Anlegen von Gefäßklemmen gekennzeichnet (Abb. 756). Ist der Inhalt versorgt, so kann nun der Verschuß des Bruchsackes stattfinden. Während mit einer Rinnensonde der Inhalt in der Bauchhöhle sicher zurückgehalten wird, sticht man zentralwärts von der das Spaltende kennzeichnenden Gefäßklemme eine mit einem festen Seiden- oder Zwirnfaden versehene Nadel durch den Bruchsack. Dann führt man den Faden um den Bruchsack herum und schnürt ihn zu, während im letzten Augenblick die Rinnensonde aus dem Kanal herausgenommen wird.

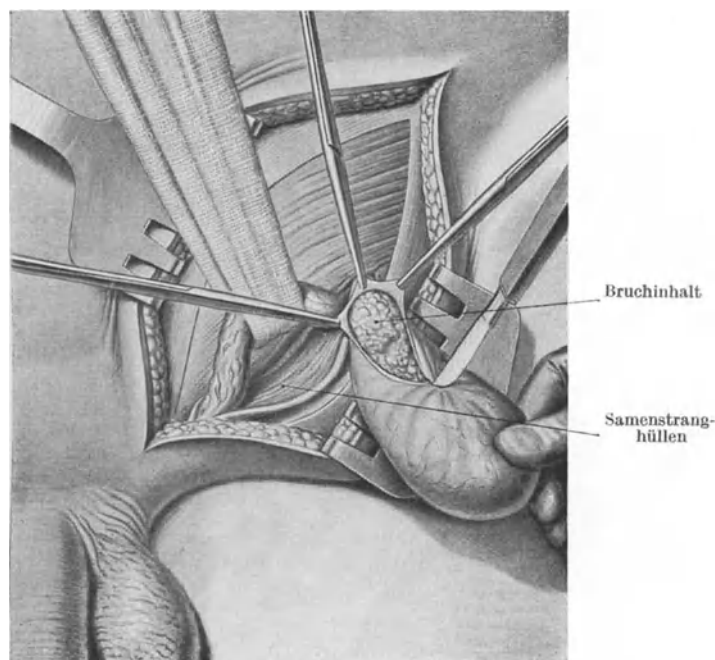


Abb. 756. Die Operation des Leistenbruchs nach BASSINI. V. Der Bruchsack ist gespalten. Inhalt Netz. Die Ränder des Bruchsackes sind mit Gefäßklemmen gefaßt.

Man kann den Bruchsack auch zuerst möglichst weit zentral zuschnüren, bewehrt das eine Ende des Fadens mit einer Nadel und sticht unmittelbar vor dem abschnürenden Faden die Nadel durch den Bruchsack und knüpft noch einmal (Abb. 757). Dann wird der Bruchsack abgeschnitten und entfernt. Das Abschneiden des Bruchsackes kann man auch schon vor dem Verschuß desselben vornehmen, nur muß man sich dann den ganzen Umkreis der peritonealen Bruchpforte während des Abschneidens mit Arterienklemmen kennzeichnen (Abb. 757). Die Unterbindung mit der folgenden Durchstichnaht wird auf dieselbe Weise ausgeführt wie oben geschildert. Mit der Beseitigung des Bruchsackes ist der erste Akt der BASSINISCHEN Operation beendet. Es folgt nun der Verschuß der Bruchpforte unter Bildung eines neuen Leistenkanals, d. h. einer breiten Unterlage für den Samenstrang. Die schon oben angedeutete Freilegung der Innenseite des Lig. ing. wird noch einmal durchgeführt dadurch, daß man den äußeren Rand der gespaltenen Aponeurose des M. obliqu. abdom. ext. mit der Pinzette

faßt und nach außen zieht. Oft begegnet man dabei hier erst dem N. ileoing. oder dem mit dem Samenstrang verlaufenden Ast des N. genitofemoralis, dem N. spermaticus ext. Auch hier werden, um sehr lästige Neuralgien zu vermeiden, etwa 5 cm, nach Unterbindung der kleinen Begleitvenen herausgeschnitten. Findet sich etwas höher auf dem M. obliqu. abdom. int. der N. ileohypogastricus, so wird auch dieser Nerv aus denselben Gründen teilweise entfernt. Um das Lig. ing. auf seiner Innenseite für die Naht bequem zugänglich machen zu können, kann man den Rand mit zwei feinen Gefäßklemmen fassen (Abb. 758). Dann kann die Verschlussnaht beginnen. Ist der Samenstrang lang genug, um ihn

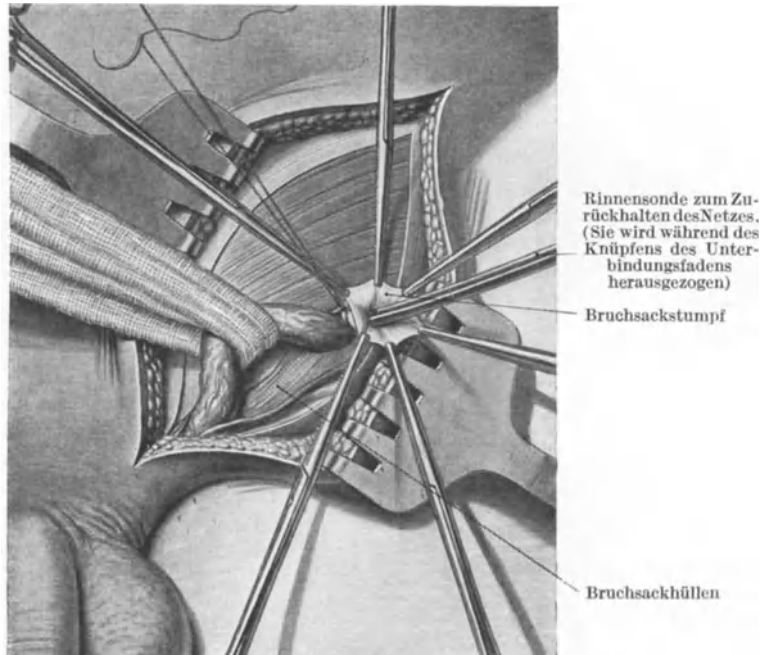


Abb. 757. Die Operation des Leistenbruchs nach BASSINI. VI.
Der bis in den Hals hinein gesplante Bruchsack ist abgetragen. Die Öffnung ist rings herum mit Gefäßklemmen gefaßt. Hinter den Klemmen ist der Bruchsack abgebunden. Der Unterbindungsfaden, mit einer Nadel bewehrt, wird quer durch den Stumpf hindurchgestochen und noch einmal geknüpft.

bequem beiseite halten zu können, so wird er mit einem Venenhaken oder auch mit einem durchgezogenen Gazestreifen so weit wie möglich nach oben gezogen, da durch diese Maßnahme die BASSINI-Naht wesentlich erleichtert werden kann (Abb. 758). Um die Lücke wirksam verschließen zu können, muß die Bruchpforte vom unteren Rand des M. obliquus abdom. int. bis an das Tuberculum pubic. vernäht werden. Gleichzeitig muß der Muskel breit, aber oberflächlich gefaßt werden (Abb. 758). Beim Knüpfen der Nähte muß man darauf achten, daß die Schlinge nicht zu fest angezogen wird, da sonst die Fäden leicht das Muskelgewebe durchschneiden. Zur Ausführung schiebt man die Rinnensonde am inneren Rand der Lücke unter den Muskelrand des M. obliqu. abdom. int. und transv. Man befindet sich dabei nicht mehr im rein muskulären Abschnitt, sondern im Bereich des sehnigen Teiles (Abb. 758). Gegen die untergeführte Rinnensonde wird nun die Nadel, etwa 1—1½ cm vom Rand entfernt, flach eingestochen und am Rand wieder herausgeführt. Hat man, wie das meist der

Fall sein wird, die gemeinsamen Samenstranghüllen mit dem Cremaster vom Samenstrang abgelöst, so sticht man nun durch diese Hüllen hindurch, um sie am Verschuß der Bruchpforte teilnehmen zu lassen und führt dann die Nadel durch den am weitesten medial gelegenen Teil des durch die Gefäßklemmen gekennzeichneten Lig. ing. (Abb. 758). Der Faden wird nicht geknüpft, sondern seine Enden werden mit einer Gefäßklemme vereinigt und beiseite gelegt. Die zweite derartige Naht folgt etwa 1 cm von der ersten entfernt, nachdem man wieder die Rinnensonde unter den Muskelrand des M. obliqu. abdom. int. und transv. geschoben hat. Auch diese Naht wird zunächst nicht geknüpft, ebenso-

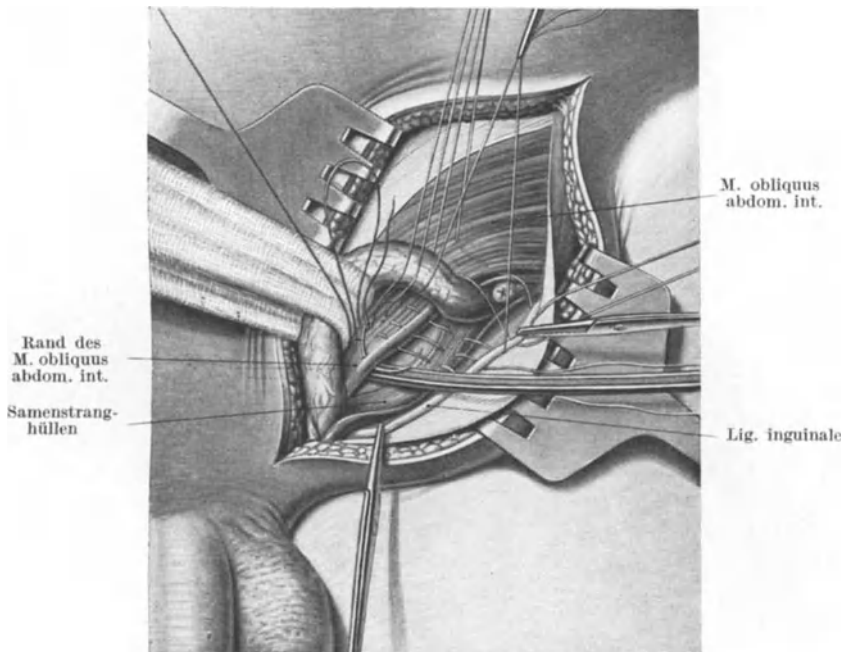


Abb. 758. Die Operation des Leistenbruches nach BASSINI. VII.

BASSINI-Naht. Der Samenstrang ist nach oben gezogen. Die Nähte gehen unter Schutz der untergeführten Rinnensonde durch den Rand des M. obliquus abdom. int., durch die Samenstranghüllen und das durch kleine Gefäßklemmen gekennzeichnete und vorgezogene Lig. inguinale. Der Bruchsackstumpf ist oberhalb des Samenstranges eben noch sichtbar. Durch einige Nähte wird er vollständig versenkt.

wenig wie die nun folgende dritte oder vierte, je nach der Größe der Bruchpforte. Die am weitesten lateral gelegene Naht darf nicht zu dicht an den unter dem M. obliqu. int. hervortretenden Samenstrang herangelegt werden, da dadurch nach dem Knüpfen eine Kompression des Samenstranges zustande kommen könnte. Der Samenstrang muß auch nach dem Knüpfen dieser Naht noch in der Lücke beweglich sein. Durch eine stärkere Kompression könnte ein Abflußhindernis im Venensystem des Samenstranges geschaffen werden und die lästigen Scrotalhämatome sind sicher in vielen Fällen auf eine durch diesen Fehler hervorgerufene Stauung der Samenstrangvenen mit zurückzuführen. Bei dem *Durchstechen* des Lig. ing. ist besonders in dem *lateralen Abschnitt* vorsichtig zu verfahren, d. h. es ist oberflächlich, aber breit zu fassen, um nicht die unmittelbar darunterliegenden *femorale Gefäße* zu verletzen (Abb. 758). Sind die Nähte alle gelegt, so werden sie der Reihe nach geknüpft. Dann überzeugt man sich noch

einmal, daß die Lücke bis an das Tuberculum pub. geschlossen ist. Ist das nicht vollständig der Fall, so muß der Verschuß noch nachgeholt werden. Mit dieser Naht ist die Unterlage für den Samenstrang geschaffen und es wird dann durch Verschuß der Aponeurose des *M. obliqu. abdom. ext.* der auf die erste Nahtreihe gelegte Samenstrang bedeckt (Abb. 759). Ist genügend Material von dieser Fascie vorhanden, so kann man die von CZERNY empfohlene Pfeilnaht ausführen, dadurch, daß man die Fascie doppelt, d. h. den einen Fascienrand unter den anderen herunterzieht. Man geht dabei so vor, daß man auf der einen Seite des

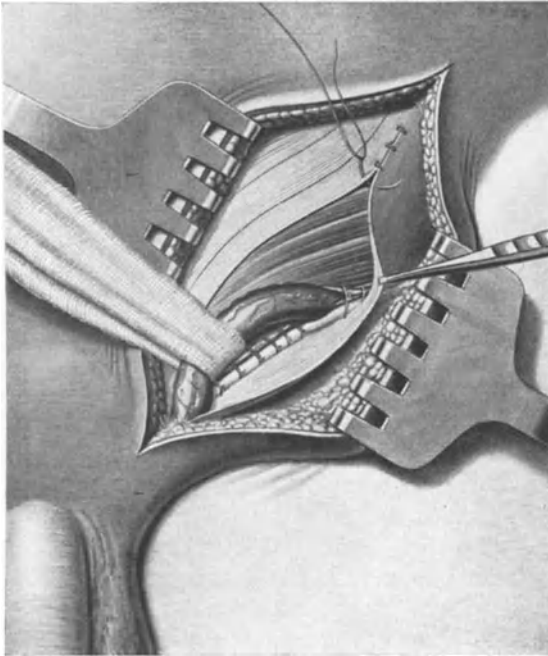


Abb. 759. Die Operation des Leistenbruches nach BASSINI. VIII.
Die BASSINI-Naht ist fertig. Naht der Aponeurose des
M. obliquus abdom. ext.

Fascienschlitzes den Fascienrand durchsticht, auf der anderen Seite den Fascienrand aufhebt und die Nadel auf der Unterseite so weit als möglich vom Rand entfernt durch die Fascie führt. Der so zunächst freigelassene zweite Fascienrand wird dann über diese Naht herübergelegt und durch eine zweite Nahtreihe befestigt. Am medialen Rand der Fascienlücke reicht die Fascie meist nicht aus, um die Ränder vollständig aneinander zu nähern. Um jedoch die Lücke möglichst weitgehend zu verschließen, durchsticht man das lockere, perifasciale Bindegewebe und läßt es auf diese Art und Weise am Verschuß teilnehmen. Ist die Bruchpforte sehr groß, d. h. befindet sich der untere Rand des *M. obliqu. int.* weit ent-

fernt vom *Lig. ing.* und ist außerdem die Muskulatur schlecht entwickelt, so stößt die Vereinigung des Muskels mit dem *Lig. ing.* auf Schwierigkeiten oder man hat von vornherein den Eindruck eines unsicheren Verschlusses. Dann ist es zweckmäßig, zur Unterlage des Samenstranges auch noch die Aponeurose des *M. obliqu. abdom. ext.* nach HACKENBEUCHS Vorschlag mit heranzuziehen. Man kann zur weiteren Verstärkung der Naht aus der vorderen Rectusscheide einen am lateralen Rand dieser Scheide gestielten Lappen umschneiden und ihn unter dem Samenstrang durchführen, um sein freies Ende mit dem *Lig. ing.* zu vereinigen. Zum Schluß wird die Hautwunde mit feiner Seide genäht. Bei dem Verband ist darauf zu achten, daß er sich erstens nicht verschieben kann, zweitens, daß er einen gewissen Druck auf die Wunde ausübt, drittens, daß das Scrotum mit in den Verband einbezogen wird und viertens, daß der Verband bei der Harnentleerung nicht beschmutzt werden kann. Man erfüllt die erste Forderung dadurch, daß man die Umgebung der Wunde mit Mastisol bestreicht und die lockere Krüllgaze mit einem Schleier befestigt. Die Kompression des Verbandes

erzielt man am besten durch einen breiten Heftpflasterstreifen von etwa 30 cm Länge. Der Streifen wird parallel zur Wunde zunächst auf der seitlichen Bauchhaut festgeklebt, dann über die Gaze geführt und schließlich an der Innen- und Rückseite des etwas gebeugt gehaltenen Oberschenkels festgeklebt. Wird das Bein nun gestreckt, so spannt sich dieser Streifen und übt einen gewissen Druck auf die Wunde aus. Das Einbeziehen des Scrotums in den Verband hat den Zweck, ein Suspensorium zu schaffen. Man erleichtert dadurch die Resorption des etwa nachträglich in das Scrotum fließenden Blutes. Das Heben des Scrotums

erreicht man am besten dadurch, daß man einen Gaze-schleier wie ein Suspensorium um das Scrotum herumlegt und diesen Schleier in der Unterbauchgegend mit Mastisol festklebt. Über diesen Wundverband legt man Zellstoff oder Watte und befestigt sie mit einer Spica coxae oder Spica perinei. Der letzten Forderung, die besonders bei Kindern erfüllt werden muß, wird man dadurch gerecht, daß man an dem Verband eine Schürze aus wasserdichtem Stoff mit Sicherheitsnadeln befestigt, in der sich nur eine Öffnung für den hindurchgezogenen Penis befindet. Hat man in örtlicher Betäubung operiert, so ist es ganz zweckmäßig, in den ersten 12 Stunden nach der Operation die Wunde auch noch mit einem Sandsack zu beschweren. Ist trotz aller Vorsicht ein *Scrotalhämatom* entstanden, so ist die Ursache in erster Linie in ungenügender

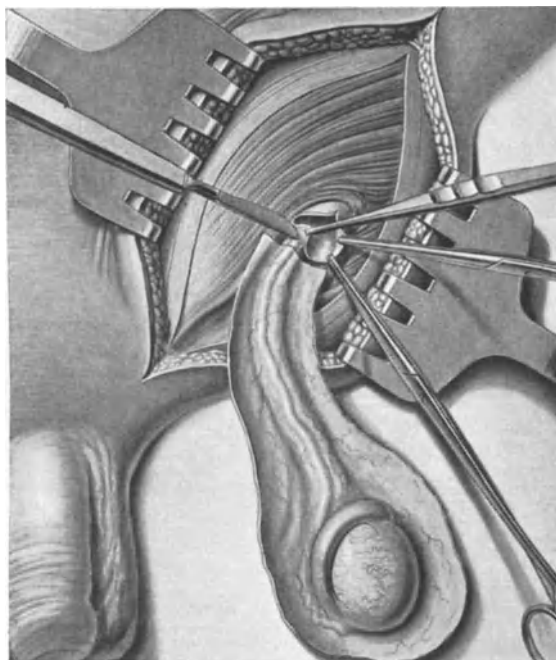


Abb. 760. BASSINI-Operation bei angeborenem Leistenbruch. Samenstrang und Bruchsack sind, wie oben geschildert, freigelegt. Bruchsack vollkommen eröffnet. Quere Durchtrennung des papierdünnen Bruchsackes am oberen Ende unter Schonung des darunterliegenden Samenstranges. Der Bruchsackhals wird noch 1–2 cm zentralwärts vom Samenstrang abgelöst, dann unterbunden und versenkt. Der untere Bruchsackabschnitt wird teilweise vom Samenstrang abpräpariert und entfernt. Der unterste Teil im Bereiche des Hodens und Nebenhodens wird nach WINKELMANN nach hinten um den Samenstrang herum umgeschlagen und die beiden Blätter durch Nähte vereinigt.

Blutstillung, häufig aber auch in zu starker Einengung des Samenstranges durch die Muskelfascienlücke zu erblicken. Es sei noch einmal darauf hingewiesen, daß diese Fehler möglichst zu vermeiden sind. Da man nachträglich die Ursache nicht mehr beseitigen kann, so bleibt nur übrig, entweder das Hämatom zu entleeren oder es möglichst schnell zur Resorption zu bringen. Ersteres wird man dann tun, wenn ein sehr beträchtliches Hämatom entstanden ist, da die Resorption meistens viele Wochen in Anspruch nimmt. Man muß die Beseitigung aber im Verlauf der ersten 48 Stunden vornehmen, da sonst das Blut geronnen ist. Andererseits soll man auch nicht vor Ablauf von 24 Stunden an die Entleerung des Hämatoms herangehen, da sonst eine Nachfüllung zu befürchten ist. Die Beseitigung erfolgt am besten mit Hilfe eines unter strengster Asepsis von der

Vorderseite des Scrotums eingestoßenen Trokarts. Unter leichtem Druck läßt sich gewöhnlich der größte Teil des Blutes entleeren. Kleine Hämatome und die nach der Punktion etwa zurückgebliebenen Reste eines größeren werden am schnellsten resorbiert, wenn das Scrotum hochgelagert und zweimal täglich mit dem warmen Luftstrom eines Föhns behandelt wird.

Die *Behandlung des angeborenen Leistenbruches* unterscheidet sich nur im ersten Teil, d. h. in bezug auf die Auslösung und Abtragung des Bruchsackes von der bisher geschilderten Methode. Man erkennt den angeborenen Leistenbruch sofort daran, daß der Bruchsack bis zum Hoden reicht, der scheinbar im Bruchsack liegt, in Wirklichkeit aber bloß von außen in das Bruchsackende hineingestülpt ist (Abb. 760). Es bestehen nun aber im Verlauf des ganzen Samenstranges sehr enge Beziehungen zwischen dem Bruchsack und dem Vas deferens, die beim erworbenen Bruch fehlen. Es liegt nämlich beim angeborenen Leistenbruch auch das Vas deferens so dicht unter dem Serosaüberzug des Bruchsackes, ja es erscheint manchmal dieser Serosaüberzug das Vas deferens in einem großen Teil seines Umfanges einzuhüllen. Es ist infolgedessen die Isolierung des Bruchsackes vom Samenstrang mit ganz besonderer Vorsicht vorzunehmen, um den Samenstrang nicht zu verletzen. Der erste Teil der Operation vollzieht sich genau so, wie es für die äußere Leistenhernie geschildert ist. Nach Spaltung von Haut und Aponeurose des M. obliqu. abdom. ext. wird der Samenstrang mit dem Bruchsack und seinen Hüllen aus seiner Umgebung gelöst. Auch die Spaltung des Cremastermantels in der Längsrichtung erfolgt wie oben geschildert. Läßt sich dann der Bruchsack erkennen, so kann man versuchen, ihn halb stumpf, halb scharf in der Nähe des Bruchsackhalses vom Samenstrang zu trennen, wobei darauf zu achten ist, daß der Bruchsack da, wo er dem Vas deferens bzw. dem Samenstrang anliegt, oft zigarettenpapierdünn ist. In vielen Fällen reißt er daher ein und es ist besser, in solchen Fällen zunächst auf die Ablösung zu verzichten und den Bruchsack sofort zu eröffnen (Abb. 760). Man spaltet ihn auf der Vorderseite bis in den Hals hinein, schneidet dann von innen etwa fingerbreit distal der Bruchpforte den Bruchsack durch, unter Anwendung größter Vorsicht, um die unmittelbar darunterliegenden Gebilde des Samenstranges, besonders das Vas deferens, nicht zu verletzen (Abb. 760). Dann faßt man den zentralen Rand vorsichtig mit der Pinzette und schiebt ihn halb stumpf, halb scharf noch ein Stück weit vom Samenstrang ab, um ihn schließlich, wenn er etwa 1 cm abgelöst ist, ringförmig zu verschließen. Es bleibt bei dieser Methode, auch nach Verschuß des peritonealen Endes, der größte Teil des Bruchsackes auf dem Samenstrang hängen. Man kann aber von der Durchtrennungsstelle aus auch diesen Teil halb stumpf, halb scharf noch teilweise vom Samenstrang ablösen und schließlich den Rest, d. h. den am Hoden gelegenen Teil wie einen Hydrocelensack nach v. BERGMANN oder WINKELMANN behandeln. Der zweite Akt der BASSINISCHEN Operation verläuft genau so, wie er beim erworbenen Leistenbruch geschildert ist.

Die *Behandlung des direkten oder inneren Leistenbruches* vollzieht sich ebenfalls im großen und ganzen nach den Regeln der BASSINISCHEN Methode. Bei der Aufsuchung des Bruchsackes ist daran zu denken, daß bei dieser Abart des Leistenbruches der Bruchsack mehr auf der medialen Seite des Samenstranges gelegen ist. Die Bruchsäcke reichen selten sehr weit am Samenstrang abwärts. Die Bruchpforten sind dafür häufig sehr ausgedehnt, daher kommt bei der Behandlung dieser Brüche nicht selten eine Verschußplastik unter Zuhilfenahme

der Rectusscheide oder einer freitransplantierten Fascie nach KIRSCHNER zur Anwendung. Auch die oben angedeutete Methode HACKENBRUCHS kann für solche Fälle empfohlen werden. Die Methode KIRSCHNERs wird bei uns in folgender Weise ausgeführt:

Nach Entfernung des Bruchsackes legt man die BASSINI-Naht, befestigt aber, bevor man sie knüpft, an dem Lig. ing. ein der Fascia lata entnommenes Fascienstück. Zu diesem Zweck wird das 4 : 8 cm lange Fascienstück mit der längeren Seite an das Lig. ing. angelegt, so daß es vom Tub. pup. bis einige Zentimeter weit über die Austrittsstelle des Samenstranges reicht. Die vorher unbewehrten Enden der BASSINI-Nähte werden nun mit Nadeln versehen und diese Fäden durch den am Lig. ing. liegenden Fascienrand, etwa 1 cm vom Rand entfernt, hindurchgeführt. Werden nun die BASSINI-Nähte geknüpft, so wird damit gleichzeitig die Fascie an Muskulatur und Ligamentum befestigt. Schließlich kann man zwischen die einzelnen BASSINI-Nähte noch je eine feine Seidenknopfnah durch die freitransplantierte Fascie und das Lig. ing. durchlegen. Dann klappt man den Fascienlappen nach oben über die Muskulatur. Um dem Samenstrang einen Durchtritt durch den Fascienlappen zu gewähren, wird dieser von seinem freien, überstehenden Rande her so weit quer eingeschnitten, daß der Samenstrang darauf gelegt werden kann. Nun wird dieser Fascienschlitz wieder bis auf die Durchtrittsstelle des Samenstranges vernäht. Die freien Seiten des Fascienlappens werden schließlich noch auf der Muskulatur ringsherum mit Knopfnähten befestigt. So dient der Lappen, der einerseits am Lig. ing., andererseits auf drei Seiten auf der Muskulatur befestigt ist, zur Verstärkung des schwachen Bachwandabschnittes. Darüber kommt die Naht der Aponeurose des M. obliqu. abdom. ext. und die Hautnaht.

Außer den drei genannten Verfahren gibt es eine ganz beträchtliche Anzahl von Methoden zur Verstärkung der BASSINI-Naht zum Verschuß der Bruchpforte bei eingetretenem Rezidiv. Auf alle diese Methoden, die nach STREISSLER als heteroplastische, autoplastische und myoplastische bezeichnet werden können, einzugehen, verbietet der Raum. Nach unseren Erfahrungen hat sich die KIRSCHNERsche Methode, die die Heranschaffung einer fast unbegrenzten Menge festen, leicht einheilbaren Materials ermöglicht, als die bei weitem zweckmäßigste ergeben.

Die Frage, ob man bei *Säuglingen* und *kleinen Kindern* auch die BASSINISCHE Operation machen soll oder nicht, wird verschieden beantwortet.

Hat man diesen Eingriff oft ausgeführt und beherrscht man die Technik vollständig, so hat es zweifellos einen gewissen Vorteil dieses Verfahren auch trotz der kleinen Verhältnisse, die man bei Säuglingen und kleinen Kindern findet, anzuwenden. Selbstverständlich muß mit äußerster Gewebeschonung operiert werden. Das gilt besonders für die Ablösung des Samenstranges vom Bruchsack. Sie soll möglichst scharf vorgenommen werden, um die kleinen Gefäße nicht mit stumpfem Abschieben zu quetschen. Geschieht das doch, so treten leicht Ernährungsstörungen des Hodens auf. Solche Schädigungen sind sicher häufiger dadurch als durch die BASSINI-Verschußnaht bedingt. Daß man dabei die Aponeurose des M. obliquus abdom. ext. vom äußeren Bruchring aus etwas einspalten muß, ist zweifellos ohne Bedeutung, da sie ja nachträglich wieder genäht wird. Auch die Eröffnung und das Abtragen des Bruchsackes hat insofern einen Vorteil, als man sicher davon überzeugt sein kann, daß man bis auf den Bruchsackhals vorgedrungen ist, und daß der Bruchsack ohne jeglichen Inhalt war. Der Eingriff dauert zwar etwas länger als der einfache Nahtverschluß des äußeren Leistenringes (Pfeilernaht) nach Abtragung des Bruchsackes, ist aber auch sicherer. Manche empfehlen das KOCHERSche Verfahren (SPITZY). Andere die Methode von MACEWEN (DRACHTER und neuerdings OBERNIEDERMAYER). Wie NÖTZEL

stehen beide auf dem Standpunkt, daß die Aponeurose des *M. obliquus abdom. ext.* nicht gespalten werden soll. Der Leistenkanal ist auch beim Bruch im frühen Kindesalter noch erhalten, ganz im Gegensatz zu den Leistenbrüchen der Erwachsenen. Während also beim Erwachsenen an Stelle des verlorengegangenen Leistenkanals ein Ersatz durch die *BASSINISCH*e Operation geschaffen werden muß, braucht er beim kleinen Kinde nicht gebildet zu werden. *DRACHTER* vertritt den Standpunkt, daß der Bruchsack als solcher verschwinden muß, aber nicht abgetragen zu werden braucht. Das Grundlegende der *MACEWENSCH*en Operation ist nächst der Erhaltung des Leistenkanals, die Raffung des freigelegten und vom Samenstrang abgelösten geschlossenen Bruchsackes. Durch das Hineinziehen des gerafften Bruchsackes in den Leistenkanal bis in die Gegend des inneren Leistenringes wird nicht nur der Bruchsack beseitigt, sondern auch durch die Knäuelbildung ein Verschuß des Leistenkanales gebildet. Der Eingriff ist einfach und läßt sich schnell ausführen. Er soll nach *DRACHTER* und *OBERNIEDERMAYR* nur selten zu Rückfällen führen.

Nach *DRACHTER* wird der Eingriff in folgender Weise ausgeführt:

Der Hautschnitt verläuft schräg über den äußeren Leistenring. Haut, Subcutangewebe und Samenstrang-Bruchsackhüllen werden durchtrennt, bis der Samenstrang freiliegt. Nun werden die Samenstranggebilde von der Membran, der sie unmittelbar aufliegen, das ist der *Bruchsack*, vorsichtig abgelöst. Wie auch wir es empfohlen haben, beginnt man mit der Ablösung möglichst hoch oben, da hier die Trennung des Samenstranges vom Bruchsack am leichtesten gelingt. Die kleinen Gefäße werden in einiger Entfernung vom Samenstrang durchtrennt. Sind sie überhaupt sichtbar, so werden sie am besten vorher unterbunden. Kann man das Ende des Bruchsackes im Verlauf des Samenstranges erkennen, was meist ohne Schwierigkeiten gelingt, so löst man ihn bis zu diesem Ende ab und braucht dabei meist das untere Samenstrangende und den Hoden gar nicht hervorzuziehen. Reicht der Bruchsack aber, wie bei vollkommen offenem *Proc. vaginalis periton.*, bis zum Hoden, so durchtrennt man den Bruchsack oberhalb des Hodens und verschließt ihn beiderseits. Ist der Bruchsack bis in den Leistenkanal hinein frei, so wird er durch eine Raffnaht gefaßt (Abb. 761). Die beiden freien Enden dieser Naht liegen im Bereich des äußeren Leistenringes. Nun faßt man erst den einen Faden in eine Unterbindungsnadel und führt diese vorsichtig unter der Aponeurose, dem Verlauf des Leistenkanals entsprechend, etwa bis zum inneren Leistenring ein und sticht hier durch die Aponeurose aus (Abb. 761). Der Faden wird ausgefädelt und die Unterbindungsnadel zurückgezogen. Derselbe Vorgang wiederholt sich mit dem zweiten Fadeneinde, das aber einige Millimeter vor dem Ausstich des ersten herausgeleitet wird. Nun wird mit Hilfe dieser beiden Fäden der Bruchsack langsam ziehharmonikaartig in den Leistenkanal hineingezogen und knäuel sich in Höhe des inneren Leistenringes auf. Die beiden Fadeneenden werden dann miteinander auf der Aponeurose verknüpft. Durch einige Catgutnähte kann der Spalt des äußeren Leistenringes verschlossen werden. Zum Schluß erfolgt die Hautnaht. *DRACHTER* empfiehlt als Verband die Auflage einer mehrfachen Lage von Verbandgaze, die in ihrer Länge gerade eben die Wunde überschreitet. Die Gaze wird mit Heftpflasterstreifen befestigt. Dieser Verband ist besser als jeder größere Bindeverband, der bei dem Säugling nicht rein zu halten ist. Eine besondere Stellung unter den Leistenbrüchen nimmt der sog. *Gleitbruch* ein. Es handelt sich um Brüche, deren Inhalt von den untersten seitlichen Dickdarmabschnitten gebildet wird. Mit dem Austritt des Bruchsackes ist aber zugleich der retrokolisch gelegene Teil der Bauchwand im Bruchsack enthalten. Eröffnet man einen solchen Bruchsack, so findet man auf der rechten Seite das Coecum, auf der linken das Colon descendens. In beiden Fällen ist aber der Bruchsack nicht um den Darm herum frei, sondern die Rück-

seite des Bruchsackes enthält zugleich das retrokolische Bindegewebe mit den ernährenden Gefäßen. Infolge dieser Tatsache ist es nicht möglich, den Bruchsackinhalt in die Bauchhöhle zurückzuschieben, um dadurch den Bruchsackhals freizulegen und an dieser Stelle abzutragen. Beim Versuch, den Bruchsack ringsherum auszulösen, stößt man im Bereiche des unteren und der seitlichen Abschnitte auf den unmittelbaren Übergang des Bruchsackes auf die Darmwand. Denkt man an die Möglichkeit eines solchen Gleitbruches, so ist die Diagnose immer zu stellen. Die Bruchpforte ist sehr weit, der Bruchsackinhalt fühlt sich fester und meist teigig an, da ja ein Teil durch das retrokolische Gewebe gebildet

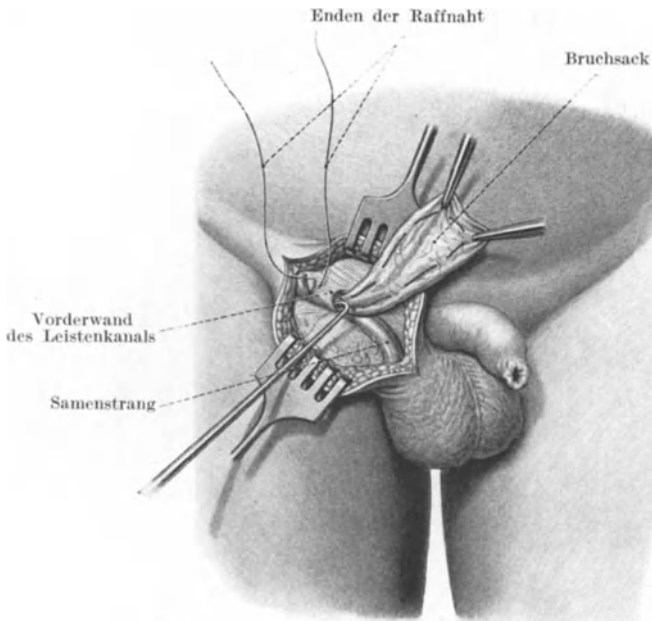


Abb. 761. Der Eingriff beim angeborenen Leistenbruch nach MACEWEN-DRACHTER.

Der Bruchsack ist freigelegt und mit Hilfe eines Catgutfadens ringsherum durch Ein- und Ausstich gerafft. Die beiden Enden werden einzeln durch die äußere Bruchpforte mit Hilfe einer Unterbindungsnadel durch die vordere Wand des Leistenkanals hindurchgestochen und hier herausgeführt. Beim Anziehen der beiden Fadenden wird der Bruchsack ziehharmonikaartig zusammengerafft und in die Bruchpforte hineingezogen.

ist. Hat man die Diagnose nicht sicher gestellt, so wird man sofort nach Freilegung des Bruchsackes, durch die Schwierigkeiten, die sich einer Ablösung des Bruchsackes unten und seitlich entgegenstellen, auf den Gedanken, daß ein Gleitbruch vorliegen könnte, hingewiesen. Kann man die Frage nicht völlig sicher entscheiden, so eröffnet man an einer kleinen Stelle die vordere Bruchsackwand und kann nun völlige Klarheit schaffen. Bei der Versorgung eines solchen Bruches muß man naturgemäß auf die Beseitigung des größten Teiles des Bruchsackes verzichten. Ist der Bruchsack eröffnet, so wird er wieder durch Naht verschlossen, und nun versucht man, was auch meist gelingt, den Bruchsack samt Inhalt langsam und vorsichtig, nach Trennung von den Samenstranggebilden, durch die Bruchpforte zurückzuschieben. Ist das möglich gewesen, so muß ein möglichst sicherer BASSINISCHER Verschuß angeschlossen werden. Gelingt die Reposition im Bereich der hinteren Abschnitte nicht, so muß man auf den Verschuß der Bruchpforte verzichten.

β) Die Eingriffe bei den Schenkelbrüchen.

Die Bruchpforte des Schenkelbruches, der Anulus femoralis, liegt in dem halbmondförmigen Spaltraume, der gebildet wird kranial durch das Lig. inguinale (POUPARTI), lateral durch die Vena femoralis, medial vom Lig. lacunare (GIMBERNATI) und caudal vom waagerechten Schambeinaste. Unter regelrechten Verhältnissen ist dieser Raum durch die Fascia transversalis verschlossen. In dem lockeren Binde- und Fettgewebe findet sich häufig ein größerer Lymphknoten, die ROSENMÜLLERSche Drüse. Der Raum, in dem sich der Bruchsack

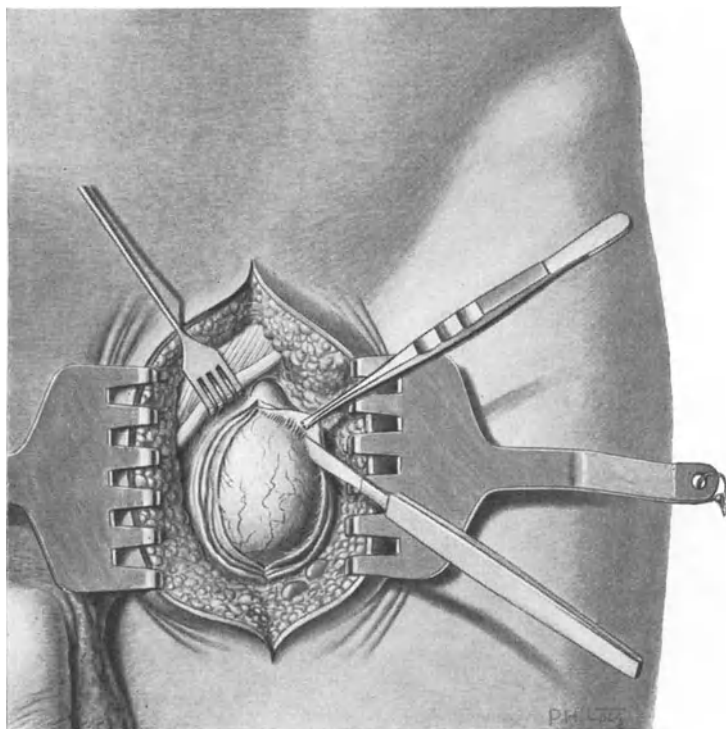


Abb. 762. Die Operation der Schenkelhernie nach PAVR. I.
Längsschnitt über die Höhe der Geschwulst. Das Lig. inguinale ist freigelegt. Die Hüllen des Bruchsackes sind bis zum Bruchsackhals gespalten.

nach dem Austritt aus dem Anulus femoralis ausbreitet, ist nach lateral durch die Schenkelgefäße und nach ventral durch den oberen Teil der Fascia lata, der Lamina cribrosa abgeschlossen, in die aus allen Richtungen die oberflächlichen Venen eintreten, um in die Vena femoralis zu münden. Bei der Freilegung des Bruchsackes kann man am ehesten die von oben medial und lateral kommenden Venen (Vv. epigastricae, superficiales und Vv. pudendae ext.) antreffen, die versorgt werden müssen. Kein Bruch bietet so viele verschiedene Bruchsackformen wie der Schenkelbruch. Das kommt daher, daß sich einzelne Löcher der Fascia cribrosa unter dem Druck des Bruchsackes erweitern und Teile des Bruchsackes hindurchlassen, so daß der Bruchsack durch die Reste der Lamina cribrosa oft Zwerchsackform erhält oder ein aus mehreren sackartigen Fortsätzen bestehendes, kompliziertes Gebilde darstellt. Häufig wird auch das properitoneale

Fett mit dem Bruchsack vorgetrieben. Es kann zwiebelschalenartig den ganzen Bruchring umgeben oder auch nur auf einzelnen Abschnitten oder Hörnern des Bruchsackes lipomartig angeordnet sein. Schließlich kann der Bruchsack sich nach den verschiedensten Richtungen ausbreiten und interstitielle Hernien bilden. Gelegentlich ist die Unterscheidung vom Leistenbruch, trotz sorgsamster Untersuchung nicht möglich, wenn bei fetten Menschen der Bruchsack, nach oben geschlagen, sich im Ausbreitungsgebiete des Leistenbruches befindet und Bruchsackhals und Pforte nicht festzustellen sind. Das gilt natürlich in erster Linie für eingeklemmte Brüche.

Wir haben auf diese Eigentümlichkeiten des Schenkelbruches aufmerksam gemacht, um zu beweisen, daß es notwendig ist, bei der Freilegung des Schenkelbruchsackes mit großer Vorsicht zu Werke zu gehen, um den Bruchsack *vollständig* auszulösen, ohne ihn und seinen etwaigen Inhalt zu schädigen. Nur so ist es möglich, den oft schmalen Bruchsackhals zu finden.

Bei dem Verschuß der Bruchpforte ist darauf zu achten, daß nur Gewebe durch die Naht vereinigt werden dürfen, die die nötige Festigkeit besitzen. Diese Gewebe sind das Lig. inguinale und das durch Einstrahlung von Aponeurosefasern des *M. obliquus abdom. ext.* verstärkte Periost des waagerechten Schambeinastes. Außerdem ist darauf Rücksicht zu nehmen, daß der Verschuß der Pforte nach der lateralen Seite

nicht zu weit getrieben werden darf, um nicht einen Druck auf die Vena femoralis und damit Stauungszustände in ihrem Stromgebiete herbeizuführen.

Wir empfehlen die von PAYR ausgearbeitete Methode, die sowohl eine übersichtliche Freilegung des Bruchsackes, als einen sicheren und dauernden Verschuß der Bruchpforte gewährleistet.

Der Hautschnitt wird steil von kranial lateral nach medial caudal oberhalb des Lig. inguinale beginnend, parallel zur Längsachse des betreffenden Oberschenkels und etwas medial der großen Schenkelgefäße, die man deutlich pulsieren fühlen kann, geführt. Die Länge richtet sich nach der Größe des Bruchsackes. Im Durchschnitt ist der Schnitt etwa 6—7 cm lang. Im obersten Abschnitt wird er bis auf die Fascie des *M. obliquus abdom. ext.* geführt und damit auch das Lig. inguinale freigelegt (Abb. 762). Distalwärts dringt er durch die Hüllen des Bruchsackes, die durch subcutanes Fett, Fascienreste und etwa eingelagerte Lymphknoten gebildet werden, bis auf den Bruchsack selbst vor. Der Schnitt muß so weit distal vertieft werden, bis der ganze Bruchsack

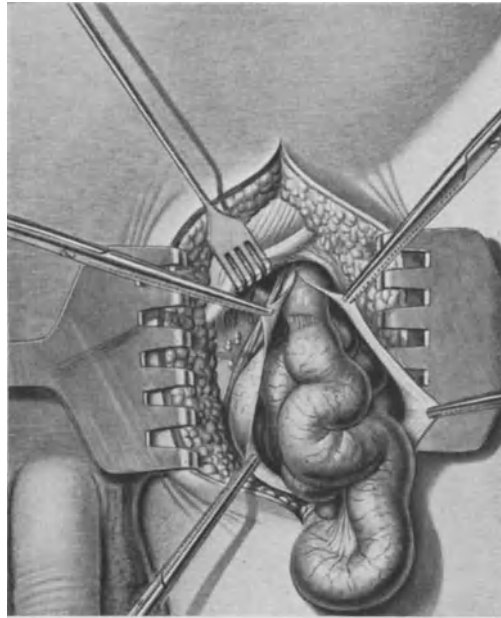


Abb. 763. Die Operation der Schenkelhernie nach PAYR. II. Der Bruchsack ist ringsherum freigelegt, bis in die Pforte hinein verfolgt und gespalten. Anschließern der Bruchsackränder.

vollkommen freigelegt werden kann. Die Hüllen werden nach der Spaltung mit dem Messer stumpf zurückgeschoben und mit Haken zurückgehalten, bis man an den Bruchsackhals vordringen kann (Abb. 762). Er ist oft sehr eng und läßt sich stielartig bis unter das Lig. inguinale medial von den Schenkelgefäßen verfolgen. Ist der ganze Bruchsack freigelegt, so wird er eröffnet. Auch der Hals, der meist einen Schnürring zeigt, wird gespalten. Man führt diese Spaltung des Bruch-

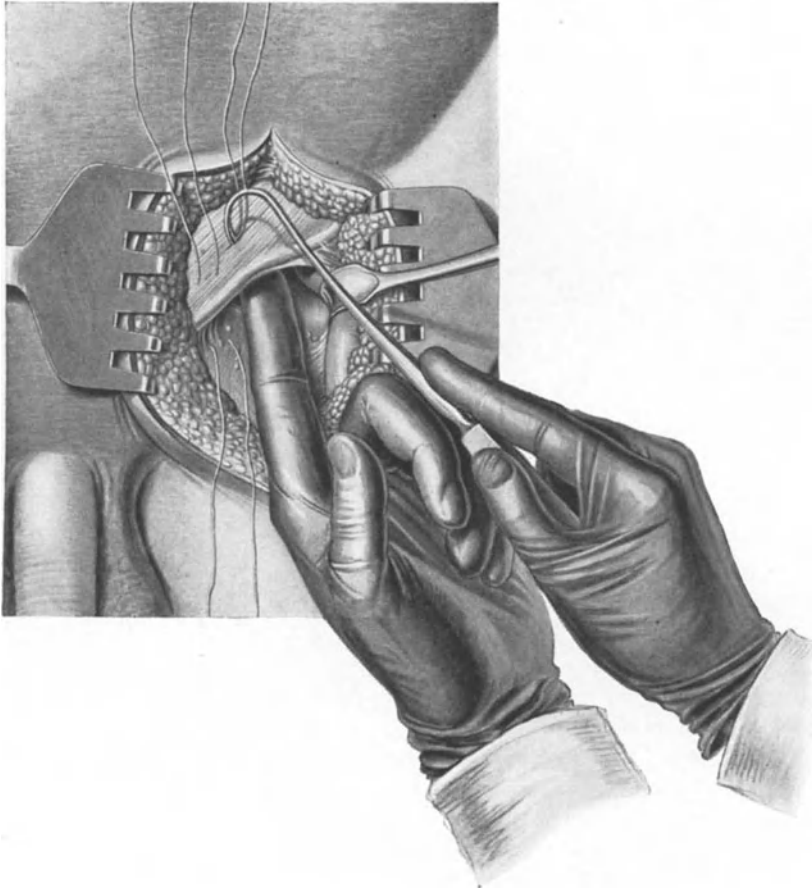


Abb. 764. Die Operation der Schenkelhernie nach PAYR. III.

Der Bruchinhalt ist zurückverlagert. Der Bruchsack abgetragen und der Stumpf unter das Lig. inguinale zurückgeschoben. Die V. femoralis ist freigelegt und wird mit einem Venenhaken zurückgehalten. Beginn des Verschlusses mit der PAYRSchen Nadel. Diese wird durch die Aponeurose des M. obliquus abdom. ext. gegen den vorgeschobenen Zeigefinger hindurchgeführt und unter Leitung des Fingers durch das verstärkte Periostr. des horizontalen Schambeinastes hindurchgeführt.

sackhalses am besten auf einer in ihn eingeführten Hohl- oder Rinnensonde von außen nach innen unter Leitung des Auges aus, während das Lig. inguinale mit einem scharfen Haken nach oben gezogen wird (Abb. 763). Nicht selten besteht der Inhalt des Bruchsackes aus irreponiblem vernarbtem Netz. Dieses wird dann etwas vorgezogen, was sich nach Spaltung des Bruchsackhalses sehr leicht ausführen läßt und im Gesunden durch Massenunterbindungen versorgt und abgetragen. Ist das Netz mit dem Bruchsack verwachsen, so trägt man es am besten mit dem Bruchsack zusammen ab, nachdem es zentral nach Anlegen von Massenunter-

bindungen abgebunden worden ist. Die Darmschlingen werden zurückverlagert, wenn sie unverändert sind. Sind Bruchsack und Hals leer, so faßt man die Ränder in der Nähe der Bruchpforte mit Klemmen und trägt den Bruchsack ringförmig ab (Abb. 763). Der Verschuß des Bruchsackrestes kann durch eine Tabaksbeutelnaht erfolgen, oder man legt, wenn er nicht zu weit ist, eine Unterbindung um den Hals und zieht sie fest zu. Dann be-
wehrt man den Faden mit einer Nadel, sticht vor der Unterbindung quer durch den Stumpf hindurch und knotet noch einmal. Dadurch wird das Abgleiten der Unterbindung von dem Stumpfe sicher vermieden. Der Stumpf wird nun mit einem Stieltupfer unter das Lig. inguinale geschoben, um den Verschuß der Bruchpforte sicher ausführen zu können.

Mit der von PAYR angegebenen gestielten, gebogenen Nadel (Abb. 767) läßt sich dieser Verschuß gut ausführen. Um sich über die Größe der Bruchpforte zu unterrichten, wird nun die Vena femoralis unmittelbar unter dem Lig. inguinale freigelegt (Abb. 764). Diese Maßnahme sichert uns auch davor, daß sie verletzt oder durch die Naht zu stark eingeengt wird. Um sie freizulegen, fühlt man zuerst noch einmal den Puls der Art. femoralis, spaltet medial davon vorsichtig auf der Hohlsonde das lockere Binde- und Fettgewebe und schiebt es stumpf mit Stieltupfern zurück, bis man die blaue Venenwand erkennt, aber ohne sie vollständig zu entblößen. Mit einem Venenhaken wird die Vene nun dicht unterhalb des Lig. inguinale gefaßt, nach lateral gezogen und so während des ganzen

folgenden Verschlusses der Bruchpforte gehalten (Abb. 764). Um diesen auszuführen, führt man den Zeigefinger der freien Hand mit der Tastfläche nach oben unter das Lig. inguinale und sticht die bewehrte gestielte Nadel etwa 1 cm oberhalb des Randes dieses Bandes durch die Fascie gegen den Finger (Abb. 764). Dann zieht man den Finger heraus und sticht nun die Nadelspitze durch die ganze Dicke des durch das Lig. pubicum superius verstärkten Periostes des horizontalen Schambeinastes. Man muß das Kratzen und Knirschen der

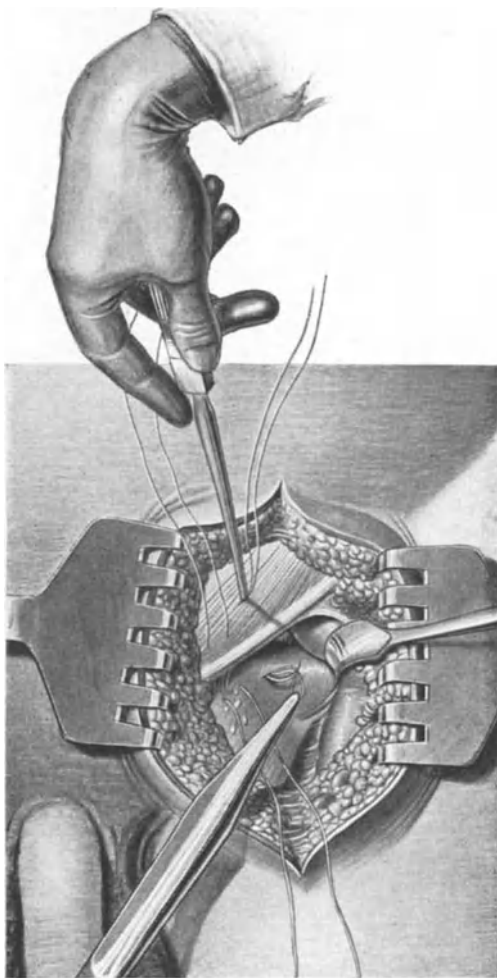


Abb. 765. Die Operation der Schenkelhernie nach PAYR. IV. Die mit dem Faden bewehrte Spitze der (Abb. 767) beschriebenen Nadel erscheint oberhalb des horizontalen Schambeinastes. Der Faden wird mit einer anatomischen Pinzette gefaßt, während die Nadel zurückgezogen wird.

Nadel auf dem Knochen spüren. Erscheint die Nadelspitze mit dem Faden, so wird der Faden mit der anatomischen Pinzette gefaßt und festgehalten, während man die Nadel zurückzieht (Abb. 765). Der Faden wird zunächst nicht geknüpft, sondern seine Enden werden mit einer Klemme zusammengehalten, um das Anlegen von mehreren solchen Nähten nicht zu erschweren. Die erste Naht legt man zweckmäßig im medialen Winkel und geht mit den nächsten (2—4 genügen) lateralwärts im Abstand von etwa 1—1½ cm weiter bis etwa 1 cm an die V. femoralis heran (Abb. 765). Liegen alle Nähte, so werden sie der Reihe nach geknüpft. Zum Schluß überzeugt man sich noch einmal, daß die V. femoralis

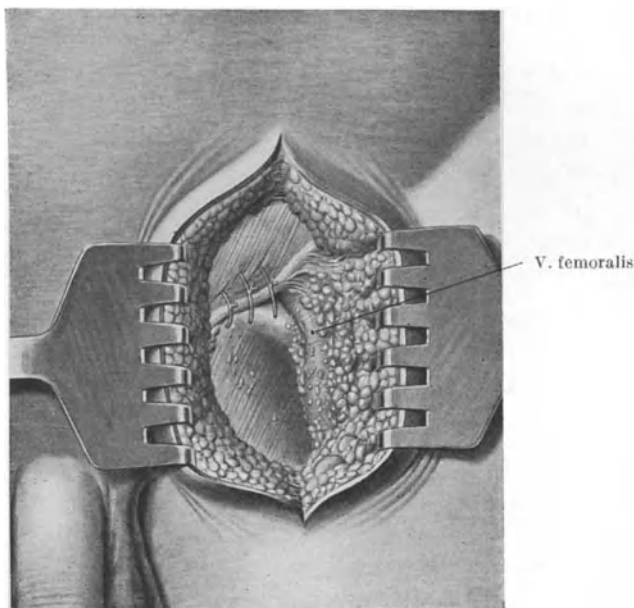


Abb. 766. Die Operation der Schenkelhernie nach PAYR. V.
Durch drei in der beschriebenen Weise angelegte Nähte wird die Bruchpforte geschlossen. Die V. femoralis darf nach Knüpfen der Nähte nicht komprimiert werden.

nicht eingeeengt wird. Die Weichteile müssen so vereinigt werden, daß keine Höhlen zurückbleiben. Bei fetten Personen muß man gelegentlich aus diesem Grunde einige versenkte Catgutnähte legen.

Das Vorgehen bei eingeklemmten Schenkelbrüchen ist genau dasselbe. Nur hat die Versorgung des Inhalts je nach den gegebenen Verhältnissen zu erfolgen (s. S. 1130). Ist man gezwungen, eine Darmresektion auszuführen, so wird man meist nicht ohne Spaltung des Lig. inguinale auskommen, da die Rückverlagerung der miteinander verbundenen Darmschlingen durch die enge Bruchpforte nicht oder nur unter Gefährdung der Darznaht gelingen wird. Da die End-zu-End-Verbindung weniger Raum erfordert als die Seit-zu-Seit-Verbindung, so ist sie in solchen Fällen vorzuziehen. Man schließt, wenn nötig, eine sog. *Herniolaparotomie* an. Das Lig. inguinale und die Fascie müssen natürlich wieder gut vernäht werden.

War das Bruchwasser bei einem eingeklemmten Bruch bereits trübe, so empfiehlt es sich, ein Glasdrän in die Weichteilwunde einzulegen oder noch besser,

die Haut überhaupt nicht zu schließen, sondern nur Drahtnähte zu legen, deren Enden erst dann zum Wundverschluß vereinigt werden, wenn ein reizloser Verlauf die Infektionsgefahr ausschließt [PAYR (s. S. 24)].

Ist die Bruchpforte sehr groß, so kannman eine Plastik aus der Aponeurose des M. obliquus abdom. ext. ausführen, indem man einen Lappen mit Stiel am Lig. inguinale umschneidet und nach caudal umklappt, um ihn mit einigen Nähten auf der Fascia pectinea zu fixieren. Freilich schädigt man dadurch die Bauchwand gerade in der Gegend ihres schwächsten Punktes am äußeren Leistenringe. Es ist daher, besonders bei Rückfalleingriffen, besser, einen frei transplantierten Fettfascienlappen aus der Fascia lata des Oberschenkels zur Deckung der Pforte zu benutzen.

γ) Die Eingriffe bei Hernia epigastrica.

(MELCHIOR.)

Bei der Hernia epigastrica handelt es sich nicht selten um ein recht vielgestaltiges Krankheitsbild, das in vielen Punkten, was die Entstehung, den Verlauf, die Bedeutung des Symptomenkomplexes, die Heilungsstörungen und die operative Behandlung betrifft, noch Unklarheiten aufweist. Der Sitz der Hernia epigastrica ist die Linea alba, und zwar in der größten Mehrzahl der Fälle auf der kurzen Strecke von einigen Zentimetern oberhalb des Nabels, seltener in den übrigen Abschnitten. Die Lücke in der Linea alba ist ebenso häufig oder gar häufiger etwas seitlich der Mittellinie.

Die Hernia epigastrica wird weit häufiger beim männlichen Geschlecht als beim weiblichen beobachtet. Meist handelt es sich um Erwachsene.

Wir beobachten die Hernia epigastrica erstens als *echte Hernie*, d. h. mit peritonealer Ausstülpung, zweitens als *falsche Hernie*, d. h. durch eine Lücke in der Aponeurose der Linea alba ist ein kleiner präperitonealer Fettknopf hervorgetreten. Im ersteren Falle kann der peritoneale Bruchsack nur in Form einer leeren zipfligen Ausziehung in einen präperitonealen Fettklumpen hineinreichen oder auch in Form eines echten Bruchsackes vorhanden sein, der meist Netz, in seltenen Fällen aber auch andere Baucheingeweide als Inhalt aufweist. Die echten epigastrischen Hernien können sämtlich Erscheinungen einer äußeren Hernie hervorrufen, sind daher als solche zu werten und zu behandeln. Die falschen Hernien, die wesentlich häufiger sind, bedürfen nicht regelmäßig einer operativen Behandlung, nur wenn die Beschwerden des Kranken mit Sicherheit auf die Hernie zurückgeführt werden können, soll eingegriffen werden. Nach dem Gesagten könnte es scheinen, als ob die Behandlung der epigastrischen Hernie eine durchaus einfache wäre. Dem ist aber nicht so. Schon die Differentialdiagnose zwischen echter und falscher Hernie kann auf große Schwierigkeiten stoßen, wenn es sich um kleine Lücken in der Linea alba handelt. Ist dagegen die Lücke größer und wölbt sich beim Pressen und Husten ein sich vergrößernder Tumor vor und verstärken sich dadurch die Beschwerden, so ist man berechtigt, an einen echten Bruch zu denken. Es ist damit nicht gesagt, daß eine kleine, anscheinend nur aus präperitonealem Fett bestehende Geschwulst nicht auch einen Bauchfellzipfel enthalten kann, oder daß die Beschwerden des Kranken auch bei nur vorhandener kleiner Ausstülpung nicht auf die Beteiligung des Peritoneums bei einer rein präperitonealen Geschwulst zurückzuführen sind.

Die *Beschwerden* der Kranken sind außerordentlich verschieden. Abgesehen von örtlichen, unter Umständen auf die kleine Bruchpforte beschränkten Schmerzen, kommt es gelegentlich zu heftigen Koliken mit ausgesprochenen Erscheinungen einer Magen-, Darm- oder Gallenblasenerkrankung. In anderen Fällen wird die kleine Bruchpforte erst bei der Untersuchung festgestellt, ohne daß sich örtliche oder allgemeine Erscheinungen vorher zu erkennen gegeben hätten. Schon aus diesen kurzen Bemerkungen muß der Schluß gezogen werden, daß man mit der operativen Behandlung zunächst außerordentlich zurückhaltend sein muß. Da die epigastrische Hernie gelegentlich symptomlos verläuft, so ist in jedem Fall abzuwägen, ob sie den Symptomenkomplex zu verursachen imstande ist, oder ob es



Abb. 767.
Gebogene,
gestielte Nadel
nach PAYR.
($\frac{1}{2}$ nat. Größe.)

sich nicht um einen zufälligen Nebenbefund handelt, dessen Beseitigung dann natürlich einer kausalen Behandlung niemals entsprechen kann.

Die Erkrankungen, die sich häufig hinter einer als Nebenbefund zu betrachtenden epigastrischen Hernie verbergen, sind hauptsächlich Erkrankungen des Magens, der Gallenblase und der übrigen Organe der oberen Bauchgegend, die zu einer Erhöhung des intraabdominellen Druckes führen können. Andererseits wird die *Hernia epigastrica* nicht selten als einziger greifbarer Befund bei neurasthenischen und hysterischen Erkrankungen mit vorzüglicher Beteiligung der abdominalen Organe gefunden. Da beide Erkrankungsgruppen verhältnismäßig häufig sind, so sind sie durch möglichst genaue Voruntersuchungen auszuschließen. Es ist daher zu fordern, daß bei Vorhandensein einer epigastrischen Hernie, wenn sie nicht einwandfrei als echte Hernie gedeutet werden kann, oder wenn nicht die lokale Druckempfindlichkeit zum mindesten auf gelegentliche Einklemmungserscheinungen eines präperitonealen Fettklumpens hindeuten, eine genaue Untersuchung der in Betracht kommenden intraabdominellen Organe, in erster Linie des Magens, vorausgeht. Nicht selten wird, unter gleichzeitiger Berücksichtigung der Vorgeschichte, eine Gallenblasenerkrankung oder Magenerkrankung, besonders ein *Ulcus ventriculi* oder gar ein Carcinom des Magens entdeckt werden können. Ist aber die Voruntersuchung erfolglos verlaufen und besteht trotzdem der Verdacht auf eine intraabdominelle Ursache, so ist zu fordern, daß selbst bei bloßem Vorhandensein eines präperitonealen Fettklumpens eine Laparotomie angeschlossen wird, um sich über den Befund im Magendarmkanal unterrichten zu können. Handelt es sich um eine echte Hernie, ohne daß Einklemmungserscheinungen die Beschwerden zu erklären vermochten, so wird man die notwendige Laparotomie ohnedies zur Besichtigung der Bauchorgane verwenden.

Was die *operative Behandlung* betrifft, so ist sie bei kleinen Lücken einfach. Die Fascienlücke wird in waagerechter oder senkrechter Richtung etwas vergrößert, der präperitoneale Fettknopf nach Unterbindung abgetragen und die Fascienlücke durch Naht verschlossen. Nur dann, wenn die Umgebung der Fascienlücke sehr dünn und aufgefasert erscheint, ist es zweckmäßig, die Lücke stärker zu erweitern und die Fascie, wie bei der Nabelhernie (s. S. 1124), zu doppeln oder einen gestielten Aponeurosenlappen aus der Umgebung über die Naht zu legen. Handelt es sich um eine doppelte oder gar mehrfache, gitterartige Bruchpforte, so genügt die einfache Naht nicht. Je nach Lage der Lücken in mehr senkrechter oder querer Richtung wird die Fascie, indem man die einzelnen Lücken miteinander verbindet, gespalten, die Fettknöpfe abgetragen und nun eine Fasciendoppelung nach dem MAXOSCHEN Prinzip bei der Nabelhernie vorgenommen (s. S. 1125). Wir bevorzugen die Bildung tüflügelartiger Lappen aus der vorderen Rectusscheide, und zwar einseitig oder doppelseitig bei allen größeren, besonders mehrfachen Lücken. Handelt es sich um eine echte Hernie, so wird der Bruchsack eröffnet, der Inhalt zurückgebracht, bei Verwachsungen von Netz dieses nach Unterbindung abgetragen, die Bruchpforte, wie bei der Nabelhernie, vernäht und die Fascienplastik angeschlossen.

d) Die Eingriffe bei den Nabelbrüchen.

(KIRSCHNER.)

Zur operativen Behandlung der Nabelbrüche ist eine große Zahl von Verfahren ausgedacht worden. Der Grund für die große Zahl der zum Teil mehrfach erfundenen Methoden liegt darin, daß der Verschuß ausgedehnter Nabelbrüche, die sehr häufig mit ausgedehnter Diastase der *M. recti* einhergehen, oft von Rückfällen gefolgt ist. So leicht es ist, einen kleinen Nabelbruch ohne Rectusdiastase zu versorgen, so schwierig ist ein sicherer Verschuß bei Diastase der geraden Bauchmuskeln.

1. Der Verschuß wird durch einfache Naht der Bruchpfortenränder erreicht.
2. Die Naht wird dadurch verstärkt, daß die fibrösen Bauchdecken gedoppelt werden.

3. Zum Verschuß werden die muskulären Abschnitte der Bauchdecken herangezogen.

4. Die verschlossene Bruchpforte wird durch Lappenplastik aus den Rectusscheiden ein- oder mehrfach gesichert.

5. Bei Mangel an plastischem Material aus der Umgebung wird die freie Transplantation lebenden oder toten Gewebes herangezogen.

Zu 1: Der einfache Nahtverschuß der Bruchpfortenränder genügt nur für kleine Brüche ohne wesentliche Rectusdiastase. Man näht am besten nach Abtragen des Bruchsackes und Reposition des Bruchinhaltes zunächst Peritoneum und Fascia transversalis in querer Richtung. Dann werden mehrere Nähte durch die inneren Ränder der uneröffneten Rectusscheiden gelegt, wodurch die Muskeln nach der Mitte zu zusammengezogen werden. Legt man über die erste Nahtreihe eine zweite, nach dem Vorschlag von LUCAS CHAMPIONNIÈRE, so wird die Annäherung der beiden M. recti in höherem Maße erzielt. Schließlich kann unter Umständen sogar noch eine dritte Nahtreihe gelegt werden. Es erfolgt dadurch eine Einstülpung und breite Aneinanderlegung der Fascien und Muskeln. Die Haut wird dann je nach Anlage des Hautschnittes in querer oder Längsrichtung vereinigt. Man soll diese Methode aber nur dann ausführen, wenn die Spannung der Nähte nicht zu groß ist, da sie sonst leicht durchschneiden.

Besser ist es, die Nähte dadurch sicherer zu gestalten, daß sie sich überkreuzen. Der *kreuzweise Verschuß* geht auf die Empfehlung von BIONDI (1895) zurück. Dieser hat nach queren Verschuß von Peritoneum und Fascia transversalis die Rectusscheide in querer Richtung gespalten und wieder vernäht, während die dazwischen liegenden Mm. recti durch eine Längsnaht miteinander in Verbindung gesetzt wurden. Diese Muskelnäht scheidet aber sehr häufig daran, daß die Nähte bei einiger Spannung durchschneiden.

Zu 2: Die *Doppelung der fibrösen Bauchdecken* ist zuerst von W. MAYO empfohlen worden. Dabei wird nach queren Verschuß der Peritonealöffnung eine Doppelung der ebenfalls quer eingeschnittenen Rectusscheiden vorgenommen (S. 1125).

Durch ein ähnliches Vorgehen kann man auch eine Doppelung der Fascien in der Richtung der Linea alba vornehmen, ohne daß man die Rectusscheide eröffnet. Dieses Vorgehen entspricht dem Vorschlag von PICCOLI. Auch hier wird zunächst das Peritoneum abgelöst und für sich verschlossen und dann die Aponeurose, nachdem sie nach oben und unten auf einige Zentimeter gespalten ist, gedoppelt.

Zu 3: Der Versuch, die *Bauchmuskeln* in der Mittellinie durch Naht zu vereinigen, scheidet sehr häufig an ihrer starken Diastase und mangelhaften Entwicklung. Es sind eine Reihe von Methoden ausgearbeitet worden, die durch Überkreuzung von aus den Mm. recti geschnittenen Muskellappen die durch Naht verschlossene Bruchpforte zu sichern versuchen. Da jedoch bei der Bildung von Muskellappen die Nerven- und Gefäßversorgung dieser unter allen Umständen beeinträchtigt werden muß, so haben diese Verfahren nur wenige Anhänger gefunden.

Zu 4: Von den zahlreichen Methoden, die durch zum Teil recht umständliche *Lappenbildung* aus der Rectusscheide eine Verstärkung der Narbe erstreben, erfreuen sich nur wenige einer allgemeinen Anerkennung. Uns erschien bisher *die folgende Methode als die zweckmäßigste* (BRENNER): Nach Abtragen des Bruchsackes und Verschuß des Peritoneums in querer Richtung wird aus der einen oder anderen vorderen Rectusscheide ein in der Mittellinie gestielter, türflügelartiger Lappen umschnitten. Ein solcher Lappen läßt sich ohne Gefäß- und Nervenschädigung umschneiden und ablösen. Er läßt sich bequem über die Mittellinie herüberschlagen und an der vorderen Rectusscheide der

anderen Seite befestigen. Dieses Verfahren entspricht etwa dem von HEINRICH angegebenen, nur daß HEINRICH eine Eröffnung der Rectusscheide auf der anderen Seite zur Einnähung des umgeklappten Lappens hinzufügt. In vielen Fällen gelingt es, die Lücke, die durch die Entnahme des Türflügelappens entstanden ist, wieder dadurch zu schließen, daß man den äußeren Lückenrand mit der Umschlagstelle des Lappens in der Nähe der Mittellinie durch Naht wieder vereinigt. Auch ohne Naht stellt sich die Rectusscheide wohl von selbst wieder her, auch wenn kein völliger Verschuß derselben gelingen sollte. Bei *sehr großen Bruchpforten* mit starker Rectusdiastase kann man die Mittellinie noch dadurch verstärken, daß man, wie das BRENNER empfohlen hat,

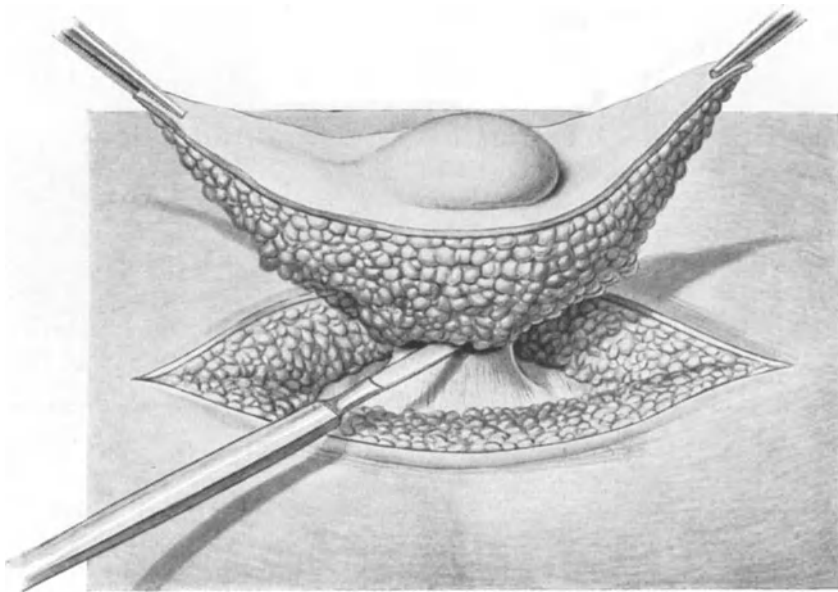


Abb. 768. Der Verschuß der Nabelbruchpforte. I.

Spindelförmiger Hautschnitt, der bis auf die Fascie reicht, die bis an den Bruchsackhals freigelegt wird.

auf beiden Seiten aus den vorderen Rectusscheiden türflügelartige oder halbmondformige, in der Mitte gestielte Lappen umschneidet, sie übereinanderklappt und an den Rändern miteinander vernäht (Abb. 772). Auf einen Ersatz der Defekte in den vorderen Rectusscheiden muß dann allerdings verzichtet werden. Die beiden Verfahren sind bei uns in einer großen Zahl von Fällen mit bestem Erfolg verwendet worden.

Die *Operation* größerer und ausgedehnterer Nabelbrüche mit Rectusdiastase gestaltet sich in den Einzelheiten folgendermaßen.

Es handelt sich häufig um sehr fette Frauen und Männer. Im allgemeinen läßt sich zur Schmerzbetäubung die örtliche Betäubung gut verwenden. Die Umspritzung erfolgt nach Anlegung von 4 Hautquaddeln, von denen je eine oberhalb und unterhalb des Bruches und die beiden übrigen seitlich gelegen sind. Je stärker das Unterhautfett entwickelt ist, desto länger werden die Schnitte angelegt, oft bis zu 30 und noch mehr Zentimeter Länge. Soweit müssen dann selbstverständlich auch die seitlichen Quaddeln auseinanderliegen. Man unterspritzt die zwischen den 4 Punkten gelegene rhombische Figur bis an das Peritoneum.

Die Schnitte sind leicht bogenförmig und verbinden die beiden seitlichen Quaddelpunkte oberhalb und unterhalb des Bruches vorbeiziehend (Abb. 768). Ist die Haut durchtrennt, so dringt man an einer Ecke beginnend bis auf die Fascie vor und löst allmählich ringsherum den ganzen umschnittenen Lappen so weit ab, bis man an den Bruchsackhals herangekommen ist (Abb. 768). Die Fascie geht regelmäßig auf den Bruchsack über und man legt auch den Bruchsackhals noch ein Stück weit frei. Erst dann schneidet man die Fascie und das Peritoneum im Bereich des Bruchsackhalses ein und eröffnet so den Bruchsack (Abb. 769). Gegen

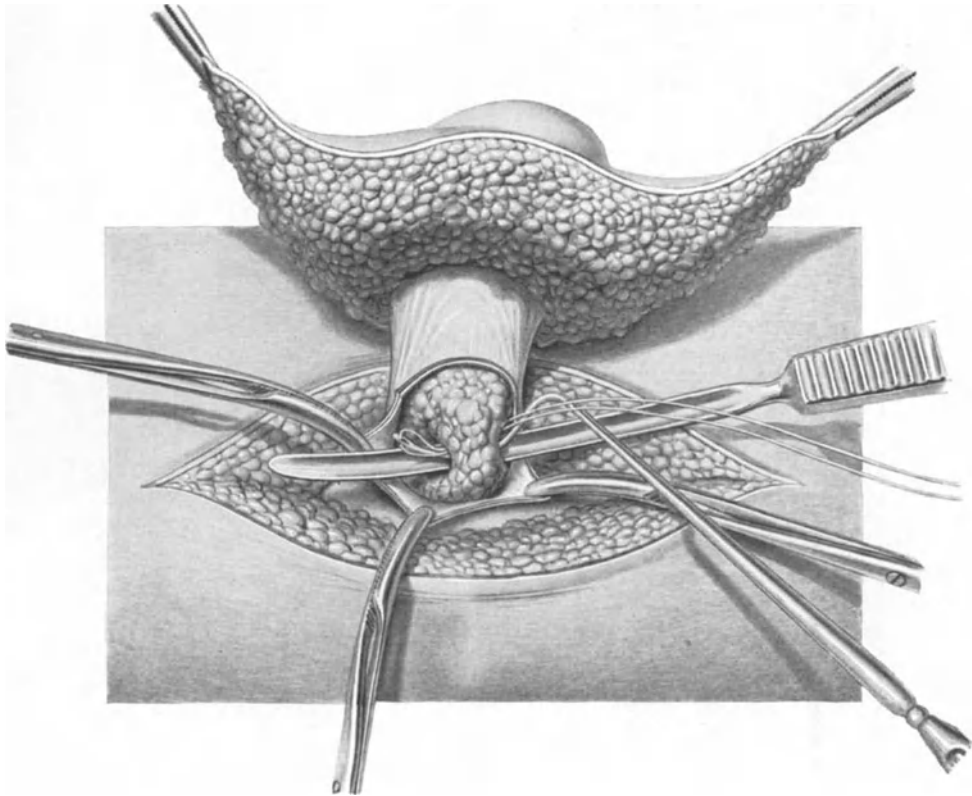


Abb. 769. Der Verschuß der Nabelbruchpforte. II.
Eröffnung des Bruchsackes. Das im Bruchsack verwachsene Netz wird durch Massenunterbindungen abgebunden.

einen in die Lücke eingeführten Finger wird nun ringsherum der Bruchsackhals eröffnet. Enthält der Bruchsack nur Netz oder lose Darmschlingen, so werden diese zurückgebracht. Ist aber, wie so häufig, der Bruchinhalt mit dem Bruchsack verwachsen und das Netz narbenreich, so muß man mit großer Vorsicht vorgehen, um sich erst davon zu überzeugen, ob nicht im Inneren etwa Darmschlingen vorhanden sind. Durch schrittweises Abtragen des Netzes unter Anlegung von Unterbindungen löst man den Inhalt des Bruchsackes in seine einzelnen Bestandteile auf. Fest im Bruchsack verwachsene Teile bleiben in diesem zurück (Abb. 769). Hat man sich davon überzeugt, daß keinerlei Blutung aus den unterbundenen Netzstümpfen erfolgt, so wird das Netz zurückverlagert. Bei länger bestehenden Hernien und besonders bei Rückfällen ist der Bruchsack oft mehrkammerig und es bestehen nicht nur zwischen dem Bruchsack und dem Netz, sondern auch

manchmal zwischen dem Bruchsack, Netz und Darmschlingen Verwachsungen, die auf das Vorsichtigste gelöst werden müssen, um keine Serosaschädigung zu ver-

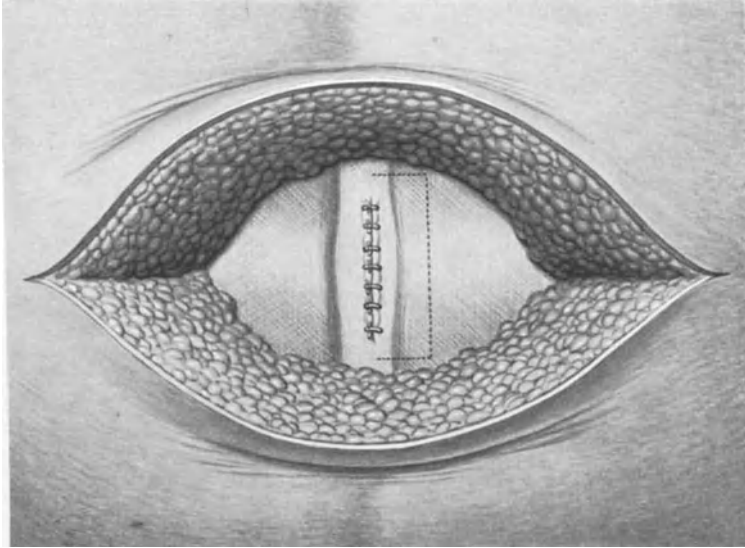


Abb. 770. Der Verschuß der Nabelbruchpforte. III.
Verschuß der kleinen Bruchpforte durch Naht. Zur Sicherung derselben wird ein Türflügelappen aus der vorderen Rectusscheide gebildet (punktirierte Linie).

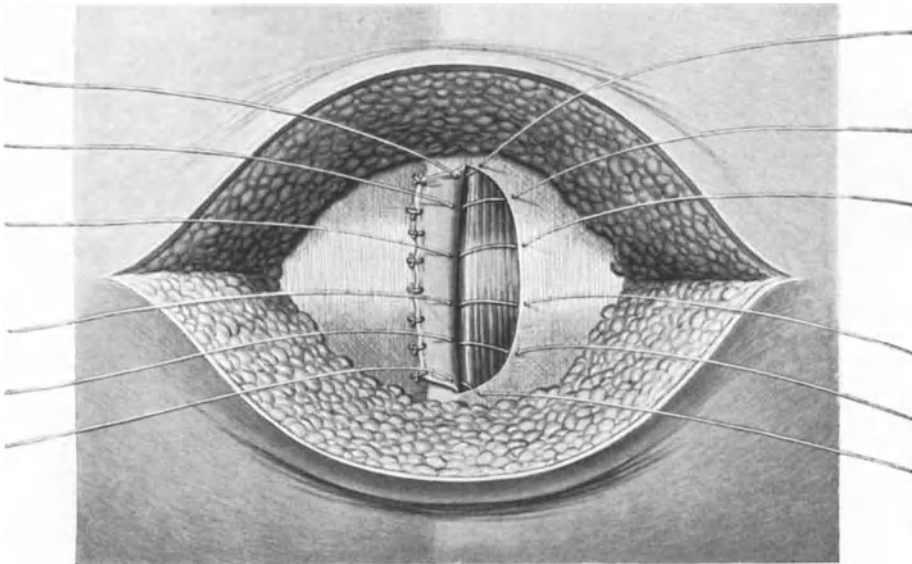


Abb. 771. Der Verschuß der Nabelbruchpforte. IV.
Der Türflügelappen ist über die erste Naht gelegt und durch Naht befestigt. Eine zweite Nahtreihe zeigt den Verschuß der vorderen Rectusscheide.

ursachen. Ist die Ablösung und Reposition gelungen, so wird bei kleiner Bruchpforte der Verschuß des Peritoneums am besten in der Längsrichtung vorgenommen. Ist die Möglichkeit gegeben, die Rectusscheiden ohne allzu starke Spannung

aneinanderzubringen, so wird durch eine Reihe von Seidenknopfnähten diese Vereinigung ausgeführt. Erschien die Spannung zu groß, so wird entweder aus einer Seite oder auf beiden Seiten ein Türflügellappen aus der vorderen Rectusscheide gebildet. Der Stiel des Lappens entspricht dem inneren Rand der Rectusscheide. Der Türflügel ist etwa 4—6 cm hoch und etwa 3 cm breit (Abb. 770). Er wird über die Mittellinie hinübergelegt und an der vorderen Rectusscheide der anderen Seite durch Naht befestigt. Läßt sich die vorher erwähnte Vernähung der Rectusscheide in der Mittellinie nicht durchführen, so wird die Deckung der peritonealen Naht nur durch einen Türflügellappen ausgeführt. In solchen Fällen ist es aber zweckmäßig, beiderseits einen Türflügel-

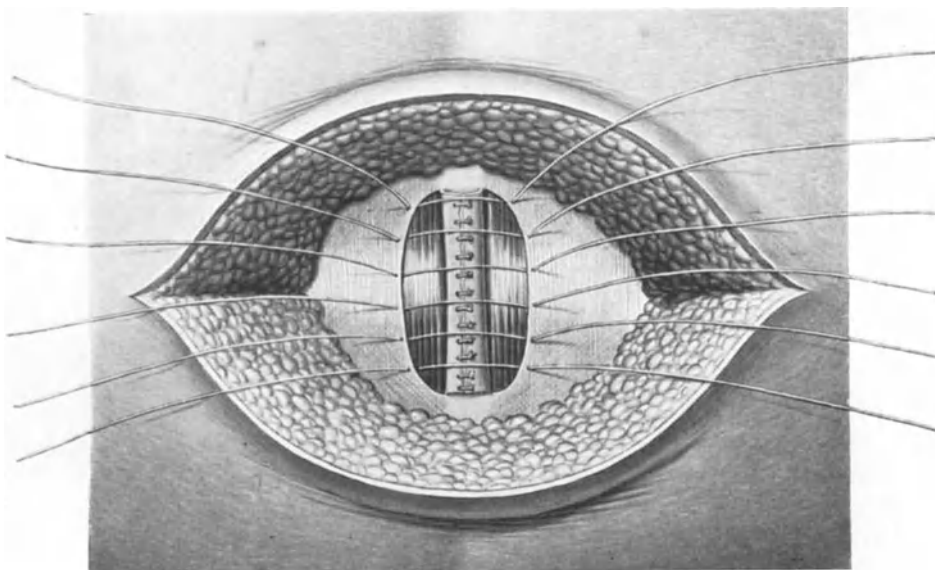


Abb. 772. Der Verschuß der Nabelbruchpforte. V.
Beiderseits sind Türflügellappen aus der vorderen Rectusscheide umschnitten und über der ersten Naht vereinigt. Eine dritte Naht zeigt den Verschuß der Lücke.

lappen zu bilden, die beiden Lappen übereinander zu klappen und durch Naht zu vereinigen (Abb. 772). Bei einseitigen, nicht zu breiten Lappen gelingt es häufig, auch noch einen Nahtverschuß der vorderen Rectusscheide herzustellen (Abb. 771). Ist die Spannung nicht zu groß, so kann ein solcher Verschuß auch nach Bildung von zwei Türflügellappen versucht werden (Abb. 772). Ist die Bruchpforte groß, so läßt sich der Verschuß besser nach dem Verfahren von MAYO quer durchführen. Nach Abtragung des Bruchsackes und Zurückbringen des Inhaltes spaltet man beiderseits die Bruchpforte auf einige Zentimeter. So erhält man einen oberen und unteren Wundrand, der aus Peritoneum, Fascia transversalis und den Anfängen der Scheiden der Mm. recti besteht. Vom oberen Wundrand löst man auf 1—2 cm das Peritoneum von den Fascien ab. Das abgelöste obere Peritoneum wird nun mit dem unteren quer und dicht vernäht (Abb. 773). Dann wird mit einfachen oder Matratzennähten (MAYO empfahl Silberdraht) der untere Wundrand etwa 5—7 mm vom Rand gefaßt und zwischen die getrennten Schichten (Peritoneum und Fascien) des oberen Wundrandes dadurch hinaufgezogen, daß die Nähte durch die Umschlagfalte, der nach oben umgeschlagenen Fascie geführt werden (Abb. 773). Sind diese Nähte

geknüpft, so wird der obere Fascienrand nach unten geschlagen und durch Nähte an der Fascie des unteren Bruchrandes befestigt. So erhält man eine gute Fasciendoppelung. Auf die Naht der Bauchhaut ist größter Wert zu legen. Mit großen durchgreifenden Nähten, die nicht nur die ganze Haut und die ganze Fettschicht, sondern auch am besten noch einmal die Fascie fassen, werden die Wundränder zu breiter Berührung gebracht, da sich sonst leicht tote Räume

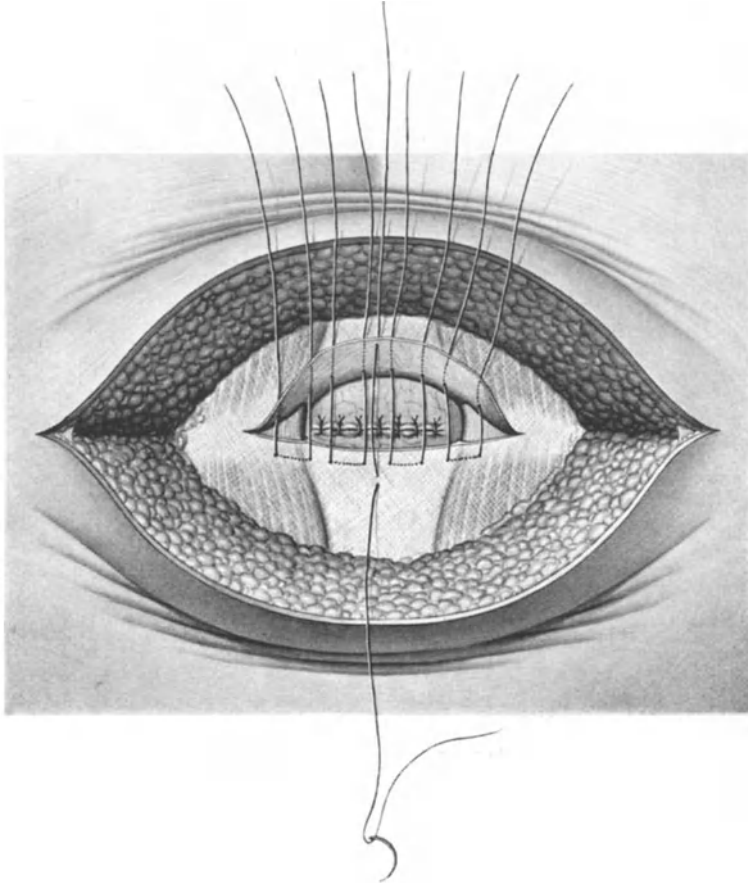


Abb. 773. Der Verschluss der Nabelbruchpforte nach MAYO.

Das Bauchfell und die Fascia transversalis sind durch Knopfnähte verschlossen. Die zweite Nahtreihe zeigt die Fasciendoppelung durch Hinunterziehen des unteren Fascienrandes unter den oberen mit Hilfe von Matratzennähten. Die dritte Nahtreihe, durch einen langen Faden angedeutet, deckt den freien oberen Fascienrand über den unteren.

bilden, die zu Hämatomen Veranlassung geben können. Dadurch wird die primäre Wundheilung in Frage gestellt. Bei fetten Bauchdecken wird in den beiderseitigen Winkeln ein starkes langes Glasdrän eingelegt.

Zu 5: Nur in Notfällen wird man zur Deckung oder zur Stützung der Bauchdecken die freie Transplantation oder gar die Einpflanzung toten Materials zur Stärkung der Bauchwand zur Ausführung bringen. KIRSCHNER hat die freie Transplantation eines großen Fascienlappens aus der Fascia lata empfohlen. GOEPEL wendete mit Erfolg die Einpflanzung von Silberdrahtnetzen an, die an der Aponeurose durch Draht befestigt werden. Neuerdings hat er Netze aus rostfreiem Stahl (Braun-Melsungen) empfohlen.

ε) Die Eingriffe bei den Bauchbrüchen.

(KIRSCHNER.)

Die Mehrzahl der Bauchbrüche sind *postoperative Narbenbrüche*. Daneben gibt es noch die postoperativen *Bauchwanderschläffungen* infolge von Nervenverletzungen der Bauchwandmuskulatur. Seltener sind die *Relaxationen* durch angeborenen Muskelmangel oder spinale Erkrankung im Kindesalter bedingt. Da es sich bei den Erschlaffungen nicht um eine Lücke in der Bauchwand handelt, so kann der Zustand durch operative Behandlung nicht gebessert werden, es sei denn, daß es sich um einen ganz umschriebenen Bezirk der Bauchwand handelt, der durch eine plastische Operation oder Transplantation lebenden oder toten Materials gestützt werden könnte. Für solche Fälle könnte vielleicht der von STEINMANN gemachte Vorschlag in Erwägung gezogen werden, nämlich einen gestielten Fascienlappen aus der Fascia lata bilden, der, mit dem Tensor in Verbindung geblieben, eine gewisse aktive Spannungsfunktion übernehmen könnte.

Die *echten Bauchbrüche*, die schon erwähnten epigastrischen Brüche (S. 1119), die Brüche der SPIEGELschen Linie und die *postoperativen Bauchbrüche* erfordern chirurgische Behandlung. Die *Brüche der SPIEGELschen Linie* werden ebenso behandelt wie die Brüche der Linea alba. Nach Freilegung, unter möglichster Schonung von Nerven und Gefäßen erfolgt, Eröffnung und Zurückbringen des Inhaltes, Abtragen des Bruchsackes, Verschuß desselben und genaue Fascien- und Hautnaht.

Die *postoperativen Bauchbrüche* finden sich nach allen möglichen Bauchoperationen, bei denen die Wiederherstellung der Bauchdecken aus irgendwelchen Gründen nicht gelang oder bewußt nicht ausgeführt wurde, oder bei denen durch Wundinfektion eine primäre Heilung nicht zustande kam. Sie schließen sich am häufigsten an die Operationen an, bei denen eine Drainage der Bauchhöhle durchgeführt werden mußte. Häufig handelt es sich nicht um eine einzelne Bruchpforte, sondern um mehrere im Verlaufe des Bauchschnittes. Bei weit auseinander gewichenen Wundrändern mit breiter Vernarbung kommen die sog. *Gitterbrüche* zustande, d. h. es wölbt sich an den verschiedenen Stellen der breiten Narbe das Peritoneum durch kleinere und größere Fascienlücken vor. Die *Diagnose* des postoperativen Bauchbruches macht keine Schwierigkeiten. Fordert man den Kranken zum Pressen auf, während man die Hand auf die Narbe legt oder sie mit den Fingerkuppen stützt, so spürt man deutlich das Vordrängen oder doch das Anschlagen des Peritoneums an die Finger. Die Beschwerden des postoperativen Bauchbruches beruhen hauptsächlich auf kleineren Einklemmungen, besonders von Netz, seltener von Darm und auf Adhäsionen von Bauchhöhlenorganen, wieder besonders des Netzes, an der sekundär geheilten Narbe. Eine wirksame Hilfe kann nur durch eine *operative Behandlung* gebracht werden. Die Behandlung mit *Bauchbinden und Pelotten* ist bei den Bauchbrüchen deshalb besonders schwierig, weil ihre sichere Befestigung an Ort und Stelle oft auf große Schwierigkeiten stößt. Man wird daher nur bei alten Kranken, oder wenn aus einem anderen Grunde die Operation abgelehnt werden muß, eine Behandlung mit Bauchbinden einleiten.

Die *operative Behandlung* macht nur bei sehr breiten Narben und bei fetten Menschen unter Umständen große Schwierigkeiten. Bei größeren Lücken, die eine allzu große Spannung der Fasciennaht verursachen würden, muß unter Umständen eine *Transplantation von Fascie oder Perioist* (TRENDELENBURG, LAEWEN), von totem Material, nach dem Vorschlag von GOEPEL, in Gestalt eines *Silberring-* oder *Stahlnetzes* zur Anwendung gebracht werden. Ehe man einen postoperativen Bauchbruch operiert, ist es nötig, den Kranken gut vorzubereiten. Dazu gehört in erster Linie eine gründliche, zweitägige Abführkur. Der Eingriff wird am besten in Allgemeinnarkose ausgeführt. Es kann aber auch Leitungs- und Lokalanästhesie zur Anwendung kommen. Werden plastische Eingriffe nötig, so ist die Allgemeinnarkose vorzuziehen, weil der Eingriff sich ja oft in zwei getrennten Operationsgebieten (z. B. an der Bruchstelle und an der Fascientnahmestelle) abspielt und weil bei plastischen Operationen und Transplantationen wegen der Gefahr der Nachblutung und Hämatabildung

die örtliche Betäubung an sich wenig vorteilhaft ist. Was den *eigentlichen Eingriff* betrifft, so wird der Kranke so auf den Operationstisch gelagert, daß im Bereiche der Bruchpforte eine möglichst geringe Spannung besteht. Dann wird zunächst die Hautnarbe, wenn es geht, restlos entfernt, um ringsherum gesunde Haut für den Abschluß zu erhalten. Ist die Bauchwand sehr dünn, und die Haut mit der Unterlage, wie so häufig, vollkommen fest verwachsen, so kann man vorsichtig am Rand der Narbe unmittelbar bis in das Peritoneum vordringen und die ganze Bauchdeckennarbe, einschließlich des Peritoneums, im Zusammenhang herausschneiden. Sonst geht man nach Entfernung der Haut so vor, daß man bei der weiteren Durchtrennung der einzelnen Bauchwandschichten mit größter Vorsicht in präparierender Weise vordringt, um alles wertvolle Material, d. h. die einzelnen Muskeln und Fasciensichten für sich so weit freizulegen, daß man zum Schluß durch eine möglichst genaue Nahtvereinigung dieser einzelnen Schichten eine vollständige Wiederherstellung der Bauchwand erreichen kann. Alles Narbengewebe muß entfernt werden und ringsherum darf nur gesunde Fascie zur Vereinigung herangezogen werden. Die Fascia transversalis und das Peritoneum werden gewöhnlich als unterste Schicht zusammengenommen. Um sicherhaltende Fasciennähte anlegen zu können, ist es häufig zweckmäßig, die Fascien seitlich etwas breiter freizulegen, und wenn Muskulatur zu beiden Seiten der Wunde vorhanden ist, so muß darauf geachtet werden, daß auch diese entweder durch Naht vereinigt oder wenigstens mit Hilfe der Fascie möglichst nahe aneinander gebracht wird. Erscheint die Fasciennaht infolge stärkerer Spannung der Naht unsicher, so ist es besser, die Naht durch Transplantation eines entsprechend groß zugeschnittenen Lappens aus der Fascia lata nach KIRSCHNER zu stützen. Bei besonders schwierigen Fällen kann der Fascienlappen so groß genommen werden, daß er gedoppelt über die Naht gelegt und ein- oder zweireihig in einiger Entfernung von der Naht ringsherum auf der gesunden Fascie befestigt werden kann. Schließlich wird dann die gesunde Haut vernäht. Um auch postoperativ die Naht möglichst zu entlasten, empfiehlt es sich, nur wenig Krüllgaze mit Mastisol auf der Hautnarbe zu befestigen, aber mit breiten, die Narbe seitlich weit überragenden Heftpflasterstreifen der Bauchwand eine Stütze zu geben, so daß auch bei Hustenstößen die Narbe selbst möglichst wenig beansprucht wird. Sehr empfehlenswert ist zur Stützung der Naht auch der *Miederverband* nach KLAPP, der auch beim Verbandwechsel liegenbleiben kann.

ζ) Die Eingriffe bei der Hernia obturatoria.

(BUMM.)

Die Hernia obturatoria ist zuerst bekanntgeworden durch ARNAUD DE RONSIL (1720). Sie zeichnet sich dadurch aus, daß sie selten ist und noch seltener erkannt wird. Am häufigsten werden ältere, magere Frauen betroffen, wobei die weibliche Beckenform eine Rolle spielen soll; auch durchgemachte Geburten sollen in Betracht kommen. GRÜNBERG hat bei anatomischen Untersuchungen häufig kleine peritoneale Aussackungen oder Grübchen in das For. obturatorium hinein festgestellt. Daß die Hernie selten erkannt wird, kommt zunächst daher, daß ihre Lage außerordentlich versteckt ist. Die Austrittsstelle liegt unter dem M. obturat. ext. und M. pectineus. Außerdem handelt es sich häufig um unvollständige Hernien, die sich nur teilweise in den Kanal hinein erstrecken; aber auch die vollkommenen Hernien sind fast immer nur bohnen- bis walnußgroß. Bruchsäcke von Hühnereigröße gehören zu den größten Seltenheiten. Die Kleinheit des Bruchsackes ist durch die Enge und Starrheit der Bruchpforte bedingt. Aus demselben Grunde werden auch besonders häufig nur *Darmwandbrüche* gefunden. Ist die Bruchpforte weit, so kann

außer ganzen Darmschlingen noch Netz oder gar Tube und Ovarium, wie in dem Falle WAGNERS, austreten. Die Hernia obturatoria wird fast immer erst festgestellt, wenn sie sich einklemmt. d. h. wenn sie Ileuserscheinungen hervorrufft. Auch dann wird die Diagnose häufig nicht gestellt, da nur in 30% (MEYER) eine Bruchgeschwulst nachweisbar ist. Da es sich häufig um alte, abgemagerte Frauen handelt, die verhältnismäßig wenig empfindlich sind in bezug auf Schmerzhaftigkeit und Temperatursteigerung, so wird an die Hernia obturatoria nicht gedacht. Selbst bei der häufig eintretenden Gangrän der Darmwand findet sich oft kein Fieber. Man sollte bei jedem Ileus einer älteren Frau zum mindesten an die Möglichkeit einer obturatorischen Hernie denken und die Untersuchung der äußeren Bruchpforten selbstverständlich auch auf den Canalis obturatorius ausdehnen. Um die *Diagnose* zu sichern, sind folgende Punkte von Bedeutung. Zunächst die Vorgeschichte. Da Einklemmungen sich häufig wiederholen (Fälle von BARDENHEUER, SCHWARZSCHILD, MEYER u. a.), so sind meist schon gelegentliche Einklemmungserscheinungen vorausgegangen. Der wichtigste Punkt ist aber das von WETTERFIELD, dann von HOWSHIP, ROMBERG (1847) und DIEFFENBACH beobachtete Symptom der *Neuralgie des N. obturatorius*: an der Innenseite des Oberschenkels ausstrahlende, meist bis zum Knie reichende Schmerzen, die sich noch verstärken, wenn die Adductoren innerviert werden. Nach MEYER ist das HOWSHIP-ROMBERGSche Symptom in etwa 30% der Fälle positiv gefunden worden. Dieses Symptom kann auch schon in der Vorgeschichte eine Rolle spielen. Von Bedeutung kann noch die vaginale und rectale Untersuchung werden. Die Austastung der Gegend des Canalis obturatorius kann eine schmerzhaft Vorwölbung aufdecken. Im übrigen ist die Palpation der Austrittsstelle des Bruches unter den Mm. obturator. ext. und pectin. und die dabei festgestellte Schmerzhaftigkeit und der dabei zuweilen gefundene Tumor für die Diagnose wichtig.

Eine *konservative Behandlung* kommt, schon weil es sich fast immer um eingeklemmte Brüche handelt, nicht in Frage. Die *operative Behandlung* kann auf verschiedene Weise eingeleitet werden. Will man eine Herniotomie von außen ausführen, so wird man in Lokalanästhesie, wie sie zur Leistenbruchoperation durchgeführt wird, vorgehen. Die Herniotomie scheint aber nur für einfache Hernien zweckmäßig und auch für diese Fälle ist zum mindesten der Verschluß der Bruchpforte schwierig.

Zur *Herniotomie* wird der Schnitt in 5—6 cm Länge, in der Längsrichtung des Oberschenkels zwischen den großen Gefäßen und dem Tuberculum pubicum, am Lig. inguinale beginnend, angelegt. Nach Durchtrennung der Fascia pect. und stumpfem Auseinanderdrängen der Muskelfasern des M. pect. und des M. obturator ext. stößt man auf den Bruchsack, der nun ringsherum bis zum Canalis obt. freigelegt wird. Da die A. obturatoria und der N. obturatorius an der Außenseite verlaufen, so muß, falls eine Spaltung der Bruchpforte notwendig ist, diese am inneren und unteren Rande vorgenommen werden. Da der Gefäßverlauf aber nicht konstant ist, kommt es trotzdem gelegentlich zu Gefäßverletzungen mit starker Blutung, die sogar die Eröffnung des knöchernen Kanals notwendig machen kann. Der Bruchsack wird eröffnet und der Darm, wenn er unverändert ist, zurückgebracht.

Da aber bei unvollständigen Hernien, bei Darmwandbrüchen, in der Tiefe des Operationsfeldes ein Urteil über den Ernährungszustand des Darmes schwer abgegeben werden kann und da bei der Enge der Bruchpforte, im Falle einer Gangrän, eine Darmresektion kaum möglich ist, so ist man schon frühzeitig dazu übergegangen (MARTINI 1882), die obturatorischen Hernien durch Laparotomie zu behandeln. Da häufig bei Einklemmungen die Diagnose nur auf einen Darmverschluß gestellt ist, so ist die Freilegung durch Laparotomie sowieso das Gegebene. Bei offener Bauchhöhle wird die Diagnose meist sofort gestellt, auch wenn man nicht an den obturatorischen Bruch gedacht hat. Beim Verfolgen der geblähten Darmschlingen findet man sie im Canalis obturatorius

verschwinden. Hat man die Diagnose gestellt, so wird man den Schnitt zweckmäßigerweise in Form eines links- oder rechtsseitigen Rectus-Außenrandschnittes anlegen. Hat man die Diagnose nicht gestellt, so muß der meist in der Mitte angelegte Schnitt bis zur Symphyse verlängert, oder nach Stellung der Diagnose während der Operation des M. rectus abdom. quer durchschnitten oder ein neuer Schnitt angelegt werden. Der Kranke wird dann in steile Beckenhochlagerung gebracht. Ehe man einen Versuch des Zurückziehens der Darmschlingen in die Bauchhöhle ausführt, ist es notwendig, die Bauchhöhle rings um die Bruchpforte auf das sorgfältigste mit Bauchtüchern abzustopfen. Dann kann ein vorsichtiger Zug am Darm ausgeführt werden. Manche Autoren empfehlen ein *kombiniertes Vorgehen*, d. h. entweder zunächst einen Herniotomieschnitt anzulegen und dann, falls es sich um eine Einklemmung handelt, eine Laparotomie hinzuzufügen. Oder umgekehrt, bei nicht gestellter Diagnose zuerst die Bauchhöhle zu eröffnen und dann einen Herniotomieschnitt hinzuzufügen und den Bruchsack von außen zu eröffnen, um etwa infiziertes Bruchwasser nach außen zu entleeren und sich über den Zustand des Darmes zu unterrichten. Feststehende Regeln können in dieser Beziehung nicht für alle Fälle gegeben werden. Am zweckmäßigsten erscheint uns das letztgenannte Vorgehen, und zwar aus dem Grunde, weil man sich auf diese Weise genau über die Lageverhältnisse der Organe unterrichten kann und keine Gefahr läuft, nach Zurückziehung des Darmes das etwa infizierte Bruchwasser in die Bauchhöhle gelangen zu lassen. Bei diesem kombinierten Verfahren muß man besonders vorsichtig vorgehen, wenn die Darmschlingen ganz oder teilweise gangränös sind. Selbst beim vorsichtigen Versuch des Zurückziehens der Schlinge in die Bauchhöhle kann der Darm einreißen und die Bauchhöhle mit dem hochinfektiösen Inhalt überschwemmen. Eine ausgiebige Abstopfung ist daher auf jeden Fall notwendig. Ist die Reposition gelungen und ist der Darm gut ernährt, so braucht man nur die Bruchpforte zu verschließen. Ist aber der Darm gangränös, so muß er reseziert oder im äußersten Notfall vorgelagert werden. Der *Verschuß der Bruchpforte* macht, wenn sie klein ist, keine besonderen Schwierigkeiten. GELPKE hat sie einfach durch einige Nähte verschlossen. WAGNER hat empfohlen, den Bruchsack außerhalb und etwas entfernt vom Canalis obturat. zu unterbinden, ihn dann in die Bauchhöhle einzustülpen und seitlich am Peritoneum durch Naht zu befestigen.

Nur für größere Hernien kommt ein Muskelverschluß nach STRAETTER in Frage. Er bildete einen 8 cm langen, am waagerechten Schambeinast gestielten Muskellappen aus dem M. pectineus, bewehrte ihn am freien Ende mit einem Faden, zog den Muskellappen mit Hilfe des Fadens in den Kanal hinein und befestigte ihn innen. Das Peritoneum wurde darüber vernäht. BARDENHEUER (SCHWARZSCHILD) hat eine osteoplastische Deckung ausgeführt. Ein Periostknochenlappen vom absteigenden Ast des Os pubis wurde retroperitoneal seitlich über die Bruchpforte gelegt und das Peritoneum darüber durch Naht vereinigt.

7) Die Operation des eingeklemmten Bruches.

(BUMM.)

Bei frisch eingeklemmten Brüchen ist es gestattet, Repositionsversuche vorzunehmen. Zunächst muß die Natur des Bruchinhaltes möglichst genau festgestellt werden, d. h. ob es sich um Netz oder Darm oder andere Bauchorgane handelt. Wenn es nicht gelingt, durch leichten Druck eine Reposition herbeizuführen, so können verschiedene Hilfsmittel zur Anwendung gebracht

werden. Zu diesen gehört der Versuch, die Reposition dadurch zu erleichtern, daß man den Patienten auffordert, die Bauchdecken möglichst zu entspannen, während man versucht, durch etwas stärkeren Druck das Gas aus den Darmschlingen herauszupressen. Bei jedem Repositionsversuch muß, während die eine Hand einen Druck ausübt, der unmittelbar vor der Bruchpforte liegende Teil mit der anderen Hand etwas gestreckt und zusammengefaßt werden. Gelingt auch damit keine Reposition, so kann man sie durch verschiedenartige Lagerung zu unterstützen versuchen. Die Lagerung bezweckt einen gewissen Zug der Baucheingeweide an den im Bruch liegenden Darmabschnitt. So wird man bei Leisten- und Schenkelhernien Beckenhochlagerung versuchen, bei rechtsseitigen Hernien die linke Seitenlage usw. Kommt man auch damit nicht zum Ziel, so kann die Reposition versucht werden, nachdem der Kranke für wenigstens 5 Minuten in ein möglichst warmes Vollbad gebracht wurde. Da besonders bei frischen Einklemmungen die operative Behandlung bei sonst gesunden Menschen kaum Gefahren bietet, so soll man sich mit Repositionsversuchen nicht zu lange aufhalten, sondern die Operation vorschlagen, die ja sowieso auch nach gelungener Reposition später meist ausgeführt werden muß. Längere Bemühungen sind daher nur bei solchen Kranken durchzuführen, bei denen eine operative Behandlung wegen hohen Alters oder schlechten Allgemeinzustandes nicht wünschenswert ist. Ein möglichst baldiger operativer Eingriff ist als dringend notwendig zu bezeichnen: 1. bei kurz dauernder Einklemmung, bei enger scharfrandiger Bruchpforte, die erfahrungsgemäß häufig sehr rasch eine Darmwandschädigung hervorruft; 2. nach mißlungenen Repositionsversuchen; 3. bei länger eingeklemmt gewesenen Brüchen, da sich hier erfahrungsgemäß häufig infiziertes Bruchwasser findet und 4. falls nach scheinbar gelungener Reposition die Einklemmungserscheinungen weiter bestehen, da es sich dann nicht selten um eine Scheinreposition handelt, d. h. es ist entweder der Bruchsack mit Inhalt in geschlossenem Zustand reponiert oder der Schnürring als solcher ist erhalten geblieben. Der Eingriff verläuft beim eingeklemmten Bruch im allgemeinen in ebenso typischer Weise wie bei der einfachen Hernie, d. h. wenn keine Gegenstände vorliegen, wird örtliche Betäubung angewendet, der Bruchsack freigelegt und eröffnet. Ist das Bruchwasser hämorrhagisch, so besteht immer die Gefahr, daß auch schon eine Durchwanderung von Bakterien infolge Schädigung der Darmwand zustande gekommen ist. Daher muß das Bruchwasser möglichst sorgfältig entfernt werden. Ehe man sich zu weiteren Maßnahmen entschließt, muß man die etwa vorliegende Darmschlinge genau untersuchen. Ist sie dunkel blaurot oder gar schwarz, mit Fibrin oder eitrigen Belägen bedeckt, so muß sie entfernt werden. Bei den erfahrungsgemäß engen Bruchpforten (Hernia obturatoria, Schenkelhernie) sind in erster Linie die Darmabschnitte, die in der Bruchpforte lagen, zu berücksichtigen, da sich hier häufig, während die übrige Darmschlinge noch gut erhalten ist, Schnürringe und Nekrosen finden. An solchen Stellen reißt der Darm sehr leicht ein. Daher ist jeder Versuch, die Darmschlinge weiter aus der Bauchhöhle herauszuziehen, zu unterlassen, ehe nicht die *Bruchpforte erweitert* ist. Es ist am besten, die Gewebe so weit freizulegen, daß man den Bruchring von außen nach innen auf einer eingeführten Rinnensonde durchtrennen kann. Alles Arbeiten im Dunkeln mit geknöpften Messern usw. ist unchirurgisch. Ist der Bruchring gespalten, so gelingt es, in schonender Weise so viel vom zu- und abführenden Schenkel herunterzuziehen, daß man sich über den Ernährungszustand der ganzen Schlinge und über den

Grad der Schädigungen im Bereiche der Schnürringe unterrichten kann. Im allgemeinen wird sich gut ernährter Darm im Augenblick der Bruchringsspaltung regelrecht färben und seine peristaltische Tätigkeit auf äußerliche Reize (Kneifen, Auftropfen von heißer Kochsalzlösung) aufnehmen, so daß keinerlei Zweifel über die Lebensfähigkeit bestehen. Sind aber bereits Thrombosen im zugehörigen Mesenterium eingetreten, oder ist der Darm durch längere Stauung und Austritt von Blut aus den Gefäßen geschädigt, so kann die Entscheidung außerordentlich schwierig sein. Ebenso kann die Entscheidung schwer werden, wenn Fibrin oder eitrig belegte Schnürringe vorhanden sind. Eine längere Beobachtung nach Einhüllung in Kochsalztücher ist dann unerläßlich notwendig. Bleiben aber peristaltische Wellen in der Gegend der Schnürringe stehen und fühlt sich der Darm, trotzdem seine Wand durch Stauungszustände verdickt ist, schlaff und leblos an, so ist es besser, eine Resektion auszuführen. Dabei darf man mit der Resektion nicht zu sparsam sein, besonders dann, wenn Thrombosen der Mesenterialgefäße beobachtet wurden, da nach den Untersuchungen von KOCHER die Ernährungsstörungen unter Umständen weit in die anscheinend gesunden Darmabschnitte, die in der Bauchhöhle lagen, hineinreichen können. Gelingt es, größere Teile des zu- und abführenden Schenkels durch die gespaltene Bruchpforte herauszuziehen, so kann die Resektion ohne Gefahr von der Herniotomiewunde aus vorgenommen werden. Ehe man sich aber dazu entschließt, muß man sich davon überzeugen, daß man so viel Darm vorlagern kann, daß auch eine sichere End-zu-End- oder Seit-zu-Seit-Verbindung nach Einstülpung der Enden zur Ausführung kommen kann. Da es sich z. B. bei Leistenhernien häufig um die unterste Ileumschlinge handelt, so können unter Umständen Schwierigkeiten entstehen beim Vorziehen des abführenden Schenkels, der durch die Befestigung des Coecums nicht mehr weiter folgt. Überzeugt man sich davon, daß die Anastomose von der Herniotomiewunde aus mit Schwierigkeiten verknüpft ist, so ist es besser, eine Laparotomie hinzuzufügen. War der eingeklemmte Darm gangränös, oder bestand auch nur die Gefahr einer Durchwanderungsinfektion des Bruchwassers und macht sich zur Herstellung der Verbindung ein Bauchschnitt notwendig, so ist es besser, von der Herniotomiewunde aus den Darm abzutragen, die Enden durch Einstülpung blind zu verschließen und dann erst die Bauchhöhle zu eröffnen und die Anastomose innerhalb der Bauchhöhle vorzunehmen. Ist der letzte Ileumabschnitt beteiligt, so daß die Seit-zu-Seit-Verbindung der beiden Ileumschlingen miteinander auf technische Schwierigkeiten stoßen würde, so stellt man eine End-zu-End-Verbindung her oder macht eine Ileotransversostomie nach Resektion des Ileocoecums und Colon ascendens. Ist gleichzeitig mit dem Darm Netz eingeklemmt gewesen, so wird man es in den meisten Fällen nach Anlegung von Massenunterbindungen abtragen. Ist der Darm versorgt, so wird der Bruchsack in der üblichen Weise entfernt, der Stumpf verschlossen und reponiert. Bestand auch nur der Verdacht einer Infektion, so wird die äußere Weichteilwunde nicht vollständig durch Naht geschlossen, sondern ein starkes Glas- oder Gummirohr eingelegt. Findet sich bei ganz alten Menschen eine vollständige Gangrän der vorliegenden Darmschlinge, so ist es besser, auf einen größeren Eingriff zu verzichten. Man eröffnet in solchen Fällen durch einen Querschnitt die freigelegte gangränöse Darmschlinge in der Hoffnung, daß dadurch zunächst der Ileuszustand behoben wird, um dann, wenn möglich, in einer späteren zweiten Operation den Darmzusammenhang von der Bauchhöhle aus durch Enteroanastomose wieder herstellen zu können.

f) Die Eingriffe am Wurmfortsatz.

a) Die Eingriffe bei der akuten Appendicitis.

(SPRENGEL, PAYR.)

Die uns heute so geläufige *Frühoperation* der Appendicitis hat sich in Deutschland erst nach der Jahrhundertwende durchgesetzt. Noch auf dem Chirurgenkongreß 1899 ist unter dem Einfluß der Internisten die Mehrzahl der führenden Chirurgen für die Intervalloperation oder für die Notoperation bei beginnender Peritonitis eingetreten. Im Ausland, besonders Amerika und Frankreich, hatte zur selben Zeit die Frühoperation schon viel mehr Anhänger gefunden. REGINALD FITZ (1886), von dem auch die Bezeichnung „*Appendicitis*“ stammt, HENRY B. SANDS (1887), C. BECK, DEEVER, MAYO in Amerika und DIEULAFOY DELBET, POIRIER, LUCAS CHAMPIONNIÈRE in Frankreich haben schon zu dieser Zeit die Frühoperation empfohlen und gepflegt. In Deutschland waren es besonders RIEDEL, SPRENGEL, REHN und PAYR, die sich von 1901 oder 1902 ab der Frühoperation zuwandten und auf Grund ihrer Erfolge die großen Vorzüge des Eingriffs innerhalb der ersten 48 Stunden bewiesen. Die Folgezeit hat ihnen Recht gegeben.

Es kann keinem Zweifel unterliegen, daß viele Fälle akuter Appendicitis auch auf abwartendem Wege ausheilen können. Aber auch heute sind wir noch nicht in der Lage, aus den vorhandenen Symptomen auf die Natur der anatomischen Veränderungen mit solcher Sicherheit zu schließen, daß nach der einen oder anderen Richtung hin der Verlauf und die Aussichten bestimmt werden können. Da die Mortalitätsziffer der Appendicitisoperationen innerhalb der ersten 24 und 48 Stunden kaum in Betracht kommt, nach Ablauf der ersten 48 Stunden aber rasch ansteigt, so kann der Wert der Frühoperation gar nicht hoch genug eingeschätzt werden. Heute sind es andere Fragen, die die Chirurgen hauptsächlich beschäftigen. Soll man auch nach Ablauf der ersten 48 Stunden in jedem Fall operieren oder von Fall zu Fall entscheiden? Wir sind Anhänger der Entscheidung dieser Frage von Fall zu Fall. Sind 48 Stunden vergangen und findet sich ein Konglomerattumor, so kann man zunächst abwarten, und zwar unter strengster Kontrolle des örtlichen und des Allgemeinzustandes. Unter Bettruhe, Wärmebehandlung und flüssiger Kost wird der Kranke mehrmals täglich untersucht. Machen sich die geringsten Anzeichen eines weiterschreitenden Prozesses bemerkbar, d. h. wird der Kranke unruhig, nimmt die Druckempfindlichkeit zu, steigen der Puls und die Temperatur an, erhöht sich die Leukocytenzahl, so wird operiert. Kommt der Kranke nach 48 Stunden in Behandlung ohne Konglomerattumor, so muß an eine versteckte Lage des Wurmes gedacht werden (retrocöcal nach außen oder innen, oder nach dem kleinen Becken zu)! Solche Fälle werden meist auch noch nach 48 Stunden operiert, da ihre Beobachtung bei dem mangelhaft entwickelten örtlichen Befund außerordentlich schwierig ist. Nur dann, wenn wir mit Sicherheit die Ausbildung eines Abscesses feststellen oder erwarten können (Beckenschaufelabsceß, DOUGLAS-Absceß), kann auch in solchen Fällen unter Beobachtung abgewartet werden, wenn man es nicht vorzieht, den Beckenschaufelabsceß extraperitoneal (s. unten) und den DOUGLAS-Absceß von der Scheide oder dem Mastdarm aus zu eröffnen. Die auch heute noch am schwierigsten zu entscheidende Frage tritt an den Chirurgen dann heran, wenn sich der Kranke im Zustand einer beginnenden Peritonitis befindet, d. h. wenn im Anschluß an eine wahrscheinlich mehrere Tage zurückliegende Perforation die Anzeichen einer nicht abgrenzbaren peritonealen Infektion vorliegen. Solche Kranke sind, wenn sie sich noch in gutem Allgemeinzustand befinden, nach unserer Ansicht nicht operativ zu behandeln, da sie fast ausnahmslos kurz nach der Operation zugrunde gehen. Wir sind

daher in letzter Zeit dazu übergegangen, die abwartende Behandlung in solchen Fällen durchzuführen und haben dabei bessere Erfolge erzielt, da doch eine ganze Reihe solcher Kranken entweder die Infektion restlos überwand oder sich ein abgeschlossener Herd entwickelte, so daß nach Spaltung eines oder mehrerer Abscesse schließlich Heilung erzielt wurde.

In den meisten Fällen von Appendicitis liegen auf Grund der Vorgeschichte und des klinischen Befundes die Verhältnisse so klar, daß die Wahl der Operationsmethode mit der Diagnosestellung gegeben ist. In einzelnen Fällen bestehen aber doch ganz erhebliche Schwierigkeiten, die ihre Ursache darin haben, daß der kranke Wurm nicht an der richtigen Stelle, sondern besonders dann, wenn das Coecum frei beweglich ist, weit entfernt durch peritoneale Entzündungsprozesse festgelegt ist. Der appendicitische Herd kann in allen Teilen der Bauchhöhle liegen. So wird er gar nicht selten unter der Leber oder im kleinen Becken gefunden. Er kann sogar in der linken Bauchseite liegen und ist auch schon in linksseitigen Leistenbrüchen nachgewiesen worden. Für alle diese Fälle kann eine einheitliche Schnittführung natürlich nicht angegeben werden, zumal manche erst durch die am Orte der schwersten Entzündungserscheinungen vorgenommene Laparotomie in ihrem wahren Wesen geklärt werden. Für die meisten akuten Fälle, soweit sie sich in der rechten Seite abspielen, und für die chronischen oder Intervalloperationen müssen wir aber einen Schnitt bevorzugen, der nach oben und unten erweiterungsfähig ist, so daß wir sowohl bis in das kleine Becken, als auch bis an die Leberunterfläche vordringen können. Nur eine Schnittführung bietet diese Möglichkeiten, indem sie ohne schwere Schädigung der Bauchdecken jeden gewünschten Zugang gestattet. Dieser Schnitt ist der *Rectusaußenrandschnitt* nach LENNANDER (s. a. S. 983).

Nur wenn auf Grund der Vorgeschichte und des klinischen Befundes eine *Absceßbildung* bereits eingetreten ist, müssen wir unser Vorgehen ändern, um ohne Eröffnung der freien Bauchhöhle lediglich den Absceß zu eröffnen. Auch das tun wir nur unter gewissen Voraussetzungen, die weiter unten bei Behandlung des appendicitischen Abscesses zusammengefaßt sind.

Außer dem Rectusaußenrandschnitt sind noch eine ganze Reihe von anderen Schnitten angegeben worden. Neben den älteren Schrägschnitten, die die Muskulatur mehr oder weniger stark verletzten und dabei nicht einmal erweiterungsfähig waren, wurde neuerdings der sog. Kulissen- oder Wechselschnitt empfohlen, der zwar die Bauchwand schont, aber nicht die uneingeschränkte Erweiterungsmöglichkeit bietet, wie der Rectusaußenrandschnitt. Letzterer wird daher auch wohl am meisten geübt und wenn er noch Gegner hat, so liegt das daran, daß gelegentlich Bauchwandbrüche nach seiner Anwendung beobachtet worden sind. Eine solche Komplikation kann aber nur eintreten, wenn gewisse leicht zu beachtende Vorsichtsmaßregeln außer acht gelassen worden sind. Wir werden bei der folgenden Beschreibung auf diese Maßregeln besonders hinweisen.

Je nach dem Ort, an dem wir den entzündeten Wurm durch die Betastung vermuten, legen wir den Schnitt am schon durch die Besichtigung meist erkennbaren, äußeren Rande des M. rectus abdominis an. In Nabelhöhe liegt dieser Rand etwa in der Mitte zwischen Nabel und Spina iliaca anterior superior, nach unten etwa in der Mitte zwischen der Linea alba und dem Lig. inguinale. Der Schnitt verläuft immer etwas schräg von außen oben nach innen unten. Er kann zunächst, besonders bei Intervalloperationen, klein (4—6 cm) bemessen werden. Bei stark

entwickeltem Unterhautfettgewebe soll man ihn gleich etwas größer wählen und auch in allen Fällen, in denen sich beim Aufsuchen des Wurmes irgendwelche Schwierigkeiten ergeben, soll der Schnitt in der Richtung, die den Entzündungsherd zugänglicher macht, erweitert werden. Das kosmetische Resultat wird dadurch zwar etwas beeinträchtigt, was aber in keinem Verhältnis steht zu dem Schaden, der dadurch angerichtet werden kann, daß durch langes Suchen im Dunkeln der Verlauf der Operation verzögert und erschwert wird.

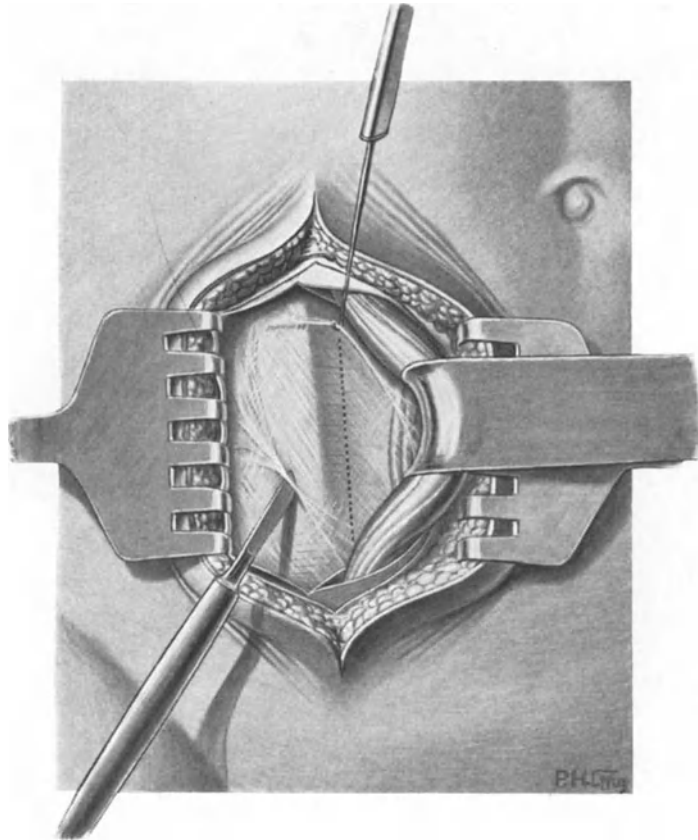


Abb. 774. Die Appendektomie. I.

Rectus-Außenrandschnitt. Die Rectusscheide ist etwas innerhalb ihres äußeren Randes gespalten, der M. rectus mit einem ROUX'schen Haken nach der Mittellinie verzogen. Die hintere Rectusscheide liegt frei. Zwei in die hintere Rectuswand einstrahlende Nervenstämme werden zur Schonung ausgelöst. Die punktierte Linie deutet die weitere Schnittrichtung an.

Nach Durchtrennung der Haut und des Subcutangewebes und gewissenhafter Blutstillung dringt man sofort gegen die deutlich erkennbare, äußere Grenze des in doppelter Scheide eingehüllten M. rectus vor. Etwa $\frac{1}{2}$ cm innerhalb dieser Grenze wird das oberflächliche Fascienblatt und gleichzeitig die eigentliche Rectusscheide gespalten, so daß der Außenrand des Muskels in der ganzen Ausdehnung des Hautschnittes zutage tritt (Abb. 774). In Nabelhöhe oder etwas darunter findet sich meist die letzte Inscriptio tendinea. Dies zu beachten ist deshalb wichtig, weil die Auslösung des M. rectus an diesen Inskriptionen nicht stumpf erfolgen kann, wie in den caudalen Abschnitten. Man muß daher das Messer zu Hilfe nehmen und durchschneidet dabei auch immer kleine Gefäße, die ver-

sorgt werden müssen. Schiebt man den *M. rectus* in seiner Scheide nun etwas nach medial, am besten dadurch, daß man mit den beiden Zeigefingern unter den Muskel fährt, so hat man nun darauf zu achten, daß man dies zwischen zwei von den von außen oben nach innen unten, vom Scheidenrande in die Rückfläche des Muskels verlaufenden Nerven tut (Abb. 774). Diese sind immer von Gefäßen begleitet und dürfen nicht verletzt werden, oder nur im Notfalle, d. h. wenn so viel Platz gebraucht wird, daß der Raum von 4—5 cm,

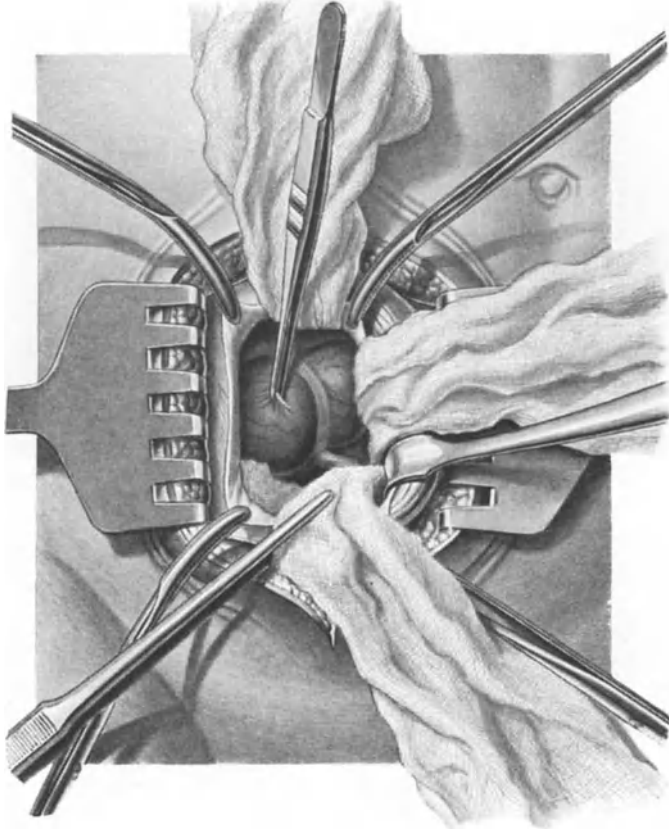


Abb. 775. Die Appendektomie. II.

Die Bauchhöhle ist eröffnet und das Peritoneum mit MIKULICZ-Klemmen gefaßt. Die freie Bauchhöhle ist vermittleis dreier Rollgazens ringsherum abgestopft. Mit einer feinen Darmpinzette wird die Serosa des Coecums gefaßt, um es vorzuziehen.

der gewöhnlich zwischen je zwei Nerven liegt, nicht zur Ausführung der Bauchhöhleneröffnung genügt. Meist kann man die in der hinteren Rectusscheide verlaufenden Nervenstämmchen durch zwei parallel durch das paraneurale Bindegewebe geführte Schnitte so weit auslösen, daß man sie dann nach oben oder unten beiseite schieben kann (Abb. 774). Ist man gezwungen, den Raum zu erweitern und müssen dabei Nerven fallen, so soll man wenigstens verhüten, zwei aufeinanderfolgende Stämme zu durchschneiden, um nicht ein zu großes Gebiet des Muskels der Atrophie anheimzugeben. Die Begleitgefäße müssen meist unterbunden werden, was auch ohne Schaden geschehen kann.

Um nun Platz für die Spaltung der hinteren Rectusscheide, die an der meist deutlich erkennbaren *Linea semicircularis* aufhört, während distal davon nur

noch die Fascia transversalis und das Peritoneum die Bauchwand bilden (s. unten) zu gewinnen, muß der M. rectus nach medial verzogen werden. Dazu muß er etwas beweglich gemacht werden, was, wie schon oben bemerkt, am einfachsten und schonendsten dadurch zu bewerkstelligen ist, daß der Operateur mit beiden zusammengelegten Zeigefingern zwischen dem Muskel und seiner hinteren Scheide eingeht und dann die Finger nach oben und unten voneinander entfernt. Gelegentlich können dabei kleine Äste der Art. oder Vena epigastrica

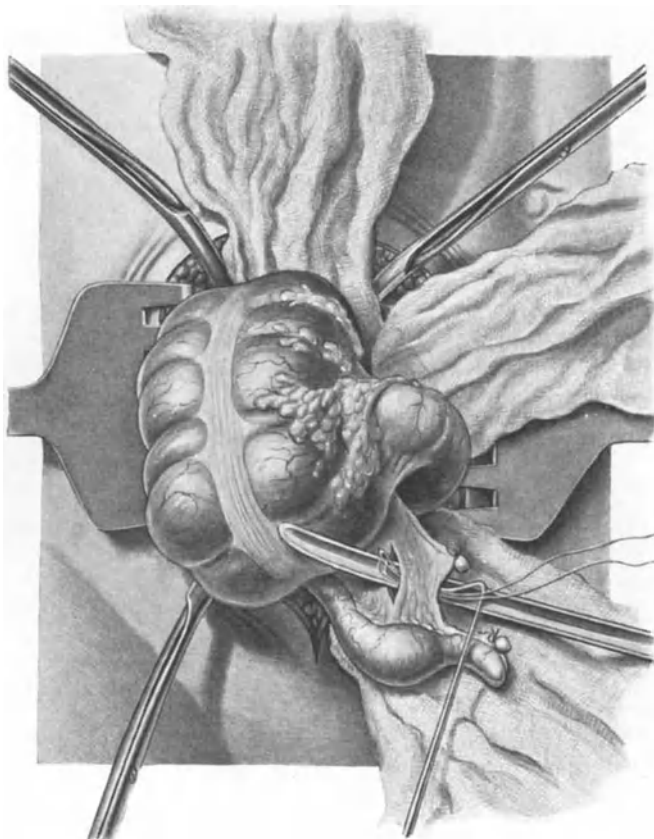


Abb. 776. Die Appendektomie. III.

Das Coecum ist vor die Bauchhöhle gelagert. Am unteren Ende der freien Tähie liegt der entzündete Wurm. Unterbindung des Mesenteriolums.

inf., die medial in der Scheide verlaufen, durchrissen werden. Sie müssen versorgt werden. Nun wird in den lateralen Muskelrand ein breiter stumpfer Haken, am besten von der Form eines Bauchdeckenhakens (s. Abb. 780) oder großen Venenhakens (ROUX'scher Haken, Abb. 779) eingesetzt und der Muskel nach der Mitte zu verzogen. Die hintere Rectusscheide kommt dadurch deutlich zur Anschauung und man kann, wenn man etwas unterhalb des Nabels operiert, nun fast immer die querverlaufende Linea semicircularis feststellen, in welcher sich der Wechsel der Fascienverhältnisse oberhalb und unterhalb des Nabels zu erkennen gibt. Für den weiteren Verlauf der Operation ist diese anatomische Tatsache ohne Bedeutung. Die Eröffnung der Bauchhöhle geht nun so vor sich, daß man meist die miteinander in Verbindung

stehenden Gebilde (unterhalb der Linea semicircularis beteiligten sich auch die Aponeurosen der Mm. obliquus internus und transversus an der Bildung der vorderen Rectusscheide und müssen mit durchschnitten werden), Fascia transversalis und Peritoneum zusammen durchschneidet. Am besten heben Operateur und Assistent zusammen mit Pinzetten eine quere Falte der Fascia transversalis auf, die der Operateur einschneidet. Ist die Fascia transversalis durchschnitten, so liegt das Peritoneum vor und wird in gleicher Weise eingeschnitten. Man macht zunächst eine etwa 1 cm lange Öffnung und faßt die Peritonealfascienränder mit MIKULICZSchen Peritonealklemmen. Das kann gelegentlich Schwierigkeiten machen, wenn das große Netz sich in die Peritonealwunde vor-

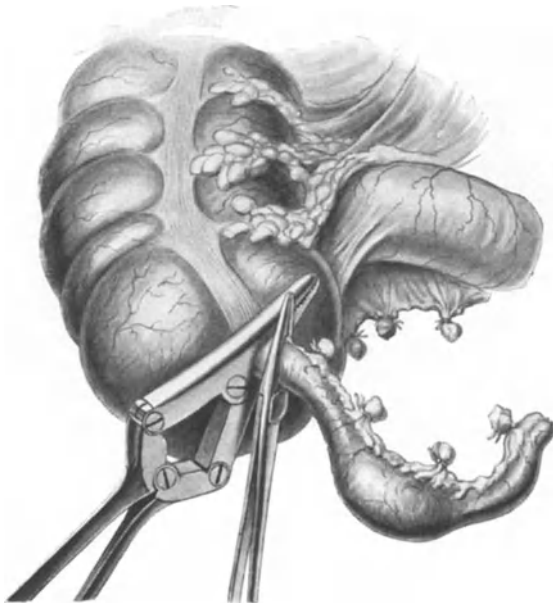


Abb. 777. Die Appendektomie. IV.

Der Wurm ist von seiner Gefäßversorgung befreit. Die PAYRSche Quetschzange hat ihn kurz vor der Einmündung gefaßt. Eine feine Gefäßklemme ist distal davon angelegt.

drängt. Mit einem Stieltupfer oder einer Rollgaze kann man das Netz zurückdrängen. Mit dem Messer wird nun in der Richtung des Hautschnittes die Peritonealöffnung erweitert, wobei man sich vor der Verletzung der Darmschlingenhüten muß. Man soll daher auf dem eingeführten Finger oder der Rinnensonde die Spaltung vornehmen. Ist der Schnitt genügend erweitert, so werden weitere Peritonealklemmen eingesetzt. Um sich nun Zugang zu dem Entzündungsprozeß zu schaffen und gleichzeitig die übrige Bauchhöhle vor Überschwemmung mit etwa vorhandenem Eiter zu schützen, führt man 2—3 schmale, in warme physiologische Kochsalzlösung getauchte Rollgazen in die Peritonealwunde ein, und zwar so, daß man das ganze Operations-

feld damit abgrenzt (Abb. 776). Ist das Netz nicht in dem Konglomerattumor festgelegt, so wird es durch diese Abstopfung gleichzeitig aus dem Wege geräumt. Die Abstopfung beginnt man am besten damit, daß der erste Teil der ersten Rollgaze nach oben lateral mit langer Pinzette eingeschoben wird, während der Assistent mit einem LANGENBECKSchen Wundhaken, der in die Peritonealwunde eingeführt ist, den betreffenden Teil der Bauchwand etwas anhebt. Die weiteren Teile der ersten Rollgaze werden dann nach oben medial eingeführt. Das Ende sieht aus der Bauchhöhle heraus. Die 2. und 3. Rollgaze folgen der ersten nach medial und schließlich nach medial und caudal, nach dem kleinen Becken zu (Abb. 776). Nur so ist man in vielen Fällen davor gesichert, daß bei der Eröffnung eines Abscesses, den man nicht vermutet hatte, die übrige Bauchhöhle mit Eiter überschwemmt wird. Daher wird diese Abstopfung *in allen Fällen* vorgenommen. Es wäre ein Fehler, sie zu unterlassen in Fällen, bei denen schon bei Eröffnung des Peritoneums ein trübes, sog. Frühexsudat zum Vorschein kommt. Diese Exsudate sind zwar leukocytenreich, aber immer

noch frei von Bakterien. Sie weisen auch nur den faden Eitergeruch auf. Sie sind an sich daher harmlos, können aber dann, wenn bei Versuchen, den Wurm freizumachen, nun der eigentliche Infektionsherd eröffnet wird, infiziert werden und zur Verbreitung der Infektion beitragen. Nach dieser Sicherung der Bauchhöhle kann man gegen den Wurm selbst vordringen. Man findet ihn am unteren Ende des Coecums in *Verlängerung der sog. freien Tānie*. Um zu ihm zu gelangen, und die weiteren Maßnahmen möglichst gefahrlos vornehmen zu können, ist es am besten, das Coecum vor die Bauchhöhle zu lagern. Liegen Dünndarmschlingen vor, so werden sie nach medial abgeschoben und mit Rollgazen zurückgehalten. Das Coecum liegt am weitesten lateral. Mit feiner **Hakenpinzette** oder mit den Fingern faßt man den am weitesten lateral gelegenen Darmabschnitt, und zieht ihn unter hebelnden Bewegungen langsam aus der Wunde heraus (Abb. 776). Hat man doch eine Dünndarmschlinge gefaßt oder man hat das oft sehr lange Colon transversum vorgezogen, so werden diese Abschnitte sofort wieder reponiert. Das Colon transversum erkennt man sofort daran, daß an ihm das Omentum majus befestigt ist. Das Coecum erkennt man leicht an seiner im Vergleich zum Colon transversum geringen Beweglichkeit und

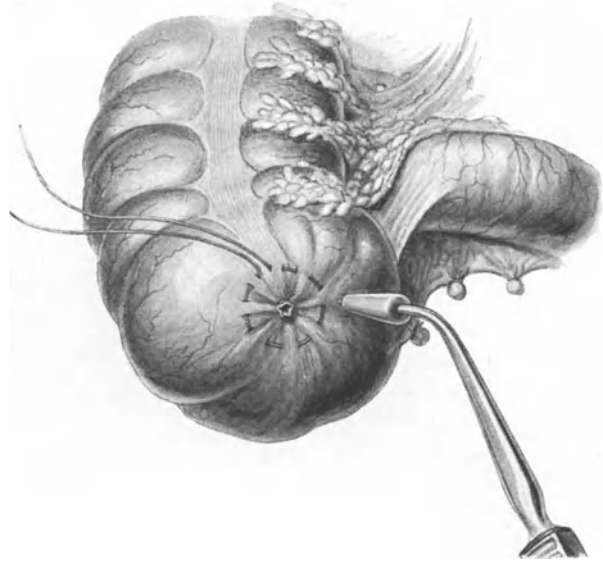


Abb. 778. Die Appendektomie. V.
Der Stumpf ist in der Quetschfurche unterbunden. Eine Tabaksbeutelnaht ist angelegt. Das PAYRSche Stopfinstrument zum Versenken des Wurmstumpfes wird angesetzt.

außerdem an der Einmündung der letzten Ileumschlinge. Nicht immer gelingt es leicht, das Coecum vor die Bauchwunde zu ziehen. Selbst wenn es in seiner richtigen Lage liegt, kann es unter einem Netzdeckel verborgen sein, den man in Fällen frischer Entzündung meist stumpf entfernen kann. Schwierigkeiten können aber noch entstehen, wenn der Wurm durch entzündliche Verklebungen festgelegt ist. Der eingeführte Finger wird nach einiger Erfahrung den Entzündungsherd tasten. Unter Umständen muß dann der Schnitt erweitert werden, um bequemen Zugang zu erhalten. Das gilt besonders für solche Fälle, in denen der Wurm sich nicht ohne weiteres stumpf aus seinen Verklebungen lösen läßt. Dazu tragen in den meisten Fällen vorausgegangene appendicitische Prozesse bei, die zu festen band-, strang- oder schleierartigen Verwachsungen Veranlassung gegeben haben. Der Wurm kann so vollständig in solche Adhäsionen eingebettet sein, daß man ihn zunächst überhaupt dem Auge nicht zugänglich machen kann und erst durch Incisionen, die man parallel seinem mutmaßlichen Verlaufe durch diese Adhäsionen anlegt, bekommt man ihn zu Gesicht. Am schwierigsten ist die Lage gelegentlich dann, wenn diese Verwachsungen den Wurm samt Coecum nach der Leberunterfläche oder nach dem kleinen

Becken oder weit medial verlagert haben, oder wenn der Wurm retroperitoneal gelegen ist im Anschluß an eine vorausgegangene, an der hinteren oder seitlichen Bauchwand abgelaufene Entzündung oder Absceßbildung. Dann kann das Auffinden nur gelingen, wenn man bei guter Übersicht und mit zuverlässiger Assistenz langsam auf anatomischen Bahnen vorgeht und die Natur aller vorliegenden Darmabschnitte genau feststellt. Nur wenn man das Colon ascendens aufsucht, und dessen vordere *freie Tānie* verfolgt, die bei hochgeschlagenem Coecum einen dem normalen Verlaufe gerade entgegengesetzten nehmen kann, kommt man sicher zum Ziel (Abb. 776). Im richtigen Verfolgen dieser Tānie

gelangt man sicher zur Basis des Wurmes, auch wenn er noch so sehr verlagert oder in Adhäsionen eingebettet ist. Hat man die Basis gefunden, so kann der Wurm meist halb stumpf, halb scharf ausgelöst werden. Man darf ihn aber niemals abtragen, bevor man sich überzeugt hat, daß er vollständig ist. Es kommt nicht zu selten vor, daß er durch teilweise Gangrän der Wand, am Sitz eines Kotsteines, oder während eines vorausgegangenen Prozesses fast ganz oder ganz amputiert wird, so daß unter den Adhäsionen bei der Auslösung, bei unachtsamem Vorgehen, Teile, die nur durch eine schmale, mehr oder weniger lichtungslose Brücke mit dem Basisabschnitt zusammenhängen, zurückbleiben. Solche zurückgelassenen Darmreste geben immer Veranlassung zu neuen, oft sehr gefährlichen Entzündungsprozessen. Daher muß der Wurm immer auf seine Vollständigkeit hin geprüft werden, und wenn ein Stück fehlt, muß so lange gesucht werden, bis auch das distale Stück gefunden und entfernt ist. Ist der Wurm bis an seine Basis zu übersehen und vollständig, so wird er durch 3—6 Massenunterbindungen, die das Mesenteriolum durchtrennen, vollkommen befreit, so daß er nur noch an seiner Basis mit dem Coecum in Verbindung steht (Abb. 777). Die Abtragung



Abb. 779.
Doppelseitiger
Weichteilhaken
nach ROUX.
($\frac{1}{2}$ nat. Größe.)

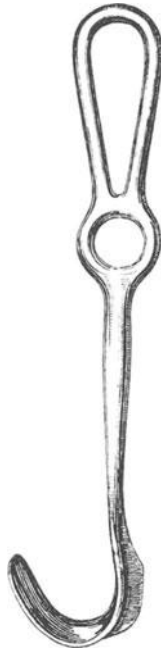

Abb. 780.
Bauchdeckenhaken.
($\frac{1}{2}$ nat. Größe.)

und Stumpfversorgung machen keine Schwierigkeiten. Unmittelbar an der Basis wird eine Quetschzange angelegt, ohne das Coecum mitzufassen. Die Quetschzange (PAYR) soll einen so starken Druck ausüben, daß Muscularis und Mucosa zerquetscht wird und nur die Serosa erhalten bleibt (Abb. 781). Die Quetschzange muß nun sehr vorsichtig abgenommen werden, um die zigarettenpapierdünnen Serosablätter nicht einzureißen. Sofort wird ein Seidenfaden in die Quetschfurche gelegt und geknotet. Um das Austreten von in dem Stumpf eventuell befindlichen Infektionsmaterial bei der nun folgenden Abtrennung des Wurmes zu verhüten, legt man distal von der Quetschfurche eine das Lumen abschließende schlanke Klemme an (Abb. 777). Die Abtrennung des Wurmes erfolgt mit dem glühenden Platinbrenner und sein Stumpf wird mit einer nur die Serosa fassenden Tabaksbeutelnaht, vor deren Verschuß man den Stumpf einstülpt, versenkt. Zum Einstülpen bedient man sich einer anatomischen Pinzette oder des auf Abb. 778 abgebildeten, bei uns gebräuchlichen Spezialinstrumentes (PAYR).

Ist das Coecum sehr weit, so kann man nun noch eine zweite Tabaksbeutelnaht anlegen (Abb. 778). Beim Anlegen der Nähte muß man darauf achten, daß man nicht die letzte Ileumschlinge heranrafft, da sonst leicht Knickungen oder auch eine Verziehung der Valvula ileocecalis herbeigeführt werden können. Ist das Coecum an der Entzündung des Wurmes mitbeteiligt, so ist es oft entzündlich und ödematös geschwollen. Dann kann die Versenkung des Wurmfortsatzes Schwierigkeiten machen, da die Nähte beim Zusammenziehen der starren Darmwand leicht durchschneiden. Bei einiger Vorsicht gelingt aber immer ein sicherer Verschuß. Sind beim Auslösen des entzündlich verklebten oder verwachsenen Wurmes Serosadefekte entstanden, so müssen sie durch Übernähung gedeckt werden. Im allgemeinen kann die Bauchhöhle primär geschlossen werden, auch wenn ein Frühexsudat vorhanden war. War ein Absceß vorhanden, so kann man ein mit Jodoformgaze umwickeltes Gummidrän in die Absceßhöhle einlegen und am untersten Wundwinkel der im übrigen genähten Wunde herausleiten. Der Bauchhöhlenverschluß erfolgt durch Schichtnaht. Peritoneum, Fascia transversalis und eventuell die oberhalb der Linea semicircularis liegende hintere Rectusscheide werden zusammen in eine Naht gefaßt. Man muß dabei darauf achten, die A. und V. epigastrica oder Äste derselben nicht anzustechen. Sollte das trotzdem geschehen, so muß Unterbindung oder Umstechung derselben erfolgen, da sonst schwere Nachblutungen eintreten können. Dann erfolgt sicherer Verschuß der vorderen Rectusscheide und schließlich die Hautnaht, der noch einige Subcutannähte vorausgeschickt werden können, wenn das subcutane Fettgewebe sehr stark entwickelt sein sollte. Jedenfalls müssen Taschenbildungen vermieden werden.

Legt man den Schnitt bei tiefsitzendem Wurm unterhalb des Nabels an, so ist es am besten, die Art. epigastrica inf. sofort freizulegen und zu unterbinden, um sich vor unbeabsichtigten Verletzungen derselben zu schützen. Die Unterbindung hat keinerlei Folgen. Meist wird die Vena epigastrica inf. mitgefaßt. WITZEL hat allerdings darauf das Entstehen der öfters nach Appendektomie beobachteten rechtsseitigen Schenkelvenenthrombosen zurückgeführt. Eine Bestätigung dieser Annahme ist bisher nicht erfolgt. Auch wir haben eine solche Folge nie beobachtet.

β) Die Eingriffe bei der chronischen Appendicitis.

Das Krankheitsbild *der chronischen Appendicitis* ist heute durch die wissenschaftliche Ausschaltung vieler früher mit ihm zusammengeworfener Erkrankungen sehr wesentlich eingeschränkt worden. Eine operative Behandlung der chronischen Appendicitis darf heute auch nur dann noch in Frage kommen, wenn die auf eine Appendixerkrankung hindeutenden Beschwerden so einwandfrei wie möglich nachgewiesen sind. Der früher aufgestellte Satz, daß ja eine Probelaparotomie zum wenigsten keinen Schaden hinterließe, darf heute nicht mehr gelten, da erstens gerade nach solchen Laparotomien häufig alle möglichen Adhäsionsbeschwerden beobachtet werden und zweitens, was noch schwerer wiegt, die wahre Erkrankung übersehen und nicht selten eine zweite Operation

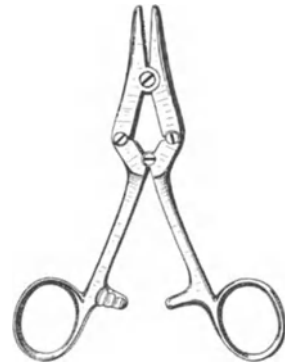


Abb. 781. Wurmfortsatz-Quetschzange nach PAYR. ($\frac{1}{2}$ nat. Größe.)

nötig wird. So hat HOHLBAUM auf die Häufigkeit der Verwechslungen mit Nierenbecken- oder Ureterstein hingewiesen und festgestellt, daß 25% derartiger Kranker bereits vorher ergebnislos laparotomiert worden waren. Von den übrigen Erkrankungen, die noch differentialdiagnostisch in Frage kommen, sind hauptsächlich zu nennen: die Erkrankungen der weiblichen Genitalien, die Ileocöcaltuberkulose und die Geschwülste dieser Gegend, die Ulcera am Pylorus und Duodenum, die Cholecystitis, Cholelithiasis, Pyelitis und die Nierensenkung. Außer diesen Erkrankungen kommen nach PAYR noch in Frage die konstitutionellen und erworbenen Minderwertigkeiten und Lageveränderungen des Dickdarmes, die Membranbildung, die Ptosen, Verwachsungen und schließlich Erkrankungen im Bereiche der in der Nähe gelegenen Mesenterien, besonders die Mesenterialdrüsentuberkulose, und endlich auch noch neurasthenische in diese Gegend verlegte Beschwerden. Es ist nun leider häufig außerordentlich schwer, zu einer exakten Diagnose zu gelangen. Es muß aber gefordert werden, alle diagnostischen Hilfsmittel, besonders auch die zur Untersuchung des Urogenitalsystems, wie Harnuntersuchung, Cystoskopie, Chromocystoskopie, Pyelographie usw. zu Rate zu ziehen. Sehr wichtig ist in zweifelhaften Fällen die Röntgenuntersuchung, besonders die Feststellung der Wurmfüllung und der Dickdarmlagerung und Funktion; bei Frauen ist eine Genitaluntersuchung usw. vorzunehmen. Erst wenn alle die Untersuchungen negativ sind und die Beschwerden auch nach dem Versuch einer konservativen Behandlung durch Bettruhe, durch Nahrungsregelung, Regelung der Stuhlentleerung usw. nicht zum Ziel geführt haben, darf der Gedanke an eine operative Behandlung erwogen werden. Von allen den Symptomen, die für chronische Appendicitis angeführt werden, sind nur wenige einigermaßen charakteristisch. Der *Eingriff* hat unter größter Schonung des Bauchinhaltes zu erfolgen, da selbst geringfügige Verletzungen des Bauchfellüberzuges zu Verwachsungen und Strangbildungen führen, die zu ungeahnt schweren Folgen führen können. Die häufigste Folge ist der Adhäsionsileus. Die Ausführung der Appendektomie erfolgt auf dieselbe Weise wie bei der akuten Form.

γ) Die Eingriffe beim postappendicitischen Absceß.

(DOUGLAS - Absceß, postoperative Bauchfellentzündung, Thrombose, s. allgemeine Einleitung zu Bauchhöhlenoperationen [S. 987]. Subphrenischer Absceß, Leberabsceß s. S. 977 u. 1210.)

Kommt ein Kranker mit einem sicher nachweisbaren postappendicitischen Absceß in der rechten Darmbeingrube in unsere Behandlung oder beobachten wir die Entstehung eines solchen Abscesses bei einem Kranken, der zu spät zur Frühoperation (also 48 Stunden nach Beginn des Anfalles) in unsere Behandlung trat, so richtet sich unsere Anzeigestellung nach dem auf das genaueste zu beobachtenden Verlauf in den ersten 12—24 Stunden. Am sichersten ist die *Spaltung des Abscesses*. Da aber der Wurm nicht ohne Gefahr in diesem Stadium entfernt werden kann, so muß der Kranke nach Heilung des Abscesses dringend aufgefordert werden, sich nach Ablauf von 8 bis 10 Wochen zu einer Intervalloperation wieder einzufinden. Dieser Aufforderung kommen viele Kranke nicht nach und oft, manchmal erst nach Jahren, kann ein neuer schwerer akuter Anfall sein Leben gefährden. Wir sind daher mit der sofortigen Absceßspaltung immer zurückhaltender geworden, um den Kranken die zweite Operation zu ersparen. Sie werden, falls sich nicht eine der

unten genannten dringenden Anzeigestellungen findet oder während der Beobachtungszeit einstellt, abwartend behandelt, und die Appendektomie wird nach Abklingen aller entzündlichen Erscheinungen (d. h. meist nach 4—6 Wochen) vorgenommen. Bettruhe, Wärmeanwendung, flüssige Kost, zunächst regelmäßige zweistündliche Temperatur- und Pulskontrolle, häufige Leukocytenzählung, genaue Aufzeichnung der Absceßgrenzen auf die Bauchhaut, DOUGLAS-Untersuchung, Beobachtung der subphrenischen Räume der Leber und regelmäßige 2—3mal täglich durchgeführte Palpation der übrigen Bauchhöhle sind die Maßnahmen, die uns vor plötzlichen unangenehmen Überraschungen schützen können.

Vier Anzeichen geben nach PAYR die Veranlassung zur sofortigen Absceßspaltung:

1. Das Auftreten von hohen Temperaturen (besonders mit Schüttelfrösten und mit und ohne Druckempfindlichkeit der Leber und Ikterus) oder das allmähliche Ansteigen der Temperatur und Steigerung der Pulsfrequenz; 2. das Größerwerden der Absceßgrenzen; 3. Anzeichen einer beginnenden Bauchfellentzündung außerhalb der Absceßgegend; 4. Ileuserscheinungen.

Fehlen derartige Anzeichen und klingen die vorhandenen Absceßsymptome langsam ab, so wird abgewartet.

Die *Spaltung des Beckenschaufelabscesses* macht keine technischen Schwierigkeiten. Die Eröffnung erfolgt extraperitoneal. In Allgemeinnarkose wird fingerbreit innerhalb der Spina iliaca ant. sup. und parallel zum Lig. inguinale Haut, Muskulatur und Fascia transversalis durchtrennt. Die Art. circumflexa ileum muß meist unterbunden werden. Nun dringt man am besten mit dem Finger zwischen Beckenschaukel und Peritonealsack, der nach medial verschoben wird, ein und eröffnet meist beim Vordringen die Absceßhöhle. Gelingt das nicht, so muß der Absceß mit der Punktionsspritze gesucht werden, indem man von hinten in den Absceßtumor einsticht. Zieht man mit einer starken Hohlnadel Eiter auf, so wird an der Nadel entlang mit dem spitzen Glühbrenner die Höhle eröffnet. Ist der Absceß eröffnet, so wird die Öffnung mit der Kornzange erweitert, drainiert und tamponiert. Nur wenn der Wurm frei im Absceß liegt und sein Abgang von der Cöcalwand ohne Lösung von Verwachsungen festgestellt werden kann, wird er entfernt. Auch dann ist man aber nicht sicher vor der Entstehung einer Kotfistel.

g) Die Eingriffe am Mastdarm.

a) Die Eingriffe beim angeborenem Mastdarmverschluß.

Der angeborene Verschluß kann in Form der Atresia ani oder Atresia ani et recti bestehen. Im ersteren Falle reicht das Darmende unter dem äußeren Verschluß nahe an diesen heran, so daß man beim Schreien und Pressen des Kindes durch die Verschlußmembran, trotz der fehlenden Einsenkung, meist den Anschlag des Inhaltes mit dem aufgelegten Finger fühlen kann. Diese verhältnismäßig leicht zu beseitigende Mißbildung ist die häufigste Form des angeborenen Verschlusses. Die Behandlung kann nur eine operative sein und besteht in einer Spaltung der Haut und Verschlußmembran in der Längsrichtung. Da der Sphincter fast immer vorhanden ist, so wird die Haut zunächst vorsichtig auf $1\frac{1}{2}$ —2 cm gespalten, der Sphincter durch Zurückpräparieren der Haut freigelegt und nun möglichst innerhalb des Sphincterringes, den man vorsichtig mit stumpfen Haken auseinanderzieht, gegen den Enddarm vorgedrungen.

Manchmal ist die Verschlußmembran wesentlich dicker als man zunächst gedacht hat. Nähert man sich dem durch das Hindurchschimmern des Meconiums erkenntlichen, verschlossenen Enddarm, so wird das Gewebe ringsherum teilweise entfernt, teilweise zurückgeschoben, bis es gelingt, das Darmende durch den Sphincterring etwas hervorzuziehen und zunächst in geschlossenem Zustand an der Hautwunde ringsherum zu befestigen. Da Luft geschaffen werden muß, so kann man mit der Eröffnung des Enddarmes nicht lange abwarten. Man schmiert die ganze Umgebung samt Wunde mit Airolpaste dick ein und eröffnet mit einem Einschnitt den Enddarm, aus dem sich meist unter starkem Druck das Meconium entleert. Dann wird der beschmutzte Teil mit warmer Kochsalzlösung gründlich abgespült, noch einmal Airolpaste aufgetragen und ein lockerer Krüllgazeverband angelegt. Bei der selteneren Form der Atresia ani et recti steht das Enddarmende meist wesentlich höher und als einzige Verbindung findet man häufig einen derben, bindegewebigen Strang. Die äußere Einsenkung des Aftergrübchens kann auf einige Zentimeter vorhanden sein, so daß bei oberflächlicher Untersuchung Verwechslungen mit intraabdominell gelegenen, angeborenen Darmverschlüssen möglich sind. Die Digitaluntersuchung klärt einen solchen Irrtum sofort auf. Die operative Behandlung solcher Fälle ist bedeutend schwieriger. Die Ansichten darüber, ob sofort der Versuch einer radikalen Operation gemacht werden soll oder nicht, gehen noch auseinander. Bei solchen Fällen, bei denen infolge verzögerter Diagnosestellung die Anzeichen eines akuten angeborenen Ileus bestehen, erscheint es am zweckmäßigsten, zunächst einen Anus praeternaturalis iliacus anzulegen. Kommt das Neugeborene aber in gutem Zustand ohne bedrohliche Erscheinungen in Behandlung, so haben sich viele für die sofortige Radikaloperation entschieden, und zwar wird meist der perineale Weg empfohlen. Bei diesen Verfahren muß der Sphincter ani häufig, um die nötige Tiefe zu gewinnen, durchtrennt werden. Wir halten es daher für besser, außerhalb des Sphincters, und zwar hinter demselben, wie bei der KRASKESchen Operation, vorzugehen. Das Steißbein kann man, um mehr Platz zu gewinnen, wie bei der KRASKESchen Operation, resezieren (s. S. 1170). Meist wird es nötig sein, auch den M. levator ani und die Beckenfascie seitlich der Mittellinie zu durchtrennen und so allmählich gegen den Enddarm vorzudringen. Gelegentlich kann der von der Aftergrube ausgehende derbe Bindegewebsstrang als Führung zum Enddarm verwendet werden. Das Vordringen in die Tiefe muß unter größter Vorsicht und guter Sicht geschehen, um den Enddarm nicht plötzlich und unversehens zu eröffnen. Hat man ihn erreicht, so muß er ebenso vorsichtig aus seinen Verbindungen gelöst werden, um nicht die oft tief hinabreichende Peritonealumschlagfalte unbemerkt zu eröffnen. Ist es gelungen, den Enddarm in geschlossenem Zustand beweglich zu machen, so läßt er sich nun durch eine vorsichtig angelegte Hautöffnung innerhalb des Sphincterringes, der ja zu dem Zweck von außen freigelegt ist, hindurchziehen und an der Haut befestigen. Läßt sich die Isolierung nur schlecht durchführen, so ist es am besten, den DOUGLASSchen Raum bewußt zu eröffnen; nun läßt sich der Darm ohne Mühe genügend herunterziehen. Wird der Enddarm nicht gefunden, oder läßt er sich nicht genügend beweglich machen, so muß unter Umständen eine Laparotomie und Anlegung eines Anus praeternaturalis folgen. HADDA hat vorgeschlagen, in solchen Fällen von der Bauchhöhle aus den Enddarm nach Umschneidung des Peritoneums zu mobilisieren und nun durch die Öffnung des Beckenbodens, die mit einer

Kornzange vom Bauch aus durch den Sphincter durchgebohrt wird, nach außen zu leiten. Die peritoneale Öffnung wird rings um den herabgezogenen Darm vernäht.

β) Die Eingriffe beim Mastdarmverschluß mit Verbindung nach Blase und Harnröhre.

Nur bei tiefsitzenden Verbindungen ist eine Operation vom Damm aus oder vom Retrorectalraum aus möglich. Gelingt es bei Mastdarm-Harnröhrenfisteln vom Perineum aus extraperitoneal bis an die Fistel vorzudringen und sie zu umgehen, so kann eine doppelte Unterbindung und Trennung mit folgender Übernähung an Harnröhre und Darm möglich sein. Liegt die Fistelöffnung höher, d. h. führt sie aus dem Darm in die oberen Abschnitte der Blase, so könnte das Vorgehen von VOELCKER bei der Prostatektomie zum Ziel führen (s. S. 1313). Bei ganz hochgelegenen Fisteln, d. h. bei Verbindungen mit dem Blasenscheitel, muß vom Bauch aus vorgegangen werden. Befindet sich das Kind in schlechtem Zustand, so wird man sich mit der Anlegung eines Anus praeternaturalis begnügen. Befindet sich das Kind in gutem Zustand, so besteht die Möglichkeit, zunächst ohne Eröffnung der Bauchhöhle, das Peritoneum von der Blasenrückwand stumpf abzulösen, bis man an die Fistel gelangt. Ist der Fistelkanal lang, so kann es sogar möglich sein, extraperitoneal den Fistelgang doppelt zu unterbinden, nach beiden Seiten einzusenken und zu verschließen und nun den Enddarm, wie oben beschrieben, beweglich zu machen und nach außen zu leiten. Allerdings wird das bei kurzem Enddarm fast immer erst nach Eröffnung des Peritoneums und ausgiebiger Mobilisierung möglich sein.

γ) Die Eingriffe beim Mastdarmvorfall.

Von den kleinsten Schleimhautvorfällen bis zu den 10—15 cm langen Vorfällen des ganzen Rectums gibt es alle Übergänge und alle verlangen sie mehr oder weniger eine chirurgische Behandlung. Da es sich fast immer um eine durch fehlerhafte Anlage des Beckenbodens oder der Schließmuskulatur bedingte Erkrankung handelt und nicht selten auch der knöchernen Umrandung des Beckenausgangs (Steilstand und mangelhafte Krümmung des Kreuz- und Steißbeines), so wird sie häufig schon im frühen Kindesalter beobachtet und muß womöglich auch in diesem Alter bereits behandelt werden, da häufig ein ursprünglich kleiner Vorfall sich im Laufe der Zeit zu einem mächtigen Prolaps entwickeln kann. Meist prolapiert die Anal- und Rectumschleimhaut zu gleicher Zeit durch den Sphincter, der, an sich schon widerstandslos durch die fortwährende übermäßige Dehnung, nur noch nachgiebiger wird. Da sehr häufig bei den Kindern, die zu Prolaps neigen, auch gleichzeitig ein Tiefstand des DOUGLASSchen Raumes beobachtet wird, so kommt es bei ausgedehnten Rectalprolapsen zu gleichzeitiger Vorstülpung der Peritonealhöhle vor den Anus. Als unterstützende Momente sollen Stuhlverstopfung und besonders Darmkatarrhe die Prolapsentstehung begünstigen. Bei ausgebildeten Fällen findet sich, abgesehen von dem Prolaps, eine Sphincterschwäche und ein nachgiebiger Beckenboden, was die Fascien und Muskulatur betrifft. Nichtoperative Maßnahmen haben zur Bekämpfung des Prolapses wenig Wert. Können Durchfall und Diarrhöe und Darmkatarrhe, Phimose oder andere Ursachen, die die Kinder zu starkem Pressen veranlassen, beschuldigt werden, so gilt ihre Beseitigung als Voraussetzung jeder chirurgischen Behandlung.

Die Zahl der operativen Behandlungsmethoden ist eine ungeheuer große. Die Wahl der Methode richtet sich ganz nach der Natur und Ausdehnung des Prolapses. Für Kinder mit reinen Analschleimhautprolapsen kommen die einfachsten Methoden in Frage. Da die ungenügende Kreuz- und Steißbeinkrümmung bei kleinen Kindern für das häufige Auftreten eines Vorfalles verantwortlich gemacht wird und diese Ursache mit zunehmendem Alter verschwindet, so kann man zunächst abwarten. Da außerdem die mangelhafte Schlußfähigkeit

des Sphincter ani in vielen Fällen als Hauptursache solcher kleiner Schleimhautprolapse zu betrachten ist, so wird man sich zunächst darauf beschränken, den Sphincter selbst in seiner Wirkung zu unterstützen. Nur an der *Schleimhaut anzugreifen*, d. h. durch Ausschneidungen oder Abbrennen den Schleimhautwulst selbst zu verkleinern, hat wenig Zweck. Es müßte dann der Schließmuskel, wovon man sich durch Digitaluntersuchung überzeugen kann, kräftig und funktions-tüchtig sein. In solchen Fällen kann man nach den bekannten Methoden der Hämorrhoidenbehandlung nach v. LANGENBECK oder bei sehr ausgedehnten ringförmigen Prolapsen nach der Methode von WHITEHEAD vorgehen (s. S. 1156). SARAFOFF hat sein Verfahren der Sphincterstützung auch bei Kindern mit schweren Prolapsen angewendet (s. S. 1147).

Zur Unterstützung des Schließmuskels hat zuerst THIERSCH im Jahre 1891 die Einlage eines *Silberdrahtes* empfohlen. Da diese Methode auch in neuerer Zeit noch vielfach angewendet wird und manchmal zu guten Erfolgen führt, besonders unter Anwendung einer der Abänderungsvorschläge, so soll sie hier kurz geschildert werden.

Nach gründlichem Abführen werden die Kinder in Steinschnittlage auf den Operationstisch gelegt und narkotisiert. Eine sehr gewissenhafte Desinfektion ist nötig, die sich auf den vorgefallenen Mastdarnteil und auch nach dessen Reposition auf den Anfangsteil des Rectums erstreckt, das mit einem Jodtinkturtupfer desinfiziert wird. Nach dem Vorschlag von PAYR bestreicht man die ganze Analgegend mit Airolpaste. Dann werden der Vorfall zurückgeschoben und zwei kleine Einschnitte, etwa zentimeterweit von der Analöffnung, oberhalb und unterhalb derselben, angelegt. In einer Entfernung von wenigstens 1 cm vom Anus und in ebensolcher Tiefe, wird von der oberen Öffnung zunächst eine schlanke, gebogene Unterbindungsnadel subcutan nach der hinteren Einschnittöffnung zugeführt, bis sie hier in der Wunde erscheint. Dann wird ein etwa 1 mm starker Silberdraht in das Ohr der Unterbindungsnadel eingeführt und damit der Draht zur vorderen Öffnung herausgezogen. Dann wiederholt man dasselbe Manöver am besten mit einer entgegengesetzt gebogenen Unterbindungsnadel auf der anderen Seite. Um nun die richtige Enge des Verschlusses herbeizuführen, wird, bevor die Drahtenden in der vorderen Einschnittöffnung zusammengedreht werden, ein Finger in den Mastdarm eingeführt und der Draht so weit geschlossen, daß man seine Wirkung an dem eingeführten Finger gerade verspürt. Beim Legen des Drahtes ist selbstverständlich darauf zu achten, daß er im hinteren Abschnitt keine Schlinge bildet. Die kleinen Einschnittöffnungen werden nach kurzem Abkneifen der Drahtenden exakt vernäht und mit Mastisolverband bedeckt. Durch Opiumgaben wird, während die Kinder nur flüssig ernährt werden, die Stuhlentleerung auf wenigstens 5—6 Tage herausgeschoben. Gute Erfolge sind mit der THIERSCHSchen Methode von ROTTER, ROST, HEILE u. a. erzielt worden.

Von den Abänderungsverfahren ist wohl das MATTISCHE (1918) das empfehlenswerteste. Das Prinzip der THIERSCHSchen Operation ist beibehalten, aber statt des Silberdrahtes, der infolge seiner Starrheit leicht zu kleinen Nekrosen und Eiterungen führt, verwendet MATTI einen *dünnen Gummischlauch*. Der Gummischlauch hat, wie sich aus den experimentellen Untersuchungen MATTIS ergeben hat, den Vorzug, daß sich außerhalb desselben ein Ring von elastischen Fasern bildet, der schließlich, selbst wenn der Gummischlauch nach einigen Monaten entfernt werden muß, einen elastischen, den Sphincter bis zu einem gewissen Grade ersetzenden Ring bildet. Auch bei der MATTISCHEN Operation muß der Ring unter allen aseptischen Kautelen in etwa 1 cm Entfernung von der Darm-

öffnung und etwa ebenso tief in das Gewebe versenkt werden. Die Enden des Gummischlauchs werden durch einen Faden zu einem Ring vereinigt, der aber nicht stärker gespannt werden darf, als daß er dem eingeführten Finger gerade eben einen elastischen Widerstand entgegengesetzt. Der Schlauch soll ungefähr 4—5 mm dick sein. Ferner scheint die Elastizität des in das Gewebe eingelegten Gummis verhältnismäßig rasch nachzulassen. Später haben wir gelegentlich an Stelle des Gummischlauchs ein zopfartiges Geflecht von 6 feinen Vollgummifäden, wie sie zum Zusammenhalten von Papier verwendet werden, zur Anwendung gebracht, in dem Gedanken, daß ein derartiger Fremdkörper leichter einheilt und daß, da es sich um sehr guten Gummi handelt, vielleicht auch seine Elastizität sich länger bewährt. KIRSCHNER hat anstatt des THIERSCH-Ringes einen zu einem Ring gestalteten *Fascienstreifen* aus der Fascia lata verwendet. SCHMERZ hat mit dieser Abänderung gute Erfahrungen gemacht. Bei ausgedehnten Anal-, besonders Rectalprolapsen kann diese einfache Sphincterplastik nichts helfen.

Von den Methoden DIEFFENBACH, KÖNIG, HELFERICH usw., die einen mehr oder weniger großen Keil, entweder aus der Schleimhaut oder aus dem Sphincter herauschnitten, ist man wohl allgemein abgekommen. Eher läßt sich schon die *Keilexcision* der Schleimhaut mit Raffung des schlingenförmig nach hinten verzogenen Sphincters, wie sie KEHREK empfahl, rechtfertigen. Auch hier muß allerdings damit gerechnet werden, daß ein Teil der von Nähten durchbohrten Muskulatur stark beschädigt wird.

SARAFOFF hat auf Grund seiner Beobachtungen eine neue Methode der Sphincterstützung ausgearbeitet, und zwar besteht das Grundsätzliche darin, daß er um den schlaffen Sphincter ext. einen Bindegewebsring anlegt. Sein Vorgehen ist dabei folgendes: Nach der üblichen Vorbereitung wird in örtlicher Betäubung nach BRAUN (s. S. 1154) 1 cm vom Afterrand ein ringförmiger Schnitt angelegt. Da sich der Anus um etwa 2 cm nach oben zurückzieht, entsteht eine breitklaffende, ringförmige Wunde. Einen Zentimeter von dem äußeren Rande der so entstandenen Wunde wird ein zweiter ringförmiger Schnitt angelegt und der dadurch entstandene 1 cm breite Hautstreifen mit dem darunterliegenden Fettgewebe herausgeschnitten. Dadurch klafft die Wunde um den After bis zu 4 cm Breite. Legt man nun den unteren Rand des *M. sphincter ani ext.* an seiner Außenfläche bis etwa zur Mitte seiner Höhengausdehnung, also bis etwa 1—1½ cm vom unteren Rand des Muskels entfernt, frei, so ist der Eingriff im wesentlichen damit beendet. SARAFOFF empfiehlt allerdings vorn und hinten weiter in die Tiefe zu gehen, d. h. die Raphe perinei und das Lig. anococcygeum zu durchtrennen. Seitlich geht man, um die Hämorrhoidalnerven nicht zu verletzen, nicht weiter in die Tiefe. In den Mastdarm wird ein mit Jodoformmull umwickeltes Stopfrohr eingelegt. Damit ist der Eingriff beendet. Das zunächst stark granulierende Gewebe schrumpft allmählich und bildet so einen Wall um den Sphincter ani herum. Diese Schrumpfung ist schon nach 3 Wochen deutlich zu sehen. Zur selben Zeit beginnt bereits das Epithel von beiden Seiten über das Narbengewebe herüberzuwachsen. Die vorher stark klaffende Wunde wird allmählich zu einer etwa 1 cm breiten epithelisierten Narbe, die auf der Außenfläche des Schließmuskels sitzt. In den ersten Tagen wird mit Opium gestopft, dann das Stopfrohr nach 4 Tagen entfernt. Der Erfolg wird von dem Verf. und auch von anderen Chirurgen als gut bezeichnet. Unangenehm kann unter Umständen eine zu starke Schrumpfung werden, wie wir sie nach der WHITEHEADSchen Operation beobachten. SARAFOFF macht mit Recht darauf aufmerksam, daß aber hier die Narbenverhältnisse wesentlich anders sind, da sie sich innerhalb des Sphincter ani entwickeln. Bildet sich eine zu starke ringförmige Stenose aus, so wird unter gleichzeitiger Einführung einer Spreizsonde eine Reihe von radiären Einschnitten in das Narbengewebe gemacht. Ein Rückfall scheint dann nicht mehr einzutreten.

Nach SARAFOFF kann sein Verfahren auch bei großen Prolapsen erfolgreich angewandt werden. Sonst muß eine der folgenden Methoden versucht werden.

Am nächsten liegt wohl die schon 1889 von VERNEUIL vorgeschlagene *Aufhängemethode* des reponierten Mastdarmes. Bei allen den Aufhängemethoden (VERNEUIL, MARCHANT, KÖNIG, CZERNY usw.) bis zu den modernen Verfahren von EKEHORN und JURASZ wird der Darm durch Nähte gehoben, die die hintere Darmwand fassen und an feste Gewebe der Kreuzsteißbeingegend befestigt. Gleichzeitig wird von manchen Autoren auch noch eine Verengung in der Längsrichtung durch Naht hinzugefügt. VERNEUIL befestigt am Subcutangewebe,

MARCHANT am Periost des Kreuzbeines, KÖNIG am Kreuzbein selbst. CZERNY befestigt den Darm an den Ligamenta sacrospinosa oder -tuberosa. CZERNY fügte auch als erster eine Nahtfaltung der hinteren Mastdarmwand hinzu. JURASZ stützt und hebt die ganze hintere Darmwand dadurch, daß er zwei frei transplantierte Fascienlappen, beiderseits der Mittellinie, auf die gefaltete Mastdarmwand aufnäht und diese Fascien an die Ligamenta sacrotuberosa durch mehrere Nähte befestigte. Alle diese Methoden erfordern eine breite Freilegung der hinteren Mastdarmwand durch Mittellinien- oder Lappenschnitte.

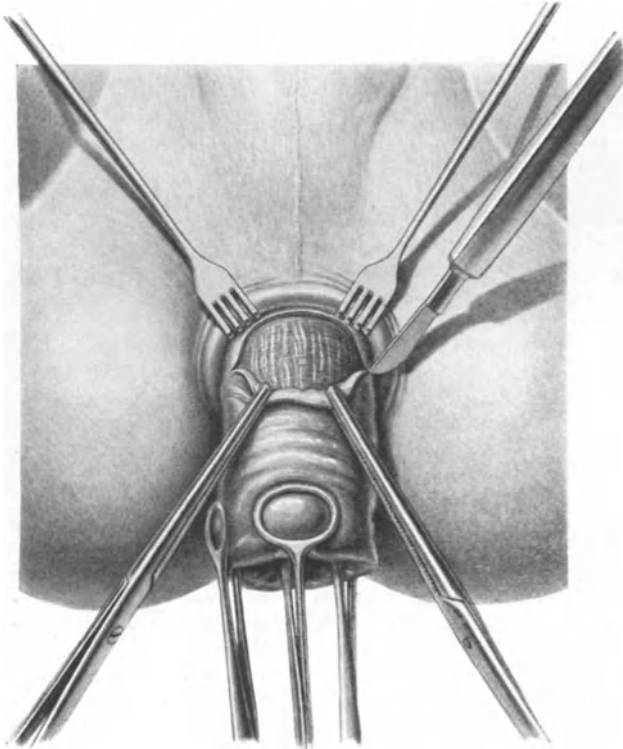


Abb. 782. Die Operation des Rectalprolapses nach REHN-DELOME. I. Der prolabierte Darm ist mit einigen Zangen gefaßt und hervorgezogen. Die Schleimhaut wird in der Nähe des Anus zirkulär umschnitten, so daß Submucosa und Muskulatur freiliegen.

Sehr wesentlich vereinfacht wurde die *Aufhängemethode* durch EKEHORN (1909). Die Methode ist wohl hauptsächlich für *Kinderprolapse* geeignet und hat immer zur Heilung geführt. Die Technik ist außerordentlich einfach. Der Prolaps wird zurückgebracht, der Zeigefinger in den Darm eingeführt und der Darm damit hochgeschoben. Eine mit Öhr versehene, gestielte Nadel wird an der Außenseite des unteren Teiles des Os sacrum durch die Haut und alle Weichteile hindurch, bis in den Mastdarm hinein gegen den eingeführten Zeigefinger durchgezogen. Während der Finger die Nadelspitze schützt, wird diese zur Analöffnung herausgeführt. Nun wird ein Seidenfaden in das Öhr der Nadel ein-

gefädelt und der Faden zur Hautwunde herausgeführt. Dann wiederholt sich dasselbe Vorgehen auf der anderen Seite des Sacrum, so daß nach Zurückziehen der Nadel ein Teil des Fadens im Inneren des Darmes gelegen ist. Der Faden wird dann einfach über der Haut geknüpft. Keine weitere Nachbehandlung. Nach etwa 14 Tagen wird der Faden entfernt. Durch die Verwachsungen und Narbenbildung der hinteren Darmwand in der Kreuzbeinhöhle wird der Darm so gut befestigt, daß eine weitere Behandlung nicht nötig ist. Auch andere Chirurgen haben mit der EKEHORNSchen Methode gute Erfahrungen gemacht (TÖLKEN, HOHMEIER).

Eine andere Art der Aufhängung des Darmes ist zuerst von JEANNEL (1890) empfohlen worden. Der Prolaps wird von einer *Laparotomie aus* beseitigt, indem die untere Sigmoidmaschle an der vorderen Bauchwand in Form eines

Anus befestigt wird. Weiter ausgebaut wurde das Verfahren von v. EISELSBERG (1902) und ROTTER. VON EISELSBERG befestigte ebenfalls den unteren Sigmaabschnitt bzw. das Colon pelvinum an der vorderen Bauchwand durch mehrere Nahtreihen. ROTTER hat den Darm an einer vom Peritoneum entblößten breiten Fläche der linken Beckenschaukel befestigt. Eine große Zahl von Abänderungsmethoden dieser Operation sind in der Folgezeit angegeben worden. Keine hat zu sicheren Erfolgen geführt. Die ROTTERSche Methode scheint noch die sicherste.

KÜMMELL hat die Aufhängung von der Bauchhöhle aus in abgeänderter Weise empfohlen. Er hat den Darm nach der Verlagerung nach oben in der Gegend des Promontoriums mit einigen Seidenfäden an dem festen Lig. longitudinale ant. der Wirbelsäule befestigt und ihm dadurch eine sichere Stütze gegeben.

Nächst den *Aufhängeverfahren* sind die Methoden zur *Verstärkung des Beckenbodens* erfolgreich zur Anwendung gekommen. Die einfachste Methode stammt von HOFMANN (1903). Er legte von einem hinter dem Anus geführten H-förmigen Schnitt den Sphincter und Mastdarm frei und löste den untersten Teil des Mastdarmes stumpf bis zu 4—5 cm nach vorn zu aus. Dann setzte er in den vorderen und unteren Wundrand je eine Klemme oder einen Haken ein und zog den ersteren nach vorn und den letzteren nach hinten. Die so entstehende trichterförmige Wunde wurde von der Tiefe her mit starkem Catgut quer in Schichten vernäht. Die H-Form des Schnittes ist nach der Naht in eine gerade Linie verwandelt; die äußere Haut wurde mit Draht vernäht. Es entsteht ein breites kräftiges Weichteilpolster aus der Vereinigung, so daß ein Prolaps nicht wieder zustande kommen kann. Gleichzeitig wird der hintere Teil des Beckenbodens verlängert und die Analöffnung dadurch gewissermaßen nach vorn geschoben. Die Methode von HOFMANN hat auch anderen Chirurgen (POPERT, FRITSCH, BAUER) gute Erfolge geliefert.

Wieder auf einem ganz anderen Grundsatz beruhen die Verfahren, die den *tiefstehenden DOUGLASSchen Raum beseitigen* (BARDENHEUER, SONNENSCHNITZ),

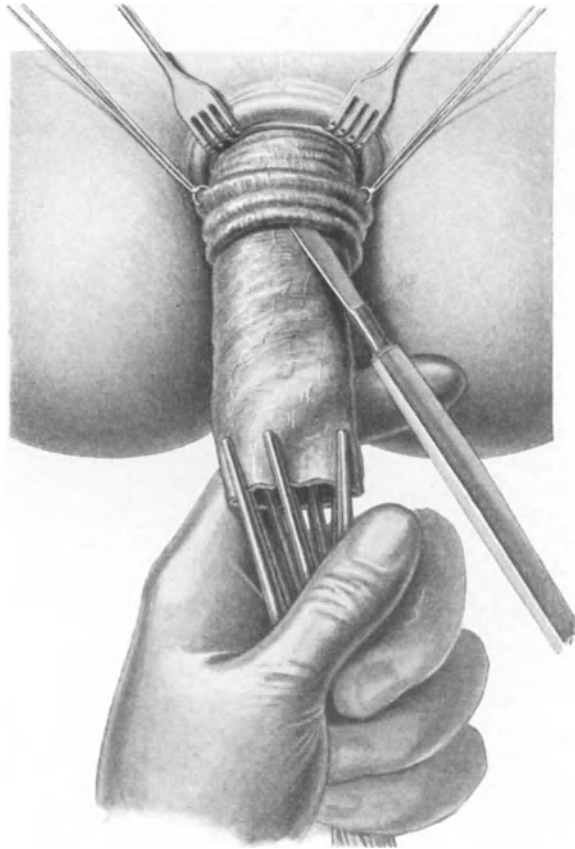

Abb. 783. Die Operation des Rectalprolapses nach REHN-DELORME. II.
Die Ablösung des Schleimhautzylinders ist bis zum Ende des Prolapses vor sich gegangen.

WITZEL). Durch Vereinigung des vorderen und hinteren Serosablattes des DOUGLASSchen Raumes gelingt es auf dem Wege der Laparotomie, den DOUGLASSchen Raum gewissermaßen zu veröden (WITZEL). WITZEL hat das Peritoneum von Uterus und Scheide und Mastdarm abgelöst und die beiden so entblößten Teile durch Naht miteinander vereinigt. BARDENHEUER hat gleichzeitig das Sigma dadurch gehoben und festgelegt, daß er den absteigenden Schenkel desselben in der Kreuzbeingegend quer nach rechts ziehend an der hinteren Bauchwand befestigte.

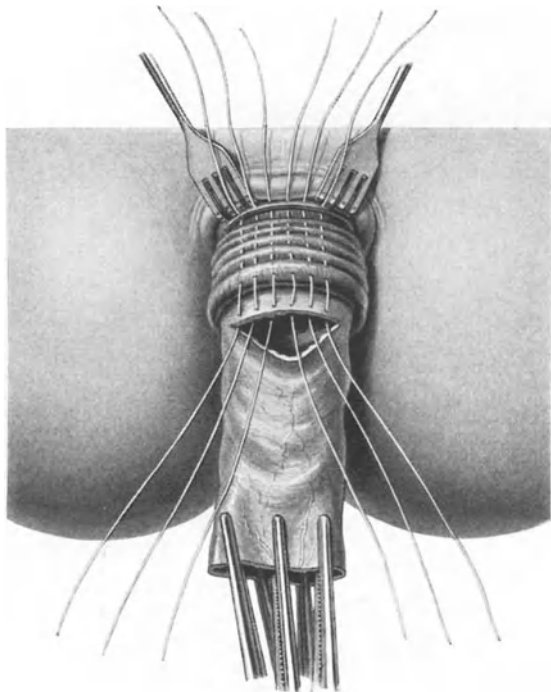


Abb. 784. Die Operation des Rectalprolapses nach REHN-DELOIRME. III.

Der Schleimhautzylinder wird abgetragen, während gleichzeitig durch Nähte, die den unteren und oberen Schleimhautrand fassen und die Muskulatur zieharmonikaartig zusammenreiffen, die Wunde wieder vereinigt wird.

Bei großen Prolapsen kommt als *eingreifendste Operationsmethode die teilweise oder vollständige Resektion des Prolapses* in Frage. Eine teilweise Resektion des Prolapses wird bei der Methode von REHN (1896), DELORME (1900) ausgeführt. Die Methode hat gleichzeitig drei Vorzüge. Erstens wird der Sphincter durch die Prolapsmuskulatur verstärkt, zweitens verengert und drittens der Beckenboden gestützt. Die Methode läßt sich einfach ausführen und hat uns gute Erfolge gegeben. Sie hat nur einen Nachteil, daß sie meistens ziemlich blutig verläuft. Der Eingriff wird in folgender Weise ausgeführt. Die Vorbereitung findet wie bei jeder anderen Prolapsoperation statt. Allgemeinnarkose wird bevorzugt. Der Kranke befindet sich in Steinschnitt-

lage. Der Prolaps wird soweit wie möglich vorgezogen. Die Methode eignet sich besonders für solche Fälle mit gut erhaltener Schleimhaut und weiter Analöffnung. Die prolabierte Schleimhaut wird etwas proximal der Hautschleimhautgrenze ringförmig durchtrennt (Abb. 782). Dann faßt man die distalen Schleimhautränder mit einigen Gefäßklemmen, und legt zunächst vorsichtig vorgehend, während meist eine starke Blutung aus den submukösen Gefäßen stattfindet, die Sphincteren frei. Dann löst man die Schleimhaut ringsherum von der übrigen Darmmuskulatur ab. In den weiter prolabierten Abschnitten ist die Blutung meist geringer und es gelingt gleichzeitig, die submukösen Gefäße mit Gefäßklemmen zu fassen. So löst man den ganzen Schleimhautzylinder im Zusammenhang bis an die Umschlagfalte mit dem inneren Prolapsteil ab (Abb. 783). Mit kräftigen Catgutfäden werden nun Raffnähte durch die vorliegende Muskelschicht in der Längsrichtung des Prolapses gelegt. Der Beginn jeder Raffnaht liegt in der Sphinctergegend und reicht bis zum Umschlag nach unten (Abb. 784.)

Werden nun die Nähte geknüpft, so wird die Muscularis mit der inneren Schleimhaut harmonikaartig zusammengezogen, und bildet nach dem Knüpfen sämtlicher Nähte einen starken Muskelwulst, den man durch den Sphincterring nach innen schiebt. Erst jetzt wird der vorher abgelöste Schleimhautzylinder zunächst vorn eingeschnitten und sein Ende mit dem oberen Wundrand der ersten ringförmigen Schleimhautwunde vereinigt. Man kann auch, wie es auf Abb. 784 dargestellt ist, die Raffnähte durch die Schleimhautränder und die Muskulatur zu gleicher Zeit führen. Dann braucht die Schleimhaut nicht für sich genäht zu werden. Die Wunde wird mit Jodoformpulver und Airopaste bedeckt und nur locker verbunden. Ein Rezidiv haben wir nach dieser Methode ebenso wenig wie andere Autoren gesehen.

Die radikalere Methode ist die zuerst von v. MIKULICZ 1889 bekannt gegebene vollständige Resektion des Prolapses. Diese Methode hat zweifellos den Vorzug einer restlosen Beseitigung des Prolapses, ist aber insofern in bezug auf Rückfallgefahr trotzdem etwas unsicher, als der Beckenboden nicht verstärkt wird. Die Methode hat außerdem weitere Nachteile insofern, als das Peritoneum eröffnet werden muß und die Vereinigung der beiden Lichtungen durch eine ringförmige Naht erfolgt, die nach ihrer Ausführung oberhalb des Sphincterabschnittes zu liegen kommt. Entwickelt

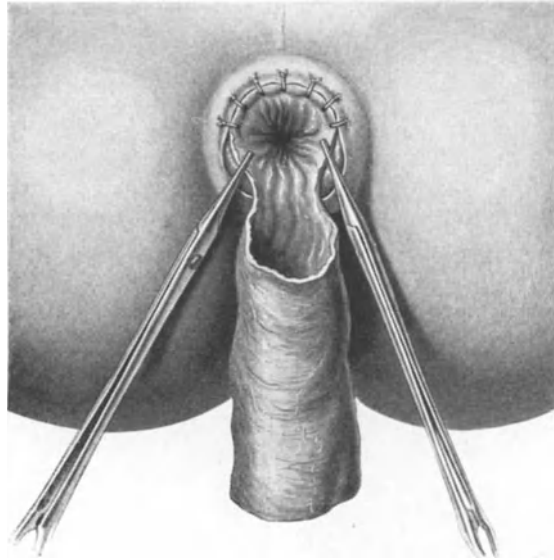

Abb. 785. Die Operation des Rectalprolapses nach REHN-DELORME. IV.
Die Abtrennung und Wundnaht ist fast vollendet. Durch die Raffung der Muskulatur ist ein starker Muskelring um den Anus herum entstanden.

sich eine Undichtigkeit, so besteht die Möglichkeit einer peritonealen Infektion.

Die Ausführung des Eingriffes ist im übrigen verhältnismäßig einfach. Der Kranke wird in üblicher Weise vorbereitet, in Steinschnittlage und Narkose operiert. Zunächst wird die vordere Prolapswand etwas unterhalb des Anus eingeschnitten, bis das Peritoneum eröffnet ist. Man geht schrittweise vor und faßt sofort jedes Wandgefäß und unterbindet es mit Catgut. Hat man sich davon überzeugt, daß keine Darmschlingen in den eröffneten Bauchfellraum vorgefallen sind, die sofort in die Bauchhöhle zurückgeschoben werden müßten, so schließt man die Bauchfellöffnung sofort wieder durch eine Nahtreihe, die den oberen Serosarand der durchtrennten äußeren Schlinge mit dem freiliegenden Serosaüberzug der inneren Schlinge verbindet (Abb. 787). Nun eröffnet man die innere Darmschlinge auch auf der Vorderseite zur Hälfte, versorgt die Gefäße und näht nun mit durchgreifenden Knopfnähten, die alle Wandschichten fassen, die vorderen Wundränder der äußeren und inneren Schlinge zusammen (Abb. 788). Die geknüpften Fäden werden zum Halten der Schlinge lang gelassen. Dann geht die Durchtrennung der hinteren Schlingenabschnitte

in umgekehrter Reihenfolge vor sich (Abb. 788). Ist die hintere Wand der inneren Schlinge durchtrennt, so kann man hier in den Peritonealraum gelangen. Häufiger ist aber dieser Raum zum größten Teil durch das Mesocolon mit den anhängenden Gefäßen angefüllt. Während diese Mesocolonschicht

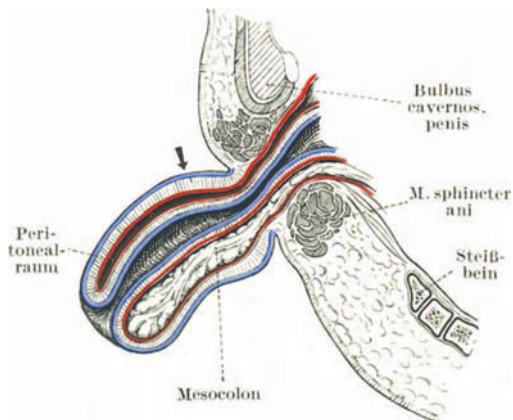


Abb. 786. Die vollständige Resektion des Mastdarmprolapses nach V. MIKULICZ. I.

Schematische Darstellung eines ausgedehnten Mastdarmprolapses. Mit der hinteren Darmwand ist in der Serosatasche auch Mesenterium mitausgestülpt.

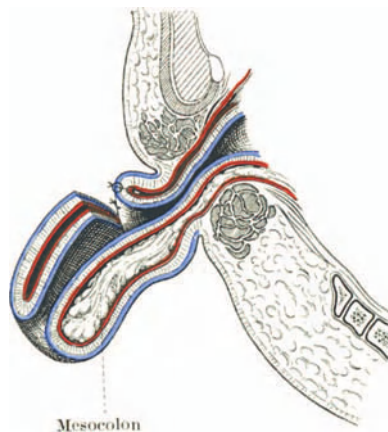


Abb. 787. Die vollständige Resektion des Mastdarmprolapses nach V. MIKULICZ. II.

Die vordere Hälfte des Prolapsus ist bis auf die Serosa durchtrennt. Die Schleimhaut, die Muskulatur und die Serosa werden sofort wieder vernäht. Man sieht auf die untere Schnittfläche.

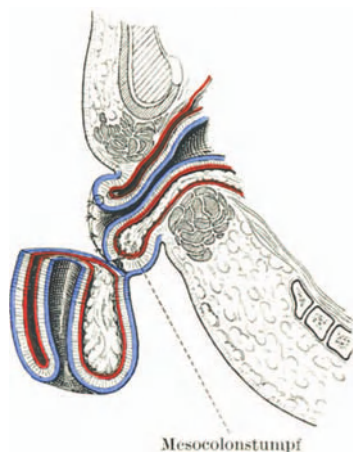


Abb. 788. Die vollständige Resektion des Mastdarmprolapses nach V. MIKULICZ. III.

Die Durchtrennung hat bis auf die hintere Schleimhaut stattgefunden. Die Serosa ist nach Unterbindung einiger Mesenterialgefäße wieder vernäht.

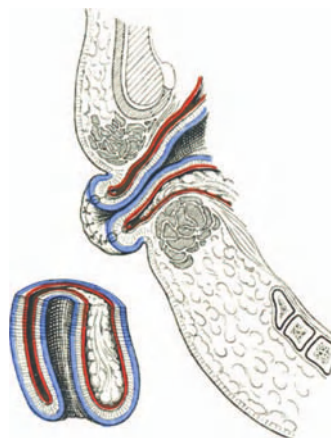


Abb. 789. Die vollständige Resektion des Mastdarmprolapses nach V. MIKULICZ. IV.

Der Darmzylinder ist völlig durchtrennt und ringförmig die Verbindung der Darmwand wieder hergestellt.

schrittweise durchtrennt wird, unterbindet man sofort die darin verlaufenden Gefäße (Abb. 788). Dann wird auch der letzte Teil der vorgefallenen Schlinge und die hintere Wand der äußeren Schlinge durchgeschnitten. Damit fällt der prolabierte Teil weg und es bleibt nur noch übrig, die hinteren Wände der äußeren und inneren Schlinge mit alle Wandschichten durchgreifenden Nähten zu vereinigen (Abb. 789). Sie werden gleich während der schrittweisen Durchschneidung

der Wände angelegt und besorgen damit auch die sichere Blutstillung. Die Nahtstelle wird mit Jodoformpuder versehen und hinter den Schließmuskel zurückgeschoben. Ruhigstellung des Darmes mit Opium für etwa 8 Tage.

d) Die Eingriffe bei den Hämorrhoiden.

Der Behandlung der Hämorrhoiden hat stets eine sehr genaue örtliche Untersuchung vorauszugehen, schon um ein sich durch ähnliche Symptome auszeichnendes Rectumcarcinom nicht zu übersehen. Je nachdem es sich um einzelne Knoten oder um einen oft den ganzen Anus umkreisenden, fest zusammenhängenden Ring von Knoten handelt, muß die Behandlung eine verschiedene sein. Wir müssen auch darauf Rücksicht nehmen, ob es sich um äußere, intermediäre oder innere Hämorrhoidalknoten handelt. Die äußeren liegen außerhalb der Zona ano-cutanea, die inneren innerhalb derselben und die intermediären im Bereich dieser Linie. Die äußeren und intermediären Hämorrhoiden verursachen häufiger Thrombosen und schmerzhaft Reizzustände, während bei den inneren mehr die Blutungen im Vordergrund stehen. Die Untersuchung findet entweder in Knie-Ellenbogenlage des Kranken, oder noch besser in Rückenlage unter starker Spreizung der Beine und Annäherung der Knie an die Brust statt. Zweckmäßig ist es, bei Kranken, deren Hämorrhoiden, besonders die inneren, nicht ohne weiteres beim Pressen in Erscheinung treten, folgendes Hilfsmittel zu gebrauchen. Man setzt sie auf einen Eimer oder Nachstuhl, der mit warmem Wasser gefüllt ist, und läßt sie längere Zeit pressen. Thrombosierte und entzündete Hämorrhoidalknoten werden zunächst nicht chirurgisch behandelt. Man verabreicht eine Anästhesinsalbe oder Anusol-zäpfchen, die vor dem Stuhlgang in den Mastdarm eingeschoben werden. Die Anästhesinsalbe besteht aus Cocain. mur. 0,25, Menthol 0,2, Anästhesin 1,0, Lanolin 15,0. PAYR empfiehlt auch folgende Zusammensetzung: Menthol 0,4, Cocain. mur. 1,2, Anästhesin 2,0, Lanolin 24,0. Dem Kranken wird Bettruhe verordnet und vorgefallene, entzündete Hämorrhoidalknoten werden zurückgedrängt. Das gelingt oft nicht für die Dauer und muß daher am besten vom Kranken selbst wiederholt werden.

Neben der abwartenden und operativen Behandlung der Hämorrhoiden wird neuerdings in zunehmendem Maße die *Verödungsbehandlung* geübt. Zwar ist das Verfahren alt und zu allen Zeiten sind immer wieder Versuche damit gemacht und wieder aufgegeben worden. Erst durch den Aufschwung, den die Varicenbehandlung durch Einspritzung nahm, ist diese Behandlungsmethode planmäßig auch wieder auf die Hämorrhoiden ausgedehnt worden. In Amerika und Frankreich wird sie schon seit mehr als 20 Jahren zunehmend geübt. In Deutschland fand sie weniger Anerkennung und hat sich erst langsam verbreitet. Bei den Hämorrhoiden liegen die Verhältnisse doch eben ganz anders als bei den Varicen und es hat sich gezeigt, daß, abgesehen von der recht langwierigen Behandlung, verhältnismäßig zahlreiche Rückfälle und zum Teil recht unangenehme Störungen beobachtet werden. Wir wollen daher diese Behandlungsmethode nur kurz erwähnen.

Als geeignet zur Verödungsbehandlung werden einfache weiche, mittelgroße, leicht blutende, innere, leicht vorfallende Hämorrhoiden bezeichnet. Manche bevorzugen die Einspritzung bei bestehender Schwangerschaft, während andere sie gerade dabei ablehnen. Außerdem wird sie noch empfohlen bei Diabetes, Lungentuberkulose und bei Herzfehlern. Als nicht geeignet werden bezeichnet äußere Hämorrhoiden, dann thrombosierte und entzündete Knoten. Auch solche mit oberflächlicher Nekrose scheiden aus, ebenso bilden Fisteln, Geschwüre und ein Sphincterkrampf eine Gegenanzeige.

Von den Mitteln, die eingespritzt werden, sind besonders das *Chinin-Urethan* in 5%iger Lösung und 5%iges *Phenol in Mandelöl* empfohlen worden. In die erste Gruppe gehört wohl auch das in Deutschland verwendete, von den sächsischen Serumwerken hergestellte

Antiphlebin. Außer diesen beiden Hauptmitteln sind noch Carbolglycerin, Varicocid und 20%ige Kochsalzlösung erfolgreich eingespritzt worden. Zur *Vorbereitung* wird der Kranke stark abgeführt.

Bei der Einspritzung wird am meisten die *Knie-Ellenbogenlage* bevorzugt. Die Einspritzung findet nach Waschung und Jodierung statt. Die meisten Chirurgen spritzen ambulant. Die Lösung wird von manchen nach Oberflächenbetäubung mit Cocain entweder *in die Knoten oder in das umgebende Bindegewebe* gespritzt. Wird in die Knoten gespritzt, so empfehlen manche das Ansaugen der Knoten mit einer BIERschen Saugglocke. In jeden Knoten werden nicht mehr als 2—3 Tropfen eingespritzt. Die *perivasculäre Einspritzung* zur Schaffung eines Bindegewebslagers unter der Schleimhaut scheint von den meisten Autoren bevorzugt zu werden. Manche benutzen dazu ein sog. Anus- oder Sphincteroskop. Es handelt sich hier um ein kurzes, abgeschrägtes rektoskopartiges Rohr, mit dem man sich die inneren Knoten einstellen kann. Die Einspritzung erfolgt am besten unmittelbar oberhalb des Knotens und seitlich davon in die normal erscheinende Schleimhaut. Auch hier werden meist nur 1—2 Tropfen an eine Stelle eingespritzt. In einer Sitzung sollen nur 2—3 Knoten auf diese Weise abgedrosselt und die nächste Sitzung nach 3—5—8 Tagen angesetzt werden.

Rückfälle scheinen nicht selten zu sein. Häufiger beobachtete Störungen sind Ohrensausen, Schwindel, Schweißausbruch, ja sogar Ohnmachten. Abgesehen davon werden Koliken, Durchfälle und Krampfstände von Blase und Mastdarm erwähnt. Schmerzen verschwinden meist bald, Blutungen lassen sich durch kurze Tamponade stillen, Nekrosen sind die Folge einer zu ausgiebigen oder zu oberflächlichen Einspritzung. Selten scheinen dagegen schwerere Infektionen zu sein. Es sind aber schwere periproktitische Phlegmonen beobachtet worden.

Der operativen Behandlung geht eine mehrtägige Vorbehandlung voraus. Zunächst wird am besten mit Ricinusöl (2—3 Eßlöffel) gründlich abgeführt. Dann wird der Dickdarm durch wenigstens 24 Stunden rein gespült und schließlich die Darmtätigkeit durch Opiumgaben ruhiggestellt. Der Eingriff darf erst dann ausgeführt werden, wenn nach dem letzten Reinigungseinlauf wenigstens 12 Stunden vergangen sind. Man führt den Eingriff in allen Fällen in *Steinschnittlage* aus. Die Wahl der *Schmerzbetäubung* fällt heute immer mehr zugunsten der örtlichen, die allerdings nur dann wirklich brauchbar ist, wenn sie gut ausgeführt wird. Außer der örtlichen Umspritzung und Leitungsunterbrechung kommt sakrale und parasakrale Anästhesie, Lumbalanästhesie und schließlich bei sehr ängstlichen Kranken Allgemeinnarkose in Frage.

Die örtliche Betäubung wird am besten nach BRAUN ausgeführt. Von vier Einstichquaddeln vorn, hinten und zu beiden Seiten der Afteröffnung, und zwar 2—3 Querfinger breit davon entfernt, wird zunächst die in der Tiefe gelegene Umgebung des Mastdarmes fächerförmig umspritzt. Die Nadel wird etwa 8—10 cm tief parallel der Mastdarmwand eingeführt, unter gleichzeitigem Entleeren von je 5 ccm der üblichen 1/2%igen Novocain-Adrenalinlösung. Zum Schutze des Mastdarmes vor Durchbohrung mit der Nadel kann man den behandschuhten Finger der freien Hand einführen und hat dabei gleichzeitig den Vorteil, daß man mit der Injektion bis dicht an die Darmwand herankommen kann; so wird das ganze Mastdarmrohr durch einen Flüssigkeitsmantel umgeben und zum Schluß werden die Verbindungslinien der Einstichpunkte unterspritzt. Die Einspritzung hat den einzigen Nachteil, daß die Füllung der Knoten häufig etwas nachläßt und sie dadurch weniger kenntlich werden. Sie erlaubt vollkommen schmerzloses Operieren.

Ist die Schmerzlosigkeit eingetreten, so wird jeder Hämorrhoidaloperation die *Dehnung des Sphincters* vorausgeschickt. Die zwei behandschuhten und mit Vaseline eingefetteten Zeigefinger werden in den Mastdarm eingeführt und

nun langsam und stetig eine Dehnung der Muskulatur so weit vorgenommen, daß man zwischen den beiden auseinandergezogenen Fingern noch einen dritten einschieben könnte. In manchen Fällen ist es erst nach Dehnung des Sphincters möglich, sich über die ganze Ausdehnung und Anordnung der Knoten zu unterrichten. So kommt es manchmal vor, daß man den zunächst gefaßten Plan, wegen einzelner, weit auseinanderstehender Knoten die LANGENBECKsche Operation auszuführen, aufgeben muß, um die WHITEHEADsche an ihre Stelle zu setzen. Erst nach der Sphincterdehnung kann es sich unter Umständen herausstellen, daß die anscheinend einzelnen Knoten eine mehr oder weniger zusammenhängende Kette bilden. Ebenso kann man sich nach der Sphincterdehnung oft erst von der Lage, Größe und Anordnung der inneren Knoten ein Bild machen. Abgesehen von den Methoden des Abquetschens oder Abbindens einzelner Knoten, deren nähere Beschreibung sich erübrigt, kommen heute zwei hauptsächlichliche Verfahren zur Anwendung, das LANGENBECKsche und das WHITEHEADsche. *Das LANGENBECKsche Verfahren* wird bevorzugt beim Vorhandensein mehrerer getrennter Knoten, doch kann man es auch bei mehr ringförmiger Anordnung zur Anwendung bringen, indem man aus der Kette die größten herausgreift. Zweckmäßiger ist aber für solche Knotenkette das Verfahren von WHITEHEAD, das allerdings nur in der Hand eines erfahrenen Chirurgen gute Erfolge liefert, während es, von unerfahrener Hand ausgeführt, sehr leicht zu lästigen, schwer zu beseitigenden Stenosen führt.

1. Die Eingriffe nach v. LANGENBECK.

Die LANGENBECKsche *Methode* besteht darin, daß die einzelnen Knoten an ihrer Basis mit einer Zange gefaßt und verschorft werden. Da gelegentlich auch Blutungen nach dem Abfallen des Schorfes beobachtet worden sind, so wird von vielen Chirurgen, auch von uns, der Verschorfung noch eine Übernähung hinzugefügt. Die Ausführung ist einfach. Nach Dehnung des Sphincters werden drei, höchstens vier Knoten (mehr soll man nicht fassen, um keine Stenose herbeizuführen), mit der sog. Balkenzange radiär zur Analöffnung gefaßt. Während der Knoten etwas angezogen wird, faßt die LANGENBECKsche Blattzange, ebenfalls radiär hinter der Balkenzange angelegt, die Basis des Knotens. Durch den festen Schluß der feingezähnten Zangenarme wird die Basis des Knotens erheblich gequetscht. Dann wird mit dem Kugelbrenner der Knoten vollkommen verschorft, wobei man die Gesäßhaut vor Verbrennung dadurch schützt, daß man zwischen Haut und Blattzange einen Kochsalztupfer legt. Ehe man diesen Tupfer anbringt, ist es zweckmäßig, durch den am meisten analwärts gelegenen Abschnitt der zu verschorfenden Basis unter der Zange einen langen Catgutfaden mit der Nadel hindurchzuführen, der geknotet, aber lang gelassen wird. Der mit der Nadel bewehrte Faden bleibt während des nun folgenden Verschorfens liegen. Das Verschorfen wird mit dem rotglühenden Paquelin energisch vorgenommen, bis keinerlei Weichteile mehr über der Oberfläche der Blattzange zu erkennen sind. Erst jetzt wird die Blattzange vorsichtig geöffnet und entfernt, und nun mit dem vorhandenen Faden eine überwindliche, fortlaufende Naht der verschorften Basis ausgeführt. In derselben Weise geht man bei den 2—3 anderen Knoten vor. Zum Schluß wird in den Mastdarm ein etwa daumendickes, mit Jodoformgaze umwickeltes und mit Vaseline gleitfähig gemachtes Stopfrohr eingeführt. Dieses Rohr wird mit einer Sicherheitsnadel versehen und etwa 2 cm vor dem Anus abgeschnitten.

Durch die Sicherheitsnadel wird schmale Bandlitze zur Befestigung des Rohres gezogen. Das Bändchen wird beiderseits (durch Leistenbeuge und Gesäßfalte) nach außen geführt, hier geknotet und dann zu einer Art Gürtel um den Leib gebunden. Das Stopfrohr bleibt, wenn es irgend möglich ist, 4 Tage liegen. Während dieser Zeit werden tägliche Opiumgaben verabreicht. Vom 5. Tage ab wird abgeführt.

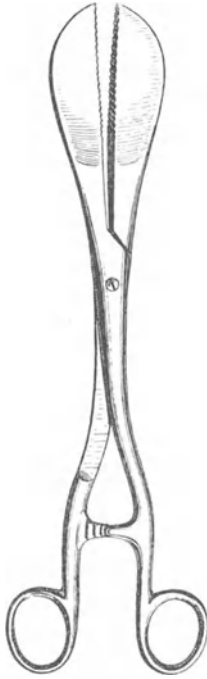


Abb. 790. Hämorrhoidenblattzange
nach v. LANGENBECK. ($\frac{1}{2}$ nat. Größe.)

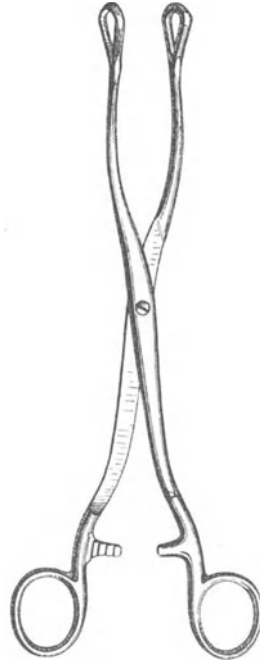


Abb. 791. Hämorrhoidenfaßzange (Balkenzange)
nach v. LANGENBECK. ($\frac{1}{2}$ nat. Größe.)

2. Der Eingriff nach WHITEHEAD.

Die Gefahren der WHITEHEADSchen Operation bestehen in einer Blutung während der Operation, in einer Infektion und ganz besonders im Auftreten von Stenosen nach der Operation. Die Blutung wird am besten dadurch eingeschränkt, daß man den Operationschnitt nicht sofort vollständig durchführt, sondern ihn schrittweise anlegt und nach Entfernung jedes Knotens gleich wieder vernäht. Die Infektion spielt bei guter Vorbereitung der Kranken und sicherer, blutstillender Naht keine größere Rolle. Die Stenosen werden verursacht durch das Auseinanderweichen der Wundränder. Wenn das auch häufig in starkem Maße nur dann zustande kommt, wenn ein Teil der Wundränder infolge Infektion nekrotisch wird, so beruht das Auseinanderweichen doch auch oft auf fehlerhafter Schnittführung. Dieser Fehler wird dadurch hervorgerufen, daß zuviel Haut oder Schleimhaut geopfert wird. Es ist daher größter Wert darauf zu legen, daß insbesondere von der Haut nichts entfernt wird. Es ist aber auch dafür zu sorgen, daß der Kranke gut vorbereitet ist. Zur Verhütung einer Infektion sollen Haut und Schleimhaut mehrmals jodiert werden. Auch diesem Eingriff geht die Sphincterdehnung voraus. Dann beginnt man am besten an der oberen, d. h. vorderen Commissur mit einem Einschnitt

genau an der Haut-Schleimhautgrenze. Der Schnitt wird an dieser Grenze so weit herumgeführt, bis etwa $\frac{1}{4}$ des Umfanges erreicht ist. Vertieft man ihn, so kommt der Sphincter ext. zum Vorschein, den man nicht verletzen darf. Am besten geht man nun mit dem Zeigefinger in den After und faßt mit einer Pinzette oder Gefäßklemme den Schleimhautrand, mit dem Knoten und zieht ihn etwas aus der Afteröffnung heraus. So gelingt es dann halb scharf halb stumpf einen schmalen Schleimhautzylinder mit den Gefäßen und Knoten vom Sphincter abzulösen. Die Gefäße werden am besten oberhalb der Knoten gefaßt und unterbunden. Unterhalb der Unterbindungen wird nun, wieder an der oberen Commissur beginnend, der untere Rand des Schleimhautzylinders

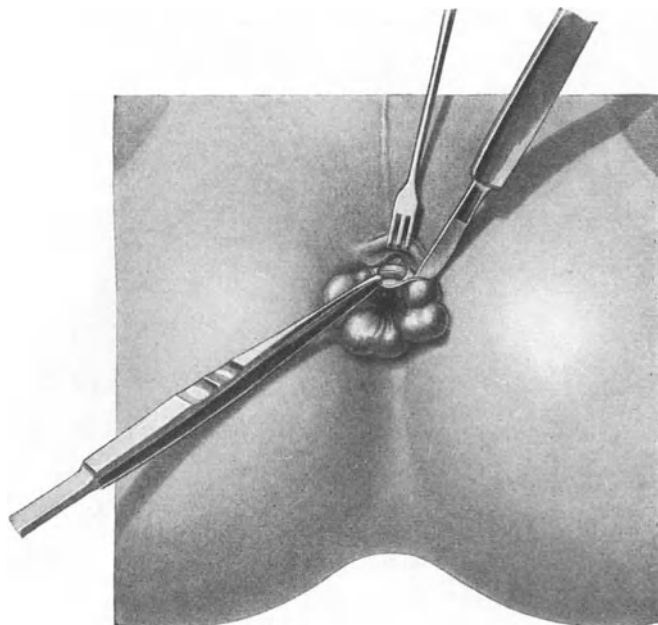


Abb. 792. Der Eingriff nach WHITEHEAD. I.
Schrittweise ringförmige Umschneidung des Anus an der Grenze von Haut und Schleimhaut.

mit den Knoten abgeschnitten (Abb. 792). Der Rand soll nicht breiter als $1\text{--}1\frac{1}{2}$ cm sein und bleibt mit den anderen $\frac{3}{4}$ des Umfanges im Zusammenhang. Ist so das erste Viertel von Knoten befreit, so geht man unter Verlängerung des ersten Schnittes an der Haut-Schleimhautgrenze bis zur hinteren Commissur weiter und löst, wie oben beschrieben, unter Schutz des Sphincters den Schleimhautzylinder mit den Knoten aus und trägt sie mit dem unteren Rande des Schleimhautzylinders ab (Abb. 793). Zur Blutstillung kann man nun die erste Hälfte der Wunde durch Catgutknopfnähte, die den oberen Schleimhautrand mit dem Hautrand verbinden, verschließen (Abb. 794). Dann wiederholt man das Vorgehen genau so auf der anderen Seite, entweder wieder an der oberen oder auch an der unteren Commissur beginnend. Der entfernte Schleimhautzylinder soll, wie gesagt, nicht breiter sein als $1\text{--}1\frac{1}{2}$ cm, um eine spannungslose Naht zu erzielen. Sind die Nähte unter Spannung, so schneiden sie durch und es kommt nicht zu der erwünschten primären Verheilung. Jede Nahtlücke füllt sich aber mit Granulationsgewebe und heilt unter Narbenschumpfung. Das Einlegen eines Stopfrohres ist nicht nötig.

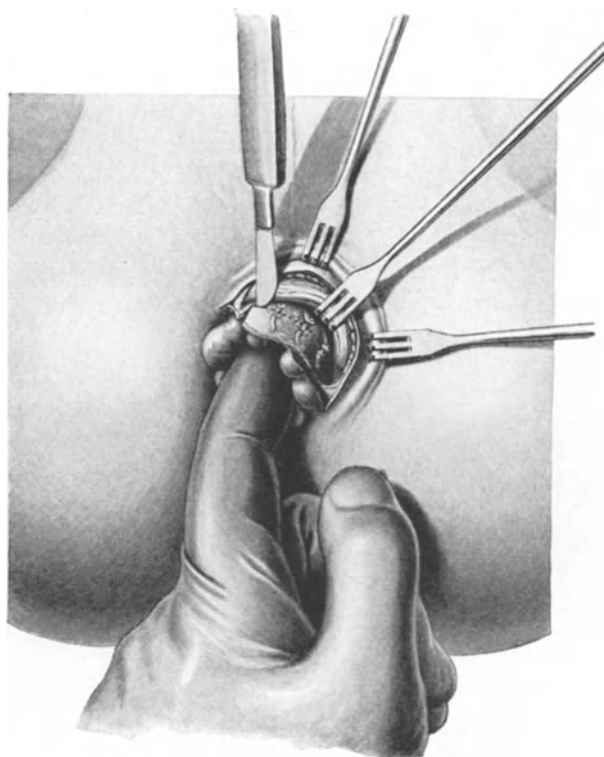


Abb. 793. Der Eingriff nach WHITEHEAD. II.

Der Sphincter ani ist freigelegt. Resektion eines schmalen Schleimhautabschnittes (punktierte Linie) mit den Knoten, nach Unterbindung einzelner Gefäße.

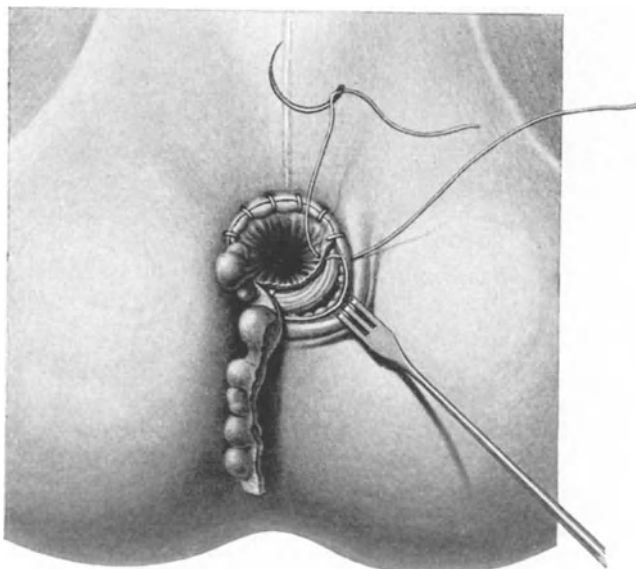


Abb. 794. Der Eingriff nach WHITEHEAD. III.

Die Resektion ist fast vollendet, während Haut und Schleimhaut wieder teilweise verschlossen sind.

ε) Die Eingriffe beim periproktitischen Absceß.

Periproktitische Abscesse werden entweder durch die gewöhnlichen Eitererreger hervorgerufen, sind aber auch in nicht seltenen Fällen tuberkulöser Natur. Akute periproktitische Abscesse schließen sich häufig an kleine Schleimhautverletzungen an, die durch harte Kotknoten hervorgerufen werden. Sehr häufig finden sich periproktitische Abscesse, wenn Hämorrhoiden vorhanden sind, da es ja hier viel leichter zu kleinen Verletzungen mit folgender Thrombose usw. kommen kann. Seltener sind spitze, dem Kot beigemengte Fremdkörper die Ursache. Die Schleimhautverletzung kann nicht nur in der Sphinctergegend, sondern auch höher stattfinden, so im Bereiche der Rectalsinus und den von da ausgehenden Sinus Hermann, kleinen Drüsenschläuchen, die teilweise durch die innere Sphinctermuskulatur hindurchtreten und so zwischen äußerem und innerem Sphincter gelegen sind. Der größere Prozentsatz der periproktitischen Abscesse, nach MELCHIOR 61 %, ist tuberkulöser Natur, von denen nach MELCHIORs Ansicht etwa $\frac{1}{3}$ primäre tuberkulöse Herde darstellen. MELCHIOR glaubt, daß der Prozentsatz tatsächlich noch höher ist. Sind Keime durch die Schleimhaut eingedrungen, so entwickelt sich der Absceß oft unter erheblichen Schmerzen. In der Mehrzahl der Fälle scheinen Abscesse von selbst in die Darmwand durchzubrechen. Ist die Infektion durch die ganze Darmwand hindurchgedrungen, so daß sie in das Subcutangewebe oder in das Cavum ischiorectale gelangt ist, so ist der spontane Durchbruch seltener. Es entwickelt sich vielmehr ein Absceß von zunehmender Größe unter sehr erheblicher Schmerzhaftigkeit bei der Stuhlentleerung und bei Kompressionen, besonders beim Sitzen. Die subcutanen Abscesse nähern sich meist rasch der Oberfläche. Wenn sie nicht eingeschnitten werden, so brechen sie nach einiger Zeit durch die Haut durch. Ebenso verhalten sich die nicht in den Darm durchbrechenden submukösen Abscesse. Die selteneren Abscesse des ischiorectalen Raumes senken sich ebenfalls, nachdem sie häufig eine beträchtliche Größe erreicht haben, in das Subcutangewebe und kommen schließlich häufig in ziemlicher Entfernung von der Analöffnung zum Vorschein. Am seltensten sind Abscesse oberhalb des Diaphragma pelvis. Bei hochsitzenden Verletzungen der Darmschleimhaut breiten sie sich im subperitoneal gelegenen Cavum pelvirectale aus. Hier handelt es sich fast immer um tuberkulöse Abscesse.

Die kleinen submukösen periproktitischen Abscesse werden *radiär* gespalten. Alle die Abscesse, die außerhalb des Sphincter ani gelegen sind, werden besser durch einen ringförmig um den After ziehenden Schnitt eröffnet, da die Absceßhöhle leichter offenzuhalten ist und eine Verletzung des Sphincter nicht zustande kommen kann. Weiter vom Anus entfernt liegende Abscesse werden ebenfalls am besten mit bogenförmigen Schnitten, die dem Anus annähernd parallel laufen, gespalten. Bei tiefgelegenen Abscessen wird nur die Oberfläche gespalten und der Absceß dann mit der Kornzange eröffnet. Fließt Eiter ab, so wird die Kornzange gespreizt, um einen möglichst guten Zugang offenzuhalten. Sehr häufig kommt es nach der Spaltung eines periproktitischen Abscesses nicht zur Ausheilung desselben. Nur dann, wenn die Verbindung nach dem Darm verschlossen und geheilt ist, kann Heilung eintreten. Aber selbst dann noch sind die Heilungsbedingungen häufig ungünstig. MOSZKOWICZ hat auf die Ursachen der mangelhaften Heilungsbedingungen aufmerksam gemacht. Er glaubt, daß weder die Unsauberkeit der Analgegend, noch die von HOCHENEGB beschuldigte Unruhe die Ursache dafür sein können. Er glaubt vielmehr, daß die ungünstigen Spannungsverhältnisse in der Fossa ischiorectalis, die teilweise knöchern, teilweise fasciomuskulär, teilweise durch den Darmkanal selbst begrenzt ist, die Ursache für die Schwierigkeit der Annäherung der Absceßwände ist. Um die Gewebsspannung nach Spaltung des Abscesses zu vermindern, ist es nach seiner Ansicht besser, gestielte Hautlappen oder wenn das nicht angängig ist, die Wundränder in die Absceßhöhle hineinzuschlagen und in der Tiefe der Absceßhöhle zu befestigen. Dadurch wird wenigstens die Spannung der Oberfläche beseitigt und von der Haut aus kann die Höhle epithelisiert werden. So entstehen freilich

oft tiefeingezogene Narben, aber es besteht nicht die Gefahr, daß die Hautwunde sich schließt und die Absceßwände gesperrt bleiben.

5) Die Eingriffe bei den Mastdarmpfisteln.

(GROSS, MOSKOWICZ.)

Häufig entwickelt sich im Anschluß an die Absceßspaltung eine *Mastdarmpfistel*, da der Verbindungsgang nach dem Darm sich nicht geschlossen hat. So entstehen je nach dem Sitz der inneren und äußeren Darmöffnung die verschiedenen Formen der Mastdarmpfisteln. Die größte Mehrzahl, wenigstens 67%, sind unvollständige äußere Fisteln, 30% sind vollständige und 3% unvollständige innere (MELCHIOR).

Andere Autoren haben ähnliche Verhältniszahlen gefunden (GREFFRATH). Die *äußeren* unvollständigen können subcutan-submukös verlaufen. Liegt die äußere Öffnung über 1 cm von der Analöffnung entfernt, so sind die Fisteln sehr häufig nicht subcutan-submukös, sondern verlaufen außerhalb des Sphincter nach dem Darminnern zu, entweder zwischen dem äußeren und inneren Sphincter oder außerhalb beider Sphincteren. Je weiter sie vom Anus entfernt liegen, desto wahrscheinlicher liegt der Fistelkanal außerhalb der Sphincteren und desto höher hinauf reicht der Fistelgang. Die vollständigen Fisteln haben zwei Öffnungen, eine innere und äußere. Auch sie können subcutan-submukös verlaufen, können aber auch ebenso zwischen den Sphincteren und innerhalb des Sphincters die Haut mit der Schleimhaut verbinden. Die unvollständigen inneren Fisteln sind nach MELCHIOR fast immer tuberkulöser Natur, haben nur mit dem Darmkanal eine Verbindung. Die Diagnose ist in der Mehrzahl der Fälle ohne weiteres zu stellen. Meist findet sich eine feine, manchmal etwas gerötete, manchmal auch durch einen kleinen Granulationsknopf gekennzeichnete Öffnung, am häufigsten seitlich von der Analöffnung, in mehr oder weniger großer Entfernung.

Differentialdiagnostisch kommen besonders die häufig kongenitalen, meist in der Mittellinie gelegenen, sog. Coccygealfisteln in Frage, die aber gerade infolge ihres typischen Sitzes und dadurch, daß sie auf oder unter das Steißbein führen, von den Mastdarmpfisteln zu unterscheiden sind (s. S. 1161). Die *typischen tuberkulösen Fisteln* haben meist etwas unterminierte Ränder, die Haut des Fisteleingangs ist bläulich und fast immer findet sich grau-rötlich aussehendes, weiches Granulationsgewebe am Fisteleingang. Die Frage, ob es sich um eine vollständige oder unvollständige Fistel handelt, ist meist durch einfache Sondenuntersuchung leicht zu lösen. Allerdings sind häufig die Fistelgänge nicht gerade, sondern gewunden und zackig, so daß man sehr vorsichtig und tastend sondieren muß, um nicht auf falsche Wege zu geraten. Ein behandschuhter Finger wird in den Mastdarm eingeführt und tastet bei innerer Fistelöffnung oft ebenfalls einen kleinen Knopf, ein kleines Infiltrat oder einen Gewebsstrang, der auf den Zusammenhang mit der Fistel hinweist. Die Feststellung, ob es sich um eine subcutan-submuköse Fistel handelt, oder ob der Sphincter innerhalb der Sonde gelegen ist, ist manchmal nicht ganz einfach, wenn die Fistelöffnungen nahe beieinanderliegen. Hat man eine Sonde in den Kanal eingeführt und fordert den Kranken auf zu pressen, so spürt man bei subcutan-submukösen Fisteln deutlich die gegen den Finger gepreßte Sonde durch die Schleimhaut, während dieses Zeichen fehlt, wenn die Sonde außerhalb der Schließmuskeln gelegen ist. Bei der sehr seltenen hochgelegenen inneren Öffnung kann es unter Umständen mit dem eingeführten Finger nicht gelingen, die innere Öffnung zu erreichen. In solchen Fällen muß das Rektoskop zu Hilfe genommen werden. Am besten spritzt man zur Darstellung der inneren Fistelöffnung *Methylenblau* in die äußere Fistelöffnung, während man das Darminnere mit dem Rektoskop beobachtet. Außer den einfachen Fisteln kommen nach längerem Bestehen fuchsbauähnliche Gänge, die sich an verschiedenen Stellen in der Umgebung des Afters nach außen öffnen, zur Beobachtung.

Im Anschluß an ausgedehnte periproktitische Abscesse, die sich häufig (besonders tuberkulöse) um die Rückseite des Mastdarmes herum nach dem anderen Cavum ischiorectale ausbreiten, kommt es gelegentlich zu beiderseitigen Eitersenkungen und Fistelbildungen an verschiedenen Stellen. Auch Dermoides des Cavum ischiorectale und der Kreuzsteißbeinaushöhlung verursachen gelegentlich Fistelbildungen. In solchen Fällen kann nur ein größerer operativer Eingriff Hilfe schaffen. Unter allen Umständen müssen alle Fistelgänge gespalten, breit freigelegt und eine Verbindung mit dem Darm aufgesucht werden. Ist ein Dermoid die Ursache, so muß dieses vollkommen entfernt werden.

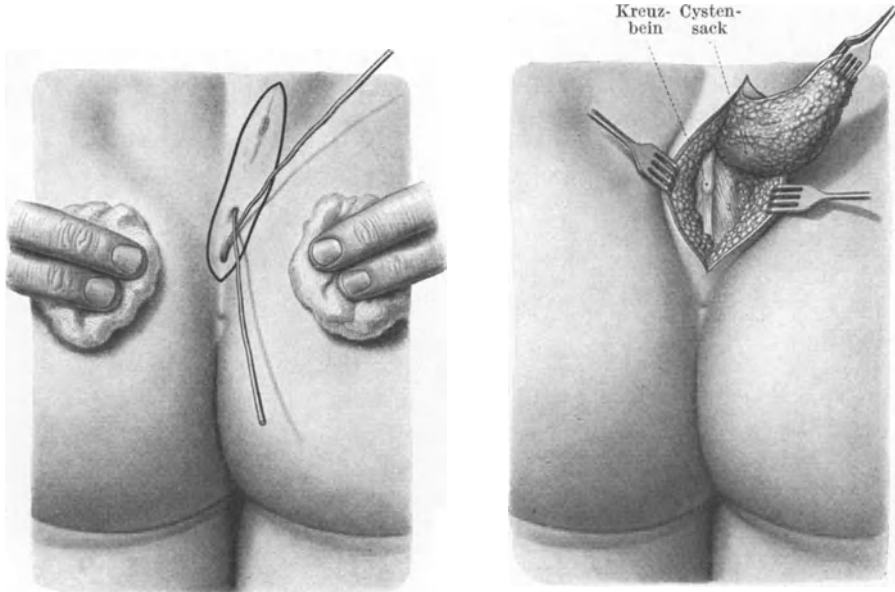


Abb. 795.

Abb. 796.

Abb. 795 und 796. Die Entfernung eines Steißbeindermoides.

Oberhalb der Rima ani ist eine kleine Fistel entstanden. Aus der Fistel entleert sich talgartige Masse. Es wird ein Kreuzbeindermoid angenommen. Da infolge einer Infektion auch noch oberhalb eine Fistel entstanden ist, wird die Haut spindelförmig umschnitten und zugleich mit der Haut die ganze Cyste mit einem Teil des umgebenden Fettgewebes ausgelöst. In diesem Falle saß die Cyste oberhalb des Kreuzsteißbeines. Häufig sitzt die Geschwulst unterhalb des Steißbeines.

Die *Diagnose* der Mastdarmfistel ist im allgemeinen leicht, soweit Fisteln in Frage kommen, die mit der äußeren Körperoberfläche in Verbindung stehen. Die Anamnese, der in der Nähe des Anus zu findende Granulationsknopf, ein kleiner Sekrettröpfchen, die Möglichkeit neben oder durch den Granulationsknopf eine Sonde einzuführen, die entweder im Gewebe anstößt oder sich bis in den Mastdarm hinein vorschieben läßt, sichern die Diagnose. Es gibt jedoch Fälle, in denen zwar die Anamnese auf eine Fistel hindeutet, in denen aber zunächst bei etwas oberflächlicher Betrachtung eine Fistel nicht zu finden ist. Bei genauerem Hinsehen stellt man jedoch eine feinste Fistelöffnung fest, die gelegentlich auch einmal mehrere Finger breit von der Analöffnung entfernt sein kann. In solchen Fällen pflegt der Granulationsknopf zu fehlen und die Fistelöffnung ist dann meist nur für eine Tränenkanalsonde durchgängig.

Nicht zu verwechseln mit den Analfisteln sind die Fistelöffnungen der Steißbeindermoide, die nach Vereiterung eines dorsal, oft auch ventral des Kreuzsteißbeines sitzenden Dermoides zurückbleiben (Abb. 759). Sie haben ihren Sitz immer entweder genau in der Mittellinie oder

etwas seitlich davon, oberhalb der Rima ani. Der Fistelgang führt oft unter das Steißbein. Die Eröffnung muß umschnitten und in die Tiefe verfolgt werden, bis das Dermoid erreicht ist. Nur wenn die ganze Wand des Dermoides mit entfernt ist, bleiben Rückfälle aus.

Die *Behandlung* der Analfistel muß in der Mehrzahl der Fälle eine chirurgische sein, wenn auch für manche Fälle, besonders solche tuberkulöser Natur, in neuerer Zeit über gute Erfolge durch *Röntgenbestrahlung* berichtet worden ist. Die Operation ist bei einfachen kurzen, in der nächsten Nähe des Anus liegenden, vollständigen und unvollständigen Fisteln eine außerordentlich einfache und dankbare, wenn die Fistel subcutan oder submukös verläuft. Größere Schwierigkeiten machen solche Fisteln, deren äußere Öffnung weiter von Analring entfernt ist, sei es, daß es sich um äußere *unvollständige* oder um *vollständige* Fisteln handelt, bei denen die Verbindungslinie der beiden Öffnungen außerhalb des Schließmuskels gelegen ist. Größere Schwierigkeiten für die Behandlung verursachen solche Fisteln, die in mehr oder weniger großer Ausdehnung um den Mastdarm herumlaufen, so daß gelegentlich die äußere Öffnung mehrere Zentimeter von der Analöffnung auf der einen Seite, die innere manchmal hoch oben im Darm auf der gegenüberliegenden Seite gefunden wird. Noch schwieriger zu behandeln sind auch die fuchsbauartigen Fisteln mit vielen Seitengängen.

Die Eingriffe bei der *vollständigen*, innerhalb des Sphincters liegenden Mastdarmpistel.

Man dehnt in örtlicher Bestäubung (s. S. 1154) oder Narkose den Sphincter, dann wird eine Hohlsonde durch den äußeren Fistelmund eingeschoben, während man gleichzeitig den Zeigefinger der anderen Hand in den Mastdarm einführt. Das Sondenende wird von dem Finger im Mastdarm aufgefangen und nun, während der Finger allmählich hervorgezogen wird, zum Anus herausgeleitet. Dadurch hat man die zwischen den beiden Fistelöffnungen gelegene Weichteilmasse vor den Anus gebracht und braucht sie nur noch mit dem Thermokauter zu spalten. Das Granulationsgewebe des Fistelganges wird nach der Spaltung mit dem Thermokauter verschorft. Einlegung eines mehrere Tage liegbleibenden Stopfrohrs und Stopfen mit Opium. Handelt es sich um eine *unvollständige* äußere Fistel, die innerhalb des Sphincter ext. verläuft, so wird sie in eine vollständige verwandelt. Zu diesem Zweck wird, wie oben, die Hohlsonde in den äußeren Fistelmund eingeführt und gegen die in den Mastdarm eingeführte Zeigefingerkuppe durch die Schleimhaut in den Darmkanal durchgestoßen. Die weitere Behandlung der nun vollständigen Fistel ist dieselbe wie oben beschrieben.

Äußere, *vollständige* und *unvollständige* Fisteln, die außerhalb des Sphincters liegen, können auf diese Weise nicht behandelt werden, da der Sphincter nicht durchschnitten werden darf. Solche Fistelgänge müssen vielmehr vollkommen ausgeschnitten werden. Sehr zweckmäßig ist es, sich den Fistelgang zur Erleichterung des Auslösens vorher durch Einspritzen einer Methylenblaupaste kenntlich zu machen. Der Weichteilschnitt wird am besten konzentrisch zur Analöffnung angelegt, so, daß die umschnitene Fistelöffnung etwa in der Mitte des bogenförmigen Schnittes gelegen ist. Während die Wundränder gut auseinandergehalten werden, verfolgt man den Fistelgang, langsam vorgehend, und löst ihn ringsherum aus dem Fettgewebe bis zu seinem Ende am Darm oder im periproktitischen Fett. Besser stülpt man nach PAYR den darmnahen Teil des Fistelganges, den man an einer vom Darm in die innere Fistelöffnung

eingeführten Sonde befestigt hat, in den Darm ein. Sonst wird eine Darmöffnung durch eine Catgutnaht verschlossen, der Wundkanal locker mit Jodoformgaze ausgefüllt und der Heilung durch Granulation überlassen. Handelt es sich um eine *fuchsbauartige Fistel*, so genügt gewöhnlich ein einfacher Bogenschnitt nicht. Man legt dann zweckmäßigerweise nach MOSZKOWICZ einen Lappenschnitt an, dadurch, daß man auf die Enden des Bogenschnittes, je nach Ausdehnung und Richtung der Fistelgänge zum Anus radiäre Schnitte aufsetzt (Abb. 797).

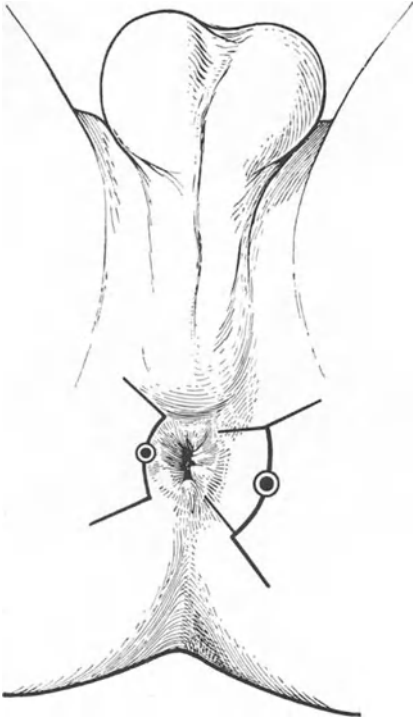


Abb. 797.

Jeder einzelne Fistelgang muß bis an sein Ende verfolgt und alles Granulationsgewebe entfernt werden. Entsteht dabei ein größerer Defekt, so empfiehlt es sich sehr, diesen mit dem durch Anlegung der radiären Schnitte gebildeten, wenn nötig vergrößerten Lappen, dessen Ende in die Tiefe der Wunde eingelegt und dort mit Catgutnähten festgelegt wird, teilweise zu schließen (Abb. 798). Für Fistelgänge, die schraubenförmig von der äußeren Fistelöffnung um das Mastdarmrohr herumlaufen,

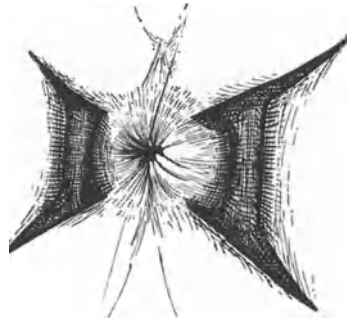


Abb. 798.

Abb. 797. Die Beseitigung der extrasphinkteren, besonders der unvollständigen Analfistel, nach MOSZKOWICZ. I. Schematische Darstellung zweier Fistelöffnungen und der Schnittführung zur Bildung eines (rechts) oder zweier (links) gestielter Lappen, die nach Entfernung des Fistelganges in die Tiefe geschlagen und dort befestigt werden. Der mediale Lappen muß bei vollständig durchgehender Fistel möglichst die verschlossene Darmöffnung decken.

Abb. 798. Die Beseitigung der extrasphinkteren, besonders der unvollständigen Analfistel, nach MOSZKOWICZ. II. Die Lappen sind in die Tiefe geschlagen. Die nicht hautbedeckten Teile schließen sich durch Granulation.

müssen den Anus in größerer Ausdehnung umkreisende Bogenschnitte angelegt werden. Man scheue nicht große Schnitte, die auch in Lappenschnitte durch das Aufsetzen von radiären Schnitten verwandelt werden können, um eine möglichst übersichtliche Freilegung der Fistelkanäle zu erzwingen. Nur durch restlose Aufdeckung des Fistelkanals bis an sein Ende und die Entfernung des Granulationsgewebes ist es möglich, die Grundlage für eine Ausheilung zu legen. Insbesondere können nur auf diese Weise tiefgelegene Dermoidcysten entdeckt und entfernt werden. Auch hier werden größere Defekte zweckmäßig durch Anlegung guternährter Subcutanfettlappen möglichst vollkommen ausgefüllt.

Bei *extrasphinkteren vollständigen Fisteln* ist es nach MOSZKOWICZ gut, zur Freilegung der Fistelöffnung im Darm von außen einen am Anus gestielten auch radiär gerichteten Lappen um den Sphincter herum auf die Fistelöffnung

zu legen und dort mit einigen Nähten festzulegen. Neuerdings sind für diese Fälle weitere Vorschläge gemacht worden. WIDEROË spaltet die innere Fistelöffnung bis zum Anus, verschließt nach Ablösung der Schleimhaut die Fistel-

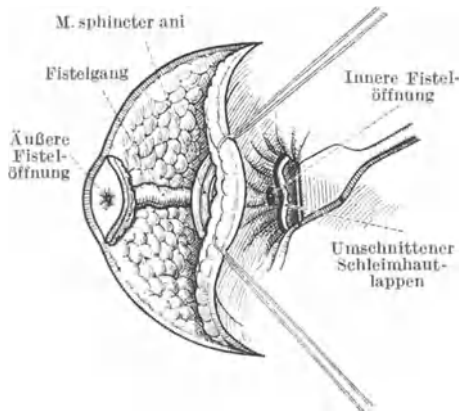


Abb. 799. Die Beseitigung der extrasphinkteren, durchgehenden Analfistel nach MOSZKOWICZ. I. Ein ringförmiger Schnitt umzieht die Hälfte des Anus und umschneidet die Fistelöffnung. Die Haut ist bis auf den Sphincter ani abgelöst. Der Fistelgang läßt sich von diesem Schnitt aus bis auf die Darmlichtung verfolgen. Ein stumpfer Haken ist in den Anus eingesetzt, so daß man die oberhalb des Sphincter einmündende innere Fistelöffnung sieht. Oberhalb derselben ist ein Schleimhautlappen mit oberem Stiel umschnitten. (Dtsch. Z. Chir. 1938, 856.)

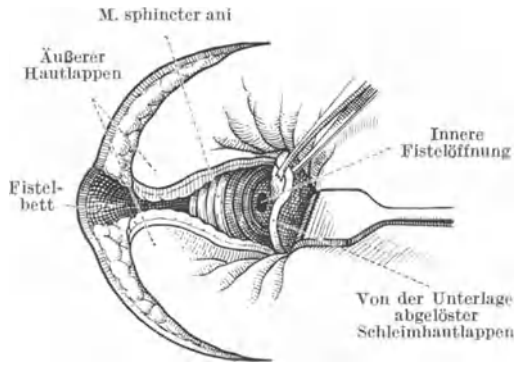


Abb. 800. Die Beseitigung der extrasphinkteren, durchgehenden Analfistel nach MOSZKOWICZ. II. Der erst umschnitene Hautlappen ist gespalten, die Fistelöffnung und der Sphincter freigelegt. Zwischen die beiden Lappen wird der zungenförmige Schleimhautlappen eingelegt und an ihm durch einige Knopfnähte befestigt. (Dtsch. Z. Chir. 1938, 856.)

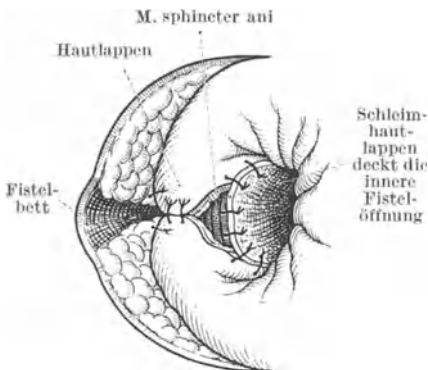


Abb. 801. Die Beseitigung der extrasphinkteren, durchgehenden Analfistel nach MOSZKOWICZ. III. Der zungenförmige Lappen deckt die Fistel und den inneren Sphincterrand. Die beiden äußeren Lappen, an die der zungenförmige festgeheftet ist, decken den äußeren Sphincterrand. Die übrige Wunde schließt sich durch Granulation. (Dtsch. Z. Chir. 1938, 856.)

öffnung durch Tabaksbeutelnaht und übernäht sie mehrmals, während der Gang ausgekratzt wird. Dann löst er den Schleimhautrand oberhalb der früheren Öffnung ab und zieht sie in die gespaltene Schleimhaut bis zum Anus herunter. E. REHN schließt die Fistel durch den Eingriff nach WHITEHEAD, bei dem er die Schleimhautsäule bis oberhalb der inneren Fistelöffnung ablöst. Den Fistelgang überläßt er der Selbstheilung. MOSZKOWICZ umschneidet die Fistel und legt dann mit einem Bogenschnitt um den Anus den Sphincter und den Fistelgang bis zur Mündung in den Darm frei und entfernt den Gang (Abb. 800). Dann legt er die Fistelöffnung im Darm frei, bildet oberhalb einen zungenförmigen Lappen, der von der Unterlage so weit abgelöst wird, daß er ohne

Spannung bis zum Analrand heruntergezogen werden kann (Abb. 800). Nach Spaltung der Haut zwischen der äußeren und inneren Fistelöffnung wird der zungenförmige Lappen zwischen die so entstandenen Hautlappen über die Fistel und den Sphincter gelegt und mit einigen Nähten an den seitlichen Lappen befestigt. Deren Enden decken den äußeren Sphincterrand (Abb. 801). Einlegen eines dünnen Darmrohres. Die Vorbereitung verlangt gründliches Abführen, die

Nachbehandlung mit flüssiger Kost, die wenig Kot macht (ohne Opium), sorgt dafür, daß Stuhl erst nach 8 Tagen eintritt. Dann Öleinlauf.

7) Der Eingriff bei der Fissura ani.

Bei kleinen Fissuren kann der Versuch gemacht werden, die Ausheilung unter Anwendung der S. 1153 erwähnten Anästhesinsalbe zu erreichen. Gelingt das nicht, so kann unter Umständen die Dehnung des Sphincters genügen, unter gleichzeitiger Behandlung mit Anästhesinsalbe und unter Einlegen eines Stopfrohrs für einige Tage. Bei länger bestehenden, größeren, gar mehrfachen Fissuren führt die operative Behandlung am schnellsten zum Ziele. Der Kranke wird genau so vorbereitet, wie das für die Behandlung der Hämorrhoiden geschildert wurde. Vor der Operation wird der Sphincter ani gedehnt und nun am besten mit einem schneidenden Glüheisen der ganze nässende, von Schleimhaut entblößte Teil in Millimeterdicke herausgeschnitten. Einlegen eines Stopfrohrs für 4 Tage, genau wie wir es für die Hämorrhoidenoperation geschildert haben.

8) Die Eingriffe beim Mastdarmkrebs.

1. Geschichtliches.

Die *Geschichte der radikalen Operation des Mastdarmcarcinoms* beginnt in den ersten Jahrzehnten des 19. Jahrhunderts. DIEFFENBACH nennt als erste Chirurgen FAGET und CHESELDEN (1688—1752). Nach seiner Ansicht handelte es sich aber bei ihren Operationen nur um das Abschneiden prolabierter Därme. Nach DIEFFENBACH sind die ersten wirklichen Mastdarmkrebsoperationen von LISFRANC, dann von WARDROP (1782—1869), STIRLING, MANDT und ihm selbst ausgeführt worden. LISFRANC (1790—1846), DIEFFENBACH (1794—1847) und BLASIUS (1862—1875) haben die Methoden ausgearbeitet. Halbmondförmige Schnitte um den Anus, mit Verlängerungsschnitten nach vorn und hinten bis zum Steißbein, bildeten die Zugangswege. Während LISFRANC immer die Haut in der Umgebung des Afters und den Schließmuskel mitnahm, hat DIEFFENBACH bei höher sitzenden Geschwülsten die Haut bis an den After erhalten und auch den (allerdings wahrscheinlich gespaltenen) Sphincter geschont. Aus der großen Wundspalte wurde dann mit Messer und Schere der Darm ringsherum abgelöst, heruntergezogen, oberhalb des Tumors abgetragen und, wenn es gelang die Haut zu erhalten, das zentrale Stück an der Haut befestigt. Erfolge scheinen nur selten erzielt worden zu sein, da in späterer Zeit sowohl von französischen als auch besonders von englischen Chirurgen die Radikaloperation ganz aufgegeben wurde. An ihre Stelle trat die Rektostomie (TRÉLAT, VERNEUIL 1884) und die Kolostomie (BRYANT 1876). Auch deutsche Chirurgen standen auf dem Standpunkt, daß die Kolostomie den radikalen Operationen vorzuziehen sei (ALBERT, MADELUNG, SCHINZINGER 1881). Auch auf dem Internationalen Kongreß in Kopenhagen 1884 fanden sich viele Stimmen zugunsten der Teileingriffe. In Amerika wurde die erste Radikaloperation wegen Mastdarmkrebs nach ROBERTS von BUSHE (1832) vorgenommen. Während, wie gesagt, die englischen Chirurgen fast ausschließlich für die Kolostomie eintraten und von den französischen Chirurgen einzelne, nachdem sie zuerst radikal operiert hatten, zu den palliativen Operationen zurückgekehrt waren (VERNEUIL u. a.), gab es unter den deutschen Chirurgen schon in den 70er Jahren einzelne, die sich für die radikalen Methoden einsetzten, allen voran KOCHER und VOLKMANN. Auch KÜSTER und KÖNIG gehörten zu ihren Vorkämpfern. Nachdem schon DENOVILLIERS (1872) das Rectum durch einen hinteren Schnitt in der Mittellinie, ohne es zu eröffnen, freigelegt hatte, empfahl KOCHER (1874) zuerst die Resektion des Steißbeines, um den Zugang zu erweitern. Er bezeichnet seinen Zugangsschnitt, den er in Abänderung des hinteren Rectalschnittes von SIMON angegeben hatte, als hinteren Längsschnitt. Zwar hat er anscheinend auch meist das Rectum gespalten, bei höherem Sitz oberhalb des Sphincters quer durchtrennt und dann nach Einführung der Finger in das zentrale Rectalrohr dieses bis weit ins Gesunde aus seiner Umgebung herausgelöst, um es dann oberhalb des erkrankten Abschnittes abzutragen, aber alles geschah unter Leitung des Auges. BARDENHEUER hat (1880), ohne Steißbeinresektion, seitlich des Kreuzbeines

hinaufgehend, radikale Operationen vorgenommen. Beide Chirurgen scheuten auch die Eröffnung des Peritoneums nicht. Zu derselben Zeit wie BARDENHEUER hat auch KÖNIG (1881) hochsitzende Carcinome mit Eröffnung des Peritoneums operiert und dabei bereits eine kombinierte Operation, d. h. die Eröffnung des Peritoneums von der Bauchhöhle aus, in Erwägung gezogen. Einen bedeutenden Fortschritt brachte der Vorschlag der teilweisen Resektion des Kreuzbeins durch KRASKE (1885). Die Zugangsmöglichkeit wurde dadurch wesentlich verbessert und es war genügend Platz, um nach Resektion des erkrankten Darmabschnittes auch Wiedervereinigungen der Darmenden unter zirkulärer Naht in der Wunde auszuführen. Von dieser Zeit ab folgten sich die Fortschritte Schlag auf Schlag. Große Verdienste erwarb sich vor allen Dingen HOCHENEGG, der die sacrale Methode zu größter Blüte brachte (1888 und folgende Jahre). Er empfahl neben der Resektion besonders seine Durchzugsmethode, die 1884 von ESMARCH bereits vorgeschlagen worden war. Während die sacrale Methode in den Händen von KRASKE, HOCHENEGG, KÖNIG, HEENEKE und SCHLANGE (welch letztere eine temporäre Kreuzbeinresektion empfohlen hatten), ROTTER, VOELCKER, KÜTTNER, LEXER immer sicherer gestaltet und besonders durch VOELCKER auch zu einer streng anatomisch verlaufenden Operation ausgebaut wurde, so daß die Mortalität immer mehr herunterging. In neuerer Zeit hat sich GOETZE (1931) für eine erweiterte sakrale Mastdarmoperation eingesetzt. Daneben entwickelte sich die *abdomino-sacrale Methode* wesentlich langsamer. Schon VOLKMANN (1877) hatte sie in Aussicht genommen und KÖNIG hat sie 1881 in Erwägung gezogen und 1882 ausgeführt. Sie galt aber auch noch bis in den Anfang dieses Jahrhunderts als Notoperation, die zwar von KRASKE (1906) empfohlen, später auch von den meisten Chirurgen in vereinzelten Fällen ausgeführt, aber allgemein für zu gefährlich gehalten wurde. Mitte der 90er Jahre war sie in Frankreich von GAUDIER, QUÉNU, CHALOT u. a. von neuem vorgeschlagen und zur Methode ausgebildet worden, und zwar unter radikaler Entfernung des ganzen Rectums, Verzicht auf die Schließmuskulatur und unter Anlegung eines Anus praeternaturalis iliacus. Diese radikale Methode führt auch heute noch den Namen QUÉNU. In Amerika wurde die Methode von der MAYO'schen Klinik aufgenommen.

Erst in neuerer Zeit ist auch in Deutschland die abdomino-sacrale Methode zu größerer Bedeutung gekommen. Während einzelne Chirurgen, wie z. B. GOEPEL, schon seit 25 Jahren das abdomino-sakrale Verfahren regelmäßig ausgeübt haben, sind von den meisten anderen Chirurgen nur besonders ausgesuchte Fälle, d. h. besonders hochsitzende Tumoren nach dieser Methode operiert worden. Im allgemeinen wurde die sacrale Methode bevorzugt (HOCHENEGG, MOSZKOWICZ, ROTTER, KÜMMELL, PAYR u. a.). In neuester Zeit hat sich unter dem Einfluß von SUDECK, HELLER, SCHMIEDEN, KIRSCHNER, GULEKE, die die Vorzüge der abdomino-sacralen Methode in das rechte Licht gesetzt haben, eine Wandlung vollzogen, die, wie sich auf dem Chirurgenkongreß 1924 zeigte, schon weitere Kreise gezogen hat. Zu Anhängern der Methode bekannten sich außer den genannten HOFMEISTER, v. HABERER, und aus der späteren Umfrage von SCHMIEDEN geht hervor, daß die Zahl der Anhänger noch weit größer ist. Wenn auch die abdomino-sacrale Methode immer weitere Verbreitung gefunden hat, so ist die Frage des Abschlusses der Operation, d. h. ob der ganze Darm samt Schließmuskel geopfert, d. h. also nach QUÉNU operiert werden soll, oder ob nur die vorbereitende Operation abdominal und der Abschluß durch Resektion oder Durchzug mit Erhaltung des Sphincter zu Ende geführt werden soll, noch nicht endgültig entschieden. Diese Entscheidung muß auch einer späteren Zeit nach Bekanntwerden größerer Operationszahlen vorbehalten bleiben.

Trotz vieler Diskussionen, die über die operative Behandlung des Mastdarmcarcinoms stattgefunden haben, gehen auch heute, wie gesagt, die Ansichten der führenden Chirurgen über die Zweckmäßigkeit der verschiedenen Methoden noch auseinander. Wenn auch ganz allgemein das Bestreben vorherrscht, immer gründlicher vorzugehen und immer mehr vom Enddarm und seinen regionären Drüsen zu opfern, ohne Rücksicht auf die Schließmuskulatur (SCHMIEDEN, KIRSCHNER), so wird doch andererseits vielfach die Ansicht vertreten, daß auch gründlich operiert werden kann, ohne diesen Vorteil gleichzeitig mit einem dauernden Verlust der Schließmuskulatur zu bezahlen (HOCHENEGG'sche Schule, KÜTTNER). Von den mannigfachen Eingriffen, die zur operativen Behandlung des Mastdarmcarcinoms angegeben wurden, kommen ernstlich nur noch verhältnismäßig wenige in Frage. Die *Excision* kann nur für ganz kleine Schleimhautcarcinome, und da auch nur mit Vorbehalt empfohlen werden. Die Eingriffe vom Perineum aus oder nach Art der WHITEHEAD'schen Operation unter Auslösung des Mastdarmes in seinem untersten Abschnitt, werden wohl auch kaum noch geübt. Sie kommen höchstens in Frage in solchen Fällen, in denen eine

radikale Methode wegen des Allgemeinzustandes des Kranken abgelehnt werden muß. Die Methoden werden gleichzeitig angewendet mit den Teileingriffen der *Kolostomie* und der *Rektostomie*.

2. Die gebräuchlichen Eingriffe.

Für alle operablen Fälle bleiben dagegen nur zwei Operationsmethoden, die auch heute noch in heftigem Wettstreit miteinander stehen, die *sacrale* und die *abdomino-sacrale* Methode. Es gibt zweifellos Fälle, bei denen man sich für das eine oder das andere Verfahren mit einer gewissen Notwendigkeit entscheiden wird. So wird man im allgemeinen tiefsitzende, bis zum Sphincter reichende Carcinome auf sacralem Wege operieren, da erfahrungsgemäß die Metastasen dieser Tumoren in den Inguinallymphknoten auftreten, während eine Metastasierung im Bereiche der V. haemorrhoidalis sup. seltener ist. Auch solche Krebse, deren oberes Ende man leicht mit dem Finger erreichen kann, bleiben der sacralen Methode vorbehalten. Andererseits wird man das hochsitzende, besonders das im Colon pelvinum oder am Übergang zur Flexur sitzende Carcinom zunächst auf abdominalem Wege angehen. Alle Tumoren, die zwischen diesen beiden Grenzen liegen, können nach der persönlichen Einstellung des einzelnen sacral oder abdomino-sacral in Angriff genommen werden. *Jeder der beiden Wege hat seine Vor- und Nachteile*. Der sacrale Weg gilt im allgemeinen als ungefährlicher und hat eine geringere primäre Sterblichkeit aufzuweisen. Auch dieser Satz hat neuerdings seine Gültigkeit verloren (s. S. 1168). Es gilt das allerdings strenggenommen nur für solche Fälle, die extraperitoneal operiert werden können, oder solche, bei denen auch nach Eröffnung des Peritoneums der Mastdarm sich leicht entwickeln und ohne Gefäßschädigung herunterziehen läßt, so daß das Peritoneum nach kurzer Zeit wieder ringförmig um den Darm geschlossen werden kann. Bei der sacralen Methode kommt eine peritoneale Infektion, wenn überhaupt, meist erst sekundär aufsteigend aus der großen Wundhöhle zustande, falls sich hier eine Fistel oder eine Gangrän ausbildet. Die Infektion der großen Wundhöhle braucht nicht immer zu einer peritonealen Infektion zu führen. Trotzdem bedeutet sie für das Leben des Kranken immer eine große Gefahr, da sich auch eine septische Allgemeininfektion anschließen kann. Der Hauptnachteil der sacralen Methode ist die oft schwierige Auslösung des Darmrohres aus seiner Umgebung, wenn es sich um fortgeschrittene Tumoren handelt. Da nicht streng unter Leitung des Auges operiert werden kann, so kommt es nicht selten beim stumpfen Auslösen zu kleinen oder größeren Einrissen der Darmwand und infolgedessen zur Gefährdung der Asepsis. Das gilt besonders für die Geschwülste, die die Darmwand mehr oder weniger ausgedehnt durchwachsen haben. Am gefährlichsten ist das, wenn der Tumor im Bereich des DOUGLASSchen Raumes die Wand durchwachsen hat. Bei hochsitzenden, großen Tumoren kann die Auslösung auf unüberwindliche Schwierigkeiten stoßen, auch wenn die peritoneale Höhle breit eröffnet ist. Schließlich kann man sich über die Verbreitung des Carcinoms in der Gegend des Promontoriums und in den retroperitonealen Drüsen und der Leber nicht unterrichten. In neuerer Zeit ist das sacrale Verfahren (KRASKE) durch die Vorschriften von LEXER, VOELCKER, MANDL, besonders aber von GOETZE vieler Nachteile entkleidet und der abdomino-sacralen Methode angenähert worden (s. S. 1185). Alle Verfahren können unmöglich beschrieben werden. Wir bringen außer der Technik, die im wesentlichen nach VOELCKERS Vorschriften dargestellt wurde, noch das erweiterte Verfahren nach GOETZE. Die *Vorteile* der *abdomino-sacralen*

Operationsmethode springen in die Augen. Nach Eröffnung der Bauchhöhle ist eine sofortige Feststellung der Ausbreitung des Carcinoms möglich. Selbst kleine Lebermetastasen entgehen selten der Betastung durch die in die Bauchhöhle eingeführte Hand. Die Gegend der Einmündung der V. haemorrhoidalis sup. und der V. mesenterica inf. lassen sich ohne weiteres übersehen, ebenso die Kreuzbeinhöhle. Der Darmtumor selbst kann häufig dem Auge, immer aber der tastenden Hand zugänglich gemacht werden. Die Verschieblichkeit des Darmrohres, ein Übergreifen auf die Nachbarorgane, besonders die unangenehmen, bis unter das Peritoneum vorgedrungenen Geschwulstknoten in der Gegend des DOUGLASSchen Raumes und die oft ausgedehnten, manchmal recht schwer lösbaren Verwachsungen mit der seitlichen Bauchwand können mühelos festgestellt werden. Die Auslösung des Darmes aus seiner Umgebung gelingt nach Umschneidung des Peritoneums fast immer stumpf und ohne Schwierigkeit bis zum Sphincter hinunter. Die Gefäßversorgung des auszulösenden Darmabschnittes ist in ihren Grenzen nach Unterbindung der Gefäßstämme genau festzustellen, so daß man nicht später durch eine Darmgangrän überrascht werden kann. Den genannten Vorteilen gegenüber steht allein der Nachteil des größeren Eingriffes, der längeren Operationsdauer und der infolgedessen bisher höheren Sterblichkeit. Es hat sich aber gezeigt, daß mit fortschreitender Technik die primäre Sterblichkeit immer geringer geworden ist und in der Hand der Chirurgen, die das Verfahren regelmäßig ausführen, kaum noch die der sacralen Methode übertrifft (SCHMIEDEN, KIRSCHNER, GOEPEL, GULEKE). Letzterer hat bei 100 Operierten nur 3 Todesfälle zu beklagen (s. S. 1199). Wir sind auf die *Art der Darmversorgung* nicht eingegangen, da wir bis zu einem gewissen Grade bei beiden Methoden in der Lage sind den Abschluß der Operation nach Wunsch zu gestalten. Auch insofern besteht bei der abdomino-sacralen Methode ein Vorteil, als wir den Eingriff auch mit einem Anus iliacus abschließen können, der nach der Ansicht der meisten Autoren für den Kranken vorteilhafter ist als der Anus sacralis. Handelt es sich um ein Carcinom im Bereiche des Sphincter, so muß dieser unter allen Umständen geopfert werden. In der Mehrzahl der Fälle wird man auf sacralem Wege den Darm so weit auslösen, mit oder ohne Eröffnung des Peritoneums, daß ein Anus sacralis angelegt werden kann. Bei ganz tiefsitzenden Carcinomen ist dabei auf Metastasen der Inguinalgegend zu achten. Am besten räumt man in einem solchen Falle die Inguinallymphknoten etwa 8 Tage vor der Mastdarmoperation aus. Sitzt der Tumor höher in der Ampulle oder in den oberen Darmabschnitten, so ergibt sich die Frage, ob man auf sacralem oder abdomino-sacralem Wege vorgehen will. Bei vorgeschrittenen Tumoren wird man sich eher für das letztere Verfahren entscheiden, wird die Entscheidung aber von dem Allgemeinzustand des Kranken abhängig machen. Hat man die Operation auf sacralem Wege begonnen und ist es gelungen den Tumor samt den regionalen Lymphknoten im Gebiete der V. haemorrhoidalis sup. genügend weit zu mobilisieren, so kann die Operation mit einem *Anus sacralis*, mit *Durchzug* oder *Resektion* abgeschlossen werden. Zu letzterem Verfahren wird man sich nur dann entschließen, wenn der Tumor wenigstens 6—8 cm oberhalb des Afters beginnt. Die Resektion kann einzeitig in der Wunde nach KRASKE vorgenommen werden, oder zweizeitig nach KÜTTNER, d. h. der Tumor wird zunächst aus der sacralen Wunde vorgelagert, in einer zweiten Sitzung abgetragen und die zirkuläre Naht angeschlossen. Die einzeitige Resektion ist nur dann

gestattet, wenn der zentrale Darmabschnitt sicher gut ernährt ist. Leider ist diese Frage nicht immer ganz leicht zu entscheiden. Im Zweifelsfalle ist es jedenfalls besser, zweizeitig zu operieren. KÜTTNER empfiehlt, die Resektion des vorgelagerten Tumors schon nach 24 Stunden vorzunehmen, falls sich Gangrän einstellt, sonst wartet er 48 Stunden, oder gar 3—4 Tage. Die Resektion und Anastomose in der zweiten Sitzung kann nach KÜTTNER meist ohne Schmerzbetäubung vorgenommen werden. Das *Durchzugsverfahren* darf auch nur dann zur Anwendung kommen, wenn der Darm gut ernährt ist. Auch das Durchzugsverfahren kann zweizeitig vorgenommen werden (MANDL), wenn sich in der sacralen Wunde ein Prolaps des zuführenden Schenkels ausbildet. Hat man abdomino-sacral operiert, so wird man bei hochsitzenden Tumoren mit nachweisbarer Metastasenbildung am Mesosigma und im Retroperitoneum in der Gegend der Einmündung der V. haemorrhoidalis sup. den ganzen unteren Teil des Darmes von der Flexur ab opfern und einen Anus iliacus anlegen. Diese Methode ist zweifellos für eine Dauerheilung die aussichtsreichste (QUÉNU, SCHMIEDEN, KIRSCHNER). Liegen die Verhältnisse jedoch günstiger, sind keine Metastasen nachweisbar, läßt sich der Darm gut auslösen, sind die Ernährungsverhältnisse nach Unterbindung am kritischen Punkt nach SUDECK, d. h. im Bereiche der A. haemorrhoidalis sup. oberhalb des Abgangs der A. sigmoid. ima (Abb. 822) nachweisbar ausreichend, so kann man den Eingriff mit einer ein- oder zweizeitigen Resektion in der sacralen Wunde, oder in Form der Durchzugsmethode abschließen. Es ist aber nicht gestattet, sich damit zu begnügen, die A. haemorrhoidalis sup. hoch zu unterbinden, da trotz der dadurch ermöglichten Erhaltung der Gefäßversorgung häufiger Gangrän des Darmes beobachtet wurde. Es ist daher unbedingt notwendig, sich nach der Gefäßunterbindung von dem Erhaltensein der Pulsation am Darm selbst zu überzeugen und danach das weitere Verhalten in bezug auf den Abschluß der Operation einzurichten (HELLER).

Die Frage der Anlegung eines zeitweiligen *künstlichen Afters vor der Radikaloperation* wird heute meist dahin beantwortet, daß sie unbedingt durchzuführen ist, falls der Kranke sich im Ileusstadium befindet, oder auch nur vorübergehend Stenoseerscheinungen bestanden haben. Notwendig ist die Anlegung eines Anus, wenn man eine Resektion ausführt, um den Kot von der Resektionsstelle fernzuhalten. Soll ein vorübergehender Anus angelegt werden, so wird er am besten im obersten Abschnitt der Flexur angelegt. BRAUN empfiehlt die Anlegung am Colon transversum. Andere Autoren führen eine Cöcostomie aus. Grundsätzlich einen zeitweiligen Anus anzulegen, empfiehlt GULEKE (s. S. 1199).

3. Die Diagnose.

Die *Diagnose* des Mastdarmkrebses stößt nur selten auf ernste Schwierigkeiten. Vorgeschichte und Verlauf sind charakteristisch. Die digitale rectale und die rektoskopische Untersuchung müssen *in jedem Falle* ausgeführt werden. Die Röntgenuntersuchung ist nicht nur zur Feststellung des Tumors, sondern auch zur Aufklärung über die Flexurverhältnisse empfehlenswert (PAYR). Daß trotz der verhältnismäßig leichten Diagnose etwa 30% der Fälle (EICHHOFF) nicht mehr radikal operabel sind, liegt an der leider noch immer unzureichenden ärztlichen Untersuchung, besonders an der Unterlassung der digitalen Untersuchung. Schwieriger als die Diagnose kann unter Umständen die *Feststellung der Operabilität* sein, besonders dann, wenn der Tumor hoch

sitzt und nicht mit Sicherheit festgestellt werden kann, wie weit er sich auf die Umgebung ausgedehnt hat. Zur Feststellung der Operabilität empfiehlt sich ganz besonders die von PAYR vorgeschlagene Untersuchung in *Hocksitzstellung*. In dieser Lage gelingt es, selbst bei hochsitzenden Tumoren, fast immer die Verschieblichkeit beim Pressen gegen den eingeführten Finger festzustellen. Nicht immer beweist die mangelnde Verschieblichkeit das Übergreifen des Tumors in die Nachbarschaft. Bei ulcerierten Tumoren sind sogar häufig entzündliche Erscheinungen die Ursache der mangelnden Beweglichkeit. Nach örtlicher Behandlung (Spülung mit 3%igem Alkohol) und besonders nach Anlegung eines zeitweiligen Anus können diese entzündlichen Erscheinungen nach kurzer Zeit zurückgehen und den Tumor beweglich und operabel erscheinen lassen. Zu achten ist auf das Übergreifen des Tumors auf Vagina, Peritoneum und Blase. Bei letzterer Komplikation tritt schnell eine Cystitis in Erscheinung. Selbstverständlich ist auf das Übergreifen auf das Peritoneum (Ascites) und auf Lebermetastasen zu achten. Die *Vorbereitung* der Kranken entspricht der bei anderen Laparotomien. Das Abführen soll gründlich geschehen, bei Stenoseerscheinungen aber nicht länger fortgesetzt werden. Besser ist es, in solchen Fällen einen zeitweiligen Anus anzulegen. Bei älteren Menschen muß in der Vorbereitung besonders Rücksicht auf Herz und Kreislauforgane genommen werden.

4. Die Technik der sacralen Mastdarmoperation (KRASKE), Anus praeternaturalis sacralis, Resektion, Durchzug.

Das Verfahren nach GOETZE.

Will oder kann man aus irgendwelchen Gründen die kombinierte Methode der Mastdarmoperation nicht ausführen und will trotzdem möglichst radikal vorgehen, so wählt man die *sacrale Methode nach KRASKE*. Sie ist von LEXER, VOELCKER, HOCHENEGG (MANDL), besonders von GOETZE vervollkommen worden. Nur für die ganz tiefsitzenden Carcinome, d. h. die der Zona ano-cutanea darf die Methode als wirklich radikal gelten, da diese Tumoren ihre Metastasen zuerst in den Inguinallymphknoten setzen. Diese werden am besten in einer dem Haupteingriff etwa 8—10 Tage vorausgehenden Sitzung entfernt. Ist der Tumor über den Sphincter ani auf die Ampulle übergegangen, so können die Metastasen in der Gegend des Promontoriums bei der gewöhnlichen KRASKEschen Methode nicht sicher entfernt werden. Man muß dann schon das erweiterte Verfahren nach LEXER (SCHNEIDER) oder nach GOETZE anwenden (s. S. 1185).

Die Vorbereitung des Kranken zur KRASKEschen Operation hat für möglichst gründliche Reinigung des Darmes zu sorgen. Die Anal- und Dammgegend wird rasiert. Der Kranke wird so auf die linke Seite gelagert, daß die Steißbein-gegend möglichst nahe an den Tischrand kommt. Damit der Kranke in der Seitenlage festgehalten werden kann, werden Hüft- und Kniegelenke gebeugt, und zwar rechts mehr als links. Zwischen die Knie wird ein festes Kissen geschoben und oberhalb der Kniee, um Oberschenkel, Kissen und Tischplatte ein etwa 10 cm breiter Gurt oder Riemen geschnallt.

Die Keimfreimachung des Operationsfeldes erfolgt in der üblichen Weise. Der Eingang in den Mastdarm wird mehrmals jodiert und dann durch eine Tabaksbeutelnaht mit starkem Seidenfaden, in die man auch einen Tupfer mit einbinden kann, wasserdicht verschlossen. Das Operationsfeld wird mit Tüchern

abgegrenzt. Wir bevorzugen bei der KRASKESchen Operation die Lumbalanästhesie, die meist völlig ausreicht. Man kann aber ebensogut Sacral- oder Parasacralanästhesie anwenden. Allgemeinnarkose wird selten allein, aber gelegentlich zur Unterstützung der übrigen genannten Methoden gebraucht, wenn die Dauer ihrer Wirksamkeit überschritten wird.

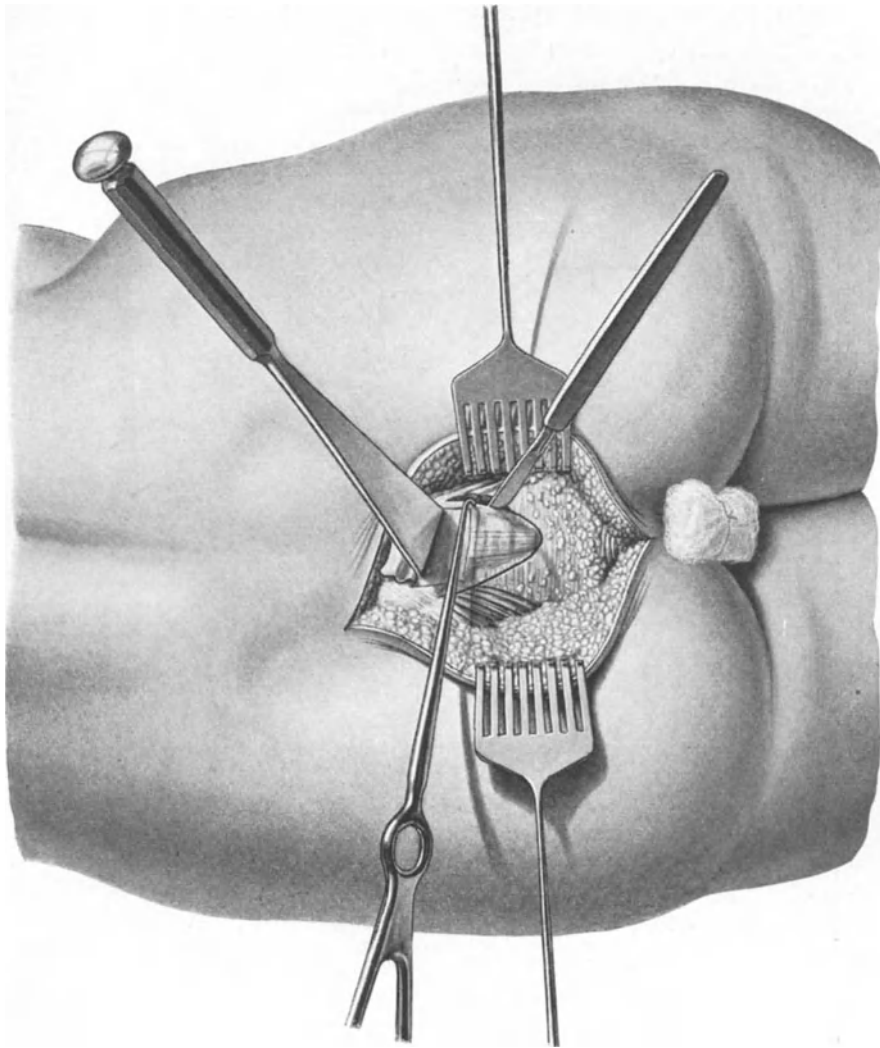


Abb. 802. Die sacrale Mastdarmoperation nach KRASKE. I. Durch bogenförmigen Schnitt ist das Steißbein und der nächste Teil des Kreuzbeines freigelegt. Das Periost ist in Form eines Lappens nach oben zurückpräpariert. Ein breiter Meißel trennt den untersten Teil des Kreuzbeines ab. Ein LANGENBECKscher Haken hat das Kreuzsteißbein gefaßt.

Der Hautschnitt beginnt am unteren (linken) Rande des Kreuzbeines, (HOCHENEGG), etwa handbreit von der Steißbeinspitze entfernt, zieht an diesem Rande bis zur Steißbeinspitze und dann in der Mittellinie bis zum oberen Rande des Sphincter ani. Er wird vertieft bis auf die Fascie. Dann wird der obere Wundrand so weit zurückgezogen, bis das Steißbein und das untere Ende des Kreuzbeines, von ihrem Periost bedeckt, freiliegen (Abb. 802). In manchen

Fällen genügt es, das Kreuzbein-Steißbeingelenk zu eröffnen und das Steißbein abzutragen (KOCHER 1874). Meist vergrößert man sich den Zugang aber dadurch, daß man ein Stück des Kreuzbeines mit entfernt (KRASKE 1885). Dazu schneidet man das Periost quer am Kreuzbeinrande ein und präpariert es in ganzer Breite auf 1—2 cm zurück, um diesen Lappen dann zur Verdeckung der Meißelwunde zu verwenden. Während der Periostlappen mit einem Haken zurückgehalten

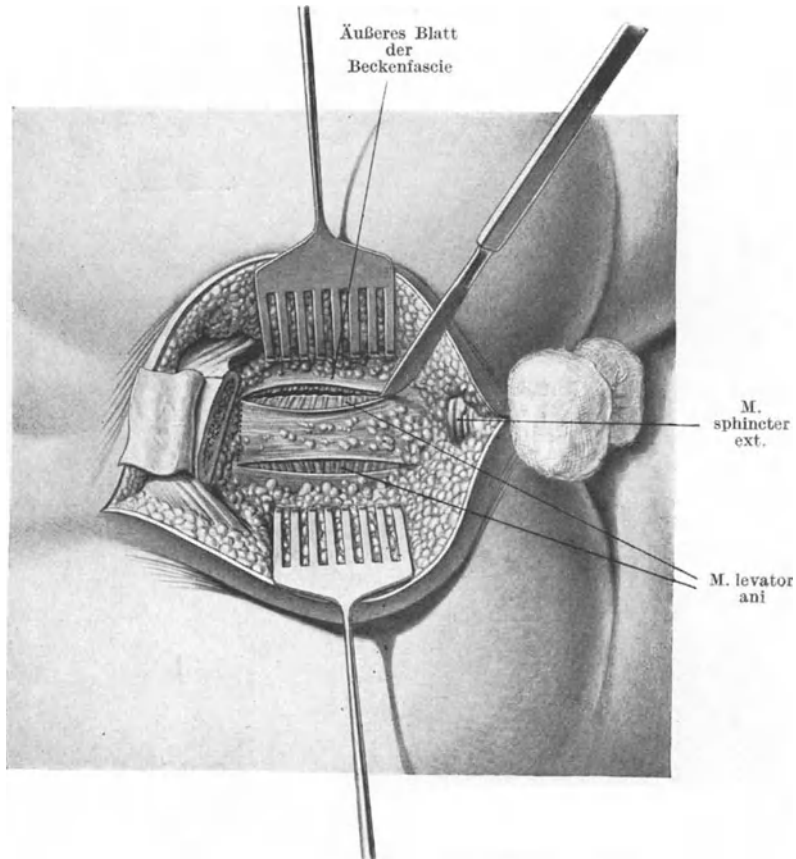


Abb. 803. Die sacrale Mastdarmoperation nach KRASKE. II. Beiderseits der Mittellinie ist die äußere Beckenfascie eingeschnitten, so daß der M. levator ani zum Vorschein kommt. Er wird in der Fascienschnitttrichtung gespalten.

wird, setzt man einen breiten Meißel etwas schräg in der Höhe des 3.—4. Kreuzbeinwirbels auf und durchtrennt ihn mit einem Hammerschlag (Abb. 802). Dann wird ein einzinkiger Knochenhaken in den oberen Rand des abgemeißelten, aber noch an den Weichteilen hängenden Knochenstückes eingesetzt und dasselbe mit einigen, gegen den Knochen gerichteten Messerschnitten vollkommen ausgelöst. Um weiter in anatomischen Bahnen vorgehen und die Isolierung des Darmrohres aus seiner Umgebung unter möglicher Leitung des Auges durchführen zu können, empfiehlt sich das Vorgehen von VOELCKER, am besten so, wie er es für seine Prostataktomie vorgeschrieben hat. Man spaltet etwa fingerbreit von der Mittellinie erst oben (rechts), dann unten links die Weichteile (äußeres Blatt der Fascia pelvis), bis man die fast quer verlaufenden Fasern

des *M. levator* zu Gesicht bekommt (Abb. 803). Die Muskelfasern sollen nach oben bis unter den Rand des *M. gluteus max.*, und nach unten bis zur Gegend des Sphincter ani freiliegen. Dann werden in der Schnittrichtung die Muskelfasern und damit die *Fascia pelv. parietal.* quer durchtrennt (Abb. 804). Man weiß dann sicher, daß man sich auf der, Prostata und Mastdarm gemeinsam umhüllenden, inneren Fascie befindet. Der äußere Levatorrand wird erst auf

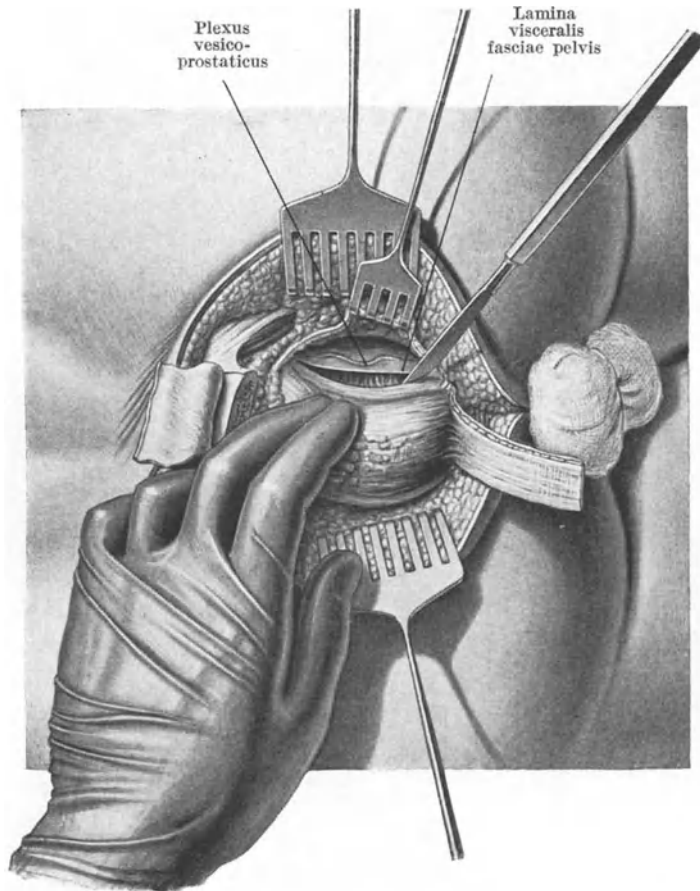


Abb. 804. Die sacrale Mastdarmoperation nach KRASKE. III.

Das Mittelstück der äußeren Fascie wird oben quer abgetrennt und bleibt unten hängen. Durch die Spaltöffnung im Levator ani wird stumpf nach beiden Seiten vorgedrungen, bis auf der Mastdarm und Prostata einhüllenden, inneren Fascie die Venen des Plexus vesico-prostaticus erscheinen. Rectalwärts dieser Gefäße wird die Durchtrennung der Fascie parallel zu dem Gefäßverlauf vorgenommen. Dringt man nun stumpf in diesen Schlitz ein, so gelingt es leicht, den Mastdarm von Prostata, Samenblase und Blase zu trennen und einen Gazestreifen hindurchzuziehen.

der einen, dann auf der anderen Seite mit Stieltupfern so weit zurückgeschoben und mit einem stumpfen Haken zurückgehalten, daß man die von VOELCKER beschriebenen, immer gut erkennbaren Venen (Plexus vesico-prostaticus) sieht, die seitlich parallel zum Darm etwa an der Grenze von Prostata und Mastdarm verlaufen (Abb. 804). Einige Millimeter medial von diesen Venen und parallel dazu wird der Fascienschlach gespalten, wobei meist einige kleinere, quer-verlaufende Seitenäste durchtrennt werden (Abb. 804). Sie bluten selten so stark, daß sie unterbunden werden müssen. Dringt man nun in den Fascienspalt

mit 2 Fingern ein, so gelingt es ohne jede Schwierigkeit, den Mastdarm von der Prostata und Blase abzulösen und einen Gazestreifen unter dem Darm hindurchzuziehen (Abb. 805). Die Ablösung der Vorderwand gelingt so nach unten bis zum Sphincter, nach oben bis über die Samenblasen hinaus. An dem unter dem Darm durchgezogenen Bindenzügel wird dieser aus der Wunde herausgezogen, und nun beginnt die Auslösung des Darmrohres seitlich und hinten. Zunächst

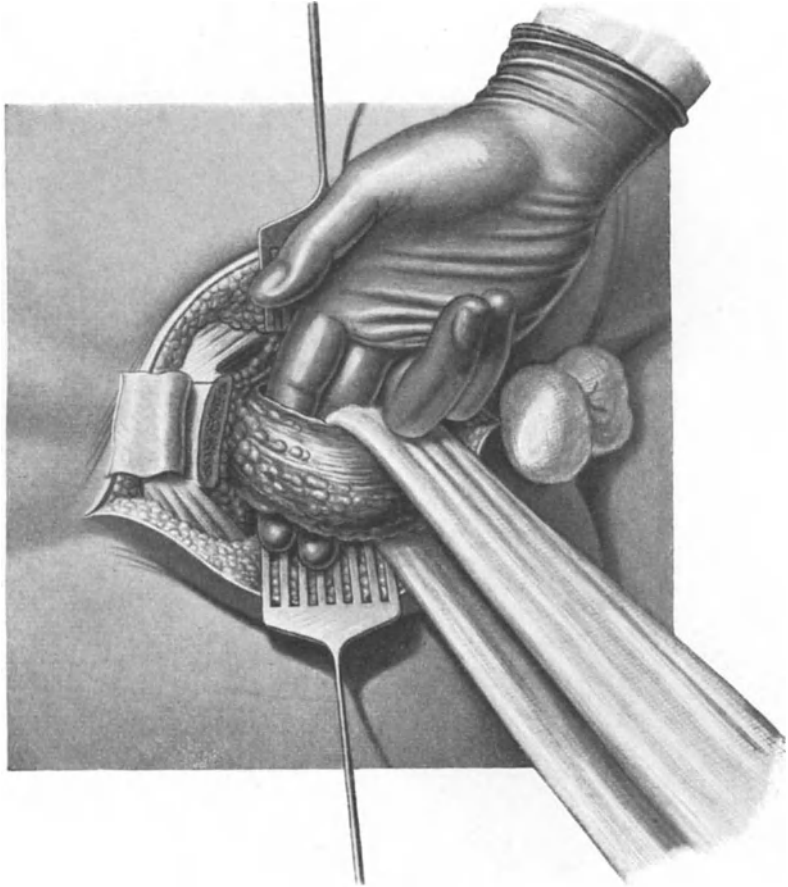


Abb. 805. Die sacrale Mastdarmoperation nach KRASKE. IV.
Der Mastdarm ist abgelöst, ein Gazestreifen darunter durchgezogen.

verbindet man die beiden Längsschnitte, die den Levator ani durchtrennten, durch einen Querschnitt in der Nähe des oberen Wundrandes (Abb. 804). Den so gebildeten, unten gestielten Weichteillappen, kann man ebenfalls als Zügel benützen. Innerhalb des Fascienschlauches werden seitlich und hinten mit Hilfe von Rindensonde und Unterbindungsnadel alle Weichteilverbindungen bis an das Darmrohr, während es immer mehr aus der Kreuzbeinhöhle heruntergezogen wird, gelöst. Es muß dabei mit großer Vorsicht gearbeitet werden, um das Darmlumen nicht mit der Rinnensonde anzubohren (Abb. 806), besonders, wenn durch entzündliche Infiltrationen, die das Carcinom ja immer umgeben, das Beckenbindegewebe verdickt und verhärtet ist. Daher soll

man zunächst in kleinen Mengen unterbinden, bis man an einer Stelle das Darmrohr sicher erreicht hat. So arbeitet man sich bald seitlich, bald hinten, halb stumpf, halb scharf und unter Anlegung vieler Unterbindungen an der Darmwand weiter nach oben, während das Darmrohr immer weiter aus der Kreuzbeinhöhle herauskommt. Ist seitlich gut gelöst, so gelingt es oft, die Ablösung hinten mit der eingeführten Hand in einem Zug durchzuführen.

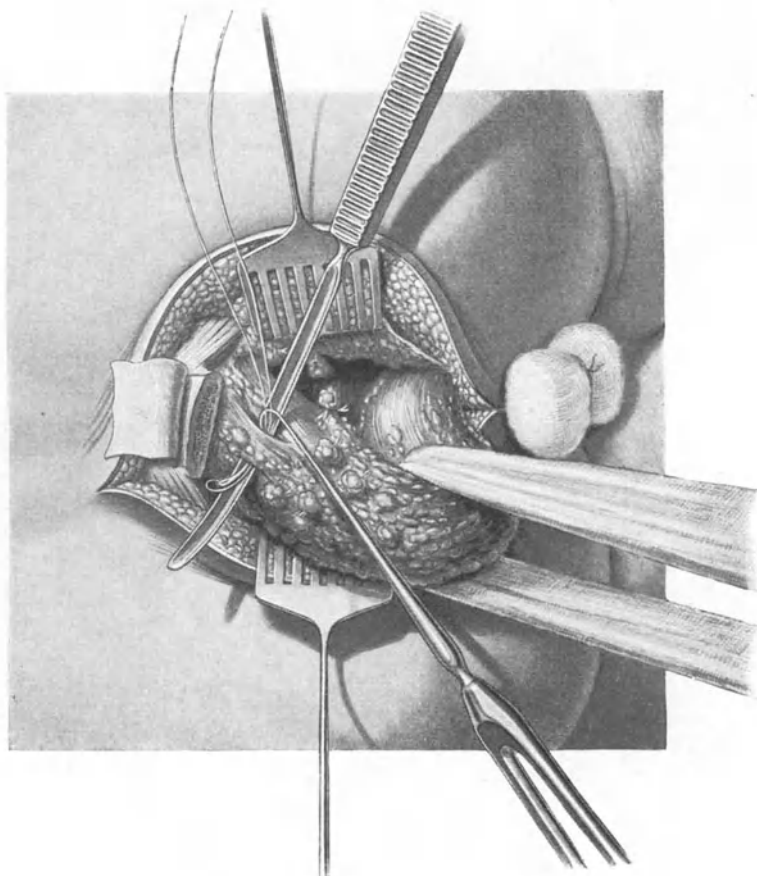


Abb. 806. Die sacrale Mastdarmoperation nach KRASKE. V.
Das äußere Blatt der Beckenfascie ist gespalten. Unterbindung des periproktalen Fettgewebes um die A. haemorrhoidalis superior herum.

Einfacher und sicherer ist das Vorgehen von GOETZE, der vom Knochenrand des Kreuzbeines zwischen F. pelvis visceral. und Kreuzbein stumpf eindringt und die Fascie vom Knochen bis zum Promontorium ablöst. Mit dem Mastdarm wird so das ganze retrorectale, Blut- und Lymphgefäße enthaltende Gewebe abgelöst (s. S. 1186).

Das Herunterziehen des Darmes aus der Kreuzbeinhöhle bei der KRASKE'schen Methode ist aber erst dann möglich, wenn die stark spannende A. haemorrhoidalis sup. auf der Rückseite des Darmes doppelt unterbunden und durchtrennt ist (Abb. 806). Dabei muß man auf Lymphknotenmetastasen achten und sie möglichst restlos mitentfernen. Beim seitlichen Vordringen ist auf die *Umschlagfalte des Douglas* zu achten. Ist der Kranke in Lumbal- oder Sacralanästhesie, so fordert man ihn von Zeit zu Zeit auf, zu pressen. Dann erkennt

man an der Vorwölbung die Gegend, auf die man zur DOUGLAS-Eröffnung zu steuern muß. Nur wenn man sich direkt am Darmrohr vorsichtig weiter nach oben vorarbeitet, ist man vor einer unbeabsichtigten DOUGLAS-Eröffnung sicher. Auch dieser Akt des Eingriffes ist nach der GOETZESchen Methode leichter durchzuführen. Bei jedem Tumor, der höher als 6—8 cm oberhalb der Analöffnung sitzt, soll der Douglas eröffnet werden, da sonst eine genügende

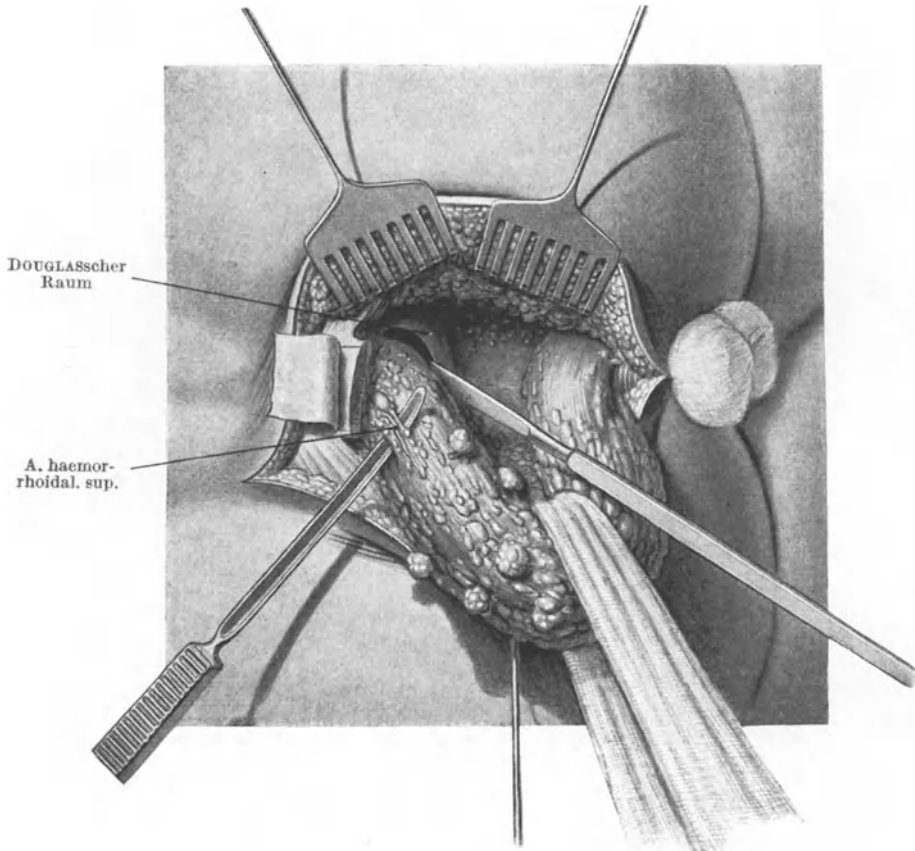


Abb. 807. Die sacrale Mastdarmoperation nach KRASKE. VI.

Der Mastdarm ist bereits in großer Ausdehnung freigelegt. Die PAYRSche Rinnensonde ist unter der A. haemorrhoidalis superior hindurchgeführt. In der Nähe derselben ein vergrößerter Lymphknoten. Im obersten Abschnitt ist der DOUGLASSche Raum eröffnet.

Beweglichmachung des Darmrohres, auch zur Anlegung eines Anus praeternaturalis sacralis, nicht möglich ist. Hat man die sich vorwölbende DOUGLAS-Falte, meist zuerst auf der oberen rechten Seite, erkannt, so wird sie eingeschnitten und ein Gazestreifen in die Peritonealhöhle vorgeschoben (Abb. 807). Dann trennt man vorsichtig, unter sofortigem Fassen mit Klemmen, das Peritoneum auch vorne und auf der unteren (linken) Seite vom Darmrohr ab. Es wird dadurch meist sofort erheblich beweglicher und folgt dem Zug aus der Kreuzbeinhöhle leichter, so daß nun auch die Übersicht auf der Rückseite und die Unterbindung der A. haemorrhoidalis sup. leichter vonstatten geht. Daher soll man eine möglichst frühzeitige DOUGLAS-Eröffnung anstreben. In manchen Fällen

mit weitem Becken gelingt es ohne Mühe, das ganze Colon pelvinum, ja sogar die Flexura sigmoidea auf dem sacralen Wege aus der Wunde herauszuziehen, so daß die Absetzung an jeder beliebigen Stelle erfolgen kann. *Die Beweglichmachung des Darmes muß je nach dem beabsichtigten Abschluß der Operation weiter oder weniger weit über den Tumor nach oben fortgesetzt werden.* Will man den Eingriff mit einem Anus sacralis abschließen, so genügen 10—12 cm

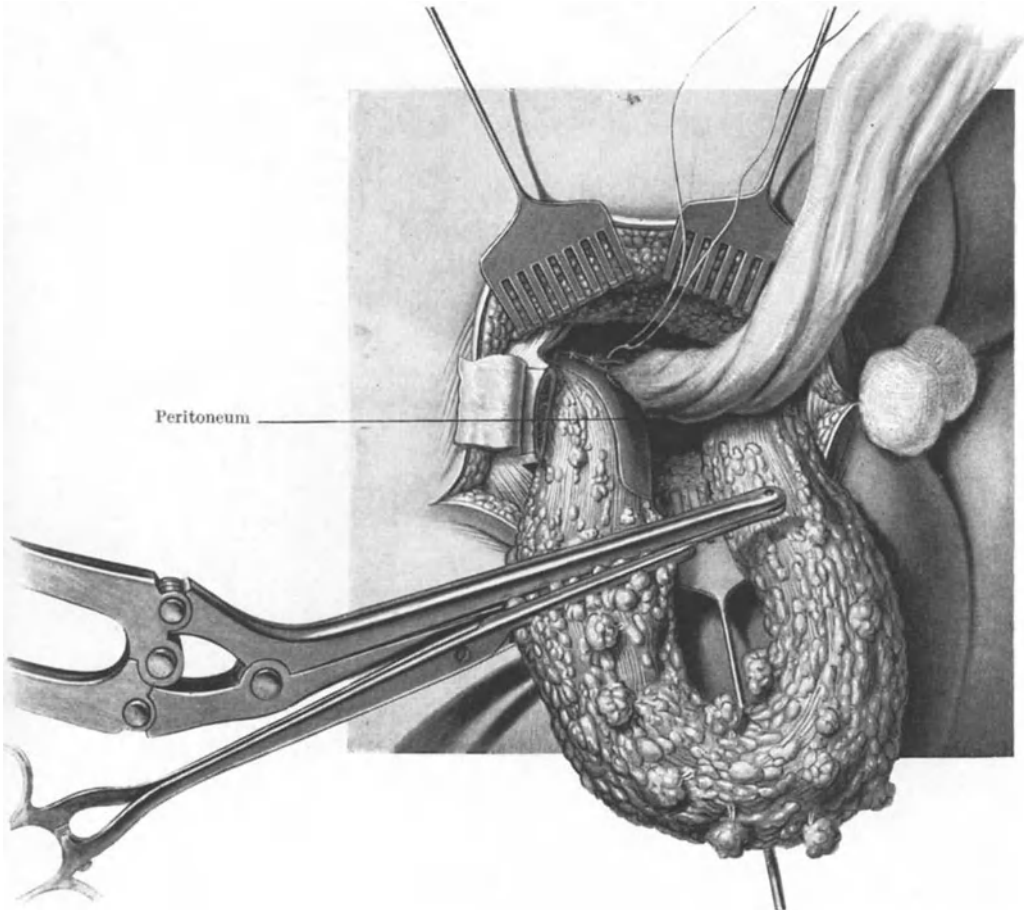


Abb. 808. Die Amputation des Mastdarmes. I.

Der Darm ist in genügender Ausdehnung freigelegt. Der DOUGLASSche Raum wird verschlossen, während die Rollgaze entfernt wird. Ein genügend langes Stück des oberen Endes ist durch eine Quetschzange durchgequetscht. Unterhalb ist eine BILLROTH-Klemme angelegt. Unterbindung nach Abnahme der Quetsche. Durchtrennung mit dem Thermokauter.

gesunden Darmes. Will man reseziieren, so muß das Stück etwa 12—15 cm lang sein. Beim Durchzugsverfahren braucht man einen großen Teil der Flexur.

Hat man sich zu dem einen oder anderen Verfahren entschlossen und ist der Darm genügend weit beweglich gemacht, so wird zunächst die Peritonealhöhle wieder verschlossen. Der vorher eingeführte Streifen wird herausgezogen und mit Hilfe einer Reihe von Knopfnähten wird nun der DOUGLAS-Rand vorne und seitlich wieder an das Darmrohr angenäht, und zwar möglichst lückenlos (Abb. 808). Diese Nahtstelle wird, ehe der Darm durchtrennt wird, mit einem Jodoformgazestreifen bedeckt.

Will man einen *Anus sacralis* anlegen, *Amputatio recti*, so schließt man den Darm mit der PAYRSchen Quetschzange so hoch ab, daß er gerade um einige Zentimeter über das Os sacrum hinausreicht. Unterhalb dieser Stelle wird das Darmrohr mit einer großen Gefäßklemme abgeschlossen und gefaßt. Zwischen den beiden Klemmen Durchtrennung mit dem Thermokauter (Abb. 808). Dann löst man zunächst den distalen Darmabschnitt völlig aus, was keinerlei Schwierig-

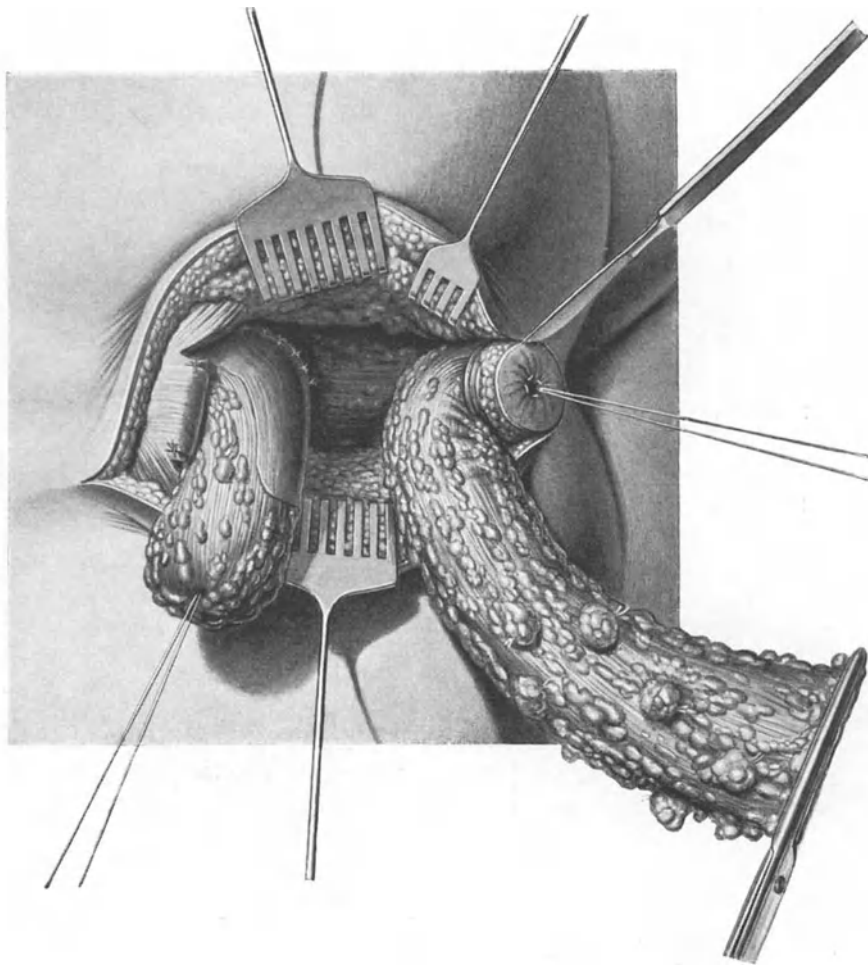


Abb. 809. Die Amputation des Mastdarmes. II.

Der obere Darmteil ist in der Quetschfurche unterbunden und etwas eingestülpt. Das untere tumortragende Mastdarmende wird unter zirkulärer Umschneidung des Anus exstirpiert.

keiten macht, wenn man in der richtigen Schicht bleibt und den Anus, ohne ihn zu eröffnen, rings umschneidet hat. In der Analgegend blutet es meist etwas stärker. Die Blutung wird sofort mit Unterbindungen zum Stehen gebracht (Abb. 809). Dann befestigt man den proximalen Darmabschnitt mit einigen Catgutnähten am Subcutangewebe, nachdem man vorher zweckmäßigerweise mit Hilfe der Darmklemme das Darmrohr um 180—270° gedreht hatte (GERSUNY), um eine gewisse Stenose des Anus herbeizuführen (Abb. 810), die nach KÖRBL das Vorempfinden für den Eintritt des Kotes in den Enddarm

frühzeitig eintreten läßt und in der ersten Zeit den Stuhl auch mechanisch zurückhält (PRUTZ). Gleichzeitig verkleinert man die sacrale Wunde, in die ein MIKULICZ-Schleier, mit Rollgazen gefüllt, eingelegt wird. Sie werden in der Gegend des ehemaligen Anus aus der Wunde herausgeleitet. Erst dann wird die Darmklemme vom Darm entfernt und die Darmwand ringsherum durch eine Reihe von Catgutnähten an der Haut befestigt (Abb. 811). Auch nach

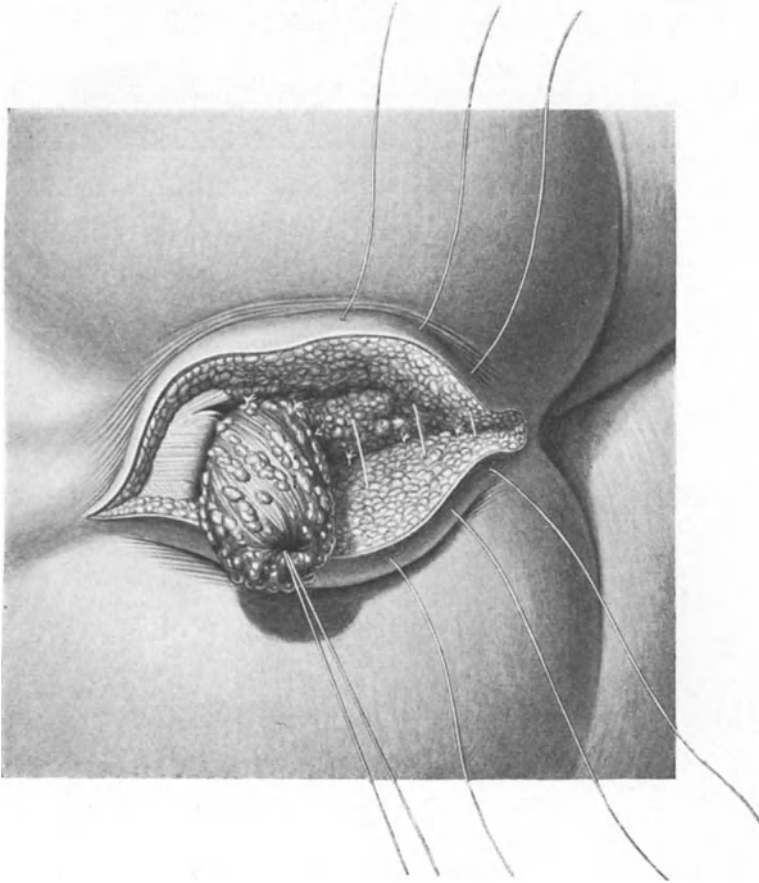


Abb. 810. Die Amputation des Mastdarmes. III.

Weichteilnaht zur Verkleinerung der Weichteilwunde. Das obere Darmende wird im Subcutangewebe befestigt. Es ist um etwa 180° gedreht. (GERSUNY).

der Anlegung eines Anus sacralis sollen die Kranken *nicht auf den Rücken gelagert werden*, sondern seitlich. Erträgt der Kranke die Lage nicht längere Zeit, so muß die Wundgegend durch einen Zellstoff- oder Wattering, der an der Haut festgeklebt wird, hohlgelegt werden. Das Lagern auf einen Gummiring genügt nicht.

Resectio recti (KRASKE). Soll der Eingriff mit einer *Resektion* abgeschlossen werden, so werden nach Verschuß und Abstopfung des DOUGLASSchen Raumes in mindestens je 10 cm Entfernung ober- und unterhalb des Tumors zwei weichfassende Darmklemmen angelegt und der tumortragende Teil entfernt (Abb. 812). Die Schleimhaut der zurückbleibenden Stümpfe wird mit Tupfern gesäubert

und jodiert. Um eine einigermaßen sichere zirkuläre Vereinigung der beiden Lumina durchführen zu können, müssen auf jeder Seite außerhalb der Darmklemme etwa 5 cm Darm zur Verfügung stehen.

Besteht der proximale Teil aus einem Teil der Flexura sigmoidea, so müssen der Darmnaht hinderliche Appendices epiploicae nach Unterbindung abgetragen werden. Dann werden die Lichtungen durch doppelreihige Naht, wie das in der allgemeinen Technik geschildert ist (S. 1078), miteinander in Verbindung gesetzt (Abb. 813). Der primären Heilung einer solchen Vereinigung stehen verschiedene

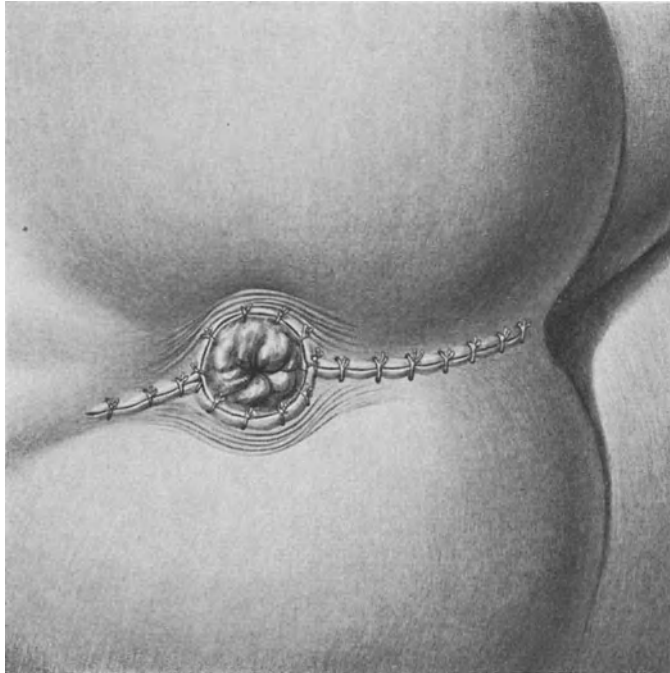


Abb. 811. Die Amputation des Mastdarmes. IV.

Der verschlossene Mastdarm ist über den Kreuzbeinstumpf nach oben geschlagen und zirkulär nach Eröffnung in die Haut eingenäht. Die Tamponade, die am untersten Wundrand herausgeleitet wird, ist weggelassen worden.

Hindernisse entgegen. Zunächst fehlt mindestens am unteren Abschnitt der Serosaüberzug des Darmes, dann sind häufig beide Darmabschnitte, besonders aber der obere, durch die notwendige weitgehende Auslösung nicht gut ernährt und drittens stört der Durchtritt von festem Kot oft die anfängliche Heilungsneigung. Um den letzteren Übelstand zu beseitigen, kann der Darm durch 5—6 Tage lang verabreichtes Opium ruhiggestellt werden. PENDL gibt vom Operationstag an Ricinusöl, um von Anfang an den Stuhl dünnflüssig zu gestalten. Die beiden übrigen Hindernisse für eine primäre Heilung hat KÜTTNER dadurch beseitigt, daß er die ausgelöste Darmschlinge zunächst vorgelagert, in einer zweiten Sitzung abgetragen und schließlich wieder vereinigt hat. Eine weitere Verbreitung hat diese Methode nicht gefunden. Die einzelnen Akte müssen schnell aufeinander folgen, weil sonst durch die sich rasch einstellende ödematöse Schwellung der Darmwand und der Umgebung eine Orientierung im Wundgebiet und eine einigermaßen sichere Darmnaht große Schwierigkeiten

macht. NORDMANN (1931), der das Verfahren empfiehlt, näht die beiden Schlingenschenkel möglichst weit distal aneinander und reseziert erst nach 3—6 Tagen die vorgelagerte Schlinge mit dem Tumor. Dann ist keine Infektion der sacralen Höhle mehr zu fürchten. Die Verbindung der Schlingen stellt er mit der Spornquetsche her. Etwa vorstehende Darmwandteile werden, um der Gefahr einer Lippenfistelbildung vorzubeugen, abgetragen und die Heilung,

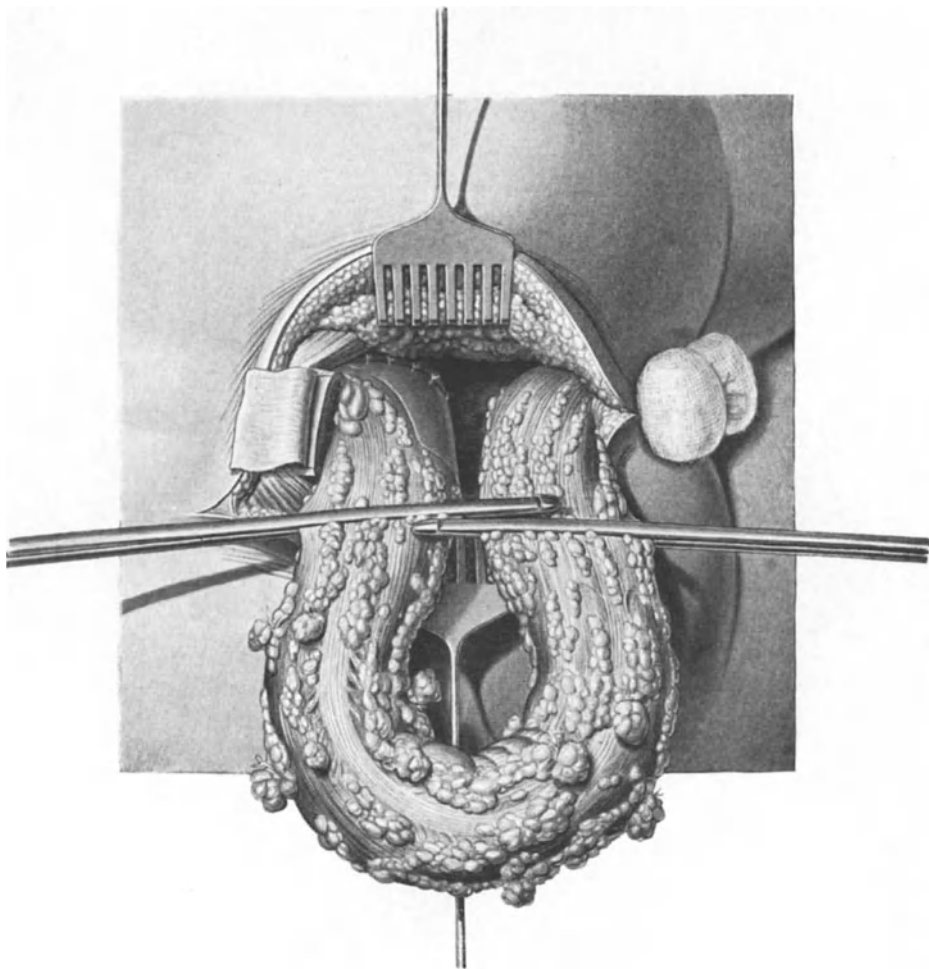


Abb. 812. Die Resektion des Mastdarmes. I.

Der Mastdarm ist in genügender Ausdehnung oberhalb und unterhalb des Tumors isoliert, der DOUGLASSCHE Raum durch Naht verschlossen. Zwei weichfassende Darmklemmen sind in genügender Entfernung oberhalb und unterhalb des Tumors angelegt.

unter Sorge für Stuhlentleerung durch Abführen und Einläufe, der Granulation überlassen. Die Wunde wird mit Heftpflasterstreifen zusammengezogen. Bleibt eine Fistel, so wird sie später umschnitten und verschlossen. ROTTER hat mit größtem Erfolg einen in der Nähe des Anus gestielten, etwa 12 cm langen, 8 cm breiten Hautlappen in Längs- oder Querrichtung auf die Rück- und Seitenfläche der zirkulären Naht gesteppt. Beseitigt man aber diese Schwierigkeit dadurch, daß man die einzelnen Eingriffe auf wenige Tage zusammendrängt, so verliert man dadurch wieder den Vorteil des mehrzeitigen Operierens.

Eine weitere Methode, die primäre Heilung der Darmnaht nach Resektion zu begünstigen, wird besonders in Amerika geübt. Sie besteht darin, daß ein dickes Gummirohr bis in die Gegend der Flexura sigmoidea eingelegt und zum gedehnten Sphincter ani herausgeleitet wird, ehe man die Resektionsnaht hinten zum Abschluß bringt. *Nach allen Resektionsmethoden* scheinen fast

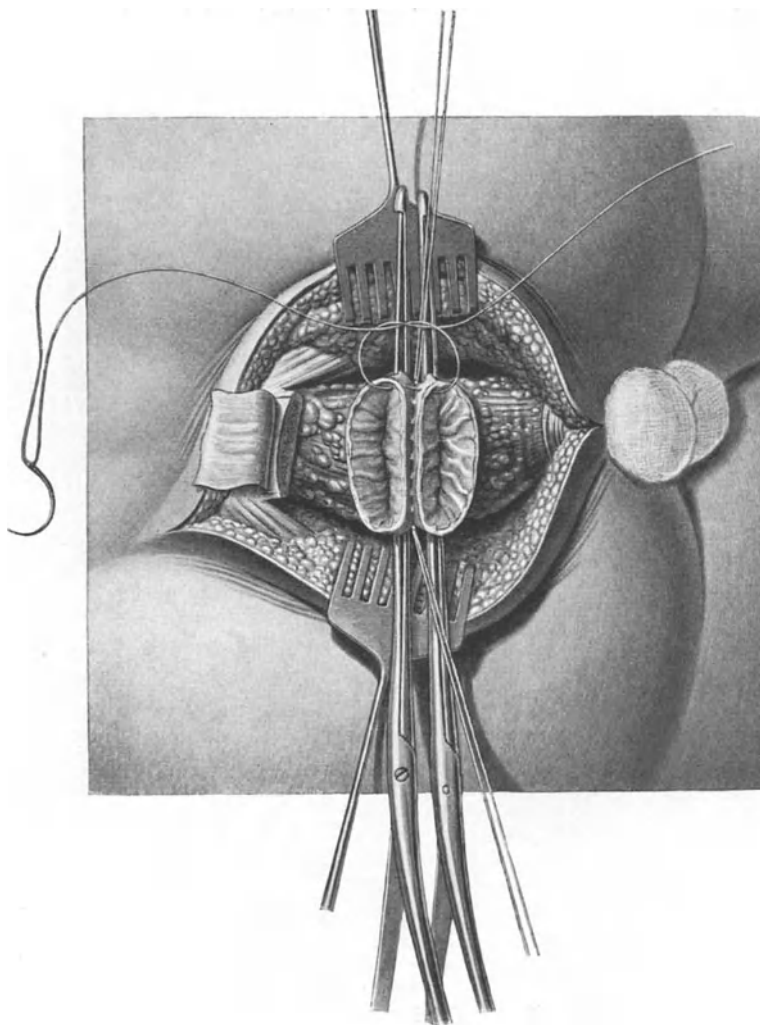


Abb. 813. Die Resektion des Mastdarmes. II.

Der tumortragende Darmteil ist mit dem Messer abgetragen, die Schleimhaut gereinigt und jodiert. Die beiden Lumina sind zur zirkulären Naht aneinandergelegt. Die hintere seröse Naht ist bereits ausgeführt, die vordere beginnt.

regelmäßig Fisteln zu entstehen. Diese können sich nach kurzer Zeit von selbst schließen. Meist bleiben sie aber Wochen und Monate bestehen. Häufig haben sie auch nach allen Versuchen, Stuhlregelung, Sphincterdehnung, Drainage, Ätzung keinerlei Neigung zur Heilung und es ist dann ein weiterer operativer Eingriff zu ihrem Verschuß erforderlich. Der Fistelgang wird, besonders wenn es sich um eine Lippenfistel handelt, ausgiebig ausgeschnitten, die Öffnung

vernäht, und dann ein breit gestielter Hautlappen auf die Fistelstelle aufgenäht (ROTTER).

Es muß zugegeben werden, daß leider in manchen Fällen auch im Anschluß an solche Lappenplastiken die Fistel nicht vollkommen zur Ausheilung kommt. Das geschieht besonders dann, wenn an der Resektionsstelle eine vorspringende

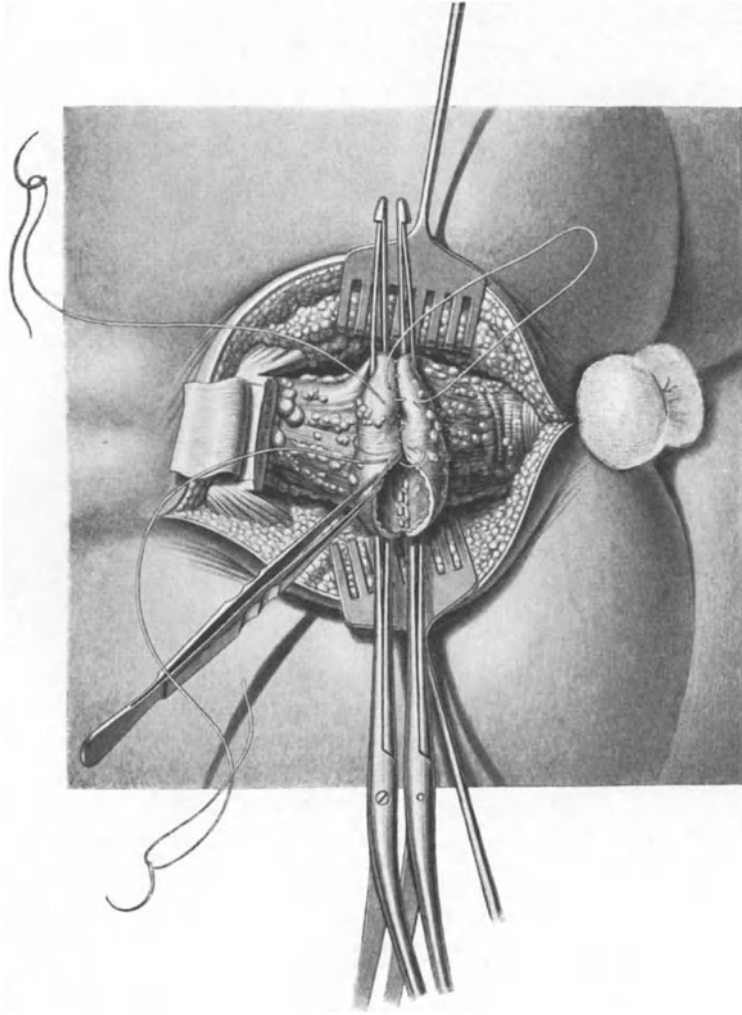


Abb. 814. Die Resektion des Mastdarmes. III.

Die vordere Schleimhautnaht nach der SCHMIEDENSchen Vorschrift ist fast vollendet. Im oberen Teil beginnt die seröse Naht.

Falte oder gar eine Membran entstanden ist. Eine solche darf daher vor Ausführung einer äußeren Plastik nicht übersehen, sondern muß durch Ausschneiden entfernt werden.

Die *Durchzugsmethode*, wie sie besonders von HOCHENEGG und seiner Schule geübt wird, hat den Vorteil, daß der muskuläre Anus erhalten bleibt. Leider tritt aber selten eine volle Kontinenz ein, da der feine nervöse Sphinctermechanismus selbst durch die Auslösung des unteren Mastdarmes und der

Entleerungsmechanismus durch die notwendige Zerstörung des N. pelvici im Bereiche der unteren Flexura sigmoidea und des Colon pelvinum schwer gelitten hat (Abb. 815).

Die Zeichnung stellt ein Nervenpräparat eines neugeborenen Kindes dar. Die Sacralnerven sind freigelegt und die vom 2. und 3. Sacralnerven ausgehenden Nn. pelvici sind herauspräpariert. Ebenso ist der von ISHIKAWA als Ramus colicus n. sacralis bezeichnete Verbindungsast mit dem Plexus haemorrhoidalis med. und mesenter. inferior eingezeichnet. Die genannten Nerven sind nach ISHIKAWAs experimentellen Untersuchungen, die auch

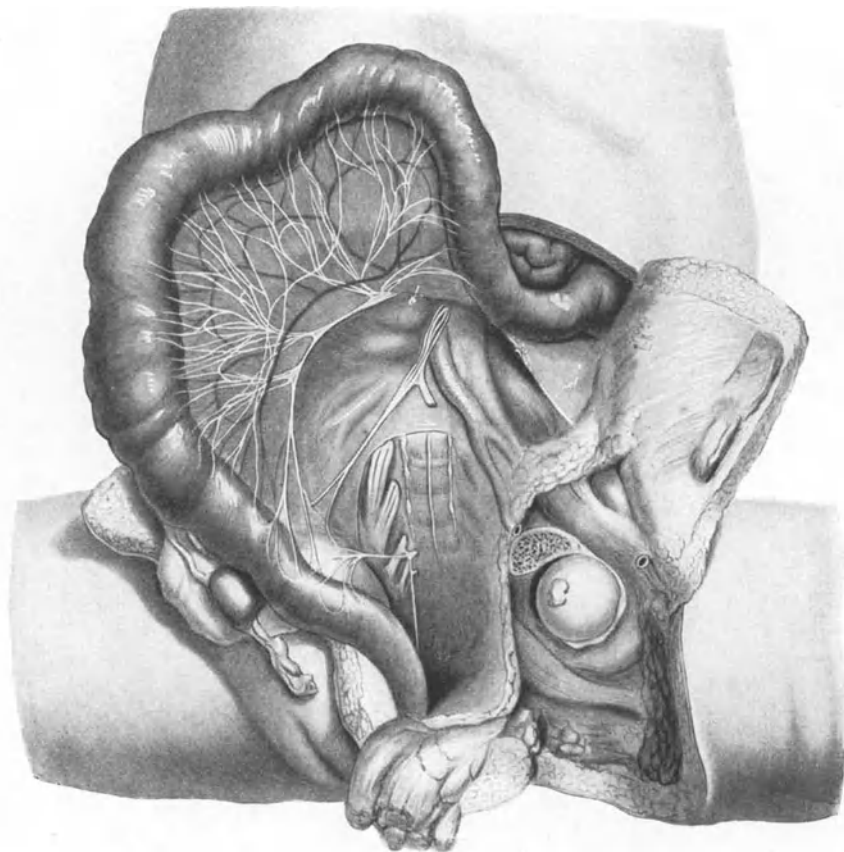


Abb. 815. Die Abbildung zeigt den freigelegten Plexus sacralis, die Nn. pelvici und die Verbindungen desselben (Ramus colicus n. sacralis, ISHIKAWA) mit dem Plexus mesenter. inf. und haemorrhoid. med.

von uns bestätigt werden konnten, sehr wichtig für den Entleerungsmechanismus des Sigma und des Enddarmes. Bei der stumpfen Auslösung des unteren Darmendes müssen sie weitgehend zerstört werden.

Selbst wenn der Sphincter an sich schlußfähig erscheint, fehlt daher oft eine geregelte Stuhlentleerung, da das nervöse Zusammenspiel von Stuhldrang und Sphincterreizung nicht mehr im Einklang ist.

Will man trotzdem das *Durchzugsverfahren* anwenden, so wird die auf abdomino-sacralem oder sacralem Weg ausgelöste und aus der sacralen Öffnung herausgezogene Darmschlinge weit im Gesunden oberhalb des Tumors zwischen zwei Klemmen durchschnitten. Dann wird das tumortragende Stück des Mastdarmes kurz oberhalb des Sphincter ani abgetragen und ein Teil der Schleimhaut

des Endrohres exstirpiert, *die Schleimhaut des Sphincters* aber unberührt gelassen. Dann versieht man das zuführende Darmrohr mit Haltefäden, zieht es mit Hilfe dieser durch den am besten nicht gedehnten Sphincter hindurch, und befestigt es oberhalb des Sphincters durch eine Reihe von Nähten ringsherum an der zurückgebliebenen Muskulatur des distalen Stumpfes. Der Durchzug muß ohne jede Spannung erfolgen, d. h. das durchgezogene proximale Stück muß ohne jede Spannung im Sphincter liegen. Aber selbst dann muß man darauf achten, daß es nicht zurückgleitet, wenn das außerhalb des Sphincters gelegene Stück nekrotisch wird. Man näht es daher am besten an der Haut außerhalb des Anus mit einer Reihe von Catgutnähten fest oder befestigt einen starken Silberdraht ringförmig am vorliegenden Darmrohr, der dem Hineinschlüpfen einen Widerstand entgegengesetzt (NICOLADONI). Andere Chirurgen gehen so vor, daß sie die Durchtrennung des Darmes nur unterhalb des Tumors vornehmen, den ganzen tumortragenden Teil durch den Sphincter hindurchziehen und nach Befestigung des Darmrohres am oberen Ende des distalen Stumpfes den durchgezogenen Teil abtragen oder auch liegen lassen, um seine Abstoßung abzuwarten oder eine nachträgliche Abtragung vorzunehmen, wenn keine Nekrose am Sphincterring erfolgt.

Schließlich kann man den Durchzug nach der Isolierung in manchen Fällen auch ohne Durchtrennung durch *Evagination* bewerkstelligen (TRENDELENBURG, KÜMMELL). Eine dicke geknöpfte Sonde wird durch den Mastdarm und den tumortragenden Teil durchgeführt, der Darm durch Umschnürung mit einem Seidenfaden unterhalb des Sondenknopfes an der Sonde befestigt, und nun mit langsamem vorsichtigem Zug der Darm mit Tumor aus dem Anus evaginiert. Die Abtragung des tumortragenden Darmes erfolgt nun erst in einer zweiten Sitzung, nachdem eine genügende Verklebung zwischen Invaginans und Invaginatum stattgefunden hat, außerhalb des Anus.

Wir fügen hier die Technik der erweiterten sacralen Operation nach GOETZE an.

Auf Grund sehr eingehender anatomischer und pathologisch-anatomischer Studien (WESTHUES, GOETZE) hat GOETZE das *sacrale Operationsverfahren* weiter ausgebaut. Von der Voraussetzung ausgehend, daß der abdomino-sacrale Eingriff, was die Entfernung des krebsig erkrankten Operationsgebietes betrifft, zwar der vollkommeneren ist, aber auch gleichzeitig der gefährlicheren ist (s. S. 1188), hat er das sacrale Verfahren so vervollkommenet, daß es mit *eben solcher Sicherheit die vollkommene Entfernung des erkrankten Gebietes* gestattet.

Der sacrale Eingriff wird nach GOETZE in folgender Weise ausgeführt. Als *Schmerzbetäubung* wählt er die Lumbalanästhesie. Der Kranke wird in Bauchlage (VOELCKER) auf den Operationstisch gebracht.

Eine sehr vorteilhafte Einrichtung hat WESTHUES zu diesem Zweck geschaffen. Eine Schiene, die am Fußende des Operationstisches angebracht wird, trägt zwei Oberschenkelstützen, auf denen die Schenkel befestigt werden. Die Brust liegt auf einem erhöhten Kissen. Der Bauch ist nicht unterstützt, und die Baueingeweide fallen infolgedessen aus dem kleinen Becken heraus, so daß nach der sacralen Eröffnung eine sehr gute Übersicht in die Tiefe des Beckens gelingt.

Der Hautschnitt ist V- oder Y-förmig, Die Spitze des V liegt in der Höhe des Sacrococcygealgelenkes (Abb. 816). Der V-förmige Hautlappen wird abgelöst und das Steiß- und Kreuzbein in der üblichen Höhe dicht unter oder im 3. Sacralwirbelloch mit dem Meißel quer durchtrennt. Löst man das Knochenstück unter vorsichtigem Zug nach caudal ab, so braucht man die A. sacralis media nicht zu verletzen. Als obere Begrenzung finden sich im Innern des Beckens die Nervenwurzeln, die das 3. Sacralloch verlassen. Alles ist bedeckt vom unteren Abschnitt der F. pelvis visceralis. Außerhalb dieser Fascie geht man nun mit der Hand und Stieltupfern, unmittelbar auf dem Knochen bleibend, in der

Kreuzbeinhöhlung nach oben und löst die Fascie und mit ihr den Mastdarm mit dem ganzen Beckenbindegewebe bis über das Promontorium aus der Kreuzbeinhöhlung aus. Auch die *A. sacralis media* wird mit abgehoben (Abb. 816). Seitlich nach vorn zu gelingt die Ablösung nicht weiter, als bis in die Gegend des Durchtrittes der hypogastrischen Gefäße. Spannt man nun mit einem Haken vom Rand des *M. levator ani* aus die Fascie straff nach abwärts und schneidet etwa in der Mitte der Höhe zwischen dem Promontorium und dem unteren Knochenwundrand des Kreuzbeines etwa 1—2 cm rechts von der Mittel-

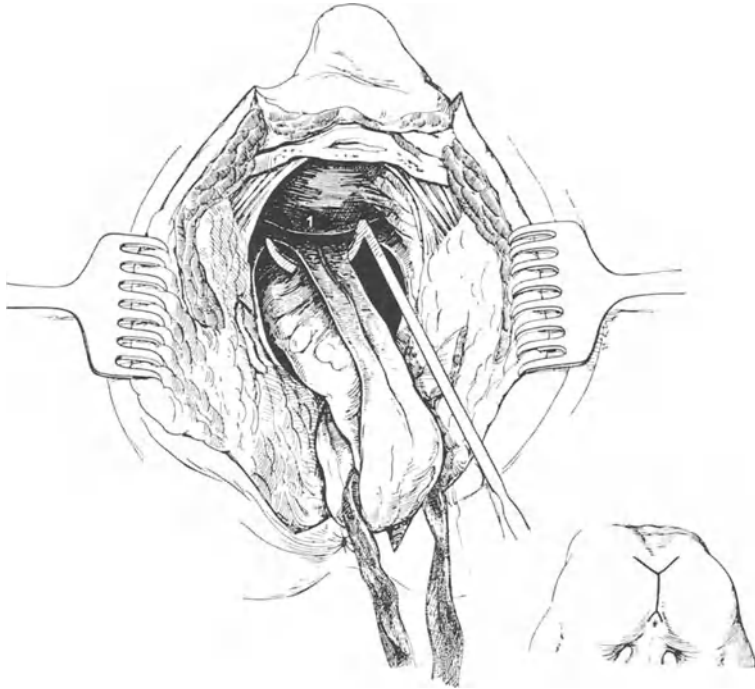


Abb. 816. Die sacrale radikale Rectumexstirpation nach GOETZE. I.

Von einem Y-förmigen Weichteilschnitt und nach Entfernung des Kreuz-Steißbeines zwischen dem 3. und 4. Sacralloch ist die *F. pelvis visceral.* bis auf das Promontorium vom Kreuzbein stumpf abgelöst. Die beiden seitlichen Douglasthan sind eröffnet. Die Schnitte sind bis zum Promontorium (1) hinauf geführt. Die *A. sacralis med.* wird unterbunden. Mit einem Bindenzügel ist das Colon pelvinum gefaßt. Die unterhalb der Fascie liegende, nicht sichtbare *A. haem. sup.* wird damit gespannt und nach Durchtrennung der Fascie aufgesucht und unterbunden. 1. Promontorium. [Arch. klin. Chir. 180, 240 (1934).]

linie die gespannte Fascie ein, so stößt man nach Abschieben des unter der Fascie liegenden lockeren Fettgewebes nach der Mitte zu auf eine feste Membran, das Peritoneum. Dieses wird nun auch durch einen Längsschnitt, der gleich nach oben und unten verlängert wird, eröffnet. Die Ureteren kommen, obwohl sie mit der Fascie abgehoben werden, nicht in Gefahr, da sie weiter seitlich liegen. Im Zweifelsfalle sind sie freizulegen. Geht man nun durch den DOUGLASSchen Raum mit dem Zeigefinger um das Colon pelvinum herum und drängt die Fingerkuppe in der linksseitigen Peritonealtasche vor, so kann ohne Schwierigkeiten nach Spaltung der Fascie auch hier das Peritoneum mit einem kleinen Längsschnitt eröffnet werden. GOETZE empfiehlt dann an Stelle des Fingers mit dem TRENDELENBURGSchen Haken (Lungenembolie-Operation) den mit Jodoformgaze umwickelten Gummischlauch durch die beiden Peritonealöffnungen um den

Darm herumzulegen. Mit diesem Gummischlauch läßt sich nun der Darm so weit nach hinten und unten ziehen, daß die Gewebe um das A. haemorrhoid. sup. straff angespannt wird. Mit Hilfe einer Rinnensonde wird dann dieser Gewebsstrang mit der A. haemorrhoid. sup. in Höhe des Promontoriums unterfahren, doppelt unterbunden und durchtrennt (Abb. 816). Mit diesem Eingriff sind die Vorstoßbahnen der Krebsausbreitung unterbrochen. Gleichzeitig ist damit das Colon frei geworden und läßt sich mit Hilfe des Zügels nach unten ziehen. GOETZE hat festgestellt, daß die obere Unterbindungsstelle der A. haemorrhoid.

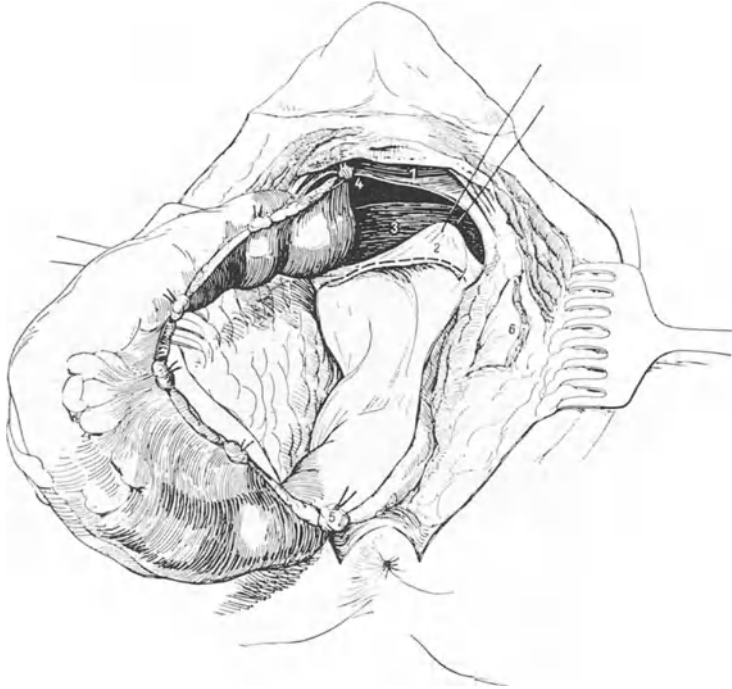


Abb. 817. Die sacrale radikale Rectumexstirpation nach GOETZE. II.

Die A. haem. sup. ist oben und unten unterbunden. Die Zahlen bedeuten: (1) Promontorium, (3) Harnblase, (2) Peritoneale Blasenfalte vor dem DOUGLASSchen Raum durch Seidenfäden angeschlungen. Unterhalb von (2) wird in der gestrichelten Linie das DOUGLAS-Peritoneum durchtrennt und so die Verbindung der beiden unteren Enden der seitlichen peritonealen Eröffnungsschnitte hergestellt. (6) M. coccygeus.

[Arch. klin. Chir. 180, 240 (1934).]

sup. dem sog. kritischen Punkt nach SUDECK (s. S. 1192) entspricht, also oberhalb des Promontoriums liegt. Nachdem das Colon pelvinum heruntergezogen ist, läßt sich nun die große Wundhöhle leicht überschauen. Die beiden seitlichen Einschnitte in das Peritoneum werden nun durch einen halbkreisförmigen Schnitt vor dem Mastdarm miteinander verbunden (Abb. 817). Unter Leitung des Auges kann nun halb scharf, halb stumpf die Ablösung des Rectums von der hinteren Blasenwand und von den inneren Geschlechtsorganen erfolgen. Da die A. haemorrhoid. sup. unterbunden ist, geht diese Ablösung fast blutleer vor sich. Nur in dem seitlichen, den Mastdarm umschließenden Bindegewebe stößt man auf kleine Äste der A. haemorrhoid. media. Mit einigen Messerzügen läßt sich nun das distale Mastdarmende ohne Schwierigkeiten und Gefahr auslösen. Ist das geschehen, so ist der Einblick in die höheren Beckenabschnitte noch freier geworden. Die immer bestehenden Verwachsungen der Sigmashlinge

mit der lateralen Bauchwand lassen sich auf diese Weise ohne Schwierigkeiten auf diesem Wege ohne weiteres abtrennen. Unter fortschreitender Unterbindung der größeren Äste der *A. colica sigmoidea* und unter Schonung der Randarkaden kann die Flexurschlinge in beliebiger Ausdehnung heruntergezogen werden (Abb. 818). Die beiden seitlichen Längsschnitte im Peritoneum werden durch fortlaufende Catgutnähte geschlossen und mit der Mesocolonunterbindungsreihe vernäht. Die Colonschlinge wird mit einigen Catgutnähten am noch freien Rest des vorderen unteren Bauchfellrandes durch dichtgelegte Knopfnähte

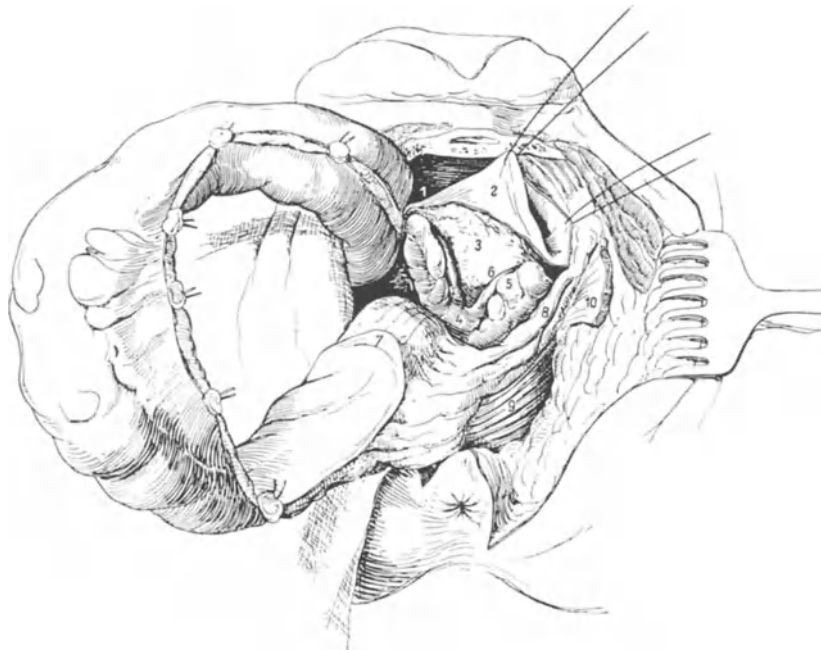


Abb. 818. Die sacrale radikale Rectumexstirpation nach GOETZE. III.

Der Mastdarm ist von der Blase und der Prostata abgelöst. Die rechte Fossa ischio-rectalis ist bis auf den Levator ani eröffnet, so daß das rechte Paraproctium mit der *A. haem. med.* (8) und der rechten Levator (9) wie eine Kulisse noch stehenbleiben. Die Zahlen bedeuten (1) Promontorium, (2) Douglasfalte, (3) extraperitoneale Blasenwand, (4) Prostata, (5) Samenblase. (6) Vas def., (7) Peritoneum. [Arch. klin. Chir. 180, 240 (1934).]

befestigt. Die vorliegende Darmschlinge wird dann nach Bedarf gekürzt und das Ende in Gestalt eines *Anus praeternaturalis sacralis* im oberen Wundwinkel befestigt. Zum Schutz der großen Beckenwunde vor Infektion wird die Lichtung durch einen Gummibeutel für 2 Tage verschlossen gehalten. Die große Wundhöhle wird mit einem MIKULICZ-Schleier ausgefüllt.

5. Die Technik der abdomino-sacralen Mastdarmentfernung. (SCHMIEDEN, KIRSCHNER, HELLER.)

I. Das einseitige Verfahren.

Die Vorbereitung des Kranken ist die übliche. Der Darm muß entleert sein. Die Haare müssen im Bereiche des Genitale, am Damm und um die Analöffnung durch Rasieren beseitigt sein. Die *Blase* muß unmittelbar vor der Operation, am besten mit Katheter, entleert werden. Der Kranke wird zunächst laparotomiert, kommt also in Rückenlage auf den Operationstisch, der zur

Beckenhochlagerung eingerichtet sein muß. Um die Dauer des Eingriffes bei einzeitigem Vorgehen abzukürzen und einzelne schwierige Maßnahmen des Verlaufes zu erleichtern, hat KIRSCHNER ein sog. synchrones Verfahren ausgearbeitet. Dabei arbeiten an dem in besonderer Lagerung aufgelegten Kranken zwei Chirurgengruppen. Die eine geht auf dem sacralen, die andere auf dem abdominalen Wege vor und erleichtern sich dadurch die Auslösung des Darmes. Verbreitung hat das Verfahren bisher nicht gefunden.

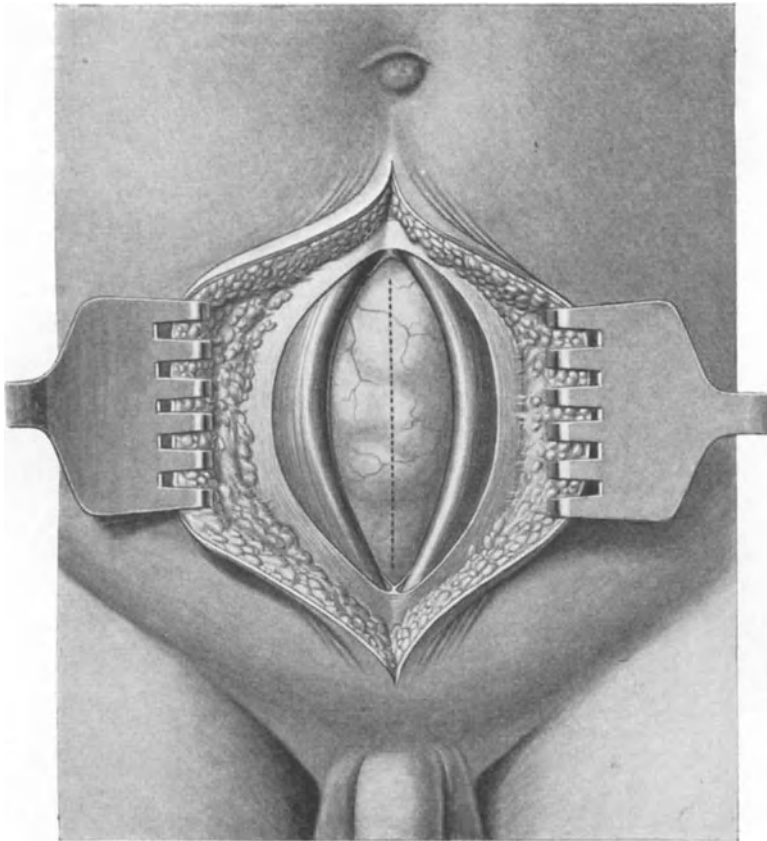


Abb. 819. Die abdomino-sacrale Mastdarmexstirpation. I.
Mittellinienschnitt zwischen Nabel und Symphyse. Die Schnittlinie im Peritoneum ist nur angedeutet.

Der Eingriff kann sehr gut in Lumbalanästhesie ausgeführt werden. Man spritzt das Tropacocain mit Adrenalinzusatz am besten zwischen dem 1. und 2. Lumbalwirbeldornfortsatz ein. Ist die Bauchwand nicht bis zum Nabel unempfindlich, so wird an der Linea alba noch ein Rhombus örtlich umspritzt. Dauert der Eingriff länger als $\frac{5}{4}$ Stunden, so muß wegen des Aufhörens der Schmerzbetäubung gelegentlich noch Inhalationsnarkose zu Hilfe genommen werden. Ebenso ist das manchmal nötig bei meteoristischem Dünndarm, da es in Lumbalanästhesie nicht möglich ist, den geblähten Darm so weit wegzudrängen, daß man bequem im kleinen Becken arbeiten kann.

Die Eröffnung der Bauchhöhle erfolgt am besten in der Mittellinie zwischen Nabel und Symphyse (Abb. 819). Dann wird der Kranke sofort in *sterile* Becken-

hochlagerung gebracht und, während die Bauchwunde durch stumpfe Bauchhaken breit auseinandergezogen wird, greift man nach der Flexura sigmoidea, sucht und betastet den Tumor, um gleich festzustellen, wie hoch er sitzt, ob der erkrankte Darmabschnitt frei beweglich ist oder ob und wo er festliegt. Auch die Länge der Flexur wird festgestellt. Dann wird das Mesosigma und seine Wurzel auf Metastasen untersucht. Zeigt sich die Geschwulst operabel, so darf die Bauchhöhle nicht eher abgestopft werden, ehe man sich mit der ein-

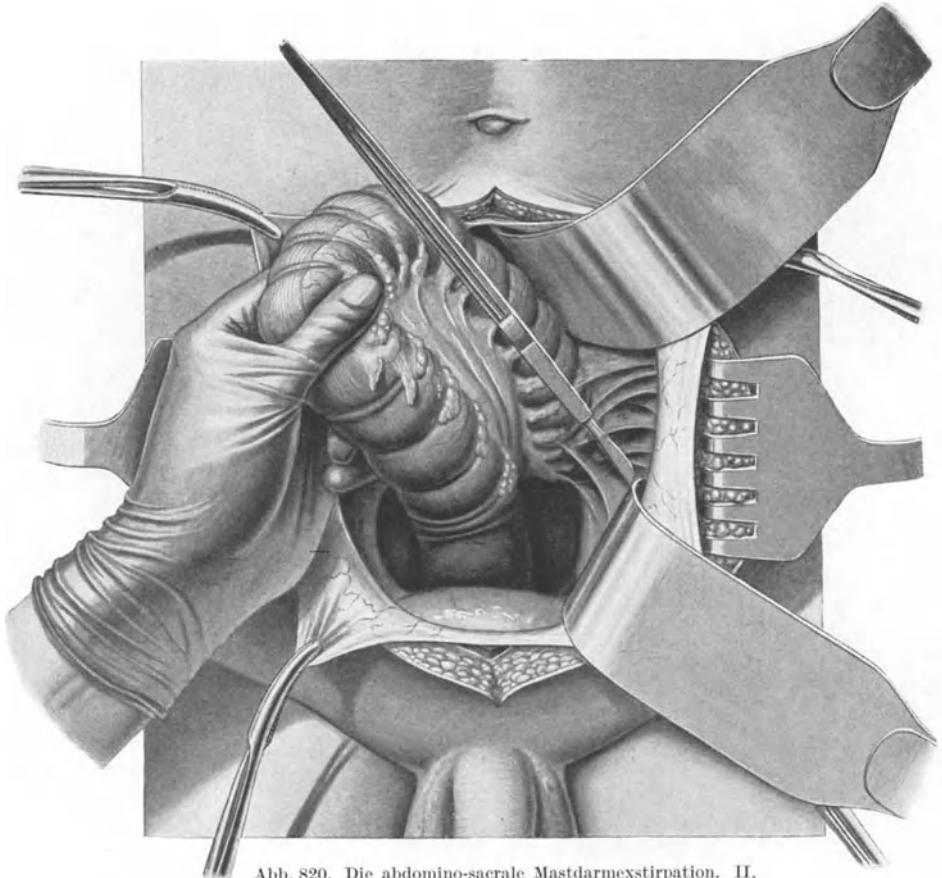


Abb. 820. Die abdomino-sacrale Mastdarmexstirpation. II.

Das Peritoneum ist eröffnet, die Flexur vorgezogen. Die fast regelmäßig vorhandenen Adhäsionen zwischen Flexur und seitlicher Bauchwand werden scharf getrennt.

geführten Hand davon überzeugt hat, daß nicht *Lebermetastasen* vorhanden sind. Sind sie nachweisbar, so wird der Eingriff unter Anlegung eines Anus praeternaturalis abgeschlossen. Kleine Knoten sind nicht immer Metastasen, wenn sie in der Einzahl auftreten. Auch zwei oder drei kleine Knoten sind manchmal gutartiger Natur und bilden kein Hindernis für restlose Entfernung der Mastdarmgeschwulst. Sind keine Metastasen nachweisbar, so werden die Bauchwundenränder breit gespreizt, die Flexura sigmoidea herausgezogen und ein oder zwei große Bauchtücher so über den ganzen Dünndarm gedeckt, daß eine freie Einsicht in das kleine Becken möglich ist. Durch breite Leberspatel oder durch die gespreizte Hand eines Assistenten werden die Darmschlingen zurückgehalten, wenn sie nicht von selbst in die Oberbauchhöhle zurückgesunken sind.

Ist die Sigmoidflexion vollkommen frei, so wird die Wurzel des Mesosigma nun auf der lateralen und medialen Seite besichtigt. Sehr häufig finden sich strang- und bandförmige Verwachsungen der Sigmoidflexion mit der seitlichen Bauchwand bei Rectumcarcinom (Abb. 820). Diese müssen nach Anlegen einiger Massenligaturen bzw. durch Einschneiden des seitlichen Peritoneums zertrennt werden. Ist die Sigmoidflexion nun vollkommen frei, so wird ihr Mesosigma

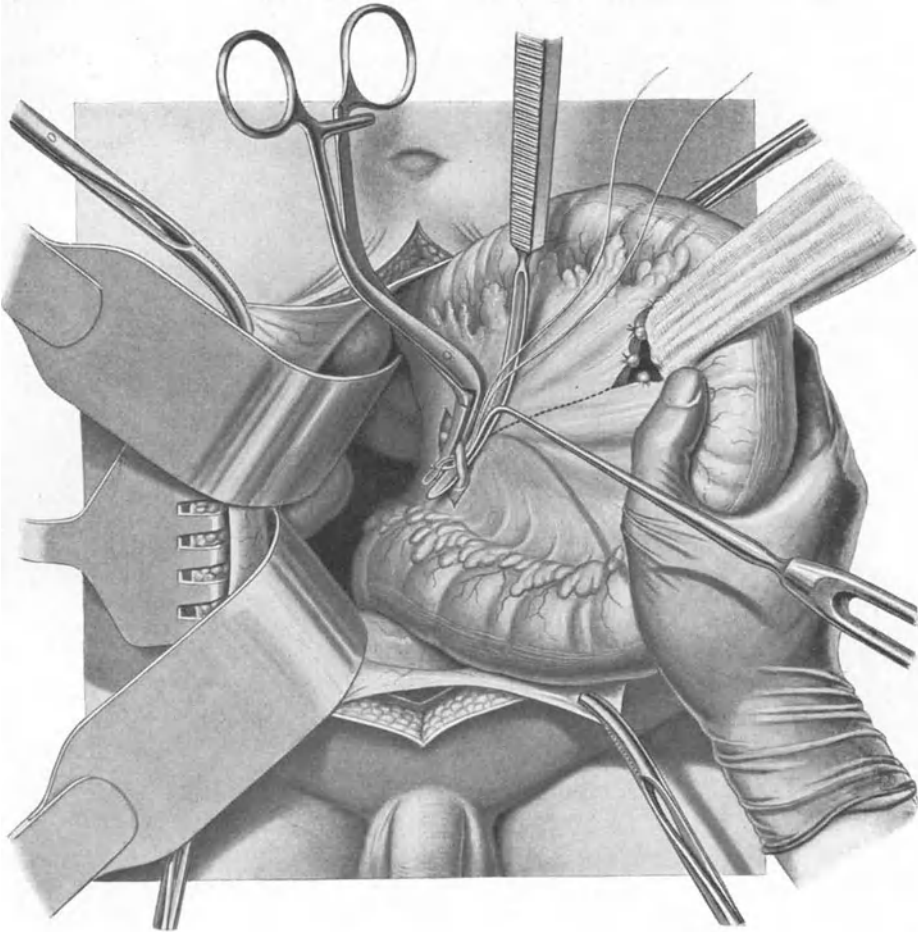


Abb. 821. Die abdomino-sacrale Mastdarmexstirpation. III.
Die Flexur ist nach außen umgeschlagen und ausgebreitet. An der Wurzel ist die Arteria haemorrhoidalis sup. oberhalb des Promontoriums freigelegt und zur Prüfung der Wirkung ihrer Unterbindung eine HÖPFNER-Klemme angelegt. Die Unterbindung ist durch die entsprechenden Instrumente angedeutet. Die punktierte Linie zeigt die Durchtrennungslinie des Mesosigma. Durch die Lücke des Mesosigma ist eine Rollgaze gezogen.

ausgebreitet, indem die Schlinge breit gefaßt und nach lateral umgelegt wird (Abb. 821). Die Lage des *Promontoriums* wird durch Palpation festgestellt und nun zwei Finger breit oberhalb desselben, dem Verlauf der manchmal sichtbaren A. haemorrhoid. sup. entsprechend, ein Einschnitt in die Serosa des Mesosigma gemacht. Soll die ganze Flexur erhalten werden, um sie durch den Anus durchzuziehen, so muß man darauf achten, daß ihre Gefäßversorgung auch nach Unterbindung der A. haemorrhoid. sup. ausreichend ist. Die Unterbindung muß also oberhalb des letzten Seitenastes (*A. sigmoidea ima*)

erfolgen. Wird die *A. haemorrhoid. sup.*, die unterhalb des genannten Seitenastes als funktionelle Endarterie zu betrachten ist, unterbunden, so wird meist der ganze distale Abschnitt nekrotisch. Die Unterbindungsstelle liegt nach den Untersuchungen von VÉBER, SUDECK, HELLER u. a. zwei Finger breit oberhalb und links des Promontoriums. Nach unseren Erfahrungen ist diese Bestimmung der Unterbindungsstelle durchaus unsicher. Man soll daher, wie das HELLER vorgeschlagen hat, zunächst an der gewählten Unterbindungsstelle eine HÖPFNER-Klemme anlegen und sich davon überzeugen, ob auch dann noch in der ganzen Flexur Pulsation nachweisbar ist (Abb. 821). Nach

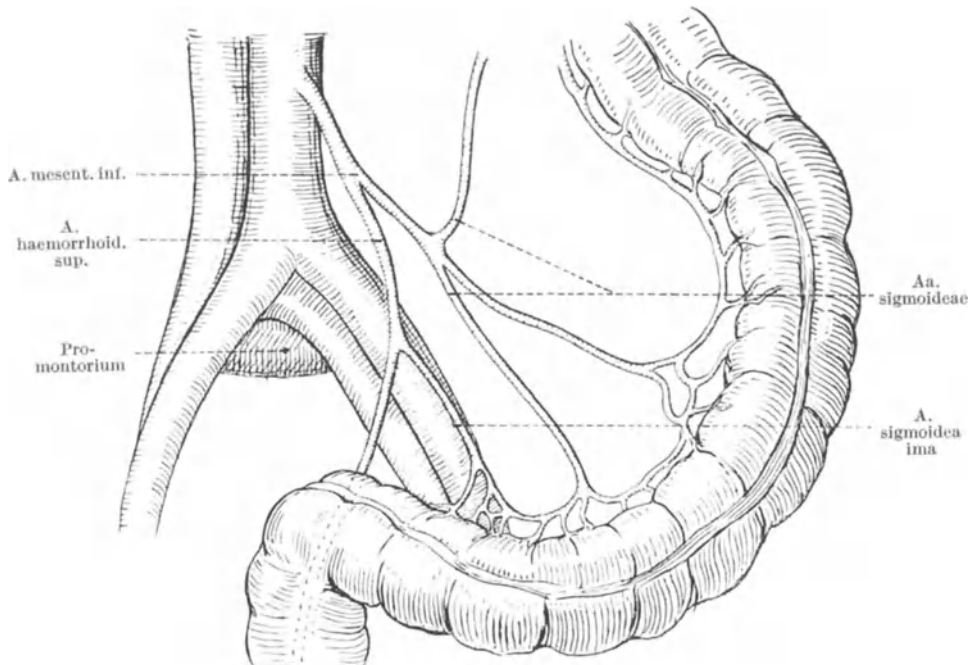


Abb. 822. Schema der Gefäßversorgung des Sigma und des Enddarmes.
Der kritische Punkt SUDECKS entspricht der Abgangsstelle der *A. sigmoidea ima*.

unseren Erfahrungen ist auch nach Freilegung eines größeren Abschnittes der *A. haemorrhoid. sup.* und nach Anlegung der HÖPFNER-Klemme in den verschiedensten Höhen in der Mehrzahl der Fälle keine oder keine ausreichende Pulsation in den distalen Abschnitten der Flexur mehr nachweisbar, so daß wir meist auf die Durchzugsmethode überhaupt verzichtet haben und den Eingriff jetzt regelmäßig mit einem *Anus praeternaturalis iliacus* abschließen.

Wie schon gesagt, verzichten wir in der Mehrzahl der Fälle auf Durchzug und Resektion, also auf Erhaltung des Anus. Die Gründe dafür sind außer den genannten folgende:

Eine restlose Entfernung des Krebses ist nur ausführbar, wenn mit dem Tumor zugleich die Lymphbahnen und Lymphknoten beseitigt werden. Das ist nur unter Ausrottung des Mastdarmes oberhalb der Geschwulst mit den Lymphbahnen um die *A. haemorrhoid. sup.*, im Beckenbindegewebe und im Mesosigma bis zum Promontorium möglich.

Die *Durchzugsmethode* liefert selten einen vollkommen schlußfähigen Anus, da bei der Ausräumung der Kreuzbeinhöhle die den Anus versorgenden Nerven zerstört oder wenigstens geschädigt werden. Nach *Resektion* bleibt eine sehr hartnäckige Fistel zurück. In beiden Fällen muß daher meist eine Kapsel getragen werden.

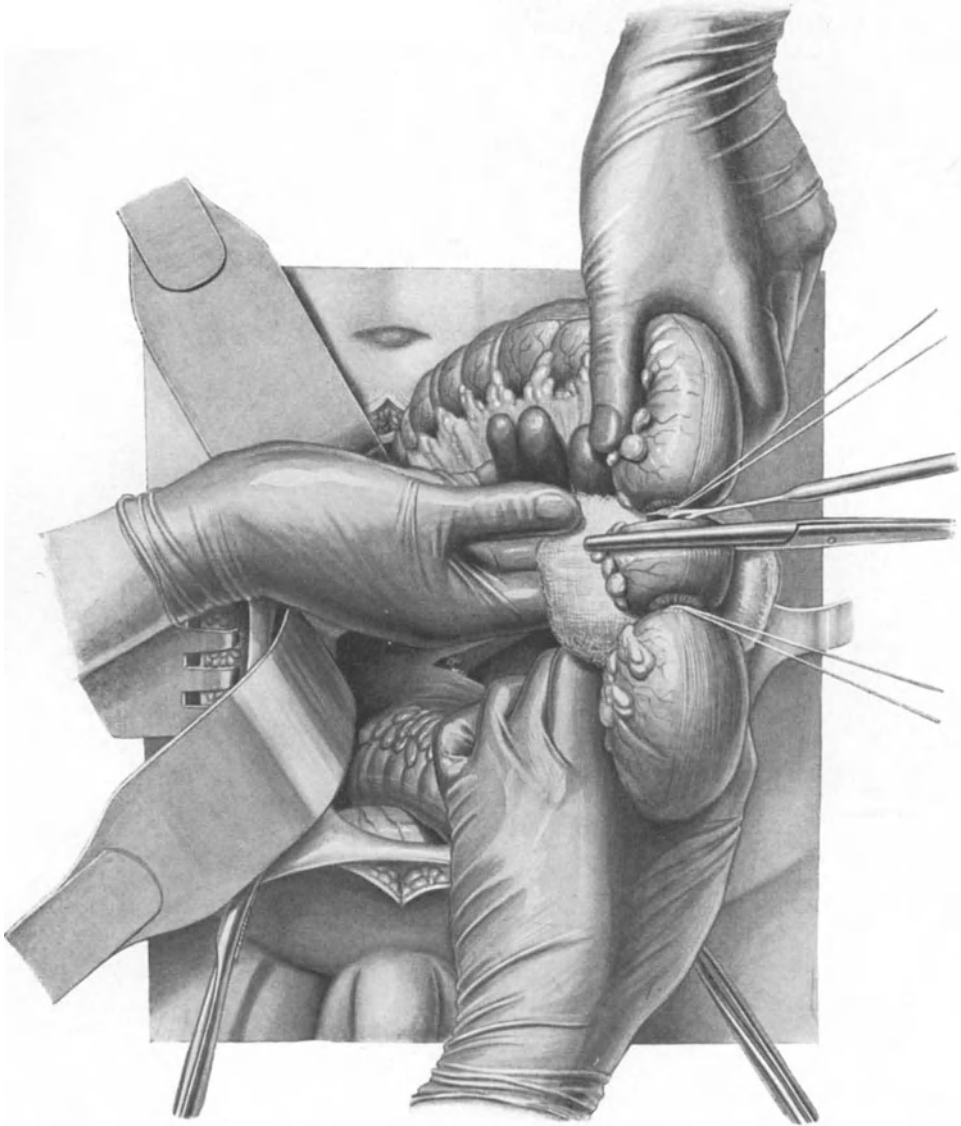


Abb. 823. Die abdomino-sacrale Mastdarmexstirpation. IV.
Die Sigmoidmasche ist durchgequetscht, unterbunden und wird mit dem Thermokauter abgetrennt. Unterhalb der ersten Unterbindung ist eine zweite Quetschfurchung und Unterbindung angelegt, um möglichst aseptisch vorgehen zu können.

Der *Anus iliacus* ist für den Kranken, von den verschiedenen Möglichkeiten, den Kot abzuleiten, die beste. Den *Anus iliacus* kann er am leichtesten selbst rein halten. Er kann auch durch das Verfahren von KURTZAHN-HAECKER gut schlußfähig gemacht werden (S. 1200).

Nach der Freilegung der A. haemorrhoid. sup. im Mesosigma wird das Gefäß doppelt unterbunden und durchtrennt. Dann überzeugt man sich davon, wie weit die Pulsation im Sigma abwärts nachweisbar ist. Oberhalb dieser Stelle erfolgt die Durchtrennung. Nach Anlegung der PAYRSchen Quetschzange und Unterbindung in der Quetschfurche wird die Durchtrennung mit dem Thermo-kauter vorgenommen. Zur Verhütung des Austrittes von Darminhalt aus dem

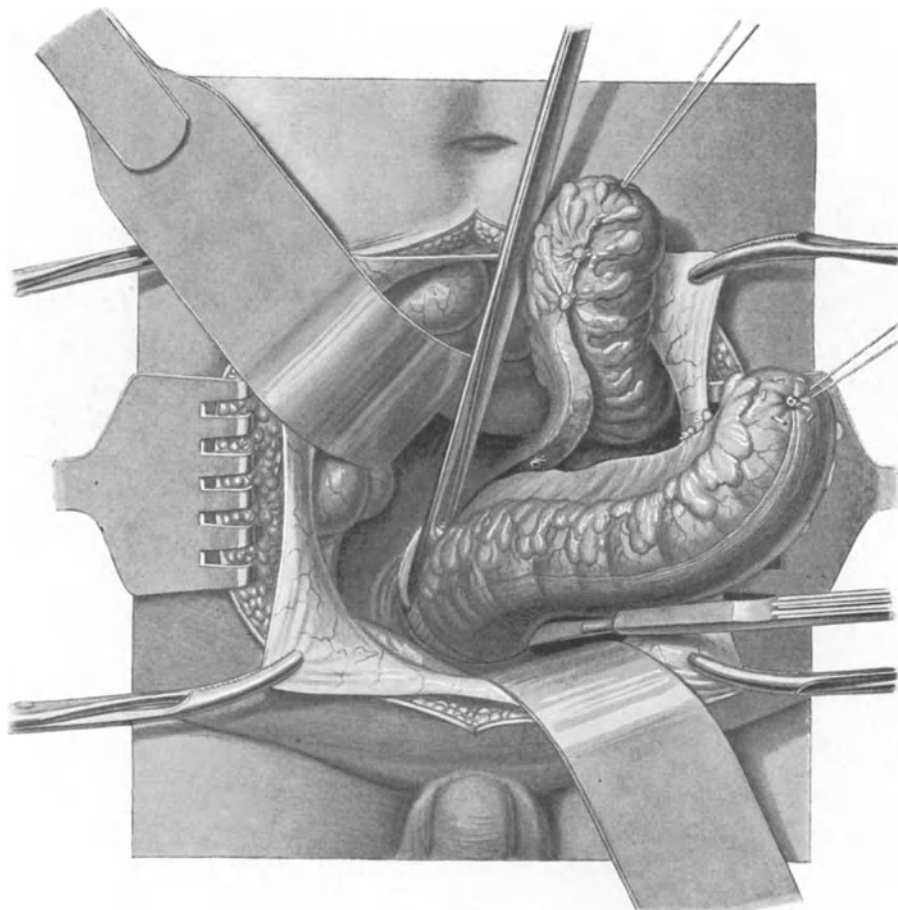


Abb. 824. Die abdomino-sacrale Mastdarmexstirpation. V.

Die Sigmoideschlinge ist durchtrennt, die Stümpfe sind eingestülpt und durch Tabaksbeutelnaht verschlossen. Das Peritoneum ist zu beiden Seiten des Colon pelvium bis in den Douglas eingeschnitten. Ein Stieltupfer löst das Peritoneum vom Darm ab.

distalen Sigmastück wird dieses vor der Durchtrennung durch eine Darmklemme oder durch eine zweite Durchquetschung und Unterbindung verschlossen (Abb. 823). Dann werden die beiden blind verschlossenen Darmenden durch eine oder zwei Tabaksbeutelnähte gesichert. Von der Durchtrennungsstelle geht man in gerader Richtung auf die Unterbindungsstelle der A. haemorrhoid. sup. vor, indem man das Mesosigma schrittweise auf die Rinnensonde nimmt, nach beiden Seiten Unterbindungen legt und zwischen diesen durchschneidet (Abb. 824). Nun wird von der Unterbindungsstelle aus das Retroperitoneum zu beiden Seiten des Mesosigma und nach abwärts zu beiden Seiten des Colon

pelvinum eingeschnitten. Die beiden Schnitte werden durch einen Verbindungsschnitt, der im Douglas das Peritoneum oberhalb der Stelle spaltet, wo der Darm verschwindet, verbunden (Abb. 824). Dann dringt man mit den Fingerkuppen der rechten Hand, an der Unterbindungsstelle beginnend, in die Kreuzbeinhöhlung ein und löst langsam und ohne stärkere Gewalt den distalen Sigmaabschnitt, das Colon pelvinum und den Mastdarm mit dem ganzen retro-

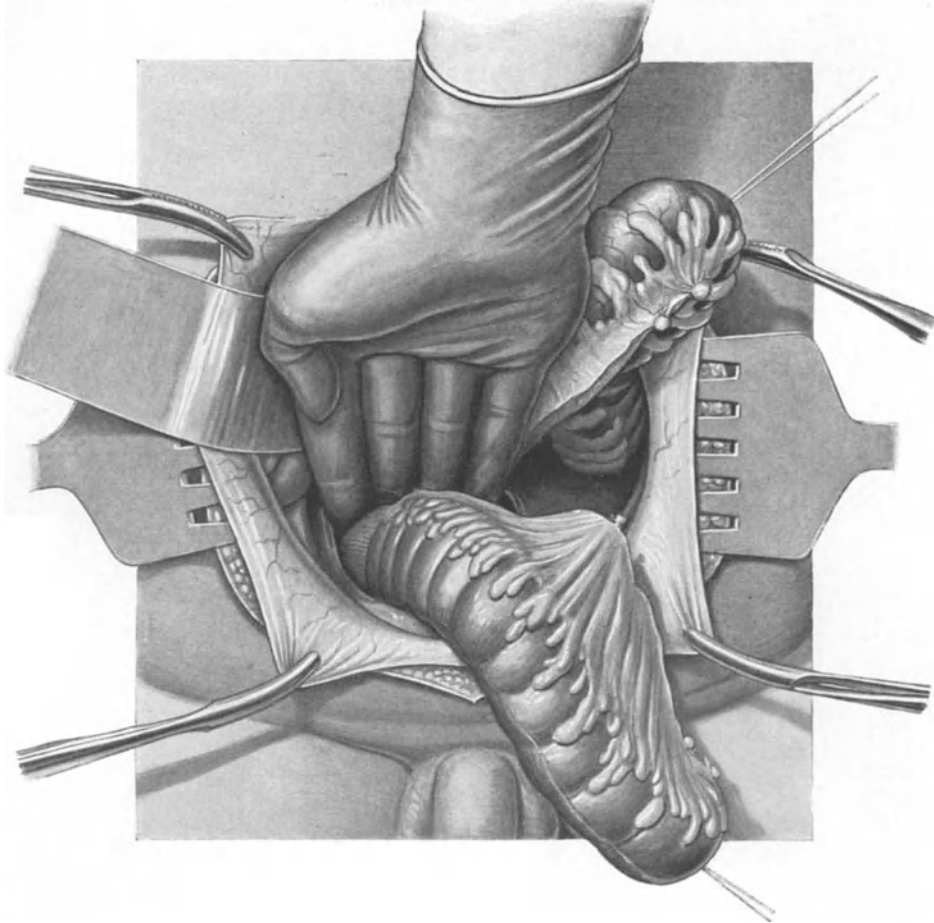


Abb. 825. Die abdomino-sacrale Mastdarmextirpation. VI.

Die weitere Auslösung des Colon pelvinum und Rectums erfolgt mit der in das Retroperitoneum eingeführten Hand.

rectalen Bindegewebe am besten zugleich mit der Fascia visceralis pelvis, die man in der Gegend des Promontoriums quer einschneidet, bis zur Steißbein-
spitze stumpf aus (Abb. 825). Das geht fast immer ohne Schwierigkeiten. Nur
selten müssen einmal stärkere Stränge zerrissen oder gar mit der langen gebogenen
Schere durchschnitten werden. Die Ablösung wird ebenso zu beiden Seiten
vorgenommen, indem man durch das gespaltene Retroperitoneum und den
gespaltenen Douglas mit der Hand und Präpariertupfern vordringt. Hier hält
man sich dicht an das Darmrohr und löst es so aus dem lockeren Bindegewebe
aus. Beim Vorgehen auf den Seiten werden auch die Aa. haemorrhoid. med.

und inf. durchrissen, die aber niemals zu einer stärkeren Blutung Veranlassung geben, so daß man auf ihre *vorherige* Unterbindung verzichten kann. Die Auslösung gelingt am schonendsten mit der Hand, da man so am besten die Grenzen des Darmes feststellen kann. Man hat dabei auch die Möglichkeit festzustellen, ob und wie weit der Tumor an einer oder der anderen Stelle bereits in das Beckenbindegewebe vorgedrungen ist, um dann an dieser Stelle möglichst alle Weichteile bis zur knöchernen Grenze mitzunehmen. Gelegentlich ist der Tumor

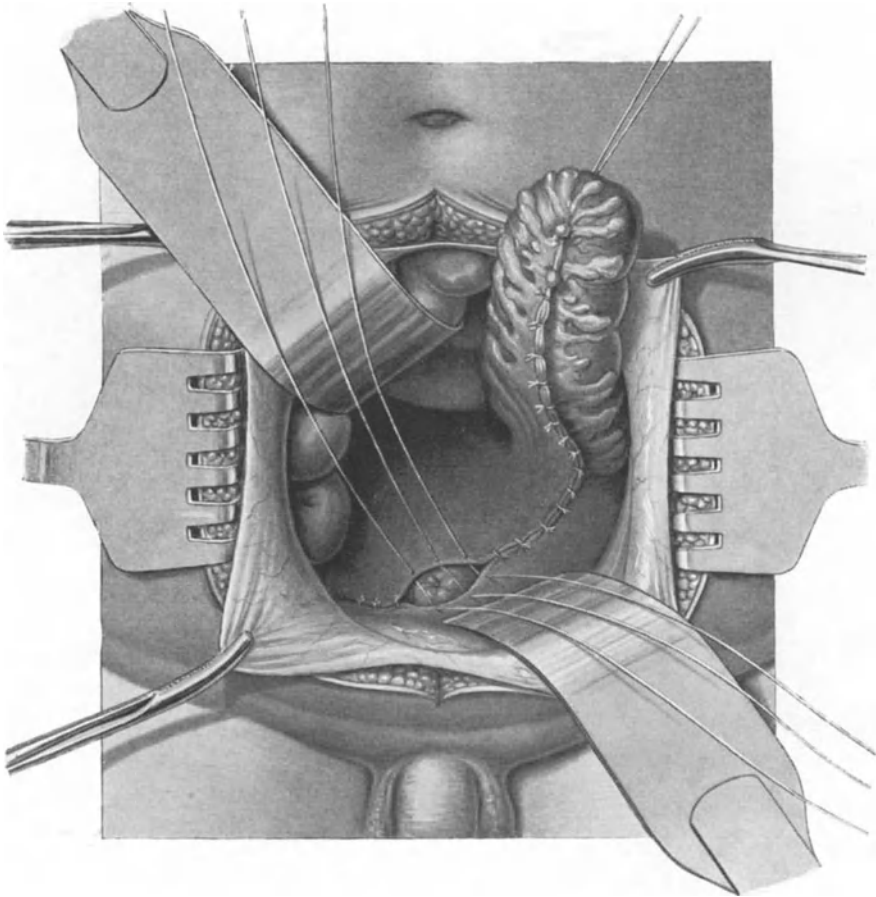


Abb. 826. Die abdomino-sacrale Mastdarmexstirpation. VII.

Das ausgelöste untere Darmende ist in das kleine Becken versenkt und das Peritoneum darüber verschlossen. Der obere Sigmastumpf wird als Anus meist in eine besonders geschaffene, am Außenrand des M. rect. abdom. angelegte, kleine Öffnung eingenäht.

schon durch die vordere oder seitliche Darmwand bis in die Subserosa vorgedrungen, oder hat hier zu entzündlichen Adhäsionen geführt, die häufig eine drohende Perforation verbergen. An solchen Stellen muß man besonders vorsichtig vorgehen und jeden Zug vermeiden, da es sehr leicht zu Einrissen und Störungen der Asepsis kommen kann. Bei Übergreifen des Tumors auf das seitliche Peritoneum oder den Douglas muß die Umschneidung der Serosa möglichst weit vom Tumor erfolgen. Hängt der Tumor breitbasig fest an der seitlichen oder hinteren Beckenwand, oder hat er auf die Blase selbst übergreifen, so verzichtet man am besten auf den Versuch eines radikalen Ein-

griffes überhaupt und näht das proximale Sigma als endständigen Anus iliacus ein, während man das Peritoneum über dem distalen, ins kleine Becken versenkten, tumortragenden Enddarm schließt. Meist wird man die Inoperabilität schon vor der Durchtrennung des Darmes bei der ersten Untersuchung festgestellt und sich mit der Anlegung eines doppelläufigen Anus iliacus begnügt haben. Ist die Auslösung des Darmes aber gelungen, wobei man besonderen Wert darauf zu legen hat, daß sie hinten bis zur Steißbeinspitze vollzogen wurde, um sich dadurch den zweiten Akt der Operation wesentlich zu erleichtern, so wird der abdominale Teil der Operation durch den Verschuß des Beckenperitoneums und der Bauchhöhle beendet. Ist das jetzt nur noch in der Umgebung des Anus hängende Mastdarstück kurz, so läßt es sich ohne Schwierigkeiten tief in das kleine Becken hineinschieben und das Peritoneum kann mühelos darüber geschlossen werden (Abb. 826). Ist das Stück aber lang und womöglich gefüllt und gebläht, so muß es verkleinert werden; denn darauf ist größter Wert zu legen, daß die Peritonealhöhle wieder vollkommen nach unten abgeschlossen werden kann. Die Verkleinerung läßt sich leicht durchführen. Man unterbindet das Mesosigma durch Massenunterbindungen und trennt das entsprechende Darmende nach Durchquetschung und Unterbindung ab, um den Stumpf wie früher durch Tabaksbeutelnaht zu versenken. Die Naht des peritonealen Beckenbodens wird an der Unterbindungsstelle der A. haemorrhoid. sup. begonnen und zunächst in der Mittellinie die Hinterwand möglichst weit nach unten geschlossen. In den tieferen Abschnitten am Beckenboden näht man dann quer von beiden Seiten, so daß meist eine T- oder V-förmige Naht entsteht. Ist das Peritoneum sehr dünn und gerät es beim Nähen infolge von Spannung in Gefahr zu zerreißen, so ist es besser, das hintere Blasenperitoneum mitzufassen. Die Blase legt sich dann über den Defekt. Auch den Uterus kann man dazu verwenden.

GOEPEL löst das Peritoneum von der unteren vorderen Bauchwand und von der Harnblase, bevor er es eröffnet, stumpf ab, durchtrennt es dann möglichst weit hinter der Blase quer und schließt mit diesem Peritoneallappen, wie das MACKENRODT bei gynäkologischen Operationen tat, die Peritonealhöhle nach unten dadurch ab, daß er die Lappenränder an der vorderen Bauchwand durch Nähte befestigt. Dadurch wird der untere Sigmateil und der Mastdarm extra-peritonisiert.

Ist der peritoneale Beckenboden wiederhergestellt, so wird der Anus iliacus angelegt. Ist der Eingriff bis dahin schnell und glatt verlaufen und handelt es sich um einen jüngeren und kräftigen Kranken, so kann man auch die Verschußplastik nach KURTZAHN-HAECKER in derselben Sitzung anschließen (s. S. 1200). Dauerte der Eingriff länger und scheut man sich, die Operation um die dazu notwendige Zeit (etwa 20 Minuten) zu verlängern, so verschiebt man die Plastik auf eine zweite Sitzung. In jedem Falle überzeugt man sich von der Ausführbarkeit, die davon abhängig ist, daß der zurückbleibende Sigmaabschnitt lang und frei beweglich genug ist, um an zwei Stellen an die vordere Bauchwand herangebracht oder hindurchgezogen werden zu können. Meist ist die Plastik nach unseren Erfahrungen, die sich auf etwa 20 Fälle erstrecken, möglich. Ist die Flexur zu kurz gestielt, so kann man die Plastik, dann aber besser in einer zweiten Sitzung, am Colon descendens, nachdem man es etwas von der hinteren Bauchwand abgelöst hat, anlegen. Etwa 6—8 cm unterhalb der Plastik wird nun eine zweite Öffnung in die Bauchwand am Rectusaußenrand

gemacht. Sie braucht nur so groß zu sein, daß man den verschlossenen Stumpf der Flexur eben hindurchziehen und durch einige Nähte vom parietalen Peritoneum aus in der Bauchwand befestigen kann. Befindet sich der Kranke nicht im Ileusstadium, so wird die Eröffnung des Stumpfes erst nach 24 Stunden vorgenommen. Den Abschluß des abdominalen Aktes der Operation bildet die Schichtnaht der Bauchwand in der Mittellinie. Ehe man den zweiten Teil der Operation beginnt, wird ein schützender Verband der Bauchwunden angelegt. Die Mittellinienwunde wird für sich durch einen Körperstreifen, der mit Mastisol festgeklebt wird, aseptisch verschlossen. Dasselbe geschieht mit der Plastik, nachdem man vorher einen dünnen, weichen, eingefetteten Gummischlauch durch den Hautschlauch hindurchgezogen hatte. Beide Wunden bleiben 8 Tage lang vollkommen unberührt unter diesem Mastisol-Körperverband, den man noch mit einer dicken Lage steriler Vaseline bedeckt. Die eigentliche Analöffnung deckt man mit Krüllgaze zu, die nur mit einem Heftpflasterstreifen befestigt wird, da man sie zur Eröffnung des Anus nach 24 Stunden wieder entfernen muß. Die ganzen Wundgebiete werden dann mit Krüllgaze und Zellstoff oder Watte bedeckt, die durch Bindenverband festgehalten wird.

Dann wird der Kranke zur Ausführung der sacralen Operation, die nun meist schnell und mühelos vonstatten geht, auf die linke Seite gelegt. Das Gesäß muß möglichst nahe an den Tischrand, die Beine werden, wie das zur Ausführung der KRASKESchen Operation beschrieben ist, gelagert. Nach Desinfektion der Kreuzbein-, Anal- und Dammgegend wird der Verschuß des Anus durch eine starke fortlaufende Naht, die wie eine Tabaksbeutelnaht die Haut der Zona ano-cutanea faßt, durchgeführt. Der Hautschnitt beginnt am tastbaren unteren Rand des Kreuzbeines, etwa 4 Finger breit oberhalb der Steißbeinspitze. Er läuft am unteren Kreuzbein- und Steißbeinrand entlang zur Mittellinie und wird hier bis zum Anus fortgeführt. Die Haut wird so weit abgelöst, daß das Steißbein und der unterste Teil des Kreuzbeines freiliegen. Das Periost des Kreuzbeines kann man in Form eines zentral gestielten Lappens umschneiden und etwas ablösen, um den Lappen dann über die Kreuzbeinwunde hinüberlegen zu können. Dann wird das Steißbein und ein Teil des Kreuzbeines wie bei der KRASKESchen Operation abgetragen. Da der Darm hinten bis zum Steißbein ausgelöst ist, genügt nun die Spaltungsaponeurose zwischen den beiden Levatores ani, um den Darm durch die Wunde herauszuziehen. Er wird nach unten geschlagen; die letzten Verbindungen, die ihn seitlich und vorne festhalten, werden halb scharf halb stumpf gelöst und unter Vertiefung des Umschneidungsschnittes und Mitnahme des Sphincter ani wird der Mastdarm völlig entfernt. Bei tiefem Tumorsitz und Ausbreitung nach vorn muß man sich vor Verletzung von Samenblasen, Prostata, Blase und Harnröhre hüten. Beim Weib muß gelegentlich ein Teil der hinteren Vaginalwand reseziert werden. Ist eine breite Verbindung nach dem Genitale, dann müssen Vagina und Uterus mitentfernt werden. Diese Erweiterung des Eingriffes muß aber schon in der Bauchhöhle vorbereitet worden sein. Die Wunde kann durch Naht verkleinert werden, nachdem gewissenhafte Blutstillung durchgeführt und gegen die Peritonealhöhle ein MIKULICZschleier, mit Rollgazen ausgestopft, eingelegt wurde. Nach Anlegen des Verbandes wird der Kranke ins Bett gebracht und auf die Seite gelagert. Diese Lagerung muß möglichst einige Tage mit kurzen Unterbrechungen durchgeführt werden, da es sonst sehr leicht zu Drucknekrosen der Haut über dem Kreuzbein kommt. Kann der Kranke die Lagerung nicht

aushalten, so muß durch Ringverbände, die die sacrale Wunde hohllegen, dafür gesorgt werden, daß sie keinerlei Druck auszuhalten braucht. Darmstopfmittel werden nicht gegeben. Da die Laparotomie vorausgegangen ist, dauert es ohnehin meist mehrere Tage, bis Stuhl entleert wird. Ist eine Plastik angelegt, so wird anscheinend auch dadurch die erste Stuhlentleerung noch etwas mehr verzögert (s. unten). Im allgemeinen gewöhnen sich die Kranken nach der Operation daran, zu bestimmter Zeit ihren Kot zu entleeren. Sie brauchen daher einen Verschlusmechanismus nur für Gase und dünnen Stuhl. Nach den Angaben verschiedener Kranker mit der KURTZAHN-HAECKERSchen Plastik werden sie beim Durchtreten des Kotes durch den Hautkanal aufmerksam und können sich zur Entleerung vorbereiten (HESSE). In den Hautschlauch wird ein sicherheitsnadelähnliches Gebilde gesteckt, dessen einer Arm, der durch den Hautschlauch hindurchgeführt wird, mit einem dünnen Gummischlauch überzogen wird, während der andere eine Metallplatte trägt, die gepolstert werden kann. Die Nadel muß der Bauchoberfläche entsprechend gebogen sein, so daß sie glatt anliegt. Ist der Stuhl geregelt, so wird die Nadel offen getragen und nur dann geschlossen, wenn auch das Austreten von Gasen absolut verhütet werden soll. Bleibt sie immer geschlossen, so wird der Hautschlauch gereizt. Er wird im übrigen nach den Vorschriften von SAUERBRUCH behandelt. Die erstmalige Anlegung der Nadel soll erst erfolgen, wenn die Hautwunde völlig geheilt ist, also frühestens nach 14 Tagen. Sind kleine Randnekrosen entstanden, so muß entsprechend länger gewartet werden. Man kann statt der Nadel auch nach dem Vorschlag von HOFMEISTER durch den Hautschlauch nur einen Gummischlauch hindurchführen, der durch ein Sperrholz beliebig stark gespannt werden kann.

II. Das zweizeitige Verfahren.

(GULEKE.)

Bei drohenden oder bestehenden Darmverschluserscheinungen, aber auch bei schlechtem Allgemeinzustand und hohem Alter kann man die abdomino-sacrale Operation gut in zwei Sitzungen durchführen. Manche Chirurgen bevorzugen das zweizeitige Vorgehen grundsätzlich, wobei die Einteilung der in der ersten oder der zweiten Sitzung vorzunehmenden Maßnahmen bei den einzelnen Chirurgen verschieden ist. GULEKES Vorgehen ist unten ausführlicher geschildert. GOEPEL unterbindet in der ersten Sitzung (abdominelle) nur die A. haemorrhoidalis sup. und löst die Sigmaschlinge und das Colon pelvin. aus ihren Verbindungen. Die Durchtrennung und Entfernung macht er nach einigen Tagen nur noch von der sacralen Wunde.

GULEKE hat mehrmals über seine Erfahrungen mit der abdomino-sacralen Mastdarmentfernung ausführlich berichtet. Sein Vorgehen ist zweizeitig. In der ersten Sitzung stellt er von einem linksseitigen schrägen Bauchschnitt die Ausbreitung der Erkrankung fest. Dabei werden die Abflußlymphbahnen um die Aorta untersucht und dann nach Lebermetastasen gefahndet. Kann die Geschwulst voraussichtlich vollkommen entfernt werden, so wird ein endständiger Sigmaafter angelegt. Zu diesem Zwecke wird das Mesocolon sigmoideum auf etwa 6 cm an der in Aussicht genommenen Durchtrennungsstelle des Darmes durchtrennt. Das untere Darmende wird blind verschlossen und versenkt. Je sauberer dieser Eingriff gelingt, desto weniger neigt der blind verschlossene distale Stumpf zum Eingehen von Verwachsungen mit der Nachbarschaft, was für die zweite Sitzung bedeutungsvoll ist. Kann die Geschwulst nicht mehr

vollständig entfernt werden, so wird ein doppelläufiger Anus praeternaturalis an der Sigmachlinge angelegt. Vorhandene kleine Lebermetastasen halten GULEKE nicht von der Ausführung der vollständigen Entfernung ab, da sie bekanntlich sehr langsam wachsen (3—6 Jahre). Bei operablen Fällen wird die zweite Sitzung nach 6—8 Wochen ausgeführt. Von einem Mittellinien-schnitt wird der untere Stumpf freigelegt, die A. haemorrhoid. sup. im Retroperitoneum aufgesucht und unterbunden. Nach Eröffnung des Retroperitoneums zu beiden Seiten des Colon pelvin. wird der ganze distale Abschnitt mit allen retrorectalen Weichteilen vom Promontorium beginnend aus der Beckenhöhle bis zum Anus gelöst. Die hypogastrischen Gefäße werden meist nicht unterbunden. Ist der distale Stumpf sehr lang, so daß der peritoneale Verschuß des Beckenbodens unsicher würde, so wird er noch einmal so weitgehend gekürzt, daß er sich ohne Schwierigkeiten versenken läßt. Das Bauchfell wird über die versenkte Schlinge zweireihig vernäht. Im 2. Teil der 2. Sitzung wird vom sacralen Schnitt aus der ganze, bereits bewegliche, Mastdarmrest meist mühelos entfernt. Die sacrale Wunde wird nicht vernäht. GULEKE hat bei seinen letzten hundert zweizeitigen Mastdarmentfernungen nur 3 Todesfälle zu beklagen gehabt. Von den letzten 77 auf diese Weise operierten Kranken ist keiner gestorben. Diese Sterblichkeitsziffer ist die niedrigste bisher bekanntgegebene. Der einzeitige Eingriff ist nach früheren Angaben mit einer wesentlich höheren Sterblichkeit belastet. Allerdings sind nach GULEKE neuerdings Statistiken veröffentlicht worden, nach denen auch bei der einzeitigen Operation (J. E. JONES 7,4%, ABEL 8%, SCARBOROUGH 9,1%) unter günstigen Verhältnissen recht gute Erfolge erzielt wurden. Die Belastung der rein sacralen Operationen beträgt nach GULEKE durchschnittlich immer noch 10—15%.

6. Anlegen des verschlußfähigen Anus praeternaturalis nach

KURTZAHN-HAECKER.

Von den vielen Methoden, den Anus praeternaturalis schlußfähig zu machen, hat sich uns die Methode von KURTZAHN-HAECKER als die beste erwiesen und ist in einer großen Zahl von Fällen, entweder sofort im Anschluß an die erste Operation, oder erst in einem späteren Stadium der Mastdarmexstirpation angeschlossen worden. Man kann die Methode sowohl beim einläufigen After als auch beim doppelläufigen, sowohl beim Anus iliacus als beim Anus sacralis anwenden. Die Technik ist durchaus einfach. Will man einen doppelläufigen Daueranus anlegen, so unterscheidet sich das Vorgehen zunächst in keiner Weise von der MAYDL'schen Vorschrift (s. S. 1096). Nur führt man die Darmschlinge möglichst weit beckenwärts aus der Bauchhöhle heraus, um für die Plastik genügend Platz zu bekommen. Die einzige wichtige Vorbedingung ist, daß die Flexura sigmoidea ziemlich lang ist. Ist sie das nicht, so kann, wie wir uns mehrfach überzeugt haben, die Plastik auch am von der Hinterwand etwas abgelösten Colon descendens zur Ausführung kommen. Will man bei einem endgültigen einläufigen Anus die Plastik ausführen (hier kommt sie am häufigsten in Frage), so wird zunächst das nach der Darmdurchtrennung zugebundene Ende möglichst weit beckenwärts aus der Bauchhöhle herausgeleitet, durch einige Nähte am Peritoneum unter der Haut befestigt und bleibt zunächst in diesem verschlossenen Zustande.

Zur Ausführung der *eigenlichen Plastik* wird etwas oberhalb der Spina iliaca ant. sup. ein Türflügellappen umschnitten, dessen freie Seite etwa in der Mitte des M. rectus gelegen ist. Der Lappen soll etwa 4—5 cm breit und 6 cm lang sein (s. Abb. 827). Dann wird die Rectusscheide eröffnet, der Rectus nach medial verzogen, die Bauchhöhle eröffnet und die Sigmachlinge, eventuell das Colon transversum, hervorgezogen. Das Mesocolon wird dann nahe am Darmlumen durchbohrt. Die Öffnung muß so weit sein, daß ein Daumen bequem hindurchgesteckt werden kann. Öfters müssen einige kleine Gefäße unterbunden werden. Dann wird zunächst ein Jodoformgazestreifen hindurchgezogen und die Darmschlinge vor der Bauchhöhle mit Bauchtuch bedeckt liegengelassen. Dann bildet man

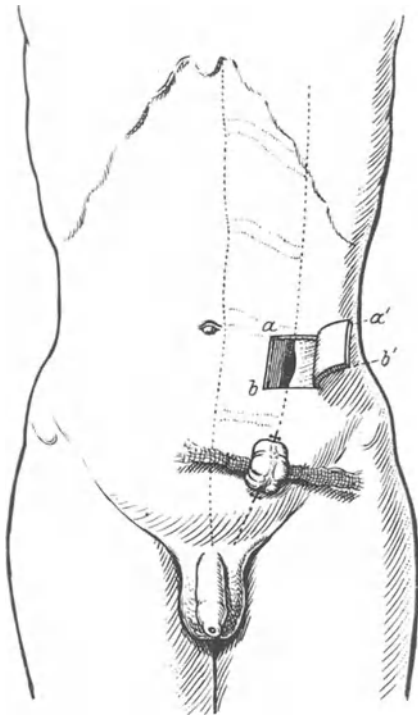


Abb. 827. Anus-Verschlußplastik nach KURTZAHN-HAECCKER. I. Der Anus ist bis auf die Eröffnung fertiggestellt. Oberhalb ist ein Hautlappen umschnitten, zurückgeklappt und die Bauchhöhle am Rectusaußenrand eröffnet.

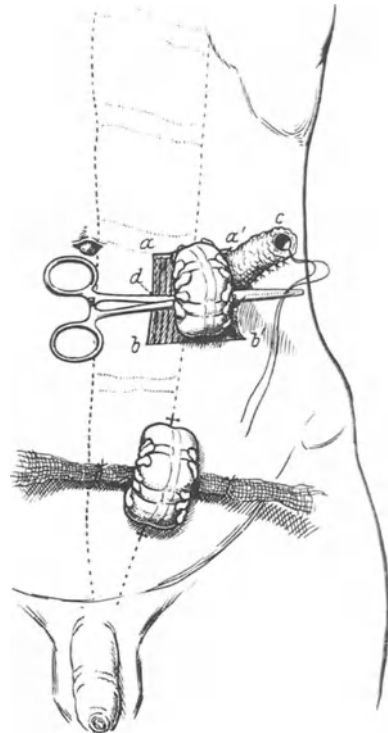


Abb. 828. Anus-Verschlußplastik nach KURTZAHN-HAECCKER. III. Der Hautschlauch wird mit Hilfe einer Gefäßklemme und eines Fadens durch den Mesosigmaschlitz hindurchgezogen.

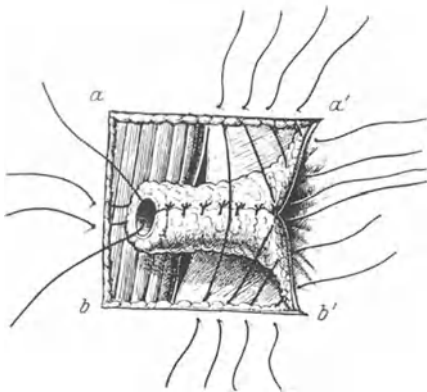


Abb. 829. Anus-Verschlußplastik nach KURTZAHN-HAECCKER. II. Der Hautschlauch ist aus dem Lappen gebildet. Die Nähte zeigen den späteren Verschluss unter Versenkung des Hautschlauches.

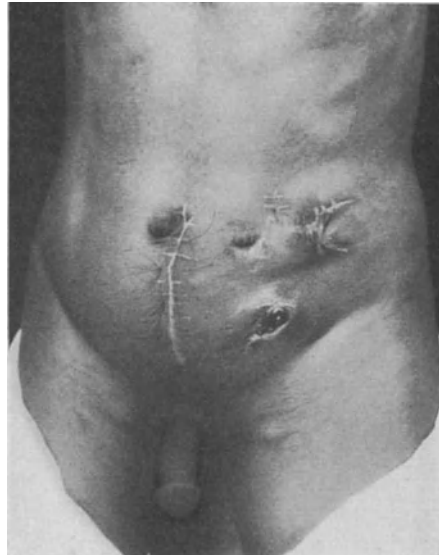

Abb. 830. Anus-Verschlußplastik nach KURTZAHN-HAECCKER. IV. Die Abbildung zeigt die fertige Plastik bei einläufigem Anus.

aus dem Hautlappen (s. Abb. 828) durch subcutan gelegte Seidennähte einen *Hautschlauch*, zieht dann am letzten langgelassenen Faden (s. Abb. 828) mit Hilfe einer Gefäßklemme den Hautschlauch durch das Mesocolonloch und befestigt (Abb. 828) den Hautschlauch an der gegenüberliegenden Hautwunde, so daß die Darmschlinge auf dem Hautschlauch reitet. Dann kann das parietale Peritoneum mit einigen seroserösen Nähten an der Darmschlinge ringsherum befestigt werden. Zum Schluß läßt sich durch Zusammenziehen des oberen und unteren Defektrandes die gut verschiebliche Bauchhaut über dem Hautschlauch vollständig schließen (s. Abb. 829, 830). Zunächst wird durch diesen SAUERBRUCH-Kanal nur ein dünner Gummischlauch geführt, der bis zur völligen Heilung liegen bleibt. Später (nicht vor Ablauf von 4 Wochen) kommt dann eine Art Sicherheitsnadel, deren durch den Kanal hindurchgehender Arm mit einem Gummischlauch überzogen wird (s. Abb. 831, 832) und der beliebig geöffnet und geschlossen werden kann, als Verschlusskammer zur Anwendung.




Abb. 831. Anus-Verschlussplastik nach KURTZAHN-HAECKER. V.

Das sicherheitsnadelartige, an einem Arm mit einer Platte versehene Verschlussinstrument. Über den anderen Arm wird ein Gummischlauch gezogen.

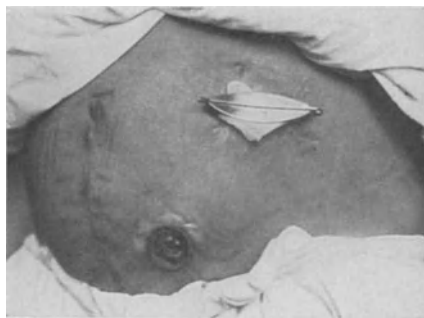

Abb. 832. Anus-Verschlussplastik nach KURTZAHN-HAECKER. VI.

Das Verschlussinstrument an Ort und Stelle. Unter der Verschlussplatte liegt ein Tupfer.

Der SAUERBRUCH-Kanal muß selbstverständlich gut gepflegt werden, durch Reinhalten, Ausspülen, Einbringen von Salben. Wir hatten Gelegenheit Kranke zu untersuchen, bei denen die Plastik vor 3 Jahren angelegt war. Der Kanal befand sich in jeder Beziehung, auch was die Funktion betrifft, in tadellosem Zustand (s. auch HESSE).

HOFMEISTER hat vorgeschlagen, statt einer derartigen Verschlussnadel einen Gummischlauch durch den Kanal hindurchzulegen, der außerhalb der Bauchdecken an einem Holz, das mit Kerben versehen ist, in jeder gewünschten Spannungslage befestigt werden kann.

h) Allgemeines über die Behandlung des mechanischen Darmverschlusses.

(WILMS, BRAUN und WOTTMANN, KLEINSCHMIDT, HEUSSER.)

So einfach die Diagnose des mechanischen Darmverschlusses in vielen Fällen ist, und zwar sowohl die Diagnose Darmverschluß überhaupt, als besonders auch die Ortsbestimmung des Verschlusses, so groß können in anderen Fällen die Schwierigkeiten sein. Sind Ursachen für äußere oder innere Einklemmungen vorhanden, oder für den Verschluß durch Fremdkörper oder Gallensteine, oder sind Ursachen vorhanden, die zu Adhäsionen oder Strangulationen Veranlassung geben können, wie vorausgegangene Entzündungsprozesse oder Operationen, so wird man an einen Darmverschluß denken müssen. Sind dazu die Kardinalsymptome, d. h. Stuhl- und Windverhaltung, Meteorismus, Aufstoßen und Erbrechen (eventuell Koterbrechen), Schmerzen, Störungen des Allgemeinbefindens, Kreislauf- und Atmungsstörungen vorhanden, und kommen zu einem oder mehreren dieser Symptome noch Begleitsymptome, wie z. B. Kollaps, Schwächezustände, Durst und ähnliches und fehlen alle Anzeichen, die das Krankheitsbild

auf eine akute entzündliche Erkrankung zurückzuführen erlauben, so wird an der Diagnose *Ileus* nicht gezweifelt werden können. Die Aufklärung der Natur des Darmverschlusses kann allerdings dann noch ebenso große Schwierigkeiten machen wie die Bestimmung der Örtlichkeit. Auch hier hat man allerdings, selbst wenn äußere Darmeinklemmungen, auf die selbstverständlich zunächst das Augenmerk gerichtet werden muß, auszuschließen sind, häufig noch genügend Anhaltspunkte, um zu einer möglichst genauen Diagnose zu kommen. Dabei spielt die Vorgeschichte unter Umständen schon eine ausschlaggebende Rolle. So wird man bei einer Gallensteinanamnese am ehesten an einen Gallensteinileus oder an Adhäsionen im Bereiche der Gallenblase denken, wenn man die häufig dem akuten Darmverschluß in den ersten Stunden ähnlichen Erscheinungen eines akuten Gallensteinanfalls ausgeschlossen hat. Sind entzündliche Prozesse im Bereiche des Magendarmkanals oder Operationen vorausgegangen, so wird man je nach der Lage der beteiligten Organe an Verwachsungen und alle die möglichen Folgeerscheinungen der Knickung, der Abschnürung, der inneren Einklemmung denken müssen. Ist in der Vorgeschichte eine Hernie vermerkt, die sich gelegentlich einklemmt, die vielleicht vor kurzem wieder zurückgebracht wurde, so muß an die Reposition einer Darmschlinge samt Bruchsack gedacht werden. Wurde ein lange eingeklemmt gewesener Bruch reponiert, so kann infolge von schweren Ernährungsstörungen eine Striktur oder eine Stenose der betreffenden Darmschlinge sich als *Ileus* bemerkbar machen. Nach der Anwesenheit von Tumoren außerhalb des Darmes (Netz, Mesenterialtumoren und ähnlichem) muß in der Vorgeschichte ebenso gefahndet werden wie nach Tumoren des Magendarmkanals selbst, da die ersteren zu Kompressionen, zu Adhäsionen, zu Stieldrehungen, die letzteren zu Verschluß Veranlassung geben können. Auf alle die zahlreichen Möglichkeiten kann hier nicht eingegangen werden. Ebenso wichtig wie die Vorgeschichte ist selbstverständlich die Erhebung eines genauen Befundes. Kein diagnostisches Hilfsmittel darf unversucht bleiben, um die Diagnose Darmverschluß sicherzustellen. Inspektion, Palpation, Perkussion, Auskultation und Röntgenuntersuchung können oft auch in zunächst unklar erscheinenden Fällen genügend Anhaltspunkte geben, um die Diagnose nach allen Richtungen hin zu stützen. So sind von größter Bedeutung die Beobachtung der Leibesform, die beim Dünndarmileus gewöhnlich mehr kugelig, beim Dickdarmileus häufig mehr seitlich ausgedehnt ist. Die Erscheinungen beim Dünndarmileus sind im allgemeinen heftiger, die Schmerzen größer, das Erbrechen frühzeitiger, auch dann, wenn man von dem sog. initialen reflektorischen Erbrechen absieht. Sehr wichtig ist die Beobachtung von stehenden Schlingen und Darmsteifungen, oder die Beobachtung der sog. WAHLSchen Schlinge, d. h. einer immer wieder an derselben Stelle auftretenden Schlinge ohne peristaltische Bewegung, was auf eine Strangulation hindeutet. Zu besichtigen ist auch das Erbrochene und der entleerte Stuhl. Die Betastung kann zum Nachweis eines Tumors oder einer geblähnten Schlinge in einer bestimmten Gegend führen.

Die *Perkussion* zeigt uns Dämpfungszonen (Ascites, Zwerchfellhochstand und ähnliches) und besonders stark geblähte Darmabschnitte an. Die *Auskultation* unterrichtet uns über das Vorhandensein oder Fehlen peristaltischer Geräusche, oder läßt uns abnorme Darmgeräusche, besonders Stenosengeräusche und klingende, bei Meteorismus auftretende Geräusche erkennen. Die *Röntgenuntersuchung* ohne Kontrastbrei klärt uns über die Ausdehnung des Meteorismus

im Dünndarm oder Dickdarm, über Spiegelbildung, die Kontrastfüllung über feinere Veränderungen im Inneren der Darmwand auf. Auch der Nachweis verkalkter Mesenteriallymphknoten kann wichtig sein. Wir vermögen mit Hilfe eines verabreichten Kontrasteinlaufes wenigstens für den Bereich des Dickdarmes eine Stenose oder einen Tumor auszuschließen. Neben diesen nur ganz oberflächlich gezeichneten Hilfsmitteln hat regelmäßig die Untersuchung des *Harns*, nicht nur auf Eiweiß und Zucker, sondern auch auf Gallenfarbstoffe und Indican zu erfolgen. Bei der *Stuhluntersuchung* ist der Nachweis von Blut, besonders okkultem Blut, unter Umständen von größter Wichtigkeit.

Auch die Untersuchung des *Erbrochenen* darf nicht verabsäumt werden. Feststellungen über Beimengung von Speisen, Blut oder Galle können immerhin diagnostische Anhaltspunkte geben. Ebensovienig darf die Blutuntersuchung vernachlässigt werden, da der Leukocytenwert und die Beschaffenheit des Blutbildes, schließlich auch die Blutkörperchen-Senkungsgeschwindigkeit nicht nur für die Differentialdiagnose gegenüber entzündlichen Erkrankungen, sondern auch prognostisch von Wert sein kann.

Niemals darf die Untersuchung des DOUGLASSchen Raumes unterbleiben, die besonders gegenüber entzündlichen Prozessen der Unterbauchgegend und gegenüber Perforationsperitonitiden des Magens und des Darmes ausschlaggebend werden kann. *Differentialdiagnostisch* kommen, abgesehen von den entzündlichen Erkrankungen des Darmes, hauptsächlich auch außerhalb der Bauchhöhle gelegene Erkrankungen in Frage. Die Coronarsklerose, die Endokarditis, Erkrankungen der Lunge und Pleuren, Erkrankungen des Gehirns und des Rückenmarkes, die Hysterie, Nierenerkrankungen, besonders die Steinkolik, aber auch die Tuberkulose und der Tumor der Niere, die Hydro- und Pyonephrose, der paranephritische Absceß, der Ureterstein, die Urämie, Wirbelsäulenerkrankungen, Vergiftungen, besonders durch Blei und Kupfer, Arzneimittelvergiftungen u. a. kommen in Betracht. Von den Erkrankungen der Bauchhöhle selbst sind besonders zu erwähnen die Appendicitis, die Cholecystitis, die akute Pankreatitis, die verschiedensten Formen der Peritonitis, Blasenkrankungen, die Bauchhöhlenschwangerschaft, Genitalerkrankungen, die Embolie und Thrombose der Mesenterialgefäße und die Atherosklerose der Magen- und Darmgefäße.

Ist die Diagnose auf mechanischen Darmverschluß gestellt, läßt sich aber eine Örtlichkeitsdiagnose nicht erreichen, so muß trotzdem baldmöglichst die Laparotomie vorgenommen werden. Unter allen Umständen muß eine Magenspülung vorausgeschickt werden. Aber auch damit darf man sich nicht begnügen, sondern während des Eingriffes muß möglichst eine *Dauersonde*, entweder die KAUSCHsche Sonde oder ein dünner Magenschlauch durch die Nasenhöhle eingeführt werden, der während der Operation liegenbleibt. Zur Verhütung der Schleim- und Speichelsekretion ist *Atropin* oder Scopolamin zu geben. Das gilt für Eingriffe in Allgemeinnarkose. Wenn es irgend geht, soll der Eingriff in örtlicher Betäubung ausgeführt werden. Bei örtlich bekanntem Darmverschluß gelingt das meist ohne Schwierigkeiten. Häufig kann der Eingriff, auch wenn es sich zunächst um eine Probelaparotomie handelt, wenigstens in örtlicher Betäubung begonnen werden. Bei sicherer Örtlichkeitsdiagnose ist der Eröffnungsschnitt vorgeschrieben. War die lokale Diagnose nicht möglich, so wird der Eingriff immer in der *Mittellinie* begonnen. Zur möglichst raschen Klärung des Falles sind große Eröffnungsschnitte notwendig, und wenn es nicht

sofort gelingt das Hindernis festzustellen, so ist das *Eventrieren* des Darmes das beste Mittel, um so rasch wie möglich das Hindernis zu finden.

Die *Eventration der Darmschlingen* soll schnell und doch vorsichtig vor sich gehen, um keine Serosarisse oder gar Darmzerreibungen bei stark meteoristisch geblähtem oder nekrotischem Darm hervorzurufen. In der Regel wird man rasch an das *Hindernis* herankommen. Am besten wird dieses noch beseitigt, während der Darm vor der Bauchhöhle liegt. Die vorgelagerten Schlingen werden auf breite feuchte Bauchtücher gelagert und sofort mit Bauchtüchern, die mit heißer Kochsalzlösung getränkt sind, bedeckt, um sie vor Austrocknung und Abkühlung zu schützen. Diese Tücher müssen selbstverständlich häufig durch heiße neue Tücher ersetzt werden. Hat man das Hindernis festgestellt und beseitigt, so handelt es sich um die Frage der Reposition der Darmschlingen. Sie macht bei starker Blähung der Darmschlingen unter Umständen erhebliche Schwierigkeiten und ist eine der hauptsächlichsten Ursachen dafür, daß viele Autoren die Eventration überhaupt ablehnen. Da aber nicht nur das Aufsuchen des Hindernisses durch die Eventration

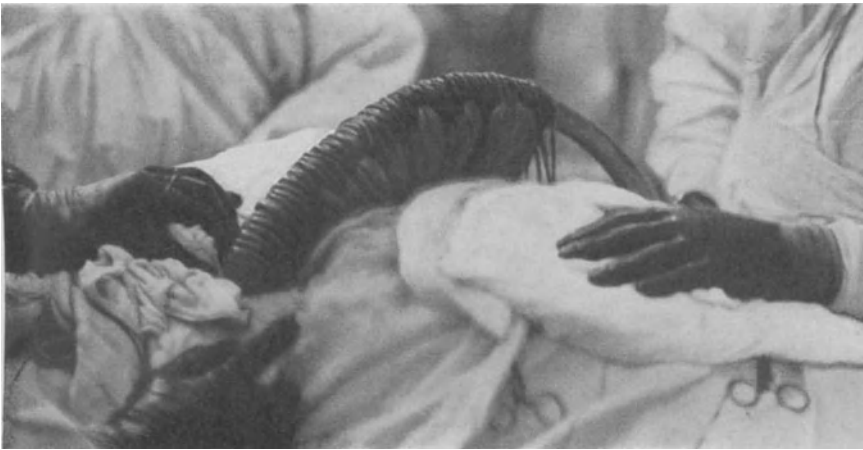

Abb. 833. Anwendung des BOIT'Schen Rohres.
Fast der gesamte Dünndarm ist auf das Rohr aufgestreift.

erleichtert wird, sondern auch die nun folgende *Entleerung* des Darmes zweckmäßig erscheint und die Reposition dann meist keine Schwierigkeiten mehr macht, so wird bei uns die Eventration in der geschilderten Weise durchgeführt. Die Entleerung des Darmes hat bei jedem Darmverschluß den Vorteil, daß ein großer Teil des schwer toxischen und infektiösen Inhaltes aus dem Körper herausbefördert wird. Wenn es auch richtig sein mag, daß Vergiftung bei den tödlich verlaufenen Fällen nicht die Haupttodesursache abgibt, da die Resorptionsfähigkeit des Darmes zum mindesten stark herabgesetzt ist, so besteht doch immerhin die Möglichkeit, daß nach Wiederherstellung der Darmdurchgängigkeit die Resorption in den am Ileus unbeteiligten Darmschlingen in stärkerem Maße zustande kommt. Wenigstens sprechen unsere praktischen Erfahrungen dafür, da häufig im Anschluß an die Operation und Wiederherstellung der Durchgängigkeit Erscheinungen beobachtet werden, die nur als Vergiftungserscheinungen gedeutet werden können. *Die Entleerung des Darmes* kann auf zweierlei Weise erfolgen. Entweder man sucht sich eine möglichst weit analwärts gelegene Dünndarmschlinge auf, sperrt durch Anlegung einer weichfassenden Darmklemme einen Teil ab, legt eine Tabaksbeutelnaht an der Konvexität an, durchsticht innerhalb dieser die Darmwand mit einem Trokar, nachdem man die übrigen Darmschlingen möglichst gut abgedeckt hat und entleert nun durch einen langen, mit dem Trokar verbundenen Schlauch den Inhalt in einen bereitgestellten Eimer. Häufig kommt, abgesehen von einigen Darmgasen, kein Inhalt zum Vorschein, da er nicht selten eine lehmartige Konsistenz hat. Infolgedessen muß man den Darm mechanisch austreichen. Man beginnt an einer weiter zentral gelegenen Schlinge, klemmt sie mit zwei Fingern ab und streift den Inhalt mit zwei Fingern der anderen Hand analwärts weiter, immer nach 10—15 cm mit

der anderen Hand nachfassend und den Rückfluß des Inhaltes verhiindernd. Diese Methode ist weder sehr schonend, noch zuverlässig und gelingt nur, wenn der Inhalt flüssig ist, außerdem treten leicht Serosarisse ein. Deshalb ist es zweckmäßig, die Entleerung mit dem MOYNIHANSchen Rohr vorzunehmen. BOIT hat das MOYNIHANSche Rohr mit einem Flaschensaugapparat nach HARTERT vereinigt und mit diesem Apparat haben wir die besten Erfolge gehabt. Das Vorgehen im einzelnen ist folgendes: eine tiefgelegene Dünndarmschlinge wird abgeklemmt, eine weitfassende Tabaksbeutelnaht angelegt, so daß das Rohr, das den Durchmesser eines Zweimarkstückes hat, innerhalb der Tabaksbeutelnaht in die hier angelegte Öffnung eingeführt werden kann. Nachdem das Rohr eingeführt ist, wird die Tabaksbeutelnaht zugezogen und nun schiebt man, während der Saugmechanismus schwach eingestellt wird, den Dünndarm allmählich über das Rohr (Abb. 833). Die Saugkraft darf nicht so stark sein, daß die Darmwand angesaugt wird, da sie sonst das Rohr verschließt. Es gelingt meist, den ganzen Dünndarm allmählich auf das Rohr zu schieben und dadurch den Darmkanal fast restlos zu entleeren, so daß nach Entfernung des Rohres und Verschuß des Darmes durch doppelreihige Quernaht die Reposition des Darmes auf keinerlei Schwierigkeiten mehr stößt. Sind Darmteile infolge von Einklemmungen, Abschnürung, Strangulation, Invagination usw. schwer in ihrer Ernährung geschädigt, so müssen sie selbstverständlich reseziert werden. Befindet sich der Kranke in so schlechtem Zustande, daß man ihm eine Resektion nicht zumuten zu können glaubt, so wird der Eingriff mit Anlegung einer *Darmfistel* abgeschlossen. Am besten setzt man in die Darmöffnung, die man zur Entleerung benutzt hat, ein PAUL-MIXTERSches Rohr ein und lagert die betreffende Schlinge, die man auch mit einigen Nähten am parietalen Peritoneum befestigen kann, in die Laparotomiewunde. In der Nachbehandlung muß unsere wesentlichste Sorge der Wiederherstellung der Peristaltik (s. S. 987 ff.) und der Kräftigung des Kreislaufes gelten. Hat man eine Darmfistel angelegt, so kann man von hier aus Einläufe, am besten mit Glaubersalzzusatz, verabreichen und die Entleerung durch mehrfache Heberung des Inhaltes unterstützen. Per os gibt man außerdem Ricinusöl. Hat man die Bauchhöhle ganz geschlossen, da der Darm in gutem Zustand zu sein schien, so wird energisch geheizt (mit Lichtkasten und Wärmekissen), die Peristaltik durch Injektionen von Prostigmin, Hypophysin usw. (s. S. 993 ff.) angeregt. Stellt sich die Peristaltik nur teilweise wieder her, so ist rechtzeitig die Enterostomie, möglichst an einer tiefgelegenen, geblähten Dünndarmschlinge, auszuführen.

i) Die Eingriffe an der Leber und den Gallenwegen.

a) Die Eingriffe bei den Verletzungen, Entzündungen und der Cirrhose der Leber.

(THÖLE.)

An der *Leber* selbst sind chirurgische Eingriffe wesentlich seltener als an den Gallenwegen. Sie kommen hauptsächlich in Frage nach Leberverletzungen, seltener bei entzündlichen Prozessen (Abszessen) und Erkrankungen (Lebercirrhose, Echinococcus) und Geschwülsten. Leberverletzungen sind bei der Größe des Organs naturgemäß verhältnismäßig häufig. Stich- und Schußverletzungen stehen mit gleichzeitigen äußeren Verletzungen den Subcutanverletzungen, durch stumpfe Gewalt verursacht, gegenüber. Die *Diagnose* ist meist aus der Vorgeschichte und dem Befund zu stellen. Sehr häufig erfordern sie keine chirurgische Hilfe, wenn erstens keine starke innere oder äußere Blutung eingetreten ist und zweitens keine Nebenverletzungen des Magen-Darmkanals zu befürchten sind. Das läßt sich bei Stichverletzungen und bei Durchschüssen sehr häufig ohne weiteres feststellen.

Bei tiefgelegenen Stichverletzungen und Steckschüssen ist der Ausschluß einer gleichzeitigen Magen-Darmverletzung allerdings häufig schwer. In solchen Fällen ist es zweifellos besser, das chirurgische Eingreifen nicht zu lange hinauszuschieben, sondern die Wundverhältnisse, wie bei jeder anderen Bauchverletzung, genau zu untersuchen. Eine solche Feststellung ist unter allen Umständen notwendig, wenn die Zeichen einer schweren inneren Blutung gleichzeitig nachweisbar sind. Sehr schwer kann die Diagnose und die Frage der Anzeigestellung zu einem operativen Eingreifen dann sein, wenn eine stumpfe Bauchverletzung stattgefunden hat, da wir weder bei den unmittelbaren noch bei den mittelbaren stumpfen Verletzungen auch nur mit einiger Sicherheit

darüber Aufschluß erhalten können, wie ausgedehnt die vermutete Leberverletzung ist, ob es sich um einen einfachen oberflächlichen, einen tiefgreifenden, oder unter Umständen die ganze Leber durchdringenden Einriß, oder gar um eine ausgedehnte Zertrümmerung von Lebergewebe handelt. Freilich ist schon der Allgemeinzustand bei schweren Leberverletzungen, besonders bei Zertrümmerungen, sehr stark beeinträchtigt; aber wir finden besonders kurz nach der stumpfen Bauchverletzung solche schweren Shockzustände, auch ohne starke Blutung und ohne ausgedehnte Zertrümmerung von parenchymatösem Gewebe. Eine schwere innere Blutung ist dazu, besonders in der ersten Zeit nach der Verletzung, häufig schwer nachweisbar, da das Blut teilweise gerinnt und infolgedessen zum mindesten einen deutlichen Ausschlag der Perkussionszone bei Lagewechsel nicht gibt. Am ehesten ist noch die Pulsuntersuchung zu verwerten. Steht der Shock im Vordergrund, so ist der Puls häufig eher langsam und meist ziemlich kräftig. Bei starker Blutung pflegt der Puls meist klein und beschleunigt zu sein. Freilich kann gerade bei Leberverletzungen durch die Beimengung von Galle zum peritonealen Erguß durch Vagusreiz der Puls langsam erscheinen. Alle übrigen Symptome, wie Bauchdeckenspannung, örtliche Druckempfindlichkeit, lassen meist im Stich. Auch bei stumpfen Verletzungen besteht neben der Blutungsgefahr die Möglichkeit einer *gleichzeitigen Verletzung des Magen-Darmkanals*, die ebenfalls ein möglichst rasches Einschreiten erfordert. Im allgemeinen wird man, falls es sich nicht gerade um Kranke mit Verletzung ganz großer Gefäße, großer Pfortaderäste u. ä., handelt, die sowieso fast immer verloren sind, zunächst bei stumpfen Bauchverletzungen unter Verabreichung von Beruhigungsmitteln, wenn nötig Herzmitteln, 1—2 Stunden abwarten können. Dann werden sich die Verhältnisse meist so weit geklärt haben, daß man sich für konservative oder operative Behandlung entscheiden kann. Hat man sich zur *Operation* entschlossen, so muß alles zu einer großen Bauchoperation bereitstehen. Da es unter Umständen von lebenswichtiger Bedeutung sein kann, das aus der Leber in die Bauchhöhle ergossene Blut zu retransfundieren, so ist auch dazu alles Notwendige bereitzustellen (s. S. 60). Bei Verletzungen mit *äußerer Wunde* ist der *Zugang* meist gegeben. Sonst wird am besten ein Rippenbogenrandschnitt, unter Umständen mit Aufklappung des Rippenbogens nach MARWEDDEL, oder, falls die Verletzung hinten ist, ein Schnitt parallel zur 12. Rippe, vielleicht mit Resektion dieser Rippe, zur Anwendung gebracht. Findet sich die Verletzung links, so wird ein linksseitiger Rippenbogenrandschnitt angelegt. Durch eine starke Rolle, die unter das Kreuz geschoben wird, muß die untere Brustöffnung gut zugänglich gemacht werden. Steht die Blutung im Vordergrund, so erkennt man das meist sofort nach Eröffnung der Bauchhöhle. Das Blut wird so rasch wie möglich in den sterilen Irrigator ausgeschöpft. Man soll sich aber damit nicht aufhalten, sondern zunächst schnellstens die Leberwunde aufsuchen und ihre Art und Ausdehnung übersehen. *Rasches Handeln* ist unbedingt erforderlich. Handelt es sich um eine große, noch blutende Leberwunde, so ist eine sofortige Tamponade zur Blutstillung durchzuführen. Steht auch daraufhin die Blutung nicht, so muß eine *zeitweise Kompression der Aorta* gegen die Wirbelsäule durchgeführt werden. Dann gilt es, die Blutung aus einem großen Gefäß zu stillen. Blutet es aus dem Leberriß heraus, so kann die Blutstillung mit Hilfe der Lebernaht nach KOUSNETZOFF und PENSKY geschehen (Abb. 834). Bei festem Anziehen der in Form von

Umstechungen gelagerten Fäden, die lückenlos die ganze Wundfläche abschließen, schneidet zwar das Lebergewebe durch, doch haften die Fäden am Widerstand eines oder mehrerer gefaßter Gefäße. Die Nahtmethode von THOELE (Abb. 835) mit Hilfe einer dünnen Sonde mit federndem Öhr kann ebenfalls empfohlen werden. Im übrigen wird man versuchen, so rasch wie möglich die Leberwundränder gegeneinander zu nähern. Bei glatten kleineren Wunden wird die einfache Naht vorgeschlagen. Mit einer starken Stopfnadel und starkem Catgut werden die Wundränder mit durchgreifender Naht aneinandergelegt. Das

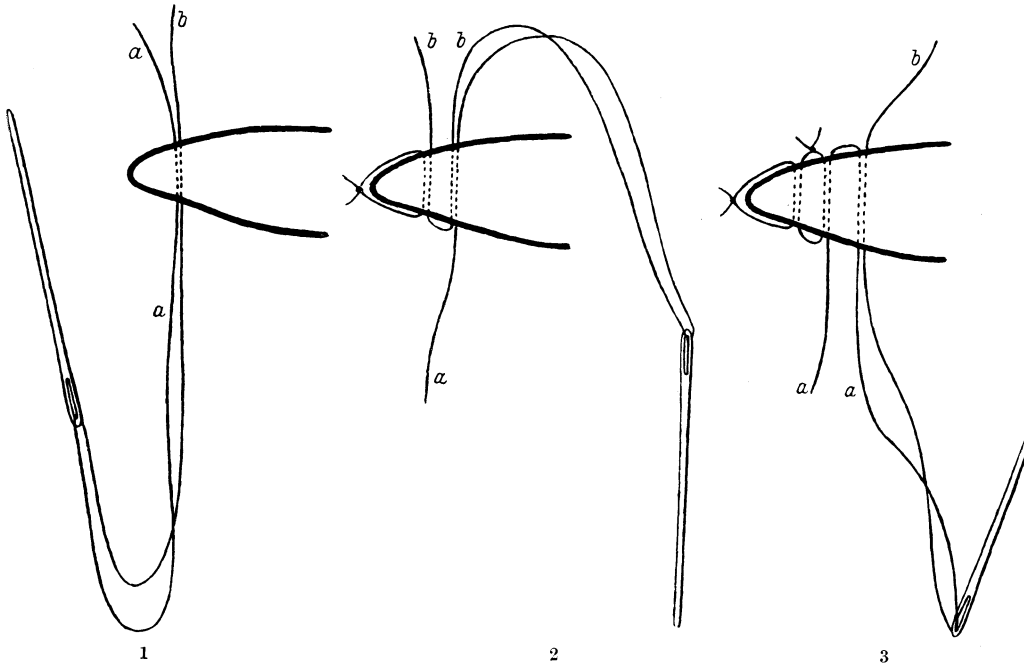


Abb. 834. Schema der Lebernaht nach KOUSNETZOFF und PENSKY.

1. Der lange Doppelfaden ist von oben nach unten durch die Leber gelegt. Ein Teil *a-a* soll geknüpft werden.
 2. *a-a* ist geknüpft. Der Faden abgeschnitten, die Enden (*a* und *b*) gleich lang gemacht und die Nadel von unten nach oben durch die Leber hindurchgeführt. *b-b* zum Knüpfen bereit. 3. *b-b* ist geknüpft. Der Faden abgeschnitten und die Enden (*a* und *b*) wieder gleich lang gemacht. Die Nadel ist von oben nach unten durch die Leber hindurchgeführt. *a-a* ist zum Knüpfen bereit usw.

Knüpfen muß mit äußerster Vorsicht geschehen, da das Gewebe dem Durchschneiden des Fadens gegenüber äußerst widerstandslos ist. Wenn nötig kann man eine Stütznaht mit Catgut, wie bei der Lungennaht, zur Anwendung bringen. Um das Durchschneiden der Fäden zu verhüten, kann man ein aus der vorderen Bauchwand entnommenes Gewebsstück, nach dem Vorschlag von J. C. BECK, mit in die Naht hineinnehmen. Sehr empfehlenswert ist es besonders, ein *Muskelstück* aus der vorderen Bauchwand zu verwenden, das gleichzeitig außer der mechanischen Wirkung infolge seines Thrombokinasagehaltes die spontane Blutgerinnung an Ort und Stelle fördert (LÄWEN). Auch freitransplantiertes Fett (POLJENOFF und LADYGIN, HILSE), Fascie (KIRSCHNER, HENSCHEN, KORNEW und SCHAAK), *Netz* (LEVY, BOLJARSKY, GIRGOLAW, HESSE u. a.) dienen demselben Zweck. Meist wird man, selbst dann wenn die Blutung steht, trotzdem einen MIKULICZ-Schleier einlegen. Für solche Fälle, bei denen Lebergewebe zu Verlust gegangen ist, so daß ein Aneinanderbringen der Wundränder nicht

möglich ist, empfiehlt sich die Drucknaht mit Hilfe von *Magnesiumplatten* nach PAYR und MARTINA. Solche Platten werden oberhalb und unterhalb des blutenden Wundrandes mit Hilfe von durchgreifenden, die Platten zusammenhaltenden Catgutnähten befestigt. Infolge seiner speziellen blutstillenden Wirkung ist das Magnesium allen anderen Platten, die auch zur Kompression empfohlen wurden (Fischbein, Elfenbein, Knochen), vorzuziehen. Steht nach der Eröffnung der Bauchhöhle die Blutung nicht im Vordergrund, besteht aber der Verdacht der *Verletzung des Magen-Darmkanals*, so wird man nach Tampnade der Leberverletzung zunächst in der üblichen Weise den Magen-Darmkanal auf eine Verletzung

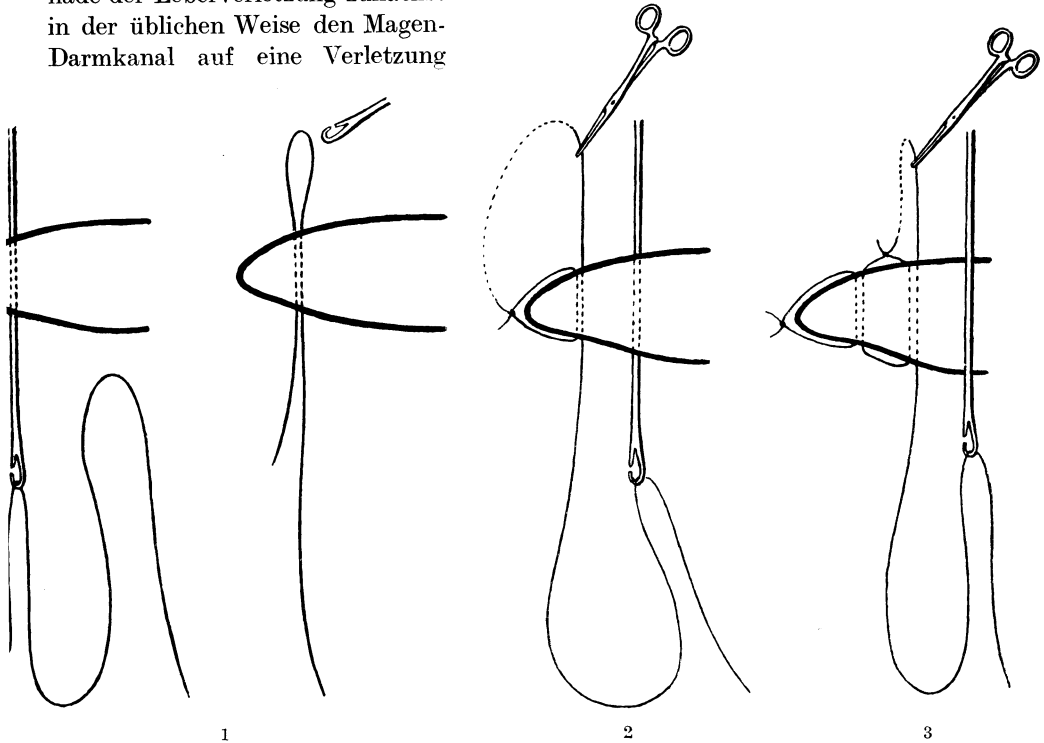


Abb. 835. Lebernaht nach THOELE.

1. Die Sonde mit dem federnden Ohr faßt den Faden und zieht ihn durch das Lebergewebe. 2. Der erste Faden ist geknüpft, ohne daß das lange Ende zunächst abgeschnitten wird (punktirierte Linie). Erst nach dem Knüpfen erfolgt die Durchtrennung. Die Sonde mit dem federnden Ohr ist von neuem durch das Lebergewebe von oben nach unten hindurchgeführt und zieht den Faden nach, während das noch am ersten Wundkanal liegende Ende des Fadens mit einer Gefäßklemme festgehalten wird. 3. Der zweite Faden ist geknüpft. Nach dem Knüpfen wird er durchtrennt, das Ende mit der Gefäßklemme gehalten. Die Sonde ist wieder durch das Lebergewebe in derselben Richtung hindurchgeführt, um den Faden nachzuziehen usw.

absuchen und die Verletzung sachgemäß durch Naht oder Resektion versorgen. Konnte viel Blut aus der Bauchhöhle ausgeschöpft werden, so wird das in dringenden Fällen während der Operation, nach vorläufiger oder endgültiger Blutstillung und Wundversorgung der Leberwunde, in die Armvene retransfundiert. Selbstverständlich muß bei allen Leberverletzungen auf gleichzeitige Verletzung der Pleura, der Niere, des Ureters, der Milz usw. geachtet werden, um nicht trotz ausreichender Versorgung der Leberwunde den Kranken durch eine andere Komplikation zu verlieren.

Unter den *entzündlichen Erkrankungen* der Leber und ihres Gangsystems kommt bis zu einem gewissen Grade die eitrige *Cholangitis* im Anschluß an die Steinerkrankung oder Verschlüsse durch Askariden in Frage. Gelingt es rechtzeitig, die Diagnose zu stellen und

die tiefen Gallenwege zu eröffnen und abzuleiten, so gehen solche Erkrankungen unter Umständen rasch zurück, falls sie nicht bereits auf das Lebergewebe selbst übergegriffen haben. Von den entzündlichen Erkrankungen ist wesentlich bedeutungsvoller der Leberabsceß. Nicht im Anschluß an Cholangitis oder an multiple Embolien, oder auf dem Lymphwege entstandene, multiple Abscesse kommen in Frage, sondern der sog. *solitäre Leberabsceß*. Diese Form des Leberabscesses entwickelt sich ebenfalls auf dem Wege über die Gallengänge und den Lymphweg, sehr häufig aber wahrscheinlich auf dem Blutweg. Die in Betracht kommenden Grunderkrankungen sind die Erkrankungen der *Gallenwege*, meist aber bakterielle Erkrankungen im Bereiche des *Magen-Darmkanals*, speziell der *Appendix*. Die Erscheinungen sind häufig sehr wenig eindeutig. Im Anschluß an eine oft längst abgelaufene Blinddarmentzündung bleibt das Fieber erhalten, oder tritt von neuem auf, nimmt nicht selten einen remittierenden Charakter an. Der Allgemeinzustand wird dabei häufig stark beeinträchtigt. Abmagerung, Blässe, leicht gelbliche Hautfärbung deuten auf einen versteckten Infektionsprozeß hin. In solchen Fällen muß, falls andere Lokalisationen einer sekundären Eiterung ausgeschlossen werden können, an einen *Leberabsceß* gedacht werden. Aber selbst wenn der Verdacht rege ist, ist die Diagnose im Anfang schwierig. Am ausgesprochensten von allen Symptomen pflegt der *Druckschmerz* in der Gegend des Rippenbogens zu sein. Läßt sich ein subphrenischer Absceß mit Hilfe der Röntgenuntersuchung usw. mit einiger Sicherheit ausschließen, so wird der Verdacht auf einen Leberabsceß stärker. Die Druckempfindlichkeit läßt sich dann gelegentlich mehr und mehr lokalisieren. Druckschmerz in den Intercostalräumen, seltener Schulterschmerz, der Nachweis ödematöser Schwellung in derselben Gegend, steigende Leukocytenzahl, Vergrößerung der Leberdämpfung sind weitere Zeichen, die für einen solchen Absceß sprechen. In neuerer Zeit ist es mehrfach gelungen, die durch einen Absceß zustande gekommenen oberflächlichen Veränderungen *röntgenologisch* durch Aufnahmen in den verschiedenen Körperlagen festzustellen (ASSMANN). Handelt es sich um einen durch gasbildende Bakterien verursachten Absceß, so kann sogar eine Luftblase oder ein Flüssigkeitsspiegel röntgenologisch nachweisbar werden.

Sichergestellt kann die Diagnose erst durch eine *Punktion* und den Nachweis von Eiter werden. Trotzdem die Möglichkeit einer Infektion der Brust- und Bauchhöhle nicht auszuschließen ist, wird man im Zweifelsfalle von der Punktion nicht absehen dürfen. Bei bestimmtem Verdacht kann die *Punktion* nach Rippenresektion und Hinterstichnaht, die die Pleura costalis und diaphragmatica aneinander befestigt, innerhalb dieses ausgeschalteten Pleuraabschnittes vorgenommen werden. In örtlicher Betäubung wird man an einer Stelle punktieren, von der man den Absceß auf dem nächsten Wege zu erreichen hoffen kann. Nicht selten wird die Nadel strahlenförmig von dem gewählten Punkt nach den verschiedensten Richtungen in das Lebergewebe eingeführt werden müssen, ehe man den Absceß erreicht. Es empfiehlt sich, während des Vorführens der Nadel einen konstanten Zug am Stempel der Spritze auszuführen, um sofort nach Eindringen in die Höhle die Eröffnung des Abscesses feststellen zu können. Ist die Absceßpunktion gelungen, so wird der Absceß in der Mehrzahl der Fälle *transpleural* nach Resektion einer oder mehrerer Rippen eröffnet werden. Falls die Hinterstichnaht (s. S. 869) nicht schon zur Ausführung der Punktion angelegt worden ist, so wird sie jetzt gemacht. Abgesehen von dem transpleuralen Weg kommt nur der *abdominale* in Frage. Nur dann, wenn der Absceß in den unteren Abschnitten der Leber festgestellt ist, wird man die Leber durch Rippenbogenrandschnitt vorn oder hinten freilegen und nach gründlicher Abstopfung der Bauchhöhle die Absceßeröffnung und Drainage vornehmen.

Von den *übrigen Erkrankungen* der Leber erfordert die *Lebercirrhose* nicht selten den Versuch einer chirurgischen Hilfe. Durch einen verhältnismäßig einfachen Eingriff, die sog. TALMA-DRUMMONDSche Operation, kann unter Umständen auf lange Zeit hinaus die Ascitesentstehung verhütet werden. Auf Grund der Beobachtungen, daß durch breite Verbindungen des Netzes mit der

Bauchwand die Ascitesentstehung schwand oder zum mindesten stark eingeschränkt wurde, hat TALMA breite Netzadhäsionen künstlich hergestellt. Nach Eröffnung der Bauchhöhle wird das Netz in großer Ausdehnung auf das parietale Peritoneum der vorderen Bauchwand aufgenäht, oder nach Ablösung des Peritoneums von der Muskulatur und Bildung einer properitonealen Tasche extraperitoneal gelagert. Leider versagt allerdings diese Operation in manchen Fällen vollkommen. Andere Versuche, den Ascites abzuleiten (SIEVERS transpleural, oder in die durchtrennte und in die Bauchhöhle eingepflanzte Vena saphena magna (ROUTE [1907])) haben zu keinen oder nur zu vorübergehenden Erfolgen geführt.

β) Die Eingriffe beim Leberechinococcus.

Der Leberechinococcus ist nicht selten das Ziel chirurgischen Eingreifens. Die *Diagnose* wird bei meist sehr langsamem Wachstum der cystischen Geschwulst häufig sehr spät gestellt, besonders dann, wenn sich die Cyste in die freie Bauchhöhle hinein entwickelt. Erst wenn Druckerscheinungen auf die Bauchorgane, Verdauungsstörungen, Atmungsstörungen einsetzen, suchen die Kranken den Arzt auf. Der Zusammenhang der Cyste mit der Leber ist besonders bei rechtsseitigem Sitz häufig verhältnismäßig leicht nachzuweisen, wenn die Cyste überhaupt tastbar und durch Perkussion feststellbar ist. Machen sich Stauungserscheinungen im Bereiche der Pfortader bemerkbar, so ist die Diagnose der Zusammengehörigkeit des Tumors mit der Leber wahrscheinlich. Die Röntgenuntersuchung ist imstande, den Zusammenhang der Geschwulst mit der Leber fast in allen Fällen mit Sicherheit festzustellen. Das gilt sowohl für solche Fälle, die sich in die freie Bauchhöhle, als auch für die, die sich nach dem subphrenischen Raum hin entwickelt haben. Die Diagnose auf Echinococcus ist dadurch allerdings noch nicht immer gesichert. Das mit dem Stethoskop vernehmbare Schwirren ist kein Charakteristikum. Leider sind auch alle übrigen Untersuchungsmethoden auf Echinococcus verhältnismäßig unsicher, am ehesten spricht noch eine hohe Eosinophilie für Echinococcus. Die *Komplementbildung* nach GHEDINI soll bei positivem Resultat recht zuverlässig sein (KREUTER). Da jede Echinococcuscyste für den Träger insofern eine Gefahr bedeutet, als eine Ruptur des Sackes und Aussaat des Inhaltes oft infolge eines geringen Traumas oder auch ohne solches stattfinden kann, und da Vereiterungen der Cysten nicht allzuseiten beobachtet werden, ist selbst dann, wenn die Diagnose nicht ganz sicher ist, eine Probelaaparotomie angebracht. Selbst nach Freilegung der Cyste wird gelegentlich die Diagnose nur mit Wahrscheinlichkeit zu stellen sein, besonders wenn durch Verwachsungen und Verklebungen der Umgebung der Cystensack nicht vollständig zu übersehen ist. Solche Verwachsungen sind die Folge von Entzündungen durch Druck oder abgelaufene Infektionsprozesse.

Die *chirurgische Behandlung* nach der Freilegung richtet sich nach den gegebenen Verhältnissen. Findet sich eine oberflächlich sitzende, nicht verwachsene starkwandige Cyste, so kommt die Entfernung des ganzen Cystensackes in Frage. Nach Abstopfung der Umgebung wird die Cyste durch Punktion teilweise entleert und eine halb scharfe, halb stumpfe Ausschälung des Sackes vorgenommen. Die Wundhöhle in der Leber muß für einige Zeit tamponiert werden. In manchen Fällen erscheint die vollständige Entfernung des ganzen Sackes, der keine stärkere Schwielenwandung hat, nicht möglich, da eine zu große Wundfläche im Bereiche der Leber entstehen würde. Dann muß man sich unter Umständen entschließen, den Sack wenigstens teilweise zu entfernen, wenn es aus räumlichen Gründen nicht möglich ist, den Eingriff mit der *Einnähung des Sackes* in die Bauchwände (s. unten) abzuschließen. In solchen Fällen wird nach gründlicher Abstopfung der Bauchhöhle der Cysteninhalte nach Eröffnung der Cyste möglichst restlos entleert, der Cystensack bis an die Lebergrenze abgeschnitten, der innerste Teil der zurückbleibenden Sackwand halb stumpf halb scharf ausgeschält. Der Rest der äußeren bindegewebigen Wände wird mit durchgreifenden Nähten eingengt und dadurch die Höhle soweit wie möglich

verkleinert. In allen Fällen, in denen Verwachsungen bestehen, wird man sich mit der *Einnähung des Cystensackes in die Bauchwand* begnügen müssen. Der Eingriff wird am besten zweizeitig ausgeführt, d. h. zunächst Einnähung in die Bauchhöhle, dann die Eröffnung nach einigen Tagen, wenn die peritonealen Verklebungen eingetreten sind. Bei der prallen Spannung der Cyste ist es besser, auch wenn man zweizeitig operieren will, einen Teil des Inhaltes nach gründlicher Abstopfung der Umgebung vorher zu entleeren. Die Höhle muß dann breit eröffnet werden. Der Inhalt, der häufig aus vielen Cysten besteht, wird entleert und das Abstoßen der eigentlichen Sackwand, das gewöhnlich nach einigen Tagen erfolgt, kann abgewartet werden. Der Eingriff kann in geeigneten Fällen, bei kleinen der Bauchwand naheliegenden Cysten, auch *einzeitig* ausgeführt werden. Nach teilweiser Entleerung erfolgt die wasserdichte Einnähung und Eröffnung. Die ein- und zweizeitige Einnähung des Echinococcussackes in die Bauchhöhle hat den großen Nachteil der langen Heilungsdauer, die häufig noch gestört wird. Infektion des Sackes, Blutung, Adhäsionen mit folgenden Ileuserscheinungen, stellen unter Umständen ernste Störungen dar. Trotzdem wird die Methode häufig zur Anwendung gebracht werden müssen. Als lebenswichtiger Eingriff kommt sie bei Vereiterung der Cyste in Frage.

γ) Die Eingriffe an der Gallenblase und den Gallenwegen.

(KEHR, KÖRTE, ZANDER, WALZEL.)

I. Geschichtliches.

Die *Geschichte* der Gallensteinoperation ist nach LANGENBUCH verhältnismäßig kurz. Nachdem alle Versuche, auf chemischem Wege die Gallensteine aufzulösen, fehlgeschlagen waren, sind die ersten planmäßigen chirurgischen Eingriffe Ende des 19. Jahrhunderts vorgenommen worden. Zwar soll schon FABRICIUS HILDANUS (1618) Steine aus der Gallenblase entfernt haben, doch ist es nicht sicher, ob am Lebenden oder an der Leiche. Schon im 17. Jahrhundert sind Tierexperimente an den Gallenwegen vorgenommen worden (1667 die Entfernung der Gallenblase am Hunde, TECKOP in Leiden). Die ersten Vorschläge, Gallensteine zu entfernen, rühren von J. L. PETIT her, die aber keinen Anklang fanden. A. G. RICHTER hat zuerst die Entleerung eitriger Galle mit dem Trokar vorgeschlagen. 1859 hat dann THUDICHUM die zweizeitige Cholecystotomie erfolglos vorgeschlagen. Sie wurde erst 1867 von BOBBS in Amerika, und zwar einzeitig ausgeführt. Zweizeitig wurde zuerst 1882 von KÖNIG operiert. Dasselbe Jahr ist als das Geburtsjahr der modernen Gallenblasen-Chirurgie zu bezeichnen. Am 15. 7. 1882 entfernte LANGENBUCH auf Grund seiner theoretischen Erwägungen über die Entstehung der Gallensteine zum ersten Male die Gallenblase. Auch um die weitere Ausbildung der Gallenstein- und Gallenblasenchirurgie hat sich LANGENBUCH sehr verdient gemacht. Neben ihm sind als besonders verdienstvolle Chirurgen COURVOISIER, KÖRTE, RIEDEL, SPRENGEL und KEHR zu nennen. Schon LANGENBUCH hat fast sämtliche heute an der Gallenblase und am Choledochus ausführbare Operationen gekannt und in ihrer Bedeutung gewürdigt, wenn er sie auch wohl nicht alle praktisch ausgeführt hat.

2. Die Anzeigestellung und Vorbereitung.

Die Mehrzahl der deutschen Chirurgen steht auf dem Standpunkt, die Cholelithiasis nicht im akuten Stadium des ersten Anfalles zu operieren. Viele operieren auch nach dem Abklingen des ersten Anfalles noch nicht, sondern

lassen eine Karlsbader Kur brauchen, die oft auf Jahre hinaus, manchmal für alle Zeiten das Leiden beseitigt. Wiederholen sich die Anfälle aber trotz Karlsbader Kur, werden sie häufiger und erreicht der einzelne Anfall eine längere Dauer, stellen sich Anzeichen von Pericholecystitis ein, so muß damit gerechnet werden, daß größere Steine vorhanden sind, die auf natürlichem Wege die Gallenblase nicht verlassen können, oder daß viele Steine vorhanden sind, oder daß Steine immer von neuem gebildet werden. In solchen Fällen ist von einer abwartenden Behandlung keine Heilung mehr zu erwarten und operatives Eingreifen am Platze. In den letzten Jahren ist von verschiedenen Seiten der Standpunkt vertreten worden, auch im ersten akuten Anfall zu operieren. Man hat den Vergleich mit der Frühoperation der Appendicitis gezogen. Dieser Vergleich läßt sich aber nicht ohne weiteres rechtfertigen, da die Gefahren, die den Kranken mit akuter Appendicitis drohen (Perforation, Gangrän, Absceß), bei der akuten Cholelithiasis nur selten in Betracht kommen. Zu einer eigentlichen Frühoperation liegt daher kein zwingender Grund vor. Sie läßt sich auch nicht mit solcher Aussicht auf vollen Erfolg durchführen, da der Verschuß der Gallenwege nach Entfernung der akut entzündeten Gallenblase nicht mit der gleichen Sicherheit durchgeführt werden kann, wie der Verschuß des Coecums bei der akuten Appendicitis. Wir operieren daher nur im Notfall im akuten Anfall.

Man darf aber den Eingriff auch nicht zu weit hinausschieben. Wie sich nach der Zusammenstellung von ENDERLEN und HOTZ ergeben hat, nehmen die günstigen Aussichten für Operation und Heilung mit zunehmendem Alter ab. Man soll daher jugendlichen Kranken, die einige Anfälle gehabt haben und trotz innerer Behandlung von ihrem Leiden nicht befreit worden sind, zur Operation raten, auch wenn die Anfälle nicht regelmäßig heftig und von Fieber begleitet sind. Mit jedem neuen Anfall werden die pericholecystitischen Verwachsungen stärker und die Operation macht größere Schwierigkeiten. Bei jedem Anfall mit Fieber droht auch die Gefahr einer Perforation, einer Cholangitis oder galligen Peritonitis.

Die *Vorbereitung* der Krankheit im akuten Stadium und nach dem Abklingen der akuten Entzündung unterscheidet sich nicht von der bei anderen aseptischen Bauchoperationen. Ist während eines Anfalles Ikterus aufgetreten, so kann er entweder durch Beteiligung des Ductus choledochus an der Entzündung, oder durch die Einklemmung eines Steines im Hauptgallengang bedingt sein. Auch große oder sehr zahlreiche Gallensteine in der Gallenblase können durch Druck von außen auf die tiefen Gallenwege einen Ikterus hervorrufen. In ersterem Falle geht der Ikterus meist in einigen Tagen zugleich mit dem Rückgang der Cholecystitis zurück. Im zweiten Falle bleibt er längere Zeit bestehen. In allen Fällen finden sich meist Temperatursteigerungen und kolikartige Schmerzen. Im zweiten Falle geht der Ikterus mit der Lösung der Einklemmung ebenfalls zurück, verschwindet aber meist nicht ganz, sondern wechselt nur in seiner Stärke. Der bewegliche Stein bildet häufig nur zeitweise einen vollkommenen Abschluß (Ventilverschluß). Seltener geht der Ikterus ganz vorüber, dann muß man annehmen, daß der Stein durch die VATERSche Papille oder durch Perforation in den Darm eingetreten ist. Der Ikterus kann aber auch ein *katarrhalischer* oder durch eine *Geschwulst* außer- oder innerhalb des Choledochus bedingt sein. Der katarrhalische Ikterus ist meist die Folge einer Intoxikation: Übelkeit und Erbrechen gehen meist einige Tage voraus, ohne daß stärkere Schmerzen beobachtet worden wären. Die Leber ist meist vergrößert und druckempfindlich.

Die Gallenblase ist nicht tastbar. Der *bösartige Tumor* tritt fast immer ohne Beschwerden auf. Der Ikterus wird aus schwachen Anfängen immer stärker. Kachexie stellt sich rasch ein. Die Leber ist meist vergrößert und ebenso wie die Gallenblase deutlich tastbar, im Gegensatz zu den Fällen mit Cholelithiasis, die meist eine Schrumpfgallenblase haben (COURVOISIER'Sches Gesetz). Freilich gibt es davon genug Ausnahmen. Schließlich kann Ikterus bei Lebermetastasen des Magencarcinoms, bei der *Pankreatitis* und der galligen *Peritonitis* vorkommen. Die übrigen Ursachen der Gelbsucht bei Leber-, Blut- und Infektionskrankheiten kommen hier nicht in Frage.

In der Mehrzahl der Fälle wird es gelingen, die *Differentialdiagnose* aus dem Symptomenkomplex zu stellen. Die Methoden der *Leberfunktionsprüfung* sind bisher noch nicht so vereinfacht und zuverlässig, daß sie für die Praxis in Frage kämen (RITTER, DU PLESSIS). Die *röntgenologische Darstellung* der Gallensteine in der Gallenblase hat in der letzten Zeit wesentliche Fortschritte gemacht. Sowohl bei intravenöser wie bei oraler Verabreichung des Kontrastmittels haben wir gute Darstellungen der Gallenblase erreicht, während die rectale Methode mehr Fehlschläge brachte. Bei Ikterus wird nur operiert, wenn die Diagnose auf Cholelithiasis oder Tumor der Gallenblase oder der Gallenwege gestellt wird. Da die Diagnose häufig anfangs nicht so leicht zu stellen ist, wird man auf alle Fälle einige Zeit beobachten. Ein Versuch mit Duodenalspülung mittels der Duodenalsonde kann gemacht werden. Länger als 8—14 Tage soll aber mit der Operation nicht gewartet werden. Erstens wird der Ernährungs- und Kräftezustand stark beeinträchtigt und zweitens tritt die Gefahr der Nachblutung allmählich in den Vordergrund. Sie hat schon manchen schönen operativen Erfolg zunichte gemacht. Ist man gezwungen, bei schon länger bestehendem Ikterus zu operieren, so muß der Kranke gut vorbereitet werden. Durch große Gaben von *Chlorcalcium* (2—3 g per os, und 6—7 g per clysm), durch Gelatineverabreichung u. a. mehrere Tage durchgeführt, kann die Gefahr der Nachblutung eingeschränkt werden. Das Vitamin K (Kantan Merck) hat sich zur Vorbereitung gefährdeter Kranker bewährt. Auch eine *Bluttransfusion* kann vorausgeschickt werden (s. S. 64). Nach der Operation werden ebenfalls Mittel gegeben, die die Blutgerinnung zu erhöhen vermögen (Gelatine 20—40 ccm subcutan, EBSTEIN'Sche Lösung. Subcutane Seruminjektionen, Eigenblut oder Eigenserum, Bluttransfusion). Die übrige *Vorbereitung* des Kranken unterscheidet sich nicht von der zu einer aseptischen Laparotomie. Sehr wichtig ist eine gute *Lagerung* des Kranken auf dem Operationstisch. Unter die Lendenwirbelsäule muß eine dicke Rolle, eine am Tisch aufrichtbare Stütze oder noch besser ein *aufblasbares Gummikissen* geschoben werden, so daß die untere Thoraxapertur den höchsten Punkt darstellt. Sie eröffnet sich dadurch bequem und läßt die Leber hervortreten, so daß sie gut noch weiter hervorgezogen und der Unterrand nach oben umgekippt werden kann. Durch die starke Lordose der Lendenwirbelsäule werden auch die tiefen Gallenwege der vorderen Bauchwand genähert. Nach Abschluß der Operation wird zur Erleichterung der Bauchdeckennaht die Rolle oder die Stütze entfernt, oder die Luft aus dem Luftkissen herausgelassen.

3. Die Schmerzbetäubung.

Die *Schmerzbetäubung* für Operationen an der Gallenblase und den Gallenwegen wird meist in Form der *Allgemeinnarkose* durchgeführt. Man verwendet ausschließlich *Äther*, da das Chloroform von den meist fetten Menschen schlecht

vertragen wird. Auch eine gewisse Leberschädigung wird man bei länger bestehenden Gallensteinleiden voraussetzen müssen. Ganz besonders gilt das aber für Kranke mit Ikterus. In schweren Fällen mit hochgradigem, lange bestehendem Ikterus, mit schlechtem Allgemeinzustand, Herzmuskelerkrankung durch Cholämie, schlechtem Ernährungszustand, Cholangitis und hohem Fieber, soll die Allgemeinnarkose möglichst ganz vermieden oder wenigstens auf ein Mindestmaß eingeschränkt werden. Man kann den Eingriff z. B. unter örtlicher Betäubung beginnen und erst zur Auslösung der Gallenblase Narkose geben, oder man kann die Splanchnicusanästhesie nach BRAUN anwenden (s. S. 983), die völlig ausreicht. Die örtliche Einspritzung wird am Rippenbogen entlang durchgeführt, außerdem spritzt man am besten noch in der vorderen Achsellinie die Intercostalräume 5—8 ein.

4. Die Cholecystektomie.

Zur Eröffnung der Bauchhöhle sind die verschiedenartigsten Schnitte empfohlen worden.

Am bekanntesten war früher der KEHRsche Wellenschnitt. Er beginnt in der Mittellinie am Proc. xiphoideus, verläuft ein kurzes Stück in der Linea alba, dann parallel zum Rippenbogen bis etwa zur Mitte des M. rectus. Hier biegt er wieder caudalwärts um und endet etwa in Nabelhöhe. Da er parallel zu den Fasern den M. rectus abdom. durchtrennt, so werden die Muskelfasern für den mittleren Teil dieses Muskels von ihrer Nervenversorgung abgetrennt und atrophisch. Daher vermeidet man ihn besser.

Steht die Diagnose nicht ganz fest, so ist es zweckmäßiger, den Schnitt in der Mittellinie bis an den Nabel anzulegen. Hat man nach Eröffnung der Bauchhöhle festgestellt, daß eine Gallensteinkrankheit vorliegt, so kann man versuchen, die Gallenblase von diesem Schnitt aus zu entfernen. Bei langem RIEDELSchen Lappen und beweglicher Leber gelingt das häufig. Daher benutzen viele Chirurgen den Mittellinienschnitt auch bei sicherer Diagnose (BRAUN, ENDERLEN, HELLER). Hat man beim Vorziehen der Leber Schwierigkeiten, so kann man den Schnitt durch einen Querschnitt am unteren Rand des Mittellinienschnittes ergänzen (PERTHES, HELLER). Der Querschnitt verläuft nach dem unteren Rand des Rippenbogens zu bis etwa zum Außenrande des M. rectus abdom. Bei Anlegen des Querschnittes kann man die Haut seitlich verziehen und den Schnitt nur durch die Fascie und das Peritoneum führen, während auch der M. rectus abdom. seitlich verzogen wird. Erreicht man so aber keinen guten Zugang auf diese Weise, was meist der Fall ist, so wird der M. rectus abdom. und auch die Haut quer durchtrennt. Da keine größeren Nervenästchen dabei zerstört und Muskeln und Fascien wieder genau vereinigt werden können, so besteht nur geringe Gefahr eines postoperativen Narbenbruches. Der Winkelschnitt hat zweifellos große Vorteile, da er für alle Fälle anwendbar ist. Der einzige Nachteil ist gelegentlich die Nekrose des Winkels. Man setzt daher den Querschnitt nicht im scharfen rechten Winkel auf den Schnitt in der Mittellinie, sondern geht bogenförmig in den Querschnitt über. Beim Verschluss der Bauchhöhle beginnt man am besten am Winkel unter Zuhilfenahme der von BRAUN empfohlenen vorläufigen Drahtnaht, mit der die Ecke gefaßt und in den Winkel hineingezogen wird, um dann die Seiten zuzunähen.

Außer den genannten Schnitten sind auch reine Querschnitte, Schrägschnitte und Schnitte am Außenrand des M. rectus abdom. empfohlen worden. Sie haben keine besonderen Vorzüge.

Nach Eröffnung der Bauchhöhle muß in streng anatomischen Bahnen vorgegangen werden. Es gibt kaum eine Gegend in der Bauchhöhle, in der durch vorausgegangene Entzündungs-, Verwachsungs- und Schrumpfungsprozesse die Topographie der nahe beieinandergelegenen Organe so verwischt sein kann, und es gibt sicher keine Gegend, in der infolge Unkenntnis der gegenseitigen Lagebeziehungen der Organe und infolge unvorsichtigen Vorgehens beim Freilegen mehr Schaden angerichtet werden kann, als die Gallenblasen- und Gallengangsgegend. Daher ist die Kenntnis der regelrechten Topographie und der häufigen Variationen des Verlaufes des Ductus cysticus und seiner Einmündungsverhältnisse in den Ductus choledochus oder hepaticus ebenso Vorbedingung wie die der topographischen Beziehungen der Gebilde im Lig. hepatoduodenale. Auch der Verlauf des Duct. choledochus in der Duodenalwand und die Beziehungen zu den Ausführungsgängen des Pankreas sind von Wichtigkeit. Der Duct. cysticus kann kurz und lang sein. Er kann fast rechtwinkelig bei kurzem Verlauf in den Duct. choledochus einmünden, er kann aber auf dem Duct. choledochus 4 bis 5 cm lang fast parallel laufen und in sehr spitzem Winkel einmünden. Meist ist die Einmündung auf der lateralen Seite des Duct. choledochus. Nicht selten umwindet er ihn aber bei langem Verlauf schraubenförmig und mündet auf der medialen oder Hinterseite ein. Der Duct. choledochus kann ebenfalls lang oder kurz sein, je nachdem der Duct. cysticus mehr proximal oder mehr distal eintritt. Er kann ein ganz enges Lumen haben, kann aber auch bis zu Bleistift- oder Fingerdicke erweitert sein, wenn er Steine enthält. Der Duct. choledochus verläuft im Lig. hepatoduodenale am weitesten lateral, dann folgt mehr medial die Vena portae und noch weiter medial die A. hepatica propria. Von ihr aus geht die A. cystica meist mit einem vorderen und hinteren Ast zur Gallenblase. Die Abgangsstelle ist meist distal von der Einmündungsstelle der Duct. cysticus in den Duct. hepaticus, kann aber auch mehr proximal davon gelegen sein, so daß bei unvorsichtigem Freilegen der Einmündungsstelle die A. hepatica propria verletzt werden kann, wenn sie statt der A. cystica den Duct. choledochus kreuzt. Die Einmündung des Duct. choledochus in das Duodenum findet häufig zugleich mit der Einmündung des Duct. pancreaticus in gemeinsamer Papille statt, daher die häufige Beteiligung des Pankreas an der Entzündung der Gallenwege. In anderen Fällen sind die beiden Einmündungen getrennt, liegen manchmal sogar bis auf Zentimeterlänge auseinander. Die Einmündung des akzessorischen Pankreasganges ist proximal von der Papilla Vateri im Duodenum gelegen.

Außer den genannten Lageverhältnissen gibt es noch eine ganze Reihe von selteneren Variationen, die im Einzelfalle beachtet werden müssen. *Bei der großen Zahl von Möglichkeiten und bei der Schwierigkeit, die anatomischen Verhältnisse, die durch vorausgegangene Entzündungen und frischere oder besonders ältere Verklebungen und Verwachsungen verschoben und verwischt sein können, bei der Laparotomie sofort zu übersehen, kann nur vorsichtigstes Freilegen vor Schaden bewahren.* Je zahlreicher die Verwachsungen sind und je mehr die benachbarten Organe wie Colon transversum, Lig. gastrocolicum, Netz usw. an der Bildung eines Konglomerattumors teilgenommen haben, desto übersichtlicher muß das ganze Gebiet freigelegt werden. In solchen Fällen kommt man mit einem Mittellinienschnitt nicht aus, sondern muß die quere Durchtrennung des M. rectus abdom. hinzufügen. Ist der Zugang gut, so beginnt man mit der Beseitigung der die Gallenblasengegend oft völlig verdeckenden Nachbarorgane. Sind die Verwachsungen noch ganz frisch, so können sie stumpf mit einem Stiel-

tupfer abgeschoben werden, sind sie älter, so sind meist Massenunterbindungen notwendig. In beiden Fällen muß man aber sehr vorsichtig sein, da unter Umständen ein Absceß unter den Verwachsungen verborgen sein kann. Die Bauchhöhle muß daher in der Umgebung durch Rollgazen abgestopft werden, nachdem man die Natur der einzelnen, an dem Konglomerattumor beteiligten Organe

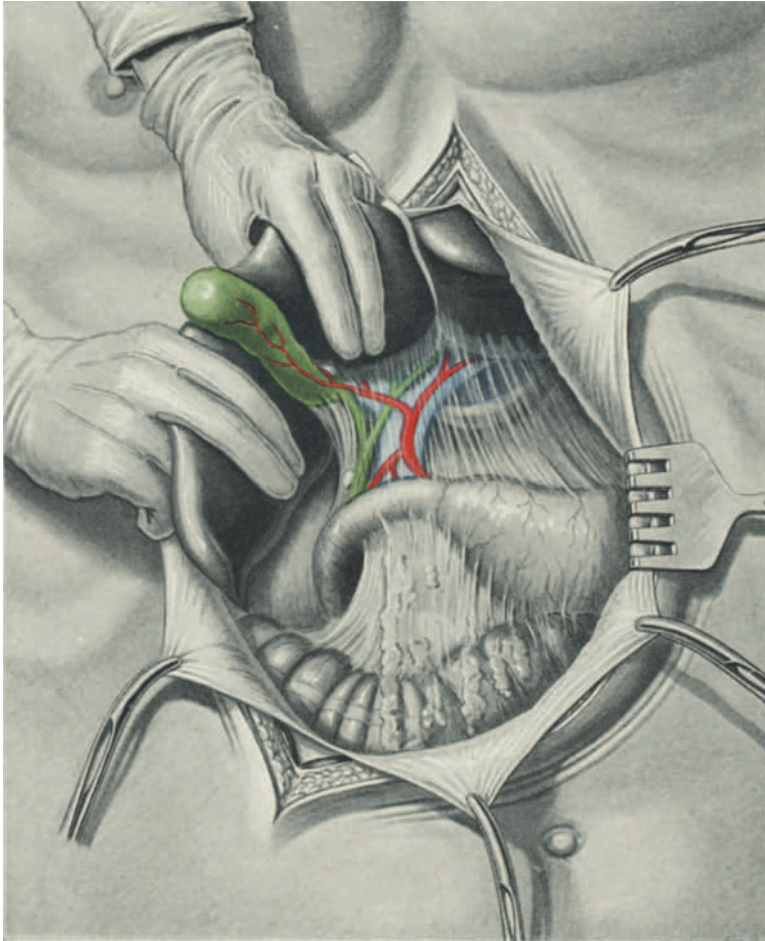


Abb. 836. Die Cholecystektomie. I.

Der rechte Leberlappen wird von Assistentenhand nach außen oben umgekippt. Dadurch wird das Lig. hepatoduodenale sichtbar und entfaltet, ebenso wird die Gallenblase frei. Übersicht über die Gebilde, die im Lig. hepatoduodenale verlaufen. [Die Gallenblase und Gallenwege sind grün, der Choledochus- und der Cysticus-lymphknoten sind deutlich erkennbar (weiß). Die Arteria hepatica und cystica sind rot. Die V. portae ist blau.]

festgestellt hat. Besondere Vorsicht ist auch dann nötig, wenn das Colon transversum in den Tumor miteinbezogen worden ist. Es ist beim Durchtrennen fester Verwachsungen sehr leicht verletzlich und es besteht außerdem noch die Gefahr, daß der Darm geschädigt und die Ernährung eines Colonabschnittes in Frage gestellt wird. Nur da, wo sich die Verwachsungen in ihrer Breiten- und Tiefenausdehnung erkennen lassen, darf die Rinnensonde durchgeschoben und die Unterbindung angelegt werden. Andere, besonders breite, flächenhafte Adhäsionen zwischen Gallenblase und den Nachbarorganen lassen sich, wenn sie

alt sind, nur mit dem Messer trennen. Langsames Vorgehen unter ständiger Leitung des Auges, abwechselnd mit dem Messer und dem Stieltupfer, ermöglicht es allein, *in der richtigen Schicht* zu bleiben. Ist die Darmserosa verletzt, so zeigt die zutage tretende Muskulatur die Gefahr eines weiteren Vorgehens an.

Ist es gelungen, die Gallenblase von den hauptsächlichsten Verwachsungen zu befreien, so werden die abgelösten Organe durch erneutes Abstopfen aus dem Wege gebracht und geschützt. Erstrecken sich die Verwachsungen weiter in die Tiefe auf die tieferen Gallenwege, so müssen nun die breiten Leberspatel eingesetzt werden, um das Operationsfeld übersehen zu können (Abb. 841).

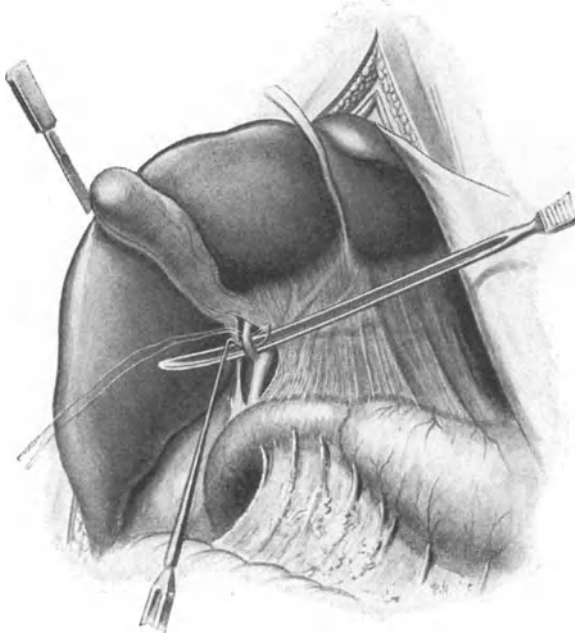


Abb. 837. Die Cholecystektomie. II.

Der peritoneale Überzug des Lig. hepatoduodenale ist gespalten. Der Ductus choledochus und cysticus sind freigelegt. In der Nähe der Einmündung wird die Unterbindung des Ductus cysticus vorgenommen. An der Gallenblase sieht man in Fortsetzung des Eröffnungsschnittes des peritonealen Überzuges den Schnitt zur subserösen Ausschälung der Gallenblase.

Am leichtesten gelingt es, sich das tiefe Operationsfeld zugänglich zu machen, wenn die untere Leberwand nach oben umgekippt werden kann. Zu diesem Zweck faßt ein links vom Operateur stehender Gehilfe, dessen Hände über den Gummihandschuhen mit Zwirnhandschuhen bedeckt sind, mit Zeige- und Mittelfinger beider Hände rechts und links der Gallenblase auf der Unterfläche der Leber in die Tiefe gehend, während die Daumen auf der Leberoberfläche ruhen, die vordere Leberkante und zieht sie zunächst mit seitlich hebelnden Bewegungen caudalwärts unter dem Rippenbogen heraus. Ist sie gefolgt, so kippt er nun den Leberrand über den Rippenbogen nach oben, so daß die untere Leberfläche und damit die Gallenblase nach oben sehen (Abb. 836). Einrisse der

nach vorausgegangener Entzündung weichen, leicht zerreißen Leber müssen dabei vermieden werden, da sie stark bluten und die Übersicht beeinträchtigen können. Das Freilegen der tiefen Gallenwege muß ebenfalls systematisch vor sich gehen, am besten von der Gallenblase aus, die oft mit ihrem ausgezogenen Hals den Duct. cysticus und choledochus verdeckt. Daher ist zuerst Freilegung der ganzen Gallenblase nötig. Durch vorsichtiges, schrittweises Spalten der Verwachsungen, unter abwechselndem Gebrauch von Messer und Stieltupfer, gelingt es meist, sich immer in der richtigen Schicht haltend, die tiefen Gallenwege freizulegen. Es ist Wert darauf zu legen, den Eingang in die Bursa omentalis unter dem Lig. hepatoduodenale festzustellen. In den Eingang der Bursa omentalis (Foramen Winslowii) wird zunächst eine Rollgaze eingeführt, um den Eintritt von Galle oder gar Eiter beim versehentlichen Eröffnen der entzündeten Gallenblase zu verhüten. Die Freilegung des am lateralen Rande des Lig. hepatoduodenale ver-

laufenden Duct. choledochus ist dann leicht möglich (Abb. 837). Dann wird der Serosaüberzug am Rande des Lig. hepatoduodenale vorsichtig eingeschnitten und die Spaltung nach der Gallenblase zu, dem vermutlichen Verlaufe des Ductus cysticus entsprechend, fortgesetzt, bis der Ductus cysticus sicher erkannt und sein Verlauf bis zum Duct. hepaticus festgestellt werden kann. Nur wenn die anatomischen Verhältnisse der Gallenwege vollkommen übersichtlich klarliegen, darf eine Unterbindung oder Durchtrennung des Ganges vorgenommen werden. Durch Verwachsungen und Schrumpfungsprozesse kann nämlich der Ductus hepaticus aus seiner geraden Richtung heraus in das Gallenblasenbett hineingezogen und

winklig geknickt sein, so daß er für den Duct. cysticus gehalten und unterbunden oder gar durchtrennt wird. Man ist verpflichtet auch den Ductus hepaticus oberhalb der Einmündung des Duct. cysticus freizulegen. Dann kann der Duct. cysticus mit gutem Gewissen unterfahren, doppelt unterbunden und durchtrennt werden (Abb. 837), wobei daran zu denken ist, daß auch die beiden Äste der A. cystica unterbunden werden müssen, da Blutungen bei versehentlicher Verletzung dieser Gefäße sehr heftig sein können und das Operationsgebiet durch den Blutschwall fortwährend unübersichtlich wird (Abb. 838). Am besten ist es, bei einer Blutung

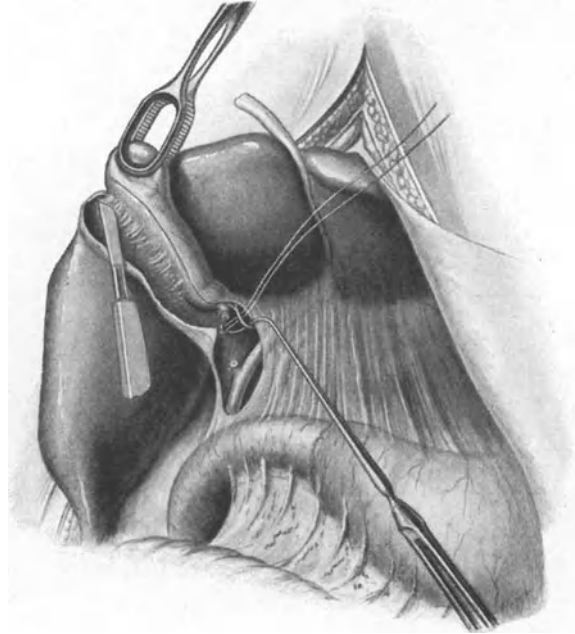


Abb. 838. Die Cholecystektomie. III.

Der Ductus cysticus ist doppelt unterbunden. Die A. cystica wird unterbunden. Die Gallenblase ist mit einer Zange gefaßt und wird halb stumpf halb scharf subserös ausgelöst.

aus der A. cystica den distalen Abschnitt des Lig. hepatoduodenale zwischen Daumen und Zeigefinger zusammendrücken, bis es gelungen ist, das Gefäß zu fassen. Ist die Freilegung der tiefen Gallenwege infolge von alten Schwielen sehr schwierig, so ist es erlaubt, den Verlauf des Duct. hepaticus oder choledochus durch Punktion mit einer feinen Kanüle festzustellen, um ihn dann freizulegen. Nach Anlegung zweier Haltefäden kann er eröffnet und sondiert werden. Die austretende Galle muß durch Abtupfen oder besser Absaugen sofort und sorgfältig entfernt werden. Durch die Sonde wird der Verlauf des Ductus hepaticus und die Teilung in die beiden Hauptäste für die beiden Leberlappen festgestellt und auf Steinfreiheit untersucht. Dann läßt sich auch der Duct. cysticus leicht freilegen. Sollte es aber wider Erwarten einmal nicht mit Sicherheit gelingen, die verschiedenen Gänge in ihrer anatomischen Bedeutung zu erkennen, so kann man *zunächst die Gallenblase rückläufig aus ihrem Bett auslösen*, bis man zum Ductus cysticus gelangt. Man tut das nur ungern, da die Blutung aus dem Gallenblasenbett die Übersicht trübt, und da eine Verletzung der Gallenblase,

die oft feinste Perforationsöffnungen nach dem Gallenblasenbett zu aufweist, häufig schwer zu vermeiden ist. Dadurch wird aber die Asepsis gefährdet. Ist man gezwungen, auf diesem Wege den Duct. cysticus festzustellen, so muß die Gallenblase vorher punktiert werden. Man tut das überhaupt zweckmäßigerweise in allen Fällen, in denen die Gallenblase sehr prall gefüllt ist und sich auf Druck nicht entleeren läßt und besonders dann, wenn sie sicher eitrigen Inhalt enthält, während die Punktion bei großer hydropischer Gallenblase nicht nötig ist, da die Wand dann häufig sehr stark ist. Die Punktion empfiehlt sich aber auch, wenn durch einen Stein die Wand an einer Stelle verdünnt ist, oder

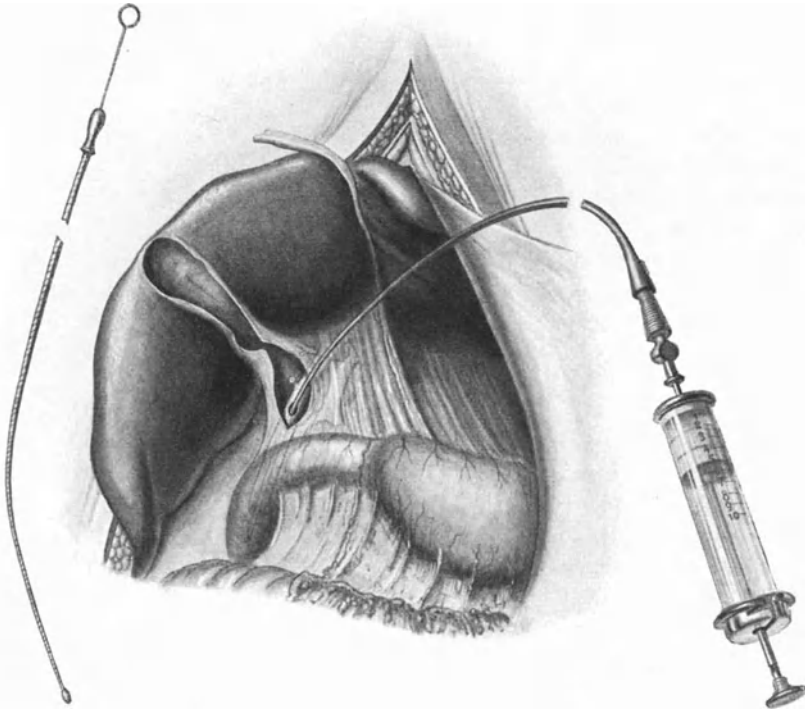


Abb. 839. Die Cholecystektomie. IV.

Die Gallenblase ist entfernt. Darstellung des Spritzversuches nach PAYR. Durch eine feine Öffnung im Ductus ist ein MERCIER-Katheter durch die Papille in das Duodenum eingeführt. Eine Rekordspritze dient zur Injektion der Kochsalzlösung. Links seitlich ist die sog. Reptilsonde mit dargestellt. (Die Sonde hat den Vorzug großer Beweglichkeit.)

wenn sie beim Auslösen aus Verwachsungen geschädigt wurde. Zur Punktion legt man an der Gallenblasenkuppe eine Tabaksbeutelnaht an, nachdem man rings um die Gallenblase die freie Bauchhöhle vollkommen sicher durch Rollgazen abgestopft hat. Dann wird innerhalb der Tabaksbeutelnaht der Trokar eingestochen und der Stachel erst herausgezogen, nachdem die Tabaksbeutelnaht mit einfacher Schlinge zugezogen ist. Zum Absaugen benützt man am besten eine elektrisch betriebene Saugpumpe. Ist die Gallenblase entleert, so wird der Trokar herausgezogen, die Tabaksbeutelnaht vollständig zugezogen und ein zweiter Knoten geschlungen. Am besten faßt man dann die Gallenblase mit einer stumpfen, ringförmigen Faßzange (Abb. 842), so daß die Öffnung innerhalb des Zangenringes liegt (Abb. 838). Man kann bei sehr prallgefüllter Blase mit verdünnter Wand auch auf die Tabaksbeutelnaht verzichten, da man auch bei größter

Vorsicht mit den Nadelstichen das Lumen schon eröffnen würde. Dann entleert man die Gallenblase nach Abstopfung der Umgebung mit einer feinen Nadel, die auf eine 10 ccm Rekordspritze aufgesetzt ist.

Ist der Ductus cysticus sicher festgestellt, so wird er doppelt unterbunden, am besten auf der Choledochusseite mit einem Catgutfaden und etwas distal davon mit einem Seidenfaden. Schneidet der Unterbindungsfaden allmählich durch, so gelangt er unter Umständen in das Lumen des Stumpfes und kann ein neues Steinzentrum abgeben. Nimmt man für den proximalen Faden aber Catgut, so wird dieser resorbiert. Nach der Gallenblase zu wird nun auch ein Faden oder eine vorne kurz rechtwinklig abgebogene Gefäßklemme (Cysticuszange) angelegt und zwischen beiden Abschlüssen der Ductus durchtrennt.

Der hintere Ast der A. cystica kommt selten zu Gesicht (Abb. 838). Häufig wird er mit der zentralen Unterbindung des Ductus mitgefaßt. Sieht man das Gefäß bei der Freilegung des Ductus cysticus, so wird es doppelt für sich unterbunden und durchschnitten. Am besten wird nun die Gallenblase subserös entfernt. Man schneidet zu diesem Zweck ihren Serosaüberzug, etwa 1 cm vom Leberrand ringsherum ein und dringt stumpf zwischen Serosa und Muscularis und dann zwischen Gallenblase und Leberbett ein (Abb. 838 und 839). Ist man in die richtige Schicht gekommen,

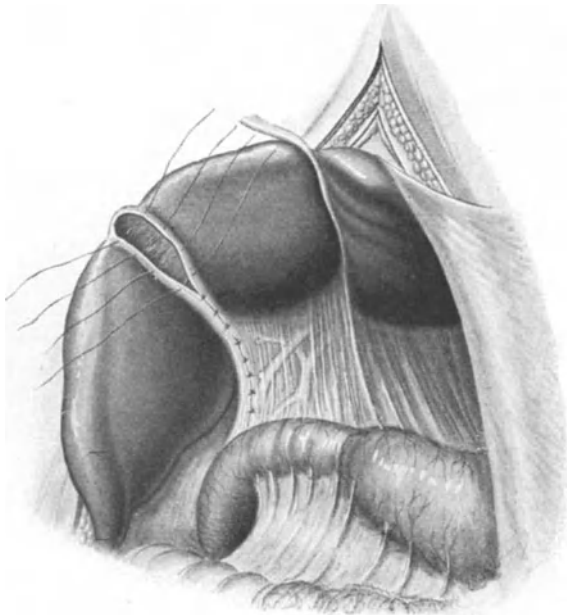


Abb. 840. Die Cholecystektomie. V. Verschuß des gespaltenen Peritonealüberzuges und des Gallenblasenbettes mit durchgreifenden Catgutnähten.

so gelingt die Auslösung fast immer vollkommen stumpf. Nur einzelne Gefäße (Venen) seitlich und hintere Äste der A. cystica im Gallenblasenbett müssen durchschnitten werden. Die Gallenblase kann, um sie besser aus ihrem Bett vorzuziehen, mit der Cysticuszange oder an dem langgelassenen Unterbindungsfaden des Ductus cysticus vorgezogen werden. Der Faden muß aber sehr fest geknüpft sein, damit er nicht abgleitet und die Galle austreten läßt.

Sind viele Anfälle vorausgegangen und ist die Gallenblase geschrumpft, so sitzt sie meist außerordentlich fest in ihrem Bett. Man kann dann, da, wie schon erwähnt, auch häufig kleine Durchbrüche in das Lebergewebe hinein stattgefunden haben, oft die Ausschälung nur mit dem Messer oder dem Thermo-kauter vornehmen. Dabei blutet es wesentlich stärker als bei der stumpfen Ausschälung. Man muß aber, da die Grenzen zwischen Gallenblase und Leber oft schwer zu erkennen sind, ganz besonders vorsichtig sein, um nicht zu weit in das Lebergewebe hinein zu geraten. Beim Auslösen der Gallenblase im Halsabschnitt werden fast regelmäßig noch einzelne Äste der hinteren A. cystica

durchtrennt, die sofort mit HALSTED-Klemmen gefaßt oder einfach umstochen werden können.

Ist die Gallenblase entfernt, so wird die Gegend des Cysticusstumpfes erst noch einmal auf Blutpunkte abgesucht und auch kleinste Blutungen durch Unterbindung oder Umstechung gestillt. Dann wird der Cysticusstumpf, wenn es gelingt, in der früher gespaltenen Serosa versenkt und peritonisiert. Schließlich wird durch einige Catgutnähte, die die Reste des Serosaüberzuges der Gallenblase und das Leberbett durchstechen, das Gallenblasenbett verschlossen

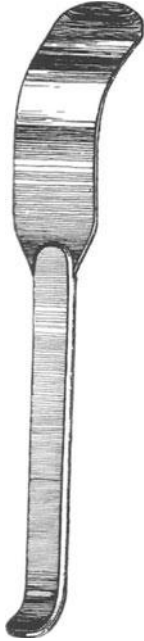


Abb. 841. Biegsamer
Leberspatel.
($\frac{1}{3}$ nat. Größe.)

(Abb. 840). Vor Verschuß der Bauchhöhle wird eine Rollgaze und ein dünnes Gummirohr in das Leberbett gelegt und auf dem kürzesten Wege seitlich aus der Bauchhöhle hinausgeleitet. Der *vollkommene Verschuß* der Bauchhöhle ohne eine solche Ableitung sollte nur in den einfachsten und entzündungsfreien Fällen angewendet werden. Nur wenn der Ductus cysticus sehr gut peritonisiert werden konnte und wenn jede Blutung aus dem Gallenblasenbett aufgehört hat, darf man die Ableitung weglassen. Da beide Voraussetzungen aber meist nicht ganz sicher zu erfüllen sind, so ist die Einlegung zum mindesten eines dünnen Gummirohres mehr zu empfehlen. Sonst sammelt sich ein Hämatom an, das leicht infiziert wird, wenn die Galle infiziert war. Öffnet sich dann auch noch der Cysticusstumpf, so besteht die Gefahr der galligen Peritonitis. Beide Gefahren werden durch die Ableitung verhütet. Sie verzögert die Heilung kaum, da schon nach 5—7 Tagen, nachdem man dem Kranken eine Morphiumeinspritzung gemacht hat, der Tampon gelockert werden und nach weiteren 2 Tagen ganz entfernt werden kann. Man hat der Tamponade vorgeworfen, daß sie Verwachsungen hervorruft. Aber auch dieser Vorwurf muß als unberechtigt gelten, da Verwachsungen auch ohne Tamponade sich einstellen und da sie ausgebreiteter auftreten müssen, wenn sich ein Hämatom entwickelt hat, das sich nicht in den vorgeschriebenen Bahnen bewegt, wie bei der Tamponade. Da es für den Kranken

und den Arzt kaum eine unangenehmere postoperative Störung gibt als das Auftreten eines Ikterus, der meist durch einen im Duct. choledochus zurückgelassenen, oder während des Eingriffes aus der Gallenblase in den Duct. choledochus übergetretenen Stein verursacht wird, so ist es zweckmäßig den Duct. choledochus bei jedem Eingriff *grundsätzlich* zu eröffnen und zu sondieren. Das gilt auch für Kranke, die niemals einen Ikterus hatten. Die Heilungsdauer wird durch diese Sicherheitsmaßnahme nicht verzögert. Die kleine Wunde im Duct. choledochus wird nach Sondieren, Suchen nach Steinen mit dem Gallensteinlöffel im Ductus choledochus und hepaticus und Prüfung der Durchgangsfähigkeit der Papilla mit einer fortlaufenden feinsten Catgutnaht wieder wasserdicht geschlossen (über das Vorgehen im einzelnen s. unten).

5. Die Eingriffe bei Beteiligung des Ductus choledochus. (Sondierung.) (Anastomosenbildungen, Hepaticusdränage, Beseitigung einer Dauerfistel.)

Ist während der Erkrankung ein Ikterus aufgetreten oder muß eine Beteiligung der tiefen Gallenwege oder gar der Lebergallengänge an der Ent-

zündung angenommen werden, so wird das auch bei der Operation meist feststellbar sein. Man findet entweder einen Stein im Ductus choledochus oder im Ductus hepaticus. Beide Gänge sind erweitert oder in Schwielen eingebettet. Bestanden die Erscheinungen eines Choledochussteines, so muß der Gang bis zur Einmündung in das Duodenum genau auf Steine untersucht werden. Man spaltet am lateralen Rande des Lig. hepatoduodenale den Serosaüberzug und legt den Gang frei. Um die tieferen, duodenalen Abschnitte auf Steine abtasten zu können, wird nach PAYR (KOCHER) am Außenrande des absteigenden Duodenalschenkels das Retroperitoneum in Ausdehnung von 6—7 cm gespalten; nun läßt sich das Duodenum nach medial schieben und man gelangt mit der Hand an seine Hinterfläche, so daß man den Ductus choledochus leicht bis zum Pankreaskopf bestasten kann. Steine finden sich häufig vor der Papille und lassen sich in den Ductus zurückschieben. Bei längerer Erkrankung sind sie ja doch oft fest eingeklemmt. Nicht selten haben sie sich eine Art Divertikel in die Wand gegraben. Aber auch daraus lassen sie sich meist durch Ausstreichen in den freien Teil des Ductus schieben. In allen Fällen, bei denen eine *Beteiligung der tiefen Gallenwege* an der Entzündung vorausgesetzt werden muß, auch wenn Steine nicht nachweisbar sind, wird der Ductus hepaticus oder choledochus grundsätzlich *eröffnet*. Nach Anlegung von 2 Haltefäden an der Gangwand nimmt man zunächst eine Punktion vor. Mit einer feinen Hohlnadel sticht man mitten zwischen den Haltefäden ein und saugt etwas Galle an. Schon aus ihrer Beschaffenheit kann man Schlüsse ziehen, ob nur eine Stauung oder eine Infektion oder beides vorliegt. In der Mehrzahl der Fälle wird man unter den gegebenen Voraussetzungen den Ductus zwischen den beiden Haltefäden durch einen Längsschnitt eröffnen, die austretende Galle rasch wegtupfen und nun die *Sondierung* der Gallenwege nach 2 Richtungen vornehmen, zunächst nach dem Duodenum zu. Gelangt man mit der Reptilsonde (Abb. 839) oder einer schwach gebogenen Dehnungs- sonde (mit steigendem Durchmesser von 3—5 mm, sog. HEGAR-Stifte) ohne weiteres durch die Papille in das Duodenum, so ist das noch kein sicherer Beweis für die Abwesenheit eines Steines. Er kann, wie oben bemerkt, in einer divertikelartigen Ausstülpung sitzen. Der oft entzündlich vergrößerte Pankreaskopf erschwert gelegentlich die Betastung eines Steines in der Papille. Nach einiger Übung lernt man aber die Unterscheidung so sicher, daß man mit Bestimmtheit sagen kann, ob ein Stein vorhanden ist oder nicht. Ist er in der Papille eingeklemmt und läßt er sich nicht in den Ductus treiben, so soll man besser an der Vorderwand des Duodenums einschneiden und die Papille spalten als auf der Rückseite eingehen, da man hier die Wunde wegen des fehlenden Serosaüberzuges weniger

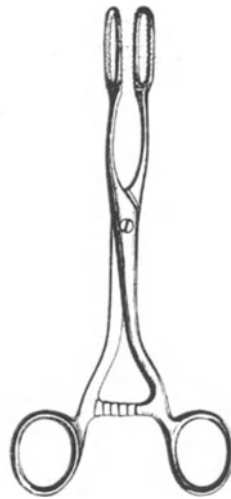


Abb. 842.
Ringförmige Faßzange.
($\frac{1}{2}$ nat. Größe.)



Abb. 843.
Biegsamer
Gallensteinlöffel.
($\frac{1}{2}$ nat. Größe.)

sicher verschließen kann. Der Einschnitt wird klein in der Längsrichtung des Duodenums angelegt und dann doppelt quer vernäht. Die Spaltung der Papille erfolgt in der Längsrichtung des Ductus choledochus. Eine Naht dieses Schnittes ist nicht nötig. Steine, die man mit der Sonde fühlen kann, sitzen wenigstens zum Teil im Duct. choledochus selbst. Sie können fast immer leicht im Ductus nach rückwärts geschoben und mit *Gallensteinlöffeln*, die man in den verschiedensten Größen vorrätig haben muß, oder mit einer gefensterten, schlanken Kornzange entfernt werden (Abb. 843). Gelingt es nicht, mit der Sonde in das Duodenum zu gelangen, ohne daß ein Stein als Hindernis nachweisbar ist, so kann das an einer entzündlichen Schwellung der Papille liegen. Häufig gelingt es dann noch mit einem dünnen MERCIER-Katheter (PAYR). Da man aber nicht immer mit Sicherheit sagen kann, ob man in das Duodenum vorgedrungen ist, so empfiehlt PAYR den sog. Spritzversuch (Abb. 839). An den Katheter wird eine Rekordspritze (10 ccm), mit Kochsalzlösung gefüllt, angesetzt. Schiebt man den Stempel der Spritze vor, so spürt man schon an dem Widerstand, ob die Flüssigkeit in das Duodenum abfließt oder sich in dem Ductus staut. Tut sie das, so fließt ein Teil der Kochsalzlösung aus der Choledochusöffnung zurück. Nimmt man die Spritze vom Katheter ab, so fließt im Falle, daß sein Auge im Ductus liegt, Kochsalzlösung zurück. Ist das Katheterauge im Duodenum, so fließt keine Kochsalzlösung zurück, dagegen kann etwas gallig gefärbter Duodenalininhalt zum Vorschein kommen.

Hat man durch Sonde und Betastung festgestellt, daß kein Stein im Ductus choledochus ist, so muß man noch darauf achten, daß keine Steintrümmer zurückbleiben. Beim Heraufstreichen der Steine werden diese oft zersprengt oder, wenn sie weich sind, zerdrückt. Gelegentlich erleiden sie ja auch spontane Zertrümmerungen. Alle Trümmer müssen entfernt werden. Man benutzt dazu die Löffel, mit denen man systematisch die Gangwand ringsherum absucht. Zuletzt *spült* man den Gang mit dem Katheter und der Rekordspritze sorgfältig aus, nach ausgiebiger Abstopfung der Umgebung. Ist die Papille für keine Sondengröße durchgängig, bestand aber auch kein Ikterus, so muß man annehmen, daß durch die Schwellung des Pankreaskopfes und der Papille die Wegsamkeit eingeschränkt ist, daß aber nach Rückgang der Schwellung die Öffnung von selbst weiter wird. Man soll jedenfalls die Sondierung nicht erzwingen wollen, da man dadurch mehr schaden als nützen kann. Man braucht in solchen Fällen auch keine *Choledochoduodenostomie* anzulegen, wie das von manchen Chirurgen vorgeschlagen wurde. Eine solche Anastomose muß man aber anlegen, wenn eine *Unwegsamkeit der Papille mit Ikterus* einhergeht, wenn ein Stein wegen schlechten Allgemeinzustandes des Kranken aus dem Duct. choledochus nicht entfernt werden kann oder wenn ein Carcinom der Papille oder des Ductus choledochus vorliegt. Zur Ausführung der Anastomose wird der Schnitt in den Ductus choledochus, da man ja die Notwendigkeit dieses Eingriffes meist schon vor der Eröffnung der Gallenwege kennt, möglichst nahe am Duodenum oder sogar im *retroduodenalen* Abschnitt angelegt. Dann läßt sich die Vereinigung der beiden Organe mühelos durchführen.

Die *Anastomose zwischen Duodenum und Choledochus* wurde zuerst von RIEDEL 1888 als Notoperation ausgeführt, und zwar wegen eines Steines, der sich unlösbar in der Papille festgeklemmt hatte. Auch KEHR und SPRENGEL haben solche Notoperationen ausgeführt. An Stelle der Hepaticusdrainage ist zuerst von SASSE, dann von FLOERCKEN, GOEPEL, v. HABERER, MOLL und JURASZ die Cholecystoduodenostomie empfohlen worden, da sie einen dauernden Abfluß in den Darm gewährleistet, und zwar in allen Fällen, in denen

ein Hindernis im untersten Choledochusabschnitt oder in der Papilla Vateri bestanden hat und nicht sicher zu beseitigen war, sich möglicherweise wieder bilden kann oder noch besteht. Bei lange bestehenden Erkrankungen der tiefen Gallenwege wurde diese Dauerableitung an Stelle der ja immer nur vorübergehenden Hepaticusdrainage empfohlen. Von manchen Seiten wurde der Einwand gemacht, daß die Möglichkeit eines Rückflusses von Duodenalinhalt in die tiefen Gallenwege infolge der breiten, sphincterlosen Öffnung zu fürchten sei. Wenn auch eine solche Möglichkeit nicht bestritten werden kann, so hat sie anscheinend zu schwereren Schäden bisher nur selten geführt, aber schon die Möglichkeit muß uns davon abhalten, den Eingriff grundsätzlich durchzuführen, wie das z. B. JURASZ empfohlen hat. Er sollte daher doch hauptsächlich auf solche Fälle beschränkt bleiben, bei denen ein Hindernis in der Papillengegend nicht zu überwinden ist. Ist die Papille überhaupt durchgängig und liegt nicht gerade ein Tumor vor, so kann die *Dehnung der Duodenalpapille*, wie sie HOFMEISTER empfohlen hat, mit folgender Hepaticusdrainage sehr Gutes leisten. Wir verwenden sie heute regelmäßig. Mit Hilfe der gekrümmten HEGAR-Stifte läßt sich die Papille 15—20 Charrière meist mühelos dehnen. Jeder Stift, der mit Vaseline eingeschmiert und durch die Duodenalöffnung hindurchgeführt wird, bleibt hier etwa 1 Minute liegen. Nach dieser Dehnung der Papille, die niemals übertrieben werden darf, um Einrisse der Schleimhaut oder des Sphincter Oddi zu vermeiden, muß freilich immer zunächst mit einer Verengung durch Schwellung der Schleimhaut und Spasmen der Muskulatur gerechnet werden. Da die nun folgende Naht des Ductus choledochus naturgemäß nicht sicher ist, muß unter allen Umständen vor einem vollkommenen Verschuß der Bauchhöhle gewarnt werden, auch bei gut gelungener Choledochusnaht, die mit dünnem Catgut *fortlaufend* auszuführen ist, und selbst dann, wenn eine Deckung mit Serosa ausführbar war. Es muß daher, wenn man einen Verschuß der Choledochusöffnung durchführen will, ein Gummidrän in die Umgebung der Nahtstelle, aber nicht in die nächste Nähe derselben, gelegt werden. Bestanden entzündliche Veränderungen in den tiefen Gallenwegen, so verzichtet man am besten auf die Naht, um eine Choledochus- oder Hepaticusdrainage mit dem KEHRschen T-Rohr anzuwenden, da besonders nach vorausgegangener Cholangitis unter Umständen mit sehr infektiöser Galle gerechnet werden muß.

Die Ausführung der Choledochoduodenostomie ist an sich ein einfacher Eingriff. Es ist zweckmäßig, die Anastomose möglichst weit distal am Choledochus, am besten in seinem retroduodenalen Abschnitt anzulegen. Daher muß der retroduodenale Choledochusteil zunächst wenigstens 1—2 cm weit freigelegt werden. Man spaltet den Serosaüberzug in dem Winkel zwischen Duodenum und Choledochus, unterbindet eine Reihe von kleineren Gefäßen doppelt, bis der Choledochus auf etwa 2 cm freiliegt. Die Wunde muß vollständig blut trocken sein. Die Bauchhöhle wird dann ringsherum gründlich abgestopft, der Choledochus in seiner Längsrichtung auf etwa 1½ cm eröffnet, und zwar so, daß der Beginn des Schnittes im Wundwinkel zwischen Choledochus und Duodenum liegt. Damit ist die Möglichkeit der Untersuchung des Choledochus und der Papille, die Entfernung von Steinen usw., gegeben. Auch die Dehnung der Papille mit HEGAR-Stiften kann vorgenommen werden. Ist die Papille frei, so kann unter Umständen der Duct. choledochus wieder vernäht und das Duodenum zur Nahtdeckung verwendet werden. Dem Plan der Operation folgend, wird aber, falls sich Hindernisse in der Papille gezeigt haben, nun im selben Wundwinkel beginnend, auch die Duodenalwand gespalten. Der Schnitt verläuft senkrecht zur Längsrichtung des Duodenums und wird ebenso lang wie der Choledochusschnitt gemacht. Etwa austretender Inhalt wird sofort abgetupft bzw. abgesaugt. Zur Herstellung der Nahtverbindung beginnt man im untersten Wundwinkel und näht erst die lateralen Wundlippen von Choledochus und Duodenum mit feinsten durchgreifenden Catgutnähten oder Seide zusammen (JURASZ). Dann werden ebenso die medialen Wundlippen in Fortsetzung der ersten Naht miteinander vereinigt. JURASZ empfiehlt diese Reihenfolge deshalb, weil die letzten Nähte wegen mangelnder Sicht immer etwas unsicherer zu sein pflegen und eine etwaige

Nahtunsicherheit auf der medialen Seite, wo sich die Weichteile ohnedies von selbst aneinanderlegen, weniger gefährlich erscheint. Durch einige seroseröse Seidenknopfnähte kann man fast immer noch das Duodenum, besonders an der lateralen und oberen Seite, mit einer zweiten seroserösen Nahtreihe zum Schutz der Anastomose befestigen. Eine Spannung darf nicht eintreten.

Bei *völliger Unwegsamkeit* des Duct. choledochus unterhalb der Einmündung des Ductus cysticus kann man auch eine *Cholecystogastrostomie* oder *Cholecystoduodenostomie* ausführen. Die Technik entspricht der einer Darmanastomose. Man benutzt die Kuppe der Gallenblase, die mit dem Teil des Magen-Darmkanals durch End-zu-Seit-Anastomose mit zweireihiger Naht vereinigt wird, der der Gallenblasenkuppe am nächsten liegt.

Die Sondierung des *Ductus hepaticus* wird ausgeführt, um sich in schwierigen Fällen über den Verlauf des Ganges zu unterrichten, um Steine im Ductus hepaticus und seinen Hauptästen oder um Stenosen festzustellen. Die Sondierung erfolgt am besten mit einer leicht abgebogenen, dicken Knopfsonde. Man führt sie nach rechts und links in die Hauptgänge hinein und überzeugt sich von ihrer Durchgängigkeit. Fließt keine Galle aus der Choledochusöffnung, so muß ein Hindernis angenommen werden. Ein Stein kann mit Zange oder Löffel wie aus dem distalen Abschnitt entfernt werden. Findet sich einer, so muß man nach mehreren fahnden. Stenosen können Narbenstenosen nach Verletzung, häufiger nach Ulcerationen sein. Am häufigsten handelt es sich aber um Tumorstenosen, die den Ductus selbst verengen oder aber den Ductus von außen zusammendrücken.

Fließt gar keine Galle ab und ist kein Stein vorhanden, so kann als einziger Ausweg eine *Hepato-Cholecysto-Duodeno-* oder *Hepato-Cholecysto-Gastrostomie* ausgeführt werden, d. h. man anastomosiert die an der Vorderfläche eröffnete Gallenblase mit dem Duodenum oder dem Magen, nachdem man vorher mit einem spitzen Thermokauter vom Gallenblaseninneren eine Reihe tiefer Löcher in die Leber hineingebrannt und dadurch mit Wahrscheinlichkeit mehrere kleinere und größere Gallengänge nach der Gallenblase zu eröffnet hat. Die Anastomose der Gallenblase mit dem Duodenum oder dem Magen wird genau nach dem Grundsatz der Darmanastomosen ausgeführt und braucht daher nicht näher geschildert zu werden.

In allen Fällen, in denen die Galle keine regelrechte Farbe zeigt oder Schleim- oder Eiterbeimengungen aufweist, empfiehlt es sich, sie eine Zeitlang nach außen abzuleiten in Form der sog. *Hepaticusdrainage*, für die KEHR und PAYR sehr warm eingetreten sind. In die Öffnung des Ductus hepaticus wird das KEHRsche T-Rohr eingelegt. Manche Chirurgen ziehen die Ableitung durch den Cysticusstumpf vor, doch entstehen dabei leichter Fistelbildungen. Zur Ausführung der Hepaticusdrainage wird die Öffnung mit Haltefäden auseinandergezogen und das KEHRsche T-Rohr, dessen waagerechter Balken mit der Schere so weit schräg abgeschnitten wird, daß er noch $1\frac{1}{2}$ —2 cm lang ist, in die Öffnung eingeführt (Abb. 844). Man faßt dazu mit der anatomischen Pinzette das T-Rohr so, daß die beiden Schenkel des waagerechten Balkens parallel und in Fortsetzung des Rohres liegen. Hat man die Pinzette in die Öffnung eingeführt, so zieht man sie nach Lösung des Fingerdruckes zurück und die beiden Teile des waagerechten Balkens gleiten nun in den zu- und abführenden Schenkel des Ductus hepaticus hinein. Die Öffnung des Ductus wird durch 2 oder 3 oberhalb und unterhalb des Rohres gelegte feine Catgutnähte verkleinert. Die beiden Fäden, die zunächst dem Rohr

liegen, dienen dazu, das Rohr zu befestigen. Man schlingt etwa 2—3 cm vom Ductus entfernt um das Rohr je einen Knoten. Ehe man die Bauchhöhle schließt, muß man sich überzeugen, daß aus dem Rohr Galle abfließt. Dann wird das Rohr durch eine Klemme bis zum völligen Verschuß der Bauchhöhle verschlossen.

Zur *Ableitung des Duct. hepaticus* fügt man noch die Tamponade des Gallenblasenbettes hinzu. Zwei Rollgazen werden dazu verwendet. Die eine wird unter, die andere über den Schlauch gelegt und Drainage und Tamponade auf dem kürzesten Weg seitlich aus der Bauchhöhle herausgeleitet.

Ehe man die Schichtnaht der Bauchwand beginnt, wird die Rolle unter der Lendenwirbelsäule herausgezogen oder die Luft aus dem Luftkissen herausgelassen und die Bauchhöhle um Tamponade und Drainage herum geschlossen. *Bei glattem Verlauf* kann man mit dem Lockern der Tamponade am 5.—6. Tage beginnen. Da die erste Lösung der Tamponade sehr schmerzhaft zu sein pflegt, gibt man 1 Stunde vorher 0,010—0,015 Morphium. Faßt man dann die Tamponade fest mit einer KOCHER-Klemme oder Kornzange und dreht sie langsam um ihre Längsrichtung, so löst sie sich am leichtesten am Grunde. Ist gleichzeitig ein T-Rohr eingelegt, so muß der obere und untere Tampon für sich gelockert werden, um das Dränrohr nicht gleichzeitig herauszuziehen. Dieses muß 8—10 Tage oder, wenn die Galle noch keine normale Beschaffenheit zeigt, meist noch länger

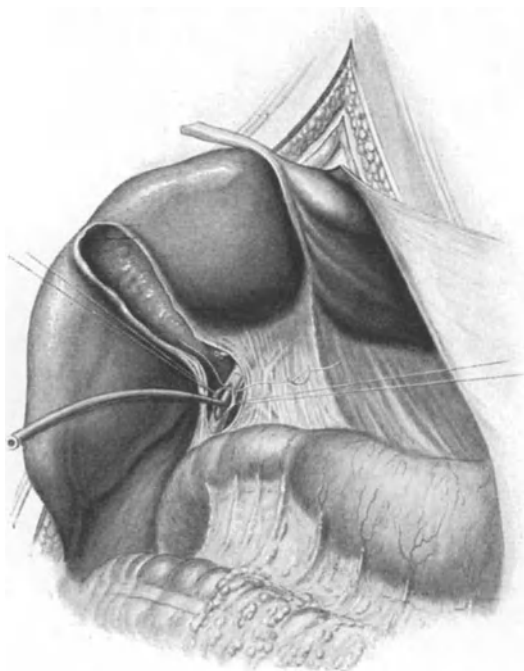


Abb. 844. Die Hepaticusdrainage.

Darstellung der Choledochus- oder Hepaticusdrainage. Durch die von Haltefäden auseinandergezogene Öffnung im Hauptgallengang ist das KEHRsche T-Rohr eingeführt. Die Wunde wird durch feine Catgutnähte um das Rohr verschlossen.

liegen bleiben. Bestand Ikterus und damit die Gefahr der Nachblutung, oder war das Operationsgebiet nicht ganz aseptisch, so soll die Tamponade 10 bis 14 Tage ungestört liegenbleiben. Durch einen Leukocytenwall löst sich dann der Tampon von selbst bis zu einem gewissen Grade und die Entfernung ist leichter. Ist aber alles trocken geblieben, so ist die frühere Lockerung des Tampons deshalb besser, weil die Granulationen in die Gazemaschen hineinwachsen und den Tampon sehr festhalten können. Ist der Tampon nach etwa 8 Tagen vollkommen entfernt und war kein Rohr eingelegt, so schließt sich die Wunde meist rasch vollständig. Fließt die Galle klar und hellgelb aus dem Rohr, so kann man es auch entfernen. Mit vorsichtigem Zug wird das T-Rohr aus dem Choledochus herausgezogen und für einige Tage noch ein einfaches Rohr in die Wunde eingelegt. Die Wunde ist streng aseptisch zu behandeln, solange noch Galle herauskommt. Der Verband muß *täglich gewechselt* werden,

um Hautreizung zu vermeiden. Der Gallenfluß hört oft sofort, fast immer nach einigen Tagen von selbst auf und die Wunde schließt sich bald. Tut sie das aber nicht, so kann man sie mit einem *Gummipfropfen* oder einem zugeschnittenen *Holzkeilchen* verschließen, um den Abfluß der Galle zu verhüten. Schließt sich auch nach Wochen die *Gallenfistel nicht* (was wir nie erlebt haben) und bleibt der Stuhl *acholisch*, so muß man annehmen, daß eine Narbenstenose des Ductus an der Wundstelle oder gar ein Verschuß des Hauptgallenganges eingetreten ist. Ist trotz bestehender Fistel der Stuhl dauernd oder wenigstens zeitweise braun gefärbt, so muß eine Verbindung zwischen den Gallenwegen und dem Duodenum vorhanden sein. Oft schließt sich die Fistel dann doch noch von selbst. *Bleibt der Stuhl dauernd acholisch*, so muß operiert werden, und zwar darf man die Operation nicht zu lange hinausschieben, da der Kranke sonst zu sehr in seinem Ernährungs- und Kräftezustand beeinträchtigt wird. Dasselbe gilt für die Fälle, bei denen sich eine Gallenfistel entwickelt hat, die aber ohne Hepaticusdränage behandelt worden ist. Tritt ein dauernder oder an- und abschwellender Ikterus auf, so muß man annehmen, daß eine vorübergehende entzündliche Schwellung in der Papillengegend besteht oder daß ein Stein im Ductus choledochus zurückgelassen worden ist. Stellt sich eine Fistel ein, so muß der Stumpf des Ductus cysticus oder der Nahtverschluß des Duct. choledochus aufgegangen sein oder der Ductus hepaticus oder choledochus sind bei der Operation versehentlich verletzt oder gar vollkommen durchtrennt worden. Der *postoperative Ikterus* macht eine neue Operation notwendig, wenn er nicht bald vollkommen schwindet, d. h. wenn er nicht durch eine vorübergehende Schwellung der Papille, sondern durch einen in den tiefen Gallenwegen übersehenen Stein bedingt ist. Das operative Vorgehen ist dasselbe, wie es oben ausführlich geschildert wurde. Das Freilegen der Gallenwege macht aber meist größere Schwierigkeiten, da sich meist sehr feste und breite Verwachsungen zwischen der Leberunterfläche und dem Duodenum gebildet haben, die durch Heranziehen des Colon transv. und Netz verstärkt zu sein pflegen. Es muß daher wieder mit größter Vorsicht vorgegangen werden. Ist es gelungen, die Leber nach oben umzulegen, und den Ductus choledochus aus den Schwielen auszulösen, so erfolgt die Öffnung, Entfernung des Steines, Hepaticusdränage usw. nach denselben Grundsätzen, wie sie oben geschildert sind.

Eine *Fistelbildung durch Aufgehen des Cysticusstumpfes* oder der Choledochusnaht hat meist keinen längeren Gallenfluß zur Folge. Die Fistel schließt sich fast immer nach einiger Zeit von selbst. Ebenso ist der Verlauf bei einer seitlichen Verletzung des Ductus hepaticus oder choledochus. Viel schlimmer ist die infolge unvorsichtigen Vorgehens unbemerkt gebliebene, *vollständige Durchtrennung des Hauptgallenganges*, da hier eine Selbstheilung nicht mehr zu erwarten ist. Im Gegensatz zur seitlichen Durchtrennung, bei der noch ein Teil der Galle in das Duodenum gelangt, ist hier jede Verbindung aufgehoben und alle Galle fließt nach außen ab, was sich an dem vollständig acholischen Stuhl bemerkbar macht. Hier kann nur ein neuer operativer Eingriff helfen.

Die Freilegung der tiefen Gallenwege und die Aufsuchung der Enden des durchtrennten oder durch Decubitalgeschwür verödeten Ductus hepaticus oder choledochus ist in dem Schwielengewebe meist außerordentlich schwer. Auch hier muß die untere Leberfläche erst abgelöst und das in die Leberpforte hineingezogene Duodenum aufgesucht werden. Ein Lig. hepatoduodenale ist oft zunächst nicht erkennbar und läßt sich erst nach Ablösung des Duodenums

von der Leber wieder einigermaßen darstellen (PAYR). Am leichtesten läßt sich noch die verengte Stelle finden, wenn eine Fistel als Wegweiser dienen kann. Ist das nicht der Fall, so findet sich häufig überhaupt kein Gang mehr. Er ist verschlossen. Das zentrale Ende liegt, worauf HOHLBAUM besonders aufmerksam gemacht hat, häufig hoch oben in der Leberpforte. Man erkennt es nur an einem kleinen, aus dem Schwielenewebe austretenden Gallentröpfchen, nachdem man das Duodenum aus der Leberpforte gelöst hat. Eine Naht des Ganges in dem Schwielenewebe ist fast immer unmöglich, selbst wenn es gelungen ist, beide Enden festzustellen. Es sind eine ganze Reihe von Hilfsmitteln angegeben, die Wegsamkeit des Ductus wieder herzustellen. Das einfachste, aber nicht ganz sichere ist die Verwendung eines T-Rohres, wobei man die Enden des waagerechten Balkens in das zu- und abführende Ende einschiebt (WILMS, KEHR, LEXER). Läßt man es 14 Tage bis 3 Wochen liegen, so hat sich bis dahin eine neue Verbindung umgebildet. Aber nach Entfernung des Rohres kommt es häufig zu einer neuen Verengung. Daher hat man empfohlen, ein Rohr in die beiden Enden des Ganges einzuschieben und den unteren Teil durch die Papille in das Duodenum zu führen. Nach Wiederherstellung des Ganges soll dann das Rohr auf natürlichem Wege in das Duodenum gelangen und den Körper verlassen. Da das nicht immer nach Wunsch gelang, wurde das den Gangdefekt überbrückende Rohr in das Duodenum und durch eine Duodenalöffnung und die vordere Bauchwand nach außen geleitet (VOELCKER). Unter diesen Umständen kann sich aber eine Duodenalfistel bilden, die bekanntlich große Gefahren bietet. Daher scheint es am sichersten, das zentrale Ende des Ductus choledochus möglichst auf eine kurze Strecke ringsum auszulösen und diesen Gangrest in eine kleine Öffnung des leicht heranzubringenden präpylorischen Magenabschnittes oder des Duodenums hineinzuleiten (HOHLBAUM). Der Magen oder das Duodenum wird dabei durch Knopfnähte rings um den Gangrest an der Schwiele befestigt. Die Naht kann noch durch Netz gesichert werden. So entsteht eine unmittelbare Verbindung zwischen Teilen, die schon aneinanderlagen und die Neigung haben, sich wieder aneinanderzulegen. Auf die Naht darf man kein Ableitungsrohr legen. Wie bei jeder Darmnaht darf auch ein Gazetampon nur in die Nähe gelegt werden, da sie sonst infolge des entstehenden Fremdkörperreizes und der Eiterung fast sicher aufgeht.

GOETZE hat 1926 (OETTL 1938) empfohlen, nach Freilegung der Hepaticusfistel und der Duodenalwand aus der letzteren ein zipfelförmiges Läppchen zu bilden, dessen Spitze nach der Hepaticusfistel zu gerichtet ist. Die kleine Fistelöffnung wird dem Verlauf des Duct. hepaticus entsprechend gespalten. Ehe der Duodenalzipfel in den gespaltenen Duct. hepaticus eingenäht wird, wird die Duodenalöffnung durch einige Nähte verkleinert (Abb. 845).

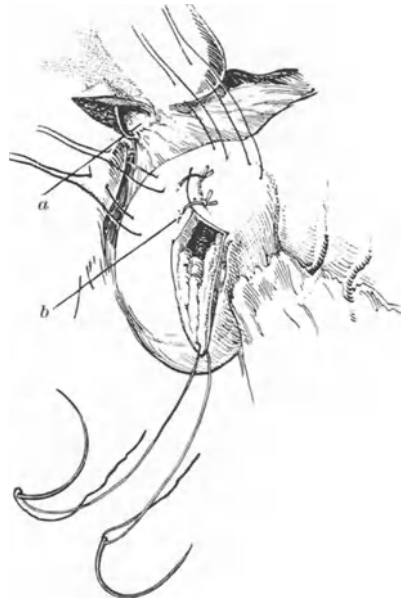


Abb. 845. Lappenplastik zur Sicherung der Hepaticoduodenostomie nach GOETZE.

Aus dem Duodenum ist ein kleines, quer gestelltes Wandläppchen ungschnitten und aufgeklappt. Die Duodenalwunde ist durch Knopfnähte verkleinert (b). Die kleine Hepaticusfistel ist im Verlauf des Duct. hepaticus aufgespalten (a). Das kleine Schleimhautläppchen wird in den gespaltenen Hepaticus eingenäht. Die Duodenalwand wird an dem Narbengewebe der unteren Leberfläche durch einige Nähte befestigt. [OETTL: Arch. klin. Chir. 193, 422 (1938).]

Ist die Duodenalöffnung rings um die Fistel durch Knopfnähte befestigt, so wird die seitliche Duodenalwand mit dem Narbengewebe der Leberunterfläche durch einige Nähte verbunden, so daß die Duodenalwand in die Leberpforte hineingezogen wird (Abb. 845).

6. Die Cholecystotomie und die Cholecystostomie.

Außer den geschilderten Operationen werden noch einige Eingriffe an der Gallenblase ausgeführt, die jedoch heute nur im Falle der Not verwendet werden, während man sie früher mehr pflegte.

Am häufigsten wird noch die *Cholecystostomie* nach Entfernung von Steinen zur Anwendung kommen, wenn es sich um Kranke handelt, deren Allgemeinzustand oder deren Alter eine Cholecystektomie nicht zulassen.

Seltener ist die *Cholecystotomie* zur Entfernung der Steine und folgender Naht. Die letztere Operation darf nur bei ganz aseptischen Fällen gewagt werden. Beide sind insofern nicht ganz befriedigend, als man nicht mit aller Sicherheit sagen kann, daß man auch alle Steinreste entfernt hat und selbst wenn es gelungen ist, können sich in der Gallenblase, die ja immer verändert ist, neue Steine bilden. Manchmal finden sich auch im Gallenblasenhals oder im Ductus cysticus Steine fest eingeklemmt (Verschlußstein) oder in Divertikeln gelagert, so daß sie nur mit Gewalt in die Gallenblase und von da nach außen zu bringen sind. Dann besteht auch noch die Gefahr der Wandverletzung mit folgendem Durchbruch. Auch die Überprüfung der tiefen Gallenwege ist kaum ausreichend möglich.

Bei der *Cholecystotomie* wird die Gallenblasenkuppe freigelegt, mit 4 Haltefäden versehen, die Umgebung sorgfältig abgestopft und die Kuppe eröffnet. Mit Zange und Löffel lassen sich die losen Steine leicht entfernen. Die Steine, die im Ductus cysticus eingeklemmt sind oder in Divertikeln sitzen, werden durch Ausstreichen der Wand in die Lichtung der Gallenblase hineinzubringen versucht. Erst wenn sich durch Austastung mit der Sonde keine Steine mehr nachweisen lassen und nachdem man die Gallenblase durch Ausspülen mit Kochsalzlösung gründlich von eventuell zurückgebliebenen Steintrümmern gesäubert hat, darf die Gallenblase durch doppelte Naht geschlossen werden. Die erste Naht durchgreift alle Schichten, die zweite ist eine seroseröse. Ein Netzzipfel kann zum Schutz über die Serosanaht gelegt werden. In die Nähe der Naht werden ein dünnes Gummirohr oder eine Rollgaze gelegt und die aus der im übrigen durch Etagnennaht verschlossenen Bauchhöhle herausgeleitet.

Die *Cholecystostomie* wird so ausgeführt, daß die Kuppe der Gallenblase vor Eröffnung möglichst breitflächig an die Serosa der Bauchwunde angenäht wird. Erst wenn ein lückenloser, wasserdichter Abschluß der freien Bauchhöhle erreicht ist, wird die Gallenblase extraperitoneal eröffnet. Am besten wird die Galle, wenn sie infiziert erscheint, vor der Eröffnung durch Punktieren mit der Spritze abgesaugt. Dann wird die eingenähte Kuppe eröffnet und die Steine werden herausgenommen. Bei dünnen Bauchdecken kann die Eröffnung auch um 24 Stunden verschoben werden. Das geschilderte Vorgehen gelingt aber nur, wenn die Gallenblase groß und starkwandig ist, also bei Fällen von chronischem Hydrops. In der Mehrzahl der Fälle geht man ebenso vor wie bei der Cholecystotomie. Nur wird nach Entfernung der Steine die Gallenblase nicht durch Naht geschlossen, sondern in die Öffnung wird ein dicker NÉLATON-Katheter oder starkwandiger Gummischlauch eingeführt, und durch Tabaksbeutelnaht an der Serosa in der Umgebung der Öffnung befestigt. Dann wird die Serosa der Gallen-

blase mit dem parietalen Peritoneum der Bauchwunde durch Knopfnähte ringförmig so vereinigt, daß dazwischen der Schlauch nach außen tritt. Macht die Vereinigung der Gallenblasenkuppe bei kleiner Blase mit dem parietalen Peritoneum Schwierigkeiten, so muß eine rasche Verklebung dadurch angestrebt werden, daß ein Jodoformgazetampon rings um den Schlauch gelegt und mit ihm aus der Bauchhöhle herausgeleitet wird. Auch durch eine Netzöffnung kann man den Schlauch führen, wie das HALSTED u. a. bei der Anlegung von Magen-fisteln empfohlen haben. Die Verklebung mit der Bauchwand und der Selbstverschluß der Fistel sollen dadurch beschleunigt werden. Nach einigen Tagen geht der Schlauch selbst heraus und es bleibt eine Fistel, die sich nach einiger Zeit fast immer von selbst schließt. Durch Zusammenziehen der Bauchwunde und durch zeitweiliges Verstopfen, wie das oben für die Choledochusfistel geschildert ist, kann der Fistelschluß beschleunigt werden. Tritt er nicht ein, so kann durch Anfrischen der Wunde nachgeholfen werden. Bleibt der Verschluß auch dann noch aus und hat sich der Kranke erholt, so muß meist die Entfernung der Gallenblase nachgeholt werden. Die Fistelöffnung wird umschnitten, die Gallenblase vorsichtig ausgeschält und, wie oben geschildert, abgetragen. In diesen Fällen geht man am besten so vor, daß man die meist nur noch schlauchförmige Gallenblase zuerst aus dem Leberbett löst und erst zum Schluß am Ductus cysticus abtrennt. Dieser Eingriff ist meist nicht einfach und, da die Blutstillung schwierig ist, fast stets mit ziemlichem Blutverlust verbunden. Eine Tamponade muß daher immer den Eingriff beschließen.

7. Die Eingriffe beim Carcinom der Gallenblase.

Die Entfernung der *carcinomatösen Gallenblase* ist ein seltener Eingriff, der im übrigen nach denselben Grundsätzen durchgeführt wird, wie die Entfernung wegen Cholelithiasis. Leider hat das Carcinom fast immer auf die Leber übergreifen. Finden sich aber keine Metastasen und ist der Einbruch in die Leber ein ganz scharf begrenzter, so kann das umgebende Lebergewebe mit entfernt werden. Nach Durchtrennung des Ductus cysticus und Unterbindung der A. cystica wird ein keilförmiges Stück der Leber zugleich mit der Gallenblase entfernt. Am besten wird vorher eine Durchstichnaht mit Catgut durch die Leber nach der Methode von KOUSNETZKOFF und PENSKY oder THOLE (Abb. 834 und 835) angelegt (s. S. 1208/9). Mit Hilfe einer oder der anderen Methode wird mit breiten, stumpfen Nadeln die Leberkante durchgreifend so durchstochen, daß ein nach der Lebermasse gerichteter, spitzer Winkel entsteht, der das zu resezierende Stück, nach kräftigem Anziehen des fortlaufenden Fadens, einschließt. Dann kann der Keil mit der Gallenblase ohne stärkere Blutung herausgeschnitten werden. Ist das geschehen, so werden Catgutknopfnähte, die auch die fortlaufende Naht mitfassen, über die Wundfläche gelegt. Blutet es dann immer noch, so kann der Winkel, wenn er nicht zu breit ist, durch Nahtvereinigung der Wundränder verschlossen werden. Auch die Verwendung der Magnesiumplattennaht (PAYR und MARTINA) ist zu erwägen. Gelingt das nicht oder blutet es auch dann noch, so wird am besten nach dem Vorschlag von LÄWEN u. a. ein frisches, der Umgebung entnommenes Gewebsstück (Fett oder besser Muskel) auf die Wundfläche aufgedrückt und mit einigen feinen Catgutnähten befestigt (s. S. 1208). Eine Tamponade durch Roll- oder Jodoformgazen kommt darüber und wird durch die Bauchwunde, die im übrigen verschlossen wird, nach außen geleitet.

k) Die Eingriffe am Pankreas.

a) Die Eingriffe bei den Verletzungen.

Verletzungen der Bauchspeicheldrüse sind bei ihrer versteckten Lage verhältnismäßig selten, sie kommen am ehesten noch bei schweren Quetschungen und Überfahrungen zustande und führen dazu, daß das Organ, besonders da, wo es vor der Wirbelsäule liegt, gequetscht, gelegentlich sogar durchgequetscht wird. Da es sich fast immer um schwere, stumpfe Bauchverletzungen handelt und fast immer Nebenverletzungen (Leberverletzung, Magen-Darmverletzung) vorliegen und der Verletzte aus diesen Gründen einer Operation unterzogen werden muß, so wird man auch die Pankreasverletzung feststellen und behandeln können. Nicht selten ist bei schweren Pankreasverletzungen auch der Hauptausführungsgang verletzt. Im allgemeinen wird man sich mit durchgreifenden Nähten, die das Pankreasgewebe wieder vereinigen, begnügen müssen. Liegt die Verletzung etwas länger zurück, so können Fettgewebnekrosen in der Nähe des Pankreas oder auch in größerer Entfernung, besonders im Netz, von vornherein auf die Pankreasverletzung hinweisen. Da auch nach einer scheinbar genügenden Wundversorgung des verletzten Pankreas die Möglichkeit des Aussickerns von Pankreassekret weiter besteht, so wird man zweckmäßigerweise die Nahtstelle mit Netz decken und zur Sicherung ein mit Jodoformgaze umwickeltes Gummirohr in die Nähe legen. Nicht selten kommt es im Anschluß an stumpfe oder scharfe Verletzungen des Pankreas zur allmählichen Entwicklung einer Pseudocyste, die nach den unten geschilderten Grundsätzen behandelt werden muß. Entwickeln sich Fisteln, so gilt das S. 1237 Gesagte. Schuß- und Stichverletzungen des Pankreas werden seltener beobachtet, verursachen aber gelegentlich ebenfalls die Entstehung einer Fistel oder Cyste. Da Bauchstiche und Bauchschüsse heute selbstverständlich so schnell wie möglich einer sofortigen Laparotomie unterzogen werden, so ist es nur natürlich, daß auch eine derartige Pankreasverletzung mitversorgt wird. Auch bei scharfen Verletzungen wird man den Eingriff mit Einlegen eines Ableitungsrohres abschließen. Bedeutend mehr Anlaß zum operativen Eingriff als die Verletzungen geben die *akuten und chronischen Pankreaserkrankungen und die Cysten*.

β) Die Eingriffe bei der akuten Pankreasnekrose.

(GULEKE, SCHMIEDEN, NORDMANN.)

Die *akute Pankreatitis* und die Pankreasapoplexie, oder wie man wohl heute nach dem Vorschlag GULEKES besser sagt, die *Pankreasnekrose*, werden auch heute noch nicht einheitlich behandelt. Ist die Diagnose erst gestellt, so galt es nach den Vorschriften SCHMIEDENS (1927) als Regel, so bald als möglich zu laparotomieren, das Pankreas freizulegen und die Kapsel zu spalten. Der Erguß wurde abgeleitet, ebenso die Galle aus dem Choledochus. Obwohl schon manche Kliniker die Erfahrung gemacht hatten, daß ein Abwarten bessere Aussichten bringt, ist die allgemeine Wandlung der Anschauung erst im Anschluß an den Vortrag NORDMANN'S 1938 eingetreten (s. S. 1234).

Die *akute Pankreasnekrose* betrifft in der großen Mehrzahl der Fälle Kranke mit starkem Fettsatz, häufiger Frauen als Männer. Fast immer sind in der Vorgeschichte die Erscheinungen einer Gallensteinerkrankung mit häufigen Anfällen verzeichnet. Schmerzattacken, die auf Magen- oder Gallenblasenerkrankung bezogen werden, können schon durch früher abgelaufene Nekrosen bedingt gewesen sein. In der Vorgeschichte finden sich nicht selten Alkoholismus, Atherosklerose und Lues, auch schwere Durchfälle und Fettstühle werden häufig beobachtet. Der akute Anfall setzt nicht selten nach einer reichlichen Mahlzeit ein. Ein sehr heftiger, stechender Schmerz in der Oberbauchgegend, schwere Kollapserscheinungen, zuerst reichliches aus der aufgenommenen Nahrung, dann aus Magensaft mit Beimengungen von Galle zusammengesetztes Erbrechen stellen sich ein. Selten sind Blutbeimengungen nach länger bestehendem Erbrechen. Der Puls ist häufig zuerst nicht wesentlich verändert, nur wenn ein starker Kollaps eingesetzt hat, kann er sehr rasch ansteigen und kleiner werden. Die Atmung ist häufig angestrengt. Dem entspricht sehr oft eine ausgesprochene Cyanose des Gesichtes, der Hände und Füße, gelegentlich der ganzen Körperoberfläche. Andere Kranke mit schweren Kollapsen können leichenblaß oder gelblich blaß aussehen. Nach einigen Stunden, meist erst nach über 24 Stunden, beobachtet man auch subikterische Färbungen, oder einen ausgesprochenen Ikterus. Bei Untersuchung des Bauches fällt häufig schon eine leichte Auftreibung im Epigastrium auf. Beim Versuch, diese Gegend zu betasten, werden starke Schmerzen geäußert. Meist ist eine ausgesprochene Tympanie vorhanden. Bei Befragen des Kranken über die Ausstrahlung des Schmerzes wird

fast immer die Angabe gemacht, daß die Schmerzen gürtelförmig nach der linken Flanke oder nach der linken Rückenseite, manchmal auch zwischen die Schulterblätter und nach der linken Schulter ausstrahlen (v. BERGMANN, KATSCH). Letzterer hat auch auf den häufigen Befund einer linksseitigen, hyperalgetischen Hautzone (HEAD) hingewiesen. Die Zone findet sich meist im Rücken neben dem 10.—12. Brustwirbeldorn. Häufig zieht aber die Zone schräg abwärts bis in die Nabelgegend. In dem hyperalgetischen Abschnitt besteht auch ein für leichtes Klopfen überempfindliches Gebiet. Selten fühlt man bei der Palpation eine unbestimmte Resistenz.

Die Untersuchungen auf Störungen in der *Pankreassekretion* sind bis heute leider noch verhältnismäßig unvollkommen, so daß sie bei akuten, in Kollaps befindlichen Fällen wohl kaum ernstlich in Betracht kommen. Bei leichten Fällen und bei den chronischen Pankreaserkrankungen sind sowohl die Stuhl-, Harn- und Blutuntersuchungsmethoden und nicht zuletzt die Untersuchungen des mit der Duodenalsonde gewonnenen Duodenalsaftes zweifellos von großer Bedeutung (KATSCH u. a.). *Gegenüber der akuten Pankreasnekrose* können im ersten Anfall das perforierte Magen- und Duodenalgeschwür, die Gallenblasenperforation, der akute Gallensteinanfall *differentialdiagnostisch* in Frage kommen. Da die ersteren Erkrankungen sowieso einen sofortigen Eingriff notwendig machen und der akute Gallensteinanfall mit seinen ausgesprochenen Symptomen in der Mehrzahl der Fälle verhältnismäßig leicht als solcher erkannt wird, so wird man im allgemeinen kaum die Veranlassung haben, längere Zeit zu beobachten. Im Zweifelsfall wird man selbstverständlich immer eingreifen.

Die *Diagnose der akuten Pankreasnekrose* wird heute von jedem erfahrenen Chirurgen meist sofort gestellt. Mehrfach wiederholte *Diastaseuntersuchungen* und Feststellung der erhöhten *Blutzuckerwerte* (BERNHARD) sichern die Diagnose wenn nötig. Selbst wenn man von der Vorgeschichte verhältnismäßig wenig weiß, so wird die Diagnose doch wesentlich durch ein in der Vorgeschichte verzeichnetes Gallensteinleiden, das allerdings auch als erster Anfall beobachtet wird (Frühkomplikation des Gallenleidens, BERNHARD), gesichert. Die Zusammenhänge zwischen der Gallensteinerkrankung und der Pankreasnekrose sind zwar unbestritten, aber die auslösende Ursache der eigentümlichen *Selbstverdauung* ist doch anscheinend in vielen Fällen verschieden. Jedenfalls spielt der mechanische Steinverschluß der Kanalsysteme wahrscheinlich eine untergeordnete Rolle, während Störungen der *Gefäßversorgung* oder auch *Nekrosen der Drüse* selbst häufiger den Anfall auslösen.

Die Prognose der Erkrankung hängt in erster Linie von dem Grad der Beteiligung des Drüsengewebes an der Nekrose ab. So finden wir alle Stufen vom einfachen Ödem des Pankreaskopfes bis zur vollständigen Nekrose des ganzen Drüsenkörpers. Dabei ist durch die operative Beobachtung festgestellt, daß nach dem augenblicklichen Zustandsbild eine Prognose nicht gestellt werden kann und daß die zunächst scheinbar nur teilweise erkrankte Drüse schließlich doch der vollständigen Nekrose verfiel. Des weiteren hat sich ergeben, daß die Nebenerscheinungen, der Erguß in der Bursa omentalis und in der Bauchhöhle, die man früher für den schweren Vergiftungszustand der Kranken verantwortlich machte, ohne wesentliche Bedeutung sind. Diese Erkenntnisse mußten auf die Behandlung der Pankreasnekrose von ausschlaggebendem Einfluß werden. Während man früher hoffte, durch Frühoperation (Spaltung der Pankreaskapsel und Ableitung des Exsudates) die ungeheure Sterblichkeit von 90% der nicht operierten Fälle wesentlich herunterdrücken zu können (GULEKE, SCHEIDEN), erlebte man aber nur Enttäuschungen. Die Sterblichkeit sank auch bei den frühoperierten Kranken, bei denen man die Hoffnung haben konnte durch die Ableitung des Exsudates und die Entlastung der Drüse infolge Spaltung ihrer Kapsel, den drohenden Zustand zu bessern, nicht unter 50—60%. Auch als man versuchte durch Choledochusdrainage, überhaupt durch Eingriffe an den Gallenwegen, die Ursachen zu beseitigen, wurde die Sterblichkeit nicht geringer.

Auf Grund der obenerwähnten Beobachtungen und Erfahrungen über die Entstehung und Ausbreitung der Pankreasnekrose wurde denn auch an vielen Kliniken eine Änderung der Behandlung vorgeschlagen. Da von den bisher

ausgeführten Eingriffen, selbst bei vorsichtigstem Vorgehen, eher Schaden als Nutzen erzielt wurde, so wurde von manchen Seiten jeglicher chirurgische Eingriff überhaupt abgelehnt und nur Versuche gemacht, durch Allgemeinbehandlung, Stützung des Kreislaufes, durch Traubenzuckerinfusion usw. den schweren Zusammenbruch zu bekämpfen. Diesen Standpunkt vertrat auch NORDMANN in seinem großen Referat auf dem Chirurgenkongreß 1938. Die Folgezeit bestätigte die Richtigkeit der Annahme. *Bei feststehender Diagnose* wird am besten überhaupt nicht operiert, sondern wie gesagt, alle Möglichkeiten zur Behandlung des bestehenden Zusammenbruches ausgenützt. BERNHARD legt großen Wert auf vollkommene *Ruhigstellung des Pankreas*, die durch gänzliche Nahrungsenthaltung (selbst Wasser trinken wird verboten) erreicht wird. Tropfeinläufe und Tropfinfusion werden reichlich verwendet. Bei unklaren Fällen, d. h. falls die Diagnose einer Gallenblasen-, Magen- oder Duodenalperforation zunächst nicht sicher auszuschließen ist, wird eine Laparotomie unter Umständen notwendig sein. Findet sich eine Pankreasnekrose, so wird das Pankreas nicht berührt, auch nicht freigelegt, man begnügt sich höchstens mit der Entleerung des Ergusses. Daß das eingeschlagene Verfahren richtig ist, ergab sich aus der Besserung der Sterblichkeitsziffern.

Übersteht ein Kranker die Pankreasnekrose, so kann sich eine Abscedierung oder Sequestrierung eines Pankreasteiles anschließen. Die örtlichen Erscheinungen sind dann meist so deutlich, daß eine operative Behandlung keine Schwierigkeiten macht. Unangenehm ist es, falls sich eine Cyste oder Gangfistel entwickelt (s. S. 1235).

Da nun zweifellos der ursächliche Zusammenhang zwischen dem bestehenden Gallenleiden und der Pankreasnekrose auch dann fortbesteht, wenn ein Kranker die akute Pankreasnekrose überstanden hat, so kommt zur Verhütung eines zweiten Anfalles, der ja bei gleichbleibender Konstitution nicht auszuschließen ist, die Beseitigung des Gallensteinleidens ernstlich in Betracht. Unter Umständen wird eine röntgenologische Gallensteinuntersuchung vorausgeschickt.

Der Zeitpunkt zu dem sekundären Eingreifen muß sorgfältig ausgewählt werden, d. h. es müssen alle Erscheinungen der Pankreas- und Leberstörung beseitigt sein. Auf die öfter die Nekrose begleitende Nierenschädigung muß besonders geachtet (Reststickstoffbestimmung) werden, d. h. sie muß restlos ausgeheilt sein. Der Eingriff selbst wird in der Mehrzahl der Fälle in einer typischen *Cholecystektomie* bestehen, der wir, wenn nicht besondere Gegengründe vorliegen, wie immer die Choledochotomie hinzufügen.

γ) Die Eingriffe bei der chronischen Pankreatitis.

Auf Grund derselben Ursachen und gelegentlich im Anschluß an akute Pankreaserkrankungen kommt es nicht selten zu den Erscheinungen der *chronischen Pankreatitis*.

Am häufigsten steht in der Vorgeschichte ebenfalls die Cholelithiasis verzeichnet. Dann folgen wohl Magen- und Duodenalerkrankungen. Im Gegensatz zu der akuten kann bei der chronischen Pankreatitis die Stuhl-, Harn- und Blutuntersuchung (KATSCHE), auch der Ausfall der Pankreasenzyme für die Diagnose wichtige Hinweise ergeben. Im übrigen sind die Symptome der sich oft über Jahre hinziehenden Erkrankung wenig eindeutig. Doch finden wir auch hier Spontanschmerzen, die besonders nach links ausstrahlen, auch Druckschmerz, verhältnismäßig oft wechselnde subikterische Hautfärbung. Bei der *Palpation* gelingt es manchmal, einen derben, quer durch den Oberbauch ziehenden, allerdings meist ziemlich begrenzten, druckempfindlichen Tumor nachzuweisen. Fast immer magern

die Patienten, während die unklaren Erscheinungen sich manchmal auch periodisch bemerkbar machen, rasch ab. *Zuckerausscheidungen* sind verhältnismäßig selten. Gelingt es nicht, mit inneren Mitteln die Krankheitserscheinungen zu beseitigen, so wird man eine Probelaaparotomie vorschlagen, schon aus dem einfachen Grunde, weil sich hinter denselben Krankheitsymptomen auch ein Pankreascarcinom verbergen kann. *Differentialdiagnostisch* kommen hauptsächlich chronische Magen-Darmulcerationen, das Magencarcinom, chronische Cholelithiasis in Frage. Auch die Hämatorporphyrie (GÜNTHER u. a.) kann sehr ähnliche Erscheinungen machen. Die letztere Erkrankung ist durch die spezifische Harnuntersuchung festzustellen. Die anderen *berechtigten ebenfalls* zu einer *Probelaaparotomie*.

Der Zugang zum Pankreas wird auf demselben Wege erreicht wie bei der akuten Pankreasnekrose, d. h. durch das Lig. gastrocolicum. Da bei dem Eingriff in aller Ruhe vorgegangen werden kann, so wird man selbstverständlich die Gallenblase und tiefen Gallenwege freilegen und besonders dann, wenn ein Choledochusstein oder eine Choledochusstenose vorhanden sind, die Choledochusdrainage mit dem KEHRschen T-Rohr oder besser eine Cholecystogastrostomie oder Choledochoduodenostomie hinzufügen. Findet sich bei der Operation ein Carcinom, was allerdings nur immer vermutet werden kann, so ist auch die operative Hilfe aussichtslos oder schafft wenigstens nur eine Zeitlang Erleichterung.

d) Die Eingriffe bei der Pankreascyste.

Wesentlich seltener als die akute Nekrose werden Pankreascysten beobachtet. Es handelt sich fast ausschließlich um *Pseudocysten* und in einer großen Zahl der Fälle ist die Ursache ein mehr oder weniger schweres Trauma: Stoß, Schlag vor den Bauch, Überfahrung, Quetschung usw.

Die *Symptome* der Pankreascyste sind bei einiger Größe derselben so charakteristisch, daß die Diagnose wohl, wenn an ihre Möglichkeit gedacht wird, auch gestellt werden kann. Nur dann, wenn der Sitz ein außergewöhnlicher ist, z. B. bei Schwanzcysten und bei Cysten, die durch das For. Winslowi herausragen und infolgedessen den Magen nach links verdrängen (PAYR), wird man häufig über die Frage der Möglichkeit des Bestehens einer Pankreascyste nicht hinauskommen. Auch dann, wenn Ikterus durch Kompression des Ductus choledochus (KÖRTE), oder Ileuserscheinungen durch Magen- oder Darmkompression und starker Meteorismus bestehen, kann die eigentliche Natur des Leidens verborgen bleiben. Die Prüfung auf den Ausfall von *Pankreasfermenten* verläuft bei der Mehrzahl der Pseudocysten negativ, obwohl auch bei Pseudocysten sämtliche Fermente im Cysteninhalte gefunden werden können. Meist ist aber das Pankreas verhältnismäßig wenig geschädigt. Trotzdem hat PAYR bereits darauf hingewiesen, daß häufig starke Abmagerung eintritt. Ist ein Trauma vorausgegangen, das die Oberbauchgegend betroffen hat, so wird bei Nachweis eines Tumors in der Oberbauchgegend die Diagnose leichter sein, als wenn diese Angabe in der Vorgeschichte fehlt. Die Feststellung der Lageverhältnisse des Tumors, seiner cystischen Natur und seiner Fixation in der hinteren Oberbauchgegend wird mit Hilfe von Palpation und Perkussion ermöglicht. Der Tumor kann oberhalb des Magens zwischen Magen und Kolon und unterhalb des Colons, mehr nach der Mittellinie und mehr nach der linken Seite zu, seltener nach der rechten, zum Vorschein kommen. Dementsprechend führt er, abgesehen von der allgemeinen Raumbengung und den damit verbundenen Beschwerden, die wohl auch für die Abmagerung die Ursache abgeben, zu Lageveränderungen in erster Linie des Magens und des Dickdarmes. Durch künstliche Aufblähung dieser Organe mit folgender Perkussion werden die Lagebeziehungen fast immer aufgeklärt werden können. Im übrigen gibt das Röntgenbild mit und ohne Kontrastmahlzeit und Einlauf am schonendsten über die Lagebeziehungen der Organe Auskunft.

Die *operative Behandlung* der Pankreascyste ist durch GUSSENBAUER eingeleitet worden (1882). Das GUSSENBAUERSche Verfahren der Einnähung und Ableitung des Inhaltes der Cyste (Marsupialisation), wird wohl auch heute noch die am häufigsten geübte Methode sein. Da die Pseudocysten fast immer unter

mehr oder weniger schweren Entzündungserscheinungen in der Umgebung entstehen und da ein scharf abgrenzbarer Cystensack, der zur Ausschälung geeignet wäre, fast nie vorhanden ist, so ist die *ideale radikale Behandlung*, d. h. *die Entfernung der Cyste*, nur selten möglich. Besonders bei großen Cysten, die oft mehrere Liter Flüssigkeit enthalten und, wenn sie länger bestehen, bis zu zentimeterdicke Wandungen besitzen, ist schon wegen der Starrheit der Wände eine Ablösung aus der Umgebung sehr schwierig. In erhöhtem Maße gilt das für solche Cysten, deren Wandungen durch alte Blutungen, Entzündungserscheinungen und Verkalkungen verdickt sind. Kleinere Cysten können selbstverständlich ausgeschält werden, bei größeren kann zum wenigsten der Versuch gemacht werden, nach teilweiser Entleerung des meist serös-blutigen, nicht selten schokoladenfarbigen Inhaltes. Bei der Ausschälung muß mit größter Vorsicht zu Werke gegangen werden, um nicht für andere Organe lebenswichtige Gefäße zu durchtrennen. Es kommen besonders die Mesenterialgefäße, die *A. colica media*, aber auch die *Aa. mesent. sup.* und *lientalis* in Frage. Kommt man mit ihnen in Berührung, so müssen sie freigelegt und eventuell ein Teil der Cystenwand zurückgelassen werden, um sie nicht zu sehr entblößen zu müssen. Gelingt die Freilegung bis zum Pankreas, so wird der Stiel nach Unterbindung kurz abgetragen und mit einem Netzzipfel gedeckt. Eine Drainage, die bis in die Nähe der Fistelstelle gebracht werden soll, muß wegen der Gefahr der Ansammlung von Pankreassekret durchgeführt werden.

Gegenüber der Entfernung stellt die Einnähung und Ableitung einen wesentlich einfacheren Eingriff vor. Der Cystensack läßt sich am leichtesten durch das *Lig. gastrocolicum* nach vorheriger Unterbindung der Gefäße freilegen. Seltener wird man gezwungen sein, durch das kleine Netz oder durch das große Netz und *Mesocolon* vorzugehen. Ist der Sack frei und sehr dünnwandig, so daß die Gefahr einer Perforation beim Versuch der Einnähung besteht, so ist es zweckmäßig, die Cyste nach vorheriger gründlicher Abstopfung der Umgebung durch große Bauchtücher mit einem mit Schlauch versehenen Trokar zu punktieren und erst nach teilweiser Entleerung des Inhaltes die Cyste am parietalen Peritoneum zu befestigen. Die eigentliche Eröffnung braucht in solchen Fällen nach eingetretener Verklebung erst nach 24—48 Stunden zu erfolgen. Nur bei lange bestehenden Fisteln geht die Verkleinerung des Cystensackes langsam vor sich. Bei verhältnismäßig frischen dünnwandigen Säcken kommt es oft in überraschend schneller Zeit zu einem völligen Verschwinden der Höhle und Ausheilung. Bei veralteten Fällen bleibt eine Reihe von Gefahren bestehen, die die Aussicht einer Dauerheilung häufig stark trüben. Diese Gefahren sind Ileuserscheinungen durch Strang- und Adhäsionsbildung, Infektion der Höhle mit folgender Vereiterung und schließlich Pankreasfistelbildung. Schließt sich die Höhle auch nach Monaten nicht, so ist unter Umständen ein weiterer Eingriff in Erwägung zu ziehen, um die genannten Gefahren zu beseitigen. Solche Eingriffe sind immer schwierig und dürfen daher nur dann zur Ausführung kommen, wenn der Kranke sich vollkommen erholt hat. Die Eingriffe verfolgen den Zweck, die Höhle freizulegen und die starren Wandungen möglichst zu entfernen. Allgemeine Regeln für derartige Eingriffe können nicht gegeben werden. Nur das vorsichtigste Vorgehen unter bester Blutstillung und Schonung großer Gefäße usw. kann den gewünschten Erfolg haben. So kann es gelingen, den Rest des Sackes bis zum Pankreas zu verfolgen, um ihn schließlich hier abzutragen. Ohne Ableitung nach außen wird man wohl einen solchen Eingriff kaum abschließen können.

ε) Die Eingriffe bei den Fisteln des Pankreas und des Ductus pancreaticus.

(HOHLBAUM, KLEINSCHMIDT.)

Die Pankreasfistel ist sehr häufig der Überrest eines am Pankreas ausgeführten Eingriffes oder einer Pankreasnekrose. Von den Eingriffen am Pankreas lassen am häufigsten die nach schweren stumpfen Verletzungen Fisteln zurück. Manchmal schließen sie sich sofort an die Versorgung der Pankreaswunde an, manchmal treten sie über den Umweg einer Cystenbildung auf, die radikal oder nicht radikal operiert worden ist. Cysten entstehen aber auch nach Pankreasnekrosen. Sie enthalten oft Drüsensequester. Auch hier treten öfters Fisteln nach der operativen Behandlung auf. Gelingt es, eine Pankreaszyste rechtzeitig zu erkennen, sie freizulegen, ehe sie schwere Verwachsungen mit der Nachbarschaft eingegangen ist, so kann die vollständige Entfernung zu einer fistellosen Heilung führen. Nur dann, wenn einer der größeren Pankreasgänge in die Cyste einmündet, ist mit einer fistellosen Heilung nicht ohne weiteres zu rechnen. Eine Quelle für die Entstehung von Pankreasfisteln darf nicht außer acht gelassen werden. Es handelt sich um Eingriffe bei Magen- und Duodenalgeschwüren mit mehr oder weniger tiefgreifendem Eindringen in das Pankreas. Bei unvorsichtiger Ausschneidung oder Verschorfung kann es leicht zur Eröffnung eines kleinen Pankreasausführungsganges oder von Drüsenläppchen kommen. Glücklicherweise ist die Sekretion in der Mehrzahl der Fälle so gering, daß sie oft, ehe sie sicher in Erscheinung getreten ist, wieder aufgehört hat. Gelegentlich entwickelt sich aber doch eine Fistel. Häufiger treten Fisteln im Anschluß an die Resektion von ins Pankreas durchgebrochenen Magen- und Duodenalgeschwüren ein. Da man heute bei der Resektion im Anfangsteil des Duodenum sitzender Ulcera unter allen Umständen sehr schonend vorgeht, und bei größerer Entfernung des Geschwüres vom Pylorus auf die vollständige Entfernung zugunsten der Resektion zur Ausschaltung meist überhaupt verzichtet, so sind die Pankreasfisteln durch Verletzung der Hauptausführungsgänge im Pankreaskopf selten geworden.

Die *Diagnose* stößt wohl kaum jemals auf Schwierigkeiten, insbesondere wenn ein operativer Eingriff am Pankreas oder Duodenum vorausgegangen ist. Das wasserklare, aus der Fistel austretende Sekret, dessen verdauende Eigenschaften unschwer nachweisbar sind, und die sich schon meist nach kurzer Zeit durch die Andauung der Fistelumgebung zu erkennen geben, läßt keinen Zweifel an der Diagnose zu. Wichtig ist festzustellen, ob es sich um eine Gangfistel, womöglich um eine vollständige Durchtrennung des Ganges, oder nur um eine Drüsenfistel handelt. Aus der Menge des Sekretes, aus seiner Zusammensetzung und schließlich aus dem Einfluß, den die Sekretion auf den Gesamtzustand des Kranken nimmt, lassen sich hier schon meist weitgehende Schlüsse ziehen.

Zunächst darf immer der Versuch der *abwartenden Behandlung* gemacht werden. Nach WOHLGEMUTH kann es gelingen, durch kohlehydratfreie Kost, unter Zusatz von doppelkohlensaurem Natron $\frac{1}{2}$ Stunde vor jeder Mahlzeit, die Fistel zum Versiegen zu bringen. Erfolge sind mit diesem Verfahren mehrfach erzielt worden. Freilich kann ein Erfolg nur dann beschieden sein, wenn es sich nicht um eine Gangfistel handelt. Zur Unterstützung der abwartenden Behandlung ist auch die *Röntgenbestrahlung* von manchen Seiten herangezogen worden. Auf das Nähere kann hier nicht eingegangen werden.

Führt die abwartende Behandlung nicht bald zum Ziel, so ist mit der *operativen Behandlung* nicht zu lange zu warten, insbesondere dann nicht, wenn große Mengen des wertvollen Pankreassekretes verlorengehen. Gelingt es auch nicht, sie dem Kranken per os einzuführen, so ist der operative Verschuß ernstlich in Erwägung zu ziehen. Die ersten Versuche, den Fistelgang in einen Teil des Magen-Darmkanales einzupflanzen, sind von DOYEN gemacht worden. Er versuchte damit die mehrfach beobachtete Selbstheilung von Pankreasfisteln nachzuahmen. Ähnliche erfolgreiche Versuche machten JEDLICKA und LORENZ. VOELCKER hat dann zuerst nach Entfernung eines Pankreas carcinoms an der VATERschen Papille den Pankreasstumpf in das Duodenum eingepflanzt. Ähnlich ist KAUSCH später vorgegangen (1909). Die früher befürchtete Gefahr der Pankreatitis oder Pankreasnekrose im Anschluß an die Verbindung mit der Darmlichtung hat sich nicht bestätigt. Daher wurden immer wieder von Zeit zur Zeit Versuche gemacht, die Pankreasfistel in den Darm hineinzuleiten

(HENLE u. a.). HAMMESFAHR hat den Umweg über die Gallenblase benutzt. Dieser Weg ist wohl vereinzelt geblieben. Dagegen wurde häufig die nahe liegende Einpflanzung des freigelegten Fistelganges in *die Magenwand* geübt. Die *Ausführung* geschieht in der Weise, daß nach Umschneidung der äußeren Fistelöffnung und Eröffnung der Bauchhöhle oberhalb und unterhalb davon der Gang bis möglichst nahe an das Pankreas freigelegt wird. Der Stumpf kann dann mit oder ohne die umgebende Haut in den Magen eingepflanzt werden. Je nach den Lagebeziehungen der Fistelöffnung zur vorderen oder hinteren Magenwand wird zur Einpflanzung die vordere oder hintere Magenwand gewählt. Dabei kann die Einpflanzung nach den Vorbildern der Gastrostomie nach WITZEL oder KADER geschehen.

Ist die Fistelöffnung nicht im unmittelbaren Bereich der Magenwand, was besonders nach ausgedehnten Resektionen vorkommen kann, so ist die Möglichkeit gegeben, das leicht bewegliche Jejunum zur Aufnahme der Fistelöffnung heranzuziehen.

Eine erfolgreiche Einpflanzung des vollständig durchtrennten, im Pankreas freigelegten Pankreasganges hat KLEINSCHMIDT (1924) auf einen Vorschlag von HOHLBAUM ausgeführt. Da eine Duodenalresektion, von anderer Seite ausgeführt, mit einer Verletzung des Ductus pancreaticus vorausgegangen war, gestalteten sich die anatomischen Verhältnisse folgendermaßen. Die Resektion war nach BILLROTH II ausgeführt. Die Fistel war im Pankreaskopf. Zu ihrem Verschuß wurde eine Jejunumschlinge so weit hervorgezogen, bis sie sich ohne Schwierigkeiten über das Quercolon hinweg der Fistelöffnung nähern ließ. Durch eine 1 cm große Öffnung wurde die Kuppe der Schlinge eröffnet und nun diese Öffnung caudal durch eine einreihige, kranial durch eine zweireihige Naht auf das Pankreas so aufgesteppt, daß die Fistelmündung wasserdicht verschlossen war. An der zu- und abführenden Schlinge wurde eine Enteroanastomose hergestellt. Der Fall heilte nach einigen Wundstörungen vollkommen aus und der stark heruntergekommene Kranke erholte sich nach kurzer Zeit. HOHLBAUM hatte vorgeschlagen, den ganzen freiliegenden Pankreasstumpf in eine größere seitliche Darmöffnung einzupflanzen, um von vornherein einer späteren narbigen Verengung vorzubeugen. Er hat dann später den Eingriff in der Weise abgeändert, daß er eine Jejunumschlinge einseitig ausschaltete, das verschlossene Ende retrokolisch an das Pankreas heranzuführen, den fisteltragenden Pankreaskopf in eine breite Öffnung dieser Schlinge einpflanzte und schließlich eine End-zu-Seit-Verbindung der ausgeschalteten Schlinge mit dem Jejunum herstellte. In ähnlicher Weise operierten noch VILLARET, INGEBRISTEN, HENLE und MATIER.

1) Die Eingriffe an der Milz.

(MICHELSSON, HERFARTH.)

a) Die Eingriffe bei den Verletzungen.

Die operative Chirurgie der Milz hat erst im Laufe der letzten beiden Jahrzehnte an Bedeutung gewonnen. Erst seitdem die Funktionen der Milz und ihre Bedeutung für die Blutbildung und -zerstörung, für den Eisenstoffwechsel, für den Ikterus usw. bis zu einem gewissen Grade geklärt waren, konnten chirurgische Behandlungsmethoden mit Aussicht auf Erfolg zur Anwendung kommen. Nur einige Gebiete der Milzchirurgie haben eine längere Geschichte aufzuweisen. Das ist die Chirurgie der Milzverletzungen, der Malaria- und Leukämie-milz.

Man unterscheidet offene und subcutane Verletzungen. Die offenen sind Stich- oder Schußverletzungen, die subcutanen meist durch stumpfes Trauma bedingt. Die subcutanen Verletzungen kommen häufig bei pathologisch veränderten Milzen zustande, nach EDLER in 28%, nach BERGER in einem noch größeren Prozentsatz. In solchen Fällen kann das Trauma außerordentlich gering sein. Ein geringer Stoß, ja selbst eine starke Muskelanspannung kann unter Umständen eine Ruptur der Milz herbeiführen. Die *Stichverletzungen* der Milz (meist Messerstiche) sind verhältnismäßig selten und fast nie ohne Nebenverletzung, zum mindesten Pleuraeröffnung, sehr häufig gleichzeitig Zwerchfell- und Magenverletzung. Die *Diagnose* ist dann leicht zu stellen, wenn die Wunde größer ist, oder wenn gar die Milz, wie das nicht selten vorzukommen scheint, durch die Wunde nach außen prolabiert ist. Hat kein Vorfall stattgefunden, so kann die Diagnose, falls nicht eine starke Blutung eingetreten ist, auf Schwierigkeiten stoßen. Da aber Stichverletzungen in dieser Gegend sowieso eine Wundversorgung notwendig machen, so braucht man sich mit der Diagnose nicht allzulange aufzuhalten. Die Verfolgung des Wundkanals, am besten nach Resektion mehrerer Rippen und bei Pleuraverletzung unter Überdruck, wird ohne große Mühe, wenn nötig unter Spaltung des Zwerchfells, falls dieses verletzt ist, die Freilegung der Milz gestatten. Die kleineren Stichverletzungen ohne starke Blutung können durch Nähte der Milz verschlossen werden, am besten unter Sicherung der Nahtstellen mit einem gestielten Netzlappen, einem frei transplantierten Muskelstück (LÄWEN) oder Fascie (KIRSCHNER, HENSCHEN, KORNEW und SCHAACK). Nach HILSE eignet sich besonders frei transplantiertes Fett zu diesem Zweck sehr gut. Bei ausgedehnten Verletzungen, besonders solchen, die bis zum Milzhilus vorgedrungen sind, mit Verletzung der Hilusgefäße, wird man am besten die Milz nach Unterbindung des Stiels und Lösung ihrer Bandverbindungen entfernen. Zweckmäßig ist es, bei allen größeren Verletzungen die Pleurahöhle nach Einleitung von Überdruck abzuschließen und durch den unteren ausgeschalteten Teil des Komplementärtraumes und durch das Zwerchfell ein Dränrohr in die Nähe der Milzwunde zu führen.

Die *Schußverletzungen der Milz* (MICHELSSON) sind fast ausschließlich mit Nebenverletzungen verbunden. Je nach Entfernung, Geschoßart usw. ist die Schußwirkung auf die Milz außerordentlich verschieden. Vom glatten Durchschuß bis zur zerstörenden Platzwunde finden sich alle Übergänge. Je nachdem sind auch die durch den Milzschuß verursachten Erscheinungen verschieden, besonders die Stärke der Blutung. Vor allem bei kleinen, verhältnismäßig glatten Durchschüssen kommt es unter Umständen zu, wenn auch geringen so doch lange dauernden Blutungen; auch Spätblutungen werden beobachtet. Nach MICHELSSON ist für die Diagnose die ausgesprochene *Bauchdeckenspannung* von Bedeutung.

In der Mehrzahl der Fälle wird man auch bei *Schußverletzungen* in der Milzgegend die Wunde genau nachsehen, besonders bei Durchschüssen, die auf Nebenverletzungen hinweisen. Nur dann, wenn der Schußkanal durch die Brustwand verläuft und Nebenverletzungen auszuschließen sind, kann abgewartet werden. Bei *Steckschüssen* wird man mit der Wundversorgung nicht zögern. Auch bei Schußverletzungen wird sich der Zugang nach dem Einschuß richten. Nicht selten wird eine gleichzeitige Eröffnung von Brust- und Bauchhöhle notwendig sein. Bei schwerer Zerstörung der Milz wird sie entfernt.

Noch schwieriger als bei offenen Verletzungen ist die *Diagnose* meist bei den *subcutanen*. Es gibt nicht ein Symptom, das mit Sicherheit für eine Milzruptur spricht. Trotzdem wird man die Diagnose oft mit Wahrscheinlichkeit stellen, falls ein Trauma die Milzgegend getroffen hat. Stoß, Schlag, Fall sind die häufigsten Ursachen. Der anatomische Bau der Milz und ihre Lage unmittelbar an der knöchernen Brustwand sind die Ursache für die nicht seltenen Milzrupturen, die, wie schon oben erwähnt, bei vergrößerten Milzen wesentlich häufiger auftreten. Spricht die Anamnese für ein Trauma in der Milzgegend, so wird man nach Symptomen zur Stützung der Diagnose Milzruptur suchen. Bei schweren Traumen wird die Diagnose besonders zu Anfang durch den fast immer beobachteten Verletzungshock erschwert. Diagnostische Hinweise geben sichtbare Quetschungen und Blutungen in der Milzgegend. Auch Rippenfrakturen müssen berücksichtigt werden. *Spontane* und *Druckschmerzen*, selten auch *Schalterschmerz*, den schon EDLER erwähnt, und auf die besonders LEVY hingewiesen hat, *Bauchdeckenspannung* (HARTMANN, ROTTER, TRENDELENBURG), Kollapserscheinungen, die auf innere Blutung deuten, sind wichtige Symptome. Zeigt sich

die *Milzdämpfung* vergrößert oder gar ein *tastbarer Tumor*, so kann das für Milzruptur sprechen. Seltener sind Erbrechen, manchmal auch mit Blut vermischt, und Blut im Stuhl. Die Zeichen der inneren Blutung sind bei der Milzruptur häufig erst spät nachweisbar, da die Blutung meist *langsam* stattfindet. Infolgedessen *gerinnt* ein Teil des Blutes an Ort und Stelle und das schon von PITTS und BALLANCE (1896) festgestellte Symptom kann unter Umständen beobachtet werden. Nach ihrer Angabe bleibt oft ein nachweisbarer Dämpfungsbezirk in der linken Oberbauchgegend auch bei rechter Seitenlage bestehen, während vorhandenes flüssiges Blut, das bei der rechten Seitenlage nachweisbar war, bei Lagewechsel nach links verschwindet. Nicht selten treten die Zeichen einer *inneren Blutung* auch nach einem *längeren Zeitraum* auf. Solche Intervallblutungen werden auf verschiedene Ursachen zurückgeführt. Es kann das unter der Kapsel gesammelte Blut nach Stunden die Kapsel zerreißen und sich in die Bauchhöhle ergießen, oder es kann eine Tamponade des Milzrisses durch Blutgerinnsel sich nach einiger Zeit lösen, oder eine vorübergehende Tamponade durch Nachbarorgane kann zum Verschwinden kommen (zweizeitige Milzruptur). Nach Ablauf einiger Stunden, nach Abklingen des Shockzustandes, wird es in der Mehrzahl der Fälle gelingen, die Frage einer inneren Blutung im positiven oder negativen Sinne zu entscheiden. Nicht zu vergessen ist, daß die Blutung auch *peritonitische Reizzustände* verursachen kann. Sind solche vorhanden, so wird man auch immer an *Nebenverletzungen*, die auch bei stumpfen Milzverletzungen durch stärkere Traumen nicht selten vorkommen, denken müssen. Betroffen sind am häufigsten Rippen, Zwerchfell, Magen, Leber und Niere. Die Risse können quer, längs und radiär verlaufen; einzelne Stücke können unter Umständen vollständig abgetrennt sein. Die Blutung kann bei den sog. Kontusionen ohne Zerreißen der Kapsel sich im Milzgewebe ausbreiten. Auch die Kapsel allein kann zerrissen sein. In der großen Mehrzahl der Fälle geht die Verletzung aber durch Kapsel und Parenchym.

Hat man die Diagnose mit Wahrscheinlichkeit auf Milzverletzung gestellt, so wird man auf alle Fälle operativ eingreifen, wenn sich Zeichen einer stärkeren inneren Blutung zu erkennen geben. Ebenso wird man bei der Wahrscheinlichkeit von Nebenverletzungen operieren. Obwohl die Entfernung der Milz ohne weiteres von gesunden Menschen ohne Schaden vertragen wird, sind doch, seitdem die Funktionen der Milz, besonders ihr Einfluß auf die Regelung der Blutbildung, bekanntgeworden sind, Stimmen laut geworden, die sich gegen die Entfernung der Milz, abgesehen von Notfällen, ausgesprochen haben (WEINERT). Trotzdem zahlreiche experimentelle und klinische Untersuchungen über die Rolle der Milz in bezug auf die Zusammensetzung des Blutes angestellt worden sind, kann diese Frage heute noch nicht als endgültig entschieden betrachtet werden, da sich die Untersuchungsergebnisse, vielfach widersprechen. Trotzdem wird man mit der wahllosen Entfernung der Milz, besonders bei kleinen Verletzungen, zurückhaltend sein müssen.

β) Die Entfernung der Milz.

Die *Milzentfernung* bietet im allgemeinen keine technischen Schwierigkeiten. Der Eingriff wird meist in Narkose ausgeführt. Bei schweren Blutungen und bei Milztumoren kann lokale Bauchdecken- und Splanchnicusanästhesie ausgeführt werden. Der *Zugang zur Milz* erfolgt am besten durch linksseitigen Rippenbogenrandschnitt. Der Schnitt beginnt am Schwertfortsatz, der M. rectus abdom. wird quer durchtrennt. Der Schnitt verläuft bis zur 10. Rippe. Nach unseren Erfahrungen bilden sich nach exakter Muskelnahnt feste widerstandsfähige Narben. Ist die Diagnose nicht ganz sicher, so ist es nach KOCHER besser, in der Mittellinie einzugehen und einen Querschnitt nach dem Rippenbogen hin aufzusetzen. Bei kleinen hochgelegenen Milzen kann die Aufklappung des Rippenbogens nach MARWEDEL (s. S. 1057) empfehlenswert sein. Bei Milzverletzung mit starker Blutung muß der Eingriff möglichst beschleunigt werden. Nach Eröffnung der Bauchhöhle geht man am besten sofort auf die Milzgefäße los, um eine möglichst

rasche Blutstillung herbeiführen zu können. Die Übersicht wird gelegentlich durch starke Blutansammlung und durch Blutergüsse im Netz und in der Bursa omentalis gestört. Rasche Entfernung des Blutes ist dann wesentlich. Nicht selten müssen nach alten Verletzungen und bei Tumoren Verwachsungen nach doppelter Unterbindung durchtrennt werden (Abb. 846). Am besten geht man durch den linken Teil des Lig. gastrocolicum oder gastrolienale vor. Nach Anlegung einiger Massenunterbindungen in diesem Ligament legt man sich die

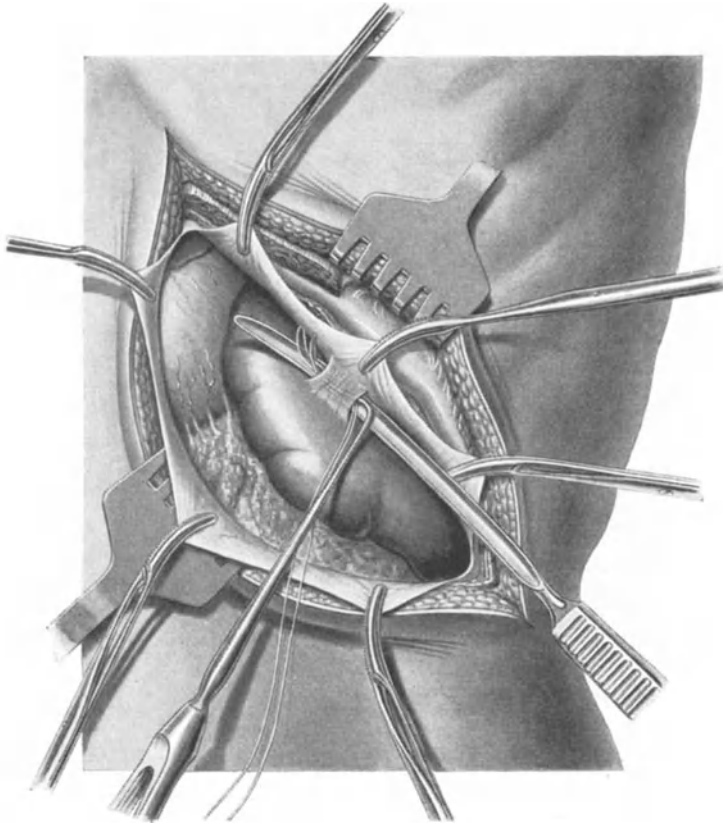


Abb. 846. Die Milzentfernung. I.
Durch Rippenbogenrandschnitt ist das Peritoneum eröffnet. Durchtrennung einzelner Adhäsionen der Milz mit dem parietalen Peritoneum.

Hinterwand der Bursa omentalis und die Gegend des Pankreasschwanzes frei. Spaltet man das hintere Blatt der Bursa omentalis am oberen Rand des Pankreasschwanzes, so findet man hier am schnellsten die Milzarterie, die man zunächst vorläufig abklemmen kann (Abb. 847). Die Milzvene liegt etwas weiter fußwärts. Hat man die vorläufige Blutstillung ausgeführt, so geht die rechte Hand hinter die Milz und zieht sie in den Operationsbereich. Man überzeugt sich nun von der Art und Schwere der Verletzung. Bei jeder ausgedehnten Verletzung wird die Milz entfernt, da die Nahtversorgung größerer Wunden fast immer unsicher ist. Besonders Platzwunden, die das ganze Organ durchdrungen haben und bis in den Hilus hineinreichen, erfordern die Entfernung des Organs. Die vorläufige Blutstillung wird nun durch Unterbindung der Gefäße in eine endgültige verwandelt, wobei man sich davon überzeugen muß, daß man den

Stamm der Arterie in einiger Entfernung seitlich vom Pankreasschwanz unterbunden hat, um die nach dem Pankreas ziehenden Gefäße und den Pankreasschwanz selbst nicht versehentlich in die Unterbindung zu fassen. Die A. gastropiploica sin. und die Aa. gastricae breves sind größtenteils schon vorher durch die Massenunterbindungen im Lig. gastrocolicum und lienale versorgt. Nach Unterbindung der Hauptgefäße bleiben meist noch einige Unterbindungen in der Gegend des oberen Milzpols auszuführen, es sind das Teile des Lig. gastro-

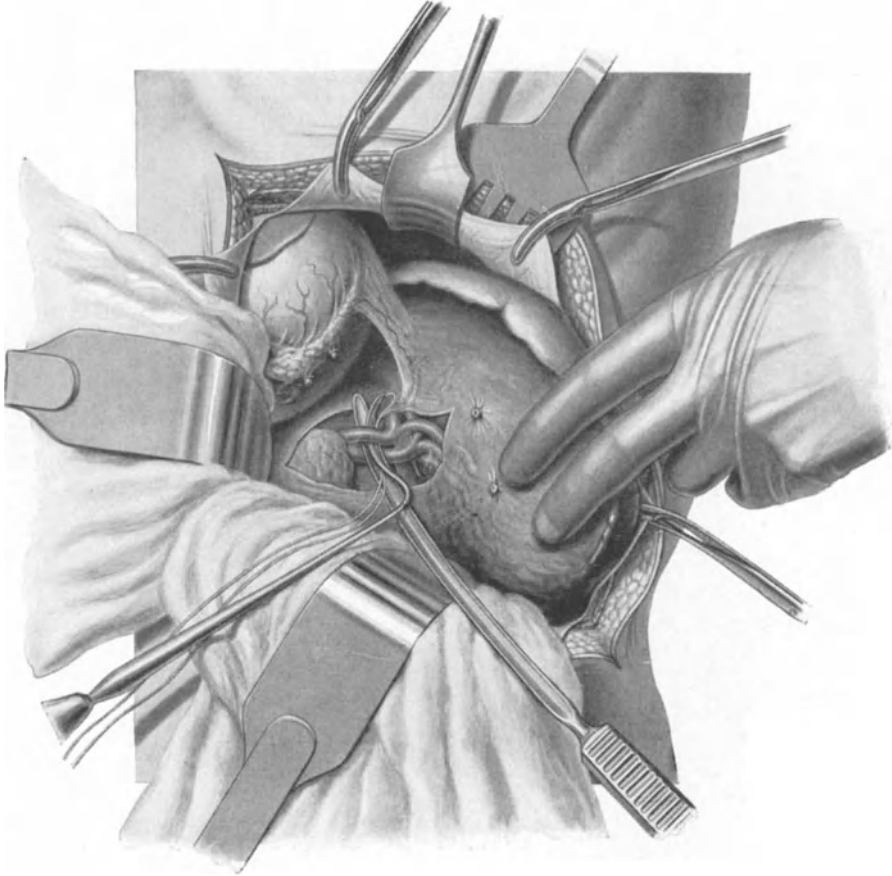


Abb. 847. Die Milzentfernung. II.

Das Lig. gastrocolicum und gastrolienale sind durchtrennt. Das Retroperitoneum ist gespalten. Der Pankreasschwanz ist freigelegt, etwas gehoben, so daß die Milzgefäße freiliegen. Unter der Milzarterie ist die Rinnensonde durchgeführt.

lienale und phrenicolienale (Abb. 847). Auch hier empfiehlt sich die Anlage einiger Massenunterbindungen, um Nachblutungen zu vermeiden. Nachdem die Milz entfernt ist, wird die Wundhöhle noch einmal genau auf ausreichende Blutstillung untersucht und die Bauchhöhle dann vollkommen geschlossen. Diese beschriebene und von uns seit Jahren angewendete Operationsmethode ist in letzter Zeit von LÖTSCH wieder besonders empfohlen worden.

Von den *Folgerscheinungen* nicht versorgter Milzverletzungen können auch einige nachträglich zu operativem Eingreifen Veranlassung geben. Zunächst die *Milzcysten*, die sich im Anschluß an Blutergüsse in die Milz entwickeln und zu großen Geschwülsten anwachsen können.

γ) Die Eingriffe bei den Milzcysten.

Nicht immer sind die Milzcysten allerdings Verletzungsfolgen. Cysten kommen auch angeboren vor, entstehen nicht selten in Malaria milzen und werden auf Störungen im Lymphgefäßsystem zurückgeführt. Von kleinsten, stecknadelkopf- und erbsengroßen multiplen Cysten bis zu großen solitären Cysten gibt es alle Übergänge. Cysten bis zu 8 Liter Inhalt (SCHALITA) sind beobachtet. Nur die großen Cysten machen Erscheinungen. Die *besondere Diagnose* wird allerdings nur in seltenen Fällen gelingen, da die Symptome keine wesentlichen Kennzeichen aufweisen, vielmehr denen anderer Milztumoren entsprechen. Allerdings kann es gelingen, den cystischen Charakter des Tumors nachzuweisen. Differentialdiagnostisch kommen cystische Geschwülste des Netzes, des Mesenteriums, der Niere und des Pankreas in Frage. Häufig wird die Diagnose erst bei der Laparotomie gestellt. Auch die *Differentialdiagnose* gegenüber dem Milzschinococcus kann schwierig sein. Große in das Milzgewebe hineinreichende Cysten geben die Veranlassung zur Entfernung der Milz, falls nicht starke Verwachsungen hindernd im Wege stehen. Auch *Echinokokken* der Milz können durch Milzentfernung geheilt werden (KABLUKOFF). Sind Verwachsungen vorhanden, die die Lösung aus der Umgebung schwierig gestalten würden, besonders dann, wenn sie nach dem Hilus zu entwickelt sind, so daß die Gefäßversorgung nicht ohne Schwierigkeiten freizulegen ist, so wird man sich mit der Einnähung der Cyste in die Bauchwand und späterer Eröffnung begnügen müssen.

δ) Die Eingriffe beim Milzabsceß.

Im Anschluß an nicht operierte Verletzungen (Hämatome, Nekrosen) kommt es gelegentlich auch zur Entwicklung eines *Milzabscesses* (BESSEL-HAGEN, WILDEGANS). Auch die Milzabscesse treten nicht nur nach Verletzungen auf, sondern entwickeln sich auch im Anschluß an Infektionskrankheiten, Typhus, Recurrens, septische Allgemeininfektionen, Polyarthritiden und Malaria. Auch im Anschluß an eitrige Bauchhöhlenerkrankungen, besonders Appendicitis, entwickeln sich nicht selten Milzabscesse. Die Entstehung des Milzabscesses findet meist schleichend statt. Unter Temperatursteigerung, Leukozytenvermehrung, örtlichen Schmerzen, Ödem der Brustwand, auch Vorwölbung, Vergrößerung der Perkussionsgrenzen, Pleurareizung, peritonitischer Reizung entsteht der Absceß. *Differentialdiagnostisch* kommt besonders der linksseitige subphrenische Absceß in Frage. Perforationen finden in das Subphrenium, aber auch in den Magen, das Colon, das Nierenbecken, die Bauchhöhle und durch das Zwerchfell in die Lunge statt.

Ist die Diagnose mit Wahrscheinlichkeit auf *Milzabsceß* gestellt, so muß die Milz freigelegt werden. Der Zugang entspricht dem bei den subphrenischen Abscessen. Bei Beteiligung der Pleura wird man nach Resektion mehrerer Rippen transpleural vorgehen. Im übrigen kann am Rippenbogen oder nach Resektion der 12. Rippe, wie beim subphrenischen Absceß, auch extrapleural vorgegangen werden (s. S. 977). Ist der Absceß in das Subphrenium durchgebrochen, so muß er, wie der subphrenische Absceß, ausgedehnt abgeleitet werden. Sehr häufig finden sich in dem Absceß *Milzsequester*. Die Milz muß übersichtlich freigelegt und der Absceß gespalten und nach außen drainiert werden.

Einer chirurgischen Behandlung bedarf in der Mehrzahl der Fälle auch die *Wandermilz* (DONAT, BESSEL-HAGEN, STIERLIN, RYDIGIER, PLÜCKER). Falls es sich nicht, wie so häufig, um vergrößerte Milzen handelt, wobei hauptsächlich die *Malaria milz* in Frage zu kommen scheint, ist die Wandermilz meist ein Teil einer allgemeinen *Enteroptose*.

ε) Die Eingriffe bei den Milztumoren.

Die meisten großen Milztumoren verlassen bis zu einem gewissen Grade den der Milz von der Natur zugewiesenen Platz. Da die Aufhängebänder der Milz, abgesehen von dem Lig. phrenicocolicum, das der Milz am ehesten eine gewisse Stütze bietet, nur verhältnismäßig dünne peritoneale Doppelungen sind, so verändert sie bei starker Vergrößerung leicht ihre Lage. Widerstand bieten dann noch bis zu einem gewissen Grade die großen Gefäße. Sie werden aber bei stärkerem Lagewechsel der Milz ebenfalls von der hinteren

Bauchwand abgehoben und caudalwärts verlängert und bilden in vielen Fällen den Stiel des fast frei beweglichen Tumors. Aber auch bei ganz großen Tumoren, die mit ihrem oberen Ende noch bis an das Zwerchfell reichen, ändert sich die Lage der Gefäße manchmal nicht unbedeutend, da mit der Vergrößerung auch der Milzhilus caudalwärts reicht und die Gefäße mit sich zieht. Die großen an Ort und Stelle liegengeliebenen Milztumoren sind keine Wandermilzen und bedürfen, wenn nicht aus anderen Gründen, keiner chirurgischen Behandlung. Dagegen geben die kleineren, frei beweglichen und langgestielten Milztumoren nicht selten den Grund zu einer operativen Behandlung ab. Erfahrungsgemäß tritt bei solchen langgestielten Milztumoren verhältnismäßig leicht eine Stieldrehung mit folgenden Stauungserscheinungen und Ernährungsstörungen auf. Da nun jeder stielgedrehte Bauchtumor alle möglichen Gefahren bietet (peritoneale Reizzustände, Adhäsionen, Ileuserscheinungen), und da in solchen Fällen notwendigerweise eingegriffen werden muß, so ist von verschiedenen Seiten der Vorschlag gemacht worden, die Wandermilz nach Stellung der Diagnose, und bevor sie weiteren Schaden anrichten kann, operativ zu behandeln.

Die *Operation* wird auch besonders deshalb empfohlen, weil die operativen Gefahren nach Eintritt der Stieldrehung größere sind. Die Milz muß in solchen Fällen fast immer geopfert werden. Operiert man aber die *Wandermilz ohne Komplikation*, so kann man sich mit Eingriffen begnügen, die die Milz an Ort und Stelle festlegen, falls sie nicht aus anderen Gründen (Malaria) entfernt werden soll. Die zur Verfügung stehenden Eingriffe sind erstens die *Splenopexie* und die *Entfernung*. Für die *Splenopexie* eignen sich, wie gesagt, nur im wesentlichen unveränderte Milzen. Die bekanntesten Methoden stammen von RYDIGIER und PLÜCKER (BARDENHEUER).

§) Die Splenopexie.

Die *Methode von RYDIGIER* ist einfach. Nach Freilegung des linken Hypochondriums wird die Milz zunächst in diese Gegend gebracht, um sich davon zu überzeugen, daß sie hier mühelos befestigt werden kann. Dann wird meist in der Gegend der 11., 10. und 9. Rippe ein konvexer Querschnitt, dessen Länge der Breite der Milz entsprechen soll, durch das Peritoneum parietale geführt. Dann wird das Peritoneum von diesem Schlitz aus nach unten so weit abgelöst, daß eine Tasche entsteht, in die der untere Teil der Milz hineingesteckt werden kann. Zur Verhütung der weiteren stumpfen Ablösung des Peritoneums werden einige Nähte an der unteren Grenze der Tasche gelegt, die das Peritoneum auf der Unterlage befestigen. Dann wird die Milz in die Tasche eingefügt und der untere Rand der Tasche mit dem Lig. gastrolienale durch einige Nähte verbunden. Die Seitenränder des freigebiebenen Teiles der Milz werden noch mit einigen Nähten am Peritoneum parietale befestigt. Um diese durch das Parenchym gehenden Nähte und die Blutungsgefahr zu verhüten, schlug RYDIGIER vor, auch den oberen Teil der Milz evtl. durch einen gestielten peritonealen Lappen zu befestigen.

PLÜCKER beschreibt die *Methode BARDENHEUERS* etwa folgendermaßen: In Beckenhochlagerung wird von einem Schnitt in der Mittellinie die im Becken liegende Milz aufgesucht. Um den Zugang zur Zwerchfellkuppe zu erleichtern, wird ein Längsschnitt in der mittleren Axillarlinie vom Darmbeinkamm bis zum Rippenbogen ausgeführt, und im rechten Winkel dazu in der Höhe und parallel der 10. Rippe ein Querschnitt von 10 cm Länge aufgesetzt. Die Weichteile werden bis zum Peritoneum durchtrennt, der Hautmuskellappen wird zurückgeschlagen und das parietale Peritoneum stumpf nach oben und unten abgeschoben. In dies vorliegende Peritoneum wird ein kleiner Einschnitt gemacht, um die Milz mit ihrem kleinen Durchmesser hindurchdrängen zu können. Die kleine peritoneale Wunde wird um den Milzstiel verengert und ringsherum an

dem langen Milzstiel befestigt. Um die Milz in ihrer Stellung zu halten, wird sie an der 10. Rippe durch eine Naht, die den unteren Pol der Milz faßt, befestigt. Ehe dieser Faden geknotet wird, wird mit einer Reihe von Knopfnähten, die die Fascie unterhalb der 10. Rippe und das retroperitoneale Bindegewebe fassen, eine Tasche gebildet, in der die Milz ruht. Einzelne Nähte fassen die Milz oberflächlich mit. Erst dann wird der Faden, der um die 10. Rippe geht, geknotet. Ob die Technik der BARDENHEUERSCHEN *Operation* wirklich einfacher ist, ist noch die Frage, da wohl meist zwei Bauchschnitte nötig sind, um die Milz aufzusuchen und festzulegen.

η) Die Eingriffe bei anderen Erkrankungen der Milz.

Von den übrigen *Erkrankungen der Milz* machen das Sarkom und die Tuberkulose häufig eine Entfernung des Organs notwendig. Die *Diagnose* wird vor der Operation wohl selten gestellt werden. Von den übrigen Erkrankungen, die für die Splenektomie in Frage kommen, sind viele nur Teilerscheinungen von Systemerkrankungen. Erst durch die Arbeiten, besonders von EPPINGER und seinen Mitarbeitern, von NÄGELI, DE LA CAMP u. a., ist die Bedeutung und das Wesen der verschiedenen Krankheitsbilder unserer Kenntnis so weit näher gebracht worden, daß auch *chirurgische Anzeigestellungen* aufgestellt werden konnten. In der Mehrzahl der Fälle werden die den einzelnen Gruppen angehörenden Kranken von seiten der Internisten mit dem Wunsche der Milzentfernung überwiesen. Jedenfalls empfiehlt es sich in allen zweifelhaften Fällen, immer das Urteil eines Internisten einzuholen, bevor man sich zu einem entscheidenden Schritt entschließt. Für einzelne Erkrankungen ist die Anzeigestellung heute schon als feststehend zu betrachten. Für andere wird sie abgelehnt und für viele ist die Frage des Für und Wider der Milzentfernung heute noch nicht zu entscheiden. Erst wenn größeres Material vorliegt, wird diese Entscheidung zu treffen sein.

Nach den Zusammenfassungen von DE LA CAMP und besonders HERFARTH lassen sich kurz die heute bestehenden Anschauungen in folgender Weise zusammenfassen. Der *hämolytische Ikterus* ist dann mit Milzentfernung zu behandeln, wenn die Arbeitsfähigkeit stark herabgesetzt ist. Die Erfolge sind, wenn auch objektiv keine völlige Heilung eintritt, praktisch ausgezeichnet. Bei der *aplastischen Anämie* ist von einer Milzextirpation kein Erfolg zu erwarten.

Die Behandlung der *essentiellen Thrombopenie* in ihrer chronischen Form ist, bevor eine schwerere sekundäre Anämie eingesetzt hat, am besten im Intervall sehr aussichtsreich. Bei der akuten Form ist die Milzextirpation nicht angezeigt. Um die Milz zu erhalten, haben STUBENBAUCH und WEINERT mit der *isolierten Unterbindung der Milzarterie* einen ebensoguten Erfolg erzielt. Die *Anaemia pseudoleucaemica infantum* gehört zu den Erkrankungen, bei denen die Frage der Milzentfernung noch nicht abgeschlossen zu sein scheint. Bei der *Leukämie*, bei der übrigens 1865 SPENCER WELLS zum ersten Male, allerdings erfolglos, eine Milzentfernung ausgeführt hat, ist im Laufe der Jahre das Für und Wider häufig erwogen worden. Erfolge sind bis heute nur in geringem Maße erzielt worden, häufig hat sich die Erkrankung nach der Operation rasch verschlimmert. Weitere Erfahrungen müssen abgewartet werden. Bei *Polycythämie* wird die Milzextirpation abgelehnt. In der Frage der BANTISCHEN Erkrankung der Milz geht die Ansicht dahin, daß in sicheren, die von BANTI beschriebenen Symptome aufweisenden Fällen die Milzentfernung große Erfolge bringt.

Die *thrombophlebische Stauungsmilz* erscheint geeignet zur Milzentfernung bei lebensgefährlichen Blutungen (blutiges Erbrechen). Besteht Pfortaderthrombose, so wird die Anzeigestellung dadurch eingeschränkt.

Die *hypertrophische (HANOTSche) Lebercirrhose* scheint durch die Milzextirpation günstig beeinflusst zu werden. Die *akute gelbe Leberatrophie* hat bisher nach Milzentfernung scheinbar nur selten Besserungen erfahren. Die *Gauchermilz* bzw. das ihr zugrunde liegende Krankheitsbild scheint durch die Milzextirpation günstig beeinflusst zu werden. Von den *infektiösen Milztumoren* ist die *Malaria milz* am häufigsten entfernt worden. HERFARTH gibt folgende Anzeigestellung. Angezeigt ist die Ektomie bei großen Tumoren, die medikamentös nicht beeinflussbar sind, bei Wandermilz, Stieltorsion und bei Milzruptur. Die *Milztuberkulose* erfordert die Milzentfernung. Der *syphilitische* Tumor kommt für die Milzentfernung

nur in Frage, falls keine medikamentöse Beeinflussung ermöglicht werden kann. HERFARTH weist zum Schluß auf die Milzentfernung bei *Endocarditis lenta* und *chronischer Sepsis* hin, wie sie von MÜNZER zuerst empfohlen wurde. Erfolgreiche Operationen wurden von NORDMANN, PHILIPPOWICZ und VOGEL ausgeführt. Andere Autoren (MINKOWSKI und LESCHKE) haben sich dagegen ausgesprochen.

20. Die Eingriffe an den Harn- und Geschlechtsorganen.

a) Die Eingriffe an den Nieren und Harnleitern.

α) Geschichtliches.

(VOELCKER und WOSSIDLO, VOELCKER-WILDBOLZ, KÜMMELL, WILDBOLZ, v. LICHTENBERG, BAETZNER.)

Die *Geschichte der Nierenchirurgie* ist eine verhältnismäßig kurze. Abgesehen von Spaltungen paranephritischer Abscesse, die gelegentlich auch bis in die Niere hinein fortgesetzt wurden, ist bis in die neueste Zeit über Nierenoperationen nichts bekanntgeworden. Nach TRENDELENBURG hat der Engländer FEARON schon Ende des 18. Jahrhunderts im Anschluß an den Obduktionsbefund eines größeren Nierentumors, der sich ohne Verletzung des Peritoneums aus der Leiche herausnehmen ließ, es für möglich gehalten, auch beim Lebenden eine erkrankte Niere zu entfernen. Die Ausführung der Operation wurde aber anscheinend nicht gewagt, bis SIMON am 2. August 1869, nachdem er vorher sich an der Leiche von der technischen Möglichkeit der Nierenentfernung überzeugt hatte und nachdem er durch zahlreiche Experimente am Hund festgestellt hatte, daß die Nierenfunktion auch von einer Niere geleistet werden konnte, zum ersten Male eine Niere aus dem Körper eines lebenden Menschen entfernt, und zwar handelte es sich um eine gesunde Niere, deren Ureter bei einer gynäkologischen Operation durchtrennt worden war, und die eine Urinfistel nach der Scheide und nach außen unterhielt. Die Operation verlief glücklich. Nach SIMON haben dann im Jahre 1870 DURHAM und GUNN versucht, Steine aus dem Nierenbecken zu entfernen, die Operation aber abgebrochen, weil sie nach Freilegung der Niere keine Steine entdecken konnten. Ähnlich erging es im August 1871 SIMON selbst, der wegen einer Steinpyonephrose durch Lumbalschnitt die erkrankte Niere freilegte und die Entfernung der Steine aus der Niere durch Einschnitt oder durch Entfernung der Niere in Aussicht genommen hatte. Auch SIMON konnte in der freigelegten Niere keine Steine tasten. Erst nach der Entfernung der Niere und Eröffnung des Nierenbeckens wurden 18—20 Steinchen gefunden. Nach anfänglich günstigem Verlauf ging die Kranke nach 3 Wochen im Anschluß an die Sondierung der Wunde an Peritonitis zugrunde. Trotz des ungünstigen Ausgangs war durch die beiden Fälle der Beweis erbracht, daß die Niere operativ entfernt werden konnte, und nach verhältnismäßig kurzer Zeit wurde die Operation aus den verschiedensten Gründen auch von anderen Seiten erfolgreich wiederholt. Nach dem lumbalen Wege wurde dann auch der transperitoneale Weg beschritten (MARTIN, CZERNY). Beide Wege sind auch heute noch gangbar. Im allgemeinen wird aber der lumbale vorgezogen. Um die weitere Ausbildung der Nierenchirurgie haben sich besonders deutsche Chirurgen verdient gemacht (CZERNY, ISRAEL, v. BERGMANN, KÜMMELL, KOCHER u. a.). Von ausländischen Chirurgen sind besonders zu nennen ALBARRAN, TUFFIER, JABOULAY, ROVSING u. a. In neuester Zeit haben sich hauptsächlich KÜMMELL, CASPER, WILDBOLZ, WOSSIDLO, RUMPEL, VOLHARD, VOELCKER, v. LICHTENBERG und ZONDECK um die Ausbildung der Diagnose, Anzeigestellung und Operationstechnik Verdienste erworben.

β) Die Voruntersuchungen vor Eingriffen an den Nieren.

(WILDBOLZ.)

Soll eine Niere wegen *Tuberkulose*, *Tumor*, *Vereiterung* oder *Stein* entfernt werden, so müssen alle zur Verfügung stehenden Funktionsprüfungen vorausgegangen sein. In solchen Fällen handelt es sich um die folgenden Feststellungen:

1. Ist eine oder sind beide Nieren erkrankt.
2. Welche Niere ist die kranke.
3. Vermag die zurückbleibende Niere die Funktion beider Nieren zu übernehmen.

Abgesehen von der Untersuchung des Harns auf Gesamtmenge, spezifisches Gewicht, Eiweiß, Zucker, mikroskopische Formbestandteile usw., müssen in jedem Falle die *Röntgenuntersuchungen* insbesondere die *Leeraufnahme*, die *Ausscheidungsurographie* und, wenn möglich, die *retrograde Uro- und Pyelographie* durchgeführt werden. Während die Leeraufnahme über die Lage, Form und Größenverhältnisse, aber auch schon über Erkrankungen (Steinbildung, Tuberkulose) beider Nieren Auskunft geben kann, bringt die *Ausscheidungsurographie* außer den genannten Anhaltspunkten auch Nierenfunktionsstörungen einseitiger oder doppelseitiger Natur und krankhafte Erscheinungen in Bereich der Nierenbecken der Ureteren ja auch der Harnblase zum Vorschein. Die Einführung des Kontrastmittels, Perabrodil (20 ccm) erfolgt *intravenös* nach Entleerung des Darmes durch Einlauf am nüchternen Kranken. Die Röntgenaufnahmen werden nach 5, 10 und 20 Minuten gemacht. Nur wenn dann noch keine genügende Ausscheidung zu sehen ist, müssen in weiteren Zeitabständen Aufnahmen gemacht werden.

Die *retrograde Uro- und Pyelographie* erfolgt mit Hilfe der *Cystoskopie* und des *Ureterenkatheterismus*. Die *Cystoskopie* erlaubt zunächst, die Verhältnisse in der Harnblase und die Ausscheidung der Nieren durch die Ureteren zu beurteilen. Die Aufsuchung der Ureterenöffnungen ist unbedingt nötig. Die Ausscheidung von Blut oder Eiter weist in vielen Fällen bereits auf eine Störung der einen oder anderen Niere hin. Selbst dann wird man aber unter allen Umständen die *Chromocystoskopie* anschließen. Nach subcutaner Einspritzung (0,4%ige Indigocarminlösung) muß die erst Farbstoffausscheidung nach etwa 7—8 Minuten erfolgen. Praktischer, weil rascher, spritzt man *intravenös*, da die Ausscheidung bereits nach 2—3 Minuten erfolgt. Die Cystoskopie soll nach VOELCKERs Vorschlag am Morgen am nüchternen Kranken vorgenommen werden. Nicht nur der *Beginn der Ausscheidung*, sondern auch das *Aufeinanderfolgen* der Ausscheidungen, die *Stärke* des ausgeschiedenen Farbstoffgemisches und die *Dauer* der Ausscheidung müssen berücksichtigt werden. Auch für die Diagnose und Anzeigestellung der einseitigen Nierentuberkulose sind die Beobachtungen der Chromocystoskopie von großer Bedeutung (WILDBOLZ). Ist die eine Niere als krank erkannt, so wird der *Ureterenkatheterismus* eingeleitet, um die Funktion der als gesund betrachteten Nieren prüfen zu können. Bei Tumor und Steinbildung wird man keine besonderen Maßregeln bei der Ausführung des Ureterenkatheterismus anzuwenden brauchen. Handelt es sich aber um eine Nieren- und Blasen-tuberkulose, so wird die Frage nach der Berechtigung des Katheterismus auf der gesunden Seite auch heute noch verschieden beurteilt. Unter Anwendung gewisser Vorsichtsmaßregeln, von denen PETERS besonders folgende anführt, kann man auch bei Tuberkulose und Pyelitis den Katheterismus ohne Gefahr vornehmen.

Es sollen sehr sorgfältige Spülungen der Blase vorausgehen. Dann soll zuerst eine dicke Sonde in die Mündung des kranken Ureters eingeführt und schließlich nach Abschluß der Untersuchung eine Durchspülung des Nierenbeckens und des Ureters, während der Katheter allmählich herausgezogen wird, vorgenommen werden. Unter gewissen Vorsichtsmaßregeln haben sich CASPER, ISRAEL, KÜMMELL, WILDBOLZ für die Einführung des Katheters auch bei der Tuberkulose ausgesprochen. WILDBOLZ spritzt während des Vorschubens durch die Blase den Katheter mit Hämoglobinoxycyanatlösung durch, führt den Katheter möglichst rasch ein, meist nicht über 8—10 cm und läßt ihn nicht länger als 30—40 Minuten liegen. Gegner sind ALBARRAN, STÖCKEL, JOSEPH und KLEIBER. Bei alkalischem Urin kann die Blaufärbung ausfallen. Eine zweite Untersuchungsmethode ist die *Phloridzin-Ausscheidungsprobe* nach CASPER. Dabei wird eine immer frisch zu bereitende 1%ige Phloridzinlösung subcutan injiziert. Die normale Niere reagiert innerhalb 12 bis

15 Minuten mit Zuckerausscheidung. Man führt nach etwa 15—20 Minuten die erste Zuckerbestimmung aus. Bei den beiden eben genannten Methoden der Injektion von Indigocarmin und Phloridzin kann auch der Ureterenkatheterismus gleichzeitig zur Anwendung gebracht werden, um die Erkrankung der einen oder der anderen Niere festzustellen. Der *Ureterenkatheterismus* ist, was die Funktion beider Nieren betrifft, die wichtigste Methode. Allerdings läßt sich der Ureterenkatheterismus erstens nicht immer ausführen, zweitens reagiert trotz vorher erbrachten Nachweises der Farbstoffausscheidung die eine oder die andere Niere mit einem Stillstand der Ausscheidung. Gewisse Vorsichtsmaßregeln müssen immer zur Anwendung gebracht werden. Zunächst muß der erste aus dem Katheter abtropfende Urin, der noch aus der Blase stammen könnte, weggegossen werden. Tropft kein Harn ab, so ist es erlaubt, eine geringe Menge physiologischer Kochsalzlösung in den Katheter einzuspritzen, da hierdurch gelegentlich ein Hindernis überwunden werden kann. Die Katheter müssen selbstverständlich vor der Untersuchung auf Durchgängigkeit und auf das Fehlen seitlicher Öffnungen untersucht werden. Der Katheter muß genügend weit in den Ureter eingeführt werden (10—15 cm, oder bis in das Nierenbecken). Das Eindringen von Blasenurin in die Ureteren scheint unter krankhaften Verhältnissen gelegentlich vorzukommen, normalerweise dagegen nicht. Dagegen wird es nach Einführen des Ureterenkatheters gelegentlich beobachtet (PETERS). Letzterer schlägt daher vor, nach Einführen der Ureterenkatheter die Blasenflüssigkeit ablaufen zu lassen. An dem unter den erwähnten Vorsichtsmaßregeln getrennt aufgefangenen Urin beider Nieren können nun die schon erwähnten Untersuchungen einzeln vorgenommen und dadurch unter Umständen wesentliche Punkte der Diagnose geklärt werden. Eine weitere, wichtige neue Untersuchungsmethode ist die *Pyelographie*. Wichtig ist sie besonders bei Verlagerungen, bei Steinerkrankungen der Niere und des Ureters, bei Tuberkulose, bei den Nierenbeckenerweiterungen angeborener und entzündlicher Natur und bei den Geschwülsten. Vorsicht muß bei alten Menschen, bei fieberhaften Erkrankungen, bei eitrigen Erkrankungen der Blase und beim Vorhandensein urämischer Erscheinungen angewendet werden; am besten wird dann das Verfahren ganz unterlassen, oder ein besserer Zeitpunkt abgewartet. Die *Technik* ist einfach. Nach Einführung des Ureterenkatheters (etwa 3—5 Charrière) wird die Kontrastflüssigkeit ohne jeden Druck eingespritzt und sofort geröntgt. Am häufigsten wird als Kontrastmittel heute *Uroselectan B* verwendet. Auf Einzelheiten in bezug auf die *Diagnose* kann hier nicht eingegangen werden, doch ist diese Untersuchungsmethode besonders in fraglichen Fällen von Hydronephrose, von Cystennieren, von Steinbildung im Nierenbecken und im Ureter unter Umständen von ausschlaggebender Bedeutung. Auch bei der Tumordiagnose spielt sie in neuerer Zeit eine wesentliche Rolle, da die äußere Form des Pyelogramms durch einen Tumor sehr wesentlich umgestaltet werden kann. Die *übrigen Untersuchungsmethoden* der funktionellen Nierendiagnostik sind alle die auch in der inneren Medizin geübten, die sich mehr mit der Frage der sekretorischen Störungen der Nierenfunktion beschäftigen. Diese Methoden sind für den Chirurgen als Voruntersuchungen vor Eingriffen an den Harnwegen von Bedeutung, z. B. bei der Entscheidung über eine vorzunehmende Prostataktomie. Daher sind sie auch dort ausführlich erwähnt (s. S. 1296).

Die *Anzeige für die Entfernung* einer Niere kann häufig schon vor der Operation gestellt werden, in anderen Fällen wird man sich zur Entfernung der Niere erst während der Operation entschließen. Für die Entfernung einer Niere wird man sich schon vor der Operation entscheiden bei festgestelltem Tumor und bei sicher einseitiger Tuberkulose. Dagegen wird der Entschluß zur Entfernung der Niere erst während der Operation möglich sein bei den Hydro- und Pyonephrosen, deren Ursache unbekannt ist und bei der Steinerkrankheit. Selbst dann, wenn durch das Pyelogramm eine starke Nierenbeckenerweiterung festgestellt ist, selbst wenn die Diagnose eines Steines durch Leeraufnahme und Pyelogramm sichergestellt ist und selbst wenn durch Cystoskopie die Entleerung von Eiter aus der einen Niere nachgewiesen ist, wird man sich erst nach Besichtigung der freigelegten Niere zur Entfernung entschließen, auch dann, wenn die andere Niere auf Grund unserer Untersuchungen gesund erscheint. Die Entscheidung hat sich nach der Quantität und Qualität des noch vorhandenen Nierenparenchyms zu richten. Sie ist besonders bei schweren eitrigen Erkrankungen oft schwierig. Kann eine Ursache für die Infektion etwa in Gestalt eines Steines, einer Ureterenknicung oder spitzwinkliger Einmündung nicht gefunden werden, so ist es besser, eine schwer erkrankte Niere zu entfernen, in der Erwartung, daß auch eine länger dauernde Ableitung des Nierenbeckens meist nichts hilft, da sich in solchen Fällen fast regelmäßig eine Dauerfistel entwickelt. Schließt sich aber eine solche Fistel von selbst, so kommt es häufig, da die Ursache nicht beseitigt werden

konnte, zu einem Rückfall der Erkrankung. Kann dagegen ein Abflußhindernis irgendwelcher Art beseitigt werden, so kann selbst bei erheblicher Erkrankung die Niere geschont werden. Eine länger dauernde Nierenbeckenableitung führt dann häufig zur Wiederherstellung regelrechter Verhältnisse. Sehr schwierig kann die Entscheidung auch sein, wenn es sich um Nierentuberkulose handelt, besonders dann, wenn an der freigelegten Niere äußerlich nichts zu sehen ist. Eine Eröffnung des Nierenbeckens und des Ureters und Besichtigung der Schleimhaut läßt allerdings oft die Diagnose auf Tuberkulose ohne weiteres stellen und gibt die Anzeige zur Entfernung der Niere. Ganz besonders schwierig liegen die Verhältnisse bei *doppelseitigen Erkrankungen*. Manchmal läßt sich ohne Mühe durch die obenerwähnten Untersuchungen feststellen, daß die eine Niere schwerer erkrankt ist als die andere. Solche Entscheidungen kommen besonders bei der Tuberkulose und bei der Steinkrankheit in Frage. Muß man sich zu einer Operation entschließen, so wird man zunächst die schwerer erkrankte Niere vornehmen, nachdem man sich davon überzeugt hat, daß die andere in ausreichender Weise arbeitet, d. h. die Funktion beider Nieren übernehmen kann. In allen Fällen doppelseitiger Erkrankungen ist es selbstverständlich Pflicht, mit der Entfernung einer Niere äußerst zurückhaltend zu sein, falls nicht gerade eine vollständige Zerstörung der schwerer erkrankten, an der mit keiner Probe mehr eine Funktion nachweisbar ist, vorliegt. Gelegentlich müssen beide Nieren freigelegt werden (ROVSING, SCHLOFFER). Das kann besonders bei der Tuberkulose notwendig werden, wenn die Schwere der Erkrankung an der einen freigelegten Niere nicht dem erwarteten Grad der Gesamtstörung entspricht. Unter Umständen kann dann die andere Niere die stärker erkrankte und zur Entfernung reife sein. Zur Sicherung der Diagnose der stärker erkrankten Niere kann man auch die eine Niere (vermutlich stärker erkrankte, CASPER) freilegen, den Ureter abklemmen (und den Nierenbeckenurin entnehmen, ISRAEL), während man gleichzeitig mit dem Ureterenkatheter den Urin der anderen Niere zur Untersuchung auffängt. Niemals darf man sich zur Entfernung einer *angeborenen Cystenniere* entschließen (PAYR), da es sich immer um eine doppelseitige Erkrankung handelt und auch mit einer Beeinträchtigung der Funktion der anderen gerechnet werden muß. Man kann dagegen nach PAYRS Angaben die Nierencysten einzeln mit einem spitzen Thermokauter eröffnen und dadurch nicht nur den Gesamtumfang der Niere verkleinern, sondern auch die Spannungsverhältnisse und Blutversorgung und damit die Funktion bessern. Wir haben uns von dem Nutzen dieses Vorgehens mehrfach überzeugt.

Die *Tumordiagnose* verursacht unter Umständen außerordentliche Schwierigkeiten. Ist ein tastbarer Tumor vorhanden, so ist seine Zugehörigkeit zu der einen oder anderen Niere heute mit ziemlicher Sicherheit zu stellen. Die Betastung bei bimanueller Untersuchung, die Verschieblichkeit des Tumors nach der Nierennische zu, die Beeinträchtigung des Allgemeinbefindens, die allerdings häufig sehr gering ist, die sekundäre oder symptomatische Varicocele bei linksseitigen Hypernephromen infolge von Verschluß der Einmündung der V. spermatica int. in die V. renalis durch in die letztere eingebrochene Tumormassen geben schon Hinweise. Größere Tumoren können, wenn sie mit ihrem oberen Pol das Zwerchfell berühren, auch mit der Atmung verschieblich sein. Kommen nun dazu noch Störungen der Harnentleerung in Gestalt von plötzlichen Blutungen, von kolikartigen Schmerzen, und weist die cystoskopische Untersuchung die einseitige Funktionsstörung und die Abstammung der Blutung aus der entsprechenden Niere, wenn auch unter Umständen nur mikroskopisch nach, so kann die Tumordiagnose als ziemlich sicher gelten. In anderen Fällen ist die Diagnose schwierig, besonders wenn der Tumor fehlt. Weisen aber kolikartige Schmerzen, Blutbeimengungen im Harn auf eine Nierenerkrankung hin, so kann, wie schon erwähnt, die Cystoskopie, Chromo-Cystoskopie und pyelographische Untersuchung den Ausschlag geben, neben der mikroskopischen Untersuchung auf Blutung und Tumorzellen. Jedenfalls ist man bei wiederholt auftretenden Koliken und Blutungen, oder auch nur bei Blutungen allein, berechtigt, die betreffende Niere freizulegen, um einen Tumor nicht zu übersehen.

γ) Die Eingriffe bei den Verletzungen, der Hydro- und Pyonephrose, den paranephritischen Eiterungen und der chronischen Nephritis.

Die *Verletzungen der Niere* sind seltener durch *Stich* oder *Schuß* als durch stumpfe Gewalt besonders *Druck* und *Quetschung* verursacht. Glatte *Stiche* und *glatte Durchschüsse* mit kleinkalibrigen Geschossen aus großer Entfernung

verursachen selten, wenn sie nicht gerade durch den Hilus hindurchgehen, schwere Erscheinungen an der Niere. Dagegen sind bei Schußverletzungen oft gleichzeitige Darm-, Leber- usw. -verletzungen vorhanden. Kommt keine *Infektion* hinzu, so heilen kleine Verletzungen meist von selbst aus. Gewöhnlich besteht dann einige Tage Hämaturie. Wir haben aber Schußverletzungen gesehen, bei denen nur *mikroskopisch* Blut im Harn nachweisbar war. Bei ausgedehnten Verletzungen mit Beeinträchtigung der Ernährung muß die Niere freigelegt werden, ebenso nach Eintritt einer Infektion. Ist die *Gefäßversorgung* ausgedehnt gestört, so ist es am besten, die Niere zu opfern, ebenso wenn sie, wie das bei Schußverletzungen vorkommt, mehr oder weniger zertrümmert ist. Kleine, glatte Schnittwunden können teilweise übernäht und nach außen abgeleitet werden. Die *stumpfen Verletzungen* rufen oft ein wesentlich schwereres Krankheitsbild hervor. Durch Quetschung, Stoß, oft mit Rippenfrakturen verbunden, kommt es häufig zu tiefgehenden Einrissen, die meist vom Hilus aus in radiärer Richtung verlaufen. Gelegentlich ist die Niere, besonders bei Überfahrungen und Pufferverletzungen, in mehrere Stücke zerrissen. Da der Hilus häufig beteiligt ist, kommt es auch hier meist zu heftigen Blutungen aus den zerrissenen Venen und kleinen Arterien. Daher schwimmt die zerrissene Niere häufig in einem Blutbad, das sich unter Umständen weit in das perinephritische Fettgewebe hinein ergossen hat. Es kann daher zu schmerzhaften tastbaren Tumoren oder Anschwellungen der Nierengegend kommen. *Hämaturie* ist dabei eine regelmäßige Erscheinung. Ist der Ureter abgerissen, so kann sie auch ausbleiben, und es sammelt sich ein Gemisch von *Blut und Harn* zu einem großen tastbaren Tumor in der Nierengegend an. Dann werden meist auch Reizerscheinungen von seiten des Bauchfells beobachtet. Das Bauchfell kann gelegentlich ebenfalls verletzt sein und der Harn sich in die Bauchhöhle ergießen. Dann sind die Bauchfellerscheinungen wesentlich stärker und es treten die Anzeichen einer zunächst aseptischen Peritonitis auf, falls die Niere vorher gesund war. Hat man die Diagnose mit großer Wahrscheinlichkeit aus der Vorgeschichte und dem klinischen Befund auf eine stumpfe Nierenverletzung gestellt, so braucht man zunächst, falls nicht bedrohliche Erscheinungen vorhanden sind, nicht sofort einzugreifen, muß aber den Verletzten in klinische Behandlung bringen, um ihn auf das Genaueste beobachten zu können. Zweifellos heilen auch stumpfe Verletzungen oft von selbst aus, während die Hämaturie allmählich abklingt. Liegen aber die Anzeichen einer inneren Blutung vor, findet sich insbesondere ein *tastbarer* Tumor, so daß mit einem Abriß des Ureters zu rechnen ist, so muß unter allen Umständen eine Probefreilegung der Niere stattfinden, ebenso, wenn man aus stärkeren peritonitischen Reizerscheinungen auf einen Erguß in die Bauchhöhle schließen kann. Bei schweren Verletzungen mit Beteiligung der Hauptgefäße und großen Einrissen am Nierenbecken wird man meistens auf eine Erhaltung der verletzten Niere verzichten müssen.

Die durch Ureterknickung, Wanderniere, Steinbildung, oder durch Ureterverletzung verursachte, einseitig erworbene *Hydronephrose* kann häufig durch Beseitigung des Hindernisses, wenn auch nicht zur Heilung gebracht, so doch wenigstens mit Erhaltung der Niere operativ behandelt werden, falls noch genügend Parenchym vorhanden ist. Schwieriger liegen die Verhältnisse bei den *angeborenen Hydronephrosen* ohne sichtbare Ursache oder mit Klappenbildungen oder fehlerhafter Einmündung des Ureters in die Niere, weil diese sehr häufig doppelseitig sind. Ebenso sind Hydronephrosen im Anschluß an Störungen der Harnentleerung, die in der Blase oder unterhalb der Blase sitzen (Prostata-Hypertrophien, Blasensteinbildung, Harnröhrenstrikturen und Phimose), fast immer doppelseitig. Kann das Hindernis rechtzeitig beseitigt werden, ehe die Niere zu schwer geschädigt ist, so sind

auch hier die Aussichten für die Erhaltung des noch vorhandenen Nierengewebes gut. Die *Erscheinungen der Hydronephrose* bestehen hauptsächlich in Schmerzen, die in der Nierengegend beginnen und nach den Genitalien ausstrahlen. Bei vorübergehenden Hindernissen kommt es gelegentlich zu plötzlicher Harnverhaltung, der dann meist ein starker Harnstrom folgt. Häufig ist ein Tumor in der Nierengegend palpabel. Die Untersuchungen mit dem Cystoskop, die Chromocystoskopie, der Ureterenkatheterismus, die Röntgenuntersuchung und die Uro- und Pyelographie lassen die Diagnose mit großer Sicherheit stellen. Am günstigsten sind die Fälle, in denen eine Steinbildung vorliegt, da infolge der heftigen Schmerzen frühzeitig ärztliche Hilfe aufgesucht und die Diagnose rechtzeitig gestellt wird. In anderen Fällen besteht das Leiden oft jahrelang, ehe die richtige Diagnose gestellt wird, da die Beschwerden häufig auf andere Organe, wohl am häufigsten auf die Appendix, häufig aber auch auf die Gallenblase bezogen werden. HOHLBAUM hat darauf hingewiesen, wie oft Kranke, deren Leiden im Nierenbecken oder Ureter sitzt, zunächst appendektomiert worden sind. Man soll es sich daher in allen Fällen, die keine absolut kennzeichnenden Symptome bieten, zur Regel machen, eine genaue Untersuchung der Harnwege vorzunehmen.

Die *Behandlung der Hydronephrose* richtet sich nach der Ursache ihrer Entstehung. Findet sich nicht gerade ein Stein, der entfernt werden kann, und ist der Sitz des Hindernisses mit Hilfe aller unserer Untersuchungsmethoden nicht festzustellen gewesen, so muß, da der häufigste Sitz in der Gegend des Nierenbeckens und des obersten Ureterabschnittes ist, die Niere, das Nierenbecken und der oberste Ureterabschnitt freigelegt werden. Zu einer Entfernung wird man sich nur bei einseitiger Erkrankung und nur dann entschließen, wenn das Nierenparenchym weitgehend zugrunde gegangen ist und die Niere fast nur noch aus einem bindegewebigen Sack besteht. Scheint die Niere noch gut erhalten und nur das Nierenbecken erweitert, und läßt sich ein Hindernis in Form eines abnormen Ureterabgangs aus dem Nierenbecken oder eine Stenose erkennen, so wird man versuchen, die Niere zu erhalten. Eine ganze Reihe von Möglichkeiten stehen zur Verfügung, von denen die einfachste die bei Stenosen anwendbare Längsspaltung des verengerten Abschnittes mit querer Vernähung der Wundränder nach FENGER ist. Sicher ist diese Methode aber keineswegs. Besser ist es daher, den Ureter unterhalb des verengten, abgknickten, oder durch Klappenbildung verschlossenen Abschnittes zu durchtrennen und in das Nierenbecken an der tiefsten Stelle mit Hilfe einer ringförmigen Naht einzupflanzen. Auch Seit-zu-Seit-Anastomosen sind möglich. Die *Entfernung der Niere* stößt bei sehr großen Hydronephrosen häufig deshalb auf Schwierigkeiten, weil das Peritoneum dabei dicht über den Sack zieht, und, da das Nierenfett, durch Dehnung atrophisch geworden, sehr verdünnt ist, leicht verletzt werden kann. Tritt eine solche Verletzung ein, so muß sie sofort durch Naht verschlossen werden. Nicht selten kommt es zu einer Infektion des gestauten Harnes bei der Hydronephrose und es entwickelt sich eine Pyonephrose.

Die *Pyonephrose* kann aber ebenso, ohne daß eine Hydronephrose vorausgegangen ist, durch Infektion von der Blase aus und auf dem Blut- und Lymphwege entstehen. Nicht selten ist die Pyonephrose mit Steinbildung vergesellschaftet. Ist die Pyonephrose aus einer Hydronephrose hervorgegangen, so findet sich fast immer ein großer, schmerzhafter, tastbarer Tumor. Selbst bei doppelseitiger Hydronephrose ist häufig nur die eine Niere infiziert. Ist die Infektion auf dem Blutwege entstanden, so sind doppelseitige Erkrankungen häufiger. Die akute, auf dem Blut- oder Lymphwege entstandene Pyonephrose braucht die Niere nicht wesentlich zu vergrößern, so daß sie oft keinen tastbaren Tumor darstellt. Die *Diagnose der Pyonephrose* macht selten Schwierigkeiten. Es bestehen so gut wie immer alle Anzeichen einer hoch fieberhaften, entzündlichen Erkrankung und die Beimengung des Eiters zum Harn lenkt von vornherein die Aufmerksamkeit auf das Harnsystem. Nicht selten treten gelegentlich Harnretentionen in der erkrankten Niere auf und verursachen das schon von SIMON beschriebene Symptom, das für die Diagnose einer einseitigen Erkrankung von großer

Bedeutung ist. Besteht nämlich ein vorübergehendes Abflußhindernis der kranken Niere, so wird während dieser Zeit klarer Harn aus der Blase entleert.

Bei der Behandlung *einseitiger* Pyonephrosen wird man sich bei starker Zerstörung des Organs, falls die andere Niere sicher gesund ist, nicht lange besinnen und die kranke Niere entfernen. Die Nierenspaltung und Ableitung des Harnes führt, selbst dann, wenn noch verhältnismäßig viel gesundes Nierengewebe erhalten zu sein scheint, selten zur Heilung und es ist häufig nötig, die Niere in einer zweiten Sitzung zu entfernen. Da infolge der Infektion starkes Ödem und Schwielenbildung eingetreten zu sein pflegen, so ist eine solche sekundäre Entfernung meist wesentlich schwieriger als die sofortige Entfernung des Organs. Auch die *primäre Nephrektomie* bei Pyonephrose muß mit äußerster Vorsicht vorgenommen werden, besonders wenn es sich um eine Hydropyonephrose handelt, da oft sehr innige Verbindungen mit dem Peritoneum bestehen und eine Peritonealverletzung bei der Nähe des großen Eiterherdes außerordentlich gefährlich ist. Es ist daher am besten, falls man sich zu der Entfernung der Niere entschlossen hat, den Sack zunächst vom Eiter zu befreien und gründlich auszuspülen. Ein großer hydronephrotischer Sack reicht nicht selten bis zur Mittellinie, so daß auch die großen Gefäße unter Umständen in Gefahr kommen. Der eigentliche Nierengefäßstiel kann ebenfalls vollständig in dem gemeinsamen Sack aufgegangen sein, so daß eine getrennte Unterbindung der Gefäße kaum noch möglich ist, zum mindesten nicht ohne vorherige Entleerung des Sackes. Glücklicherweise sind die Nierengefäße oft kleinkalibrig infolge starker Ausziehung, so daß selbst ihre versehentliche Verletzung nicht zu schweren Blutungen Veranlassung zu geben braucht. Selbstverständlich müssen auch solche Gefäße unterbunden werden. Bei *doppelseitiger Pyonephrose* kommt nur die Nephro- oder Pyelostomie und die Beseitigung von Steinen in Frage. Durch Spülung mit schwach desinfizierenden Flüssigkeiten durch das Gummirohr wird man gelegentlich eine Besserung des Zustandes herbeiführen können. Sehr aussichtsreich pflegt auch eine solche Behandlung nicht zu sein. Eine Spülungsbehandlung mit dem Ureterenkatheter hat vorauszugehen.

Die *para- und perinephritischen Eiterungsprozesse*, deren Diagnose im allgemeinen keine besonderen Schwierigkeiten macht, verlangen *chirurgisches Eingreifen*. Die *Diagnose* gründet sich auf deutliche Symptome: hohes Fieber, oft von Schüttelfrösten unterbrochen, ausgesprochene Schmerzen in der Nierengegend mit Druckempfindlichkeit und häufig flache Schwellung und Ödem unterhalb der 12. Rippe. Stellt man noch fest, daß die Ureteren beiderseits spritzen und daß der Harn der betreffenden Niere *mikroskopisch* rote Blutkörperchen enthält, so ist an der Diagnose kaum noch zu zweifeln und eine Spaltung des Abscesses am besten durch einen Lumbalschnitt, ähnlich wie zur Nierenentfernung, vorzunehmen. Die Niere wird zunächst meist nicht freigelegt. Führt aber die eröffnete Höhle bis auf die Niere und setzt sich gar in die Niere fort, so muß auch die Nierenkapsel gelegentlich aufgeschnitten und das Nierenparenchym gespalten werden.

Die *chronische Nephritis* ist, seitdem ROVSING und EDEBOHLS die ersten Vorschläge dazu gemacht hatten, von verschiedenen Seiten chirurgisch anzugreifen versucht worden. Während sich aber ROVSING mehr auf die sog. chirurgische Nierenentzündung beschränkte, hat EDEBOHLS auch die *chronische Schrumpfniere* mit in den Behandlungskreis hineingezogen. Von deutschen Chirurgen hat sich besonders KÜMMELL für die operative Therapie der chronischen Nierenentzündung eingesetzt. Nach seiner letzten Veröffentlichung sind besonders günstig die chirurgischen Nephritiden. Die infektiöse Nephritis, die Nephritis dolorosa und

die hämorrhagische Nephritis werden günstig beeinflusst. VOLHARD (1940) empfiehlt die Dekapsulation bei der akuten Glomerulonephritis bis spätestens am 3. Tage der Anurie. Auch bei urämischen Zuständen und bei der Schrumpfniere werden selten Besserungen erzielt. Schlechter sind die Erfolge bei chronischer Nephritis nach Infektionen, nach Intoxikationen und bei Eklampsie. ROVSING führt die sog. Nephrolyse aus. Er legt die Niere frei, spaltet die fibröse Kapsel und entfernt einen Teil des perinephritischen Fettgewebes, um der meist vergrößerten Niere Platz zu verschaffen. EDEBOHLS spaltet nach Freilegung der Niere die fibröse Kapsel, zieht sie ab und entfernt sie. Nach dem letzteren Verfahren geht auch KÜMMEL vor. Gelegentlich muß die Operation auch zweizeitig vorgenommen werden. Über den endgültigen Wert der Operation sind wohl heute die Akten noch nicht geschlossen. Die nach Tierexperimenten erfolgreichen Versuche durch *Entnervung des Nierenstiels* den Nieren einen Infektionsschutz zu geben (RIEDER und MÜLLER), und Einfluß auf die akute Glomerulonephritis und die diffusen chronischen Nierenerkrankungen der Menschen zu gewinnen (RIEDER, BRAUN u. a.), haben bei den letztgenannten Erkrankungen selten eine einwandfreie Besserung oder gar Heilung erzielt. Daher sind die Versuche, obgleich zuerst einige Hoffnungen geweckt worden sind, offenbar wieder aufgegeben worden.

d) Die Freilegung, Entfernung und Spaltung der Niere.

(CZERNY, KOCHER.)

In der Mehrzahl der Fälle wird die Niere extraperitoneal freigelegt. Nur in seltenen Fällen, bei Verletzungen der Niere und falsch gedeuteten Tumoren, geht man gelegentlich transperitoneal zur Niere vor. Eine besondere längere Vorbereitung ist meist nicht nötig. Nur bei eitrigem Nieren- und Nierenbecken-erkrankungen empfiehlt sich, eine medikamentöse Vorbehandlung wie Blasen- und Nierenbeckenspülungen vorzuschicken. Die Blase wird vor der Operation entleert.

Der Kranke wird in Seitenlage operiert. Um die Neigung zum Umfallen zu bekämpfen, wird die Bauchseite mit einem großen Kissen oder besonderen Stützapparat gehalten und die Beine werden, im Hüft- und Kniegelenk gebeugt, mit breiten Riemen befestigt. Das Bein der zu operierenden Seite wird dabei stärker gebeugt als das auf dem Tisch liegende, und zwischen beide Knie wird ein Kissen eingeschoben, das zugleich mit den Beinen durch einen breiten Riemen oder Gurt an der Tischplatte befestigt wird. So bleibt die gewünschte Seitenlage am besten erhalten. Um nun den Zwischenraum zwischen der 12. Rippe und der Beckenschaufel zu erweitern und dadurch den Zugang zu erleichtern, wird eine möglichst starke Skoliose der Lendenwirbelsäule nach der Operationsseite dadurch erzeugt, daß man eine dicke Rolle oder besser ein aufblasbares Kissen unter die auf dem Tisch ruhende Flanke einschiebt.

Die Eingriffe an der Niere werden meist in Allgemeinnarkose ausgeführt, doch kann man in Notfällen das Operationsfeld durch Kombination von paravertebraler Leitungs- und Lokalanästhesie unempfindlich machen (LÄWEN, KAPPIS, KIRSCHNER). Injektion im 8.—12. Intercostalraum und paravertebral L. 1—3 falls auch am Ureter operiert werden muß (KAPPIS). BRAUN injiziert D 8—D 12 mit je 5 ccm 1%igem Novocain-Suprarenin und dann eine Gewebsschicht von D 12 bis zur Beckenschaufel dem äußeren Rande des M. quadratus lumborum entsprechend bis tief in das Nierenfett hinein mit 1/2%iger Novocain-Suprareninlösung. Lokal wird ein Rhombus, der Schnittlinie entsprechend, infiltriert. KIRSCHNER verwendet sehr erfolgreich seine Hochdruckanästhesie. Zwei Finger breit seitlich des XI. Brustwirbel- und des II. Lendenwirbeldornes werden Quaddeln gesetzt und von da aus mit der kurzen Lanzettadel senkrecht und etwas nach den Wirbelkörpern zu eingestochen und beim Vorführen zum Abdrängen der Gefäße etwas Lösung ausgespritzt. Ist der lockere paravertebrale

Bindegewebsraum erreicht, so fällt der Flüssigkeitsspiegel im Standgefäß rasch und man läßt 50—70 ccm einfließen. Dann wird auch noch die *Schnittlinie* intramuskulär und subcutan eingespritzt.

Den besten *Zugang zur Niere* ergibt der Schnitt von CZERNY-KOCHER. Er beginnt unterhalb der 12. Rippe auf dem deutlich palpablen Wulst des *M. erector trunci*, dessen Fascienüberzug eben gespalten wird, um sich über den Verlauf der Muskulatur zu unterrichten. Der Schnitt läuft dann in der Entfernung von einem Zentimeter der 12. Rippe parallel und durchtrennt zunächst nur die Haut

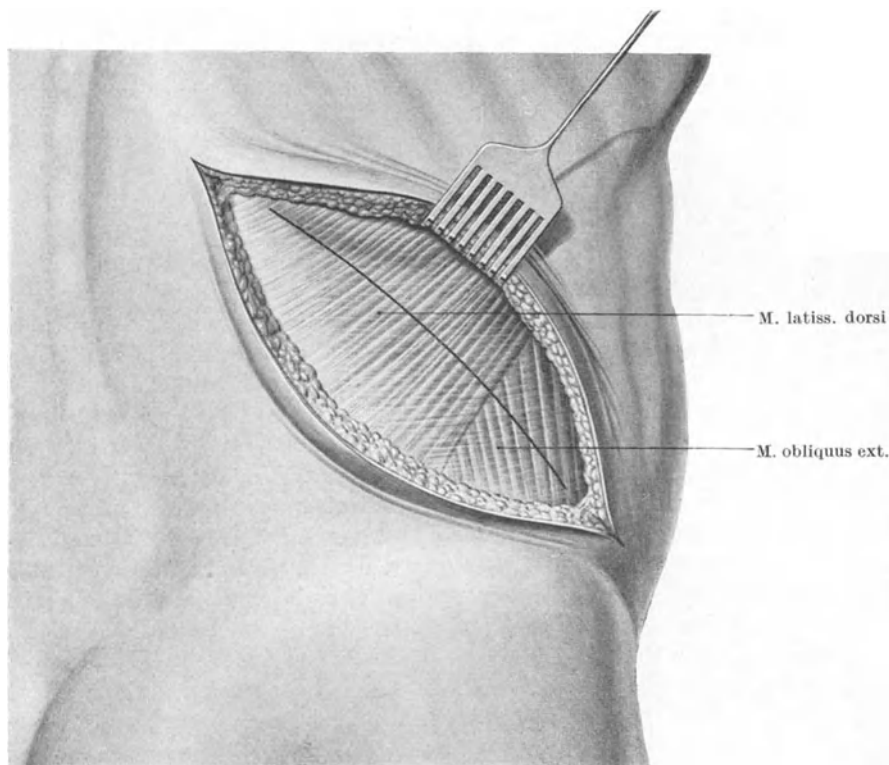


Abb. 848. Die Nephrektomie. I.

Der Hautschnitt verläuft etwas unterhalb und parallel zur 12. Rippe. Die *Mm. latissimus dorsi* und *obliquus ext.* sind freigelegt und werden in der Richtung des schwarzen Striches gespalten.

und das Subcutangewebe in einer Ausdehnung von etwa 12—15 cm (Abb. 848). Nach sicherer Blutstillung wird schichtweise die Muskulatur mit den Fascienblättern, die *Mm. latissimus dorsi*, *obliqui* und *transversus abdominis* in ganzer Ausdehnung des Hautschnittes durchtrennt bis auf die *Fascia transversalis*. Diese wird nur im hinteren Abschnitt gespalten, zugleich mit dem tiefen Blatt der *Fascia lumbodorsalis*, so daß man nun den *M. quadratus lumborum* mit seinem oberen scharfen Rand zu Gesicht bekommt. An diesem Rand entlang verläuft der *N. intercostalis XII* (Abb. 849) oder weiter distal der *N. iliohypogastricus*, die beiseite geschoben werden und später nicht in die Muskelnaht gefaßt werden dürfen. Dann liegt die *Fascia retrorenalis* vor, die den Zugang zur Niere, d. h. das Eindringen in das Nierenfett verhindert. Oft gelingt es schon jetzt, die Niere mit dem Finger zu tasten. Die dünne *Fascia retrorenalis* wird nun im hinteren

oberen Wundwinkel eingeschnitten. Das lockere perirenale Fett quillt meist in großen Lappen vor (Abb. 850). Man kann es zugleich mit der Fascia retrorenalis mit einigen großen Gefäßklemmen (BILLROTH-Klemmen) fassen und dringt nun mit den Fingern in das Fett ein. Auch das Fett muß noch einmal gespalten werden, ehe man die in ihrer Capsula fibrosa verborgene Niere greifen kann. Hat man ihre Oberfläche erreicht, so löst man sie aus der Fettmasse aus. Man braucht dazu am besten die Finger. Sie erlauben das schonendste Vorgehen, da man jeden

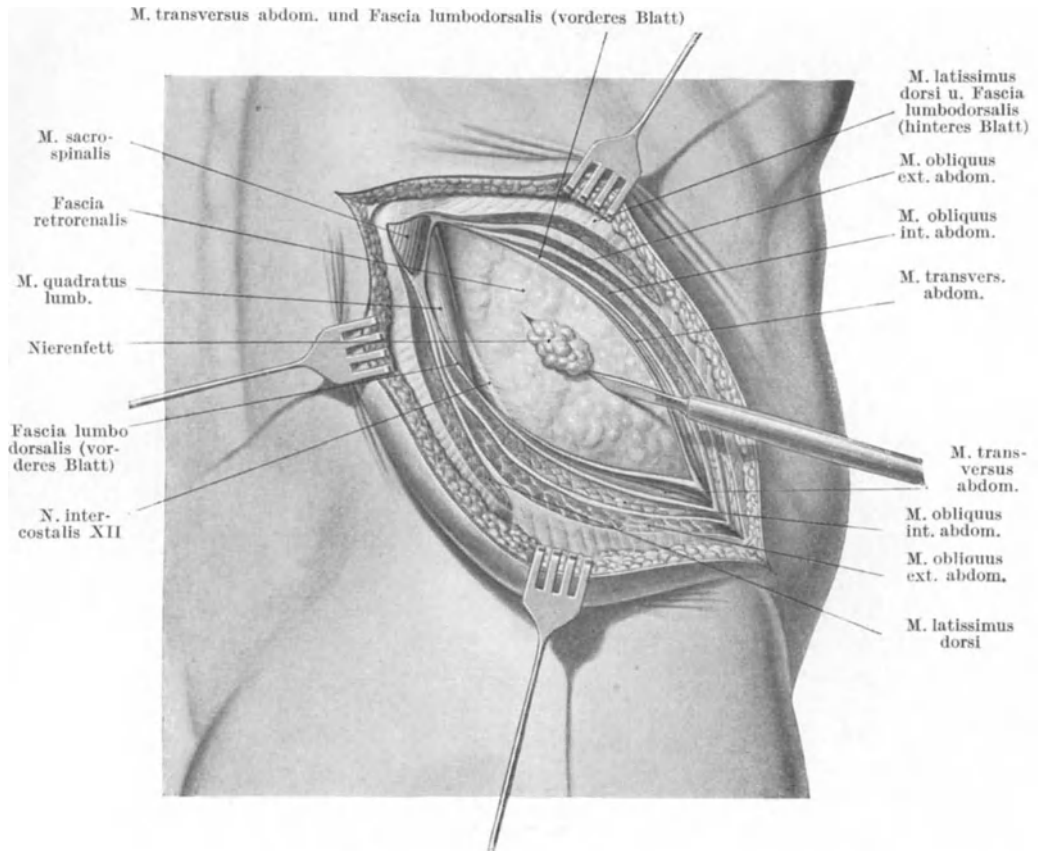


Abb. 849. Die Nephrektomie. II.

Die Muskulatur und die Fascien sind gespalten. Innerhalb des vorderen Blattes der Fascia lumbodorsalis erscheint der Rand des M. quadratus lumb., der N. intercostalis XII und die Fascia retrorenalis. Aus einem Einschnitt in diese dringt das Nierenfett hervor.

derberen Strang in dem Fett fühlt und nicht in Gefahr kommt, ein größeres Gefäß achtlos zu zerreißen. Die Auslösung wird zuerst auf der Konvexität, dann am oberen und unteren Pol und schließlich nach der Hilusgegend zu vorgenommen. Auf der Vorderseite muß die größte Vorsicht walten, um die Peritonealhöhle nicht zu eröffnen. Man muß sich unmittelbar an die Niere halten und das Retroperitoneum von der Umschlagfalte nach medial zu langsam und ohne jede Gewaltanwendung von der Vorderseite der Niere abschieben. Unter regelrechten Verhältnissen macht diese Ablösung keine Schwierigkeiten. Ist aber ein *großer Nierentumor vorhanden*, der das Nierenfett durch Druck zur Atrophie gebracht und in derbes Bindegewebe verwandelt hat, oder haben sich *entzündliche*

Vorgänge in der Niere oder in ihrer Umgebung abgespielt, so sind die Beziehungen des Retroperitoneums zur Nieren-, besonders zur Nierenbeckenoberfläche und zum Ureter manchmal so innige, daß es nur mit dem Messer oder halb scharf, halb stumpf gelingt, eine Trennung vorzunehmen. Sind starke Schwielen gebildet, so muß man nur darauf achten, in die richtige Schicht zu gelangen, um die Ablösung leicht vornehmen zu können. Hat man aber die richtige Schicht

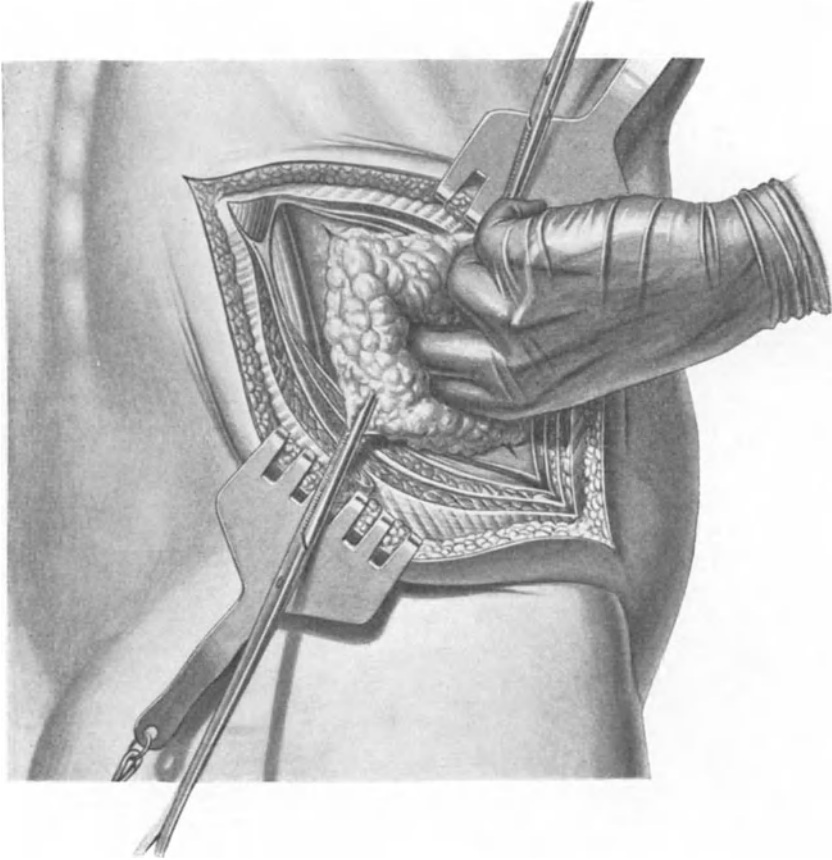


Abb. 850. Die Nephrektomie. III.

Die Fascien und die Muskulatur, auch die Fascia retrorenalis, sind gespalten. Im oberen Wundwinkel liegt der *M. sacrospinalis* oben frei. Unter dem unteren Blatt der Fascia lumbodorsalis erscheint am inneren Wundrand der steil absteigende *M. quadratus lumborum*, an dessen vorderem Rand der *N. intercostalis XII* verläuft. Aus der gespaltenen Fascia retrorenalis quillt das Nierenfett, das mit zwei großen Schiebern gefaßt wird und in das die rechte Hand zur Aufsuchung der Niere eindringt.

verfehlt, so stößt man auf die größten Schwierigkeiten und Nebenverletzungen lassen sich kaum vermeiden. Ist alles zu einem großen entzündlichen Tumor zusammengebacken, der sich nicht von der fibrösen Kapsel trennen läßt, so ist es am zweckmäßigsten, auch die Capsula fibrosa zu spalten und die Niere nackt aus ihr herauszulösen. Dabei tritt häufig eine etwas lästige Blutung aus den zerrissenen Kapselgefäßen ein. Sie kommt aber nach Auslösung der Niere meist rasch zum Stehen.

Erscheint die Niere genügend beweglich, so wird sie vor die Wunde gebracht (Abb. 851). Auch das macht meist keine Schwierigkeiten, wenn nicht gerade ein großer Tumor vorhanden ist oder entzündliche Vorgänge zur Schrumpfung

des Gefäßstieles geführt haben. Man läßt sich am besten von einem Assistenten vom Bauch aus durch die Bauchdecken die Niere nach der Wunde zu entgegen-drängen, während man sie mit der Hand an der Konvexität umfaßt und nun zuerst den unteren Pol und dann den oberen aus der Wunde herausdrängt, indem man mit dem Finger über den oberen Pol hinausgeleitet und ihn über den Rippenbogen hebelt. Häufig muß die stumpfe Lösung am oberen Pol und am

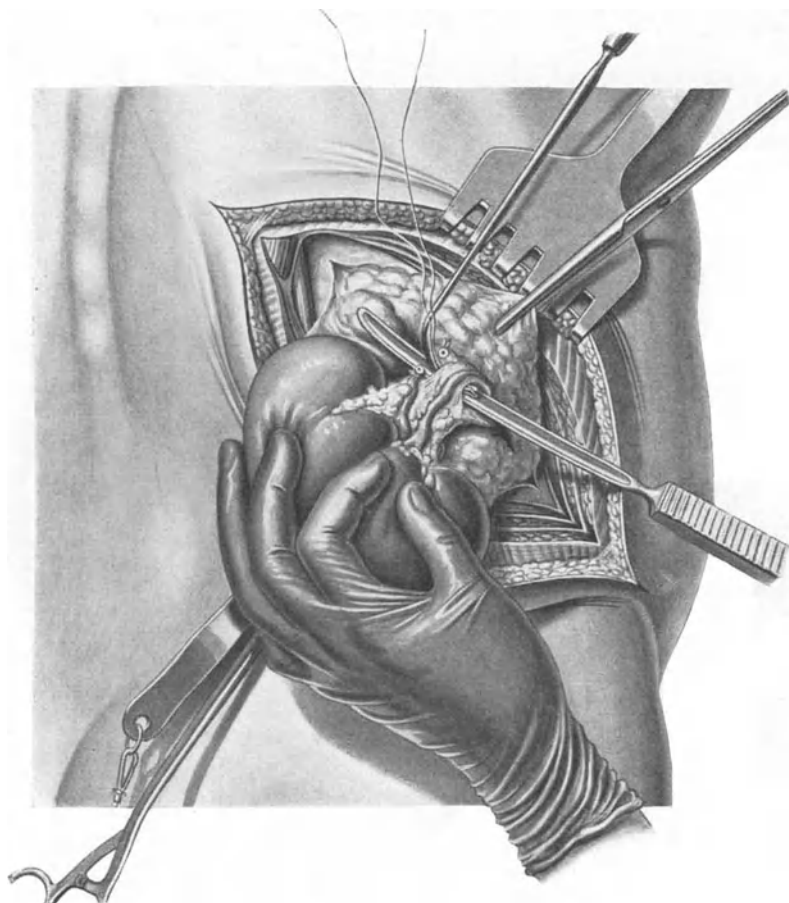


Abb. 851. Die Nephrektomie. IV.

Die Niere ist vor die Wunde gebracht, der Gefäßstiel am Hilus freigelegt. Die Gefäße werden einzeln unterbunden.

Hilus noch vervollständigt werden. Oft muß man, besonders bei großen Nieren, auch beide Hände in die Wunde einführen und kann sie erst nach Umfassung beider Pole herausziehen. Nicht selten müssen *gefäßhaltige* Stränge im Nierenfett am oberen oder unteren Pol nach doppelter Unterbindung durchgeschnitten werden, um eine stärkere Blutung zu vermeiden. Bei größeren Tumoren kann die Blutung, auch wenn die Ablösung extrakapsulär vor sich geht, trotz Unterbindung einzelner größerer Gefäße sehr erheblich sein. In seltenen Fällen ist eine Luxation der Niere infolge starker Schrumpfung des Gefäßstieles nicht möglich. Dann muß man darauf verzichten und den Gefäßstiel in der Tiefe der Wunde aufsuchen, wenn die Niere entfernt werden soll.

Ist die Luxation gelungen, so richtet sich das weitere Vorgehen nach dem in Aussicht genommenen Operationsplan, der freilich häufig durch den Operationsbefund eine Änderung erfahren muß.

Muß die Niere entfernt werden, so wird nun zunächst die Vorderseite freigelegt, da hier der *Gefäßstiel* zu finden ist. Während die Niere etwas aus der Wunde herausgezogen und der vordere obere Wundrand mit der 12. Rippe

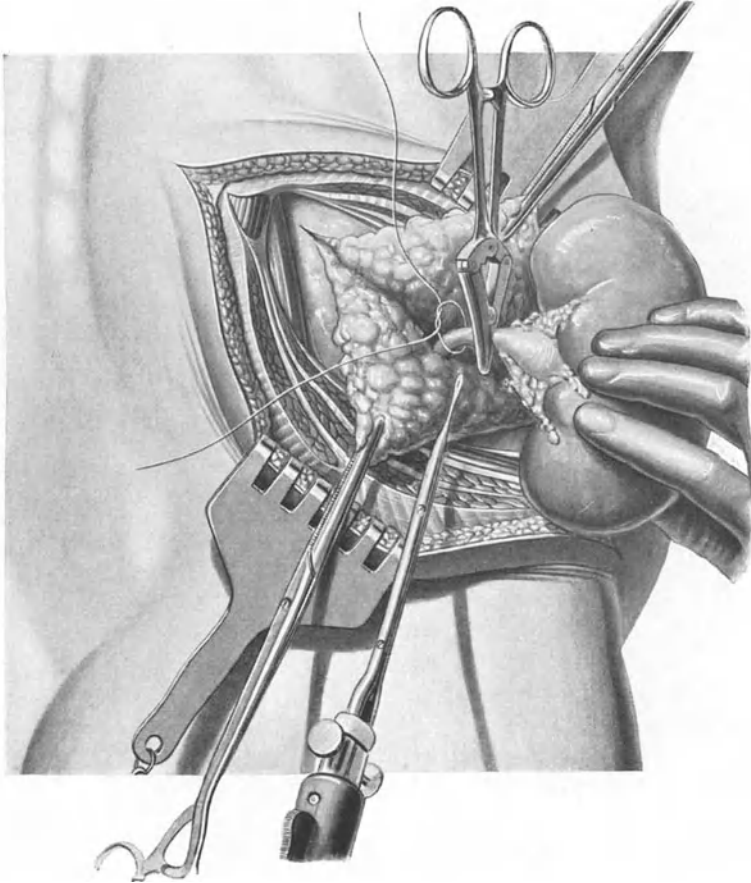


Abb. 852. Die Nephrektomie. V.

Die Niere ist nach vorn umgeschlagen. Das Nierenbecken und der Ureter sind freigelegt. Am Anfangsteil des Ureters ist die PAYRSche Quetsche angelegt und ein Unterbindungsfaden lose um den Ureter geschlungen, der in der Quetschfurche nach Durchbrennung mit dem Thermokauter geknüpft wird.

durch einen stumpfen Haken nach oben gehalten wird, dringt man vorsichtig halb stumpf, halb scharf vom Hilus aus in die Tiefe vor. So erkennt man dann meist leicht den Gefäßstiel und kann die größeren Gefäße einzeln in einiger Entfernung vom Nierenbecken mit der Rinnensonde unterfahren und doppelt unterbinden (Abb. 851). Ist das geschehen, so löst sich die Niere nun ohne weiteres vom Hilus ab und hängt nur noch am Ureter. Der Ureter wird, je nach der Natur der Erkrankung, höher oben oder weiter unten mit der PAYRSchen Appendixquetsche gequetscht, mit einem Seidenfaden zugebunden und mit dem Thermokauter in der Quetschfurche durchtrennt (Abb. 852). Nach Entfernung der Niere werden der Gefäßstiel oder die einzelnen Gefäßstümpfe am besten noch

einmal mit einer Unterbindung versehen und die übrige Blutstillung nachgeprüft. Dann wird ein Gummirohr oder wenigstens ein Jodoformgazestreifen in die Wunde gelegt. Fascien und Muskulatur werden schichtweise vernäht (Abb. 853). Die Tamponade wird zum hinteren Wundwinkel herausgeleitet. Bei der Muskel- und Fasciennaht muß darauf geachtet werden, daß der N. intercostalis XII nicht mit in die Naht gefaßt wird. Schließlich wird die Haut genäht.

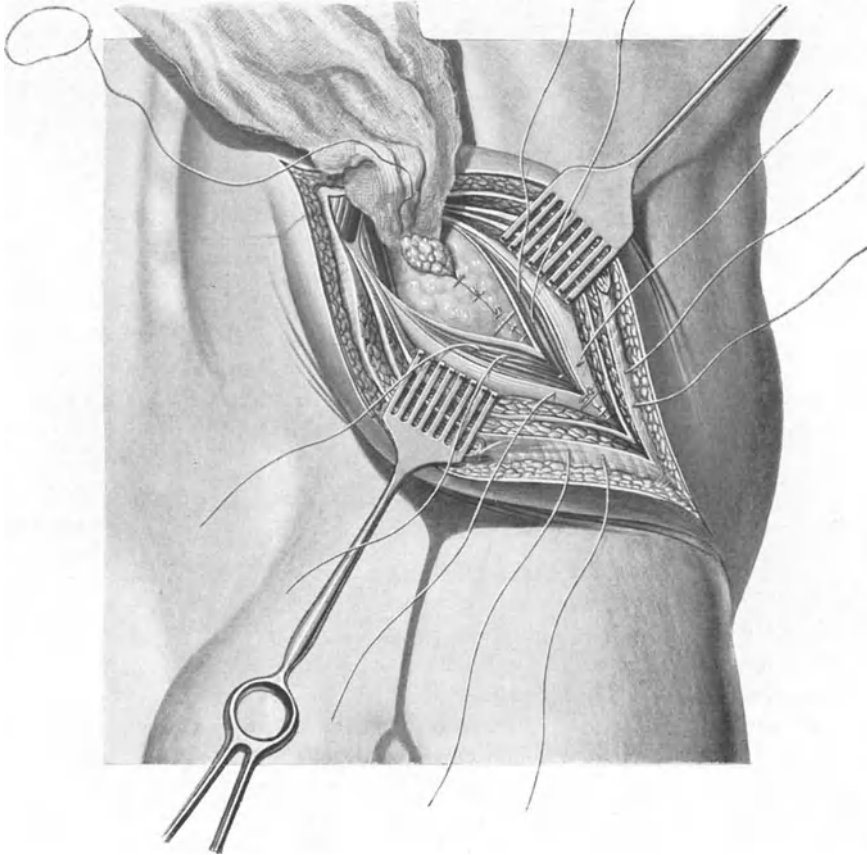


Abb. 853. Die Nephrektomie. VI.

Die Fascia retrorenalis ist fast vollkommen durch Naht verschlossen. Ein Jodoformgazestreifen ist eingelegt. Die Muskulatur und die Fascie werden schichtweise vernäht.

Wurde die Nephrektomie wegen Tuberkulose der Niere vorgenommen, so muß der zugehörige Ureter, der immer an der Erkrankung, und zwar oft in großer Ausdehnung, manchmal bis zur Blase, beteiligt ist, möglichst vollständig entfernt werden. Durch Verlängerung des CZERNY-KOCHERSCHEN Schnittes nach ISRAEL (s. S. 1264) kann man bis zur Linea innominata und auch noch etwas weiter distal kommen. Reicht aber die Erkrankung noch weiter blasenwärts, so ist es zwar manchmal möglich, in die Grenze zwischen dem kranken und gesunden Abschnitt zu tasten oder gar zu sehen. Aber die Durchtrennung in der Tiefe und eine gute Versorgung des Stumpfes läßt sich meist nicht mit der Sicherheit durchführen, die in Anbetracht der drohenden Fistelbildung wünschenswert wäre. Daher ist es besser, die Durchtrennung an einer Stelle

vorzunehmen, die dem Auge und den nötigen Instrumenten gut zugänglich ist und nach Versorgung des distalen Stumpfes mit Entfernung der Niere die Nierenwunde vorläufig zu schließen und den distalen Ureterabschnitt nach dem parasacralen Verfahren von GOETZE (s. S. 1267) zu entfernen, wie das ZANDER 1941 zur Ausrottung des ganzen tuberkulösen Ureters empfohlen hat.

Sein Vorgehen ist folgendes. Er operiert in parasacraler Hochdruckanästhesie nach KIRSCHNER. Die Entfernung der tuberkulösen Niere wird in Narkose durchgeführt. Der Ureter wird vorsichtig und schrittweise bis zum Übergang ins kleine Becken freigemacht. Dann wird er an bequem zugänglicher Stelle im oberen Abschnitt durchtrennt. Der distale Stumpf wird unterbunden und verschorft. Dann werden die Niere entfernt und die Bauchdecken genäht. Jetzt kann die Narkose wegbleiben, da sich die Hochdruckanästhesie als ausreichend erweist. In Seitenlage wird parasacral mit dem Diathermiemesser der Weichteilschnitt durchgeführt. Bei guter anatomischer Vorübung braucht das Steißbein nicht entfernt zu werden. Der Ureter wird nach Ablösung und Spaltung der Fascia pelv. visc. aufgesucht, angeschlungen, störende Gefäße werden unterbunden und nun bis in die früher angelegte obere Wundhöhle freigelegt. Er läßt sich dann bequem mit dem unteren Teil herausziehen. Eine bestehende Strikatur kann deutlich festgestellt werden. Wenn nötig kann der untere Blasenzipfel vorgezogen und mitentfernt werden. Die Blase wird dann gewissenhaft genäht. Nach Einlegen einer Gummilasche wird die Weichteilwunde mit einigen Nähten verkleinert.

ε) Die Eröffnung des Nierenbeckens und des Ureters.

Die Aufsuchung und Entfernung von Steinen aus dem Nierenbecken und der Niere.

Das Nierenbecken und der Ureter werden auf der Rückseite der Niere aufgesucht und eröffnet. Die luxierte Niere wird zu diesem Zweck auf den vorderen Wundrand gelagert und von Assistentenhand mit einem Tupfer umwickelt gehalten. Man kann auch einen Mullstreifen so um den Hilus und die Pole schlingen, daß man die Niere daran hervorziehen kann, und trotzdem die Nierenbeckengegend zur Eröffnung übersichtlich frei hat. Ist die Niere nach vorne umgelegt, so sucht man an der Rückseite das Nierenbecken auf, indem man das umgebende Fett in der Hilusgegend senkrecht zur Nierenachse und weiter distal etwa parallel zum mutmaßlichen Ureterverlauf vorsichtig einschneidet und mit Präpariertupfern zurückschiebt. Schwierigkeiten ergeben sich dabei meist nicht. Ist der Ureter freigelegt, so kann man ihn mit einem starken Faden umschlingen. Ist die Anwesenheit eines Steines im Nierenbecken röntgenologisch wahrscheinlich gemacht, so versucht man, ihn durch das Tastgefühl zu finden, indem man das Nierenbecken zwischen Daumen und den übrigen Fingern durchtastet. Läßt er sich nicht oder nicht mit Sicherheit feststellen, so untersucht man zunächst die obersten Ureterabschnitte. Ist auch dadurch ein Stein nicht nachweisbar, so kann man mit gutem Erfolg die *Acupuncture* zu Hilfe nehmen. Man sticht mit einer feinen geraden Nadel durch die Nierenbeckenwand ein und stellt am festen Widerstand der Oberfläche die Lage des Steines fest. Am schwierigsten sind Steine zu finden, die sich in Kelche gebettet haben oder in kleineren, divertikelartigen Ausstülpungen des Nierenbeckens sitzen. Hat man keine Möglichkeit, auf dem Operationstisch die *Röntgendurchleuchtung* zur Anwendung zu bringen, so muß die Sondierung oder Betastung vom eröffneten Nierenbecken aus zur Anwendung gebracht werden. Schließlich bleibt noch die teilweise oder

vollständige Nierenspaltung als letztes Auskunftsmitglied. Die Eröffnung des Nierenbeckens mit folgender Sondierung oder besonders mit folgender Betastung führt meist zum Ziel.

Am freigelegten Nierenbecken bis zum Ureter werden je 2—3 feine Haltefäden zu beiden Seiten der in Aussicht genommenen Schnitttrichtung angebracht. Der Schnitt verläuft senkrecht zur Längsachse der Niere und wird, nur *wenn nötig*, in den Ureter hinein verlängert. Während mit den Haltefäden eine Falte des Nierenbeckens aufgehoben wird, schneidet man sehr vorsichtig die Wand durch. Vorsicht ist geboten, um nicht die Schleimhaut auf der Gegenseite des

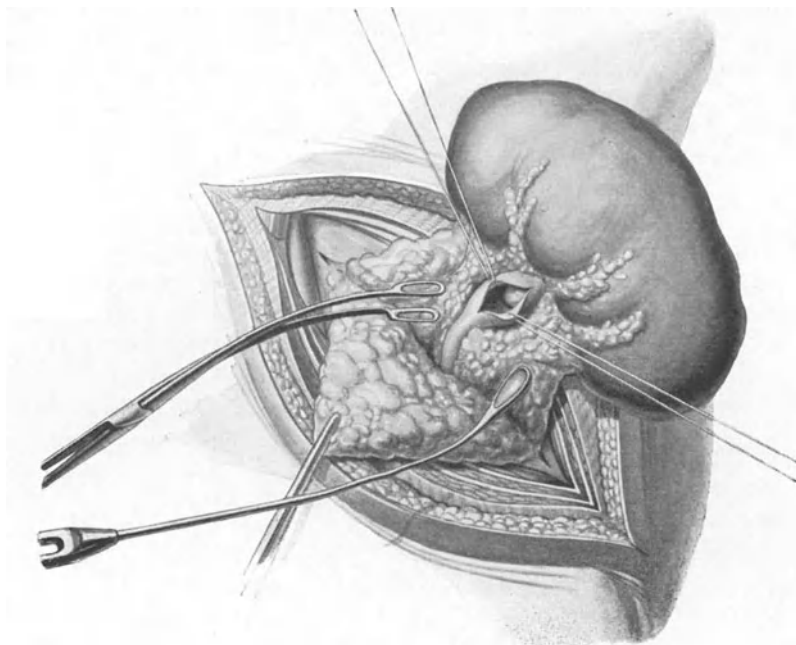


Abb. 854. Die Pyelotomie.

Das Nierenbecken ist eröffnet. Ein Gallensteinlöffel und eine gefensterzte Kornzange sind bereit, einen Stein aus dem Nierenbecken zu entfernen.

Beckens zu verletzen. Der Schnitt darf auch nicht bis in das Nierenparenchym hinein verlängert werden, da hier nach ZONDEKs Untersuchungen der hintere Ast der *Nierenarterie* zwischen Balken und Parenchym quer zur Schnitttrichtung verläuft und daher leicht verletzt werden kann. Seltener wird das Nierenbecken auf der *Vorderseite* gespalten, nach ZONDEK besonders bei angeborenen Verlagerungen, auch der Hufeisenniere, da hier das Becken auf der Vorderseite der Niere gelegen ist. Die *Pyelotomia inf.* (FEDOROFF, ZUCKERKANDL, ZONDEK) kann auch ohne Vorlagerung der Niere ausgeführt werden. Die Methode hat auch Vorteile bei der Herausnahme von platten, das Nierenbecken ausfüllenden Steinen, die nicht gedreht zu werden brauchen. Ist das Becken eröffnet, so wird zunächst sondiert. Findet man mit der Sonde keinen Stein im Becken oder in den Kelchen, so kann man die Ausschwemmung mit Kochsalzlösung unter starkem Druck versuchen. Den Ureter klemmt man mit Hilfe einer weichfassenden Darm- oder Gefäßklemme ab, um das Übertreten von kleinen Steinen oder Steintrümmern in seine Lichtung zu verhindern. Schlägt auch der

Ausschwemmungsversuch fehl, so wird der Schnitt so weit vergrößert, daß man mit dem kleinen Finger hindurch kann und das Nierenbecken und die Kelche austasten kann. Nur wenn ein Stein in einem sehr engen Kelch oder einem Kelch mit engem Eingang, in einem Divertikel oder im Nierengewebe sitzt, kann er der Betastung entgehen. Dann ist, wenn man nicht gerade eine Röntgendurchleuchtung vornehmen kann, noch einmal auf das sorgfältigste eine Acupunctur mit feinsten Nadel, oder eine Betastung von einem am unteren oder oberen Pol eröffneten Nierenkelch vorzunehmen, ehe man sich dazu entschließt, die Niere völlig zu spalten.

§) Die Nephrotomie.

Die *Nephrotomie* wird am besten unter vorläufiger Blutstillung vorgenommen, und zwar so, daß man einen dünnen Gummischlauch (man kann dazu auch eine weichfassende, gebogene Magen- oder Gefäßklemme verwenden) um den Hilus der Niere herumlegt und ihn so stark anzieht und mit einer Klemme verschließt, daß die Blutströmung aufhört. Da man zum wenigsten aus dem Röntgenbild darüber unterrichtet ist, in welcher Gegend ein Nierenstein sitzt, wird die Spaltung im Bereiche des entsprechenden Nierenabschnittes, und zwar am besten mit dem Sektionsschnitt, vorgenommen. Entsprechend der nicht ganz regelmäßigen Gefäßversorgung für den vorderen und hinteren Abschnitt (ZONDEK), wird der Schnitt an der Konvexität nicht in der Mitte, sondern einige Millimeter hinter der Mittellinie vorgenommen und beschränkt sich entsprechend dem vermutlichen Sitz des Steines ungefähr auf den in Betracht kommenden Abschnitt. Man spaltet vorsichtig bis in das Nierenbecken hinein und ist nun imstande, die Innenfläche zu übersehen und durch einen eingeführten Finger, während der Daumen von außen entgegengedrückt, eine genaue Durchastung der Niere vornehmen zu können. So werden selbst kleine, auch in kleinen Cysten und Kelchen sitzende Steine kaum der Untersuchung entgehen. MARWEDEL hat eine quere Spaltung vorgeschlagen, die aber nicht schonender ist und auch nach ZONDEK keine so gute Übersichtsmöglichkeit bietet. Ist der Stein festgestellt, so wird am besten unter Leitung des Fingers ein Gallensteinlöffel oder eine gefensterte Kornzange durch die Wunde eingeführt und der Stein entfernt. Vor allen Dingen muß man sich davor hüten, den Stein zu verschieben, sonst kann es geschehen, daß er in einen anderen Kelch verschwindet oder in das Becken und von da in den Ureter hineingelangt. Es ist deshalb am besten, bei vorausgegangener Pyelotomie den Ureter etwas unterhalb der Pyelotomieöffnung mit einer HÖPFNER-Klemme zu verschließen, so daß der Stein wenigstens nicht in den Ureter hineingelangen kann. Ist der Stein entfernt so wird die Nierenwunde sorgfältig vernäht; mit durchgreifenden, möglichst die ganze Wundfläche einschließenden Catgutfäden, die an der Konvexität geknüpft werden, läßt sich eine fast völlige Blutstillung erzielen. Da leicht Infarkte und Nekrosen nach der Naht entstehen, näht WILDBOLZ nicht oder nur oberflächlich. KÜMMELL legt durch die ganze Dicke der Niere etwa in Höhe der Beckeneröffnung parallel zur Längsrichtung der Niere eine durchgreifende Catgutnaht. Am Wundrand werden noch einige, diesen vereinigenden Nähte durch das Parenchym geführt und auf der Konvexität geknüpft. Nimmt man jetzt den Schlauch ab, so blutet es gewöhnlich infolge der Stauung noch etwas nach. Nach Zurückbringen der Niere hört die Blutung dann aber meist schnell auf. War das Nierenbecken infiziert, so wird eine *Ableitung* mit einem dünnen

Gummischlauch, der zwischen den Nähten herausgeleitet wird, durchgeführt. War es nicht nötig, die Niere zu spalten, gelang es vielmehr, den Stein aus der Pyelotomie-Wunde herauszuziehen und liegen aseptische Verhältnisse vor, so wird die Nierenbeckenwunde oder die Nierenbecken-Ureterwunde genau verschlossen. Während die Haltefäden angespannt werden, näht man mit feinsten Seidennähten die Nierenbeckenöffnung zu, am besten ohne die Schleimhaut selbst zu durchstechen. Auf diese Weise kann man einen verhältnismäßig sicheren Abschluß erzielen. Um die Nierenbeckenwunde noch sicherer zu gestalten, ist es zweckmäßig, die von PAYR empfohlene *Kapselplastik* zur Anwendung zu bringen. Man schneidet zu diesem Zweck aus der Rückseite der Capsula fibrosa einen etwa 2 cm breiten, am Hilus gestielten etwa 3 oder 4 cm langen türflügelartigen Lappen, löst ihn von der Niere los und klappt ihn über die Becken- und Ureterwunde nach unten, um ihn über der Naht auszubreiten und mit einigen Nähten zu befestigen. Mit Hilfe von Spülungen mit Kochsalz und dünnen Höllesteinlösungen kann durch den eingelegten Katheter (s. oben) das Nierenbecken einige Tage nach der Operation vorsichtig ausgespült werden, wenn eine Infektion des Nierenbeckens bekämpft werden soll.

η) Die Entfernung von Uretersteinen.

1. Die Freilegung der oberen Ureterabschnitte.

(BOEMINGHAUS.)

Ist durch das Röntgenbild ein Stein im Ureter festgestellt, so wird man zunächst versuchen, diesen Stein auf natürlichem Wege zu entfernen. Abgesehen von der Verordnung reichlicher *körperlicher Bewegung*, können spasmolytische (Atropin, Papaverin) und peristaltikanregende Mittel (Hypophysin) versucht werden. Der Versuch der Ausschwemmung kann in jedem Falle gemacht werden. Man läßt den Kranken große Mengen von Flüssigkeit zu sich nehmen und verbietet ihm, solange er es aushalten kann, den Harn zu entleeren. Es kann so unter Umständen gelingen, während sich große Massen von Harn in der Blase ansammeln, eine gewisse Erweiterung des Ureters herbeizuführen und durch den starken Strom den Stein im Ureter abwärts zu treiben. Diese Methode scheidet häufig daran, daß die kleinen, zackigen Oxalatsteine, infolge ihrer scharfen Kanten, zu kleinen Verletzungen, Spasmen usw. Veranlassung geben und infolgedessen an Ort und Stelle festgehalten werden. Gelingt es, ihn abwärts zu treiben, so bleibt er leider oft entweder vor der Blase oder innerhalb der Blasenwand, kurz vor der Uretermündung stecken. In solchen Fällen kann der Ausschwemmungsversuch durch Trinkkur wiederholt werden, führt aber leider meistens nicht zum Ziel. Gute Erfolge wurden mit Anwendung des *subaqualen Darmbades* (KORTZEBORN) gemacht, mit dem oft Steine noch ausgetrieben werden, die mit den anderen Mitteln ihren Platz nicht verließen. Nicht selten kommt es dann bei längerem Abwarten zu entzündlichen Reizungen und Ulcerationen und gelegentlich zur Perforation durch Usur der Ureter- und Blasenwand und der Stein gelangt auf diesem Wege in die Blase. Damit droht aber auch schon immer eine Perforation in die Umgebung von Ureter und Blase mit ihren unangenehmen Folgen.

Daher soll man mit der abwartenden Behandlung nicht so lange warten bis Geschwürbildungen und Perforationen drohen. Ehe man chirurgisch vorgeht kann noch der Versuch gemacht werden, durch *Harnleiterkatheterung* den Stein

zu lösen. Gelingt es, den Ureterkatheter am Stein vorbeizuführen, so besteht größere Aussicht, durch Einspritzung von Glycerin, Öl, Novocain-Suprareninlösung, also durch mechanische und medikamentöse Einflüsse den Stein zu lockern. Gelingt das Vorbeiführen am Stein nicht, so kann versucht werden, den distalen Abschnitt durch Einspritzung oder durch das Einführen von *Erweiterungsinstrumenten* besonderer Art zu dehnen.

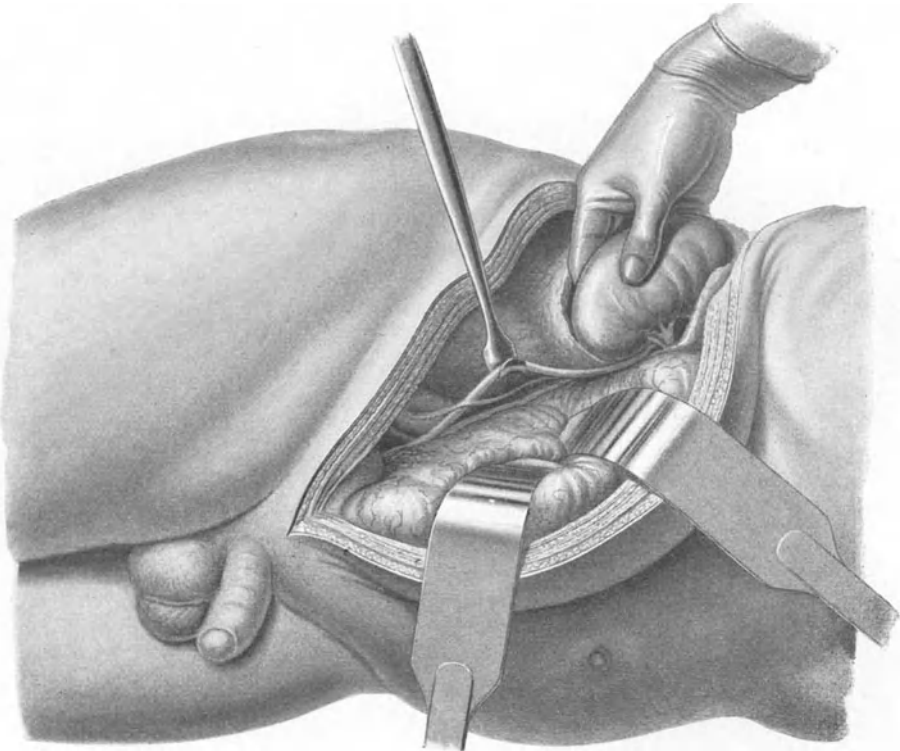


Abb. 855. Die ausgedehnte Freilegung von Niere und Ureter.

Der Lumbalschnitt nach CZERNY-KOCHER ist nach ISRAEL bis nahe an die Symphyse verlängert. Der Peritonealsack ist nach vorn abgelöst und wird beiseite gehalten. Der Ureter ist aus dem retroperitonealen Fett herausgelöst. Man sieht die Überkreuzung von Ureter und Spermatikalgefäßen.

Von großer Bedeutung ist neuerdings die Anwendung von Instrumenten zum unmittelbaren Fassen und Herausziehen der Steine geworden, die bisher keine weitere Verbreitung fanden.

Am meisten Anerkennung hat sich das Verfahren von ZEISS-Wildungen (1937) erworben. Der von ihm angegebene *Schlingenkatheter* erlaubt es, selbst größere Steine aus dem Ureter herauszuziehen. Grundbedingung ist Beherrschung der cystoskopischen und endovesicalen Technik, genaue Kenntnisse der besonderen Technik im Gebrauch des Schlingenkatheters, Sorgfalt und Geduld. Auf Einzelheiten kann hier nicht eingegangen werden. Über gute Erfolge haben auch andere Chirurgen und Urologen berichtet.

Sind die Ausschwemmungs- und Ausziehungsversuche erfolglos verlaufen, so wird man die *operative Behandlung* einleiten. Bei allen Steinen oberhalb der Linea innominata wird der Ureter durch einen Schnitt freigelegt, der gewissermaßen eine Fortsetzung des oben beschriebenen Schnittes zur Nierenfreilegung

darstellt. Der Hautschnitt wird verlängert bis zur Höhe der Spina iliaca ant. sup. oder auch darüber hinaus. Er bleibt aber gut fingerbreit von der Spina nach vorn entfernt. Die Weichteile, insbesondere die Muskulatur, werden in derselben Schnittrichtung gespalten, bis die Fascia transversalis und das Peritoneum vorliegen. Nun wird der ganze Peritonealsack vorsichtig stumpf von der Rückseite abgelöst, bis der Ureter erscheint (Abb. 855). Meist müssen einige quer oder schräg verlaufende Gefäße, die man vor der Durchschneidung unterbindet, durchtrennt werden. Die Spermatikalgefäße kann man abschieben (Abb. 855). So gelangt man meist ohne Schwierigkeiten an den Ureter, der ja häufig in dem Abschnitt oberhalb des Steines erweitert ist und infolgedessen leicht gefunden wird. Man muß sich davor hüten, den Ureter mit dem Peritoneum von der Rückwand abzuheben. Besonders bei sehr fetten Menschen ist der Ureter manchmal im Retroperitonealfett versteckt. Liegt der Ureter frei, so wird er in vorsichtiger Weise auf die Anwesenheit eines Steines abgesucht. Fast immer läßt er sich von außen durchtasten. Um ihn zu verhindern, bei der Freilegung und Betastung seinen Platz zu wechseln, wird der Ureter unterhalb des festgestellten Konkrementes mit einer weichfassenden Klemme abgeklemmt. Sitzt der Stein in der Nähe oder nicht zu weit vom Nierenbecken entfernt und hat man die Niere vorher freigelegt, so ist es am besten, den Stein bis in die Gegend des Nierenbeckens vorzuschieben, ihn aber nicht in dasselbe eintreten zu lassen, bevor man es eröffnet hat, um ihn dann im Augenblick des Eintritts abfangen zu können. Sitzt er tiefer unten und hat man die Niere nicht freigelegt, so wird der Ureter ganz vorsichtig in der Längsrichtung über dem Stein eingeschnitten und der Stein mit den Fingern zu der Öffnung herausgedrückt. Die Ureterenöffnung wird dann mit einigen feinen Seidennähten, ohne die Schleimhaut zu fassen, wieder verschlossen. Falls eine entzündliche Erkrankung vorlag, wird in die äußere Wunde bis in die Nähe der Ureterenöffnung ein Gummirohr eingelegt. Gelegentlich kommt es vor, daß der auf dem Röntgenbild nachgewiesene Stein bei der Operation zunächst nicht gefunden wird. Er kann einerseits in das Nierenbecken zurückgetreten oder er kann auch weiter abwärts verschoben sein. Sehr unangenehm ist es, wenn er bis unterhalb der Linea innominata nach unten vorgedrungen ist, da der Zugang zu dieser Gegend fast immer eine Erweiterung des Schnittes nach unten notwendig macht. Manchmal kann es noch gelingen, mit den den Ureter nach unten verfolgenden Fingern den Stein zu fassen und wieder nach oben zu leiten, um ihn hier zu entfernen. Um einen verschwundenen Stein aufzusuchen, muß, wenn nicht gerade eine Röntgen-einrichtung zur Verfügung steht, meist eine Sondierung des Ureters nach seitlicher Eröffnung vorgenommen werden. Mit Hilfe eines Ureterkatheters oder einer dünnen Metallsonde gelingt es häufig, den neuen Sitz des Steines festzustellen. In das Nierenbecken entweicht er nur dann, wenn der Ureter oberhalb des ursprünglichen Sitzes in starkem Grade erweitert und gefüllt ist. Wird er mit Wahrscheinlichkeit im Nierenbecken vermutet, so muß dieses oder der obere Ureterabschnitt eröffnet und mit Hilfe der oben geschilderten Maßnahmen der Stein gesucht werden (s. S. 1260).

2. Die Freilegung des distalen Ureterabschnittes.

I. Das Vorgehen nach SELIG-PAYR.

Befindet sich der Ureterstein unterhalb der Linea innominata, was, wie gesagt, relativ häufig vorkommt, so ist nach dem Vorschlag von PAYR der

Zugang am besten mit Hilfe des von SELIG für die Freilegung des N. obturatorius (s. 207) empfohlenen Schnittes durchzuführen (Abb. 141 und 856). Am *Rectusaußenrand* dringt man nach Unterbindung der A. epigastrica inf. während man den ganzen Peritonealsack nach der Mittellinie verschiebt, in die Gegend der A. hypogastrica vor und findet hier, nach Unterbindung einiger kleiner Gefäße, ziemlich weit nach der Mittellinie zu, den Ureter im

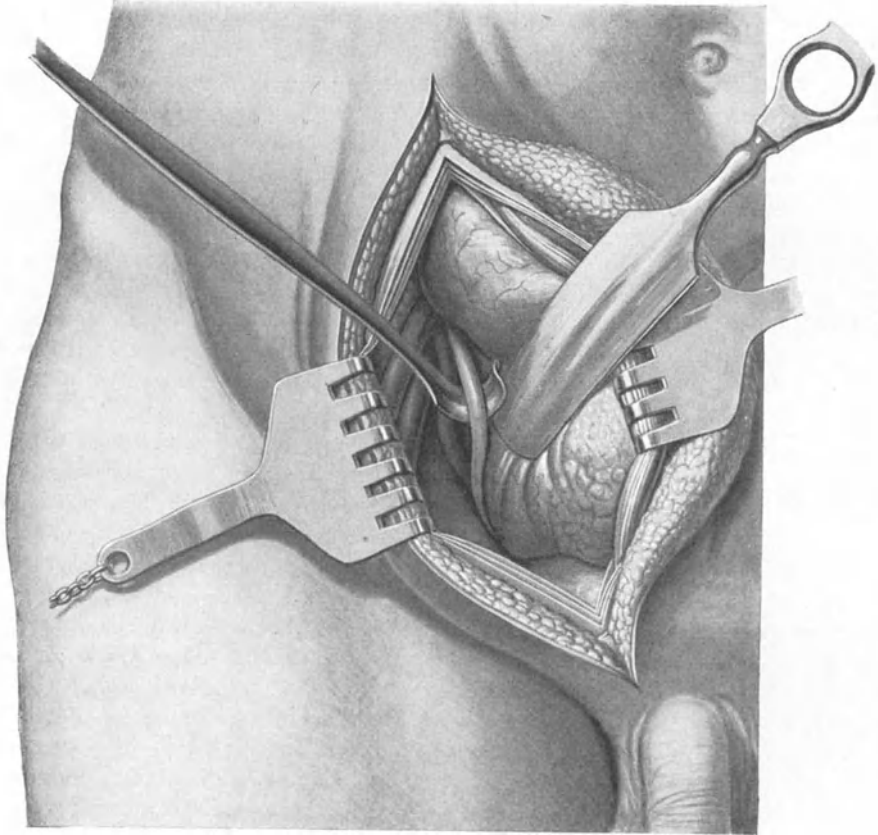


Abb. 856. Die Freilegung des Ureters im untersten Abschnitt nach SELIG-PAYR.

Mit Rectusaußenrandschnitt bis zur Symphyse ist die A. epigastrica inf. freigelegt und unterbunden. Der Peritonealsack ist stumpf abgelöst und nach der Mittellinie abgeschoben, so daß die obere Blasenfläche erscheint. Aus dem zur Seite gedrängten Retroperitoneum ist der Ureter herausgelöst und mit einem Venenhaken angehoben.

retroperitonealen Fettgewebe gelegen. Man soll sich zunächst nicht weit nach unten, d. h. also in die Nähe der Blase halten, sondern mehr nach hinten in die Gegend der *Articulatio sacroiliaca* vordringen, da in dieser Gegend der Ureter am leichtesten zu finden ist, während man weiter nach vorn mit den großen retroperitonealen Venenplexus in der Umgebung von Uterus oder Prostata und Blase in Konflikt kommt. Hat man den Ureter erst hinten freigelegt, so gelingt es trotz verhältnismäßig großer Tiefe des Operationsfeldes nun leicht, ihn mit einem dicken Seidenfaden anzuschlingen, ihn vorsichtig auszulösen und nach Unterbindung aller in die Quere kommender Gefäße bis in die Blase hinein zu verfolgen. Bei Männern muß man die Überkreuzung durch das Vas deferens

oberhalb des Ureters und die Samenblasen berücksichtigen, sie freilegen und vor Verletzung schützen. Die Spaltung des Ureters nimmt man, wenn, wie so häufig, der Stein in dieser Gegend festgeklemmt ist, oder gar in einer divertikelartigen Ausstülpung sitzt, erst dann vor, wenn man unmittelbar über dem Stein angekommen ist. Nach Entfernung des Steines wird die Ureterenwand genau vernäht, die äußere Wunde bis auf ein Gummirohr geschlossen. Es sind eine ganze Reihe von anderen Wegen zur Freilegung des unteren Ureterabschnittes angegeben worden, von denen der von GOETZE ausgearbeitete *parasacrale Zugang* sich als der beste erwiesen hat.

II. Der *parasacrale Zugang zum distalen Ureterabschnitt nach GOETZE.*

GOETZE hat 1937 das *parasacrale Verfahren* zur Entfernung tiefsitzender Uretersteine angegeben. Bisher ist der Zugang meist auf *extraperitonealen Wege* vom Bauch aus durchgeführt worden.

Von diesen Verfahren scheint uns als das beste die sog. SELIGSche Operation, die ursprünglich zur Freilegung des N. obturatorius angegeben wurde (s. S. 1265). Wenn uns der Zugang auch niemals Schwierigkeiten gemacht hat, und wir auch niemals eine Gefäßverletzung oder eine bemerkenswerte Infektion im Anschluß an die Entfernung eines Uretersteines beobachtet haben, so ist doch zuzugeben, daß man in größeren Tiefen operiert, und daß bei infektiösem Ureter- oder Blaseninhalt die Gefahr der Infektion nicht von der Hand zu weisen ist. VOELCKER hat aus diesem Grunde schon ein Verfahren empfohlen, das, entsprechend seiner Prostata- und Mastdarmoperation durch den M. levator ani hindurch, also ischio-rectal, vorgeht. Nach GOETZE hat er das Verfahren wegen der Blutungsgefahr wieder aufgegeben, da man durch verschiedene Venenplexus hindurch muß.

GOETZE hat nun in Anlehnung an sein Verfahren der sacralen Mastdarmentfernung einen sehr einleuchtenden Weg ausgearbeitet, der, ohne wesentliche Nebenverletzungen den oberen pelvinen Teil des Ureters aufzusuchen, gestattet. Von da aus ist es dann leicht und ohne die Gefahr irgendwelcher Nebenverletzungen möglich, den Ureter bis in die Blasenwand hinein zu verfolgen.

Bei seinen ersten Versuchen ist GOETZE ähnlich vorgegangen, wie bei seiner Rectumcarcinomoperation, nämlich unter Abmeißelung des Kreuz-Steißbeines in der BARDENHEUER-Linie. Später hat er dann nur einen Kreuz-Steißbeinrandschnitt angewendet, ohne den Knochen zu verletzen. Auf die besondere Lagerung legt GOETZE größten Wert (s. S. 1185). Der Kranke befindet sich dabei in Bauchlage. Unterstützt sind aber nur die Oberschenkel und die Brust, nicht aber der Bauch, so daß dieser frei herunterhängt. Der Schnitt verläuft am Kreuzbein und Steißbein entlang und biegt dann vom Ende des Steißbeines noch seitlich in den M. glutaeus maxim. (Abb. 857). Durch das Heruntersinken der Bauchorgane liegt die Fascia pelv. visc. frei. In der Mitte verläuft auf ihr die A. sacral. med. Löst man nun die Fascia pelv. visc. stumpf aus der Steiß-Kreuzbeinhöhlung heraus, so sieht man seitlich oben den Ureter durch die Fascie hindurchschimmern. Der Überblick ist naturgemäß besser, wenn die Kreuz-Steißbeinresektion ausgeführt ist. Über dem durchschimmernden Ureter, d. h. also seitlich oben, wird nun die Fascia pelv. visc. eingeschnitten (Abb. 858). Je höher man nach dem Promontorium zu einschneidet, desto leichter findet man ihn, da er hier unmittelbar unter der Fascie liegt, während er weiter nach unten mehr nach vorn, also von der Fascie weg, blasenwärts zu abbiegt und stärker in das Fett eingebettet ist. Der Ureter wird nun möglichst hoch oben aus dem Fettgewebe herausgelöst. Man faßt ihn mit einer feinen Gummischlinge, die man darunter führt, und während man nun vorsichtig mit der Schlinge anzieht, löst man ihn schrittweise aus dem umgebenden retroperitonealen Fettgewebe. Nach einigen Zentimetern stößt man auf einen

geringen Widerstand, der durch ein kleines typisches Gefäßbündel bedingt ist, das aus den hypogastrischen Verzweigungen besteht und zum Ureter zieht. Man durchtrennt dieses Bündel nicht, sondern faßt vielmehr unterhalb davon den Ureter da wo er wieder allseitig zu umgehen ist, mit einem zweiten Gummizügel. Damit zieht man ihn vorsichtig weiter vor, während der erste Gummizügel losgelassen wird und mit dem oberen Ureterabschnitt in die Tiefe sinkt. Mit dem zweiten Gummizügel hebt man nun bereits den Blasenboden. Da der Ureter unter Umständen durch eine Steineinklemmung in seiner Wand geschädigt sein kann, so muß man hier besonders vorsichtig vorgehen, um ihn nicht einzureißen. GOETZE zieht nun mit einem besonderen Häkchen das seitlich ansetzende Paraproctium nach

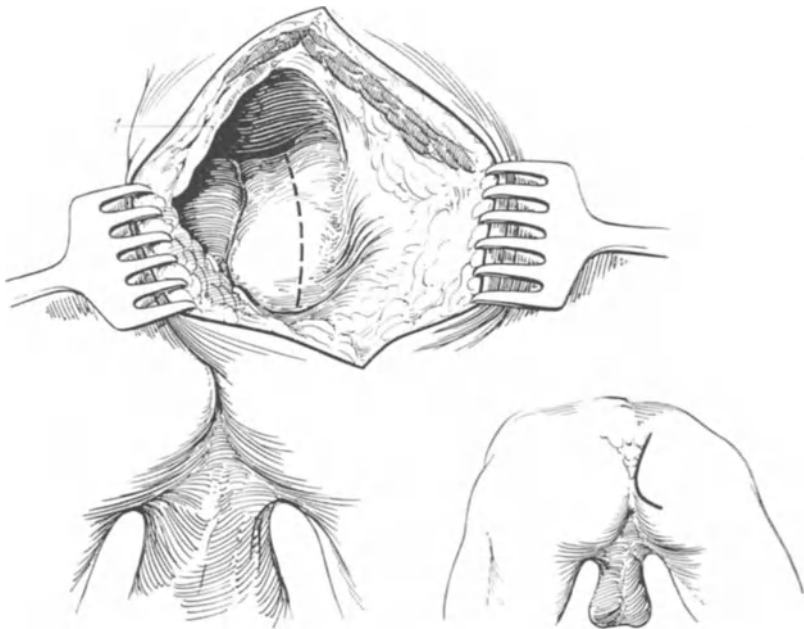


Abb. 857. Normaler Zugang durch reinen Weichteilschnitt am Rand des Steißbeines (s. Zusatzskizze). Gestrichelte Linie = Spalttrichtung der Fasc. visc. pelv., direkt über dem rechten Ureter. I Rechter Kreuz-Steißbein-Rand. (Nach GOETZE.)

der Wundoberfläche zu. Mit einem rechtwinklig gebogenen Blasenhaken, der vorn einen kleinen Mulltupfer fassen kann, und der wie ein Präpariertupfer benutzt wird, gelingt es nun schnell, bis an die Blase heranzukommen. Man kann nun unter völliger Leitung des Auges und nahe der Wundoberfläche den Ureter eröffnen, den Stein entfernen, auch den Ureter sondieren oder einen Ureterkatheter einlegen. Schließlich kann auch die Ureternaht leicht durchgeführt werden. Nach der Ausführung des Eingriffes wird die Wunde, je nach den Wundverhältnissen mehr oder weniger vollständig zugenäht, nachdem vorher ein kleines Gummirohr in die Nähe der Ureterwunde gelegt wurde.

Der Zugang hat den großen Vorteil, daß er den kürzesten Weg zum pelvinen Ureter darstellt, daß er außerordentlich schonend und nicht entstellend ist. Auch die Gefahr einer Bruchbildung oder einer sonstigen funktionellen Störung kommt in Wegfall. Eine postoperative Lungenstörung kommt kaum in Betracht.

Im Anschluß an die Entfernung von Steinen aus dem Ureter wird die kleine Wunde durch Naht verschlossen. Der einfache kleine Längsschnitt läßt sich,

ohne daß man eine Verengung zu befürchten braucht mit feinstem Catgut nähen, wenn man die Schleimhaut nicht mitsticht. Hat man aber Befürchtungen, so kann man unter Zuhilfenahme der in Abb. 889—861 angegebenen Methoden zur Verhütung von Stenosen vorgehen. Es empfiehlt sich immer, einen *Dauerkatheter* in die Blase einzulegen, um jede Harnstauung zu vermeiden. Ist in der Gegend des Steinsitzes eine Verengung des Ureters vorhanden, so ist in Erwägung zu ziehen, die verengte Stelle mit Längsschnitt zu spalten und die Wunde in querer Richtung zu vereinigen. Sitzt der Stein fest *eingeklemmt in der Ureterenöffnung*, so besteht die Möglichkeit, ihn durch eine *endovesicale Operation*, d. h. mit Hilfe der kleinen durch das Cystoskop eingeführten Schere oder elektrischen

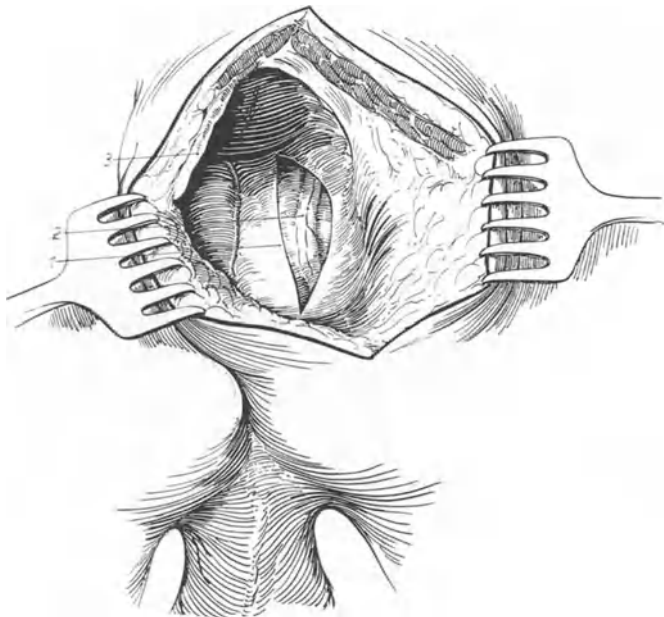


Abb. 858. Lage des rechten Ureters unter der gespaltenen Fasc. visc. pelv. 1 Incisionsrand der Fasc. visc.; 2 rechter Ureter; 3 rechter Kreuz-Steißbein-Rand. (Nach GOETZE.)

Messer zu erweitern. Meist wird aber, besonders bei etwas größeren Steinen, eine *Sectio alta* notwendig sein. Von hier aus gelingt es dann, durch einen einfachen gegen den Stein geführten Schnitt das Konkrement aus seiner Umklammerung zu befreien und gleichzeitig aus der Blase zu entfernen.

3. Die Eingriffe bei den Verletzungen des Ureters.

Bei *Verletzung des Ureters*, die am häufigsten bei gynäkologischen Operationen zustande kommt, aber auch im Anschluß an Ureterotomien zur Entfernung von Steinen und nach der Beseitigung von Stenosen, wird nicht selten Fistelbildung beobachtet. In solchen Fällen kann die Freilegung des Ureters, besonders dann, wenn die äußere Fistel weit von der Ureterenverletzung liegt und schwielige Narben vorhanden sind, erhebliche Schwierigkeiten bereiten. Nur langsames, schonendes Vorgehen kann hier zum Ziel führen. Ist die Fistelöffnung groß, oder ist der Ureter ganz durchtrennt, so muß er auf eine größere Strecke aus seiner Umgebung frei gemacht werden, um die Enden ohne Spannung aneinanderzubringen. Unter Umständen muß, besonders bei Stenosen, sogar ein

Stück aus dem Ureter entfernt werden. Nach der Auslösung und Anfrischung der Enden werden zwei weichfassende Klemmen oberhalb und unterhalb der

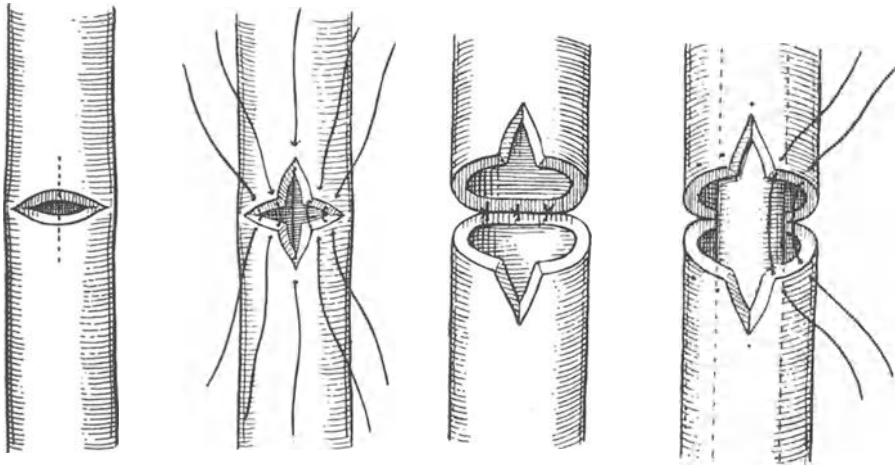


Abb. 859. Naht einer schmalen Harnleiterwunde nach VAN HOOK. (Nach ALBARRAN.)

Abb. 860. End-zu-End-Naht des Harnleiters. (Nach ALBARRAN.)

verletzten Stelle angelegt und eine ringförmige Naht vorgenommen. Die erste erfolgreiche Naht des Ureters wurde von TAUFFER (1885) ausgeführt. Da die ringförmige Naht häufig zu Stenosen führt, sind eine Reihe von anderen Methoden zur Vereinigung der Ureteren-

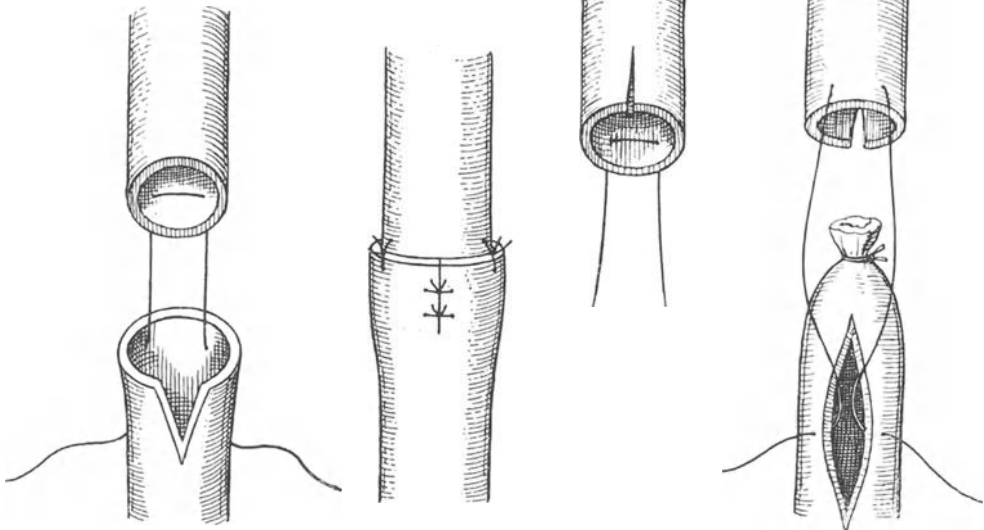


Abb. 861. Invaginationsnaht der Harnleiterstümpfe nach POGGI-BOARI. (Nach ALBARRAN.)

Abb. 862. Invaginationsnaht des Harnleiters nach VAN HOOK. (Nach ALBARRAN.)

enden empfohlen worden. ALBARRAN empfiehlt die Methode von POGGI, die er etwas abgeändert hat. Das distale Ende wird in einer Ausdehnung von 3—4 mm längs gespalten und damit erweitert (BOARI) (Abb. 861). Nun

wird das zentrale Ende durch einen U-förmig geführten Catgutfaden von außen nach innen durchstochen und die beiden freien Fadenenden durch das distale Stück einige Millimeter unterhalb des Längsschnittes auf der gegenüberliegenden Seite von innen nach außen hindurchgeführt. Zieht man nun die Fadenenden an, so wird das obere Ende in das untere hineingestülpt und durch Knüpfen des Fadens in dieser Stellung bewahrt. Durch eine Reihe von Knopfnähten wird dann der Längsschnitt des unteren Endes verschlossen und ebenso das Invaginat am Rande der Scheide mit einigen Knopfnähten befestigt. Als zweite Methode wird gewöhnlich die Methode von VAN HOOK empfohlen. Nach dieser Methode wird das distale Ende durch eine Ligatur verschlossen, dann einige Millimeter unterhalb dieses Verschlusses ein Längsschnitt angelegt, durch den das etwas längs gespaltene und sich dadurch leicht in seiner Lichtung beim Einstülpen verengende obere Ende mit Hilfe von Fäden hineingezogen wird (Abb. 862). Schließlich sind auch *Seit-zu-Seit-Anastomosen* analog der Seit-zu-Seit-Vereinigung am Darm nur mit einfacher Naht ausgeführt worden (Abb. 863) (MONARI 1895).

4. Die Nephropexie.

Obwohl die *Wanderniere* häufig keine Erscheinungen macht und so gut wie immer nur ein Teil einer allgemeinen Enteroptose ist, muß sie doch gelegentlich, falls sie starke Beschwerden verursacht und falls sie zu Stauungserscheinungen infolge Abknickung des Ureters Veranlassung gibt, an ihren Platz zurückgebracht und dort festgelegt werden. Von den zahlreichen Methoden der Nephropexie kommen heute wohl ernstlich nur noch solche in Frage, die wirklich imstande sind, die zurückgelagerte Niere sicher an ihrem Platz zu halten. Da in der Mehrzahl der Fälle weder die fibröse Kapsel der Niere fest genug ist, um sie zur Aufhängung zu verwenden und da andererseits die Weichteile der hinteren Bauchwand zu nachgiebig sind, um die Niere daran für die Dauer zu befestigen, so müssen festere Gewebe gesucht werden. Als solches erwies sich die frei transplantierte Fascie (KIRSCHNER), die in Form einer Hängematte oder zum wenigstens eines breit auf der Nierenkapsel befestigten Bandes zu verwenden ist und zur Befestigung dieses Aufhängebandes die 12. Rippe. Wie im einzelnen der Eingriff ausgeführt wird, ist ziemlich gleichgültig. Wir haben folgendes Verfahren als zweckmäßig befunden und keine Rückfälle danach erlebt. Nach der üblichen Freilegung der Niere wird sie nach vorne luxiert, was ja bei der Wanderniere meist sehr leicht gelingt. Aus der Fascia lata wird ein etwa 4 cm breiter, und etwa der doppelten Nierenlänge entsprechender Lappen herausgeschnitten. Dieser Lappen wird in der Längsrichtung wie ein Band um die Niere gelegt und in sich durch einige Nähte vereinigt (Abb. 864). Die Seitenränder des Lappens werden mit zahlreichen feinsten Catgut-Knopfnähten an der fibrösen Kapsel befestigt. Dann schiebt man zur Probe die Niere unter die freigelegte 12. Rippe so weit wie möglich nach oben. Da, wo die 12. Rippe den Fascienmantel kreuzt, werden 2 feste Seidenfäden in der Fascie verankert (Abb. 864). An der

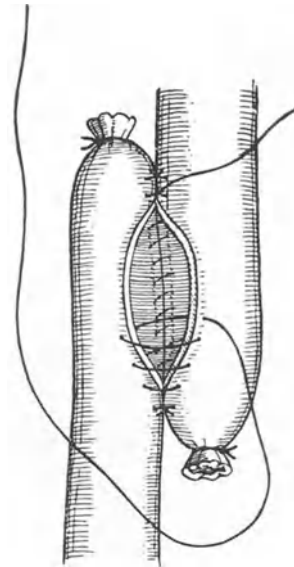


Abb. 863. Seit-zu-Seit-Anastomose des Harnleiters nach MONARI. (Nach ALBARRAN.)

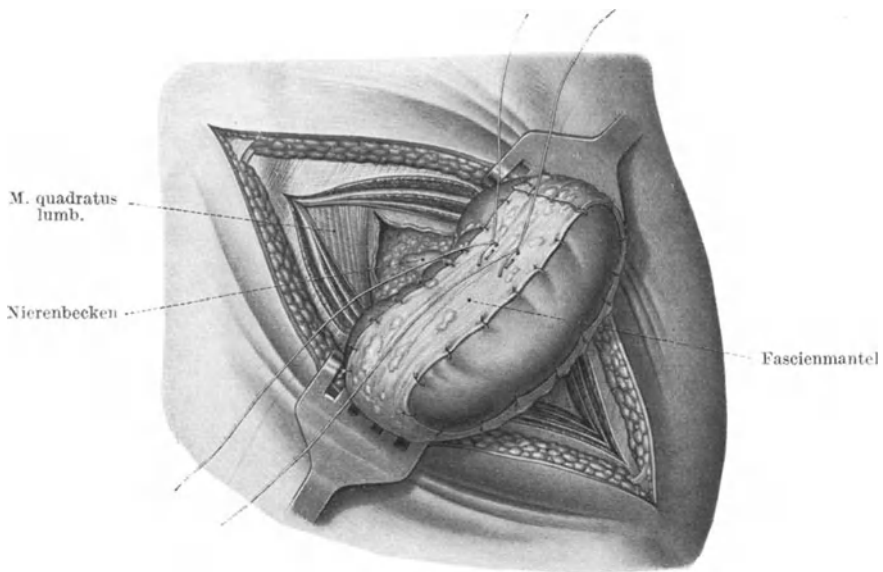


Abb. 864. Die Nephropexie. I.

Die rechte Niere ist in der üblichen Weise freigelegt und aus ihrem Lager luxiert. Ein langer und etwa 4 cm breiter Streifen aus der Fascia lata ist in der Längsrichtung um die Niere herumgelegt und mit vielen feinen Catgutnähten an der fibrösen Nierenkapsel befestigt. Zwei starke Seidenfäden sind auf der Rückseite der Nähte in dieser Fascienhängematte befestigt.

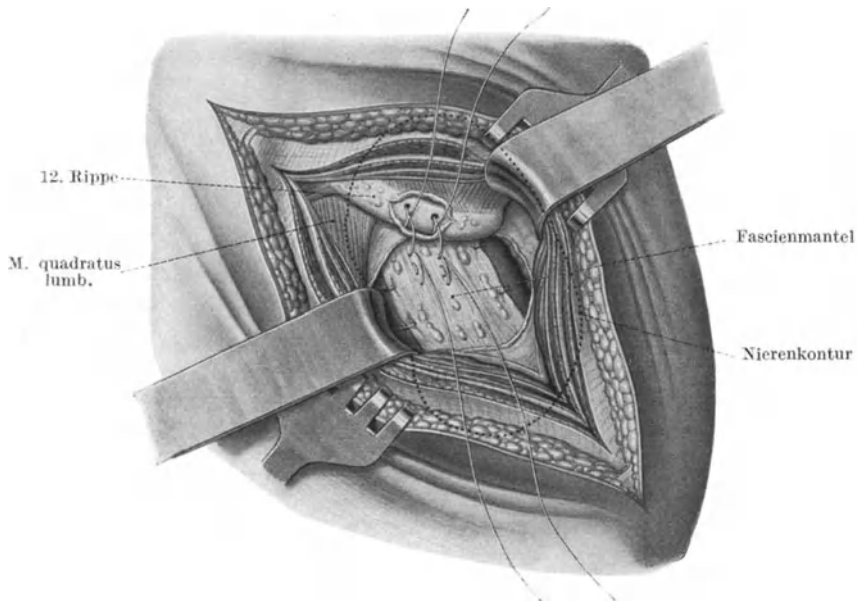


Abb. 864 a. Die Nephropexie. II.

Die 12. Rippe ist freigelegt und das Periost auf eine kleine Strecke gespalten. An dieser Stelle ist die Rippe zweimal durchbohrt. Durch diese Bohrlöcher werden die beiden starken Seidenfäden, die in der Fascie verankert sind, hindurchgezogen, während die Niere gleichzeitig in ihr Bett und unterhalb der 12. Rippe nach oben geschoben wird. Die beiden starken Seidenfäden werden geknotet.

Kreuzungsstelle wird aber auch die Rippe zweimal durchbohrt und nun werden die beiden Seidenfäden durch die Bohrlöcher hindurchgeführt und verknötet (Abb. 864a). Die Weichteilwunde wird in der üblichen Weise geschlossen.

b) Die Eingriffe an der Harnblase, der Harnröhre und am Penis.

α) Die Geschichte der Blasenoperationen.

Die *Eröffnung der Harnblase* ist nach KRAHN (RUSTS Handbuch der Chirurgie 13, 1834) schon von den alten Chirurgen, besonders AVICENNA, genauer beschrieben worden, und zwar *vom Damm aus*. THEVENIN hat dann die Methode verbessert, indem er nach Einführung einer gespaltenen Sonde in die Harnröhre seitlich neben der Raphe einschneidet. Später wurde dann ein Trokar benutzt (DESAULT u. a.). DESAULT schützt den Mastdarm durch Beiseiteziehen desselben mit dem eingeführten Finger. Der Blasenstich *oberhalb* der Symphyse wurde angeblich schon im 14. Jahrhundert von JOH. ARCULANUS erwogen, 1701 zuerst von MERY ausgeführt. Auch HEISTER, SHARP, MURSSINNA u. a. haben den suprapubischen Blasenstich geübt. Er wurde von den genannten Autoren besonders gegenüber dem von FLURANT (1750) angegebenen Blasenstich durch den Mastdarm, den auch die Kriegschirurgen Friedrichs des Großen, SCHMUCKER und THEDEN übten, vorgezogen.

Heute wird fast ausschließlich der suprapubische Blasenstich, dieser auch nur bei der Unmöglichkeit der Kathetereinführung, in Form der *Capillarpunktion* geübt. Auch der suprapubische Blasenstich wird am besten, da niemals die absolute Sicherheit besteht, daß dabei das Peritoneum nicht verletzt wird, durch den hohen Blasenschnitt ersetzt.

Die Eröffnung der Blase durch *Blasenschnitt* wurde nach BLASIUS (RUSTS Handbuch der Chirurgie 11, 1834) bereits von den alten Ägyptern zur Steinentfernung geübt. In den echten Hippokratischen Schriften ist er nicht erwähnt, dagegen wird er bei CELSUS angeführt, und zwar durch Einschnitt vom Damm her. GALEN erwähnt den Blasenschnitt nicht. Die späteren Chirurgen PAULUS v. AEGINA, AVICENNA und ABULKASIM geben die Vorschriften des CELSUS wieder (Methode der kleinen Gerätschaft). Bei vielen Chirurgen galt der Blasenschnitt als ein schimpfliches Geschäft, das den gewerbsmäßigen Steinschneidern überlassen bleiben sollte. HEISTER (1728) führte die Operation wieder aus. Alle Chirurgen operierten zunächst vom Damm aus. Schon ARCHIGENES soll ein *suprapubisches Vorgehen* vorgeschlagen haben. 1561 wurde die suprapubische Methode zuerst von FRANCO sicher ausgeführt. Später haben ROUSSET (1590) und von bekannten Chirurgen MACGILL (1718), DOUGLAS (1720) und CHESELDEN (1723), MORAND (1728), WINSLOW, in Deutschland BORETIUS (1724) und HEISTER (1728) diese Methode empfohlen. Ende des 18. Jahrhunderts wurde sie dann wieder abgelehnt. Im Jahre 1525 hat JOHANN DE ROMANIS die *Marianische* oder *italienische Methode* geübt und bekannt gemacht. Sie wurde als Methode der *großen Gerätschaft* bezeichnet und im 18. Jahrhundert sehr viel geübt. Es handelt sich um eine seitlich vom Perineum ausgeführte Blasenpaltung gegen eine große, in die Blase eingeführte Rinnensonde.

FRANCO gab 1556 schon ein in einer Harnröhrensonde verborgenes Lithotom an zur Durchtrennung des Blasenhalbes, spaltete aber doch von außen gegen das eingeführte Instrument. DURANTE SCACCHI operierte 1596 der Blutung wegen bereits mit einem *glühenden* Lithotom, um die Blutung zu stillen. JACQUES BEAULIEU (Frère JACQUES) machte FRANCO'S Methode bekannt (1697). Die Methode wurde, da sie auch MERY übte, als JACQUES-MERY'SCHE bezeichnet. RAU (ALBIN 1719) übernahm dann die Methode und soll sie 1700mal ohne Todesfall ausgeführt haben. Von CHESELDEN und GARENGEOT wurde die Methode geübt und verbessert. Auch in der Folgezeit blieb der Seitensteinschnitt die am meisten ausgeführte Methode. 1779 gab dann C. L. HOFFMANN den *Mastdarmblasenschnitt* an, der sich aber weder in Deutschland noch im Ausland viele Anhänger erwarb.

Von den zahlreichen, von BLASIUS genau geschilderten, zu seiner Zeit geübten Methoden, wird heute zur *Steinentfernung* fast nur noch die *Sectio alta* geübt.

β) Die Eingriffe bei den Verletzungen und Erkrankungen der Harnblase.

1. Die Eingriffe bei den Verletzungen.

Die *Verletzungen der Blase* kommen nicht selten im Anschluß an Beckenfrakturen vor. Außerordentlich selten ist die Ruptur der Blase bei übermäßiger Füllung, falls nicht gleichzeitig ein Trauma stattgefunden hat. Nur dann, wenn eine Blasenlähmung besteht, oder die Blase selbst schwer verändert ist, sind

Zerreißungen beobachtet worden, oder es genügt wenigstens ein ganz geringfügiges Trauma, um die Blasenverletzung herbeizuführen. *Verletzungen* der Blase gleichzeitig mit *äußerer Verletzung* kommen am häufigsten zur Beobachtung durch Schuß, Stich und Pfählung. Sehr wesentlich ist die Frage, ob gleichzeitig mit einer Blasenverletzung auch das Peritoneum verletzt ist. Bei gleichzeitiger äußerer Verletzung ist die Diagnose nicht schwierig, da der Harn nach außen abfließt. Da doch eine Wundversorgung vorgenommen werden muß, so wird man nach suprapubischer, extraperitonealer Freilegung der Blase auch eine Bauchfellverletzung sofort erkennen. Bei *subcutanen Blasenverletzungen* kann die Diagnose gelegentlich, wenigstens zu Beginn, auf Schwierigkeiten stoßen. Ergießt sich der Harn in den Peritonealsack, so kommt es zu einer entzündlichen Bauchfellreizung, die allerdings nur eine sog. aseptische Peritonitis darstellt, falls der Harn nicht infiziert war. Spannung der Bauchdecken und starke Druckempfindlichkeit sind die Hauptsymptome. Allerdings verursacht auch eine extraperitoneale Blasenruptur mit Erguß des Harns in das extraperitoneale Bindegewebe meist eine heftige peritoneale Reizung. Sie ist aber nur im Unterbauch und ziemlich umschrieben. Sie breitet sich dann erst sekundär nach oben seitlich vorne und besonders hinten aufsteigend aus. Die übrigen Symptome der Blasenruptur sind Entleerung blutigen Harns und bei extraperitonealen Verletzungen Urinfiltration. Bei intraperitonealen Verletzungen fließt häufig der gesamte Harn in die Bauchhöhle, so daß die Blase leer erscheint. Eine cystoskopische Untersuchung soll nicht ausgeführt werden, besonders nicht beim Verdacht einer intraperitonealen Verletzung. Sowohl bei der intra- als bei der extraperitonealen Blasenruptur muß die Blase freigelegt und die Blasenwunde vernäht werden. Findet sich eine intraperitoneale Verletzung, so muß die Bauchhöhle eröffnet und gespült werden. Die Versorgung der Blasenwunde findet ebenfalls durch Naht statt. In beiden Fällen ist ein *Dauerkatheter* einzulegen. Hat sich an eine extraperitoneale Blasenverletzung schon eine Urinfiltration angeschlossen, so muß meist auch das properitoneale Gewebe rechts und links der Blase eröffnet und abgeleitet werden. Das gilt ganz besonders für Fälle, in denen der Harn schon vor der Verletzung oder infolge der Verletzung infiziert war. Kommt es in solchen Fällen zu einer intraperitonealen Verletzung, so tritt meist sehr rasch eine kaum noch zu beeinflussende, allgemeine freie Peritonitis ein.

2. Die Eingriffe bei den Fistelbildungen zwischen Blase und Mastdarm.

Abgesehen von Fisteln, die sich im Anschluß an die Perforation von Rectumcarcinomen und Dickdarmdivertikeln zwischen Blase und Mastdarm entwickeln, kommt es infolge von Verletzungen, nicht selten operativer Art (perineale und ischio-rectale, selten suprapubische Prostataktomie), gelegentlich zu Blasen-Mastdarmfisteln. Die erstgenannten Fälle kommen kaum für einen radikalen chirurgischen Eingriff in Frage. Dagegen kann die Anlegung eines Anus praeternaturalis die oft schwere Blaseninfektion und, was wichtiger ist, das Aufsteigen der Infektion in die Nieren verhüten. Bei traumatischen Fisteln dagegen muß ein operativer Verschuß versucht werden. Wird die Verletzung des Mastdarmes, z. B. bei der Prostataktomie, sofort bemerkt, so ist es besser, den Eingriff, wie das VOELCKER für seine Methode empfahl, sofort abzubrechen, ehe Blase oder Harnröhre eröffnet sind. Dann heilt die Mastdarmverletzung meist nach kurzer

Zeit von selbst aus. Ist aber erst postoperativ eine Fistel entstanden, so muß sie operativ behandelt werden. Der Verschuß stößt meist auf große Schwierigkeiten. Die Grundbedingung ist eine ausgiebige Freilegung und Trennung der beiden Organe weit über die Fistelverbindung hinaus. Der Zugang findet am besten auf perinealem Wege statt. Sind die beiden Organe bis oberhalb der Fistelöffnung getrennt, so werden sie jedes für sich durch Naht verschlossen. Um nun die beiden Nahtstellen möglichst voneinander zu trennen, und Rückfälle zu verhüten, ist es empfehlenswert, möglichst einen größeren, breit gestielten, gut ernährten Weichteillappen, den man aus dem Fettgewebe der Perinealgegend gewinnen kann, zwischen die beiden Organe zu lagern. Der Lappen muß möglichst weit nach der Mittellinie zu gestielt sein, damit er ohne zu starke Dehnung oder Knickung zwischen Blase und Mastdarm eingeschoben und hier durch Naht befestigt werden kann. Leider werden solche Lappen häufig nachträglich nekrotisch, besonders wenn eine Infektion der Wunde eintritt. WILDBOLZ hat empfohlen, in schwierigen Fällen den Mastdarm, wie beim Rectumcarcinom, freizulegen, ihn oberhalb der Fistel abzutragen und nach der Entfernung des unteren Endes den heruntergezogenen Teil durch den Sphincter hindurchzuführen und am Schleimhautrand zu vernähen.

3. Die Eingriffe bei den Erkrankungen der Blase.

Abgesehen von den einfachen Blasenentzündungen durch Infektion von außen, die häufig durch eine einfache Spülungsbehandlung mit desinfizierenden Flüssigkeiten (Borsäure, Argentum nitricum) zur Ausheilung kommen, müssen auch die Blasenentzündungen als Folge eitriger Nieren- und Nierenbeckenentzündungen behandelt werden. In manchen Fällen gelingt es, durch Nierenbeckenspülungen mit dem Ureterenkatheter das Leiden zu beseitigen. In anderen Fällen muß die Niere chirurgisch angegriffen werden (Pyelotomie, Nephrotomie mit Ableitung, Nephrektomie bei einseitigen schweren Eiterungen). Auch die Blasantuberkulose als solche muß gelegentlich behandelt werden. Obwohl sie fast ausschließlich die Folge einer primären Tuberkulose der Harn- oder Geschlechtswerkzeuge ist und nur zur Heilung kommen kann, falls der primäre Erkrankungsherd beseitigt wird, so muß eine Behandlung doch deshalb häufig eingeleitet werden, weil die Kranken unter sehr ausgesprochenen Beschwerden und heftigsten Schmerzen zu leiden haben. Die fast immer bestehende Schrumpfbhase, die zu dauerndem Harndrang und zu starken Schmerzen bei der Harnentleerung Veranlassung gibt, kann, selbst wenn es nicht gelingen sollte, den primären Herd zu beseitigen, durch Spülungsbehandlung so weit günstig beeinflußt werden, daß wenigstens die Schmerzen verschwinden. Neben der Allgemeinbehandlung werden Einfüllungen 10—20%igen Gomenolöls oder 10 ccm 3%igen Jodoformöls in die Blase empfohlen. Sublimatlösungen erscheinen zu gefährlich. Dagegen wird die von ROVSING empfohlene *Carbolsäurebehandlung* auch heute noch verwendet, obwohl die Gefahr der Carbolschädigung der Nieren durch Resorption nicht von der Hand zu weisen ist. Nach vorheriger Oberflächenbetäubung der Blasenschleimhaut kann die Carbolsäurelösung zur Einwirkung in die Blase eingeführt werden. Wir beginnen meist mit $\frac{1}{4}$ %iger Lösung und steigern die Konzentration bis zu 1—2%iger Lösung. Nach ROVSING werden gleich ohne vorhergehende Schmerzbetäubung höherprozentige Lösungen (6%)ig verwendet. Die Schmerzen sind heftig und werden mit Suppositorien 0,02 Morph. bekämpft. Die Lösung bleibt 3—4 Minuten in der Blase. Die Einfüllung

wird 3—4mal wiederholt. Dauer der Behandlung 4 Wochen bis 6 Monate. Verwendet man stärkere Lösungen, so muß im Anschluß an die Carbol-säurebehandlung eine Blasen-spülung mit einer reizlosen Kochsalzlösung stattfinden, um eine Ätzwirkung auf die Harnröhre bei der späteren Harnentleerung zu verhüten.

I. Die Eingriffe bei der Schrumpfbhase.

(SCHEELE.)

Nach jeder Blasenentzündung kann es zum Auftreten einer *Schrumpfbhase* kommen. Sie entwickelt sich aber auch nach längerem Liegen eines Dauerkatheters. Diese Art von Schrumpfbhase sind aber nach Ausschaltung der Ursachen ausheilungsfähig. Schwere, die Blasenwand ausgedehnt und tief schädigende Entzündungen akuter und chronischer Art, so die Tuberkulose, aber auch tiefgreifende Verätzungen, können eine nicht mehr rückbildungsfähige Schrumpfbhase herbeiführen. Nach SCHEELE, dessen Buch wir diese Angaben entnehmen, hat STÖCKEL noch eine besondere Cystitis dissecans gangraenescens beschrieben, die infolge einer tiefgreifenden Schleimhautnekrose entsteht, und deren Ursache hauptsächlich geburtshilfliche Schäden sind. Die Krankheit wird aber auch bei Männern bei langdauernder Harnverhaltung beobachtet, besonders bei bestehenden Gefäßveränderungen. Auch Verätzungen können dieses Krankheitsbild hervorrufen. In allen Fällen wird man zunächst abwartend vorzugehen versuchen. Naturgemäß werden die besten Erfolge bei frischen, an sich besserungsfähigen Erkrankungen eintreten, falls sich die Ursache beseitigen läßt. Jedenfalls ist eine längere Beobachtung notwendig. Zur abwartenden Behandlung gehört die *medikamentöse* und die *Dehnungsbehandlung*. Gelingt es nicht, durch abwartende Behandlung zum Ziele zu kommen, so muß operiert werden. Die Fistelbildung nach außen oder die Ableitung in den Dickdarm haben sich aus den bekannten Gründen nicht so gut bewährt, daß sie allgemein empfohlen werden können. Die Sympathicusoperation nach CLAIRMONT bei der tuberkulösen Schrumpfbhase ist ein schwieriger Eingriff und im Erfolg nicht sicher.

Am aussichtsreichsten sind die *Vergrößerungsoperationen* der Harnblase und hier hat sich augenscheinlich die *Dünndarmringplastik nach SCHEELE* am besten bewährt. Man wählt einen Ileumabschnitt, der an sich tief im kleinen Becken liegt. Eine Jejunumschlinge von etwa 40 cm Länge wird aus dem Zusammenhang ausgeschaltet und durch eine End-zu-End-Verbindung zu einem Ring geschlossen. Die beiden anderen Darmenden werden blind verschlossen und der Durchgang durch eine Seit-zu-Seit-Verbindung wiederhergestellt. Diese Anastomose soll, um einer Ileusgefahr (SEBENING) vorzubeugen, ventral vor dem Mesenterium der zu einem Ring geschlossenen Ileumschlinge liegen. Daher ist es am besten zuerst die Ringanastomose herzustellen und dann erst den Durchgang im Ileum. Die Anastomose zwischen dem ausgeschalteten Dünndarmring und der Blase soll so weit wie möglich sein, d. h. so weit es die Blasenkupe zuläßt. Ein querer Schnitt, der über die Blasenkupe verläuft, ist für eine Seit-zu-Seit-Verbindung mit der ausgeschalteten Darmschlinge am besten. Die innere Schleimhaut bei der Darmblasenanastomose wird fortlaufend mit Catgut von der Mitte der Hinterwand nach beiden Seiten begonnen und endet in der Mitte an der vorderen Wand. Bei der Herstellung der Darmnähte soll nur möglichst wenig vom Dünndarmumfang verbraucht werden, da sich die Schlinge sonst unter Umständen wie ein Deckel auf die Blasenöffnung legt und die Verbindung zum Darmring gesperrt wird. Die äußere seromuskuläre Naht wird durch Zwirnkopf-nähte bewerkstelligt. Zum Vermeiden einer postoperativen Sekretstauung in der Blase muß ein Dauerkatheter bis in die Darmschlinge eingelegt und Spülungen gemacht werden. Recht zweckmäßig ist eine Dauerableitung für die ersten Tage.

Da bei eintretender Schwangerschaft die Brücke zwischen Dünndarmschlinge und Blase Störungen verursachen kann, haben verschiedene Chirurgen (SCHEELE, GOETZE, RUBRITUS)

die Tuben verschlossen. Nach den Erfahrungen SCHEELS ist aber die grundsätzliche Tubendurchtrennung nicht zu empfehlen bei Frauen im geburtsfähigen Alter. Die Kranke muß wenigstens vorher befragt werden und ihre Einwilligung gegeben haben.

II. Die Eingriffe bei den Blasensteinen.

Die Diagnose eines Blasensteines machte heute mit Hilfe der Cystoskopie und des Röntgenverfahrens keine Schwierigkeiten mehr. Ist der Blasenstein festgestellt, so muß man sich selbstverständlich davon unterrichten, ob nicht in den Nierenbecken oder Ureteren Steine stecken. Ist das nicht der Fall, so wird man sich ohne weiteres zu der Entfernung der Steine entschließen. Zwei Verfahren stehen zur Verfügung. Die *Sectio alta* und die *Lithotripsie*. Wir bevorzugen die operative Entfernung auf dem Wege der *Sectio alta*. Die *Lithotripsie* hat zweifellos den Vorteil vor der *Sectio alta*, daß keine Blasenwunde angelegt zu werden braucht (s. u.). Besteht aber, wie so häufig, gleichzeitig eine Cystitis, so ist die *Sectio alta* vorzuziehen, da die Blase abgeleitet werden und durch eine Spülbehandlung die Entzündung rascher zum Verschwinden gebracht werden kann. Besteht keine Cystitis, so wird die einfache *Sectio alta* ausgeführt, die Blase nach der Entfernung des Steines vollständig durch doppelreihige oder dreifache Naht geschlossen und nur in das Cavum praevesicale ein kleiner Gazestreifen eingeführt. Zum Schutz der Blasen-naht wird regelmäßig für einige Tage ein *Dauerkatheter* eingelegt. War der Harn infiziert und fand sich eine erhebliche Cystitis, so wird die Blasenwunde durch ein kleinfingerdickes Gummirohr abgeleitet, im übrigen vernäht. Auch in das Cavum praevesicale wird ein Jodoformgazestreifen eingelegt.

Die *Lithotripsie* hat den Vorteil, daß eine Blasenwunde nicht angelegt zu werden braucht. Da man sich heute mit dem Cystoskop vergewissern kann, daß keine Reste des Steines zurückbleiben, so ist eine der Schattenseiten der Methode beseitigt. In neuerer Zeit sind Lithotriptoren in Kombination mit Cystoskopen konstruiert worden (YOUNG), bei denen auch das Suchen und Fassen und Absaugen der Steine sehr wesentlich erleichtert wird. Eigene Erfahrungen mit diesem Instrument haben wir bisher noch nicht sammeln können.

III. Die Eingriffe bei den Blaseschwülsten.

(WILDBOLZ, v. FRISCH.)

In der Harnblase entstehen *papillomatöse Geschwülste*, die zunächst als gutartig zu gelten haben, von denen aber ein größerer Prozentsatz zweifellos nachträglich eine carcinomatöse Umwandlung erfährt, nach ZUCKERKANDL etwa 36%. Andere Beobachter haben noch höhere Hundertzahlen festgestellt. Manchmal finden sich mehrere Papillome. Da selbst die kleinen papillomatösen Geschwülste meist frühzeitig Erscheinungen verursachen, in erster Linie Blutungen, und zwar oft sehr heftige, ohne irgendwelche sonstigen Beschwerden auftretende Blutungen, so wird es meist gelingen, die Diagnose frühzeitig mit dem Cystoskop zu stellen. Schmerzen sind bei Papillomen außerordentlich selten. Mit dem Cystoskop wird ein mehr oder weniger großer, zottiger Tumor festgestellt, der selbst bei größeren Geschwülsten fast immer einen schmalen Stiel hat, der in der Schleimhaut verankert ist. Wird nach der ersten Blasenblutung nicht gleich der Arzt aufgesucht, so wiederholt sich die Blutung in verhältnismäßig kurzer Zeit. Gelegentlich kommt sie aber auch nie völlig zum Stillstand. Da mit der carcinomatösen Umwandlung der Tumoren zu rechnen ist und da selbst aus kleinen Geschwülsten von der Größe einer Erbse und darunter Dauerblutungen entstehen können, die den Kranken aufs äußerste herunterbringen, so ist möglichst frühzeitig chirurgisch einzugreifen. Selbst bei bestehender Blutung wird es mit dem *Spülcystoskop* gelingen, den Sitz des Tumors festzustellen. Wie für alle anderen Geschwülste ist der Lieblingssitz der untere Abschnitt der Harnblase, besonders die Gegend der *Ureterenmündungen und das Trigonum*.

Die Entfernung der Geschwülste wird entweder auf endovesicalem Wege oder durch *Sectio alta* vorgenommen. Der *endovesicale Eingriff* tritt immer mehr

an Stelle der Sectio alta, und zwar in Gestalt der *Elektrokoagulation*. Mit Hilfe der mit einem Diathermieapparat in Verbindung stehenden Elektrode, die durch das Cystoskop eingeführt wird, wird der Tumor in der Nähe der Basis berührt, und zwar möglichst an verschiedenen Stellen (JOSEPH). Es entstehen so Verbrennungsschorfe, denen der Tumor allmählich zum Opfer fällt. Um einen etwas größeren Tumor zu beseitigen, sind immer mehrere Sitzungen notwendig. Die Erfolge sind, besonders bei kleineren Tumoren, gut, doch ist man auch mit dieser Methode nicht sicher vor Rückfällen. Besonders dann, wenn ein Tumor auch noch einigermaßen verdächtig auf carcinomatöse Umwandlung ist, soll man lieber die Entfernung durch Sectio alta vornehmen, da man sich dann doch über den Stiel und über ein etwaiges Vordringen des Tumors in die Tiefe unterrichten kann. Läßt sich nämlich der Stiel nicht mehr ohne weiteres von der Blasenwand abheben, so ist mit Wahrscheinlichkeit anzunehmen, daß er durch die in die Blasenwand vordringende krebsige Wucherung festgelegt ist. In solchen Fällen muß der Tumor dann tiefer greifend ausgeschnitten werden. Beim Sitz an den Ureterenmündungen kann auch auf diese keine Rücksicht genommen werden. Unser Vorgehen ist dann dasselbe wie beim *Blasencarcinom*. Die Sectio alta als radikalere Methode, gestattet uns, auch die angrenzenden Teile der Blasenschleimhaut zu entfernen. Für die Ausführung des Eingriffes sei auf die ausführliche Beschreibung der Sectio alta verwiesen (s. S. 1285). Ist die Blase in Beckenhochlagerung freigelegt und eröffnet, so werden breite, lange Blasenspatel eingesetzt, mit deren Hilfe man in der Lage ist, die Gegend des Orificium ext. und die Einmündung der Ureteren genau zu überblicken. Bei größeren Tumoren, die einen Überblick über den Stiel nicht gestatten, trägt man am besten zunächst nach Herumlegen eines Catgutfadens um den Stiel und Abbindung desselben den Tumor an der Basis ab. Das weitere Vorgehen ist dasselbe wie bei kleineren Tumoren, deren Stiel man übersehen kann. Man legt 2 oder 4 Haltefäden, etwa 2 cm vom Stiel entfernt, durch die Blasenschleimhaut und schneidet nun, während die Haltefäden gespannt werden, ein Schleimhautstück, in dessen Mitte sich der Tumorstiel oder der kleine Tumor befindet, in Rhombusform heraus. Eine stärkere Blutung tritt dabei nicht auf. Blutet ein größeres Gefäß, so kann es mit der Klemme gefaßt und unterbunden werden. Dann wird, während die Haltefäden gespannt werden, eine sichere Catgutnaht der Blasenwunde angelegt. Blutet es trotz der Naht noch aus der Wunde, so werden einzelne Zwischennähte nötig. Dadurch wird auch die Blutstillung aus der Schleimhaut gewährleistet. Die Haltefäden werden schließlich entfernt. Catgut muß deshalb verwendet werden, weil Seidenfäden, die sich in der Blase abstoßen, leicht das Zentrum für eine Blasensteinbildung abgeben können. Allerdings ist man auch bei der Verwendung von Catgut, besonders Jodcatgut, vor dieser Störung nicht vollständig gesichert. So beobachteten wir im Anschluß an eine Sectio alta fünf etwa kirschkernegroße Blasensteine um je einen Catgutknoten herum. Es soll daher möglichst feines Catgut verwendet und die Fäden kurz abgeschnitten werden. Nach der Entfernung des Tumors muß die Blase gut mit Kochsalzlösung ausgespült werden, um etwaige Reste der abgerissenen Zotten zu entfernen. Ein Dauerkatheter wird für 8 Tage eingelegt.

Auch die *Blasencarcinome* sind meist papilläre Tumoren. Seltener sind flache, sich in die Schleimhaut ausbreitende, knotige Geschwülste oder kleine Geschwüre. Die Diagnose des ausgebildeten, breit in der Wand verankerten Carcinoms wird durch das Cystoskop fast immer gestellt werden können. Will man es einer

Operation unterziehen, so müssen kleine oder größere Teile der ganzen Blasenwand geopfert werden. Einigermaßen vorgeschrittene, ulcerierte Tumoren, die nicht nur Blutungen, sondern auch Eiterungsprozesse und schließlich Jauchungen verursachen, haben eine außerordentlich schlechte Prognose. Sie können nur durch vollständige Entfernung der Blase beseitigt werden, eine Operation, die zwar schon häufig ausgeführt (zum ersten Male von BARDENHEUER 1887), aber noch selten zu Dauererfolgen geführt hat (s. S. 1289).

IV. Die Eingriffe bei den Blasendivertikeln.

(BLUM, RENNER.)

Die Mehrzahl der Blasendivertikel ist zweifellos angeboren. Es kommen aber auch sicher traumatische, und zwar Pulsionsdivertikel und Traktionsdivertikel vor (BLUM). Die traumatischen sind auch nach Operationen und Fistelbildungen an der Blase beobachtet worden. Nicht allzuseiten scheinen die Divertikelbildungen bei Blasenhernien zu sein (ENGLISCH), meistens handelt es sich um Leistenbrüche. BLUM beschreibt auch sog. falsche Blasendivertikel, d. h. divertikelartige Ausstülpungen der Blase, die ihre Entstehung dem Durchbruch abgeschlossener Eiterungsprozesse außerhalb der Blase in dieselbe verdanken (Appendicitisabsesse, Samenblasenempyem u. a.). Die echten Divertikel können einfach und mehrfach vorkommen und haben dann häufig symmetrischen Sitz. Sie finden sich am häufigsten in der Umgebung der Uretermündungen, da hier die angeborenen Muskelrücken ihre Entstehung am ehesten zu ermöglichen scheinen. Sie finden sich aber auch seitlich der Ureteren und in der Hinterwand. Auch hier läßt sich die Entstehung auf die besondere Anordnung der Muskulatur zurückführen. Die Größe der Divertikel ist außerordentlich verschieden. Je größer sie sind, desto eher verursachen sie Druckerscheinungen auf die in der Nähe liegenden Gebilde (Mastdarm, Ureteren, Harnröhre, Prostata usw.). Die Ureteren werden durch die Divertikel am häufigsten in Mitleidenschaft gezogen. Sie werden nicht nur verlagert, sondern können auch direkt durch die Divertikelwand hindurchziehen oder auch in den Divertikelsack selbst einmünden. Jedes Divertikel, selbst die kleineren Formen, bringen für den Träger eine Reihe von Gefahren. Am häufigsten sind akute und chronische Entzündungserscheinungen, die sich meist an eine Blasenentzündung anschließen. Vom einfachen Katarrh bis zu den schwersten eitrigen und geschwürigen Divertikelentzündungen gibt es alle Übergänge. Schließlich greift die Entzündung auch auf die Umgebung des Divertikels über und kann zur Perforation Veranlassung geben (BLUM).

Die *Diagnose* des Divertikels wird häufig erst im späteren Lebensalter gestellt, und zwar erst dann, wenn Druckerscheinungen infolge besonderer Größe und Infektion hinzukommen. Störungen der Harnentleerung haben zwar meist schon lange bestanden, manchmal sogar recht heftige, hauptsächlich Harnstauungserscheinungen. Nach BLUM wird der Harn von den Kranken häufig bei dem Entleerungsversuch in das Divertikel entleert, statt durch den krampfhaft kontrahierten Sphincter in die Harnröhre zu treten. Die Art der Harnentleerung ist dadurch gekennzeichnet, daß zunächst der *Blasenharn* und dann erst der *Divertikelharn* entleert wird. Da häufig eine Entzündung besteht, die sich gelegentlich auf das Divertikel allein beschränkt, so kann der erste Harn klar, der später entleerte eitrig sein. Nicht selten kommt es zur Ausscheidung blutigen Harns. Schließlich werden häufig *Steine* in den Divertikeln gefunden. Die *sichere Diagnose* ist in der Mehrzahl der Fälle erst durch die *Cystoskopie* zu stellen. Sie ist zunächst oft dadurch erschwert, daß der Blasenarn infolge der Cystitis blutig oder eitrig ist. Nach mehrmals wiederholter Blasen-spülung gelingt sie aber schließlich immer. Das Bild des Blasendivertikels ist ein sehr charakteristisches. Eine mehr oder weniger große Öffnung, sehr häufig in der Nähe der Ureterenöffnung und eine Strömungsbewegung, die von der Blase in die meist dunkle Öffnung hinein und wieder herausführt. Durch die selbst nach klarer Spülung noch immer vorhandenen kleinen Eiterbeimengungen, die wie Sonnenstäubchen im Lichte des Cystoskops erglänzen, ist diese fortwährende Strömung festzustellen. Häufig beobachtet man unter Muskelwirkung stehende Verengerungen und Erweiterungen des Eingangs. Die *röntgenologische* Darstellung von Divertikeln gelingt nach Luftfüllung der Blase oder nach Füllung mit kontrastgebenden Flüssigkeiten fast immer ohne Schwierigkeit.

Die *Behandlung des Blasendivertikels*, das, wenn es überhaupt erst einmal in Erscheinung getreten ist, fast immer infolge zunehmender Störungen den

Träger gefährdet, muß eine chirurgische sein. Selbstverständlich ist die *radikale Operation* die wünschenswerteste. Da sie in vielen Fällen abhängig ist von den



bereits eingetretenen Komplikationen (Größe, Adhäsionen, Entzündungserscheinungen der Divertikelwand), so ist die Operation so frühzeitig wie möglich zur Durchführung zu bringen. Die am häufigsten ausgeführte radikale Operation ist die suprapubische, extraperitoneale Entfernung ohne Eröffnung der Blase. Sie wird zu bevorzugen sein bei allen einfachen Fällen von Divertikelbildung der Vorderwand, der Seitenwand und der Hinterwand. Von einem Mittellinienschnitt aus wird, wie zur Sectio alta, die Vorderwand der Blase freigelegt, das Peritoneum

allmählich immer weiter von der Blasenwand abgelöst, bis das Divertikel bis an seinen Hals freigelegt werden kann. Der Hals wird abgeklemmt und abgebunden und das Divertikel abgetragen. Dann wird der Divertikelhals in die Blase eingestülpt und die Blasenmuskeln und das perivesicale Bindegewebe über dem Divertikelstumpf von außen geschlossen. Einlegung eines Dauerkatheters und Ableitung des Wundbettes nach außen empfiehlt sich in jedem Falle. Selbstverständlich ist darauf zu achten daß Zusammenhänge mit Ureteren oder Vas deferens nach der Ablösung des Peritoneums geklärt werden. Häufig werden sich diese Gebilde von der Wand halb stumpf halb scharf lösen lassen. In anderen Fällen gelingt das aber nicht. Mündet der freigelegte Ureter in den Divertikelsack selbst hinein, so muß er durchtrennt und nach Abtragung

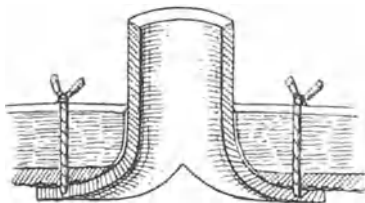


Abb. 865. Einpflanzung des Ureterstumpfes in die Blase nach SAMPSON. (Nach ALBARRAN.)

des Sackes in die Blasenwunde eingepflanzt werden. Am besten gelingt das nach der Methode von SAMPSON (Abb. 865). Sind schwere entzündliche Veränderungen der Divertikelwand und entzündliche frische oder alte Adhäsionen an den Nach-

barorganen vorhanden, so kann die Operation unter Umständen zweizeitig ausgeführt werden, da es dann häufig nicht möglich ist, das Peritoneum von dem Divertikelsack ohne Schädigung desselben abzulösen. Es kann dann zunächst nur ein Teil der Divertikelwand freigelegt und nach außen abgeleitet werden, bis die Infektion durch Blasen- und Divertikelsackspülung so weit eingeschränkt ist, daß auch die Gefahr einer Peritonealöffnung in Kauf genommen werden kann. In anderen Fällen, besonders bei alten und schwachen Menschen, muß der Eingriff nach der ersten Sitzung als endgültig gelten. In solchen Fällen ist es aber besser, nach der von POUSSON empfohlenen Methode vorzugehen, nämlich die Blase zu eröffnen, den Divertikeleingang zu umschneiden und anzufrischen, die Divertikelöffnung doppelreihig zu verschließen und das Divertikel extraperitoneal abzuleiten. Gelingt es, den Divertikelsack gründlich auszuschaben, was infolge der häufig bestehenden Schleimhautentzündungsprozesse oft verhältnismäßig leicht möglich ist, so kann sogar mit einer Verödung des Sackes gerechnet werden. Die Ausschabung darf nur mit größter Vorsicht vorgenommen werden, um die Peritonealhöhle nicht zu eröffnen. Am besten wird das Divertikel zunächst extraperitoneal nach Ablösung des Peritoneums freigelegt, dann die Blase durch Sectio alta eröffnet, die Divertikelöffnung von der Blase aus umschnitten, das Divertikel in die Blase eingestülpt, abgetragen und die Blase von innen, möglichst mit Ausschluß der Schleimhaut, vernäht. Außer dem suprapubischen Vorgehen ist auch der *perineale Weg* (KREUTER u. a.) und der *sacrale* (PAGENSTECHE) eingeschlagen worden, bei tiefsitzenden Divertikeln der Hinterwand. Nach BLUM ist der perineale Weg deshalb abzulehnen, weil der Zugang und die Übersicht, besonders bei einem größeren Sack, unmöglich genügend sein kann. Dagegen empfiehlt er die ischio-rectale Methode (VOELCKER), unter Erweiterung des Zuganges durch Entfernung des Steißbeines als Methode der Wahl für solche Fälle (s. S. 1313).

V. Die Eingriffe bei der Blasenspalte.

(ENDERLEN.)

Die angeborenen Hemmungsmissbildungen im Bereiche des Penis bedürfen teilweise einer chirurgischen Behandlung. Sowohl die *Epispadie* als die *Hypospadie* höheren Grades, d. h. im Bereiche des Schaftes und weiter zentralwärts, stellen schwere Missbildungen dar und sind für den Träger so lästig, daß die Herstellung normaler Verhältnisse notwendig wird.

Der höchste Grad der *Epispadie* mit einer Spaltung, die bis in die Blase hineinreicht, ist schon frühzeitig von chirurgischer Seite behandelt worden. Sie ist nach ENDERLEN schon im Jahre 1595 von SCHENK beschrieben. Bei vollständiger Blasenspalte liegt die Schleimhaut der Blase mit der Einmündung der Ureteren vollkommen offen im Hautbezirk des Mons veneris. Die Blasenspalte oder die Blasenektomie ist fast immer mit anderen Missbildungen verknüpft, die sich fast regelmäßig auf das knöcherne Becken, auf die Harnröhre und auf die Geschlechtsorgane beziehen. Missbildungen, die gleichzeitig den Darm betreffen, sind ebenfalls häufig. Die operative Behandlung der Blasenektomie beginnt nach ENDERLEN erst in den 40er Jahren des 19. Jahrhunderts. Sie bestand in Versuchen, die Blase unter Heranziehung von Hautplastiken zu schließen. Alle Versuche, von denen hauptsächlich die von TRENDELENBURG zu erwähnen sind, der gleichzeitig den Symphysenspalt durch eine Voroperation verkleinerte, haben keine so guten Enderfolge gezeigt, daß die Methoden heute noch nachahmenswert wären. Es blieb selbst nach vollkommener Blasenplastik immer eine Inkontinenz bestehen, außerdem war die Blasehöhle nur klein, so daß Urinale getragen werden mußten; schließlich bestand nach ENDERLEN auch immer die Gefahr der Steinbildung. Man ging daher von seiten der Chirurgen dazu über, durch Plastiken aus dem Darm die Blasehöhle zu vergrößern [RUDKOWSKI, v. MIKULICZ, SCHEELE

(Schrifttum)]. Später versuchte man (SIMON und ROUX), den Urin in das Darmrohr abzuleiten. THIERSCH gelang es zuerst, eine dauernde Fistel zwischen Blase und Darm herzustellen. Ein Verfahren von SOUBOTTINE bestand darin, einen Teil des Mastdarmes in der Längsrichtung abzutrennen und mit der Blase in Verbindung zu setzen. Einen größeren Fortschritt in der Behandlung der Blasenektomie brachte der Gedanke MAYDL'S (1892). Auch sein Plan ging dahin, den Harn in den Darm abzuleiten. Er verwendete dazu die Flexura sigmoidea, die er sich durch Laparotomie zugänglich machte, nachdem er die ganze ektopische Blase entfernt hatte, bis auf einen kleinen ovalen Rest um die Harnleitermündungen herum. Diesen Blasenrest mitsamt den Harnleitermündungen fügte er durch mehrreihige Naht

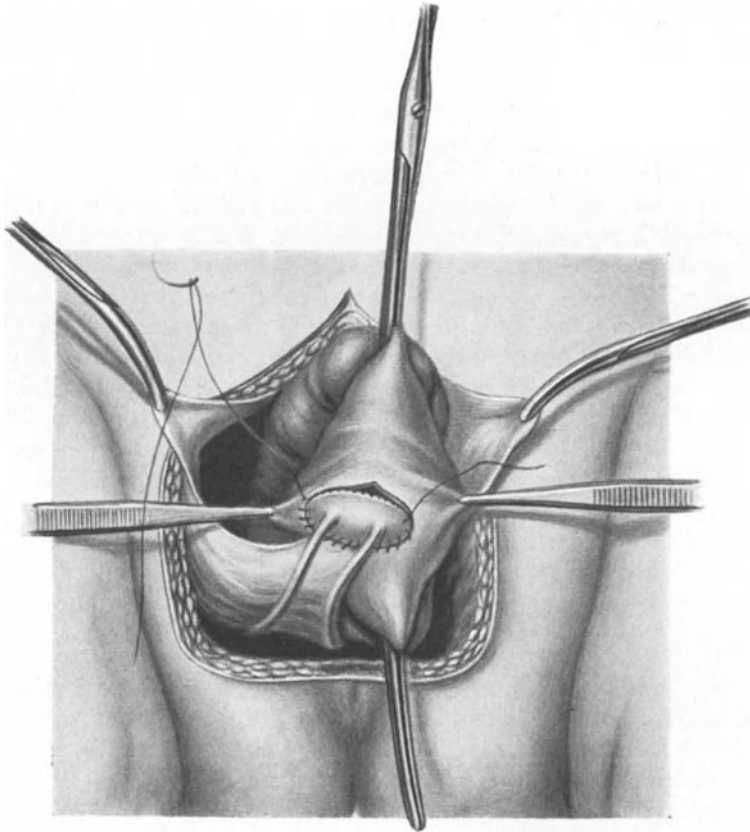


Abb. 866. Die Blasenspaltenoperation nach MAYDL. (Umgezeichnet nach einer Abbildung bei ENDERLEN.) Die Flexura sigmoidea ist aus der Peritonealwunde vorgezogen und ein Teil der Vorderwand durch eine weichfassende Darmklemme ausgeschaltet. In diesen Teil wird der Blasenrest mit den Ureteren eingenäht.

in einer Flexurkuppe ein. Diese Methode MAYDL'S wurde häufig mit gutem Erfolg wiederholt. Die technische Ausführung ist verhältnismäßig einfach. Sie wurde von MAKKAS, MÜLLER-ENDERLEN, GERSUNY, BORELIUS und SEIFFERT abgeändert und vielfach verbessert.

Nach ENDERLEN ist das Vorgehen folgendes: die Blase wird, nach Einführung von Ureterenkathetern in die Ureterenöffnungen, umschnitten und extraperitoneal abgelöst. Die Harnleiter werden auf eine kurze Strecke freigelegt. Es ist dabei mit größter Vorsicht vorzugehen, damit die Harnleiter nicht verletzt werden und nicht zu weit und nicht zu dicht bis an die Blasenwand von dem umgebenden Gewebe befreit werden, da dieses die ernährenden Gefäße enthält. Dann wird die Blase verkleinert, so daß ein querovales Blasenstück mit der

Einmündung der Ureteren (von mindestens 4 qcm Flächeninhalt) übrigbleibt. Erst dann wird das Peritoneum eröffnet, die Flexura sigmoidea vorgezogen, an einer Tãnie eingeschnitten und dann Schleimhaut mit Schleimhaut, Blasenwand und Darmwand durch Nãhte vereinigt (Abb. 866). Man kann auch nach GRASER vorgehen (was auch wir empfehlen) und das Peritoneum auf der Rùckseite des Blasenrestes erhalten, um einen seroserösen AbschluÙ an der Einpflanzungsstelle durch Verbindung des Blasenrestperitoneums mit der Darmserosa herzustellen. Dann wird die Bauchhòhle durch VerschlulÙ der Spalte geschlossen, unter Umstãnden durch Zuhilfenahme einer plastischen Deckung.

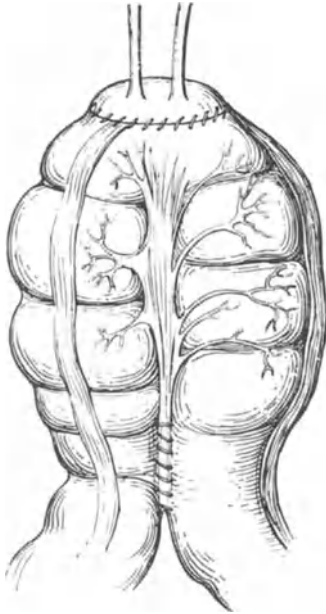


Abb. 867. Die Blasenpaltenoperation nach BORELIUS.
Schema der Einpflanzung des Trigonum mit den Ureteren in die Kuppe der durch Seit-zu-Seit-Anastomose verbundenen Sigmaschlingenschenkel.
(Nach ENDERLEN.)

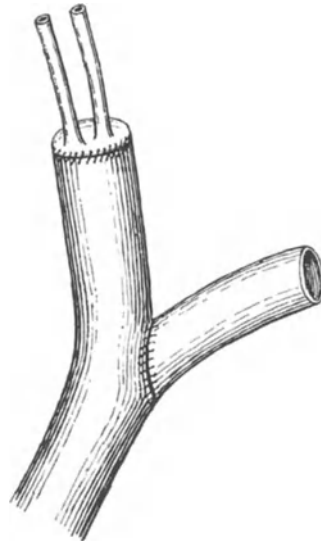


Abb. 868. Schema der Einpflanzung des Trigonum in den ausgeschalteten Enddarm nach MÜLLER.
(Nach ENDERLEN.)

Diese an sich einfache und leicht ausführbare Operation hat leider einen großen Nachteil, und zwar besteht er in der Gefahr der aufsteigenden Harnleiter- und Niereninfektion, durch das Vordringen der Darmbakterien in die Ureterenöffnungen. Außer diesem Hauptnachteil können auch noch Fistelbildungen und Darmstörungen durch den Reiz des Harns auf die Mastdarmschleimhaut entstehen. Dadurch wird die Kontinenz in Frage gestellt. Die Erzielung der Kontinenz war aber doch gerade das Hauptziel der MAYDL'schen Operation. Die Folge der häufigen, zum Teil lebensgefährlichen Störungen der MAYDL'schen Operation waren daher Versuche, die Vorzüge des Verfahrens beizubehalten, die Nachteile aber möglichst auszuschließen. Von den zahllosen Vorschlägen, die gemacht wurden, kann man zwei Gruppen voneinander trennen. Beide legen eine neue Blasenhöhle an, unter Verbindung von Teilen des Darmkanals, die entweder vollständig oder möglichst weitgehend von dem übrigen Darmkanal getrennt wurden. Die erste Gruppe schaltet einen Teil des Darmkanals aus dem übrigen Darm aus und stellt eine Verbindung des ausgeschalteten Stückes mit der Körperoberfläche her, unter Verzicht auf einen muskulären VerschlulÙ. Die zweite Gruppe schaltet ebenfalls einen Darmabschnitt aus, legt jedoch Wert darauf, daß die Verbindung nach außen unter Sphincterwirkung kommt. Eine dritte Möglichkeit besteht darin, daß der untere Darmabschnitt mit dem Sphincter ausgeschaltet und als neue Blase gebraucht wird, daß aber das proximale Darmende als Anus praeternaturalis iliacus in die Bauchwand eingennãht wird.

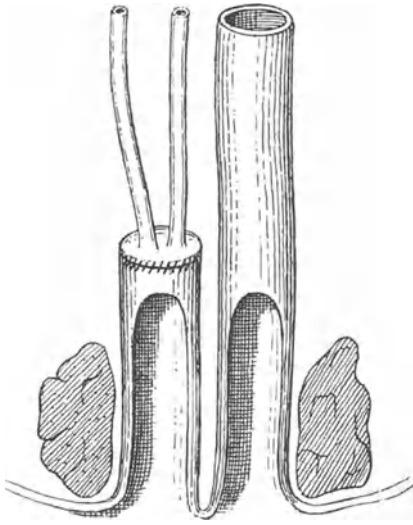


Abb. 869. Schema der Einpflanzung des Trigonum in den ausgeschalteten Enddarm nach GERSUNY. Das proximale Ende ist neben dem distalen durch den Sphincter hindurchgezogen. (Nach ENDERLEN.)

Zu der ersten Gruppe gehören die folgenden Methoden: **MAKKAS** bildete die Blase aus dem ausgeschalteten Coecum und pflanzte die Appendix nach Abtragen der Kuppe zur Ableitung des Harns in die Bauchwand ein. Eine Abänderung dieser Methode wurde von **LENGEMANN** angegeben. Die Methoden der zweiten Gruppe stammen von **BORELIUS**, **MÜLLER**, **HEITZ-BOYER-HOVELAQUE**, **LERDA**, **CUNÉO** und **GERSUNY**. Die Methode von **BORELIUS** hat den Nachteil, daß keine völlige Trennung der neuen Blase vom übrigen Darm durchgeführt wird (Abb. 867). Es wird nur eine Anastomose zwischen den beiden Flexuren hergestellt und der Blasenrest mit den Harnleitern in die Flexurkuppe eingenäht. Die Methode von **MÜLLER**, die schon von **ENDERLEN** und **WALBAUM** experimentell geprüft war, schließt zwar auch die Blase nicht vollständig ab, trennt sie aber in etwas höherem Grade vom Darmkanal dadurch, daß der Darm vollständig durchtrennt, in das distale Ende der Blasenrest mit den Ureteren eingenäht, das proximale Darmende aber distalwärts End-zu-Seit in den Mastdarm eingepflanzt wird (Abb. 868). Eine Kontinenz kann bei beiden

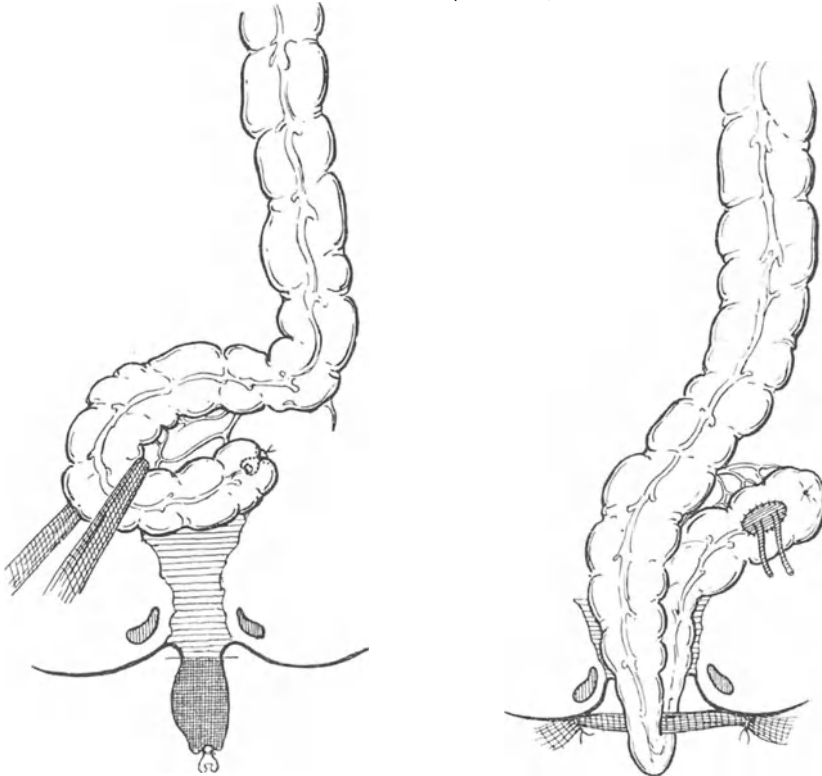


Abb. 870. Schema der Einpflanzung des Trigonums in die mobilisierte und nach Entfernung des Enddarmes durch den Sphincter hindurchgezogene Sigmashlinge. (Nach KLEINSCHMIDT.)

Verfahren nicht gewährleistet werden, weil im Enddarm doch eine Mischung von Kot und Harn stattfinden muß. Theoretisch ist die GERSUNYsche Methode zweifellos die beste. Bei ihr wird der Darm vollständig durchtrennt, in das distale Ende der Blasenrest mit den Ureteren eingenaht, das proximale Ende aber neben dem distalen durch den Sphincter ani hindurchgeführt und befestigt (Abb. 869). Ähnlich wie GERSUNY operierten HOVELAQUE und CUNÉO. CUNÉO zog eine isolierte Dünndarmschlinge, in die der Blasenrest mit den Ureteren eingepflanzt war, neben dem Mastdarm durch den Sphincter. KLEINSCHMIDT hat die Herstellung einer unter Sphincterwirkung stehenden Blase auf folgende Weise zu erreichen versucht: Nach dem Vorgang von ALI KROGIUS beim Mastdarmkrebs wird die Flexura sigmoidea nach stumpfer Auslösung des Colon pelvinum und Rectum an ihrem unteren Ende durchtrennt und verschlossen (Abb. 870). Das Colon pelvinum und Rectum werden evaginiert und abgetragen, die Flexurkuppe mit einem durch das Mesosigma gezogenen Jodoformgazestreifen gefaßt und durch den Sphincter ani herausgezogen (Abb. 871). In den distalen Flexurstumpf wird der Blasenrest mit den Ureteren eingenaht. Wird später der vor dem Anus liegende, auf dem Jodoformgazestreifen reitende Teil der Flexurkuppe wie beim Anus praeternaturalis durchtrennt, so entstehen zwei getrennte Öffnungen für den Kot und für den Harn. Beide stehen unter Sphincterwirkung. Eine Vorbedingung für diese Operation ist eine ausreichende Länge und Beweglichkeit der Flexura sigmoidea. Der oben erwähnte dritte Vorschlag (MAUCLAIRE), eine schlußfähige Blase herzustellen und den Darmkanal in Form eines Anus praeternaturalis iliacus enden zu lassen, wurde von KLEINSCHMIDT mit Erfolg ausgeführt. Man nimmt dabei freilich einen Anus praeternaturalis in Kauf. Am besten geht man zweizeitig vor. In der ersten Sitzung wird der Darm ausgeschaltet und der Anus praeternaturalis hergestellt. Nachdem der untere Darmabschnitt durch Spülungen gereinigt ist, wird in der zweiten Sitzung, die einige Wochen später stattfindet, die Blasenektomie beseitigt und der Blasenrest in die Mastdarmblase eingefügt. Die Gefahr einer aufsteigenden Infektion wird dadurch wesentlich verringert. In unserem Falle haben wir in einer dritten Sitzung den Anus praeternaturalis nach dem Verfahren von KURTZAHN-HÄCKER schlußfähig gemacht (s. S. 1200). Der Erfolg der Operation war auf Jahre hinaus in jeder Beziehung befriedigend. Die Kranke ist noch am Leben und hat kürzlich einen Abort durchgemacht. Die Darmblase ist heute noch schlußfähig.

4. Die Sectio alta (Abb. 873, S. 1302).

Die Sectio alta wird sehr wesentlich erleichtert, wenn es gelingt, die Blase anzufüllen. Durch eine Füllung mit 200—250 ccm Flüssigkeit oder Luft steigt die Blase, die in leerem Zustande 2—3 Querfinger breit unter der Symphyse liegt, so weit in die Höhe, daß sie den oberen Symphysenrand überragt. Gleichzeitig erhebt sich dabei die Umschlagfalte des Peritoneums mit der vorderen Blasenwand und der prävesicale, mit lockerem Binde- und Fettgewebe ausgefüllte Raum wird breiter. Manche Chirurgen füllen die Blase mit physiologischer Kochsalzlösung oder einer schwach desinfizierenden Lösung. Wir bedienen uns der Luftfüllung. Ein wesentlicher Unterschied besteht nicht. Bei der Luftfüllung ist es angenehm, daß die Blasengröße nach Abschieben des Peritoneums durch Perkussion festgestellt werden kann. Besteht eine Blasenfistel, so läßt sich die Blasenfüllung mit Luft nicht ausführen. Auch eine Füllung mit Flüssigkeit kann nur unvollkommen stattfinden. Am ehesten hält die Blase noch in steiler Beckenhochlagerung geringe Mengen von Flüssigkeit. Will man auf das Hochdrängen der Blase dann nicht überhaupt verzichten, so kann der früher vielfach empfohlene, in den Mastdarm eingeführte Recteurynter zur Anwendung kommen. Durch dessen Füllung mit Luft oder Flüssigkeit wird die Blase ebenfalls hochgedrängt. Gelingt es nicht, einen Katheter in die Blase einzuführen (Strikturen, falsche Wege, Prostatahypertrophie), so ist es zweckmäßig, die natürliche Blasenfüllung zu belassen, d. h. keine Blasenpunktion auszuführen. Besteht schon längere Zeit Harnstauung mit Restharn und Überdehnung der Blase, so muß allerdings der plötzlichen Entleerung des

Harns durch den Blasenschnitt eine allmähliche Entlastung durch mehrfache Punktionen und Teilentleerungen, die einige Tage fortgesetzt werden müssen, vorausgehen. Sonst kommt es fast immer zu sehr starken Schleimhautblutungen, die gelegentlich sogar unstillbar sind, jedenfalls den Kranken schwächen. Sonst bedarf es zur Anlegung eines hohen Blasenschnittes keiner erheblichen Vorbereitungen. Nur wenn eine starke, namentlich eitriges Cystitis besteht, so ist es gut, die Blase einige Tage vorher mit antiseptischen Lösungen zu spülen. Man verwendet Arg. nitr. 1:1500—2000 oder $\frac{1}{4}\%$ ige Carbolsäure. Eine solche Ausspülung soll man bei schwerer Cystitis auch am Operationstage der Blasenfüllung mit Luft vorausschicken. Ist die Cystitis mit Sicherheit oder Wahrscheinlichkeit auf eine Nieren- oder Nierenbeckenerkrankung zurückzuführen, so hat die durch mehrere Tage fortgesetzte Blasenpülung keinen Sinn. Unmittelbar vor dem Eingriff soll man aber doch die Blase gründlich spülen, um das Ausfließen von stark infiziertem Harn in den prävesicalen Raum und über das Peritoneum zu verhindern.

Die Operation läßt sich sehr gut in Lumbalanästhesie durchführen. Ist diese aus irgendwelchen Gründen nicht möglich, so kann man die parasacrale Anästhesie in Kombination mit örtlicher Betäubung der Mittellinie zwischen Symphyse und Nabel zur Anwendung bringen, oder örtliche Betäubung mit Rauschnarkose zur Eröffnung der Blase und etwaiger intravesiculärer Maßnahmen. Eine Vollnarkose ist nur in seltenen Fällen bei Kindern nötig.

Wir verwenden meist die Lumbalanästhesie mit Tropicocain. Ist die Anästhesie eingetreten, so wird ein Katheter eingeführt, der Harn möglichst restlos entleert, die Blase gespült und nun 200—250 ccm Luft vermittlems einer großen Spritze eingeblasen. Dann wird der Katheter herausgezogen oder abgeklemmt.

Der Kranke wird dann auf den Rücken gelagert und so befestigt, daß man ihn in steile Beckenhochlagerung bringen kann. Es ist zweckmäßig, ihn schon zur Anlegung des Weichteilschnittes in Beckenhochlagerung von annähernd 50° zu bringen. Der Hautschnitt beginnt am besten an der Symphyse und wird genau in der Mittellinie (die man sich vor dem Abdecken zweckmäßigerweise mit einem Messerritz oder Farbstrich vorzeichnet) etwa 8—10 cm lang gegen den Nabel zu geführt. Nach Durchtrennung der Haut und des oft besonders im untersten Abschnitt stark entwickelten subcutanen Fettgewebes, das hier reichlich Gefäße enthält, wird auch die Fascie genau in der Mittellinie gespalten. Im proximalen Teil der Wunde gelingt es leichter, zwischen die Mm. recti oder pyramidales einzudringen und die Spaltung nun unter Leitung des Auges nach distal fortzusetzen. Im distalen Abschnitt liegen nämlich die Mm. pyramidales in der Mittellinie sehr dicht zusammen, ja der eine kann den anderen sogar etwas decken. Die Spaltung der Fascie hat auf alle Fälle bis zum oberen Symphysenrand, d. h. bis das Lig. pubicum sup. freiliegt, zu erfolgen, da das die Zugänglichkeit in den prävesicalen Raum sehr wesentlich fördert. Nun werden zwei große Venenhaken (Roux'sche Haken) in die Muskel- oder Fascienränder eingesetzt und die Weichteile auseinandergezogen. Um nun die Blase von dem sie noch teilweise bedeckenden Peritoneum zu entblößen, führt man einen tief angelegten Querschnitt durch das lockere prävesicale Gewebe. Ist der Kranke nicht narkotisiert, so kann man ihn auffordern, eine vorsichtige Preßbewegung auszuführen, um sich so über den Stand der Umschlagfalte des Peritoneums zu unterrichten. Es gelingt nun leicht, den Peritonealsack stumpf von der Blase abzuschieben. Die Blase ist dann immer noch von einer meist

dünnen Fett- und Bindegewebsschicht bedeckt, in welcher eine Reihe von miteinander in Verbindung stehender Venen auffallen. Es sind die charakteristischen Venae vorticosae. Wölbt sich der Bauchhöhleninhalt durch das Peritoneum stark vor, wie das infolge stärker geblähter Darmschlingen öfters vorkommt, so empfiehlt es sich, die Beckenhochlagerung bis zu einer ganz steilen zu vermehren. Das Abschieben des Peritonealsackes soll so weit fortgesetzt werden bis eine etwa 4—5 cm hohe Fläche der Blasenvorderwand vorliegt. Gelegentlich muß mit dem Messer, besonders auch in den seitlichen Blasenabschnitten, etwas nachgeholfen werden. Da die Eröffnung der Blase durch einen Längsschnitt in der Mittellinie erfolgen soll, so ist es manchmal nötig, einen oder mehrere Venenäste durch doppelte Catgutumstechung zu unterbinden. Auf das zurückgedrängte Peritoneum wird zu dessen Schutz ein Jodoformgazestreifen gelegt und mit einem breiten Spatel festgehalten. Dadurch wird auch gleichzeitig die Umschlagfalte zurückgehalten.

Durch die Blasenwand werden dann zu beiden Seiten der Stelle, an welcher der Einschnitt gemacht werden soll, zwei Catguthaltfäden gelegt und mit KOCHER-Klemmen versehen. Während nun die Assistenten die beiden Haltfäden anziehen und damit eine Falte der Blasenwand hochheben, erfolgt die schichtweise Durchtrennung der Blasenwand. Durch die eingeblasene Luft drängt sich die Schleimhaut in die Muskelwunde und wird zuletzt mit einem Stich eröffnet. Die Öffnung wird zunächst nur auf etwa 1—2 cm erweitert. Um die plötzliche Überschwemmung des Operationsfeldes mit dem Blaseninhalt zu verhindern, werden die Haltfäden noch gespannt gehalten und nun mit langen Pinzetten lange Mullstücke in das Blaseninnere eingeführt, der Inhalt aufgesogen und entfernt.

Soll nur eine Blasenfistel angelegt oder ein retrograder Katheterismus der Urethra ausgeführt werden, so genügt die Öffnung von 1—2 cm, um nun ein Rohr oder den Katheter einzuführen und die Blasenwunde mit je einer, die Muscularis fassenden Catgutnaht zu beiden Seiten des Gummirohres zu verkleinern. Muß ein größerer Fremdkörper oder ein Tumor der Blaseschleimhaut entfernt werden, oder soll ein Katheterismus der Ureteren stattfinden, so muß die Blasenöffnung erweitert werden. Man soll dabei den Schnitt mehr nach dem Fundus zu, als nach dem Orificium int. zu verlängern, da sich eine spätere Naht dann leichter bewerkstelligen läßt. Die Herausnahme von Fremdkörpern gelingt am besten mit einer Zange, deren Faßarme gefenstert oder mit feinen Zähnen besetzt sind. Es geht aber auch mit jeder Kornzange. Auch einen großen Gallensteinlöffel kann man verwenden. Um das Blaseninnere gut übersehen zu können, werden besonders langarmige, rechtwinklig gebogene Haken in die Blasenwunde eingesetzt. Gute Beleuchtung ist zum Aufsuchen der Ureterenöffnungen notwendig. Scheinwerferlicht oder die Benutzung einer Stirnlampe läßt die feinen Öffnungen, selbst bei schwerer Cystitis, meist gut erkennen, da ja die unter pathologischen Verhältnissen stark aufgelockerte und verdickte, hochrote und hochgefaltete Schleimhaut der leeren Blase mehr im Blasenkörper zu finden ist, während die Schleimhaut des Trigonum glatt ist und die Ureterenwülste erkennbar bleiben. Nur dann, wenn Geschwüre in der Gegend der Ureterenöffnungen sitzen, kann das Auffinden Schwierigkeiten machen, ja unmöglich sein. Das Entfernen von *Blasentumoren* gelingt leicht, soweit es sich um gestielte papilläre Tumoren handelt, was ja wohl in der Mehrzahl der rechtzeitig diagnostizierten Blasentumoren der Fall ist. Man faßt sie mit einer

gefensterten Balkenzange, zieht den Stiel etwas aus der Schleimhaut heraus und trägt sie, mit dem Messer einen Teil der Blasenschleimhaut mitnehmend, ab. Das ist besser als die Verwendung der kalten Schlinge, da man dabei etwas radikaler vorgehen kann. Hat man sich überzeugt, daß der ganze Stiel entfernt ist, so wird vom Blaseninneren aus die kleine Wunde durch einige feine Catgutnähte wieder verschlossen. Auch breitbasig aufsitzende Geschwülste, soweit sie nur der Schleimhaut angehören, können auf diese Weise entfernt werden. Man soll allerdings in der Beziehung nicht zu weit gehen und keine Lücken verursachen, die man nicht durch Naht der Schleimhaut wieder verschließen oder zum wenigsten stark verkleinern kann. Tumoren, die in die übrigen Schichten der Blase vorgedrungen sind, können an der Vorderwand im Gesunden entfernt werden, wenn nicht ein zu großer Defekt entsteht. Größere Tumoren der Blasenwand und solche in den von Peritoneum bedeckten Blasenabschnitten müssen auf andere Weise operiert werden. Für die Entfernung der vergrößerten Prostata und die Operation der Blasendivertikel gelten besondere Verhältnisse (s. S. 1293 und S. 1279).

Ist die Operation im Blaseninneren abgeschlossen, so wird durch die Harnröhre zunächst ein weicher Gummikatheter eingeführt und sofort in der richtigen Lage befestigt. Die einfachste und sicherste Methode besteht darin, den Katheter festzunähen. Man durchsticht dabei die Katheterwand, ohne in das Lumen vorzudringen oder besser, man zieht über den Katheter ein Stück eines gerade darüber passenden Gummirohres und sticht die Nadel nur durch dieses. Dadurch wird der Katheter geschont. Die Naht wird dann durch das Frenulum des Penis hindurchgeführt und geknüpft. Will man keine Naht anlegen, so sticht man durch den Katheter oder den darübergezogenen Gummischlauch eine Sicherheitsnadel, bindet an ihr starke Seidenfäden fest und befestigt diese mit Heftpflaster am Penis. Um einen sicheren Halt zu bekommen und keine Stauung durch die ringförmig angelegten Heftpflasterstreifen, legt man den ersten Streifen möglichst weit distal um den Penis, dann legt man die Fäden darauf und klebt einen zweiten Streifen auf den ersten. Dann wird ein dritter Streifen weiter proximal von den beiden ersten angelegt, der die Fäden an der Penishaut festlegt. Über diesem Streifen führt man nun die Fäden zurück und klebt einen vierten Streifen auf den dritten. Die Blase wird nur dann vollständig geschlossen, wenn ihr Inhalt nicht oder nicht schwer infiziert war. Im letzteren Falle legt man ein kleinfingerdickes Gummirohr ein. Die *Blasennaht* wird auf folgende Weise ausgeführt: zunächst näht man mit feinem Catgut nur den innersten Teil der Muskulatur, durchsticht aber nicht die Schleimhaut. Das gewöhnliche Catgut wird zwar bald resorbiert. Das heute fast ausschließlich verwendete Jodcatgut wird aber erst später resorbiert, und wenn Fäden teilweise oder ganz in das Blaseninnere gelangen, so schlagen sich leicht Harnsalze darauf nieder und es entwickeln sich Konkremente. Besonders bei infiziertem alkalischen oder ammoniakalischen Harn tritt eine Inkrustierung von solchen Fäden manchmal schon nach kurzer Zeit ein. Sind die Fäden alle gelegt, so werden sie abgeschnitten bis auf den ersten und letzten, um bei der zweiten Naht die Sicherheit zu haben, daß auch Anfang und Ende sicher geschlossen werden. Mit der zweiten Naht beginnt man dann im distalen Winkel und durchsticht nun das Bindegewebe und die äußere Muskelschicht. Hat man den ersten Faden gelegt, so wird vor dem Knüpfen der von der ersten Naht stehengebliebene Endfaden abgeschnitten. Ebenso verfährt man dann am anderen Wundende. Auch diese Naht wird mit

Catgut ausgeführt. Schließlich legt man noch eine dritte Nahtreihe darüber, zu der man feine Seide verwenden kann. Diese durchgreift nur das Blasenbindegewebe. Ehe man nun wieder die Bauchdecken vernäht, legt man einen schmalen Jodoformgazestreifen in das Cavum praevesicale, da dieser Raum auch bei vorsichtigster Blasenentleerung infiziert worden sein und eine solche Infektion zu schleichenden, oft schweren und unbeeinflussbaren retroperitonealen Phlegmonen Veranlassung geben kann. Dieser Streifen wird zum untersten Wundwinkel herausgeleitet und nach 2—3 Tagen entfernt. Die Muskeln der Bauchwand werden mit 2—3 Catgutnähten aneinandergeheftet und die Fascie sorgfältig mit Seide genäht. Hat man ein Dränrohr in die Blase eingelegt, so wird das nicht am untersten Wundwinkel, sondern etwas höher zwischen zwei Nähten herausgeleitet. Die Fistelwunde schließt sich sicher leichter, wenn sich das Peritonaeum nach Entfernung des Gummirohres über die Fistelwunde herunterschieben kann und das ist leichter möglich, wenn die Fistelöffnung höher an der vorderen Blasenwand sitzt. Abgesehen von der Möglichkeit, den oft auch nach der Operation noch schwer infizierten Harn zunächst ohne die Gefahr, daß sich der in die Blase eingeführte Katheter verstopft, entleeren zu können, hat das Einlegen des Rohres auch noch den Vorteil, daß die Blase gründlich durch Katheter und Rohr durchgespült werden kann.

Die Hautnaht wird nach den gewöhnlichen Regeln durch feine Seidenknopfnähte bewerkstelligt.

Das Drän wird sofort entfernt, wenn es der Zustand der Cystitis erlaubt. Den Katheter läßt man länger liegen. Sollte sich eine Dauerfistel entwickeln, so kann sie nur operativ beseitigt werden.

5. Die vollständige Entfernung der Harnblase.

(v. FRISCH, SEIFFERT.)

Die vollständige Entfernung der *Harnblase* wird auf verschiedene Weise durchgeführt.

Die meisten Chirurgen ziehen den suprapubischen Weg vor, wobei einzelne zur Verbesserung der Übersicht an der Vorderwand die horizontalen Schambeinäste durchtrennen (KÜSTER) und in einem viereckigen, kranial gestielten Lappen nach oben schlagen, also einen osteoplastischen Weg einschlagen. Andere nehmen nur nach Bedarf vom oberen Rand der Symphyse Knochenteile weg (KÜSTER 1891). In vielen Fällen kommt man ohne Knochenoperation von einem einfachen queren Schnitt, unter Umständen unter Ablösung der *Mm. recti*, aus. Andere empfehlen einen T-Schnitt, dessen senkrechter Teil in der Mittellinie, dessen waagerechter parallel zur Symphyse verläuft (TUFFIER 1896). Da es gelegentlich Schwierigkeiten macht zwischen Blase und Mastdarm oder zwischen Blase und den weiblichen Geschlechtsorganen in die Tiefe zu gelangen, so ist außer dem suprapubischen Vorgehen die Freilegung der unteren Blasenabschnitte von einem perinealen Schnitt aus empfohlen worden (ALBARRAN, GOEPEL 1897).

Zur extraperitonealen Freilegung der vorderen Blasenwand benutzt man am besten den T-förmigen Schnitt. Nachdem der Wundwinkel beiderseits abgelöst und die *Mm. recti* abdom. in der Nähe ihres Ansatzes durchtrennt sind, läßt sich die vordere Blasenwand extraperitoneal leicht freilegen. Man durchtrennt das prävesicale Fettgewebe am oder etwas unterhalb des Symphysenrandes und löst nun vorsichtig, nachdem man die Blasenwand erreicht hat, die peritoneale Umschlagfalte halb stumpf halb scharf von der vorderen Blasenwand ab. Man erkennt die Blasenwand an den immer deutlich sichtbaren *Vv. vorticosae*. Während man nun die Umschlagfalte vorsichtig anheben läßt, dringt man halb stumpf halb scharf sich immer an die Blasenwand haltend, bis zur Kuppe der Blase

und, wenn es gelingt, darüber vor. In vielen Fällen gelingt es den ganzen Peritonealsack geschlossen bis zu den Samenblasen und der Prostata abzulösen. Dann zieht man die nun schon wesentlich beweglicher gewordene Blase zunächst nach der einen dann nach der anderen Seite. Dabei spannt sich das periureterale Gewebe an. Man durchtrennt es vorsichtig und hebt damit den Widerstand auf. Dann kann zunächst der eine, dann der andere Ureter freigelegt und nach doppelter Unterbindung durchtrennt werden. Die aus der A. hypogastrica entspringenden Aa. vesicales sup. und inf. werden unterbunden und durchtrennt. Nun geht man hinten in der Mittellinie weiter, legt Samenblasen und die Vasa deferentia frei, durchtrennt die letzteren und kommt nun an die Prostata. Sie ist ringsherum von den großen Venenplexus (pudendus und vesicalis) umgeben, und es gelingt nur sie freizulegen, wenn man die großen abführenden Venen (Vv. vesicales) unterbindet. Meist wird man einige Massenunterbindungen anlegen. Bei der *Frau* stößt man auf die großen Venenplexus nach dem Vordringen in der Excavatio vesico-uterina. Während man die Prostata stark anhebt, wird die Pars membranacea der Harnröhre, am besten mit einer gebogenen oder rechtwinkligen Klemme (Cysticuszange), gefaßt und unterhalb der Prostata durchtrennt. Die einzige Gefahr die während der Ablösung der hinteren Blasenwand droht, ist die Verletzung des Mastdarmes, die man aber unbedingt dadurch vermeiden kann, daß man sich hart an die Blasenwand hält, bis man die Samenblasen und die Prostata erreicht hat. Die Lösung der Blase an der Vorderseite bis zur Harnröhre und vereinzelte Verwachsungen, die die Blasenwand seitlich noch festhalten, gelingt meist ohne Schwierigkeiten und ohne, daß man durch eine Knochenoperation die Symphyse teilweise zeitweilig oder dauernd entfernt.

Die Gefahr der Mastdarmverletzung hat manchen Chirurgen dazu veranlaßt den hinteren unteren Teil der Blase in einer Voroperation vom Mastdarm zu trennen (s. unten). Das gelingt bekanntlich ohne große Schwierigkeiten (s. S. 1308) und läßt sich in örtlicher Betäubung in Steinschnittlage durchführen. Ist die vordere Mastdarmwand vom Bulbus urethrae und von der Prostata zuerst scharf dann stumpf abgelöst, so gelingt es meist ohne Schwierigkeiten stumpf mit dem Finger auch noch weiter kranial zwischen Blase und Mastdarm vorzudringen, so daß man dann, während diese Wunde locker mit Mull ausgefüllt wird, ohne Schwierigkeiten auf suprapubischem Wege, von jetzt ab in Beckenhochlagerung, halb stumpf halb scharf unter Ablösung des Peritonealüberzuges von der Blase in die vom Damm aus angelegte Wundhöhle gelangt. Die Durchtrennung der Blase kann auch oberhalb der Prostata oder durch die Prostata vorgenommen werden, meist wird aber die Prostata mitentfernt. Ist die Blase entfernt, so bleibt eine verhältnismäßig große Wundhöhle zurück, die extraperitoneal gelegen ist und tamponiert und abgeleitet wird.

In manchen Fällen, besonders nach schweren Entzündungen, Divertikelbildungen und auch in der Wand ausgebreiteten Carcinomen, läßt sich das Peritoneum, meist der Ausdehnung der Erkrankung entsprechend, nicht von der Blasenwand stumpf ablösen. Dann muß es eingeschnitten und der betreffende Peritonealabschnitt, so weit er fest verwachsen ist, aber auch nicht weiter, umschnitten und auf der Blasenwand zurückgelassen werden. Die durch die Umschneidung des festsitzenden Peritonealabschnittes entstandene mehr oder weniger große Peritonealöffnung wird sofort wieder durch Knopfnähte verschlossen.

Die *Versorgung der zentralen Ureterstümpfe* kann auf mancherlei Weise erfolgen. Am meisten Anklang haben die Verfahren von COFFEY gefunden. Beim einfachsten Verfahren, das auch als das beste gelten kann, wird der mit einem Faden in der Nähe des Endes gefaßte Ureter in eine kleine Schleimhautwunde des Rektums

hineingezogen. Die Schleimhautwunde wird am unteren Ende einer parallel zur Darmrichtung angelegten Serosa-Muscularisschnittwunde angelegt. Nach Einführung des Katheterendes in die Darmlichtung wird der von innen nach außen durch die Darmwand geführte Faden geknüpft und dann die Sero-Musculariswunde über dem Katheter nach Art der Gastrostomiefistel nach MARWEDEL geschlossen. Bei dem umständlicheren Verfahren werden in die Ureteren Katheter eingelegt, die dann in das zur Aufnahme des Urins bestimmte Rectum eingeführt werden. Die Ureterkatheter werden durch festes Umschlingen des Ureters in der Nähe seines Endes mit einem Seidenfaden befestigt. Es muß naturgemäß Wert darauf gelegt werden, daß der Ureterstumpf so weit, wenn auch möglichst vorsichtig, aus seiner retroperitonealen Lage durch Einschneiden des Peritoneums ausgelöst wird, daß er ohne Spannung und weit genug in die Darmlichtung eingeführt werden kann, da er sich sonst zurückzieht. Der Ureter wird schräg durch die Darmwand geleitet, am besten sogar auf ein längeres Stück subserös oder submuskulär geführt, um dann einige Zentimeter tiefer durch die Schleimhaut geführt zu werden. Nach einigen Tagen schneidet der den Katheter befestigende Seidenfaden durch und mit dem nekrotisch gewordenen Ureterende lassen sich die Ureterkatheter, die zum Mastdarm herausgeleitet waren, ohne Schwierigkeiten entfernen.

Über die Einleitung der Ureteren in ausgeschaltete Darmabschnitte zur Vermeidung einer aufsteigenden Infektion s. S. 1281 ff.. Die Auslösung der Blase an sich ist weniger schwierig als die Versorgung der Ureteren. Als Ort der Einpflanzung wurden die Haut und der Darmkanal gewählt. Die besten Erfolge scheint noch die Einpflanzung in die Flexura sigmoidea zu zeitigen, wenn auch die Gefahr der aufsteigenden Harninfektion immer besteht. Will man eine Infektion der Ureteren und Nierenbecken vermeiden, so muß der Darmabschnitt, in den die Ureteren eingepflanzt werden, am besten ausgeschaltet werden. So gelingt es, die MAYDLsche Operation (s. S. 1282), d. h. die Einpflanzung der Ureteren in die Flexura sigmoidea, so zu verbessern, daß sie auch auf die Dauer erfolgreich bleibt. MAKKAS hat zuerst die Einpflanzung in das ausgeschaltete Coecum empfohlen und mit einer Appendicostomie, die die Ausscheidung des Harns vermittelte, verbunden. Besser erscheint die Ausschaltung der Flexura sigmoidea zusammen mit dem Mastdarm. Während die Darmentleerung des proximalen Dickdarmes durch einen Anus praeternaturalis erfolgt, wird der unter Sphincterwirkung stehende unterste Darmabschnitt nach Einpflanzen der Ureteren zur Harnblase verwendet.

Wir haben einen Kranken mit Blasenektomie vor etwa 16—18 Jahren nach dieser Methode operiert, der nach Mitteilung des behandelnden Arztes heute noch eine funktionstüchtige Darmblase hat. 1932 hat SEIFFERT (Neunkirchen-Saar) eine *Darm-Siphonblase* aus einer ausgeschalteten Jejunumschlinge bei einem Kranken mit einem die ganze Blase ausfüllenden Papillomrückfall nach Entfernung der Blase gebildet. Das Jejunum wurde gewählt als der bakterienärmste Darmabschnitt. Der Eingriff der einen vollen Erfolg zeitigte, wurde folgendermaßen durchgeführt.

Von einem Mittellinienschnitt zwischen Schwertfortsatz und Nabel wird die oberste Jejunumschlinge aufgesucht. Etwa 30—35 cm der vom ersten Gefäßstamm der A. mesenterica sup. versorgten Schlinge wird durch Ausstreichen vom Inhalt befreit und proximal und distal mit je 2 Darmklemmen gefaßt und durchtrennt. Diese Schnitte werden ins Mesenterium verlängert ohne dabei einen

größeren Gefäßstamm zu durchtrennen. Die so ausgeschaltete Jejunumschlinge wird, nachdem die Enden mit Bauchtüchern bedeckt sind, vorläufig nach rechts beiseite gelegt. Dann werden das orale und das aborale Ende des Jejunums, zwischen denen das Stück ausgeschaltet ist, durch eine End-zu-End-Verbindung wieder vereinigt. Ebenso wird die Mesenterialwunde vernäht. Um die Ureteren in das ausgeschaltete Darmstück einpflanzen zu können, werden sie jetzt etwa 5 cm oberhalb des Blaseneintritts durchgequetscht, doppelt unterbunden und durchtrennt. Um ein Stück der Ureteren frei zu bekommen, wird der Bauchfellüberzug oberhalb der Durchtrennungsstelle 5—6 cm weit gespalten. Unter größter Schonung der Gefäßversorgung werden die beiden Ureteren dann ebensoweit nach oben ausgelöst. Da unter Umständen durch die Verlagerung des linken Ureters Durchgangsstörungen im Ureter oder in der *A. mesenterica sup.* entstehen könnten, wird ein Kanal durch das lockere Gewebe zwischen Aorta und *A. mesenterica sup.* stumpf in querer Richtung durchgebohrt. Durch diesen retroperitonealen Kanal gelingt es, den beweglich gemachten linken Ureter nach der rechten Seite hinüberzuziehen. Die beiden Ureterenden liegen nun also rechts nebeneinander. Sie werden nun in das orale Ende der ausgeschalteten Jejunumschlinge eingenäht. Nach Entfernung der Unterbindungsfäden von den Stümpfen müssen sie so eingenäht werden, daß sie genügend weit in die Darmlichtung hineinragen. Mit einer dreifachen Schichtnaht werden sie in die Darmlichtung versenkt. Das Bauchfell wird auch darüber geschlossen. Das aborale Jejunumende wird zunächst durch eine Tabaksbeutelnaht zeitweilig verschlossen, ehe es durch die vordere Bauchwand nach außen gezogen wird. Um eine gewisse Schlußfähigkeit zu erzielen wird ein Muskelkanal stumpf durch den rechten *M. rectus abdom.* angelegt. Das äußere Ende dieses Kanals liegt rechts handbreit von der Mittellinie und auch handbreit unter der Nabelhöhle. Der Kanal verläuft von vorn außen schräg nach der Mitte innen durch den *M. rectus abdom.* Das durch den Kanal hindurchgezogene freie Jejunumende wird vor dem Annähen mit Catgut noch um 180° gedreht. Eine Naht wird am Durchtritt durch das Peritoneum, die andere nach Eröffnung der Schlinge durch Verbindung der Darmwand mit der äußeren Haut hergestellt. Die freien Mesenterialränder der ausgeschalteten Schlinge werden am Bauchfell der vorderen und hinteren Bauchwand leicht angeheftet. Die erkrankte Harnblase konnte wegen des schlechten Zustandes des Kranken erst in einer zweiten Sitzung nach etwa 8—9 Wochen ohne Schwierigkeiten entfernt werden. Der Kranke konnte nach verhältnismäßig kurzer Zeit bis zu etwa 300 ccm Urin halten und im Strahl durch die Bauchdeckenöffnung entleeren. Der Kranke lebte noch 5 Jahre und ging dann an einer anderen Erkrankung zugrunde. SEIFFERT hat dieses Verfahren sowohl bei einer Schrumpfbilase als auch bei zwei Ektopien ausgeführt.

Teilresektionen, besonders der Blasenkupe, sind nicht schwierig. Die Blase wird in Beckenhochlagerung durch Abschieben des Peritoneums im Kuppengebiet freigelegt, der Tumor weit im Gesunden umschnitten und eine genaue dreischichtige Blasennaht angelegt. Ein Dauerkatheter wird, wie nach jeder *Sectio alta*, für wenigstens 8 Tage zur Entlastung der Wunde eingelegt. Hinter der Blasenkupe sitzt das Peritoneum oft so fest auf der Blasenwand, so daß es sich nicht stumpf abschieben läßt, dann muß das Peritoneum eröffnet, der Teil, der an der Blase hängt, umschnitten und mit der Blase entfernt werden, nachdem man vorher das Peritoneum durch wasserdichte Naht wieder verschlossen hat.

c) Die Eingriffe an der Prostata.

(TANDLER und ZUCKERKANDL.)

α) Die Eingriffe beim Prostataabsceß.

(BOEMINGHAUS.)

Im Anschluß an alle möglichen entzündlichen Erkrankungen der unteren Harnwege, besonders aber des Hodens und des Nebenhodens (Gonorrhöe), aber auch seltener als Fortleitung von Entzündungsprozessen am Mastdarm, kommt es zu einer Entzündung und gelegentlich zur eitrigen Einschmelzung der Prostata. Im letzteren Falle sind die Erreger der Entzündungen fast immer Staphylokokken und Streptokokken. Das Organ vergrößert sich unter sehr erheblichen Schmerzen, besonders beim Wasserlassen und der Stuhlentleerung häufig recht beträchtlich. Während im ersten Stadium der akuten Entzündung das Organ stark gespannt, schmerzhaft und vergrößert erscheint und die Mastdarmschleimhaut wenig beteiligt ist, entwickelt sich bei der Absceßbildung meist zunächst eine teigige Schwellung mit Ödem der Mastdarmschleimhaut, die auch eine geringere Verschieblichkeit aufweist. Der palpierende Finger fühlt eine allmählich zunehmende Vergrößerung des einen oder anderen Prostataabschnittes. Die Beschwerden nehmen zu diesem Zeitpunkt meist noch zu. Es stellt sich nicht selten Harn- und Stuhlverhaltung ein. Hyperleukocytose und Temperatursteigerung ist nachweisbar. Die Abscesse perforieren, wenn sie unbehandelt bleiben, meist in die Harnröhre oder den Mastdarm. Hat man einen Absceß erkannt, so soll man möglichst genau seine Lage in dem betreffenden Abschnitt der Prostata festzustellen versuchen.

Nur dann, wenn der Absceß bereits die Mastdarmschleimhaut vorwölbt, wird nach einer ausgiebigen Abführkur die Spaltung vom Mastdarm aus vorgenommen. Bei tiefer gelegenen, noch vollständig innerhalb der Prostata-kapsel eingeschlossenen Abscessen, wird die Prostata vom Perineum aus freigelegt (s. S. 1306). Nach Freilegung der Kapsel erfolgt dann die Spaltung und Ableitung. Eine chronische Prostataentzündung, die sich gelegentlich an eine akute anschließt, deren Ursache aber auch häufig nicht festzustellen ist, wird am besten durch Prostatektomie behandelt. Nicht selten schließt sich an die chronische Prostatitis eine Prostataatrophie an.

β) Die Eingriffe bei der Prostatahypertrophie.

1. Geschichtliches.

Eine Teilresektion der Prostata, die des sog. Mittellappens der Prostata, wurde nach TRENDELENBURG zuerst 1836 von AMUSSAT ausgeführt. TRENDELENBURG folgte 1886 mit ähnlichen Operationen, die zum größten Teil zum Erfolge führten. 1889 berichtete dann KÜMMELL über Teilresektionen. Auch ISRAEL, GUSSENBAUER und HELFERICH gingen wie KÜMMELL vor.

Nach ZUCKERKANDL sind teilweise Prostataentfernungen von M. GILL 1889 vorgenommen worden. Es handelte sich wohl meist um Fälle mit vergrößertem Mittellappen, der teilweise reseziert wurde. Dabei wurden gelegentlich auch einzelne Teile der unter der Blase liegenden Prostata mit herausgenommen. Die erste totale Ausschälung machte 1890 BELFIELD. 1895 begann FULLER die Methode weiter auszubilden, aber erst durch FREYER (1900, 1901) ist sie wirklich bekannt geworden. Während also zuerst nur Teilresektionen vorgenommen wurden, wurde von FULLER und FREYER systematisch der hypertrophierte Teil entfernt. FREYER bevorzugte die sog. gedeckte Methode, d. h. er arbeitete von einem kleinen Blaseneinschnitt aus mit dem eingeführten Finger, mit dessen Nagel er die Schleimhaut einritzte, ohne Leitung des Auges. Heute wird die Operation unter möglichster Sicht ausgeführt. Die Schleimhaut und Muskulatur wird eingeschnitten, bis in die richtige Schicht zwischen Prostata und hypertrophierten Teil vorgedrungen und nun die Ausschälung vorgenommen. Die einzige technische Schwierigkeit der Methode betrifft das Eindringen in die richtige Schicht. Vor etwa 10 Jahren wurde das schon von DELBET, ESMARCH und ALBARRAN angewandte Verfahren, nämlich das Eindringen zwischen Prostata

und hypertrophierten Teil vom unteren Ende des hypertrophierten Abschnittes aus nach Einreißen der vorderen Schleimhautwand durch den vom Orificium int. in die Harnröhre eingeführten Finger wieder empfohlen (JUDD, RINGLEB).

MERCIER hat Einschnitte der Prostata von der Harnröhre aus mit einem Katheter mit MERCIER-Krümmung (Inciseur) vorgenommen. Mit dem Katheter wird das Messer verloren eingeführt und erst an Ort und Stelle durch Schraubenzug entblößt.

MERCIER hatte einige Vorgänger, deren Verfahren aber wohl ohne große Bedeutung waren. 1874 hat BOTTINI einen ähnlichen Apparat empfohlen, bei dem durch ein elektrisch geheiztes Glüheisen ohne Sicht die Prostata eingeschnitten wurde. An das BOTTINISCHE Verfahren schloß sich dann eine Reihe ähnlicher Versuche an, die aber alle etwa dieselben Fehler hatten, bis dann YOUNG im Jahre 1909 ein cystoskopartiges Instrument benutzte, um aus der Prostata unter Leitung des Auges kleine Stücke auszuzstanzen. Auch dieses Verfahren konnte keine große Anhängerzahl gewinnen, da es noch manche der früheren Nachteile hatte.

Aussichtsreicher waren die Versuche, die Hitzewirkung in Gestalt von *Hochfrequenz*-Strömen anzuwenden. Die ersten beschränkten sich allerdings auf die Koagulation kleiner Geschwülste in der Blase (BEER). Instrumente, mit denen man unter Wasser und unter Leitung des Auges Stücke aus der Prostata herausschneiden und sie dadurch wesentlich verkleinern konnte, sind zuerst von STERN und MCCARTHY 1926 und 1931 angegeben worden. Über die Technik der transurethralen Prostataresektion s. S. 1298.

Die *perineale Methode* wurde zuerst von KÜCHLER 1866 an Leichen ausprobiert. Es handelte sich um Keilausschnitte. Der Zugang war seitlich. Auf diesem Wege führten nach TRENDELENBURG auch DITTEL und KÜSTER 1891 perineale Prostataektomien aus. Der perineale Weg wurde erst, nachdem ZUCKERKANDL 1889 die Freilegung der Prostata vom Damm aus gelehrt hatte, häufig zur Anwendung gebracht. GOODFELLOW 1891, DITTEL 1893, DELBET 1902, benutzten den perinealen Weg, ebenso SIGURTA 1902, ALBARRAN 1901 und YOUNG 1903. YOUNG versuchte schon durch zwei seitliche Schnitte die Prostatakapsel zu spalten, um ihren Mittelteil und die Duct. ejaculatorii zu schonen. Den seitlichen Weg benutzte später WILMS wieder. In neuerer Zeit sind eine ganze Reihe von Methoden ausgearbeitet worden, die alle in der Mittellinie, zum Teil mit Hilfe des ZUCKERKANDLSchen Bogenschnittes vorgehen (BERNDT, WILMS, ZUCKERKANDL, WILDBOLZ, KIRSCHNER, KLEIN-SCHMIDT). Auch kombiniert suprapubisch und perineal ist vorgegangen worden, meist allerdings nur, wenn der eine Weg versagte, oder zur Ableitung nach dem Damm zu wegen der schlechten Abflußverhältnisse beim hohen Blasenschnitt (ISRAEL, CASPER, FULLER). Kombinierte Verfahren sind von NICOLL, THOMAS und später von LÄWEN, allerdings für das Prostatacarcinom, empfohlen worden. Neben dem suprapubischen und dem perinealen Zugangsweg ist von VOELCKER der *ischio-rectale Zugang* ausgearbeitet worden. FREYER hatte 1900 schon einen perinealen-ischio-rectalen Weg vorgeschlagen.

Von den drei Zugangswegen hat jeder seine Vorzüge und Nachteile. Am meisten angewendet wird zweifellos die suprapubische Methode, und zwar in erster Linie wohl deshalb, weil sie technisch die geringsten Anforderungen stellt. Freilich hat sie erhebliche Nachteile. Selbst bei der Einsetzung von Sperrhaken, die das Orificium int. dem Auge zugänglich machen und auch das Einschneiden bis in die richtige Schicht unter Leitung des Auges gestatten, findet die eigentliche Ausschälung der Prostata gewissermaßen im Dunkeln statt. Der zweite größere Nachteil ist die Schwierigkeit einer einigermaßen sicheren *Blutstillung*. Dieser Nachteil ist nicht gering einzuschätzen, da Nachblutungen durch mehrere Tage keine Seltenheit sind und da es sich fast immer um alte Leute handelt, deren Fähigkeit, das Blut zu ersetzen eine sehr geringe ist, so daß häufig ein längerer durch die Nachblutung bedingter Schwächezustand zurückbleibt. Des weiteren ist der Abfluß aus der Blasenwunde infolge ihrer Lage häufig erschwert. Das ist besonders unangenehm bei schweren Blasenentzündungen. Selten sind Nebenverletzungen bei der Operation (Mastdarm), Perineum und Dauerfistelbildung, Inkontinenz und der Narbenbruch. Die Ausschälung stößt bei der suprapubischen Methode, auch wenn sie nicht unter Leitung des Auges ausgeführt werden kann, trotzdem selten auf Schwierigkeiten. Bei schwierigen Fällen kann man, wie das FREYER, KÜTTNER, GOEPEL u. a. empfehlen, den Zeigefinger der anderen Hand in den Mastdarm einführen und so die Sicht durch die Palpation ersetzen. Im allgemeinen ist diese Maßnahme aber nicht notwendig, da es, in der richtigen Schicht angekommen, meist spielend leicht gelingt, den hypertrophischen Teil aus der Prostata herauszulösen. Zur *Stillung der Blutung* sind die verschiedensten

Methoden angegeben worden. Abgesehen von blutstillenden Präparaten, die auch sonst gegeben werden (s. S. 1214), werden örtliche Methoden angewendet. Kompression vom Rectum mit der Hand, mit einer Tamponade oder mit einer Gummiblase. Tamponade des Wundbettes mit Gaze. Blutstillende Gazen rufen leicht Verätzungen und Nachblutungen hervor. Tamponade der ganzen Blase (GOEPEL). Bei schweren Blutungen, die auf einfache Tamponade nicht stehen, kann eine harmonikaähnlich zusammengesetzte schmale Rollgaze, die mit einem Faden durchstochen ist, verwendet werden (Abb. 871). Der Faden wird zur Harnröhre herausgeleitet und zieht, mit einem Gewicht belastet, die Mullharmonika in das leere Prostatabett zu einem festen Knäuel zusammen. Da das andere Fadenende aus der Blasenfistel herausgeleitet wird, kann mit seiner Hilfe nach 3—6 Tagen die Harmonika wieder aufgezogen und nach Abschneiden des aus der Harnröhre heraushängenden Fadens, durch die Fistel entfernt werden (BOUVIER, HELLER). Auch Dauerspülungen des Prostatabettes sind empfohlen worden (KÜMMELL). Die Drainage wird von manchen, besonders bei Cystitis, nach dem Perineum zu durch eine besonders angelegte Öffnung durchgeführt.

Die *perineale Methode* gestattet besonders nach den Verfahren von WILDBOLZ und ZUCKERKANDL meist eine gute anatomische Übersicht. Das Ausschälen der Prostata aus ihrer Kapsel kann fast immer bis zum Blasengrund unter Leitung des Auges vorgenommen werden. Wird die Harnröhre innerhalb der Kapsel durchtrennt und wird das Abtrennen am Blasengrund unter möglicher Schonung der Schleimhaut vorgenommen, so ist es ohne weiteres möglich, durch eine Reihe von Nähten den Blasengrund mit dem Harnröhrenstumpf zu vernähen. Die *Blutstillung* aus der Blasenwunde ist so ohne weiteres gesichert. Auch blutende Gefäße am Blasengrund und im Wundbett können umstochen werden. Dadurch, daß nach WILDBOLZ und ZUCKERKANDL die Harnröhre innerhalb der Kapsel durchtrennt und der größte Teil der Kapsel erhalten werden kann, wird nicht nur der Sphincter ext. geschont, sondern es kann auch durch Übernähen der Kapsel ein fast vollständiger Verschluß des Wundbettes vorgenommen werden. Die Methode hat also zweifellos den Vorteil der Übersichtlichkeit und der leichteren Blutstillung, der besseren Ableitungsmöglichkeit, und führt bei dem angedeuteten Vorgehen auch zu einer raschen Wiederherstellung der Harnwege und der Kontinenz. Nur bei sehr fetten Menschen mit einer geringen Entfernung der beiden Sitzhöcker voneinander macht der anatomische Zugang Schwierigkeiten und die Übersicht leidet.

Bei sehr großer Geschwulst macht das Ausschälen aus der Kapsel manchmal erhebliche Schwierigkeiten und kann zur Verletzung des Sphincter int. führen. Dann kann eine meist vorübergehende, selten nur bleibende Inkontinenz die unerwünschte Folge sein.

Für solche Fälle ist die dritte, die *ischio-rectale Methode* nach VOELCKER besonders geeignet, da sie völlig unter Leitung des Auges stattfindet, gute Blutstillung ermöglicht und günstige Ableitungsverhältnisse schafft, während sie aber technisch, ebenso wie die perineale Methode, größere Schwierigkeiten bietet.

Die Wahl der Methode läßt sich im einzelnen nicht ohne weiteres bestimmen. Es empfiehlt sich aber zweifellos, bei sehr alten Männern mit hohem Blutdruck, wenn die Gefahr einer Nachblutung droht, die perineale oder ischio-rectale Methode zur Anwendung zu bringen. Nach der Zusammenstellung von KÜTTNER ist die Mortalität nach der perinealen bzw. ischio-rectalen Methode geringer als nach der suprapubischen. Jedenfalls ist es zu empfehlen, auch die technisch schwierigen Methoden einzuüben, um sie in geeigneten Fällen zur Anwendung bringen zu können.

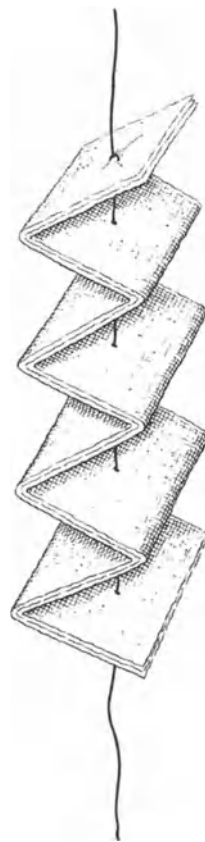


Abb. 871. Mullstreifen zur Tamponade des Prostatabettes. Durch den aus mehreren Lagen bestehenden, ziehharmonikaartig gefalteten Mullstreifen ist ein starker Seidenfaden gezogen, der an den obersten Lagen verknötet ist.

2. Die Vorbereitung zur Prostataektomie.

(VOELCKER, KÜMMELL, VOLHARD.)

Die *Vorbereitung der Prostatiker* muß eine sehr gewissenhafte sein. Da es sich ausschließlich um ältere und alte Menschen handelt, die oft jahrelang krank sind und durch sekundäre Schädigung von Blase, Nieren, Herz und Gefäßen gefährdet sind, so muß eine genaue Untersuchung aller dieser Organe vorausgehen. Nicht immer kann die Entfernung des hypertrophischen Teiles sofort vorgenommen werden, es sind vielmehr nicht selten vorbereitende Maßnahmen, wie Dauerkatheterbehandlung oder Anlegung einer Blasenfistel notwendig. Bei Prostatikern im *ersten* Stadium ohne Cystitis genügt häufig nach dem ersten Anfall ein ein- oder zweimaliger Katheterismus, um das Leiden auf Jahre hinaus zur Latenz zu bringen. Im *zweiten* Stadium wird man dagegen die Operation meist sofort vornehmen, wenn keine Cystitis oder gar weiterreichende Beteiligung von Niere und Herz vorhanden sind. Im *dritten* Stadium muß die größte Vorsicht walten, ehe man sich zur Operation entschließt. Da in diesem Stadium fast immer die Nieren usw. geschädigt sind, so wird häufig eine Dauerkatheterbehandlung vorausgehen müssen. Bekanntlich muß man auch mit dem einfachen Katheterismus äußerst vorsichtig sein, da es infolge der plötzlichen Entspannung der Harnblase und Harnwege zu schweren, gelegentlich *unstillbaren Blutungen* kommen kann. Es ist daher in allen solchen Fällen der Harn nur in kleinen Teilmengen, 300—500 ccm, zu entleeren und, wenn eine Cystitis besteht, der vollständig entleerte Harn durch eine milde antiseptische Lösung zu ersetzen. KÜTTNER und PETERS haben darauf aufmerksam gemacht, daß auch die plötzliche Blasenentleerung bei bereits urämischen Kranken infolge von Störungen im Wasserhaushalt einen raschen Exitus herbeiführen kann. Von den uns heute zur Vorbereitung zur Verfügung stehenden Maßnahmen sind in erster Linie folgende zu nennen: Untersuchung des *Allgemeinzustandes, des Herzens und der Gefäße*, Feststellung des *Blutdruckes*. Blutdrucksteigerungen von 180—200 Hg weisen auch bei älteren Männern auf schwere Störungen hin. Der *Harn* wird in bezug auf täglich ausgeschiedene *Menge* und auf *spezifisches Gewicht* untersucht. Dauernde Gewichtszahlen von 1010 und Harnflut mahnen zur äußersten Vorsicht. Weiter wird der Harn untersucht auf *Erweiß, Zucker* und auf seine *mikroskopischen Bestandteile* und *fremde Beimengungen*. Eine *cystoskopische Untersuchung* muß in jedem Falle vorgenommen werden. Sie stößt allerdings gelegentlich auf große Schwierigkeiten. Sie ist aber wichtig, um sich über das Vorhandensein eines sog. Mittellappens zu unterrichten, da solche Fälle im allgemeinen der suprapubischen Methode vorbehalten bleiben. Neuerdings wird für diese Kranken die transurethrale Resektion besonders empfohlen. Es muß außerdem auf das Vorhandensein einer *Cystitis*, einer *Balkenblase*, eines *Divertikels* oder eines *Konkrements* geachtet werden. Eine *Chromocystoskopie* wird angeschlossen, um sich über die Nierenfunktion zu unterrichten. Der *Ureterenkatheterismus* kommt wohl nur bei gleichzeitiger, einseitiger Funktionsuntüchtigkeit einer Niere in Frage. Zur Feststellung der Nierenfunktion dienen eine große Zahl von Untersuchungsmethoden. Für die Prostatahypertrophie, wo es weniger auf die Entscheidung der Beteiligung der einen oder anderen Niere ankommt, aber um so mehr auf die Funktion beider Nieren, sind die besonders von den Internisten gepflegten Methoden zur Anwendung zu bringen. Vorgeschlagen wird die *Reststickstoffbestimmung* im Blut, die *Kryoskopie des Blutes* (KÜMMELL), die *Kryoskopie des Harnes*, die schon

erwähnte *Chromocystoskopie* und der *Wasser- und Konzentrationsversuch* (VOLHARD). Die vor Jahren von PREGL, v. HABERER und von REHN angegebenen Funktionsprüfungen sind noch nicht in dem Maße nachgeprüft, daß sie allgemein empfohlen werden könnten. Von den Franzosen wurde die 1912 von ROWNTREE und GERAGHTY angegebene *Phenolsulfophthaleinprobe* empfohlen (NEGRO und COLOMBET, BAZY, NEGRO und LEWY). Von allen Untersuchungsmethoden sind die wichtigsten die Chromocystoskopie und, wie sich immer mehr herausgestellt hat, der Wasser- und Konzentrationsversuch (VOLHARD, VOELCKER, KÜTTNER). Die Reststickstoffbestimmung im Blut ist umständlich und liefert nach KÜTTNER keinen absolut sicheren Anhaltspunkt in prognostischer Beziehung. Die *Kryoskopie* des Blutes wird aus demselben Grunde ebenso in neuerer Zeit vielfach abgelehnt. PETERS machte darauf aufmerksam, daß nach den Untersuchungen von VEIL bei der Harnstauung die mineralischen Bestandteile zurückgehalten werden, während infolge der vermehrten Durchspülung der Reststickstoff im Blut nicht vermehrt zu sein braucht. Durch die Zurückhaltung der mineralischen Bestandteile kommt es aber auch zu einer Erniedrigung des Gefrierpunktes. Niedrigere Werte sind infolgedessen nicht immer als Probe auf Zurückhaltung von Reststickstoff im Blut zu verwerten, daher ist auch die Kryoskopie nicht als absolut zuverlässig zu betrachten.

Der *Wasser- und Konzentrationsversuch* wird heute meist nach der beschleunigten Methode von SCHITTENHELM ausgeführt. ROSENBERG macht allerdings darauf aufmerksam, daß der Versuch nur unter gewissen Vorsichtsmaßregeln von Bedeutung ist. Seine Versuchsanordnung erstreckt sich über etwa 8 Tage. Der *abgekürzte Versuch* wird so ausgeführt, daß der Kranke morgens nüchtern 1500 ccm Wasser oder Tee zu trinken bekommt, der Harn der nächsten Stunden aufgefangen und die Zahlen am besten in eine Kurve eingetragen werden. Der halbstündlich entleerte Harn wird nach Menge und spezifischem Gewicht gemessen. Innerhalb der ersten 4 Stunden soll etwa die Hälfte der eingenommenen Flüssigkeit ausgeschieden sein, innerhalb der nächsten 4 Stunden ungefähr die Gesamtmenge. Das spezifische Gewicht ist zwischen der 3. und 4. Stunde am niedrigsten, etwa 1003. Der Kranke bekommt im Laufe des übrigen Tages keine weiteren Getränke zugeführt. Konzentrieren die Nieren gut, so steigt bei sinkender Menge das spezifische Harngewicht nach 12 Stunden bis auf 1020 bis 1025. Verteilt sich aber die Ausscheidung der Gesamtmenge auf 6 bis 10 Stunden und bleibt das spezifische Gewicht der ausgeschiedenen Flüssigkeit annähernd gleich, so ist die Konzentrationsfähigkeit schwer beeinträchtigt und es muß zum mindesten eine längere Vorbereitungszeit mit Dauerkatheter oder Blasenfistel durchgeführt werden, ehe die Operation vorgenommen werden darf. Sind bereits urämische Symptome eingetreten, so darf, wie schon oben angedeutet, auch die Entleerung der Blase nicht zu rasch vorgenommen werden. Durch Einlegen eines Dauerkatheters und langsamer, serienweiser Entleerung werden am ehesten die Störungen des Wasserhaushaltes hintangehalten. Auch bei schwerer Cystitis, die bekanntlich nach längerem Kathetergebrauch fast unvermeidlich ist, muß man mit der sofortigen Operation vorsichtig sein. Durch Dauerkatheterbehandlung und Blasenpülungen gelingt es allerdings oft, die Blasenentzündung so weit zu bessern, daß der Operation nichts mehr im Wege steht. Die fast immer bestehende Atherosklerose und Herzmuskelschädigung wird meist ebenfalls durch die Dauerkatheterbehandlung günstig beeinflusst. Der Blutdruck sinkt oft innerhalb kurzer Zeit auf annähernd normale Zahlen.

Eine Digitaliskur wird allgemein empfohlen. Als vorbereitende Maßnahme gilt auch, wie schon erwähnt, die Vasektomie (v. HABERER, VOELCKER u. a.). Nicht nur, daß die Prostata in ihren Größenverhältnissen unter Umständen beeinflußt wird und daß eine operative Epididymitis verhütet werden kann, sondern daß auch im Sinne der LONDONSchen Versuche die Nachblutungsgefahr herabgesetzt wird (VOELCKER und BUDDÉ). Die Einlegung eines Dauerkatheters (NÉLATON, PEZZER) stößt im allgemeinen nicht auf Schwierigkeiten. Die Befestigung des Katheters gelingt am einfachsten durch einen Seidenfaden, der am Katheter unmittelbar vor der äußeren Harnröhrenmündung durch Knoten befestigt wird. Die Fäden werden über den Penis geleitet und mit Hilfe einiger Heftpflasterstreifen befestigt. Sehr empfehlenswert ist es auch, über den Katheter einen durch Abschneiden des Randes verkleinerten Gummi einer Bierflasche bis an die Glans penis heranzuschieben. Der Katheter wird so weit eingeführt, daß sein Auge kranial gerichtet, etwa 2—3 cm tief in der Blasenlichtung liegt. In dieser Lage wird die Gummiplatte bis $\frac{1}{2}$ cm an die Harnröhrenmündung herangeschoben und hier durch einen $\frac{1}{4}$ cm breiten Heftpflasterstreifen am Katheter befestigt, daß er sich weder vor- noch zurückschieben läßt. Über den Katheter und die Gummiplatte wird ein durchlochtes Heftpflasterstreifen von etwa 30 cm Länge zu beiden Seiten des Penis bis zum Mons pubis geführt. Diese Heftpflasterstreifen werden durch einige schmale Streifen, die ringförmig um den Penis gelegt werden, festgehalten. Nur dann, wenn der Katheterismus nicht gelingt, kommt die *Blasenpunktion* und *suprapubische Fistel* in Frage. Die Blasenpunktion wird am besten mit einer dünnen langen Kanüle in Form der sogenannten *Capillarpunktion* vorgenommen. In Beckenhochlagerung wird die Nadel unmittelbar oberhalb der Symphyse eingestochen, nachdem man sich durch Perkussion davon überzeugt hat, daß keine Darmschlingen in dieser Gegend verwachsen sind. Ganz sicher zu vermeiden ist eine Verletzung des Peritoneums zum mindesten nicht, deshalb ziehen wir auch in allen derartigen Fällen die Anlegung einer suprapubischen Fistel durch *Sectio alta* vor.

3. Die transurethrale Prostataresektion.

(KRAAS, REISER, SCHRÖDER.)

Seit den ersten Versuchen, die Ende des dritten Jahrzehntes dieses Jahrhunderts in Amerika (STERN, MCCARTHY) gemacht wurden, hat sich das Verfahren allmählich durchgesetzt. Zuerst war der Widerstand ziemlich groß, und zwar wohl hauptsächlich deswegen, weil schon seit MERCIER und BOTTINI (s. S. 1294) immer wieder neue Instrumente angegeben wurden, deren Handhabung aber so viel Mängel und Gefahren aufwies, daß die meisten Chirurgen die Versuche nach einiger Zeit wieder einstellten. Ein Widerstand ergab sich gegen das Verfahren auch deshalb, weil es sich nicht um eine radikale Operation, meist nicht einmal um eine in einer Sitzung endgültig auszuführende Behandlungsmethode handelte. Im Laufe der Jahre und durch die dauernde Verbesserung der Technik und der Apparate hat sich dann herausgestellt, daß bei richtiger Auswahl der Fälle das Instrument recht wirkungsvoll eingesetzt und oft, zum wenigsten auf längere Zeit, die durch die Prostata bedingte Behinderung des Harnstromes beseitigen konnte. Das gelingt sogar oft in einer Sitzung. Das Verfahren hat infolgedessen auch in der letzten Zeit in Deutschland an Anhängern gewonnen. Es ist zweifellos ungefährlicher als die Ektomie. Es kann auch bei Kranken angewendet werden, denen man eine Ektomie nicht mehr zumuten möchte. Nach KRETSCHMER (1940) finden sich unter den Kranken, bei denen eine Resektion ausgeführt werden kann, in immer größerer Zahl Kranke mit Coronarsklerose, Angina pectoris, Hypo- und Hypertension und mit schweren Lungen- und Darmerkrankungen. Auch das Alter spielt kaum noch eine Rolle. Durch die Resektion kann eben ein Operationsschock vermieden werden. Einen ähnlichen Standpunkt vertreten viele amerikanische, aber auch deutsche Chirurgen.

Es ist nun aber nicht so, daß die Prostataresektion an Stelle der Ektomie treten soll. Wenn es auch in Amerika Chirurgen gibt, die bis zu 95 und 100% ihrer Prostatiker der Resektion unterziehen, so gibt es andererseits auch dort Chirurgen und Urologen, die die Resektion nur in etwa der Hälfte aller Fälle ausführen (McCARTHY nach KRAAS).

Die *Anzeigestellung*, die im wesentlichen auf die Erfahrungen amerikanischer Chirurgen zurückgeht, gilt im wesentlichen auch in Deutschland. Am geeignetsten sind die kleinen und mittelgroßen *Hypertrophien*. Vor der Resektion der großen, besonders der *subvesicalen Adenome*, wird gewarnt, da sie unter Umständen durch Hebung des Blasenbodens zu Druck- und Stauungserscheinungen in den Ureteren und den Nieren führen. Hier kann die Verkleinerung durch Resektion nichts nützen. Dasselbe gilt für die *intravesicalen Seitenlappenhypertrophien*. Gefährlich kann die Resektion bei sehr gefäßreichen (varikösen) Hypertrophien infolge Nachblutung werden. Da diese Erkrankung schon im Cystoskop festgestellt werden kann, so kann man sie von der Resektion ausschließen. LOEWENECK machte in solchen Fällen den Eingriff unter Suprareninanästhesie, die eine vorübergehende Drosselung der arteriellen Blutzufuhr verursacht. Schließlich sind starke *Deformierungen und Verengerungen* des Blaseneingangs, die unter Umständen die Einführung und Bewegung des Instrumentes erschweren, abzulehnen. Dasselbe gilt für *chronische Cystitis* und den *Prostataabsceß*.

Ein weites Anwendungsgebiet finden die Fälle mit Vergrößerung des Mittellappens, aber auch die Vergrößerung des Mittel- und Seitenlappens in mäßigem Grade. Schon McCARTHY hat das Prostatacarcinom, besonders in inoperablen Zustand, zur Resektionsbehandlung empfohlen. Auch darin schließen sich die meisten Chirurgen und Urologen an. Da beim Carcinom die Ektomie nur in den Frühfällen wirkungsvoll sein kann, und da sie außerdem immer einen großen Eingriff darstellt und die Dauerresultate sehr zweifelhafter Natur sind, so hat die Resektion als wesentlich kleinerer Eingriff den Vorzug, da sie oft auf längere Zeit die Harnverhaltung beseitigt. Die Ektomie wird auch deshalb heute mehr und mehr abgelehnt, weil sich feststellen ließ, daß das Carcinom meist aus der eigentlichen Prostata, also aus dem als Kapsel erscheinenden Teil des Tumors hervorgeht. Infolgedessen kann der Tumor höchstens auf perinealem oder ischio-rectalem Wege, unter Mitnahme der gesamten Kapsel, der Samenblasen usw. entfernt werden. Geeignet erscheinen auch die sog. Blasenhalstarren. Der Eingriff kann auch als Nachoperation nach der Ektomie, wenn die Harnverhaltung nicht gebessert wurde, ausgeführt werden (HOUTAPPEL). Die Vorzüge vor der Prostataektomie lassen sich besonders in der geringen Sterblichkeit, in der kürzeren Heilungsdauer und der größeren Seltenheit ernster Komplikationen feststellen (KRETSCHMER).

Über die *Vorbehandlung* zur Resektion ist verhältnismäßig wenig zu sagen. Sie entspricht in allen etwas fortgeschrittenen Fällen der, die auch vor der Ektomie geübt wird. Sie hat sich auf den Allgemeinzustand, insbesondere auf Herz-, Gefäß- und Harnapparat zu erstrecken. Die *Vasektomie* wird von vielen für unnötig gehalten (KRETSCHMER, RÖBBEN, WILHELMI). Der *Dauerkatheter* wird dann benötigt, wenn ein größerer Restharn festgestellt wird. Eine *suprapubische Fistel* kommt nur in Frage, wenn eine schwere Blaseninfektion vorliegt, die durch Dauerkatheter- und Spülungsbehandlung nicht beseitigt werden kann. Den obengenannten Vorzügen stehen *Nachteile* bei richtiger Auswahl der Fälle und gut ausgebildeter Technik kaum gegenüber. Die *Blutungen* lassen sich verhältnismäßig leicht stillen. Gelingt es nicht sie durch Koagulation zum Stehen zu bringen, so muß unter Umständen eine Ektomie angeschlossen werden. Verletzungen der Blase, insbesondere des Blasenbodens, können nur bei mangelhafter Technik und ungenügender Blasenfüllung vorkommen. Dasselbe gilt für die Durchtrennung der Schließmuskeln, die in Höhe des Colliculus seminalis liegen, die man also nicht zu verletzen braucht. Trotzdem muß nach jeder Resektion durch Cystoskopie festgestellt werden, ob nicht irgendeine Schädigung stattgefunden hat. Als letzte Komplikation ist noch die *Infektion* zu nennen, die aber auch die Folge mangelhafter Technik, d. h. zu ausgedehnter Koagulation sein kann.

Die *unmittelbare Vorbereitung* zu dem Eingriff entspricht ebenfalls der bei der Ektomie. Die *Schmerzbetäubung* kann durch Lumbalanästhesie, die von vielen bevorzugt wird, durchgeführt werden. Andere, wie z. B. REISER, machen nur eine Oberflächenanästhesie der Blase und Harnröhre nach Vorgabe von Pantopon oder Eukodal, am besten auch noch Papaverin- und Belladonna-zäpfchen. Dazu werden zunächst 40 ccm einer 0,2%igen Pantocainlösung in

die Blase gefüllt und dann mit der 10 ccm-Spritze etwa 20 ccm der Lösung in die Harnröhre gespritzt. Nach 15 Minuten kann nach der Spülung die Resektion beginnen. Andere Autoren ziehen die Sacral- und Schleimhautanästhesie vor (RÖBBELE). KRAAS empfiehlt die tiefe Lumbalanästhesie.

Der *Eingriff* beginnt mit der Einführung des Instrumentes. Die beiden Instrumente von G. WOLF, das aus dem McCARTHYSchen entstanden ist, und das von HEYNEMANN-V. LICHTENBERG, das von STAEHLER verbessert worden ist, werden als gleichwertig bezeichnet.

Der schneidende Teil wird in beiden Instrumenten zugleich mit der Optik in das Rohr eingeführt und besteht aus einer Drahtschlinge, die sich vor- und zurückschieben läßt. Der Schnitt erfolgt durch *reine Hitzewirkung*, nicht etwa durch stärkeren Zug oder Druck. Das Instrument muß vor dem Eingriff so eingestellt sein, daß der Schnitt mit leichtem Zug bewerkstelligt werden kann. Der Zug soll nicht zu schnell und nicht zu langsam erfolgen. Im ersteren Falle ist er nicht wirksam und der Draht kann brechen, im zweiten ist die Koagulationswirkung zu groß. Die Koagulation wird nur zur Blutstillung angewendet. Dazu kann eine besondere kleine Rolle in das WOLFSche Instrument anstatt der Drahtschlinge eingeführt werden.

Ist das Instrument richtig eingeführt, so wird *destilliertes* Wasser zum Ausspülen und zum Füllen der Blase benutzt. Durch die Füllung der Blase rückt die Blasenwand vom Prostatatumor ab. Das Schneiden darf nur unter Wasser vor sich gehen. Daher wird erst, wenn die Blase genügend gefüllt ist, der Strom für die Schneideschlinge eingeschaltet. Dann wird sie in den Tumor eingesetzt und nun entweder mit der Hand oder mit dem Zahnradantrieb zurückgezogen. Durch Hebung des äußeren Endes muß das Instrument etwas gegen die Geschwulst angedrückt werden. Die Meinungen über die Anlage des ersten Schnittes gehen auseinander. Während McCARTHY (KRAAS) empfohlen hat, immer zuerst den Mittellappen zu verkleinern, weil dann die Möglichkeit besteht, die Größe der Seitenlappen richtig einzuschätzen, steht REISER auf dem Standpunkt, daß es besser ist, links oder rechts im Seitenlappen zu beginnen, um dann, Schnitt neben Schnitt setzend, auf den Mittellappen und schließlich auf den anderen Seitenlappen überzugehen. Die *Dauerspülung* mancher Instrumente während des Schneidens hat den Nachteil, daß die Sicht durch die Flüssigkeitsströmung beeinträchtigt wird. Der Einlauf muß aber zur Beseitigung von kleinen Blutungen in Tätigkeit sein. Deshalb schneidet man am besten nur während die Blase gefüllt wird. Man kann nach jedem Schnitt Optik und Schneideschlinge aus dem Außenschaft entfernen und mit dem Wasserstrom das ausgeschnittene Gewebestück abfließen lassen. Man kann aber auch, wie das REISER als zweckmäßig empfiehlt, bis die Blase vollständig gefüllt ist, einige Schnitte ausführen, um erst dann die Optik zu entfernen und den Abfluß der herausgeschnittenen Gewebestückchen auf einmal zu ermöglichen. Nach jedem Schnitt wird der Strom abgestellt und die Schlinge wieder vorgeführt. Nach dem Entleeren der Blase darf der Strom erst wieder eingeschaltet werden, wenn wieder genügend destilliertes Wasser vorhanden ist.

Die *Menge* der herausgeschnittenen Prostatastückchen ist sehr verschieden. Es ist aber ohne weiteres einzusehen, daß es ein Vorteil ist, wenn man, wie das REISER empfiehlt, bis etwa 10 g Gewebe, d. h. etwa ein Reagensglas voll, entfernt, da dadurch die Aussicht für eine längere Wirkung der einzeitigen Resektion größer wird.

Nach *Abschluß* der Behandlung soll möglichst kein Restharn mehr nachweisbar sein. Übersteigt er 50—60 ccm, so muß eine zweite Sitzung, die übrigens die meisten Urologen nicht scheuen, nach etwa 14 Tagen (REISER) zur Ausführung kommen.

Nach dem Eingriff kommt die wichtige *Nachbehandlung*. Das wichtigste ist das Einlegen eines Dauerkatheters, nach REISER am besten von 25 Charrière mit 3 Augen. Blasenspülen ist für die ersten Tage von Bedeutung. Auch das Trinken von Blasetee empfiehlt sich bei gleichzeitiger Nervosanverabreichung. Verstopft eine Blutung den Katheter, so sind die üblichen, auch nach Ektomie wirkungsvollen Verfahren zur Ausführung zu bringen.

Die *Befestigung* des Dauerkatheters wird auf die verschiedenste Weise geübt. Jeder bleibt am besten bei der von ihm als zweckmäßig empfohlenen Methode. Die Nachbehandlung pflegt, da Komplikationen selten sind, verhältnismäßig kurz zu sein. Meist genügen 1 bis 2 Wochen. Wenn nach der Entfernung des Katheters, etwa am 8.—10. Tage, keine Temperatursteigerung auftritt, oder nur leichtes Fieber ($37,5\text{—}38^{\circ}$) für 1—3 Tage beobachtet wird, kann der Katheter meist wegbleiben. Bei höheren Temperaturen mit länger andauernden Steigerungen muß der Eintritt einer Infektion befürchtet und jegliche Stauung durch Wiedereinlegen des Dauerkatheters sofort beseitigt werden.

4. Die suprapubische Prostatektomie.

(FREYER, GOEPEL.)

Die Operation läßt sich am besten in örtlicher Betäubung durchführen. Gelingt sie nicht, was ja glücklicherweise sehr selten vorkommt, so kann man die sacrale (s. S. 58) oder die parasacrale Anästhesie durch örtliche Betäubung unterstützt anwenden. Allgemeinnarkose ist möglichst zu vermeiden. Die Prostatektomie selbst ist zwar kein schwerer Eingriff, aber die starke Nachblutung, die oft mehrere Tage anhält, schwächt den meist schon durch Alter, Atherosklerose und Folgezustände der Prostatahypertrophie geschädigten Organismus sehr erheblich, so daß wir ihm die unausbleibliche Narkoseschädigung ersparen müssen.

Nachdem die Wirkung der Lumbalanästhesie eingetreten ist, und die Blase entleert (eventuell gespült) und mit 200—250 ccm Luft gefüllt ist, wird der Kranke in Beckenhochlagerung gebracht und die Blase genau so eröffnet, wie das bei der Sectio alta geschildert ist (s. S. 1285). Nachdem eine kleine Öffnung (etwa 2 cm) angelegt ist, wird auch hier der Blaseninhalt mit einer Rollgaze ausgetupft. Nun werden zwei lange Blasenhaken (Abb. 872) zu beiden Seiten in die Blasenwunde eingesetzt, und man unterrichtet sich zunächst noch einmal über die Art, Form, Größe und Ausdehnung der Prostata. Um die Ausschälung der hypertrophischen Drüse vornehmen zu können, ist es zweckmäßig, den Blasenschnitt nun auf eine Länge von 4—5 cm zu bringen. Man soll dabei mit dem Schnitt nicht näher als 2—3 cm an das Orificium internum der Harnröhre herangehen, da zwischen der großen Wunde, die nach der Prostatektomie in der Blasenschleimhaut zurückbleibt und der Sectio alta-Wunde eine breite Zone unverletzter Schleimhaut übrigbleiben soll. Ist diese Brücke zu schmal, so könnte sie auch einmal bei schwieriger Ausschälung durchreißen. Schließlich

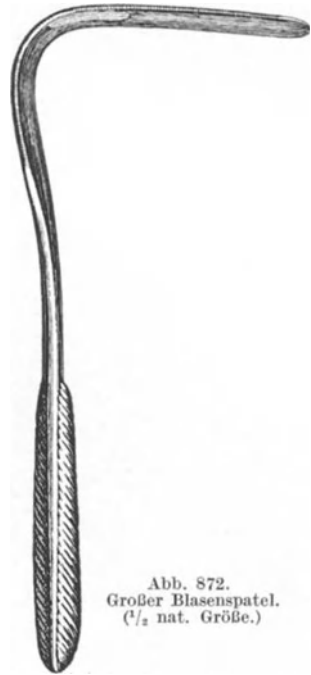


Abb. 872.
Großer Blasenpatel.
($\frac{1}{2}$ nat. Größe.)

läßt sich auch die Blasennaht bei solchem Vorgehen leichter und sicherer ausführen. Bevor man nun zur Ausschälung schreitet, läßt man die Haken in die Blasenwunde wieder einführen und deckt auf die zurückgedrängte Peritonealumschlagfalte einen Jodoformgazestreifen, der mit einem kurzarmigen stumpfen Haken oder Spatel festgehalten wird und zugleich damit das Peritoneum schützt. Nun wird bei guter Einstellung des Orificium die Schleimhaut der Blase eingeschnitten. Man kann einen U-förmigen Schnitt (dessen beide Schenkel nach vorn gerichtet sind) oder einen ringförmigen Schnitt wählen. Der Radius des Schnittes richtet sich nach der Größe und Form des in die Blase vorspringenden

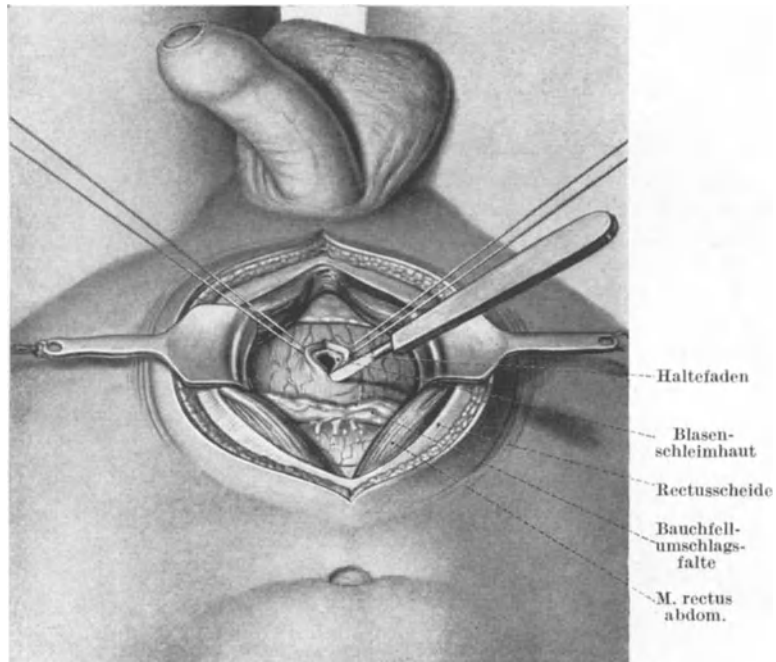


Abb. 873. Die suprapubische Prostatektomie durch Sectio alta. I.
Die Bauchdecken sind in der Mittellinie eröffnet. Der Peritonealsack ist stumpf, geschlossen, nach oben geschoben. Die mit Haltefäden versehene, mit Luft aufgefüllte Blase wird eingeschnitten.

Prostataabschnittes. Die Schleimhaut muß dabei vollkommen durchtrennt werden und der Schnitt muß noch durch die sog. Prostatakapsel hindurchdringen. Dabei tritt meist eine mäßige Blutung auf. Glaubt man in der richtigen Schicht zu sein, so wird zunächst der Zeigefinger der operierenden Hand in den hintersten Teil der Wunde eingeführt und der Versuch gemacht, zwischen der sog. Kapsel und dem Tumor einzudringen und beide stumpf zu trennen. Das muß leicht gelingen. Ist das nicht der Fall, so muß mit dem Messer noch einmal nachgeholfen werden. Gelingt es, so dringt man nun nach beiden Seiten und nach der Tiefe zu in den sich meist willig eröffnenden Zwischenraum ein und geht nun um den ganzen Tumor herum, ihn überall ohne Anwendung von Gewalt loslösend. Manchmal muß man auch einzelne stärker widerstehende, strang- oder bandartige Verbindungen vorsichtig und ohne Gewaltanwendung durchreißen oder mit der Schere durchschneiden, besonders in den hinteren, unteren und seitlichen Abschnitten. Schließlich löst man auch die vorderen Abschnitte auf

diese Weise los und dringt immer tiefer gehend so weit vor, bis man allseitig gegen die Harnröhre anstößt. Auch in den vorderen Abschnitten muß man gelegentlich scharf nachhelfen. Man führt unter Leitung des Fingers ein Messer oder besser eine gebogene Schere an die betreffende Stelle. Beim Gebrauch scharfer Instrumente muß man sich immer dicht an den Tumor halten, um keine Nebenverletzungen herbeizuführen. Besonders in den hinteren unteren Abschnitten besteht eine gewisse Gefahr der Darmverletzung bei unvorsichtigem Vorgehen. Es ist aber doch besser, der stumpfen Ablösung Widerstand leistende Stränge zu durchschneiden, als sie mit stärkerer Gewalt zerreißen

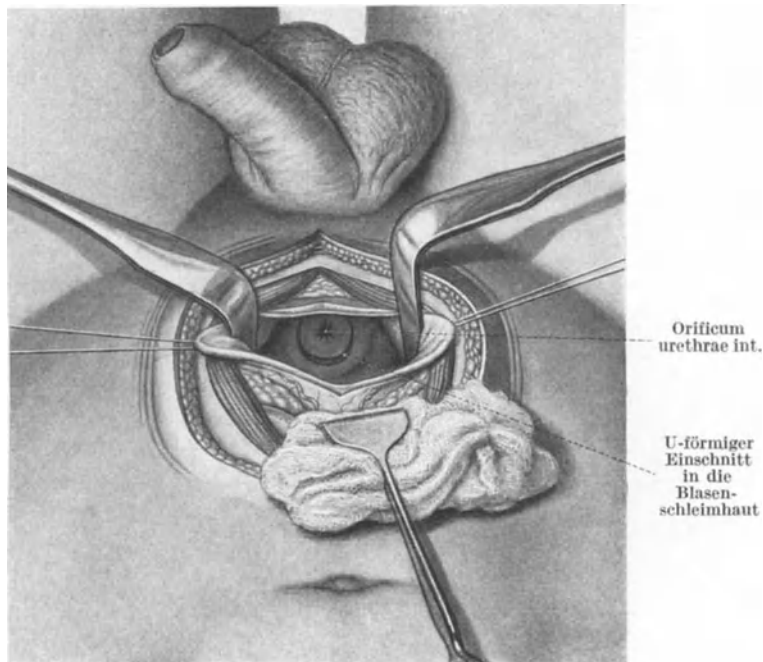


Abb. 874. Die suprapubische Prostatektomie. II.

Die Blasenwunde ist erweitert. Die Umschlagfalte des Peritoneums ist mit einem Jodoformgazeschleier geschützt. Das Orificium urethrae int. ist sichtbar und die Schleimhaut ist U-förmig eingeschnitten.

zu wollen, da dabei Nebenverletzungen noch leichter eintreten könnten. Von manchen Autoren wird zur Auslösung der Prostata der Zeigefinger der anderen Hand oder auch eines Assistenten in den Mastdarm eingeführt, um ihn sicher vor Verletzungen schützen zu können (FREYER, KÜMMELL, GOEPEL). Uns erscheint diese Maßnahme nicht nur gegen die Sicherheit der Asepsis zu verstoßen, sondern auch überflüssig, da ja beim Arbeiten in der richtigen Schicht noch außer der eigentlichen anatomischen Kapsel die sog. Kapsel zurückbleibt und eine Verletzung des Darmes erst nach Durchbohrung beider Schichten möglich wäre. Tatsächlich ist eine Darmverletzung bei den sehr zahlreichen suprapubischen Prostatektomien unserer Klinik niemals beobachtet worden. In seltenen Fällen gelingt die stumpfe Ablösung des Tumors aus der sog. Kapsel nicht oder nur unvollkommen. Eine Ursache dafür läßt sich nicht immer finden. Manchmal sind vorausgegangene entzündliche Prozesse die Ursache, oft sind es die mehr atrophischen Formen und schließlich sind es die malignen Formen,

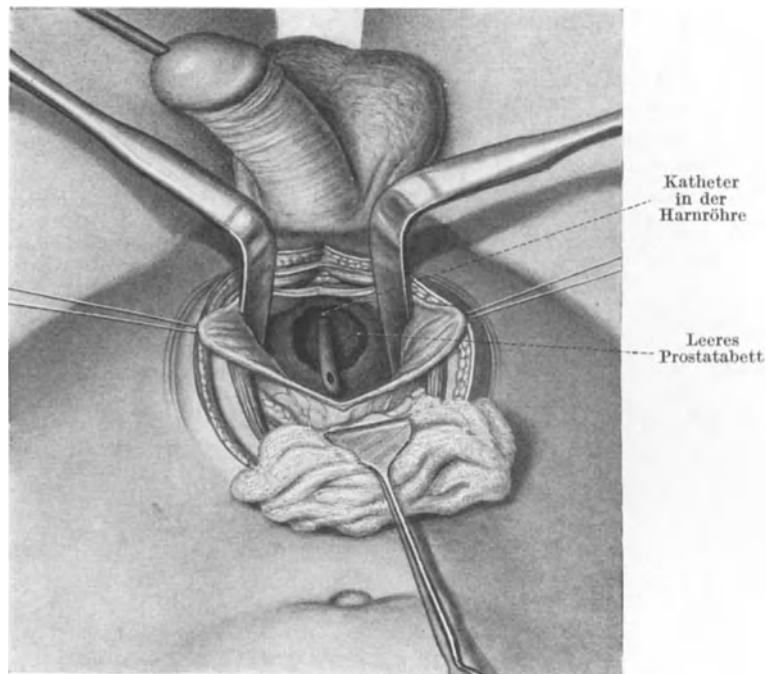


Abb. 875. Die suprapubische Prostatektomie. III.
Die Prostata ist stumpf aus ihrem Bett ausgelöst. Der durch die Harnröhre eingeführte Katheter ragt bis in die Blasenlichtung.

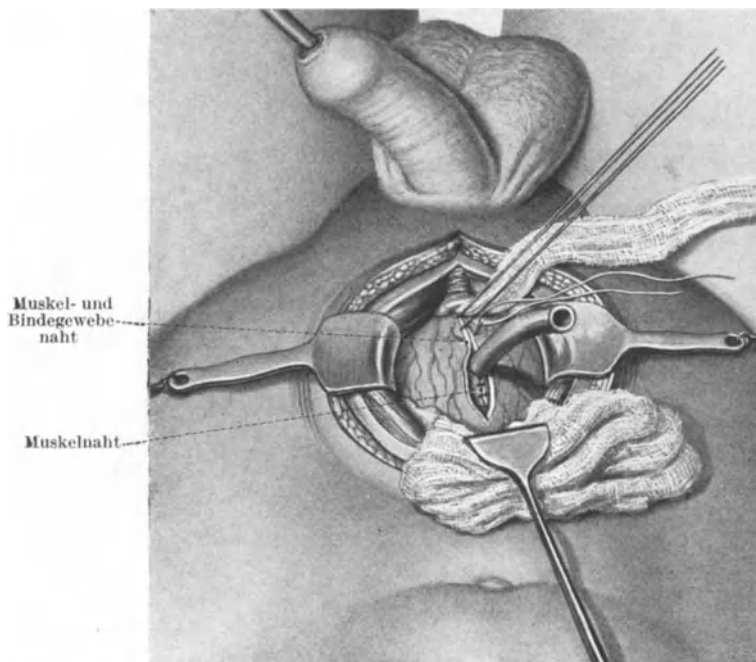


Abb. 876. Die suprapubische Prostatektomie. IV.
Die Blase ist bis auf ein Dränrohr mehrschichtig vernäht. Jodoformgaze ist ins Cavum praevesicale eingelegt.

die infiltrierend in die Umgebung vorgedrungen sind, und die Ausschälung des Tumors erschweren. Man ist dann genötigt, mit dem Messer oder der gebogenen Schere nachzuhelfen und die Ausschälung gelingt in solchen Fällen oft nur stückweise. Auch das führt schließlich zum Ziele, doch muß man sich zum Schlusse davon überzeugen können, daß wirklich alles Tumorgewebe entfernt ist.

In solchen Fällen und besonders bei malignen Prostatatumoren, die bereits durch die Kapsel durchgebrochen sind, läßt sich das Vorgehen mit Einführen des Fingers ins Rectum eher rechtfertigen. Bisher sind wir allerdings auch in solchen Fällen ohne dieses Hilfsmittel ausgekommen. Wir bevorzugen in neuerer Zeit für solche Fälle die VOELCKERSche oder die perineale Methode (s. S. 1306 u. 1313), da sie zweifellos ein radikaleres Vorgehen unter Leitung des Auges gestatten. Wir sind dabei in der Lage, nicht nur den Tumor und die sog. Kapsel, sondern auch die anatomische Kapsel restlos zu entfernen. Außerdem können wir den Blasenboden auch nach vorn hin, so weit, wie es nötig ist, übersehen.

Neuerdings wird auch in Deutschland die radikale Ektomie des Prostatacarcinoms von manchen Chirurgen abgelehnt und die *trans-urethrale Resektion* an ihrer Stelle ausgeführt. Das geschieht in der Erwägung, daß Dauererfolge auch mit den radikalen Eingriffen kaum zu erzielen sind, dagegen ein funktioneller vorübergehender Erfolg durch die Resektion viel weniger teuer erkauft wird.

Ist bei der Ausführung der suprapubischen Methode die Prostata rings herum bis zur Harnröhre abgelöst, so faßt man sie mit einer Krallenzange (Abb. 877) und zieht sie vorsichtig aus ihrem Bett so weit heraus, daß man die Harnröhre unter der Prostata quer abschneiden kann. Das leere Bett wird zunächst mit einer Rollgaze, die man in heiße Kochsalzlösung (40°) eingetaucht hat, ausgestopft, da es gewöhnlich ziemlich stark blutet. Nach einigen Minuten entfernt man die Tamponade und überzeugt sich, daß nicht etwa größere Gefäße bluten. Dies kommt gelegentlich aus submukös gelegenen Venen vor. Man kann durch eine Reihe von Catgutumstechungen diese Blutungen gut zum Stehen bringen. Ist das geschehen, so wird ein dicker NÉLATON-Katheter durch den Penis in die Blase eingeführt. Er soll durch das Prostatabett bis in die Blase selbst mit seinem Auge hineinreichen (Abb. 875). Der Katheter wird, sobald er sich in richtiger Lage befindet, am Penis befestigt (s. S. 1298). Zur Verhütung einer weiteren Nachblutung sind eine ganze Reihe von Maßnahmen angegeben worden, die aber alle keine volle Sicherheit gewähren. Tamponiert man das Prostatabett fest mit Jodoformgaze, so übt man unter Umständen einen starken Druck auf den Mastdarm aus, der für die Kranken sehr lästig ist. Die Tamponade darf also nicht zu fest sein. Dann hat sie aber wieder wenig Zweck.

Manche Chirurgen tamponieren neben dem Prostatabett die ganze Blase (GOEPFEL) und lassen diese Tamponade längere Zeit liegen. GOEPFEL legt auch noch eine Fistel nach dem Perineum zu an, indem er gegen eine vom Prostatabett nach dem Damm vorgedrängte Kornzange einschneidet. Diese Maßnahme erscheint uns überflüssig, und auch nicht ungefährlich, da nicht selten Dauerfisteln wie bei dem perinealen Vorgehen übrigbleiben.

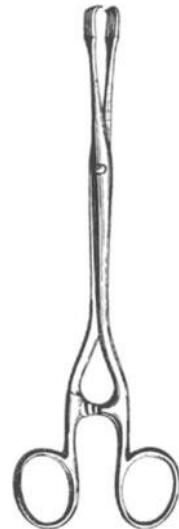

Abb. 877.
Tumorfalzange.
($\frac{1}{3}$ nat. Größe.)

Wir gehen heute meist so vor, daß wir eine leichte Tamponade des Prostatabettes ausführen und den Tampon mit einem Dränrohr aus der Sectio alta-Wunde herausleiten.

Blutstillende Verbandstoffe dürfen nur ganz vorübergehend in die Wundhöhle eingelegt werden, da sie bei längerem Liegen einen Ättschorf hervorrufen, der dann abgestoßen wird und zu einer Nachblutung Veranlassung geben kann.

Ist die Blutung von Anfang an sehr gering, so verzichten wir auf jede Tamponade und legen nur das Dränrohr in die Blasenwunde. Diese wird im übrigen mehrschichtig genäht (s. S. 1285) und in den prävesicalen Raum ein Jodoformgazestreifen eingelegt.

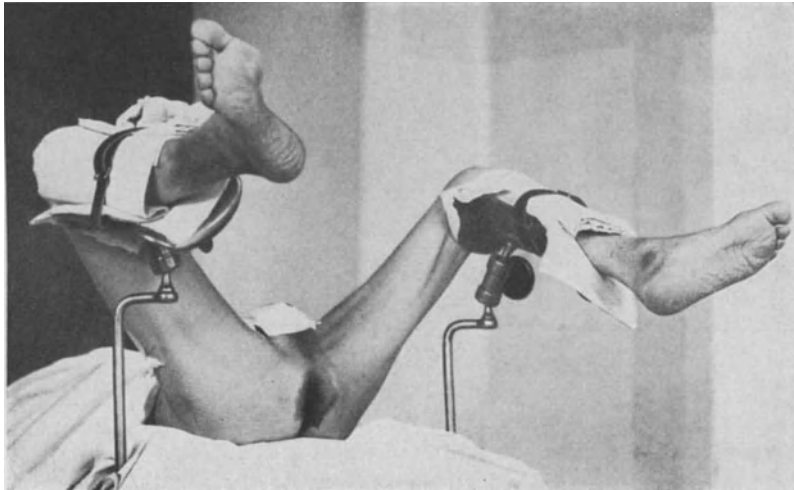


Abb. 878. Steinschnittlagerung zur perinealen Prostatektomie.

In der Nachbehandlung ist die Spülung mit heißer physiologischer Kochsalzlösung in den ersten Tagen 2—3mal täglich durchzuführen. Sie wirkt blutstillend und beseitigt größere Blutkoagula schneller. Treten stärkere Nachblutungen ein und läßt auch die Tamponade des Prostatabettes mit der Harmonikagaze im Stich (s. S. 1295), so empfehlen sich die Injektionen von Gelatine subcutan (20—40 ccm MERCK'sche Gelatine) und intravenöse 10%ige Kochsalzlösung (EBSTEIN'sche Lösung). Im Notfall muß eine Bluttransfusion gemacht werden. Herzmittel, besonders solche, die auch den Blutdruck steigern, sind zu vermeiden. Daher muß man auch mit intravenösen Kochsalz- oder Normalinfusionen vorsichtig sein. Besser ist die subcutane Infusion oder der Tröpfcheneinlauf.

5. Die perineale Prostatektomie nach ZUCKERKANDL.

(WILDBOLZ, KIRSCHNER.)

Von all den Methoden der perinealen Prostatektomie hat sich die ZUCKERKANDL'sche als die zweckmäßigste erwiesen. Die perineale Methode hat zweifellos vor der suprapubischen den Vorzug, daß sie bis zum Schluß unter Leitung des Auges ausgeführt werden kann und daß eine Blutstillung sehr viel besser möglich ist. Auch das Prostatabett kann fast immer vollkommen verschlossen

werden, wenn es gelingt, die Kapsel der Prostata zu vernähen. Es ist außerdem in vielen Fällen sehr gut möglich, den Harnröhrenstumpf wie bei der VOELCKER-schen Operation mit der Blasenöffnung durch Naht in Verbindung zu setzen. Als Nachteil der perinealen Methode wird 1. das Auftreten einer perinealen Blasenfistel und 2. die Gefahr des spontanen Harnabflusses durch die Zerstörung des *M. sphincter ext.* beobachtet. Dieser verläuft in dem gerade bei der perinealen Prostatektomie am meisten gefährdeten Abschnitt der Harnröhre. Er umschließt nämlich haupt-

sächlich den unteren Teil der Prostata und die Pars membranacea derselben. Beide Gefahren lassen sich aber bei einiger Vorsicht umgehen. Eine Fistelbildung kann kaum zustande kommen, wenn man den Urethrastumpf mit der Harnblasenöffnung, die möglichst klein zu gestalten ist, verbindet und diese Naht dadurch verstärkt, daß man die gut erhaltenen Kapselreste darüber verschließt. Die Verletzung des willkürlichen *M. sphincter ext.* kann man dadurch vorbeugen, daß man den unteren Teil der Prostatakapsel schont und die Harnröhre intrakapsulär erst nach stumpfer Ablösung aus der Kapsel möglichst weit von der Pars membranacea entfernt durchtrennt. Ein solches Vorgehen ist bei der ZUCKERKANDL-schen Methode durchaus möglich. Ihr größter Vorzug beruht im Gegensatz zu der von WILDBOLZ, die sonst

sehr ähnlich ist, auf der späten queren Durchtrennung der Harnröhre, nachdem die Prostata aus ihrer Kapsel vollständig ausgelöst ist, während WILDBOLZ die Harnröhre schon vorher eröffnet, um einen Traktor einzuführen und die Prostata in das Operationsgebiet herunterzuziehen. Dieses Herunterziehen besorgt ZUCKERKANDL mit Hilfe von starken Haltefäden, die nach Spaltung der Kapsel tief durch das Prostatagewebe durchgezogen werden. Die ZUCKERKANDL-sche Operation verläuft folgendermaßen: Zur Schmerzbetäubung verwenden wir in der Regel Lumbalanästhesie. Die Operation läßt sich aber auch gut in parasacraler und besonders auch in örtlicher Betäubung ausführen (s. S. 58).

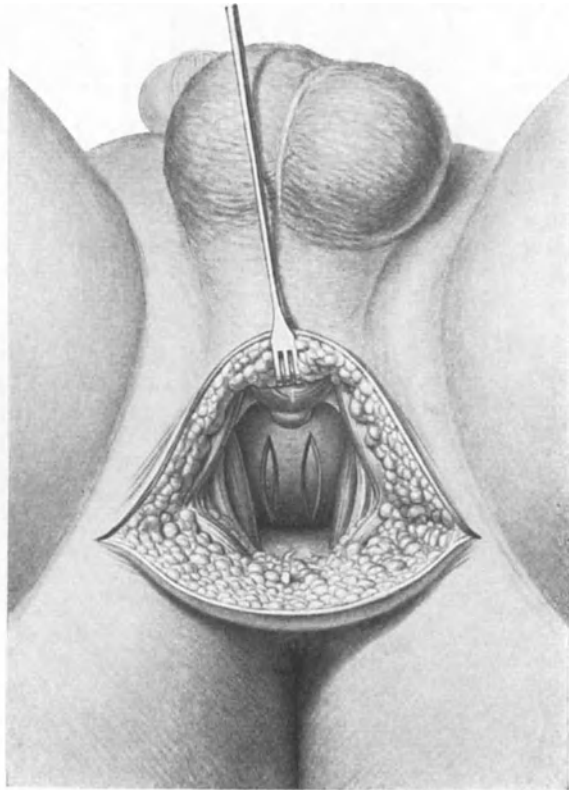


Abb. 879. Die perineale Prostatektomie nach ZUCKERKANDL. I.
Der ZUCKERKANDL-sche Bogenschnitt verläuft um den Schließmuskel. Die *Mm. transversi perinei* und die übrigen Teile des Diaphragma urogenitale sind durchtrennt. Beiderseits liegen die *Mm. levatores ani* vor und sind auseinandergedrängt. Die Pars membranacea, die Prostatakapsel und die vordere Rectalwand sind deutlich erkennbar. In der Prostatakapsel sind zwei seitliche Schnitte angelegt.

Der Kranke befindet sich in Steinschnittlage (Abb. 878). Der bogenförmige Hautschnitt verbindet die Gegend der beiden Sitzknorren. Die Höhe des Bogens liegt etwas oberhalb des palpablen Bulbus der Urethra. Manche ziehen einen Längsschnitt in der Mittellinie vor. Nach Durchtrennung der Haut und des subcutanen, oft recht gefäßreichen Gewebes folgt gründliche Blutstillung. Das lockere Fettgewebe wird in ganzer Ausdehnung durchtrennt, bis der

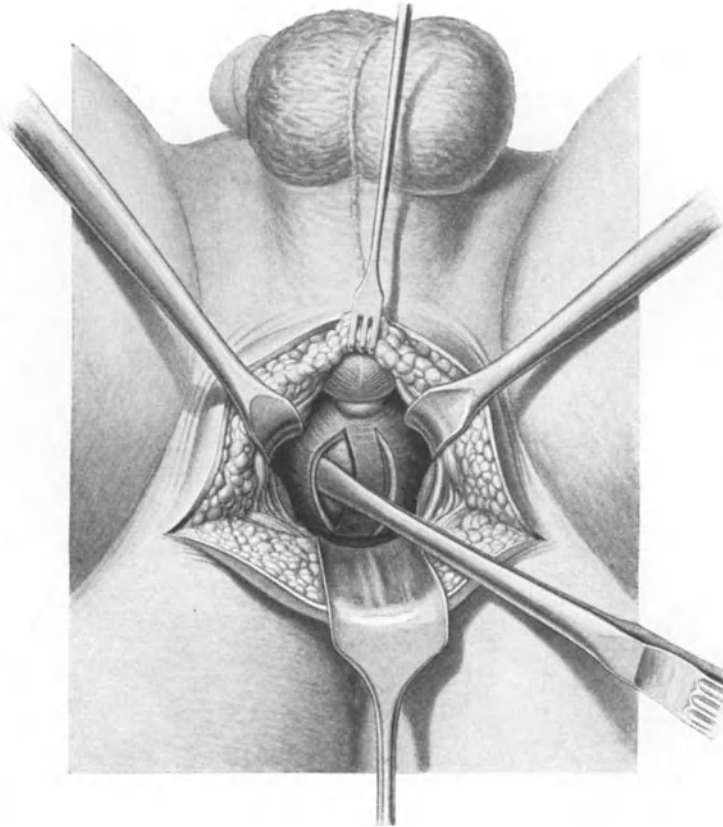


Abb. 880. Die perineale Prostatektomie nach ZUCKERKANDL. II.
Stumpfe Auslösung der Prostata aus der Kapsel mit dem Elevatorium.

M. transversus perinei superficialis und der Fascienüberzug des Bulbus freiliegt. Dann werden die Fasern des M. transversus perinei superficialis in schräger Richtung bis an den Bulbus, zugleich mit der dünnen Fascie, durchtrennt und in der Mittellinie die muskuläre Verbindung zwischen Sphincter ani ext. und dem M. bulbo-cavernosus, der M. recto-bulbaris, durchschnitten; dadurch lassen sich der Bulbus nach oben und der Mastdarm nach unten leicht stumpf voneinander trennen (Abb. 879). Der Bulbus wird mit einem kleinen scharfen Haken nach oben gezogen. Nun kann der Schnitt langsam und vorsichtig unter guter Blutstillung vertieft werden, seitlich, bis beiderseits die schräg nach hinten verlaufenden Mm. levatores ani deutlich zu Gesicht kommen. In der Mitte werden nun auch die Fasern des M. transvers. perinei profundus gespalten und nach dem Rectum zu abgeschoben, bis die Pars membranacea

urethrae erkennbar ist. Die an ihren Gefäßen erkennbare Mastdarmwand läßt sich leicht stumpf, am schonendsten mit dem Finger, immer weiter nach hinten ablösen, so daß die Prostatakapsel immer deutlicher in Erscheinung tritt. Ist der Raum zwischen den beiden Mm. levatores ani eng, so können sie nach ZUCKERKANDL von ihrer inneren Kante her eingekerbt werden. Die Einführung

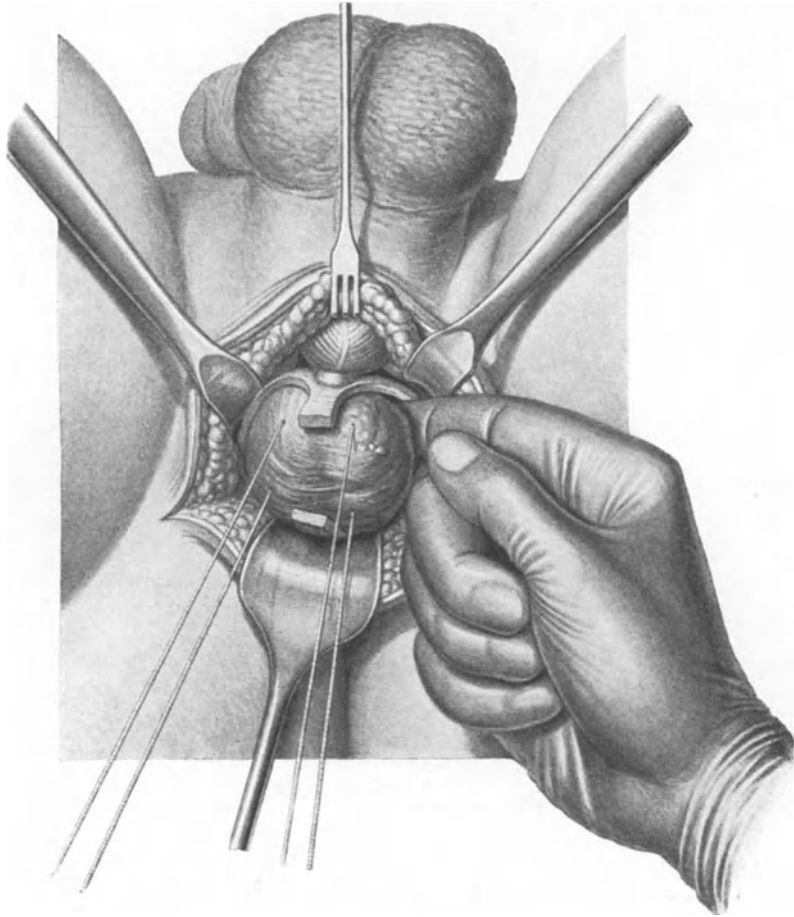


Abb. 881. Die perineale Prostatektomie nach ZUCKERKANDL. III.

Auch die zuerst stehengelassene Brücke der Kapsel ist durchtrennt. Durch die Prostata sind starke Haltefäden gelegt. Auslösung der Prostata mit dem Finger.

eines Fingers in den Mastdarm bei dessen Ablösung von der Prostata ist Anfängern zu empfehlen. Die Ablösung wird so weit fortgesetzt, bis man den oberen Rand der Prostata und die Samenbläschen zu Gesicht bekommt. Nun wird ein breiter LANGENBECKSCHER Haken nach hinten zum Schutz des Mastdarmes eingesetzt, der Bulbus urethralis etwas nach oben gezogen und die Prostatakapsel beiderseits der Mittellinie in ganzer Ausdehnung gespalten, so daß in der Mitte ein etwa 1 cm breiter Kapselstreifen stehenbleibt (Abb. 880 und 881). Die seitlichen Schnitte beginnen etwa 1 cm hinter der Pars membranacea und reichen bis zu den Samenbläschen hinauf. Ist die Kapsel durchtrennt, so werden die Spaltränder etwas auseinandergezogen. Nun wird

zwischen dem hypertrophierten Abschnitt und der Kapsel zunächst mit dem Elevatorium vorsichtig eingegangen, um in die richtige Schicht zu gelangen (Abb. 880). Ist das gelungen, so dringt man mit dem Finger ebenfalls sehr vorsichtig, um die Kapsel möglichst wenig zu verletzen, in den Spaltraum ein und nimmt die Trennung von Kapsel und Parenchym zunächst nach der einen

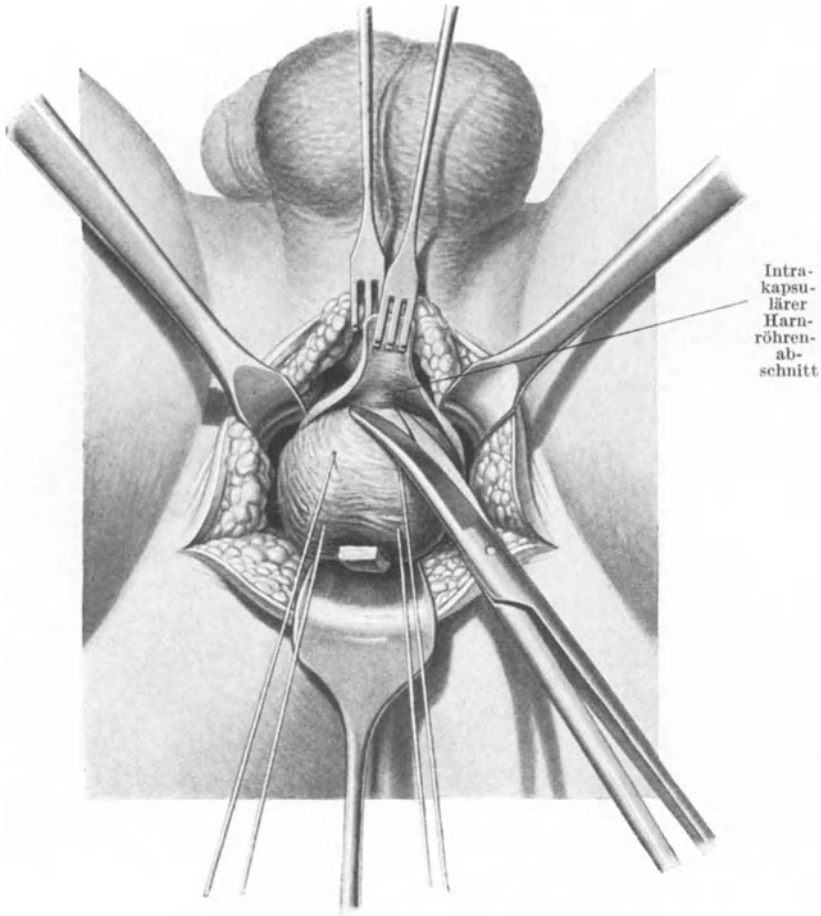


Abb. 882. Die perineale Prostatektomie nach ZUCKERKANDL. IV.
Die Durchtrennung der Harnröhre mit der Schere erfolgt *innerhalb* der Kapsel.

und dann nach der anderen Seite möglichst schonend vor. Ist ein größerer Teil gelöst, so werden mehrere starke Seidenfäden tief durch den hypertrophierten Teil hindurchgestochen (Abb. 882). Der in der Mitte stehengebliebene Kapselstreifen wird nun etwa 1 cm hinter der Pars membranacea quer durchschnitten (Abb. 881). Der vordere Teil desselben wird nach oben, der hintere unten abgelöst. Mit Hilfe der Haltefäden läßt sich nun die Geschwulst sehr bequem unter gleichzeitiger weiterer Lösung von der Kapselwand aus dem Kapselschlitz hervorziehen. Man geht mit der Lösung so weit, bis besonders nach der Pars membranacea urethrae zu der ganze hypertrophierte Teil ringsherum gelöst ist. Die Harnröhre bleibt bis dahin vollständig unberührt; erst wenn der unterste

Abschnitt ringsherum gelöst ist und nun durch die Haltefäden aus der Kapselöffnung herausgezogen werden kann, erfolgt intrakapsulär die quere Durchtrennung der Harnröhre, möglichst weit prostatawärts (Abb. 882). Ist die Harnröhre durchtrennt, so kann mit Hilfe der Haltefäden, die man beliebig vermehren kann, der hypertrophierte Teil stark angezogen und hinten können die

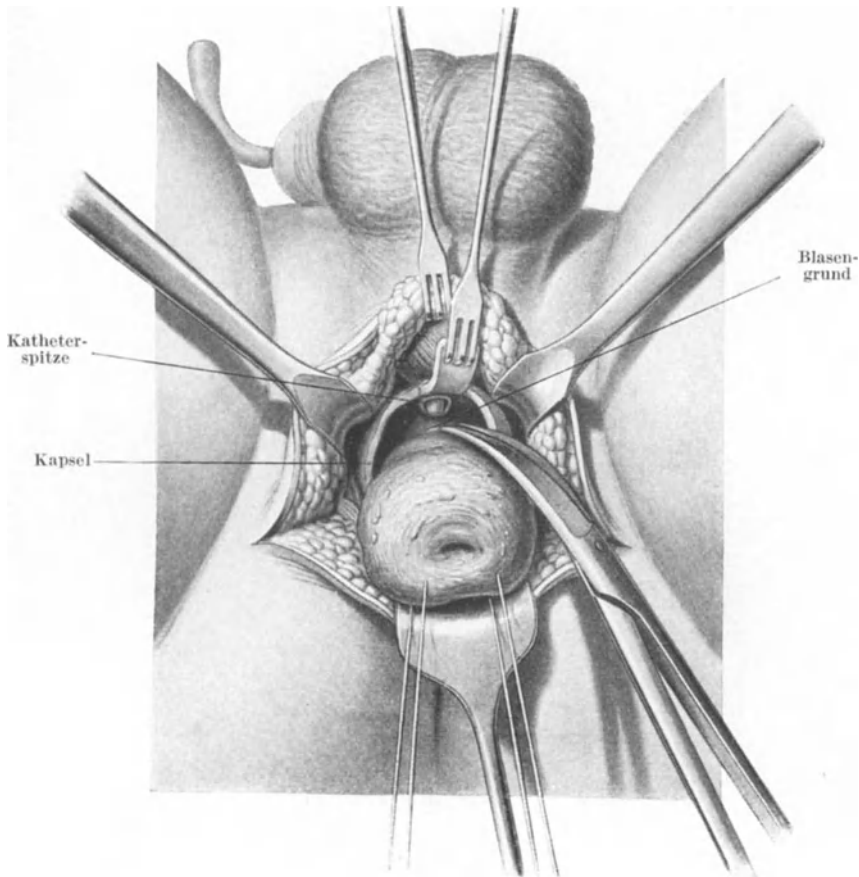


Abb. 883. Die perineale Prostatektomie nach ZUCKERKANDL. V.

In der Kapsel sieht man das vordere Ende der Harnröhre, aus der die Katheterkuppe herausieht. Die Prostata ist bis an den Blasenboden gelöst, umgekippt und wird mit der Schere unmittelbar am Orificium externum abgeschnitten.

letzten Verbindungen mit der Kapsel gelöst werden, so daß schließlich nur noch die Verbindung der prostatishen Harnröhre mit dem Blasengrund besteht. Unter starkem Zug wird der Blasengrund ebenfalls heruntergezogen. Es gelingt oft unschwer, die Harnröhre am Übergang in die Blase abzuschneiden (Abb. 883). Am untersten Teile der nun aus ihrer Harnröhren- und Blasenverbindung gelösten Prostata finden sich häufig noch einige Verbindungen des hypertrophierten Teils mit der Kapsel, die jetzt ohne Mühe stumpf abgetrennt werden. Damit ist die Prostata bzw. der hypertrophierte Abschnitt vollkommen aus allen Verbindungen befreit und läßt sich herausnehmen. Um nun zwischen Harnröhrenstumpf und Blasenöffnung wieder eine Verbindung herzustellen, wird am besten

zunächst der Blasengrund seitlich der Öffnung mit je einem Haltefaden angeschlungen und etwas heruntergezogen. Dann legt man eine Reihe von Nähten durch den Blasengrund und Harnröhrenstumpf (4—6 genügen), knüpft sie aber erst dann, wenn sie ringsherum gelegt sind. Nach Knüpfen der hinteren Nähte, wird ein Dauerkatheter durch die Harnröhre in die Blase eingeführt (Abb. 884).

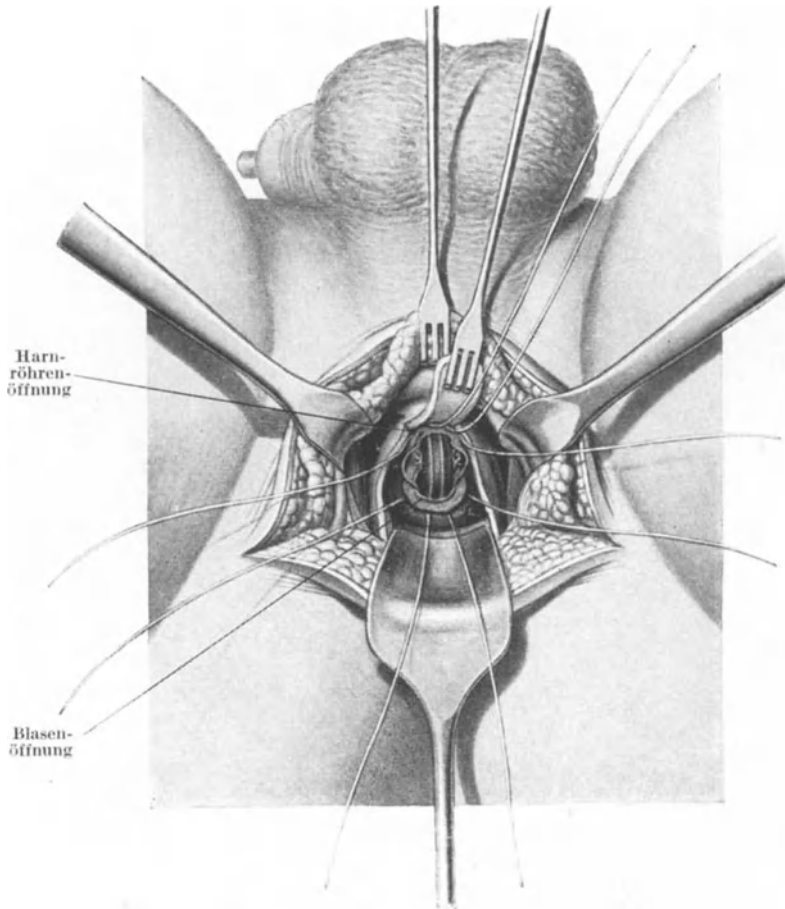


Abb. 884. Die perineale Prostatektomie nach ZUCKERKANDL. VI.

Die Abbildung zeigt die Vereinigung der Harnröhren- und Blasenwunde durch Naht über dem Katheter. Die Nähte der hinteren Blasen- und Harnröhrenwand sind schon geknüpft, die der vorderen nur gelegt.

Ist die Blasen-harnröhrenverbindung wiederhergestellt, so wird diese Naht durch Verschluss der Kapsel verstärkt (Abb. 885). Es ist meist so viel Gewebe vorhanden, daß man die Kapsel in zwei Schichten nähen kann. Die Wiederherstellung des Beckenbodens durch Naht der Weichteile läßt sich nun leicht durchführen. Ein oder zwei dünne Gummi- oder Glasröhren werden seitlich bis in die Nähe der Kapselnaht eingelegt, um dem Blut und Wundsekret für ein- oder zweimal 24 Stunden Abfluß zu gestatten. Die äußere Wunde wird bis auf die Ableitungsöffnung vollkommen verschlossen. Entwickelt sich eine perineale Fistel, was, wie gesagt, bei dem geschilderten Vorgehen selten vorkommt, so bleibt der Dauerkatheter möglichst bis

zum Fistelschluß liegen, im anderen Falle wird er nach 8—10—14 Tagen entfernt. Muß der Katheter frühzeitig gewechselt werden, so hält man sich am besten einen THIEMANN-Katheter von gleicher Stärke bereit, den man sofort nach dem Herausziehen des anderen einführt.

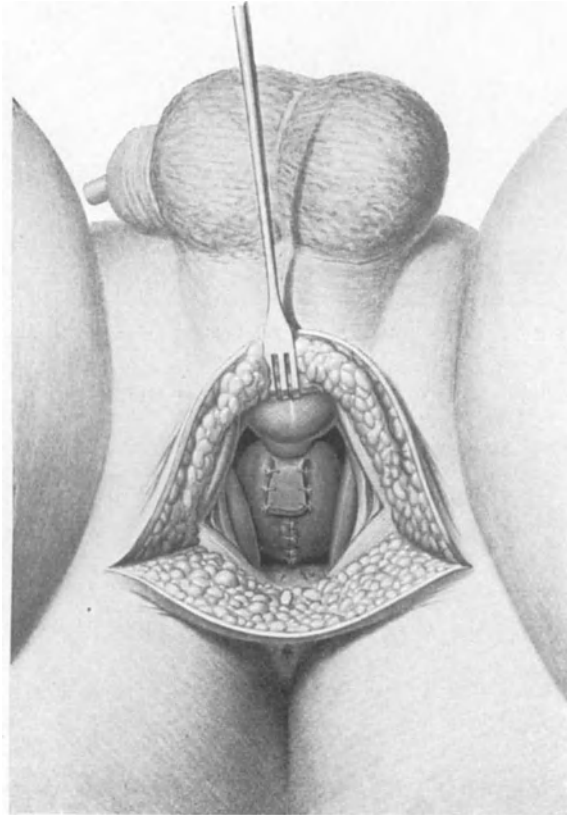


Abb. 885. Die perineale Prostatektomie nach ZUCKERKANDL. VII.
Die Reste der Prostatakapsel sind durch Nähte vereinigt.

6. Die ischio-rectale Prostatektomie nach VOELCKER. (FISCHER und ORTH.)

Auch für diese Operation ist die Lumbalanästhesie am zweckmäßigsten. Die Sacral- oder Parasacralanästhesie läßt sich ebenfalls durchführen. Nur das Arbeiten am Blasenboden besonders das Ziehen an der Blasenwunde verursacht dann noch Schmerzen. Man kann in dem Falle durch einen kurzen Chloräthylrausch etwas nachhelfen. Narkose soll aus den angegebenen Gründen vermieden werden. Die Blase wird entleert und mit Luft gefüllt, der Katheter bleibt nach der Luftfüllung abgeklemmt liegen. Der Kranke wird dann in Bauchlage gebracht. Der Bauch liegt auf einer dicken Rolle am Ende des Operationstisches. Die Beine sind gespreizt, und die Füße finden eine Stütze in steigbügelartigen Haltern (Abb. 886). Zwischen den gespreizten Beinen nimmt der Operateur seinen Platz ein. Die Gehilfen stehen am besten außerhalb der gespreizten Beine zu beiden Seiten.

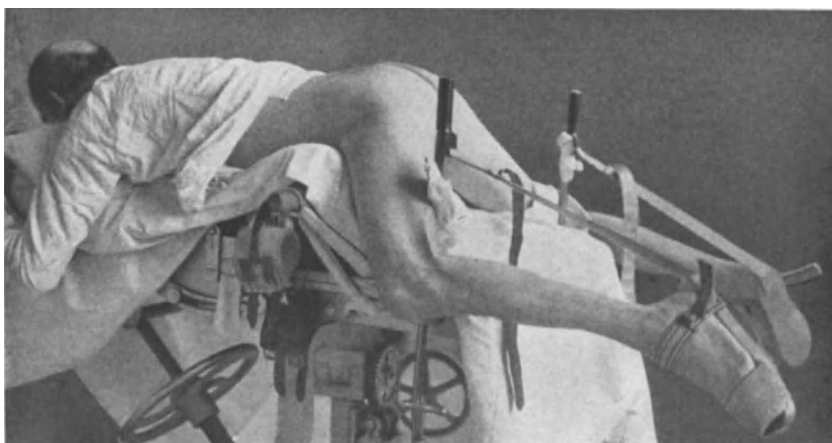


Abb. 886. Die Lagerung des Kranken zur VOELCKERSchen Prostatektomie.

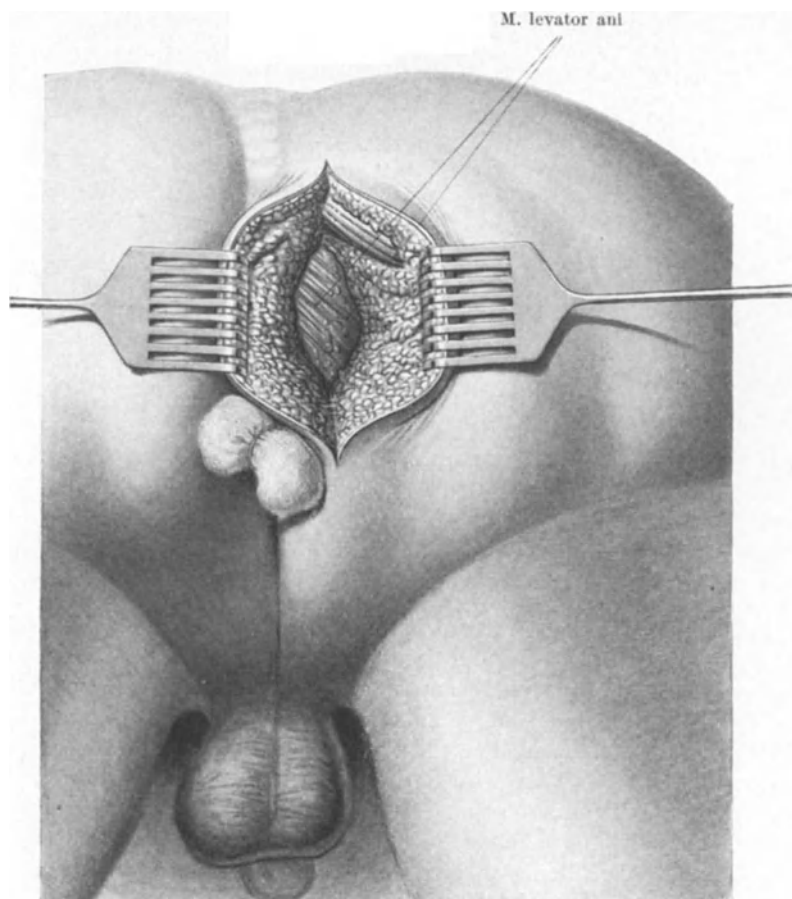


Abb. 887. Die ischio-rectale Prostatektomie nach VOELCKER. I.
Anlage des Hautschnittes. Im oberen Wundrand ist der M. glutaeus maximus freigelegt.
Nach Durchtrennung des Fettgewebes tritt der M. levator ani deutlich zutage.

Die Operation beginnt nach der Abdeckung, die nur die untere Steißbein-
gegend bis zum Anus freiläßt, mit dem Verschuß des Anus durch eine ringförmige
Naht. Man knüpft nach VOELCKER zweckmäßigerweise einen Tampon in die
Naht. Dann wird der Weichteilschnitt parallel zur Rima ani und gut finger-
breit rechts davon geführt. Er beginnt am unteren Rande des Glutaeus maximus,
dessen Muskelfasern er eben freilegt und zieht bis auf Fingerbreite an den Anus
heran (Abb. 887). Er durchtrennt nur die Haut und das stark entwickelte
subcutane Fettgewebe, in dem eine Reihe kleinerer und größerer Gefäße sofort

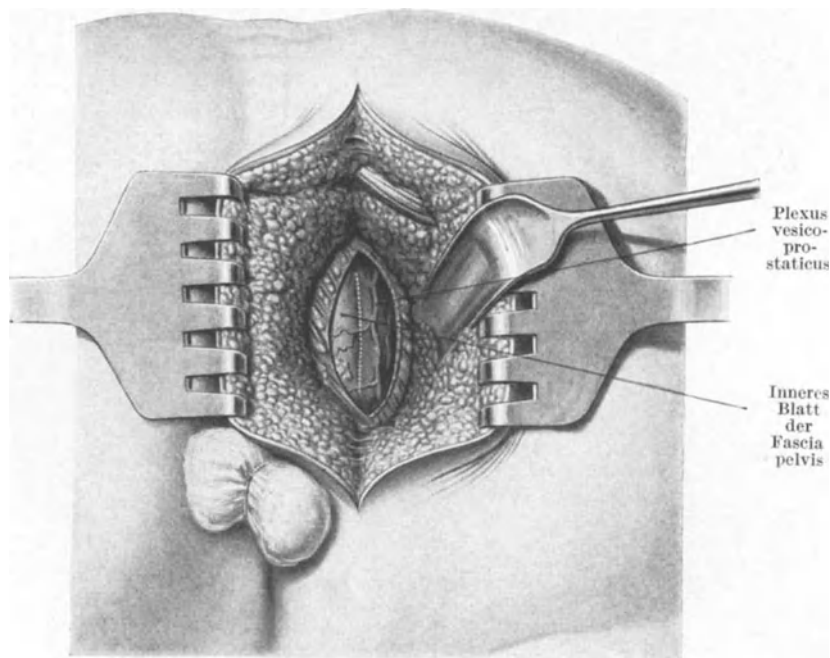


Abb. 888. Die ischio-rectale Prostatektomie nach VOELCKER. II.

Der M. levator ani ist durchtrennt. Das innere Blatt der Fascia pelvis liegt frei. Im äußeren Wundwinke
erscheint der Plexus vesico-prostaticus. Medial davon zeigt die punktierte Linie die Durchtrennungslinie
der Fascie an.

sorgfältig zu fassen und zu unterbinden ist, um sich die Übersicht nicht zu
trüben. So dringt man, während die Assistenten mit breiten scharfen Haken
allmählich tiefer fassen, vor, bis man auf der ganzen Linie die schräg zur Schnitt-
richtung verlaufenden, dünnen, platten, oft spärlich entwickelten Fasern des
M. levator ani freigelegt hat (Abb. 887). Diese werden dann in der Schnitt-
richtung vorsichtig durchtrennt und es kommt die platte, mit wenig Fett be-
deckte Fascia pelvis visceralis, die bekanntlich Prostata und Mastdarm gemein-
schaftlich einhüllt, zum Vorschein. Schiebt man nun die Muskelfasern des
M. levator ani stumpf nach den Seiten, besonders nach rechts zurück, so sieht
man in der Fascia mehrere, meist 2—3 Gefäße, die quer zur Schnitt-
richtung verlaufen. Verfolgt man diese nach *lateral*, so stößt man auf einen oder mehrere
größere Gefäßstämme, die parallel zur Schnitt-
richtung verlaufen und in die
die erstgenannten Äste einmünden (Plexus vesico-prostaticus). Der Verlauf
des größeren Gefäßes entspricht der Trennungslinie zwischen Mastdarm und
Prostata (s. Abb. 888). Um nun an die Prostata herankommen zu können,

ist es nötig, das Rectum beiseite zu schieben. Das ist aber nur möglich nach Durchtrennung der Fascia pelvis visceralis, die man nun in der Schnittrichtung, parallel und mastdarmwärts von den obengenannten größeren Gefäßstämmen vornimmt. Dabei werden die erwähnten kleineren Seitenäste quer durchtrennt und sofort unterbunden. Ist die Fascie gespalten, so dringt nun der eingeführte Zeigefinger in den mit ganz wenig lockerem Fettgewebe ausgefüllten Raum

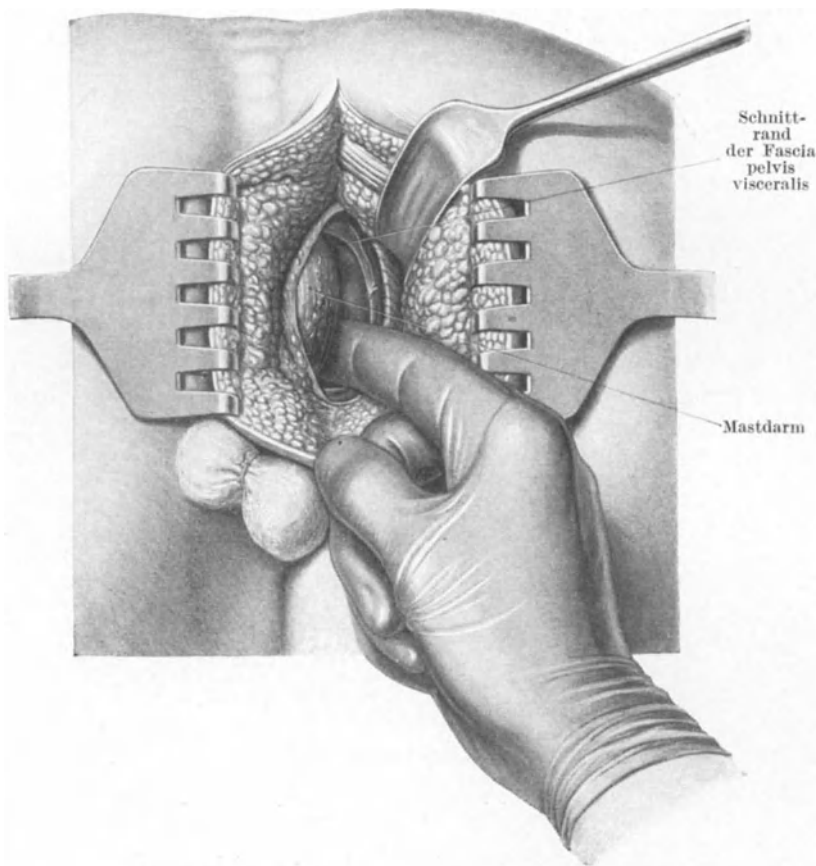


Abb. 889. Die ischio-rectale Prostataktomie nach VOELCKER. III.
Die Fascia pelvis ist nach Unterbindung einiger Gefäße durchtrennt. Der Finger dringt in die Spalte ein und löst den Mastdarm von der Prostata ab.

zwischen Prostatakapsel und Mastdarm ein (Abb. 889). Das Eindringen gelingt nach genügender Spaltung der Fascie sehr leicht und man kann nun, noch den Zeigefinger der anderen Hand zu Hilfe nehmend, mit vorsichtigen schiebenden Bewegungen den Darm vollständig von der Prostatakapsel und so weit man will, nach oben ablösen. Nach oben gelangt man so in den Bereich der Samenblasen, der hinteren Blasenwand und wenn man weitergeht bis zur Umschlagfalte des DOUGLASSchen Raumes. Nach unten geht man so weit vor, daß man unterhalb der Prostata die von dem Katheter ausgefüllte Pars membranacea der Harnröhre abtasten kann. Nur bei entzündlichen Vorgängen oder bei malignen Tumoren der Prostata können Verklebungen und schließlich Verwachsungen das Eindringen zwischen Prostata und Mastdarm schwieriger

gestalten. Findet man Widerstand, so muß die Trennung beider Teile mit großer Vorsicht ausgeführt werden, da man unter keinen Umständen den Mastdarm verletzen darf. Sollte es doch einmal geschehen, so wird man am besten nach VOELCKERS Vorschlag die Operation nach Naht der Darmwunde abbrechen. Man kann dann später, nach der Heilung, von der linken Seite her die Entfernung versuchen oder eine suprapubische Prostatektomie aus-

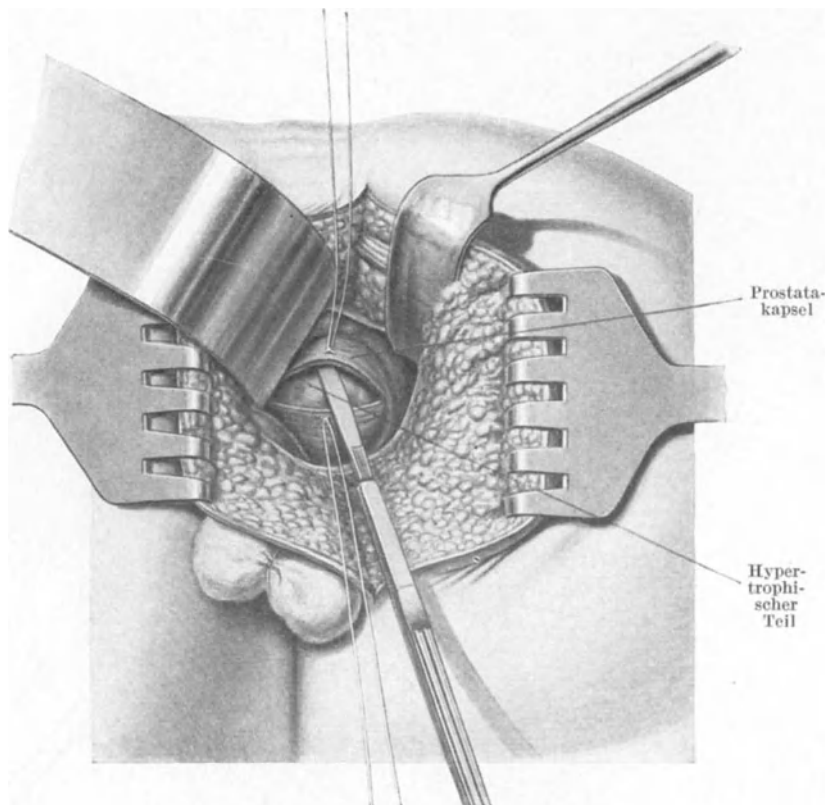


Abb. 890. Die ischio-rectale Prostatektomie nach VOELCKER. IV.

Der Mastdarm ist unter dem VOELCKERSchen Haken zur Seite gezogen. Die sog. Prostatakapsel ist quer gespalten. Die oberen und unteren Kapselränder sind mit Haltefäden gefaßt.

führen. Ist das Abschieben des Mastdarmes gelungen, was in der großen Mehrzahl der Fälle, wie schon gesagt, ohne jede Schwierigkeit möglich ist, so muß nun der Darm für das weitere Vorgehen sicher beiseite gehalten werden. Das gelingt am besten mit dem von VOELCKER angegebenen, stark gekrümmten, breiten Haken, der unter den Mastdarm geschoben wird und den Darm in die Steiß-Kreuzbeinwölbung hineinzieht (Abb. 896 und 890).

Nun liegt die Prostata, von ihrer Kapsel bedeckt, vor. Man überzeugt sich mit dem palpierenden Finger von Lage, Größe und Grenzen und tastet auch nach dem in der Pars membranacea der Harnröhre am unteren Rande der Prostata liegenden Katheter. Dabei stellt man gleichzeitig die Mittellinie fest. Auch den oberen Rand und die Samenbläschen kann man gut abtasten. Dann wird die Kapsel quer in ganzer Ausdehnung mit dem Messer gespalten und

die Wundränder werden mit einem Elevatorium nach unten, oben und nach beiden Seiten zurückgeschoben (Abb. 890). Die Ränder der Kapsel werden mit einer Reihe von Catgutfäden gefaßt, die Fäden bleiben lang und werden mit KOCHER-Klemmen versehen. Nun liegt der Prostatatumor frei. Der zwischen Kapsel und Tumor eindringende Zeigefinger löst nun die Kapsel auch nach den Seiten und nach vorn weiter ab. So kann man sich rasch über die Ausdehnung des

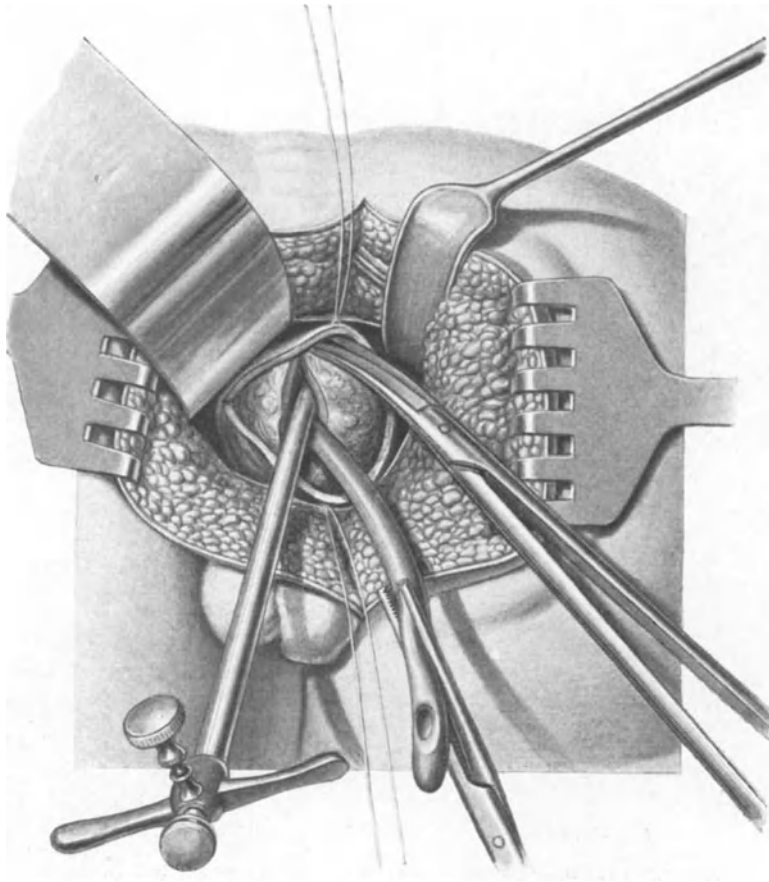


Abb. 891. Die ischio-rectale Prostatektomie nach VOELCKER. V.

Die Prostata ist gegen den früher eingeführten Katheter gespalten. Der YOUNGSche Traktor ist in die Blase eingeführt und aufgesperrt. Der hypertrophische Teil wird mit der Schere am Orificium int. abgeschnitten und die Prostata stumpf abgelöst.

Tumors orientieren. Um nun die Entfernung unter ständiger Leitung des Auges ausführen zu können, spaltet man am besten die Prostata in der Mittellinie, da, wo man den Katheter am unteren Rande tastet, beginnend, bis auf den Katheter (Abb. 891). Sobald der Katheter in dem Spalte erscheint, wird sein Ende nach hinten herausgezogen und durch die Wunde der Pars prostatica der Harnröhre der YOUNGSche Traktor (Abb. 891 u. 897) in die Blase eingeführt und aufgeklappt. Zieht man an diesem, so gelingt es leicht, durch weiteres Zurückschieben der Kapsel, zunächst auf der rechten Seite an den Blasenboden heranzukommen. Man erkennt die Grenze deutlich an den zirkulär verlaufenden Muskelfasern des Schließmuskels (Abb. 892). Unter Schonung dieser Muskeln

dringt man, das Messer oder die Schere zu Hilfe nehmend, auf den Prostata-tumor, ihn vom Blasenboden ablösend, bis unter die Blasenschleimhaut vor und erreicht sie zuerst am oberen Rande der gespaltenen Mittellinie. Genügt das Vorziehen mit dem Traktor nicht, um sich diese Stelle übersichtlich zu gestalten, so kann man eine scharfe Faßzange in den rechten Lappen einsetzen

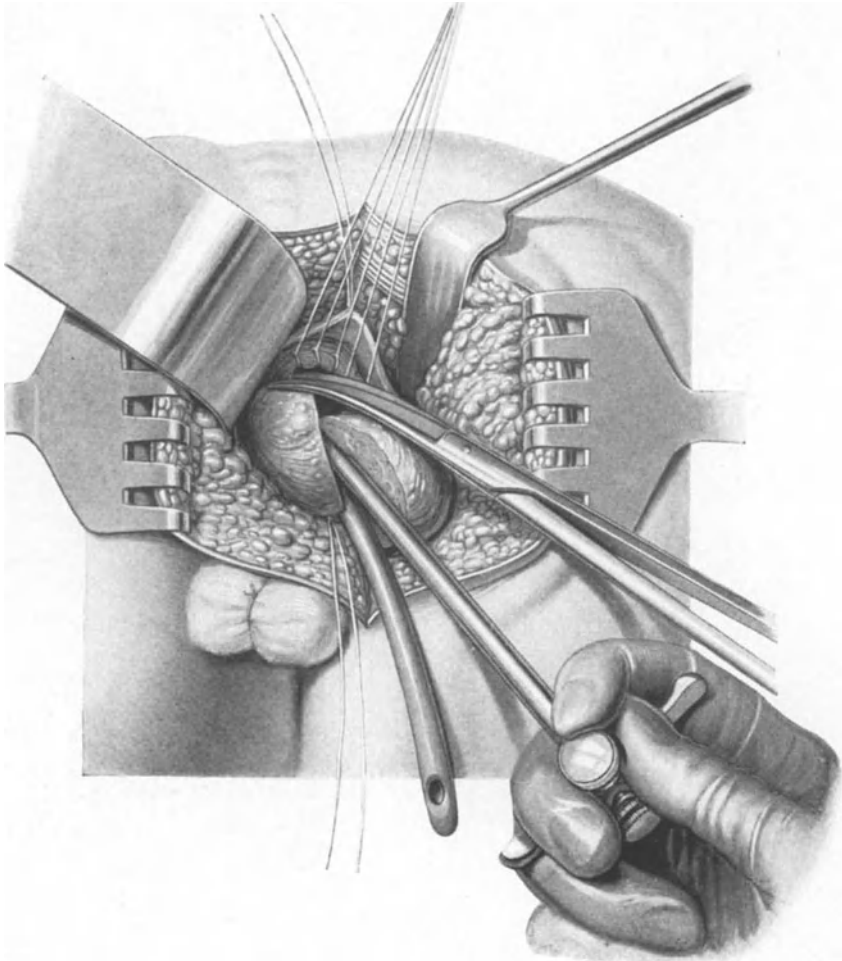


Abb. 892. Die ischio-rectale Prostatektomie nach VOELCKER. VI.

Während der hypertrophische Teil vorgezogen wird, wird auch die andere Seite am Blasenrund abgeschnitten. Eine Reihe von Nähten sind gelegt, die die Schließmuskulatur und die Schleimhaut gefaßt haben.

um ihn noch weiter nach außen und unten zu ziehen. Hat man den Schleimhautrand erkannt, so wird er zunächst noch vorher von der Mittellinie auf etwa 1 cm eingeschnitten und sofort eine Catgutknopfnah durch diesen Schleimhautrand und den darunter gelegenen Muskelrand hindurchgestochen und der Faden geknüpft. Auch dieser Faden bleibt lang. Dann schneidet man wieder 1 cm Schleimhaut weiter nach rechts ein und versieht auch diese mit einer den nun allmählich freiwerdenden Blasenboden durchdringenden Naht (Abb. 892). So geht man unter abwechselnder Durchtrennung und Naht, während der rechte

Prostatalappen immer mehr vom Blasenboden und der Schleimhaut abgetrennt wird, weiter vor. Ist man unten in der Mitte angekommen, so hat man die ganze rechte Seite der Blasenöffnung mit einer Reihe durch die Schleimhaut und übrige Blasenwand hindurchdringenden, langgelassenen Catgutknopfnähten eingesäumt (Abb. 893). Der rechte Prostatalappen hängt nur noch an der Harnröhre. Dann beginnt man auf dieselbe Weise den linken Lappen von dem Blasen-

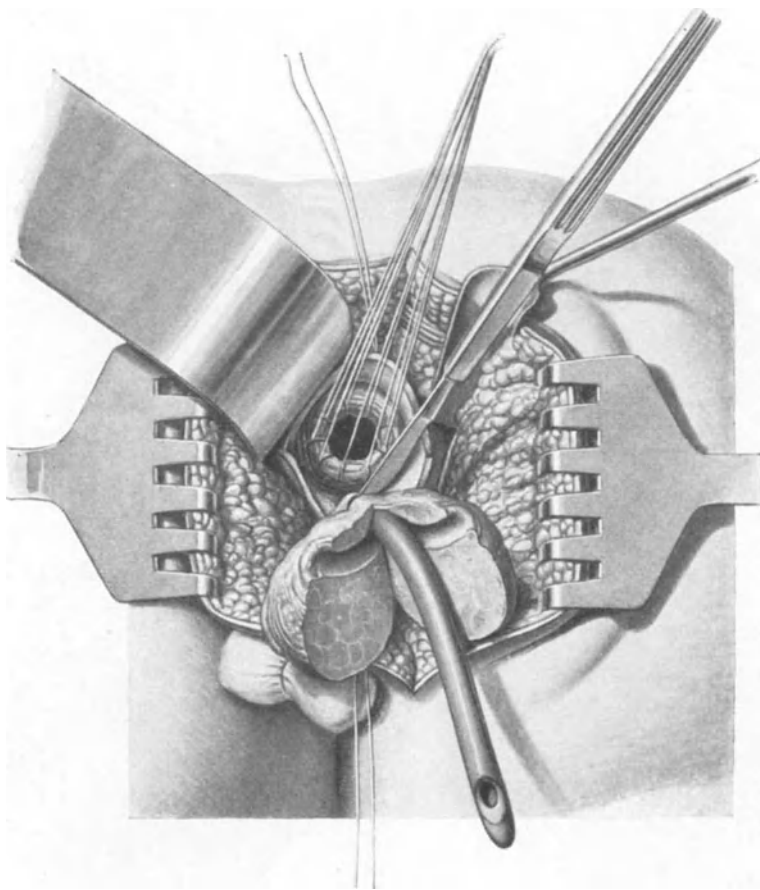


Abb. 893. Die ischio-rectale Prostatektomie nach VOELCKER. VII.

Die Naht der Blasenöffnung ist vollendet. Die Fäden sind lang gelassen. Der hypertrophische Teil wird von der Harnröhre mit dem Messer abgetrennt.

boden und der Schleimhaut abzutrennen. Auch hier fängt man in der Mittellinie an, schneidet die Schleimhaut nach links ein und legt den Rand der Öffnung mit einer durchgreifenden Catgutnaht fest. So schreitet man fort, indem man sich den linken Prostatalappen stark herauszieht bis zur Harnröhre. Schließlich hängen die beiden Prostatalappen nur noch an der Pars prostatica der Harnröhre und werden mit einem scharfen Schnitt hier abgetrennt (Abb. 893). Die Blasenöffnung ist ringförmig durch die Catgutknopfnähte gefaßt. Diese Naht stillt jede Blutung aus der Blasenwunde. Sollte die Blutstillung noch keine ganz vollkommene sein, so ist es ein leichtes, sie durch Zwischennähte zu einer vollkommenen zu machen. Die Wiederherstellung der Blasen-Harnröhren-

verbindung gestaltet sich sehr einfach. Zunächst wird der vordere Teil der Harnröhrenwunde mit dem unteren Teile der Blasenwunde durch Catgutnähte in Verbindung gebracht (Abb. 894), dann schiebt man den Katheter wieder in die Blasenwunde hinein und legt gleichzeitig ein etwa bleistift dickes Gummirohr in die Blase (Abb. 895). Dann werden die seitlichen Teile der Harnröhren- und Blasenwunde miteinander vereinigt und schließlich der hintere Teil der Harnröhrenwunde mit dem oberen der Blasenwunde zusammengenäht (Abb. 895). Über dem Ganzen vereinigt man mit einigen Catgutnähten die früher gespaltene Kapsel. Aus dieser ragt das Gummirohr nach hinten heraus. Nun erfolgt die mit einigen tiefgreifenden Seidennähten ausgeführte Hautnaht. Das Dränrohr wird etwa in der Mitte dieser Naht nach außen geleitet. Die Einlegung eines Jodoformgazestreifens ist nicht nötig. Zum Schlusse wird die Anusnaht entfernt. Man soll sich nun sofort durch Einfüllen von physiologischer Kochsalzlösung in den Katheter oder das Dränrohr davon überzeugen, daß beide Wege frei sind und entfernt auch dadurch das in der Blase angesammelte Blut. VOELCKER hat eine sehr häufige Wiederholung der Spülung in den ersten Tagen (bis die Blutung ganz aufgehört hat) empfohlen. Wir sind in dieser Beziehung von seinen Vorschriften abgewichen und haben im Laufe des ersten Tages etwa zweistündlich und in den nächsten Tagen nur 2—3mal am Tage gespült. In die Blase kann es ja bei genau angelegter Naht des Blasenloches nicht mehr wesentlich bluten. Tritt eine solche Blutung aber doch ein, so entwickelt sich trotz häufigen Spülens ein Koagulum, das sich nur allmählich auflöst. Da zwei Abflußöffnungen bestehen, ist die Ansammlung von Blut auch nicht gefährlich. Nach der Operation wird der Patient in Rückenlage ins Bett

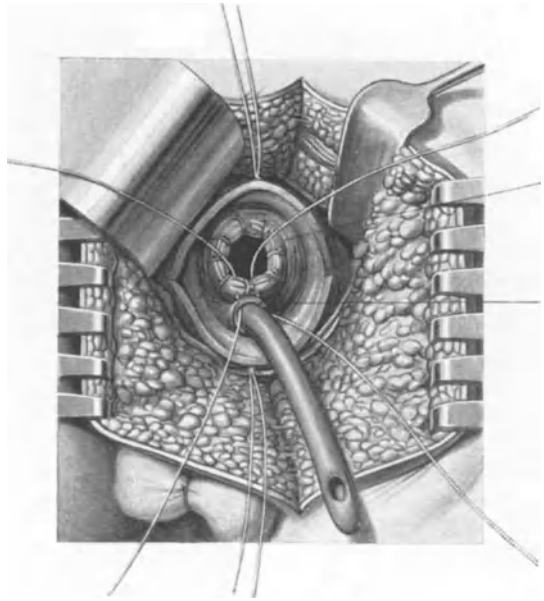


Abb. 894. Die ischio-rectale Prostataktomie nach VOELCKER. VIII.
Die Vereinigung von Harnröhren- und Blasenwunde.

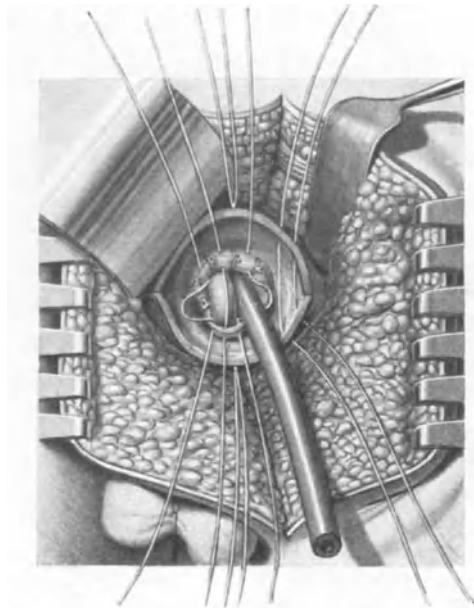


Abb. 895. Die ischio-rectale Prostataktomie nach VOELCKER. IX.
Der Katheter ist in die Blase eingeführt. Neben dem Katheter wird ein Gummirohr nach außen geleitet.
Vollendung der Harnröhren-Blasenwundennaht.

gebracht und zweckmäßigerweise auf einen Luftring gelegt. Die beiden Abflußöffnungen werden mit Gummischläuchen verbunden, die in verschiedene Gläser geleitet werden. Das Gummirohr soll nach etwa 8—10 Tagen entfernt werden. Der Katheter bleibt länger liegen. Von manchen Seiten ist die Entwicklung von Stenosen am Übergange der Blase zur Harnröhre befürchtet worden. Wir haben eine solche nie beobachtet. Die hintere Fistel schließt sich meistens bald. Eine Dauerfistel haben wir nie beobachtet. Nur nach der Entfernung

einer carcinomatösen Prostata ist eine solche nach einigen Monaten aufgetreten. Das Auftreten einer Epididymitis kommt scheinbar etwas häufiger vor, als bei der suprapubischen Methode. Wir haben sie ein paarmal beobachtet. Sie ging aber immer unter konservativer Behandlung (Hochlagerung und feuchtwarme Umschläge) schnell vorüber. Aus der VOELCKESCHEN Schule ist die Durchschneidung des Ductus deferens zu ihrer Verhütung empfohlen worden. Wir haben diesen Eingriff bisher nicht für notwendig gehalten. Die Störung tritt wohl auch nur ein, wenn die Samenbläschen oder der Ductus deferens verletzt werden, was sich bei vorsichtigem Vorgehen gut vermeiden läßt. Gegenüber diesen Komplikationen sind die Vorzüge der Operation, Übersichtlichkeit, gute Blutstillung und Drainage am tiefsten Punkte der Blase sehr erheblich.

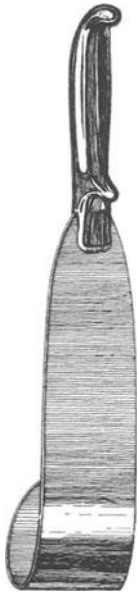


Abb. 896.
Mastdarmhaken
nach VOELCKER.
($\frac{1}{2}$ nat. Größe.)

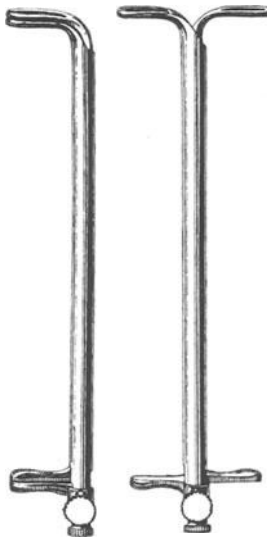


Abb. 897.
YOUNG'Scher Traktor.
(Geschlossen und geöffnet.)
($\frac{1}{2}$ nat. Größe.)

d) Die Eingriffe an der Urethra und am Penis.

α) Die Urethrotomia externa und der Ersatz der Harnröhre.

(BOEMINGHAUS.)

Die Urethrotomia externa kommt hauptsächlich in Frage zur Beseitigung undurchgängiger Harnröhrenstrikturen, die einer Bougiebehandlungsbehandlung trotzen. Sie wird aber auch ausgeführt zur Entfernung von Fremdkörpern aus der Harnröhre und als vorbereitende Operation zur Prostataektomie (s. S. 1306). Zur Beseitigung von Blasensteinen ist sie wegen der Gefahr der Entstehung einer perinealen Harnfistel zu verwerfen. Die Operation wird in Steinschnittlage ausgeführt und man kann einen Schnitt in der Mittellinie wählen, genau der Raphe entsprechend, wenn es sich z. B. um eine einfache Eröffnung der Harnröhre zur Entfernung eines Fremdkörpers handelt. Zur Beseitigung von Strikturen ist es aber besser, den Weichteilschnitt bogenförmig anzulegen, mit der Konvexität nach vorn und mit der Höhe des Bogens etwas scrotalwärts des tastbaren Bulbus urethralis (Abb. 898). Mit letzterem Schnitt verschafft man sich die Möglichkeit einer besseren Übersicht, unter Berücksichtigung schonenden Vorgehens in anatomischen Bahnen. Die Operation wird, wenn es sich um einen

Schnitt in der Mittellinie handelt, immer in örtlicher Betäubung ausgeführt. Sie läßt sich nach BRAUN sehr leicht durchführen, indem man von einem Einstichpunkt eine zwischen Mastdarm und Prostata gelegene Ebene hoch hinauf infiltrierte, und zwar seitlich bis zu den Sitzbeinknollen und bis in das Cavum ischio-rectale und in der Mitte zwischen Prostata und Mastdarm. Anfängern ist zu empfehlen, zur Vermeidung von Mastdarmverletzungen, bei der Einspritzung den Finger in den Mastdarm einzuführen. Die oberflächliche Ein-

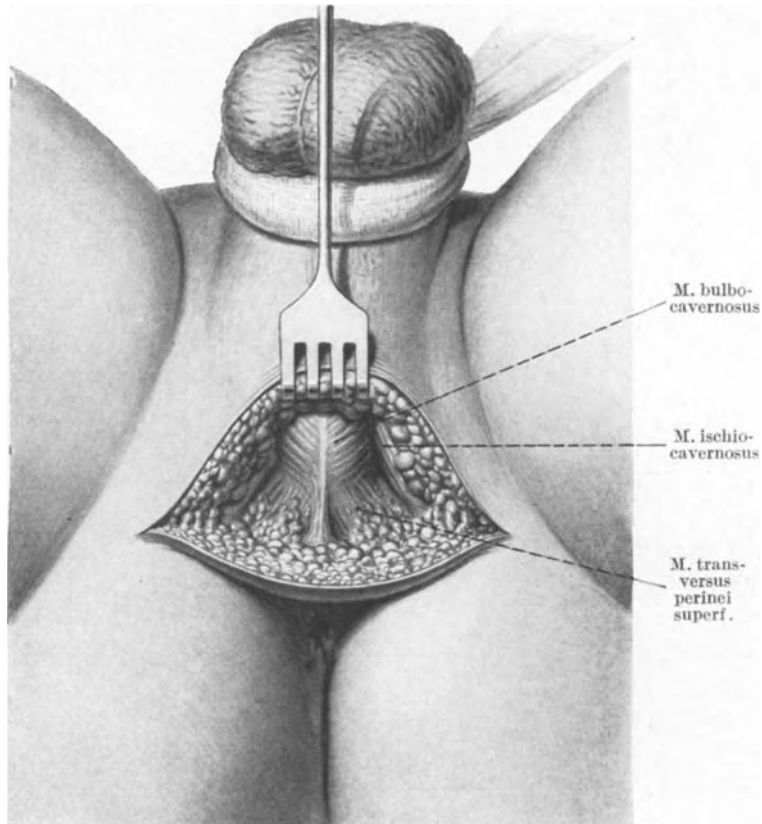


Abb. 898. Die Urethrotomia externa. I.

Vom ZUCKERKANDLSchen Hautschnitt werden die Mm. bulbo- und ischiocavernosus und transversus perinei superf. freigelegt.

spritzung erfolgt vom selben Einstichpunkt aus zu beiden Seiten in der Furche zwischen Oberschenkel und Scrotum. Sind entzündliche Herde in der Tiefe vorhanden, so ist es zweckmäßiger, die sacrale, die parasacrale oder die Lumbalanästhesie anzuwenden. Auch bei Wahl des bogenförmigen Schnittes kann man den Eingriff gut unter örtlicher Betäubung nach dem oben geschilderten Verfahren von BRAUN schmerzlos zu Ende führen. Soll der Mittellinienschnitt gewählt werden, so beginnt derselbe über dem hintersten Teil des Bulbus und zieht genau in der Mittellinie bis kurz vor den Anus. Nachdem Haut und Subcutangewebe durchtrennt sind, durchschneidet man, während die Wundränder gut auseinandergezogen werden, den M. rectourethralis in querer Richtung. Die Mm. transversus perinei superf. werden nach Bedarf vom Innenrande her

eingekerbt und durchtrennt. Dann dringt man vorsichtig, immer in der Mittellinie bleibend, während der Bulbus nach vorne gezogen wird, gegen die Pars membranacea vor (Abb. 899). Findet sich hier ein tastbarer Fremdkörper, so ist die Harnröhre leicht zu finden, die nach teilweiser Durchtrennung des Diaphragma urogenitale bequem bis zur Prostata eröffnet werden kann. Ist kein Fremdkörper

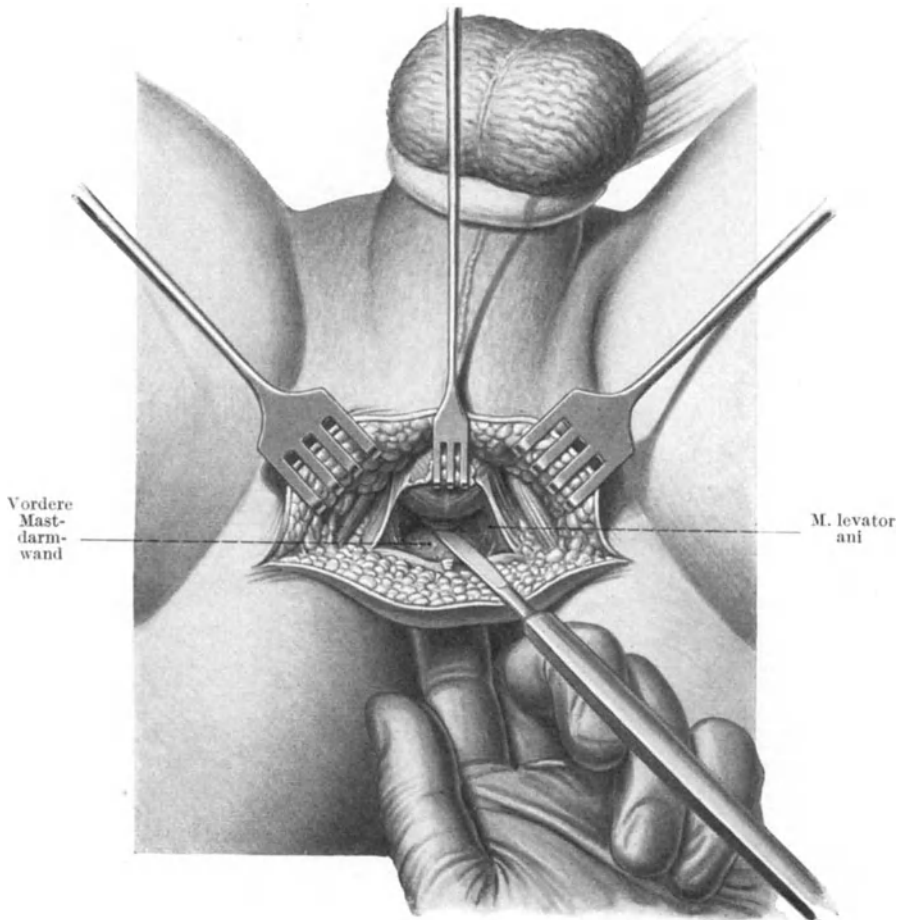


Abb. 899. Die Urethrotomia externa. II.

Der linke Zeigefinger ist in den Mastdarm eingeführt. Der M. rectourethralis ist durchtrennt und die Mm. transversus perinei superf. sind beiderseits eingeschnitten, so daß die Pars membranacea urethrae und in der Tiefe seitlich die Mm. levatores ani zum Vorschein kommen.

vorhanden, so ist es am zweckmäßigsten, ein an seiner Konvexität mit einer Rinne versehenes Bougie bis zur verengten Stelle in die Harnröhre einzuführen. Die Harnröhre wird dadurch in der Mittellinie leicht kenntlich, besonders dann, wenn der in der hinteren Harnröhre liegende Teil des Bougies gegen den Damm gedrängt wird. Nach Entfernung eines Fremdkörpers, oder Ausschneidung einer Striktur wird die Harnröhre vorsichtig in querer Richtung vernäht, am besten mit dünnem Catgut, ohne die Schleimhaut mit zu durchstechen, während ein Dauerkatheter in die Harnröhre eingelegt wird und für höchstens 24 Stunden liegen bleibt. Die Weichteilwunde wird, je nachdem Entzündungsprozesse

vorliegen oder nicht, entweder abgeleitet oder vollkommen durch Naht geschlossen. Wie schon oben bemerkt, wird zur Beseitigung von Strikturen die Urethrotomia externa besser mit Hilfe eines bogenförmigen Weichteilschnittes ausgeführt. Der Schnitt beginnt etwa zwischen Sitzbeinknorren und Bulbus auf der einen Seite, umkreist den Anus nach vorn, so daß die Höhe des Bogens etwas oberhalb des Bulbus urethralis gelegen ist und zieht dann nach

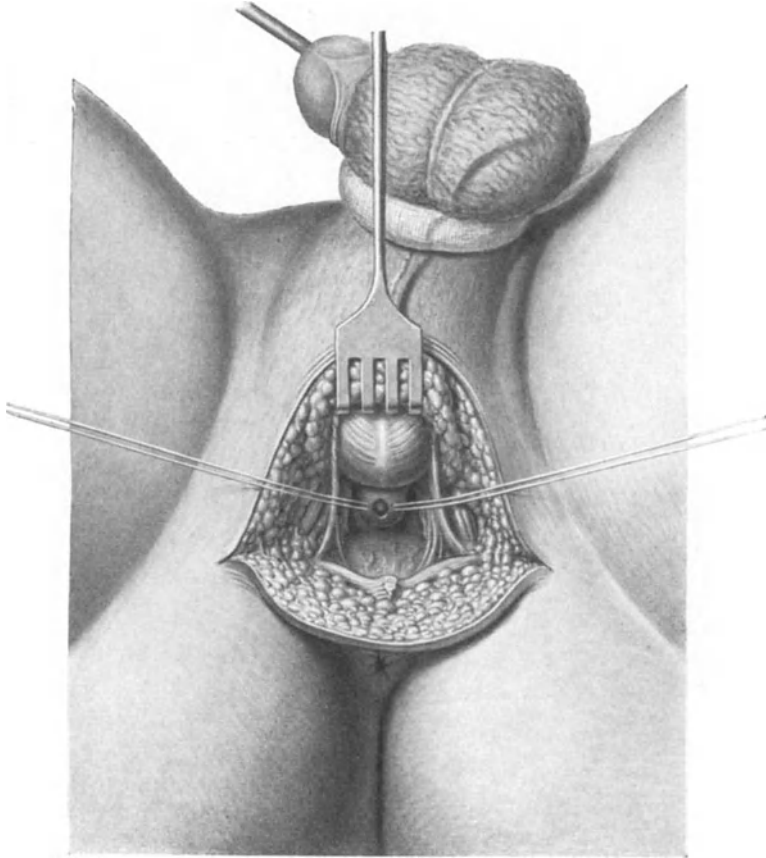


Abb. 900. Die Urethrotomia externa. III.

Die Pars membranacea ist freigelegt, mit Haltefäden gefaßt und wird gegen einen eingeführten Katheter eröffnet.

der anderen Seite in dieselbe Gegend wie der Schnittpunkt (Abb. 898). Unter sehr schwierigen Verhältnissen kann der Schnitt beliebig seitlich bis zu den Sitzbeinknorren verlängert werden. Haut und Subcutangewebe werden durchtrennt und die häufig reichlich vorhandenen Gefäße unterbunden. Es sind das hauptsächlich Äste der A. und V. pudenda interna. In der Schnittrichtung dringt man in die Tiefe unter schräger Durchtrennung der Mm. perinei superf. et prof. und des darunterliegenden Trigonum urogenitale. In der Mitte wird die muskuläre Verbindung zwischen Bulbus urethralis und Sphincter ani durchschnitten. Seitlich ist das Operationsfeld von den Muskelrändern des M. ischio-cavernosus begrenzt (Abb. 898). Sind diese oberflächlichen Lagen durchtrennt, so wird in den Bulbus ein kleiner scharfer Haken eingesetzt und derselbe nach

vorne gezogen. Während man an seinem hinteren Rand langsam halb stumpf halb scharf durch das muskulär-bindegewebige Geflecht (Mm. transversus perinei) des Trigonum urogenitale vorgeht, gelingt es leicht, den Mastdarm von dem Bulbus weiter abzutrennen und die unter dem Bulbus nach hinten oben ziehende Pars membranacea der Harnröhre freizulegen. Die Mastdarmwand ist

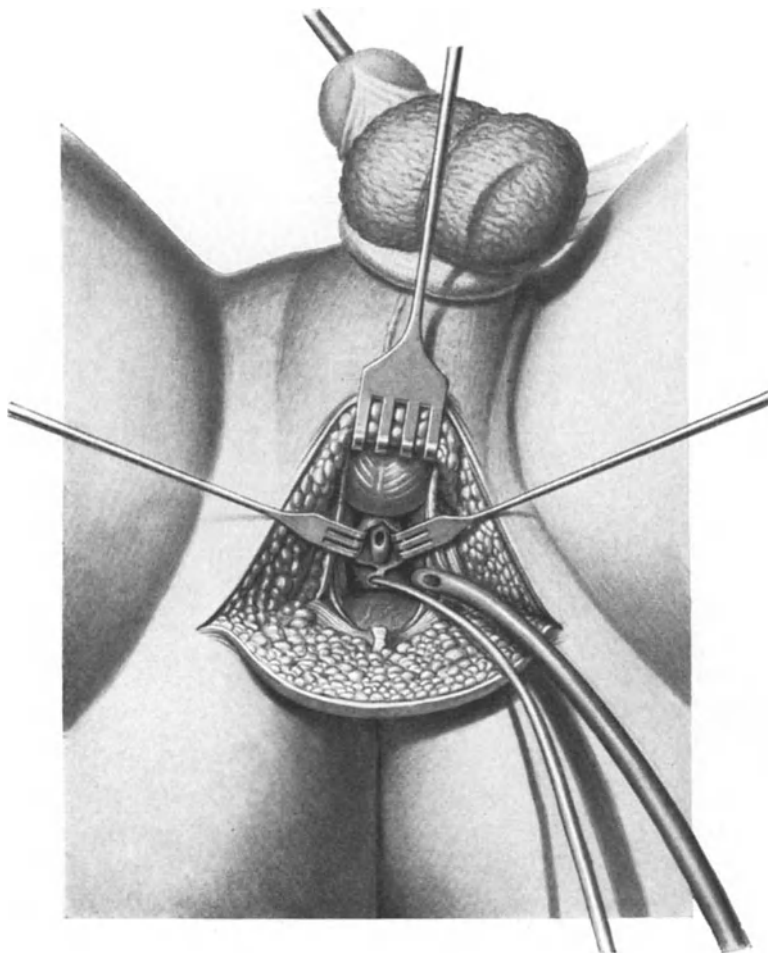


Abb. 901. Die Urethrotomia externa. IV.

Die Harnröhre ist eröffnet, die Stenose festgestellt. Im vorderen Teil sieht man die Katheterspitze mit ihrem Auge. Im hinteren stenosierten Teil steckt eine Metallsonde. Ein Katheter ist zum Einführen bereit.

deutlich an den vielen kleinen darin verlaufenden Venen erkennbar. Anfängern wird empfohlen, bei der Trennung von Bulbus und Mastdarm zum Schutz des letzteren einen Finger in ihn einzuführen (Abb. 899). Sehr wesentlich wird die Freilegung der Pars membranacea dadurch erleichtert, daß man eine Bougie in die Harnröhre bis an die Striktur einführt. Sitzt die Striktur in der Pars bulbosa, so muß diese möglichst genau in der Mittellinie gespalten werden, um das Corpus cavernosum nicht zu schwer zu verletzen. Sitzt die Striktur in der Pars membranacea, so wird nach deren Freilegung die Harnröhre gegen das Bougie gespalten, und zwar in der Längsrichtung (Abb. 900). Um nun in den

hinteren Teil der Harnröhre zu gelangen, ist es nötig, die Verhältnisse möglichst übersichtlich zu gestalten. Mit kleinen scharfen Haken werden die Ränder der gespaltenen Harnröhre seitlich gefaßt und auseinandergezogen. Für die Übersicht ist sehr wesentlich, daß es in diesem Stadium der Operation nicht blutet. Hat man in örtlicher Betäubung operiert, so ist das leichter zu erreichen als dann,

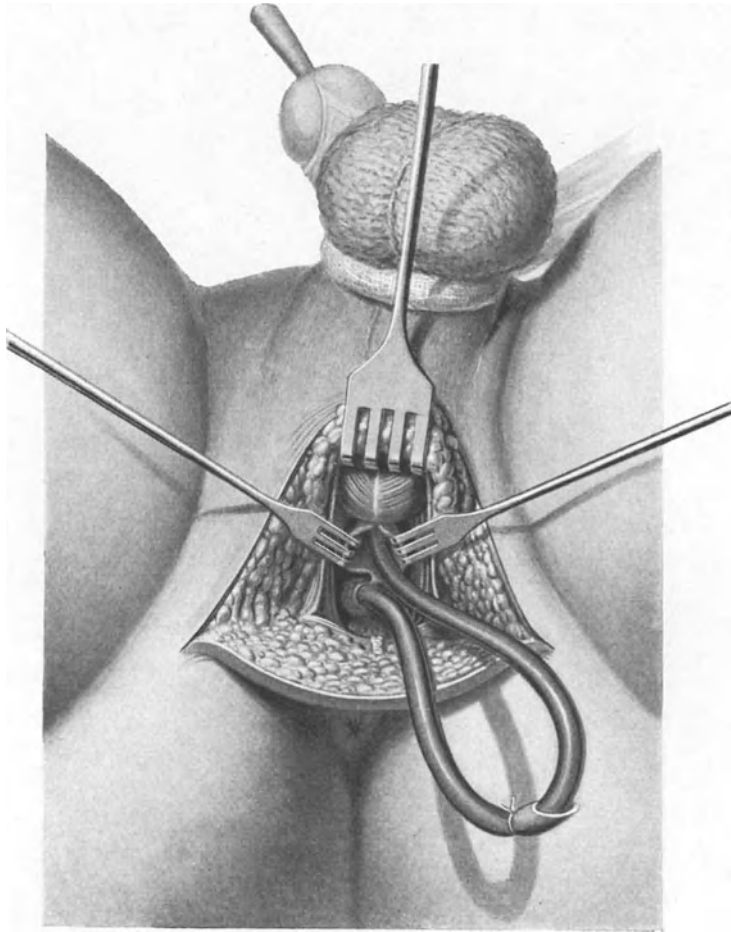


Abb. 902. Die Urethrotomia externa. V.

Der Katheter ist durch die hintere Harnröhrenöffnung in die Blase eingeführt und wird, nachdem er mit dem in dem vorderen Abschnitt steckenden Katheter in Verbindung gesetzt ist, retrograd durch die vordere Harnröhre herausgeleitet. Der narbige Harnröhrenabschnitt wird entfernt.

wenn der Kranke in Narkose ist. Deshalb empfiehlt es sich auch im letzteren Falle, vor Beginn der Operation, in die Umgebung der Harnröhre Suprareninlösung (30 Tropfen der Lösung 1:1000 auf 100 ccm physiologische Kochsalzlösung) einzuspritzen. Kann man die gespaltene Harnröhre übersehen, so gelingt es in den meisten Fällen nun ohne weiteres, die in die Pars prostatica führende, oft feine Öffnung zu erkennen und in sie zunächst eine Sonde und dann einen feinen Katheter einzuführen (Abb. 901). Letzteres ist zweckmäßiger, um die Sicherheit zu haben, daß der Weg in die Blase führt. Es ist dabei zu berücksichtigen, daß die Pars membranacea beim stehenden Menschen annähernd

senkrecht verläuft, so daß der Eingang in den verengten Abschnitt meist nur dann sichtbar wird, wenn der Bulbus urethralis stark nach oben gezogen wird. Häufig ist bei exzentrischer Lage des vernarbten Wandabschnittes die Öffnung nach der Blase zu gar nicht wesentlich verengt und es gelingt sofort, in den hinteren Teil einen starken Katheter einzuführen. Ist die Striktur sehr eng

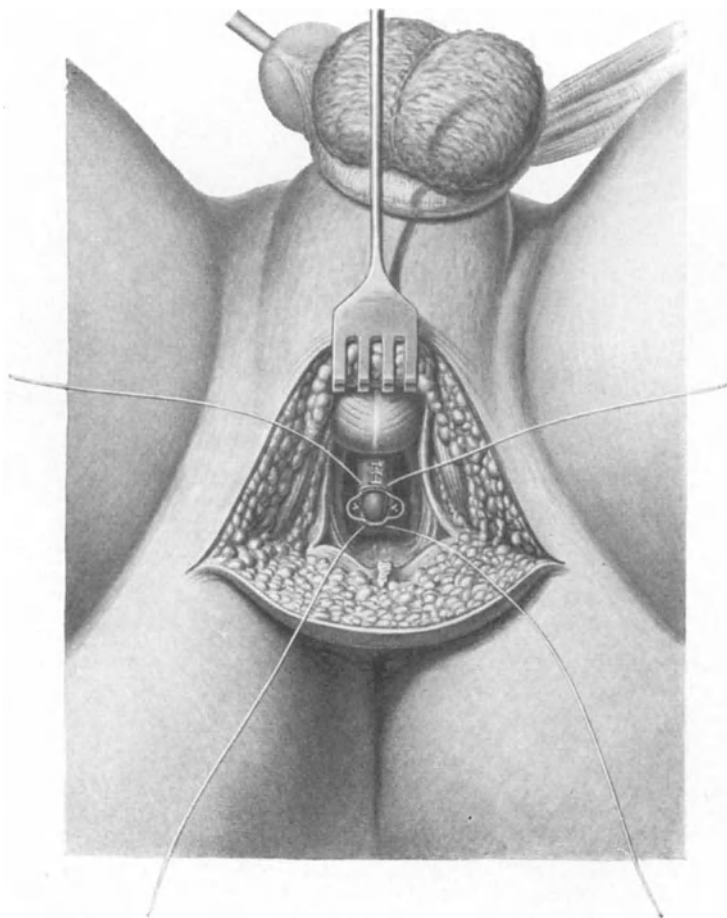


Abb. 903. Die Urethrotomia externa. VI.

Ringförmige Naht der Harnröhrenwunde. Die Schnittöffnung wird in der Längsrichtung vernäht.

und röhrenförmig, so kann das Aufsuchen der Öffnung größere Schwierigkeiten machen; doch gelingt sie schließlich fast immer. Um die hintere Öffnung sichtbar zu machen, kann man den Kranken zum Urinlassen auffordern (am besten nach Einspritzung von Indigocarmin) und den Austritt des Harns aus der verengten Harnröhre beobachten. In solchen Fällen muß naturgemäß zunächst der ganze vernarbte Abschnitt über der eingeführten Sonde gespalten werden. Erst nach dieser Spaltung und nachdem die Länge des verengten Abschnittes festgestellt ist, kann man ihn restlos herausschneiden. Gelingt es in einem Falle einmal trotz der erwähnten Hilfsmittel nicht, die nach der Blase führende Harnröhrenöffnung zu finden, so bleibt nichts übrig als eine Sectio alta zu

machen und nun rückläufig von der Blase aus mit Sonden und Kathetern durch das Orificium int. vesicae den hinteren Harnröhrenabschnitt bis zur verengten Stelle zu sondieren und damit die oft feine Öffnung in Erscheinung treten zu lassen. Die Ausschneidung der verengten Stelle geschieht auf dieselbe Weise wie oben beschrieben.

Ist das geschehen, so werden die Harnröhrenstümpfe auf der Vorderseite durch einige feine Catgutnähte wieder miteinander in Verbindung gesetzt, der in die Blase eingeführte Katheter mit dem in der vorderen Harnröhre liegenden verbunden (Abb. 902) und langsam und vorsichtig durch die vordere Harnröhre herausgeleitet. Zum Schluß wird dann auch der hintere Harnröhrenabschnitt durch einige Nähte verschlossen (Abb. 903). Bei sehr ausgedehnten Strikturen lassen sich die Harnröhrenstümpfe häufig nicht durch Naht vereinigen. Bleibt der Katheter jedoch lange genug liegen, so epithelisiert sich die Lücke rasch.

Macht sich ein Katheterwechsel schon nach einigen Tagen nötig, so muß sofort nach Entfernung des alten ein gleich starker und gleich geformter (am besten THIEMANN-Katheter) eingeführt werden.

Da es doch nicht selten neue Stenosen an der alten Stelle gibt, wenn die Naht der Harnröhre nicht primär heilt, oder noch häufiger, wenn überhaupt nicht genäht, sondern die Heilung der Harnröhrenlücke durch Dauerkatheterbehandlung zu erreichen versucht wird, so muß großer Wert auf eine *primäre Heilung* gelegt werden und, falls eine Lücke zurückbleibt, auf *Ersatz* des fehlenden Harnröhrenstückes geachtet werden. Bestehen keine entzündlichen Erscheinungen im Bereich der Striktur, so ist die primäre End-zu-End-Vereinigung der Harnröhre mit feinen Catgutnähten dann unschwer zu erzielen, wenn sie ohne jegliche Spannung hergestellt werden kann. Liegen aber entzündliche Erscheinungen im Bereich der Striktur der Harnröhre oder der Blase vor, so ist es notwendig, zunächst eine Sectio alta anzulegen und von dieser Blasenfistel aus die Entzündung zu bekämpfen und die Striktur dann später zu operieren. Manche Chirurgen stehen auf dem Standpunkt, daß auch der einfachen Harnröhrennaht unter günstigen Verhältnissen die Anlegung einer Blasenfistel vorzuzuschicken ist, da sie größere Gewähr für die primäre Heilung gibt.

Bleibt eine Lücke nach Ausschneidung der verengten Stelle und läßt sich eine primäre Nahtvereinigung der Harnröhrenstümpfe nicht sicher ausführen, so ist nach BOEMINGHAUS die Verbindung der beiden Lichtungen am besten durch eine *Beweglichmachung der Harnröhrenstümpfe*, oder zum wenigsten des einen Harnröhrenstumpfes, durchzuführen.

Diese Beweglichmachung der Harnröhre wird nach denselben Grundsätzen durchgeführt, wie sie bei der BECKSchen *Hypospadieoperation* (S. 1332) beschrieben worden ist, d. h. die Harnröhre wird im Zusammenhang mit ihrem Schwellkörper auf eine längere Strecke aus den Verbindungen mit den Corpora cavernosa penis ausgelöst und erlangt dadurch eine derartige Dehnungsfähigkeit, daß die Stümpfe dann ohne Schwierigkeiten vereinigt werden können. Schwierigkeiten entstehen nur dann, wenn der proximale Harnröhrenstumpf kurz ist, also etwa nur der Pars membranacea entspricht. Dann muß die Beweglichmachung sich auf den distalen Abschnitt beschränken. Dieser muß dafür dann aber auf eine um so größere Strecke ausgelöst werden.

Die *Ausführung* dieses Eingriffes ist nicht schwierig. In solchen Fällen ist unter allen Umständen eine suprapubische Fistel vorzuschicken. Man spaltet zunächst die Haut und die Fascie über der Harnröhre. Die Freilegung des ventralen Abschnittes macht keine Schwierigkeiten, sie läßt sich meist stumpf durchführen. Dagegen hängt an der dorsalen Fläche die Tun. albuginea des Harnröhrenschwellkörpers fest mit der Tun. albuginea der Corpora cavernosa penis in der dafür bestimmten Rinne zusammen und die Lösung gelingt nur scharf mit vorsichtigen, oberflächlichen Einschnitten, die die Tunica albuginea

durchtrennen, ohne dabei das Corpus cavernosum selbst zu verletzen. Ist das auf eine längere Strecke geschehen, und läßt sich die so dehnungsfähig gewordene Harnröhre ohne Schwierigkeiten an den zentralen Stumpf heranbringen, so ist das ein Beweis dafür, daß die Auslösung weit genug getrieben worden ist. Um die Spannung weiter zu verhindern, wird die Albuginea des Harnröhrenschwellkörpers durch einige Catgutnähte seitlich an der Unterlage befestigt und dann erst die End-zu-End-Verbindung durch eine Reihe von feinen Catgutnähten, die die Schleimhaut nicht durchbohren, vorgenommen. BOEMINGHAUS empfiehlt die Naht über einem eingeführten Katheter auszuführen, der entweder sofort oder spätestens nach 24 Stunden entfernt wird. Die Knoten sollen nicht nach der Harnröhrenrichtung gerichtet sein. Die übrigen Weichteile werden durch einige Lagennähte vereinigt.

Ersatz der Harnröhre durch gestielte Plastik oder Transplantation. Gelingt es auch mit diesem Verfahren nicht, die Harnröhrenstümpfe spannungslos zu vereinigen, so muß durch einen plastischen Eingriff die Lücke verschlossen werden. Man kann zu diesem Zweck einen gestielten Lappen aus der Umgebung (Serotum, BUDDÉ; Oberschenkelhaut, KROH) oder auch ein freies Transplantat verwenden. Die dünne und sehr bewegliche Scrotalhaut hat BUDDÉ mit einem nur aus Subcutangewebe bestehenden Stiel über einem Katheter zu einer Röhre vereinigt und so die Harnröhrenlücke überbrückt. Außer diesen gestielten Lappen sind, wie gesagt, zum Ersatz der Harnröhre eine Reihe von freien Transplantationsmethoden angegeben worden. Wenn auch die gestielten Lappen eine größere Sicherheit für die Anheilung bieten, so sind doch auch mit der freien Transplantation teilweise gute Erfahrungen gemacht worden.

Sie kommt nur in Frage zur Überbrückung größerer Defekte; sowohl frei transplantierte Hautlappen (NOVÉ-JOSSERAND), Epidermisläppchen auf Gummiröhrchen befestigt, als auch Venen (Vena saphena magna) (TANTON und UNGER), der Wurmfortsatz (LEXER, STREISSLER) und der Ureter (SCHEMEDIEN) sind zum Ersatz der Harnröhre nach Tunnelieren von Glans und Schaft verwendet worden. Die besten Erfolge scheinen mit der Venentransplantation erzielt worden zu sein. Bei allen diesen Operationen ist als Voroperation eine perineale Fistel erforderlich. Ist die Wundheilung, die bei allen Methoden oft durch Fistelbildungen gestört wird, zum Abschluß gekommen und sind die Fisteln, die oft kleine Nachoperationen notwendig machen, alle geschlossen, so wird als Schlußakt die Dammfistel zum Verschluß gebracht. Die Fistelöffnung wird zu diesem Zweck umschnitten, die Schleimhaut von der äußeren Haut getrennt, ein Dauerkatheter eingelegt und Harnröhre und Haut durch Knopfnähte verschlossen.

β) Die Eingriffe bei der Epispadie.

Die *Epispadie* im Bereiche des Penis wird in eine Eichel- und eine Schaft-epispadie getrennt. Bei der Eichelepispadie empfiehlt sich am meisten die Methode von DUPLAY oder THIERSCH. Zu beiden Seiten der vorhandenen Rinne werden zwei Schnitte angelegt, die nach unten auseinanderweichen. Die beiden inneren Wundränder werden so weit abgelöst, daß die entstehenden seitlichen Lappen über einen in die Harnröhre eingeführten Katheter zu einem Rohr geschlossen werden können. Dann werden die beiden äußeren Wundränder ebenfalls so weit beweglich gemacht, daß die beiden äußeren Lappen über dem durch die inneren Lappen gebildeten Rohr vereinigt werden können. Nur dann, wenn die Naht ganz ohne Spannung ermöglicht werden kann und sich breitberührende Flächen herstellen lassen, hat die Methode Aussicht auf Erfolg. Oft sind Nachoperationen notwendig. Erstreckt sich die Spaltung auf den Penis-

schaft, so kann die Methode von THIERSCH, die bei der Hypospadie eingehend geschildert wird, angewendet werden. Schließlich können auch freie Transplantationen, wie sie bei der Hypospadie erwähnt sind, in Betracht gezogen werden. Häufig bleibt bei sehr ausgedehnten Schaftepispadien am Übergang der Pars pendula in den festen Teil des Korpus eine Fistel übrig, die man nach THIERSCH durch einen Doppellappen aus dem Mons veneris deckt. Der eine Lappen kommt mit der Epidermis nach der Harnröhre zu, der zweite deckt die Wundfläche des ersten. Ist, wie häufig, der Penis kurz und verkrümmt nach oben geschlagen, so muß er in einer Vorsitzung beweglich gemacht werden. Das Verfahren ist dasselbe wie es bei der Hypospadie in ähnlichen Fällen geschildert ist. Macht sich eine plastische Deckung notwendig, so muß ein gestielter Lappen vom Mons veneris oder vom Oberschenkel verwendet werden.

γ) Die Eingriffe bei der Hypospadie.

Auch bei der Hypospadie unterscheidet man die leichtere Form der Eichelhypospadie von der Schafthypospadie, bei der die Fistelöffnung im Bereiche des

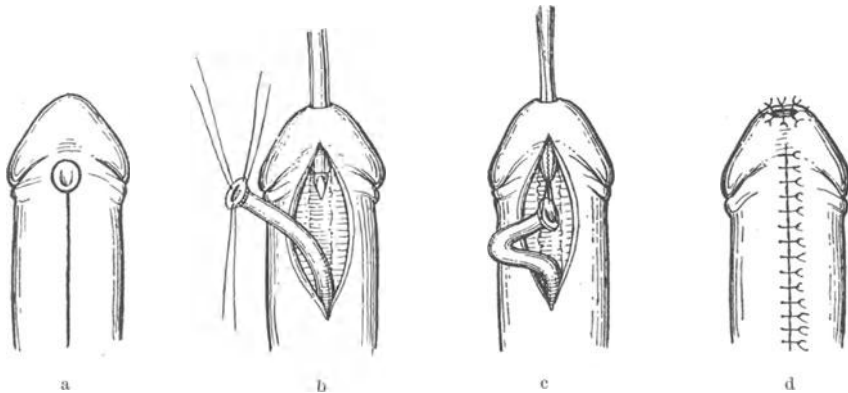


Abb. 904 a—d. Die Operation der Hypospadie nach C. BECK. (2. Methode.)
a Die Umschneidung der Harnröhrenöffnung, b das Herauslösen der Harnröhre mit ihrem Corpus cavernosum und die Durchbohrung der Glans mit dem Trokar, c das Durchziehen der Harnröhre durch die Glans, d die Befestigung der Öffnung an der Glans und die Verschlussnaht am Schaft.

ganzen Penisschaftes bis zum Übergang in die Scrotalhaut liegen kann. Schließlich gibt es noch selten auftretende Hypospadien im Bereiche des Scrotums und des Perineums. Die Öffnung kann in Form einer engen Fistel, wie meist bei der Eichelhypospadie, oder auch in Form einer Längsspalte vorhanden sein. Häufig finden sich zugleich mit der Hypospadie auch andere Mißbildungen. Fast immer ist, besonders bei der Eichelhypospadie, das Präputium an der Glansbasis nicht vereinigt, und das Frenulum frei oder nur angedeutet. Bei weiter zurückliegenden Hypospadien ist der Penis fast immer klein und stark nach unten verkrümmt, so daß die Glans zwischen den beiden Scrotalhautfalten versteckt liegt. Soll ein solcher Fall operiert werden, so muß der Operation zunächst eine *Aufrichtung* des Penis vorausgehen. Die quere Spaltung der Haut mit Längsvernähung des Schlitzes genügt in vielen Fällen nicht, es ist vielmehr häufig nötig, seitliche Stränge zu durchschneiden. Nicht selten müssen die Schnitte sogar in die Corpora cavernosa fortgesetzt werden, um eine genügende Streckung und Aufrichtung zu erzielen. Dann kommt man unter Umständen mit der zur Verfügung stehenden Penishaut zur Deckung des Defektes nicht aus

und muß Lappen aus der Umgebung, am besten aus der Scrotalhaut, verwenden. Jedenfalls ist Wert darauf zu legen, eine völlige Deckung der Wundflächen

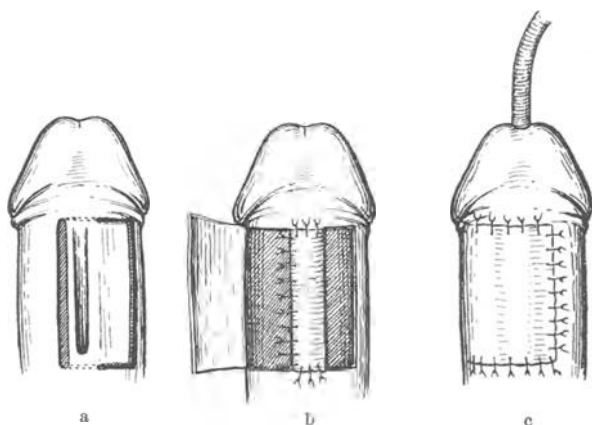


Abb. 905 a—c. Die Operation der Hypospadiæ.

a—c zeigen die Methode des DIEFFENBACH-THIERSCHSchen Verschlusses. Zunächst wird auf der einen Seite ein türflügelartiger Hautlappen umschnitten, zu einer Röhre umgeschlagen und an der angefrischten Haut jenseits der Harnröhrenrinne befestigt. c Schließlich wird das ganze Wundgebiet durch einen zweiten auf der anderen Seite umschnittenen türflügelartigen Lappen gedeckt.

herbeizuführen, da man sonst mit einer Beeinträchtigung des Operationserfolges durch Narbenschrumpfung rechnen muß. Die einfachste und häufigste Form der Hypospadiæ, die im Bereiche des Sulcus coronarius sitzende Fistelöffnung, bedarf nicht unbedingt einer operativen Behandlung, wenn nicht die Harnentleerung durch die Enge der Fistel erschwert ist. Es genügt dann oft die Aufspaltung der Öffnung, um die Funktionsstörung zum Verschwinden zu bringen. Wird die operative Behandlung

aber gewünscht, so empfiehlt sich am meisten das *II. Verfahren von C. BECK* (1897), das später in ähnlicher Weise von v. HACKER und BARDENHEUER

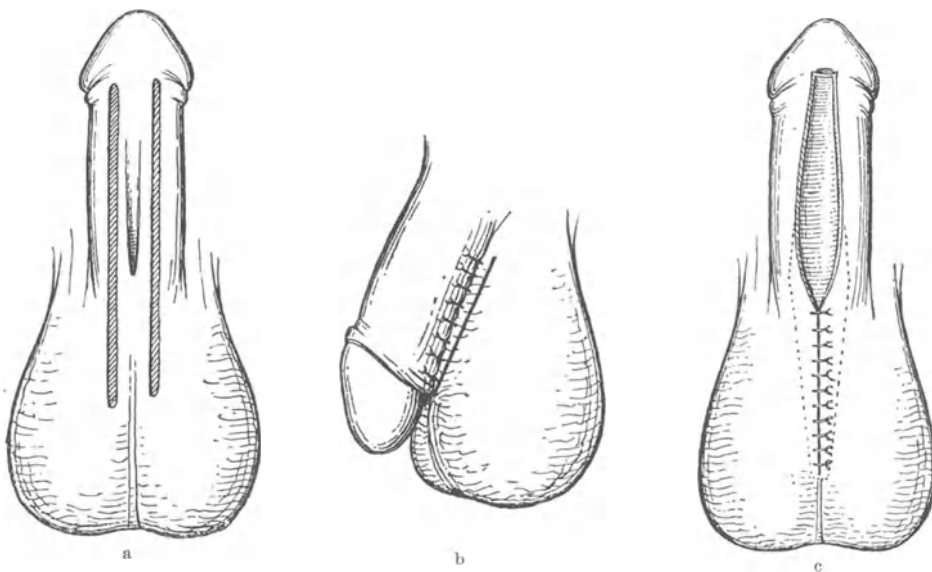


Abb. 906 a—c. Die Operation der Hypospadiæ nach LANDERER.

a Anfrischungslinien der Haut des Penis und des Scrotums schraffiert. b Vernähung der Penishaut mit der Scrotalhaut. Der schwarze Strich zeigt die spätere Durchtrennungslinie der Scrotalhaut. c Verschlussnaht des Defektes nach der Abtrennung.

angegeben worden ist. Die *Operation* kann nach BECK bei guter Übung schon im frühen Säuglingsalter ausgeführt werden. Im allgemeinen wird der Ablauf

des zweiten Lebensjahres abgewartet. Die Haut um die Fistelöffnung wird im Umkreis von etwa 2—3 mm kreisförmig umschnitten (BARDENHEUER) und der Hautschnitt entlang dem Penis auf dessen Unterseite fortgesetzt (Abb. 904a). Dann wird die Fistelöffnung mit der umgebenden Haut von der Unterlage und die Penishaut von der Harnröhre nach beiden Seiten abgelöst. Nun faßt man mit einem feinen Haltefaden die Haut um die Fistelöffnung und trennt langsam, unter Anwendung größter Vorsicht, die Harnröhre mitsamt ihrem Corpus cavernosum von den Corpora cavernosa penis ab. Diese Ablösung muß so weit fortgesetzt werden, bis das Harnröhrenende ohne jegliche Spannung bis zu dem Glansende geführt werden kann (Abb. 904b). Bei der Eichelhypo-

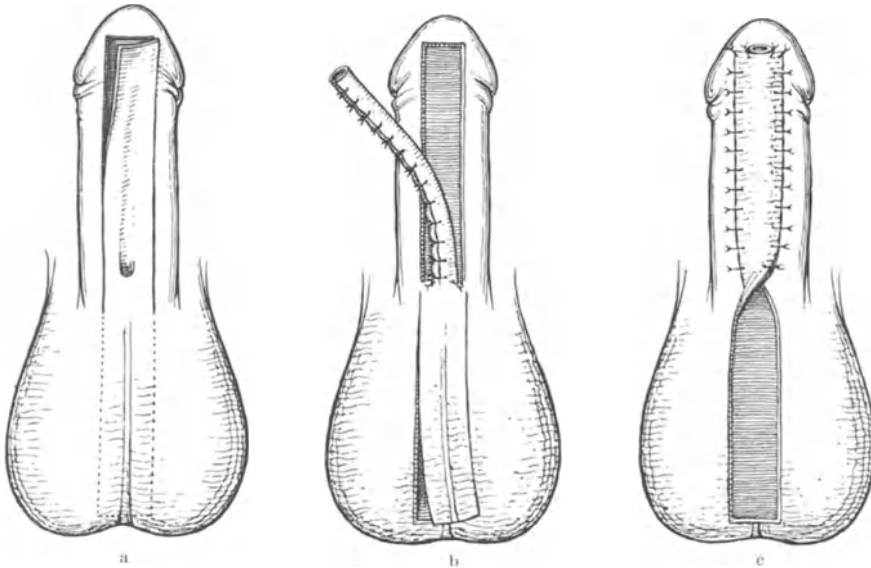


Abb. 907 a—c. Die Operation der Hypospadie nach C. BECK (1. Methode).

Umschneidung eines langen schmalen viereckigen Lappens, der nur an den Rändern von der Unterlage abgelöst und zu einer Röhre vereinigt wird. Deckung des Defektes durch einen Scrotallappen, der an der Basis um 180° gedreht in den Defekt eingefügt wird.

spadie muß die Ablösung etwa bis zur Mitte der Pars pendula erfolgen. Dann wird mit einem etwa 3 mm dicken Trokar die Glans penis in der Richtung der Harnröhre durchstoßen (Abb. 904b), der Trokar entfernt, die Öffnung mit einer schmalen Kornzange etwas erweitert, und nun mit Hilfe der Kornzange der Haltefaden am Harnröhrenende durch die Glans hindurchgezogen (Abb. 904c). Ist die Glans selbst gespalten, so wird sie nach dem ursprünglichen Verfahren von BECK im Bereiche der Spalte genügend tief angefrischt und die Harnröhre in den Spalt gelegt, während die gespaltene Glans auf der Unterseite durch Naht wieder um die Harnröhre vereinigt wird. Ist die Glans durchbohrt worden, so wird die um die Fistel befindliche Haut an der Öffnung der Glans durch einige Nähte befestigt. War die Fistel sehr eng, so wird sie vorher in der Längsrichtung etwas aufgespalten. Zum Schluß wird die Haut um den Penisschaft durch Knopfnähte vereinigt (Abb. 904d). Es ist zweckmäßig, für die ersten 2—3 Tage einen feinen NÉLATON-Katheter in die Harnröhre einzulegen, da sich häufig ein sehr starkes Ödem der Glans und des Präputiums bildet, so daß die Harnentleerung auf größte Schwierigkeiten stößt. Länger als 3 Tage soll der Katheter jedoch nicht liegen bleiben, da es sonst leicht zu Drucknekrosen im Bereiche der

abgelösten Harnröhre kommt. Um das starke Ödem zu verhindern, ist es ganz zweckmäßig, wie nach Phimosenoperation eine dauernd mit Kochsalzlösung feuchtgehaltene Rollgaze um den Penis herumzulegen.

Bei *Schafthypospadien* kann das BECKSche Verfahren ebenfalls mit gutem Erfolg angewendet werden, wenn die Fistelöffnung nicht zu weit von der Corona glandis, d. h. nicht mehr als 2—3 cm entfernt ist. Die Auslösung der Harnröhre findet auf dieselbe Weise statt wie oben beschrieben, nur muß sie viel weiter nach hinten, unter Umständen bis weit in den scrotalen Teil der

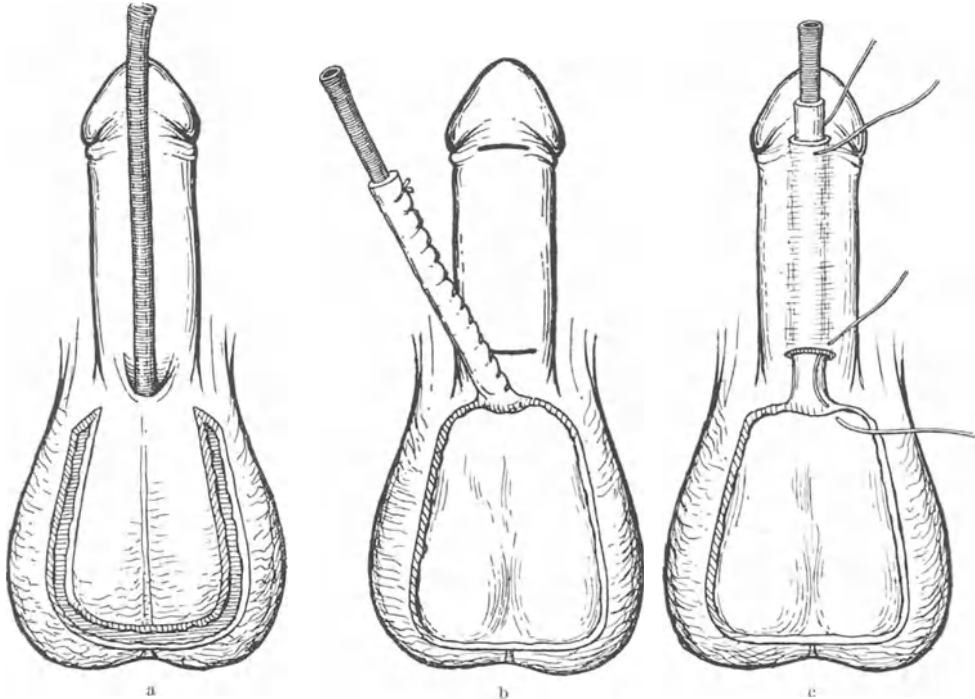


Abb. 908a—c. Die Operation der Hypospadiä nach ROCHET.
Aus der Scrotalhaut wird ein Hautkanal gebildet, der durch die tunnelierte Schafthaut hindurchgezogen wird.

Harnröhre hinein fortgesetzt werden. Die Harnröhre ist bekanntlich sehr dehnbar, doch darf man keine zu hohen Ansprüche an ihre Dehnbarkeit stellen, da sie sonst, wenn sie an der Glans einheilt, durch Schrumpfung zu erneuter Verkrümmung des Penis führt. Eine perineale Fistel braucht man im allgemeinen der BECKSchen Operation als Voroperation nicht vorzuschicken. Für die Beseitigung der Fisteln, die weiter als 2—3 cm von der Corona glandis entfernt liegen, müssen andere Methoden herangezogen werden. Da es sich immer um einen plastischen Verschluß der Fisteln handeln muß, so ist es bei allen diesen Methoden erwünscht, vor dem eigentlichen Eingriff eine *Dammfistel* anzulegen. Zu diesem Zweck wird eine dünne Metallsonde nach Spaltung der verengten Fistelöffnung eingeführt, bis sie vom Damm aus fühlbar wird. An dieser Stelle wird gegen den Sondenknopf eingeschnitten. Die Wunde muß 2—3 cm lang sein und die Harnröhre so weit eröffnet werden, daß man ihre seitliche Wand durch einige Nähte an der Haut befestigen kann. Am besten wird für einige Zeit ein Katheter eingelegt. Die älteste brauchbare Methode zum Verschluß

der Schafffistel stammt von THIERSCH oder DUPLAY. THIERSCH bildete, wie aus der Zeichnung zu erkennen ist, zwei türflügelartige Lappen, von denen der eine längs der Rinne gestielt wird, der andere einen seitlichen Stiel besitzt (s. Abb. 905 a—c).

Der erste Lappen wird zu einer Röhre eingerollt und durch eine Reihe von feinsten Catgutnähten jenseits des Defektes befestigt. Dann wird der zweite seitlich gestielte Hautlappen, der so weit mobilisiert werden muß, daß er ohne wesentliche Spannung über den ganzen Defekt herübergezogen werden kann, über die Röhre und die Entnahmestelle des ersten Lappens herübergezogen und durch feinste Seidenknopfnähte befestigt. Das obere und untere Ende der inneren Hautröhre wird mit der quer eingeschnittenen Harnröhre oberhalb und unterhalb der Fistel vereinigt. Von den übrigen Methoden zum Verschluß von Schafffisteln sind noch die von HELFERICH, LANDERER und BECK mit Erfolg angewendet.

HELPERICHs Verfahren (1892), das sowohl bei der Epi- als auch bei Hypospadie angewendet werden kann, besteht in der Bildung einer neuen Harnröhre durch Anfrischung der Spaltränder an der Grenze zwischen Haut und Schleimhaut.

Um die Wundflächen zu einer Röhre schließen zu können, trennte HELFERICH die Corpora cavernosa penis in der Längsrichtung bis zur Harnröhre (bei der Epispadie auf der Unter-, bei der Hypospadie auf der Oberseite des Penis). So gelang die Rinnenbildung durch Hautnähte ohne Spannung und eine spätere Verkrümmung durch Narbenschumpfung blieb aus.

Bei dem Verfahren von LANDERER werden zu beiden Seiten der Fistelöffnung lange Schnitte angelegt, die auf die Vorderfläche der Scrotalhaut so weit fortgesetzt werden, daß nach Herunterklappen des Penis auf das Scrotum die Schnitte die gleiche Länge haben (Abb. 906 a). Dann werden durch eine Reihe von Nähten die Wundflächen am Penis und am Scrotum miteinander vereinigt, so daß der Penis an der Scrotalhaut anheilt (Abb. 906 b). Nach abgeschlossener Wundheilung löst man den Penis durch zwei seitliche Schnitte außerhalb der Anheilungslinie aus dem Scrotum wieder aus. Es bleibt dann eine Wundfläche zurück, die nach Mobilisierung der seitlichen Hautränder im Bereiche des Penis durch Naht gedeckt werden kann (Abb. 906 c). Die Wunde im Scrotalbereich läßt sich ohne weiteres durch Naht schließen. Macht die Deckung im Bereich des Penis Schwierigkeiten, so kann ein neuer gestielter Lappen mit oberer Basis zur Deckung verwendet werden. Scrotalhaut ist so reichlich vorhanden, daß auch zu einer solchen Plastik noch genügend Haut bleibt.

Die 1. Methode von C. BECK, zuerst für perineale Fisteln empfohlen, wird so zur Ausführung gebracht, daß zunächst ein längerer rechteckiger Lappen, der in der Gegend der Fistelöffnung gestielt ist, so weit von der Penisunterfläche abgelöst wird, daß eine Röhre über einen in die Fistelöffnung eingelegten Katheter gebildet werden kann (Abb. 907 a). Um die so entstandene Wundfläche und gleichzeitig die neugebildete Harnröhre zu decken, wird ein genügend langer gestielter Lappen aus der vorderen Scrotalhaut ebenfalls in der Nähe der Fistelöffnung gebildet, abgelöst, an der Basis um 180° gedreht und so in die Lücke eingefügt (Abb. 907 b u. c).

Auf andere Weise verwendet ROCHET die vordere Scrotalhaut zur Bildung der Harnröhre. Aus der vorderen Fläche wird ein Hautlappen mit der Basis in der Nähe der Fistel gebildet. Dieser Lappen wird abgelöst und durch Catgutnähte zu einer Röhre geschlossen, so daß die Röhre in die Fistelöffnung einmündet (Abb. 908 a u. b). Durch die Röhre und Fistelöffnung wird ein NÉLATON-Katheter

ingelegt. Dann wird die Haut an der unteren Seite des Penis an der Wurzel und in der Nähe des Sulcus coronar. quer eingeschnitten und zwischen diesen beiden Schnitten mit einem Trokar durchbohrt, mit einer schlanken Kornzange erweitert und nun die neugebildete Harnröhre unter der Hautbrücke bis zur Glans hindurchgezogen (Abb. 908 c). Die Lücke am Scrotum läßt sich durch Naht verschließen.

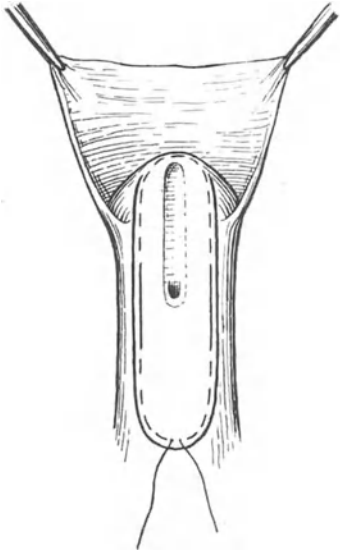


Abb. 909. Die Operation der Hypospadiie nach OMBRÉDANNE. I.
Ein in der Nähe der Harnröhrenöffnung gestielter Lappen wird an der Unterseite des Penis nach der Wurzel zu umschneiden.

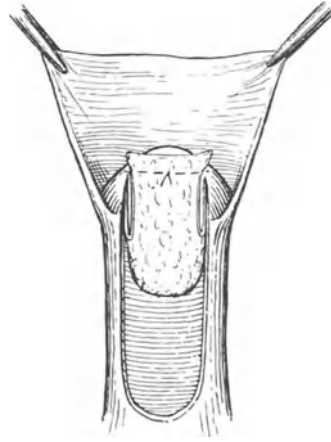


Abb. 910. Die Operation der Hypospadiie nach OMBRÉDANNE. II.
Der Lappen ist nach oben umgeschlagen und wird seitlich an der angefrischten Haut befestigt.

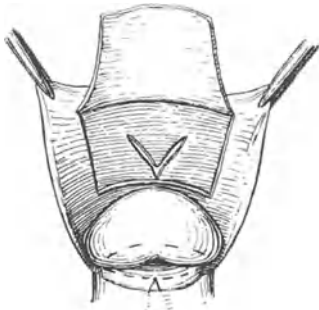


Abb. 911. Die Operation der Hypospadiie nach OMBRÉDANNE. III.
Das Präputialblatt ist ausgebreitet und aus dem inneren Blatt ein distal gestielter viereckiger Lappen gebildet und nach oben geschlagen. Das äußere Blatt ist Y-förmig gespalten.

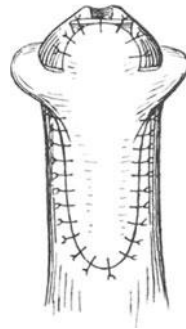


Abb. 912. Die Operation der Hypospadiie nach OMBRÉDANNE. IV.
Die Glans ist durch die Präputialöffnung hindurchgesteckt und der Lappen aus dem inneren Präputialblatt über die Wundfläche genäht. Die an der Unterseite angefrischte Glans wird an der Präputialöffnung festgenäht.

Ist das *Präputium* lang, wie so häufig, so kann es zur Bildung der Harnröhre herangezogen werden. Eine ganze Reihe von derartigen Vorschlägen sind gemacht worden, wie ich der Zusammenstellung von STETTNER entnehme (KÖNIG, v. HOOG, KRONACHER, GAUDIER, OMBRÉDANNE, s. a. HÖRHAMMER).

OMBRÉDANNE verschloß die Fistel durch einen der Unterfläche des Penis entnommenen Hautlappen, der in der Gegend der Fistel gestielt war und nach

Anfrischung nach oben geklappt wurde (Abb. 909 und 910). Dann bildete er aus der Innenfläche des Präputiums einen peripher gestielten Lappen (Abb. 911). Das äußere Blatt wurde Y-förmig durchbohrt, die Eichel durch die Öffnung hindurchgesteckt, die Wundfläche am Präputium am Sulcus coronarius festgenäht und der Lappen des einen Präputialblattes über die Wundfläche, die durch die Deckung des Harnröhrendefektes entstanden war, genäht (Abb. 912).

Wir haben in einem Fall, in dem nach der BECKSchen Plastik die mobilisierte Harnröhre im Bereiche der Glans gut eingeheilt war und im Bereiche des Schaftes etwa 3 cm unterhalb der Corona glandis durch Drucknekrose eine Obliteration

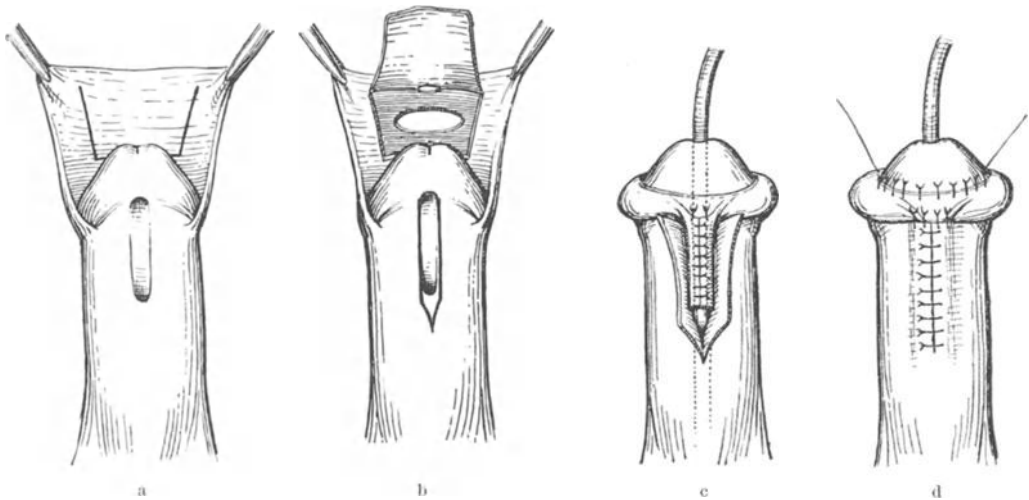


Abb. 913 a—d. Die Operation der Hypospadie.

a—d zeigen eine einfache Plastik aus dem Präputium. Sie ist nur anzuwenden, wenn der Eichelabschnitt der Harnröhre erhalten ist. Aus dem inneren Vorhautblatt wird eine Röhre gebildet. Durch eine Lücke im äußeren Vorhautblatt wird die Glans hindurchgesteckt, so daß die Röhre in den Defekt eingefügt werden kann.

der Harnröhre in Länge von etwa $1\frac{1}{2}$ cm entstanden war, die Methode von OMBRÉDANNE etwas abgeändert zur Anwendung gebracht. Zunächst wird in der Mittellinie gespalten und das obliterierte Stück der Harnröhre entfernt, so daß ein etwa $1\frac{1}{2}$ cm langer Harnröhrendefekt im Anfangsteil des Schaftes entsteht (Abb. 913a). Auf der Innenseite des Präputialblattes wird ein Lappen wie bei OMBRÉDANNE gebildet, dann das äußere Blatt quer eingeschnitten, so daß die Glans hindurchgesteckt werden kann. Aus dem Lappen des inneren Präputialblattes wurde über einem Katheter eine Röhre gebildet und diese Röhre mit dem quer angefrischten proximalen Harnröhrende durch Naht vereinigt (Abb. 913b und c). Der Lappen wurde nun an der Basis durchbohrt und ein dünner NÉLATON-Katheter durch die Glans und durch die neugebildete Harnröhre in die Blase eingeführt. Zum Schluß wurde die Penishaut seitlich beweglich gemacht und über der neugebildeten Harnröhre ohne Spannung vereinigt. Die beiden Präputialblätter wurden ebenfalls wieder miteinander in Verbindung gebracht, was sich trotz des Lappendefektes leicht durchführen ließ (Abb. 913d).

HÖRHAMMER verwendet das Präputium in folgender Weise zur Bildung der hinteren Harnröhrenwand bei der Schafthypospadie. Das bei der Hypospadie meist gut entwickelte Präputium wird weit ausgebreitet. Dann bildet man

daraus durch Einschneiden parallel zum Rande einen seitlich gestielten Präputiallappen (Abb. 914). Die Schnittfläche des Präputium wird gleich wieder durch

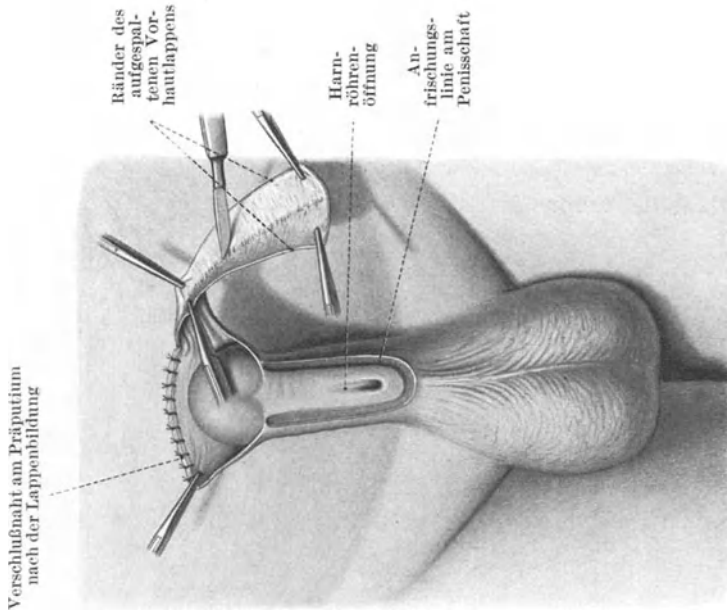


Abb. 915. Der Eingriff bei der Schafthypospadie nach HÖRHAMMER, II.

Die Präputiumwunde wird durch Knopfnähte verschlossen. Der links gestielte Lappen wird aufgeblättert durch Trennung seiner beiden Blätter.

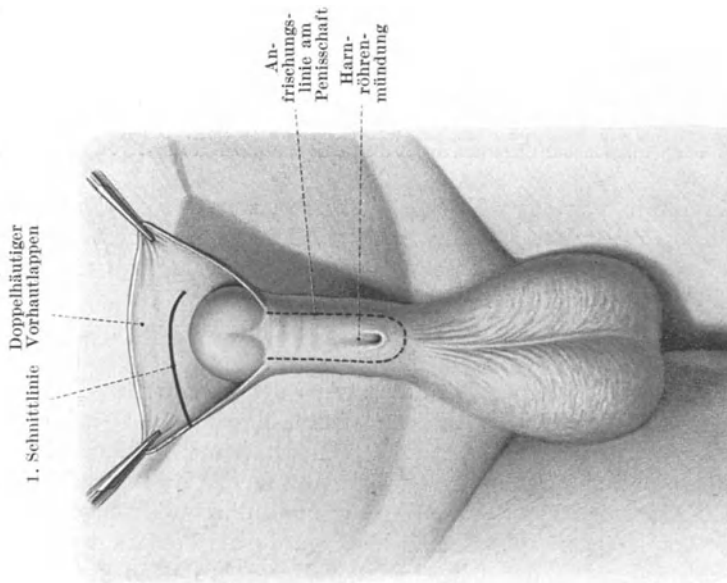


Abb. 914. Der Eingriff bei der Schafthypospadie nach HÖRHAMMER, I.

Das Präputium wird ausgebreitet und aus dem freien Rand ein Lappen gebildet. Gleichzeitig wird die Haut an der Unterfläche des Penis entsprechend der gestrichelten Linie angefrischt.

feine Catgutknopfnähte verschlossen (Abb. 915). Man erhält einen doppelhäutigen Präputiallappen, der nun durch Trennung der beiden Blätter von der Schnittlinie her in einen einfachen Schleimhautlappen verwandelt wird (Abb. 915). Dieser Schleimhautlappen soll zur Schleimhautauskleidung der neu gebildeten

Harnröhre dienen. Um ihn an Ort und Stelle befestigen zu können, wird die Harnröhre und der Penischaft durch eine U-förmige Schnittlinie, die die Hypospadiöffnung in größerer Entfernung umkreist, angefrischt (Abb. 915). In diese

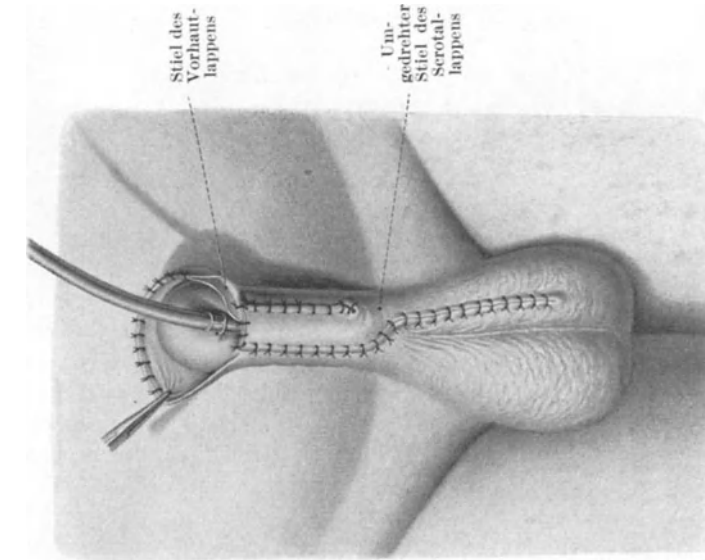


Abb. 917. Der Eingriff bei der Schafthypospadie nach HÖRHÄMMER. IV. Die Wundfläche des Präputiallappens wird durch einen Lappen aus dem Scrotum gedeckt.

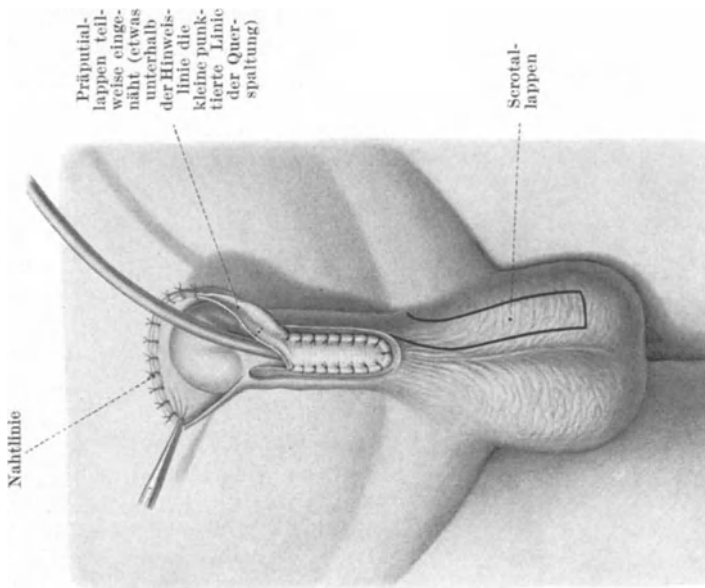


Abb. 916. Der Eingriff bei der Schafthypospadie nach HÖRHÄMMER. III. Der Lappen aus dem Präputium wird mit der Schleimhautseite nach innen in die Anrischungswunde der Penishaut eingenaht.

U-förmige Linie wird nun der gutbewegliche und gut ernährte Schleimhautlappen ringsherum eingenaht. Um ihn bis in die Gegend der Glans festnähen zu können, wird der Lappen auf ein ganz kurzes Stück quer eingeschnitten (Abb. 916, punktierte Linie). Die Wundfläche des Vorhautlappens wird dadurch mit Haut bedeckt, daß ein an der Peniswurzel gestielter Scrotallappen, dessen

Stiel auf der einen Seite unmittelbar in die Anfrischungslinie übergeht, gebildet wird (Abb. 916). Dieser Lappen kann dann ohne Mühe zur Deckung an die Haut des Penisschaftes angenäht werden (Abb. 917). Die sekundäre Lücke am Scrotum wird durch Naht verschlossen.

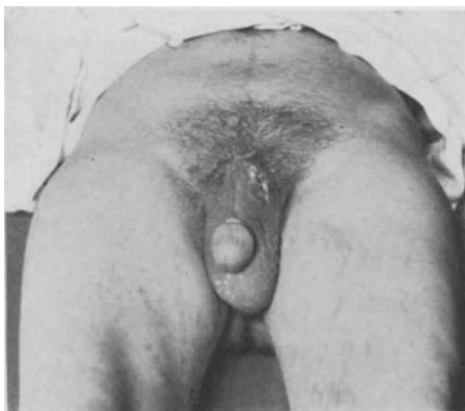

Abb. 918. Penishautplastik. I.
An der vorderen Scrotalwand sind zwei horizontale Schnitte angelegt. Die dazwischenliegende Haut ist von der Unterlage abgelöst und der Penis unter der Brücke durchgesteckt, so daß nur die Glans herausieht. Nach 8 bzw. 14 Tagen werden seitlich die Scrotalhautbrücken in genügender Entfernung vom Penis durchtrennt, so daß sie an der Rückseite des Penis zu einem Rohr vereinigt werden können. Der Scrotalhautdefekt wird durch Naht verschlossen.

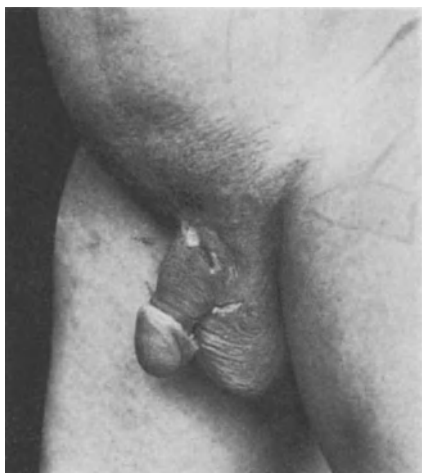

Abb. 919. Penishautplastik. II.
Die Abbildung zeigt die fertige Plastik.

bestehen bleiben. Die Lösung beginnt häufig schon im 1. Jahr, kann sich aber auch bis zu einem gewissen Grade bis zur Pubertätszeit verzögern. Ist die Vorhautöffnung sehr eng, so kommt es nicht selten schon frühzeitig zu entzündlichen Vorgängen, die zu neuen Verklebungen und zur Entstehung eines narbigen Ringes führen, der dann bestehen bleibt. Infolge von sehr heftigen ulcerativen Entzündungen entwickeln sich auch im späteren Leben ausgedehnte Verklebungen und schließlich Verwachsungen zwischen Vorhaut und Eichel. Das *klinische Bild* der Phimose ist verschieden. Häufig ist die Vorhaut kurz, dann ist meist das innere Blatt durch entzündliche Veränderungen verengt und die Öffnung ringförmig,

d) Die Eingriffe am Penis.

1. Der Ersatz der Penishaut.

Ist die Penishaut durch Verletzung oder Entzündung mehr oder weniger weitgehend verlorengegangen, so ist die zweckmäßigste Methode zur Deckung die, den Penis durch einen *Brückenlappen der vorderen Scrotalhaut* hindurchzustecken (Abb. 918). Die Durchtrennung des Brückenlappens erfolgt in genügender Entfernung vom Penis, je nach Ausdehnung des Defektes zunächst nach 8—10 Tagen, erst auf der einen, dann nach weiteren 8 Tagen auf der anderen Seite. Es gelingt auf diese Weise, die ganze zu Verlust gegangene Penishaut vollkommen zu ersetzen (Abb. 919). Ist auch die Scrotalhaut in großer Ausdehnung verlorengegangen, so kann man mit Erfolg einen langen in der Leistengegend gestielten Lappen des Oberschenkels verwenden.

Bei ausgedehnten Verlusten der *Penishaut* kann auch ein gestielter Lappen aus der Haut der Innenseite des Oberschenkels, oder ein doppelt gestielter Lappen aus der Bauchhaut verwendet werden.

2. Die Eingriffe bei der Phimose.

Die Phimose ist meist angeboren. Die physiologische Enge und die epitheliale Verklebung von Vorhaut und Eichel können über die gewöhnliche Zeit hinaus

narbig und oft nur für eine feine Sonde durchgängig. In anderen Fällen ist die Phimose lang und rüsselförmig und infolge sekundärer Veränderungen und Schrumpfungsprozesse zu einer langen starren Röhre geworden. Die lange Phimose stellt häufig ein trichterförmiges, nach innen verengtes hypertrophisches Gebilde dar. Das Maß der Beschwerden ist außerordentlich verschieden. Sie steigern sich meist dann, wenn die Öffnung der Glans und des Präputiums sich nicht gegenüberliegen, wenn stärkere Verklebungen eingetreten sind und wenn die Öffnung sehr eng ist. Nach JEFFERSON handelt es sich bei der Entwicklung der Phimose um die Schrumpfung der Muskelschicht, die als Fortsetzung der Tunica dartos und des Scrotums sich bis in die Vorhaut fortsetzt. Schwere Erscheinungen verursacht die Phimose nur bei hochgradiger Entwicklung. Es kommt dann zu Störungen der Harnentleerung, da sich der Harn in der Vorhaut ansammelt und nur tropfenweise durch die feine Öffnung

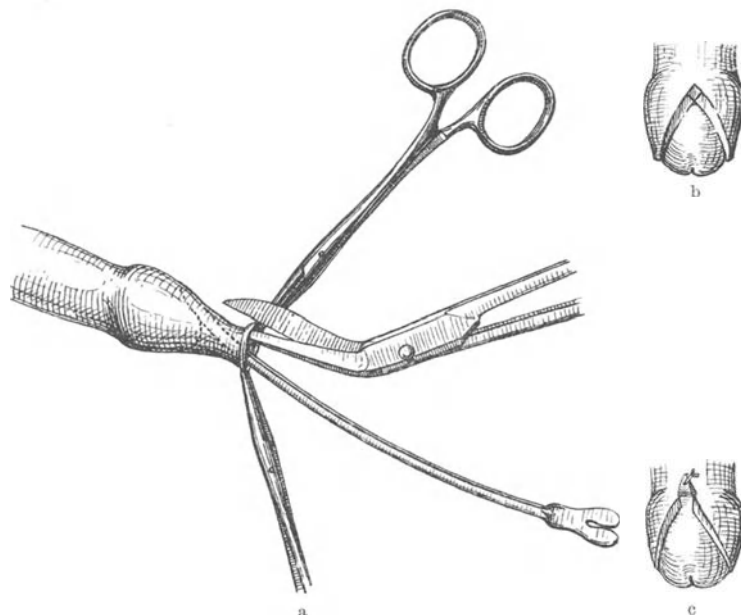


Abb. 920 a—c. Operation der Phimose nach ROSER.

a Dorsale Spaltung auf der Hohlsonde. b und c Bildung und Befestigung des ROSERSCHEN LÄPPCHENS.

entleert werden kann. Schmerzen, Stagnation, Zersetzung des Harns und Entzündungen sind die Folgen. Bekannt sind die Folgeerscheinungen schwerer Phimosen in Gestalt von Leisten-, Nabelhernien usw. Nach KAREWSKI soll auch Hydrocele als Folgeerscheinung auftreten. Ebenso wird das Bettnässen häufig damit in Verbindung gebracht. Schwerere Folgeerscheinungen sind die von VENTURA, HEINRICHSDORF u. a. beobachteten Folgen, die durch die Rückstauung des Harns auftreten können. So kann es zu Erweiterungen der Blase, der Ureteren, des Nierenbeckens und zu Hydronephrose kommen, was sich besonders unangenehm auswirkt, wenn eine Infektion der Blase zustande kommt, die sich dann auf die höheren Harnorgane fortsetzt. VEYRASSAL hat in neuerer Zeit wieder auf einen schon von REVERDIN beschriebenen Hüftschmerz, der durch die Vermittlung des Plexus lumbosacralis bei entzündlichen Erkrankungen der Eichel auftritt, hingewiesen.

Im Säuglingsalter kann nach Ansicht von RAMSTEDT die Phimose immer *konservativ* behandelt werden. Auch KÖNIG vertrat diese Ansicht, ebenso HAMBURGER und SUHL.

Treten schon im Säuglingsalter Beschwerden auf, entsteht Neigung zu Nabel- oder Leistenbruchbildung, stellen sich öfters Entzündungserscheinungen ein mit Schmerzen bei der Harnentleerung, so soll man frühzeitig durch Zurückschieben der Vorhaut über die Eichel den Vorhautring dehnen. Dazu werden kühlende Umschläge mit 2% iger essigsaurer Tonerde empfohlen. Auch bei älteren Kindern bis zum 3.—5. Jahre führt meistens

konservative Behandlung zum Ziel. Vor der instrumentellen Erweiterung wird vielfach gewarnt, von anderen wird sie empfohlen (HAMBURGER und RONNINGER). Letzterer empfahl die Verwendung von in der Längsrichtung durchbohrten Laminariastiften von 3—7 mm Durchmesser, die 6—8 Stunden in die Vorhaut eingelegt werden sollen. Bei der Dehnung mit Dilatatoren, die auch von verschiedenen Seiten empfohlen worden sind, im allgemeinen aber abgelehnt werden, ist meist nicht viel zu erwarten, da leicht Einrisse, Narben und neue Verengerungen entstehen.

Führt die konservative Behandlung nicht zum Ziel, so muß eingegriffen werden. Bei älteren Kindern und Erwachsenen kommt wohl nur die Operation in Frage. Zur blutigen Behandlung sind eine Unzahl von Operationen angegeben worden, allerdings sind vielfach nur sehr geringe Unterschiede vorhanden. Man kann die Methoden am besten nach PETRIVALSKY in *Incisionen*, *Excisionen*, *Resektionen* und *Circumcisionen* einteilen. Von den *Incisionen*, die zum Teil nur

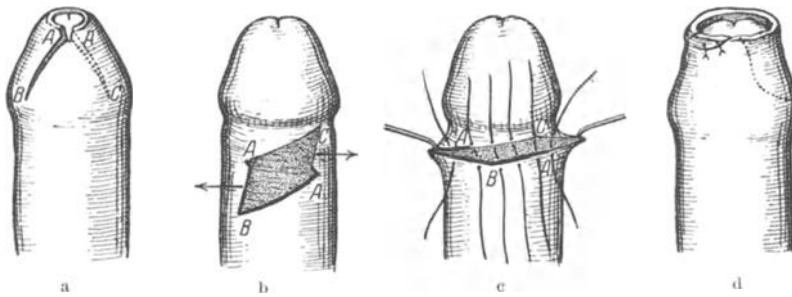


Abb. 921 a—d. Phimosenoperation nach SCHLOFFER.

a zeigt die Anlage der Schnitte im äußeren und inneren Blatt (punktiert). b Pfeile deuten die Punkte zum Einsetzen der Häkchen an, um die Wundränder richtig zu verziehen. c Legen der Nähte. d Erfolg.

das innere Blatt betreffen, zum Teil in einer dorsalen Spaltung, zum Teil in seitlichen, epiphrenulären oder mehrfachen Incisionen bestehen, wird heute wohl nur noch die dorsale Spaltung geübt.

Zur *Schmerzbetäubung* kann *Allgemeinnarkose*, aber auch *örtliche Betäubung* verwendet werden. BRAUN rät zur Ausführung der einfachen dorsalen Spaltung eine feine Injektionsnadel am vorderen Rande der Vorhaut einzustecken und zwischen äußerem und innerem Blatt bis zum Sulcus coronarius vorzuschieben. 1—2 ccm einer 1%igen Novocain-Suprareninlösung werden auf dem Wege eingespritzt. Für alle anderen Phimosenoperationen wird der Penis *vollkommen unempfindlich* gemacht. Zwei Einstichpunkte werden rechts und links von der Peniswurzel, in der Gegend der Überkreuzung des Samenstranges mit dem waagerechten Schambeinast gesetzt. Während der Penis langgezogen wird, spritzt man von den beiden Punkten aus dicht am Symphysenwinkel, indem man mit der Nadel bis unmittelbar an die Corpora cavernosa vordringt, rings herum $\frac{1}{2}$ %ige Novocainlösung ein. Dann wird in derselben Linie subcutan umspritzt. Bei erwachsenen Menschen werden etwa 40 ccm Lösung verbraucht.

Die *dorsale Spaltung* stellt bereits gleichzeitig einen kleinen plastischen Eingriff dar (Abb. 920). Sie wird nach ROSEB ausgeführt. Zunächst werden beide Blätter zusammen gespalten, dann wird nach Eintreten der Verschiebung am zentralen Ende (Abb. 920 b u. c) ein kleines dreieckiges Lappchen aus dem inneren Blatt mit zentraler Basis gebildet und in den Winkel des äußeren Blattes durch Naht befestigt. Das Verfahren ist heute fast vollständig verlassen, weil

es schlechte kosmetische Ergebnisse gibt. In Betracht kommt die dorsale Spaltung fast nur noch mit gleichzeitiger Resektion.

Um das kosmetische Ergebnis der dorsalen Spaltung zu verbessern, kann man nach der Spaltung am oberen Ende des dorsalen Schnittes mehr oder weniger lange zirkuläre Schnitte aufsetzen, um die häßliche Schürzenbildung zu beseitigen. **DUCLAUX** empfiehlt das Verfahren von **SEGOND**. Dieser nimmt die dorsale Spaltung nach Quetschung in der Schnitt- richtung vor und zur Verbesserung des kosmetischen Ergebnisses quetscht er beiderseits im Sinne des zirkulären Schnittes die Haut ebenfalls durch. Wird in der Quetschfurche durchtrennt, so tritt kaum eine Blutung ein, so daß eine weitere Blutstillung außer der Anlegung einiger Nähte nicht nötig ist.

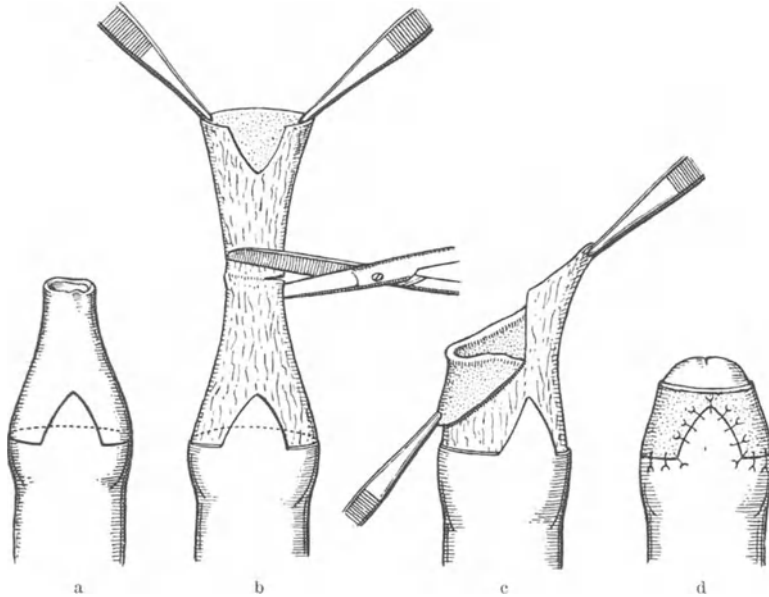


Abb. 922 a—d. Phimosenoperation nach **LOEWE**.

a Teilweise zirkuläre Umschneidung des äußeren Blattes. Am Dorsum bleibt ein dreieckiger Lappen stehen. b Ablösung des äußeren vom inneren Blatt. Durchtrennung des so gewonnenen Hautschlauches an der verengten Stelle mit der Schere. c Dorsale Spaltung des verengten inneren Blattes und Zurückklappen desselben nach außen. d Vernähung des äußeren mit dem inneren Blatt.

Einen wesentlichen Fortschritt brachte die Abänderung von **SCHLOFFER** (Abb. 921). Sie ist aber nicht für alle Fälle geeignet, sondern ihre Anwendung empfiehlt sich in erster Linie bei den kurzen und atrophischen Phimosen mit enger, narbiger Öffnung. Bei hypertrophischen und rüsselförmigen Phimosen kommt ihre Anwendung nicht in Frage. Die Operation wird nach **SCHLOFFER** in folgender Weise ausgeführt. Die Penishaut wird nach der Wurzel zu gut angespannt. Dann wird das äußere Blatt, nachdem ein kleiner Einschnitt durch beide Blätter gemacht ist, in schräger Richtung bis in die Gegend des Sulcus coronarius eingeschnitten. Nun wird das eingeschnittene äußere Blatt, das sich leicht vom inneren etwas ablösen läßt, zurückgezogen. Etwa im selben Winkel von derselben Einschnittsstelle, nur nach der anderen Seite vom Narbenring aus, wird das innere Blatt eingeschnitten, und zwar auch bis an den Sulcus coronarius. Wird nun die Vorhaut zurückgezogen, so entsteht ein Rhombus, wie er in Abb. 921 b dargestellt ist. Infolge der starken Verschieblichkeit, die man durch Unterminierung der Wundränder noch vermehren kann, läßt sich der Rhombus quer verziehen. Setzt man dann, wie in der Abb. 921 c angegeben, zwei

einzinkige scharfe Haken in die Wundränder ein, so gelingt es leicht, ein gradliniges Aneinanderliegen der Wundränder zu erzielen und durch Naht festzuhalten. Das funktionelle Resultat ist nach der SCHLOSSERSchen Operation meist ein gutes. Das kosmetische Ergebnis leidet gelegentlich darunter, daß an der erweiterten Öffnung der Glans doch eine mehr oder weniger stark bogenförmige Einziehung entsteht. Verfahren mit

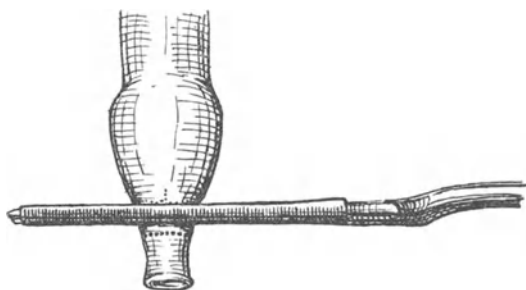


Abb. 923. Operation der Phimose.
Circumcision nach Anlegung einer weichfassenden Klemme.

Excisionen und Resektionen sind ebenfalls in größerer Zahl angegeben. Wir nehmen beide zusammen, da sie häufig kombiniert sind (FOEDERL, DRÜNER, HÖPFNER, ALBRECHT, PAGENSTECHE, LOEWE, SCHUBERT, SCHEELE, LANGEMAK, SIEVERS u. a.). Das Verfahren von LOEWE ist in sehr ähnlicher Weise von

HÖPFNER und LANGEMAK emp-

fohlen worden. Es hat zweifellos bei langen rüsselförmigen Phimosen große Vorteile. Ein kreisförmiger oder nach HÖPFNER und LANGEMAK, ein eiförmiger Schnitt wird etwa in der Mitte der Glans durch das äußere Blatt geführt. LOEWE läßt am oberen Rand ein dreieckiges Hautstück mit peripherer Spitze stehen (Abb. 922 a). Dann wird leicht halb stumpf halb scharf das äußere Blatt von dem

inneren bis zur Umschlagfalte getrennt. Es entsteht dadurch ein langer Hautschlauch, der nun dorsal bis über die verengerte Stelle hinaus gespalten wird (Abb. 922 c). Gelingt dann das Zurückziehen der Vorhaut ohne Mühe, so wird der gespaltene Hautschlauch zurückgeschlagen und der distalste Teil abgetragen, so daß nach der Naht des zurückbleibenden Teiles mit dem kreisförmigen Schnitt eine verkürzte und erweiterte Vorhaut entsteht (Abb. 922 d). Wir führen fast nur noch die LOEWESche Methode aus. Sie hat große Vorteile vor den meisten anderen. Man soll aber den kreisförmigen Schnitt tatsächlich über der Mitte der Glans anlegen, da dann die Vorhaut die richtige Länge und Weite erhält. Sie muß sich nach der Spaltung des abgelösten äußeren Blattes sehr leicht über die Glans zurückziehen lassen.

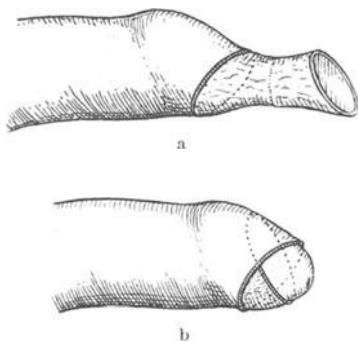


Abb. 924 a und b. Phimosenoperation nach FOEDERL.
a Der erste Ovalärschnitt ist angelegt und das innere Blatt frei präpariert. b Die punktierte Linie zeigt den zweiten Ovalärschnitt durch das innere Schleimhautblatt an, der erst ausgeführt werden kann, nachdem auch der obere Teil des Hautblattes vom inneren Blatt abpräpariert ist.

Das dorsale Dreieck soll ziemlich breitbasig sein, damit die Erweiterung nach der Naht eine genügende ist. Der kosmetische Erfolg ist bei richtiger Ausführung sehr gut. Die Vorhaut bedeckt die Glans zur Hälfte und läßt sich leicht zurückziehen. Eine gewisse Ähnlichkeit miteinander haben die Methoden von DRÜNER, PAGENSTECHE, SCHUBERT, PETRIVALSKY und SCHEELE. Sie sind aber weniger geeignet. Wir haben daher auf ihre Schilderung verzichtet. Größere Excisionen werden bei den Verfahren von FOEDERL und ALBRECHT ausgeführt. Beide Methoden sollen in geeigneten Fällen an Stelle der Circumcision treten. Die Circumcision ist besonders bei rüsselförmigen Phimosen zweifellos die zweckmäßigste Methode.

Gelingt es, die Eichel genau abzutasten, so wird vor ihr eine Klemme angelegt und der ganze Rüssel quer abgeschnitten (Abb. 923). Hat man örtliche Betäubung zur Anwendung gebracht, so ist eine Abklemmung nicht nötig. Ehe man durch Knopfnähte die beiden Vorhautblätter miteinander vereinigt, muß man sich davon überzeugen, daß auch das innere Vorhautblatt spielend leicht über die Glans zurückzuschieben ist, da sonst leicht neue Verengerungen entstehen. Da nach der Circumcision häufig die Eichel nur noch zu einem kleinen Teil von der Vorhaut bedeckt ist, so wird sie von vielen Eltern und Kranken abgelehnt. Für diese Fälle sind die Methoden von FOEDERL und ALBRECHT geeignet. FOEDERL spannt die Haut stark nach hinten an, umschneidet mit einem Ovalärschnitt, der auf der Rückseite in der Nähe der Präputialöffnung beginnt und nach hinten weiter zurückliegt, so daß der Ovalärschnitt etwa in einem Winkel von 45° verläuft, zunächst das äußere Blatt (Abb. 924a). Die Hautränder werden vom inneren Blatt nach vorn und hinten abgelöst und nun mit einem zweiten Ovalärschnitt, der ebenfalls in einem Winkel von 45° , nun aber an der Unterseite in der Nähe der Präputialöffnung beginnt, nach hinten oben in einem Winkel von 45° verläuft, das innere Blatt durchschnitten (Abb. 924b). Dadurch fällt der vorderste Teil der Vorhaut weg. Werden nun die beiden sich überkreuzenden Ovalärschnitte durch Knopfnähte vereinigt, so entsteht eine Verkürzung und Erweiterung der Öffnung.

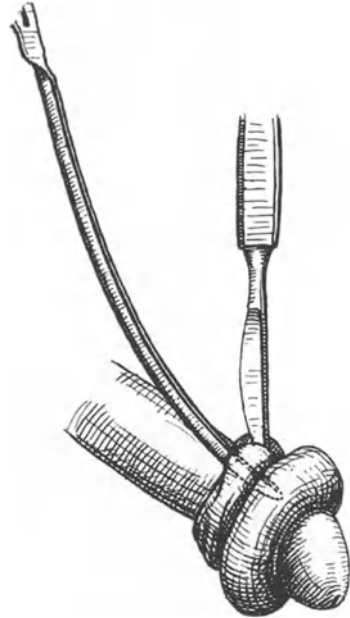


Abb. 925. Die Operation der Paraphimose. Auf der unter den Schnürring vom Penischaft her eingeführten Hohlsonde wird die ödematöse Vorhaut gespalten.

3. Die Eingriffe bei der Paraphimose.

Bei Phimosen kommt es nicht selten nach dem Zurückschieben der Vorhaut zu einer Einschnürung des vorderen Vorhautringes um den Penischaft im Sulcus coronarius. Wird die Vorhaut nicht gleich wieder vorgezogen, so treten nach kurzer Zeit schwere Stauungserscheinungen ein, die zunächst die Glans, aber dann auch die vor dem Schnürring liegenden Teile der zurückgeschlagenen Vorhaut betreffen, so daß ein Zurückstreifen der Vorhaut nur noch unter großen Schmerzen möglich ist und daher von den Kranken meist unterlassen wird. Hinter der Eichel findet sich dann der meist dunkelblaurot geschwollene Abschnitt der Vorhaut. Auch die Eichel ist geschwollen und dunkelblaurot gefärbt. Meist finden sich zwei Wülste, von denen der vordere dem inneren, der hintere dem äußeren Vorhautblatt entspricht. Darunter liegt die Schnürringöffnung (RAMSTEDT). Besteht die Abschnürung noch nicht zu lange, so kann zunächst eine Reposition der Eichel in die Vorhaut versucht werden. Man faßt mit Zeige- und Mittelfinger beider Hände scherenartig den Penischaft hinter dem Schnürring, nachdem man die Eichel zunächst etwas zusammengedrückt hat und macht nun den Versuch, mit beiden Daumen die Eichel durch den Schnürring zurückzudrängen. Gelingt das nicht, so muß eine Spaltung des Schnürrings vorgenommen werden. Am besten wird eine schlanke Hohlsonde von der Rückseite des

Schaftes möglichst durch den Schnürring hindurchgeschoben und das in Falten gelegte äußere Blatt mit dem Messer von außen nach innen gespalten (Abb. 925). Es handelt sich also um eine dorsale Spaltung. Die Spaltung wird so lange fortgesetzt, bis das Zurückbringen der Eichel gelingt. Nach der Reposition werden

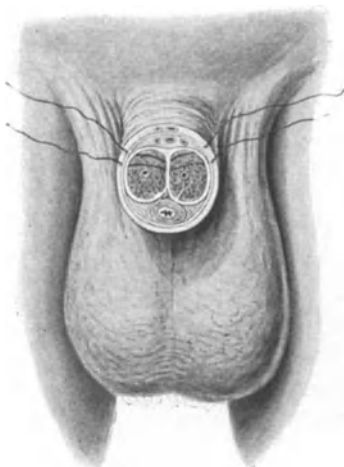


Abb. 926. Die Penisamputation. I. Der Penis ist glatt abgeschnitten. Das Bild zeigt die Anlage der Naht zur Blutstillung der Corpora cavernosa.

zur Blutstillung einige Nähte durch die Schnittflächen gelegt. Eine Verbesserung des meist schlechten kosmetischen Ergebnisses kann erst nach Abklingen aller Stauungserscheinungen vorgenommen werden.

4. Die Amputatio penis.

Die Amputatio penis wird in erster Linie wegen Carcinom ausgeführt, seltener wegen schwerer Verletzung oder wegen fortschreitenden Schankers. Je nach der Ausdehnung der Erkrankung müssen wir unser Vorgehen einrichten. Ist ein größerer Abschnitt des Schaftes noch frei, so genügt die Abtragung etwa fingerbreit im Gesunden. Es soll aber immer wenigstens ein 2—3 cm langer Stumpf erhalten bleiben. Ist das nicht möglich, so ist das unten geschilderte Vorgehen von

THIERSCH zur Anwendung zu bringen. Sind die Inguinallymphknoten, was bei längerem Bestehen meist der Fall ist, mit erkrankt, so ist es erforderlich, die Entfernung derselben der Penisamputation vorauszuschicken, da dieser Teil der Operation unter Wahrung strengster Asepsis ausgeführt werden muß. Das Peniscarcinom ist fast immer geschwürig und oft jauchig

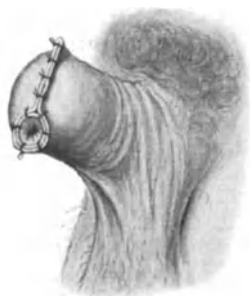


Abb. 927. Die Penisamputation. II. Die Haut ist am oberen Teil in der Längsrichtung vernäht, im unteren Teil kreisförmig mit der Harnröhrenschleimhaut in Verbindung gesetzt.

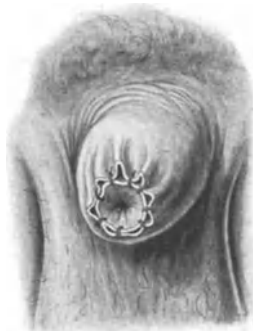

Abb. 928. Die Penisamputation. III. Die Haut ist kreisförmig mit der Harnröhre vernäht.

zerfallen. Im letzteren Falle ist es besser, zuerst die Penisamputation auszuführen, um für die Entfernung der Lymphknoten aseptische Verhältnisse zu schaffen. Die Ausräumung der Lymphknoten folgt auf die Amputatio penis etwa nach 14 Tagen.

Zur Ausführung der Amputatio penis genügt örtliche Betäubung. Auch die Ausräumung der Lymphknoten der Inguinalgegend kann nach Um- und Unterspritzung des ganzen Gebietes ausgeführt werden. Bei ausgedehnter Erkrankung

der Lymphknotenbezirke empfiehlt sich jedoch Allgemeinnarkose. Die örtliche Betäubung für den Penis wird nach BRAUN am besten immer unmittelbar unter der Symphyse von zwei Einstichpunkten ausgeführt, die über der Stelle, wo der Samenstrang den waagerechten Schambeinast kreuzt, gelegen sind. Von da aus wird rings um den Penis bis an die Corpora cavernosa die Lösung eingespritzt. Nur so erreicht man vollkommene Schmerzlosigkeit und bleibt vor Ernährungsschädigungen der Haut bewahrt.

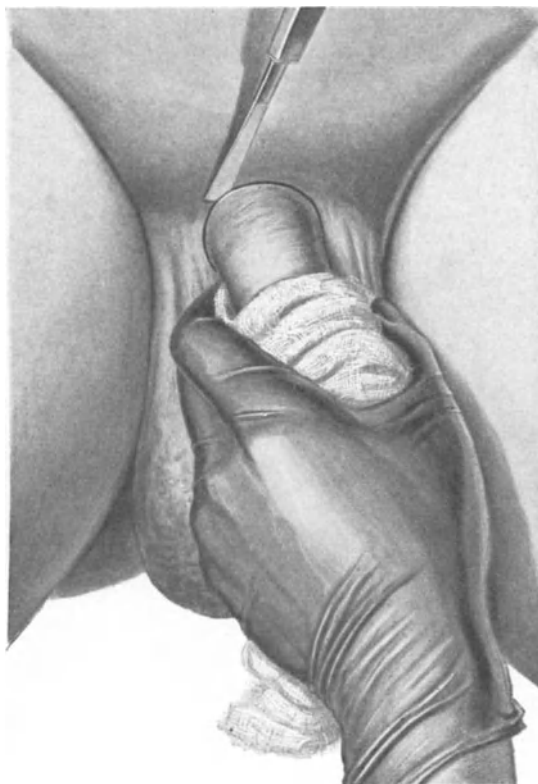

Abb. 929. Die vollständige Entfernung des Penis nach THIERSCH. I.
Die Penishaut wird ringförmig umschnitten.

Zur Ausführung der Schaftamputation wird die Haut mäßig gegen die Wurzel zurückgezogen. Nun führt man mit einem schlanken langen Messer einen Kreisschnitt nur durch die Haut. Die Haut weicht leicht zurück. Man darf daher die nun folgende Durchtrennung des Peniskörpers nicht an der Hautgrenze, sondern etwas weiter distal ausführen, bzw. die Haut nicht zu weit zurückziehen.

Das weitere Vorgehen wird etwas verschieden geübt. Entweder man schneidet die Corpora cavernosa penis und Urethrae samt der Harnröhre mit einem glatten Schnitt in einer Ebene ab, oder man schneidet zunächst die Corpora cavernosa penis durch und wendet dann das Messer um 45° nach unten und distal und schneidet die Harnröhre mit ihrem Corpus cavernosum schräg ab. Schließlich kann man auch die Harnröhre nach Durchschneiden der Corpora cavernosa penis auf $1-1\frac{1}{2}$ cm freilegen und dann erst durchschneiden. Die Endergebnisse

sind nicht wesentlich verschieden, doch gelingt die Vereinigung der Harnröhrenränder mit der Haut leichter, wenn man sie schräg durchschnitten oder etwas freigelegt hat.

Der wichtigste Teil des Eingriffes ist die gute Blutstillung. Zu dem Zwecke werden zunächst einzeln unterbunden die Aa. dorsales penis zwischen Haut und Tunica albuginea, dann die beiden Aa. profundae penis im Bereiche der Corpora cavernosa penis (Abb. 926). Die Blutstillung der Corpora cavernosa penis erfolgt durch Gegeneinandernähen der beiden Querschnitte. Zu dem Zwecke

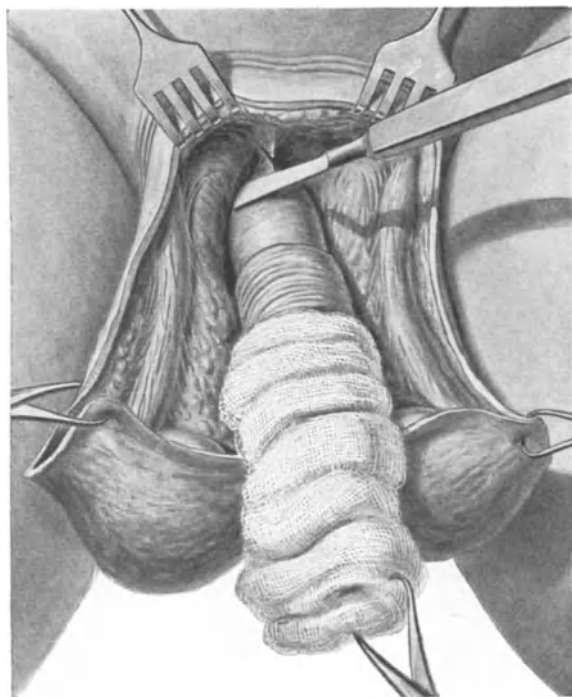


Abb. 930. Die vollständige Entfernung des Penis nach THIERSCHE II. Der Penis wird aus den Weichteilen herausgelöst. Das Lig. suspensorium wird durchtrennt. Das Scrotum ist teilweise in der Mittellinie gespalten. Hoden und Samenstrang werden vorläufig mit Haut bedeckt.

beginnt man an der linken Seite oben, durchsticht die Tunica albuginea, dann die Scheidewand und schließlich die Tunica albuginea rechts (s. Abb. 926). Dann legt man im Abstand von etwa $\frac{1}{4}$ cm eine zweite solche Naht usw. Beim Knüpfen der Fäden werden die Corpora cavernosa gegeneinander gezogen. Für das Corpus cavernosum urethrae ist eine besondere Blutstillung meist nicht nötig, da es beim Befestigen der Harnröhrenöffnung an der Haut mit durchstochen wird. Diese Naht kann ebenfalls auf verschiedene Art ausgeführt werden. Entweder man näht erst einen Teil der Haut in senkrechter Richtung zusammen (s. Abb. 927) und verkleinert dadurch die Lichtung des Hautschlauches so weit, daß der Rest etwa der Harnröhrenlichtung entspricht, oder man näht den ganzen Umfang an den Harnröhrenrand fest (Abb. 928). Die Lichtungen passen zwar zunächst nicht genau aneinander. Nach Abschluß der Wundheilung erfolgt aber doch ein glatter Anschluß. Hat man die Harnröhre schräg durchschnitten, so läßt sich die Vereinigung leichter herstellen. Hat man die Harnröhre etwa 1 cm lang

freigelegt, so kann man sie in der Längsrichtung spalten und dadurch eine Vergrößerung der mit der Haut zu vereinigenden Schleimhautfläche herbeiführen.

Die der Penisamputation meist vorausgehende Ausräumung der erkrankten Inguinallymphknoten wird von einem Schnitt ausgeführt, der parallel und unterhalb des Leistenbandes verläuft. Die Lymphgefäße des Penis, sowohl die subcutanen als die tiefen, sammeln sich in der medialen oberen Gruppe der Inguinallymphknoten. Die Einteilung der Gruppen erfolgt nach QUÉNU durch zwei aufeinander senkrecht stehende Linien, deren Schnittpunkt an der

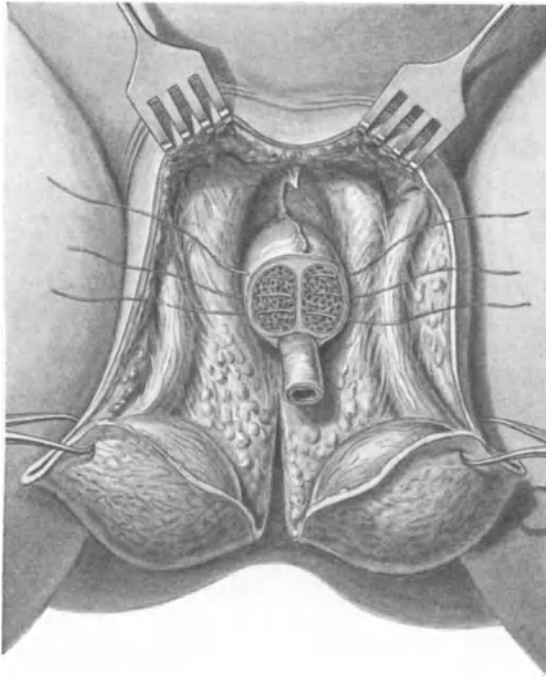


Abb. 931. Die vollständige Entfernung des Penis nach THIERSCH. III.
Der Penis ist hinter der Symphyse abgetragen, die Harnröhre mit ihrem Corpus cavernosum ist etwas länger gelassen. Versorgung der Corpora cavernosa penis durch Naht.

Einmündung der *V. saphena magna* in die *V. femoralis* gelegen ist. Wie bei allen Operationen in der Nähe großer Gefäße werden zuerst die Gefäße freigelegt, um sie vor Verletzung zu schützen. Dann werden die Lymphknoten möglichst im Zusammenhang durch halb scharfes, halb stumpfes Vorgehen ausgelöst. Gute Blutstillung ist bei dem Gefäßreichtum dieser Gegend von großer Bedeutung.

Ist der Penistumor, wie das nicht allzuselten vorkommt, weit in die Corpora cavernosa vorgedrungen und läßt sich ein Stumpf von 2—3 cm nicht erhalten, so empfiehlt es sich, nach dem Vorgang von THIERSCH (1875), die Harnröhrenöffnung nach dem Perineum zu verlegen. Zu dem Zwecke wird die Penishaut unter der Symphyse kreisförmig umschnitten, dann an der Unterseite der Schnitt senkrecht nach unten durch die Raphe des Scrotums fortgesetzt (Abb. 929, 930). Dadurch wird der Penis in seiner Pars perinealis freigelegt. Während nun die Schnittränder des kreisförmigen Schnittes zurückgehalten werden, wird das Lig.

suspensorium penis durchtrennt, so daß der Penis von der Symphyse frei wird (Abb. 930). Nun wird die Amputation des Penis weit im Gesunden ausgeführt, und zwar schneidet man zunächst nur die Corpora cavernosa penis durch, erhält aber von der Harnröhre mit ihrem Corpus cavernosum etwa 2 cm mehr (Abb. 931). Die Blutstillung der Penisgefäße und der Corpora cavernosa penis wird genau so ausgeführt wie bei der Amputation des freien Teiles durch Unterbindung bzw. Aneinandernähen der Corpora cavernosa (Abb. 931). Nun spaltet man das Scrotum bis an den Übergang auf den Damm oder macht einen etwa 2 cm

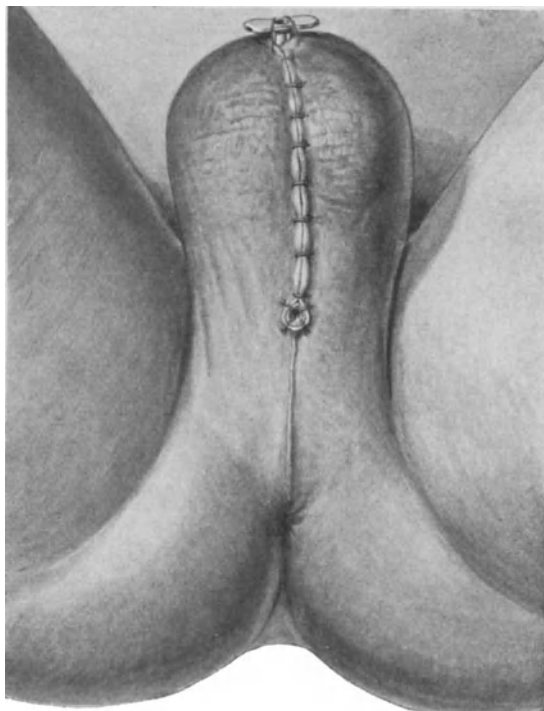

Abb. 932. Die vollständige Entfernung des Penis nach THIERSCH. IV. Der Scrotalsack ist vernäht und nach oben geschlagen. Am hinteren Ende der Wunde ist der Harnröhrenstumpf am Perineum kreisförmig in die Haut eingenäht.

langen Längsschnitt hinter dem Scrotum am Damm, und durchbohrt die darunterliegenden Weichteile bis in die Scrotalwunde. In diese Hautwunde oder in den hintersten Teil der Scrotalwunde bei völliger Spaltung des Scrotums näht man dann die langgelassene Harnröhre zirkulär ein (Abb. 932). Die Vereinigung muß ohne jede Spannung vor sich gehen, d. h. die Auslösung der Pars perinealis muß so weit fortgesetzt werden, bis die Harnröhre ohne Mühe aus der Dammwunde herausgeleitet werden kann. Zum Schluß legt man durch den Harnröhrenstumpf einen Katheter in die Blase. Er wird mit einer Naht an der Haut befestigt und bleibt 3—4 Tage liegen. Die Haut des Scrotums wird durch feine Seidennähte vereinigt und für 2 Tage ein Glasdrän eingelegt, besonders dann, wenn die Verhältnisse durch das verjauchte Carcinom nicht ganz aseptisch gestaltet werden konnten.

Beim Urinieren gibt sich der Patient in Hockstellung und zieht das Scrotum nach vorne, um es vor Benetzung durch den Harn zu schützen (Abb. 932).

e) Die Eingriffe am Hoden, am Nebenhoden, am Samenstrang und an den Samenblasen.

(DEMEL.)

α) Die Eingriffe beim Monorchismus und Kryptorchismus.

(HANUSA, VOELCKER.)

Der Eingriff wird zweckmäßig erst nach dem 10.—12. Lebensjahr ausgeführt, wenn nicht besondere Störungen vorliegen. Oft tritt der Bauch- oder Leistenhoden bis zu diesem Alter noch in das Scrotum ein. Hat er es bis dahin nicht getan, so ist es auch nicht mehr zu erwarten. Hat der Hoden vom Anfang an den richtigen Weg verfehlt, wie z. B. der Damm- oder Schenkelhoden, so tritt er von selbst nicht an seinen richtigen Platz (s. unten).

Handelt es sich um einen Leistenhoden, ein- oder doppelseitig, der nur beim Pressen im Leistenkanal erscheint, der auch dann, wenn er mit den Fingern gefaßt, nicht aus den äußeren Leistenringen herausgezogen werden kann, so sind die Aussichten für eine Verlagerung des Hodens in den Scrotalsack auch auf operativem Wege von vornherein als zweifelhaft zu betrachten. Eher kann man bei den anderen fehlerhaften Lagerungen (Ektopia perinealis oder femoralis) des Hodens von vornherein rechnen, daß er an die richtige Stelle gebracht werden kann. Erscheint aber der Hoden überhaupt nicht im Leistenkanal, auch beim Pressen nicht, so ist von einem operativen Eingriff überhaupt abzusehen. In allen anderen Fällen soll doch wenigstens der Versuch gemacht werden, den Leistenhoden operativ zu beseitigen, denn erstens soll der atrophisch gebliebene Hoden nach richtiger Lagerung sich bis zur *normalen Größe* entwickeln. Zweitens droht infolge der starken Beweglichkeit des Hodens leicht die *Torsion* des Hodens um die Samenstranggebilde mit allen ihren folgeschweren Erscheinungen. Drittens soll der in der Bauchhöhle zurückgehaltene Hoden nicht selten der Ausgangspunkt für eine *maligne Geschwulst* sein. Findet sich der Hoden aber in der Gegend des Perineums oder des Schenkelhalses, so soll er schon deswegen richtig gelagert werden, weil er leicht Verletzungen und Quetschungen ausgesetzt ist. Abwartende Behandlung führt nur selten zum Ziel. Das schon von LANGENBECK empfohlene, häufige Herabschieben des Hodens kann allerdings gelegentlich wenigstens insofern Erfolge erzielen, als der Halteapparat (besonders die Gefäße) etwas gedehnt und der Fall für einen operativen Eingriff günstiger gestaltet wird.

Zur *Beseitigung des Leistenhodens* sind eine große Anzahl von Operationen angegeben worden. Der Grundsatz aller heute in Betracht kommenden Eingriffe besteht darin, den Hoden freizulegen und ihn, wenn es die Länge des Samenstranges gestattet, in den Scrotalsack zu verlagern. Da der Hoden aber oft nur unter ziemlich starker Spannung des Samenstranges an seinen richtigen Platz verlagert werden kann, so hat er die Neigung, wieder in die Bauchhöhle zurückzuschlüpfen. Es muß ihm daher der Rückweg durch den äußeren Leistenring durch Verschuß desselben versperrt und die fast immer gleichzeitig vorhandene Hernie beseitigt werden. Gleichzeitig muß meist eine besondere Befestigung des Hodens an der richtigen Stelle vorgenommen werden. Die Befestigung am Scrotalsack genügt bei der Nachgiebigkeit desselben nicht. Es müssen daher zur Befestigung des Hodens unnachgiebigere Gewebe gesucht werden.

Von allen den vielen Methoden, die im Laufe der Jahre angegeben worden und die zum Teil sehr umständlich sind, sind nur noch wenige im Gebrauch. Die ersten Operationen des Leistenhodens wurden nach HANUSA von ROSENMERKEL (1820) und CHELIUS (1821) vorgenommen. Sie begnügten sich mit einer Fixierung des Hodens im Scrotalsack. Da die Erfolge nach dieser einfachen Methode meistens nicht gut waren, so wurden Befestigungen des Hodens mit oder ohne Scrotalsack am Oberschenkel oder am Damm vorgenommen, entweder durch Fadenzug oder durch blutige Naht. So wurden Hoden und Scrotalsack mit Hilfe eines gestielten Lappens an der Innenseite des Oberschenkels befestigt. Dessen Stiel, der später durchtrennt wird, bleibt auf dem Scrotalsack (KATZENSTEIN 1902). Von anderen (v. BRAMANN 1907) wurde nur eine vorübergehende Befestigung an der Innenseite des Oberschenkels vorgenommen. NICOLADONI empfahl (1895) die Festlegung des

Hodens mit Hilfe seines Leitbandes an der Perinealfascie. Nach einem *anderen Grundsatz* wurde bei Monorchismus der heruntergezogene Hoden am gesunden befestigt (VILLEMIN 1899, MAUCLAIRE 1902). Nach Einschneiden der Scheidewand und nach Anfrischung der Scheidehaut beider Hoden ließ sich das durchführen. In Fällen, in denen der Gefäßstiel ein Hindernis für das Herunterziehen des Leistenhodens war, durchtrennte MAUCLAIRE die Gefäße, in der Erwartung, daß nach der Befestigung des Hodens am gesunden eine ausreichende Ernährung durch die Gefäße des gesunden stattfände. Die Erfahrungen, die an der Kieler Klinik (HANUSA) mit dem MAUCLAIREschen Verfahren gemacht wurden, waren im allgemeinen gute. GERSUNY 1905 (HERRMANN) und WITZEL 1905 (SCHÄFER) empfahlen ähnliche Methoden. Nach dem *Verfahren von WITZEL* wird der heruntergezogene

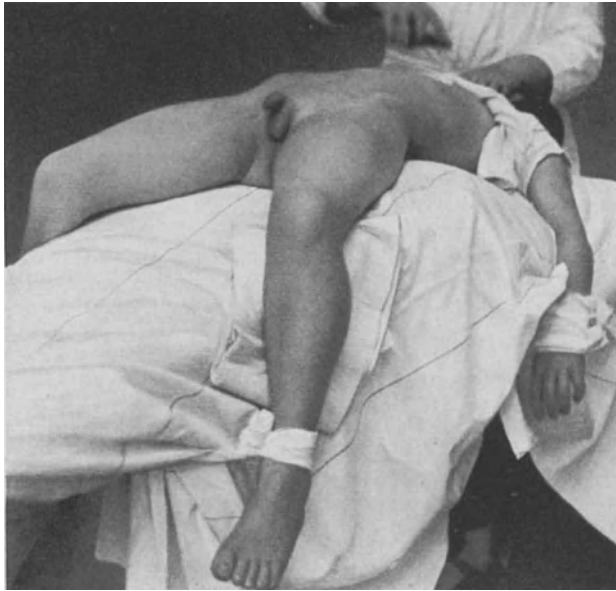


Abb. 933. Der Eingriff beim Kryptorchismus. I.
Die Abbildung zeigt die Lagerung des Kranken zur Operation nach PAYR.

Hoden nicht nur am gesunden befestigt, sondern auch gleichzeitig durch den Septumschlitz in den Scrotalsack des gesunden Hodens verlagert. Da in vielen Fällen die Gefäße des Samenstranges das Hindernis für das Herunterziehen des Hodens abgeben, so wurde die Durchschneidung der Gefäße von verschiedenen Autoren vorgenommen, zuerst von BEVAN (1904). Auch KÜTTNER hat die Durchschneidung der Samenstranggefäße zunächst empfohlen, *später aber wieder aufgegeben*, da er trotz Erhaltung der A. deferentialis Hodenatrophien beobachtet hat.

Die PAYRSche Methode ist aus der NICOLADONischen hervorgegangen. Da sie einfach ist und nach unseren Beobachtungen gute Erfolge liefert, so soll sie ausführlich beschrieben werden. Sie kann wie die meisten anderen Methoden nur zum Erfolg führen, wenn der Hoden sich genügend weit herunterziehen läßt, d. h. bis in die Höhe des Perineums und hier ohne wesentliche Spannung gehalten werden kann. Der Kranke wird in Rückenlage auf dem Tisch befestigt, so, daß die Unterschenkel über den seitlichen Tischrand herunterhängen, während die Oberschenkel stark gespreizt sind (Abb. 933). Der Eingriff wird meist in Äthernarkose ausgeführt, doch kann man bei älteren Kindern auch örtliche Betäubung (s. S. 1342) zur Anwendung bringen. Zunächst wird ein Schnitt wie zur Inguinalhernie angelegt, d. h. ein Schnitt, der etwas steiler verläuft als das

Lig. inguinale und bis zum äußeren Leistenring reicht. Auf der Hohlsonde wird dann in der Schnittrichtung die Aponeurose des *M. obliquus abd. ext.* gespalten und der Leistenhoden freigelegt. Da in allen Fällen, in denen der Leistenhoden

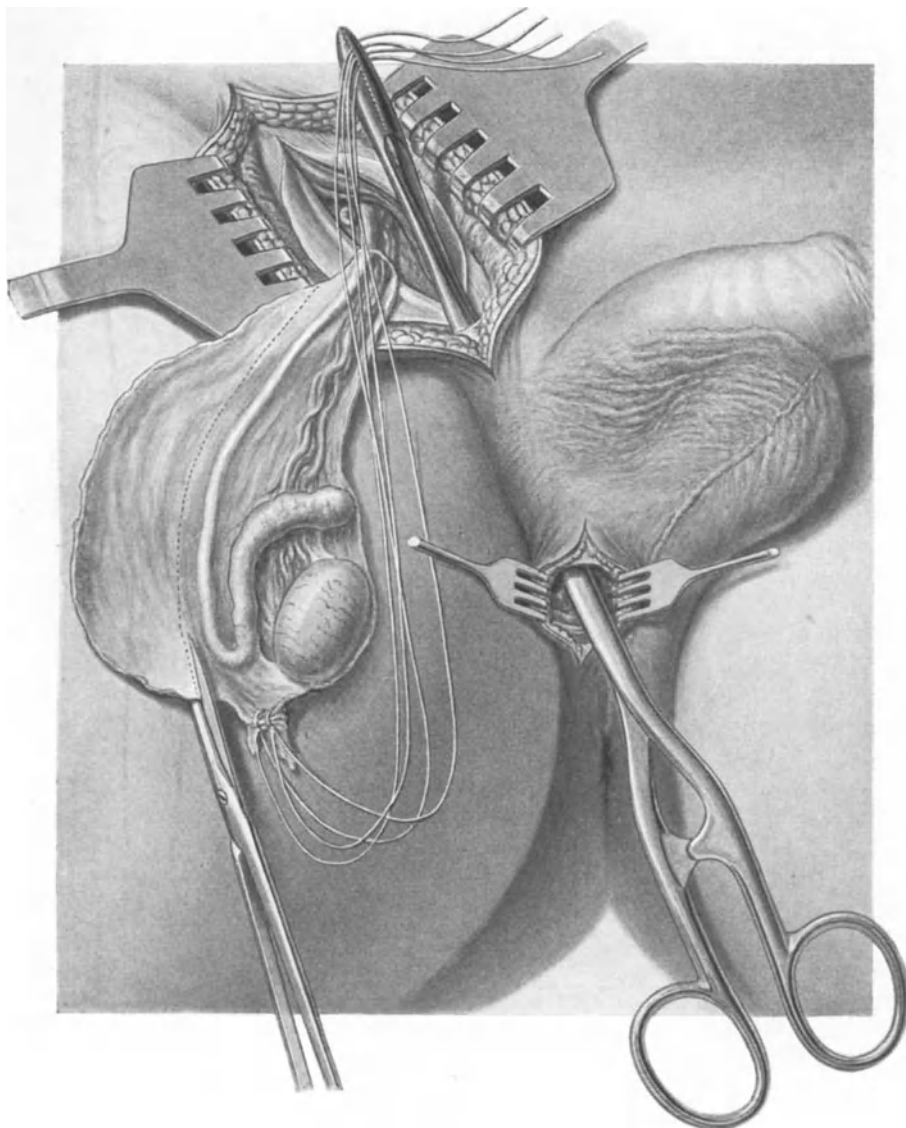


Abb. 934. Der Eingriff beim Kryptorchismus nach PAYR. II.

Der Hoden ist nach Spaltung des angeborenen Bruchsackes freigelegt. Der Bruchsack ist hoch oben abgetrennt und verschlossen. Die punktierte Linie zeigt die Abtrennung des Bruchsackrestes, der nach WINKELMANN um Samenstrang und Hoden nach hinten umgeklappt wird. Von der perinealen Wunde, die die Fascia perinei freigelegt hat, ist eine Kornzange eingeführt, die die am Gubernaculum befestigten Seidenfäden faßt.

sich über den äußeren Leistenring hinaus herunterschieben läßt, auch ein Proc. vaginalis peritonei vorhanden ist, so findet sich der Hoden häufig in einen angeborenen Bruchsack eingestülpt. Es muß daher zunächst der Bruchsack beseitigt werden. Man löst Bruchsack mit Hoden zunächst peripherwärts aus

den Verbindungen aus. Zieht man den Hoden nach oben an, so spannen sich die Reste des Gubernaculum an, lassen sich stielen und werden möglichst weit peripherwärts abgetragen. Ist die periphere Lösung abgeschlossen, so wird der Bruchsack samt Hoden und Samenstrang auch an der Rückseite stumpf abgelöst. Dann wird der Bruchsack eröffnet, weit nach oben gespalten und entsprechend der Vorschrift, wie sie bei angeborener Hernia inguinalis gegeben wurde (s. S. 1110), vom Samenstrang nach querer Durchtrennung abgelöst (Abb. 760), durch Abbinden und zirkuläre Naht verschlossen und der Stumpf versenkt. Die Reste des Bruchsackes werden entweder bis zum Hoden herunter abgetragen, oder wie bei der WINKELMANN'Schen Hydroceleenoperation, um den Samenstrang und Hoden zurückgeschlagen und vernäht (s. S. 1359). Dann überzeugt man sich davon, daß der Samenstrang eine Verlagerung des Hodens in den Scrotalsack gestattet. Das Vas deferens bildet so gut wie nie das Hindernis. Es tritt häufig in Form einer großen Schlinge an den Hoden heran (Abb. 934), der kurz gespannt an den Samenstranggefäßen befestigt ist. Sind die Gefäße nicht zu kurz, so braucht man sich mit einem weiteren Beweglichmachen nicht aufzuhalten. Spannen die Gefäße dagegen, so wird man versuchen, das Gefäßbündel soweit wie möglich nach oben in das Retroperitoneum hinein freizulegen, um dadurch eine Verlängerung zu erzielen. Gelingt das nicht in genügendem Grade, so ist es besser, den Hoden in das retroperitoneale Gewebe zu verlagern und die Aponeurose des M. obliquus abd. ext. darüber genau zu verschließen. Gelingt es annähernd, den Hoden bis an das Perineum herunterzuziehen, entsteht aber dabei eine erhebliche Spannung, so kann der Versuch gemacht werden, die Verlagerungsmethode von FRANGENHEIM zur Anwendung zu bringen. Kann der Hoden aber ohne Spannung bis zum Perineum heruntergezogen werden, so wird zunächst in dem Rest des Gubernaculum und der Hodenhüllen eine Seidennaht durch mehrfaches Ein- und Ausstechen verankert (Abb. 934). Zwei bis drei derartige Fäden genügen meist. Sie werden lang gelassen und der Hoden beiseite gelegt. Bei dem Anlegen der Nähte ist darauf zu achten, daß nicht etwa der oft vom Hoden abgetrennte Nebenhodenschwanz oder das Vas deferens irgendwie mitgefaßt werden. Nun wird mit der Kornzange vom äußeren Leistenring aus ein Kanal bis in den Grund des Scrotalsackes hineingebohrt. Das Ende der Kornzange wird dabei bis an den hinteren Rand des Scrotums an die Fascia perinealis geführt. An dieser Stelle wird sie gegen die Haut vorgestoßen und von außen mit dem Messer ein Einschnitt gemacht. Nun werden zwei kleine vierzinkige Häkchen in die Hautwunde eingeführt und während die Kornzange zurückgezogen wird, eine zweite Kornzange in steter Berührung mit der ersten, nur umgekehrt von der Perinealwunde, nach der Gegend des äußeren Leistenringes in die obere Wunde geschoben (Abb. 934). Während die erste Kornzange zurückgezogen wird, werden die Arme gleichzeitig stark gespreizt, so daß ein etwa fingerstarker Kanal entsteht. In die Arme der zuletzt eingeführten Kornzange werden die am Gubernaculum befestigten Fäden gefaßt und mit Hilfe der Fäden der Hoden bis an das Perineum heruntergezogen (Abb. 934). Die Fäden hängen nach dem Durchzug aus der Perinealwunde heraus. Jeder Faden wird darauf mit einer Nadel bewehrt und während die Perinealwunde mit den Häkchen weit auseinandergezogen wird, werden die Nadeln durch die Fascia perinei tiefgreifend, oder bis an das Periost der absteigenden Schambeinäste, durchgeführt und einzeln geknüpft. Dabei ist darauf zu achten, daß nicht etwa Teile des Nebenhodens oder Samenstranges mit in die Knoten gefaßt werden. Die

perineale Wunde wird durch mehrere Nähte geschlossen und mit einem kleinen Körperstück, das mit Mastisol verklebt wird, verschlossen. Zum Schluß wird die Inguinalwunde nach dem Prinzip der BASSINischen Operation verschlossen. Auch hier erfolgt ein Körpermastisolverband, darüber aber ein etwas festgelegter Bindenverband. Am meisten empfiehlt sich eine Spica perinei (PAYR).

Bei doppelseitigen Leistenhoden wird der Eingriff in derselben Weise, nur doppelseitig, ausgeführt. Der *ektopische* Hoden muß, wenn er Beschwerden macht, freigelegt und aus seiner falschen Lage befreit werden. Die weitere Versorgung oder Verlagerung an die richtige Stelle erfolgt nach denselben Grundsätzen wie sie eben geschildert wurden.

β) Die Eingriffe bei der Hydrocele testis.

(KLAPP, STORP, KIRSCHNER.)

Da die Hydrocele testis durch chronische Entzündung der Serosafläche der Tunica vaginalis propria testis verursacht wird, kann eine sichere Heilung derselben nur dann eintreten, wenn diese Serosafläche beseitigt wird. Grundsätzlich kann man drei Methoden, die zu diesem Zwecke erdacht worden sind, unterscheiden:

1. Die Punktion des Hydrocelensackes (VELPEAU, BILLROTH, BUSCHKE, NICAISE) und folgende Einspritzung von Flüssigkeit.

a) Zur Verätzung der Serosazellen der Tunica vaginalis propria (Chlorzink, Chloralhydrat, Liquor ferrisesquichlorati, Argent. nitr., Alkohol, Alaun, Carbol-säurelösung, Jodtinktur, Jodoformpulver und neuerdings Formalin).

b) Die Einspritzung, von Flüssigkeit, die ohne Verätzung eine Verklebung der Serosablätter bezweckt (defibriniertes Blut, Fibrinferment, hypertotonische Kochsalzlösung).

Keine dieser Einspritzungen führt zu einem sicheren Erfolg. Rückfälle sind daher häufig. Die Punktions- und Injektionsmethode ist daher nur bei kleinen Kindern anzuwenden, wenn man nicht da auch lieber operieren will. Man spritzt am besten 6—10 Tropfen einer 10%igen Jodtinktur ein.

Die *Technik der Punktion* hat in erster Linie eine Verletzung des Hodens zu vermeiden. Der Eingriff wird wie alle Punktionen in örtlicher Betäubung ausgeführt. Es genügt, an der Punktionsstelle eine Hautquaddel anzulegen und auch die tieferen Gewebsschichten in der Richtung des auszuführenden Stiches mit der feinen Nadel einzuspritzen. Man verwendet am besten eine Kanüle mit etwa 1 mm Lichtung oder einen dünnen Trokar und sticht ihn an der Vorderseite des über die Hydrocelengeschwulst gespannten Scrotalsackes ein, parallel zur Längsrichtung des Hodens und Samenstranges, die an der Hinterwand des Scrotums liegen. Die Scrotalhaut wird mit der freien Hand über dem Hydrocelensack gespannt.

Die früher viel geübte Methode, zur Punktion eine Drainage hinzuzufügen, hat sich nicht bewährt (THIERSCH, BUSCHKE).

2. Die *Fensterbildung in der Sackwand der Hodenhüllen* verfolgt den Zweck, eine Dauerdrainage zwischen Hydrocelensack und dem Subcutangewebe herbeizuführen (WEDERHAK 1917, KIRSCHNER 1918). Sie eignet sich nur für kleine und mäßig große Hydrocelen und ist in ihrem Erfolge nicht ganz sicher, da sich das Fenster verschließen kann. Die Methode KIRSCHNERS bietet die meiste Aussicht auf Dauerheilung.

Der Eingriff wird in örtlicher Betäubung ausgeführt. Man geht dabei am besten nach BRAUN vor. Anlegung von vier Hautquaddeln. Zwei an der Stelle, wo der Samenstrang den waagerechten Schambeinast kreuzt und zwei an der Umschlagfalte der Oberschenkelhaut auf die Scrotalhaut bei gespreizten Beinen. Von den beiden ersten Punkten spritzt man, fächerförmig immer bis auf den Knochen vordringend, etwa 20 ccm der 1/2%igen Novocainsuprareninlösung ein und trifft dabei den Samenstrang mit seinen Nn. ileoinguinalis und spermaticus externus. Von den beiden anderen Quaddeln aus wird die ganze Scrotalbasis (besonders nach hinten, wo die Nn. scrotales posteriores eintreten) eingespritzt. BRAUN spritzt dann auch noch in den Leistenkanal. Bei der KIRSCHNERSchen Methode genügt auch die einfache Einspritzung der Schnittlinie oder die einseitige Ausführung der BRAUNSchen Methode.

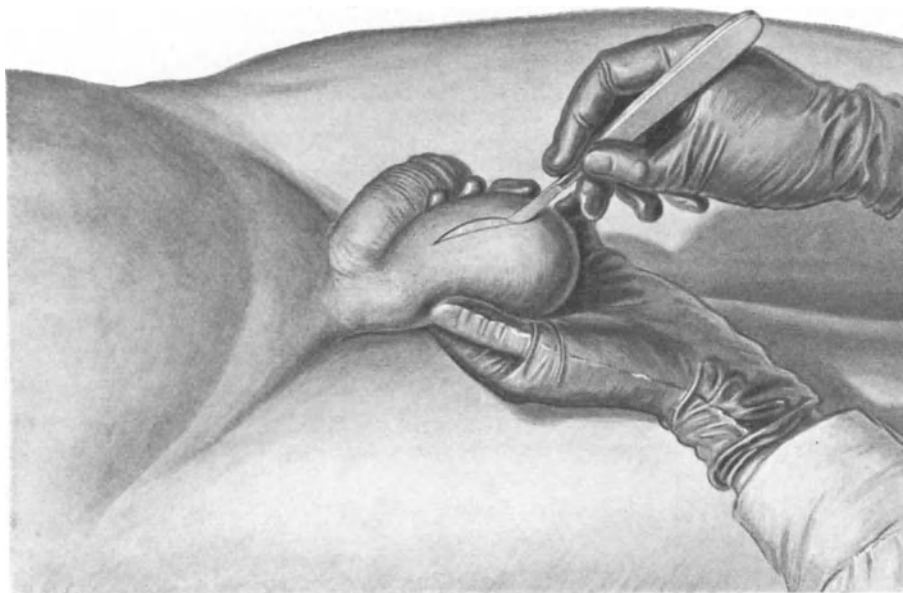

Abb. 935. Die Hydrocelenoperation nach v. BERGMANN. I.
Die linke Hand drängt die Cyste gegen die Scrotalhaut, die eingeschnitten wird.

KIRSCHNER operiert folgendermaßen: Das Hydrocelenei wird mit seinem unteren Pole gegen die Scrotalhaut möglichst weit nach vorne und oben bis in die Nähe des äußeren Leistenringes angedrängt. Dann wird die Scrotalhaut in der Längsrichtung an der vorgewölbten Stelle eingeschnitten. Der untere Hydrocelenpol soll sich zu etwa einem Viertel der gesamten Hydrocelenlänge durch den Hautschnitt vorwölben. Nun erfolgt ein Kreuzschnitt durch sämtliche Hüllen über die ganze Ausdehnung der Kuppe. Nach Abfluß der Hydrocelenflüssigkeit wird das Innere der Höhle besichtigt. Peinlichste Blutstillung der Kreuzschnittsränder. Dann werden die Spitzen der vier durch den Kreuzschnitt gebildeten Lappen in den Hydrocelensack eingeschlagen und so an der Serosafäche durch Naht festgenäht, daß ein viereckiges Fenster bleibt, dessen Seiten durch die Basis der vier Lappen gebildet wird. — Die Kranken liegen nur zwei Tage zu Bett. Rückfälle sind beobachtet worden.

3. Die radikalen Verfahren mit ihren Abänderungen.

a) Nach v. VOLKMANN; b) nach v. BERGMANN; c) nach WINKELMANN.

Die VOLKMANNSche Methode (1876) stammt aus der Zeit der Antisepsis. Scrotum und Hydrocelensack wurden in ganzer Länge gespalten und die Hautränder mit den Sackrändern durch Naht vereinigt. Die Hauptsache war ein Druckverband, der die Serosafäche der Innenwand des Sackes mit der Serosa-

fläche des Hodenüberzuges vereinigen sollte. Die Heilungsdauer war oft eine recht lange, da sich die Wunde per granulationem schließen mußte.

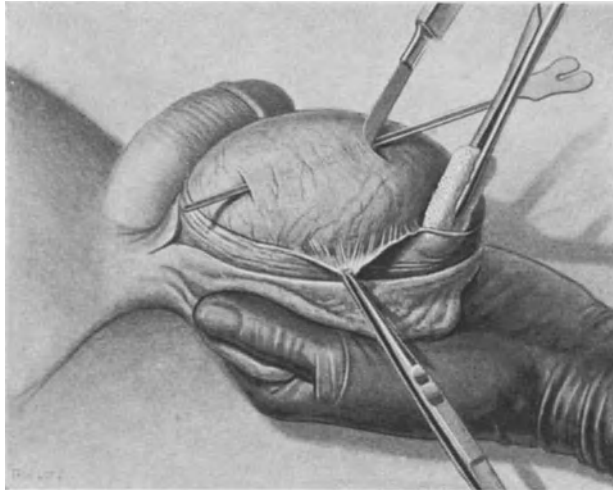


Abb. 936. Die Hydrocelenoperation nach v. BERGMANN. II.
Die Hydrocelenhüllen sind bereits teilweise auf der Hohlsonde gespalten und zurückgeschoben.

Die v. BERGMANNsche Methode (von BRAMANN 1885 beschrieben) ist die sicherste, freilich auch die schwierigste. Der Eingriff kann sehr gut in örtlicher Betäubung ausgeführt werden (s. S. 1342).

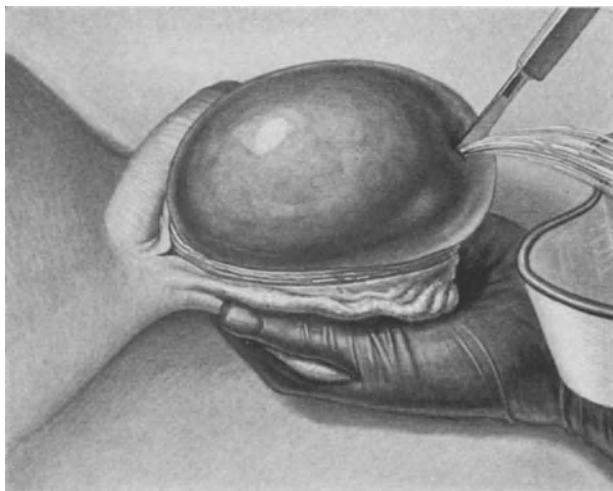


Abb. 937. Die Hydrocelenoperation nach v. BERGMANN. III.
Die Tunica vaginalis propria ist vollkommen freigelegt und wird angestochen.

Die örtliche Betäubung hat aber gerade bei der v. BERGMANNschen Methode den Nachteil, daß infolge der starken reaktiven Hyperämie sehr leicht ein Scrotalhämatom entsteht, trotz bester Blutstillung (s. unten). Wir sind daher wieder dazu übergegangen, den Eingriff in Allgemeinnarkose auszuführen, wenn keine

besondere Gegenanzeige besteht. Die Ausführung der Operation: Man faßt mit der freien Hand den Scrotalsack der erkrankten Seite und spannt die seitliche vordere Scrotalhaut glatt über den Hydrocelensack (Abb. 935). Der Schnitt durch die Haut wird so lang gemacht, daß man das Hydrocelenei bequem herausdrücken kann. Der Schnitt muß dazu bis auf die Tunica vaginalis communis vertieft werden, und zwar in ganzer Ausdehnung, dann läßt sich der Sack leicht vor die Scrotalwunde drängen.

Das Wesentliche bei der v. BERGMANNschen Operation ist die vollständige Ausschneidung des parietalen Blattes der Tunica vaginalis propria testis, nachdem es von den übrigen Hodenhüllen getrennt ist. Diese Trennung gelingt nach

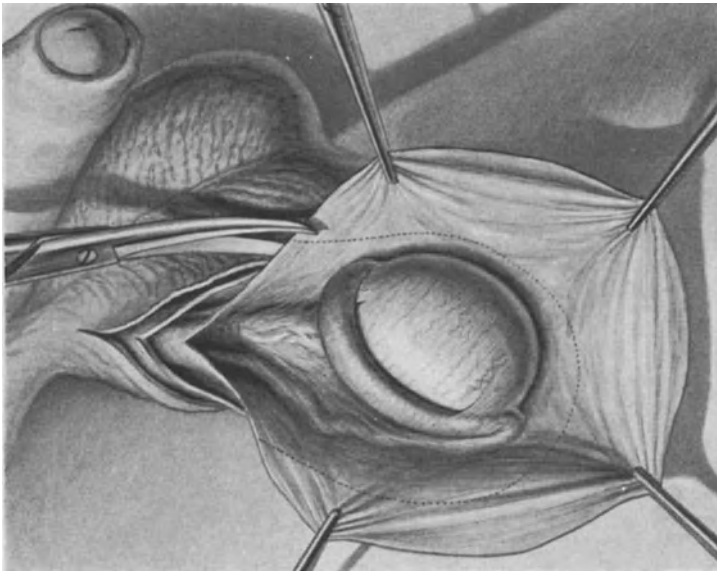


Abb. 938. Die Hydrocelenoperation nach v. BERGMANN. IV.
Der Hydrocelensack ist geöffnet und wird in der punktierten Linie abgetragen.

Spaltung der Tunica vaginalis communis bis auf die gefäßlose, durchscheinende Serosaschicht meist halb scharf halb stumpf in allen Fällen, in denen keine Narben von früheren Punktionen und Einspritzungen oder Entzündungserscheinungen bestehen. In solchen Fällen muß man meist mehr mit dem Messer arbeiten (Abb. 936). Oft gelingt es so, den ganzen gefäßlosen Sack der Tunica vaginalis propria bis an den Übergang auf den Hoden und Nebenhoden geschlossen freizulegen und die Tunica vaginalis communis zurückzustreifen. Gelegentlich wird der Sack vorzeitig versehentlich geöffnet. Dann kann man noch versuchen, das Loch mit einer Gefäßklemme zu verschließen und das Freilegen fortzusetzen, da es bei gefülltem Sack leichter vor sich geht als nach der Entleerung. Konnte der Sack geschlossen ausgelöst werden, so wird er zum Schluß durch einen Stich eröffnet (Abb. 937). Bestehen alte, fibröse Narben, so gelingt es manchmal trotz der größten Vorsicht nicht, den Sack geschlossen freizulegen. Dann muß man nach der Entleerung die Abtrennung der gefäßlosen Schicht bis zum visceralen Blatt fortsetzen. Die Blutstillung aus den oft recht starken Venen der Tunica vaginalis communis gelingt naturgemäß am leichtesten, wenn man

sie stumpf abschieben kann. Sie macht größere Schwierigkeiten, wenn man öfters mit dem Messer nachhelfen muß. Jeder kleinste Blutpunkt muß gefaßt werden, um die sehr störenden Nachblutungen zu vermeiden. Sie bilden die oft faustgroßen *Scrotalhämatome*, die das Ergebnis der Operation auf längere Zeit beeinträchtigen. Gelegentlich ist es sogar notwendig, sie zu entleeren am besten durch einen Einstich am unteren Scrotalpol. Führt man einen solchen Einstich frühzeitig (24—36 Stunden p. o.) aus, so gelingt es oft, unter mäßigem Druck das teilweise geronnene Blut zu entfernen. Zweckmäßiger ist es natürlich, die Hämatombildung zu vermeiden. Das gelingt nur durch peinlichste Blutstillung. Ist das parietale Serosablatt bis zum Umschlag auf den Hoden freigelegt, so wird es nach v. BERGMANN kurz ab-geschritten (Abb. 938). Nach der von uns meist geübten Abänderung von KOCHER läßt man gerade so viel davon stehen, daß man es mit einigen Catgutknopfnähten über dem Hoden wieder (allerdings unter Lückenbildung) vereinigen kann, um den Hoden seinen natürlichen Schutz zu lassen (Abb. 939). Man kann die Serosadeckzellen mit dem scharfen Löffel etwas abkratzen oder durch Jodanstrich zerstören, um eine möglichst rasche Verklebung der beiden Blätter der Tunica propria herbeizuführen. Rückfälle nach diesem Verfahren sind uns nicht bekannt geworden. Nach Versorgung der Tunica vaginalis propria wird die Tunica vaginalis communis wieder mit einigen Knopfnähten über dem Hoden vereinigt und nach Rücklagerung des Hodens in den Scrotalsack die Hautwunde sorgfältig geschlossen. Verband am besten mit einem Köperstück, das mit Mastisol aufgeklebt wird, dann gekrümmte Gaze und schließlich eine Spica perinei oder Hochlagerung des Scrotalsackes auf ein Kissen.

Von anderer Seite ist der Gefahr des postoperativen Scrotalhämatoms auf andere Weise begegnet worden. So von STORP (1896), der zunächst nach der v. BERGMANNschen Methode den Hydrocelensack freilegte und bis auf die Tunica vaginalis propria spaltete, dann diese teilweise von der Tunica vaginalis communis löste. Er hält aber eine zu weitgehende Trennung nicht für nötig, sondern faltet nun mit einer Reihe von Catgutknopfnähten die Tunica rings um den Hoden und Nebenhoden zusammen, so daß sie (wie ein zusammengerollter Militärmantel um den Hoden herumliegt (Abb. 940). Ein sehr ähnliches Verfahren wurde von KLAPP (1904) angegeben. Er verzichtet auf jede Trennung der beiden Tunicae und faßt mit der Naht nur den durchschnittenen Rand beider Blätter und dann nur die Serosa, die sich nach dem Knüpfen der Fäden in Falten legt.

Beide Methoden sind in bezug auf Vermeidung eines Hämatoms sicher. Auch über Rückfälle ist uns nichts bekannt geworden.

Die dritte Methode, die 1898 von WINKELMANN angegeben wurde (JABOULAY hat nach derselben Methode schon früher operiert), hat viele Anhänger gefunden, doch sind von verschiedenen Seiten Rückfälle beobachtet worden (v. BRAMANN, KLAPP). Die Methode ist sehr einfach und vermeidet das postoperative Hämatom mit Sicherheit. Nach Freilegung der Hydrocele wird eine Spaltung aller Schichten

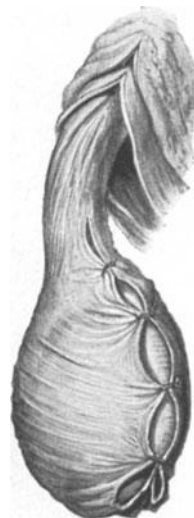


Abb. 939. Die Hydrocelenoperation nach v. BERGMANN-KOCHER. V. Die Reste des Hydrocelensackes sind nach guter Blutstillung mit einigen Nähten über dem Hoden lose zusammengenäht.

vorgenommen. Der Schnitt verläuft in der Längsrichtung der Hydrocele, und zwar mehr am oberen als am unteren Pol. Durch diesen Schlitz wird nach Abfluß der Flüssigkeit der Hoden herausgezogen und dadurch der Sack umgekrempelt. Der Schlitz kann, wenn nötig, auf der Rückseite des Hodens in der Nähe des Samenstrangabganges durch einige Nähte verkleinert werden (Abb. 941). Auch etwas Samenstrangbindegewebe kann mitgefaßt werden. Die in der ersten Zeit wahrscheinlich noch bestehende Sekretion der Serosazellen wird von dem Bindegewebe der Tunica vaginalis communis und des Scrotums aufgenommen und resorbiert.

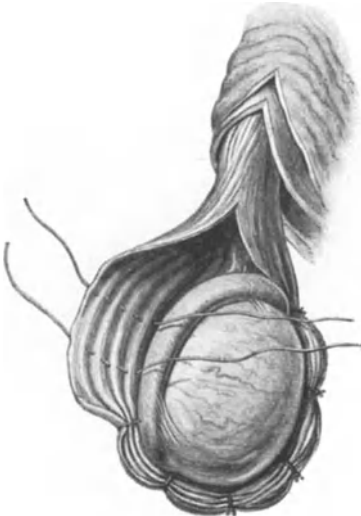

Abb. 940. Die Hydrocelenoperation nach STORP-KLAPP. Raffung des Hydrocelensackes.

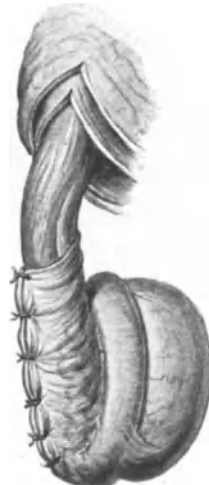

Abb. 941. Die Hydrocelenoperation nach WINKELMANN. Der Hydrocelensack ist um den Hoden nach hinten umgestülpt und hier mit einigen Nähten verschlossen.

γ) Die Eingriffe bei der Varicocele.

Die Varicocele wird häufig bei Kranken gefunden, die auch sonst den varikösen Symptomenkomplex (Varicen der Venae saphenae, Hämorrhoiden usw.) aufweisen. Nicht selten kommt aber auch die Varicocele allein vor. Sie soll nur dann operiert werden, wenn sie starke Beschwerden macht (Schmerzen und Ziehen im Samenstrang, Stauungserscheinungen). Sie muß operativ behandelt werden, wenn der Hoden in Gefahr der Druckatrophie kommt. Auch sexual-psychische Störungen können Veranlassung zur Operation geben.

Die Varicocele hat ihren Sitz häufiger links als rechts. Man hat das durch die anatomischen Unterschiede zwischen rechts und links erklärt. Die linke Vena spermatica mündet fast rechtwinklig in die linke Nierenvene, während die rechte spitzwinklig in die Vena cava eintritt. Daher findet die linke leichter Abflußschwierigkeiten, besonders dann, wenn die linke Niere etwas verlagert ist. Zu beachten sind die nicht zu seltenen Fälle, in denen die Varicocele als Symptom eines gleichseitigen Nierentumors (auch meist links) aufzufassen ist. Besonders die GRAWITZschen Tumoren brechen leicht in die Nierenvene ein und wachsen gegen die Vena cava vor. Die linksseitigen können schnell die Einmündungsstelle der V. spermatica interna erreichen und den Abfluß verhindern. Stauung und Varicenbildung im Plexus pampiniformis sind die Folge. In selteneren Fällen tritt auch eine rechtsseitige Varicocele auf bei Einbruch eines rechtsseitigen Nierentumors in die rechte Nierenvene mit Fortschreiten in die Vena cava. Man muß daher bei jeder Varicocele das Vorhandensein eines Nierentumors ausschließen.

Die *Varicenbildung* einer Scrotalseite kann sich nun entsprechend den verschiedenen Abflußsystemen entsprechend verschieden verhalten.

Am häufigsten sind die Venen des Plexus pampiniformis, die in die Vena spermatica interna (1. Gruppe) und externa (2. Gruppe) abfließen (WALDEYER) betroffen. Die Venen der ersten Gruppe liegen *vor* dem Ductus deferens und zwischen den einzelnen Stämmen zieht die A. testicularis (A. spermatica interna). Die Venen der zweiten Gruppe liegen *hinter* dem Duct. deferens und mit ihnen verläuft die A. deferentialis. Diese beiden Gruppen stehen miteinander und auch mit den übrigen Venen der Hodenhüllen, die sich gleichfalls, wie die der zweiten Gruppe, in der V. spermatica externa sammeln, in Verbindung. Diese führt ihr Blut in die V. epigastrica inf. ab.

Abgesehen von diesen der V. spermatica interna und externa angehörigen Venen können auch die Scrotalvenen varikös erweitert sein. Man unterscheidet eine Vena scrotalis anterior (V. pudenda externa femoralis) und posterior (V. pudenda interna hypogastrica). Auch diese Venen haben Verbindungen mit den Samenstrang- und Samenstranghüllenvenen.

Die Kenntnis dieser verschiedenen Venengebiete ist nötig, um bei einem chirurgischen Eingriff richtig vorgehen zu können.

Je nachdem die Venen des Plexus pampiniformis oder der Hodenhüllen oder der Scrotalhaut beteiligt sind, müssen wir unser Handeln einrichten. Gelegentlich sind zwei oder alle drei Systeme an der Varicenbildung beteiligt.

Eine wirksame Therapie kann nur eine chirurgische sein. Sind aber die Beschwerden nicht sehr heftig und handelt es sich um einen älteren Mann, so kann man sich auch mit der Verordnung eines *Suspensoriums* begnügen, da mit zunehmendem Alter und verlöschender Geschlechtsfunktion erfahrungsgemäß nicht nur subjektiv, sondern auch objektiv eine Besserung der Varicocele erwartet werden kann.

Klinisch beobachten wir:

1. Varicen des Scrotalsackes (Vv. pudendae externa und interna);
2. Varicen der vorderen Gruppe des Plexus pampiniformis (V. spermatica interna);
3. Varicen der hinteren Gruppe des Plexus pampiniformis und der Samenstranghüllen (V. spermatica externa);
4. Kombinationen 1., 2. und 3., oft mit Beteiligung der Hodenvenen.

Die häufigste Form ist die Varicenbildung der vorderen Gruppe, die sich hauptsächlich im Bereiche des Samenstranges auf der Strecke vom äußeren Leistenring bis zum Hoden findet. Seltener sind dabei die in den Hoden verlaufenden Venen beteiligt. Häufiger ist das der Fall bei Erkrankung der hinteren Gruppe und bei Beteiligung beider Gruppen, die ja im Hoden miteinander in Verbindung stehen. Bei Beteiligung der hinteren Gruppe sind auch meist die Samenstranghüllenvenen, die ja, wie oben bemerkt, ebenfalls in die V. spermatica externa abfließen, varikös erweitert. Am seltensten sind die Varicen der Scrotalsackvenen. Daher sind früher vorgeschlagene Scrotalsackresektionen nicht empfehlenswert, sondern höchstens im Anschluß an eine Operation an den Gefäßen aus kosmetischen Gründen erlaubt.

Eine wirksame chirurgische Behandlung kann nur in einer Unterbrechung des venösen Rückflusses in den verschiedenen Venensystemen bestehen. Am wichtigsten ist diese Maßnahme bei der so häufigen vorzüglichen Beteiligung der Vv. spermaticae internae, da das Blut hier einen sehr langen Weg zurücklegen muß und der hydrostatische Druck wie bei der V. saphena magna beim Versagen der Klappen schwer auf dem Wurzelgebiet lastet. Es genügt daher auch nicht, einzelne Venen zu unterbinden, da sich nach kurzer Zeit Kollateralbahnen vom Hauptstamm aus ausbilden. Bei ausschließlicher Beteiligung der V. spermatica externa und der Scrotalvenen genügt die einfache Unterbindung. Solche Fälle sind aber sehr selten.

Die Unterbrechung des langen Rückflußweges der Vv. spermaticae internae kann nach zwei verschiedenen Grundsätzen ausgeführt werden:

1. durch Verlagerung des ganzen Samenstranges,
2. durch Resektion des größten Teiles der Venen.

Beide Methoden sind häufig vereint worden. Außerdem empfiehlt es sich den Samenstrang dabei zu verkürzen. Auch das kann auf verschiedene Weise geschehen:

1. Man vereinigt die Stümpfe der Venen miteinander.
2. Man befestigt die distalen Stümpfe in der Gegend des äußeren Leistenringes.
3. Man bildet ein inneres Suspensorium des Hodens durch Raffung des Samenstranges.
4. Durch Aufhängen an einer frei überpflanzten Fascie.

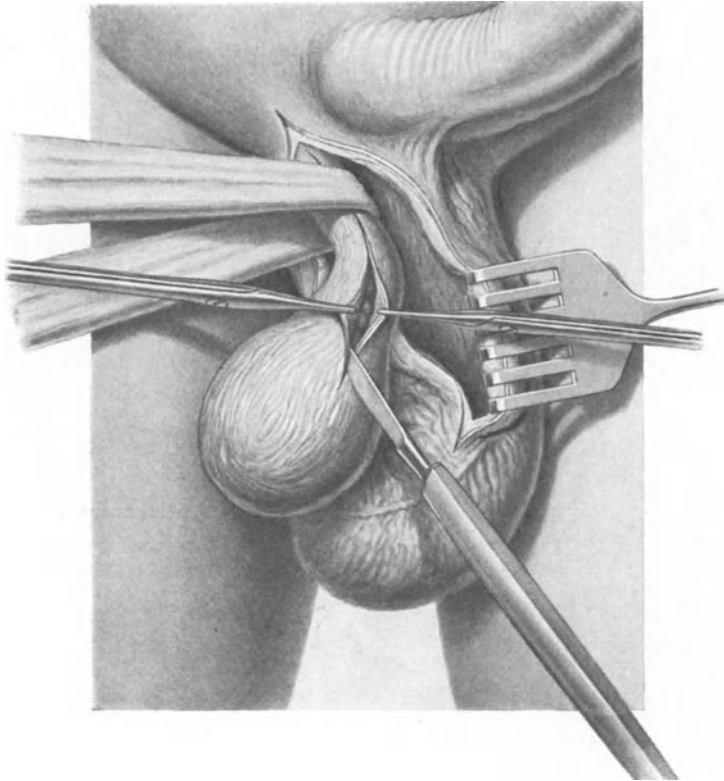


Abb. 942. Die Operation der Varicocele. I.

Der Samenstrang und der Hoden sind freigelegt. Die Tunica vaginalis communis wird gespalten.

Die letzte Methode ist auch allein von verschiedenen Autoren empfohlen worden. Sie greift jedoch das Übel nicht an der Wurzel an und ist daher nicht zu empfehlen. Am ehesten führt noch die Raffung des Samenstranges, bei der von außen durch die Hüllen des freigelegten Samenstranges eine Reihe von raffenden Fäden hindurchgelegt und geknüpft werden, zu einem Erfolge (DURANTE, SCHIFFONE 1905). Aber dieses Verfahren ist nicht gefahrlos, da unter Umständen auch die Gefäße, Nerven und Samenleiter mitgefaßt werden können.

Andere Chirurgen resezierieren Teile der Tunica vaginalis communis funiculi oder den Cremaster (VINCE 1904, KLAPP 1921) mit (CARTA 1903) oder ohne Resektion des Plexus und vereinigen die beiden Stümpfe desselben (wie bei WINKELMANN's Hydrocelenoperation).

Der Gedanke, die umgeschlagene Tunica propria testis zum Aufhängen des Hodens zu benutzen, stammt von PARONA (1899). BRUNZEL (1915) hat den umgekrepelten Bruchsack in derselben Weise benutzt. Die Aufhängung an der frei transplantierten Fascia lata ist von ISTOMIN (1909) empfohlen worden, während FRANK (1914) das Lig. scrotale testis unter Umdrehung des Hodens benutzt hat.

Nach unserer Ansicht kommen alle diese Maßnahmen, wie schon oben erwähnt, nur als sekundäre in Frage. Die primäre muß in einer dauernden Verhinderung der Wirkung des hydrostatischen Druckes bestehen.

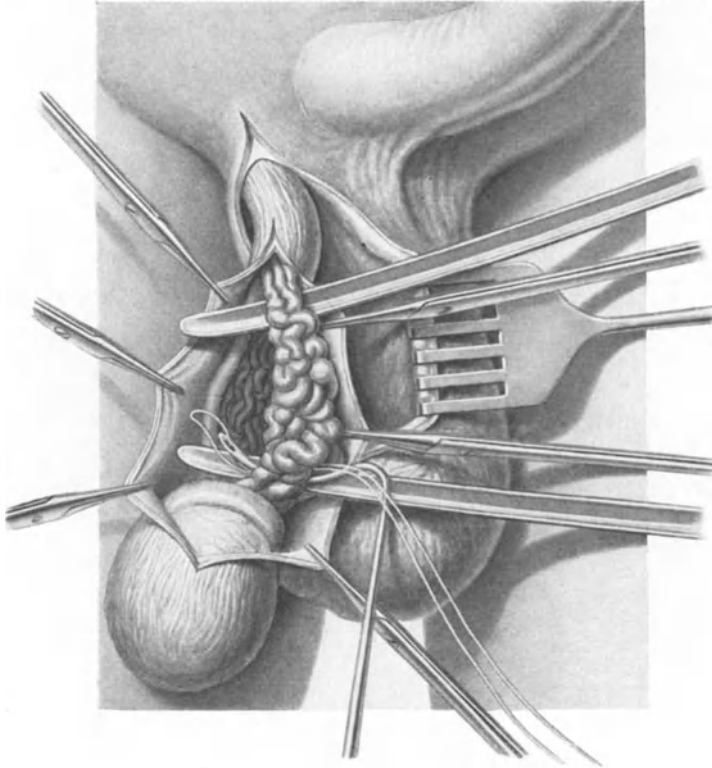


Abb. 943. Die Operation der Varicocele. II.
Etwa $\frac{2}{3}$ des Venengeflechtes ist mit Rinnensonde abgegrenzt und wird in einzelnen Bündeln doppelt unterbunden und das Zwischenstück reseziert.

Die *Verlagerung des Samenstranges* (v. ZOEGE-MANTEUFFEL, NARATH u. a.), wie sie durch die BASSINISCHE Operation zustande kommt, liefert gute Erfolge, da sie den Rückflußweg gewissermaßen knickt, und zwar in dem Teil der Samenstrangvenen, in dem sie sich zu wenigen größeren Stämmen zusammengefunden haben. Von diesen thrombosieren gewöhnlich noch einige. Man wird diese Methode zur Anwendung bringen, wenn, wie das ja ziemlich häufig ist, gleichzeitig eine Hernia inguinalis besteht. NARATH reseziert außer der Verlagerung auch noch die V. spermatica interna im Bereiche des Leistenkanales, was aber zur Hodenatrophie führen kann.

Besteht keine Hernie, so wird die Unterbindung und Resektion der Samenstrangvenen, die schon CELSUS bekannt war, im Bereiche des Scrotums ausgeführt. Öfters wird gleichzeitig eine der oben angegebenen Aufhängemethoden

zur Anwendung gebracht. Die Operation wird in folgender Weise durchgeführt:

Der Schnitt beginnt etwa fingerbreit unterhalb des äußeren Leistenringes an der Außenseite des Scrotums. Das empfiehlt sich besonders deshalb, weil von da aus auch die etwa erweiterten Venen der Samenstranghüllen und des Scrotums zu fassen sind. Nach Durchschneidung der Haut, des in den oberen Scrotalabschnitten ziemlich stark entwickelten subcutanen Fettgewebes und der Tunica dartos legt man sich den Samenstrang in seinen Hüllen frei (Abb. 942).

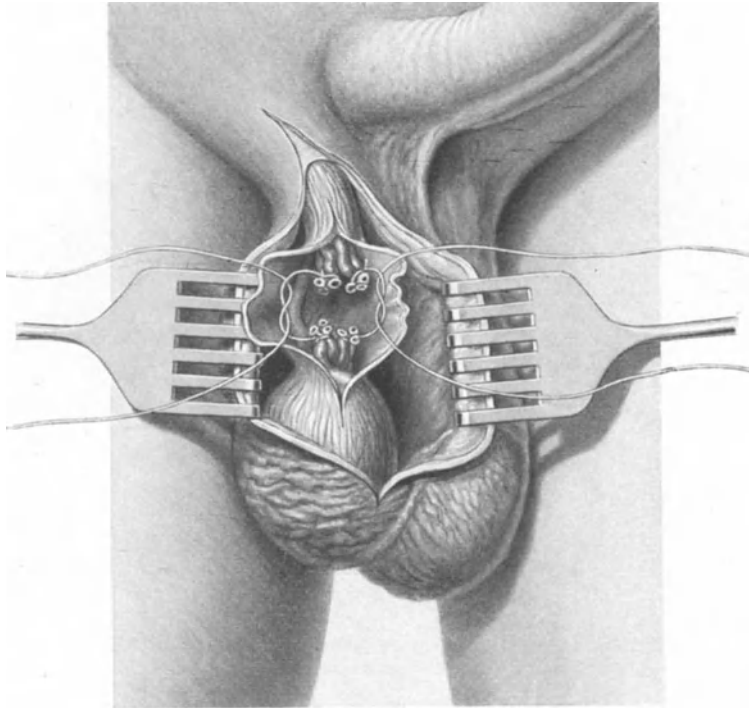


Abb. 944. Die Operation der Varicocele. III.

Die langgelassenen Fäden der proximalen und distalen Stümpfe werden miteinander verknüpft.

Finden sich hier erweiterte Venen oder Anastomosen mit erweiterten Scrotalvenen, so werden sie möglichst an mehreren Stellen unterbunden. Dann wird die Tunica vaginalis des Samenstranges gespalten und der Plexus pampiniformis freigelegt (Abb. 943). Die Spaltung soll in größtmöglicher Ausdehnung erfolgen. Dann sucht man sich den Ductus deferens, der, wenn nicht gerade eine besondere Beteiligung der hinteren Venengruppe vorhanden ist, am weitesten hinten gelegen ist und trennt ihn von den übrigen Gebilden ab. Das gelingt meist leicht, bei Erweiterung der hinteren Venen manchmal erst nach Unterbindung einzelner Venenstämme. Man muß bei der Abtrennung des Ductus deferens möglichst die A. deferentialis, die dicht an ihm herunterzieht, schonen, da sie für die Ernährung des Hodens sehr wichtig werden kann. Die Schonung der A. testicularis (spermatICA interna) ist nämlich bei der nun folgenden Massenunterbindung der Venen der vorderen Gruppe des Plexus pampiniformis meist nicht sicher möglich, da sie, oder mehrere kleinere Stämme, verborgen in dem dichten

Venengeflecht eingeschlossen liegt. Eine Hodenatrophie ist bei zu radikalem Vorgehen von verschiedenen Autoren beobachtet worden (KÜTTNER). Bleibt die *A. deferentialis* erhalten, so genügt sie wahrscheinlich, durch die oben beschriebene Anastomose mit der *A. testicularis*, zur Versorgung des Hodens. Die Venen werden nun mit der PAYRSchen Rinnensonde in einzelne Bündel geteilt und etwa $\frac{2}{3}$ des Plexus pampiniformis unterbunden. Mehr soll man nicht unterbinden, da die Zerstörung aller Rückflußbahnen zu starker venöser Stauung mit folgender Hodenatrophie führen kann. Bei diesem Vorgehen ist es auch eher möglich, daß Äste der *A. testicularis* erhalten bleiben. Die Unterbindung erfolgt am besten zuerst zentral, dann auch peripher. Das zwischenliegende Stück soll möglichst lang gewählt werden und wird zwischen den Unterbindungen reseziert (Abb. 944). Die einfache, aber nicht ganz sichere Form der Verkürzung des Samenstranges besteht nun darin, daß man die peripheren Stümpfe an den zentralen befestigt. Sicherer ist es, sie am äußeren Leistenring, den man durch Verlängerung des Schnittes nach oben freilegt, mit einigen Catgutnähten zu befestigen, und zwar entweder an den Pfeilern der Fascie oder am *M. obliquus abd. internus*. Schließlich kann man eine der obengenannten Aufhängemethoden hinzufügen. Ist das Scrotum sehr in die Länge gezogen, so kann man es dadurch verkleinern, daß man den Längsschnitt teilweise quer vernäht.

d) Die Nebenhodenresektion.

Die Resektion des tuberkulösen Nebenhodens erfolgt am besten nach Freilegung des Hodens, wie zur Kastration. Nach Eröffnung der *Tunica vaginalis propria* stellt man sich den Hoden so ein, daß man die laterale Fläche übersehen kann. An dieser Seite liegt der Nebenhoden, vom visceralen Blatt der *Tunica vaginalis propria* überzogen, in ganzer Ausdehnung vor. Die *Tunica* schlägt sich in zwei Falten vom Hoden auf den Nebenhoden (die obere zum Kopf: *Lig. epididymidis superius*, die untere zum Schwanz: *Lig. epididymidis inf.*). Zwischen beiden ist ein mäßig tiefer Recessus (*Sinus epididymidis*) (Abb. 945). Die Resektion beginnt man am besten, indem man erst das *Lig. epididymidis sup.* durchtrennt und nach ihm die *Albuginea*. Dann setzt man die Ablösung durch den *Sinus* und das untere Nebenhodenband fort (Abb. 945). Ist die *Albuginea* auf der ganzen Strecke durchtrennt, so läßt sich der Nebenhoden schon etwas abheben und man durchschneidet nun die aus dem Hoden in den Nebenhodenkopf eintretenden Samenkanälchen und die *Albuginea* auf der nach dem Gefäßstiel zu gerichteten Seite des Nebenhodens. Dadurch ist der Kopf ganz abgelöst ohne Verletzung des Hodens. Hebt man nun den Kopf etwas an, so kann man auch die festen Verwachsungen des Nebenhodenkörpers und Schwanzes leicht vom Hoden mit dem Messer durchschneiden. Je mehr man sich dabei dem Hilus des Hodens nähert, desto vorsichtiger muß man die hier eintretenden Gefäße schonen, besonders die *A. testicularis* (*A. und V. spermaticae internae*). Ein paar kleine Venen muß man unterbinden. Ist auch der Schwanz vom Hoden abgetrennt, so löst man nun auch die Umbiegung des Nebenhodens in den *Ductus deferens* vom Hoden ab. Dabei muß man die Gefäße des hinteren unteren Abschnittes (hintere Venengruppe des Plexus pampiniformis und *A. deferentialis*) freilegen und ihre Verbindungsäste, die in den Hoden eintreten, unterbinden. Auch eine hier oft vorhandene Anastomose zwischen *A. testicularis* und *deferentialis* muß zur völligen Ablösung des *Ductus deferens* durchtrennt werden. So gelingt es, den *Ductus deferens* mit der *A. deferentialis* und dem

einen Teil des hinteren Venenplexus zu befreien und soweit wie möglich auch zentralwärts zu verfolgen (Abb. 946). Schließlich wird er nach Ablösung und Unterbindung der A. deferentialis und der Venen abgeschnitten. Ist es nicht notwendig, ihn auf eine größere Strecke zu entfernen, da er gesund ist, so kann man sein Ende wieder in den Hoden einpflanzen. Man macht zu dem Zwecke einen kleinen Einschnitt am oberen Hodenpol in die Tunica albuginea und näht mit feinsten Seide den Stumpf in diese Wunde. Man kann auch noch den Samenstrangstumpf durch einen etwa $\frac{1}{2}$ cm langen Schnitt aufspalten und die beiden Teile auseinandergeklappt unter die Albuginea, die entsprechend

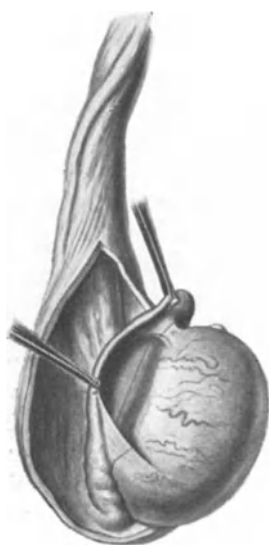


Abb. 945. Die Nebenhodenresektion. I.

Hoden und Nebenhoden sind von der Außenseite freigelegt. Der Sinus ist nach Anheben des Nebenhodens deutlich erkennbar. Die punktierte Linie zeigt die Abtrennungslinie des Kopfes und Schwanzes unter Durchtrennung der Samenkanälchen.

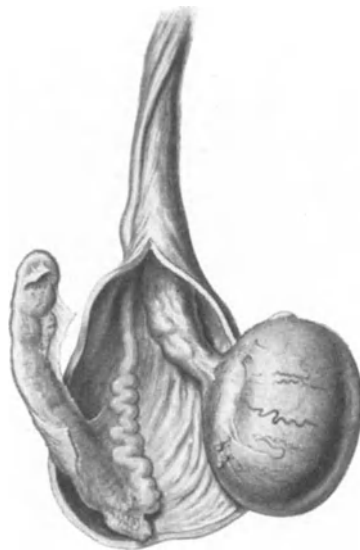

Abb. 946. Die Nebenhodenresektion. II.

Hoden und Nebenhoden sind getrennt. Am Hoden einige Unterbindungsstümpfe durchtrennter Gefäße. Das Gefäßnervenbündel des Samenstranges ist erhalten.

eingeschnitten ist, versenken, wie das bei der Einpflanzung des Ureters in die Blase gemacht wird (s. S. 1280).

Besteht der Verdacht auf Miterkrankung des Hodens, so ist es erlaubt, den Hoden mit Sektionsschnitt von der vorderen Konvexität nach dem Hilus zu zu spalten. Tuberkel sind dann leicht zu erkennen, am besten unter Zuhilfenahme eines Vergrößerungsglases. Die beschriebene Methode ist schon aus diesem Grunde besser als die von BARDENHEUER empfohlene, bei der der Nebenhoden von hinten freigelegt und reseziert wird. Die Übersichtlichkeit ist dabei wesentlich geringer und die Isolierung von den ebenfalls von hinten eintretenden Gefäßen schwieriger.

ε) Die Kastration.

Die Geschichte der Kastration geht in die ältesten Zeiten zurück. Zwar wurde sie nicht aus therapeutischen Gesichtspunkten geübt, sondern, wie SPRENGEL schreibt, aus den unlauteren Quellen der Üppigkeit, des Argwohns und der Eifersucht. Ätiopien, Lybien, die Länder der Vielweiberei, sollen die Heimat der Kastration gewesen sein. Später ist die Sitte dann nach Ägypten und zu den Juden übertragen worden. Bei den letzteren wurde sie dann später verboten.

Bei CELSUS finden wir zuerst Angaben über die Kastration als therapeutischen Eingriff. Drei Ursachen können dazu Veranlassung geben: 1. in gewissen Fällen die Varicocele, 2. die Sarkocele und 3. die auf den Samenstrang übergreifenden Entzündungen des Hodens. Die Sarkocele spielte in der Geschichte der Kastration eine etwas unklare Rolle. Man hat darunter nicht nur die echten Geschwülste (wie GALEN u. a.), sondern auch alle möglichen anderen, wahrscheinlich auch entzündlichen Anschwellungen zusammengefaßt. Die Kastration von gesunden Hoden zum Zwecke der Entmannung wurde auf „Befehl von Mächtigen“ (PAULUS VON AEGINA 600—700 n. Chr.) auch noch im frühen Mittelalter geübt, und zwar bei kleinen Kindern durch Zerquetschen der Hoden, bei Erwachsenen durch die Entfernung der Hoden. Seit dem 16. Jahrhundert wird die Kastration aus diesem Grunde nicht mehr erwähnt. Dagegen wurde die Kastration bei allen möglichen Leiden empfohlen. Sie sollte die Epilepsie, den Wahnsinn, die Elephantiasis heilen. Von den gewerbmäßigen Bruchschneidern wurde sie bei allen Bruchoperationen ausgeführt, um den Übertritt der Eiterung auf die Bauchhöhle zu verhüten. Dagegen wurde allerdings schon frühzeitig von manchen Ärzten Einspruch erhoben (PARACELSUS 1493—1541, PARÉ 1510—1590).

Bei der Ausführung der Kastration wurde meist der Hoden und Samenstrang freigelegt und letzterer ganz oder geteilt unterbunden. Der Hoden wurde entweder abgeschnitten oder auch am Ort gelassen bis er von selbst abfiel. Da vielfach Krämpfe und starke Schmerzen beobachtet wurden, sollte die Unterbindung nicht zu fest angezogen werden, oder die Blutung wurde durch Verbände gestillt und nur ein Faden lose um den Samenstrang gelegt, um bei etwaiger Blutung zugezogen zu werden.

PERCIVAL POTT (1713—1788) scheint der erste gewesen zu sein, der die Gefäße des Samenstranges vom Ductus deferens abtrennte und nur die ersteren unterband und BENJAMIN BELL (1749—1806) stellte schon eine genauere Anzeige zur Kastration, die er nur bei echten Geschwülsten ausgeführt wissen wollte. Er unterband auch nur die abgetrennten Gefäße des Samenstranges. Auch Ende des 18. Jahrhunderts wurden diese beiden Verfahren noch geübt, z. B. war THEDEN (1714—1797) gegen jede Unterbindung, während sein Zeitgenosse SCHMUKER (1712—1786) den Samenstrang unterband. Die Krampfzustände die man nach der Unterbindung beobachtete, sind wohl nur teilweise darauf vielmehr auf Infektion zurückzuführen gewesen. Teilweise wird es sich auch um reflektorisch ausgelöste, durch Hoden- und Samenstrangquetschungen bedingte Shockzustände gehandelt haben. Daß der Tetanus häufig nach der Kastration eintrat, hatte man bei der Kastration der Pferde, die zur Operation auf den durch Pferdemit beschmutzten Boden geworfen wurden, beobachtet. Daß alle bei der menschlichen Kastration beobachteten Krämpfe Tetanus gewesen sind, ist aber nicht anzunehmen.

J. D. LARREY (1768—1842) scheint auch schon das Hodengumma von den echten Geschwülsten abgegrenzt zu haben.

Bei DIEFFENBACH (1784—1847) ist die Kastration merkwürdigerweise nicht erwähnt.

Unser heutiges Vorgehen bei der Kastration ist erst seit Einführung der Asepsis möglich geworden. Wir führen nur im äußersten Notfalle, d. h. bei totaler Zerstörung beider Hoden infolge von Verletzung, Geschwulst oder ausgedehnter Tuberkulose die Kastration aus. Dagegen soll die halbseitige Kastration (Semikastratio) bei einseitiger Tuberkulose des Hodens frühzeitig ausgeführt werden. In manchen Fällen kann man sich mit der Entfernung des Nebenhodens begnügen und den Hoden schonen. In zweifelhaften Fällen ist es erlaubt, den Hoden mit einem Sektionsschnitt zu spalten, um sich über seinen Zustand Aufklärung zu verschaffen, am besten unter Benutzung eines Vergrößerungsglases. Wird der Hoden ebenfalls erkrankt gefunden, so wird er entfernt.

Die *Kastration* wird fast ausschließlich in Leitungs- und örtlicher Schmerzbetäubung ausgeführt. Das Vorgehen von BRAUN hat immer gute Erfolge gegeben. Von einer Narkose haben wir meist abgesehen. Die linke Hand umfaßt von hinten die betreffende Scrotalhälfte und drängt den Hoden an die gespannte Haut. Der Hautschnitt wird an der vorderen äußeren Seite angelegt. Er beginnt etwa fingerbreit unterhalb des äußeren Leistenringes und reicht bis über den unteren Pol des Hodens hinaus. Nach Durchtrennung der Haut und der Tunica dartos

läßt sich der Hoden in seinen Hüllen aus der Hautwunde hervordrängen. Auch der Samenstrang wird ein Stück weit aus der Wunde hervorgezogen. Nun erfolgt die Spaltung der Tunica vaginalis communis, sowohl im Bereiche des Hodens als des Samenstranges. Dann wird auch die Tunica vaginalis testis eröffnet. Hoden und Nebenhoden werden besichtigt, ersterer wenn nötig (s. S. 1366), wie oben angegeben, mit Sektionsschnitt gegen den Hilus zu gespalten. Muß er entfernt werden, so wird mit der Freilegung des Samenstranges begonnen. Mit einer Rinnensonde werden die Gefäße des Plexus pampiniformis und die A. testicularis in einigen Bündeln aufgeteilt, doppelt unterbunden. Der am weitesten hinten gelegene Ductus deferens darf dabei nicht mitgefaßt werden, sondern bleibt schließlich allein zurück. Der Ductus deferens ist aber verhältnismäßig oft mit-erkrankt, was sich durch perlschnurartig angeordnete Anschwellungen zu erkennen gibt. Er wird zentralwärts so weit freigelegt, wie er erkrankt gefunden wird, unter Verlängerung des Weichteilschnittes bis über den äußeren Leistenring hinaus. Mit dem Ductus deferens zieht die A. deferentialis und die hintere Gruppe der Venen des Plexus pampiniformis. Sie müssen ebenfalls freigemacht und doppelt unterbunden werden. Sind alle Gefäße unterbunden und hat man den Ductus deferens, soweit er erkrankt ist, freigelegt, so wird er mit einem scharfen Schnitt durchtrennt. Es sind dabei wohl reflektorisch hervorgerufene Shockzustände beobachtet worden. Daher soll die Abtrennung ohne Zerrung und Quetschung vor sich gehen. Zum Schluß wird dann der Hoden mit den distalen Gefäßstümpfen aus der Tunica vaginalis communis herausgelöst. Das gelingt meist stumpf. Es wird dabei allerdings eine Reihe von kleinen Anastomosen zwischen den Hüllen und dem Hoden durchrissen. Auch die kleinsten Blutpunkte müssen durch Unterbindung versorgt werden, um Nachblutungen (Scrotalhämatom) zu vermeiden. Vom Hilus zieht an der Hinterseite des Hodens das Lig. scrotale testis in die Scrotalhaut. Ist es stärker entwickelt, so muß es mit dem Messer durchtrennt werden. Hat ein Tumor oder die Tuberkulose auf die Hodenhüllen übergreifen, so müssen sie in größerer Ausdehnung mit entfernt werden. Bei der Durchschneidung der Tunica vaginalis communis ist dann auf besonders gute Blutstillung zu achten. Bestehen Fisteln nach außen, so werden sie im Zusammenhang mit dem Hoden umschnitten und entfernt, nachdem die Haut im Gesunden um die Fistelöffnung herum scharf abgelöst worden ist. Bei sicherer Blutstillung kann die Weichteilwunde vollständig mit feinen Seidennähten geschlossen werden.

§) Die Vasotomie und Vasektomie.

Die *Vasotomie* dient zur Durchtrennung des Samenstranges, um eine medikamentöse Behandlung der Samenblase ausführen zu können. Soll eine dauernde Durchbrechung der Samenwege stattfinden, so genügt die Vasotomie nicht, da sich der Weg des Vas auch nach vollständiger Durchtrennung nicht selten wieder herstellt. Die dauernde Unterbrechung der Samenwege (Vasektomie) spielt in der Behandlung der Prostataektomie eine Rolle (s. S. 1298). Wenn auch der Einfluß dieser Operation noch vielfach umstritten ist, so ist er in manchen Fällen nicht zu leugnen. Neuerdings wird die *Vasektomie*, besonders von VOELCKER, der Prostataektomie einige Tage vorausgeschickt, und zwar in erster Linie um das Auftreten einer postoperativen Blutung einzuschränken und die postoperative Epididymitis zu verhüten (v. HABERER). Der Eingriff dient auch zur *Sterilisierung* zur Verhütung des erbkranken Nachwuchses.

Der *Eingriff* ist außerordentlich einfach. Man tastet sich an der Hinter- und Außenseite des Scrotums den Samenstrang, an dessen Rückseite man meist ohne weiteres das Vas deferens durchpalpieren kann. Nach Desinfektion der

Haut fixiert man sich zwischen Daumen und Zeigefinger der linken Hand den Samenstrang und das Vas unmittelbar unter der Haut. Dann wird die Haut durch subcutane Einspritzung in geringer Ausdehnung örtlich betäubt. Ein kleiner Längs- oder Querschnitt durch die Haut und die hier meist dünne Hülle des Samenstranges legt das Vas frei. Es wird mit einer Pinzette gefaßt, eine kleine Schlinge aus der Wunde herausgezogen, die Schlinge vollkommen von den anhängenden Gefäßen, auch der kleinen *A. deferentialis* entblößt und nun etwa 2 cm des Vas zwischen 2 Ligaturen entfernt. Am besten werden beide Stümpfe des Vas mit je einem Catgutfaden abgebunden. Auf jeden Fall muß der zentrale Stumpf unterbunden werden.

η) Die Eingriffe an den Samenblasen.

Nur selten kommen operative Eingriffe an den *Samenblasen* vor. Verletzungen können bei Pfählungen in Frage kommen. Dabei sind meist auch andere Organe, besonders der Mastdarm, Harnröhre und Blase gleichzeitig verletzt. Von den Entzündungen können nur die chronischen, in erster Linie die *Tuberkulose* die Veranlassung zu einem operativen Eingreifen geben, aber auch die nur dann, wenn nur die Samenblasen allein erkrankt sind. Die Samenblasentuberkulose ist eine Folgeerscheinung der Nebenhoden- und Hodentuberkulose und wird durch die *Semicastratio* oder die *Nebenhodenentfernung* günstig beeinflusst. Im Anschluß an die letztgenannte Operation ist auch immer noch eine medikamentöse Behandlung (Jodoformglycerin-Einspritzung) von dem in die Haut eingenähten Samenstrangstumpf möglich. VOELCKER hat vorgeschlagen, den Samenleiterstumpf einige Zentimeter über die Haut hervorragen zu lassen, um die Injektionsbehandlung von hier aus einige Male durchführen zu können. Die *Geschwülste* der Samenblasen sind außerordentlich selten und fast immer sekundärer Natur. Die Entfernung der Samenblase erfolgt daher in solchen Fällen gleichzeitig mit den Eingriffen an den primär erkrankten Organen.

Die *Entfernung* der Samenblase kann auf verschiedenem Wege erfolgen. Uns scheint der von VOELCKER angegebene ischio-rectale Weg der zweckmäßigste neben dem perinealen. Der *ischio-rectale Zugang* verläuft in streng anatomischen Bahnen. Wir brauchen ihn hier nicht näher zu beschreiben, da es derselbe Weg ist, der nach der VOELCKERSchen Methode zur Prostata führt (s. S. 1313). Durch Verlängerung des Schnittes nach oben, teilweise Durchtrennung des *M. glutaeus maximus* und der *Ligg. sacrotuberosum* und *sacrospinosum*, unter Umständen nach Entfernung des Steißbeines oder teilweiser Resektion des Kreuzbeines nach BARDENHEUER-KRASKE, gelingt es, den Zugang im Notfall zu erweitern (VOELCKER). Ist der Mastdarm seitlich abgeschoben, so wird der von VOELCKER empfohlene Haken (Abb. 896) eingesetzt, mit dem der Darm zurückgehalten und gleichzeitig geschützt werden kann. Samenblasen und Vas deferens sind nun noch von einer mehr oder weniger derben Fascie eingehüllt. Geht man vom oberen Rand der Prostata aus, so kann man aber durch die Fascie die divergierenden Wülste der Samenblasen fühlen und nimmt in dieser Richtung auch die Spaltung der Fascie vor. Dann legt man zunächst den oberen Pol der Samenblasen frei, da hier die Gefäße eintreten, die bei einiger Größe doppelt unterbunden werden. Dann faßt man den oberen Samenblasenpol, löst die Samenblase langsam nach unten ab, bis in die Gegend der Einmündung, unterbindet dort und trägt sie ab. Für die *perineale Methode* empfiehlt sich der Zugang, der ebenfalls als Zugang zur Prostata von ZUCKERKANDL ausgearbeitet wurde.

Auch hier brauchen wir eine ins einzelne gehende Beschreibung nicht mehr zu geben, da dieser Zugang ausführlich im Abschnitt Prostata beschrieben ist (s. S. 1306).

Wir bevorzugen die VOELCKERSche Methode, weil besonders bei fetten Menschen der perineale Zugang in eine fast abgründige und unübersichtliche Tiefe führt, die ein Operieren unter Leitung des Auges fast unmöglich macht, wenn man streng anatomisch vorgehen will. Die Erreichung des oberen Pols zur Gefäßunterbindung ist sehr viel schwieriger. Die anderen empfohlenen Wege transvesical, suprasymphysär extravescical, inguinal erscheinen uns wesentlich unständlicher und schwieriger.

22. Die Eingriffe an der Wirbelsäule und am Rückenmark.

a) Die Eingriffe bei den Verletzungen und bei der Wirbeltuberkulose.

(NAST-KOLB.)

Die *Verletzungen des Rückenmarks* sind fast immer mit Wirbelverletzungen verbunden, und zwar sind es meist stumpfe Verletzungen, die die Wirbelsäule in der Längsachse bei Sturz auf den Kopf oder bei Sturz auf das Gesäß treffen. Neben den *Wirbelfrakturen* ist die häufigste Ursache einer Rückenmarksverletzung die *Luxation* oder die *Luxationsfraktur*. Findet man für eine Wirbelverletzung keinerlei Anhaltspunkte an der Haut oder in Form einer Wirbelverlagerung, so kann trotzdem das Rückenmark verletzt sein. Eine Fraktur kann ohne Difformität, eine Luxation wieder reponiert sein. Ehe man einen Verletzten, der einen Sturz auf das Gesäß oder auf den Kopf erlitten hat, auf eine Wirbelverletzung untersucht, soll man wenigstens auf etwaige Lähmungserscheinungen der Extremitäten untersuchen und die Reflexe prüfen. Kann der Kranke alle Extremitäten bewegen, wenn auch manchmal wegen der Schmerzen nur in geringem Ausmaß, und sind die Reflexe vorhanden, so liegt sicher eine schwere Rückenmarksverletzung *nicht* vor. Erst dann soll die Untersuchung der Wirbelsäule selbst vorgenommen werden. Aber auch die muß mit größter Vorsicht ausgeübt werden, da auch bei Luxationen und Frakturen der Wirbel die Störungen von seiten des Rückenmarks vollkommen fehlen können, die dann aber bei unvorsichtig ausgeführten Bewegungen infolge von Verschiebungen plötzlich auftreten können. Die Rückenmarkerscheinungen nach Verletzungen sind fast immer schwer. Oft handelt es sich um eine Querschnittsläsion, deren Sitz dann meist aus den Symptomen einfach festzustellen ist. Die große Frage, die bis heute noch nicht zur Entscheidung kommen konnte, ist die der *Anzeigestellung* für einen chirurgischen Eingriff bei Vorhandensein von Rückenmarksverletzung nach Trauma. Bei solchen Verletzungen, die einen ausgesprochen *einseitigen Charakter* haben, so daß mit dem Eindringen eines Knochensplitters oder einer einseitigen Quetschung oder Zerrung gerechnet werden kann, ist die Freilegung des Rückenmarks durch die Laminektomie zu empfehlen. Liegt eine *Querschnittsläsion* vor, so ist die Frage des chirurgischen Eingriffes kaum zu entscheiden. Wenn man aber eingreifen will, so muß das sobald wie möglich geschehen. Leider sind die Erfolge der Laminektomie nach Wirbelverletzungen gering. In der Mehrzahl der Fälle ist das Rückenmark zerstört, d. h. man findet nach Eröffnung der Dura einen starken intraduralen Bluterguß, das Mark blutig durchtränkt und mehr oder weniger zerquetscht. In anderen Fällen scheint das Mark vielleicht bis auf einen Bluterguß, besonders in den weichen Häuten, unverändert. Gelegentlich fehlt auch dieser. In wieder anderen Fällen kann man eine Verschiebung der Achse des Wirbelkanals oder ein in den Kanal vorspringendes Fragment feststellen und beseitigen. Trotz der Entlastung durch die Laminektomie sind, wie gesagt, die Aussichten, wie der Operationsbefund auch sein mag, meist schlechte. Nur dann, wenn bei Operationen eine ganz örtliche, einseitige Verletzung gefunden wurde, haben wir einen guten Erfolg zu erwarten. Nach unseren Erfahrungen kann trotzdem, wenigstens wenn schwere Traumen vorausgegangen sind, die Laminektomie gemacht werden. Selbst wenn nur eine *Hämatomyelie* vorliegt, wird der Eingriff zum mindesten keinen Schaden bringen.

Finden sich aber schwere Veränderungen am Mark, so ist doch immer die Möglichkeit der Entlastung gegeben und wir sahen, wenn auch manchmal erst nach Wochen und Monaten, die Lähmungserscheinungen bis zu einem gewissen, gelegentlich aber auch erheblichen Grade zurückgehen. Sind Blasen- und Mastdarmlstörungen vorhanden, so ist es außerordentlich wichtig dafür Sorge zu tragen, daß von dieser Seite dem Kranken keine Gefahren drohen. Die Sorge für Harn- und Stuhlentleerung muß im Anschluß an die Operation im Vordergrund stehen. Auch über die Behandlung der Luxationsbrüche gehen die Anschauung noch weit auseinander.

Schußverletzungen der Wirbelsäule und des Rückenmarks beanspruchen manchmal chirurgische Behandlung wie die übrigen Verletzungen. Selbstverständlich soll eingegriffen werden, wenn ein Geschloß sich in den Rückenmarkskanal hinein verirrt und hier Kompressionserscheinungen ausübt. Besteht völlige Querschnittslähmung mit Blasen- und Mastdarmlstörungen, so ist die Prognose meist von vornherein sehr ungünstig, besonders dann, wenn der Schußkanal auf eine Verletzung des Rückenmarks hinweist. In solchen Fällen ist auch von einer Operation nichts zu erwarten. Findet sich eine halbseitige Lähmung, vielleicht mit dem BROWN-SÉQUARDSchen Symptomenkomplex, ohne daß ein Splitter oder ein Geschloß für Kompression verantwortlich gemacht werden kann, so daß eine teilweise Rückenmarkszerstörung angenommen werden muß, so ist auch von einer Operation wenig Erfolg zu erwarten. Ist eine *Querschnittslähmung* vorhanden, trotzdem der Schußkanal nicht für eine Rückenmarksverletzung spricht, so kann es sich um eine *Erschütterung* des Rückenmarks, oft mit Hämatomyelie, handeln. Solche Fälle haben im allgemeinen eine günstige Prognose. Eine *operative Behandlung* kommt also eigentlich nur bei Anwesenheit des Geschosses im Wirbelkanal oder in seiner nächsten Nähe in Frage. Auch Knochensplitter können aber röntgenologisch festgestellt und mit Erfolg entfernt werden. Solche Fälle sind leider verhältnismäßig selten.

Die *Tuberkulose der Wirbelkörper* führt gelegentlich zu Druckerscheinungen des Rückenmarks. Die Kompression kann *plötzlich* während des Zusammenbrechens eines Wirbelkörpers auftreten; dann sind die Erscheinungen und die Operationsaussichten ähnlich wie bei den traumatischen Verletzungen. Soll ein Eingriff vorgenommen werden, so muß er sofort erfolgen. Bei den *langsam* einsetzenden Kompressionserscheinungen (Schmerzen, Reizerscheinungen, Lähmungserscheinungen) sind die Operationsaussichten günstiger. Freilich ist es gelegentlich nicht möglich, das tuberkulöse Granulationsgewebe in ganzer Ausdehnung aus dem Wirbelkanal zu entfernen, besonders dann, wenn es sich über das Gebiet vieler Wirbel erstreckt. Aber selbst im Bereich der obersten Halswirbel ist es uns gelungen, durch Laminektomie und Entfernung des tuberkulösen Granulationsgewebes schwere Lähmungserscheinungen dauernd zu beheben und den Prozeß zur Ausheilung zu bringen (PAYR). Am günstigsten sind solche Fälle, bei denen die Kompressionserscheinungen hauptsächlich von den Bögen ausgehen.

b) Die HENLE-ALBEESche Operation.

(HENLE und HUBER.)

Die Operation dient der Versteifung der Wirbelsäule in solchen Abschnitten, die infolge von Verletzungen oder Erkrankungen ihren Halt verloren haben. Die in Betracht kommenden Verletzungen sind Wirbelfrakturen, Luxationsfrakturen und die sog. KÜMPELLSche Erkrankung als Verletzungsfolge. Von den Erkrankungen der Wirbelsäule ist in erster Linie die

Tuberkulose der Wirbelkörper zu nennen, während andere Erkrankungen wie die Osteomyelitis und die Skoliose wesentlich zurücktreten. Bei den traumatischen Erkrankungen hat die nach dem Verfahren von HENLE-ALBEE ausgeführte autoplastische Spanverpflanzung zur Schienung der betreffenden Stelle ausgezeichnete Erfolge gebracht und wird allgemein anerkannt. Bei der Tuberkulose der Wirbelsäule wird dagegen heute noch der Wert der Methode bestritten. Trotzdem hat das Verfahren auch bei der Tuberkulose viele Anhänger gefunden und sich besonders bei Fällen, die sich im Ausheilungsstadium befinden, sehr gut bewährt. Aber auch im floriden Stadium sind gute Erfolge verzeichnet worden. Die Schienung durch einen Knochenspan ist imstande, die orthopädischen Maßnahmen, die in der Nachbehandlung niemals unterlassen werden darf und die Ausheilungsvorgänge (HOESSLY) wesentlich zu unterstützen.

Die Anzeigestellung zur HENLE-ALBEEschen Operation läßt sich nach HENLE und HUBER etwa folgendermaßen zusammenfassen:

Wirbelfrakturen und *Wirbelluxationsfrakturen* ohne Lähmungserscheinungen, bei denen nur geringe Neigung zur Callusbildung besteht, die sog. KÜMPELLSche Krankheit, sind geeignete Objekte für die Einpflanzung eines Knochenspans. Bei der *Spondylolisthesis* und schweren kongenital bedingten auch paralytischen Formen der *Skoliose* kann die Operation erwogen werden. Bei der *Laminektomie* ist sie im allgemeinen nicht notwendig, kann sogar das Ziel der Operation, nämlich die Druckentlastung, gefährden. Eine sekundäre Versteifung kommt bei dauernder Störung der Tragfähigkeit im Operationsgebiet in Frage. Bei der *Wirbeltuberkulose* ist streng zu scheiden zwischen Kindern und Erwachsenen. Am aussichtsreichsten sind die Fälle, bei denen die Tuberkulose zum Stillstand gekommen ist und Frischerkrankungen bei Erwachsenen. Im floriden Stadium ist die Operation bei Erwachsenen nützlich, bei Kindern nur dann, wenn die orthopädische Nachbehandlung genau so erfolgt, als wenn keine Operation ausgeführt worden wäre. Es entwickeln sich sonst Scheinheilungen, die den Kranken Gefahren bringen können. *Gibbusbildungen*, Senkungsabszesse und Fisteln außerhalb des Operationsgebietes bedeuten keine Gegenanzeige. Bei jugendlichen Kranken kann eine allmähliche Redression vor der Operation als empfehlenswert bezeichnet werden. *Gegenanzeigen* für jedes Alter sind: sehr schlechter Allgemeinzustand, Tuberkulose anderer Organe, Fisteln in der Nähe des Operationsgebietes und das Bestehen schwerer Lähmungen.

Was die *Entwicklung der Operation* betrifft, so gehen die Bestrebungen zur operativen Versteifung nach HENLE auf WILKINS (1886) zurück. Dieser versuchte mit Hilfe von Drahtbindungen, die er durch die intervertebralen Löcher hindurchzog, die Bögen aneinander zu befestigen. Durch das Aneinanderbinden der Dornfortsätze erstrebte dann HADRA dasselbe Ziel. Bessere Erfolge erzielte dann schon LANGE mit der Schienung der freigelegten Dornfortsätze. Er verwendete zuerst Metall- und später Celluloidschienen, die aber häufig nicht zur Einheilung kamen. Von einem anderen Prinzip aus versuchten VULPIUS, BORCHARD, FORBES und HIBBS eine Versteifung des erkrankten Wirbelsäulenabschnittes herbeizuführen. Durch in verschiedener Weise gebildete Periostknochenlappen stellten sie die Verbindung zwischen einzelnen Dornfortsätzen oder Bögen her. HENLE hat dann als erster einen frei transplantierten Tibiaspan (1910) zur Anwendung gebracht. ALBEEs erste Operation war etwa 1 Jahr später. Da er seine Methode an einem größeren Material erprobte, ist die Methode rascher bekannt geworden.

Die Ausführung beider Operationen ist einfach.

Bei der HENLESchen Operation wird zunächst mit einer Art Türflügelschnitt die Dornfortsatzreihe freigelegt. Dann wird wie zur Laminektomie beiderseits der Dornfortsatzreihe die Fascie gespalten und mit einem Raspatorium oder breitem Meißel die Muskulatur seitlich von den Dornfortsatzreihen und den anstoßenden Bogenteilen abgelöst. Die Wunde wird dann vorläufig geschlossen und ohne Lagewechsel durch Beugung des Kniegelenks um ungefähr 180° die Vorderseite des Unterschenkels zur Entnahme des Spans zugänglich

gemacht. Durch einen Türflügelschnitt mit abgerundeten Ecken wird dann die vordere Tibiakante freigelegt und nach Umschneidung des Periostes zu beiden Seiten der vorderen Tibiakante der Span in gewünschter Länge herausgesägt. Dabei wird die Knochenmarkshöhle bewußt eröffnet. Da HENLE zwei Späne brauchte, spaltete er vor dem Aussägen des Spans das Periost in der Mitte der Kante in der Längsrichtung in ganzer Ausdehnung und teilte die vordere Kante mit der Kreissäge in zwei Teile. Die Aussägung nimmt HENLE mit einer nicht zu schmalen Amputationssäge vor und beginnt sie mit der Entfernung eines kleinen Keiles zum besseren Einführen der Säge. Ist kein Gibbus vorhanden, so lassen sich die Späne leicht zu beiden Seiten mit der Sägefläche der Dornfortsatzreihe anlegen und oben und unten durch zwei starke Seidennähte, die schon vor dem Einlegen des Knochens dicht am Boden durch das Lig. interspinale gelegt sind, befestigen. Ist ein Gibbus vorhanden, so muß der Span bogenförmig gestaltet werden, indem man von der einen Kante mit Hilfe der Kreissäge oder einer großen LÜERSchen Zange unter Schonung des Periostes genügend Knochen wegnimmt. Bei kleinem Gibbus genügt auch die Wegnahme kleinerer, bogenförmiger Ausschnitte. Liegt der Span richtig, so wird die Fascie mit dem Lig. supraspinale zusammen vernäht und die Haut darüber geschlossen. Der Patient kommt dann in ein Gipsbett, das, falls kein Gibbus vorhanden war, schon vor der Operation angefertigt werden kann. Das Bein wird auf eine VOLKMANNSche Schiene gelegt. WHITMAN ist nach HENLE ähnlich vorgegangen.

Die ALBEESche Methode wird in folgender Weise ausgeführt: Der Kranke liegt in Bauchlage und die Hautlappenbildung erfolgt wie bei HENLE. Genau in der Mittellinie wird eine Spaltung der Dornfortsätze und der Ligg. supraspinalia mit einem messerscharfen Meißel bis auf etwa 13 mm Tiefe vorgenommen. Die Teilung findet nicht ganz symmetrisch statt, sondern so, daß die eine Seite der Dornfortsätze eine dünnere Lamelle bildet, die mit den Weichteilen in Verbindung bleibt und nach außen umgebrochen werden kann. Es ist darauf zu achten, daß an allen Dornfortsätzen der dünnere Teil auf derselben Seite gebildet wird und das Umbrechen infolgedessen auf derselben Seite erfolgt. Der stärkere Teil der Dornfortsätze bleibt mit dem Bogen in Verbindung. Es folgen Blutstillung, vorläufige Wundversorgung und Entnahme eines Knochenspans aus der vorderen Tibiakante. Der Knochenspan besteht nur aus der vorderen Kante und einem Teil der vorderen Fläche samt Periost und wird so gebildet, daß er im Durchschnitt keilförmig ist. Nach Entnahme des Spans erfolgt an der Entnahmestelle vorläufige Wundversorgung. Dann wird der Span entsprechend zugeschnitten, d. h. mit Kerben versehen oder bogenförmig gestaltet, um ihn ohne Mühe zwischen die beiden Teile der gespaltenen Dornfortsatzreihe einlagern zu können. Die Knochenmarksseite soll nach dem feststehenden Teile der Dornfortsätze gerichtet sein. Liegt der Span gut, so werden die Ligg. supraspinalia durch einige Catgutnähte zusammengenäht, wodurch der Span sicher befestigt wird. Die Nachbehandlung wird ebenso durchgeführt wie bei der HENLESchen Methode. Die Spanlänge muß unter allen Umständen über den erkrankten Teil hinaus reichen, am besten oben und unten je zwei Dornfortsätze gesunder Wirbel mitfassen. Da Knochen in ausreichender Weise zur Verfügung steht, so macht das keine Schwierigkeiten. Ein Einknicken oder allzu starkes Schwächen der Späne, um sie bei schwerem Gibbus der Wirbelsäule anzupassen, ist zu vermeiden, wenn auch Frakturen verhältnismäßig rasch zur Ausheilung kommen. Handelt es sich um Tuberkulose, so muß, wie gesagt, die Nachbehandlung im Gipsbett ebensolange durchgeführt werden, wie wenn keine Operation stattgefunden hätte. In anderen Fällen kann mit der Einheilung des Spans nach etwa 3 Monaten gerechnet werden, so daß die Kranken nach dieser Zeit aufstehen können.

c) Die Eingriffe bei den Wirbel- und Rückenmarkstumoren.

(GULEKE.)

Seitdem durch die Myelographie von SICARD und FORESTIER 1922 die Diagnose und besonders die Höhendidiagnose der Rückenmarkstumoren erleichtert wurde, ist die Zahl der wegen Tumor ausgeführten Operationen erheblich angewachsen. Trotz aller diagnostischen Hilfsmittel ist auch heute die *exakte Tumordiagnose* manchmal nicht möglich; besonders bleibt häufig die Frage unentschieden, ob es sich um einen extraduralen oder um einen intraduralen, einen extramedullären oder intramedullären Tumor handelt. Die Diagnose des raumbeengenden Prozesses selbst und die Höhendidiagnose machen verhältnismäßig geringere Schwierigkeiten. Die Ausdehnung des Tumors nach unten ist allerdings auch heute noch schwierig, obwohl auch da durch Luftfüllung und Myelographie schon gewisse Erfolge zu verzeichnen sind (SICARD, MONIZ).

Die *Diagnose* gründet sich hauptsächlich auf örtliche Veränderungen und Erscheinungen an den Erfolgsorganen des erkrankten Rückenmarksabschnittes. Im allgemeinen ist für die Tumordiagnose wichtig, daß die Erkrankung langsam und schleichend beginnt. Leichte Ermüdbarkeit der Extremitäten, Gehstörungen und Schmerzen sind oft die ersten Anzeichen. Dazu kommen allmählich fortschreitende Lähmungserscheinungen in bestimmten Gebieten, und zwar motorische und sensible. Häufig stellen sich auch Kribbeln und ataktische Erscheinungen ein. Nicht selten beginnt das Leiden mit den Erscheinungen des BROWN-SÉQUARDschen Symptomenkomplexes. Die Schmerzen können im Bereiche der Wirbelsäule auftreten, sich aber auch in Form von Neuralgien auf den Rumpf und die Extremitäten erstrecken. In allen solchen Fällen muß der Gedanke an die Entwicklung eines Tumors erwogen werden. Gelegentlich kann es, allerdings meist, nachdem die erwähnten Vorboten vorausgegangen waren, plötzlich zu einer vollständigen, schlaffen Lähmung kommen. In anderen Fällen nehmen die Gehstörungen oder die Bewegungsstörungen in der oberen Extremität allmählich zu. Ebenso kommt es zu starken Störungen der Sensibilität bis zur völligen Anästhesie und heftigen Schmerzen, besonders Wurzelschmerzen. Auch Störungen der Reflexe und Blasen- und Mastdarmstörungen treten auf. Die *klinische Diagnose* wird durch die Liquoruntersuchung und die charakteristischen Veränderungen desselben in bezug auf Zellzahl und Eiweißgehalt wesentlich unterstützt. In neuerer Zeit ist die Luftfüllung des Wirbelkanals und die Füllung mit schattengebender Flüssigkeit zur Röntgenuntersuchung für die Diagnose und besonders die Ortsdiagnose eines Tumors von wesentlicher Bedeutung geworden. Die Entscheidung, ob ein extra- oder intraduraler Herd oder eine Wirbelerkrankung mit Kompressionserscheinungen vorliegt, ist, wie gesagt, oft außerordentlich schwierig. Am besten läßt sich noch eine Wirbelerkrankung durch Röntgenbild ausschließen, leider aber auch nicht immer. Sind ausgesprochene *Wurzelschmerzen* vorhanden, so kann die Höhendidiagnose dadurch endgültig entschieden werden, ebenso nimmt man im allgemeinen an, daß extramedulläre Tumoren häufiger Wurzelsymptome, besonders Schmerzen verursachen als intramedulläre. Die Liquoruntersuchung soll für die Entscheidung der zuletzt erwähnten Frage unter Umständen ausschlaggebend sein. FOERSTER wies aber schon darauf hin, daß oft die Liquoruntersuchung im Stich läßt und daß auch die Wurzelerscheinungen und die für die extramedullären Tumoren als charakteristisch betrachtete steife Haltung der Wirbelsäule auch bei intramedullären Tumoren beobachtet werden. Nach FOERSTER ist auch der *zonale Schmerz* für die Höhendidiagnose nur mit Vorsicht zu bewerten, da unter Umständen der obere Teil der Wurzeln durch einen Wirbeltumor noch nicht mitergriffen zu sein braucht. Da aber die Hinterstränge sehr leicht verletzlich sind, ist der Funktionsaufall derselben in einer gewissen Höhe für den Tumorsitz verwertbar. Schädigungen der Hinterstränge verursachen Störungen der Berührungsempfindung in dem entsprechenden Körperabschnitt, was durch Zahlenerkennen festzustellen ist (FOERSTER). Daher lassen sich bestimmte Anhaltspunkte für die Höhendidiagnose mit dieser Untersuchungsmethode angeben. Punktion der Rückenmarkshöhle ist nach PETER besonders insofern wichtig, als häufig eine deutliche Druckdifferenz bei der Punktion der Zisterne und des Lumbalsacks festzustellen ist. Zweitens ist die Beschaffenheit des Liquors von Bedeutung (Kolloidreaktion). Drittens ist das Fehlen des Übertritts von Luft oder Farbstoff durch den Kanal wichtig und viertens die Dauerarretierung einer schattengebenden Flüssigkeit an einer bestimmten Stelle. Auch LANDELUS hat zur Vervollständigung der Tumordiagnose beigetragen, indem er den QUECKENSTEDT-schen Versuch heranzog. JIRASEK gibt ebenfalls ein Hilfsmittel an, um die Höhe des Tumors festzustellen. Nach Freilegung der Dura werden zwei Nadeln in größerer Entfernung

voneinander eingestochen und aus dem Verhalten des Pulses und des Liquorabflusses Schlüsse auf den Tumorsitz gezogen. Wenn es auch in vielen Fällen gelingen wird, die Diagnose auf Tumor zu stellen, so kommt doch zunächst eine große Anzahl von Erkrankungen in Frage, die ausgeschlossen werden muß. Es sind das die Syringomyelie, die Pachymeningitis, Entzündungsfolgen nach Operationen und Verletzungen, die Myelitis, die Hämatomyelie (die nach FINKELNBURG auch ohne Trauma bei vorhandenen Gefäßveränderungen eintreten kann), die Lues spinalis, die Tuberkulose der Wirbel und nach POTEL die Atrophie des Rückenmarks aus unbekanntem Ursachen bei älteren Leuten. Aus der Vorgeschichte und Untersuchungen nach bestimmten Richtungen werden im allgemeinen diese Erkrankungen auszuschließen sein. Freilich ist z. B. nach FÖRSTER auch bei Tumoren und bei Tuberkulose manchmal der Wassermann positiv. Von den verschiedenartigen Tumoren kommen in Frage Fibrome, Gliome, Endotheliome, Sarkome, Lipome, Adenome, Neurofibrome, Neurinome, Psammoendotheliome.

Die *Myelographie* wird in folgender Weise ausgeführt. In Seitenlage des Kranken und in örtlicher Betäubung wird die Cisterna cerebello-medullaris genau in der Mittellinie punktiert. Oberhalb des Dornfortsatzes des Epistropheus dringt man mit der feinen Nadel genau in der Mitte durch die Weichteile. Die Nadel wird leicht schädelwärts gerichtet, bis man am Hinterhaupt anstößt. Dann wird die Nadel etwas zurückgezogen und etwas weniger schräg nach oben vorgeschoben, bis man den unteren Rand des Foramen occipitale magnum erreicht. Sobald der knöcherne Widerstand aufhört, durchbohrt die Nadel die Membrana atlanto-occipitalis und dringt in die Zisterne ein. Sie darf nur noch einige Millimeter vorgeschoben werden. Der *Liquordruck* wird bestimmt und etwas Liquor zur Untersuchung entnommen. Zur Injektion verwendet SICARD *Lipiodol*, während in Deutschland Jodipin, und zwar 40%ig, eingespritzt wird. 1 bis 1½, höchstens 2 ccm sollen langsam eingespritzt werden. Nach der Injektion wird der Kranke in halbsitzende Lage gebracht; in gewissen Zeitabständen werden dann Röntgenaufnahmen vorgenommen. Von verschiedenen Seiten (F. KRAUSE) sind nach der Injektion schwere Reizerscheinungen des Rückenmarks oder der Wurzeln beobachtet worden. Sie treten allerdings wahrscheinlich nur bei der Verwendung größerer Mengen auf. Ist ein raumbeengender Herd vorhanden, so bleibt die Kontrastflüssigkeit an dieser Stelle hängen. Aus der Form und Anordnung des Schattenflecks können gewisse Schlüsse auf die Natur, die Begrenzung, die Höhen- und Seitenlage gezogen werden. Die Differentialdiagnose zwischen intra- und extramedullärem Tumor ist allerdings auch mit dieser Methode kaum möglich. *Sie ist überhaupt nur* als Glied in der Kette der übrigen diagnostischen Hilfsmittel zu betrachten. An erster Stelle muß immer die *klinische Untersuchung* stehen bleiben.

Der Eingriff bei einem Rückenmarkstumor richtet sich ganz nach den gegebenen Verhältnissen. Durch möglichst schonende Laminektomie wird der Duralsack freigelegt und eröffnet (s. unten). Der Tumor macht sich gelegentlich schon dadurch bemerkbar, daß die Durapulsation unterhalb desselben fehlt. Auch die Liquormenge kann unterhalb sehr gering sein. Ist die Dura eröffnet, so kann gelegentlich sofort eine Schwellung oder auch eine granulationsgewebsähnliche, mehr oder weniger dicke, gefäßreiche oder gefäßarme Auflagerung zu erkennen sein. Geht der Tumor von der Dura aus, so ist er sofort erkennbar. Nur wenn der Tumor an der Vorderseite oder weit seitlich seinen Sitz hat, kann er erst nach Beiseiteziehen des Marks erkannt werden. Das Beiseiteziehen muß außerordentlich vorsichtig geschehen. KULENKAMPFFF empfiehlt dazu das Herumführen eines Tracheotomiebändchens um das Mark. Besonders schwierig ist das Auffinden *intramedullärer Tumoren*, die, wenn sie nicht ganz oberflächlich sitzen, nur an der spindelförmigen Schwellung erkannt werden können. Die Entfernung des Tumors macht im allgemeinen, wenn er deutlich abgrenzbar ist, keinerlei Schwierigkeiten. Extramedulläre Tumoren lassen sich nach Spaltung der Hüllen und ohne die eigentliche Kapsel zu öffnen, fast immer ohne weiteres auslösen, am besten nachdem man sie mit einer Mauszange oder einem Fadenzügel gefaßt hat. Intramedulläre Tumoren können erst nach Spaltung der Rückenmarkssubstanz (meist in der Mittellinie) freigelegt und

ausgeschält werden. Es ist der Vorschlag gemacht worden, sie zweizeitig zu operieren, d. h. in der ersten Sitzung nur die Spaltung vorzunehmen und die spontane Ausstoßung abzuwarten. Bei Tumoren, die von der Dura ausgehen, wird die Dura mitentfernt. Ein Duradefekt kann nur durch ein Transplantat geschlossen werden (Fascie). Ist die Dura unbeschädigt, wird sie erst durch fortlaufende Naht verschlossen. Die übrige Wundversorgung ist dieselbe wie bei der Laminektomie auch sonst.

Postoperativ kommt es sehr häufig zu mehr oder weniger ausgedehnten Lähmungen, die aber, falls das Rückenmark nicht verletzt zu werden brauchte, fast regelmäßig nach verhältnismäßig kurzer Zeit zurückgehen. SICARD hat postoperativ Spätblutungen in den Rückenmarkskanal beobachtet, wenn die Kranken zum ersten Male das Bett verlassen haben. Dauerschädigungen sind dadurch nicht entstanden.

d) Die Eingriffe bei der Spina bifida.

(HESSE.)

Abgesehen von der *Spina bifida occulta*, die an Ort und Stelle wohl kaum jemals einen operativen Eingriff notwendig macht, kommen für die chirurgische Behandlung die Fälle von Spina bifida cystica in Frage. Aus dem vielgestaltigen Krankheitsbild lassen sich drei Hauptstörungen abgrenzen, die eine verschiedenartige Behandlung notwendig machen. Es sind das die *Meningocele*, die *Myelocystocele* und die *Myelocele* mit der Unterabteilung der *Myelo-Meningocele*. Bei der ersteren Form besteht der vorgewölbte Teil des cystischen Tumors aus der Haut und den weichen Hirnhäuten. Auch die Dura kann teilnehmen. Häufig ist aber die Dura gespalten, ebenso wie die in allen Fällen gespaltenen Wirbelbögen. Im Cystensack können gelegentlich einzelne lose Nerven verlaufen. Das unversehrte Mark liegt im Wirbelkanal. Bei der *Myelocystocele* besteht der vorgewölbte Teil des cystischen Tumors aus der Haut und den weichen Hirnhäuten. Die Dura und die Wirbelbögen sind gespalten. Das Rückenmark liegt ganz oder teilweise im Inneren der Cyste, der Zentralkanal ist cystisch erweitert. Bei der *Myelocele* sind gespalten: Haut, Wirbelbögen, Dura, weiche Hirnhäute und Rückenmark. Der hintere Teil des vorgewölbten cystischen Tumors besteht daher aus dem gespaltenen Mark, den weichen Hirnhäuten und der Haut. In frischen unbeschädigten Fällen erkennt man deutlich die in der Mitte in der Längsrichtung verlaufende Area medullo-vascul., das gespaltene Rückenmark. In der Nähe des oberen und unteren Endes dieses Markabschnittes finden sich häufig zwei feine Öffnungen, die in den Zentralkanal führen, der Polus cran. und der Polus caud. Umgeben ist der Markabschnitt von der Zona epithelio-serosa und diese ist wieder umgeben von der meist unscharf begrenzten Zona cutanea, d. h. der rings auf die cystische Geschwulst übergelenden Rückenhaut. Durch den Cystensack ziehen die Nervenstämmchen. Der ventral gelegene Cysteninhalte drängt das Mark aus dem Knochen- und Duradefekt heraus, infolgedessen bestehen fast immer Lähmungserscheinungen der komprimierten motorischen Wurzeln.

Die Spina bifida kommt fast immer im direkten Anschluß an die Geburt zur Behandlung. Von den verschiedenen Höhenlagen der Cysten ist die häufigste die lumbo-sacrale, dann folgt in weitem Abstand die sacrale, die dorsale und die cervicale. Die Spaltung in der Wirbelsäule ist in der Mehrzahl der Fälle in der Mittellinie, seltener seitlich. Die Diagnose der Spina bifida macht keine Schwierigkeiten, schwieriger ist gelegentlich die Feststellung der Form. Einzelne Anhaltspunkte sind wichtig.

Bei der *Myelocele*, die das charakteristische Bild (verschiedene Zonen) bietet und die am häufigsten vorkommt, sind besonders die motorischen Wurzeln geschädigt. Außerdem lassen sich die Nerven im Cystensack bei der Durchleuchtung mit einer hellen Lampe häufig feststellen. Bei den beiden anderen Formen ist das äußere Bild schon durch die *erhaltene Haut* gekennzeichnet. Die Nerven sind bei der *Myelocystocele* nicht in der Cyste selbst, sondern in der Wand festzustellen. Da es sich um sensible Nerven handelt, so stehen sensible Nervenstörungen im Vordergrund, die allerdings schwer zu prüfen sind.

Bei der *Meningocele* sind die Erscheinungen am geringsten. Nerven können gelegentlich in der Cyste nachweisbar sein. Für die Behandlung bieten die häufigsten Formen, die *Myelocele* und *Myelomeningocele*, die schlechtesten Aussichten, aber erfordern am raschesten ein chirurgisches Eingreifen, da die Haut fehlt und infolgedessen Decubitus und Infektion

schnell eintreten können. Außerdem bestehen häufig schwere Schädigungen durch Druck auf die motorischen Nerven und Mißbildungen. Da die Gefahr der Infektion auch sehr groß ist, so ist eine Desinfektion der Oberfläche gestattet, einschließlich der Area.

Der *Eingriff* bei der *Myelocoele* besteht in einer Umschneidung des häutigen Anteils unter möglicher Schonung der Haut. Dann wird der Cystensack eröffnet und entleert und das gespaltene Mark möglichst in den oft flachen Wirbelkanal reponiert. War eine starke ventrale Liquoransammlung vorhanden, so stößt die Reposition wegen der lang ausgezogenen Nerven auf große Schwierigkeiten. Die Nerven sind weitgehend zu schonen. Reste der seitlichen Sackwand sind zur Deckung des reponierten Marks zu benutzen. Auf eine knöcherne Deckung muß verzichtet werden. Die Hautdeckung kann dadurch am ehesten gelingen, daß zwei seitliche Türflügellappen aus der Lendenhaut gebildet werden, die von der Unterlage abgelöst, dadurch beweglich gemacht und in der Mittellinie vereinigt werden (KIRSCHNER). Die Erfolge der Operation sind schlecht; selbst wenn die Infektion ausbleibt, bleiben die bestehenden Lähmungen unbeeinflusst. Bei der *Myelocystocoele* sind die Aussichten etwas günstiger. Die Haut kann hier nach querer Spaltung nach oben und unten abgelöst und der Cystensack freigelegt werden. Dann wird der Sack gespalten, und zwar in schräger Richtung, um etwa in der Wand verlaufende Nerven zu schonen. Der Zentralkanal wird punktiert und das Mark dann in den Wirbelkanal zurückgebracht. Die Reste der Rückenmarkshäute werden darüber vereinigt und die Haut geschlossen. Teile der *Haut* können geopfert werden. Die Dauererfolge sind auch bei der *Myelocystocoele* infolge der meist schon bestehenden schweren Veränderungen schlecht. Es stellt sich sehr leicht ein Hydrocephalus und Lähmungen der unteren Extremitäten ein, selbst wenn die Operation als solche günstig verlaufen ist. Die günstigsten Aussichten bietet die *Operation der Meningocoele*. Die Haut wird am besten in querer Richtung gespalten und von der übrigen Cystenwand abgelöst, so daß die Cyste bis in den Rückenmarkskanal hinein gestielt werden kann. Dann wird der Sack eröffnet und durch Tabaksbeutelnaht oder einfache Naht geschlossen. Um einen festen Verschuß zu erzielen und einen Rückfall der Cystenbildung zu verhüten, wird am besten die von BAYER vorgeschlagene Plastik ausgeführt. Aus der Fascia lumbosacralis und den darunter liegenden Muskeln werden durch halbmondförmige Schnitte zwei medial gestielte Lappen ausgeschnitten, die sich durch eine einfache Naht in der Mitte vereinigen lassen. Die Hautdeckung macht meist keine Schwierigkeiten. PAYR u. a. haben den Vorschlag gemacht, durch eine Fascien-Muskel-Periostplastik den Kanal zu schließen.

e) Die Laminektomie.

Je nach der Lage des Operationsgebietes wird der erkrankte Teil der Wirbelsäule möglichst zum *höchsten Punkt* gemacht, z. B. an der Lendenwirbelsäule wird ein breites Kissen unter den Bauch geschoben, um die physiologische Lordose möglichst auszugleichen oder in eine Kyphose zu verwandeln. Sollen die Bögen an der Halswirbelsäule entfernt werden, so wird der Kopf entweder auf eine besondere Stütze gelegt, etwas tiefer als es der Höhe des Operationstisches entspricht, wenn nicht an dem Tisch eine besondere verstellbare Kopfstütze angebracht ist, wie das heute meist der Fall ist. Diese Hochlegung des Operationsgebietes hat den Zweck, den zu starken Abfluß von Liquor nach

Eröffnung der Dura zu verhüten. Die Vorbereitung des Operationsfeldes ist die übliche für einen aseptischen Eingriff. Bevor der Kranke gewaschen wird, werden die Dornfortsätze abgezählt, am besten an der Vertebra prominens beginnend und mit einem feinen Messerritz oder mit Carbolfuchsin die obere und untere Grenze des Operationsfeldes genau bestimmt, da nach dem Abdecken eine

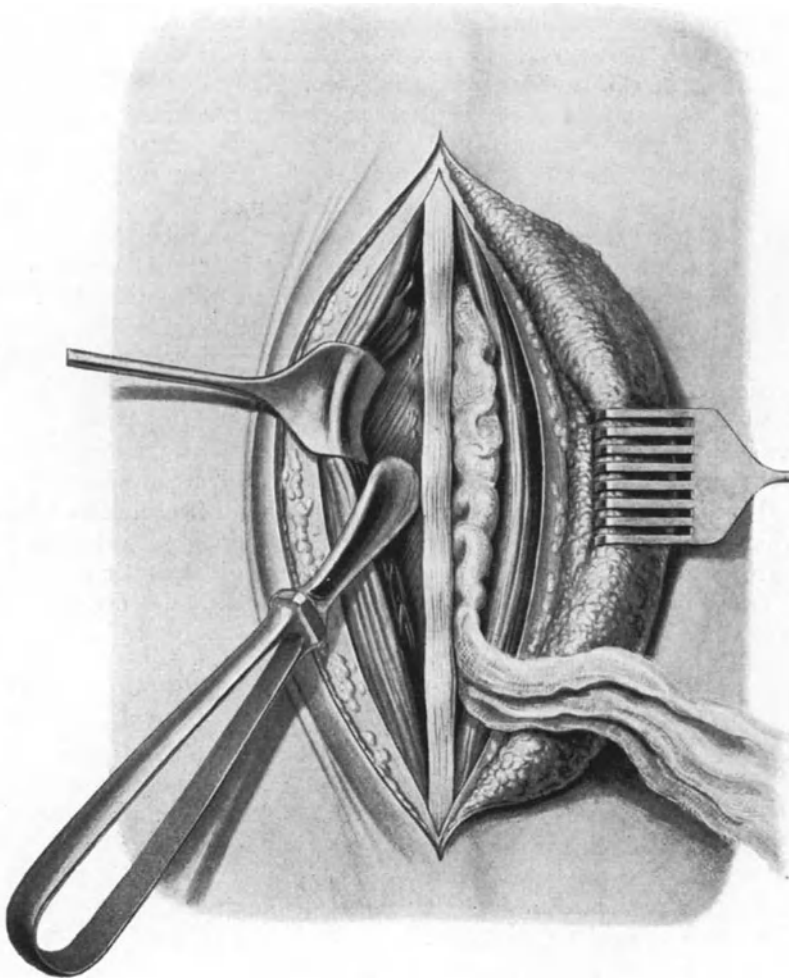


Abb. 947. Die Laminektomie. I.

Der Hautschnitt verläuft bogenförmig. Dann erfolgt die Abtrennung der Muskulatur von der Dornfortsatzreihe. Die Muskulatur wird mit dem Raspatorium bis zu den Gelenkfortsätzen abgelöst. Rechts ist die Wunde vorübergehend mit heißen Kochsalzkompressen ausgestopft.

Ortsbestimmung Schwierigkeiten macht. Zur *Schmerzbetäubung* wählt man fast immer die örtliche Betäubung. Sie hat folgende Vorteile: Man kann sich mit dem Kranken verständigen, ihn über die Ausstrahlung von Schmerzen befragen und ihn aktive Bewegungen ausführen lassen. Sehr angenehm ist auch die Blutleere der Rückenmuskulatur durch den Adrenalinzusatz. Operiert man aus besonderen Gründen in Allgemeinnarkose, die technisch nicht ganz einfach ist bei der Bauchlage des Kranken, besonders wenn z. B. am Hals laminektomiert

wird, so soll man wenigstens die Injektion der Rückenmuskulatur mit Adrenalinlösung (25—30 Tropfen der Stammlösung auf 100 ccm $\frac{1}{2}$ %iger Novocainlösung oder physiologischer Kochsalzlösung) vorausschicken. Für die örtliche Betäubung werden im Operationsgebiet oder besser zwei Wirbel weiter nach oben und unten die Rückenmuskeln in ihrer ganzen Dicke mit $\frac{1}{2}$ %iger Novocain-

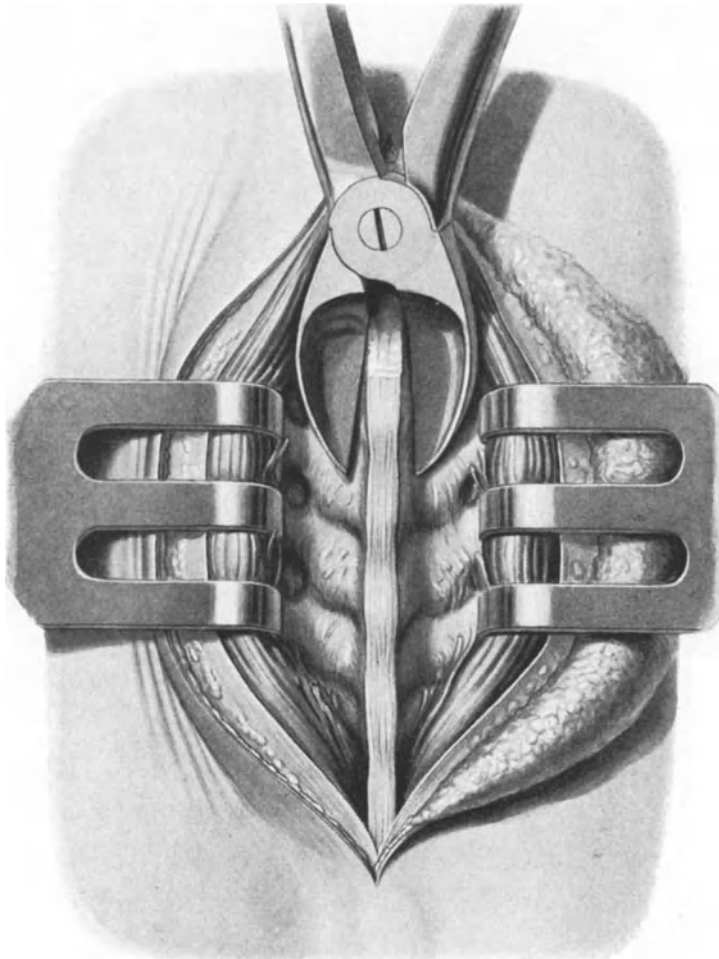


Abb. 948. Die Laminektomie. II.

Die Dornfortsätze werden mit der großen LISTON'schen Zange hart an den Bögen abgeschnitten.

Suprareninlösung infiltriert. Man hält sich mit der Injektion drei Finger breit von der Dornfortsatzreihe entfernt, um das Übertreten der Flüssigkeit in den Lumbalsack zu verhüten. Bestehen bis in das Operationsgebiet hineinreichende Lähmungen, so kann die Schmerzbetäubung entsprechend eingeschränkt werden. Eine oft bestehende hyperästhetische Zone muß aber besonders berücksichtigt werden. Als *Hautschnitt* empfiehlt sich besser ein Türflügelschnitt oder Bogenschnitt als der Schnitt in der Mittellinie, da dann die Hautnaht neben die Mittellinie fällt. Eine Liquorfistel wird dadurch leichter verhütet, da die Nähte dann nicht in einer Ebene liegen. Der Schnitt muß die Zahl der Dornfortsätze,

d. h. der Bögen des erkrankten Gebietes nach oben und unten um 1—2 Wirbel überragen; er wird nur durch die Haut und das Subcutangewebe gelegt. Die Fascie wird zunächst geschont. Der Türflügel oder Lappen wird bis an die Basis abgelöst und durch Einsetzen eines Automatenhakens in dieser Lage gehalten. Dann wird genau, der Dornfortsatzreihe folgend, die Fascie in der

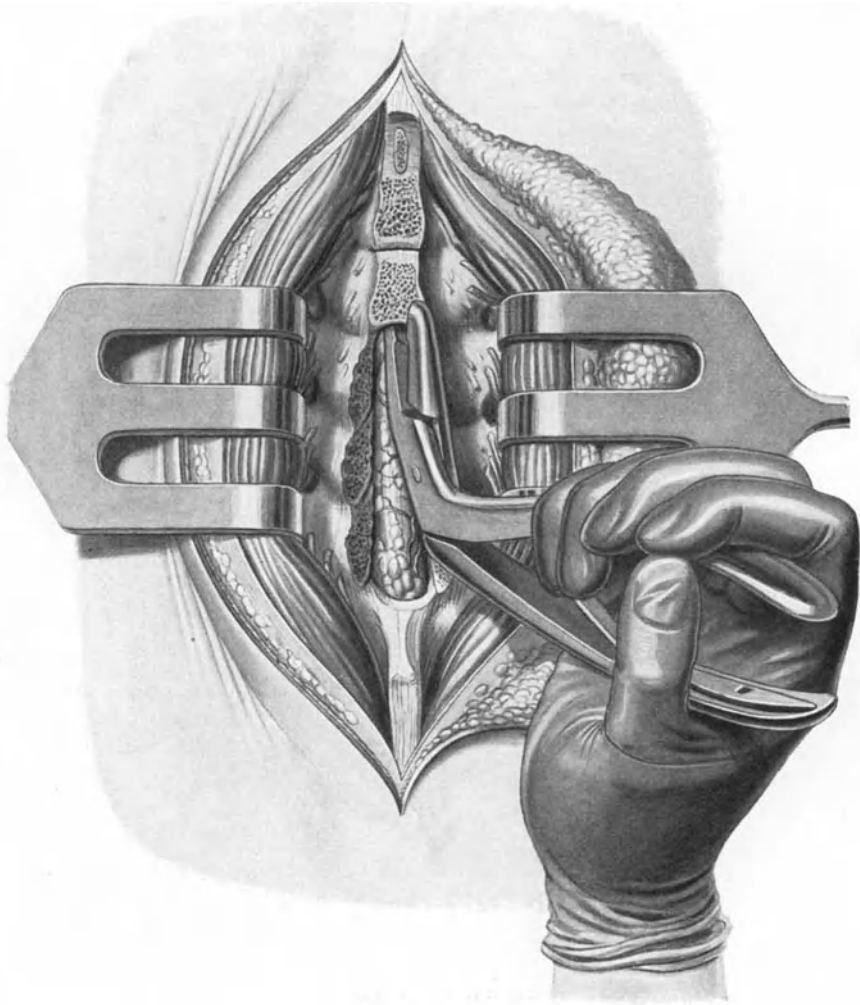


Abb. 949. Die Laminektomie. III.

Mit der winklig gebogenen LUERSchen Zange werden die Bögen stückweise entfernt. Das epidurale Gewebe liegt frei.

Mitte gespalten; die Dornfortsätze werden halb scharf halb stumpf auf beiden Seiten freigelegt. Man bedient sich dazu eines breiten Raspatoriums, mit dem man hart am Knochen die Muskeln abschabt, bis die Bögen zum Vorschein kommen (Abb. 947). Die vielen kleinen Sehnen der langen und kurzen Rückenmuskeln müssen mit dem Messer nachhelfend sauber von ihren Ansätzen abgetrennt werden. Je näher man sich dabei an den Knochen hält, desto geringer ist die Blutung aus der Muskulatur, die zunächst recht störend sein kann. Hat

man die Ablösung auf der einen Seite in ganzer Ausdehnung besorgt, so wird eine in heiße Kochsalzlösung getauchte Rollgaze zwischen die Dornfortsatzreihe und die Muskulatur unter starkem Druck hineingepreßt (Abb. 947). Während so die Blutstillung auf dieser Seite gefördert wird, erfolgt die Ablösung der Muskulatur auf der anderen in derselben Weise. Dann wird auch hier die

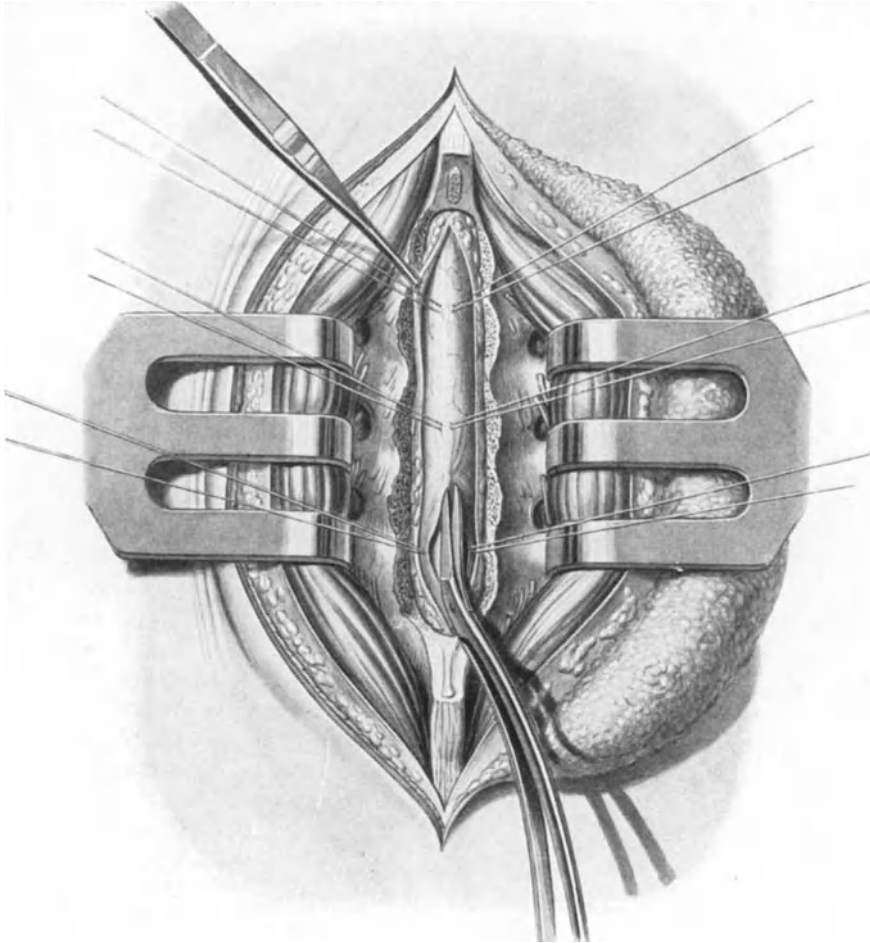


Abb. 950. Die Laminektomie. IV.

Die Entfernung der Bögen ist vollendet. Das epidurale Gewebe ist gespalten. Durch die Dura sind beiderseits Haltefäden gelegt, zwischen denen sie mit der Duraschere eröffnet wird.

Rollgaze eingepreßt. Auf der ersten Seite kann sie nun wieder entfernt werden und man sieht jetzt deutlich, ob die Ablösung der Muskeln so weit vorgeschritten ist, daß die Bögen in 2—3 cm Breite freiliegen. Meist muß noch an einigen Stellen mit Messer und Raspatorium nachgeholfen werden. Ist das geschehen, so wird noch einmal eine heiße Rollgaze eingelegt. Dasselbe wiederholt sich auf der anderen Seite. Größere blutende Gefäße werden mit Catgut umstochen.

Ist das Operationsfeld übersichtlich und blutrocken, so werden beiderseits breite, stumpfe Haken (Abb. 948) (am besten mehrzinkige), unter die man

einen Mullschutz für die Muskulatur legen kann, eingesetzt und die Muskelwülste stark seitlich verzogen. Das nun folgende Entfernen der Dornfortsätze wird am besten mit einer großen LISTONSchen Zange bewerkstelligt (Abb. 948, 954 und 955). Vorher schneidet man die Bandverbindungen zwischen den stehbleibenden oberen und unteren mit den zu entfernenden Dornfortsätzen mit dem Knochenmesser durch. Man kann auch die Bänder zwischen den einzelnen

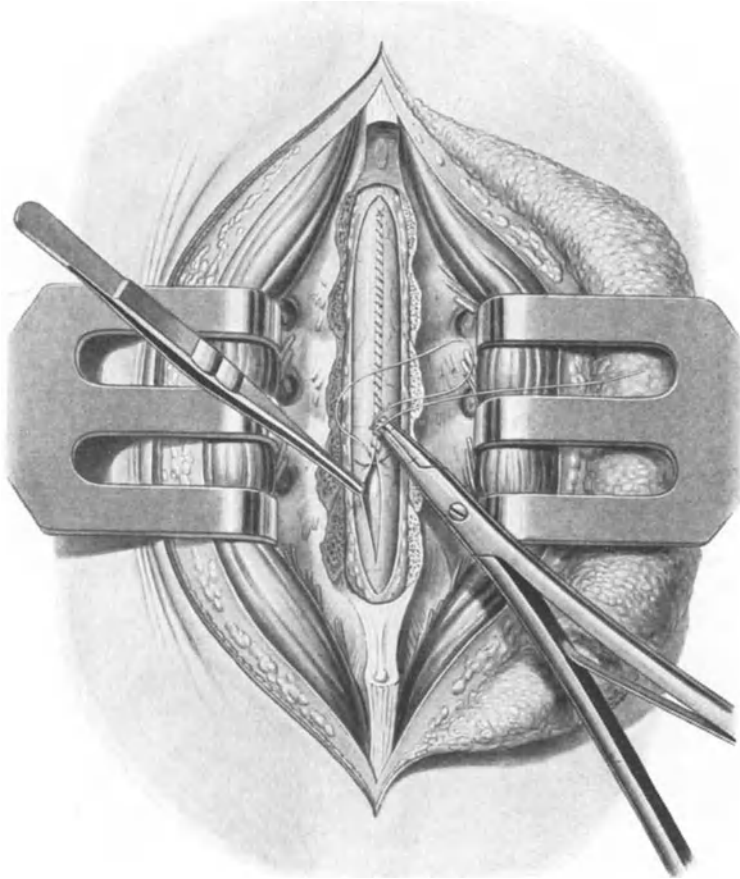


Abb. 951. Die Laminektomie. V.
Die fortlaufende Naht der Dura.

zu entfernenden Dornfortsätzen durchtrennen. Dann wird die LISTONSche Zange möglichst tief an der Basis des obersten oder untersten Dornfortsatzes angesetzt und derselbe abgeschnitten. Hat man die Bänder zwischen den einzelnen Dornfortsätzen nicht getrennt, so bleibt die ganze Reihe durch die Bänder in Zusammenhang. Je tiefer man die Fortsätze an der Basis abgeschnitten hat, desto mehr erleichtert man sich das Wegnehmen der Bögen. Die Entfernung der Bögen nimmt man am besten mit der LUERSchen Zange (Abb. 949) vor. Es ist am schonendsten, d. h. mit der geringsten Gefahr, Nebenverletzungen zu setzen, verbunden. Wir benutzen seit Jahren eine abgewinkelte LUERSche Zange mit

langen Hebelarmen (s. Abb. 956). Um die erste Bresche in die Bogenreihe zu legen, schneidet man am besten am unteren Rande eines Bogens das Lig. flavum vorsichtig quer ein, so daß der knöcherne Rand des Bogens frei wird. Dann schiebt man das schmale Zangenmaul darunter und kneift nun zunächst in der Mitte, dann seitlich den Bogen in ganzer Breite ab (Abb. 949). Dabei kommt man mit dem epiduralen, bekanntlich sehr venenreichen Gewebe gar

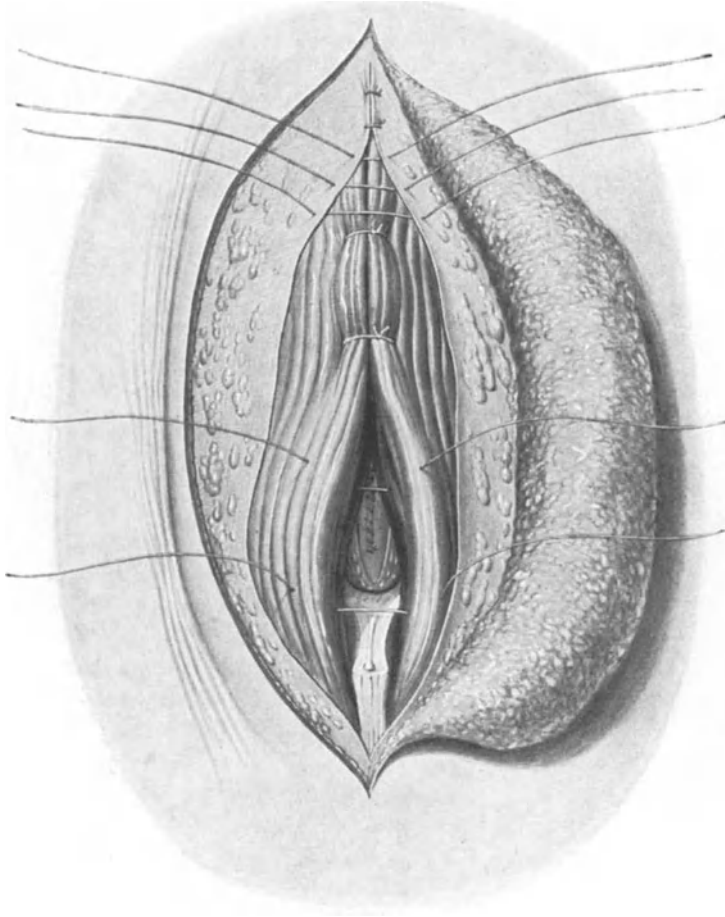


Abb. 952. Die Laminektomie. VI.
Die Vernähung der Muskulatur und der Aponeurose.

nicht in Berührung und es blutet infolgedessen nicht. Ist der betreffende Bogen in ganzer Breite durchtrennt, so geht man am nächsthöheren ebenso vor. Da man das Lig. flavum immer nur am unteren Rande der Bogen durchschneidet, so bleiben Reste davon auf dem epiduralen Gewebe sitzen, die man dann nach Entfernung aller Bögen vorsichtig mit dem Präpariermesser ablöst. Sind die Bögen in gewünschter Ausdehnung nach oben und unten entfernt, so überzeugt man sich davon, daß die Freilegung des Durasackes auch seitlich eine ausreichende ist. Meist muß man nun mit der LÜERSCHEN Zange, von der man ein gewöhnliches, größeres Modell verwenden kann, noch etwas

nachhelfen, um Knochenzacken und Bogenreste abzukneifen. Alle Ränder der Knochenwände müssen ganz glatt sein und der Durasack muß in voller Breite übersichtlich freiliegen (Abb. 950). Blutungen aus dem Periost der seitlichen Bogenreste sind meist nicht heftig und lassen sich durch Tamponade stillen. Nur selten wird einmal die Umstechung eines solchen Gefäßes notwendig. Bevor man die Dura eröffnet, muß jedenfalls jede Blutung gestillt sein. Vor Eröffnung der Dura legt man zunächst eine doppelte Reihe von 3—6 Haltefäden aus feinsten Seide je nach der Ausdehnung der gewünschten Schnittlänge an (Abb. 950). Man verwendet feine Gefäßnadeln und durchsticht nur die oberflächliche Duraschicht. An jeden Haltefaden wird eine kleine Klemme

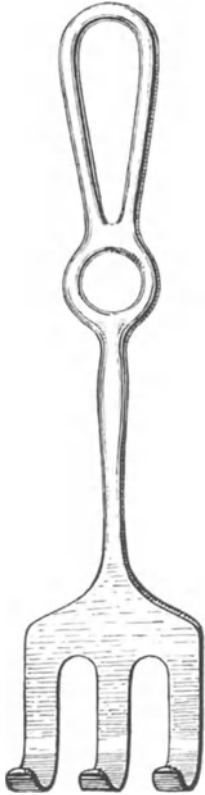

Abb. 953.
Großer Muskelhaken.
($\frac{1}{2}$ nat. Größe.)

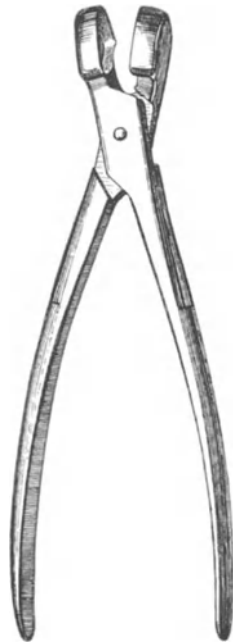

Abb. 954. Zange zur
Entfernung der Dornfortsätze.
($\frac{1}{2}$ nat. Größe.)

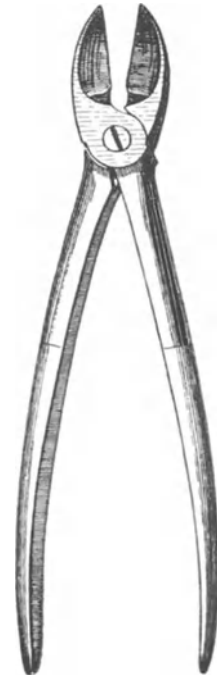


Abb. 955.
Große LISTON'sche Zange.
($\frac{1}{2}$ nat. Größe.)

angehängt. Zur Eröffnung werden zwei gegenüberliegende Haltefäden angespannt und dadurch eine Durafalte hochgehoben. Auf der Höhe dieser Falte wird mit einem feinen Messer eingeschnitten, die geknöpfte Duraschere in die Öffnung eingeführt und nun, während die entsprechenden Haltefäden angespannt werden, die Spaltung in der gewünschten Ausdehnung nach oben und unten fortgesetzt (Abb. 951). Der Liquorabfluß pflegt bei richtiger Lagerung der Kranken gering zu sein. Die Arachnoidea wird meist mit der Dura zugleich gespalten. Das Rückenmark liegt nun mit seinen Piagefäßen frei und kann besichtigt werden. Zieht man die Dura mit den Haltefäden seitlich ab, so kommen die Wurzeln zu Gesicht. Mit feinen stumpfen Haken kann man das Rückenmark seitlich unterfahren, anheben und auch bis zu einem gewissen Grade die vorderen Abschnitte übersehen.

Sind die Eingriffe am Mark oder an den Wurzeln beendet, so wird die Dura durch eine fortlaufende feine Catgutnaht wieder geschlossen (Abb. 951). Die Stiche sollen nur die oberflächliche Schicht fassen, damit auch eine wirklich wasserdichte Naht zustande kommt. Ist die Dura geschlossen, so werden die Muskeln mit starken durchgreifenden Catgutnähten in der Mittellinie vereinigt; ebenso wird die Fascie wieder genau genäht (Abb. 952). Da es aus der Muskulatur immer etwas nachblutet, kann man in den untersten Wundwinkeln der Muskulatur ein dünnes Gummirohr einlegen, das aber nicht bis auf die Dura reichen darf. Das Rohr muß nach 24 Stunden entfernt werden, dann verursacht es keinen Schaden (Infektion oder Liquorfistel). Es hat aber den großen Vorteil gebracht, daß sich kein Hämatom bildet, das größere Gefahren durch Druck und guten Nährboden für Keime bietet. Die Haut wird ebenfalls bis auf die Ableitungsstelle vollkommen verschlossen. *Verband und Lagerung* nach der Laminektomie sind von Bedeutung. Die Wunde wird mit Mull bedeckt und um das Operationsgebiet ein Watte- oder Zellstoffring mit einer Binde umwickelt befestigt, so daß es hohl liegt. Am besten wird der Ring, der nicht zu hart sein darf, mit Mastisol angeklebt, so daß er sich nicht verschieben kann. Er wird lose mit Verbandstoffen ausgefüllt und das Ganze mit Binden angewickelt. Der Kranke muß mit großer Vorsicht und ohne daß die Wirbelsäule gebogen wird, getragen werden. Im Bett soll er zunächst in *Bauchlage* kommen, und zwar so, daß das Operationsgebiet den höchsten Punkt bildet. Da die Lage meist nicht lange Zeit durchgehalten werden kann, so muß Dilaudid oder Pantopon gegeben werden. Trotzdem muß die Lage meist nach spätestens 8—12 Stunden gewechselt werden. Der Kranke wird dann in Rückenlage gebracht. Einen Schaden (Liquorfistel) haben wir nie gesehen. Nach 24 Stunden muß das Rohr entfernt werden. Der Kranke wird vorsichtig auf die Seite gedreht; ohne daß der Ring abgenommen wird oder daß man die Wunde vollständig freilegt, wird nur der unterste durchblutete Verband und das Rohr entfernt. Nach Auflage von frischem Mull wird ein neuer Bindenverband darübergelegt.




Abb. 956.
Abgewinkelte LUERSche
Zange.
($\frac{1}{3}$ nat. Größe.)

1. Die FOERSTERSche Operation.

Im Jahre 1908 hat FOERSTER auf Grund längerer fortgesetzter Untersuchungen und theoretischer Erwägungen die Durchschneidung der hinteren Wurzeln bei gewissen Fällen von cerebraler und spinaler Lähmung vorgeschlagen. Die ersten Fälle wurden von TIETZE 1908 operiert. Das Rückenmark wurde durch Laminektomie freigelegt, nach Spaltung der Dura die entsprechenden Wurzeln aufgesucht und Stücke aus ihnen reseziert. Nach TIETZE haben FOERSTER, KÜTTNER, MAUCLAIRE, ROVSING, CADE und LERICHE, SAUERBRUCH, STÖLKER und viele andere nach dem Verfahren operiert. Die Erfahrungen, die mit der FOERSTERSchen Operation gemacht wurden, waren in manchen Fällen zufriedenstellend, doch wurde allgemein betont, daß der Eingriff ein schwerer und gefahrbringender sei und daß häufig anfänglich gute Resultate sich trotz sorgsamster Pflege und guter orthopädischer Nachbehandlung allmählich wieder verschlechterten. Daher wurden schon frühzeitig Abänderungen des FOERSTERSchen Vorgehens empfohlen. GULEKE schlug als erster vor, die Dura nicht zu eröffnen, sondern uneröffnet beiseite zu nehmen und die Wurzeln außerhalb

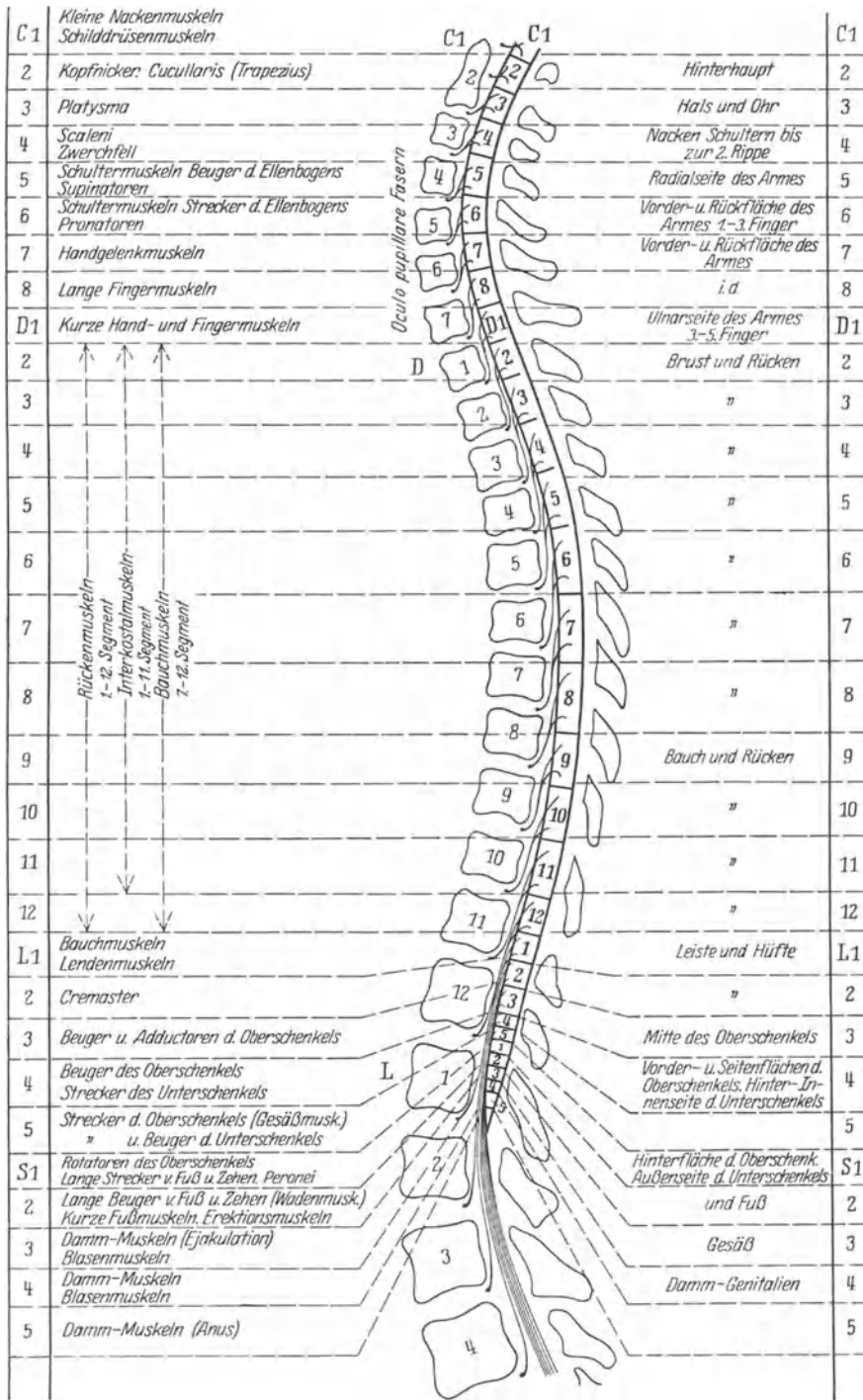


Abb. 957. Schematische Darstellung der topographischen Verhältnisse von Wirbelkörpern, Dornfortsätzen, Segmenten und Wurzelaustritten. Beziehungen der Nervenwurzeln zu den zugehörigen sensiblen und motorischen Erfolgsorganen nach DE QUERVAIN.

der Dura zu resezieren. Dadurch fällt zum mindesten die Gefahr des operativen und postoperativen Liquorverlustes weg. Auch VAN GEHUCHTEN hat eine Abänderung der FOERSTERschen Operation vorgeschlagen, die den Eingriff kleiner und ungefährlicher gestalten soll. Auf andere Weise versuchte FRANKE 1910 die Wurzelresektion zu umgehen, und zwar bei tabischen Krisen. Er legte die entsprechenden Intercostalnerven 7 bis 9 frei, möglichst weit zentralwärts, und drehte mit der THIERSCHSchen Zange das zentrale Ende langsam heraus, um den Nerven möglichst aus dem Ganglion herauszureißen. Andere Verfahren sind ebenfalls zur Behandlung der tabischen Krisen von EXNER, der doppelseitig vagotomierte, von JABOULAY, der eine Dehnung des Plexus solaris vornahm, vorgeschlagen worden. Die FOERSTERSche Operation ist, nachdem sie von vielen Seiten geprüft worden war, soweit die Behandlung der cerebralen Kinderlähmung in Frage kommt, immer seltener geworden. Trotzdem wird sie gelegentlich noch heute zur Anwendung gebracht.

Die technische Ausführung der FOERSTERSchen Operation bietet keine besonderen Schwierigkeiten. Wichtig ist aber eine gewissenhafte Anzeigestellung. Nach FOERSTER sind geeignet „alle schweren spastischen Paraplegien der Beine, einerlei welchen Ursprungs sie im einzelnen sind, ob sie auf spinalen oder cerebralen Erscheinungen beruhen“. Außer der cerebralen Kinderlähmung kommen in Frage Kompressionsmyelitis, multiple Sklerose und Lähmungen nach Verletzungen.

Leichtere Fälle von LITTLEscher Krankheit sind auszuschließen. Bei Hemiplegien kommt die Operation in Betracht, bei ausgesprochenen Spasmen der oberen Extremität mit reflektorischen Mitbewegungen. Die Kranken müssen in gutem Allgemeinzustand sein. Kinder mit erheblicheren Intelligenzdefekten sind von vornherein von der Operation auszuschließen, weil bei ihnen die orthopädische Nachbehandlung auf größte Schwierigkeiten stößt. Am besten eignen sich die Fälle von zum Stillstand gekommener Erkrankung, bei denen die motorische Innervation noch gut erhalten, aber durch schwere spastische Symptome gestört ist. Was die Auswahl der Wurzeln betrifft, so sollen möglichst nicht zwei aufeinanderfolgende reseziert werden. Für die obere Extremität empfiehlt FOERSTER die Resektion von C 5, C 6, C 8 und D 1, oder auch C 4, C 5, C 7 und C 8. Bei der unteren Extremität soll reseziert werden L 2, L 3, L 5 und S 2, bei leichteren Fällen L 3, L 5 und S 2. Die *Operation* wird in Bauchlage, oder, wie das SCHMIEDEN vorschlägt, in leichter Seitenlage vorgenommen, und zwar so, daß das Operationsgebiet den höchsten Punkt bildet, um zu starken Liquorabfluß zu verhüten. Der Eingriff wird in der Mehrzahl der Fälle in örtlicher Betäubung vorgenommen. Es genügt eine Infiltration der Rückenmuskulatur, die von einzelnen Hautquaddeln parallel zur Dornfortsatzreihe strahlenförmig durch die ganze Dicke der Muskulatur hindurch vorgenommen wird (s. S. 1378). Die Infiltration des Operationsgebietes muß um 1 bis 2 Wirbel nach oben und unten überschritten werden. Die Technik der Laminektomie ist S. 1377 ausführlich beschrieben. Zur Aufsuchung der richtigen Wurzelpaare werden die Dornfortsätze genau ausgezählt (Abb. 957). Für die obere Extremität werden die Dornen und Bögen des 4. bis 8. Hals- und des 1. Brustwirbels entfernt. Die Austrittsstelle der 8. Cervicalwurzel aus der Dura entspricht der Höhe des Dorns der Vertebra prominens. Die Stelle kennzeichnet man sich durch einen oberflächlich geführten, queren Hautritz. Hat man die Dura eröffnet, so wird zuerst der 8. Cervicalnerv aufgesucht und von da aus nach oben und unten die übrigen gesuchten Wurzeln abgezählt. Für die untere Extremität werden die Dornen und Bögen des 1. bis 5. Lendenwirbels und der oberste Teil des Sacralkanals entfernt. Die Austrittsstelle der 1. Sacralwurzel

aus der Dura entspricht der Höhe des Dorns des 1. Lumbalwirbels. Diese Stelle wird ebenfalls mit einem kleinen Querschnitt durch die Haut gekennzeichnet. Bei der Aufsuchung beginnt man nach Eröffnung der Dura an der 1. Sacralwurzel und zählt von hier aus die übrigen ab. Die Auffindung der hinteren Wurzeln macht keinerlei Schwierigkeiten. Im Hals und Brustabschnitt sind sie durch das Lig. denticulatum von den vorderen getrennt.

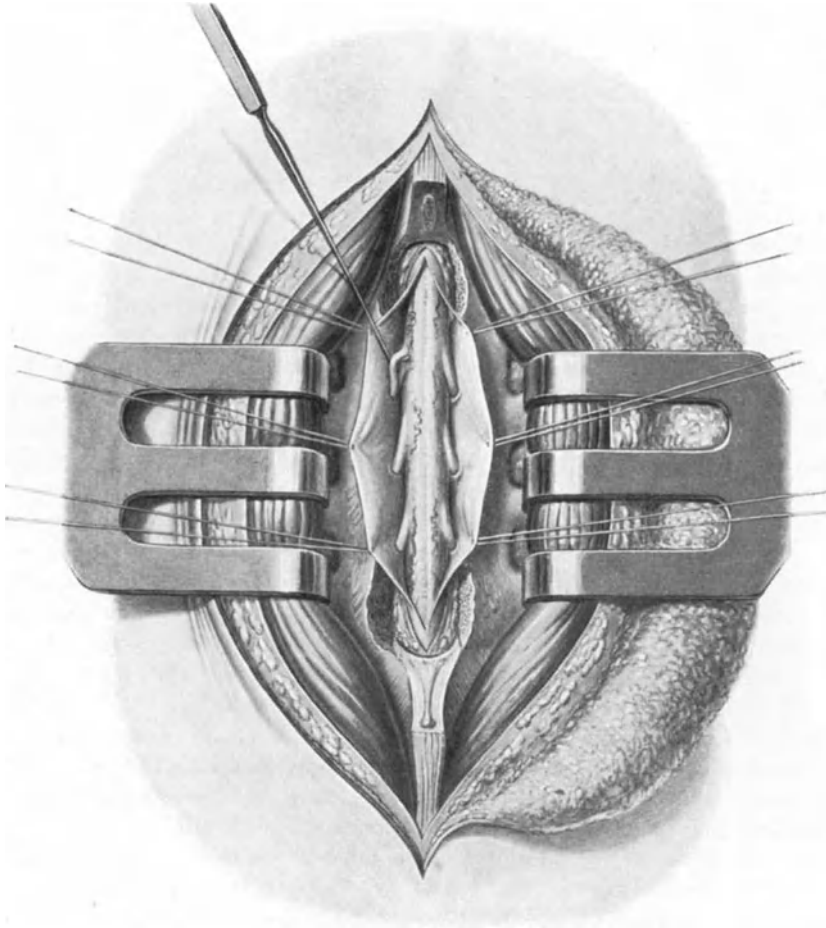


Abb. 958. Die FOERSTERSche Operation. Die Dura ist gespalten. Die hintere Wurzel wird mit den Nervenhäkchen von der vorderen abgelöst um sie zu resezieren.

In den unteren Abschnitten hebt man die zusammenhängenden Wurzeln zunächst gemeinsam etwas an und schiebt dann zwischen der deutlich erkennbaren, stärkeren, hinteren und schwächeren vorderen Wurzel, direkt an der Austrittsstelle, ein kleines Nervenhäkchen ein, das dann, nach medial geführt, dadurch die arachnoidealen Verbindungen löst (Abb. 958). Aus der hinteren Wurzel wird dann ein etwa 1 cm langes Stück entfernt. Der zuerst auch von FOERSTER gemachte Vorschlag der zweizeitigen Operation ist später von den meisten Autoren abgelehnt worden. Im Anschluß an die Operation kann in folgenden Hauptpunkten Einfluß erwartet werden:

1. Die spastischen Kontrakturen werden beseitigt oder vermindert. Etwa vorhandene Schrumpfungskontrakturen müssen durch Muskel- oder Sehnenoperation zum Verschwinden gebracht werden.

2. Die Steigerung der Beugereflexe verschwindet nach der Operation.

3. Ebenso hören die reflektorischen Mitbewegungen der anderen und derselben Extremität auf oder bessern sich wesentlich. Sehr wichtig ist eine gute Nachbehandlung, die sich in erster Linie zunächst auf die Erlernung des Stehens, dann des Gehens und des Aufrichtens aus der Rückenlage erstrecken soll (FOERSTER).

Als zweites Anwendungsgebiet hat FOERSTER die Durchschneidung der hinteren Wurzeln zur Behandlung der *tabischen Krisen* und anderer Schmerzzustände z. B. an den unteren Extremitäten empfohlen. Bei dem anatomischen Verlauf der auf verschiedene Leitungen verteilten Schmerzbahnen (Haupt- und Hilfsbahnen) ist auch bei gelungener Operation nicht mit einem vollen Erfolg, selbst bei Resektion vieler hinterer Wurzeln zu rechnen. Eher kann noch die *Chordotomie* zum Erfolg führen (s. S. 1390), wenn auch damit bei der *Tabes* oft nicht mit Sicherheit alle Schmerzleitungen ausgeschaltet werden können.

Im Vordergrund der Erscheinungen bei *Tabes* stehen die sensiblen, motorischen und sekretorischen Reizerscheinungen. Die primären Erscheinungen sind die sensiblen Störungen. Die sensiblen Erscheinungen äußern sich hauptsächlich in Schmerzen unterhalb des Rippenbogens und des Schwertfortsatzes. Dazu kommt Hyperästhesie der Magenschleimhaut, Wundheitsgefühl und Hyperästhesie der Haut des Thorax und des Abdomens. Schließlich kommt es zur Hypersekretion, zur Brechneigung und zum Erbrechen. Nach FOERSTER geht der Reiz vom Magen über das Ganglion coeliacum nach dem Splanchnicus, dann über die Rami communicantes zu den hinteren Wurzeln, und zwar sind es die 7. bis 9. hintere Dorsalwurzel, die für die Reflexleitung in Frage kommen.

Bei der zuerst von FOERSTER und KÜTTNER ausgeführten Operation (1908) wurde, da sich die Krisen auch auf den ganzen Leib erstreckten, die 7. bis 10. hintere Wurzel reseziert. Die Resektion wurde zweizeitig vorgenommen. Da nach der Freilegung der Dura in der ersten Sitzung die Krisen sich erheblich steigerten, wurde der zweite Akt des Eingriffes nach 11 Tagen ausgeführt.

Die *Technik der Operation* ist einfach. Da der Austritt der 6. Wurzel aus der Dura der Spitze des Dorns des 5. Brustwirbels entspricht, wird diese Stelle durch einen queren Hautschnitt gekennzeichnet, dann der 5. bis 10. Brustwirbelbogen entfernt, die Dura gespalten und die 7. bis 9. oder 7. bis 10. hintere Wurzel auf beiden Seiten auf etwa 1 cm reseziert. Die FOERSTERSche Operation bei der *Tabes* ist später von vielen Seiten teilweise mit sehr gutem Erfolge ausgeführt worden. Das Urteil über die Erfolge der Operation wird zweifellos dadurch wesentlich getrübt, daß die Kranken sehr häufig schwere Morphinisten sind und daß die *tabischen Krisen* periodisch auftreten.

In neuester Zeit hat VON GAZA an Stelle der FOERSTERSchen Operation die Durchtrennung des Reflexbogens außerhalb der Wirbelsäule im Bereiche der Rami communicantes vorgenommen. Die *Technik der Operation* ist nicht ganz einfach. Um an die Rami communicantes heranzukommen, müssen die Proc. transversi oberhalb und unterhalb des betreffenden Astes entfernt werden. Die Aufsuchung der Rami erfolgt dann durch Freilegung der Intercostalnerven. Zwischen je zwei resezierten Querfortsätzen findet man leicht den in die Muskulatur einstrahlenden Ramus anterior des entsprechenden Intercostalnerven. Um den hinteren Ast desselben zu finden, der mit dem Ramus communicans in Verbindung steht, muß die Intercostalmuskulatur, die nur in dünnen Schichten vorhanden ist, vorsichtig quer durchtrennt werden, um die Pleura nicht zu verletzen. Hebt man sich nun mit einem Nervenhäkchen den Ramus anterior an und zieht ihn nach oben, so kommt der hintere deutlich zum Vorschein und an seiner unteren Seite der nach unten und vorn

ziehende zwirnfadenstarke Ramus communicans, der dann gut durchtrennt werden kann. Beim Präparieren des hinteren Astes muß man sich direkt an den Nerven halten, um nicht kleine Arterien und Venen zu verletzen, da die Blutung die Übersicht verhindert. Zieht man den hinteren Ast etwas aus der Wunde hervor, so erkennt man das aus dem Foramen vertebrale heraustretende Ganglion. Die Durchschneidung der Rr. communicantes muß doppelseitig ausgeführt werden. Wir haben in einzelnen Fällen gute Resultate mit der Methode erzielt. Die Beurteilung ist infolge der besonderen Verhältnisse bei der Tabes (s. oben) allerdings sehr schwer. Sicherer erscheint aber zur Ausschaltung schwerer mit keinem anderen Mittel zu beseitigender Schmerzzustände die Chordotomie.

2. Die Chordotomie.

(KIRSCHNER, KOCH.)

Schon 1910 hat SCHÜLLER den Vorschlag gemacht, bei spastischen Erkrankungen, unstillbaren Schmerzen und bei Tabes die schmerzleitenden Bahnen im Rückenmark zu durchtrennen, da dieser Eingriff große Vorteile vor der Wurzeldurchschneidung aufweist.

1911 wurde der Eingriff zum ersten Male von dem Amerikaner MARTIN ausgeführt, und zwar nach dem Vorschlag von SPILLER. Es hat sich gezeigt, daß es möglich ist, die von den übrigen Bahnen getrennten schmerzleitenden Bahnen im Bereich des Vorderseitenstranges zu durchschneiden, ohne Nebenverletzungen zu setzen. Die Durchtrennung muß naturgemäß streng anatomisch durchgeführt werden und darf die Grenze des Vorderseitenstranges weder nach hinten noch nach vorn überschreiten. Das Verfahren hat zunächst anscheinend wenig Anklang gefunden. Erst etwa 15 bis 18 Jahre nach der ersten Empfehlung scheint es sich zunächst in Amerika und Frankreich und später in Deutschland eingebürgert zu haben. Seit dem Jahre 1930 finden wir allerdings auch in Deutschland häufiger meist zustimmende Arbeiten (KIRSCHNER, STÖHR, LEHMANN, SCHLOESSMANN, STIEDA, USADEL u. a.). Die Methode tritt immer mehr an die Stelle der Wurzeldurchschneidung, die sich unzuverlässig und oft unzureichend gezeigt hatte.

Das *Anzeigegebiet* wurde im Laufe der Zeit wesentlich ausgedehnt, und zwar auf alle Schmerzzustände, deren Ursachen weder durch eine innere, noch durch eine chirurgische Behandlung zu beseitigen sind. Die Anwendung bei der Tabes, insbesondere bei den gastrischen Krisen, ist zunächst von manchen Seiten abgelehnt worden, da der Herd der Erkrankung oft nicht auf abgegrenzte Teile des Rückenmarks beschränkt ist. Von anderen Chirurgen wurden aber wohl bei günstig gelagerten Fällen gute Erfolge erzielt. Bei multiplen Herden im Zentralnervensystem sind Erfolge nicht zu erwarten.

Das *Hauptanwendungsgebiet* sind Schmerzen bei ausgebreitetem, inoperablem Carcinom der Gebärmutter, der Prostata und bei Metastasen aller möglichen Carcinome in der unteren Wirbelsäule und Schmerzzuständen in den unteren Extremitäten (Amputationsstümpfe). Aber auch höhersitzende Erkrankungen, wie z. B. Metastasen in den retroperitonealen Lymphknoten in der Höhe des Plexus solaris nach Magencarcinom (KIRSCHNER) können an diesem segensreichen Eingriff teilhaben. Da die *Schmerzfasern gekreuzt* sind, muß der Eingriff immer auf der Gegenseite durchgeführt werden. Heute wird allerdings meist der Standpunkt vertreten, daß man besser *doppelseitig* die Vorderseitenstränge durchschneidet, da es bei einseitiger Durchtrennung gelegentlich unzureichende Erfolge gibt. Da der Eingriff nur dann helfen kann, wenn die Durchtrennung der schmerzleitenden Bahnen zentral, d. h. also höher als das auszuschaltende Gebiet, stattfindet, so ist vorgeschlagen worden immer mindestens 4 bis 6 Segmente oberhalb des fraglichen Gebietes anzugreifen. Meist wird die Durchtrennung in Höhe des 1. bis 2. bis 4. Brustsegmentes vorgenommen. Sitzt das Schmerzgebiet jedoch im Oberbauch oder in der Brust oder gar in den oberen Extremitäten, so muß die Durchtrennung unter Umständen im Bereiche der oberen Halssegmente vorgenommen werden.

Der *Eingriff* selbst wird in folgender Weise durchgeführt.

Der Kranke befindet sich in *Bauchlage*. Da wir jede Laminektomie in örtlicher Betäubung ausführen, so wird sie auch bei der Chordotomie angewendet. Sie hat neben den allgemein bekannten den besonderen großen Vorteil, daß

man sofort nach Durchtrennung der Vorderseitenstrangbahn feststellen kann, ob die Wirkung auch ausreichend ist. Da die *Gefahren* einerseits in zu ausgedehnter Schnittführung liegen, andererseits durch unsanftes Behandeln die Erweichung des Rückenmarks in größerer Ausdehnung droht, so muß man auf das sorgfältigste diese beiden Gefahren zu umgehen versuchen. Nachdem die Laminektomie in der angegebenen Ausdehnung vollendet ist, wird die Dura

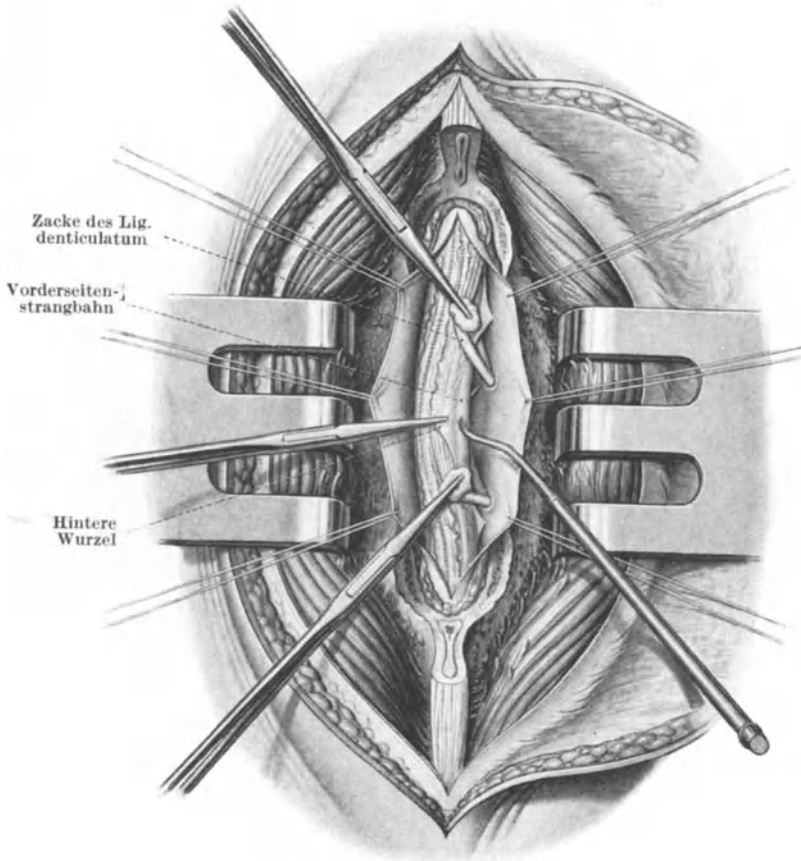


Abb. 959. Die Chordotomie. Das Rückenmark ist durch Laminektomie freigelegt. Das Rückenmark wird durch einen kleinen Stieltupfer beiseite geschoben. Eine Zacke des Lig. denticulatum ist gefaßt und damit das Rückenmark so weit gekantet, daß es gelingt, auf die kleine Rinnennadel nach STEBBING (KOCH) das Gebiet der Vorderseitenstrangbahn aufzuladen und durch Einstechen der Spitze der Nadel in die Dura festzulegen. In der Rinne wird das Starmesserchen zur Durchschneidung der Vorderseitenstrangbahn geführt.

auf 6—7 cm Länge (s. S. 1384) eröffnet. Die Gefahr der Luftembolie besteht bei jeder Laminektomie und es ist daher besser, alle größeren epiduralen Venen vor der Durchtrennung zu unterbinden. Liegt das Rückenmark frei, so muß es mit größter Schonung zur Durchtrennung der Vorderseitenstrangbahn vorbereitet werden. KIRSCHNER hat empfohlen eine Wurzel anzuschlingen, sie peripher dieser Schlinge zu durchtrennen und dann das Rückenmark durch Zug an der Wurzel zu kanten. Der Faden wird später entfernt. STÖHR führt zu demselben Zweck nach Abschneiden von 2 Wurzeln ein aus einem Gummihandschuh gewonnenes, feines Gummiband um das Mark. Manche warnen

davor die Wurzeln zu berühren (LEHMANN) oder nur im Notfalle (KOCH), wenn es gar nicht auf andere Weise gelingt das Rückenmark zu kanten. KOCH hebt das Rückenmark mit einer schmalen, abgestumpften KOCHERSchen Kropfsonde hoch. LEHMANN schiebt die hinteren Wurzeln mit größter Vorsicht beiseite, bis er eine Zacke des *Lig. denticulatum* fassen und an der Dura abtrennen kann. Auch andere empfehlen dieses Vorgehen und fassen die Spitze der Zacke mit einer feinen Gefäßklemme (Abb. 959). Dieses Vorgehen hat den großen Vorteil, daß man durch das vorsichtige Anziehen des *Lig. denticulatum* das Rückenmark kanten und das Operationsgebiet, d. h. die Vorderseitenstrangbahn zunächst in ihrer *hinteren Grenze*, die die wichtigste ist, erkennen kann. Mit vorsichtigem Zug gelingt es, das Rückenmark so weit zu wenden, daß man auch die *Fissura med. ant.* erkennen kann.



Abb. 960.
Rinnennadel
nach STEBBING (KOCH).

Zwar ist die Vorderseitenstrangbahn unter regelrechten Verhältnissen an ihrer Elfenbeinfarbe infolge mangelnder Gefäße von den anderen Bahnen zu unterscheiden. Da aber häufig keine normalen Verhältnisse vorliegen und außerdem durch Blutbeimengung zum Liquor die Sicht manchmal vermindert wird, so ist es zweckmäßig mit anderen Hilfsmitteln das Operationsgebiet möglichst festzulegen.

Die *Durchtrennung* kann nun *freihändig*, oder durch gewisse Hilfsmittel unterstützt, stattfinden. Bei der *freihändigen* Durchtrennung ist die Gefahr der nach Länge und Tiefe zu ausgedehnten Schnitfführung verhältnismäßig groß.

Daher hat KAPPIS ein mit einer Tiefenmarke versehenes Messer benutzt, während HEYMANN, KOCH u. a. durch besonders gebaute Instrumente einerseits das Operationsgebiet festlegen, und andererseits dadurch einen zu weitgehenden Schnitt vermeiden. HEYMANN verwendet ein einzinkiges, schwach gebogenes, sehr scharfes Häkchen, das in Höhe der vorderen Wurzel eingestochen und vor der vorderen Basis des *Lig. denticulatum* ausgestochen wird. Dieser durch das Häkchen abgegrenzte Teil wird nun mit einem Starmesserchen durchschnitten. Nach diesem Verfahren ist LEHMANN erfolgreich vorgegangen. STEBBING (KOCH) hat eine schwach gebogene Nadel angegeben (Abb. 960) mit einer zentralen Rinne, die, nachdem die hinteren Wurzeln mit feinen feuchten Tupfern beiseite geschoben sind und das Rückenmark mit der KOCHERSchen Sonde von der anderen Seite etwas angehoben worden ist, unmittelbar ventral vom *Lig. denticulatum* eingestochen wird (Abb. 959). Sie darf nicht tiefer eindringen als 3 mm (in der Mitte des Operationsgebietes) und wird in Richtung auf die entsprechende vordere Wurzel geführt. 2—3 mm medial von ihr soll die Nadelspitze zum Vorschein kommen und in die Dura eingestochen werden. KOCH bestimmt auf diese Weise die Vorderseitenstrangbahn und legt sie gleichzeitig durch die Beteiligung der Dura so weit fest, daß die Durchschneidung mit dem in der Rinne geführten Starmesser ohne jegliche Gefahr ist (Abb. 959). Wie schon gesagt, wird der Eingriff heute meist dann auch auf der anderen Seite ausgeführt. Da sich nicht mit Sicherheit das nachträgliche Auftreten von

kleinen Erweichungsherden in der Umgebung des Schnittes vermeiden läßt, so wird der Schnitt auf der 2. Seite etwas höher oder tiefer angelegt. So wird das, durch den etwaigen Zusammenfluß von Erweichungsherden mögliche Auftreten eines größeren Erweichungsherdes vermieden.

Die *Erfolge* des Eingriffes sind, wie gesagt, bei vielen, schwer unter unstillbaren Schmerzen Leidenden, ausgezeichnet. *Schwere Störungen* sind nur dann zu erwarten, wenn der Schnitt nach rückwärts in das Gebiet des *Pyramidenseitenstranges* hineingeführt wird. Dann kommt es naturgemäß zu schwersten Lähmungserscheinungen. Ebensowenig darf der Schnitt nach vorn die Grenze etwa 2 mm medial der vorderen Wurzel wesentlich überschreiten oder in der Schnittmitte tiefer als 3 mm eindringen. Gelähmt wird bei richtiger Ausführung nur die Schmerz- und Temperaturleitung, während die Berührungssensibilität vollkommen ungestört bleibt. Nach SCHLOESSMANN sind die Erfolge allerdings nicht immer dauerhaft. Er hat vielmehr beobachtet, daß nach einem Jahr nur noch 30% seiner Kranken ganz schmerzfrei waren. Vorübergehende Lähmungen werden nach dem Eingriff häufig beobachtet, ebenso Blasenstörungen. Der Eingriff bietet aber so große Vorteile, daß er in geeigneten Fällen unbedingt ausgeführt werden muß.

Schriftenverzeichnis.

(Enthält in erster Linie die zitierten Arbeiten und größere, zusammenfassende Werke.)

Allgemeiner Teil.

Seite

Operationsraum und seine Ausstattung.

- 1 RICHTER, G. A.: Aus dem Vorwort zur Abhandlung von den Brüchen. Göttingen 1777—1779. — KÖHLER, H.: Krankenanstalt, Krankenhaus usw. RUSKS Handbuch der Chirurgie, Bd. 10, S. 322. Berlin-Wien 1833. — FISCHER, G.: Chirurgie vor 100 Jahren. Leipzig: F. C. W. Vogel 1876. — BILLROTH: Pitha-BILLROTH. — NUSSBAUM: Chir.-Kongr. 1875, II, S. 40. — THIERSCH: Chir.-Kongr. 1875, I, S. 64. — v. BARDELEBEN: Chir.-Kongr. 1875, I, S. 70. — v. VOLKMANN: Chir.-Kongr. 1875, I, S. 70. — v. LANGENBECK: Chir.-Kongr. 1875, I, S. 70. — BRAUN, H.: Die Operationsanlage. Handbücherei für das gesamte Krankenhauswesen. Berlin: Springer 1930. — KAPPIS: Operationsaal. Dtsch. med. Wschr. 1926 I, 777, 819, 865 usw. — KIRSCHNER: Chirurg 1, 1185 (1929); 2, 103, 202, 369 (1930).
- 4 BRAUN, H.: Siehe S. 1. — HELLER: Beitr. klin. Chir. 128, 521 (1923); 134, 483 (1925). — DRÜNER: Dtsch. Z. Chir. 198, 281 (1926). — GROBER u. DIETRICH: Das deutsche Krankenhaus. Jena: Gustav Fischer 1922. — PAGEL: Histor. und Bibliographie, 1875—1896; Geschichte der Krankenhäuser. Berlin: S. Karger 1897.
- 5 KIRSCHNER: Siehe S. 1.
- 6 HELLER: Beitr. klin. Chir. 134, 483 (1925).
- 7 KNORR: Münch. med. Wschr. 1930 I, 581. — WEICHARDT: Chirurg 2, 289 (1930). — KONRICH: Die bakterielle Keimtötung durch Wärme usw. Stuttgart: Ferd. Enke 1938. — KONRICH u. ZEISSLER: Chir.-Kongr. 1933, S. 742. — KONRICH, HEUSE, GINS u. KUNERT: Z. Hyg. 117, 1 (1935). — MIESSNER, SCHOOP u. HARMS: Zbl. Chir. 1937, 498 (Lit.).
- 8 KAYSER: Chirurg 10, 351 (1938). — ZOPFF: Chirurg 8, 524 (1936). — ZEISS-

Seite

LER: Chirurg 12, 509 (1940). — CLAUDIUS: Jodcatgut. Dtsch. Z. Chir. 69, 462 (1903).

Vorbereitungen zu einem chirurgischen Eingriff.

- 9 FISCHER, A. W.: Diabetes und Chirurgie. Stuttgart: Ferd. Enke 1937. — SEYDERHELM: Chirurg 2, 961 (1930). — KAPPIS: Bekämpfung von Operationsgefahren. Leipzig: Georg Thieme 1933. — RESCHKE: Chirurgische Indikationen. Berlin: F. C. W. Vogel 1932. — VOLKMANN: Vorbereitung zum chirurgischen Eingriff. Berlin: Springer 1926. — BEHREND: Vor- und Nachbehandlung bei chirurgischen Eingriffen. Berlin: Springer 1929.
- 10 SEYDERHELM: Siehe S. 9.
- 11 ZENKER u. ZOPFF: Chirurg 11, 787, 813 (1939).
- 12 PAYR: Zbl. Chir. 1923, 1601. — FÜRBRINGER: Untersuchungen und Vorschriften über Desinfektion der Hände usw. Wien: J. F. Bergmann 1888. — KÜMMELL: Z. Chir. 1885, Nr 17. — SCHIMMELBUSCH: Arch. klin. Chir. 42, 123 (1891); 50, 467 (1895). — KÜTTNER (Händedesinfektion): Chir.-Kongr. 1911, II, S. 34. — HAEGELER (Händedesinfektion): Basel 1900. — EBSTEIN (Operationshandschuhe): Mschr. Geburtsh. 73, 341 (1926).
- 18 GULEKE: Chirurg 6, 505 (1934).

Nachbehandlung.

- REICHEL: Nachbehandlung nach Operationen. München: J. F. Bergmann 1936. — LAPP u. v. NEUFFER: Diätetik bei chirurgischen Erkrankungen. Berlin: Springer 1932. — KAPPIS: Siehe S. 9. — KÖNIG, W.: Der operierte Kranke. Leipzig: Joh. Ambr. Barth 1941. — HABELMANN: Die postoperativen Komplikationen. Leipzig: Georg Thieme 1941.
- 19 SPASSOKUKOTZKY: Mitt. Grenzgeb. Med. u. Chir. 23, 191 (1911) (Lit.).

Seite

- 20** SAEGESSER: Chirurg **10**, 617, 655 (1938). — EDEN: Chir.-Kongr. 1922, S. 20. — v. LICHTENBERG: Zbl. Grenzgeb. Med. u. Chir. **1908**, H. 4, 5, 6, 7. — PRIMA: Zbl. Chir. **1939**, 2195. — LICHTHEIM: Arch. f. exper. Path. **10**, 54 (1879) (Lit.). — HELLER, E.: Dtsch. med. Wschr. **1911 I**, 1005. — ZUKSCHWERDT u. LEZIUS: Chirurg **10**, 344 (1938).

Wundbehandlung.

- 22** v. BRUNNER: Handbuch der Wundbehandlung. Neue Deutsche Chirurgie, Bd. 20. Stuttgart: Ferd. Enke 1916. — MARSCHAND: Prozeß der Wundbehandlung. Stuttgart: Ferd. Enke 1901. — FRIEDRICH: Arch. klin. Chir. **57**, 288 (1898). — LEXER: Allgemeine Chirurgie. Stuttgart: Ferd. Enke 1934; Münch. med. Wschr. **1937 II**, 1241. — v. SEEMEN: Wundversorgung und Wundbehandlung. Stuttgart: Ferd. Enke 1938.
- 23** v. GONZENBACH: Beitr. klin. Chir. **111**, 573 (1918). — SCHÖNBAUER u. BRUNNER: Arch. klin. Chir. **115**, 581 (1921). — PAYR: Jkurse ärztl. Fortbildg **1910**, Dez. — v. GAZA: Grundriß der Wundversorgung und Wundbehandlung. Berlin: Springer 1921. — NOETZEL: Z. Chir. **1938**, 822. — HELLER: Chirurg **10**, 497 (1938). — OEHLECKER: Chirurg **12**, 231 (1940). — HELLNER: Chirurg **13**, 465, 497 (1941).
- 24** PAYR: Zbl. Chir. **1940**, 1958. — BUROW: Dtsch. Z. Chir. **2**, 425 (1873). — BRAUN: Beitr. klin. Chir. **117**, 1 (1917). — HELLER: Beitr. klin. Chir. **118**, 25 (1918). — ROLLIER: Dtsch. Z. Chir. **116**, 643 (1912). — BERNHARD: Neue Deutsche Chirurgie, Bd. 23. Stuttgart: Ferd. Enke 1923. — FRANZ: Zbl. Chir. **1940**, 1525. — PAYR: Zbl. Chir. **1940**, 1958.
- 25** MORGENROTH: Dtsch. med. Wschr. **1917 I**, 3; **1919 I**, 19. — KLAPP: Beitr. klin. Chir. **113**, 115 (1918). — KEPPLER: Zbl. Chir. **1918**, 399. — MANNINGER: Zbl. Chir. **1918**, 402. — NYSTRÖM: Zbl. Chir. **1918**, 821. — LÖHR: Wundheilung. Leipzig: Joh. Ambr. Barth.

Blutstillung.

LEXER: Allgemeine Chirurgie. Stuttgart: Ferd. Enke 1934. — ESMARCH: Chir.-Kongr. 1873, I, S. 66; 1874, II, S. 1. — MOMBURG: Arch. klin. Chir. **89**, 1016 (1909); Zbl. Chir. **1908**, 697. — HANS, H.: Zbl. Chir. **1910**, 1579; Münch. med. Wschr. **1916 II**, 1436; Feldärztl. Beil.

Seite

- Nr 40, S. 648; Zbl. Chir. **1928**, 327. — KLAPP: Zbl. Chir. **1910**, 311. — ORTH: Chirurg **13**, 633 (1941). — KIRSCHNER: Chirurg **14**, 74 (1942). — v. GAZA: Beitr. klin. Chir. **118**, 546 (1920); Chir.-Kongr. 1922, S. 378. — MAGNUS: Arch. klin. Chir. **125**, 612 (1913); **130**, 237 (1924).
- 26** PERTHES: Zbl. Chir. **1910**, 13. — SEHRT: Münch. med. Wschr. **1915 I**, 731. — MOMBURG: Siehe S. 25. — HÖPFNER: Arch. klin. Chir. **70**, 417 (1930).
- 27** ADELMANN: Arch. klin. Chir. **16**, 588 (1874).
- 29** HOFMANN, M.: Beitr. klin. Chir. **72**, 91 (1911). — v. SEEMEN: Allgemeine und spezielle Elektrochirurgie. Berlin: Springer 1932.

Wundinfektion.

- v. BERGMANN: Arbeiten aus der BERGMANNschen Klinik, Bd. 15, S. 274. 1901. — LEXER: Allgemeine Chirurgie. Stuttgart: Ferd. Enke 1934; Chir.-Kongr. 1922, S. 315. — SCHIMMELBUSCH: Arch. klin. Chir. **42**, 123 (1891). — FRIEDRICH: Siehe S. 22. — v. BRUNNER: Siehe S. 22. — KLAPP: Chir.-Kongr. 1922, S. 343. — KLEINSCHMIDT: Erg. ges. Med. **2**, 110 (1921). — BUZZELLO: Die akuten eiterigen Infektionen in der Chirurgie und ihre Behandlung. Berlin: Urban & Schwarzenberg 1926; Der Wundstarrkrampf. Neue Deutsche Chirurgie, Bd. 45. Stuttgart: Ferd. Enke 1929.
- 32** ZAUFAL: Arch. Ohrenheilk. **30** (1884). — BRAUN, H.: Beitr. klin. Chir. **86**, 314 (1913). — SCHÜRCH: Chirurg **3**, 833 (1931). — KISSLING: Verh. dtsh. Ges. inn. Med. **1929**, 469. — KLEINSCHMIDT, O.: Klin. Wschr. **1932 I**, 535.
- 33** DOMAGK: Klin. Wschr. **1936 II**, 1585; Zbl. Bakter. I Orig. **144**, Beih., 206—223 (1939); Chirurg **13**, 433 (1941). — STRASSER u. SINGER: Med. Klin. **1938 I**, 783. — JSCHIKAWA: Klin. Wschr. **1939 II**, 1251. — MENVILLE and ARCHINARD: J. amer. med. Assoc. **109**, 1008 (1937). — SOMMER: Med. Klin. **1936 II**, 1076. — KIRSCHNER: Chirurg **13**, 443 (1941). — ZENKER u. KIFFNER: Chirurg **13**, 457 (1941). — SCHREUS: Dtsch. Wschr. **1935 I**, 255; Chirurg **14**, 176 (1942).
- 34** BOSSE u. BOSSE: Fortschr. Ther. **15**, 202 (1939); Zbl. Chir. **1938**, 26, 86. — EYER u. ROHRMANN: Med. Welt **1939 I**, 458.
- 36** FRIEDRICH: Siehe S. 22. — HELLER: Siehe S. 23. — ZEISSLER: Siehe S. 40. — HÜBNER: Chirurg **10**, 337, 723 (1938). —

Seite

- FRANZ: Chirur^g **10**, 719 (1938). — FLÖRCKEN: Med. Klin. **1939 I**, 1015. — LEHMANN: Med. Klin. **1939 I**, 701, 776, 811. — HORNUNG: Chirur^g **11**, 543 (1939).
- 37** BAZY: Presse méd. **1934**, 1171. — BRUNNER: Siehe S. 22. — v. GONZENBACH: Siehe S. 23. — BUZZELLO: Dtsch. med. Wschr. **1934 II**, 1137; Der Wundstarrkrampf. Neue Deutsche Chirurgie, Bd. 45. Stuttgart: Ferd. Enke 1929. — KREUTER: Münch. med. Wschr. **1914 II**, 2045, 2255. — WIEDHOPF: Dtsch. Z. Chir. **232**, 105 (1931). — SAEGESSER: Erg. Chir. **26**, 1 (1933); Helvet. med. Acta **2**, 553, 710 (1935); Chirur^g **10**, 770 (1938).
- 38** MELTZER: Berl. klin. Wschr. **1915 I**, 11. — SAEGESSER: Siehe S. 37.
- 39** ZEISSLER: Zbl. Chir. **1939**.
- 40** PFEIFFER u. BESSAU: Dtsch. med. Wschr. **1917 II**, 1217, 1255, 1281. — LÖHR: Zbl. Chir. **1939**, 1022. — DOMAGK: Siehe S. 33. — KONJETZNY: Klin. Wschr. **1934 I**. — COENEN: Der Gasbrand. Berlin: Springer 1919; Erg. Chir. **11**, 235 (1919). — ZEISSLER: Zbl. Chir. **1939**, 1013.
- 41** PAYR: Münch. med. Wschr. **1915 I**; Feldärztl. Beil. — JENCKEL: Zbl. Chir. **1935**, 786. — HUGEL: Zbl. Chir. **1938**, 11.

Schmerzbetäubung.

- WINTERSTEIN: Die Narkose. Berlin: Springer 1926. — v. BRUNN: Die Allgemeinnarkose. Neue Deutsche Chirurgie, Bd. 5. Stuttgart: Ferd. Enke 1913. — HESSE, LENDLE u. SCHOEN: Allgemeinnarkose und örtliche Betäubung. Leipzig: Joh. Ambr. Barth 1933. — KILLIAN: Die Narkose zu operativen Zwecken. Berlin: Springer 1934. — BRAUN, H. u. LÄWEN: Die örtliche Betäubung, ihre wissenschaftlichen Grundlagen usw. Leipzig: Joh. Ambr. Barth 1933. — HAERTEL u. JENZIO: Anleitung zur Schmerzbetäubung. Dresden u. Leipzig: Theod. Steinkopff 1936. — HUSEMANN: Dtsch. Z. Chir. **42**, 517 (1896). — ROTH (Sauerstoffchloroform): Chir.-Kongr. 1902, I, S. 118.
- 43** EICHHOLTZ: Arch. klin. Chir. **148**, 94 (1927); Dtsch. med. Wschr. **1929 II**, 1537. — KAPPIS: Beitr. klin. Chir. **115**, 161 (1919). — BRAUN, H.: Siehe S. 41 u. (Mischnarkose): Arch. klin. Chir. **64**, 201 (1901). — PITKIN: Amer. J. Surg. **5** (1928). — JONES: Brit. J. Anaest. **1930**, 99, 146. — KIRSCHNER: Arch. klin. Chir. **167**, 755 (1931); siehe auch S. 57. —

Seite

- DOGLIOTTI: Zbl. Chir. **1931**, 3141. — KRAAS: Chir.-Kongr. 1937, S. 439. — BUMM: Chirur^g **7**, 678 (1935).
- 47** LÄWEN: Erg. Chir. **11**, 365 (1919). — SAUERBRUCH: Mitt. Grenzgeb. Med. u. Chir. **13**, 399 (1904); Zbl. Chir. **1904**, 146. — BRAUER: Chir.-Kongr. 1904, I, S. 41; Mitt. Grenzgeb. Med. u. Chir. **13**, 483 (1904).
- 49** KILLIAN: Siehe S. 41. — v. BRUNN: Siehe S. 41. — FREY: Die Chirurgie des Herzens. Stuttgart: Ferd. Enke 1939. v. CACKOVIC (Herzmassage): Arch. klin. Chir. **88**, 917 (1909).

Avertinnarkose.

- ANSCHÜTZ: Zbl. Chir. **1929**, 734. — ANSCHÜTZ, SPECHT u. TIEMANN: Erg. Chir. **23**, 406 (1930) (Schriften).
- 50** KILLIAN: Siehe S. 41.

Die Kurznarkosen.

- SUDECK: Arch. klin. Chir. **90**, 289 (1909). — HEYFELDER: Zit. nach v. BRUNN, S. 41. — KULENKAMPFF: Beitr. klin. Chir. **73**, 384 (1911).
- 51** BUMM: Erg. Chir. **29**, 372 (1936). — WESE: Dtsch. med. Wschr. **1935 I**, 47. — HEIM: Chirur^g **6**, 742 (1934).
- 52** KILLIAN: Siehe S. 41.

Teilschmerzbetäubung.

- BRAUN: Siehe S. 41. — HAERTEL: Die Lokalanästhesie. Neue Deutsche Chirurgie, Bd. 21. Stuttgart: Ferd. Enke 1920; siehe auch S. 41.
- 53** LÄWEN: Erg. Chir. **5**, 39, 252. — KULENKAMPFF: Siehe S. 50. — KAPPIS: Zbl. Chir. **1918**, 709. — BRAUN: Siehe S. 41. — MATAS: Trans. Louisiana State med. Soc. **1900**, 329. — PAYR: Arch. klin. Chir. **72**, 32 (1904); Zbl. Chir. **1920**, 1226. — OFFERHAUS: Arch. klin. Chir. **92**, 47 (1910). — SCHLEICH: Chir.-Kongr. 1892, I, S. 121. — RECLUS: L'anesthésie localisée par la cocaïn. Paris 1903.

Spinalanästhesie.

- 54** MICHELSSON: Erg. Chir. **4**, 44 (1912). — v. BRUNN: Lumbalanästhesie. Neue Deutsche Chirurgie, Bd. 20. Stuttgart: Ferd. Enke 1922. — BIER: Dtsch. Z. Chir. **51**, 361 (1899); Arch. klin. Chir. **64**, 236 (1901); **90**, 349 (1909).
- 56** SCHILF u. ZIEGNER: Arch. klin. Chir. **130**, 252 (1924).

Seite

- 57 PITKIN: Siehe S. 43. — JONES: Siehe S. 43. — KIRSCHNER: Siehe S. 43. — PHILIPPIDES: Arch. klin. Chir. **181**, 479 (1925); Chir.-Kongr. 1937, S. 445.
- 58 LÄWEN: Erg. Chir. **5**, 39 (1913). — STÖCKEL: Zbl. Gynäk. **1909**, Nr 1.
- 59 BIER: Berl. klin. Wschr. **1909 I**. — SIEWERS: Arch. klin. Chir. **107**, 595 (1916). — KULENKAMPPF: Siehe S. 53.

Bluttransfusion.

- OEHLECKER: Zbl. Chir. **1919**, 17; Arch. klin. Chir. **116**, 705 (1921); Dtsch. Z. Chir. **165**, 397 (1921); Erg. Med. **9**, 557 (1926); Die Bluttransfusion, 2. Aufl. Berlin: Urban & Schwarzenberg 1940; Chirurg **12**, 540 (1940); **13**, 604 (1941). — BECK: Erg. inn. Med. **30**, 150 (1926) (Schriften); Chirurg **13**, 593 (1941). — HESSE: Erg. Chir. **27**, 106 (1934) (Schriften). — SCHILLING: Erg. inn. Med. **59**, 284 (1940) (Schriften). — WILDEGANS: Die Bluttransfusion usw. Berlin: Springer 1933 (Schriften). — PIETRUSKY: Technik der Blutgruppenbestimmung. Berlin: Springer 1940. — DIEFFENBACH: RUSTS Handbuch der Chirurgie, Bd. 9, S. 588. 1833; Operative Chirurgie, Bd. 1, S. 110. Leipzig: Brockhaus 1845. — v. BERGMANN: Die Transfusion. Berlin: Aug. Hirschwald 1883.
- 60 THIES, J.: Zbl. Gynäk. **1914**, Nr 34. — LENGENHAGER: Zbl. Chir. **1940**, 1961. — OEHLECKER: Siehe S. 59. — SCHILLING: Siehe S. 59 u. Dtsch. Mil.arzt **6** (1940). — DOMANIG: Wien. klin. Wschr. **1937 I**, 28; Zbl. Chir. **1940**, 49, 1332. — KIGUCHI: Dtsch. Z. Chir. **250**, 83 (1938). — SCHÖRCHER: Zbl. Chir. **1940**, 577, 959.
- 61 LANDSTEINER: Wien. klin. Wschr. **1902 I**, 1132; Münch. med. Wschr. **1902 II**, 1905. — LANDSTEINER u. LEINER: Zbl. Bakter. **38**, 548 (1905). — MOSS: Studies of isoagglutinins etc. Bull. Hopkins Hosp. **21** (1910).
- 64 OEHLECKER: Siehe S. 59.
- 65 NEUBAUER u. LAMPERT: Münch. med. Wschr. **1930 I**. — LAMPERT: Zbl. Chir. **1930**, 249. — PERCY: A simple method of bloodtransfusion. Surg. etc. **21**, 360 (1915). — NATHER, OCHSNER u. BOTTEL: Arch. klin. Chir. **132**, 420 (1924) (Lit.); Wien. klin. Wschr. **1923 I**, 687. — SCHLÄPFER: Arch. klin. Chir. **117**, 512 (1921). — BÜRKLE-DE LA CAMP: Dtsch. Z. Chir. **239**, 1 (1933); **240**, 450 (1934); Zbl. Chir. **1931**, 854. — MERKE: Zbl. Chir. **1923**, Nr 33.

Seite

- 66 CLEMENS: Zbl. Chir. **1938**, 757, 809. — HOWELL u. HEDENIUS: Zit. nach CLEMENS. — DORNER: Dtsch. med. Wschr. **1923 II**.
- 67 ZIELKE: Klin. Wschr. **1924 II**, 1868; **1931 I**, 647. — OEHLECKER: Siehe S. 59.
- 68 OEHLECKER: Siehe S. 59. — JÜNGLING: Zbl. Chir. **1925**, 2475.
- 69 ROTH: Med. Welt **14**, Nr 12 (1940). — GOEPEL: Zbl. Chir. **1938**, 406. — BECK: Siehe S. 59.

Infusion.

- 70 HOTZ: Infusion und Transfusion. Handbuch der gesamten Therapie, Bd. 6, S. 115. 1927. — DREYER: Erg. Chir. **6**, 76 (1913). — DIEFFENBACH: RUSTS Handbuch für Chirurgie, Bd. 9, S. 588. 1833. — WEICHARDT: Dtsch. med. Wschr. **1940 I**; Chirurg **14**, 105 (1942). — KRONBECKER u. SANDER: Berl. klin. Wschr. **1879 II**. — RÖSSLE: Berl. klin. Wschr. **1907 I**, 1165. — STRAUB: Münch. med. Wschr. **1920 I**, 249. — MARTIN (Glas-kugel): Münch. med. Wschr. **1911 I**, 18. — KÜTTNER (Kochsalzlösung und Sauerstoff): Beitr. klin. Chir. **40**, 609 (1903). — HEINEKE: Arch. klin. Chir. **90**, 102 (1909). — KUHN (Zucker): Dtsch. Z. Chir. **122**, 90 (1913). — KAUSCH (Traubenzucker): Dtsch. med. Wschr. **1911 I**; (Calorose): Dtsch. med. Wschr. **1917 I**.

Intravenöse Infusion.

- 71 LÄWEN: Dtsch. Z. Chir. **162**, 38 (1921). — WIEDHOFF u. HOLZENBERG: Beitr. klin. Chir. **127**, 229 (1922). — WEICHARDT: Siehe S. 70. — FRIEDEMANN: Dtsch. Z. Chir. **151**, 352 (1919); Zbl. Chir. **1913**, 1893.
- 72 LÄWEN: Siehe S. 71. — FRIEDEMANN: Siehe S. 71. — LAMM: Zbl. Chir. **1938**, 271.

Plastik.

- 73 SZYMANOWSKI-UHDE: Braunschweig: F. Vieweg 1870. — LEXER: Die gesamte Wiederherstellungschirurgie. Leipzig: Joh. Ambr. Barth 1931. — JOSEPH: Nasenplastik und sonstige Gesichtsplastik. Leipzig: Curt Kabitzsch 1931. — GURLT: Geschichte der Chirurgie, Bd. I, II, III. Berlin: Aug. Hirschwald 1898. — DIEFFENBACH: Operative Chirurgie. Leipzig: Brockhaus 1845; Geschichte der plastischen Chirurgie. Leipzig: Wilh. Engelmann 1863. — MANCHÔT: Die Hautarterien des menschlichen Körpers.

- | Seite | Seite |
|---|--|
| Leipzig: F. C. W. Vogel 1889. — ZEIS: Handbuch der plastischen Chirurgie. Berlin: S. Reimer 1838. — TRENDELENBURG: Verletzungen und Erkrankungen des Gesichts. Dtsch. Chir. 33 , I (1886); 33 , II (1908). | 94 GRÄFE: Rhinoplastik oder die Kunst den Verlust der Nase zu ersetzen usw. Berlin 1818. — MAAS: Arch. klin. Chir. 31 , 559 (1885). — v. HACKER: Siehe S. 87. — NICOLADONI: Dtsch. Z. Chir. 14 , 120 (1881). — WAGNER: Chir.-Kongr. 1887, II, S. 94. |
| 74 DIEFFENBACH: Chirurgische Erfahrungen über Wiederherstellung zerstörter Teile. Berlin: Enslin 1829. — v. LANGENBECK: Dtsch. Klin. 1859 , 475; Chir.-Kongr. 1879, I, S. 67. — KÖNIG, FRANZ: Chir.-Kongr. 1886, II, S. 41. — SCHIMMELBUSCH: Arch. klin. Chir. 50 , 739 (1895). — WOLFF, J.: Berl. klin. Wschr. 1894 I, 6. — v. HACKER: Beitr. klin. Chir. 18 , 545 (1897); 28 , 516 (1900); Wien. klin. Wschr. 1888 I; 1894 I. | 98 KAPPIS: Zbl. Chir. 1920 , 445. — LEXER: Die gesamte Wiederherstellungschirurgie, S. 149. Leipzig: Joh. Ambr. Barth 1931. |
| 75 FRIEDRICH: Arch. klin. Chir. 57 , 288 (1898). — SZYMANOWSKI: Siehe S. 73. — THIERSCH: Chir.-Kongr. 1874, II, S. 69. | 99 FILATOW: Klin. Mbl. Augenheilk. 68 , 121 (1922); Presse méd. 101 (1923); Zbl. Chir. 1925 , 214 (Ref.); Arch. klin. Chir. 146 , 609 (1927). |
| 79 v. LANGENBECK: Siehe S. 74. — OLLIER: Gaz. Hôp. 1862 , 86. — PEAN: Gaz. Hôp. 1862 , 122. — KÖNIG, FRANZ: Siehe S. 74. | 100 LEXER: Siehe S. 98. — v. LANGENBECK: Dtsch. Klin. 1855 I; 1859 , 475. — DURANTE (Biagi): Dtsch. Z. Chir. 65 , 236 (1902). — v. HACKER: Wien. klin. Wschr. 1889 II; Zbl. Chir. 1902 , 1196. — PROGOW: Klinische Chirurgie, Bd. I, S. 4. Leipzig 1854. — GRITTI: Omodei Ann. Univ. Med. 161 , 509 (1857). — BIER: Slg. klin. Vortr., N. F. 1890 , 264. — NICOLADONI: Wien. klin. Wschr. 1897 II. |
| 83 BUROW: Beschreibung einer neuen Transplantationsmethode. Berlin 1855. — JAESCHE: Arch. klin. Chir. 9 , 226 (1868). — v. IMRE-BLASKOVICZ (KREIKKER u. ORSOS): Dtsch. Z. Chir. 179 , 145 (1923); Lidplastik. Studium-Verlag Budapest (Erscheinungsjahr nicht angegeben). | 101 LANGE: Erg. Chir. 2 , 1 (1911). — DROBNIK: Dtsch. Z. Chir. 43 , 473 (1896). — VULPIUS: Die Sehnenverpflanzung usw. Leipzig: Veit & Co. 1902. — VULPIUS u. STOFFEL: Orthopädische Operationslehre. Stuttgart: Ferd. Enke 1920. — BISALSKI u. MAYER: Die physiologische Sehnenverpflanzung. Berlin: Springer 1916. |
| 84 PAYR: Dtsch. Z. Chir. 81 , 361 (1906). — KLEINSCHMIDT, O.: Zbl. Chir. 1924 , 488. | Transplantation. |
| 87 v. HACKER: Beitr. klin. Chir. 98 , 289 (1916). — ISRAEL: Chir.-Kongr. 1887, II, S. 85. — HAHN: Chir.-Kongr. 1887, I, S. 102. — VOECKLER: Dtsch. Z. Chir. 143 , 298 (1918); 154 , 145 (1920). | LEXER: Die freien Transplantationen, Bd. I. Stuttgart: Ferd. Enke 1919; Bd. II 1924. — STICH: Erg. Chir. 1 , 1 (1910). — HELLER: Erg. Chir. 1 , 132 (1910). — MARCHAND: Prozeß der Wundheilung. Stuttgart: Ferd. Enke 1901. |
| 88 LEXER: Dtsch. Z. Chir. 100 , 206 (1909). — VOECKLER: Siehe S. 87. — KLAPP: Dtsch. Z. Chir. 118 , 449 (1912). — KRAUSE: Slg. klin. Vortr., N. F. 143 (1895); Chir.-Kongr. 1893. — ESSER: Chir.-Kongr. 1922, I, S. 177; Beitr. klin. Chir. 105 , 545 (1917); 116 , 35 (1919). | 102 AXHAUSEN: Arch. klin. Chir. 89 , 281 (1909); 99 , 282 (1910); Dtsch. Z. Chir. 91 , 388 (1908). — BARTH: Arch. klin. Chir. 46 , 409 (1893); 48 , 466 (1894); 54 , 471 (1897); 86 , 859 (1908); Beitr. path. Anat. 17 , 65 (1895). — LEXER: Siehe S. 101 und Chir.-Kongr. 1911, II, S. 386. — HUNTER: Med. Vereinsblatt 1837 , Nr. 8. — BÜNGER: J. Chir. u. Augenheilk. 4 , 1 (1823). — v. WALTHER: J. Chir. u. Augenheilk. 2 , 571 (1821). — BERNDT: Dtsch. Z. Chir. 48 , 620 (1898). — HAUFF: Inaug.-Diss. Berlin 1870. — DIEFFENBACH: Siehe S. 74. — REVERDIN: Gaz. Hôp. 1870 , 15. — THIERSCH: Chir.-Kongr. 1874, II, S. 69. — MARCHAND: Siehe S. 101. — OLLIER: Gaz. Hôp. 1862 , 86; |
| 89 EHRENFELD: Arch. klin. Chir. 147 , 633 (1927). | |
| 90 KRASKE (RITSCHL): Münch. med. Wschr. 1889 I, 253. — BARDENHEUER: Chir.-Kongr. 1898, I, S. 141. — GERSUNY: Zbl. Chir. 1887 , 706. | |
| 92 MORGAN: Lancet 1825 , 394. — SCHULTÉN: Dtsch. Z. Chir. 89 , 97 (1894). — PERTHES: Arch. klin. Chir. 127 , 165 (1923). — KÜSTNER (v. BÜNGNER): J. Chir. u. Augenheilk. 4 , 1 (1823). — SAMTER: Arch. klin. Chir. 68 , 558 (1902). — KLAPP: Siehe S. 88. — LEXER: Siehe S. 88. | |

- | Seite | Seite |
|--|---|
| Traité expériment. Times et Clin. de la regeneration des os. Paris 1867. — WOLFE: Med. a. Gaz. 1876, 3. Juni. — KRAUSE: Slg. klin. Vortr., N. F. 143; Chir.-Kongr. 1893, II, S. 46. — CZERNY: Chir.-Kongr. 1895, II, S. 216. | Berlin: Springer 1935; Chir.-Kongr. 1933, S. 569. — REHN: Chir.-Kongr. 1936, S. 244. |
| 103 KIRSCHNER: Beitr. klin. Chir. 86, 5 (1913). | 109 REHN, E.: Arch. klin. Chir. 101, 962 (1913). |
| Epidermistransplantation. | Fascientransplantation. |
| REVERDIN: Siehe S. 102. — THIERSCH: Siehe S. 102. — GARRÈ: Beitr. klin. Chir. 4, 625 (1889). | KIRSCHNER: Beitr. klin. Chir. 65, 472 (1909); Chir.-Kongr. 1909, II, S. 223. — KLEINSCHMIDT, O.: Erg. Chir. 8, 207 (1914); Arch. klin. Chir. 104, 933 (1914). — KÖNIG, E.: Die körpereigene freie Fascienverpflanzung. Berlin-Wien: Urban & Schwarzenberg 1928. |
| 105 HOFMANN: Zbl. Chir. 1907, 318. | Sehnentransplantation. |
| 106 v. MANGOLD: Dtsch. med. Wschr. 1895 I, 798; 1906 I, 213. — PELS-LEUSDEN: Chir.-Kongr. 1922, S. 235. — RESCKE: Chir.-Kongr. 1922, S. 232. — BRAUN, W.: Berl. klin. Wschr. 1921 I; Med. Klin. 1921 I, 389. — WILDEGANS: Arch. klin. Chir. 120, 415 (1922). | 110 KIRSCHNER: Chir.-Kongr. 1909, II. — REHN, E.: Chir.-Kongr. 1909, I, S. 253; Beitr. klin. Chir. 68, 417 (1910); Chir.-Kongr. 1913, I, S. 129. |
| Hauttransplantation. | 111 KIRSCHNER: Siehe S. 103. — LEXER: Arch. klin. Chir. 86, 939 (1908); Siehe auch S. 101. |
| WOLFE: Siehe S. 102. — KRAUSE: Siehe S. 102. — LEXER: Siehe S. 102. | Gelenktransplantation. |
| 107 ZEHENDER: Chir.-Kongr. 1877, I, S. 75. — v. LANGENBECK: Chir.-Kongr. 1879, I, S. 67. — ESMARCH: Chir.-Kongr. 1885, I, S. 107. — HIRSCHBERG: Chir.-Kongr. 1893, II, S. 52. — LEXER: Siehe S. 98. | KÜTTNER: Chir.-Kongr. 1910, I, S. 188 und 1911, I, S. 83. |
| Cutistransplantation. | Knochentransplantation. |
| LOEWE: Münch. med. Wschr. 1913 II, 1320. — REHN: Münch. med. Wschr. 1914 I, 118; Anat. Anz. 72, Erg.-H., 133 (1931). — v. BRANDIS: Zbl. Chir. 1933, 130. — JUNGHANNS u. JUZBAŠIČ: Chirurg 12, 742 (1940). | BARTH: Siehe S. 102. — MARCHAND: Siehe S. 101. — AXHAUSEN: Siehe S. 102. |
| Schleimhauttransplantation. | 112 PAYR: Zbl. Chir. 1908, 1066. |
| 108 AXENFELD: Klin. Mbl. Augenheilk. 38, 845 (1900); Augenärztliche Operationslehre. Berlin: Springer 1922 (Lit.). — LEXER: Siehe S. 98; Med. Klin. 1911 II. — JOSEPH: Nasenplastik usw., S. 230. Leipzig: Curt Kabitzsch 1931. — DANTRELLE: Rev. chir. plast. 2, 274 (1932). — STREISSLER: Arch. klin. Chir. 95, 663 (1911). | 113 LEXER: Siehe S. 98 u. 101. — LIMBERG: Stomatologičeskij Zbornik, S. 142. Leningrad 1927; Z.org. Chir. 43, 455 (1928). — AXHAUSEN: Chirurg 1, 23 (1929); 12, 442 (1940). |
| Fetttransplantation. | Organtransplantation. |
| LEXER: Siehe S. 101; Dtsch. Z. Chir. 135, 389 (1916). — NEUBER: Chir.-Kongr. 1893, I, S. 66. — CZERNY: Siehe S. 102. — LEXER: Siehe S. 98. — REHN: Arch. klin. Chir. 93, 1 (1912); 101, 962 (1913). — GULEKE: Eingriffe am Gehirnschädel und Gehirn (KIRSCHNER III/1), S. 73. | STICH: Erg. Chir. 1, 1 (1910). — LEXER: Siehe S. 98 u. 101; Arch. klin. Chir. 119, 520 (1922). — MARCHAND: Siehe S. 101. — LEXER: Siehe S. 98. |
| | 114 VASSALE e GENERALI: Arch. ital. Biol. 25/26 (1896). — CHRISTIANI: Semaine méd. 24, 11 (1904). — BIEDL: Innere Sekretion. Wiener Klinik, 1903. — LEISCHNER: Arch. klin. Chir. 84, 208 (1907). — v. EISELBERG: Die Erkrankungen der Schilddrüse; Dtsch. Chir. 38, 157 (1901); Chir.-Kongr. 1908, I, S. 36. — WALBAUM: Mitt. Grenzgeb. Med. u. Chir. 12, H. 2 u. 3 (1903). — HOLTZ: Chir.-Kongr. 1933, S. 32; siehe auch S. 758. — HOLTZ, GISSEL, ROSSMANN, KRAMER, MEESMANN QUADFASEL, ROGGENBAU: Dtsch. Z. Chir. 245, 521 (1934). — |

Seite

SAUERBRUCH: Chirurg 8, 344 (1936). —
MARCHAND: Siehe S. 101. — ENDERLEN:
Mitt. Grenzgeb. Med. u. Chir. 3, 11
(1898). — SULTAN: Zbl. Path. 1898. —
PAYR: Arch. klin. Chir. 80, 730, 1030

Seite

(1906) (Lit.); 106, 16 (1914). — KUM-
MER: Münch. med. Wschr. 1906 II. —
v. EISELSBERG: Wien. klin. Wschr.
1892 I. — KOCHER (LANZ): Korresp. bl.
Schweiz. Ärzte 1895, Nr 10.

Spezieller Teil.

Eingriffe an den Blutgefäßen.

- 115 WOLFF: Beitr. klin. Chir. 58, 762 (1908).
— RAABE: Dtsch. Z. Chir. 5, 140 (1875).
— DREIST: Dtsch. Z. Chir. 71, 5 (1904).
— JANNSEN: Inaug.-Diss. Dorpat 1881.
— MONOD u. VANVERTS: 22. Congrès
frang. de chir. Paris 1909, p. 20. —
PILZ: Arch. klin. Chir. 9, 257 (1868). —
ALBERTIN: Prov. méd. Lyon 1889,
No 21.

Freilegung der Blutgefäße.

- 117 v. BERGMANN-ROCHS: Operationskurs an
der Leiche. Berlin: Aug. Hirschwald
1908. — HEINEKE: Blutung, Blutstil-
lung, Transfusion usw. Dtsch. Chir. 18
(1885). — SCHMIEDEN u. FISCHER: Der
chirurgische Operationskurs. Leipzig:
Joh. Ambr. Barth 1930. — STICH u.
FROMME: Verletzungen der Blutgefäße
und deren Folgezustände. Erg. Chir. 13,
144 (1921).

Knoten.

- 124 EHRHARDT: Slg. klin. Vortr., N. F. 1910
bis 1913, 580, 581. — v. MEZÖ: Zbl.
Chir. 1921, 886. — GOHRBANDT: Die
Chirurgie, Bd. 1, S. 639. Berlin: Urban
& Schwarzenberg 1926. — DRÜNER:
Dtsch. Z. Chir. 241, 289 (1933); 242, 72,
184 (1934). — BULININ: Arch. klin. Chir.
179, 526 (1934).

A. vertebralis.

- 160 KÜTTNER: Berl. klin. Wschr. 1916 I;
Münch. med. Wschr. 1916 I, 721; Zbl.
Chir. 1917, 305, 545; Arch. klin. Chir.
118, 303 (1921); Beitr. klin. Chir. 108,
1 (1917). — CHASSAINGAC: Traité des
operat., 3. Aufl. Paris 1861. — KOCHER:
Chirurgische Operationslehre, S. 162.
Jena: Gustav Fischer 1907 und Arch.
klin. Chir. 12, 867 (1871). — DRÜNER:
Zbl. Chir. 1917, 670; Beitr. klin. Chir.
112, 335 (1918).
161 CHASSAINGAC: Siehe S. 160. — HELFE-
RICH: Zit. nach KÜTTNER: Beitr. klin.
Chir. 108, 1 (1917).

- 162 v. MIKULICZ (HUFSCHMID): Arch. klin.
Chir. 52, 23 (1896). — KÜTTNER: Siehe
S. 160. — DRÜNER: Siehe S. 160.

- 163 KÜTTNER: Siehe S. 160. — DRÜNER:
Siehe S. 160.

A. subclavia.

- 164 GULEKE: Zbl. Chir. 1916, 660. — ISELIN:
Beitr. klin. Chir. 107, 76 (1917).

- 165 LEXER: Dtsch. Z. Chir. 135, 439 (1916).
SAUERBRUCH: Beitr. klin. Chir. 77, 1.
(1912).

- 167 LEXER: Siehe S. 165. — GULEKE: Siehe
S. 164.

A. anonyma.

SAUERBRUCH (Mittelfell): Beitr. klin.
Chir. 77, 1 (1912).

A. occipitalis.

- 168 KOCHER: Arch. klin. Chir. 12, 867
(1871); Chirurgische Operationslehre.
Jena: Gustav Fischer 1907.

- 169 KRÖNLEIN: Zbl. Chir. 1899, 1.

Gefäßnaht.

- 170 STICH: Erg. Chir. 1, 1 (1910). — JEGER:
Die Chirurgie der Blutgefäße und des
Herzens. Berlin: Aug. Hirschwald 1913;
Beitr. klin. Chir. 97, 533 (1915). —
JASSINOWSKY: Inaug.-Diss. Dorpat 1889.
— LAMBERT: Med. observat. a. inquiriels,
Vol. II, p. 360. London 1762. — HAL-
LOWEL: Zit. bei LAMBERT. — DÖRFLER:
Beitr. klin. Chir. 25, 781 (1899). —
JABOULAY et BRIAU: Lyon méd. 1896,
81. — MURPHY: Med. Rec. 1897. —
GLUCK: Arch. Kinderheilk. 22, 374
(1897); Arch. klin. Chir. 64, 726 (1901). —
PAYR: Arch. klin. Chir. 64, 726 (1901). —
JENSEN: Arch. klin. Chir. 69, 938
(1903). — CARREL: Lyon méd. 48, 859
(1902). — STICH, MAKKAS u. DOW-
MANN: Beitr. klin. Chir. 53, 113 (1907). —
LEXER: Chir.-Kongr. 1912, I. S. 132.

- 171 HÖPFNER: Arch. klin. Chir. 70, 417
(1903). — SEHRT: Siehe S. 26. — PER-
THES: Siehe S. 26.

Seite

- 172** HORSLEY: J. amer. med. Assoc. **59** (1912). — JEGER: Siehe S. 170 u. Arch. klin. Chir. **102**, 305 (1913). — JEGER u. LAMPL: Zbl. Chir. **1912**, 988, 1153. — HABERLAND: Beitr. klin. Chir. **100**, 52 (1916); Erg. Chir. **15**, 257 (1922).
- 173** BIER: Dtsch. med. Wschr. **1915 I**, 121, 157. — DORRANCE: Ann. Surg. **1906**, Sept. — LEXER: Zbl. Chir. **1917**, 569. — HANS: Med. Klin. **1915 I**, 920; Münch. med. Wschr. **1916 II**. — HOHLBAUM: Siehe S. 181. — REHN, E.: Klin. Wschr. **1922 I**, 776.

Gefäßtransplantation.

GLUCK: Zbl. Chir. **1898**, 589. — JABOULAY et BRIAU: Lyon méd. **1896**, 81. — HÖPFNER: Arch. klin. Chir. **70**, 417 (1903). — CARREL: Soc. biol. Paris 1906, p. 529. — CARREL et MOREL: Lyon méd. **1902**, 114. — LEXER: Chir.-Kongr. 1912, I, S. 132.

Aneurysmen.

- 174** BIER: Beitr. klin. Chir. **96**, 556 (1915); Handbuch der Erfahrungen des Weltkrieges 1914—1918, Bd. I u. II. Leipzig 1922. — KÜTTNER: Med. Klin. **1916 I**; Beitr. klin. Chir. **108**, 1 (1917). — KAUSCH: Berl. klin. Wschr. **1916 I**. — NEUGEBAUER: Zbl. Chir. **1915**, 145; **1916**, Nr 18. — GENEWEIN: Beitr. klin. Chir. **93**, 306 (1914).
- 175** FRANZ: Arch. klin. Chir. **75**, 572 (1905); Zbl. Chir. **1918**, 66. — RANZI: Arch. klin. Chir. **110**, 530 (1918). — HOTZ v. BONIN: Beitr. klin. Chir. **97**, 146 (1915). — KÖHLER: Geschichte. Arch. klin. Chir. **81**, 333 (1906).
- 176** HUNTER: Med. observat. and inquiries I, Nr 27, Refl. 3 u. II, p. 390. 1762. — SPRENGEL: Geschichte der Chirurgie. Halle a. S.: Kümmel, Bd. 1. 1805 u. Bd. 2. 1819. — v. MIKULICZ-HOFMANN: Beitr. klin. Chir. **24**, 418 (1899). — DIEFFENBACH: Operative Chirurgie, Bd. 1, S. 168. 1845. — KÜBLER: Beitr. klin. Chir. **9**, 159 (1892). — KIKUZI: Beitr. klin. Chir. **50**, 1 (1906). — MATAS: J. amer. med. Assoc. **1902**, Nr 2—5; Ann. Surg. **1903**, Februarheft; Presse méd. **31**, 109 (1923).
- 177** OEHLECKER: Zbl. Chir. **1914**, 1745. — BRASDOR: Soc. de Méd. **1789**, 3. Nov. — ROSENSTERN: Arch. klin. Chir. **34**, 1 (1887). — LEXER: Arch. klin. Chir. **83**, 459 (1907).

Seite

- 178** v. ZÖGE-MANTEUFFEL: Chir.-Kongr. 1895, I, S. 167. — GARRÈ: Dtsch. Z. Chir. **82**, 287 (1906). — MURPHY: Med. Rec. **1897**, Jan. — KÖRTE: Chir.-Kongr. 1904, I, S. 13. — WOLFF: Beitr. klin. Chir. **58**, 762 (1908). — MOSZKOWICZ: Beitr. klin. Chir. **97**, 569 (1915). — HENLE: Chir.-Kongr. 1912, I, S. 134. — COENEN: Zbl. Chir. **1913**, 1913. — KOROTKOW: Inaug.-Diss. Petersburg 1910.
- 179** LEXER: Siehe S. 173. — BIER: Im Handbuch der ärztlichen Erfahrungen im Weltkrieg 1914—1918, Bd. I u. II. Leipzig: Joh. Ambr. Barth 1922. — CHALIER et NOVÉ-JOSSERAND: J. Méd. interne **18**, 124 (1914). — COLT-POWER: Clin. J. **43**, 113 (1914). — HENSCHEN: Schweiz. med. Wschr. **1924 I**, 64. — VAUGHAN: Ann. Surg. **74**, 308 (1921). — HALSTED: Chir.-Kongr. 1914, II, S. 349. — KIRSCHNER: Beitr. klin. Chir. **86**, 5 (1913). — RÉNON: Arch. franco-belg. Chir. **25**, 54 (1921). — HABERLAND: Zbl. Chir. **1915**, 281. — KÜMMEL: Beitr. klin. Chir. **92**, 166 (1914); Zbl. Chir. **1915**, 200. — TUFFIER: Arch. franco-belg. Chir. **25**, 61 (1921).

Operative Behandlung.

- 180** KÜTTNER: Münch. med. Wschr. **1916 I**, 721.
- 181** OEHLECKER: Zbl. Chir. **1914**, 1745. — KÜTTNER: Münch. med. Wschr. **1916 I**, 721. — BIER: Im Handbuch der ärztlichen Erfahrungen im Weltkrieg 1914 bis 1918. Leipzig: Joh. Ambr. Barth 1922. — HOHLBAUM: Zbl. Chir. **1925**, 1764. — LEXER: Arch. klin. Chir. **83**, 450 (1907); Zbl. Chir. **1917**, 569. — MATAS: Ann. Surg. **1903**, Febr.; Presse méd. **31**, 109 (1923).
- 182** KÜTTNER: Beitr. klin. Chir. **114**, 642 (1919). — KOCHER: Siehe S. 931; Chirurgische Operationslehre. Jena: Gustav Fischer 1907. — SAUERBRUCH: Chirurgie der Brustorgane. Berlin: Springer 1925. — LEXER: Zbl. Chir. **1916**, 684.

Embolektomie.

- KEY: Wien. klin. Wschr. **1913 I**, 23; Acta chir. scand. (Stockh.) **54**, 339 (1922) (Lit.).
- 183** ABADIE et MATHÉLIN: Zit. nach MICHAELSSON, (s. unten). — BULL: Acta chir. scand. (Stockh.) **54**, 315 (1922). — SSABANEJEW, HÖPFNER: Arch. klin. Chir. **70**, 417 (426) (1903). — LEJARS:

Seite

- Zit. nach KEY. — HARTLEY: *Edinburgh med. J.* **30**, 408 (1923). — LABEY-MOSNY et DUMONT: *Bull. Acad. Méd. Paris* **27**, 358 (1911). — DOBERAUER: *Prag. med. Wschr.* **1907 II**. — MICHAELSSON: *Acta chir. scand. (Stockh.)* **55**, 427 (1922); **56**, 431 (1924). — BAUER: *Zbl. Chir.* **1913**, 1945.
- 184 HESSE: *Arch. klin. Chir.* **115**, 812 (1921) (Lit.). — KEY: Siehe S. 182.

Krampfadern.

- TRENDELENBURG: *Beitr. klin. Chir.* **7**, 195 (1891). — PERTHES: *Dtsch. med. Wschr.* **1895 I**. — LEDDERHOSE: *Zbl. Chir.* **1904**, 1325; *Mitt. Grenzgeb. Med. u. Chir.* **15**, 355 (1906). — NOBL: *Der variköse Symptomenkomplex*. Berlin 1918 (Lit.). — LINSER: *Med. Klin.* **1916 I**, 34; *Münc. med. Wschr.* **1924 I**, 515. — PICARD: *Bull. Soc. méd. Hôp. Paris* **36**, 1369 (1920). — SIEBERT u. WRESZINSKI: *Operationslose Krampfader-Behandlung*. Berlin-Wien: Urban & Schwarzenberg 1930. — JÄGER: *Ätiologie und Therapie der Varizen*. Leipzig: Joh. Ambr. Barth 1936. — NOBILI: *Polichinico* **1921**, 28; *Zbl. Chir.* **1921**, 1696. — MANTEGGIA: Zit. nach NOBILI.
- 185 TRENDELENBURG: Siehe S. 184.
- 186 TRENDELENBURG: Siehe S. 184.
- 187 TRENDELENBURG: Siehe S. 184. — SCHEDE: *Berl. klin. Wschr.* **1877 I**, 7. — KOCHER: *Dtsch. Z. Chir.* **138**, 113 (1916). — KLAPP: *Dtsch. med. Wschr.* **1921 I**, 9. — MADELUNG: *Chir.-Kongr.* 1884, I, S. 114. — MAGNUS: *Med. Klin.* **1934 II**, 1481; *Zbl. Chir.* **1930**, 1560.
- 188 BABCOCK: *J. amer. med. Assoc.* **1910**. — LAUENSTEIN: *Chir.-Kongr.* 1911, I, S. 78. — OEHLECKER: Zit. nach KLAPP. — KLAPP: *Varizenoperationen*. In *chirurgischer Operationslehre*, herausgeg. von BIER, BRAUN u. KÜMMEL, Bd. V, S. 337. 1917. — v. TAPPEINER: *Ther. Mh.* **27**, 627 (1913). — LÖHR: *Dtsch. Z. Chir.* **165**, 166 (1921). — HOSEMANN: *Zbl. Chir.* **1925**, 1765. — RINDFLEISCH-FRIEDEL: *Arch. klin. Chir.* **86**, 143 (1908). — PELS-LEUSDEN: *Zbl. Chir.* **1930**, 1562. — SCHULTZE, C. O. P.: *Zbl. Chir.* **1902**, 1482.
- 189 LINSER: Siehe S. 184. — KETTEL: *Zbl. Chir.* **1931**, 1498.
- 190 KETTEL: Siehe S. 189.
- 191 MOSZKOWICZ: *Zbl. Chir.* **1927**, 1732; **1932**, 2755; *Wien. med. Wschr.* **1934 II**.

Seite

Phlebectasie.

- 192 SONNTAG: *Erg. Chir.* **11**, 99 (1919) (Lit.).

Angiome.

- 193 SONNTAG: *Die Hämangiome und ihre Behandlung*. *Erg. Chir.* **8**, 1 (1914).
- 194 v. SEEMEN: *Elektrochirurgie*. Berlin: Springer 1932. — PAYR: *Dtsch. Z. Chir.* **63** (1901); *Zbl. Chir.* **1905**, 49. — PUSSEY: *J. amer. med. Assoc.* **1907**, 16; *Berl. klin. Wschr.* **1908 I**, 24.
- 195 PAYR: Siehe S. 194.

Lymphgefäße und Lymphknoten.

- 196 MOST: *Chirurgie der Lymphdrüsen und Lymphgefäße*. *Neue Deutsche Chirurgie*. Stuttgart: Ferd. Enke 1917. — BARTELS: *Arch. klin. Chir.* **60**, 25 (1900).
- 197 BIER: *Hyperämie als Heilmittel*, S. 296 ff. Leipzig: F. C. W. Vogel 1907.
- 199 KÜTTNER: *Beitr. klin. Chir.* **24**, 822 (1899). — DE QUERVAIN: *Arch. klin. Chir.* **58**, 858 (1899).

Eingriffe an den peripheren Nerven.

- KÜTTNER: *Chir.-Kongr.* 1931, S. 263. — FOERSTER: *Zbl. Chir.* **1939**, 39. — HÄRTEL: *Zbl. Chir.* **1931**, 1511; **1933**, 1526. — GEINITZ: *Erg. Chir.* **12**, 421 (1920); *Chirurg* **12**, 469 (1940).

Die Unterbrechung sensibler Nerven bei Neuralgien.

- 202 SCHLÖSSER: *Berl. klin. Wschr.* **1906**; **24**. *Kongr. inn. Med.* 1907, S. 49; *Ber. 26. Verslg. ophthalm. Ges. Heidelberg* 1903. — LANGE: *24. Kongr. inn. Med.* 1907, S. 56. — BRAUN-LÄWEN: *Die örtliche Betäubung usw.* Leipzig: Joh. Ambr. Barth 1933. — HÄRTEL: *Die Lokalanästhesie*. Stuttgart: Ferd. Enke 1920; *Arch. klin. Chir.* **100**, 193 (1913); *Zbl. Chir.* **1933**, 310. — PAYR: *Zbl. Chir.* **1931**, 2993. — LÄWEN: *Münc. med. Wschr.* **1922 II**, 1423; *Zbl. Chir.* **1922**, 1510; **1923**, 461.
- 203 LANGE: Siehe S. 202.

Vereisung.

- PERTHES: *Münc. med. Wschr.* **1918 II**, 1367. — TRENDELENBURG: *Z. exper. Med.* **5**, 371 (1917). — LÄWEN: *Chir.-Kongr.* 1920, I, S. 204; *Klin. Wschr.* **1930 II**, 1667.
- 204 PERTHES: Siehe S. 203.

Seite

Durchschneidung.

BILLROTH: Allg. med. Z. ztg 1872, 63. — NUSSBAUM: Dtsch. Z. Chir. 1, 450 (1872). — KOCHER-DUMONT: Dtsch. Z. Chir. 19, 51 (1884).

Nervenausreißung.

THIERSCH: Chir.-Kongr. 1889, I, S. 44; 1896, II, S. 224. — BLUM: Rev. de Chir. 1882, 334. — KRÖNLEIN: Arch. klin. Chir. 43, 13 (1892).

205 KRAUSE: Chir.-Kongr. 1896, I, S. 18.

Nervenunterbrechung bei
Kontrakturen.

STOFFEL: Münch. med. Wschr. 1911 II, 2493. — FOERSTER: Siehe S. 212. Die Therapie der Schußverletzungen der peripheren Nerven. Handbuch der Neurologie. — BORCHARDT, CASSIERER u. PERTHES: Handbuch der ärztlichen Erfahrungen im Weltkrieg 1914—1918. — BORCHARDT u. WJASMENSKI: Beitr. klin. Chir. 107, 553 (1917); 117, 475 (1919).

206 STOFFEL: Siehe S. 205.

207 SELIG: Arch. klin. Chir. 103, 994 (1914).

209 FOERSTER: Zbl. Chir. 1939, 39. — KÜTTNER: Chir.-Kongr. 1931, S. 269. — GEINITZ: Erg. Chir. 12, 421 (1920) (Lit.); Chirurg 12, 469 (1940). — BORCHARDT u. WJASMENSKI: Siehe S. 205. — PERTHES: Dtsch. med. Wschr. 1916 I, 842.

210 GOLDMANN: Beitr. klin. Chir. 51, 183 (1906). — BORCHARDT: Siehe S. 216. Beitr. klin. Chir. 91, 634 (1914); 97, 233 (1915).

211 KÜTTNER: Siehe S. 209. — FOERSTER: Siehe S. 209. — WILMS: Dtsch. med. Wschr. 1915 II, 1417.

212 FOERSTER: Z. orthop. Chir. 16, 209, 310 (1916). — KIRSCHNER: Dtsch. med. Wschr. 1915 I, 313; 1917 I, 739. — PERTHES: Handbuch der ärztlichen Erfahrungen im Weltkrieg 1914—1918; Chirurgie, Bd. II, S. 492. Leipzig: Joh. Ambr. Barth 1922. — THOELE: Beitr. klin. Chir. 98, 131 (1916). — KÜTTNER: Chir.-Kongr. 1931, S. 269. — AUERBACH: Münch. med. Wschr. 1915 I, 43; 1916 I, 9, 44; Mitt. Grenzgeb. Med. u. Chir. 30, 143 (1918). — RANSCHBURG: Beitr. klin. Chir. 101, 521 (1916). — LEHMANN: Erg. Chir. 16, 577 (1923). — WEXBERG: Z. Neur. 36, 345 (1917).

Operative Eingriffe.

213 CRUITSHANK: Zit. nach MICHAELIS. — FONTANA: Zit. nach MICHAELIS. —

Seite

MICHAELIS: A. G. RICHTERS chirurgische Bibliothek, Bd. 7, S. 579; Bd. 8, S. 122, 141. 1785. — ARNEMANN: Versuche über Regeneration. Göttingen 1797. — NASSE: Müllers Arch. 1839. — GÜNTHER u. SCHÖN: Müllers Arch. 1840. — LANGIER et NÉLATON: Ref. Schmidts Jb. 125, 149, 221. — RICHEL: Gaz. Hôp. 1867, No 30. — LETIÉVANT: Cannatadts Jb. 1873; Tracté des séctions nerveuses. Paris 1873. — EULENBURG u. LANDOIS: Berl. klin. Wschr. 1864 I, 46, 47, 185; 1865 I, 96. — WALLER, SCHIFF, VULPIAN u. PHILIPPEAUX: Zit. nach NEUMANN und EICHHORST. — NEUMANN: Arch. Heilk. 1, 218 (1858). — EICHHORST: Virchows Arch. 59, 1 (1874). — BETHE: Münch. med. Wschr. 1905 I, 201. — BETHE: Pflügers Arch. 116, 479 (1907). — SPIELMEYER: Z. Neur. 29, 5 (1915); 36, 421 (1917). — BIELSCHOWSKY u. UNGER: J. Psychol. u. Neur. 22, 2. Ergänzungsh., 267 (1918). — FORSMANN: Beitr. path. Anat. 24, 56 (1898); 27, 407 (1900). — INGEBRIGTSEN: Zbl. Chir. 1916, 864. — HUETER: Allgemeine Chirurgie, S. 504. Leipzig 1873; Chir.-Kongr. 1881, II, S. 91. — VULPIUS-STOFFEL: Orthopädische Operationslehre, 2. Aufl. Stuttgart 1920. — BORCHARDT u. WJASMENSKI: Siehe S. 205.

215 HOFMEISTER: Beitr. klin. Chir. 101, 82 (1916).

216 BORCHARDT: Handbuch der ärztlichen Erfahrungen im Weltkrieg 1914—1918; Chirurgie, Bd. II. Leipzig: Joh. Ambr. Barth 1922. — BETHE: Dtsch. med. Wschr. 1916 II, 1277, 1311; 1919 I, 373. — PERTHES: Z. Neur. 36, 400 (1917); Handbuch der ärztlichen Erfahrungen im Weltkrieg 1914—1918, Bd. II. 1922. — SAUERBRUCH: Zit. nach BETHE. — MÜLLER: Beitr. klin. Chir. 105, 651 (1917). — WREDE: Zbl. Chir. 1916, 529. — BRUNS: Berl. klin. Wschr. 1915 I, 989. — RANSCHBURG: Neur. Zbl. 1917, 521; Die Heilerfolge der Nervennaht. Berlin 1918.

217 HOFMEISTER: Siehe S. 215. — HEINEKE: Arch. klin. Chir. 105, 517 (1914); Zbl. Chir. 1914, 11. — ERLACHER: Arch. klin. Chir. 106, 389 (1915); Zbl. Chir. 1914, 625. — BETHE: Dtsch. med. Wschr. 1916 I, 42. — BIELSCHOWSKY u. UNGER: J. Physiol. u. Neur. 22, 2. Ergänzungsh., 267 (1918). — STRACKER: Zbl. Chir. 1916, 50. — EDEN: Zbl. Chir. 1917, 138. — FÖRSTER: Z. orthop. Chir. 36, 310 (1916).

Seite

- 218** LÖBKER: Zbl. Chir. 1884, 841. — RIETHUS: Beitr. klin. Chir. 24, 703 (1899). — TRENDLENBURG: Siehe RIETHUS. — KIRSCHNER: Dtsch. med. Wschr. 1913 I, 739.

Freilegung der einzelnen Nerven.

- BORCHARDT u. WJASMENSKI: Siehe S. 205. — DRÜNER: Dtsch. med. Wschr. 1917 I, 5. — HEILE: Beitr. klin. Chir. 108, 82 (1917). — HEILE u. HEZEL: Beitr. klin. Chir. 96, 299 (1915). — THOELE: Beitr. klin. Chir. 98, 131 (1916). — PERTHES: Handbuch der ärztlichen Erfahrungen im Weltkrieg 1914—1918; Chirurgie, Bd. II, S. 492. Leipzig: Joh. Ambr. Barth 1922. — KOCHER: Operationslehre. Jena: Gustav Fischer 1907.
- 219—221** BORCHARDT: Siehe S. 205. — KOCHER: Siehe S. 218.
- 222** KOCHER: Siehe S. 218.
- 223** REICH: Beitr. klin. Chir. 96, 152 (1915). — HEILE u. HEZEL: Siehe S. 175. — ISELIN: Beitr. klin. Chir. 107, 76 (1917). — LEXER: Dtsch. Z. Chir. 135, 439 (1916).
- 224** GULEKE: Zbl. Chir. 1916, 660. — KÖNIG: Zbl. Chir. 1916, 1023. — GEINITZ: Erg. Chir. 12, 421 (1920). — ISELIN: Siehe S. 223. — GULEKE: Siehe S. 223.

Die Eingriffe am N. sympathicus.

- 225** MÜLLER, L. R.: Die Lebensnerven. Berlin: Springer 1924. — BRÜNING u. STAHL: Die Chirurgie des vegetativen Nervensystems. Berlin: Springer 1924. — KAPPIS: Erg. inn. Med. 25, 562 (1924). — LERICHE: Lyon. chir. 21, 39 (1924); J. de Neur. 27, 17, 71 (1927); Arch. Mal. Coeur 20, 513 (1927); Amer. J. Surg. 14, 55 (1931); Presse méd. 1933 II, 1819; Bull. Soc. nat. Chir. Paris 61, 42 (1935); Zbl. Chir. 1939, 1377. — BRAEUCKER: Beitr. Klin. Tbk. 66, 1 (1927); Zbl. Chir. 1928, 831; Chir.-Kongr. 1931, S. 807; Nervenarzt 6, 449 (1933); Zbl. Chir. 1936, 636. — RIEDER: Arch. klin. Chir. 150, 136 (1928); Zbl. Chir. 1928, 2863; 1929, 2169; Arch. klin. Chir. 158, 355 (1930); Chir.-Kongr. 1930, S. 695 (mit MÜLLER); Chir.-Kongr. 1931, S. 327; Chir.-Kongr. 1932, S. 712; Chirurg 5, 100, 219 (1933); Zbl. Chir. 1939, 957. — ELZE-BRAUS: Anatomie des Menschen, Bd. 4. Berlin: Springer 1940.
- 226** MOUQUIN: Paris méd. 1937 I, 59. — LENSKI: Polska Gaz. 1936, 510. — VALDONI: Policlinico, sez. chir. 43, 32 (1936). — ELZE-BRAUS: Siehe S. 225.

Seite

- 227** FAGARASANU: Bull. Acad. Méd. Roum. 5, 548, 578, 595 (1938). Ref. Z.org. Chir. 90, 638—640 (1938). — LERICHE: Siehe S. 225. — ELZE: Siehe S. 225. — FOERSTER: Die Leitbahnen des Schmerzgeföhles. Berlin: Urban & Schwarzenberg 1927. — WIEDHOPF: Beitr. klin. Chir. 130, 399 (1923); Klin. Wschr. 1924 I. — LAZORTHES: Rev. de Chir. 58, 229 (1939). — STÖHR: Dtsch. med. Wschr. 1933 II, 1625. — BRAEUCKER: Siehe S. 225.
- 228** VALDONI: Siehe S. 226. — WHITE: J. amer. med. Assoc. 94, 1382 (1930). — LEWIS: Clin. Sci. 3, 321 (1938). Ref. Z.org. Chir. 91, 597 (1939). — ATLAS: Ann. Surg. 111, 117 (1940). — SMITHWICK: Ann. Surg. 104, 339 (1936). — SIMMONS and SHEEHAN: Brit. J. Surg. 27, 234 (1939). — RADZOLSKI: Russ. Chir.-Kongr. 1925. Ref. Z.org. Chir. 37, 499 (1927). — TERPLAN: Virchows Arch. 262, 431 (1926). — KUNTZ: Siehe S. 231. — SUNDER-PLOSSMANN: Arch. klin. Chir. 183, 653 (1935). — SUNDER-PLOSSMANN u. MÜLLER: Klin. Wschr. 1937 I, 152. — GARIEPY: Un. méd. Canada 65 (1936). Ref. Z.org. Chir. 84, 570 (1937).
- 229** RIEDER: Siehe S. 225. — ALLEN and ADSON: Ann. int. Med. 11, 2151 (1938); Verh. dtsh. Ges. Kreislaufforsch. 1939, 257. Ref. Z.org. Chir. 96, 33 (1940). — KÜMMEL: Arch. klin. Chir. 127, 716 (1923); Ther. Gegenw. 68, 15, 71 (1927). — LERICHE: Siehe S. 225. — ROYLE: Med. J. Austral. 1928. Ref. Z.org. Chir. 44, 689 (1929). — STEWART: J. Bone Surg. 9, 724 (1927). Ref. Z.org. Chir. 46, 435 (1929). — v. LACKUM: J. amer. med. Assoc. 92, 139 (1929). — ROWNDREE u. ADSON: Verh. dtsh. Ges. inn. Med. 1930, 486.
- 230** CHIASSERINI: Boll. Acad. Roma 62 (1936). Ref. Z.org. Chir. 81, 105 (1937); Internat. Chir.-Kongr. Kairo 1935/36. Ref. Z.org. Chir. 82, 516 (1937); Policlinico, sez. prat. 1939, 1087. Ref. Z.org. Chir. 95, 225 (1940); 96, 567 (1940). — FILATOW: Beitr. klin. Chir. 149, 95 (1930). — MORTON and MERLE: New England J. Med. 204, 955 (1931). — LERICHE: Siehe S. 225. — TELFORD: Lancet 1938 I, 70. — FONTAINE et BRANCEU: Rev. de Chir. 57, 762 (1938). — DEMEL, SGALITZER u. KOLLERT: Beitr. klin. Chir. 152, 609 (1931). — DEMEL: Beitr. klin. Chir. 160, 150 (1937). — (KOHLMAYER): Wien. klin. Wschr. 1939 II, 1155; Zbl. Chir. 1936, 198. — DENK: Wien. klin.

Seite

- Wschr. 1935 I. — RIEDER: Siehe S. 225.
 — KISILOVA-KULESOV: Sovet. Chir. 12 (1936). Ref. Z.org. Chir. 84, 423 (1937).
 — BOLO: Rev. Chir. Buenos Aires 13 (1934.) Ref. Z.org. Chir. 73, 449 (1935).
 — PHILIPPIDES: Chirurg 12, 239 (1940); 13, 129 (1941). — MOSZKOWICZ: Beitr. klin. Chir. 97, 569 (1915). — LERICHE et ARNULF: Bull. Soc. nat. Chir. Paris 60, 354 (1934). — SIMMONS u. SHEEHAN: Siehe S. 228. — MANDL: Arch. klin. Chir. 136, 495 (1925). — SCHITTENHELM u. KAPPIS: Münch. med. Wschr. 1925 I, 753.
- 231 DANIELOPOLU: Bull. méd. 37, 988 (1923). — ROYLE: Siehe S. 227. — TELFORD: Siehe auch S. 230. — SMITHWICK: Siehe S. 228. — HESSE: Verh. Pirogowges. 1923. Ref. Z.org. Chir. 27, 13 (1924); (Angina pect.): Beitr. klin. Chir. 141, 321 (1927); (Asthma): Ref. Z.org. Chir. 41, 559 (1928); 46, 677 (1929); 50, 517 (1930); Dtsch. Z. Chir. 235, 17 (1932). — SUERMONT: Nederl. Tijdschr. Geneesk. 1938, 3443 (3448). — WERTHEIMER et BÉRARD: J. de Chir. 51, 31 (1938). — DANIELOPOLU, ASLAN et MARCOU: Presse méd. 1933 I, 668. Ref. Z.org. Chir. 46, 657 (1935). — VAN LACKOU: Siehe S. 229. — LERICHE: Siehe S. 227. — RIEDER: Siehe S. 225. — KUNTZ, ALEXANDER and FUCCOLO: Ann. Surg. 107, 25 (1938). — DIEZ: Rev. españ. Med. 1925, 408; Rev. Assoc. méd. argent. 37, 5, 591 (1924); Ref. Z.org. Chir. 39, 168 (1927); 46, 822 (1929). — SCHITTENHELM u. KAPPIS: Siehe S. 230. — ADSON and BROWN: Surg. etc. 48, 577 (1929); J. amer. med. Assoc. 99, 529 (1932). — GASK, PATERSON and ROSS: The surgery of the sympathetic nervous system. London 1934. — CHIASSERINI: Siehe S. 230. — BRAEUCKER: Siehe S. 225. — PERPINA: Zbl. Chir. 1929, 2818; Arch. klin. Chir. 182, 764 (1935); Beitr. klin. Chir. 152, 9 (1931). — BAUER, K. H.: Zbl. Chir. 1936, 631; Beitr. klin. Chir. 160, 217 (1934). — LERICHE et FONTAINE: Rev. de Chir. 65, 285 (1927); Presse méd. 1927, 852; 1932 II, 1921; Bull. Soc. nat. Chir. Paris 1933. Ref. Z.org. Chir. 62, 663 (1933); Presse méd. 1939 I, 241. — LERICHE, FONTAINE u. FRIEH: Ref. Z.org. Chir. 62, 443, 663 (1933); 69, 245 (1934). — TELFORD and STOPFORD: Brit. med. J. 1933, 173.
- 232 JONNESCO: Z. klin. Med. 107, 427 (1928). — CUTLER: Ann. clin. Med. 5, 1004 (1927). — RAPANT: Zbl. Chir. 1939,

Seite

2627. — LERICHE u. FONTAINE: Siehe S. 231. — JABOULAY: Lyon méd. 1899, 6. Aug. — BRÜNING: Zbl. Chir. 1920, 1483; Arch. klin. Chir. 117, 30 (1921); Klin. Wschr. 1923 II, 1872.
- 233 ROMANKOWIC: Arch. klin. Chir. 158, 276 (1930). — FAGARASANU: Siehe S. 227. — ROYLE: Siehe S. 229. — DANIELOPOLU: Siehe S. 231. — TELFORD: Siehe S. 230.
- 234 LERICHE: Siehe S. 225. — RIEDER: Siehe S. 225.
- 235 RIEDER: Siehe S. 225. — LERICHE: Siehe S. 225. — DIEZ: Siehe S. 231. — GASK, PATERSON u. ROSS: Siehe S. 231. — ADSON u. BROWN: Siehe S. 231. — SMITHWICK: Siehe S. 228. — TELFORD: Siehe S. 233.
- 236 SMITHWICK: Siehe S. 228. — LERICHE: Siehe S. 225. — BAUER, K. H.: Siehe S. 231. — TELFORD: Siehe S. 230. — FAGARASANU: Siehe S. 227. — PERPINA: Siehe S. 231. — RIEDER: Siehe S. 225. — BRAEUCKER: Siehe S. 225.
- 237 SELIG: Siehe S. 208. — RIEDER: Siehe S. 225. — ADSON u. BROWN: Siehe S. 231. — BAUER, K. H.: Siehe S. 231. — DANIELOPOLU: Siehe S. 231. — FAGARASANU: Siehe S. 227.

Eingriffe an den Sehnen.

- MICHAELIS: Hufelands u. Himlys J. 6, 3 (1811). — DELPECH: Clin. chir. Montpellier 147; Chirurgische Handbibliothek, Bd. XII. Weimar 1830. — STROHMAYER: Rusts Magazin 39, H. 2.
- 238 DIEFFENBACH: Operative Chirurgie, Bd. I, 1845. — v. BAeyer: Z. chir. u. orthop. Chir. 7, H. 8 (1912). — HÜBSCHER: Z. chir. u. mechan. Orthop. 6, H. 4 (1912). — CODIVILLA: Arch. di Ortop. 1899, No 4; Zbl. Chir. 1903, 870.

Tenodese.

- VULPIUS u. STOFFEL: Orthopädische Operationslehre. Stuttgart: Ferd. Enke 1920.
- 239 MAYER, L.: Siehe S. 241.
- 240 CODIVILLA: Siehe S. 238. — WILSON: Zit. nach VULPIUS. — LANGE: Z. orthop. Chir. 8, H. 1 (1900); 12, 16, 17, 266; Erg. Chir. 2, 1 (1911). — VULPIUS: Über Sehnenverpflanzung usw. Leipzig: Veit & Co. 1902. — HÜBSCHER: Siehe S. 238.

Sehnenauswechslung.

- 241 NICOLADONI: Zbl. Chir. 1881, 700; Arch. klin. Chir. 27, 660 (1882). — VULPIUS:

Seite

- Siehe S. 240. — LANGE: Erg. Chir. **2**, 1 (1911). — MAYER, L. (BIESALSKI u. MAYER): Die physiologische Sehnenverpflanzung. Berlin: Springer 1916. — TILLAUX: Séance Soc. Chir. 1875, 20. Janv. — DROBNIK: Dtsch. Z. Chir. **43**, 473 (1896).
- 242** LANGE: Siehe S. 240. — CODIVILLA: Siehe S. 238. — BIESALSKI u. MAYER: Die physiologische Sehnenverpflanzung. Berlin: Springer 1916.
- 243** MATTI: Dtsch. Z. Chir. **133**, 99 (1915). — BIESALSKI: Siehe S. 241. — VULPIUS: Siehe S. 240. — LANGE: Siehe S. 241.
- 244** VULPIUS: Siehe S. 240. — LANGE: Siehe S. 240. — CODIVILLA: Siehe S. 238. — BIESALSKI: Siehe S. 242.
- 245** BIESALSKI: Siehe S. 242. — MAYER, L.: Siehe S. 241. — VULPIUS: Siehe S. 240. — LANGE: Siehe S. 240.
- 246** VULPIUS: Siehe S. 240. — LANGE: Siehe S. 240.
- 247** VULPIUS: Siehe S. 240. — LANGE: Siehe S. 240.
- 248** VULPIUS: Siehe S. 240. — LANGE: Siehe S. 240. — HILDEBRANDT: Arch. klin. Chir. **78**, 75 (1906).
- 249** VULPIUS: Siehe S. 240. — PERTHES: Beitr. klin. Chir. **113**, 289 (1918). — HOHMANN: Zbl. Chir. **1919**, 147.

Sehennahrt.

- LANGE, M.: Die Naht und das Nahtmaterial in der Orthopädie. Stuttgart: Ferd. Enke 1929. — HESSE, F.: Erg. Chir. **26**, 174 (1933). — GESCHICHTE siehe MARCHAND: Prozeß der Wundheilung. Stuttgart: Ferd. Enke 1901.
- 250** KÖNIG, FRANZ: Zbl. Chir. **1874**, 129. — ZAEPERNIK: Inaug.-Diss. Kiel 1891. — KIELHORN: Inaug.-Diss. Bonn 1901. — LANGE: Erg. Chir. **2**, 1 (1911). — PIROGOFF: Über die Durchschneidung der Achillessehne, als operativ-chirurgisches Heilmittel. Dorpat 1840. — BOUVIER et VELPEAU: Med. opérat. **5**, 546. — PAGET: Lectures I, p. 265. 1853. — BIZOZZERO: Ann. Univ. Med. **203**. Ref. Schmidts Jb. **140**, 13 (1868). — GÜTERBOCK: Arch. path. Anat. **56**, 352 (1872). — VIERING: Arch. path. Anat. u. Physiol. **125**, 252. — BUSSE: Dtsch. Z. Chir. **33**, 30 (1891). — ENDELEN: Arch. klin. Chir. **46**, 563 (1893). — GLUCK: Berl. klin. Wschr. **1884 I**. — MARCHAND: Siehe oben. — WITZEL: Volkmanns Slg. klin. Vortr. **291** (Chir. 89) (1887). — SEGGER: Beitr. klin. Chir. **37**, 342 (1903). — WOLTER: Arch. klin. Chir. **37**, 157

Seite

- (1888). — HAEGLER: Beitr. klin. Chir. **16**, 307 (1896). — REHN: Arch. klin. Chir. **114**, 253 (1920); Chir.-Kongr. 1909, I, S. 253; 1910, I, S. 175. — KIRSCHNER: Chir.-Kongr. 1909, I, S. 281. — SALOMON: Zbl. Chir. **1922**, 74; Arch. klin. Chir. **113**, 50 (1920). — WEHNER: Dtsch. Z. Chir. **177**, 169 (1923). — DREYER: Beitr. klin. Chir. **70**, 581 (1910). — SCHWARZ: Dtsch. Z. Chir. **173**, 301 (1922). — HUECK: Zbl. Chir. **1923**, 1526. — HAUCK: Arch. klin. Chir. **128**, 568 (1924). — HENZE u. MEYER: Z. orthop. Chir. **35**, Nr 37 (1916). — NICOLADONI: Wien. med. Wschr. **1888 II**, 1413. — BIER-SALOMON: Arch. klin. Chir. **113**, 50 (1920). — WEHNER: Dtsch. Z. Chir. **177**, 169 (1923). — SCHWARZ: Siehe S. 192. — BOSE: Chir.-Kongr. 1876, I, S. 23.
- 251** VOLKMANN: PITHA-BILLROTH II. 2. 1882.
- 252** WITZEL: Volkmanns Slg. klin. Vortr. **291** (Chir. 89) (1887). — MADELUNG: Zbl. Chir. **1882**, 81. — HAUCK: Siehe S. 192.

Technik der Sehennahrt.

- WÖLFLE: Wien. med. Wschr. **1884 II**, 1282; **1888 I**, 1. — WITZEL: Volkmanns Slg. klin. Vortr. **291** (Chir. 89) (1887). — TRNKA: Zbl. Chir. **1893**, 257. — HAEGLER: Beitr. klin. Chir. **16**, 307 (1896). — SUTER: Arch. klin. Chir. **72**, 725 (1904). — NICOLADONI: Wien. med. Wschr. **1881 II**, 1413. — LANGE: Münch. med. Wschr. **1902 I**. — v. FRISCH: Arch. klin. Chir. **94**, 928 (1911). — WILMS u. SIEVERS: Zbl. Chir. **1905**, 1057. — DREYER: Beitr. klin. Chir. **70**, 581 (1910). — MALEWITSCH: Inaug.-Diss. Basel 1908.
- 254** ROTTER: Münch. med. Wschr. **1894 II**. — KIMURA: Münch. med. Wschr. **1912 I**. — Dtsch. Z. Chir. **115**, 205 (1912). — SUTER: Siehe S. 252. — WILMS: Siehe S. 252. — MALEWITSCH: Siehe S. 252. — WÖLFLE: Siehe S. 252. — TRENKA: Siehe S. 252. — NICOLADONI: Siehe S. 252. — LANGE: Siehe S. 252. — HAEGLER: Siehe S. 252. — DREYER: Siehe S. 252.
- 255** CZERNY-HEUCK: Zbl. Chir. **1882**, 289. — KRUKENBERG: Zbl. Chir. **1917**, 594. — LÖBKER: Zbl. Chir. **1884**, 841. — HENLE: Zbl. Chir. **1896**, 441. — KIRSCHNER: Beitr. klin. Chir. **65**, 472 (1910). — LEXER: Arch. klin. Chir. **98**, 818 (1912). — REHN: Arch. klin. Chir. **114**, 253 (1920); Münch. med. Wschr. **1914 I**. — RITTER: Med. Klin. **1908** u. **1910**. — SCHEPELMANN: Dtsch. Z. Chir. **115**, 459 (1912). —

Seite

GLUCK: Siehe S. 192. — MÜHSAM: Zbl. Chir. **1911**, 988. — LANGE, F.: Siehe S. 252.

Eingriffe an den Sehnenscheiden und Schleimbeuteln.

KANAUEL: Infections of the Hand. London: Baillière, Tindall a. Co. 1934. — ZUR VERTH: Behandlung der Verletzungen mit Eiterungen an Fingern und Hand. Berlin: Springer 1936.

Sehnenscheidenphlegmone.

- 256** GOSSELIN: Mém. Acad. de Méd. **16**, 367 (1851). — HEINEKE: Anatomie und Pathologie der Sehnenscheiden und Schleimbeutel. Erlangen 1868. — v. ROSTHORN: Arch. klin. Chir. **34**, 813 (1887). — BLESALSKI u. MAYER: Siehe S. 181. — LEXER: Siehe S. 255. — REHN: Siehe S. 255. — KIRSCHNER: Siehe S. 255. — LANGE: Siehe S. 252.
- 257** v. ROSTHORN: Siehe S. 256.
- 258** KANAUEL: Siehe S. 255.
- 259** KANAUEL: Siehe S. 255.
- 260** KANAUEL: Siehe S. 255. — LEXER: Siehe S. 255. — REHN: Siehe S. 255. — KIRSCHNER: Siehe S. 255. — LANGE: Siehe S. 252.

Eingriffe an den Fascien. Elefantiasis.

- 263** DRAUDT: Erg. Chir. **4**, 654 (1912) (Lit.). — v. MIKULICZ-SCHMIDT: Beitr. klin. Chir. **44**, 595 (1904).
- 264** CASTELLANI: Brit. med. J. **1908**, 31. Okt. — HANDLEY: Lancet **1908 I**, 738; **1909 I**, 2. Jan. — LANZ: Zbl. Chir. **1911**, 3. — SCHWEIGER u. SEIDEL: Lymphgefäße der Fascie. Leipzig 1872. — PAYR-HAUBENREISSER: Zbl. Chir. **1921**, 42; **1922**, 474; **1923**, 1281. — KONDOLÉON: Zbl. Chir. **1912**, 1022; Münch. med. Wschr. **1912 I/II**. — MOST: Chirurgie der Lymphgefäße und Lymphdrüsen. Neue Deutsche Chirurgie, Bd. 24. Stuttgart 1917.

Dupuytren'sche Fingercontractur.

- 265** COENEN: Erg. Chir. **10**, 1170 (1918) (Lit.). — PLATTER, FELIX: Zit. nach COENEN. — COOPER: Zit. nach JANSSEN. — DUPUYTREN: J. Univ. Méd. et Chir. **5** (1831). — JANSSEN: Arch. klin. Chir. **67**, 761 (1902). — MALGAIGNE: Leçons d'orthopédie. Paris 1862. — DUREL: Essay sur la mal. de DUPUYTREN. Thèse de Paris 1888 (Lit.). — GUÉRNI: Gaz.

Seite

méd. Paris **1833**. — GOYRAND: Gaz. méd. **3**, 481 (1835). — ADAMS: Lancet **1877 I**, 838; Brit. med. J. **1882**. — BUSCH (MADELUNG): Berl. klin. Wschr. **1875 I**. — GERSUNY: Wien. med. Wschr. **1884 I**, 970. — VOGT: Die chirurgischen Krankheiten der oberen Extremitäten. Dtsch. Chir. **64** (1881). — KOCHER: Zbl. Chir. **1887**, 481, 497. — RICHTER: Progrès méd. **1877**, 369. — FRORIEP: Zit. nach KOCHER.

- 266** LEXER (JANSSEN): Arch. klin. Chir. **67**, 761 (1902). — SCHUBERT: Dtsch. Z. Chir. **177**, 343 (1923). — LOTHEISEN: Zbl. Chir. **1900**, 761. — DOBERAUER: Beitr. klin. Chir. **36**, 123 (1902).
- 267** LEXER: Siehe S. 266. Die gesamte Wiederherstellungschirurgie. Leipzig: Joh. Ambr. Barth 1931.

Eingriffe an der Haut und am Subcutangewebe.

Panaritium.

- ZUR VERTH: Erg. Chir. **16**, 653 (1923) (Lit.). — KLAPP u. BECK: Das Panaritium. Leipzig: S. Hirzel 1923. — HÜTER: Slg. klin. Vortr. (Chir. 4) **1869**.
- 268** SALZWEDEL: Berl. klin. Wschr. **1896 I**, 1021, 1048.
- 269** KLAPP: Zbl. Chir. **1919**, 449; Münch. med. Wschr. **1933 II**. — ZUR VERTH: Siehe S. 255. — KANAUEL: Siehe S. 255.
- 270** KANAUEL: Siehe S. 255.

Erysipel und Erysipeloid.

- 271** BECK: Münch. med. Wschr. **1916 I**. — CAPELLE: Zbl. Chir. **1916**, Nr 32. — CARL: Dtsch. med. Wschr. **1916 I**. — PREROVSKY: Zbl. Chir. **25**, 2637. — KLAPP: Zbl. Chir. **1916**, 658. — HESSE: Münch. med. Wschr. **1918 I**, 505. — WEHNER: Zbl. Chir. **1920**, 569. — MEYER: Zbl. Chir. **1920**, 974. — BANGE: Arch. klin. Chir. **127**, 195 (1923). — NICOLAS: Zbl. Chir. **1921**, Nr 8. — ADELBERGER: Dtsch. med. Wschr. **1924 I**, 749. — GIOVANNI: Zbl. Chir. **25**, 1676. — ROST: Münch. med. Wschr. **1918 I**, 449. — KEPPLER: Med. Klin. **1916 II**. — GELINSKY: Münch. med. Wschr. **1912 I**. — REVE: Münch. med. Wschr. **1921 I**, 760. — LÄMMERHIRT: Münch. med. Wschr. **1921 II**, 1599. — GAUGELE: Münch. med. Wschr. **1917 I**. — KREGLINGER: Münch. med. Wschr. **1919 I**, 385. — CHLUMSKY: Zbl. Chir. **1905**, Nr 33. — STRÖLL: Münch. med.

Seite

- Wschr. 1918 I, 663. — KRUCHEN: Strahlenther. 52, 252 (1935). — WILLIS: Arch. of Pediatr. 56, 39 (1939). Ref. Z.org. Chir. 98, 487 (1940). — DOMAGH: Klin. Wschr. 1936 II, 1585. — ISHIKAWA: Klin. Wschr. 1939 II, 1251. — KINGREEN: Beitr. klin. Chir. 166, 629 (1937); Zbl. Chir. 1927, 2744. — SNODGRASS and ANDERSON: Brit. med. J. 1937, 101. — MARAUN: Kinderärztl. Prax. 7, 445 (1936). — SCHREUS: Dtsch. med. Wschr. 1935 I, 255. — UJSÁGHY: Kinderärztl. Prax. 10, 212 (1939). — KOHL: Mschr. Kinderheilk. 73, 381 (1938). — LINDAHL: Sv. Läkartidn. 1937, 921. Ref. Z.org. Chir. 85, 593 (1938). — LITTENAUER: Zbl. Chir. 1940, 503. — KÖNIG: Dtsch. med. Wschr. 1939 I, 601. — HARTL: Dtsch. med. Wschr. 1936 II, 1641.
- 272 KUMARIS: Zbl. Chir. 1922, 368. — LEDDERHOSE: Dtsch. Z. Chir. 172, 328 (1922). — NONNENBRUCH: Münch. med. Wschr. 1919 I, 181.
- Erysipeloid.*
- ROSENBACH: Arch. klin. Chir. 36, 346 (1887). — DÜTTMANN: Beitr. path. Anat. 22, 410. — v. REDWITZ: Münch. med. Wschr. 1924 I, 438. — DIEMER: Klin. Wschr. 1923 I, 1022. — MÜHLEFORDT: Zbl. Chir. 1924, 649, 1242. — RICHARZ: Münch. med. Wschr. 1924 I, 867.
- Eingriffe an den Knochen.**
- Knochenbrüche.**
- Nagel- und Drahtextension.*
- 273 STEINMANN: Die Nagelextension der Knochenbrüche. Neue Deutsche Chirurgie, Bd. 1. Stuttgart: Ferd. Enke 1912; Erg. Chir. 9, 520 (1916). — KLAPP u. BLOCK: Die Knochenbruchbehandlung mit Drahtzügen. Berlin: Urban & Schwarzenberg 1930 (Lit.). — KLAPP u. RÜCKERT: Die Drahtextension. Leipzig 1937. — KIRSCHNER: Beitr. klin. Chir. 64, 266 (1909); Chir.-Kongr. 1927, S. 651; Zbl. Chir. 1929, 51; Arch. klin. Chir. 157, 1881 (1929). — CHRISTEN, ZUPPINGER u. CHRISTEN, DE QUERVAIN: Allgemeine Lehre von den Knochenbrüchen, 1913. — KLAPP: Zbl. Chir. 1914, 1209; 1923, 93; Chir.-Kongr. 1923, S. 93; Zbl. Chir. 1934, 151. — BLOCK: Arch. klin. Chir. 137, 315 (1925); 139, 662 (1926).
- 274 STEINMANN: Siehe S. 273. — KIRSCHNER: Chir.-Kongr. 1927, S. 651. — BORCHARDT: Chir.-Kongr. 1924, I, S. 113.

Seite

- KLAPP: Zbl. Chir. 1914, 1209; 1923, 93; siehe auch S. 273. — HEMPEL: Zbl. Chir. 1930, 519. — WIEDEHOPF: Chir.-Kongr. 1933, S. 471. — KLAPP: Siehe S. 274; Chir.-Kongr. 1931, S. 694.
- 275 SCHMERZ: Beitr. klin. Chir. 97, 524 (1915).
- 276 HERZBERG: Dtsch. Z. Chir. 144, 121 (1918). — ANSINN: Zbl. Chir. 1919, 935. — BORCHGREVINK: Acta chir. scand. (Stockh.) 58, 627 (1925). — KÖNIG: Zbl. Chir. 1913, 861; Chir.-Kongr. 1924, II, S. 380. — KIRSCHNER: Chir.-Kongr. 1927, S. 651. — NEFF and O'MALLEY (Lötverfahren): Surg etc. 30, 612 (1920). — PAYR: Münch. med. Wschr. 1910 I, 37.
- 277 STEINER: Zbl. Chir. 1928, 1345, 2768.

Knochennaht.

- KÖNIG, FRITZ: Operative Chirurgie der Knochenbrüche. Berlin: Springer 1931.
- 278 KIRSCHNER: Chir.-Kongr. 1927, S. 651.
- 280 KIRSCHNER: Arch. klin. Chir. 1922, 2, 635.
- 281 DEMEL: Zbl. Chir. 1925, 71; Operative Fraktur B. Berlin: Springer 1926. — BORCHARDT: Chir.-Kongr. 1924, II, S. 133.
- 282 MAGNUS: Zbl. Chir. 1926, 2514. — BAUER, K. H.: Zbl. Chir. 1932, 807.

Patellarnah.

- KÄSTNER: Erg. Chir. 17, 240 (1924) (Lit.). — PAYR-HOFMANN: Dtsch. Z. Chir. 91, 623 (1908) (ältere Lit.).
- 283 HÖRHAMMER: Zbl. Chir. 1917, 1049.
- 286 KAUSCH: Zbl. Chir. 1907, 530. — PAYR: Siehe S. 282. — BERGER: Bull. Soc. nat. Chir. Paris 18, 553 (1892). — QUÉNU: Bull. Soc. nat. Chir. Paris 29, 242 (1903). — LEJARS: Presse méd. 1897, No 23.
- 287 JÄRVINEN: Acta Soc. Medic. fenn. Duodecim, S. B. 32, 81 (Helsinki 1942).

Olecranonbruch.

- PAYR: Siehe S. 282.
- 288 KIRSCHNER: Siehe S. 278.

Verschraubung, Bolzung und Nagelung.

- 291 LAMBOTTE: Chir. opérat. des fract. Paris 1913; Presse méd. 1922, 530. — LANE: Lancet 1900 I, 1489; Chir.-Kongr. 1902, I, S. 32; Surg. etc. 8 (1909). — SMITH-PETERSEN, CAVE and VANGORDER: Arch. Surg. 23, 715 (1931). — DEPAGE: Congr. franç. Chir. Paris 1906.

Se te

- 292** HANSMANN: Chir.-Kongr. 1886, I, S. 134. — SCHEDE: Chir.-Kongr. 1882, I, S. 97. — LAMBOTTE: Siehe S. 291. — LANGENBECK: Dtsch. Klin. 1855, 413. — LANE: Siehe S. 291.

- 293** HOFFMANN: Chirurg 13, 101, 277 (1941).

Bolzung.

BIRCHER, H.: Chir.-Kongr. 1886, II, S. 130.

- 294** HELLER: Zbl. Chir. 1930, 1177. — TEODORESCU: Zbl. Chir. 1939, 143. — MORAZA: Zbl. Chir. 1936, 1828.

Schenkelhalsbruch.

ROTH: Der Schenkelhalsbruch usw. Erg. Chir. 6, 109 (1913). — ANSCHÜTZ u. PORTWICH: Erg. Chir. 20, 1 (1927). — NYSTRÖM: Erg. Chir. 31, 667 (1938).

- 295** LORENZ: Zbl. Chir. 1909, 1664; Z. orthop. Chir. 25 (1910). — WHITMAN: Ann. Surg. 36 (1902); Med. News 1904, 24. Sept.; Z. orthop. Chir. 24 (1909). — LÖFBERG: Acta chir. scand. (Stockh.) 57, 504 (1924); 77, 271 (1936). — PAUWELS: Der Schenkelhalsbruch. Stuttgart: Ferd. Enke 1935.

- 296** TRENDLENBURG: Chir.-Kongr. 1878, I, S. 89. — LANGENBECK: Chir.-Kongr. 1878, I, S. 92. — KÖNIG, FRANZ: Chir.-Kongr. 1878, I, S. 93. — LORETTA-NIGRISOLI: Riforma med. 1888, No 188. — DAVIS (BRACKETT): Amer. J. orthop. Surg. 6, 471 (1909). — VOSS: Beitr. klin. Chir. 160, 291, 622 (1934); 162, 190 (1935); Zbl. Chir. 1937, 686; 1939, 2430. — HAGEN-THORN: Zbl. Chir. 1886, 485. — WHITMAN: Siehe S. 295. — PAUWELS: Siehe S. 295. — DOLLINGER: Zbl. Chir. 1891, 456. — KÖNIG, FRITZ: Zbl. Chir. 1925, 883. — NICOLAYSEN: Zbl. Chir. 1900, 598. — LEJARS: Zbl. Chir. 1895, 428. — KOCHER: Zbl. Chir. 1896, 545. — RIESE: Zbl. Chir. 1900, 752. — DELBET-BASSET: Ann. clin. chir. du prof. PIERRE DELBET 1920, No 7; J. de Chir. 17, 81 (1921). — LEVEUF et GIRODE: Ann. clin. chir. du prof. PIERRE DELBET. Paris: Masson & Cie. 1927. — LEXER: Dtsch. med. Wschr. 1926 I, 1015. — ALBEE: Ann. Surg. 1915, No 1; J. Bone Surg. 10, 124 (1928). — NORDENBOOS: Geneesk. Bl. (holl.) 19, Nr 4 (1916). Ref. Zbl. Chir. 1917, 340.

- 297** MORISANI: Morgagni 1886. Ref. Zbl. Chir. 1886, 563. — WIPPERMANN: Arch. klin. Chir. 32, 440 (1885) (Lit.). —

Seite

WHITMAN: Siehe S. 295. — LORENZ: Siehe S. 295. — DREHMANN: Zbl. Chir. 1921, 1318. — LÖFBERG: Siehe S. 295. — ROVSING: Bibliotek for Laeger, Febr. 1914, S. 106. Ref. Zbl. Chir. 1915, 254. — BÖHLER: Zbl. Chir. 1926, 44; 1935, 1756; 1936, 2258; Die Technik der Knochenbruchbehandlung. Wien: Wilh. Maudrich 1941. — PAUWELS: Siehe S. 295. — LAMBOTTE: Siehe S. 291. — SMITH-PETERSEN: Siehe S. 291. — JERUSALEM: Arch. klin. Chir. 173, 72 (1932). — JOHANSSON: Acta orthop. scand. (Københ.) 4, 228 (1933); Zbl. Chir. 1932, 2019; Die operative Behandlung der Schenkelhalsfraktur. Leipzig: Georg Thieme 1934. — DELBET-BASSET: Siehe S. 296. — CHARBONNIER: Lyon chir. 20, 43 (1923). — HENSCHEN (RICHARD): Chirurg 2, 1027 (1930). — NORDENBOOS: Siehe S. 296.

- 298** STUYT: Zbl. Chir. 1937, 222. — HENSCHEN (RICHARD): Siehe S. 297. — HOTZ: Zbl. Chir. 1925, 26; Schweiz. med. Wschr. 1925 I. — SMITH-PETERSEN: Siehe S. 291. — JERUSALEM: Siehe S. 297. — JOHANSSON: Siehe S. 297. — DELBET: Siehe S. 296. — DUJARIER: Presse méd. 29, No 43 (1921). — OSTROWSKI: Beitr. klin. Chir. 138, 368 (1926). — BUNNELL, ST.: Surg. etc. 57, 685 (1933). Ref. Z. org. Chir. 6, 598 (1934). — EXALTO: Zbl. Chir. 1937, 671; Chirurg 7, 873 (1935). — VALLS: Zbl. Chir. 1937, 944. — HUSTINX: Zbl. Chir. 1937, 2316. — WETTERER: Zbl. Chir. 1938, 2023. — NOWOTNY: Zbl. Chir. 1938, 1290. — KRAUSS: Zbl. Chir. 1936, 2858. — NICLAS: Zbl. Chir. 1934, 247. — KRAPP: Zbl. Chir. 1935, 2706. — KÜNTSCHER: Zbl. Chir. 1936, 689; 1937, 66; 1939, 875. — STEIDL: Chirurg 8, 264 (1936). — FELSENRICH: Arch. klin. Chir. 179, 29 (1934); Zbl. Chir. 1935, 746, 2405; Chirurg 1, 834 (1934); Zbl. Chir. 1936, 2257; 10, 569 (1938). — WINKELBAUER: Zbl. Chir. 1937, 1828. — SCHMID: Zbl. Chir. 1937, 2389; Chirurg 9, 419 (1937). — FICK: Arch. klin. Chir. 193, 178 (1938). — STRUPPLER: Zbl. Chir. 1939, 1285. — BÖHLER: Siehe S. 297. — VOGELER: Zbl. Chir. 1939, 449. — JÜNGLING: Zbl. Chir. 1938, 226.
- 299** HÄBLER: Chirurg 10, 449 (1938). — WHITMAN: Siehe S. 295. — VOGELER: Siehe S. 298. — LEADBRETTER: J. bon. chir. 15, 931 (1933). Ref. Chirurg 6, 533 (1934). — FELSENRICH: Siehe S. 298.

Seite

300 JÜNGLING: Siehe S. 298. — FELSENREICH: Siehe S. 298. — BÖHLER: Siehe S. 297. — JESCHKE: Siehe BÖHLER, S. 297. — VOGELER: Siehe S. 298. — HÄBLER: Siehe S. 299.

301 FELSENREICH: Siehe S. 298.

302 SCHMID: Siehe S. 298. — NYSTRÖM: Erg. Chir. **31**, 667 (1938). — ZUKSCHWERDT u. REISS: Chirurg **8**, 477 (1936). — HESSE: Arch. klin. Chir. **180**, 172 (1934); Zbl. Chir. **1937**, 375; **1938**, 2631. — RABE: Inaug.-Diss. Freiburg 1939.

Marknagelung.

KÜNTSCHER: Zbl. Chir. **1940**, 1145; **1941**, 857, 1138.

303 SVEN JOHANNSON: Siehe S. 297.

304 KÜNTSCHER: Siehe S. 302.

305 BÖHLER: Siehe S. 297.

Funktionsstörende Knochenstücke.

HIRSCH, M.: Wien. med. Wschr. **1935 I**, 803. — HELM: Chirurg **11**, 647 (1939); **12**, 13 (1941). — ROSTOCK: Arch. orthop. Chir. **35**, 193 (1935). — BECK: Siehe S. 327. — SCHNEK: Zbl. Chir. **1933**, 1954; Wien. med. Wschr. **1936 I**, 488. — WESTERMANN: Mschr. Unfallheilk. **42**, 287 (1936).

Knochenverkrümmungen.

307 GUSSENBAUER: Arch. klin. Chir. **18**, 1 (1875). — PAULUS v. AEGINA: Zit. nach GUSSENBAUER. — AVICENA: Zit. nach GUSSENBAUER. — OESTERLEN: Heidelberg. med. Ann. **10**, 235 (1844). — DUPUYTREN: Zit. nach GUSSENBAUER. — BARTON, RHEA: Zit. nach GUSSENBAUER. — MAYER, A.: Verh. physik. med. Ges. Würzburg **3**, 8 (1852). — v. LANGENBECK: Dtsch. Klin. **1854**, 327. — BRAINARD: Zit. nach GUSSENBAUER. — GROSS: Zit. nach MAYER. — BILLROTH: Zit. nach GUSSENBAUER.

309 PAYR: Zbl. Chir. **1920**, 12, 61. — STREISSLER: Arch. klin. Chir. **101**, 752 (1913). — PERTHES: Zbl. Chir. **1921**, 1614; **1923**, 891.

Postrachitische Verkrümmungen.

310 RÖPKE: Z. orthop. Chir. **24** (1911). — RABL: Chir.-Kongr. **1924**, S. 211. — SPRINGER: Zbl. Chir. **1924**, 2242. — BRANDES: Zbl. Chir. **1932**, 1371.

311 SCHEFELMANN: Arch. orthop. Chir. **16** (1918). — ORTH: Zbl. Chir. **1923**, 989. — DREVERMANN: Zbl. Chir. **1924**, 331. —

Seite

BARTENWERFER: Z. orthop. Chir. **43**, 201 (1923). — RUDOLF: Zbl. Chir. **1924**, 1872. — HASS: Konservative und operative Orthopädie. Berlin: Springer 1934. — LÖFFLER: Dtsch. med. Wschr. **1920 II**, 1274.

312 STRAUSS: Zbl. Chir. **1923**, 1692. — SPIESIC: Zbl. Chir. **1924**, 661. — HACKENBROCH: Zbl. Chir. **1924**, 333. — KIRSCHNER: Arch. klin. Chir. **126**, 523 (1923).

Schlechtgeheilte Knochenbrüche.

313 KIRSCHNER: Beitr. klin. Chir. **100**, 329 (1916). — PERTHES: Zbl. Chir. **1921**, 1614. — BIER: Arch. klin. Chir. **127**, 1 (1923).

Coxa vara.

DREHMANN: Erg. Chir. **2**, 452 (1911) (Lit.). — KRASKE: Zbl. Chir. **1896**, 121. — LEXER-ROHDE: Zbl. Chir. **1924**, 507. — CODIVILLA: Z. orthop. Chir. **12**. — BAYER: Z. orthop. Chir. **21**. — LAUENSTEIN: Ref. Zbl. Chir. **1896**, 554.

316 SCHANZ: Münch. med. Wschr. **1922 I**, 930; Zbl. Chir. **1923**, 1167. — KOCHER: Dtsch. Z. Chir. **38**, 521 (1894); **40**, 411 (1895); **42**, 508 (1896). — PERTHES: Zbl. Chir. **1923**, 891. — RÖPKE: Chir.-Kongr. 1910, I, S. 214. — LORENZ: Verh. dtsh. Ges. orthop. Chir. **46**, 124 (1925).

Genu valgum.

MAC EWEN: Antiseptic osteotomy. Lancet **1878 I**, 449. — MAC EWEN: Die Osteotomie mit Rücksicht auf Ätiologie und Pathologie von genu valg. Stuttgart 1881.

317 MAC EWEN: Siehe S. 316.

319 MAYER-SCHÉDE: Verh. physik.-med. Ges. Würzburg **3** (1852). — SCHÉDE: Chir.-Kongr. 1877, I, S. 48. — PERTHES: Zbl. Chir. **1923**, 891. — BRANDES: Zbl. Chir. **1923**, 1506.

320 SPRINGER: Zbl. Chir. **1924**, 2242. — KIRSCHNER: Arch. klin. Chir. **126**, 523 (1923).

Hallux valgus.

HOHMANN: Erg. Chir. **18**, 308 (1925); Fuß und Bein. München: J. F. Bergmann 1939. — CRUVEILHIER: Zit. nach PAYR. — GURLT: Zit. nach PAYR. — MEYER, V.: Zit. nach PAYR. — PAYR: Beitr. klin. Med., H. 8. Wien u. Leipzig 1894; Münch. med. Wschr. **1924 I**, 1081; **1925 II**, 2289, 2292. — v. VOLKMANN:

Seite

- Zit. nach PAYR. — v. DITTRICH: Arch. orthop. Chir. **21**, 142 (1922). — WEINERT: Zbl. Chir. **1923**, 377. — MILO: Nederl. Tijdschr. Geneesk. **60**, Nr 20 (1917). — SCHEDE: Zbl. Chir. **1924**, 351; **1925**, 2548. — YOUNG: Amer. J. Surg. **7**, Nr 3 (1910). — HOHMANN: Münch. med. Wschr. **1921 I**, 1042; Zbl. Chir. **1924**, 230; Arch. orthop. Chir. **21**, 525, 1706; Erg. Chir. **18**, 308 (1925). — SCHEDE: Z. orthop. Chir. **46**, H. 1 (1924); Zbl. Chir. **1925**, 2548. — BRANDES: Zbl. Chir. **1929**, 2434.
- 321** SCHEDE (MÖLLER): Jb. Hamb. Staatskrk.anst. **3**, 2 (1894). — DELBET: Bull. Soc. nat. Chir. Paris **22**, 181 (1896). — ULLMANN: Wien. med. Wschr. **1894 II**, 2089. — KESZLY: Zbl. Chir. **1923**, 91. — LEXER: Dtsch. med. Wschr. **1917 II**. — FULD: Surg. etc. **1923**, Nr 5; 1916. — WYMER: Zbl. Chir. **1924**, 2474. — REVERDIN: Genfer med. Ges., 4. Mai 1881. — BARKER: Lancet **1884 I**, 655. — LOISON: Bull. Soc. nat. Chir. Paris **27**, 528 (1901). — DEBRUNNER: Arch. orthop. Chir. **18**, 141 (1920). — HACKENBROCH: Zbl. Chir. **1925**, 2051. — LUDLOFF: Arch. klin. Chir. **110**, 364 (1919). — HÜTER: Klinik der Gelenkleiden, Bd. II. 1877. — HEYMANN: Zbl. Chir. **1922**, 1667. — LANDAUER: Z. ärztl. Fortbildg **1921**, Nr 18. — OLIVECRONA: Acta chir. scand. (Stockh.) **53**, 354 (1924) (Lit.). — ALBRECHT: Russ. Wratsch **1911**. Ref. Zbl. Chir. **1911**, 595. — HÜHNE: Arch. klin. Chir. **143**, 47 (1926). — MATHEIS: Z. orthop. Chir. **46**, 419 (1925). — v. DITTRICH: Arch. orthop. Chir. **21**, 142 (1922). — RAVEN: Zbl. Chir. **1929**, 1174. — ALSBERG: Zbl. Chir. **1924**, 2303. — BRANDES: Siehe S. 320. — HEUBACH: Dtsch. Z. Chir. **46**, 210 (1897). — OLIVECRONA: Acta chir. scand. **53**, 354 (1920); **57**, 396 (1924). — BRAUNEIK: Zbl. Chir. **1927**, 1542. — SCHANZ: Zbl. Chir. **1929**, 209. — PAYR: Siehe S. 320.
- 322** LUDLOFF: Siehe S. 321. — HOHMANN: Siehe S. 320. — BRANDES: Siehe S. 320.
- 323** BRANDES: Siehe S. 320.
- 324** BRANDES: Siehe S. 320. — LINDEMANN (ANSCHÜTZ): Zbl. Chir. **1929**, 2441.

Hallux rigidus und Hammerzehe.

HOHMANN: Fuß und Bein. München: J. F. Bergmann 1939. — KAZDA: Arch. orthop. Chir. **22**, 315 (1923). — SAXL: Z. orthop. Chir. **63**, H. 2 (1935). — PAYR-SCHLÄPFER: Dtsch. Z. Chir. **157**,

Seite

- 395** (1918). — KAREWKI: Ther. Gegenw. **1901**.
- 325** LENGGENHAGER: Chirurg **7**, 727 (1935). — NICOLADONI: Wien, klin. Wschr. **1895**, 15. — v. DAM: Neederl. Tijdschr. Geneesk. **1908**, Nr 18. — COUTEAUD: Rev. de Chir. **28**, No 7 (1908). — O'NEILL: J. amer. med. Assoc. **57**, Nr 15 (1911). — HOHMANN: Zbl. Chir. **1924**, 230; siehe auch S. 324. — CAEIRO: Semana méd. **1929**, H. 45. Ref. Zbl. Chir. **1930**, 2089. — REGELE: Münch. med. Wschr. **1936 I**. — MERILL: Amer. J. orthop. Surg. **10**, 262 (1912). — BECK: Zbl. Chir. **1924**, 852.
- 326** HOHMANN: Siehe S. 324 u. 325.

Pseudarthrose.

- BIER: Arch. klin. Chir. **127**, 1 (1923); Dtsch. med. Wschr. **1917 I**. — LEXER: Arch. klin. Chir. **119**, 520 (1922); Med. Klin. **1918 I**; Die freien Transplantationen. Deutsche Chirurgie 26, I. u. II. 1919 u. 1922; Wiederherstellungs-chirurgie. Leipzig: Joh. Ambr. Barth 1931. — BRUNS: Die Lehre von den Knochenbrüchen, S. 546f. Stuttgart: Ferd. Enke 1886; Geschichte der Pseudarthrosenbehandlung. — OSMAN: Dtsch. Z. Chir. **206**, 88 (1927).
- 327** KLEINSCHMIDT: Chirurg **8**, 313 (1936); **14** (1942). — GULEKE: Beitr. klin. Chir. **82**, 150 (1915). — WHITE: Zit. nach BRUNS (S. 600) S. 326. — MÜLLER, W.: Slg. klin. Vortr., N. F. **145**, 397 (1896). — SMITH: Zit. nach BRUNS (S. 600) S. 327. — GURLT: Handbuch der Lehre von den Knochenbrüchen. Berlin 1862. — THOMAS (JONES): Lancet, 28. Okt. **1882**. — HELFERICH: Chir.-Kongr. 1887, II, S. 249. — DIEFFENBACH: Chirurgische Erfahrungen, besonders über die Wiederherstellung zerstörter Teile, III. u. IV. Abt. Berlin 1834; Operative Chirurgie. Leipzig: Brockhaus 1845 und 1848. — TRENDELENBURG: Chir.-Kongr. 1878, I, S. 89. — SENN: Weekly med. Rev. **1883**, 255. — NUSSBAUM: Leitfaden zur antiseptischen Wundbehandlung, S. 63. 1881. — REYHER: Petersburg. med. Wschr. **1876 II**. — LANGENBECK: Dtsch. Klin. **1855**, 314; **1859**, 471. — JORDAN: Traitement des pseudarthroses par l'autoplastie periostique. Paris 1860. — VOLKMANN: Zit. nach BRUNS (S. 618) S. 326. — ROUX: Zit. nach BRUNS (S. 619) S. 326; Gaz. Hôp. **1861**, No 89. — HEINE, B.: Graefe u. Walthers J. **24**, 513 (1836); zit. nach

- Seite
- J. WOLFF, 1863. — v. VOLKMANN: Zit. nach BRUNS (S. 614) S. 623; Chir.-Kongr. 1877, I, S. 134. — BRUNS: Siehe S. 326. — BARDENHEUER: Zit. nach BRUNS (S. 622) S. 326. — SOCIN: Zit. nach BRUNS (S. 622) S. 326. — GLUCK: Berl. med. Ges. 1885, 4. März; Chir.-Kongr. 1890, I, S. 105 u. II, S. 346; 1921, I, S. 278. — ALBEE: J. amer. med. Assoc. 81, 1429 (1923). — HAHN: Zbl. Chir. 1884, 337. — CODIVILLA: Arch. klin. Chir. 92, 452 (1910). — LEXER: Siehe S. 326. Allgemeine Chirurgie, Bd. II, S. 82f. Stuttgart: Ferd. Enke 1934; Arch. klin. Chir. 175, 520 (1922). — MAY: Dtsch. Z. Chir. 239, 184 (1933). — BARDENHEUER: Chir.-Kongr. 1896. — WOLFF, J.: Arch. klin. Chir. 4, 286 (1863); Chir.-Kongr. 1893, I, S. 121. — NUSSBAUM: Zit. nach BRUNS (S. 625) S. 326. — OLLIER: Traité des resections, Tome I, p. 538; Des transplantations périostiques et osseuses sur l'homme. Paris: Masson & Cie. 1862. — JORDAN: Zit. nach BRUNS (S. 618) S. 326. — MÜLLER, W.: Beitr. klin. Chir. 124, 315 (1921). — KÖNIG, FRANZ: Lehrbuch der speziellen Chirurgie. Berlin: Aug. Hirschwald 1904. — KÖNIG, FRITZ: Arch. klin. Chir. 162, 720 (1930); Operative Chirurgie der Knochenbrüche. Berlin: Springer 1931. — REICHEL: Dtsch. Z. Chir. 138, 321 (1916). — v. EISELSBERG: Chir.-Kongr. 1897, II, S. 278. — MAC EWEN: Ref. Zbl. Chir. 1881, 500, 829. — v. VOLKMANN, HINTZE: Inaug.-Diss. Halle 1883. — PERCY: Dict. des sciences méd., p. 356. 1815. Zit. nach J. WOLFF: Arch. klin. Chir. 4, 202 (1863) (Lit.). — PATTERSON: Lancet, 19. Okt. 1878. — TILLMANN: Chir.-Kongr. 1876, I, S. 96. — OLLIER: Traité expér. et clin. de la régénérat. des os etc. Paris 1867. — BARTH: Arch. klin. Chir. 46, 409 (1893); 48, 466 (1894); 54, 471 (1897). — LEXER: Siehe S. 326. — AXHAUSEN: Chir.-Kongr. 1920, I, S. 69; Arch. klin. Chir. 88, 23 (1908); 94, 241 (1911). — v. BRAMANN: Chir.-Kongr. 1893, I, S. 128. — KIRSCHNER: Arch. klin. Chir. 126, 522 (1923). — KLEINSCHMIDT: Zbl. Chir. 1926, 1041. — BECK: Zbl. Chir. 1929, 2690, 2692. — BRANDES: Zbl. Chir. 1932, 1366 (Lit.).
- 328 LEXER: Siehe S. 326.
- 329 BRUN: Über das Wesen und die Behandlung der Pseudarthrose. Zürich 1918/19; Zbl. Chir. 1917, 969; Schweiz. med. Wschr. 1931 II, 1217. — LEXER: Siehe S. 326.
- Seite
- 330 BRUN: Siehe S. 329.
- 331 LEXER: Siehe S. 326.
- 332 PAYR (HELLER): Zbl. Chir. 1908, 1065. — JOSEPH: Nasenplastik usw. Leipzig: Curt Kabitzsch 1931. — LIMBERG: Ref. Z.org. Chir. 43, 455 (1928). — AXHAUSEN: Chirurg 1, 23 (1929); 12, 442 (1940).
- 333 BIER: Siehe S. 326. — LEXER: Siehe S. 326. — BRUN: Siehe S. 329.
- Amputation.
- 334 GURLT: Geschichte der Chirurgie, Bd. I, II, III. Berlin: Aug. Hirschwald 1898. — BIER: Slg klin. Vortr., N. F. 1900, 264; Dtsch. Z. Chir. 1892, 436; Arch. klin. Chir. 50, 356 (1895). — PAYR: Beitr. z. klin. Chir. 101, 123 (1916); Münch. med. Wschr. 1916 I, 356; Ersatzglieder und Arbeitsprothesen. Berlin: Springer 1918. — ZUR VERTH: Münch. med. Wschr. 1923 II, 1480; Zbl. Chir. 1933, 960; Chirurg 11, 743 (1939); Zbl. Chir. 1939, 2082. — KIRSCHNER: Chirurg 13, 625 (1941).
- 343 DIEFFENBACH: Operative Chirurgie, Bd. I u. II. Leipzig: Brockhaus 1845 u. 1848. — WITZEL: Zbl. Chir. 1894, 521.
- 344 KRÜGER: Münch. med. Wschr. 1916 I. — v. EISELSBERG: Chir.-Kongr. 1921, I, S. 53. — BARDENHEUER: Z. ärztl. Fortbildg 1908, Nr 19. — LÄWEN: Chir.-Kongr. 1919, I, S. 204. — HEDRI: Chir.-Kongr. 1921, I, S. 50. — PIROGOFF: Klinische Chirurgie. Leipzig 1854. — GRITTI: Omodei Ann. Univ. Med. 161, 509 (1857). — BIER: Siehe S. 334.
- 346 BIER: Siehe S. 334. — HOHMANN: Zbl. Chir. 1938, 1316.
- 347 PAYR: Siehe S. 24. — BUNGE: Dtsch. med. Wschr. 1899 I, 352. — HIRSCH: Dtsch. med. Wschr. 1899 I, 776.
- 348 ZUR VERTH: Siehe S. 334.
- 349 v. BAeyer: Der lebendige Arm. Jena: Gustav Fischer 1930. — ISELIN: Siehe S. 350. — KIRSCHNER: Chirurg 13, 625 (1941). — ZUR VERTH: Siehe S. 334.
- 350 HIRSCH: Siehe S. 347. — BLENCKE: Z. Chir. 1936, 2299. — ZUR VERTH: Siehe S. 334. — WATERMANN: Chir.-Kongr. 1940, S. 37. — ISELIN: Die Amputationen der oberen Extremität. Basel: Schwabe 1940.
- 351 BUNGE: Siehe S. 347. — BIER: Siehe S. 334.
- 352 KOCHER: Chirurgische Operationslehre. Jena: Gustav Fischer 1907. — GLEICH: Wien. klin. Wschr. 1894 II. — STORP: Dtsch. Z. Chir. 48, 356 (1898). — BIER: Zbl. Chir. 1899, 953. — KIRSCHNER:

- Seite
 Chir.-Kongr. 1920, I, S. 163; Dtsch. Z. Chir. **157**, 327 (1920). — HACKER-DURANTE: Siehe S. 560. — PIROGOFF: Siehe S. 344. — GRITTI: Siehe S. 344. — KIRSCHNER: Siehe oben.
- 353** BORCHGREVINK: Chir. Kongr. 1920, I, S. 163. — ZUR VERTH: Zbl. Chir. **1923**, 1609. — SAUERBRUCH: Dtsch. Z. Chir. **169**, 1 (1922); Die willkürlich bewegliche Hand, I. u. II. Berlin: Springer 1923. — v. LANGENBECK: Arch. klin. Chir. **16**, 412 (1874). — ADELMANN: Arch. klin. Chir. **37**, 681 (1888).
- 354** v. LANGENBECK: Siehe S. 353. — ADELMANN: Siehe S. 353. — CUMMING: Zit. nach ADELMANN. — FARABOEUF: Zit. nach NASSE. — OLLIER: Zit. nach NASSE. — BERGER: L'amputation du membre sup. etc. Paris 1867. — v. ESMARCH: Zit. nach NASSE. — v. BERGMANN-NASSE: Slg. klin. Vortr., N. F. **1893**, 507. — KULENKAMPPF: Beitr. klin. Chir. **79**, 550 (1912); Zbl. Chir. **1911**, 1337; **1913**, 849.
- 356** BIER: Dtsch. med. Wschr. **1909 I**, 45. — PAGENSTECHER: Arch. klin. Chir. **90**, 160 (1909). — KULENKAMPPF: Beitr. klin. Chir. **68**, 768 (1900) (Lit.). — JUDIN: Surg. etc. **43**, 668 (1926). — SCHALDEMOOSE: Acta chir. scand. (Stockh.) **58**, 523 (1925). — WEINSCHAL: Ref. Z.org. Chir. **25**, 302 (1924) (russ.). — NIEMANN: Inaug.-Diss. Kiel 1935.
- 357** JABOULAY: Lyon méd. **1894**, 15, 4. — SALITSCHEF: Arch. klin. Chir. **60**, 57 (1900). — OSAWA: Arch. jap. Chir. **3**, H. 2 (1926). — LERICHE et STULTZ: Presse méd. **1936 I**, 65. — BARDENHEUER: Zbl. Chir. **1899**, 1329; Chir.-Kongr. 1897, I, S. 130. — BROSHOSOWSKY: Ref. Z.org. Chir. **30**, 507 (1925) (russ.). — SAACK: Ref. Z.org. Chir. **42**, 700 (1928) (russ.). — RIWASCH: Dtsch. Z. Chir. **238**, 121 (1932). — KOCHER: Chirurgische Operationslehre. Jena: Gustav Fischer 1907. — PETROW: Ref. Z.org. Chir. **22**, 247 (1923) (russ.). — ČEREPŠENIC-OPPEL: Ref. Z.org. Chir. **45**, 301 (1929) (russ.). — KRYM: Ref. Z.org. Chir. **4**, 767 (1914) (russ.). — RABINOVIČ: Ref. Z.org. Chir. **36**, 381 (1927) (russ.). — SCHALDEMOOSE: Siehe S. 356. — GIRARD: Rev. de Chir. **1898**, No 11. — PAGENSTECHER: Siehe S. 356. — LOEFFLER: Z. orthop. Chir. **43**, 444 (1923).
- 358** JABOULAY: Siehe S. 357. — CACCIOPOLI: Riforma med. **1894**, No 69. Ref. Zbl. Chir. **1894**, 988. — SAVARIAUD: Seite
 Rev. de Chir. **22**, No 9 (1902). — BARDENHEUER: Siehe S. 357. — KOCHER: Siehe S. 357.
- 359** KOCHER: Siehe S. 357.
- 360** PAGENSTECHER: Siehe S. 356. — KULENKAMPPF: Siehe S. 356. — SALITSCHEF: Siehe S. 357. — JABOULAY: Siehe S. 357.
- 361** PAYR: Siehe S. 334. — SUDECK: Chir.-Kongr. 1900, II, S. 673.
- 363** WEISSENBORN: Chirurg **13**, 318 (1941). — SAMTER: Arch. klin. Chir. **68**, 558 (1902). — PAYR: Ersatzglieder und Arbeitsprothesen. Berlin: Springer 1918.
- 364** PAYR: Siehe S. 363. — SAUERBRUCH (Umkippl-Plastik): Dtsch. Z. Chir. **169**, 1 (1922). — KAUSCH: Beitr. klin. Chir. **107**, 297 (1917). — KRUKENBERG: Über plastische Umwertung von Armamputationsstümpfen. Stuttgart: Ferd. Enke 1917.
- 365** KRUKENBERG: Siehe S. 364. — SAUERBRUCH: Die willkürlich bewegliche künstliche Hand, I u. II. Berlin: Springer 1923. — KLAPP: Dtsch. Z. Chir. **118**, 479 (1912). — BURKARD: Münch. med. Wschr. **1916 II**. — NICOLADONI: Wien. klin. Wschr. **1897 II**; Arch. klin. Chir. **61**, 606 (1900); **69**, 695 (1903). — PAYR: Siehe S. 363. — LUKSCH: Wien. klin. Wschr. **1903 II**. — KRAUSE, F.: Berl. klin. Wschr. **1906 I**, 43. — v. EISELSBERG: Arch. klin. Chir. **61**, 988 (1900). — HÖRHAMMER: Münch. med. Wschr. **1915 II**, 1681. — KLEINSCHMIDT: Beitr. klin. Chir. **120**, 589 (1920).
- 366** NOESKE: Münch. med. Wschr. **1909 II**, 1403. — LUKSCH: Siehe S. 365. — SPITZY: Münch. med. Wschr. **1917 II**, 1622. — PERTHES: Münch. med. Wschr. **1919 I**, 113. — RITTER: Berl. klin. Wschr. **1918 II**. — MACHOL: Münch. med. Wschr. **1919 I**, 567. — SCHMIED: Dtsch. Z. Chir. **145**, 420 (1918). — LEDDERHOSE: Zbl. Chir. **1919**, 161. — HUECK: Arch. klin. Chir. **153**, 321 (1920). — KLEINSCHMIDT: Siehe S. 365; Arch. klin. Chir. **164**, 809 (1931).
- 367** BALLIF: Zit. nach SAUERBRUCH, 1812. — CARNES: Zit. nach SAUERBRUCH, 1906. — DALISCH: Zit. nach SAUERBRUCH, 1867. — CHARRIÈRE: Zit. nach SAUERBRUCH, 1860. — VANGHETTI: Zit. nach PAYR. — CECI: Zit. nach PAYR. — v. WREDEN: Russk. Wratsch **1908**, Nr 7; zit. nach PAYR. — ALESSANDRI: Zit. nach PAYR. — CODIVILLA: Zit. nach PAYR. — DALLA VEDOVA: Riv. ospital. **1913**, No 8. Zit. nach PAYR. — SLAVINSKI: Zbl. Chir. **1913**, 459. — PAYR: Ersatzglieder und Arbeitsprothesen. Berlin: Springer 1918. —

- | Seite | Seite |
|--|---|
| SAUERBRUCH: Die willkürlich bewegliche künstliche Hand. Berlin: Springer, I. 1916; II. 1923 (Lit.). — STADLER: Beitr. klin. Chir. 103 , 623 (1916). | Gelenkergüsse.
PAYR: Dtsch. Z. Chir. 139 , 1 (1916). — HOFFHEINZ: Zbl. Chir. 1931 , 2078 (Lit.). — DREYER: Chir.-Kongr. 1911, I, S. 281. |
| 369 SAUERBRUCH: Siehe S. 367. — ANSCHÜTZ: Münch. med. Wschr. 1919 I ; Chir.-Kongr. 1920, I, S. 144. | 376 PAYR: Zbl. Chir. 1931 , 2993; Dtsch. Z. Chir. 227 , 386 (1931). |
| Osteomyelitis. | 377 BÖHLER: Die Technik der Knochenbruchbehandlung usw., Bd. I, S. 106. Wien: Wilh. Maudrich 1941. — KROH: Zbl. Chir. 1919 , 102. |
| 370 ROST: Münch. med. Wschr. 1920 II , 1492 (Rundfrage). — GARRÈ: Fortschr. Med. 3 , 165 (1885). — LEXER: Arch. klin. Chir. 48 , 181 (1894); 71 , 1 (1903). — MÜLLER, W.: Chir.-Kongr. 1920, I, S. 117. — RITTER: Chir.-Kongr. 1920, II, S. 344. — LEJARS: Dringliche Operationen. (Deutsch von STREHL.) Jena: Gustav Fischer 1906. — WILMS: Zit. nach ROST. — NÄGELI: Münch. med. Wschr. 1921 I , 877. — ENDERLEN: Siehe ROST, S. 370. | 378 BÖHLER: Siehe S. 377. — LÖHR: Wundheilung. Leipzig: Joh. Ambr. Barth 1937. — CHRIST (LÖHR): Zbl. Chir. 1939 , 582. — RITTER: Zbl. Chir. 1920 , 684; 1921 , 575. |
| 372 NEUBER: Arch. klin. Chir. 51 , 683 (1896). — RIEDEL: Berl. klin. Wschr. 1890 I , 461, 492. — SCHEDE: Arch. klin. Chir. 34 , 245 (1887). — BIER: Berl. klin. Wschr. 1917 I , 201, 223; Arch. klin. Chir. 43 , 121 (1892). — LÜCKE: Zbl. Chir. 1892 , 993. — AF SCHULTÉN: Arch. klin. Chir. 52 , 145 (1896); 54 , 328 (1897). | 379 PAYR: Zbl. Chir. 1940 , 1958. |
| 373 FRANGENHEIM: Chir.-Kongr. 1913, I, S. 15. — AXHAUSEN: Ther. Mh. 1916 , Febr.-März. — PERTHES: Beitr. klin. Chir. 98 , 649 (1916). — v. TAPPEINER: Erg. Chir. 12 , 369 (1920). — FINSTERER: Wien. med. Wschr. 1917 II . — UYAMA: Beitr. klin. Chir. 104 , 703 (1917). — AF SCHULTÉN: Siehe S. 372. — PAYR-HEDRI: Zbl. Chir. 1921 , 698. — MOSKOWICZ: Beitr. klin. Chir. 107 , 36 (1917). — PETERSEN: Dtsch. Z. Chir. 146 , 400 (1918). — CHAPUT: Bull. Soc. nat. Chir. Paris 36 , 22 (1910); 1913 , 203. — MAKAS: Beitr. klin. Chir. 77 , 523 (1912). — KRABELL: Beitr. klin. Chir. 85 , 400 (1913). | 380 PAYR: Siehe S. 374. — WILLEMS: Bull. Acad. Méd. Belg. 5 , 284 (1925). — KAPFIS: Zbl. Chir. 1931 , 579. |
| Eingriffe an den Gelenken. | 381 MORESTIN-LOEFFLER: Zbl. Chir. 1924 , 681. — KIRSCHNER: Siehe S. 109. — REHN, E.: Siehe S. 108. |
| 374 SCHLATTER: Dtsch. med. Wschr. 1918 I , 706. — ESTOR et ETIENNE: Rev. d'Orthop. 1913 , No 3. — MANGOLDT, V.: Arch. klin. Chir. 69 , 82 (1903); Dtsch. med. Wschr. 1895 I , 21. — MOSETIG-MOORHOF: Dtsch. Z. Chir. 71 , 419 (1904). — PAYR-HEDRI: Zbl. Chir. 1921 , 698. — WASSERTRÜDINGER: Dtsch. Z. Chir. 151 , 319 (1919). — GLUCK: Dtsch. med. Wschr. 1888 II . — KÜMMELL jun.: Chir.-Kongr. 1922, II, S. 764. — UYAMA: Siehe S. 373. — BRAUN: Zit. nach KÜMMELL jun. | Gelenkeiterungen.
PAYR: Dtsch. Z. Chir. 139 , 1 (1916). |
| | 382 v. BERGMANN: Die Behandlung der Schußwunden des Kniegelenkes im Kriege. Stuttgart: Ferd. Enke 1878. — PAYR: Siehe S. 381. |
| | 383 PAYR: Siehe S. 381. |
| | 384 PAYR: Siehe S. 381. |
| | 385 AXHAUSEN: Chir.-Kongr. 1921, I, S. 67; Zbl. Chir. 1923 , 434. — PAYR: Siehe S. 381. |
| | 387 KOCHER: Siehe S. 440. |
| | 389 LÄWEN: Zbl. Chir. 1919 , 452. — KROH: Zbl. Chir. 1919 , 40. |
| | 392 PAYR: Siehe S. 381. — KOCHER: Siehe S. 466. — HÜTER-HEIDENHAIN: Siehe S. 468. — KLAPP: Dtsch. Z. Chir. 151 , 145 (1919). — KIRSCHNER: Dtsch. Z. Chir. 145 , 69 (1918). |
| | Fremdkörper.
393 PAYR: Siehe S. 464. |
| | Ganglien.
LEDDERHOSE: Dtsch. Z. Chir. 37 , 102 (1893); Chir.-Kongr. 1889, I, S. 141. — PAYR: Dtsch. Z. Chir. 49 , 829 (1898). — THORN: Arch. klin. Chir. 52 , 593 (1896). |
| | Meniscus.
395 SOMMER: Erg. Chir. 22 , 387 (1929). — BRASS: Zit. nach SCHÄDEL. — SCHÄDEL: Münch. med. Wschr. 1921 I , 611. — v. BRUNS: Beitr. klin. Chir. 9 , 435 (1892). |

Seite

- SOMMER: Siehe oben. — MARTIN: Zit. nach SCHÄDEL. — BIRCHER: Schweiz. med. Wschr. 1923 u. 1929 II, 1292; Arch. klin. Chir. 177, 290 (1930). — STEINMANN: Chir.-Kongr. 1910, I, S. 220. — HENSCHEN: Zbl. Chir. 1925, 1230; Schweiz. med. Wschr. 1929 II, 1368. — v. DITTRICH: Dtsch. Z. Chir. 233, 399 (1931). — MANDL: Arch. klin. Chir. 146, 147 (1927). — GAUGELE: Chirurg 7, 324 (1935). — KAPPIS: Dtsch. Z. Chir. 170, 367 (1922); 171, 13 (1922). — KRENN: Chirurg 7, 324 (1935). — KROISS: Beitr. klin. Chir. 66, 598 (1910). — WITTEK: Zbl. Chir. 1926, 3329; Chirurg 4, 818 (1932).
- 396 PAYR: Siehe S. 461. — GEBHARDT: Münch. med. Wschr. 1929 I/II, 54, 125, 2053. — BÖHLER: Technik der Knochenbruchbehandlung, Bd. II. Wien: Wilh. Maudrich 1941. — PAYR: Siehe S. 461.

Arthrodesen.

- 397 ALBERT: Wien. med. Presse 1879, Nr 22, 23, 24. — VULPIUS: Münch. med. Wschr. 1908 I. — CRAMER: Z. Chir. u. mech. Orthop. 4 (1910). — JONES: Brit. med. J. 1908, 28. März. — STOFFEL: Zbl. Chir. 1923, 767. — WITTEK: Zbl. Chir. 1909, 593. — LEXER: Zbl. Chir. 1920, 1474. — FRANGENHEIM: Arch. klin. Chir. 90, 437 (1909). — SCHEWANDIN: Arch. klin. Chir. 101, 1009 (1913). — KLAPP: Dtsch. Z. Chir. 151, 145 (1919). — SCHÖNENBERG: Z. orthop. Chir. 31 (1913).
- 398 BLOCK: Arch. klin. Chir. 113, 329 (1920). — NUSSBAUM: Beitr. klin. Chir. 88, 183 (1914). — WIEDHOF: Arch. orthop. Chir. 18, 419 (1920). — KAPPIS: Dtsch. Z. Chir. 159, 316 (1922). — KAJON: Zbl. Chir. 1924, 656. — HASS: Zbl. Chir. 1923, 673. — HAHN: Chir.-Kongr. 1882, I, S. 98. — SCHMIEDEN: Zbl. Chir. 1916, 779. — GRAMER: Siehe S. 397.
- 399 NUSSBAUM: Siehe S. 398. — KOSINSKI: Zbl. Chir. 1924, 2540. — KORNEW: Zbl. Chir. 1924, 1457. — MAKAI: Zbl. Chir. 1923, 1089. — HENLE-ALBEE: Siehe Operation an der Wirbelsäule, S. 1131. — HUETER-HEIDENHAIN: Siehe S. 408.

Exartikulation.

- 400 WATERMANN: Chir.-Kongr. 1940, S. 37. — BLENCKE: Zbl. Chir. 1936, 2299. — ZUR VERTH: Chirurg 11, 743 (1939); Chir.-Kongr. 1940, S. 42. — SSABANEJEFF: Siehe S. 410. — ABRASHANOFF: Siehe S. 410.

Seite

- Exartikulation der Finger und Zehen.*
402 ADELMANN: Zit. nach v. BERGMANN: Arch. klin. Chir. 37, 888 (1888).

Exartikulation im Schultergelenk.

- 403 BARDENHEUER: Deutsche Chirurgie, 63a u. b. Stuttgart: Ferd. Enke 1886—1888. — MORAND: Zit. nach BARDENHEUER. — LE DRAN: Zit. nach BARDENHEUER.
- 404 LANGENBECK: Zit. nach BARDENHEUER. — RICHERAND: Zit. nach BARDENHEUER. — COOPER: Zit. nach BARDENHEUER. — ZANG: Zit. nach BARDENHEUER. — BELL: Zit. nach BARDENHEUER. — DUPUYTREN: Zit. nach BARDENHEUER. — LISFRANC: Zit. nach BARDENHEUER.
- 405 DUMREICHER: Zit. nach BARDENHEUER.

Exartikulation im Ellbogengelenk.

- 406 ZUR VERTH: Siehe S. 400. — WATERMANN: Siehe S. 400.

Exartikulation im Handgelenk.

- 407 ZUR VERTH: Siehe S. 349.

Exartikulation im Hüftgelenk.

- v. BECK: Arch. klin. Chir. 23, 654 (1879). — LARREY: Siehe S. 135. — v. LANGENBECK: Arch. klin. Chir. 16, 340 (1874).

Exartikulation im Kniegelenk.

- PETERSEN u. GOCHT: Amputation und Exartikulation. Deutsche Chirurgie, 29a. Stuttgart: Ferd. Enke 1907. — CARDEN: Zit. nach PETERSEN u. GOCHT. — LUECKE: Zit. nach PETERSEN u. GOCHT. — HEINE: Zit. nach PETERSEN u. GOCHT.
- 408 SCHANZ: Arch. klin. Chir. 109, 738 (1918). — GRITTI: Omodei Ann. Univ. Med. 161, 509 (1857). — SZCZYPIORSKI: Zit. nach LOSSEN. — OEHLECKER: Zbl. Chir. 1915, 473. — SCHUH: Zit. nach LOSSEN. — MELCHIORI: Zit. nach LOSSEN. — RIED: Zit. nach LOSSEN. — LOSSEN: Resektion der Knochen und Gelenke. Deutsche Chirurgie, 29b. Stuttgart: Ferd. Enke 1894. — v. HARMSSEN: Zit. nach LOSSEN.
- 409 KOCHER: Chirurgische Operationslehre. Jena: Gustav Fischer 1907.
- 410 KOCHER: Siehe S. 410. — OEHLECKER: Zbl. Chir. 1915, 473; 1928, 2250. — MERTENS: Beitr. klin. Chir. 103, 604 (1916). — ZUR VERTH: Zbl. Chir. 1923, 1609. — SSABANEJEFF: Chirurgisches Westnik 1890, Jan. Ref. Zbl. Chir. 1890,

Seite

413. — ABRASHANOW: Ann. russ. Chir. 1898, H. 2. Ref. Zbl. Chir. 1898, 685. — HILGENREINER: Beitr. klin. Chir. 24, 761 (1899).

Exartikulation im Fußgelenk.

PIROGOFF: Klinische Chirurgie, Bd. I, 4. Leipzig 1854. — SCHANZ: Arch. klin. Chir. 109, 738 (1918). — ALBERT: Lehrbuch der Chirurgie, Bd. IV. Wien-Leipzig 1881.

412 ZUR VERTH: Siehe S. 400.

414 ZUR VERTH: Siehe S. 410 u. Münch. med. Wschr. 1923 I, 298. — PIROGOFF: Klinische Chirurgie, Bd. I. 4. Leipzig 1854.

415 GÜNTHER: Lehre von den blutigen Operationen. Leipzig 1853.

Teilresektion des Fußes.

WLADIMIROFF: Inaug.-Diss. Kasan 1872. — MIKULICZ: Wien. med. Wschr. 1881 I. — Arch. klin. Chir. 26, 494 (1881).

Lisfrancsche Operation.

416 LOSSEN: Resektion der Knochen und Gelenke. Deutsche Chirurgie, 29b. Stuttgart: Ferd. Enke 1894. — GARNEGEOT: Zit. nach LOSSEN. — HEISTER: Zit. nach LOSSEN.

418 SHARP: 1765. — GÜNTHER: 1850.

419 KÖLLIKER: Zbl. Chir. 1919, 555. — KÜHNE: Inaug.-Diss. Leipzig 1925. — BRANDES: Beitr. klin. Chir. 115, 250 (1919). — ZUR VERTH: Erg. Chir. 20, 131 (1927); Münch. med. Wschr. 1923 I, 298. — SCHANZ: Arch. klin. Chir. 109, 738 (1918).

420 RIEDEL: Zbl. Chir. 1886, 753.

Exartikulation sämtlicher Zehen.

SHARP: 1765.

Resektionen.

421 LOSSEN: Resektion der Knochen und Gelenke. Deutsche Chirurgie, 29b. Stuttgart: Ferd. Enke 1894. — HEINE: Gräfes u. v. Walthers J. Chir. 24, H. 4 (1831). — (v. LANGENBECK)-LÜCKE: Arch. klin. Chir. 3, 291 (1862); 16, 340 (1874). — OLLIER: Gaz. méd. Lyon 1867, No 38/39; Gaz. hebdom. 1858; J. de Physiol. 2, No 5 (1859). — KÖNIG: Zbl. Chir. 1882, 457. — KOCHER: Arch. klin. Chir. 37, 777 (1888). — WHITE, CHARLES: Zit. nach v. LANGENBECK. — VOGT: Chir.-Kongr. 1876, I, S. 31 u. 1878, I, S. 47. — TILING: Petersburg. med. Wschr. 1886 II. Ref. Zbl. Chir. 1887, 440.

Seite

424 HAHN: Chir.-Kongr. 1882, I, S. 98. — SCHMIEDEN: Zbl. Chir. 1916, 779.

Resektion des Schultergelenkes.

425 GURLT: Geschichte der Chirurgie, Bd. III. Berlin 1898. — KOCHER: Siehe S. 421. — v. LANGENBECK: Arch. klin. Chir. 16, 340 (1874).

430 VOGT: Siehe S. 421. — TILING: Siehe S. 421. — KOCHER: Siehe S. 421. — v. ESMARCH: Arch. klin. Chir. 21, 831 (1877). — KÖNIG: Siehe S. 421.

432 KOCHER: Siehe S. 421.

433 VOGT: Siehe S. 421. — TILING: Siehe S. 421.

Ellenbogen.

435 PARK: Zit. nach LOSSEN, S. 421. — JÄGER: Zit. nach LOSSEN, S. 421. — v. LANGENBECK: Arch. klin. Chir. 16, 340 (1874). — LUCKE: Arch. klin. Chir. 3, 291 (1862). — KOCHER: Siehe S. 421. — KÖNIG: Zbl. Chir. 1882, 457. — TILING: Siehe S. 421.

436 HUETER: Dtsch. Z. Chir. 2, 67 (1873). — OLLIER: Gaz. méd. Lyon 1867, No 38 u. 39. — v. LANGENBECK: Siehe S. 435. — KOCHER: Siehe S. 421.

439 HELFERICH: Chir.-Kongr. 1894, II, S. 504.

440 KOCHER: Siehe S. 421.

443 KOCHER: Siehe S. 421.

Handgelenk.

v. LANGENBECK: Arch. klin. Chir. 3, 291 (1862). — KOCHER: Arch. klin. Chir. 37, 777 (1888).

444 ORRED: Zit. nach LOSSEN. — LOSSEN: Siehe S. 421. — v. LANGENBECK: Siehe S. 435.

446 KOCHER: Siehe S. 421.

Hüftgelenk.

450 SCHMALZ: Zit. nach LOSSEN. — WHITE: Zit. nach LOSSEN. — TEXTOR: Zit. nach LOSSEN. — v. LANGENBECK: Arch. klin. Chir. 16, 340 f. (1874). — KOCHER: Siehe S. 42. — OLLIER: Zit. nach LOSSEN. — LÜCKE-ROSER-SCHEDÉ-HUETER: Zit. nach LOSSEN.

453 KOCHER: Siehe S. 453.

454 OLLIER: Zit. nach LOSSEN. — LÜCKE-ROSER-SCHEDÉ-HUETER: Siehe S. 450.

Kniegelenk.

456 LOSSEN: Resektion der Knochen und Gelenke. Deutsche Chirurgie, 29b. Stuttgart:

Seite

- Ferd. Enke 1894. — FILKIN: Zit. nach LOSSEN. — JÄGER: Zit. nach LOSSEN. — TEXTOR: Zit. nach LOSSEN. — v. LANGENBECK-LÜCKE: Arch. klin. Chir. **3**, 291 (1862). — KÖNIG, FRANZ: Zit. nach LOSSEN. — v. VOLKMANN: Dtsch. med. Wschr. **1877 II**. — KOCHER: Siehe S. 421. — MURPHY: Siehe S. 480. — PAYR: Siehe S. 461, 479. — KIRSCHNER: Siehe S. 461.
- 457** TEXTOR: Zit. nach LOSSEN.
- 458** METZLER: Chir.-Kongr. 1872, II, S. 101. — KOCHER: Siehe S. 421. — HELFERICH: Chir.-Kongr. 1890, II, S. 383.
- 461** HAHN: Chir.-Kongr. 1882, I, S. 98, 101. — SCHMIEDEN: Zbl. Chir. **1916**, 779. — v. VOLKMANN: Siehe S. 456. — KOCHER: Siehe S. 421. — PAYR: Zbl. Chir. **1917**, 921; **1919**, 770. — KIRSCHNER: Beitr. klin. Chir. **71**, 703 (1911).
- 462** v. VOLKMANN: Siehe S. 456. — KIRSCHNER: Siehe S. 461. — PAYR: Siehe S. 461.
- 463** KIRSCHNER: Siehe S. 461. — TILING: Ref. Zbl. Chir. **1887**, 440. — LOSSEN: Siehe S. 421.
- 464** v. LANGENBECK: Zit. nach PAYR, 1862. — PAYR: Siehe S. 461.
- 465** v. VOLKMANN: Siehe S. 456.
- 466** v. LANGENBECK: Über Schußfrakturen und ihre Behandlung. Berlin 1868; Arch. klin. Chir. **16**, 479 (1874). — ALBERT: Wien. med. Presse **1879**, 705, 749, 769.
- Fußgelenk.*
- LOSSEN: Siehe S. 456. — CIRCLAND: Zit. nach LOSSEN. — DECHAMPS: Zit. nach LOSSEN. — TAYLOR: Zit. nach LOSSEN. — MOREAU: Zit. nach LOSSEN. — JÄGER: Zit. nach LOSSEN. — v. LANGENBECK: Arch. klin. Chir. **16**, 340 (1874). — KÖNIG: Chir.-Kongr. 1885, II, S. 86. — KOCHER: Arch. klin. Chir. **37**, 777 (1888). — HELFERICH-HEIDENHAIN: Arch. klin. Chir. **48**, 372 (1894). — HUETER: Arch. klin. Chir. **26**, 812 (1881). — TEXTOR: Zit. nach LOSSEN, S. 456 (1841). — (HELFERICH)-HEIDENHAIN: Arch. klin. Chir. **48**, 372 (1894).
- 468** HUSSEY: Zit. nach BRUNS. — HELFERICH (HEIDENHAIN): Siehe S. 466. — LOSSEN: Siehe S. 456. — HEYFELDER: Zit. nach LOSSEN. — SEDILLOT: Zit. nach LOSSEN. — v. BRUNS: Beitr. klin. Chir. **7**, 223 (1892).
- 469** BARDENHEUER: Ref. Zbl. Chir. **1887**, 506. — v. BRUNS: Siehe S. 468. — HEIDENHAIN: Siehe S. 466.

Seite

Eingriffe bei den Luxationen.

Habituelle Schulterluxation.

- 470** SEIDEL: Erg. Chir. **10**, 1012 (1918) (Lit.); Zbl. Chir. **1913**, 1344.
- 471** HIPPOCRATES: Zit. nach SEIDEL. — MÜLLER, W.: Chir.-Kongr. 1898, I, S. 154 u. 1909, I, S. 209. — PERTHES: Dtsch. Z. Chir. **85**, 199 (1906); Münch. med. Wschr. **1905 I**, 481. — PAYR: Zbl. Chir. **1913**, 1344. — KLEINSCHMIDT: Erg. Chir. **8**, 207 (1914). — SCHULZE: Arch. klin. Chir. **104**, 138 (1914). — THOMAS: J. amer. med. Assoc. **54** (1910). — CLAIRMONT u. EHRLICH: Chir.-Kongr. 1909, II, S. 79; Arch. klin. Chir. **89**, 798 (1909). — KIRSCHNER: Beitr. klin. Chir. **86**, 5 (1913). — CLAIRMONT: Chirurg **8**, 276 (1936). — NIESSEN (SCHMIEDEN): Chir.-Kongr. 1936, S. 96.
- 472** LÖFFLER: Zbl. Chir. **1920**, 324.
- 473** JOSEPH: Berl. klin. Wschr. **1917 I**; **1919 II**. — SCHMIEDEN: Chir.-Kongr. 1920, I, S. 83. — MÜLLER, W.: Siehe S. 471. — PERTHES: Siehe S. 471. — HILDEBRAND: Arch. klin. Chir. **66**, 360 (1902). — FINSTERER: Dtsch. Z. Chir. **141**, 354 (1917).

Habituelle Kniescheibenluxation.

- HOHLBAUM: Beitr. klin. Chir. **121**, 1 (1921); Zbl. Chir. **1921**, 1356. — LÜCKE-RATH: Dtsch. Z. Chir. **149**, 236 (1919). — PERTHES: Zbl. Chir. **1917**, 233, 573. — MARWEDEL: Zbl. Chir. **1920**, 170. — LUDLOFF: Zbl. Chir. **1920**, 692. — DREYER: Berl. klin. Wschr. **1920 I**. — PAYR (KIRSCHNER): Beitr. klin. Chir. **86**, 53 (1913).
- 474** LE DENTU: Bull. Soc. nat. Chir. Paris **1902**, No 7. — BARDENHEUER: Zbl. Chir. **1900**, 1027. — LORENZ: Wien. klin. Wschr. **1914 I**. — ALI KROGIUS: Zbl. Chir. **1904**, 254. — PERTHES: Siehe S. 473. — MARWEDEL: Siehe S. 473.
- 475** DREYER: Siehe S. 473. — PAYR (KLEINSCHMIDT): Erg. Chir. **8**, 229, 473 (1914). — ROUX: Rev. de Chir. **1888**, No 8. — GOLDTHWAIT: Ref. Boston med. J. **1904**; Z. orthop. Chir. **14** (1905). — HÜBSCHER: Z. orthop. Chir. **24** (1909). — HOFFA: Arch. klin. Chir. **59**, 543 (1899). — LANZ: Korresp.bl. Schweiz. Ärzte **1904**, Nr 8. — GOEBELL: Chir.-Kongr. 1911, I, S. 92. — ALI KROGIUS: Siehe S. 474. — GOEBELL: Chir.-Kongr. 1911, I, S. 92. — HEINEKE: Inaug.-Diss. Erlangen 1891.

Seite

Angeborene Hüftgelenkverrenkung.

- 476 LOEFFLER: Operative Behandlung der veralteten kongenitalen Hüftluxation. *Erg. Chir.* **16**, 484 (1923). — HASS: *Erg. Chir.* **21**, 457 (1928). — LORENZ: *Verh. orthop. Ges.* **46**, 124 (1925); *Zbl. Chir.* **1892**, 633, 1041; *Chir.-Kongr.* 1895, I, S. 74; *Wien. klin. Wschr.* **1919 II**. — SCHANZ: *Z. orthop. Chir.* **4**, 207 (1896); *Münch. med. Wschr.* **1922 I**, 930. — SCHULTZE: *Z. orthop. Chir.* **43**, 528 (1924). — REYHER: *Zbl. Chir.* **1884**, 232. — MARGARY: *Inernat. Chir.-Kongr. (Kopenhagen)* **2**, 217 (1884). — FRANZ KÖNIG: *Zbl. Chir.* **1891**, 146. — WITZEL: *Zbl. Chir.* **1901**, 977. — KAREWSKI: *Zbl. Chir.* **1892**, 713. — STRAUD: *Zit. nach LEXER.* — PAYR: *Dtsch. Z. Chir.* **57**, 14 (1900). — HOFFA: *Chir.-Kongr.* 1890, I, S. 44; 1895, II, S. 706; Die blutige Operation der angeborenen Hüftverrenkung. Würzburg 1900. — KIRMISSON: *Rev. d'Orthop.* **1894**, 137. — v. BAEYER: *Verh. orthop. Ges.* **1909**; *Münch. med. Wschr.* **1918 II**. — DEUTSCHLÄNDER: *Dtsch. med. Wschr.* **1922 II**, 1476; *Verh. dtsch. orthop. Ges.* **1924**, 172. — LEXER: Die freien Transplantationen. *Neue Deutsche Chirurgie*, 26a u. b. 1919 u. 1924. — Die gesamte Wiederherstellungschirurgie, Bd. II. Leipzig: Joh. Ambr. Barth 1931. — WULLSTEIN: *Verh. dtsch. orthop. Ges.* **1924**.
- 477 DEUTSCHLÄNDER: Siehe S. 476. — LEXER: Siehe S. 476.
- 478 LORENZ: Siehe S. 476. — HASS: *Konservative und operative Orthopädie.* Wien: Springer 1934; siehe auch S. 476. — LOEFFLER: Siehe S. 476.
- 479 SCHANZ: Siehe S. 476.

Arthroplastik.

PAYR: *Arch. klin. Chir.* **99**, 681 (1912); **106**, 235 (1915); **114**, 878 (1920); *Zbl. Chir.* **1919**, 746; **1920**, 313; **1931**, 2993; *Chir.-Kongr.* 1926, II, S. 728; *Dtsch. Z. Chir.* **227**, 386 (1931). — LEXER: Die gesamte Wiederherstellungschirurgie Leipzig: Joh. Ambr. Barth 1931; *Dtsch. Z. Chir.* **135**, 389 (1916). — KLAPP: *Chir.-Kongr.* 1909, S. 215; 1910, S. 217. — RHEA BARTON: *N. amer. med. a. surg. J.* **1827**, 290. — OLLIER: *Rev. mens.-Méd. et Chir.* **1878**, No 6 u. 12. — WOLFF, JULIUS: *Berl. klin. Wschr.* **1895 II**; *Chir.-Kongr.* 1901, II, S. 671.

Seite

- 480 HELFERICH: *Arch. klin. Chir.* **48**, 864 (1894); *Zbl. Chir.* **1899**, 941. — NICOLA DONI: *Wien. med. Wschr.* **1885 I**. — v. EISELSBERG: *Chir.-Kongr.* 1901, I, S. 162. — HOFFA: *Z. orthop. Chir.* **17**, 1 (1906). — KOCHER: *Chir.-Kongr.* 1901, I, S. 162. — MOSKOWICZ: *Beitr. klin. Chir.* **105**, 168 (1917). — SCHEPELMANN: *Beitr. klin. Chir.* **108**, 585 (1918). — SCHMERZ: *Zbl. Chir.* **1916**, 935; *Beitr. klin. Chir.* **76**, 261 (1911). — MURPHY: *J. amer. med. Assoc.* **1905**, 20. u. 27. Mai u. 3. Juni; *Ann. Surg.* **1913**, Nr 5. — PAYR: Siehe S. 479. — LEXER: Siehe S. 479. — HOHLBAUM: *Arch. klin. Chir.* **117**, 647 (1921).
- 481 PAYR: Siehe S. 479.
- 482 PAYR: Siehe S. 479. — KUNTZEN: *Chir.-Kongr.* 1925, I, S. 108. — MARCHAND: *Prozeß der Wundheilung.* Stuttgart: Ferd. Enke 1901. — FRÜND: *Chir.-Kongr.* 1924, I, S. 166.
- 483 PAYR: Siehe S. 479. — HOHLBAUM: Siehe S. 480. — LEXER: Siehe S. 479.
- 484 SUMITA: *Arch. klin. Chir.* **99**, 755 (1912). — SCHEPELMANN: Siehe S. 480. — SCHMERZ: Siehe S. 480. — LEXER: Siehe S. 479.
- 485 PAYR: Siehe S. 479.
- 486 PAYR: Siehe S. 479.
- 487 PAYR: Siehe S. 479. — LANGE: *Erg. Chir.* **2**, 1 (1912).

Schultergelenk.

- PAYR: *Chir.-Kongr.* 1926, II, S. 728. — LEXER: Siehe S. 479.
- 494 PAYR: Siehe S. 479. — LEXER: Siehe S. 479. — PERTHES: *Zbl. Chir.* **1923**, 891.
- 496 PAYR: Siehe S. 379.

Kniegelenk.

- 500 MURPHY: Siehe S. 480. — KLAPP: Siehe S. 479.
- 502 PAYR: *Zbl. Chir.* **1917**, 809.

Kiefergelenk.

- 506 PAYR: *Dtsch. Z. Chir.* **129**, 341, 479 (1914).
- 507 HELFERICH: *Arch. klin. Chir.* **48**, 864 (1894).

Syndaktylie (Concretio digit. manus).

BOCK: *Geschichte: Handbuch der Chirurgie (Rust).* Berlin: Enslin 1831. — ZELLER v. ZELLENBERG: *Abhandlung*

- Seite
über die ersten Erscheinungen venerischer Lokalkrankheiten. Wien 1810. — DIEFFENBACH: Operative Chirurgie, Bd. I, S. 739ff. Leipzig: Brockhaus 1845. — BLASIUS: Zit. nach DIEFFENBACH. — MEYER-BURGDORFF: Zbl. Chir. **1931**, 998.
- 508** POMPER: Zbl. Chir. **1930**, 2019. — HASS: Zbl. Chir. **1929**, 1413. — KIRSCHNER: Zbl. Chir. **1933**, 1419. — LERDA: Zbl. Chir. **1913**. — LAUBER: Chirurg **1935**, 598. — STEPHAN: Zbl. Chir. **1933**, 688. — KLAPP: Chir.-Kongr. 1933, S. 688; Zbl. Chir. **1933**, 1418.
- 509 Eingriffe am Kopf. Trepanation.**
Geschichtliches.
- 510** SPRENGEL: Geschichte der Chirurgie, Bd. I, 3. Halle an der S.: Kümmel 1805. — LEHMANN-NITSCHKE: Arch. klin. Chir. **51**, 910 (1896); Inaug.-Diss. München 1898. — JÄGER: Dtsch. Z. Chir. **102**, 109 (1909). — LUCAS-CHAMPIONNIÈRE: Les origines de la trépanation. Paris 1912. — KIRSCHNER: Erg. Chir. **4**, 202 (1912). — DIEFFENBACH: Operative Chirurgie, Bd. II, S. 16. 1848. — STOHMEYER: Maximen der Kriegsheilkunst. Hannover 1855. — FRITZE: Zit. nach STOHMEYER. — BRUNS: Zit. nach STOHMEYER. — BERGMANN: Chirurgische Behandlung der Hirnkrankheiten. Berlin: Aug. Hirschwald 1899. — WAGNER: Zbl. Chir. **1889**, 833. — SALZER: Wien. klin. Wschr. **1889 II**. — MÜLLER: Zbl. Chir. **1890**, 65. — KÖNIG: Zbl. Chir. **1890**, 497. — DOYEN: Technique chirurgicale. Paris 1887; Arch. klin. Chir. **57**, 737, 876 (1898). — PAYR: Zbl. Chir. **1896**; **1901**, 405; Dtsch. Z. Chir. **68**, 181 (1903). — DAHLGREN: Zbl. Chir. **1896**, 217. — BRAATZ: Zbl. Chir. **1898**, 57. — SUDECK: Arch. klin. Chir. **61**, 738 (1900). — GIGLI: Zbl. Chir. **1898**, 425; **1900**, 1193. — PAYR: Zbl. Chir. **1901**, 405. — HEIDENHAIN: Arch. klin. Chir. **64**, 849 (1901); Zbl. Chir. **1904**, 249. — CUSHING: Surg. etc. **1905**, Nr 4. — KRAUSE: Berl. klin. Wschr. **1910 I**; Neue Deutsche Chirurgie, Bd. 12 u. 13. 1914. — BORCHARDT: Zbl. Chir. **1906**, 1031; **1909**, 394; Erg. Chir. **2**, 131 (1911). — DE QUERVAIN: Zbl. Chir. **1904**, 249. — v. HACKER: Zbl. Chir. **1904**, 857. — LE FORT: Le topographie craniocérébrale. Paris 1890. — KOCHER: Dtsch. Z. Chir. **35**, 433 (1893); Chirurgische Operationslehre. Jena: Gustav Fischer 1907. — KOCHER-BEREZOWSKY: Dtsch. Z. Chir. **53**, 53 (1899). — KRÖNLEIN: Beitr. klin. Chir. **22**, 364 (1898); Arch. klin. Chir. **64**, 849 (1901). — HORSLEY: Brit. med. J. **1891 II**, 28. Nov., 5. u. 12. Dez. — BROCA: Progrès méd. **48**, 348 (1921). — OPPENHEIM: Mitt. Grenzgeb. Med. u. Chir. **6**, 363 (1900). — v. BERGMANN: Arch. klin. Chir. **32**, 705 (1885); **50**, 306 (1895). — CUSHING: Tumors of Nervus Acusticus. Philadelphia a. London 1917. — BRUNS-(KRAUSE): Neue Deutsche Chirurgie, Bd. 12. Stuttgart: Ferd. Enke 1914. — KRAUSE: Spezielle Chirurgie der Gehirnkrankheiten (LYSHOLM, OLIVECRONA, OSTERTAG). Stuttgart: Ferd. Enke 1941. — FOERSTER: Dtsch. Z. Nervenheilk. **1909**, 37 u. siehe auch S. 212, 227 u. 1385. — BAILEY (WEISS): Hirngeschwülste. Stuttgart: Ferd. Enke 1936 (Lit.). — FRIEDRICH: Siehe S. 22.
- 511** PAYR: Jkurse ärztl. Fortbildg, Dez. **1915**; Der frische Schädelchuß. Handbuch der ärztlichen Erfahrungen im Weltkrieg 1914—1918, Bd. I. Leipzig 1922. — GULEKE: Operationslehre von KIRSCHNER, Bd. III/1.
- 512** HOTZ: Zbl. Chir. **1916**, 144. — BÁRÁNY: Beitr. klin. Chir. **97**, 397 (1915). — PAYR: Siehe S. 511.
- 513** KRÖNLEIN: Siehe S. 169.
- 514** SCHÜLLER-CHRISTIAN: Siehe WEISSBORN u. WURM: Chirurg **10**, 462 (1938) (Lit.).
- 515** BRUNS: Siehe S. 510. — BAILEY: Siehe S. 510.
- 516** BRUNS: Siehe S. 510. — v. BERGMANN: Siehe S. 510. — OPPENHEIM: Siehe S. 510. — MONAKOW: NOTHNAGELS Handbuch der speziellen Pathologie und Therapie. Wien 1905. — KRAUSE, F.: Siehe S. 510. — PETTE: ZWEIFEL-PAYR: Klinik der bösartigen Geschwülste, Bd. I, S. 301. Leipzig: S. Hirzel 1924. — BAILEY: Siehe S. 510.
- 517** BAILEY: Siehe S. 510.
- 518** BÁRÁNY: Siehe S. 512. — BAILEY: Siehe S. 510.
- Lumbalpunktion.*
- 519** QUINCKE: Arch. f. (Anat. u.) Physiol. **1872**; Dtsch. Klin. **6**, Abt. 1. — BIER: Dtsch. Z. Chir. **51**, 361 (1899); Arch. klin. Chir. **64**, 236 (1901). — ALLARD: Erg. inn. Med. **3**, 100 (1909). — GUMPRECHT: Dtsch. med. Wschr. **1899 I**. — SCHOFFER: Chir.-Kongr. 1920, I, S. 200. — SAUERBRUCH: Mitt. Grenzgeb. Med.

Seite

u. Chir. **3**, Suppl. (1907). — BOENNINGHAUS: Die Meningitis serosa acuta. Wiesbaden: J. F. Bergmann 1897.

Suboccipitalstich.

- 522** ANTON u. SCHMIEDEN: Zbl. Chir. **1917**, 193. — PAYR: Med. Klin. **1916 I**, 841, 869. — LOSSEN: Zit. nach ANTON u. SCHMIEDEN. — HARTMANN-WESTENHÖFER: Zit. nach SCHMIEDEN.

Liquoruntersuchung.

- QUINCKE: Arch. f. (Anat. u.) Physiol. **1872**; Berl. klin. Wschr. **1895 I**, 889; Dtsch. med. Wschr. **1905 II**, 1825, 1869.
- 523** REICHMANN: Münch. med. Wschr. **1912 I**, 468. — ESKUCHEN: Die Lumbalpunktion. Berlin: Urban & Schwarzenberg 1919. — PAPPENHEIM: Die Lumbalpunktion. Wien-Leipzig-München: Rikola 1922. — QUECKENSTEDT: Dtsch. Nervenheilk. **85**, 325 (1916). — RAVEN: Dtsch. Z. Nervenheilk. **44**, 380 (1912). — PANDY: Neur. Zbl. **1910**, 913. — ZALOZIECKI: Dtsch. Z. Nervenheilk. **47**, 783 (1913). — FUCHS-ROSENTHAL: Wien. med. Presse **1914**, 44.
- 524** NONNE-APELT: Arch. f. Psychiatr. **43**, 433 (1898). — NISSL: Zbl. Nervenheilk. **15**, 225 (1904). — ESKUCHEN: Siehe S. 523. — PAPPENHEIM: Siehe S. 523. — WEIGELDT: Studien zur Physiologie und Pathologie des Liquor cerebrospinalis. Jena: Gustav Fischer 1923.

Hirnpunktion.

- NEISSER u. POLLACK: Mitt. Grenzgeb. Med. u. Chir. **13**, 807 (1904). — AXHAUSEN: Erg. Chir. **7**, 330 (1913) (Lit.). — MIDDELDORFF-GÜNZBURGER: Z. klin. Med. **1856**. — MAAS: Berl. klin. Wschr. **1869 I**. — SCHMIDT: Arch. klin. Chir. **45**, 586 (1893). — PAYR: Zbl. Chir. **1896**, 737; **1913**, 386. — KOCHER, A.: Zbl. Chir. **1899**, 643. — DANDY: Siehe S. 443. — WEIGELDT: Siehe S. 443.
- 525** NEISSER u. POLLACK: Siehe S. 524. — KRÖNLEIN: Siehe S. 169. — KOCHER: Siehe S. 524.
- 526** PAYR: Punktionsinstrument. — NEISSER u. POLLACK: Siehe S. 325.

Balkenstich.

ANTON u. v. BRAMANN: Behandlung der angeborenen und erworbenen Gehirnkrankheiten mit Hilfe des Balkenstiches. Berlin 1913. — TISSAUD: Zit. nach ANTON und v. BRAMANN. — MARBURG

Seite

u. RANZI: Arch. klin. Chir. **116**, 153 (1921). — STIEDA: Arch. klin. Chir. **105**, 277 (1914). — BUDDÉ: Chir.-Kongr. 1923, I, S. 193.

Encephalo- und Ventriculographie.

- 529** DANDY: Ann. Surg., Okt. **1919**; Surg. etc. **32**, 112 (1921). — BINGEL: Dtsch. Z. Nervenheilk. **72**, 359 (1921); **75**, 230 (1922). — WIDEROE: Zbl. Chir. **1921**, 394. — HERRMANN: Med. Klin. **1922 I**, 1146. — JÜNGLING: Erg. med. Strahlenforsch. **2** (1926). — WEIGELDT: Studien zur Pathologie und Physiologie des Liquor cerebrospinalis. Jena: Gustav Fischer 1923.
- 530** KLIEN: Münch. med. Wschr. **1913 II**, — WEIGELDT: Siehe S. 524.

Arteriographie.

MONIZ: Presse méd. **1927**, No 63; **1928**, No 44. — LÖHR u. JAKOBI: Die kombinierte Encephal-Arteriographie. Leipzig: Georg Thieme 1933 und Chir.-Kongr. 1933, S. 510.

Trepanation (Großhirn).

- WITZEL u. HEIDRICH: Zbl. Chir. **1919**, 81. — TREVES-KEITH-MÜHLBERGER: Chirurgische Anatomie. Berlin: Springer 1914.
- 531** KRÖNLEIN: Beitr. klin. Chir. **22**, 364 (1898).

Osteoplastische Trepanation.

- CUSHING: Siehe ANSCHÜTZ: Dtsch. med. Wschr. **1922 II**, 1406. — HEIDENHAIN: Zbl. Chir. **1904**, 249. — MAKKAS: Zbl. Chir. **1910**, 1545. — VORSCHÜTZ: Zbl. Chir. **1910**, 274. — v. HACKER: Zbl. Chir. **1904**, 857. — GROTE: Inaug.-Diss. Berlin 1913.
- 537** PAYR: Siehe S. 511.

Durageschwülste.

GULEKE: Operationslehre von KIRSCHNER, Bd. III/1. — KIRSCHNER: Beitr. klin. Chir. **65**, 472 (1909).

Geschwülste des Gehirnes.

- 539** BAILEY: Siehe S. 510. — KRAUSE: Neue Deutsche Chirurgie, Bd. 12. Stuttgart: Ferd. Enke 1914; — KRAUSE: Chirurgie des Gehirns und Rückenmarks, Bd. II, S. 327 u. S. 510. Berlin-Wien: Urban & Schwarzenberg 1911. — GULEKE: Siehe S. 537.

Seite

- Trepanation hintere Schädelgrube.*
- 540** CUSHING: Tumors of the Nervus Acusticus. Philadelphia a. London: W. B. Saunders Company 1917. — KRAUSE, F.: Beitr. klin. Chir. **37**, 728 (1903). — BORCHARDT: Erg. Chir. **2**, 131 (1911).
- 541** CUSHING: Siehe S. 540. — KRAUSE: Siehe S. 540. — BORCHARDT: Siehe S. 540.
- 542** CUSHING: Siehe S. 540.
- 546** KRAUSE: Siehe S. 540.
- 547** CUSHING: Siehe S. 540.

Entlastungstrepanation.

- 548** CUSHING: Trans. amer. Surg. Assoc. **27**, (1909).

Falcitomie.

- 549** PAYR: Zbl. Chir. **1924**, 28.
- 550** KLEINSCHMIDT: Münch. med. Wschr. **1926**.

Hypophysengeschwülste.

- MELCHIOR: Erg. Chir. **3**, 290 (1911) (Lit.). — KNICK: Münch. med. Wschr. **1923**; Med. Ges. Leipzig, 8. Mai 1923. — SCHLOFFER: Beitr. klin. Chir. **50**, 767 (1906); Wien. klin. Wschr. **1907 I**, 621, 1075. — ERDHEIM: Erg. Path. **21**, 482 (1926). — HIRSCH: Arch. f. Laryng. **24**, 29 (1910); Wien. klin. Wschr. **1911 I**. — CHIARI: Wien. klin. Wschr. **1912 I**, 5. — KRAUSE: Die Klinik am Ende des 20. Jahrhunderts, Bd. 8, S. 1004. 1905. — HALSTEAD: Surg. etc. **1910**, May. Ref. Zbl. Chir. **1910**, 1268. — CUSHING: Ann. Surg. **1909**, Dez.; Amer. J. med. Sci. **145**, 313 (1913); Arch. of Neur. **4**, 603 (1920); Presse méd. **1922**, 615; Brit. med. J. **1927**, 48; Chirurg **4**, 254 (1932).
- 551** SCHLOFFER: Siehe S. 550. — CUSHING: Siehe S. 550. — HALSTEAD: Siehe S. 550. — HIRSCH: Siehe S. 550.
- 552** LAUTENSCHLÄGER: Chirurg **1**, 30 (1929). — LÖWE: Berl. klin. Wschr. **1909**. — PREYSING: Zbl. Laryng. usw. **1913**, 401. — KÖNIG, FRITZ: Berl. klin. Wschr. **1900 I**, 1040. — OEHLECKER: Chir.-Kongr. 1922, II, S. 490. — HORSLEY: Brit. med. J. **1906 I**, 323. — v. EISELSBERG: Arch. klin. Chir. **100**, 8 (1913). — HIRSCH: Siehe S. 550.
- 553** CHIARI: Siehe S. 550. — OEHLECKER: Siehe S. 552.
- 554** OEHLECKER: Siehe S. 552. — KRAUSE: Siehe S. 550. — CATON u. PAUL: Brit. med. J. **1893 II**, 1421. — HORSLEY:

Seite

- Siehe S. 552. — DE MARTEL: Bull. Soc. nat. Chir. Paris **57**, 480 (1931). — LEXER-RUPP: Dtsch. med. Wschr. **1913 II**, 1406. — FRAZIER: Ann. Surg. **57**, 145 (1913); Surg. etc., **17**, 724 (1913). — PUSSEP: Z. Neur. **87**, 388 (1923). — RÖPKE: Arch. klin. Chir. **167**, 285 (1931). — GULEKE: Arch. klin. Chir. **167**, 302 (1931).
- 556** KRAUSE: Siehe S. 550. — GULEKE: Siehe S. 554. — FRAZIER: Siehe S. 554. — DE MARTEL: Siehe S. 554.
- 557** GULEKE: Siehe S. 554.

Schädeldeckung.

- HERTLE: Erg. Chir. **1**, 241 (1910) (Lit.). — WOLFF, J.: Arch. klin. Chir. **4**, 183 (1863). — WALTER, PH. v.: Gräfes u. Walthers J. **2**, 571 (1820). — OLLIER: Gaz. Hôp. **1862**, 86. — v. LANGENBECK: Dtsch. Klin. **1859**, 472. — BILLROTH: Arch. klin. Chir. **2**, 651 (1862). — DIEFFENBACH: Chirurgische Erfahrungen besonders über die Wiederherstellung zerstörter Teile des menschlichen Körpers. Berlin: Enslin 1829. — MÜLLER, W.: Zbl. Chir. **1890**, 65. — KÖNIG: Zbl. Chir. **1890**, 497. — WAGNER, W.: Zbl. Chir. **1889**, 833. — NICOLADONI: Chir.-Kongr. 1895, I, S. 9. — LEOTTA: Dtsch. Z. Chir. **103**, 147 (1910). — v. HACKER: Beitr. klin. Chir. **37**, 499 (1903). — DURANTE-BIAGI: Dtsch. Z. Chir. **65**, 236 (1902). — PFLUGRADT: Beitr. klin. Chir. **103**, 465 (1916). — BECK, C.: Arch. klin. Chir. **80**, 266 (1906).
- 558** KÜSTER: Chir.-Kongr. 1889, I, S. 89. — HOFFMANN: Dtsch. med. Wschr. **1902 II**. — MACEWEN: Brit. med. Assoc., 56. Jverslg, 5. Aug. 1888. — KÜSTER: Chir.-Kongr. 1889, I, S. 89. — LEXER-NIEDEN: Arch. klin. Chir. **108**, 281 (1917). — SEYDEL: Zbl. Chir. **1889**, 209. — CZERNY: Chir.-Kongr. 1895, I, S. 13. — RÖPKE: Zbl. Chir. **1912**, 1192. — MÜLLER, P.: Beitr. klin. Chir. **114**, 651 (1919). — KAPPIS: Zbl. Chir. **1915**, 897. — NICOLADONI: Zit. nach HERTLE. — LOTH-EISEN: Wien. klin. Wschr. **1908 I**, 963. — DAVID: Arch. klin. Chir. **57**, 533 (1889). — WESTERMANN: Zbl. Chir. **1916**, 113. — KÜMMEL: Dtsch. med. Wschr. **1891 I**, 389. — FRAENKEL, A.: Arch. klin. Chir. **50**, 407 (1895). — REHN u. WAKABAJASKY: Arch. klin. Chir. **96**, 449 (1911). — HENSCHEN: Beitr. klin. Chir. **99**, 559 (1916). — KLEINSCHMIDT: Chirurg **13**, 273 (1941). — ZANDER: Zit. nach KLEINSCHMIDT. —

- Seite
- KOCHER: Chirurgische Operationslehre. Jena: Gustav Fischer 1907. — BUNGE: Arch. klin. Chir. **71**, 815 (1903). — KÖNIG: Zbl. Chir. **1890**, 497. — STIEDA: Arch. klin. Chir. **77**, 522 (1905). — BREVITT: Arch. klin. Chir. **79**, 47 (1906). — SOHR: Beitr. klin. Chir. **55**, 465 (1907). — SCHAAK: Beitr. klin. Chir. **69**, 246 (1910).
- 559** LEXER: Siehe S. 558.
- 560** NICOLADONI: Siehe S. 557. — v. HACKER-DURANTE: Siehe S. 557.
- 561** v. HACKER-DURANTE: Siehe S. 557.
- 562** LEXER: Siehe S. 558. — RÖPKE: Zbl. Chir. **1912**, 1192.
- 563** LEXER: Siehe S. 558. — BRÜNING: Dtsch. Z. Chir. **113**, 412 (1912); Chir.-Kongr. 1912. — PERTHES: Chir.-Kongr. 1912. — SCHMERZ: Beitr. klin. Chir. **73**, 342 (1911).
- Trigeminusneuralgie.
- 564** GEISLER: RUSTS Handbuch der Chirurgie, Bd. 14, S. 683. 1834. — DIEFFENBACH: Operative Chirurgie, Bd. 1, S. 846. 1845. — STROHMEYER: Handbuch der Chirurgie, Bd. II, S. 238. 1864. — KULENKAMPPF: Erg. Chir. **14**, 355 (1921) (Lit.). — PAYR: Münch. med. Wschr. **1921 I**, 1039. — BRUNS, V. v.: Chirurgie, Pathologie und Therapie des Kau- und Geschmacksorgans, Bd. I. Tübingen 1859. — PANCOAST: Zit. nach KRÖNLEIN. — KRÖNLEIN: Dtsch. Z. Chir. **20**, 484 (1884). — SALZER: Chir.-Kongr. 1888, II, S. 37. — v. MIKULICZ: Chir.-Kongr. 1888, I, S. 69. — MADLUNG: Chir.-Kongr. 1892, I, S. 61. — WAGNER: Arch. klin. Chir. **11**, 1 (1869). — LINHART: Chir.-Kongr. 1875, I, S. 47. — THIERSCH: Chir.-Kongr. 1889, I, S. 44.
- 565** BLUM: Rev. de Chir. **1882**, 334. — ANGERER: Chir.-Kongr. 1896, II, S. 224. — HELFERICH: Chir.-Kongr. 1896, I, S. 16. — HORSLEY: Brit. med. J. **1891 II**, 28. Nov. u. 5. u. 12. Dez. — HARTLEY: N. Y. med. J. **55**, Nr 12 (1892). — KRAUSE: Dtsch. med. Wschr. **1893 I**, 341; Chir.-Kongr. 1896, I, S. 18; Med. Klin. **1923 II**, 1595. — THIERSCH: Siehe S. 564. — LEXER: Arch. klin. Chir. **65**, 843 (1902). — v. GEHUCHTEN: Bull. Acad. Méd. Belg. **17**, 510 (1903). — FRAZIER: Univ. of Pennsylvania med. Bull. 1909, April; Ann. of Otol. **30**, 855 (1921). — DE BEULE: Le Scalpel **73**, 741 (1920). — SCHLÖSSER: Berl. klin. Wschr. **1906**; Ber. 26. Verslg. ophthalm. Ges. Heidelberg 1903. — HÄRTEL: Arch. klin. Chir. **100**, 193 (1913). — KIRSCHNER: Siehe S. 575. — HARRIS: Lancet **1912**, Jan.; Brit. med. J. **1920**, 693. — OSTWALD: Berl. klin. Wschr. **1906 I**, 10, 203. — BRAUN: Erg. Chir. **4**, 44 (1912); Die örtliche Betäubung. Leipzig: Joh. Ambr. Barth 1933. — OFFERHAUS: Arch. klin. Chir. **92**, 47 (1910). — PEIPER: Arch. klin. Chir. **143**, 384 (1926). — PAYR: Zbl. Chir. **1920**, 1226.
- 566** HÄRTEL: Siehe S. 565. — MATAS: Trans. Louisiana State med. Soc. **1900**, 392. — BRAUN: Dtsch. Z. Chir. **111**, 321 (1911); Dtsch. med. Wschr. **1911 II**. — PAYR: Siehe S. 565.
- 567** PAYR: Siehe S. 565. — BRAUN-MATAS: Siehe S. 565. — OFFERHAUS: Siehe S. 565.
- Ganglion Gasseri.
- 568** HÄRTEL: Siehe S. 565. — KULENKAMPPF: Siehe S. 564. — HARRIS: Siehe S. 565. — HÄRTEL: Arch. klin. Chir. **100**, 193 (1913).
- 569** THIERSCH: Siehe S. 204. — BRAUN: Siehe S. 565. — HELFERICH: Chir.-Kongr. 1896, I, S. 16. — THIERSCH: Chir.-Kongr. 1889, I, S. 44.
- 570** HELFERICH: Siehe S. 569. — HOLL: Zit. nach KOCHER. — BOCKENHEIMER: Zit. nach KOCHER.
- 571** KOCHER: Chirurgische Operationslehre. Jena: Gustav Fischer 1907. — KRAUSE: Siehe S. 565 u. Die Neuralgie des Trigeminus. Leipzig 1896.
- 572** VAN GEHUCHTEN: Bull. Acad. Méd. Belg. **17**, 510 (1903). — KOCHER: Siehe S. 571. — LEXER: Arch. klin. Chir. **65**, 843 (1902).
- 573** KRAUSE: Siehe S. 571. — LEXER: Siehe S. 572.
- 574** LEXER: Siehe S. 572. — KOCHER: Siehe S. 571. — KRAUSE: Siehe S. 571. — ROSE: Lancet **1890 I**, 914, 925. — HARTLEY: N. Y. med. J. **55**, Nr 12 (1892). — HORSLEY: Brit. med. J. **1891 II**, 28. Nov. u. 5. u. 12. Dez. — LAUWERS: J. de Chir. **1902**. — CUSHING: J. amer. med. Assoc. **1900**, 1035. — LEXER: Arch. klin. Chir. **65**, 843 (1902). — DOYEN: Rev. de Chir. **1893**, 391. — POIRIER: Bull. Soc. de Chir. de Paris **22**, 574 (1896). — MARCHANT et HERBET: Rev. de Chir. **17**, 289 (1897).
- 575** VAN GEHUCHTEN: Siehe S. 572. — SPILLER and FRAZIER: Univ. Pennsylvania med. Bull. **1901**, Dez.; Philad. med. J. **1902**, 25. Okt. — FRAZIER: Ann. of
- Seite

Seite

Otol. **30**, 855 (1921). — DE BEULE: Le Scalpel **73**, 741 (1920). — KULEN-KAMPF: Erg. Chir. **14**, 355 (1921); Med. Ges. Zwickau 1923, 2. Okt.; Zbl. Chir. **1923**, 50. — LERICHE: Lyon méd. **132**, 143 (1923). — KANAVAL: Surg. etc. **34**, 357 (1922). — CONGLIN: Surg. etc. **33**, 424 (1921). — ADSON: Surg. etc. **35**, 353 (1922). — PERRET: Schweiz. med. Wschr. **1920 I**, 485. — JENTZER: Schweiz. med. Wschr. **1921 I**, 1177. — WERTHEIMER: Lyon chir. **20**, 463 (1923). — KRAUSE: Siehe S. 475 u. 483. — DOLLINGER: Zbl. Chir. **1900**, 1089. — LEXER: Arch. klin. Chir. **65**, 843 (1902). — SHERMAN: J. amer. med. Assoc. **1904**, 1. Okt.

Elektrokoagulation.

KIRSCHNER: Arch. klin. Chir. **176**, 581 (1933); **186**, 325 (1936); Zbl. Chir. **1937**, 2483.

576 KRAUSE: Siehe S. 571. — LEXER: Siehe S. 572. — DOLLINGER: Zbl. Chir. **1900**, 1089.

577 KRAUSE: Siehe S. 571. — LEXER: Siehe S. 572.

580 LEXER: Siehe S. 572. — KRAUSE: Siehe S. 571.

582 FRAZIER: Siehe S. 575. — DE BEULE: Siehe S. 575. — LERICHE: Siehe S. 575. — ADSON: Siehe S. 575. — PERRET: Siehe S. 575. — JENTZER: Siehe S. 575. — KAVNAEL: Siehe S. 575.

584 DANDY: Bull. Hopkins Hosp. **36**, 105 (1925). — CUSHING: Siehe S. 540. — OLIVECRONA: Arch. klin. Chir. **164**, 196 (1931); Die parasagittalen Meningeome. Leipzig: Georg Thieme 1934.

586 ROSENTHAL: Zbl. Chir. **1916**, 489. — LEXER: Die gesamte Wiederherstellungs-chirurgie, Bd. II, S. 761. Leipzig: Joh. Amb. Barth 1931.

587 KIRSCHNER: Siehe S. 109.

Retrobulbärer Raum.

KRÖNLEIN: Beitr. klin. Chir. **4**, 149 (1889). — TAVEL: Dtsch. Z. Chir. **87**, 561 (1907). — DOMELA-NIEUWENHUIS: Beitr. klin. Chir. **27**, 525, 629 (1900). — PAGENSTECHER: Graefes Arch. **15**, 223 (1869); Klin. Mschr. Augenheilk. **12**, 439 (1874) (Lit.). — KNAPP: Klin. Mbl. Augenheilk. **12**, 439 (1874). — CAHEN: Zbl. Chir. **1897**, 737. — GUSSENBAUER: Wien. klin. Wschr. **1895**, Nr 21.

588 WAGNER: Slg. klin. Vortr. Chir. **4**, Nr 85, 2405 (1886). — KRÖNLEIN: Siehe S. 587. — HÄRTEL: Siehe S. 568.

Seite

589 DOMELA-NIEUWENHUIS: Siehe S. 587. — KOCHER: Chirurgische Operationslehre. Jena: Gustav Fischer 1907.

591 KOCHER: Siehe S. 589.

Stirnhöhleneiterung.

HALLE: Die intranasalen Operationen bei eitrigen Erkrankungen der Nebenhöhlen der Nase, 1914. — KILLIAN u. KRAUSS: Arch. f. Laryng. **13** (1902).

594 KILLIAN: Siehe S. 591.

Gesichtsteil des Kopfes.

601 ZAUFAL: Prag. med. Wschr. **1891 I**.

Lidersatz.

ZEIS: Handbuch der plastischen Chirurgie. Berlin: G. Reimer 1838. — ZEIS: Lit. und Geschichte der plastischen Chirurgie. Leipzig: Wilh. Engelmann 1863. — SZYMANOWSKI-UHDE: Handbuch der operativen Chirurgie. Braunschweig: F. Vieweg & Sohn 1870. — v. IMRE-BLASKOWICZ-KREIKER u. ORSOS: Dtsch. Z. Chir. **179**, 145 (1923). — HASNER v. ARTHA: Zit. nach SZYMANOWSKI. — AXENFELD: Zit. nach LEXER: Die freien Transplantationen. Neue Deutsche Chirurgie, 26a. 1919. — v. IMRE: Lidplastik. Budapest: Studium Verlag. — KREIBIG: Vereinfachte Operationsmethoden zum Ersatz der Augenlider. Stuttgart: Ferd. Enke 1940. — DIEFFENBACH: Operative Chirurgie. Leipzig: Brockhaus 1845. — FRICKE: Siehe SZYMANOWSKI, S. 601. — HASSNER, v. ARTHA: Siehe SZYMANOWSKI, S. 601. — v. BLASKOWICZ: Siehe IMRE.

602 KREIBIG: Siehe S. 601. — KÖLLNER: Münch. med. Wschr. **1911 II**, 2166.

603 AXENFELD: Siehe S. 108. — v. IMRE: Siehe S. 601. — KREIBIG: Siehe S. 601.

606 KREIBIG: Siehe S. 601. — v. HESS: Arch. Augenheilk. **28**, 22 (1893). — ELSCHNIG: Med. Klin. **1910 I**. — KIRSCHNER: Siehe S. 109 u. Arch. klin. Chir. **92**, 888 (1910).

607 PAYR: Siehe KIRSCHNER, S. 109. — LEXER: Siehe S. 586.

Nasenplastik.

LEXER: Siehe S. 586. — JOSEPH: Nasenplastik. Leipzig: Curt Kabitzsch 1931.

610 v. LANGENBECK: Chir.-Kongr. 1879, I, S. 67; siehe auch SZYMANOWSKI. — v. HACKER: Beitr. klin. Chir. **18**, 545 (1897); **28**, 516 (1900). — PAYR: Dtsch. Z. Chir. **60**, 140 (1901).

Seite

- 611** GOECKE: Zbl. Chir. **1912**, 1222. — THBERSCH-PAYR: Siehe S. 610. — JOSEPH: Münch. med. Wschr. **1914 I**, 705; Dtsch. med. Wschr. **1918 I**, 465; **1919 I**, 959; Klin. Wschr. **1922 I**, 607, 678.
- 612** v. HACKER: Siehe S. 610. — DIEFFENBACH: Chirurgische Erfahrungen besonders über die Wiederherstellung zerstörter Teile des menschlichen Körpers. Berlin: Enslin 1829. — NICOLADONI: Zit. nach v. HACKER. — LEXER: Arch. klin. Chir. **92**, 749 (1910); Wiederherstellungschirurgie. Leipzig: Joh. Ambr. Barth 1920. — v. GRÄFE: Rhinoplastik oder die Kunst den Verlauf der Nase organisch zu ersetzen usw. Berlin 1818. — PETROW: Zbl. Chir. **1924**, 36. — WOLKOWITSCH: Siehe S. 63.
- 613** KÖNIG: Arch. klin. Chir. **1895**, 342. — ROTTER: Chir.-Kongr. 1889, I, S. 147. — SCHIMMELBUSCH: Chir.-Kongr. 1895, II, S. 342. — LEXER: Siehe S. 612. — JOSEPH: Siehe S. 607.
- 615** JOSEPH: Siehe S. 607. — BARDENHEUER: Chir.-Kongr. 1898, I, S. 141.

Sattelnase.

- 616** LEXER: Arch. klin. Chir. **92**, 749 (1910). — JOSEPH: Münch. med. Wschr. **1914 I**. — VÖCKLER: Siehe S. 93. — KLAPP: Siehe S. 93.
- 617** LEXER: Siehe S. 586.

Rhinophym.

- 618** STROHMAYER: Zit. nach TRENDELENBURG. — TRENDELENBURG: Deutsche Chirurgie, Bd. 33, S. 78. Stuttgart: Ferd. Enke 1886. — JOSEPH: Siehe S. 607.

Wange und Kinn.

- ROSENTHAL: Erg. Chir. **10**, 319 (1918). — GERSUNY: Siehe S. 90. — v. IMRE: Siehe S. 601. — KREIKER-ORSOSS: Siehe S. 83. — ESSER: Chir.-Kongr. 1922, I, S. 177. — HAHN: Chir.-Kongr. 1887, I, S. 102.
- 620** VOECKLER: Siehe S. 93. — KLAPP: Siehe S. 93. — SCHRÖDER: Beitr. klin. Chir. **101**, 242 (1916).
- 621** ESSER: Siehe S. 618. — LEXER: Siehe S. 586. — v. HACKER: Beitr. klin. Chir. **98**, 289 (1916). — STEINTHAL: Beitr. klin. Chir. **29**, 485 (1901). — KRASKÉ (RITSCHL): Münch. med. Wschr. **1889 I**, 253.
- 622** GERSUNY: Zbl. Chir. **1887**, 706. — LEXER: Siehe S. 586.

Seite

*Lippen.**Lippenspalten.*

- TÓTHFALUSSY: Die Hasenscharte. Erg. Chir. **7**, 409 (1913) (Lit.). — SZYMANOWSKI: Handbuch der operativen Chirurgie, Bd. I. (Deutsch von UHDE.) Braunschweig: F. Vieweg & Sohn 1870. — DIEFFENBACH: Operative Chirurgie, Bd. I, S. 400. Leipzig 1845. — MIRAULT: Gaz. hebdom. **1868**, No 38. — v. LANGENBECK: Dtsch. Klin. **1855**, Nr 1. — KÖNIG: Berl. klin. Wschr. **1895 II**; Dtsch. Z. Chir. **19**, 11 (1884). — v. BARDELEBEN: Verh. balt. Ärzte Rostock **1868**; siehe ROSE: Chir.-Kongr. 1883, I, S. 47. — HAGEDORN: Zbl. Chir. **1884**, 756; **1892**, 281. — LEXER: Chir.-Kongr. 1910, II, S. 184; Arch. klin. Chir. **92**, 749 (1910). — WOLFF, J.: Berl. klin. Wschr. **1886 II**; Arch. klin. Chir. **25**, 899 (1880). — GENSOUL: Gaz. Hôp. **1830**. — MEYER: Zbl. Chir. **1922**, 220. — BLANDIN: J. de Chir. **1**, 35 (1843). — ESCHER: Zbl. Chir. **1920**, 1169. — LORENZ: Dtsch. Z. Chir. **87**, 410 (1907); Wien. klin. Rdsch. **1906**, Nr 47. — RAMSTEDT: Zbl. Chir. **1922**, 1556. — MATTI: Korresp.bl. Schweiz. Ärzte **1917**, 1785. — RESCH: Zbl. Chir. **1911**, 859. — LINDEMANN: Beitr. klin. Chir. **101**, 265 (1916); Chirurg **3**, 358, 414 (1931). — VEAU-PLESSIER: Traitement du ber-de-lièvre unilatéral. Paris: Masson & Cie. 1931 (Lit.). — VEAU: Chirurg **8**, 1 (1936).
- 624** VEAU: Siehe S. 622.
- 625** ROSENTHAL: Zbl. Chir. **1932**, 2345. — LUHMANN: Die Technik der Operation der Gaumenspalten und Gaumenlippenspalten. Leipzig: Joh. Ambr. Barth 1937. — KLEINSCHMIDT: In KIRSCHNERS Operationslehre, Bd. III/1. 1935. — WASSMUND: Lehrbuch der praktischen Chirurgie des Mundes und der Kiefer, Bd. II. Leipzig: Joh. Ambr. Barth 1939. — AXHAUSEN: Technik und Ergebnisse der Lippenplastik. Leipzig: Georg Thieme 1941.
- Schmerzbetäubung.*
- 626** VEAU: Siehe S. 622. — LEXER: Die gesamte Wiederherstellungschirurgie, Bd. I/3. Leipzig: Joh. Ambr. Barth 1931. — AXHAUSEN: Siehe S. 625. — WASSMUND: Siehe S. 625.
- Einfache Lippenspalte.*
- VEAU: Siehe S. 622. — AXHAUSEN: Siehe S. 625.

Seite

- 627** v. LANGENBECK: Siehe S. 622. —
MIRAULT: Siehe S. 622. — KÖNIG: Siehe
S. 622. — HAGEDORN: Siehe S. 622. —
LEXER: Siehe S. 622.
628 VEAU: Siehe S. 622.
629 VEAU (1936): Chirurg 8, 1 (1936).
630 PLESSIER: Siehe S. 625.
631 AXHAUSEN: Siehe S. 625.

*Durchgehende einseitige Lippen-
spalte.*

- 633** VEAU-PLESSIER: Siehe S. 622.
636 LUHMANN: Siehe S. 625.
637 AXHAUSEN: Siehe S. 625.

Doppelseitige Lippenspalte.

- 640** VEAU: Siehe S. 622.
641 AXHAUSEN: Siehe S. 625. — WASSMUND:
Siehe S. 625.

Nachbehandlung.

- PLESSIER: Siehe S. 625.
642 LEXER: Siehe S. 622.

Nachoperationen.

LEXER: Siehe S. 626. — ESTEANDER:
Arch. klin. Chir. **14**, 622 (1872). —
ABBE: Med. Rec. **1898**, April.

Lippenkrebs.

- 643** DIEFFENBACH: Siehe auch S. 662. Chir-
urgische Erfahrungen besonders über die
Wiederherstellung zerstörter Teile des
menschlichen Körpers. Berlin: Enslin
1829. — MALGAIGNE: Zit. nach SZY-
MANOWSKI. — v. LANGENBECK: Zit.
nach SZYMANOWSKI. — SZYMANOWSKI-
UHDE: Handbuch der operativen Chir-
urgie. Braunschweig: F. Vieweg & Sohn
1870.
644 JÄSCHE: Arch. klin. Chir. **9**, 226 (1868).
— LEXER: Arch. klin. Chir. **92**, 749
(1910).
645 DIEFFENBACH: Siehe S. 643. — SZY-
MANOWSKI: Siehe S. 643. — JÄSCHE:
Siehe S. 644.
646 BLASIUS: Zit. nach SZYMANOWSKI. —
VELPEAU: Zit. nach SZYMANOWSKI. —
LEXER: Arch. klin. Chir. **92**, 749 (1910).
647 v. LANGENBECK: Zit. nach SZYMA-
NOWSKI. — v. BRUNS: Handbuch der
praktischen Chirurgie, Bd. II, 1. Atlas,
Taf. 12—15. — MORGAN: Lancet **1825 I**,
394.
648 LEXER: Siehe S. 646. — PERTHES: Arch.
klin. Chir. **127**, 165 (1923).
649 RÉTHI: Zbl. Chir. **1923**, 1293.

Kleinschmidt, Operationslehre, 2. Aufl.

Seite

Lippen- und Gesichtsfurunkel.

- BIER-KEPPLER: Münch. med. Wschr.
1910 I, 337, 412; **1911 I**. — LEXER: Siehe
WREDE u. Allgemeine Chirurgie. Stutt-
gart: Ferd. Enke 1934. — WREDE:
Münch. med. Wschr. **1910 II**, 1539;
Arch. klin. Chir. **84**, 513, 733 (1907). —
ROEDELIIUS: Klin. Wschr. **1923 II**, 2348.
— ROSENBAACH: **34**. Chir.-Kongr. 1905;
Arch. klin. Chir. **77**, 650, 715 (1905). —
HOFMANN: Arch. klin. Chir. **123**, 66
(1923). — MORIAN: Dtsch. Z. Chir. **193**,
45 (1925). — LÄWEN: Arch. klin. Chir.
126, 182 (1923). — KLAPP: In KIRSCH-
NER-NORDMANN, Bd. IV/1, S. 937. Ber-
lin: Urban & Schwarzenberg 1927. —
ROEDELIIUS: Siehe S. 649. — DITTRICH:
Beitr. klin. Chir. **132**, 671 (1924) (Lit.). —
REVERDIN: Arch. gén. Méd. **1870**. —
FRIEDEMANN: Zbl. Chir. **1922**, 923; **1923**,
1748.
651 ZANDER-SCHMID: Chirurg **6**, 447 (1934)
(Lit.). — KEPPLER: Siehe S. 649. —
HOFFMANN: Siehe S. 650. — HEIDEN-
HAIN-FRIED: Münch. med. Wschr. **1914 II**.
— BAENSCH: Strahlenther. **47**, 188 (1933).
— DEBREZ: Zit. nach SCHMID.
652 ZAUFAL: Prag. med. Wschr. **1891 I**. —
BRAUN: Beitr. klin. Chir. **86**, 314 (1913).
— HOSEMANN: Med. Klin. **1916 II**. —
MELCHIOR: Zbl. Chir. **1925**, 1993; Beitr.
klin. Chir. **135**, 681 (1926). — KRITZLER:
Dtsch. med. Wschr. **1922 I**, 866; Dtsch.
Z. Chir. **97**, 259 (1909). — RIEDER: Zbl.
Chir. **1923**, 1024. — LÄWEN: Zbl. Chir.
1923, 1017, 1468; Arch. klin. Chir. **126**,
182 (1923). — LINHART: Zbl. Chir. **1924**,
1501. — BERNDT: Zbl. Chir. **1924**, 2686.

Abstehende Ohrmuscheln.
653 PAYR: Arch. klin. Chir. **78**, 918 (1906). —
KLEINSCHMIDT: Zbl. Chir. **1914**, 481. —
ECKSTEIN: Chir.-Kongr. 1912, I, S. 84
(Lit.). — DEMEL u. FEIGL: Dtsch. Z.
Chir. **233**, 453 (1931) (Lit.).
654 EITNER: Kosmetische Operationen. Wien:
Springer 1932.
655 Zunge und Mundboden.
656 HÄRTEL: Siehe S. 743. — WÖFLER:
Arch. klin. Chir. **26**, 314 (1881).
657 BILLROTH: Chir.-Kongr. 1873, II, S. 1.
— v. LANGENBECK: Chir.-Kongr. 1875,
I, S. 111. — EHRMANN: Beitr. klin.
Chir. **11**, 595 (1894). — KÜTTNER: Beitr.
klin. Chir. **21**, 732 (1898). — THIERY:
Arch. klin. Chir. **32**, 414, 626 (1885). —
SACHS: Arch. klin. Chir. **45**, 774 (1893).

90

Seite

— KOCHER: Chirurgische Operationslehre. Jena: Gustav Fischer 1907. — PETERS: Dtsch. Z. Chir. **154**, 289 (1920). — WÖLFLER: Siehe S. 656. — BLAIR u. BROWN: Surg. etc. **51**, 81 (1930).

659 KOCHER: Siehe S. 657. — v. LANGENBECK: Siehe S. 657. — PELS-LEUSDEN: Chirurgische Operationslehre, S. 380. Berlin-Wien: Urban & Schwarzenberg 1925.

Ranula.

661 HEINEKE: Verletzungen und Erkrankungen der Speicheldrüsen. Deutsche Chirurgie, **33**. II. 2. Stuttgart: Ferd. Enke 1913. — NEUMANN: Arch. klin. Chir. **20**, 825 (1877); **33**, 590 (1886). — v. HIPPEL: Arch. klin. Chir. **55**, 164, 893 (1897). — MINTZ: Dtsch. Z. Chir. **51**, 185 (1899). — BRAUN: Siehe S. 656.

Gaumen- und Kiefer-Gaumen- spalte, siehe auch Hasenscharte S. 622.

662 HELBING: Erg. Chir. **5**, 85 (1913). — v. LANGENBECK: Arch. klin. Chir. **22**, 496 (1878); Die Uranoplastik mittels Ablösung usw. Berlin 1863. — VEAU: Division palatine. Paris: Masson & Cie. 1931. — VEAU u. RUPP: J. de Chir. **20**, 1 (1922); Rev. de Chir. **41**, 81 (1922). — ERNST: Chir.-Kongr. 1925, S. 170; In KIRSCHNER-NORDMANN: Die Chirurgie, Bd. IV/1, S. 937. Berlin-Wien: Urban & Schwarzenberg 1927; Zbl. Chir. **1925**, 464. — AXHAUSEN: Technik und Ergebnisse der Gaumenplastik. Leipzig: Georg Thieme 1936. — HELBING: Erg. Chir. **5**, 85 (1913). — WOLFF u. SCHILDSKY: Über neue weiche Obturatoren und ihre Beziehung zur Chirurgie und Physiologie. Berlin 1881. — v. GRÄFE: Mitt. med.-chir. Ges. Berlin 1816; J. Chir. u. Augenheilk. **1820** I. — ROUX: Mémoires sur la staphylorrhaphie. Paris 1825. — KRIMER: J. Chir. u. Augenheilk. **10** (1824). — DIEFFENBACH: Die operative Chirurgie, S. 1. 1844; Chirurgische Erfahrungen über die Wiederherstellung zerstörter Teile. III. u. IV. Abt. 1. Berlin 1834. — v. LANGENBECK: Arch. klin. Chir. **2**, 205 (1862); **5**, 1 (1864). — BILLROTH-SALZER: Zbl. Chir. **1890**, 13. — SÉBILEAU: Bull. Soc. nat. Chir. Paris **29** (1904). Ref. Zbl. Chir. **1905**, 203. — CODIVILLA: Zbl. Chir. **1911**, 105. — HELBING: Zbl. Chir. **1908**, 809; **1910**, 1522; Berl. klin. Wschr. **1912** I. — BROPHY: South. California

Seite

pract. **1911**, Nr 7. Ref. Zbl. Chir. **1911**, 1488. — SCHOEMAKER: Arch. klin. Chir. **98**, 127 (1912). — SCHRÖDER: Österr.-ung. Vjschr. Zahnheilk. **24** (1908); **25** (1909); Arch. klin. Chir. **118**, 275 (1921). — PFAFF-WEGNER: Inaug.-Diss. Leipzig 1924.

663 ROSE: Arch. klin. Chir. **24**, 429 (1873). — LANNELONGUE-LE DENTU: Traité de chirurg., p. 5. 1897. — THIERSCH (DE-LORME): Bull. Soc. nat. Chir. Paris **1897**, 3. — GERSUNY: Zit. nach v. EISELSBERG. — KRASKE: Beitr. klin. Chir. **14**, 577 (1895). — ROTTER: Chir.-Kongr. 1889, I, S. 146. — v. EISELSBERG: Arch. klin. Chir. **64**, 509 (1901). — PAYR-SCHLÄPFER: Beitr. klin. Chir. **109**, 295 (1918). — ERNST: Zbl. Chir. **1925**, Nr 9; Chir.-Kongr. 1925, I, S. 170. — WOLFF, J.: Arch. klin. Chir. **25**, 887 (1880); **33**, 529 (1886); **36**, 934 (1887); **38**, 56 (1889); **48**, 821 (1894). — PASSAVANT: Arch. Heilk. **3** (1862); Arch. klin. Chir. **6**, 333 (1865); **23**, 771 (1879). — SCHÖNBORN: Arch. klin. Chir. **19**, 527 (1876). — ROSENTHAL: Zbl. Chir. **1916**, 596; **1924**, 1621. — KÜSTER: Arch. klin. Chir. **46**, 215 (1893). — LANE: Lancet **1902** I, 432, 498, 619; **1908**, Jan. 4. Ref. Zbl. Chir. **1908**, 370. — LEXER: Dtsch. Z. Chir. **200**, 109 (1927).

668 VEAU: Siehe S. 662.

670 GUTSMANN: Stimmbildung und Stimm-
pflege. München: J. F. Bergmann 1920.
— ENGELS-ENGEL: Stimmbildungslehre:
Dresden: Weise 1927 (Lit.). — ERNST:
Siehe S. 663. — KIRSCHNER: Chir.-
Kongr. 1925, II, S. 515. — KÄRGER:
Arch. klin. Chir. **103**, 255 (1914). —
AXHAUSEN: Siehe S. 662.

671 v. LANGENBECK: Siehe S. 662. —
AXHAUSEN: Siehe S. 662. — HALLE:
Z. Hals- usw. Heilk. **12**, 378 (1925). —
LIMBERG: Zbl. Chir. **1927**, 1745. —
VAN DER HOFF: Chirurg **13**, 396 (1941).
— VEAU: Siehe S. 662.

679 KIRSCHNER: Chir.-Kongr. 1925, II,
S. 515. — AXHAUSEN: Siehe S. 662. —
VEAU: Siehe S. 662.

680 AXHAUSEN: Siehe S. 662. — KIRSCHNER:
Siehe S. 679.

684 ERNST: Siehe S. 663.

Kiefer.

Oberkieferresektion.

686 ALBERT: Lehrbuch der Chirurgie, Bd. I,
S. 327. Wien-Leipzig: Urban & Schwar-
zenberg 1890. — DIEFFENBACH: Operative

- Seite
Chirurgie, Bd. 2, S. 37. Leipzig: Brockhaus 1848. — KUHN: Siehe S. 45.
- 687** DIEFFENBACH: Siehe S. 686. — BRAUN: Siehe S. 566. — MATAS: Siehe S. 566. — PAYR: Siehe S. 566. — HÄRTEL: Neue Deutsche Chirurgie, Bd. 21. Stuttgart: Ferd. Enke 1921.
- 688** KOCHER: Chirurgische Operationslehre. Jena: Gustav Fischer 1907.
- 692** KÖNIG, FRITZ: Arch. klin. Chir. **61**, 775 (1900). — KOCHER: Siehe S. 688.
- Phosphornekrose.*
- DIEFFENBACH: Siehe S. 686. — WEBER: Handbuch von PITHA-BILLROTH, Bd. 3, 1. Abschnitt, S. 103.
- Doppelseitige Oberkieferresektion.*
- v. LANGENBECK: Chir.-Kongr. 1875, I, S. 101. — KOCHER-LANZ: Dtsch. Z. Chir. **35**, 423 (1893). — PAYR: Arch. klin. Chir. **72**, 289 (1904). — SEIDEL: Dtsch. Z. Chir. **80**, 209 (1905) (Lit.).
- 693** PAYR: Siehe S. 692.
- Zahncyste.*
- 694** PARTSCH: 76. Verslg. dtsch. Naturforsch. u. Ärzte, Breslau 1904. Ref. Zbl. Chir. **1904**, 1329.
- Kieferhöhleneiterung.*
- 695** LUC u. CALDVELL: Handbuch der speziellen Chirurgie des Ohres und der oberen Luftwege von KATZ und BLUMENFELD. Leipzig 1922.
- 696** BRAUN: Siehe S. 566. — PAYR: Siehe S. 566.
- Unterkiefer.*
- 697** RÖMER u. LICKTEIG: Erg. Chir. **10**, 196 (1918). — WEBER: Handbuch PITHA-BILLROTH, Bd. 3, 1. Abschn. 3, S. 303. — PERTHES: Verletzungen und Krankheiten der Kiefer. Deutsche Chirurgie, 33a. Stuttgart: Ferd. Enke 1907. — LINDEMANN: Ergebnisse aus dem Düsseldorfer Lazarett für Kieferverletzungen, H. 4—6. Wiesbaden: J. F. Bergmann 1916.
- 698** v. LANGENBECK: Arch. klin. Chir. **22**, 496 (1878).
- 699** CLAUDE MARTIN: De la prothèse immédiate appliquée à les résections des maxillaires. Paris: Masson & Cie. 1887. — BOENNECKEN: Verh. dtsch. odont. Ges. **4** (1893). — FRITZSCHE: Dtsch. Z. Chir. **61**, 560 (1901). — STOPPANY: Dtsch. Mschr. Zahnheilk. **18**, H. 2 (1900). — RIEGNER: Zit. bei PARTSCH, S. 568. — SCHRÖDER: Odont. Bl. **10**, H. 3 (1899). — SCHRÖDER u. KLAPP: Unterkieferschußbrüche. Berlin 1910. — SAUER: Dtsch. Mschr. Zahnheilk. **1885**, 424; **1887**, H. 6. — SUERSEN: Dtsch. Vjschr. Zahnheilk. **1871**. — PARTSCH: Arch. klin. Chir. **55**, 746 (1897). — HAHN: Arch. klin. Chir. **54**, 695 (1897).
- 700** SAUER: Siehe S. 699. — GARRÈ: Zit. nach KÖNIG. — KÖNIG: Dtsch. Z. Chir. **88**, 1 (1907). — BERNDT: Arch. klin. Chir. **55**, 208 (1898). — HELFERICH: Arch. klin. Chir. **48**, 864 (1894). — KÖNIG-ROLOFF: Dtsch. Z. Chir. **93**, 237 (1908). — STANLEY: Zit. nach WEBER. — KRAUSE: Zbl. Chir. **1904**, 767; **1907**, 1045. — PICHLER: Arch. klin. Chir. **108**, 695 (1917). — PICHLER u. OSER: Dtsch. Z. Chir. **93**, 237 (1908).
- 701** BARDENHEUER: Chir.-Kongr. 1892, II, S. 123. — RYDIGIER: Zbl. Chir. **1908**, 1321. — WÖLFLE: Chir.-Kongr. 1892, I, S. 69. — NYSTROEM: Arch. klin. Chir. **98**, 1001 (1912). — BILLING: Von der Unterkieferresektionsprothese. Stockholm 1910. — SYKOFF: Zbl. Chir. **1900**, 881. — LEXER: Chir.-Kongr. 1908, II, S. 188; Die freien Transplantationen. Neue Deutsche Chirurgie, Bd. 26a u. b. 1919 u. 1914. — GARRÈ: Niederrhein. Ges. Nat. u. Heilk. 1907. Ref. Zbl. Chir. **1908**, 954. — PAYR: Zbl. Chir. **1908**, 1065. — HELLER: Dtsch. Z. Chir. **92**, 293 (1908). — KLAPP u. SCHRÖDER: Unterkieferschußbrüche. Berlin 1910.
- 702** BARDENHEUER: Siehe S. 701. — WÖLFLE: Siehe S. 701. — NYSTRÖM: Siehe S. 701. — PAYR: Siehe S. 701. — HELLER: Siehe S. 701. — LIMBERG: Nov. chir. Arch. (russ.) **1928**, Nr 63; zit. Zbl. Chir. **1929**, 1207. — AXHAUSEN: Chirurg **1**, 23 (1929).
- 703** PFAFF-WEGNER: Siehe S. 662.
- Unterkieferexartikulation.*
- 704** v. LANGENBECK: Siehe S. 657. — KOCHER: Siehe S. 657.
- 707** KÖNIG: Dtsch. Z. Chir. **93**, 237 (1908); Arch. klin. Chir. **61**, 775 (1900).
- 709** SCHRÖDER: Korresp.bl. Zahnärzte **1899**; Arch. klin. Chir. **118**, 275 (1921).
- 710** LIMBERG: Siehe S. 702. — AXHAUSEN: Siehe S. 702. — DIEFFENBACH: Operative Chirurgie. Leipzig: Brockhaus 1845, 1848. — KRÜGER: Arch. klin. Chir. **118**, 261 (1921).

Seite

Progenie und Opisthogenie.

- 711** BRUHN: Dtsch. Mschr. Zahnheilk. **39**, 385 (1921). — LINDEMANN: Chirurg **3**, 358, 414 (1931). — SCHMIDT, G.: Dtsch. Z. Chir. **215**, 212 (1929); Zbl. Chir. **1929**, 462. — FLORIS u. KÜMMEL: Internat. Zahnärzte - Kongreß Berlin 1909. — v. AUFFENBERG: Arch. klin. Chir. **79**, 594 (1906). — HELFERICH: Arch. klin. Chir. **48**, 864 (1894). — PICHLER: Arch. klin. Chir. **110** (1918). — CORNEW: Beitr. klin. Chir. **93**, 62 (1914). — v. EISELSBERG: Arch. klin. Chir. **79**, 587 (1906). — v. EISELSBERG u. PICHLER: Arch. klin. Chir. **122**, 336 (1923). — FROMME: Beitr. klin. Chir. **144**, 195 (1928). — KRÜGER: Arch. klin. Chir. **118**, 261 (1921). — HENSCHEN u. SCHWARZ: Chirurg **1**, 56 (1928).
- 712** LINDEMANN: Siehe S. 711. — SCHMIDT, G.: Siehe S. 711. — AXHAUSEN: Arch. klin. Chir. **167**, 50 (1931); Zbl. Chir. **1931**, 2453. — PAYR: Siehe S. 506.
- 713** BRUHN: Siehe S. 711. — LIMBERG: Siehe S. 702.

Speicheldrüse.**Speicheldrüsenstein.**

HEINEKE: Verletzungen und chirurgische Krankheiten der Speicheldrüsen. Deutsche Chirurgie, 33. II. 2. Stuttgart: Ferd. Enke 1913.

- 714** HANAU: Beitr. path. Anat. **4**, 487 (1889). — PAWLOW: Zit. nach HEINEKE.
- 715** POLYA: Orv. Hetil. (ung.) **58**, 375 (1914). — PAYR: Med. Ges. Leipzig; Münch. med. Wschr. **1926**. — KAISER: Münch. med. Wschr. **1921 II**, 1385. — MORESTIN: Zit. nach HEINEKE. — SCHULZE: Zbl. Gynäk. **1920**, 613. — ROST: Dtsch. Z. Chir. **130**, 305 (1914). — SEIFERT: Dtsch. Z. Chir. **198**, 387 (1926).

Parotististel.

- 716** KERMAUNER: Arch. klin. Chir. **59**, 805 (1892). — HEINEKE: Siehe S. 713.
- 717** DÉGUISE: Zit. nach HEINEKE. — v. LANGENBECK: Zit. nach HEINEKE. — BRAUN: Zit. nach HEINEKE. — KÜTTNER: Münch. med. Wschr. **1906 I**.
- 718** NICOLADONI: Chir.-Kongr. 1896, I, S. 81. — PAYR-KLEINSCHMIDT: Münch. med. Wschr. **1925**; Med. Ges. Leipzig.
- 719** HEINEKE: Siehe S. 713. — NICOLADONI: Siehe S. 718. — PERTHES: Zbl. Chir. **1917**, 257. — FERRARINI: Arch. ital. Chir. **2**, 207 (1920). — LERICHE: Presse méd. **1923**, 595; Zbl. Chir. **1914**, 754. —

Seite

TROMP: Zbl. Chir. **1917**, 1033. — STROPENI: Riforma med. **36**, 405 (1920). — KAESS: Zbl. Chir. **1923**, 14. — HESSE: Russ. Pirogoff-Ges. St. Petersburg 1920. Ref. Z.org. Chir. **13**, 238 (1921).

- 720** KLEINSCHMIDT: Siehe S. 718.

Mischgeschwülste.

- 721** HEINEKE: Erg. Chir. **6**, 239 (1913). — v. HABERER: Arch. klin. Chir. **93**, 817 (1910). — STÖHR u. RISAK: Arch. klin. Chir. **143**, 609 (1926). — BURCKHARDT: Dtsch. Z. Chir. **182**, 416 (1923). — PARTSCH: Fortschr. Zahnheilk. **6**, 202 (1930).
- 722** HEINEKE: Siehe S. 721.

Tonsillektomie.

- 723** KNICK: Ohren-, Nasen-, Rachen- und Kehlkopfkrankheiten. Leipzig 1926. — LAUTENSCHLÄGER: Z. Hals- usw. Heilk. **5**, 204 (1923).
- 725** DIETRICH: Münch. med. Wschr. **1922 II**, 1449. — SCHLEMMER: Mschr. Ohrenheilk. **55**, 1567 (1921). — NOBEL u. HECHT: Klin. Wschr. **1925 I**, 1049.

Hals.**Furunkel und Karbunkel.**

- 727** RIEDEL: Dtsch. Z. Chir. **15**, 103 (1881); Dtsch. med. Wschr. **1891 I**, 845. — WEIGERT: Dtsch. med. Wschr. **1920**, Nr 5. — KRITZLER: Dtsch. med. Wschr. **1922**, 866. — KLAPP: In KIRSCHNER-NORMANN: Die Chirurgie, Bd. IV/1, S. 937. Berlin-Wien: Urban & Schwarzenberg 1927. — TRENDELENBURG: Zit. nach PERTHES. — PERTHES: Zbl. Chir. **1925**, 2185. — SCHNITZLER: Zbl. Chir. **1923**, 526. — SCHLATTER: Dtsch. med. Wschr. **1918 I**, 505. — PÜRCKHAUER: Münch. med. Wschr. **1919 I**, 323. — BERKENBUSCH: Münch. med. Wschr. **1915 II**. — RIEHL: Wien. klin. Wschr. **1912 I**. — SCHINDLER: Dtsch. med. Wschr. **1920 I**. — SCHREUS: Münch. med. Wschr. **1920 I**, 1169.
- 728** NEUMEYER: Münch. med. Wschr. **1915 II**. — MAUTÉ: Presse méd. **1920**, No 7. — SCHLATTER: Siehe S. 727. — LÄWEN: Arch. klin. Chir. **126**, 182 (1923). — TRENDELENBURG: Zit. nach PERTHES, S. 727. — PERTHES: Siehe S. 727. — v. GUSNAR: Chirurg **13**, 198, 425 (1941). — RIEDEL: Siehe S. 727.

Halsgeschwülste.

- 729** v. VOLKMANN: Zbl. Chir. **1882**, 49. — BRUNS: Beitr. klin. Chir. **1**, 369 (1885). —

Seite

- WENGLOWSKI: Zbl. Chir. 1908, 289, 426; Arch. klin. Chir. 98, 151 (1912). — LORENZ: Beitr. klin. Chir. 85, 599 (1913). — GUTMANN: Inaug.-Diss. Berlin 1883.
- 730 DE QUERVAIN: Siehe S. 199. — KÜTTNER: Siehe S. 199.

Halsfistel.

- 732 HÄRTEL: Siehe S. 743. — SCHLANGE: Arch. klin. Chir. 46, 390 (1893).
- 733 v. HACKER: Zbl. Chir. 1897, 1073. — WENGLOWSKI: Zbl. Chir. 1908, 426.

Schiefhals.

- 734 BAUER: Der Schiefhals. Erg. Chir. 5, 191 (1913) (Lit.). — STEYERTHAL: Arch. Pädiatr. 41, 31 (1906). — NIKOLAUS TULPIUS: Zit. nach BAUER. — KADER: Beitr. klin. Chir. 17, 207 (1896); 18, 173 (1896). — VOELCKER: Beitr. klin. Chir. 33, 1 (1902). — SCHLÖSSMANN: Beitr. klin. Chir. 71, 209 (1911). — GOLDING-BIRD: Guy's Hosp. Rep. 47 (1890). — VEIT: Arch. klin. Chir. 102, 1028 (1913). — STROHMEYER: Beitrag zur operativen Orthopädie. Hannover 1838. — MAAS: Z. orthop. Chir. 11, 416 (1903). — v. VOLKMANN: Zbl. Chir. 1885, 233. — KÄMPF: Dtsch. Z. Chir. 73, 351 (1904); Med. Klin. 1911 I, 868. — SCHANZ: Wien. klin. Wschr. 1902 I, 209; Z. orthop. Chir. 11, 400 (1903). — HEINEMANN: Dtsch. Z. Chir. 176, 15 (1922). — DIEFFENBACH: RUSTS Handbuch, Bd. 3, S. 623. 1830. — HELLER: Dtsch. Z. Chir. 49, 204 (1898). — LORENZ: Wien. klin. Wschr. 1906 I, 351. — PETERSEN: Chir.-Kongr. 1891, II, S. 2141. — BILLROTH: Wien. klin. Wschr. 1891 I, 111. — HOFFA: Chir.-Kongr. 1900, II, S. 340. — v. MIKULICZ: Zbl. Chir. 1895, 1. — v. BRUNS: Chir.-Kongr. 1891, I, S. 165.
- 735 FÖDERL: Wien. klin. Wschr. 1900 I, 413. — ROWLANDS: Practitioner 1908, Sept. Ref. Zbl. Chir. 1909, 900. — KÖNIG, FRANZ: Zbl. Chir. 1907, 812. — BECK: Arch. klin. Chir. 122, 218 (1923). — v. BRUNS: Siehe S. 734. — v. MIKULICZ: Siehe S. 734.
- 736 v. MIKULICZ: Siehe S. 734. — FÖDERL: Siehe S. 735.
- 737 Halsrippe.
- 739 STREISSLER: Die Halsrippen. Erg. Chir. 5, 280 (1913). — JOHANNSSON: Nord. med. Ark. (schwed.) 48, H. 3/4 (1915). — ROVSING: Hosp.tid. (dän.) 1919, 679.

Seite

Schilddrüse.

- 740 WÖLFLE: Die chirurgische Behandlung des Kropfes, Bd. II u. III. Berlin: August Hirschwald 1891. 1892. — KOCHER: Erg. Chir. 3, 1 (1911); Chirurgische Operationslehre. Jena: Gustav Fischer 1907; Korresp.bl. Schweiz. Ärzte 1882; Chir.-Kongr. 1883, II, S. 1 (Lit.); Dtsch. Z. Chir. 4, 417 (1874); 34, 556 (1892). — v. MIKULICZ: Zbl. Chir. 1885, 889; Wien. med. Wschr. 1886 I, 1—4; Chir.-Kongr. 1895, I, S. 21. — PAYR: Chirurgische Erkrankungen der Schilddrüse. In HOCHENEGGS-PAYRS Lehrbuch der speziellen Chirurgie, Bd. I, S. 602. Berlin-Wien: Urban & Schwarzenberg 1927; Schilddrüse. In PENTZOLDT-STINTZING, Bd. 6, S. 332. Jena: Gustav Fischer 1914; Arch. klin. Chir. 71, 394 (1903). — ENDERLEN u. HOTZ: Z. angew. Anat. 3, 57 (1918); Zbl. Chir. 1920, 1365. — ALBERT: Wien. med. Presse 1876, 827. — DIEFFENBACH: Operative Chirurgie, Bd. II, S. 331. Leipzig: Brockhaus 1848. — ROSE: Arch. klin. Chir. 22, 1 (1878); 23, 329 (1879). — LÜCKE: Berl. klin. Wschr. 1868 I, 25; Slg. klin. Vortr. 1870, Nr. 7. — v. EISELSBERG: Die Krankheit der Schilddrüse. Stuttgart: Ferd. Enke 1901. — v. BURCKHARDT: Zbl. Chir. 1884, 713; 1894, 673. — LANGENBECK, C. M.: Nosologie und Therapie der chirurgischen Krankheiten. Göttingen 1834. — WEISS: Slg. klin. Vortr. 1880. — REVERDIN: 22 Opérations de goître Genève Geogr. 1883. — v. HABERER: Mitt. Grenzgeb. Med. u. Chir. 27, 199 (1914).
- 741 v. MIKULICZ: Siehe S. 740. — v. BURCKHARDT: Siehe S. 740. — SUDECK: Chir.-Kongr. 1921, II, S. 174. — E. BIRCHER: Das Kropfproblem. Dresden und Leipzig: Theod. Steinkopff 1837; PAYR: Siehe S. 740 und Erkrankungen der Schilddrüse und Basedowsche Krankheit. In GULEKE-PENTZOLDT-STINTZING: Handbuch der gesamten Therapie. Jena: Gustav Fischer 1928; Über Kropffisteln. Arch. klin. Chir. 71, 394 (1903); Kropfproblem. Jkurse ärztl. Fortbildg. 1928. — ENDERLEN u. HOTZ: Siehe S. 740. — HOTZ: Zbl. Chir. 1920, 1465.
- 743 v. MIKULICZ-PAYR: Siehe S. 740. — PLUMMER: Siehe S. 761. — HÄRTEL: Neue Deutsche Chirurgie, Bd. 21. Stuttgart: Ferd. Enke 1913; Chir.-Kongr. 1920, I, S. 202.
- 746 PAYR: Siehe S. 740.

- Seite
- 749 HARTERT: Zbl. Chir. 1919, 929. — KÜTTNER-CLAESSEN: Zbl. Chir. 1920, 9. — WUHRMANN: Dtsch. Z. Chir. 43, 1 (1896). — SAUERBRUCH: Chirurgie der Brustorgane, Bd. II, S. 404. Berlin: Springer 1925.
- 750 KOCHER, A.: Mitt. Grenzgeb. Med. u. Chir. 9, 1 (1902). — KAUSCH: Arch. klin. Chir. 93, 929 (1910).
- 751 PAYR: Siehe S. 740.
- 754 JSELIN: Helvet. med. Acta 4, 645 (1937). — KERSTEN: Inaug.-Diss. Jena 1939. — SAEGESSER: Chirurg 13, 261 (1941). — DUSCHL: Chirurg 14, 364 (1942).
- 755 PAYR: Siehe S. 740. — ENDERLEN u. HOTZ: Siehe S. 740.
- 756 WÖLFLE: Die Behandlung des Kropfleidens, Bd. III. Berlin: Aug. Hirschwald 1891; Arch. klin. Chir. 29, 1 (1883); 40, 169 (1890). — PAYR: Arch. klin. Chir. 71, 394 (1903). — v. EISELSBERG: Deutsche Chirurgie, Bd. 28. — PAYR u. MARTINA: Dtsch. Z. Chir. 85, 535 (1906).
- 757 PFANNER: Chir.-Kongr. 1924 (nicht gedruckt). — PETTENKOFER: Beitr. klin. Chir. 93, 275 (1914).
- 758 PAYR: Dtsch. med. Wschr. 1915 II, 1265. — HOLTZ: Chir.-Kongr. 1933; Arch. klin. Chir. 177, 32 (1933). — HOLTZ, RAUH, MEESMANN: Dtsch. med. Wschr. 1936 II, 1404.
- Strumitis.*
- DE QUERVAIN: Mitt. Grenzgeb. Med. u. Chir. Suppl. 2 (1904). — FRIED: Dtsch. Z. Chir. 176, 253 (1923).
- 759 PAYR: Siehe S. 756.
- Hyperthyreosen-Basedow.*
- 761 PLUMMER u. BOOTHBY: Illinois med. J. 46, 401 (1924). Ref. Z.org. Chir. 32, 23 (1925). — BOOTHBY: Mayo-Clin. Rochester, Endocrinology 8, 727 (1925). Ref. Z.org. Chir. 32, 24 (1925). — JACKSON: Lancet 208, 765 (1925); Long Island med. J. 20, 120 (1926). Ref. Z.org. Chir. 35, 367 (1926). — READ: Endocrinology 8, 747 (1924). Ref. Z.org. Chir. 32, 23 (1925). — MERCKE: Dtsch. Z. Chir. 210, 36 (1928). — ZONDEK: Klin. Wschr. 1930 II, 1999. — RAHM u. HAAS: Beitr. klin. Chir. 149, 365 (1930). — (KÜTTNER) RAHM: Beitr. klin. Chir. 148, 189 (1930); 151, 569 (1931); Arch. klin. Chir. 174, 653 (1933); Zbl. Chir. 1937, 2843. — HELLER-MÜLLER: Arch. klin. Chir. 191, 79 (1938). — KÖNIG, W.: Chirurg 4, 713 (1932). — SAUERBRUCH-WOYTEK: Dtsch. med. Wschr. 1936 II, 1861. —
- Seite
- v. SZENTHE: Zbl. Chir. 1939, 1769. — WENCKEBACH: Berl. klin. Wschr. 1918 I, 521. — PAYR-KLEINSCHMIDT: Zbl. Chir. 1923, 1425.
- Pharynx.
- 762 v. LANGENBECK: Berl. klin. Wschr. 1870 I, 13, 28; Arch. klin. Chir. 24, 825 (1879). — KRÖNLEIN: Beitr. klin. Chir. 22, 364 (1898). — KOCHER: Chirurgische Operationslehre, S. 615. Jena: Gustav Fischer 1907. — LINDENBORN: Beitr. klin. Chir. 43, 569 (1904). — v. MIKULICZ: Dtsch. med. Wschr. 1884 I, 33; 1886 I, 157, 178. — OBALIŃSKI: Arch. klin. Chir. 16, 684 (1874). — GUSSENBAUER: Chir.-Kongr. 1879, II, S. 51. — ISRAEL: Dtsch. med. Wschr. 1883 II.
- 763 ROSE: Inaug.-Diss. Gießen 1865. — KRÖNLEIN: Siehe S. 762. — HÄRTEL: Siehe S. 743. — BRAUN-LÄWEN: Die örtliche Betäubung. Leipzig: Joh. Ambr. Barth 1933. — VIDAL DE CASSIS: Traité de pathol. extern., 2. Edit. Paris 1826. — MALGAIGNE: Manuel de méd. opérat., 1. Edit. Paris 1835. — PRAT: Gaz. Hôp. 1859, 103. — BAUM-ROSENBAUM: Berl. klin. Wschr. 1875. — IVERSEN: Arch. klin. Chir. 31, 610 (1885); Zbl. Chir. 1888, 721. — v. BRUNS: Dtsch. med. Wschr. 1906 II. — HONSELL: Bruns' Beitr. 14, 737 (1895); 25, 121 (1899). — GLUCK: Arch. klin. Chir. 69, 456 (1903).
- 765 ROSENBAUM: Arch. klin. Chir. 49, 773 (1895). — KRÖNLEIN: Siehe S. 762. — v. MIKULICZ-OBALIŃSKI: Zbl. Chir. 1887, 532.
- 767 CHIENE: Brit. med. J. 1877 II, 255. — v. BURCKHARDT: Zbl. Chir. 1887, 57. — WIETING: Arch. klin. Chir. 71, 479 (1903).
- 768 BURCKHARDT: Siehe S. 767.
- 769 GLUCK-SÖRENSEN: Jkurse ärztl. Fortbildg. 1912, H. 11; Handbuch der speziellen Chirurgie des Ohres und der oberen Luftwege von KATZ und BLUMENFELD, Bd. 4, 3. Aufl. Leipzig 1922.
- 776 GLUCK u. SÖRENSEN: Siehe S. 769. — RÉTHI: Chirurg 2, 601 (1930).
- 777 BRAUN: Siehe S. 763. — HÄRTEL: Siehe S. 743.
- 781 RÉTHI: Siehe S. 776. — GLUCK u. SÖRENSEN: Siehe S. 769.
- 782 RÉTHI: Siehe S. 776. — GLUCK u. SÖRENSEN: Siehe S. 769.
- 784 DE QUERVAIN: Arch. klin. Chir. 58, 858 (1899); Zbl. Chir. 1914, 189. — RÉTHI: Siehe S. 776. — GLUCK u. SÖRENSEN: Siehe S. 769.

Seite

Trachea.

Tracheotomie.

- 787 KLEWITZ: Geschichtliches zur Tracheotomie. RUSTS Handbuch der Chirurgie, Bd. III, S. 260. 1830. — BOYER: Abhandlungen über die chirurgischen Krankheiten, Bd. VII, S. 102. Übersetzt von TEXTOR. — VICQ. D'ASYR: Zit. nach TANDLER. — PELETAN: Mém. sur la bronchotomie. Clinique chirurgicale, Tome I. Paris 1810.
- 788 TANDLER: Topographische Anatomie dringlicher Operationen. Berlin: Springer 1923. — GARENGEOT: Traité des opérat. de chirurg., Tome II, p. 446.
- 794 THOST: Zit. nach KNICK. — BRÜGGMANN: Zit. nach KNICK. — v. SCHRÖTTER: Zit. nach KNICK. — KNICK: Siehe S. 723.

Oesophagotomie.

Grenzdivertikel.

- 795 LOTHEISSEN: Die Divertikel der Speiseröhre. Erg. Chir. **23**, 110 (1930). — ZESAS: Dtsch. Z. Chir. **82**, 573 (1906) (Lit.). — STARK: Die Divertikel der Speiseröhre. Leipzig: F. C. W. Vogel 1900 (Lit.). — ZENKER: Handbuch der speziellen Pathologie und Therapie von ZIEMSEN, Bd. 7/I. 1877. — LAIMER: Wien. med. Jb. **1883**, 333. — KILLIAN: Münch. med. Wschr. **1900 I**; Z. Hals- usw. Heilk. **55**, 1 (1908). — GOLDMANN: Beitr. klin. Chir. **61**, 741 (1909). — NICOLADONI: Wien. med. Wschr. **1877 I**, 605. — KULENKAMPFF: Beitr. klin. Chir. **124**, 487 (1921). — v. BERGMANN: Arch. klin. Chir. **43**, 1 (1892). — ROSENTHAL: Berl. klin. Wschr. **1890**; Die Pulsionsdivertikel des Schlundes. Leipzig 1900. — v. HACKER-LOTHEISSEN: Die Chirurgie der Speiseröhre. Neue Deutsche Chirurgie, Bd. 34. Stuttgart: Ferd. Enke 1926. — LEUBE: Zit. nach v. HACKER-LOTHEISSEN. — LOTHEISSEN: Arch. klin. Chir. **71**, 1083 (1903).
- 797 ALBRECHT: Dtsch. med. Wschr. **1914 I**. — SCHÖNBORN: Arch. klin. Chir. **22**, 500 (1877). — KÖNIG: Krankheiten der unteren Teile des Pharyngus und Oesophagus. Deutsche Chirurgie, Bd. 35. Stuttgart: Ferd. Enke 1880; Berl. klin. Wschr. **1894 II**. — v. BURCKHARDT-VEBEL: Beitr. klin. Chir. **27**, 575 (1900). — HELFERICH: Dtsch. Z. Chir. **55**, 410 (1900). — LEXER: Münch. med. Wschr. **1911 I**, 277. — v. HACKER: Beitr. klin. Chir. **20**, 155 (1898). — GOLDMANN:

Seite

Siehe S. 795 u. Zbl. Chir. **1907**, 1477. — KNICK (mündliche Mitteilung). — GOLDMANN: Siehe S. 795.

- 798 NIEHANS-GÉRARD: Congrès franç. de Chir. 1896. — WHEELER: Dublin J. med. Sci. **82** (Nov. 1886). — KÖNIG: Siehe S. 657.
- 799 KOCHER: Korresp.bl. Schweiz. Ärzte **1892**, Nr 8. — v. HACKER: Arch. Chir. **45**, 605 (1893); **87**, 257 (1908); Zbl. Chir. **1891**, 121; Über die nach Verätzungen entstehenden Speiseröhrenverengerungen. Wien: Alfred Hölder 1889. — GEIGES: Beitr. klin. Chir. **78**, 139 (1912). — FINSTERER: Chir.-Kongr. 1922, I, S. 214. — KULENKAMPFF: Siehe S. 795. — OEHLECKER: Arch. klin. Chir. **135**, 699 (1925). — MAYO: Ann. Surg. **77** (1923). — PAYR: Münch. med. Wschr. **1929 II**. — SCHLOFFER: Chir.-Kongr. 1922, I, S. 212. — KÜTTNER: Zbl. Chir. **1921**, 577.
- 800 GIRARD: Congrès franç. de Chir. 1896; Rev. de Chir., Nov. **1896**. — KÖNIG, FRITZ: Chir.-Kongr. 1922, I, S. 211. — SCHMID: Wien. klin. Wschr. **1912 I**. — KURTZAHN: Zbl. Chir. **1931**, 1631.

Speiseröhrenkrebs.

- CZERNY: Zbl. Chir. **1877**, 433. — v. LANGENBECK-KEITEL: Inaug.-Diss. Berlin 1883. — v. BERGMANN: Dtsch. med. Wschr. **1883 II**. — v. HACKER-LOTHEISSEN: Die Chirurgie der Speiseröhre. Neue Deutsche Chirurgie, Bd. 34. Stuttgart: Ferd. Enke 1926. — SAUERBRUCH: Chirurgie der Brustorgane, Bd. I u. II. Berlin: Springer 1925, 1928, 1930. — v. MIKULICZ: Prag. med. Wschr. **1886 I**. — KRAUSE: Dtsch. med. Wschr. **1900 I**, 194. — GLUCK: Berl. klin. Wschr. **1898 II**. — HÖRHAMMER: Med. Ges. Leipzig, 28. Jan. 1919. Ref. Münch. med. Wschr. **1919**.
- 801 v. HACKER: Siehe S. 800. — GLUCK: Siehe S. 769.

Brustwand und Brusthöhle.

GARRÈ-QUINCKE: Lungenchirurgie. Jena: Gustav Fischer 1912. — SAUERBRUCH: Die Chirurgie der Brustorgane, Bd. I u. II. Berlin: Springer 1925, 1928, 1930; Chir.-Kongr. 1904, II, S. 105; Mitt. Grenzgeb. Med. u. Chir. **13**, 399 (1904); Erg. Chir. **1**, 356 (1910). — KIRSCHNER (KLEINSCHMIDT): Die Eingriffe an der Brust und in der Brusthöhle, 1940. — KLEINSCHMIDT: Klin. Wschr. **1923 I**, 621.

Seite

- 802 GARRÈ-QUINCKE: Siehe S. 801. — BRAUER: Handbuch der Tuberkulose. Leipzig: Joh. Ambr. Barth 1923; Chir.-Kongr. 1904, I, S. 41; Mitt. Grenzgeb. Med. u. Chir. **13**, 483 (1904); Jkurse ärztl. Fortbildg. **1910**. — BAYER: Zbl. Chir. **1897**, 37. — GLUCK: Berl. klin. Wschr. **1881 II**; Arch. klin. Chir. **83**, 581 (1907). — KRAUSE: Zit. nach PAYR. — PAYR: Chirurgie der Brust. In HOCHENEGER-PAYR. Berlin-Wien: Urban & Schwarzenberg 1926. — DOLLINGER: Zbl. Chir. **1902**, 82. — WITZEL: Zbl. Chir. **1890**, 523. — QUÉNU: Zit. nach PAYR. — LONGUET: Zit. nach PAYR. — TUFFIER: Semaine méd. **1896**, 480. — HALLION: Semaine méd. **1890**, 480. — BRYAND: Zit. nach PAYR.
- 803 SAUERBRUCH: Siehe S. 802. — BRAUER: Siehe S. 802. — TIEGEL: Mitt. Grenzgeb. Med. u. Chir. Suppl. **3** (1907); Beitr. klin. Chir. **64**, 356 (1909); **76**, 160 (1911); **79**, 683 (1912); **80**, 128 (1912). — SCHOEMAKER: Zbl. Chir. **1910**, 1489. — VOLHARD: Münch. med. Wschr. **1908 I**, 5. — MELZER: Berl. klin. Wschr. **1910 I**. — MELZER u. AUER: Zbl. Physiol. **22** (1909). — PETERSEN: Chir.-Kongr. 1904, I, S. 48.

Rippenknorpelnekrose.

- 807 MARTINA: Arch. klin. Chir. **83**, 906 (1907). — RÖPKE: Arch. klin. Chir. **87**, 970 (1908). — HÜBENER: Mitt. Grenzgeb. Med. u. Chir. **2** (1898). — LAMPE: Dtsch. Z. Chir. **53**, 603 (1899). — KLEMM: Arch. klin. Chir. **46**, 862 (1893); **48**, 792 (1894). — KÖNIG, FRITZ: Arch. klin. Chir. **127**, 222 (1923). — JASSENZKI: Arch. klin. Chir. **123**, 345 (1923). — AXHAUSEN: Chir.-Kongr. 1912, II, S. 337.
- 808 MARTINA: Siehe S. 807. — AXHAUSEN: Siehe S. 807.
- 809 KIRSCHNER: Beitr. klin. Chir. **86**, 5 (1913).

Hängebrust.

- 810 CZERNY: Chir.-Kongr. 1895, II, S. 216. — NEUBER: Chir.-Kongr. 1893, I, S. 66. — LEXER: Dtsch. Z. Chir. **135**, 389 (1916); Die freien Transplantationen. Neue Deutsche Chirurgie, Bd. 26/I. Stuttgart: Ferd. Enke 1919. — WREDE: Münch. med. Wschr. **1916 I**, 203.
- 811 VILLANDRE: Zit. nach DARTIGUES u. Arch. franco-belg. Chir. **28**, 325 (1925). — LEXER: Siehe S. 810 u. Münch. med. Wschr. **1912 II**, 2702. — REHN: Arch. klin. Chir. **93**, 1 (1912); **101**, 962 (1913.)

Seite

- LOTSCH: Zbl. Chir. **1923**, 1241; Klin. Wschr. **1928 I**, 603. — AXHAUSEN: Med. Klin. **1926 II**, 1437. — PASSOT: Presse méd., März **1925**. — GLÄSMER u. AMERSBACH: Münch. med. Wschr. **1927 I**, 1171; **1928 II**, 1547. — BIESENBERGER: Zbl. Chir. **1928**, 2382; Deformitäten und kosmetische Operationen der weiblichen Brust. Wien: Wilh. Maudrich 1931. — SCHWARZMANN: Chirurg **2**, 932 (1930). — HOLLÄNDER: Dtsch. med. Wschr. **1924 II**, 1400; Zbl. Chir. **1930**, Nr. 2. — JOSEPH: Dtsch. med. Wschr. **1925 II**; Nasenplastik etc. Berlin: Curt Kabitzsch 1931. — SCHREIBER: Beitr. klin. Chir. **147**, 56 (1929). — EITNER: Kosmetische Operationen. Wien: Springer 1932 u. Wien. med. Wschr. **1926**, **1927** u. **1931**.
- 812 LEXER: Siehe S. 810 u. 811. — EITNER: Siehe S. 811. — SCHREIBER: Siehe S. 811. — LEXER-KRASKE: Münch. med. Wschr. **1923 I**.
- 813 LEXER: Siehe S. 810 u. 811. — CLAOUÉ: Chir.-Kongr. 1937; Arch. klin. Chir. **189**, 538 (1937). — SCHWARZMANN: Chirurg **2**, 932 (1930).
- 815 LOTSCH: Siehe S. 811.
- 816 PASSOT: Siehe S. 811. — AXHAUSEN: Siehe S. 811. — HOLLÄNDER: Siehe S. 811. — BIESENBERGER: Siehe S. 811. — SCHWARZMANN: Siehe S. 811. — CLAOUÉ: Siehe S. 813. — JOSEPH: Siehe S. 811.
- 817 EITNER: Siehe S. 811. — SCHREIBER: Siehe S. 811.
- 819 SCHREIBER: Siehe S. 811. — EITNER: Siehe S. 811.
- 820 SCHREIBER: Siehe S. 811. — NOEL: Die ästhetische Chirurgie und ihre soziale Bedeutung. (Deutsch v. HARDT). Leipzig: Joh. Ambr. Barth 1932. — GLÄSMER: Münch. med. Wschr. **1928 II**, 1547; **1927 I**, 1171. — WEINHOLD: Zbl. Gynäk. **1926**, 2581. — KURTZAHN: Chirurg **3**, 152 (1931); Dtsch. Z. Chir. **209**, 403 (1928).

Mastitis.

- BIER-BAUER: Über Behandlung der Mastitis mit Saugapparat. Inaug.-Diss. Bonn 1906. — KLAPP: Münch. med. Wschr. **1906 I**.
- 821 BARDENHEUER-HOPMANN: Zbl. Chir. **1903**, 833. — FEINEN: Dtsch. Z. Chir. **94**, 357 (1908). — NAUMANN: Dtsch. Z. Chir. **181**, 1 (1923).

Gutartige Mammageschwülste.

- 823 ERDHEIM: Arch. klin. Chir. **139**, 2 (1926).
- 824 CZERNY: Siehe S. 810. — LEXER: Siehe S. 810. — WREDE: Siehe S. 810.

Seite

825 PRIBRAM: Dtsch. med. Wschr. **1919 I**, 39; Erg. Chir. **13**, 311 (1921). — KLEINSCHMIDT: Chirurg **3**, 297 (1931) (Lit.).

Bösartige Mammageschwülste.

- SPRENGEL: Geschichte der Chirurgie, Bd. 2, S. 479. Halle 1819. — DIETRICH u. FRANGENHEIM: Neue Deutsche Chirurgie, Bd. 35. Stuttgart: Ferd. Enke 1926. — KLEINSCHMIDT-ZWEIFEL-PAYR: Klinik der bösartigen Geschwülste, Bd. III, S. 5. Leipzig: S. Hirzel 1927. — DIEFFENBACH: Operative Chirurgie, Bd. II, S. 359. Leipzig: Brockhaus 1848.
- 826** KÜSTER: Chir.-Kongr. 1883, II, S. 288.
- 827** BARDELEBEN: Lehrbuch der Chirurgie und Operationslehre, Bd. III, S. 584. Berlin: G. Reimer 1875. — VOLKMANN: Leipzig: Breitkopf u. Härtel 1875. — KÜSTER: Siehe S. 826.
- 828** HEIDENHAIN: Chir.-Kongr. 1889, II, S. 1. — STILES: Brit. med. J., Juni 1892. — GROSSMANN: Lymphdrüsen und -bahnen der Achselhöhle. Berlin: Aug. Hirschwald 1896. — GEROTA: Arch. klin. Chir. **54**, 280 (1897). — ROTTER: Berl. klin. Wschr. **1896 I**, 69, 99. — OELSNER: Arch. klin. Chir. **64**, 134 (1901). — HALSTED: Ann. Surg., Nov. 1894; J. amer. med. Assoc. **60**, 416 (1913). — HELFERICH: Münch. med. Wschr. **1885 II**. — KÜTTNER: Beitr. klin. Chir. **36**, 531 (1902). — SCHWARZ: Beitr. klin. Chir. **46**, 660 (1905). — BRAUN-LÄWEN: Die örtliche Betäubung. Leipzig: Joh. Ambr. Barth 1936. — KULENKAMPPF: Zbl. Chir. **1911**, 1337.
- 829** KULENKAMPPF: Siehe S. 828. — BABITZKI: Zbl. Chir. **1918**, 215. — BALOG: Zbl. Chir. **1924**, 1563. — KIM: Zbl. Chir. **1928**, 1423.
- 830** MULLEY: Beitr. klin. Chir. **79**, 550 (1912).
- 837** HALSTED: J. amer. med. Assoc. **60**, 416 (1913). — KOCHER: Chirurgische Operationslehre. Jena: Gustav Fischer 1907. — VERNEUIL: Mém. de chirurg., Tome I. 1858. — FRANKE: Dtsch. Z. Chir. **49**, 610 (1898). — GRAEVE: Uppsala Läk.för. Förh., N. F. III 1898, 410. — ASSAKY: Münch. med. Wschr. **1899 I**. — LEOPOLD: Zit. nach PAYR. — SOUTHER: Lancet clin. **110**, 652 (1913). — MORESTIN: Arch. gén. Méd. **1903**, No 43. — PAYR: Dtsch. Z. Chir. **81**, 361 (1905). — KLEINSCHMIDT: Zbl. Chir. **1924**, 488. — SHRADY: N. Y. med. Rec. **1893**, 2. Dez. — HEIDENHAIN: Dtsch. Z. Chir. **108**, 202 (1911).
- 838** TANSINI: Riforma med. **29**, 1177 (1913).

Seite

840 PAYR: Siehe S. 837. — HEIDENHAIN: Siehe S. 837. — KLEINSCHMIDT: Zbl. Chir. **1924**, 488.

Empyem.

- 842** SAUERBRUCH: Die Chirurgie der Brustorgane, Bd. I u. II. Berlin: Springer 1925, 1928, 1930.
- 843** POTAIN: Gaz. Hôp. **1886**, No 36. — DIEULAFOY: Gaz. hebdom. **1877**, No 40 bis 46. — BÜLAU: Z. klin. Med. **18**, 31 (1891). — ROSER: Zbl. Chir. **1875**, 593. — KÖNIG, FRZ.: Berl. klin. Wschr. **1878**. — SCHEDE: Chir. Kongr. 1881, I, S. 110 (1. Operat. 1878). — THIERSCH: Zit. nach PERTHES. — PERTHES: Chir.-Kongr. 1898, I, S. 71.
- 844** HARTERT: Münch. med. Wschr. **1918 I**, 840. — SEIDEL: Zbl. Chir. **1907**, 1299. — ISELIN: Beitr. klin. Chir. **102**, 587 (1916); Dtsch. Z. Chir. **105** (1910). — GRAF: Münch. med. Wschr. **1925 I**, 545. — HELLER: Arch. klin. Chir. **157**, 281 (1929). — SAUERBRUCH: Die Chirurgie der Brustorgane, Bd. II. Berlin: Springer 1925; Chir.-Kongr. 1929, II, S. 235. — PAYR-KLEINSCHMIDT: Dtsch. Z. Chir. **153**, 87 (1920).
- 851** HARTERT: Siehe S. 844. — HÄRTEL: Zbl. Chir. **1910**, 959.
- 852** SIMON siehe PEILAVY: Berl. klin. Wschr. **1876 I**.

Tuberkulöses Empyem.

- GRAF: Öff. Gesdh.dienst **4**, 346 (1938); siehe auch S. 877. — SAUERBRUCH: Siehe S. 842. Beitr. Klin. Tbk. **65**, 309 (1926).
- 853** SAUERBRUCH: Siehe S. 842.
- 854** SAUERBRUCH: Siehe S. 842 u. 852. — HELLER: Zbl. Chir. **1936**, 2979.
- 855** SCHEDE: Kongr. inn. Med. 1890. Ref. Zbl. Chir. **1890**, 562. — BRAUN-PEUKERT: Beitr. klin. Chir. **91**, 482 (1914). — SAUERBRUCH: Siehe S. 842. — HELLER: Chirurg **6**, 297 (1934); Arch. klin. Chir. **157**, 281 (1929). — SUDECK: Beitr. klin. Chir. **25**, 111 (1929). — DÉLORME: Gaz. Hôp. **1894**, No 11; Bull. Acad. Méd. Paris **80**, 401 (1918).
- 856** SIMON: Siehe S. 852. — ESTLANDER: Finska Läk.sällsk. Handl. **19**, 275 (1877); Rev. mens. Méd. et Chir. **1879**, No 2. — SCHEDE: Siehe S. 855.
- 857** HELFERICH: Arch. klin. Chir. **43**, 208 (1892). — BAYER: Zbl. Chir. **1907**, 1. — KÖRTE: Chir.-Kongr. 1921, I, S. 115. — BIER: Zbl. Chir. **1911**, 497. — RITTER: Berl. klin. Wschr. **1912 I**, 113; Zbl. Chir.

Seite

- 1918, 166; Chir.-Kongr. 1921, I, S. 106. — BRAUN-PEUCKERT: Siehe S. 855. — SAUERBRUCH: Siehe S. 861. — WILMS: Dtsch. med. Wschr. 1914 I, 683. — HELLER: Siehe S. 855. — KIRSCHNER: Zbl. Chir. 1920, 515; Chir.-Kongr. 1921, II, S. 339. — SUDECK: Siehe S. 855.
- 859 BAYER: Zbl. Chir. 1897, 37.
- 861 MELCHIOR: Zbl. Chir. 1916, 249. — v. HACKER: Zbl. Chir. 1918, 119. — SPRENGEL-BRUNZEL: Dtsch. Z. Chir. 137, 180 (1916); Zbl. Chir. 1916, 507. — SAUERBRUCH: Siehe S. 842. — HELLER: Siehe S. 855.

Bronchialfistel.

- GARRÉ: Dtsch. med. Wschr. 1904 I; Chir.-Kongr. 1907, I, S. 58. — LEBSCHÉ: Dtsch. Z. Chir. 189, 279 (1925).
- 862 REHN: Chir.-Kongr. 1922, S. 228. — LIEBEN: Zit. nach REHN. — PERTHES: Siehe S. 843. — GARRÉ: Siehe S. 851. — GAST: Dtsch. Z. Chir. 175, 219 (1922). — DÉLORME: Siehe S. 697. — ABRASHANOW: Jber. Chir. 1900, 44.
- 863 MEYER: Zbl. Chir. 1909, 1713. — EDEN: Zit. nach GAST. — HENSCHEN: Beitr. klin. Chir. 90, 373 (1914). — HIRANO: Beitr. klin. Chir. 87, 252 (1913). — GIERTZ: Zbl. Chir. 1914, 1433. — FRIEDRICH: Arch. klin. Chir. 53, 701 (1896). — SAUERBRUCH: Chirurgie der Brustorgane, Bd. I u. II. Berlin: Springer 1925, 1928, 1930. — TIEGEL: Beitr. klin. Chir. 66, 407 (1910); 71, 528 (1911).
- 864 LEBSCHÉ: Siehe S. 861. — LEZIUS: Chir.-Kongr. 1938; Arch. klin. Chir. 193, 493 (1938).

Lungenabsceß, Lungengangrän und Bronchiektasien.

- SAUERBRUCH: Chirurgie der Brustorgane, Bd. I u. II. Berlin: Springer 1925, 1928, 1930; Dtsch. Z. Chir. 211, 227 (1928); Chir.-Kongr. 1934, S. 112 u. 1938, S. 102 u. 156. — ROBINSON u. SAUERBRUCH: Dtsch. Z. Chir. 102, 542 (1909). — ROUX-BERGER: Presse méd. 1927, No 56; 1933, 482. — LEZIUS: Chirurg 7, 553 (1935) (Lit.). — HAROLD-BRUNN: Arch. Surg. 18, 490 (1929); Surg. etc. 55, 616 (1932). — ROBERTS u. NELSON: Brit. J. Surg. 21, 277 (1933). — MONOD: Rev. de Laryng. etc. 53 (Suppl.), 60 (1932).
- 870 SAUERBRUCH: Siehe S. 864. — LENHARTZ: Chir.-Kongr. 1907, I, S. 60.
- 871 SAUERBRUCH: Siehe S. 864. — HELLER: Siehe S. 855. — LEZIUS: Siehe S. 864.

Seite

Bronchiektasien.

- 872 SAUERBRUCH: Siehe S. 864. — ROBERTS u. NELSON: Siehe S. 864. — EDWARDS u. THOMAS: Brit. J. Surg. 22, 310 (1934). — MONOD u. DOMIRLEAU: Bull. Soc. nat. Chir. Paris 60, 998 (1934). — ELSSESSER: J. thorac. Surg. 1, 672 (1932); Surg. etc. 57 (1933). — GRAWITZ: Virchows Arch. 82 (1880). — GARRÉ: Zbl. Chir. 1908, 1405.
- 873 SAUERBRUCH: Siehe S. 864. — BRAUER: Pneumotonie. Beitr. Klin. Tbk. 70, 341 (1929). — SCHMID: Berl. klin. Wschr. 1881 I, 757. — GLUCK: Berl. klin. Wschr. 1881 I, 645; Chir.-Kongr. 1907, II, S. 261. — BLOCK: Dtsch. med. Wschr. 1881 I, 634; Chir.-Kongr. 1882. — HELFERICH-GERNLANOS: Dtsch. Z. Chir. 49, 497 (1898). — HEIDENHAIN: Chir.-Kongr. 1901, II, S. 636. — GARRÉ: Siehe S. 872. — FRIEDRICH: Chir.-Kongr. 1907, II, S. 52. — TIEGEL: Beitr. klin. Chir. 66, 407 (1910); Mitt. Grenzgeb. Med. u. Chir. 3 (Suppl.-Bd.), 789 (1907). — KÖRTE: Chir.-Kongr. 1901, I, S. 149. — LENHARTZ: Chir.-Kongr. 1907, I, S. 60. — GRAHAM: Brit. J. Surg. 21, 560 (1934). — GRAHAM u. SINGER: J. amer. med. Assoc. 101, 1371 (1933). — BRUNN, H.: Siehe S. 864. — SHENSTONE u. JANES: Canad. med. Assoc. J. 27, 138 (1932).
- 874 ROBERT u. NELSON: Siehe S. 872. — EDWARDS u. THOMAS: Siehe S. 872. — NISSEN: Dtsch. Z. Chir. 219, 389 (1929). — BRUNN, H.: Siehe S. 864.
- 876 SAUERBRUCH: Siehe S. 864.
- 877 SAUERBRUCH: Siehe S. 864.

Lungentuberkulose.

- RANKE: Dtsch. Arch. klin. Med. 119, 201, 297 (1916); 129, 224 (1919). — WURM: In HEIN, KREMER, SCHMIDT: Kollapstherapie der Lungentuberkulose. Leipzig: Georg Thieme 1938. — FORLANINI: Gazz. Osp., Aug. bis Nov. 1882; Münch. med. Wschr. 1894 I; Erg. inn. Med. 9, 621 (1912). — QUINCKE: Berl. klin. Wschr. 1888 I. — SPENGLER, C.: Verslg. dtsch. Naturforsch. u. Ärzte Bremen 1890; Dtsch. med. Wschr. 1903 I, 312. — TURBAN: Berl. klin. Wschr. 1899 I, 458. — BRAUER, L.: Mitt. Grenzgeb. Med. u. Chir. 13, 483 (1904); Die therapeutische Pneumothorax. Dtsch. med. Wschr. 1906 I; Chir.-Kongr. 1907, I, S. 75 und 1908, II, S. 730; Beitr. Klin. Tbk. 12 (1909); Zbl. Chir. 1911, 427. — BRAUER u. L. SPENGLER:

Seite

Die operative Behandlung der Lungentuberkulose. Im Handbuch der Tuberkulose, Bd. II. Leipzig: Job. Ambr. Barth 1923. — BECKER, E.: Über die Technik der ausgedehnten extrapleurale Thorakoplastik. Leipzig u. Hamburg: Voss 1914. — FRIEDRICH: Arch. klin. Chir. **87** (1908); Chir.-Kongr. 1908, II, S. 534 u. 571; Münch. med. Wschr. **1911 II**; Med. Klin. **1908 II**. — SAUERBRUCH: Die Chirurgie der Brustorgane, Bd. I. Berlin: Springer 1930; Chir.-Kongr. 1912, I, S. 142; Arch. klin. Chir. **133**, 277 (1924). — SAUERBRUCH u. ELVING: Erg. inn. Med. **10**, 689 (1913). — GRAF: Dtsch. med. Wschr. **1930 II**, 1647; **1936 I**, 632; **1937 I**, 4; Arch. klin. Chir. **193**, 113 (1938); Zbl. Chir. **1939**, 1000; Med. Welt **1939 I**, 779; Öff. Gesdh.dienst **4**, 346 (1938); Chirurg **8**, 469 (1936); **10**, 297 (1938) u. **12**, 405 (1940); Beitr. Klin. Tbk. **75**, 300 (1930). — MAURER, G.: Beitr. Klin. Tbk. **76**, 9 (1930); Eine kombinierte Lungen-Kollapsmethode zur Kavernenbehandlung. Helvet. med. Acta, Beil. **9** (1942). — KREMER: Dtsch. med. Wschr. **1932 II**, 1397; Beitr. Klin. Tbk. **80**, 623 (1932); Die Lösung von Verwachsungen in künstlichem Pneumothorax; Die Paraffinplombe; Die künstliche Zwerchfellähmung. In HEIN, KREMER, SCHMIDT: Kollapstherapie der Lungentuberkulose. Leipzig: Georg Thieme 1938. — DIEHL u. KREMER: Thorakoskopie und Thorakokaustik. Berlin: Springer 1929. — ULRICI: Klin. Wschr. **1932 I**, 643; Dtsch. med. Wschr. **1932 I**, 411; Diagnostik und Therapie der Lungen- und Kehlkopfkrankheiten. Berlin: Springer 1933; Dtsch. med. Wschr. **1937 I**, 597. — SEMB: Chirurg **9**, 81, 121 (1937); Zbl. Chir. **1936**, 2727. — MONALDI: Atti Soc. lombarda Chir. **2**, 1679 (1934); Studia Tbc. prag. **1**, 15 (1936); siehe auch S. 917. — MONALDI, ASCOLI, TORELLI, SISTI, STEGMAYER, CATI u. BESTA: Atti Conv. Sci. Lotta Tbc. **1933**, 30. — STUERTZ: Dtsch. med. Wschr. **1911 II**. — BAER: Berl. klin. Wschr. **1913 I**; Z. Tbk. **23** (1915). — MÜLLER, W.: Chir.-Kongr. 1911, I, S. 144. — HEIN: Die Thorakoplastik. In HEIN, KREMER u. SCHMIDT: Kollapstherapie der Lungentuberkulose. Leipzig: Georg Thieme 1938. — KLEINSCHMIDT: In KIRSCHNERS Operationslehre, Bd. III/3. Berlin: Springer 1940. — ARCHIBALD: Arch. Surg. **10**, 328 (1925); Amer. Rev. Tbc. **1921**, 828. — LUNDSKOG: J. thorac.

Seite

Surg. **7**, 102 (1937). — JONES u. DOLLEY: J. thorac. Surg. **8**, 351 (1939).
878 RANKE: Siehe S. 877. — BRAUER: Siehe S. 877. — FORLANINI: Siehe S. 877. — BARY: A treatise on a consumption of the lungs. London 1727. — SCHMIDT, W.: Der künstliche Pneumothorax. In HEIN, KREMER, SCHMIDT: Kollapstherapie der Lungentuberkulose. Leipzig: Georg Thieme 1938. — SHARP: A treatise on the operations of Surg. London 1740 (1769). — KOCH: Berl. klin. Wschr. **1874 I**, 194. — KRIMER: Gräfes u. Walthers J. Chir. **13** (1829). — EBSTEIN: Arch. Gesch. Med. **43**, 93 (1926). — v. HERFF: Köln. Ztg 1844, Nr 249 (Beil.). — GLUCK: Berl. klin. Wschr. **1881 I**, 645. — BLOCK: Dtsch. med. Wschr. **1881 I**, 634; Chir.-Kongr. 1882, I. — TUFFIER: Arch. gén. Méd. **1913**, Aug.; Arch. méd.-chir. Appar. respirat. **1926 I**, 28; siehe auch S. 881. — MAC-EWEN: Congr. internat. méd. Moskau 1897, 5, Sect. 9, S. 63, 1899.
879 FREUND: Beiträge zur Histologie der Rippenknorpel im normalen und pathologischen Zustand, 1858; Der Zusammenhang gewisser Lungenkrankheiten mit primären Rippenknorpelanomalien. Erlangen 1859; Arch. klin. Chir. **92**, 974 (1910). — BACMEISTER: Mitt. Grenzgeb. Med. u. Chir. **23**, 583 (1911); **26**, 630 (1913). — TENDELOO: Studien über die Ursachen der Lungenkrankheiten. Wiesbaden: J. F. Bergmann 1902. — Allgemeine Pathologie. Berlin: Springer 1919. — BACH: Beitr. Klin. Tbk. **18**, 1 (1911). — WOILLEZ: Arch. général. **2**, 676 (1853). — STOKES u. HOUGHTON: Zit. nach EBSTEIN. — RICHTER: Münch. med. Wschr. **1914 I**. — TOUSSAINT: Arch. méd.-chir. Appar. respirat. **1**, 509 (1926). — HERRARD: Zit. nach EBSTEIN. — EBSTEIN: Siehe S. 878. — RAMADGE: Zit. nach EBSTEIN. — CARSON: Essays physiological and pract. Liverpool 1882. — PAROLA: Zit. nach EBSTEIN. — SPÄTH: Württemb. Korresp.bl. **1888**, Nr 15. — MURPHY: J. amer. med. Assoc. **1898**, July a. Aug.
880 POTAIN: Pathogénie des maladies de l'appareil resp. Gaz. Hôp. **1888**. — BRAUER: Beitr. Klin. Tbk. **19**, 1 (1911); Handbuch der Tuberkulose von BRAUER, SCHRÖDER und BLUMENFELD. Leipzig: Joh. Ambr. Barth 1914; siehe auch S. 877. — SAUGMAN: Z. Tbk. u. Heilstättenwes. **12** (1908); Med. Klin. **1911 I**. — v. MURALT: In SAUERBRUCH: Chirurgie

- Seite
- der Brustorgane, Bd. I, S. 597. Berlin: Springer 1920. — RANKE, K. E.: Der künstliche Pneumothorax. Berlin: Springer 1922. — QUINCKE: Berl. klin. Wschr. 1888 I. — SPENGLER, L.: Münch. med. Wschr. 1911 I; Korresp.bl. Schweiz. Ärzte 1913, Nr 33. — SPENGLER, C.: Verslg. dtsh. Naturforsch. u. Ärzte Bremen 1890. — LENHARTZ: Handbuch PENZOLDT-STINTZING, Bd. 3, S. 672. — TURBAN: Berl. klin. Wschr. 1899 I, 458. — LANDERER: Münch. med. Wschr. 1902 II, 1948. — BRAUER: Siehe S. 877. — SCHREIBER: Dtsch. med. Wschr. 1908 I. — FRIEDRICH: Chir.-Kongr. 1907, II, S. 52; Arch. klin. Chir. 87, 588 (1908); 105, 429 (1914). — WILMS: Münch. med. Wschr. 1911 I; Chir.-Kongr. 1912, I, S. 140. — SAUERBRUCH u. ELVING: Erg. inn. Med. 10, 869, 877 (1913).
- 881 STUERTZ: Dtsch. med. Wschr. 1911 II. — OEHLECKER: Zbl. Chir. 1913, Nr 22. — SAUERBRUCH: Münch. med. Wschr. 1913 I. — GÖTZE: Arch. klin. Chir. 121, 224 (1922). — FELIX: Dtsch. Z. Chir. 171, 283 (1922). — TUFFIER u. MARTIN: Traitement chirurgical de la tuberculose pulmonaire. Paris: Masson & Cie. 1910; siehe auch S. 878. — BAER: Berl. klin. Wschr. 1913 I; Münch. med. Wschr. 1913 II; siehe auch S. 877. — GRAF: Siehe S. 877. — SCHMID: Beitr. Klin. Tbk. 88, 689 (1936). — SCHMID u. GAUBAS: Grundätze und Methoden der Indikationsstellung. In HEIN, KREMER, SCHMIDT: Kollapstherapie der Lungentuberkulose. Leipzig: Georg Thieme 1938. — SCHMIDT: Der künstl. Pneu. und Oleo. Korrekturpl. — ADELBERGER: Beitr. Klin. Tbk. 88, 715 (1936). — WILMS: Siehe S. 880. — SAUERBRUCH: Siehe S. 877. — v. MURALT: Siehe S. 880. — SCHLANGE: Chir.-Kongr. 1907, I, S. 80. — LILIENTHAL: Ann. Surg. 86, 182 (1927); J. internat. Chir. 1, 311 (1936). — COFFEY: Ann. Surg. 86, 683 (1927). — LAUWERS: Lyon. chir. 24, 193 (1927); Bull. Soc. nat. Chir. Paris 1928, 1261; J. de Chir. 33, 483 (1929). — STEGEMANN: Zbl. Chir. 1938, 1582. — GRAF: Siehe S. 877. — LAMBERT u. MILLER: Amer. Rev. Tbc. 10, 9 (1924).
- 882 KREMER: Siehe S. 877. — GRAF: Siehe S. 877. — BERNOU u. FRUCHAUD: J. de Chir. 41, 381 (1933). — BERNOU, FRUCHAUD u. BERNARD: Arch. med.-chir. Appar. respirat. 5, 205 (1930). — PROUST, MAURER u. ROLLAND: Bull. Soc. nat. Chir. Paris 55, 355 (1929); J. de Chir.
- Seite
- 39, 173 (1932). — PROUST, DREYFUSS-LE FOYER: 43. Congr. franç. chir. 1934, p. 357. — THOMSEN: Beitr. Klin. Tbk. 79, 656 (1932). — SEBRECHT u. DE WINTER: Rev. belge Tbc. 17, 246 (1926). — BULL: Norsk Mag. Laegevidensk. 90, 1133 (1929); Ver.igg Tbk. 1932, S. 91; Acta chir. scand. (Stockh.) 66, 553 (1931). — KLEESATTEL: Beitr. Klin. Tbk. 82, 571 (1933); Z. Tbk. 66, 434 (1933); 71, 248 (1934). — HELLER: Zbl. Chir. 1936, 2979. — FRIMANN-DAHL: Zbl. Chir. 1936, 2725. — HOLST: Zbl. Chir. 1936, 2730. — HOLST, SEMB, FRIMANN-DAHL: Acta chir. scand. (Stockh.) 76 (Suppl.), Nr 37 (1935). — LILIENTHAL: Siehe S. 881. — LAUWERS: Siehe S. 881. — GRAF: Siehe S. 877. — BERNOU u. GAIN, FRUCHAUD u. BERNARD: Rev. de la Tbc. 4, 449 (1934). — TUFFIER: Siehe S. 878 u. 881.
- 884 RANKE: Siehe S. 877.
- 885 KREMER: Siehe S. 877. — QUINCKE: Siehe S. 877. — SPENGLER: Siehe S. 877. — TURBAN: Siehe S. 877.
- 886 BRAUER: Siehe S. 877. — SAUERBRUCH: Siehe S. 877. — FRIEDRICH: Siehe S. 880. — KREMER: Siehe S. 877. — HELLER: Siehe S. 882. — GRAF: Siehe S. 877.
- 887 HELLER: Siehe S. 882. — SEMB: Zbl. Chir. 1936, 2727. — GRAF: Siehe S. 877. — SCHMID: Siehe S. 881. — BRAUER: Siehe S. 877. — SAUERBRUCH: Siehe S. 877. — BRUNNER: Die chirurgische Behandlung der Lungentuberkulose. Leipzig: Joh. Ambr. Barth 1924. — SCHMIDT, W.: Siehe S. 881. — KIRSCHNER: Chir.-Kongr. 1931; Arch. klin. Chir. 167, 557 (1931).
- 888 BRAUER: Siehe S. 877. — FRISCH, A. V.: Wien. klin. Wschr. 1926 I, 39.
- 889 BRAUER: Siehe S. 877.
- 890 SAUERBRUCH: Siehe S. 877.
- 894 SAUERBRUCH: Siehe S. 877. — KREMER: Siehe S. 877. — HELLER: Zbl. Chir. 1936, 2979.
- 895 GRAF: Siehe S. 877.
- 898 HELLER: Siehe S. 894.
- 901 SEMB: Siehe S. 877.
- 905 MAURER, G.: Siehe S. 877.
- 906 GRAF: Siehe S. 877.
- 910 GRAF: Siehe S. 877.
- 914 GRAF: Siehe S. 877. — FRIEBEL: Z. Tbk. 86, 309 (1941). — KLEESATTEL: Siehe S. 882.
- Apikolyse.*
- HELLER u. SCHRÖDER: Dtsch. Z. Chir. 250, 197 (1938). — SCHRÖDER: Zbl. Chir.

Seite

1939, 533. — BAER: Siehe S. 881. — NISSEN: Surg. etc. **52**, 732 (1931); Med. Klin. **1933 I**, 767. — SAUERBRUCH: Siehe S. 877. — KRAMPF: Zbl. Chir. **1930**, 10. — NEDDERMEYER: Beitr. Klin. Tbk. **85**, 543 (1934).

915 HELLER: Siehe S. 514.

917 MONALDI: Z. Tbk. **82**, 273 (1939). — LOTTA: Tuberkulose **10**, 703 (1939); Ann. Ist. Forlanini **4**, 773 (1940). — KUPKA u. BENNETT: Amer. Rev. Tbc. **42**, 614 (1940). — HASTINGS u. STORKS (1845): Zit. nach KUPKA u. BENNETT. — GRASS: Z. Tbk. **84**, 1 (1939). — WOLF: Schweiz. med. Wschr. **1940 I**, 600. — SCHUBERTH: Z. Tbk. **84**, 185 (1940); **85**, 87 (1940).

918 ARMOCIDA u. VENDETI: Riforma med. **1940**, 513. — HARTERT: Siehe S. 851. — CHADOURNE u. BAUDOULIN: Rev. de la Tbc. **5**, 1122 (1940). — MESITY u. CHIODI u. BRUSTOLON: Ann. Ist. Forlanini **4**, 713 (1940). — CORMAN: Beitr. Klin. Tbk. **95**, 139 (1940). — BOTTARI u. BABOLINI: Ann. Ist. Forlanini **4**, 453 (1940). — BERBLINGER: Beitr. Klin. Tbk. **95**, 228 (1940).

Phrenicusunterbrechung.

STUERTZ: Dtsch. med. Wschr. **1911 II**; **1912 I**. — SAUERBRUCH: Siehe S. 877. — OEHLECKER: Zbl. Chir. **1852**, 1913.

920 BRUNNER: Die chirurgische Behandlung der Lungentuberkulose nach den Erfahrungen der Chirurgischen Univ.-Klinik München, 1918—1922; Tbk.bibl. **13** (Leipzig 1924); Dtsch. Z. Chir. **247**, 663 (1936).

Doppelseitige Lungentuberkulose.

SCHRÖDER (HELLER): Siehe S. 914.

921 HELLER: Siehe S. 914.

Lungenechinococcus.

922 DÉVÉ, F.: Soc. de Méd. Rouen 1924, Nov.; Normandie méd. **1922**, Okt. 1. — MAKKAS: Beitr. klin. Chir. **141**, 645 (1927). — MAKKAS u. KURIAS: Beitr. klin. Chir. **153**, 201 (1931). — DÉVÉ, E.: L'échinococcose pulmonaire metastatique. Thèse de Paris **1916**. — SAUERBRUCH: Die Chirurgie der Brustorgane, Bd. I u. II. Berlin: Springer 1925, 1928, 1930.

923 MAKKAS u. KURIAS: Siehe S. 922.

Lungenaktinomykose.

GARRÈ: Chir.-Kongr. 1892, I, S. 45. — SAUERBRUCH: Siehe S. 922. — PAYR:

Seite

Münch. med. Wschr. **1933 I**, 1001. — TRAUNER: Wien. klin. Wschr. **1936 I**, 330. — BEHDJET u. SCHEREFEDDIN: Dermat. Wschr. **1927 I**, 736. — TEMPSKY: Beitr. klin. Chir. **139**, 207 (1927).

Lungengeschwülste.

SAUERBRUCH: Siehe S. 922 und Zbl. Chir. **1926**, 852; Münch. med. Wschr. **1926 I**, 220.

924 PAYR: Arch. klin. Chir. **133**, 700 (1924); Chir.-Kongr. 1924, S. 700.

925 LENHARTZ: Münch. med. Wschr. **1898 I**, 28. — KÜTTNER: Chir.-Kongr. 1908, I, S. 137. — KÜMMELL: Zbl. Chir. **1911**, 427; Chir.-Kongr. 1911, I, S. 147. — HEIDENHAIN: Berl. klin. Wschr. **1896 I**, 891. — SAUERBRUCH: Siehe S. 922 u. Zbl. Chir. **1926**, 852. — SAUERBRUCH u. NISSEN: Arch. klin. Chir. **170**, 118 (1932). — ROTTER: Zbl. Chir. **1913**, 1553.

Mittelfellraum.

SAUERBRUCH: Siehe S. 922 u. Beitr. klin. Chir. **77**, 1 (1912); Zbl. Chir. **1931**, 1010. — KILLIAN: Arch. klin. Chir. **193**, 100 (1938). — NISSEN: Dtsch. Z. Chir. **208**, 59 (1928); **219**, 545 (1929).

Mediastinalempysem.

WENDEL: Chirurgie des Mittelfellraumes. In: Die Chirurgie, Bd. IV/2. 1928. — JEHN: Zbl. Chir. **1921**, 1619. — JEHN-NISSEN: Dtsch. Z. Chir. **206**, 221 (1927). — REHN, E.: Zbl. Chir. **1931**, 2967; Schweiz. med. Wschr. **1935 I**, 30. — TIEGEL: Zbl. Chir. **1911**, 420. — KILLIAN: Siehe oben.

Mediastinitis.

926 TIEGEL: Zbl. Chir. **1911**, 347. — SAUERBRUCH: Siehe S. 925. — THIERSCH: Siehe S. 843. — KONJETZNY: Dtsch. Z. Chir. **197**, 108 (1926).

Mediastinalgeschwülste.

927 CHAMANDARJAN u. SCHLIEFER: Ref. Z.org. Chir. **63**, 611 (1933). — BRAUN: Beitr. klin. Chir. **136**, 1 (1926). — RÜTZ: Zbl. Chir. **1935**, 2490.

928 PILCHER u. OVERHOLT: Ann. Surg. **100**, 74 (1934).

929 MILTON: Lancet **1897 I**, 872.

Thymus.

KLOSE: Neue Deutsche Chirurgie, Bd. 3. Stuttgart: Ferd. Enke 1912; Zbl. Chir. **1938**, 1412. — CAPELLE u. BAYER: Beitr. klin. Chir. **72**, 214 (1911).

Seite

- 930** REHN: Arch. klin. Chir. **57**, 753 (1898); Chir.-Kongr. 1906, II, S. 364. — GARRÈ: Chir.-Kongr. 1911, I, S. 43. — SAUERBRUCH: Siehe S. 925. — v. HABERER: Chir.-Kongr. 1914, II, S. 181; Mitt. Grenzgeb. Med. u. Chir. **27**, 199 (1914); **32** (1920).

Mediastinotomia ant.

- SAUERBRUCH: Siehe S. 922 u. 925. — JEHN-NISSEN: Siehe S. 925.
- 931** BARDENHEUER: Dtsch. med. Wschr. **1885 I**, 688. — KÜTTNER: Beitr. klin. Chir. **114**, 642 (1919). — KOCHER, Th.: Chirurgische Operationslehre. Jena: Gustav Fischer 1907. — LEXER: Zbl. Chir. **1934**, 2082. — SAUERBRUCH: Siehe S. 922. — POIRIER: Bull. mém. Soc. chir. Paris **27**, 321 (1902). — FRIEDRICH: Zbl. Chir. **1910**, 1249; Beitr. klin. Chir. **93**, 312 (1914); Dtsch. Z. Chir. **123**, 315 (1913). — MILTON: Siehe S. 929. — MADELUNG: Beitr. klin. Chir. **41**, 217 (1904).
- 932** SAUERBRUCH: Siehe S. 922.
- 933** KÜTTNER: Siehe S. 931.
- 934** LEXER: Siehe S. 931. — BARDENHEUER: Siehe S. 931. — KOCHER: Siehe S. 931.
- 935** SAUERBRUCH: Münch. med. Wschr. **1923**.
- 936** KÖNIG, FRITZ: Beitr. klin. Chir. **94**, 538 (1914). — GULEKE: Beitr. klin. Chir. **125**, 270 (1922). — HARTUNG: Beitr. klin. Chir. **92**, 166 (1914).

Mediastinotomia post.

- ENDERLEN: Dtsch. Z. Chir. **61**, 441 (1901).
- 937** NASSILOW: Arch. klin. Chir. **56** (1898). — QUÉNU u. HARTMANN: Bull. Soc. nat. Chir. Paris **17**, 82 (1891); Zbl. Chir. **1892**, 115. — BRYAND: Trans. amer. Surg. Assoc. **1895**, 443. Ref. Zbl. Chir. **1896**, 1142. — REHN, L.: Chir.-Kongr. 1898, II, S. 448. — HEIDENHAIN: Chir.-Kongr. 1899, II, S. 136; Arch. klin. Chir. **59**, 199 (1898). — v. HACKER: Arch. klin. Chir. **64**, 478 (1901). — SAUERBRUCH: Siehe S. 922.

Herz und Herzbeutel.

- 939** FISCHER, G.: Arch. klin. Chir. **9**, 571 (1868). — REHN: Siehe S. 937. — HESSE: Arch. klin. Chir. **95**, 950 (1911). — WENDEL: Arch. klin. Chir. **80**, 215 (1906). — LOISON: Rev. de Chir. **1899**, No 1—7. — ROSE: Dtsch. Z. Chir. **20**, 329 (1884). — KÖNIG, FRANZ: Berl. klin. Wschr. **1900**. — BLOCK: Chir.-Kongr. 1882, I, S. 108. — ROSENTHAL: Dtsch. med. Wschr. **1895 I**. — DEL

Seite

- VECCHIO: Riforma med. **1895 II**. — SALOMONI: Zbl. Chir. **1896**, 1224. — BODE: Beitr. klin. Chir. **19**, 167 (1898). — CAPPELEN: Norsk Mag. Laegevidensk. **1896**, März; Dtsch. med. Wschr. **1896 I**, 186 (Lit.-Beilage). — FARINA: Congr. di chirurgica Ital. 1896. — REHN, L.: Zbl. Chir. **1896**, 1048. — SCHÖNFELD: Ann. Surg. **87**, 823 (1928). — MUCHADZE: Vestn. Chir. (russ.) **16**, 86 (1929). Ref. Z.org. Chir. **46**, 691 (1929). — DSHANELIDZE: Arch. klin. Chir. **132**, 528 (1924). — DE QUERVAIN: Dtsch. med. Wschr. **1905 II**.
- 940** HESSE: Siehe S. 939. — TIEGEL (Luftembolie): Chir.-Kongr. 1912, S. 36. — SAUERBRUCH: Siehe S. 922. — GREKOW: Russ. Arch. Chir. **1904**. Ref. Zbl. Chir. **1905**, 885. — REHN: Siehe S. 937. — WILMS: Zbl. Chir. **1906**, 817. — ISELIN: Dtsch. Z. Chir. **105**, 572 (1910).
- 941** WENDEL: Siehe S. 939. — REHN, L.: Siehe S. 939.
- 942** SAUERBRUCH: Siehe S. 922. — KOCHER: Siehe S. 931.
- 944** LÄWEN: Chir.-Kongr. 1912, I, S. 47.
- 946** CURSCHMANN, HCH.: Deutsche Klinik am Anfang des XX. Jahrhunderts, Bd. II, S. 431. — CURSCHMANN, HANS: Ther. Mh. **1912**; Klin. Wschr. **1925 I**. — REHN, L.: Arch. klin. Chir. **55**, 315 (1897); Chir.-Kongr. 1897, I, S. 72 u. II, S. 150.

Pericarditis adhaesiva.

- VOLHARD u. SCHMIEDEN: Klin. Wschr. **1923 I**, 21. — VOLHARD: Klin. Wschr. **1922 I**, 196. — SCHMIEDEN u. H. FISCHER: Erg. Chir. **19**, 98 (1926). — SCHMIEDEN: Zbl. Chir. **1924**, 46; **1925**, 589. — WESTERMANN: Erg. Chir. **29**, 415 (1936). — DELORME: Bull. Soc. anat. Chir. Paris **1898**, No 30; Gaz. Hôp. **1898**, 1150. — BRAUER: Chir.-Kongr. 1903, II, S. 80; Münch. med. Wschr. **1902 I**, 1072; **1909 II**, 2033. — REHN, L.: Chir.-Kongr. 1903, I, S. 134; 1913, II, S. 339; Med. Klin. **1920 I**, 999.
- 947** BRAUER: Siehe S. 946. — VOLHARD u. SCHMIEDEN: Siehe S. 946.
- 948** TÜRK: Wien. klin. Wschr. **1901 II**. — PICARD: Med. Klin. **1920 I**, 234. — VOLHARD: Verslg. dtsh. Naturforsch. u. Ärzte Leipzig 1922. — VOELCKER: Zit. nach VOLHARD u. SCHMIEDEN. — DELORME: Siehe S. 946. — HENLE: Zit. nach VOLHARD u. SCHMIEDEN. — HEUCK: Zit. nach VOLHARD u. SCHMIEDEN. — REHN: Zit. nach VOLHARD u. SCHMIEDEN. — REHN: Siehe S. 946.

Seite

- 949** SCHMIEDEN: Zbl. Chir. **1924**, 46; Chir.-Kongr. **1925**, II, S. 552. — SAUERBRUCH: Chir.-Kongr. **1925**; Arch. klin. Chir. **138**, 183 (1925). — GULEKE: Zbl. Chir. **1926**, 3168.
- 950** GULEKE u. LOMMEL: Klin. Wschr. **1925** I, 737. — DAX: Zbl. Chir. **1935**, 2334. — KIRSCHNER u. MATTHES: Dtsch. med. Wschr. **1926** I, 221. — MATTHES u. LÄWEN: Zbl. Chir. **1929**, 604. — PERSOL u. GRIFFITH: Ann. Surg. **99**, 152 (1934). — SCHMIEDEN: Siehe S. 946 u. 949.

Embolektomie.

- SULGER: Erg. Chir. **24**, 326 (1931). — TRENDELENBURG: Verslg. dtsh. Naturforsch. u. Ärzte 1907; Chir.-Kongr. **1908**, II, S. 89. — LÄWEN u. SIEVERS: Dtsch. Z. Chir. **94**, 580 (1908). — SCHUMACHER: Arch. klin. Chir. **101**, 818 (1913); Beitr. klin. Chir. **90**, 388 (1914). — KIRSCHNER: Chir.-Kongr. **1924**, II, S. 312. — MEYER, A. W.: Dtsch. Z. Chir. **205**, I (1927); **211**, 352 (1928). — NYSTRÖM: Arch. klin. Chir. (Chir.-Kongr.) **152**, 450 (1928); **157**, 35 (1929). — CRAFOORD (GIERTZ): Arch. klin. Chir. (Chir.-Kongr.) **152**, 98 (1928). — VALDONI: Atti Accad. lancia Roma **10**, 445 (1938). Ref. Z.org. Chir. **88**, 405 (1938).
- 951** TRENDELENBURG: Siehe S. 950. — DENK: Zbl. Chir. **1938**, 1333. — SAUERBRUCH: Chir.-Kongr. **1924**; Arch. klin. Chir. **133**, 9, 277 (1924).
- 952** TRENDELENBURG: Siehe S. 950.
- 953** MEYER, A. W.: Siehe S. 950.
- 954** NYSTRÖM: Siehe S. 950.
- 955** MEYER, A. W.: Siehe S. 950.
- 956** TRENDELENBURG: Siehe S. 950. — LÄWEN: Chir.-Kongr. **1927**; Arch. klin. Chir. **148**, 31 (1927); Chir.-Kongr. **1930**; Arch. klin. Chir. **162**, 224 (1930); siehe auch S. 950. — SCHUMACHER: Siehe S. 950.

*Brustteil der Speiseröhre.**Fremdkörper.*

- JURASZ: Erg. Chir. **5**, 361 (1913). — v. HACKER-LOTHEISEN: Die Chirurgie der Speiseröhre. Neue Deutsche Chirurgie, Bd. **34**. Stuttgart: Ferd. Enke **1926**. — KILLIAN: Dtsch. Z. Chir. **58** (1901); Z. Ohrenheilk. **55**, 120 (1908); Dtsch. med. Wschr. **1911** I. — BRÜNINGS: Die direkte Laryngoskopie, Bronchoskopie und Ösophagoskopie. Wiesbaden: J. F. Bergmann **1910**; Dtsch. med. Wschr. **1909** I, 749.

Seite

- 957** KESSLER: RUSTS Handbuch der Chirurgie, Bd. **12**, S. 275. **1834**. — DIEFFENBACH: Operative Chirurgie, Bd. II. Leipzig: Brockhaus **1848**. — SEIFFERT: Chir.-Kongr. **1925**, I, S. 193. — DRÜNER: Zbl. Chir. **1926**, 1. — BRÜNINGS: Siehe S. 956.
- 959** SEIFFERT: Siehe S. 957. — DRÜNER: Siehe S. 957.

*Freilegung des obersten Brustabschnittes.*KÜTTNER: Zbl. Chir. **1921**, 846.*Speiseröhrenersatz.*

- 960** FRANGENHEIM: Erg. Chir. **5**, 406 (1913). — LILIENTHAL: Ann. Surg. **74**, 259 (1921). — PERTHES: Chir.-Kongr. **1905**, I, S. 99. — GLUCK: Chir.-Kongr. **1905**, I, S. 98. — TOREK: Dtsch. Z. Chir. **123**, 305 (1919). — BIRCHER, H.: Siehe E. BIRCHER: S. 961.
- 961** BIRCHER, E.: Zbl. Chir. **1907**, 1479. — WULLSTEIN: Dtsch. med. Wschr. **1904** I, 734; Zbl. Chir. **1908**, 222.
- 962** ROUX: Semaine méd. **1907**, No 4. — HERZEN: Zbl. Chir. **1908**, 219. — LEXER: Chir.-Kongr. **1911**, I, S. 119; Münch. med. Wschr. **1911** II.
- 963** LEXER: Siehe S. 962. — FRANGENHEIM: Arch. klin. Chir. **95**, 685 (1911); Erg. Chir. **5**, 406 (1913) (Lit.). — KELLING: Zbl. Chir. **1911**, 1209. — VULLIET: Semaine méd. **1911**, No 45. — HIRSCH: Zbl. Chir. **1911**, Nr 48. — JIANU: Dtsch. Z. Chir. **118**, 383 (1912). — RÖPKE: Zbl. Chir. **1912**, 1569. — LOTHEISEN: Zbl. Chir. **1908**, Nr 27.
- 964** KIRSCHNER: Arch. klin. Chir. **114**, 606 (1920). — v. FINK: Zbl. Chir. **1913**, 545. — ENDERLEN u. HOTZ: Zbl. Chir. **1913**, 1175. — MADLENER: Dtsch. Z. Chir. **155**, 410 (1920).
- 966** BIRCHER: Siehe S. 961. — FRANGENHEIM: Chir.-Kongr. **1912** I, S. 139; siehe auch S. 960. — HEYROWSKY: Wien. klin. Wschr. **1914** I. — BLAUDEL: Beitr. klin. Chir. **104**, 46 (1917); Zbl. Chir. **1919**, 326. — v. HACKER: Arch. klin. Chir. **64** (1901); Zbl. Chir. **1919**, Nr 1. — BORCHERS: Zbl. Chir. **1920**, 54.

Speiseröhrenkrebs.

- 968** SAUERBRUCH: Die Chirurgie der Brustorgane, Bd. II. Berlin: Springer **1925**. — v. MIKULICZ: Arch. klin. Chir. **57**, 524 (1898). — ACH: Chir.-Kongr. **1913**, I, S. 260; Beitrag zur Oesophaguschirurgie.

Seite

- München 1913. — REHN, E.: Chir.-Kongr. 1913, I, S. 263; Zbl. Chir. **1913**, 1176; **1914**, 335. — KLEINSCHMIDT: In KIRSCHNERS Operationslehre, Bd. III/3. Berlin: Springer 1940; Zbl. Chir. **1926**.
- 969** SAUERBRUCH: Beitr. klin. Chir. **46**, 405 (1905); siehe auch S. 968; Dtsch. Z. Chir. **98**, 113 (1909). — HEIDENHAIN: Siehe S. 937. — ENDERLEN: Siehe S. 937.
- 970** LILIENTHAL: Ann. Surg. **74**, 259 (1921); **76**, 333 (1922). — SAUERBRUCH: Siehe S. 968 u. 969.
- 971** LEVY: Zbl. Chir. **1894**, 721; Arch. klin. Chir. **56**, 839 (1898). — KELLING: Zbl. Chir. **1904**, 609; Münch. med. Wschr. **1903 I**, 310. — ACH: Siehe S. 968. — REHN: Siehe S. 968. — DENK: Zbl. Chir. **1913**, 1065. — TURNER: J. Laryng. u. Otol. **49**, 297 (1934); Lancet **1936 I**, 67, 130.
- 972** FISCHER, A. W.: Chir.-Kongr. 1937; Arch. klin. Chir. **189**, 498 (1938). — BERNHARD: Zbl. Chir. **1939**, 290. — SAUERBRUCH: Siehe S. 968 u. 969. — TOREK: Dtsch. Z. Chir. **123**, 305 (1913). — ZAALJER: Beitr. klin. Chir. **83**, 419 (1913); Chir.-Kongr. 1930; Arch. klin. Chir. **162**, 693 (1930).
- 974** SAUERBRUCH: Siehe S. 968. — KIRSCHNER: Arch. klin. Chir. **114**, 606 (1920). — WENDEL: Chir.-Kongr. 1910, II, S. 588.

Zwerchfell.

- 975** SAUERBRUCH: Die Chirurgie der Brustorgane, Bd. II. Berlin: Springer 1925. — ENDERLEN-ISELIN: Dtsch. Z. Chir. **88**, 150 (1907) (Lit.). — NEUGEBAUER: Arch. klin. Chir. **73**, 1014 (1904). — REPETTO: Ref. Zbl. Chir. **1895**, 131. — SUTER: Beitr. klin. Chir. **46**, 341 (1893). — KIRSCHNER: Beitr. klin. Chir. **86**, 5 (1913).

Zwerchfellbruch.

- REICHL: Erg. Chir. **20**, 314 (1927) (Lit.). — QUÉNU: Thèse de Paris **1920**. — HOFFMANN: Beitr. klin. Chir. **69**, 701 (1910); **114**, 254 (1919).
- 976** WIETING: Dtsch. Z. Chir. **82**, 315 (1905). — ELS: Beitr. klin. Chir. **114**, 138 (1919). — ASSMANN: Fortschr. Röntgenstr. **26**, 1 (1918). — SOHN: Dtsch. Z. Chir. **171**, 82 (1922). — MAKKAS: Dtsch. Z. Chir. **187**, 246 (1924). — HEIMANN: Zit. nach WIETING.

Subphrenischer Absceß.

- 977** NATHER: Arch. klin. Chir. **122**, 24 (1922); Erg. Chir. **18**, 437 (1925) (Lit.). —

Seite

- MAYDL: Die subphrenischen Abscesse. Wien: Wilh. Braumüller 1894. — GRÜNEISEN: Arch. klin. Chir. **70**, 1 (1903). — PIQUAND: Rev. de Chir. **29**, No 1—9 (1910). — PIQUÉ: Rev. de Chir. **30**, No 5, 7, 9 (1911). — GUIBAL: Rev. de Chir. **39**, 138 (1909).
- 979** KÜTTNER: Beitr. klin. Chir. **40**, 136 (1903). — LEDDERHOSE: Dtsch. med. Wschr. **1913 II**. — PFUHL: Zit. nach PIQUÉ. — FÜRBRINGER: Zit. nach GRÜNEISEN. — CLAIRMONT u. RANZI: Wien. klin. Wschr. **1905 I**, 653.

Bauchhöhle.

- 981** VOLKMANN: Die Vorbereitung zu chirurgischen Eingriffen. Berlin: Springer 1926. — KÖRTE: Die Chirurgie des Peritoneums. Neue Deutsche Chirurgie, Bd. 39. Stuttgart: Ferd. Enke 1927. — KAPPIS: Vorbeugung und Bekämpfung von Operationsgefahren. Leipzig: Georg Thieme 1933.

Schmerzbetäubung.

- 982** KAPPIS: Zbl. Chir. **1918**, 709. — PENDL: Chir.-Kongr. 1920, I, S. 297. — KIRSCHNER: Chir.-Kongr. 1922, I, S. 111. — KÖNIG: Zbl. Chir. **1920**, 197. — KAPPIS: Siehe S. 982.
- 983** BRAUN: Chir.-Kongr. 1921, II, S. 24. — BRAUN-BUHRE: Beitr. klin. Chir. **118**, 51 (1919). — FINSTERER: Die Methode der Lokalanästhesie in der Bauchchirurgie und ihre Erfolge. Berlin-Wien: Urban & Schwarzenberg 1923 (Lit.).

Bauchschnitte.

- LENNANDER: Dtsch. Z. Chir. **81**, 1 (1906); **91**, 1 (1908). — SPRENGEL: Arch. klin. Chir. **92**, 536 (1910); **105**, 90 (1914). — USADEL: Chir.-Kongr. 1938; Arch. klin. Chir. **193**, 157 (1938). — USADEL u. WAHL: Chirurg **10**, 681, 825 (1938) (Lit.).
- 984** PAYR-INGLESSIS: Dtsch. Z. Chir. **199**, 270 (1926). — GERTKEMPER: Dtsch. Z. Chir. **210**, 354 (1928). — KOCHER: Chirurgische Operationslehre. Jena: Gustav Fischer 1907.

985 Operationstechnik im Bauch.

- 986** KIRSCHNER: Chirurgische Operationslehre, Bd. I. Berlin: Springer 1927.
- 987** PAYR (Konstitutionspathologie): Chir.-Kongr. 1921, II, S. 140. — HESSE, E.: Erg. Chir. **25**, 154 (1932).

Seite

Nachbehandlung.

REICHEL: Die Nachbehandlung nach Operationen, 3. Aufl. München: J. F. Bergmann 1936. — KLEINSCHMIDT: Erg. Chir. **5**, 432 (1913). — ZUELZER: Berl. klin. Wschr. **1908 II**, 2065; Chir.-Kongr. 1911, I, S. 186. — VOGEL: Dtsch. Z. Chir. **63**, 296 (1902); Mitt. Grenzgeb. Med. u. Chir. **17**, 597 (1907); Erg. Chir. **16**, 281 (1923). — MAYER, A.: Münch. med. Wschr. **1924 I**, 831. — JORNS: Nachsorge nach chirurgischen Eingriffen. Leipzig: Georg Thieme 1942. — BEHREND: Vor- und Nachbehandlung bei chirurgischen Eingriffen. Berlin: Springer 1929. — PAYR (KORTZEBORN): Zbl. Chir. **1925**, 1018.

Douglasabsceß.

- 990** LÄWEN: Münch. med. Wschr. **1921 II**, 1484. — HEIDENHAIN: Arch. klin. Chir. **67**, 929 (1902). — HOFBAUR: Dtsch. med. Wschr. **1916 I**, 125. — VORSCHÜTZ: Chir.-Kongr. 1924, II, S. 509. — VORSCHÜTZ u. TENCKHOFF: Dtsch. Z. Chir. **183**, 364 (1923); **184**, 200 (1924). — RIESS: Münch. med. Wschr. **1925 I**, 758. — SEIDEL: Münch. med. Wschr. **1926 I**, 95.

P. O. Lungen-, Magen- und Darmstörungen.

- 993** DIETRICH: Thrombose und Embolie. Berlin: Springer 1932. — LENGGENHAGER: Über Entstehung, Erkennung und Vermeidung der postoperativen Fernthrombose. Leipzig: Georg Thieme 1941. — SULGER: Erg. Chir. **24**, 326 (1931). — SCHULZ: Krkh.forsch. **7**, 83 (1929). — HABELMANN: Die postoperativen Komplikationen usw. Leipzig: Georg Thieme 1941.
- 994** KREMER (Singultus): Erg. Chir. **15**, 362 (1921). — KÜTTNER: Chir.-Kongr. 1921, I, S. 155. — PAYR: Chir.-Kongr. 1921, I, S. 157. — HISHIKAWA: Schweiz. med. Wschr. **1924 I**, 352.
- 995** PAYR: Zbl. Chir. **1930**, 961 u. 1566.
- 996** TUFFIER: Congrès franç. de chir. Paris 1897, Okt. — ROBINEAU: Thèse de Paris (Steinheil) 1898. — QUÉNU: Zit. nach ROBINEAU. Zbl. Chir. **1898**, 855. — MÜLLER, W.: Arch. klin. Chir. **66**, 642 (1902). — KRAMER: Zbl. Chir. **1901**. — FRÜND: Arch. klin. Chir. **152**, 105 (1928); Zbl. Chir. **1930**, 1567; **1937**, 1202; Chir.-Kongr. 1938; Arch. klin. Chir. **193**, 38 (1938). — LÄWEN: Zbl. Chir. **1938**, 1089 u. 2139. — KULENKAMPFF: Zbl. Chir.

Kleinschmidt, Operationslehre, 2. Aufl.

Seite

1938, 2617; Chir.-Kongr. 1938; Arch. klin. Chir. **193**, 727 (1938). — BRAUN: Beitr. klin. Chir. **86**, 314 (1913).

Bauchdeckenabsceß usw.

- 997** PAYR: Siehe S. 24.
998 SOKOLOV: Erg. Chir. **25**, 306 (1932).

Magen und Duodenum.

- NARATH: Dtsch. Z. Chir. **136**, 62 (1916) (Lit.). — KLEINSCHMIDT: Chirurgie **1**, 631 (1929). — BILLROTH: Wien. med. Wschr. **1877 II**. — GUSSENBAUER u. WINIWARDER: Arch. klin. Chir. **19**, 348 (1876). — MERREM: Animadversiones quaedam chirurgicae in animalibus factae. Giessae 1810. — PÉAN: Diagnostic et traitement des tumeurs de l'abdomen et du bassin. Paris: Delahay 1880. — RYDYGIER: Chir.-Kongr. 1881, II, S. 28; Zbl. Chir. **1904**, 1313. — BILLROTH u. v. MIKULICZ: Chir.-Kongr. 1881, I, S. 61. — KOCHER: Chir.-Kongr. 1887, I, S. 43 und 1891, II, S. 129. — GRASER: Chir.-Kongr. 1906, I, S. 95. — v. HACKER: Chir.-Kongr. 1885, II, S. 62. — v. EISELSBERG: Arch. klin. Chir. **39**, 785 (1889). — ROUX (KOLBE): Inaug.-Diss. Lausanne 1901. — KRÖNLEIN: Korresp.-bl. Schweiz. Ärzte 1888, 316. — v. MIKULICZ: Chir.-Kongr. 1898, II, S. 258. — CZERNY: Chir.-Kongr. 1884, II, S. 217. — RIEDEL: Arch. klin. Chir. **74**, 773 (1904); **98**, 783 (1912). — PAYR: Arch. klin. Chir. **90**, 989 (1909); **92**, 199 (1919); **93**, 436 (1910). — BILLROTH: Wien. med. Bl. 1885, Nr 9; siehe auch v. HACKER. — SCHLATTER: Beitr. klin. Chir. **19**, 757 (1897); **23**, 589 (1899); Mitt. Grenzgeb. Med. u. Chir. **3**, 561 (1908). — WÖLFLE: Zbl. Chir. **1881**, 705; Chir.-Kongr. 1883, I, S. 21. — NICOLADONI: Zit. nach WÖLFLE. — v. HACKER: Chir.-Kongr. 1885, II, S. 62. — MONASTYRSKY: Zit. nach NARATH. — WÖLFLE: Beitr. klin. Chir. **13**, 221 (1894). — BIONDI: Ital. Chir.-Kongr. Rom 1895. Ref. Zbl. Chir. **1896**, 114. — SAUERBRUCH: Zbl. Chir. **1905**, 81. — HEYROVSKY: Arch. klin. Chir. **100**, 703 (1913).
- 999** GRASER: Siehe S. 998. — v. EISELSBERG: Siehe S. 998. — KRÖNLEIN: Siehe S. 776. — REICHEL: Chir.-Kongr. 1908, I, S. 211. — POLYA: Zbl. Chir. **1911**, 892. — BRAUN: Chir.-Kongr. 1892, II, S. 515. — v. HABERER: Arch. klin. Chir. **114**, 127 (1920); Zbl. Chir. **1922**, 1321. — RIEDEL: Siehe S. 776. — PAYR: Siehe S. 998. — GOTTSSTEIN: Chir.-

Seite

Kongr. 1908, II, S. 470. — WENDEL: Chir.-Kongr. 1910, II, S. 588. — HELLER: Mitt. Grenzgeb. Med. u. Chir. **27**, 141 (1914). — VOELCKER: Chir.-Kongr. 1908, I, S. 126. — v. MIKULICZ: Chir.-Kongr. 1887, II, S. 387. — RAMSTEDT: Med. Klin. **1912 II**, 1702.

Gastrotomie.

VERDUC: Zit. nach GURLT. — FALLOPPA: Zit. nach GURLT. — SCHENK v. GRÄFENBERG: Zit. nach GURLT: Geschichte der Chirurgie, Bd. II, S. 93. 1898. — SCHWABE, DANIEL: Zit. nach GURLT: Geschichte der Chirurgie, Bd. III, S. 725. 1898. — MALGAIGNE: Traité d'anat. chir., Tome II, p. 324. 1859. — SÉDILLOT: C. r. Acad. Sci. Paris **23**, 222 (1846). — BARDELEBEN: Lehrbuch der Chirurgie und Operationslehre, 1881. — SCHÖNBORN: Chir.-Kongr. 1877, II, S. 248. — DIEFFENBACH: Operative Chirurgie, Bd. II, S. 443. Leipzig: Brockhaus 1848.

Kardiospasmus.

- 1000** FREY u. DUSCHL: Erg. Chir. **29**, 637 (1936).
1001 BÖHM: Arch. klin. Med. **136**, 358 (1921). — MANDL: Wien. klin. Wschr. **1920 I**, 507. — GOTTSSTEIN: Chir.-Kongr. 1908, II, S. 470. — v. MIKULICZ: Dtsch. med. Wschr. **1904 I**. — RIEDER: Dtsch. Z. Chir. **222**, 47 (1930); Beitr. klin. Chir. **151**, 495 (1931); Zbl. Chir. **1934**, 2171. — RIEDER u. MÜLLER: Dtsch. Z. Chir. **231**, 737 (1931). — STARCK: Münch. med. Wschr. **1924 I**, 1380; Dtsch. med. Wschr. **1928 II**, 1196; Zbl. Chir. **1929**, Nr 49; Beitr. klin. Chir. **151**, 505 (1931); Verh. 4. internat. Kongr. Radiol. **2**, 253 (1934).
1002 v. MIKULICZ: Siehe S. 1001. — v. HACKER: Chir.-Kongr. 1907, I, S. 88. — WENDEL: Arch. klin. Chir. **93**, 311 (1910). — HELLER: Mitt. Grenzgeb. Med. u. Chir. **27**, 141 (1914). — HEYROVSKY: Arch. klin. Chir. **100** (1913). — REISINGER: Chir.-Kongr. 1907, I, S. 86. — KÜMMELL: Chir.-Kongr. 1921. — MARTIN: Mitt. Grenzgeb. Med. u. Chir. **8**, 226 (1901). — JAFFÉ: Münch. med. Wschr. **1897 I**, 386. — RUMPEL: Münch. med. Wschr. **1897 I**. — SAUERBRUCH: Die Chirurgie der Brustorgane, Bd. II. Berlin: Springer 1925; Dtsch. Z. Chir. **98**, 113 (1909). — WILMS: Zit. nach SAUERBRUCH. — MARWEDEL: Siehe S. 1057.

Seite

- 1003** HEYROVSKY: Siehe S. 1002. — SAUERBRUCH: Siehe S. 1002. — JAFFÉ: Siehe S. 1002. — REISINGER: Siehe S. 1002. — KÜMMELL: Siehe S. 1002. — KIRSCHNER: Chir.-Kongr. 1920, II, S. 116; Arch. klin. Chir. **114**, 606 (1920).

Gastrostomie.

- EGERBERG, CHR. A.: Zit. nach ZESAS: Arch. klin. Chir. **32**, 188 (1885).
1004 SÉDILLOT: Siehe S. 999. — BLONDLOT: Zit. nach SÉDILLOT. — VERNEUIL: Gaz. méd. Paris **1876**, No 44. — TRENDELENBURG: Arch. klin. Chir. **22**, 227 (1877). — MALGAIGNE: Siehe S. 999. — RÉCAMIER: Zit. nach MALGAIGNE. — v. HACKER: Zbl. Chir. **1886**, 810; Wien. klin. Wschr. **1901 I**, 881; Beitr. klin. Chir. **17**, 409 (1896). — ULLMANN: Wien. med. Wschr. **1894 I**, 200. — HAHN: Zbl. Chir. **1890**, 193. — FRANK: Wien. klin. Wschr. **1893 I**, 231. — SSABANJEW: Zbl. Chir. **1894**, 862. — WITZEL: Zbl. Chir. **1891**, 601. — STAMM: Med. News **1894**, 2. Sept. — KADER: Zbl. Chir. **1896**, 665. — LUCKE: Wien. klin. Wschr. **1900 I**, 83. — TROFMOW: Zbl. Chir. **1898**, 1123. — DEPAGE: Zbl. Chir. **1902**, 908; **1904**, 795. — JIANU: Dtsch. Z. Chir. **118**, 383 (1912). — RÖPKE: Zbl. Chir. **1912**, 1569. — JANEWAY: Münch. med. Wschr. **1913 II**, 1705. — TAVEL: Zbl. Chir. **1906**, 634. — MARWEDEL: Beitr. klin. Chir. **17**, 56 (1896). — v. HACKER: Siehe S. 1004. — WITZEL: Siehe S. 1004.
1005 FRANK: Siehe S. 1004. — HELFERICH: Dtsch. Z. Chir. **55**, 410 (1900). — DE QUERVAIN: Arch. klin. Chir. **58**, 858 (1899). — GAUTHIER u. PRIATELLE: Province méd. **1906**, No 24. — v. HACKER: Siehe S. 1004.
1006 WITZEL: Siehe S. 1004.
1008 STAMM, KADER u. LUCKE: Siehe S. 1004.
1009 MARWEDEL: Siehe S. 1004.
1010 MARWEDEL: Siehe S. 1004. — BERNDT: Arch. klin. Chir. **76**, 905 (1905). — MAIER, F.: Inaug.-Diss. Heidelberg 1909. — TRENDELENBURG: Chir.-Kongr. 1879, I, S. 43.
Gastroenterostomie.
v. HACKER: Chir.-Kongr. 1885, II, S. 62. — BRAUN-BUHRE: Siehe S. 983.
1014 NUSSBAUM: Siehe S. 1016. — PAYR: Siehe S. 1016.
1017 SCHMIEDEN: Zbl. Chir. **1911**, 531.
1020 PAYR: Arch. klin. Chir. **90**, 989 (1909); Chir.-Kongr. 1910, II, S. 640; Arch.

- Seite
 klin. Chir. **92**, 199 (1910); **93**, 436 (1910); Zbl. Chir. **1914**, 1065; **1922**, 1706. — BRAUN, H.: Chir.-Kongr. 1892, II, S. 515.
- 1021** KAPPELER: Dtsch. Z. Chir. **49**, 113 (1898).
- 1023** v. HABERER: Arch. klin. Chir. **101**, 669 (1913); **119**, 712 (1922).
- Ulcus pepticum jejuni.*
- STARLINGER: Erg. Chir. **25**, 380 (1932). — TIEGEL: Mitt. Grenzgeb. Med. u. Chir. **13**, 897 (1904). — CHIARI: Arch. klin. Chir. **134**, 709 (1925). — MÜLLER: Beitr. klin. Chir. **123**, 1 (1921). — FLÖRCKEN: Zbl. Chir. **1926**, 2348.
- 1024** KRÖNLEIN: Korresp.bl. Schweiz. Ärzte **1888**, 316. — v. EISELSBERG: Arch. klin. Chir. **30**, 785 (1889). — GRASER: Chir.-Kongr. 1906, I, S. 95. — REICHEL: Siehe S. 999.
- 1025** GRASER: Siehe S. 998. — REICHEL: Siehe S. 999.
- Magenresektionen.
- 1026** PAYR: Zbl. Chir. **1922**, 1706.
- Querresektion.*
- 1029** RIEDEL: Arch. klin. Chir. **74**, 773 (1904); **98**, 783 (1912). — PAYR: Arch. klin. Chir. **90**, 989 (1909); **92**, 199 (1910); **93**, 436 (1910).
- 1030** SCHMIEDEN: Siehe auch S. 1018 u. 1086.
- Resektion nach Billroth II.*
- 1031** BILLROTH: Siehe S. 998. — KRÖNLEIN: Siehe S. 998. — GRASER: Siehe S. 998. — REICHEL: Siehe S. 999. — FINSTERER: Zbl. Chir. **1918**, 434 u. 954; **1923**, 1566; Klin. Wschr. **1925 I**, 42; Arch. klin. Chir. **131**, 1 u. 75 (1924); Dtsch. med. Wschr. **1926 I**; Zbl. Chir. **1929**, 1696; **1930**, 1404; Wien. med. Wschr. **1929 I**; Zbl. Chir. **1934**, 1634; **1935**, 1779; **1937**, 2643; **1939**, 2396; **1941**, 610; Chir.-Kongr. 1939. — KLEINSCHMIDT: Chirurg **1**, 63 (1929). — v. HACKER: Siehe S. 998. — v. EISELSBERG: Siehe S. 998. — GOEPEL: Zbl. Chir. **1923**, 201. — v. HABERER: Arch. klin. Chir. **114**, 127 (1920); Zbl. Chir. **1922**, 1321; siehe auch S. 1041.
- 1033** KONJETZNY: Zbl. Chir. **1925**, 2794; **1926**, 1286; **1928**, 2829; **1929**, 1154; Arch. klin. Chir. **182**, 685 (1935); mit KASTRUP: Chirurg **6**, 433 (1934); Zbl. Chir. **1935**, 3039; **1936**, 1503, 1553; Chirurg **10**, 260 (1938); **11**, 291 (1939).
- Seite
 — MOYNIHAN-PERTHES: Zbl. Chir. **1913**, 1097.
- 1035** MOYNIHAN: Siehe S. 1033.
- 1037** GRASER: Siehe S. 998. — REICHEL: Siehe S. 999.
- 1039** HELLER: Nach mündlicher Mitteilung. — PAYR: (Magenquetsche): Zbl. Chir. **39**, 457 (1912).
- Resektion nach Billroth I.*
- 1040** v. HABERER: Arch. klin. Chir. **114**, 127 (1920); Zbl. Chir. **1922**, 1321; Dtsch. Z. Chir. **172**, 1 (1922); Arch. klin. Chir. **119**, 712 (1922); **140**, 395 (1926); **146**, 651 (1927); Zbl. Chir. **1932**, 874; **1934**, 1364; Zur Operationsanzeige beim Magen- und Zwölffingerdarmgeschwür. Stuttgart: Ferd. Enke 1936; Zbl. Chir. **1939**, 1654.
- 1041** KOCHER: Zbl. Chir. **1903**, 33. — PAYR (Duodenalmobilisierung): Dtsch. Z. Chir. **75**, 1 (1904). — GOEPEL: Zbl. Chir. **1923**, 201.
- Totale Magenresektion.*
- ZUKSCHWERDT u. HORSTMANN: Erg. Chir. **29**, 440 (1936).
- 1042** MARWEDEL: Zbl. Chir. **1903**, 938. — ALBERT: Wien. klin. Wschr. **1898 I**. — NICOLADONI: Zit. nach ALBERT. — SCHLATTER: Beitr. klin. Chir. **19**, 757 (1897). — BIGHAM: Boston med. J. **1898**, 5. May. — TRINKLER: Arch. klin. Chir. **96**, 536 (1911). — v. MIKULICZ: Zbl. Chir. **1901**, 1197. — HINZ: Arch. klin. Chir. **132**, 635 (1924).
- 1043** KOCHER: Siehe S. 1041 und Dtsch. med. Wschr. **1899 II**. — HINZ: Siehe S. 1041. — KELLING: Arch. klin. Chir. **125**, 458 (1923). — HOFMEISTER-BURK: Beitr. klin. Chir. **76**, 717 (1911). — DREVERMANN: Dtsch. Z. Chir. **153**, 145 (1920). — HÖRHAMMER: Zbl. Chir. **1923**, 633. — KIRSCHNER: Dtsch. med. Wschr. **1921 I**, 1012.
- Kardianahes Geschwür.*
- MADLENER: Dtsch. Z. Chir. **172**, 117 (1922); Zbl. Chir. **1923**, 1313; **1924**, 51, 76; **1927**, 450; **1929**, 2694. — FLÖRCKEN: Beitr. klin. Chir. **130**, 329 (1923); Zbl. Chir. **1923**, 1658; **1926**, 2772. — ZUKSCHWERDT u. HORSTMANN: Erg. Chir. **29**, 440 (1936) (Lit.).
- 1045** MARWEDEL: Zbl. Chir. **1903**, 938.
- 1046** NEUGEBAUER: Zbl. Chir. **1914**, 1538. — SCHMIEDEN: Arch. klin. Chir. **118**, 1 (1921); Zbl. Chir. **1921**, 1533. — v. HABERER: Siehe S. 1040. — MADLENER:

Seite

Siehe S. 1043. — KELLING: Siehe S. 1043. — FINSTERER: Siehe S. 1031. — FLÖRCKEN: Siehe S. 1043.

1047 MADLENER: Siehe S. 1043.

Nachbehandlung.

LAPP u. NEUFFER: Diätetik bei chirurgischen Krankheiten. Wien u. Berlin: Springer 1932. — KÖNIG, W.: Der operierte Kranke. Leipzig: Joh. Ambr. Barth 1941. — KÜTTNER: Chir.-Kongr. 1921, S. 155. — PAYR: Chir.-Kongr. 1921, S. 157.

1048 *Blutendes Magengeschwür.*

1049 BRAUN-BUHRE: Siehe S. 983. — ROVSING (Diaphanoskopie): Chir.-Kongr. 1908, II, S. 31.

Ulcus perforatum.

1050 BRÜTT: Erg. Chir. 16, 516 (1923) (Lit.). — v. MIKULICZ: Arch. klin. Chir. 55, 84 (1897). — HEUSNER-KRIEGE: Berl. klin. Wschr. 1892 II. — SCHNITZLER: Chir.-Kongr. 1912, I, S. 189.

1051 BENNET: Lancet 1896 II, 310. — BRAUN, H. (Göttingen): Zbl. Chir. 1898, 739.

1052 NAUMANN: Arch. klin. Chir. 139, 434 (1926). — PAYR: Zbl. Chir. 1913, 874. — LÄWEN: Zbl. Chir. 1913, 514. — HELLER-FOHL: Zbl. Chir. 1927, 1118. — HARTERT: Münch. med. Wschr. 1918 I, 840. — BOIT: Chir.-Kongr. 1920, I, S. 287.

Unklare Ulcusfälle.

PAYR: Chir.-Kongr. 1925, II, S. 639.

1053 OEHLECKER: Zbl. Chir. 1924, 2125. — GREGORY: Zbl. Chir. 1924, 1784. — PAYR: Siehe S. 1052. — KONJETZNY: Zbl. Chir. 1923, 1026 u. 1849. — DOBERER: Zbl. Chir. 1924, 1720. — BERTELSMANN: Zbl. Chir. 1924, 2752. — HEINEKE-FRONMÜLLER: Inaug.-Diss. Fürth (Erlangen) 1886. — v. MIKULICZ: Chir.-Kongr. 1887, II, S. 337. — WEBER-RAMSTEDT: Siehe S. 1055.

1054 FINNEY: Hopkins Hosp. Bull. 13 (1912). — FINNEY u. FRIEDENWALD: Surg. etc. 1914, März. Ref. Zbl. Chir. 1914, 957. — PAYR: Münch. med. Wschr. 1905 I, 795. — BUTZENGEIGER: Chir.-Kongr. 1925, I, S. 129. — v. MIKULICZ: Siehe S. 1053. — OEHLECKER: Siehe S. 1053.

Pylorusspasmus.

1055 WEBER: Berl. klin. Wschr. 1910 I. — RAMSTEDT: Med. Klin. 1912 II, 1702. —

Seite

HEILE: Jb. Kinderheilk. 47, H. 5/6 (1922); Klin. Wschr. 1926 I, 192 (Lit.). — KIRSCHNER: Zbl. Chir. 1927, 3146.

Kardiacarcinom.

1056 SAUERBRUCH: Die Chirurgie der Brustorgane, Bd. I u. II. Berlin: Springer 1925, 1928, 1930; Chir.-Kongr. 1905, I, S. 140; Beitr. klin. Chir. 46, 405 (1905); Dtsch. Z. Chir. 98, 113 (1909); Münch. med. Wschr. 1906 I. — VOELCKER: Chir.-Kongr. 1908, I, S. 126. — KIRSCHNER: Arch. klin. Chir. 114, 607 (1920). — v. MIKULICZ-KADER: Zbl. Chir. 1897, 1036. — SUMMA, HUGO: Zit. nach PARCELIER. — CZERNY: Zit. nach PARCELIER. — BERNAYS: Zit. nach PARCELIER. — SCHLATTER: Zit. nach PARCELIER. — PEUGNIEZ: Zit. nach PARCELIER. — PARCELIER: Arch. provinc. de Chir. 21, No 1 (Janv. 1912). — TUFFIER: Presse méd. 1916, No 7. — BRUN: Beitr. klin. Chir. 84, 305 (1913); Dtsch. Z. Chir. 135, 81 (1916). — BIRCHER: Korresp.bl. Schweiz. Ärzte 1918, Nr 15. — KÜTTNER: Beitr. klin. Chir. 61 (1908). — KÜMMEL: Chir.-Kongr. 1913, I, S. 268. — WENDEL: Chir.-Kongr. 1907, II, S. 292. — ENDERLEN: Zbl. Chir. 1913, 1175; 1914. — HÖRHAMMER: Zbl. Chir. 1923, 633. — ZAALJER: Beitr. klin. Chir. 83, 419 (1913). — TOREK: Dtsch. Z. Chir. 123, 305 (1913). — REHN: Chir.-Kongr. 1913, I, S. 263. — LILIENTHAL: Ann. Surg. 74, 259 (1921). — EGGERS: Arch. Surg. 10, 361 (1925). — KLEINSCHMIDT: Zbl. Chir. 1926, 1077. — KÜTTNER: Zbl. Chir. 1921, 846. — MARWEDEL: Zbl. Chir. 1903, 938. — DEMEL: Arch. klin. Chir. 128, 453 (1924).

1057 MARWEDEL: Zbl. Chir. 1903, 938.

1058 KÜTTNER: Siehe S. 1056. — KIRSCHNER: Siehe S. 1056. — SAUERBRUCH: Siehe S. 1056.

1059 KLEINSCHMIDT: Siehe S. 1056.

Gastroptose.

1061 HARRIS u. CHAPMAN: J. amer. med. Assoc. 79, 832 (1922). — ROVSING: Arch. klin. Chir. 60, 812 (1900); Die Gastrocoloptosis. Leipzig: F. C. W. Vogel 1914; Hosp.tid. (dän.) 6, 1 (1913). — PERTHES: Arch. klin. Chir. 120, 441 (1922); Zbl. Chir. 1920, 818.

1062 BIER-BLECHER: Dtsch. Z. Chir. 56, 374 (1900). — BEYEA: Philad. med. J. 1903, 7. Febr.; Pennsylvania med. J. 17, 527

Seite

- (1914). — v. ROTHE: Zbl. Chir. **1921**, 1189. — HAVLICEK: Zbl. Chir. **1921**, 787. — ABRASHANOW: Zbl. Chir. **1925**, 1707. — DURET: Rev. de Chir. **1896**, 430. — NEUFELD: Beitr. klin. Chir. **122**, 710 (1921). — HOEMANN: Zbl. Chir. **1913**, 1169. — BRAIZEW: Zbl. Chir. **1925**, 2245. — PAGENSTECHER: Münch. med. Wschr. **1913 I**, 24. — PERTHES: Arch. klin. Chir. **120**, 441 (1922); Zbl. Chir. **1920**, 818. — ROVSING: Siehe S. 1061. — VOGEL: Zbl. Chir. **1920**, 1101.
- 1063** PAUSCHET: J. Méd. Paris **42**, 91 (1923). — ELLER: Dtsch. Z. Chir. **192**, 266 (1925). — RUDOLF: Beitr. klin. Chir. **127**, 223 (1922). — PERMAN: Hygiea (Stockh.) **75**, 59 (1913). — GOLJANITZKY (russ.): Ref. Z.org. Chir. **27**, 223 (1924). — OPPEL-DATNOWSKI: Inaug.-Diss. St. Petersburg 1921. Ref. Z.org. Chir. **18**, 556 (1922). — PUST: Münch. med. Wschr. **1923 I**, 15. — SCHLESINGER: Mitt. Grenzgeb. Med. u. Chir. **25**, 527 (1913). — MARTIN: Zbl. Chir. **1925**, 2226. — ORTH: Zbl. Chir. **1926**, 84.

Ulcus duodeni.

- v. HABERER: Siehe S. 1040. — FINSTERER: Siehe S. 1031. — ZUKSCHWERDT u. HORSTMANN: Erg. Chir. **29**, 440 (1936). — CLAIRMONT: Schweiz. med. Wschr. **1924 I**, 209.
- 1064** PAYR: Siehe S. 1053; Arch. klin. Chir. **138**, 639 (1925); Chir.-Kongr. 1925.
- 1065** GOHRBANDT: Zbl. Chir. **1933**, 1815.
- 1066** NISSEN: Zbl. Chir. **1933**, 483. — FINSTERER: Siehe S. 1031.
- 1067** *Jejunostomie.*
- 1068** NEUMANN (Netzmanschette): Dtsch. Z. Chir. **100**, 298 (1909). — BRAUN, H.: Deckung des perforierten Magenculus mit Netz. Zbl. Chir. **1898**, 739. — BENNET: Desgl. Lancet **1896 II**, 310.

Dünndarmresektion.

- 1069** MOYNIHAN-PERTHES: Zbl. Chir. **1913**, 1097.

Meckelsches Divertikel.

- 1075** MOYNIHAN: Siehe S. 1069.

Darmnaht.

- 1076** GURLT: Geschichte der Chirurgie, Bd. III. Berlin: Aug. Hirschwald 1898. —

Seite

- SPRENGEL: Geschichte der Chirurgie, Bd. II. Halle 1819. — RUST: Handbuch der Chirurgie, Bd. 15, S. 638. 1835. — PALFYN, JONES: Mém. de l'Acad. de Chir., Tome III. 1733. — VERDUC: Les opérations des la chirurg. etc. Paris 1693 (Deutsch). Leipzig 1712.
- 1077** LÈMBERT: Repert. d'Anat. et de Physiol. pathol. 1826. — JOBERT: Arch. gén. Méd. **1827**. — DENANS: Rec. Soc. de Méd. Marseille **1826**. — POLANO: Zbl. Chir. **1877**, 545. — CZERNY: Zbl. Chir. **1877**, 434; Berl. klin. Wschr. **1880 II**. — KOCHER: Korresp. bl. Schweiz. Ärzte **1878**, Nr 5. — NICOLAONI: Wien. med. Bl. **1879**, Nr 6 u. 7. — DITTEL: Wien. med. Wschr. **1878 II**. — BILLROTH: Wien. med. Wschr. **1879 I**. — GUSSENBAUER: Arch. klin. Chir. **19**, 367 (1876). — BAUM: Zbl. Chir. **1879**, 169. — RIEDEL: Dtsch. med. Wschr. **1883 II**. — BIER: Arch. klin. Chir. **49**, 739 (1896). — SENN: Washington. Vol. I, p. 460. 1887. — BRAUN: Arch. klin. Chir. **45**, 350 (1893).
- 1082** GOEPEL: Zbl. Chir. **1923**, 201.
- 1086** SCHMIEDEN: Zbl. Chir. **1911**, 531. — KAUSCH: Zbl. Chir. **1911**, 761.
- 1087** PRIBRAM: Zbl. Chir. **1920**, 422.

End zu Seitnaht.

KOCHER: Chirurgische Operationslehre. Jena: Gustav Fischer 1907. — v. HABERER: Siehe S. 1041.

Dickdarmresektion.

- 1088** SCHMIEDEN: Die chirurgische Behandlung des Colon-Carcinoms. Berlin: Springer 1940. — v. MIKULICZ-ANSCHÜTZ: Mitt. Grenzgeb. Med. u. Chir. **3** Suppl. (1907). — SCHLOFFER: Beitr. klin. Chir. **38**, 150, 492 (1903). — KÖRTE: Arch. klin. Chir. **102**, 563 (1913) (Lit.). — v. HABERER: Zbl. Chir. **1922**, 1321.
- 1090** MOYNIHAN: Siehe PERTHES S. 1069.

Anus praeternaturalis.

- 1096** MAYDL: Zbl. Chir. **1888**, 433.
- 1097** PAYR-GEHRELS: Arch. klin. Chir. **117**, 705 (1921). — HOHLBAUM: Zbl. Chir. **1924**, 1007.

*Unterleibsbrüche.**Leistenbrüche.*

- 1100** BUMM: Die äußeren Abdominal-Hernien. Berlin-Wien: Urban & Schwarzenberg

Seite

1931. — BORCHGREVINK: Die Hernien und ihre Behandlung. Jena: Gustav Fischer 1911. — WENDEL: Erg. Chir. **6**, 635 (1913). — DRACHTER u. GOSSMANN: Chirurgie des Kindesalters. Leipzig: F. C. W. Vogel 1930. — BRAUN-LÄWEN: Die örtliche Betäubung. Leipzig: Joh. Ambr. Barth 1936.
- 1101 BASSINI: Arch. klin. Chir. **40**, 429 (1890).
- 1108 CZERNY-GIRARD: Aponeurosendoppelung. Korresp.bl. Schweiz. Ärzte **1894**, Nr 6. — HACKENBRUCH: Münch. med. Wschr. **1908 II**.
- 1110 v. BERGMANN-V. BRAMANN: Berl. klin. Wschr. **1885 I**, 209. — WINKELMANN: Zbl. Chir. **1898**, 1092.
- 1111 KIRSCHNER: Beitr. klin. Chir. **86**, 5 (1913); Erg. Chir. **1**, 451 (1910). — BRENNER: Arch. klin. Chir. **79**, 1080 (1905); Zbl. Chir. **1918**, 1017. — HACKENBRUCH: Siehe S. 1108. — STREISSLER (Myoplastik): Beitr. klin. Chir. **62**, 433 (1909). — LÄWEN: Perioplastik. Dtsch. Z. Chir. **102**, 532 (1909). — KOCHER-SPEITZY: Chir.-Kongr. 1912, I, S. 306. — KOCHER: Arch. klin. Chir. **50**, 170 (1895). — MACEWEN: Zit. nach DRACHTER. — DRACHTER: Siehe S. 1100. — OBERNIEDERMAYR: Zbl. Chir. **1941**, 1004. — NÖTZEL: Beitr. klin. Chir. **110**, 34 (1918); Zbl. Chir. **1918**, 352.
- 1112 DRACHTER: Siehe S. 1100. — OBERNIEDERMAYR: Siehe S. 1111.

Schenkelbruch.

- 1114 PAYR: Nach mündlicher Mitteilung.

Hernia epigastrica.

- 1119 MELCHIOR: Erg. Chir. **13**, 389 (1921).
- 1120 MAYO: Siehe S. 1121.

Nabelbruch.

- KIRSCHNER: Erg. Chir. **1**, 451 (1910).
- 1121 CHAMPIONNIÈRE, LUCAS: La hernie ombilicale. Paris 1896. — BIONDI: Zbl. Chir. **1895**, 1144. — MAYO: Ann. Surg. **1901 II**, 275. — PICCOLI: Zbl. Chir. **1900**, 36. — BRENNER: Arch. klin. Chir. **87**, 20 (1908).
- 1122 HEINRICH: Zbl. Gynäk. **1900**, 53. — BRENNER: Siehe S. 1121.
- 1125 MAYO: Siehe S. 1121.
- 1126 KIRSCHNER: Siehe S. 1121. — GOEPEL: Zbl. Chir. **1900**, 458.
- 1127 KIRSCHNER: Erg. Chir. **1**, 451 (1910). — STEINMANN: Dtsch. Z. Chir. **140**, 242 (1917). — TRENDELENBURG: Chir.-

Seite

- Kongr. 1890, I, S. 133. — LÄWEN: Dtsch. Z. Chir. **102**, 532 (1909). — GOEPEL: Siehe S. 1126.
- 1128 KIRSCHNER: Siehe S. 1127 und Beitr. klin. Chir. **64**, 472 (1909); **86**, 5 (1913).
- Hernia obturatoria.*
- BUMM: Siehe S. 1100. — ENGLISCH: Über Hernia obturatoria. Leipzig u. Wien 1891. — ARNAUD DE RONSIL: Zit. nach MEYER (1720).
- 1129 ROSE: Dtsch. Z. Chir. **35**, 1 (1893). — GRÜNBERG: Dtsch. Z. Chir. **17**, 177 (1882). — WAGNER: Dtsch. Z. Chir. **131**, 223 (1914). — MEYER: Arch. klin. Chir. **103**, 497 (1914). — BARDENHEUER-SCHWARZSCHILD: Dtsch. Z. Chir. **74**, 418 (1904). — GADERMANN: Über den Bruch durch das Hüftbeinloch, nebst einem seltenen Fall darüber. Inaug.-Diss. Landshut 1823. — WETHERFIELD: Zit. nach ROSE. — HOWSHIP: Zit. nach ROSE. — ROMBERG: Zit. nach DIEFFENBACH. — DIEFFENBACH: Operative Chirurgie, Bd. II, S. 621. Leipzig: Brockhaus 1848. — JALADE-LAFOND: Considérations sur les hernies abdominales, Vol. I, p. 317. Paris 1822.
- 1130 STRAETTER: Zbl. Chir. **1905**, 1117. — BARDENHEUER (SCHWARZSCHILD): Siehe S. 1129.

Eingeklemmter Bruch.

BUMM: Siehe S. 1100.

Appendicitis.

- 1133 SPRENGEL: Deutsche Chirurgie, Bd. 46 d. Stuttgart: Ferd. Enke 1906; Chir.-Kongr. 1899, II, S. 87; Arch. klin. Chir. **68**, 346 (1902). — PAYR: Arch. klin. Chir. **68**, 306 (1902); **71**, 875 (1903); Appendicitis in Diagnostisch-therapeutische Irrtümer usw. Leipzig: Georg Thieme 1926. — FITZ, REGINALD: Zit. nach GERTKEMPER, siehe unten. — SANDS, HENRY B.: Zit. nach GERTKEMPER: Dtsch. Z. Chir. **210**, 354 (1928). — BECK, C.: Zit. nach PAYR. — DEEVER: Zit. nach PAYR. — MAYO: Zit. nach PAYR. — DIEULAFOY: Zit. nach PAYR. — DELBET: Zit. nach PAYR. — POIRIER: Zit. nach PAYR. — CHAMPIONNIÈRE, LUCAS: Zit. nach PAYR. — RIEDEL: Zit. nach PAYR. — KÖRTE: Chir.-Kongr. 1899, I, S. 115; 1901, I, S. 213. — REHN: Chir.-Kongr. 1899, I, S. 113; 1901, II, S. 659.

- Seite
- 1134** LENNANDER: Dtsch. Z. Chir. **81** (1906); **91** (1908). — SONNENBURG: Chir.-Kongr. 1899, II, S. 468. — KÜMMELL: Chir.-Kongr. 1899, I, S. 111; 1901, I, S. 210.
- 1141** WITZEL: Zbl. Chir. **1905**, 737. — HOHLBAUM: Dtsch. med. Wschr. **1926 I**, 657.
- 1143** PAYR: Siehe S. 1133.
- Angeborener Mastdarmverschluss.*
- ANDERS: Arch. klin. Chir. **45**, 489 (1893). — HILDEBRANDT: Dtsch. Z. Chir. **27**, 371 (1888). — HILGENREINER: Jb. Kinderheilk. **79** (1914). — LÄWEN: Beitr. klin. Chir. **48**, 444 (1906). — STIEDA: Arch. klin. Chir. **70**, 555 (1903).
- 1144** KRASKE: Siehe S. 1166. — HADDA: Arch. klin. Chir. **100**, 1029 (1913).
- 1145** VOELCKER: Siehe S. 1167.
- Mastdarm.
- Mastdarmvorfall.*
- 1146** *Haemorrhoiden.*
- WHITEHEAD: Brit. med. J. **1882**, 1101. — THIERSCH: Verslg dtsch. Naturforsch. u. Ärzte. Halle 1890. — ROTTER: Zbl. Chir. **1908**, 541. — ROST: Münch. med. Wschr. **1918 I**. — HEILE: Dtsch. med. Wschr. **1912 I**, 601. — MATTI: Zbl. Chir. **1918**, 727, 730.
- 1147** KIRSCHNER: Beitr. klin. Chir. **65**, 472 (1909); **86**, 5 (1913). — SCHMERZ: Beitr. klin. Chir. **111**, 346 (1918). — KÖNIG-FRANCKE: Dtsch. Z. Chir. **51**, 165 (1899). — HELFERICH, BILFINGER: Inaug.-Diss. Kiel 1903. — KEHRER: Dtsch. med. Wschr. **1880**. — SARAFOFF: Arch. klin. Chir. **190**, 219 (1937); Zbl. Chir. **1938**, 878. — WHITEHEAD: Siehe S. 1146. — VERNEUIL: Bull. Soc. nat. Chir. Paris **1889**, Thèse 15. — MARCHANT: Bull. Soc. nat. Chir. Paris **1891**, Thèse 16. — CZERNY: Beitr. klin. Chir. **37**, 765 (1903). — JURASZ: Zbl. Chir. **1914**, 551. — EKEHORN: Arch. klin. Chir. **89**, 463 (1909). — TÖLKEN: Dtsch. med. Wschr. **1913 I**. — HOHMEYER: Zbl. Chir. **1910**, 77.
- 1148** MARCHANT: Siehe S. 1147. — KÖNIG: Siehe S. 1147. — CZERNY: Siehe S. 1147. — JURASZ: Siehe S. 1147. — EKEHORN: Siehe S. 1147. — JEANNEL: Gaz. hebdom. **1890**, No 21.
- 1149** v. EISELSBERG: Chir.-Kongr. 1902. — ROTTER: Zbl. Chir. **1903**, 1015. —
- Seite
- KÜMMELL: Zbl. Chir. **1919**, 465. — HOFMANN: Zbl. Chir. **1905**, 905. — POPPERT: Dtsch. Z. Chir. **100**, 377 (1909). — BAUER: Erg. Chir. **4**, 572 (1912) (Lit.). — BARDENHEUER-SONNENSCHNEIN: Zbl. Chir. **1902**, 1129.
- 1150** WITZEL-WENZEL: Dtsch. Z. Chir. **76**, 19 (1905). — BARDENHEUER: Siehe S. 1149. — REHN-BECKER: Beitr. klin. Chir. **41**, 158 (1904). — DELORME: Bull. Soc. nat. Chir. Paris **39**, 499 (1900); Acad. de Méd. **1900**, 526.
- 1151** v. MIKULICZ: Arch. klin. Chir. **38**, 74 (1889).
- Hämorrhoiden.*
- Verödungsbehandlung.*
- 1153** JUNGHANS: Zbl. Chir. **1935**, 458; Arch. klin. Chir. **178**, 383 (1933). — BENS AUDE u. OURY: Presse méd. **1928**, 706; J. belge Gastroentérol. **6**, 1 (1938). — BENS AUDE u. BENS AUDE: J. belge Gastroentérol. **6**, 1 (1938). — GLASER: Med. Welt **1934 I**, 192. — VOGEL: Wien. med. Wschr. **1935 I**, 872. — BLOND u. HOFF: Das Hämorrhoidal-leiden usw. Leipzig-Wien: Franz Deuticke **1936**. — LINSER: Med. Welt **1936 I**, 745. — MARINO u. TURELL (5000 Injektionen): Brooklyn. Hosp. J. **1**, 93 (1939). Ref. Z.org. Chir. **94**, 134 (1939).
- 1154** BRAUN-LÄWEN: Die örtliche Betäubung usw. Leipzig: Joh. Ambr. Barth **1936**.
- 1156** WHITEHEAD: Brit. med. J. **1882**, 1101.
- Periproktitischer Absceß.*
- 1159** MOSZKOWICZ: Arch. klin. Chir. **114**, 107 (1920); Zbl. Chir. **1938**, 856 (Lit.). — HOCHENEGG: In Lehrbuch der speziellen Chirurgie, Bd. II. Berlin-Wien: Urban & Schwarzenberg **1918**.
- Mastdarmfistel.*
- GROSS: Erg. Chir. **23**, 654 (1930). — MOSZKOWICZ: Siehe S. 1159. — MELCHIOR: Beitr. klin. Chir. **70**, 745 (1910). — GREFFRATH: Dtsch. Z. Chir. **26**, 18 (1887).
- 1162** PAYR: Med. Klin. **1908 I**; Chir.-Kongr. **1928**; Arch. klin. Chir. **152**, 202 (1928).
- 1163** MOSZKOWICZ: Siehe S. 1159.
- 1164** WIDEROE: Zbl. Chir. **1929**, 284. — REHN, E.: Zbl. Chir. **1934**, 148. — WHITEHEAD: Siehe S. 1156. — MOSZKOWICZ: Siehe S. 1159.

Seite

Mastdarmkrebs.

- 1165** SCHMIEDEN: Die chirurgische Behandlung des Colon-Carcinoms. Berlin: Springer 1940. — FAGET: Zit. nach DIEFFENBACH. — CHESELDEN: Zit. nach DIEFFENBACH. — LISFRANC: Frorieps Notizen a. d. Geb. d. Heilk. 18, 303 (1827); **23**, 174 (1828). — WARDROP, STIRLING, MANDT, BLASIUS: Zit. nach DIEFFENBACH: Operative Chirurgie, Bd. II, S. 706. 1848. — VERNEUIL: Zit. nach HOOK: Zbl. Chir. **1925**, 1591. — BRYANT: Lancet **1875 II**, 450. — SCHINZINGER: 54. Verslg. dtsch. Naturforsch. u. Ärzte Salzburg 1881. — ALBERT: Zit. nach SCHINZINGER. — MADELUNG: Zit. nach SCHINZINGER. — ROBERTS: Zbl. Chir. **1878**, 572. — KOCHER: Zbl. Chir. **1874**, 145; Dtsch. Z. Chir. **13**, 135 (1880). — VOLKMANN: Slg. klin. Vortr. **131** (1877). — KÜSTER: Chir.-Kongr. 1888, I, S. 7. — KÖNIG: Zbl. Chir. **1881**, 433; Chir.-Kongr. 1888, II, S. 25. — DENONVILLIÈRES: Zit. nach KOCHER. — SIMON: Zit. nach KOCHER. — BARDENHEUER: Zur Frage der Drainierung der Bauchhöhle. Stuttgart: Ferd. Enke 1880.
- 1166** KRASKE: Arch. klin. Chir. **33**, 563 (1886); **80**, 634 (1906). — HOCHENEGG: Wien. klin. Wschr. **1888 I**; **1889 I/II**; Dtsch. Z. Chir. **85**, 508 (1906). — ESMARCH: Zbl. Chir. **1884**, 689. — KÜTTNER: Siehe S. 1169. — ROTTER: Arch. klin. Chir. **98**, 38 (1912). — VOELCKER: Beitr. klin. Chir. **72**, 671 (1911); Zbl. Chir. **1913**, 395; Arch. klin. Chir. **180**, 121 (1934). — GAUDIER: Bull. Soc. nat. Chir. Paris **22**, 270 (1896). — QUÉNU: Bull. Soc. nat. Chir. Paris **1896**. — QUÉNU et HARTMANN: Chirurg. du rectum. Paris 1898. — CHALOT: Bull. Soc. nat. Chir. Paris **22**, 310 (1896). — GOEPEL: Zbl. Chir. **1924**, 776; Arch. klin. Chir. **173**, 44 (1932). — MOSZKOWICZ: Arch. klin. Chir. **90**, 598 (1909). — KÜMMELL: Chir.-Kongr. 1906, I, S. 130. — PAYR: Siehe S. 1167. — SUDECK: Siehe S. 1167. — HELLER: Erg. Chir. **5**, 488 (1913) (Lit.). — SCHMIEDEN: Zbl. Chir. **1910**, 641; Erg. Chir. **4**, 613 (1912). — SCHMIEDEN u. FISCHER: Arch. klin. Chir. **132**, 503 (1924). — FISCHER: Arch. klin. Chir. **133**, 609 (1924). — KIRSCHNER: Chir.-Kongr. 1924, I, S. 156; Arch. klin. Chir. **127**, 385 (1923); **180**, 296 (1934). — HOFMEISTER: Chir.-Kongr. 1924, I, S. 161,

Seite

- GULEKE: Chir.-Kongr. 1924, I, S. 163; Arch. klin. Chir. **180**, 128 (1934); Chirurg **4**, 313 (1932); **13**, 657 (1941). — v. HABERER: Chir.-Kongr. 1924, I, S. 163. — GOETZE: Zbl. Chir. **1931**, 132, 174, 878; Arch. klin. Chir. **180**, 240 (1934); Chir.-Kongr. 1934; Zbl. Chir. **1934**, 1537.
- 1167** KRASKE: Siehe S. 1166. — LEXER: Zbl. Chir. **1931**, 2662. — MANDL: Dtsch. Z. Chir. **168**, 145 (1922). — QUÉNU: Siehe S. 939. — SUDECK: Dtsch. Z. Chir. **106**, 619 (1910). — HELLER: Zbl. Chir. **1923**, 403. — BRAUN: Zbl. Chir. **1923**, 397. — PAYR: Zbl. Chir. **1923**, 400. — EICHHOFF (KÜTTNER): Beitr. klin. Chir. **125**, 17 (1922). — GOETZE: Siehe S. 1166.
- 1168** SCHMIEDEN: Siehe S. 1166. — KIRSCHNER: Siehe S. 1166. — GOEPEL: Siehe S. 1166. — GULEKE: Siehe S. 1166.
- 1169** KÜTTNER: Dtsch. med. Wschr. **1910 I**; Zbl. Chir. **1916**, 905; **1924**, 1119; Chir.-Kongr. 1920, I, S. 294. — PENDL: Chir.-Kongr. 1920, I, S. 297. — MANDL: Siehe S. 1167. — SCHMIEDEN: Siehe S. 1166. — KIRSCHNER: Siehe S. 1166. — QUÉNU: Siehe S. 1166. — HELLER: Siehe S. 1166. — PAYR: Siehe S. 1166.

Sacrale Mastdarmoperation.

- 1170** KRASKE: Siehe S. 1166. — GOETZE: Siehe S. 1166. — LEXER-SCHNEIDER: Zbl. Chir. **1932**, 2395. — VOELCKER: Siehe S. 11. — HOCHENEGG (MANDL): Siehe S. 1166 u. 1167.
- 1172** KOCHER: Siehe S. 1165. — KRASKE: Siehe S. 1166.
- 1175** GOETZE: Siehe S. 1166.
- 1178** GERSUNY: Zbl. Chir. **1893**, 554. — PRUTZ: Arch. klin. Chir. **63**, 591 (1901). — KÖRBL: Arch. klin. Chir. **101**, 449 (1913).
- 1179** PRUTZ: Siehe S. 1178. — KRASKE: Siehe S. 1166.
- 1180** KÜTTNER: Siehe S. 1166.
- 1181** NORDMANN: Chirurg **3**, 673 (1931). — ROTTER: Siehe S. 1166.
- 1183** HOCHENEGG: Siehe S. 1166 u. 1167. — ISHIKAWA: Mitt. med. Fak. Kyushu Fukuoka **7**, 295 (1923). — NICOLADONI: Zbl. Chir. **1897**, 929. — TRENDELENBURG: Zit. nach KRASKE, 1906. — KÜMMELL: Chir.-Kongr. 1906, I, S. 130.
- 1185** NICOLADONI: Siehe S. 1183. — TRENDELENBURG: Siehe S. 1183. — KÜMMELL: Siehe S. 1166. — WESTHUES: Arch. klin. Chir. **173**, 67, 124 (1932). —

- Seite
- GOETZE: Siehe S. 1166. — VOELCKER: Siehe S. 1166.
- 1186 TRENDLENBURG: Siehe S. 950.
- 1187 GOETZE: Siehe S. 1166. — SUDECK: Siehe S. 1192.
- Abdominosacrale Mastdarmoperation.*
- 1188 SCHMIEDEN: Siehe S. 1166. — KIRSCHNER: Siehe S. 1166. — HELLER: Erg. Chir. 5, 488 (1913).
- 1189 KIRSCHNER: Siehe S. 1166.
- 1192 VEBER: Arch. klin. Chir. 98, (1912). — SUDECK: Münch. med. Wschr. 1907 II. — HELLER: Siehe S. 1188.
- 1193 KURTZAHN-HAECCKER: Siehe S. 1200.
- 1197 GOEPEL: Siehe S. 1166. — MACKENRODT: Berl. klin. Wschr. 1902 I, 894. — KURTZAHN-HAECCKER: Siehe S. 1200.
- 1199 KURTZAHN-HAECCKER: Siehe S. 1200. — HESSE: Chirurg 4, 921 (1932).
- Zweizeitiges Vorgehen.*
- GULEKE: Siehe S. 1166.
- 1200 GULEKE: Siehe S. 1166.
- Künstlicher Anusverschluß.*
- KURTZAHN-HAECCKER: Zbl. Chir. 1921, 1508; 1923, 827. — KLEINSCHMIDT: Zbl. Chir. 1925, 626. — HESSE: Chirurg 4, 921 (1932).
- 1202 HOFMEISTER: Arch. klin. Chir. 152 (1926).
- Darmverschluß.*
- WILMS: Per Ileus: Deutsche Chirurgie, Bd. 46, S. 9, 1906. — BRAUN u. WORTMANN: Der Darmverschluß. Berlin: Springer 1924. — KLEINSCHMIDT: Der Darmverschluß. In: Die Chirurgie. Berlin u. Wien 1941. — HAESER: Deutsche Chirurgie, Bd. 1. 1879.
- 1206 BOIT (MOYNIHAN): Chir.-Kongr. 1920, I, S. 287. — HARTERT: Münch. med. Wschr. 1918 I, 840.
- Leber und Gallenwege.*
- Leberverletzung.*
- THÖLE: Chirurgie der Lebergeschwülste. Neue Deutsche Chirurgie, Bd. 7. Stuttgart: Ferd. Enke 1913.
- 1207 KOUSNETZOFF u. PENSKY: Rev. de Chir. 1896, No 7 u. 12.
- 1208 THÖLE: Siehe S. 1207. — BECK, J. C.: Zit. nach PAYR und MARTINA, S. 1209. — LÄWEN: Chir.-Kongr. 1912, I, S. 47.
- Seite
- POLJEONFF u. LADYGIN: Zit. nach HILSE. — HILSE: Arch. klin. Chir. 103, 1042 (1914) (Lit.). — KIRSCHNER: Beitr. klin. Chir. 86, 5 (1913). — HENSCHEN: Periost. Beitr. klin. Chir. 77, 24 (1912). — KORNEW u. SCHAAK: Zbl. Chir. 1913, Nr 24. — BOLJARSKY: Arch. klin. Chir. 93, 507 (1910). — GIRGOLAW: Inaug.-Diss. St. Petersburg 1907. Ref. Zbl. Chir. 1906, Nr 46. — HESSE: Beitr. klin. Chir. 82, 117 (1913).
- 1209 PAYR u. MARTINA: Arch. klin. Chir. 77, 962 (1905).
- 1210 ASSMANN: Med. Ges. Leipzig, 22. Febr. 1922. Ref. Münch. med. Wschr. 1922.
- 1211 TALMA: Berl. klin. Wschr. 1898 I, 38; 1904 I, 14. — BUNGE: Die TALMADRUMMONDSche Operation. Klin. Jb. 14, 3 (Jena 1905). — HÖPFNER: Erg. Chir. 6, 410 (1913). — SIEVERS: Münch. med. Wschr. 1919 I, 8. — ENDERLEN, HOTZ u. MAGNUS ALSLEBEN: Zbl. exper. Med. 3, 223 (1914). — ROUTTE: Lyon méd. 109, 10 (1907). — NOETZEL: Arch. klin. Chir. 112, 153 (1919). — SOJESIMA: Dtsch. Z. Chir. 98, 390 (1909).
- Leberechinococcus.*
- GHEDINI: Gazz. Osp. 1907, 153. — KREUTER: Erg. Chir. 4, 183 (1912).
- Gallenblasenoperation.*
- 1212 KEHR: Arch. klin. Chir. 53, 209, 362 (1896); 61, 473 (1900); 89, 97 (1909); 97, 74, 301 (1912); 98, 572 (1912); Chirurgie der Gallenwege. Neue Deutsche Chirurgie, Bd. 8. Stuttgart: Ferd. Enke 1913 (Lit.). — KÖRTE: Die Erkrankungen der Gallenwege usw. Dresden u. Leipzig: Theod. Steinkopff 1928. — ZANDER: Das Für und Wider der chirurgischen Behandlung des Gallenleidens. Leipzig: Georg Thieme 1930. — WALZEL: Die Technik der Eingriffe am Gallensystem. Wien: Springer 1928. — HELLER: Die Chirurgie der Leber und der Gallenwege. In: Die Chirurgie, 2. Aufl. Berlin u. Wien: Urban & Schwarzenberg 1939. — LANGENBUCH: Chirurgie der Leber und Gallenblase. Deutsche Chirurgie, Bd. 45 c. I. u. II. Stuttgart: Ferd. Enke 1894 u. 1897 (Lit.). Geschichte siehe LANGENBUCH und KÖRTE: Arch. klin. Chir. 46, 331 (1893). — COURVOISIER: Kasuistische Beiträge zur Pathologie und Chirurgie der Gallenwege. Leipzig 1890. —

- Seite
- KÖRTE: Arch. klin. Chir. **46**, 230 (1893); **69**, 603 (1903); **71**, 1049 (1903); **89**, 1 (1909). — RIEDEL: Erfahrungen über die Gallensteinkrankheiten mit und ohne Ikterus. Berlin 1892. — SPRENGEL: Arch. klin. Chir. **42**, 550 (1891); **97**, 817 (1912). — KIRSCHNER: Dtsch. med. Wschr. **1918 I**.
- 1213** ENDERLEN u. HOTZ: Chir.-Kongr. 1923, II, S. 264 u. 284.
- 1214** COURVOISIER: Siehe S. 1212. — RITTER: Chir.-Kongr. 1922, I, S. 124. — DU PLESSIS: Die Störung der Leberfunktion bei Pleuraempyem usw. Inaug.-Diss. Freiburg 1935.
- 1215** BRAUN: Zbl. Chir. **1920**, 634.
- Cholecystektomie.*
- ENDERLEN: Chir.-Kongr. 1923, II, S. 264 (271). — HELLER: Siehe S. 1212. — PERTHES: Zbl. Chir. **1912**, 1252.
- 1223** PAYR (KOCHER): Dtsch. Z. Chir. **75**, 1 (1904).
- 1224** LORENZ: Zbl. Chir. **1903**, 554; Dtsch. Z. Chir. **79**, 337 (1905). — BERGER: Hepaticusdrainage. Arch. klin. Chir. **69**, 299 (1903). — RIEDEL-RADIEWSKY: Mitt. Grenzgeb. Med. u. Chir. **9**, 659 (1902). — KEHR: Siehe S. 1224. — SPRENGEL: Chir.-Kongr. 1891, II, S. 132. — SASSE: Arch. klin. Chir. **100**, 967 (1913). — FLÖRCKEN: Münch. med. Wschr. **1922 II**. — GÖPEL: Münch. med. Wschr. **1922 II**. — v. HABERER: Arch. klin. Chir. **122**, 796 (1923). — MOLL: Zbl. Chir. **1923**, 324. — JURASZ: Zbl. Chir. **1923**, 1000. — NORDMANN: Arch. klin. Chir. **101**, 1061 (1913).
- 1225** JURASZ: Siehe S. 1224.
- 1226** PAYR: Siehe S. 1229.
- 1229** PAYR: Chirurgie der Gallensteinkrankheiten. Jkurse ärztl. Fortbildg **1913**, Dez.; Zbl. Chir. **1925**, 1886. — HOHLBAUM: Chir.-Kongr. 1923, I, S. 19. — KEHR: Siehe S. 1212. — SCHÜLLER: Karzinom des Papilla Vateri. Beitr. klin. Chir. **31**, 683 (1901). — VOELCKER: Beitr. klin. Chir. **72**, 581 (1911) (Lit.). — DOBERAUER: Beitr. klin. Chir. **67**, 472 (1910). — GOETZE-OETTLE: Arch. klin. Chir. **193**, 422 (1938).
- Carcinom der Gallenblase.*
- 1231** KOUSNETZOFF u. PENSKY: Siehe S. 1207. — THÖLE: Siehe S. 1206. — PAYR u. MARTINA: Siehe S. 1209. — LÄWEN: Siehe S. 1208.
- Seite
- Pankreaserkrankungen.
- Pankreasnekrose.*
- 1232** GULEKE: Erg. Chir. **4**, 408 (1912); Chir.-Kongr. 1927; Verh. Ges. Verdgskrkh. **1924**, 113. — SCHMIEDEN u. SEBENING: Arch. klin. Chir. **148**, 319 (1927) (Lit.); Chir.-Kongr. 1927; Zbl. Chir. **1939**, 825. — NORDMANN: Chir.-Kongr. 1913, II, S. 362 und Arch. klin. Chir. **193**, 370 (1938). — KÖRTE: Die chirurgischen Krankheiten und Verletzungen des Pankreas. Deutsche Chirurgie, Bd. 45d. Stuttgart: Ferd. Enke 1898. — KÜTTNER: Beitr. klin. Chir. **32**, 244 (1902). — DOYEN: Chirurg. du pancréas. Congr. franç. chir. Paris 1905, p. 736.
- 1233** v. BERGMANN: Chir.-Kongr. 1927. — KATSCH: Klin. Wschr. **1925 I**, 289; Chir.-Kongr. 1925, I, S. 116. — BERNHARD: Klin. Wschr. **1930 II**; Dtsch. Z. Chir. **231**, 1 (1931); Arch. klin. Chir. **189**, 627 (1937). — BERNHARD-GRIESSMANN: Zbl. Chir. **1939**, 348. — GULEKE: Siehe S. 1232. — SCHMIEDEN: Siehe S. 1232.
- 1234** BERNHARD: Siehe S. 1233.
- Chronische Pankreatitis.*
- KATSCH: Siehe S. 1233.
- Pankreaszyste.*
- 1235** PAYR: Wien. klin. Wschr. **1898 I**. — RIEDEL: Chir.-Kongr. 1885, II, S. 269. — GUSSENBAUER: Chir.-Kongr. 1883, II, S. 94. — KÄSTNER: Chir.-Kongr. 1925, I, S. 119. — WALZEL-WIESEN-TREU: Chir.-Kongr. 1925, I, S. 122.
- Pankreasfistel.*
- 1237** HOHLBAUM: Erg. Chir. **29**, 1 (1936); Arch. klin. Chir. **148**, 75 (1927). — KLEINSCHMIDT: Arch. klin. Chir. **135**, 363 (1925). — DOYEN: Congrès franç. chir. Paris 1905, p. 736. — WOHLGEMUTH: Berl. klin. Wschr. **1907 I**, 47; **1908 I**, 389; **1910 I**, 92. — JETLIČKA: Rozhl. Chir. a Gynaek. (tschech.) **1**, 1 (1921). Ref. Z.org. Chir. **16**, 153 (1922). — LORENZ: Wien. klin. Wschr. **1921 I**, 339. — VOELCKER-ARNSPERGER: Beitr. klin. Chir. **48**, 673 (1906). — KAUSCH: Zbl. Chir. **1909**, 1553.
- 1238** HENLE-HAHN: Zbl. Chir. **1927**, 585. — HAMMESFAHR: Zbl. Chir. **1923**, 1758. — WITZEL: Siehe S. 1104. — KADER: Siehe

Seite

S. 1104. — KLEINSCHMIDT: Siehe S. 1237. — HOHLBAUM: Siehe S. 1237. — VIL-LARET: Zit. nach HOHLBAUM, S. 1237. — INGEBRISTEN: Bull. Soc. nat. Chir. Paris **12**, 1010 (1926). — MADIER: Bull. Soc. nat. Chir. Paris **55**, 570 (1929).

Eingriffe an der Milz.

- MICHELSSON: Erg. Chir. **6**, 480 (1913); Dtsch. Z. Chir. **124**, 328 (1913). — HERFARTH: Erg. Chir. **19**, 217 (1926). — WEINERT: In KIRSCHNER-NORDMANN: Die Chirurgie, Bd. 6, S. 1039. 1927; Zbl. Chir. **1921**, 474; Arch. klin. Chir. **126**, 141 (1923); Beitr. klin. Chir. **130**, 582 (1924).
- 1239** EDLER: Arch. klin. Chir. **34**, 573 (1887). — BERGER: Arch. klin. Chir. **68**, 768 (1902) (Lit.). — LEWERENZ: Arch. klin. Chir. **60**, 951 (1900). — NÖTZEL: Arch. klin. Chir. **112**, 157 (1919). — KIRSCHNER: Beitr. klin. Chir. **86**, 5 (1913). — HENSCHEN: Beitr. klin. Chir. **77**, 24 (1912). — KORNEW u. SCHAAK: Zbl. Chir. **1913**, Nr 24. — HILSE: Arch. klin. Chir. **103**, 1042 (1914) (Lit.). — LÄWEN: Chir.-Kongr. 1912, I, S. 47. — LEVY: Zbl. Chir. **1910**, 1577. — TRENDELENBURG: Dtsch. med. Wschr. **1899 II**.
- 1240** PITTS u. BALLANCE: Lancet **1896 I**, 485.

Milzentfernung.

- MARWEDEL: Siehe S. 1057.
- 1242** LOTSCH: Arch. klin. Chir. **126**, 145 (1923).

Milzcyste.

- 1243** SCHALITA: Arch. klin. Chir. **49**, 629 (1895).

Milzabsceß.

BESSEL-HAGEN: Arch. klin. Chir. **62**, 188 (1900). — WILDEGANS: Arch. klin. Chir. **114**, 416 (1923). — DONAT: Arch. klin. Chir. **34**, 957 (1887). — STIERLIN: Dtsch. Z. Chir. **45**, 382 (1897). — RYDIGIER: Chir.-Kongr. 1895, II, S. 618. — BARDENHEUER-PLÜCKER: Zbl. Chir. **1895**, 905.

Milzgeschwülste.

- 1244** RYDIGIER: Siehe S. 1243. — PLÜCKER (BARDENHEUER): Siehe S. 1243.

Splenoplexie.

RYDIGIER: Siehe S. 1243.

Seite

Andere Erkrankungen der Milz.

- 1245** EPPINGER: Mitt. Grenzgeb. Med. u. Chir. **27**, 796 (1914); Die hepato-lienalen Erkrankungen, die Operationen an der Milz usw. Berlin: Springer 1920. — NÄGELI: Blutkrankheiten und Blutdiagnostik. Berlin-Leipzig 1919. — BURCKHARDT: Arch. klin. Chir. **43**, 439 (1892). — DE LA CAMP: Arch. klin. Chir. **126**, 443 (1923). — HERFARTH: Erg. Chir. **19**, 217 (1926). — STUBENRAUCH: Dtsch. Z. Chir. **172**, 374 (1922). — SUCHANEK: Arch. klin. Chir. **98**, 208 (1912). — BRICHER: Dtsch. Z. Chir. **92**, 323 (1908). — JORDAN: Mitt. Grenzgeb. Med. u. Chir. **11**, 407 (1903). — FOSSLER: Arch. klin. Chir. **104**, 764 (1914). — WEINERT: Siehe S. 1238.
- 1246** MÜNZER: Kongr. inn. Med. 1920. — NORDMANN: Chir.-Kongr. 1921, I, S. 240. — PHILIPPOWICZ: Arch. klin. Chir. **112**, 121 (1919). — VOGEL: Dtsch. Z. Chir. **180**, 37 (1923). — MINKOWSKI: Kongr. inn. Med. 1920. — LESCHKE: Arch. klin. Chir. **126**, 154 (1923).

Harn- und Geschlechtsorgane.

TANDLER u. ZUCKERKANDL: Anatomie und Klinik der Prostatahypertrophie. Berlin: Springer 1922. — VOELCKER u. WOSSIDLO: Urologische Operationslehre. Leipzig: Georg Thieme 1924. — v. LICHTENBERG, VOELCKER, WILDBOLZ: Handbuch der Urologie. Berlin: Springer 1926—1928. — KÜMMELL: Chir.-Kongr. 1900, II, S. 314 u. 1912, I, S. 258 u. 297; Klin. Wschr. **1925 I**, 439; Die Chirurgie der Nieren. Handbuch der praktischen Chirurgie, Bd. 4. Stuttgart: Ferd. Enke 1922; Z. urol. Chir. **2**, 18 (1914). — KÜMMELL u. RUMPEL: Beitr. klin. Chir. **37**, 788 (1903). — WILDBOLZ: Lehrbuch der Urologie. Berlin: Springer 1934. — BAETZNER: Diagnostik chir. Nierenerkr. Berlin: Springer 1921. — TRENDELENBURG: Die ersten 25 Jahre der Deutschen Gesellschaft für Chirurgie. Berlin: Springer 1923. — FEARON: Zit. nach TRENDELENBURG. — SIMON: Chir.-Kongr. 1873, II, S. 48; Chirurgie der Nieren. Erlangen: Enke 1871. — DURHAM u. GUNN: Zit. nach SIMON. — CZERNY: Zbl. Chir. **1879**, 737; Arch. klin. Chir. **25**, 858 (1880). — ISRAEL: Chirurgische Klinik der Nierenkrankheiten. Berlin 1901. — KOCHER: Chirurgische Operationslehre, S. 996.

Seite

Jena: Gustav Fischer 1907. — ALBARRAN: Internat. Chir.-Kongr. Lissabon 1906; siehe auch 1280. — TUFFIER: Bull. Soc. nat. Chir. Paris 1894, 20. — JABOULAY: Presse méd. 1903; Arch. gén. Méd. 1903, No 46. — ROVSING: Arch. klin. Chir. 51, 827 (1906); 49, 407 (1895); Mitt. Grenzgeb. Med. u. Chir. 10, 311 (1902); Zbl. Chir. 1904, 513; siehe auch S. 1253. — CASPER: Ther. Gegenw. 1907, Okt.; Handbuch der Cystoskopie, 5. Aufl. Wien 1923. — VOLHARD: Klin. Wschr. 1940 I, 540.

Voruntersuchung.

WILDBOLZ: Siehe S. 1246.

- 1247 WILDBOLZ: Siehe S. 1246 und Dtsch. Z. Chir. 81, 34 (1906). — PETERS: Beitr. klin. Chir. 128, 395 (1923). — CASPER: Siehe S. 1246. — KÜMMELL: Siehe S. 1246. — ALBARRAN: Operative Chirurgie der Harnwege (Deutsch von GRUNERT). Jena: Gustav Fischer 1910. — STÖCKEL: Beitr. Klin. Tbk. 1903, H. 1. — JOSEPH: Kystoskopische Technik. Berlin: Springer 1923.
- 1248 PETERS: Siehe S. 1247.
- 1249 CASPER: Siehe S. 1246. — PAYR: Z. urol. Chir. 12, 254 (1923).
- 1251 HOHLBAUM: Dtsch. med. Wschr. 1926 I, 657.
- 1252 KÜMMELL: Siehe S. 1246.
- 1253 ROVSING: Siehe S. 1246 und Arch. klin. Chir. 75, 867 (1905); 77, 43 (1905). — EDEBOHLS: Med. Rec. 1901, 691; Zbl. Chir. 1904, 189. — KÜMMELL: Siehe S. 1246. — RIEDER (MÜLLER): Arch. klin. Chir. 162, 695 (1930). — RIEDER: Arch. klin. Chir. 173, 712 (1932); 177, 618 (1933). — LÄWEN: Münch. med. Wschr. 1911 II, 1390. — KAPPIS: Med. Klin. 1913 I, 233; Z. urol. Chir. 2, 156 (1913).
- 1260 GOETZE: Siehe S. 1267. — ZANDER: Chirurg 14, 25 (1942).
- 1261 ZONDEK: Zbl. Chir. 1907, 1369. — FEDOROFF-SSOSON u. JAROSCHEWITSCH: Z. urol. Chir. 21, 186 (1926).
- 1262 ZONDEK: Siehe S. 1261. — MARWEDEL: Zbl. Chir. 1907, 875. — WILDBOLZ: Siehe S. 1246. — KÜMMELL: Siehe S. 1246.
- 1263 PAYR: Zbl. Chir. 1912, 1505.

Ureterstein.

BÖMINGHAUS: Konservative und chirurgische Behandlung des Harnleiter-

Seite

steines. Leipzig: Georg Thieme 1940. — KORTZEBORN: Münch. med. Wschr. 1928 I. — ZEISS: Z. Urol. 31 (1937); 32 (1938); 33 (1939); Zbl. Chir. 1940, 1910. — PAYR: Zbl. Chir. 1912, 1505.

- 1265 SELIG: Zbl. Chir. 1914, 320; Arch. klin. Chir. 103, 994 (1914).
- 1267 GOETZE: Arch. klin. Chir. 189, 666 (1937); 193, 702 (1938).
- 1270 TAUFFER: Arch. Gynäk. 46 (1894). — MONARI: Ureteroanastomosi Rich. speriment. Bologna 1895. — KIRSCHNER: Beitr. klin. Chir. 86, 5 (1913). — KRAHN: RUSTS Handbuch der Chirurgie, Bd. 13. 1834. — BLASIUS: RUSTS Handbuch der Chirurgie, Bd. 11. 1834. — VOELCKER: Siehe S. 1246. — WILDBOLZ: Mber. Urol. 11, H. 3 (1906). — ROVSING: Arch. klin. Chir. 82, 1 (1907). — ALBARRAN: Operative Chirurgie der Harnwege (Deutsch von GRUNERT). Jena: Gustav Fischer 1910.
- 1271 VAN HOOK: J. amer. med. Assoc. 1893, 4. März. — POGGI: Riforma med. 1887.

Blasenoperationen.

- 1273 KRAHN: RUSTS Handbuch der Chirurgie, Bd. 13. 1834. — BLASIUS: RUSTS Handbuch der Chirurgie, Bd. 11. 1834.

Blasen-Mastdarmfistel.

- 1274 VOELCKER: Siehe S. 1313.
- 1275 WILDBOLZ: Siehe S. 1246.

Blasentuberkulose.

ROVSING: Arch. klin. Chir. 75, 867 (1905); 77, 43 (1905). — CLAIRMONT u. SCHAFFHAUSER: Zbl. Chir. 1930, 1115.

Schrumpfbhase.

- 1276 SCHEELE: Die narbig geschrumpfte Harnblase und ihre plastische Vergrößerung. Leipzig: Georg Thieme 1941. — SEBENING: Arch. klin. Chir. 177, 585 (1933) (Lit.); Chir.-Kongr. 1933. — GOETZE: Zit. nach SCHEELE. — RUBRITUS: Z. Urol. 1938, 425.

Blasengeschwülste.

- 1277 ZUCKERANDL: Handbuch der praktischen Chirurgie, Bd. 4. Stuttgart: Ferd. Enke 1922. — WILDBOLZ: Siehe S. 1246. — v. FRISCH: Erg. Chir. 3, 466 (1911).
- 1279 BARDENHEUER-BROHL: Zbl. Chir. 1888, 888.

Seite

- Blasendivertikel.*
- BLUM: Chirurgische Pathologie und Therapie der Harnblasendivertikel. Leipzig: Georg Thieme 1919 (Lit.). — ENGLISCH: Arch. klin. Chir. **73**, 1 (1904).
- 1280** SAMPSON: Zit. nach ALBARRAN: Operative Chirurgie der Harnwege (Deutsch von GRUNERT). Jena: Gustav Fischer 1910.
- 1281** KREUTER: Zbl. Chir. **1913**, 1740. — PAGENSTECHE: Chir.-Kongr. 1904, II, S. 240. — VOELCKER: Z. urol. Chir. **4**, 253 (1919).
- Blasenspalte.*
- ENDERLEN: Erg. Chir. **2**, 395 (1911) (Lit.); Über Blasenektomie. Wiesbaden: J. F. Bergmann 1904 (Lit.). — DANEEL: Beitr. klin. Chir. **65**, 530 (1909). — SCHENK: Zit. nach ENDERLEN: — TRENDELENBURG: Chir.-Kongr. 1886, II, S. 173 u. 1887, I, S. 114. — RUTKOWSKI: Zit. nach ENDERLEN. — v. MIKULICZ: Zit. nach ENDERLEN. — SIMON: Zit. nach ENDERLEN. — ROUX: Zit. nach ENDERLEN. — SCHEELE: Siehe S. 1276.
- 1282** THIERSCH: Chir.-Kongr. 1875, I, S. 16; 1882, I, S. 13. — SOUBOTTINE: Zit. nach ENDERLEN. — MAYDL: Wien. med. Wschr. **1894 II**. — MAKKAS: Zbl. Chir. **1910**, 1073. — GERSUNY: Zit. nach ENDERLEN. — BORELIUS: Zbl. Chir. **1903**, 780. — SEIFFERT: Arch. klin. Chir. **183**, 569 (1935); Chir.-Kongr. 1935.
- 1283** GRASER: Dtsch. Z. Chir. **100**, 126 (1909).
- 1284** MAKKAS: Siehe S. 1282. — FRÜND: Arch. klin. Chir. **61**, 1048 (1900). — LENGEMANN: Zbl. Chir. **1912**, 1697. — BORELIUS: Siehe S. 1282. — MÜLLER: Zbl. Chir. **1903**, 886. — HEITZ-BOYER-HOVELAQUE: Zit. nach CUNÉO. — LERDA: J. de Chir. **1913**, 549. — CUNÉO: Bull. Soc. anat. Chir. Paris **38**, No 1/2 (1912). — GERSUNY: Zit. nach ENDERLEN. — ENDERLEN u. WALBAUM: Festschrift für BOLLINGER. Beitr. path. Anat. Wiesbaden: J. F. Bergmann 1903.
- 1285** KLEINSCHMIDT: Zbl. Chir. **1920**, 1386.

*Sectio alta.**Entfernung der Harnblase.*

- 1289** v. FRISCH: Erg. Chir. **3**, 446 (1911). — SEIFFERT: Arch. klin. Chir. **183**, 569 (1935); Chir.-Kongr. 1935. — KÜSTER:

Seite

- Siehe S. 1294. — ALBARRAN: Siehe S. 1280. — GOEPEL: Zbl. Chir. **1923**, 1533.
- 1290** COFFEY: Surg. etc. **47**, 593 (1928).
- 1291** MAKKAS: Siehe S. 1282. — SEIFFERT: Siehe S. 1282. — MARWEDEL: Siehe S. 1009.
- 1292** SEIFFERT: Siehe S. 1282.
- Prostata.
- 1293** TANDLER u. ZUCKERKANDL: Anatomie und Klinik der Prostatahypertrophie. Berlin: Springer 1922.

Prostataabsceß.

- BOEMINGHAUS: Zbl. Chir. **1939**, 957.

Prostatahypertrophie.

- TRENDELENBURG: Chir.-Kongr. 1886, I, S. 35. — EIGENBRODT: Dtsch. Z. Chir. **28**, 61 (1888); Beitr. klin. Chir. **8**, 123 (1891). — AMUSSAT-VIGNARD: Thèse de Paris 1890. — KÜMMELL: Chir.-Kongr. 1889, I, S. 148; 1907, II, S. 1. — ISRAEL: Chir.-Kongr. 1891, I, S. 139 u. 1907, I, S. 186. — GUSSENBAUER: Chir.-Kongr. 1891, I, S. 139. — HELFERICH: Chir.-Kongr. 1891, I, S. 136; 1907, I, S. 190. — ZUCKERKANDL: Siehe TANDLER u. ZUCKERKANDL und Wien. klin. Wschr. **1907 II**. — MCGILL: Brit. med. J. **1887**, 1104; **1889 II**, 863. — BELFIELD: Amer. J. med. Sci. **1890**, 439; Amer. J. Urol. **5**, Nr 10 (1909). — FULLER: J. cutan. a. genito-urin. Dis. **1895**, 232. — FREYER: Brit. med. J. **1900**, 24. März u. **1901**, 20. Juli; **1909**, 2. Okt. — DELBET: Ann. Mal. Org. génito-urin. **1902**. — ESMARCH: Chir.-Kongr. 1891, I, S. 138. — ALBARRAN: Bull. Soc. nat. Chir. Paris **1901**, No 33.
- 1294** RINGLEB: Arch. klin. Chir. **112**, 247 (1919). — MERCIER: Zit. nach BOTTINI. — BEER: Ann. Surg. **1911**, Aug. — MCCARTHY: J. of Urol. **37**, 18 (1937); **38**, 306 (1937). — KÜSTER: Chir.-Kongr. 1891, II, S. 249. — KÜCHLER: Dtsch. Klin. **1866**, Nr 50. — v. DITTEL: Wien. klin. Wschr. **1890 I**. — GOODFELLOW: J. amer. med. Assoc. Chicago **1904**. — YOUNG: J. amer. med. Assoc. **78**, 933 (1922); **110**, 280 (1938). — WILMS: Dtsch. Z. Chir. **93**, 325 (1908). — BERNDT: Münch. med. Wschr. **1914 I**; **1921 I**. — ZUCKERKANDL: Wien. klin. Wschr. **1907 II**. — TRENDELENBURG: Siehe S. 1293. —

- | Seite | Seite |
|---|--|
| <p>WILDBOLZ: Siehe S. 1246. — KIRSCHNER: Arch. klin. Chir. 164, 487 (1931). — CASPAR: Lehrbuch der Urologie. Wien: Urban & Schwarzenberg 1923. — NICOLL: Brit. med. J. 1906, 11. Aug. — THOMAS: Brit. med. J. 1908, 3. Okt. — LÄWEN: Zbl. Chir. 1926, 1554. — VOELCKER: Arch. klin. Chir. 71, 1001 (1903); Beitr. klin. Chir. 72, 687 (1911); Z. urol. Chir. 4, 253 (1919). — FREYER: Siehe S. 1293. — KÜTTNER: Arch. klin. Chir. 126, 373 (1923). — GOEPEL: Zbl. Chir. 1923, 1533.</p> <p>1295 BOUVIER: Zbl. Chir. 1924, 2131. — KÜMMELL: Siehe S. 1293. — ZUCKERKANDL: Siehe S. 1293. — WILDBOLZ: Siehe S. 1293 und Z. urol. Chir. 2, 534 (1914).</p> <p>1296 VOELCKER: Siehe S. 1294. — KÜMMELL: Siehe S. 1293. — VOLHARD: Klin. Wschr. 1940 I, 540. — KÜTTNER: Siehe S. 1294. — PETERS: Beitr. klin. Chir. 128, 395 (1923).</p> <p>1297 PREGL: Arch. klin. Chir. 138, 489 (1925). — VOLHARD: Siehe S. 1296. — v. HABERER: Arch. klin. Chir. 138, 493 (1925). — REHN: Arch. klin. Chir. 126, 359 (1923); 138, 502 (1925). — ROWNTREE and GERACHTY: J. amer. med. Assoc. 57, Nr 10 (1911). — NEGRO et COLOMBET: J. d'Urol. 1923, 12. — NEGRO et LÉVY: J. d'Urol. 1924, 289. — PETERS: Beitr. klin. Chir. 128, 395 (1923). — VEIL: Beitr. klin. Chir. 102, 365 (1916). — ROSENBERG: Mitt. Grenzgeb. Med. u. Chir. 34, 162 (1912).</p> <p>298 v. HABERER: Zbl. Chir. 1921, 15. — VOELCKER: Chir.-Kongr. 1925, I, S. 42. — BUDE u. KÜRTE: Zbl. Chir. 1924, 2684. — LONDON: Pflügers Arch. 201, 360 (1923). — PRAETORIUS (Kapillarpunktion): Dtsch. med. Wschr. 1929 I.</p> <p><i>Transurethrale Prostataresektion.</i></p> <p>KRAAS: Erg. Chir. 28, 289 (1935). — REISER: Die transurethrale elektrochirurgische Resektion der Vorsteherdrüse. Leipzig: Joh. Ambr. Barth 1940. — SCHRÖDER: Z. urol. Chir. u. Gynäk. 43, 362 (1935). — STERN: Urologic Rev. 39, 369 (1935). — CATHY, M. C.: J. of Urol. 37, 18 (1937); 38, 306 (1937). — KRETSCHMER: Amer. J. Surg. 104, 917 (1936).</p> <p>1299 KRAAS: Siehe S. 1298. — LÖWENECK: Chirurg 14, 76 (1942). — HOUTAPPEL: Inaug.-Diss. Amsterdam 1936. — RÖBELEN: Z. Urol. 34, 249 (1940). —</p> | <p>WILHELMI: J. of Urol. 45, 612 (1941). — REISER: Siehe S. 1298.</p> <p>1300 KRAAS: Siehe S. 1298. — REISER: Siehe S. 1298.</p> <p><i>Suprapubische Prostatektomie.</i></p> <p>1301 FREYER: Siehe S. 1293. — GOEPEL: Siehe S. 1294.</p> <p>1303 FREYER: Siehe S. 1293. — KÜMMELL: Siehe S. 1293. — GOEPEL: Siehe S. 1293.</p> <p>1305 GOEPEL: Siehe S. 1293.</p> <p><i>Perineale Prostatektomie.</i></p> <p>1306 ZUCKERKANDL: Siehe S. 1293. — WILDBOLZ: Siehe S. 1293. — KIRSCHNER: Arch. klin. Chir. 164, 487 (1931).</p> <p>1307 WILDBOLZ: Siehe S. 1293 und Z. urol. Chir. 2, 534 (1914); Korresp.bl. Schweiz. Ärzte 1914, Nr 23. — ZUCKERKANDL: Siehe S. 1293.</p> <p>1313 FISCHER-ORTH: Z. urol. Chir. 5, 232 (1920).</p> <p>1315 VOELCKER: Z. urol. Chir. 4, 253 (1919).</p> <p>1322 BOEMINGHAUS: Erg. Chir. 17, 516 (1924).</p> <p>1323 BRAUN-LÄWEN: Die örtliche Betäubung. Leipzig: Joh. Ambr. Barth 1933.</p> <p>1329 BOEMINGHAUS: Siehe S. 1322. — BECK: Siehe S. 1331.</p> <p>1330 BOEMINGHAUS: Siehe S. 1322. — NOVÉ-JOSSERAND: Rev. Gynec. et Chir. abdom. 1907, No 6. — TANTON: Bull. nat. Soc. Chir. Paris 1910, 15. Febr. — UNGER: Chir.-Kongr. 1909, I, S. 99. — LEXER: Med. Klin. 1911 II. — STREISSLER: Arch. klin. Chir. 95, 663 (1911). — SCHMIEDEN: Arch. klin. Chir. 90, 748 (1909).</p> <p>Urethra und Penis.</p> <p><i>Epispadie.</i></p> <p>STETTNER: Erg. Chir. 5, 532 (1913) (Lit.). — DUPLAY: Arch. gén. Méd. 1874, Mai u. Juni; 1880, März. — THIERSCH: Arch. Heilk. 1869, H. 1.</p> <p><i>Hypospadie.</i></p> <p>1331 BECK, C.: N. Y. med. J. 62, 969 (1900); Dtsch. Z. Chir. 74, 138 (1904). — v. HACKER: Wien. klin. Wschr. 1898 I, 678; Beitr. klin. Chir. 22, 771 (1898). — BARDENHEUER: Chir.-Kongr. 1911.</p> <p>1332 BECK: Siehe S. 1331.</p> <p>1335 DUPLAY: Siehe S. 1330. — THIERSCH: Siehe S. 1330. — LANDERER: Dtsch. Z. Chir. 32, 591 (1891). — HELFERICH-POPPO: Inaug.-Diss. Greifswald 1897/98.</p> |

Seite

- ROCHET: Gaz. hebdom. méd. et chir. 1899, Aug. — STETTNER: Siehe S. 1330.
— BECK, C.: Siehe S. 1331.
- 1336** STETTNER: Siehe S. 1330. — KÖNIG: Verh. freien Ver.eigg Chir. Berlins, 8. Febr. 1904. — v. HOOG: Ann. Surg. 1896, April. — KRONACHER: Dtsch. Z. Chir. **43**, 161 (1896). — GAUDIER et COLLE: Ann. Mal. Org. génito-urin. **23**, 2 (1905). — OMBRÉDANNE: Presse méd. **1911**, 843. — ZENKER: Chirurg **6**, 576 (1934). — MOSKOWICZ: Chirurg **6**, 401 (1934). — HÖRHAMMER: Chirurg **10**, 159 (1938).
- 1337** OMBRÉDANNE: Siehe S. 1336. — HÖRHAMMER: Siehe S. 1356.
- 1340** *Penis.*
Phimose.
- 1341** JEFFERSON: Surg. etc. **23**, Nr 2 (1916). — KAREWSKI: Zit. nach RAMMSTEDT. — VENTURA: Morgagni **1908**, No 27. — HEINRICHS DORF: Mitt. Grenzgeb. Med. u. Chir. **24**, 383 (1912). — VAYRASSEL: Lyon chir. **1919**, 513. — RAMSTEDT: Handbuch der praktischen Chirurgie, Bd. 4, S. 1111. Stuttgart: Ferd. Enke 1922.
- 1342** RONNINGER: Münch. med. Wschr. **1914 I**. — PETRIVALSKY: Arch. klin. Chir. **85**, 430 (1908). — SCHÖNING: Münch. med. Wschr. **1921 I**, 776.
- 1343** DUCLAUX: Méd. praticien. **1906**, No 3. — SCHLOFFER: Zbl. Chir. **1901**, 658.
- 1344** DRÜNER: Beitr. klin. Chir. **118**, 230 (1919); Münch. med. Wschr. **1910 II**, 2478. — SCHEELE: Beitr. klin. Chir. **115**, 736 (1919). — FÖDERL: Wien. klin. Wschr. **1908 I**, 947. — HÖPFNER: Münch. med. Wschr. **1919 I**, 274. — ALBRECHT: Wien. klin. Wschr. **1913 I**, 935. — PAGENSTECHE: Z. ärztl. Fortbildg **1904**, Nr 3. — LOEWE: Münch. med. Wschr. **1914 I**, 1119. — SCHUBERT: Dtsch. med. Wschr. **1918 I**, 523. — LANGEMAK: Dtsch. med. Wschr. **1917 II**, 1268. — SIEVERS: Münch. med. Wschr. **1924 I**, 158, 733.
- 1345** ALBRECHT: Siehe S. 1344. — FOEDERL: Siehe S. 1344. — RAMSTEDT: Siehe S. 1341.

Paraphimose.

PAYR: Encyklopädie der praktischen Medizin (SCHNIRER u. VIERORDT). Wien: Alfred Hölder 1907.

Seite

Amputatio penis.

- 1346** THIERSCH: Slg klin. Votr. (Chirurgie **28**), 704 u. Chir.-Kongr. 1875, II, S. 25.
1349 THIERSCH: Siehe S. 1346.

Hoden, Nebenhoden, Samenstrang und Samenblasen.

- 1351** KOCHER: Die Krankheiten der männlichen Geschlechtsorgane. Deutsche Chirurgie, Bd. 50. Stuttgart: Ferd. Enke 1887 (Lit.). — DEMEL: Chirurgie des Hodens und des Samenstranges. Neue Deutsche Chirurgie, Bd. 36. Stuttgart: Ferd. Enke 1926.

Leistenhoden.

- VOELCKER: Arch. klin. Chir. **101**, 1088 (1913); Neue Deutsche Chirurgie, Bd. 2. Stuttgart: Ferd. Enke 1912. — HANUSA: Erg. Chir. **7**, 706 (1913) (Lit.). — ROSENMERKEL: Zit. nach HANUSA. — CHELIUS: Zit. nach HANUSA. — KATZENSTEIN: Dtsch. med. Wschr. **1902 II**; Chir.-Kongr. 1910, I, S. 59. — HABS: Chir.-Kongr. 1910, I, S. 64. — v. BRAMANN: Arch. klin. Chir. **40**, 137 (1890). — NICOLADONI: Arch. klin. Chir. **31**, 178 (1885); Chir.-Kongr. 1895, I, S. 166. — ANSCHÜTZ: Chir.-Kongr. 1920, I, S. 321.
- 1352** VILLEMIN: Zit. nach HANUSA. — MAUCLAIRE: Ann. Mal. Org. génito-urin. **1902**. — GERSUNY-HERMANN: Wien. klin. Wschr. **1905 I**. — SCHÜLLER: Ann. Anat. a. Surg. **4** (1881); Zbl. Chir. **1881**, 703. — WITZEL-SCHÄFER: Münch. med. Wschr. **1905 II**, 1245. — FISCHER: Beitr. klin. Chir. **84**, 106 (1913). — BEVAN: Arch. klin. Chir. **72**, 1035 (1904). — KÜTTNER: Chir.-Kongr. 1920, I, S. 317; Zbl. Chir. **1921**, 1582.
- 1354** WINKELMANN: Siehe S. 1356. — FRANGENHEIM: Zbl. Chir. **1920**, 173.

Hydrocele.

- 1355** KLAPP: Dtsch. Z. Chir. **74**, 354 (1904). — STORP: Chir.-Kongr. 1896, II, S. 316. — KIRSCHNER: Beitr. klin. Chir. **110**, 485 (1918). — BILLROTH-GLEICH: Festschrift für BILLROTH, 1892. — BUSCHKE: Dtsch. med. Wschr. **1894 I**. — NICAISE: Rev. de Chir. **1895**, No 12. — WEDDERHAKE: Zbl. Chir. **1917**, 838.
- 1356** v. VOLKMANN: Berl. klin. Wschr. **1876 I**, 29. — v. BERGMANN-v. BRAMANN: Berl. klin. Wschr. **1885 I**, 209. — WINKELMANN: Zbl. Chir. **1898**, 1092.

- Seite
- 1357** v. BERGMANN-V. BRAMANN: Siehe S. 1356.
- 1359** STORP: Siehe S. 1355. — KLAPP: Siehe S. 1355. — WINKELMANN: Siehe S. 1356.
- 1360** *Varicocele.*
- 1361** WALDEYER: Das Becken. Bonn: F. Cohen 1899.
- 1362** DURANTE-SCHIFFONE: Policlínico **1905**, No 11. Ref. Zbl. Chir. **1906**, 532. — VINCE: J. Chir. et Ann. Soc. belge Chir. **1904**, Sept. Ref. Zbl. Chir. **1905**, 355. — KLAPP: Zbl. Chir. **1921**, 1696. — CARTA: Giorn. med. del. R. rescito **1903**, Dez. Ref. Zbl. Chir. **1904**, 495. — PARONA: Policlínico **1899**, Jan. 15. — BRUNZEL: Dtsch. Z. Chir. **134**, 438 (1915).
- 1363** ISTOMIN: Dtsch. Z. Chir. **99**, 1 (1909). — FRANK: Zbl. Chir. **1914**, 588. — v. ZÖGEMANTEUFFEL: Petersburg. med. Wschr. **1896 II**. Ref. Zbl. Chir. **1896**, 1142. — NARATH: Wien. klin. Wschr. **1900 I**. — KÜTTNER: Zbl. Chir. **1921**, 1582.
- Nebenhodenresektion.*
- 1366** BARDENHEUER: Mitt. a. d. Kölner Bürgerhosp. 3. Köln: Ahn 1886. Ref. Zbl. Chir. **1888**, 367. — PAYR: Chir.-Kongr. **1901**, II, S. 47.
- Kastration.*
- SPRENGEL: Geschichte der Chirurgie, Bd. I u. II. Halle a. S.: Kümmel 1805 u. 1819.
- 1368** v. HABERER: Verslg d. Naturforsch. u. Ärzte Nauheim 1920. Ref. Zbl. Chir. **1921**, 15. — ZUCKERKANDL: Siehe S. 1293 und Wien. med. Prese **1889**, Nr 7, 21 u. 22.
- 1369** VOELCKER: Die Chirurgie der Samenblasen. Neue Deutsche Chirurgie, Bd. 2. Stuttgart: Ferd. Enke 1912; Arch. klin. Chir. **101**, 1088 (1913). — ZUCKERKANDL: Wien. klin. Wschr. **1907 II**.
- Wirbelsäule.
- Verletzungen und Tuberkulose.*
- 1370** NAST-KOLB: Erg. Chir. **3**, 347 (1911).
- 1371** PAYR (Malum suboccipit.): Dtsch. med. Wschr. **1906 II**.
- HENLE-ALBEEsche Operation.*
- HENLE u. HUBER: Erg. Chir. **19**, 349 (1926) (Lit.).
- 1372** ALBEE: J. amer. med. Assoc. **57**, 885 (1911); Z. orthop. Chir. **31**, 460 (1913).
- Seite
- HOESSLY: Beitr. klin. Chir. **102**, 153 (1916). — NUSSBAUM: Beitr. klin. Chir. **99**, 123 (1916). — HADRA: Philad. Times a. Reg. **1891**. — LANGE: Münch. med. Wschr. **1909 II**, 1817; **1924 I**, 904. — VULPIUS: Zbl. Chir. **1914**, 1110. — BORCHARD: Zbl. Chir. **1914**, 929. — FORBES: J. orthop. Surg. **2**, 509 (1920). HIBBS: N. Y. med. J. a. med. Rec. **1911**, May 27.
- 1373** HENLE: Siehe S. 1371.
- Wirbel- und Rückenmarksgeschwülste.*
- 1374** GULEKE: In Operationslehre von KIRSCHNER, Bd. III/1. Berlin: Springer 1935. — WHITMANN: Ann. Surg. **54**, 841 (1911). — SICARD et FORESTIER: Bull. Soc. méd. Hôp. Paris **38**, 463 (1922). — PEIPER: Dtsch. med. Wschr. **1926 I**, 22; Erg. Strahlenforsch. **2**, 109 (1926). — MONIZ: J. Lisboa méd. **2**, 57 (1925). Zit. nach KRAUSE. — FOERSTER: Zbl. Chir. **1921**, 627. — PETER: Med. Klin. **1925 I**. — LANDELIUS: Acta chir. scand. (Stockh.) **60**, 180 (1926). — ESKUCHEN: Klin. Wschr. **1924 II**; **1925 I**. — JIRASEK: Zbl. Chir. **1926**, 2484. — BÜTTNER: Beitr. klin. Chir. **135**, 404 (1926).
- 1375** FINKELNBURG: Zbl. Chir. **1923**, 1146. — KRAUSE: Zbl. Chir. **1925**, 2374. — HESSE: Erg. Chir. **10**, 1197 (1918) (Lit.). — HEYMANN: Zbl. Chir. **1925**, 1264. — KULENKAMPFF: Chir.-Kongr. **1926**, I, S. 31.
- 1376** SICARD: Siehe S. 1374.
- Spina bifida.*
- HESSE: Erg. Chir. **10**, 1197 (1918) (Lit.).
- 1377** BAYER: Prag. med. Wschr. **1892 II**.
- Laminektomie.*
- FOERSTERSche Operation.*
- 1385** FOERSTER: Z. orthop. Chir. **22** (1908); Mitt. Grenzgeb. Med. u. Chir. **20**, 493 (1909); Berl. klin. Wschr. **1910 I**; Erg. Chir. **2**, 174 (1911). — FOERSTER u. KÜTTNER: Beitr. klin. Chir. **63**, 245 (1909). — TRETZE: Mitt. Grenzgeb. Med. u. Chir. **20**, 559 (1909). — HEILE: Arch. klin. Chir. **101**, 845 (1913). — KÜTTNER: Chir.-Kongr. **1910**, I, S. 40; Beitr. klin. Chir. **70**, 393 (1910). — MAUCLAIRE: Arch. gén. Chir. **7**, 11 (1913); Bull. Soc. nat. Chir. Paris **1913**, 1290. — CRAMER:

- | Seite | Seite |
|---|---|
| Zbl. Chir. 1914 , 280. — ROVSING: Ref. Zbl. Chir. 1913 , 1825. — LERICHE: Lyon chir. 8 , 434 (1912). — CADE u. LERICHE: Dtsch. Z. Chir. 121 , 41 (1913). — DE QUERVAIN: Zbl. Chir. 1915 , 817. — BRUNS u. SAUERBRUCH: Mitt. Grenzgeb. Med. u. Chir. 21 , 173 (1909). — STÖLKER: Russki Wratsch 1913 , Nr 50. Ref. Z.org. Chir. 4 , 489 (1914). — BORCHARDT u. CASSIERER: Beitr. klin. Chir. 109 , 589 (1918). — GULEKE: Zbl. Chir. 1910 , 1190; Arch. klin. Chir. 95 , 495 (1911). | 1389 FOERSTER: Siehe S. 1385. — KÜTTNER: Siehe S. 1385. — v. GAZA: Arch. klin. Chir. 133 , 479 (1924). |
| 1387 VAN GEHUCHTEN-DE BEULE: Névtaxe 1913 , 629. — FRANKE: Chir.-Kongr. 1910, I, S. 37. — BUNGART: Mitt. Grenzgeb. Med. u. Chir. 25 , 702 (1913). — EXNER u. SCHWARZMANN: Wien. klin. Wschr. 1912 II . — WILMS u. KOLB: Münch. med. Wschr. 1911 II , 1967. — HEVESI u. BENEDER: Z. Neur. 22 , 97 (1914). — STOFFEL: Münch. med. Wschr. 1911 II , 2493; 1912 II , 2860 u. 2916. — SCHMIEDEN: In BIER-BRAUN-KÜMMEL: Chirurgische Operationslehre, Bd. 1. Leipzig: Joh. Ambr. Barth 1913. — FOERSTER: Siehe S. 1385. | <i>Chordotomie.</i>
KIRSCHNER: Arch. klin. Chir. 162 , 95 (1930); Chir.-Kongr. 1930; Zbl. Chir. 1930 , 1509. — KOCH: Zbl. Chir. 1931 , 1493; Arch. klin. Chir. 162 , 91 (1930) (Lit.). — SCHÜLLER: Zbl. Chir. 1911 , 213; Wien. med. Wschr. 1936 II . — SPILLER u. MARTIN: J. amer. med. Assoc. 58 , Nr 20 (1912). — STÖHR: Beitr. klin. Chir. 153 , 384 (1931). — LEHMANN: Zbl. Chir. 1936 , 1024. — SCHLOESSMANN: Zbl. Chir. 1933 , 1440; Arch. klin. Chir. 177 (1933). — STIEDA: Zbl. Chir. 1933 , 2622. — WREDE: Zbl. Chir. 1933 , 2623. — USADEL: Zbl. Chir. 1938 , 26. |
| | 1391 KIRSCHNER: Siehe S. 1389. |
| | 1392 LEHMANN: Siehe S. 1389. — KAPPIS: Zit. nach LEHMANN. — HEYMANN: Zit. nach STIEDA u. LEHMANN. — KOCH: Siehe S. 1389. — STEBBING: Zit. nach KOCH: Chordotomy. Lancet 1929 I , 654. |
| | 1393 SCHLOESSMANN: Siehe S. 1389. |

Sachverzeichnis.

- Abdecktücher, blaue, nach HELLER 6.
- Abdeckung des Operationsfeldes bei Bauchoperationen 981.
- Abdominale Operation der Zwerchfellhernie 975.
- Abdomino-sakrale Mastdarmkrebsoperation 1188 bis 1200.
- Abdominothorakales Vorgehen beim Kardiocarcinom 1058.
- Abfuhrkur vor Laparotomie 981.
- ABRASHANOW, Kniegelenksexartikulation 409.
- Abstopfung der Bauchhöhle bei Appendektomie 1138.
- Absuchung des Darmes bei Bauchoperationen 1205.
- Absceß der Achsellymphdrüsen 804—805.
- , appendicitischer 1142.
- der Bauchdecken nach Laparotomien 996.
- zwischen Darmschlingen 990.
- im Douglas 989, 990.
- des Großhirns 515, 524.
- , intramammärer 820—823.
- der Leber 1210.
- der Lungen 865.
- im Mediastinum 926.
- der Milz 1243.
- des Mundbodens 660.
- bei Osteomyelitis 370.
- des Pankreas 1234.
- , paranephritischer 1252.
- der Parotis 715.
- , periproktitischer 1159.
- , peritonillärer 726.
- hinter dem Pharynx 767.
- , präammärer 820.
- der Prostata 1293.
- , retromammärer 820—823.
- , kalter, bei Rippentuberkulose 805—807.
- , subphrenischer 977—980.
- im kleinen Becken (U-Absceß) 990.
- Absceß an cariösen Zähnen 660.
- der Zunge 655.
- Acetylcholin 228.
- Achselhöhle, Topographie 132.
- Achselhöhlenfascien 133.
- Achselhöhlenschweißdrüsenabsceß 804.
- Achillotenotomie 239, 245.
- Acupunctur bei Nierensteinen 1260.
- Adduktionscontracturen des Oberschenkels, Nervendurchtrennung 208, 1386 ff.
- , SELIGSche Operation 208.
- Adductorenkanal 135.
- Adductorensasmus, Nervendurchtrennung 208.
- Adhäsionen 987.
- Adhäsionsileus, postoperativer 1203.
- Äthernarkose, Inhalation 42.
- , intravenös 42.
- bei Bauchoperationen 981.
- Ätherrausch 42, 50.
- Affenhand bei Medianuslähmung 210.
- Aftergrübchen 1194.
- Agglutinationsprobe vor Bluttransfusion 62, 68.
- Agglutinationsproben bei Untersuchung auf ruhende Infektion 482.
- Airolpaste 1146 ff.
- Akromegalie bei Hypophysenerkrankung 551.
- ALBEESSche Operation 1370, 1371.
- , Anzeigestellung 1370.
- , Geschichtliches 1370.
- , Technik 1371, 1372.
- Albucid 33.
- Alkoholesinfektion 12, 981.
- Alkoholinjektionen bei Neuralgien 202.
- bei Trigemineuralgie 565.
- Alkoholverband bei Lymphangitis 196.
- Allgemeinnarkose 41—52, 981 ff.
- , Magenspülung bei 45.
- Allgruppenspender 63.
- Allgruppenempfänger 63.
- Allotransplantation 75, 102.
- Alypin 53.
- Ammoniumchlorid zur Knochenweichung 310.
- Amputatio penis 1346.
- Amputation der Brustdrüse 810, 830—841.
- des Rectums 1178.
- Amputationen 334 ff.
- , allgemeine Technik 334 ff.
- , aperiostale Methode 346.
- , Behandlung fehlerhafter Stümpfe 361.
- , Blutsparung 336, 337.
- , Blutstillung 342—343.
- , Differenzierungsplastik 364—365.
- , Drainage 346—347.
- , Geschichtliches 334.
- , Instrumentarium siehe: Knochenoperat. Instrumentarium.
- , kineplastische Methoden 367—369.
- , Knochenstumpfversorgung 344—346.
- , Markhöhlenbolzung 352.
- , Nahtmaterial bei septischen Amputationen 347.
- , Nervenstumpfversorgung 343.
- , Neurom 343, 362.
- , Osteophytenbildung 344, 361, 363.
- , osteoplastische Methoden 344—346.
- , Periostknochenlappenbildung 344—346.
- , PERRISche Methode 335.
- , Pflege des Stumpfes nach HIRSCH 347.
- , Prothese 344, 367.
- , Schmerzbetäubung 338.

- Amputationen, Tragfähigkeit des Stumpfes 344.
 —, Trikot Schlauchextension 347.
 —, Verschluß der Weichteilwunde 346, 347.
 —, Vorbereitung zur Operation 336.
 —, Weichteilstumpf nach BOYER 351.
 —, Lappenbildungsmethoden 348, 351.
 —, —, herzförmiger Schnitt 348.
 —, —, Lappenschnitt 348.
 —, —, Rakettschnitt 348.
 —, —, Richtlinien nach ZUR VERTH 348 ff.
 —, —, Schrägschnitt 348.
 —, —, Zirkelschnitt 338—341.
 — an der oberen Extremität 353—356.
 — — des Schultergürtels mit Arm 353—356.
 — — am Oberarm 353.
 — — am Unterarm 353.
 — — der Finger 353.
 — — nach KRUKENBERG 364—365.
 — — nach SAUERBRUCH 367—369.
 — an der unteren Extremität 352—353.
 —, —, Beckengürtel 356 bis 361.
 —, —, Oberschenkel 351.
 —, —, Unterschenkel 352 bis 353.
 —, —, Amputatio metatarsae 418—420.
 Amputationsstumpffehler 361 bis 363.
 —, Gefäßstörungen 362—363.
 —, Hautdefektdeckung durch Visierlappenplastik 363.
 —, Knochenveränderungen 361, 363.
 —, Muskel- und Sehnen-schädigung 363.
 —, Narbenbeschwerden, Geschwürsbildung, Ödem 361, 363.
 —, Neuralgie, Neurome 203, 343, 361, 362.
 —, Neurom und periarterielle Sympathektomie 229.
 —, Stumpfbeschwerden und Sympathektomie 229.
 Amputationsmesser 337, 338.
 Amputationsneurome 343, 362.
 Anaemia perniciosa und Splenektomie 1245.
 Anästhesierungsmethoden 41 bis 59.
 —, Allgemeinnarkose 41—49.
 —, Berufsnarkotiseur 42.
 — durch Cocainpinselung 53.
 — durch Erfrierung mit Chloräthyl 51.
 —, Geschichtliches 41—44.
 —, Lumbalanästhesie 54—58.
 —, örtlich 52.
 —, parasacrals Anästhesie 53, 58.
 —, paravertebrale Anästhesie 58.
 —, Plexusanästhesie 53.
 —, Querschnittsanästhesie 59.
 —, Rauschnarkose 50.
 —, Reithosenanästhesie 58.
 —, hohe Rückenmarksanästhesie 57.
 —, Sacralanästhesie 53, 58.
 —, einstellbare Spinalanästhesie 57.
 —, Splanchnicusanästhesie 53.
 —, Tropfnarkose 47.
 —, Überdrucknarkose 47.
 —, Venenanästhesie 59.
 —, Vorbereitende Untersuchungen 44.
 Anästhesierung bei Amputationen 338.
 — bei Operationen von Aneurysmen 174.
 — bei Angiomoperationen 193.
 — bei Anus praeter-Verschluß 1097.
 — beim Balkenstich 527.
 — bei Basedowkropfoperation 743.
 — bei Bauchbruch 1127.
 — bei Bauchoperationen 981, 982.
 — —, Allgemeinnarkose 982.
 — —, Lachgasnarkose 982.
 — —, Lokalanästhesie 982.
 — —, Lumbalanästhesie 982.
 — —, Splanchnicusanästhesie 982.
 — bei Exstirpation des branchiogenen Carcinoms 729.
 — bei Operationen von Brustwandtumoren 808, 809.
 — bei Coccygodynie 58.
 Anästhesierung bei Operationen der DUPUYTRENschen Kontraktur 266.
 — bei Embolektomie 183.
 — bei FÖRSTERScher Operation 1387.
 — bei Gallenblasenoperation 1214.
 — des Ganglion Gasseri 53, 575.
 — bei Gaumenspaltenoperationen 664, 665 ff.
 — bei Gelenkpunktionen 384.
 — bei Genitaloperationen 53, 58.
 — bei Hämorrhoiden 1154.
 — bei Exstirpation der medianen Halsfistel oder Cyste 731, 732.
 — bei Exstirpation der seitlichen Halsfistel oder Cyste 733.
 — bei Halsrippenresektion 738.
 — bei Hasenschartenoperation 626.
 — bei Hemilaryngektomie 769.
 — bei Eröffnung der Highmorshöhle 698.
 — bei Hydrocelenoperationen 1355, 1356.
 — bei Ileus 1204.
 — bei Kardiaresektion nach KIRSCHNER 1058.
 — bei Kastration 1367.
 — der Kehlkopfschleimhaut 769, 776, 784.
 — bei Kiefergelenkmobilisation 586.
 — bei Kleinhirntrepanation 540 ff.
 — bei Kropfoperation 743.
 — bei Laminektomie 1378.
 — bei Laryngofissur 786.
 — bei Leistenhodenoperation 1351.
 — bei indirektem Leistenbruch 1100.
 — bei Lumbalpunktion 520.
 — bei Exstirpation von tbc. Lymphomen 198—200.
 — bei Totalresektion des Magens 1042.
 — bei Operation des blutenden Magengeschwürs 1048 ff.
 — bei Mammaamputation 828—830.

- Anästhesierung bei Mastdarmoperation 1179, 1181.
 — bei Milzexstirpation 1240.
 — bei Nabelbruchoperation 1122, 1123.
 — bei Nagel- und Drahtextension 273, 276.
 — bei Nervenoperationen 214.
 — bei Nierenoperation 1253.
 — bei der Oesophagoskopie 958.
 — bei der Oesophagotomie 959.
 — bei Exstirpation des Oesophagusdivertikels 794 ff.
 — bei Oesophagusresektion 794, 969, 970.
 — bei Oberschenkelamputation 338, 351.
 — bei akuter Pankreasnekrose 1232.
 — bei Penisamputation 1346 ff.
 — bei Peritonsillarabsceß 726.
 — bei Pharyngotomie 762 ff.
 — bei Phimosenoperation 1342.
 — bei Phlegmonen, Abscessen 43.
 — bei Phrenicosexairese 918.
 — bei Prostatektomie 1301, 1306, 1313.
 — bei Eröffnung des retrobulbären Raumes 588.
 — bei Rippenresektion 852.
 — bei Rückenmarksoperationen 1378, 1387.
 — bei Saphenektomie 186.
 — bei Schiefhalsoperation 735.
 — bei Amputation des Schultergürtels 353 ff.
 — bei Sectio alta 1285.
 — bei Sehnenscheidenphlegmonen 257.
 — beim Suboccipitalstich 521, 522.
 — bei Tendovaginitis tbc. 261.
 — bei Thorakoplastik 889 ff.
 — bei Tonsillektomie 723.
 — bei Transplantation nach THIERSCH 105.
 — bei Trepanation 532 ff.
 — des Trigemini 53.
 — bei Unterkieferoperationen 698.
- Anästhesierung bei Urethrotomie 1322.
 — bei der WEBER-RAMSTEDT'schen Operation 1054.
 — bei Zungenoperationen 655, 656.
 Anästhesinsalbe 1153.
 Analfissur 1165.
 Analfistel 1160—1165.
 Analprolaps 1145—1153.
 Anatomie der Achselhöhle 132, 826, 833 ff.
 — des Antrums 598.
 — der Art. radialis und ulnaris 128—132.
 — der Art. brachialis 125.
 — der großen Brusthöhlengefäße 115, 165, 932.
 — der Brustlymphdrüsen 826—828.
 — des Ductus parotideus 716.
 — des Ellbogengelenkes 127, 386, 406, 435, 489.
 — des Fußes 143, 390, 411, 466, 504.
 — des vorderen Halsdreiecks 150, 732, 733.
 — der seitlichen Halsgegend 150, 151, 157—159.
 — der Halslymphknoten 198 bis 201.
 — des Handgelenkes 131, 443 bis 450, 456, 491.
 — des oberflächlichen Hohlhandbogens 131.
 — des Hüftgelenkes 388, 450, 493.
 — des linken Hypochondriums 1057.
 — der Inguinalgegend 134, 1110.
 — des Kniegelenkes 147, 388, 456, 496.
 — der Gefäße in der Leisten-gegend 134, 136, 1100.
 — der Gebilde des Lig. hepatoduodenale 1216.
 — der Lymphgefäße und Lymphknoten 196—201.
 — des Mastdarmes 1170, 1188 ff.
 — des hinteren Mediastinums 936.
 — des vorderen Mediastinums 932.
 — des N. ischiadicus 223.
 — des N. medianus 219.
 — des N. peronaeus 225.
 — des N. radialis 220.
 — des N. tibialis 225.
- Anatomie des N. ulnaris 221.
 — der Nierengegend 1253 ff.
 — des Oberarmquerschnittes 126.
 — des Oesophagus im Brustteil 956 ff.
 — der Oberkiefergegend 687 ff.
 — der Oberschenkelgefäße 135—142.
 — des Oberschenkelquerschnittes 138, 139.
 — des Penis 1346 ff.
 — des Perineums 1159 ff., 1306, 1313.
 — des Plexus brachialis 222.
 — der Regio poplitea 147.
 — des retrobulbären Raumes 587.
 — des Rückenmarkskanals 1187.
 — pathologische, des Schiefhalses 734—737.
 — des Schultergelenkes 385, 403, 425, 471, 487.
 — des Scrotalsackes 1360, 1361.
 — der Sehnenscheiden 256 bis 257.
 — der Speiseröhrendivertikel 795.
 — des Sprunggelenkes 143, 390, 411, 466, 504.
 — des Subphreniums 977.
 — der Unterarmgefäße 128 bis 132.
 — des Unterarmquerschnittes 128.
 — der Unterschenkelgefäße 140—149.
 — des Unterschenkelquerschnittes 142, 143, 144.
 — der Vena saphena 186.
 — der Warzenfortsatzgegend 598.
 — der regionären Lymphknoten der Zunge 658.
 Aneurysmabehandlung 174.
 —, operative Behandlung 174 bis 182.
 —, — nach ANTYLLUS 175, 181.
 —, — nach BRASDOR 177, 178.
 —, —, Einengung mit Fascie 179.
 —, —, Einengung mit Metallband 179.
 —, —, Einengung mit Baumwollband 179.

- Aneurysmabehandlung, operative Behandlung, Endoaneurysmorrhaphie** 176.
- , —, —, **obliterierende Methode** 177, 181.
- , —, —, **rekonstruierende Methode** 177, 181.
- , —, —, **restaurierende Methode** 177, 181.
- , —, **Gefäßnaht** 175, 178.
- , —, **Gefäßnahtstatistik** 178.
- , —, **Geschichtliches** 175 bis 177.
- , —, **„ideales“ Verfahren nach LEXER** 178.
- , —, **Indikation zur operativen Behandlung** 174.
- , —, **Injektionsbehandlung** 179.
- , —, **digitale Kompression** 179.
- , — **bei Aneurysmen der Anonyma und Carotis** 177.
- , —, **seitliche Naht** 178.
- , —, **sackförmiges An.** 174.
- , —, **Spätaneurysma** 175.
- , —, **Tamponade des Sackes** 182.
- , —, **Totalexstirpation des Aneurysma** 178, 181.
- , —, **Unterbindung der Art.** 175.
- , —, **Venentransplantation** 179, 181.
- , —, **Verfahren nach KÜTTNER** 180.
- , **konservative Behandlung** 179.
- , — **durch Aderlaß** 179.
- , — **durch Glüheisen** 179.
- , — **durch Injektionsbehandlung** 179.
- , —, **Kompressionsbehandlung** 179.
- , — **durch Massage** 179.
- Aneurysma der Arterien:**
- **der Art. anonyma** 177, 182.
- **des Aortenbogens** 179.
- **der Carotis** 177, 182.
- **der Art. glutaeta** 149.
- **der Art. subclavia** 174, 182.
- **der Art. vertebralis, Unterbindung der Arterie** 160, 182.
- Aneurysma arteriovenosum** 174, 178, 180.
- Aneurysma, Diagnose und Differentialdiagnose** 174.
- , **Kollateralkreislauf** 174, 178.
- , **Komplikationen** 174.
- , **Spätbildung** 174.
- , **Spontanheilung** 174.
- , **Verhütung** 175.
- Angeborene Blasenpalte** 1281.
- **Halsfisteln** 731.
- **Hüftgelenksverrenkung** 476.
- **Spaltbildungen im Gesicht** 622 ff.
- **Gaumenspalte** 662 ff.
- Angiome** 193—196.
- , **Anästhesie bei Exstirpation und Spickung** 193, 195.
- , **Behandlung mit Elektrolyse** 193.
- , **Technik der Exstirpation** 193.
- , **Gefrierbehandlung** 193.
- , **Indikation zur Operation** 193.
- , **Injektionsbehandlung** 195.
- , **Kauterisation** 193.
- , **Spickung mit Magnesiumspfeilen** 195.
- Ankylosen:**
- **des Ellbogengelenkes** 489 bis 490.
- **der Fingergelenke** 492.
- **des Fußgelenkes** 506.
- **des Handgelenkes** 491.
- **des Hüftgelenkes** 493.
- **des Kniegelenkes** 496.
- **des Schultergelenkes** 487.
- **des Unterkiefergelenkes** 506, 507.
- ANSINNScher Drahtspanner** 276.
- Antitoxinbehandlung bei anaeroben Infektionen** 36 bis 41.
- Antitoxinprophylaxe bei Tetanus** 36.
- Antrum Highmori s. Oberkieferhöhle.**
- **tympanicum, Aufmeißelung** 597—601.
- Anus praeternaturalis iliacus** 1193.
- Anus, Anlegung** 1096.
- , **Eröffnung mit Thermokauter** 1096.
- Anus, Mixterrohr-Einnähung** 1097.
- , **Plastik nach HAECKER-KURTZAHN** 1200—1202.
- , **Verschluß** 1097—1100.
- **bei Atresia ani** 1143.
- **bei Mastdarm-Blasenfistel und Atresia ani** 1145.
- **bei Mastdarmresektion** 1178.
- **bei Exstirpation des Rectums** 1193.
- Anus sacralis** 1178.
- Anusolzapfen** 1153.
- Aortenkompression nach MOMBURG** 26, 337.
- Aortenkompressorium nach SEHRT** 337.
- **nach HANS** 337.
- Aperiostale Knochenstumpfersorgung nach BUNGE** 346.
- Apikolyse, extrafasciale** 901, 905.
- **mit Plombe** 914—916.
- Aponeurosenlappenbildung bei Hernia epigastrica** 1120.
- Aponeurosendoppelung nach MAYO bei Nabelbrüchen** 1120 ff.
- Aponeurosis palmaris bei DUPUYTRENscher Kontraktur** 265.
- Appendices epiploicae** 1090, 1093.
- Appendicitis** 1133—1143.
- , **Abstopfung der Bauchhöhle** 1138.
- , **Abscesse** 1133, 1134, 1142.
- , **Anatomie** 1139.
- , **acuta** 1133, 1134.
- , **chronica** 1141—1142.
- , **chron., und Nieren-Ureterstein** 1142.
- , **Caecum mobile** 1134.
- , **Differentialdiagnose** 1142.
- , **appendicitischer DOUGLAS-Absceß** 1133, 1142.
- , **Drainage** 1141.
- , **Frühexsudat** 1138.
- , **Frühoperation** 1133.
- **bei der Frau** 1142.
- , **Hautschnitt** 1134.
- , **Indikation zur Operation** 1133.
- , **Intervalloperation** 1133.
- , **Kotfisteln** 1143.
- , **Leberabsceß** 1142.
- , **Mortalität** 1133.

- Appendicitis, Rectusaußenrandschnitt 1134.
 —, Schenkelvenenthrombose 1141.
 —, Spontanamputation der Appendix 1140.
 —, subphrenischer Absceß 1142.
 —, Unterbindung der V. ileocolica 32.
 —, Wechselschnitt 1134.
 Appendikostomie 1291.
 Appendix als Harnröhrenersatz 108, 1291, 1330.
 —, Lage 1134.
 —, Appendektomie 1134 bis 1141.
 —, Quetschzange nach PAYR 1141.
 —, Spontanamputation 1140.
 —, Perforation 1133, 1142.
 Arcus volaris superficialis, Unterbindung 131.
 Arteriektomie 232.
 Arterien: Kopf und Hals.
 — A. angularis 648.
 — A. anonyma, Freilegung 115, 165, 930.
 — A. carotis comm. 25, 151, 152, 160, 762ff.
 — A. carotis ext. 151, 153, 193, 656, 686, 698.
 — A. carotis int. 151, 153.
 — A. cricothyreoidea 740ff.
 — A. frontalis 609.
 — A. laryngea sup. 762ff.
 — A. lingualis 156, 656.
 — A. maxill. ext. 157, 650, 618, 705.
 — A. maxill. int. 691, 708.
 — A. meningea media 169 bis 170, 513ff.
 — A. occipitalis 168.
 — A. ophthalmica 595, 596.
 — A. palatina maior 665, 679.
 — A. sternocleidomastoidea 155.
 — A. thy. ima 792.
 — A. thy. inferior 151, 155, 161, 234.
 — A. thy. sup. 151, 153, 155, 740ff.
 — A. temporalis 90.
 — A. vertebralis 151, 160, 235.
 Arterien: Brust.
 — A. thoracoacromialis 166, 405.
 — A. thoracalis lateralis 833ff.
 Arterien: Brust.
 — A. pulmonalis 874ff.
 — —, Unterbindung von Ästen zwecks Lungenschrumpfung bei Bronchiektasien 873.
 — —, Unterbindung vor Lungenresektion 874.
 — —, Embolie 950.
 — —, TRENDLENBURGSche Operation 950.
 — —, Arteriotomie 952.
 — —, Naht 952.
 — A. mammaria int. 167, 804ff.
 Arterien: Bauch, Becken:
 — Aorta abdominalis 327.
 — —, Aortenkompression nach MOMBURG, ESMARCH, SEHRT 25, 26, 337.
 — —, Aorta abdominalis, Kompression bei Leberverletzung 1207.
 — A. colica media 1027.
 — A. cystica 1216ff.
 — A. deferentialis 1360ff.
 — A. dorsalis penis 1346.
 — A. epigastr. inf. 135, 1139ff.
 — A. gastrica 1027ff.
 — Aa. gastricae breves 1241ff.
 — A. gastroduodenalis 1064ff.
 — A. gastroepiploica 1027ff.
 — A. haemorrhoidalis 1192.
 — A. hepatica 1216.
 — A. hypogastrica 115, 208, 237.
 — A. iliaca communis 115.
 — A. iliaca ext. 115, 134 bis 135, 184.
 — A. ileocolica 1092ff.
 — A. lienalis 1027.
 — A. mesenterica sup. 1027.
 — A. obturatoria 1128.
 — A. pancreatico-duodenalis 1063.
 — A. profunda penis 1346.
 — A. pudenda 150.
 — A. renalis 1258.
 — A. sigmoidea ima 1192.
 — A. testicularis 1360.
 Arterien der ober. Extremität:
 — Arcus volaris superfic. 131.
 — A. axillaris 115, 132, 133, 166, 179, 183, 684.
 Arterien der ober. Extremität:
 — A. brachialis 25, 115, 125, 192.
 — A. profunda brachii 192.
 — A. circumflexa humeri bei Schulterexartikulation 405.
 — A. collat. ulnaris 126.
 — A. cubitalis 126, 128, 192, 219.
 — A. radialis 128—130.
 — A. subclavia 25, 115, 151, 158, 164, 166.
 — A. subscapularis 134.
 — A. thoraco-acromialis 405.
 — A. transversa colli 159, 160.
 — A. transversa scap. 160.
 — A. ulnaris 128, 130—131, 132, 222.
 Arterien der unt. Extremität:
 — A. femoralis 25, 115, 135, 183.
 — A. circumflexa fem. 115.
 — A. profunda femoris 115, 138, 139, 178, 183.
 — A. glutatae inf. 150.
 — A. glutatae sup. 149.
 — A. dorsal. pedis 143, 144.
 — A. perforans 139.
 — A. peronea 142.
 — A. plantaris medialis und lateralis (bei der LISFRANCSchen Operation) 416.
 — A. poplitea 115, 140, 147 bis 149.
 — A. tibialis ant. 140, 145.
 — A. suprema genu 140.
 — A. tib. post. 144—147.
 Arteriendefektersatz 179.
 Arterieneinengung bei Aneurysma 179.
 Arterienklemme 28.
 Arterienligatur bei Strumaoperation 146—152.
 Arteriennaht 175, 178.
 Arteriographie 230.
 Arteriomesenterialer Darmverschluß 994.
 Arterio-Phlebektasien 192.
 Arteriosklerose und periarter. Sympathektomie 229.
 Arteriotomie 183.
 Arthrektomie 420.
 Arthrostomie 384.
 Arthrodesis der Gelenke (Allgemeines) 397—399.
 —, Indikation 397.

- Arthrodesis durch Knochenbolzung 397.
 —, Knorpelresektion 398.
 — durch Periost-Knochen-spantransplantation 397, 398, 399.
 — durch paraartikuläre Spineinpflanzung 398.
 —, Vernagelung der Gelenkenden 398.
 Arthroplastik 420, 479—507.
 —, Indikationen zur Mobilisation 480—483.
 —, Prüfung auf ruhende Infektion 482, 483.
 —, Komplikationen 486.
 —, Nachbehandlung der Gelenkmobilisation 486.
 —, allgemeine Operationsmethodik 484—486.
 —, Vorbehandlung zur Mobilisation 482.
 — des Ellbogengelenks 489 bis 490.
 — der Fingergelenke 492.
 — des Fußgelenks 504—506.
 — des Handgelenks 491.
 — des Hüftgelenks 493—496.
 — des Kniegelenks 496—502.
 — des Schultergelenks 487 bis 488.
 — des Unterkiefergelenks 506, 507.
 Arthroplastik und Fascientransplantation 109.
 Arthrotomie 381 ff.
 — des Ellbogengelenks 386, 387.
 — des Handgelenks 387.
 — des Hüftgelenks 388.
 — des Kniegelenks 388, 389.
 — des Schultergelenks 385.
 — des oberen Sprunggelenks 375.
 — des unteren Sprunggelenks 375.
 Ascites bei Lebercirrhose 1210.
 Ascites praecox bei Einflusstauung 948.
 Ascitesableitung 1211.
 —, TALMASche Operation 1211.
 —, transpleural 1211.
 — durch Implantation der Vena saphena in die Bauchhöhle 1211.
 Asepsis, Fehler 12.
 — bei Magen-Darmnaht 1086.
 — bei Laparotomien 981.
 Aseptische Operation, Verlauf 7—9.
 Aspiration des Darminhaltes bei Ileus 1204.
 Aspirationspneumonie 45, 993.
 Assistenz 15, 16.
 Asthma bronchiale, Symptathektomie 229.
 Atelektase der Lungen s. Lunge.
 Atemübungen nach Laparotomie 993.
 Athrombit 65.
 A.T. 10 s. Tetanie 114.
 Atresia ani 1143—1145.
 Atropaverin bei Singultus 994.
 Atropin bei Ileus 988.
 — vor der Operation 21.
 — bei Singultus 994.
 — bei postoperativer Stuhlverhaltung 988.
 Aufhängemethoden bei Mastdarmvorfall 1147.
 Aufhängenähte nach KAPPELLER 1021.
 Aufklappung des Rippenbogens nach MARWEDEL 1057.
 — beider Oberkieferhälften 692.
 Aufmeißelung des Antrum 597.
 Aufplatzen der Laparotomiewunden 997.
 Aufstoßen, postoperatives 22, 994.
 Augapfelexstirpation 595.
 Augenbrauenersatz durch Kopfhautlappen 98.
 Augenhöhlenoperationen 587 bis 595.
 Augenhöhlenausräumung 595.
 Augenhöhlenwand, temporäre Resektion bei Eröffnung des retrobulbären Raumes 587—591.
 Augenlidplastik 601—607.
 Augenlider, Eingriffe bei Ptose 606.
 Augenspiegeluntersuchung 515.
 Ausfallserscheinungen nach totaler Schilddrüsenextirpation 760.
 Ausräumung der Achselhöhle 833.
 — der Leistendrüsen 1346 ff.
 Ausspülung der Highmorshöhle 695.
 Ausschaltungsresektion 1066.
 Automatenhaken nach PAYR 15, 1011.
 Autoplastische Transplantationen 75.
 —, Cutistransplantation 107.
 —, Epidermis 103—106.
 —, Epithelkörperchen 101.
 —, Fascie 109.
 —, Fett 108.
 —, Gefäße 110.
 —, ganze Haut 106.
 —, Knochen 111.
 —, Muskel 110.
 —, Nerven 111.
 —, Schilddrüse 101.
 —, Schleimhaut 108.
 —, Sehnen 110.
 Autovaccine 35.
 Acidose 21.
 Avertin 38, 49.
 BABCOCKSche Varicenoperation 188.
 Bäder vor Operation 981.
 Bakteriämie 32.
 Balkenstich 526.
 Balkenstichkanüle 527.
 Balkenzange nach v. LANGENBECK 1156.
 Bantmilz und Splenektomie 1245.
 Basedowkropf 760—761.
 —, Anästhesie 743.
 —, Arterienunterbindung 155, 746, 749—752.
 —, doppelseitige Keilresektion 745—754.
 —, innere Behandlung mit Protlylin und Chininhydrobromicum 760, 761.
 Basismarkose s. Avertin 49.
 BASSINISCHE Operation 1101 bis 1109.
 Bauchbruch, postoperativer 1127—1128.
 —, konservative Behandlung 1127.
 —, operative Behandlung 1127.
 —, —, Anästhesie 1127.
 —, —, Cutislappentransplantation 107.
 —, —, Einpflanzung von Silberringnetzen 1127.
 —, —, Fascientransplantation 1127.
 —, —, Miederverband nach KLAPP 1128.

- Bauchbruch, operative Behandlung, Periostransplantation 1127.
 —, —, Rekonstruktion der Bauchdecken 1128.
 —, —, Verband 1128.
 Bauchbrüche, falsche 1127.
 Bauchdeckenabsceß 996.
 Bauchdeckenhaken 1140.
 Bauchdeckennaht:
 — Bäuschennaht 76.
 — Etagennaht 987.
 — Fasciennaht 987.
 — Hautnaht 987.
 — Nahtmaterial 987.
 — Peritonealnaht 987.
 — Verband 987.
 Bauchdeckenschnitte:
 — KEHRScher Wellenschnitt 983 ff.
 — KOCHERScher Winkel- oder Hakenschnitt 983 ff.
 — MARWEDELScher Schnitt 1057.
 — Mittellinienschnitt 983 ff.
 — Paramedianschnitt 983 ff.
 — PFANNENSTIELScher Schnitt 983 ff.
 — Rectusaußenrandschnitt 983 ff.
 — Rippenbogenrandschnitt 985 ff.
 — Wechselschnitt 983 ff.
 Bauchfellentzündung, postoperative 988.
 Bauchfellverwachsungen 987.
 Bauchhöhlenspülung bei Magenperforation 1050 ff.
 Bauchoperationen 981 ff.
 —, Allgemeines 18.
 —, Anästhesie 981 ff.
 —, Bauchdeckenschnitt 983 bis 985.
 —, DOUGLAS-Absceß 989.
 —, Ileus 988.
 —, Instrumentarium s. Darmoperationen.
 —, Nachbehandlung 987 bis 998.
 —, Naht der Bauchdecken 987.
 —, postoperative Komplikationen 987—998.
 —, —, arteriomesenterialer Darmverschluß 994.
 —, —, Aufplatzen der Bauchwunde 997.
 —, —, Bauchdeckenabsceß 996.
- Bauchoperationen, postoperative Komplikationen, Embolie 995.
 —, —, Erbrechen 994.
 —, —, Ileus 981.
 —, —, Magendilatation 994.
 —, —, Peritonitis 988.
 —, —, Pneumonie 993.
 —, —, subphrenischer Absceß 979.
 —, —, Thrombose 995.
 —, Vorbereitung des Kranken zur Operation 9, 981.
 —, Vorbereitung des Operateurs, der Assistenten und Schwestern 9, 981.
 —, Verband 987.
 Bauchspeicheldrüse s. Pankreas 1232 ff.
 Bauchtücher 986.
 Bauchverletzung, stumpfe 1207.
 Bauchwandphlegmone 997.
 Bauchwunde, Platzen der 997.
 Bäuschennaht 76, 997.
 BECKSche Knochenbohrung 305, 327.
 Beckenbodenplastik bei Mastdarmvorfall 1149.
 Beckengürtel, Amputation 356—361.
 Beckenhochlagerung bei Mediastinalphlegmonen 926 ff.
 — bei der abdomino-sacralen Mastdarmoperation 1188 ff.
 Beckenschaufel-Absceß bei Appendicitis 1143.
 Beckenschaufel zur Knochentransplantation 111.
 Befestigung des Dauerkatheters 1298.
 Beleuchtung des Operationsfeldes 6.
 BELLOQUESche Röhre 690.
 Beugekontrakturen im Knie-, Fuß-, Ellbogen-, Hand- und Daumengelenk, STOFFELSche Operation 203—209.
 Beugeschnenscheidenphlegmonen an Zehen und Fingern und Exartikulation 255.
 Biegsame Choledochussonde (Reptilsonde) 1222, 1223.
 BIER, Gastropexie 1062.
 BIERSche osteoplast. Amputation 344.
- BIERSche Stauung 31.
 — bei Lymphangitis 197.
 — bei beginnenden Panaritien 268.
 — bei Tendovaginitis gonorrhoeica 262.
 — bei Tendovaginitis purulenta 260.
 Bienenwachs zur Blutstillung 423.
 Bifurkation nach LORENZ 478.
 Billroth I 1041.
 — II 1031.
 BILLROTH-Gefäßklemme 28.
 BILLROTH-Narkosemischung 47.
 Bindehautdefektdeckung mit Schleimhaut 601 ff.
 Biologische Agglutinationsprobe vor der Bluttransfusion 63, 64.
 BIRCHER, Invagination des Oesophagusstumpfes in den Magen 1061.
 Blase s. auch Harnblase 1237.
 —, Blasendivertikel 1279.
 —, —, perineale Exstirpation 1281.
 —, —, sacrale Exstirpation 1281.
 —, —, subrapubische, extraperitoneale Exstirpation 1280.
 —, Blasenektomie 1281.
 —, —, Geschichtliches 1281.
 —, —, Methode von GERSUNY 1284.
 —, —, Methode von ALI KROGUS 1284.
 —, —, Methode von MAKKAS 1284.
 —, —, die MAYDLSChe Operation 1282, 1283.
 —, Blasenexstirpation 1289.
 —, Blasenfistel 1287.
 —, — als Vorbereitung zur Prostataktomie 1297.
 —, Blasenfüllung 1255.
 —, Blasengeschwülste 1277, 1278, 1288.
 —, Blasenkarzinom 1278.
 —, Blasenmastdarmfistel 1274.
 —, Blasenruptur 1273.
 —, Blasenschnitt, hoher 1285.
 —, Blasenschrumpfung 1276.
 —, —, Vergrößerungsoperationen 1276.
 —, Blasenpatte 1281.
 —, Blasenpatel, großer 1301.

- Blase, Blasenspülung 1275, 1276.
 —, Blasenstein 1277.
 —, Blasen tuberkulose 1275, 1276.
 —, Blasenverletzungen 1273.
 Blattzangen nach v. LANGENBECK 1156.
 Blepharoplastik 601—606.
 Blinddarmoperation s. Appendicitis 1133—1143.
 Blindverschluß des Darms nach MOYNIHAN 1035, 1065, 1089.
 Blützsterilisation 8.
 Blutdrucksenkung nach Splanchnicusanästhesie 983.
 Blutgefäße s. Arterien und Venen.
 Blutgefäßgeschwülste (Angiome) 193—196.
 Blutgefäßklemmen 28.
 Blutgefäßnaht 170—172.
 — bei Aneurysmenbehandlung 175.
 —, vorläufige Blutstillung 26.
 —, Gefäßnaht bei Embolektomie 184, 952.
 —, Gefäßtransplantation 110.
 —, Geschichtliches 170.
 —, Indikation 173.
 —, Instrumentarium 170.
 —, Invagination 170.
 — mit Magnesiumprothesen 170.
 —, Material 170.
 —, Matratzennaht 173.
 —, Blutgefäßnaht und Osteotomie 218.
 —, Spannapparate für die Haltefäden 172.
 —, Technik 170, 171.
 —, U-Naht 170.
 —, Verlagerung des Gefäßes 173.
 —, zirkuläre Naht 170—172.
 —, Zirkulation nach der Naht 173.
 Blutgefäßoperationen 115 bis 196.
 — bei Aneurysmen 174.
 —, Arteriotomie bei Embolie 182—184, 950ff.
 —, Gefäßnaht 170—173.
 —, Geschichtliches 173.
 —, Statistik 173.
 —, periarterielle Symphektomie 173.
 Blutgefäßoperationen, Transfusion von Blut 59—70.
 —, TRENDELENBURGsche Operation bei Lungenembolie 950—956.
 —, Venentransplantation 173.
 Blutgefäßunterbindungen 27, 116, 175.
 — bei Amputationen 346 bis 347.
 —, Nahtmaterial 170.
 — und Nekrose (Statistik) 115.
 — bei Kropf 155.
 —, Ort der Wahl 116.
 Blutgerinnung (Verhütung) 64.
 — durch Aufnähen eines Muskelstückes bei Leberblutung 1207.
 Blutgruppe 61.
 Blut, Kryoskopie 1296.
 Blutkonserven 60.
 Blutleere nach ADELMANN 27.
 — nach v. ESMARCH 25, 26, 337.
 — nach HANS 337.
 — nach MOMBURG 26, 337.
 — nach PERTHES 25.
 — nach SEHRT 26, 337.
 — nach TRENDELENBURG 336.
 — bei Exstirpation der Palmarfascie 266.
 — bei Sehnenscheidenoperation 257.
 Blutspargung durch Aortenkompression intra operationem 1207.
 — durch zeitweiliges Abklemmen der Gefäße 171.
 — durch EBSTEINSche NaCl-Lösung 1306.
 — durch Gelatineinjektion 1306.
 — durch digitale Kompression 25.
 — durch MOMBURGSchen Schlauch 26.
 — durch Transfusion kleiner Blutmengen 1306.
 — durch TRENDELENBURG-schen Spieß 336.
 — durch Unterbindung der Art. carotis ext. 151.
 — bei Amputationen 336, 337.
 — bei Aneurysmaoperationen 175.
 — bei Operation von Angiomen 193.
 Blutspargung bei Gaumenspaltenoperation 662ff.
 — bei Hasenschartenoperationen 622ff.
 — bei Herznaht 944.
 — bei Totalexstirpation des Kehlkopfes 776ff.
 — bei Kleinhirntrepanation 540ff.
 — bei Laminektomie 1377ff.
 — bei Nephrotomie 1262.
 — bei Oberkieferresektion 691ff.
 — bei Exstirpation des Oesophagusdivertikels 795ff.
 — bei Spaltung von Sehnenscheidenphlegmonen 257.
 — bei Trepanation 540.
 — bei Unterkieferresektion 710ff.
 — bei Urethrotomia ext. 1322.
 — bei Exstirpation des Zungencarcinoms 658ff.
 Blutspenderorganisation 61.
 Blutstillung 25—29.
 —, vorläufige 17.
 — durch Umlegen eines Gummischlauches 25, 26.
 — durch Abklemmen mit HÖPFNER-Klemmen 27.
 — durch digitale Kompression 25.
 — — der Aorta bei Leberverletzung 1207.
 — — der A. carotis comm. 25, 151.
 — — der A. brachialis 25.
 — — der A. femoralis 25.
 — — der A. subclavia 25.
 —, endgültige 27.
 —, — mit Adrenalintupfern 163.
 —, — am Knochen durch Bienenwachs 423.
 —, — bei parenchymatöser Blutung durch Aufsteppen von Fascie 109, von Fett 1207.
 —, — durch Elektrochirurgie 29.
 —, — durch Gefäßklemmen 17.
 —, — durch Kompressionsverband 27.
 —, — durch Massenligatur 18, 28.

- Blutstillung, endgültige durch spitzen Metallhaken (Knochen) 537.
- , — durch Aufsteppen von Muskelstückchen 1207 ff.
- , — durch MOMBURGSchen Schlauch 26.
- , — durch durchgreifende Nähte bei Parenchymblutungen 1207 ff.
- , — durch PERTHESschen Apparat 26.
- , — durch SEHRTSches Kompressorium 26.
- , — durch Tamponade (verlorener Tampon) 506.
- , — durch Torsion 27.
- , — durch Umstechung 27.
- , — durch Unterbindung 17, 27.
- , — bei Amputation des Schultergürtels 353 ff.
- , — bei Angiomen 193.
- , — nach dem Bauchschnitt 983 ff.
- , — bei Enucleatio bulbi 595 ff.
- , — bei Exstirpation des Ganglion Gasseri 576 ff.
- , — bei Hämorrhoidenoperation 1153.
- , — bei Herzverletzung 944.
- , — bei Blutung aus den weichen Hirnhäuten 513.
- , — bei Kastration 1367.
- , — bei Kleinhirntrepanation 540.
- , — bei Kropfresektion und Kropfenukleation 746, 749—752.
- , — bei Leberverletzung 1207.
- , — bei Milzblutung 1241.
- , — bei Vorlagerung vom Oesophaguscarcinom 969, 970.
- , — bei Penisamputation 1346.
- , — bei der ischiorectalen Prostatektomie nach VOELCKER 1313 ff.
- Blutstillung, endgültige bei der perinealen Prostatektomie nach ZUCKERKANDL 1306 ff.
- , — bei suprapubischer Prostatektomie 1301 ff.
- , — bei Rippenresektion 844 ff.
- , — bei Blutung aus dem Schädelknochen 537.
- , — bei Tonsillektomie 723.
- , — unter dem Tupfer von SEEMEN 29.
- Bluttransfusion 59—70.
- , Agglutinationsprobe nach MOSS 62, 68.
- , Assaspritze nach GOEPEL 69.
- nach BECK 69.
- , biologische Probe 64, 68.
- , BRAUNsche Spritze 68.
- bei Erysipel 271.
- , Flaschenapparat nach CLEMENS 66.
- , Geschichtliches 59.
- , Indikation 60.
- , Kreuzversuch 64.
- nach OEHLECKER 64, 65.
- nach PERCY 65.
- , Retransfusion nach THIESS 60.
- , Technik 64.
- , Vorbereitungen zur Bluttransfusion 61.
- , WASSERMANN-Reaktion 61.
- bei Leberverletzung 1207.
- bei blutendem Magengeschwür 1048.
- Blutung bei stumpfer Bauchverletzung 1027.
- aus der Blase nach Katheterismus 1296.
- , innere bei Herzverletzung 939.
- , intrakranielle 513 ff.
- aus Magengeschwür 1048.
- nach Intervall bei Milzruptur 1241.
- aus der Niere 1250.
- bei Ulcus duodeni 1063.
- Blutveränderungen durch Sulfonamide 33.
- Blutverlust, Ersatz nach Operation durch Normosalinfusionen 60.
- Bogensäge 422.
- , doppelschneidend nach KIRSCHNER 463.
- Bohrer, elektrisch 276.
- Bohrsteeoklasse 310.
- BORTSches Darmrohr 1205.
- Bolzong von Knochen 290, 293—294.
- BONNETScher Apparat 501, 502.
- BORCHARDTScher Drahtspanner 278—280.
- BOTTINische Operation 1294.
- BOTTINischer Brenner 1294.
- Bougieren der Harnröhre 1322 ff.
- Branchiogenes Carcinom 729.
- BRANDES, Zweidrittelresektion 323.
- BRAUNsche Anastomose 1022.
- Epithelpropfung 106.
- Operationseinrichtung 4, 8.
- Schiene 274.
- Bronchialfistel 861—864.
- , Einteilung der Fisteln 862.
- , Entstehung 861.
- , Gegenindikation für Fistelverschluß 864.
- , Gitterlunge 864.
- , Operation nach GARRÉ 862.
- , Lungenentrindung 862.
- , Nachweis 862.
- , andere Operationsmethoden 864.
- Bronchiektasien 872 ff.
- , Bronchialfistelverschluß bei 861—864.
- , Diagnose 872.
- , Folgen: Bronchialcarcinom, Hirnabsceß 872.
- , Indikation für operative Behandlung 873.
- , Kollapstherapie durch Thorakoplastik 873.
- , Lungenlappenresektion 874.
- nach Lungenabsceß 872.
- , Phrenikotomie 873.
- , Pneumopexie 873.
- , Unterbindung der Arteria pulmonalis 873.
- Bronchusoperationen 861 bis 864.
- , Anlegen einer Bronchusfistel 873.
- , Einstülpung nach MEYER 863.
- , Fistelverschluß 862, 863.
- , Indikation gegen Fistelverschluß 864.
- , perichondrale Naht 863.

- Brucheinklemmung 1130 bis 1132.
- Bruchoperationen:
- postoperativer Bauchbruch 1127.
 - bei Brucheinklemmung 1130—1132.
 - bei Hernia epigastrica 1119.
 - bei Hernia obturatoria 1128—1130.
 - Herniotomie 1130—1132.
 - bei Leistenbruch, direktem 1110—1111.
 - bei Leistenbruch, indirektem 1100—1110.
 - Nabelbruch 1120—1126.
 - Narbenbruch 1127.
 - bei Schenkelbruch 1114 bis 1119.
- Bruchpforte des Schenkelbruches 1114.
- Bruchfortenverschluß bei Hernia obturatoria 1130.
- , plastischer nach KIRSCHNER bei direktem Leistenbruch 1110.
 - bei indirektem Leistenbruch 1104.
 - bei Nabelbruch 1124 bis 1125.
 - bei Schenkelhernie 1115 bis 1119.
- Bruchsack als Duradefektersatz 557.
- , Versorgung bei indirekten Leistenbrüchen 1104.
 - , Versorgung bei angeborenem Leistenbruch 1111.
 - , Versorgung bei Leistenhoden 1351.
 - , Versorgung bei Schenkelhernie 1115—1119.
- Brüche der SPIEGELschen Linie 1127.
- Brückenlappenplastik bei Penishautdefekt 1340.
- BRÜNINGSSches Instrumentarium zur Oesophagoskopie 958.
- Brustdrüsenoperationen 809 bis 841.
- bei Mastitis 820—823.
 - , —, Saugbehandlung nach BIER u. KLAPP 820.
 - , —, Abszesse 820, 821.
 - , —, Schnittrichtung bei Abszeßspaltung 820 bis 823.
- Brustdrüsenoperationen bei Mastitis, Aufklappung nach BARDENHEUER 821—823.
- , —, Drainage 823.
 - , gutartige Tumoren 823.
 - , —, Mastitis chronica cystica 824.
 - , —, histologische Untersuchung während der Operation 824.
 - , —, präcarcinomatöse Erkrankung 823, 824.
 - , bösartige Tumoren, Radikaloperation 830 bis 841.
 - , —, Mammaamputation bei Carcinom 830 bis 841.
 - , —, Achseldrüsenausträumung 833, 834.
 - , —, Anästhesie 828—830.
 - , —, Drainage 835.
 - , —, Geschichtliches 825 bis 828.
 - , —, Hautschnitt 830.
 - , —, kosmet. Operationen 836—841.
 - , —, Lagerung der Kranken 830.
 - , —, Lymphbahnen 826 bis 828.
 - , —, Lymphknotengruppen 828.
 - , —, supraclaviculare Lymphdrüsenausträumung 828, 836.
 - , —, Technik 830—841.
 - , —, temporäre Durchtrennung der Clavikel 836.
 - , plastische Operationen 809—820, 836—841.
 - , —, Indikationen 810.
 - , —, höchste Grade der hypertroph. Hängebrust 810.
 - , —, mittlere Grade der hypertroph. Hängebrust 811—820.
 - , —, Imitation der Mamille 820, 840—841.
- Brustbeinoperationen:
- Brustbeinresektionen bei Freilegung des Aortenbogens 931.
 - bei Herzfreilegung 934.
 - Brustbeinspaltung bei der Mediastinotomia ant. 931, 936.
- Brustbeinoperationen:
- Brustbeinresektion bei Thymusoperationen 929.
 - bei Tuberkulose 806.
 - Brustbeinmeißel nach LEBSCHE 536.
 - Brustbeinschere nach LEBSCHE 936.
 - nach SCHUMACHER 940.
 - Brustbeintuberkulose 806.
 - Brustkorboperationen s. auch Thoraxoperationen.
 - , Achsellymphdrüsenvereiterung 804.
 - , Bronchusoperationen 861 bis 864.
 - , Brust-Bauchhöhlenverletzungen 804.
 - , Brustbeintuberkulose 806.
 - , Brustdrüsenoperationen 809—841.
 - , Brustwandgeschwülste 808, 809.
 - , Brustwandresektion 809.
 - , Brustwandverletzungen 803, 804.
 - , Druckdifferenzverfahren 803.
 - , Empyemresthöhlenbehandlung 855.
 - , Freilegung der großen Brustgefäße 934 ff.
 - , Geschichtliches 801—803.
 - , Herz- und Herzbeutelverletzung 939.
 - , Lungenoperationen, Abszeß, Gangrän, Bronchiektasie 865.
 - , Lungenschußverletzung 803, 804.
 - , chirurgische Eingriffe am Thorax bei Lungentuberkulose 886 ff.
 - , Lungenzwerchfellverletzungen 804.
 - , Operationen am Mediastinum 935, 987.
 - , Oesophagusoperationen 794, 956.
 - , Rippenknorpelnekrose 807, 808.
 - , Rippentuberkulose 805 bis 807.
 - , Rippen- und Rippenknorpelresektion 806, 807, 808.
- Brustkorboperationen:
- Rippenresektion, Thorakotomie 844—852.
 - Sternumresektion 806.

- Brustkorboperationen:
 — Subpektoralphlegmone 804.
 — Punktion des subphrenischen Abscesses 977.
 — Thorakoplastik 887 ff.
 — TRENDLENBURGSCHE Operation bei Lungenembolie 950.
 — Tumoren der Brustwand 808, 809.
 BÜRGERSCHE Krankheit 229.
 Bulbuslöffel 587.
 BUNGE, Knochenstumpf 346.
 BUROWSCHES Dreieck 83.
 Bursitis purul. acuta 262—263.
 Byrolinsalbe 12.

 Cabiven 190.
 Calcaneus, Drahtextension 273, 277.
 Calcium chloratum bei Ikterus 1214.
 Capillarmikroskopie vor Sympathektomie 230.
 Caput obstipum musc. 734 bis 737.
 Carbofuchsin bei Varicen 186.
 Carbolsäuretherapie der Furunkel 649 ff.
 — der Blasen-tuberkulose 1275.
 Cardiolyse 947.
 Cardiazol 72.
 Carotisunterbindung, Gefahren 151.
 Catgutzüpf zum Sehnen-defektersatz 243, 255.
 Catgut bei Magennaht 1036, 1037.
 — bei Bauchdeckennaht 987.
 — bei Darmnaht 1076.
 Cavum praevesicale 135.
 Celluloidplatten zur Schädel-defektdeckung 558.
 Cerclage der Kniescheibe 286.
 Cheiloplastik 622—643.
 —, Defektersatz 644—649.
 Chinin-Urethan 190.
 Chininvorbehandlung der Basedowkranken 743, 761.
 Chirurgischer Knoten 121 bis 124.
 Chloräthyl zur Nervenvereisung 203.
 Chloräthylrausch 47, 50.
 — zur Unterstützung von Lokalanästhesie 982, 983.

 Chloräthylspray 51.
 Chlorcalciumtherapie bei Ikterus 1214.
 Chloroformapparat nach JUNKER 47.
 Chloroformnarkose 42.
 CHLUMSKYSCHES Phenolcampherlösung 384.
 Cholämie 1214.
 Cholangitis 1215.
 Cholecystektomie 1215.
 Cholecystitis 1213.
 Cholecysto-Duodenostomie 1226.
 Cholecysto-Gastrostomie 1226.
 Cholecystostomie 1230.
 Cholecystotomie 1230.
 Choledocho-Duodenostomie 1224.
 Choledocho-Gastrostomie 1225.
 Choledochusdrainage 1226.
 Choledochusdurchtrennung, operative 1228.
 Choledochusfreilegung 1223.
 Choledochuspunktion 1223.
 Choledochusstein 1223.
 Cholelithiasis 1213 ff.
 CHOPARTSCHE Operation 415.
 Chronische Appendicitis 1141 bis 1142.
 Chromo-Cystoskopie 1247.
 Cibazol 33.
 Circulus arteriosus (WILLISI), Anomalien 151.
 — vitiosus bei hinterer G. E. 1020.
 Circumcision der Phimose 1344.
 Cirrhose der Leber 1210.
 Cisterna cerebellomedullaris 521, 522.
 Claviculadurchtrennung bei Schultergelenkmobilisation 488.
 Clavicularesektion bei Oesophaguscarcinom 972.
 — bei Unterbindung der Art. subclavia 164.
 CLEMENSSECHER Apparat zur Bluttransfusion 66.
 Cocain 43, 53.
 Coccygealfisteln 1161.
 Coccygodynie und Sacralanästhesie 58.
 Coecalfistelanlage 990, 1096.
 Coecalfistelverschluss 992.
 Coecalresektion 1092—1096.
 Coecostomie 1096.

 Coecum als Harnblasenersatz 1291.
 Coecum mobile 1134.
 Colon transversum 1088 bis 1092.
 —, Gangrän bei Unterbindung der Art. colica media 1027.
 Comotio cerebri 513.
 Compressio cerebri 513.
 Contusio cerebri 513.
 COOPERSCHES Schere 118.
 COURVOISIERSCHESES Gesetz 1214.
 Coxa vara, Osteotomie 314 bis 316.
 Cutislappen 96.
 Cutistransplantation 107, 266.
 Cystadenoma mammae 823.
 Cystenniere 1249.
 Cyste s. Zyste.
 Cystitis 1275.
 Cysticusfistel 1223, 1224.
 Cystoskopie 1247, 1248, 1296.
 CZERNYSCHES Darmnaht 1077, 1084, 1086.
 — Pfeilernaht 1108.

 DAHLGRENSCHE Zange 169, 536.
 DAKINISCHE Lösung 39.
 Dammfistel 1346 ff.
 Darmanastomose nach BRAUN 1022.
 Darmdivertikel, MECKELSCHESES 1075—1076.
 Darmdrehung nach GERSUNY 1178.
 Darmeinklemmung 1130 bis 1132.
 Darmentleerung bei Ileus 1205.
 Darmfistel, Anlegung bei Peritonitis 990.
 —, Verschluss 992.
 — bei Ileus 1205 ff.
 — nach Anusverschluss 1100.
 Darmgangrän im Bruchsack 1130.
 Darmlähmung, postoperative 988.
 Darmnaht 1076—1087.
 —, Aufhängennaht nach KAPPELER 1021.
 — bei Coecalfistelverschluss 992.
 — nach CZERNY 1077, 1084, 1086.

- Darmnaht, Darmverschluß nach MOYNIHAN 1035.
- , Einmanschettierungsverfahren nach GÖPEL 1041.
- , Einstülpungsnaht nach SCHMIEDEN 1080—1086.
- , End-zu-Endanastomose 1078—1082.
- , End-zu-Seitanastomose 1087.
- , Geschichtliches zur Darmnaht 1076—1078.
- , Instrumentarium s. Darmoperationen.
- , Kürschnernaht 1086.
- , LEMBERT-Naht, sero-serös 1077.
- nach v. MIKULICZ 1086.
- nach PRIBRAM 1087.
- , Seit-zu-Seitanastomose 1082.
- , Tabaksbeutelnaht bei Dünndarmstumpfversorgung 1072, 1073.
- , — bei Duodenalverschluß 1033.
- , — bei Enterostomie 991.
- , zirkuläre Darmnaht 1087.
- , —, Naht des Jejunums bei Operation des Ulcus pepticum 1025.
- Darmoperationen:
- Amputation des Mastdarms 1178.
- bei Analfistel 1160—1165.
- Anus praeternaturalis iliacus-Anlegung 1096.
- Anus praeter-Verschluß 1097—1100.
- , —, Anusverschlußplastik nach KURTZAHN-HAECCKER 1200.
- , —, Anus praeternaturalis sacralis 1178.
- Appendektomie 1134.
- Ausschaltung der Sigma-schlinge als Blasenersatz 1182.
- Atresia ani 1145.
- Choledocho-Duodenostomie 1224.
- Coecalresektion 1092 bis 1096.
- Coecostomie 990, 1096.
- Verschluß von Coecalfisteln 992.
- Darmverschluß, Ileus 1202.
- Darmoperationen:
- Dickdarmfistelanlegung 1097.
- Dünndarmfistelanlegung 990.
- Dünndarmfistelverschluß 992.
- Duodenalmobilisierung und Ausschaltung 1063.
- , —, Duodenalspaltung bei Choleochusstein an der Papille 1225 ff.
- , —, Duodenalverschluß nach MOYNIHAN 1035.
- , —, Duodenalverschluß nach PAYR 1033.
- Enteroanastomose nach BRAUN 1021.
- Enterostomie bei incarcerierter Hernie 990.
- , — bei Peritonitis 990.
- , — bei Ileus 992.
- bei Hämorrhoiden 1153 bis 1158.
- Ileocoecalresektion 1092 bis 1096.
- Ileotransversostomie 1091, 1095.
- Jejunostomie 1067—1069.
- Instrumentarium 1011, 1014—1016, 1019, 1031 bis 1033, 1035, 1036, 1040, 1069, 1072.
- Mastdarmfistelverschluß 1160—1165.
- Mastdarmoperation, abdominalsacrale 1188—1200.
- , —, sacrale 1170—1177.
- erweitertes sacrales Verfahren nach GOETZE 1185—1188.
- bei Mastdarmvorfal 1145 bis 1153.
- MECKEL'Sches Divertikel, Abtragung 1075—1076.
- Oesophagoduodenostomie 1042.
- Oesophagusplastik mit Dünndarm 960 ff.
- bei periproktitischem Absceß 1159.
- Resectio ileo-coecalis 1092 bis 1096.
- Resektion des Dickdarms 1088—1092.
- Darmoperationen:
- Resektion des Dickdarms bei Mastdarmkrebs 1188—1200.
- , — des Dünndarms 1069—1075.
- , — bei incarcerierter Leisten- oder Schenkelhernie 1132.
- , — bei incarcerierter Zwerchfellhernie 975.
- Verschluß nach MOYNIHAN 1035.
- Darmparalyse, postoperative 988.
- Darmperistaltik, Anregung 988.
- Darmquetschzange nach PAYR 1040, 1072.
- Darmspülung durch die Enteroanastomieöffnung 1202.
- Darmvereinigung, End-zu-Endanastomose 1078.
- , End-zu-Seitanastomose 1087.
- , Seit-zu-Seitanastomose 1082.
- mit MURPHY-Knopf 1078.
- mit Spornquetsche 1097.
- Darmverschließung nach MOYNIHAN 1035, 1088, 1092.
- Darmverschluß, mechanischer 1202.
- , Anästhesie 1204.
- , Darmentleerung 1205.
- , Darmfistelanlegung 1205.
- , Differentialdiagnose 1203 ff.
- , Laparotomie 1204.
- , Nachbehandlung 1206.
- Darmverschluß, arterio-mesenterialer 994.
- , postoperativer 994.
- Darmwandbruch bei Hernia obturatoria 1128—1130.
- Dauerdrainage der Hydrocele 1355, 1356.
- Dauerinfusion, intravenöse 72.
- Dauerkatheter 1298.
- Dauersonde bei Ileusoperation 1204.
- Daumenexartikulation 403.
- Daumenplastik 365—367.
- Deckung von Schädeldefekten 561, 562.
- Defektersatz:
- bei Augenliddefekten 601 bis 607.
- bei Duradefekt 514, 537.

Defektersatz:

- bei Extremitätenknochen-
defekten (Pseudarthrose) 329.
- bei Gefäßdefekten 173.
- bei Hautdefekten 75—101.
- bei Hirndefekten 108, 562.
- bei Muskeldefekten 509.
- bei Nasendefekten 607 bis 618.
- bei Nervendefekten 215 bis 218.
- bei Schädeldefekt 561 bis 562.
- bei Sehnendefekten 255.
- bei Speichelgangfisteln 717.
- bei Unterkieferdefekten 699, 700.
- bei Wangen-, Lippen- und Kinnhautdefekten 618 bis 622, 88—91, 644.
- Dekortikation der Lungen 855.
- Deltoideuslähmung, Sehnen-
auswechslung 248.
- Dermoid der Kreuzsteißbein-
egend 1160, 1161.
- DESCHAMPSche Nadel 27, 1069.
- Desinfektion der Hände 12.
- des Operationsgebietes 13.
- Diabetes, Vorbereitung vor
Operationen 11.
- Diaphanoskopie bei bluten-
dem Ulcus 1049.
- Diät nach Magenulcus-
operation 1047.
- Diathermieapparat für endo-
vesicale Elektrokoagula-
tion 1278.
- Dickdarm bei Oesophago-
plastik 962, 965, 966.
- Dickdarmfistel 1057.
- Dickdarmfistelverschluß
(Coecum) 992.
- Dickdarmresektion 1088 bis 1096.
- Dickdarmileus 1097 ff.
- DIEFFENBACHSche Entspan-
nungsschnitte 76, 81.
- Differenzierungsplastik an
Amputationsstümpfen 363—365.
- , Daumenplastik 365—367.
- , KRUKENBERG-Stumpf 364
bis 365.
- , Umkippl-Plastik nach
SAUERBRUCH 364.
- Digitale Kompression der
Arterien 25.
- Digitale Untersuchung bei
Mastdarmkrebs 1170.
- Dilatation des Magens, post-
operative 994.
- Direkte Herzmassage nach
Embolektomie 945.
- Divertikel der Blase 1279.
- des Dickdarms (GRASER-
sches) 1090.
- des Dünndarms (MECKEL-
sches) 1075.
- der Speiseröhre 795—800.
- Divertikelharn 1279.
- Dolantin 22.
- Doppellappenplastik bei Epi-
spadie 1330.
- bei Nasenplastik 607 ff.
- bei Sequestrotomie, nach
PAYR 373.
- bei Wangen- und Kinn-
plastik 618—622.
- Doppelläufiger Anus 1096.
- Doppelseitige Oberkiefer-
resektion 692.
- Doppelung der Fascie bei
Hernia epigastrica 1119
bis 1120.
- DORNERSches Verfahren zur
Bluttransfusion 66.
- DOUGLAS-Absceß 989—990.
- bei Appendicitis 1133,
1142.
- , Drainage 990.
- , Durchbruch in den Darm
989.
- , Durchbruch in die Harn-
blase 989.
- , Eröffnung 990.
- nach Ulcusperforation
1050 ff.
- DOUGLAS-Verödung bei Mast-
darmvorfall 1149—1150.
- DRACHTER-MACEWEN, Eingriff
bei kindlicher Leisten-
hernie 1111—1113.
- Drahtdistraktionsapparat
nach KLAPP 274.
- Drahtextension 273—277.
- Drahttring bei Sphincterpla-
stik nach THERSCH 1146.
- Drahtspanner nach ANSINN
276.
- nach BAYHA 277.
- nach BORCHARDT 281.
- nach KIRSCHNER 276, 277,
285.
- Drahtumschlingung 277.
- Drainage s. bei den einzelnen
Operationen.
- Drainage, Gummidrain 31.
- des Ventrikelsystems mit
dem Subarachnoideal-
raum 526.
- Drehung des Sigmas nach
GERSUNY bei Anus prae-
ternaturalis sacralis 1178.
- Druckentlastende Trepanation
514, 548.
- Druckdifferenzverfahren 47,
803.
- Drüsen s. Glandulae und
Lymphdrüsen.
- Drüsenanastomosen bei Spei-
chelgangfisteln 716 ff.
- Drüsenausräumung bei Keh-
kopftumoren 776.
- bei Lippenkarzinomen
643 ff.
- bei Mammakarzinomen
833, 834.
- bei Zungencarcinom 657.
- Drüsensteine (Speichelstein)
713.
- Ductus choledochus 1226.
- cysticus 1223, 1224.
- hepaticus 1226.
- parotideus 716.
- thoracicus 161.
- thymopharyngeus 729.
- thyreoglossus 730.
- Dünndarmfistel 990.
- Dünndarmresektion 1069
bis 1075.
- Dünndarm, Ersatz für Oeso-
phagus 962 ff.
- Dünndarmileus 1202.
- Duodenalausschaltung 1063 ff.
- , Duodenalspülung 1214.
- , Duodenalstumpfvorsor-
gung nach MOYNIHAN
1035.
- , — nach PAYR 1033.
- Duodenalulcus 1063.
- , Duodenotomie bei Gallen-
steinen an der Papilla
Vateri 1223.
- DUPUYTRENSche Kontraktur
265—267.
- , Gesichtliches 265.
- , Hautdefektdeckung 266.
- , Schnittführung 266.
- , Spornquetsche 1097.
- Dura:
- Defektdeckung durch
Fascie 109.
- Eröffnung bei Laminekto-
mie 1381.
- Naht 1382.
- Tumoren 514, 537.

- Dura:**
 — Verletzung bei Schädelbruch 513 ff.
Duradefektersatz durch Bruchsack 537.
 — durch Fascie 109.
 — durch Fetttransplantation 108.
Duralappenbildung bei Falctomie (nach PAYR) 549.
Duraschere 1381.
Durchbrennen der Nerven bei Amputation 343.
Durchmeißelung, subcutane bei Genu valgum 317.
Durchschneiden der Nerven bei Amputation 343.
Durchstichligatur bei Bruchsackversorgung 1104, 1105.
Durchstichmethode bei Exartikulation im Ellenbogengelenk 406.
Durchtrennung der Rami communicantes bei tabischen Krisen 229, 1389.
Durchzugsmethode bei Mastdarmkrebsoperationen nach HOCHENEGG 1183.
Dystrophia adiposo-genitalis bei Hypophysenerkrankung 550.
- EBSTEINSche Lösung** 1306.
Echinococcus des Gehirns 515.
 — der Leber 1218.
 — der Lunge 922.
 — der Milz 1245.
Ectopia vesicae 1281.
Ectopösophag 958, 959.
Eichelelepispadie 1330.
Eichelhypospadie 1331.
Eigenblutinjektion bei Gesichtsfurunkel 649 ff.
 — bei postoperativer Pneumonie 993.
Eingeklemmter Bruch 1030 bis 1032.
Einlauf, hoher 50.
Einstülpungsnäht nach SCHMIEDEN 1080, 1086.
EKEHORN, Eingriff nach 1148.
Ektasie des Magens 994.
Ektopie der Blase 1281.
Elefantiasis 263—264.
 —, Fascienexstirpation 263 bis 264
 —, Geschichtliches 263.
 —, Muskelpumpe 263—264.
 —, Nachbehandlung 264.
- Elektrochirurgie**, Blutstillung durch 29.
Elektrokoagulation bei Blasesentumoren 1278.
 — des Ganglion Gasseri nach KIRSCHNER 575.
Elevatorium, gekrümmtes 849.
Elfenbeinbolzen 293.
Ellenbogen:
 — Arthrodesis 398.
 — Arthrolysis 489—491.
 —, Drahtextension am Olecranon 491.
 —, Nachbehandlung 491.
 — Arthrotomie 386 ff.
 —, breite Aufklappung 387.
 —, Eröffnung von hinten, medial und seitlich 386, 387.
 — Exartikulation 406.
 —, Blutspargung 406.
 —, Durchstichmethode 406.
 —, volare Lappenbildung 406.
 — Mobilisation 489—491.
 — Punktion 375.
 — Resektion 435—443.
 —, Geschichtliches 435.
 —, hinterer Längsschnitt nach v. LANGENBECK 436—440.
 —, Haken- und Angelschnitt nach KOCHER 440—443.
 —, Muskel- und Fettlappenplastik 439.
 —, Verband, Lagerung und Nachbehandlung 440.
- Embolie**, Lokalisation 182, 996.
 —, Luftembolie bei Exstirpation maligner Halstumoren 730.
 —, — bei Herzverletzungen 940.
 —, — bei Tracheotomia inf. 791—794.
 —, Lungenembolie 950—956.
 —, — nach Operationen 996.
 —, — der Art. pulmonalis 950—956.
 —, — nach Variceninjektion 189.
- Embolektomie**, Allgemeines 182—184
 —, Anästhesie 183.
- Embolektomie**, Gefäßnaht 183.
 —, Resultate 183.
 —, Technik 183.
Embolektomie nach TRENDELLENBURG 184, 950 bis 956.
 —, Anästhesie 952.
 —, Geschichtliches 183, 950.
 —, Hautschnitt 952.
 —, Indikation 951, 952.
 —, Instrumentarium 952, 955, 956.
 —, postoperative Komplikationen 956.
 —, Resultate 183, 956.
 —, Technik 953—956.
 —, Überdruckverfahren 952, 953.
- Embolus** an der Aortenteilungsstelle 183, 184.
Empyem:
 — der Gallenblase 1220.
 — der Gelenkhöhle 382.
 — der Oberkieferhöhle 695.
 — der Pleura, interlobäres 844.
 — abgekapseltes 844.
 — bei Lungenabsceß 844.
 — Teilempyem 844.
 — Totalempyem 844.
 — tuberkulöses 852.
 — Thorakotomie 844—852.
 —, Anästhesie 844.
 —, Drainage 850.
 —, Indikation 842—844.
 —, Saugflaschendrainage 851.
 —, Saugpumpenapparat, tragbarer 851.
 —, Technik 844—850.
 —, Behandlung mit Überdruck 851.
 —, Ventildrainage nach THIERSCH 850.
 —, Verband 850.
 — Resthöhle, Behandlung 855—861.
 —, —, Anästhesie 844.
 —, —, Entrindung der Lunge 856.
 —, —, Operation nach BRAUN 857.
 —, —, Operation nach SCHEDE 854.
 —, —, Operation nach HELLER 855, 861.

- Empyem:**
 — Resthöhle, Entrindung der Lunge, Operation nach SAUERBRUCH 861.
 — — —, Phrenikotomie 699.
 — — —, Saugbehandlung 855.
 — — —, Thorakoplastik 856—861.
 — — —, Totalempyemresthöhle 856.
 — des Sinus frontalis 591 bis 595.
 Encephalolyse 558, 561.
 Endaneurysmorrhaphie 176.
 Endarterie, funktionelle, Unterbindung und — 25.
 Endocarditis lenta und Milzexstirpation 1245.
 Endolaryngeale Operationen 786 ff.
 Endonasale Hypophysenoperation 552.
 Endoskopie bei blutendem Ulcus 1049.
 Endovesikale Operationen 1298.
 End-zu-End-Anastomosen des Darmes 1078—1082.
 End-zu-End-Naht des Ureters 1270.
 End-zu-Seitvereinigung des Ureters 1270.
 End-zu-Seit-Anastomosen bei der Oesophagusplastik 960 ff.
 Enteroptose 1061.
 Enterostomie bei Ileus 1205.
 — bei Peritonitis 990.
 Entlastungstrepanation 514, 548.
 Entleerung des paralytischen Darmes 1204, 1205.
 Entrindung der Lunge 855, 856.
 Entspannungsschnitte bei Hautplastik 76, 81.
 Enucleatio bulbi 595.
 Enukeleation von Kropfcysten 755.
 Epicondylitis 229.
 Epidermisbrei nach PELSLEUSDEN 106.
 Epidermistransplantation 96.
Epididymis:
 — Entzündung nach Prostat-ektomie 1368, 1369.
- Epididymis:**
 — Implantation des Vas deferens in den Hoden 1366.
 — Resektion 1365 ff.
 — Tuberkulose 1365.
 — Vasektomie 1368.
 Epidurales Hämatom 513 ff.
 Epigastrische Hernie 1119 bis 1120.
 — —, falsche 1119.
 — —, wahre 1119.
 — Magenerkrankung 1120.
 Epilepsie und Operation 558 ff.
 — und Fetttransplantation 108.
 Epispadie 1330.
 Epispadia glandis 1330.
 — penis 1330.
 Epithelkörperchen 101, 113, 753—760.
 —, Schädigung bei Ligatur der A. thyreoidea inf. 155.
 —, Transplantation bei postoperativer Tetanie 101, 113, 758.
 Epithelaussat nach v. MANGOLD 106.
 Epithelpfropfung nach BRAUN 106.
 Epitheltransplantation 103 bis 106.
 Erbrechen, postoperatives 22, 988, 994.
 — bei Circulus vitiosus 1020.
 — bei postoperativem Darmverschluß 994.
 — bei postoperativer Magenlähmung 994.
 — bei postoperativer Peritonitis 994.
 —, postnarkotisches 988.
 Ernährung nach Magenoperation 1047.
 ESMARCSche Binde bei Sehennaht 251.
 ESMARCSche Blutleere 25, 26, 171, 180, 312, 313, 316.
 ESMARCScher Handgriff bei Narkose 48.
 ESMARCScher Schlauch, Anlegen 14, 25, 26, 337.
 — —, Abnahme 26.
 — —, Dauer des Liegenlassens 26.
 — —, Anwendung 26, 178, 337.
- ESSERScher Gefäßstiellappen** 89, 90.
 Essigsäure Tonerde, heiße, bei Lymphangitis 196.
 Erysipel 270—272.
 —, chirurgische Behandlung 271.
 —, Differentialdiagnose 271.
 —, konservative Behandlung 33, 271.
 —, Prontosil 33, 271.
 Erysipeloid 272—273.
 Eubasin 33.
 Eunarkon 51.
 Evagination bei Mastdarmtumor 1185.
 Eventration der Darmschlingen 1205.
 Evipanatrium 51.
 Exairese bei Amputation 343.
 — des N. auriculotemporalis zur Verödung der Speicheldrüse 719.
 — der Intercostalnerven bei gastrischen Krisen 1398.
 — der Trigeminasäste 569 bis 570.
 Exartikulation der Gelenke 399—420.
 —, Indikation 399.
 —, Vor- und Nachteile gegenüber den Amputationen 399—400.
 —, Technik 399 ff.
 — an der oberen Extremität 400 ff.
 — — der Finger 400.
 — — — des Daumens 403.
 — — — im Interphalangealgelenk 401 bis 402.
 — — — im Metakarpophalangealgelenk 401.
 — — — bei Sehnencheidenpanaritium 403.
 — — im Ellenbogengelenk 406.
 — — im Handgelenk 406.
 — — im Schultergelenk 403—406.
 — an der unteren Extremität 407 ff.
 — — im Hüftgelenk 407.
 — — im Kniegelenk 407 bis 411.
 — — im Bereich des Fußes 411 ff.

- Exartikulation an der unteren Extremität im Bereich des Fußes, Exarticulatio intertarsae nach CHOPART 415.
- — —, Exarticulatio tarsometatarsae (LISFRANC) 416.
- — —, osteoplastische Operation nach PIROGOFF 412 bis 415.
- — —, SYMESche Operation 411—412.
- — —, Exartikulation einzelner Metatarsalia 420.
- — — der Zehen 403 ff.
- — — im Interphalangealgelenk 403.
- — — im Metatarsophalangealgelenk 403.
- — — sämtlicher Zehen im Metatarsophalangealgelenk 420.
- Exartikulation des Unterkiefers 704—708.
- Excision des Magengeschwürs 1045.
- der Analfistel 1160—1165.
- Exsudat der Bauchhöhle bei Peritonitis 988, 999.
- bei Gelenkinfektion 382.
- Extension nach STEINMANN 273—277.
- nach KIRSCHNER 276.
- nach KLAPP 273—277.
- Extensionstisch 304.
- Extraartikuläre Mobilisierung des Hüftgelenks nach PAYR 493.
- Extraktion von Fremdkörpern aus dem Oesophagus 957, 960.
- Extradurale Nervenwurzelresektion nach GULEKE 1385.
- Extrafasciale Apikolyse nach SEMB 901—905.
- Extramedulläre Rückenmarkstumoren 1374, 1385.
- Extraperitoneale Freilegung der A. iliaca communis 134.
- der A. iliaca ext. 134.
- der Blasendivertikel 1279.
- Extraperitoneale Freilegung der Niere 1254.
- der subphrenischen Abscesse 978.
- des Ureters 1265, 1266.
- Extraperitonisierung des Beckens bei Rectumcarcinom 1188 ff.
- Extrapleurale Freilegung der großen Gefäße der Brusthöhle 941, 950.
- Freilegung des Herzens 941.
- Lungenplombierung 914 bis 916.
- Eröffnung des hinteren Mediastinums 935, 936.
- Pneumothorax 911—914.
- Resektion des Oesophaguscarcinoms 969, 970 ff.
- Thorakoplastik 890 ff.
- Extremitätenchirurgie s. die betreffenden Abschnitte.
- Facialislähmung, Eingriffe bei 585—587.
- bei Parotiscarcinom 722.
- Facialis und Spaltung des Parotisabscesses 715.
- Fadenfisteln nach Laparotomie 997.
- Fadenfänger nach PAYR 997.
- Fadeninfektion 997.
- Fadenknüpfen 15.
- Fadensteine in der Blase 1278.
- Färbung der Fistelgänge mit Methylenblau 732 ff.
- Falctomie nach PAYR 549.
- Falzung von Knochentransplantaten 329.
- Faradische Reizung bei Nervenoperationen 215.
- Fascia lata als Transplantationsmaterial 109.
- , Entnahme 109.
- , Vorzüge vor anderem Material 109.
- Fascien des Halses 150.
- Fasciennekrose 34.
- Fascienoperationen:
- Doppelung bei epigastrischer Hernie nach MAYO 1119—1120.
- Doppelung bei Leistenbruchoperation 1108.
- Exstirpation der Palmarfascie bei DUPUYTREScher Kontraktur 265 bis 267.
- Fascienoperationen:
- Exstirpation bei Elephantiasis 264.
- Naht 987.
- Fixation der Fascia am Humeruskopf bei Mobilisation 487, 488.
- Fixation der Fascie am Humerus bei habitueller Schulterluxation 472.
- Plastik bei epigastrischer Hernie 1119.
- Plastik bei Muskelverlagerung 245.
- Plastik bei Operation der Myelocystocele 1376, 1377.
- Transplantation s. Fascientransplantation.
- Fascientransplantation, freie autoplastische 109.
- bei Aneurysmabehandlung 179.
- , Bauchbruch 1127, 1128.
- zur Blutstillung 109, 1207.
- zum Bronchusverschluß 862.
- für Bruchfortenverschluß 1111.
- bei Duradefekt 109.
- bei Gastropiose 1062.
- zur Gelenkmobilisation 479—507.
- — bei Mobilisation des Ellbogengelenks 489 bis 490.
- — des Fingergelenkes 492.
- — des Fußgelenkes 504 bis 506.
- — des Handgelenkes 491.
- — des Hüftgelenkes 493.
- — des Kniegelenkes 496 bis 502.
- — des Schultergelenkes 487—488.
- — bei Unterkiefergelenkmobilisation 506, 507.
- bei habitueller Kniescheibenluxation 473 ff.
- , Aufhängung des Mastdarms 1148.
- bei Muskeldefektersatz 509.
- , Nabelbruch 1126.
- bei Nephropexie 1271.
- bei Nerven-naht 216, 218.
- bei Patellarbruch 286.
- bei Pleuradefekt 809.

- Fascientransplantation bei habitueller Schulterluxation 470ff.
 — bei Sehnennaht 252.
 — als Sehnersatz 109, 255.
 —, Sphinkterplastik 1147.
 — bei Zwerchfellverletzung 974ff.
- Faßzange (Knochen) 404.
 — nach LAMBOTTE 292.
 — nach MUSEUX 1305.
- Fehlerhafte Amputationsstümpfe 361.
- Fehlgelenke 326.
- Femur s. Oberschenkel.
- Fernplastik 92—95.
- Fettnekrose, Pankreas 1232.
- Fetttransplantation 108.
 — bei der Arthroplastik 108.
 — zur Blutstillung 1207.
 — als Duraersatz 108, 540.
 — zur Gelenkmobilisation 479ff.
 — bei Gesichtsplastik 108.
 — bei Hemiatrophia faciei 108.
 — bei Hirndefekt 108.
 — bei Milzruptur 1207.
 — bei der Nervennaht 108, 218.
 — bei Neurolyse 108.
 — bei Osteomyelitis 372ff.
 — zum Schutz von Sehnen- und Gefäßnähten 108.
 — nach Trennung von Synostosen 108.
- Fibrom des Gehirns 539.
- Fibroadenome der Mamma 823.
- Fibula zur Knochentransplantation 113.
- FLATOWSche Rundstielplastik 92.
- Finger, plastische Operationen:
 — Daumenplastik 365—367.
 — DUPUYTRENSche Kontraktur 265—267.
 — Mobilisation 492.
 — Sehnenwechselung 241.
 — Gelenkinfektion 268—270.
 — Panaritium 267—270, 403.
 — —, Fischmaulschnitt 269.
 — —, Sehnencheidenphlegmone 255, 403.
- Fingergelenkoperationen:
 — Exartikulation 401—403.
 — — im Metakarpophalangealgelenk 401—402.
 — — im Interphalangealgelenk 400—403.
 — — des Daumens 403.
- Fingergelenkoperationen:
 — Exartikulation nach ADELMANN 402.
 — — bei offenem Panaritium 403.
- FINNEYSche Operation 1054.
- FINSTERER, Ausschaltungsresektion 1066.
- Fischmaulschnitt 269.
- Fissura ani 1165.
 —, Sphincterdehnung 1165.
 —, Stopfrohrrbehandlung 1165.
 —, Verschorfung mit Thermokauter 1165.
- Fistel der Bauchdeckennarbe 996.
 — der Bronchien 861.
 — bei Brustbein-Rippenknorpeltuberkulose 806ff.
 — am Coecum 990, 1096.
 — nach Cholecystostomie 1230.
 — nach Aufgehen des Cysticusstumpfes 1223.
 —, Verschuß am Dickdarm 994.
 — nach Eröffnung der Dura 1385.
 —, Verschuß am Dünndarm 990.
 — nach Gallenblasenextirpation 1223.
 — nach Gaumenspaltenoperation 686.
 — des Halses 731ff.
 — der Harnblase, Anlegung 1287, 1297.
 — der Luftröhre 788ff.
 — des Magens nach Operation 1003ff.
 —, Verschuß am Magen 1003ff.
 — nach Nierenoperation 1252.
 — bei Osteomyelitis 371 bis 374.
 — des Pankreas 1237, 1238.
 —, postappendicitisch 1143.
 — nach Prostataktomie (perinealer, ischiorectaler) 1306, 1313.
 — der Speicheldrüse 716 bis 720.
 — am Steißbein 1160.
 — der Strumektomie wunde 759.
 — nach Thorakotomie 855.
 — nach Ureteroperation 1269.
- Fistula ani 1160—1165.
 —, Ätiologie 1160.
- Fistula ani, Extirpation des Fistelganges 1162, 1163.
 —, Färbung des Fistelganges mit Methylenblauinjektion 1160.
 —, Fettlappenplastik 1163.
 —, Fistelgangspaltung 1162.
 Flachzange 282, 285.
- FÖRSTERSche Operation 1385.
 —, Anästhesie 1387.
 —, Geschichtliches 1385.
 —, Indikationsstellung 1387.
 — bei cerebraler Kinderlähmung 1387.
 — bei tabischen Krisen 1389.
 —, Lagerung des Kranken 1389.
 — bei traumatischen Lähmungen 1387.
 — bei LITTLEScher Krankheit 1387.
 — bei multipler Sklerose 1387.
 —, Nachbehandlung 1387.
 —, extradurale Wurzelresektion 1385.
 —, zweizeitiges Vorgehen 1388.
- Frakturen:
 — Allgemeines 273ff.
 — Beckenfraktur und Harnblasenverletzung 1273.
 — difform geheilte Brüche 288.
 — Gelenkbrüche 305.
 — des Olecranon 287.
 — der Patella 282—287.
 — des Schädels 513.
 — der Unterarmknochen 288.
 — der Wirbelsäule 1370.
 — —, Hämatomyelie 1370.
 — —, Laminektomie 1377.
 — —, Schußverletzung 1371.
- Frakturpositionshebel 292.
- Fräsen für Knochenoperationen 169, 533.
- Fremdkörper:
 — in der Blase 1277.
 — im Gelenk 392.
 — in der Harnröhre 1322.
 — im Magen 999.
 — in der Speiseröhre 957, 958.
 — in Wunden 34.
- Fremdkörperextraktion mit Oesophagoskop 957, 958.
 — aus der Trachea 958.
- Fremdkörperfänger 957.
- FREUNDSche Operation 879.
- FREYERSche Prostataktomie 1301.

- FRIEDRICHSche Wundaus-
schneidung 23.
- Frontale Osteotomie des obern Femurendes (Bifurkation) 315.
- Frühexsudat bei Appendicitis 1138.
- Frühoperation der Appendicitis 1133.
- der Cholelithiasis 1213.
- Führungsinstrument für Extensionsdraht von KIRSCHNER 277.
- Führungsrinne nach PAYR 525.
- FÜRBRINGERSche Händedesinfektion 12.
- Funktionsprüfung der Nieren 1297.
- Furunkel des Gesichts 649.
- des Nackens 728.
- Fuß:
- Resektion 466—470.
- Geschichtliches 466, 468.
- Methode nach HÜTER-HEIDENHAIN 468—470.
- Methode nach KOCHER (lateral Bogenschnitt) 466—468.
- Sehnennaht 468—469.
- Verband und Nachbehandlung 469, 470.
- Resektion nach WLADIMIROFF-MIKULICZ 415.
- Z-förmige Durchtrennung der Strecksehne 468, 470.
- Exartikulation 411 ff.
- Geschichtliches 411.
- Exarticulatio intertarsae (CHOPART) 415.
- Exarticulatio tarso-metatarsae (LISFRANK) 416.
- Exartikulation einzelner Metatarsalia 419.
- Operation nach PIROGOFF 412—415.
- GÜNTHERSche Modifikation der PIROGOFFSchen Methode 415.
- Operation nach SYME 411.
- Amputatio metatarsae 418.
- Achillotomotomie 239.
- Arthrodese durch Periost-Knochen transplantation 397, 398.
- Fournierplastik nach KLAPP zur Athrodesis 397.
- Klumpfuß, Sehnenwechselung 246.
- Fuß:
- Mobilisation 504—506.
- Plattfuß, Sehnenwechselung 247.
- Sehnenplastik 238—240.
- Spitzfuß 398.
- oberes Sprunggelenk: Eröffnung von lateral 390, Eröffnung von medial 390, Eröffnung von hinten 391, breite Aufklappung 392.
- Punktion des oberen Sprunggelenkes 375.
- unteres Sprunggelenk: Eröffnung 392.
- Zehenoperationen 320 bis 326, 403.
- —, Hallux valgus 320 bis 324.
- —, Transplantation von Zehen 365—367.
- Zurechtrichtung, orthopädische von Platt- und Klumpfuß 245—248.
- Fußwurzelknochenexstirpation, Talus 468.
- Gallenblase und Gallenwege, Operationen 1212—1231.
- , Anästhesie 1214.
- , Anatomie der Gallenwege 1216.
- , Ausschälung der Gallenblase 1220.
- , Bauchdeckenschnitt 1215.
- , Cholecystektomie 1215 ff.
- , Cholecysto-Duodenostomie 1225.
- , Cholecysto-Gastrostomie 1225.
- , Cholecystostomie 1230.
- , Cholecystotomie 1230.
- , Choledoch-Duodenostomie 1225.
- , Choledoch-Gastrostomie 1229.
- , Choledochusdrainage 1227.
- , Ductus choledochus 1222.
- , Ductus cysticus 1221.
- , Eröffnung des Choledochus 1223.
- , Freilegung bei Cholecystektomie 1215.
- , Gallenfistel 1228.
- , Geschichtliches 1231.
- , Hepato-Cholecysto-Duodenostomie 1226.
- , Hepato-Cholecysto-Gastrostomie 1226.
- Gallenblase und Gallenwege, Indikation zur Operation 1231.
- , Lagerung des Kranken 1214.
- , Nachbehandlung nach Gallenblasenexstirpation 1228.
- , Punktion des Choledochus 1223.
- , Punktion der Gallenblase 1220.
- , Schnittführung 1215.
- , Sondierung der Lebergallengänge 1223, 1224.
- , Sondierung der Papilla Vateri 1223.
- , Spaltung des Duodenum bei Choledochusstein 1224.
- , Spritzversuch nach PAYR 1224.
- , Tamponade 1222.
- , Vorbereitung des Kranken 1213, 1214.
- Gallenblasencarcinom 1231.
- Gallenblasendrainage 1231.
- Gallenblasenempyem 1230.
- Gallenblasenfaßzange 1223.
- Gallenblasenfistel 1230.
- Gallenblasenhydrops 1220.
- Gallenblasenpunktion 1220, 1230.
- Gallenfistelverschluß 1228, 1229.
- Gallengänge, Untersuchung 1222, 1223.
- Gallensteinileus 1203.
- Gallensteinlöfel 1223.
- Galvanokauter s. Thermo-kauter.
- Galalithbolzen 294.
- Gangliktomie 231.
- Ganglien d. Gelenkkapsel 393.
- Ganglion semilunare, Anatomie 568, 577.
- , Alkoholinjektion 568.
- , Elektrokoagulation 575.
- , Exstirpation 577 ff.
- , stellatum, Einspritzung 230.
- Gangsteine (Speichelsteine) 713.
- Gangrän der Extremität nach Gefäßunterbindung 115.
- Gasbrand 39—41.
- , epifasciale Form 41.
- , subfasciale Form 41.
- , Schachtelton 40.
- , Sauerstoffbehandlung 41.

- Gastrische Krisen, FÖRSTERsche Operation 1389.
 — —, Durchtrennung der Rami communicantes 229.
- Gastroenterostomia antecolica anterior 1020.
 —, Circulus vitiosus 1020.
 — bei Gastropiose 1021.
 —, Indikation 1021.
 —, Technik 1021—1022.
 — — posterior 1021.
- Gastroenterostomia retrocolica anterior 1021.
 — posterior 1010—1020.
 — —, Anästhesie 1010.
 — —, Asepsis 1017.
 — —, Bauchdeckenschnitt 1010.
 — —, Blutstillung 1010.
 — —, Nachbehandlung 1019.
 — —, Naht der Bauchdecken 1019.
 — —, Reposition des Bauchhöhleninhaltes 1018.
 — —, Technik 1010ff.
 — — bei Ulcusperforation 1052.
 — — bei unklaren Magenfällen 1053.
 — —, Verband 1019.
 — —, Vorbereitung des Kranken 1010, 1026.
- Gastro-Oesophagostomie, Verbindung durch Gummischlauch 960.
- Gastropexie nach BIER 1062.
 — nach DURET-ROVSING 1062.
 — nach PERTHES 1062.
 — nach PUST 1063.
 —, Querresektion 1063.
- Gastroenterostomia antecolica anterior mit BRAUNscher Anastomose 1020.
 —, Resektion 1025.
- Gastropiose 1061.
- Gastroskopie mit Cystoskop bei Operation 1049.
- Gastrostomie 1003—1010.
 —, Allgemeines 1004.
 —, Anästhesie 1005.
 —, Fistel nach KADER-LUCKE 1007, 1008.
 —, Geschichtliches 1003, 1004.
 —, Indikation 1004.
 — nach MARWEDEL 1009.
 —, Schrägfistel nach WITZEL 1004—1007.
- Gastrostomie als Voroperation zur retrograden Bougierung und bei Sondierung ohne Ende 366 ff.
 — als Voroperation zur Kardiaresektion 1002.
 — als Voroperation zur Dehnung der Kardialia 1002.
 — als Voroperation bei Operationen am Oesophagus 971.
 — als Voroperation zur Operation am Oesophagus, Rachen- und Kehlkopf 762, 971, 1002, 1004.
- Gastrotomie 999—1000.
 — bei Fremdkörpern an der Kardialia 1000.
 —, Geschichtliches 969.
 —, Indikation 999.
 — bei blutendem Ulcus 1049.
 — bei Ulcus duodeni 1064.
 —, Technik 999, 1000.
- Gauchermilz und Exstirpation 1245.
- Gaudafil 266.
- Gaumenmandeln, Operation 723—725.
 —, Anästhesie 723.
 —, Blutstillung 725.
 —, Indikation 723.
 —, Instrumentarium 723 bis 725.
 —, Tonsillektomie 723—725.
- Gaumenspaltenoperation 662 ff.
 —, Anästhesie 664—665.
 —, Blutspargung 665.
 —, Fistelverschluß nach Gaumenspaltenoperation 686.
 —, Geschichtliches 662—663.
 —, Instrumentarium 665 bis 666.
 —, Lagerung des Kranken 664.
 —, Nachbehandlung nach Gaumenspaltenoperation 667.
 —, Vorbehandlung 664.
 —, Verschluß nach v. LANGENBECK 663.
 — — des weichen Gaumens nach VEAU 671.
 — — der durchgehenden Gaumenspalte nach VEAU 675—678.
 —, Methode nach KIRSCHNER 679.
- Gaumenspaltenoperation, Methode nach AXHAUSEN 680.
 —, — von ERNST 670.
 —, — von HALLE 671.
 —, — von LIMBERG 671.
 —, — von v. D. HOFF 671.
 —, Nachoperationen 686.
 —, Wahl des Operationsverfahrens 685.
- GAYLORDSche Fräse 553.
- Gefäßklemmen 28.
- Gefäßnaht s. Blutgefäßnaht 170—173, 178—179.
- Gefäßstiellappen (nach ESSER) 89, 90.
- Gefäßtransplantation, Geschichtliches 173.
 — bei Aneurysmaoperationen 173, 174, 179.
 —, Statistik 173.
- Gefäßumstechung bei blutendem Ulcus duodeni 1065.
- Gefäße des Rectums und Sigmas 1192.
- Gefrierbehandlung der Angiome 194.
- Gefrierpunktsbestimmung von Blut und Urin 1296.
- Gehirn s. Hirn- und Schädeloperationen.
- Gehörorganoperationen, Trommelfellparacentese 596.
 —, Radikalaufmeißelung bei Otitis media 597—601.
 —, Freilegung des Sinus bei Thrombose 599.
- Gelegenheitswunde, Behandlung der 22—25.
- Gelenkbrüche, blutige Behandlung 288.
- Gelenkeiterung, Behandlung 381—392.
 —, Differentialdiagnose, Empyem — Kapselphlegmone 382—383.
 —, Gelenkempyem 382.
 —, Geschichtliches 381—382.
 —, Kapselphlegmone 382.
 —, Nachbehandlung 391, 392.
- Gelenkergüsse 374—376.
- Gelenkfrakturen, kompliziert 379.
- Gelenkfremdkörper 383, 379, 392, 393.
- Gelenkkapselphlegmone 382.
- Gelenkmaus 393.
- Gelenkmobilisation 479—507.
 —, Ellbogengelenk 489—490.

- Gelenkmobilisation, Finger-
gelenke 492.
—, Fußgelenk 504—506.
—, Handgelenk 491.
—, Hüftgelenk 493—496.
—, Kiefergelenk 506—507.
—, Kniegelenk 496—502.
—, Schultergelenk 487—488.
Gelenkoperationen 374 ff.
—, Arthrotomie 385.
—, Arthrorese 397—399.
—, Eröffnungsschnitte der
Gelenke 385—392.
—, Exartikulationen 399 ff.
—, Injektionen 384, 388.
—, Kapselincision 384—385.
—, medialer S-Schnitt am
Knie 396.
—, Meniscusexstirpation 395
bis 397.
—, Mobilisationen 479—507.
—, Punktionen 374—376.
—, Resektionen 420 ff.
—, Spülung 384.
— an der oberen Extremität:
— — Arthrorese des Schul-
tergelenkes 398.
— — Exartikulation der
Schulter 403—406.
— — Mobilisation des Schul-
tergelenkes 487 bis
488.
— — Resektion des Schul-
tergelenkes 425 bis
434.
— — Schultergelenkspunk-
tion 374.
— — Schultergelenkseröff-
nung 385.
— — Schultergelenksauf-
klappung 385—386.
— — Exartikulation des Ell-
bogengelenkes 406.
— — Mobilisation des Ell-
bogengelenkes 489
bis 490.
— — Resektion des Ell-
bogengelenkes 435.
— — Ellbogengelenkspunk-
tion 374, 375.
— — Ellbogengelenks-
eröffnung 386, 387.
— — Ellbogengelenksauf-
klappung 387.
— — Arthrorese des Hand-
gelenkes 398.
— — Exartikulation im
Handgelenk 406 bis
407.
- Gelenkoperationen an der
oberen Extremität:
— — Mobilisation des Hand-
gelenkes 491.
— — Resektion des Hand-
gelenkes 443.
— — Handgelenkspunktion
375.
— — Handgelenkseröffnung
387.
— — Exartikulation der
Finger 400—403.
— — Mobilisation der
Fingergelenke 492.
— an der unteren Extremität:
— — Arthrorese des Hüft-
gelenkes 398.
— — Exartikulation des
Hüftgelenkes 407.
— — Mobilisation des Hüft-
gelenkes 493—496.
— — Resektion des Hüft-
gelenkes 450.
— — Hüftgelenkspunktion
375.
— — Hüftgelenkseröffnung
388.
— — Arthrorese des Knie-
gelenkes 398.
— — Exartikulation des
Kniegelenkes 407 bis
411.
— — Mobilisation des Knie-
gelenkes 496—502.
— — Resektion des Knie-
gelenkes 456.
— — Kniegelenkspunktion
375.
— — Kniegelenkseröffnung
388—389.
— — Kniegelenksauf-
klappung 389.
— — Arthrorese des Fuß-
gelenkes 399.
— — Exartikulation des
Fußes 411.
— — Mobilisation des Fuß-
gelenkes 506.
— — Resektion des Fuß-
gelenkes 466—470.
— — obere Sprunggelenks-
punktion 375.
— — obere Sprunggelenks-
eröffnung 390—391.
— — obere Sprunggelenks-
aufklappung 392.
— — Exartikulation der
Zehen 403.
Gelenktransplantation 111.
- Gelenkverletzungen 376—380.
Gelenkversteifung 397—399.
Gelatineinjektionen 1306.
Gelbsucht 1214.
Genu valgum, suprakondyläre
Osteotomie 308, 316—320.
Genitalinfektion mit Schüttel-
frösten: Unterbindung der
Vena spermatica 32.
Geschichtliches:
— ALBEESche Operation 1372.
— Allgemeinnarkose 41.
— Amputationen 334.
— Anästhesierungsmethoden
41.
— Aneurysmabehandlung
175.
— Arthroplastik 479.
— Balkenstich 526.
— Betäubungsverfahren 41.
— Blasenektomie 1281.
— Blasenoperation 1273.
— Brustchirurgie 801.
— Coxa vara 314.
— Choledocho-Duodenosto-
mie 1224.
— Darmnaht 1076—1078.
— DUPUYTRENSche Finger-
kontraktur 265.
— Embolektomie 183, 950.
— FOERSTERSche Operation
1385.
— Fremdkörperentfernung
aus Oesophagus 957.
— Frühoperation der
Appendicitis 1133.
— Arthrorese der Gelenke
397.
— Gallenwegschirurgie 1212.
— Gastrostomie 1003.
— Gaumenspaltenoperation
662.
— Gefäßnaht 170.
— Gefäßtransplantation 173.
— Exartikulation der großen
Gelenke 400, 403, 404,
407, 411.
— Resektion der großen Ge-
lenke 421 ff., 425, 444.
— operative Behandlung des
Hallux valgus 320.
— Hasenschartenoperation
622.
— Herzoperation 939.
— Hirnpunktion 524.
— Hypophysenoperation 551.
— Kardiocarcinom 1056.
— Kastration 1366.
— kinoplastische Methoden
367.

- Geschichtliches:
 — habituelle Kniescheibenluxation 473.
 — Kropfoperation 740.
 — Leistenhodenoperation 1351.
 — Lumbalpunktion 519.
 — Chirurgie der Lungentuberkulose 883.
 — Magenresektion 1031.
 — Mammaamputation 425.
 — Radikaloperation des Mastdarmkrebes 1165—1167.
 — Meniscusverletzung am Knie 395.
 — Nasenplastik 73—74.
 — Nervendurchschneidung 204.
 — Nervenoperationen 213—214.
 — Nervenstumpfersorgung bei Amputationen 343.
 — Nierenchirurgie 1246.
 — Oberkieferresektion 686.
 — Oesophaguscarcinom im Halsteil 800.
 — Osteotomie 307.
 — Patellarnaht 282.
 — plastische Operationen 73.
 — Prostatahypertrophie 1293.
 — Pseudarthrosenbehandlung 327.
 — Eröffnung des retrobulbären Raumes 587.
 — Schädeldefektdeckung 509, 557.
 — Schiefhalsoperation 734.
 — Schilddrüsentransplantation 101.
 — Amputation des Schultergürtels mit Arm 353.
 — Sehnenwechselung 241.
 — Sehnennaht 249—250.
 — Fremdkörperextraktion aus der Speiseröhre 957.
 — Suboccipitalstich 521.
 — Sympathektomie 231.
 — Tenotomie 237.
 — Thorakoplastik 883.
 — Tracheotomie 787.
 — Transplantation 101.
 — Trepanation 509.
 — Trigeminusneuralgie 563, 574.
 — Unterkieferresektion 697.
 — Unterschenkelamputation 344.
- Geschichtliches:
 — Varicenbehandlung 184, 189.
 — Ventrikulographie 529.
 — Operation des Zungencarcinoms 656.
 Geschwür:
 — des Duodenums 1063.
 — des Jejunums 1023.
 — des Magens 1029, 1043, 1048.
 Geschwülste s. die betr. Organe.
 Gesichtsfurunkel 649—653.
 —, BIERSche Stauung 651.
 —, Carbolsäuretherapie 652.
 —, Eigenblutumspritzung 652.
 —, konservative Behandlung 650, 652.
 —, operative Behandlung 652.
 —, Phenolcamphertherapie 652.
 —, Venenunterbindung bei Thrombophlebitis 652.
 Gesichtsoptionen:
 — Alkoholinjektionen bei Trigeminusneuralgie 568.
 — Eigenblutumspritzung bei Gesichtsfurunkel 652.
 — Erysipel 270.
 — Furunkel 649—653.
 — Exstirpation des Ganglion Gasseri 577.
 — Gaumenspaltenoperation 662ff.
 — Hasenscharte 622ff.
 — Eröffnung der Kieferhöhle bei chronischer Eiterung 695—697.
 — Spaltung des Mundbodenabscesses und der Mundbodenphlegmone 660.
 — Oberkieferzahncysten 693 bis 695.
 — Oberkieferresektion 687 bis 692.
 — Spaltung der Parulis 660.
 — plastische Operationen:
 — — Blepharoplastik 601—606.
 — — Hasenscharte 622ff.
 — — Kinnhautplastik 92, 618—622.
 — — Lippenplastik 622ff., 644ff.
 — — an der Nase 607—618.
 — — Wangenplastik 88, 90, 91, 618—622.
- Gesichtsoperationen:
 — Exstirpation der Ranula 661.
 — Speicheldrüsenoperationen 713—722.
 — Exairese der Trigeminusäste 204, 205, 569—570.
 — Durchtrennung des Trigeminusstammes 582 bis 584.
 — Tonsillektomie 723—725.
 — Unterkieferoperationen 697—713.
 — Zungenabsceßspaltung 655.
 — Exstirpation des Zungencarcinoms 657—659.
 Gewebsschonung bei Operationen 21.
 Gewichtsautomaten nach PAYR 15, 1011.
 GIGLI-Säge 165, 706.
 Gipsbett 1372, 1373.
 Gipsraum 4.
 Gitterbruch 1127.
 Glandulae lymphaticae axillares 833, 834.
 — cervicales superficiales 198 bis 200.
 — inguinales 1346ff.
 — parathyreoideae 753, 754, 755, 758, 760.
 — parotis 714—720.
 — sublingualis 713.
 — submaxillaris 157, 158, 200, 704, 705, 713.
 — thyreoidea 154—156, 740 bis 761.
 Glasdrain 346, 752, 987.
 Glaubersalzlösung bei Ileus 991.
 Gleitbruch 1112.
 Gleitschiene nach SCHRÖDER 699, 700.
 Glycerineinlauf 22, 987.
 Glycerinspritze 22, 987.
 GOHRBANDT, Duodenalverschluß 1065.
 GOTTSSTEINSche Sonde 45, 1001.
 GÖPEL, Silberringnetz 1126, 1127.
 Granulationen, Vorbehandlung vor Operationen 95.
 GRASERSches Divertikel 1090.
 GRITTSche Operation 407 bis 411.
 —, Geschichtliches 407—409.
 —, Indikation 408.

- GRITTSche Operation, Modifikation nach KOCHER** 409.
 —, Technik 409.
 Grenzdivertikel der Speiseröhre 795.
 Grenzstrang s. Sympathicus.
 —, Durchtrennung 225.
 Großzehe 320—324.
 Grundumsatzbestimmungen bei M. Basedow 761.
 GÜNTHERsche Modifikation der PIROGOFFschen Operation 415.
 Gummihandschuhe 8, 14.
 Gummikeil bei Kieferklemme 726.
 Gummikissen, aufblasbares 1214.
 Gummiring als Sphinctersatz 1146.
 Gummischlauch zur Durchtrennung der hinteren Darmwand bei Anus praeter 1096.
 Gummistrumpf bei Elephantiasis 264.
- Habituelle Luxationen der Patella** 473—475.
 — —, Geschichtliches 473.
 — —, Kapselraffung 474.
 — —, Muskelkapsellappenplastik nach ALI KROGIUS 474ff.
 — —, — nach PAYR 475.
 — —, suprakondyläre Osteotomie mit Innenrotation des distalen Fragmentes 475.
 — —, Verschiebung der Tuberositas tibiae 475.
 — im Schultergelenk 470.
 — —, Fixierung des Kopfes am Acromion durch Fascienstreifen bei geschlossenem Gelenk 472.
 — —, Methode von KIRSCHNER 471.
 — —, — von LÖFFLER 472.
 — —, Fixierung des Kopfes mit Fascienstreifen am Proc. coracoideus mit Eröffnung des Gelenkes 471.
 — —, Raffung der geschlossenen Kapsel 471.
- Habituelle Luxationen, Raffung der Kapsel bei eröffnetem Gelenk mit Excision, Doppelung oder Transplantation** 471.
Habitus apoplecticus und Narkose 44.
 — asthenicus und Narkose 44.
Hackenfußoperation mit Sehnenwechselung 248.
Hackenbruch, Verfahren bei Leistenbruchoperation 1108.
Hämatoporphyrie und chron. Pankreatitis 1235.
Hämangiome, Spickung mit Magnesiumpfeilen 195.
 —, Injektionsbehandlung 195.
 —, Gefrierbehandlung mit Kohlensäureschnee 194.
 —, Exstirpation 193.
 —, Elektrolyse 194.
 —, Stichelung mit Thermokauter 194.
Hämarthros 374ff.
Hämatome, epidurale 169, 513.
 —, frontotemporale 169.
 —, parietooccipitale 169.
 — des Rückenmarks 1370.
 — des Scrotums 1109, 1356.
 —, subperiostales, des Schädels 513.
Hämatomyelie 1370.
Hämaturie 1249, 1250.
Hämoperikard 939.
Hämothorax bei Herzverletzung 940.
Hämorrhoiden 1153—1158.
 —, Anästhesie 1154.
 —, Bougierung bei Stenose nach Operation 1155.
 —, Lagerung 1154.
 —, Operation nach v. LANGENBECK 1155.
 —, Sphincterdehnung 1154.
 —, periproktitischer Absceß 1159.
 —, Verband 1156.
 —, Verödungsbehandlung 1153.
 —, Vorbehandlung 1153.
 —, Operation nach WHITEHEAD 1156.
Hämorrhoidenblattzange 1156.
Händedesinfektion 12.
Hängemattenplastik bei Oberkieferresektion 692.
- HÄRTELScher Überdruckapparat** 47.
Haken zur Blutstillung am Knochen 537.
 — nach KÖRTE 1019.
 — nach ROUX 1140.
 —, einzinkiger für die Trachealknorpel 791.
 —, Bauchdeckenhaken 1140.
 —, einzinkiger, nach v. LANGENBECK 283, 289.
Hallux flexus 326.
 — rigidus 326.
 — valgus 320—324.
 —, Operation, Geschichtliches 320.
 —, Operation nach BRANDES 323.
 —, Operation nach HOHMANN 322.
 —, Operation nach LUDLOFF 322.
 —, Operation nach PAYR 321.
 —, pathologische Anatomie 320.
Halsaneurysmen:
 — der Art. anonyma 178, 179, 921.
 — des Aortenbogens 177, 178, 179.
 — der A. subclavia 158, 921.
 — der A. carotis 177, 921.
 — der A. vertebralis 160.
 — konservative Behandlung 179.
 — operative Behandlung 138, 182.
Halsarterienunterbindung:
 — A. carotis comm. 151, 153.
 — A. carotis ext. 153.
 — A. carotis int. 153.
 — A. lingualis 156.
 — A. subclavia oberhalb der Clavicula 151, 158.
 — A. subclavia unterhalb der Clavicula 166.
 — A. thoracoacromialis 167.
 — A. thyreoid. inf. 151, 155.
 — A. thyreoidea sup. 151, 155.
 — A. transversa colli 159, 160.
 — A. transversa scap. 160.
 — A. vertebralis 151, 160.
Halsdrüsen 198—200.
Halsfascien 150.
Halsfistel, mediane 731—732.
 —, seitliche 732—734.
Halshautlappenplastik 785.

- Halslymphknoten 198—200.
 Halsnervenoperationen:
 — N. accessorius 198—200.
 — Freilegung des Plexus
 brachialis oberhalb der
 Klavikel 222.
 — Plexusanästhesie nach
 HÄRTEL 829.
 — Phrenicusexairese 919 bis
 920.
 Halsphlegmone 729.
 Halsrippe 737—740.
 —, Anästhesie 738.
 —, Resektion 738.
 —, Symptome 737.
 Halstumoren 729.
 Halsvenenstauung bei Concre-
 tio pericardii 947.
 Halsvenenthrombophlebitis
 729.
 Halswirbellaminektomie bei
 Tuberkulose 1371.
 Halswirbeltuberkulose, retro-
 pharyngealer Senkungs-
 absceß 767—768.
 Halscyste, seitliche 732—734.
 —, mediane 731—732.
 Hammerzehe 324.
 Hand, Operationen:
 — Aufsuchung des Hohl-
 handbogens 131.
 — Daumenplastik 365—367.
 — DUPUYTRESche
 Kontraktur 265—267.
 — Sehnenauswechsellung 241.
 — Sehnscheidenphlegmone
 255—261.
 — Sehnscheidentuber-
 kulose 261—262.
 — V.-Phlegmone 257.
 — willkürlich bewegbare
 367 ff.
 Handahle 283.
 Handgelenk, Operationen:
 — Geschichtliches 443.
 — Arthrodesen durch Knorpel-
 resektion 398.
 — Exartikulation 406—407.
 — Mobilisation 491.
 — Zwirnhandschuhextension
 492.
 — Punktion 375.
 — Resektion 443.
 — Eröffnung im Radio-
 karpalgelenk 387.
 — dorsoradiale Methode nach
 v. LANGENBECK 444 bis
 446.
 — dorsoulnare Methode nach
 KOCHER 446—450.
- Handgelenk, Operationen:
 — Raffung der Sehnen und
 Seitenbänder 450.
 Handbohrer 276, 277.
 HANOTSche Lebercirrhose
 (Hypertrophie) und
 Splenektomie 1245.
 HANS', Aortenkompressorium
 337.
 Harnblase (s. auch Blase):
 — Blasenruptur 1237.
 — Blasen-Harnröhrennaht
 bei ischiorectaler Pro-
 statektomie 1320.
 — Blasen-Harnröhrennaht
 bei perinealer Prostat-
 ektomie 1311, 1312.
 — Blasenspalte, angeborene
 1281.
 — Blasenpülungen 1275,
 1276.
 — Blutung bei zu schneller
 Katheterentleerung
 nach Harnverhaltung
 1296.
 — Carcinom 1277.
 — Divertikel 1279.
 — Durchbruch eines Dou-
 GLAS-Abscesses 989.
 — Drainage 1288.
 — Ektopie 1281.
 — Elektrokoagulation 1278.
 — Endovesikale Operation
 1277, 1278, 1298.
 — Erkrankung 1277.
 — Fistel 1274.
 — — als Vorbereitung zur
 Prostatektomie 1297.
 — Geschichte der Blasen-
 operationen 1237.
 — Geschwülste 1277.
 — Implantation des Ureters
 in die Blase 1280.
 — Lithotripsie 1277.
 — Naht der Blase 1288.
 — Punktion 1273.
 — Resektion der Blasenwand
 1278—1279.
 — retrograder Katheterismus
 1329.
 — Plastik bei Schrumpfbilase
 1276.
 — Sectio alta 1278, 1285.
 — Steine 1277, 1278.
 — suprapubische Blasenfistel
 1298.
 — Totalexstirpation 1289.
 — —, Implantation der
 Ureteren in das
 Rectum 1280, 1283.
- Harnblase:
 — Totalexstirpation in die
 Flexura sigmoidea 1251,
 1283.
 — Ureterenkatheterismus
 1247.
 — Verletzungen 1237.
 — Zottengeschwülste 1277.
 — Zystoskopie 1247.
 Harn, Kryoskopie 1296.
 Harnleiter s. Ureter.
 Harnleiterkatheterismus 1247.
 Harnröhre, Operationen:
 — Anatomie 1322.
 — Bougieren 1322.
 — Dauerkatheter 1329.
 — Defektersatz durch die
 Appendix 108, 1330.
 — — durch Schleimhaut
 108.
 — — durch frei transplan-
 tierte Hautlappen
 1330.
 — — durch Hautlappen-
 plastik 1330.
 — — durch Venen 1330.
 — Fremdkörper 1322, 1324.
 — Harnröhren-Blasennaht
 bei ischiorectaler
 Prostatektomie 1320.
 — — bei perinealer Prostat-
 ektomie 1311, 1312.
 — Mißbildungen, Epispadie
 1330.
 — —, Hypospadie 1331 bis
 1340.
 — Naht 1329.
 — perineale Urethrostomie
 1350.
 — plastische Operationen
 1330, 1331—1340.
 — Prostatahypertrophie
 1322.
 — Striktur 1322—1330.
 — Urethrotomia externa
 1322.
 Harnverhaltung und Kathete-
 rismus 1296.
 Harpunierung (nach PAYR)
 bei Hirnpunktion 524.
 Hartgummiprothesen des
 Unterkiefers (nach
 SCHRÖDER) 708.
 Hasenschartenoperationen
 622—643.
 —, Anästhesie 626.
 —, Blutspargung 626.
 —, Geschichtliches 622—625.
 —, Indikation 624.
 —, Instrumentarium 626.

- Hasenschartenoperationen,
 Operation der einfachen
 Hasenscharte nach
 VEAU 626—631.
 —, Operation der einfachen
 Hasenscharte nach
 AXHAUSEN 631, 632.
 —, Operation der durch-
 gehenden ein-
 seitigen Lippen-
 spalte nach
 VEAU 633—636.
 —, — — nach LUHMANN
 636.
 —, — — nach AXHAUSEN
 637—640.
 —, Operation der doppelsei-
 tigen Lippenspalten 640
 bis 641.
 —, Nachbehandlung nach
 Lippenspaltenopera-
 tionen 641.
 —, Nachoperationen nach
 Lippenspaltenoperationen
 642.
 —, Vorbereitung und Lage-
 rung des Kranken 625.
Hautdefektdeckung:
 — bei Amputationsstümpfen
 92.
 — Geschichtliches 73.
 — bei Mammaamputation
 836—841.
 — durch Entspannungss-
 chnitte 76, 81.
 — durch Mobilisieren und
 Verziehen der Wund-
 ränder 76.
 — durch Hautlappenplastik
 75.
 — —, doppelt gestielte
 Lappen 91, 92.
 — —, einfach gestielte
 Lappen 84, 88.
 — —, Fernplastik, Wander-
 lappen 92, 96.
 — —, Gefäßstiellappen
 (Arterienlappen)
 nach ESSER 89, 90.
 — —, Muffplastik nach
 v. HACKER 94.
 — —, doppelhäutige Lappen
 88, 89, 92.
 — —, Visierlappenplastik
 nach SAMTER 92.
 — durch Hauttransplanta-
 tion 101.
 — —, Epidermistransplan-
 tation nach
 THIERSCH 104.
- Hautdefektdeckung:**
 — durch Hauttransplanta-
 tion, Epithelpfro-
 pfung nach BRAUN
 106.
 — —, Schleimhauttransplan-
 tation 108.
 — —, Transplantation von
 Epidermisbrei nach
 v. MANGOLD und
 PELS-LEUSDEN 106.
 — —, Transplantation der
 ganzen Haut nach
 WOLFE-KRAUSE 106.
- Hautdesinfektion vor Bauch-**
operationen 981.
 — der Hände 12.
 — des Operationsfeldes 13.
- Hautgeschwülste 272.**
Hauthyperämie: Prüfung
 nach MOSZKOWICZ, BIER,
 SANDROCK 336.
- Hautlappenplastik 73—101.**
 —, Allgemeines 73, 74.
 —, Definition von Plastik und
 Transplantation 75.
 —, Hautbrückenlappen 92, 94.
 —, doppelt gestielte Lappen
 91, 92.
 —, einfach gestielte Lappen
 84, 88.
 —, Fernplastik 92, 96.
 —, Gefäßstiellappen nach
 ESSER 82, 90.
 —, Hautkanalbildung 368,
 369.
 —, Lappendoppelung 88, 89,
 92.
 —, Lappenumklappung 88.
 —, Lappenverschiebung 76, 79.
 —, Muffplastik nach
 v. HACKER 94.
 —, Visierplastik 92.
 — an Amputationsstümpfen
 92.
 — bei Amputation des Schul-
 tergürtels 354 ff.
 — bei Anus praet. iliacus
 nach KURTZHAHN-
 HAECKER 1201.
 — bei Augenliddefekt 601 bis
 606.
 — nach Exstirpation von
 Geschwülsten 87.
 —, Extremitätenplastik 92.
 — bei Fingerverletzung 365.
 — bei Mißbildungen der
 Harnröhre 1330.
 — bei halbseitiger Kehlkopf-
 exstirpation 770 ff.
- Hautlappenplastik bei Kinn-**
hautdefekt 88, 618—622.
 —, Lippenplastik 88, 644 bis
 646.
 — bei Mammaamputation
 836.
 — bei Nasendefekten 607 bis
 618.
 — bei Oesophagusresektion
 800 ff.
 — bei Osteomyelitis 373.
 — bei Penishautdefekt 1340.
 —, Wangenplastik 88, 90, 91,
 618—622.
- Haut-, Periost-, Knochen-**
lappenplastik 79.
 — bei osteoplastischer Trepa-
 nation 558 ff.
 — bei Eröffnung des retro-
 bulbären Raumes 590.
 — bei Rhinoplastik 607 ff.
 — bei Schädeldefektersatz
 558, 559.
- Hautschlauchbildung, ante-**
thorakale bei Oeso-
phagoplastik 966 ff.
 — bei Anus praeter. Plastik
 nach KURTZAHN-
 HAECKER 1200 ff.
 — am SAUERBRUCH-Stumpf
 368, 369.
- Hautschnitt s. die betreffen-**
den Operationen.
- Hauttemperaturmessung bei**
latenter Infektion 482.
 — vor Sympathektomie 230.
- Hauttransplantation s. auch**
Hautdefektersatz.
 — bei DUPUYTREScher
 Kontraktur 266.
 — bei Harnröhrendefekt
 1330.
 —, Defektdeckung nach
 Mammaamputation 826.
- Hegarstifte zur Dilatation der**
Papilla Vateri 1225.
- Heißluftbehandlung (Gelenk-**
chirurgie) 487, 488.
 — Abdominalchirurgie 987
 bis 988.
- Heizung des Operationsaaales**
7.
- Hemilaryngektomie 769—776.**
 —, Anästhesie 769.
 —, Bildung einer künstlichen
 Kehlkopfhälfte 775 bis
 776.
 —, Drüsenauräumung 769.
 —, Hautlappenbildung 769.

- Hemilaryngektomie, Technik 769—776.
 —, Verschlussnaht des Hautlappens 775.
 HENLE-TIEGELScher Überdruckapparat 47.
 Hepaticusdrainage 1226.
 Hepato-Cholecysto-Duodenostomie 1226.
 Hepato-Cholecysto-Gastrostomie 1226.
 Hepatoptose 1061.
 Herausdrehen der Nerven bei Amputation 343.
 — bei Neuralgien 203.
 — des Phrenicus 919—920.
 — bei tabischen Krisen 1387.
 HERFFSche Klammern 752, 754.
 Hernia diaphragmatica 975 bis 977.
 — epigastrica 1119—1120.
 — epigastrica als Ursache für Singultus 994.
 — femoralis 1114—1119.
 — femoralis incarcerata 1118—1119.
 — incarcerata 1130—1132.
 — inguinalis indirecta 1100 bis 1110.
 — inguinalis directa 1110 bis 1111.
 — inguinalis und Varicocele 1363.
 — inguinalis und Leistenhoden 1351.
 — inguinalis und Phimose 1341.
 — lineae albae 1119—1120.
 — Littré 1128.
 — obturatoria 1128—1130.
 — semicircularis 1127.
 — umbilicalis 1120—1126.
 — umbilicalis und Phimose 1341.
 — ventralis lateralis 1127, 1128.
 Herniolaparotomie 1118, 1132.
 Herniotomie:
 — Anästhesie 1130.
 — Bruchringspaltung 1131.
 — Darmresektion 1132.
 — Drainage der Wunden 1132.
 — Enterostomie 1132.
 — bei gangränösem Darm 1132.
 — bei Hernia femoralis 1131.
 — bei Hernia obturatoria 1130.
 Herniotomie:
 — Ileotransversostomie 1130.
 — Indikation zur Operation 1130—1131.
 — Laparotomie 1132.
 — Prüfung des Darmes auf Lebensfähigkeit 1132.
 — Repositionsmöglichkeit 1132.
 Herz, Operationen 939—950.
 —, Blutstillung bei Herzverletzung 944, 945.
 —, Costoxiphoidalschnitt nach REHN 941.
 —, Freilegung 941.
 —, Freilegung von Aorta und Pulmonalis 950ff.
 —, Geschichtliches 939.
 —, Indikation zur Operation bei Verletzung 940.
 —, Intercostalschnitt 940.
 —, Kompression des rechten Vorhofs mit Handgriff nach SAUERBRUCH 944.
 —, Lappenschnitt nach KOCHER, ROTTER oder LORENZ 941, 942.
 —, Luxation aus dem Herzbeutel 944.
 —, Massage, direkte 945.
 —, Naht 943, 944.
 —, postoperative Komplikationen 945.
 —, Schwielenexstirpation 947.
 —, Spätresultate 950.
 —, Sternumpspaltung nach SAUERBRUCH 942.
 —, quere Sternumpspaltung 942.
 —, Überdruckverfahren 940.
 —, Umklammerung durch Perikardverwachsungen 946.
 —, Verletzungen 939.
 —, Versorgung des Herzbeutels und der Pleura 945.
 —, schichtweise Wunderweiterung nach GREKOW 940.
 Herzbeutel-Operationen 946 bis 950.
 —, Anästhesie 946.
 —, Concretio pericardii 947.
 —, Freilegung durch Costoxiphoidalschnitt 941.
 —, Drainage 945.
 —, Entzündung 945.
 —, Ergüsse 945, 946.
 —, Eröffnung bei Embol-ektomie 953.
 Herzbeutel-Operationen, Exstirpation 947.
 —, Freilegung 948, 949.
 —, Hämoperikard 944.
 —, Kardiolyse 947.
 —, Lagerung des Kranken zur Punktion 946.
 —, Nachbehandlung nach Perikardexstirpation 949, 950.
 —, Pathologisch-anatomisches 947.
 —, Punktion 946.
 —, Punktionsinstrument 946.
 —, Resektion der Herzbeutel-schwielen transpleural nach SCHMIEDEN 948, 949.
 —, Rippenknorpelresektion 947, 948.
 —, Sternumdurchtrennung 948.
 —, Überdruckverfahren 948.
 —, Versorgung nach Embol-ektomie 956.
 —, Vergrößerung der Projektionsfigur 940.
 Herz- und Herzbeutelverletzung 939.
 Herzklappenentzündung und Milzexstirpation 1246.
 Herzmassage, direkte 945.
 Herzmuskelerkrankung, Behandlung der, vor Operationen 10.
 Herzschielenexstirpation 947.
 Herzstillstand bei Herzverletzung 944, 945.
 — bei Embolektomie 956.
 — bei Durchstechung des Epikards 945.
 Herztamponade 939.
 Herzumklammerung 946.
 Heterotransplantation 75, 102, 558.
 Highmorshöhlenoperation 695.
 Hintere Gastroenterostomie 1010.
 Hinterstichnaht nach HEIDENHAIN 869.
 — bei Leberabsceß 1210.
 —, transpleurale 869.
 Hirnabsceß 515, 524, 525, 872.
 — bei Bronchiektasie 872.
 Hirnblutung 513, 525.
 Hirncyste 525, 538.
 Hirndefekte, Transplantation von Fett 540.
 Hirndruck 169, 515, 548, 549.

- Hirndruckmessung** 528.
Hirnhauttumoren 514, 537.
Hirnoperationen:
 — Absceß 515, 524, 525.
 — Arteriographie 530.
 — Balkenstich 526.
 — Defektdeckung 540.
 — Entlastungstrepanation 514, 548.
 — Encephalographie 529.
 — Falcitomie nach **PAYR** 549.
 — Instrumente 533, 535, 536, 537.
 — Knochenblutung 537.
 — Punktion 524.
 — Suboccipitalstich 521.
 — Trepanation über dem Großhirn 532.
 — Trepanation über dem Kleinhirn 540.
 — Wundversorgung 512, 513.
Hirnpunktion 524 ff.
 —, Allgemeines 524.
 — bei Blutungen 524.
 — der Cisterna cerebellomedullaris 521, 522.
 —, Druckmessung 528.
 — des Kleinhirns 525.
 — des Occipitallappens 525.
 —, Probepunktion nach Freilegung 547.
 — des Schläfenhirns 525.
 —, Ventrikelpunktion 525.
Hirnprolaps 548.
Hirnspatel 547, 582.
Hirnschwellung 540.
Hirntopographie, Messung 530—532.
Hirntumor:
 — Diagnostik 515—524.
 — Abscesse 524.
 — Balkenstich 526.
 — Cysten 538.
 — Carcinome, Fibrome, Neurome, Endotheliome, Gliome 515, 539.
 — Großhirntumoren 516 bis 517, 538.
 — Hirnhauttumoren 514, 537.
 — Hirnpunktion 524.
 — Hypophysentumoren 518, 550.
 — Kleinhirnbrückenwinkeltumor 547.
 — Kleinhirntumoren 517, 518.
 — Liquoruntersuchung 522 bis 524.
 — Lokalisation des Tumors 516—519.
- Hirntumor:**
 — Lues 515.
 — Lumbalpunktion 519 bis 521.
 — Ponstumoren 518.
 — Suboccipitalstich 521.
 — Tuberkel 515.
 — Ventrikulographie 529.
 — Verband und Lagerung 540, 541.
Hirnverletzungen 511—513.
Hirnzentren 516—519.
Hirncysten 538.
HIRSCHSPRUNGSche Erkrankung, Sympathektomie 229.
Hocksitzstellung nach PAYR bei Diagnose des Mastdarmkrebses 1170.
Hoden, Operationen:
 — Einpflanzung des Vas deferens 1366.
 — Hydrocele testis 1355.
 — Kastration 1366.
 — Leistenhoden 1351.
 — Nebenhodenresektion 1365.
 — Transplantation 114.
 — Tuberkulose 1366.
 — Varicocele 1360.
Hodenatrophie 1351.
Hodensackresektion 1365.
Hodentransplantation 114.
Höhendiagnose der Rückenmarkstumoren 1374 ff.
Hohlhandbogen, Freilegung 131.
Hohlhandphlegmone 131.
Hohlmeißel 372.
Hohlmeißelzange nach LAMBOTTE 547.
 — nach **LUER** 546.
Hohlsonde 1069.
Holzhammer 308.
Holzschraube bei Kieferklemme 726.
Homoiotransplantation 75, 102.
HÖPFNER-Klemme 27, 171, 178.
Horizontale, deutsche 169.
Hormonal bei Ileus 988, 1206.
HORNERScher Symptomenkomplex nach Alkoholinjektion in den Trigeminus 229.
Hornhautreflex bei Narkose 48.
- Humerus, Ellbogengelenk:**
 — — Exartikulation 406.
 — — Mobilisation 489.
 — — Resektion 435.
 — Schultergelenk, habituelle Luxation 470.
 — —, Exartikulation 403.
 — —, Aufsuchung des N. medianus am Humerus 219.
 — — des N. radialis 220.
 — — **SAUERBRUCH-Stumpf** 368, 369.
Hüfte:
 — Arthrodes durch Knorpelresektion 398.
 — durch paraartikuläre Spaneinpflanzung 398.
 — Eröffnung von vorn und hinten 388.
 — Exartikulation 407.
 — mit hoher Amputation nach **BECK** 407.
 — Blutspargung mit **TRENDELENBURGSchem Spieß** 407.
 — Mobilisation 493—496.
 — sattelförmige, extrakapsuläre Mobilisation 493.
 — Punktion 375.
 — Resektion 450—456.
 — Anschrauben des Trochanter maior 454.
 — Bogenschnitt nach **KOCHER** 453.
 — Längsschnitt nach **LÜCKE-SCHÉDE** 454.
 — Schnittführung nach **OLLIER** 454.
 — Hüftgelenkluxation, Bifurkation nach **LORENZ** 478.
 — Hüftgelenksverrenkung, angeborene 476.
 — Hüftgelenksverrenkung, blutige Reposition nach **DEUTSCHLÄNDER** bei veralteter Luxation 476.
Hydrocele testis 1355.
 —, Anästhesie 1355, 1356.
 —, Blutstillung 1356, 1359.
 —, Fensterbildung im Hydrocelesack 1355, 1356.
 —, Injektionsmethode 1355.
 —, Methode von **v. BERGMANN** 1358.
 —, Methode nach **STORP-KLAPP** 1359.
 —, Methode von **VOLKMANN** 1356.

- Hydrocele testis, Methode von WINKELMANN 1359.
 —, Punktion 1355.
 Hydrocephalus 514, 516, 522.
 —, Balkenstich 526.
 —, Ventriculographie 529.
 —, Ventrikelpunktion 525.
 Hydronephrose 1251.
 —, Ätiologie und Operabilität 1250.
 —, Beseitigung der Ureterstenose 1251.
 —, Indikation zur Nephrektomie 1251.
 Hydrops der Gallenblase 1220.
 Hygrome 262.
 Hyperämie in der Bauchchirurgie 987, 988.
 — bei Behandlung mobilisierter Gelenke 487, 488.
 —, reaktive nach Blutleere 27, 178.
 — nach BIER:
 — — bei Panaritien und Phlegmonen 196, 260.
 — — bei Tendovaginitis, Arthritis gonorrhoeica 262.
 Hyperglykämie 21.
 Hypernephrom 1249.
 —, Metastasen im Gehirn 515.
 Hyperthyreose 760.
 Hypertonie, Sympathektomie 229.
 Hypertonische Kochsalzlösung zur Blutgerinnung 1306.
 Hypertrophie der Milz 1245.
 — der Prostata 1293.
 — —, BOTTINISCHE Operation 1294.
 — —, Indikation 1294.
 — —, Instrumentarium 1294.
 — —, ischiorectale Methode nach VOELCKER 1313.
 — —, Methodenwahl 1295.
 — —, perineale Methode nach ZUCKERKANDL 1306.
 — —, suprapubische Methode nach FREYER 1301.
 — —, transurethrale Elektroresektion 1298.
 — —, Vasektomie 1298, 1322.
 — —, Vorbereitung der Kranken 1297.
 — —, Voruntersuchungen 1296.
 Hypnose bei Kardiospasmus 1001.
 Hypochlorämie 21.
 Hypophysentumor 550—557.
 Hypophysenoperationen 550 bis 557.
 —, Geschichtliches 551.
 Hypophysenoperationen, Operationsmethoden:
 — — endonasale Methoden 552.
 — — mit submuköser Septumresektion 552.
 — — intrakranielle Methoden 554.
 — — Methode nach CHIARI-OEHLCKER 553.
 — — mit Resektion des harten Gaumens 552.
 — — sublabiale Methode 552.
 — — transphenoidale Methode 552.
 — — mit temporärer doppel-seitiger Oberkieferresektion 692.
 — Transplantation 114.
 Hypophysin bei Ileus 988.
 — zur Anregung der Peristaltik 988.
 Hypospadie 1331.
 —, Hypospadias glandis 1331.
 —, Hypospadias penis 1331.
 —, Aufrichtung des Penis 1331.
 —, I. BECKSCHE Methode 1333, 1335.
 —, Dammfistel 1335.
 —, Hautlappenplastik nach DIEFFENBACH, ROCHET, LANDERER, BECK II 1335.
 —, Penishautdefektersatz durch Scrotalhautbrückenlappen 1340.
 —, Präputium als Harnröhrenersatz 1336.
 —, Schleimhauttransplantation 108.
 Hypothyreose 760.
 JACKSONSCHE Epilepsie 558.
 Ichthyolsalbe bei Erysipel 271.
 Ikterus 1214.
 —, hämolytischer und Splenektomie 1245.
 — bei Pankreaszyste 1235.
 —, postoperativer 1228.
 JEANNETSCHES Spritze für Venenanästhesie 59.
 Jejunostomie 1067.
 Jejunum als Speiseröhrenersatz 963 ff.
 Ileocöcaltuberkulose 1092 ff.
 Ileocöcalresektion 1092 bis 1096.
 Ileotransversostomie 1090 bis 1091, 1095.
 Ileus, akuter, angeborener 1145.
 —, mechanischer 1202.
 —, Anästhesie 1204.
 —, Darmentleerung 1205.
 —, Darmfistelanlegung 1205.
 —, Diagnose und Differentialdiagnose 1203 ff.
 —, Laparotomie 1204.
 —, Nachbehandlung 1206.
 — bei Pankreaszyste 1235.
 —, postoperativer 988, 994.
 Immediatprothese bei Unterkieferdefekt 699.
 Immunisierung, aktive bei Tetanus 37.
 Implantation von Blasenrest und Ureteren in die Flexura sigmoidea 1283.
 — von Fascien s. Fascientransplantation.
 — von Fett nach Gehirntumorexstirpation 540.
 — von Fremdkörpern als Knochendefektersatz 293 ff.
 — von Knochen s. Knochen-transplantation.
 — von Nerven 217.
 — von Silberdrahtnetz 1126, 1127.
 — des Ureters in die Blase 1280.
 — des Ureters in die Flexura sigmoidea 1283.
 — des Ureters in das Nierenbecken 1251.
 — des Vas deferens in den Hoden 1366.
 — von Venen 173.
 Implantationsprothesen bei Unterkieferdefekt 700.
 Impressionsfraktur des Schädels 513 ff.
 Incarcerationsileus, postoperativer 988, 994.
 Indigocarmininjektion zur Nierenfunktionsprüfung 1247.
 Indikationen s. bei den entsprechenden Operationen.
 Indische Nasenplastik 74, 609 (Abb. 433).
 Infektion, ruhende 482—483.
 Infiltrationsanästhesie 52.

- Infraclaviculargrube, Ausräumung bei Mammacarcinom** 836.
- Infusion** 70—73.
— als Blutersatz 60.
—, subcutane 72.
—, Instrumentarium für Infusion 71.
—, intravenöse Dauerinfusion 72.
—, intravenöse Infusion 71.
—, rectale Infusion 73.
— von Serum und Plasma 60.
- Inhalationsanästhesie** 42—49.
- Inhalationsnarkose bei Bauchoperation** 982, 983.
- Instrumentarium:**
— Allgemeines 14, 117—119.
— Ahle 274, 279.
— Amputationsmesser 337, 338.
— Appendixquetsche 1141.
— PAYRSche Automaten 15, 1011.
— BABCOCKSche Sonde 188.
— Balkenstichkanüle 527.
— Balkenzange nach v. LANGENBECK 1156.
— Bauchdeckenhaken 1140.
— BILLROTH-Klemmen 27.
— großer Blasenspatel 1301.
— Blattzange nach v. LANGENBECK 1156.
— zur Blutleere 26, 27.
— zur Blutspargung 26.
— zur Blutstillung 26, 27.
— zur Bluttransfusion 65—69.
— Bogensäge 422.
— doppelt-schneidende Bogensäge nach KIRSCHNER 463.
— BOITSches Rohr 1205.
— BORCHARDTSche Fräse 169, 536.
— Brustbeinschere nach SCHUMACHER 940.
— Bulbuslöffel 589.
— DAHLGRENSSche Zange 169, 536.
— DESCHAMPSSche Nadel 27, 118.
— Drahtspanner nach BORCHARDT 278.
— Drahtspanner nach KIRSCHNER 278—280.
— Elevatorien zur Gaumenspaltenoperation 668.
— Elevatorium, gekrümmtes 849.
- Instrumentarium:**
— Fadenfänger nach PAYR 997.
— Flachzange 1156.
— Führungsrinne nach PAYR 525.
— Gallenblasenfaßzange 1223.
— Gallensteinlöffel 1223.
— GAYLORDSche Fräse 533.
— für Gefäßunterbindungen 118.
— GIGLI-Säge 165.
— Glasdrains 346, 752.
— scharfe Haken 119.
— LANGENBECKSche Haken 119, 289.
— Haken zur Blutstillung am Knochen 537.
— Haken, einzinkiger, für die Trachea 791.
— — für den Knochen 289.
— HALSTED-Klemmen 27.
— Hammer 308.
— Handahle 279.
— Holz-Stahlhammer 308.
— Hirnspatel 547.
— — nach LEXER 582.
— Hohlmeißel 372, 494, 500.
— Hohlsonde 119, 1069.
— HÖPFNER-Klemmen 27.
— JEANNETSche Spritze 59.
— zur Infusion 70—73.
— Kaderspatel 1019.
— Kanülen für den Luftröhrenschnitt 791.
— MALGAIGNESche Klammer 273.
— HERFFSche Klammer 752, 754.
— KRAUSESche Klauenzange 536, 774.
— Klemme für Nervenaustritt 205.
— Kneifzange 281.
— Knochenfaßzange 404.
— — nach LAMBOTTE 292.
— Knochenhaken, einzinkiger 283, 289.
— Knochenhebel 292.
— Knochenmesser 118.
— Knopfsonde zur Embolektomie 951.
— KOCHER-Klemme 27.
— KÖRTE-Haken 1019.
— Kondylenmeißel 372, 500.
— Kreissäge 112.
— Kropfzange nach KOCHER 752.
- Instrumentarium:**
— Kugelfräse, elektr. 169.
— LAMBOTTESche Zange 292.
— LANGENBECK-Haken 118.
— Leberspatel 1222.
— LISTONSSche Zange 1348.
— scharfer Löffel 422.
— LUERSche Zange 546.
— — —, abgewinkelt 1385.
— zur Lumbalanästhesie 54 bis 56.
— Magenklappen nach NUSSBAUM 1016.
— — nach PAYR 1017.
— PAYRSche Magenquetschzange 1040.
— Magnesiumpfeile 195.
— Mastdarmhaken nach VOELCKER 1322.
— Meißel 112, 308.
— messerscharfer Meißel 112, 308.
— zweischneidiges Messer für die Zwischenknochenmuskulatur 338.
— MIKULICZ-Klemmen 1011.
— MOYNIHANSche Zange 1035, 1036.
— Münzenfänger 957, 958.
— MUZEXSche Zange 1305.
— Nadeln 119, 1078.
— Nadelelektroden 209—218.
— Nadelhalter 119, 120, 667.
— — nach EISELSBERG 667.
— Nadeln zur Darmnaht 1078.
— REVERDIN-Nadel 676.
— zur Narkose 46.
— Nervenhäkchen 119, 120.
— Oesophagoskop nach v. HACKER 957.
— — nach BRÜNINGS 958.
— Peritonealzangen nach v. MIKULICZ 1011.
— Phalangenmesser 118.
— Pinzetten 119.
— Präpariermesser 118.
— Raspatorium 346, 849.
— — nach DOYEN 890.
— zur Rauschmarkose 50.
— Reptilsonde 1220.
— Resektionsmesser 118.
— PAYRSche Rinnensonde 119, 1069.
— Rippenschere nach SAUERBRUCH 892.
— — nach STILLE 850.
— Rippensperrer nach SAUERBRUCH 875, 1059 ff.

- Instrumentarium:
 — ROUXScher Haken 1140.
 — COOPERSche Schere 118.
 — Schenkelbruchnadel nach PAYR 1119.
 — Schiene nach LANE 278, 297.
 — — nach LAMBOTTE 278, 292.
 — Schlinge und Schlingenföhrer 725, 876.
 — Schränkeisen 312.
 — Schrauben nach SCHANZ 479.
 — TRENDELENBURGScher Spieß 336.
 — STEINMANN-Nagel 273 bis 277.
 — Stieltupfer 119.
 — Stieltupferzange 46, 120.
 — STILLE-Bohrer 169, 546.
 — Tenotom 238.
 — Thermokauter 194.
 — zur Transplantation 105, 106.
 — TRENDELENBURGSche Tamponkanüle 45.
 — TRENDELENBURG-PERTHESScher Apparat zur Vereisung 203.
 — Venenhaken 119.
 — zur Venenanästhesie 59.
 — Weichteilmesser 118.
 — Wurmfortsatzquetschzange 1141.
 — YOUNGScher Traktor 1322.
 Instrumentensterilisation 7.
 Instrumententisch 14.
 Insufflationsmethode 803.
 Intercostalnnerven, Exairese bei tabischen Krisen 1389.
 Interstitielle Mastitis 820ff.
 Intervalloperation bei Appendicitis 1133.
 Intradurale Wurzelresektion 1388.
 Intrakranielle Blutung 513.
 Infralaryngeale Tumoren 786.
 Intramedullärer Rückenmarkstumor 1374.
 Intravenöse Infusion 71.
 — Narkose 51.
 Intubationsnarkose 665.
 Invaginationenileus 1203.
 Invagination der Ureterenden 1270.
 — des Oesophagus in den Magen 1061.
 Inciseur nach MERCIER 1294.
 Jodbehandlung des Kropfes 740, 760.
 Jodekzem 13.
 Jodipininjektion in den Dural-sack 1377.
 Jodschutz bei Laparotomie 986.
 Jodtherapie des Basedowkropfes 760, 761.
 Jodtinktur als Desinfiziens bei Laparotomie 13, 981.
 Jodoformgazetamponaden bei Leberwunden 1207.
 Jodoformgazestreifen bei Anus praeter 1096.
 Jodoformglycerin bei Rippen-tuberkulose 806ff.
 — bei Lymphadenitis tuber-kulosa 200.
 — bei Sehnenscheidentuber-kulose 261.
 Jodoformplombe (MOSETIG-MOORHOF) 374.
 Jodoformpulver bei tuberku-lösen Abscessen 200.
 Irreponibler Leistenbruch 1130.
 Ischias und Alkoholinjektion 203.
 —, Nervendehnung 203.
 —, Eucainaufschwemmung 203.
 Ischiorectale Prostatektomie nach VOELCKER 1313.
 ISELINScher Lappenschnitt 150.
 Isoperistaltische Lagerung bei Ileo-Transversostomie 1090—1097.
 — — bei Dünndarmanastomose 1087ff.
 ISRAELScher Halshautlappen 87.
 Isthmus der Schilddrüse 754, 755.
 Isthmusedurchtrennung 755.
 Italienische Methode der Nasenplastik 74, 615.
 Jugularisunterbindung 32, 729.
 JUNKER-BRAUNScher Narkosenapparat 47.
 Kachexia thyreopriva 114, 760.
 Kaderfistel 1008.
 Kaderspatel 1019.
 Kahnbeinbruch der Hand 305.
 —, Behandlungsmethoden 305.
 Kahnbeinbruch Pseudarthro-senbildung 305.
 Kanalbildung bei Plastik des Anus praeter nach KURTZAHN-HAECKER 1200ff.
 — bei Herstellung des SAUERBRUCH-Stumpfes 368, 369.
 Kankroide des Gesichts, Haut-plastik 607ff.
 Kanülen für den Luftröhren-schnitt 791.
 Kapillarpunktion der Blase 1273.
 Kapselfensterung nach PAYR 376.
 Kapselincision der Gelenke, kleine 385, 388.
 Kapselraffung bei habitueller Patellarluxation 473ff.
 — bei habitueller Schulter-luxation 470ff.
 Kapselzerreiöung der Milz 1238.
 Karbollösung für Gelenk-spülung 392.
 Karbolsäurebehandlung bei Blasen-tuberkulose 1275.
 Karbunkel des Nackens 728 bis 729.
 Kardia, Carcinom 1056, s. auch Oesophagus (unterer Ab-schnitt).
 —, abdominale Methode 1057.
 —, abdomino-thorakale Me-thode nach KIRSCHNER 1058.
 —, Einstülpung nach SAUERBRUCH 1058.
 —, Geschichtliches 1056.
 —, Vorbedingungen für ope-rative Behandlung 1057.
 Kardiazol bei Herzschwäche 72.
 Kardiolyse bei Pericarditis adhaesiva 946, 947.
 —, Anästhesie 946.
 —, transpleurale Methode nach SCHMIEDEN 948, 949.
 Kardioplastik, extramuköse 1002.
 Kardiospasmus 1000—1003.
 —, Ätiologie 1000.
 —, Gastrotomie 1002.
 —, Geschichtliches 1002.
 —, Kardiendyse 1002.

- Kardiospasmus, Kardioplastik, extramuköse 1002.
 —, konservative Behandlung 1001.
 —, operative Behandlung 1002.
 —, Oesophagogastronomie nach HEYROVSKY 1003.
 —, Resektion der Oesophagusdilatation 1003.
 —, — der spastischen Kardia 1003.
 Kastration 1366.
 —, Anästhesie 1367.
 —, Blutstillung 1367.
 —, Geschichtliches zur Kastration 1366.
 —, Indikation zur Operation 1367.
 —, Semikastration 1367.
 —, Technik 1367—1370.
 Katgut (Catgut) bei der Bauchdeckennaht 987.
 — bei der Darmnaht 1077 bis 1087.
 — bei der Magennaht 1017 ff.
 — zum Sehnendefektersatz 243, 255.
 —, Sterilisation und Aufbewahrung 8.
 Katheter für die Ureteren 1263.
 Katheterbefestigung bei Magen- oder Darmfisteln 1010.
 Katheterismus, retrograder 1287, 1329.
 Katheterwechsel bei Harnröhrenstriktur 1329.
 Kaugummi zur Anregung der Speichelsekretion 715.
 Kausalgie 229.
 KAUSCHSche Sonde 45, 993.
 Kauterisation:
 — der Angiome 194.
 — der Blasengeschwülste 1278.
 — der ulcerierten Mammataumoren 825.
 Kavernensaugdrainage nach MONALDI 917.
 Kehlkopfoperationen 769 bis 787.
 —, Anatomie 769, 772.
 —, Anästhesie 769, 776, 784, 786.
 —, Blutversorgung des Kehlkopfes 772.
 —, Exstirpation bei Oesophaguscarcinom 784—786.
 Kehlkopfoperationen, Hautlappenplastik 777, 780.
 —, Hemilaryngektomie 769 bis 776.
 —, Kehlkopfplastik 777.
 —, Kehlkopfspaltung 786 bis 787.
 —, Kehlkopfxestirpation, halbseitige 769—776.
 —, Kehlkopfxestirpation, totale 776—784.
 —, Laryngofissur 786—787.
 —, Tracheotomie 787—794.
 —, Tuberkulose 786.
 KEHRscher Wellenschnitt 1215.
 KEHRsches T-Rohr 1226.
 Keilbeinhöhle, Röntgenaufnahme 550—552.
 —, Eröffnung bei Hypophysenoperationen 550 bis 552.
 Keilresektion der Struma 743 bis 754.
 Keilwinkel bei Osteotomie des Genu valgum 308, 316.
 Keloid 272.
 Kieferhöhlenradikaloperation 695—697.
 —, Anästhesie 695.
 —, nasale Drainage 697.
 Kieferoperationen:
 — Anästhesierung 687.
 — Geschichtliches 686.
 — Exartikulation des Unterkiefers 704—708.
 — Mobilisation des Unterkiefergelenkes 506, 507.
 — Resektion des Unterkiefers 704—711.
 — Unterkieferdefektersatz 698—704.
 — Eröffnung des Highmorschöhle 695—697.
 — Oberkieferresektion, einseitig 687—692.
 — Oberkieferresektion, temporäre, doppelseitig 692.
 — Zahncysten des Oberkiefers 693—695.
 Kieferklemme bei Kieferankylose 506.
 — bei Tonsillarabsceß 726.
 Kiefercysten 693.
 Kineplastik an Amputationsstümpfen 367—369.
 —, Geschichtliches 367.
 —, Hautkanalbildung 368, 369.
 Kineplastik, Kraftwulstbildung 369.
 —, Nachbehandlung der SAUERBRUCH-Stümpfe 369.
 —, SAUERBRUCH-Stumpf 368, 369.
 Kinnplastik 92, 618—622.
 Kinnhautdefektdeckung 618 bis 622.
 KIRSCHNERSche Aufspaltung 327.
 — Bogensäge 463.
 — Drahtführungsinstrument (Extension) 277.
 — Drahtspanner 74, 276.
 — Fascienplastik bei Anaprolaps 1147.
 — Fascienplastik bei Leistenhernie 1111.
 — Kniegelenkeröffnung 462.
 — Knochenlötnaht 278.
 — thorakoabdominales Vorgehen bei Cardiacarcinom 1058.
 Klammern nach v. HERFF 752, 754.
 — nach Schmerz 275.
 — für den Patellarbruch nach MALGAIGNE 273.
 Klappenentzündung des Herzens (Endocarditis lenta) und Splenektomie 1246.
 KLAPP, Arthrodesen der Fußgelenke 397.
 —, Furunkelflachschnitt 727.
 KLAPPSche Drahtdistraction 274.
 — Drahtextension 273—277.
 — Plastik bei Fingerverletzung 92.
 KLAPPScher Miederverband 1128.
 Klauen- oder Krallenhand bei Ulnarislähmung 210.
 Klauenzange nach KRAUSE 536, 774.
 Klavikel:
 — Schlüsselbeinresektion bei Amputation des Schultergürtels mit Arm 353 bis 356.
 — temporäre Osteotomie und Drahtnaht der Klavikel bei Drüsenausräumung 836.
 — Schlüsselbeinresektion bei Oesophaguscarcinom 972.

- Klebsymptom nach PAYR bei
Ulcus 1026.
- Kleinhirnbrückenwinkeltumor
518.
- Kleinhirnpunktion 525.
- Kleinhirntrepanation 542.
- Klemmen für Gefäße 28.
- Klumpfußoperation,
Tenotomie 237.
- , Sehnauswechselung 246.
- , Zurechtrichtung 246.
- Kneifzange 281.
- Knie:
— Genu valgum 308, 316 bis
320.
- Genu varum 308, 309.
- Kniebasiswinkel 316—320.
- Knieellenbogenlage nach
SCHNITZLER 994.
- Kniekappe nach PAYR 286,
396.
- Kniekehle:
— Anatomie 147.
- Kapselspaltung 389.
- Drainage 389.
- Ganglien 395.
- Kniegelenksoperationen:
— breite Aufklappung 389.
- Eröffnung von medial, lateral,
hinten medial, hinten lateral 389.
- Drahtumschlingung bei
Kniegelenksfraktur 288.
- Drainage 389.
- Fremdkörper im Gelenk
392.
- Gelenkeiterung 389.
- Methoden bei habitueller
Kniescheibenluxation
473—475.
- Meniscusverletzungen 395
bis 397.
- Patellarnaht 282—287.
- Phenolcamphertherapie
388.
- Punktion 375.
- Exartikulation 407 ff.
- —, Gefäß- und Nerven-
versorgung 408.
- —, Geschichtliches 407.
- —, Vor- und Nachteile
407, 408.
- —, Ersatzmethoden der
Exartikulation 408
bis 411.
- —, bogenförmiges Absägen
der Knorpelfläche
des Femur 409.
- Kniegelenksoperationen:
— Exartikulation, osteoplas-
tischer Amputa-
tionsstumpf nach
GRITTI 409.
- —, Geschichtliches zur
GRITTISCHEN Opera-
tion 408.
- hoher Gritti 410.
- Exartikulation, Original-
gritti 409—410.
- Methode nach ABRAS-
HANOW 409.
- — nach SSABANEJEFF
409.
- Mobilisation 496—502.
- —, allgemeine Methodik
484—486.
- —, Ausmodellierung der
Gelenkflächen 499.
- —, Drahtextension an der
Kniescheibe 273.
- —, frontale Z-förmige
Durchtrennung des
Ligamentum patel-
lae 497.
- —, Gelenkspalteröffnung
497.
- —, Hautschnitt 496.
- —, Indikation zur Mobili-
sierung 480—483.
- —, Interposition von
Fascie 500.
- —, Komplikationen 486.
- —, ruhende Infektion 482
bis 483.
- —, Verband und Nach-
behandlung 501 bis
502.
- —, Vorbereitung des
Kranken 481 ff.
- Resektion 456 ff.
- —, Geschichtliches 456.
- —, Kontrakturen bei
Kindern 465, 466.
- —, Durchtrennung der
Beugesehnen bei
Jugendlichen 464.
- —, Hautschnitt bei
Resektion:
— —, nach TEXTOR
457.
- —, — nach HAHN 461.
- —, — nach KOCHER
463.
- —, — nach v. LANGEN-
BECK 464.
- —, — medialer S-Schnitt
nach PAYR 464.
- Kniegelenksoperationen:
—, Resektion, Eröffnung des
Gelenkes:
— —, — osteoplastische Er-
öffnung des
Kniegelenks
nach KIRSCHNER
462, 463.
- —, — quere Durchsägung
der Patella nach
v. VOLKMANN
462.
- —, — schräge Durch-
sägung der Pa-
tella nach
KIRSCHNER 462.
- —, — Z-förmige Durch-
trennung des
Lig. pat. nach
PAYR 462, 463.
- Arthrodese, Nagelung der
Gelenkenden nach
HAHN 461.
- —, Drahtnaht nach
SCHMIEDEN 461.
- —, Resultate bei Tuber-
kulose 461.
- —, fibröse Ankylose 461.
- —, knöcherner Ankylose
461.
- —, Verband 464, 465.
- Kniescheibe:
— Drahtextension 273.
- Drahtnaht 282—287.
- Geschichtliches 282.
- habituelle Luxation 473
bis 475.
- Naht nach PAYR 282 bis
285.
- Umschlingung mit Draht
(Cerclage) 286.
- Umschlingung mit Fascie
286.
- percutane Vereinigung der
Fragmente mit Klam-
mer nach MALGAIGNE
286.
- Kniescheibenluxation,
habituelle 473.
- Kniescheibenbandzerreißen
377—379.
- Knochenaufsplitterung 312.
- Knochenbohrung nach BECK
305.
- Knochenbolzen bei Frakturen
290.
- bei Arthrodese 397.
- Knochenbrüche am Unterarm,
Drahtnaht 288—291.

- Knochenbrüche am Unterarm, blutige Reposition und Verzahnung 289.
 —, percutane Reposition mit LANGENBECK-Haken 289.
 — bei schlecht oder difform verheilten Brüchen 288 bis 291, 312 ff.
 Knochendefektersatz:
 — Geschichtliches 326.
 — durch Anfrischung der Fragmente und Naht 327 ff.
 — Aufsplitterung nach KIRSCHNER und Zusammenschieben 312.
 — durch Bolzung 290.
 — durch Schienung und Drahtumschlingung 329.
 — durch plastische Operationen und freie Transplantation:
 — — an den Extremitäten 330, 331.
 — — an der Nase 613.
 — — am Schädel 561.
 — — am Unterkiefer 700 bis 703.
 — durch Fremdkörper 327, 558, 700.
 — durch Knochen 111, 113, 330.
 — durch Knorpel 609.
 — durch Periost 111.
 — durch Periost-Knochen-span 328.
 — durch Vorpflanzung 332, 702, 703.
 Knochenfaßzange 292, 404.
 Knochengefäße, Blutstillung mit Wachs 423.
 — mit Flachzange 537.
 — mit einzinkigem Haken 537.
 — mit Holzstiften 537.
 Knochengewebsautolysat 282.
 Knochenhaken, einzinkiger 283, 289.
 Knochenhöhlenausfüllung durch Jodoformplombe 374.
 — durch Doppellappen 773.
 Knochenmarknagelung nach KÜNTSCHER 302—305.
 Knochenmarksentzündung 370—374.
 Knochenmetastasen bei Struma maligna 760.
 Knochenmesser 120.
 Knochennaht 277.
 Knochenoperationen:
 — Amputationen 334 ff.
 — Arthrodesis der Gelenke 397—399.
 — die arthroplastischen Operationen 479—507.
 — Bolzung 290, 291, 293, 294.
 — Defektersatz 329, 339 ff.
 — Entfernung funktionsstörender Bruchstücke 305.
 — — bei Gelenkbrüchen 305.
 — — bei Bruch des Os naviculare 305.
 — —, Technik 305.
 — Exartikulation 399 ff.
 — bei difform geheilten Brüchen 312.
 — bei Pseudarthrosen 326 bis 334.
 Knochenoperationen, Instrumentarium:
 — — Amputationsmesser 337, 338.
 — — Knochenahle 274, 279.
 — — Balkenstichkanüle 527.
 — — doppelschneidende Bogensäge nach KIRSCHNER 463.
 — — Bogensäge 352.
 — — STILLE-Bohrer 277, 546.
 — — Bohrer, elektrisch 277, 287, 546.
 — — Bolzen 293.
 — — Brustbeinmeißel nach LEBSCH 936.
 — — Brustbeinschere nach SCHUMACHER 940.
 — — — nach LEBSCH 936.
 — — Bulbuslöffel 589.
 — — Drahtspanner nach BORCHARDT 281.
 — — — nach KIRSCHNER 278.
 — — Elevatorium, gekrümmtes 849.
 — — LAMBOTTESche Knochenfaßzange 292.
 — — Knochenfaßzange 404.
 — — Flachzange 282, 285.
 — — GAYLORDSche Fräse 533.
 — — Führungsrinne nach PAYR 525.
 — — GLGLI-Säge 165.
 Knochenoperationen, Instrumentarium:
 — — einzinkiger Knochenhaken 283, 289.
 — — Haken zur Blutstillung am Knochen 537.
 — — Holzhammer 308.
 — — Handahle 279.
 — — Handbohrer 276.
 — — Knochenhebel (LAMBOTTE) 292.
 — — Hirnspatel 547.
 — — Hohlmeißel 372.
 — — Holz- und Stahlhammer 308.
 — — Klammer nach MALGAIGNE 273.
 — — Klauenzange nach KRAUSE 536, 774.
 — — Kneifzange 281.
 — — Kondylenmeißel 372.
 — — Kreissäge 112.
 — — Kugelfräse 546.
 — — LANGENBECK-Haken 283, 289.
 — — scharfer Löffel 422.
 — — LötKolben 280.
 — — MALGAIGNESche Klammer 273.
 — — Meißel 308.
 — — —, messerscharfer 112, 308.
 — — zweischneidiges Messer für die Zwischenknochenmuskulatur 338.
 — — PASSOWScher Meißel 282.
 — — Raspatorium 346, 849.
 — — — nach DOYEN 890.
 — — Repositionshebel nach LAMBOTTE 292.
 — — Resektionsmesser 120.
 — — Rippenschere für die 1. Rippe 892.
 — — — nach STILLE 850.
 — — Sägen 352.
 — — Schränkeisen 312.
 — — Schiene nach LANE und LAMBOTTE 278, 292.
 — — SCHANZsche Schrauben 479.
 — — Schenkelhalsnagel nach SMITH-PETERSEN 291.
 — — TRENDELENBURGScher Spieß 336.
 — — STEINMANN-Nagel 273—277.

- Knochenoperationen, Instrumentarium:
- — Stellschrauben nach SCHANZ 479.
 - — Vierkantpfriem 305.
 - — DAHLGRENSche Zange 536.
 - — LAMBOTTESche Zange 547.
 - — LISTONSche Zange 1348.
 - — LUERSche Zange 546.
 - — LUERSche Zange, abgewinkelt 1385.
 - Knochen Nagelung bei medialem Schenkelhalsbruch 291, 294 bis 302.
 - —, Allgemeines 294, 295.
 - —, Anatomie 295.
 - —, Extensionsbehandlung vor Operation 299.
 - —, Führungsinstrumente 297.
 - —, Geschichtliches 296.
 - —, Heilungsvorgang bei medialem Schenkelhalsbruch 294, 295.
 - —, Instrumentarium 291, 301.
 - —, konservative Behandlung nach WHITMAN 297.
 - —, mechanische Beanspruchung bei Schenkelhalsbruch 295.
 - —, Methode nach SMITH-PETERSEN 297.
 - —, Nachbehandlung 301.
 - —, Reposition vor Operation 299.
 - —, Richtungsapparate 298—300.
 - —, Röntgenkontrolle während Operation 300.
 - —, Schnellentwickler 300.
 - —, Technik 301.
 - —, Vergleich zwischen Operation und konservativer Behandlung 302.
 - —, Zusammenfassung 302.
 - Knochennaht 277—291.
 - —, allgemeine Technik 277—282.
 - —, Indikationen 277.
 - —, Drahtlötung nach KIRSCHNER 278 bis 281.
- Knochenoperationen:
- Knochennaht, Drahtumschlingung 278 bis 282.
 - —, spezielle Technik 282 bis 291.
 - —, — bei Kniegelenkbrüchen 288.
 - —, — bei Oberschenkelfraktur 278, 280, 281.
 - —, — bei Olecranonfraktur 287.
 - —, — bei Patellarfraktur 282—287.
 - —, — bei Unterarmknochenbrüchen 288—291.
 - Knochenhöhlenplombierung 374.
 - Osteotomie 307—310.
 - Knochenverlängerung durch Osteotomie und Extension 313.
 - Resektionen:
 - — Knochenresektion zur Überbrückung von Nervendefekten 218.
 - — Knochenresektion und Sehnendefektersatz 255.
 - Sequestrotomie 372—374.
 - Knochentransplantation 111, 329.
 - — zur Überbrückung von Pseudarthrosen 111, 329.
 - — zur Überbrückung frischer Defekte 111.
 - —, Material 111.
 - Trepanation 532, 540.
 - osteoplastische Trepanation 532, 540.
 - Knochenvereinigung durch Bolzung 290, 291.
 - — durch „armierte Gipsbrücken“ 293.
 - — durch Drahtdistraction 274.
 - — durch Drahtextension 273—277.
 - — durch Drahtumschlingung 278—282.
 - — durch Drahtverlötung nach KIRSCHNER 278—282.
 - — durch Falzung 329 ff.
 - — durch Klemmen 286.
 - — durch Knochennaht 277—291.
- Knochenoperationen:
- Knochenvereinigung durch Metallplatten 278 bis 292.
 - — durch Nagelexension 273—277.
 - — durch Nagelung 291 bis 305.
 - — durch Verschraubung 291—293.
 - — durch innere Schienenschraubung 291 bis 293.
 - — durch äußere Schienenschraubung 291, 292.
 - Marknagelung nach KÜNTSCHER bei Brüchen langer Röhrenknochen 302—305.
 - —, Anzeigestellung 303.
 - —, Aufzeichnen der Markhöhle auf die Haut 304.
 - —, Callusbildung 302.
 - — bei Oberarmbrüchen 304.
 - — —, BÖHLERSches Extensionsgerät 304, 305.
 - — bei Oberschenkelbrüchen 303.
 - — — mit Eröffnung der Bruchstelle 303.
 - — — ohne Eröffnung der Bruchstelle 303.
 - — —, Lagerung 304.
 - — —, percutane Methode 304.
 - — bei Unterschenkelbrüchen 305.
 - — —, Vierkantpfriem 305.
 - —, Vorteile der Marknagelung 302.
 - Knochenregeneration 111.
 - Knochenschiene nach LANE 292.
 - nach LAMBOTTE 292.
 - Knochenstumpfversorgung bei Amputation 344 bis 346.
 - , Markhöhlenbolzung 290 bis 294.
 - , Periostknochenlappenbildung nach BIER 344, 346.
 - , aperiostale nach BUNGE 346.

- Knochentuberkulose und periarterielle Sympathektomie 229.
 Knochenverkrümmungen, Eingriffe 307.
 —, Allgemeine Technik 308.
 —, Geschichtliches 307.
 —, Osteotomie 307—310.
 —, — bei Genu valgum 308, 316.
 —, — —, Röntgenuntersuchung 308, 316.
 —, —, Gipsverband nach Osteotomie 309.
 —, — bei postrachitischen Verkrümmungen 310.
 —, — —, Osteoklasten 310.
 —, — —, Geschichtliches 311.
 —, —, —, Methode von SPRINGER 310, 311.
 —, —, —, Methode von KIRSCHNER 312.
 —, Knochenaufsplitterung nach KIRSCHNER 312.
 —, — — bei schlecht geheilten Knochenbrüchen 312.
 Knochenverkrümmung, post-rachitische 310.
 Knochenvorpflanzung 113, 332.
 Knopfsonde zur Embolektomie 953.
 Knorpeltransplantation bei Nasenplastik 609 ff.
 Knorpelresektion bei Arthrodese 397—399.
 Knotenarten 121—124.
 Kochsalzaufschwemmung der Nervenscheiden bei Stumpfnuralgie 361, 362.
 Kochsalzinfusion nach Operation 21.
 Kochsalzkompressen, heiße, bei Ileus 1205.
 Kochsalzlösung, hypertoni-sche, intravenöse Injektion zur Blutgerinnung 1214.
 — bei postoperativem Erbrechen 994.
 — zur Kühlung der Kreissäge und Bohrer 112.
 KOCHER-Klemme 28.
- KOCHERScher Kragenschnitt bei Kropfoperation 743.
 KOCHERSche Umstechungen bei Varizen 187.
 KÖRTE-Haken 1019.
 Kohlsäureschnee bei Angiomen 194.
 Kollateralkreislauf der Extremitäten:
 — der A. vertebralis 160.
 — bei homoioplastischer Gefäßtransplantation 173.
 — bei Aneurysmen 175.
 — bei Arteriophlektasie 192.
 Kollateralzeichen 178.
 Kollapstherapie bei Lungentuberkulose 833 ff. (s. Lungentuberkulose).
 Kolloidknoten der Struma 755.
 Kombinationsnarkose 47.
 Kombinierte Methode der Mastdarmkrebsoperation 1188—1200.
 Komplikation s. auch Gefahren.
 —, Allgemeines 19, 20.
 —, postoperatives Aufstoßen und Erbrechen 988, 994.
 —, Lungenkomplikationen, Allgemeines 19, 993.
 — in der Nachbehandlung Operierter 19, 993.
 — bei Narkose 988, 994.
 —, Störungen der Stuhlentleerung 22.
 Kompressen 986, 1205.
 Kompression der Aorta bei Leberblutung 120.
 — des rechten Vorhofs bei Herzverletzung 945.
 Kompressionsnaht der Leber mit Magnesiumplatten 1209.
 Kompressionschmerz bei Leberabsceß 1210.
 Kompressorium nach HANS 337.
 — nach SEHRT 26, 336, 337.
 Kondylenmeißel 372.
 Kontraktur der Finger (DUPUYTRESche) 265—267.
 Kontrakturen der Extremitäten:
 — Nervendurchtrennung 205 bis 209.
 — und Sehnenverlängerung 238.
 — und Tenotomie 237.
- Kontrakturen, dermatogene, Eingriff nach MORESTIN-LOEFFLER 381.
 — bei fibröser Ankylose 424.
 Kontrakturmeigung nach Ellbogengelenkresektion 440.
 Kontraktur nach Kniegelenkresektion 465.
 Konzentrationsversuch 1297.
 Kopfhautlappenplastik bei Kinnhautdefekt 618 bis 622.
 —, Oberlippdefekt 644 bis 649.
 Kopfnickeroperation bei Schiefhals 734—737.
 Kopfoperationen:
 — der Balkenstich 526.
 — Duratumoren 537.
 — Entlastungsreparation 514, 548.
 — Falcitomie 549.
 — Gaumenspalte 662 ff.
 — Behandlung der Gesichtsfurunkel 649—653.
 — Trepanation 532 ff.
 — — über dem Großhirn 532.
 — Hasenschartenoperation 622 ff.
 — Hirnpunktion 524.
 — Hirntumoren 515 ff., 524 ff.
 — Hypophysengeschwülste 550.
 — Eröffnung der Kieferhöhle 695—697.
 — Trepanation über dem Kleinhirn 540.
 — Lippenkrebsoperation 643.
 — Lumbalpunktion 519 bis 521.
 — Oberkiefercysten 693 bis 695.
 — Oberkieferresektion 687 bis 692.
 — Ausräumung der Orbita 595.
 — Paracentese 596.
 — plastische Operationen im Gesicht 607, 622 ff.
 — Eröffnung des retrobulbären Raumes 587—591.
 — Deckung von Schädeldefekten 526.
 — Operationen an den Speicheldrüsen 713—722.
 — Stirnhöhleröffnung 591 bis 595.
 — Suboccipitalstich 521.
 — Tonsillektomie 723—725.

- Kopfoperationen:
 — Trigeminusneuralgie 563 bis 585.
 — Operationen am Unterkiefer 697—713.
 — Ventrikulographie 529.
 — Verletzungen, Erkrankungen 513.
 — Aufmeißelung des Warzenfortsatzes 597—601.
 — Operationen an Zunge und Mundboden 655 ff.
- KÖRTE-Haken 1019.
- Korrektur fehlerhafter Amputationsstümpfe 361—363.
- Koterbrechen bei postoperativer Darmlähmung 988.
- Kotfisteln nach appendicitischem Absceß 1143.
 — am Dickdarm 990, 992.
 — am Dünndarm 990, 992.
 —, Verschuß der Dickdarmfistel 1100.
- Kragenschnitt nach KOCHER 743.
- Krallenhand bei Ulnarislähmung 210.
- Krampfadern s. Varicen 184.
- Kraniometer nach KRÖNLEIN 530, 532.
- KRAUSESche Klauenzange 536, 774.
- Kreissäge 112.
- Kreuz-Steißbeinresektion nach KRASKE 1172.
- Krisen, tabische, FÖRSTERSche Operation 1385.
- Kritischer Punkt SUDECKS bei Mastdarmoperationen 1192.
- KROH, Kniegelenkkapseltascheneröffnung 389.
- KRÖNLEINSche Operation 588.
- KRÖNLEINSches Kraniometer 530.
 — Schema 169.
- Kropfbehandlung, interne 740, 760.
- Kropfoperationen 740—761.
 —, Anästhesie 743.
 —, Anästhesierung des Polgefäßbündels 746.
 —, Basedowkropf 760.
 —, Blutstillung 746, 748.
 —, — bei Enukleation 755.
 —, Drainage 754, 757, 760.
 —, Epithelkörperchen 753, 754, 755, 758, 760.
- Kropfoperationen, Freilegung des Kropfes 743—752.
 —, Gefäßligaturen 155, 746, 749, 750, 751, 752.
 —, Geschichtliches 740.
 — bei Hyperthyreose 760, 761.
 — bei Hypothyreose 741.
 —, Isthmusresektion 754, 755.
 —, Kehlkopfuntersuchung vor Operation 742.
 —, KOCHERScher Kragenschnitt 745.
 —, Lagerung und Abdeckung des Kranken bei Operation 743, 744.
 —, Ligatur der Arterien 155, 746, 749—752.
 —, maligne Struma 760.
 —, Nachbehandlung 754.
 —, Nahtmaterial 753.
 —, Nebenkröpfe 756.
 —, Recurrensverletzung 757.
 —, partielle Resektion bei Oesophagotomie 960.
 —, partielle Resektion bei Operation des Oesophagusdivertikels 794.
 — bei Thymusoperation 929, 930.
 —, Röntgenaufnahmen vor Operationen 742.
 —, Sternumpaltung nach SAUERBRUCH 749.
 —, Strumitis 758.
 —, Stütznaht nach KOCHER 757.
 —, Syphilis 742.
 —, Thymolspiritus 743.
 —, Thyreoiditis 758.
 —, Tracheotomie 757, 760.
 —, Tuberkulose 742.
 —, Verband 754.
 —, Vorbereitung zur Operation 741.
 —, Zyste 755.
 —, Operationsmethoden:
 — Enukleation 755.
 — — partielle Exstirpation 743—754.
 — — Totalexstirpation 760.
 — — Gefäßligatur (arterielle) 155, 746, 749 bis 752.
 — — halbseitige Resektion 754, 755.
 — — Resektionsmethoden, doppelseitige 743 bis 754.
- Kropfoperationen, Operationsmethoden: bei retrosternaler Struma 748, 749.
 — — Zerstückelung 755.
 — — postoperative Komplikationen: Cachexia strumipriva 760.
 — — Nachblutungen 757.
 — — Recurrensschädigung durch Hämatom 757.
 — — Tetanie 758.
 — — Tracheomalacie 757.
- Kropfrezidive 755.
- Kropfzange nach KOCHER 752.
- Kropfcyste 755.
- KRUKENBERG-Stumpf 364 bis 365.
- Krüllgaze 1019.
- Kruppscher Stahldraht 278.
- Kruralbrüche 1114—1119.
- Kryoskopie des Blutes 1296.
 — des Harnes 1296.
- Kryptorchismus 1351—1355.
- Kryptoskop, monokulares nach GRASHEY 959.
- Kugelfräse zur Trepanation 546.
- KUHNSche Intubationsnarkose 45.
- Kühlung der elektrischen Kugelfräse 546.
- KÜMMELSche Krankheit 1372.
- Kunstafer 1096.
- Künstliche Operationssaalbeleuchtung 6, 985.
- KÜNTSCHERSche Marknagelung 302—305.
- Kürschnernaht 1086.
- Kurznarkosen 50—52.
- Kutisstreifen als Sehnenerersatz 107.
- Lachgasnarkose bei Bauchoperationen 982 ff.
- Lagerung und Befestigung des Kranken, Allgemeines 14.
 — bei Bauchoperationen 982, 985.
- Lähmung des Darmes nach Operationen 988 ff.
 — des Magens nach Operation 994.
 — des N. medianus 210.
 — des N. radialis 210.

- Lähmung des N. recurrens, operative Behandlung nach PAYR 758.
- des N. ulnaris 210.
- , spastische, FÖRSTERSche Operation 1385.
- , spinale, Nervenoperationen 205—209.
- , spinale, Sehnenoperationen 241—249.
- bei Wirbelfrakturen 1370ff.
- LAMBOTTESche Hohlmeißelzange 547.
- , Knochenfaßzange 292.
- , Knochenhebel 292.
- , Schiene 278, 292.
- Laminektomie 1377.
- , Anästhesie 1378.
- , Blutspargung 1377, 1378, 1381.
- , Drainage 1385.
- , Duranaht 1382.
- , Eröffnung der Dura 1381.
- bei der FÖRSTERSchen Operation 1389.
- , Hautschnitt 1379.
- , Lagerung des Kranken 1377.
- , Liquoristel 1385.
- , Nachbehandlung 1385.
- , Technik 1377.
- , Vorbereitung 1377.
- bei Wirbelfrakturen 1370.
- bei Wirbel- und Rückenmarkstumoren 1375.
- LANGESche Schiene 278, 292.
- LANGENBECK, einzinkiger Haken 283, 289.
- , Hämorrhoidenoperation 1155.
- , Balkenzange 1156.
- , Blattzange 1156.
- , stumpfer Haken 119.
- LANGERScher Armbogen 139.
- Laparotomie:
- Abführkur 981.
- Allgemeine Operationstechnik 987.
- Anästhesie 982, 983.
- Asepsis 981.
- Aspirationspneumonie 993.
- Aufplatzen der Bauchwunde 997, 998.
- Bauchdeckenabsceß 996.
- Beleuchtung 985.
- DOUGLAS-Absceß 989.
- Erbrechen 988, 994.
- Fadenfistel 996.
- Laparotomie:
- HOFBAUERSche Atemübungen 993.
- Lagerung 982, 985.
- Nachbehandlung 987ff.
- postoperative Komplikationen 987ff.
- Singultus 994.
- Thrombose und Embolie 995.
- Verband 987.
- Vorbereitung 981.
- bei Atresia ani 1145.
- bei Kardiaresektion 1057.
- bei incarcerierten Leistenhernien, Hernio-laparotomie 1132.
- bei Hernia obturatoria 1132.
- bei Mastdarmvorfall 1145ff.
- bei Zwerchfellverletzungen 974.
- Lappenplastik, Hautlappenbildung:
- — Gefäßstiellappen nach ESSER 89, 90.
- — Halshautlappen nach ISRAEL 87.
- — Kopfhautlappen nach LEXER 87.
- — bei Hautkanalbildung nach SAUERBRUCH 368, 369.
- Fettlappen 108.
- Hautperiostknochenlappen 79, 100.
- Kriechlappen nach LEXER 98.
- Lappendopplung nach ESSER 88, 89.
- Periostknochenlappen 100.
- Rollappen nach LEXER 98.
- Rundstiellappen nach FILATOW 92, 99.
- Schleimhautperiostlappen s. Gaumenspalte.
- Umkipplappen nach KAPPIS 97.
- Wanderlappen 96.
- Lappenbildung bei Exartikulation im Schultergelenk 405.
- bei Laryngektomie 777, 781.
- Laryngofissur 786—787.
- , Anästhesie 786.
- , Blutstillung 787.
- , Drainage 787.
- , Gefahr des Hautemphysems 787.
- Laryngektomie 776—784.
- , Anästhesie 776—777.
- , Hautlappenbildung 780.
- , Technik der Exstirpation 777—781.
- , Wundverschluß 781.
- bei Oesophaguscarcinom 784—786.
- Larynxoperationen 769—787.
- , Anästhesie 769, 776, 784, 786.
- , Blutversorgung des Kehlkopfes 772.
- , Hautlappenplastik 777, 780.
- , Hemilaryngektomie 769 bis 776.
- , Laryngofissur 786—787.
- , Plastik bei Recurrenslähmung nach PAYR 758.
- , Totalexstirpation des Kehlkopfes 776—784.
- , — mit Entfernung des unteren Rachen- und oberen Speiseröhrenabschnittes 784.
- , Tracheotomie 787—794.
- Leber:
- Anatomie des Subphreniums 977.
- Blutstillung 1207ff.
- Blutung bei Verletzung 1206ff.
- Cholangitis 1209.
- Freilegung 1207.
- Funktionsprüfung 1214.
- Operationen 1206—1212.
- Absceß 1210.
- —, abdominale Freilegung 1210.
- —, Punktion 1210.
- —, transpleurale Freilegung 1210.
- Lebercirrhose, TALMASche Operation 1210.
- Echinococcus 1211.
- —, Totalexstirpation 1211.
- —, Marsupialisation des Leberechinococcus 1212.
- Hepato-Cholecysto-Duodenostomie 1226.
- Hepato-Cholecysto-Gastrostomie 1226.
- Lebernaht 1208.
- Resektion bei Gallenblasencarcinom 1231.
- Verletzungen 1206.

- Leber:**
 — Verletzungen, Aortenkompression 1207.
 — —, Lebernaht 1208.
 — —, Schnittführung bei Leberverletzung 1207.
 — —, Tamponade 1207.
 Leberrißblutung, Symptome 1207.
LEBSche Brustbeinschere 936.
LEBScher Brustbeinmeißel 936.
 Leberspatel 1222.
 Leistenbruch, direkter 1110 bis 1111.
 —, plastischer Bruchpfortenverschluß nach **KIRSCHNER** 1111.
 Leistenbruch, eingeklemmter 1100.
 —, Anästhesie 1100.
 Leistenbruch, angeborener 1110.
 — bei Kindern 1111—1113.
 Leistenbruch, indirekter 1100—1109.
 —, Anästhesie 1100.
 —, Anatomie 1100.
 —, Operation nach **BASSINI** 1101—1109.
 —, Bruchpfortenverschluß 1104—1105.
 —, **CZERNYSche** Pfeilernaht 1108.
 —, Gleitbruch 1112.
 —, Hautschnitt 1101.
 —, Historisches 2.
 —, Isolierung und Versorgung des Bruchsackes 1103 bis 1105.
 — bei kleinen Kindern 1111 bis 1113.
 —, Eingriff nach **MACEWEN-DRACHTER** 1112.
 —, Operation nach **KOCHER** 1111.
 —, Bildung des neuen Leistenkanals 1105—1109.
 —, Fascientransplantation nach **KIRSCHNER** 1111.
 —, Leistenkanalbildung nach **HACKENBRUCH** 1108.
 —, Nervenresektion 1105 bis 1106.
 —, Samenstrangverlagerung 1105—1109.
 —, Scrotalhämatom 1109.
 —, Verband 1108—1109.
 Leistenbruch und Leistenhoden 1351.
 — und Varicocele 1363.
 Leistengegend, Drüsenausträumung 1349.
 Leistenhoden 1351.
 —, Anästhesie 1352.
 —, Befestigung des Hodens an der Fascia perinei 1354.
 —, Geschichtliches zur Leistenhodenoperation 1351.
 —, Lagerung des Patienten 1352.
 —, Verband 1355.
 —, Verlagerung des Hodens ins Retroperitoneum 1354.
 Leitungsanästhesie 53.
 — des Ganglion Gasseri 53.
 — des N. phrenicus 918 ff.
 — des N. trigeminus 565, 687.
 —, parasacrale 58.
 —, paravertebrale 58, 1253.
 —, Plexus brachialis 58, 829.
 —, Splanchnicusanästhesie 53, 983.
LEMBERT-Naht 1077.
LENNANDERScher Rectusaußenrandschnitt 1134.
 Leukämie und Splenektomie 1245.
 Leukocytose bei Appendicitis 1133.
 Leukocytenzählung bei Verdacht auf ruhende Infektion 482, 483.
 — bei appendicitischem Absceß 1142.
LEXER, Arthrodesen der Sprunggelenke 397.
LEXERSche Gelenktransplantation 111.
LEXERScher Fettlappen bei Duradefekt 108.
 — Kopfhautlappen 87.
LIEBENSche Probe bei Bronchialfisteln 862.
 Lichtkasten nach Bauchoperationen 987 ff.
 Lidbildung 601—606.
 Ligam. gastro-colicum, Raffung 1061 ff.
 — lacunare (**GIMBERNATI**) 1114.
 — laciniatum 146.
 — patellae, Wiederherstellung des zerrissenen 377 bis 379.
 Ligam. patellae, Z-förmige Durchtrennung 497.
 — teres hepatis bei Gastropotose 1062.
LINSERSche Injektionsbehandlung der Varicen 189.
 Lipiodol 1375.
 Lipom, properitoneales 1119, 1120.
 Lipome als Transplantate 108.
 Lippendefektersatz 644—649.
 Lippenfurunkel 649—653.
 Lippenkrebs 643—649.
 Lippenplastik 91, 92, 622 bis 649.
 —, Carcinom 643—649.
 —, Hasenschartenoperationen 622—643.
 —, —, Vorbereitung und Schmerzbetäubung 625, 626.
 —, —, Verschluß der einfachen Lippenspalte 626.
 —, —, Verschluß der durchgehenden, einseitigen Lippenspalte 633.
 —, —, Verschluß der doppelseitigen Lippenspalten 640.
 —, —, Nachbehandlung nach Lippenspaltenoperationen 641.
 —, —, Nachoperationen 642.
 Liquor cerebrospinalis 522.
 — bei Rückenmarkstumoren 1374.
 —, Liquoristel bei Laminektomie 1385.
LISFRANCSche Operation 416.
LISTONSche Zange 1384.
 Lithotripsie in der Harnblase 1277.
 Lithotriptor 1277.
LITTLESche Krankheit:
 — **STOFFELSche** Operation 205—209.
 — Sehnenoperationen 241 bis 249.
 — **FÖRSTERSche** Operation 1385.
LITRÉSche Hernie bei Hernia obturatoria 1128.
 Löffel, scharfer 422.
 Lösung von Nerven 215—218.
 Lokalanästhesie s. die einzelnen Operationen.
LORENZ' Bifurkation 478.

- LUERSche Spritze 67.
 — — Zange 169, 546.
 —, abgewinkelt 1385.
 Lues der Milz und Splenektomie 1245.
 Luftembolie bei Exstirpation des branchiogenen Carcinoms 730.
 — bei Herzverletzung 940.
 — bei Oesophagotomie 973.
 — bei Tracheotomia inferior 791 ff.
 Luftfüllung der Blase 1285, 1301.
 — der Ventrikel 529.
 Luftröhrenkanüle 791.
 Luftröhrenschnitt 788—794.
 Luftröhrenverengung bei Kropf 742, 757.
 LUGOLSche Lösung zur Operationsvorbereitung bei M. Basedow 761.
 — zur Tamponade von Hirnwunden 511.
 Lumbalanästhesie, Technik 54—57.
 —, Folgeerscheinungen 56.
 —, Komplikationen (Abbrechen der Kanüle) 56.
 —, Nebenerscheinungen 56.
 — bei Operationen von Aneurysmen 180.
 — bei Anus praeter-Verschluß 1099.
 — bei Bauchoperationen 982.
 — bei Mastdarmoperationen 1189.
 — bei Oberschenkelamputationen 351.
 — bei Saphenektomie 186, 187.
 — bei Sectio alta 1286.
 — bei suprapubischer Prostatektomie 1301.
 — Urethrotomia ext. 1323.
 Lumbalpunktion 519.
 —, Anästhesie 519.
 —, Erscheinungen nach Punktion 520.
 —, Indikation 519.
 —, Instrumentarium 520, 521.
 —, Lagerung des Kranken 520.
 —, Liquoruntersuchung 522.
 —, Technik 520, 521.
 Lumbaltrokar 54.
 Lunge, Operationen 864 ff.
 —, Aktinomykose 924.
 —, Lungenabsceß 865—871.
 Lunge, Bronchialcarcinom 925.
 —, Bronchialfistel 861—864.
 —, Bronchiektasien 872—877.
 —, Bronchusoperationen 861—874.
 —, Druckdifferenzverfahren 803.
 —, Echinococcus 922.
 —, Embolie der Pulmonalis 950.
 —, Entrindung bei Bronchialfisterverschluß 862, 863.
 —, Entrindung der Lunge bei Empyemresthöhle 855, 856.
 —, Entzündung, postoperative 993.
 —, Fistel zur retrograden Atmung 873.
 —, Geschwülste 924.
 —, Infarkt 950.
 —, Kollapstherapie bei Bronchiektasien 873.
 —, Kollapstherapie bei Lungentuberkulose 877 bis 922 (s. Lungentuberkulose).
 —, Lungengangrän 871—872.
 —, Pneumothorax 843.
 —, Pneumotomie 873.
 —, Probepunktion 849.
 —, Resektion 874—877.
 —, Schußverletzungen 803 bis 804, 849.
 —, Thorakoplastik bei Bronchiektasien 873.
 —, — bei Enzymresthöhlen 852—861.
 —, — bei Lungentuberkulose 877 ff.
 —, TRENDELENBURGSche Operation 950.
 —, Tuberkulose 877—922.
 —, Unterbindung von Pulmonalisästen bei Bronchiektasien 873.
 —, Verletzung bei Herzschuß 940.
 Lungenabsceß 865—871.
 Lungenatelektase, postoperative 20.
 —, Behandlung 21, 22.
 Lungenembolie, Diagnose 184, 950.
 —, Anästhesie 952.
 —, Entstehung 950.
 —, Hautschnitt 952.
 —, Indikation zur Operation 951.
 —, Symptomenkomplex 951.
 Lungenembolie, Technik 952 ff.
 Lungenentzündung, postoperative 19, 993.
 Lungenentrindung bei Bronchialfisterverschluß 862, 863.
 — bei Empyemresthöhle 855.
 Lungengangrän 871—872.
 Lungengefäße, Freilegung 950 ff.
 Lungengeschwülste 925.
 Lungeninfarkt 950.
 Lungenkollapstherapie bei Tuberkulose 877—921 (s. Lungentuberkulose).
 — bei Bronchiektasien 873.
 Lungenkomplikationen nach Operation (Allgemeines) 44, 993.
 Lungenresektion 874—877.
 Lungenschumpfung nach Unterbindung von Ästen der A. pulmonalis 873.
 Lungentuberkulose, Chirurgie 877—922.
 —, Geschichtliches 877—883.
 —, Allg. Anzeigestellung 883 bis 885.
 —, Einteilung der verschiedenen Kollapsverfahren 886, 887.
 —, die ausgedehnten Thorakoplastiken 887—894.
 —, —, subscapulare, paravertebrale Thorakoplastik nach BRAUER 889—890.
 —, —, extrapleurale, paravertebrale Thorakoplastik nach SAUERBRUCH 890.
 —, —, mehrzeitige Ausführung der ausgedehnten Thorakoplastik 893.
 —, —, Ergänzungsplastik zur extrapleuralen paravertebrealen Thorakoplastik 894.
 —, die oberen Teilplastiken: der einzeitige Eingriff nach SAUERBRUCH-KREMER, HELLER 894.
 —, —, die zweizeitige obere Teilplastik nach GRAF: vordere obere Brustwandmobilisierung nach GRAF 896;

- Lungenspitzenstützplombe 897; zweite paravertebrale Plastiksituation nach GRAF 897.
- Lungentuberkulose, die oberen Teilplastiken: gezielte obere Teilplastik nach W. SCHMIDT 898.
- , —, zweizeitige obere Teilplastik nach HELLER 898—901.
- , —, extrafasciale Apikolyse nach SEMB 901—bis 905.
- , —, die Vier- oder Fünfrippenplastik mit intrathorakaler Skapula nach GUSTAV MAURER 905.
- , —, die kombinierte Pleurolysenspitzenplastik nach GRAF 906.
- , —, die callusfreie Obergeschoßkleinstplastik nach GRAF 910 bis 911.
- , —, der extrapleurale Selektivpneumo- und Oleothorax 911 bis 914.
- , —, Apikolyse mit Plombe 914—916.
- , Behandlung der doppelseitigen aktiven Lungentbc. 920ff.
- , Eingriffe bei Restkavernen 922.
- , Kavernenformen 884.
- , Kavernensaugdrainage 917—918.
- , Phrenicusunterbrechung nach STÜRTZ-SAUERBRUCH 919.
- , Plombenmasse 915.
- , Pneumothorax 885.
- , RANKESche Stadienlehre 884.
- , der vollelastische Kollaps (GRAF) 882, 885.
- , Thorakokaustik 885.
- Lungentumoren 925.
- Lupus der Haut 272.
- Luxationen:
- angeborene Hüftluxation 476—479.
- habituelle Kniescheibenluxation 473—475.
- Luxationen:
- habituelle Schulterluxation 470—473.
- der Wirbelkörper 1372.
- Luxation der Niere 1256, 1257.
- Luxationsfraktur der Wirbelsäule 1372.
- Lymphadenitis acuta der retropharyngealen Lymphdrüsen 767.
- colli 729.
- bei Panaritien 268.
- Lymphangitis bei Panaritien 268.
- , Lymphadenitis bei Wundinfektion 30.
- Lymphangioplastik 264.
- Lymphbahnen der Brustdrüse 828.
- Lymphdrüsen, peribronchiale 200.
- , mesenteriale 200.
- Lymphdrüsenräumung bei Lippenkrebs 643—649.
- , Lymphdrüsenmetastasen bei Rectumcarcinom 1166, 1167, 1190.
- Lymphdrüsenvereiterung der Achselhöhle 804.
- Lymphgefäße, Lymphknoten 196—201.
- , Anatomie 196.
- , Lymphadenitis 196, 197.
- , Lymphfluß 198.
- , Lymphknoten des Halses 198—200.
- , Lymphknoten des Lungenhilus 200.
- , mesenteriale Lymphknoten 200.
- , Tuberkulose der Lymphknoten 198—200.
- , Phlegmone 197.
- , Lymphangitis, konservative Behandlung 196, 197.
- , Röntgenbestrahlung 198.
- Lymphknoten, regionär bei Lippencarcinom 643—649.
- Lymphknotenexstirpation bei Peniscarcinom 1346, 1347.
- Lymphknotengruppen bei Mammacarcinom 828.
- Lymphknotenmetastasen bei Stimmbandtumoren 769.
- Lymphknotentuberkulose 198 bis 200.
- Lymphknotenvergrößerung bei Ulcus und Carcinom des Magens 1026, 1027.
- Lymphogranulomatose 200.
- Lymphome (Tbc.) des Halses 198—200.
- , Exstirpation der Drüsen 198—200.
- , Jodoformglycerinfüllung 198.
- , Lichtbehandlung 198.
- , Punktion 198.
- , Röntgenbestrahlung 198.
- Lymphome, maligne, des Halses 201.
- MACEWEN-DRACHTER, Eingriff bei kindlicher Leistenhernie 1111—1113.
- Magenarterien 1027.
- Magenausheberung nach Laparotomie 988.
- vor Bauchoperationen 1204.
- Magenblutung 1048.
- Magen-Darmverletzung bei Zwerchfellschüssen 974.
- Magendauersonde 993, 1204.
- Magendilatation, akute, postoperative 994.
- Magenektasie 1021.
- Magenfistel nach Oesophagusexstirpation 971.
- Magenfistel 1003.
- , Allgemeines 1003, 1004.
- , Anästhesie 1005.
- , Geschichtliches 1003.
- , Indikation 1005.
- nach KADER-LUCKE 1008.
- nach MARWEDEL 1009.
- , Schrägfistel nach WITZEL 1005.
- Magengeschwür, blutendes 1048.
- , Anästhesie 1049.
- , Bluttransfusion 1049.
- , Diaphanoskopie und Endoskopie 1049.
- , Indikation zur Operation 1049.
- , konservative Therapie 1049.
- , Normosalinfusion nach Operationen 1050.
- , Operationsmethoden, Übernähung des Geschwürs von außen 1050.
- , —, Übernähung von innen 1050.
- , —, Excision des Geschwürs 1050.

- Magengeschwür, Operationsmethoden, Resektion** 1050.
- , Traubenzuckerinfusion nach Operation des blutenden Magenculus 1050.
 - , Nachbehandlung nach Operationen 1050.
 - , hochsitzendes, kardiaahes 1043.
 - , Feststellung der Resektionsmöglichkeit 1044.
 - , palliative Resektion nach MADLENER 1046.
 - , perforiertes, Diagnose 1050, 1051.
 - , Geschichtliches 1050.
 - , Hautschnitt 1051.
 - , Gastroenterostomie 1052.
 - , Netzdeckung 1051.
 - , Spülung der Bauchhöhle 1052.
 - , Übernähung der Perforation 1051.
- Magencarcinom** 1026, 1027.
- Magenklemmen** nach PAYR 1016.
- nach NUSSBAUM 1016.
- Magenoperationen:**
- Anästhesie 982, 983.
 - Asepsis bei Magenoperation 1017.
 - Bauchdeckennaht 1018, 1019.
 - Billroth I 1041.
 - Billroth II 1031.
 - blutendes Geschwür 1048.
 - Duodenalausschaltung, Stumpfvorsorgung 1032 bis 1036.
 - Cholecysto-Gastrostomie 1226.
 - chronisch. Magengeschwür (Querresektion) 1029.
 - Circulus vitiosus nach hinterer G.E. 1020.
 - Einmanschettierungsverfahren nach GÖPEL 1041.
 - Einmanschettierungsverfahren bei subtotaler Magenresektion 1043.
 - Excision des Magengeschwürs 1045.
 - Exstirpation des penetrierenden Magengeschwürs 1028.
 - FINNEYSche Operation 1054.
- Magenoperationen:**
- Gastroenterostomia antecolica anterior 1020 bis 1023.
 - Gastroenterostomia antecolica posterior 1021.
 - Gastroenterostomia retrocolica anterior 1021.
 - Gastroenterostomia retrocolica posterior 1010 bis 1020.
 - Gastropexie 1061—1063.
 - Gastrostomie 1003—1010.
 - Gastrotomie 999—1000.
 - Gefäßversorgung des Magens 1027.
 - Geschichtliches 998.
 - Kardiaresektion 1002, 1003, 1056.
 - Kardioplastik, extramuköse 1002.
 - Kardiospasmus 1000.
 - Karzinom (Carcinom) 1026 ff.
 - Klebesymptom bei Ulcus nach PAYR 1026.
 - Krönlein 1031.
 - Magen-Darmnaht 1036, 1037.
 - Magennaht bei Querresektion 1029.
 - Nachbehandlung 1047 ff.
 - Naht bei Querresektion 1029.
 - Oesophagogastrostomie 1058, 1061.
 - „palliative Resektion“ 1046.
 - Perforation eines Magengeschwürs 1050.
 - Pyloromyotomie nach PAYR 1054.
 - Pyloroplastik, extramuköse 1054—1056.
 - Pylorusresektion 1064, 1065.
 - Pylorusverschluß 1064.
 - Querresektion 1029.
 - Raffung des Magens 1063.
 - Resektion nach Billroth I 1041.
 - Resektion nach Billroth II 1031.
 - Resektion bei Circulus vitiosus 1024.
 - Resektion nach v. HACKER-KRÖNLEIN-REICHEL 1031.
 - Resektion bei Kardiospasmus 1002, 1003.
- Magenoperationen:**
- Resektion des Magennittelstückes 1029.
 - Resektion bei Ulcus pepticum 1023—1026.
 - Resektion zur Ausschaltung nach FINSTERER 1066.
 - Stumpfverschluß nach PAYR 1033.
 - subtotale Resektion 1041 bis 1043.
 - Totalresektion 1042.
 - Ulcus duodeni 1063.
 - Ulcus pept. jejuni nach G. E. und Resektion 1023—1026.
 - Umstechung des blutenden Ulcus vom Magennumen aus 1048, 1050.
 - Verband 1020.
 - Magenverlagerung, totale bei Kardiospasmus 1003.
 - Magenverlagerung, totale bei Oesophaguscarcinom 964.
 - Magenverletzung 1206 (s. auch Darmnaht).
 - Vorbereitung 981.
 - Zwölffingerdarmgeschwür 1064.
- Magenperforation** (traumatisch) 1206.
- Magenptose** 1061.
- Magenquetschzange** nach PAYR 1040.
- Magenresektion** bei perforiertem Ulcus 1050 ff.
- Magenschlauchbildung** zur Oesophagoplastik nach KIRSCHNER 964.
- Magensenkung** 1061.
- Magenspülung** bei Magenatonie 994.
- nach Bauchoperationen 988.
 - bei Ileus 1204.
 - bei Magensenkung 1062.
 - als Operationsvorbereitung 1204.
- Magentotalverlagerung** nach KIRSCHNER 964.
- Magnesiumpfeilspickung** der Angiome 195.
- Magnesiumplatten** für Leberkompressionsnaht 1209.
- Magnesiumprothese** zur Gefäßnaht 170.
- Magnesiumsulfat** bei Tetanus 38.

- Malariamilz 1245.
 Malariamilz und Splenektomie 1245.
 MALGAGNESche Klammer 273.
 Maligne Struma 760.
 Malum perforans und Sym-
 pathektomie 229.
 Mamillaimitation 820, 840 bis
 841.
 Mammaoperationen 809—841.
 —, Mastitis puerperalis 820
 bis 823.
 —, —, Abscesse 820—821.
 —, —, Aufklappung nach BAR-
 DENHEUER 821 bis
 822.
 —, —, Saugbehandlung 820.
 —, Mastitis chronica cystica
 824.
 —, gutartige Tumoren 823.
 —, blutende Mamma 825.
 —, bösartige Tumoren, Radika-
 loperation 830—841.
 —, Mammaamputation bei
 Carcinom 830—841.
 —, —, Anästhesie 828—830.
 —, —, Defektdeckung 836 bis
 841.
 —, —, Drainage 835.
 —, —, Drüsenausträumung
 833—834, 836.
 —, —, Durchtrennung der
 Klavikel 836.
 —, —, Geschichtliches 825
 bis 828.
 —, —, Hautschnitt 830.
 —, —, Lagerung der Kranken
 830.
 —, —, Lymphbahnen 826 bis
 828.
 —, —, Technik 830—844.
 —, —, Plastik 809—820.
 —, —, Indikationen 810.
 —, —, höchste Grade der
 hypertrophischen
 Hängebrust 810.
 —, —, mittlere Grade der
 hypertrophischen
 Hängebrust 811 bis
 820.
 —, —, atrophische Hänge-
 brust 810.
 —, —, Imitation der Mamilla
 820, 840—841.
 —, —, Mammaplastik (nach
 KLEINSCHMIDT) 84,
 836—849.
 —, —, Mammaplastik (nach
 PAYR) 84, 836—840.
- Mammaoperationen, Plastik,
 Transplantation nach
 THIERSCH 835.
 Mandelabsceß 726.
 Mandeln im Gaumen 723.
 v. MANGOLDTsche Epithelaus-
 saat 106.
 Manschettenbildung nach
 GÖPEL 1041, 1043.
 Markhöhlenbolzung bei Am-
 putationen 352.
 Marknagelung nach
 KÜNTSCHER 302—305.
 Marsupialisation der Pankreas-
 cysten 1235.
 — der Echinococcuscysten
 der Leber 1211.
 MARTINSche Glaskugel 71.
 MARWEDELScher Schnitt 1057.
 Maske für Tropfnarkose 47.
 Massage des Herzens 945.
 — der Extremitätenmus-
 kulatur 347, 486.
 Mastdarmablösung bei der
 Prostatektomie nach
 VOELCKER 1322.
 Mastdarmblasenfistel 1274ff.
 — bei Atesia ani 1145.
 Mastdarmfissur 1165.
 Mastdarmfistel 1160—1165.
 —, Operation nach
 MOSZKOWICZ 1163.
 —, Spaltung der Fistelgänge
 1162.
 Mastdarmhaken nach
 VOELCKER 1322.
 Mastdarmcarcinom, Opera-
 tionen 1165—1202.
 —, abdomino-sacrale Me-
 thode 1188—1200.
 —, —, Anästhesierung 1189.
 —, —, Anus iliacus mit Ex-
 stirpation des Rec-
 tums 1193.
 —, —, Anusverschlußplastik
 nach KURTZAHN-
 HAECKER 1200 bis
 1202.
 —, —, Durchzugsmethode
 1193.
 —, —, Kreuzsteißbeinresek-
 tion 1198.
 —, —, Lagerung des Kran-
 ken 1188, 1189.
 —, —, Resektion 1192.
 —, —, synchrones Verfahren
 nach KIRSCHNER
 1189.
 —, —, Verband 1198.
- Mastdarmcarcinom, abdo-
 mino-sacrale Me-
 thode, Vorbereitung
 des Kranken 1188.
 —, —, zweizeitiges Verfahren
 nach GULEKE 1199
 bis 1200.
 —, Amputatio recti 1178.
 —, Anus iliacus 1193.
 —, Anus sacralis 1178.
 —, Geschichtliches zur Radi-
 kaloperation 1165 bis
 1167.
 —, Kolostomie 1193.
 —, Operationsmöglichkeiten
 1167—1169.
 —, Rectostomie 1167.
 —, Resektion 1179.
 —, sacrale Methode nach
 KRASKE 1170 bis
 1177.
 —, —, Anästhesierung 1171.
 —, —, Durchzugsmethode
 nach HOCHENEGG
 1183.
 —, —, Evagination 1185.
 —, —, Indikation zur sacra-
 len Methode 1167.
 —, —, Kreuz-Steißbeinresek-
 tion nach KRASKE
 1172.
 —, —, Resektion des Rec-
 tums 1179.
 —, —, Sicherung der zirku-
 lären Darmaht
 nach ROTTER 1181.
 —, —, Verband und Lagerung
 des Kranken 1178,
 1179.
 —, —, Vorbereitung des
 Kranken 1170.
 —, —, erweiterte sacrale Ope-
 ration nach GOETZE
 1185—1188.
- Mastdarmoperationen 1143
 bis 1202.
 — bei Analfissur 1165.
 — bei Atesia ani 1143 bis
 1145.
 — bei Fistula ani 1160—1165.
 — bei Hämorrhoiden 1153
 bis 1158.
 — bei Mastdarmblasenfistel
 1145, 1274.
 — bei Mastdarmkrebs 1175
 bis 1200.
 — bei Mastdarmvorfall 1145
 bis 1153.
 — bei periproktitischem Ab-
 sceß 1159—1160.

- Mastdarm:**
 — Spaltung des DOUGLAS-Abscesses 990.
 — Spaltung des Prostataabscesses 1293.
Mastdarmverschluß, angeborener 1143—1145.
Mastdarmvorfall, Operationen 1145—1153.
 —, Aufhängemethoden 1145 bis 1148.
 —, Beckenbodenplastik 1149.
 —, DOUGLAS-Verödung 1148 bis 1150.
 —, Eingriff nach SARAFFO 1147.
 —, — nach EKEHORN 1148.
 —, — nach REHN-DELORME 1150.
 —, — nach HOFMANN 1149.
 —, Indikation zur Operation 1145.
 —, Resektion des Vorfalls nach MIKULICZ 1151 bis 1153.
 —, Sphinkterverengung 1145.
 —, —, Sphinkterplastik mit Silberdraht nach THIERSCH 1146.
 —, — mit Gummi nach MATTI 1146.
 —, —, Sphinkterersatz durch Fascie nach KIRSCHNER 1147.
Mastisol 18.
Mastisolverband 987.
Mastitis puerperalis 820 bis 823.
 —, Absceßspaltung 820—821.
 —, Aufklappung der Brust nach BARDENHEUER 821—823.
 —, bakterielle Mastitis 820.
 —, konservative Behandlung 820.
Mastitis chronica cystica 824.
 —, Differentialdiagnose gegenüber Mammacarcinom 824.
 —, histologische Schnelldiagnose 824.
Mastoiditis 597—601.
MATTI, Eingriff beim Mastdarmvorfall 1146.
MAYDL, Anlegen des Anus praeter 1096.
MAYOSCHER Zungenhalter 48.
 — Fasciendoppelung bei Nabelbruch 1121.
Mechanischer Ileus 1202.
MECKEL'SCHES Divertikel, Abtragung 1075—1076.
Meconium bei Atresia ani 1145.
Medialer S-Schnitt nach PAYR 464.
Medianusgabel 134.
Mediastinotomia longitudinalis, Unterbindung der Art. mammar. int. 167.
Mediastinotomie nach SAUERBRUCH 182, 935, 937.
Mediastinum, Operationen 930—939.
 —, Mediastinitis 926.
 —, Mediastinalemphysem 925.
 —, Mediastinaltumoren 927.
 —, Brustbeinspaltung nach MILTON 936.
 —, Mediastinotomia ant. bei Thymusoperationen 930.
 —, Geschwülste, Freilegung durch Mediastinotomia ant. inf. 932.
 —, Mediastinotomia ant. sup. 931, 932, 933.
 —, Mediastinotomia longitudinalis ant. sup. nach SAUERBRUCH 935.
 —, Mediastinotomia ant. inf. 932.
 —, vorderes Mediastinum, Eröffnung 931, 936.
 —, Eröffnung des hinteren Mediastinums 936.
 —, Mediastinotomia post. sup. 937.
 —, Mediastinotomia post. inf. 939.
 —, Mediastinoperikarditis 946, 947.
 —, Verletzungen des Mediastin. 925.
Meißel 308.
 —, messerscharfer 112, 308.
 —, Brustbeinmeißel nach LEBSCH 956.
 —, Hohlmeißel 372, 374, 500.
Meißeldiagnostik nach PAYR 512.
Meningeablutung 513.
Meningocele 1376.
Meniscusexstirpation 395 bis 397.
Meniscusverletzungen 395 bis 397.
Mesenterium, Unterbindung des 1070.
Mesenterialwurzel 1070.
Mesenteriallymphknoten 200.
Mesenterialvenenthrombose bei arteriomesenterialem Darmverschluß 994.
Mesocolonschlitznah bei Magenresektion 1018.
Mesotenen 239.
Messer 118, 338.
Messung des Liquordruckes 519.
 — des Schädels 528.
Metallbougie mit Rinne bei Urethrotomie 1324.
Metallschienen nach LANE und LAMBOTTE zur Knochenvereinigung 278, 292.
Metastasen bei Carcinom im Gehirn 515.
 — bei Hypernephrom im Gehirn 515.
Meteorismus bei Ileus 1203.
 — bei Peritonitis 988.
Methämoglobinurie durch Sulfonamide 33.
Methylenblauinjektion zur Feststellung von Fistelgängen 731.
 — zur Feststellung der Nierenfunktion 1247.
Miederverband nach KLAPP 1128.
Mikrognathie 711.
MIKULICZ, Darmnaht 1086.
 —, Mastdarmvorfalloperation 1151.
MIKULICZ-WLADIMIROFF, Resectio tarsea partialis 405.
Milzblutung 1239 ff.
Milz, Operationen:
 — Absceß 1243.
 — Absceßperforation 1243.
 — Anästhesie 1240.
 — BANTI-Milz 1245.
 — Blutstillung 1241.
 — Cyste 1243.
 — Exstirpation 1240—1242.
 —, Blutstillung 1241.
 —, Freilegung 1240 bis 1242.
 —, Hautschnitt 1240.
 — GAUCHER-Milz 1245.
 — Indikation zur Splenektomie 1240.
 — Lues 1245.
 — Malariamilz 1245.
 — Naht 1241.

- Milz, Operationen:
 — Ruptur 1238.
 — Schußverletzungen 1239.
 — subcutane Verletzung 1239.
 — Steckschuß 1239.
 — Stichverletzungen 1239.
 — Splenektomie 1240.
 — Splenomegalie 1245.
 — Splenopexie 1244.
 — Transplantation 114.
 — Tuberkulose 1245.
 — Tumoren 1245.
 — Unterbindung der Milzarterien bei Thromboponie 1245.
 — Wandermilz 1244.
 Mischgeschwülste der Parotis 720.
 Mittelfellraum s. Mediastinum 925—939.
 Mittelfußknochenamputation 418—420.
 Mittelohroperationen:
 — Trommelfellparacentese 596.
 — Radikalaufmeißelung 597 bis 601.
 MIXTER-Rohr bei Anlegung von Kotfisteln 991, 1097.
 Mobilisierung des Duodenums 1064, 1065.
 — des Ellbogengelenkes 489.
 — der Fingergelenke 492.
 — des Fußgelenkes 504.
 — des Handgelenkes 491.
 — des Hüftgelenkes 493.
 — des Kiefergelenkes 506.
 — des Kniegelenkes 496.
 — des Schultergelenkes 487.
 MOHRENHEIMSche Grube 164, 166.
 MOMBURGSche Blutleere 26, 337.
 MONALDI, Kavernensaugdrainage 917.
 Monorchismus 1351.
 MORESTIN-LOEFFLER, Beiseitigung der Narbenkontraktur 381.
 Morbus Basedow 760.
 —, Arterienunterbindung 155, 746, 749—752.
 —, innere Behandlung mit Chinin, hydrobromic. und Protulin 760.
 —, Operationen 760.
 Morbus Little, STOFFELSche Operation 205—209.
 —, FÖRSTERSche Operation 1385.
 Morbus Little, Sehnenoperationen 241—249.
 Morphium vor Operation 22.
 — nach Operation 22.
 MOSSETIGS Jodoformplombe 374.
 Mossche Agglutinationsprobe 62, 68.
 MOSZKOWICZ, Analfisteloperation 1163—1164.
 MOSZKOWICZSche Variceninjektionsbehandlung 191.
 MOYNIHAN-Darmverschluß bei Dickdarmresektion 1089.
 — des Dünndarms 1083.
 — des Duodenums 1066.
 — bei Ileocöcalresektion 1093.
 — bei Abtragung des MECKELSchen Divertikels 1075.
 MOYNIHANSche Zange 1033 bis 1036.
 Muffplastik nach v. HACKER, Allgemeines 94.
 — bei Fingerverletzung 353.
 — nach Hautgeschwulstexstirpation 87.
 — bei Penishautdefekt 1340.
 Mundbodenoperationen 660, 661.
 —, Mundbodenabsceß 660.
 —, Anästhesie 660, 661.
 —, Unterbindung der A. lingualis 156—158.
 —, Mediastinitis und Mundbodenphlegmone 660.
 —, Exstirpation von Speicheldrüsen 713.
 —, Mundbodenrekonstruktion nach Unterkieferresektion 709.
 —, Spaltung der Parulis 660.
 —, Peritonsillarabsceß 726.
 —, Pharynxoperationen 762 ff.
 —, Ranula 661.
 —, Retropharyngealabsceß, Eröffnung durch die hintere Rachenwand 767.
 —, temporäre Unterkieferresektion 658, 659.
 —, Zungenabsceß 655.
 —, Zungengeschwülste 655.
 Mundbodenabsceß 660.
 Mundbodenphlegmone 660.
 Mundpflege nach Laparotomien 714.
 Mundsperrerr nach O'DWYER 46.
 — nach ROSER-KÖNIG 46.
 Mundtuch 12, 13.
 Münzenfänger 957.
 MURPHY-Knopf 1076.
 — bei der Oesophagoplastik nach KIRSCHNER 967.
 Musculus cremaster bei Leistenbruch 1103.
 — rectus bei Gastrostomie 1007.
 — rectus, Diastase 1127 ff.
 — quadriceps, Sehnenauwechselung bei Lähmung 248.
 Muskeldefektersatz 509.
 Muskelkontraktur, ischämische 30.
 Muskelnahrt bei Nabelbrüchen 1121.
 — bei der BASSINISchen Operation 1101 ff.
 — bei KEHRSCHEM Wellenschnitt 1215.
 — nach Nierenoperation 1259.
 Muskeloperationen 508.
 Muskelplastik bei Ellbogengelenkresektion 441 ff.
 — bei Hernia obturatoria 1128 ff.
 — bei habitueller Kniescheibenluxation 473—475.
 — bei Oberkieferresektion 692.
 — bei Osteomyelitis 373.
 — bei habitueller Schulterluxation 734—757.
 — bei Unterkiefergelenkmobilisation 506 ff.
 Muskelstücktransplantation bei Herzverletzung 1208.
 — bei Leberblutung 1208.
 — bei Milzblutung 1241.
 — bei Osteomyelitis 337.
 Muskelverlängerung bei Schiefhals 734—737.
 Mütze 11.
 MUZEUSsche Zange 1305.
 Myelocoele 1376, 1377.
 Myelocystocoele 1376, 1377.
 Myelographie 1375.
 Myelo-Meningocoele 1376, 1377.
 Myxödem 113, 741.
 Nabelbruch 1120—1126.
 —, Anästhesie 1122—1123.
 —, Bauchdeckennaht 1125.

- Nabelbruch, Bruchpfortenverschluß 1124—1125.
 —, Diastase der geraden Bauchmuskeln 1120 bis 1121.
 —, Doppelung der fibrösen Bauchdecken nach MAYO 1121.
 —, Drainage 1126.
 —, einfacher Nahtverschluß der Bruchpfortenränder 1121.
 —, Einpflanzung eines Silberdrahtnetzes nach GÖPEL 1126.
 —, Fascientransplantation 1126.
 —, Omphalektomie 1123.
 —, Türflügellappenbildung aus der vorderen Rectusscheide 1122—1126.
 Nachbehandlung Operierter, Allgemeines 18—22.
 — nach Laparotomie 987 ff.
 —, Diät 987.
 —, Durchlüftung der Lungen 993.
 —, Durstbekämpfung 988.
 —, Ingangsetzung der Peristaltik 987, 988.
 —, Lagerung des Kranken 982, 985.
 —, Magenausheberung 988.
 —, Magenspülung 988.
 —, Pneumonieprophylaxe 993.
 —, Schmerzbekämpfung 993.
 —, Sphinkterdehnung 987.
 —, Thromboseprophylaxe 995.
 —, Wärmebehandlung 987.
 Nachblutung, cholämische 1214.
 — aus dem Gallenblasenbett 1222.
 — bei Prostatektomie 1306.
 Nackenkarbunkel 728—729.
 Nadelhalter 119, 120.
 — nach v. EISELSBERG 667.
 Nadeln 119.
 — zur Darmnaht 1078.
 — nach DESCHAMPS 27, 1069.
 — zur Gefäßnaht 172.
 — nach REVERDIN 676.
 — zum Verschluß der Schenkelbruchpforte nach PAYE 1119.
 Nadelelektrode für Nervenreizung 205, 206.
 — bei der Neurolyse 215.
 Nadelelektrode bei der STOFFELschen Operation 205 bis 209.
 Nagel nach STEINMANN 273.
 — nach SMITH-PETERSEN 297.
 — SVEN JOHANNSEN 298.
 —, Marknagel nach KÜNTSCHER 302 ff.
 Nagelbetteiterung 269.
 Nagelextension nach STEINMANN 273.
 — bei angeborener Hüftluxation 476, 477.
 Nagelung der Knochenenden bei Knieresektion nach HAHN 461.
 Naht:
 — der Bauchdecken 987, 1019.
 — Fasciennaht 987, 1019.
 — Hautnaht 987, 1019.
 — Nahtmaterial 1019.
 — Peritonealnaht 1019.
 — Schichtnaht 987, 1019.
 — Bäuschennaht 75.
 — Hinterstichnaht 869.
 — LEMBERT-Naht 1077.
 — Lebernaht 1208, 1209.
 — Darmnaht 1076 ff.
 — MOYNIHAN-Naht 1033 ff.
 — KIRSCHNER-Naht 1086.
 — SCHMIEDEN-Naht 1080, 1086.
 Nahtmaterial 8.
 —, Catgut 18, 1079, 1222.
 —, Klammern nach v. HERFF 752, 754.
 —, Seide 8, 245, 252, 255, 1019, 1079.
 —, Seide, schwarze, zur Gefäßnaht 170.
 —, Klavierseitendraht nach KIRSCHNER 278.
 —, Silberdraht 347, 998.
 —, rostfreier Stahldraht 275, 277.
 —, Synthofil 8.
 Narbenbruch 1127—1128.
 — nach Winkelschnitt 1215.
 Narbenexcision bei Bauchbruch 1128.
 Narbenkeloid 381.
 Narbenkontraktur, Eingriff nach MORESTIN-LOEFFLER 381.
 Narcylennarkose 42.
 Narkose 41—52.
 —, Äthernarkose 42.
 —, Ätherrausch 42.
 Narkose, Avertinnarkose 49.
 —, Chloräthylrausch 42.
 —, Chloroformnarkose 42.
 —, Einleitung der Narkose 46 bis 48.
 —, Erbrechen während der Narkose 45.
 —, Erbrechen nach der Narkose 988, 994.
 —, Gefahr durch Aspiration 19, 45, 46.
 —, Geschichtliches 41—44.
 —, intravenöse Narkosen 51, 52.
 —, — Äthernarkose 42.
 —, Kombinationsnarkose 47.
 —, KUHNsche Intubationsnarkose 45.
 —, Kurznarkosen 50—52.
 —, Lachgasnarkose 42.
 —, Nachteile der Chloroformnarkose 42.
 —, Narcylennarkose 42.
 —, Narkosenhilfsinstrumente 46.
 —, Narkosenvorbereitung 44 bis 46.
 —, der Narkotiseur 46.
 —, Prüfung der Reflexe 48.
 —, Rauschnarkosen 50.
 —, Tropfnarkose 47.
 —, Überdrucknarkose 47.
 —, Verlauf der Inhalationsnarkose 46—49.
 —, Vermeiden der Aspiration 45, 46.
 —, Vorzüge der Ätherinhalationsnarkose 42.
 —, Weckmittel 50, 52.
 Narkosenapparate 47.
 — nach JUNKER-BRAUN 47.
 — nach KUHN (Intubationsnarkose) 45.
 — nach ROTH-DRÄGER 45, 47.
 Narkosebügel 13.
 Narkosenhilfsinstrumente 46.
 Narkosenzwischenfall, Allgemeines 15, 52.
 —, Atemstillstand 52.
 —, Aspiration durch Erbrechen 45, 46, 993.
 Narkotiseur 46.
 Nase, Aufklappung bei Hypophysenoperationen 551.
 Nasenflügelersatz 609.
 Nasenformverbesserung bei Sattelnase 616—618.
 Nasenmuschel, Resektion bei Hypophysenoperationen 552.

- Nasennebenhöhlenoperationen:
 — Hypophysenoperationen 552.
 — Keilbeinhöhle 552.
 — Oberkieferhöhle 695 bis 697.
 — Oberkieferzahncyste 693 bis 695.
 — Stirnhöhle 593—595.
 Nasenplastik 607—618.
 — mit doppelhäutigem Lappen 613.
 —, Eingriffe beim Rhinophym 618.
 —, Geschichtliches 73, 74.
 —, Indische Methode 609, 612.
 —, italienische Methode 614.
 —, russische Methode 612.
 —, Knochendefektersatz 613.
 —, Nasenflügelersatz 609.
 —, Nasenschleimhautersatz 610, 611.
 —, Nasenspitzenersatz 613.
 —, Nasenwandersatz 613.
 —, bei Sattelnase 616.
 —, Septumersatz 611.
 —, subtotale Rhinoplastik 611.
 —, totale 612.
 Nasenseptumoperationen:
 — Resektion bei Hypophysenoperationen 552.
 — Nasenseptumersatz 611, 612.
 Nasenspitzenersatz 613.
 Nasenwandersatz 612.
 Natriumcitrat 64.
 Nebenhoden:
 — Resektion 131.
 — Exstirpation 1367, 1368.
 — Implantation des Vas deferens in den Hoden 1366.
 — Tuberkulose 1366.
 — Vasektomie bei Entzündung 1322.
 Nebenkröpfe 756.
 Nekrose (Phosphor) des Unterkiefers 697.
 — der Rippenknorpel 807, 808.
 Nekrotomie 372—374.
 Neohormonal bei träger Peristaltik 988.
 Nephrektomie 1253.
 Nephritis, chronische 1252.
 Nephrolithiasis 1260.
 Nephropexie 1271.
 Nephrostomie 1252.
 Nephrotomie 1262.
 Nervenoperationen 201—226.
 —, Alkoholinjektionen bei Trigemineuralgie 565, 568.
 —, Anästhesierung 202.
 —, Anatomie und physiologische Vorbemerkungen 213.
 —, Aufschwemmung von Nervenarben mit physiologischer Kochsalzlösung 203.
 —, Indikationen 201.
 —, Nervenaustritt 204, 205.
 —, Nervendehnung 205.
 —, Nervendefektersatz 216. bis 218.
 —, — durch Abspaltung 216
 —, — Dauerdehnung 204, 216.
 —, — Dehnung des Nerven 204, 216.
 —, — durch Dislokation der frakturierten Knochen 217.
 —, —, direkte Einpflanzung in den Muskel 217.
 —, —, Entspannungsstellung der Extremität 216.
 —, — durch Knochenresektion 217.
 —, —, Nervenpfropfung 217.
 —, —, Transplantation 217.
 —, — durch Verlagerung 216.
 —, Nervendurchschneidung bei Neuralgie 203, 204.
 —, — bei spastischen Kontrakturen (STOFFEL) 205.
 —, — der Rami communicantes bei tabischen Krisen 1389.
 —, — der peripheren Trigemineusäste 569.
 —, — der Trigemineusäste zwischen Basis und Peripherie 570.
 —, — des Trigemineusstammes nach FRAZIER 582.
 —, — der sensiblen Trigemineuswurzel von der hinteren Schädelgrube aus nach DANDY 584.
 Nervenoperationen, Nervendurchschneidung der Trigemineusäste an der Schädelbasis 572.
 —, — der Vorderseitenstrangbahn des Rückenmarkes (Chordotomie) 1390.
 —, Exairese der Intercostalnerven nach FRANK 1387.
 —, — des N. phrenicus 919.
 —, Exstirpation des Ganglion semilunare 577.
 —, Elektrokoagulation des Ganglions nach KIRSCHNER 575.
 —, Nervenfreilegung 218 bis 225.
 —, —, Freilegung des N. alveolaris inf. 569, 570.
 —, — des N. auriculotemporalis 570.
 —, — des N. buccinatorius bei Neuralgie 570.
 —, — des N. lingualis 571.
 —, — der Trigemineusäste an der Schädelbasis 572.
 —, —, Belegen und Aufsuchen der peripheren Nerven der Extremitäten 218 bis 225.
 —, —, Geschichtliches 213, 563.
 —, Indikation zu operativen Eingriffen 211—212.
 —, Injektionen von Alkohol bei Trigemineuralgie 565.
 —, Injektionen von Kochsalzlösung in die Nervenscheide 202, 215.
 —, Nervenimplantation 217.
 —, Nervenlösung 215—218.
 —, Einscheidung in Muskel- oder Fettgewebe 216.
 —, —, Narbenexcision 215.
 —, Nervennaht 214.
 —, —, Anästhesie 214.
 —, —, Neurolyse und elektrische Reizung 215.
 —, —, Technik 214.
 —, periarterielle Sympathektomie 225.
 —, Nervenpfropfung 217.
 —, —, einfache 217.
 —, —, doppelte und mehrfache 217.

- Nervenoperationen, Phrenikotomie 919.
- , Nervenregeneration 213.
 - , Resektion einzelner Nervenäste bei spastischen Kontrakturen (STOFFELSche Operation) 203—209.
 - , — des N. obturatorius nach SELIG 208.
 - , — der sensiblen Wurzeln bei der FÖRSTERschen Operation 1385.
 - , — der Trigeminasäste an der Schädelbasis 570.
 - , Nervenschädigung durch ESMARCH-Schlauch 336.
 - , Spritzbehandlung 202.
 - , STOFFELSche Operation 205.
 - , Eingriffe am N. sympathicus 225—237.
 - , —, Anatomie 226.
 - , —, Physiologie 227.
 - , —, Indikationen 229.
 - , —, Vorprüfungen 230.
 - , —, Einspritzung in das Ganglion stellatum 230.
 - , —, periarterielle Symphektomie 231.
 - , —, Durchtrennung des Grenzstranges 231.
 - , —, Durchschneidung der Rr. communicantes 231.
 - , —, cervicale und lumbale Gangliktomie 231.
 - , —, Entfernung von Ganglionketten 232.
 - , —, Arteriektomie 232.
 - , —, die Technik der einzelnen Eingriffe 232 ff.
 - , Nerventransplantation 217.
 - , Umscheidung der Nerven und Nervenmähte mit Muskel-, Fett- oder Fascienlappen 108, 216.
 - , Vagotomie nach EXNER 1387.
 - , Nervenvereisung 203, 344.
 - , Verlagerung 216.
 - , Nervenverletzungen, Behandlung 209—224.
 - , —, Entartungsreaktion 211.
- Nervenoperationen, Nervenverletzungen, Indikation zur Operation 211—212.
- , —, Medianuslähmung 210.
 - , —, Radiuslähmung 210.
 - , —, Ulnarislähmung 210.
 - , Nervenversorgung bei Amputationen 343.
 - , Nervenwurzeldurchschneidung bei der FÖRSTERschen Operation 1385.
- Netz:
- Anästhesierung bei Bauchoperationen 983.
 - zur Ausfüllung des Ulcusgrundes 1029.
 - Fixation an der vorderen Bauchwand bei Lebercirrhose 1210, 1211.
 - zur Übernähung von perforierten Ulcera 1051.
- Neu-Cesol zur Durstbekämpfung nach Bauchoperation 988.
- Neugeborene:
- Pylorusspasmus 1055.
 - Atresia ani 1143.
- Neuralgie 202.
- am Amputationsstumpf 203.
 - nach BASSINIScher Operation 1105, 1106.
 - , Durchschneidung des Nerven 203.
 - , Exairese 203.
 - , Injektionsbehandlung mit Alkohol 202.
 - , — mit Eucaïn 203.
 - , Nervendehnung 216.
 - des N. obturatorius 1129.
 - , periarterielle Symphectusoperation 225—232.
 - , Resektion von Nerven 203.
 - des Trigemini 563—585.
 - , —, Alkoholinjektionen 565—569.
 - , —, Durchtrennung der Trigeminasäste zwischen Peripherie und Basis 570—571.
 - , —, Durchtrennung des Trigeminstammes nach FRAZIER 582—584.
 - , —, — von der hinteren Schädelgrube aus nach DANDY 584.
- Neuralgie des Trigemini, Exairese der Äste an der Schädelbasis 569—570.
- , —, Exstirpation des Ganglion Gasseri 577 bis 582.
 - Vereisung der Nerven 203.
- Neurokeratitis nach Alkoholinjektion bei Trigemineuralgie 568.
- Neurom am Amputationsstumpf 203, 343.
- , periarterielle Symphectomie 225.
- Neurolyse 215—218.
- Neurotisation des Muskels 217.
- Niere, Operationen 1246 ff.
- , Acupunctur 1260.
 - , Anästhesierung 1253.
 - , Decapsulation 1254.
 - , Drainage 1259.
 - , Entnervung des Nierenstiemes 1253.
 - , Fascientransplantation bei Nephropexie 1271.
 - , Freilegung 1254.
 - , Gefäßstielunterbindung 1258.
 - , Geschichtliches zur Nierenchirurgie 1246.
 - , Kauterisation von Nierenzysten 1249.
 - , Lagerung des Kranken 1253.
 - , Nephrektomie 1253.
 - , Nephropexie 1271.
 - , Nephrostomie 1252.
 - , Nephrotomie 1262.
 - , paranephritische Abszesse 1252.
 - , Pyelostomie 1252.
 - , Pyelotomie 1261.
 - , Pyonephrose 1251.
 - , Schnittführung 1254.
 - , Schußverletzung 1249.
 - , Stichverletzungen 1242.
 - , Transplantation 114.
 - , Tumor und Varicocele 1249.
 - Verletzungen 1249.
 - Vorbereitung 1253.
 - Wanderniere 1271.
- Niere:
- Untersuchungsmethoden 1246.
 - Chromocystoskopie 1247.
 - Cystoskopie 1247.
 - Funktionsprüfung 1297.

- Niere:
 — Phloridzinausscheidungsprobe 1248.
 — Pyelographie 1247, 1248.
 — Röntgendiagnostik 1247.
 — Ureterenkatheterismus 1247.
- Nierenbecken:
 — Acupunctur des Steines 1260.
 — Erweiterung bei Phimose 1341.
 — Fistel 1252.
 — Freilegung 1260.
 — plastische Operationen 1263.
 — Pyelostomie 1252.
 — Pyelotomie 1261.
 — Spülung 1252, 1253.
 — Steine 1260.
- Nierenbeckenfistel, Anlegung 1252.
- Nierenbeckenspülung 1252.
- Nierenblutung 1249.
- Nierencysten 1249.
- Nierenfunktionsprüfung 1297.
- Nierenkapselplastik 1263.
- Nierentuberkulose 1260.
- Nierentumoren 1249.
- Nieren-Ureterstein und chron. Appendicitis 1251.
- Normosal 70, 827.
- Novocain 53.
- Novalgin 22.
- Oberflächenanästhesie 53.**
- Oberkieferhöhlenempyem 695 bis 697.
- Oberkieferoperationen:
 — Anästhesie bei Oberkieferresektion 687.
 — Blutstillung 691.
 — Eröffnung der Highmorshöhle 695—697.
 — Geschichtliches zur Oberkieferresektion 686.
 — Hängemattenplastik 692.
 — Hautschnitt nach WEBER 687.
 — Oberkieferresektion bei Hypophysenoperation 692.
 — bei Phosphornekrose 692.
 — temporäre doppelseitige Resektion 692.
 — Resektion 687—692.
 — Technik der Resektion 687 bis 692.
 — Zahncysten 693—695.
- Oberlippenplastik s. Hasenschartenoperation 622ff.
- Oberschenkeloperationen:
 — Amputation 352.
 — Aufsuchen des N. ischiadicus 223—224.
 — Bifurkation nach LORENZ 478.
 — Exartikulation am Kniegelenk 417.
 — Mobilisation des Kniegelenkes 496—502.
 — Nagelextension am Femur nach STEINMANN 273.
 — Osteotomie, subtrocantäre 315.
 — Osteotomie, suprakondyläre 308, 316.
 — Resektion des Kniegelenkes 456.
 — Saphenektomie 186.
 — Umkehrplastik nach SAUERBRUCH 364.
 — Unterbindung der A. femoralis 135—140.
 — Unterbindung der A. glutea inf. und sup., A. poplitea 147—150.
 — Verlängerung des Femur nach KIRSCHNER 313.
- OBERSTSCHE ANÄSTHESIE 270.
- Obturationsileus 1202.
- Obturatorius, Hernie des Canalis 1128.
- Ödem, traumatisches 229.
- OEHLECKERSCHER APPARAT ZUR BLUTTRANSFUSION 67.
- Örtliche Betäubung s. Lokalnästhesie 52—59.
- Oesophagoduodenostomie 1043.
- Oesophagogastrostomie 968, 1058, 1061.
- Oesophagojejunostomie 1003.
- Oesophagoplastik 960—967.
 —, antethorakale Hautschlauchbildung nach PAYR 966.
 —, — nach KELLING 963.
 —, antethorakale Dünndarm-Hautschlauchbildung nach LEXER 963.
 —, — nach ROUX 962.
 —, — nach VULLIET 964.
 —, — nach HIRSCH, JIANU 964.
 —, — nach WULLSTEIN 961.
- Oesophagoplastik, antethorakale Hautschlauchbildung nach BIRCHER 961, 966.
 —, Geschichtliches 960.
 —, Hautschlauchbildung bei Oesophagusresektion nach SAUERBRUCH 969.
 —, Totalverlagerung des Magens nach KIRSCHNER 964.
- Oesophagoskopie 957—959.
 —, Anästhesie 958.
 —, Divertikeldiagnose 959.
 —, Geschwulstdiagnose 959.
 —, Instrumentarium 958, 959.
 —, Körperhaltung des Kranken 958.
 —, Mediastinitis purulenta 959.
 —, Oesophagotomie zur Einführung des Oesophagoskops 960.
 —, Probeexcision 959.
 —, Röntgenuntersuchung 958.
 —, Speichelfluß, Speichelpumpe 958.
- Oesophagusoperationen 794 bis 801, 956—974.
 —, Oesophagus- (Halsteil-) Operationen 794 bis 801, 959.
 —, —, Anästhesie 794.
 —, —, Carcinom 800—801.
 —, —, Divertikel 795—800.
 —, —, Lagerung des Kranken 800.
 —, —, Nachbehandlung 800.
 —, —, Oesophagotomie 794 bis 795.
 —, —, Plastik 801.
 —, —, Resektion 800—801.
 —, Oesophagus, Brustteil, Operationen 956 bis 974.
 —, —, Carcinom 968.
 —, —, Divertikel 959, 960.
 —, —, extrapleurale Freilegung des Oesophagus durch Mediastinotomia post. sup. 969, 970.
 —, —, extrapleurale Freilegung des Oesophaguscarcinoms im untersten Abschnitt 970, 973.
 —, —, kolloabdominales Verfahren 971.
 —, —, Fremdkörper 958.

- Oesophagusoperationen, Oesophagus, Fremdkörper, Geschichtliches zur Fremdkörperextraktion aus der Speiseröhre 957.
- , —, —, Münzenfänger 957.
- , —, —, Oesophagoskopie 957—959.
- , —, —, Oesophagotomie 959—960.
- , —, —, Verletzungen 959.
- , —, —, Zangenextraktion direkt 959.
- , —, Mobilisation bei Kardiaresektion 968.
- , —, Oesophagogastrostomie bei Kardiospasmus 1003.
- , —, —, Oesophagoplastik 960—967.
- , —, Oesophagoskopie 957 bis 959.
- , —, Oesophagotomie 959 bis 960.
- , —, plastische Operationen an der Speiseröhre 960—967.
- , —, Probeexcision 959.
- , —, Resektion des dilatierten Abschnittes bei Kardiospasmus 1003.
- , —, transpleurale Freilegung des Oesophaguscarcinoms 972—974.
- , —, Verletzungen 959.
- Oesophagusstenosen, bösartige, operative Behandlung 968.
- , extrapleurale Freilegung des Oesophagus 969, 970, 973.
- , Hautschlauchbildung 960.
- , Mediastinotomia post. sup. dextra zur Freilegung des Oesophagus 969.
- , Oesophagogastrostomie 968, 1058, 1061.
- , — mit Hilfe des MURPHY-Knopfes nach SAUERBRUCH 969.
- , Oesophagoduodenostomie 1043.
- , Rippenresektion 968, 969, 970, 972, 973.
- , Schlüsselbeinresektion 972.
- Oesophagusstenosen, transpleurale Freilegung des Oesophagus 972, 973.
- , Überdruckverfahren 972.
- Oesophagusstenosen, gutartige, operative Behandlung 966.
- , Gastrostomie 967.
- , konservative Behandlung 967.
- , Sondierung mit konischen Bougies 967.
- , Sondierung ohne Ende 967.
- Offene Tenotomie bei Schiefhals 735.
- bei Spitzfuß 238.
- Ohrmuschel, Plastik bei absteigender 653—655.
- Ohrspeicheldrüse 714—720.
- Okklusionsileus 1202.
- Olecranonfraktur 287.
- Oleothorax 911 ff.
- OMBRÉDANNESche Maske 47.
- Omentofixation 1211.
- Omentopexie 1062.
- Operation, aseptische 11—18.
- Operationshaus, Lageplan 4.
- Operationskleidung 11.
- Operationalkurs, operative Technik 117.
- Operationsmantel 11, 12.
- Operationsplan 15, 117.
- Operationsraum und seine Ausstattung 1—9.
- , Heizung 7.
- , Inneneinrichtung 5.
- , künstliche Beleuchtung 6, 985.
- , Lüftung 7.
- , natürliches Licht 5, 985.
- , Operationskorb 14.
- , Operationstisch 8, 9, 982, 985.
- , schattenlose Operationssaallampen 6, 985.
- , Sterilisationsräume 4, 7.
- , Stirnlampe 5.
- , Verhältnis zu Bettenzahl 4, 5.
- , Vorbereitungsraum 4.
- , Waschräume 3, 4.
- , ZEISSsche Stativlampe 6.
- Operationsschwester 16.
- Operationsverlauf, Allgemeines 14—18.
- Operationsvorbereitung 9 bis 14.
- des Kranken 9, 981.
- Operationscystoskop 1278.
- Opisthogenie 711.
- Opium nach Hämorrhoidenoperation 1156.
- nach Mastdarmresektion 1180.
- Orbita, Ausräumung 595.
- , Eröffnung des retrobulbären Raumes 587 bis 591.
- Orbitalinjektion bei Eröffnung des retrobulbären Raumes 588.
- Orchidopexie 1351 ff.
- Organtransplantation, Epithelkörperchen-Transplantation bei Tetanie 101, 113.
- , Hoden 101.
- , Appendix 1330.
- Orthopädische Behandlung des Schiefhalses nach Operation 737.
- und operative Maßnahmen bei Behandlung des Klump- und Plattfußes 242—249.
- Oscillometrie 230.
- Osteoklasse 310.
- , Bohrsteeoklasse nach BRANDES 310.
- Osteomyelitis acuta 370—379.
- , Aufbohren des Knochens 370.
- , Indikation zur Radikaloperation 370—371.
- , Sepsis 371.
- , subperiostaler Absceß 370.
- Osteomyelitis chronica 371 bis 374.
- , Sequestrotomie 372—374.
- , Doppellappenbildung 373.
- Osteophytenbildung bei Amputationsstümpfen 361, 363.
- Osteoplastische Operationen: — osteoplastische Ausfüllung von Knochenhöhlen 372, 373.
- osteoplastische Femuramputation nach ABRASHANOW 409.
- — nach GRITTI 409, 410.
- osteoplastische Kniegelenkresektion nach KIRSCHNER 462, 463.
- osteoplastische Femuramputation nach SSABANEJEFF 409.

- Osteoplastische Operationen:
- osteoplastische Amputation des Unterschenkels 344, 352.
 - osteoplastische Operation nach GÜNTHER 415.
 - nach PIROGOFF 412—415.
 - osteoplastische Fußresektion nach WLADIMIROFF-MIKULICZ 415.
 - osteoplastische Eröffnung des retrobulbären Raumes 587—591.
 - doppelseitige Oberkieferresektion zur Freilegung der Hypophysen 692.
 - osteoplastische Trepanation 532.
 - osteoplastischer Verschuß der Bruchpforte bei Hernia obturatoria 1128 ff.
- Osteotomie 307—310.
- , Allgemeines 307.
 - , Bifurkation nach LORENZ 478.
 - , Bohrlöchermethode nach PERTHES 319.
 - bei Coxa vara 314.
 - —, lineär, keilförmig, schräg, bogenförmig, winklig 315.
 - — mit SCHANZschen Schrauben 479.
 - — am Schenkelhals 314.
 - — subtrochanter 315.
 - — am Trochanter 314.
 - , Osteotomie bei difform geheilten Frakturen nach KIRSCHNER, PERTHES, BIER 312.
 - , Osteotomie, suprakondyläre bei Genu valgum 308, 316 ff.
 - , —, Anästhesie 318.
 - , —, bogenförmige 319.
 - , —, keilförmige 319.
 - , — nach MAYER-SCHÉDE 319.
 - , — nach PERTHES 319.
 - , —, schräge 319.
 - , —, lineäre Technik 318.
 - , —, Vorbereitung 317.
 - , Geschichtliches 307.
 - des Calcaneus bei Hackenfuß 248.
 - bei Hallux valgus 321 ff.
- Osteotomie, suprakondyläre bei habitueller Knie-scheibenluxation 473 bis 475.
- bei rachitischer Verkrümmung 309.
 - , —, Aufspaltung nach KIRSCHNER 312.
 - , — nach SPRINGER 310.
 - , — nach LÖFFLER (Knochensalat) 311.
 - nach SCHANZ 479.
 - am Unterkiefer 765 ff.
 - am Unterschenkel 319.
- Palliativoperation bei Lungengeschwülsten 925.
- bei Mastdarmkrebs: Kolostomie, Rectostomie 1165.
 - bei Peritonitis: Enterostomie 990.
- Palliativresektion bei hochsitzendem Ulcus nach MADLENER 1047.
- Palliativtrepanation 514, 548.
- Palmaraponeurose, Schrumpfung 265.
- Panaritium 267—270.
- , Anästhesierung 269, 270.
 - , Blutleere 269.
 - , Lymphadenitis 268.
 - , Lymphangitis 268.
 - , konservative Behandlung 268.
 - , operative Behandlung 267 bis 270.
 - , artikulares 268—270.
 - , —, Exartikulation der Phalangen 270.
 - , —, Gelenkeröffnung 270.
 - , —, Röntgenuntersuchung 270.
 - , ossales 268, 269, 270.
 - , —, Fischmaulschnitt 269.
 - , —, Röntgenuntersuchung 270.
 - , —, Sequesterentfernung 270.
 - der Sehenscheiden 255 bis 261.
 - , —, Anästhesierung 200.
 - , —, Anatomie der Sehenscheiden 255, 256.
 - , —, Blutleere 257.
 - , —, Drainage 257, 258.
 - , —, Freilegung 257.
 - , —, Nachbehandlung 260.
 - , —, V-Phlegmone 257.
- Panaritium, subcutanes 268 bis 270.
- , —, Alkoholumschläge 268.
 - , —, Anästhesierung 269.
 - , —, Bäder in Kaliumpermanganicum 268.
 - , —, Fischmaulschnitt 268, 269.
 - , —, Herddiagnose 268.
 - , —, Stauungsbehandlung nach BIER 268.
 - , —, Stichincision 268.
 - , subunguales 269.
 - , —, Anästhesierung 269.
 - , —, Blutleere 269.
 - , —, Circumcision des Nagelbettes 269.
 - , —, Kaliumpermanganat-Bäder 269.
 - , —, Nagelentfernung 269.
 - , —, Phenolcamphertampone 269.
- Pankreas, Verletzungen 1232.
- , Ablösung des Pankreas bei Ulcus duodeni 1064, 1065.
 - , Ablösung des Pankreas bei penetriertem Ulcus ventriculi 1028, 1029.
 - , Absceß 1234.
 - , akute Pankreasnekrose 1232—1234.
 - , Apoplexie 1232—1234.
 - , Carcinom des Pankreas 1235.
 - , Cholecysto-Duodenostomie 1235.
 - , Cholecysto-Gastrostomie 1235.
 - , Choledochusdrainage 1235.
 - , Beteiligung bei Entzündung der Gallenwege 1235.
 - , chronische Pankreatitis 1234.
 - , Drainage und Tamponade des Pankreasbettes 1232, 1236.
 - , Fisteln 1237, 1238.
 - , Freilegung des Pankreas 1232.
 - , Freilegung, Drainage der Gallenwege bei chronischer Pankreatitis 1234.
 - , Kapselnaht mit Netzdeckung 1236.
 - , Pankreaszyste 1235.
 - , —, Einnähung, Drainage 1235.
 - , —, Exstirpation 1236.

- Pankreas, Pankreaszyste, Fistelbildung 1237.
 —, Pankreasnekrose und Ikterus 1232.
 —, Pseudocyste 1232.
 —, Transplantation 114.
 Pantocain 53.
 Pantophos, Lampe 6.
 Papaverin bei Singultus 994.
 — bei postoperativer Stuhlverhaltung 988.
 Papilla Vateri Steine 1223, 1224.
 —, Carcinom 1224.
 —, Divertikel 1224.
 —, transduodenale Spaltung der Papille 1224.
 Papillom der Harnblase 1277.
 Paquelin s. Thermokauter.
 Parazentese des Trommelfelles 596.
 Paraffinplombe nach BAER 870.
 — nach SAUERBRUCH 915.
 Paralyse des Darmes nach Operation 988.
 — bei Darmverschluss 1202 ff.
 Paralytischer Pes calcaneus 248.
 — equinus 246.
 — equino-varus 246.
 — planus 247.
 — varus 246.
 Paramedianschnitt 984.
 Paranephritischer Absceß 1252.
 Paraphimose 1345.
 Parasakralanästhesie, Allgemeines 53.
 — bei Hämorrhoidenoperation 1154.
 — bei Sectio alta 1286.
 — bei Urethrotomia ext. 1223.
 Parasitäre Cysten im Gehirn 515.
 — in der Leber 1211.
 — in der Milz 1243.
 Paravertebrale Anästhesie, Allgemeines 58, 202.
 — bei Nierenoperation 1253.
 —, extrapleurale Thorakoplastik 889 ff.
 Parathormon Collip 758.
 Parathyroidintabletten bei postoperativer Tetanie 758.
 Parazentese des Trommelfells 596.
 Parenchymatöse Blutungen, Blutstillung 109, 1208, 1239.
 Parenchymatöse Mastitis puerperalis 820.
 Parotisabsceß 714.
 Parotis, temporäre Aufhebung der Sekretion durch Röntgenbestrahlung 719.
 —, Verödung der Drüse 719.
 —, Durchschneidung der sekretorischen Nerven 719.
 —, Unterbindung des Speichelganges 719.
 Parotiscarcinom 722.
 —, Ausräumung der Lymphdrüsen 722.
 —, Operabilität 722.
 —, Unterbindung der Carotis externa 722.
 Parotististel 716 ff.
 —, Drüsenfistel 716.
 —, Entstehung 716.
 —, Gangfistel 717.
 —, Speichelcyste 718.
 —, Operationen an der Drüse 718, 719.
 —, Operationen am Ductus parotideus 717, 718.
 Parotitis, postoperative 714.
 —, Ätiologie 714.
 —, Hyperämisierung 715.
 —, Incision, Drainage 715.
 —, Kaugummi 715.
 —, Mundpflege 714, 715.
 —, Röntgenreizbestrahlung 715.
 —, Sondierung der Ausführungsgänge 715.
 —, Vorbeugungsmaßregeln 715.
 Parotismischgeschwülste 720.
 —, Anästhesierung 720.
 —, Diagnose 720.
 —, Exstirpation 721, 722.
 Parulis 660.
 Paronychie 267.
 Patella:
 — Absägung der Gelenkflächen bei Kniemobilisation 505.
 — Drahtextension an der Patella nach Kniemobilisation 500.
 — Fascienüberkleidung bei Mobilisation des Kniegelenks 580.
 — percutane Vereinigung der Bruchstücke mit MALGAINEScher Klammer 286, 287.
 Patellarnaht 282.
 Patellarnaht, Geschichtliches 282.
 —, Hautschnitt 282, 283.
 —, Nachbehandlung 286.
 — nach PAYR 282.
 — (Cerclage), Umschlingung mit Draht 286.
 —, Umschlingung mit Fascie 287.
 Patellarluxation, habituelle Operationen 473.
 —, Geschichtliches zur operativen Behandlung 473.
 —, Kapselexcision, partielle 474.
 —, Kapselraffung 474.
 —, Muskelkapsellappenplastik nach ALI KROGIUS 474.
 — nach PAYR 475.
 —, Osteotomie des Femurs und Innenrotation des distalen Fragmentes nach HÜBSCHER 475.
 Patellarsehne, Wiederherstellung nach Zerreißung 377 bis 379.
 Paukenhöhlenoperationen:
 — Parazentese des Trommelfells 596.
 — Radikalaufmeißelung 597 bis 601.
 PAUL-MIXTER-Rohr 991, 1097.
 PAYRS Automaten 15.
 PAYR:
 — Anästhesie der oberen Polgefäße bei Strumaresektion 744.
 — Appendixquetsche 1141.
 — Asepsisfehler 12.
 — Arthroplastik 479 ff.
 — Automatenhaken 15, 1011.
 — Bauchbinde 1062.
 — Darmquetsche 1072.
 — Doppellappenplastik bei Osteomyelitis 373.
 — Duodenalverschluß 1033.
 — Einstülpinstrument 1075, 1139.
 — Elephantiasisoperation 264.
 — Elevatorium, stark gekrümmt 849.
 — Fadenfänger 997.
 — Falcitomie 549.
 — Behandlung der Gelenkeiterungen 382.
 — Eingriff bei Hallux valgus 321.
 — Eingriff bei Hammerzehe 324.

- PAYR:
 — Hocksitzstellung 1170.
 — Kapsel Fensterung 376.
 — Kniekappe 286.
 — Kropffistel 759.
 — Leistenhodenoperation 1352.
 — Magenklemme 1016.
 — Magenquetsche 1040.
 — Magnesiumpfeile zur Angiospickung 195.
 — Magnesiumplatten zur Lebernaht 1209.
 — Mammaplastik 837, 838.
 — medialer S-Schnitt 464.
 — Meißeldiagnostik 512.
 — Nierenbeckenplastik 1263.
 — Oesophagoplastik 966.
 — Eingriff bei der habituellen Patellarluxation 475.
 — Patellarnaht 282.
 — Pyloromyotomie 1064.
 — Eingriff bei der Quadricepskontraktur 502.
 — Plastik bei Rekurrenslähmung 758.
 — Rinnensonde 1069.
 — Schenkelbruchoperation 1115.
 — Spritzversuch 1224.
 Penis:
 — Amputation 1346.
 — Anästhesierung 1346, 1347.
 — Aufrichtung 1331.
 — Blutstillung 1347.
 — Epispadie 1330.
 — Hautlappenplastik 1340.
 — Hypospadie 1331.
 — Mobilisation 1330, 1331.
 — Paraphimose 1345.
 — perineale Urethrostomie 1349, 1350.
 — Phimose 1340.
 — Verletzungen 1346.
 Percain 53.
 PERCYScher Glaszylinder zur Bluttransfusion 65.
 Perforation der Appendix 1133.
 — der Dickdarmkuppen 1099, 1100.
 — des DOUGLAS-Abscesses 989.
 — der Gallenblase 1213.
 — des Oesophaguscarcinoms 971.
 — des periproktitischen Abscesses 1059.
 — des Ulcus duodeni 1050.
 — des Ulcus ventriculi 1050.
 Perforationsperitonitis 1050, 1099, 1133, 1213.
 Pericholecystitis 1216.
 Perikard 939 ff.
 —, Anatomie 942.
 —, Concretio pericardii 947.
 —, Eröffnung bei Embolektomie 733.
 —, Exstirpation des Perikards 727.
 —, Hämoperikard 939.
 —, Herztamponade 939.
 —, Herzumklammerung 947.
 —, Verletzungen 939, 940.
 —, Versorgung nach Embol-ektomie 956.
 Perikarditis 946.
 —, eitrige Perikarditis 946.
 —, tuberkulöse Perikarditis 946.
 —, Vergrößerung der Herzbeutelfigur 940.
 —, Punktion 946.
 —, Kardiolyse 947.
 —, Anästhesie 947.
 —, Hautschnitt 947.
 —, extrapleurale Rippenknorpelresektion 947.
 Perikardiektomie 948—950.
 —, Drainage 949.
 —, Gefahr der Überdehnung nach Perikardiektomie 948.
 —, Nachbehandlung mit Theocin und Trockenkost 950.
 —, Phrenicusresektion 949.
 —, Rippenknorpelresektion 948.
 —, transpleurale Eröffnung nach SCHMIEDEN 948.
 —, Überdruckverfahren 948.
 —, Perikardiotomie 946.
 —, —, Anästhesie 946.
 —, —, Costoxiphoidalschnitt 942, 946.
 —, —, Drainage 946.
 —, —, Lagerung des Kranken 946.
 —, —, Sternumdurchtrennung 941, 943, 948.
 —, —, transpleurale Freilegung nach SCHMIEDEN 948.
 —, —, Überdruckverfahren 940 ff.
 Perikardiektomie 948.
 — oder Kardiolyse 947.
 Perikardiolyse 946, 947.
 Perikardiomediastinitis 946.
 Perikardiotomie 946.
 Perineale Harnröhrenfistel 1350.
 Perineale Methoden der Prostatektomie 1306.
 — zur Eröffnung des periproktitischen Abscesses 1159.
 — der Mastdarmkrebsoperation 1170.
 Perinephritischer Absceß 1252.
 Periostknochenlappenplastik bei Amputationsstumpfvorsorgung nach BIER 344.
 — bei Hernia obturatoria 1128 ff.
 — bei Osteomyelitis 372 ff.
 — bei Schädeldefekten 558 ff.
 Periostknochenlappentransplantation bei der ALBEEschen Operation 1373.
 — bei der Arthrodesse des Fußgelenkes 399.
 — bei Pseudarthrosen 328 ff.
 — bei der Rhinoplastik 612 ff.
 — bei Unterkieferdefekt 333.
 Periosttransplantation 111.
 Periphere Sehnenauswechsellung 241—249.
 Periproktitischer Absceß 1159 bis 1160.
 —, radiäre Spaltung der submukösen Abscesse 1159.
 —, zirkuläre Spaltung 1159.
 —, Mastdarmfistel 1160.
 Peristaltik, Anregung 987, 988.
 —, Lähmung 988, 994.
 Peritonealfäßzangen nach v. MIKULICZ 1011.
 Peritonealnaht, 1019.
 Peritonisierung der Bauchhöhle nach Ileocöcalresektion 1095.
 Peritonitis, beginnende, bei Appendicitis 1113 ff.
 Peritonitis, aseptische, bei Blasenverletzung 1274.
 — bei Leber- und Milzverletzung 1207, 1240.
 — bei Nierenverletzung 1250.
 Peritonitis, gallige 1213.
 Peritonitis bei Appendixperforation 1113 ff.
 — bei DOUGLAS-Absceßperforation 989.
 — bei Milzabsceß 1243.
 — bei Ulcusperforation 1050.

- Peritonitis, postoperative 988, 989, 994.
 —, Enterostomie, entlastende 990.
- Peritonitis, subphrenischer Absceß 979, 980.
- Peritonitische Reizung bei Leberblutung 1207.
 — bei Milzblutung 1240.
 — bei Nierenblutung 1250.
- Peritonsillarabsceß 726.
 —, Anästhesie 726.
 —, Kieferklemme bei Tonsillarabsceß 726.
- Perityphlitis 1133 ff.
- Periurethrale Entzündungsprozesse 1323.
- Percutane Umstechungen bei Varicen 187.
- Perniziöse Anämie und Splenektomie 1245.
- Pernocton 51.
- PERTHESscher Apparat für Blutleere 25, 171.
- Pes calcaneus 248.
 —, Osteotomie 248.
 — equinus 245, 246.
 — equinovarus 247.
 — planus 247.
 — varus 246.
- Pigofusion 70.
- Pfählungsverletzung der Blase 1274.
- PFANNENSTIELScher Schnitt 984.
- Pfeilerresektion nach WILMS 857.
- Pfortaderstauung bei Leberechinococcus 1211.
- Pfropfung von Nerven 217.
- Phalangen, Exartikulation 419.
- Phalangenmesser 118.
- Pharynxoperationen 762 bis 768.
 —, Anästhesie bei Pharyngotomie 763.
 —, Drainage 762.
 —, Lagerung des Kranken 763.
 —, Nachbehandlung nach Pharyngotomie 762.
 —, Pharyngotomia lateralis 765.
 —, Pharyngotomia lateralis subhyoidea 765.
 —, Pharyngotomia subhyoidea media 762—765.
 —, präliminare Unterbindung der A. carotis ext. 762.
- Pharynxoperationen, Punction und Spaltung des retropharyngealen Abscesses 767.
 —, temporäre Unterkiefer-spaltung 765.
 —, Tracheotomie 762.
- Phenolcampher (CHLUMSKY), Zusammensetzung 384.
 — bei Furunkeln und Karbunkeln 652.
 — zur Gelenkfüllung 374, 384.
 — bei Panaritien 268.
- Phenolsulphthaleinprobe 1297.
- Phimose 1340.
- Phimosenoperationen 1340.
 —, Anästhesie 1342.
 —, Circumcision 1344.
 —, Dilatation mit Laminaria-stiften 1342.
 —, dorsale Spaltung 1342.
 —, Operation nach FÖDERL 1344.
 —, Operation nach DRÜNER 1344.
 —, Operation nach LOEWE 1344.
 —, dorsale Spaltung nach ROSER 1342.
 —, Operation nach SCHLOFFER 1343.
- Phlebektasie 192.
- Phlegmone unter dem großen Brustmuskel 804.
 — der Extremitäten 258 ff.
 — der Gelenkkapsel 382.
 — am Hals 729.
 — des Mundbodens 660.
 — retroperitoneale 1289.
 — der Sehnscheiden 255 bis 261.
 — der Zunge 655.
- Phloridzinprobe 1247.
- Phosphornekrose des Kiefers 692.
- Phrenicusoperationen:
 — Freilegung 918—920.
 — Phrenicotomie bei Bronchiektasien 873.
 — bei Herzbeutelverwachsung 940.
 — bei Lungentuberkulose 918, 921.
 — bei Resektion des Oesophaguscarcinoms 971, 974.
 — bei Verschuß der Totalempyemresthöhle 699.
 — bei Zwerchfellverletzung 975.
- Phrenicusexairese, Allgemeines 204.
 —, Technik 918—920.
 — in der Lungenkollaps-therapie 921.
- PIROGOFF-Stumpf 412—415.
 —, Technik 412—414.
 —, Vor- und Nachteile 414.
 —, Modifikation nach GÜNTHER 415.
- Pistolengriffklappen 88.
- Plastische Operationen:
 — Allgemeines 73.
 — Arterienlappen 89, 90, 91.
 — Blutstillung 77.
 — plastische Deckung von Hautdefekten 75.
 — — durch Ablösen und Verziehen der Wundränder 76.
 — —, Definition von Plastik und Transplantation 75.
 — — durch Entspannungsschnitte nach DIEFFENBACH 76, 81.
 — — einfach gestielte Hautlappen 84—88.
 — —, Fernplastik 92—95.
 — —, Funktion von Hautlappen 94.
 — —, Gefäßstiellappen nach ESSER 89, 90.
 — —, Geschichtliches 73.
 — —, gestielte Lappen 84.
 — —, günstigste Heilungsbedingungen bei Hautplastik 77, 95.
 — —, Hilfsschnitte nach JÄSCHE 83.
 — —, Infektionsverhütung 77, 95.
 — —, Lappendoppelung 88, 89, 92.
 — —, Lappendrehung nach DIEFFENBACH 86, 87.
 — —, Lappenumklappung 88.
 — —, Lebensfähigkeit von Lappen 89.
 — —, Muffplastik nach v. HACKER 94.
 — —, Wundinfektion und Plastik 77, 95.
 — — durch doppeltgestielte Hautlappen 91, 92.
 — — —, Extremitätenstumpffplastik (Brückenlappen) 92.

Plastische Operationen:

- plastische Deckung durch doppeltgestielte Hautlappen, Henkellappen nach LEXER 92, 100.
- — —, Kinnplastik 91, 92.
- — —, PERTHESscher Kopfhautlappen 92.
- — —, Pistolengriffklappen nach LEXER 88.
- — —, Lippenplastik 91, 92.
- — —, Muffplastik nach v. HACKER 94.
- — —, Rundstielplastik nach FILATOW 92, 99.
- — —, Visierplastik 92.
- — — durch Lappenverschiebung 76, 78.
- — — nach CELSUS 76, 79.
- — — nach v. BRUNS 80, 81.
- — — nach BUROW 82, 83.
- — —, Lappenverschiebung nach v. IMRE 83, 85.
- — —, Schleppenlappen nach GERSUNY 79, 90, 91.
- — —, ISRAELScher Halshautlappen 87.
- — —, Umkipplappen nach KAPPIS 97.
- — — nach PAYR (Mammoplastik) 84.
- — — nach KLEIN-SCHMIDT (Mammoplastik) 84.
- — —, LEXERScher Kopfhautlappen 87.
- — —, Kriechlappen nach LEXER 98.
- — —, Rollappen nach LEXER 98.
- — — nach SZYMANOWSKI 76—82.
- — —, Verband 77, 95.
- — —, VOECKLERScher Doppellappen 93.
- — —, Wanderlappen 96.
- plastischer Ersatz von Schleimhautdefekten 1330.
- plastische Operationen an den Sehnen 238—249.
- —, Sehnauswechslung 241—249.

Plastische Operationen:

- plastische Sehnenverlängerung und Verkürzung 238.
- — Deckung von Knochendefekten 111, 557 bis 563.
- —, Haut-Periost-Knochenlappen 79.
- —, Periostknochenlappen 79.
- plastische Operation am Kopf:
- —, Hypophysenoperationen mit Aufklappung der Nase 551.
- —, osteoplastische Eröffnung des retrobulbären Raumes nach KRÖNLEIN 587.
- —, osteoplastische Trepanation 532.
- —, plastische Operationen bei Schädeldefektdeckung 100, 557.
- — —, Autotransplantation 558.
- — —, Duradefektersatz 538.
- — —, Fettlappentransplantation 538.
- — —, Hetero- und Allotransplantation 102, 558.
- — —, Periost-Knochenlappentransplantation 100, 558.
- plastische Operationen im Gesicht 601 ff.
- —, Augenbrauenersatz 98.
- —, Blepharoplastik 601 bis 606.
- —, Hasenschartenoperationen 622 ff.
- —, Kieferplastik 332.
- —, Kinnhautplastik 618.
- —, Lippenplastik 643.
- —, Rhinoplastik 93, 607.
- —, Wangenplastik 90, 91, 618.
- plastische Operationen an Mundhöhle und Kiefern 662 ff.
- —, am Duct. parotideus 716.
- —, Gaumenspaltenoperation 662.
- —, Hängemattenplastik bei Oberkieferresektion 692.

Plastische Operationen:

- —, Oberkieferresektion, temporäre, doppel-seitige 692.
- —, Unterkiefergelenkplastik bei Ankylose 500 ff.
- —, Unterkieferplastik 332, 701.
- plastische Operationen am Oesophagus 960.
- —, Geschichtliches 960.
- —, antethorakale Hautschlauchbildung nach BIRCHER 961.
- —, antethorakale Hautschlauchbildung nach PAYR 966.
- —, antethorakale Dickdarmhautschlauchbildung nach KELLING 965.
- —, antethorakale Dünndarmhautschlauchbildung nach LEXER 964.
- —, antethorakale Dünndarmhautschlauchbildung nach ROUX 963.
- —, antethorakale Dünndarmhautschlauchbildung nach WULLSTEIN 962.
- —, Totalverlagerung des Magens nach KIRSCHNER 967.
- am Kehlkopf 785.
- —, Stimmbandersatz bei Recurrenslähmung nach PAYR 758.
- plastische Operationen bei Mammaamputation 838.
- —, Defektdeckung nach THIERSCH 837.
- —, Mammoplastik nach KLEINSCHMIDT 840.
- —, Mammoplastik nach PAYR 837, 840.
- plastische Operationen bei Schiefhals 736.
- plastische Operationen am knöchernen Brustkorb: Thorakoplastik 855 bis 861, 877—922.
- plastische Operationen an der Wirbelsäule (ALBEEsche Operation) 1373.

Plastische Operationen:

- plastische Operationen an den Amputationsstümpfen des Ober- und Unterschenkels 92, 344, 346, 352, 408.
- — nach ABRASHANOW 409, 410.
- —, osteoplastische Amputation nach BIER 100, 344.
- — nach GRITTI 408—411.
- —, KRUKENBERG-Stumpf 364—365.
- —, SAUERBRUCH-Stumpf 367—369.
- — nach SSABANEJEFF 409.
- plastische Operationen an Fuß und Fingern:
- — plastischer Fingersersatz 101, 365—367.
- —, Sehnenplastik bei Hallux valgus 321.
- — des Fußes nach GÜNTHER 415.
- — nach PIROGOFF 412.
- — nach SYME 411.
- — nach WLADIMIROFF v. MIKULICZ 415.
- plastische Operationen an den Gelenken:
- — Arthrodesis 397.
- — Arthroplastik 479.
- — Muskellappenplastik bei Ellbogengelenkresektion 441 ff.
- — Muskellappenplastik bei habitueller Knie-scheibenluxation 473 ff.
- — Muskellappenplastik bei habitueller Schulterluxation 471.
- — Fascientransplantation bei der habituelleren Schulterluxation 472.
- — Fettlappenplastik bei Ellenbogengelenkresektion 441 ff.
- plastische Operationen an Pseudarthrosen 326.
- Doppellappenplastik bei Osteomyelitis 373.
- plastische Operationen zur Beseitigung der Blasen-spalte 1340.

Plastische Operationen:

- zur Wiederherstellung des zerissenen Kniescheiben-bandes 377—379.
- bei Penishautdefekt 92, 1340.
- an der Harnröhre 1330.
- bei Phimose 1340.
- Rekonstruktion der Bauch-decken bei Nabelbruch und Bauchbruch 1121.
- plastische Operationen an der Kardia: extramu-cöse Kardioplastik 1002.
- plastische Operationen am Pylorus: extramucöse Pyloromyotomie 1055.
- Anus iliacus-Verschluß-plastik nach KURTZAHN-HAECKER 1200.
- plastische Operationen am Anus bei Mastdarm-vorfall 1145.
- —, Beckenbodenplastik 1149.
- —, Sphincterplastik 1146, 1147.
- —, Suspensionsmethoden 1147.
- —, bei Atresia ani 1143.
- Plattfußoperation: Sehnen-auswechslung 241.
- Plätzen der Bauchnaht 997, 998.
- Pleura, Defektersatz 809.
- , Empyem 842.
- , Eröffnung bei Embolekto-mie 954, 956.
- , — bei Herzfreilegung 940.
- , — bei Kardiaresektion 1058, 1059.
- , — bei Oesophagus-freilegung 972 ff.
- , — bei Perikardresektion 948, 949.
- , — bei subphrenischem Absceß 980.
- , — bei Tumorexstirpation 809.
- , Pneumothorax, künst-licher 843 (s. Lungen-tuberkulose).
- , Punktion 841, 842, 843.
- , —, Aspirationsverfahren 843.
- , Reflex 843.
- , Verletzungen, operative bei Mammaamputation 831.

Pleura, Verletzungen bei

- Unterbindung der Art. subclavia 158.
- , — bei Kardiolyse 946.
- , — bei Unterbindung der Mammariagefäße 168.
- , Verletzungen durch Stich oder Schuß 841.
- , Verwachsungen, künst-liche durch Hinterstich-naht 980.
- Pleuraoperationen:
- Thorakotomie 843—850.
- Anästhesie 844, 845.
- Drainage 850.
- Indikation 843.
- Instrumentarium 849, 850.
- Rippenresektion 843—850.
- Saugflaschendrainage 851.
- Saugpumpenapparat, trag-barer 851.
- Technik 843—850.
- Ventildrainage nach THIERSCH 850.
- Verband 850.
- Empyemresthöhlenbe-handlung 855—861.
- —, Entrindung der Lunge 855.
- —, Operation nach BRAUER 857.
- —, Operation nach SAUERBRUCH 861.
- —, Operation nach HELLER 861.
- —, Operationen nach KIRSCHNER 861.
- —, Operationen nach SCHEDE 856.
- —, Totalempyemresthöhle 856.
- —, Thorakoplastik 852 bis 861.
- Pleuritis, Durchwanderungs-pleuritis bei inkarcerierter Zwerchfellhernie 976.
- bei Perikarditis 946, 956.
- bei subphrenischem Absceß 980.
- , exsudativa tuberculosa 852.
- Plexusanästhesie, Allgemeines 53.
- , Technik 829.
- Plexus brachialis, Anatomie 133, 159, 164, 222.
- , Plexus cervicalis 161.
- Plexus venosus pampiniformis 1361 ff.

- Plexus venosus pampiniformis, Plexus venosus praetrachealis 792.
 —, Plexus vesico-prostaticus 1315.
- Plombierung bei Lungenabsceß 870.
 — bei Lungentuberkulose 914.
 — von Knochenhöhlen 374.
- Pneumolyse, extrapleurale 906 (s. auch Lungentuberkulose).
- Pneumonie, postoperative nach Bauchoperationen 989, 993.
 — durch Aspiration 993.
 — durch Lungenatelektase 19.
 — infolge schlechter Durchlüftung der Lungen 989.
 — durch Embolie 996.
 — durch Narkose 19.
 — Prophylaxe 989.
- Pneumothorax, künstlicher geschlossener s. Lungentuberkulose.
 — traumatischer 801, 803 ff.
- Pneumothoraxempyem 843, 852.
- Polyneuritis durch Sulfonamide 33.
- Ponstumoren 518.
- Postappendizitischer Beckenschäufelabsceß 1142.
 —, DOUGLAS-Absceß 989.
 —, Ileus 1203.
 —, subphrenischer Absceß 979.
- Postoperative Störungen 18 bis 22, 993.
 —, arteriomesenterialer Darmverschluß 994.
 —, Aufplatzen der Bauchwunden 997.
 —, Bauchdeckenabsceß 996 ff.
 —, DOUGLAS-Absceß 989.
 —, Embolie 996.
 —, Empyem 994.
 —, Erbrechen 22, 988, 994, 1204.
 —, Fadenfisteln 997.
 —, Ileus 988, 994, 1204.
 —, Leberabsceß 1210.
 —, Lungenabsceß 865 ff., 994.
 —, Lungengangrän 865 ff., 994.
 —, Lungeninfarkt 950.
 —, Magendilatation 994.
 —, Parotitis 714.
- Postoperative Störungen, Peritonitis 988, 994.
 —, Pneumonie 19, 993.
 —, Singultus, postoperativer 22, 994.
 —, subphrenischer Absceß 977 ff.
 —, Stuhlverhaltung 22, 987, 988.
 —, Thrombose 21, 995.
 Präpariermesser 118, 119.
- PRÉGLSche Jodlösung 1052.
- PRIBRAM, Darmnaht 1087.
- Probeexcision und Tumorstadium 824, 825.
 — im Oesophagoskop 959.
 —, Probefreilegung der Nieren bei Verletzungen 1250.
 —, Probeparotomie bei chronischer Pankreatitis 1235.
 —, Probetrepantation mit Kugelfräse 513.
- Progenie 711—713.
- Prolaps des Gehirns 548 ff.
 — des Mastdarms 1145—1153.
- Pronationskontraktur des Unterarms, Nervendurchtrennung 206.
- Prontalbin 33.
 Prontosil 33.
 Prontosilstoß 33, 34.
- Properitoneales Lipom 1119.
- Prostatatacarinom 1299.
- Prostatahypertrophie 1293 ff.
- Prostata, Operationen 1293 ff.
 —, Absceß 1293.
 —, chronische Entzündung 1293.
 —, Mastdarmverletzung bei Prostatektomie 1303.
 —, suprapubische Fistel 1297.
 —, Vasektomie 1322.
 —, Voruntersuchungen 1296.
 — bei Hypertrophie 1293 ff.
 — —, BOTTINISche Operation 1294.
 — —, Geschichtliches zur Operation der Prostatahypertrophie 1293.
 —, Wahl der Methode bei Prostatektomie 1295.
 —, — —, ischioectale Prostatektomie nach VOELCKER 1313.
 —, — —, perineale Methode nach ZUCKERKANDL 1306.
- Prostata, Wahl der Methode, suprapubische Methode nach FREYER 1301.
 —, — —, transurethrale Elektroresektion 1298.
 —, — —, Vasektomie 1322.
 —, — —, Vorbereitung des Kranken 1296, 1297.
- Prostigmin 988.
- Prothese nach Unterkieferresektion 700.
- Protylin bei Hyperthyreosen 760.
- Pseudarthrose des Schenkelhalses 297 ff.
 — der Unterarmknochen 321.
 — des Unterkiefers 702.
- Pseudarthrosen 326—334.
 —, Aufspaltung nach KIRSCHNER 327.
 —, BECKSche Bohrung 327.
 —, Bolzung 329.
 —, Einfaltung eines Periostknochenspanes 329.
 —, Freilegung der Bruchstücke 328.
 —, Geschichtliches 327.
 —, Nachbehandlung 333.
 —, Resektion der Fragmentenden, Drahtnaht 328.
 —, Schienung mit autoplastischem Material 329 bis 339.
 —, Ursache 326.
- Pseudocyste des Pankreas 1325.
- Ptose der Augenlider 606, 607.
 — des Magens 1061.
- Pulsionsdivertikel der Blase 1279.
 — der Speiseröhre 795.
- Punktion des appendicitischen Abscesses 1143.
 — der Cisterna cerebello-medullaris 521.
 — des Darmes 1205.
 — des DOUGLAS-Abscesses 990.
 — des Ductus choledochus 1223.
 — der Gallenblase 1220.
 — des Gehirns 524.
 — — des Hinterhorns 524.
 — — des Kleinhirns 524.
 — — des Schläfenlappens 524.

- Punktion des Gehirns, des Stirnhirns 524.
 — — des Vorderhorns 524.
 — der Gelenke 374, 375.
 — —, Ellbogengelenk 375.
 — —, Handgelenk 375.
 — —, Hüftgelenk 375.
 — —, Kniegelenk 375.
 — —, Schultergelenk 374.
 — —, Sprunggelenk 375.
 — der Harnblase 1273.
 — des Herzbeutels 946.
 — der Hydrocele 1355.
 — des Leberabscesses 1210.
 — des Lumbalsackes 519.
 — des Lungenabscesses 867.
 — der Niere und des Nierenbeckens 1252, 1260.
 — der Pankreaszyste 1235 ff.
 — der Pleura 843, 844.
 — des retropharyngealen Abscesses 767.
 — des Scrotalhämatoms 1359.
 — des subphrenischen Abscesses 979 ff.
 — der Ventrikel 524, 529.
 Pyelitis 1250 ff.
 Pyelographie 1247.
 Pyelotomie 1260 ff.
 Pyloromyotomie 1054.
 Pyloroplastik, extramuköse 1053, 1054.
 Pylorospasmus 1064.
 Pylorusresektion s. Billroth I und Billroth II.
 Pylorusring, spastisch kontrahiert und Ulcustumor 1063.
 Pylorusspasmus der Säuglinge 1055.
 Pyonephrose 1252.
 Pyothorax s. Empyem.
- Quadricepskontraktur**, Eingriff nach PAYR 502—504.
Quadricepslähmung, Sehnen-
 auswechslung 248.
Querfortsatzresektion zum
 Aufsuchen der Rami communicantes 1389.
Querkolon bei der Oesophago-
 plastik 966.
Querresektion des Magens
 1029.
 —, Indikation 1029.
 —, Technik 1030.
Querschnittsanästhesie 59.
QUECKENSTEDTSches Symptom 1374.
- Quetschzange** nach MOYNIHAN 1033—1036.
 — nach PAYR 1040.
QUINCKESches Steigrohr 528.
- Rachenanästhesie** bei Tonsillektomie 723.
Raffung der Analmuskulatur nach REHN-DÉLORME 1150.
 — des Ligam. gastro-colicum 1062.
 — des Magens 1063.
Rami communicantes, Durchtrennung 231.
Ramus desc. nervi hypogl. 152.
Randarkade des Mesokolons 1012.
Ranula 661.
Rasiermesser (frz.) zur Transplantation 105.
Raspatorium 346, 421, 849.
Rauschnarkose 50.
RAYNAUDSche Krankheit 228.
 — — und Schwangerschaft 228.
Reamputation 361 ff.
Reflexe während der Narkose 48.
Regeneration von Nerven 213.
REHN-DÉLORME, Eingriffe bei Mastdarmvorfall 1150.
Reinfusion von Blut 60.
Reiskörperchenhygrom 261.
Reithosenanästhesie 58.
Rekonstruktion der Bauchdecken 1127.
 — des peritonealen Beckenbodens 1197.
Rectaler Tröpfcheneinlauf 73.
Rectale Eröffnung von DOUGLAS-Abscessen 990.
Rektopexie 1147 ff.
Rektoskopie bei Mastdarmkrebs 1169.
Rectumamputation 1178.
Rectumfistel 1181 ff.
Rectumcarcinom s. Mastdarmcarcinom 1165.
Rectumprolaps 1145.
Rectumresektion nach v. MIKULICZ 1151.
 — nach KRASKE 1179.
Rectusaußenrandschnitt 984, 1134.
Rectusdiastase 1120 ff.
Recurrenslähmung, einseitig bei Struma maligna 760.
 —, operative Behandlung nach PAYR 758.
- Refraktur** von Knochenbrüchen 307.
Relaxatio diaphragmatica 975.
Relaxation der Bauchdecken 1127.
Reposition des Bauchhöhleninhaltes 1018, 1019.
 — von eingeklemmten Brüchen 1130, 1131.
Resektion des Coecums 1092.
 — des Dickdarmes 1088.
 — des Dünndarmes 1069.
 — der Dünndarmfistelschlinge 992.
 — an den Extremitäten 420 ff.
 —, allgemeine Technik 420 bis 423.
 —, knöcherne und fibröse Ankylose 424.
 —, Blutspargung 421.
 —, Fixierung der Knochenenden durch Drahtnaht 424.
 — der Gelenke, Geschichtliches 421.
 —, orthopädische 421.
 —, Schlottergelenk 424—425.
 —, subperiostale 421—422.
 —, Verband und Nachbehandlung 423—425.
 —, Weichteilschnitte 421.
 — an der oberen Extremität 425—450.
 — — des Schultergelenkes 425—434.
 — — des Ellbogengelenkes 435—443.
 — — des Handgelenkes 443—450.
 — an der unteren Extremität 450.
 — — des Hüftgelenkes 450—456.
 — — des Kniegelenkes 456—466.
 — — des Fußgelenkes 466—470.
 — — des Sprunggelenkes nach WLADIMIROFF-MIKULICZ 415.
 — — des 1. Metatarsalköpfchens 419.
 — der Harnblasenwand 1278.
 — des Ileocecalwinkels 1092.
 — des Jochbeins bei Exstirpation des Ganglion Gasseri 577 ff.
 — der Kardia bei Spasmus 1002.

- Resektion der Kardia bei Stenose 968.
 — des Kreuz-Steißbeins nach KRASKE 1172.
 — der Lunge bei Geschwülsten 874ff.
 — von Lungenabschnitten 874ff.
 — des Magens nach Billroth I 1040.
 — — des Magens nach v. HACKER-KRÖNLEIN-REICHEL 1031.
 — — des Magens bei Ulcus pepticum 1023.
 — — des Magens, subtotale 1041.
 — — des Magens totale 1041.
 — des Mastdarms 1179.
 — des Mastdarmvorfalles nach REHN-DÉLORME 1150.
 — des Nebenhodens 1365.
 — des Oberkiefers 687.
 — des Oesophagus 968.
 — der äußeren Orbitalwand 590.
 — des Rectums 1179.
 — der Rippen 842ff.
 — des Schlüsselbeins bei Oesophaguscarcinom 972.
 — des Scrotalsackes 1361.
 — des Steißbeins bei Operation des Blasendivertikels 1281.
 — des Steißbeins nach KRASKE (bei Mastdarmoperationen) 1172.
 — des Sternums bei Freilegung des Aortenbogens 931ff.
 — — bei Herzfreilegung 941.
 — — bei Thymusoperation 930.
 — — bei Tuberkulose 805.
 — der doppelseitigen Struma 743.
 — temporäre, des Unterkiefers, bei Zungencarcinom 658ff.
 — des Unterkiefers 704, 710.
 — des Vas deferens 1368.
 — der Venen bei Varicocele 1363.
 — der hinteren Wurzeln nach FÖRSTER 1385.
 Resektionsmesser 421.
 Restharn 1296.
 Reststickstoffbestimmung im Blut 1296.
 Retransfusion von Blut bei Leberverletzung 1207.
 — bei Tubargravidität 60.
 Retrobulbärer Raum, Eröffnung 587—591.
 —, Anästhesie 588.
 —, Resektion der äußeren Orbitalwand 590.
 Retrograder Katheterismus der Urethra 1328, 1329.
 Retroperitoneale Phlegmone 1289.
 Retropharyngealer Absceß 767—768.
 —, Ätiologie 767.
 —, Anästhesie zur Absceßspaltung 767.
 —, Punktion 767.
 —, Spaltung der Abscesse 767, 768.
 REYERDINSche Läppchen 103.
 Rhinophym 618.
 Rhinoplastik 607—618.
 —, Geschichtliches 73—74.
 —, indische Methode 609, 612.
 —, italienische Methode 614.
 — mit doppelhäutigem Lappen 613.
 —, Nasenflügelersatz 609.
 —, Nasenschleimhautersatz 610, 611.
 —, Nasenspitzenersatz 613.
 —, Nasenwandersatz 613.
 — bei Sattelnase 616.
 —, Septumersatz 611.
 —, totale 612.
 Rhombus, Nahtverschluß s. Plastik 75.
 Rindenepilepsie, Fettlappentransplantation 558, 560.
 Rindenzentren des Gehirns 531.
 RINGERSche Lösung 70.
 Rinnennadel nach STEBBING zur Chordotomie 13, 92.
 Rinnensonde nach PAYR 1069.
 Rippen des Halses, Operation 737.
 — zur Knochentransplantation 561.
 — als Unterkieferdefektersatz 332, 333.
 Rippenbogenaufklappung nach MARWEDEL 1057.
 Rippenbogenrandschnitt bei Operation an der Gallenblase 1215.
 Rippenbogenrandschnitt bei Leberverletzung 1207.
 — bei Milzexstirpation 1240.
 Rippenfrakturen 1250.
 Rippenknorpelnekrose 807, 808.
 Rippenknorpeltuberkulose 805—807.
 Rippenresektion: Technik 844—852.
 — Anästhesie 844.
 — Blutstillung 848.
 — Drainage 850.
 — Indikation 842—844.
 — Instrumentarium 849, 850.
 — Nachbehandlung mit Überdruck 851.
 — bei Pleuraempyem 642 bis 644.
 — Saugflaschendrainage 851.
 — Saugpumpenapparat, tragbarer 851.
 — Ventildrainage nach THIERSCH 850.
 — Verband 850.
 Rippenschere nach STILLE 850.
 — für die 1. Rippe 892.
 Rippensperrer nach SAUERBRUCH 1059.
 Rippenstumpfresektion bei hinterer Mediastinotomie 939.
 Rippentuberkulose 805—807.
 Röhrenabscesse 34.
 Röntgenbestrahlung bei Erysipel 271.
 — der Fistula ani tuberculosa 1162.
 — der Hypophysentumoren 550.
 — bei Untersuchung auf ruhende Infektion 482.
 — der Lungengeschwülste 924.
 — der tuberkulösen Lymphdrüsen 198.
 — der Parotis 719.
 — der Schweißdrüsenentzündung 805.
 — der Sehnscheiden-tuberkulose 262.
 — der Struma maligna 760.
 Röntgenuntersuchung der Blasendivertikel 1279.
 — bei Bronchiektasie 872.
 — der Empyemresthöhle 866ff.
 — der Gallenblase 1214.
 — bei Leberabsceß 1210.

- Röntgenuntersuchung bei Leberechinococcus 1210.
 —, Lungentuberkulose 883.
 — bei Fremdkörpern im Oesophagus 957.
 — bei Oesophaguscarcinom 968.
 — bei Oesophagusdivertikel 796.
 — bei Pankreascysten 1235.
 — des Schädels 514.
 Rollgaze 18.
 ROLANDSche Furche 531.
 ROSERSches Lappchen bei Phimosenoperation 1341.
 Rotation der Wange 618.
 Rotandaspritze nach JÜNGLING zur Bluttransfusion 68.
 ROTH-DRÄGER-Apparat 45, 47.
 ROUXScher Haken 1135, 1140.
 Rückenmarksanästhesie, hohe 57.
 Rückenmarksoperationen 1376.
 —, Anästhesie 1378.
 —, Anatomie 1384.
 —, Chordotomie 1390.
 — FÖRSTERSche Operation 1385.
 — Hämatomyelie 1370.
 — Laminektomie 1377.
 —, Myelographie 1375.
 —, Spina bifida, Operationen 1376.
 —, Tumoren 1374.
 —, Verletzungen 1370, 1371.
 Rückenmarkssegmente und Erfolgsorgane 1386.
 Ruptur der Harnblase 1274.
 — der Leber 1206.
 — der Milz 1239.
 — der Niere 1250.
- Sacralafter 1178 ff.
 Sacralanästhesie 53.
 — bei Hämorrhoidenoperation 1154.
 — bei Urethrotomia ext. 1323.
 Sacrale Mastdarmkrebsoperation nach KRASKE 1170.
 — nach GOETZE 1185.
 Salbenbehandlung der Furunkel 651.
 Samenblasen 1369.
 —, Exstirpation 1369.
 —, Injektion durch das Vas deferens 1369.
 —, Tuberkulose 1369.
- Samenblasen, Tumoren 1369.
 —, Verletzung 1369.
 Samenstrang, Behandlung bei Bruchooperationen 1100 bis 1108.
 —, Einpflanzung in die Haut 1369.
 —, Einpflanzung in den Hoden 1366.
 — bei angeborenem Leistenbruch 1110.
 —, Resektion 1368.
 —, Tuberkulose 1366.
 —, Varizen 1360, 1361.
 —, Verlagerung 1363.
 SAMTERSche Visierplastik 92, 363.
 Saphenektomie 186.
 SARAFOFF, Eingriff bei Mastdarmvorfall 1147.
 Sattelförmige Hüftgelenkmobilisation nach PAYR 493.
 Sattelnase 616.
 Säuglinge, Pylorusspasmus 1055.
 Saugbehandlung der Mastitis 820.
 Saugflaschendrainage bei Empyem 843.
 Saugpumpe bei Oesophagoskopie 958.
 SAUERBRUCH-Hautkanal bei Anus praeter iliacus 1200.
 SAUERBRUCH-Stumpf 367 bis 369.
 SAUERBRUCH, Einstülpungsresektion des Kardiocarcinom 1058.
 —, Rippensperrer 1059.
 —, Handgriff bei Herzoperationen 945.
 —, Umkehrplastik 364.
 SAUERSche schiefe Ebene 700.
 Sauerstoff bei Narkose 47.
 Säurebasengleichgewicht und postoperative Lungenentzündung 20.
 Scalenuslücke 159.
 SCARPASches Dreieck 135, 138.
 Schädelbrüche, Operationen 512, 513.
 Schädeldefekte 557.
 Schädelgrube, hintere, Trepanation 540.
 Schädelkontusion 512.
 Schädelmessung mit KRÖNLEINSchem Kraniometer 530—532.
- Schädeloperationen 509 ff., 557 ff.
 —, Balkenstich 526.
 —, Defektdeckung 557.
 —, —, Autotransplantation 561, 562.
 —, —, Duradefektersatz 563.
 —, —, Encephalolyse 558, 561.
 —, —, Fettlappentransplantation 562.
 —, —, freie Transplantation 561.
 —, —, Geschichtliches 509, 557.
 —, — nach v. HACKER-DURANTE 558.
 —, —, Hautperiostknochenlappenbildung 558, 561.
 —, —, Heterotransplantationen und Allogtransplantationen 558.
 —, —, Indikation 558.
 —, — nach MÜLLER-KÖNIG 559.
 —, —, Periostknochenlappenbildung 558—561.
 —, — durch das Mittelstück des Schulterblattes 561.
 —, —, Transplantation von Periost-Knochenstücken 561.
 — bei Duratumoren 537.
 —, Duraverletzung 510, 511.
 —, Entlastungstrepanation 514, 548.
 —, Falcitomie nach PAYR 549.
 —, Hirnpunktion 524 ff.
 —, Hirntumoren 515—524.
 —, Resektion des Jochbeins bei Exstirpation des Ganglion Gasseri 577.
 — bei Knochentumoren 513, 514.
 —, Kompressionserscheinungen 515.
 —, Lumbalpunktion 519 bis 521.
 —, epidurale Blutung (Meißeldiagnostik) (Probetrepanation) 512.
 —, Probetrepanation mit Kugelfräse 513.
 —, Suboccipitalstich 521.
 —, komplizierte Schädelbrüche 510—511.
 —, Trepanation über dem Großhirn 532.

- Schädeloperationen, Trepanation über dem Kleinhirn 540.
 —, Ventrikulographie 529.
 —, Verband nach Trepanation 540, 541.
 Schafftepispadie 1330.
 Schafthypospadie 1331.
 SCHANZsche Schrauben 479.
 SCHANZscher Watteverband 737.
 Scharfer Löffel 422.
 Scheinreposition 1131.
 Schema der Beziehungen zwischen Rückenmarksegment und Erfolgsorgan 1386.
 Schenkelbruch 1114—1119.
 —, Anatomie 1114.
 —, Hautschnitt 1115.
 —, Herniolarotomie 1118.
 —, Operationsmethode nach PAYR 1115—1119.
 —, Einklemmung 1118.
 Schenkelbruchnadel 1119.
 Schenkelhalsbruch 294—302.
 —, Behandlung 294—302.
 Schenkelhalsosteotomie 314.
 Schenkelvenenthrombose nach APPENDEKTOMIE 1141.
 Schere nach COOPER 118.
 Schiefe Ebene nach SAUER 700.
 Schiefhalsoperationen 734 bis 737.
 —, Anästhesie 735.
 —, Geschichtliches 734.
 —, Nachbehandlung 736, 737.
 —, Operationsmethoden 734 bis 737.
 Schifferknoten 121.
 Schilddrüsenoperationen s. Kropfoperationen 740 bis 761.
 Schilddrüsentransplantation 101, 114.
 — bei Myxödem 101.
 — bei Kretinismus 113, 114.
 Schläfenlappenpunktion 524.
 Schleimbeutel 262—263.
 —, Anatomie 262.
 —, akute Entzündung 262 bis 263.
 —, chronische Entzündung 262—263.
 —, tuberkulöse Entzündung 262.
 —, luische Entzündung 262.
 —, gonorrhöische Entzündung 262.
 Schleimbeutel, operative Behandlung 262—263.
 Schleimhauttransplantation 108.
 — bei Bindehautdefekten 108.
 —, Appendix bei Harnröhrenschleimhautdefekt 108, 1330.
 — bei Hypospadie 108.
 Schleimhautdefektersatz bei durchgehendem Wangendefekt 621.
 Schließmuskelerersatz am Anus nach KIRSCHNER 1146.
 — nach MATTI 1146.
 — nach THIERSCH 1146.
 Schlingenschnürer nach BORCHARDT 280.
 Schlinge und Schlingenführer für Tonsillektomie nach BRÜNINGS 725.
 Schlingenschnürer nach KIRSCHNER 278.
 Schlitztuch 13.
 Schlottergelenk nach Mobilisation 424.
 Schlüsselbein-Resektion bei Ausräumung der Suprascapulargrube 836.
 Schlundoperationen 762ff.
 Schlußfähigkeit des künstlichen Afters nach KURTZAHN-HÄCKER 1200.
 Schmerzbetäubung s. Anästhesie.
 SCHMERZsche Klammer 275.
 SCHMIEDENSche Naht 1080.
 Schnellentwickler 300.
 Schrägfistel nach WITZEL 1006.
 Schrauben nach SCHANZ 479.
 Schrumpfblase 1276.
 Schrumpfgallenblase 1214.
 Schrumpfniere, chronische 1252, 1253.
 SCHUHMACHER, Brustbeinschere 940.
 Schulterankylose, Mobilisation 487, 488.
 Schulterblatt, Knochenentnahme zur Schädeldefektdeckung 561.
 Schultergelenksoperationen:
 — Arthrodese durch Knorpelresektion 397.
 — breite Aufklappung 385.
 — Eröffnung von vorn und hinten 385.
 Schultergelenksoperationen:
 — Exartikulation 403—406.
 — — mit hoher Amputation nach BECK 404.
 — —, Blutsparung 404.
 — —, Drainage 406.
 — —, Geschichtliches 403.
 — —, digitale Kompression der Gefäße nach DUMREICHER 405.
 — —, Schnitt nach HUETER-OLLIER 405.
 — — mit innerem Weichteillappen 405.
 — Mobilisation 487, 488.
 — Punktion 375.
 — Resektion 425ff.
 — —, Geschichtliches 425.
 — —, Resektion von hinten nach KOCHER 430 bis 434.
 — —, Resektion von vorn nach v. LANGENBECK-BAUDENS-OLLIER-HUETER 425—430.
 Schultergürtelamputation 353 bis 356.
 Schulterluxation, habituelle 470—473.
 Schußneuritis, Vereisung 203.
 Schußverletzung der Blase 1274.
 — des Herzens 939.
 — der Leber 1206.
 — der Lunge 803.
 — der Milz 1239.
 — der Nerven 209.
 — der Nieren 1249.
 — des Rückenmarks 1370.
 — des Schädels 510.
 — der Wirbelsäule 1370.
 — des Zwerchfells 974.
 Schwanzcysten des Pankreas 1335.
 Schwebeextensionsverband bei Gelenkmobilisationen 485.
 Schweinerotlauf 272.
 Schweißdrüsenabszesse der Achselhöhle 805.
 Sectio alta 1285.
 v. SEEMEN, Blutstillung unter dem Tupfer 29.
 Segmente des Rückenmarks 1386.
 Sehnenauswechslung 241 bis 249.
 —, absteigende 241, 243.
 —, allgemeine Technik 241.
 —, aufsteigende 242.

- Sehnenauswechslung bei Deltoideuslähmung 248.
 — an den Fingern 249.
 —, Geschichtliches 241.
 — an der Hand 248.
 —, Indikation 242—244.
 — am Oberarm 248.
 —, Plastik bei Pes calcaneus 245—247.
 —, —, Pes equinus 245—247.
 —, —, Pes equino-varus 245 bis 247.
 —, —, Pes planus 245—247.
 —, —, Pes varus 245—247.
 — bei Quadricepslähmung 248.
 —, Verpflanzung von Sehne auf Sehne 241.
 —, Verpflanzung von Sehne auf Sehne und Periost (Knopflochmethode) 238, 242, 245.
 —, Verpflanzung von Sehne auf Periost 238, 242.
 — am Unterarm 248.
Sehndefektorsatz:
 — durch Catgut- oder Seidenzöpfe 243, 255.
 — durch Cutisstreifen 107.
 — durch Fascie 109, 245, 255.
 — durch Knochenresektion 255.
 — durch Transplantation von Sehnen 255.
 — durch Venentransplantation 255.
 — durch Verlängerung 255.
 Sehnenfixation 238.
 Sehnennaht 249—255.
 —, allgemeine Anatomie und Physiologie der Sehnen 250.
 —, Nahtmaterial 252.
 —, Ergebnisse 250.
 —, Verstärkung durch Fascie 252.
 — bei Fußgelenkmobilisation 505.
 — nach Resektion des Fußgelenkes 469, 470.
 —, Geschichtliches 249.
 —, Haltbarkeit 254.
 — nach Durchtrennung des Lig. pat. 500.
 —, Regeneration der Sehnen 250.
 —, Technik 251—255.
 — nach DREYER 253.
 — nach v. FRISCH 253.
- Sehnennaht nach HÄEGLER 253.
 — nach LANGE 253.
 — nach MALEWITSCH 254.
 — nach NIKOLADONI 251.
 — nach ROTTER 253.
 — nach SUTER 253.
 — nach TRNKA 253.
 — nach WILMS 253.
 — nach WITZEL 251, 253.
 — nach WÖFLER 253.
 Sehnenoperationen 237—255.
 —, Gefäßversorgung der Sehnen 239.
 —, Sehnenauswechslung 241 bis 249.
 —, Sehndefektorsatz 260.
 —, Sehnennaht 249—255.
 —, Sehnenverkürzung 238 bis 240.
 —, Sehnenverlängerung 238 bis 240.
 —, Tenodese 238.
 —, Tenotomie 237.
 —, Transplantation 110, 255.
 Sehnscheiden 255—262.
 —, Anatomie der Sehnscheiden der Hand 256—260.
 —, Bedeutung für den Verlauf von Sehnenoperationen 250.
 —, Blutleere bei Spaltung von Phlegmonen 257.
 —, Sehnscheidenpanaritium und Fingerexartikulation 400.
 —, gonorrhoeische Entzündung 262.
 —, Nachbehandlung bei Sehnscheidenphlegmonen 260.
 —, Panaritium 267.
 —, Phlegmone 255—261.
 —, Technik der Spaltung der Sehnscheidenphlegmonen 256, 257.
 —, Tuberkulose 261.
 Sehnenverkürzung durch Schrägschnitt 238—240.
 — durch Raffung 240.
 Sehnenverlängerung 238 bis 240, 255.
 — durch Seidenfaden 255, 260.
 SEHRTSches Kompressorium 26, 171, 336, 337.
 Seide bei Bauchdeckennaht 987.
 — bei Darmnaht 1079.
- Seide bei der Magennaht 1016.
 — als Sehndefektorsatz 255.
 Seit-zu-Seit-Anastomose des Darmes 1082, 1091.
 Seit-zu-Seit-Anastomose des Ureters 1271.
 Sektionsschnitt bei Hodentuberkulose 1366.
 — bei Nephrotomie 1262.
 SELIGSche Operation 208, 237.
 Semikastration 1367.
 Senkung des Magens 1062.
 Senkungsabsceß der Halswirbelsäule 767.
 Sepsis, chronische und Milzexstirpation 1246.
 Sequestrotomie 372—374.
 —, Ausfüllung der Knochenhöhle 372—374.
 —, — mit Blut 372.
 —, — mit Doppellappen 373.
 —, — mit Hautlappen 373.
 —, — mit Jodoformplombe 374.
 —, — mit Muskellappen 373.
 Sero-Serosanaht am Darm 1077 ff.
 SHARPSche Operation 418.
 Siebbeinzellenausräumung 591 ff., 553.
 Sigmoidostomie bei QUÉNU 1166.
 Sigmoidoepexie bei Mastdarmvorfall 1147.
 Silberdrähte zur Erhaltung des Speicheldrüsenganges 719.
 Silberdrahtnaht bei Laparotomie 998.
 —, vorsorglich gelegte nach PAYR 24.
 Silberdrahtnetz bei großen Nabelbrüchen 1126, 1127.
 Silberdrahttring nach THIERSCH als Sphinctersatz 1146.
 Singultus bei Magenoperation 994.
 —, postoperativer 22, 994.
 Sinus-Blutung bei Kleinhirntrepanation 546 ff.
 Sinusfreilegung bei Warzenfortsatzaufmeißelung 597 bis 601.
 Sinusthrombose, Unterbindung der V. jugularis 32.
 —, Warzenfortsatzaufmeißelung 600.

- Skapula zur Knochentransplantation 561.
 Skapulaoperationen 353, 403, 561.
 Sklerodermie, Sympathektomie 229.
 Skopomorphin zur Vorbereitung bei Bauchoperationen 982.
 Skrotaldesinfektion 1101.
 Skrotalhämatom 1109, 1359.
 Skrotalsackresektion 1361.
 SMITH-PETERSENSche Methode der Schenkelhalsnagelung 297.
 Solästhin 48.
 Sondendilatation der Harnröhre 1322ff.
 Sondierung des Ductus hepaticus 1220, 1222ff.
 — des Duodenums 1214.
 — bei Kardiospasmus 1001.
 — des Magens bei Zwerchfellhernie 975.
 — ohne Ende 966.
 — des Oesophagus 966.
 — der Papilla Vateri 1223.
 Spätaneurysma 175.
 Spätoperation der Appendicitis 1133, 1134.
 Spaltbildungen des Gesichts:
 — Gaumenspalte 662ff.
 — Hasenscharte 622ff.
 Spaltbildung der Haut 75.
 Spaltung, dorsale, bei Paraphimose 1345.
 —, — bei Phimose 1341.
 Spasmus der Adduktoren, SELIGSche Operation 208, 237.
 — der Kardia 1000.
 — des Pylorus 1055.
 Spatel 106.
 — mit Beleuchtungskörper 583, 912 (Abb.).
 — bei Gehirnoperation 547, 582.
 — nach KADER 1019.
 — für die Leber 1222.
 Spaziergang im Bett zur Verhütung von Venenthrombosen 995.
 Speicheldrüsenoperationen 713—722.
 —, Exstirpation der Glandula submaxillaris 714.
 —, Exstirpation von Parotistumoren 720.
 —, Spaltung der abscedierenden Parotis 714.
 Speicheldrüsenoperationen, Speichelsteine 713.
 —, Behandlung der Speichelfisteln 716—720.
 Speichelfluß bei Oesophagoskopie 958.
 Speichelpumpe nach BRÜNINGS 958.
 Speisepulver 1020.
 Speiseröhre s. Oesophagus 794 und 956.
 Spermatocystektomie 1369.
 Sphincterdehnung:
 — bei Analfissur 1165.
 — bei Hämorrhoidenoperation 1155, 1156.
 — nach Laparotomie 987.
 — bei Rectumfisteln 1182.
 Sphinterplastik nach THIERSCH 1146.
 — nach MATTI 1146.
 — nach KIRSCHNER 1147.
 Spickung der Angiome mit Magnesiumpfeilen 195.
 SPIEGELSche Linie, Hernie der 1127.
 Spieß von TRENDELENBURG zur Blutsparung 337.
 Spina bifida 1376—1377.
 —, Spina bifida cystica 1376.
 —, Meningocele 1176.
 —, Myelocele 1376, 1377.
 —, Myelocystocele 1376.
 —, Myelo-Meningocele 1376.
 —, Spina bifida occulta 1376.
 Spinalanästhesie 54—57, s. Lumbal-A.
 —, einstellbare, gürtelförmige 57—58.
 Spinale Lähmung, Nervenoperationen 201—209.
 —, Sehnenoperationen 241—249.
 Spitzfuß, Achillotenotomie 239.
 — durch Arthrodesen, nach KLAPP 397.
 — nach Fußgelenkresektion 469.
 Splanchnicusanästhesie 53, 983.
 — bei Bauchoperationen 983.
 — bei Gallenblasenoperation 1215.
 — bei blutendem Magengeschwür 1049.
 Splenektomie bei BANTIScher Erkrankung 1245.
 — bei Cysten 1242.
 Splenektomie bei Echinococcus der Milz 1243.
 — bei Endocarditis lenta 1246.
 — bei der GAUCHER-Milz 1245.
 — bei hämolytischem Ikterus 1245.
 — bei Lebercirrhose (hypertrophischer) 1245.
 — bei Lues der Milz 1245.
 — bei Malaria milz 1245.
 — bei chronischer Sepsis 1246.
 — bei thrombo- phlebitischer Stauungsmilz 1245.
 — bei der essentiellen Thrombopenie 1245.
 — bei Tuberkulose 1245.
 — bei malignem Tumor 1243.
 — bei Verletzungen 1238.
 — bei Wandermilz 1244.
 Splenopexie 1244.
 Splenotomie 1243.
 Spondylitis tuberculosa cervicalis, Senkungsabsceß 767 bis 769.
 Spondylolisthesis 1372.
 Spontanamputation der Appendix 1140.
 Spontanruptur der Harnblase 1273.
 — der Milz 1239.
 —, zweizeitige 1240.
 Spornbildung bei Gastroenterostomie 1021.
 Spornquetsche von DUPUY-TREN 1097.
 Spritzversuch nach PAYR 1294.
 Sprunggelenk s. Fuß 411, 504.
 Spülung der Bauchhöhle bei Magenperforation 1052.
 Spülcytoskop 1277.
 SSABANEJEFF, Kniegelenksexartikulation 409.
 Status thymico-lymphaticus und Narkose 44.
 Stauung nach BIER 31, 197, 260, 268.
 Stauungsmilz, thrombo- phlebitische und Splenektomie 1245.
 Stauungspapille 512, 514, 516, 517, 518, 519.
 Stahldraht, rostfreier 275.
 Stahlhammer 308.
 Steigrohr nach QUINCKE 528.
 Steine im Choledochus 1223.
 — in der Gallenblase 1212ff.

- Steine in der Harnblase 1277.
 — in der Niere 1262.
 — im Ureter 1263.
 — im Nierenbecken 1260.
 — in Speicheldrüsen 713.
 STEINMANNsche Nagelextension 273—277.
 Steinschnittlage 1308.
 Steißbeindermoid 1161.
 Steißbeinresektion bei Atresia ani 1144.
 — bei Operation des Blasen-divertikels 1281.
 — nach KRASKE 1172.
 Stelzfußbildung nach WLADIMIROFF-MIKULICZ 415.
 Stenose des Oesophagus 800, 968.
 — der Harnröhre 1322.
 — des Pylorus 998, 1067.
 — der Trachea 787ff.
 Stentsmasse bei Plastiken 89.
 Sterilisatio magna bei Sepsis durch Furunkel 25.
 Sterilisation:
 — der Gummihandschuhe 8.
 — der Hände 12.
 — der Instrumente 7, 8.
 — des Nahtmaterials 7.
 — des Operationsfeldes 13.
 — der Verbandstoffe 7.
 — der Wäsche 7.
 Sterilisationsräume 4, 7.
 — für Instrumente 8.
 — für Wäsche 4.
 Sternumoperationen
 (s. auch Brustbein):
 —, Sternumresektion bei Thymusoperation 930.
 —, Sternumresektion bei Freilegung des Aortenbogens 931, 933, 934.
 —, Sternumspaltung 935, 936.
 —, Sternumspaltung zur Freilegung des Herzens 942.
 —, Sternumspaltung nach SAUERBRUCH 935.
 —, Tuberkulose 806.
 —, Tumoren 808.
 Sternumschere nach SCHUMACHER 940.
 Stereofundin 70.
 Stichverletzung der Leber 1206.
 — der Blase 1274.
 — des Herzens 939ff.
 — der Milz 1238.
 — der Niere 1249.
 — des Thorax 803.
 Stickoxydulnarkose 42.
 Stieltupfer 120.
 Stillebohrer 277, 546.
 Stimmbandtumor 769.
 Stimmritzenschluß, künstlicher nach PAYR 758.
 Stirnhautlappenplastik 88 bis 91, 603ff.
 Stirnhirnpunktion 524.
 Stirnhirntumoren 517.
 Stirnhöhlen 591—595.
 —, Hautschnitt 591.
 —, Indikation zur Operation 591.
 —, einfache Trepanation 591.
 —, Radikaloperation nach KILLIAN 594.
 Stöpselverschluß bei Hirntumoren 519, 526.
 STOFFELsche Operation 205 bis 209.
 Stopfroh bei Hämorrhoidenoperation 1155.
 S-Schnitt, medialer, nach PAYR 396.
 Strangulationsileus 988, 1202.
 Streckkontraktur des Unterarmes, Nervendurchtrennung 206.
 — des Unterschenkels, Nervendurchtrennung 207, 208.
 Striktur der Harnröhre 1322.
 — des Oesophagus 800, 968.
 Stützhharmonika nach KIRSCHNER 277.
 Stütznaht nach KOCHER 757.
 — der Leber 1208, 1209.
 Stuhlentleerung 22.
 Stuhlverhaltung, postoperative 987ff.
 Stumpf nach SAUERBRUCH 363—369.
 — nach KRUKENBERG 363 bis 369.
 Stumpfbeschwerden 361.
 Stumpfbildung, Richtlinien nach ZUR VERTH 348ff.
 — am Oberschenkel 338ff., 351.
 —, kineplastische 363.
 Stumpfddefektdeckung 363.
 Stumpfneurom 343.
 Stumpfe Bauchverletzung 1207, 1232, 1238.
 — Verletzung der Niere 1249.
 Struma Basedowi 720.
 —, eisenharte 758, 759.
 —, maligna 720.
 —, retrosternalis 748, 749.
 —, retrovisceralis 755.
 Strumabehandlung, interne 740, 743, 760ff.
 Strumacyste 755.
 Strumitis 758.
 Strumarezidiv 755.
 Strumaoperation s. Kropfoperationen 740—761.
 —, Enukleation 755.
 —, partielle Exstirpation 743 bis 754.
 —, Totalexstirpation 760.
 —, Resektionsmethoden 743 bis 754.
 —, —, Halbseitenresektion 754, 755.
 —, —, doppelseitige Keilresektion 743—754.
 —, Zerstückelung 755.
 —, Anästhesie 743.
 —, Anästhesierung des oberen Polgefäßbündels 746.
 —, Basedowkropf 760.
 —, Blutstillung 746, 748.
 —, Drainage 754, 757, 760.
 —, Epithelkörperchen 753 bis 755, 758, 760.
 —, Freilegung des Kropfes 743—752.
 —, Gefäßligaturen 155, 746, 749, 750, 751, 752.
 —, Geschichtliches 740.
 —, Hautschnitt 745.
 —, Hyperthyreose 760, 761.
 —, Hypothyreose 741.
 —, Kehlkopfuntersuchung vor Operation 742.
 —, Kragenschnitt 745.
 —, Lagerung und Abdeckung des Kranken 743.
 —, Lues 742.
 —, maligne Struma 760.
 —, Nachbehandlung 754.
 —, Nahtmaterial 753.
 —, Nebenkröpfe 756.
 —, partielle Resektion bei Oesophagotomie 960.
 —, Resektion einer Hälfte bei Exstirpation des Oesophagusdivertikels 794.
 —, Recurrensverletzung 757.
 —, Röntgenaufnahme vor Operation 742.
 —, Sternumspaltung 749.
 —, Strumitis 758.
 —, Stütznaht nach KOCHER 757.
 —, Thymolspiritus 743.
 —, Thyreoiditis 758.
 —, Tracheotomie 757, 760.

- Strumaoperation, Tuberkulose 742.
 —, Verband 754.
 —, Vorbereitung zur Operation 741.
 —, Cyste 755.
 Sublimat, intravenöse Injektionen nach LINSER 189.
 Sublingualdrüse 713.
 Submaxillardreieck 156, 157.
 Submaxillardrüse 156, 157, 158, 713.
 Suboccipitalstich 521—522.
 Subpektoralphlegmone 804.
 Subphrenischer Absceß 977 bis 980.
 —, Ätiologie 978.
 — nach Bauchoperationen 978.
 — — nach Appendicitis 978.
 — nach Ulcusperforation 978.
 —, Diagnose 978, 979.
 —, extrapleurale Eröffnung 979.
 —, Lokalisation 977.
 —, Pleuritis 980.
 —, Rippenresektion 980.
 —, Röntgenuntersuchung 980.
 —, transpleurale Eröffnung 980.
 Subseröse Ausschälung der Gallenblase 1221.
 Substernale Struma 755.
 Subtrochantere Osteotomie bei Coxa vara 314, 315.
 SUDÉCKSche Knochenatrophie 229.
 SUDÉCKScher Ätherrausch 50.
 SUDÉCKS kritischer Punkt bei Mastdarmresektion 1192.
 Sulfonamide s. auch Prontosil 33.
 Supraclaviculargrube, Lymphknotenausräumung 828, 836.
 Suprakondyläre Osteotomie bei Genu valgum 316, 317.
 Suprapubische Prostataktomie 1301.
 Suprarenin zur Blutstillung 576.
 Suprareninanämie bei Pharyngotomie 763.
 Suspensionsmethode nach EKENHORN bei Mastdarmvorfall 1148.
 SYLVISCHE Furche 531.
 SYMESche Fußexartikulationsamputation 411.
 Sympathektomie, periarterielle 225, 231.
 — bei Amputationsstumpfbeschwerden 229, 278.
 — und Arteriosklerose 229.
 — bei Erfrierung 229.
 —, Indikationsstellung 229.
 — und Knochen-Gelenktuberkulose 229.
 — bei Malum perforans 229.
 — bei Neurom 229.
 — bei traumatischem Ödem 229.
 — bei Röntgenulcus 229.
 — bei Stumpfbeschwerden 229.
 —, Technik 232.
 — und Ulcus cruris 229.
 — bei trophischen Ulcera 229.
 — bei vasomotorischen spinalen Störungen 229.
 Sympathicus, Operationen 225—237.
 —, Anatomie 226.
 —, Anzeigestellung 229.
 —, Methoden 230.
 —, Mißerfolge 228.
 —, pathologische Anatomie 228.
 —, Physiologie 227.
 —, Technik 232.
 —, Vorprüfungen 230.
 —, Zugangswege 233.
 Symptomenkomplex, variköser 1360.
 Synthofil 8.
 Syndaktylie 507.
 Synovitis 376.
 Tabaksbeutelnaht:
 — bei Appendektomie 1140.
 — bei Dünndarmstumpfversorgung 1073.
 — bei Anlegen der Kaderfistel 1008.
 Tabes dorsalis:
 — chirurgische Behandlung der tabischen Krisen 1389.
 — FÖRSTERSche Operation 1389.
 — Vagotomie 1387.
 — Dehnung des Plexus solaris 1387.
 — Durchschneidung der Rami communicantes 1389.
 Tabotamp 374.
 Tachykardie, paroxysmale und Sympathicus 229.
 Tänie, freie, des Coecums 1139.
 Talkum 12.
 TALMASche Operation 1211.
 Talocruralgelenk, Arthrodesis 399.
 —, Resektion 466 ff.
 —, Mobilisation 504 ff.
 Talus, Exstirpation 468.
 Tampon, verlorener, bei Kiefergelenkmobilisation 506.
 Tamponade der Blase bei Prostataktomie 1295.
 — zur Blutstillung bei der Laminektomie 1379.
 —, extrapleurale 887, 911, 914.
 — des Herzens 939.
 — bei Leberwunden 1207.
 — des Leberbettes 1227.
 —, Lockerung nach Gallenblasenoperation 1227.
 — des Pankreas 1232.
 — bei Mastdarmcarcinomoperation mit MIKULICZ-Schleier 1198.
 Tamponkanüle nach TRENDELLENBURG 45.
 TAVELScher Bügel 275.
 Teleangiektasien 193.
 Temporäre Klavikelresektion 972.
 —, Oberkieferresektion, doppelseitig 692.
 —, Orbitalwandresektion 588—991.
 —, Unterkieferresektion 658 ff.
 Tendovaginitis gonorrh. 262.
 — purulenta 255—261.
 — tuberculosa 261.
 Tenodese 238.
 Tenotom 238.
 Tenotomie, geschlossene, bei Schiefhals 734.
 —, offene 237, 238.
 —, offene, bei Schiefhals 734.
 —, subcutane 237, 238.
 — bei Klumpfuß 237.
 — bei Sehnenverkürzung 238.
 — bei Sehnenverlängerung 238.
 —, Z-förmige 238, 240.
 Tetanie, postoperative 113, 758, 760.
 — A.T. 10, Behandlung mit 114.
 —, Epithelkörpertransplantation 113, 758.
 —, Parathyreoidintabletten 114, 758.
 Tetanus 35—41.

- TEXTORSCHER** Bogenschnitt 457.
THERMOKAUTER:
 — zur Behandlung der Angiome 194.
 — bei Eröffnung des Anus praeter 1096.
 — bei Appendektomie 1140.
 — zur Eröffnung des DOUGLAS-Abscesses 990.
 — bei Dünndarmresektion 1073.
 — bei Duodenalverschluß 1033, 1035.
 — zur Behandlung des Erysipels 272.
 — bei Gallenblasenausschälung 1221.
 — zur Verschorfung von Geschwülsten 925.
 — bei Hämorrhoidenoperation 1155.
 — bei Ileocöcalresektion 1094.
 — bei Eröffnung eines Lungenabscesses oder einer Gangrän 868.
 — bei Durchtrennung des Magens nach Billroth II 1033.
 — bei Nervendurchtrennung 344.
 — bei Durchtrennung der Sigmachlinge 1093.
 — bei Auslösung des Ulcus 1041.
 — bei Ureterdurchtrennung 1258.
THERMOKOAGULATION bei Blasengeschwülsten 1278.
THIERSCHSche Nerven- ausreißung 204.
 — Silberdraht ring bei Analprolaps 1146.
 — Transplantation 103—106.
THORAKOABDOMINALES Vorgehen beim Kardiocarcinom 1058.
THORAKOPLASTIK (s. auch Lungentuberkulose), intrapleurale 855—860.
 —, Anästhesie 856.
 — bei Bronchiektasien 872 bis 877.
 —, Geschichtliches 877.
 —, Indikation 852 ff.
 —, Operation nach KIRSCHNER 861.
 — nach HELLER 861.
 — nach SAUERBRUCH 861.
THORAKOPLASTIK nach BRAUN-PEUCKERT 857.
 —, Phrenikotomie 861.
 —, Operation nach SCHEDE 855.
 —, Totalempyemresthöhle 855.
THORAKOPLASTIK:
 — paravertebrale, extrapleurale 887 ff.
 — Anästhesie 888, 890.
 — Drainage 892.
 — Lagerung des Kranken 889, 890.
 — extrapleurale bei Lungentuberkulose 888 ff.
 — Indikation für Thorakoplastik bei Lungentuberkulose 887.
 — Nachbehandlung 893.
 — Pfeilerresektion nach WILMS 880.
 — Verband nach Thorakoplastik 889, 893.
 — Vorbereitung des Kranken 890.
THORAKOTOMIE 844—852.
 —, Anästhesie 844.
 —, Blutstillung 848.
 —, Drainage 850.
 —, Empyemresthöhlenbehandlung 855.
 —, —, Operation nach KIRSCHNER 861.
 —, —, Entrindung der Lunge 855.
 —, —, Phrenikotomie 861.
 —, —, Operation nach SCHEDE 855 ff.
 —, —, Saugbehandlung 850.
 —, —, Thorakoplastik 887 ff.
 —, —, Totalempyemresthöhle 855.
 —, Indikation 843.
 —, Probepunktion 847.
 —, Saugflaschendrainage 850.
 —, Saugpumpenapparat, tragbarer 851.
 —, Technik 844 ff.
 —, Thorakoplastik 887 ff.
 —, Ventildrainage nach THIERSCH 850.
 —, Verband 850.
THORAXOPERATIONEN, Achsellymphdrüsenvereiterung 804—805.
 —, Anästhesie 809, 829, 844.
 —, Bronchiektasie 872 ff.
 —, Bronchusfisteln 861.
THORAXOPERATIONEN, Brustdrüsenoperationen 809 bis 841.
 —, Brustwandgeschwülste 808, 809.
 —, Brustwandresektion 809.
 —, Brustwandverletzungen 803, 804.
 —, Unterbindung der Mammar. intern. 167.
 —, Druckdifferenzverfahren 803.
 —, Geschichtliches 801—803.
 —, Herz- und Herzbeutelverletzungen 939.
 —, Lungenoperationen 864 bis 924.
 —, Lungenschußverletzungen 803, 804.
 —, Lungenzwerchfellverletzungen 804.
 —, Operationen am Mediastinum 925—974.
 —, extrapleurale Plombierung 865, 911, 914.
 —, extrapleurale Pneumolyse 911 ff.
 —, Pneumothorax, traumatischer 803.
 —, Rippenresektion 844 ff.
 —, Durchtrennung der vorderen Rippenabschnitte 894, 895, 898, 906.
 —, paravertebrale Rippenresektion 888 ff.
 —, Rippenknorpelresektion 807—808.
 —, Punktion des subphrenischen Abscesses 977.
 —, Sternumresektion 806.
 —, Thorakoplastik 852, 855, 861 ff.
 —, Thorakotomie 852.
 —, Tumoren 808, 809.
THROMBOKINASEWIRKUNG bei Muskeltransplantation 1208.
THROMBOPENIE, essentielle und Splenektomie 1245.
THROMBOPHLEBITIS der Halsvenen 729.
THROMBOSE des Sinus sigmoideus 600, 601.
THROMBOSEN nach Laparotomie 995.
 —, Diagnose 995.
 —, Prophylaxe 10.
 —, Venenunterbindung 996.

- Thrombosierung bei Injektionsbehandlung der Varizen 190—192.
 Thymolspiritus 13, 740, 982.
 Thymusdrüsenoperation 929 bis 930.
 —, Brustbeinresektion 930.
 —, Enukleation 930.
 —, Excision 929.
 —, Indikation 929.
 —, Thymektomie 930.
 —, Transplantation 114.
 Thyreoiditis 758.
 Thyreoidea s. Struma.
 Tibia zur Knochentransplantation 112.
 Tibiaspan bei Nasenplastik 607, 612.
 — als Unterkieferdefektersatz 702.
 Tiefenantisepsis 25.
 Tinol zum Löten 278.
 Tonsillarabsceß 726.
 —, Anästhesie 726.
 —, Kieferklemme bei Tonsillarabsceß 726.
 Tonsillen des Gaumens 723 bis 725.
 —, Operationen 723—725.
 —, Anästhesie 723.
 —, Blutstillung 725.
 —, Enukleation 724.
 —, Indikation zur Operation 723.
 —, Instrumentarium 723 bis 725.
 —, Tonsillektomie 723—725.
 —, Wundbettvernähung zur Blutstillung 725.
 Totalamputation des Penis 1349.
 Totalaufmeißelung des Warzenfortsatzes 597.
 Totalempyem der Pleura 847.
 Totalentfernung des Kehlkopfes 776—784.
 Totalresektion des Magens 1041.
 Trachea, Fremdkörperentfernung 957.
 Trachealkanüle 791, 792.
 Trachealkompression 741, 742, 749, 757.
 Tracheaoperationen 787 ff.
 —, Anatomie des mittleren Halsdreiecks 794.
 —, Coniotomie 788.
 —, Cricotracheotomie 788.
 —, Geschichtliches 787.
 Tracheaoperationen, Tracheotomia inferior 791—794.
 —, Tracheotomia media 788.
 —, Tracheotomia superior 788 bis 791.
 —, Narbenstenosen nach Tracheotomie 794.
 Tracheomalacie 757.
 Tracheostenosis thymica 929.
 Tracheotomia inferior 791 bis 794.
 —, Blutungsgefahr bei Tracheotomia inferior 792.
 Tracheotomia superior 788 bis 791.
 —, Anatomie 789, 792.
 —, Blutstillung 790, 791.
 —, Kanülen 791.
 —, Lagerung des Kranken 788, 791.
 —, Technik 790—791.
 Tracheotomie bei postoperativer Nachblutung nach Strumaoperation 757.
 — vor der Pharyngotomie 762.
 — bei Struma maligna 760.
 — vor Exstirpation von Zungentumoren 656.
 Tragfähigkeit des Amputationsstumpfes 344.
 Traktionsdivertikel 1279.
 Traktor nach YOUNG 1318, 1322.
 Transduodenale Spaltung der Papilla vateri 1223.
 Transfusion von Blut 59—70.
 Transplantationsmesser 105.
 Transplantation 101.
 —, Allgemeines 101, 103.
 —, Cutistransplantation 107.
 —, Geschichtliches 102.
 — zur Auskleidung von Hohlräumen nach ESSER 103.
 — von Epidermis bei DUPUYTREScher Kontraktur 265.
 —, Epithelpfropfung nach W. BRAUN 106.
 —, Gelatinetafeln zur Bedeckung von Transplantaten 106.
 — bei Harnröhrendefekt 1330.
 — nach LEXER 106, 107.
 — nach v. MANGOLDT 106.
 —, Vorbereitung des Mutterbodens 103, 105.
 Transplantation von Epidermis nach PELSLEUSDEN 106.
 — nach REVERDIN 102.
 — nach THIERSCH 104.
 — nach THIERSCH bei Mammaexstirpation 836.
 —, Schrumpfung des Transplantates 103.
 —, Transplantationsmesser 105.
 —, Transplantationssspatel 106.
 — nach WOLFE-KRAUSE 106, 107.
 —, zweizeitige Transplantation nach SOLMS 107.
 — von Fascie 109.
 — bei Aneurysmen 179.
 — bei Bauchbruch 107.
 — für Bruchfortenverschluß 1111.
 — bei Duradefekt 109.
 — bei Gastropiose 1061.
 — bei Gelenkmobilisation 479 ff.
 — zur Aufhängung des Mastdarms 1147.
 — bei Muskeldefektersatz 508.
 — bei Nabelbruch 1121.
 — bei Nephropexie 1271.
 — bei Patellarbruch 287.
 — bei Pseudarthrose 327 ff.
 — bei habitueller Schulterluxation 470.
 — zur Einmanschettierung von Sehnennähten 255.
 — als Sphincterersatz 1147.
 — bei Unterkiefergelenkmobilisation 506.
 — bei Zwerchfellverletzung 975.
 — von Fett 108.
 — bei der Arthroplastik 108.
 — zur Blutstillung bei Herzwunden 944.
 — als Duraersatz 108, 563.
 — bei Hirndefekt 563.
 — bei Milzblutung 1239.

- Transplantation von Fett zur Nerven-, Gefäß- und Sehneneinscheidung 108.
- — bei Osteomyelitis 373.
- — bei Pneumolyse 881.
- von Knochen und Periost 111.
- — Periostknochenspan bei Pseudarthrosen 326—333.
- —, Periostknochenspan bei Unterkieferdefekten 597.
- —, Tibiaknochenspan bei der HENLE-ALBEEschen Operation 1371.
- von Knorpel bei Nasenplastik 616.
- von Muskeln 110.
- — von Muskelstückchen zur Blutstillung bei Herzwunden 944.
- — bei Leberblutung 1208.
- — bei Milzblutung 1239.
- — bei Osteomyelitis 373.
- von Nerven 111, 217.
- von Organen 101.
- —, Appendix als Harnröhrenersatz 108.
- —, Epithelkörperchen 101, 113, 114.
- —, Hoden 101, 114.
- —, Milz-, Pankreas-, Thymus-, Nieren-Hypophyse 101, 114.
- —, Schilddrüsengewebe 101, 114.
- von Schleimhaut 108.
- von Sehnen 110, 255.
- von Venen als Harnröhrenersatz 1330.
- von Gefäßen 110, 173.
- von Gelenken 111.
- Transpulmin bei postoperativer Pneumonie 22.
- Transspenoidale Methode der Hypophysenoperation 552.
- Traubenzuckerlösung nach Operationen 21.
- TREITZSches Band 1037.
- TRENDELENBURGSche Operation bei Lungenembolie 950—956.
- TRENDELENBURG-PERTHEScher Apparat zur Nervenvereisung 203.
- TRENDELENBURGScher Spieß 336.
- TRENDELENBURGSche Tamponkanüle 45.
- TRENDELENBURGSches Zeichen bei Varizen 185.
- Trepanation des Schädels: — Allgemeines 509—514.
- Blutspargung durch Umspritzung 522.
- zur Druckentlastung 514, 548.
- Eröffnung der Stirnhöhle 591.
- zur Freilegung des Ganglion Gasseri 576 ff.
- über dem Großhirn 530 ff.
- —, Anästhesie 532.
- —, Balkenstich 526.
- —, intrakranielle Blutstillung 537, 540, 546.
- —, Duradefektersatz 563.
- —, Duraeröffnung 537, 539, 547.
- —, Falcitomie 549.
- —, Hirndefektersatz 563.
- —, Hirnpunktion 524 ff.
- —, Bestimmung der Hirnzentren mit Kranio-meter 531.
- —, Knochenblutung 537.
- —, Knochenlappen-aufklappung 535.
- —, Nachbehandlung 540.
- —, osteoplastische Trepanation 532.
- —, über dem Stirnhirn bei Hypophysentumoren 551 ff.
- über dem Kleinhirn 540 ff.
- —, Blutstillung 546.
- —, Eröffnung der Cisterna cerebello-medullaris 547.
- —, Indikation 540.
- —, Punktion des Hinterhorns nach CUSHING 547.
- —, Vorbereitung und Lagerung des Kranken 541.
- Trepanation bei Meningealblutung 169, 513.
- zur Freilegung des Trigemiusstammes 582 bis 585.
- Trikotschlauch bei Amputationsstümpfen 347.
- Trikotschlauchmuffe 14, 981.
- Trigeminus, Neuralgie 563 bis 585.
- Trigeminus, Geschichtliches 563—565, 574—575.
- , Durchschneidung der Äste 204.
- , Einspritzungsbehandlung 565—569.
- , Resektion der Äste 204.
- , Exairese 204, 205, 569 bis 570.
- , Injektionsbehandlungsmethode nach SCHLÖSSER 202, 565—569.
- , N. infraorbitalis 569.
- , N. supraorbitalis und frontalis 569.
- , N. mandibularis 569, 573.
- , N. maxillaris 569, 572.
- , Durchtrennung der Äste zwischen Basis und Peripherie 570—571.
- , Ganglion seminulare, Injektion 568.
- —, Resektion oder Durchtrennung der Äste an der Basis 572.
- —, Elektrokoagulation nach KIRSCHNER 575.
- —, Exstirpation 576—582.
- , Durchtrennung des Trigemiusstammes nach FRAZIER 582—584.
- — von der hinteren Schädelgrube aus nach DANDY 584.
- Trikotmüffchen 14, 981.
- Trockenblut 60.
- Trockenserum 60.
- Trockenrost nach Resektion des Herzbeutels wegen Pericarditis adhaesiva 950.
- T-Rohr nach KEHR 1226.
- T-Rohrentfernung 1227.
- Trommelfellparacentese 596.
- Tropacocain 53, 54.
- Tropfcheneinlauf 73, 988.
- Tropfkugel nach MARTIN 71.
- Tropfinfusion, intravenöse als Dauerinfusion 72, 991.
- Tropfnarkose 47.
- Truncus thyreocervicalis 155, 160.
- Türlügefascienlappen bei Hernia epigastrica 1127.
- Türlügefaltenbildung bei Hypospadie nach THIERSCH 1330.
- Tuberkulöses Empyem 852.
- Tuberkulöse Mastdarmfistel 1160.

- Tuberkulöse periproktitische Abszesse 1159.
- Tuberkulöser Pyopneumothorax 852ff.
- Tuberkulose der Blase 1275
- des Brustbeins 805.
- der Halslymphknoten 198 bis 200.
- des Hodens 1365.
- der Ileocöcalgegend 1142.
- des Kniegelenkes 461.
- der retropharyngealen Lymphknoten 767.
- der Milz 1245.
- des Nebenhodens 1365.
- der Niere 1249.
- der Lungen 877—922.
- —, Apikolyse 914.
- —, FREUNDsche Operation 879.
- —, Gegenindikation zur operativen Behandlung der Lungentuberkulose 888.
- —, Indikation zur operativen Behandlung 887.
- —, Kavernensaugdrainage 917.
- —, Kollapstherapie 877 ff.
- —, Lungenlappenresektion 874, 876.
- —, Phrenicusunterbrechung 918.
- —, extrapleurale Plombierung 914.
- —, extrapleurale Pneumolyse 911.
- —, künstlicher Pneumothorax 879, 885.
- —, Thorakoplastik 886 ff.
- der Rippen 805—808.
- der Rippenknorpel 805 bis 808.
- der Samenblasen 1369.
- der Sehnenscheiden 261.
- des Vas deferans 1368.
- der Wirbelkörper 1371.
- Tuberculum caroticum 161.
- scaleni 159.
- Tücher zur Abdeckung bei Operationen 13.
- Tumoren s. auch Geschwülste.
- , bösartige der Brustdrüsen 825.
- , gutartige der Brustdrüsen 823.
- der Brustwand 808.
- der Dura 537, 1374.
- Tumoren der Gallenblase 1214, 1231.
- des Großhirns 538.
- der Harnblase 1277.
- der Halsgegend 729.
- der Hirnhäute 537, 1374.
- des Hodens 1351.
- der Hypophyse 550ff.
- der Kardia 1056.
- des Kehlkopfes 769ff.
- des Kleinhirnbrückenwinkels 540.
- der Kreuzsteißbeingegend 1160.
- der Leber 1214.
- der Lippen 643.
- der Lungen 924.
- der Lymphknoten 200.
- (bösartige) der Mamma 825.
- (gutartige) der Mamma 823.
- der kleinen Kurvatur des Magens 1026 ff.
- des Mastdarms 1165.
- der Milz 1243.
- der Niere 1249.
- , Niere und Varicocele 1249.
- des Pankreas 1235.
- der Parotis 720.
- des Penis 1346.
- des Pons 518.
- der Prostata 1299, 1305.
- des Oberkiefers 687.
- des Oesophagus 800, 968.
- des retrobulbären Raumes 587.
- des Rückenmarkes 1374.
- der Samenblasen 1369.
- der Schilddrüse 760.
- der Speiseröhre 800, 968.
- des Stimmbands 769.
- des Taschenbands 769.
- des Unterkiefers 597 ff.
- der Wirbel 1374.
- der Zunge 655.
- Tutocain 53.
- Tutofusin 70.
- Überdrucknarkose 47.
- Überdrucknarkosenapparate 47.
- nach HÄRTEL 47.
- nach HENLE-TIEGEL 47.
- nach SCHOEMAKER 47.
- Überdruckverfahren bei Operationen in der Brusthöhle 803.
- Überdruckverfahren bei Herzbeutel-Pleuraeröffnung 940, 945.
- bei Lungenlappenentfernung 874 ff.
- bei transpleuraler Operation des Oesophaguscarcinoms 972, 973, 1058.
- bei Operation von Zwerchfellhernien 976.
- bei Zwerchfellverletzung 974.
- Übernähung des Magengeschwürs 1052.
- Ulcus, blutendes 1048.
- Ulcus cruris, Hauttransplantation 107.
- Ulcus cruris und periarterielle Sympathektomie 229.
- Ulcus duodeni-Operationen 1063—1067.
- Billroth I 1040.
- Billroth II 1031.
- , Gastroenterostomie 1010.
- Ulcus pepticum jejuni bei G. E. 1023, 1025.
- Ulcus pepticum jejuni nach Billroth II 1024.
- Ulcus pepticum jejuni 1023 bis 1026.
- Ulcusperforation 1050.
- Ulcustumoren 1026.
- Ulcusübernähung 1051.
- Ulcus ventriculi und Kardiospasmus 1001.
- Umkehrplastik (SAUERBRUCH) 364.
- Umstechungen, percutane bei Varicen 187.
- Umstechungsnaht bei Trepanation 532.
- U-Absceß der Bauchhöhle 989.
- Unterarmbrüche, Knochen-naht 288.
- Unterbindung der Gefäße 115.
- Unterbindungsnadel nach DESCHAMPS 1069.
- Unterbindung des Mesenteriums 1070.
- Unterbindung von Pulmonalisästen bei Bronchiektasien 873.
- Unterbindung der V. ileocolica bei septischer Thrombose 32.
- Unterbindung der V. iliaca externa bei Thrombophlebitis 32.
- Unterbindung der Vena jugularis 32.

- Unterbindung der Vena spermatica bei Schüttelfrösten 32.
 Unterbindung des Ductus cysticus 1219.
 Unterbrechung des Gesamtkreislaufes bei Embol-ektomie 954.
 Unterkieferoperationen 697 bis 713.
 —, Anästhesierung 698.
 —, Ankylose 506ff.
 —, Blutspargung 698.
 —, Unterkieferdefektersatz 698, 703.
 —, —, Allotransplantation 700.
 —, —, Immediatprothesen 699.
 —, —, Implantationsprothesen 700.
 —, — durch Knochenlappenplastik 701.
 —, — durch Periostknochen-span 701.
 —, — durch Vorpflanzung 702—703.
 —, einseitige Exartikulation 704—708.
 —, Aufmeißelung zur Freilegung des N. alveolaris inf. 569, 573.
 —, Geschichtliches 697.
 — bei Mikrogenie 711—713.
 —, Mobilisation 506ff.
 —, Osteotomie bei Pharyngotomia lateralis 765ff.
 — bei Phosphornekrose 697.
 — bei Progenie 711.
 —, Prothesen 699—700.
 —, Gefahr der Pseudarthrosenbildung 701.
 —, Resektion des Mittelstückes 710.
 —, Resektion in den seitlichen Abschnitten 709.
 —, Resektion des Alveolarfortsatzes 711.
 —, Retentionsverbände 699.
 —, Störungen nach Unterbrechung des Unterkieferbogens 698.
 —, Totalexartikulation 704 bis 708.
 —, Resektion bei Exstirpation des Zungen-carcinoms 688, 689.
 Unterkiefergelenkmobilisation 506ff.
- Unterlappentuberkulose, Phrenicusexairese 919.
 Unterliddefektersatz 601.
 Unterschenkeloperationen:
 — Amputation nach BIER 344, 346.
 — Aufspaltung nach KIRSCHNER 312.
 — Tibiadrahtextension 273.
 — Gefäßunterbindungen 140 bis 149.
 — Knochenscheibenmethode nach SPRINGER 310.
 — Naht der Tibiakopffraktur 288.
 — Osteotomie bei Genu valgum nach MAYERSCHEDE 316ff.
 — posttrachitische Verkrümmungen 310.
 — Sehnauswechsellung 241.
 — Sehnenverkürzung 238.
 — Tenotomie 237.
 — Tibiaspanentnahme 333.
 — Umkehrplastik nach SAUERBRUCH 364.
 — percutane Varicenumstechungen 187.
 Untersuchung vor Operationen 9, 10.
 Untersuchungsmethoden der Hirntumoren 519—530.
 — der Nieren 1246.
 Urämie und Decapsulation 1252.
 Uranoplastik 662—685.
 Ureter:
 — Abbindung 1270.
 — Abriß 1250, 1269.
 — Drainage 1270.
 — abnorme Einmündung in die Niere 1250.
 — End-zu-Endnaht 1270.
 — Erweiterung bei Phimosen 1250.
 — Freilegung 1263, 1265, 1266.
 — Freipräparieren bei Blasenektomie 1281.
 — Hautschnitt für die Freilegung 1265, 1266.
 — Implantation in die Blase 1280.
 — Implantation in das ausgeschaltete Coecum 1291.
 — Implantation in das Nierenbecken 1251.
 — Implantation in die Flexura sigmoidea 1291.
- Ureter:
 — Invaginationsmethode 1270.
 — Katheterismus 1263.
 — Naht 1270, 1271.
 — parasacraler Zugang nach GOETZE 1267.
 — Resektion 1270.
 — Röntgenuntersuchung 1265.
 — Schlingenkatheter 1264.
 — Seit-zu-Seit-Anastomose 1270.
 — Stenosen, postoperative 1270.
 — Steine 1265, 1266, 1269.
 — Strikturen 1265.
 — Ureterotomie 1270.
 — Verletzungen 1269.
 Ureter bei Ileocolicresektion 1092.
 — bei Dickdarmresektion 1089.
 Ureterenkatheterismus 1251, 1265.
 Ureterotomie 1270.
 Uretertuberkulose 1260.
 Urethrotomia externa 1322.
 Urethrotomie, perineale 1322.
 Urininfiltration 1274.
- Vagina und Mastdarmcarcinom 1198.
 Vaginalwandresektion bei Mastdarmcarcinom 1198.
 Vagotomie 1387.
 Vagusreizpuls bei beginnender Peritonitis 989.
 Varicen 184—192.
 —, Ätiologie 184.
 —, Anatomie 184.
 —, Operation nach BABCOCK 188.
 —, Injektionsbehandlung 188 bis 192.
 —, Umstechung nach KLAPP 187.
 —, KOCHERSche Umstechungen 187.
 —, Totalexstirpation nach MADELUNG 187.
 —, Operation nach RINDFLEISCH 188.
 —, TRENDELENBURGsche Operation 186.
 Varicocele 1360.
 —, Anatomie der Venengebiete 1360, 1361.

- Varicocele, Befestigung der Venenstümpfe 1362, 1365.
 — bei Hypernephrom 1360.
 —, Resektion der Samenstrangvenen 1364, 1365.
 —, Verlagerung des Samenstranges 1363.
 Varicocalrose 190.
 Varicocid 190.
 Varicophtin 190.
 Varicosmon 190.
 Variköser Symptomenkomplex 184.
 Vas deferens 1368.
 —, Einpflanzung in die Haut 1369.
 —, Einpflanzung in den Hoden 1368.
 — bei angeborenem Leistenbruch 1109.
 —, Varicen 1361.
 —, Vasektomie 1368.
 —, Vasotomie 1368.
 —, Verlagerung 1363.
 Vasektomie 1368, 1369.
 Vasotomie 1368.
 Venenanästhesie 59.
 Venenhaken 119.
 Venenthrombose, postoperative 995.
 Venentransplantation 173, 181.
 Venenunterbindungen bei septischen Prozessen 32, 996.
 Ventilpneumothorax 803ff.
 Ventildrainage (Empyem) nach THIERSCH 850.
 Ventrikelpunktion 524ff.
 Ventrikulographie 529.
 — durch Lumbalpunktion 519.
 —, Suboccipitalstich 521.
 — durch Ventrikelpunktion 529.
 Verband:
 — Anlegen 18.
 — nach aseptischen Operationen 18, 19.
 — steriler vor Operation 982.
 — nach Bauchoperation 1019.
 — Wechsel 19.
 — Verödung der Hämorrhoiden 1153.
 Verblutung bei Herzverletzung 939ff.
 Vereisung von Angiomen 194.
 — von Nerven 203.
 Vereiterung der Bauchwunde 996.
- Verengung der Analkulatur 1146.
 Verkrümmung (postrachitische) von Knochen 307.
 Verlängerung von Knochen 312ff.
 — von Sehnen 238.
 Verlagerungsmethode bei Leistenbruch nach KOCHER 1111.
 Verletzungen:
 — Brustkorb 803.
 — Darm 1069, 1088.
 — Harnblase 1274.
 — Harnröhre 1322.
 — Herz 939.
 — Hirn 513ff.
 — Hoden 1367.
 — Leber 1207.
 — Lungen 803, 841.
 — Magen 1207, 1237.
 — Milz 1237.
 — Nieren 1250.
 — Pankreas 1232.
 — Penis 1346.
 — Rückenmark 1370ff.
 — Schädel 513ff.
 — Wirbelsäule 1370ff.
 — Zwerchfell 974.
 Verlorener Tampon bei Blutung aus der Art. maxill. int. 506.
 Verrenkung der Hüfte (angeboren) 476.
 — der Wirbelsäule 1370.
 Verschuß des Anus praeteriliacus 1097.
 — von Coecalfisteln 692.
 — der Dammfistel 1329ff.
 — von Dünndarmfisteln 992.
 — des Duodenums bei Billroth II 1034, 1035.
 — des Mastdarmes, angeborener 1143.
 — der postoperativen Magen-fistel 1004ff.
 Verschorfung der Hämorrhoiden bei der LANGENBECKschen Operation 1155.
 Verschraubung des Trochanter major bei Hüftgelenkresektion 454.
 Vertebralisunterbindung, Gefahren 160.
 ZUR VERTH, Richtlinien für Amputationen 348ff.
 Verwachsungen nach Bauchoperationen 987.
- Vincula 240.
 VIRCHOWsche Drüse 201.
 Viridanssepsis 33.
 Visierlappenplastik 92, 363.
 Vorbereitung des Kranken zu Bauchoperationen 981.
 Vorbereitungsräume 4.
 Vordere Gastroenterostomie 1020.
 Vorfall des Mastdarms 1145.
 Vorgeschichte, Erhebung vor Operationen 9.
 Vorpflanzung, Knochen 113, 332, 702, 703.
 Vorlagerungsmethode bei Mastdarmcarcinom 1180.
 Vorlagerung des Oesophaguscarcinoms nach hinterer Mediastinotomie 969ff.
 — des Darmes bei incarcerierter Zwerchfellhernie 976.
 Vorsteherdrüse s. Prostata 1293.
 V-Phlegmone der Hand 257.
- Wachs zur Knochenblutstillung 537.
 Wärmebehandlung nach Bauchoperationen 987.
 WAHLSches Zeichen bei Ileus 988.
 Wandermilz 1244.
 Wanderniere 1271.
 Wangenplastik 88, 90, 91, 618—622.
 Wangenspaltung bei Operationen von Zungentumoren 658.
 Wangenschleimhautersatz 621, 622.
 Warzenfortsatzaufmeißelung 597—601.
 —, Anatomie des Antrums 598.
 —, Aufmeißelung des Antrums 599.
 —, Indikation 597.
 Warzenhofabszesse 820.
 Waschräume 4.
 Wasserausscheidungsversuch 1297.
 Wasserbruch s. Hydrocele testis 1355.
 Wasserdichter Stoff 32.
 Wasserstoßversuch bei Uretersteinen 1263.
 Watterverband nach SCHANZ 736, 737.

- WEBER-RAMSTEDT**sche Operation 1055.
 Wechselschnitt bei Appendektomie 1134.
 — bei Bauchoperationen 984.
 Weiberknoten 121.
 Weichgummikatheter nach LAMM zur intravenösen Infusion 72.
 Weichteilknochenlappen bei Meningeaunterbindung 169.
 Weichteillappenplastik bei Mastdarm-Blasenfistel 1274.
 Weichteilmesser 118.
 Wellenschnitt nach KEHR 984, 1215.
WHITEHEADsche Hämorrhoidenoperation 1156 bis 1157.
WHITMANSche Behandlungsmethode des Schenkelhalsbruches 297.
 Wiederbelebung durch Herzmassage bei Lungenemboliekтомie 956.
 Wiener Knoten 122.
 Winkelschnitt bei Gallenblasenoperation 1215.
 — nach KOCHER 836.
 Wirbelluxation 1370.
 Wirbelsäulenoperationen 1370.
 —, Arthrodesen durch Periostknochenspan 1373.
 —, Fraktur 1370.
 — nach HENLE-ALBEE 1371.
 —, Laminektomie 1375.
 —, Luxation der Wirbelkörper 1370.
 —, Myelographie 1375.
 —, Spina bifida 1376.
 —, Tuberkulose 1371.
 —, Tumoren 1374.
 —, Verletzungen 1370.
WITZELSche Fistel 1006.
 — Naht bei Oesophagusmagenvereinigung 1060.
WLADIMIROFF-MIKULICZ, Resectio tarseae partialis 415.
 Wolfsrachenoperationen 662 ff., s. auch Gaumenspalte.
 Wundbehandlung 29—41.
 —, Blutstillung 25—29.
 —, chemische 23.
 —, Drainage 31.
 Wundbehandlung, fixierender Verband 30.
 —, Händedesinfektion 12.
 —, halboffene Behandlung 25.
 —, Nahtmaterial 8.
 —, — bei septischen Wunden 30.
 —, offene Wundbehandlung 24.
 —, physikalische 23.
 —, Sekundärnaht 25.
 —, Sonnenbehandlung 24.
 — mit Prontosil 34.
 —, Sterilisatio magna 25.
 —, Sterilisation der Handschuhe 8.
 —, — der Instrumente 7, 8.
 —, — der Wäsche 7.
 —, Tiefenantiseptik 25.
 —, Vaccinebehandlung 34.
 —, verzögerte Naht 24.
 —, Vorbereitung des Kranken auf Station 13.
 —, — des Operateurs 12.
 —, — des Operationsfeldes 13.
 —, Wundrandexcision nach FRIEDRICH 23.
 Wunddiphtherie 35.
 Wundinfektion 29—41.
 —, Allgemeininfektion 32.
 — durch Anaerobier 35—41.
 — bei aseptischen Operationen 7.
 —, Bakteriämie 32.
 —, Bauchdeckenabsceß, Fadenfisteln 996.
 —, Behandlung der 29—41.
 —, Biersche Stauung 31.
 —, Diphtherie 35.
 —, feuchte Umschläge 30.
 —, Fremdkörper in Wunden 34.
 —, Hindernisse der Wundheilung 30.
 —, Lymphangitis, Lymphadenitis 30.
 —, Prontosil 33.
 —, rechtzeitige Wundrevision 30.
 —, Röhrenabsceß 34.
 —, Serum- und Vaccinebehandlung 34.
 —, Temperaturkurve 30.
 —, Wundschmerz 30.
 Wundklammern nach HERFF 750.
 Wundpulver 34.
 Wundrandexcision nach FRIEDRICH 23.
 Wundrevision bei Harnblasenverletzung 1274.
 —, Harnröhrenverletzung 1322.
 —, Herzschuß 939.
 —, Hodenverletzung 1367.
 —, Leberverletzung 1207.
 —, Lungenverletzung 803.
 —, Milzverletzungen 1237.
 —, Nervenverletzungen 209 bis 218.
 —, Nierenverletzungen 1250.
 —, Pankreasverletzungen 1232.
 —, Rückenmarksverletzungen 1370.
 —, Schädelverletzungen 513.
 —, Sehnenverletzungen 249 bis 255.
 —, Zwerchfellverletzungen 974.
 Wurmfortsatz:
 — Appendektomie 1133 bis 1143.
 — Appendikostomie 1096.
 — Lage 1134.
 — Quetschzange 1141.
 — Spontanamputation 1140.
 — als Urethraersatz 1330.
 Wurzeldurchschneidung, hintere 1385.
 Wurzelspitzenresektion bei Oberkieferzahncysten 693.
YOUNGscher Traktor 1322.
 Zahncyste des Oberkiefers 693 bis 695.
 Zangen zu Knochenoperationen s. Instrumente.
 Zangenextraktion bei Fremdkörpern im Oesophagus 957.
 Z-förmige Durchtrennung des Knochens zur Verlängerung 313.
 Z-förmige Durchtrennung des Lig. pat. 496.
 Z-förmige Durchtrennung der Zehenstrecksehnen 468, 504.
 Zehenoperationen:
 — Exartikulation 420.
 — im Interphalangealgelenk 420.
 — im Metatarsophalangealgelenk 420.

Zehenoperationen:

- sämtlicher Zehen 420.
 - Hallux flexus 326.
 - Hallus rigidus 326.
 - Hallux valgus-Operationen 320—324.
 - —, Geschichtliches 320.
 - — nach HOHMANN 322.
 - —, Operation nach PAYR 321.
 - —, Zweidrittelresektion nach BRANDES 323.
 - —, Hammerzehen 324.
 - Zehentransplantation 366, 367.
- Zelluloidplatten zur Schädeldefektdeckung 558.
- Zentralfurche des Gehirns, Bestimmung 531.
- Zirbeldrüsenoperations. Hypophysenoperation 550ff.
- Zirkelschnitt, zweizeitiger 338 bis 342.
- Zirkuläre Darmnaht 1078.
- Zirkulationsstörungen nach Unterbindung großer Gefäße 29.
- Zircumcision bei Phimose 1344.
- Zirrrose der Leber 1210.
- Zöcalresektion 1052.
- Zöcostomie 1096.
- Zoecum, Tumorsektion 1092.
- Zoecum mobile 1142.
- Zottengeschwülste der Blase 1277.

Zungenoperationen:

- bei Absceß 655.
 - Anästhesie 655—656.
 - Drüsenräumung 657.
 - bei Geschwülsten 657 bis 659.
 - Geschichtliches zur Operation der Zungencarcinome 656.
 - Lymphapparat der Zunge 657.
 - Störungen nach Zungenexstirpation 657.
 - temporäre Unterkieferresektion 658, 659.
 - Ranula 661.
 - Unterbindung der Art. ling. 156—158.
 - Wangenspaltung 658.
 - Zungenstruma 655.
- Zurechtrichtung bei Klumpfuß 246.
- bei Plattfuß 247.
- ZUR VERTH, Richtlinien für Amputationen 348.
- Zweidrittelresektion bei Hallus valgus 323.
- Zweischneidiges Messer für Amputationen 338.
- Zweizeitige Laminektomie 1388.
- Zweizeitiger Zirkelschnitt 338ff.
- Zwerchfellähmung, künstliche 918ff.
- Zwerchfelloperationen 974 bis 977.

Zwerchfelloperationen,

- Zwerchfellhernien 975 bis 977.
 - , Spaltung bei Resektion der Kardia 1056ff.
 - , subphrenischer Absceß 977—980.
 - , Überdruckverfahren 975, 976.
 - , Verletzungen 974.
- Zwerchsackhygrom 261.
- Zwirnhandschuhe 1218.
- Zwirnhandschuhextension 493.
- Zwischenknochenmesser 338.
- Zwischenrippennerven, Unterbrechung 168.
- Zwölfingerdarmgeschwür 1063—1067.
- , Zwölfingerdarm-Stumpferschluß 1065.
- , Resektion zur Ausschaltung nach FINSTERER 1066.
- Zysten der Brustdrüse 824.
- des Gehirns 515, 524.
 - des Halses 731ff.
 - der Milz 1243.
 - der Niere 1249.
 - des Pankreas 1235.
 - des Rückenmarkes 1376.
 - der Schilddrüse 755.
 - der Speicheldrüse 718.
 - des Unterkiefers 697.
 - der Zähne (Oberkiefercysten) 693.
- Zysticusfistel 1228.
- Zystitis 1249, 1277, 1296.
- Zystoskopie 1247, 1277, 1296.