

ДИФФЕРЕНЦИАЛЬНАЯ РЕНТГЕНОДИАГНОСТИКА ЗАБОЛЕВАНИЙ ОРГАНОВ ДЫХАНИЯ И СРЕДОСТЕНИЯ

РУКОВОДСТВО ДЛЯ ВРАЧЕЙ

3 ДВУХ ТОМАХ

ТОМ I



Москва «МЕДИЦИНА» 1991

ББК 53.6

Р64

УДК 016.2-079.4-073.75(035)

Рецензент А. В. Александрова, докт. мед. наук, проф. ЦНИИ туберкулеза МЗ СССР

Розенштраух Л. С., Виннер М. Г.

Р64 Дифференциальная рентгенодиагностика заболеваний органов дыхания и средостения: Руководство для врачей: В 2 т. Т. 1. — М.: Медицина 1991, 352 с: ил. — ISBN 5—225—01026—1.

В руководстве изложены основы дифференциальной рентгенодиагностики заболеваний бронхов, легких, плевры, средостения и диафрагмы с помощью рентгенологического исследования. Дан анализ основных разновидностей рентгенологических картин и соответствующих им заболеваний. В первом томе рассмотрено значение затемнения легкого в зависимости от анатомических границ, формы и распространенности процесса.

Для рентгенологов, пульмонологов, фтизиатров, онкологов.

Р 4108030000—271—92—90
039(01)—91

ББК 53.6

ISBN 5—225—01026—1

**© Л. С. Розенштраух, М. Г. Виннер,
1991**

СОДЕРЖАНИЕ

Предисловие	5
1. Затемнения в пределах анатомических границ	7
1.1. Определение понятия	7
1.2. Методики исследования	7
1.3. Центральный рак легкого	8
1.3.1. Центральный рак правого легкого	9
1.3.2. Центральный рак левого легкого	24
1.3.3. Тактика при постановке диагноза центрального рака легкого	27
1.3.4. Дифференциальная диагностика центрального рака легкого	32
1.4. Острые пневмонии	57
1.4.1. Разновидности и осложнения острых пневмоний	61
1.4.2. Дифференциальная диагностика острых пневмоний	64
1.5. Хроническая неспецифическая пневмония	68
1.5.1. Дифференциальная диагностика хронической неспецифической пневмонии	73
1.6. Ателсктатические бронхоэктазы	79
1.7. Инородные тела бронхов	83
1.8. Инфильтративно-пневмонический туберкулез	87
1.9. Обструктивные пневмониты туберкулезной этиологии	89
1.10. Туберкулезный цирроз	90
1.10.1. Дифференциальная диагностика туберкулеза долевого и сегментарной протяженности	94
1.11. Внутрибронхиальные доброкачественные опухоли	96
1.11.1. Дифференциальная диагностика внутрибронхиальных доброкачественных опухолей	102
1.12. Пороки, связанные с недоразвитием бронхиального дерева	104
1.12.1. Дифференциальная диагностика пороков, связанных с недоразвитием бронхиального дерева	107
1.13. Прочие заболевания	109
2. Затемнения без анатомических границ	
2.1. Определение понятия	116
2.2. Методики исследования	116
2.3. Пневмонические инфильтраты	116
2.3.1. Крупозная пневмония	117
2.3.2. Сливная бронхопневмония	118
2.3.3. Стафилококковая пневмония	121
2.3.4. Фридендеровская пневмония	121
2.3.5. Пневмонии при тифах и дизентерии	123
2.3.6. Риккетсиозная пневмония	123
2.3.7. Вирусные пневмонии	124
2.3.8. Хроническая пневмония	125
2.3.9. Аспирационная пневмония	129
2.4. Нарушения кровообращения	129
2.4.1. Застой, гипостаз, гипостатическая пневмония	129
2.4.2. Отек легкого	130
2.4.3. Инфаркт легкого, инфарктная пневмония	132
2.5. Бронхиоло-альвеолярный рак	133
2.6. Грибковые заболевания	137
2.6.1. Актиномикоз	138
2.6.2. Аспергиллез	141
2.6.3. Кандидоз (монилиаз)	143
2.6.4. Гистоплазмоз (болезнь Дарлинга, ретикулоэндотелиальный цитомикоз)	144

2.6.5. Криптококкоз (торулез)	.146
2.6.6. Прочие легочные микозы	.146
2.7. Паразитарные заболевания	.147
2.7.1. Аскаридоз	.147
2.7.2. Амебиаз	.148
2.7.3. Альвеолярный эхинококкоз	.149
2.7.4. Парагонимоз	.149
2.8. Саркоидоз	.150
2.9. Силикоз	.152
2.10. Выпот в плевральной полости	.154
2.11. Системная красная волчанка	.155
2.12. Синдром Гудпасчера	.155
2.13. Альвеолярный микролитиаз	.156
3. Округлые затемнения	.168
3.1. Определение понятия	.168
3.2. Методики исследования	.168
3.3. Периферический рак легкого	.169
3.3.1. Рентгенологическая семиотика фаз распада периферического рака легкого	.174
3.3.2. Бронхиоло-альвеолярный рак	.178
3.3.3. Специальные методы исследования	.180
3.4. Туберкулома легкого	.213
3.4.1. Рентгенодиагностика туберкулом в стационарном состоянии (в фазе стабилизации)	.214
3.4.2. Рентгенодиагностика туберкулом в фазе прогрессирования (в фазе обострения)	.216
3.4.3. Рентгенодиагностика туберкулом в фазе регрессирования	.224
3.4.4. Бронхографическая картина при туберкуломах	.224
3.4.5. Дифференциальная диагностика туберкулом	.226
3.5. Периферические (внеbronхиальные) доброкачественные опухоли и заполненные кисты легкого	.239
3.5.1. Хондрома и гамартохондрома	.240
3.5.2. Аденома	.243
3.5.3. Прочие опухоли и образования легкого	.244
3.6. Эхинококкоз легкого	.256
3.6.1. Разновидности эхинококкоза	.256
3.6.2. Округлые фокусы хронической пневмонии и абсцессы легкого	.263
4. Очаговоподобные затемнения, <i>В. А. Соколов</i>	.281
4.1. Определение понятия	.281
4.2. Методики исследования	.281
4.3. Нормальные очаговоподобные затемнения	.281
4.4. Туберкулез	.282
4.4.1. Дифференциальная диагностика туберкулеза	.288
4.5. Саркоидоз	.294
4.5.1. Дифференциальная диагностика саркоидоза	.298
4.6. Силикоз и силикотуберкулез	.301
4.6.1. Дифференциальная диагностика силикотуберкулеза	.304
4.7. Метастазы злокачественных опухолей в легких	.305
4.7.1. Дифференциальная диагностика метастазов злокачественных опухолей в легких	.307
4.8. Острая пневмония	.310
4.8.1. Дифференциальная диагностика при очаговоподобных затемнениях	.310
5. Милиарная диссеминация, <i>В. А. Соколов</i>	.318
5.1. Определение понятия	.318
5.2. Методики исследования	.318
5.3. Милиарный туберкулез	.318
5.3.1. Дифференциальная диагностика милиарного туберкулеза	.323
5.3.2. Дифференциальная диагностика при милиарной диссеминации	.333
Предметный указатель	.340

Настоящая монография отличается от большинства книг, посвященных рентгенодиагностике, тем, что отправной точкой изложения является не то или иное заболевание, т. е. нозологический принцип, а зрительный образ, изображение, с которым сталкивается рентгенолог, приступая к обследованию больного. Эти изображения почти всегда иеспецифичны и тем более иепатогномоничны. Одно и то же или весьма сходное изображение может соответствовать ряду, иногда десяткам патологических процессов.

Такие изображения иногда именуют синдромами. С нашей точки зрения, это не совсем верно, поскольку синдром — это совокупность симптомов, объединенных единым патогенезом. В основе одинаковых или весьма близких рентгенологических картин находятся заболевания, отличающиеся не только по патогенезу, но и по этиологии, морфологическому субстрату, клиническим проявлениям. Это образы, характер которых обусловлен природой процесса, а также сциалогическими законами, не зависящими от нозологической специфичности. Сложный путь познавательного мышления в рентгенологии начинается именно от подобного образа; его завершением является установление диагноза. Этот путь проходит ряд промежуточных этапов, предполагающих детальный и точный анализ характера изображения, включая его локализацию, структуру, протяженность, очертания, синтопию, сопоставление с анамнезом, данными клинико-лабораторных исследований и динамикой процесса, соотнесение образа с морфологическим субстратом, оценку функциональных данных и ряд других моментов. Переход от образа к нозологии, от анализа изображения к установлению диагноза и является предметом данной монографии.

Настоящая работа посвящена дифференциальной рентгенодиагностике заболеваний органов дыхания и средостения. Этот раздел клинической рентгенологии отличается наибольшим количеством непатогномоничных изображений, требующих порой нелегкой дифференциации. Ежегодно в нашей стране производят десятки миллионов рентгенологических исследований органов грудной клетки, в том числе флюорографические. Авторы отобрали 14 разновидностей рентгенологических картин, с которыми врачи встречаются в практической работе. В соответствии с этим книга состоит из такого же количества глав, в которых эти картины анализируются с целью уточнения патологических процессов, лежащих в их основе.

В каждом разделе дается определение понятия соответствующего изображения. Там где это уместно, показано наличие по-

добных картин в норме с расшифровкой их анатомического субстрата. Затем приводится перечень методик, применение которых должно позволить установить правильный диагноз. Естественно, что в монографии, посвященной дифференциальной диагностике, отсутствует описание применения той или иной методики. Эти данные читатель может найти в руководствах, основанных на нозологическом принципе изложения, в частности в книге Л. С. Розенштрауха, Н. И. Рыбакова и М. Г. Виннера «Рентгенодиагностика заболеваний органов дыхания» (2-е изд. М.: Медицина, 1987). Вопросы же тактики исследования, выбора и последовательного применения тех или иных методик изложены подробно. При этом в ряде случаев авторы отошли от не всегда прогрессивного пути использования методик, по принципу «от простого к сложному», рекомендуя в тех случаях, когда это целесообразно, проводить диагностические процедуры, минуя серию более простых, но менее информативных методик. Для полноты изложения в каждой главе кратко описана сущность дифференцируемых патологических процессов, однако это не может заменить детального описания заболеваний в руководствах, построенных по нозологическому принципу.

В настоящей книге, как и в других изданиях, посвященных дифференциальной диагностике, авторы не смогли избежать ряда повторений, так как одни и те же заболевания могут проявляться различными рентгенологическими признаками и должны быть упомянуты в соответствующих разделах.

Каждый из пяти разделов заканчивается обширными таблицами, в которых кратко суммированы дифференциально-диагностические критерии, позволяющие отличить одно заболевание от другого. Эти таблицы не могут заменить чтение текста книги. Они должны лишь ориентировать читателя в нужном направлении.

В кратком списке литературы приведены в основном публикации, посвященные дифференциальной диагностике тех или иных заболеваний легких и средостения. Предметный указатель призван помочь читателю найти в обширном материале книги описание того или иного патологического процесса и характерных для него рентгенологических признаков.

Авторы надеются, что настоящая монография, отражающая их многолетний опыт работы, накопленный в ВОНЦ АМН СССР, клиниках ЦОЛИУВ и Свердловском пульмонологическом центре, будет полезна читателям и в какой-то мере позволит улучшить диагностику заболеваний, которым она посвящена. Они будут весьма признательны за конструктивные предложения и критические замечания.

1. ЗАТЕМНЕНИЯ В ПРЕДЕЛАХ АНАТОМИЧЕСКИХ ГРАНИЦ

1.1. ОПРЕДЕЛЕНИЕ ПОНЯТИЯ

К затемнениям в пределах анатомических границ относятся затемнения всего легкого, одной или двух долей (лобарные и билобарные), одного или нескольких сегментов одной или разных долей. Затемнения могут быть однородными или неоднородными и, как правило, отграничены от соседней ткани легкого междолевой плеврой. Естественно, при затемнении всего легкого поражение междолевой плевры не видно. Обычно поражение одностороннее, хотя в эту группу входят и такие затемнения, когда имеется поражение и другой стороны то ли в виде отсевов, то ли в форме затемнения доли, сегмента или группы сегментов коитралатеральной стороны. Такую картину могут дать:

- 1) центральный рак легкого;
- 2) острая пневмония;
- 3) хроническая неспецифическая пневмония;
- 4) ателектатические бронхоэктазы;
- 5) инородные тела бронхов;
- 6) инфильтративно-пневмонический туберкулез;
- 7) обструктивные пневмониты туберкулезной этиологии;
- 8) цирроз;
- 9) внутрибронхиальные доброкачественные опухоли;
- 10) некоторые пороки, связанные с недоразвитием бронхиального дерева.

Реже эту картину могут вызвать бронхиоло-альвеолярный рак, лимфогранулематоз легких и др.

1.2. МЕТОДИКИ ИССЛЕДОВАНИЯ

Для диагностики и дифференциальной диагностики затемнений в пределах анатомических границ применяются следующие методики исследования:

1. Рентгеноскопия и рентгенография, в том числе с помощью «жестких» лучей. Обзорные снимки могут быть заменены крупнокадровыми флюорограммами в прямой и боковых проекциях.

2. Различные варианты томографии (зонографии) с продольным и поперечным направлением размазывания в прямой, боковой и косой проекциях. На томограммах должны отчетливо определяться трахея и бронхи 1—3-го порядка.

3. Бронхография, в том числе направленная.

4. Ангиопульмонография.

5. Бронхологическое исследование с взятием материала для цитогистологического исследования.

6. Трансторакальная пункция под контролем рентгеноскопии.

1.3. ЦЕНТРАЛЬНЫЙ РАК ЛЕГКОГО

Центральный рак легкого—рак, возникающий из эпителия бронхов 1—3-го порядка. Различают три наиболее типичных варианта центрального рака легкого: 1) преимущественно эндобронхиальный; 2) преимущественно перибронхиальный узловатый (экзобронхиальный); 3) преимущественно перибронхиальный разветвленный рак. Как подвид эндобронхиального рака целесообразно выделить так называемый полиповидный рак. Такого подразделения мы постараемся поддерживать при описании сегментарного рака (Т1), долевого (Т2) и рака главного бронха (Т3).

При рентгенологическом исследовании обращает на себя внимание не сама опухоль, а вторичные осложнения, вызванные ею, т. е. явления пневмонита. От стадии пневмонита зависит, видим ли мы уменьшенную или увеличенную в размерах структурную единицу легкого (сегмент, долю, все легкое), наблюдаем ли однородную единицу легкого (сегмент, долю, все легкое), наблюдаем ли однородную тень или бронхоэктазы и абсцессы.

Из важнейших процессов, протекающих в легком, в котором нарушена вентиляция, т. е. в участке обструктивного пневмонита, следует различать: 1) ретенцию: бронхиальный секрет не выделяется, что приводит к расширению бронхов; 2) экссудацию: после резорбции воздуха накапливается богатый белком экссудат; 3) инфицирование: предыдущие процессы представляют идеальную почву для развития микроорганизмов. Возникает пневмония, которая переходит в хроническую стадию и клинически едва отличима от первичной пневмонии; 4) деструкцию: в дальнейшем воспаление распространяется на стенки бронха, паренхиму легкого и соединительную ткань перегородок, т. е. в гнойное расплавление вовлекается весь участок легкого.

Эти процессы, как указывает Н. Friedel (1967), закономерно ведут к разрушению легочной ткани. Разрастается соединительная ткань и наступает сморщивание.

Такая же картина возникает при инородных телах бронхов, в частности при бронхолитиазе. Таким образом, в большинстве случаев при центральном раке легкого ведущим процессом является ретростенотический пневмонит. «Чистый» ателектаз доли или сегмента легкого наблюдается исключительно редко.

Сама опухоль хорошо видна при рентгенологическом исследовании лишь при узловатом раке до наступления гипоектаза и следующего за ним пневмонита. В части случаев и при наступившем пневмоните этот узел выделяется своей интенсивностью в виде очерченной так называемой тени ядра. При преимущественно эндобронхиальном раке опухоль не видна ни при просвечи-

вании, ни на обзорных снимках. На структурных томограммах в большинстве случаев выявляется коническая культя бронха и лишь при полиповидном раке — тень опухоли в просвете бронха, как правило, крупного — долевого или промежуточного.

Для систематизации изложения при описываемых типах рака легкого мы приводим описание бронхографической картины, хотя в большей части случаев, особенно при поражении бронхов 2—3-го порядка, данные бронхографии повторяют данные томографии. Положительные результаты бронхоскопии с биопсией или зондирования бронхов с взятием материала для гистологического и цитологического исследований весьма важны для диагностики. Однако наш многолетний опыт показывает, что с помощью бронхографии достоверный диагноз центрального рака легкого можно поставить и тогда, когда эндоскопическими методами не удастся получить материал для исследования. К ним относятся некоторые случаи поражения сегментарных и долевого бронхов узловатым, а также разветвленным перибронхиальным раком.

При рентгенологическом исследовании (включая томографию) лимфатические узлы корней и средостения видны лишь тогда, когда они заметно увеличены. На небольшую разрешающую способность рентгенологического метода исследования в распознавании метастатически увеличенных внутригрудных лимфатических узлов указывают Н. Schroder и Eichhorn (1966). Важную роль в их определении имеет медиастинобиопсия. В настоящее время ее большее значение для определения состояния бронхопульмональных и медиастинальных лимфатических узлов при раке легкого приобретает неинвазивный информативный метод исследования — компьютерная томография.

1.3.1. ЦЕНТРАЛЬНЫЙ РАК ПРАВОГО ЛЕГКОГО

1.3.1.1. Рак верхушечного сегментарного бронха (T1)

При узловатом раке на обзорной рентгенограмме в области проекции головки правого корня или несколько выше на фоне прозрачной (или несколько пониженной прозрачности) легочной ткани определяется средней интенсивности округлое затемнение с не совсем четкими бугристыми контурами, от которого радиально расходятся линейные тени. Это затемнение лучше определяется на томограммах в прямой и боковой (косых) проекциях. При этом удастся установить отсутствие просвета верхушечного сегментарного бронха и изменения (если они уже наступили) в легочной ткани. Последние проявляются затемнением легочной ткани по типу бронхопневмонии со сливными очагами в медиальной части верхушки. На обзорных рентгенограммах и томограммах трудно найти достоверные признаки вздутия соседних отделов легких, а также уменьшения сегмента или доли в объе-

ме. При направленной бронхографии видна остроконечная культя верхушечного бронха.

При преимущественно эндобронхиальном раке верхушечного сегмента явления вздутия, гипоектаза и пневмонита наступают значительно раньше, чем при узловой форме. Как правило, тень самого ракового узла не выявляется. При рентгеноскопии и на обзорных снимках в медиальной части первого межреберья с захватом почти всей верхушки прослеживается средней интенсивности затемнение, которое в боковой проекции имеет форму неправильного клина, острием обращенного к корню легкого (рис. 1.1). В зависимости от фазы пневмонита пораженный сегмент может быть увеличен, уменьшен или обычных размеров. На томограммах и бронхограммах видны культя верхушечного сегментарного бронха и неизмененные соседние бронхиальные ветви, с некоторым их перераспределением в пространстве.

Иногда на томограммах можно отметить неоднородность тени, обусловленную наличием бронхоэктазов и полостей гнойной деструкции — абсцессов. В других случаях наблюдаются спадение и фиброз пораженного верхушечного сегмента: он значительно уменьшается в объеме и может быть либо не идентифицирован, либо принят за плевральные наслоения.

1.3.1.2. Рак заднего (дорсального) сегментарного бронха верхней доли (T1)

При преимущественно эндобронхиальной форме на рентгенограммах в прямой проекции определяется средней интенсивности более или менее однородное затемнение, занимающее латеральную часть второго—третьего межреберья. На томограмме в боковой проекции видно, что нижнезадняя граница тени проходит по междолевой щели, отделяющей VI сегмент от II. При направленной бронхографии выявляется почти четырехугольная культя II сегментарного бронха.

В части случаев в этом, как и в других сегментах, можно наблюдать картину рецидивирующего пневмонита. Это не столь редко встречающийся симптом центрального, преимущественно эндобронхиального рака легкого. При этом пневмоническое затемнение под влиянием интенсивного противовоспалительного лечения исчезает, хотя выявившаяся на бронхограммах культя бронха остается. Это свидетельствует против наличия пневмонии. Всем больным с рецидивирующими в одном и том же сегменте или доле пневмониями должно проводиться бронхологическое исследование, включающее зондирование мелких бронхов и направленную бронхографию. В большинстве случаев удается установить причину повторяющихся воспалений, т. е. эндобронхиальный рак.

Следует подчеркнуть, что рецидивирующие воспаления, так же как и вентильное вздутие, относятся если и не к начальным, то во всяком случае, к недалеко зашедшим случаям централь-

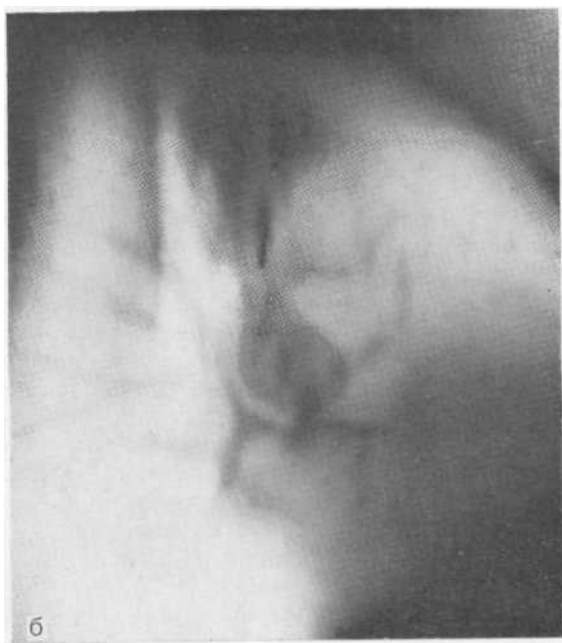
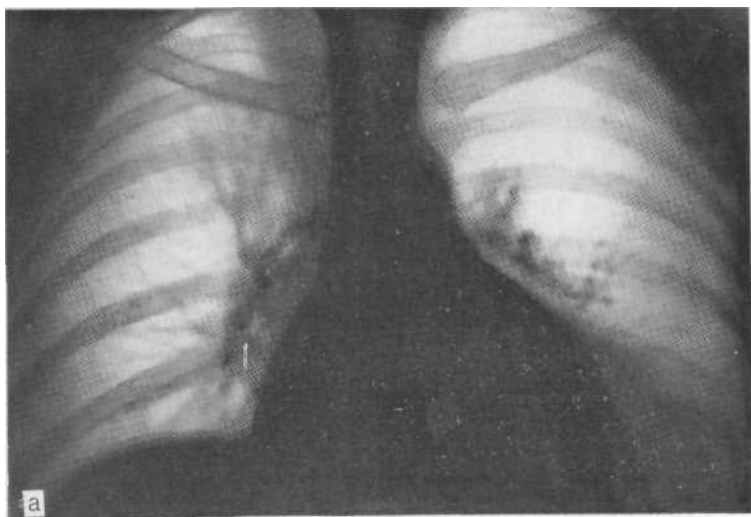


Рис. 1.1. Обзорная рентгенограмма (а) и томограмма в боковой проекции (б) Центральный, эндобронхиальный рак верхушечного сегментарного бронх справа. Верхушечный сегмент затемнен, контуры затемнения выпуклые. Опухоль.

ного рака легкого, что особенно важно в прогностическом плане. Настороженное отношение к подобным процессам должно способствовать выявлению относительно ранних форм рака легкого. Больных, у которых воспаление рецидивирует либо не рассасывается, либо подозрительно на рак по клиническим признакам (например, кровохарканье), следует обследовать целенаправленно для определения состояния бронхов. При обследовании бронхов у мужчин старше 35 лет, направленных в рентгеновские кабинеты с пневмонией, можно было бы выявлять центральный эндо-бронхиальный рак легкого в более ранней стадии.

При узловатом раке, вызывающем намного позже нарушения проходимости бронха и вентиляции сегмента, относительно рано становится виден опухолевый узел на рентгенограммах, флюорограммах и особенно на томограммах (рис. 1.2).

1.3.1.3. Рак переднего сегментарного бронха верхней доли (Т1)

В переднем сегментарном бронхе верхней доли рак встречается наиболее часто, уступая лишь VI сегменту [Федченко Г. Г., 1982]. При рентгенологическом исследовании в прикорневой области на уровне переднего конца III—IV ребра определяется тень неправильной клиновидной формы; снаружи от нее видна тяжесть. В боковой проекции выявляется затемнение, соответствующее спавшемуся переднему сегменту. Нижняя его граница может быть ровной, выпуклой или вогнутой в зависимости от стадии пневмонита. Иногда в нем видны воздушные просветы бронхов. Если эти просветы не соединяются с сегментарным бронхом, это должно послужить поводом для поисков причины непроходимости последнего. Хорошие результаты удается получить при направленной бронхографии. Культя бронха, чаще четырехугольная, с вогнутой линией обрыва, свидетельствует о наличии внутрибронхиальной опухоли. При резком уменьшении объема сегмента определяется смещение сосудистых и бронхиальных ветвей соседних сегментов в сторону поражения. На томограммах в прямой и особенно косой проекциях хорошо видна культя переднего сегментарного бронха. Результаты исследования следует обязательно дополнить катетеризацией бронхов, а в случае отрицательного результата — направленной бронхографией (рис. 1.3).

Иногда определяется не затемнение III сегмента, а просветление в нем — полость распада, в части случаев с уровнем жидкости. Однако не следует спешить диагностировать абсцесс легкого, ибо на косых томограммах видна ампутация бронха, а дистальнее нее полость распада и затемнение по ходу вогнутой междолевой щели. Бронхологическое исследование позволяет диагностировать центральный рак переднего сегмента в фазе нагноившегося пневмонита.

Реже, чем в III сегменте, раковый узел располагается в аксиллярном бронхе. В этих случаях затемнение располагается в

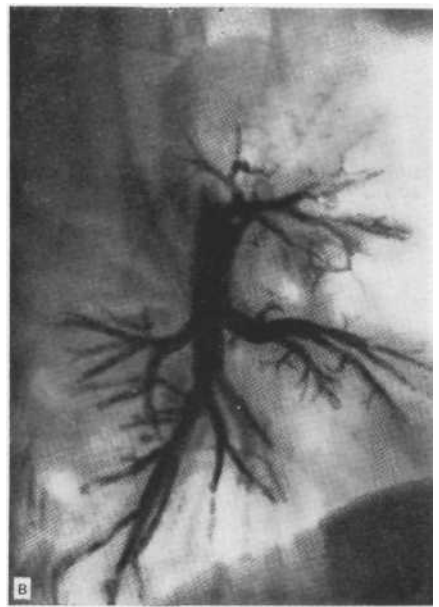
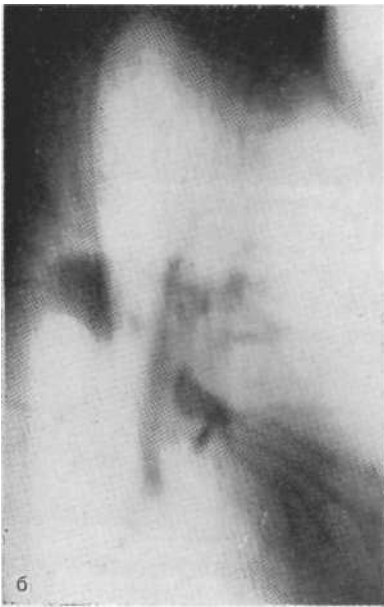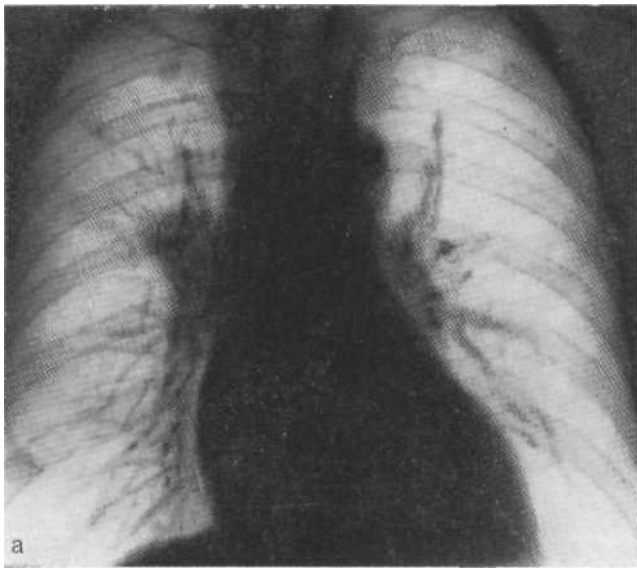


Рис. 12. Обзорная рентгенограмма (а), томограмма в боковой проекции (б) и бронхограмма (в). Центральный узловатый рак II сегментарного бронха справа. На обзорной рентгенограмме и боковой томограмме виден опухолевый узел. На бронхограмме определяется ампутация II сегментарного бронха. Операция.

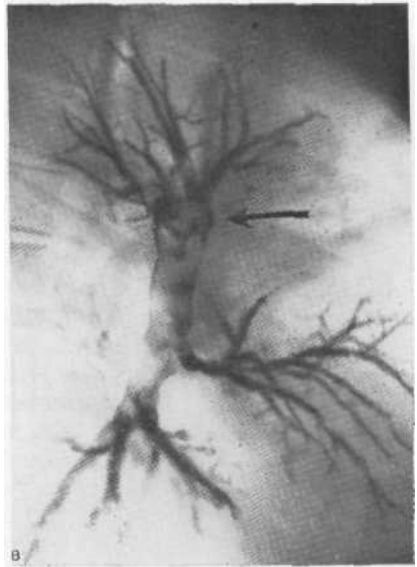
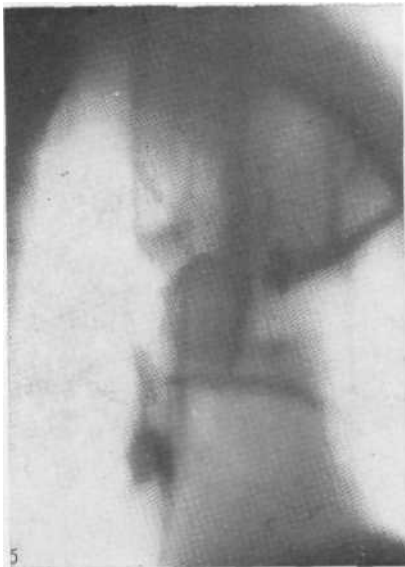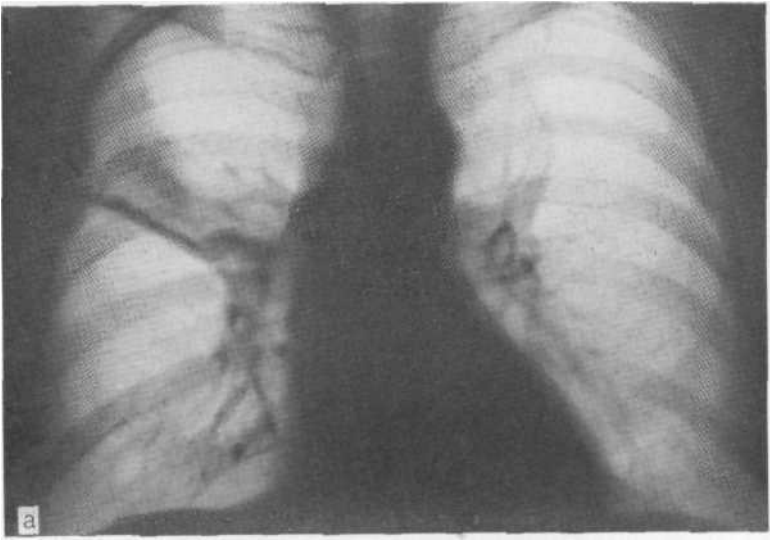


Рис. 1.3. Обзорная рентгенограмма (а), томограмма в косой проекции (б) в бронхограмма (направленная) в боковой проекции (в). Центральный эндобронхиальный рак III сегментарного бронха справа. Небольшая культя переднего сегментарного бронха верхней доли (на бронхограмме показана стрелкой), отчетливо видимая также на томограмме. Операция.

латеральных отделах нижней части верхней доли. На срединных томограммах и еще лучше на бронхограммах видна культя бронха, идущего от долевого бронха книзу. Такое расположение затемнения и бронхографическая картина типичны для поражения этого субсегмента, по величине иногда не уступающего сегменту. Диагноз не должен стать сомнительным, если в результате лечения тень уменьшилась, иногда даже значительно. Наоборот, в этом случае присоединяется еще один признак центрального рака — симптом рецидивирующего воспаления.

При сегментарном раке, который стал выявляться чаще благодаря широкому распространению крупнокадровой флюорографии, могут встретиться следующие две ситуации: острое вздутие сегмента на почве вентильной обтурации бронха; отсутствие признаков нарушения бронхиальной проходимости из-за включения так называемой коллатеральной вентиляции. Для определения и объективизации рентгенофункциональных изменений при раннем раке сегментарных бронхов в доклиническую фазу И. С. Амосов и соавт. (1984) рекомендуют применять рентгено- и флюоропневмополиграфию.

В обеих описанных ситуациях решающие диагностические сведения могут быть получены лишь с помощью зондирования бронхов или бронхографии (выявление культи бронха).

1.3.1.4. Рак верхнедолевого бронха (T2)

Узловатый рак. При рентгеноскопии и на обзорном снимке в области головки корня видно шаровидной формы образование, непосредственно примыкающее к срединной тени и похожее на увеличенный лимфатический узел или группу узлов. Доля легкого может быть обычных размеров, иногда вздута, но намного чаще она уменьшена в объеме. При этом выявляется однородное или не совсем однородное затемнение. Междолевая щель втянута. На томограммах видна коническая культя бронха, обрывающаяся на границе узловой опухоли; культя бронха и узел опухоли лучше видны на косых томограммах. От узла в сторону легочной ткани отходят линейные тени. В некоторых случаях раковый узел может достигь больших размеров, не вызывая значительных изменений в легочной ткани верхней доли. При этом может создаваться впечатление о наличии опухоли средостения. Этому способствует и картина сдавления верхней полой вены. Однако бронхография, даже ненаправленная, на латероскопе, вносит необходимую ясность. Культя бронха с несомненностью свидетельствует о наличии центрального рака легкого.

Эндобронхиальный рак. Проявляется затемнением верхней доли, выраженным в различной степени. Если пневмонит находится в фазе инфильтрации и пневмонической вспышки, то уменьшения доли может и не быть.

В этих случаях однородное интенсивное затемнение захваты-

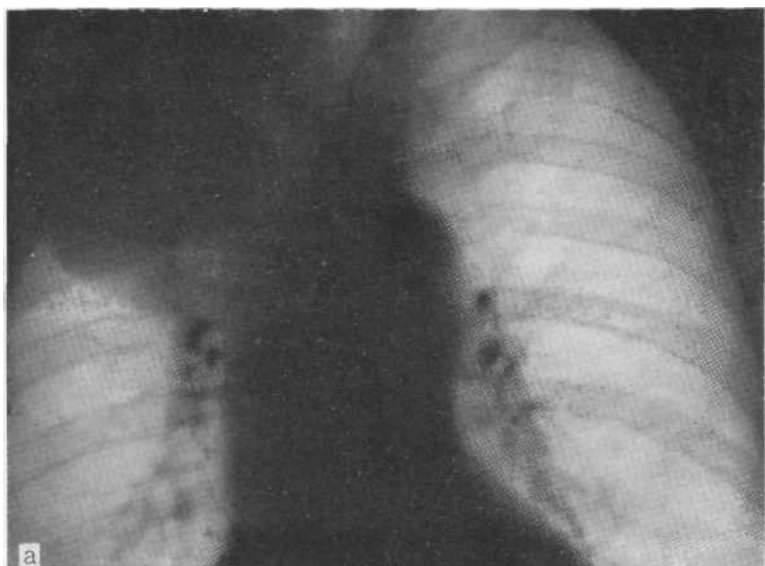


Рис. 1.4. Обзорная рентгенограмма (а) и томограмма в прямой проекции с поперечным направлением размазывания (б). Центральный эндобронхиальный рак верхнедолевого бронха справа. Однородное интенсивное затемнение верхней доли, увеличенной в размерах вследствие пневмонита. На томограмме видна четырехугольная культя верхнедолевого бронха. Операция.

вает всю верхнюю долю, междолевая плевра не втянута (рис. 1.4), либо втянута незначительно. При нагноении на серии томограмм на фоне затемнения видны множественные участки деструкции; некоторые из них сообщаются между собой. Одновременно на томограммах выявляется резко суженный верхнедолевой бронх, что позволяет установить диагноз центрального рака легкого с ретростенотическим нагноением. Проводя направленную бронхографию, при большом давлении в подобных случаях иногда удается контрастировать некоторые из полостей. На бронхограммах отчетливо видны сужение и изъеденность контуров верхнедолевого бронха.

В части случаев спадение верхней доли может достигнуть значительной степени; при этом затемнение, соответствующее ей, однородно. При направленной бронхографии небольшое количество контрастной массы попадает в растянутые бронхи; отчетливо выражен основной признак рака — культя верхнедолевого бронха.

Описанная картина отражает далеко зашедший эндобронхиальный рак верхней доли правого легкого. У больных, поступивших на рентгенологическое исследование раньше, можно выявить лишь начальные признаки гипоектаза: тяжесть на фоне проекции верхней доли и небольшое уменьшение ее объема, что определяется по вогнутости и некоторому смещению кверху малой междолевой плевры. Через 1—2 мес тяжесть нарастает, а междолевая плевра все больше смещается кверху. На бронхограммах, сделанных в это время, удается видеть коническую или четырехугольную культю верхнедолевого бронха наряду с проходимыми более мелкими бронхами этой доли. Сходные данные можно получить при томографии. В дальнейшем чаще всего спадается не вся доля легкого сразу, а один из сегментов, в большинстве случаев передний. Это объясняется тем, что рак верхнедолевого бронха начинается из сегментарного, а затем уже переходит на долевого. В этих случаях на обзорном снимке и на томограммах отмечается интенсивное затемнение переднего сегмента, а при бронхографии — культя верхнедолевого бронха. Такое несоответствие между затемнением одного сегмента и культей долевого бронха объясняется тем, что верхнедолевой бронх еще проходим для воздуха, но уже не проходим для вязкой контрастной массы.

Разветвленный перибронхиальный рак. Встречается редко (около 1% случаев рака легкого). На обзорной рентгенограмме и на томограмме видно неоднородное затемнение всей или части доли. В отличие от узловатой формы при этом не видно узла и в отличие от эндобронхиальной долевого бронх проходим на всем протяжении. В то же время на томограммах и бронхограммах отчетливо определяется истончение и изъеденность мелких бронхов. Естественно, на томограммах воздушные прослойки мелких бронхов прослеживаются дальше, чем на бронхограммах.

1.3.1.5. Рак среднедолевого бронха (Т2)

При рентгенологическом исследовании выявляется интенсивное затемнение всей доли легкого либо одного из ее сегментов. Пораженная доля имеет различную форму: клиновидную, треугольную, трапециевидную, форму двояковыпуклой линзы.

Размер доли в большинстве наблюдений на рентгенограммах в боковой проекции представляется неизменным, иногда уменьшенным или слегка увеличенным. Структура затемнения чаще однородна. Изображение просветов сегментарных и субсегментарных бронхов обычно отсутствует. На томограммах в косой или боковой проекции определяется симптом культи, или ампутации, долевого бронха (рис. 1.5). Тень опухолевого узла на фоне затемненной доли выявляется редко. Также редко при раке долевого локализации однородное затемнение одного из сегментов сочетается со вздутием другого. Контуры долевого затемнения четко очерчены. Форма его разнообразна: прямолинейная, выпуклая, выпукло-прямолинейная и выпукло-вогнутая.

При бронхографии выявляется культя, или ампутация, среднедолевого бронха. Форма и размеры культи вариабельны, размер ее колеблется от 2—3 мм до 2—3 см.

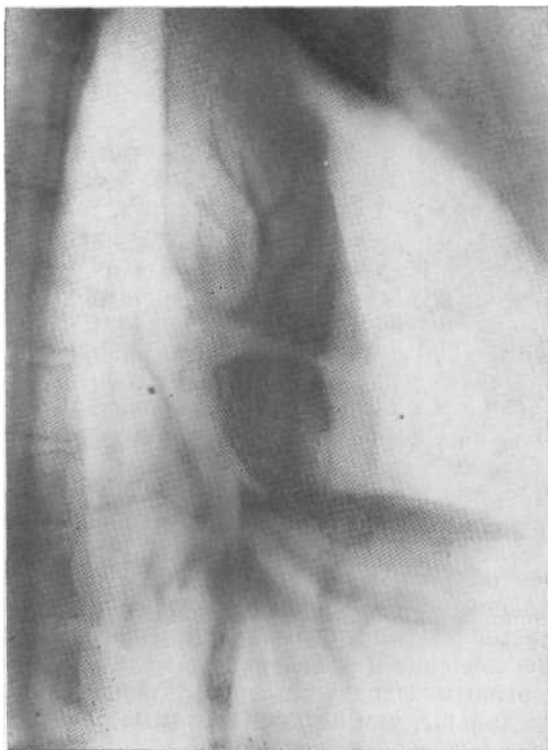


Рис. 1.5. Томограмма в косой проекции. Центральный рак среднедолевого бронха. Средняя доля резко уменьшена в размерах, на ее фоне отчетливо видна коническая культя среднедолевого бронха. Операция.

1.3.1.6. Рак верхушечного сегментарного бронха нижней доли (Т1)

При рентгеноскопии и на снимках в прямой проекции определяется расширение тени правого корня: контуры ее относительно четкие, иногда бугристые. На томограммах в боковой проекции видно, что данная тень не имеет непосредственного отношения к корню легкого, а является узлом опухоли либо пневмонитом, занимающим VI сегмент. На этих же томограммах обычно выявляется воздушная культя VI сегментарного бронха. В части случаев на томограммах определяется не культя, а полная ампутация этого бронха. Если пневмонит находится в стадии инфильтрации, то тень увеличенного и уплотненного VI сегмента занимает не только медиальную часть легочного поля, но видна в виде клина, овала или треугольника и в латеральном отделе. Верхняя граница этого затемнения четкая, так как она образована плеврой, выстилающей главную междолевую щель. При бронхографии удастся обнаружить культю, или ампутацию, VI сегментарного бронха (рис. 1.6).

Иногда на бронхограммах, а еще лучше при бронхоскопии удается увидеть переход раковой инфильтрации с VI сегментар-

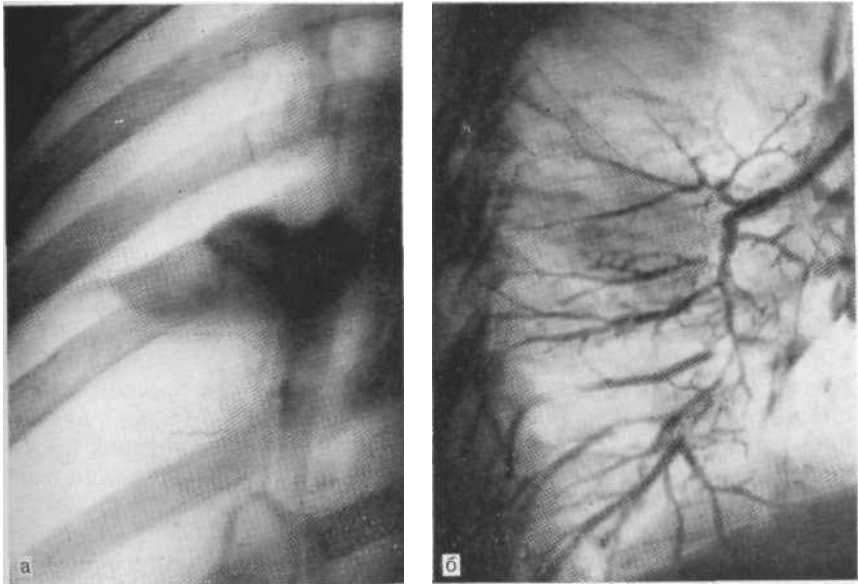


Рис. 1.6. Томограмма в прямой проекции (а) и бронхограмма (направленная) в боковой проекции (б). Рак VI сегментарного бронха, подтвержденный на операции. Кончик катетера находится в этом бронхе. Видна культя одной из субсегментарных ветвей.

ного бронха на нижнезональный бронх. На бронхограммах наряду с ампутацией VI сегментарного бронха это проявляется узурацией и ригидностью нижнезонального бронха.

1.3.1.7. Рак нижнедолевого и нижнезонального бронхов (Т2)

Рак нижнедолевого и нижнезонального бронхов справа встречается часто; среди долевых локализаций рака центральный рак нижней доли занимает первое место; преимущественно встречаются эндобронхиальные формы рака. Как и в других долях и сегментах, отмечаются различные картины пневмонита в зависимости от фазы его развития. Чаще приходится наблюдать уменьшение размеров доли легкого — от умеренного до резкого. При умеренном спадении доли затемнение, чаще всего неоднородное, хорошо видно при рентгеноскопии и на снимке в прямой проекции. При больших степенях сужения бронха нижняя доля может быть совсем не видна при рентгеноскопии и прямых снимках. В этих случаях, если не производится исследование в боковой проекции, то либо не выявляется каких-либо изменений, либо отмечается повышение прозрачности правого легочного поля. Однако при внимательном рассмотрении снимка, кроме уже отмеченного повышения прозрачности, хорошо видно резкое смещение книзу плевры, выстилающей малую (горизонтальную) междолевую щель. Она смещается книзу на одно—два межреберья и выпуклостью обращена к диафрагме. Иногда она имеет вид не одной, а двух тонких линий. Ниже ее виден прозрачный участок смещенной книзу средней доли, а еще ниже и медиальнее — треугольное затемнение, обусловленное спадением нижней доли. При анализе томограмм, снятых в боковой проекции, где затемненная нижняя доля видна в виде клиновидного затемнения, вершиной направленного к корню доли, иногда складывается впечатление лишь о поражении одного сегмента, настолько незначительна по объему тень спавшейся доли по отношению к ее первоначальному объему. Однако этому предположению противоречат резкое вздутие оставшегося легкого (в основном за счет VI сегмента и средней доли легкого при поражении нижней зоны, верхней и средней доли при спадении всей нижней доли), смещение исвизу и изади главной междолевой щели, данные бронхографии, а также томограммы в боковой и прямой проекциях, на которых в просвете нижнедолевого бронха видна тень опухоли (рис. 1.7).

При узловатом раке при рентгеноскопии и на обзорных снимках хорошо видна тень бугристой опухоли, что наряду с наличием уменьшенной в объеме доли делает диагностику нетрудной и достоверной.

При исследовании препарата удаленной нижней доли обращает на себя внимание большое количество резко выраженных бронхоэктазов, заполненных гноем и слизью, особенно при поли-

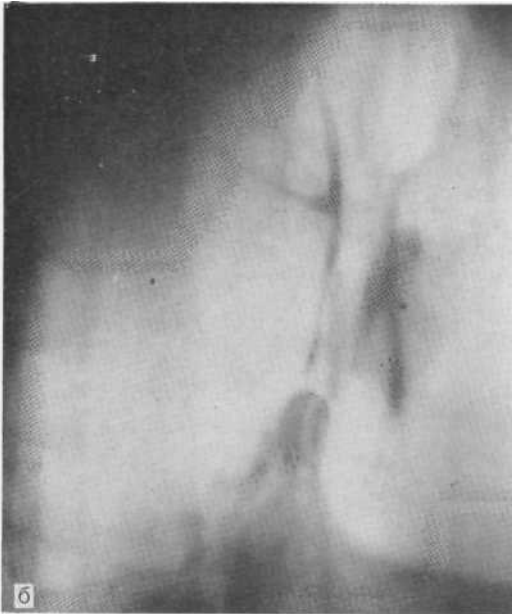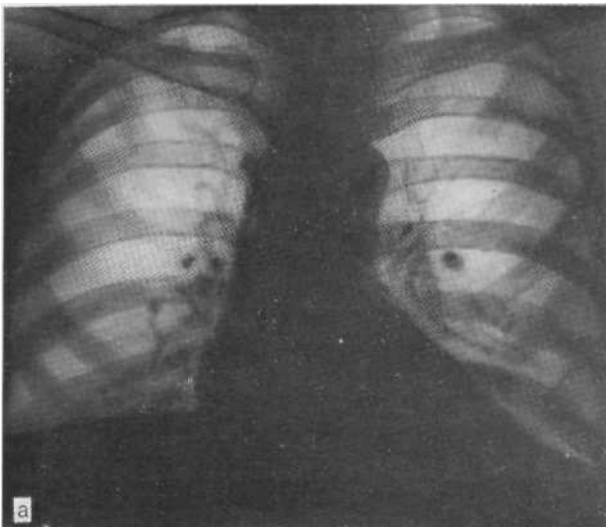


Рис. 1.7. Рентгенограмма в прямой проекции (а): справа над диафрагмой определяется небольшое затемнение нижнего легочного поля. На боковой томограмме (б) видно значительное уменьшение объема нижней доли правого легкого; в просвете нижнедолевого бронха полиповидная опухоль. Диагноз эндобронхиального, полиповидного рака нижнедолевого бронха справа с резким уменьшением объема нижней доли подтвержден при эндоскопическом исследовании и на операции.

повидном эндобронхиальном раке. В части случаев при направленной бронхографии удается ввести небольшое количество сульфидола или пропилиодона и контрастировать бронхоэктазы. Наряду с бронхоэктазами отчетливо видна четырехугольная культя нижнедолевого бронха с вогнутой линией обрыва, что с достоверностью свидетельствует о наличии внутрибронхиальной опухоли как причине ретростенотических бронхоэктазов. Естественно, за бронхоскопией с биопсией остается последнее слово при определении гистологической картины опухоли. Реже приходится наблюдать поражение одного или двух базальных сегментов. В этих случаях томография и бронхография дают достаточно оснований для постановки диагноза — центральный рак легкого.

1.3.1.8. Рак промежуточного бронха (ТЗ)

Рак промежуточного бронха встречается почти так же часто, как и рак нижнедолевого бронха. Опухоль обычно прорастает из VI сегментарного, среднедолевого, нижнезонального или нижнедолевого бронхов. Иногда рак может возникнуть непосредственно из слизистой оболочки промежуточного бронха.

При узловатом раке обычно виден узел, окутывающий промежуточный бронх. Прозрачность нижней и средней долей может быть близкой к обычной (картина так называемого центрального рака периферического типа по М. И. Гликину). В других случаях наряду с перибронхиальным узлом, видимым на рентенограммах в боковой проекции и томограммах, определяются небольшие изменения типа понижения прозрачности или интенсивности затемнения в одном из 7 пораженных сегментов (IV—X). При этом на бронхограммах отмечается резкое сужение промежуточного бронха и сохраненная, хотя и уменьшенная, проходимость части сегментарных бронхов.

При эндобронхиальной форме обе доли легкого резко уменьшаются в объеме. В этих случаях на рентгенограмме в прямой проекции видны повышение прозрачности правого легочного поля и резкое смещение книзу малой междолевой плевры, которая может иметь вид двух линий за счет неравномерного смещения щели книзу. В отличие от спадения нижней доли здесь сразу же под плеврой начинается затемнение. Как и при других доле-вых и сегментарных поражениях, путем рентгеноскопии выявляют симптом Гольцкнехта—Якобсона.

На томограммах видна ампутация промежуточного бронха (рис. 1.8), что более отчетливо определяется на бронхограммах.

Было бы неправильно считать, что при поражении промежуточного бронха, т. е. при далеко зашедшем центральном раке легкого, диагноз всегда ставится сразу же при обращении к врачу. Однако нередко диагностируют нижнедолевою пневмонию и назначают больному соответствующее лечение. Неэффективность его заставляет обратиться к фтизиатрам, которые после консуль-

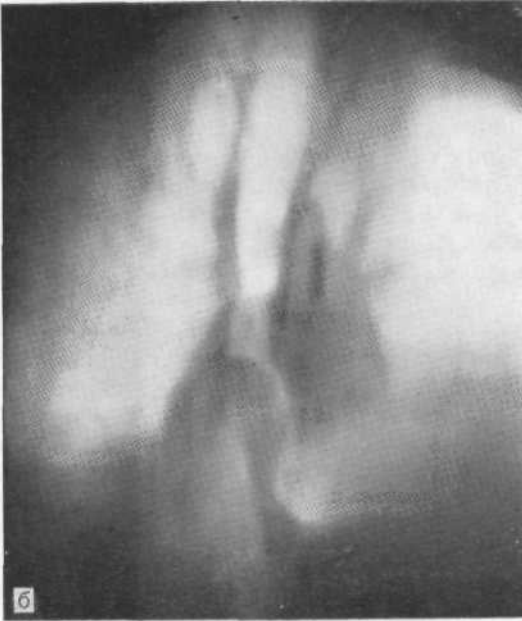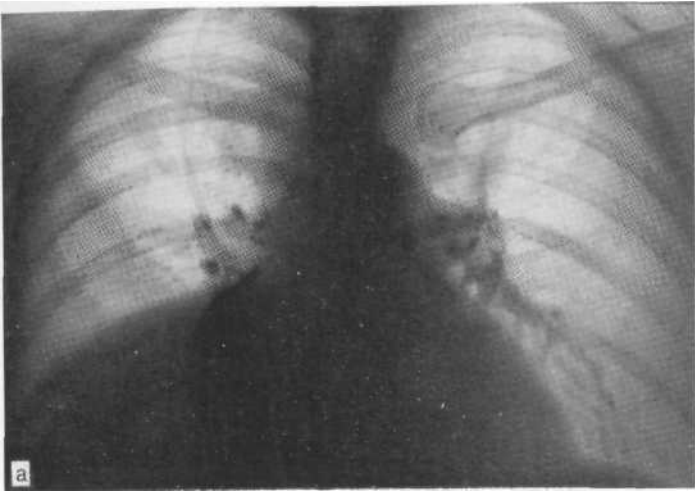


Рис. 1.8. Обзорная рентгенограмма (а) и правосторонняя томограмма (б). Центральный эндобронхиальный рак правого промежуточного бронха. Верхняя граница затемнения имеет вид кривой линии, идущей сверху внутрь и снизу наружу. На боковой томограмме видны коническая культя промежуточного бронха и опухоль, выступающая в просвет бронха. Операция.

тации в онкологическом диспансере, без проведения томографии и бронхографии, исключают рак легкого, проводят курс противотуберкулезной терапии и, наблюдая уменьшение затемнения, считают, что процесс протекает благоприятно. На самом же деле спадение нижней и средней долей продолжается, т. е. течение процесса не улучшается, а явно ухудшается, и часто больной поступает в хирургическую клинику уже тогда, когда фактически операцию делать нельзя. Это относится иногда и к другим локализациям центрального рака.

В то же время очевидно, что применение одного из трех методов исследования (томография, бронхография, бронхоскопия) уже на первом этапе исследования — в поликлинике — дает возможность в большинстве случаев поставить правильный диагноз и направить больного в специализированное учреждение.

1.3.1.9. Рак главного бронха (ТЗ)

В настоящее время рак главного бронха встречается нечасто. Это объясняется тем, что опухоль, возникающая обычно в сегментарном бронхе, не успевает дорасти до главного бронха либо благодаря лечебным мероприятиям, либо вследствие смертельного исхода, связанного с раковой интоксикацией.

Чаще всего рак главного бронха — это запущенное образование верхнедолевого бронха. Если рак полностью закупорил просвет главного бронха, то возникает гипоектаз, а затем и ателектаз всего легкого со смещением средостения в сторону поражения. В пораженном легком может развиваться нагноение, что иногда затрудняет диагностику. Распознавание также затруднено в случае присоединения экссудативного плеврита. На прямых снимках часто определяется лишь поражение верхней доли, однако на томограммах и бронхограммах отмечается переход процесса на главный бронх.

Г. С. Рухимович и соавт. (1963) сообщают о ретроградных метастазах в том же легком и в той же доле. Описаны случаи, когда прогноз относительно благоприятный при удалении одиночных метастазов легкого, появившихся через определенный срок после удаления первичного узла опухоли.

1.3.2. ЦЕНТРАЛЬНЫЙ РАК ЛЕВОГО ЛЕГКОГО

При центральном раке узел, расположенный слева, повторяет картину, описанную в предыдущем разделе, посвященном центральному раку правого легкого. Необходимо остановиться лишь на некоторых особенностях центрального рака левого легкого.

Паравазальная форма рака легкого описана П. А. Куприяновым и соавт. (1963). Это (узловатый перибронхиальный рак I верхнедолевого и верхнезонального бронха слева. Опухоль рано прорастает в крупные сосудистые стволы, поэтому

оперативное лечение этих больных затруднено и, что наиболее важно, послеоперационный прогноз нередко плохой.

При рентгеноскопии и на рентгенограммах в прямой проекции в области головки левого корня виден бугристый узел с не совсем четкими контурами и отходящими в легочную ткань верхней доли тяжами. Верхняя доля долгое время может быть прозрачной. На томограммах лучше видны бугристость и контуры самого узла, расположенного вокруг верхнедолевого бронха (рис. 1.9), а главное определяется воздушная культя долевого или зонального бронха. Наиболее отчетливо она выявляется при направленной бронхографии.

При паравазальном и эндобронхиальном раке встречается картина так называемого матового легкого либо легкого в виде матового стекла (рис. 1.10). На рентгенограмме в прямой проекции и еще лучше на томограмме видно относительно однородное, малой интенсивности затемнение, на фоне которого прослеживаются сосудистые тени. В корне левого легкого виден узел опухоли, а медиально в верхнем отделе легочного поля, рядом со срединной тенью, определяется широкая полоса просветления, обусловленная пролабированием правого легкого через верхнее слабое пространство средостения (грыжа средостения). Описанные изменения обусловлены неполным спадением верхней доли левого легкого и, как правило, знаменуют далеко зашедшую фазу развития перибронхиального рака.

Рентгенологическая картина рака нижнедолевого или нижнезонального бронха слева несколько отличается от таковой при аналогичной опухоли справа. Особенность ее состоит прежде всего в том, что тень спавшейся или резко уменьшенной левой нижней доли в прямой проекции видна хуже, чем при поражении нижней доли справа вследствие суперпозиции левого желудочка сердца. Косвенными признаками, указывающими на спадение доли, являются разрежение легочного рисунка в левом легочном поле и кажущееся выпрямление контура сердца.

Исследование в боковой и косых проекциях, томография и бронхография отчетливо доказывают, что мнимый левый контур сердца в действительности не имеет отношения непосредственно к сердцу, а является краем резко уменьшенной в объеме нижней доли. Такая картина соответствует преимущественно эндобронхиальной форме рака, при которой довольно быстро наступает полная или почти полная непроходимость бронха. При рентгеноскопии можно отметить маятникообразное смещение средостения влево при форсированном вдохе, стабильное смещение сердца влево (оголяются поперечные отростки позвонков, прикрытые в норме правым предсердием) и более низкое, чем в норме, расположение головки левого корня. Все эти изменения связаны с уменьшением объема нижней левой доли и могут наблюдаться не только при раке этого бронха, но и при так называемых ателектатических бронхоэктазах этого отдела легкого.

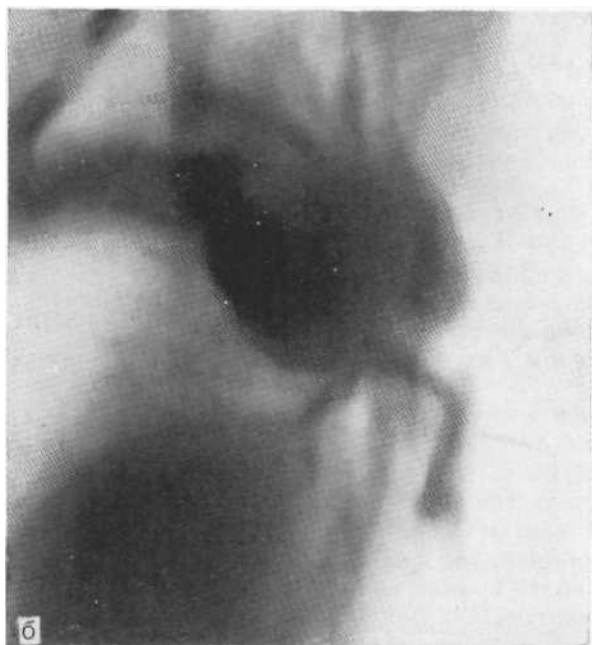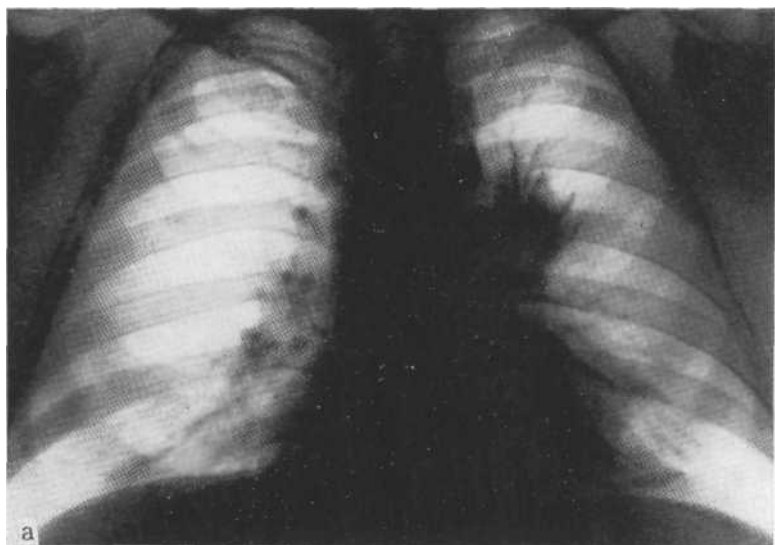


Рис. 19. Рентгенограмма (а) в прямой проекции и томограмма в косой (б). Центральный узловатый, паравазальный рак верхней доли слева. На томограмме отчетливо видны культя верхнедолевого бронха и опухоль. Пробная торакотомия.

1.3.3. ТАКТИКА ПРИ ПОСТАНОВКЕ ДИАГНОЗА ЦЕНТРАЛЬНОГО РАКА ЛЕГКОГО

Из приведенного описания рентгенологической картины центрального рака легкого следует, что главными симптомами этой болезни, определяемыми в основном с помощью томографии и бронхографии, являются: тень самой опухоли и культя бронха либо его резкое сужение и изъеденность (при перибронхиальном разветвленном раке). Возникает вопрос: насколько патогномичны эти главные признаки, ибо совершенно ясно, что дистально расположенные многообразные изменения легких, объединяемые общим термином «пневмонит», не могут претендовать на специфичность. Иначе говоря, если в I сегменте развился абсцесс, а при томографии или бронхографии определяется культя верхушечного бронха, то речь идет о ретростенотическом абсцессе, возникшем на почве сегментарного рака. Если же бронхи проходимы и не сужены, то наблюдается банальный абсцесс. Следовательно, основное значение имеет специфичность или патогномичность не пневмонита, а признаков, характерных для самой опухоли. Это подтверждает необходимость выбора наиболее перспективного метода для выявления таких признаков.

Для выявления тени опухоли, расположенной преимущественно эндобронхиально или перибронхиально, преимущества томографии очевидны. Возможность и главное достоверность определения культи бронха зависят от уровня поражения. Томография по значению не уступает бронхографии при поражении бронхов 1-го и 2-го порядка [Коробов В. И., 1968]. Для определения состояния сегментарных и более мелких бронхов желательно провести катетеризационную биопсию. Если это невозможно или с ее помощью получены отрицательные результаты, то следует применять направленную бронхографию.

Следовательно, томография является стандартным методом исследования при всех долевыми и сегментарными затемнениями и должна применяться творчески — в зависимости от уровня и локализации поражения. Основной вопрос, на который следует добиваться ответа с помощью этого метода исследования: проходимы ли бронхи и имеется ли на их фоне тень опухоли. С этой целью делают, как правило, томограммы в прямой проекции с поперечным направлением размазывания и косые или боковые томограммы с продольным направлением размазывания. Так называемые косые томограммы позволяют проследить на большом протяжении просветы почти всех сегментарных, а также долевыми бронхов. Кроме того, такие томограммы дают достаточную информацию и об опухолевом узле в легком.

В последние годы большое распространение получили эндоскопические методы исследования, в частности бронхоскопия и катетеризационная биопсия. Они позволили резко повысить уровень диагностики, в первую очередь центрального рака легкого, резко уменьшить количество бронхографических исследований.

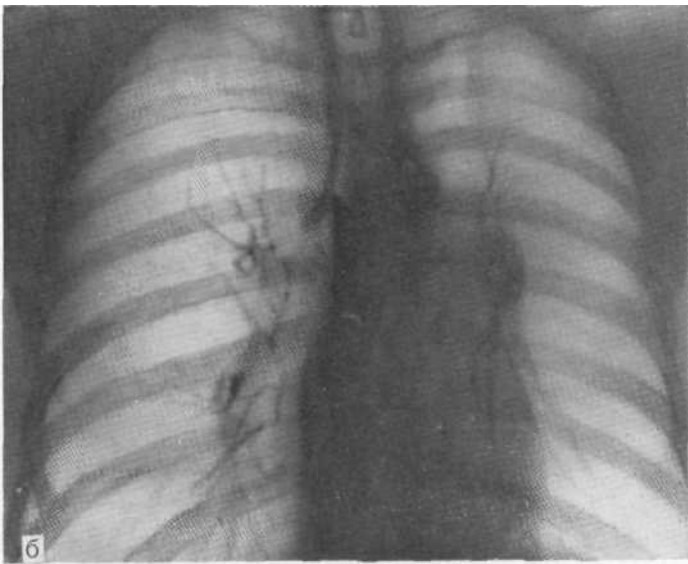
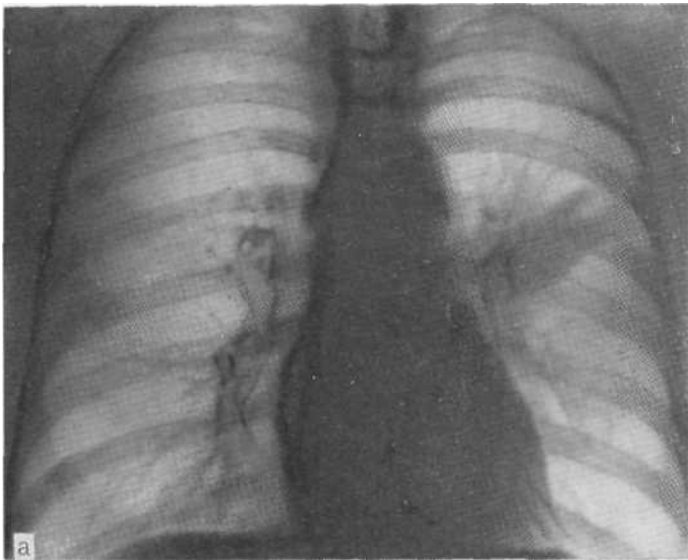


Рис. 1.10. Обзорная рентгенограмма (а): клиническая картина острого воспаления легких, в язычковом сегменте обнаружена тень, расцененная как пневмоническая. На рентгенограмме, сделанной через 5 мес (б), определяется тина «матового» легкого.

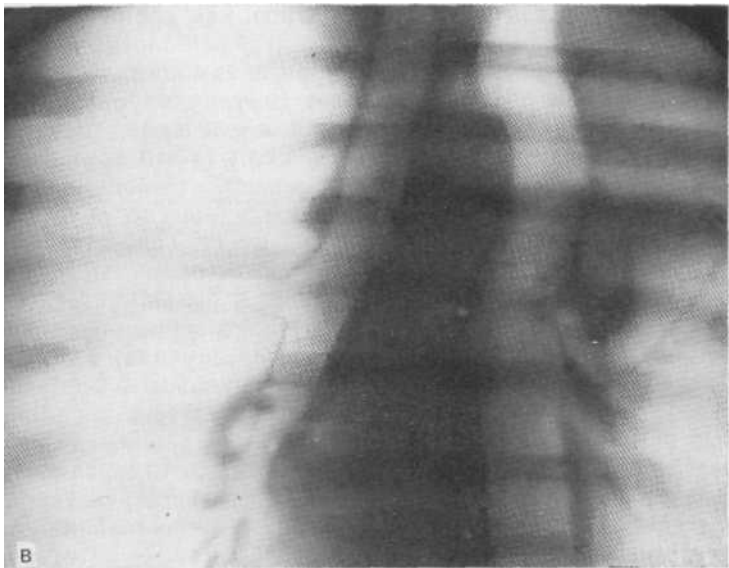


Рис. 1.10, в. Продолжение. На прямой томограмме (в) видны узел опухоли, закрывающий просвет верхнедолевого бронха, и верхняя медиастинальная грыжа. Диагноз центрального рака подтвержден гистологически.

Известно, что больных с долевыми и сегментарными затемнениями, так же как с шаровидными затемнениями, полостями, диссеминацией, направляют на первичное рентгенологическое исследование либо после флюорографии, либо по заключению врачей поликлиники, в основном терапевтов. Именно на этом этапе в поликлинике необходимо произвести первичный отбор. Рентгенолог должен правильно применять основные методы исследования — томографию и бронхографию. С помощью рентгеноскопии и обзорных снимков не всегда можно высказаться о природе долевого или сегментарного затемнения, конечно, при условии, если не пользоваться осужденной тактикой выжидания и наблюдения.

Рекомендуется следующая, на наш взгляд, оптимальная тактика обследования больных с долевыми и сегментарными затемнениями: обзорные снимки (крупнокадровые флюорограммы), томография в двух проекциях. Если на томограмме видны тень опухоли и культя долевого бронха, то больного направляют в специализированное учреждение. Если сведения, полученные при томографии, недостаточны для постановки диагноза, то производят бронхографию.

Как должен поступить рентгенолог, не имеющий в своем распоряжении томографов? В случае отсутствия признаков острой пневмонии необходимо сразу же приступить к бронхографии, с помощью которой удастся не только выявить центральный рак,

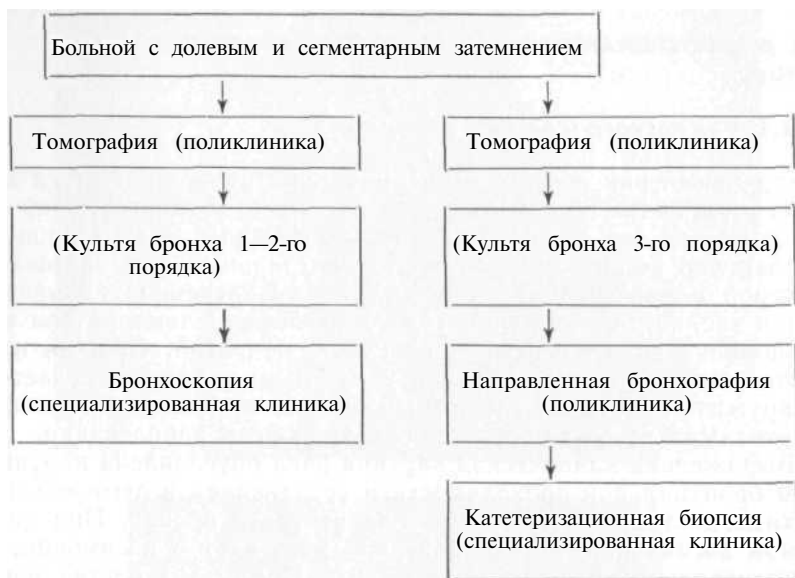
но и поставить такой непростой диагноз, как хроническая неспецифическая пневмония, бронхоэктатическая болезнь и т. п. Если же имеются данные о наличии острой пневмонии, то производят рентгеноскопию и обзорные снимки (крупнокадровые флюорограммы) и назначают соответствующее лечение, осуществляя контроль не позже чем через 3 нед. Если за это время затемнение не претерпело значительных изменений, то больного следует направить в такое медицинское учреждение, где имеется томограф, либо провести бронхографию на месте. Такая тактика дает возможность в короткое время поставить правильный диагноз. Владея томографией и бронхографией, в большинстве случаев удается (по нашим данным, до 80%) достоверно определить наличие центрального рака легкого. В этих случаях, а также в таких, когда диагноз колеблется между раковым и неопухолевым процессом, больных со снимками направляют в специализированные рентгенологические кабинеты учреждения, где квалифицированные специалисты подтверждают или отвергают поставленный диагноз, иногда проводя дополнительное рентгенологическое исследование. Здесь осуществляют бронхоскопию с биопсией, а при поражении сегментарного бронха — катетеризацию бронхов с забором материала для гистологического и цитологического исследований.

По нашим данным, комплексное бронхологическое исследование позволяет получить положительный результат в 97,7% случаев. Отрицательные ответы, полученные в 2,3% случаев, относятся к перибронхиальным формам; при этом снова приходится прибегать к направленной бронхографии, с помощью которой удается не менее чем на половину сократить количество неправильных ответов. Обследование больных с долевыми и сегментарными затемнениями, у которых (особенно в возрасте старше 40 лет) в первую очередь необходимо исключить рак легкого, можно представить следующим образом (схема 1.1).

Мы наблюдали немало случаев, когда при отрицательных результатах бронхоскопии, вернее биопсии при бронхоскопии, при бронхографии (предпочтительно направленной) определялась культя бронха и во время операции диагноз рака подтверждался. Исключением из этого правила являются относительно редкие случаи полного стеноза бронха на почве перенесенного туберкулеза, когда на бронхограмме видна культя бронха, а рака, естественно, во время операции не обнаруживают.

Нужно ли гистологическое (цитологическое) подтверждение при не вызывающем сомнений томографическом или бронхографическом диагнозе центрального рака? На этот вопрос трудно ответить однозначно. Больным, которым по различным причинам (возраст, общее состояние и т. д.) операцию произвести нельзя, мы при ясном диагнозе не проводим бронхоскопию с биопсией. Всем операбельным больным выполняем бронхоскопию с биопсией либо катетеризацию для определения гистологической формы опухоли и степени ее распространения по бронху (лест

ОБСЛЕДОВАНИЕ БОЛЬНЫХ С ДОЛЕВЫМИ И СЕГМЕНТАРНЫМИ ЗАТЕМНЕНИЯМИ



ничная биопсия), что имеет большое значение при выборе тактики лечения.

Для определения состояния лимфатических узлов средостения производят медиастиноскопию [Пирогов А. И., 1970; Лукомский Г. И., Шулутко М. Л., 1971; Альтман Э. И., Мотус И. Я., 1980].

Двух основных рентгенологических признаков рака, особенно если они выявляются вместе (тень самого узла и культя бронха), как правило, достаточно для постановки диагноза центрального рака легкого. При выявлении лишь культи бронха в редких случаях может иметь место не центральный рак, а поствоспалительный стеноз или внутрибронхиальная доброкачественная опухоль. В этих случаях решению вопроса способствует бронхоскопия с биопсией.

В последние годы все большее признание получает бронхологическое исследование при помощи бронхофиброскопов с волоконной оптикой. Это ценное исследование осуществляется под местной анестезией и, следовательно, может с успехом применяться в условиях поликлиники.

Что касается такого важного метода, как томография, то имеется возможность повысить его эффективность путем широкого применения зонографии. Она требует меньшей строгости при выборе среза, т. е. точности попадания в искомый слой [Королюк И. П., 1982]. Как показал Г. К. Кутьин (1979), отклонение

на 15—20° от плоскости среза либо на 2—3 см от оптимального слоя, нивелируя результаты обычной томографии, существенно не отражается на получаемых данных (см. рис. 1.10).

1.3.4. ДИФФЕРЕНЦИАЛЬНАЯ ДИАГНОСТИКА ЦЕНТРАЛЬНОГО РАКА ЛЕГКОГО

1.3.4.1. Рак легкого и острые пневмонии

Центральный рак легкого и пневмонии могут отображаться затемнением, занимающим один или несколько сегментов, одну — две доли или все легкое. Клинические проявления этих процессов нередко весьма сходны. Часто центральный рак протекает с острой клинической картиной. Больные уверенно указывают день и час, когда у них значительно повысилась температура тела, появились недомогание, кашель с мокротой. Правда, при тщательно собранном анамнезе у части этих больных удается обнаружить некоторые симптомы болезни, которые остались незамеченными ими до наступления острой фазы заболевания.

Выраженная клиническая картина рака обусловлена нарушением бронхиальной проходимости и воспалением в легочной паренхиме дистальнее места сужения просвета бронха. При первичном воспалении легочной ткани речь идет о пневмонии, а при центральном раке — о пневмоните. При всем сходстве рентгенологических проявлений этих процессов существуют признаки, которые дают возможность различить эти заболевания.

Как уже указывалось, характер самого затемнения в легком, как правило, не позволяет уверенно провести дифференциальную диагностику. В обоих случаях затемнения могут быть однородными и неоднородными, на их фоне видны свободные просветы мелких бронхов, а при поражении верхней или средней доли легкого справа граница поражения подчеркнута вследствие участия в процессе междолевой плевры.

Признаками, позволяющими разграничить эти заболевания, являются:

1) наличие на обзорном или прицельном снимке, а также на томограммах тени прикорневого узла, характерного для рака легкого (рис. 1.11);

2) полное рассасывание изменений под влиянием лечения при пневмонии и неполное их исчезновение при центральном раке легкого;

3) определение на томограммах (бронхограммах) просвета соответствующего бронха (сегментарного, долевого, промежуточного, главного) при пневмонии (см. рис. 1.28) и культя этого бронха при центральном раке легкого;

4) отсутствие при бронхоскопии с биопсией морфологических изменений в бронхах при пневмонии и гистологическое или цитологическое подтверждение рака легкого, диагностированного при этом исследовании.

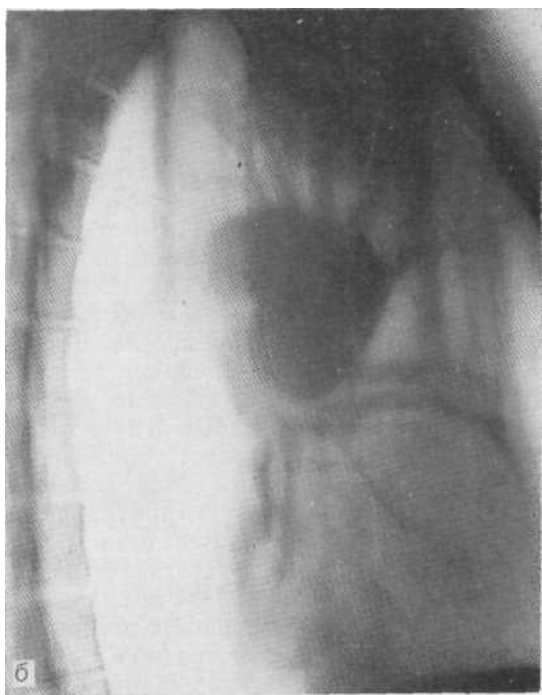
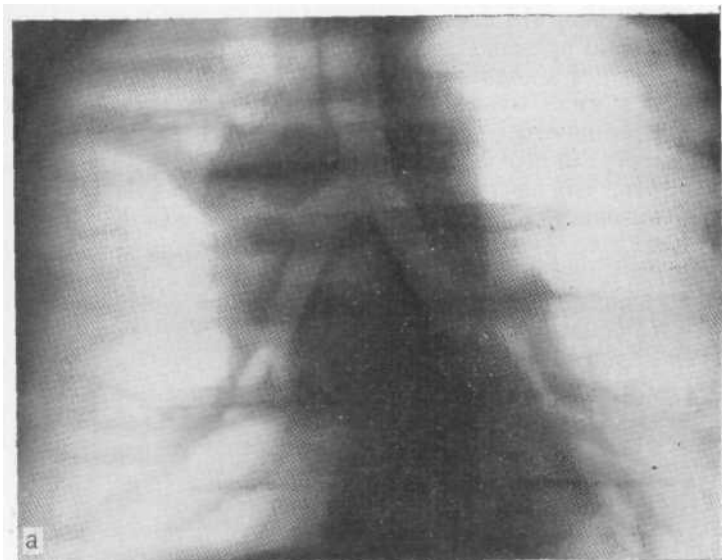


Рис. 1.11. Томограммы правого легкого прямой (а) и косой (б) в проекц
больной, поступившей с диагнозом «острая пневмония». Отчетливо видны
ническая культя верхнедолевого бронха и опухолевый узел на фоне обстр
тивного пневмонита верхней доли справа.

Значит ли это, что всем больным с диагнозом острой пневмонии необходимо производить томографию, бронхографию и бронхологическое исследование? Ведь это не только не безразлично (мы имеем в виду бронхографию и бронхологическое исследование) для больного острой пневмонией, но и вообще невыполнимо из-за огромного числа таких больных. В то же время следует помнить, что почти у всех больных, поступающих в хирургическую клинику для операции по поводу центрального рака легкого (если только он не был обнаружен при профилактическом осмотре), первичным диагнозом является острая пневмония. Исходя из изложенного, нужно проявлять онкологическую настойчивость, соизмерив ее с практическими возможностями.

С этих позиций нам представляется наиболее целесообразной тактика, которой мы придерживаемся в течение многих лет и которая оправдала себя на практике. Всех больных с клиническим диагнозом острой пневмонии направляют в рентгеновский кабинет, где производят снимки в прямой и боковой проекциях (в последние годы крупнокадровые флюорограммы) и рентгеноскопию. Затем назначают курс интенсивного лечения (лучше в стационаре) 3—4 нед, после чего повторяют рентгенологическое исследование. Если к этому времени тень в легком полностью рассосалась, то делают контрольные снимки и при нормализации клинической картины больных выписывают. Если затемнение резко уменьшилось, то лечение и наблюдение можно prolongировать, но не больше чем на 2 нед. В случаях, когда затемнение у больных старше 40 лет не рассасывается или медленно уменьшается или заметно уменьшается объем затемненной доли, производят томографическое исследование с целью определения состояния бронхов. Если бронхи проходимы, то лечение продолжают, если в бронхах же видны изменения, то производят бронхоскопию с биопсией. Вместо томографии можно прибегнуть к бронхографии. Такая тактика дает возможность отобрать многочисленную группу больных, у которых поставлен диагноз острой пневмонии. Оставшимся немногочисленным больным с сомнительным диагнозом производят специальные исследования.

Учитывая, что рак легких поражает в основном людей старше 40 лет и что пневмония у них протекает торпидно, целесообразно проводить лечение (явной или предполагающейся) в стационаре, где можно произвести настоящую «противопневмоническую пробу» [Гликин М. И., 1961]. При амбулаторном лечении важно не терять из виду этих больных и не затягивать интенсивное противопневмоническое лечение больше 3—4 нед.

Есть ли исключения из этой тактики? Конечно, есть. Мы, например, сразу же осуществляли томографию в случае уменьшения в объеме долей легкого. Безусловно, и пневмония может развиваться в уже склерозированной доле, но намного чаще уменьшение объема наблюдается при центральном раке легкого. Также сразу проводим томографию больным, у которых на фоне затемнения доли или сегмента в прикорневой области видна бо-

лее интенсивная так называемая ядерная тень, которая является отображением узла опухоли при центральном узловатом раке легкого. Видимо, нецелесообразно ждать результатов лечения даже при выраженной картине пневмонии, если у пожилого человека в анамнезе выявлено кровохарканье, либо началось нагноение, что проявляется на снимках наличием полостей распада. В случае, если у больных моложе 30 лет, можно не спешить со специальным исследованием, сосредоточив внимание на квалифицированном лечении.

Опасно выписывать из стационара или выпускать из поля зрения больных с остаточными изменениями после пневмонии, с неполным рассасыванием инфильтрата. Их можно отпустить лишь после углубленного исследования, когда доказано отсутствие у них центрального рака бронха. Если через несколько месяцев после пневмонии снова возникает воспаление на том же месте, то необходимо немедленно выявить причину нарушения бронхиальной проходимости. Как правило, в этих случаях находят относительно медленно развивающийся эндобронхиальный (часто плоскоклеточный) рак легкого, растущий в виде полипа или реже внутрибронхиальную доброкачественную опухоль. Иногда на томограмме виден камень бронха или другое инородное тело. Такая настороженность и активная тактика по отношению к больным с повторными пневмониями, развившимися в одном и том же месте, обусловлена ошибками, которые наблюдаются в клинической практике (рис. 1.12).

Очень затруднительна дифференциальная диагностика редко встречающихся форм рака — перибронхиального разветвленного (рис. 1.13) и бронхиоло-альвеолярного (аденоматоз) (рис. 1.14), которые также могут поражать долю или несколько сегментов одной или разных долей. Кстати, именно эти формы рака, особенно бронхиоло-альвеолярный, и принято называть пневмониеподобным раком. При этих формах бронхи проходимы и диагноз устанавливается на основании следующих признаков; 1) затемнение не исчезает, несмотря на интенсивное лечение; 2) самочувствие больного ухудшается на фоне лечения; 3) бронхи проходимы, но просветы их сужены и мелкие ветви обрываются. При наличии указанных симптомов необходимо бронхологическое исследование с забором материала для гистологического и цитологического исследования. Исследуют и мокроту, полученную путем трансбронхиальной катетеризации, что особенно важно при аденоматозе. При субплевральном расположении изменений целесообразно осуществить трансторакальную пункцию.

1-3.4.2. Рак легкого и хроническая пневмония

затянувшаяся и хроническая пневмония — основное заболевание, от которого приходится дифференцировать центральный рак легкого. По нашим данным, более $\frac{1}{3}$ больных с хронической

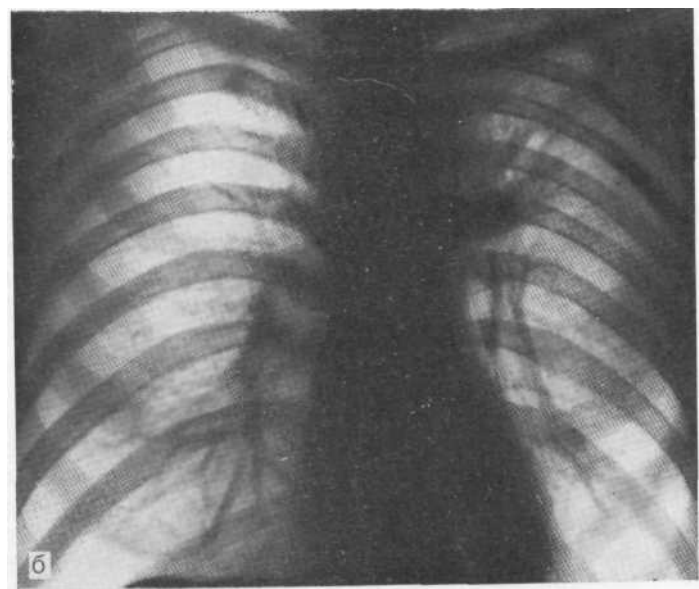
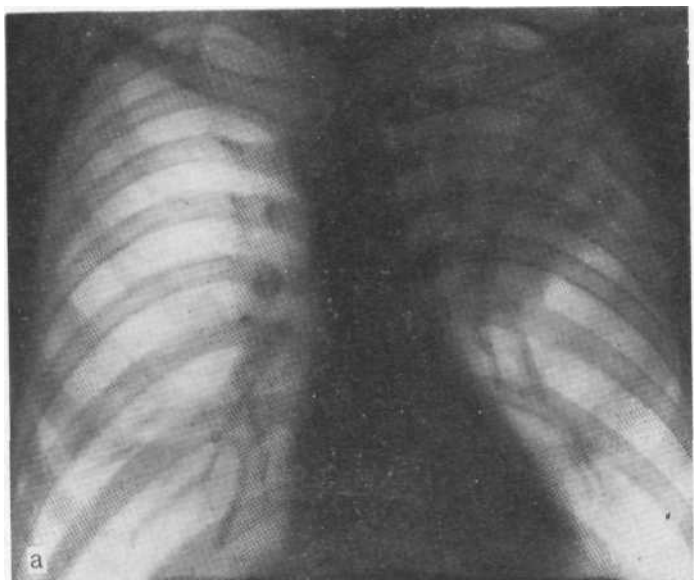
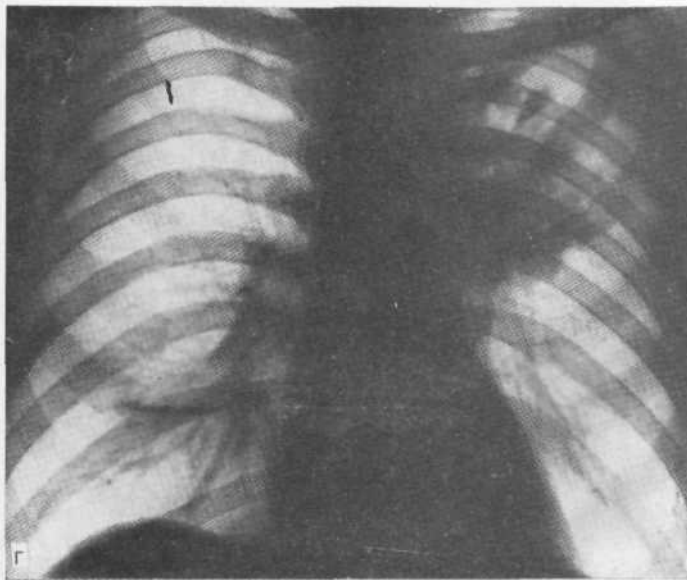
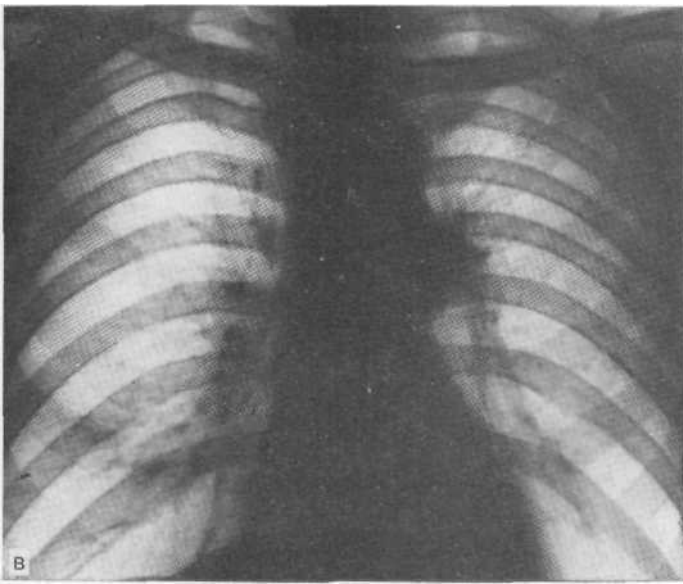


рис. 1.12. Прямые обзорные рентгенограммы больного, поступившего с острой картиной пневмонии.
— при поступлении; б — через 10 дней; резкое уменьшение затемнения;



Р"с 1.12, в, г. Продолжение.

в — через 1 мес: затемнение в левом легком почти полностью рассосалось, однако хранилась не отмеченная ранее прикорневая тень; г — через 5 мес после первого
•Снования; снова появилось затемнение. На операции обнаружен небольшой полипозный рак в верхнедолевом бронхе слева.

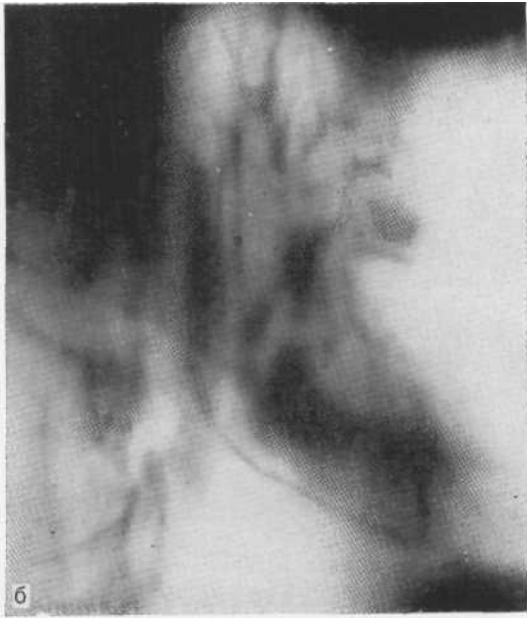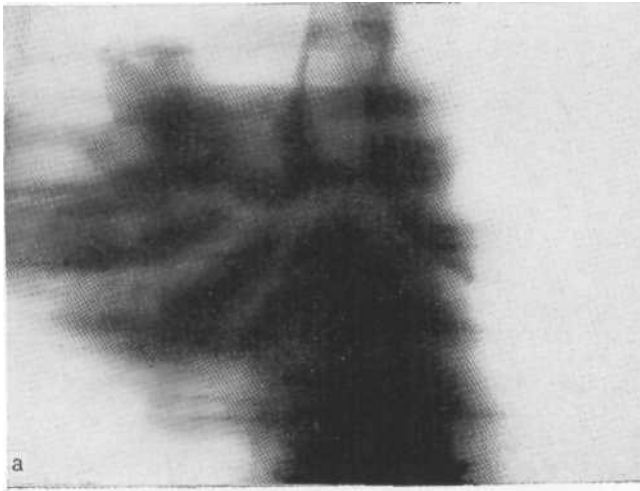


Рис. 1.13. Томограмма в прямой проекции (а). Интенсивное неоднородное без четких границ среднее легочное поле. Бронхи, начавшись, дифференцируются плохо. На томограмме боковой проекции (б) не полностью поражены все три доли справа.

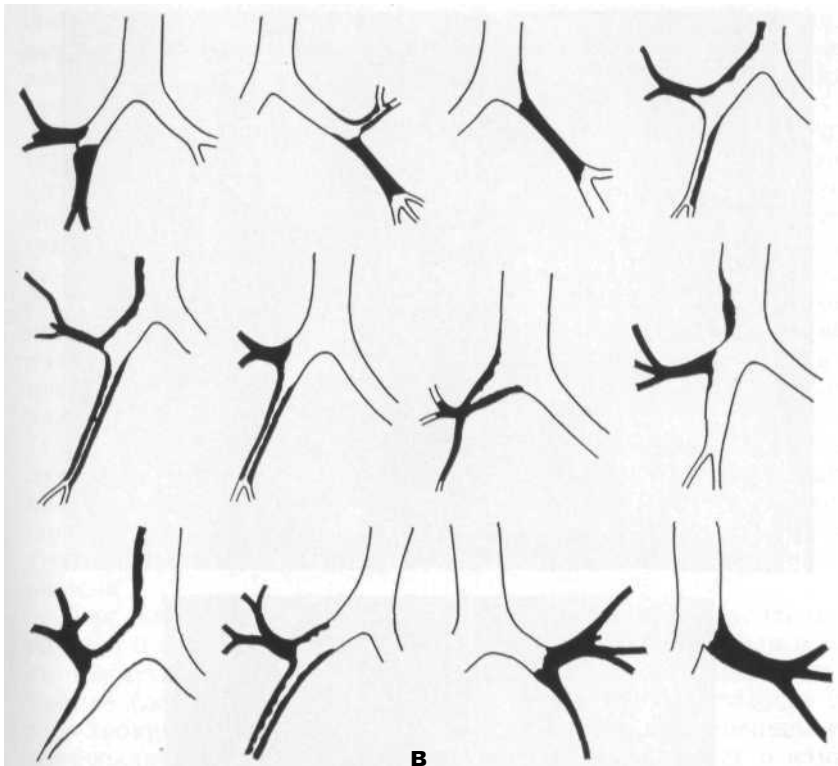


Рис. 1.13, в. Продолжение. Затемнение имеет «пневмонический» характер. Варианты томографической картины разветвленного рака крупных бронхов: штриховкой отмечена распространенность опухолевого роста [Коровов В. И., Куприянова Н. В., 1979].

пневмонией госпитализируют с диагнозом рака легкого либо с подозрением на него. С другой стороны, у 70% наблюдавшихся нами больных с центральным раком легкого ставился диагноз хронической пневмонии; 25,2% больных поступили в клинику с этим диагнозом. Подобная ситуация связана с тем, что при центральном раке дистальнее места закупорки бронха имеет место пневмонит, обуславливающий клиническую картину, весьма сходную с таковой хронической неспецифической пневмонии. Однако в клинической картине этих заболеваний есть различия, которые хотя и не дают возможности исключить рак легкого, однако помогают выбрать наиболее правильную тактику исследования.

Острое начало заболевания, рецидивирующее течение и кашель с гнойной, особенно зловонной мокротой, выраженный лейкоцитоз, хотя и наблюдаются при центральном раке легкого и хронической неспецифической пневмонии, все же чаще свидетельствуют в пользу последней. В связи с этим больным подобными клиническими проявлениями целесообразно вслед за томогра-

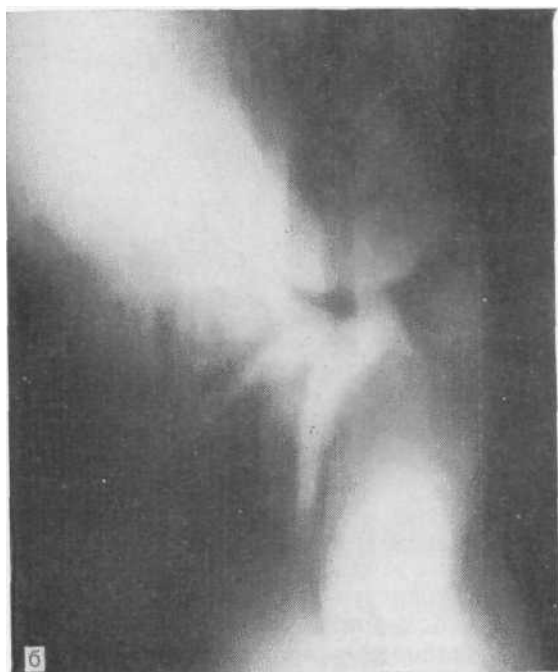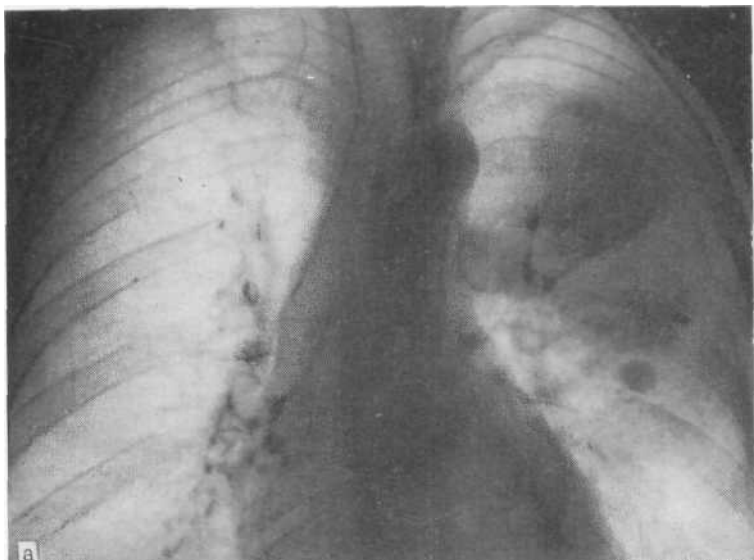


Рис. 1.14. Рентгенограмма в прямой проекции (а) и томограмма (б). Пневмические просветы верхнезонального бронха и его сегментов, что свидетельствует о пневмонии. При бронхологическом исследовании получен материал, позволяющий установить диагноз бронхиоло-альвеолярного рака.

фией проводить направленную бронхографию. Однако малая выраженность перечисленных симптомов либо их отсутствие более характерны для рака легкого, для подтверждения которого предпочтительнее использовать биоптические методы.

При центральном раке с помощью биоптических методик (бронхоскопия с биопсией, катетеризационная биопсия) удается подтвердить диагноз в 85—98% случаев. При хронической пневмонии гистологическое и цитологическое заключения свидетельствуют об отсутствии рака. Однако не всегда можно быть уверенным в том, что материал взят из самого патологического участка, а не рядом, когда и при заведомом раке могут быть получены элементы неспецифического воспаления. С помощью направленной бронхографии при хронической неспецифической пневмонии можно не только отвергнуть диагноз центрального рака легкого, но и доказать наличие воспалительного процесса (см. рис. 1.18). Только в тех случаях, когда это не удается, следует приступать к бронхоскопии с биопсией или катетеризационной биопсии. При обоих заболеваниях имеет место хронический воспалительный процесс, но при центральном раке он вторичный (рис. 1.15), а при хронической неспецифической пневмонии первичный.

Так же как при дифференциальной диагностике центрального рака и острой пневмонии, важно выявить тень опухоли и культя (ампутации) бронха при центральном раке, проходимость бронха (долевого, сегментарного) и отсутствие опухолевого узла при хронической пневмонии. Это достигается применением многопроекционной томографии, при которой выявляются и изменения в легком. В отличие от острой пневмонии, когда на томограммах видны лишь просветы бронхов, при хронической пневмонии на томограммах определяются многочисленные полости распада и дренирующие их bronхи. Если эти bronхи соединяются с крупным (долевым, сегментарным) бронхом, т. е. вся бронхиальная система пораженного участка свободна, то уже на основании результатов этого исследования удастся поставить диагноз хронической неспецифической пневмонии (рис. 1.16). Бронхография позволяет установить точные размеры поражения, что весьма важно для определения объема хирургического лечения. Если же долевой и сегментарный бронх на томограммах обрываются, не соединяются с просветами более мелких бронхов, расположенных на фоне затемнения, то показана направленная бронхография.

При центральном раке выявляется культя либо резкое сужение дренирующего бронха (рис. 1.17). При хронической неспецифической пневмонии долевой и сегментарные bronхи проходимы, хорошо контрастируются полости распада и многочисленные бронхоэктазы. Нередко полости распада сообщаются между собой, образуя так называемые коммуникационные бронхоэктазы, т. е. наблюдается патогномоничная для хронической неспецифической пневмонии бронхографическая картина (рис. 1.18). Даже

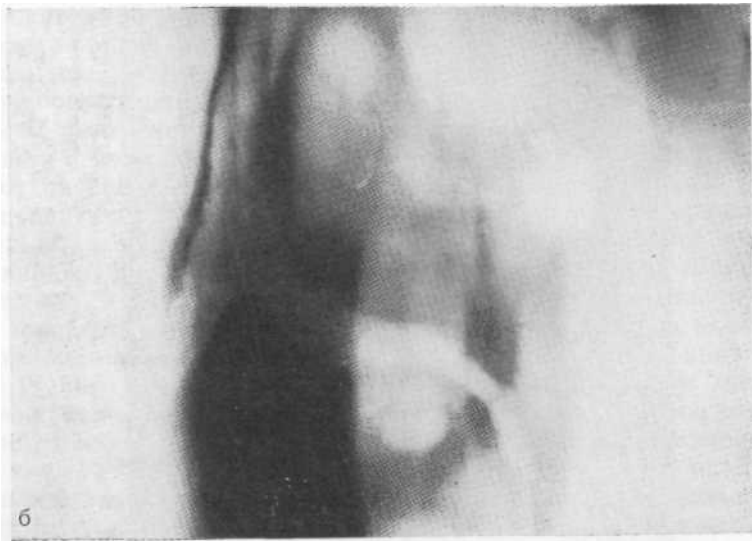
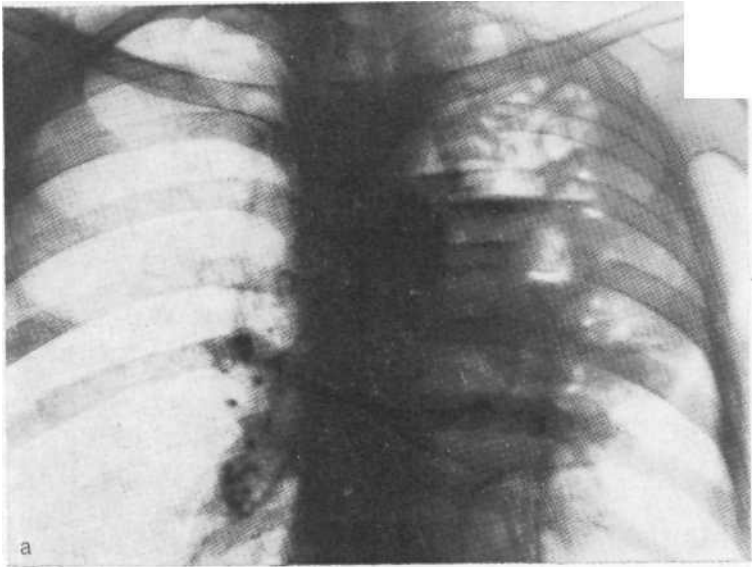


Рис. 1.15. Обзорная рентгенограмма (а) и томограмма в прямой проекции (б) больного, находившегося под наблюдением и получавшего лечение в течение 6 мес по поводу хронической **неспецифической** пневмонии, а затем кавернозно-цирротического туберкулеза легких. На томограмме определяется ампутация верхнедолевого бронха, раковая природа которой подтверждена с помощью биопсии. Дистальное места ампутации — нагноение.



Рис. 1.16. Томограмма в прямой проекции. Хроническая неспецифическая пневмония. Видны просветы долевого, сегментарных и более мелких бронхов, а в самом затемнении — мелкие полости распада. Операция.

в редких случаях преимущественно продуктивной хронической пневмонии при направленной бронхографии, кроме приводящего бронха, удастся контрастировать одну или несколько мелких полостей распада или небольшие мешотчатые бронхоэктазы.

Если все бронхи контрастированы, но полости распада и бронхоэктазы не выявлены, то следует предпринять целенаправленную диагностику разветвленного или бронхиоло-альвеолярного рака, особенно если бронхи в зоне затемнения не расширены, а сужены. Лишь после неоднократных отрицательных ответов можно с уверенностью диагностировать хроническую или затянувшуюся пневмонию продуктивного типа.

При затянувшейся пневмонии рентгенологическая картина и тактика обследования в основном те же, что и при острых пневмониях. В этих случаях не нужно проводить пробное лечение, а следует сразу (Приступать к томографии (бронхографии) и бронхологическому исследованию.

1.3.4.3. Рак и туберкулез легких

Формы рака легкого, протекающие в основном торпидно, приходится дифференцировать от инфильтративно-пневмонического и Цирротического туберкулеза. Как правило, трудности при этом невелики, так как в большинстве случаев на обзорных снимках

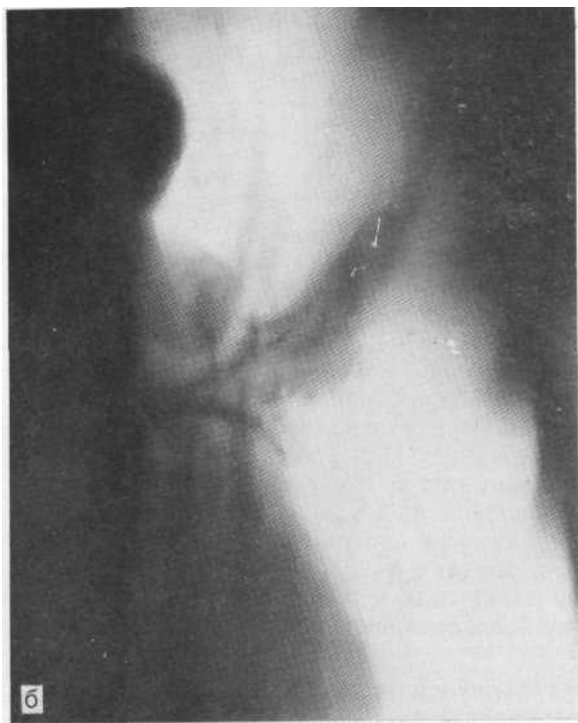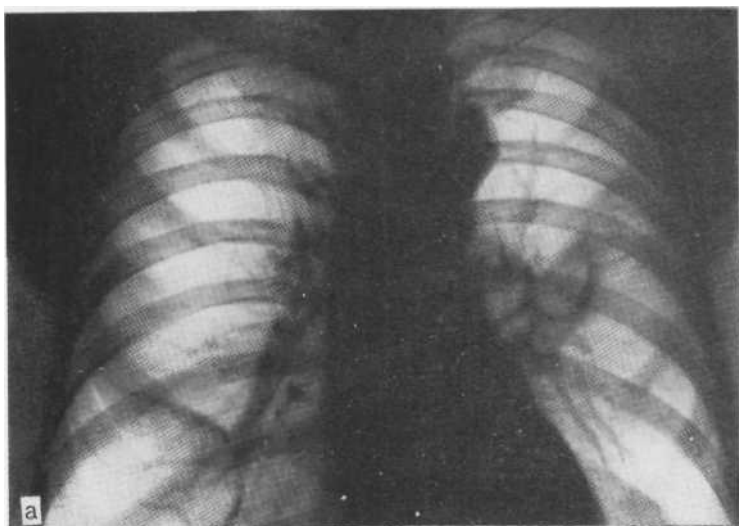
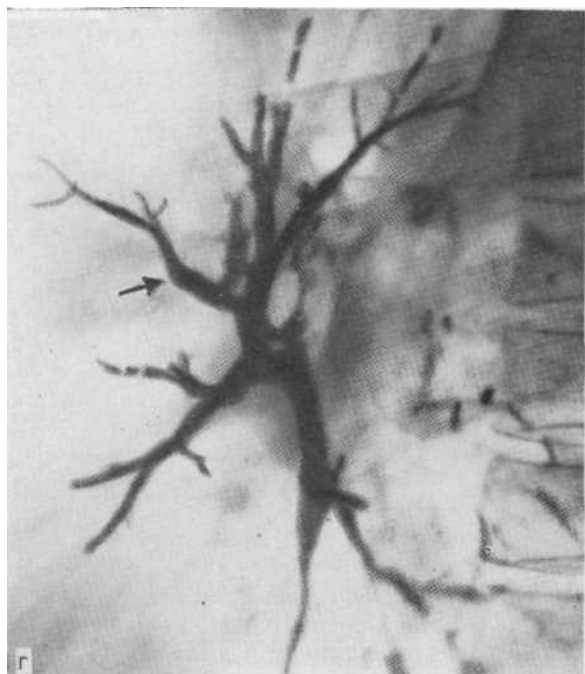
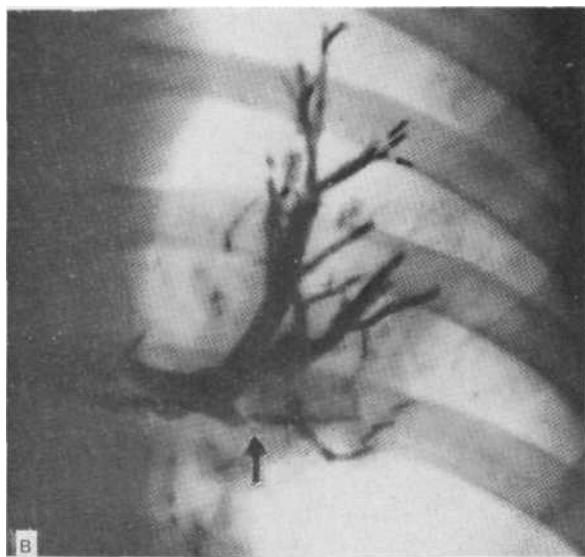


рис. 1.17. Рентгенограмма в прямой проекции (а), томограмма (б) и бронхограммы в прямой (в) и боковой (г) проекциях больного, у которого запод(



Шическая пневмония. Стрелкой указано место ампутации су(тви переднего (III) бронха. Диагноз рака подтвержден на он

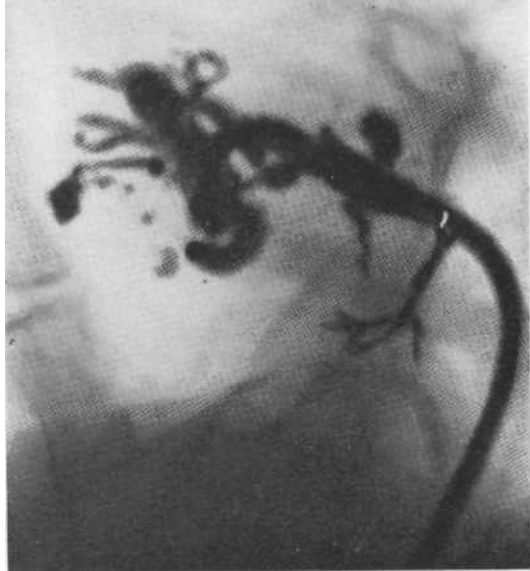


Рис. 1.18. Бронхограмма (направленная) в боковой проекции больного, у которого установлен предположительный диагноз «рак легкого». Хорошо контрастируются бронхи III сегмента справа. Видны бронхоэктазы и полости распада. Диагноз хронической пневмонии подтвержден на операции.

и томограммах видны проходимые бронхи и туберкулезные изменения в виде очагов, каверн, туберкулом, обызвествлений как на фоне затемнения, так и в рядом расположенных отделах легких (рис. 1.19).

Большие, порой непреодолимые трудности возникают в тех редких случаях, когда в результате перенесенного туберкулеза наступает полная непроходимость бронха (чаще всего вследствие перфорации лимфатического узла в бронх с последующим его стенозом). При этом дистальнее в легочной ткани определяется затемнение, занимающее долю или сегмент. Если на фоне затемнения видны отдельные туберкулезные очаги (рис. 1.20) либо туберкулезная каверна с рядом расположенными очагами, то диагноз туберкулеза возможен. Облегчают диагностику и данные бронхоскопии, при которой в некоторых случаях удается выявить в бронхе звездчатые рубцы — следы перенесенных перфораций. Если перечисленные признаки отсутствуют, то диагноз остается сомнительным. Против рака свидетельствуют длительное течение заболевания, наличие в анамнезе туберкулеза и относительно молодой возраст больных. Найти отчетливые отличия в форме культы бронха не удастся: при обоих заболеваниях она может иметь коническую или четырехугольную форму.

Если больного старше 40 лет обследуют впервые, в анамнезе нет туберкулеза, на томограммах отсутствуют отчетливо выра-

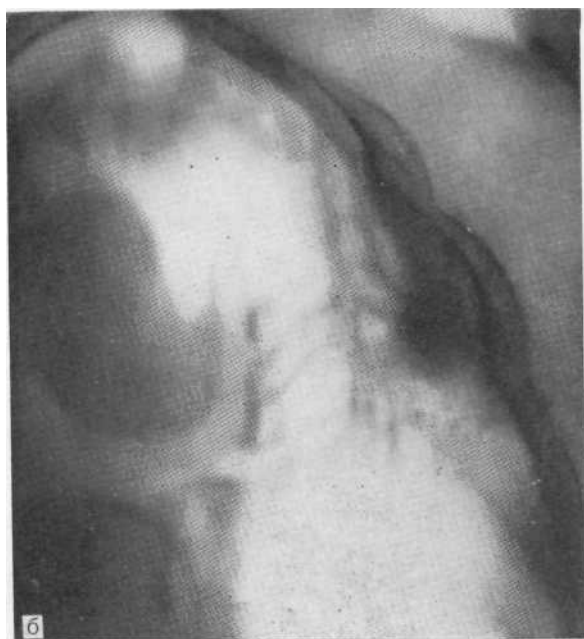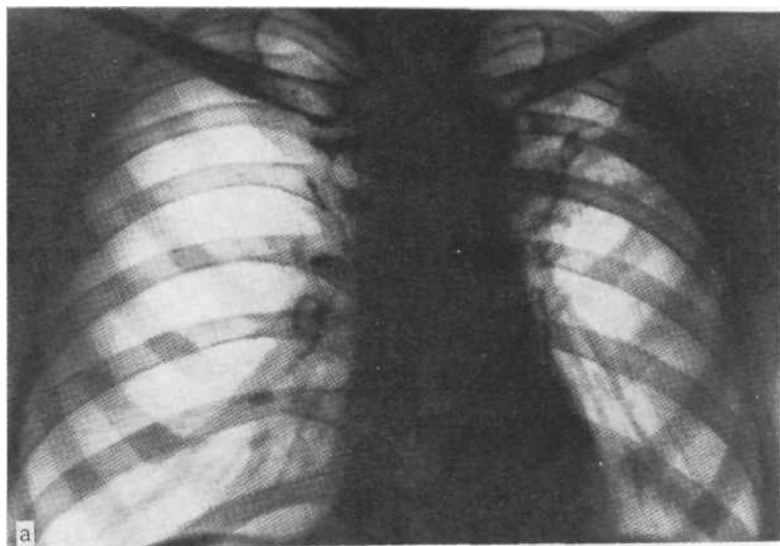


Рис. 1.19. Прямая рентгенограмма (а) и томограмма (б) больного цирротическим туберкулезом верхней доли слева. На томограмме отчетливо видны проходимые, но сближенные бронхи, неравномерное затемнение верхней доли и плевральные наслоения, очаговые тени в области верхушки слева.

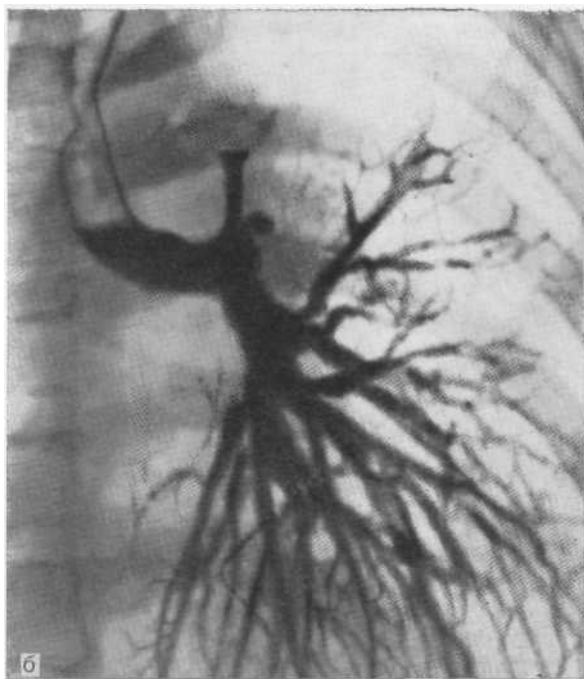
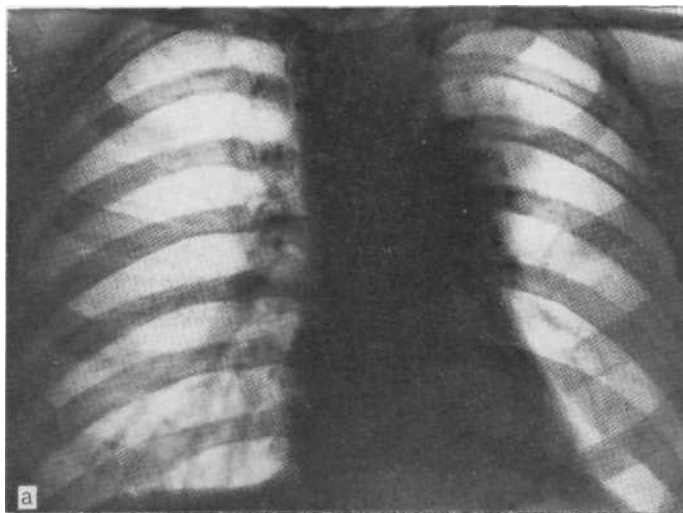


Рис. 1.20. Обзорная рентгенограмма (а) и прямая бронхограмма в прямо проекции (б) больного с доказанным на операции туберкулезным пневмонитом. Вся верхняя доля слева резко уменьшена в объеме, в ней имеются петрификаты. Справа в первом межреберье туберкулезный очаг. На бронхограмме отчетливо видны две культы верхнезонального и переднезонального бронхов.

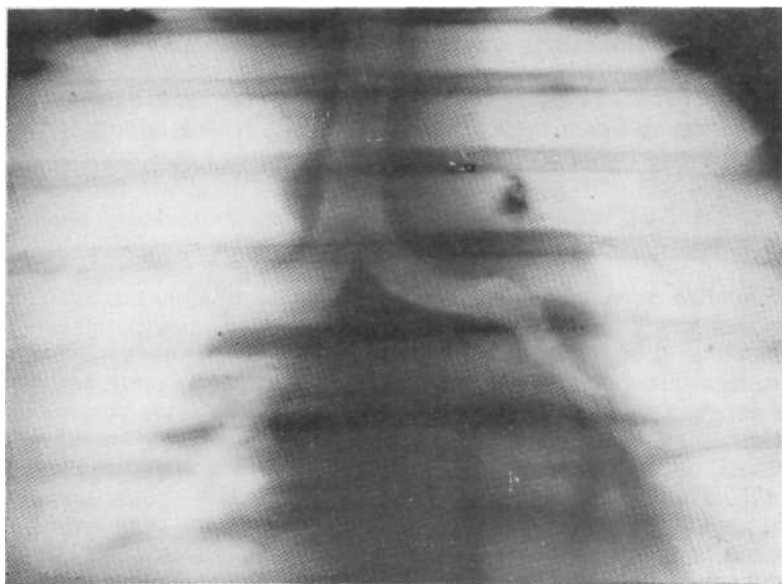


Рис. 1.21. Томограмма в прямой проекции с поперечным направлением размазывания. Видны четырехугольная культя верхнедолевого бронха слева и петрификат в корне. Наличие культи подтверждено бронхоскопически. На операции выявлен туберкулезный пневмонит.

женные туберкулезные очаги, а при томографии и направленной бронхографии выявляется культя бронха, то даже при отрицательных данных бронхологического исследования по тактическим соображениям на первое место надо ставить центральный рак легкого и рекомендовать операцию (рис. 1.21). Это объясняется тем, что бронхостеноз на почве туберкулеза встречается значительно реже, чем при центральном раке. Случаев инфильтративно-пневмонического туберкулеза, который приводит к воспалительному стенозу крупных бронхов немного, но, как показывают наши данные, они обуславливают большую часть гипердиагностики центрального рака легкого. Лучше этому немногочисленному контингенту больных рекомендовать операцию, чем в дальнейшем обнаружить запущенный рак легкого.

В настоящее время, когда больные туберкулезом доживают до преклонных лет, у части из них может развиваться рак легкого. Если у пожилого больного, даже длительно болеющего туберкулезом, в легких появилась новая округлая либо занимающая долю или сегмент тень, то вначале следует с помощью томографии, а если нужно, то и биопсии доказать, что это не рак, а уже после этого установить точный диагноз (туберкулез, хроническое неспецифическое воспаление и т. д.).

Мы наблюдали многочисленные случаи запущенного рака, в

том числе центрального, который расценивался как туберкулез на том основании, что это заболевание отмечалось в анамнезе и много лет назад больные выделяли туберкулезные микобактерии. Вовсе не редкость сочетание активного туберкулеза и рака легкого. Следует брать под сомнение однократный положительный анализ мокроты на микобактерии туберкулеза при последующих многократных отрицательных анализах.

1.3.4.4. Рак легкого и инородные тела бронхов

Инородные тела у взрослых встречаются (редко, но некоторых больных длительно и безуспешно лечат от рецидивирующего воспаления и в конце концов диагностируют центральный рак легкого. Если инородное тело рентгеноконтрастное (чаще всего мясные косточки, зубные коронки), то томограммы дают возможность уточнить диагноз (см. рис. 1.42). Расположенное в крупном бронхе инородное тело обычно удается удалить через бронхоскоп. При неконтрастных инородных телах рентгенологическая картина соответствует таковой хронической пневмонии, абсцесса или рака легкого и вопрос решается с помощью бронхоскопии и биопсией. После обнаружения инородного тела, да и то далеко не всегда, удается установить факт и время его попадания.

Чаще можно наблюдать эндогенные инородные тела — камни бронхов. Больных с бронхолитами выявляют при профилактических осмотрах либо они поступают в стационар с довольно стертой клинической картиной. Рентгенологически определяется затемнение доли или сегмента легкого, мало отличающееся от пневмонита при центральном раке. Томограммы дают возможность диагностировать бронхолитиаз, что имеет первостепенное значение при выборе тактики лечения. Необходимо добиваться того, чтобы камень в просвете бронха был выявлен в двух проекциях. В противном случае может иметь место проекционное наложение обызвествленного лимфатического узла на просвет соседнего бронха.

Камни бронхов часто покрыты грануляциями. Если они расположены в сегментарных бронхах, то при бронхоскопии, как правило, не только не удастся поставить правильный диагноз, но нередко ошибочно диагностируется рак легкого.

В последнее время мы наблюдали случаи, когда в доле или сегменте отмечалось воспаление, приводящий бронх на томограмме был сужен, а конкремент был целиком расположен вне бронха, но интимно связан с ним. При бронхоскопии отмечалось пролабирование стенки бронха на ограниченном участке, резко суживающее его просвет и вызывающее ретростенотические воспалительные изменения. Такое предперфоративное состояние может иметь место и при бронхолитиазе. Диагноз ставят на основании сопоставления томографической и бронхоскопической картин, точного соответствия места сужения, выявляемого при брон-

хоскопии, и локализации обызвествленных лимфатических узлов, видимых на томограммах. Нужно взять достаточное количество материала для гистологического и цитологического исследований, что позволит исключить возможность стеноза на почве центрального рака легкого. В отличие от бронхолитиаза, когда томографический диагноз достоверен, при предперфоративном состоянии необходимо гистологическое подтверждение отсутствия элементов рака. Лишь после этого следует ставить диагноз.

1.3.4.5. Рак легкого и внутрибронхиальные доброкачественные опухоли

Внутрибронхиальную доброкачественную опухоль (как правило, аденому) можно заподозрить у длительно болеющих с периодически возобновляющимся на одном и том же месте воспалением лиц молодого возраста. О доброкачественной опухоли свидетельствуют наличие на томограммах в просвете крупного бронха тени самой опухоли с гладкими контурами, получение на бронхограмме характерных дефектов наполнения, симптом контрастной каймы. Если на томограммах и бронхограммах выявлена четырехугольная культя бронха, а анамнез заболевания непродолжителен либо опухоль обнаружена случайно при профилактическом осмотре, то имеются почти одинаковые основания диагностировать эндобронхиальный полиповидный (относительно медленно растущий) центральный рак легкого и внутрибронхиальную доброкачественную опухоль (рис. 1.22, 1.23). Применение томографии увеличивает возможность рентгенологического выявления не только культи бронха, но и самой опухоли.

1.3.4.6. Рак легкого и ателектатические бронхоэктазы

Ателектатические бронхоэктазы могут обусловить картину долевого или сегментарного затемнения. Чаще всего они встречаются у детей и подростков. Дифференциация от центрального рака не представляет больших трудностей. На томограммах видны расширенные просветы бронхов в зоне затемнения. Бронхография позволяет не только подтвердить диагноз, но и судить о протяженности процесса, изменениях в соседних бронхах, форме и характере бронхоэктазов (см. рис. 1.39, 1.40).

1-3.4.7. Рак легкого и экссудативный плеврит

Выпот в плевре редко приходится дифференцировать от центрального рака. Чаще возникает вопрос: нет ли при наличии плеврита еще и рака легкого. Ответить на него обычно удается при обследовании больного сразу же после максимального откачивания жидкости из плевральной полости. При небольшом ко-

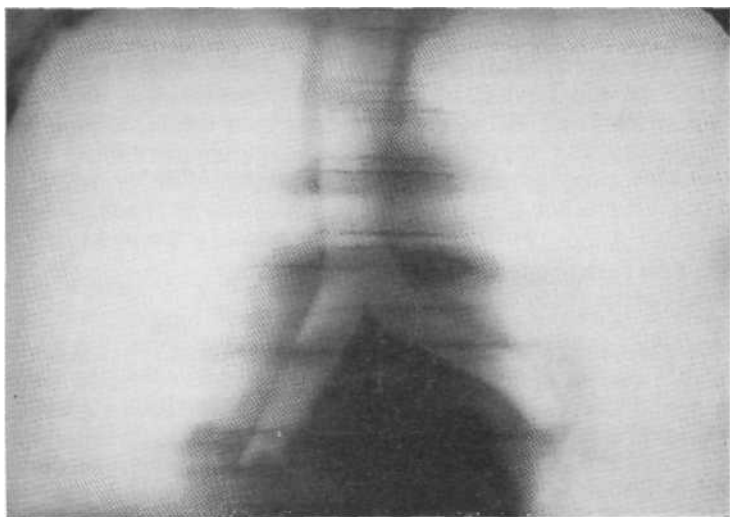


Рис. 1.22. Томограмма в прямой проекции. Определяется четырехугольная культя промежуточного бронха справа. Виден выпуклый четко очерченный проксимальный край опухоли. При бронхологическом исследовании и биопсии установлена аденома.

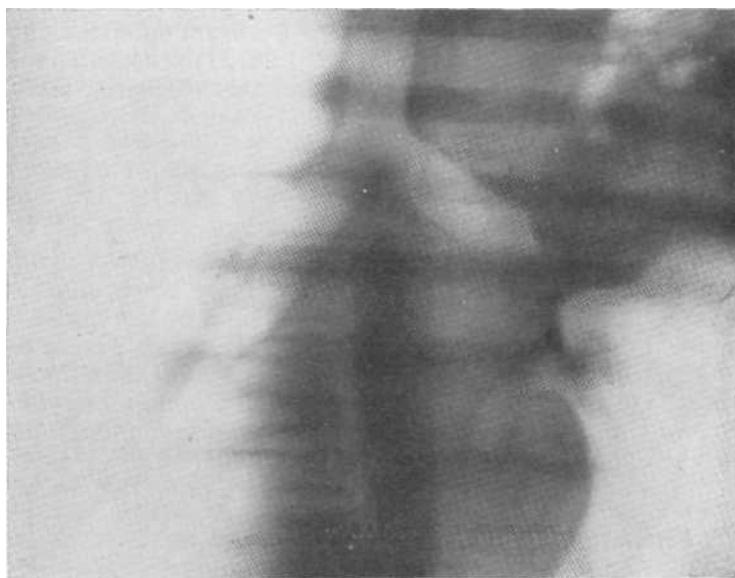


Рис. 1.23. Томограмма прямой проекции больного с преимущественно эндобронхиальным (полиповидным) раком верхнедолевого бронха слева. Видна четырехугольная культя верхнедолевого бронха, в просвет бронха вдается выпуклый край опухоли. Проксимальнее в ткани легкого — нагноение. Операция, Гистологически установлен плоскоклеточный рак.

личестве жидкости удовлетворительные результаты дает исследование на латероскопе (на больном и здоровом боку).

Заподозрить сочетание рака и экссудативного плеврита, а вернее осложнение рака экссудативным плевритом можно в тех случаях, когда отсутствует косая линия Дамуазо, поскольку ателектаз способствует перераспределению жидкости в плевральной полости. Кроме того, настораживать должно отсутствие смещения органов средостения в здоровую сторону.

Осумкованный плеврит чаще, чем центральный, симулирует периферический рак. Полипозиционное исследование, выведение тени в краеобразующее **положение**, прослеживание ее движения с грудной стенкой дают возможность поставить правильный диагноз, который легко подтвердить пункцией.

Особого внимания заслуживают распространенный осумкованный плеврит, который в прямой проекции обуславливает затемнение почти всего легочного поля; у таких больных приходится исключать центральный рак легкого. Главным дифференциально-диагностическим признаком является получаемая на рентгенограммах в боковой проекции, а еще лучше на боковых томограммах картина: к задней поверхности грудной стенки примыкает интенсивная однородная тень, обращенная выпуклостью кпереди и сзади плавно переходящая в тень париетальной плевры (рис. 1.24). Пункция подтверждает наличие осумкованного плеврита.

В части случаев встречается рак средней доли, принимаемый за междолевой плеврит. Однако выявление на томограммах в боковой и косой проекции и особенно при направленной бронхографии культи среднедолевого бронха служит достаточным основанием для установления диагноза рака (или внутрибронхиальной опухоли) среднедолевого бронха и углубленного бронхологического исследования (рис. 1.25).

1.3.4.8. Рак легкого и тромбоземболия легочных артерий

По данным П. Н. Мазаева и Д. В. Куницына (1983), из 370 обследованных больных с окклюзией легочных артерий у 33 (8,8%) заподозрен рак легкого. У 14 человек заболевания пришлось дифференцировать от периферического, а у 19 (5%) — от центрального рака.

Следует рассмотреть две ситуации — тромбоземболию легочных артерий, протекающую в виде расширения тени корня, без инфаркта, и тромбоземболию легочных артерий, сопровождающуюся инфарктом сегмента или доли. Оба варианта имеют схожую картину, сходную с картиной центрального рака легкого. Однако дифференциально-диагностические трудности при них различны.

При первом варианте вопрос, как правило, решается более просто, так как на томограммах четко определяются свободные

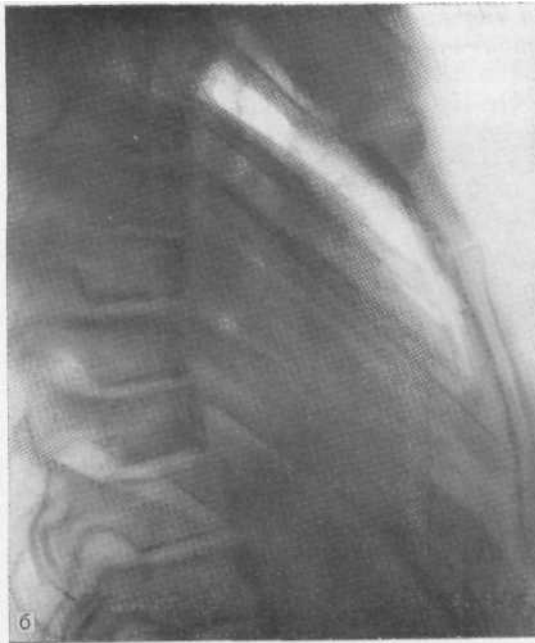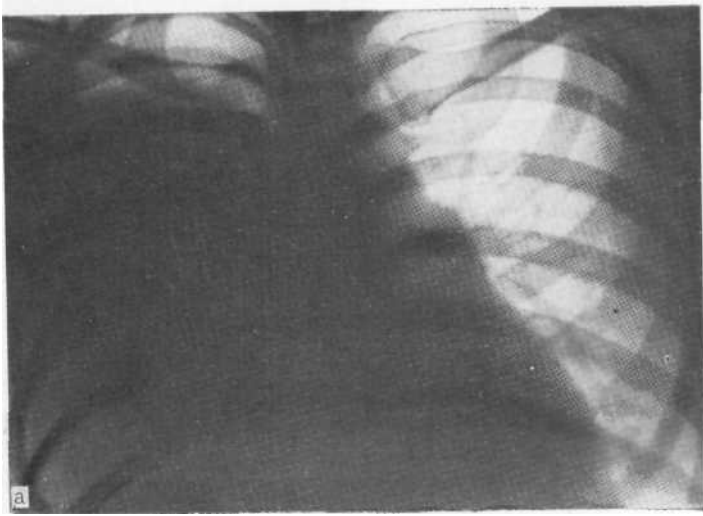


Рис. 1.24. Рентгенограммы в прямой (а) и правой боковой (б) проекции больной, у которой заподозрен центральный рак или хроническая неспецифическая пневмония нижней доли справа. Диагноз осумкованного экссудативного плеврита подтвержден с помощью пункции.

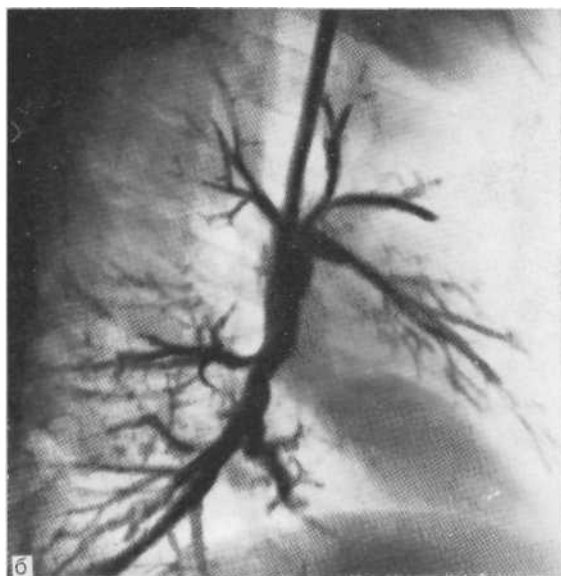
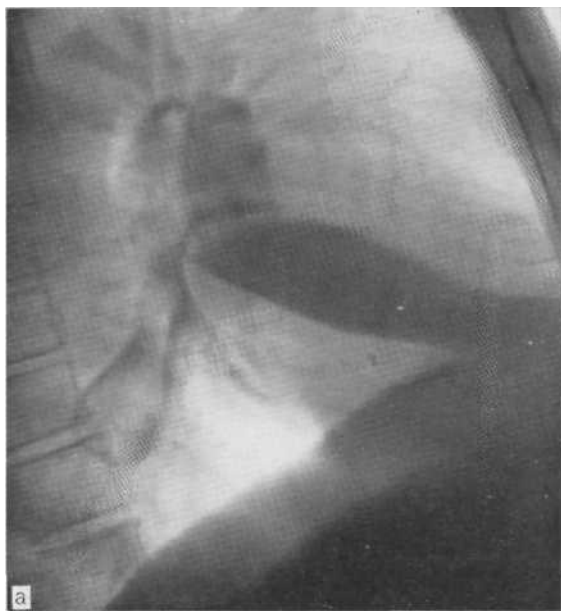


Рис. 1.25. Томограмма в правой боковой проекции (а): однородное резко уменьшенной в объеме средней доли. На бронхограмме (б) о
И
ульта средпедолевого бронха. Результаты бронхоскопии с биопсией
И
псли диагноз центрального рака. Операция.

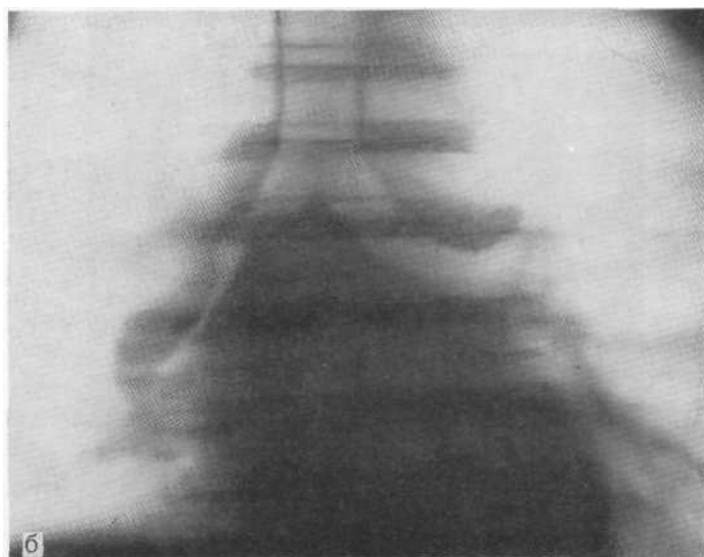
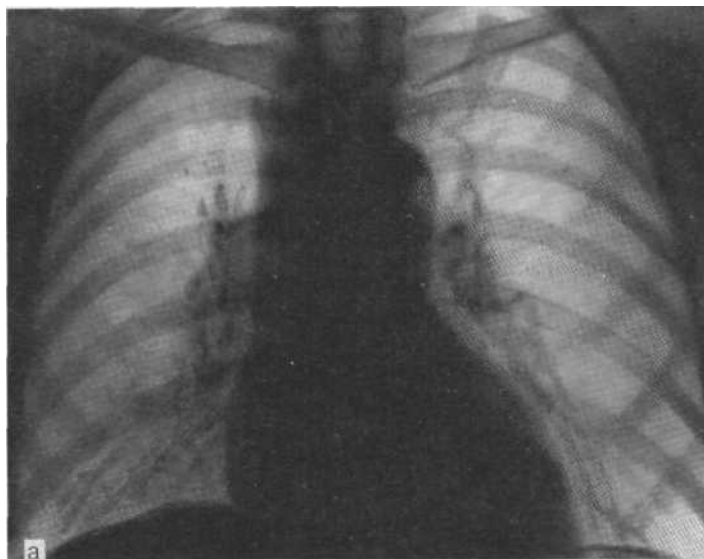


Рис. 1.26. Обзорная рентгенограмма (а): некоторое расширение тени правого корня, справа плохо прослеживается промежуточный бронх. На томограмме с поперечным направлением размазывания (б), картина центрального раковой культи верхнедолевого бронха и резкое сужение просвета промежуточного бронха. Диагноз подтвержден с помощью биопсии.

просветы крупных бронхов, периферический рисунок легких обеднен или совсем не прослеживается, в то время как при раке, имеющем сходную скиалогическую и клиническую картину, на томограммах видна культя и истончение бронхов (рис. 1.26). Диагностике способствует рентгенокимография, при которой отмечается отсутствие пульсации легочной артерии. Решающее значение имеет ангиопульмонография, с помощью которой устанавливают уровень непроходимости легочной артерии.

При втором варианте, когда наблюдается инфаркт доли или сегмента с расширением и деформацией корня легкого на стороне поражения, информативны данные томографии: обнаруживаются неизменные просветы бронхов в зоне затемнения при тромбозах легочных артерий и признаки увеличения полостей правого сердца, верхней полой вены. Хорошие результаты даст также радионуклидное **сканирование**.

1.4. ОСТРЫЕ ПНЕВМОНИИ

Еще 30—40 лет назад к острым пневмониям, захватывающим долю или сегмент, относили только крупозные пневмонии (лобарные, фибринозные, плевропневмонии), вызываемые пневмококками и характеризующиеся как в клиническом, так и в рентгенологическом аспектах выраженной стадийностью. С широким применением антибиотиков и сульфаниламидов изменилась не только клиническая и рентгенологическая картина, но также в значительной степени патологоанатомическая сущность заболевания.

Основные изменения сводятся к следующему: 1) картиной сегментарного или долевого затемнения в настоящее время характеризуются не только крупозные или другие бактериальные пневмонии, но и (хотя и реже) пневмонии, вызываемые вирусами; 2) крупозные пневмонии все чаще вызываются не пневмококками, а другими микроорганизмами, в частности стрептококками, стафилококками, палочкой Фридендера; 3) не наблюдается описываемой ранее строгой последовательности стадий прилива, красного опеченения, серого опеченения, разрешения. В одно и то же время в разных участках пораженного легкого можно наблюдать различные процессы, а не их чередование; 4) изменились клинические проявления и течение острых пневмоний, поражающих долю или сегмент легкого. Наблюдаются некоторая общность клинической картины крупозной и бронхопневмонии, невыраженность, смазанность основных клинических симптомов. Наиболее частые симптомы, описанные ранее (острое начало, высокая температура тела, боли в боку, озноб, лейкоцитоз, резкое увеличение СОЭ, критическое падение температуры тела на 5—9-й день и др.), в настоящее время должны рассматриваться скорее как исключение из правил; 5) относительно редко приходится наблюдать поражение доли легкого. Как правило, пора-

жается один или два—три сегмента одной и той же или разных долей легких, да и то не полностью.

Все это обусловило возрастание роли рентгенологического метода исследования в диагностике и дифференциальной диагностике острых пневмоний, поражающих сегмент или долю.

Рентгенологическая картина зависит от сроков, в которые проводится исследование. В начале заболевания при рентгеноскопии и на обзорных снимках видно неоднородное затемнение, чаще двух—трех сегментов. Затем затемнение становится более интенсивным и однородным. Если инфильтрация легочной ткани, обуславливающая затемнение, располагается вблизи междолевой плевры, то последняя четко видна. В редких случаях тотального или почти тотального поражения доли можно отметить увеличение ее размеров, что проявляется выбуханием соответствующих междолевых щелей.

В большинстве случаев междолевая щель не только не выбухает, а бывает втянута (рис. 1.27). Последнее может быть обусловлено двумя факторами: во-первых, паренхиматозная пневмония развивается в ранее склерозированном участке легкого; во-вторых, в процессе развития пневмонии происходит закупорка сегментарного бронха слизью и наступает гипоктаз вентилируемого бронхом участка. В первом случае и после рассасывания воспалительных изменений междолевая плевра остается вогнутой, во втором — принимает первоначальное положение и форму.

Отмечаются более высокое, чем в норме, положение соответствующего купола диафрагмы, неполное раскрытие плевральных синусов пораженной стороны. При исследовании на латероскопе в ряде случаев удастся увидеть небольшое количество свободной жидкости в плевральной полости. При локализации пневмонии в базальных сегментах нижних долей эти явления усиливаются, наблюдается фиксация диафрагмы на небольшом протяжении. Базальные пневмонии могут сопровождаться сильными болями в животе, что иногда ошибочно расценивается как острый живот. Это объясняется реакцией диафрагмальной плевры. В таких случаях вовремя проведенное рентгенологическое исследование позволяет отказаться от операции.

У больных пневмонией, развившейся в III, VI, VII и X сегментах легких, при исследовании в прямой проекции выявляется расширение тени корня легкого. Нередко такие больные поступают с диагнозом туберкулеза, лимфогранулематоза средостения, рака легкого. Исследование в боковой проекции дает возможность локализовать поражение в легком и исключить заинтересованность корня.

Нередко можно наблюдать полисегментарные и двусторонние поражения. Чаще поражаются верхушки нескольких сегментов, соприкасающиеся между собой.

При пневмонии на томограммах легких на фоне затемнения, как правило, хорошо прослеживаются долевые, сегментарные и более мелкие бронхи [Fleischner F., 1936], что является важным

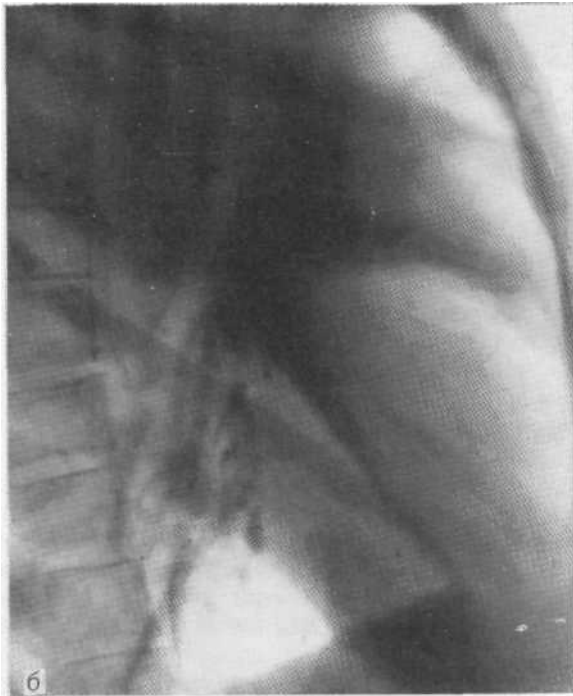
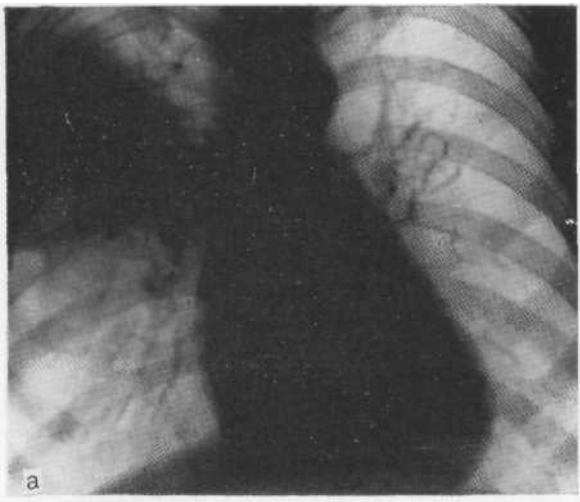


Рис. 1.27. Рентгенограммы в прямой (а) и правой боковой (б) проекции больного пневмонией верхней доли справа. Горизонтальная междолевая линия втянута. Часть переднего и верхушечного сегментов свободна от инфильтрации. Полное рассасывание через 5 нед.

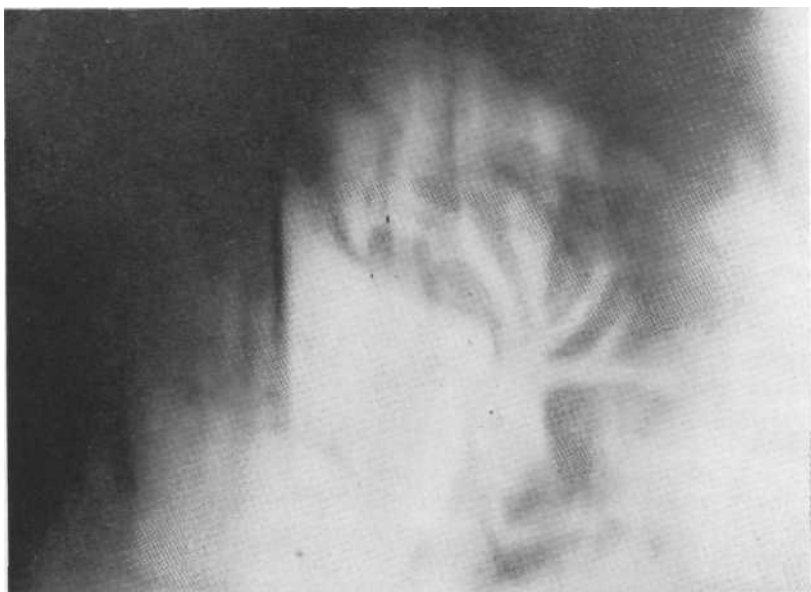

Рис. 1.28. Томограмма в боковой проекции с поперечным направлением размазывания. На фоне затемнения видны мелкие и осе крупные бронхи. Они проходимы и соединяются между собой. Диагноз — «пневмония». Полное рассасывание.

критерием, в частности при дифференциации от центрального рака легкого (рис. 1.28).

При рассасывании пневмонии затемнение становится неоднородным, а затем исчезает. В пораженных сегментах некоторое время сохраняются усиление легочного рисунка и уплотнение междолевой плевры.

Важен вопрос о сроках рассасывания пневмонической инфильтрации. Этот процесс удлинился и составляет в среднем 20—25 дней. Прослеживается определенная закономерность: у молодых и крепких субъектов этот срок меньше, у пожилых и ослабленных — больше.

Со сроками рассасывания связано и понятие затянувшейся и хронической пневмонии. Пневмонию считают затянувшейся, если она не рассасывается до 3 мес от начала заболевания [Сельвестров В. П., 1968].

В настоящее время одной из особенностей пневмонии является уменьшение процента смертельных исходов при долевых и сегментарных поражениях, уменьшение количества серьезных осложнений, но удлинение сроков полного излечения.

Характерна диссоциация клинических и рентгенологических данных в начале и в конце заболевания. В течение 24 ч от начала заболевания при наличии клинических проявлений рентгено-

логические данные могут отсутствовать. В конце болезни, при нормализации клинической картины и лабораторных данных, некоторое время еще определяются инфильтрация легочной ткани и усиление легочного рисунка.

П. И. Федотов (1961) у 17,6% (из 566) больных, лечение которых было начато в первые 48 ч в разгар пневмонии, при рентгенологическом исследовании установил отсутствие в легких инфильтрации. Наш опыт подтверждает, что в части случаев, когда адекватное лечение начато в ранние сроки, острая пневмония протекает без выраженных анатомических изменений (без гепатизации). Косвенными симптомами воспаления являются расширение корня, усиление сосудистого рисунка, ограничение подвижности диафрагмы на стороне поражения.

В последние годы при пневмонии все чаще выявляются однородные, средней интенсивности лентовидные тени. Раньше они описывались под названием плоских ателектазов при острых процессах в брюшной полости. Теперь же их приходится наблюдать у людей с нормальным состоянием органов брюшной полости при клинической картине пневмонии. Часто имеет место пневмоническая инфильтрация вдоль междолевых щелей. Никакого отношения к туберкулезу эти перисцисуриты не имеют, что доказывается их полным рассасыванием через 1—1,5 мес.

1.4.1. РАЗНОВИДНОСТИ И ОСЛОЖНЕНИЯ ОСТРЫХ ПНЕВМОНИЙ

1.4.1.1. Осложнения острой пневмонии

Наиболее серьезным осложнением острой пневмонии долевой и сегментарной протяженности является абсцедирование. Клинически оно проявляется высокой температурой тела, кашлем с гнойной или слизисто-гнойной мокротой, общим тяжелым состоянием.

Рентгенологическая картина зависит от стадии процесса. В самом начале абсцедирования, несмотря на тяжелое состояние больного, высокую температуру тела и другие признаки, рентгенологических специфических черт нагноения определить не удастся. Лишь после прорыва гнойников и отхождения их содержимого, картина приобретает характерные черты. Вначале на фоне пневмонического затемнения начинают определяться нечетко контурированные полости распада. Затем внутренние стенки полостей становятся более четкими. В части случаев полости содержат секвестры и жидкость, что лучше видно на серии томограмм, особенно произведенных в ортопозиции, что дает возможность отчетливо определить горизонтальный уровень жидкости. В некоторых случаях еще до отхождения обильного количества мокроты на серии томограмм, особенно в боковой проекции, удастся выявить нездраватость тени, что служит признаком начинающегося абсцедирования.

В некоторых случаях приходится решать вопрос, имеет ли ме-

сто острая пневмония в стадии абсцедирования или острый абсцесс легкого. При абсцедирующей пневмонии в отличие от острого абсцесса, как правило, обнаруживаются не одна, а несколько полостей распада и большая пневмоническая тень, т. е. пневмонические изменения преобладают над полостными.

Довольно часто сегментарная или долевая пневмония осложняется экссудативным плевритом. При исследовании на латероскопе у большинства больных с плевропневмонией можно увидеть небольшое количество свободной жидкости, что является закономерным, в процесс вовлекается плевра. У некоторых больных эта реакция плевры переходит в выраженный экссудативный плеврит с характерным затемнением нижнего легочного поля, границей в виде линии Дамуазо, смещением сердца в противоположную сторону и другими признаками.

Что касается затянувшейся пневмонии, то это чисто клиническое понятие, не имеющее, как правило, специфического рентгенологического эквивалента. Как мы уже говорили, если острая пневмония не рассасывается в течение до 3 мес и не имеет тенденции к абсцедированию, то ее расценивают как затянувшуюся. Рентгенологически трудно отличить острую пневмонию от затянувшейся. Только зная историю болезни и имея серию рентгенограмм в динамике, можно прийти к правильному заключению. Нередко через 2—3 мес после начала заболевания на месте бывшего однородного пневмонического затемнения выявляется деформированный легочный рисунок. При стойко нормальной температуре тела и в отсутствие изменений в крови эти изменения трактуют как склеротические. Однако через некоторое время они исчезают, что свидетельствует в пользу вяло протекавшего воспаления, а не склероза, который по своей природе необратим.

1.4.1.2. Инфаркт легкого

Инфаркт, являющийся следствием тромбоэмболии легочной артерии и осложняющийся как пневмонией (инфарктные пневмонии), так и абсцедированием и плевритом, в основном бывает кардиогенного происхождения. В части случаев он возникает у больных периферическим тромбофлебитом. Инфаркт по форме может повторять форму сегментов и субсегментов. Диагноз инфарктной пневмонии удастся поставить лишь при учете клинических данных (одышка, тахикардия, боли в груди, кровохарканье). В пользу данного процесса свидетельствуют застой в малом круге кровообращения и увеличение камер сердца. Часто инфаркты являются множественными и в одной из проекций могут иметь вид круглых теней. Полное рассасывание их происходит редко. Как правило, если они не осложняются нагноением, то организуются, т. е. происходит разрастание рубцовой соединительной ткани.

Известно несколько относительно редких форм пневмоний, проявляющихся долевым или сегментарным (полисегментарным) затемнением.

1.4.1.3. Болезнь легионеров

Заболевание вызывает грамотрицательная бактерия *Legionella pneumophila*. Болезнь протекает тяжело и долго (до 50—80 дней), нередко осложняется нагноением и распадом легочной ткани, плевритом. Рентгенологические проявления легионеллеза многообразны и могут напоминать картину как односторонней, так и двусторонней долевой и очаговой пневмонии. О ней следует думать в тяжелых случаях пневмонии, не поддающейся интенсивному противовоспалительному лечению. Диагноз подтверждается с помощью реакции непрямой «иммуофлюоресценции, специальной окраской мокроты и пунктата плевры. Более подробно болезнь легионеров описана в разделе 2.

1.4.1.4. Травматические пневмонии

Эти пневмонии возникают при закрытых травмах грудной клетки [Щербатенко М. К., Мамиляев Р. М., 1971]. В своем развитии они проходят две фазы. В первые 3—4 дня после травмы изменения в легких у большинства больных следует расценивать как контузионные. Рентгенологически они имеют вид инфильтративных, тяжистых и очаговых затемнений. Клинически отмечается непостоянное повышение температуры тела до 37—38°C. Воспалительные изменения наступают в большинстве случаев на 5—6-е сутки и проявляются рентгенологической и клинической картиной, типичной для острых пневмоний. При этом инфильтративное пневмоническое затемнение отличается значительно большей плотностью по сравнению с контузионным. Отмечается большая частота кровохарканья.

В отличие от ателектаза и кровоизлияния для травматических пневмоний характерна устойчивость инфильтрации. Иногда изменения наблюдаются и в противоположном легком.

1.4.1.5. Пневмонии при ожогах

При ожогах, как показал В. П. Паламарчук (1971), преобладают мелкие очаговые формы; реже наблюдаются сливные пневмонии и совсем редко долевые. В поздние сроки ожоговой болезни часто возникают обтурационные и рефлекторные ателектазы.

1.4.1.6. Летучие инфильтраты

Инфильтраты могут быть долевыми, сегментарными, очаговыми. Для них характерна быстрая (в течение нескольких дней) изменчивость рентгенологической картины. Лишь у $\frac{1}{4}$ больных в крови наблюдается нормальное число эозинофилов.

1.4.2. ДИФФЕРЕНЦИАЛЬНАЯ ДИАГНОСТИКА ОСТРЫХ ПНЕВМОНИЙ

Отличительные признаки острой пневмонии и центрального рака легких приведены на с. 32.

1.4.2.1. Острая и хроническая пневмонии

При обычном течении острую пневмонию не приходится дифференцировать от хронической. В трудных случаях можно основываться на трех факторах: времени, динамике процесса и рентгенологической картине. Острая пневмония, как правило, длится 4—5 нед, затянувшаяся 3 мес. Конечно, это средние цифры, но в большинстве случаев они могут быть отправными пунктами при дифференциальной диагностике. Если у больного долевое или сегментарное затемнение без видимых полостей распада появилось 7—14 дней назад, то вряд ли следует думать о хронической неспецифической пневмонии.

Особое значение имеет динамика процесса. При острой и затянувшейся пневмонии наблюдается благоприятное течение процесса, приводящее к рассасыванию, а при хронической пневмонии под влиянием лечения в лучшем случае наступают стабилизация и лишь небольшое рассасывание воспалительных изменений. Правда, эти факторы имеют лишь относительное значение. Нам приходилось наблюдать больных, которые поступали в клинику с диагнозом хронической пневмонии после лечения в стационаре, проводившегося 4 мес и более. В течение нескольких недель у некоторых из них под влиянием больших доз антибиотиков, проведения нескольких лечебных бронхоскопий, введения лекарственных веществ через зонд непосредственно в очаг поражения, рационального применения физических методов лечения удавалось добиться полного или почти полного рассасывания процесса. Динамика свидетельствовала о том, что на самом деле имела место не хроническая, а затянувшаяся пневмония (рис. 1.29).

Какое значение в дифференциальной диагностике имеет рентгенологическая картина? Как известно, хроническая пневмония бывает в основном двух видов — преимущественно продуктивная (ее клиническая картина мало отличается от проявлений обычной крупозной пневмонии) и преимущественно деструктивная (сходную картину дает острая абсцедирующая пневмония). Мало способствует дифференциальной диагностике и бронхологическое исследование. Распознавание должно базироваться на совокупности симптомов.

Острой пневмонии свойственны отсутствие рецидивов, меньшая длительность заболевания, благоприятное течение под влиянием лечения, отсутствие полостей распада и бронхоэктазов в зоне затемнения. Для хронической пневмонии характерен длительный анамнез, рецидивирующий характер, малая эффективность лечения, наличие в зоне затемнения небольших полостей,

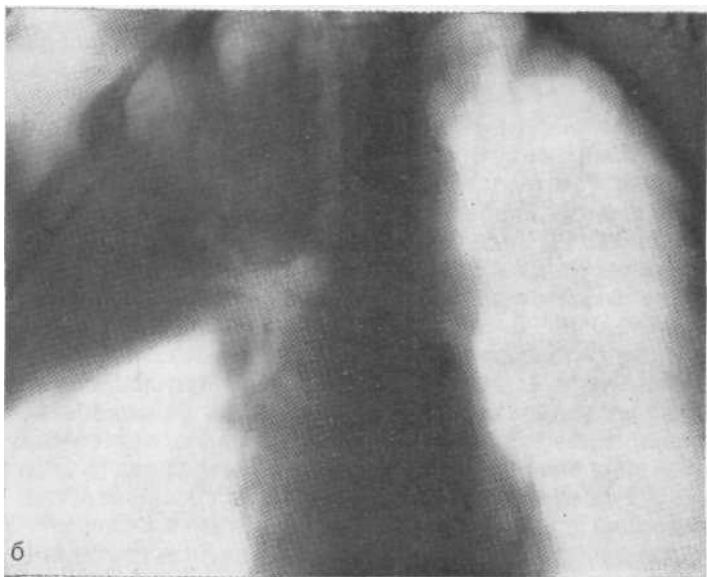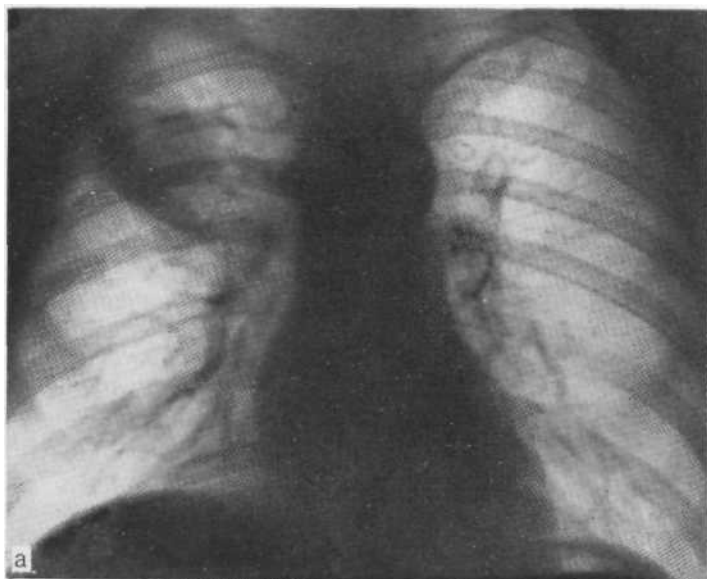


Рис. 1.29. Рентгенограмма в прямой проекции (а): уменьшение объема верхней доли справа. На прямой томограмме (б) видно, что верхнедолевой бронх и его ветви проходимы. Полное рассасывание инфильтрации верхней доли через 4 мес позволило установить диагноз затянувшейся пневмонии.

иногда сообщающихся между собой, хронического бронхита, бронхоэктазов. В большинстве случаев при острой пневмонии мокрота слизистая, а при хронической, как правило, гнойная.

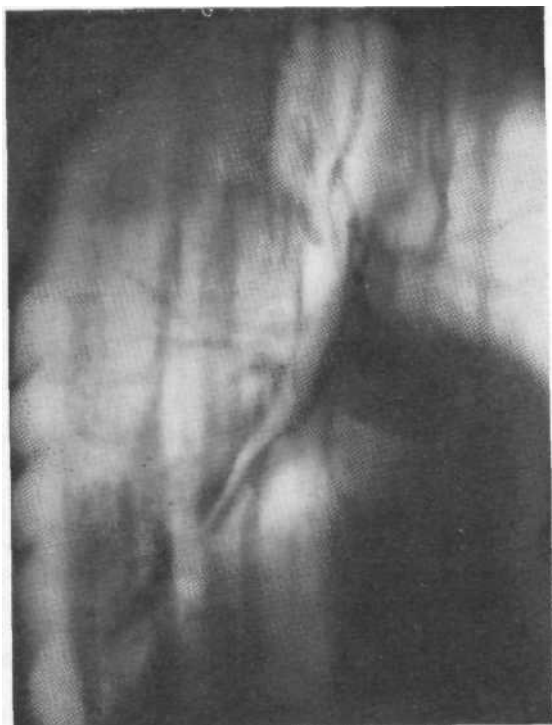
Хроническая пневмония начинается с острого воспаления, которое в силу различных обстоятельств принимает неблагоприятное течение. Чаще всего этому способствует кратковременное беспорядочное лечение. Возникают абсцедирование, рецидивы воспаления; заболевание постепенно приобретает хроническое течение. Однако даже в таких случаях, когда рецидивирующий характер воспаления и рентгенологическая картина, казалось бы, не оставляют сомнений в наличии хронической пневмонии, следует провести курс интенсивного лечения, который иногда дает разительные результаты, заставляя в корне пересмотреть диагноз. При благоприятной динамике процесса важно добиться полного рассасывания либо ограниченного пневмосклероза. Если же выписать больного с неразразившимся воспалением, то, как показывает опыт, вскоре он возвращается с новой вспышкой процесса, которую не всегда удается ликвидировать.

1.4.2.2. Острая пневмония и туберкулез легких долевой и сегментарной протяженности

Острую пневмонию иногда приходится дифференцировать от инфильтративно-пневмонического туберкулеза, сопровождающегося долевым и сегментарным затемнением. Заподозрить инфильтративно-пневмонический туберкулез, начинающийся остро, можно в следующих ситуациях: 1) при констатации на обзорных рентгенограммах выраженного очаговоподобного характера затемнения и наличии рядом расположенных туберкулезных очагов (рис. 1.30); 2) при наличии в анамнезе туберкулезного процесса; 3) в отсутствие заметной динамики, несмотря на интенсивное лечение. В последнем случае при появлении гнойной мокроты в первую очередь следует думать об абсцедировании, а в отсутствие ее заподозрить специфическое воспаление. В первые 7—14 дней таких больных следует интенсивно лечить от пневмонии, производя попутно анализы мокроты на микобактерии туберкулеза. Лишь по истечении этого срока в случае отсутствия значительного прогресса производят томографию и бронхологическое исследование с целью исключить специфический характер процесса.

Ответить на вопрос, имеет ли место инфильтративный туберкулез типа лобита или перисцисурита (инфильтрация, примыкающая одним краем к междолевой щели) либо острая пневмония особенно в первые недели болезни, нередко трудно, а иногда и невозможно. Это объясняется как изменением характера пневмоний, так и патоморфозом инфильтративного туберкулеза. И при острой пневмонии, и при инфильтративном туберкулезе преобладает экссудация, что и обуславливает клиническую картину болезни. При казеификации процесса и появлении полостей рас-

Рис. 1.30. Томограмма в боковой проекции. Средняя доля однородно затемнена, однако видимость очагов в нижней доле позволила установить диагноз инфильтративно-пневмонического туберкулеза средней доли. Выздоровление после специфического лечения.



пада решение задачи облегчается, так как могут появиться отсевы в гомо- и контралатеральное легкое и, по данным А. Г. Хоменко (1981), у 96—97% таких больных удается обнаружить микобактерии туберкулеза. При абсцедирующей пневмонии микобактерии, как правило, не находят, а встречающиеся бронхогенные отсевы весьма динамичны.

В отсутствие казеификации резко снижается процент обнаружения микобактерии туберкулеза в мокроте и промывных водах. Диагностика часто основывается на результатах лечения, которое обычно комплексное. Бронхологическое исследование способствует установлению диагноза в тех относительно редких случаях, когда имеется специфический эндобронхит или рубцы после перенесенных перфораций.

Таким образом в начале болезни рентгенолог ставит диагноз пневмонии, но и он, и клиницист должны понимать, что в небольшом проценте случаев под маской пневмонии может протекать инфильтративный туберкулез. Специфическими для туберкулеза следует признать два фактора — наличие свежих очагов отсева (см. рис. 1.30) и наличие микобактерии туберкулеза в мокроте или в промывных водах. Быстрая положительная динамика, полное рассасывание в течение 2—5 нед, как правило, свидетельствуют о пневмонии.

1.4.2.3. Острая пневмония и внутрибронхиальные доброкачественные опухоли

Необходимость в таком отличительном распознавании может возникнуть в случаях, когда доброкачественные опухоли проявляются внезапным подъемом температуры тела, ознобом, кашлем, т. е. клиникой острой пневмонии, а на рентгенограммах определяется доленое или сегментарное затемнение. Нередко у таких больных подозревают крупозную пневмонию и лишь в случае безрезультатности терапии в течение 1—2 нед производят томографию, при которой и находят признаки внутрибронхиальной опухоли (см. рис. 1.37). Завершают исследование бронхоскопией с биопсией, а также бронхографией для выяснения изменений в бронхах, расположенных дистальнее опухоли.

1.4.2.4. Острая пневмония и инородные тела бронхов

Клинически эта ситуация напоминает внутрибронхиальные доброкачественные опухоли. Тактика рентгенологического исследования и лечения та же. После 10—14-дневного безрезультатного лечения показаны томография и бронхоскопия, которые и позволяют решить вопрос о наличии инородных тел (см. рис. 1.43).

1.4.2.5. Острая пневмония и экссудативный плеврит

Если при разграничении этих двух заболеваний возникают затруднения, то они легко разрешаются с помощью латероскопии. При осумкованном плеврите распознаванию помогают **полипозиционное** исследование и бронхография. Бронхи при плеврите не входят в патологическое образование и оттеснены в сторону.

1.4.2.6. Острая пневмония и ателектатические бронхоэктазы

Длительный анамнез и рецидивирующий характер заболевания дают возможность отвергнуть острую пневмонию. Лишь в случае, когда маленькие дети, поступают в стационар впервые, сначала может возникнуть мысль об острой пневмонии. Однако резкое уменьшение пораженной нижней доли в объеме, смещение сердца в сторону поражения, неоднородность тени позволяют исключить острую пневмонию. Томография и особенно бронхография дают возможность определить ателектатические бронхоэктазы (см. рис. 1.39). Бронхографию рекомендуется производить после нормализации температуры тела.

1.5. ХРОНИЧЕСКАЯ НЕСПЕЦИФИЧЕСКАЯ ПНЕВМОНИЯ

Под хронической неспецифической пневмонией следует понимать ограниченный воспалительный процесс легких, характеризующийся развитием гнойно-некротических фокусов, разрастанием

соединительной ткани и очагов продуктивного воспаления. Термином «хроническая неспецифическая пневмония» обозначают хроническое воспаление всех структур в зоне поражения, разрастание соединительной ткани и абсцедирование (деструкция).

От хронической пневмонии следует отличать бронхоэктатическую болезнь, хронический абсцесс легкого, нагноившиеся кисты, хронический бронхит. Несмотря на то что при хронической пневмонии наблюдаются деформация бронхов, единичные бронхоэктазы, мелкие полости нагноения, пневмонические участки и разрастание соединительной ткани, она является самостоятельным заболеванием именно вследствие сочетания всех этих элементов. Если же один из них (например, деформация бронхов, бронхоэктазы, нагноение и склероз) резко преобладает, мы говорим соответственно о деформирующем бронхите, бронхоэктатической болезни, абсцессе, склерозе (цирроз). Столь детальное определение понятия, «хроническая пневмония» потребовалось потому, что эту нозологическую форму до сих пор многие исследователи трактуют излишне широко и нет единого мнения не только у разных специалистов, но и у рентгенологов.

Переходу острой пневмонии в хроническую способствует очень много факторов, среди которых первое место занимают неадекватное лечение больных острой пневмонией, поздняя госпитализация, ранняя выписка из стационара, ослабление организма.

Учитывая различное соотношение воспалительных и деструктивных изменений, целесообразно различать преимущественно продуктивную и преимущественно деструктивную формы хронической неспецифической пневмонии. Абсцедирование имеет место при обеих формах, но оно намного более выражено при преимущественно деструктивной форме.

Клиническая картина в значительной мере зависит от стадии, формы и распространенности процесса. Довольно редко больные хронической пневмонией отмечают лишь недомогание и субфебрильную температуру тела. В подобных случаях заболевание может выявиться при профилактическом осмотре, из-за чего в США оно получило название рентгенологической пневмонии. И. Г. Туркина (1968) у 15% из 2043 больных хронической пневмонией, выявленных при флюорографии, отметила бессимптомное течение. Б. И. Ищенко (1982) выделяет для подобных случаев понятие «ограниченный пневмосклероз», что нам представляется правильным.

Хроническая неспецифическая пневмония характеризуется рецидивирующим течением, при котором периоды обострения сменяются периодами ремиссии. Наиболее постоянными симптомами являются кашель с выделением слизисто-гнойной мокроты и кровохарканье. Отмечается склонность к прогрессированию. Заболевают чаще мужчины старше 20 лет; женщины болеют значительно реже (1 : 10). Хроническая неспецифическая пневмония может занимать долю или сегмент, повторяя их форму, или иметь вид более или менее округлого фокуса затемнения.

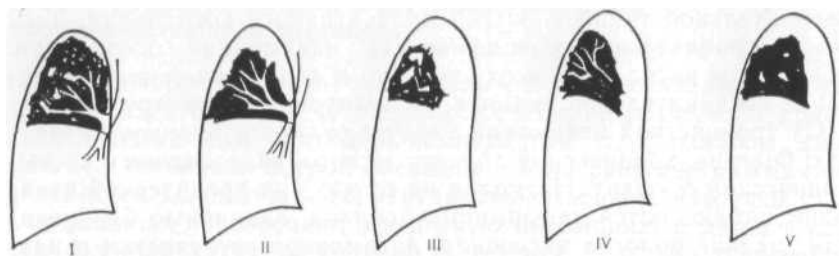


Рис. 1.31. Варианты томографической картины при хронической пневмонии, занимающей долю (I, II) или сегмент (III—V).

Сегментарно-долевая форма хронической неспецифической пневмонии встречается в большинстве случаев, однако крайне редко процессу свойственна строго долевая или сегментарная протяженность. Как правило, наблюдается поражение части одной доли. Процесс имеет тенденцию через междолевую щель распространяться на соседнюю долю легкого. Поражается преимущественно верхняя доля справа, обе нижние доли, а из сегментов — чаще VI и II. Размеры пораженной доли или сегмента бывают уменьшены. Контурные четкие лишь на участках, совпадающих с междолевыми щелями, и то при условии, что процесс не переходит на соседнюю долю. Остальные границы затемнения нечеткие и неровные.

Структура долевых и сегментарных затемнений при хронической неспецифической пневмонии, как правило, неоднородна, что особенно хорошо видно на томограммах. Это обусловлено наличием полостей распада, полностью или частично очистившихся от содержимого. На рис. 1.31 представлены варианты томографической картины хронической пневмонии долевой (I, II) и сегментарной (III—V) протяженности.

В корне легких обнаруживается гиперплазия лимфатических узлов, а у 25% больных — кальцинаты в узлах. В части случаев посттуберкулезный склероз клетчатки корня обуславливает неблагоприятное течение хронической пневмонии.

Большое значение для диагностики имеет бронхография, особенно направленная, при которой контрастное вещество вводят в пораженный участок легкого (доля, сегмент) под давлением. К позиционной бронхографии больные должны быть более тщательно подготовлены. Перед исследованием необходимо провести мероприятия, способствующие хорошему дренажу пораженного участка легкого.

При направленной бронхографии в большинстве случаев контрастное вещество проникает в полости деструкции через несколько дренирующих бронхов, которые, как правило, деформированы и неравномерно расширены. Иногда в полость открываются ветви бронхов смежных сегментов и возникает картина так называемых коммуникационных бронхоэктазов (рис. 1-32), ко-

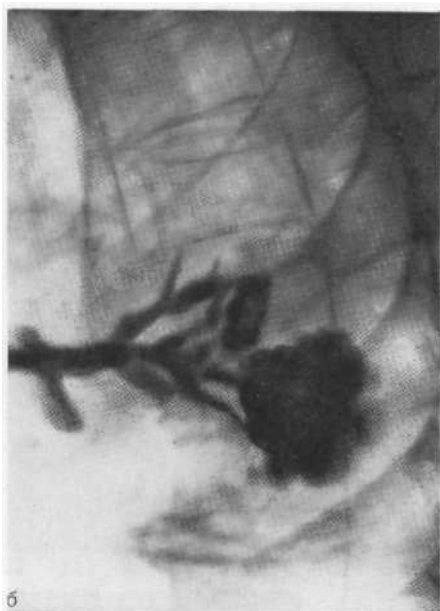
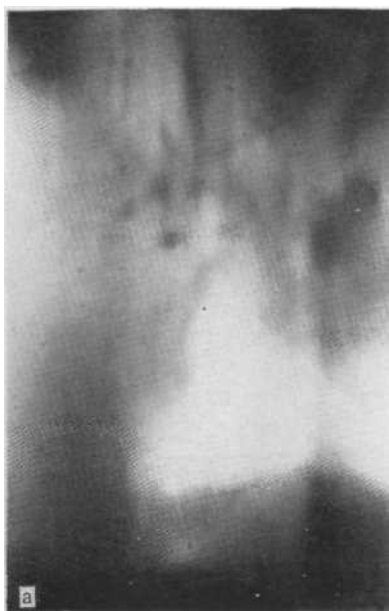
Рис. 1.32. Томограмма в боковой проекции (а) и бронхограмма (б) больного, у которого необходимо было исключить центральный рак VI сегментарного бронха. При направленной бронхографии контрастированы две полости распада, дренирующиеся несколькими бронхами. Хорошо видны деформированные сегментарный и субсегментарные бронхи. Диагноз хронической неспецифической пневмонии подтвержден на операции.

торые к истинным бронхоэктазам никакого отношения, кроме названия, не имеют. Лишь при расположении очага поражения субплеврально и невозможности подвести к нему катетер не удастся контрастировать полости деструкции, видимые на томограммах. В этих случаях показана повторная бронхография после более тщательной подготовки к исследованию и 2—3-недельного лечения.

Вокруг воспалительного фокуса, а также в смежных сегментах нередко удается выявить вторичные бронхоэктазы, как правило, цилиндрические. При позиционной бронхографии в части случаев можно обнаружить ложную культю бронха. Если при неоднократных бронхоскопиях с биопсией у этих больных не удастся доказать наличие центрального рака легкого, то показана повторная направленная бронхография (рис. 1.33).

Распознать преимущественно продуктивную хроническую пневмонию, нередко протекающую торпидно, со стертой клинической картиной, более трудно, чем диагностировать преимущественно деструктивную форму, при которой данные бронхографии, особенно направленной, более убедительны.

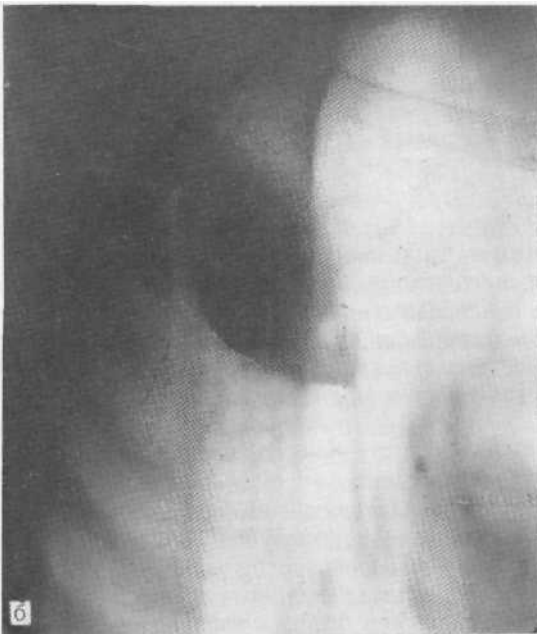
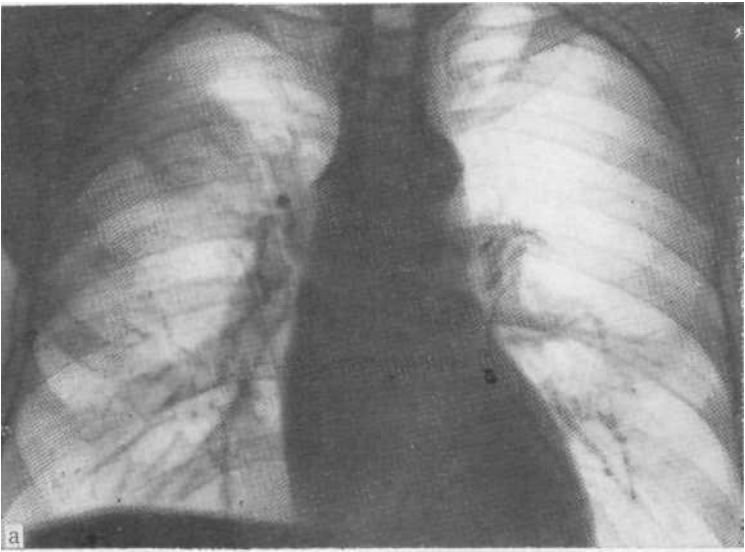


Рис. 1.33. Обзорная рентгенограмма (а) и томограмма в боковой проекции (б) больного хронической неспецифической пневмонией II сегмента справа.

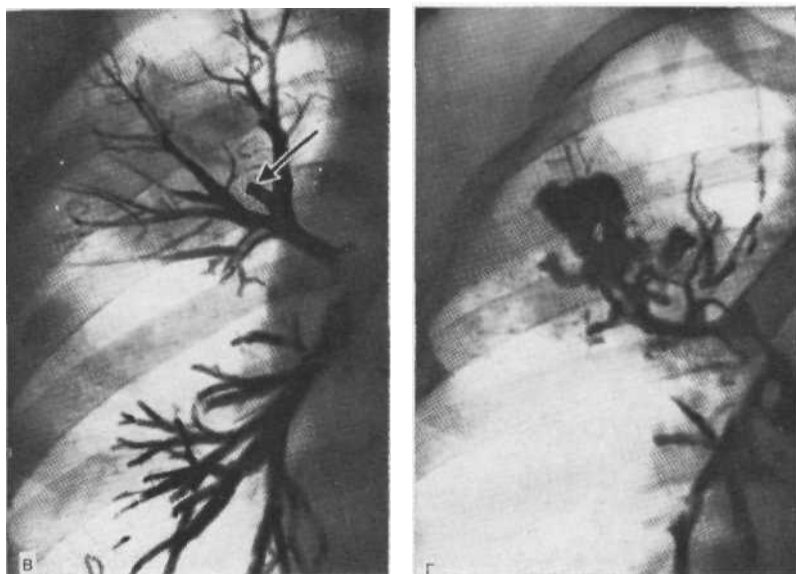


Рис. 1.33, в. Продолжение. На позиционной бронхограмме (в) видна культя бронха (стрелка). На направленной бронхограмме (г) полости контрастировались, культя нет. Операция.

1.5.1. ДИФФЕРЕНЦИАЛЬНАЯ ДИАГНОСТИКА ХРОНИЧЕСКОЙ НЕСПЕЦИФИЧЕСКОЙ ПНЕВМОНИИ

Отличительные признаки хронической неспецифической пневмонии, рака легкого и острой пневмонии приведены на с. 35 и 64.

1.5.1.1. Хроническая пневмония и туберкулез легких долевого и сегментарного протяженности

Отличие ограниченного цирроза от хронической неспецифической пневмонии обычно не вызывает затруднений. У больных ограниченным циррозом в анамнезе отсутствует нагноительный процесс, они обычно не предъявляют жалоб, характерных для хронической пневмонии. Рентгенологическая картина цирроза дает достаточно оснований для дифференциальной диагностики (резкое уменьшение доли или сегмента, отсутствие при бронхографии расширенных бронхов и полостей распада). В отличие от хронической неспецифической пневмонии, которая, как правило, захватывает только часть сегмента или сегментов легкого и имеет тенденцию к распространению через междолевую щель, цирротический процесс, как правило, поражает анатомическую единицу легкого (доля, сегмент) и не переходит за междолевую Щель. Однако при распространенном кавернозно-цирротическом туберкулезе без отсевов в другое легкое порой встречаются труд-

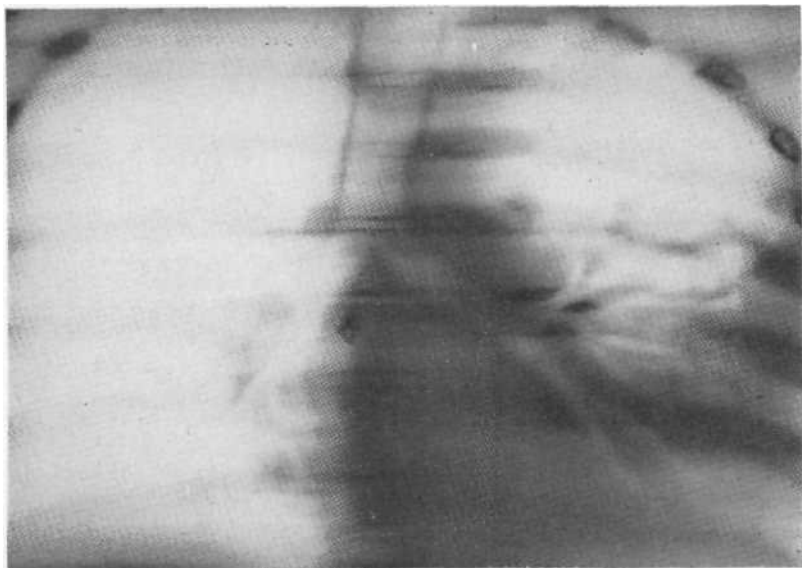


Рис. 1.34. Томограмма в прямой проекции с поперечными направлениями размазывания; неоднородное затемнение большей части левого легкого, видны полости распада, соединяющиеся с просветами бронхов.

ности (рис. 1.34), которые удастся преодолеть лишь путем бактериологического исследования.

Значительно сложнее дифференцировать хроническую пневмонию и инфильтративно-пневмонический туберкулез типа казеозной пневмонии. В обоих случаях заболевание может начаться остро и протекать длительно с ремиссиями и обострениями. Наиболее доказательно неоднократное обнаружение микобактерий туберкулеза в мокроте при казеозной пневмонии. Если же их нет, то распознавание должно базироваться на следующих признаках: 1) для хронической неспецифической пневмонии в отличие от казеозной характерно наличие гнойной мокроты, часто с запахом; 2) на томограммах при казеозной пневмонии довольно часто выявляются туберкулезные очаги, как в зоне затемнения, так и рядом или в другом легком; 3) на бронхограммах при хронической пневмонии видны множественные бронхоэктазы и полости распада; при казеозной пневмонии часть бронхов сужена, часть умеренно расширена; полости, как правило, не контрастируются; к бронхографии как методу дифференциальной диагностики этих заболеваний следует прибегать под защитой противотуберкулезных препаратов; 4) бронхоскопия при казеозной пневмонии иногда позволяет выявить специфические изменения в крупных бронхах.

Необходимо еще раз подчеркнуть, что крупные бронхи (доле-

вые, сегментарные) при обоих процессах проходимы, что позволяет исключить центральный рак легкого. Однако в части случаев, особенно при распознавании хронической неспецифической пневмонии и инфильтративного туберкулеза легких, диагноз может оказаться очень трудным и должен базироваться на комплексном обследовании (рис. 1.35). Необходимо неоднократно, в том числе во время зондирования бронхов, брать мокроту, что, по нашим данным, дает наилучшие результаты при исследовании на микобактерии туберкулеза.

1.5.1.2. Хроническая пневмония и инородные тела бронхов

Неконтрастные инородные тела бронхов обнаруживаются чаще у детей и подростков; хроническая неспецифическая пневмония у них встречается довольно редко. Если у ребенка и подростка имеется фокус хронической пневмонии, особенно в нижних долях, то следует думать в первую очередь о внутрибронхиальном инородном теле и целеустремленно искать его. После томографии, при которой выявляется типичная картина хронической пневмонии, следует проводить бронхоскопию. Инородные тела растительного происхождения вызывают наиболее тяжело протекающую пневмонию. Как правило, бронх закупорен не полностью и на томограммах и бронхограммах виден суженный просвет его. Решающую роль играют тщательно собранный анамнез и результаты бронхоскопии. Рентгеноконтрастные инородные тела хорошо видны на томограммах.

Камни бронхов, полностью или частично закупоривающие просвет бронха, чаще выявляются у взрослых. При правильной методике томографии диагностировать их трудно. Таким больным часто ставят диагноз рака или туберкулеза. В редких случаях, когда в зоне обструктивного пневмонита возникает нагноение, диагностируют абсцесс легкого, абсцедирующую пневмонию, хроническую неспецифическую пневмонию. Наличие в просвете бронха на томограммах интенсивной тени конкремента позволяет объяснить причину нагноения (рис. 1.36).

1.5.1.3. Хроническая пневмония и внутрибронхиальные доброкачественные опухоли

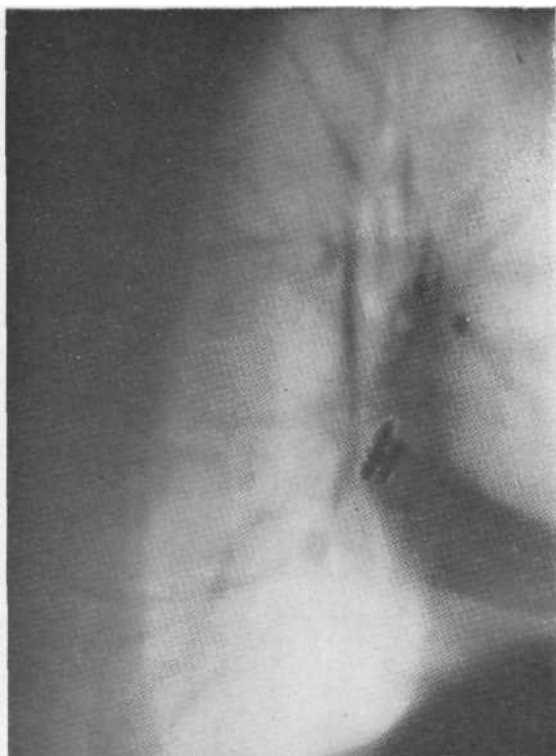
Клиническая картина при этих заболеваниях может быть сходной, поскольку при внутрибронхиальных доброкачественных опухолях часто происходит нагноение в зоне пневмонита с соответствующей клинической картиной, либо дистальнее закупорки образуются бронхоэктазы.

На обзорных рентгенограммах картина однотипна. На томограммах при доброкачественных опухолях в просвете крупного бронха видна дополнительная тень, полностью или частично закупоривающая просвет бронха (рис. 1.37). При хронической

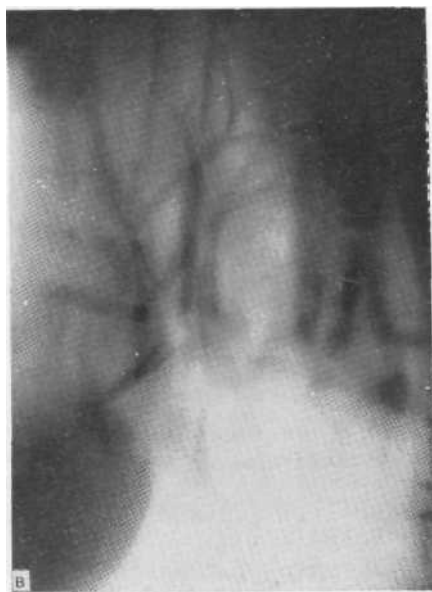
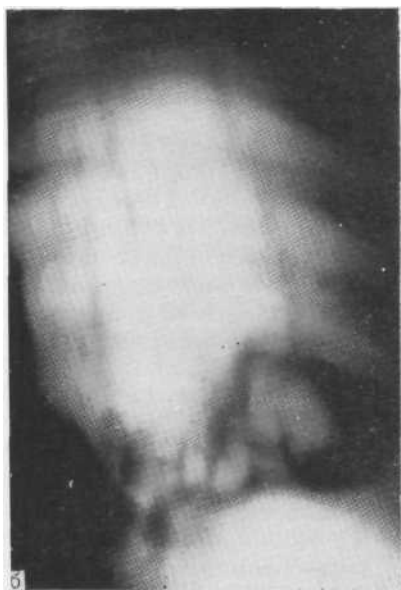
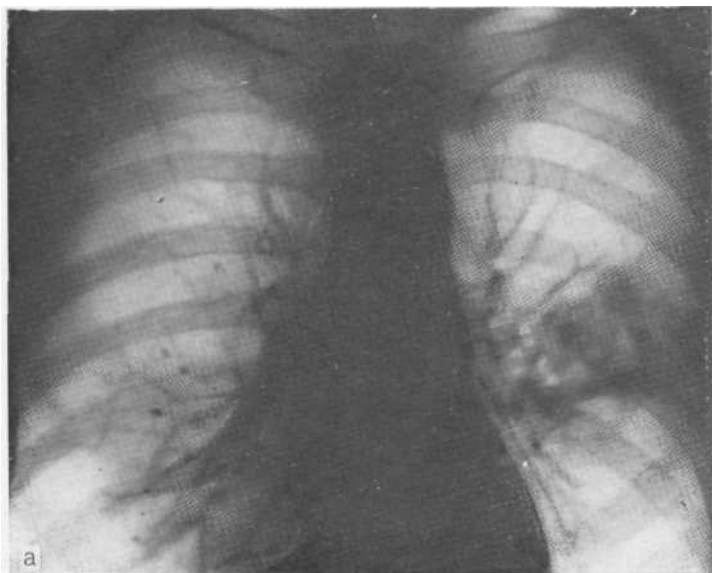Рис. 1.35. Обзорная рентгенограмма (а), томограммы в прямой (б) и боковой (в) проекциях больного инфильтративно-пневмоническим туберкулезом легких с распадом и выраженной клинической картиной нагноения. До обнаружения микобактерий туберкулеза в мокроте диагноз был ошибочным — «хроническая неспецифическая пневмония».

Рис. 1.36. Томограмма правого легкого в боковой проекции. В просвете среднедолевого бронха виден крупный камень. Средняя доли затемнена. Операция.



пневмонии просвет бронха свободен и виден его переход в более мелкие ветви, дренирующие полости распада (рис. 1.38). Если нет полной обтурации бронха, то обычно удается ввести часть контрастной массы дистальнее опухоли и выявить систему бронхоэктазов и полостей в зоне пневмонита. Желательно гистологическое подтверждение диагноза доброкачественной опухоли.

1.5.1.4. Хроническая пневмония и ателектатические бронхоэктазы

На обзорных снимках и на томограммах так называемые ателектатические бронхоэктазы могут дать картину, сходную с таковой при хронической неспецифической пневмонии. Проявления рецидивирующего воспалительного нагноительного процесса наблюдаются при обоих заболеваниях. С помощью позиционной бронхографии при ателектатических бронхоэктазах выявляется характерная картина расширенных бронхов, собранных в пучок. Полостей распада, как правило, нет (см. рис. 1.39, 1.40). В большинстве случаев поражаются нижние доли у детей, особенно часто слева.

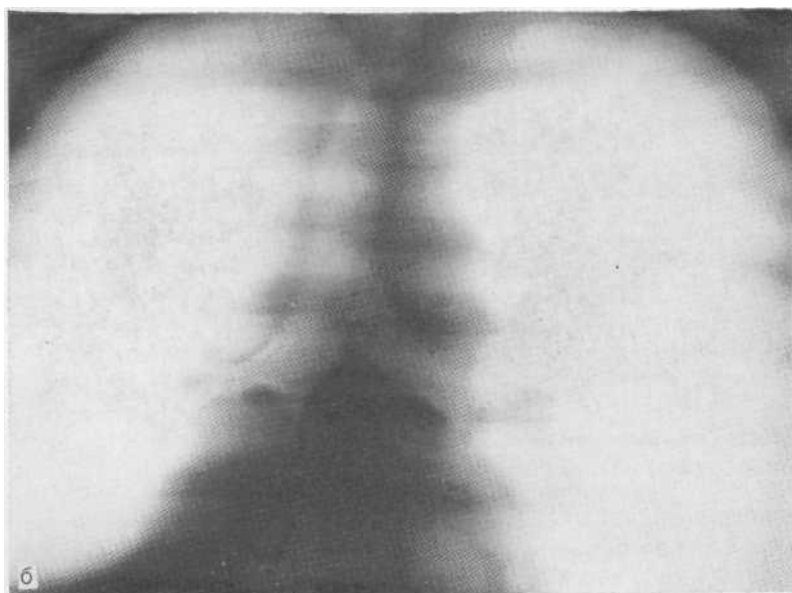
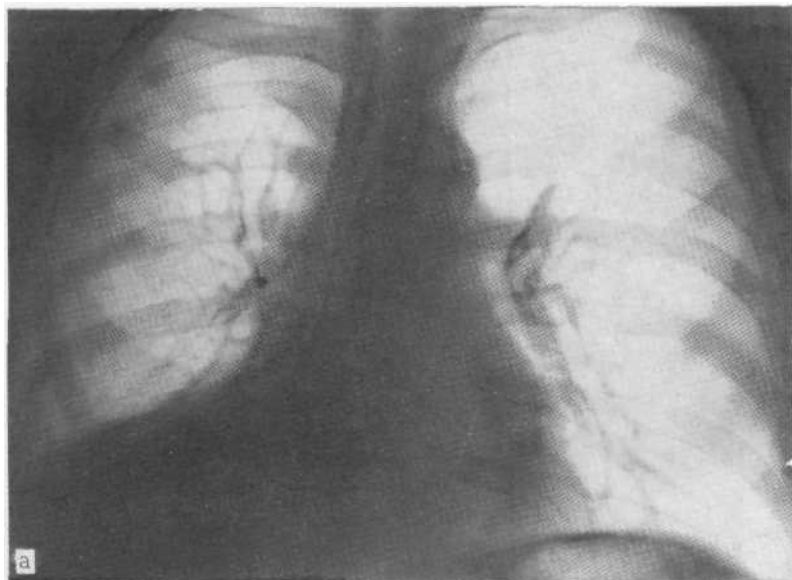


Рис. 1.37. Рентгенограмма в прямой проекции (а), на основании которой заподозрено высокое стояние правого купола **диафрагмы**. На томограмме (б) в промежуточной бронхе справа видна опухоль, закупоривающая бронх, вызывая резкое спадение нижней и средней долей, симулирующее высокое положение диафрагмы. Диагноз доброкачественной опухоли (аденома) подтвержден на операции.

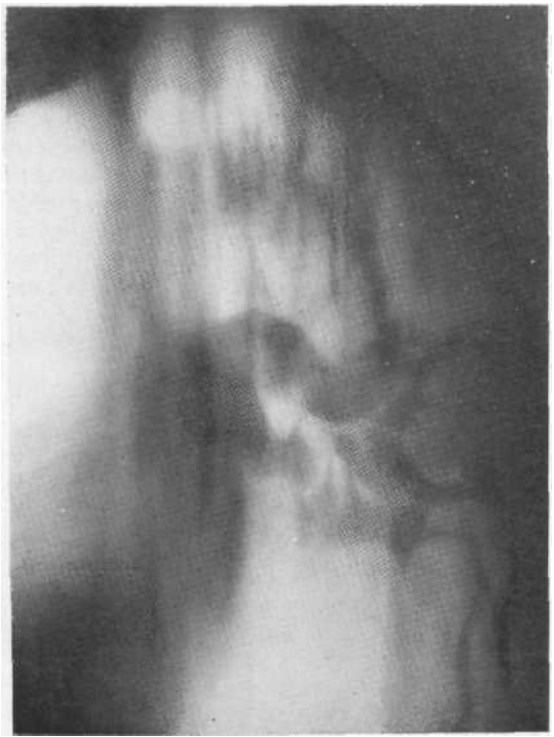

Рис. 1.38. Томограмма в левой боковой проекции больного хроническом пневмонией VI сегмента. На фоне затемнения видны просветы VI сегментарного бронха и его ветвей. Операция.

1.5.1.5. Хроническая пневмония и экссудативный плеврит

Свободный выпот дает интенсивную и однородную тень с косой верхней границей и смещением средостения в здоровую сторону. Уже при исследовании на латероскопе на боку можно различить эти процессы. Осумкованный выпот не растекается, но тень его в отличие от тени при хронической пневмонии однородная. При бронхографии бронхи не входят в область затемнения, а оттесняются. На концах некоторых из них могут быть нерезко выраженные расширения— результат вовлечения бронхов в воспалительный и склеротический процесс, вторично развивающийся в легочной ткани.

1.6. АТЕЛЕКТАТИЧЕСКИЕ БРОНХОЭКТАЗЫ

Под бронхоэктазами принято понимать необратимое расширение просветов бронхов не менее чем в 2 раза. Бронхоэктатическая болезнь — это инфицированные бронхоэктазы, проявляющиеся определенным клиническим симптомокомплексом. Имеется несколько разновидностей бронхоэктазов: мешотчатые, цилиндрические, смешанные и более редкие — кистовидные, веретенооб-

разные и варикозные. Если они сопровождаются резким спадением паренхимы пораженного участка легкого, то говорят о так называемых ателектатических бронхоэктазах [Колесов А. П., 1955]. Разрастание соединительной ткани, нередко продолжающееся многие годы, способствует уменьшению доли или сегментов. Следует подчеркнуть, что при ателектатических бронхоэктазах крупные и средние бронхи проходимы, а ателектаз паренхимы наступает вследствие непроходимости мелких и мельчайших бронхов, развивающейся на почве воспаления.

Чаще всего поражается нижняя доля легкого слева, что обусловлено ее анатомо-физиологическими особенностями. Известно, что по сравнению с правым отток секрета из левого главного бронха осуществляется труднее, поскольку последний уже, отходит от трахеи под большим углом и имеет физиологическое сужение в точке пересечения его с левой ветвью легочной артерии. Кроме того, кинетическая энергия дыхания, особенно у детей, в левом легком меньше, чем в правом. Сердце также способствует ограничению респираторных движений нижней доли легкого слева [Цигельник А. Я., 1948]. Все это приводит к тому, что именно здесь легче и быстрее происходит спадение доли.

Особено ценна, на наш взгляд, совокупность симптомов, выявленных при анализе обзорных рентгенограмм, томограмм в боковой проекции и бронхограмм:

1. Расположение головки левого корня на одном уровне или ниже головки правого корня вследствие уменьшения объема нижней доли. При резком спадении нижней доли левый корень бывает почти не виден из-за тени сердца вследствие смещения книзу и медиально.

2. Разрежение легочного рисунка на фоне вздутой верхней доли. На стороне поражения видна повышенная прозрачность, раздвигание и смещение сосудистых теней книзу. Эти признаки более выражены при одновременном поражении язычковых сегментов наряду с нижней долей.

3. Смещение сердца влево, сужение левого легочного поля и расширение легочного поля справа.

4. Смещение книзу и кзади главной междолевой щели, определяемое на боковых рентгенограммах и особенно на боковых томограммах.

5. Выявление затемнения треугольной формы на фоне тени сердца. На жестких снимках тень сердца имеет как бы два контура. Латерально проецируется контур тени самого сердца, а медиально — контур уменьшенной нижней доли (рис. 1.39). Величина треугольной тени зависит от степени спадения доли: чем больше спадение, тем меньше тень. J. Glay и соавт. (1981) описали 3 случая ателектаза **нижней** доли слева, пораженной бронхоэктазами, когда спавшаяся доля имела вид паравертбрального затемнения, в связи с чем у одного больного предполагали аневризму нисходящего отдела аорты, которая была исключена при аортографии.

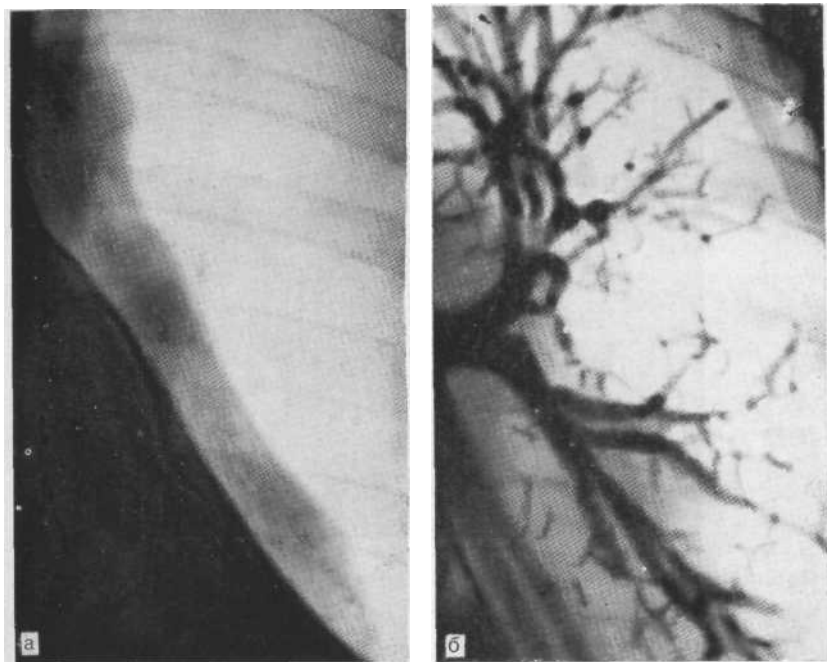


Рис. 1.39. Фрагмент обзорной рентгенограммы (а). Определяются две тени «сердце»: медиальная из них тень спавшейся нижней доли, латеральная — тень сердца. На бронхограмме (б) видны ателектатические бронхоэктазы VI—X сегмента. Обращает на себя внимание распределение бронхов I—V сегментов на большом пространстве.

6. Пятнисто-тяжистое затемнение у верхушки левого желудка. При резко уменьшенной нижней доле, которая в таких случаях располагается за тенью сердца, эти патологические тени являются отображением воспалительного процесса в язычковом сегменте.

7. Затемнение разнообразной формы и объема в области заднего реберно-диафрагмального синуса, выявляемое на боковых томограммах или рентгенограммах. Этот признак один из самых частых (рис. 1.40).

8. На бронхограммах бронхи цилиндрически расширены (мнее часто видны смешанные бронхоэктазы), сближены. Бронхи язычкового и остальных сегментов верхней доли смещены книзу и кзади и распределены на большом пространстве. При вовлечении в процесс язычковых бронхов они также цилиндрически расширены, сближены между собой и с бронхами нижней доли. Бронхи верхней зоны (I—III сегмент) занимают все освободившееся пространство. По наглядности и достоверности данные бронхографии самые убедительные (см. рис. 1.39).

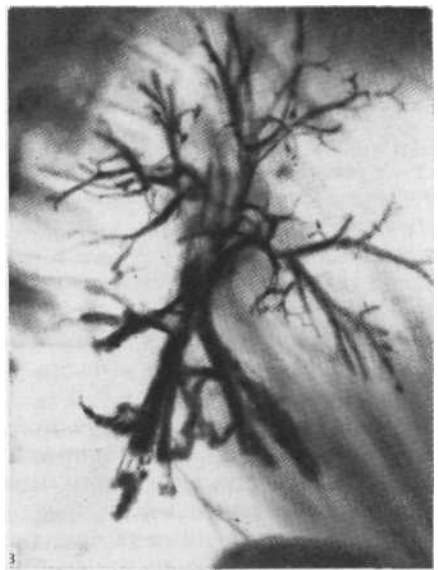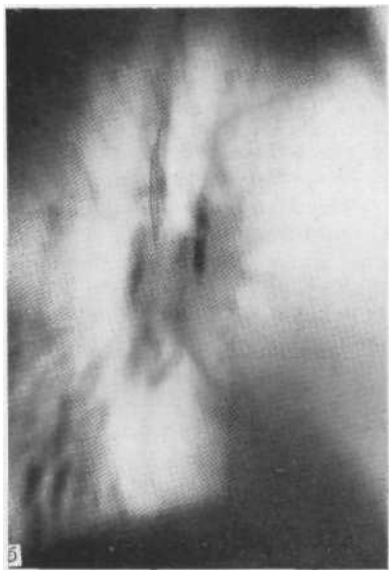
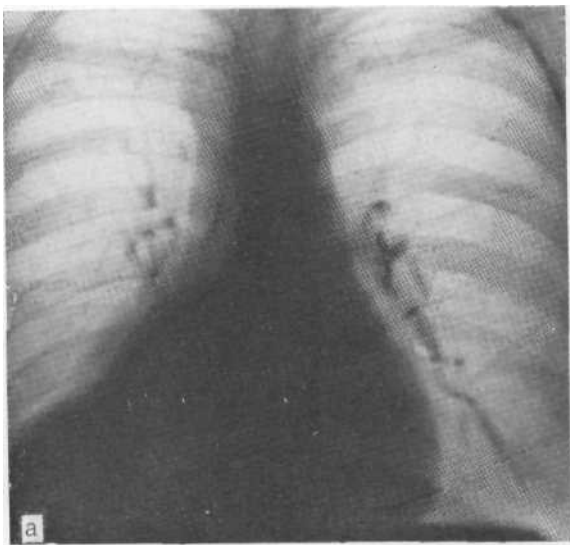


Рис. 1.40. Рентгенограмма в прямой проекции (а), томограмма в боковой (б) и бронхограмма (в) больной с ателектатическими бронхоэктазами средней и нижней долей правого легкого. На томограмме видно неоднородное затемнение средней доли и области заднего реберно-диафрагмального синуса.

Как правило, заболевание начинается в раннем детстве и медленно прогрессирует. С годами воспалительный процесс в бронхах и паренхиме, вентилируемой ими, усиливается, нарастают клинические проявления бронхоэктатической болезни (кашель со слизисто-гнойной мокротой, кровохарканье, частые простудные заболевания и др.).

Реже ателектатические бронхоэктазы можно наблюдать в других долях легких, в частности справа в нижней и средней долях.

1.7. ИНОРОДНЫЕ ТЕЛА БРОНХОВ

Инородные тела бронхов могут быть рентгеноконтрастными и нерентгеноконтрастными, экзогенными и эндогенными. В последнем случае речь идет о бронхолитиазе. Чаще экзогенные инородные тела аспирируются детьми, однако нередко их можно наблюдать и у взрослых. В данном разделе описаны инородные тела, вызывающие затемнение доли или сегмента. Если инородное тело аспирировано, то наблюдается гипоектаз или ателектаз соответствующей доли или сегмента. При давно аспирированном инородном теле и бронхолитиазе к этим состояниям присоединяется вначале острая, затем вяло текущая пневмония, часто осложняющаяся нагноением. В диагностике инородных тел особое значение следует придавать анамнезу, так как рентгенологическая картина при неконтрастных инородных телах не обладает специфичностью.

В случаях, когда неконтрастное инородное тело obturates просвет бронха, рентгенологически выявляется затемнение доли или сегмента, чаще с уменьшением их объема. Ввиду того что к спадению присоединяется воспаление, рентгенологически картину часто квалифицируют как долевую или сегментарную пневмонию. Правильно собранный анамнез позволяет уточнить диагноз. Бронхоскопия дает возможность не только подтвердить диагноз, но и удалить инородное тело. При давно аспирированных инородных телах больные, как правило, не указывают на имевшую место аспирацию. Обычно их направляют на исследование с диагнозом хронической неспецифической пневмонии или центрального рака легкого.

Дифференциально-диагностические трудности в этих случаях велики, так как в легких возникает пневмония, часто с абсцедированием (рис. 1.41), а на томограммах и при направленной бронхографии выявляется культя бронха, что не позволяет исключить центральный рак легкого. Умело проведенная бронхоскопия с биопсией обычно оказывается методом, разрешающим сомнения, хотя возможны ошибки, связанные с неправильной интерпретацией эндобронхиальных изменений. У детей, как правило, не бывает рака легкого, поэтому дифференциальная диагностика легче. Если выявляется затемнение доли или сегмента,

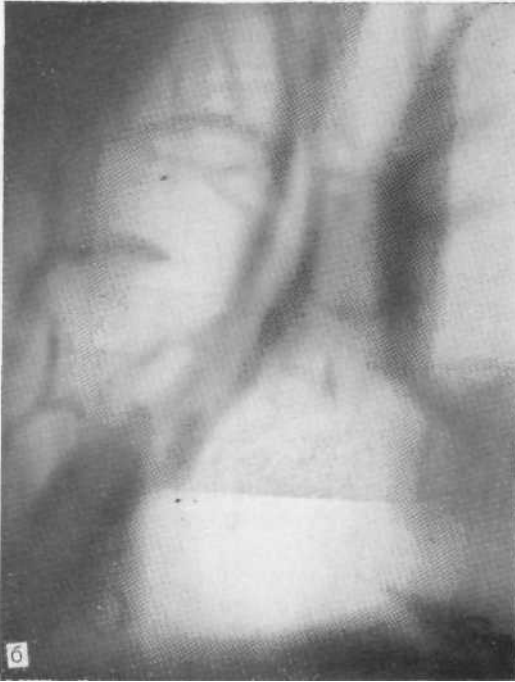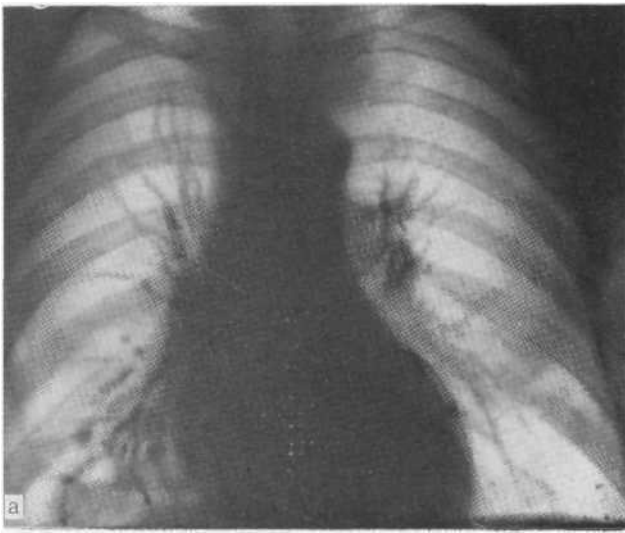


Рис. 1.41. Обзорная рентгенограмма: (а) справа над диафрагмой видна небольших размеров полость с уровнем жидкости и пневмоническим затемнением вокруг. На боковой томограмме (б) определяется уменьшенная в размерах нижняя зона правого легкого. При бронхоскопии в просвете нижнезонального бронха обнаружено неконтрастное инородное тело, закупорившее бронх и обусловившее ретроstenотический пневмонит.

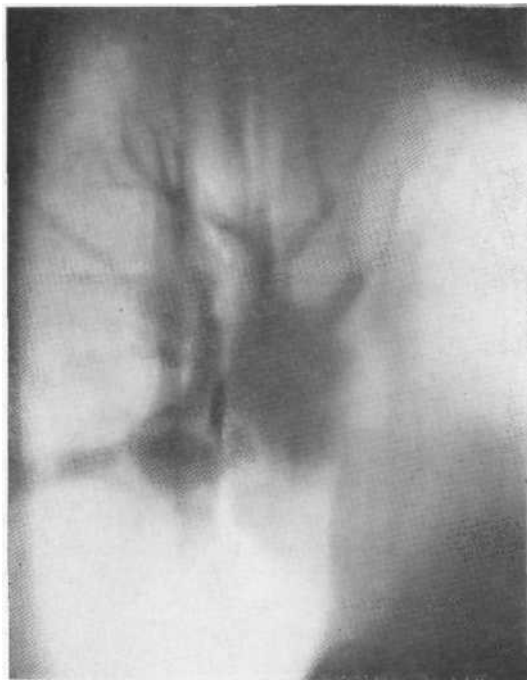

Рис. 1.42. Томограмма в боковой проекции. В промежуточном бронхе справа обнаружена кость, извлеченная с помощью бронхоскопа.

а на томо- и бронхограммах обнаруживается обструкция бронха, то ребенка следует направить на бронхологическое исследование. При этом часто находят инородные тела (семена растений, соновые иглы и т. д.).

Диагностика значительно легче при рентгеноконтрастных инородных телах. В этих случаях на томограмме в просвете бронха можно обнаружить мясную или рыбную кость (рис. 1.42). Металлические инородные тела хорошо видны при рентгеноскопии и на обзорных рентгенограммах. Особняком стоят эндогенные инородные тела (чаще всего камни бронхов).

Камни бронхов встречаются нередко. Многочисленные рентгеноанатомические сопоставления позволяют уточнить ряд вопросов, связанных с бронхолитиазом. Камни бронхов являются поздним осложнением туберкулеза лимфатических узлов. В результате воспаления капсулы обызвествленного лимфатического узла и последующего пролежня стенки бронха петрификат оказывается в просвете последнего [Казак Т. И., 1966]. В дальнейшем отверстие в стенке бронха закрывается и на месте его при бронхоскопии можно видеть рубец. Судьба конкремента, попавшего в бронх, различна. В некоторых случаях небольшие по размеру камни выделяются при кашле. В большинстве случаев камень продвигается дистально и полностью или частично за-

купоривает бронх. Могут наблюдаться камни типа «айсберга» [Упитер М. З., Крылова Е. А., 1967], когда в бронх проникает лишь его часть, а другая находится в лимфатическом узле. В этих случаях бронхолит неподвижен.

Попадание камня в бронх обычно не вызывает, как считали раньше, приступа так называемой каменной астмы, т. е. сильных продолжительных приступов кашля. Заболевание обычно начинается с нерезко выраженного, но упорного сухого кашля, иногда сопровождающегося кровохарканьем (фаза пенетрации камня). В дальнейшем клиническая картина может развиваться в двух направлениях: воспаление стихает и полностью исчезает или возникают симптомы острого воспаления — подъем температуры тела до 39°C , кашель с выделением слизистой, а затем гнойной мокроты, изредка с примесью крови.

Последний вариант клинической картины часто носит рецидивирующий характер.

Клиническая картина острого воспаления при попадании конкремента в бронх обусловлена пост- или ретростенотическими изменениями в легочной ткани. Эти изменения можно охарактеризовать как пневмонит, зависящий от давности процесса и инфицирования в разных стадиях развития. Ретростенотические изменения, как правило, необратимы, но в тех случаях, когда преобладают фиброз и цирроз участка легкого, при почти полном отсутствии клинических проявлений воспаления операция не обязательна. Доказательством правильности такой тактики служат многолетние наблюдения за больными, отказавшимися в свое время от оперативного вмешательства. Большое значение для прогноза имеет уровень закупорки бронха. Чем крупнее калибр обтурированного бронха, тем менее благоприятен прогноз. Чаще всего бронхолиты закупоривают бронхи поавого легкого. Большая часть их (см. рис. 1.36) приходится на III и VI сегментарные и особенно среднедолевой бронхи.

Увеличение количества случаев бронхолитиаза связано не только, а может быть, и не столько с истинным его учащением, сколько с улучшением методики томографии и расширением представлений об этом заболевании.

Томография обычно является завершающим этапом в процессе диагностики бронхолитиаза [Гительман Г. Я., 1964]. Картина, отражающая наличие бронхолита, патогномична (рис. 1.43). Отчетливо при исследовании видны и камни типа «айсберга» (рис. 1.44). В редких случаях, когда есть сомнение в том, находится ли камень в бронхе или на бронх накладывается тень лежащего рядом обызвествленного лимфатического узла, следует прибегать к бронхоскопии либо к бронхографии в зависимости от уровня залегания предполагаемого конкремента. При исследовании крупных бронхов до устья сегментарных бронхов включительно целесообразнее применить бронхоскопию, а если тень кальцината проецируется дистальнее, то показана бронхография или фибробронхоскопия.

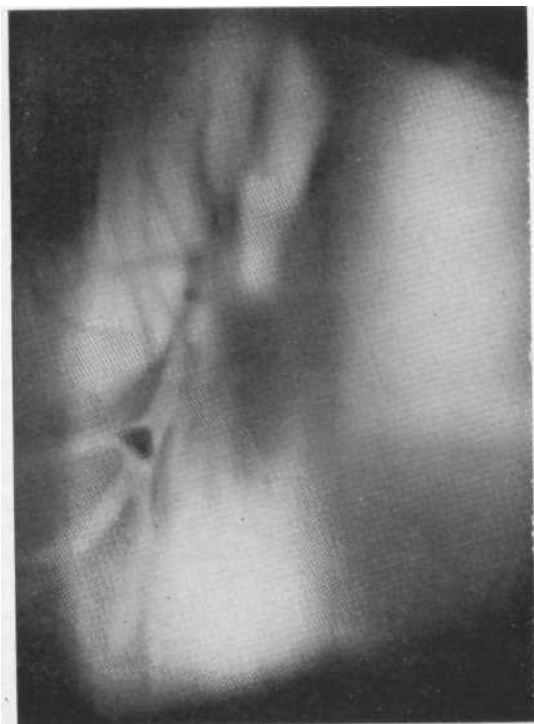


Рис. 1.43. Томограмма правого легкого в боковой проекции. В просвете нижнедолевого бронха камень, обусловивший ретроstenотическое воспаление нижней доли. На фоне воспаления видны просветы бронхов. Операция.

1.8. ИНФИЛЬТРАТИВНО-ПНЕВМОНИЧЕСКИЙ ТУБЕРКУЛЕЗ

Одной из форм инфильтративного туберкулеза легких является инфильтративно-пневмонический туберкулез долевой и сегментарной протяженности, частота которого колеблется от 2 до 7% по отношению к инфильтративному туберкулезу.

В ранней фазе процесс характеризуется преобладанием перифокального воспаления и свежими экссудативно-пневмоническими изменениями. Согласно А. И. Струкову (1948), именно в этой фазе, которая не имеет специфических черт и ликвидируется после лечения, оставляя после себя единичные мелкие казеозные очаги, и заключается сущность лобита. Позднее при неблагоприятном течении процесса эта фаза переходит в различные формы (бронхолобулярная, лобарная) казеозной пневмонии с образованием полостей распада. Мелкие бронхиальные разветвления облитерируются; другие становятся непроходимыми для воздуха из-за набухания их стенок и заполнения просвета продуктами воспаления и слушенным эпителием, что создает условия для ателектаза [Абрикосов А. И., Струков А. И., 1954]. При разрушении бронхов возникает казеозный бронхит, возможно появление язв в результате некроза и расплавления туберкулез-

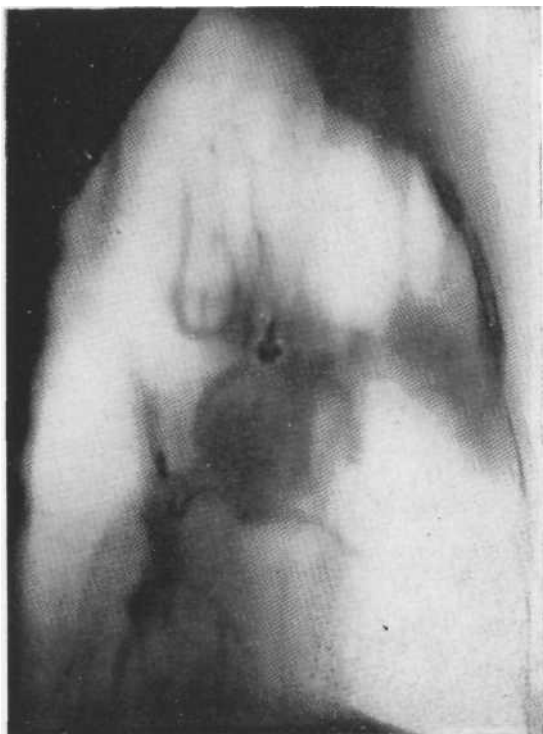


Рис. 1.44. Томограмма правого легкого в косой проекции. Бронхиолит типа «айсберга» закупоривает III сегментарным бронх. Одна часть камня расположена в просвете сегментарного бронха, другая — вне его. Ретро-стенотическое воспаление. Операция.

ных грануляций, что способствует бронхогенному распространению процесса в виде ацинозных, нодозных и лобулярных очагов [Чистович А. Н., 1961].

Значительная протяженность специфического процесса в большинстве случаев обуславливает острое начало туберкулезных лобитов, напоминающее клиническую картину гриппа и острых пневмоний.

По рентгенологической картине инфильтративно-отневмоиический туберкулез сходен в основном с пневмонией. Это, как правило, однородное затемнение одного, двух и более сегментов, реже — доли легкого с вовлечением в процесс междолевой плевры. Наиболее частой локализацией являются верхняя и задняя зоны, причем в $1/3$ случаев процесс носит полисегментарный характер. Неоднородность лучше всего выявляется при томографическом исследовании и бывает обусловлена изображением просвета бронхов или полостей распада, чаще же сочетанием этих признаков. Выявляемые в зоне затемнения полости (каверны) могут быть единичными и множественными, имеют округлую или овальную форму и четкие внутренние контуры. Наружные контуры, как правило, не определяются, так как сливаются с зоной воспаления.

Для правильной интерпретации обнаруживаемых изменений, кроме данных бактериологического исследования, наибольшее значение имеет анализ окружающей затемнение легочной ткани. Как показала В. И. Прокудина (1970), эти изменения чаще выявляются в виде очагов бронхогенных отсевов на стороне поражения (см. рис. 1.30) и в противоположном легком. Реже определяется нежная ажурная сетчатость с очагами лимфогенного отсева. Часто удается видеть более интенсивные очаговые тени по периферии инфильтративной тени, в самой пораженной доле.

При бронхографии наблюдается полиморфная картина, для которой характерны следующие моменты: 1) крупные и средние бронхи проходимы для контрастной массы, что позволяет исключить центральный рак легкого; 2) преобладают признаки деформирующего бронхита, неравномерное сужение бронхов 4—6-го порядка, обрыв мелких ветвей; реже определяются единичные бронхоэктазы. Контрастирования полостей распада при ненаправленной бронхографии, как правило, не достигается. Бронхографические данные, как и скиалогическая картина самого затемнения и полостей, неспецифичны. Основой рентгенодиагностики является наличие очагов отсева либо в зоне поражения либо в других отделах легких.

Важные данные удается получить с помощью бронхоскопии с биопсией и исследования мокроты и промывных вод на микобактерии туберкулеза. Следует учитывать и наличие множества петрификатов в лимфатических узлах вокруг бронхов, вентилирующих пораженный участок легкого.

В случае развития казеозной пневмонии появляется множество полостей распада как в зоне долевого или двудолевого затемнения, так и в очагах отсева (см. рис. 3.74). В мокроте, как правило, находят микобактерии туберкулеза.

1.9. ОБСТРУКТИВНЫЕ ПНЕВМОНИТЫ ТУБЕРКУЛЕЗНОЙ ЭТИОЛОГИИ

Обструктивные пневмониты, причиной которых является туберкулезный или посттуберкулезный стеноз бронхов, встречаются относительно редко. Однако эти процессы представляют нередко непреодолимые трудности в дифференциальной диагностике с центральным раком легкого, что и заставило нас выделить эти процессы в особую группу, хотя они и не предусмотрены классификацией туберкулеза. Как показывают рентгеноморфологические сопоставления, почти во всех случаях причиной стеноза крупных бронхов является первичный туберкулез в виде активного туберкулеза бронхов, казеозного лимфаденита или посттуберкулезного склероза корня легкого. У $1/3$ больных при гистологическом исследовании резецированного легкого обнаруживаются свищи. Бронхи дистальнее места сужения в различной степени расширены, заполнены слизью, иногда казеозными массами. В легких на фоне неравномерно выраженного периваску-

лярного и перибронхиального склероза, участков ателектаза и эмфиземы, преимущественно в периферических отделах определяются очаги различной степени активности.

При обструктивных пневмонитах, обусловленных туберкулезным стенозом бронха, как и при других формах туберкулеза долевой и сегментарной протяженности, чаще поражается верхняя доля легкого. Во всех случаях затемнения одиночны. Пораженная доля уменьшена в размерах. Как правило, затемнение имеет среднюю или высокую интенсивность, неоднородно из-за остатков легочной ткани, просветов мелких бронхов, плотных очагов, кальцинированных лимфатических узлов. На томограммах отчетливо видна воздушная культя долевого бронха, что подтверждается при направленной бронхографии (см. рис. 1.20, 1.21) и бронхоскопии. Лишь в единичных случаях удается увидеть свежие очаги бронхогенного отсева, что способствует диагностике. В некоторых случаях даже при тщательном рентгено-томографическом исследовании не удается установить никаких признаков перенесенного туберкулеза. В половине случаев отмечается смещение органов средостения в сторону поражения.

Возраст больных (старше 40 лет) и наличие на томограммах, бронхограммах и при бронхоскопии культы бронха 2-го порядка, несмотря на старые туберкулезные очаги в других отделах легких и нередкое обызвествление бронхоппульмональных и других групп лимфатических узлов, заставляют думать в первую очередь о центральном раке легкого. Лишь данные бронхоскопии (туберкулезные свищи, грануляции в просвете бронха), многократное отсутствие указаний на рак при гистологическом исследовании биоптата, обнаружение микобактерий туберкулеза в промывных водах позволяют с уверенностью диагностировать более редкое заболевание, каким является обструктивный пневмонит туберкулезного генеза.

1.10. ТУБЕРКУЛЕЗНЫЙ ЦИРРОЗ

В классификации туберкулеза, утвержденной VIII Всесоюзным съездом фтизиатров (1974), как особая форма выделен цирротический туберкулез легких. Мы же приводим более детализированную группировку в основном с целью облегчить дифференциальную диагностику.

Долевой или сегментарный цирроз представляет собой бронхолегочное поражение, при котором первичными являются изменения в бронхах, а вторичными — изменения в респираторной ткани [Казак Т. И., 1969]. При гистологическом исследовании резецированных легких обращает на себя внимание строго выраженное сегментарное или долевое поражение. Пораженная часть легкого резко уменьшена в объеме, маловоздушна, крупные бронхи в зоне поражения деформированы, уменьшены за счет перибронхиального склероза, бронхи 4—6-го порядка сближены,

деформированы, иногда кистовидно расширены и слепо обрываются.

Респираторная ткань, сохраняющаяся лишь по периферии, представлена участками ателектаза и эмфиземы с мелкими буллами. В зоне поражения, как правило, определяются очаги активного или неактивного туберкулеза: немногочисленные инкапсулированные очаги сухого казеоза или очаги различных размеров типа конгломератов, или же туберкулезные каверны (очищенные или активные).

Сопоставление результатов рентгенологического исследования с патоморфологическими данными резецированных легких дает основание различать три формы долевых и сегментарных циррозов туберкулезного генеза: 1) туберкулезные циррозы; 2) метатуберкулезные циррозы; 3) кавернозно-цирротический туберкулез. По зависимости от характера изменений бронхиального дерева в каждую группу входят два варианта цирроза — с деформацией бронхов и бронхоэктазами.

Туберкулезным циррозам свойственно наличие активных очагов по ходу деформированных бронхов и в паренхиме легких.

Метатуберкулезные циррозы отличаются от предыдущей формы отсутствием активных туберкулезных изменений в респираторной ткани. В толще фиброзных прослоек и субплеврально определяются мелкие петрификаты или фиброзно-казеозные очаги диаметром 1—2 мм.

Кавернозно-цирротический туберкулез характеризуется признаками, которые присущи перечисленным выше видам цирроза и, кроме того, наличием в зоне поражения туберкулезных каверн.

При правильном применении томо- и бронхографии в большинстве случаев можно диагностировать цирроз. Однако, как показали рентгеноморфологические сопоставления, возможности рентгенологического метода при определении этиологии цирроза и активности туберкулезных изменений при нем неодинаковы. В связи с этим целесообразно рассмотреть вопрос об использовании рентгенологического метода при каждой из форм цирроза.

Кавернозно-цирротический туберкулез. Диагностика этой формы проста и основывается на данных томографического исследования. На фоне неравномерно воздушного и уменьшенного § объеме легкого или доли его видны изображения просветов долевых, сегментарных бронхов и дистальных ветвей, которые, нередко расширены. На фоне затемнения выявляются кальцинированные очаги и каверны, имеющие округлую, овальную или неправильную форму. Сравнительно редко наряду со специфическими полостями подплеврально обнаруживаются буллы. Следует отметить, что на обзорных снимках каверны не всегда определяются на фоне цирроза, поэтому для их выявления приходится использовать серию томографических срезов в боковой или прямой проекциях (рис. 1.45). Бронхографическое исследование не имеет диагностического значения при определении этиологии

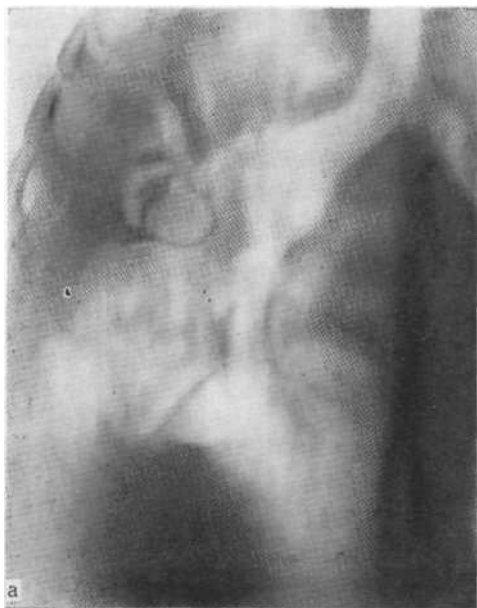
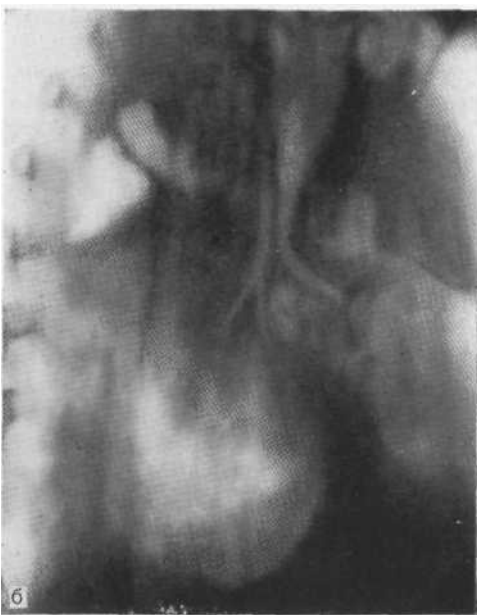

Рис. 1.45. Томограммы в прямой (а) и боковой (б) проекции больного кавернозно-цирротическим туберкулезом легких. На фоне затемнения видны проходимые сближенные бронхи и полости распада — каверны.



цирроза и выявлении каверны, но позволяет судить о распространенности метатуберкулезных изменений в других отделах. При контрастном исследовании бронхов, кроме изменений, выявленных в зоне поражения и проявляющихся деформацией, расширением, смещением, сближением бронхов, неровностью контуров, в других отделах обнаруживаются разнообразные изменения — от явлений деформирующего бронхита до выраженных цилиндрических и мешотчатых бронхоэктазов.

Туберкулезный цирроз.

С точки зрения возможностей рентгенодиагностики больных с этой формой цирроза целесообразно разделить на две подгруппы.

В первой подгруппе в большинстве случаев точный диагноз можно поставить с помощью томографического и бронхографического исследования. На томограммах определяется затемнение умеренно или резко уменьшенной

доли (сегмента), неоднородность структуры которого обуславливается просветами бронхов и сохранившимися участками респираторной ткани по периферии. Специфические изменения в зоне поражения выражаются в наличии единичных или мно-

жественных кальцинированных очагов. Реже выявляются интенсивные очаги без достаточно четких контуров. У половины больных обнаруживаются очаги бронхогенных отсеков различной степени активности как на стороне поражения (см. рис. 1.19), так и на противоположной.

Изменения в лимфатических узлах выражаются в наличии обызвествлений.

Бронхографическая картина подтверждает данные томографии о проходимости бронхов. При контрастном исследовании бронхов наряду с признаками, отмеченными при кавернозно-цирротическом процессе (смещение, деформация, сближение бронхов), определяется, что просветы бронхов 4—6-го порядка не изменены или (значительно чаще) умеренно расширены. Бронхи, расположенные более дистально, не контрастируются в том числе при направленной бронхографии. Эти изменения находят подтверждение при гистологическом исследовании, которое свидетельствует о резком сужении и облитерации мелких бронхов.

Подобные изменения нельзя считать патогномичными только для этой формы цирроза. Они, хотя очень редко, наблюдаются и при метатуберкулезных циррозах. Расширение бронхов определяется редко.

Ко второй подгруппе относятся такие наблюдения, когда отсутствуют признаки, указанные выше. Вопрос об активности процесса у этих больных решают на основании клинических данных (бронхологическое исследование, обнаружение микобактерий туберкулеза, симптомы интоксикации), а также динамического наблюдения.

Метатуберкулезный цирроз. Диагностика этого вида цирроза представляет наибольшие трудности. В большинстве случаев для метатуберкулезных циррозов характерны как общие признаки (уменьшение объема доли или сегмента, неоднородность затемнения за счет видимого изображения бронхов и сохранившихся участков легочной ткани, расширение бронхов вплоть до выраженных бронхоэктазов), так и специфические признаки цирроза. Последние находят выражение в виде единичных кальцинированных очагов в зоне поражения или обызвествления лимфатических узлов.

Туберкулезные изменения в окружающей легочной ткани являются редкостью; при этом, как правило, определяются фиброзные и кальцинированные очаги. •

Правильная диагностика возможна с учетом данных анамнеза; особенно важен фактор времени. Длительный анамнез и рентгенологическая картина, описанная выше, позволяют распознать эту форму цирроза.

В отсутствие признаков, указывающих на перенесенный туберкулез, следует диагностировать цирроз без указания его этиологии (рис. 1.46), ибо, хотя и реже, цирроз доли или сегмента может быть метапневмоническим.

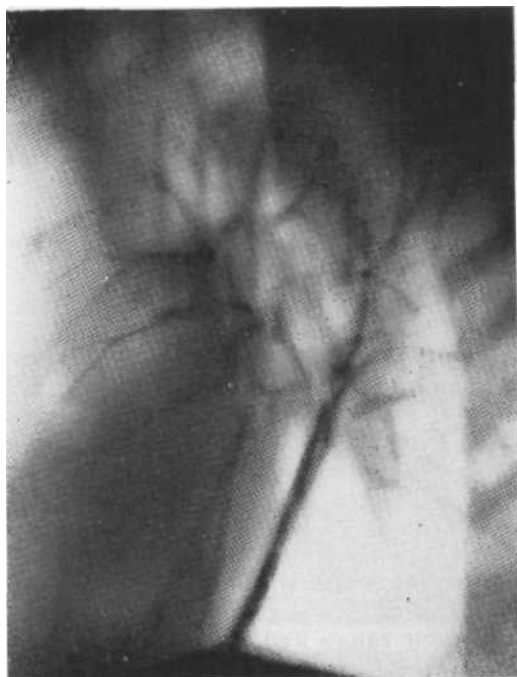


Рис. 146. Томограмма в боковой проекции больного с циррозом VIII сегмента слева. Видна неоднородная тень, обусловленная множественными просветлениями.

1.10.1. ДИФФЕРЕНЦИАЛЬНАЯ ДИАГНОСТИКА ТУБЕРКУЛЕЗА ДОЛЕВОЙ И СЕГМЕНТАРНОЙ ПРОТЯЖЕННОСТИ

Распознавание туберкулеза, центрального рака легкого, острых, затянувшихся и хронических пневмоний описано выше (см. с. 9, 57, 68).

1.10.1.1. Туберкулез и внутрибронхиальные доброкачественные опухоли

Иногда цирроз и инфильтративно-пневмонический туберкулез необходимо дифференцировать от последствий внутрибронхиальных опухолей. При помощи томографии в большинстве случаев этот вопрос может быть решен. Если бронх проходим, то предположение о внутрибронхиальной опухоли отпадает. Следует помнить, что и обструктивный пневмонит может закончиться циррозом, поэтому необходимо уточнить данные о состоянии соответствующего бронха.

1.10.1.2. Туберкулез и инородные тела бронхов

Туберкулез долевой и сегментарной протяженности приходится дифференцировать от бронхолитиаза и реже от экзогенных инородных тел. Тактика та же, что и при внутрибронхиальных доб-

рокачественных опухолях. Основные методы диагностики — томография и бронхоскопия. Следует подчеркнуть, что бронхолитиаз, хотя и редко, может осложниться инфильтративно-пневмоническим туберкулезом. Тогда дистальнее места закупорки бронха на томограммах видна инфильтрация легочной ткани и сливные туберкулезные очаги. Что касается цирроза дистальнее места ретенции, то это довольно обычная картина при внутрибронхиальных камнях.

1.10.1.3. Туберкулез и бронхоэктазы

Уменьшение в объеме нижней доли или нижней и средней долей справа (нижней доли и язычкового сегмента слева) следует отличать от так называемых ателектатических бронхоэктазов. Необходимо проводить бронхографию. При циррозе выявляется картина резко сближенных, деформированных, но лишь в малой степени расширенных бронхов, при ателектатических бронхоэктазах — выраженное расширение бронхов (см. рис. 1.39, 1.40). В редких случаях следует установить имеется ли выраженный цирроз или нерезко выраженные бронхоэктазы. Диагноз ставят на основании клинической картины: при характерных проявлениях процесс расценивают как бронхоэктатическую болезнь, в отсутствие их — как цирроз.

Резко выраженный цирроз верхней доли иногда приходится отличать от верхушечного осумкованного плеврита. При этом на томограммах в зоне цирроза видны бронхи. Такая же картина, но более выраженная наблюдается при бронхографии. При осумкованном плеврите на томограмме тень однородна, на бронхограммах отмечается оттеснение бронхов.

1.10.1.4. Туберкулез и междолевой плеврит

Все три формы туберкулеза сегментарной и долевой протяженности при поражении средней доли приходится дифференцировать с междолевым плевритом, располагающимся в нижнем отделе главной междолевой щели. Как показывает практика, от междолевого плеврита приходится дифференцировать не только туберкулезные поражения средней доли, но и поражения другой природы, вызывающие затемнение этого отдела легкого: рак среднедолевого бронха, острую и хроническую пневмонию средней доли, бронхоэктазы, в том числе и ателектатические IV—V сегментов, пневмонию средней доли на почве закупорки бронха инородным телом или доброкачественной опухолью.

Основной метод исследования при этом — боковая томография. В отличие от междолевого выпота, локализующегося в нижнем отделе главной междолевой щели и на томограммах дающего однородную тень, при поражении средней доли тень ее, как правило, неоднородная (см. рис. 1.50) за счет бронхоэктазов, полостей распада, просветов бронхов. Кроме того, в части случа-

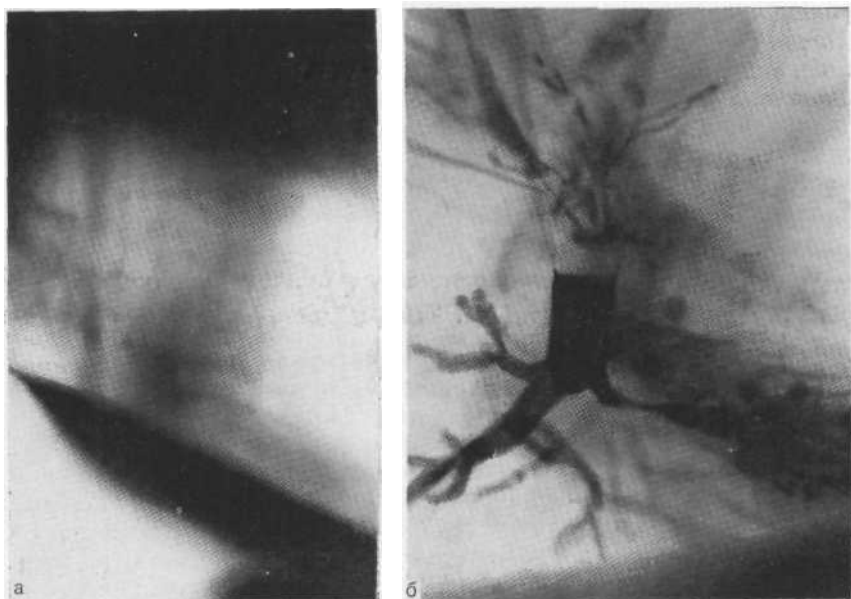


Рис. 1.47. Томограмма в боковой проекции (а): лентовидная тень в проекции средней доли. На боковой бронхограмме (в) видно, что контрастированные бронхи средней доли не имеют отношения к патологической тени.

ев при этом видны культя среднедолевого бронха (см. рис. 1.25) либо конкремент в его просвете (см. рис. 1.36), либо неизменный просвет среднедолевого бронха на фоне затемнения доли. Если же на боковых томограммах затемнение представляется однородным, то следует осуществить бронхографию, чтобы убедиться в том, что бронхи средней доли не имеют отношения к затемнению (рис. 1.47).

Необходимо помнить, что в отличие от нередко возникающих разнообразных поражений средней доли осумкованный в нижнем отделе междолевой плеврит встречается редко. Намного чаще плеврит осумковывается в других отделах общей плевральной полости и в нескольких отделах междолевых щелей, что облегчает его диагностику (рис. 1.48). Очень редко затемнение в этой области обусловлено доброкачественной опухолью, исходящей из средостения (рис. 1.49), намного чаще — циррозом средней доли (рис. 1.50).

1.11. ВНУТРИ БРОНХИАЛЬНЫЕ ДОБРОКАЧЕСТВЕННЫЕ ОПУХОЛИ

В последние годы наблюдается увеличение числа больных с доброкачественными опухолями легких, в том числе внутрибронхиальными.

Не менее 95—97% внутрибронхиальных опухолей составляют

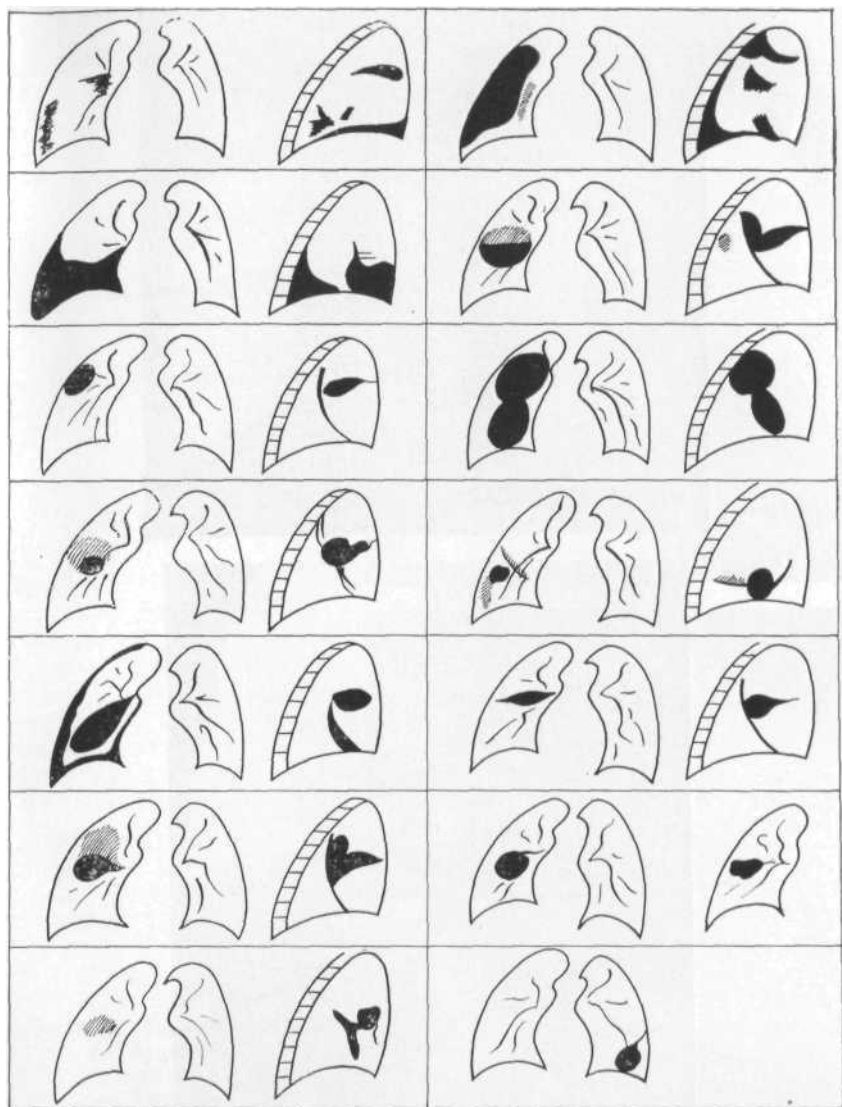


Рис. 1.48. Варианты междолевых плевритов (схема).

новообразования эпителиальной ткани — аденомы, которые в свою очередь по гистологическому строению делятся на карциноиды, цилиндромы и опухоли смешанного характера. Несмотря на медленный рост, часть этих опухолей, инфильтрируя окружающие ткани, рецидивирует после удаления и метастазирует, что и породило мнение о высоком индексе малигнизации аденом. Детальные гистологическое и ультраструктурное исследования по-

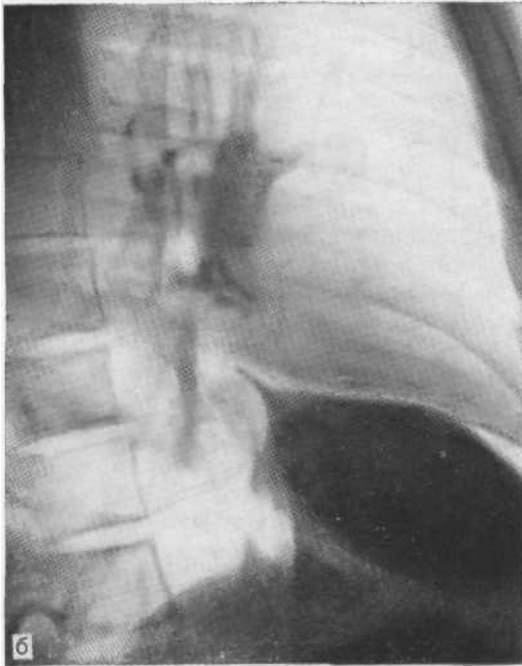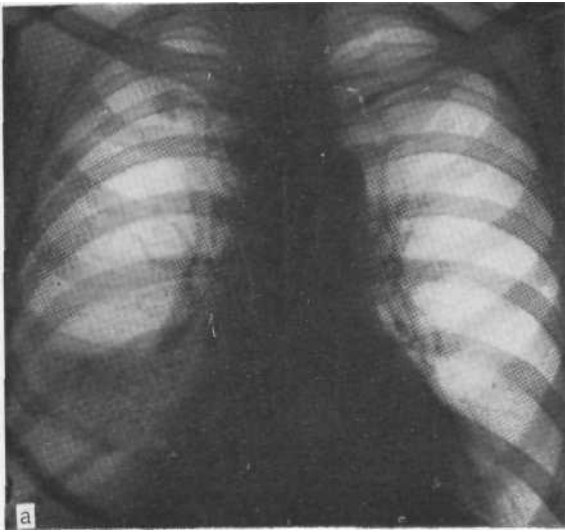


Рис. 1.49. Рентгенограмма в боковой проекции: определяются очень четкие контуры затемнения и линейная тень, идущая по направлению к позвоночнику. Диагноз доброкачественной опухоли в нижнем отделе главной межпозвоночной щели подтвержден на операции.

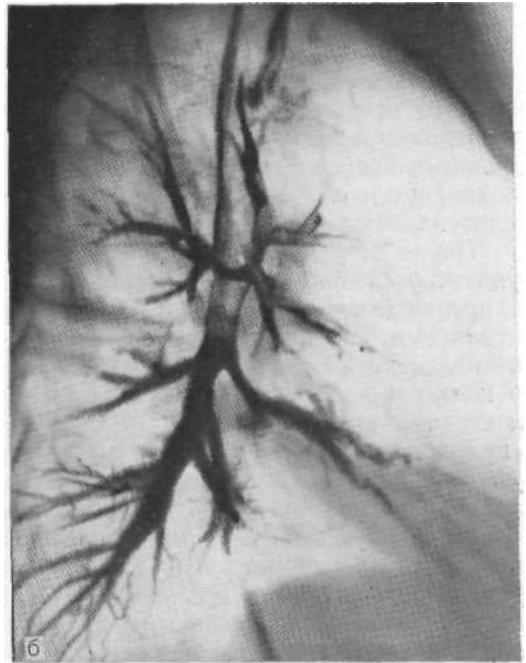
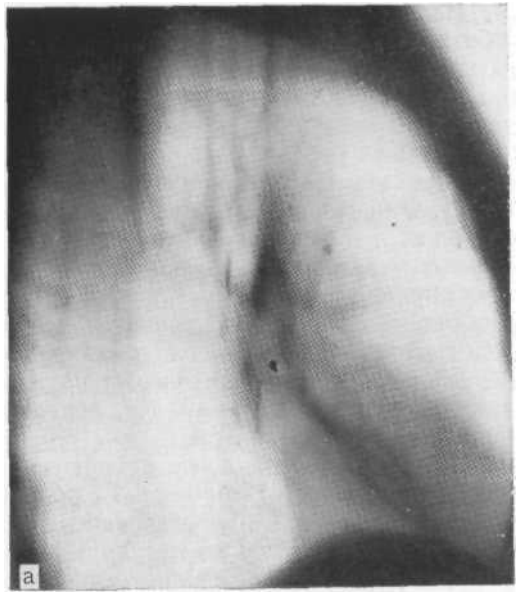


Рис. 1.50. Томографическая (а) и бронхографическая (б) картины цирроза средней доли. Средняя доля резко уменьшена в размерах, неоднородно затемнена, бронхи входят в долю, резко деформируются и, не доходя до периферии, обрываются. Они лишены мелких ветвей и сближены.

казали, что речь идет не о малигнизации, а о первичной неоднородности всей группы опухолей, объединенных термином «аденома».

Если аденому цилиндроматозного типа давно предложено обозначать как аденоматозно-кистозную карциному, то карциномы (наиболее часто встречающийся тип аденомы) тоже делят на доброкачественные и злокачественные. Именно при злокачественных карциноидах и наблюдается метастазирование в лимфатические узлы корня и средостения, что и позволяет дифференцировать их от доброкачественных [Рыбакова Н. И. и др., 1987]. Они могут быть как внутрибронхиальными (центральными), так и периферическими, проявляющимися в виде округлых образований. Отличить же аденому от других доброкачественных опухолей (гамартома, фиброма, невринома и т. п.), не содержащих известковых включений, можно лишь с помощью цитологии гистологического исследования биоптата.

Доброкачественные опухоли бронхов чаще всего обнаруживаются у лиц моложе 40 лет, нередко они встречаются у девушек и юношей до 20 лет.

При достижении соответствующих размеров опухоль вызывает непроходимость бронха. Развивающийся при этом обструктивный пневмонит обуславливает клиническую картину заболевания, ибо симптомы внутрибронхиальной опухоли — это клинические проявления ее осложнений. Часто правильный диагноз устанавливается не сразу. Вначале больных лечат от острой пневмонии, затем от затянувшейся и, наконец, от хронической пневмонии. Часть больных лечат и по поводу несуществующего туберкулеза. Нередко ставят диагноз рака легкого. После интенсивного противовоспалительного лечения острые явления стихают, тень в легком уменьшается, а иногда даже исчезает и больных выписывают. Через несколько недель или месяцев все повторяется сначала, и такое положение нередко наблюдается длительное время.

Периоды ремиссии укорачиваются, а периоды обострения удлиняются, изменения в легких, определяемые рентгенологически, прогрессируют. Правда, прогрессирование подчас выглядит столь своеобразно, что позволяет говорить об улучшении и даже об излечении. Речь идет о развитии ателектаза и, следовательно, о постепенном уменьшении объема доли или даже двух долей легкого (при локализации опухоли в промежуточном бронхе справа). В конце концов, ателектазированный участок настолько уменьшается, что перестает быть видимым в прямой проекции, перекрываясь тенью сердца. Это создает иллюзию излечения.

Главная жалоба больных — на кашель с мокротой. Постепенно мокрота из слизистой становится гнойной и количество ее нарастает. Примерно у 73 больных наблюдается кровохарканье, которое может быть первым симптомом, заставляющим больного обратиться к врачу. Со временем появляются жалобы на нарастающую одышку. Молодой возраст больных, периодически возникающее воспаление в одном и том же месте и, что особенно важно, длительность болезни, заставляют думать в первую очередь о внутрибронхиальной доброкачественной опухоли.

Рентгенологическая картина внутрибронхиальных доброкачественных опухолей складывается из двух компонентов — легочного и бронхиального. В зависимости от локализации аденомы или другой внутрибронхиальной доброкачественной опухоли определяется затемнение сегмента, доли или всего легкого. Как правило, аденомы располагаются в долевых бронхах, иногда увеличиваясь в размерах, закупоривают промежуточные и даже главные бронхи. В сегментарных бронхах они локализуются реже. В связи с их медленным ростом можно наблюдать различные фазы развития пневмонита, начиная от обструктивных пневмоний и кончая бронхоэктазами, ретенционными кистами, циррозом. Иногда можно видеть картину хронической неспецифической пневмонии или абсцесса легкого.

Ввиду того что все эти изменения неспецифичны, т. е. могут быть как первичными, так и обусловленными центральным раком, инородным телом бронха, туберкулезом, внутрибронхиальной доброкачественной опухолью, наиболее важно выяснить состояние бронха, вентилирующего пораженные отделы. Поскольку обычно опухоль располагается в крупном бронхе, при томографии удастся не только обнаружить опухоль бронха, но и уточнить состояние легкого. При ателектазах левого легкого можно увидеть медиастинальную грыжу. На томограмме видна культя бронха, отличающаяся от раковой тем, что просвет культы шире нормального просвета бронха, линия обрыва четкая, вогнутая, стенки культы ровные, неинфильтрированные, сохраняется инспираторное расширение пораженного бронха. Хотя длительность заболевания, молодой возраст больных и характер рентгенологической картины дают возможность поставить на первое место доброкачественную внутрибронхиальную опухоль, окончательно вопрос может быть решен только с помощью бронхоскопии с биопсией.

Мы не раз были свидетелями того, как опытные бронхологи на основании осмотра давали заключение о наличии аденомы, а при гистологическом исследовании обнаруживался рак. Бронхография (рис. 1.51) дает возможность более четко определить форму и размеры культы бронха и главное судить о характере ретростенотических изменений, что имеет решающее значение при планировании операций. С этой целью следует производить бронхографию. При расположении аденомы в главном или промежуточном бронхе на бронхограммах можно увидеть дефект наполнения. Иногда удается ввести контрастное вещество между стенкой бронха и опухолью, выявить симптом контрастной каймы, окружить опухоль контрастным веществом со всех сторон (рис. 1.52). В некоторых случаях можно видеть аденому по типу «айсберга», когда одна часть ее находится в просвете бронха, а другая вне его.

Если при расположении в долевых бронхах на томограммах определяются культя бронха и лишь проксимальный край самой опухоли, то при локализации в главном и промежуточном брон-

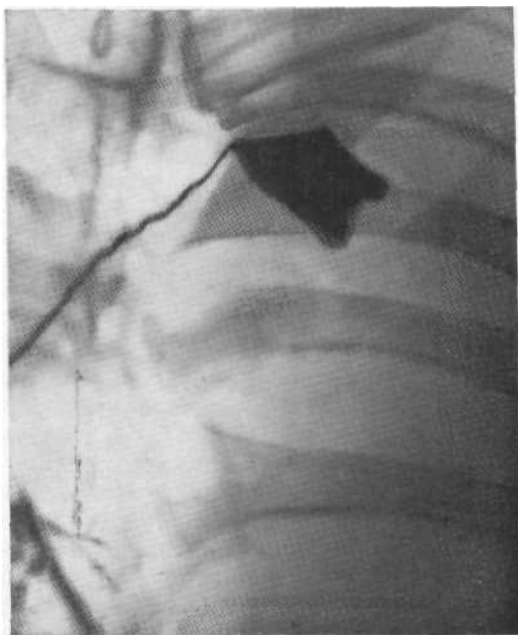


Рис. 1.51. Фрагмент бронхограммы. Культя левого главного бронха при внутрибронхиальной доброкачественной опухоли. Операция.

хах можно видеть всю опухоль в виде однородного затемнения с гладкими контурами, выделяющимися на фоне воздушного бронха. При бронхографии, как мы уже указывали, обнаруживается дефект наполнения овальной формы и довольно значительных размеров.

В этих случаях при рентгеноскопии удается зафиксировать на выдохе смещение средостения в здоровую сторону; на вдохе оно почти полностью возвращается в исходное состояние. Это связано с тем, что вследствие клапанного механизма закупорки на выдохе не весь воздух выходит из пораженного легкого и средостение смещается в сторону более низкого давления. На вдохе давление выравнивается. При небольших опухолях и в I стадии нарушения бронхиальной проходимости (сквозной частичный бронхостеноз, гиповентиляция) наблюдаются обратные соотношения: при резком и глубоком вдохе срединная тень смещается в пораженную сторону, а при выдохе возвращается на место (симптом Гольцкнехта — Якобсона). Это служит первым рентгенологическим симптомом заболевания, так как пневмонит может еще не развиваться.

1.11.1. ДИФФЕРЕНЦИАЛЬНАЯ ДИАГНОСТИКА ВНУТРИБРОНХИАЛЬНЫХ ДОБРОКАЧЕСТВЕННЫХ ОПУХОЛЕЙ

Дифференциация внутрибронхиальных доброкачественных опухолей от центрального рака, острой, затянувшейся и хронической пневмонии, туберкулеза описана выше.

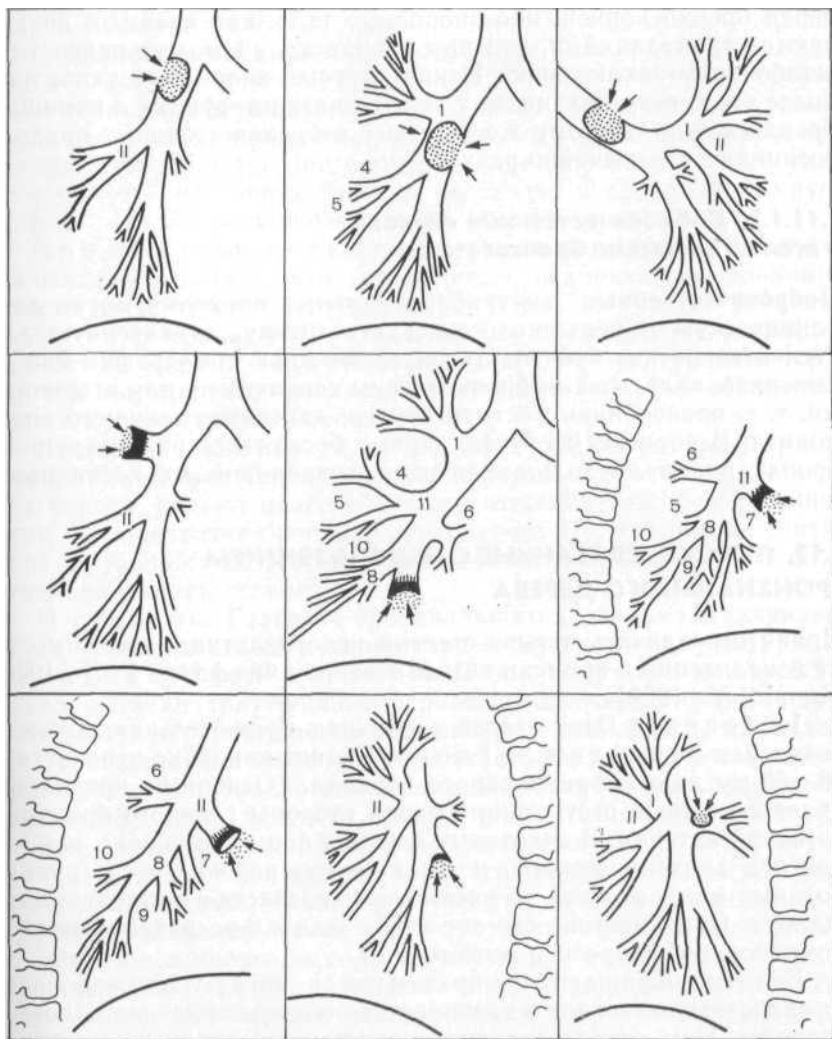


Рис. 1.52. Рентгенологические картины при аденомах бронхов (схематические зарисовки с бронхограмм и томограмм) [Розенштраух Л. С., Рождественская А. И., 1968].

Римские шифры — порядковые номера зональных бронхов, арабские — порядковые номера сегментарных бронхов.

1.11.1.1. Доброкачественные опухоли бронхов и инородные тела

Отличие внутрибронхиальных опухолей от бронхолитов не представляет трудностей и осуществляется с помощью томографии (см. рис. 1.22, 1.43, 1.44). Так же обстоит дело с рентгеноконтрастными инородными телами; томография имеет преимущество

перед бронхоскопией, ибо инородные тела, как правило, покрываются грануляциями, что при бронхоскопии может привести к ошибочному заключению. Неконтрастные инородные тела, наиболее часто встречающиеся у детей, диагностируются с помощью бронхоскопии. К тому же у детей доброкачественные опухоли возникают чрезвычайно редко.

1.11.1.2. Доброкачественные опухоли и ателектатические бронхоэктазы

Доброкачественные внутрибронхиальные опухоли могут дать клиническую и рентгенологическую картину, характерную для ателектатических бронхоэктазов. С помощью томографии можно выяснить, являются ли бронхоэктазы первичными или вторичными, т. е. проявлением обструктивного, длительно текущего пневмонита. В последнем случае, кроме бронхоэктазов, в крупном бронхе видна опухоль, являющаяся причиной их возникновения.

1.12. ПОРОКИ, СВЯЗАННЫЕ С НЕДОРАЗВИТИЕМ БРОНХИАЛЬНОГО ДЕРЕВА

Принято различать четыре степени недоразвития в зависимости от локализации и времени возникновения [Феофилов Г. Л., 1970; Monaldi V., 1959].

I степень. Отсутствует первичная бронхиальная почка и возникает агенезия легкого. Развитие порока относится к 26—30-му дню эмбрионального периода. Основным признаком является полное отсутствие с одной стороны главного бронха и легочной артерии. В некоторых случаях при этом пороке, так же как при аплазии легкого и всех других пороках этой группы, больные могут дожить до преклонного возраста и не предъявлять жалоб. Объясняется это хорошей, длительно развивающейся компенсацией здорового легкого.

Больные обращаются к врачам тогда, когда у них заболевает единственное легкое и развивается легочно-сердечная недостаточность. При этом выявляется описываемый порок, для которого характерны западение половины грудной клетки, сужение межреберий, сколиоз, резкое смещение трахеи, пищевода и сердца в большую сторону. Здоровое легкое вздуто, и часть его пролабирует через слабые места средостения в сторону затемнения, делая его тень неоднородной. Купол диафрагмы стоит высоко и не дифференцируется на фоне затемнения. Описанная картина непатогномонична. Такая же рентгенологическая картина отмечается при длительно текущих заболеваниях легких, в частности при фибротораксе, закупорке главного бронха доброкачественной опухолью и инородным телом, прорыве казеозного лимфатического узла в главный бронх и т. д. Доказательными для агенезии являются данные томографии, бронхоскопии или бронхогра-

фии, с помощью которых устанавливается, что трахея переходит в единственный главный бронх. При ангиопульмонографии подтверждается отсутствие легочной артерии с одной стороны. Этот порок, как и аплазия легкого, часто сочетается с другими пороками и аномалиями со стороны другого легкого, диафрагмы, сердца, скелета и др. При бронхографии здорового легкого удастся увидеть, что часть бронхов переходит в противоположную сторону, что обусловлено наличием грыжи средостения.

При аплазии легкого нарушается развитие первичной бронхиальной почки, что приводит к недоразвитию главного бронха и отсутствию легочной паренхимы. Этот порок развивается в те же сроки, что и агенезия. Все сказанное об агенезии, полностью относится и к аплазии легкого, за исключением того, что при томографии, бронхоскопии или бронхографии обнаруживается культя главного бронха.

Общность таких кардинальных черт, как момент формирования и клинико-рентгенологическая картина, при этих двух степенях порока, делают целесообразным отнесение их обоих к I степени. Недоразвитие бронхиального дерева II степени, как считает и V. Monaldi (1959), характеризуется агенезией и аплазией отдельных долей легкого.

II степень. Развитие бронхиального дерева останавливается на уровне долевых и сегментарных бронхов — агенезия и аплазия долей легкого. Порок возникает между 30-м и 40-м днем внутриутробного периода. Встречается очень редко. Отмечается перерастяжение оставшихся долей легких, замещающих врожденный дефект легочной ткани. На томограммах, бронхограммах, при бронхоскопии определяется полное отсутствие соответствующего долевого бронха при агенезии либо его культя при аплазии (рис. 1.53). Отсутствие соответствующей ветви легочной артерии при ангиопульмонографии делает диагноз наиболее достоверным. Такая проверка тем более необходима, что многие заболевания легких могут протекать с резко выраженным ателектазом и циррозом доли и ампутацией или культей бронха. Врожденную агенезию и аплазию доли можно диагностировать лишь после достоверного исключения приобретенных заболеваний, о которых речь шла при описании агенезии всего легкого.

III степень — гипоплазия легкого и доли. Формирование структурных элементов легкого прекращается в конце 2-го месяца внутриутробной жизни. А. И. Абрикосов (1947) отмечает, что при гипоплазированном, недоразвитом, рудиментарном легком главный бронх дает несколько ветвей, но все они оканчиваются слепо в недоразвитой легочной ткани. Нередко эти бронхи расширены. Аналогичная картина наблюдается при поражении более мелких структурных единиц легкого. Гипоплазия может быть выражена в разной степени. Наиболее типичными признаками порока Г. Л. Феофилов (1968) считает: 1) бронхографические симптомы (контрастируются короткие и резко деформированные крупные бронхи, заканчивающиеся кистовидны-

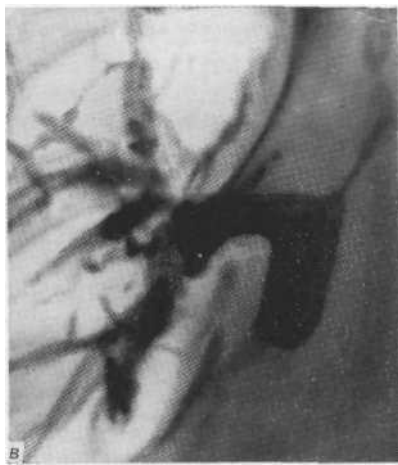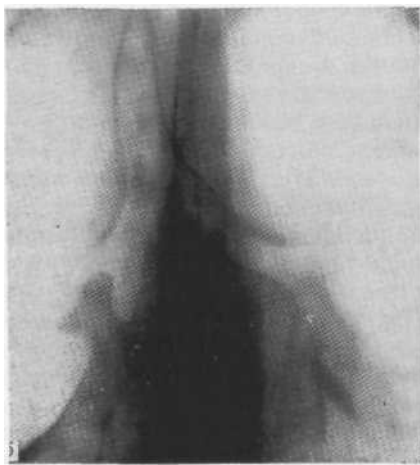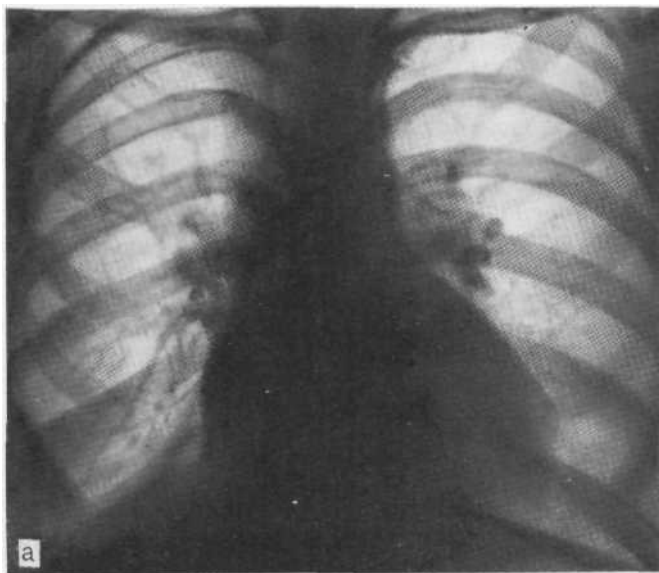


Рис. 1.53. Обзорная рентгенограмма (а): аплазия средней и нижней долей справа. Треугольное затемнение в области правого кардиофрагмального угла и разрежение легочного рисунка справа. На прямой томограмме (б) видна четырехугольная культя промежуточного бронха. Бронхограмма (в): культя промежуточного бронха, резкая деформация, расширение и перераспределение бронхов верхней доли.

ми расширениями. Мелкие бронхи не контрастируются, ибо отсутствуют); 2) внешний вид легкого на операции (оно багрового цвета, не разделено на доли и не содержит угольного пигмента, так как не обладает функционирующей легочной паренхимой); 3) полную или почти полную агенезию альвеол при микроскопическом исследовании.

Порок выявляется случайно. Иногда больные поступают с жалобами, характерными для нагноительного процесса. На томограммах и бронхограммах видны слепо оканчивающиеся, расширенные, короткие бронхи, что отличает заболевание от агенезии и аплазии легкого и его долей. Жалобы больных и клиническая картина болезни обусловлены присоединением вторичной инфекции и нагноения, что затрудняет дифференциацию от приобретенных бронхоэктазов. Ангиография малоинформативна. Все это явилось причиной расширительного толкования данной аномалии, которая, как и предыдущие, встречается нечасто. Безусловно, окончательный ответ можно получить после гистологического исследования, когда установлены полная агенезия альвеол и отсутствие угольного пигмента в легочной ткани.

IV степень — нарушение образования мелких разветвленных бронхиального дерева, лежащих за субсегментарными бронхами. Описано в разделе, посвященном тонкостенным полостям легких (см. том II).

Резюмируя сказанное об агенезии, аплазии и гипоплазии легкого или его долей, можно прийти к заключению, что: 1) они встречаются редко; 2) за исключением гипоплазии, к которой присоединяется нагноение, пороки развития обычно протекают бессимптомно и выявляются случайно; 3) для них характерно сочетание затемнения всего легкого или доли с резкой деформацией грудной клетки, сопровождающейся сужением межреберных промежутков, сколиозом, смещением органов средостения, наличием пролабирования здорового легкого в сторону поражения через слабые места средостения; 4) решающими являются данные томографии и бронхографии (полное отсутствие бронха или четырехугольная культя его), бронхоскопии (отсутствие в культе рубцов, инородных тел, опухолей); 5) непреодолимые трудности порой встречаются при распознавании гипоплазии и далеко зашедших бронхоэктазов, однако это не имеет существенного значения при выборе метода лечения.

1.12.1. ДИФФЕРЕНЦИАЛЬНАЯ ДИАГНОСТИКА ПОРОКОВ, СВЯЗАННЫХ С НЕДОРАЗВИТИЕМ БРОНХИАЛЬНОГО ДЕРЕВА

Установить диагноз врожденной аномалии бронхиального дерева можно, лишь исключив значительно чаще встречающиеся приобретенные заболевания, протекающие с затемнением легкого или доли и приводящие к сужению легочного поля. В первую очередь имеются в виду доброкачественные и злокачественные внутрибронхиальные опухоли, экзогенные и эндогенные инородные тела

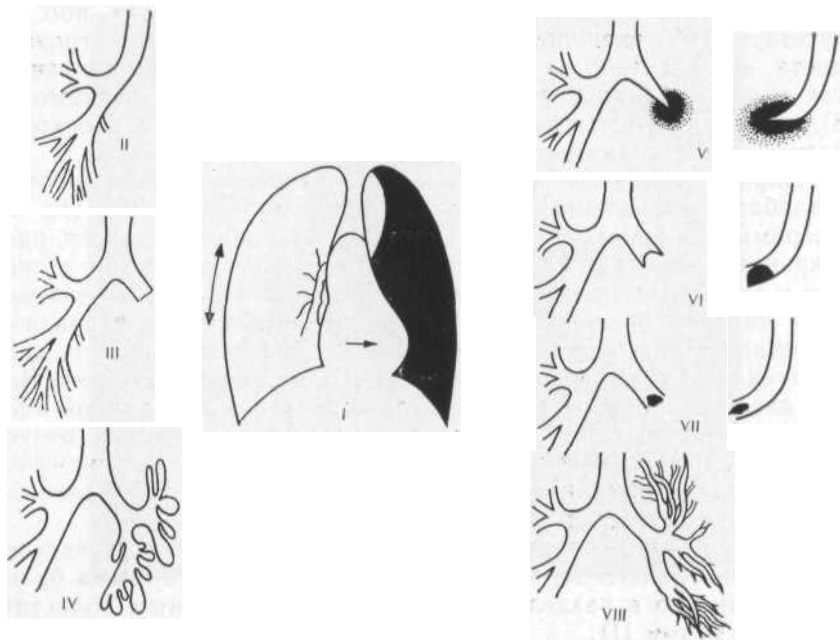


Рис. 1.54. Схема дифференциальной диагностики агенезии, аплазии и гипоплазии бронхов.

I — схема обзорной рентгенограммы больного с врожденным недоразвитием бронхиального дерева и паренхимы легкого I, II, III степени; II — томографическая и бронхографическая картины при агенезии левого главного бронха: трахея плавно переходит непосредственно в правый главный бронх; III — томографическая и бронхографическая картины при аплазии левого главного бронха: видна четырехугольная культя левого главного бронха; IV — томографическая и бронхографическая картины при гипоплазии левых бронхов; V — томографическая картина при центральном узловатом перибронхиальном раке левого главного бронха: наряду с культей конической формы виден узел опухоли вокруг суженного бронха (срединная и левая косая проекции); VI — томографическая картина при внутрибронхиальной доброкачественной опухоли, расположенной в левом главном бронхе: культя четырехугольная, выпуклая в краниальном направлении, в косой проекции видна опухоль, расположенная у нижней стенки бронха; VII — рентгеноконтрастное инородное тело, расположенное в просвете главного бронха слева (прямая и косая проекции); VIII — томографическая и бронхографическая картина при циррозе легкого.

бронхов, туберкулезный и поствоспалительный цирроз легкого (рис. 1.54).

Внутрибронхиальные опухоли. На томограммах часто видны коническая культя и узел самой опухоли, что характерно для центрального узловатого рака. Культя такой же формы видна при бронхографии. Ни при агенезии, ни при аплазии легкого или его доли культя не имеет конической формы. В том случае, если культя четырехугольной формы, решающее значение имеют данные бронхоскопии, при которой в просвете бронха видна доброкачественная или злокачественная опухоль, что подтверждается с помощью биопсии.

Рентгеноконтрастные внутрибронхиальные инородные тела. На томограммах определяется интенсивное затемнение, проеци-

рующееся на фоне просвета бронха. Сложнее обстоит дело при наличии неконтрастного инородного тела. Разросшиеся вокруг него обильные грануляции могут обусловить появление на томограммах и бронхограммах изображения культи бронха. При бронхоскопии можно отвергнуть диагноз агенезии или аплазии, а с помощью биопсии — и центрального рака легкого. После удаления грануляций можно увидеть и удалить неконтрастное инородное тело, чаще всего растительного происхождения.

Цирроз легкого. На обзорных снимках и флюорограммах заболевание может дать картину, сходную с аномалиями развития бронхов и паренхимы I—III степени. Однако на томограммах и бронхограммах видны резко измененные, но проходимые бронхи, что не соответствует агенезии и аплазии. Бронхи перераспределены, но архитектоника их в основном сохранена. Кроме того, в части случаев на томограммах видны обызвествленные бронхопальмональные и медиастинальные лимфатические узлы и другие туберкулезные изменения в пораженном и противоположном легком. При бронхоскопии иногда выявляются свищи или рубцы в бронхах. Что касается отличительного распознавания гипоплазии и бронхоэктатической болезни, то, как уже говорилось, в большей части случаев отличить приобретенные бронхоэктазы от развившихся на фоне гипоплазии можно лишь после операции и гистологического исследования. Исключением являются случаи резкой дезорганизации бронхиального дерева, когда оно делится неправильно и на первый план выступают не столько истинные бронхоэктазы сколько слепо колбовидно заканчивающиеся бронхи. При циррозе вторичные бронхоэктазы хотя и возникают, но не являются ведущими в клинической и рентгенологической картине. Преобладают развитие соединительной ткани, сморщивание легкого. На первый план выступает клиническая картина не столько нагноения, сколько хронического рецидивирующего воспаления, часто вялотекущего, и хронического бронхита [Ищенко Б. И., 1982]. На томограммах и бронхограммах преобладают признаки деформирующего бронхита, бронхи сближены, деформированы, имеются единичные бронхоэктазы. На томограммах при туберкулезном циррозе могут быть видны и каверны (см. рис. 1.45).

1.13. ПРОЧИЕ ЗАБОЛЕВАНИЯ

1.13.1. БРОНХИОЛО-АЛЬВЕОЛЯРНЫЙ РАК

Бронхиоло-альвеолярный рак (желатинозная или мукоцеллюлярная аденокарцинома, массивный альвеолярный рак, аденоматоз и др.) — своеобразная форма рака легкого, при которой наблюдается уницентрический или мультицентрический рост рака, начинающегося в мельчайших бронхах и переходящего на стенки альвеол. На рис. 1.55 представлены основные рентгенологические проявления этой формы рака. В нижнем ряду схемы при-

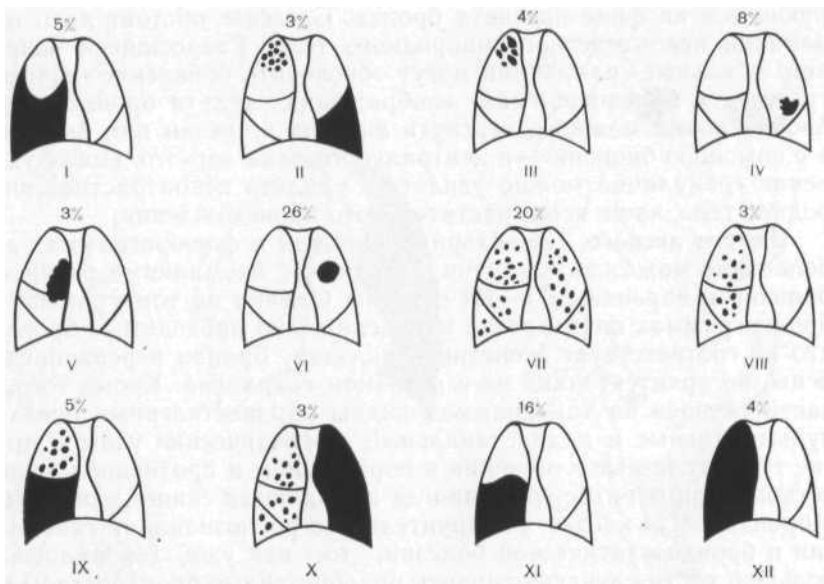


Рис. 1.55. Частота различных вариантов бронхиоло-альвеолярного рака [Stoey et al., 1953].

I — массивный плеврит; II — плеврит с узелками в том же и противоположном легком; III — инфильтративные изменения в одной доле; IV — пневмониеподобный фокус в одной доле; V — прикорневое уплотнение; VI — солитарный периферический узел; VII — двусторонние узловатые изменения во всех долях; VIII — односторонние узловатые изменения в одной и более долях; IX — уплотнение одной области с узловатыми образованиями; X — уплотнение легкого и узелки в противоположном легком; XI — уплотнение всей или части доли; XII — уплотнение всего легкого.

ведены редкие наблюдения, при которых узелки сливаются, поражая долю или все легкое. Ведущим клиническим симптомом считается выделение большого количества (до 1 л) жидкой пенистой мокроты, но описаны наблюдения, когда этого не происходит. Нарастают одышка и слабость, держится субфебрильная температура тела, в мокроте появляются прожилки крови. По нашим данным, по отношению ко всем формам рака легкого бронхиоло-альвеолярный составляет менее 1% и лишь десятые процента приходится на аденоматоз с поражением доли или всего легкого.

Диагностика этой формы рака вообще и в виде долевого затемнения в частности чрезвычайно сложна. Нередко правильный диагноз ставится лишь после гистологического исследования, произведенного после вскрытия. Больные поступают и наблюдаются с диагнозом острой, затянувшейся или хронической пневмонии. Лишь нарастание клинических проявлений, несмотря на интенсивное противовоспалительное лечение, заставляет тщательно исследовать мокроту на перстневидные клетки и неоднократно проводить бронхологическое исследование с забором материала для цито- или гистологического исследования.

Ввиду того что процесс начинается в мелких бронхах и бронхиолах и переходит на альвеолы, рентгенологически выявляется пневмониеподобное затемнение при неизмененных просветах крупных бронхов (рис. 1.56).

1.13.2. ЛИМФОГРАНУЛЕМАТОЗ ЛЕГКИХ

Поражение легочной ткани при этом заболевании, как правило, вторичное. Процесс переходит на легочную ткань либо из лимфатических узлов средостения, либо вследствие лимфо- или гематогенной диссеминации. Изолированное поражение лимфогранулематозом легочной ткани встречается чрезвычайно редко.

В то же время при медиастинальной форме лимфогранулематоза, хотя и редко, но приходится наблюдать переход процесса на легочную ткань в виде односторонней или двусторонней инфильтрации, напоминающей доленое или сегментарное затемнение. Более часто при этом наблюдаются интерстициальные изменения, особенно в начале прорастания в легкие.

При генерализации лимфогранулематоза в легких могут возникнуть вторичные инфильтраты, имеющие, как правило, округлую форму. В терминальном периоде болезни эти инфильтраты могут распадаться, образуя «лимфогранулематозные каверны», стенки которых образованы специфической тканью.

Иногда наблюдаются ателектазы долей или сегментов легких из-за вставания лимфогранулематозной ткани в бронхи (см. рис. 1.57).

При наличии увеличенных периферических лимфатических узлов, которые можно взять на гистологическое исследование, диагностика не представляет трудностей. Даже в отсутствие пальпируемых узлов, при поражении лимфатических узлов средостения, особенно переднего, рентгенолог имеет все основания связать обнаруженное в легком затемнение с поражением лимфатических узлов и поставить диагноз системного злокачественного изменения лимфатических узлов средостения с распространением на легочную ткань.

Необходимую верификацию можно осуществить путем биопсии. Если в анамнезе имеется указание на лучевое лечение по поводу верифицированного ранее лимфогранулематоза, то появление стойко держащегося в легком затемнения также требует тщательного изучения.

В заключение приводим наиболее часто встречающиеся рентгенологические проявления медиастинально-легочной формы лимфогранулематоза (рис. 1.57).

1.13.3. ЭОЗИНОФИЛЬНОЕ ЛЕГКОЕ

Под эозинофильным легким (эозинофильный легочный инфильтрат) понимают инфильтрацию легочной ткани с преобладанием в инфильтрате эозинофилов. В периферической крови количество

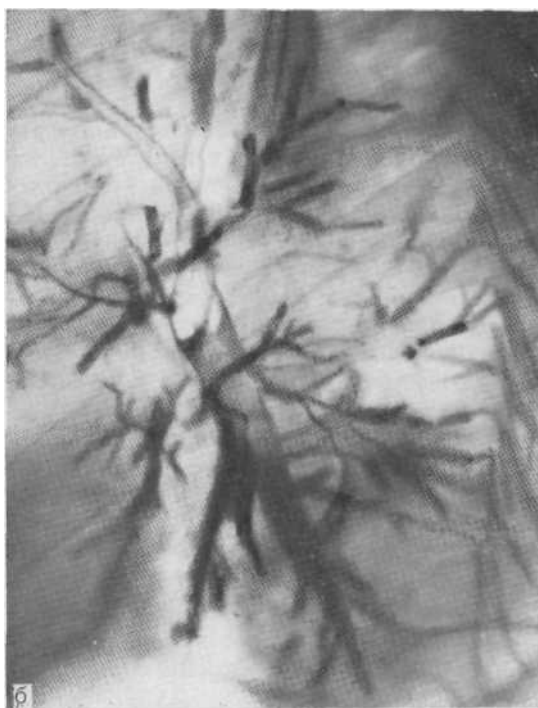
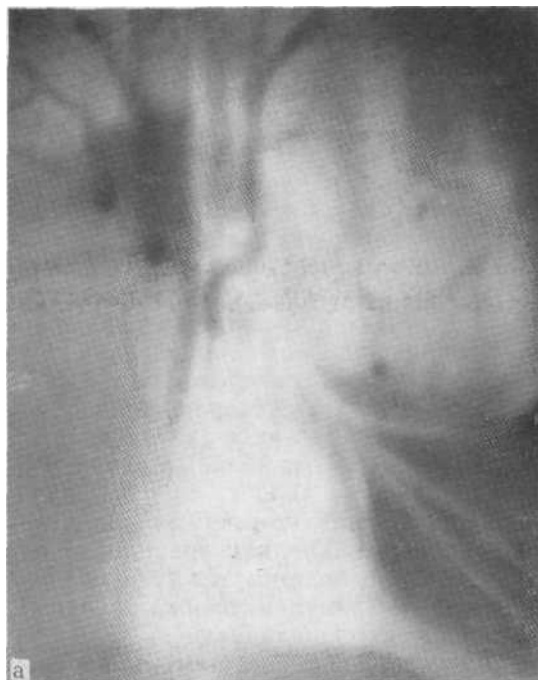

Рис. 1.56. Левая боковая томограмма (а) и бронхограмма (б). Затемнение базальнозадних сегментов нижней доли; контрастированы просветы мелких бронхов. При гистологическом исследовании удаленной нижней доли установлен бронхиоло-альвеолярный рак.

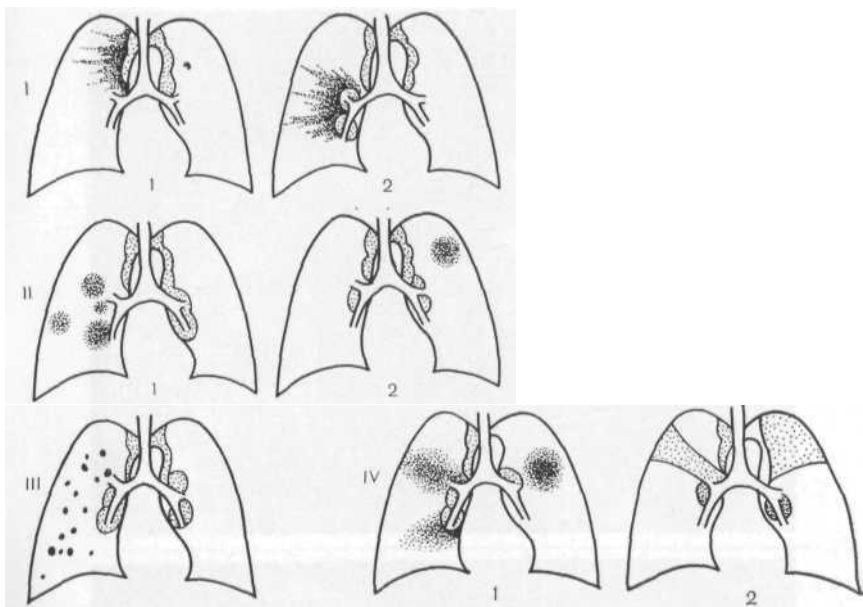


Рис. 1.57. Рентгенологические проявления медиастинально-легочного лимфо-гранулематоза (схема).

I — тяжистые интерстициальные изменения: 1 — прямое вращение из средостения, 2 — прямое вращение из корня; II — крупноочаговые (узловатые) изменения: 1 — диссеминированные, 2 — ограниченные или одиночные; III — мелкоочаговые (узелковые) изменения; IV — инфильтративные изменения: 1 — фокусы инфильтративного уплотнения; 2 — поражение сегмента, доли.

эозинофилов может быть повышенным или оставаться нормальным [Dorieux р. Solal-Celigny P., 1981]. Первопричинами эозинофильных инфильтратов могут быть аллергические реакции на паразитарные, грибковые заболевания, медикаменты и др. Клинические проявления могут отсутствовать или быть нерезко выраженными; в более тяжелых случаях наблюдаются приступы одышки, напоминающие бронхиальную астму, повышение температуры тела, нарушение общего состояния и др. Из паразитарных заболеваний чаще встречаются шистосоматоз, аскаридоз, из грибковых — бронхопульмональные аспергиллезы. Из медикаментов аллергию чаще всего вызывают антибиотики, сульфаниламиды, ацетилсалициловая кислота и др. Рентгенологически чаще всего определяются псевдотуберкулезный инфильтрат, очаговоподобные тени; редко затемнение может напоминать сегментарную или долевою пневмонию. D. Morrison и A. Goldman (1979) рентгенологические картины при лекарственном поражении легких делят на пять групп: 1) диффузные интерстициальные (ретикулонодулярные); 2) диффузные уплотнения воздухоносного пространства; 3) плевральный выпот; 4) расширение

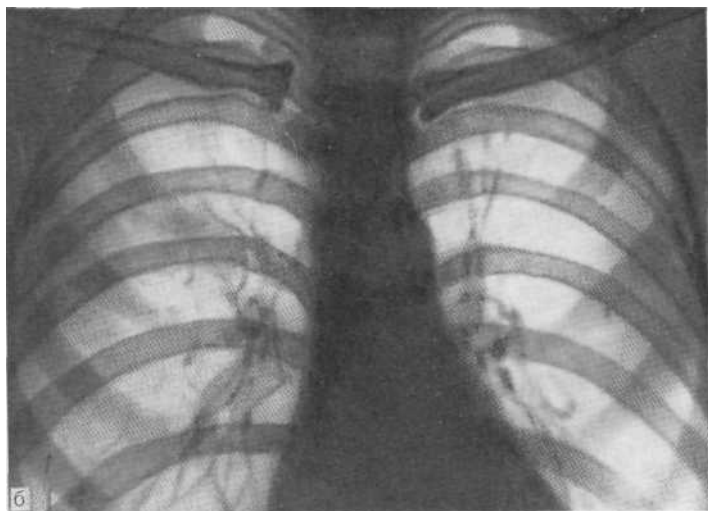
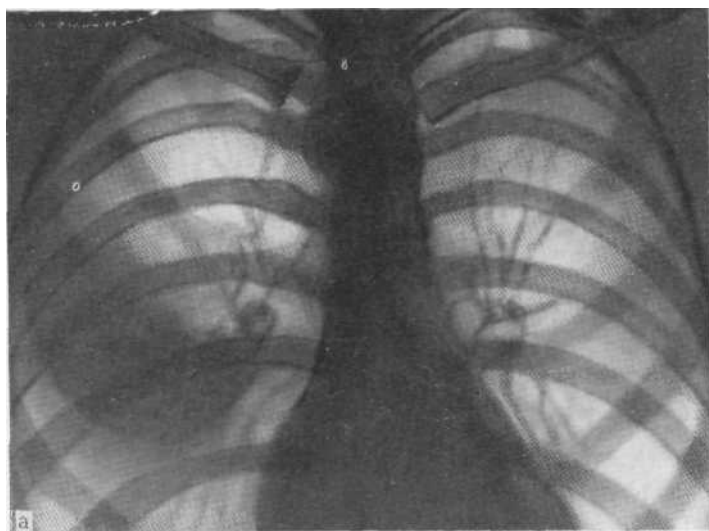


Рис. 1.58. Обзорные рентгенограммы (а, б), выполненные с интервалом в один день у больного с эозинофильной пневмонией.

корней легких или средостения; 5) локализованные уплотнения легких. Лекарственное поражение легких характеризуется быстрым (в течение нескольких дней) исчезновением изменений (рис. 1.58).

Данные, приведенные в табл. 1.1 и 1.2, облегчают дифференциальную диагностику заболеваний этой группы.

Таблица 1.1

Деление процессов, вызывающих тотальные, долевые, сегментарные затемнения, по принципу проходимости бронха

Бронхи непроходимы	Бронхи проходимы
Центральный, преимущественно эндобронхиальный рак Центральный узловатый рак	Острые и затянувшиеся пневмонии Хроническая неспецифическая пневмония
Доброкачественные внутрибронхиальные опухоли Туберкулезный пневмонит Инородные тела бронхов	Туберкулезный лобит, казеозная пневмония Циррозы Ателектатические бронхоэктазы
Агенезия, аплазия	Плеврит Гипоплазия Центральный перибронхиальный разветвленный рак Бронхиоло-альвеолярный рак (аденоматоз)

Таблица 1.2

Деление затемнений в пределах анатомических границ по состоянию бронхов. Выбор уточняющих методов исследования *

Культя бронха на томограммах и бронхограммах	Бронхи проходимы, не изменены	Бронхи проходимы, резко сужены	Бронхи проходимы, резко деформированы
Центральный эндобронхиальный и перибронхиальный (узловатый) рак легкого ** Доброкачественные внутрибронхиальные опухоли * Внутрибронхиальные инородные тела * Туберкулезный пневмонит ** Агенезия, аплазия **	Острая пневмония Туберкулезный лобит, казеозная пневмония Эксудативный плеврит, включая осумкованный *** Аденоматоз ****	Центральный перибронхиальный разветвленный рак легкого ***	Хроническая неспецифическая пневмония Цирроз Ателектатические бронхоэктазы Гипоплазия легкого

* Основные методы: обзорная рентгенография, крупнокадровая флюорография, томография, бронхография в двух проекциях.

** Показана бронхоскопия с биопсией.

*** Показана бронхоскопия с катетеризацией бронхов.

**** Показана трансторакальная пункция.

2. ЗАТЕМНЕНИЯ БЕЗ АНАТОМИЧЕСКИХ ГРАНИЦ

2.1. ОПРЕДЕЛЕНИЕ ПОНЯТИЯ

В эту группу входят заболевания, рентгенологически проявляющиеся затемнениями, протяженность которых не соответствует сегментам или долям легких, будь то воспалительные, опухолевые, грибковые и другие процессы.

2.2. МЕТОДИКИ ИССЛЕДОВАНИЯ

С целью уточнения анатомического субстрата анализируемых в данном разделе затемнений без анатомических границ и установления нозологического диагноза применяются не только стандартные рентгенологические методики, используемые во всех случаях, но и дополнительные, показания к которым устанавливаются индивидуально. К этим методикам относятся:

1. Многопроекционная и многоосевая рентгеноскопия и рентгенография, электрорентгенография.

2. Многопроекционная томография, включая поперечную компьютерную.

3. Бронхография.

4. Ангиопульмонография.

5. Зондирование бронхов под местной анестезией.

6. Пункционная биопсия под контролем экрана (транстрахеальная, трансбронхиальная, транспариетальная пункция).

Материалы, полученные при помощи указанных методик, сопоставляют с клиническими и лабораторными данными и результатами других дополнительных исследований, чтобы сформулированный диагноз отражал все проявления и особенности каждого изучаемого заболевания.

Среди затемнений без анатомических границ, наблюдающихся в норме, следует упомянуть тени молочных желез у женщин (и у мужчин при гинекомастии), а также тени больших грудных мышц, особенно справа, более заметные у мужчин, занимающихся физическим трудом.

2.3. ПНЕВМОНИЧЕСКИЕ ИНФИЛЬТРАТЫ

При воспалительном поражении легких в процесс может вовлекаться межуточная ткань, или паренхима легкого; в ряде случаев пневмонический процесс захватывает интерстиций и альвеолярный аппарат. Рентгенологическая картина при этих состояниях различна.

Так, при интерстициальной пневмонии в основном обнаруживаются множественные тяжистые тени, располагающиеся как радиально, так и в виде тонкостенных колец, окружающих дольки и ацинусы. В случае преимущественного поражения альвеолярного аппарата, что отмечается при ряде бактериальных пневмоний, выявляются пятнистые затемнения с размытыми границами (если воспалительная инфильтрация не ограничена междолевой плеврой). Наконец, для вирусных пневмоний характерно сочетание интерстициальных изменений с паренхиматозными, что рентгенологически выражается в наличии усиленного и деформированного легочного рисунка, на фоне которого видны обширные малоинтенсивные и нечетко очерченные затемнения.

Среди бактериальных пневмоний, проявляющихся затемнениями без анатомических границ, следует упомянуть некоторые разновидности крупозной пневмонии, сливную бронхопневмонию, стафилококковую, фриндлендеровскую пневмонии, пневмонии при инфекционных заболеваниях (тифы, паратифы, скарлатина, туляремия) и др.

2.3.1. КРУПОЗНАЯ ПНЕВМОНИЯ

Как указано в разделе 1, крупозная пневмония часто протекает атипично. В связи с ранним применением таких эффективных средств, как антибиотики и сульфаниламиды, во многих случаях не наблюдается последовательной смены патологоанатомических стадий (прилив, красное и серое опеченение, разрешение), считавшихся характерными для этой пневмонии. По той же причине болезнь лишь в части наблюдений захватывает целые доли, ограничиваясь в большинстве случаев меньшим объемом поражения. В связи с этим в настоящее время термин «долевая пневмония», длительное время применявшийся как синоним термина «крупозная пневмония», не может считаться таковым.

Рентгенологическая картина сегментарной крупозной пневмонии рассмотрена в разделе 1. Здесь мы остановимся на тех случаях, когда проявлением этого заболевания служат затемнения без анатомических границ. Речь идет, в частности, о так называемых перисциссуритах, т. е. воспалительных процессах, локализующихся по периферии долей и примыкающих к междолевым щелям. Для перисциссурита характерны следующие рентгенологические признаки: 1) наличие четкого контура по ходу междолевой плевры и нечеткость очертаний на границе со здоровой легочной тканью; 2) выявляемость просветов сегментарных, а иногда и субсегментарных бронхов на фоне затемнения; 3) отсутствие объемного уменьшения пораженного отдела легкого и как следствие этого обычное расположение и нормальная конфигурация междолевой щели; 4) умеренная реакция корня в виде его расширения и некоторой гомогенизации на уровне расположения перисциссурита. Все эти признаки позволяют отличить перисциссурит от сегментарного ателектаза и цирроза, а

также от междолевого выпота. Распознавание облегчают рентгенограммы и томограммы в боковой проекции, и в необходимых случаях бронхограммы (рис. 2.1).

2.3.2. СЛИВНАЯ БРОНХОПНЕВМОНИЯ

Эта разновидность бактериальной пневмонии в большинстве случаев проявляется очаговыми изменениями, анализу которых посвящен раздел 4. В определенной части наблюдении имеет место слияние группы очагов в обширные затемнения без четких анатомических границ, нередко вызывающие необходимость в дифференциации от других заболеваний. Подобные обширные затемнения возникают обычно у нелеченых или ослабленных больных. Они чаще располагаются в нижних или средних поясах, иногда занимая всю ширину легочного поля. Интенсивность этих затемнений выше в центральных отделах; очертания их нечеткие, размытые. Переход в здоровую легочную ткань постепенный, без четких границ. Иногда в том же или контралатеральном легком наряду со сливным затемнением могут обнаруживаться малоинтенсивные дольковые или ацинозные очаги. Корни легких при сливных пневмониях обычно расширены, структура их более однородна, чем в норме, некоторые компоненты плохо различаются.

В отдельных случаях сливные пневмонические фокусы могут увеличиваться до размеров доли. Это так называемые псевдолобарные пневмонии. От истинных долевыми процессами их отличает не совсем однородная структура, так как часто на жестких снимках и особенно на томограммах можно определить, что затемнение состоит из нескольких фокусов, сливающихся между собой. Кроме того, в большинстве случаев по краям доли можно обнаружить более или менее прозрачные участки. Наличие воспалительных очагов за пределами основного инфильтрата также является доводом в пользу того, что речь идет о бронхопневмонии, а не об истинной крупозной пневмонии.

Относительно быстрое рассасывание выявленного инфильтрата позволяет исключить специфический туберкулезный характер его. В некоторых случаях приходится производить анализ мокроты на микобактерии туберкулеза, а также туберкулиновые пробы.

При так называемых центральных пневмониях затемнение располагается в медиальном отделе легкого, в то время как наружный отдел остается свободным. В большинстве случаев на рентгенограммах в прямой проекции подобная картина является результатом проекционного наложения инфильтрата на корень и прикорневую область. При повороте больного в боковое положение выясняется, что в действительности инфильтрат располагается в переднем или заднем отделе легкого (III, IV или VI сегмент), нередко в виде перисцисурита. Особенно отчетливо это видно на компьютерных томограммах (рис. 2.2).

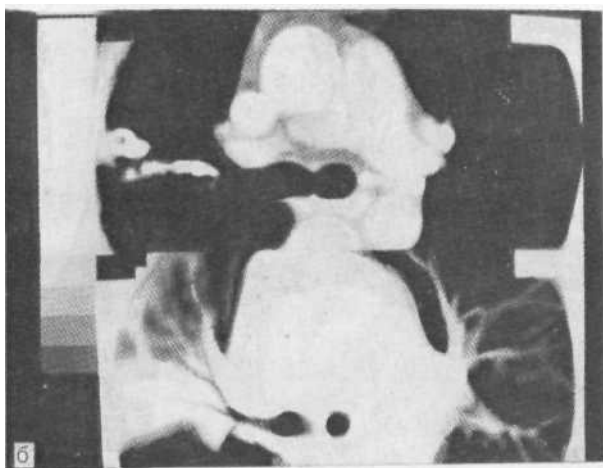
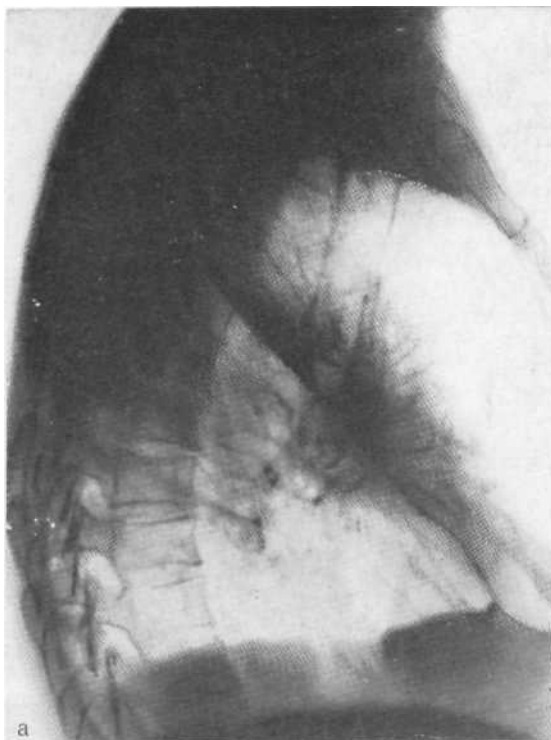

Рис. 2.1. Рентгенограмма в боковой проекции (а): крупозная пневмониссурит. На поперечной компьютерной томограмме (б) отчетливо просветы бронхов на фоне затемнения («воздушная бронхография»).

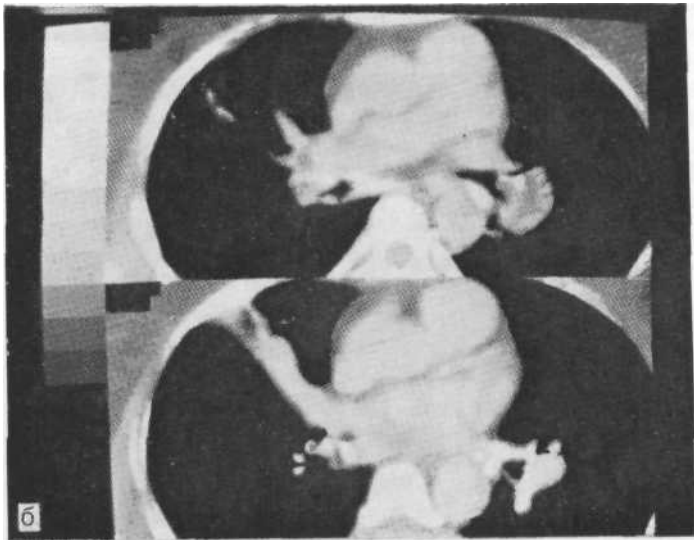
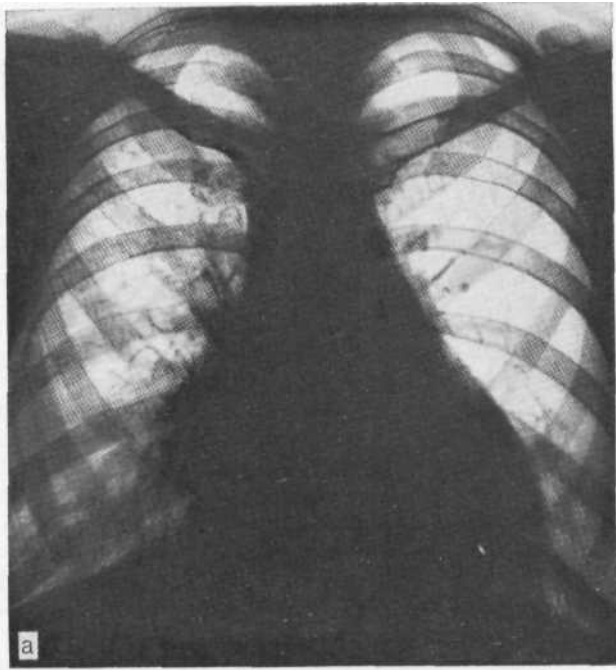


Рис. 2.2. Обзорная рентгенограмма (а): затемнение проецируется на тень корня и прикорневую зону — так называемая центральная пневмония правого легкого. На компьютерной томограмме (б) периссисурит, расположенный впереди от главной междолевой щели.

2.3.3. СТАФИЛОКОККОВАЯ ПНЕВМОНИЯ

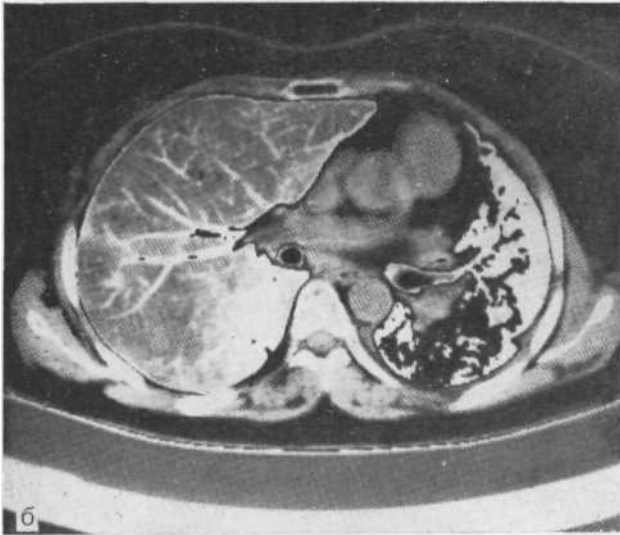
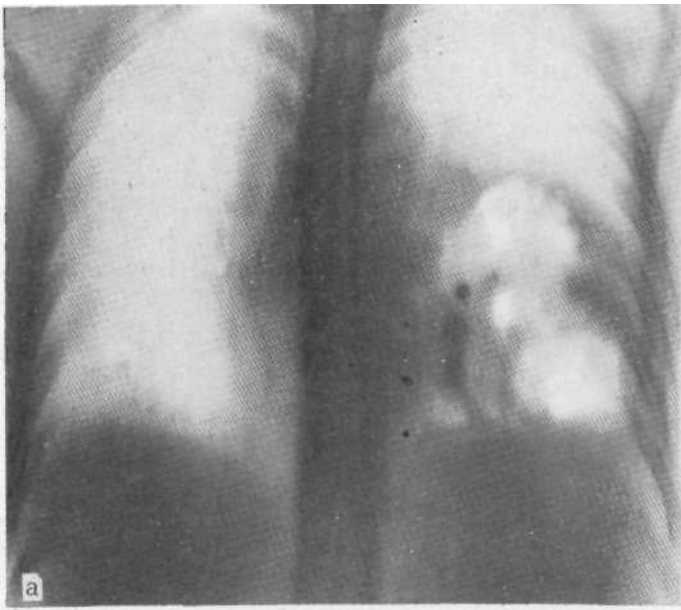
Одна из разновидностей пневмонических процессов, проявляющихся рентгенологически затемнением без анатомических границ, — стафилококковая пневмония. Частота этого заболевания за последние годы значительно увеличилась. Различают первичную стафилококковую пневмонию, возникающую обычно бронхогенным путем, и вторичную, развитие которой связано с гематогенным заносом в легкие из какого-либо гнойного очага (остеомиелит, мастоидит, аднексит и др.). Первичная стафилококковая пневмония чаще возникает у ослабленных больных, детей и лиц преклонного возраста. Клиническая картина характеризуется высокой температурой тела, кашлем с мокротой, цианозом, одышкой, нередко легочной недостаточностью. Для подтверждения диагноза существенное значение имеет обнаружение золотистого или белого стафилококка в мокроте (при вторичной стафилококковой пневмонии — в крови).

Рентгенологически выявляется затемнение неопределенной формы, располагающееся несколько чаще в нижнем или среднем поясе легочного поля и не имеющее четких очертаний. Иногда наблюдается несколько подобных затемнений, обладающих выраженной склонностью к слиянию. На фоне затемнения рано возникают участки просветлений, отражающих распад и расплавление легочной ткани (рис. 2.3). Образующиеся абсцессы имеют тонкие стенки и напоминают нагноившиеся кисты. Для стафилококковой пневмонии характерна быстрая динамика: в течение нескольких дней возникают новые полости, другие полости очищаются, инфильтрат увеличивается или, напротив, заметно уменьшается. Тень корня легкого на стороне поражения расширяется и гомогенизируется. Нередким осложнением является прорыв в плевру с образованием эмпиемы. Исходом стафилококковой пневмонии служат иневмосклероз, цирроз, иногда переход в хроническую пневмонию.

Вторичная гематогенная стафилококковая пневмония обычно проявляется множественными инфильтративными тенями в обоих легких.

2.3.4. ФРИДЛЕНДЕРОВСКАЯ ПНЕВМОНИЯ

Эта разновидность пневмонии часто представляет собой долевого процесс, но в ряде случаев, особенно в ранних стадиях развития, рентгенологически проявляется в виде затемнений без анатомических границ. Фридлендеровская пневмония составляет не более 0,5—1% случаев острых пневмоний, вызывается грамотрицательной палочкой *Klebsiella pneumoniae*, поражает чаще мужчин в возрасте 40 лет и старше. В рентгенологической картине различают несколько стадий развития. Вначале выявляются очаговые тени, отличающиеся от таковых при пневмококковой бронхопневмонии расположением на периферии легочного поля. Затем



2.3. Томограмма в прямой проекции (а). Стафилококковая деструкция легкого. Видны слившиеся полости распада в нижней и язычковой долях легкого. Компьютерная томограмма (б).

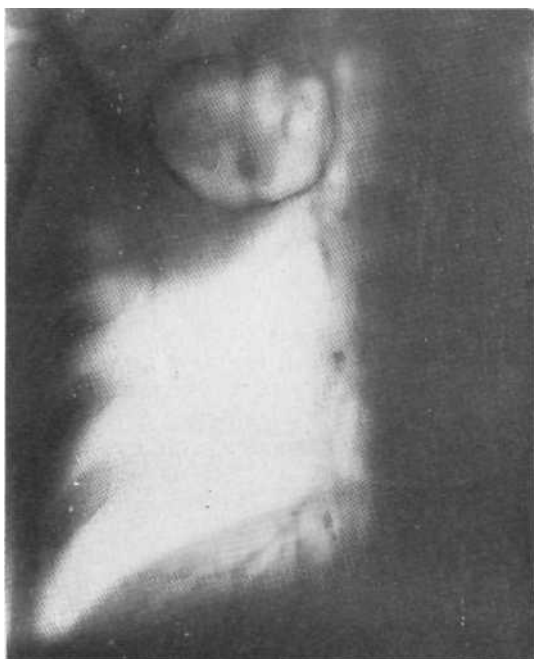

Рис. 2.4. Томограмма в прямой проекции. Распад и расплавление легочной ткани при фридлендеровской пневмонии.

очаги сливаются между собой, образуя инфильтраты без анатомических границ. Дальнейшее развитие процесса сопровождается возникновением псевдодолевых, а затем и долевых затемнений. Интенсивность этих затемнений высока, они однородны. Размеры пораженной доли легкого увеличиваются, границы ее становятся выпуклыми, срединная тень смещается в противоположную сторону. Наконец, в последней стадии появляются множественные абсцессы (рис. 2.4); смертность достигает 70%.

2.3.5. ПНЕВМОНИИ ПРИ ТИФАХ И ДИЗЕНТЕРИИ

Пневмонии носят очаговый характер. При слиянии очаговых теней в отдельных случаях могут наблюдаться обширные затемнения без четких очертаний, не имеющие анатомических границ. Вследствие неполного слияния очагов эти затемнения неоднородны. Затемнения различных размеров без анатомических границ могут встречаться также при туляремии и бруцеллезе. Эти процессы отличаются от других выраженной гиперплазией лимфатических узлов корней.

2.3.6. РИККЕТСИОЗНАЯ ПНЕВМОНИЯ

Эта разновидность пневмонии впервые описана в 1937 г. во время эпидемии среди животноводов в австралийской провинции Квинсленд, откуда ее название «квинслендская лихорадка, или

Ку-лихорадка» (по начальной букве оригинальной транскрипции наименования этой провинции — Queensland). Возбудителем ее является *Rickettsia burneti*, основным резервуаром которой является крупный рогатый скот. Заболевание передается чаще всего аэрогенным путем.

Рентгенологические проявления риккетсиозной пневмонии различны. В части случаев наблюдаются множественные очаговые затемнения, напоминающие затемнения при бактериальной бронхопневмонии. Иногда имеют место сегментарные и долевые инфильтраты. Могут выявляться крупные сливные инфильтраты, границы которых не соответствуют сегментам и долям. Тени подобных инфильтратов появляются обычно на 2—3-й день заболевания; нередко они бывают двусторонними. Характерна локализация их в наружных отделах средних и нижних поясов. Тени корней легких в большинстве случаев структурны, не расширены. Экссудативная реакция плевры встречается редко и мало выражена. Обратное развитие легочных изменений протекает медленнее, чем при бактериальных пневмониях (3—5 нед). Распад инфильтратов, а также развитие хронической пневмонии наблюдаются крайне редко.

2.3.7. ВИРУСНЫЕ ПНЕВМОНИИ

Для рентгенологической картины многочисленных вирусных пневмоний характерно в первую очередь усиление легочного рисунка вследствие отека и воспаления перибронхиальной и периваскулярной ткани. При этом рисунок сохраняет радиальное направление— от корней легких к периферии. Сходную картину можно наблюдать при повышенном кровенаполнении легких. Различить эти процессы можно при помощи пробы Вальсальвы. При натуживании после глубокого вдоха с закрытой голосовой щелью избыточная кровь из легочных сосудов «выжимается» и легочный рисунок нормализуется. Если же причиной усиления рисунка является инфильтрация интерстициальной ткани, как при вирусных пневмониях, то легочный рисунок остается избыточным и на высоте пробы Вальсальвы.

Вслед за инфильтрацией перибронхиальной и периваскулярной ткани возникают отек и воспаление интерстициальной ткани, окружающей дольки и ацинусы, что приводит к деформации легочного рисунка, приобретающего ячеистый характер. Через 2—4 дня к картине интерстициальной пневмонии часто присоединяется инфильтрация легочной паренхимы. Наряду с очаговыми изменениями иногда могут наблюдаться и более обширные затемнения, обычно но форме и распространению не соответствующие долям и сегментам легких. Эти затемнения без анатомических границ характеризуются периферическим расположением, чаще всего в средних и нижних поясах, причем отличаются от подобных затемнений малой интенсивностью, особенно в начальных стадиях развития. По мере усиления инфильтрации и

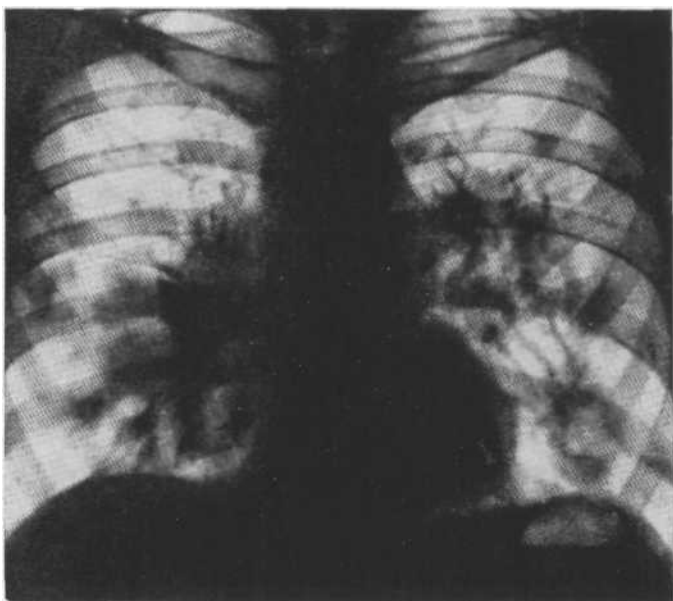


Рис. 2.5. Обзорная рентгенограмма, двусторонняя вирусная пневмония III стадии. На фоне усиленного и деформированного легочного рисунка видны множественные инфильтраты в обоих легких, не имеющие четких анатомических границ.

увеличения затемнений их интенсивность возрастает и приближается к обычной. По данным Н. Schinz и др. (1973), возникновение затемнений при вирусных пневмониях соответствует III стадии заболевания: I стадия — трахеобронхитическая, II — перибронхитическая, III — пневмоническая (рис. 2.5).

Течение вирусных пневмоний в большинстве случаев довольно длительное — 3—6 нед, иногда более. Вначале рассасываются пневмонические фокусы; легочный рисунок нормализуется позднее. Распад пневмонических фокусов при вирусных пневмониях встречается редко, обычно при наслоении бактериальной флоры. При благоприятном течении процесса после ликвидации всех проявлений вирусной пневмонии рентгенологическая картина может полностью нормализоваться. Однако в ряде случаев отмечается переход в хроническую пневмонию.

2.3.8. ХРОНИЧЕСКАЯ ПНЕВМОНИЯ

Одним из возможных исходов острой пневмонии является наступление хронической стадии ее. Характерно разрастание соединительной ткани, хронический деформирующий бронхит, бронхоэктазы, абсцедирование. В части случаев протяженность

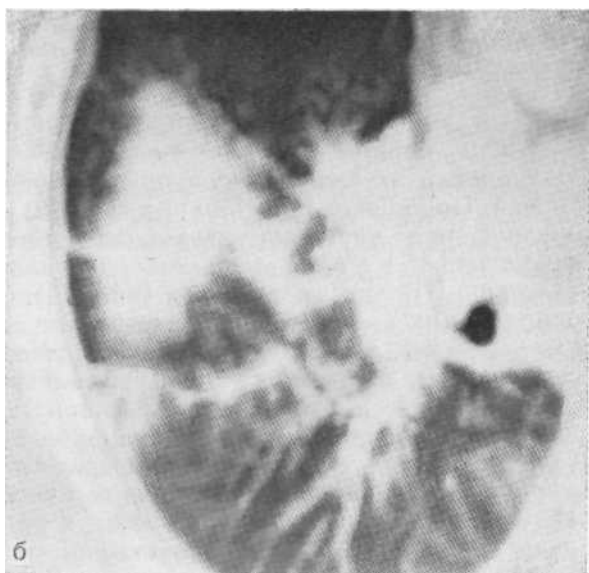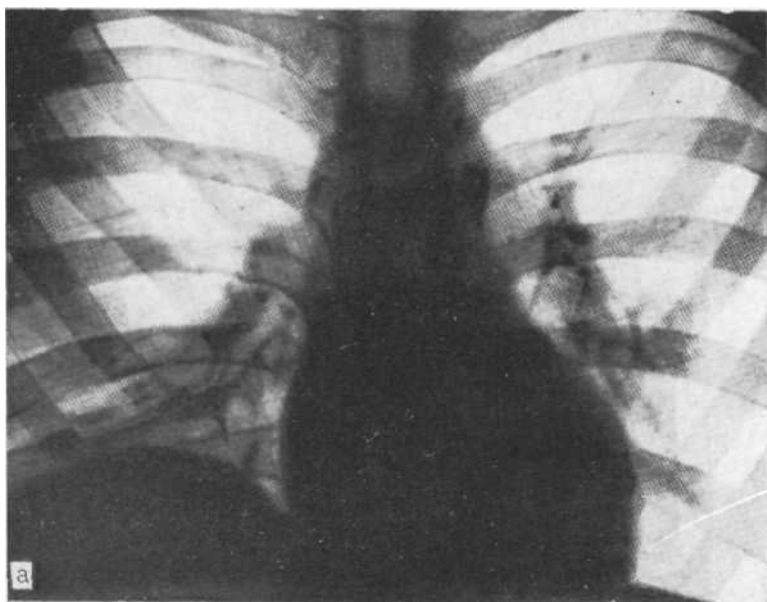


Рис. 2.6. Обзорная рентгенограмма (а); компьютерная томограмма (б); бронхограмма (в). Хроническая пневмония правого легкого.

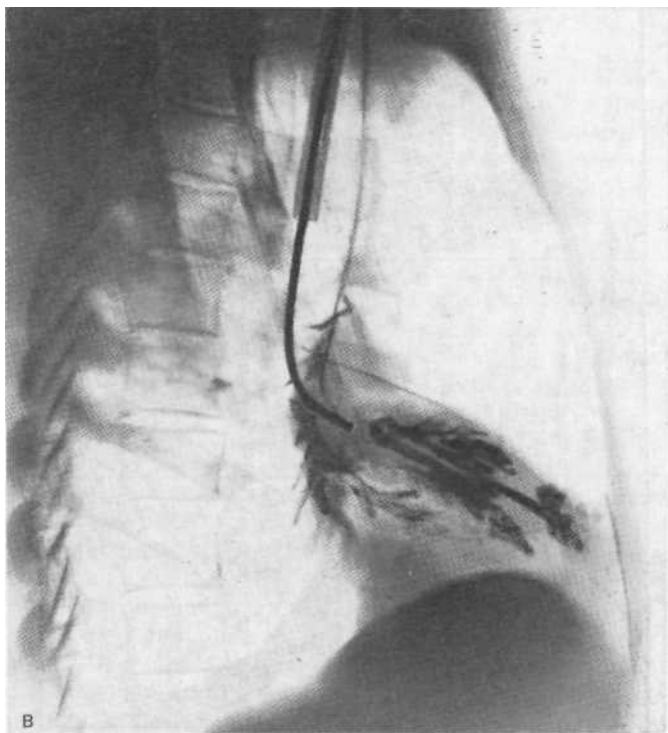


Рис. 2.6, в. Продолжение.

хронической пневмонии соответствует сегменту или доле легкого. Типичным примером долевой хронической пневмонии может служить так называемый среднедолевой синдром.

Нередко хроническая пневмония не имеет анатомических границ. В таких случаях может возникнуть необходимость рентгенологически дифференцировать ее от других инфильтратов без анатомических границ, в частности от острой пневмонии (рис. 2.6). В качестве отличительных признаков следует иметь в виду неоднородность затемнения при хронической пневмонии, обусловленную тяжестью и наличием полостей распада, объемное уменьшение пораженного отдела легкого, втяжение прилежащей междолевой плевры, смещение корня легкого, ограничение подвижности и деформацию купола диафрагмы при базальном расположении процесса. Большую помощь оказывает бронхография, выявляющая деформацию и неравномерное расширение бронхов, сближение бронхиальных ветвей.

В табл. 2.1 представлены основные рентгенологические признаки инфильтратов при различных видах пневмоний.

Рентгенологическая характеристика пневмонических инфильтратов

	Пневмококковая пневмония	Стафилококковая пневмония	Фридендеровская пневмония	Вирусные пневмонии	Хроническая пневмония
Сроки возникновения инфильтрата	В первые 1—2 дня	От 1-го до 3—4-го дня	В первые 24 ч	Через несколько дней после начала заболевания	Через 8—10 нед и позднее
Локализация	Чаще в пределах одной доли	Чаще в нескольких долях	Чаще в одной доле	Часто в обеих нижних долях	Часто в средней доле и язычковых сегментах, редко в левой верхней зоне
Структура тени	Однородная	Однородная	Неоднородная	На фоне избыточного легочного рисунка Низкая	Неоднородно-тяжистая
Интенсивность тени	Высокая	Средняя, высокая	Средняя, высокая	Низкая	Высокая, особенно при обострении
Состояние бронхов на фоне инфильтрата	Просветы бронхов хорошо видны («воздушная бронхограмма»)	Чаще хорошо видны	Частично выявляются	Чаще не видны или видны плохо	Обычно не видны
Размеры пораженного участка	Часто увеличены	Не изменены	Часто увеличены	Не изменены	Уменьшены из-за разрастания соединительной ткани
Распад	Редко	Как правило	Как правило	Отсутствует	Абсцедирование типично
Состояние корня легкого	Незначительно расширен и гомогенно	Расширен	Расширен	Умеренно расширен	Уплотнен, часто смещен в сторону инфильтрата
Состояние плевры	Поражается часто	Часто отмечаются выпот и спонтанный	Выпот и спонтанный пневмоторакс нередко	Поражается относительно редко	Уплотнена, шварты
Сроки обратного развития	В пределах 3—4 нед, часто с восстановлением нормальной картины	4—6 нед, без полного восстановления нормальной картины	Часто 2—3 мес; нередко наблюдается переход в хроническую пневмонию	Несколько недель, часто с восстановлением нормальной картины	Длительно; при благоприятном исходе наблюдается местный пневмосклероз

2.3.9. АСПИРАЦИОННАЯ ПНЕВМОНИЯ

Аспирация крови, рвотных масс и др. в бронхиальное дерево создает условия для возникновения пневмонии. У взрослых это чаще происходит в бессознательном состоянии, при нарушении акта глотания, пищеводно-трахеальных или пищеводно-бронхиальных свищах. Если аспирированные массы полностью обтурируют просвет крупного бронха, то развивается ателектаз соответствующего сегмента или доли легкого и возникающая пневмония занимает их территорию. Если же просвет бронха остается частично проходимым, то пневмония может занимать площадь без четких анатомических границ.

Аспирационная пневмония чаще развивается в базальных отделах легких, а у тяжелобольных, находящихся в горизонтальном положении, в задних отделах. Ее отличают длительное течение и склонность к распаду. При рентгенологическом исследовании выявляется затемнение неопределенной формы, иногда довольно обширное, примыкающее к диафрагме или задней грудной стенке. Вначале затемнение однородное. Затем на его фоне возникают участки просветлений, обусловленные распадом и расплавлением легочной ткани. В этих просветлениях при ортостатическом положении часто видны горизонтальные уровни жидкости. В части случаев процесс осложняется спонтанным пневмотораксом и эмпиемой плевры. Обратное развитие процесса протекает медленно (8 нед и более). После ликвидации пневмонии развивается пневмосклероз, иногда с выраженным сморщиванием пораженного отдела легкого.

2.4. НАРУШЕНИЯ КРОВООБРАЩЕНИЯ

Различные виды нарушения кровообращения в легких могут проявляться рентгенологически обширными затемнениями без четких анатомических границ. К ним относятся застой, гипостаз, отек, инфаркт легкого, а также пневмонии, возникающие на их фоне.

2.4.1. ЗАСТОИ, ГИПОСТАЗ, ГИПОСТАТИЧЕСКАЯ ПНЕВМОНИЯ

Нарушение оттока крови в системе малого круга кровообращения и связанное с ним переполнение венозных сосудов легких в части случаев могут приводить к появлению затемнений, по распространению не соответствующих долям или сегментам легкого и требующих дифференциальной диагностики с аналогичными или сходными картинами.

Причинами застоя могут быть пороки сердца, тяжелые поражения сердечной мышцы и некоторые другие патологические состояния. Чаще всего в основе застоя лежит резко выраженный стеноз левого предсердно-желудочкового отверстия, площадь которого в норме колеблется в пределах 4—6 см². Если площадь

его уменьшается в 2—3 раза, то застой обычно не наступает, так как компенсаторные возможности сердца весьма велики. Однако они становятся недостаточными в случаях, когда площадь отверстия меньше 1 см². При этом вначале появляется гиперемия сосудов. В первую очередь удлиняются и расширяются капилляры, что приводит к сдавлению альвеол и альвеолярных мешков (альвеолярный коллапс). Затем происходит пропотевание жидкой части крови в виде трансудата в альвеолы и интерстициальную ткань легких. Развивается межочечный отек, при длительном существовании которого разрастается соединительная ткань, а затем может наступить бурая индурация легких.

Гипостаз — разновидность застоя, когда кровь и трансудат в силу тяжести скапливаются в наиболее низко расположенных отделах легких. Он возникает обычно у пожилых и ослабленных больных, длительное время находящихся в горизонтальном положении на спине. При рентгенологическом исследовании обнаруживается затемнение базальных отделов легочных полей без четкой верхней границы, занимающее обычно все пространство между срединной тенью и реберным краем. Нижняя граница затемнения сливается с тенью диафрагмы. Уточнению диагноза застоя, в частности гипостаза, наряду с оценкой клинической картины способствует анализ конфигурации и размеров срединной тени, которые в большинстве случаев характерны для картины порока сердца, чаще митрального стеноза. Медленный кровоток и плохая вентиляция в пораженных отделах легких приводят к тому, что создаются благоприятные условия для суперинфекции и развития вторичной, так называемой гипостатической пневмонии. При этом затемнение становится более интенсивным, реберно-диафрагмальные синусы плохо дифференцируются, корни легких расширяются, их тени становятся однородными (рис. 2.7). Нередко в плевральных полостях скапливается жидкость, вначале типа трансудата, затем и экссудата. Присоединение пневмонии к гипостазу сопровождается повышением температуры тела, появлением кашля с мокротой, крепитирующих хрипов, увеличением СОЭ, лейкоцитозом, что позволяет поставить правильный диагноз.

2.4.2. ОТЕК ЛЕГКОГО

Этим термином обозначают скопление жидкой части крови, содержащей белок, электролиты и некоторое количество клеточных элементов, в альвеолах и межочечной ткани легких. Основными причинами отека являются декомпенсация сердечной деятельности и застой в малом круге кровообращения, но наряду с этим ряд других факторов может привести к возникновению этого осложнения. Различают застойные и обменные отеки, относящиеся к невоспалительным разновидностям этих состояний, и воспалительные отеки, возникающие аэрогенным, гематогенным

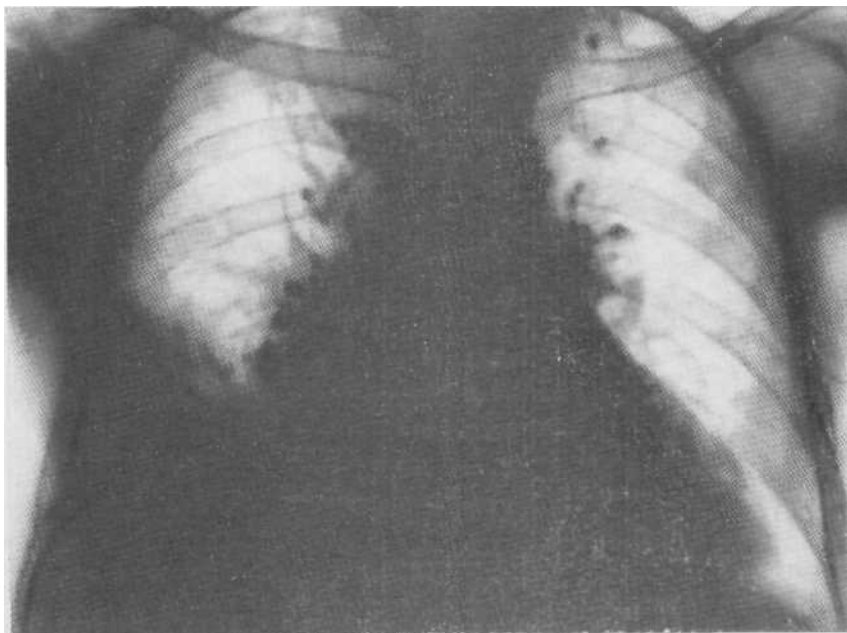


Рис. 2.7. Обзорная рентгенограмма. **Гипостатическая** пневмония.

или нейрогенным путем [Hirsch W., 1958]. В зависимости от течения отеки легких делят на острые и хронические. Больные с острым кардиогенным отеком предъявляют жалобы на одышку, кашель с выделением жидкой пенистой мокроты, иногда кровохарканье. При физикальном исследовании обнаруживаются притупление перкуторного звука, чаще в средних и нижних отделах легких, ослабленное дыхание, крепитирующие хрипы, тахикардия. В плевральных полостях часто отмечается выпот.

При рентгенологическом исследовании наряду с картиной интерстициального отека, проявляющегося усилением и деформацией легочного рисунка, можно обнаружить массивные затемнения без анатомических границ, свидетельствующие о скоплении трансудата в паренхиме легких. Затемнения чаще двусторонние, располагаются в средних поясах легочных полей, ближе к корням легких, создавая картину бабочки. В ряде случаев они распространяются и на нижние отделы легких. Очертания затемнений нечеткие, интенсивность зависит от их размеров. Поскольку в большинстве случаев имеет место кардиогенный отек, обращают на себя внимание увеличение размеров и изменение конфигурации сердца. Легочный рисунок усилен главным образом за счет венозных сосудов, в которых содержится избыточное количество крови и повышено давление.

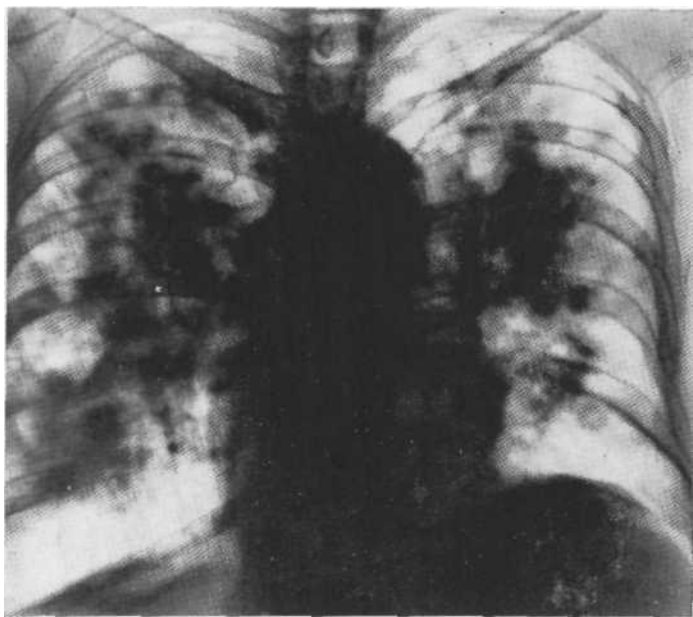


Рис. 2.8. Обзорная рентгенограмма. Тяжелый токсический отек легких. Вскрытие.

Обменные, токсические и нейрогенные отеки легких отличаются от кардиогенных отсутствием изменений сердца и легочных сосудов (рис. 2.8).

2.4.3. ИНФАРКТ ЛЕГКОГО, ИНФАРКТНАЯ ПНЕВМОНИЯ

Участившиеся случаи тромбоэмболии ветвей легочной артерии привели к увеличению частоты инфарктов легких и инфарктных пневмоний. Сама по себе закупорка этих сосудов не вызывает инфаркта, так как они не принимают непосредственного участия в питании легочной ткани. Инфаркт легкого возникает лишь в тех случаях, когда в результате контактного инфицирования поражаются ветви бронхиальной артерии; без тромбоза инфаркт легкого невозможен. Зстой в малом круге кровообращения и повышение венозного давления способствуют возникновению инфаркта. В большинстве случаев инфаркт легкого имеет характер геморрагического; ишемический инфаркт встречается редко.

Клиническая симптоматика инфаркта легкого состоит из типичной триады — кашля, резких болей в боку и кровохарканья. К этим признакам часто присоединяются одышка, цианоз, чувство страха.

Рентгенологическая картина инфаркта легкого в типичных случаях характеризуется наличием треугольной тени, вершиной

направленной к корню (рис. 2.9). Однако подобная картина встречается редко. В ряде случаев, особенно если к инфаркту присоединяется вторичная инфекция и возникает инфарктная пневмония, при рентгенологическом исследовании могут обнаруживаться обширные затемнения без четких анатомических границ. Чаще они располагаются в средних или нижних поясах, иногда тесно примыкают к срединной тени, не отделяясь от нее при многопроекционном исследовании. Нижняя граница затемнения во многих случаях сливается с диафрагмой, над которой располагается его основание. Вершина затемнения почти всегда направлена в сторону корня легкого. Очертания затемнения чаще нечеткие, особенно при инфарктной пневмонии.

Присоединение инфекции во многих случаях приводит к расплавлению легочной ткани, в результате чего на фоне пораженного участка легкого возникают просветления, напоминающие абсцессы или каверны. При благоприятном течении процесса полости очищаются и превращаются в тонкостенные кисты, которые со временем уменьшаются в размерах и сморщиваются. Прорыв в плевральную полость с образованием пиопневмоторакса наблюдается редко. Наиболее частый исход инфаркта и инфарктной пневмонии — местный пневмосклероз, на фоне которого можно обнаружить деформирующий бронхит, бронхоэктазы, иногда отложение солей кальция в виде небольших глыбок.

2.5. БРОНХИОЛО АЛЬВЕОЛЯРНЫЙ РАК

Одним из заболеваний, рентгенологически проявляющихся затемнением без анатомических границ, является своеобразная форма рака легкого, именуемая бронхиоло-альвеолярной. Ранее это заболевание описывалось в литературе под различными наименованиями: псевдопневмонический рак легкого, диффузная слизееобразующая цилиндроклеточная карцинома, альвеолярный карциноз, высокодифференцированная аденокарцинома, злокачественный аденоматоз легких и др. Первое описание заболевания принадлежит L. Malassez (1876), который назвал его мозговой опухолью легкого.

Частота этой формы рака легкого среди злокачественных новообразований данной локализации колеблется от 1 до 5%. Чаще встречаются больные в возрасте 40—60 лет, но описаны также заболевания подростков и стариков. Клиническая картина в типичных случаях характеризуется появлением кашля с выделением большого количества (иногда 1,5—2 л в сутки) пенистой слизисто-водянистой мокроты. Однако у части больных мокроты мало, а у 17% она отсутствует. Часто наблюдаются медленно, но упорно нарастающая одышка, общая слабость, похудание и выраженная легочно-сердечная недостаточность, обычно возникающая в более поздние сроки.

Своеобразна морфологическая картина бронхиоло-альвеолярного рака, отличающая его от других форм этого процесса. Об-

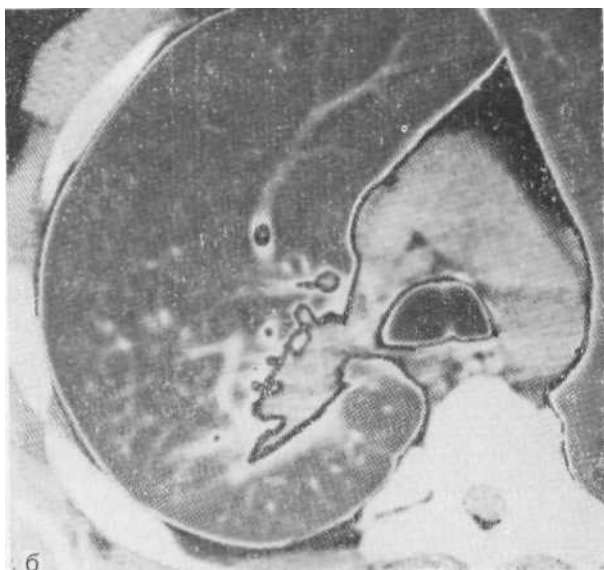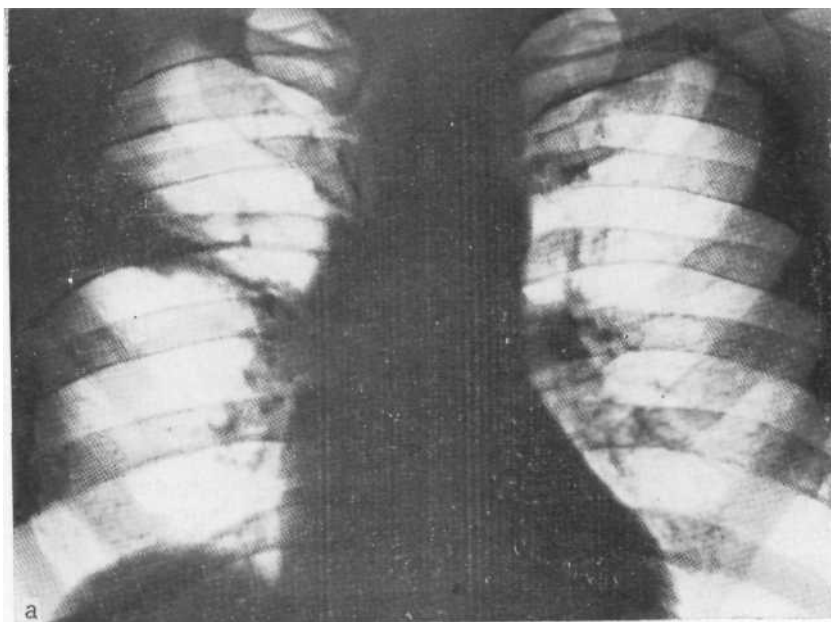


Рис. 2.9. Обзорная рентгенограмма (а) и компьютерная томограмма (б). Инфаркт легкого.

рашает на себя внимание отсутствие у опухоли собственной стромы: ее опорой, а также основой для питания ее клеток служат межальвеолярные перегородки, которые обычно не прорастены и остаются интактными. Альвеолярная выстилка из плоскоклеточной становится кубической, а затем цилиндрической, и начинается ее папилломатозный рост. Образующиеся опухолевые клетки заполняют просветы альвеол, уменьшая дыхательную поверхность легких. Эти клетки содержат светлую эозинофильную протоплазму и округлые или овальные ядра с нежным хроматиновым строением. Одно из них более крупное и располагается на периферии клетки, придавая последней перстневидную форму. Клетки опухоли высокодифференцированы, содержат мало митозов, имеют низкую тенденцию к полиморфизму и анаплазии. В большинстве случаев эти клетки продуцируют слизь, нередко в большом количестве. Наряду с альвеолярным аппаратом опухоль поражает дыхательные, а затем концевые бронхиолы. Крупные и средние бронхи длительное время остаются интактными.

Рентгенологическая картина бронхиоло-альвеолярного рака многообразна. Наблюдаются солитарные узлы, напоминающие периферический рак, милиарная диссеминация, пневмониеподобные фокусы. В большинстве случаев первые признаки заболевания обнаруживаются в наружно-базальных отделах легочного поля, чаще справа. Выявляется более или менее интенсивное однородное затемнение, примыкающее к реберному краю, а иногда и к куполу диафрагмы. Медиальный и внутренний контуры затемнения нечеткие, размытые (рис. 2.10, а). На «жестком» снимке и особенно на томограмме на фоне затемнения видны свободные просветы бронхов. Прилежащая плевра уплотнена, корень легкого умеренно расширен. Обычно подобную картину принимают за проявления пневмонии. Несмотря на лечение, затемнение медленно, но упорно увеличивается, постепенно захватывая все большую территорию. Часто появляются аналогичные изменения в контралатеральном легком, причем и здесь они непрерывно прогрессируют. Через много месяцев, а иногда и через 1—3 года легочные поля оказываются почти целиком затемненными, за исключением верхушечных и прикорневых отделов (рис. 2.10, б, в). Усиливаются одышка и цианоз. Смерть обычно наступает от легочной недостаточности.

При длительно не исчезающих признаках описанной выше картины и при ее нарастании у лиц старше 40 лет, особенно у мужчин, рентгенолог обязан подумать о бронхиоло-альвеолярном раке легкого. Большую помощь может оказать цитологическое исследование мокроты. Целенаправленный поиск позволяет в 80% случаев обнаружить перстневидные клетки, наличие которых облегчает установление правильного диагноза. Бронхоскопия малоэффективна, так как просветы крупных и средних бронхов не изменены. В особенно трудных для диагностики случаях следует производить трансторакальную пункционную биопсию.

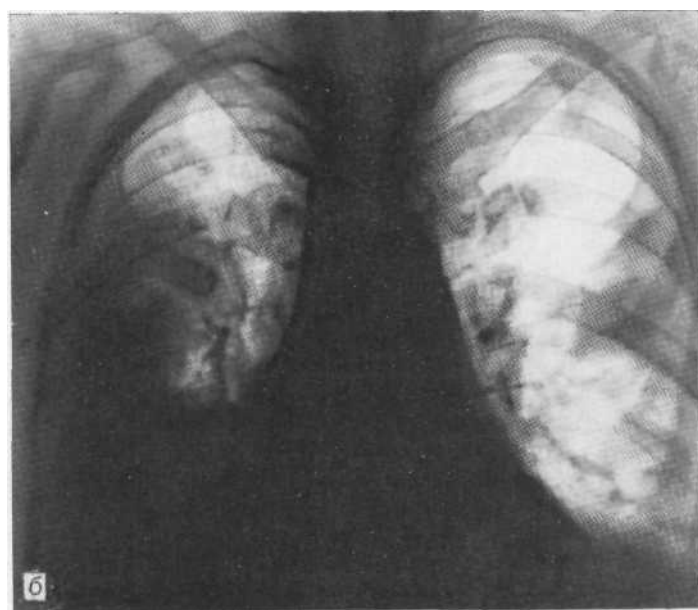
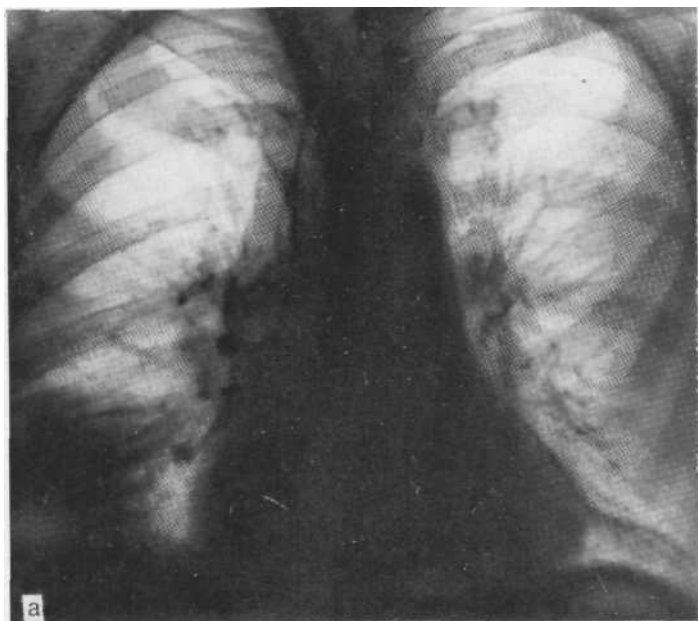


Рис. 2.10. Обзорные рентгенограммы. Бронхиоло-альвеолярный рак легкой - при первичном обращении; б — через 3 года;

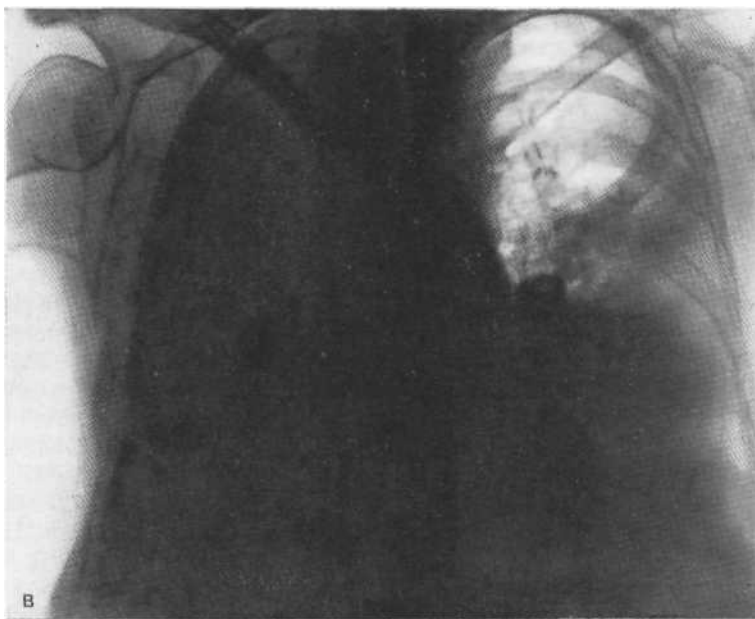


Рис. 2.10, в. Продолжение.
в — еще через 6 мес (перед смертельным исходом). Вскрытие.

Деструкция легочной ткани для бронхиоло-альвеолярного рака нехарактерна. Она наблюдается не чаще чем в 15—20% случаев и является следствием вторичной инфекции либо тромбирования сосудов скоплениями опухолевых клеток. В таких случаях на рентгенограммах на фоне затемнений появляются различных размеров просветления округлой, овальной и неправильной формы; в некоторых из них видны горизонтальные уровни жидкости.

Лимфатические узлы корней легких и средостения при бронхиоло-альвеолярном раке поражаются позднее и значительно меньше, чем при других формах этого заболевания.

Единственный эффективный способ лечения данной формы рака легкого — резекция пораженного отдела до широкого распространения процесса. Лучевое лечение и химиотерапия при бронхиоло-альвеолярном раке неэффективны.

2.6. ГРИБКОВЫЕ ЗАБОЛЕВАНИЯ

Часть грибковых заболеваний легких вызывается сапрофитами, находящимися обычно в полости рта, глотке, дыхательных путях и т. д. При снижении сопротивляемости организма, обусловленном различными заболеваниями или неблагоприятными условиями жизни, сапрофитные грибы становятся патогенными. Подоб-

ные микозы именуется эндогенными. К ним относятся актиномикоз, аспергиллез, кандидоз и некоторые другие разновидности микозов.

Вторая группа микозов обусловлена первично-патогенными грибами, проникающими в организм через кожу, дыхательные пути или пищеварительный тракт. Эти микозы именуется экзогенными. К ним относятся бластомикоз, торуллез, гистоплазмоз и др. Аспергиллез, торуллез и др. могут возникать как эндогенным, так и экзогенным путем.

В последние годы частота глубоких микозов увеличилась, что связано в значительной мере с широким применением антибиотиков и кортикостероидных препаратов. Легочный микоз — почти всегда тяжелое заболевание с тенденцией к поражению других внутренних органов и генерализацией процесса, нередко приводящей к смертельному исходу. Клиническая картина легочных микозов нетипична, их рентгенологические проявления также не патогномичны, поэтому диагностика и дифференциальная диагностика этих заболеваний представляют большие трудности. Данные клинического обследования необходимо сопоставлять с результатами микроскопического исследования мокроты и промывных вод бронхов, кожными пробами, реакцией связывания компонента и другими материалами. В особенно трудных случаях диагноз может быть поставлен лишь при помощи расширенной биопсии с последующим гистологическим исследованием.

2.6.1. АКТИНОМИКОЗ

Одним из наиболее часто встречающихся легочных микозов является актиномикоз. Возбудитель его — анаэробный лучистый гриб *Actinomyces Israeli*, открытый в 1878 г. Он вызывает хроническое продуктивное и экссудативное воспаление как межуточной, так и паренхиматозной ткани. Известны три разновидности патогенеза актиномикоза легких:

1. Первичный легочный актиномикоз возникает аэрогенным путем. Вначале развивается актиномикотический бронхит, затем процесс переходит на легочную ткань, в которой возникает специфическая пневмония. Дальнейшее развитие заболевания приводит к вовлечению в процесс плевры; появляется выпот, образуются массивные шварты. Нередко присоединяется бактериальная инфекция. В связи с тем что актиномикотическая инфильтрация склонна к расплавлению, а плевральные листки и внутригрудная фасция не являются препятствием к ее распространению, в процесс вовлекаются мягкие ткани грудной клетки и ребра. Образуются свищи, через которые выделяется гной, содержащий характерные для актиномикоза крупинки, в которых под микроскопом выявляются друзы гриба.

2. Вторичный актиномикоз легких возникает чаще всего при поражениях кариозных зубов или миндалин в результате лимфогенного нисходящего переноса возбудителя. В процесс вовлека-

ются верхушки легких вместе с покрывающей их плеврой, а также клетчатка шеи и верхнего отдела средостения; развивается медиастинит, а иногда и специфическое поражение верхних грудных и шейных позвонков. Вторичный актиномикоз легких может также распространяться восходящим путем из специфического абсцесса печени, при котором развивается базальный плеврит, а затем и специфическое воспаление нижнего отдела правого легкого.

3. Актиномикоз легких может быть следствием гематогенного заноса возбудителя из любого отдаленного очага актиномикоза.

При гематогенном заносе заболевания в легкие выявляются множественные очаги в обоих легких, создающие картину диссеминации. Размеры очагов обычно больше, чем при других, истинно милиарных диссеминациях. Очаги эти склонны к расплавлению с образованием полостей.

Обширные затемнения без анатомических границ наблюдаются при первичном актиномикозе, а также при переходе процесса на легкие из средостения и печени.

При аэрогенном поражении легких рентгенологическая картина становится демонстративной в той стадии, когда после эндобронхита, а затем панbronхита возникает поражение легочной ткани. Появляется характерная пневмоническая инфильтрация, но, как правило, без четкого отграничения по сегментам и долям. Часто процесс протекает по типу перисцисурита с вовлечением в него междолевой плеврой. Граница затемнения, примыкающая к плевре, в течение некоторого времени четкая, а остальные контуры размыты. От бактериальной пневмонии эти изменения отличаются длительностью, отсутствием быстрой реакции на применение антибиотиков и нередко дальнейшим прогрессированием процесса. На фо"е актиномикотической инфильтрации нередко выявляются признаки распада и расплавления в виде просветлений различного размера и формы (рис. 2.1 1).

При локализации актиномикотических инфильтратов в верхних долях их приходится дифференцировать от туберкулезного процесса, особенно у лиц молодого возраста. В этих случаях большую помощь оказывает повторное исследование мокроты. Кроме того, надо иметь в виду, что при актиномикозе изменения регионарных лимфатических узлов, как правило, выражены значительно меньше, чем при туберкулезе, что также имеет определенное дифференциально-диагностическое значение.

При вторичном актиномикозе, когда заболевание переходит на легкие со стороны пищевода или клетчатки средостения, рентгенологическая картина отлична от описанной выше. Эта медиастинально-легочная форма актиномикоза рентгенологически проявляется асимметричным расширением срединной тени, чаще верхних ее отделов. На первый взгляд, картина напоминает таковую при лимфогранулематозе или другом поражении лимфатической системы. Однако при более тщательном изучении ее выявляются существенные отличия.

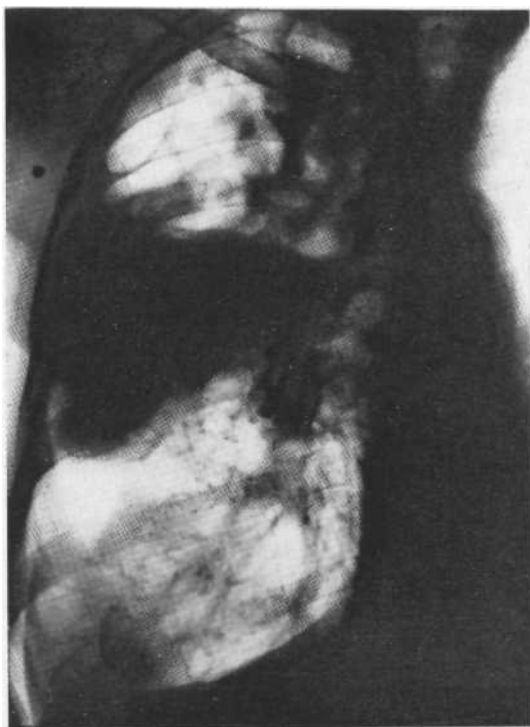

Рис. 2.11. Обзорная рентгенограмма. Актиномикоз легких с явлениями расплавления легочной ткани.

Если при лимфопролиферативных заболеваниях очертания расширенной срединной тени обычно четкие, бугристые, нередко полициклические, то для актиномикоза характерны размытые очертания. Затемнения обусловлены вовлечением в процесс прилегающей к средостению легочной ткани, в которой развивается специфическая актиномикотическая пневмония. Бугристость и полициклическость контуров при актиномикозе обычно отсутствуют, ибо для этого процесса нехарактерна выраженная гиперплазия лимфатических узлов. Явления распада на фоне инфильтрата при актиномикозе встречаются часто; при лимфопролиферативных процессах они не наблюдаются. Наконец, на суперэкспонированных снимках и томограммах можно обнаружить поражение ребер, грудины, позвоночника, что нетипично для лимфогранулематоза и других заболеваний лимфатической системы. Краевые узурсы, изменения структуры указанных отделов костного скелета, оссифицирующий периостит свидетельствуют в пользу актиномикоза. Нередко также вовлечение в процесс плевры с появлением в плевральной полости выпота и массивных плевральных шварт. Дополнительными симптомами этого заболевания служат деревянистой плотности инфильтрация мягких тканей грудной клетки и свищи.

Длительно текущий актиномикоз легких может имитировать

картину хронической пневмонии. Мучительный надсадный кашель со скудной мокротой, кровохарканье, боли в боку наряду с неоднородным и нечетко очерченным затемнением в легком затрудняют дифференциальную диагностику. Суперэкспонированные снимки, томография и особенно бронхография помогают в отличительном распознавании этих процессов. Если для хронической пневмонии характерно наличие бронхоэктазов, то при актиномикозе эти изменения практически не встречаются. Для этого процесса типична тенденция к сморщиванию, сужению межреберий, смещения срединной тени и диафрагмы в сторону поражения.

Своеобразная рентгенологическая картина наблюдается при актиномикозе в тех случаях, когда инфильтрация располагается в прикорневой области и ее тень сливается с тенью корня, не отделяясь от последней. У лиц среднего и старшего возраста, особенно при кровохарканье, подобную картину необходимо отличать от центральной формы рака легкого. Томографическое, бронхографическое или бронхоскопическое исследования, уточняющие состояние крупных бронхов, повторное исследование мокроты, учет клинических и анамнестических данных позволяют дифференцировать эти процессы.

Нижние отделы правого легкого вовлекаются в процесс в тех случаях, когда специфическое поражение печени распространяется на диафрагму и плевру восходящим путем, а затем происходит инфильтрация легочной ткани. Наблюдающееся при этом затемнение легочного поля примыкает к тени диафрагмы, а верхний край его размыт и без четкой границы переходит в неизменное легочное поле. Подвижность диафрагмы резко ограничена, реберно-диафрагмальные синусы облитерированы. В плевральной полости обычно скапливается жидкость, количество которой в ряде случаев достигает 1—1,5 л. На фоне затемнения нередко видны признаки распада и расплавления легочной ткани. Описанные признаки, а также сведения о поражении печени позволяют отличить актиномикотическую инфильтрацию базальных отделов легких от бактериальной плевропневмонии.

2.6.2. АСПЕРГИЛЛЕЗ

Возбудители заболевания *Aspergillus fumigatus* и *Aspergillus niger* встречаются в почве, воздухе, на злаках, овощах, фруктах, в муке и т. п. Различают первичный аспергиллез легких, возникающий на фоне неизменной легочной ткани, и вторичный, развивающийся на базе существующих полостей. По характеру течения различают острый и хронический аспергиллез. Острый процесс сопровождается высокой температурой тела, кашлем с гнойной мокротой, кровохарканьем, часто легочным кровотечением, эозинофилией. Хронический аспергиллез протекает обычно без температурной реакции.

Рентгенологическая картина аспергиллеза легких может быть

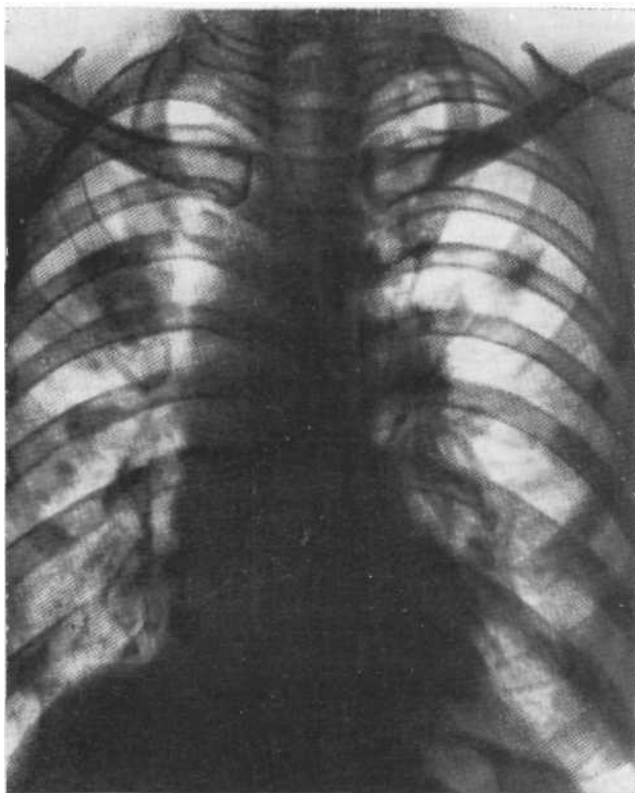


Рис. 2.12. Обзорная рентгенограмма. Аспергиллез легких (пневмоническая форма).

различной. Для первичного процесса характерны пневмоническая, ателектатическая и милиарная формы. Для вторичного процесса типично возникновение так называемых аспергиллем в полостях каверн, абсцессов или кист.

В данном разделе мы остановимся на пневмонической форме первичного аспергиллеза, проявляющейся рентгенологически более или менее обширным затемнением, в большинстве случаев без определенных анатомических границ. Оно может быть одно- или двусторонним. Интенсивность затемнения зависит от его величины; очертания затемнения нечеткие, размытые (рис. 2.12). Вследствие токсического воздействия возбудителя на легочную ткань во многих наблюдениях имеет место ее расплавление с образованием полостей, рентгенологически отображающееся просветлениями округлой и неправильной формы на фоне затемнения. Поскольку эти затемнения нередко локализуются в верхних поясах, подобная картина может напоминать туберкулезный процесс. Помимо обнаружения дрожжевых клеток в мокроте,

дифференциальную диагностику облегчают отсутствие реакции плевры при аспергиллезе и, как правило, наличие ее при туберкулезе.

В тех случаях, когда крупный бронх закупорен скоплениями гриба, наступает ателектаз соответствующего сегмента или реже целой доли. В этой ситуации рентгенологическую картину придется дифференцировать с другими затемнениями в пределах анатомических границ, которые рассмотрены в разделе 1.

2.6.3. КАНДИДОЗ (МОНИЛАЗ)

Частота заболевания заметно возросла вследствие широкого использования антибиотиков. Возбудителями кандидоза человека являются дрожжеподобные грибы рода *Candida*: чаще всего *C. albicans*, иногда *C. tropicalis*, *C. pseudotropicalis*, *C. krusei*. Заболевание возникает в результате экзогенного или эндогенного заражения. Основным источником экзогенного заражения являются больные свежими формами кандидоза кожи и слизистых оболочек или носители, переболевшие ранее. Известны эпидемии кандидоза в детских учреждениях, среди работников кондитерских фабрик, овощных консервных заводов, бань и т. п. Чаще встречается эндогенное заражение, обусловленное превращением сапрофитирующих на коже и слизистых оболочках человека грибов в патогенные при ослаблении сопротивляемости организма или вследствие резкого изменения микрофлоры, почти всегда в результате действия антибиотиков.

Различают острую и хроническую форму кандидоза легких. Острая форма, часто наблюдающаяся у детей, по характеру течения напоминает острую пневмонию, плохо поддающуюся лечению. Она сопровождается некротическими изменениями в стенках бронхов и легочной паренхиме. Хронический кандидоз легких, чаще встречающийся у взрослых, в большинстве случаев протекает с более стертой клинической картиной. Его проявления нередко принимают за симптомы основного заболевания, лечение которого антибиотиками широкого спектра действия и приводит к развитию кандидоза. К симптомам кандидоза относятся усиление кашля и одышки, кровохарканье, ухудшение общего состояния. Рентгенологическая картина заболевания неоднотипна. В части случаев имеет место специфический бронхит, проявления которого на обзорных рентгенограммах мало демонстративны. У части больных выявляется милиарная диссеминация, которую необходимо дифференцировать от патологических процессов, для которых подобная картина типична.

Одной из разновидностей кандидоза легких является также пневмоническая инфильтрация. Последняя может напоминать очаговую пневмонию, но в тяжелых случаях очаги сливаются между собой и образуют обширные затемнения без определенных анатомических границ. Обычно они располагаются на фоне

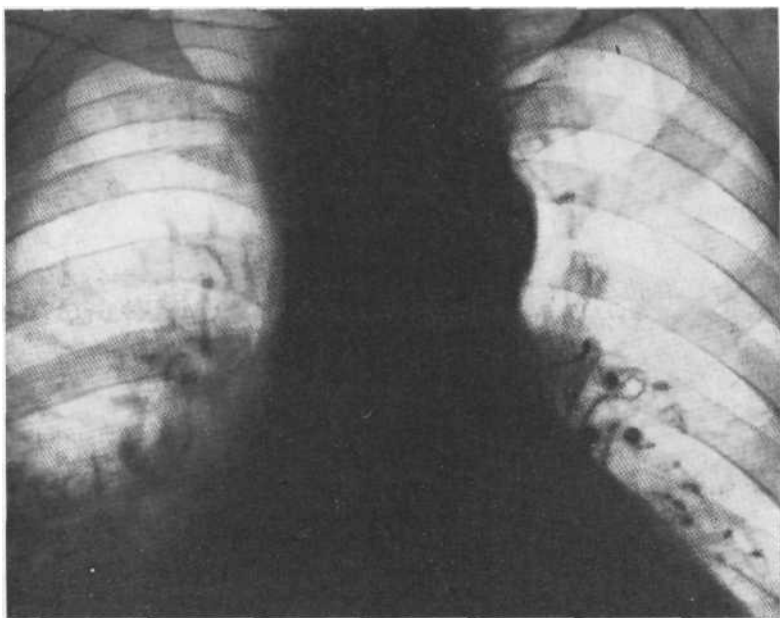

Рис. 2.13. Обзорная рентгенограмма. Кандидоз (пневмоническая форма) Вскрытие.

заметного усиления легочного рисунка; их излюбленная локализация — прикорневые отделы или средние и нижние пояса легочных полей (рис. 2.13). Корни легких, как правило, расширены, тени их становятся однородными. В большинстве случаев наблюдается выраженная реакция плевры в виде выпота или местного ее утолщения на уровне основного затемнения. В отличие от актиномикоза и аспергиллеза явления расплавления легочной ткани при кандидозе наблюдаются редко. При обратном развитии процесса возникает местный фиброз, нередко легочное сердце. Как и при других микозах, закупорка крупного бронха скоплениями гриба может привести к сегментарному или долевым ателектазу.

2.6.4. ГИСТОПЛАЗМОЗ (БОЛЕЗНЬ ДАРЛИНГД, РЕТИКУЛОЭНДОТЕЛИАЛЬНЫЙ ЦИТОМИКОЗ)

Возбудителем заболевания является дрожжеподобный гриб *Histoplasma capsulatum*. Гистоплазмоз выявлен впервые Darling в 1906 г. в Центральной Америке. Носителями и передатчиками заболевания являются животные, хронически болеющие гистоплазмозом. Заболевание возникает аэрогенно, через лицевари-

тельный тракт или через кожные покровы. При микроскопическом исследовании в пораженных органах обнаруживается гиперплазия ретикулоэндотелиальной ткани, в которой находятся грибы.

Клинически гистоплазмоз проявляется повышением температуры тела с нехарактерной кривой, лейкопенией, гипохромной анемией, увеличением печени и селезенки, похуданием. Наряду с органами дыхания заболевание может поражать кожные покровы, сердце, пищеварительный тракт, суставы, нервную систему. Генерализованные формы протекают тяжело и часто имеют смертельный исход. Диагностика гистоплазмоза основывается на клинических и рентгенологических данных и анализе мокроты, в которой обнаруживаются тельца гистоплазмы диаметром 2—4 мкм. Подтверждают диагноз также специфические пробы, к которым относятся внутрикожная проба на гистоплазмин и реакция связывания комплемента.

Заболевание может протекать остро и хронически. Рентгенологическая картина острого гистоплазмоза в большинстве случаев характеризуется наличием обширного инфильтрата, напоминающего пневмонический. Нередко инфильтрат образуется вследствие слияния более мелких фокусов. Крупные инфильтраты располагаются чаще в средних и нижних поясах. Увеличение лимфатических узлов корня легкого наблюдается почти постоянно, но степень гиперплазии различна. Реакция плевры отмечается часто. На фоне инфильтратов могут возникать полости, обусловленные расплавлением легочной ткани. При обратном развитии острого гистоплазмоза на месте инфильтратов часто образуются обызвествленные очаги, а в лимфатических узлах корня множественные петрификаты. Во многих случаях подобная картина биполярности напоминает туберкулез легких в фазе организации и обызвествления.

При хроническом гистоплазмозе рентгенологически выявляются очаги или инфильтраты на фоне фиброза. Инфильтраты обычно имеют неоднородную структуру, в их толще видны полости распада, иногда петрификаты. В части случаев инфильтрат принимает округлую форму и на его фоне видны очаги обызвествления. Подобная картина напоминает туберкулому, от которой по формальным признакам ее трудно отличить. Только знание анамнеза и результаты специфических проб позволяют дифференцировать эти процессы. Оставаясь локализованным в пределах дыхательной системы, хронический гистоплазмоз может протекать длительно и относительно доброкачественно. При попадании в кровяное русло большого количества патогенных грибов, особенно в случае снижения естественного иммунитета, заболевание принимает форму генерализованного процесса. В легких появляется милиарная диссеминация, увеличиваются печень и селезенка, в процесс вовлекаются другие органы и системы. В этих условиях прогноз становится неблагоприятным, так как медикаментозные средства, с успехом применяемые при локализованных формах, неэффективны при генерализованных.

2.6.5. КРИПТОКОККОЗ (ТОРУЛЕЗ]

Возбудителем этого микоза является грибок *Cryptococcus neoformans* или *Torula histolytica*. Человек заражается от домашних животных (собаки, лошади, коровы) аэрогенным или чрескожным путем. Возможен и эндогенный путь заражения, так как криптококк в качестве сапрофита находится на коже и слизистых оболочках. Клинические симптомы криптококкоза нехарактерны.

При острой форме заболевания отмечаются повышение температуры тела, кашель с мокротой, иногда кровохарканье, боли в боку, общая слабость. Рентгенологическая картина характеризуется появлением одиночных или множественных затемнений, чаще располагающихся в базальных отделах легочных полей. Как и другим микозам, криптококкозу свойственен распад с образованием полостей. Нередко наблюдается реакция плевры и лимфатических узлов корней легких. При благоприятном течении инфильтраты рассасываются в течение нескольких недель; на их месте остаются индуративные поля, иногда петрификаты.

При хроническом криптококкозе на фоне легочного фиброза обнаруживаются плотные инфильтраты, иногда очаговые тени. В отдельных случаях хронические криптококкозные инфильтраты приобретают округлую форму и могут напоминать картину периферического рака. Нечеткие очертания, отсутствие острого начала, увеличение СОЭ, кровохарканье — все эти симптомы наблюдаются при обоих заболеваниях. Если исследование мокроты не вносит ясности, то необходимо прибегнуть к трансторакальной пункции.

Криптококкоз может длиться несколько месяцев и даже лет. Специфические методы лечения этого заболевания отсутствуют, однако применение симптоматических и общих противомикотических средств в большинстве случаев способствует ограничению заболевания в пределах дыхательной системы. Если же большие количества патогенных грибов проникают в ток крови и прорывают гематоэнцефалический барьер, то возникает криптококкоз головного мозга. В таких случаях возбудитель может быть обнаружен в цереброспинальной жидкости. Прогноз заболевания при этом неблагоприятен: оно почти всегда имеет смертельный исход.

2.6.6. ПРОЧИЕ ЛЕГОЧНЫЕ МИКОЗЫ

Инфильтраты без анатомических границ могут появляться также при редко встречающихся кокцидиоидомикозе, стрептотрихозе, геотрихозе, споротрихозе, бластомикозе, — которые не имеют нозологически отличимых рентгенологических признаков. Дифференциальная диагностика может быть проведена только при исследовании мокроты, промывных вод бронхов или при помощи пункционной биопсии.

2.7. ПАРАЗИТАРНЫЕ ЗАБОЛЕВАНИЯ

При некоторых паразитарных заболеваниях на фоне легочных полей наблюдаются инфильтративные затемнения без четких анатомических границ. В одних случаях речь идет о быстро проходящих инфильтратах (например, эозинофильные инфильтраты, образующиеся при прохождении личинок аскарид через легочную ткань), в других — о длительно протекающих поражениях, чреватых серьезными осложнениями (парагонимоз, амебиаз).

2.7.1. АСКАРИДОЗ

Одно из наиболее распространенных паразитарных заболеваний в условиях умеренного климата. В организме человека различают две стадии развития этого заболевания. Яйца являющегося возбудителем болезни гельминта *Ascaris lumbricoides* проникают в организм алиментарным путем. В кишечнике они освобождаются от своих оболочек и превращаются в личинок. Последние внедряются в стенку кишки, прободают стенки мелких вен и попадают в ток крови. Через воротную и нижнюю полую вены личинки паразита достигают правого сердца, откуда через ветви легочной артерии попадают в малый круг кровообращения. Затем они пробурывают стенки легочных капилляров и оказываются в альвеолах. Отсюда по дыхательным путям они проникают в глотку и снова поступают в желудочно-кишечный тракт, оседая в основном в петлях подвздошной кишки.

Первой стадией аскаридоза принято считать период миграции паразита, в течение которого личинки претерпевают ряд изменений и превращаются во взрослого гельминта. Второй стадией аскаридоза является паразитирование в кишечнике.

Патогенез первой стадии связан с механическим повреждением легочной ткани и сенсибилизацией организма (в первую очередь легких) продуктами жизнедеятельности развивающихся личинок и распада гибнущих во время миграции. В этой стадии в легких часто возникают патологические изменения, имеющие ряд характерных особенностей. Они заключаются в развитии инфильтратов, в которых скапливается большое количество эозинофилов и кристаллов Шарко—Лейдена. Эти инфильтраты проявляются клиническими и рентгенологическими симптомами, совокупность которых была впервые описана V. Löffler (1932). У больных отмечаются субфебрильная температура тела, кашель с умеренным количеством мокроты, содержащей много эозинофилов, иногда боли в боку, кровохарканье, одышка, крапивница, отек Квинке.

При рентгенологическом исследовании выявляются затемнения различных размеров, в большинстве случаев неправильной формы, с нечеткими очертаниями. Иногда эти инфильтраты достигают большой величины вследствие слияния нескольких мень-

ших по размерам образований. Реакция окружающего легочного рисунка, плевры и корней легких наблюдается почти постоянно.

От пневмонических инфильтратов и образований иной природы инфильтраты при аскаридозе отличаются быстрой динамикой обратного развития: на 2—3-й день они заметно уменьшаются, а через 4—5 дней нередко полностью рассасываются. Необычно быстрые сроки рассасывания дали основание некоторым исследователям назвать эти эозинофильные инфильтраты летучими.

2.7.2. АМЕБИАЗ

Возбудителем заболевания является *Entamoeba histolytica*, которая обычно сапрофитирует в слепой кишке и при ослаблении иммунитета вызывает развитие амёбной дизентерии. Одним из частых осложнений этого заболевания является абсцесс печени. Прорыв его через диафрагму приводит к поражению правого легкого, распространение которого не соответствует сегментарным границам. При патологоанатомическом исследовании в толще пневмонического инфильтрата обнаруживаются множественные тромбозы сосудов с явлениями некроза и расплавления легочной ткани.

Клиническая картина характеризуется ознобом, высокой температурой тела, болями в боку, кашлем с мокротой.

При рентгенологическом исследовании обнаруживается пневмониеподобное затемнение в области основания нижней доли правого легкого с реакцией междолевой плевры, а иногда с переходом на среднюю долю. В одних случаях затемнение массивное, сплошное, в других оно состоит из крупных очагов и инфильтратов, сливающихся между собой. Затемнение широко примыкает к диафрагме, от которой не отделяется. Во многих случаях оно занимает всю ширину легочного поля — от срединной тени до реберного края. Подвижность диафрагмы резко ограничена, реберно-диафрагмальные синусы не дифференцируются. Печень увеличена, болезненна при пальпации. Если на основании наличия амёбной дизентерии и поражения печени амёбную природу изменений в легких распознают своевременно и сразу начинают лечение, то уже через несколько дней можно отметить начало обратного развития инфильтрата с последующим рассасыванием и образованием пневмосклероза. В случаях, когда специфическое лечение не проводят, часто возникает амёбный абсцесс легкого, рентгенологическая картина которого соответствует таковой при остром абсцессе, вызванном бактериальной флорой.

Иногда амёбный абсцесс напоминает гангрену легкого, так как отграничение и инкапсулирование могут длительное время не наблюдаться. Нередко при амёбном абсцессе легкого образуется бронхопеченочный свищ, наличие которого может быть документировано при помощи бронхографии. В этих случаях нередко в мокроте обнаруживаются признаки наличия желчи.

2.7.3. АЛЬВЕОЛЯРНЫЙ ЭХИНОКОККОЗ

Альвеококкоз легкого, как и амелиаз, развивается вследствие первичного поражения печени. Заболевание, возбудителем которого является *Echinococcus multilocularis* Leuckart, возникает при сборе ягод, обработке шкур больных зверей, потреблении воды из зараженных источников. Альвеококкоз распространяется инфильтративно, как злокачественная опухоль: дочерние пузырьки паразита, размножаясь почкованием, постепенно, замещают здоровую легочную ткань. По данным В. Н. Штерна (1973), альвеококкоз легких встречается в 13,4% случаев поражения легких эхинококкозом.

Рентгенологическую картину альвеококкоза легких подробно изучила Л. И. Зинчук (1974). Наряду с очаговой, опухолевидной и полостной формами она описала инфильтративную и пневмониеподобные формы, рентгенологические проявления которых могут вызвать трудности при дифференциации с другими схожими процессами. В таких случаях важно определить состояние Печени, обратить внимание на эозинофилию в периферической крови, провести реакцию Казони или более чувствительную и специфичную серологическую реакцию гемагглютинации с альвеококковым антигеном.

2.7.4. ПАРАГОНИМОЗ

Заболевание широко распространено в странах Юго-Восточной Азии и других регионах. В нашей стране встречается спорадически у лиц, побывавших в этих регионах, и на Дальнем Востоке в качестве эндемической разновидности заболевания — так называемого ларвального парагонимоза [Суханова Г. И., 1985]. Возбудителем парагонимоза является сосальщик *Paragonimus westermani* s. *ringeri*, ранее неточно называвшийся *Distoma pulmonale* (легочная двуустка). Человек заражается при потреблении в пищу недостаточно обработанных крабов или раков, а также инфицированной воды. Попавшие в кишечник паразиты перфорируют его стенку, проникают в брюшную полость, затем прободают диафрагму и оседают в легочной ткани. Излюбленная локализация возбудителя в легочной ткани объясняется, по-видимому, его аэрофильностью.

Патологоанатомические изменения при парагонимозе обусловлены тремя основными факторами: механическим и токсическим воздействием паразита на легочную ткань, аллергической реакцией последней и осложнениями, возникающими в результате присоединения вторичной инфекции.

Различают четыре стадии морфологических изменений в легких, обусловленных жизнедеятельностью паразита в легком: инфильтративную, кистозную, очаговую и пневмосклеротическую. В данном разделе мы остановимся на характеристике инфильт-

ративной стадии, рентгенологические проявления которой сводятся к возникновению затемнения без анатомических границ.

Как показали Л. С. Розенштраух и Н. И. Рыбакова (1963), появлению парагонимозных инфильтратов предшествуют плевральные изменения: утолщение диафрагмальной плевры, скопление жидкости между листками диафрагмальной плевры, уменьшение подвижности диафрагмы. Возникновение диафрагмального плеврита связано с фазой прохождения личинок паразита через диафрагму, при этом возникают боли, повышается температура, появляется кашель с мокротой.

Рентгенологически в базальных отделах легких (чаще справа) обнаруживается затемнение, напоминающее пневмоническую инфильтрацию. Очертания затемнения нечеткие, форма его неправильная. Окружающий легочный рисунок усилен за счет гиперемии сосудов и воспаления межлочечковой ткани, окружающей бронхи, дольки и ацинусы. Поражение чаще одностороннее. На рентгенограммах в боковой проекции видно, что затемнение обычно локализуется в задних отделах основания легкого, над задним скатом купола диафрагмы, что соответствует пути миграции паразита.

При подозрении на парагонимозный характер поражения следует проводить внутрикожную аллергическую реакцию. Предпринимаемое в этот период специфическое лечение дает хороший эффект, задерживая дальнейшее развитие заболевания. В противном случае болезнь прогрессирует: через 2—3 мес после заражения возникают множественные кисты, появляется повторное кровохарканье, а иногда легочные кровотечения. Осложнениями заболевания могут быть плеврит, спонтанный пневмоторакс, перикардит, медиастинит. Самым опасным осложнением является поражение головного мозга, часто приводящее к инвалидности и смертельному исходу.

2.8. САРКОИДОЗ

В ранних стадиях развития саркоидоз проявляется гиперплазией лимфатических узлов корней легких, а затем усилением легочного рисунка и мелкоузелковой диссеминацией на фоне легочных полей. В далеко зашедшей стадии (III стадия по Вурму) могут наблюдаться обширные затемнения легочных полей без анатомических границ, иногда затрудняющие дифференциальную диагностику (рис. 2.14). В этих случаях речь идет о конгломератах, в центре которых располагается гиалинизированная ткань, а по краям свежие гранулемы. При рентгенологическом исследовании выявляются затемнения неопределенной формы; неоднородной структуры, с размытыми краями. Они чаще располагаются в средних легочных поясах, в прикорневых отделах. Несколько симптомов позволяют отличить их от большинства других заболеваний, при которых наблюдаются затемнения без анатомиче-

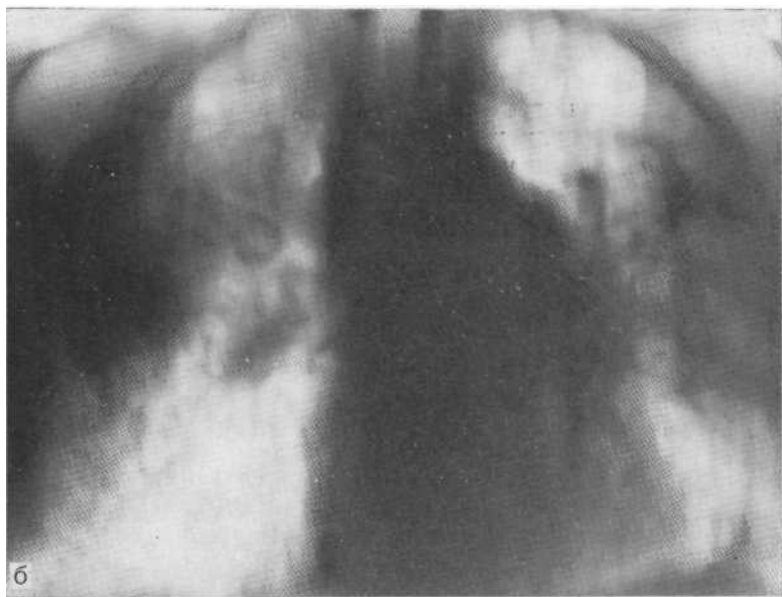
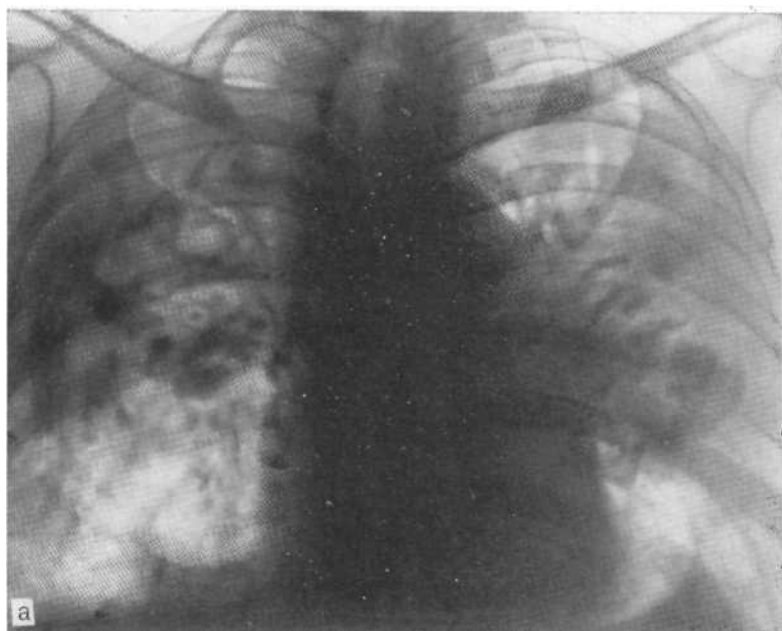

Рис. 2.14. Обзорная рентгенограмма (а) и томограмма в прямой проекции (б). Саркоидоз III стадии.

Во-вторых, вокруг этих затемнений обнаруживается фиброз, нередко с явлениями цирроза, а также множество мелких узелков в обоих легочных полях. В-третьих, обращает на себя внимание выраженная гиперплазия лимфатических узлов корней легких.

Подобная рентгенологическая картина может напоминать таковую при далеко зашедшем силикозе или силикотуберкулезе легких. Профессиональный маршрут больных, их анамнез, результаты клиничко-лабораторных исследований в большинстве случаев позволяют уточнить диагноз даже без транспариетальной или транстрахеальной пункции.

2.9. СИЛИКОЗ

Поздняя стадия развития силикоза и силикотуберкулеза может проявляться рентгенологически наличием крупных затемнений без анатомических границ. Патологоанатомический субстрат этих затемнений характеризуется наличием разрастания грубей соединительной ткани, замещающей значительную часть легочной паренхимы. Множественные силикотические гранулемы, которые в относительно ранних стадиях силикоза проявляются рентгенологически мелкими узелковыми затемнениями, в поздних стадиях развития процесса сливаются между собой, образуя конгломераты, пронизанные соединительной тканью.

Клинические проявления III стадии силикоза составляют симптомокомплекс, заметно нарушающий жизнедеятельность больных: нарастает одышка, увеличивается количество мокроты, иногда присоединяются кровохарканье, ночной пот, общая слабость, сердечно-сосудистые нарушения.

Рентгенологически в этой стадии определяются крупные интенсивные однородные затемнения неправильной формы, не имеющие анатомических границ (рис. 2.15). Затемнения располагаются в средних или верхних легочных поясах, чаще занимая их периферические отделы. Их образование происходит медленно, в течение нескольких месяцев и даже лет. В большинстве случаев затемнения двусторонние, часто почти симметричные, создают картину, напоминающую бабочку. Фон, на котором проецируются эти затемнения, образован усиленным и деформированным легочным рисунком, отражающим наличие фиброза и нередко цирроза. Неслившиеся силикотические узелки видны в виде милиарных затемнений на всем протяжении легочных полей, за исключением нижних поясов, где на фоне эмфиземы их количество обычно невелико. В связи с циррозом верхних отделов легких корни смещаются кверху, в результате чего их хвостовые отделы свисают вертикально. Плевра, окутывающая легкое и отдельные доли, заметно утолщена. Корни уплотнены, структура их не дифференцируется. Диафрагма уплощена, располагается низко, амплитуда ее дыхательных движений невелика. Если к силикозу присоединяется туберкулезная инфекция, то могут наблюдаться полостные образования.

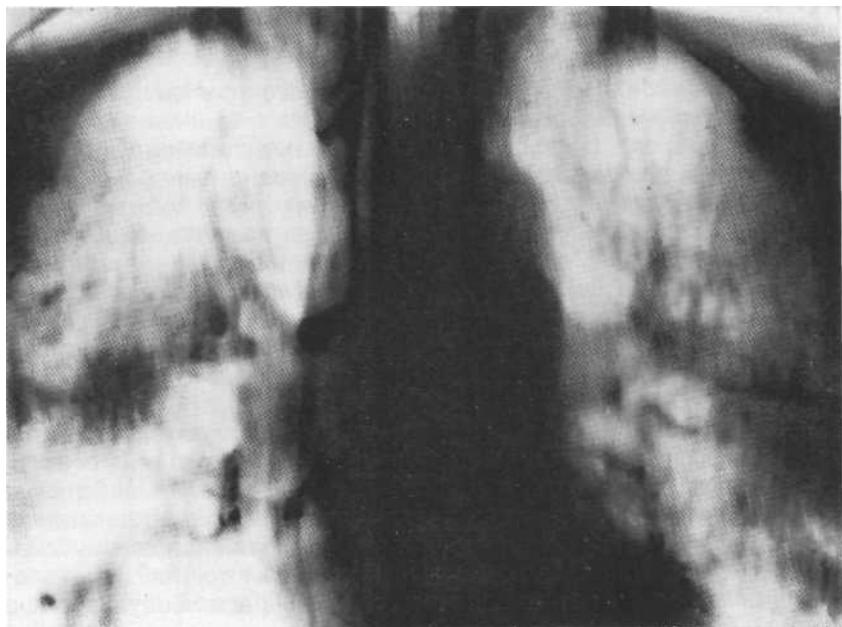


Рис. 2.15. Обзорная рентгенограмма. Силикоз III стадии.

Как видно из приведенного описания, рентгенологическая картина силикоза III стадии по формальным признакам напоминает проявления саркоидоза III стадии: двусторонние затемнения без анатомических границ, мелкие узелковые тени вокруг них, усиление и деформация легочного рисунка, расширение корней легких, уплотнение плевры. Однако между этими заболеваниями есть существенные отличия.

1. Для саркоидоза характерно выраженное увеличение лимфатических узлов корней, иногда также паратрахеальных и бифуркационных, в то время как при силикозе это увеличение менее заметно. С другой стороны, при силикозе часто отмечается краевое обызвествление лимфатических узлов, напоминающее яичную скорлупу, что не свойственно саркоидозу.

2. При саркоидозе затемнения часто располагаются в прикорневых, медиальных отделах легких, в то время как при силикозе они обычно занимают латеральные отделы, т. е. соответствуют плащевидоому слою легких. Кроме того, при саркоидозе могут наблюдаться и односторонние (чаще справа) затемнения, что нехарактерно для силикоза.

3. При саркоидозе динамика рентгенологической картины под влиянием кортикостероидов может быть положительной: рассасываются узелки, окружающие конгломераты, уменьшаются лимфатические узлы. Самочувствие больных заметно улучшается.

Для силикоза эти изменения нетипичны. При силикотуберкулезе специфическое лечение может вызвать положительную клиническую и рентгенологическую динамику.

4. При саркоидозе даже в случае резкого увеличения лимфатических узлов средостения не наблюдается сдавления трахеи, крупных сосудов, пищевода. Рубцовые изменения при силикозе III стадии иногда вызывают подобные изменения.

5. Положительная проба Квейма — Никерсена в сочетании с другими симптомами позволяет установить наличие саркоидоза, в то время как при силикозе она всегда отрицательна. Еще более достоверны данные цитологического исследования материала, полученного при трансрахеальной пункции или медиастиноскопии.

2.10. ВЫПОТ В ПЛЕВРАЛЬНОЙ ПОЛОСТИ

Скопление экссудата или трансудата в свободной плевральной полости рентгенологически проявляется затемнением, расположенным над диафрагмой и широко примыкающим к реберному краю. Верхневнутренняя граница затемнения, именуемая линией Эллиса — Дамуазо, расположена косо, направлена сверху снаружи книзу кнутри. Она вогнута и контур ее нечеткий. При вдохе верхняя граница затемнения вместе с диафрагмой опускается, в фазе выдоха — поднимается вверх.

Выпот, скапливающийся в плевральной полости между листками диафрагмальной плевры, приподнимает основание легкого кверху. В этой стадии никакого затемнения на фоне легочного поля не видно. Лишь при скоплении большого количества жидкости (не менее 500 мл), не умещающейся над диафрагмой, она распространяется на пристеночное пространство плевральной полости и проецируется на фоне легкого. Подобная картина видна только в ортопозиции, т. е. в вертикальном положении исследуемого и при горизонтальном ходе пучка рентгеновских лучей. В горизонтальном положении исследуемого и при вертикальном направлении пучка лучей жидкость более или менее равномерно растекается по свободной плевральной полости, понижая прозрачность всего легочного поля. В латеропозиции (исследование, проводимое в горизонтальном положении больного и при таком же направлении рентгеновских лучей) жидкость скапливается у реберного края, образуя интенсивную лентовидную тень, ширина которой зависит от количества жидкости.

Поскольку выпот в плевральной полости — явление вторичное, его обнаружение должно служить указанием на наличие патологического процесса, являющегося первопричиной выявленных изменений. Это может быть заболевание легких, сердца, а иногда и отдаленного органа, например, среднего уха или яичника, или системное заболевание типа красной волчанки. Для того чтобы отличить свободный выпот в плевральной полости от иного патологического процесса, лучше всего провести полипозиционное рентгенологическое исследование.

2.11. СИСТЕМНАЯ КРАСНАЯ ВОЛЧАНКА

Заболевание относится к группе так называемых больших коллагенозов. В настоящее время многие исследователи расценивают его как аутоиммунный процесс. Болеют чаще женщины детородного возраста. Болезнь проявляется повышением температуры тела, болями и воспалительными изменениями в суставах и серозных оболочках, поражением почек и центральной нервной системы, изменениями в крови. Более чем в половине случаев поражаются легкие. Иногда легочные изменения длительное время служат единственным проявлением системной красной волчанки. При гистологическом исследовании обнаруживаются отек альвеолярных перегородок, стенок капилляров и бронхиол, некротизирующий альвеолит, интерстициальная пневмония. В плевре выявляются признаки серозно-фибринозного воспаления.

При рентгенологическом исследовании органов грудной клетки обращает на себя внимание наличие жидкости в плевральной полости. Изменения в легких разнообразны. В одних случаях преобладают интерстициальные изменения, в других — паренхиматозные в виде очагов или массивных затемнений. Последние обычно не имеют анатомических границ, их интенсивность невелика, контуры нечеткие, размытые. Иногда сквозь подобное затемнение, особенно на суперэкспонированном снимке, можно увидеть избыточный, грубый легочный рисунок. Излюбленная локализация затемнений — нижние легочные пояса. Распад на их фоне встречается редко. Затемнение чаще одностороннее, но при прогрессировании процесса в большинстве случаев аналогичное затемнение появляется и в контралатеральном легком. Характер затемнения, определяемого на фоне легочного поля при системной красной волчанке, не отличается от подобных изменений при других патологических процессах. Однако для системной красной волчанки типична триада симптомов, учет которых позволяет поставить правильный диагноз: затемнение на фоне базального отдела легочного поля, выпот в плевральной полости и заметное увеличение размеров сердца. Последний симптом обусловлен специфическим эндомиокардитом, а в ряде случаев и выпотом в полости перикарда. После рассасывания выпота в плевральной полости формируются обширные шварты. Присоединение инфекции изменяет течение процесса: отмечаются признаки абсцедирования, гангрены легкого, эмпиемы плевры.

2.12. СИНДРОМ ГУДПАСЧЕРА

Этим термином обозначают сочетание повторных легочных кровотечений с гломерулонефритом. Заболевание выявляют преимущественно у молодых людей, у женщин в 3 раза чаще, чем у мужчин. Клиническая картина складывается из кашля, гипохромной анемии, легочных кровотечений, к которым позднее присоединяются симптомы гломерулонефрита. Этиология забо-

левания неизвестна. В патогенезе его, по-видимому, определенную роль играет аутоиммунный механизм, проявляющийся возникновением антител к базальным мембранам легочных и почечных капилляров. Прогноз, как правило, плохой: больные погибают от легочного кровотечения или уремии. Определенное значение в терапии имеют кортикостероиды, иммунодепрессанты, гемодиализ.

При гистологическом исследовании в легких обнаруживают внутриальвеолярные кровоизлияния, богатый фибрином экссудат, макрофаги, содержащие гемосидерин, в почках — диффузный и очаговый гломерулонефрит.

Рентгенологическими признаками синдрома Гудпасчера в легких являются пневмониеподобные затемнения в средних или базальных отделах легких без анатомических границ, в большинстве случаев невысокой интенсивности, без выраженной реакции корней легких и плевры. На фоне остальных отделов легочных полей могут определяться признаки гемосидероза. Подобная картина в сочетании с повторными кровотечениями и изменениями в почках дает возможность поставить правильный диагноз.

2.13. АЛЬВЕОЛЯРНЫЙ МИКРОЛИТИАЗ

Альвеолярный микролитиаз — редкое заболевание, при котором в результате нарушения минерального обмена в просветах и стенках альвеол откладываются соли кальция. В просвете альвеол эти отложения принимают сферическую форму и располагаются свободно либо связаны с их стенками посредством обызвествленных чешуек. На разрезе кальциевые сферолиты имеют слоистое строение, обусловленное концентрическим отложением кальциевых масс в течение длительного времени. Интерстициальная ткань легкого в такой степени пропитана соединениями извести, что теряет как клеточную, так и тканевую структуру. Гистохимический анализ показывает, что в легочной ткани откладываются в основном фосфаты и карбонаты кальция.

Клинические проявления болезни мало выражены. Основной симптом — очень медленно нарастающая одышка. Вначале она выражена незначительно, иногда отсутствует. В таких случаях заболевание обнаруживается случайно при рентгенологическом исследовании. По мере накопления микролитов дыхательная поверхность легких уменьшается и одышка постепенно нарастает, но это происходит в течение многих лет. Нередко заболевание обнаруживается в детском возрасте, иногда у совсем маленьких детей. Описаны случаи заболевания у нескольких членов одной семьи. При многократном исследовании мокроты в редких случаях определяются мелкие кальцинаты. То же относится и к биохимическому анализу периферической крови: у одних больных наблюдается гиперкальциемия, у других содержание кальция близко к норме.

Рентгенологическая картина типична, даже патогномична.

**Дифференциально-диагностические признаки затемнений
в легких без анатомических границ**

Заболевание	Характеристика затемнения					
	сроки появления	количество затемнений	локализация	интенсивность	структура	контуры
	1	2	3	4	5	6
Крупозная пневмония	Первые 1—2 дня	Чаще единичное, в пределах одной доли	Любой отдел, чаще одностороннее	Высокая	На фоне затемнения видны просветы бронхов	Четкие на границе с плеврой
Бронхопневмония	Первые 1—2 дня	Нередко множественные	Чаще базальные отделы, двусторонняя	Средняя	Просветы бронхов видны неотчетливо	Нечеткие
Стафилококковая пневмония	С 1-го до 4-го дня	При первичной — единичное, при вторичной — множественные	Чаще средние и базальные отделы	Средняя, высокая	Неоднородная, видны участки расплавления; быстрая динамика	»
Фридлендеровская пневмония	Первые 24 ч	Обычно единичное	Любой отдел, чаще в пределах одной доли	Средняя, высокая	Вначале однородная, позднее видны полости абсцессов	»
Аспирационная пневмония	Нередко в первые сутки после аспирации	Чаще единичное	Нижние или задние отделы	Средняя, высокая	Неоднородная, часто видны признаки распада	Нечеткие

Заболевание	Характеристика затемнения					
	состояние окружающего легочного рисунка	состояние корней легких	состояние плевры	размеры пораженного отдела	сроки обратного развития	исследования, способствующие отличительному распознаванию
	7	8	9	10	11	12
Крупозная пневмония	Умеренно усилен за счет гиперемии	Нерезко расширены	Утолщена, часто выпот	Умеренно увеличены	С 5—7-го дня, часто с восстановлением нормальной картины	Томография, особенно в боковой проекции
Бронхопневмония	Умеренно усилен	То же	Утолщена, иногда выпот	Не изменены	Со 2—3-й недели, обычно с восстановлением нормальной картины	Обзорная рентгенография, томография
Стафилококковая пневмония	Нерезко усилен	Расширены, гомогенизированы	Утолщена, часто эмпиема, спонтанный пневмоторакс	То же	С 4—6-й недели, без восстановления нормальной картины	Томография, бактериологическое исследование
Фридендеровская пневмония	Усилен	То же	Утолщена, иногда выпот, нередко спонтанный пневмоторакс	Увеличены	Со 2—3-го месяца, часто с переходом в хроническую пневмонию	Томография, бактериологическое исследование
Аспирационная пневмония	Незначительно усилен	Незначительно расширены	Часто выпот	Часто уменьшаются, особенно при обтурации бронха	Часто поздние — с 8—10-й недели	Уточнение анамнеза

Заболевание	Характеристика затемнения					
	сроки появления	количество затемнений	локализация	интенсивность	структура	контуры
	1	2	3	4	5	6
Вирусные пневмонии	Через несколько дней после начала заболевания	Чаще множественные	Обычно базальные отделы, двусторонняя	Низкая	Однородная	Нечеткие, размытые
Хроническая пневмония	Через 8—10 нед и более после начала острой пневмонии	Обычно единичное	Любой отдел, часто средняя и язычковая доли	Средняя	Неоднородная	Нечеткие
Гипостаз, гипостатическая пневмония	Чаще длительные	1—2	Базальные отделы	>	Однородная	Размытые
Отек	Неопределенные	Чаще 2, иногда 3—4	Средние, иногда нижние отделы	Невысокая	Однородная	Размытые
Инфаркт, инфарктная пневмония	Чаще на 2—3-й день	Чаще единичное	Любой отдел, чаще средний и нижний	Высокая	Неоднородная	Нечеткие
Бронхиоло-альвеолярный рак	Неизвестны	Вначале единичное	Чаще нижний отдел	Значале невысокая, позднее средняя и высокая	Однородная	>

Заблевание	Характеристика затемнения					
	состояние окружающего легочного рисунка	состояние корней легких	состояние плевры	размеры пораженного отдела	сроки обратного развития	исследования, способствующие отличительному распознаванию
	7	8	9	10	11	12
Вирусные пневмонии	Резко усилен	Умеренно рас- ширены	Иногда небольшой выпот	Обычные	Начиная с 4—6-й недели	Серологическое исследование
Хроническая пневмония	Обычно мало изме- нен, при обостре- нии усилен	Уплотнены, ча- сто смещены в сторону пора- жения	Шварты	Уменьшены	Длительные; при благоприятном ис- ходе местный пнев- москлероз	Бронхография
Гипостаз, гипоста- тическая пневмо- ния	Выраженное уси- ление на всем про- тяжении за счет гиперемии	Расширены, ветвисты	Часто транссудат	Незначитель- но увеличе- ны	Обычно длитель- ные, связаны с со- стоянием кровооб- ращения	Уточнение состоя- ния сердечно-сосу- дистой системы
Отек	Усилен	Расширен, нест- руктурны	То же	Умеренно увеличены	Чаще длительные, связаны с первич- ным процессом	Уточнение анамне- за и состояния сер- дечно-сосудистой системы
Инфаркт, инфаркт- ная пневмония	Усилен, при тром- боэмболии легоч- ной артерии обед- нен	Умеренно рас- ширены	Редко пиопневно- торакс	В части слу- чаев умерен- но увеличе- ны	Длительные, с ис- ходом в фиброз	Клиническое обсле- дование, томогра- фия, ангиография
Бронхиоло-альвео- лярный рак	В ранних стадиях не изменен	В поздних ста- диях умеренно расширены	Редко плеврит	Обычные	Затемнения про- грессивно увеличи- ваются	Анализ мокроты на перстневидные клетки, пункция

Заболевание	Характеристика затемнения					
	сроки появления	количество затемнений	локализация	интенсивность	структура	контуры
	1	2	3	4	5	6
Актиномикоз	Длительные (недели, месяцы)	Чаще единичное	Преимущественно верхние, медиальные отделы	Высокая	Неоднородная, часто распад	Размытые
Аспергиллез	Длительные	Чаще единичное, может быть двусторонним	Часто верхние отделы	Средняя	Неоднородная, часто распад	Размытые
Кандидоз	В ряде случаев в течение 24 ч	Нередко множественные, двусторонние	Прикорневые отделы, средние и нижние пояса		Однородная	Нечеткие
Гистоплазмоз	Несколько дней, 2—3 нед	Чаще единичное	Средние и нижние пояса	Средняя	Неоднородная, нередко распад	Нечеткие
Криптококкоз	3—5 дней	Чаще единичные	Чаще нижние отделы	Невысокая, средняя	Неоднородная, часто распад	

Заболевание	Характеристика затемнения					
	состояние окружающего легочного рисунка	состояние корней легких	состояние плевры	размеры пораженного отдела	сроки обратного развития	исследования, способствующие отличительному распознаванию
	7	8	9	10	11	12
Актиномикоз	Нерезко усилен	Незначительно расширены	Шварты, выпот	Увеличены	Очень длительные; тенденция к прогрессированию	Исследование мокроты, рентгенография ребер грудника, бронхография
Аспергиллез	Незначительно усилен	Незначительно расширены или не изменены	Чаше не изменена	Не изменены	Длительные	Анализ мокроты
Кандидоз	Заметно усилен	Расширены^ го-могенизированные	Шварты, выпот	То же	При интенсивном лечении начиная со 2-й недели	Анализ мокроты, лечение ex juvantibus
Гистоплазмоз	Не изменен	Увеличены в различной степени; после излечения — петрификаты в лимфатических узлах	Утолщена	Слегка увеличены	Длительные; после рассасывания — фиброз, петрификаты	Анализ мокроты
Криптококкоз	» >	Незначительно расширены	Умеренно утолще- на	Не изменены	Несколько недель; исход в индуративное поле; петрификаты	То же

Заболевание	Характеристика затемнения					
	сроки появления	количество затемнений	локализация	интенсивность	структура	контуры
	1	2	3	4	5	6
Аскаридоз	Несколько часов 1—2 дня	Единичные, множественные	Любой отдел	Невысокая	Однородная	Размытые
Амебиаз	Недели, месяцы	Чаще единичное	Базальный отдел правого легкого	Высокая	Неоднородная, нередко распад	Нечеткие
Альвеолярный эхинококкоз	Длительные	Чаще единичное	Нижние отделы	Средняя	Неоднородная	Относительно четкие
Парагонимоз	Недели	Чаще множественные	Нижние отделы, обычно справа	Средняя	Вначале однородная	Относительно четкие
"аркоидоз, II стадия	Месяцы, годы	Чаще множественные, двусторонние	Чаще средние и прикорневые отделы	Высокая	Не совсем однородна	То же

Заболевание	Характеристика затемнения					
	состояние окружающего легочного рисунка	состояние корней легких	состояние плевры	размеры пораженного отдела	сроки обратного развития	исследования, способствующие отличительному распознаванию
	7	8	9	10		12
Аскаридоз	Умеренно усилен	Расширены	Утолщена, иногда небольшой выпот	То же	3—5 дней с полным восстановлением нормальной картины	Анализ мокроты и крови на эозинофилию, повторное исследование через 2—3 дня
Амебиаз	Усилен вблизи инфильтрата	Умеренно расширены	Утолщена; часто выпот, нередко легочно-печеночный свищ	Умеренно увеличены	Несколько недель	Анализ мокроты, исследование печени, анализ крови на эозинофилию
Альвеолярный эхинококкоз	Слегка усилен	Мало изменены	Шварты, выпот	Нерезко увеличены	Весьма длительные	Реакция гемагглютинации, анализ мокроты и крови на эозинофилию
Парагонимоз	Умеренно усилен	Умеренно расширены	Утолщена, выпот в диафрагмальной плевре	Не изменены	Недели, месяцы	Анализ мокроты на яйца глистов
Саркоидоз, III стадия	Усилен, деформирован	Резко расширены, контуры полициклически	Умеренно уплотнена	То же	Очень длительные, возможно только частичное обратное развитие	Пункция лимфатических узлов
—						

Заболевание	Характеристика затемнения					
	сроки появления	количество затемнений	локализация	интенсивность	структура	контуры
	1	2	3	4	5	6
Силикоз, III стадия	Годы	То же	Чаще верхние и средние отделы	Весьма высокая	Неоднородная	Не совсем четкие
Экссудативный плеврит	От нескольких часов до нескольких недель	Чаще единичное	Обычно нижне-наружные отделы	Высокая	Однородная	Косая вогнутая, не совсем четкая граница
Красная волчанка	Длительные	Чаще единичное	Нижние пояса	Средняя	Однородная	Нечеткие
Синдром Гудпасчера	>	Чаще единичные	Средние, нижние отделы	Невысокая	>	»
Альвеолярный микролитиаз	Очень длительные (десятилетия)	Обычно двусторонние	Нижние, иногда и средние отделы	Очень высокая	»	Довольно четкие

Заболевание	Характеристика затемнения					
	состояние окружающего легочного рисунка	состояние корней легких	состояние плевры	размеры пораженного отдела	сроки обратного развития	исследования, способствующие отличительному распознаванию
	7	8	9	10	11	12
Силикоз, III стадия	Деформирован по склеротическому типу	Уплотнены, смещены кверху	Резко утолщена	Уменьшены	Изменения необратимы	Изучение профессионального маршрута, анализ мокроты на микобактерии туберкулеза
Экссудативный плеврит	Мало изменен	Мало изменены	Утолщена, содержит выпот	Плевральные листки раздвинуты, легкое сдавлено	От нескольких дней до многих недель	Латерография на больном боку
Красная волчанка	Усилен	Умеренно расширены	Выпот в плевре	Не изменены	Длительные	Определение размеров сердца, пункционная биопсия
Синдром Гудпаечера	Мало изменен	Не изменены	Не изменена	То же	Без тенденции к обратному развитию	Исследование почек на наличие гломерулонефрита
Альвеолярный микролитиаз	Не прослеживается	Не видны	Утолщена, часто обызвествлена	Увеличены	Обратного развития не наблюдается	Анализ мокроты на микролиты, биохимический анализ крови (гиперкальциемия)

В базальных и нередко в средних отделах легких выявляется субмилиарная диссеминация, полностью перекрывающая легочный рисунок. Диаметр отдельных узелков составляет 0,3—0,4 мм. Несмотря на это, интенсивность теней высока и тенденция к их слиянию отсутствует. Наиболее густо узелки располагаются над диафрагмой; в краниальном направлении их количество прогрессивно уменьшается. Верхушки и подключичные отделы легких в большинстве случаев свободны от микролитов или содержат их лишь в небольшом количестве. При длительном динамическом наблюдении отмечаются постепенное нарастание количества микролитов и увеличение площади поражения легких.

Мы рассматриваем это заболевание, проявляющееся в основном картиной мелкой диссеминации, в настоящем разделе потому, что при скоплении в базальных отделах легких очень большого количества солей кальция картина диссеминации сменяется однородным высокоинтенсивным затемнением обоих легочных полей, занимающим всю их ширину от срединной тени до реберного края. В верхнем отделе затемнение становится менее интенсивным и на фоне его можно различить характерную для данного заболевания диссеминацию. Типичная рентгенологическая картина микролитиаза даст возможность поставить диагноз, не прибегая к пункции легкого.

Дифференциально-диагностические признаки затемнений без анатомических границ приведены в табл. 2.2.

3. ОКРУГЛЫЕ ЗАТЕМНЕНИЯ

3.1. ОПРЕДЕЛЕНИЕ ПОНЯТИЯ

К округлым затемнениям, или шаровидным образованиям, легких относятся заболевания, протекающие с определенной клинической картиной или бессимптомно и рентгенологически выражающиеся в виде одного или нескольких (намного реже) фокусов затемнения, имеющих более или менее округлую форму. Различны и размеры этих образований (диаметр от 1 до 10 см и более). Они могут быть однородными и неоднородными. При этом их неоднородность может быть обусловлена как просветлениями, так и еще более интенсивными затемнениями, например в виде точечных и ключевых.

Долгое время считалось, что дифференциальная диагностика так называемых шаровидных образований легких — очень трудная и часто неразрешимая задача. С годами менялось лишь количество заболеваний, входящих в этот ряд. Одни авторы вначале указывали, что их количество составляет 45 нозологических единиц, затем оно увеличилось до 72, а впоследствии возросло до 100 и более. Разумеется, дифференцировать такое количество нозологических форм в повседневной практической работе невозможно.

Личный и коллективный опыт и более детальное изучение проблемы показали, что большинство заболеваний, входящих в этот перечень, либо очень редко встречается, либо без достаточных оснований отнесено к внутрилегочным шаровидным образованиям, например сосок молочной железы, пигментное образование на коже, подкожные опухоли и др. С практической целью мы различаем четыре группы часто встречающихся заболеваний, которые следует дифференцировать друг от друга и от более редких образований: периферический рак легкого; туберкуломы; периферические (внеbronхиальные) доброкачественные опухоли легких, ретенционные и паразитарные кисты; абсцесс легкого и круглые фокусы хронической пневмонии. Они имеют место более чем у 95—96% больных, у которых заболевания проявляются округлыми затемнениями легких. Подобная тактика оказалась плодотворной.

3.2. МЕТОДИКИ ИССЛЕДОВАНИЯ

Для диагностики и дифференциальной диагностики округлых затемнений легких применяются следующие методики:

1. Рентгеноскопия и рентгенография.
2. Многопроекционная томография. Особенно важны томо-

граммы, сделанные специально для изучения паренхимы легкого и структуры самого затемнения.

3. Бронхография, в том числе направленная.

4. Аорто- и ангиопульмонография.

5. Бронхофиброскопия с забором материала (из мелких ветвей для цитогистологического исследования).

6. Трансторакальная пункция иод рентгенотелевизионным контролем.

3.3. ПЕРИФЕРИЧЕСКИЙ РАК ЛЕГКОГО

Периферический рак — злокачественная опухоль, возникающая из эпителия мелких бронхов (начиная с 4-го порядка) и имеющая более или менее округлую форму.

Локализация. Периферический раковый узел может располагаться в любом из сегментов правого и левого легкого. Характерно его преимущественное расположение в передних сегментах. В 20% случаев он локализуется в переднем (вместе с аксиллярным субсегментом) сегменте верхней доли, что нехарактерно для туберкуломы. Иными словами, наличие округлой тени в передних сегментах верхних долей легких на определенном расстоянии от плевры заставляет думать в первую очередь о раке.

Форма образования — важный диагностический признак. Маленький периферически расположенный раковый узел (диаметром до 2 см) обычно имеет неправильную округлую форму (рис. 3.1, а), узлы средних и больших размеров — более правильную шаровидную форму (рис. 3.1, б). Однако это подразделение весьма условно. Форма патологической тени на рентгенограммах, выполненных в двух проекциях, имеет значение только в сочетании с другими скиалогическими признаками.

Размеры образования могут быть различными (диаметр от 0,5 до 20 см) и сами по себе не несут диагностической информации. Однако, коррелируя этот признак с формой и контурами, можно получить данные, важные для постановки диагноза.

Количество. Периферический рак легкого, как правило, проявляется одиночным узлом. Мы лишь однажды наблюдали два рядом расположенных узла, имевших различное гистологическое строение. Редки такие сообщения и в литературе.

Однако наличие одиночного узла как отличительный признак периферического рака легкого не всегда бесспорно. В частности, должна быть учтена, правда редкая, возможность ретроградных метастазов рака.

Интенсивность тени ракового узла находится в прямой зависимости от его размеров. При диаметре узла до 2 см она, как правило, невелика. При увеличении диаметра затемнения интенсивность его нарастает, но только при опухолях больших размеров интенсивность тени бывает высокой.

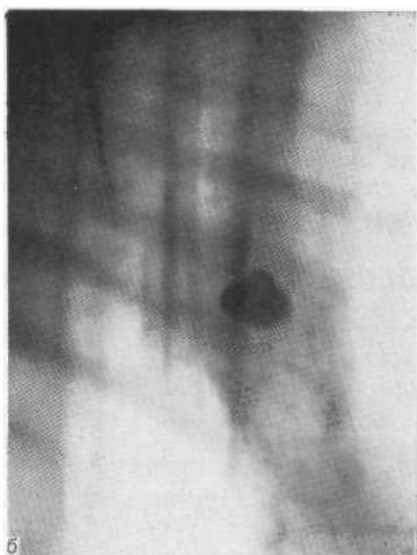
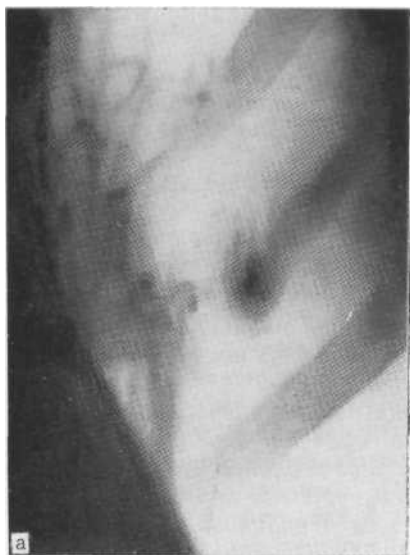

Рис. 3.1. Томограммы больных с доказанным на операции периферическим раком: опухолевые узлы диаметром 1 см (а) и 2,1 см (б). Узел размером около 2 см приобретает более округлую форму, а его контуры становятся более четкими, бугристыми.

Структура. Неоднородность тени патологического фокуса — довольно частый признак. Обычно он обусловлен неравномерным ростом опухоли или наличием двух—трех узелков, еще не слившихся между собой. Обызвествление в толще опухоли или по ее краю встречается очень редко. Это обычно связано с тем, что раковый узел при своем росте достигает обызвествленного туберкулезного очага и «поглощает» его. Неравномерный рост опухоли и обусловленная этим многоузловатость тени [Шаров Б. К., 1974] создают в одной из проекций картину неоднородности.

Наружные контуры — важный диагностический критерий периферического рака. Характеристика контуров затемнения включает два признака — их форму (гладкие, полициклические, бугристые) и степень четкости (размытые, нечеткие, не совсем четкие, резкие). Характеристика контуров, размеров и формы патологического образования дает наиболее полную и важную информацию для установления диагноза периферического рака и его дифференциации от других шаровидных образований легких. При наличии распада патологического фокуса появляется возможность анализа и внутренних контуров, который проводится по тем же принципам. Однако следует указать на отсутствие объективных критериев оценки четкости контуров. Нередко это приводит к тому, что контуры одной и той же тени трактуются по-разному.

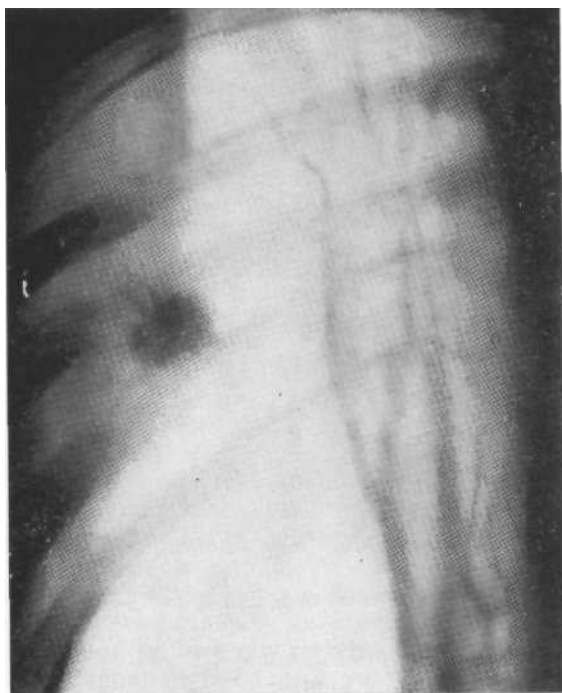


Рис. 3.2. Томограмма. Периферический рак (опухолевый узел диаметром 2,2 см). Контуры шаровидной тени бугристые и лучистые. Вырезки Риглера у наружного края. Операция.

В практической работе мы судим о контурах патологической тени на основании анализа снимков в прямой и боковой проекциях, включая томограммы, сделанные на оптимальных срезах. Размытыми (см. рис. 3.68) мы считаем такие контуры, при которых не удастся провести границу между патологической тенью и окружающей легочной тканью. Если на каком-нибудь участке контур патологической тени все же можно отличить от окружающей ткани, он характеризуется как нечеткий. Резкими мы называем контуры в том случае, если они как бы обведены острием карандаша, а сама округлая тень расположена на неизмененном фоне (см. рис. 3.19, 3.21). Наконец, если от патологического фокуса с резкими контурами к окружающей легочной ткани где-либо отходят небольшие линейные тени в виде тяжей и если такая тень локализуется на несколько измененном фоне, то мы расцениваем контуры как не совсем четкие (рис. 3.2; см. рис. 3.8, 3.11).

При периферическом раке контуры опухоли могут быть нечеткими, не совсем четкими и четкими, что зависит от фазы ее развития. Ценным дифференциально-диагностическим признаком является наличие «вырезки» по контуру (симптом Риглера), свидетельствующий о ее неравномерном росте.

Для рака характерны два признака — бугристые и не совсем

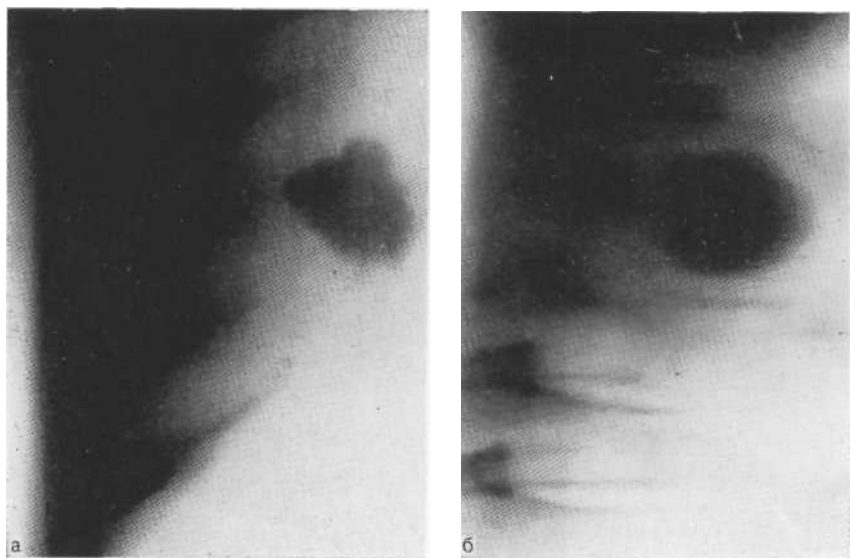


Рис. 3.3. Томограммы. Периферический рак легких (опухолевые узлы диаметром 3 см),

а — контуры тени бугристые и лучистые; б — контуры бугристые, но более четкие.

четкие контуры. Выявляется лучистость, которая обусловлена в основном раковым лимфангитом (рис. 3.3, а).

Окружающая легочная ткань. В отличие от доброкачественных опухолей периферически локализующийся раковый узел довольно редко располагается на фоне совершенно неизменной паренхимы. Как правило, прозрачность окружающей легочной ткани несколько понижена и вокруг опухоли виден сетчатый рисунок, который служит проявлением ракового лимфангита и непосредственно инфильтративного роста опухоли.

Связь с корнем легкого. При периферическом раке рентгенологически довольно часто видна дорожка к корню легкого. Е. Л. Кевеш (1956) считает, что она обусловлена лимфангитом, а по мнению С. Я. Марморштейна (1956) и Г. Л. Теофилова (1958)—перибронхиальным и периваскулярным ростом опухоли либо цепочкой увеличенных лимфатических узлов. Диагностическая ценность этого признака невелика.

Динамика развития ракового узла. Как уже указывалось, опухоли диаметром до 2 см имеют неправильно полигональную, овальную или неправильно шаровидную форму. Они расположены на малоизмененном легочном фоне. Контуры их на прицельных снимках можно характеризовать как не совсем четкие. Интенсивность их тени низкая или средняя. На структурных томограммах видны многоузловатость, бугристость и лучистость. При больших размерах опухоли (диаметр 2,5—

3 см) тень ее приобретает более правильную округлую форму, более рельефно выступает бугристость, хорошо видна лучистость контуров. Форма раковых узлов, достигших 3—3,5 см в диаметре, приближается к округлой, а контуры становятся еще более четкими, что в части случаев затрудняет дифференциацию от доброкачественных опухолей. При дальнейшем росте ракового узла четкость контуров обычно теряется, вновь появляются бугристость (если она на определенном этапе не прослеживалась), лучистость, а затем полости распада.

Такая последовательность изменений формы и контуров в зависимости от размеров ракового узла наблюдается наиболее часто. Однако бывают исключения. Так, нередко приходится наблюдать периферически расположенный раковый узел, диаметром 3—3,5 см, с не совсем четкими лучистыми контурами, что облегчает дифференциальную диагностику. В части случаев раковый узел достигает очень больших размеров (диаметр 10—16 см), сохраняя достаточную четкость контуров, не превращаясь в центральный рак и не распадаясь (см. рис. 3.23). С другой стороны, хоть и редко, встречаются полости распада в раковых узлах диаметром до 2 см (см. рис. 3.12).

Описанные варианты развития периферического рака необходимо учитывать при дифференциальной диагностике с другими шаровидными образованиями легких, в первую очередь с туберкулезом, доброкачественными опухолями, абсцессами, круглыми фокусами хронической пневмонии.

Темпы роста периферического рака. В наши дни отвергнуто мнение о том, что раковый узел всегда растет быстро и непрерывно. Нам, как и другим исследователям, приходилось наблюдать относительно медленный рост ракового узла, длящийся годами. Такие случаи, как, впрочем, и бурный рост опухоли, относительно редки. Намного чаще время удвоения объема опухоли (ВУО) равно в среднем 126 дням [Гуревич Л. А., 1980]. Установлено, что рост ракового узла происходит неравномерно: если с момента возникновения до достижения опухолью диаметра 2 см он растет годами, то для последующего значительного увеличения требуются уже не годы, а месяцы.

С. Я. Мarmorштейн и соавт. (1969), произведя математические расчеты с использованием ЭВМ, пришли к выводу, что от момента возникновения раковой опухоли (условно комплекса клеток, соответствующего размеру 100X100 мкм) до достижения ею площади 1 см² проходит в среднем 5—6 лет, что соответствует примерно 13 ВУО. Авторы также показали, что проходит в среднем 2 года со времени, когда опухоль, достигнув площади 1 см², может быть обнаружена, до ее фактического обнаружения. Из этого следует, что не менее 5—6 лет рак легкого остается недоступным для выявления с помощью рентгенологических методов. Если учесть, что обычно проходит еще в среднем около 2 лет до выявления опухоли при флюорогра-

фическом исследовании, после чего 4—6 мес проводятся различные исследования и консультации, то становятся понятны весьма низкий процент резектабельности и малоутешительные отдаленные результаты хирургического лечения.

Еще в 1958 г. А. Е. Рабухин и Е. В. Ермолаева вслед за L. Rigler (1955) показали, что периферический рак часто развивается в течение 3—5 лет, причем в начальной фазе протекает скрыто либо со слабо выраженным симптомокомплексом общих функциональных расстройств и болевых ощущений. Это подтверждает необходимость ранней диагностики рака легких с систематическим применением для этой цели крупнокадровой флюорографии (интервал в 0,5 года) при обследовании лиц старше 40 лет, а лиц, входящих в группу повышенного риска (мужчины старше 40 лет, курильщики, пациенты с рецидивирующими воспалительными заболеваниями бронхов и легких), с повторным цитологическим исследованием мокроты [Богдан Т. Т., 1970].

Все лица, у которых заподозрено наличие опухоли, должны быть в кратчайшие сроки всесторонне и углубленно обследованы в специализированных пульмонологических отделениях с использованием современных диагностических методов.

Потребность в диагностике и дифференциальной диагностике шаровидных образований легких, в том числе диаметром около 1 см, все время возрастает. Это обстоятельство заставляет пересмотреть и усовершенствовать арсенал как рентгенологических, так и биоптических диагностических методик. Несомненно, возрастает роль бронхоскопии, диагностической катетеризации мелких бронхов и главным образом трансторакальной пункционной биопсии.

3.3.1. РЕНТГЕНОЛОГИЧЕСКАЯ СЕМИОТИКА ФАЗ РАСПАДА ПЕРИФЕРИЧЕСКОГО РАКА ЛЕГКОГО

Появление распада при периферическом раке в большинстве случаев обусловлено несоответствием роста стромы и паренхимы опухоли, особенно часто выявляемом при плоскоклеточном раке. Имеющиеся и медленно образующиеся сосуды не могут обеспечить питание интенсивно растущей паренхимы опухоли, что и приводит к колликативному некрозу. Если некротизированный участок сообщается с бронхом, то на рентгенограммах и томограммах выявляются полости распада.

Распад периферического рака легкого наблюдается более чем в 30% случаев. Тщательное изучение многочисленных рентгенограмм и рентгеноморфологические сопоставления, проведенные на операционном материале, позволили нам совместно с Г. Я. Гительманом (1965) прийти к выводу, что различные рентгенологические формы распада отражают стадии единого процесса и знание их скиалогической картины во многом способствует дифференциации распадающегося рака от распадающей-

ся туберкуломы, хронического абсцесса и круглых фокусов хронической неспецифической пневмонии.

Фаза множественного мелкофокусного распада. Чаще всего она является начальной стадией распада и соответствует возникновению сообщения некротизировавшегося участка опухоли с дренирующим бронхом.

На рентгенограммах в прямой и боковой проекциях мелкие полости распада обычно не видны; лучше всего эти полости, имеющие причудливую форму, выявляются на прямых и боковых томограммах. На фоне интенсивного, не совсем четко очерченного опухолевого узла определяются небольшие, различной формы участки просветления с нечеткими очертаниями. Иногда видна дорожка к корню легкого, но парной полоски дренирующего бронха обычно нет. При бронхографии не удается выполнить полости распада. Бронхи чаще всего проникают в толщу опухоли, обрываясь в ней; реже наблюдается ампутация сегментарного бронха у края узла. Изменений мелких бронхиальных ветвей не отмечается.

На разрезе опухолей, удаленных у этой группы больных, преобладает размягчение. Полости располагаются как в центре, так и на периферии ракового узла. Дренирующий бронх сужен как за счет разрастания опухолевой ткани, так и вследствие скопления в нем отторгшихся опухолевых масс.

Фаза крупнофокусного распада — результат слияния мелких полостей в более крупные. Внутренние контуры более крупных полостей подрыты, бухтообразны, фестончаты. Опухолевый узел сохраняет шаровидную форму и бугристые контуры (рис. 3.4, а, б).

Вторым подвидом этой фазы распада является образование одной эксцентрично расположенной полости. При прогрессировании краевой распад как бы окаймляет ядро опухолевого узла (рис. 3.5). При бронхографии очень редко удается заполнить полость распада.

При исследовании удаленных препаратов отмечается, что ядро опухоли представляет собой расплавленную некротизированную массу. Дренирующий бронх сужен, но проходимость его сохранена в большей степени, чем у больных предыдущей группы.

Фаза центрального распада — конечная стадия распада периферической опухоли. Последняя имеет вид толстостенной (на много реже тонкостенной), более или менее четко очерченной полости распада с уровнем жидкости (см. рис. 3.30, 3.31) либо без него (рис. 3.6). Внутренние контуры полости подрытые, бухтообразные. В этой фазе, как и в предыдущих, большое влияние на рентгенологическую картину оказывает состояние дренирующего бронха. При периодической его закупорке отторгшейся опухолевой тканью может выявляться лишь краевой распад. Однако, обследуя таких больных в различных проекциях, можно убедиться в том, что распад был и остается центральным, но

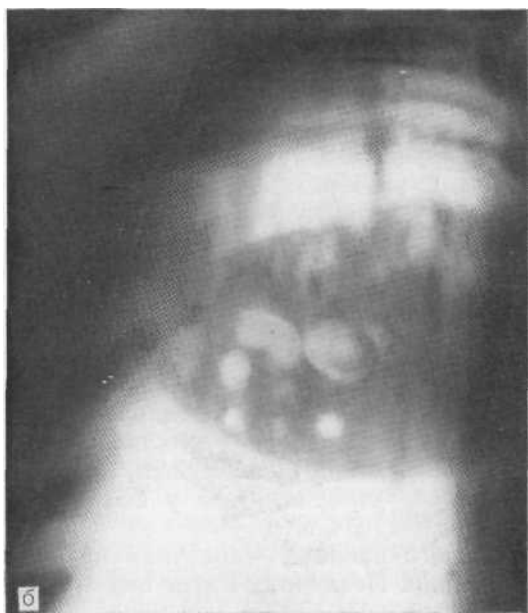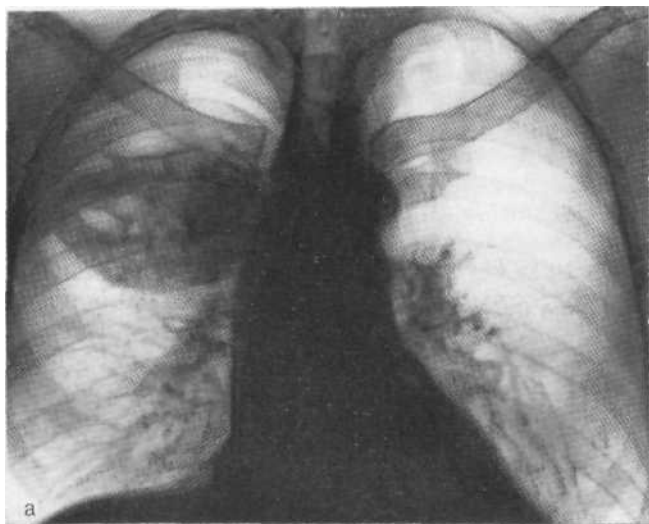


Рис. 3.4. Обзорная рентгенограмма (а) и томограмма (б). Периферический рак верхней доли правого легкого с крупнофокусным распадом. Операция.

полость его в той или иной степени заполнена полужидкими некротическими **масса**ми.

При бронхографии полость распада, как правило, заполнить не удастся, так (как дренирующий бронх, по которому свободно

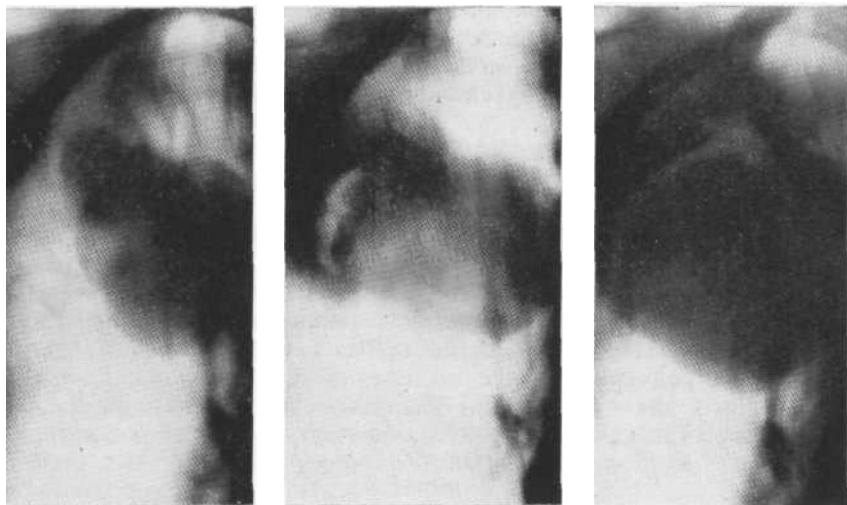


Рис. 3.5. Томограммы в прямой проекции. Периферический рак верхней доли правого легкого. Фазы распада опухолевого узла. Краевой распад. Операция.

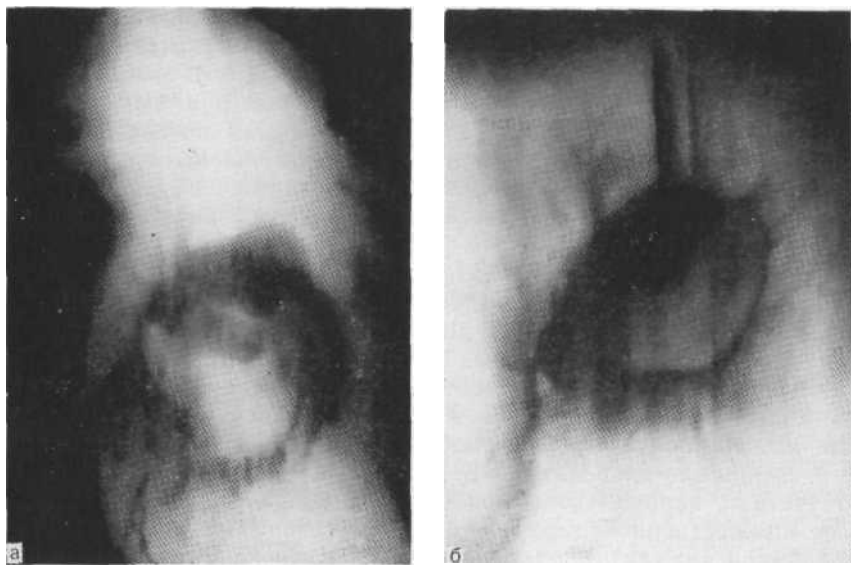


Рис. 3.6. Томограммы в прямой (а) и боковой (б) проекциях. Периферический рак (диаметр опухолевых узлов 5,2 см) с центрально расположенной полостью распада. Наружные контуры тени бугристые, от них в окружающую тень отходят тяжи лимфангита, у нижнего полюса опухоли наружный контур нечеткий. Внутренние контуры подрытые, не совсем четкие. Операция.

поступает воздух, непроходим для вязкой контрастной массы. Выявляется ампутация дренирующего бронха.

Часто видны дорожка к корню легкого без парной полоски дренирующего бронха и увеличенные регионарные лимфатические узлы.

Центральный распад нередко наблюдается при опухолях больших размеров, которые обычно сохраняют относительно четкие наружные контуры. Однако при тщательном томографическом исследовании удается выявить на том или другом участке нечеткость контура, обусловленную инфильтрирующим ростом опухолевого узла. С ростом опухоли чаще всего увеличивается и полость распада. Толщина стенки растущего распадающегося рака долгое время остается без изменений.

Следует подчеркнуть, что выделение трех фаз распада периферического рака отнюдь не исключает того, что первые две фазы могут так быстро перейти в третью, что остаются незамеченными.

3.3.2. БРОНХИОЛО АЛЬВЕОЛЯРНЫЙ РАК

Своеобразие клиники, рентгенологической и цитологической картины, несомненные трудности отграничения, в частности от хронической пневмонии, необходимость в то же время раннего распознавания для успешного хирургического лечения побуждает нас остановиться на этой форме рака легкого более подробно, хотя мы уже говорили о ней в предыдущих разделах.

Бронхиоло-альвеолярный рак (син.: аденоматоз легких, желатиновая, или мукоцеллюлярная аденокарцинома, карцинома с альвеолярными клетками, массивный альвеолярный рак, мультицентрический альвеогенический карциноматоид, поверхностные карциномы, первичная альвеолярная опухоль, эндотелиомы альвеолярного происхождения и др.) впервые описал L. Mallassez (1876).

Существуют различные взгляды на сущность этой формы рака. М. Наста и соавт. (1963) считают его мультицентрическим раком с альвеолярной инвазией, при котором происходит эпителизация не пораженных ранее альвеолярных стенок, заключающаяся в замене обычной альвеолярной оболочки цилиндрическими клетками в стадии мукосекреторной метаплазии. Наиболее многочисленная группа авторов видят отличие бронхиоло-альвеолярного от других форм рака легкого в отсутствии первичного ракового узла, диффузности и первичной множественности поражения, отсутствии морфологических признаков анаплазии пролиферирующего цилиндрического эпителия, подлинного инфильтрирующего роста и деструкции тканей. По их мнению, бронхиоло-альвеолярный рак — это своеобразная экстрабронхиальная опухоль мультицентрического характера, способная проявлять признаки злокачественного роста.

Различают две основные формы бронхиоло-альвеолярного рака — очаговую и диффузную. Рентгенодинамические наблюдения и главным образом рентгеноморфологические сопоставления при изучении операционного материала позволяют считать, что распространенные и диффузные формы представляют собой не исходно самостоятельный процесс, а далеко зашедшие стадии вначале ограниченного заболевания.

Широкое применение крупнокадровой флюорографии, улучшение диагностики и морфологической верификации шаровидных образований легких нередко позволяют диагностировать начальный процесс в виде одиночных узлов. Именно это является предметом изложения в разделе 3, поскольку бронхиоло-альвеолярный рак необходимо отличать от других округлых образований легких.

Заболевание встречается почти одинаково часто у мужчин и женщин, преимущественно в возрасте старше 40 лет. Мы наблюдали бронхиоло-альвеолярный рак у больной 27 лет. В литературе имеются сообщения о его развитии в еще более молодом возрасте.

По данным большинства авторов, ведущим симптомом заболевания является упорный кашель с выделением большого количества жидкой пенистой мокроты (до 1 л), иногда содержащей прожилки крови. Часто наблюдаются одышка и боли в груди на стороне поражения. По мере прогрессирования болезни нарастают слабость и похудание. Исследование мокроты либо промывных вод бронхов позволяет обнаружить характерные для этого процесса перстневидные клетки.

Рентгенологически во всех полях (одного или обоих легких) определяются различной величины множественные округлые тени с расплывчатыми контурами и выраженной наклоном к слиянию. Несмотря на большой объем поражения, увеличения внутригрудных лимфатических узлов обычно не отмечается, а бронхиальная проходимость сохранена.

По-иному протекает болезнь у больных с одиночными узлами. В большинстве случаев процесс выявляется при профилактическом осмотре. Клиническая картина нехарактерна.

Размеры опухоли variabelны. Форма его неправильная, полигональная вследствие неравномерного роста составляющих ее узлов. Контуров опухоли нечеткие, бугристые. Структура узла, как правило, неоднородна за счет фрагментации тени, линейных и точечных просветлений, располагающихся центрально и по периферии. Эти просветления, обнаруживаемые на томограммах, являются не участками распада, а отображением просветов мельчайших бронхов, бронхиол и островков сохранившейся легочной ткани. Легочная ткань вокруг опухоли обычно нерезко изменена. Это же можно сказать о состоянии корней легких. При селективной бронхографии часть бронхов 4—5-го порядка входит в опухоль, истончается и обрывается в ней (рис. 3.7).

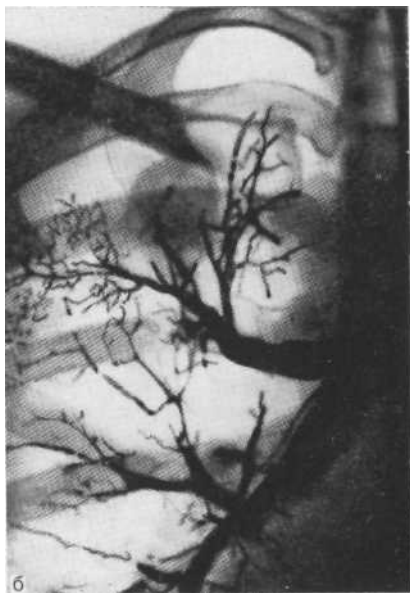
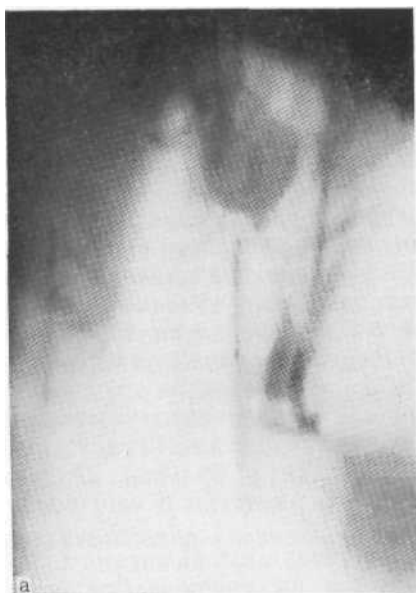
Рис. 3.7. Томограмма в боковой проекции (а) и бронхограмма в прямой (б). Аденоматозный узел в верхней доле правого легкого. Мелкие бронхи входят в опухоль, истончаются и обрываются в ней. Одна из субсегментарных ветвей обрывается у края опухоли. Операция.

В большей части случаев узел бронхиоло-альвеолярного рака скиалогическм ничем не отличается от узлов при других видах периферического рака (рис. 3.8). Особенность его в том, что при исследовании удаленного препарата в центре узла часто находят не полость распада, а участок мало измененных альвеол, которые на фоне затемнения симулируют полость распада. Методами, позволяющими установить истинную природу заболевания, являются катетеризационная биопсия и трансторакальная пункция. В части случаев иногда оказывается положительным цитологическое исследование мокроты *М* промывных вод бронхов.

3.3.3, СПЕЦИАЛЬНЫЕ МЕТОДЫ ИССЛЕДОВАНИЯ

В последние годы Широкое распространение получили биоптические методы исследования, позволяющие получить материал для цитологического и гистологического подтверждения характера опухоли.

При более центральном расположении патологического фокуса наилучшие результаты дает катетеризационная биопсия, производимая гибкими бронхофиброскопами или жесткими бршхоскопами, а при расположении в плащевой зоне—транс-

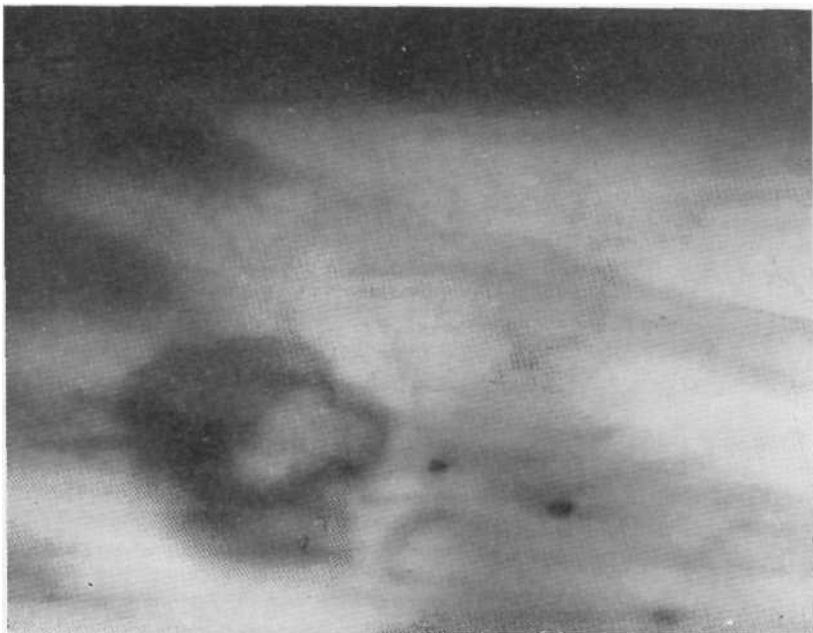

Рис. 3.8. Томограмма в боковой проекции с поперечным направлением размазывания (контактный отпечаток). Во II сегменте видна шаровидная тень с выраженными бугристыми и лучистыми контурами и полостью распада в центре. Операция. При гистологическом исследовании обнаружен бронхиоло-альвеолярный рак.

торакальная игловая биопсия. Оба эти метода применяются под контролем рентгеновского аппарата, эхотомографии или компьютерной томографии. По данным М. Bernardino (1984), в США чрескожная пункционная биопсия — одно из наиболее частых вмешательств, которое проводится в амбулаторных условиях под контролем ультразвуковых датчиков или компьютерной томографии. При опухолях и опухолевидных образованиях грудной клетки положительный результат получается в 73—95%, печени — в 83—98%, поджелудочной железы — в 60—90%, надпочечников и почек — в 90%, лимфатических узлов — в 65—90%, костей — в 94% случаев. О более скромных результатах (1064 биопсий) сообщают М. Dubay и соавт. (1983): точный диагноз установлен в 76,5% случаев. Из осложнений, по данным F. Ebner и сотр. (1983), наиболее часты плевноторакс (5%), локальное паренхиматозное кровотечение (3,2 %); реже встречаются гемофтиз и гемоторакс.

Противопоказаниями к выполнению биопсии являются заболевания крови с нарушениями свертываемости, аномалии легочных сосудов, единственное легкое, легочная гипертензия, буллезная эмфизема в области предполагаемой пункции, эхи-

нококковая киста, секвестрация легкого, сердечно-легочная недостаточность, высокая температура тела, ишемическая болезнь коронарных сосудов, тяжелые формы сердечной и бронхиальной астмы, выраженная гипертония.

D. A. Costese (1982), сравнивая разрешающие возможности бронхофиброскопии и трансторакальной пункции, пришел к выводу, что с помощью фибробронхоскопии с катетеризацией удастся получить положительный результат в 50—80 % случаев при диаметре патологического образования более 2 см. Трансторакальная биопсия иглой более информативна: при образованиях диаметром более 2 см положительные данные получены в 80—90%, при меньших шаровидных образованиях — в 70—75 % случаев. Однако этот метод более травматичен, чем бронхоскопия, и вызывает больше осложнений.

R. Lundgren и соавт. (1982) предлагают дополнять фибробронхоскопию бронхографией. С. Boutin (1982) считает, что показаниями к биопсии легких являются практически все легочные заболевания при необходимости постановки точного диагноза. Эти методы исследования приобретают все большее значение в Советском Союзе, о чем, в частности, свидетельствуют высокие результаты диагностики, о которых сообщают В. И. Коробов и соавт. (1972). Л. К. Богуш и соавт. (1977), В. П. Филиппов (1979), Г. И. Лукомский и соавт. (1982).

Всем ли больным с подозрением на рак показана биопсия и где ее следует проводить? Необходимо подчеркнуть большие диагностические возможности томографического исследования при диагностике шаровидных образований вообще и периферического рака в частности. С помощью рентгенологического метода удастся поставить правильный диагноз не менее чем 80 % больным. Биопсию следует применять лишь в двух случаях: 1) если диагноз не вызывает сомнения, но необходимо определить гистологическое строение опухоли, что имеет значение для выбора метода лечения; 2) в сомнительных случаях для уточнения диагноза. Точные диагнозы, в том числе установленные с помощью бронхографии, составляют 95 % и более.

Трансторакальная пункция, как и бронхиальная биопсия с помощью жестких бронхоскопов, применяется в стационаре. Катетеризационная биопсия, проводимая под местной анестезией при помощи бронхофиброскопов, все чаще осуществляется в амбулаторных условиях. Кроме опыта рентгенолога и бронхолога, большое значение имеет квалификация цитолога и гистолога, от которых в конечном счете зависит точность диагноза. Как показывает наш многолетний опыт, все это достигается с наименьшим количеством осложнений и наибольшим процентом правильной диагностики в специализированных центрах, где концентрируются эти больные. В таких центрах, кроме хорошо оборудованных рентгенологических, бронхологических и рентгенобронхологических кабинетов, имеются возможности для оказания экстренной помощи при возникающих,

иногда серьезных, осложнениях. Здесь же в случае необходимости можно произвести торакоскопию с биопсией, медиастиноскопию и другие сложные диагностические манипуляции.

3.3.3.1. Периферический рак и туберкулома легкого

Туберкулома получила в своем наименовании окончание «ома» из-за сходства с периферическим раком легкого. Н. Яacobaeus и E. Кеу (1921), положившие начало тщательному изучению туберкулом, назвали найденный ими при операции туберкулезный очаг поражения «изолированным туберкулезом, симулирующим опухоль». Туберкулома наряду с абсцессом и доброкачественными опухолями и шстами представляет собой одно из заболеваний, от которого в первую очередь приходится дифференцировать периферический рак легкого.

Значительный процент ошибок, отмечаемый на первичном уровне, диагностики, т. е. в поликлиниках и неспециализированных больницах, по нашему мнению, обусловлен следующими факторами: 1) недостаточным знанием рентгенологами и лечащими врачами амбулаторий, поликлиник, терапевтических и туберкулезных стационаров картины периферического рака легкого; 2) отсутствием преемственности между различными лечебными учреждениями, в каждом из которых, не имея в большинстве случаев предыдущих рентгенограмм, больного начинают обследовать снова; 3) плохой документацией, которая зачастую ограничивается одним обзорным снимком или флюорограммой, сделанными к тому же через несколько месяцев после первого обращения к врачу; 4) ограниченным применением специальных методов исследования; 5) глубоко укоренившимися, особенно в противотуберкулезных учреждениях, правилом длительно наблюдать и лечить, иногда без доказанного диагноза, а также недостаточной онкологической настроенностью.

Своевременно проведенное, квалифицированное рентгенологическое исследование при достаточном опыте рентгенолога дает возможность поставить правильный диагноз не менее чем у 80 % больных с шаровидными образованиями легких. Естественно, это относится также и к дифференциальной диагностике периферического рака и туберкулом.

Сравнивая клиническую картину периферического рака и туберкуломы легкого, следует подтвердить мнение о большом сходстве клинических проявлений этих заболеваний. Пол, возраст (за исключением больных моложе 30 лет), кашель с выделением мокроты, повышение температуры тела, боли в груди, кровохарканье, лейкоцитоз, возрастание СОЭ, обнаружение (особенно однократно) микобактерий туберкулеза или атипичных клеток в мокроте, увеличение массы тела или похудание не могут достоверно свидетельствовать ни за, ни против каждого из этих заболеваний.

Из признаков, которые должны заставить думать в первую очередь о периферическом раке легкого, следует отметить кро-вохарканье, повышение СОЭ с тенденцией к нарастанию и хотя бы двукратную находку атипичных клеток в мокроте, идентифицированных опытным цитологом.

Большое количество мокроты с запахом, так же как острое начало и лейкоцитоз, нехарактерны для туберкуломы. Чаще всего эти признаки соответствуют неспецифическому воспалению (с нагноением), значительно реже — периферическому раку с распадом.

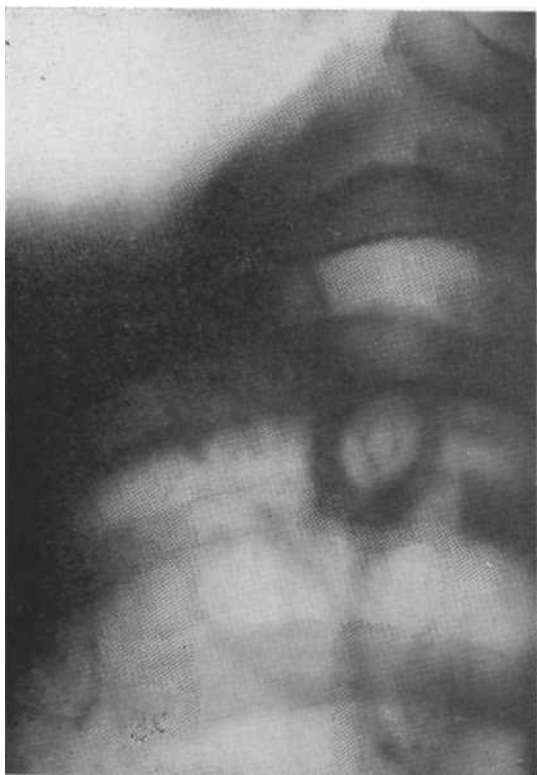Основную роль в дифференциальной диагностике играет рентгенологическое исследование. Следует отметить, что в большинстве случаев периферический рак и туберкуломы имеют довольно характерную рентгенологическую картину, которая и позволяет достоверно провести их разграничение. Лишь в части случаев, которые будут оговорены отдельно, диагноз может быть поставлен только с помощью рентгенохирургических методов исследования. В остальных случаях достоверный рентгенологический диагноз периферического рака нуждается лишь в гистологической верификации. Что касается туберкулом, то при достоверном рентгенологическом диагнозе большинство больных подвергаются операции либо находятся под наблюдением без верификации. Это связано как с довольно низкими разрешающими возможностями биоптических методов при туберкуломах, так и с опасностью обострения инкапсулированного туберкулезного процесса. Однако следует подчеркнуть, что, применяя довольно широко биопсические исследования, особенно трансторакальную пункцию, мы почти не наблюдали обострения туберкулеза, как и имплантационных метастазов. При малейшем сомнении в диагнозе следует прибегать к биопсии.

Разберем ситуации, возникающие при наличии периферически расположенного ракового узла диаметром до 2 см, т. е. так называемого маленького периферического рака, опухоли диаметром до 5 см и больших размеров, соотнося все это с туберкуломами соответствующих размеров.

Периферический рак и туберкулома диаметром до 2 см. Возможно два основных варианта — патологическая тень с полостью и без полости распада. При первом варианте, как правило, речь идет о туберкуломах, так как раковый узел таких размеров распадается чрезвычайно редко. Кроме того, о наличии туберкуломы говорит характерное для нее расположение полости распада: в центре у медиального или нижнего полюса тени внутренние контуры довольно четкие (рис. 3.9, 3.10). О туберкуломе свидетельствует также вкрапление извести и туберкулезный фон. Для туберкуломы характерны не совсем четкие наружные контуры, но они не бугристые и не лучистые, что типично для периферического рака.

Большие трудности возникают при шаровидных образова-

Рис. 3.9. Томограмма в прямой проекции. Туберкулома овальной формы до 2 см по длиннику о центрально расположенной полостью распада. Внутренние контуры полости распада четкие. Операция.



ниях такой величины без полости распада, выявленных при профилактическом осмотре у больных старше 40—50 лет. В отсутствие туберкулезного фона или вкраплений извести диагноз остается сомнительным. Таким больным приходится производить пункцию или катетеризацию. В случае отрицательных результатов биопсии рекомендуется оперативное вмешательство. При наличии бугристых и лучистых контуров диагноз периферического рака без распада не вызывает сомнений (см. рис. 3.2), но в части случаев контуры при маленьком раковом узле не являются бугристыми, а при туберкуломах могут иметься тяжи в окружающую ткань, очень похожие на раковый лимфангит (рис. 3.11). Пункция или операция показана также при следующих ситуациях, когда имеется маленькая округлая тень с полостью распада: 1) если контуры тени бугристые; 2) если контуры лучистые; 3) если тень за короткое время увеличивается; 4) при расположении опухоли в передних сегментах. Это показано потому, что, хотя и очень редко, в маленьких раковых узлах образуются полости распада (рис. 3.12).

Периферический рак и туберкулома диаметром до 5 см. Туберкуломы диаметром больше 4 см наблюдают редко. Чаше

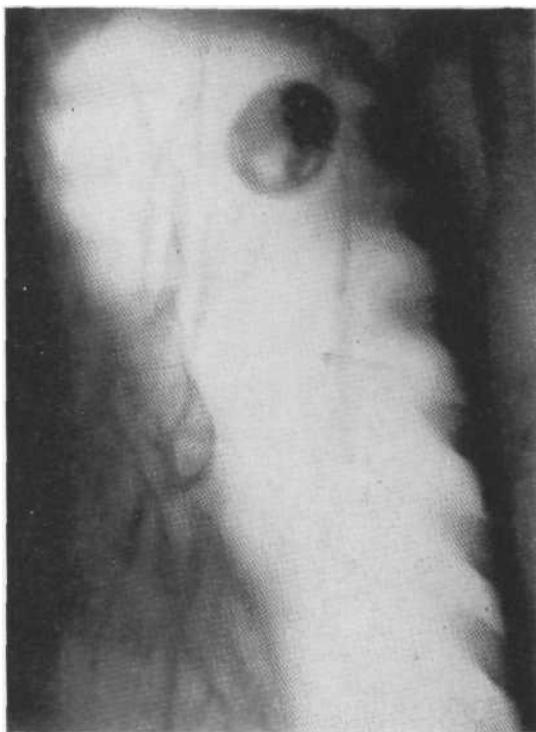


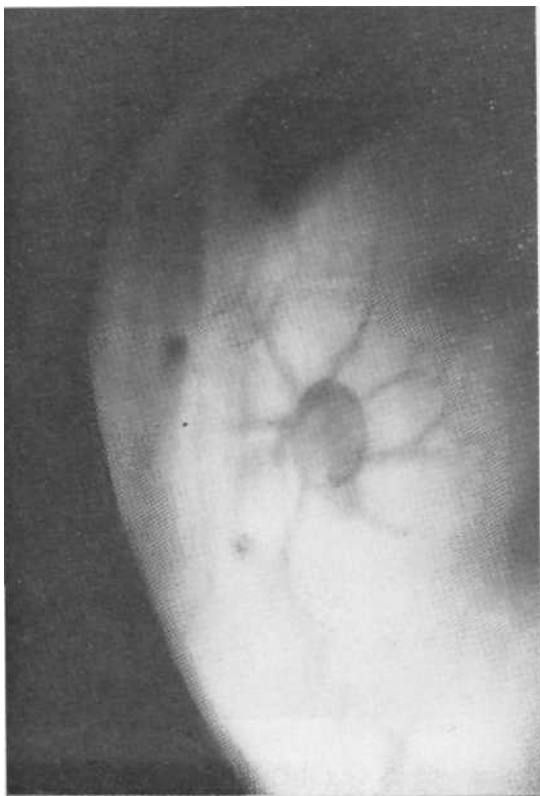
Рис. 3.10. Томограмма в прямой проекции. Туберкулома с распадом у нижнего полюса и обызвествлением у верхнего. Операция.

всего их диаметр менее 4 см. Почти как правило, имеется полость распада. При периферическом раке в узлах таких размеров полостей распада чаще не бывает. Туберкуломы таких размеров, как правило, обуславливают довольно характерную рентгенологическую картину. Это не совсем округлые образования, расположенные на измененном фоне, с очагами вокруг. Контуры их не достаточно четкие, не бугристые (см. рис. 3.43, 3.44, 3.45, 3.46). Локализуются они чаще субплеврально, как уже указывалось, на их фоне видны полости распада с четкими контурами, находящиеся в центре, у медиального края или у нижнего полюса. Нередко в толще туберкуломы имеются отложения извести. При бронхографии удается контрастировать полость распада. Мелкие бронхи деформированы и обрываются у края патологического образования.

В отличие от туберкуломы с распадом периферический раковый узел с распадом таких размеров имеет бугристые, местами лучистые наружные и подрывные, не совсем четкие внутренние контуры. В большинстве случаев все эти признаки позволяют с уверенностью различать эти заболевания (рис. 3.13).

При патологическом образовании без полости распада, но с наличием бугристых и лучистых контуров, затруднений в диагностике периферического рака легкого обычно не возник-

Рис. 3.11. Томограмма в прямой проекции. Туберкулома, от наружных контуров в окружающую ткань идут тяжи. Операция.



кает (см. рис. 3.3, а). Однако в случае отсутствия бугристости и лучистости, даже при наличии старого туберкулезного фона, приходится прибегать к биопсическим исследованиям, чтобы не пропустить периферический рак. Постановке диагноза может способствовать имеющаяся у больного серия предыдущих рентгенограмм.

Туберкулома может увеличиваться, но, как правило, это происходит нечасто, особенно путем аппозиционного роста и при формировании в туберкуломе полости распада (см. рис. 3.45). Для периферического рака в большинстве случаев характерно довольно быстрое увеличение узла.

Еще большее значение имеет зафиксированное на серии рентгенограмм и томограмм уменьшение размеров тени. Если уменьшение истинное, а не связано с изменением фокусного расстояния, то можно установить точный диагноз, поскольку раковый узел, как правило, не может уменьшиться без применения лучевой или химиотерапии. Туберкулома уменьшается либо вследствие распада, либо из-за рассасывания периферического воспаления (при туберкуломах инфильтративно-пнев-

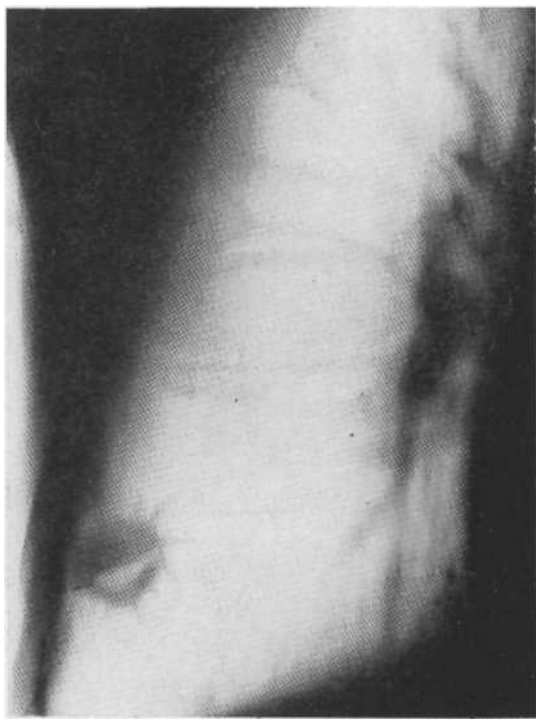


Рис. 3.12. Томограмма в прямой проекции. Периферический рак (опухолевые узлы диаметром 2 см) с распадом у нижнего полюса. От наружного контура идут тяжи в легочную ткань. Небольшая бугристость контуров. Операция.

ионического типа) и особенно если это округлый туберкулезный инфильтрат.

При наличии туберкулом с полостью распада необходимо тщательно и многократно исследовать мокроту на микобактерии туберкулеза. При выявлении конгломеративных туберкулом, контуры которых напоминают бугристые, и отсутствии архива рентгенограмм или свежего обсеменения необходимо произвести биопсию (рис. 3.14).

Периферический рак и туберкулома диаметром более 5 см. При таких размерах патологической тени редко речь идет о дифференциальной диагностике периферического рака и туберкуломы, так как туберкуломы очень редко достигают такой величины. Значительно чаще возникает вопрос о том, как отличить периферический рак от абсцесса и округлого фокуса хронической пневмонии при наличии полости распада и периферического рака и доброкачественной опухоли (или кисты) в отсутствие полости или полостей распада. Если на рентгенограмме имеется округлая тень без полости распада диаметром более 5 см, то маловероятно, что это туберкулома. Очень редко приходится видеть туберкуломы диаметром более 5 см с полостью распада, расположенной центрально. Если же туберкулома кавернизировалась, то иногда она содержит сек-

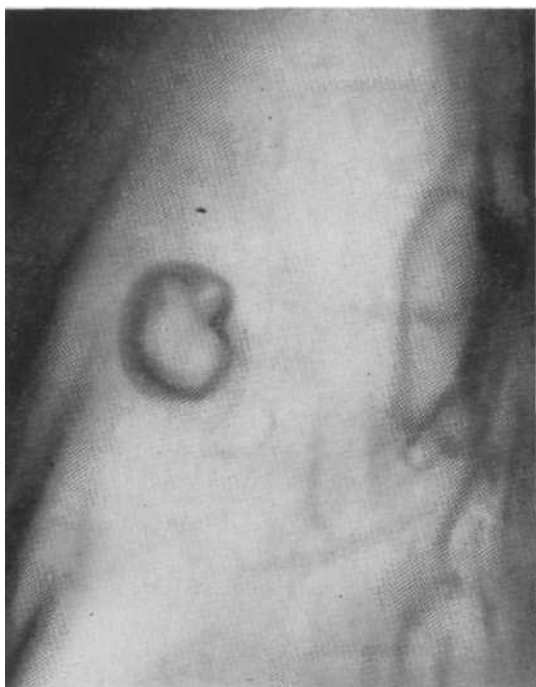

Рис. 3.13. Томограмма в прямой проекции. Периферический рак (опухолевые узлы диаметром 3 см). Контуры тени бугристые. Операция.

вестр и, как правило, наблюдается обсеменение (рис. 3.15). Часто при этом в мокроте находят микобактерии туберкулеза.

Наличие парной полоски дренирующего бронха -и слоистость тени говорят о туберкуломе, независимо от размеров патологического очага.

В части случаев приходится отличать периферический рак с распадом от силикотуберкуломы с распадом. Профессиональный стаж и большое количество узелковых теней в обоих легких с несомненностью свидетельствуют о силикозе. Однако нередко раковый узел возникает как на туберкулезном, так и силикотуберкулезном фоне. Туберкулезный характер узловой тени должен быть подтвержден либо биопсией, либо обнаружением микобактерии туберкулеза в мокроте (рис. 3.16). В отличие от абсцессов таких же размеров при туберкулезе нет выраженной клинической картины нагноения.

3.3.3.2. Периферический рак и доброкачественные опухоли

Нередко периферический рак трактуется как доброкачественная опухоль легких. Однако изучение скиалогической картины этих заболеваний, особенно на томограммах, в большинстве случаев дает возможность поставить правильный диагноз.

Распознавание облегчается тем, что из дифференциального

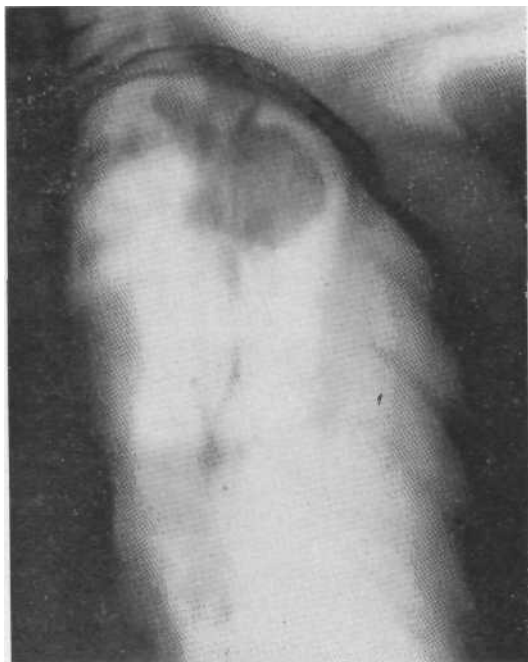
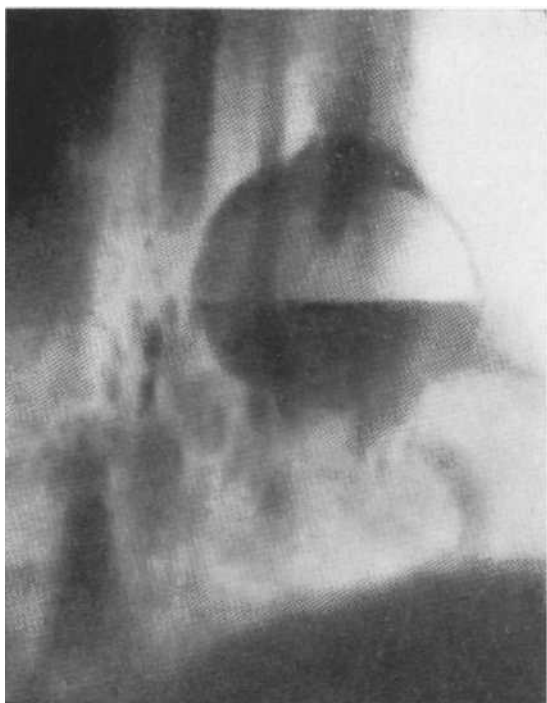


Рис. 3.14. Томограмма в прямой проекции. Конгломеративная туберкулома. Операция.

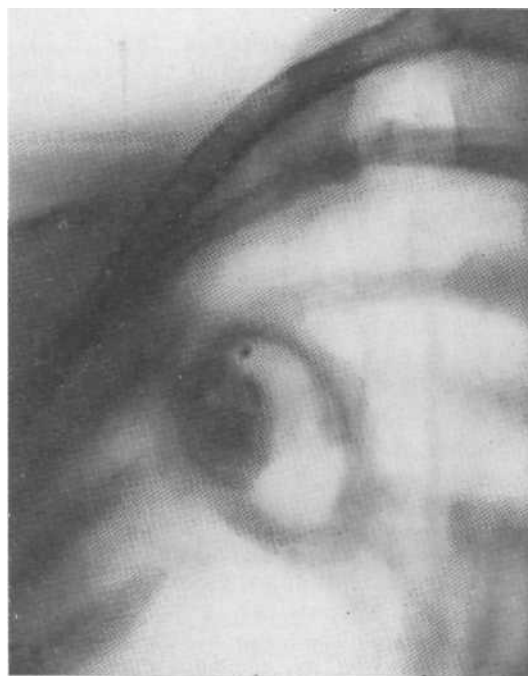

Рис. 3.15. Томограмма в прямой проекции. Гигантская туберкулома с центральной полостью распада и секвестром у наружной стенки. Очаги в пределах доли. Операция.

Рис. 3.16. Томограмма в боковой проекции, выполненная в вертикальном положении больного. Гигантская силикотуберкулома с распадом. Рядом с шаровидной тенью множественные узелковые тени. Отчетливо виден горизонтальный уровень жидкости. Наружные контуры тени гладкие, относительно четко очерченные. Операции.



ряда исключаются шаровидные образования с полостями распада, так как доброкачественные опухоли, за редчайшим исключением, не распадаются.

Следовательно, должны учитываться лишь шаровидные образования без полостей распада с четкими и резкими контурами, расположенные в основном на неизменном легочном фоне. Еще раз следует подчеркнуть, что периферический рак, как и центральный, — это болезнь людей зрелого и пожилого возраста, до 30 лет встречается чрезвычайно редко, в то время как доброкачественные опухоли могут развиваться в любом возрасте.

Ввиду того что большинство больных с периферическим раком и доброкачественными опухолями не предъявляют жалоб, эти заболевания обнаруживаются при профилактическом осмотре. Это обстоятельство и обуславливает трудности разграничения этих групп заболеваний. Объединяющим является и довольно частое расположение опухолей в передних сегментах.

Видимо, излишне подчеркивать важность точного разграничения, ибо при периферическом раке, как правило, необходима срочная операция, а при доброкачественных опухолях возможно динамическое наблюдение. Вопрос об озлокачествлении доброкачественных опухолей и кист до сих пор не может

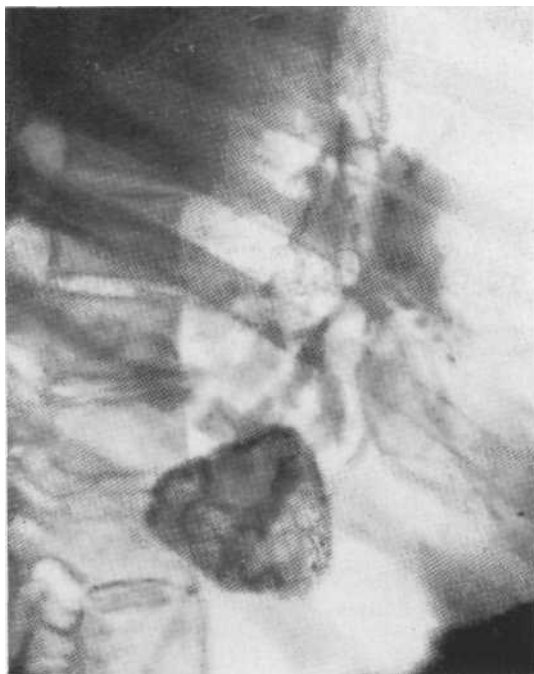


Рис. 3.17. Рентгенограмма в боковой проекции. Гамартохондрома с тотальным обызвествлением.

считаться решенным. Чем больше накапливается проверенных наблюдений, тем яснее становится, что озлокачествление доброкачественной периферической опухоли или кисты — большая редкость, а самые распространенные из доброкачественных опухолей — гамартохондромы — практически не озлокачествляются.

Каковы же конкретные возможности дифференциальной диагностики периферического рака и доброкачественных опухолей?

Существуют группы опухолей и образований, которые могут быть идентифицированы с помощью томограмм:

1) шаровидные образования с резкими, гладкими, волнистыми, реже бугристыми контурами с массивным центральным обызвествлением — гамартохондромы (рис. 3.17);

2) шаровидные образования с резкими гладкими, волнистыми, реже бугристыми контурами с хаотическим обызвествлением — гамартохондромы (рис. 3.18);

3) шаровидные образования, имеющие резкие гладкие, волнистые, реже бугристые контуры, с единичными обызвествлениями, расположенные на интактном легочном фоне — гамартохондромы (рис. 3.19);

4) пульсирующие неоднородные затемнения овальной или неправильной формы, к которым подходят крупные сосудистые стволы, — артериовенозные аневризмы (рис. 3.20).

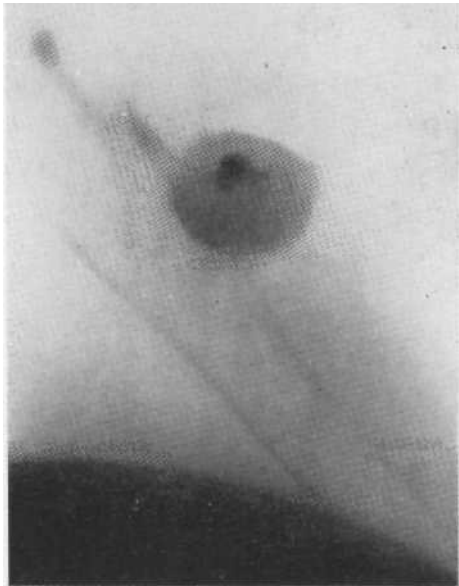


Рис. 3.18. Томограмма в прямой проекции. Гамартохондрома с типичным обызвествлением. Операция.

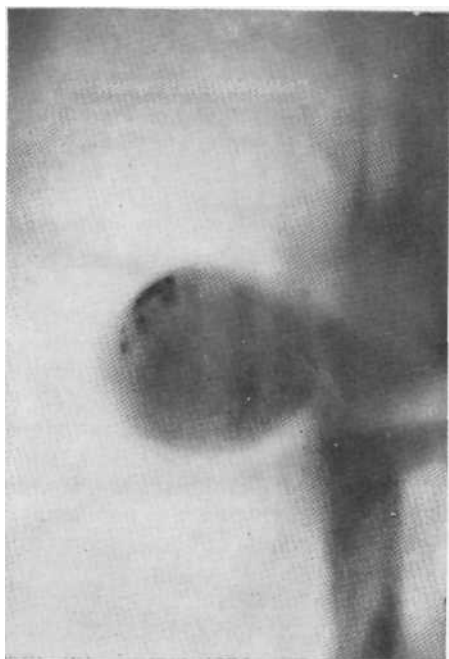


Рис. 3.19. Томограмма в боковой проекции. Гамартохондрома с единичными обызвествлениями. Наружные контуры тени четкие, легочный фон не изменен. Операция.

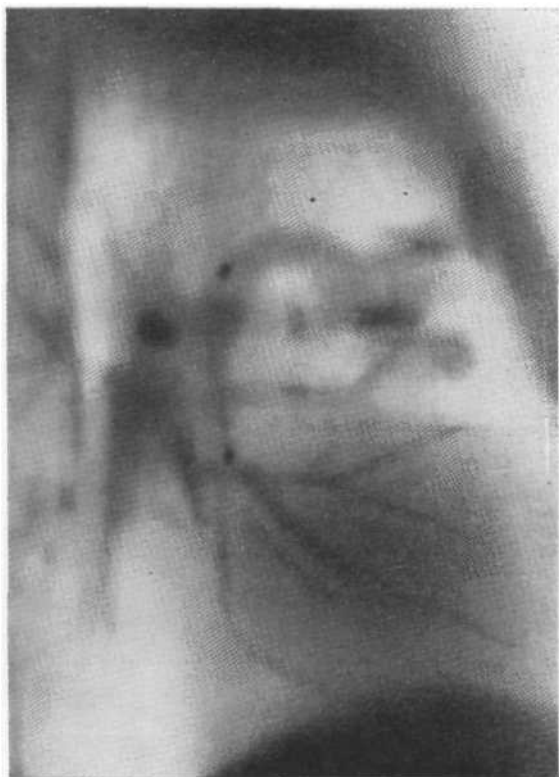

Рис. 3.20. Томограмма в боковой проекции. Артериовенозная аневризма. Отчетливо видны расширенные приводящий и отводящий сосуды. Операция.

Все остальные доброкачественные опухоли не отличаются друг от друга, будь то гамартохондрома без обызвествления, периферическая аденома, ангиома, лейсмиома, плазмочитарная гранулема и т. д. Однако важно не столько различать их между собой, сколько дифференцировать от периферического рака легкого. Основную информацию дают структурные томограммы.

Образования любых размеров, имеющие бугристые и лучистые контуры, — это периферический рак.

Следовательно, для распознавания периферического рака и доброкачественных опухолей остается лишь группа однородных округлых или неправильной шаровидной формы образований с гладкими, волнистыми, бугристыми, но резкими контурами. При раковом узле маленьких размеров (до 2 см) контуры его, как правило, не бывают резкими (см. рис. 3.1) в противоположность доброкачественным опухолям (рис. 3.21) таких же размеров.

Непреодолимые трудности в части случаев возникают при наличии четко очерченных образований диаметром 2—3,5 см, так как, по нашим данным, узел при периферическом раке,

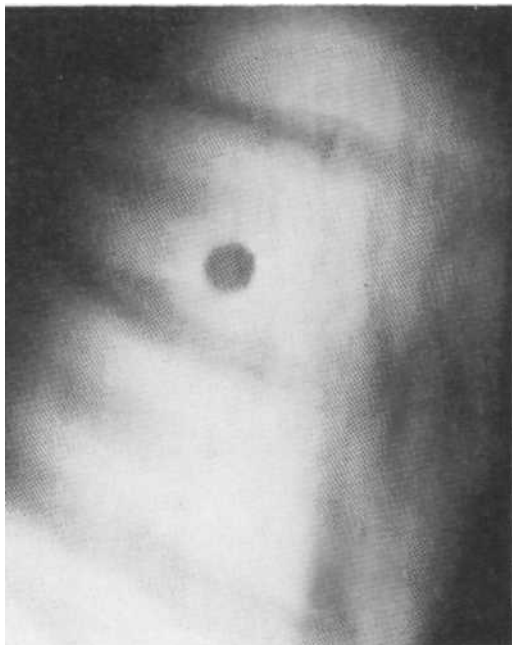


Рис. 3.21. Томограмма в прямой проекции. Гамартохондрома диаметром до 1 см без обызвествления. Контуры патологического образования резкие, легочный фон не изменен. Операция.

хоть и редко, может иметь четкие контуры (рис. 3.22). В таких случаях следует производить пункцию и катетеризацию с целью получения материала для определения гистологической формы опухоли.

При образованиях больших размеров округлой формы с резкими контурами можно предполагать наличие доброкачественной опухоли или эхинококковой кисты (см. рис. 3.58, 3.65).

В некоторых случаях периферического плоскоклеточного рака легкого медленно растущий узел может достигнуть очень больших размеров и на томограммах иметь вид округлого образования с четкими контурами без полости распада. Нередко создается впечатление о наличии доброкачественной опухоли. Однако при тщательном клиническом исследовании удастся выявить у больных признаки интоксикации, а иногда кровохарканье. На серии томограмм в одной из проекций на том или другом участке определяются лучистые контуры (рис. 3.23). На разрезе препаратов видно, что центр опухоли некротизирован, однако полости распада не выявляются, так как отсутствует сообщение с бронхом. Следует помнить о возможности медленного (годами) роста плоскоклеточного рака, долгого отсутствия видимого метастазирования, отграничения от окружающей легочной ткани и относительно хорошего самочувствия больных, чтобы не принять эти большие раковые узлы за доброкачественные образования.

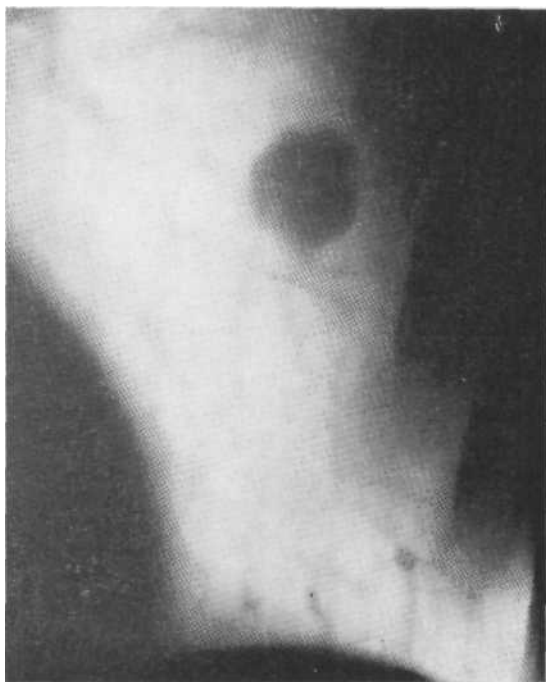


Рис. 3.22. Томограмма в, прямой проекции. Периферический рак (опухолевый узел диаметром около 3 см). Операция.

3.3.3.3. Периферический рак и ретенционные кисты

Знание механизма образования ретенционных кист и их скиалогической картины облегчает отличие их от периферического рака легкого даже при небольших размерах кист. Двуроговая форма образования, обусловленная отображением растянутых жидким или замазкообразным содержимым бронхов, делает диагноз несомненным (рис. 3.24), а обызвествление по контуру позволяет высказаться о казеификации содержимого кисты.

Затруднения наблюдаются в случаях, когда киста имеет не двуроговую или другую необычную форму, а округлую (рис. 3.25). Тогда, учитывая ее четкие и даже резкие контуры без лучистости и бугристости, интактный легочный фон, можно с уверенностью отвергнуть периферический рак легкого и остановиться на диагнозе доброкачественной опухоли (образования) легкого, имея в виду, что такую картину могут дать любая доброкачественная опухоль, ретенционная киста, исходящая из небольшого бронха (редко), врожденная и эхинококковая кисты.

Трудности возникают и в случаях роста кисты, что отмечается нечасто, причем увеличение происходит медленно (рис. 3.26). Целесообразно производить катетеризацию или в крайнем случае операцию, имея в виду очень редкую возможность образования кисты за счет не воспалительной ретенции, а за-

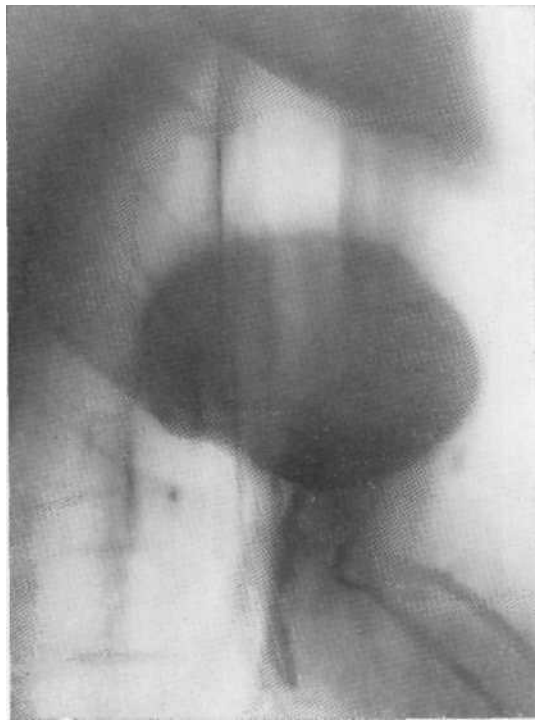


Рис. 3.23. Томограмма в боковой проекции. Гигантский периферический рак. Контуры лучистые в верхнезадней части. Операция.

купорки бронха раковой опухолью и накопления секрета дистальнее места обтурации.

Нелегко отличить рак от так называемых разветвленных ретенционных кист, которые необходимо катетеризировать, так как, хотя и очень редко (мы наблюдали всего 2 больных), центральный рак может распространяться сугубо эндобронхиально, заполняя сегментарный бронх и его разветвления. Возникает картина, не отличимая от картины разветвленной ретенционной кисты (рис. 3.27).

Если же заполненные или частично заполненные к-исты располагаются в заднебазальных сегментах, а на томограммах видно обеднение легочного рисунка вокруг них и при бронхографии бронхи этого участка не контрастируются, то вполне закономерно предположение о наличии секвестрации легкого.

3.3.3.4. Периферический рак и эхинококкоз легкого

При прорыве эхинококковой кисты, как правило, не отмечается трудностей при дифференциации от периферического рака. Эхинококковая киста имеет очень тонкую стенку (при периферическом раке с распадом стенка опухоли намного толще, имеет бугристые очертания). Кроме того, плавающая хитино-

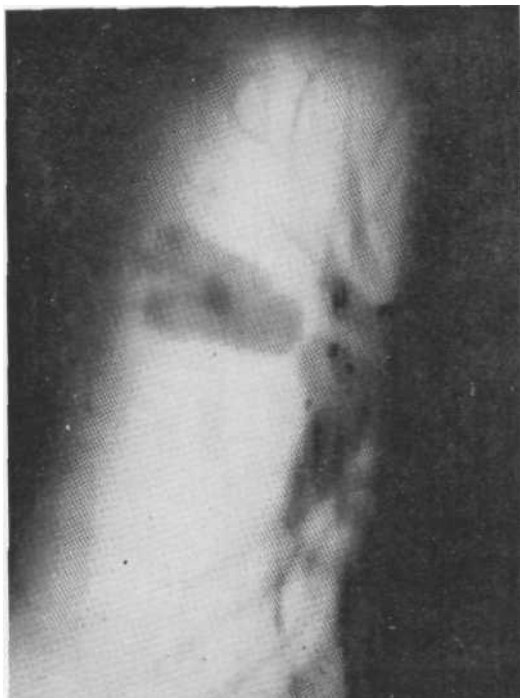
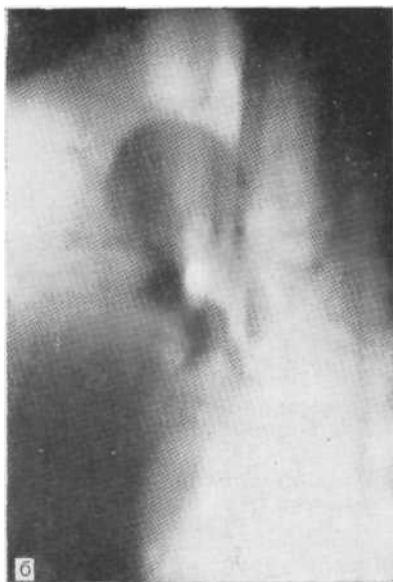
Рис. 3.24. Томограмма в прямой проекции. Ретенционная киста. В прикорневых лимфатических узлах множественные обызвествления. Операция.

Рис. 3.25. Томограмма в прямой (а) и боковой (б) проекциях. Заполненная киста, по-видимому, врожденная. Операция.

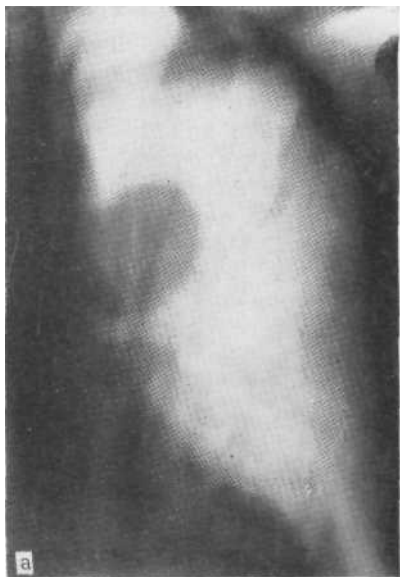

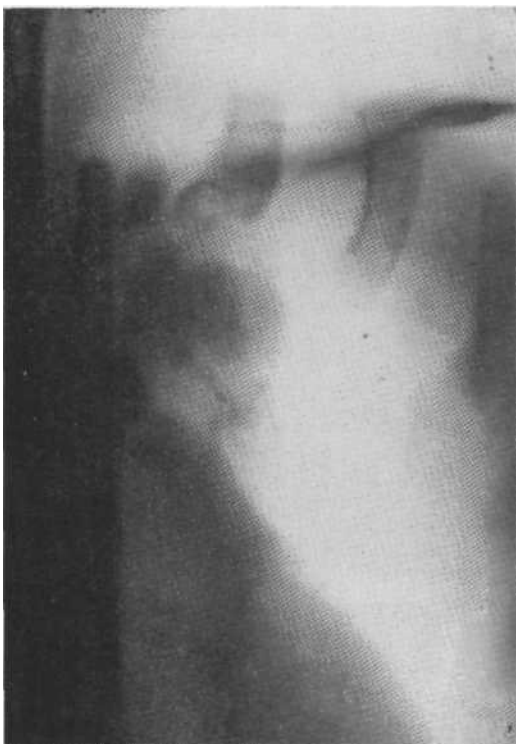


Рис. 3.26. Томограмма в прямой проекции. Ретенционная киста в верхней доле левого легкого. Операция.

вая оболочка обуславливает неровность уровня жидкости в кисте (см. рис. 3.65). Не приходится думать о раке и при обызвествлении эхинококковой кисты, когда наблюдается характерная рентгенологическая картина (см. рис. 3.66). В остальных случаях следует проводить дифференциальную диагностику как с доброкачественными опухолями, так и с периферическим раком без распада.

В районах, не эндемичных по эхинококкозу, где он встречается редко, как правило, ставят диагноз доброкачественной опухоли (рис. 3.28), реже — периферического рака. В некоторых случаях предпринимают катетеризацию или пункцию. При микроскопическом исследовании полученной жидкости находят сколексы.

Что касается дифференциальной диагностики редко встречающегося альвеококкоза, то, по данным Л. Е. Кевеша и С. Л. Прибыловского (1970), это весьма сложная задача. На мысль о возможности этого заболевания наводит поражение печени (высокое расположение правого купола диафрагмы, его деформация, выбухание и др.), проживание больного в районах Сибири и связь с охотничьим промыслом (см. рис. 3.66).

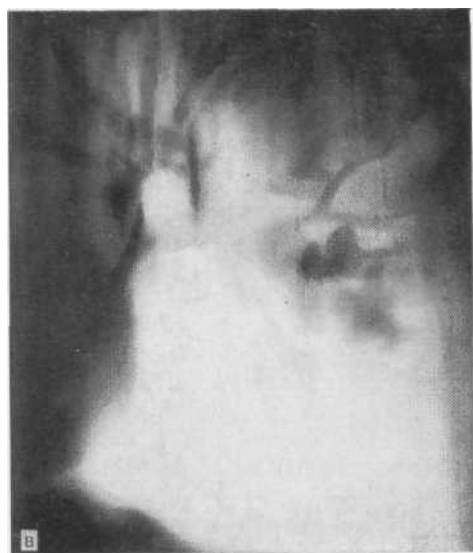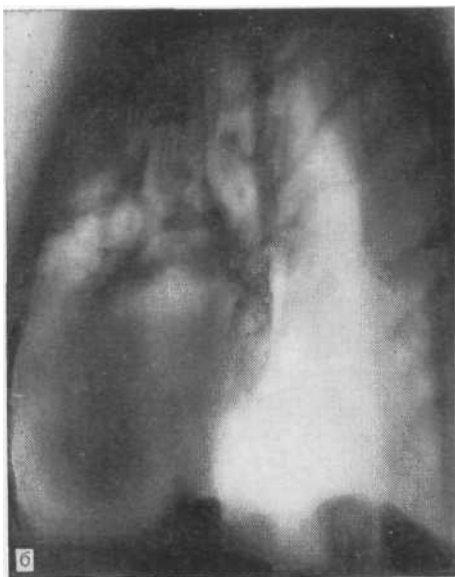

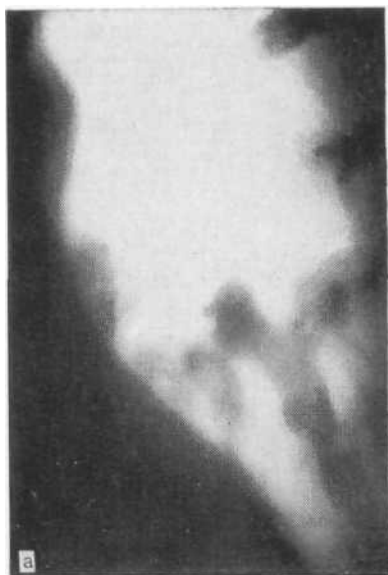
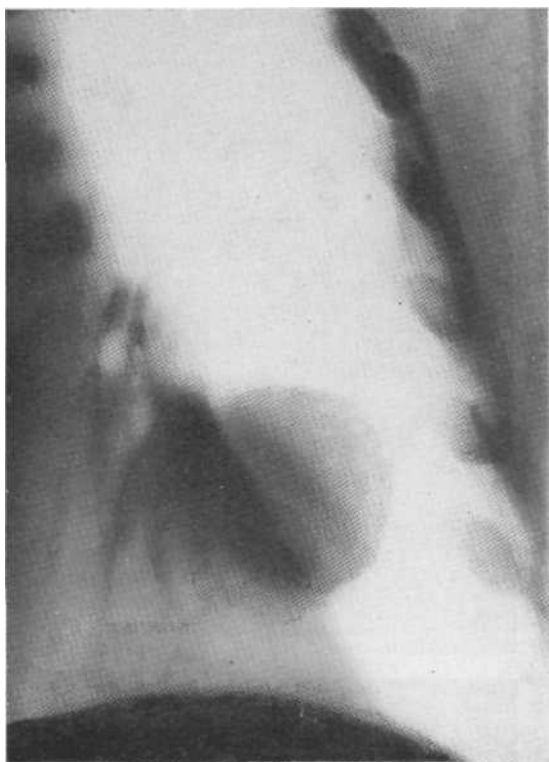Рис. 3.27. Томограммы (а, б).
Разветвленные ретенционные
кисты. Операция.

Томограмма в боковой проекции
(в). Разветвленная ретенционная
киста VI сегмента слева, подтверж-
денная на операции. Гистологиче-
ское исследование удаленного пре-
парата — центральный эндобронхи-
альный разветвленный рак VI сег-
ментарного бронха и его ветвей.

3.3.3.5. Периферический рак, абсцесс легкого и хроническая неспецифическая пневмония

Хроническую неспецифическую пневмонию и абсцесс легкого нередко принимают за рак легкого. Еще чаще наблюдается обратное: больных с центральным и периферическим раком многие месяцы лечат от предполагаемой хронической неспецифиче-

Рис. 3.28. Томограмма в прямой проекции. Шаровидное хорошо очерченное образование в нижней доле слева. Эхинококковая киста. Операция.



ской пневмонии или вначале острого, а затем хронического абсцесса легкого. При центральном раке это происходит в основном из-за выраженной клинической картины абсцедирования, а при периферическом — из-за сходной, на первый взгляд, скиалогической картины. В то же время следует признать, что в большинстве случаев трудности преодолимы при целенаправленном использовании томографии и предпочтительно направленной бронхографии. У больного среднего и пожилого возраста с абсцессом даже при характерной клинической картине и выраженных рентгенологических симптомах следует убедиться, что процесс первичный, а не вторичный, т. е. не ретроstenотический. Это касается абсцессов, расположенных не только в центральных, но и в кортикальных отделах легких (рис. 3.29). Ни клиническая картина, ни обзорные рентгенограммы не позволяют провести дифференциальную диагностику, так как часто наблюдается относительно небольшой узел эндобронхиального рака легкого, осложненного ретроstenотическим абсцессом, который и обуславливает клинику нагноения. Бронхотомография позволяет поставить правильный диагноз центрального рака, осложненного абсцессом. Этому же способствует бронхография.

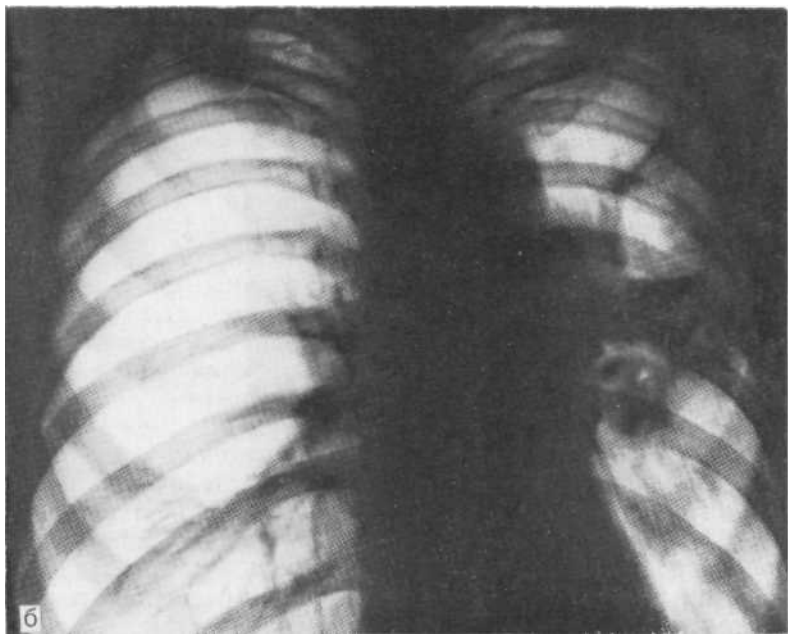
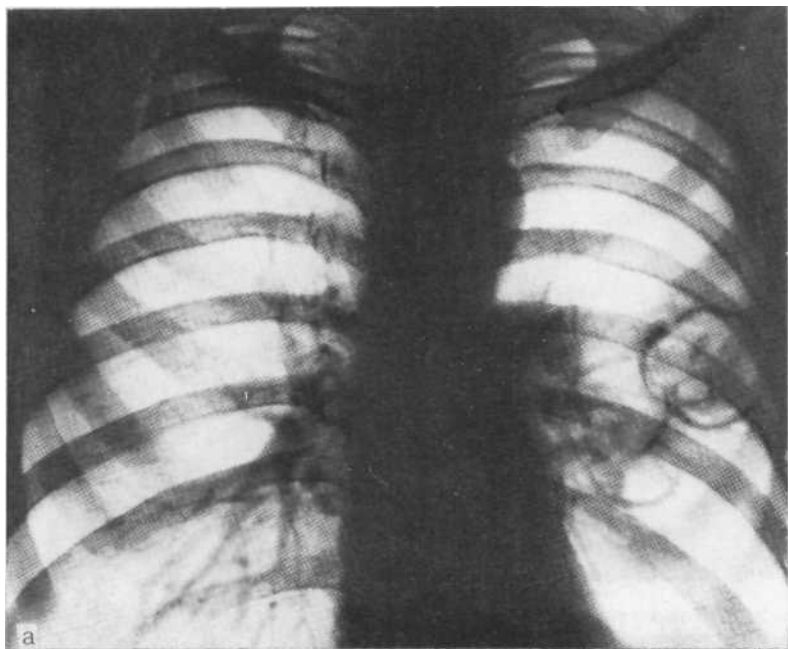


Рис. 3.29. Рентгенограмма в прямой проекции (а): подозрение на абсцесс верхней доли слева. Рентгенограмма, выполненная через 1 год 2 мес (б): нагноение быстро прогрессирует.

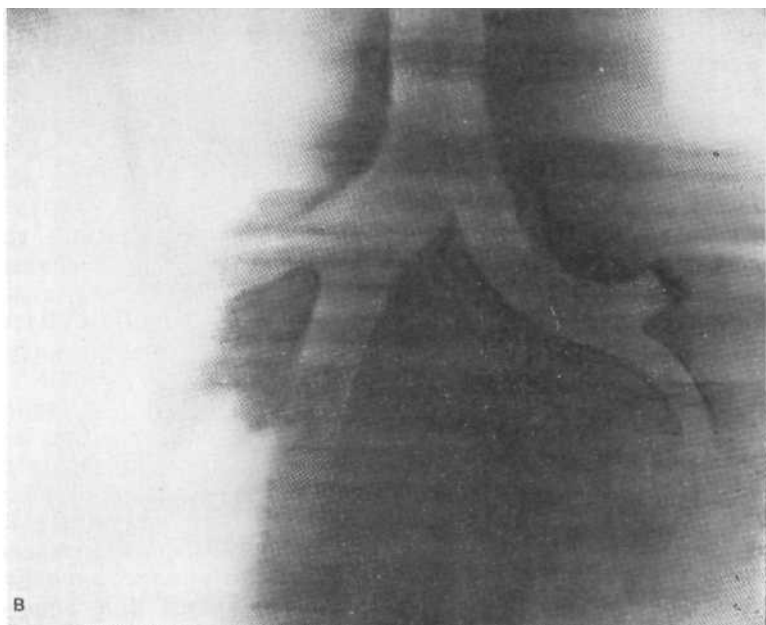


Рис. 3.29,в. Продолжение. Прямая томограмма (в): в верхнедолевом бронхе — раковая опухоль, обусловившая на томограмме культю бронха; процесс в паренхиме легкого вторичный. Диагноз подтвержден при бронхоскопии и биопсии.

Второй этап исследования, после исключения ретростенотического характера абсцесса, состоит в производстве прямых и боковых томограмм самого патологического фокуса затемнения для отличия его от периферического рака. В большинстве случаев разграничению подлежат абсцессы и фокусы хронической неспецифической пневмонии, с одной стороны, и периферический рак с распадом — с другой.

Для абсцесса характерны острое начало и выраженные клинические признаки нагноения. При периферическом раке с распадом они встречаются редко, как и торпидное течение абсцесса. Правда, торпидно развиваются фокусы хронической неспецифической пневмонии, представляющей подчас большие трудности для дифференциальной диагностики.

Таким образом, яркие клинические проявления нагноения при проходимости крупных бронхов, т. е. при исключении ретростенотического характера нагноения, дают основание заподозрить наличие абсцесса легкого. Однако это предположение нуждается в доказательстве, так как можно наблюдать признаки нагноения и при периферическом раке с распадом, особенно при больших размерах узла.

Опыт показывает, что у рентгенологов, не говоря уже о терапевтах и хирургах, наличие округлого затемнения в легком с центральной полостью распада и уровнем жидкости чаще всего ассоциируется с абсцессом легкого. При этом не учитываются мало выраженная клиническая картина нагноения или отсутствие ее, часто выявляемое кровохарканье, пожилой возраст больных и мало измененный легочный фон. Речь может идти как об образованиях средних размеров (рис. 3.30), так и гигантских (рис. 3.31). Следует помнить, что наличие горизонтального уровня жидкости отнюдь не исключает наличия периферического рака с центральной полостью распада, а лишь свидетельствует о плохом дренировании. Необходимо тщательное изучение характера внутренних и наружных контуров округлой тени и окружающей легочной ткани.

Анализ этих критериев дает возможность в большинстве случаев провести дифференциальную диагностику. Для периферического рака, даже далеко зашедшего, нехарактерны размытые нечеткие контуры. Если на основании обзорной рентгенограммы создается впечатление о размытых наружных контурах, то на томограммах отчетливо видно, что патологическая тень имеет бугристые, не совсем четкие, но вполне определяемые очертания (см. рис. 3.6). В то же время при абсцессе очень часто контуры размытые, окружающая легочная ткань резко изменена (см. рис. 3.35). Правда, в части случаев происходит отграничение от окружающей ткани даже при так называемых гангренозных абсцессах легкого (рис. 3.32). Однако при них контуры не бугристые, а довольно гладкие, не совсем четкие. Выражены клинические проявления нагноения.

Что касается анализа внутренних контуров полости, то следует сказать, что хотя для абсцесса более характерны относительно четкие, а для периферического рака менее четкие внутренние контуры образования, данный признак самостоятельного значения не имеет и должен быть коррелирован с характером наружных контуров (бугристость, лучистость) и окружающим легочным фоном (рис. 3.33). Это касается и секвестров, конечно, более характерных для абсцессов (рис. 3.34). Именно абсцессам свойственна довольно выраженная изменчивость как самих секвестров, так и всего образования. При адекватном лечении абсцессы довольно быстро уменьшаются, стенки их истончаются, перифокальное воспаление стихает, что способствует дифференциальной диагностике в трудных случаях.

Несложно разграничить гигантский рак с распадом и гигантские абсцессы. Для опухолей подобных размеров характерны кровохарканье, относительно четкие контуры образования, одна или несколько плохо очерченных полостей распада, мало измененный легочный фон (см. рис. 3.72).

Значительные трудности возникают при дифференциальной диагностике недренированных (или плохо дренированных) абсцессов и круглых фокусов хронической пневмонии. При

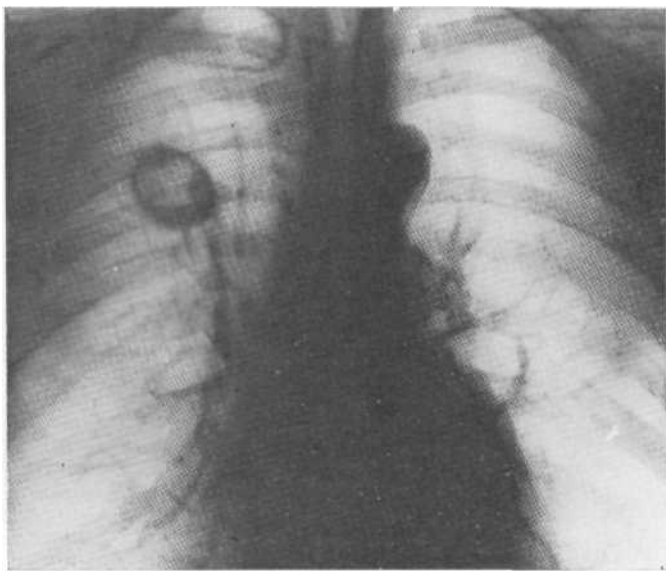


Рис. 3-30. Рентгенограмма в прямой проекции. Периферический рак верхней доли правого легкого с центральной полостью распада и уровнем жидкости, напоминающий абсцесс легкого. Окружающий фон изменен незначительно, наружные контуры патологической тени довольно четкие. Операция.

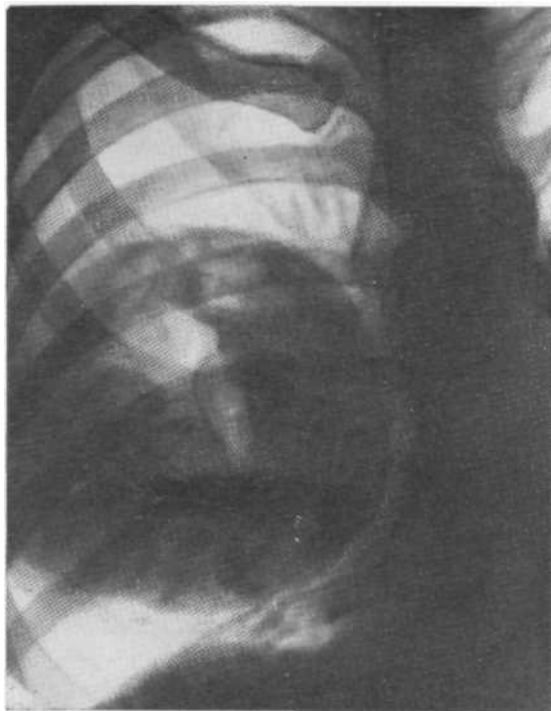

Рис. 3.31. Фрагмент рентгенограммы в прямой проекции. Гигантский периферический рак нижней доли правого легкого с центральной полостью распада. В полости виден горизонтальный уровень жидкости. Операция.

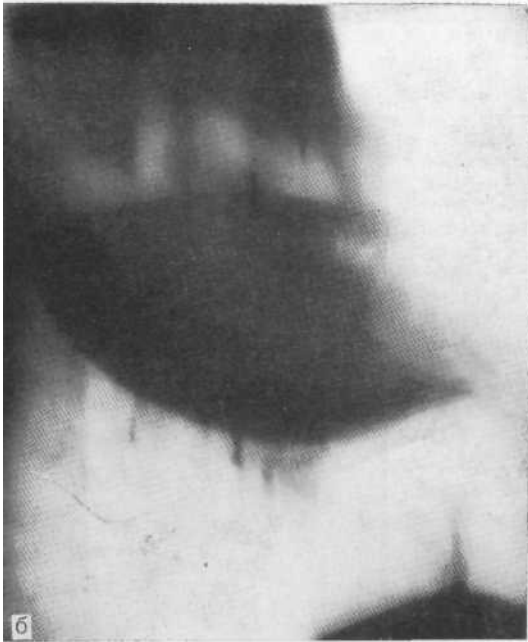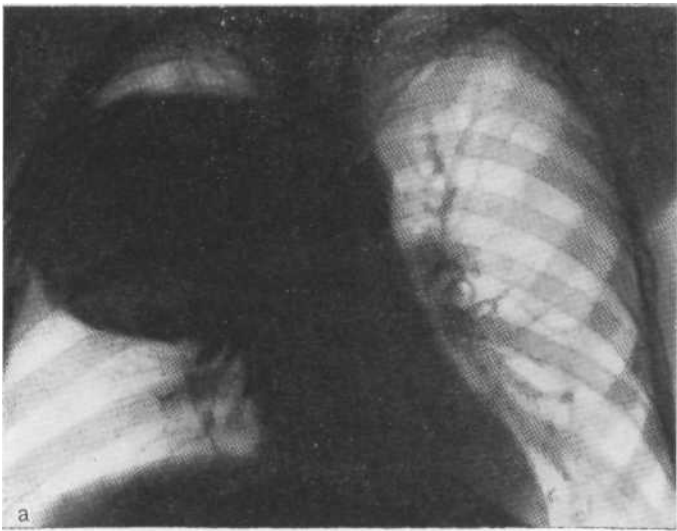


Рис. 3.32. Томограммы в прямой (а) и боковой (б) проекциях. Гиганте гангренозный абсцесс с полостью распада. Наружные контуры отностите; четкие и гладкие, в частности нижний.

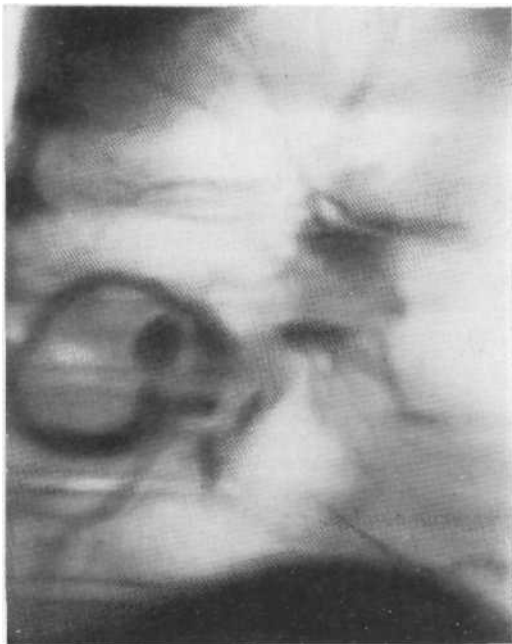


Рис. 3.33. Томограмма в боковой проекции с поперечным направлением размазывания. В нижней доле — периферический рак с центральной полостью распада. Наружные контуры бугристые. Операция.

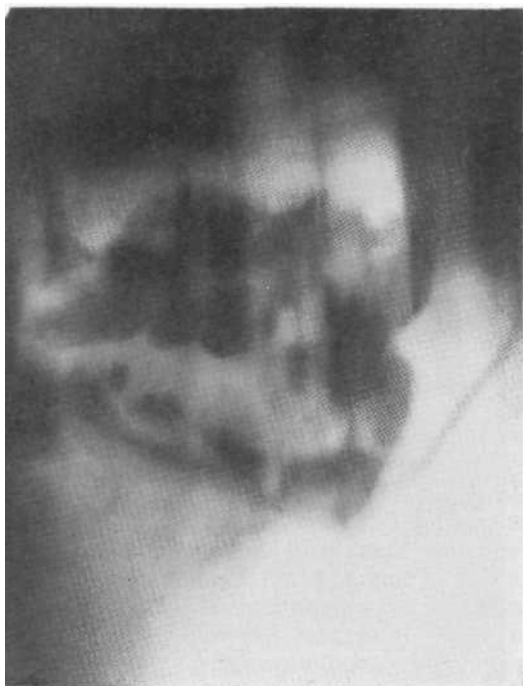


Рис. 3.34. Томограмма в боковой проекции. Гигантский гангренозный абсцесс верхней доли. В полости абсцесса многочисленные секвестры больших размеров.

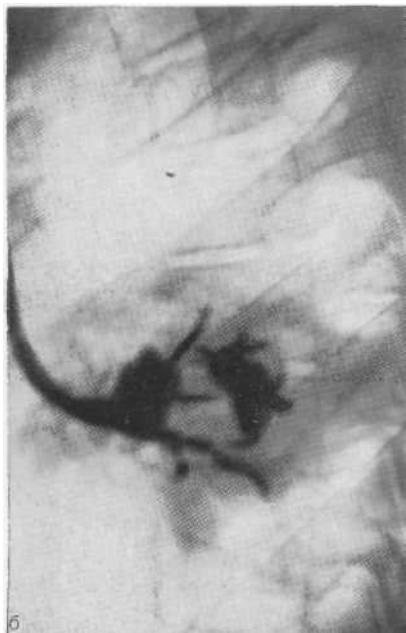
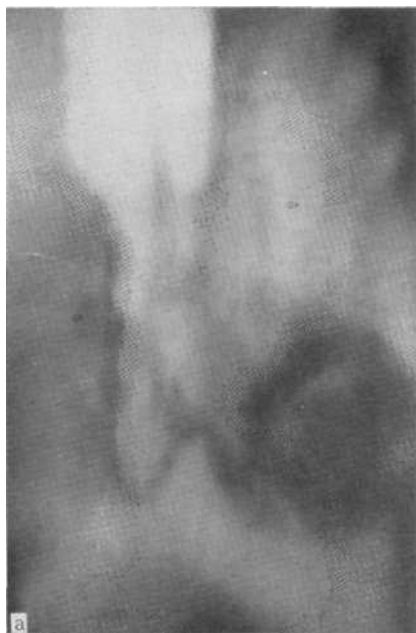
Рис. 3.35. Томограмма в боковой проекции (а) и бронхограмма (б). Шаровидный фокус затемнения в нижней доле слева. При направленной бронхографии доказан нагноительный процесс. Операция.

обоих процессах клинические проявления мало выражены, течение торпидное. В этих ситуациях, если зондирование бронхов не подтверждает наличия рака производят направленную бронхографию, с помощью которой в части случаев удастся уверенно поставить диагноз. На бронхограммах определяются полости распада, даже не видимые или плохо видимые на томограммах; в части случаев они дренируются несколькими бронхами. Одновременно выявляются деформация и эктазы мелких бронхов в окружности (рис. 3.35). При раке, как правило, не удастся контрастировать полости распада; бронхи входят в узел и обрываются в нем. Кроме того, при раке отсутствуют деформация и эктазы мелких бронхов. Если на основании клинической картины и томограмм складывается впечатление об округлом фокусе хронической пневмонии, то после томографии приступают к бронхографии, так как при этих процессах она более информативна, чем катетеризационная и трансторакальная биопсия. В части случаев при катетеризации удается «разблокировать» абсцесс, ввести в его полость медикаменты и добиться положительной динамики, что позволяет снять вопрос о периферическом раке легкого. Если это не удастся, а неоднократные катетеризации и направленная бронхография не вносят необходимой ясности, то показана операция.

3.3.3.6. Периферический рак и саркома легкого

Саркома легкого — редко встречающаяся злокачественная опухоль, исходящая из соединительной ткани легких и бронхов. Ввиду того что саркомы легких различаются по гистологическому строению, темпы их роста, степень отграничения от окружающей легочной ткани и прогноз после операции различны.

По данным Б. С. Бабашева (1971), фибросаркома, нейрогенная саркома, хондросаркома и лейомиосаркома растут медленно, преимущественно экспансивно и длительное время не метастазируют, а миксосаркома, ретикулосаркома, ангиосаркома и лимфосаркома отличаются быстрым ростом и метастазированием. Среди недифференцированных сарком легких крупноклеточная и полиморфно-клеточная отличаются быстрым инфильтративным ростом и быстро метастазируют, а веретенообразноклеточная растет медленно и может длительное время не метастазировать.

Смешанные саркомы типа карциносаркомы характеризуются выраженным злокачественным течением.

В связи с этим одни типы сарком приходится дифференцировать от периферического рака, реже от центрального, а другие — от доброкачественных опухолей и туберкулом (рис. 3.36).

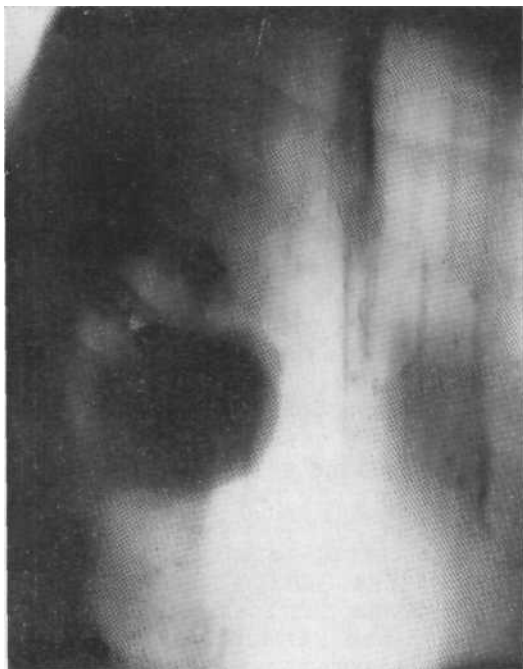

Рис. 3.36. Томограмма в боковой проекции. Шаровидное образование с четкими бугристыми контурами. На операции обнаружена саркома.

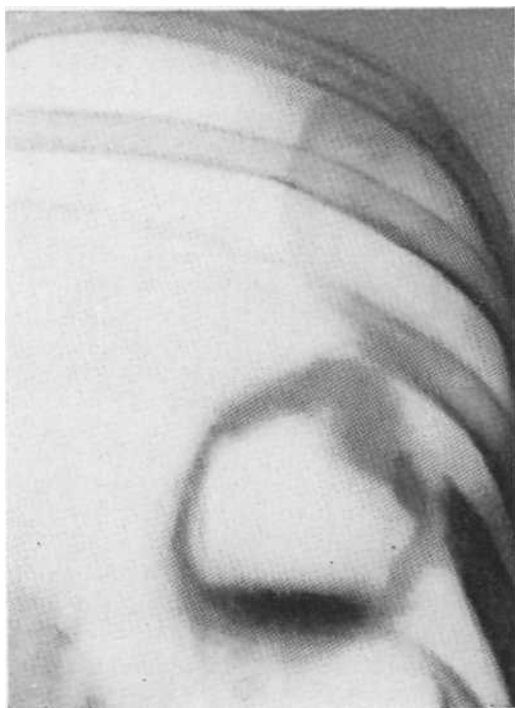

Рис. 3.37. Томограмма в прямой проекции. До операции установлен диагноз периферического рака легкого с центральной полостью распада. При гистологическом исследовании препарата обнаружена лимфосаркома.

Часть сарком развивается с распадом, и тогда по скиалогическим признакам они практически не отличимы от периферического рака с распадом (рис. 3.37). В преимущественно экспансивной фазе роста следует различать два варианта. Распознавание одного из них не представляет трудностей, так как, несмотря на довольно длительно сохраняющуюся четкость контуров, патологическое образование очень быстро увеличивается, удваивая свой объем в течение месяца.

Наконец, существует немногочисленная группа больных с периферически расположенными саркомами, имеющими на рентгенограммах округлую или овоидную форму, с четкими гладкими или волнистыми контурами, которые годами не увеличиваются в объеме или растут чрезвычайно медленно. Если эти образования развиваются на фоне туберкулеза, то их обычно трактуют как туберкуломы, если же фон интактен, то принимают за доброкачественные опухоли. Поскольку они в начальной стадии развития протекают бессимптомно и выявляются при профилактическом осмотре, единственный путь для установления диагноза — трансторакальная пункция или чрезбронхиальная катетеризация. Однако такие наблюдения чрезвычайно редки.

3.3.3.7. Периферический рак и острая пневмония

При острой пневмонии тень на рентгенограмме иногда имеет округлую форму. Если при этом наблюдается стертая клиническая картина и процесс выявляется при профилактическом осмотре, то в некоторых случаях, учитывая не совсем четкие, бугристые контуры затемнения, ставят диагноз периферического рака легкого. Чаще речь идет об эозинофильных летучих инфильтратах аллергической природы. При морфологическом исследовании находят очаги бронхопневмонии неправильной формы. В альвеолярном экссудате обнаруживают большое количество эозинофилов.

В большинстве случаев заболевание протекает бессимптомно и процесс выявляется при флюорографии. Из клинических симптомов наиболее часто наблюдается кашель, обычно без мокроты. В тех случаях когда она выделяется, она может быть окрашена кровью и содержать эозинофилы.

Рентгенологическая картина разнообразна. Затемнение может занимать все легкое. Чаще в одном или обоих легких наблюдается одна или несколько теней без четких контуров. Тени могут исчезать в одном участке и появляться в другом. В редких случаях обнаруживается шаровидное образование, скариологически не отличимое от периферического рака (рис. 3.38). В большинстве случаев они исчезают в течение 1—2 нед, в крайнем случае через 1 мес, что позволяет решить диагностическую проблему. Для исключения периферического рака нет необходимости дожидаться полного исчезновения тени. Достаточно доказать уменьшение ее размеров на рентгенограммах, сделанных с недельным промежутком. Диагностике способствует наличие эозинофилии, хотя в части случаев выявить ее не удастся. В пользу острой пневмонии (эозинофильной или обычной) свидетельствует и положительный симптом Флейшнера: на фоне затемнения хорошо видны мелкие бронхи (рис. 3.39). Быстрой динамикой острые пневмонии, а тем более эозинофильные инфильтраты отличаются от туберкулезных очагов и туберкулезных инфильтратов, которые за короткое время не исчезают даже при интенсивном лечении.

3.3.3.8. Периферический рак и гематома легкого

М. К- Щербатенко (1983) указывает, что длительно существующая внутрилегочная гематома, окруженная грануляционной капсулой, может иметь более или менее округлую форму и относительно четкие контуры. В этих случаях возникает необходимость дифференцировать ее от злокачественных и доброкачественных опухолей легких. Указание на тупую травму грудной клетки в анамнезе должно навести на мысль о воз-

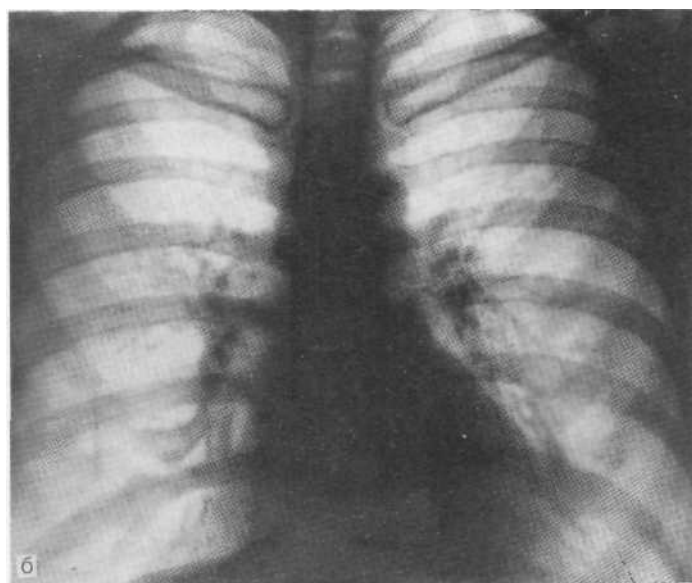
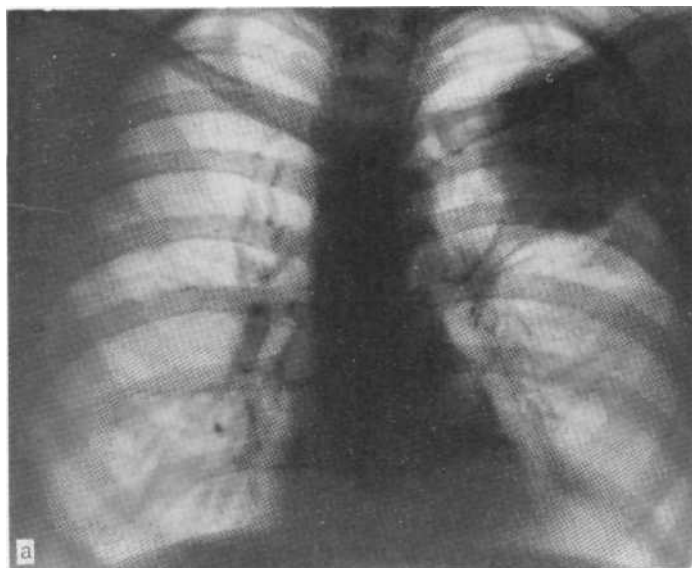


Рис. 3.38. Рентгенограмма в прямой проекции (а): затемнение верхней / слева округлой формы и контрольный снимок (б), сделанный через 10 д почти полное рассасывание пневмонического фокуса.

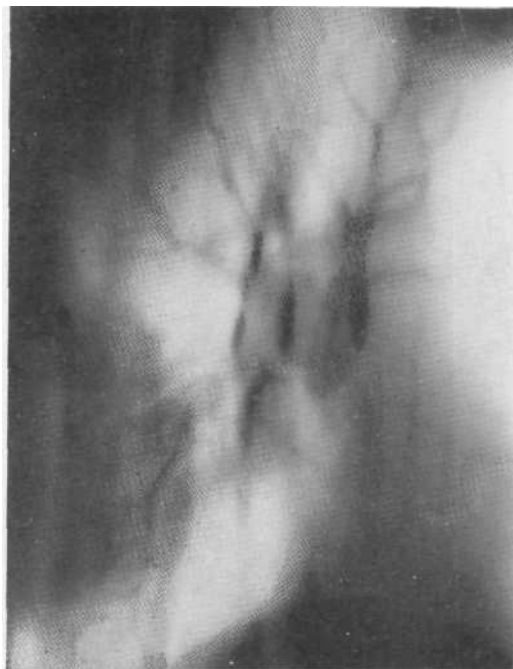


Рис. 3.39. Томограмма в боковой проекции. Нижнедолевая пневмония, дающая тень округлой формы. На фоне затемнения отчетливо видны мелкие бронхи. Выздоровление.

возможности осумкованной гематомы, связанной с разрывом сосудов. Вопрос решается при помощи трансторакальной пункции (рис. 3.40).

3.4. ТУБЕРКУЛОМЛ ЛЕГКОГО

Под термином «туберкулома» легкого следует понимать изолированное, округлое или овальное, диаметром не менее 1 см образование первичного или вторичного периода со стертой клинической картиной, плохо поддающееся антибактериальному лечению, иногда склонное к прогрессированию и в большинстве случаев представляющее собой осумкованный участок казеоза. Туберкуломы легких могут быть одиночными и множественными.

М. М. Авербах (1969) различает инфильтративно-пневмонические туберкуломы, казеомы и заполненные каверны.

Нам представляется целесообразным различать: туберкуломы в стационарном состоянии, туберкуломы в фазе прогрессирования (распад, обсеменение, увеличение в размерах), туберкуломы в фазе обратного развития (уменьшение, уплотнение, обызвествление, фрагментирование, отторжение казеоза и рубцевание) и особые виды туберкулом, иногда определяемые рентгенологически (слоистые, конгломеративные, туберкуломы типа заполненных каверн).

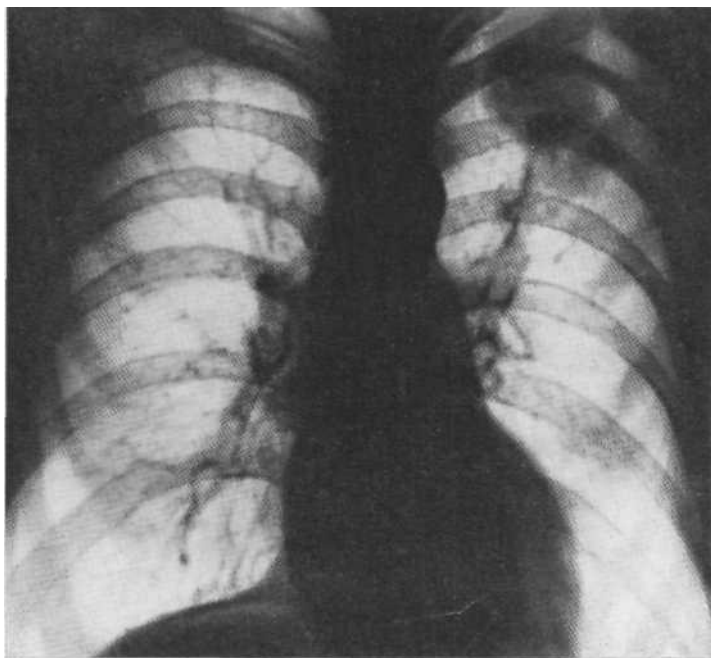


Рис. 3.40. Томограмма в прямой проекции. Осумкованная гематома через 2 мес после тупой травмы. Диагноз подтвержден с помощью трансторакальной пункции.

3.4.1. РЕНТГЕНОДИАГНОСТИКА ТУБЕРКУЛОМ В СТАЦИОНАРНОМ СОСТОЯНИИ (В ФАЗЕ СТАБИЛИЗАЦИИ)

В этой стадии процесса структура туберкуломы может быть однородной или неоднородной. Неоднородность структуры в большинстве случаев обусловлена обызвествлением, реже — неравномерным уплотнением участков казеоза либо наличием отдельных очаговых образований при конгломеративных туберкуломах. Обызвествление может быть пятнисто-глыбчатым, циркулярным, скорлупообразным и смешанным. При смешанном обызвествлении наряду с глыбчатым отложением солей кальция в капсуле определяются отдельные глыбки извести и в толще казеоза.

Туберкуломы этой группы имеют относительно четкие контуры. Как показали многочисленные рентгеноморфологические сопоставления, эта относительная нечеткость обусловлена периваскулярным, перибронхиальным и междольковым склерозом, в ряде случаев — неширокой зоной ателектаза, а при субплевральной локализации туберкулом — соединительнотканскими тяжами, идущими к плевре. Лишь у небольшого числа боль-

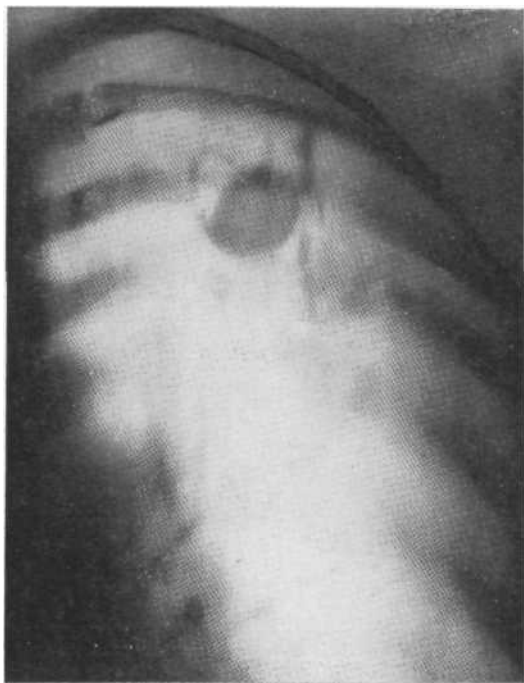


Рис. 3.41. Томограмма в прямой проекции. Туберкулома с неровными, не совсем четкими контурами без полости распада. Очаговое обсеменение вокруг. Операция.

ных (6,5%) мы наблюдали четкие контуры туберкулом. Что касается формы контуров, то у $\frac{2}{3}$ больных этой группы контуры туберкулом были гладкие, у $\frac{1}{3}$ — мелкобугристые и лишь у 2% — крупнобугристые. Последние отмечались у конгломеративных туберкулом, образовавшихся при слиянии нескольких крупных очагов (см. рис. 3.14).

Важным в дифференциально-диагностическом плане представляется также вопрос о наличии других туберкулезных изменений (в первую очередь очагов) рядом с туберкуломой либо в других отделах легких (рис. 3.41). По нашим данным, у 53% больных этой группы рентгенологически не удается выявить другие туберкулезные изменения.

У части больных туберкулома в стационарном состоянии связана с корнем тяжами либо парной полоской бронха (рис. 3.42). В абсолютном большинстве случаев туберкуломы располагаются в периферических отделах легких и не связаны с корнем.

Интенсивность тени туберкуломы зависит от величины ее, наличия известковых включений, степени обызвествления казеозного ядра и др. В основном наблюдается средняя степень интенсивности.

При расположении **туберкулом** у наружных отделов трудной клетки и междолевых границ на рентгенограммах и томограм-

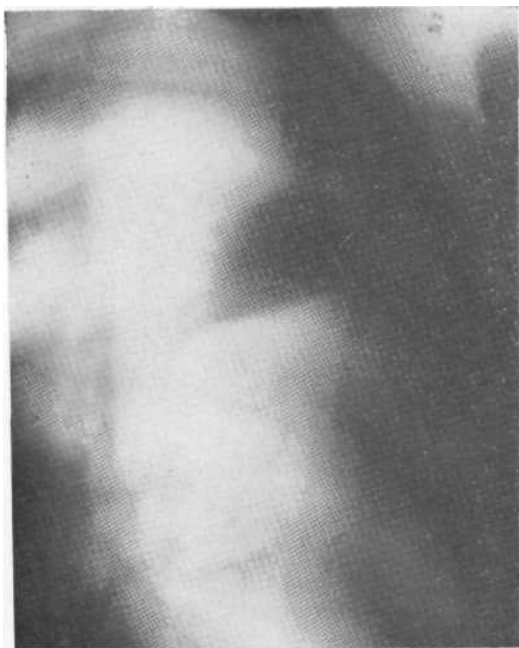

Рис. 3.42. Томограмма в прямой проекции. Туберкулома без распада с хорошо видимой парной полостной бронха. Операция.

мах видна плевральная реакция: от плевры к туберкуломе тянутся нежные тяжи. При локализации туберкулом вблизи задней либо передней поверхности грудной клетки плевральная реакция проекционно хорошо видна на прямых и плохо различима на боковых томограммах.

Необходимо подчеркнуть, что все перечисленные признаки (четкие либо не совсем четкие контуры, наличие обызвествления, отсутствие очагов свежей диссеминации и др.), хотя и дают право говорить о фазе стабилизации, но полностью не исключают элементов активности, так как в толще туберкуломы процесс может прогрессировать, что не улавливается рентгенологически. Тактика врача в отношении этой группы «спокойных» туберкулом должна быть весьма осторожной; следует учитывать клинические и лабораторные данные.

3.4.2. РЕНТГЕНОДИАГНОСТИКА ТУБЕРКУЛОМ В ФАЗЕ ПРОГРЕССИРОВАНИЯ (В ФАЗЕ ОБОСТРЕНИЯ)

На основе патологоанатомических исследований и рентгеноморфологических сопоставлений можно сделать вывод, что для прогрессирования туберкулом характерны распад (кавернизация), увеличение размеров и распространение воспалительных изменений за капсулу, а также появление или усиление очагового обсеменения.

3.4.2.1. Рентгенологическая семиотика туберкулом с распадом

Изучение рентгенологических особенностей и вариантов распада туберкулом позволяет разделить их на туберкуломы с эксцентрическим распадом, с центральным распадом, с множественным распадом, с секвестрацией и кавернизовавшиеся.

Туберкуломы с эксцентрическим распадом. Большинство их достигает диаметра 3 см. Полость распада чаще имеет форму круга или овала, реже — щели или серпа. Обычно она располагается у нижневнутреннего полюса туберкуломы, т. е. близ устья дренирующего бронха (см. рис. 3.10).

Стенки полости распада, как правило, гладкие, значительно более четко очерченные, чем при распавшемся периферическом раке легкого. Лишь в тех случаях, когда часть жидких казеозных масс еще не отторглась, вся полость распада кажется завуалированной. Наружные контуры туберкулом в большинстве случаев местами не совсем четкие.

У 75 % больных тень дренирующего бронха определяется в виде парной полоски. Следует отметить, что эта парная полоска видна не на всем протяжении. На тех участках, где бронх облитерирован, он имеет вид шнура.

Вокруг туберкуломы выявляются довольно многочисленные и многообразные изменения: участки склероза, рубцы, очаги различной величины и плотности. Плевральная реакция в виде утолщения плевры, «плевральной мозоли» и др. выявляется, как правило, лишь при патоморфологическом исследовании удаленного препарата. Установить эти изменения рентгенологически трудно.

Туберкуломы с центральным распадом. Величина их по сравнению с туберкуломами предыдущей группы значительно больше. Форма полости распада в большинстве случаев круглая либо овальная (см. рис. 3.9). При больших размерах туберкуломы иногда наблюдаются полости распада с подрытыми стенками. Величина распада бывает значительной; нередко он занимает большую часть туберкуломы. Располагается распад обычно несколько эксцентрично — ближе к передней или задней стенке туберкуломы.

Контур полости распада обычно гладкие, четко очерченные. Однако при очень крупных туберкуломах нередко встречаются полости распада с неровными, фестончатыми, подрытыми контурами. В таких случаях необходимо дифференцировать их от распавшегося периферического рака (см. рис. 3.15). Наружный контур туберкуломы не совсем четкий или даже нечеткий, размытый на каком-либо участке, а иногда на всем своем протяжении. Приблизительно у 10 % больных в стенке туберкуломы имеются известковые включения.

Рентгеноморфологические сопоставления показали, что дренирующий бронх в большей или меньшей мере проходим, хотя

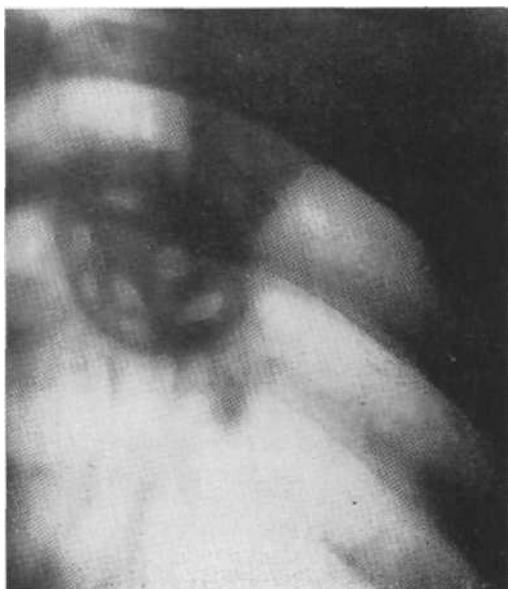

Рис. 3.43. Томограмма в прямой проекции. Туберкулома в фазе прогрессирования с множественными полостями распада. Операция.

на рентгенограммах его контуры в виде парной полоски прослеживаются только у половины больных. В 95 % случаев в легких определяются очаговые тени различной величины и плотности, деформация бронхосудистого рисунка, рубцы. Плевральная реакция такая же, как и IV предыдущей группе.

Туберкуломы с множественным распадом. Встречаются значительно реже. Диаметр их не превышает в большинстве случаев 3 см. Форма и локализация распада аналогичны таковым при туберкуломах двух предыдущих групп. При множественных полостях распада их расположение может быть как центральным, так и эксцентрическим. При небольших размерах распада внутренние контуры щелевидной, серповидной или неправильной формы обычно нечеткие, при больших — четкие, гладкие (рис. 3.43).

Известковые включения в стенке туберкулом в этой группе наблюдаются чаще. Просвет дренирующего бронха виден на томограммах в половине случаев, однако это не означает его проходимость для контрастной массы при бронхографии. У большинства больных наблюдаются специфические изменения в легких и в той или иной степени выраженная плевральная реакция. Характерной особенностью туберкулом с множественным распадом является отсутствие стабильности.

Туберкуломы с секвестрацией и с кавернизацией вряд ли можно рассматривать как самостоятельные формы. Как показали многочисленные динамические наблюдения и анализ рентгеноморфологических данных, обычно они являются фазами

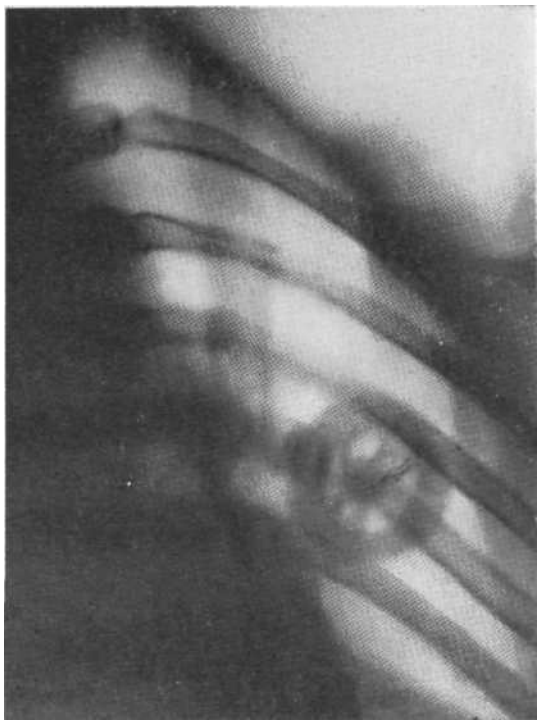


Рис. 3.44. Томограмма в прямой проекции. Туберкулома с секвестром на тяжах. Операция.

дальнейшего прогрессирования туберкулом с эксцентрическим, центральным и множественным распадом.

Туберкуломы с секвестрацией. Встречаются довольно редко (5% случаев). Большинство их имеет диаметр 2—5 см. Хотя секвестрация может образоваться при любом виде распада, однако она чаще наблюдается в группе туберкулом с эксцентрическим распадом.

По степени связи со стенкой туберкуломы различают свободно лежащие секвестры, секвестры на широком основании, с узкой ножкой и на тяжах (рис. 3.44). Предлагая такую группировку, мы хотим подчеркнуть, что она не всегда отражает представление о секвестре как об участке казеоза, свободно лежащем в полости распада туберкуломы (казеомы). Четыре варианта секвестрации соответствуют различным этапам прогрессирования распада туберкулом, изучаемым в динамике. Считая этот процесс единым, мы представляем себе, что участок плотного казеоза, долгое время не поддающийся расплавлению, вначале соединен со стенкой широким основанием, затем узкой ножкой, отдельными тяжами, после чего вообще теряет с ней связь. Впоследствии этот свободно лежащий секвестр может подвергнуться расплавлению и секвестрирующая туберкулома превращается в кавернизовавшуюся.

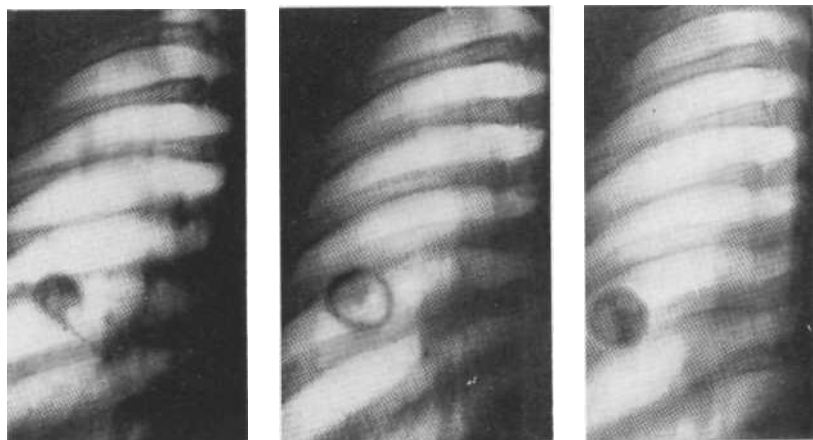


Рис. 3.45. Серия томограмм в прямой проекции. Динамика распада, кавернизации и заполнения туберкуломы. Вновь заполненная туберкулома имеет гладкие резко очерченные контуры и не отличима от доброкачественной опухоли. Операция.

Наблюдаются секвестры различной величины. Форма их чаще неправильная: круглая, овальная, подковообразная. Интенсивность тени высокая, структура чаще однородная. Иногда в секвестрах видны известковые включения и мелкие полости распада. Контуров их довольно долго остаются четкими.

Стенки туберкулом с секвестрацией обычно имеют среднюю толщину. Внутренний их контур длительное время сохраняется четким, а наружный—значительно чаще и раньше становится нечетким из-за распространения распада на капсулу. Почти у всех больных в паренхиме, окружающей туберкулому, определяются множественные мелкоочаговые тени.

Кавернизировавшиеся туберкуломы. Выявляются в 22 % случаев. Представляют собой конечную фазу прогрессирующего течения туберкулом с эксцентрическим, центральным и множественным распадом. Секвестрация является переходным этапом между этими туберкуломами и их исходом в кавернизацию.

Кавернизации чаще подвергаются туберкуломы средних и больших размеров (диаметром 2—5 см). Полость распада, занимая почти всю площадь туберкуломы, имеет круглую или овальную форму (рис. 3.45). В большинстве случаев наружные и внутренние стенки таких туберкулом более или менее четкие. Однако наблюдаются и туберкуломы с нечеткими, чаще наружными контурами. По данным рентгеноморфологических исследований, характер контуров зависит от изменений в капсуле туберкуломы, наличия казеозных масс на ее стенках, а также изменений в окружающей легочной ткани.

Толщина стенки кавернизированной туберкуломы неодинакова в разных участках, что объясняется неравномерным расплавлением казеозных масс; это в известной степени отличает ее от каверны. При прогрессировании процесса стенки все более истончаются, а размеры туберкуломы в ряде случаев, уменьшаются. У части больных в стенке туберкуломы видны очаговые либо известковые включения.

Дренирующий бронх чаще всего проходим и довольно четко виден на томограммах. Очаговые изменения в прилежащих отделах легкого и плевральная реакция определяются почти во всех случаях.

3.4.2.2. Динамика прогрессирования туберкулом в рентгенологическом изображении

Распад. Придавая распаду туберкуломы несомненное прогностическое и дифференциально-диагностическое значение, мы считаем необходимым подробно осветить этот вопрос. Многочисленные клинические наблюдения и клинико-рентгенологические сопоставления свидетельствуют об отсутствии параллелизма между величиной, темпами, динамикой распада и проявлениями заболевания, регистрируемыми клиницистами. Следовательно, в выявлении распада и в наблюдениях за его динамикой ведущая роль принадлежит рентгенологу.

Какой-либо закономерности в связи с. возрастом, полом, давностью заболевания и т. д. установить не удастся. В одних случаях туберкуломой, долгие годы остававшаяся стабильной, внезапно распадается, в других распад появляется вскоре после выявления туберкуломы. Аналогичны и темпы распада: у ряда больных он прогрессирует столь бурно, что за несколько месяцев и даже недель туберкулома полностью кавернизируется, у других же полость распада увеличивается медленно и лишь спустя 2—3 года занимает $\frac{2}{3}$ — $\frac{1}{3}$ объема туберкуломы.

На наш взгляд, целесообразно различать следующие варианты распада:

1. Полость постепенно достигает периферии туберкуломы, если она была центральной, либо, имея ранее периферическую локализацию, захватывает центральную часть. Наблюдается более или менее быстрое истончение стенок туберкуломы.

2. Увеличение туберкуломы не сопровождается возрастанием объема полости распада. Иными словами, нередко ведущую роль в прогрессировании процесса играет не распад, а аппозиционный рост туберкуломы.

3. Увеличение полости распада и истончение стенок туберкуломы происходят параллельно.

4. Полной кавернизации предшествует фаза секвестрации.

5. Причиной заполнения распавшейся туберкуломы, как и образования раздувшейся каверны из кавернизированной туберкуломы, являются изменения в дренирующей бронхе.

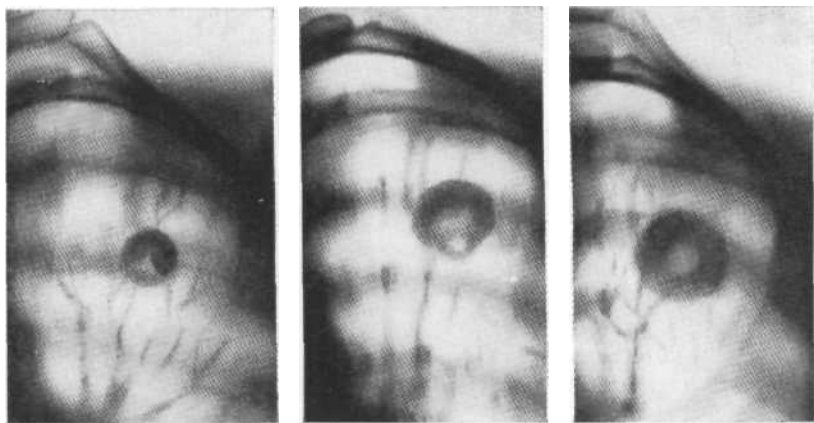


Рис. 3.46. Серия фрагментов томограмм в прямой проекции. Аппозиционный рост туберкуломы в течение 2 лет на фоне лечения антибактериальными препаратами. Операция.

Заполнение туберкуломы может произойти за несколько дней. Рентгенологически такая туберкулома представляется однородной и имеет резкие контуры (см. рис. 3.45); спустя некоторое время она, как правило, снова опорожняется.

Увеличение размеров туберкулом. Аппозиционный рост приводит к более или менее равномерному увеличению объема туберкуломы. Как показали М. М. Авербах (1962), А. А. Биркун (1961) и др., при этом отмечается экзацирбация капсулы с развитием десквамативно-некротической пневмонии, быстро заканчивающейся казеификацией. Нередко процесс протекает на фоне ателектаза прилежащей легочной ткани. В интервалах между вспышками вокруг основного очага разрастается соединительная ткань в виде небольших пластов «оллагеновых волокон и формируется слоистая туберкулома.

Данный вид прогрессирования встречается не часто (по нашим данным, у 2,5% больных с туберкуломами). В большинстве случаев период роста составляет 1,5—3,5 года. Туберкуломы увеличиваются на 35—50%. Как правило, в них имеются полости распада, размеры которых мало изменяются. Иными словами, рост туберкулом значительно опережает увеличение полостей распада.

Именно группу туберкулом с аппозиционным ростом наиболее часто необходимо дифференцировать от периферического рака легкого, что, по нашим данным, далеко не всегда легко осуществить. У $\frac{3}{4}$ больных с аппозиционно растущими туберкуломами не обнаруживаются очаговых изменений в легких, парной полоски дренирующего бронха и других специфических изменений (рис. 3.46).

Прогрессирование за пределами капсулы

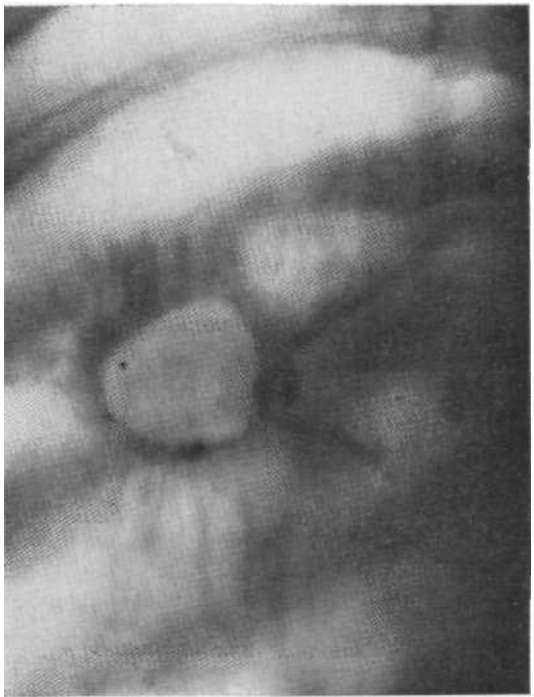


Рис. 3.47. Томограмма в прямой проекции. Туберкулома в фазе прогрессирования: кавернизация, воспаление за пределами капсулы, очаговое обсеменение. Операция.

туберкуломы наблюдалось нами в 21% случаев. По морфогенезу оно весьма близко к аппозиционному росту, однако рентгенологически выявляются характерные особенности ее: нечеткость, размытость контуров туберкуломы, определяемая на большем или меньшем протяжении (рис. 3.47), отсутствие на сериях рентгенограмм динамики роста. Типично наличие перифокальной пневмонии без признаков ограничения (осумкования).

У больных обнаруживаются краевые либо центральные полости распада, иногда столь значительных размеров, что туберкулома может считаться кавернизированной.

Важно еще отметить, что хотя контуры туберкулом полностью или частично теряют четкость, полости распада остаются довольно четко очерченными. От туберкуломы в разных направлениях отходят широкие и длинные тяжи. В пределах пораженной доли определяется довольно значительное обсеменение. Видна широкая неконтурированная дорожка к корню.

3.4.2.3. Диссеминация

Наличие очаговых образований различной величины и плотности всецело зависит от степени активности туберкуломы. Она бывает минимальной при туберкуломах в стационарном состоя-

нии. Чем более бурно протекает процесс, тем чаще имеет место диссеминация и тем активнее очаговое обсеменение. Туберкуломы с кавернизацией и секвестрацией почти в 100 % случаев сопровождаются появлением очагового обсеменения, захватывающего преимущественно пораженную долю легкого. Это становится понятным, если учесть, что именно при секвестрирующихся и кавернизирующихся туберкуломах сохраняется проходимость дренирующего бронха.

Что касается лимфогенного распространения, то лимфангит наблюдается сравнительно редко. Еще реже удастся зарегистрировать симптомы лимфангита на рентгенограмме. Истинная гематогенная диссеминация, как правило, не наблюдается.

Появление обсеменения чаще всего сочетается с другими признаками прогрессирования, в частности со свежим распадом и перифокальным воспалением.

3.4.3. РЕНТГЕНОДИАГНОСТИКА ТУБЕРКУЛОМ В ФАЗЕ РЕГРЕССИРОВАНИЯ

По патологоанатомическим данным, обратное развитие (регрессирование) туберкулом проявляется в виде исчезновения туберкуломы, обызвествления или уменьшения размеров.

Исчезновение туберкулом может произойти путем рассасывания и через кавернизацию. Обызвествление туберкуломы наблюдается примерно у $1/3$ больных, но далеко не всегда свидетельствует об обратном развитии процесса, так как нередко наряду с обызвествлением можно наблюдать полость распада и даже кавернизацию. Уменьшение размеров туберкуломы происходит в результате частичного рассасывания, фрагментации и прорастания казеоза соединительной тканью или его ссыхания. На рентгенограммах и томограммах можно увидеть уменьшение туберкуломы, реже — ее фрагментацию.

3.4.4. БРОНХОГРАФИЧЕСКАЯ КАРТИНА ПРИ ТУБЕРКУЛОМАХ

Анализируя данные бронхографии можно различать следующие варианты туберкулом:

1) ампутация приводящего или дренирующего бронха у капсулы туберкуломы либо на некотором расстоянии от нее с умеренно выраженной деформацией мелких бронхов вокруг туберкуломы (рис. 3.48, а);

2) проникновение контрастного вещества внутрь распавшейся туберкуломы с умеренно выраженной деформацией мелких бронхов вокруг нее (рис. 3.48, в);

3) проникновение контрастного вещества внутрь распавшейся туберкуломы, ампутация одного или нескольких дренирующих бронхов рядом с ней (рис. 3.48, г);

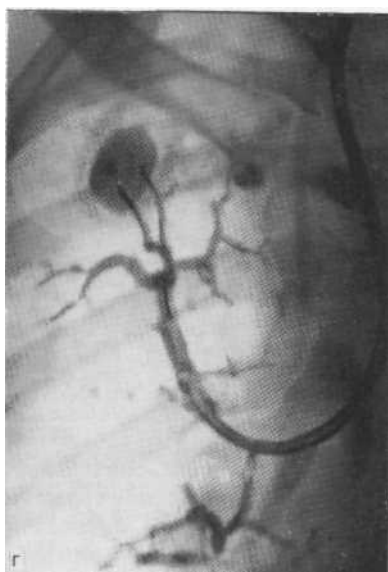
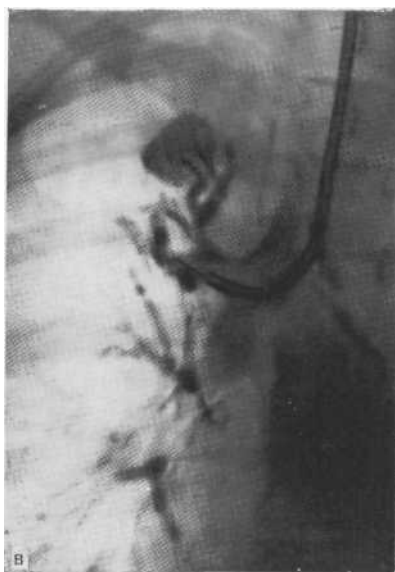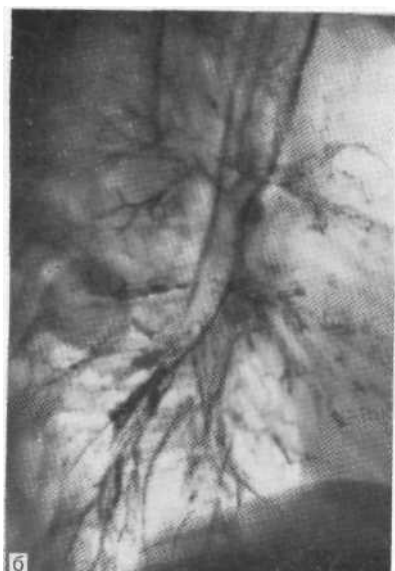
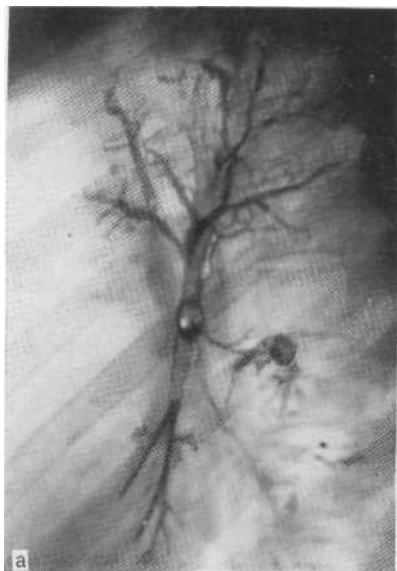


Рис. 3.48. Бронхографическая картина при туберкуломах без распада (а, б) и с полостью распада (в, г). Объяснение в тексте,

- 4) амлутация нескольких бронхов на одном и том же, а чаще на различном расстоянии от туберкуломы (рис. 3.48, б);
- 5) ампутация мелких бронхов (4—5-го порядка) на границе с туберкуломой, незаполненнис мельчайших разветвлений бронхиальных ветвей, огибающих туберкулому;
- 6) деформация бронхов различного порядка в пораженном и соседних сегментах, иногда бронхоэктазы.

3.4.5. ДИФФЕРЕНЦИАЛЬНАЯ ДИАГНОСТИКА ТУБЕРКУЛОМ

3.4.5.1. Туберкуломы и туберкулезные инфильтраты

Туберкулома — это осумкованный очаг казеоза диаметром более 1 см, в то время как инфильтрат — это в основном специфическая пневмония с казеозом в центре. Инфильтрат чаще развивается как перифокальное воспаление вокруг старых или свежих туберкулезных очагов; возможен и гематогенный путь развития. Экссудативно-пневмонический процесс может начинаться как остро, так и подостро и имеет сходство с обычной пневмонией. Иногда процесс начинается постепенно, протекает почти бессимптомно и нередко выявляется при профилактическом осмотре. В таких случаях его приходится дифференцировать от периферического рака легкого, туберкуломы и доброкачественной внебронхиальной опухоли.

Рентгенологически инфильтративный туберкулез проявляется в основном в виде округлого инфильтрата и сегментарной, бисегментарной, долевого или двудолевого специфической пневмонии.

Округлый и реже наблюдающийся облаковидный инфильтраты обычно располагаются в верхних долях, в задних сегментах и отличаются динамичностью: под влиянием адекватного лечения они довольно быстро уменьшаются вплоть до полного распада, а при неблагоприятных условиях могут быстро распадаться. Одновременно могут наблюдаться нарастание перифокального воспаления и распад казеозного центра инфильтрата; в дальнейшем образуется каверна с бронхогенным обсеменением.

Круглый инфильтрат (инфильтрат Ассманна) имеет относительно очерченные контуры, что и затрудняет дифференциацию его от туберкуломы легкого [Александрова А. В., 1983], Фактически разграничительными критериями являются два признака, не улавливаемые при рентгенологическом исследовании: 1) наличие осумкования при туберкуломе и его отсутствие при инфильтрате; 2) экссудативно-пневмонический процесс при инфильтрате и казеоз при туберкуломе. Казалось бы, само понятие «инфильтративный процесс» позволяет предполагать отсутствие отграничения от окружающей легочной ткани. Но на практике при доказанном инфильтрате нередко наблюдается отграничение от окружающей легочной ткани. Одновременно

менно туберкулома может находиться в состоянии прогрессирующей и быть окруженной перифокальным воспалением. И туберкулома, и инфильтрат может распадаться. Дифференциация облегчается при облаковидном инфильтрате, который отличается от туберкуломы малой интенсивностью. Попытки использовать критерий интенсивности при разграничении туберкуломы и инфильтрата пока успехом не увенчались. Возможно, этого удастся добиться с помощью компьютерной томографии.

Приведенные данные позволяют считать оправданной тактику лечения в течение 6 мес больных с выявленными округлыми туберкулезными очагами, которые с одинаковой вероятностью могут оказаться круглым туберкулезным инфильтратом и туберкуломой. В отличие от инфильтрата туберкулома, как правило, под влиянием лечения не претерпевает существенных изменений. Туберкулезный инфильтрат может рассосаться вплоть до образования зоны склероза с включением нескольких мелких очагов. Следует оговориться, что даже такой курс интенсивной антибактериальной терапии в условиях противотуберкулезного диспансера не всегда позволяет уточнить диагноз.

Как уже указывалось, круглый инфильтрат может иметь довольно четкие контуры, что затрудняет отличие его от туберкуломы, периферического рака и в ряде случаев от доброкачественных опухолей. Однако встречаются больные, у которых круглый фокус затемнения имеет нечеткие контуры, а рядом располагаются очаговые изменения, рубцы. Все это не является абсолютными признаками инфильтрата, так как встречается и при туберкуломах в фазе прогрессирования, но все же при обнаружении подобной картины больше оснований считать, что речь идет о туберкулезном инфильтрате. Результаты антибактериального лечения в большинстве случаев помогают поставить правильный диагноз. Под влиянием лечения инфильтрат может осумковаться, т. е. превратиться в туберкулому инфильтративно-пневмонического типа. Следует еще раз подчеркнуть, что для инфильтрата, как и для туберкуломы, нехарактерны бугристые контуры.

Если нет сомнения в туберкулезном генезе округлого туберкулезного очага и необходимо дифференцировать туберкулому и инфильтрат, то в течение 6 мес проводят лечение, отмечается динамика процесса. Однако при распознавании туберкуломы (или инфильтрата), с одной стороны, и периферического рака — с другой, прибегать к адекватному лечению нельзя. За 1 мес трудно определить, уменьшился ли туберкулезный фокус, а наблюдать 3—6 мес в этой ситуации недопустимо. В таких случаях необходимо применять более действенные методы дифференциальной диагностики — пункцию, катетеризацию, бронхографию — под защитой антибиотиков, неоднократно исследовать мокроту на микобактерии туберкулеза, а при сомнениях производить операцию. При этом обна-

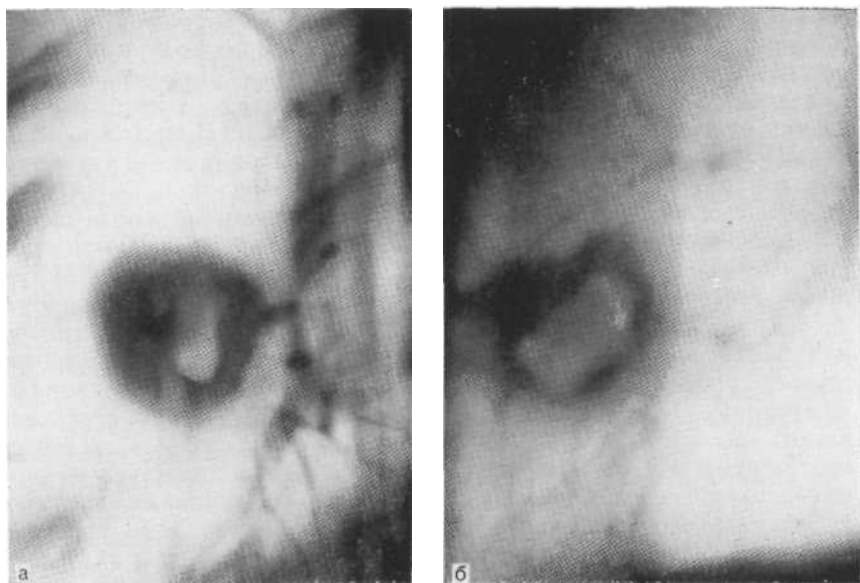


Рис. 3.49. Томограммы в прямой (а) и боковой (б) проекциях. Доказанный с помощью трансторакальной пункции туберкулезный инфильтрат нижней доли правого легкого.

ружить туберкулезный инфильтрат менее опасно, чем пропустить рак легкого (рис. 3.49). Как показывает опыт больших легочно-хирургических клиник, обострения туберкулезного процесса после операции, как правило, не наступает, особенно при адекватной специфической терапии [Шулутко М. Л., 1985].

3.4.5.2. Туберкулемы и округлый фокус острой пневмонии

Острая пневмония и летучий эозинофильный инфильтрат иногда могут иметь округлую форму. При стертой клинической картине, особенно при выявлении во время профилактического осмотра, первая мысль, которая возникает у рентгенолога — не туберкулома ли это или туберкулезный инфильтрат, если больной моложе 40 лет, и не периферический ли это рак, если больной более старшего возраста. Однако в большинстве случаев диагностические сомнения исчезают при дообследовании больного. При благоприятном течении процесса на контрольных рентгенограммах (или крупнокадровых флюорограммах) отчетливо выявляется уменьшение или даже исчезновение патологической тени. В случае неблагоприятного течения (нагноение, абсцедирование) значительно повышается температура тела, появляются гнойная мокрота и воспалительные изменения кро-

ви, которые дают возможность исключить туберкулому или инфильтрат с распадом и диагностировать острый абсцесс или абсцедирующую пневмонию. При эозинофильном инфильтрате очень информативен анализ крови, в которой значительно увеличено количество эозинофилов. Округлая пневмония чаще встречается у молодых людей.

3.4.5.3. Туберкуломы, доброкачественные опухоли и заполненные кисты легкого

В большинстве случаев удается уверенно провести распознавание туберкуломы и доброкачественной опухоли. Исключается большое число больных с туберкуломами, в которых имеется распад, так как это нехарактерно для доброкачественных опухолей. Тотальное и беспорядочное обызвествление, как правило, встречается при гамартохондромах (см. рис. 3.17, 3.18). Единичные включения извести могут наблюдаться как при гамартрохондромах, так и при туберкуломах. Если патологическое образование имеет при этом четкие контуры и расположено на неизменном фоне, это, как правило, гамартохондрома (см. рис. 3.19). Если же контуры тени не совсем четкие и она видна на измененном фоне (склероз, туберкулезные очаги), то скорее всего речь идет о туберкуломе в стационарном состоянии (рис. 3.50).

Затруднения встречаются в относительно редких случаях, когда туберкулома (или чаще заполненная каверна) имеет резкие контуры, а вокруг нее не выявляется других туберкулезных **изменений** (см. рис. 3.45, 3.51), а также в случаях, когда доброкачественная опухоль возникает на туберкулезном фоне. В этих ситуациях для разрешения затруднений можно прибегнуть к рентгенохирургическим методам исследования — трансторакальной пункции или катетеризации. Однако возможен и другой вариант. В отношении доброкачественной опухоли и туберкуломы в стационарном состоянии, особенно у молодых людей, тактика может быть одинаковой. Если не возникает сомнений в доброкачественной природе образования, то больного отпускают и назначают контрольное исследование вначале через 3 мес, затем каждые 6 мес в течение 3 лет, а в дальнейшем ежегодно.

Разграничение туберкулом и ретенционных кист в большинстве случаев удается провести с уверенностью, так как ретенционные кисты имеют форму растянутого бронха (см. рис. 3.24). Кроме того, на фоне этих кист нет полостей распада. Часть ретенционных кист имеет туберкулезный генез, и содержимым растянутых бронхов является казеоз. Такие кисты получили наименование **внутрибронхальных туберкулом**, хотя к туберкуломам они непосредственного отношения не имеют. Нередко уже по рентгенограммам и томограммам удается уверенно поставить диагноз ретенционной кисты с казеоз-

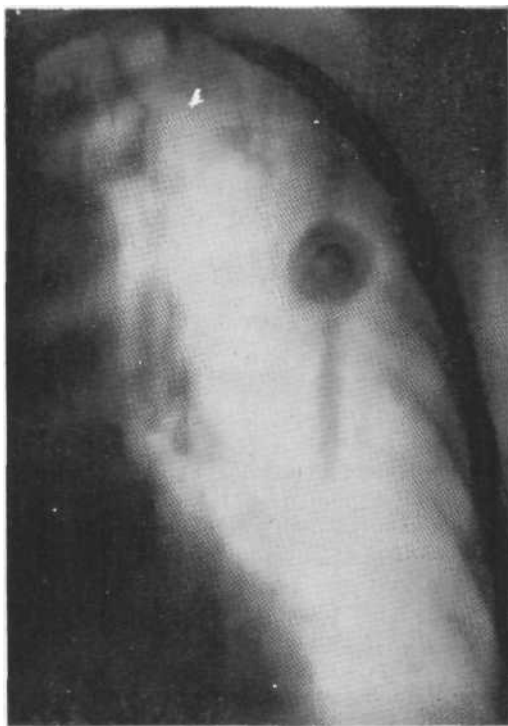


Рис. 3.50. Томограмма в прямой проекции. Туберкулома с обызвествлением в центре и обызвествлением в I—II сегментах. Операция.

ным содержимым. Для этого необходимо выявление двух признаков: патологического образования неправильной формы, соответствующего растянутому бронху с его ветвями и наличие обызвествления по краю или в толще (рис. 3.52). В отсутствие обызвествления казеозное содержимое ретенционной кисты не может считаться доказанным, хотя наличие кальция в бронхопультмональных и медиастинальных лимфатических узлах, а также других туберкулезных изменений является косвенным признаком туберкулезной этиологии этих кист. Многолетние наблюдения за этими больными показали, что течение инфицированных туберкулезом кист в основном не отличается от тазового при других ретенционных кистах.

В большинстве случаев не возникает трудностей и при дифференциации туберкулом от секвестрации легкого, которая обычно представляет собой ретенционную кисту, расположенную в заднебазальных сегментах. Легочный рисунок вокруг них разрежен, а бронхи, которые должны вентилировать пораженную область, не контрастируются (см. рис. 3.62).

Редко приходится отличать туберкулому от эхинококка. Прорвавшийся в бронх эхинококк не нуждается в дифференциальной диагностике с туберкуломой, так как стенки его очень тонкие, а в жидкости плавает хитиновая оболочка (см. рис.

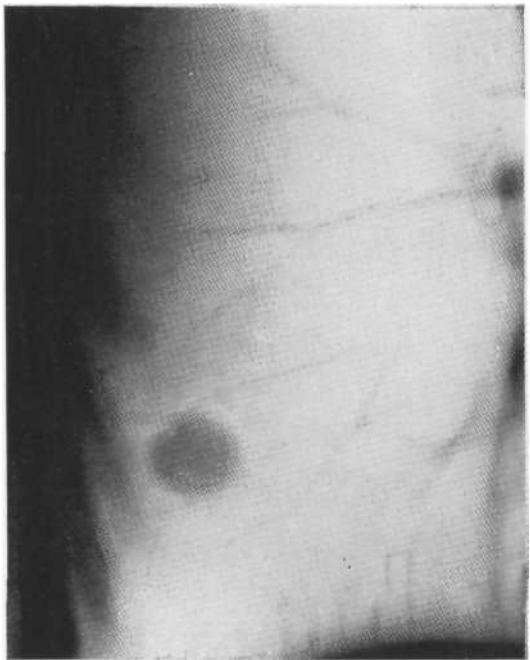


Рис. 3.51. Томограмма в прямой проекции. Туберкулома в стационарном состоянии. Операция.

3.65, 3.73). Нехарактерны для туберкуломы также просветление у верхнего полюса, вызванное проникновением воздуха в перикистозную оболочку, и симптом двойной арки, обусловленный значительным отслоением хитиновой оболочки от фиброзной с наличием воздуха по обе ее стороны.

Не нуждаются в дифференциальной диагностике непрорвавшиеся эхинококковые кисты диаметром более 6 см. Туберкуломы таких размеров встречаются редко; еще реже они бывают без распада. Эхинококки таких размеров следует отличать от доброкачественных опухолей и периферического рака, а не от туберкуломы. Что касается нечасто встречающихся, особенно в неэндемичных районах, эхинококковых кист диаметром 3—4 см без полостей распада, то дифференциальная диагностика их может представлять трудности, особенно если нет обызвествления по контуру (рис. 3.53). В части случаев эхинококкоза при направленной бронхографии удается ввести контрастное вещество в перикистозную щель [Штерн С. В., 1968], что нехарактерно ни для туберкуломы, ни для периферического рака легкого. С другой стороны, при наличии туберкулезного фона, дорожки к корню, видимости парной полоски бронха следует в первую очередь думать о туберкуломе.

По данным Н. Durand и соавт. (1979), хорошие результаты дают реакция отклонения комплемента, агглютинации и непрямой иммунофлюоресценции (50 % положительных серологиче-

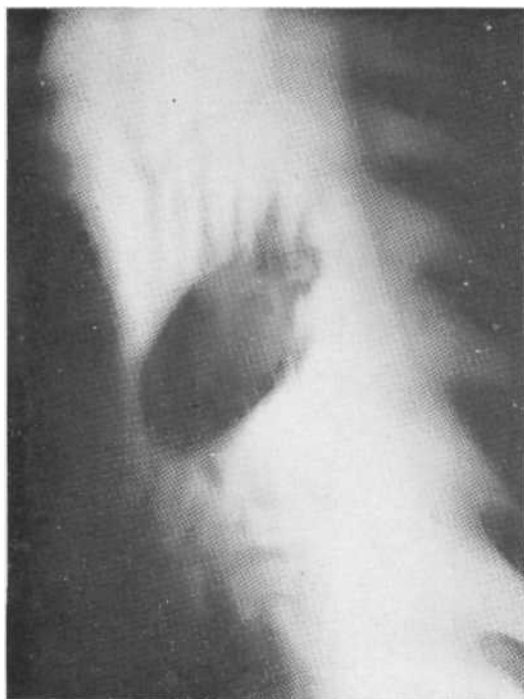

Рис. 3.52. Томограмма в прямой проекции. Ретенционная киста в верхней доле левого легкого, заполненная казеозными массами. Обызвествления по краю и в толще патологического образования. Операция.

ских реакций при целой кисте и до 70—90 % при вскрывшейся). При неповрежденной кисте, как и при других заполненных кистах, неоценимую помощь могут оказать компьютерная томография и эхотомография.

3.4.5.4. Туберкулемы и аспергиллемы легкого

Возбудителями аспергиллеза человека и животных являются плесневые грибы, сапрофиты рода *Aspergillus*.

Аспергиллез легкого может быть первичным и вторичным. При вторичном колонии гриба развиваются в сообщающихся с бронхами легочных полостях (каверны, бронхоэктазы, бронхиальные и легочные кисты, эмфизематозные буллы), которые под влиянием лечения очищаются и становятся стерильными. Не менее чем в $\frac{2}{3}$ случаев аспергиллез развивается на фоне туберкулеза или в остаточных посттуберкулезных полостях в легких. Гриб может поселиться и развиваться не только в санированной туберкулезной каверне, но также в активной каверне и в туберкуломе с распадом. Имеются описания развития гриба в полости распавшегося периферического рака легкого [Krumhaar D., 1981]. Опубликованы сообщения о развитии аспергиллем на фоне саркоидозного фиброза {Israel H. L. et al., 1982}.

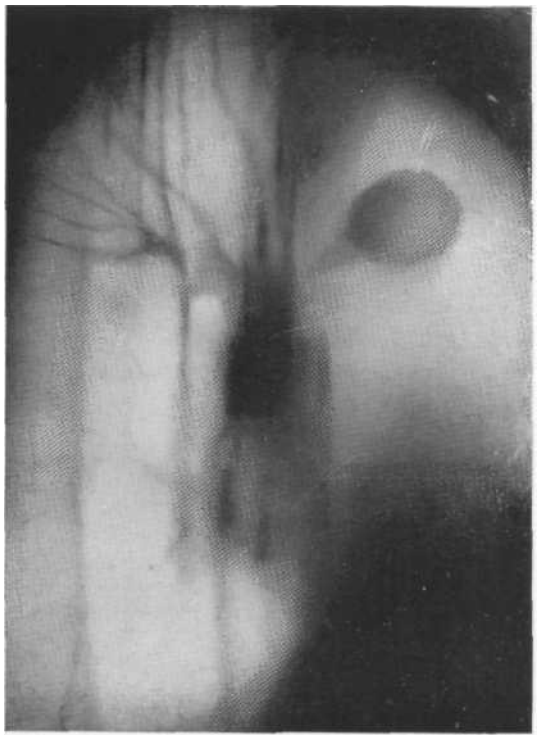


Рис. 3.53. Томограмма в боковой проекции справа. Шаровидное образование в III сегменте. Эхинококк, доказанный с помощью пункции.

Гистологически аспергиллема легкого характеризуется наличием в полости масс мицелия погибшего и размножающегося гриба, слизи, аморфного детрита, дегенерирующих элементов крови и эпителия. Стенки полости выстланы бронхиальным эпителием или бессосудистой грануляционной тканью. В окружающей ткани могут наблюдаться разнообразные по интенсивности пневмонические изменения. Развитие гриба в полости зависит от особенностей местных условий; он может размножаться или погибнуть. Мертвые грибковые элементы могут подвергнуться фрагментации, разжижению и выделяться через дренирующий бронх. Иногда наблюдают кальцинацию аспергиллемы.

Аспергиллема легкого может увеличиваться, регрессировать или длительное время существовать в виде стабильного образования. В 7—10 % наблюдений наступает лизис аспергиллемы, в развитии которого активное участие принимает интеркуррентная бактериальная инфекция. Самым частым и тяжелым осложнением является кровохарканье. Этот наиболее характерный клинический симптом отмечается у 50—80 % больных. Кровохарканье обычно перемежающееся, скудное, но в некоторых случаях переходит в массивное, угрожающее жизни кровотечение. Среди прочих симптомов отмечаются хронический

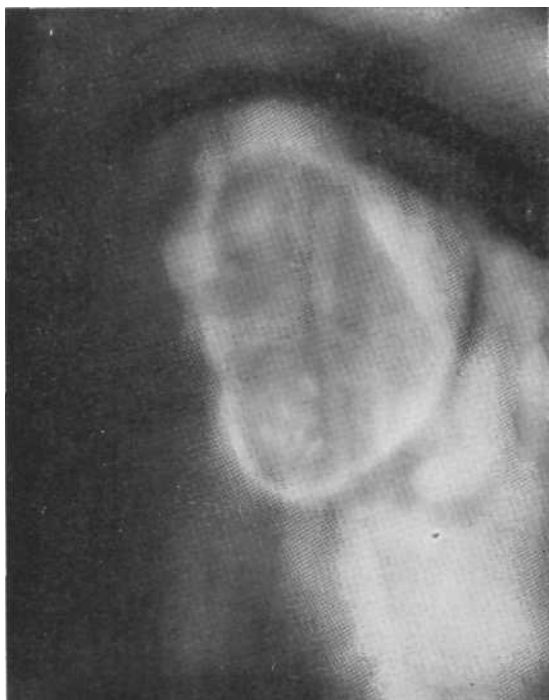

Рис. 3.54. Томограмма в прямом проекции. Гигантская аспергиллема, доказанная на операции. Тень клубка мицелия неоднородная. У верхнего и особенно у нижнего полюса видны множественные просветления.

«ашель, одышка, снижение массы тела и др. [Glirnp R. A., Bayer A. S., 1983]. До 40 % больных жалоб не предъявляют, и аспергиллемы у них выявляются при профилактическом рентгенологическом осмотре.

Потенциально у всех больных с аспергиллемой легкого имеются сывороточные преципитирующие антитела к грибу, отсутствие которых может наблюдаться только при мертвом грибе или при снижении иммунитета. В связи с этим серологическое исследование является ценным диагностическим тестом.

Рентгенологический метод исследования является ведущим в диагностике аспергиллемы легкого. Рентгенологическая и томографическая картина довольно характерна. В легком на мало измененном фоне определяется неоднородное затемнение различной величины, округлой или овальной формы. На обзорной рентгенограмме, произведенной в ортопозиции, виден характерный признак аспергиллемы: у верхнего полюса затемнения определяется серповидное просветление — симптомы серпа, полумесяца, ободка и др. Этот воздушный ободок между стенками полости и грибковым шариком (клубок мицелия) — биссусом может иметь различную форму и протяженность. На томограммах, произведенных в горизонтальном положении больного (рис. 3.54), отчетливо видно, что воздушный ободок в

большой или меньшей степени окружает грибовый шарик почти со всех сторон. В части случаев отмечается симптом перемещения биссуса внутри полости. Чаще при сравнении снимков, произведенных в горизонтальном и вертикальном положениях больного, выявляется перемещение не самого клубка мицелия, а воздуха, расположенного вокруг него.

В некоторых случаях воздушный ободок определяется только на томограммах, что объясняется наличием больших фиброзных изменений вокруг мицетомы либо небольшими размерами ободка. Известны случаи, когда клубок мицелия полностью заполнял полость и воздух в ней не определялся. В подобных случаях рентгенологическая диагностика аспергиллемы невозможна.

Толщина стенок полости, в которой располагается грибок, может быть различной. Внутренние контуры стенок более четкие и гладкие, чем наружные, что связано со склеротическими изменениями вокруг полости. В части случаев причиной нечеткости наружных контуров могут быть и активные воспалительные изменения в окружающей легочной ткани.

Структура тени мицелия может быть как однородной, так и неоднородной. Неоднородность может быть обусловлена очаговоподобными обызвествлениями либо мелкими просветлениями за счет губчатого строения грибовой массы. Обызвествляется отмерший мицелий.

В части случаев прогрессирование аспергиллемы проявляется одновременно с увеличением объема полости. Мицетомы в некоторых случаях может достигнуть внушительных размеров (диаметр 7 см и более).

Следует дифференцировать аспергиллему, с одной стороны, и туберкуломы, абсцессы и периферический рак — с другой.

Наиболее трудна дифференциальная диагностика с туберкуломами и туберкулезными кавернами, в которых аспергиллема возникает чаще всего. Следует согласиться с Л. Е. Колешко (1965), что наличие очагов вокруг фокуса затемнения не может служить веским основанием для отрицания аспергиллемы.

В большинстве случаев дифференциальный диагноз не представляет трудностей, так как туберкуломы характеризуются типичной картиной распада (см. рис 3.9, 3.10). Дифференцировать аспергиллему приходится от относительно редко встречающихся туберкулом, в которых имеется секвестр. В отличие от аспергиллем секвестр обычно прикреплен к одной из стенок. При этом же удается выявить характерную для аспергиллемы картину почти полной окантовки воздухом, так же как доказать перемещение внутри полости воздуха, или «грибового мячика». Лишь в очень редких случаях, когда на *ToiMonpaMiiMax* возникает сходная картина при относительно небольших (диаметром 2—3 см) образованиях, приходится в заключении указывать не диагноз, а дифференциально-диагно-

стический ряд (туберкулома либо каверна с секвестром, туберкулома или каверна с аспергиллемой; рис. 3.55). При бронхографии, особенно направленной, удается довольно легко контрастировать полость с аспергиллемой.

Отличить периферический рак с распадом от аспергиллемы, как правило, нетрудно. Этому способствует наличие бугристых и лучистых контуров при раке и полости распада, лишь на первый взгляд напоминающей аспергиллез. При периферическом раке можно наблюдать щелевидную полость распада, но она не простирается по всему периметру патологического образования, а располагается у одного из краев опухоли (см. рис. 3.5).

Лишь в редких случаях встречаются однородные округлые тени диаметром 2—9 см без воздушного венчика, обусловленные аспергиллемами. Это особая форма аспергиллеза, которую W. Rzepecki (1978) называет опухолеподобной блокированной кистозной полостью с жидким содержимым, инфицированным аспергиллами.

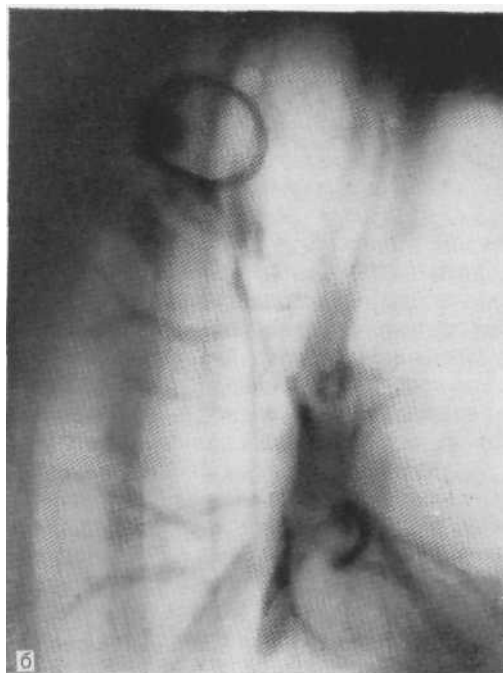
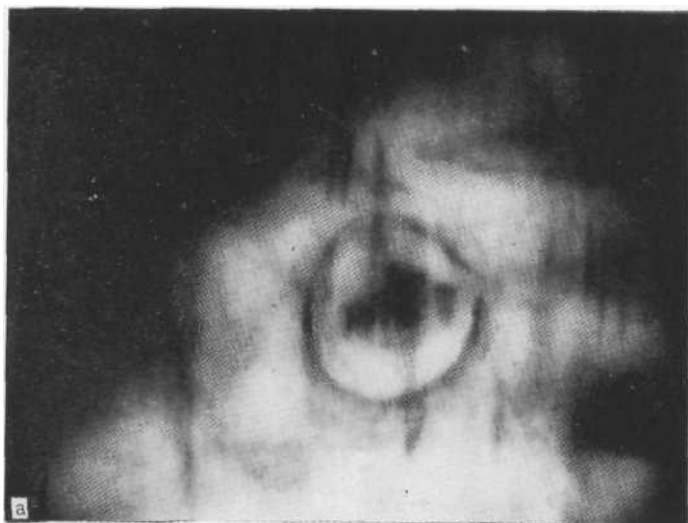
Абсцессы с их многочисленными и часто встречающимися секвестрами тоже могут напоминать аспергиллему (см. рис. 3.34), тем более, что мицелий гриба нередко возникает в полости, очистившейся от секвестра. Против аспергиллемы свидетельствуют клиническая картина нагноения, быстрая динамика секвестра и отсутствие перемещения воздуха вокруг него.

3.4.5.5. Туберкуломы, круглые фокусы хронической пневмонии и абсцессы легкого

Туберкуломы и туберкулезные инфильтраты от фокусов хронической пневмонии и абсцессов легких приходится дифференцировать значительно реже, чем от периферического рака и доброкачественных опухолей. Это объясняется тем, что большинство фокусов воспаления и нагноения характеризуется довольно выраженной клинической картиной, не характерной для туберкуломы (острое начало, большое количество мокроты с кровью и неприятным запахом, сильный кашель, волнообразное течение с периодическими обострениями, лейкоцитоз и высокая СОЭ).

Кроме того, если диаметр округлого образования не превышает 3 см, то можно исключить фокусы воспаления и нагноения, так как последние при наличии шаровидной формы, как правило, не имеют таких маленьких размеров (имеется в виду одиночный фокус затемнения).

Фокусы хронической пневмонии и абсцессы, кроме больших размеров, как правило, имеют неправильную форму. На фоне подобного фокуса можно видеть большую полость с уровнем жидкости или без него или несколько более мелких полостей. Контуров фокусов размытые; легочная ткань вокруг них резко изменена.



3.55. Томограммы в прямой (а) и боковой (б) проекциях. Полость
>чением. Контуры полости четкие. При гистологическом исследовании у,
ой верхней доли обнаружена туберкулома с секвестром.

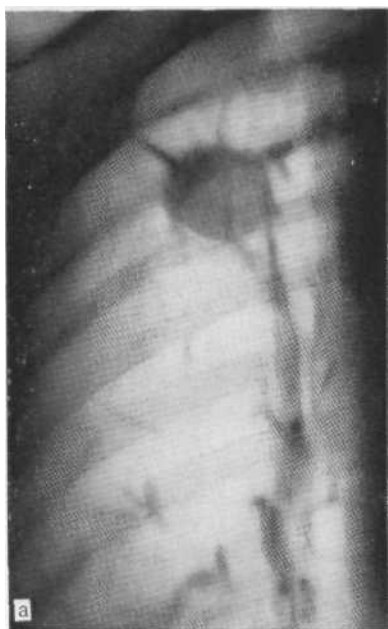


Рис. 3.56. Томограмма в прямой проекции (а) и направленная бронхограмма (б). Хроническая пневмония. Диагноз установлен с помощью бронхографии. Операция.

Кроме того, для округлых фокусов хронической пневмонии характерно, что эта форма сохраняется лишь в одной проекции; в другой проекции фокус, как правило, теряет округлую форму. Туберкулома же в двух взаимно перпендикулярных проекциях сохраняет одну и ту же форму. Для туберкуломы типична определенная локализация полости распада, в частности у нижнего и медиального полюса, а если имеются секвестры, то они небольшие. Туберкуломе не свойствен горизонтальный уровень жидкости, что часто можно наблюдать при абсцессах, наряду с большими секвестрами. Для абсцессов и хронической пневмонии нехарактерно обызвествление, что довольно часто можно наблюдать при туберкуломах.

Абсцесс и хроническая пневмония — это, как правило, более динамичные процессы, чем туберкулома. Имеется в виду, что хотя и туберкулома может увеличиваться, но это происходит редко и медленно (месяцами, годами). В еще большей степени это относится к уменьшению размеров туберкулом.

Фокусы воспаления и нагноения могут заметно увеличиваться и уменьшаться в течение довольно короткого времени. То же относится к их отсевам, которые довольно быстро распадаются или рассасываются.

В трудных случаях большую помощь оказывает бронхография, преимущественно направленная (рис. 3.56); удается не только контрастировать полости распада, дренируемые несколькими бронхами, но и выявить резкую деформацию бронхов вокруг фокуса поражения.

К трансторакальной пункции и катетеризационной биопсии прибегают редко.

3.5. ПЕРИФЕРИЧЕСКИЕ (ВНЕБРОНХИАЛЬНЫЕ) ДОБРОКАЧЕСТВЕННЫЕ ОПУХОЛИ И ЗАПОЛНЕННЫЕ КИСТЫ ЛЕГКОГО

М. Наста и соавт. (1963) различают следующие доброкачественные опухоли: 1) соединительнотканнные (фиброма, хондрома, липома); 2) мышечные; 3) сосудистые (кавернозная ангиома, капиллярная ангиома, ангиоэндотелиома; 4) невrogenные; 5) эпителиальные (папиллома, аденома); 6) врожденные (гамартома, тератома).

Среди доброкачественных образований легких, которые необходимо дифференцировать, целесообразно различать следующие группы.

Доброкачественные опухоли. В эту группу входят как врожденные (гамартома, тератома), так и приобретенные (аденома, гамартохондрома, фиброма, липома, лейомиома, лейомиофиброма, рабдомиома, артериовенозная ангиома, капиллярная ангиома, ангиоэндотелиома, невршюма, нейрофиброма, папиллома и др.) опухоли. Основное внимание как наиболее часто встречающимся опухолям (суммарно составляющим около 90 %) следует уделять гамартохондромам и аденомам.

Псевдоопухоли. К ним относятся опухоли, воспалительная природа которых вероятна (ксантома, плазмоцитарная гранулема) либо не вызывает сомнений (воспалительная гранулема).

Заполненные кисты легкого. Эту группу составляют заполненные бронхиальные, паразитарные кисты и легочная секвестрация. Перечисленные образования еще в меньшей степени, чем предыдущая группа, относятся к истинным опухолям. Однако в повседневной практической работе приходится отличать друг от друга именно доброкачественные опухоли, псевдоопухоли и заполненные кисты, для которых почти в равной степени характерны молодой возраст больных, медленное бессимптомное течение, отсутствие метастазов, схожие рентгенологические признаки.

Применение по показаниям томографии, бронхографии, катетеризационной и трансторакальной пункционной биопсии позволяет в большинстве случаев установить правильный групповой, а нередко нозологический диагноз, что во многом определяет лечебную тактику.

Периферические доброкачественные опухоли в большинстве случаев протекают бессимптомно. Относительно редко (около

7%) больные предъявляют жалобы на чувство тяжести в груди, умеренный кашель, редкие и кратковременные подъемы температуры тела. В основном это больные с аденомами и гамартохондромами очень больших размеров. Значительно характернее клиническая симптоматология артериовенозных кавернозных ангиом: цианоз, одышка, кровохарканье, частые головокружения, обморочные состояния, эпилептиформные припадки, повышение количества эритроцитов в периферической крови.

Более 90 % больных этой группы поступают в стационары с диагнозом туберкулеза, рака, хронической пневмонии или без диагноза.

Рентгенодиагностика играет значительную роль при доброкачественных опухолях легких. Правда, установив наличие округлого образования, уточнив локализацию, рентгенолог не всегда может идентифицировать или исключить периферический рак. У ряда больных это удается лишь с помощью специальных биоптических методов. Но без рентгенологического исследования биопсия невозможна, а в значительной части случаев не нужна, ибо имеется достоверный рентгенологический диагноз. В этом убеждают многочисленные рентгеноморфологические сопоставления, проведенные на операционном материале. Остановимся более подробно на скиагической картине этих опухолей.

3.5.1. ХОНДРОМА И ГАМАРТОХОНДРОМА

В современной литературе такие образования чаще всего объединяются термином «гамартома легкого» (греч. «хамартано» — ошибаюсь, даю промах). Этот термин в 1904 г. предложил E. Albrecht для обозначения опухолеподобных уродств, возникающих вследствие необычного смещения нормальных компонентов зародышевой ткани или ее поражения.

Как показали патологоанатомические исследования, основная масса этих опухолей состоит из хрящевой ткани, часто с очагами обызвествления и окостенения. Иногда между участками хряща располагаются кистовидные полости, выстланные цилиндрическим, а кое-где кубическим эпителием. Нередко в ткани опухоли содержится жир. В ряде случаев, помимо мезодермальных, определяются эпителиальные элементы.

В зависимости от преобладания хрящевой, соединительной, другой ткани гамартомы подразделяются на хондроматозные, фиброматозные, липоматозные и сосудистые [Савицкий А. И., 1960]. В то же время термином «гамартома» обозначают опухоли с преобладанием хрящевой ткани. Говоря о всей группе этих опухолей, правильнее, на наш взгляд, использовать термин «гамартохондрома легкого». Следует также учитывать, что наряду с гамартохондромами, хотя значительно реже, встречаются истинные хондромы легкого.

Если сравнительно недавно гамартохондромы считались редкими опухолями, то в настоящее время общее число описанных в литературе наблюдений превышает несколько тысяч и продолжает увеличиваться.

По нашим данным, на долю гамартохондром приходится около 80 % доброкачественных внебронхиальных опухолей легких.

Растут гамартохондромы очень медленно. Из числа наших больных увеличение опухоли в 2 раза на протяжении 10 лет имело место у 7%. Лишь у одного больного, наблюдая его в течение 12 лет, мы могли констатировать значительный рост гамартохондромы. Известны случаи, когда медленный рост внезапно сменялся быстрым [Hebauer Ch., 1980, и др.], что, однако, не служит признаком малигнизации, которая, по мнению М. Наста и соавт., в отношении гамартохондром вообще не доказана.

У 98,3 % больных, наблюдавшихся нами, гамартохондромы были одиночными, у 1,7%—множественными. Величина их колебалась от 0,7x0,6 до 13x16 см. В 62,1 % случаев опухоль располагалась в правом легком, в 37,9%—в левом. В передних отделах легких (III, IV, V, VII, VIII сегменты) располагалась 75 %, в задних (II, VI, X сегменты) —лишь 25 % гамартохондром.

Рентгенологические проявления гамартохондром разнообразны, однако, как показал наш опыт, они соответствуют одному из следующих четырех вариантов:

I группа. Гамартохондромы, отнесенные к этой группе, имеют ряд характерных рентгенологических признаков: неправильную, округлую шаровидную или овальную форму, четкие бугристые контуры, очень высокую интенсивность тени, уменьшающуюся к периферии, и хорошо видимые на рентгенограммах в прямой и боковой проекциях точечные, пятнистые и линейные обызвествления, сливающиеся в сплошной конгломерат (см. рис. 3.17).

II группа. Гамартохондромы этой группы отличаются резко очерченными гладкими либо бугристыми контурами, средней интенсивностью. Ведущей особенностью, позволяющей с уверенностью поставить диагноз гамартохондромы, является причудливое, хаотическое отложение глыбок извести в толще опухоли (см. рис. 3.18).

III группа •—гамартохондромы с единичными или множественными очагами обызвествления, располагающиеся как в толще опухоли, так и по ее периферии (см. рис. 3.19).

IV группа — гамартохондромы без обызвествления (рис. 3.57; см. также рис. 3.21). Они вызывают наибольшие трудности при диагностике. Неудивительно, что именно по поводу таких образований производится большинство диагностических торакотомий [Горовенко Г. Г., 1957, и др.; Husfeldt E., Carlsen C., 1950].

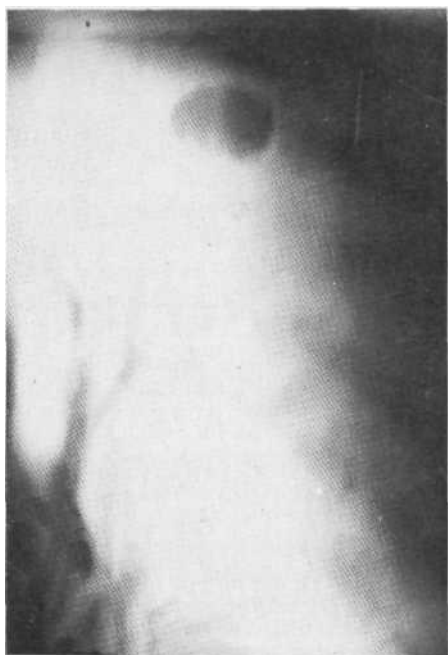


Рис. 3.57. Томограмма в прямой проекции. Гамартохондрома без обызвествления. Контуры образования резкие, легочная ткань вокруг него не изменена. Операция.

Гамартохондромы с тотальным и хаотическим обызвествлением диагностируются с высокой степенью достоверности. Гамартохондромы с нетипичным одиночным или множественным отложением глыбок извести распознать несколько труднее. Однако резкие контуры, отсутствие других изменений в легких, частая локализация в передних сегментах, отсутствие парной полоски дренирующего бронха, а также выраженных изменений бронхиальных и сосудистых ветвей позволяют с большой долей вероятности установить диагноз гамартохондромы.

Более сложна рентгенодиагностика гамартохондромы без обызвествления. При диаметре их до 2 и более 3,5 см, основываясь на очень четких контурах тени и раздвигании неизменных сосудов и бронхов, в большинстве случаев можно уверенно поставить групповой диагноз доброкачественной опухоли, но без дальнейшей детализации. При гамартохондромах диаметром от 2 до 3,5 см рентгенологический диагноз часто сомнителен, необходимо цитогистологическое подтверждение. Однако в таких случаях следует учитывать один немаловажный дифференциально-диагностический признак: у большинства гамартохондром центр более плотный, чем периферия, что видно на структурных томограммах.

При гамартохондромах почти в 95 % случаев можно достоверно определить доброкачественную природу образования, а в случае тотального либо хаотического обызвествления в 100 % случаев поставить точный нозологический диагноз.

Ch. Jackson (1917), впервые обнаружив эту опухоль у живого человека, назвал ее вначале «эндотелиомой», а затем «аденомой» и охарактеризовал как опухоль бронха «с медленным и доброкачественным течением». С тех пор описано большое количество наблюдений и предложено много названий этой опухоли.

H. Hamperl (1937) подразделил аденомы на карциноиды и цилиндромы. Кроме того, в литературе встречаются следующие синонимы: полиповидная опухоль, эпителиома, эпистома, смешанная опухоль, бронхиальная карцинома с перестроенной стромой, полиморфная бронхиома, фиброэпителиома, полипозная бронхиома, фиброэпителиома, полипозная бронхиальная опухоль с медленным развитием, аденокистозная аденома, ангиоматозная аденома и др. В отечественной и англоамериканской литературе наряду с собирательным термином «аденома бронха» широко используются названия, не только говорящие о групповой принадлежности опухоли, но и указывающие на ее гистологические особенности: «карциноид», «цилиндрома», «смешанная опухоль».

Многочисленные специальные исследования освобождают нас от необходимости подробно останавливаться на определении аденомы как опухоли, растущей из эмбрионального пограничного эпителия слизистой оболочки бронха, эпителия выводных протоков бронхиальных желез либо слизистых желез стенки бронха. Что касается направления роста аденом, то оно лучше всего может быть охарактеризовано схемой, которую предложил H. Hamperl (1937). Аденомы могут расти внебронхиально, интрамурально и экстрабронхиально. Следует особо выделить опухоль, растущую в виде «айсберга», когда аденома, располагаясь в просвете бронха, разрушает хрящевые пластинки бронхиальной стенки и проникает в окружающую легочную ткань.

Периферической аденомой принято считать опухоль, растущую из мелких бронхов и имеющую круглую форму [Reitter H., 1955, и др.]. По данным литературы, частота периферических аденом различна. На нашем материале периферические аденомы обнаружены у 5,1 % больных с этими опухолями, по данным М. И. Перельмана и соавт. (1981)—примерно у 10% больных.

Периферическая (внебронхиальная) аденома. В течение многих лет опухоль может не сопровождаться какими-либо субъективными ощущениями и чаще всего диагностируется случайно. Исключение составляют лишь опухоли, достигшие очень больших размеров. Как правило, они одиночны, их размеры колеблются от 2,5х3 до 8х9 см и более. Аденомы имеют круглую, неправильную овальную или веретенообразную форму. Тень опухоли однородная, средней интенсивности. Контуры опухоли резкие, а в половине случаев волнистые.

Бронхографическая картина укладывается в четыре основных варианта: 1) расширенная культя субсегментарного бронха с четким вогнутым контуром и оттеснением мелких бронхов опухолью; 2) такая же культя, но без расширения бронха; 3) обмазывание контрастным веществом проксимального конца опухоли и заполнение ретроstenотических бронхоэктазов; 4) отсутствие изменений в бронхах при аденомах небольших размеров, расположенных субплеврально.

При ангиопульмонографии можно получить убедительные данные о доброкачественной природе патологического образования: сосуды остаются неизмененными, но как бы охватывают опухоль. Бронхоскопия каких-либо существенных и закономерных отклонений не выявляет.

Аденомы, особенно цилиндromы, могут малигнизироваться; они способны рецидивировать и давать метастазы даже в отсутствие озлокачествления. Рентгенологическая картина характеризуется наличием четко очерченного образования с гладкими либо волнистыми контурами и отсутствием распада даже при больших размерах опухоли. Окружающая легочная ткань не изменена.

Верифицированный диагноз периферической аденомы можно установить на основании результатов бронхофиброскопии и бронхоскопии с биопсией, а также трансторакальной пункции. После тщательного рентгеномографического исследования приходится ограничиваться групповым диагнозом: доброкачественная опухоль легкого (рис. 3.58).

Закончить раздел, посвященный периферическим аденомам, мы хотели бы замечанием об относительности термина «внебронхиальная» в отношении периферических аденом. Периферические аденомы в большинстве случаев связаны с бронхами, пусть мелкими. Использование термина «внебронхиальные» обусловлено необходимостью отличия от внутрибронхиальных опухолей, в частности аденом, описанных в разделе 1. Кроме того, термин «внебронхиальная» подчеркивает, что основная масса опухоли располагается вне просвета бронха.

3.5.3. ПРОЧИЕ ОПУХОЛИ И ОБРАЗОВАНИЯ ЛЕГКОГО

В эту группу включены различные по своему генезу и морфологическому строению опухоли и образования. У всех больных заболевание протекает бессимптомно либо почти бессимптомно и выявляется случайно.

Рентгенологически, за исключением артериовенозных аневризм и секвестрации легкого, имеющих типичную картину, все остальные образования существенно не отличаются друг от друга. Их округлая форма, резкие гладкие контуры, неизменная окружающая легочная ткань, раздвигание сосудов и бронхов в большинстве случаев дают возможность исключить периферический рак и туберкулому, но не позволяют уточнить их

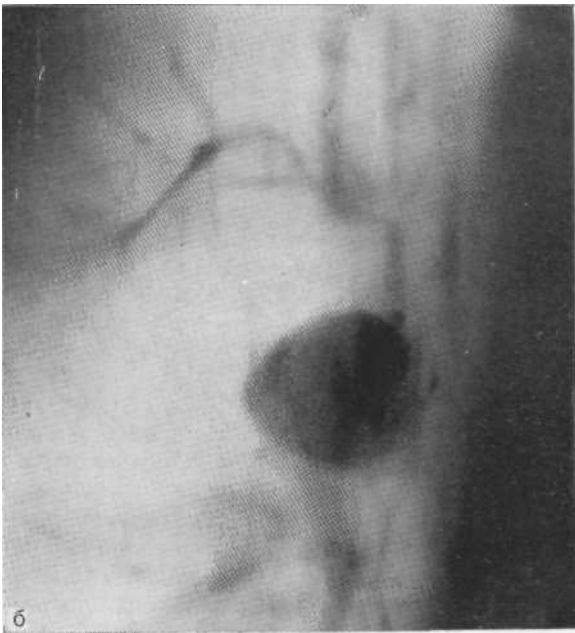
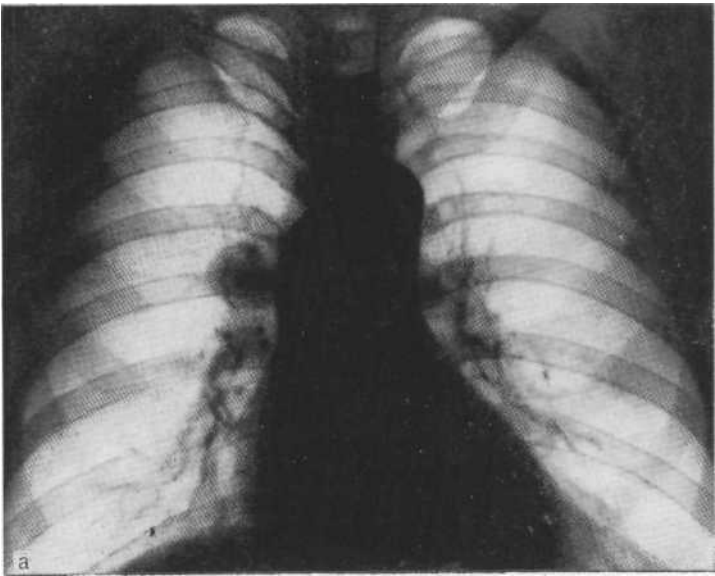


Рис. 3.58. Рентгенограмма в прямой проекции (а) и томограмма (б). Добр
качественная опухоль. При гистологическом исследовании препарата обнару
жен карциноид.

природу. К этой группе относятся опухоли из мышечной ткани (миомы, в частности, лейомиомы), из соединительной ткани (фибромы, ксантомы), жировой ткани (липомы) и многие другие образования (плазмоцитарная гранулема, сосудистые опухоли) (рис. 3.59).

Целесообразно более подробно остановиться на артериовенозной ангиоме и секвестрации, так как именно эти заболевания можно точно диагностировать.

3.5.3.1. Артериовенозная кавернозная ангиома

С каждым годом мы все более убеждаемся в том, что так называемые редкие аномалии, пороки, болезни встречаются не так редко, как принято считать на основании патологоанатомических данных прошлых лет. Знание их сущности и владение соответствующими методами исследования позволяют отказаться от мнения об их чрезмерной редкости и уверенно диагностировать их, иногда с помощью простых, необременительных методов исследования. Так, если раньше для установления диагноза трахеобронхомегалии была обязательна бронхография, артериовенозной аневризмы — ангиопульмонография, а секвестрации — аортография, то в настоящее время для их распознавания в большинстве случаев достаточно томографии в двух проекциях.

По мнению большинства исследователей, артериовенозные кавернозные ангиомы, артериовенозные фистулы, аневризмы, кавернозные гемангиомы, кавернозные телеангиоэктазы легкого и др. являются результатом эмбрионального порока развития сосудов легких. Их часто обнаруживают у новорожденных и недоношенных. В некоторых случаях они сочетаются с другими пороками развития, в первую очередь сердечно-сосудистой системы. Имеется мнение о связи артериовенозных ангиом с болезнью Рандю—Вебера—Ослера, т. е. наследственной геморрагической телеангиэктазией, для которой характерна следующая триада симптомов: наследственно-семейный характер заболевания, множественные телеангиэктазии на коже, слизистых оболочках, иногда во внутренних органах, кровотечения [Clausen C. et al., 1980]. Артериовенозные ангиомы обнаруживаются одинаково часто у лиц обоего пола в любом возрасте.

Макроскопически артериовенозные ангиомы представляют собой конгломераты полостей, через которые сообщаются артерии и вены легких. Эти полости различной величины и формы, заполнены кровью; стенки их чаще небольшой толщины. Количество полостей может быть различно. Иногда имеется одна полость с множеством тонких соединительнотканых перегородок, в других случаях — группа полостей или множество одиночных образований, расположенных в различных отделах одного или обоих легких. Обычно выявляется полость диаметром 3—5 см и резкое расширение капилляров, образующих мелкие полости. Приводящие и отводящие сосуды (артерии и вены), как правило, расширены. В большинстве случаев эти образования со-

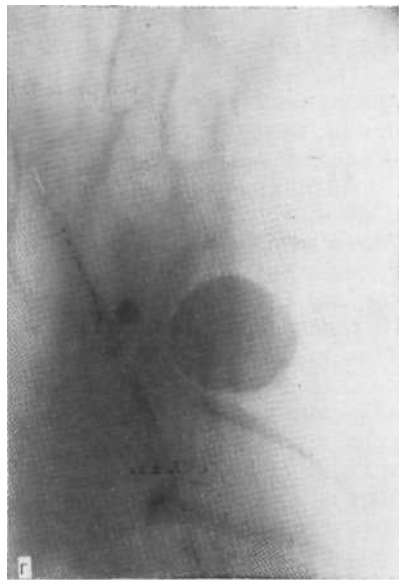
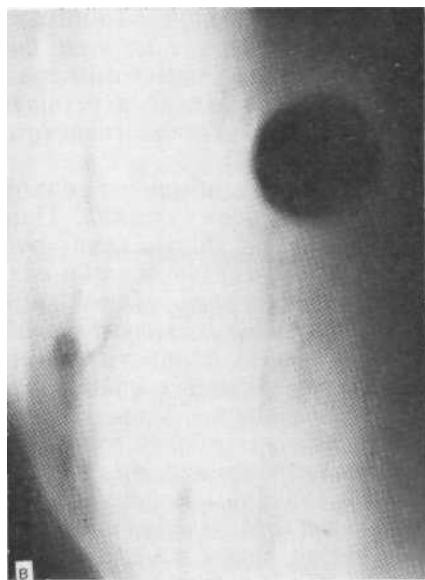
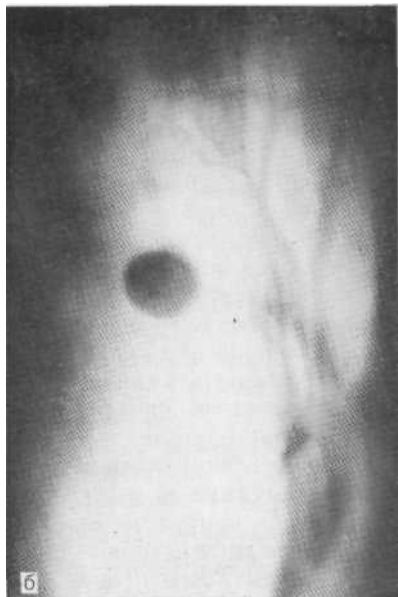
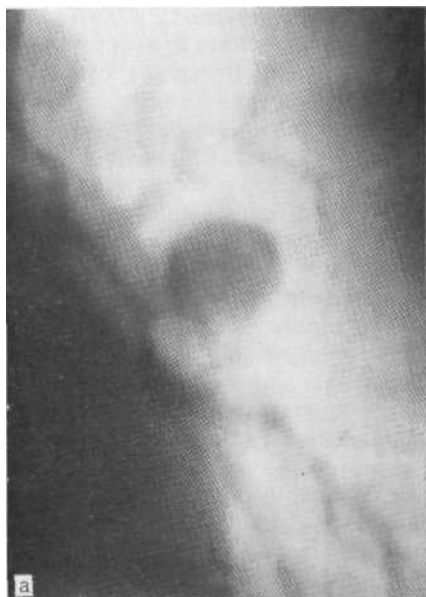

Рис. 3.59. Томограммы (а—г) больных, у которых при рентгенологическом исследовании был установлен диагноз доброкачественной опухоли. На операции диагностированы соответственно гемангиома, липома, фиброма, лейомиома.

единяют легочные вены с легочными артериями. В редких случаях отмечается связь с сосудами большого круга — бронхиальными или межреберными. Стенки промежуточных сосудистых мешочков гладкие, иногда в них имеются множественные бухтообразные выпячивания.

Клиническая картина зависит от величины сброса неоокисленной крови из артерий в вены, в обход капиллярного русла. Эта величина может достигать 80 % " более массы крови. Наряду с больными, у которых это заболевание выявляется случайно, встречаются лица с выраженной клинической симптоматикой. Наиболее важными симптомами, выраженными в разной степени, являются: внешний вид больных (общее физическое недоразвитие, синюшность кожных покровов, пальцы рук и ног имеют вид барабанных палочек, ногти — часовых стекол, иногда видны телеангиэктазии на коже), одышка, кровохарканье и легочные кровотечения, «кошачье мурлыканье», иногда ощущаемое над местом артериовенозной аневризмы, при аускультации ослабленное дыхание и экстракардиальный шум волчка, увеличение количества эритроцитов, снижение жизненной емкости легких, гиповентиляция в покое, уменьшение поглощения кислорода и коэффициента его использования, снижение насыщения артериальной и венозной крови кислородом, увеличение содержания в крови углекислоты и уменьшение артериовенозной разницы по содержанию кислорода и углекислоты.

Несмотря на столь значительное количество симптомов, клинически диагноз ставится редко. Основное значение в установлении характера процесса принадлежит рентгенологическому исследованию.

Артериовенозные ангиомы располагаются обычно в одной, а иногда в нескольких долях одного или обоих легких. Наиболее частая их локализация — нижние доли. Форма тени артериовенозной ангиомы может быть округлой, овальной или в виде конгломерата, напоминающего гроздь винограда (рис. 3.60). Интенсивность тени колеблется от небольшой до значительной. Тень кажется однородной; контуры ее четкие, волнистые. Весьма характерна для артериовенозной аневризмы экспансивная пульсация, определяемая при рентгеноскопии. Тень опухоли пульсирует синхронно с легочной артерией. Наиболее отчетливо пульсация видна на кимограммах и электрокимограммах. Важным симптомом является и изменение величины и формы патологической тени при пробах Вальсальвы и Мюллера, при которых, как известно, изменяется количество крови в малом круге кровообращения. На томограммах тень неоднородна, состоит из нескольких образований, выявляется связь опухоли с расширенными сосудами — артериями и венами, направленными в сторону корня легкого.

Ангиопульмонография необходима в двух случаях: при сомнительных данных, полученных при обычном рентгенологическом исследовании, и перед операцией для выявления истинного

объема поражения и выявления мелких образований, расположенных рядом или вдали от основного очага поражения [Перельман М. И. и др., 1965].

Отрицательные данные ангиопульмонографии можно получить при тромбозе сосудов или полостей опухоли. В этих случаях не видно пульсации тени, изменений ее объема при пробах Вальсальвы и Мюллера, однако определяемая на томограммах связь патологической тени с приводящими и отводящими сосудами дает возможность поставить правильный диагноз.

Дифференцировать артериовенозные ангиомы приходится от других шаровидных образований легких. Отличительными признаками являются: 1) пульсация тени синхронно с пульсацией легочной артерии. Особенно ценен этот признак при периферическом расположении артериовенозной ангиомы, когда можно полностью исключить передаточную пульсацию; 2) изменение величины и интенсивности тени при дыхательных пробах; 3) связь с приводящими и отводящими, чаще всего с расширенными сосудами, лучше видимая на томограммах (см. рис. 3.20). В сомнительных случаях помогает ангиопульмонография. Важно учитывать также клиническую картину.

От редко встречающейся аневризмы легочной артерии, расположенной на периферии, при выраженной клинической симптоматике артериовенозная ангиома отличается связью самой тени не с одним, а по меньшей мере с двумя сосудами. Описаны множественные артериовенозные ангиомы, имеющие вид мелкофокусных образований (диаметром от нескольких миллиметров до 1—2 см). Их приходится дифференцировать от мелкоочаговых образований; при этом решающими являются данные ангиопульмонографии.

3.5.3.2. Ретенционные кисты

Ретенционные кисты представляют собой расширенные бронхи, в которых (проксимальные **отрезки** сужены или облитерированы [Казак Т. И., 1968]. В первом случае образуются воздушные, а во втором заполненные кисты; их содержимым является слизь с примесью крови. Все они имеют воспалительный генез, протекая в большинстве случаев бессимптомно. Основной метод диагностики рентгенологический. По нашим данным, в 55,7 % случаев они располагаются в передних сегментах либо в аксиллярных субсегментах верхних долей, средней доле, а также VII—VIII сегменте нижней доли.

Форма образования является одним из ведущих признаков, позволяющих отвергнуть другие доброкачественные образования легких и поставить точный диагноз ретенционной кисты. Форма кисты обусловлена растянутым бронхом и его ветвями, заполненными жидким или полужидким содержимым. На нее влияет ряд факторов: калибр обтурированного бронха, количество содержимого, скопившегося в растянутых бронхах, уровень

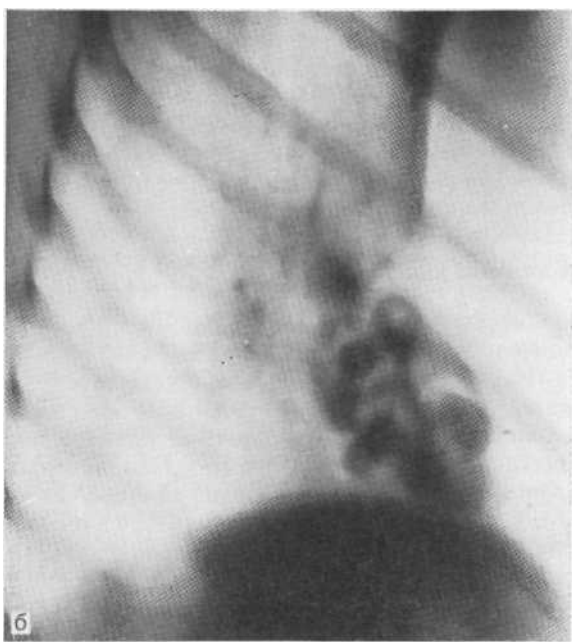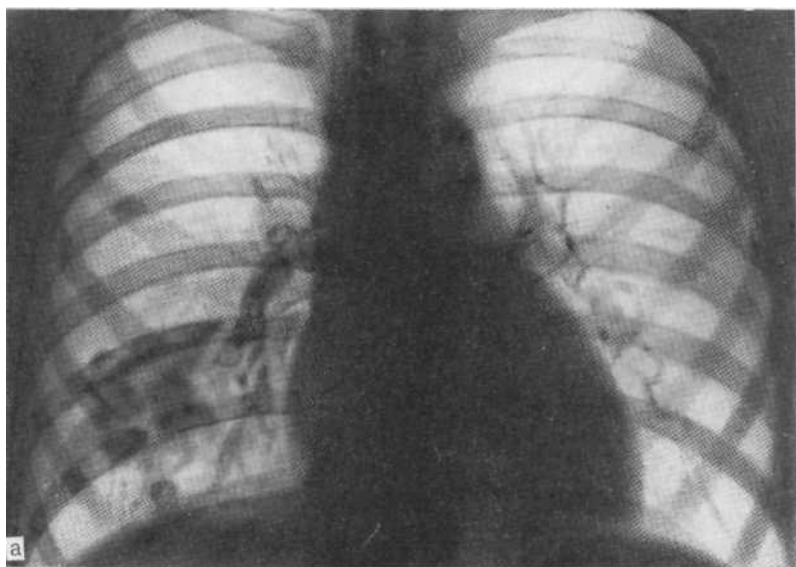


Рис. 3.60. Рентгенограмма в прямой (а), томограмма в боковой (б), ЭНПЮ-граммы в прямой (в) и боковой (г) проекциях.

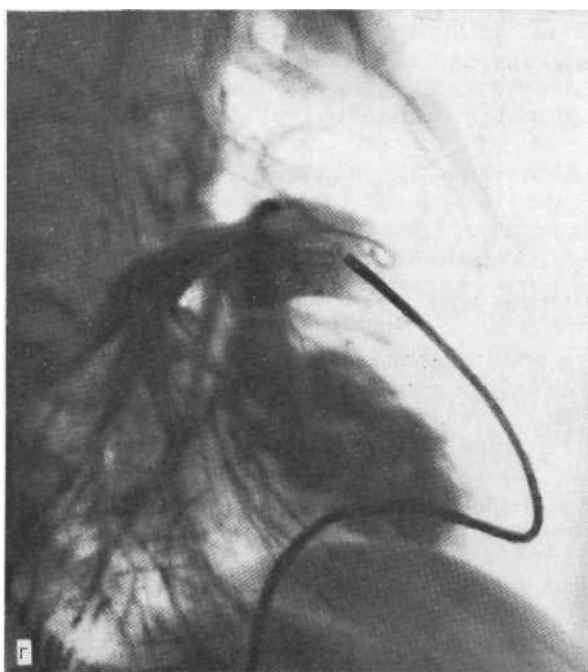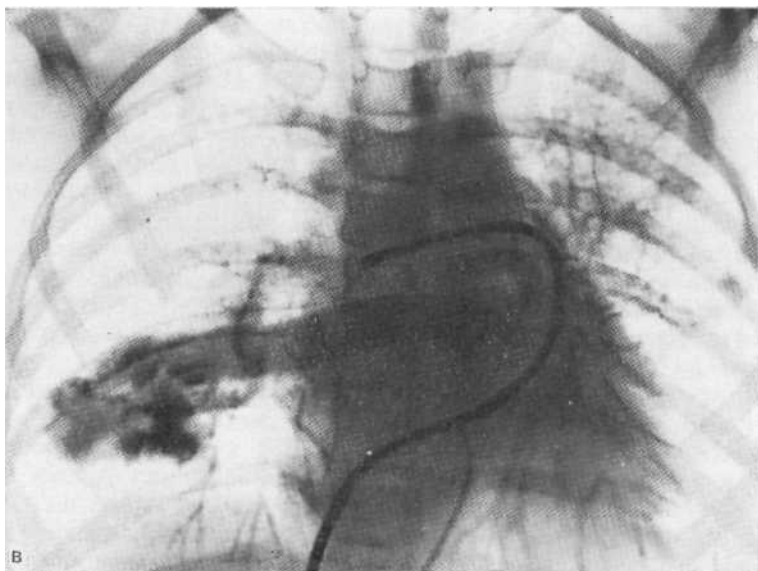


Рис. 3.60, в, г. Продолжение. Артериовенозная аневризма среднем дсш правого легкого. Аневризма имеет вид грозди винограда (а, б) и хорошо контрастируется (в, г). Операция.




Рис. 3.61. Образование ретенционных кист (схема).

и количество облитерированных дистальных ветвей бронха, состояние окружающей легочной ткани. Как правило, форма кисты повторяет форму и направление пораженного, растянутого бронха и его ветвей (рис. 3.61).

Поскольку наиболее полное представление о ходе большинства бронхов 3—4-го порядка удастся получить на рентгенограммах в боковой проекции, бронхиальные кисты лучше всего диагностируются на боковых томограммах. На томограммах, произведенных в прямой проекции, кисты наслаиваются друг на друга, создавая впечатление о наличии нескольких овальных образований, расположенных на различных срезах. Чем больше калибр пораженного бронха, тем более характерную форму имеет киста. Наоборот, в тех редких случаях, когда поражаются мелкие бронхи (5—7-го порядка), кисты принимают овальные или округлые очертания и их форма, как диагностический признак, утрачивает свое значение. Из множества разнообразных

ретенционных кист можно выделить наиболее типичные формы: 1) веретенообразную или овальную тень, заканчивающуюся двумя «рогами», которые представляют собой растянутые мелкие бронхи (см. рис. 3.24, 3.26, 3.27); 2) веретенообразную одно- и двугорбую тень; 3) тенинегаравильной формы с многочисленными выпячиваниями — растянутыми мелкими бронхами с еще хорошо сохранившимися межбронхиальными перегородками; 4) тень в форме колбы, реторты, грозди винограда.

Ретенционные кисты, как правило, одиночны; большинство из них представляют собой разветвленные образования. Интенсивность тени кисты обычно меньше, чем туберкуломы аналогичной величины. Что касается структуры тени, то у каждого четвертого больного обнаруживаются крапчатые, глыбчатые по контуру или смешанные отложения извести. Поскольку в большинстве случаев кисты имеют ветвистую форму, контуры их почти всегда волнистые, полициклические, бугристые. Контуры в большинстве случаев достаточно четкие, легочный рисунок вокруг кисты, как правило, деформирован. Изменения формы и размеров кисты при дыхании не наблюдается.

Бронхография позволяет выявить ряд признаков, помогающих отличить ретенционную кисту от туберкуломы и периферического рака легкого: 1) культю сегментарного или субсегментарного бронха в месте его отхождения от сегментарного; 2) умеренное равномерное расширение бронхов соседних сегментов; 3) контрастирование опоронившихся кист. При поражении мелких бронхов результаты бронхографии менее убедительны.

Следствием постепенного накопления жидкого содержимого может быть медленное увеличение кист (см. рис. 3.26). Естественно, что растущие кисты вызывают подозрение на рак легкого. Между тем убедительных доказательств в пользу малигнизации этих кист нет. Мы наблюдали один случай прорыва кисты в бронх, сопровождавшегося обильным кровохарканьем.

Иногда ретенционные кисты осложняются эндобронхиальным туберкулезом; содержимым их являются казеозные массы. Рентгенологически можно диагностировать ретенционную кисту, осложненную эндобронхиальным туберкулезом, если в толще ее либо по краям видно обызвествление (см. рис. 3.52).

3.5.3.3. Секвестрация легкого

Под секвестрацией легкого (легочная секвестрация, внутрилегочная секвестрация, внутридолевая секвестрация, врожденный бронхоэктаз, киста бронха, вызванная аномалией артерии, добавочное легкое, врожденная бронхолегочная киста, бронхопульмональная секвестрация) понимаются избыточно формирующийся участок легочной ткани, который может располагаться внутри и внеплевральной полости. Это сложный порок разви-

тия, захватывающий сосудистую, бронхиальную и легочную системы.

Секвестрация формируется в ранней стадии эмбриогенеза. D. Руге (1946) считает, что основное значение в формировании порока принадлежит добавочной артерии, отходящей от аорты или ее ветвей и растущей в легкое. В секвестрированном легком происходят глубокие изменения. Вместо нормальной легочной ткани формируется полость либо система кистозных полостей. Бронхи, артерии и вены секвестрированного участка застревают и зарастают. Крупный бронх, вентилирующий секвестрированный участок, не развит, а мелкие бронхи превращены в систему кист. Отток крови происходит через бронхиальные или полунепарные вены. Легочная артерия не развита, кровоснабжение осуществляется через ветви, отходящие от аорты.

Секвестрация встречается не менее чем у 1 % больных, оперированных по поводу хронических нагноений. Установлено также, что в большинстве случаев секвестрированные участки располагаются в нижних долях, чаще слева, и соответствуют X сегменту либо захватывают большую площадь.

Секвестрации делятся на две группы — внелегочные (внедолевые) и внутрилегочные (внутридолевые). В первом случае секвестрированный участок имеет собственную висцеральную плевру и может располагаться как в легком, так и в средостении, в полости перикарда, междолевых щелях, под диафрагмой, в толще грудной стенки, на шее и т. д. Для отнесения порока к внелегочной секвестрации необходимы следующие условия: 1) кисты должны быть бронхиальными, т. е. происходить из бронхов; ткань, подвергшаяся секвестрации, должна генетически быть связана с закладкой легочной ткани; 2) к секвестрированному участку должен направляться сосуд, отходящий от аорты или ее ветвей; 3) патологический участок должен иметь собственный плевральный покров и не сообщаться с окружающей легочной тканью.

При внутрилегочной (внутридолевой) секвестрации пораженный участок не имеет плеврального листка и находится в толще воздушной легочной ткани. Однако, так же как при внелегочной секвестрации, обязательно имеется aberrantный сосуд. Связей секвестрированного участка с окружающей легочной тканью через нормальные бронхи, ветви легочных артерий и вен нет. При нагноении кист может произойти прорыв в бронх с последующей реканализацией.

Рентгенологически нельзя отличить внелегочную секвестрацию от внутрилегочной, если первая, окруженная собственной плеврой, находится в легком, в толще воздушной ткани. Об этом можно судить лишь во время операции.

До нагноения больные обычно не предъявляют жалоб. В этих случаях порок выявляется при профилактическом осмотре. При развитии нагноения возникает клиническая картина

острого, а затем хронического процесса типа абсцесса легких, бронхоэктазов, нагноившихся кист.

Секвестрированный участок может инфицироваться микобактериями туберкулеза [Жадов В. З., 1981]. В части случаев секвестрация сочетается с другими аномалиями развития легких [Картавова В. А. и др., 1984]. Рентгенологически в нижней доле, в базально-медиальном сегменте на фоне неизменной или мало измененной легочной ткани определяется затемнение округлой, свальной или чаще неправильной формы с довольно четкими контурами. При такой картине анализ рентгенограммы в прямой проекции может привести к мысли о наличии целомоческой кисты или липомы. Однако рентгенограмма в боковой проекции дает возможность исключить эти заболевания, так как патологическая тень отходит не кпереди, а кзади и, как правило, смещается вместе с легочной тканью.

Секвестрацию приходится дифференцировать от большой группы шаровидных образований легких.

На томограммах видно округлое образование, иногда напоминающее ретенционную кисту. Однако излюбленная локализация в заднебазальных отделах легких и выявляемая на томограммах зона обеднения легочного рисунка вокруг патологической тени заставляет в первую очередь предполагать секвестрацию. Весьма демонстративны данные бронхографии: вся зона поражения лишена бронхов, которые истончаются и обрываются задолго до вступления в патологический участок (рис. 3.62). Аналогичные данные, характеризующие сосуды малого круга кровообращения, можно получить при ангиопульмонографии, которая подтверждает данные томографии об обеднении легочного рисунка вокруг патологической тени и более высокой прозрачности участка легочной ткани вокруг затемнения. При больших размерах кисты соседние бронхи могут быть раздвинуты. Установить диагноз помогает триада симптомов: 1) локализация в зоне X сегмента; 2) кистовидная тень с обедненным легочным рисунком вокруг; 3) данные бронхографии (отсутствие связи с бронхами, отсутствие бронхов в зоне затемнения и вокруг нее). Однако так дело обстоит лишь при типичной локализации секвестрации. Если же секвестрированный участок располагается в нетипичном месте — верхней или средней доле, то без аортографии поставить точный диагноз очень трудно. В. И. Шумокий и Ю. Н. Федорович (1981) рекомендуют для распознавания секвестрации пользоваться возвратной аортографией.

В части случаев в секвестрированном участке находятся не заполненные, а воздушные полости (рис. 3.63). Если они не связаны с бронхами, то диагностика основывается на тех же критериях, что и при заполненных кистах. Если происходит нагноение с реканализацией кист, т. е. с прорывом их содержимого в бронх, то при бронхографии удастся контрастировать полости.

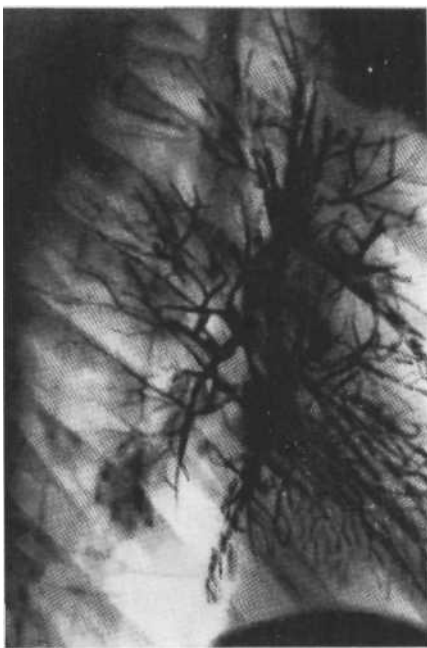
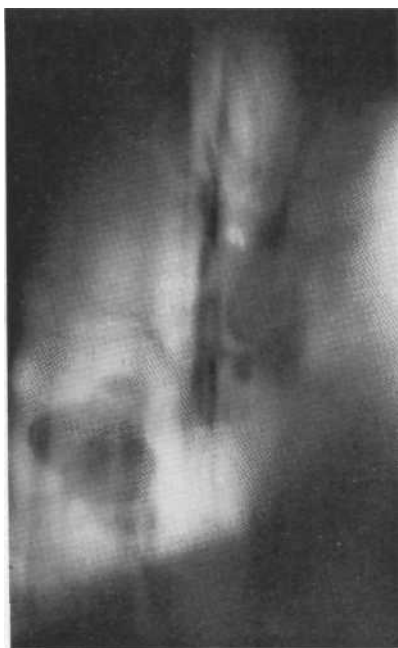
Рис. 3.62. Томограмма в боковой проекции (а) и бронхограмма (б). В задне-базальном сегменте справа заполненная киста, вокруг нее легочная ткань повышенной прозрачности. Бронхи в этой зоне не контрастированы. Диагноз секвестрации подтвержден на операции.

Иногда секвестрация легкого может протекать под видом нижнедолевой нерассасывающейся пневмонии (Norenberg L., Crain L., 1979).

3.6. ЭХИНОКОККОЗ ЛЕГКОГО

Различают две формы эхинококкоза — гидатидозный и альвеолярный. В легких чаще приходится наблюдать гидатидозный эхинококкоз. Каждая из форм эхинококкоза эндемична для определенных районов. Гидатидозный эхинококкоз распространен в бассейне Волги, на Кавказе, в Молдавии и т. д. Основополагающие работы об эхинококкозе в отечественной литературе принадлежат В. Н. Штерну (1973).

3.6.1. РАЗНОВИДНОСТИ ЭХИНОКОККОЗА

3.6.1.1. Гидатидозный эхинококкоз

Основным носителем эхинококка являются собаки. Человек служит промежуточным хозяином. Эмбрионы эхинококка попадают в желудочно-кишечный тракт человека, откуда прони-

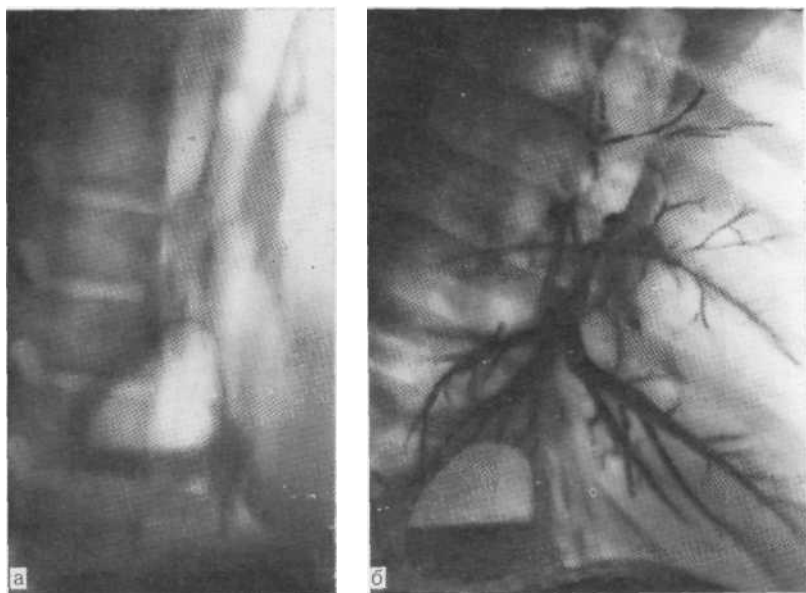


Рис. 3.63. Томограмма в боковой проекции (а) и бронхограмма (б). Секвестрация в нижней доле правого легкого. Тонкостенная киста с уровнем жидкости. При бронхографии область расположения кисты не контрастировалась.

кают в кровь, а затем в печень, сердце, малый круг кровообращения. Реже наблюдается аспирационный путь — непосредственное попадание паразита в легкие.

Эхинококковая киста — гидатида — состоит из хитиновой оболочки, наполненной жидкостью. Внутренний слой оболочки зародышевый, в котором формируются плодоносные элементы — сколексы. Вокруг кисты образуется фиброзная оболочка. Между ней и хитиновой оболочкой находится щелевидная перикистозная полость, рядом с которой располагаются бронхи и сосуды. Мертвая киста сморщивается, содержимое ее частично всасывается, сгущается, пропитывается солями кальция. До этого фиброзная капсула обызвествляется и мертвый паразит оказывается окруженным скорлупой. Гибели кисты способствует отслоение хитиновой оболочки от фиброзной капсулы, что ухудшает питание, так как в перикистозную полость попадает воздух.

Различают две фазы развития гидатидозного эхинококкоза — не вскрывшейся и вскрывшейся кисты.

Фаза не вскрывшейся кисты. Клинические симптомы в этой фазе разнообразны: тяжесть и боли в груди, одышка, кашель с выделением мокроты, кровохарканье, температурная реакция. Почти у 75% больных заболевание протекает бессимптомно и обнаруживается при профилактическом осмотре.

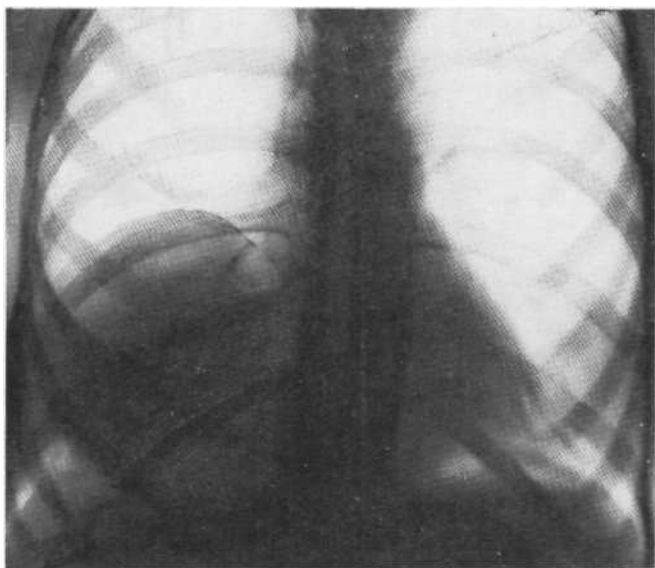


Рис. 3.64. Рентгенограмма в прямой проекции. Эхинококковая киста **нижней** доли справа. По верхнемедиальному краю кисты видно обызвествление. Операция.

Обычно киста имеет форму неправильного овала, что объясняется неравномерным сопротивлением тканей росту паразита. По данным В. Н. Штерна (1973), для эхинококковой кисты более характерна неправильная форма с выпячиваниями, дивертикулообразными выпуклостями, выемками, уплощениями на границе с междолевой щелью. Из-за проекционного наложения выпячиваний на основную тень эхинококковой кисты местами может наблюдаться удвоение ее контура.

Четкость контуров эхинококковой кисты определяется состоянием фиброзной капсулы и окружающей легочной ткани: они могут быть как четкими (рис. 3.64), так и не совсем четкими, а иногда размытыми. Интенсивность тени кисты зависит от ее размеров. Локализация и размеры кист разнообразны.

В большинстве случаев киста растет медленно, но изредка можно наблюдать и быстрый рост, что усложняет и без того нелегкую дифференциацию ее от периферического рака легкого.

В. Н. Штерн (1973) доказал, что симптом Неменова — Эскудеро (удлинение тени кисты на вдохе) обусловлен ее перемещением и не может считаться патогномоничным для эхинококковой кисты.

Бронхи в большинстве случаев раздвинуты паразитарной кистой. При направленной бронхографии С. В. Штерну (1968)

удалось в ряде случаев контрастировать перикистозную полость, т. е. ввести контрастное вещество в щель между фиброзной и хитиновой оболочкой. О гибели кисты свидетельствует обызвествление ее стенок, а также прорыв нагноившегося содержимого в бронх.

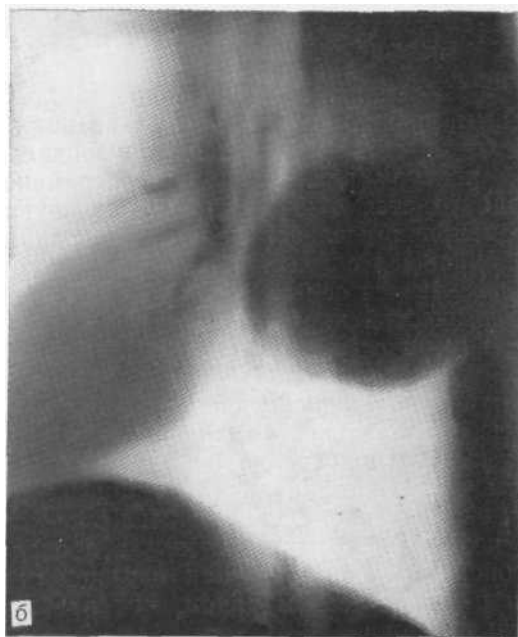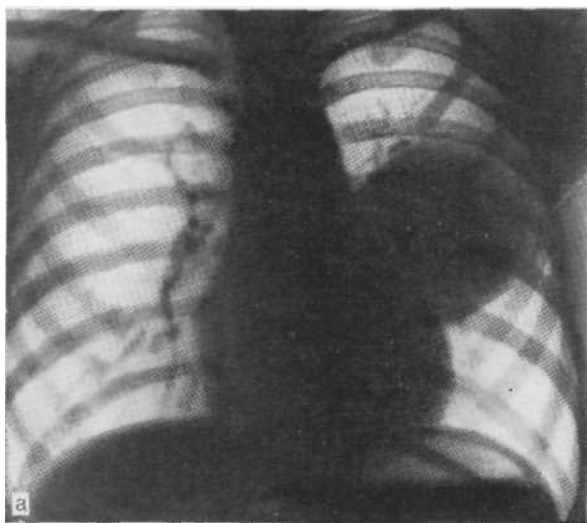
Фаза вскрывшейся кисты. При вскрытии кисты в бронх внезапно возникает приступ сильного, часто удушающего кашля, сопровождающегося выделением большого количества жидкости прозрачного цвета, солоноватой на вкус, иногда окрашенной кровью в розовый цвет. Прорыв кисты в плевру сопровождается развитием экссудативного, нередко гнойного плеврита, иногда гидроторакса.

При пролежне в стенке одного из бронхов, окружающих кисту, в щель между хитиновой оболочкой и фиброзной капсулой проникает воздух, в результате чего возникает так называемый симптом полумесяца, или воздушной шапки. Проникновение воздуха в перикистозную полость связано с понижением внутрипузырного давления, что в свою очередь является результатом ослабления жизнедеятельности паразита, т. е. признаком наступающей **гибели**- эхинококка. Симптом полумесяца может наблюдаться за несколько месяцев и даже лет от прорыва.

При прорыве эхинококка в бронх видна тонкостенная киста с горизонтальным уровнем жидкости: плавающая в жидкости хитиновая оболочка образует вместо горизонтального уровня волнообразный контур (рис. 3.65). При перемене положения больного иногда удается обнаружить «утонувшую» хитиновую оболочку, которая при исследовании в ортопозиции не видна. G. Cumbo (1927) описал симптом двойной арки, который патогномичен для вскрывшегося эхинококка, но встречается редко. Суть рентгенологической картины при этом заключается в наличии воздуха внутри самой кисты и вне ее — в перикистозной щели.

Дифференциация от периферического рака и доброкачественных опухолей в фазе не вскрывшейся кисты трудна. Дело осложняется тем, что подозрение на эхинококк является противопоказанием к трансторакальной пункции из-за опасности вызвать шок и обсеменение. Однако В. И. Коробов и В. М. Карташов (1972) показали, что при правильно проведенной трансторакальной биопсии у больных как с однокамерным эхинококком, так и периферическим раком, как правило, не возникает обсеменения и шока.

Дифференциальная диагностика значительно облегчается при прорыве кисты, так как становится видна тонкостенная полость с уровнем жидкости, что сразу же дает возможность исключить периферический рак и туберкулому. От абсцесса и прорвавшейся кисты картина отличается наличием хитиновой оболочки, которая нарушает «горизонтальность» уровня жидкости.



Рентгенограмма в прямой проекции (а) и томограмма в С
1 слева до (б) и после (в) пункции.

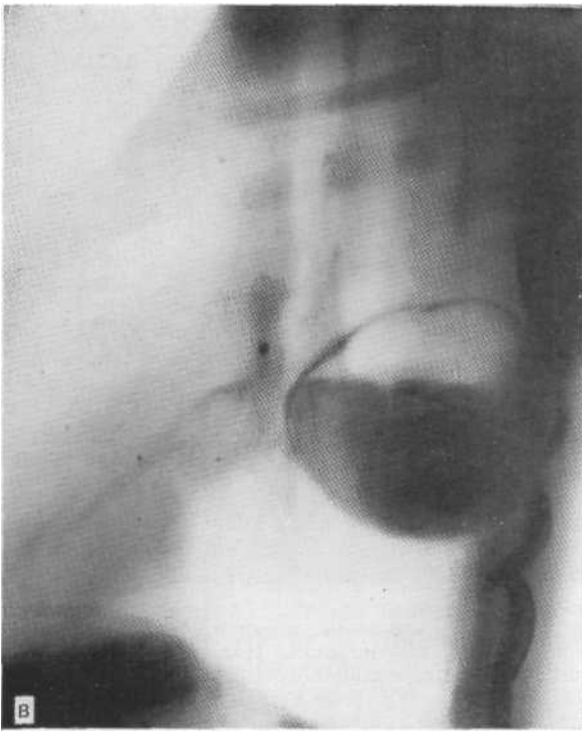


Рис. 3.65, в. Продолжение. Эхинококк нижней доли левого легкого. Контуры образования резкие; плавающая хитиновая оболочка нарушает горизонтальную линию жидкости. Операция.

3.6.1.2. Альвеолярный эхинококкоз (альвеококкоз)

Заболевание вызывается *Echinococcus multilocularis* Leuckart. Человек заражается при обработке шкур хищника, питье воды из зараженных источников, сборе лесных ягод и от собак, которые поедают выброшенные тушки промысловых животных. Обязательные хозяева — лисица, песец, волк, промежуточные — бобр, нутрия, белка и другие грызуны. Альвеококк первично поражает исключительно печень. Поражение других органов осуществляется метастатическим путем и происходит реже. Чаше наблюдается прорастание в близлежащие органы. Пузырьки альвеолярного эхинококка небольших размеров, размножаются почкованием и распространяются в пораженном органе, инфильтрируя его наподобие опухоли. Пузырьки содержат жидкость и сколексы. Для альвеококка характерны гибель многих пузырьков, особенно центрально расположенных, и обызвествление омертвевших участков. Отложение извести в отличие от такового при однокамерном эхинококке не означает

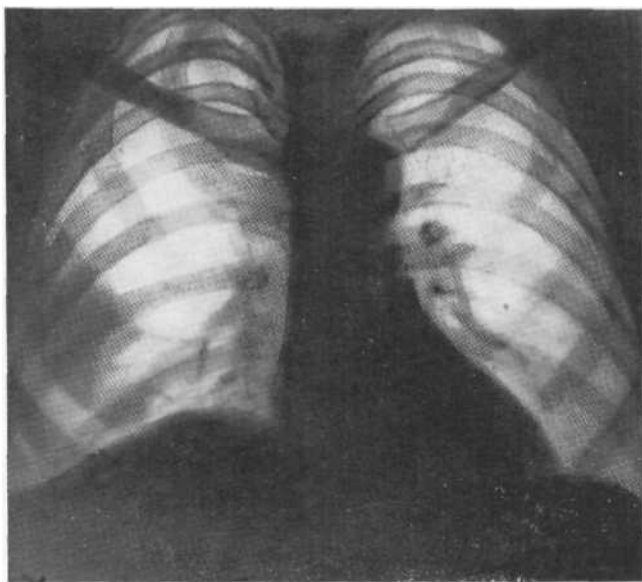


Рис. 3.66. Рентгенограмма в прямой проекции. Альвеококкоз. Правый купол диафрагмы стоит высоко, деформирован. Над ним определяются два круглых фокуса затемнения. Трансторакальная пункция.

прекращения жизнедеятельности, поскольку паразитарная «опухоль» развивается по периферии.

Альвеококкоз легких возникает либо метастатически, либо вследствие прорастания из печени. В любом случае он всегда вторичный, так как первичный очаг находится в печени. Узлы в легком могут быть одиночными и множественными, с полостью распада и без нее. Л. Е. Кевеш и С. Л. Прибыловский (1970) различают несколько форм: очаговую, инфильтративную, узловую (опухолевидную), полостную, пневмоническую, смешанную. Уже по наименованию форм альвеококка легких ясно, насколько трудна дифференциальная диагностика. Необходимо не забывать о существовании такого заболевания, целенаправленно собирать анамнез, тщательно исследовать печень, памятуя, что при альвеококкозе она обязательно поражена (рис. 3.66). Иногда приходится производить лапароскопическую биопсию ткани печени. Диагностику способствует постановка серологических реакций. На мысль о возможности этого заболевания наводит повышенное количество эозинофилов в крови. Следует помнить, что это редкое и эндемичное заболевание встречается в Алтайском крае и Сибири, чаще у лиц, так или иначе связанных с охотой.

В заключение нельзя обойти вопрос о дифференциации доб-

рокачественных опухолей от одиночных метастазов в легких. Следует учитывать, что:

1) клинически и скалиогически одиночный метастаз может ничем не отличаться от доброкачественной опухоли без обызвествления;

2) одиночный метастаз, как и похожая на него саркома легкого, встречается чрезвычайно редко. Как правило, метастазирование выражается в появлении 2—3 шаровидных образований в легких;

3) об одиночном метастазе следует думать, если в анамнезе есть указание на онкологическую патологию (операция);

4) быстрый рост патологического фокуса свидетельствует о метастазе;

5) при дифференциальной диагностике доброкачественной опухоли и одиночного метастаза необходимо прибегнуть к рентгенобиопсическим методам исследования.

3.6.2. ОКРУГЛЫЕ ФОКУСЫ ХРОНИЧЕСКОЙ ПНЕВМОНИИ И АБСЦЕССЫ ЛЕГКОГО

Округлые фокусы хронической неопецифической пневмонии встречаются у 5—8 % больных, страдающих этим заболеванием. Иногда очень трудно дифференцировать их от периферического рака. Морфологически и клинически они не отличаются от хронической неспецифической пневмонии, имеющей долеую и сегментарную протяженность. Как и хронические пневмонии с долеой и сегментарной протяженностью, округлые фокусы хронической пневмонии целесообразно делить на две формы — хроническую пневмонию преимущественно деструктивного типа и преимущественно продуктивного типа. В части случаев обе формы хронической пневмонии даже морфологически не удается отличить от абсцессов, особенно плохо дренированных. В первую очередь это касается хронической пневмонии деструктивного типа.

Клинические проявления хронической шаровидной пневмонии отличаются некоторыми довольно постоянными признаками: 1) заболевание чаще отмечается у мужчин 30—50 лет и начинается остро; 2) ведущими симптомами являются значительная интоксикация, кашель с выделением гнойной мокроты, кровохарканье, увеличение СОЭ и относительно высокий лейкоцитоз.

В части случаев заболевание протекает стерто, а в 7 % выявляются при профилактическом осмотре.

3.6.2.1. Рентгенологическая семиотика хронической шаровидной пневмонии

Форма. Называя некоторые фокусы хронической пневмонии шаровидными, мы прежде всего стремимся подчеркнуть необходимость их отличия от других шаровидных образований лег-

ких. Что касается соответствия названия и истинной формы этих пневмоний, то они на рентгенограммах, сделанных в двух проекциях, лишь в части случаев имеют более или менее правильную форму. У остальных больных форма пневмонического фокуса, представляющаяся округлой в прямой проекции, лишь отдаленно приближается к ней на боковой рентгенограмме (рис. 3.67). В то же время такие фокусы хронической пневмонии по конфигурации значительно более близки к шаровидным образованиям, чем к сегментарным и долевым поражениям.

Локализация и величина. Шаровидные фокусы хронической пневмонии встречаются в любом из сегментов обоих легких. Преобладают тени диаметром 3—5 см. Круглых фокусов хронической пневмонии (диаметром до 3 см), как правило, не наблюдается.

Количество. В большинстве наблюдений фокус хронической пневмонии бывает одиночным.

Интенсивность и структура тени. Интенсивность теней, как правило, средняя, а структура неоднородная за счет наличия полостей распада, бронхоэктазов, участков не полностью пораженной паренхимы. Все эти изменения наиболее четко выявляются на томограммах. Форма полостей разнообразна, размеры небольшие, расположение беспорядочное. В половине случаев неоднородность создается в результате неодинаковой плотности различных участков пневмонического фокуса, наличия мелких множественных просветлений, продольно и поперечно идущих полосок, накладывающихся бронхиальных и сосудистых ветвей.

Наружные контуры нечеткие, а у 85 % больных размытые (на отдельных участках они незаметно сливаются с окружающей паренхимой). Наличие многочисленных отростков, выпячиваний и втяжений позволяет характеризовать наружные контуры шаровидного пневмонического фокуса как волнистые, полициклические, бугристые.

Окружающая легочная ткань. Одним из постоянных рентгенологических признаков хронических шаровидных пневмоний является наличие изменений в легочной ткани, окружающей патологический очаг. Это тяжи, отходящие от патологического фокуса к паренхиме, воспалительная дорожка к корню легкого (парной полоски дренирующего бронха мы не наблюдали ни разу), деформированный усиленный легочный рисунок и в различной степени выраженные участки инфильтрации, карнификации, фиброза, ателектаза, мелкие рубцы и очаговоподобные образования. У небольшого числа больных в корне соответствующего легкого увеличены лимфатические узлы.

Динамика. Наблюдаются три варианта течения хронической неспецифической шаровидной пневмонии. При первом варианте воспалительный фокус, несмотря на комплексное лечение, в том числе эндобронхиальную терапию, непрерывно уве-

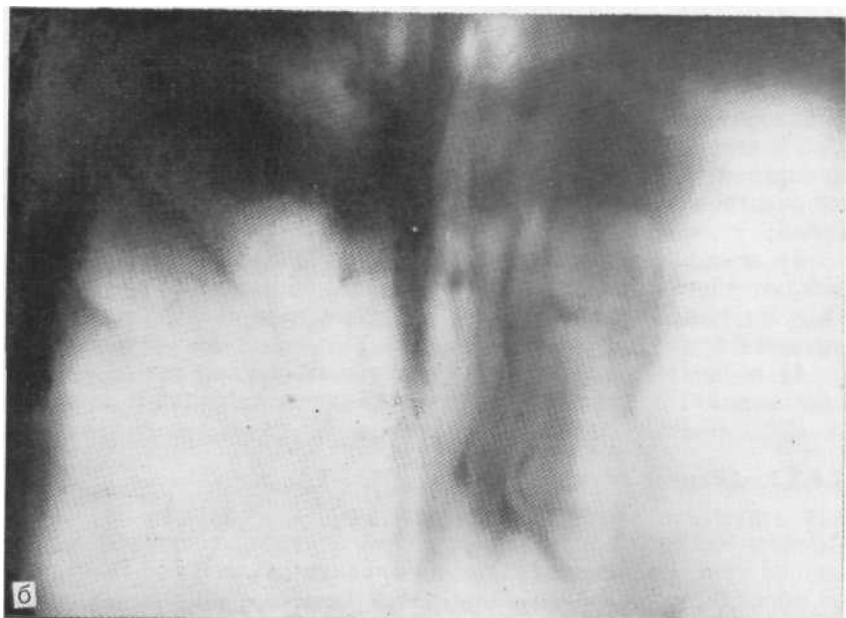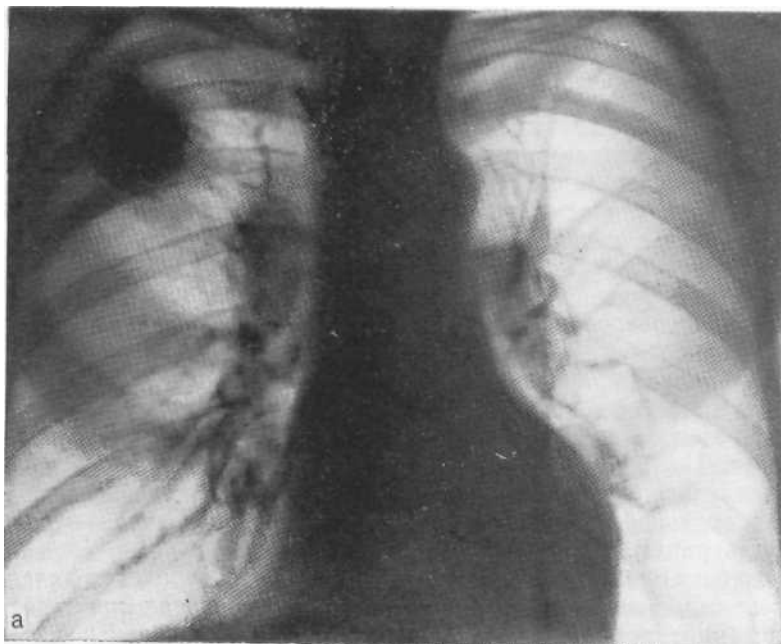


Рис. 3.67. Рентгенограмма в прямой (а) и томограмма в боковой (б) проекциях. Хроническая пневмония. Фокус затемнения имеет округлую форму только в прямой проекции, в боковой — форма его лентовидная. Операция.

личивается, сохраняя круглую форму, что объясняется не возникновением ателектаза, а истинным ростом патологического очага. Состояние таких больных тяжелое, выражена интоксикация, часто отмечается кровохарканье. При исследовании удаленных легких выявляется прогрессирующая хроническая неспецифическая пневмония.

При втором варианте размеры воспалительного фокуса не изменяются, а при третьем отмечается его регрессия. Она сопровождается улучшением общего состояния больного, уменьшением интоксикации, нормализацией температуры тела. Следует подчеркнуть, что стационарное и регрессирующее течение шаровидного воспалительного фокуса наблюдается при небольшой давности заболевания и сохраненной чувствительности бактериальной флоры к основным антибактериальным препаратам.

Плевральная реакция в большинстве случаев умеренная. При локализации пневмонического фокуса вблизи междолевой щели междолевая плевро уплотнена, иногда наблюдается перисциссуральное распространение воспалительной инфильтрации.

Бронхографическая картина. Бронхографические изменения, выявляемые при шаровидных фокусах хронической пневмонии, довольно многочисленны и разнообразны. Суммируя наиболее частые варианты этих изменений, можно назвать следующие признаки:

1) бронхи проникают в патологическое образование и расширяются, образуя множественные мешотчатые и смешанные бронхоэктазы;

2) несколько расширенных, деформированных бронхов проникают в патологическое образование, дренируя чаще всего множественные полости распада, иногда сообщающиеся между собой;

3) несколько расширенных деформированных бронхов проникают в патологическое образование и обрываются в его толще. Окружающие мелкие бронхи также деформированы, иногда имеются бронхоэктазы;

4) несколько резко деформированных, расширенных бронхов обрываются у края патологической тени (редкий вариант).

3.6.2.2. Абсцесс легкого

Абсцесс легкого представляет собой локальное нагноение с образованием полости распада в паренхиме легкого. В отличие от абсцедирующей пневмонии размеры деструкции преобладают над зоной воспаления, а отграничение гноя от окружающей легочной ткани позволяет отличить абсцесс от относительно редко встречающейся гангрены легкого. Абсцессы имеют гематогенное, бронхогенное, лимфогенное и травматическое

происхождение. Наиболее часты метапневмонические и аспирационные абсцессы.

По виду абсцесс легкого чаще всего напоминает инфильтрат, ограниченный пределами одной доли. Как отмечает А. И. Абрикосов (1947), в раннем периоде абсцесс имеет неровную внутреннюю поверхность. Его стенки размягчены и пропитаны гноем. В полости находится жидкий или более густой гной. В дальнейшем внутренняя поверхность абсцесса делается гладкой, стенки его уплотняются. Грануляции приводят к образованию гноеродной оболочки, инкапсулирующей абсцесс. Толщина капсулы, как и величина зон реактивных изменений вокруг, может колебаться в широких пределах.

Если абсцесс самопроизвольно опорожняется и хорошо дренируется, то он уменьшается и может полностью заполниться соединительной тканью. Чаще же остается сообщающаяся с бронхом полость, из которой продолжает выделяться гной. В части случаев внутренняя поверхность полости подвергается эпителизации со стороны бронха с метаплазией многослойного плоского эпителия в покровный. В таких случаях образуется ложная киста.

Клинические проявления легочных абсцессов разнообразны и в значительной степени зависят от фазы заболевания, степени дренирования полости, протяженности патологических изменений, наличия секвестров, особенностей реактивности организма.

В большинстве случаев заболевание начинается остро с повышения температуры тела до фебрильных цифр, сопровождается сильным ознобом, болями в грудной клетке на стороне поражения, кашлем. В начале заболевания кашель сухой или с незначительным количеством слизисто-гноевой мокроты. В дальнейшем он становится постоянным и характерным проявлением заболевания. Больные начинают выделять гнойную мокроту, имеющую неприятный запах, иногда с примесью крови. Количество мокроты в сутки колеблется в пределах от 50—100 до 1000 мл и более. В последние годы, благодаря раннему применению сульфаниламидов и антибиотиков, клинические проявления легочных абсцессов нередко бывают стертыми и не соответствуют морфологическим изменениям. В части случаев абсцесс легкого осложняется плевритом, эмпиемой, пневмотораксом.

Существует большое количество классификаций абсцессов легких. В клинической практике целесообразно различать три стадии абсцесса легкого: острую, хроническую стадию и очистившийся абсцесс (ложная киста). Провести четкую грань между этими состояниями удается далеко не всегда.

Острый абсцесс — это неспецифическая воспалительная полость в легком, характеризующаяся клиническими и рентгенологическими признаками активного воспалительного процесса давностью не более 3 мес.

При **хроническом абсцессе** давность заболевания превышает 3 мес и постоянно или периодически имеет место воспалительный процесс внутри и вокруг полости абсцесса.

Очистившийся абсцесс, или ложная киста, — это тонкостенная частично эпителизированная полость без признаков активного воспаления. В части случаев можно наблюдать последовательные фазы эволюции процесса: острый абсцесс — хронический абсцесс — ложная киста. Иногда ложная киста формируется довольно быстро (1,5—2 мес), минуя стадию хронического абсцесса. Изредка ложные кисты обнаруживаются при профилактическом осмотре.

Локализация и объем поражения. Наиболее часто абсцесс располагается в верхней доле справа. На втором месте по частоте поражения находится нижняя доля слева. Абсцесс может возникнуть в любом отделе легких, но чаще образуется в задних сегментах. В большинстве случаев он ограничивается одной долей или даже сегментом, хотя воспалительная инфильтрация, не всегда определяемая рентгенологически, распространяется и на соседние участки легкого. Примерно у 10 % больных абсцесс захватывает две смежные доли.

Количество. В 90% случаев наблюдаются одиночные абсцессы легких. Множественные абсцессы формируются в результате гематогенного распространения. При этом нередко выявляется поражение других органов и систем, в частности остеомиелит. Иногда стафилококковая деструкция неправильно расценивается как множественные абсцессы легких. Между тем она представляет собой самостоятельное заболевание со своеобразным течением и относительно благоприятным прогнозом.

Форма абсцесса легких зависит от стадии заболевания. Более или менее правильную шаровидную форму имеют острые абсцессы [Бурлаченко Г. А., 1952]. Наличие округлой полости с горизонтальным уровнем жидкости (классическая картина, описанная Н. Rieder в 1906 г.) говорит об остром процессе. Со временем форма абсцесса претерпевает значительные изменения. Хронический абсцесс и ложная киста, как правило, приобретают неправильную конфигурацию с множественными выступами и карманами, располагающимися в разных плоскостях. В связи с этим нередко многокамерный хронический абсцесс или ложная киста представляются на томограммах в виде отдельных, рядом расположенных полостей.

Размеры абсцессов весьма вариабельны, но, как правило, они не бывают диаметром меньше 3 см, что имеет важное значение при дифференциальной диагностике с периферическим раком и туберкулезом. Острые абсцессы нередко достигают гигантских размеров, занимая полностью или частично одну—две доли легкого. Что касается хронических абсцессов и ложных кист, то в большинстве случаев их максимальный диаметр колеблется от 4 до 8 см.

Структура абсцесса неодинакова в различных ста-

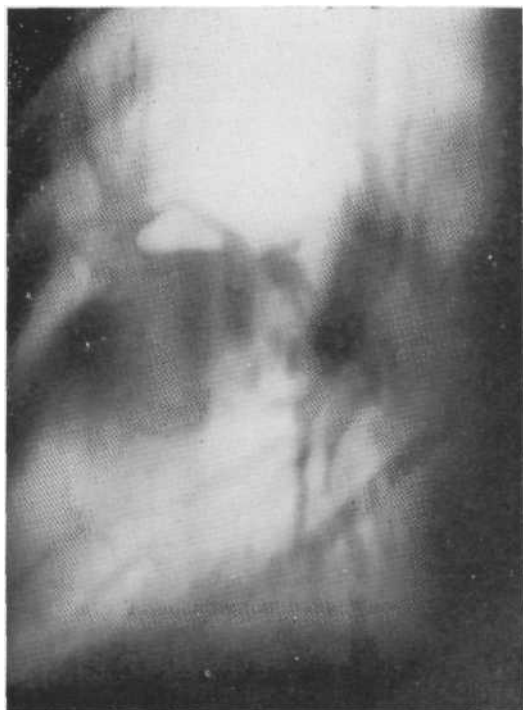

Рис. 3.68. Томограмма η прямой проекции, выполненная в вертикальном положении больного. Абсцесс правого легкого: размытые наружные контуры, полость распада, более четкие внутренние контуры, уровень жидкости, изменение легочной ткани вокруг.

дней и зависит главным образом от наличия содержимого в полости. До прорыва в бронх, т. е. в первые дни наблюдения, тень абсцесса может быть довольно однородной, однако в дальнейшем при прорыве абсцесса большее или меньшее количество воздуха проникает в его полость. Воздух либо располагается в виде серпа при наличии плотного содержимого в полости абсцесса, либо обуславливает характерную картину горизонтального уровня жидкости в полости (рис. 3.68). Оптимальным методом изучения структуры абсцессов является томография, лучше в ортопозиции.

Как правило, при абсцессе имеется одиночная полость разнообразной формы и размеров. Большинство острых абсцессов отличается динамичностью рентгенологической картины.

В первые дни после прорыва гнойника в бронх форма полости обычно бывает неправильной. Она может определяться в виде небольшого эксцентрически расположенного просветления или занимать весь объем и содержать жидкость, образующую горизонтальный уровень. Стенки абсцесса неравномерной толщины, с бухтообразными внутренними очертаниями. В дальнейшем, по мере отторжения некротических масс и формирования капсулы, полость абсцесса принимает более или менее правильную форму. Стенки становятся равномерными по толщине, а внутренние контуры гладкими.

Горизонтальный уровень жидкости наиболее часто встречается при остром абсцессе, но нередко выявляется и у больных с хроническим абсцессом и ложной кистой. При большом количестве содержимого в полости для определения состояния стенок абсцесса целесообразно проводить полипозиционное исследование, в том числе на латероскопе. Это относится и к определению секвестров [Хаспеков Г. Э., 1965], Хорошие результаты дает томография в ортопозиции.

Секвестры наблюдаются у больных как острым, так и хроническим абсцессом. В отличие от жидкости, которая не всегда свидетельствует об активности воспалительного процесса, обнаружение секвестра указывает на активную фазу. В части случаев секвестры в полости абсцесса определяются наряду с горизонтальным уровнем жидкости, возвышаясь над ним или нарушая ровную горизонтальную линию.

Секвестры бывают множественными и одиночными. Их диаметр варьирует от 1 см и менее до очень большого (см. рис. 3.34).

Большие одиночные секвестры, заполняя в той или иной степени полость абсцесса, обуславливают характерную рентгенологическую картину: на фоне округлого затемнения у одного из полюсов или на отдельных участках определяются участки просветления в виде полумесяца, серпа или прерывистого щелевидного сферического ободка. Этот признак, имеющий большое дифференциально-диагностическое значение, лучше всего выявляется при томографическом исследовании, если срез проходит через срединную плоскость абсцесса. На смежных срезах, идущих касательно по отношению к секвестру, картина иная. Применяя законы скиалогии, в частности «закон гармоничного развития кривой» [Шик Я. Л., 1967], по этим отображениям незаполненных секвестром участков можно судить о размерах и форме всей полости гнойника.

При острых абсцессах секвестры, как и другие проявления заболевания, отличаются заметной динамичностью (рис. 3.69), при хроническом — их размеры и конфигурация могут длительно не изменяться.

В редких случаях абсцессы имеют вид затемнения неправильной формы с единичными или множественными просветлениями в центре, что весьма напоминает картину хронической неспецифической пневмонии.

Внутренние контуры полости абсцесса в большинстве случаев ровные и четкие. Неровность контуров обусловлена пристеночными секвестрами и неотторгшимися некротическими массами при острых абсцессах или деформацией стенок при хронических абсцессах и ложных кистах.

Наружные контуры абсцесса, как правило, неясные, причем нечеткость их выражена неодинаково. Участки наружного контура, образованные междолевой щелью, достаточно четкие. Нерезкие контуры в этих отделах свидетельствуют, как

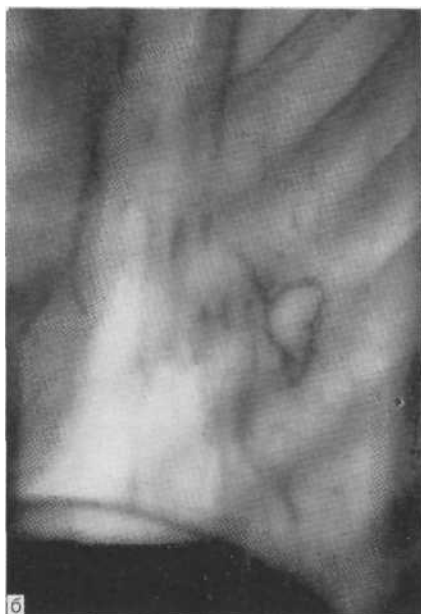
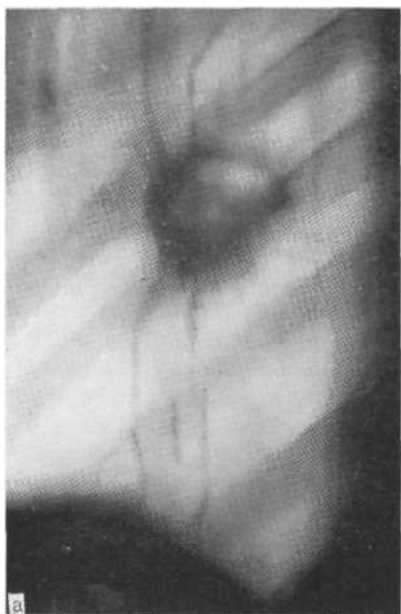
Рис. 3.69. Боковые томограммы слева.

а — острый абсцесс в нижней доле; б — санирование абсцесса под влиянием лечения в течение 3 нед.

правило, о переходе воспалительного процесса на смежную долю.

При остром абсцессе легкого наружные контуры размыты. При хроническом абсцессе и очистившейся полости они образованы множественными фиброзными тяжами, которые в виде лучей отходят от полости в окружающую паренхиму (см. рис. 3.35).

В редких случаях наружные контуры абсцесса бывают бугристыми, что создает определенные дифференциально-диагностические трудности (рис. 3.70).

Окружающая легочная ткань при абсцессе изменена. При остром абсцессе обычно трудно определить границу между зоной воспаления и интактной легочной тканью, поскольку первая постепенно переходит в окружающую легочную ткань. При хроническом абсцессе и ложной кисте почти во всех наблюдениях вокруг полости удастся обнаружить зону склеротических изменений. Отличить пневмосклероз от воспалительных изменений можно в большинстве случаев лишь при динамическом наблюдении: склеротические явления в **противоположность** воспалительным не изменяются. В части случаев вдали от абсцесса можно определить бронхогенные отсевы в виде пневмонических очагов, обладающие большой динамичностью.

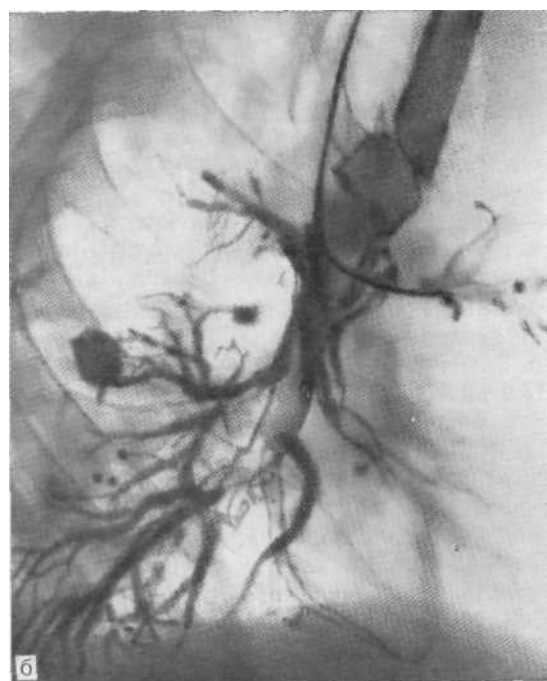
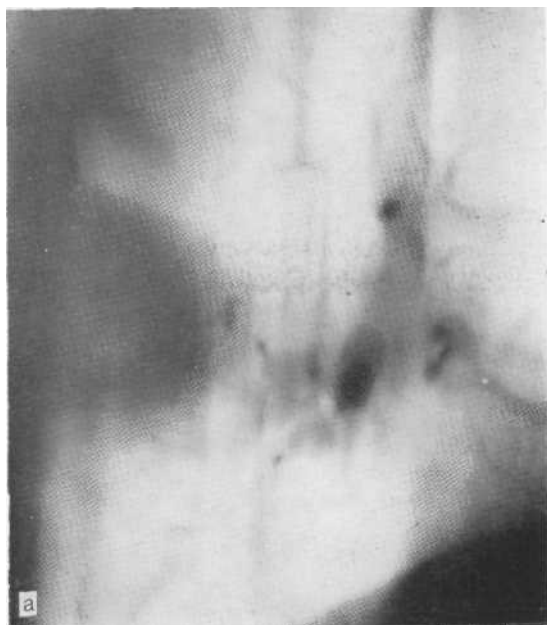


Рис. 3.70. Томограмма в боковой проекции справа (а) и бронхограмма (б). Хронический абсцесс. Контуры тени нечеткие, несколько бугристые, имеется полость распада у нижнего полюса. При направленной бронхографии контрастирована полость распада, деформированы бронхи VI и базальных сегментов.

В корнях легких в некоторых случаях можно обнаружить гиперплазированные лимфатические узлы. Плевральная реакция чаще всего имеет вид ограниченного уплотнения и деформации костальной или междолевой плевры. Реже наблюдаются плеврит, эмпиема, пневмоплеврит, спонтанный пневмоторакс.

Бронхографическая картина в различных стадиях абсцесса легкого довольно вариабельна. Правда, так же как при хронической неспецифической пневмонии, многообразие изменений носит скорее количественный, чем качественный характер. Иными словами, варианты бронхографической картины проявляются почти одними и теми же симптомами, выраженными в различной степени и неодинаковыми по протяженности.

При направленной бронхографии, когда катетер подводят близко к полости абсцесса, ее удается контрастировать как при остром, так и при хроническом абсцессе (см. рис. 3.35, 3.70). Хронические абсцессы и ложные кисты контрастируются легче. Иногда контрастную массу удается ввести в полость даже при позиционной бронхографии. Для абсцесса характерно контрастирование полости через два или несколько дренирующих бронхов. Бронхи вокруг абсцесса деформированы. Иногда контрастная масса поступает ретроградно в бронхиальные ветви через полость абсцесса. В части случаев вокруг абсцесса легких имеются бронхоэктазы.

К направленной бронхографии приходится прибегать лишь в трудных для дифференциальной диагностики случаях. Обычно же для определения объема поражения, особенно при предстоящей операции, достаточно данных можно получить при позиционной бронхографии.

В зависимости от течения процесса абсцессы легких можно разделить на три группы: прогрессирующие, с благоприятной динамикой и рецидивирующие.

Гигантские абсцессы легких. Иногда приходится встречаться с гигантскими, так называемыми гангренозными абсцессами, занимающими одну—две доли и даже все легкое. Для этих заболеваний характерны тяжелое течение, обширная площадь поражения, большое количество секвестров, значительное поражение окружающей ткани, выраженная клиническая картина [Паламарчук В. П., Гордеева Т. Я., 1980]. Как показал Г. Л. Некрич (1983), полость этих абсцессов, как правило, соединяется с полостью плевры (рис. 3.71), т. е. этим абсцессам сопутствует и эмпиема, что еще больше затрудняет их лечение. Такие гигантские абсцессы следует дифференцировать от гигантских фокусов казеозной пневмонии, гигантского периферического рака, реже — от огромных эхинококковых кист в стадии прорыва в бронх.

М. А. Хачатрян (1986) приводит следующие дифференциально-диагностические критерии:

1. В отличие от гигантских абсцессов, имеющих, как правило, нечеткие, но не бугристые контуры, наружные контуры

Дифференциально-диагностические признаки

Заблевание	Клиническая картина	Возраст больного	положение
			3
1	2	3	
Периферический рак	Иногда кровохарканье; недомогание	Старше 50 лет	Преимущественно в передних и II сегментах
Туберкулома	Бессимптомное течение	Молодой	Редко в передних сегментах
Доброкачественные опухоли	То же	Разный, в том числе молодой	В любом отделе, чаще в передних сегментах
Ретенционные кисты	» »	То же	В любом отделе
Абсцессы и шаровидные фокусы хронической неспенифической пневмонии	Повышение температуры тела, кашель со слизистозной мокротой нередко имеющей неприятный запах	» »	То же

Заблевание	наружные контуры	внутренние контуры	окужающая легочная ткань
	9	10	11
Периферический рак	Бугристые, лучистые	Подрытые, менее четкие, чем наружные; иногда виден уровень жидкости	Изменена за счет лимфангита
Туберкулома	Не совсем четкие, гладкие	Гладкие, относительно четкие. Иногда видна парная полоска бронха	Часто рядом и в других отделах видны туберкулезные изменения

основных округлых затемнений в легких

Характеристика затемнения

количество	форма	интенсивность	шпичке вкраплен- ный извести	наличие полости распада
4	5	6	7	8
Одинокная опу- холь	Неправильная округлая	Средняя	Нехарактерно	При больших эазмерах затем- нения (диамет- ром более 4 см) Характерен распад даже при небольших (диаметром до 2 см) размерах Нет
Одинокная тень, зедко множест- венные	Неправильная (округлая или овальная)	Средняя, иногда вы- сокая	Характерны единичные вкрапления Часто без вкраплений Иногда хаотич- ные множест- венные или еди- ничные вкрапле- ния Иногда вкрап- ления по конту- ру, в толще (при казеозном содержимом) Нехарактерно	Характерен рас- пад с образова- нием одной или нескольких по- лостей
Одинокная опу- холь	Правильная округлая	Средняя	Иногда хаотич- ные множест- венные или еди- ничные вкрапле- ния Иногда вкрап- ления по конту- ру, в толще (при казеозном содержимом) Нехарактерно	Нет
Одинокная тень, часто развет- вленная	Повторяет фор- му и направле- ние растянутых бронхов	»		
Одинокная тень, иногда множе- ственные	Неправильно округлая в од- ной проекции неправиль- ная — в другой при хроничес- кой пневмонии			

Продолжение табл. 3.1

Характеристика затемнения			
темпы роста	уменьшение разме- ров под влиянием лечения	бронхографическая картина	результаты специ- альных исследований
12	13	и	йв
Среднее время уд- воения примерно полгода	Нет	Бронхи входят в образование, истон- чаются, обрывают- ся. Полости, как правило, не кон- трастируются Бронхи обрывают- ся у края, контра- стируется полость распада	Положительные результаты при ка- гетеризационной и трансторакальной биопсии
Увеличивается редко и очень медленно (годами)	Уменьшается мед- ленно		Обнаруживаются микобактерии ту- беркулеза

Заболевание			
	наружные контуры	внутренние контуры	окружающая легочная ткань
	Я	Ю	П
Доброкачественные опухоли	Гладкие, волнистые, редко бугристые, четкие, резкие	–	Не изменена
Ретенционные кисты	Не совсем четкие		Не изменена, в корнях часто пестрификаты
Абсцессы и шаровидные фокусы хронической пневмонии	Нечеткие, местами размытые, редко четкие (при недренируемых абсцессах)	Более четкие, чем наружные. Часто в полости видны секвестры и уровень жидкости	Резко изменена за счет воспаления Могут быть бронхогенные отсеки, в том числе в противоположном легком

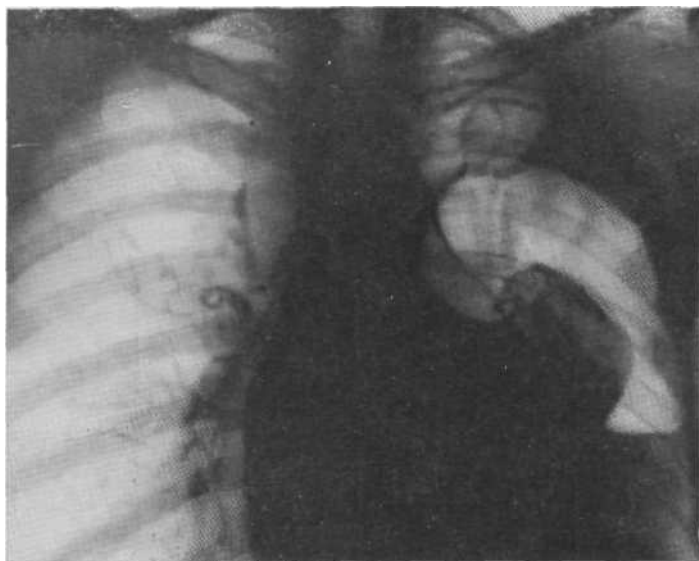


Рис. 3.71. Рентгенограмма в прямой проекции. Гигантский гангренозный абсцесс с огромным секвестром и уровнем жидкости, занимающий всю нижнюю долю левого легкого с переходом на верхнюю. Смешанная полость, стенками которой являются стенки абсцесса и плевральная полость. Абсцессоскопия.

Характеристика затемнения

темпы роста	уменьшение размеров под влиянием лечения	бронхографическая картина	результаты специальных исследований
12	13		15
Увеличивается редко и очень медленно (годами)	Не уменьшаются	Бронхи раздвинуты, окаймляют опухоль	Положительные результаты при трансторакальной биопсии и катетеризации бронхов
Увеличиваются очень редко (годами)	Не уменьшаются	Один бронх обтурирован, окружающие бронхи деформированы	
Могут увеличиваться очень быстро (удвоение в течение недели, месяца)	Уменьшаются. Наблюдается также динамика секвестров и отсевов	В большинстве случаев контрастируются полости и бронхоэктазы	Характерная картина при направленной бронхографии

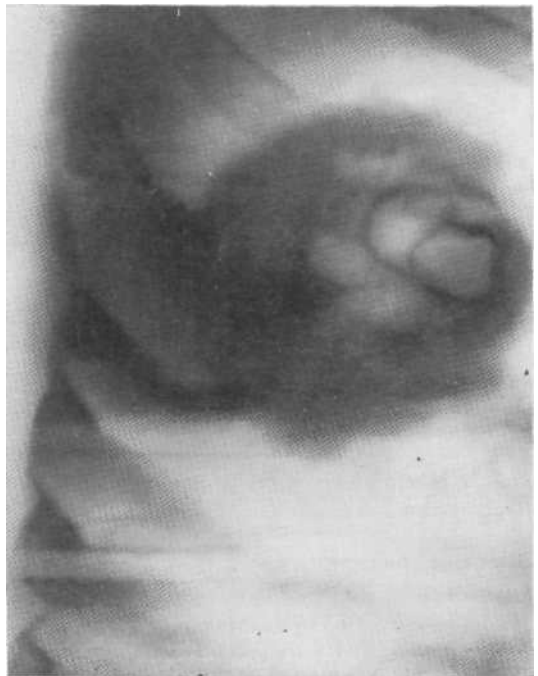


Рис. 3.72. Томограмма в боковой проекции. Периферический рак с распадом (более 8 см). Наружные контуры очерченные, бугристые и лучистые. Операция.

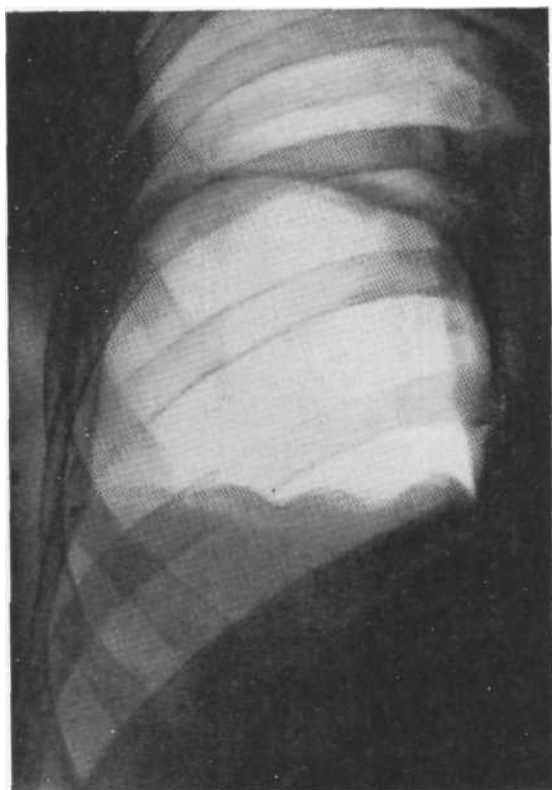


Рис. 3.73. Прицельный снимок правого легкого. Прорвавшаяся и нагноившаяся эхинококковая киста. Хорошо видна плавающая хитиновая оболочка, обуславливающая не горизонтальный, а волнистый контур содержимого кисты.

узла периферического рака более очерченные, бугристые, иногда лучистые. Сама стенка полости при распадающемся периферическом раке намного тоньше, чем при абсцессе. Окружающая легочная ткань при раке в отличие от абсцессов почти интактная (рис. 3.72).

2. Наиболее значительными признаками эхинококковой кисты являются анамнестические данные (обильное выделение через рот солоноватой жидкости), определяемое рентгенологически щелевидное просветление между фиброзной капсулой и хитиновой оболочкой, нарушение горизонтальной линии жидкости за счет плавающей хитиновой оболочки (рис. 3.73).

3.6.2.3. Нагноительные процессы и инфильтративный туберкулез легких

Известна разновидность инфильтративного туберкулеза, которая клинически и скиалогически дает картину, весьма сходную с картиной фокусов нагноения. Имеется в виду лобарный и билобарный инфильтративный туберкулез легких с прогрессирующим течением, в основе которого лежит инфильтративно-

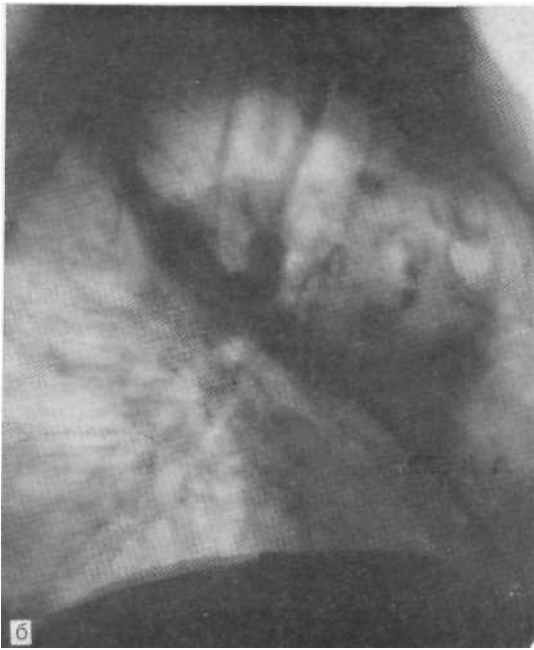
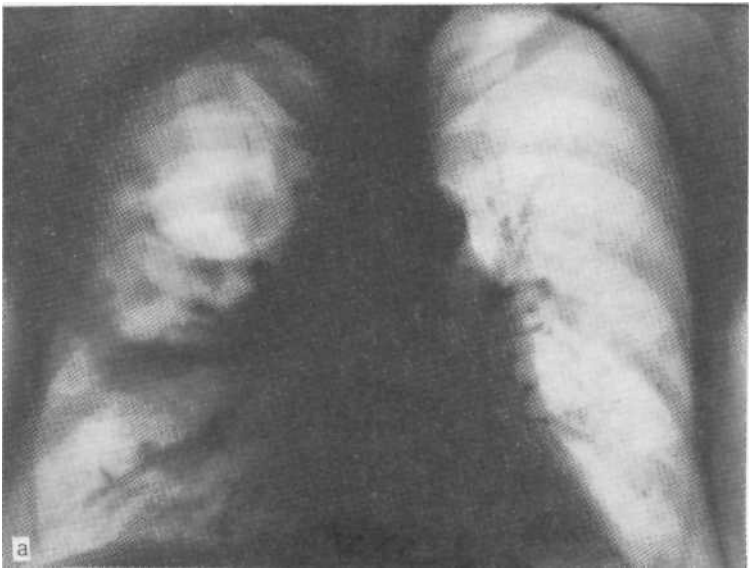
Рис. 3.74. Рентгенограммы в прямой (а) и боковой (б) проекциях. Инfiltrативный туберкулез (казеозная пневмония). Гигантская полость распада с уровнем жидкости на дне и секвестрами, занимающая всю верхнюю долю справа. Обсеменение в правое и левое легкие.

казеозная и казеозная пневмония. Острое начало с высокой температурой тела, сильным кашлем с большим количеством мокроты слизисто-гнойного характера, иногда с запахом, кровохарканье, лейкоцитоз, высокая СОЭ сближают эти заболевания. С другой стороны, быстрая казеификация, омертвление пораженной ткани приводят к возникновению больших полостей распада с секвестрами и уровнем жидкости. Форма затемнения, занимающего одну или две доли, хотя бы в одной проекции может приблизиться к округлой, что напоминает рентгенологическую картину гигантского абсцесса легкого. С этим диагнозом больные обычно поступают в клинику. Таким образом, не всегда просто отграничить лобарный и билобарный инфильтративный туберкулез (казеозная пневмония) от гигантского абсцесса (гангрена) легкого.

Признаками, позволяющими поставить диагноз, являются неоднократное нахождение микобактерий туберкулеза в мокроте, броихогенные и лимфогенные туберкулезные отсевы в том же и противоположном легком (рис. 3.74). Правда, и при гигантских абсцессах в пораженном и контралатеральном легком могут быть видны очагоподобные участки затемнения, но они намного более динамичны: быстрее рассасываются, распадаются, очищаются. При туберкулезе очаговые тени, как и основное затемнение, изменяются медленнее. Во всяком случае следует у каждого больного с картиной гигантского абсцесса исследовать мокроту на наличие микобактерий туберкулеза. Излишне подчеркивать, что однократное обнаружение их в мокроте при нагноении больших размеров еще не является доказательством специфического характера воспаления, так как может иметь место лабораторная ошибка или очаг нагноения может вовлечь в свою орбиту и расплавить старый туберкулезный очаг. В редких случаях приходится говорить о смешанных поражениях.

Необходимо подчеркнуть, что гигантские абсцессы (так называемые гангренозные) встречаются нередко, а казеозные пневмонии значительно реже.

В заключение приводим дифференциально-диагностические признаки основных округлых затемнений легких (табл. 3.1).

4. ОЧАГОВОПОДОБНЫЕ ЗАТЕМНЕНИЯ

4.1. ОПРЕДЕЛЕНИЕ ПОНЯТИЯ

К очаговым теням, определяемым обычно на рентгенограммах и томограммах легких, относят тени диаметром от 3 мм до 1,5 см. Малые размеры образований и нередко небольшое число их обуславливают появление неопределенной рентгенологической картины. Многие рентгенологи при описании и трактовке многих патологических процессов в легких пользуются термином «очаговоподобные затемнения».

Иногда считают, что очаговые изменения характерны лишь для туберкулеза, а очаговоподобные — для других процессов, отличающихся от туберкулеза большей динамичностью. Однако известно, что очаговая или очаговоподобная тень на рентгенограмме является отображением совершенно определенного морфологического субстрата, причем он может быть различным (воспалительный, опухолевый, рубцовый и т. д.). В связи с этим очаговоподобные тени весьма разнообразны по величине, локализации, интенсивности, характеру контуров очагов, изменению легочного рисунка и легочной ткани. Очаговые изменения в легких могут быть одиночными, множественными и рассеянными или диссеминированными.

В разделе 4 мы рассмотрим диагностику наиболее частых поражений (туберкулез, саркоидоз, пневмония, силикотуберкулез) и таких более редких заболеваний, как гемосидероз, протеиноз, микролитиаз и др.

4.2. МЕТОДИКИ ИССЛЕДОВАНИЯ

Уточнить природу очаговоподобных теней позволяют следующие методики:

1. Рентгеноскопия и рентгенография.
2. Томография, компьютерная томография.
3. Бронхография.
4. Зондирование бронхов.
5. Трансторакальная пункция.

4.3. НОРМАЛЬНЫЕ ОЧАГОВОПОДОБНЫЕ ЗАТЕМНЕНИЯ

В норме очаговоподобные тени могут быть обусловлены сосками молочных желез. Локализация, форма, симметричное расположение этих теней обычно позволяют без особых трудностей отличить их от изменений в легких.

4.4. ТУБЕРКУЛЕЗ

Согласно «Классификации туберкулеза», утвержденной VIII Всесоюзным съездом фтизиатров (1977), в зависимости от протяженности и объема поражения легких при очаговых туберкулезных изменениях различают две формы — очаговую и диссеминированную. Очаговый туберкулез характеризуется ограниченным поражением, занимающим не более 1—2 сегментов с каждой стороны. Более распространенное поражение носит название диссеминированного туберкулеза.

При очаговом туберкулезе заболевание длительно протекает бессимптомно или с мало выраженными симптомами, что затрудняет его раннее клиническое выявление. Диссеминированный туберкулез может развиваться остро, подостро или скрытно. При острых и подострых формах заболевание обычно выявляется при обращении больного к врачу с жалобами на повышенную утомляемость, слабость, повышение температуры тела, кашель. Примерно в 70—80 % случаев процесс диагностируется при флюорографии, хотя у некоторых больных наблюдаются мало выраженные клинические симптомы. Микобактерии туберкулеза в мокроте и промывных водах бронхов при диссеминированном туберкулезе обнаруживаются в 70—80 % случаев. Поражение других внутренних органов наблюдается редко (2,2%). Анализ диагностического процесса на этапах обследования больных показывает, что затруднения при определении характера заболевания возникают достаточно часто — примерно у 24 % вновь заболевших. Нередко этих больных первоначально лечат по поводу пневмонии, саршидоза, гриппа, ангины и т. д.

Рентгенологическая картина очагового туберкулеза легких зависит от фазы процесса: в фазе распада и инфильтрации на томограммах выявляются очаги без четких контуров, с небольшими очагами деструкции в них, а также неравномерная инфильтрация окружающей легочной ткани, ограниченное «воспалительное» усиление легочного рисунка (лимфангит). При регрессии процесса число очаговых теней уменьшается, контуры отдельных очагов становятся более четкими (рис. 4.1). Учитывая довольно типичную локализацию процесса в I—II сегментах, а также полиморфизм очагов, нередко наличие мелких обызвествлений, можно без больших трудностей диагностировать и дифференцировать очаговый туберкулез. Отличие очагового туберкулеза от очаговой бронхопневмонии основывается на быстрой регрессии последней. Пневмония, как известно, является динамичным процессом, и через 10—12 дней очаговые тени полностью перестают определяться, а при туберкулезе заметное регрессирование наступает через 1,5—2 мес.

Рентгенологическая картина диссеминированного туберкулеза весьма разнообразна, но можно выделить самые частые и редкие ее варианты (рис. 4.2). Наиболее часто

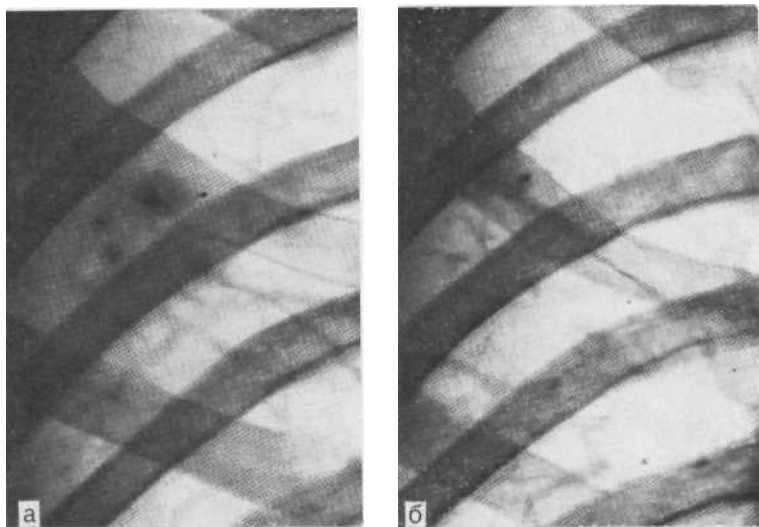


Рис. 4.1. Фрагменты обзорной рентгенограммы.

а — очаговый туберкулез в фазе инфильтрации: на уровне II ребра и во втором межреберье группа разных по величине очагов с нечеткими контурами; б — через 5 мес лечения: ограниченный участок склероза с единичными мелкими кальцинированными очагами.

полиморфные очаговые изменения локализуются в верхушечно-задних сегментах верхних долей и VI сегменте, отличаются неравномерным распределением очагов в зоне поражения. При этом небольшие очаги деструкции при томографии выявляются примерно у 60% больных. Легочный рисунок в зонах наибольшего поражения плохо дифференцируется, так как перекрыт обилием очаговых теней. Симптомов гиперплазии внутригрудных лимфатических узлов нет. На рентгенограммах и томограммах при характерной картине диссеминированного туберкулеза определяется ограниченная или субтотальная диссеминация с деструктивными изменениями и асимметрией поражения сторон легких (рис. 4.3). Очаги подвергаются почти полной регрессии с формированием умеренных склеротических изменений к 4—5-му месяцу лечения (рис. 4.4).

Очень редко (по нашим наблюдениям, в 5% случаев) диссеминированный туберкулез сопровождается бронхадениомом или очаги локализуются преимущественно в базальных сегментах легких. При этом также сохраняется неравномерность поражения правого и левого легкого (рис. 4.5, 4.6). Аденопатия наблюдается у лиц молодого возраста при первичном туберкулезе или у пожилых при реактивации ранее перенесенного процесса в обызвествленных лимфатических узлах корня легкого.

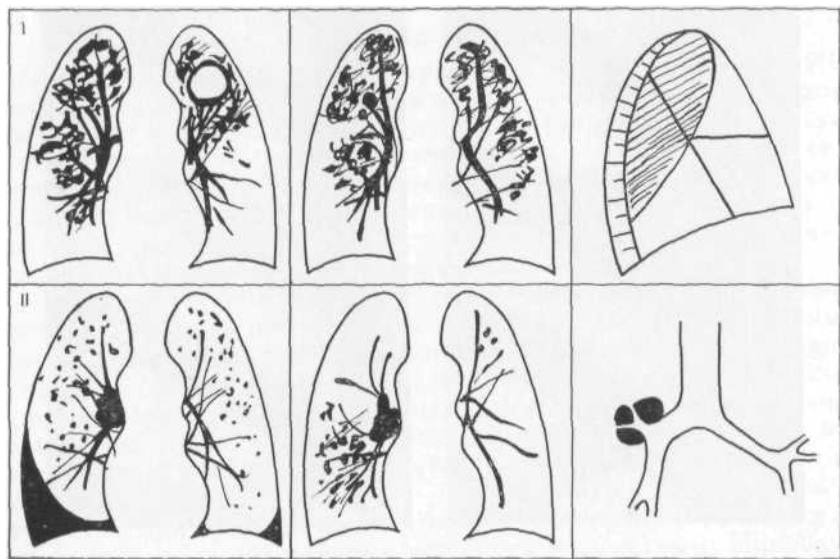
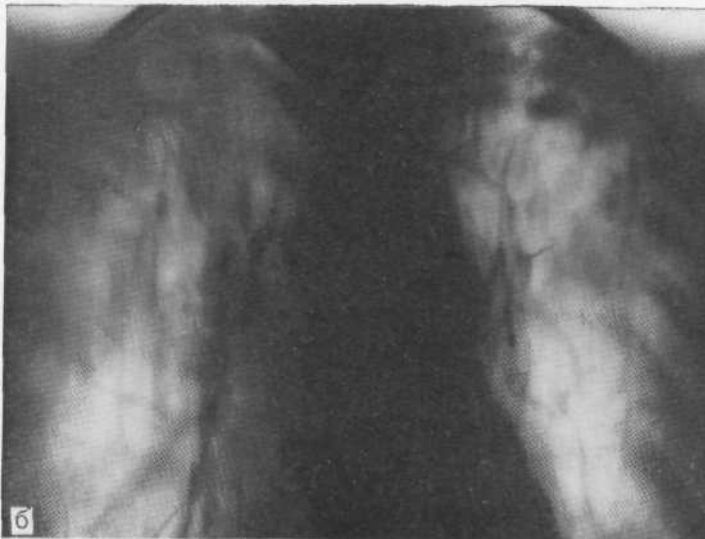
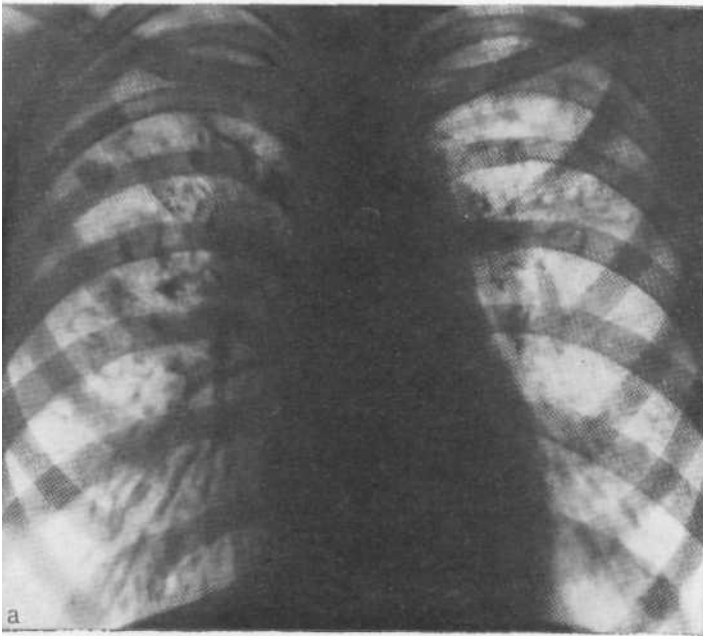


Рис. 4.2. Рентгенологическая картина диссеминированного туберкулеза легких. I — наиболее частые варианты с характерной локализацией очагов, полиморфизмом, наличием деструкции; II — редкие варианты, сочетающиеся с поражением внутригрудных лимфатических узлов.

Таким образом, в большинстве случаев при диссеминированном туберкулезе на основании клинической (обнаружение микобактерий туберкулеза) и рентгенологической картины, характеризующейся типичной локализацией очагов, их полиморфизмом, деструкцией, удастся достоверно диагностировать это заболевание.

Трудности возникают при аденопатии или расположении очагов в базальных сегментах. В первом случае важное значение приобретают данные бронхоскопии, при которой выявляются инфильтративный туберкулез бронха или лимфобронхиальные фистулы, подтверждается бациллярность. Во втором случае, когда нет деструктивных изменений, не выявляются микобактерий туберкулеза, а очаги локализуются в нижних зонах обоих легких, независимо от того, имеются или нет какие-либо клинические проявления болезни, достоверно установить или отвергнуть диагноз туберкулеза при однократном исследовании не представляется возможным. Диагностическая тактика в подобных случаях зависит от клинических проявлений болезни. Если наблюдается лихорадочное состояние и срок болезни непродолжительный, то следует проводить тест-терапию. Если температура тела не повышена и состояние больного удовлетворительное, то необходима морфологическая верификация диагноза — биопсия легкого.



ис. 4.3. Обзорная рентгенограмма (а) и томограмма (б) легких. Диссеминированный туберкулез. Неравномерная, полиморфная очаговая диссеминация деструкциями, Преимущественное поражение верхних зон легких.

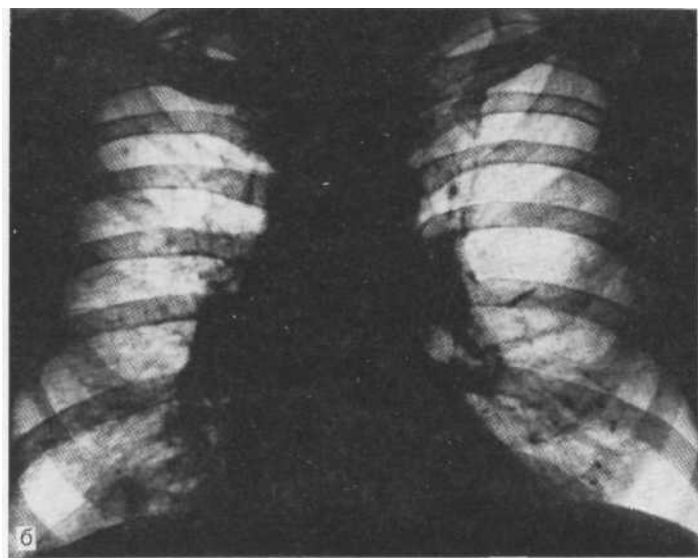
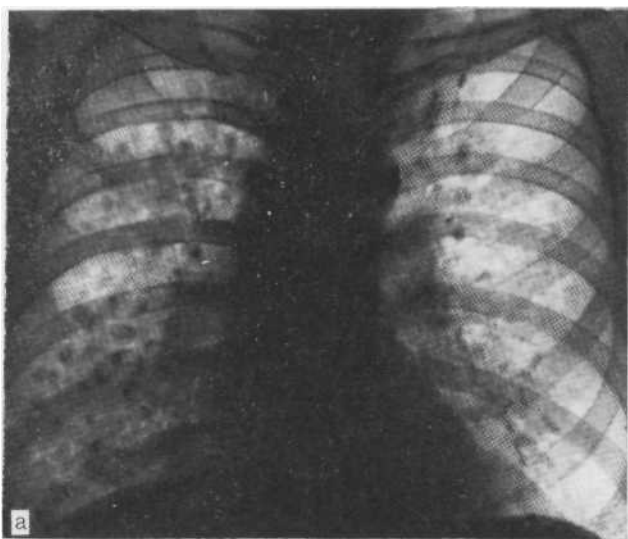


Рис. 4.4. Обзорные рентгенограммы легких. Диссеминированный туберкул!
а — неравномерное поражение легких; б — через 5 мес лечения: полная регрессия
гов.

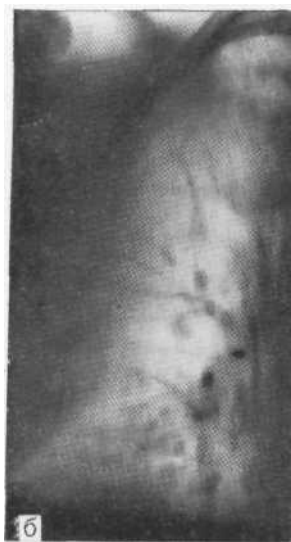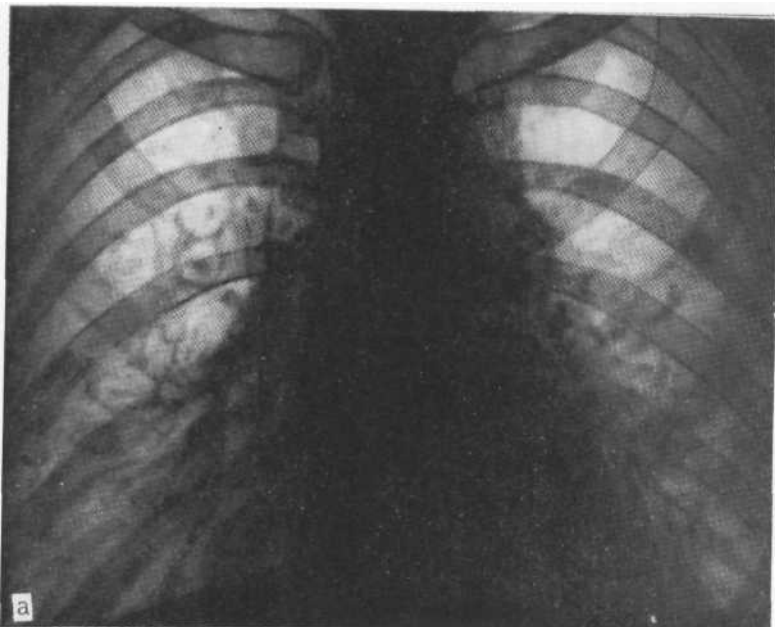


Рис. 4.5. Обзорная рентгенограмма (а) и фрагмент томограммы правого легкого (б). Преимущественно базальное расположение очагов без распада. Биопсия легкого — продуктивный туберкулез.

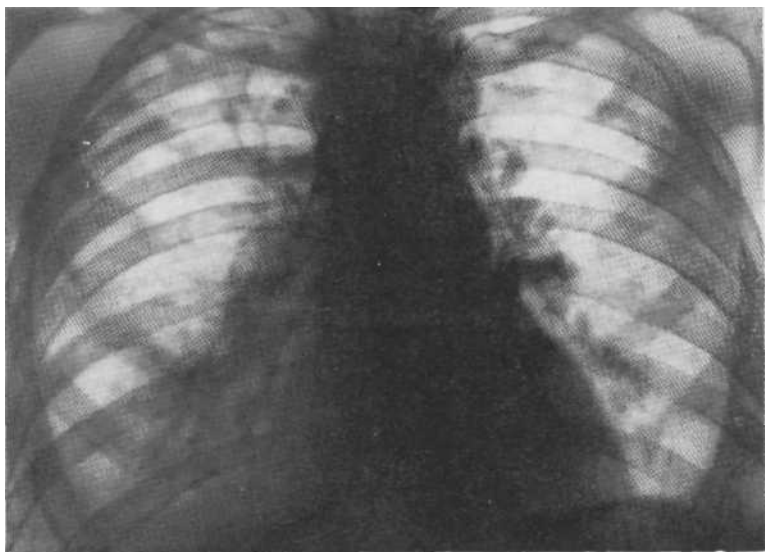


Рис. 4.6. Обзорная рентгенограмма. Правосторонний опухолевый бронхаденит, двусторонний плеврит, двусторонняя полиморфная очаговая диссеминация.

4.4.1. ДИФФЕРЕНЦИАЛЬНАЯ ДИАГНОСТИКА ТУБЕРКУЛЕЗА

4.4.1.1. Диссеминированный туберкулез и саркоидоз

Диссеминированный туберкулез легких приходится дифференцировать от большого числа нетуберкулезных заболеваний, в том числе саркоидоза, что обусловлено разнообразием и неспецифичностью клинической картины саркоидоза [Рабухин А. Е. и др., 1975; Хоменко А. Г., Швайгер О., 1982; Гамперис Ю. Л. и др., 1984; Mathys H., 1984].

В типичных случаях мелко- и крупноочаговой полиморфной туберкулезной диссеминации, сопровождающейся поражением преимущественно верхнезадних сегментов легких без аденопатии, отличие диссеминированного туберкулеза от медиастинально-легочного саркоидоза проводится на основании анализа рентгенотомографической картины. При саркоидозе выявляется двусторонняя аденопатия — увеличение вштригрудных лимфатических узлов, а очаговые тени локализуются главным образом в средненижних и латеральных зонах легких (рис. 4.7). Диагностические затруднения возникают тогда, когда первичный или вторичный туберкулезный бронхаденит сопровождается легочной очаговой диссеминацией. При туберкулезе наблюдается специфическое поражение бронхов, лимфобронхиальные фистулы, что облегчает дифференциальную диагностику.

В неясных случаях проводят биопсию или тест-терапию.

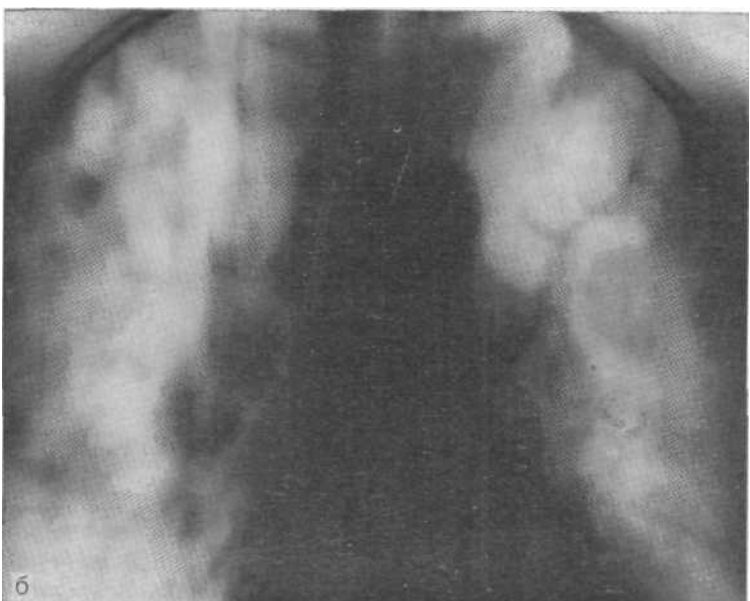
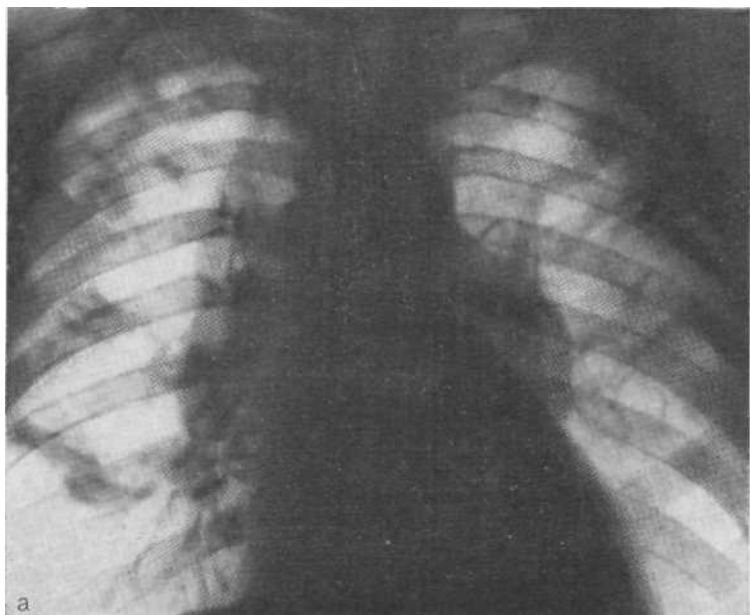


Рис. 4.7. Обзорная рентгенограмма (а) и срединная томограмма (б). Медиастинально-легочный саркоидоз. Биопсия легкого и внутригрудных лимфатических узлов,

4.4.1.2. Туберкулез и силикотуберкулез

При распознавании этих поражений существенную роль играет производственный анамнез. Следует иметь в виду, что иногда непродолжительный производственный контакт с агрессивной пылью может послужить причиной развития пневмокониоза и присоединения туберкулеза. В большинстве случаев силикотуберкулез имеет отличия от туберкулеза, проявляющиеся более интенсивным характером очаговых и очагово-узловых теней, умеренно выраженной аденопатией с отложением солей кальция в лимфатических узлах (рис. 4.8). В ситуациях, когда по какой-либо причине производственный маршрут неизвестен или стаж работы небольшой, рекомендуется использовать биоптичекие методы (биопсия легкого, лимфатических узлов).

4.4.1.3. Туберкулез и метастазы злокачественных опухолей в легких

При типичных вариантах диссеминированного туберкулеза легких, который проявляется смешанной очаговой диссеминацией, поражающей верхушечно-задние сегменты легких, дифференциальная диагностика с метастазами в легких не требуется. В некоторых ситуациях, когда определяются крупные тени в виде туберкулем с нехарактерной для туберкулеза локализацией, следует иметь в виду возможность метастатического поражения. В пользу туберкулеза свидетельствуют обызвествления отдельных очагов, краевая деструкция у нижневнутренних контуров, полосы дренирующих бронхов (рис. 4.9, 4.10).

При дифференциации туберкулезной диссеминации тотального и субтотального характера с малыми размерами очагов от карциноматоза легких также основываются на преимущественном поражении верхних и нижних зон легких (рис.4.11). Следует иметь в виду, что при метастазах злокачественных опухолей в легких дыхательная недостаточность более выражена, чем при туберкулезе. Исключением является карциноматоз легких при раке щитовидной железы, когда процесс часто развивается медленно. Иногда дыхательная недостаточность проявляется через несколько лет.

Наибольшие трудности в дифференциальной диагностике туберкулеза и рака возникают при множественных метастазах, контуры метастазов нечеткие, а число значительное. В данной ситуации также следует учитывать преимущественную локализацию процесса по долям, рентгенологическую семиотику отдельных теней, данные клинико-лабораторного, а также бронхологического исследования на микобактерии туберкулеза и злокачественные клетки. Нередко подобные больные нуждаются в интенсивной симптоматической и противовоспалительной терапии, что также в последующем может послужить основанием для диагностического заключения при цитевке резуль-

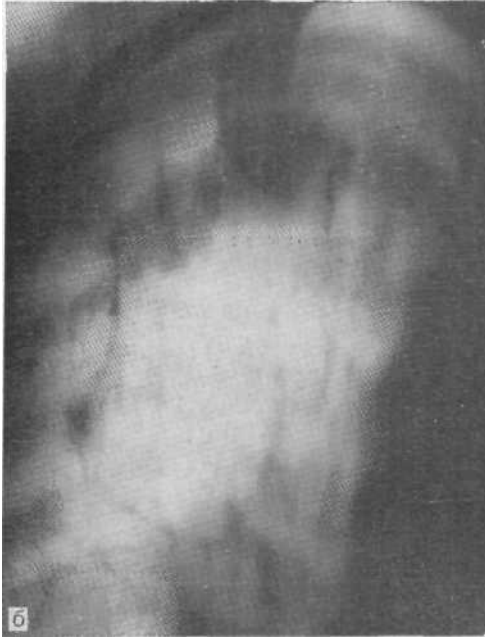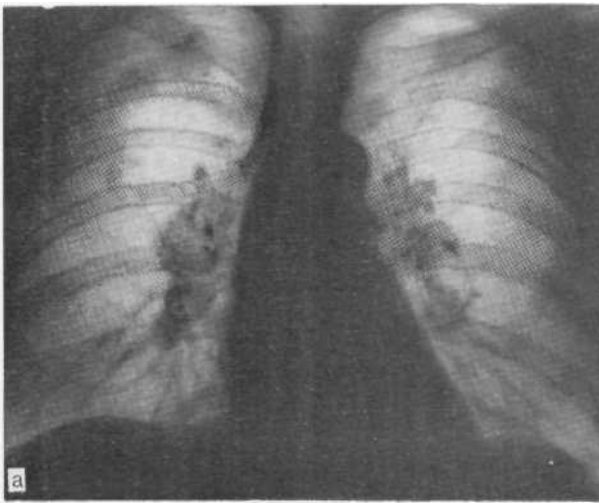


Рис. 4.8. Обзорная рентгенограмма (а) и прицельная томограмма (б). Двусторонняя аденопатия с частичным обызвествлением. Формирование силикотуберкуломы справа, одиночные очаговые тени.

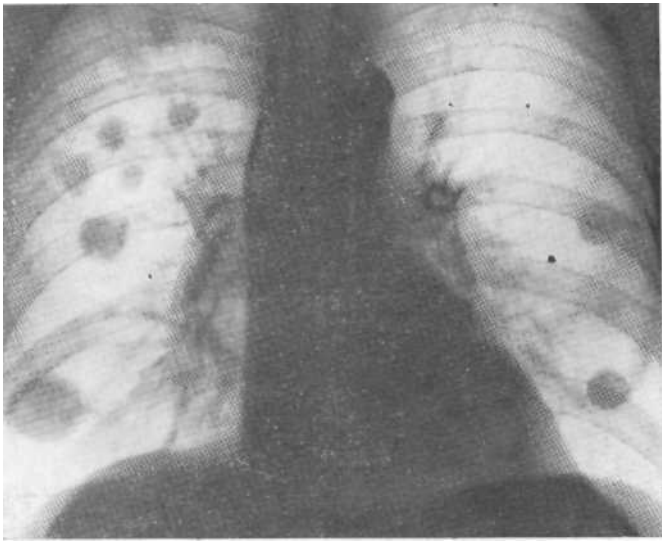


Рис. 4.9. Обзорная рентгенограмма. Множественные крупноочаговые тен tubеркулезные фокусы по типу отграничивающихся инфильтратов. Кон-теней не совсем четкие.

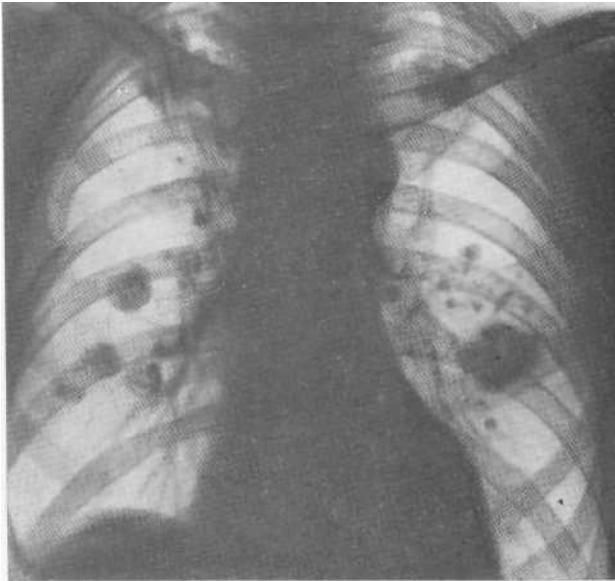


Рис. 4.10. Обзорная рентгенограмма. Множественные туберкуломы и оча характерным для туберкулеза обызвествлением.

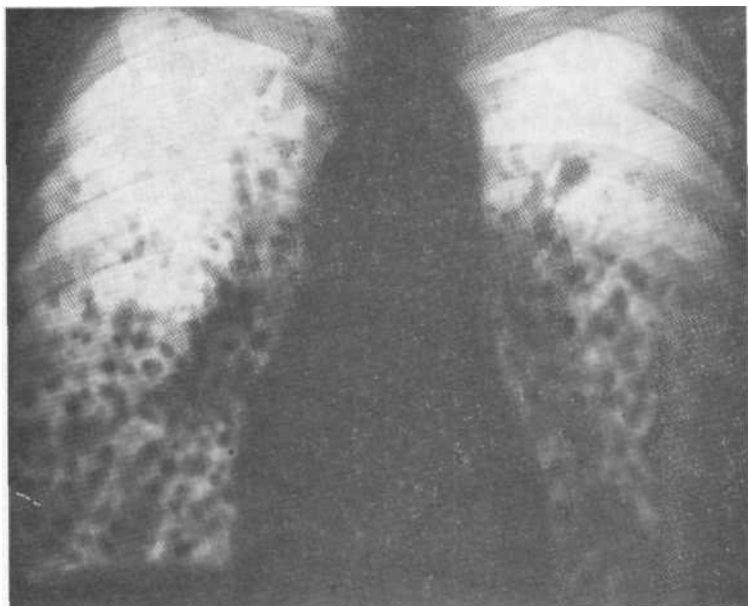


Рис. 4.11. Обзорная рентгенограмма. Множественные однотипные очаги в виде субтотальной диссеминации с преимущественным поражением средних и нижних отделов легких. Биопсия легкого — метастазы рака щитовидной железы.

тата терапии. При подозрении на метастазы, если характер легочных изменений не установлен, необходимо детальное клинико-рентгенологическое исследование других органов и систем.

4.4.1.4. Туберкулез и пневмония

Дифференциальная диагностика очагового туберкулеза и очаговой бронхопневмонии, а также диссеминированного туберкулеза и распространенной двусторонней пневмонии в неясных случаях осуществляется на основании динамического наблюдения за изменением характера процесса. В течение 10—12 дней не только ограниченные пневмонические очаги и фокусы, но и массивные пневмонические изменения под влиянием терапии подвергаются регрессии.

4.4.1.5. Туберкулез и заболевания накопления¹

Альвеолярный микролитиаз, эссенциальный гемосидероз, гистиоцитоз X и протеиноз относят к заболеваниям накопления. Этиология их точно не установлена. Считается, что патогенез

¹ Более подробно см. раздел 5.

связан с накоплением солей кальция в альвеолах при микролитиазе, гемосидерина при гемосидерозе, липидов при гистиоцитозе и белковых веществ при протеинозе. При прогрессировании болезни и значительном поражении легких развивается дыхательная недостаточность. Клиническая картина характеризуется медленно прогрессирующей одышкой, кашлем со скудной мокротой. При гемосидерозе периодически возникает кровохарканье, связанное с повышением давления в малом круге кровообращения. После кровохарканья может развиваться пневмония.

Рентгенологическая картина проявляется очаговыми образованиями преимущественно в кортикальных и средненижних зонах обоих легких. Верхушки, как правило, остаются свободными. При поражении верхнесредних зон эти изменения обычно принимают за туберкулез. Против туберкулеза свидетельствуют абациллярность, неэффективность специфической терапии, медленное прогрессирование без явлений деструкции. Точный диагноз устанавливают на основании результатов биопсии легкого.

4.5. САРКОИДОЗ

Медиастинально-легочная стадия саркоидоза (ПЬ, Не стадии по классификации Вурма) соответствует форме А² по классификации А. Г. Хоменко, А. В. Александровой и Л. В. Озеровой (1982). В соответствии с последней классификацией различают следующие основные формы этого заболевания: 1) саркоидоз внутригрудных лимфатических узлов; 2) саркоидоз легких; 3) саркоидоз органов дыхания в сочетании с поражением других органов; 4) генерализованный саркоидоз с поражением органов дыхания.

Медиастинально-легочная стадия по Вурму, или вторая форма по классификации А. Г. Хоменко и соавт., встречается значительно чаще чем другие. По данным А. Г. Хоменко и соавт. (1982), ее частота достигает 90 %. Более чем в $\frac{2}{3}$ случаев она выявляется при флюорографическом или рентгенологическом исследовании, предпринятом в порядке диспансеризации. У значительного числа больных отмечается непродолжительное катаральное состояние или острая респираторная инфекция за 2—4 мес до выявления заболевания. Клинические проявления болезни неспецифичны: слабость, кратковременная субфебрильная температура тела, иногда сухой кашель. У 10—13 % больных наблюдается острое начало заболевания по типу синдрома Лефгрена с повышением температуры тела и узловатой эритемой. Все исследователи подчеркивают несоответствие удовлетворительного общего состояния больных массивности рентгенологических изменений.

Рентгенологическая картина медиастинально-легочного саркоидоза обусловлена изменениями в легочной ткани и увели-

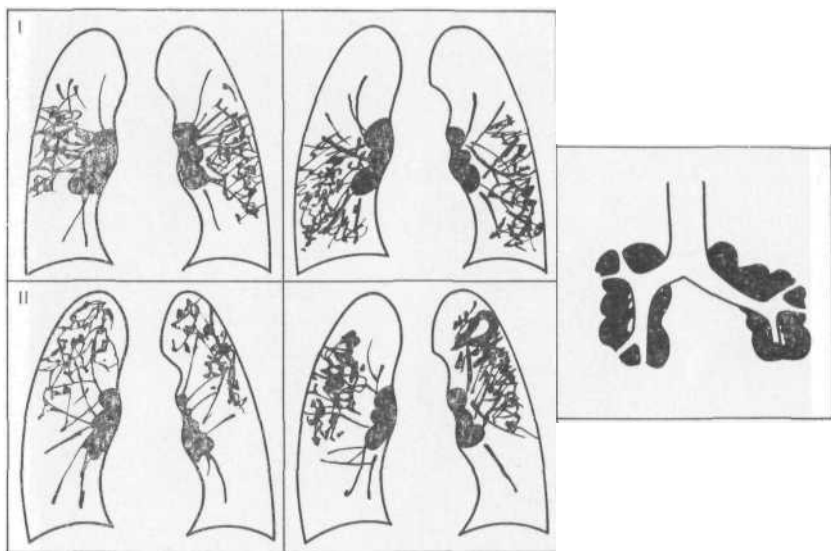


Рис. 4.12. Рентгенологические картины медиастинально-легочной стадии саркоидоза (схема).

I — характерная локализация очагов в средних и нижних отделах, отсутствие деструкции; II — менее характерная локализация очагов в верхних зонах, наличие деструкции.

чением внутригрудных лимфатических узлов. Выраженность этих компонентов картины может быть различной. Наиболее **общим** симптомом для всех вариантов этой формы саркоидоза является двусторонняя аденопатия — преимущественное увеличение бронхопульмональных или бронхопульмональных и трахеобронхиальных лимфатических узлов, что подтверждается при томографическом исследовании в двух проекциях. Конгломерат увеличенных лимфатических узлов располагается вокруг бронхов, просветы которых остаются неизменными, а наружный контур корня легкого представляется мелковолнистым и достаточно четким. Как правило, структура тени сохраняется однородной без включений кальция (см. рис. 4.7).

Легочные проявления характеризуются двусторонними очаговыми изменениями, усилением и избыточностью легочного рисунка. По сравнению с туберкулезом очаги имеют более мономорфный характер и менее четкие контуры. Наиболее типична для саркоидоза локализация очагов диссеминации в средненаружных и средненижних зонах обоих легких, что находит отражение при исследовании как в боковой, так и прямой проекции (рис. 4.12). Менее характерна картина, которая, по нашим наблюдениям, встречается лишь в 5 % случаев и проявляется поражением преимущественно верхних зон или деструктивными изменениями (рис. 4.13). Полости в отличие от туберкулезных каверн длительное время стабильны по фор-

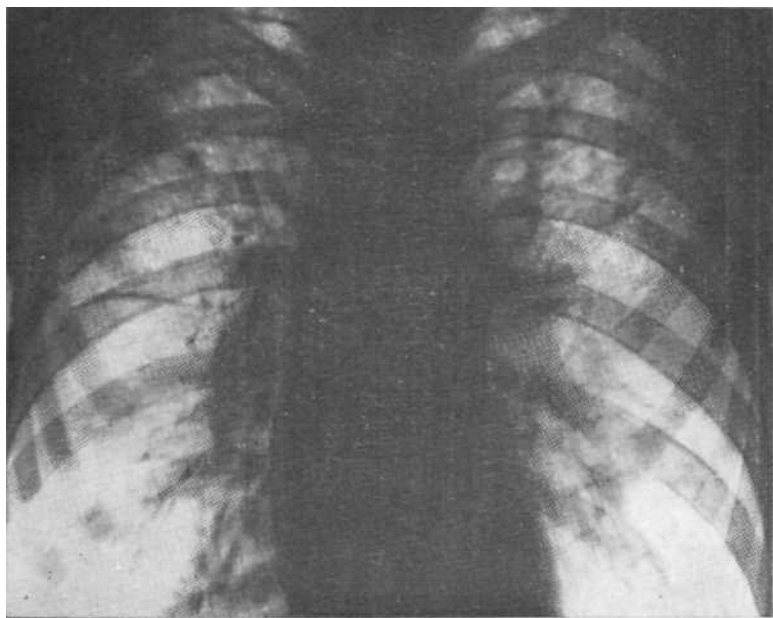


Рис. 4.13. Обзорная рентгенограмма. Медиастинально-легочная стадия саркоидоза с преимущественным очаговым поражением верхних зон. Двусторонняя аденопатия. Биопсия легкого и лимфатических узлов.

ме и размерам. Микобактерии туберкулеза не обнаруживаются. При прогрессировании легочных изменений очаги сливаются в фокусы и картина приобретает очагово-фокусный характер (рис. 4.14). Лимфатические узлы при этом уменьшаются. Спонтанная регрессия процесса или регрессия в результате лечения наступает медленно. Через 4—6 мес могут наблюдаться полное рассасывание очагов и нормализация картины корней легких. Однако встречаются рецидивы заболевания. У некоторых больных рентгенологическая картина сохраняется стабильной в течение нескольких лет.

При бронхоскопии обнаруживаются неспецифический эндоbronхит и косвенные признаки гиперплазии внутригрудных лимфатических узлов в виде расширения углов деления бронхов, появления дополнительной сети сосудов слизистой оболочки, бугорковых высыпаний на слизистой оболочке. При медиастиноскопии подтверждается поражение лимфатических узлов корней легких с обеих сторон, а также поражение легких и плевры [Альтман Э. И., 1981]. В биоптатах слизистой оболочки бронхов, лимфатических узлов и легочной ткани находят эпителиоводно-клеточные саркшдозные гранулемы без некроза.

Таким образом, диагностика саркоидоза базируется на клинико-рентгенологических данных: двусторонней выраженной

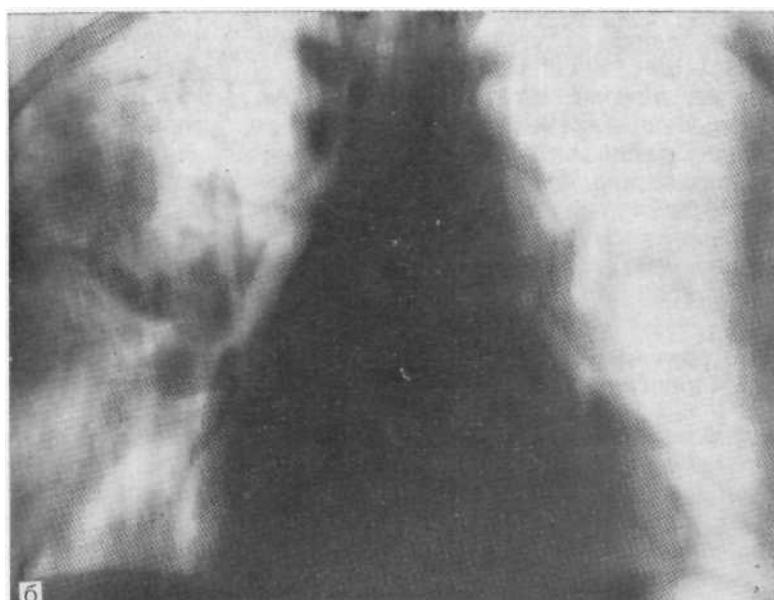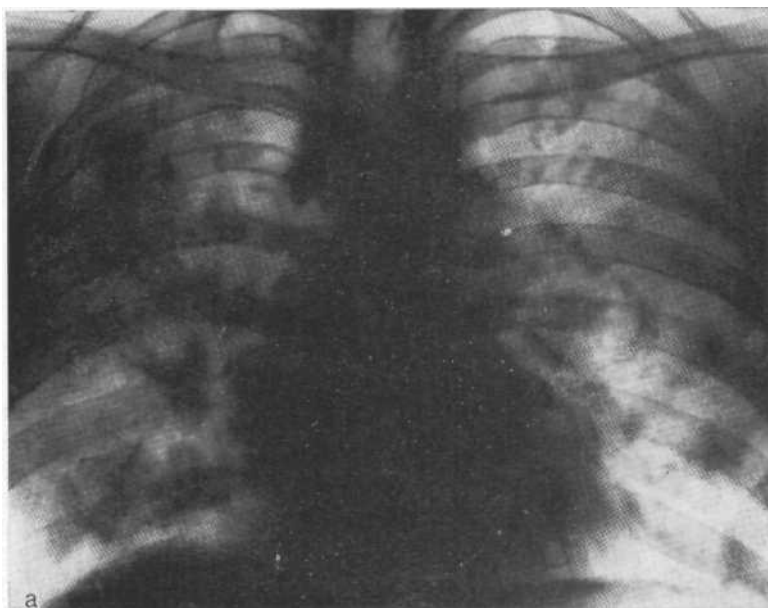


Рис. 4.14. Обзорная рентгенограмма (а) и срединная томограмма (б). Медиастинально-легочная стадия саркоидоза. Массивные очагово-фокусные изменения в обоих легких. Двусторонняя аденопатия. Биопсия легкого и лимфатических узлов.

аденопатии внутригрудных лимфатических узлов, двусторонней очаговой или очагово-фокусной диссеминации без явлений деструкции с преимущественным поражением наружных отделов легких, относительно малосимптомном течении болезни, отсутствии микобактерий туберкулеза, отрицательных туберкулиновых пробах, несоответствии выраженной рентгеноморфологической картины болезни, скудности ее клинических проявлений.

4.5.1. ДИФФЕРЕНЦИАЛЬНАЯ ДИАГНОСТИКА САРКОИДОЗА

4.5.1.1. Саркоидоз и силикотуберкулез

При дифференциации медиастинально-легочного саркоидоза и силикотуберкулеза необходимо учитывать клинико-рентгенологические данные. Существенное значение имеют производственный анамнез и медленное развитие клинико-рентгенологических признаков заболевания при силикотуберкулезе. Кроме того, следует помнить о таких характерных для силикоза и силикотуберкулеза изменениях, как частичное или полное обызвествление внутригрудных лимфатических узлов по контуру (симптом яичной скорлупы), а также о последовательном формировании узелково-очаговых, очагово-фокусных и конгломеративных теней в легочной ткани, более интенсивных или содержащих включения кальция.

Диагностические затруднения возникают тогда, когда симптомы массивной аденопатии и очаговой диссеминации устанавливаются «неожиданно» у лиц, работающих на силикозоопасном производстве. В таких случаях, если обызвествления отсутствуют, в первую очередь следует предполагать саркоидоз, но нельзя исключить и силикотуберкулезный бронхаденит. Уточнение диагноза возможно на основании бронхоскопии, бронхобиопсии или медиастинобиопсии.

4.5.1.2. Саркоидоз и метастазы злокачественных опухолей в легких

Метастазы злокачественных опухолей в легких, проявляющиеся в виде множественных очагов или карциноматоза, чрезвычайно редко сопровождаются увеличением внутригрудных лимфатических узлов, определяемых на рентгенограммах. В связи с этим дифференциальная диагностика саркоидоза и метастазов рака при данной рентгенологической картине практически не проводится.

Некоторое сходство этих заболеваний можно отметить при очагово-фокусных изменениях в легких у больных саркоидозом и пневмонической формой метастазов рака (рис. 4.15). В этой ситуации при раке наблюдается более выраженная клиническая картина (интоксикация, кашель, кровохарканье, нараст-

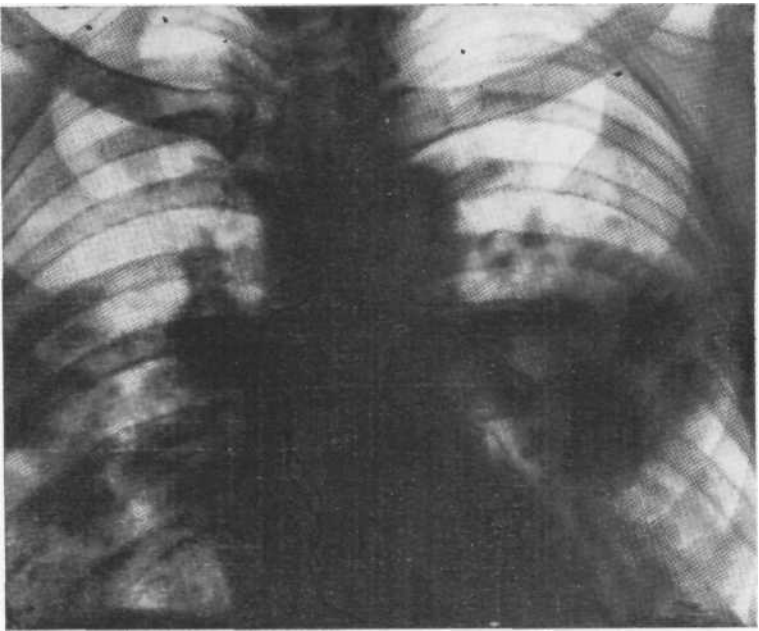


Рис. 4.15. Обзорная рентгенограмма. Пневмонеоподобная форма метастазов в гипернефроме легких. Вскрытие.

тающая одышка). Помощь в диагностике оказывает клинкорентгенологическое исследование других органов, направленное на выявление первичного очага рака. Так или иначе саркоидоз исключить можно, а диагностировать метастазы рака значительно труднее.

4.5.1.3. Саркоидоз и пневмония

Пневмония у взрослых не сопровождается аденопатией. Поэтому рентгенологическая картина медиастинально-легочной формы саркоидоза и пневмонии не требует дифференциации. Кроме того, совершенно различны клинические проявления этих заболеваний.

4.5.1.4. Саркоидоз и редкие поражения

Медиастинально-легочный саркоидоз, проявляющийся очаговой или очагово-фокусной легочной диссеминацией, может иметь рентгенологическую картину, сходную с таковой при некоторых более редко диагностируемых заболеваниях: лимфосаркоме (ретикулосаркома), лимфогранулематозе, диффузном бронхиоло-альвеолярном раке (аденоматоз), лимфоангиомиоматозе

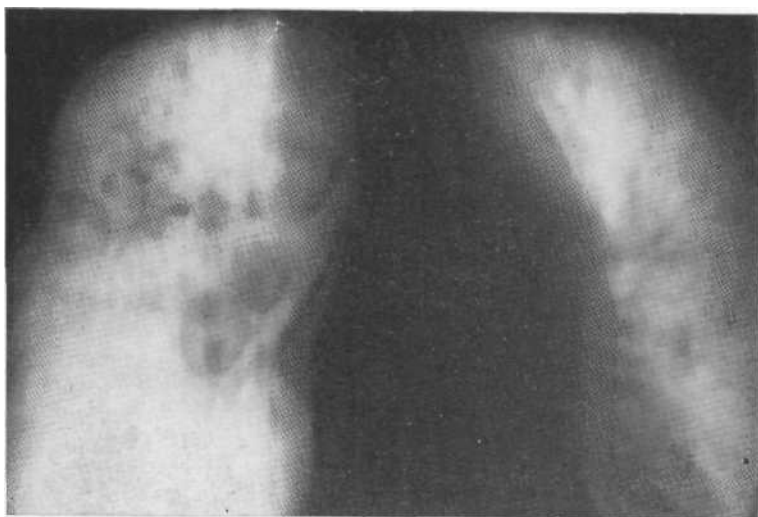


Рис. 4.16. Срединная томограмма. Лимфогранулематоз. Двустороннее асимметричное увеличение лимфатических узлов всех групп (паратрахеальных, трахеобронхиальных, бронхопульмональных). Асимметрично расположенные очаговоподобные и фокусные тени в обоих легких. Биопсия.

легких. При всех этих заболеваниях могут наблюдаться увеличение внутригрудных лимфатических узлов, очаговые и фокусные изменения в легких. Дифференциальная диагностика строится на анализе клинико-рентгенологической картины. Если невозможно исключить эти заболевания, то необходимо произвести биопсию лимфатических узлов и легких.

Лимфогранулематоз в отличие от саркоидоза проявляется более значительным увеличением лимфатических узлов паратрахеальной группы и переднего средостения. Изменения в легких при этом более асимметричны. В клинической картине отмечается хроническое волнообразное течение болезни с периодическими подъемами температуры тела, слабостью. Отмечается эффективность антибактериальной терапии. Диагноз уточняют на основании результатов биопсии периферических или внутригрудных лимфатических узлов (рис. 4.16).

При лимфосаркоме также может наблюдаться двустороннее поражение внутригрудных лимфатических узлов с переходом процесса в легочную ткань, что и делает картину сходной с таковой при саркоидозе (рис. 4.17). Однако в отличие от саркоидоза заболевание проявляется выраженными симптомами интоксикации, нарастающей одышкой, анемией. Процесс быстро прогрессирует, что заставляет заподозрить злокачественное поражение, а не саркоидоз. Уточнить диагноз можно на основании результатов биопсии (трансbronхиальная пункция, медиастинобиопсия).

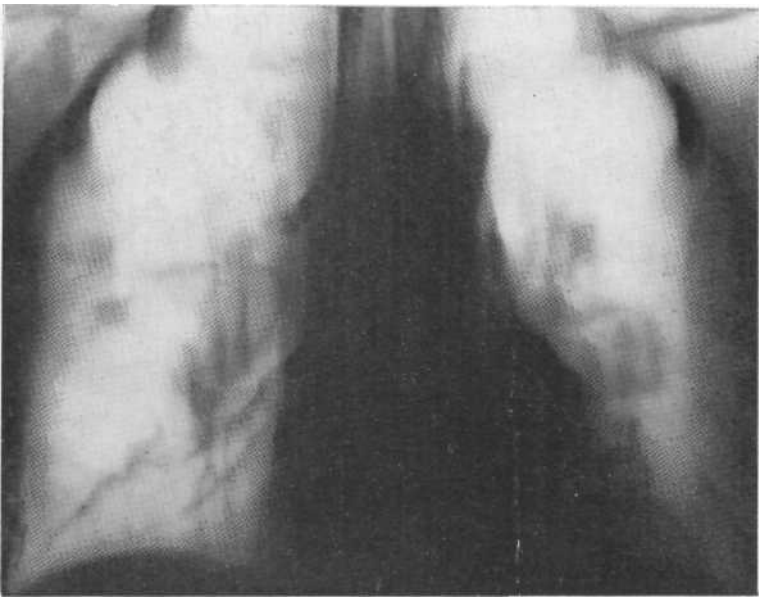


Рис. 4.17. Томограмма. Лимфосаркома. Двусторонняя аденопатия, немногочисленные очаговые тени в легких. Медиастинобиопсия.

Диффузная форма бронхо-альвеолярного рака также может напомнить саркоидоз тем, что наблюдается двустороннее и массивное поражение легких. Следует обратить внимание на клиническую картину заболевания. Аденоматоз может сопровождаться кашлем с выделением слизисто-пенистой мокроты, при исследовании которой обнаруживаются клетки аденоматозного рака. Рентгенологическая картина характеризуется прогрессированием фокусов. На томограммах на фоне затемненного участка легкого хорошо видны просветы бронхов (рис. 4.18). При отрицательных данных цитологического исследования мокроты точный диагноз можно поставить лишь с учетом данных биопсии легкого.

4.6. СИЛИКОЗ И СИЛИКОТУБЕРКУЛЕЗ

В настоящее время заболеваемость силикозом и силикотуберкулезом резко снизилась в связи с улучшением условий труда на силикозоопасных производствах и проведением целенаправленных профилактических мероприятий. Однако в диагностическом и дифференциально-диагностическом отношении эти заболевания следует иметь в виду, так как они могут выявляться спустя многие годы после прекращения работы на производстве, а иногда даже после кратковременного контакта

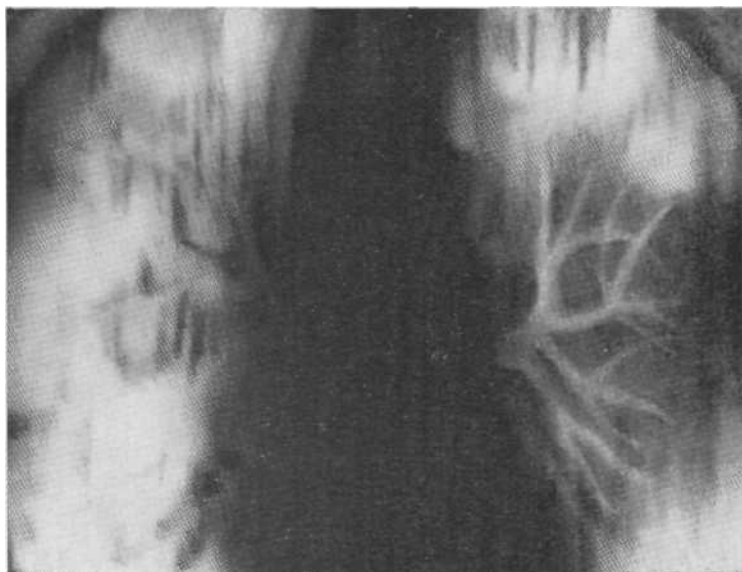


Рис. 4.18. Томограмма. Нечетко очерченные сливающиеся очаговые тени. На фоне «уплотненной» легочной ткани видны просветы бронхов 3—4-го порядка. Биопсия — бронхиоло-альвеолярный рак.

с кварцсодержащей пылью. В зависимости от регионов страны и наличия того или иного производства профессиональные пневмокониозы имеют различную причину и, следовательно, рентгенологическую картину. Наиболее часто по сравнению с другими кониозами осложнение туберкулезом наблюдается при силикозе и сидеросиликозе, реже при антракозе и других пылевых кониозах. Различают интерстициальную, узелковую, смешанную и опухолевидную формы силикоза. Общепринятой классификации осложненного силикоза, т. е. силикотуберкулеза, нет, хотя многие авторы считают силикотуберкулез новой нозологической формой, связанной с воздействием на организм двух факторов — пыли и туберкулезной инфекции [Соловьева В. А., 1981].

Диагностика ранних проявлений силикотуберкулеза по рентгенологической картине достаточно трудна, так как нет четко установленных признаков этого состояния. Следует ориентироваться на скорость нарастания очаговых, очагово-диссеминированных и фокусных изменений. Многие авторы считают, что увеличение узелков, их слияние и образование крупных очагов и конгломератов служат проявлением силикотуберкулеза. А. В. Александрова (1984), основываясь на рентгеноморфологических признаках, различает очаговую, диссеминированную и конгломеративную формы силикотуберкулеза. Массивное уве-

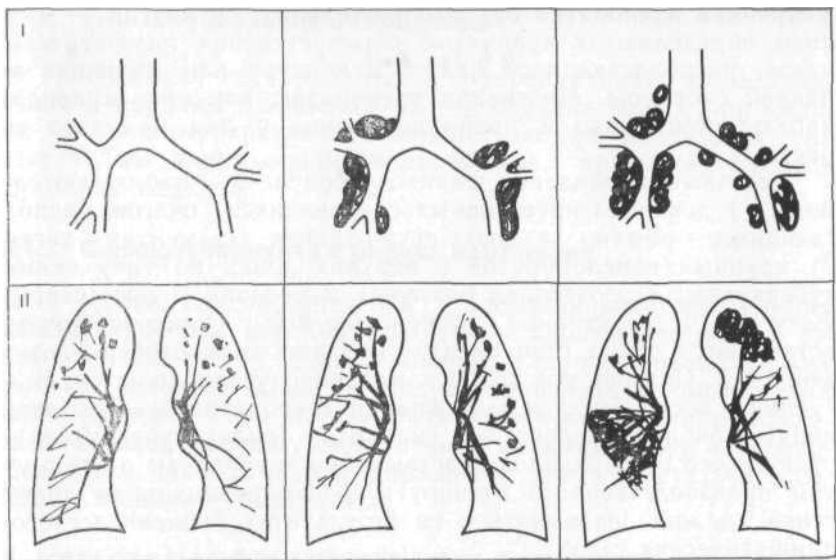


Рис. 4.19. Рентгенологические картины при силикотуберкулезе (схема).
 I — изменения «Внутригрудных лимфатических узлов в виде умеренно выраженной аденопатии с частичным или полным обызвествлением по контуру; II — ограниченная очаговая диссеминация, формирования конгломератов и фокусов.

личение внутригрудных лимфатических узлов, отложение в них солей кальция, обызвествление по типу «яичной скорлупы» также расцениваются как проявления силикотуберкулеза [Соколов В. А., Старцева И. А., 1971].

Клиническая картина силикотуберкулеза нехарактерна и зависит от массивности поражения легких и лимфатических узлов, выраженности силикотического пневмофиброза, сопутствующих заболеваний и возрастных особенностей. У большинства больных силикоз и силикотуберкулез диагностируют в возрасте старше 45 лет. Следует обращать внимание на такие симптомы, как повышенная утомляемость, стойкая субфебрильная температура тела, упорный кашель. При бронхоскопии может быть выявлена картина пылевого бронхита. В случае развития специфического процесса в лимфатических узлах могут формироваться лимфобронхиальные фистулы. В дальнейшем они заживают с характерной пигментацией рубца. Микобактерии туберкулеза обнаруживаются в 3—5 % случаев.

Рентгенологическая картина силикотуберкулеза может быть разнообразной (рис. 4.19). Необходимо различать поражение лимфатических узлов и легочной ткани. При силикотуберкулезе практически всегда поражаются внутригрудные лимфатические узлы. Но рентгенологические признаки их увеличения удается установить в 70—85 % случаев. У одних больных отмечается

умеренная аденопатия без обызвествлений, у других — отчетливо определяются крапчатые обызвествления лимфатических узлов, располагающиеся ближе к контуру или имеющие вид яичной скорлупы. Массивная аденопатия, как при саркоидозе, наблюдается редко и преимущественно у лиц молодого возраста.

Легочные проявления силикотуберкулеза наблюдаются в виде: 1) довольно интенсивных сливающихся очагов, располагающихся обычно в верхушечно-задних сегментах легких; 2) крупных конгломератов в верхних зонах по типу силикотуберкулом; 3) сочетания очаговых изменений и сегментарных фокусов. Деструктивные изменения при силикотуберкулезе встречаются редко (при распаде больших силикотуберкулезных фокусов). Обычно эти полости медленно увеличиваются. В ситуациях, когда имеется выраженная аденопатия без обызвествлений, точная диагностика силикоза (силикотуберкулеза) и отличие его от саркоидоза чрезвычайно затруднены даже с учетом производственного маршрута. Дифференциальная диагностика должна основываться на результатах биопсии легкого и лимфатических узлов.

4.6.1. ДИФФЕРЕНЦИАЛЬНАЯ ДИАГНОСТИКА СИЛИКОТУБЕРКУЛЕЗА

4.6.1.1. Силикотуберкулез и метастазы злокачественных опухолей в легких

На необходимость дифференциальной диагностики силикоза, силикотуберкулеза и метастазов злокачественных опухолей в легких указывают К. П. Молоканов (1956), Н. А. Сенкевич (1974) и др. Действительно, в некоторых случаях такая ситуация может возникать у лиц с неустановленным диагнозом силикоза (силикотуберкулеза), работавших в силикозоопасных условиях, и у лиц с установленным ранее профессиональным заболеванием. Дифференциальная диагностика проводится с учетом рентгенологической картины и клинических проявлений болезни. Для метастатического поражения характерно более быстрое прогрессирование клинико-рентгенологической симптоматики.

Диагностические трудности возникают тогда, когда на фоне характерных силикотуберкулезных или силикотических изменений появляются отдельные очаги-метастазы. В этой ситуации практически невозможно за короткий срок точно установить силикотуберкулезный или опухолевый характер изменений. Значительные затруднения отмечаются также при пневмонической форме метастазирования. В этой ситуации диагностике способствует цитологическое исследование мокроты, взятой при бронхоскопии.

4.6.1.2. Силикотуберкулез и пневмония

Эти заболевания не приходится дифференцировать из-за динамичности картины пневмонии. В тех случаях, когда при силикозе и силикотуберкулезе возникает острая пневмония, она имеет те же клинико-рентгенологические признаки, что и в отсутствие силикоза.

4.6.1.3. Силикотуберкулез и редкие поражения

При очаговой, очагово-фокусной и диссеминированной формах силикотуберкулеза картина достаточно характерна, что в сочетании с анамнезом дает основание для исключения редких легочных болезней. Однако следует проводить сравнительный анализ рентгенограмм и учитывать отклонения в клинико-рентгенологической картине, свойственной пневмокониозу и силикотуберкулезу. Иногда редкие поражения могут сочетаться с силикозом и силикотуберкулезом.

4.7. МЕТАСТАЗЫ ЗЛОКАЧЕСТВЕННЫХ ОПУХОЛЕЙ В ЛЕГКИХ

Среди поражений легких, проявляющихся очаговоподобными тенями в виде ограниченного или более распространенного процесса, значительный удельный вес имеют метастазы злокачественных опухолей в легких. В данном разделе мы рассматриваем легочные гематогенные и лимфогематогенные метастазы рака различной локализации. Метастатическим опухолям легких свойственна разнообразная клиническая симптоматика в зависимости от первичной локализации опухоли и характера ее гистологической структуры [Рыбакова Н. И., 1964]. Вначале клиническая картина нехарактерна. Заболевание может быть обнаружено при обращении больных к врачу с жалобами на сухой кашель, нарастающую одышку, слабость, а также кровохарканье и анемию. У части больных, особенно при небольшом количестве метастазов, жалобы могут длительное время отсутствовать. При некоторых состояниях, например метастазировании рака щитовидной железы в легкие, клинические проявления болезни длительное время отсутствуют.

Рентгенологическая картина при метастатическом раковом поражении легких достаточно разнообразна. Условно можно различать характерные и менее характерные изменения (рис. 4.20). Наиболее типичная картина метастазов рака проявляется в виде нескольких крупных очаговых теней разной величины, множественных очаговых теней, располагающихся преимущественно в нижних отделах легких, а также множественных метастазов, сочетающихся с «плевритом».

Реже наблюдается другая картина, когда метастазы располагаются преимущественно в верхних зонах, имеют очаги

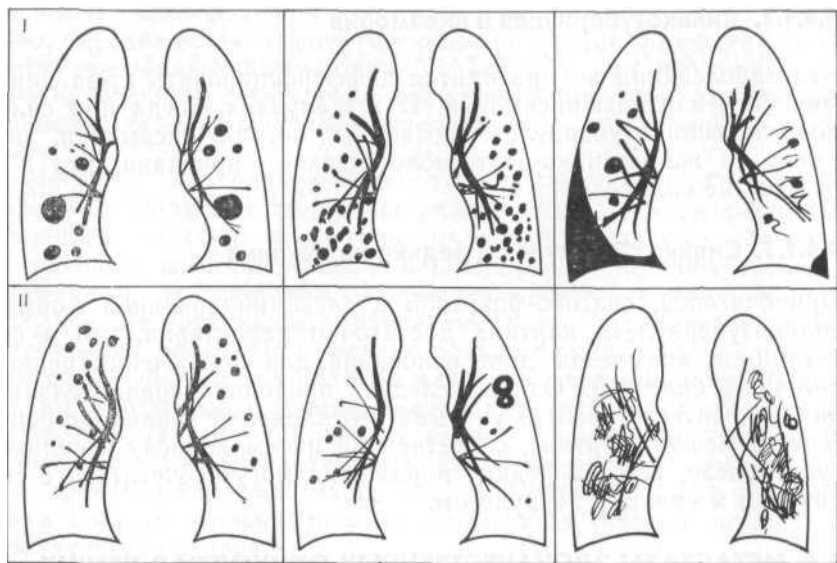


Рис. 4.10. Рентгенологические картины при метастазах рака различной локализации в легких (схема).

I — наиболее часто встречающиеся варианты — монстоидные тени и очаговая диссеминация с преимущественным поражением нижних отделов; II — редкие варианты, проявляющиеся преимущественным поражением верхних зон, деструкцией, «пневмоническими» фокусами.

деструкции или проявляются пневмоническими фокусами. Иногда метастазы сочетаются с пневмонией. Разграничить эти состояния чрезвычайно трудно. При наличии характерных изменений, которые наблюдаются в 90—94 % случаев, диагноз метастатического опухолевого поражения может быть достоверно установлен на основании рентгенологической картины (рис. 4.21). При небольшом числе метастазов последние определяются как округлые или овальные образования с четким контуром, чаще имеющие однородную структуру. Очаги деструкции наблюдаются реже, в особенности при метастазах рака женской половой сферы, что обычно не затрудняет диагностику.

Таким образом, диагностика и дифференциация гематогенных и лимфогематогенных метастазов рака различной локализации в легких, проявляющихся в виде очаговых, очагово-фокусных изменений, а также в виде очаговой диссеминации, базируются на анализе клинко-рентгенологической картины. Трудности возникают при наиболее редких вариантах метастазирования по типу пневмонических фокусов, нехарактерной локализации метастазов, полном отсутствии клинических проявлений заболевания.

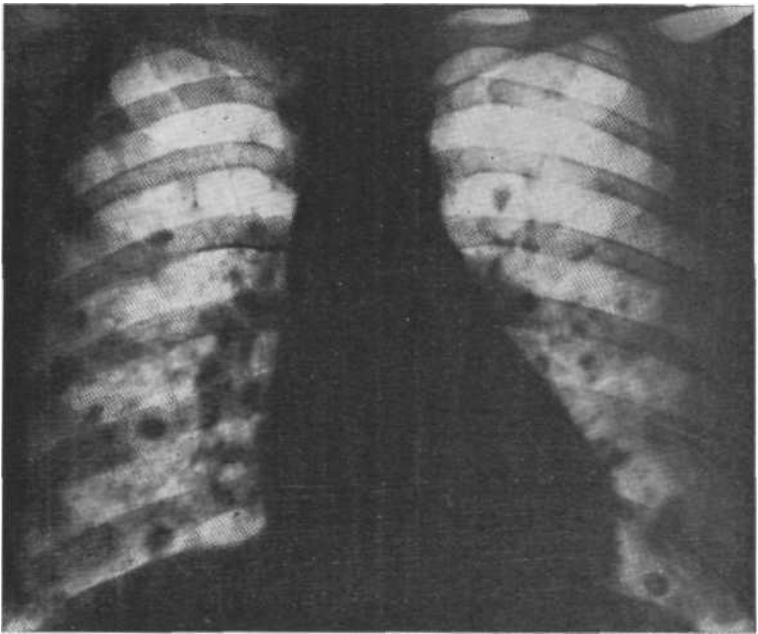


Рис. 4.21. Обзорная рентгенограмма. Характерные «монетовидные» тени, располагающиеся преимущественно в нижних и средних зонах обоих легких. Метастазы гипернефroidного рака. Вскрытие.

4.7.1. ДИФФЕРЕНЦИАЛЬНАЯ ДИАГНОСТИКА МЕТАСТАЗОВ ЗЛОКАЧЕСТВЕННЫХ ОПУХОЛЕЙ В ЛЕГКИХ

Дифференциальная диагностика метастатического опухолевого поражения с туберкулезом, саркоидозом, силикотуберкулезом рассматривалась в предшествующих разделах. Остановимся лишь на различиях рака и пневмонии, а также редких поражений.

4.7.1.1. Метастазы злокачественных опухолей в легких и пневмония

Как уже отмечалось, в 3—4 % случаев метастазы злокачественных опухолей в легких проявляются в виде пневмонических фокусов, что и предопределяет отличие этой формы метастазов рака и пневмонии. В этом плане следует иметь в виду, что пневмония является динамичным и более острым по клиническим проявлениям заболеванием. Клинико-рентгенологическая симптоматика (повышение температуры тела, кашель, лейкоцитоз, увеличение СОЭ и др.) при метастазах нарастают, а при пневмонии под влиянием специфической терапии уменьшаются. Рентгенологически даже при затянувшейся пневмонии через

3—4 нед отмечается значительная регрессия фокусных изменений в отличие от рака. На структурных томограммах следует обратить внимание на отдельные круглые тени, которые могут быть не видны на общем фоне сливных фокусных изменений на обзорной рентгенограмме. Они свидетельствуют в пользу ракового поражения. Кроме того, проводится общее клинкорентгенологическое обследование с целью выявления первичного рака.

4.7.1.2. Метастазы злокачественных опухолей в легких и редкие поражения

В дифференциально-диагностическом отношении следует иметь в виду бронхиоло-альвеолярный рак, лимфосаркому, лимфогранулематоз, некоторые из заболеваний накопления (протеиноз, гистиоцитоз X, пульмонолитиаз), а также идиопатический фиброзирующий альвеолит (синдром Хаммена—Рича).

Бронхиоло-альвеолярный рак при диффузной форме поражения может напомнить пневмоническую форму метастазов рака легких' (см. рис. 4.15, 4.18). При цитологическом исследовании мокроты могут быть обнаружены клетки аденоматозного рака. Рентгенологическая картина характеризуется увеличивающимися фокусами, на фоне которых видны просветы бронхов. Процесс прогрессирует, сопровождаясь усиливающимся кашлем, одышкой. При метастазах рака на фоне пневмонических фокусов обнаруживаются отдельные круглые тени метастазов.

Лимфогранулематоз и лимфосаркома обычно не нуждаются в дифференциации от метастазов, так как имеют характерную картину, выражающуюся в поражении лимфатических узлов и легких (см. рис. 4.16, 4.17).

Заболеваниям накопления (протеиноз, гистиоцитоз X, пульмонолитиаз) в отличие от рака свойственно длительное течение- болезни. С момента выявления болезни до того времени, когда формируются массивные очаговые и очагово-фокусные изменения, проходит значительное количество времени. Кроме того, при болезнях накопления субъективная и объективная симптоматика выражена весьма незначительно, тогда как при метастазах легочные симптомы быстро прогрессируют.

Идиопатический фиброзирующий альвеолит (синдром Хаммена—Рича) в выраженной стадии болезни может напоминать пневмоническую форму метастазов рака. Однако следует иметь в виду, что при альвеолите выражен интерстициальный компонент диссеминации.

От метастазов рака в легких иногда приходится дифференцировать изменения очагового характера, которые наблюдаются при ревматизме (синдром Каплана). Очаговые образования располагаются в различных зонах легких, сочетаясь с другими признаками основного заболевания (ревмокардит, полиартрит).

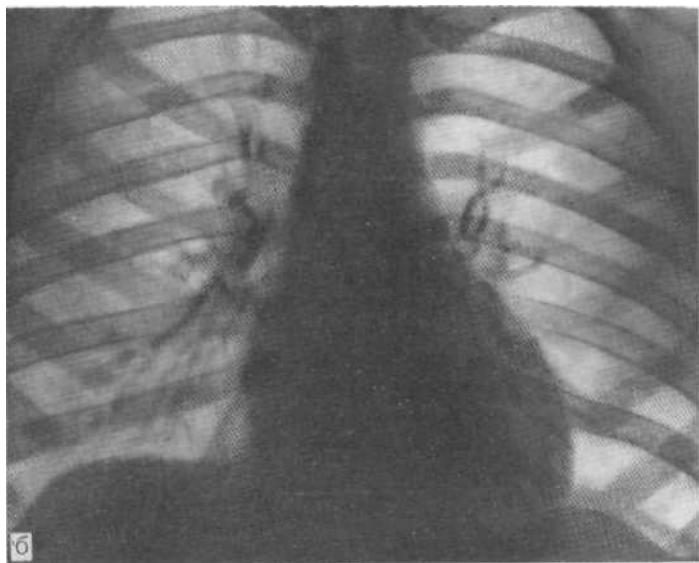
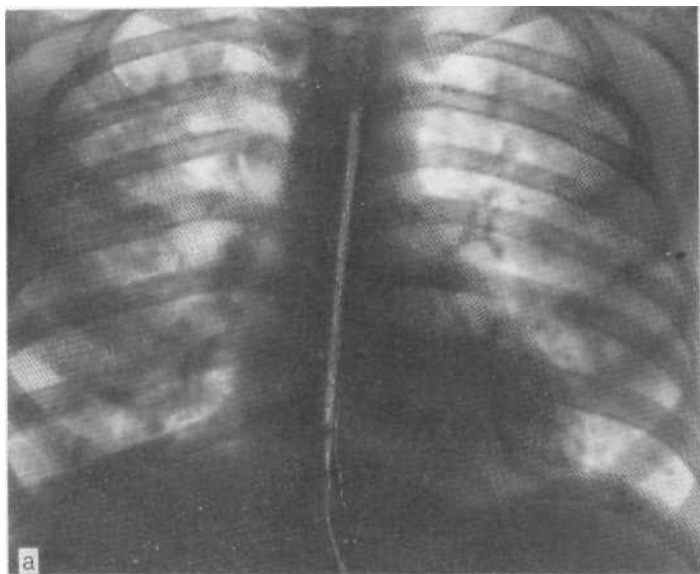


Рис. 4.22. Обзорные рентгенограммы легких (а, б), выполненные с интервала 2 нед, при острой двусторонней бронхопневмонии. Быстрая регрессия процесса. Выздоровление.

4.8. ОСТРАЯ ПНЕВМОНИЯ

Очаговая пневмония с двусторонним распространением процесса наблюдается нечасто. Причиной развития такой пневмонии обычно является гриппозная инфекция, реже аспирация в дыхательные пути.

Клиническая картина при пневмонии, осложняющей течение гриппа, развивается на 6—8-й день болезни и характеризуется повышением температуры тела, выраженными симптомами общей интоксикации, значительным увеличением СОЭ, лейкоцитозом, одышкой. Рентгенологически заболевание проявляется двусторонним понижением прозрачности легочных полей и очаговой диссеминацией. Очаги не имеют четких очертаний. Легочный рисунок усилен по воспалительному типу, а корни, если диссеминация их не перекрывает, не расширены. В ряде случаев отмечается асимметричное поражение, например верхней доли с одной стороны и нижней—у-с другой, что напоминает картину при туберкулезе, обусловленную бронхогенным заносом. Однако картина пневмонии весьма динамична, что облегчает дифференциальную диагностику (рис. 4.22).

4.8.1. ДИФФЕРЕНЦИАЛЬНАЯ ДИАГНОСТИКА ПРИ ОЧАГОВОПОДОБНЫХ ЗАТЕМНЕНИЯХ

Клиническая картина. При оценке клинической картины заболевания необходимо обращать внимание на продолжительность болезни, начало ее острое или постепенное, наличие симптомов интоксикации, легочных симптомов, симптомов поражения других органов, эффективность терапии, полноту и качество обследования. Анализ результатов обследования больших групп больных туберкулезом, саркоидозом, силикотуберкулезом, пневмонией, а также с метастатическим опухолевым процессом показывает, что в целом имеются существенные различия в характере клинической картины этих заболеваний, хотя сами по себе клинические проявления неспецифичны.

Следует отметить ценность клинико-лабораторных тестов. Так, при туберкулезе в 70—75% случаев обнаруживаются микобактерии туберкулеза. По данным Ю. Л. Гамперис и др. (1984), при диссеминированном туберкулезе легких десятикратное исследование мокроты на микобактерии туберкулеза в 100% случаев дает положительный результат. Выявление микобактерии туберкулеза в сочетании с очаговыми изменениями позволяет решить вопрос в пользу туберкулеза. Саркоидозу в отличие от туберкулеза свойственно малосимптомное и бессимптомное течение при наличии выраженной рентгенологической картины. При силикотуберкулезе выяснение производственного маршрута и оценка процесса в динамике за несколько месяцев или лет име-

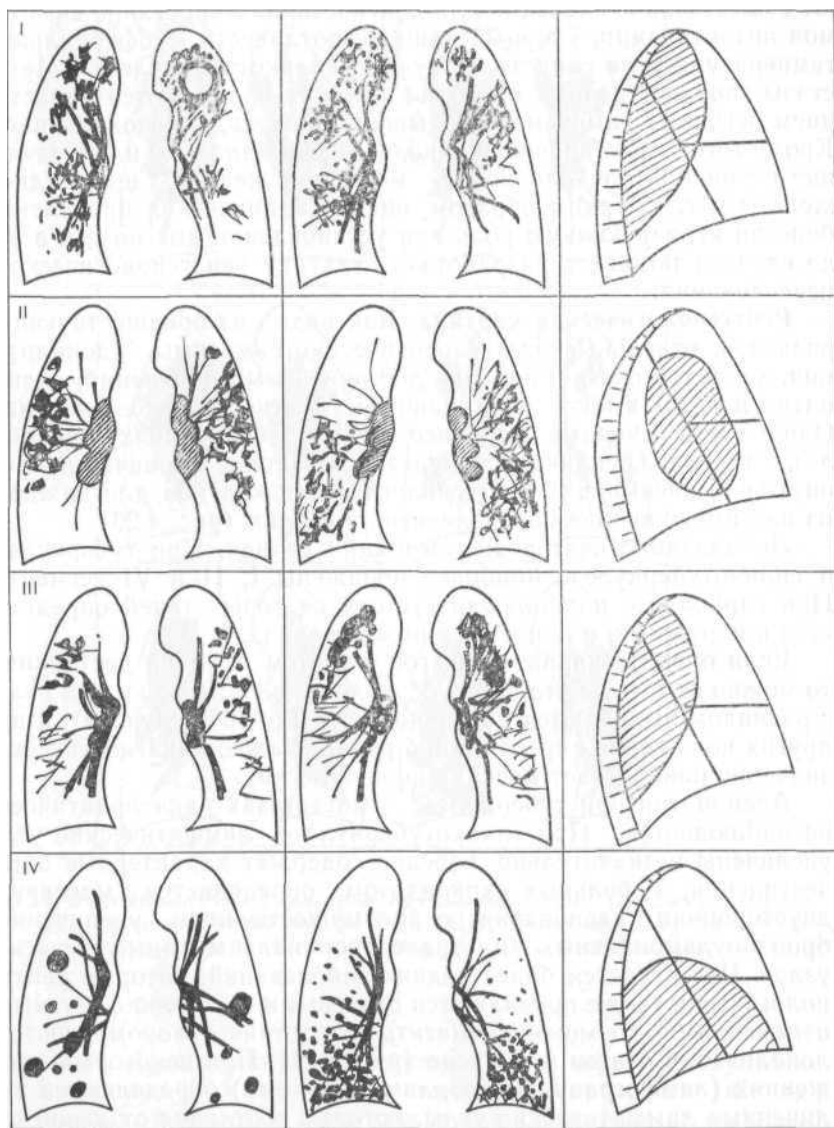


Рис. 4.23. Типичные рентгенологические картины при туберкулезе (I), саркомозе (II), силикотуберкулезе (III), метастазах злокачественных опухолей в легких (IV). В боковой проекции штриховкой показана наиболее характерная локализация очаговых изменений.

ют существенное значение для диагностики. Нарастание симптомов интоксикации, упорный кашель, потливость, субфебрильная температура тела свидетельствуют о силикотуберкулезе. Метастазы злокачественных опухолей в легких проявляются нарастанием легочных симптомов (одышка, кашель, кровохарканье). Кроме того, имеет значение онкологический анамнез или выявление первичной опухоли почки, молочной железы, щитовидной железы и т. д. Таким образом, оценка клинических проявлений болезни играет важную роль при установлении диагноза и в ряде случаев помогает разработать тактику рентгенологического исследования.

Рентгенологическая картина. Как видно из предшествующих разделов, отдельные рентгенологические симптомы (локализация, характер очагов, наличие деструктивных изменений, аденопатии и т. д.) имеют неодинаковое диагностическое значение. Однако при основных, наиболее частых заболеваниях (туберкулез, саркоидоз, силикотуберкулез, метастазы злокачественных опухолей, пневмония) рентгенологическая картина для каждого из них имеет вполне определенные признаки (рис. 4.23).

Локализация очагов диссеминации разная. При туберкулезе и силикотуберкулезе наиболее поражены I, II и VI сегменты. При саркоидозе наибольшая густота очаговых теней определяется в наружных, а при раке в нижних зонах.

Если оценить характер очагов с учетом наличия деструкции, то можно отметить, что при туберкулезе полости распада и очаги с распадом выявляются довольно часто (до 70% случаев), а при других поражениях чрезвычайно редко. Важное диагностическое значение приобретает картина корней легких.

Аденопатия при туберкулезе и метастазах рака практически не наблюдается. При силикотуберкулезе лимфатические узлы увеличены незначительно, нередко содержат характерные обызвествления. У больных саркоидозом определяется массивная двусторонняя аденопатия с преимущественным увеличением бронхопульмональных и трахеобронхиальных лимфатических узлов. Что касается более редких заболеваний, которые рентгенологически также проявляются очаговыми и очагово-фокусными изменениями, то можно отметить отсутствие закономерности в локализации очагов и фокусов (рис. 4.24). При некоторых поражениях (лимфогранулематоз, лимфосаркома) определяются увеличенные лимфатические узлы, которые в отличие от узлов при саркоидозе имеют нечеткие наружные контуры и локализуются паратрахеально и в переднем средостении.

Следует также упомянуть о динамике очагов под влиянием терапии или без нее. Динамика процесса оценивается в ближайшие сроки, т. е. через 3—4 нед, и более отдаленные — через 2—4 мес. Быстрая регрессия очагов наблюдается лишь при пневмонии. При туберкулезе и саркоидозе регрессия заметна через 1,5—2 мес. Для силикотуберкулеза регрессия нехарактерна. При метастазах злокачественных опухолей, лимфогранулематозе, лим-

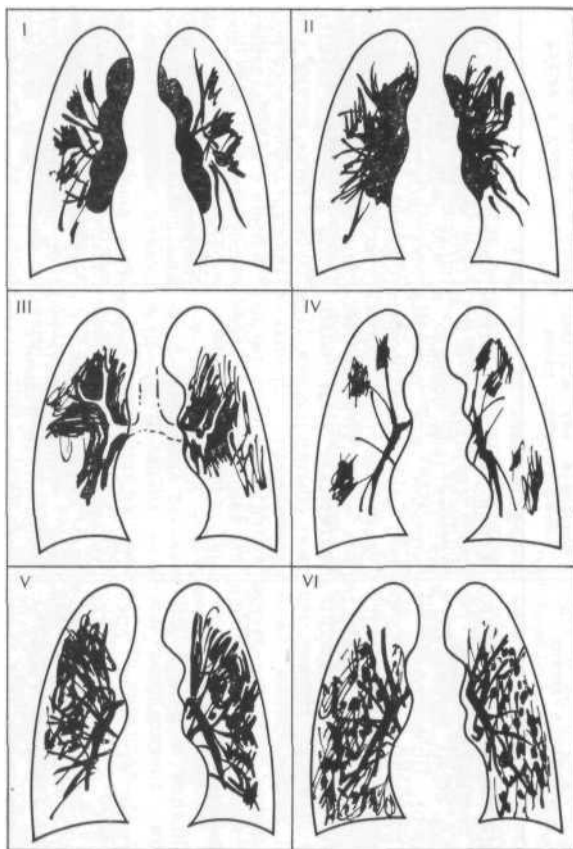


Рис. 4.24. Рентгенологические картины при лимфосаркоме (I), лимфогранулематозе (II), бронхиоло-альвеолярном раке (III), протеинозе (IV), прогрессирующем легочном фиброзе Хаммена—Рича (V), альвеолярном микролитиазе (VI).

фосар'коме, бронхиоло-альвеолярном раке, прогрессирующем идиопатическом фиброзе отмечается нарастание изменений, которое (можно отметить ш рентгенограммам в течение от **нескольких** нед до 2 мес. Напротив для протеиноза и микролита аз а характерно более медленное дпрогрессирование, причем для последнего в течение (МнЮгих лет.

Таким образом, сопоставление рентгенологической картины заболевания и ее «линико-лабораторных проявлений позволяет у большинства больных дифференцировать характер процесса (туберкулез, саркоидоз, метастатический опухолевый процесс, пневмония, еиликотуберкулез). Лишь в небольшом числе «аблюдений, когда имеются отклонения в клинико-рентге-

Дифференциально-диагностические изменения очаговоподобных изменений в легких

Заболевание	Особенности клинических проявлений	Рентгенологическая картина		Эндоскопическая картина и данные биопсии лимфатических узлов и легких
		изменения в легких	изменения внутригрудных лимфатических узлов	
Туберкулез (диссеминированный)	Клиническая картина неспецифична: слабость, утомляемость, субфебрильная температура тела, кашель, микобактерии туберкулеза в мокроте в 70—75 % случаев. Иногда поражение других органов (почки, мочевыводящие пути и др.)	Преимущественное поражение верхушечно-задних сегментов обоих легких (70 % случаев). Полиморфизм очагов по величине и форме, характеру контуров, интенсивности (95 %). Полости распада и очаги с деструкцией (70 %). Неравномерность распределения очагов. Медленная регрессия очагов диссеминации под влиянием специфической терапии	Корни легких не расширены, структурны. В 5 % случаев (как правило, в молодом или пожилом возрасте) одностороннее увеличение лимфатических узлов. Нередко лимфатические узлы содержат обызветвления. При хронических процессах корни могут быть смещены вверх за счет склероза	Бронхоскопическая картина чаще нехарактерна: одно- или двусторонний неспецифический эндобронхит. Специфический эндобронхит и активные лимфобронхиальные фистулы в 3—5 % случаев. В биоптатах легких картина специфического воспаления с преобладанием экссудативной либо продуктивной реакции в зависимости от фазы процесса
Саркоидоз (медиастинально-легочная стадия)	Заболевание в 70—75 % случаев выявляется при флюорографии. Несоответствие клинических проявлений болезни и массивности рентгенологических изменений. Клиническая картина неспецифична: кратковременный кашель, слабость, иногда повышение температуры тела. Иногда синдром Лефгрена, проявляющийся кожной уз-	Очаговые изменения локализуются в наружных отделах легких. Контуров очагов нечеткие. Очаги могут сливаться в фокусы. Очаги деструкции редки (5 % случаев) Легочный рисунок усилен, избыточен. Регрессия диссеминации под влиянием кортикостероидной терапии за 0,1—2 мес	Двустороннее массивное увеличение внутригрудных лимфатических узлов (преимущественно бронхопульмональных и трахеобронхиальных, реже в сочетании с пара-трахеальными). Конгломераты лимфатических узлов имеют волнистые, четкие контуры. Бронхи не сдавлены	При бронхоскопии выявляются специфический катаральный эндобронхит, признаки увеличения внутригрудных лимфатических узлов, сосудистые эктазии подслизистого слоя (90 % случаев). Бугорковые высыпания на слизистой оболочке в 1С—12 % случаев. В биоптатах слизистой оболоч-

Силикоз и силикотуберкулез	<p>ловатой эритемой, лихорадочной. Микобактерии туберкулеза в мокроте не обнаруживаются</p> <p>Заболевание развивается постепенно у лиц, работавших или продолжающих работать на силикозоопасных производствах. В настоящее время значительно (до 20 лет и более) увеличился стаж работы до начала развития болезни. Клинические проявления нехарактерны: постепенное нарастание общих симптомов интоксикации, одышка, потливость, микобактерии туберкулеза в мокроте в 3—5 % случаев</p>	<p>Умеренное или выраженное усиление легочного рисунка. Эмфизема. Узелково-очаговая диссеминация с преимущественной локализацией очагов в I, II и VI сегментах. Медленное прогрессирование диссеминации при активном силикотуберкулезе. Деструкции в 5—6 % случаев. Интенсивность очагов выше по сравнению с туберкулезом или саркоидозом</p>	<p>Корни легких уплотнены за счет гиперплазии лимфатических узлов. Последняя отчетливо выявляется не во всех случаях. При выраженной картине небольшое увеличение лимфатических узлов всех групп. В 30—40 % случаев умеренное отложение кальция, в 5—7 % — обызвествление по контуру в виде яичной скорлупы</p>	<p>ки, лимфатических узлов и легких гранулематозные саркоидозные изменения</p> <p>При бронхоскопии выявляются катаральный, атрофический или гипертрофический бронхит. При силикотуберкулезе лимфатических узлов питтентированные рубцы после перфораций или активные лимфобронхиальные фистулы с грануляциями. В биоптатах гранулематозный процесс с некрозом, эпителиоидными и гигантскими клетками при активном силикотуберкулезе</p>
Метастазы злокачественных опухолей в легких	<p>Заболевание чаще выявляется при обращении больных с жалобами на нарастающую одышку, слабость, сухой кашель, иногда кровохарканье, анемию. Реже, особенно при крупноочаговой форме поражения, которая наблюдается при гипернефродном раке, жалоб вначале нет. Длительное время бессимптомно протекают метастазы рака щитовидной железы. В большинстве случаев удается диагностировать первичную опухоль или установить в анамнезе онкологическое заболевание</p>	<p>Рентгенологическая картина разнообразна: множественные очаговые тени с четкими контурами различной величины, округлой формы, множественные мелкие и средних размеров очаги, располагающиеся преимущественно в нижних и средних зонах легких. Легочный рисунок может быть перекрыт за счет значительного числа очаговых теней</p>	<p>Структура легочных корней может быть нарушена из-за суперпозиции очагов. Гиперплазия лимфатических узлов при томографии корня, как правило, не выявляется. Иногда обнаруживается первичная опухоль легкого</p>	<p>Бронхоскопия не выявляет характерных изменений. При биопсии лимфатических узлов корня и легкого, когда первичная опухоль не установлена, картина метастатического опухолевого поражения</p>

Заболевание	Особенности клинических проявлений	Рентгенологическая картина		Эндоскопическая картина и данные биопсии лимфатических узлов и легких
		изменения в легких	изменения внутригрудных лимфатических узлов	
Пневмония	Острое начало болезни с лихорадкой, часто осложняющее течение гриппа или респираторного заболевания. Быстрая динамика процесса	Общее понижение прозрачности легочных полей, усиление рисунка, мелко- или крупноочаговая диссеминация без определенной закономерности распределения очагов	Корни легких не изменены или перекрыты диссеминацией	Из-за тяжелого состояния бронхоскопия не проводится
Заболевания «накопления»: эссенциальный гемосидероз, протеиноз, гистиоцитоз Х, альвеолярный микролитиаз	Клиническая картина неспецифична. При эссенциальном гемосидерозе повторяющиеся кровохарканья. Медленное прогрессирование болезни, развитие дыхательной недостаточности. Лечение неэффективно	Очаговые изменения локализуются в кортикальных и средненижних зонах. Верхушки остаются прозрачными. Медленное увеличение числа и размеров очагов. При гемосидерозе возможны повторные пневмонии после кровохарканья	Корни легких длительное время не изменены. При массивных легочных проявлениях неструктурны	Картина неспецифична. Биопсия бронхиальной стенки неинформативна. Показана биопсия легкого, при которой удается верифицировать диагноз
Прогрессирующей фиброз легких (альвеолит). Синдром Хаммена — Рича	Острое или подострое начало болезни, прогрессирующие кашля, одышки. При обострениях повышение температуры тела и усиление выраженности легочных симптомов. Увеличение СОЭ, лейкоцитоз, анемия	Очаговоподобные тени, располагающиеся в средненижних зонах легких. Медленное нарастание изменений. Легочный рисунок усилен по воспалительному типу	Аденопатии нет. При массивных легочных изменениях структура корней нечеткая	Эндоскопическая картина нехарактерна. Возможны явления неспецифического бронхита. При биопсии легкого выявляется картина поражения альвеолярной ткани, фиброза легких
Бронхиоло-альвеолярный рак	Клиническая картина нехарактерна. При значительной распространенности процесса кашель со слизистой мокротой, нарастание одышки, кровохарканье	Множественные одно- или (реже) двусторонние очаговоподобные тени, сливающиеся и медленно прогрессирующие в размерах и числе	Корни легких не изменены	При исследовании мокроты и промывных вод бронхов выявляет клетки бронхиоло-альвеолярного рака

Лимфогранулематоз, лимфосаркома	Выраженные клинические проявления болезни: субфебрильная температура тела, слабость, потливость, нарастающая одышка. Как правило, имеются внелегочные проявления болезни	Асимметрично расположенные очаговые и фокусные тени без четких очертаний	Увеличение внутригрудных лимфатических узлов (паратрахеальные, трахеобронхиальные, переднего средостения)	Трансbronхиальная пункция лимфатических узлов позволяет верифицировать характер процесса
---------------------------------	--	--	---	--

нологической картине или речь идет о таких болезнях, как лимфогранулематоз, лимфосаркома, протеиноз, бронхиоло-альвеолярный рак, синдром Хаммена—Рича, диагноз следует уточнять с помощью биопсических методов.

При неясном характере очаговой диссеминации в зависимости от клинической картины и возраста больного можно рекомендовать: кратковременный терапевтический тест, а также биопсию легких и лимфатических узлов. Длительное наблюдение и длительное адьювантное лечение следует признать неправильными в тактическом отношении. Оправданными можно считать кратковременную тест-терапию по поводу острого лихорадочного состояния (пневмония) и лечение противотуберкулезными препаратами, проводимое в течение 1,5 мес при соответствующих клинических проявлениях. В остальных ситуациях наилучшие результаты дает биопсия легкого и лимфатических узлов (табл. 4.1).

5. МИЛИАРНАЯ ДИССЕМИНАЦИЯ

5.1. ОПРЕДЕЛЕНИЕ ПОНЯТИЯ

В настоящем разделе рассматривается рентгенодиагностика и дифференциальная диагностика поражений легких, сопровождающихся своеобразной картиной в виде так называемой милиарной диссеминации. Обычно термин «милиарный», или «просовидный», использовался при остро протекающей форме гематогенно-диссеминированного туберкулеза, когда на рентгенограммах определялись однотипные образования диаметром 1—3 мм, напоминающие равномерно рассыпанное по поверхности просо. Диссеминация носила двусторонний, тотальный и равномерный характер. В настоящее время к милиарной диссеминации относят также состояния, когда размеры отдельных образований не превышают 3 мм.

В норме могут наблюдаться единичные мелкие просовидные затемнения на фоне легочных полей. Их анатомическим субстратом является пересечение продольных теней сосудов или проекция поперечного сечения последних. Определение подобных затемнений на неизменном легочном фоне, их незначительное количество и соответствие ходу и направлению сосудов позволяют отличить их от истинной милиарной диссеминации, при которой наблюдается густое обсеменение легочных полей, частично или полностью перекрывающее легочный рисунок.

Диагностика и дифференциальная диагностика этих поражений представляют известные трудности. Наиболее часто в виде милиарной диссеминации могут проявляться туберкулез, саркоидоз, карциноматоз, некоторые пневмокониозы, гемосидероз, бронхиоло-альвеолярный рак, гистиоцитоз Х, микролитиаз, протейноз, олеогранулематоз и некоторые другие более редкие поражения.

5.2. МЕТОДИКИ ИССЛЕДОВАНИЯ

С целью уточнения природы, степени и распространения милиарных затемнений используются следующие рентгенологические методики:

1. Рентгеноскопия.
2. Рентгенография (в том числе «жесткими» лучами).
3. Томография.
4. Трансторакальная пункция.

5.3. МИЛИАРНЫЙ ТУБЕРКУЛЕЗ

Милиарная форма туберкулеза как таковая не выделяется. Она как бы входит в общую рубрику диссеминированного туберкулеза. Однако в практической работе именно при милиарном тубер-

кулезе возникают наибольшие трудности в своевременном выявлении заболевания и его дифференциальной диагностике. К. В. Помельцов (1965), описывая рентгенологическую картину туберкулеза, различает свежие, т. е. милиарные однотипные, диссеминации и хронические «неравнобугорковые», когда элементы различны по величине и густоте высыпаний в разных отделах легких.

По данным патологоанатомических исследований, при милиарном туберкулезе в легких и других органах образуются мелкие бугорковые высыпания диаметром от 1—2 до 5 мм. Морфологически это участки продуктивного туберкулезного воспаления с некрозом в центре. Распространению процесса по органам предшествует бациллемия. Источником распространения микобактерий обычно являются внутригрудные лимфатические узлы при первичном их поражении или при реактивации процесса после ранее перенесенного туберкулезного бронхаденита. Из лимфатических узлов микобактерии попадают в лимфатические сосуды, а затем в кровеносное русло и внутренние органы.

Клиническая картина при милиарном туберкулезе может быть выраженной и разнообразной или стертой. Большинство авторов указывают на запоздалую диагностику данной формы туберкулеза из-за редкости ее, неспецифичности клинических проявлений и влияния сопутствующей, особенно возрастной, патологии [Малицкий А. Г., Харчева К. А., 1975; Нага Н. et al., 1984]. Нередко в течение 2—4 мес заболевание расценивается как осложнение гриппа, ревматизм, менингит, системное поражение, лейкомоидная реакция и т. п. Следует отметить, что, как и в прежние годы, при этой форме туберкулеза в основном сохраняются те же клинические маски милиарного туберкулеза в виде тифоидного заболевания, менингита, легочного заболевания, которые проявляются при развернутой картине болезни. При всех вариантах наиболее постоянным симптомом болезни служит лихорадочное состояние. Повышение температуры тела до фебрильных цифр, слабость, утомляемость, потливость могут быть первыми существенными симптомами болезни. В периферической крови отмечаются значительное увеличение СОЭ, лейкоцитоз.

Диагностические трудности сохраняются до тех пор, пока на рентгенограмме легких не будет выявлена диссеминация. Опыт показывает, что от начала заболевания, т. е. с момента обнаружения первых клинических признаков болезни, до развития рентгенологической картины просовидной или напоминающей ее диссеминации проходит 4—8 нед. Если рентгенограмма или флюорограмма выполнены в начале заболевания, когда изменений еще не было, а впоследствии рентгенография не повторялась, то нельзя исключить возможность туберкулеза. Иначе говоря, при неясном лихорадочном заболевании рентгенографию следует повторять через 10—15 дней в течение 8—10 нед от начала болезни. Только в этом случае по истечении 10-недельного срока можно исключить милиарную форму туберкулеза. Следует отме-

тить, что при рентгеноскопии милиарная диссеминация не выявляется, поэтому исследование за экраном не может заменить рентгенографию.

Милиарный туберкулез чаще наблюдается у лиц молодого или преклонного возраста. Нередко могут ему сопутствовать другие заболевания или предшествовать беременность и роды.

Рентгенологическая картина при типичной милиарной диссеминации характеризуется двусторонним, равномерным, зеркальным поражением обоих легких. Диаметр отдельных элементов диссеминации 1—3 мм. Легочный рисунок среднего и мелкого калибра не дифференцируется. Прозрачность легочных полей значительно снижена (рис. 5.1). Следует также обратить внимание на то, что довольно часто в отличие от других форм диссеминированного туберкулеза при милиарном наиболее густая диссеминация отмечается не в верхних, а в нижнесредних отделах легких. Однако на рентгенограммах в боковой проекции или на томограммах диссеминация носит равномерный характер. Это подтверждает мнение, о том, что густота диссеминации в нижних отделах обусловлена лишь большей толщиной легочной ткани и не является истинной картиной.

Примерно в половине случаев милиарного туберкулеза диссеминация проявляется более массивным поражением, образованием более крупных узелковых теней. На томограммах удается выявить более густое расположение элементов диссеминации в верхушечно-задних сегментах легких или тонкостенные «штампованные» каверны (рис. 5.2). В таких случаях важное диагностическое значение имеет томографическое исследование. Нехарактерная картина проявляется двусторонним неравномерным понижением прозрачности легочных полей и асимметричным усилением легочного рисунка. На этом фоне могут определяться отдельные мелкоузелковые и очаговые тени. Нередко малохарактерные изменения сочетаются с менингитом, что еще более затрудняет рентгенологическое исследование. Однако такое сочетание легочных изменений и менингита должно натолкнуть на мысль о туберкулезе.

Таким образом, в разных фазах милиарного туберкулеза рентгенологическая картина может быть различной. В течение 4—8 нед от начала болезни рентгенологические изменения могут не выявляться. В дальнейшем определяется характерная картина: 1) двусторонняя равномерная милиарная диссеминация; 2) милиароподобная диссеминация с тонкостенными кавернами или группировкой элементов в верхнезадних сегментах. Нехарактерная картина выражается в понижении прозрачности легочных полей и неравномерном усилении легочного рисунка с неотчетливыми очагоподобными образованиями (рис. 5.3). При всех вариантах рентгенологической картины заболевание сопровождается повышением температуры тела, симптомами общей интоксикации и изменением гемограммы.

Определенное значение в клинической диагностике имеют ис-

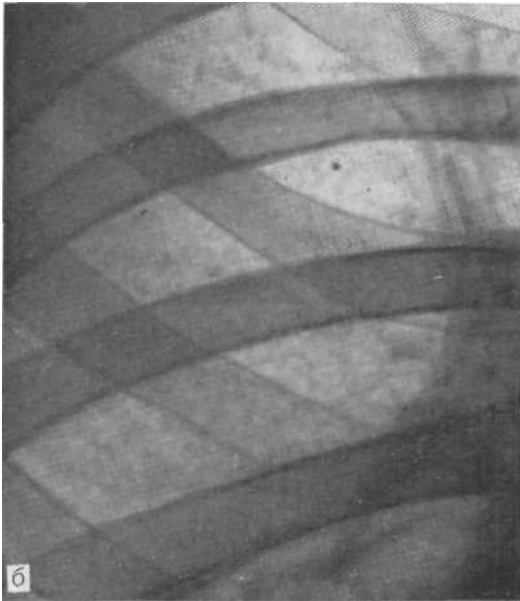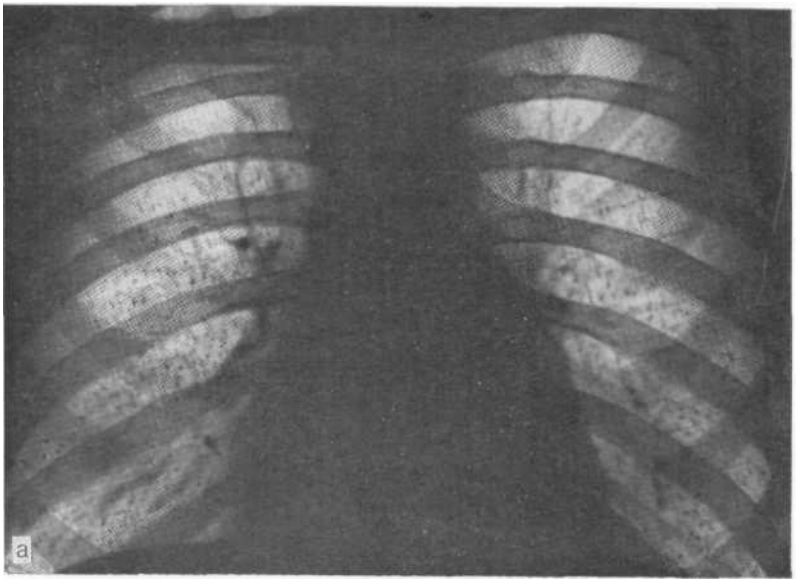


Рис. 5.1. Обзорная рентгенограмма (а): прозрачность легочных полей слегка понижена, легочный рисунок обеднен, виден лишь в медиальных отделах. Фрагмент рентгенограммы (б): мономорфная мелкая диссеминация, перекрывающая легочный рисунок. Милиарный туберкулез легких.

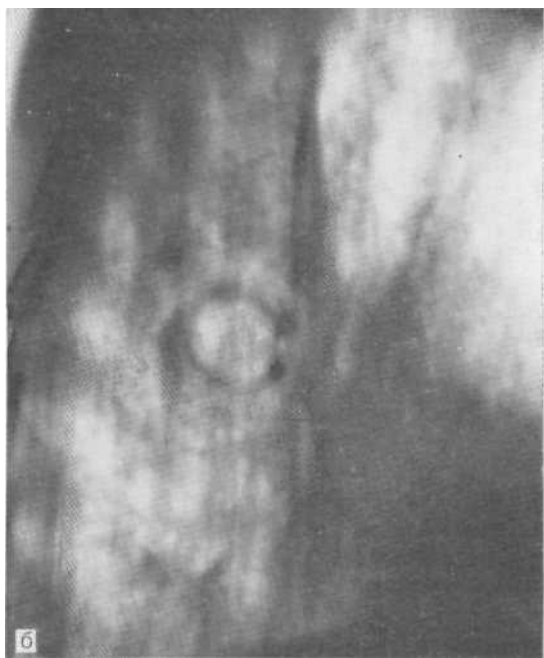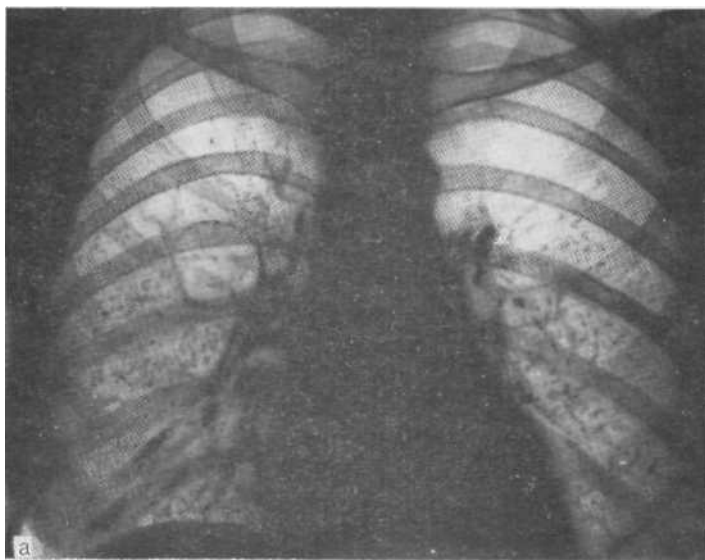


Рис. 5.2. Обзорная рентгенограмма (а): двусторонняя мелкоочаговая диссеминация. Томограмма в боковой проекции (б): на фоне диссеминации — «штыпованная» каверна.

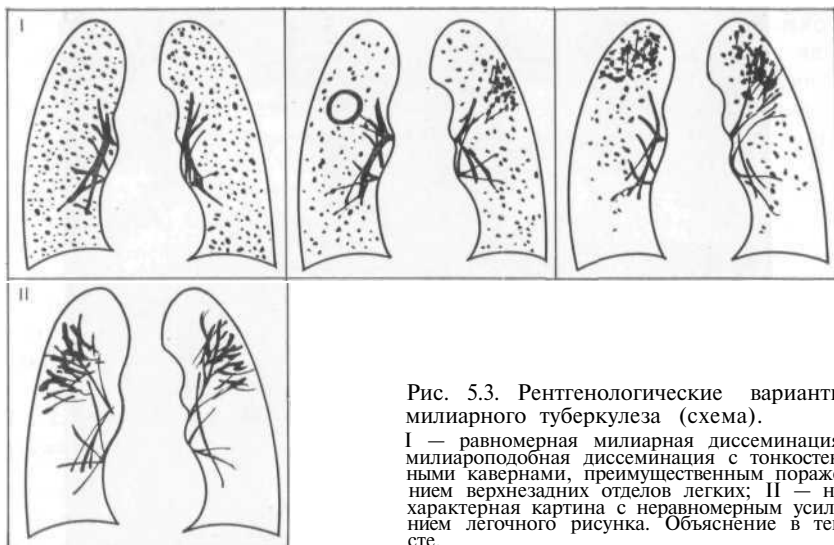


Рис. 5.3. Рентгенологические варианты милиарного туберкулеза (схема).

I — равномерная милиарная диссеминация; милиароподобная диссеминация с тонкостенными кавернами, преимущественным поражением верхнезадних отделов легких; II — нехарактерная картина с неравномерным усилением легочного рисунка. Объяснение в тексте.

следование глазного дна (бугорковые высыпания по ходу сосудов), анализ мочи на микобактерии туберкулеза (поражение почек) и бронхоскопия. Бронхологическое исследование способствует выявлению туберкулеза бронхов и лимфобронхальных фистул, особенно если диссеминация возникла вследствие первичного бронхоаденита, что может наблюдаться в детском или молодом возрасте.

Следовательно, диагноз диссеминированного милиарного туберкулеза устанавливается на основании клинико-рентгенологической картины (сочетание диссеминации, длительного лихорадочного состояния и симптомов общей интоксикации). В неясных случаях, особенно при лихорадочном состоянии или выраженных симптомах интоксикации, следует использовать тест терапии *ex juvantibus* противотуберкулезными препаратами. Улучшение общего состояния больных при туберкулезе наблюдается через 2—3 нед, а рентгенологическая динамика регрессии диссеминации определяется через 1,5—2 мес. Полная нормализация легочного рисунка наступает через 5—6 мес.

5.3.1. ДИФФЕРЕНЦИАЛЬНАЯ ДИАГНОСТИКА МИЛИАРНОГО ТУБЕРКУЛЕЗА

5.3.1.1. Милиарный туберкулез и саркоидоз

Милиароподобная диссеминация в легких наблюдается при медиастинально-легочной форме оарковдоза. В целом для саркоидоза характерна менее выраженная или «бессимптомная» клиническая картина, хотя встречается острая форма болезни по типу синдрома Лефгрена с лихорадкой и узловатой эритемой.

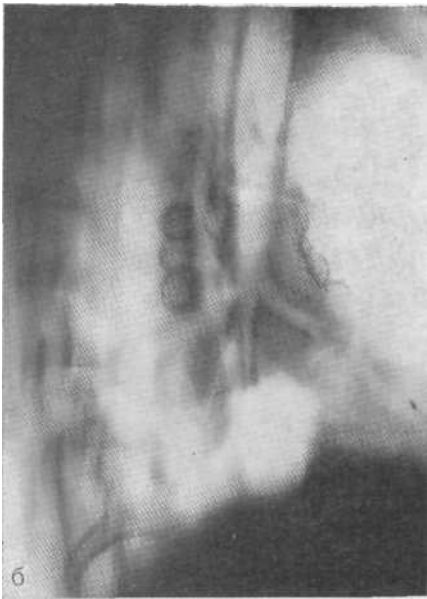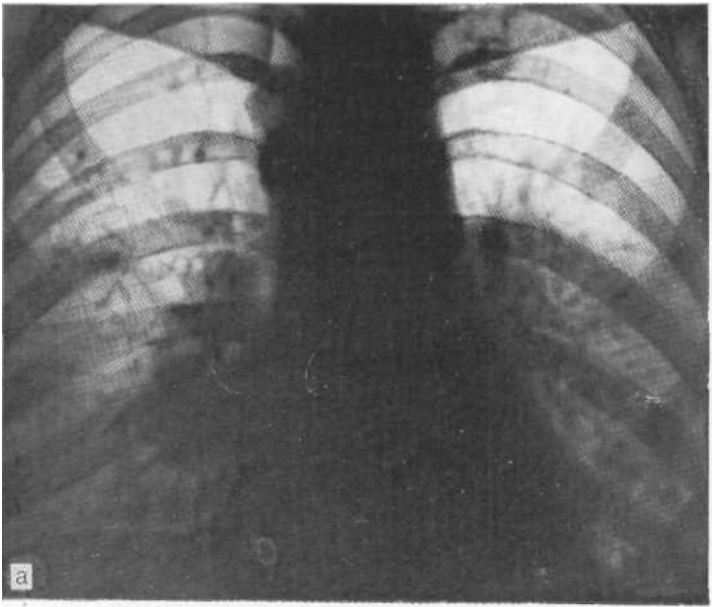


Рис. 5.4. Обзорная рентгенограмма (а) и томограмма в боковой проекции (б) Массивное двустороннее увеличение бронхопульмональных лимфатических узлов, усиление легочного рисунка, диссеминация в средненижних зонах легки Биопсия легкого и лимфатических узлов. Саркоидоз.

Рентгенологически определяется двустороннее, как правило, массивное увеличение внутригрудных лимфатических узлов, чаще бронхопульмональных и трахеобронхиальных. Милиароподобные изменения наиболее густо располагаются в средненижних и кортикальных зонах легких. Легочный рисунок избыточен, усилен. При бронхоскопии определяются явления локального бронхита, косвенные признаки гиперплазии лимфатических узлов, при биопсии стенки бронхов или трансbronхиальной пункции—картина гранулематозного саркоидозного поражения.

Таким образом, уже на основании рентгенологической картины диссеминации, сочетающейся с массивной аденопатией внутригрудных лимфатических узлов, можно отличить туберкулез от саркоидоза (рис. 5.4, а, б).

5.3.1.2. Милиарный туберкулез и гематогенный карциноматоз

Карциноматоз легких является результатом лимфогематогенного метастазирования чаще всего рака легкого, молочной железы и других локализаций. Клиническая картина характеризуется нарастающей одышкой и анемией, сухим кашлем и прогрессирующим диссеминацием.

Рентгенологическая картина однотипна и проявляется в виде милиароподобной диссеминации с преимущественным поражением нижних и средних зон легких (рис. 5.5). В ряде случаев дис-

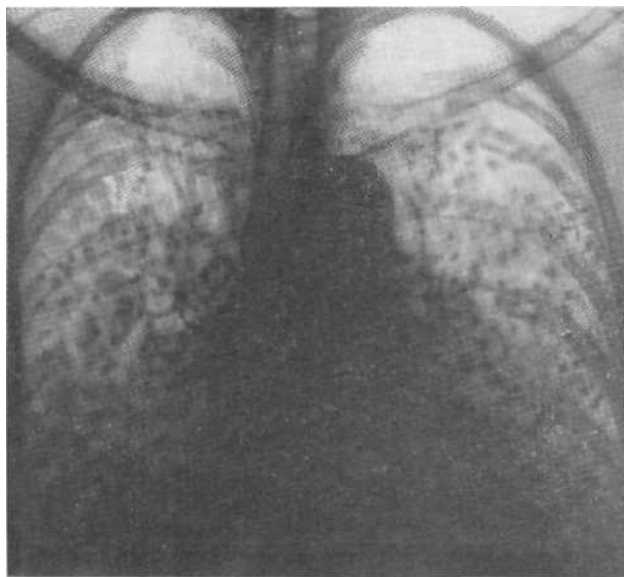


Рис. 5.5. Обзорная рентгенограмма. Характерная картина карциноматоза с преимущественным поражением средних и нижних отделов легких.

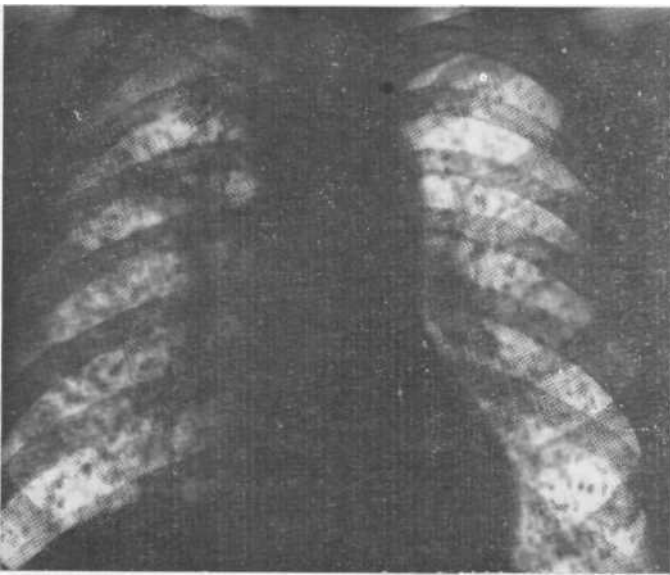


Рис. 5.6. Обзорная рентгенограмма. Карциноматоз легких с равномерным поражением всех отделов. Центральный рак верхнедолевого бронха справа. Бронхиобипсия.

семинация может быть довольно равномерной во всех полях, что делает ее весьма сходной с милиарным туберкулезом.

Дифференциальная диагностика милиарного туберкулеза и карциноматоза легких затруднена при равномерном характере диссеминации, сопровождающейся лихорадочным состоянием или другими указанными выше симптомами при невыясненной первичной локализации рака. В этих ситуациях, если позволяет состояние больного, диагноз может быть уточнен с помощью биопсии легкого (рис. 5.6). Однако в большинстве случаев резко выраженная и нарастающая одышка наряду с локализацией изменений в нижних отделах легких дает основание для исключения туберкулеза.

5.3.1.3. Милиарный туберкулез и пневмокониозы

Сходная рентгенологическая картина, главным образом по величине отдельных элементов диссеминации (диаметр 2—3 мм), может наблюдаться при некоторых пневмокониозах: сидерозе, сидеросиликозе, **силикозе** и пневмокониозе электросварщика. Однако в большинстве случаев професиональный маршрут, отсутствие симптомов острого лихорадочного заболевания, медленное развитие и постепенное нарастание рентгенологических

изменений — все это дает возможность исключить милиарный туберкулез и **заподозрить** тот **или** иной вид пневмокоииоза. Кроме того, детальное изучение рентгенологической картины позволяет отметить, что легочный рисунок мелкого и среднего калибра сохранен или усилен. Милиароподобные элементы диссеминации или узелки располагаются в кортикальных зонах. При сидерозе, оидарооиликозе и пневмокоииозе электросварщика тень их довольно интенсивна, а при силикотуберкулезе, кроме того, могут быть видны частично обызвествленные лимфатические узлы (рис. 5.7).

5.3.1.4. Милиарный туберкулез, кардиогенный и эссенциальный гемосидероз

Кардиогенный гемосидероз возникает вследствие нарушения гемодинамики малого круга кровообращения, главным образом при митральном стенозе, и встречается у 1—2% подобных больных. Патогенез этого состояния обусловлен повышением давления в сосудах малого круга, проникновением эритроцитов из капиллярного русла в межтоточную ткань с последующим их разрушением и отложением гемосидерина. У больных наблюдается крохотарканье, а в мокроте обнаруживаются гемосидерофаги.

Рентгенологическая картина гемосидероза при стенозе митрального отверстия достаточно сходна с картиной милиарной диссеминации при туберкулезе. Это проявляется двусторонностью и зеркальностью изменений, мономорфностью или однотипностью элементов диссеминации. Диаметр элементов диссеминации может быть различным — от 1—2 до 3—5 мм. Легочный рисунок усилен, избыточен, корневые ветви расширены. Необходимо установить увеличение камер сердца — правого желудочка и левого предсердия. На рентгенограмме в прямой проекции определяется расширение талии сердца за счет конуса легочной артерии и левого предсердия. Исследование сердца и сосудов в косых проекциях с контрастированием пищевода дает полное представление об изменении размеров камер сердца и, следовательно, позволяет провести дифференциальную диагностику (рис. 5.8).

Эссенциальный, или идиопатический, гемосидероз характеризуется повторными кровоизлияниями в легкие, развитием склероза легких л анемией. Этиология его не установлена. В последнее время появляются указания на роль аутоаллергии. Заболевание может сочетаться с болезнью Шенлейна — Генноха, гломерулонефритом, миокардитом. Морфологические изменения в легких сходны с таковыми при вторичном гемосидерозе. Для клинической картины типично повторное крохотарканье. В это время повышается давление в малом круге. После крохотарканья на рентгенограмме могут определяться более крупные очаговые тень **пневмонического** вида. При дифференциации за-

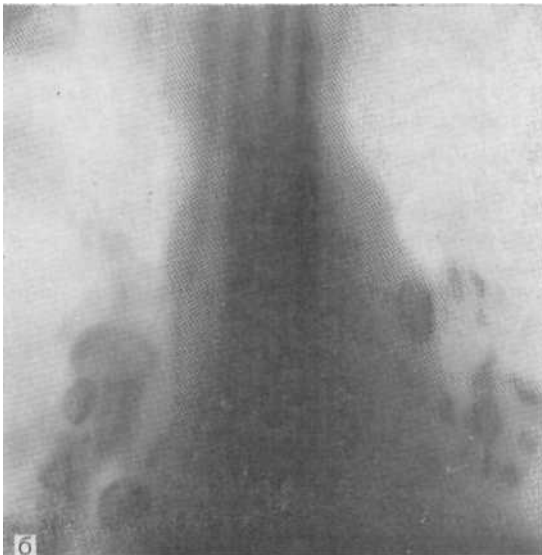
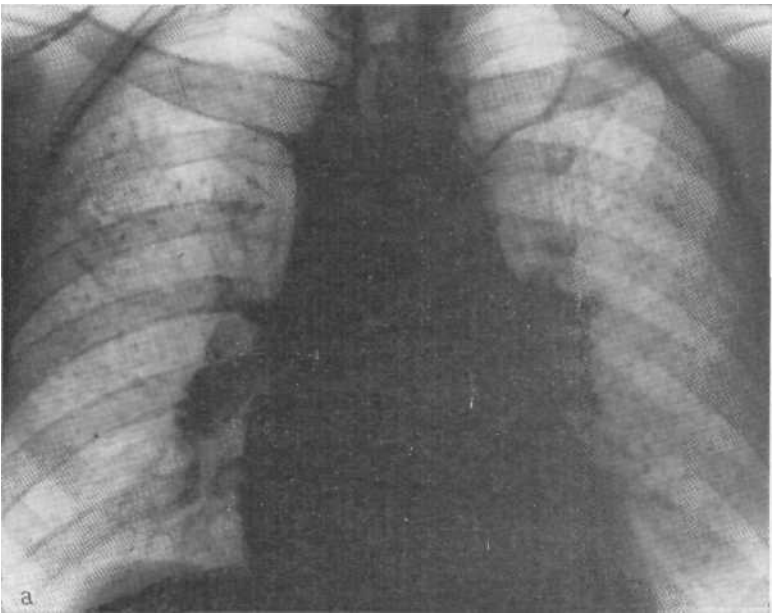


Рис. 5.7. Обзорная рентгенограмма легких (а) и срединная томограмма (б). Силикотуберкулез: интенсивные узелковые образования в кортикальных отделах обоих легких, краевое обызвествление внутригрудных лимфатических узлов.

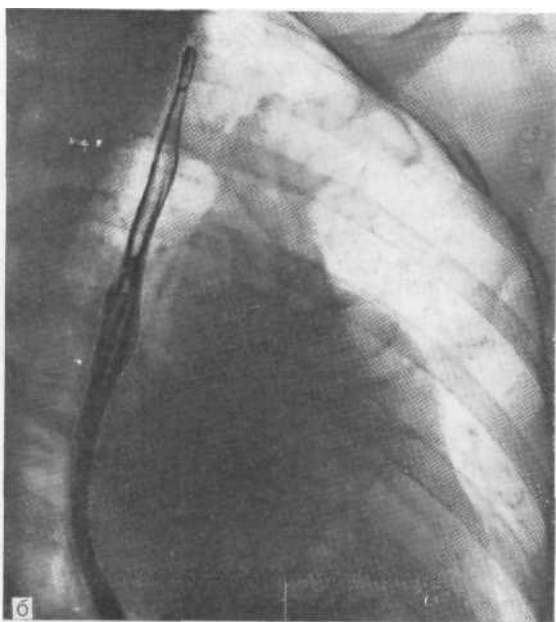
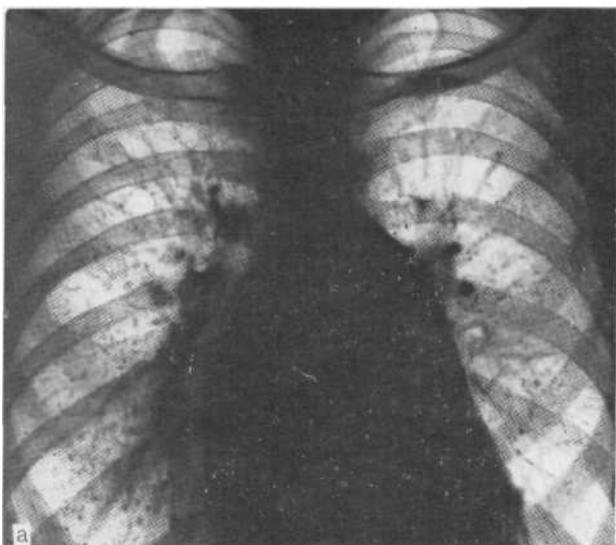


Рис. 5.8. Обзорная рентгенограмма (а) и рентгенограмма в правой косо-экции (б). Митральный стеноз и кардиогенный гемосидероз. Операция.

болевания от милиарного туберкулеза легких основой служат данные клинико-рентгенологического исследования. Точный диагноз можно установить лишь при биопсии легкого.

5.3.1.5. Милиарный туберкулез и гистиоцитоз X

Гистиоцитоз X объединяет болезни Хенда — Шюллера — Крищенко, Леттерера — Зиве и **эозинофильную** гранулему. Этиология заболевания неизвестна. Имеется гипотеза, объясняющая возникновение болезни нарушением ферментных процессов, результатом чего является нарушение обмена холестерина. Гистологически выявляются гранулематозные изменения с преобладанием в гранулемах гистиоцитов, плазматических и эозинофильных клеток. В плазматических клетках откладываются холестерин и холестеринэстеры. Поражение с вовлечением в процесс многих внутренних органов, слизистых оболочек и кожи обычно наблюдается в детском возрасте. Заболевание протекает в острой или хронической форме. Хроническая форма характеризуется триадой: экзофтальм, несахарное мочеизнурение, кистозное поражение скелета. Изменения в легких сочетаются с поражением других органов. Название «гистиоцитоз X» предложено Л. Lichtenstein (1958) ввиду неизвестности этиологических факторов. За последние годы в литературе описано более 200 случаев изолированного легочного гистиоцитоза X. Люди любого возраста наиболее подвержены заболеванию. Мужчины поражаются чаще, чем женщины (7: 1). Заболевание обнаруживается при профилактической флюорографии или жалобах на явления дыхательной недостаточности.

Рентгенологически заболевание проявляется в виде милиароподобной, узелково-кистозной и интерстициально-кистозной диссеминации (рис. 5.9). Дифференциальная диагностика милиарного туберкулеза и гистиоцитоза основывается на истиннорентгенологических данных, главным образом на отсутствии при гистиоцитозе лихорадки и симптомов интоксикации. Точный диагноз гистиоцитоза X можно установить лишь при биопсии легкого.

5.3.1.6. Милиарный туберкулез и микролитиаз (диффузный альвеолярный пульмонолитиаз)

Микролитиаз относится к редким заболеваниям легких с неустановленной этиологией. Наиболее распространенным мнением о сути заболевания является гипотеза о нарушении обмена веществ в альвеолярных клетках, что в итоге приводит к отложению солей кальция на стенках альвеол с образованием множественных конкрементов. Это является причиной развития дыхательной недостаточности. Заболевание в одинаковой степени поражает лиц обоего пола и диагностируется в любом возрасте. Клиническая картина при микролитиазе зависит от распространенности поражения легких и проявляется дыхательной недоста-

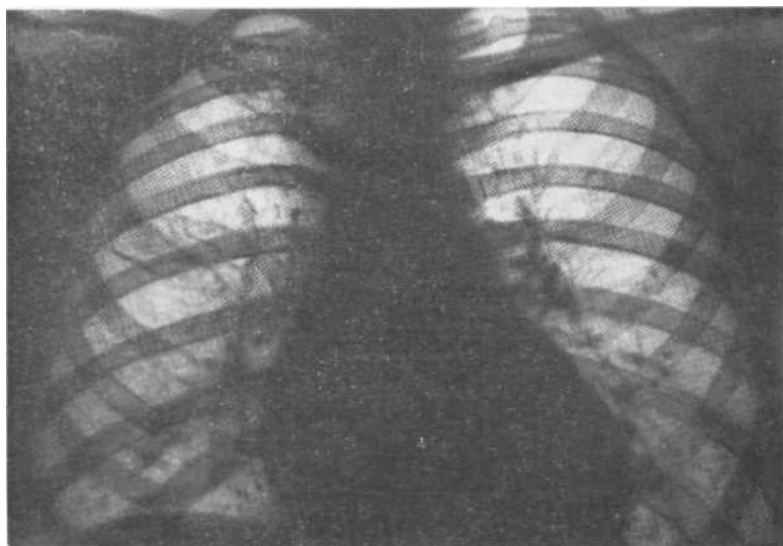
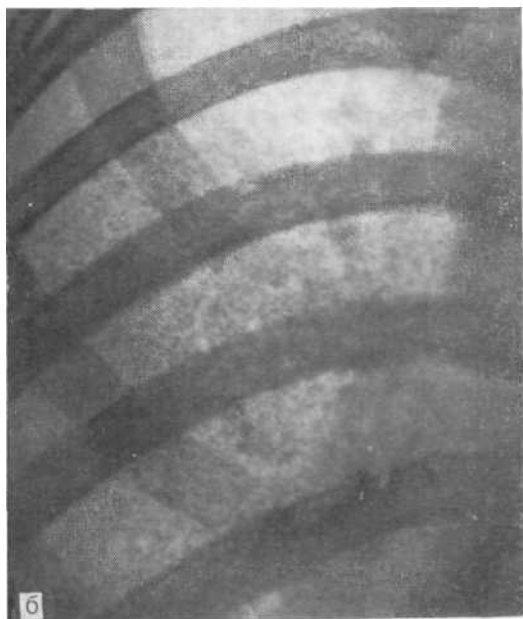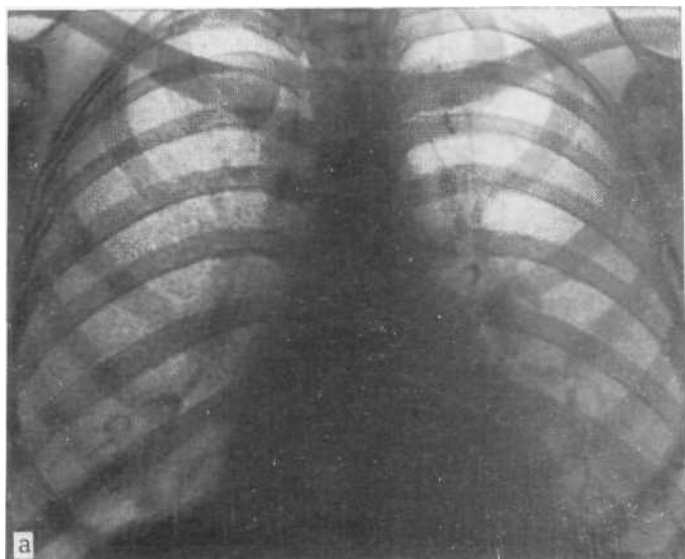


Рис. 5.9. Обзорная рентгенограмма. Избыточный деформированный легочный рисунок. Гистиоцитоз X. Биопсия легкого.

точностью соответствующей степени. Заболевание длится несколько лет и десятилетия, постепенно прогрессируя. Поэтому длительное время больные не предъявляют жалоб.

Рентгенологическая картина обусловлена наличием в альвеолах конкрементов и зависит от их количества. Различают три стадии поражения: 1) стадию начальных изменений. Клинических проявлений нет. Отчетливых изменений на рентгенограмме не определяется; 2) стадию выраженных изменений. Клинически выявляется скрытая дыхательная недостаточность. На рентгенограммах большое число мелких, диаметром 0,5—1 мм интенсивных теней, располагающихся по всем полям. Легочный рисунок перекрыт, виден нечетко; 3) стадию массивного поражения. Клинически выражена дыхательная недостаточность. За счет массивности поражения диссеминация приобретает сливной характер, появляются интенсивные фокусы, на фоне которых легочный рисунок полностью не определяется. Корни не дифференцируются. Верхушки легких остаются прозрачными.

Таким образом, II стадия болезни имеет рентгенологическую картину, сходную с таковой милиарного туберкулеза. Однако эти заболевания можно различить по клинико-рентгенологическим данным: элементы диссеминации имеют высокую, равную костной ткани интенсивность, отсутствуют лихорадка и другие симптомы интоксикации. При диссеминации картина долго остается без изменений (рис. 5.10).



5.10. Обзорная рентгенограмма (а) и ее фрагмент (б). Альвеоляр
фолликулит. Биопсия легкого.

5.3.1.7. Милиарный туберкулез и олеогранулематоз после бронхографии

После бронхографии при неправильно проведенной методике исследования в альвеолах может оставаться контрастное вещество (сульфойодол), который симулирует милиароподобную диссеминацию. В отличие от туберкулеза диссеминация носит неравномерный, чаще односторонний характер. Обращает на себя внимание более высокая интенсивность изменений. Анамнестические данные о бронхографии и характерные изменения на рентгенограмме дают полное основание для дифференциации олеогранулематоза (рис. 5.11).

5.3.2. ДИФФЕРЕНЦИАЛЬНАЯ ДИАГНОСТИКА ПРИ МИЛИАРНОЙ ДИССЕМИНАЦИИ

Клиническая картина. При милиарной диссеминации ее элементы обычно не превышают в диаметре 3 мм, а интерстициальный характер изменений не всегда выражен. Наиболее частым заболеванием с такой картиной является туберкулез (40—50%); на долю других поражений приходится примерно половина случаев. Значительная доля милиарного туберкулеза, а также то, что туберкулез проявляется наиболее выраженной клинической картиной по сравнению с другими заболеваниями, позволяет считать, что в дифференциально-диагностическом плане в первую очередь нужно установить или исключить туберкулез. Существенное значение приобретает клиническая картина болезни, хотя патогномоничных симптомов практически нет. Милиарный туберкулез встречается чаще у лиц молодого и старческого, реже — у лиц среднего возраста.

Для туберкулеза наиболее типично наличие симптомов интоксикации (слабость, утомляемость, субфебрильная температура тела) еще до появления развернутой или более резко выраженной картины болезни. Нередко имеют место ослабляющие организм факторы, у женщин — беременность или послеродовой период. Стойкая субфебрильная температура тела неустановленной природы, наблюдающаяся более 1 мес может быть проявлением диссеминированного туберкулеза. Кроме того, могут отмечаться явления менингита, энтерита, реже поражения почек и скелета (туберкулезный артрит, спондилит). Кашель наблюдается при поражении плевры, бронхов, а также при образовании деструкции. В последнем случае в мокроте обнаруживаются микобактерии туберкулеза. Туберкулиновые пробы могут быть положительными и отрицательными. Для саркоидоза в отличие от милиарного туберкулеза характерно бессимптомное или малосимптомное развитие болезни, несоответствие массивной диссеминации выраженности клинических проявлений. Микобактерии туберкулеза не обнаруживаются, туберкулиновые пробы остаются отрицательными. В крови чаще отмечается лейкопения. Иногда заболевание начинается остро повышением температуры тела,

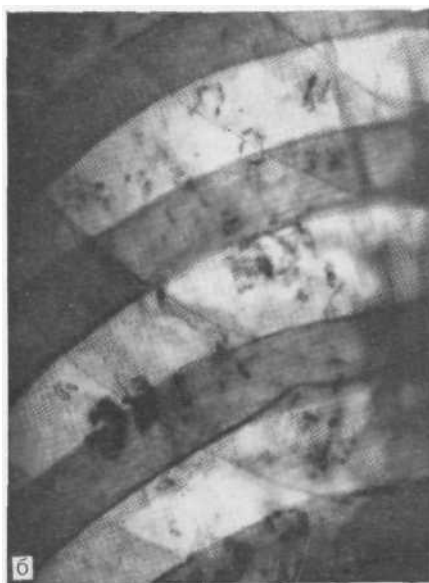
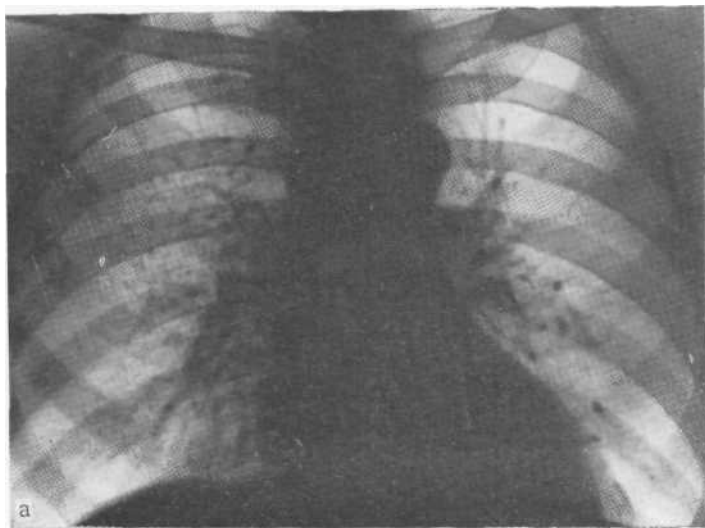


Рис. 5.11. Обзорная рентгенограмма (а) и ее фрагмент (б). Олеогранулемы после бронхографии йодолиполом.

кашлем, симптомами интоксикации; при этом наблюдается узловатая эритема, что носит название синдрома Лефгрена и позволяет заподозрить саркоидоз.

Силикотуберкулез в виде узелково-очаговой диссеминации развивается постепенно у лиц, имевших, как правило, длитель-

ный контакт с кварцсодержащей пылью, что устанавливается при изучении анамнеза заболевания. Силикотуберкулезной диссеминации свойственны постепенное нарастание симптомов интоксикации, слабости, утомляемости, потливости, появление субфебрильной температуры тела. Микобактерии туберкулеза обнаруживаются крайне редко.

Карциноматоз характеризуется быстро нарастающей одышкой, сухим кашлем, болями в груди, субфебрильной температурой, прогрессированием болезни, гипохромной анемией.

Редкие болезни, такие как гемосидероз, гистиоцитоз X, микролитиаз, длительное время протекают бессимптомно, т. е. отмечается несоответствие между довольно выраженными рентгенологическими изменениями и хорошим субъективным состоянием больных. При олеогранулематозе в анамнезе обязательно бронхографическое исследование.

Таким образом, клинические проявления (характер течения) болезни, профессиональный маршрут, онкологический анамнез дают определенные основания для анализа диагностической ситуации в каждом конкретном случае. При изучении клинико-анамнестических данных, необходимо установить: 1) протекает ли заболевание со стойкой лихорадкой или без нее; 2) наблюдается ли поражение других внутренних органов; 3) проведено ли тщательное исследование материала на микобактерии туберкулеза. Перечисленные сведения имеют существенное значение для принятия решения о проведении противотуберкулезной терапии или биопсии легкого.

Рентгенологическая картина. При оценке рентгенологической картины милиарной диссеминации наибольшее диагностическое значение имеют следующие симптомы: равномерность или неравномерность диссеминации по долям и сегментам легкого, наличие полостей распада в легком, преимущественность поражения верхних или нижних зон легких, состояние легочного рисунка, наличие или отсутствие признаков гиперплазии внутригрудных лимфатических узлов (рис. 5.12).

Для туберкулеза наиболее характерна равномерная однотипная диссеминация с поражением всех отделов легких без аденопатии, преимущественное поражение верхнезадних сегментов без аденопатии, моно- или полиморфная диссеминация с наличием одной — двух тонкостенных «штампованных» каверн также без аденопатии. В редких случаях при первичном туберкулезе могут быть увеличены лимфатические узлы и наблюдается плевральный выпот.

При саркоидозе в отличие от туберкулеза в первую очередь наблюдается массивная двусторонняя аденопатия преимущественно бронхопульмональных лимфатических узлов. Милиароподобная диссеминация распространяется на средненижние отделы легких. Легочный рисунок среднего и мелкого калибра в этих зонах представляется избыточным и усиленным. Плевральный выпот нехарактерен. Деструктивных изменений нет.

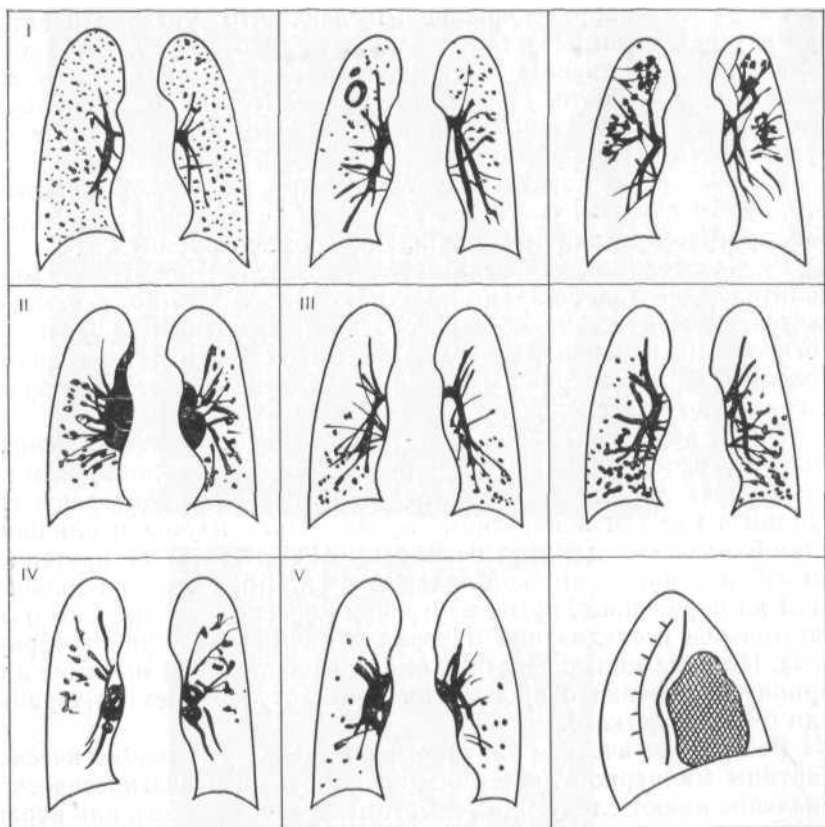


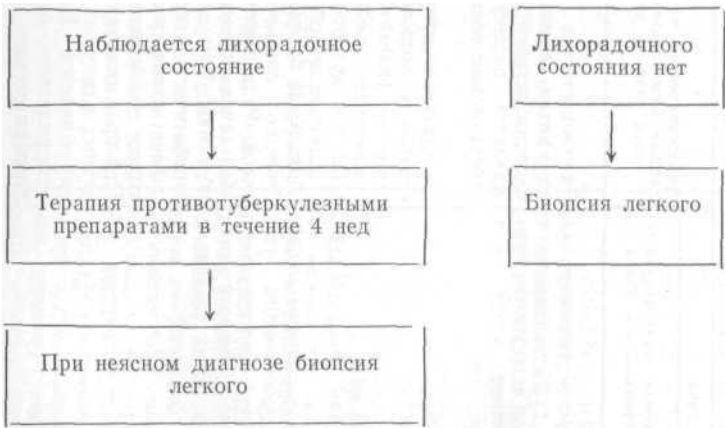
Рис. 5.12. Рентгенологические картины при милиарной диссеминации.
 1 — туберкулез; 2 — саркоидоз; 3 — карциноматоз; 4 — силикотуберкулез; 5 — кардиогенный гемосидероз.

При карциноматозе наиболее густая диссеминация определяется в каудальном направлении. Деструктивных изменений и аденопатии нет. Отмечается довольно быстрое прогрессирование в виде увеличения площади и густоты диссеминации. Резко выражена дыхательная недостаточность.

При силикотуберкулезе на фоне диффузно усиленного рисунка чаще в кортикальных зонах определяются интенсивные узелковые тени. Нередко внутригрудные лимфатические узлы умеренно увеличены, частично или тотально обызвествлены. При оценке рентгенограмм или флюорограмм в динамике удается отметить постепенное прогрессирование диссеминации в виде возрастания количества и величины узелков.

Довольно характерна картина кардиогенного гемосидероза, когда мелкоузелковая диссеминация определяется на фоне измененного усиленного легочного рисунка при митраль-

МИЛИАРНАЯ ДИССЕМИНАЦИЯ



ной конфигурации сердечной тени. Менее типична картина при идиопатическом гемосидерозе и гистиоцитозе X. При микролитиазе обращает на себя внимание очень высокая степень интенсивности элементов диссеминации.

Таким образом, перечисленные особенности клинико-рентгенологической картины указанных заболеваний (сочетание диссеминации с аденопатией внутригрудных лимфатических узлов, наличие или отсутствие деструкции в легочной паренхиме, выраженность или отсутствие клинических проявлений заболевания и др.) могут быть взяты за основу при диагностике. Однако далеко не во всех случаях удастся провести четкое разграничение перечисленных заболеваний, а также отличить туберкулез от других поражений. При неустановленном характере диссеминации и невозможности точной нозологической диагностики заболевания может быть принят порядок действия, представленный на схеме 5.1.

Как видно из схемы, при лихорадочном состоянии больного обычно не удастся исключить туберкулез, поэтому проводится терапия противотуберкулезными препаратами. Улучшение общего состояния через 3—4 нед свидетельствует о наличии туберкулеза. Через 1,5—2 мес начинается регрессия диссеминации, через 6 мес происходит полное восстановление картины легочного рисунка. В случае неэффективности терапии через 4 нед следует решать вопрос о биопсии легкого. Если лихорадка отсутствует, а характер диссеминации, не сопровождающейся клиническими проявлениями, неясен, также целесообразно переходить к биопсической верификации диагноза, особенно у лиц молодого и среднего возраста. В заключение приводим дифференциально-диагностические признаки основных заболеваний, которым сопутствует милиарная диссеминация (табл. 5.1).

Дифференциально-диагностические признаки заболеваний, сопровождающихся милиарной диссеминацией

Заболевание	Особенности клинических проявлений	Рентгенологическая картина		Эндоскопическая картина и данные биопсии лимфатических узлов и легких
		изменения в легких	изменения внутригрудных лимфатических узлов	
Туберкулез	Клинические маски в виде тифоидного заболевания, менингита, острого респираторного поражения (лихорадка, слабость, увеличение СОЭ, лейкоцитоз, сухой кашель). Молодой или пожилой возраст. Может быть стертая клиническая картина. Туберкулезные микобактерии из мокроты выделяются редко	Диссеминация выявляется через 6—10 нед от начала заболевания: характерное милиарное поражение с монотипной зеркальной диссеминацией, может быть плеврит, наклонность очагов к слиянию и более густому расположению в верхних зонах, «штапованные» тонкостенные каверны	При густой диссеминации корни дифференцируются плохо. Гиперплазии лимфатических узлов, как правило, нет	Эндоскопическая картина нехарактерна. При биопсии легкого обнаруживается специфическое туберкулезное воспаление
Саркоидоз	Заболевание выявляется при флюорографии в возрасте 35—45 лет у лиц обоего пола, протекает малосимптомно. В 10—15 % случаев острое начало по типу синдрома Лефгрена с узловой эритемой	Легочный рисунок усилен в прикорневых и кортикальных зонах. На этом фоне узелковые тени	Корни расширены за счет преимущественного увеличения бронхопульмональных лимфатических узлов с обеих сторон	Локальный бронхит. Увеличение лимфатических узлов. Редко бугорковые высыпания на слизистой оболочке. При биопсии лимфатических узлов и легких характерные для саркоидоза изменения
Метастазы злокачественных опухолей в легких (карциноматоз)	Нарастающая одышка, сухой кашель, слабость, анемия. Первичная опухоль клинически выявляется не всегда	Однотипная мелкоузловая диссеминация с нарастающим поражением нижних зон обоих легких	Корни не расширены	При бронхоскопии характерных изменений не обнаруживается. Наиболее информативна открытая биопсия легкого
Пневмокоииозы	Длительный профессиональный стаж. Возраст старше 50 лет. Медленно прогрес-	Легочный рисунок малого калибра усилен. Узелки располагаются преимущественно	Корни могут быть уплотнены за счет умеренного увеличения лимфатичес-	Может быть пылевой бронхит. Наиболее достоверны данные биопсии

	ирующая одышка, сухой кашель	но в кортикальных зонах	ких узлов (силикотическая гиперплазия). Иногда обызвествление лимфатических узлов по типу «яичной скорлупы»	легких и внутригрудных лимфатических узлов
Гемосидероз кардиогенный и эссенциальный	Клиника при кардиогенном гемосидерозе обусловлена митральным стенозом, эссенциального — степенью и частотой кризов в малом круге кровообращения. При этом наблюдается кровохарканье	Легочный рисунок диффузно усилен, узелковые тени преимущественно в средненижних зонах обоих легких. При кризах картина интерстициального отека	корневые сосуды при митральном стенозе расширены. При эссенциальном гемосидерозе может иметь место расширение легочного ствола без изменения размеров камер сердца	Бронхоскопическая картина нехарактерна. Морфологические изменения в легких характеризуются накоплением пигмента гемосидерина в межточной ткани
Гистиоцитоз X	Клинические проявления нехарактерны. Заболевание длительное время малосимптомно. Дыхательная недостаточность медленно развивается. Может быть сухой кашель. Мужчины страдают чаще женщин. Поражаются преимущественно лица молодого возраста	Рентгенологическая картина (мелкие узелковые тени в средненижних отделах, умеренная сетчатая деформация и усиление периферического рисунка) зависит от продолжительности заболевания	Корневые сосуды не изменены. Симптомов увеличения лимфатических узлов нет	Наиболее информативна открытая биопсия легкого, при которой обнаруживаются гистиоцитарные «инфильтраты», отложение холестерина и холестеринэстера
Микролитиаз	Длительное бессимптомное течение. Через 10—20 лет появляются одышка, легочно-сердечная недостаточность. Заболевание развивается вследствие нарушения обмена кальция в легких. В альвеолах происходит отложение солей кальция	В начальных стадиях мелкие интенсивные тени диаметром 0,5—1 мм. Изменения нарастают постепенно в течение многих лет. Снижение прозрачности легочных полей	Корни вначале не изменены. При массивном легочном поражении не дифференцируются	Наиболее информативна открытая биопсия легкого
Олеогранулематоз после бронхографии	В анамнезе бронхография. Обычно большие жалоб не предъявляют. Изменения обнаруживаются случайно	Интенсивные мелкие тени диаметром 1—2 мм, в целом создающие характерный сетчатый узор, занимающий ограниченную зону легкого	Корни не изменены	Биопсия не показана

- Абсцедирование [легкого] при долевой и сегментарной острой пневмонии 61
- пневмонии, ноздреватость тенев начале процесса 61
 - отличие от острого абсцесса легкого 62
 - рентгенологическая картина в начале процесса 61
- Абсцесс (ы) (легкого), выявление горизонтального уровня жидкости 270
- гангренозные 273
 - гигантские 273
 - критерии дифференциально-диагностические 273
 - и периферический рак, дифференциация 203, 204
 - количество, форма, размеры и структура 268
 - контуры внутренние и наружные 270
 - локализация и объем поражения 268
 - метапневмонические и аспирационные 267
 - морфология и клиника 267
 - острые 267
 - отличие от абсцедирующей пневмонии 266
 - очистившиеся или ложные кисты 268
 - прохождение 267
 - состояние окружающей легочной ткани 271
 - стадии 267
 - хронический 268
- Агенезия [легкого] 104
- аплазия и гипоплазия бронхов, диагностика дифференциальная (схема) 108
 - и аплазия отдельных долей легкого (недоразвитие II степени) 105
 - рентгенологическая картина (недоразвитие I степени) 104
- Аденокарцинома [легкого] 178
- высокодифференцированная 133
 - желатиновая, или мукоцеллюлярная 109, 178
- Аденома [легкого] периферическая 239
- внебронхиальная 248
 - варианты бронхографической картины 244
 - внутрибронхиальные 96
 - деление по гистологическому строению 96
 - малигнизация 244
 - симптомы 243
- Аденомы бронхов, рентгенологическая картина (схема) 103
- Аденоматоз [легкого] 109, 178
- злокачественный 133
- Акиномикоз [легких] 138
- вторичный 138
 - гематогенный 139
 - длительно текущий, имитирующий хроническую пневмонию 140
 - медиастинально-легочный 139
 - разновидности 138
 - рентгенологическая картина 139
- Акиномикотическая инфильтрация легких 138, 139
- Альвеококкоз (эхишжоккоз) [легких] 149
- возникновение 262
 - дифференциация от одиночных метастазов в легких 262
- Актиномикоз легких первичный 138
- Альвеококкоз [легкого] 199
- рентгенологическая картина 149
 - формы 262
- Альвеолит фиброзирующий идиопатический и пневмоническая форма метастазов 308
- Альвеолярный карциноз 133
- коллапс 130
 - микролитиаз [легких] см. *Микролитиаз [легких] альвеолярный*
- Амебиаз (легкого) 148
- исследование рентгенологическое 148
 - клиническая картина 148
- Амебный абсцесс легкого 148
- Ангиома [легкого] периферическая артериовенозная 239
- кавернозная 246
 - клиника 248
 - морфология 246
 - рентгенодиагностика 248
 - связь с болезнью Рандю—Вебера—Ослера 246
 - кавернозная и капиллярная 239
- Ангиопульмонография для диагностики затемнений 7
- уточнения анатомического субстрата при затемнениях анатомических границ 116
 - и бронхоскопия при периферической аденоме легкого 244

- при артериовенозных ангиомах легкого 248
- Ангиосаркома легкого 209
- Ангиоэндотелиома легкого 239
- Аорто- и ангиопульмонография при округлых затемнениях легких 169
- Аплазия 105
- Артериовенозные аневризмы легкого, отличие от периферического рака 192
- Аскаридоз (легкого), клиника 148
- обратное развитие пневмонических инфильтратов 148
- рентгенологическая картина 148
- стадии 148
- Аспергиллез (легких) в форме опухолеподобной кистозной полости 236
- гистологические данные 233
- клинические проявления 233
- острый и хронический 141
- первичный и вторичный 141, 232
- пневмоническая форма 142
- рентгенологическая картина 141
- Аспергиллема [легкого], динамика 233
- дисфференциация с туберкуломами 235
- отличие от абсцессов с секвестрами 236
- периферического рака с распадом 236
- рентгенологическая и томографическая картина 234
- Аспирационная пневмония 129
- Асманна круглый инфильтрат 226
- «Астма каменная» 86
- Ателектазы обтурационные и рефлекторные при ожоговой болезни 63
- плоские при пневмонии 61
- Бабочка — картина, возникающая при двусторонних затемнениях в средних легочных полях 131
- Биопсия для дифференциации туберкуломы и периферического ракового узла 184
- катетеризационная и трансторакальная пункция при бронхиолоальвеолярном раке 180
- легкого и лимфатических узлов при очаговоподобных затемнениях в легких 315
- • лестничная при выборе лечебной тактики 31
- пункционная под контролем экрана для уточнения анатомического субстрата при затемнениях без анатомических границ 116
- Биоптические методики в диагностике центрального рака 41
- Бластомикоз легкого 146
- Бронх (и), деструкция 8
- задний сегментарный верхней доли справа, рак 10
- инородные тела см. *Инородные тела бронхов*
- промежуточный справа, рак узловатый и эндобронхиальный 22
- расширение на почве экссудации 8
- при ретенции бронхиального секрета 8
- сегментарный верхушечный нижней доли справа, рак 19
- справа, рак 9
- передние верхней доли, рак 12
- Бронхиальное дерево, недоразвитие степени 104
- пороки, связанные с недоразвитием, диагностика дифференциальная 107
- Бронхит актиномикотический 138
- казеозный 87
- Бронхографическая картина абсцесса легкого 273
- хронической шаровидной пневмонии 266
- Бронхография в диагностике затемнений 7
- центрального рака легкого 9
- для дифференциации фокусов воспаления и нагноения от туберкулом 239
- и бронхоскопия при инфильтративном туберкулезе 89
- зондирование бронхов при очаговоподобных тенях в легких 281
- ппч округлых затемнениях легких 169
- туберкуломах 224
- хронической неспецифической пневмонии 70
- Бронхолитиаз 50, 83, 85, 86
- изменения в легочной ткани постили ретростенотические 86
- предперфоративный 50
- Бронхологическое исследование для диагностики затемнений 8
- Бронхопневмония сливная 118
- Бронхоскопическая картина при медиастинально-легочном саркоидозе 296
- Бронхоскопия и катетеризация бронхов в диагностике центрального рака легкого 27
- с биопсией и катетеризацией бронхов в диагностике центрального рака 30
- при диссеминированном туберкулезе легких 284
- Бронхостеноз на почве туберкулеза, дифференциация от центрального рака 49

- Бронхотомография и бронхография в диагностике абсцессов легкого 201
- Бронхоскопия и бронхография при округлых затемнениях легких 169
- Бронхофиброскопы с волоконной оптикой в диагностике центрального рака легкого 31
- Бронхоэктазы ателектатические 79
 — и пневмония острая, отличие 68
 — хроническая, отличие 77
 — рак легкого 51
- — совокупность рентгенологических симптомов 80
- врожденные 253
- вторичные при хронической неспецифической пневмонии 71
- инфицированные 79
- • и туберкулез 95
- коммуникационные при хронической пневмонии 41
- понятие 79
- разновидности 79
- Бронхоэктатическая болезнь 79
- Волчанка системная красная 155
- Время удвоения величины опухоли (ВУО) 173
- Выпот плевральный при лекарственном поражении легких 113
 — рентгенологические проявления 154
- Гамартома [легкого] 239
 — морфология 240
 — хондроматозная, фиброматозная, липоматозная и сосудистая 240
- Гамартохондрэма [легкого] 240
 — варианты (I—IV) рентгенологической картины 241
 — рост опухоли 241
 — обызвествление 229
 — тотальное и хоатическое 242
 — томографическая картина 192
- Гематома [легкого] и периферический рак 211
- Гемосидероз [легких] кардиогенный и эссенциальный, отличие от милиарного туберкулеза 327, 335
 — эссенциальный 293, 318
- Геотрихоз легкого 146
- Гидатида, рентгенологическая картина 199
 — фаза(ы) 257
 — вскрывшейся кисты 259
 — нескрывшейся кисты 257
- Гипоплазия легкого и доли [недоразвитие III степени] 105
 — признаки типичные 105
- Гипостаз в легких 130
- Гистиоцитоз X 293, 318
- и милиарный туберкулез легких, отличие 330, 335
- Гистоплазмоз [легкого] 144
 — генерализованные формы 145
 — клиническая картина 145
 — острый и хронический 145
 — рентгенологическая картина 145
 — хронический, рентгенологическая картина 145
- Гольцкнехта—Яковлева симптом 22 102
- Гранулема [легкого] воспалительная 239
 — плазмоцитарная 239, 246
 — эозинофильная 330
- «Грибковый мячик» — рентгенологический признак аспергиллемы 235
- Гудпасчера синдром 155
 — клиника 155
 — рентгенологический признаки 156
- Дарлинга болезнь 144
- Диагноз рака легкого, первичный отбор больных в поликлинике 29
 — центрального рака легкого, рентгенологические основные признаки 31
 — тактика постановки 27
- Диагностика дифференциальная рака легкого и ателектатических бронхоэктазов 51
 — внутрибронхиальных доброкачественных опухолей 51
 — тромбозболии легочных артерий 53
 — туберкулеза легких 43
 — экссудативного плеврита 51
 — острой и хронической пневмонии 64
 — пневмонии и туберкулеза легких долевого и сегментарной протяженности 66
 — хронической неспецифической пневмонии 73
 — пневмонии и ателектатических бронхоэктазов 77
 — внутрибронхиальных доброкачественных опухолей 75
 — инородных тел бронхов 75
 — центрального рака легкого 32
 — центрального рака с помощью биоптических методик 41
- Диагностическая тактика при долевого и сегментарных затемнениях 29
- Диссеминация милиарная [в легких], дифференциально-диагностические признаки вызывающих ее заболеваний (таблица) 338—339
 — понятие 318

- при гемосидерозе и гистиоцитозе X 336—337
- гистоплазмозе 145
- карциноматозе, рентгенологические данные 336
- саркоидозе, клиническая картина 335
- силикотуберкулезе, рентгенологическая картина 336
- рентгенологическая картина 335
- узелково-очаговая при силикотуберкулезе, клиника 334
- Заболевания** накопления и метастазы злокачественных опухолей легких 308
- туберкулез 293
- Застой в системе малого круга кровообращения, причины 128
- Затемнения [в легких] без анатомических границ, дифференциально-диагностические признаки (таблица) 157—167
- определение понятия 116
- при туляремии и туберкулезе 123
- в пределах анатомических границ, деление по состоянию бронхов 115
- понятия 7
- контралатеральной стороны 7
- однородные или неоднородные 7
- односторонние 7
- округлые дифференциально-диагностические признаки (таблица) 274—277
- или шаровидные образования 168
- очагоподобные 281
- поражения, вызывающие такую картину 7
- тотальные долевые, сегментарные деления по принципу проходимости бронхов 115
- лобарные, билобарные, сегментарные 7
- Зондирование бронхов для уточнения анатомического субстрата при затемнениях без анатомических границ 116
- Зонография 31
- Инородные** тела бронхов 83
- '— и рак легкого 50
- 68
- хроническая пневмония 75
- неспецифическая хроническая пневмония и центральный рак легкого, дифференциация 83
- рентгеноконтрастные и неконтрастные 83
- экзогенные и эндогенные 83
- внутрибронхиальные, отличие от агенезии и аплазии 109
- легких рентгеноконтрастные и неконтрастные 50
- эндогенные — камни бронхов 50
- Интерстициальные (ретиколонодулярные) диффузные изменения при поражении легких 113
- Инфаркт легкого 62, 132
- исход 133
- кардиогенного происхождения 62
- рентгенологическая картина 1С2
- Инфильтрат(ы) [легкого] летучие долевые, сегментарные, очаговые 63
- пневмонические, рентгенологическая характеристика (таблица) 128
- туберкулезный круглый 227
- Инфильтративные изменения в одной доле как вариант бронхиоло-альвеолярного рака 110
- Каверны** [легкого] заполненные 213
- при инфильтративнэ-пневмоническом туберкулезе 88
- Казеификация процесса при инфильтративном туберкулезе 66
- Казеомы легкого 213
- Кальциевые сферолиты при альвеолярном микролитиазе 156
- Кальцинированные очаги единичные или обызвествление при метатуберкулезном циррозе 93
- Кандидоз (монилиаз) [легких] 143
- рентгенологическая картина 143
- форма острая и хроническая 143
- пневмоническая 144
- хронический, клиническая картина 143
- экзогенный и эндогенный 143
- Каплана синдром 308
- Карциномы внутрибронхиальные 96
- доброкачественные и злокачественные 100
- центральные и периферические 100
- Карцинома [легкого] аденоматозно-кистозная внутрибронхиальная 100
- диффузная слизееобразующая 133
- поверхностная 178
- с альвеолярными клетками 178
- Карциноматоз легких, гематогенный и милиарный туберкулез 325
- Карциноматоз легкого мультицентрический альвеогенический 178
- Карциносаркома легкого 209
- Квейма—Никерсена проба для диагностики саркоидоза 154

- Квинслендская лихорадка, или Ку-лихорадка 124
- Киста (ы) бронха 253
- паразитарные 239
 - бронхолегочная врожденная 253
 - легкого заполненные 239
 - ретенционные воздушные и заполненные 249
 - данные бронхографии 253
 - и периферический рак 196
 - разветвленные 197
 - форма, контуры 196
 - рентгенодиагностика 249
 - с казеозным содержимым 229
 - форма 249, 250
 - эхинококковая см. *Гидатиды*
- Кокцидиоидомикоз легкого 146
- Коллагенозы большие 155
- Корни легких и средостения, расширение при лекарственных поражениях легких 113
- Криптококкоз [легкого] острый и хронический 146
- рентгенологическая картина 146
- Ксантома легкого 239, 246
- Легионеллез (болезнь легионеров) 63
- рентгенологические проявления 63
- Легкое [легкие] агенезия см. *Агенезия легкого*
- альвеококкоз (эхинококкоз) см. Альвеококкоз (эхинококкоз) легкого
 - амебиаз см. *Амебиаз легкого*
 - аплазия см. *Аплазия Легкого*
 - аскаридоз см. *Аскаридоз легкого*
 - аспергиллез см. *Аспергиллез легких*
 - аспергиллема см. *Аспергиллема легкого*
 - в виде матового стекла 25
 - гипоплазия см. *Гипоплазия легкого*
 - гистоплазмоз см. *Гистоплазмоз легкого*
 - гомо- и контралатеральное, отсеви при казеификации туберкулезного процесса 67
 - добавочное 253
 - заболевания грибковые см. Микозы легких
 - затемнения см. *Затемнения [в легких]*
 - инфаркт см. *Инфаркт легкого*
 - кандидоз см. *Кандидоз легкого*
 - кокцидиоидомикоз см. *Кокцидиоидомикоз легкого*
 - криптококкоз (торулез) см. *Криптококкоз легкого*
 - ксантома см. *Ксантома легкого*
 - лимфогранулематоз см. *Лимфогранулематоз легких*
 - микозы см. *Микозы легких*
 - микролитиаз альвеолярный см. *Микролитиаз легких альвеолярный*
 - миксосаркома см. *Миксосаркома легкого*
 - отек см. *Отек легкого*
 - парагонимоз см. *Парагонимоз легкого*
 - рак см. *Рак легкого*
 - саркоидоз см. *Саркоидоз легких*
 - силикоз см. *Силикоз легких*
 - эозинофильное см. *Эозинофильное легкое*
- Легочная ткань, изменения окружающие, затемнение при инфильтративно-пневмоническом туберкулезе 89
- Легочные изменения при системной красной волчанке 155
- Лейомиома, лейомиофиброма легкого 239, 246
- Лейомиосаркома легкого 209
- Лекарственные поражения легкого, рентгенологические картины, пять групп 113
- Леттера—Зиве болезнь 330
- Легрсна синдром 294, 312, 323, 334, 338
- Лимфогранулематоз легких 111
- генерализация 111
 - и лкмфосаркома, отличие от метастазов злокачественных опухолей легких 308
 - отличие от саркоидоза легких 300
 - форма медиастинальная 111
 - медиастинально-легочная, рентгенологические проявления 111, 113
- Лимфогранулематозные каверны 111
- Лимфосаркома [легкого] 209
- отличие от саркоидоза легких 300
- Липома легкого 239, 246
- Лобит туберкулезный 87
- Медиастинобиопсия 9
- Медиастиноскопия в диагностике центрального рака легкого 31
- Методики исследования затемнений 7
- без анатомических границ 116
 - округлых 168
- Микозы [легких] 137
- экзогенные 138
 - эндогенные 138
- Микролитиаз [легких] альвеолярный 156, 293, 318
- клинические проявления 156
 - рентгенологическая картина 156
 - и милиарный туберкулез 330
 - клиническая картина 330
 - рентгенологическая картина 331
 - стадии поражения 331
- Микосаркома легкого 209

- Невринома и нейрофиброма легкого 239
- Неменова—Эскудеро симптом 258
- Ожоговая болезнь и пневмонии 63
- Олеогранулематоз [легкого] 318
- после бронхоскопии, отличие от милиарного туберкулеза 333, 335
- Опухоли внутрибронхиальные доброкачественные 96
- и пневмония острая 68
- • — хроническая, отличие 75
- рак легкого 51
- отличие от агенезии и аплазии 108
- ателектатических бронхоэктазов 104
- бронхолитов 103
- рентгенологическая картина
- рентгенологическая картина 101
- смешанные 96
- • легкого доброкачественные и периферический рак, дифференциация 189
- мышечные 239, 246
- периферические, рентгенодиагностика и биопсия 240
- соединительнотканые 239
- сосудистые 239
- эпителиальные 239
- злокачественные метастатические и бронхоальвеолярный рак 308
- заболевания накопления 308
- идиопатический фиброзирующий альвеолит 308
- лимфогранулематоз, лимфосаркома 308
- пневмония, клинические и рентгенологические данные 307
- саркоидоз 298
- силикотуберкулез 304
- туберкулез легких, дифференциация 290
- клинические и рентгенологические данные 305
- отличие от очаговых изменений при ревматизме 308
- мозговидные 133
- первичные альвеолярные 178
- периферические доброкачественные врожденные и приобретенные 239
- и заполненные кисты легкого 239
- Отеки [легкого] застойные и обменные 130
- исследования рентгенологические 131
- острые и хронические 131
- кардиогенные 131
- термин 130
- Очагоподобные тени [затемнение] 281
- диагностика дифференциальная 309
- динамика очагов под влиянием терапии и без нее 311
- дифференциально-диагностические признаки (таблица) 312—315
- • — клиническая картина 309
- нормальные 281
- понятие 281
- рентгенологическая картина 311
- и ценность клинико-лабораторных тестов 309
- Парагонимоз [легкого] 149
- рентгенологические проявления инфильтративной стадии 150
- стадии морфологических изменений 149
- Папиллома легкого 239
- Перикардит и медиастенит как осложнение парагонимоза легких 150
- Перисцистит, отличие от сегментарного ателектаза и цирроза 117
- рентгенологические признаки 117
- Плевральная реакция при хронической шаровидной пневмонии 266
- Плевральный выпот см. *Выпот плевральный*
- Плеврит как осложнение парагонимоза легких 150
- массивный как вариант бронхиоальвеолярного рака 110
- междолевой, варианты 97
- • — и рак средней доли, отличие 53
- туберкулез 95
- осумкованный распространенный 53
- с узелками в том же или противоположном легком как вариант бронхиоальвеолярного рака ПО
- экссудативный и острая пневмония, отличие 68
- рак легкого 54
- сочетание 53
- • осложнивший сегментарную и долевою пневмонию 62
- Пневмокониозы 318
- • и милиарный туберкулез 326
- профессиональные 302
- Пневмониеподобный фокус в одной доле как вариант бронхиоальвеолярного рака 110
- Пневмония 8
- обструктивный 8
- при доброкачественных внутрибронхиальных опухолях 100
- процессы, протекающие в участке легкого, лишенном вентиляции 8

- туберкулезной этиологии 89
- при центральном раке легкого 32
- ретроstenотический при центральном раке легкого 8
- рецидивирующий при центральном раке легкого 10
- следующий за гипоектазом 8
- Пневмония(и) аспирационные 129
 - бактериальные и вирусные 57
 - рентгенологическая картина 124
 - стадии заболевания (I—III) 125
 - течение 125
 - выявление однородных лентовидных теней 61
 - гипостатическая 130
 - и медиастинально-легочный саркоидоз 299
 - метастазы злокачественных опухолей в легких, клинико-рентгенологическая симптоматика 307
 - туберкулез очаговый, дифференциация 293
 - инфарктная 62, 132
 - казеозная 74
 - контузионные 63
 - крупозная протекающая атипично 117
 - сегментарная, рентгенологическая картина 117
 - острые 57
 - — и затянувшаяся, трудности рентгенологического отличия 62
 - изменение картины в связи с применением антибиотиков и сульфаниламидов 57
 - летучий инфильтрат округлой формы 228
 - туберкулез легких долевой и сегментарной тяжести, дифференциация 66
 - хроническая, дифференциация 64
 - на основании трех факторов 64
 - — по динамике процесса 64
 - осложнения 61
 - отсутствие последовательности стадии 57
 - очаговая с двусторонним распространением процесса 309
 - переход в хроническую 69
 - рекомендуемая авторами тактика 34
 - — рентгенологическая картина, зависимость от сроков заболевания 58
 - — симптоматика клиническая изменившаяся 57
 - течение без выраженных анатомических изменений 61
 - отличие от силикотуберкулеза 305
 - очаговая и долевая при легионеллезе 63
 - при тифах и дизентерии 123
 - при ожогах 63
 - псевдолобарные 118
 - риккетсиозная 123
 - рентгенологические проявления 124
 - стафилококковая, клиническая и рентгенологическая картина 121
 - первичная и вторичная 121
 - травматическая 63
 - фридлендеровская, рентгенологическая картина 121
 - хроническая без анатомических границ 125, 126
 - или затянувшаяся продуктивного типа, дифференциация с центральным раком 43
 - и центральный рак легкого, дифференциация 25
 - неспецифическая 68
 - и инфильтративно-пневмонический туберкулез типа казезной пневмонии 74
 - периферический рак легкого 200
 - туберкулез легких долевой и сегментарной протяженности, отличие 73
 - понятие и термин 68, 69
 - симптомы и течение 69
 - форма сегментарно-долевая 70
 - шаровидная см. Шаровидные фокусы хронической пневмонии
 - и обструктивный пневмонит 8
 - отличие от недренированной абсцессов 204
 - продуктивная и деструктивная 64
 - Пневмоническая инфильтрация при кандидозе легких 143
 - рассасывание 60
 - рентгенологическая картина 116
 - Пневмосклероз местный как исход инфаркта 133
 - ограниченный 69
 - Пневмоторакс спонтанный и эмпиема плевры как осложнение аспирационной пневмонии 129
 - как осложнение парагонимоза легких 150
 - Прикорневое уплотнение как вариант бронхиоло-альвеолярного рака 110
 - Протеиноз 293, 318
 - «Противопневмоническая проба» 34
 - Псевдоопухоли периферические 239
 - Пульмонолитиаз диффузный альвеолярный и милиарный туберкулез 330

Рабдомиома легкого 239

- Рак альвеолярный массивный 109, 178
- бронхиоло-альвеолярный 109, 133, 178
- и метастазы злокачественных опухолей легких 308
- клиническая и морфологическая картина ПО, 133, 179
- начальный процесс 179
- отличие от саркоидоза 301
- контуры, структура 179
- рентгенологическая картина 133, 179
- рентгенологические проявления (схема) ПО
- рост уни- или мультицентрический 109
- сущность **178**
- формы очаговая и диффузная 179
- верхнедолевого бронха справа узловатый 15
- центральный эндобронхиальный 15, 16
- верхушечного сегментарного бронха нижней доли справа 19
- справа 9
- главного бронха 8
- справа 24
- заднего сегментарного бронха верхней доли справа 10
- левого легкого центральный 24
- форма паравазальная **24**
- легкого долевой (Т2) 8
- перибронхиальный разветвленный 8
- узловатый 8
- периферический 169
- бугристость и нечеткие контуры опухоли 171
- динамика развития узла 172
- и гематома 211
- доброкачественные опухоли, дифференциация 189
- острая пневмония 211
- туберкулома легкого 183
- эхинококкоз 197
- отличие от ретенционных кист 196
- плоскоклеточный рост медленный 195
- с распадом, отличие от силикотуберкуломы с распадом 189
- состояние окружающей легочной ткани, связь с корнем легкого 172
- структура, наружные контуры
- темпы роста **178**
- фаза распада множественного

мелкофокусного, крупнофокусного и центрального 175

- рентгенологическая семиотика 174
- форма, размеры, интенсивность тени узла 169
- полиповидный 8
- псевдопневмонический **133**
- сегментарный Т1 8
- центральный 8
- варианты типичные 8
- диагноз бронхографический 9
- и острая пневмония, дифференциация 32
- ретроstenотический пневмонит 8
- экзобронхиальный 8
- эндобронхиальный 8
- нижнедолевого или нижнезонального бронха слева, отличие от аналогичной опухоли справа 25
- справа 20
- переднего сегментарного бронха верхней доли справа (Т1) 12
- перибронхиальный разветвленный верхнедолевого бронха справа 17
- и бронхиоло-альвеолярный (аденоматоз), дифференциация 35
- промежуточного бронха 22
- правого легкого центральный 9
- среднедолевого бронха центральный 18
- среднего бронха справа 18
- узловатый II сегментарного бронха справа 12, 13
- эндобронхиальный III сегментарного бронха справа 14
- Ревматические очаговые образования в легких, дифференциация от метастазов рака легких 308
- Рентгенограммы, томограммы и бронхограммы при ателектатических бронхоэктазах 80
- Рентгеноскопия и рентгенография для диагностики затемнений 7
- при милиарной диссеминации 318
- округлых затемнениях легких 168
- очаговоподобных тенях в легких 281
- рентгенография и электрорентгенография для уточнения анатомического субстрата при затемнении без анатомических границ 116
- Ретикулосаркома легкого **209**
- Ретикулоэндотелиальный цитомикоз легкого **144**

- Саркоидоз** и диссеминированный туберкулез легких, дифференциация 288
- метастазы злокачественных опухолей в легких 298
 - силикотуберкулез легкого, клинико-рентгенологические данные 298
 - медиастинально-легочный и пневмония 299
 - отличие от лимфосаркомы, аденоматоза, лимфоангиоматоза 299
 - рентгенологическая картина 294, 296
 - отличие от бронхиоло-альвеолярного рака 301
 - рентгенологическая картина 150
 - стадии (я) 150
 - медиастинально-легочная по Вурму 294
 - вторая по А. Г. Хоменко 294
 - Саркома легкого** 209
 - веретенообразноклеточная 209
 - крупноклеточная и полиморфноклеточная 209
 - нейрогенная 209
 - с распадом 209
 - свищ бронхопеченочный при амебном абсцессе легкого 148
 - Секвестрация (и) бронхопульмональная** 253
 - внелегочные (внедолевые) и внутрилегочные (внутридолевые) 254
 - внутрилегочная 253
 - легочная 239
 - отличие от шаровидных образований 255
 - понятие 253
 - протекающая как нижнедолевая нерассасывающаяся пневмония 256
 - рентгенодиагностика 254
 - триада рентгенологических симптомов 255
 - формирование 254
 - Секвестры при абсцессе легкого** 204, 270
 - аснергиллемах, отличие 235
 - Силикоз и саркоидоз рентгенологические отличия в III стадии заболевания** 153
 - силикотуберкулез, дифференциация 301
 - клинические проявления 152
 - рентгенологическая картина (в III стадии) 152
 - стадии 152
 - формы интерстициальная, узелковая, смешанная и опухолевая 302
 - Силикотуберкулез [легких], дифференциация от метастазов злокачественных опухолей в легких** 304
 - и туберкулез, распознавание 290
 - клиника и рентгенологические проявления 303
 - легочные проявления 304
 - отличие от пневмонии 205
 - рентгеноморфологические формы очаговая, диссеминированная и конгломеративная 302
 - Силикотуберкулома с распадом, отличие от периферического рака** 189
 - Спиротрихоз легкого** 146
 - Среднедолевой синдром при долевой хронической пневмонии** 127
 - Стрептотрихоз легкого** 146
 - Тень узла и культя бронха** — основные признаки рака легкого 31
 - «ядерная» в прикорневой области при центральном раке легкого 34
 - Тератома легкого** 239
 - Тифы, дизентерия, возникновение затемнений в легких без анатомических границ** 123
 - Томограммы при гамартохондромах** 192
 - туберкулезе 215
 - Томография боковая для дифференциации туберкулеза и междолевого плеврита** 95
 - для диагностики затемнений 7
 - дифференциальной диагностики периферического рака и доброкачественных опухолей 192
 - и бронхография в диагностике центрального рака легкого 29
 - для дифференциации хронической неспецифической пневмонии и периферического рака легкого 201
 - отличие абсцесса, периферического рака и округлого фокуса пневмонии 208
 - при туберкулезном циррозе 92
 - компьютерная томография при очаговоподобных тенях в легких 281
 - компьютерная при центральном раке легкого 9
 - многопроекционная для уточнения анатомического субстрата при затемнении без анатомических границ 116
 - при округлых затемнениях легких 168
 - хронической пневмонии 41
 - повышение эффективности путем применения зонографии 31
 - при бронхолитиазе 75, 86
 - долевых и сегментарных затемнениях 27

- кавернозно-цирротическом туберкулезе 91
- милиарных затемнениях в легких 318
- острой пневмонии 58
- Трансторакальная пункция для диагностики затемнений 8
- под рентгенотелевизионным контролем при округлых затемнениях легких 169
- при милиарных затемнениях в легких 318
- очаговоподобных тенях в легких 281
- Тромбоэмболия легочных артерий и рак легкого 53
- протекающая в виде расширения тени корня, без инфаркта 53
- сопровождающаяся инфарктом сегмента или доли 53
- Туберкулез (легких) активный и рак легкого, сочетание 50
- диссеминированный, диагностика дифференциальная 288
- рентгенологическая картина, ее варианты 282
- долевой и сегментарной протяженности, отличие от бронхолитиаза 94
- и бронхоэктазы 95
- заболевания накопления 293
- междолевой плеврит 95
- метастазы злокачественных опухолей, дифференциация 290
- пневмонии очаговые, дифференциация 293
- силикотуберкулез, распознавание 290
- инфильтративно-пневмонический, (долевой и сегментарной протяженности) 87
- изменения в ранней фазе 87
- начало острое 66
- рентгенологическая картина 88
- инфильтративный и нагноительные процессы 278
- и рак, дифференциация 43
- кавернозно-цирротический 91
- милиарный и гематогенный карциноматоз 325
- гемосидероз 327
- гистиоцитоз X 330
- микролитиаз легких 330
- олеогранулематоз после бронхографии 333, 335, 339
- пневмокониозы 326
- и саркоидоз 323
- клиника 282, 319
- рентгенологическая картина 282, 320
- цирротический см. *Цирроз (туберкулезный)*
- Туберкулома (ы), варианты данных бронхографии 224
- диаметром более 5 см и периферический рак легкого, дифференциация 188
- внутрибронхиальные 229
- до 2 см и до 5 см и периферический рак легкого, дифференциация 184, 185
- динамика и прогрессирования, рентгенологическая картина 221
- диссеминация 223
- дифференциация от секвестрации легкого 230
- и доброкачественные опухоли, дифференциация 229
- периферический рак 183
- дифференциация 227
- ретенционные кисты, разграничение 229
- туберкулезные инфильтраты, дифференциация 226
- дифференциация от фокусов хронической пневмонии и абсцессов легкого 236
- инфильтративно-пневмонические 213
- исчезновение 224
- кавернизирующиеся 220
- обызвествление 214, 224
- одиночные и множественные 213
- отличие от эхинококка 230
- прогрессирование за пределами капсулы 222
- распад, варианты 221
- рентгенодиагностика в фазе прогрессирования 216, 224
- рентгенодиагностика в фазе стабилизации 214
- связь с корнем, интенсивность тени 215
- с распадом множественным 218
- рентгенологическая семиотика 217
- центральным 217
- эксцентрическим 217
- секвестрацией 219
- структура, контуры 214
- термин 213
- увеличение размеров 222
- уменьшение размеров 224
- фазы прогрессирования и обратного развития 213
- Туляремия и бруцеллез, возникновение затемнений в легких без анатомических границ 123

- Узел** солитарный периферический как вариант бронхиоло-альвеолярного рака ПО
- Узловатые** изменения во всех долях двусторонние как вариант бронхиоло-альвеолярного рака ПО
- в одной и более долях односторонние как вариант бронхиоло-альвеолярного рака ПО
- Уплотнение** (я) всего легкого как вариант бронхиоло-альвеолярного рака ПО
- всей или части доли как вариант бронхиоло-альвеолярного рака ПО
- • легкого и узелки в противоположном легком как вариант бронхиоло-альвеолярного рака ПО
- локализованные при лекарственных поражениях легких 114
- одной области с узловатыми образованиями как вариант бронхиоло-альвеолярного рака ПО
- Фиброма** легкого 239, 246
- Фибросаркома** легкого 209
- Флейшнера** симптом при острой пневмонии 211
- Фокус** (ы) округлый острой пневмонии, отличие от туберкуломы 228
- хронической пневмонии и абсцессы легкого, отличие от туберкулом 236
- округлые и абсцесс легкого 263
- Флюорограммы** крупнокадровые для диагностики затемнений 7
- Фридендеровская** пневмония 121
- Хаммена**—Рича синдром 308, 317
- Хенда**—Шюллера—Крисчена болезнь 330
- Хондрома** [легкого] 239
- истинная 240
- Хондросаркома** 209
- Цилиндры** внутрибронхиальные 96
- Цирроз** [легкого], отличие от агенезии и аплазии 109
- туберкулезный 90, 92
- долевой или сегментарный 90
- метатуберкулезный или сегментарный 90, 93
- Шаровидные** образования внутрилегочные, четыре группы 168
- фокусы хронической пневмонии, динамика течения, три варианта 264
- локализация, величина, количество фокусов 264
- клиника 263
- • рентгенологическая семиотика 263
- форма 263
- Шенлейна**—Геноха болезнь 327
- Эндотелиомы** [легкого] альвеолярного происхождения 178
- Эозинофильное** легкое 111
- клиника 113
- инфильтрат [легкого] 111
- летучий, отличие от периферического рака 211
- гидатидозный 256
- и периферический рак 197

Практическое руководство

ЛЕОНИД СЕМЕНОВИЧ РОЗЕНШТРАУХ,
МАТВЕЙ ГРИГОРЬЕВИЧ ВИННЕР

**Дифференциальная рентгенодиагностика
заболеваний органов дыхания и средостения**

Том I

Зав. редакцией канд. мед. наук *С. М. Попова*

Редактор *И. М. Островская*

Редактор издательства *Л. Д. Иванова*

Художественный редактор *Д. Б. Краснобаев*

Оформление художника *А. Е. Григорьева*

Мл. редактор *Г. И. Валькова*

Технический редактор *В. И. Табенская*

Корректор *Л. В. Петрова*

ИБ 4625

Сдано в набор 21.02.90. Подписано к печати 20.06.90. Формат бумаги 60х907/8- Бумага мелованная. Гарнитура литерат. Печать высокая. Усл. печ. л. 22,0. Усл. кр.-отт. 22,0. Уч.-изд. л. 21,53. Тираж 3000 экз. Заказ № 128. Цена 18 р. 30 к.

Ордена Трудового Красного Знамени издательство «Медицина»

101000, Москва, Петроверигский пер., 6/8

Московская типография № 11

113105, Москва, Нагатинская ул., 1