

УЧЕБНАЯ ЛИТЕРАТУРА



Для учащихся медицинских училищ

В. Я. Липченко  
Р. П. Самусев

Атлас  
нормальной  
анатомии  
человека

УЧЕБНАЯ ЛИТЕРАТУРА  
Для учащихся медицинских училищ

---

В. Я. Липченко  
Р. П. Самусев

АТЛАС  
НОРМАЛЬНОЙ  
АНАТОМИИ  
ЧЕЛОВЕКА

Издание второе,  
переработанное и дополненное

Допущено  
Главным управлением учебных заведений  
Министерства здравоохранения СССР  
в качестве учебного пособия для учащихся  
медицинских и фармацевтических училищ



Москва «Медицина» 1989

ББК 28.86  
Л61  
УДК 611 (075.8)

Рецензент БЕСЕДИНА Л. Н., канд. мед. наук, директор  
медицинского училища при I ММИ им. И. М. Сеченова

**Липченко В. Я., Самусев Р. П.**  
Л61 Атлас нормальной анатомии человека: Учебное пособие. — 2-е изд., перераб. и доп. — М.: Медицина, 1989. — 320 с., ил. ISBN 5—225—00026—6

Настоящее издание (первое вышло в 1983 г.) вдвое больше по объему. Увеличено количество рисунков, дан пояснительный текст. Для большинства морфологических образований наряду с русскими названиями приведены их латинские эквиваленты. Все латинские термины даны в соответствии с анатомической и гистологической номенклатурами, утвержденными на XI Международном конгрессе анатомов в Мексике (1980), а русские — по официальному списку русских эквивалентов, утвержденному на X Всесоюзном съезде анатомов, гистологов и эмбриологов (1986).

Л 1909000000—293  
039(01)—89 113—88

ББК 28.86

ISBN 5—225—00026—6

© Издательство «Медицина», Москва, 1983  
© Издательство «Медицина», Москва, 1988,  
с изменениями

## ПРЕДИСЛОВИЕ

---

Вышедшее в 1983 г. первое издание было благожелательно встречено учащимися и преподавателями. Второе издание вдвое больше по объему: введен поясняющий текст к рисункам, большинство обозначений даны на русском и латинском языках, добавлены новые рисунки. Как и в первом издании, построение разделов соответствует учебной программе по нормальной анатомии человека для средних медицинских учебных заведений, а порядок рисунков определяется изложением материала в учебниках Е. А. Воробьевой и др., В. Г. Татарина и Л. Ф. Гаврилова.

В связи со спецификой некоторых отделений медицинских училищ несколько расширены соответствующие разделы. Так, с учетом специфики подготовки на фельдшерско-акушерских отделениях помещены рисунки скелета и черепа новорожденного, приведены более подробные сведения о костях, соединениях и размерах таза, мышцах промежности, половом аппарате женщин.

При описании систем выдержан принцип «от общего к частному». Сохранен принцип описания макро-микроскопического строения. Одновременно с макростроением показаны микроструктура тканей, образующих органы тела человека, гистологическое строение стенки органов желудочно-кишечного тракта, доли легкого, микростроение почки, яичка и яичника, лимфатического узла, надпочечника, срезы спинного мозга и ствола головного мозга.

Терминологический аппарат на латинском языке дан по международным анатомической и гистологической номенклатурам, утвержденным на XI Международном конгрессе анатомов в Мексике (1980), а русские эквиваленты — по международной анатомической номенклатуре (М.: Медицина, 1980) и спискам русских эквивалентов анатомических и гистологических терминов, утвержденным на X Всесоюзном съезде анатомов, гистологов и эмбриологов (1986).

*Авторы*

## СПИСОК СОКРАЩЕНИЙ

a. — arteria — артерия

aa. — arteriae — артерии

v. — vena — вена

vv. — venae — вены

n. — nervus — нерв

lig. — ligamentum — связка

ligg. — ligamenta — связки

## ТКАНИ

---

Все живые организмы на земле при всем своем многообразии и отличиях в строении имеют общие особенности, обусловленные единством их происхождения. Основой строения и развития человека и животных является клетка — элементарная структурная и функциональная единица живого вещества, состоящая из ядра, цитоплазмы и клеточной оболочки.

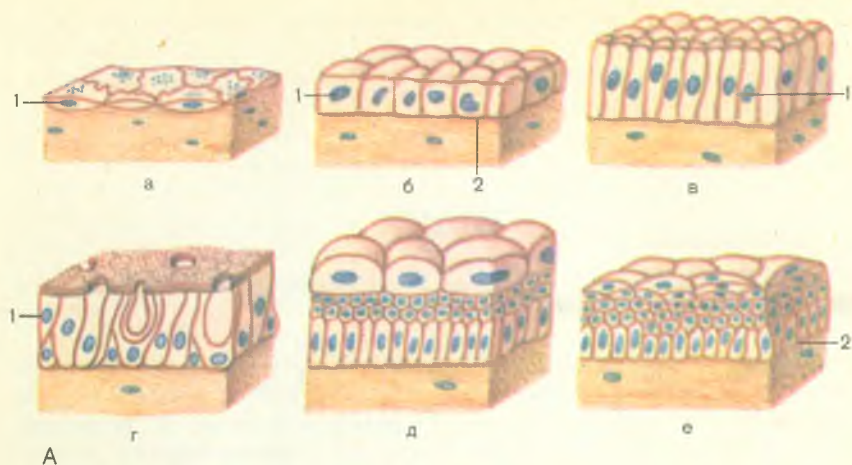
Живая клетка — сложная динамическая система, в которой происходят не прекращающийся в течение всей ее жизни обмен веществ, а также постоянное самообновление и самовоспроизведение.

В теле человека и животных отдельные клетки или группы клеток, приспособляясь к выполнению различных функций, дифференцируются, т. е. соответствующим образом изменяют свою форму и структуру, оставаясь вместе с тем связанными между собой и подчиненными единому целостному организму. Этот процесс непрерывного развития клеток приводит к возникновению множества различных их видов, составляющих ткани человека.

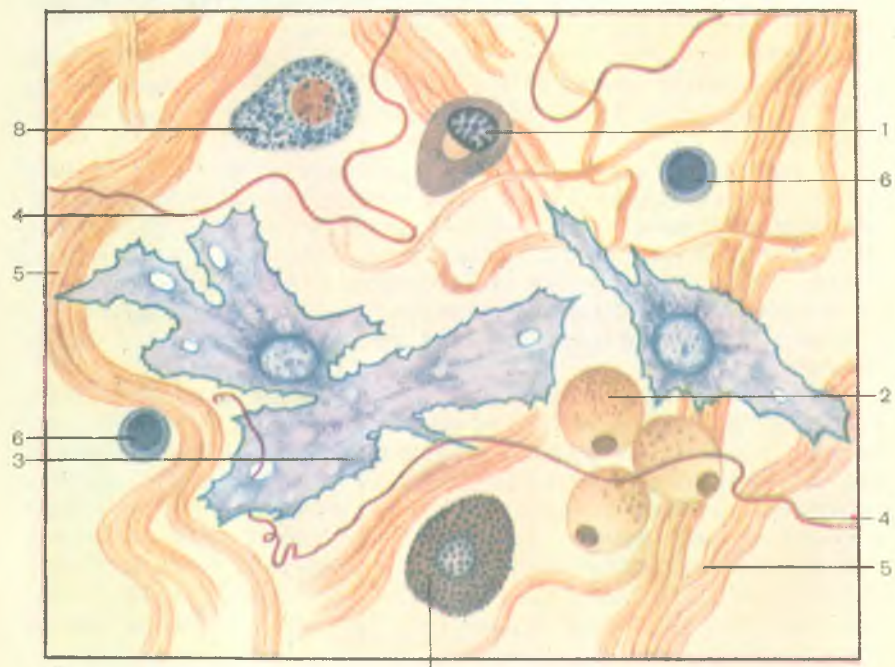
Ткань — это филогенетически сложившаяся единая система клеток и их производных, характеризующихся общностью развития, строения и функционирования. В процессе эволюции взаимодействие организма с внешней средой, необходимость приспособляться к условиям существования привели к возникновению нескольких типов тканей с определенными функциональными свойствами. Различают четыре вида тканей: 1) эпителиальные; 2) соединительные (включают кровь, лимфу, собственно соединительную ткань, хрящ и кость); 3) мышечные и 4) нервную.

**Эпителиальные ткани** (*textus epitheliales*; рис. 1, А) покрывают всю наружную поверхность тела, внутренние поверхности пищеварительного тракта, дыхательных и мочеполовых путей, серозные оболочки, входят в состав большинства желез организма (железы желудочно-кишечного тракта, поджелудочная, щитовидная, потовые, сальные железы и т. д.).

Через эпителиальные ткани совершается обмен веществ между организмом и внешней средой; они выполняют защитную роль (эпителий кожи), функции секреции, всасывания (кишечный



А



Б

**Рис. 1. Эпителий [А] и рыхлая волокнистая соединительная ткань [Б].**  
 А: а — однослойный плоский эпителий (*epithelium simplex squamosum*); б — однослойный кубический эпителий (*epithelium simplex cuboideum*); в — однослойный призматический эпителий (*epithelium simplex columnare*); г — многослойный реснитчатый эпителий (*epithelium pseudostratificatum ciliatum*); д — переходный эпителий (*epithelium transitionale*); е — многослойный плоский неороговевающий эпителий (*epithelium stratificatum squamosum noncornificatum*); 1 — эпителиоцит (*epitheliocytyus*); 2 — базальная мембрана (*membrana basalis*). Б: 1 — плазмоцит (*plasmocytyus*); 2 — липоцит, или жировая клетка (*adipocytyus*); 3 — фибробласт (*fibroblastus*); 4 — эластическое волокно (*fibra elastica*); 5 — коллагеновое волокно (*fibra collagenosa*); 6 — лимфоцит (*lymphocytyus*); 7 — тучная клетка, или тканевый базофил (*granulocytyus basophilus textus*); 8 — макрофагоцит (*macrophagocytyus*).

эпителий), выделения (железы), газообмена (эпителий легких). Эпителий обладает высокой способностью к восстановлению (регенерации), что обеспечивает выполнение многообразных функций в течение всей жизни индивидуума.

Эпителиальная ткань отличается от других тканей организма несколькими признаками: она всегда занимает пограничное положение, поскольку располагается на границе внешней и внутренней сред организма, состоит только из эпителиальных клеток, образующих сплошные пласты и имеющих полярную дифференциацию, при которой одна поверхность клетки примыкает к соединительной ткани, а другая контактирует с внешней средой. В эпителиальных пластах отсутствуют кровеносные сосуды, поэтому питание клеток осуществляется путем диффузии питательных веществ из подлежащих тканей.

По строению и расположению клеток различают однослойный и многослойный эпителий (см. рис. 1, А). Все клетки однослойного эпителия располагаются на базальной мембране. В многослойном эпителии к базальной мембране примыкает лишь внутренний слой клеток, а наружные слои утрачивают связь с ней. По форме клеток эпителий может быть плоским, кубическим и призматическим. Кроме того, многослойный эпителий классифицируют по степени ороговения на ороговевающий и неороговевающий.

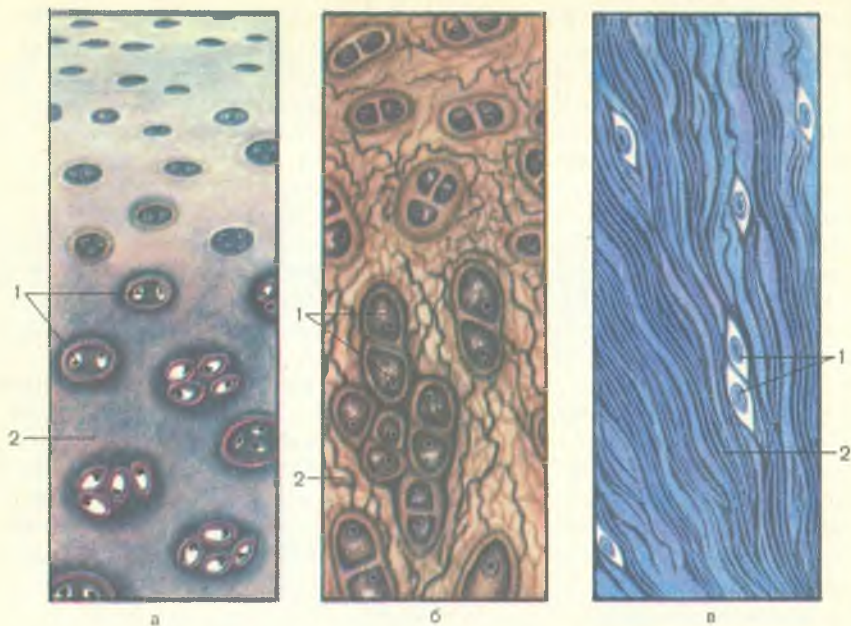
На основании структурно-функциональных особенностей выделяют кожный, кишечный, почечный, целомический и эпэндиоглиальный типы эпителия.

Эпителий составляет основную массу желез. Функция эпителиальных клеток — образование и выделение веществ, необходимых для жизнедеятельности организма. Железы (*glandulae*) подразделяются на экзокринные, выделяющие секрет в полости внутренних органов (желудок, кишечник, дыхательные пути и т. д.) или на поверхность тела, и эндокринные, не имеющие протоков и выделяющие секрет (гормон) в кровь или лимфу. Экзокринными являются потовые, слюнные железы, печень, молочные железы и др., эндокринные железы — это гипофиз, щитовидная, вилочковая железы (тимус), надпочечники и др.

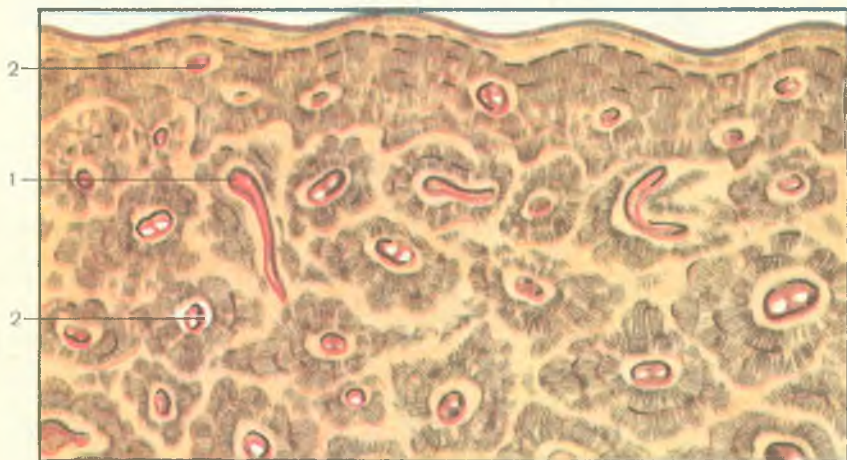**Соединительные ткани** (*textus connectivus*), рис. 2, 3; см. рис. 1, Б) чрезвычайно разнообразны по своему строению. Общим морфологическим признаком для них является то, что они состоят из клеток и межклеточного вещества, в которое входят волокнистые структуры и аморфное вещество.

Соединительная ткань образует опорные системы организма: кости скелета, хрящи, связки, фасции и сухожилия. Входя в состав органов, выполняет механическую, защитную и трофическую функции (формирование стромы органов, питание клеток и тканей, транспорт кислорода и углекислого газа, различных веществ), защищает организм от микроорганизмов и вирусов, предохраняет органы от повреждений и объединяет различные виды тканей между собой.





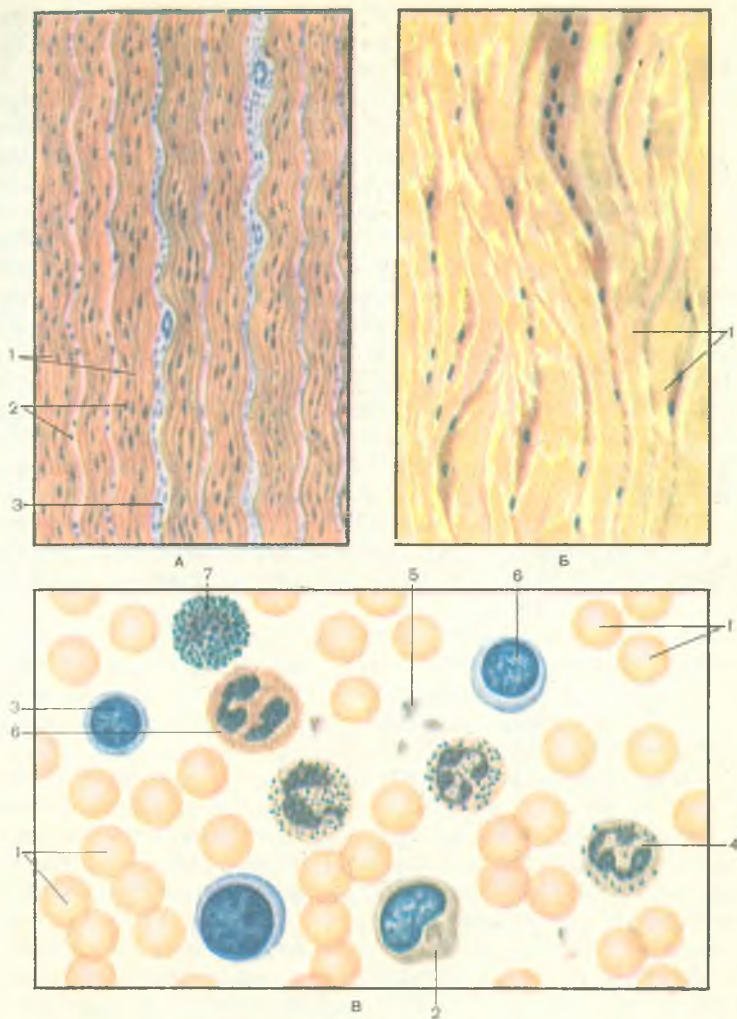
А



Б

**Рис. 2. Хрящевая [А] и костная [Б] ткани.**

А: а — гиалиновый хрящ (*cartilago hyalina*); б — эластический хрящ (*cartilago elastica*); в — волокнистый (коллагеновый) хрящ (*cartilago fibrosa*); 1 — хондроциты, или хрящевые клетки (*chondrocyti*); 2 — хрящевой матрикс (*matrix cartilaginea*). Б — поперечный срез: 1 — питательный канал; 2 — остеоцит (*osteocytus*).



**Рис. 3. Плотная оформленная волокнистая соединительная ткань [А, Б] и кровь [В].**

А — сухожилие (tendo): 1 — коллагеновые волокна (fibrae collagenosae); 2 — тендиноцит, или сухожильная клетка (tendinocytus); 3 — прослойки рыхлой волокнистой соединительной ткани. Б — связка (ligamentum): 1 — эластические волокна (fibrae elasticae). В — кровь (sanguis): 1 — эритроцит (erythrocytus); 2 — моноцит (monocytus); 3 — лимфоцит (lymphocytus); 4 — сегментоядерный нейтрофильный гранулоцит (granulocytus neutrophilicus segmentonuclearis); 5 — тромбоциты, или кровяные пластинки (thrombocyti); 6 — ацидофильный (эозинофильный) гранулоцит [granulocytus acidophilicum (eosinophilicus)]; 7 — базофильный гранулоцит (granulocytus basophilicus).

Соединительную ткань подразделяют на две большие группы: собственно соединительную ткань и специальную соединительную ткань с опорными (хрящевая и костная) и гемопоэтическими (миелоидная и лимфоидная ткани) свойствами.

В собственно соединительной ткани различают волокнистую и соединительную ткань с особыми свойствами. К волокнистой соединительной ткани относится рыхлая неоформленная (сопровождает кровеносные сосуды, протоки и нервы, отделяет органы друг от друга и от стенок полостей тела, образует струму органов) и плотная оформленная и неоформленная соединительные ткани (связки, сухожилия, фасции, апоневрозы, эластическая ткань, периневрии, фиброзные перепонки). Соединительная ткань с особыми свойствами представлена ретикулярной, жировой, слизистой и пигментной тканями.

*Хрящевая ткань* (*textus cartilagineus*; см. рис. 1, А) состоит из клеток (хондроцитов) и межклеточного вещества повышенной плотности. Эта ткань составляет основную массу хрящей. Хрящам свойственна опорная функция, поэтому они входят в состав различных частей скелета. В теле человека различают гиалиновую (хрящи трахеи, бронхов, концов ребер, суставных поверхностей костей), эластическую (ушная раковина, надгортанник) и волокнистую (межпозвоночные диски, соединения лонных костей) хрящевые ткани.

*Костная ткань* (*textus osseus*; см. рис. 2, Б) образует костный скелет головы и конечностей, осевой скелет туловища человека, определяет форму тела организма, защищает органы, расположенные в черепе, грудной и тазовой полостях, принимает участие в минеральном обмене.

Костная ткань состоит из клеток (остеоцитов, остеобластов и остеокластов) и межклеточного вещества. Последнее содержит коллагеновые волокна кости и костное основное вещество, в котором откладываются в большом количестве (до 70% от всей массы кости) минеральные соли, вследствие чего оно отличается значительной прочностью.

Различают ретикулофиброзную, или грубоволокнистую, костную ткань (присуща зародышам и молодым организмам) и пластинчатую (кости скелета). Пластинчатая костная ткань может быть компактной (в диафизах трубчатых костей) или губчатой (в эпифизах костей).

Кровь, лимфа и межтканевая жидкость являются внутренней средой организма. Кровь доставляет к тканям питательные вещества и кислород, удаляет продукты обмена и углекислый газ, осуществляет выработку антител, переносит гормоны, регулирующие деятельность различных систем организма.

*Кровь* (*sanguis*; см. рис. 3, В) состоит из форменных элементов (30—40%) и межклеточного вещества — плазмы (60—70%). Форменные элементы подразделяются на эритроциты, лейкоциты и тромбоциты. Лейкоциты могут быть зернистыми (содержащими в цитоплазме гранулы) и незернистыми. К зернистым лей-

коцитам относятся ацидофильные гранулоциты, базофильные и нейтрофильные гранулоциты. Незернистые лейкоциты (агранулоциты) подразделяются на моноциты и лимфоциты, а последние — на Т-лимфоциты (тимоциты) и В-лимфоциты.

В организме форменные элементы крови находятся в определенных количественных соотношениях, которые принято называть формулой крови (гемограмма), а процентные соотношения различных видов лейкоцитов в периферической крови — лейкоцитарной формулой. У здорового человека последняя имеет следующий вид: эозинофилов 1,5%, базофилов 0,5 — 1%, нейтрофилов 50—60%, лимфоцитов 25—30%, моноцитов 5—8%.

В медицинской практике анализ крови имеет большое значение для характеристики состояния организма и диагностики ряда заболеваний.

**Мышечные ткани** (*textus musculares*; рис. 4, А и Б) подразделяются на гладкую (неисчерченную) и поперечнополосатую (исчерченную). Основным свойством этих тканей является способность к сокращению, что лежит в основе всех двигательных процессов в организме. Гладкая мышечная ткань входит в состав стенок внутренних органов (кишечник, матка, мочевого пузыря и т. д.), кровеносных сосудов и сокращается произвольно.

Сократительными элементами мышечных тканей являются миофибриллы. Гладкая мышечная ткань имеет клеточное строение и обладает сократительным аппаратом в виде гладких миофибрилл. Гладкие мышечные клетки — гладкие миоциты — объединяются в пучки, а последние — в мышечные пласты, которые формируют часть стенки полых внутренних органов.

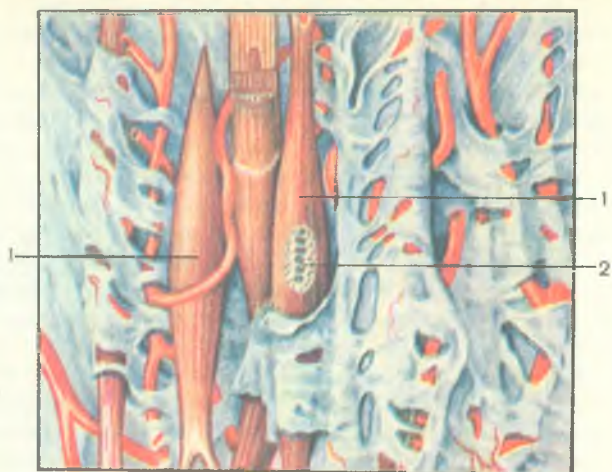Поперечнополосатая мышечная ткань образует скелетные мышцы. Структурной и функциональной единицей такой ткани является миосимпласт — поперечнополосатое мышечное волокно, представляющее собой удлиненный многоядерный симпласт. Миофибриллы в мышечных волокнах расположены упорядоченно и состоят из регулярно повторяющихся фрагментов (саркомеров) с разными оптическими и физико-химическими свойствами, что обуславливает поперечную исчерченность всего волокна.

Разновидностью мышечной ткани является сердечная поперечнополосатая мышечная ткань.

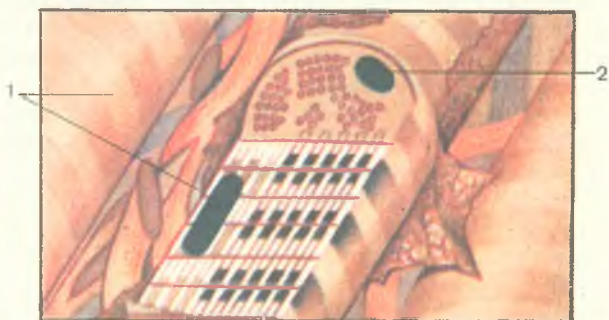
**Нервная ткань** (*textus nervosus*; рис. 4, В) является основным компонентом нервной системы, регулирующей и координирующей все процессы в человеческом организме и осуществляющей его взаимосвязь с окружающей средой. В состав нервной ткани входят два вида клеток: нейроны и глиоциты.

Нейроны выполняют функции возбуждения и проведения нервного импульса, а глиоциты — опорную, трофическую и защитную функции.

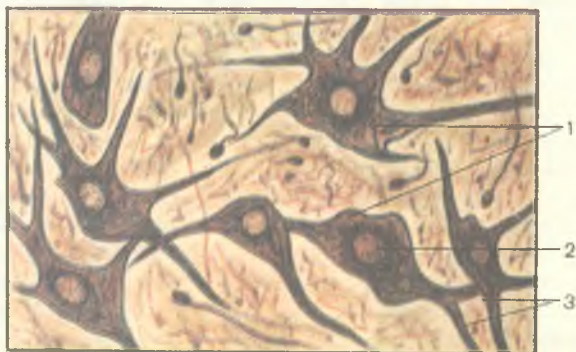
Тесно структурно и функционально взаимодействуя друг с другом, ткани образуют органы. Из последних формируются системы органов, которые обеспечивают адекватную реакцию организма на воздействие факторов окружающей среды.



а



б



в

**Рис. 4. Мышечная [А, Б] и нервная [В] ткани.**

А — гладкая мышечная ткань (*textus muscularis nonstriatus*); 1 — гладкий миоцит (*myocytus nonstriatus*); 2 — ядро. Б — поперечнополосатая скелетная мышечная ткань (*textus muscularis striatus skeletalis*); 1 — миофибриллы (*myofibrillae*); 2 — ядро. В — нервная ткань (*textus nervosus*); 1 — нервные клетки (*neurocyti*); 2 — ядра нервных клеток; 3 — отростки нервных клеток.

# КОСТИ И СОЕДИНЕНИЯ КОСТЕЙ

Скелетом человека называется комплекс костей и их соединений. Он составляет пассивную часть опорно-двигательного аппарата, активным элементов которого являются мышцы. Масса скелета в среднем у мужчин равна 10 кг, у женщин — 6,8 кг.

Функции скелета в организме важны и разнообразны. Прежде всего он служит защитой жизненно важным органам. Череп надежно защищает головной мозг, органы слуха, зрения, обоняния, начальные отделы пищеварительного и дыхательного аппаратов. В позвоночном канале содержится спинной мозг. Грудная клетка служит защитой для сердца, легких, вилочковой железы и крупных сосудов. В полости таза находятся мочевой пузырь, прямая кишка, а также матка, влагалище, трубы, яичники у женщин и предстательная железа у мужчин. Скелет выполняет также функцию опоры для мягких тканей и органов. Он определяет внешнюю форму сегментов тела и всего организма человека. Функция движения обеспечивается подвижно соединенными между собой костями, приводимыми в движение мышцами.

В настоящее время большое значение придается также биологическим функциям скелета: участию в минеральном обмене, кроветворении и роли костного мозга в иммунных процессах.

**Кость как орган.** Каждая из более чем 200 костей скелета является живым, активно функционирующим и непрерывно обновляющимся органом. Проникающие в кость кровеносные сосуды и нервы обеспечивают взаимодействие ее со всем организмом, участие в общем обмене веществ, выполнение функций и необходимую перестройку при росте, развитии и меняющихся условиях существования. Особенности внутреннего строения кости обусловлены ее компактным и губчатым веществом.

**Компактное вещество** (*substantia compacta*; см. рис. 23, 41) плотным слоем располагается по периферии кости. Основу его составляют костные пластинки. Часть из них формирует видимую при небольшом увеличении структурную единицу кости — остеон. В остеооне вокруг центрального канала (см. рис. 2, Б), содержащего кровеносные сосуды и нервы, коаксиально (одна снаружи другой) в несколько слоев располагаются цилиндрические костные пластинки. В целом остеон имеет вид цилиндрического тела, ориентированного соответственно действующим на кость нагрузкам. Пространства между остеоонами заняты вставочными пластинками. С поверхности кости остеоны и вставочные пластинки покрыты наружными окружающими пластинками, а изнутри — внутренними.

**Губчатое вещество** (*substantia spongiosa*; см. рис. 23, 41) находится под компактным, имеет пористую структуру, образо-

вано отдельными костными перекладинами, или трабекулами, основу микроскопического строения которых также составляют костные пластинки. Направление их хода строго соответствует ориентации и выраженности действующих на кость сил.

**Костный мозг** (*medulla ossium*) является составной частью кости как органа. Имеется два вида костного мозга — красный и желтый. Красный костный мозг (*medulla ossium rubra*) является важным органом кроветворения и костеобразования, насыщен кровеносными сосудами и кровяными элементами, которые и придают ему красный цвет. В петлях составляющей его ретикулярной ткани находятся кроветворные элементы (стволовые клетки), а также клетки, разрушающие кость (остеокласты) и образующие ее (остеобласты). По мере созревания клетки крови поступают в кровеносное русло и разносятся по всему организму. Желтый костный мозг (*medulla ossium flava*) представлен преимущественно жировыми клетками, придающими желтый цвет мозгу. У взрослого человека красный костный мозг локализуется в губчатом веществе кости, а желтый — в ее костномозговой полости.

**Надкостница, периост** (*periosteum*) — тонкая двухслойная соединительнотканная пластинка, покрывающая кость снаружи (за исключением суставных поверхностей). Во внутреннем (камбиальном) ее слое, состоящем из рыхлой волокнистой соединительной ткани, находятся костеобразующие клетки — остеобласты. Они участвуют в естественном росте кости в толщину и восстановлении ее целостности после переломов. Наружный слой надкостницы представлен плотными фиброзными волокнами. Надкостница богата кровеносными сосудами и нервами, которые по тонким костным канальцам проникают внутрь кости, кровоснабжая и иннервируя ее.

**Формы костей.** Различие условий функционирования, развития внутреннего строения обуславливает многообразие форм костей. С учетом внешней формы, структуры и характера развития кости подразделяют на трубчатые, губчатые, плоские и смешанные. Длинные (кости плеча, предплечья, бедра, голени) и короткие (кости пясти и плюсны, фаланги) **трубчатые кости** имеют вытянутую цилиндрическую среднюю часть, называемую диафизом (*diaphysis*), состоящую из компактного вещества. Внутри диафиза имеется костномозговая полость (*cavitas medullaris*) с желтым костным мозгом. На каждом конце диафиза длинных трубчатых костей находится эпифиз (*epiphysis*), заполненный губчатым веществом с красным костным мозгом. Между эпифизом и диафизом располагается метафиз (*metaphysis*).

**Губчатые кости** состоят из губчатого вещества, костномозговой полости не имеют; снаружи покрыты тонким слоем компактного вещества. Различают длинные губчатые кости (ребра, грудина) и короткие (позвонки, кости запястья и предплюсны). К губчатым костям относят и сесамовидные кости, располагающиеся около суставов в сухожилиях мышц.

**Плоские кости** состоят из губчатого вещества, покрытого снаружи компактным. Ведущим признаком при выделении этой группы явилась внешняя форма различных по происхождению костей: лопатка и тазовая кость развиваются из хряща, а плоские кости крыши черепа — из соединительной ткани. В **смешанных костях** выделяют различные по происхождению, внешней форме и функции части (кости основания черепа).

**Химический состав и физические свойства кости.** Высушенная кость на  $\frac{1}{3}$  состоит из органического и на  $\frac{2}{3}$  из неорганического вещества. Органическое вещество (белок оссеин) придает кости гибкость, эластичность, а неорганическое вещество (соли кальция) определяет ее твердость.

Кость очень прочна. Ее механические возможности значительно превышают те обычные нагрузки, которые испытывает человек в естественных условиях. Кость прочнее гранита, а эластичность ее на изгиб больше, чем у дуба.

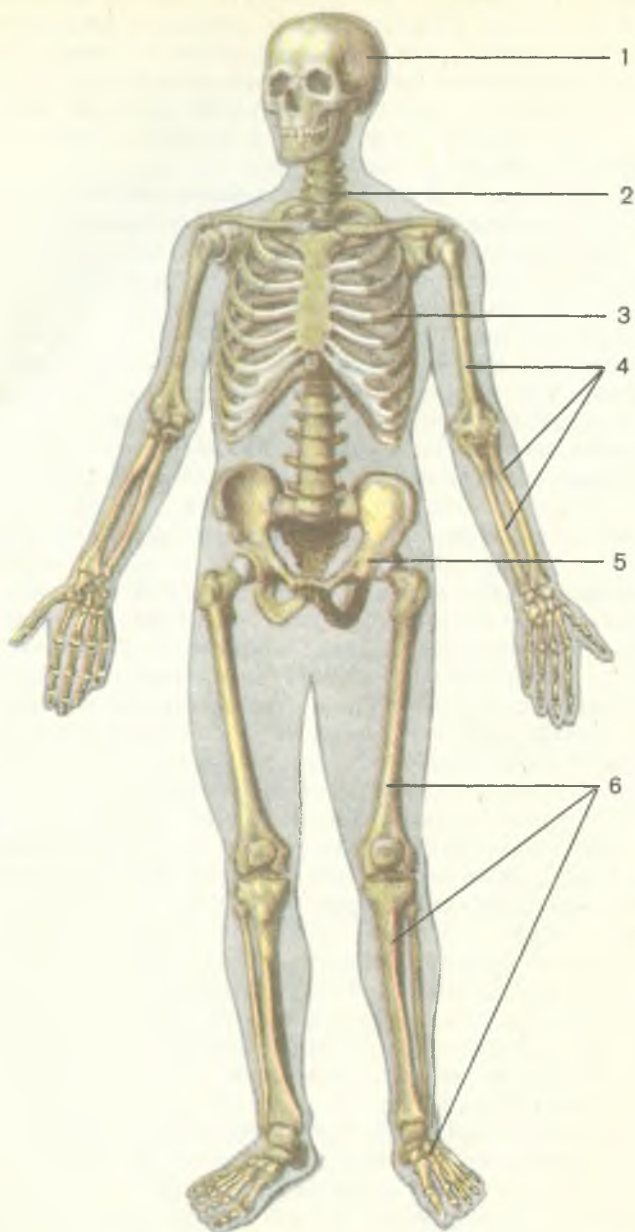
**Соединения костей.** При всей своей жесткости и прочности скелет обладает достаточной подвижностью. Это достигается за счет того, что скелет состоит из отдельных звеньев (отдельных костей), скрепленных друг с другом посредством разнообразных соединений.

Различают непрерывные соединения (фиброзные и хрящевые), полусуставы (симфизы) и прерывные соединения — синовиальные соединения (суставы). В каждом конкретном случае вид соединения строго соответствует выполняемой функции (характеру и объему движения). Кости черепа, например, соединены преимущественно фиброзными и хрящевыми соединениями, а кости конечностей — в основном посредством суставов.

Приступая к изучению суставов (см. рис. 13, 14, 21—28, 35—45, 59), прежде всего необходимо внимательно осмотреть суставные поверхности костей. Как отметил еще П. Ф. Лесгафт: «...зная геометрическую форму суставных поверхностей, мы можем сказать, какие движения возможны в данном суставе...» Следует выяснить, имеются ли элементы, дополняющие суставные поверхности (суставные губы, мениски и диски). Далее прослеживают ход суставной капсулы, ход и натяжение ее волокон, расслоение ее фиброзной и синовиальной мембран. Знакомство со связками, укрепляющими сустав и направляющими движения, поможет составить более полное представление о характере движений в изучаемом суставе.

После определения формы сустава сначала на скелете, а затем и на живом человеке познают характер и объем движений в нем. Знание механических условий, характера и объема движений в данном суставе поможет в диагностике суставных нарушений, вправлении вывихов и т. п.





**Рис. 5. Скелет.**

1 — череп (*cranium*); 2 — позвоночный столб (*columna vertebralis*); 3 — грудная клетка (*compages thoracis*); 4 — кости верхней конечности (*ossa membri superioris*); 5 — тазовая кость (*os coxae*); 6 — кости нижней конечности (*ossa membri inferioris*).

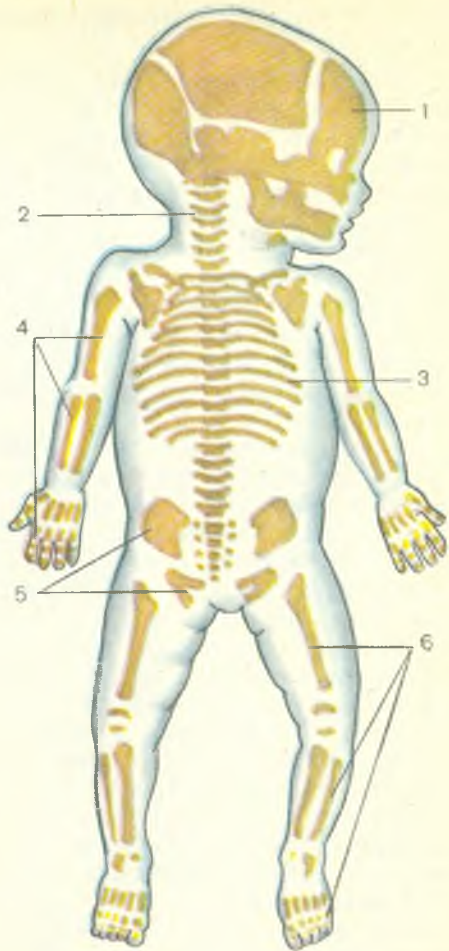
## СКЕЛЕТ

**Скелет** (*skeleton*; рис. 5) человека подразделяют на осевой скелет и добавочный. В состав более сложного осевого скелета входят череп, позвоночный столб и кости грудной клетки. Добавочный скелет представлен костями верхней и нижней конечностей.

Скелет новорожденного (рис. 6) во многом отличается от скелета взрослого человека. Позвоночный столб новорожденного состоит из позвонков, в которых заложены и заметно разрослись костные точки тел и дуг. Однако точки в телах и дугах еще не срослись и каждый позвонок пока не представляет собой единого целого. Пространства между позвонками, занятые межпозвоночными дисками, относительно больше, чем у взрослого человека.

Кости грудной клетки новорожденного также не закончили своего развития. Ребра продолжают окостеневать. Грудина состоит из отдельных не сросшихся костных точек, а мечевидный отросток ее еще весь хрящевой.

В длинных и коротких трубчатых костях конечностей новорожденного диафизы состоят из костной ткани. Кости пояса верхней конечности (лопатка и ключица) развились не полностью. Костные зачатки подвздошной, лобковой и седалищной костей не слились в одну тазовую кость. Большинство костей запястья и предплюсны еще хрящевые.



**Рис. 6. Скелет новорожденного.**

1 — череп (*cranium*); 2 — позвоночный столб (*columna vertebralis*); 3 — грудная клетка (*compages thoracis*); 4 — кости верхней конечности (*ossa membri superioris*); 5 — тазовые кости (*ossa coxae*); 6 — кости нижней конечности (*ossa membri inferioris*).

## ПОЗВОНОЧНЫЙ СТОЛБ

По своему развитию **позвоночный столб** (*columna vertebralis*; рис. 7) формируется вокруг спинного мозга, образуя для него костное вместилище. Помимо защиты спинного мозга, позвоночный столб выполняет в организме и другие важные функции: является опорой для органов и тканей туловища, поддерживает голову, участвует в образовании стенок грудной и брюшной полостей и таза.

Позвоночный столб состоит из 32—34 позвонков. Различают 7 шейных (*vertebrae cervicales*), 12 грудных (*vertebrae thoracicae*), 5 поясничных (*vertebrae lumbales*), 5 крестцовых (*vertebrae sacrales*), объединенных в одну кость—крестец (*os sacrum*), и 3—5 копчиковых позвонков (*vertebrae coccygeae*), образующих копчик.

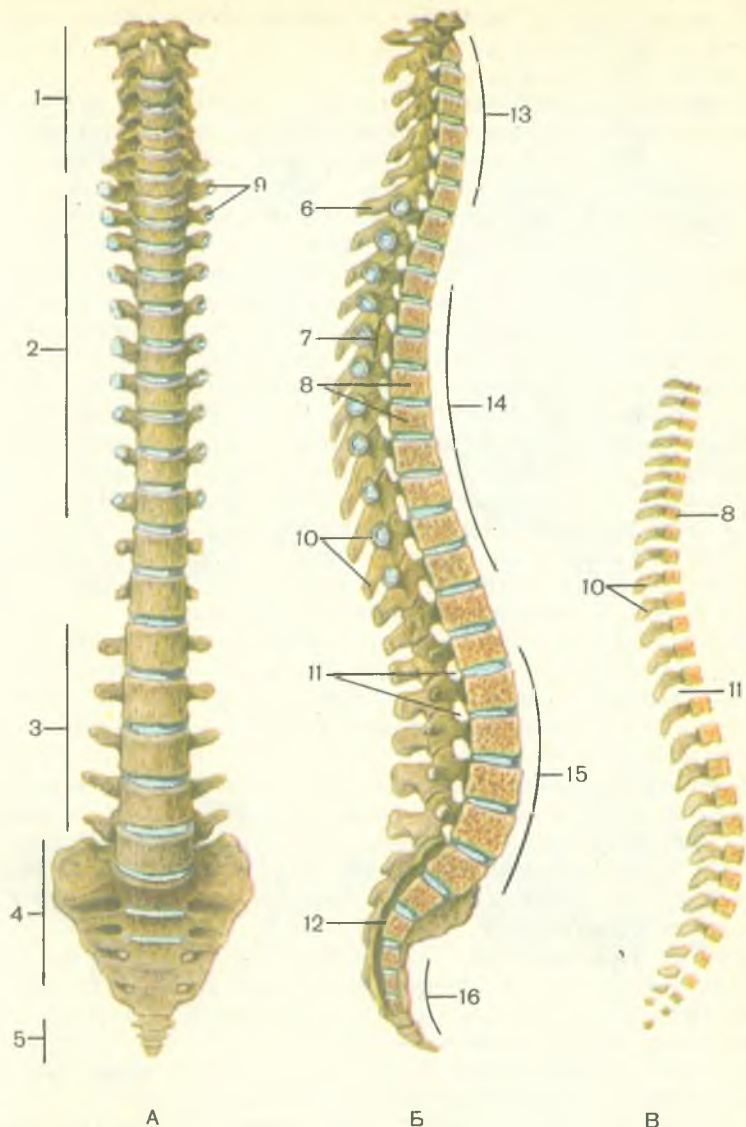
Если посмотреть на позвоночник спереди (см. рис. 7, А), то видно, что ширина его в различных отделах неодинакова. На границе нижних шейных и грудных позвонков, а также в области крестца позвоночник шире, чем в среднем грудном и шейном отделах. Можно отметить также, что масса позвонков увеличивается сверху вниз; это объясняется возрастающей нагрузкой со стороны вышележащих отделов.

Позвоночный столб человека на своем протяжении имеет несколько изгибов (см. рис. 7, Б). Кривизна, обращенная выпуклостью кпереди, называется лордозом (*lordosis*), а вогнутостью кпереди — кифозом (*kyphosis*). Различают шейный лордоз (*lordosis cervicalis*) и поясничный лордоз (*lordosis lumbalis*). Выделяют кифозы грудного отдела позвоночника — грудной кифоз (*kyphosis thoracalis*), крестца — крестцовый кифоз (*kyphosis sacralis*). Такое чередование лордозов и кифозов присуще позвоночному столбу человека, является его особенностью и связано с прямохождением и вертикальным положением тела. Вместе с межпозвоночными дисками лордозы и кифозы придают позвоночному столбу человека пружинистость и эластичность. На срединном распиле позвоночника хорошо видны: позвоночный канал (*canalis vertebralis*), межпозвоночные отверстия (*foramina intervertebralia*) и выступающий позвонок (*vertebra prominens*).

В позвоночном столбе новорожденного (см. рис. 7, В) хорошо выражен только грудной кифоз. Шейный лордоз появляется после того, как ребенок научится держать голову и сидеть. Поясничный лордоз начинает формироваться с появлением способности ходить и полностью выражен только к 6—7 годам.

## ПОЗВОНКИ

Позвонок (рис. 8) имеет тело и дугу, замыкающую позвоночное отверстие. На дуге находится 7 отростков: 2 верхних суставных, 2 нижних суставных, 2 поперечных и остистый. У основания



**Рис. 7. Позвоночный столб.**

А — вид спереди; Б — срединный распил; В — позвоночный столб новорожденного; 1 — шейные позвонки (*vertebrae cervicales*); 2 — грудные позвонки (*vertebrae thoracicae*); 3 — поясничные позвонки (*vertebrae lumbales*); 4 — крестцовые позвонки (крестец) (*vertebrae sacrales*); 5 — копчиковые позвонки (*vertebrae coccygeae*); 6 — выступающий позвонок (*vertebra prominens*); 7 — позвоночный канал (*canalis vertebralis*); 8 — тело позвонка (*corpus vertebrae*); 9 — поперечные отростки (*processus transversales*) позвонков; 10 — остистый отросток (*processus spinosus*); 11 — межпозвоночное отверстие (*foramen intervertebrale*); 12 — крестцовый канал (*canalis sacralis*); 13 — шейный лордоз (*lordosis cervicalis*); 14 — грудной кифоз (*kyphosis thoracalis*); 15 — поясничный лордоз (*lordosis lumbalis*); 16 — крестцовый кифоз (*kyphosis sacralis*).

дуги располагаются верхняя и нижняя позвоночные вырезки. Вырезки двух соседних позвонков образуют межпозвонковое отверстие.

**Шейные позвонки.** Отличительной особенностью шейных позвонков является наличие отверстия в поперечных отростках. Тела шейных позвонков небольшие, овальные, вытянуты в поперечном направлении. Позвоночное отверстие большое, треугольной формы. Поперечные отростки шейных позвонков состоят из двух частей: собственно поперечного отростка и реберного отростка, являющегося рудиментом ребра. У VI шейного позвонка реберный отросток наиболее развит, к нему тесно прилегает сонная артерия. При необходимости ее можно прижать к бугорку реберного отростка, который получил название сонного бугорка (*tuberculum caroticum*). Остистый отросток VII шейного позвонка длиннее, чем у остальных шейных позвонков. Он заметно выступает, и его можно прощупать через кожу; отсюда весь позвонок получил название выступающего (*vertebra prominens*; см. рис. 7, Б).

I шейный позвонок — атлант — тела не имеет. Две его латеральные массы соединены передней и задней дугами. На латеральных массах сверху находятся верхние суставные поверхности (для соединения с черепом), а снизу — нижние суставные поверхности (для соединения со II шейным позвонком).

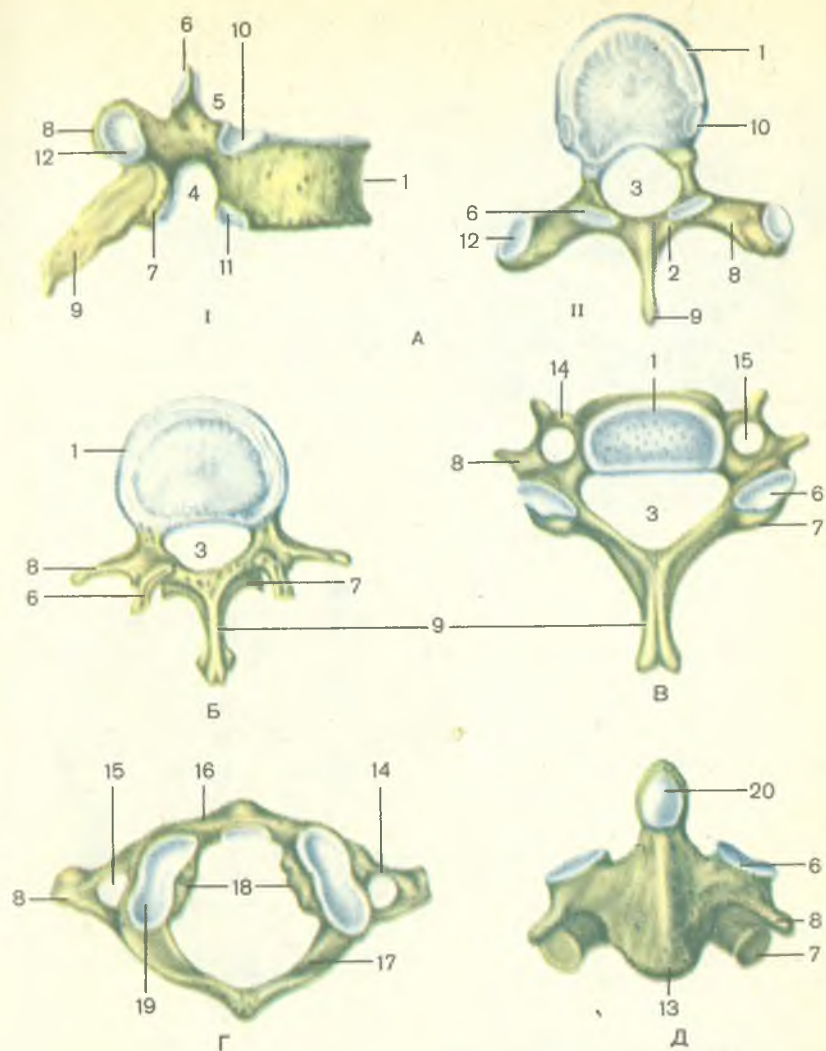
II шейный позвонок — осевой — отличается от других позвонков тем, что на его теле имеется массивный отросток — зуб. По своему происхождению зуб является частью тела I шейного позвонка. Зуб служит осью, вокруг которой происходит вращение головы вместе с атлантом.

**Грудные позвонки.** Характерный признак грудного позвонка — наличие верхней и нижней реберных ямок на боковых поверхностях тела. К ним присоединяется головка ребра. Реберная ямка имеется и на поперечном отростке (для соединения с бугорком ребра). Тела грудных позвонков больше, чем шейных, позвоночное отверстие круглое.

**Поясничные позвонки.** Тело поясничного позвонка очень массивное, бобовидное. Позвоночное отверстие относительно невелико, овальное. Остистые отростки направлены горизонтально, промежутки между ними велики.

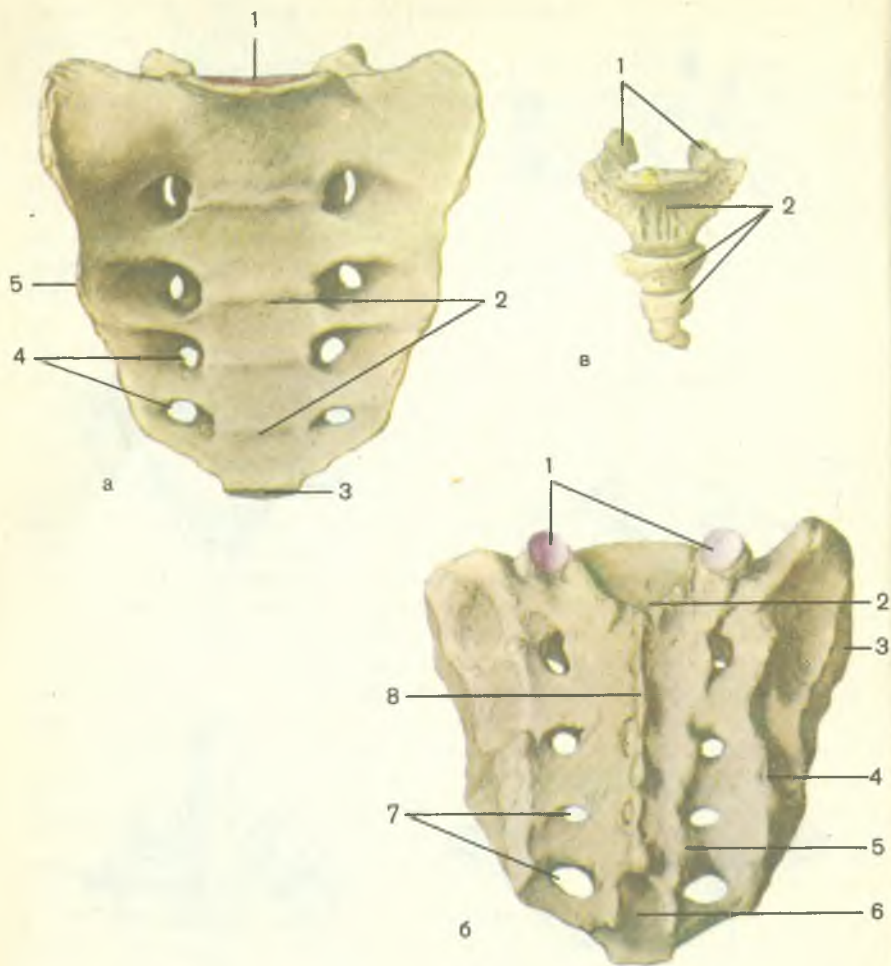
**Крестец** (*os sacrum*; рис. 9, а и б). У детей и подростков крестцовые позвонки существуют раздельно. В возрасте 17—25 лет они срастаются и образуют одну кость — крестец. Он имеет форму треугольника: кверху обращено основание, книзу — верхушка. В образовании полости малого таза принимает участие его передняя вогнутая тазовая поверхность (*facies pelvica*). На ней видны следы сращения тел крестцовых позвонков — поперечные линии. На концах каждой из четырех линий находится пара передних крестцовых отверстий. Сбоку от тазовых отверстий лежат латеральные части — это сросшиеся поперечные отростки и рудименты ребер крестцовых позвонков.

Дорсальная поверхность (*facies dorsalis*) выпуклая, неровная.



**Рис. 8. Позвонки.**

А — грудной позвонок (*vertebra thoracica*): I — вид сбоку; II — вид сверху. Б — поясничный позвонок (*vertebra lumbalis*). В — шейный позвонок (*vertebra cervicalis*). Г — I шейный позвонок — атлант (*atlas*). Д — II шейный позвонок — осевой позвонок (*axis*); 1 — тело позвонка (*corpus vertebrae*); 2 — дуга позвонка (*arcus vertebrae*); 3 — позвоночное отверстие (*foramen vertebrale*); 4 — нижняя позвоночная вырезка (*incisura vertebralis inferior*); 5 — верхняя позвоночная вырезка (*incisura vertebralis superior*); 6 — верхний суставной отросток (*processus articularis superior*); 7 — нижний суставной отросток (*processus articularis inferior*); 8 — поперечный отросток (*processus transversus*); 9 — остистые отростки (*processus spinosus*); 10 — верхняя реберная ямка (*fovea costalis superior*); 11 — нижняя реберная ямка (*fovea costalis inferior*); 12 — реберная ямка поперечного отростка (*fovea costalis processus transversus*); 13 — тело II шейного позвонка (*corpus vertebrae II*); 14 — реберный отросток (*processus costalis*); 15 — отверстие поперечного отростка (*foramen processus transversus*); 16 — передняя дуга (*arcus anterior*) атланта; 17 — задняя дуга (*arcus posterior*) атланта; 18 — латеральные массы (*massae laterales*) атланта; 19 — верхняя суставная ямка атланта (*fovea articularis superior*); 20 — зуб осевого позвонка (*dens axis*).



**Рис. 9. Крестец [а, б] и копчик [в].**

А — вид спереди: 1 — основание крестца (*basis ossis sacri*); 2 — поперечные линии (*lineae transversae*); 3 — верхушка крестца (*apex ossis sacri*); 4 — передние крестцовые отверстия (*foramina sacralia anteriora*); 5 — латеральная часть (*pars lateralis*). Б — вид сзади: 1 — крестцовые рога (*cornua sacralia*); 2 — крестцовый канал (*canalis sacralis*); 3 — ушковидная поверхность (*facies auricularis*); 4 — латеральный крестцовый гребень (*crista sacralis lateralis*); 5 — промежуточный крестцовый гребень (*crista sacralis intermedia*); 6 — крестцовая щель (*hiatus sacralis*); 7 — задние крестцовые отверстия (*foramina sacralia dorsalia*); 8 — срединный крестцовый гребень (*crista sacralis mediana*). В — копчик: 1 — копчиковые рога (*cornua coccygea*); 2 — копчиковые позвонки I—IV (*vertebrae coccygeae I—IV*).

В центре ее вертикально проходит срединный крестцовый гребень — след слияния остистых отростков крестцовых позвонков. Латеральнее расположен парный промежуточный крестцовый гребень, образовавшийся от сращения суставных отростков крестцовых позвонков. Сверху этот гребень заканчивается обычными верхними суставными отростками I крестцового позвонка, а снизу — видоизмененными нижними суставными отростками V крестцового позвонка, называемыми крестцовыми рогами (*cornua sacralia*). Последние ограничивают собой выход крестцового канала — крестцовую щель (*hiatus sacralis*). Хорошо заметны 4 пары задних крестцовых отверстий. Латеральнее них находится парный латеральный крестцовый гребень, представляющий собой сросшиеся поперечные отростки крестцовых позвонков. В верхних отделах боковой поверхности латеральных частей крестца располагается суставная ушковидная поверхность для сочленения с тазовыми костями. Внутри крестца проходит крестцовый канал.

Со стороны основания крестец сочленяется с V поясничным позвонком, а со стороны верхушки — с копчиком.

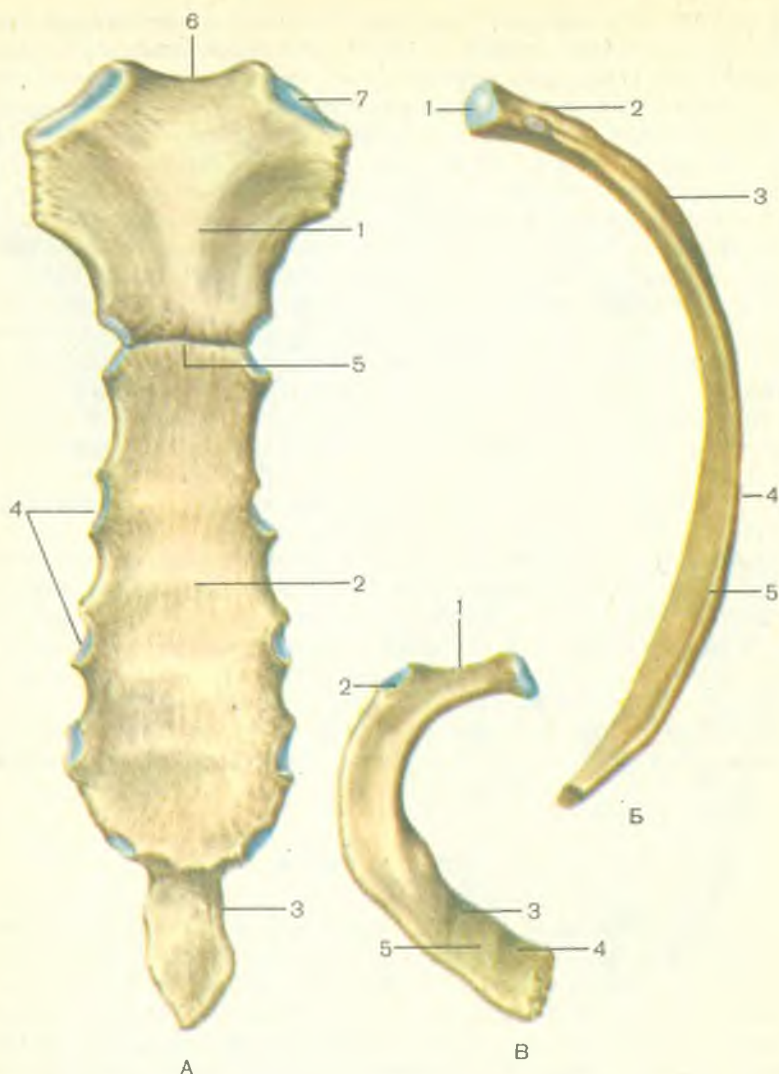
**Копчик** (*os coccygis*; рис. 9, в). Копчик представляет собой рудимент хвостового скелета животных. У человека окостеневает поздно и состоит из 3—5 недоразвитых позвонков. Первый (I) копчиковый позвонок сверху имеет видоизмененные верхние суставные отростки, называемые копчиковыми рогами. Они соединяются с крестцовыми рогами. На теле I копчикового позвонка в стороны идут выросты — рудименты поперечных отростков. Остальные копчиковые позвонки имеют форму овальных костных тел.

## ГРУДИНА И РЕБРА

**Грудина** (*sternum*; рис. 10, А). Грудина — это длинная плоская губчатая кость, состоящая из 3 частей: рукоятки, тела и мечевидного отростка. Рукоятка составляет верхний отдел грудины, на верхнем ее крае расположены 3 вырезки: непарная яремная и парные ключичные, которые служат для сочленения с грудинными концами ключиц. На боковой поверхности рукоятки видны еще две вырезки — для I и II ребер. Рукоятка, соединяясь с телом, образует направленный кпереди угол грудины. В этом месте к грудине прикрепляется II ребро. Тело грудины длинное, плоское, книзу расширяющееся. На боковых краях имеет вырезки для прикрепления хрящевых частей II—VII пар ребер. Мечевидный отросток — это наиболее изменчивая по форме часть грудины. Как правило, он имеет форму треугольника, но может быть раздвоен книзу или иметь в центре отверстие. К 30 годам (иногда позже) части грудины срастаются в одну кость.

**Ребра** (*costae*; рис. 10, Б и В). Каждое ребро имеет костную и хрящевую части.





**Рис. 10. Грудина и ребра.**

А — грудина (sternum): 1 — рукоятка грудины (manubrium sterni); 2 — тело грудины (corpus sterni); 3 — мечевидный отросток (processus xiphoideus); 4 — реберные вырезки (incisurae costales); 5 — угол грудины (angulus sterni); 6 — яремная вырезка (incisura jugularis); 7 — ключичная вырезка (incisura clavicularis). Б — VIII ребро (вид изнутри): 1 — суставная поверхность головки ребра (facies articularis capitis costae); 2 — шейка ребра (collum costae); 3 — угол ребра (angulus costae); 4 — тело ребра (corpus costae); 5 — борозда ребра (sulcus costae). В — I ребро (вид сверху): 1 — шейка ребра (collum costae); 2 — бугорок ребра (tuberculum costae); 3 — борозда подключичной артерии (sulcus a. subclaviae); 4 — борозда подключичной вены (sulcus v. subclaviae); 5 — бугорок передней лестничной мышцы (tuberculum m. scaleni anterioris).

Костная часть ребра (*os costale*) — длинная спиралеобразно изогнутая кость, в которой различают головку, шейку и тело. Головка ребра находится на заднем его конце. Она несет на себе суставную поверхность для сочленения с реберными ямками двух смежных позвонков. Головка переходит в шейку ребра. Между шейкой и телом виден бугорок ребра с суставной поверхностью для сочленения с поперечным отростком позвонка. (Поскольку XI и XII ребра не сочленяются с поперечными отростками соответствующих позвонков, суставной поверхности на их бугорках нет.) Тело ребра длинное, плоское, изогнутое. На нем различают верхний и нижний края, а также наружную и внутреннюю поверхности. На внутренней поверхности ребра по его нижнему краю проходит борозда ребра, в которой располагаются межреберные сосуды и нервы. Длина тела нарастает до VII—VIII ребра, а затем постепенно уменьшается. У 10 верхних ребер тело непосредственно за бугорком образует изгиб — угол ребра.

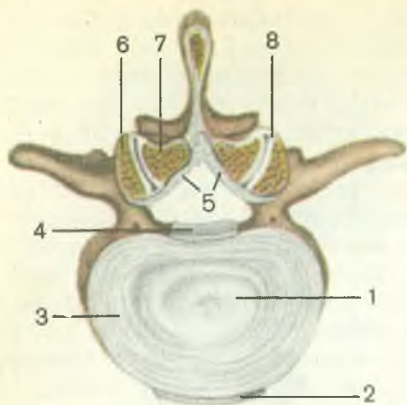
Первое (I) ребро в отличие от остальных имеет верхнюю и нижнюю поверхности, а также наружный и внутренний края. На верхней поверхности у переднего конца I ребра заметен бугорок передней лестничной мышцы. Впереди бугорка находится борозда подключичной вены, а сзади — борозда подключичной артерии.

### Соединения позвонков

Тела позвонков соединяются между собой фиброзно-хрящевыми межпозвоночными дисками, в центре которых находится студенистое ядро, окруженное фиброзным кольцом (рис. 11, 12). Спереди по телам позвонков, начиная от затылочной кости и до крестца, проходит передняя продольная связка; по задней поверхности тел позвонков, от II шейного позвонка до крестца, идет задняя продольная связка. Дуги смежных позвонков соединяются между собой желтой связкой (рис. 13). Между отростками позвонков можно видеть как фиброзные, так и синовиальные типы соединений.

Нижние суставные отростки вышележащего позвонка и верхние суставные отростки нижележащего позвонка, соединяясь суставными поверхностями, образуют дугоотростчатый сустав. Капсула его прикрепляется по краю суставных поверхностей. По форме сустав плоский, в нем возможны скользящие движения небольшой амплитуды. Эти движения, суммируясь, обеспечивают позвоночнику в целом значительную подвижность. Пространства между остистыми отростками заняты межостистыми связками, которые над верхушками остистых отростков образуют надостистую связку. Поперечные отростки соединяются между собой межпоперечными связками (см. рис. 12).

Жизненная необходимость в высокой подвижности головы способствовала формированию между черепом, I и II шейными позвонками комплекса прочных и подвижных соединений. Между

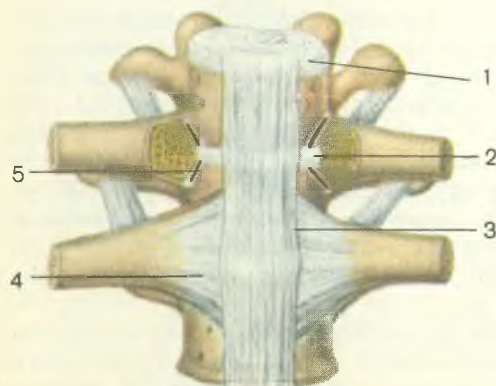


**Рис. 11. Межпозвоночные соединения.**

1 — студенистое ядро (*nucleus pulposus*); 2 — передняя продольная связка (*lig. longitudoinale anterius*); 3 — фиброзное кольцо (*annulus fibrosus*); 4 — задняя продольная связка (*lig. longitudoinale posterius*); 5 — желтая связка (*lig. flavum*); 6 — верхний суставной отросток нижележащего позвонка (*processus articularis superior*); 7 — нижний суставной отросток вышележащего позвонка (*processus articularis inferior*); 8 — дугоотростчатый сустав (*articulatio zygapophysialis*).

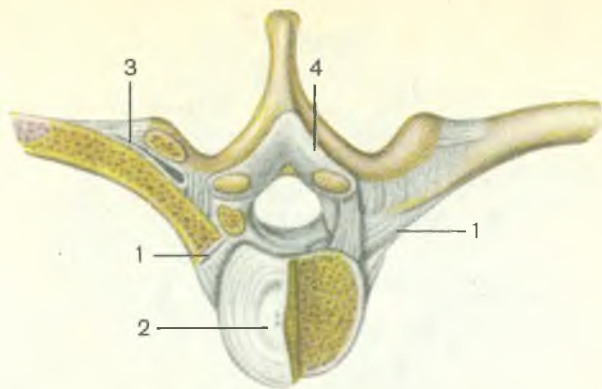
мышелками затылочной кости и латеральными массами атланта образуется парный атлантозатылочный сустав (рис. 14). Капсула его прикрепляется по краю суставных поверхностей. По форме сустав эллипсовидный. Движения происходят по двум осям: вокруг фронтальной оси — наклоны головы вперед и назад; вокруг сагиттальной оси — наклоны головы в стороны. Между дугами атланта и затылочной костью проходят передняя и задняя атлантозатылочные мембраны.

Соединения между I и II шейными позвонками представлены срединным (непарным) и латеральным (парным) атлантоосевыми суставами. Срединный атлантоосевой сустав образован ямкой зуба передней дуги атланта и зубом осевого позвонка. Суставная капсула прикрепляется по краю суставных поверхностей. По форме сустав цилиндрический, по функции — вращательный. Ось движения проходит вертикально через зуб осевого позвонка. Латеральный атлантоосевой (парный) сустав расположен между нижними суставными ямками латеральных масс



**Рис. 12. Соединения ребер с позвонками; вид спереди.**

1 — межпозвоночный диск (*discus intervertebralis*); 2 — внутрисуставная связка головки ребра (*lig. capitae costae intraarticulare*); 3 — передняя продольная связка (*lig. longitudoinale anterius*); 4 — лучистая связка головки ребра (*lig. capitae costae radiatum*); 5 — сустав головки ребра (*articulatio capitae costae*).



**Рис. 13. Соединения ребер с позвонками; вид сверху.**

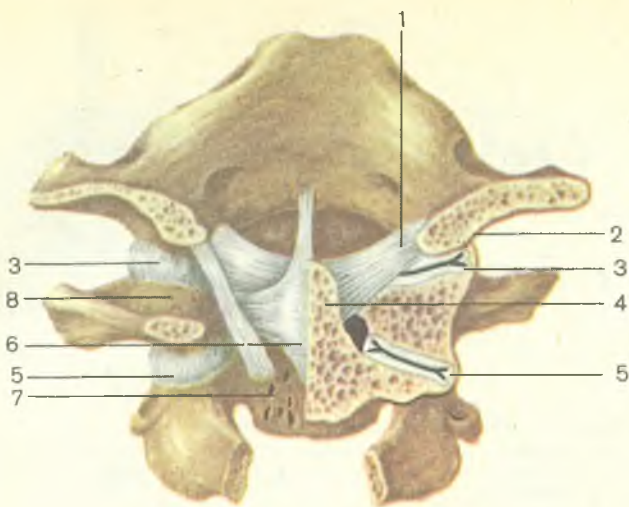
1 — сустав головки ребра (*articulatio capitis costae*); 2 — межпозвоночный диск (*discus intervertebralis*); 3 — реберно-поперечный сустав (*articulatio costotransversaria*); 4 — желтая связка (*lig. flavum*).

атланта и верхними сочленовными поверхностями осевого позвонка (см. рис. 14). Суставная капсула прикрепляется по краю суставных поверхностей. Обширная капсула обеспечивает значительную подвижность сустава. По форме латеральный атлантоосевой сустав плоский. В целом во всех трех атлантоосевых суставах возможно движение вокруг одной оси, проходящей вертикально через зуб осевого позвонка (повороты головы в стороны). Суставы между затылочной костью, I и II шейными позвонками подкрепляются крыловидными связками, крестообразной связкой атланта и связкой верхушки зуба осевого позвонка.

Соединения позвонков с ребрами представлены суставами головок ребер, реберно-поперечными суставами и связками (см. рис. 12, 13). Сустав головки ребра образован двумя реберными ямками (полуямками) двух смежных грудных позвонков и головкой ребра. Головки I, II и XII ребер соединяются с полной ямкой на теле соответствующего позвонка. Сустав подкреплен внутрисуставной связкой головки ребра (у I, II и XII ребер ее нет) и лучистой связкой головки ребра, расположенной снаружи.

Сустав бугорка ребра, или реберно-поперечный сустав, образован реберной ямкой поперечного отростка и суставной поверхностью бугорка ребра (у XI и XII ребер этот сустав отсутствует). Сустав укреплен прочными связками. Пространство между шейкой ребра и поперечным отростком заполняет реберно-поперечная связка. Сверху сустава проходит верхняя реберно-поперечная связка, а латерально — латеральная реберно-поперечная связка.

Сустав головки ребра и реберно-поперечный сустав анатомически разобщены, но движения в них происходят одновременно, поэтому функционально они представляют единый комбинированный сустав. По форме он цилиндрический, вращение ребра осу-



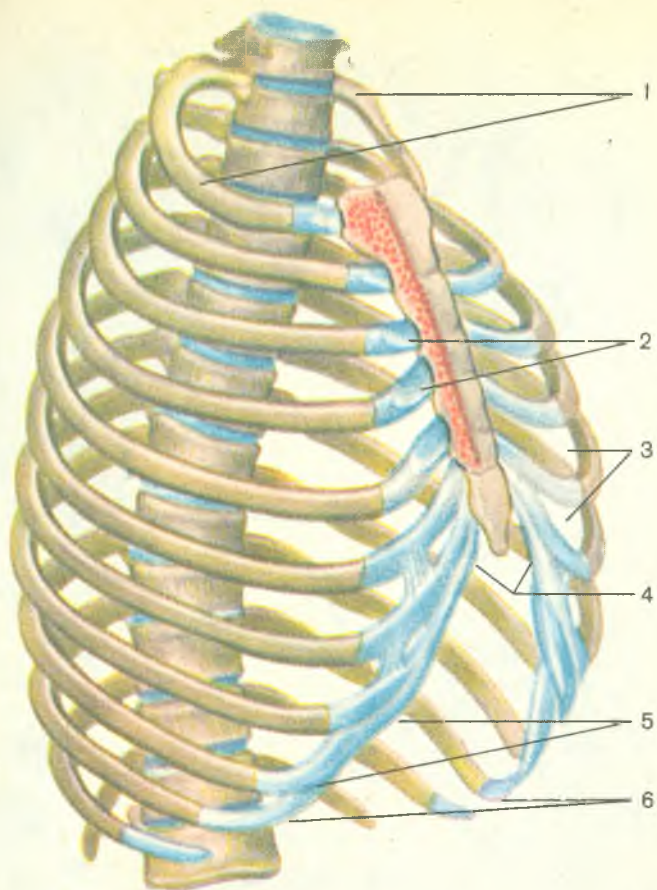
**Рис. 14. Соединения между затылочной костью, I и II шейными позвонками.**

1 — крыловидные связки (*ligg. alaria*); 2 — затылочный мыщелок (*condylus occipitalis*); 3 — атлантозатылочный сустав (*articulatio atlanto-occipitalis*); 4 — зуб осевого позвонка (*dens axis*); 5 — латеральный атлантоосевой сустав (*articulatio atlanto-axialis lateralis*); 6 — крестообразная связка атланта (*lig. cruciforme atlantis*); 7 — тело осевого позвонка (*corpus axis*); 8 — боковая масса атланта (*massa lateralis*).

ществляется вокруг одной оси, проходящей вдоль его шейки. При этих вращательных движениях передние концы ребер вместе с грудиной совершают экскурсии вверх и вниз. Когда передние концы ребер поднимаются вместе с грудиной, вместимость грудной клетки увеличивается (вдох) и, наоборот, уменьшается при опускании передних концов ребер (выдох).

Хрящевые части семи верхних пар ребер присоединяются непосредственно к грудины (рис. 15). При этом I ребро (иногда VI и VII) соединяется с грудиной посредством хряща (синхондроз). Грудно-реберные суставы подкреплены лучистыми грудино-реберными связками, идущими от реберного хряща к поверхностям грудины. Хрящи VIII, IX и X ребер присоединяются к хрящу вышележащего ребра, образуя межхрящевые суставы.

**Грудная клетка в целом** (*compages thoracis, thorax*) образована грудными позвонками, ребрами и грудиной. Верхняя апертура ее ограничена сзади I грудным позвонком, с боков — I ребром и спереди — рукояткой грудины. Нижняя апертура грудной клетки значительно шире. Границу ее составляют XII грудной позвонок, XII и XI ребра, реберная дуга и мечевидный отросток. Реберные дуги и мечевидный отросток образуют подгрудинный угол. Хорошо видны межреберные промежутки, а внутри грудной клетки, по бокам от позвоночника, — легочные борозды. Задняя и боковые стенки грудной клетки значительно длиннее, чем передняя. У жи-

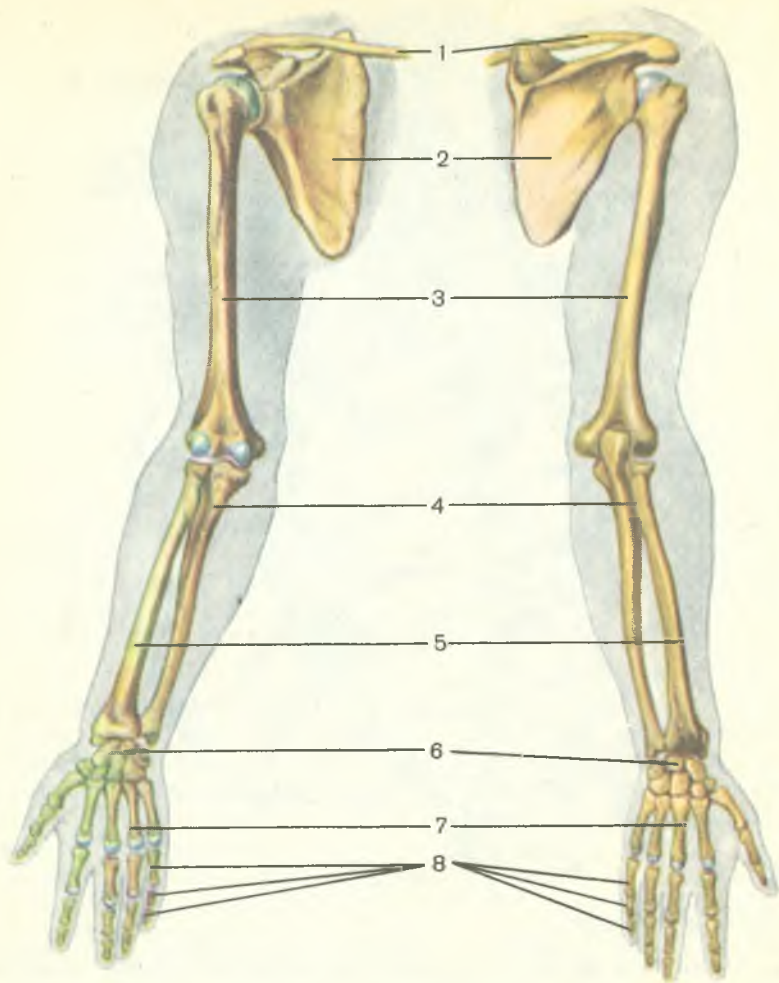


**Рис. 15. Грудная клетка.**

1 — верхняя апертура грудной клетки (*apertura thoracis superior*); 2 — грудино-реберные суставы (*articulationes sternocostales*); 3 — межреберье (*spatium intercostale*); 4 — подгрудинный угол (*angulus infrasternalis*); 5 — реберная дуга (*arcus costalis*); 6 — нижняя апертура грудной клетки (*apertura thoracis inferior*).

вого человека костные стенки грудной клетки дополняются мышцами: нижняя апертура закрыта диафрагмой, а межреберные промежутки — одноименными мышцами. Внутри грудной клетки, в грудной полости, расположены сердце, легкие, вилочковая железа, крупные сосуды и нервы.

Форма грудной клетки имеет половые и возрастные отличия. У мужчин она книзу расширяющаяся, конусовидная, имеет большие размеры. Грудная клетка женщин меньшего размера, яйцеобразная: сверху узкая, в средней части широкая и книзу вновь сужающаяся. У новорожденных грудная клетка несколько сдавлена с боков и вытянута кпереди.



А

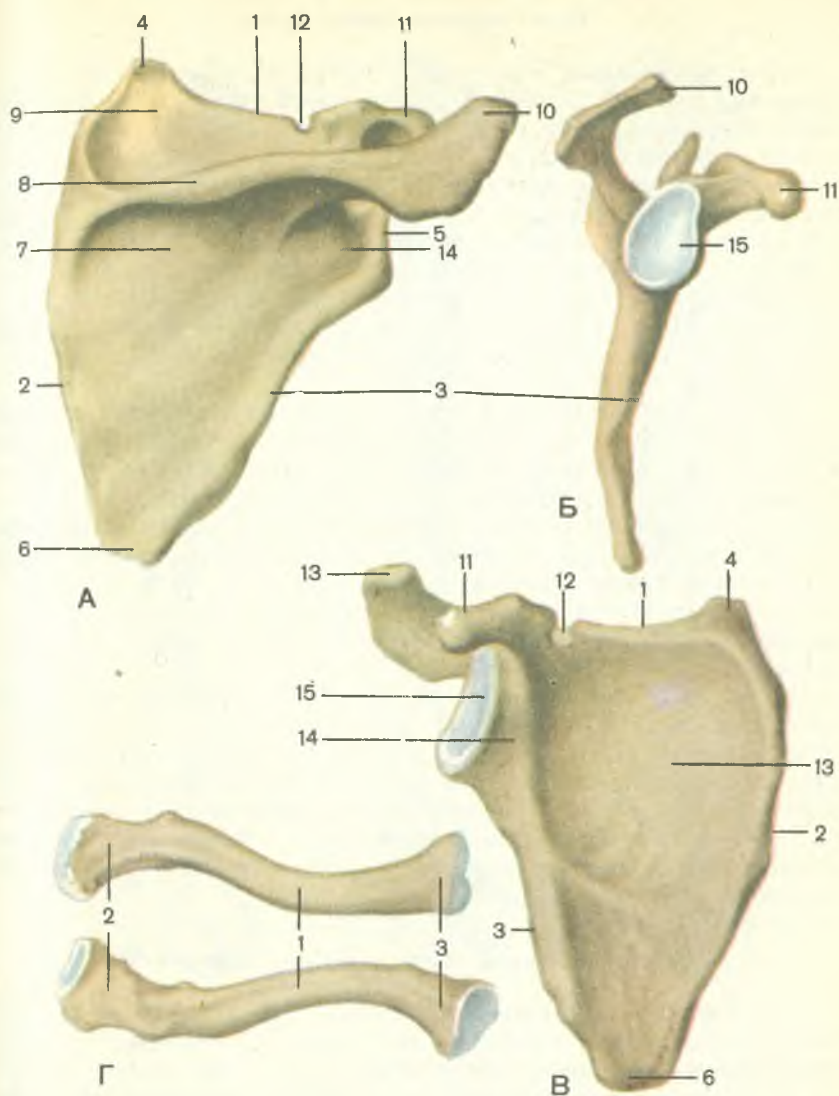
Б

**Рис. 16. Скелет верхней конечности, правой.**

А — вид спереди; Б — вид сзади; 1 — ключица (clavicula); 2 — лопатка (scapula); 3 — плечевая кость (humerus); 4 — локтевая кость (ulna); 5 — лучевая кость (radius); 6 — кости запястья (ossa carpi); 7 — пястные кости (ossa metacarpi); 8 — кости пальцев (ossa digitorum).

### **КОСТИ ВЕРХНЕЙ КОНЕЧНОСТИ**

Кости верхней конечности подразделяют на пояс верхней конечности (*singulum membri superioris*), состоящий из лопатки и ключицы, и скелет свободной части верхней конечности (*pars libera membri superioris*), в который входят плечевая кость, кости предплечья (лучевая и локтевая), кости запястья, пястные кости и кости пальцев (фаланги) (рис. 16).



**Рис. 17. Лопатка (А, Б, В) и ключица (Г), правые.**

А — вид сзади; Б — вид справа; В — вид спереди; 1 — верхний край (*margo superior*); 2 — медиальный край (*margo medialis*); 3 — латеральный край (*margo lateralis*); 4 — верхний угол (*angulus superior*); 5 — латеральный угол (*angulus lateralis*); 6 — нижний угол (*angulus inferior*); 7 — подостная ямка (*fossa infraspinata*); 8 — ость лопатки (*spina scapulae*); 9 — надостная ямка (*fossa supraspinata*); 10 — акромион (*acromion*); 11 — клювовидный отросток (*processus coracoideus*); 12 — вырезка лопатки (*incisura scapulae*); 13 — подлопаточная ямка (*fossa subscapularis*); 14 — шейка лопатки (*collum scapulae*); 15 — суставная впадина (*cavitas glenoidalis*). Г — ключица (вид спереди, снизу): 1 — тело ключицы (*corpus claviculae*); 2 — акромиальный конец (*extremitas acromialis*); 3 — грудинный конец (*extremitas sternalis*).



## Пояс верхней конечности

**Лопатка** (*scapula*; рис. 17) — плоская треугольная кость. Выделяют нижний, верхний и латеральный углы, из которых последний заканчивается овальной неглубокой суставной впадиной для сочленения с плечевой костью. Непосредственно за суставной впадиной находится шейка лопатки. Вертикально стоящий медиальный край обращен к позвоночному столбу; верхний край содержит вырезку лопатки; латеральный край наиболее массивный, расположен косо, обращен к подкрыльцовой ямке. Передняя вогнутая поверхность лопатки прилежит к задней поверхности грудной клетки на уровне II—VII ребер и образует подлопаточную ямку (*fossa subscapularis*), к которой прикрепляется одноименная мышца.

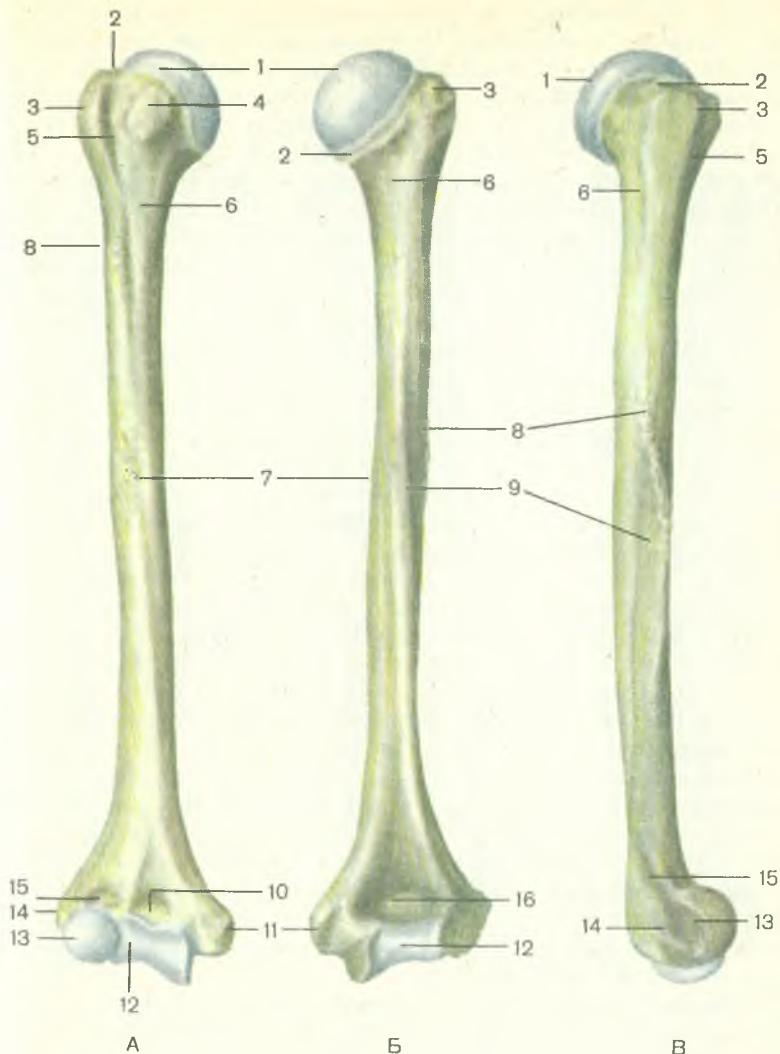
На задней поверхности лопатки имеется высокий, идущий почти параллельно верхнему краю гребень — ость лопатки (*spina scapulae*). Эта ость делит заднюю поверхность на две неравные по размерам ямки: меньшую верхнюю — надостную и большую нижнюю — подостную. В них располагаются одноименные мышцы. Латерально ость лопатки переходит в широкий, нависающий над плечевым суставом отросток — акромион.

В области латерального угла кпереди отходит изогнутый клювовидный отросток, который вместе с акромионом и связками защищает плечевой сустав сверху.

**Ключица** (*clavicula*; см. рис. 17, Г) — длинная трубчатая изогнутая кость. В ключице выделяют два конца — грудинный и акромиальный. Тело ключицы S-образно изогнуто. В области грудинного конца выпуклость на теле направлена вперед, а у акромиального конца — кзади. Верхняя поверхность тела гладкая, на нижней отмечаются шероховатости — места прикрепления связок, соединяющих ключицу с I ребром и клювовидным отростком.

## Скелет свободной части верхней конечности

**Плечевая кость** (*humerus*; рис. 18). Это длинная трубчатая кость, имеет тело — диафиз и два конца — эпифизы. Верхний (проксимальный) эпифиз представляет собой шаровидное образование — это головка плечевой кости, посредством которой плечевая кость сочленяется с суставной впадиной лопатки, образуя плечевой сустав. Головка отделяется от остальной кости узким перехватом — анатомической шейкой. За анатомической шейкой располагаются два бугорка: малый бугорок направлен кпереди, а большой бугорок ориентирован в латеральную сторону. Между бугорками лежит межбугорковая борозда. К бугоркам прикрепляются мышцы, а в борозде проходит сухожилие длинной головки двуглавой мышцы плеча. Ниже бугорков видно широкое пологое сужение — хирургическая шейка, названная так потому, что в этом месте чаще наблюдаются переломы плечевой кости.



**Рис. 18. Плечевая кость, правая.**

А — вид спереди; Б — вид сзади; В — вид справа; 1 — головка плечевой кости (caput humeri); 2 — анатомическая шейка (collum anatomicum); 3 — большой бугорок (tuberculum majus); 4 — малый бугорок (tuberculum minus); 5 — межбугорковая борозда (sulcus intertubercularis); 6 — хирургическая шейка (collum chirurgicum); 7 — тело плечевой кости (corpus humeri); 8 — дельтовидная бугристость (tuberositas deltoidea); 9 — борозда лучевого нерва (sulcus n. radialis); 10 — венечная ямка (fossa coronoidea); 11 — медиальный надмыщелок (epicondylus medialis); 12 — блок плечевой кости (trochlea humeri); 13 — головка мыщелка плечевой кости (capitulum humeri); 14 — латеральный надмыщелок (epicondylus lateralis); 15 — лучевая ямка (fossa radialis); 16 — ямка локтевого отростка (fossa olecrani).

Тело плечевой кости в верхних отделах по форме цилиндрическое, а книзу становится трехгранным. Выше середины тела плечевой кости с латеральной стороны заметна шероховатость, называемая дельтовидной бугристостью, — место прикрепления одноименной мышцы. Вокруг тела, сверху вниз, сначала по медиальной, затем по задней и латеральной сторонам спускается широкая пологая спиральная борозда — борозда лучевого нерва.

Нижний (дистальный) эпифиз плечевой кости широкий, уплощен в переднезаднем направлении. Его медиальная суставная поверхность цилиндрической формы — блок плечевой кости — служит для сочленения с локтевой костью. Выше блока на передней поверхности плечевой кости находится венечная ямка, а на задней поверхности — ямка локтевого отростка. Латеральная суставная поверхность — головка мыщелка плечевой кости — шаровидная, сочленяется с суставной поверхностью головки лучевой кости. Над головкой мыщелка плечевой кости находится лучевая ямка. По обоим краям нижнего эпифиза, выше суставных поверхностей, располагаются медиальный и латеральный надмыщелки. Они служат для прикрепления мышц предплечья.

**Кости предплечья.** Локтевая (*ulna*) и лучевая (*radius*) кости длинные, трубчатые, трехгранные (рис. 19). Верхние (проксимальные) и нижние (дистальные) эпифизы их соприкасаются, а диафизы изогнуты в противоположные стороны таким образом, что между ними образуется межкостное пространство предплечья.

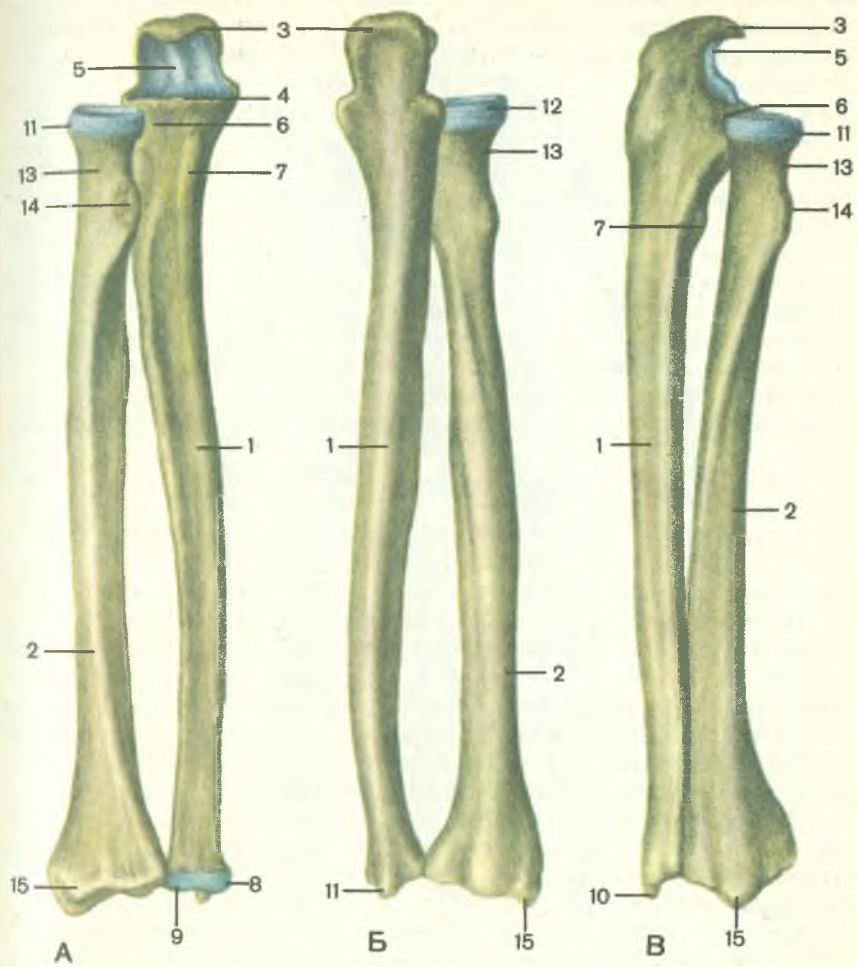
Верхний (проксимальный) эпифиз локтевой кости массивный, несет на себе блоковидную вырезку, покрытую суставным хрящом. Сверху вырезка ограничена локтевым отростком, а снизу — венечным. С латеральной стороны на проксимальном эпифизе имеется лучевая вырезка с суставной поверхностью для сочленения с головкой лучевой кости. На передней поверхности ниже венечного отростка видны бугристость локтевой кости.

Дистальный эпифиз представлен головкой с суставной окружностью для сочленения с лучевой костью. В заднемедиальном отделе дистальный эпифиз заканчивается шиловидным отростком локтевой кости.

Проксимальный эпифиз лучевой кости узкий, представлен головкой с суставной окружностью. Ниже эпифиза хорошо заметна шейка лучевой кости, а под ней — выступающая бугристость для прикрепления двуглавой мышцы плеча. Диафиз лучевой кости, как и локтевой, трехгранный и переходит в массивный дистальный эпифиз, с латеральной стороны которого отходит шиловидный отросток. С медиальной стороны на дистальном эпифизе имеется локтевая вырезка с суставной поверхностью для сочленения с локтевой костью. Нижняя поверхность дистального эпифиза лучевой кости сочленяется с костями запястья.

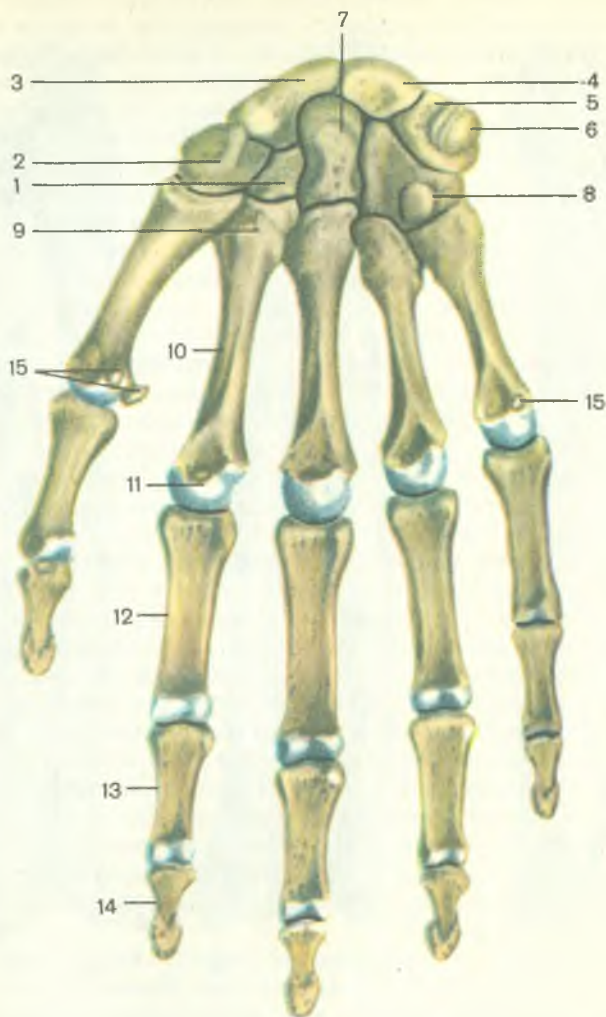
**Кости кисти.** Кости кисти подразделяются на кости запястья, пясти и кости пальцев (фаланги) (рис. 20).

**Кости запястья** (*ossa carpi*) короткие, неправильной формы, располагаются в два ряда. Проксимальный ряд составляет ладье-



**Рис. 19. Кости предплечья, правого.**

А — вид спереди; Б — вид сзади; В — вид справа; 1 — тело локтевой кости (*corpus ulnae*); 2 — тело лучевой кости (*corpus radii*); 3 — локтевой отросток (*olecranon*); 4 — венечный отросток (*processus coronoideus*); 5 — блоковидная вырезка (*incisura trochlearis*); 6 — лучевая вырезка (*incisura radialis*); 7 — бугристость локтевой кости (*tuberositas ulnae*); 8 — головка локтевой кости (*caput ulnae*); 9 — суставная окружность (*circumferentia articularis*); 10 — шиловидный отросток (*processus styloideus*); 11 — головка лучевой кости (*caput radii*); 12 — суставная окружность (*circumferentia articularis*); 13 — шейка лучевой кости (*collum radii*); 14 — бугристость лучевой кости (*tuberositas radii*); 15 — шиловидный отросток (*processus styloideus*).



**Рис. 20. Кости кисти, правой; ладонная поверхность.**

1 — трапецевидная кость (*os trapezoidum*); 2 — кость-трапеция (*os trapezium*); 3 — ладьевидная кость (*os scaphoideum*); 4 — полулунная кость (*os linatum*); 5 — трехгранная кость (*os triquetrum*); 6 — гороховидная кость (*os pisiforme*); 7 — головчатая кость (*os capitatum*); 8 — крючковидная кость (*os hamatum*); 9 — основание пястной кости (*basis metacarpalis*); 10 — тело пястной кости (*corpus metacarpalis*); 11 — головка пястной кости (*caput metacarpalis*); 12 — проксимальная фаланга (*phalanx proximalis*); 13 — средняя фаланга (*phalanx media*); 14 — дистальная фаланга (*phalanx distalis*); 15 — сесамовидные кости (*ossa sesamoidea*).

видная, полулунная, трехгранная и гороховидная кости, а дистальный ряд — кость-трапеция, трапецевидная, головчатая и крючковидная кости. Все кости запястья лежат в одной плоскости, но плоскость эта изогнута в виде желоба: вогнутость на ладонной стороне, а выпуклость на тыльной. Три кости проксимального ряда: ладьевидная, полулунная и трехгранная — образуют эллипсоидную выпуклость, которая сочленяется с дистальным эпифизом лучевой кости. Все кости дистального ряда запястья соединяются изломанной линией суставов с пястными костями.

*Кости пясти (ossa metacarpi)* относятся к трубчатым, имеют основание, тело и головку. Основания их соединяются с дистальным рядом костей запястья, а головка — с основаниями фаланг. Пястные кости изогнуты по длине: вогнутость их обращена к ладонной стороне кисти, а выпуклость — к тыльной. Первая (I) пястная кость самая короткая и широкая, а II — самая длинная.

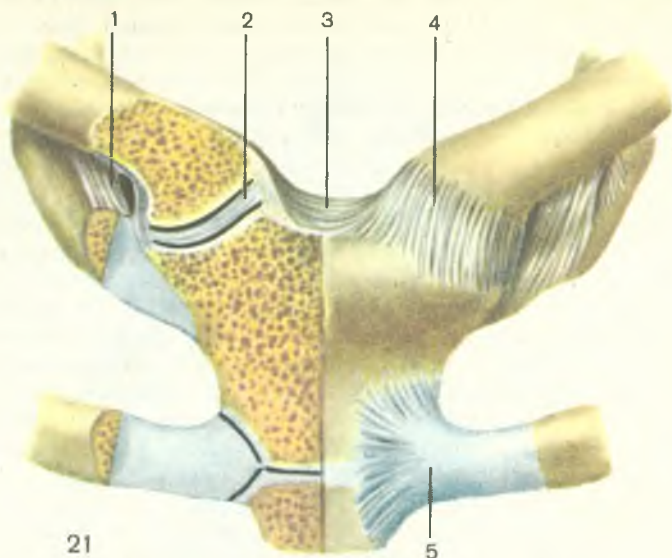
*Фаланги (phalanges)*. В скелете I пальца имеются две фаланги, а в остальных — по три. Различают проксимальную, среднюю и дистальную фаланги, а в каждой фаланге — тело, основание и головку.

### Соединения пояса верхней конечности

**Грудино-ключичный сустав (*articulatio sternoclavicularis*; рис. 21).** Функциональное биомеханическое значение этого сустава велико; он является единственным суставом, соединяющим скелет верхней конечности со скелетом туловища. Сочленяются ключичная вырезка на рукоятке грудины и грудинный конец ключицы. Внутри сустава имеется хрящевой суставной диск, который разделяет полость сустава и устраняет инконгруэнтность (несоответствие по форме) суставных поверхностей ключицы и грудины. Довольно мощная суставная капсула укрепляется передней и задней грудино-ключичными, а также реберно-ключичной и межключичной связками. Форма суставных поверхностей на грудине и ключице приближается к седловидной. Кроме того, суставной диск несколько увеличивает объем движений. В целом в грудино-ключичном суставе движения происходят вокруг трех осей: сагиттальной — поднимание и опускание плечевого пояса; вертикальной — движение плечевого пояса вперед и назад; фронтальной — вращение ключицы вокруг ее оси, при этом также смещаются весь плечевой пояс и верхняя конечность.

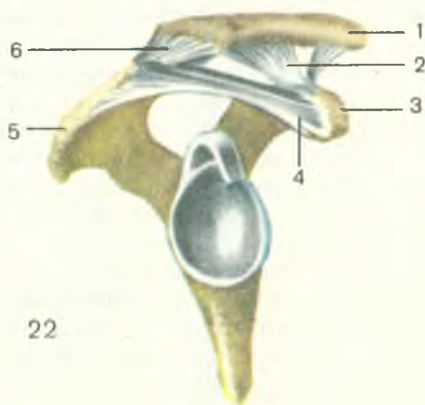
**Акромиально-ключичный сустав (*articulatio acromioclavicularis*; рис. 22).** Этот сустав образован суставными поверхностями на акромиальном конце ключицы и акромионе лопатки. По форме сустав плоский, объем движений незначителен. Сустав укрепляется акромиально-ключичной связкой и мощной клювовидно-ключичной связкой.

Лопатка имеет свои собственные связки. Между акромионом и клювовидным отростком широкой лентой натянута клювовидно-



21

5



22

**Рис. 21. Соединение ключицы с грудной.**

1 — реберно-ключичная связка (*lig. costoclaviculare*); 2 — суставной диск (*discus articularis*); 3 — межключичная связка (*lig. interclaviculare*); 4 — суставная капсула (*capsula articularis*); 5 — лучистые грудино-реберные связки (*ligg. sternocostalia radiata*).

**Рис. 22. Соединение ключицы с лопаткой.**

1 — ключица (*clavicula*); 2 — клювовидно-ключичная связка (*lig. coracoclaviculare*); 3 — клювовидный отросток (*processus coracoideus*); 4 — клювовидно-акромиальная связка (*lig. coracoacromiale*); 5 — акромион (*acromion*); 6 — суставная капсула (*capsula articularis*).

акромиальная связка. Она защищает плечевой сустав сверху. Через вырезку лопатки перекидывается короткая верхняя поперечная связка лопатки, превращающая вырезку в отверстие.

### Соединения костей свободной части верхней конечности

**Плечевой сустав (*articulatio humeri*; рис. 23, 24).** Сустав образован головкой плечевой кости и суставной впадиной лопатки. Последняя дополняется суставной губой, идущей вокруг суставной впадины. Капсула сустава тонкая, свободная, на лопатке прикрепляется по краю суставной губы, а на плечевой кости — вдоль анатомической шейки. Укрепляющая сустав клювовидно-плечевая связка идет от основания клювовидного отростка и вплетается в волокна капсулы. Сустав шаровидный, очень подвижный. Вокруг сагиттальной оси производятся отведение и приведение плеча, вокруг фронтальной — сгибание и разгибание, вокруг вертикальной — вращение плеча внутрь и наружу. Возможно круговое движение.

**Локтевой сустав (*articulatio cubiti*; рис. 25, 26).** Это сложное сочленение между плечевой костью и проксимальными концами лучевой и локтевой костей, объединенное общей капсулой и состоящее из трех отдельных суставов: плечелоктевого, плечелучевого и проксимального лучелоктевого.

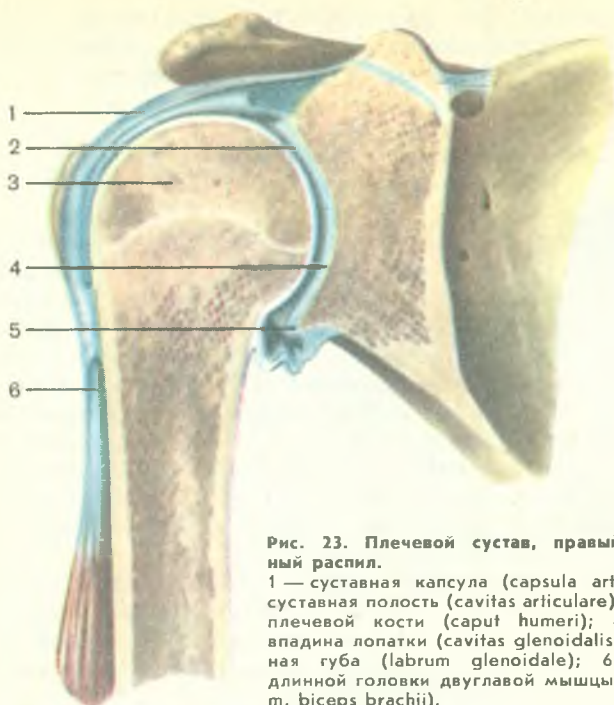
Плечелоктевой сустав образован блоком плечевой и блоковидной вырезкой локтевой костей, блоковидный; плечелучевой сустав образован головкой мыщелка плечевой кости и головкой лучевой кости, шаровидный; в проксимальном лучелоктевом суставе сочленяются суставная окружность головки лучевой кости и лучевая вырезка локтевой кости, этот сустав цилиндрический вращательный.

Общая капсула прикрепляется на плечевой кости впереди — выше венечной и лучевой ямок, сзади почти доходит до верхнего края локтевой ямки, а с боков проходит ниже надмыщелков. На локтевой кости капсула прикрепляется по краю суставных поверхностей, а на лучевой — по ее шейке. Сустав укреплен лучевой и локтевой коллатеральными связками, идущими от надмыщелковой плечевой кости к локтевой, и кольцевой связкой лучевой кости, охватывающей шейку лучевой кости и прикрепляющейся к локтевой кости.

Движение в локтевом суставе происходит вокруг фронтальной оси — сгибание и разгибание предплечья. Вокруг вертикальной оси вращается лучевая кость, а вместе с ней и вся кисть. Положение, когда при опущенных руках ладонь направлена кпереди, называется супинацией (*supinatio*); обратное состояние (ладонь направлена кзади) — пронацией (*pronatio*).

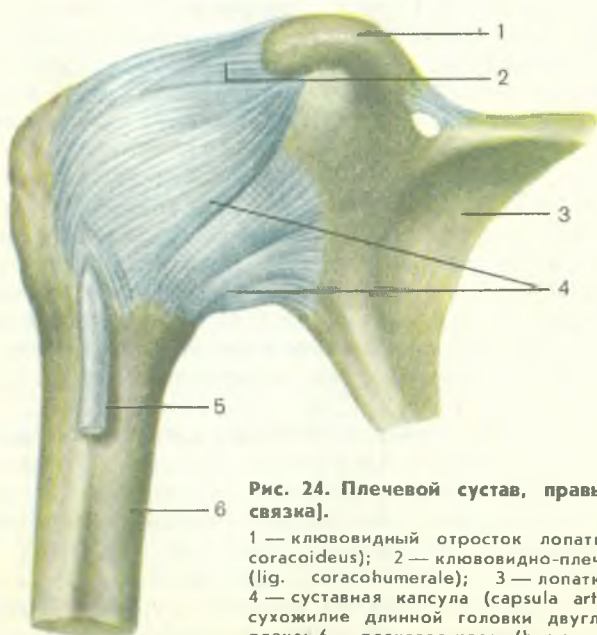
Пространство между диафизами лучевой и локтевой костей занято прочной фиброзной межкостной перепонкой предплечья.





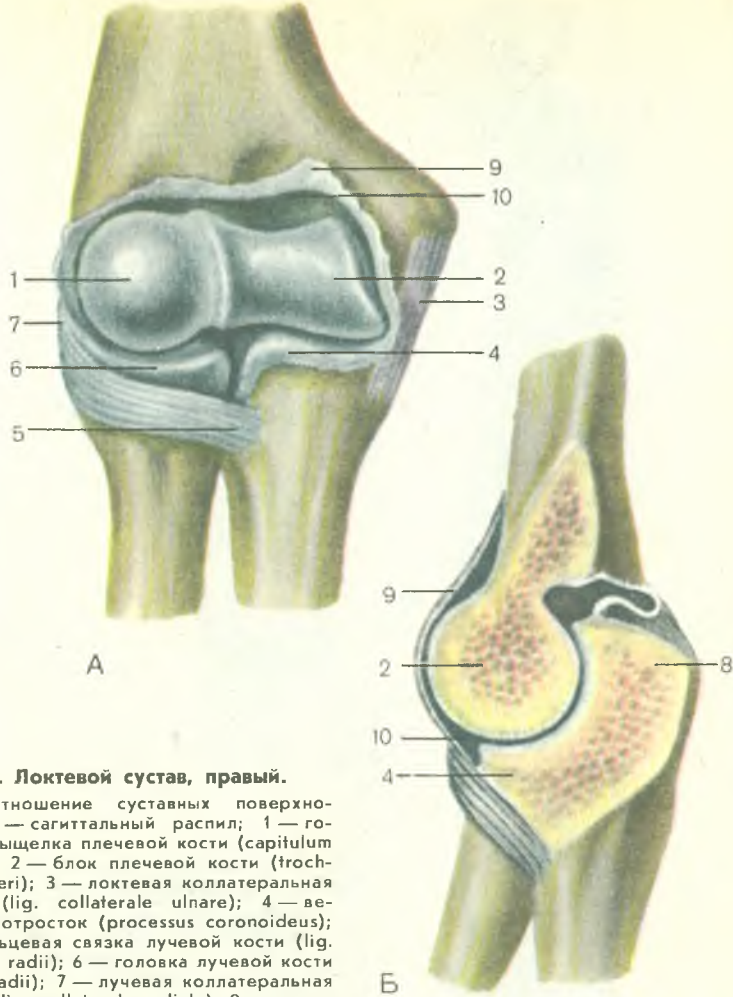
**Рис. 23. Плечевой сустав, правый; фронтальный распил.**

1 — суставная капсула (*capsula articularis*); 2 — суставная полость (*cavitas articularis*); 3 — головка плечевой кости (*caput humeri*); 4 — суставная впадина лопатки (*cavitas glenoidalis*); 5 — суставная губа (*labrum glenoidale*); 6 — сухожилие длинной головки двуглавой мышцы плеча (*tendo m. biceps brachii*).



**Рис. 24. Плечевой сустав, правый [капсула, связка].**

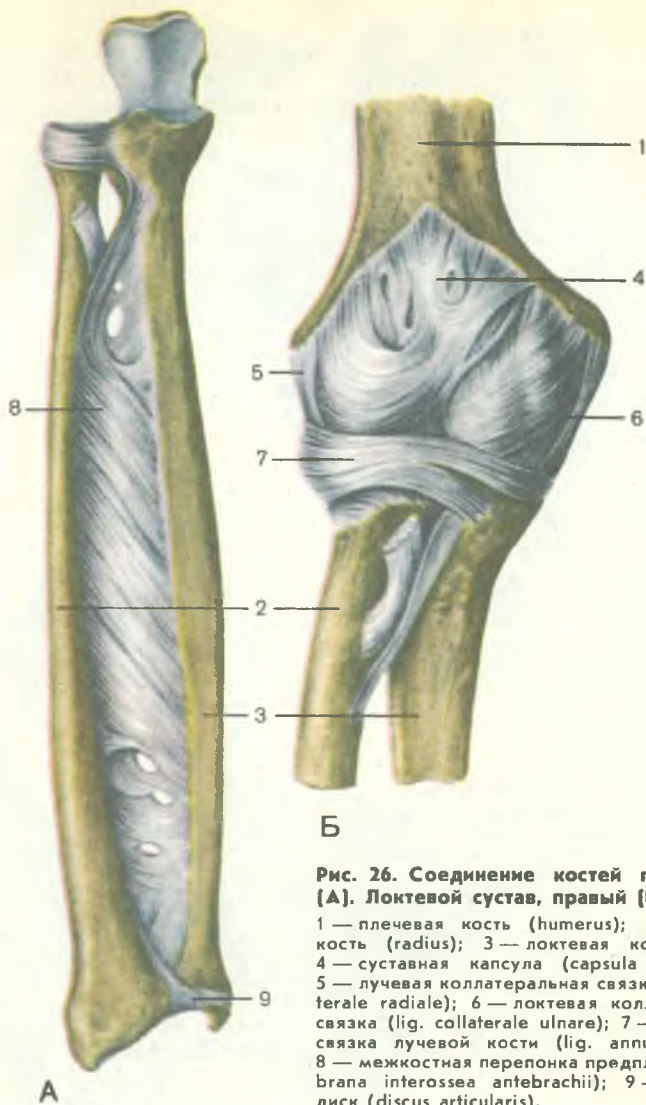
1 — клювовидный отросток лопатки (*processus coracoideus*); 2 — клювовидно-плечевая связка (*lig. coracohumerale*); 3 — лопатка (*scapula*); 4 — суставная капсула (*capsula articularis*); 5 — сухожилие длинной головки двуглавой мышцы плеча; 6 — плечевая кость (*humerus*).



**Рис. 25. Локтевой сустав, правый.**

А — соотношение суставных поверхностей; Б — сагиттальный распил; 1 — головка мыщелка плечевой кости (*capitulum humeri*); 2 — блок плечевой кости (*trochlea humeri*); 3 — локтевая коллатеральная связка (*lig. collaterale ulnare*); 4 — венечный отросток (*processus coronoideus*); 5 — кольцевая связка лучевой кости (*lig. annulare radii*); 6 — головка лучевой кости (*caput radii*); 7 — лучевая коллатеральная связка (*lig. collaterale radiale*); 8 — локтевой отросток (*olecranon*); 9 — суставная капсула (*capsula articularis*); 10 — суставная полость (*cavitas articularis*).

**Дистальный лучелоктевой сустав (*articulatio radio-ulnaris distalis*; рис. 27).** Сустав образован суставной окружностью головки локтевой кости, локтевой вырезкой лучевой кости и хрящевым суставным диском. Последний имеет форму треугольника, основанием прикрепляется к локтевой вырезке, а вершиной — к шиловидному отростку головки локтевой кости. Локтевая вырезка лучевой кости и суставной диск вместе образуют суставную ямку для головки локтевой кости. Сустав цилиндрический вращательный, с одной вертикальной осью, вокруг которой происходят супинация и пронация кисти.

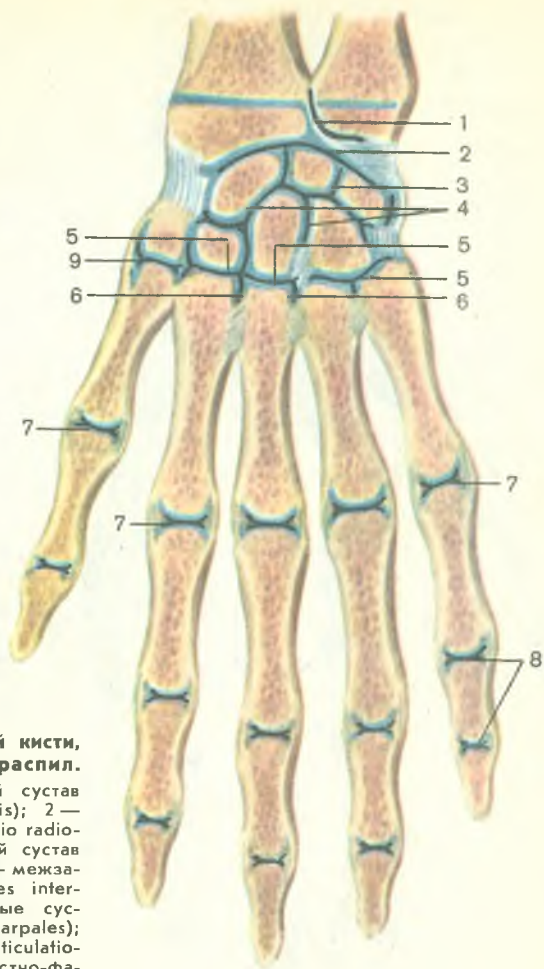


Б

**Рис. 26. Соединение костей предплечья [А]. Локтевой сустав, правый [Б].**

1 — плечевая кость (humerus); 2 — лучевая кость (radius); 3 — локтевая кость (ulna); 4 — суставная капсула (capsula articularis); 5 — лучевая коллатеральная связка (lig. collaterale radiale); 6 — локтевая коллатеральная связка (lig. collaterale ulnare); 7 — кольцевая связка лучевой кости (lig. anulare radii); 8 — межкостная перепонка предплечья (membrana interossea antebrachii); 9 — суставной диск (discus articularis).

**Лучезапястный сустав (*articulatio radiocarpea*; см. рис. 27).** Этот сустав соединяет кости предплечья с кистью. Суставную ямку в нем образуют запястная суставная поверхность лучевой кости и дистальная поверхность суставного диска. Суставной головкой служат кости проксимального ряда запястья: ладьевидная, полулунная и трехгранная. Суставная капсула укреплена лучевой и локтевой коллатеральными связками, а также связками, соединяющими на ладонной и тыльной сторонах отдель-

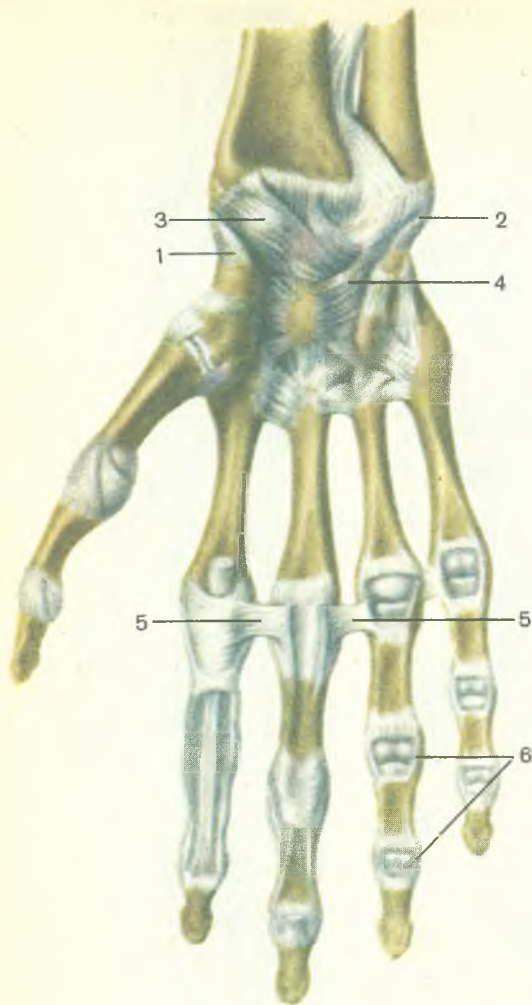


**Рис. 27. Соединения костей кисти, правой; фронтальный распил.**

1 — дистальный лучелоктевой сустав (*articulatio radio-ulnaris distalis*); 2 — лучезапястный сустав (*articulatio radiocarpalis*); 3 — среднезапястный сустав (*articulatio mediocarpalis*); 4 — межзапястные суставы (*articulationes intercarpales*); 5 — запястно-пястные суставы (*articulationes carpometarpales*); 6 — межпястные суставы (*articulationes intermetarpales*); 7 — пястно-фаланговые суставы (*articulationes metacarpophalangeales*); 8 — межфаланговые суставы кисти (*articulationes interphalangeales manus*); 9 — запястно-пястный сустав большого пальца кисти (*articulatio carpometarpalis pollicis*).

ные кости запястья (рис. 28). Сустав эллипсоидный. Вокруг фронтальной оси происходят сгибание и разгибание кисти, вокруг сагиттальной оси — приведение (движение в сторону локтевой кости) и отведение (движение в сторону лучевой кости) кисти.

**Среднезапястный сустав (*articulatio mediocarpalis*; см. рис. 27, 28).** Расположен сустав между проксимальным (за исключением гороховидной) и дистальным рядами костей запястья. Суставная щель идет S-образно. Укреплен теми же связками, что и лучезапястный. Функционально среднезапястный сустав



**Рис. 28. Соединения костей кисти, правой; правая ладонная поверхность.**

1 — лучевая коллатеральная связка запястья (*lig. collaterale carpi radiale*); 2 — локтевая коллатеральная связка запястья (*lig. collaterale carpi ulnare*); 3 — ладонная лучезапястная связка (*lig. radiocarpale palmare*); 4 — лучистая связка запястья (*lig. carpi radiatum*); 5 — глубокая поперечная пястная связка (*lig. metacarpeum transversum profundum*); 6 — коллатеральные связки (*ligg. collateralia*).

объединяется с лучезапястным суставом, увеличивая объем движений, которые происходят вокруг тех же осей.

**Запястно-пястные суставы (*articulationes carpometacarpales*;** см. рис. 27, 28). В суставе кости дистального ряда запястья соединяются с основаниями пяти пястных костей. Линия сустава идет в поперечном направлении. Капсула укрепляется ладонными и тыльными запястно-пястными связками. По форме эти суставы (за исключением сочленения I пальца) плоские, с незначительным объемом движений. Запястно-пястный сустав I пальца (между трапецевидной костью и I пястной) седловидный, очень подвижный. При движении вокруг его осей большой палец может приближаться к указательному или отводиться от него, а также противопоставляться мизинцу.

**Межпястные суставы** (*articulationes intermetacarpales*; см. рис. 27). Суставы образованы боковыми суставными поверхностями оснований II—V пястных костей. Укрепляются тыльными и ладонными пястными связками. По форме эти суставы плоские, движения в них незначительные.

**Пястно-фаланговые суставы** (*articulationes metacarpophalangeales*; см. рис. 27). Они находятся между головками пястных костей и основаниями проксимальных фаланг. Укрепляются коллатеральными связками. Эти суставы эллипсоидные: вокруг фронтальной оси в них осуществляются сгибание и разгибание, вокруг сагиттальной оси возможны иные движения — отведение и приведение.

**Межфаланговые суставы кисти** (*articulationes interphalangeales manus*). Суставы образованы головками и основаниями проксимальнее и дистальнее расположенных фаланг. Укрепляются боковыми связками. По форме межфаланговые суставы блоковидные: в них возможны сгибание и разгибание.

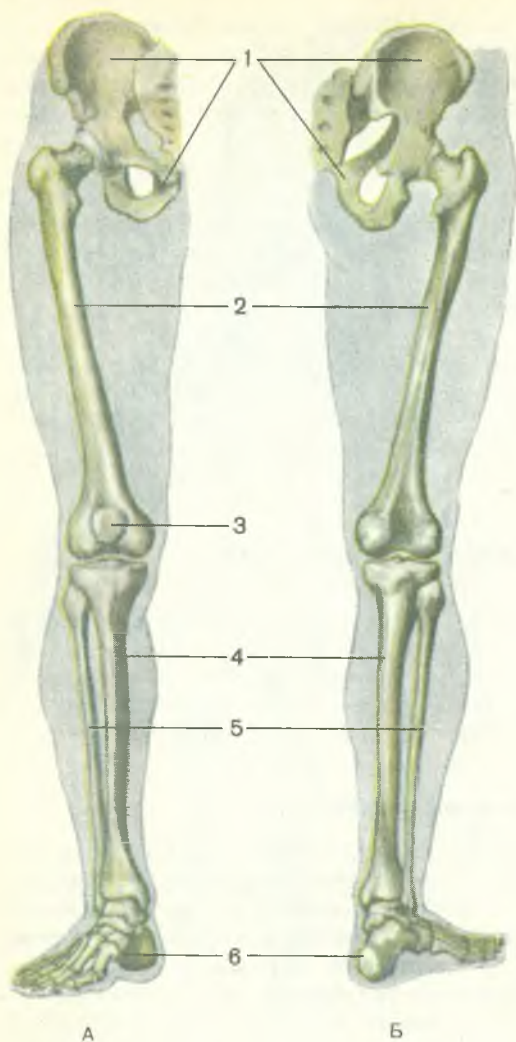
## КОСТИ НИЖНЕЙ КОНЕЧНОСТИ

Как и скелет верхней конечности, скелет нижней конечности подразделяют на пояс нижней конечности (*cingulum membri inferioris*), который представлен тазовой костью, и свободную часть нижней конечности (*pars libera membrae inferioris*), состоящую из бедренной кости, надколенника, костей голени и стопы (рис. 29).

### Пояс нижней конечности

**Тазовая кость** (*os coxae*; рис. 30, 31) вместе с крестцом образует костный таз. Тазовая кость имеет неправильную форму. У детей и подростков (до 16 лет) она состоит из трех отдельных костей: подвздошной, лобковой и седалищной, соединенных между собой хрящом. Почти в центре ее наружной поверхности располагается сферической формы углубление. Это углубление — вертлужная впадина для соединения тазовой кости с головкой бедра.

**Подвздошная кость** (*os ilium*; см. рис. 30) располагается кверху и кзади от вертлужной впадины. Имеет короткое массивное тело, участвующее в образовании вертлужной впадины, и крыло, верхний свободный край которого называется подвздошным гребнем. На переднем крае крыла видны два выступа: верхняя и нижняя передние подвздошные ости. Такие же выступы находятся и на заднем крае: верхняя и нижняя задние подвздошные ости. Внутренняя поверхность крыла представляет собой обширную пологую и гладкую подвздошную ямку, снизу ограниченную дугообразной линией. На ягодичной поверхности крыла видны три шероховатые линии: передняя, задняя и нижняя ягодичные линии — место прикрепления мышц. Крестцово-

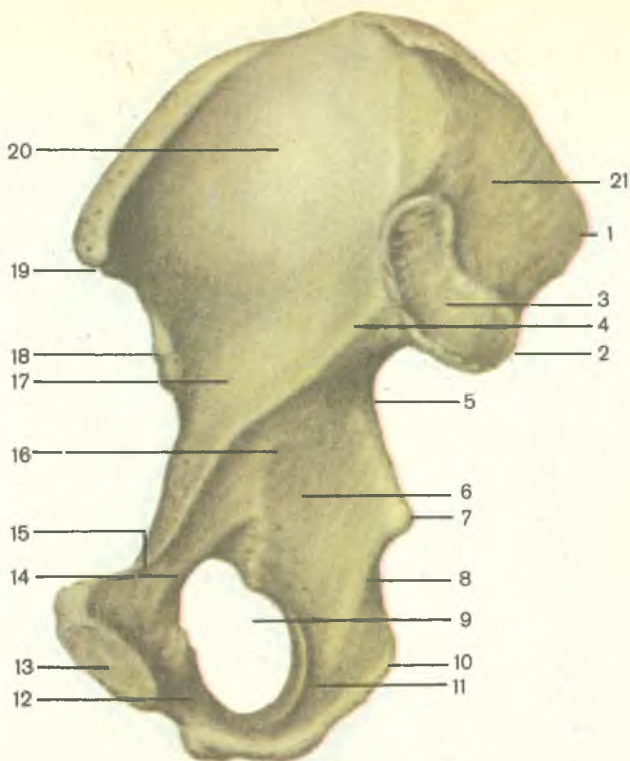


**Рис. 29. Скелет нижней конечности, правой.**

А — вид спереди; Б — вид сзади; 1 — тазовая кость (*os coxae*); 2 — бедренная кость (*femur*); 3 — надколенник (*patella*); 4 — большая берцовая кость (*tibia*); 5 — малая берцовая кость (*fibula*); 6 — кости стопы (*ossa pedis*).

тазовая поверхность крыла занята ушковидной поверхностью для сочленения с крестцом и подвздошной бугристостью.

*Лобковая кость* (*os pubis*; см. рис. 31) находится спереди и книзу от вертлужной впадины, в образовании которой принимает участие ее тело. От тела лобковой кости начинается верхняя ветвь лобковой кости, которая затем переходит в нижнюю ветвь. На верхней ветви выступают лобковый бугорок и лобковый гребень. Место перехода верхней ветви лобковой кости в нижнюю с медиальной стороны имеет овальную симфизиальную поверхность для соединения с лобковой костью противоположной стороны.



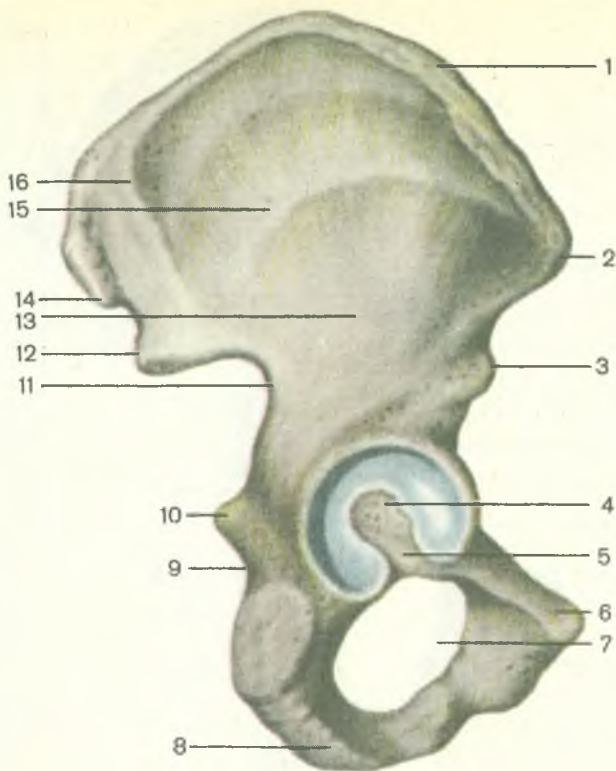
**Рис. 30. Тазовая кость, правая; вид изнутри.**

1 — верхняя задняя подвздошная ость (*spina iliaca posterior superior*); 2 — нижняя задняя подвздошная ость (*spina iliaca posterior inferior*); 3 — ушковидная поверхность (*facies auricularis*); 4 — дугообразная линия (*linea arcuata*); 5 — большая седалищная вырезка (*incisura ischiadica major*); 6 — тело седалищной кости (*corpus ossis ischii*); 7 — седалищная ость (*spina ischiadica*); 8 — малая седалищная вырезка (*incisura ischiadica minor*); 9 — запирательное отверстие (*foramen obturatum*); 10 — седалищный бугор (*tuber ischiadicum*); 11 — ветвь седалищной кости (*ramus ossis ischii*); 12 — нижняя ветвь лобковой кости (*ramus inferior ossis pubis*); 13 — симфизиальная поверхность (*facies symphysealis*); 14 — верхняя ветвь лобковой кости (*ramus superior ossis pubis*); 15 — лобковый гребень (*crista pubica*); 16 — тело лобковой кости (*corpus ossis pubis*); 17 — тело подвздошной кости (*corpus ossis ilii*); 18 — нижняя передняя подвздошная ость (*spina iliaca anterior inferior*); 19 — верхняя передняя подвздошная ость (*spina iliaca anterior superior*); 20 — подвздошная ямка (*fossa iliaca*); 21 — подвздошная бугристость (*tuberositas iliaca*).

*Седалищная кость* (*os ischii*; см. рис. 31) лежит кзади и книзу от вертлужной впадины. Имеет тело, участвующее в образовании этой впадины, и ветвь. Массивное и утолщенное место их соединения называется седалищным бугром. Тела и ветви седалищной и лобковой костей ограничивают запирательное отверстие.

Выше седалищного бугра располагается седалищная ость, разделяющая большую и малую седалищные вырезки.





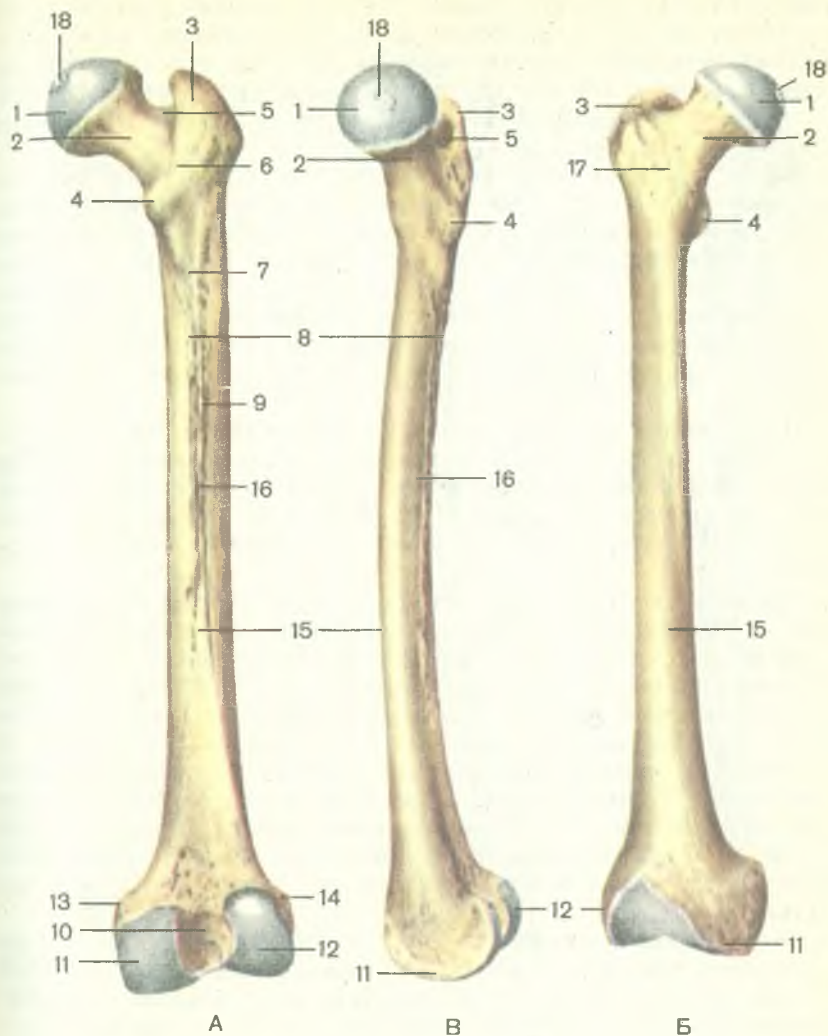
**Рис. 31. Тазовая кость, правая; вид снаружи.**

1 — подвздошный гребень (*crista iliaca*); 2 — верхняя передняя подвздошная ость (*spina iliaca anterior superior*); 3 — нижняя передняя подвздошная ость (*spina iliaca anterior inferior*); 4 — вертлужная впадина (*acetabulum*); 5 — вырезка вертлужной впадины (*incisura acetabuli*); 6 — лобковый бугорок (*tuberculum pubicum*); 7 — запирающее отверстие (*foramen obturatum*); 8 — седалищный бугор (*tuber ischiadicum*); 9 — малая седалищная вырезка (*incisura ischiadica minor*); 10 — седалищная ость (*spina ischiadica*); 11 — большая седалищная вырезка (*incisura ischiadica major*); 12 — нижняя задняя подвздошная ость (*spina iliaca posterior inferior*); 13 — нижняя ягодичная линия (*linea glutea inferior*); 14 — верхняя задняя подвздошная ость (*spina iliaca posterior superior*); 15 — передняя ягодичная линия (*linea glutea anterior*); 16 — задняя ягодичная линия (*linea glutea posterior*).

### **Кости свободной части нижней конечности**

**Бедренная кость (*os femoris*; рис. 32)** — типичная длинная трубчатая кость. Тело ее на передней, выпуклой, стороне гладкое; на задней, вогнутой, стороне располагается продольно идущая шероховатая линия, состоящая из медиальной и латеральной губ. Последняя сверху переходит в ягодичную бугристость.

Проксимальный эпифиз бедренной кости имеет вид головки с расположенной в центре ямкой. Головка бедренной кости соединяется с телом посредством длинной, сдавленной в передне-



**Рис. 32. Бедренная кость, правая.**

А — вид сзади; Б — вид спереди; В — вид слева; 1 — головка бедренной кости (caput ossis femoris); 2 — шейка бедренной кости (collum ossis femoris); 3 — большой вертел (trochanter major); 4 — малый вертел (trochanter minor); 5 — вертельная ямка (fossa trochanterica); 6 — межвертельный гребень (crista intertrochanterica); 7 — ягодичная бугристость (tuberositas glutea); 8 — медиальная губа (labium mediale) шероховатой линии; 9 — латеральная губа (labium laterale) шероховатой линии; 10 — межмыщелковая ямка (fossa intercondylaris); 11 — медиальный мыщелок (condylus medialis); 12 — латеральный мыщелок (condylus lateralis); 13 — медиальный надмыщелок (epicondylus medialis); 14 — латеральный надмыщелок (epicondylus lateralis); 15 — тело бедренной кости (corpus femoris); 16 — шероховатая линия (linea aspera); 17 — межвертельная линия (linea intertrochanterica); 18 — ямка головки бедренной кости (fovea capitis ossis femoris).

заднем направлении шейки, образующей с телом кости тупой угол. У мужчин этот угол равен  $130^\circ$ , а у женщин приближается к прямому. У места соединения шейки и тела видны два костных выступа: большой и малый вертелы. Спереди они соединяются межвертельной линией, а сзади — межвертельным гребнем. С внутренней стороны большого вертела находится вертельная ямка.

На дистальном, расширенном, эпифизе кости располагается два дугообразно изогнутых мышцелка — медиальный и латеральный. Задние и нижние их поверхности покрыты хрящом, они участвуют в образовании коленного сустава. Кпереди суставные поверхности сливаются и образуют площадку для соединения с надколенником. Кзади мышцелки разделены межмышцелковой ямкой. Над каждым мышцелком сбоку имеется соответствующий надмышцелок: медиальный надмышцелок и латеральный надмышцелок.

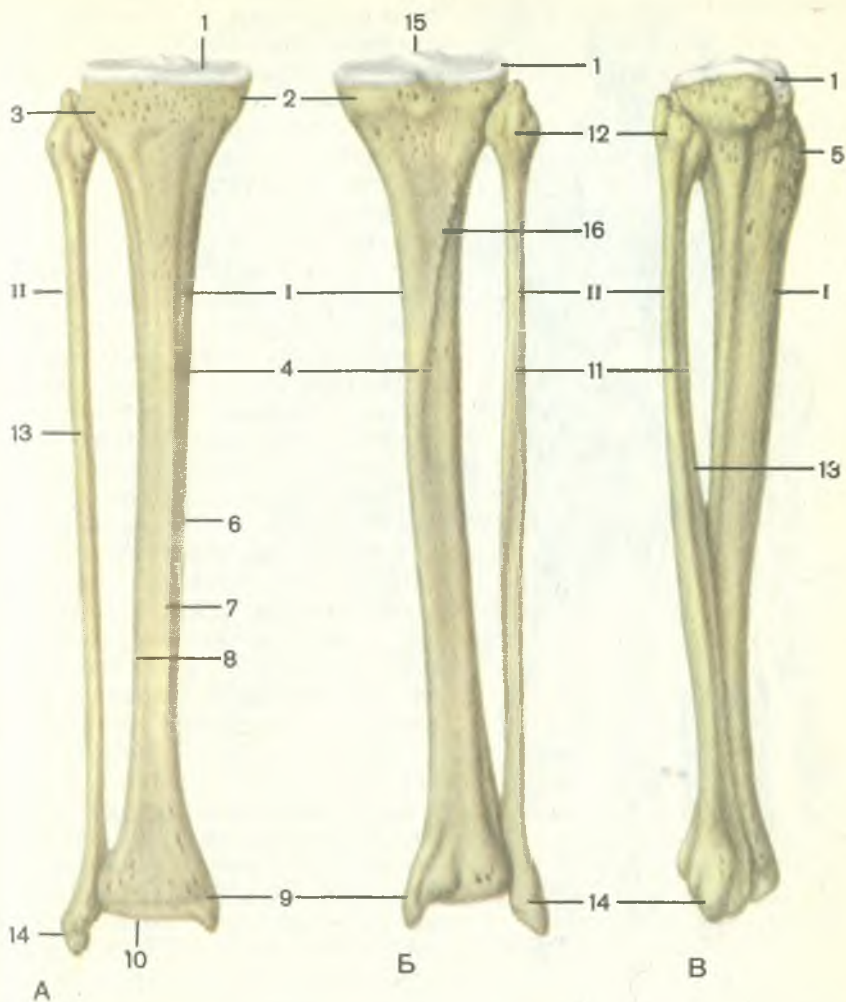
**Надколенник** (*patella*; см. рис. 29) — сесамовидная треугольная кость, расположенная в сухожилии четырехглавой мышцы бедра. Основание ее направлено кверху, а вершина — книзу. Передняя поверхность шероховатая, задняя гладкая, покрыта суставным хрящом, участвует в образовании коленного сустава.

**Кости голени** (рис. 33). Эти кости представлены двумя длинными трубчатыми костями — большеберцовой и малоберцовой.

**Большеберцовая кость** (*tibia*) на голени расположена медиально. Она более массивная и принимает на себя всю тяжесть тела. Проксимальный ее эпифиз широкий, имеет два мышцелка: медиальный и латеральный. Верхняя поверхность мышцелков плоская, с небольшой вогнутостью, покрыта суставным хрящом, сочленяется с мышцелками бедренной кости. Почти в центре этой поверхности находится межмышцелковое возвышение. На наружной стороне латерального мышцелка расположена малоберцовая суставная поверхность для сочленения с малоберцовой костью.

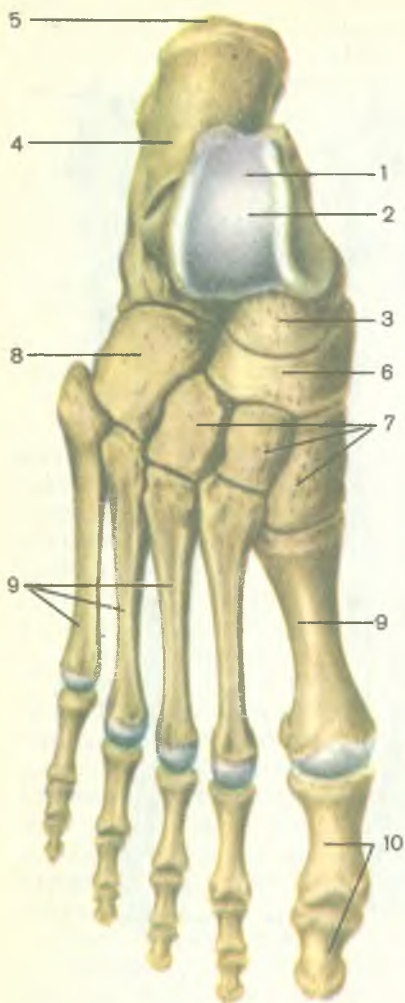
Тело большеберцовой кости длинное, трехгранное. В нем различают три края: передний, межкостный и медиальный, которые разделяют собой медиальную, латеральную и заднюю поверхности. На последней в верхних отделах видна косо идущая линия камбаловидной мышцы. Передний острый край сверху заканчивается выступом — бугристостью большеберцовой кости. Нижний конец кости приобретает форму четырехгранника. С медиальной стороны вниз направлена медиальная лодыжка. На противоположной — латеральной стороне имеется малоберцовая вырезка. Нижняя поверхность дистального эпифиза и наружная поверхность медиальной лодыжки покрыты суставным (гиалиновым) хрящом и сочленяется с таранной костью стопы.

**Малоберцовая кость**, *fibula*, — тонкая, длинная, трехгранная. Проксимальный ее эпифиз имеет вид головки с суставной поверхностью для сочленения с латеральным мышцелком больше-



**Рис. 33. Кости голени, правой.**

А — вид спереди; Б — вид сзади; В — вид справа; 1 — большеберцовая кость (fibia); 1 — верхняя суставная поверхность (facies articularis superior); 2 — медиальный мыщелок (condylus medialis); 3 — латеральный мыщелок (condylus lateralis); 4 — тело большеберцовой кости (corpus fibiae); 5 — бугристость большеберцовой кости (tuberositas fibiae); 6 — медиальный край (margo medialis); 7 — передний край (margo anterior); 8 — межкостный край (margo interosseus); 9 — медиальная лодыжка (malleolus medialis); 10 — нижняя суставная поверхность (facies articularis inferior); 11 — малоберцовая кость (fibula); 11 — тело малоберцовой кости (corpus fibulae); 12 — головка малоберцовой кости (caput fibulae); 13 — передний край (margo anterior); 14 — латеральная лодыжка (malleolus lateralis); 15 — межмыщелковое возвышение (eminentia intercondylaris); 16 — линия камбаловидной мышцы (linea m. solei).



**Рис. 34. Кости стопы, правой; тыльная поверхность.**

1 — таранная кость (talus); 2 — блок таранной кости (trochlea tali); 3 — головка таранной кости (caput tali); 4 — пяточная кость (calcaneus); 5 — бугор пяточной кости (tuber calcanei); 6 — ладьевидная кость (os naviculare); 7 — клиновидные кости (ossa cuneiformia); 8 — кубовидная кость (os cuboideum); 9 — плюсна (metatarsus); 10 — кости пальцев стопы (ossa digitorum pedis).

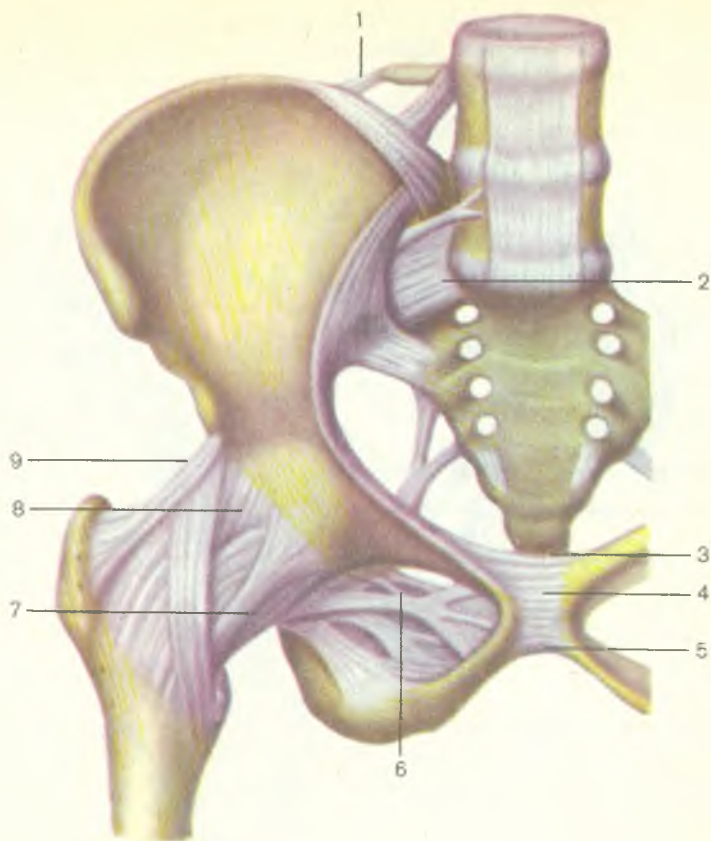
берцовой кости. Нижний эпифиз утолщен, книзу переходит в латеральную лодыжку, имеющую суставную поверхность для сочленения с таранной костью стопы.

**Кости стопы** (рис. 34). Кости стопы подразделяют на кости предплюсны, плюсны и кости пальцев (фаланги).

*Кости предплюсны* (ossa tarsi) короткие, губчатые, расположены в два ряда. В проксимальном ряду находятся таранная и пяточная кости, а в дистальном — кубовидная, ладьевидная и три клиновидные. Стопа соединяется с голенью посредством таранной кости, в которой различают тело, шейку и головку. На верхней поверхности тела расположен блок таранной кости, верхняя и боковые поверхности которого покрыты суставным хрящом и сочленяются с костями голени. Снизу на теле имеются суставные поверхности для сочленения с пяточной костью, а головка соединяется с ладьевидной костью.

Пяточная кость вытянута в переднезаднем направлении, кзади переходит в бугор. На медиальной стороне тела пяточной кости виден отросток, называемый опорой таранной кости. На верхней поверхности пяточной кости имеются суставные поверхности для сочленения с таранной костью, а впереди — для сочленения с кубовидной костью. Форма костей дистального ряда отражена в их названиях (см. рис. 34).

*Плюсневых костей* пять. Все они имеют тело, головку и основание. Первая (I) плюсневая кость массивнее остальных. Основаниями плюсневые кости сочленяются с кубовидной и тремя клиновидными, головками — с основаниями проксимальных фаланг.



**Рис. 35. Соединения костей пояса нижней конечности; вид спереди.**

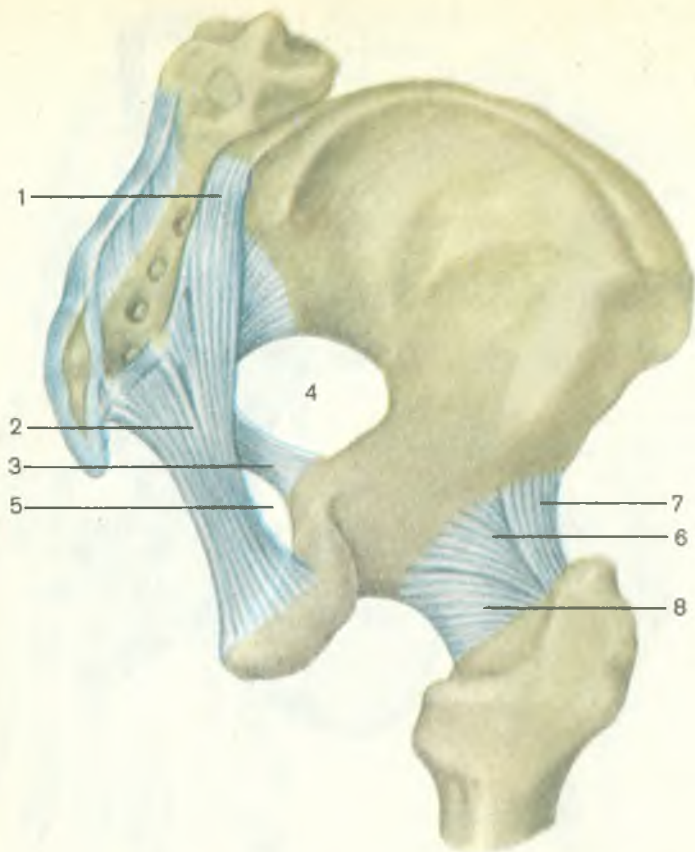
1 — подвздошно-поясничная связка (*lig. iliolumbale*); 2 — вентральная крестцово-подвздошная связка (*lig. sacroiliacum ventrale*); 3 — верхняя лобковая связка (*lig. pubicum superius*); 4 — лобковый симфиз (*symphysis pubica*); 5 — дугообразная связка лобка (*lig. arcuatum pubis*); 6 — запирательная мембрана (*membrana obturatoria*); 7 — лобково-бедренная связка (*lig. pubofemorale*); 8 — тазобедренный сустав (*articulatio coxae*); 9 — подвздошно-бедренная связка (*lig. iliofemorale*).

**Кости пальцев (фаланги).** Первый палец имеет две фаланги, остальные — по три. В каждой фаланге различают тело, основание и головку.

### **Соединения костей пояса нижней конечности**

Тазовая кость соединяется с крестцом, поясничным отделом позвоночника, тазовой костью противоположной стороны, имеет свои собственные связки и сочленяется со свободной нижней конечностью (рис. 35, 36).

**Крестцово-подвздошный сустав (*articulatio sacroiliaca*).** Этот сустав образован ушковидными поверхностями крестца и под-



**Рис. 36. Соединения костей пояса нижней конечности; вид сзади и сбоку.**

1 — задняя крестцово-подвздошная связка (*lig. sacroiliacum dorsale*); 2 — крестцово-бугорная связка (*lig. sacrotuberale*); 3 — крестцово-остистая связка (*lig. sacrospinale*); 4 — большое седалищное отверстие (*foramen ischiadicum majus*); 5 — малое седалищное отверстие (*foramen ischiadicum minus*); 6 — седалищно-бедренная связка (*lig. ischiofemorale*); 7 — подвздошно-бедренная связка (*lig. iliofemorale*); 8 — тазобедренный сустав (*articulatio coxae*).

вздошной кости. Капсула прикрепляется по краю суставных поверхностей. Сустав укреплен самыми мощными межкостными крестцово-подвздошными связками, идущими многочисленными пучками между бугристостью крестца и подвздошной бугристостью. На вентральной и дорсальной поверхностях костей имеются соответственно вентральные и дорсальные крестцово-подвздошные связки. Полость сустава имеет вид узкой щели. По форме сустав плоский, объем движений незначительный.

Между крестцом и тазовой костью расположены также крестцово-бугорная и крестцово-остистая связки, идущие от крестца соответственно к седалищному бугру и седалищной

ости тазовой кости. Эти связки дополняют костные стенки таза в задненижнем его отделе, ограничивая собой большое и малое седалищные отверстия, через которые проходят мышцы, сосуды и нервы.

Между задним отделом гребня подвздошной кости и поперечным отростком V поясничного позвонка растянута подвздошно-поясничная связка.

**Лобковый симфиз (*symphysis pubica*).** Симфизиальные поверхности лобковых костей противоположных сторон, соединяясь посредством межлобкового диска, образуют лобковый симфиз. Внутри межлобкового диска, состоящего из волокнистого хряща, у взрослых людей находится узкая синовиальная полость. По верхнему краю лобковый симфиз укреплен верхней лобковой связкой, а по нижнему — дугообразной связкой лобка.

Запирательное отверстие тазовой кости закрывается запирающей мембраной (*membrana obturatoria*), в верхне-медиальном отделе которой имеется отверстие — запирательный канал (*canalis obturatorius*). Через этот канал проходят сосуды и нервы.

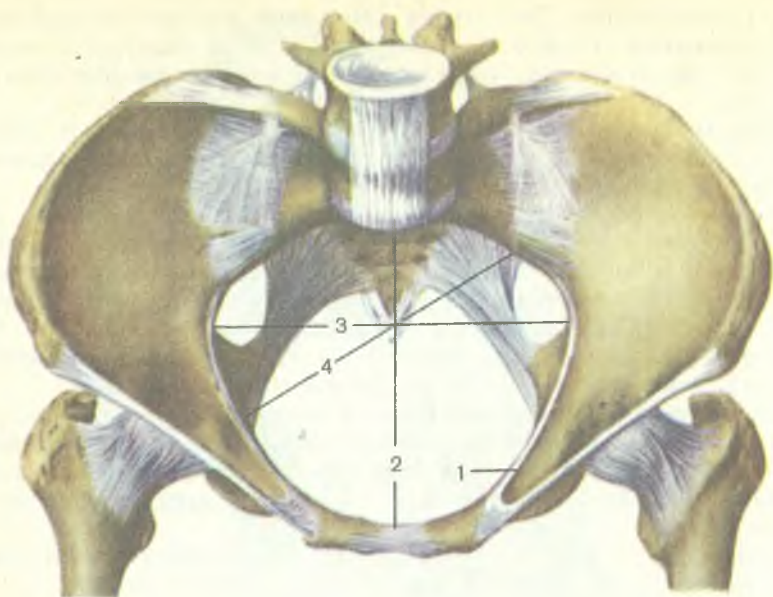
Наконец, тазовая кость сочленяется со свободным отделом нижней конечности посредством тазобедренного сустава.

### Таз в целом

Тазовые кости, крестец, копчик и их связки образуют таз (*pelvis*). Верхний его отдел — большой таз (*pelvis major*) широкий, является частью брюшной полости, с боков ограничен крыльями подвздошных костей, сзади — V поясничным позвонком и пояснично-подвздошной связкой, переднюю стенку образуют мышцы (рис. 37). Книзу большой таз переходит в малый таз (*pelvis minor*). Разделяющая их плоскость, называемая верхней апертурой малого таза, ограничена выступом крестца, дугообразной линией подвздошной кости, гребнем лобковой кости и верхним краем лобкового симфиза. Стенками малого таза являются: спереди — симфиз, сзади — крестец и копчик, с боков — тазовые кости и их связки. Нижняя апертура малого таза, или его выход, ограничен копчиком, крестцово-бугорной связкой, седалищным бугром, ветвями седалищной и лобковой костей и нижним краем симфиза.

Как и другие костные полости, таз защищает находящиеся в нем внутренние органы (прямая кишка, мочевой пузырь, у женщин — яичники, маточные трубы, матка, влагалище, а у мужчин — предстательная железа и семенные пузырьки). Велико механическое значение костного кольца таза. Тяжесть головы и туловища через крестец и тазовые кости передается на нижние конечности. В этом случае крестец и тазовые кости выполняют роль прочного свода. В дополнение к этому костный таз имеет прямое отношение к одной из важнейших функций организма — дето-



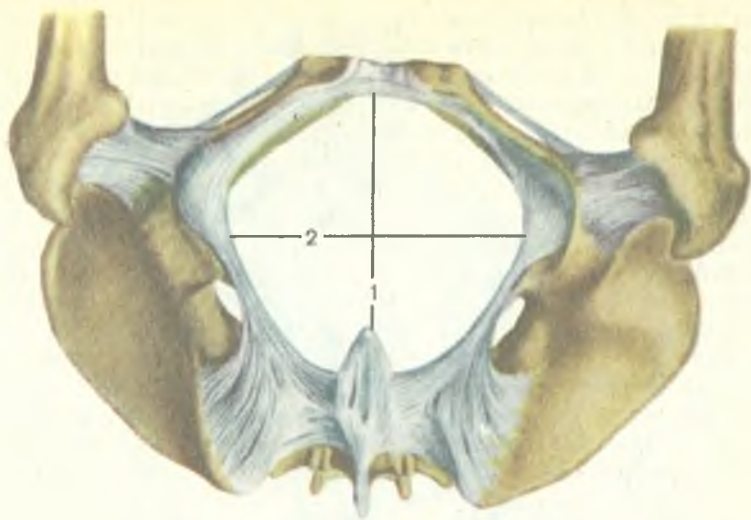


**Рис. 37. Женский таз; вид сверху.**

1 — пограничная линия (*linea terminalis*); 2 — анатомическая конъюгата, или прямой диаметр (*diameter recta*), малого таза; 3 — поперечный диаметр (*diameter transversa*) малого таза; 4 — косой диаметр (*diameter obliqua*) малого таза.

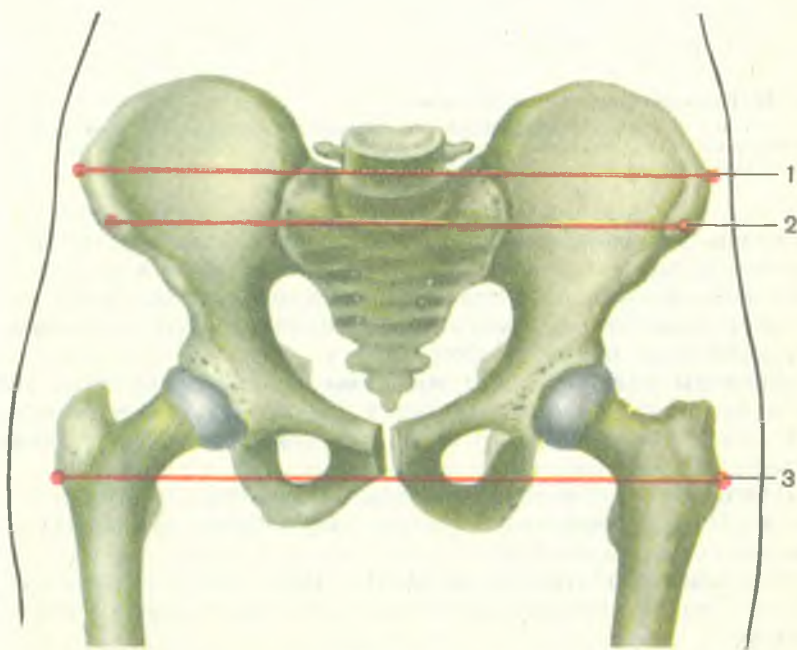
рождению. Поэтому в строении таза мужчин и женщин имеются значительные различия.

**Половые различия в строении таза** (рис. 38; см. рис. 37). Женский таз ниже и шире, а мужской — выше и уже. Крылья подвздошных костей у женщин развернуты в стороны, а у мужчин расположены более вертикально. У мужчин полость малого таза сужается книзу. В области верхней апертуры вперед резко выступает мыс крестца, полость малого таза сужается близко расположенными седалищными остями и буграми, симфиз узкий, высокий, выход из малого таза также ограничивается выступающим копчиком. В целом полость малого таза у мужчин кажется сдавленной с боков. В женском тазе, напротив, вход в малый таз имеет вид гладкого поперечного овала, мыс крестца не выступает, седалищные бугры отстоят дальше, симфиз низкий, широкий, крестец плоский, копчик нерезко выступает в просвет выхода из малого таза. В целом малый таз имеет вид широкого цилиндра. Нижние ветви лобковых костей у женщин образуют широкую дугу, а у мужчин — острый угол. В период беременности фиброзный хрящ межлобкового диска разрыхляется, сам хрящ и полость в нем увеличиваются, симфиз становится шире, что еще более увеличивает внутреннюю полость малого таза. Многие костные точки таза могут быть прощупаны



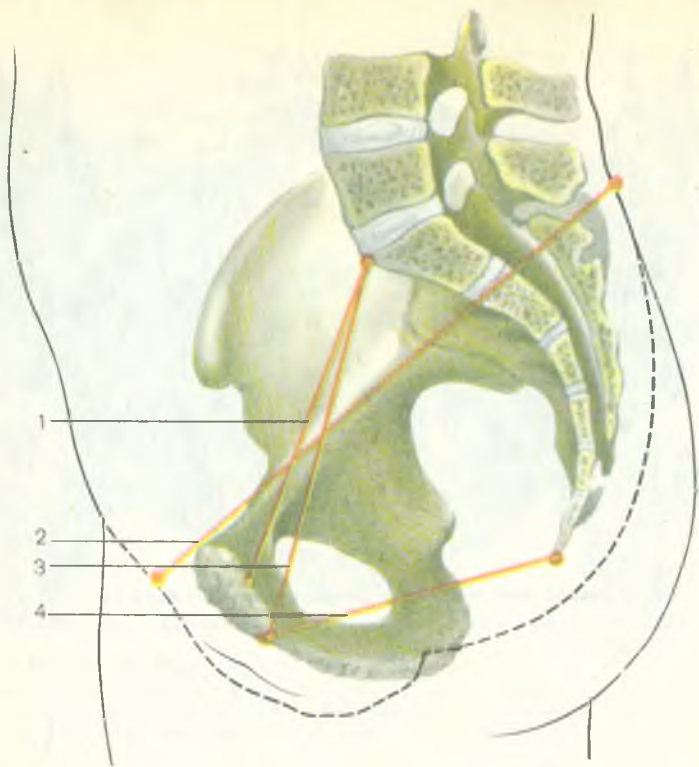
**Рис. 38. Женский таз; вид снизу [акушерское положение].**

1 — прямой размер выхода из малого таза; 2 — поперечный размер выхода из малого таза.



**Рис. 39. Размеры большого таза женщины.**

1 — гребневая дистанция (*distantia cristarum*); 2 — остистая дистанция (*distantia spinarum*); 3 — вертельная дистанция (*distantia trochanterica*).



**Рис. 40. Размеры малого таза женщины.**

1 — истинная, или акушерская, конъюгата (*conjugata vera*); 2 — наружная конъюгата (*conjugata externa*); 3 — диагональная конъюгата (*conjugata diagonalis*); 4 — прямой размер выхода из малого таза (*diameter recta*).

на живом человеке (гребни подвздошных костей, верхние передние подвздошные ости, симфиз, седалищные бугры и др.). Это дает возможность получить важные для акушерской практики размеры большого и малого таза. Их определяют специальным акушерским циркулем-тазомером.

**Размеры большого таза женщины** (рис. 39). Остистая дистанция (*distantia spinarum*) равна 25—27 см. Для ее определения ножки циркуля ставят на верхние передние ости подвздошных костей.

Гребневая дистанция (*distantia cristarum*) составляет 28—29 см. Ножки циркуля находятся на наиболее удаленных точках подвздошных гребней.

Вертельная дистанция (*distantia trochanterica*) равна 30—32 см. Это расстояние между большими вертелами бедренных костей.

**Размеры малого таза женщины** (рис. 40). Переднезадние размеры в области малого таза женщины называются прямыми размерами или конъюгатами.

Наружная конъюгата, или наружный прямой размер, равен 21 см. Для его определения одну ножку циркуля ставят на кожу в области верхнего края лобкового симфиза, а другую — на кожу в ямке между последним поясничным и I крестцовым позвонком.

Очень важная истинная, или акушерская, конъюгата (*conjugata vera*). Она характеризует наименьший прямой размер входа в малый таз: между мысом крестца и наиболее выступающей кзади точкой лобкового симфиза. В среднем истинная конъюгата составляет 10,5—11,0 см. Ее можно определить двумя способами. Первый способ состоит в том, что из величины наружного прямого размера (21 см) вычитают 10 см. Второй способ предполагает влагиалищное исследование. В этом случае определяют расстояние между мысом крестца и нижним краем лобкового симфиза. Из полученной цифры (12,5—13,0 см) вычитают 2 см.

Прямой размер выхода из малого таза равен в среднем 10 см.

Для его определения одну ножку циркуля ставят на кожу в области копчика, а другую — на нижний край симфиза. Из полученной цифры (12 см) вычитают 2 см.

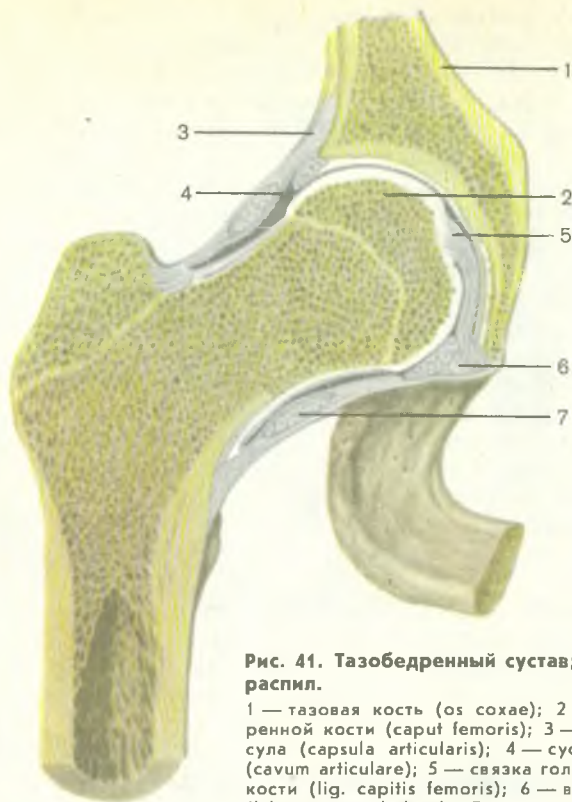
Поперечный размер входа равен 13,5—15,0 см. Его находят косвенным способом: делят величину гребневой дистанции пополам.

Поперечный размер выхода из малого таза равен 11 см (см. рис. 38). Ножки циркуля устанавливают на внутренние края седалищных бугров. К полученной цифре (9—10 см) прибавляют 1,0—1,5 см (поправка на толщину мягких тканей).

### Соединения костей свободной части нижней конечности

**Тазобедренный сустав (*articulatio coxae*;** рис. 41; см. рис. 35, 36). Сочленяются суставная поверхность вертлужной впадины тазовой кости и головка бедренной кости. По краю вертлужной впадины, дополняя и углубляя ее, проходит хрящевой ободок — вертлужная губа. Капсула сустава на тазовой кости прикрепляется по краю вертлужной впадины, на бедренной кости спереди доходит до межвертельной линии, а сзади фиксируется медиальнее межвертельного гребня, оставляя вертельную ямку вне полости сустава.

Четыре мощные наружные связки укрепляют сустав. Спереди, от передней нижней ости подвздошной кости до межвертельной линии, идет наиболее прочная подвздошно-бедренная связка. Она помогает сохранять вертикальное положение и препятствует чрезмерному разгибанию в тазобедренном суставе. На медиальной стороне сустава расположена лобково-бедренная связка. Она проходит от верхней ветви лобковой кости к капсуле сустава и малому вертелу и ограничивает отведение бедра. Задненижние отделы капсулы укрепляет седалищно-бедренная связка, идущая от тела седалищной кости к задним отделам



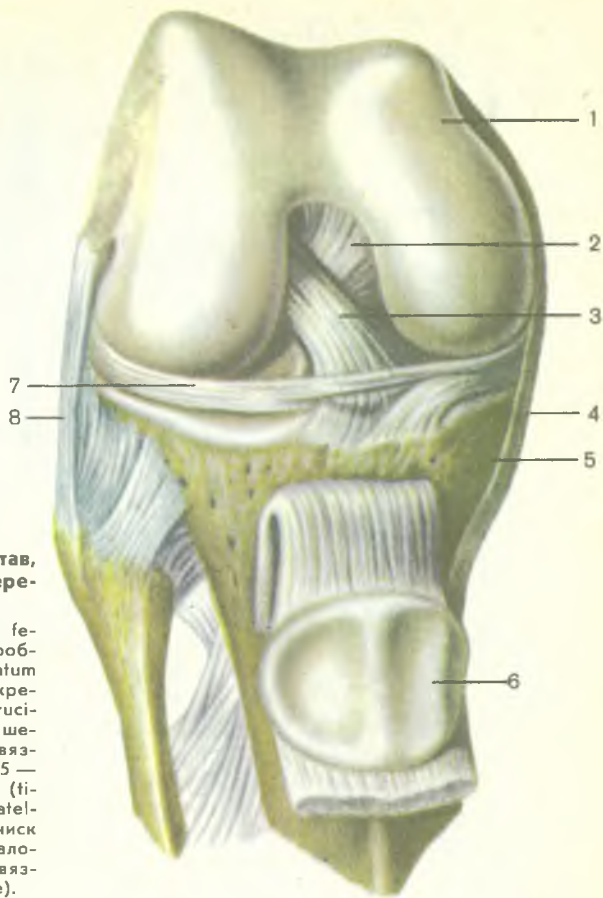
**Рис. 41. Тазобедренный сустав; фронтальный распил.**

1 — тазовая кость (*os coxae*); 2 — головка бедренной кости (*caput femoris*); 3 — суставная капсула (*capsula articularis*); 4 — суставная полость (*cavum articulare*); 5 — связка головки бедренной кости (*lig. capitis femoris*); 6 — вертлужная губа (*labrum acetabulare*); 7 — круговая зона (*zona orbicularis*).

капсулы и ограничивающая вращение бедра внутрь. Под этими тремя связками в глубоких слоях капсулы расположена связка, называемая круговой зоной. Она петлей охватывает шейку бедренной кости и прикрепляется под нижней передней подвздошной остью.

Особенностью тазобедренного сустава является наличие двух внутрисуставных связок. Одна из них — поперечная связка вертлужной впадины — перекидывается над вырезкой вертлужной впадины. Другая — связка головки бедренной кости — начинается от краев вырезки вертлужной впадины и предыдущей связки и заканчивается на ямке головки бедренной кости. Эта связка очень важна, так как в ней проходят питающие головку бедренной кости кровеносные сосуды.

По форме тазобедренный сустав относится к шаровидным. Вокруг фронтальной оси возможны сгибание и разгибание, вокруг сагиттальной — отведение и приведение, вокруг вертикальной — вращение бедра внутрь и наружу. Возможно также сочетанное круговое движение, когда бедро и вся нижняя

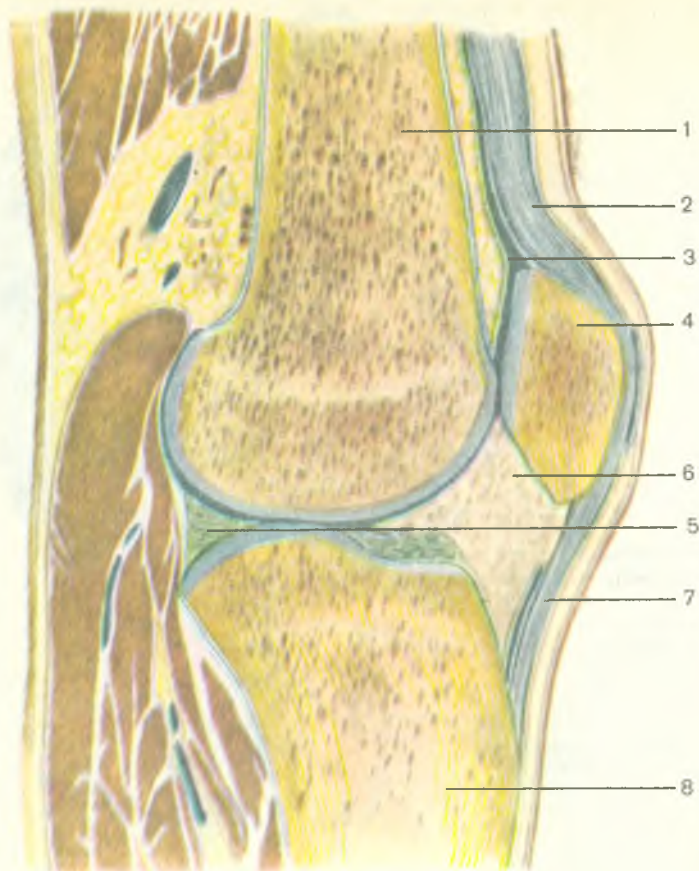


**Рис. 42. Коленный сустав, правый (вскрыт); вид спереди и сбоку.**

1 — бедренная кость (*os femoris*); 2 — задняя крестообразная связка (*lig. cruciatum posterius*); 3 — передняя крестообразная связка (*lig. cruciatum anterius*); 4 — большеберцовая коллатеральная связка (*lig. collaterale tibiale*); 5 — большеберцовая кость (*tibia*); 6 — надколенник (*patella*); 7 — латеральный мениск (*meniscus lateralis*); 8 — малоберцовая коллатеральная связка (*lig. collaterale fibulare*).

конечность описывают конус. Вследствие большой глубины вертлужной впадины движения в суставе не так обширны, как в плечевом суставе, но вместе с тем тазобедренный сустав более прочен и более приспособлен к большим нагрузкам.

**Коленный сустав (*articulatio genus*; рис. 42).** Этот сустав образован бедренной, большеберцовой костями и надколенником. В связи с тем что мыщелки бедренной кости выпуклые, а мыщелки большеберцовой кости только слегка вогнутые, возникает неконгруэнтность суставных поверхностей. Это несоответствие устраняется тем, что внутри коленного сустава находятся латеральный и медиальный мениски. Их верхние поверхности конгруэнтны с мыщелками бедренной кости, а нижние — с мыщелками большеберцовой кости. Мениски серповидные, наружный край их сращен с капсулой сустава, внутренний край свободен. Своими концами каждый мениск прикрепляется к меж-



**Рис. 43. Коленный сустав; сагиттальный распил.**

1 — бедренная кость (*os femoris*); 2 — суставная капсула (*capsula articularis*); 3 — суставная полость (*cavitas articularis*); 4 — надколенник (*patella*); 5 — медиальный мениск (*meniscus medialis*); 6 — крыловидная складка (*plica alaris*); 7 — связка надколенника (*lig. patellae*); 8 — большеберцовая кость (*tibia*).

мышцелковому возвышению большеберцовой кости, а спереди они связаны поперечной связкой колена.

Внутри коленного сустава также находятся передняя и задняя крестообразная связки. Они укрепляют сустав, соединяя бедренную и большеберцовую кости.

Капсула сустава (рис. 43) на бедренной кости спереди прикрепляется высоко, сзади почти доходит до суставных поверхностей мыщелков, с боков она наиболее близка к суставной поверхности — проходит между мыщелками и надмыщелками. Последние остаются свободными. На большеберцовой кости капсула прикрепляется под суставной поверхностью мыщелков, а на

надколеннике линия фиксации капсулы идет непосредственно по краю суставной поверхности.

Сустав укрепляется также внешними связками. Большеберцовая коллатеральная связка идет от медиального надмышелка бедренной кости к медиальному мышелку большеберцовой кости. Малоберцовая коллатеральная связка расположена между латеральным надмышелком бедренной кости и головкой малоберцовой кости. Укрепляет сустав и связка надколенника, прикрепляющаяся к бугристости большеберцовой кости и являющаяся частью сухожилия четырехглавой мышцы бедра. Сзади капсулу укрепляют косая и дугообразная подколенные связки.

Необходимо отметить, что вокруг коленного сустава имеется много (более 10) синовиальных сумок. Часть из них сообщается с полостью сустава и способствует нормальному функционированию столь больших по площади суставных поверхностей; другая часть сумок находится под сухожилиями мышц, уменьшая их трение о кость.

Коленный сустав блоковидно-вращательный. Вокруг фронтальной оси возможны сгибание и разгибание, вокруг вертикальной оси при согнутом колене вращение голени внутрь и наружу.

**Соединения костей голени.** Проксимальные концы большеберцовой и малоберцовой костей образуют межберцовый сустав (*articulatio tibiofibularis*; рис. 44). Капсула его прикрепляется по краю суставных поверхностей и укрепляется передней и задней связками головки малоберцовой кости. Сустав плоский, возможны небольшие скользкие движения.

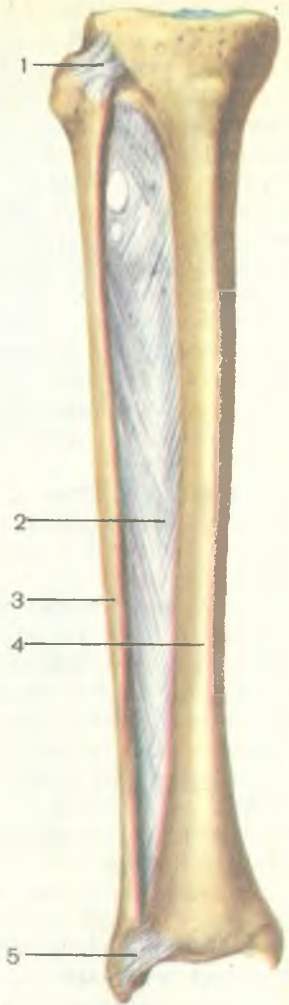
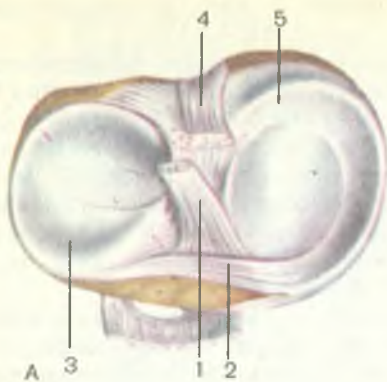
Пространство между телами костей голени заполнено межкостной перепонкой голени — прочной фиброзной пластинкой, прикрепляющейся к межкостным краям большеберцовой и малоберцовой костей.

Дистальные концы костей голени соединяются посредством передней и задней межберцовых связок.

**Голеностопной сустав (*articulatio talocruralis* рис. 45).** Нижняя суставная поверхность большеберцовой кости и суставные поверхности мышелков обеих костей голени образуют суставную ямку в виде вилки, охватывающей блок таранной кости. Суставная капсула тонкая, прикрепляется по краю суставных поверхностей, спереди несколько отступя от них. С внутренней стороны сустав укреплен медиальной связкой, идущей от медиальной лодыжки к таранной, пяточной и ладьевидной костям. С наружной стороны проходят передняя и задняя таранно-малоберцовые и пяточно-малоберцовая связки. Сустав блоковидный, с одной фронтальной осью вращения, вокруг которой происходят разгибание (поднимание носка стопы кверху) и сгибание (опускание стопы). При согнутой стопе возможны боковые движения.

Семь костей предплюсны соединяются между собой межпредплюсневыми суставами: подтаранным, таранно-пяточно-ладьевидным, пяточно-кубовидным и клиноладьевидным.





**Рис. 44. Мениски коленного сустава [А]. Соединения костей голени [Б].**

А: 1 — передняя крестообразная связка (lig. cruciatum anterius); 2 — поперечная связка колена (lig. transversum genus); 3 — латеральный мениск (meniscus lateralis); 4 — задняя крестообразная связка (lig. cruciatum posterius); 5 — медиальный мениск (meniscus medialis). Б: 1 — межберцовый сустав (articulatio tibiofibularis); 2 — межкостная перепонка голени (membrana interossea cruris); 3 — малоберцовая кость (fibula); 4 — большеберцовая кость (tibia); 5 — межберцовый синдесмоз (syndesmosis tibiofibularis).

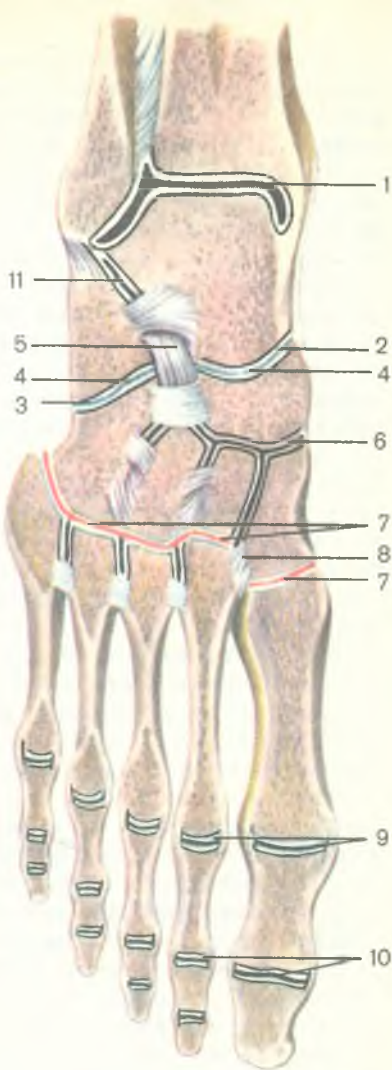
Б

**Подтаранный сустав (*articulatio subtalaris*).** Сустав образуют задние суставные поверхности таранной и пяточной костей. Капсула проходит по краю суставных поверхностей и укрепляется боковыми таранно-пяточными связками. Сустав цилиндрический, функционирует вместе со следующим суставом.

**Таранно-пяточно-ладьевидный сустав (*articulatio talocalcaneonavicularis*).** Суставную впадину для головки таранной кости образуют передняя таранная суставная поверхность пяточной кости, впадина ладьевидной кости и подошвенная пяточно-ладьевидная связка, приобретающая в области сустава хрящевую структуру. Суставная капсула укреплена с тыльной и подошвенной сторон связками. Имеется также мощная межкостная связка

**Рис. 45. Суставы и связки стопы, правой; распил через голеностопный сустав.**

1 — голеностопный сустав (*articulatio talocruralis*); 2 — таранно-пяточно-ладьевидный сустав (*articulatio talocalcaneonavicularis*); 3 — пяточно-кубовидный сустав (*articulatio calcaneocuboidea*); 4 — поперечный сустав предплюсны (*articulatio tarsi transversa*); 5 — раздвоенная связка (*lig. bifurcatum*); 6 — клиноладьевидный сустав (*articulatio cuneonavicularis*); 7 — предплюсне-плюсневые суставы (*articulationes tarsometatarsae*); 8 — тыльная предплюсне-плюсневая связка (*lig. tarsometatarsae dorsale*); 9 — плюснефаланговые суставы (*articulationes metatarsophalangeales*); 10 — межфаланговые суставы стопы (*articulationes interphalangeales pedis*); 11 — подтаранный сустав (*articulatio subtalaris*).



между таранной и пяточной костями. Сустав шаровидный, но, поскольку он функционирует обычно вместе с подтаранным суставом, движения происходят вокруг одной оси, идущей косо вперед, вверх и медиально. Приведение стопы сопровождается ее супинацией (поднимается медиальный край), а отведение происходит вместе с пронацией (поднимается латеральный край стопы).

**Пяточно-кубовидный сустав (*articulatio calcaneocuboidea*).** Сустав образуют прилежащие суставные поверхности пяточной и кубовидной костей. Капсула сустава прикрепляется по краю суставных поверхностей, укреплена тыльной и подошвенной связками. По форме сочленяющихся поверхностей пяточно-кубовидный сустав седловидный. Движения в нем возможны вокруг одной оси, проходящей продольно и допускающей скользящие вращательные движения, увеличивающие размах движений в подтаранном и таранно-пяточно-ладьевидном суставах.

Анатомически разобщенные таранно-ладьевидный и пяточно-кубовидный суставы для целей практической медицины объединяются под общим названием «поперечный сустав предплюсны» (шопаров сустав; см. рис. 45). В дополнение к описанным связкам сустав укрепляется раздвоенной связкой, *lig. bifurcatum*, состоящей из пяточно-кубовидной и пяточно-ладьевидной связок. Раздвоенная связка считается «ключом» шопарова сустава; без ее рассечения сустав не раскроется.

**Клиноладьевидный сустав (*articulatio cuneonavicularis*).** Сустав образован передней суставной поверхностью ладьевидной кости и задними суставными поверхностями трех клиновидных костей. Капсула прикрепляется по краю суставных поверхностей и дополняется тыльными, подошвенными и межкостными связками. По форме сустав плоский, со скользящими движениями, дополняющими движения в надтаранном, подтаранном и таранно-пяточно-ладьевидном суставах.

**Предплюсне-плюсневые суставы (*articulationes tarsometatarsales*).** Различают три анатомически разобщенных сустава: 1) между медиальной клиновидной и I плюсневой костями; 2) между промежуточной и латеральной клиновидными с одной стороны и II и III пястными костями — с другой; 3) между кубовидной и IV и V пястными костями. Суставы укреплены тыльными, подошвенными и межкостными связками. По форме плоские, с незначительными скользящими движениями. Для практических целей эти три сустава объединяют в один поперечно идущий сустав (сустав Лисфранка; см. рис. 45, красная линия). Он также имеет свой «ключ» — медиальную межкостную предплюсне-плюсневую связку, идущую от медиальной клиновидной кости к основанию II плюсневой кости.

**Плюснефаланговые суставы (*articulationes metatarsophalangeales*).** Образованы суставными поверхностями головок пястных костей и оснований проксимальных фаланг. Укреплены коллатеральными, глубокой поперечной плюсневой и подошвенными связками. В суставах возможны сгибание и разгибание пальцев, а также небольшие отведения и приведения.

**Межфаланговые суставы стопы (*articulationes interphalangeales pedis*).** Суставы расположены между фалангами пальцев стопы. Укреплены коллатеральными связками. По форме блоковидные, движения возможны вокруг одной поперечной оси — сгибание и разгибание пальцев стопы.

**Сходство и различия в строении верхней и нижней конечностей.** Общность происхождения и развития обусловила большое сходство в строении скелетов верхней и нижней конечностей. В каждой из них имеется пояс, соединяющийся с осевым скелетом (у верхней конечности с грудиной, у нижней — с крестцом). Проксимальный конец свободного отдела конечности имеет одну длинную трубчатую кость (плечевая, бедренная). Дистальнее располагаются по две кости (лучевая и локтевая на верхней, большеберцовая и малоберцовая — на нижней). Общее строение имеют также кисть и стопа. Если не считать гороховидной кости, являющейся сесамовидной, то в запястье и в предплюсне по семь костей, по пять коротких трубчатых костей в пясти и в плюсне. На кисти и стопе по две фаланги в I пальце и по три фаланги во всех остальных.

Даже у животных в связи с характером их передвижения задние конечности отличаются от передних. Различия эти у человека выражены еще сильнее, что связано с прямохожде-

нием и особым участием верхней конечности в труде. Пояс верхней конечности связан с осевым скелетом более подвижно. Плечевой сустав имеет большой размах движений. В области предплечья лучевая кость, а вместе с ней и кисть способны совершать вращательные движения вокруг локтевой кости, в результате чего кисть может вращаться почти на 360°. Соединения костей запястья, пястно-фаланговые и межфаланговые суставы подвижны.

Нижняя конечность более приспособлена для опоры и передвижения. Она крепче соединена с осевым скелетом и образует костное кольцо — таз. Кости ее пояса передают давление со стороны туловища на нижние конечности. Бедренная кость и кости голени более массивны. Тазобедренный сустав с глубокой ямкой и мощными связками. Менее подвижны и укреплены связками коленный, голеностопный и суставы стопы.

## ЧЕРЕП

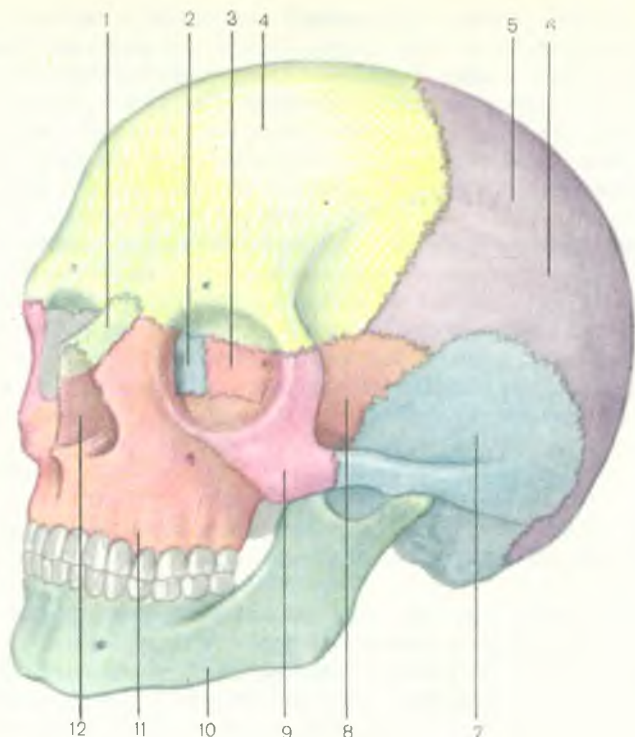Скелет головы — череп (*cranium*; рис. 46) подразделяют на различные по происхождению части: мозговой череп и лицевой череп.

**Мозговой череп** яйцевидный. Полость его является продолжением позвоночного канала и содержит головной мозг. Мозговой череп образуют 8 костей: лобная, две теменные, затылочная, две височные, клиновидная и решетчатая. Как правило, они соединены между собой посредством швов и практически неподвижны.

Верхний отдел мозгового черепа называется крышей, или сводом (*calvaria*). Его образуют две теменные кости, а также чешуи лобной, затылочной и височной костей. Кости свода черепа плоские, снаружи ровные, гладкие. На поперечном распиле видны наружная и внутренняя пластинки компактного вещества, а между ними — губчатое вещество, называемое диплоэ (*diploë*). В нем проходят кровеносные сосуды. Наружная пластинка компактного вещества толстая, прочная; внутренняя, напротив, тонкая и хрупкая. При травмах черепа чаще повреждается именно внутренняя пластинка. Если свод черепа снять горизонтальным распилом, то можно видеть его внутреннюю поверхность (см. рис. 47, 49, 52). Она гладкая, но не ровная: заметны борозды артерий, вен и прилежащих извилин головного мозга.

Нижний отдел мозгового черепа называется основанием (*basis cranii*). Оно образовано лобной, клиновидной, затылочной и двумя височными костями.

**Лицевой череп** в процессе развития формировался как начальный отдел пищеварительного и дыхательного аппаратов. В его состав входит 15 костей, причем шесть из них парные: верхняя челюсть, носовая, скуловая, слезная, небная и нижняя носовая раковина, а три непарные: нижняя челюсть, сошник



**Рис. 46. Череп; вид спереди и слева.**

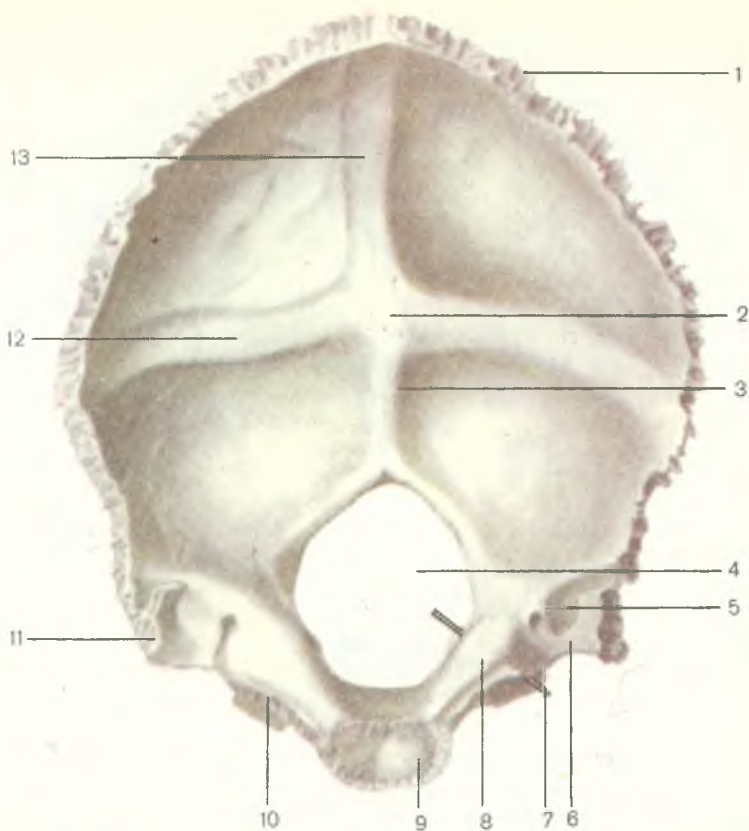
1 — носовая кость (*os nasale*); 2 — слезная кость (*os lacrimale*); 3 — решетчатая кость (*os ethmoidale*); 4 — лобная кость (*os frontale*); 5 — верхняя височная линия (*linea temporalis superior*); 6 — теменная кость (*os parietale*); 7 — височная кость (*os temporale*); 8 — клиновидная кость (*os sphenoidale*); 9 — скуловая кость (*os zygomaticum*); 10 — нижняя челюсть (*mandibula*); 11 — верхняя челюсть (*maxilla*); 12 — грушевидная апертура (*apertura piriformis*).

и подъязычная кость. Как и в мозговом черепе, большинство костей лицевого черепа соединены швами и практически неподвижны. Нижняя челюсть соединена с черепом суставом, подвижная, активно участвует в акте жевания. В толще мышц шеи находится подъязычная кость (см. рис. 58).

По развитию к костям лицевого черепа относятся и три слуховые косточки: молоточек, наковальня и стремя, расположенные в полости среднего уха (см. рис. 199). Однако, учитывая особую роль в работе органа слуха, они будут описаны в разделе органов чувств.

### **Кости мозгового черепа**

**Затылочная кость** (*os occipitale*; рис. 47, 48) расположена в задненижнем отделе мозгового черепа. Соединяется с клиновидной, височными и теменными костями. Состоит из 4 частей, располагающихся вокруг большого затылочного отверстия.

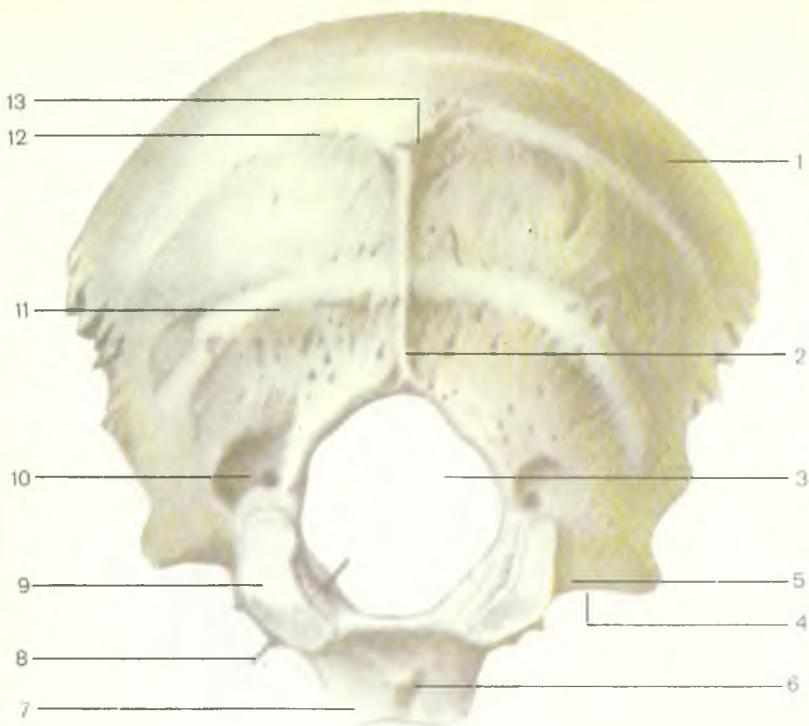


**Рис. 47. Затылочная кость; вид изнутри.**

1 — затылочная чешуя (*squama occipitalis*); 2 — внутренний затылочный выступ (*protuberantia occipitalis interna*); 3 — внутренний затылочный гребень (*crista occipitalis interna*); 4 — большое затылочное отверстие (*foramen magnum*); 5 — борозда сигмовидного синуса (*sulcus sinus sigmoideus*); 6 — яремная вырезка (*incisura jugularis*); 7 — зонд введен в подязычный канал (*canalis hypoglossi*); 8 — яремный бугорок (*tuberculum jugulare*); 9 — базилярная часть (*pars basilaris*); 10 — латеральная часть (*pars lateralis*); 11 — яремный отросток (*processus jugularis*); 12 — борозда поперечного синуса (*sulcus sinus transversi*); 13 — борозда верхнего сагиттального синуса (*sulcus sinus sagittalis superioris*).

Базилярная часть лежит спереди от большого затылочного отверстия. В детском и юношеском возрасте соединяется с телом клиновидной кости посредством хряща, после 18—20 лет кости срастаются (синостоз). Верхняя, обращенная в полость черепа поверхность базилярной части гладкая, вогнутая, на ней располагается часть ствола головного мозга. Наружная поверхность шероховатая, почти в центре ее виден глоточный бугорок.

Парная латеральная часть на своей наружной поверхности имеет эллипсовидные затылочные мышелки с суставной поверх-



**Рис. 48. Затылочная кость; вид снаружи.**

1 — затылочная чешуя (*squama occipitalis*); 2 — наружный затылочный гребень (*crista occipitalis externa*); 3 — большое затылочное отверстие (*foramen magnum*); 4 — яремная вырезка (*incisura jugularis*); 5 — латеральная часть (*pars lateralis*); 6 — глоточный бугорок (*tuberculum pharyngeum*); 7 — базилярная часть (*pars basilaris*); 8 — зонд введен в подъязычный канал; 9 — затылочный мыщелок (*condylus occipitalis*); 10 — мыщелковая ямка (*fossa condylaris*); 11 — нижняя выйная линия (*linea nuchae inferior*); 12 — верхняя выйная линия (*linea nuchae superior*); 13 — наружный затылочный выступ (*protuberantia occipitalis externa*).

ностью для сочленения с I шейным позвонком. У основания каждый мыщелок пронизан подъязычным каналом. Позади мыщелка видна мыщелковая ямка. На боковом крае латеральной части имеется яремная вырезка, образующая при соединении с одноименной вырезкой височной кости яремное отверстие, через которое проходят яремная вена, языкоглоточный, блуждающий и добавочный нервы. На заднем крае вырезки выступает узкий высокий яремный отросток, вокруг которого проходит дугообразная широкая и глубокая борозда сигмовидного синуса. На верхней поверхности латеральной части, над затылочным мыщелком и подъязычным каналом расположен пологий яремный бугорок.

Чешуя — самая обширная часть затылочной кости. Она принимает участие в образовании как основания, так и крыши

черепа. На внутренней поверхности затылочной чешуи располагается крестообразное возвышение, в центре которого виден внутренний затылочный выступ. Книзу от последнего до большого затылочного отверстия идет внутренний затылочный гребень. Горизонтально в обе стороны направляется широкая пологая борозда поперечного синуса, а вертикальной кверху — борозда верхнего сагиттального синуса. К широким ямкам, расположенным ниже борозды поперечного синуса, прилежат полушария мозжечка.

Почти в центре наружной поверхности чешуи виден наружный затылочный выступ. От него до большого затылочного отверстия тянется наружный затылочный гребень. Имеются также горизонтальные гребни, называемые выйными линиями. Верхняя расположена на уровне наружного выступа, а нижняя — на уровне середины наружного гребня.

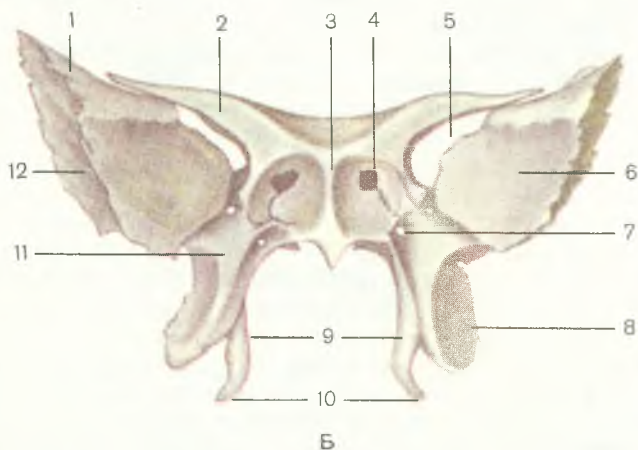
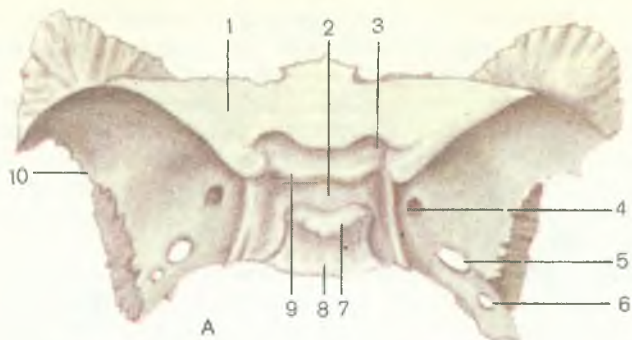**Клиновидная кость** (*os sphenoidale*; рис. 49) занимает на основании черепа центральное положение. Соединяется со всеми костями мозгового черепа. Кость имеет сложную форму, внешне напоминает бабочку, поэтому ее части называются соответственно: тело, малые крылья, большие крылья, крыловидные отростки.

Тело по форме сравнивают с кубом и выделяют 6 сторон. Верхняя сторона изогнута в форме седла и называется турецким седлом. В центре его — гипофизарная ямка (в ней размещается нижний придаток мозга — гипофиз), ограниченная спереди бугорком седла, а сзади — спинкой седла. Задней поверхностью тела клиновидная кость соединяется с базилярной частью затылочной кости. На передней поверхности видны два отверстия, ведущие в воздухоносную пазуху клиновидной кости. Эта пазуха оформляется после 7 лет и располагается внутри тела клиновидной кости. Пазуха разделена перегородкой, которая выходит на переднюю поверхность в виде клиновидного гребня. К нижней поверхности тела прикрепляется сошник. Боковые поверхности заняты отходящими от них малыми и большими крыльями.

Малые крылья треугольные, отходят от тела латерально и вверх, у основания пронизаны зрительным каналом, в котором проходит зрительный нерв. Нижняя поверхность малых крыльев участвует в образовании верхней стенки глазницы, а верхняя поверхность обращена в полость черепа.

Большие крылья направлены в стороны. У основания каждого из них имеется три отверстия: спереди круглое, далее овальное и в области угла крыла остистое. Через первые два проходят ветви тройничного нерва, а через последнее — артерия, питающая твердую оболочку головного мозга. Внутренняя, мозговая, поверхность больших крыльев вогнута. Выпуклая наружная поверхность разделяется на глазничную, участвующую в образовании стенок глазницы, и височную, входящую в состав височных ямок. Малые и большие крылья ограничивают верхнюю





**Рис. 49. Клиновидная кость.**

А — вид сверху: 1 — малое крыло (ala minor); 2 — турецкое седло (sella turcica); 3 — зрительный канал (canalis opticus); 4 — круглое отверстие (foramen rotundum); 5 — овальное отверстие (foramen ovale); 6 — остистое отверстие (foramen spinosum); 7 — спинка седла (dorsum sellae); 8 — тело (corpus); 9 — бугорок седла (tuberculum sellae); 10 — большое крыло (ala major). Б — вид спереди: 1 — большое крыло; 2 — малое крыло; 3 — клиновидный гребень (crista sphenoidalis); 4 — апертюра клиновидной пазухи (apertura sinus sphenoidalis); 5 — верхняя глазничная щель (fissura orbitalis superior); 6 — глазничная поверхность (facies orbitalis) больших крыльев; 7 — крыловидный канал (canalis pterygoideus); 8 — латеральная пластинка крыловидного отростка (lamina lateralis processus pterygoidei); 9 — медиальная пластинка крыловидного отростка (lamina medialis processus pterygoidei); 10 — крыловидный крючок (hamulus pterygoideus); 11 — крыловидный отросток (processus pterygoideus); 12 — височная поверхность (facies temporalis) больших крыльев.

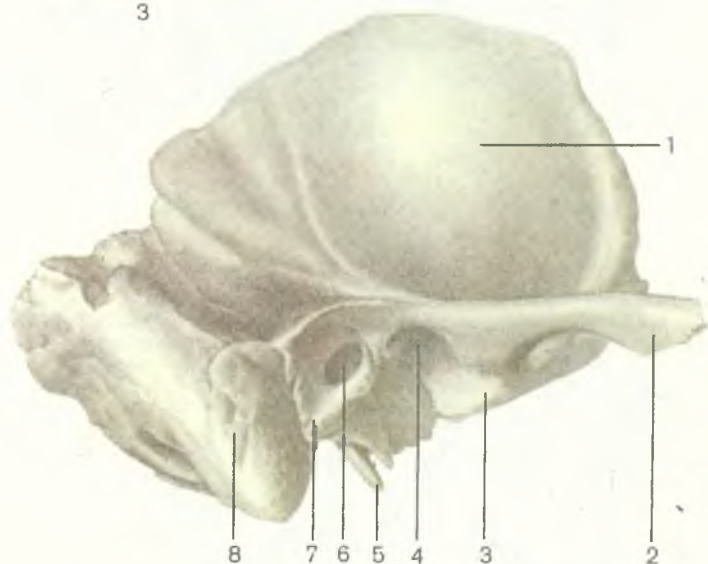
глазничную щель, через которую проходят сосуды и нервы в глазницу.

Крыловидные отростки направлены книзу. Каждый из них образован двумя пластинками, которые спереди срастаются, а кзади расходятся и ограничивают собой крыловидную ямку. Медиальная пластинка участвует в образовании полости носа,



**Рис. 50. Теменная кость; вид снаружи.**

1 — сагиттальный край (*margo sagittalis*); 2 — лобный край (*margo frontalis*); 3 — чешуйчатый край (*margo squamosus*); 4 — затылочный край (*margo occipitalis*); 5 — теменной бугор (*tuber parietale*).

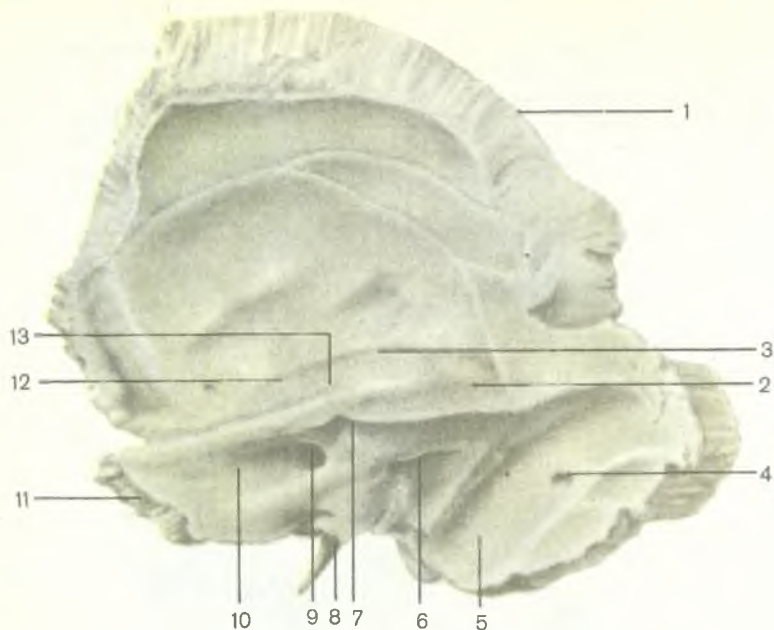


**Рис. 51. Височная кость; вид снаружи.**

1 — чешуйчатая часть (*pars squamosa*); 2 — скуловой отросток (*processus zygomaticus*); 3 — суставной бугорок (*tuberculum articulare*); 4 — нижнечелюстная ямка (*fossa mandibularis*); 5 — шиловидный отросток (*processus styloideus*); 6 — наружное слуховое отверстие (*porus acusticus externus*); 7 — барабанная часть (*pars tympanica*); 8 — сосцевидный отросток (*processus mastoideus*).

книзу заканчивается крыловидным крючком. Наружная поверхность латеральной пластинки обращена в подвисочную ямку. У основания каждый крыловидный отросток пронизан спереди назад узким крыловидным каналом, в котором проходят сосуды и нервы.

**Теменная кость** (*os parietale*; рис. 50) плоская, четырехугольная, участвует в образовании свода черепа. На наружной выпуклой поверхности хорошо заметен теменной бугор. Внутренняя, мозговая, поверхность гладкая, с обычным рельефом



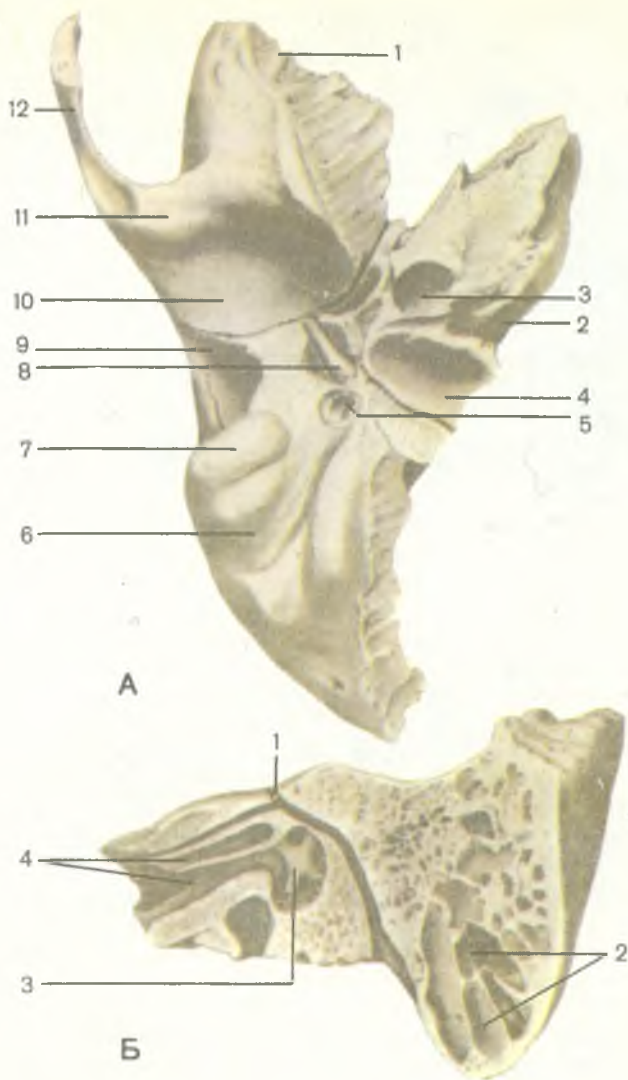
**Рис. 52. Височная кость; вид изнутри.**

1 — чешуйчатая часть (*pars squamosa*); 2 — верхний край пирамиды (*margo superior partis petrosae*); 3 — крыша барабанной полости (*tegmen tympani*); 4 — сосцевидное отверстие (*foramen mastoideum*); 5 — борозда сигмовидного синуса (*sulcus sinus sigmoidei*); 6 — водопровод преддверия (*aqueductus vestibuli*); 7 — поддуговая ямка (*fossa subarcuata*); 8 — шиловидный отросток (*processus styloideus*); 9 — внутреннее слуховое отверстие (*porus acusticus internus*); 10 — задняя поверхность пирамиды (*facies posterior partis petrosae*); 11 — каменная часть, или пирамида (*pars petrosa*); 12 — передняя поверхность пирамиды (*facies anterior partis petrosae*); 13 — дугообразное возвышение (*eminentia arcuata*).

артериальных борозд и вдавлений от извилин мозга. В кости различают 4 края: лобный, затылочный, сагиттальный, чешуйчатый, и соответственно 4 угла: затылочный, клиновидный, лобный и сосцевидный.

**Височная кость** (*os temporale*; рис. 51—53) участвует в образовании основания черепа и его свода. Соединяется с клиновидной, затылочной и теменной костями. В височной кости выделяют три части: каменистую, барабанную и чешуйчатую.

Каменная часть (*pars petrosa*), или пирамида, имеет вид трехсторонней пирамиды, вершиной обращенной кпереди и медиально, а кзади и латерально переходящей в сосцевидный отросток. На передней поверхности, непосредственно у вершины, заметно широкое пологое углубление — тройничное вдавление: здесь помещается узел тройничного нерва. Почти у основания пирамиды выступает дугообразное возвышение, обусловленное расположенным под ним верхним полукружным каналом внутреннего уха. Гладкая площадка передней поверхности между дуго-



**Рис. 53. Височная кость.**

А — вид снизу: 1 — чешуйчатая часть (*pars squamosa*); 2 — каменная часть, или пирамида (*pars petrosa*); 3 — сонный канал (*canalis caroticus*); 4 — яремная ямка (*fossa jugularis*); 5 — шилососцевидное отверстие (*foramen stylomastoideum*); 6 — сосцевидная вырезка (*incisura mastoidea*); 7 — сосцевидный отросток (*processus mastoideus*); 8 — шиловидный отросток (*processus styloideus*); 9 — барабанная часть (*pars tympanica*); 10 — нижнечелюстная ямка (*fossa mandibularis*); 11 — суставной бугорок (*tuberculum articulare*); 12 — скуловой отросток (*processus zygomaticus*). Б — вертикальный распил параллельно оси пирамиды: 1 — лицевой канал (*canalis facialis*); 2 — ячейка сосцевидного отростка; 3 — барабанная полость (*cavitas tympanica*); 4 — мышечно-трубный канал (*canalis musculotubarius*).

образным возвышением и чешуей называется крышей барабанной полости — под ней находится барабанная полость среднего уха.

На задней поверхности, ближе к середине, хорошо видно внутреннее слуховое отверстие, продолжающееся во внутренний слуховой проход. В нем проходят лицевой и преддверно-улитковый нервы, а также артерии и вены. Латеральнее и к низу расположена наружная апертура водопровода преддверия.

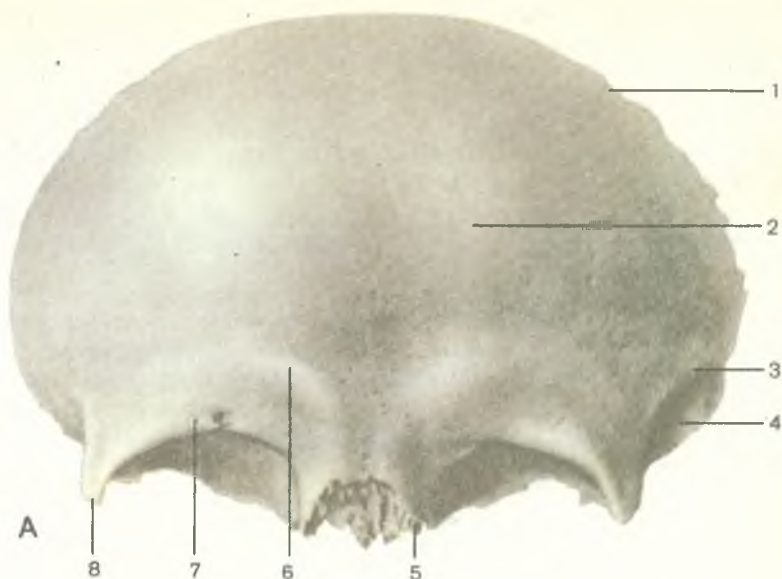Почти в центре шероховатой нижней поверхности находится обширная, глубокая и гладкая яремная ямка, а впереди нее — наружное отверстие сонного канала. Латеральнее от яремной ямки расположен направляющийся к низу и кпереди длинный острый шиловидный отросток — место начала нескольких мышц и связок. У его основания имеется шилососцевидное отверстие, через которое выходит из черепа лицевой нерв.

Основание каменистой части массивное, расширенное, переходит в сосцевидный отросток, к которому прикрепляется грудиноключично-сосцевидная мышца. Медиально сосцевидный отросток ограничен сосцевидной вырезкой. На внутренней, мозговой, стороне сосцевидного отростка дугообразно проходит широкая борозда сигмовидного синуса, из которого на наружную поверхность черепа ведет сосцевидное отверстие — непостоянный венозный выпускник. Внутри сосцевидный отросток содержит воздухоносные ячейки, сообщающиеся с полостью среднего уха через сосцевидную пещеру.

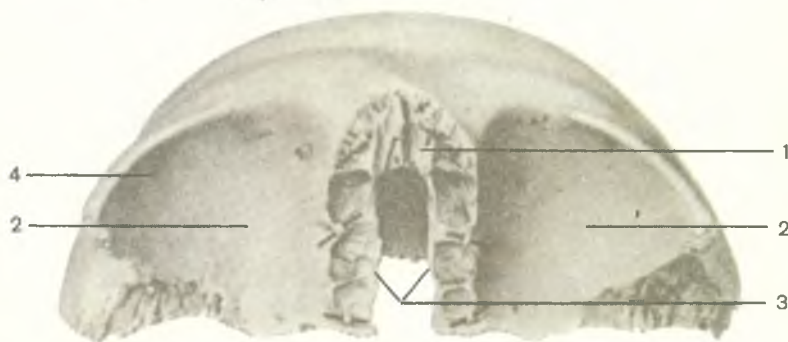Чешуйчатая часть имеет вид овальной, вертикально стоящей пластинки. На внутренней, мозговой, поверхности ее заметны отпечатки извилин головного мозга и артерий. Наружная височная поверхность гладкая, принимает участие в образовании височной ямки. Кпереди от наружного слухового прохода от чешуйчатой части отходит сначала латерально, а затем вперед скуловой отросток, образуя часть скуловой дуги. У основания отростка, на височной поверхности чешуйчатой части, находится нижнечелюстная ямка для сочленения с нижней челюстью. Спереди она ограничена суставным бугорком.

Барабанная часть в виде тонкой пластинки ограничивает спереди, снизу и сзади наружное слуховое отверстие и наружный слуховой проход; срастается с сосцевидным отростком и чешуйчатой частью.

Внутри височной кости проходит несколько каналов (см. рис. 53). 1. Лицевой канал содержит лицевой нерв. Начинается во внутреннем слуховом проходе, идет горизонтально вперед до середины передней поверхности пирамиды, затем почти под прямым углом поворачивает в латеральную сторону, у медиальной стенки барабанной полости направляется вертикально вниз и заканчивается шилососцевидным отверстием. 2. Сонный канал начинается на нижней поверхности пирамиды наружным отверстием. Сначала идет вертикально вверх, затем плавно изгибается, меняет свое направление на горизонтальное и выходит на



А

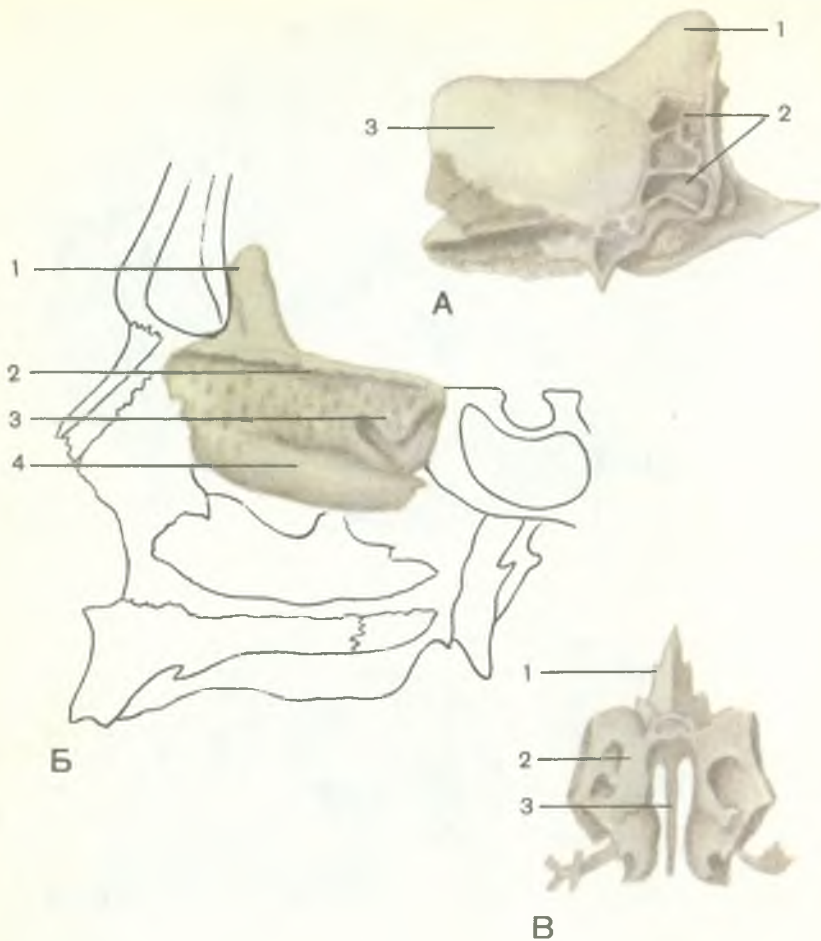


Б

**Рис. 54. Лобная кость.**

А — вид спереди: 1 — лобная чешуя (*squama frontalis*); 2 — лобный бугор (*tuber frontale*); 3 — височная линия (*linea temporalis*); 4 — височная поверхность (*facies temporalis*); 5 — носовая часть (*pars nasalis*); 6 — надбровная дуга (*arcus supraorbitalis*); 7 — надглазничный край (*margo supraorbitalis*); 8 — скуловой отросток (*processus zygomaticus*). Б — вид снизу: 1 — носовая часть; 2 — глазничные части (*partes orbitales*); 3 — решетчатая вырезка (*incisura ethmoidalis*); 4 — ямка слезной железы (*fossa glandulae lacrimalis*).

вершине пирамиды. Внутри канала проходит внутренняя сонная артерия. 3. Мышечно-трубный канал открывается отверстием в углу между передним концом пирамиды и чешуей затылочной кости, а заканчивается в барабанной полости. Перегородкой разделяется на два полуканала: полуканал мышцы, напрягающей барабанную перепонку, и полуканал слуховой трубы, через



**Рис. 55. Решетчатая кость**

А — вид справа: 1 — петухиный гребень (*crista galli*); 2 — решетчатые ячейки (*cellulae ethmoidales*); 3 — глазничная пластинка (*lamina orbitalis*). Б — положение в черепе: 1 — петухиный гребень; 2 — решетчатая пластинка (*lamina cribrosa*); 3 — верхняя носовая раковина (*concha nasalis superior*); 4 — средняя носовая раковина (*concha nasalis media*). В — вид спереди: 1 — петухиный гребень; 2 — решетчатый лабиринт (*labyrinthus ethmoidalis*); 3 — перпендикулярная пластинка (*lamina perpendicularis*).

который полость среднего уха непосредственно сообщается с полостью глотки.

Височная кость содержит сложно устроенный орган слуха и равновесия: часть наружного слухового прохода, среднее и внутреннее ухо. Располагаются здесь также внутренняя сонная артерия, лицевой нерв, преддверно-улитковый нерв, веточки языкоглоточного и блуждающего нервов, узел тройничного нерва, часть сигмовидного венозного синуса.

**Лобная кость** (*os frontale*; рис. 54) принимает участие в образовании свода и основания черепа, глазницы, полости носа и височной ямки. Из костей мозгового черепа соединяется с решетчатой, клиновидной и теменными. В ней выделяют 4 части: лобную чешую, парную глазничную и носовую.

Лобная чешуя плоская, направлена вертикально и кзади. Наружная поверхность ее выпуклая, гладкая; почти в центре этой поверхности находятся лобные бугры. Снизу лобная чешуя оканчивается острым надглазничным краем, в медиальном отделе которого видна надглазничная вырезка (надглазничное отверстие) для одноименных сосудов и нерва. Латерально надглазничный край заканчивается острым скуловым отростком, к которому присоединяется скуловая кость. Идущая кзади и кверху от скулового отростка височная линия отделяет от общей наружной поверхности лобной чешуи височную поверхность, участвующую в образовании височной ямки. Выше медиального отдела надглазничного края видны надбровные дуги, над которыми располагается ровная гладкая площадка — глабелла, или надпереносье. На внутренней вогнутой стороне лобной чешуи заметны вдавления от извилин мозга и артерий, а также борозда верхнего сагиттального синуса.

Парная глазничная часть имеет вид горизонтально расположенной треугольной пластинки. Нижняя, глазничная, поверхность ее гладкая, вогнутая, образует большую часть верхней стенки глазницы. Около скулового отростка на ней расположена ямка слезной железы, а в переднемедиальном отделе — блоковая ямка (с блоковой остью). Верхняя, мозговая, поверхность глазничной части выпуклая, имеет характерный мозговой рельеф.

Носовая часть в виде подковы окружает решетчатую вырезку. На ней видны ямки для сочленения с ячейками решетчатой кости. В толще кости находится воздухоносная лобная пазуха.

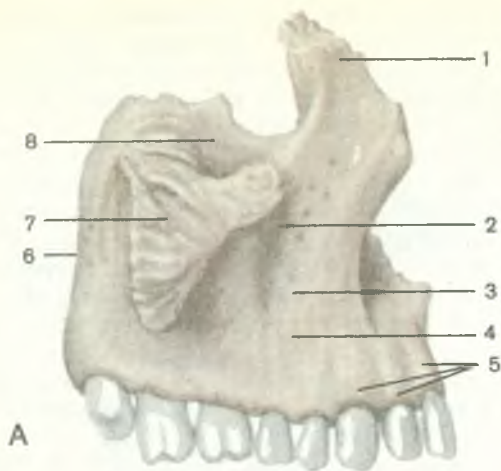
**Решетчатая кость** (*os ethmoidale*; рис. 55) принимает участие в образовании основания черепа, полости носа и глазницы. Горизонтальная ее решетчатая пластинка входит в решетчатую вырезку лобной кости. По сторонам от горизонтальной пластинки свешиваются решетчатые лабиринты с решетчатыми ячейками. На внутренней поверхности лабиринта имеются верхняя и средняя носовые раковины. Перпендикулярная пластинка участвует в образовании перегородки полости носа. Кверху она заканчивается петушиным гребнем.

### Кости лицевого черепа

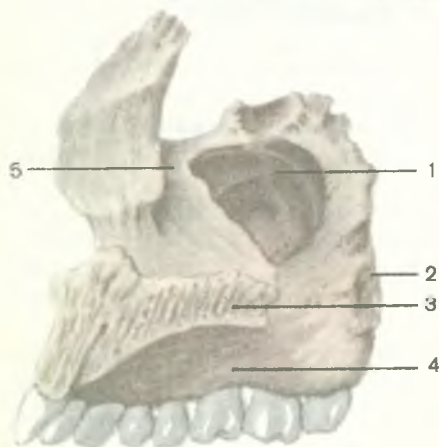
**Верхняя челюсть** (*maxilla*; рис. 56) парная, участвует в образовании полости рта, носа, глазницы, подвисочной и крыловидно-небной ямок, состоит из тела и четырех отростков.

В теле верхней челюсти находится воздухоносная, сообщаю-





А



Б

**Рис. 56. Верхняя челюсть, правая.**

А — вид снаружи: 1 — лобный отросток (*processus frontalis*); 2 — подглазничное отверстие (*foramen infraorbitale*); 3 — клыковая ямка (*fossa canina*); 4 — передняя поверхность (*facies anterior*); 5 — альвеолярные возвышения (*juga alveolaria*); 6 — бугор верхней челюсти (*tuber maxillae*); 7 — скуловой отросток (*processus zygomaticus*); 8 — глазничная поверхность (*facies orbitalis*). Б — вид со стороны полости носа: 1 — верхнечелюстная пазуха (*sinus maxillaris*); 2 — подвисочная поверхность (*facies infratemporalis*); 3 — небный отросток (*processus palatinus*); 4 — альвеолярный отросток (*processus alveolaris*); 5 — слезная борозда (*sulcus lacrimalis*).

щаяся с полостью носа верхнечелюстная пазуха (гайморова пазуха). Снаружи на теле различают четыре поверхности. Кверху направлена гладкая треугольная глазничная поверхность, образующая большую часть нижней стенки глазницы. Сзади наперед на этой поверхности проходит подглазничная борозда, переходящая в подглазничный канал, открывающийся на передней поверхности подглазничным отверстием. Канал содержит сосуды и нервы. Острым подглазничным краем глазничная поверхность отделена от передней поверхности. На последней видны клыковая ямка и подглазничное отверстие. Носовая поверхность принимает участие в образовании латеральной стенки полости носа. На этой поверхности расположено отверстие верхнечелюстной пазухи, впереди которого сверху вниз проходит слезная

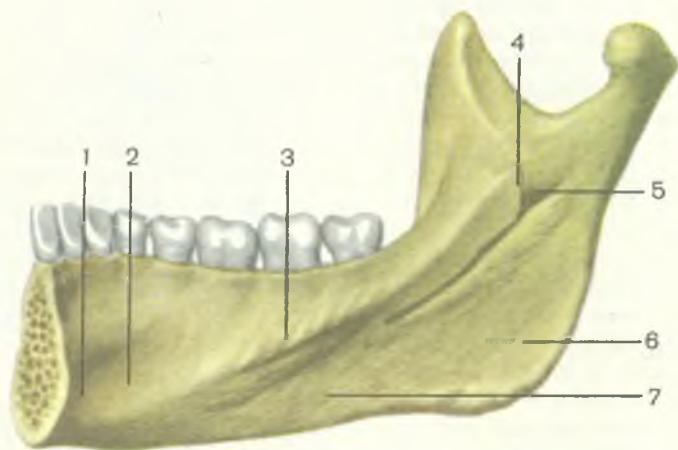
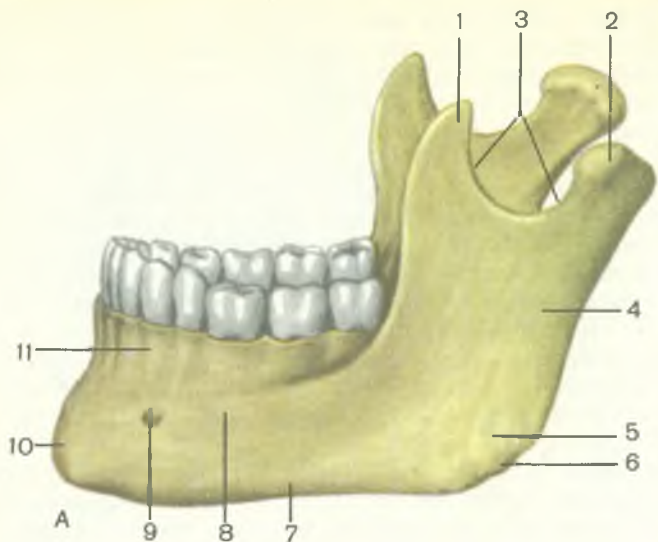
борозда. Кзади направлена выпуклая подвисочная поверхность тела верхней челюсти. На ней видны альвеолярные отверстия, через которые к зубам подходят сосуды и нервы. Нижний отдел подвисочной поверхности занят бугром верхней челюсти.

Вертикально вверх направлен лобный отросток. Он соединяется с носовой частью лобной кости. В латеральную сторону идет широкий массивный скуловой отросток. Он соединяется с одноименной костью. Альвеолярный отросток дугообразный, направлен книзу. На свободном его нижнем крае расположены зубные альвеолы — ямки для восьми зубов. На наружной поверхности отростка соответственно зубам имеются альвеолярные возвышения. Небный отросток направлен горизонтально и с одноименным отростком противоположной стороны образует переднюю большую часть твердого неба. Обе верхние челюсти вместе с носовыми костями ограничивают грушевидную апертуру (см. рис. 46) — широкое отверстие, ведущее в полость носа.

**Нижняя челюсть** (*mandibula*; рис. 57) вместе с верхней челюстью составляет большую часть лица. Очень подвижная, поскольку соединяется с височными костями черепа посредством сустава. В ней различают тело и две ветви.

Тело имеет форму подковообразно изогнутой пластинки, в которой различают верхний и нижний края, наружную и внутреннюю поверхности. На верхнем крае, называемом альвеолярной дугой, расположены зубные альвеолы для 16 зубов. Нижний край массивный, округленный, с утолщенным компактным веществом кости, называется основанием нижней челюсти. На выпуклой наружной поверхности посередине виден подбородочный выступ. Латеральнее его, на уровне малых коренных зубов, имеется подбородочное отверстие — выход канала нижней челюсти. На вогнутой внутренней поверхности посередине выступает подбородочная ость. Латеральнее нее расположена подъязычная ямка — место для одноименной слюнной железы. На этой же поверхности по диагонали проходит челюстно-подъязычная линия. Кзади и книзу от нее заметно пологое углубление — поднижнечелюстная ямка для одноименной слюнной железы.

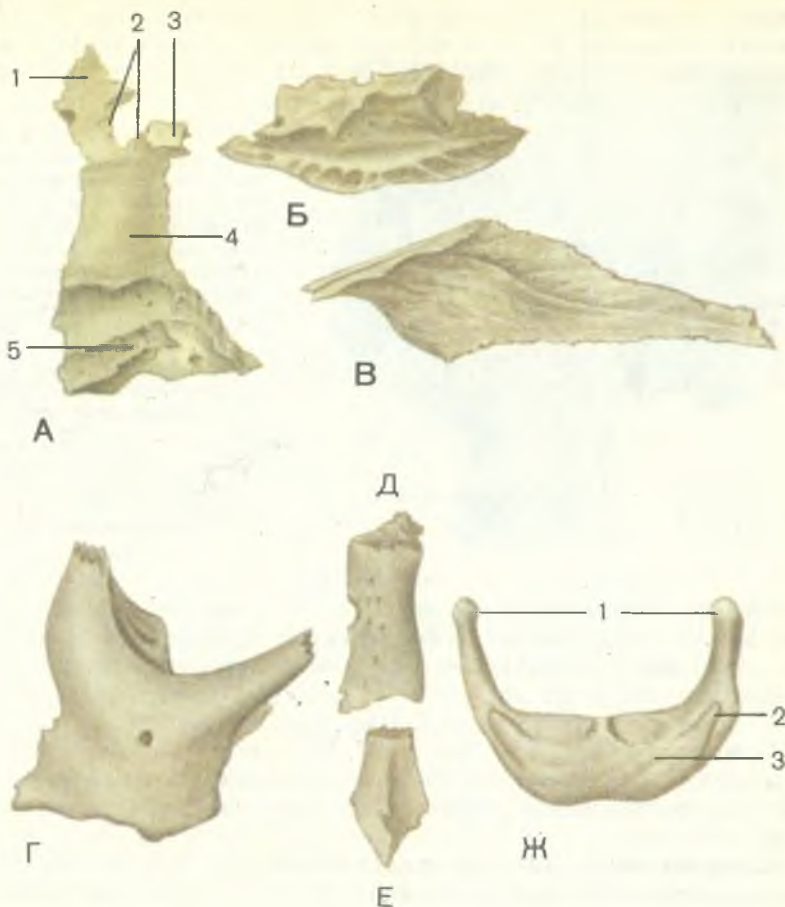
От задних концов тела почти вертикально вверх поднимаются ветви нижней челюсти. Верхний конец каждой из них раздвоен. Кпереди от вырезки расположен острый венечный отросток, а позади от нее — мышцелковый отросток. Место перехода тела в ветвь называется углом нижней челюсти. В области угла на наружной поверхности расположена жевательная бугристость, а на внутренней — крыловидная бугристость. К обоим бугристостям прикрепляются одноименные мышцы. На внутренней поверхности ветви под вырезкой видно ограниченное язычком нижней челюсти отверстие нижней челюсти — начало канала нижней челюсти. Последний идет дугообразно внутри ветвей и тела нижней челюсти, содержит сосуды и нервы для зубов и заканчивается подбородочным отверстием на наружной поверхности тела.



Б

**Рис. 57. Нижняя челюсть.**

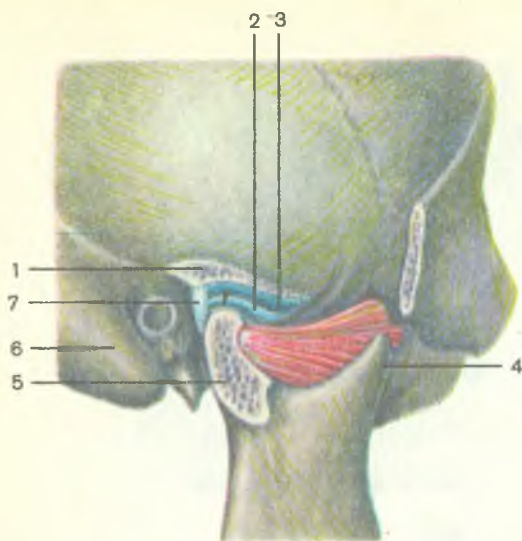
А — общий вид: 1 — венечный отросток (*processus coronoideus*); 2 — мышелковый отросток (*processus condylaris*); 3 — вырезка нижней челюсти (*incisura mandibulae*); 4 — ветвь нижней челюсти (*ramus mandibulae*); 5 — жевательная бугристость (*tuberositas masseterica*); 6 — угол нижней челюсти (*angulus mandibulae*); 7 — основание нижней челюсти (*basis mandibulae*); 8 — тело нижней челюсти (*corpus mandibulae*); 9 — подбородочное отверстие (*foramen mentale*); 10 — подбородочный выступ (*protuberantia mentalis*); 11 — альвеолярная часть (*pars alveolaris*).  
 Б — правая половина, вид с внутренней стороны: 1 — подбородочная ость (*spina mentalis*); 2 — подъязычная ямка (*fovea sublingualis*); 3 — челюстно-подъязычная линия (*linea mylohyoidea*); 4 — язычок нижней челюсти (*lingula mandibulae*); 5 — отверстие нижней челюсти (*foramen mandibulae*); 6 — крыловидная бугристость (*tuberositas pterygoidea*); 7 — поднижнечелюстная ямка (*fovea submandibularis*).



**Рис. 58. Кости лица.**

А — небная кость (*os palatinum*); 1 — глазничный отросток (*processus orbitalis*); 2 — клиновидно-небная вырезка (*incisura sphenopalatina*); 3 — клиновидный отросток (*processus sphenoidalis*); 4 — перпендикулярная пластинка (*lamina perpendicularis*); 5 — горизонтальная пластинка (*lamina horizontalis*). Б — нижняя носовая раковина (*concha nasalis inferior*). В — сошник (*vomer*). Г — скуловая кость (*os zygomaticum*). Д — носовая кость (*os nasale*). Е — слезная кость (*os lacrimale*). Ж — подъязычная кость (*os hyoideum*): 1 — большие рога (*cornua majora*); 2 — малые рога (*cornua minora*); 3 — тело подъязычной кости (*corpus ossis hyoidei*).

**Небная кость** (*os palatinum*; рис. 58) парная. Горизонтальная ее пластинка, соединяясь с такой же пластинкой кости противоположной стороны, образует задние отделы костного неба. Перпендикулярная пластинка участвует в формировании латеральной стенки полости носа. Клиновидно-небной вырезкой перпендикулярная пластинка сверху разделяется на передний глазничный отросток и задний клиновидный.



**Рис. 59. Височно-нижнечелюстной сустав; вид снаружи (сустав вскрыт в сагиттальной плоскости).**

1 — нижнечелюстная ямка височной кости (*fossa mandibularis ossis temporalis*); 2 — суставной диск (*discus articularis*); 3 — суставная полость (*cavitas articulare*); 4 — венечный отросток нижней челюсти (*processus coronoideus mandibulae*); 5 — мыщелковый отросток нижней челюсти (*processus condylaris mandibulae*); 6 — сосцевидный отросток височной кости (*processus mastoideus ossis temporalis*); 7 — суставная капсула (*capsula articularis*).

**Нижняя носовая раковина** (*concha nasalis inferior*; см. рис. 58, Б) представляет собой тонкую, длинную, согнутую по оси пластинку. Одним краем она прикрепляется к латеральной стенке полости носа, другой край свободно свешивается в полость носа. Разделяет средний и нижний носовые ходы.

**Сошник** (*vomer*; см. рис. 58, В) — кость в виде тонкой четырехугольной пластинки. Вместе с перпендикулярной пластинкой решетчатой кости образует костную перегородку полости носа.

**Скуловая кость** (*os zygomaticum*; см. рис. 58, Г) является важным элементом лица. Соединяется со скуловыми отростками верхней челюсти, лобной и височной костей. Участвует в образовании глазницы, скуловой дуги, височной ямки.

**Носовая кость** (*os nasale*; см. рис. 58, Д) вместе с такой же костью противоположной стороны образует спинку носа.

**Слезная кость** (*os lacrimale*; см. рис. 58, Е) тонкая, плоская, четырехугольная. Образует передний отдел медиальной стенки глазницы и вместе с лобным отростком верхней челюсти формирует ямку слезного мешка.

**Подъязычная кость** (*os hyoideum*; см. рис. 58, Ж) подковообразная, расположена в толще мышц шеи, под нижней челюстью. От тела подъязычной кости отходят кверху два малых рога, а кзади — два больших рога.

**Височно-нижнечелюстной сустав** (*articulatio temporomandibularis*; рис. 59) парный. Сочленяются нижнечелюстная ямка и суставной бугорок височной кости с суставной поверхностью мыщелкового отростка нижней челюсти. Капсула прикрепляется по краю суставных поверхностей. Внутри полости

сустава находится суставной диск, который срастается с капсулой и делит полость сустава на два отдела: верхний и нижний. Капсула укрепляется боковой связкой (*lig. laterale*), идущей от скулового отростка височной кости к шейке мыщелкового отростка нижней челюсти. По форме сустав мыщелковый. Движения в обоих суставах происходят одновременно, характер их сложен.

Вокруг фронтальной оси возможны опускание и поднятие нижней челюсти. Незначительные по размаху движения (во время речи) совершаются в нижнем этаже сустава, между суставным диском и головкой нижней челюсти. При сильном открывании рта (например, во время медицинского обследования) движения происходят в верхнем этаже сустава: головка нижней челюсти вместе с суставным диском скользящим движением выходит на суставной бугорок височной кости.

В височно-нижнечелюстном суставе возможно также выдвижение нижней челюсти вперед. В этом случае функционирует верхний этаж сустава; головка нижней челюсти вместе с суставным диском скользят по суставной ямке и суставному бугорку височной кости.

Наконец, при движении нижней челюсти в сторону головка нижней челюсти той стороны, в которую направлено движение, вращается вокруг вертикальной оси, а головка противоположной стороны перемещается вперед вместе с суставным хрящом.

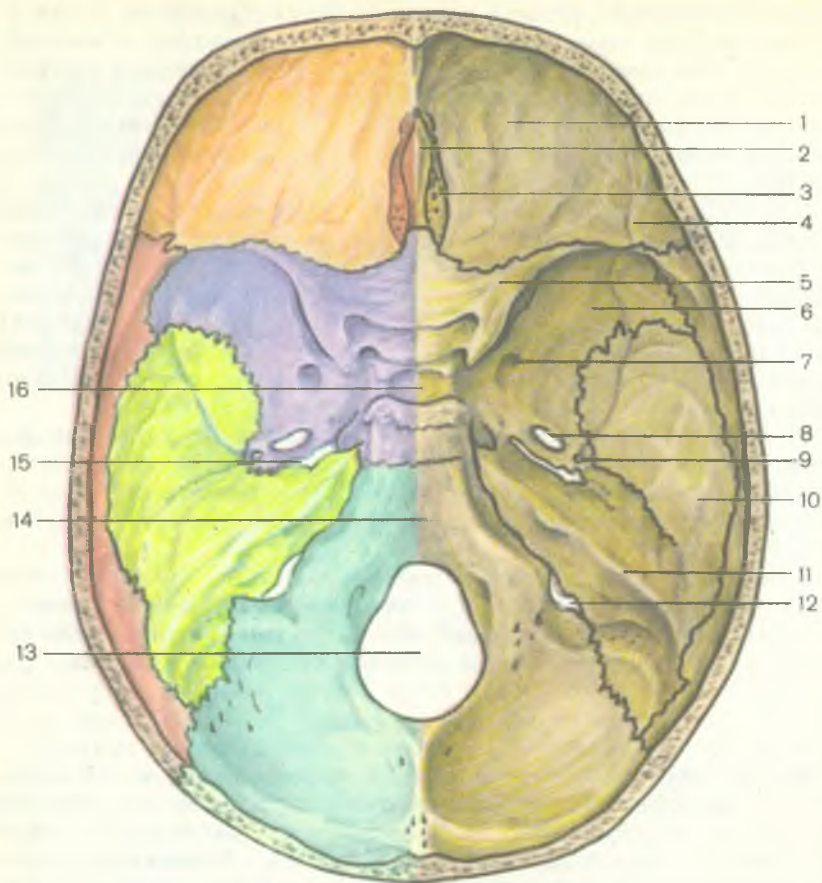
### Череп в целом

**Внутреннее основание черепа** (*basis cranii interna*; рис. 60) служит опорой для основания мозга и принимает его рельеф. Внутреннее основание черепа разделяют на три черепные ямки.

Передняя черепная ямка спереди и с боков ограничена лобной чешуей, а сзади отделяется от средней черепной ямки задним краем малых крыльев клиновидной кости. Она образована лобной костью (глазничные части), решетчатой (решетчатая пластинка) и клиновидной (малые крылья). В передней черепной ямке находятся лобные доли полушарий большого мозга.

Средняя черепная ямка образована клиновидной и височными костями. От задней черепной ямки отделяется верхним краем пирамиды височной кости и спинкой турецкого седла. Ямка углублена, содержит височные доли полушарий большого мозга. У вершины пирамиды височной кости находится рваное отверстие. В центральной части средней черепной ямки, в гипофизарной ямке, располагается нижний придаток мозга — гипофиз. Через верхнюю глазничную щель и отверстия в больших крыльях клиновидной кости проходят нервы и сосуды.

Задняя черепная ямка образована преимущественно затылочной костью, задней поверхностью пирамиды височной кости, телом клиновидной и задненижним углом теменной. В централь-

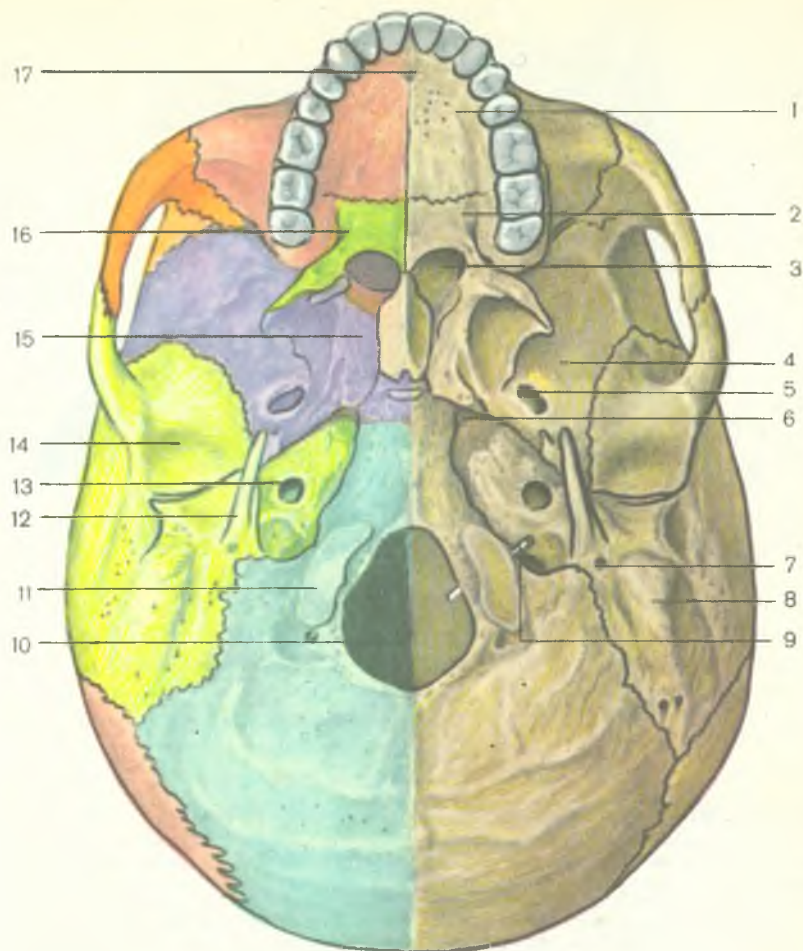


**Рис. 60. Внутреннее основание черепа.**

1 — глазничная часть лобной кости (*pars orbitalis ossis frontalis*); 2 — петушинный гребень (*crista galli*); 3 — решетчатая пластинка (*lamina cribrosa*); 4 — артериальные борозды (*sulci arteriosii*); 5 — малое крыло клиновидной кости (*ala minor ossis sphenoidalis*); 6 — большое крыло клиновидной кости (*ala major ossis sphenoidalis*); 7 — круглое отверстие (*foramen rotundum*); 8 — овальное отверстие (*foramen ovale*); 9 — остистое отверстие (*foramen spinosum*); 10 — чешуйчатая часть височной кости (*pars squamosa ossis temporalis*); 11 — каменная часть височной кости (*pars petrosa*); 12 — яремное отверстие (*foramen jugulare*); 13 — большое затылочное отверстие (*foramen magnum*); 14 — скат (*clivus*); 15 — рваное отверстие (*foramen lacerum*); 16 — турецкое седло (*sella turcica*).

ных отделах ямки, кпереди от большого затылочного отверстия, располагается стволовая часть головного мозга, а по бокам — полушария мозжечка. Через большое затылочное отверстие полость черепа соединяется с позвоночным каналом.

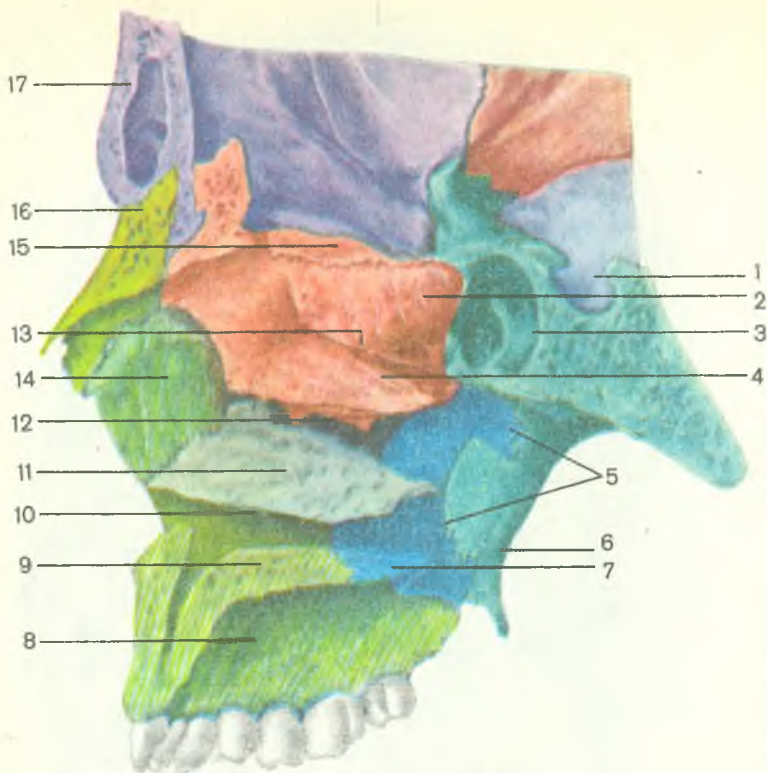
**Наружное основание черепа** (*basis cranii externa*; рис. 61) образовано костями мозгового и лицевого черепа. На передней,



**Рис. 61. Наружное основание черепа.**

1 — небный отросток верхней челюсти (*processus palatinus maxillae*); 2 — горизонтальная пластинка небной кости (*lamina horizontalis ossis palatini*); 3 — хоаны (*choanae*); 4 — большое крыло клиновидной кости (*ala major ossis sphenoidalis*); 5 — овальное отверстие (*foramen ovale*); 6 — рваное отверстие (*foramen lacerum*); 7 — шиловосцевидное отверстие (*foramen stylomastoideum*); 8 — сосцевидный отросток (*processus mastoideus*); 9 — зонд введен в подъязычный канал (*canalis hypoglossi*); 10 — большое затылочное отверстие (*foramen magnum*); 11 — затылочный мыщелок (*condylus occipitalis*); 12 — шиловидный отросток (*processus styloideus*); 13 — сонный канал (*canalis caroticus*); 14 — нижнечелюстная ямка (*fossa mandibularis*); 15 — крыловидный отросток клиновидной кости (*processus pterygoideus ossis sphenoidalis*); 16 — большое небное отверстие (*foramen palatinum majus*); 17 — резцовое отверстие (*foramen incisivum*).





**Рис. 62. Полость носа и полость рта; сагиттальный распил.**

1 — турецкое седло (*sella turcica*); 2 — верхняя носовая раковина (*concha nasalis superior*); 3 — клиновидная пазуха (*sinus sphenoidalis*); 4 — средняя носовая раковина (*concha nasalis media*); 5 — перпендикулярная пластинка небной кости (*lamina perpendicularis ossis palatini*); 6 — медиальная пластинка крыловидного отростка (*lamina medialis processus pterygoidei*) клиновидной кости; 7 — горизонтальная пластинка небной кости (*lamina horizontalis ossis palatini*); 8 — альвеолярный отросток верхней челюсти (*processus alveolaris maxillae*); 9 — небный отросток верхней челюсти (*processus palatinus maxillae*); 10 — нижний носовой ход (*meatus nasalis inferior*); 11 — нижняя носовая раковина (*concha nasalis inferior*); 12 — средний носовой ход (*meatus nasalis medius*); 13 — верхний носовой ход (*meatus nasalis superior*); 14 — лобный отросток верхней челюсти (*processus frontalis maxillae*); 15 — решетчатая пластинка решетчатой кости (*lamina cribrosa ossis ethmoidalis*); 16 — носовая кость (*os nasale*); 17 — лобная кость (*os frontale*).

лицевой, части наружного основания черепа видно костное небо, ограниченное спереди и с боков зубами верхних челюстей. Кзади от него расположены большие отверстия — хоаны, служащие для сообщения полости носа с глоткой. Латеральные хоаны расположены крыловидные отростки клиновидной кости, кзади и латеральнее которых видны многочисленные образования нижней поверхности пирамиды височной кости и больших крыльев клиновидной кости (наружное отверстие сонного кана-

ла, нижнечелюстная ямка, шиловидный отросток, шилососцевидное отверстие и т. д.). Задние отделы наружного основания черепа полностью составляет затылочная кость с большим затылочным отверстием, затылочными мышелками, большой поверхностью затылочной чешуи для прикрепления мышц.

**Полость носа** (*cavitas nasi*; рис. 62) расположена почти в центре лицевого черепа. Сверху она граничит с полостью черепа, с боков от нее находятся глазницы и верхнечелюстные пазухи, снизу — полость рта. В полости носа выделяют передние и задние отверстия, перегородку и четыре стенки: верхнюю, нижнюю и две латеральные.

Переднее (грушевидное) отверстие образовано носовыми вырезками верхних челюстей и носовыми костями. Через задние отверстия — хоаны — полость носа сообщается с глоткой. С медиальной стороны хоаны разделяются между собой перегородкой, образованной сошником. С латеральной стороны каждая хоана ограничена медиальной пластинкой крыловидного отростка, снизу — горизонтальной пластинкой небной кости, сверху — телом клиновидной кости.

Костная перегородка полости носа формируется из сошника и перпендикулярной пластинки решетчатой кости. Нижней стенкой полости носа является костное небо, в которое входят небный отросток верхней челюсти и горизонтальная пластинка небной кости. Верхнюю стенку полости носа образуют спереди носовые кости, носовая часть лобной кости, решетчатая пластинка одноименной кости и тело клиновидной кости.

Сложнее устроена латеральная стенка полости носа. Ее составляют носовая и слезная кости, верхняя челюсть, лабиринт решетчатой кости, нижняя носовая раковина, перпендикулярная пластинка небной кости и медиальная пластинка крыловидного отростка клиновидной кости. С латеральной стенки свешиваются три носовые раковины: верхняя и средняя являются частью решетчатого лабиринта, а нижняя — самостоятельная кость. Раковины разделяют боковые отделы полости носа и три носовых хода. Нижний носовой ход сформирован дном полости носа и нижней носовой раковиной. В него открывается носослезный канал. Между средней и нижней носовыми раковинами идет средний носовой ход. В него открываются верхнечелюстная и лобная пазухи, передние и средние ячейки решетчатого лабиринта. Верхний носовой ход располагается между верхней и средней носовыми раковинами. Он сообщается с задними ячейками решетчатого лабиринта и с пазухой клиновидной кости.

**Глазница** (*orbila*; см. рис. 46) — парная полость в форме четырехсторонней пирамиды, вершиной направленной назад и медиально. Вход в глазницу сверху ограничен надглазничным краем лобной кости, снизу — подглазничным краем верхней челюсти и скуловой кости, медиально — лобным отростком верхней челюсти и лобной костью, латерально — скуловой костью и скуловым отростком лобной кости.

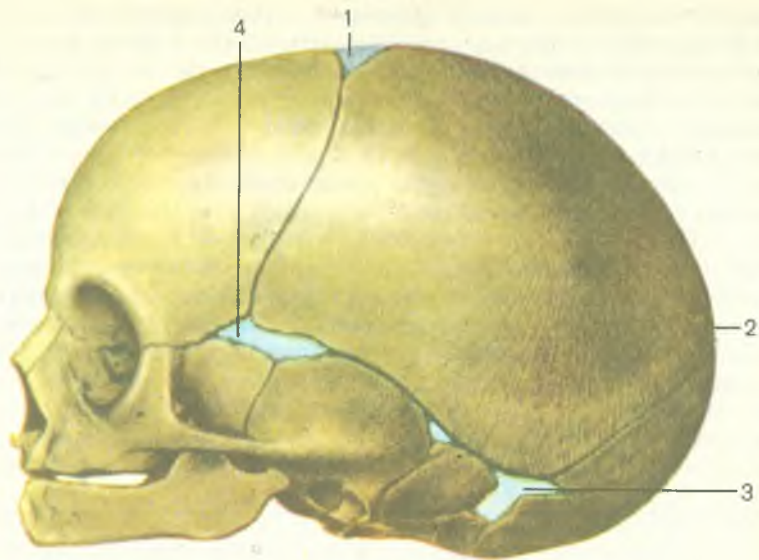
В глазнице различают четыре стенки. Верхняя стенка образована глазничной частью лобной кости и малыми крыльями клиновидной. Большую часть нижней стенки составляют глазничная поверхность верхней челюсти, ближе кпереди — скуловая кость и почти у вершины — глазничный отросток небной кости. Латеральная стенка представлена глазничной поверхностью больших крыльев клиновидной кости и скуловой костью. Наиболее сложно устроена медиальная стенка. Спереди назад ее образуют лобный отросток верхней челюсти, слезная кость, глазничная пластинка решетчатой и тело клиновидной костей, а в верхних отделах медиальная стенка дополняется глазничной частью лобной кости.

В переднем отделе медиальной стенки видна ямка слезного мешка. Верхнелатеральный угол пирамиды глазницы спереди занят ямкой слезной железы, а сзади — верхней глазничной щелью, через которую глазница сообщается с полостью черепа. Почти весь нижнелатеральный угол занимает нижняя глазничная щель, через нее глазница сообщается с крыловидно-небной и подвисочной ямками. У самой вершины пирамиды расположено отверстие зрительного канала, в котором проходит зрительный нерв.

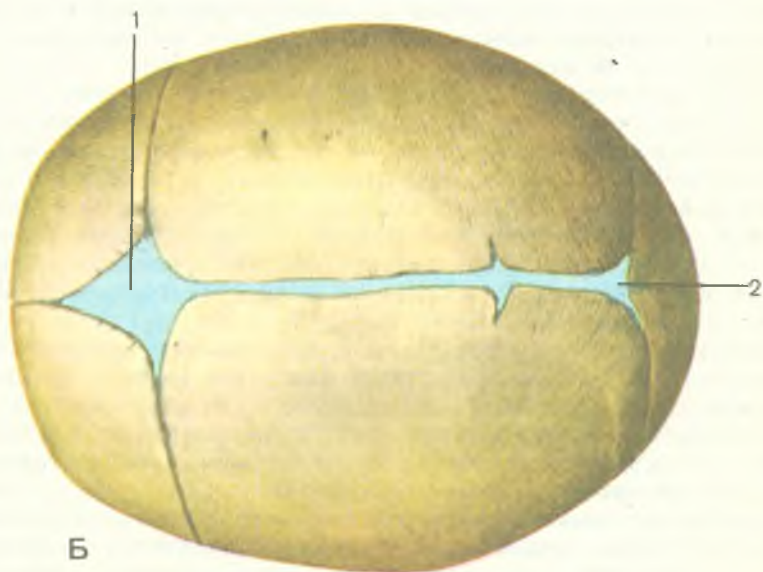
**Полость рта** (*cavitas oris*; см. рис. 46, 62) сверху ограничена костным небом, а спереди и с боков — зубными рядами и альвеолярными отростками верхней и альвеолярными частями нижней челюстей. На костном небе спереди видно резцовое отверстие, соединяющее полость рта с полостью носа, а в задних отделах — большое небное отверстие, в котором проходят сосуды и нервы.

**Височная ямка** (*fossa temporalis*; см. рис. 46) образована большими крыльями клиновидной кости, теменной костью, лобной чешуей и чешуйчатой частью височной кости. Сверху и сзади ямка ограничена верхней височной линией, снизу — скуловой дугой, спереди — скуловой костью. В ямке располагается височная мышца.

**Подвисочная ямка** (*fossa infratemporalis*; см. рис. 61) сверху ограничена большим крылом клиновидной кости, спереди — подвисочной поверхностью верхней челюсти и скуловой костью, медиально — крыловидным отростком клиновидной кости и латерально — ветвью нижней челюсти. Ямка заполнена мышцами. Сообщается с глазницей через нижнеглазничную щель. Медиально переходит в крыловидно-небную ямку (*fossa pterygopalatina*). Последняя находится за бугром нижней челюсти, сзади ограничена крыловидным отростком клиновидной кости, а медиально — перпендикулярной пластинкой небной кости. Ямка сообщается с полостью черепа, глазницей, полостью носа, полостью рта и областью рваного отверстия. В черепе новорожденного размеры его частей по отношению к длине и массе тела новорожденного значительно больше, чем у взрослого человека (рис. 63). Кости черепа новорожденного разобщены. Широкие пространства между ними заняты прослойками соединительной ткани или еще



А



Б

**Рис. 63. Череп новорожденного.**

А — вид сбоку; Б — вид сверху; 1 — передний родничок (*fonticulus anterior*); 2 — задний родничок (*fonticulus posterior*); 3 — сосцевидный родничок (*fonticulus mastoideus*); 4 — клиновидный родничок (*fonticulus sphenoidalis*).

не окостеневшего хряща. Характерно наличие родничков. Передний (большой) родничок — у места соединения теменных костей и лобной, зарастает к 2 годам. Задний (малый) — между теменными и затылочной костями, зарастает на 2—3-м месяце после рождения. Клиновидные и сосцевидные роднички парные. Заметно преобладает мозговой череп, а лицевой череп относительно мал. Соотношение их объемов (лицевого черепа к мозговому) у новорожденного в среднем равно 1:8, а у взрослого — 1:2 или 1:2<sup>1</sup>/<sub>2</sub>. Поскольку альвеолярных отростков и прорезавшихся зубов у новорожденного еще нет, то верхняя и нижняя челюсти разделены между собой широкой щелью. На мацерированном черепе или на рентгеновском снимке черепа новорожденного видно, что кости состоят из отдельных, еще не полностью сросшихся частей.

## МЫШЦЫ

---

Все живое движется. Движение является одним из признаков и непременным условием жизни. В организме человека аппарат движения представлен костями, соединениями и скелетными поперечнополосатыми мышцами. Только мышцы являются активным звеном в динамической цепи движения.

Сокращение скелетных мышц не только обеспечивает движение, но и способствует улучшению крово- и лимфообращения, оказывает влияние на развитие и форму поверхностей костей. Систематические физические упражнения и труд способствуют росту работающей мышцы за счет увеличения количества и объема мышечных волокон. Мышцы становятся больше, мощнее, а тело человека приобретает красивые внешние формы. Масса мышц у взрослого мужчины в среднем составляет 29—30 кг, а у женщины — 16—18 кг.

Основным элементом скелетной мышечной ткани является поперечнополосатое веретеновидное мышечное волокно, или миосимпласт. Длина мышечных волокон зависит от длины и конструкции мышц, в состав которых они входят, а поперечная исчерченность — от строения миофибрилл, образующих сократительный аппарат мышечного волокна (см. «Ткани»).

Мышечные волокна, располагаясь параллельными рядами, образуют пучки, окруженные тонкой соединительной оболочкой — эндомизией (endomysium), а более крупные — перимизией (perimysium). Мышца в целом окружена плотной оболочкой — эпимизией (epimysium), или фасцией.

При изучении мышц прежде всего следует обратить внимание на форму, размеры, расположение мышцы и на ее части. Чем длиннее мышца, тем больший размах движений она может обеспечить.

Следует помнить, что активная фаза — сокращение мышцы — сопровождается ее укорочением, т. е. она будет сближать те точки на костях, к которым прикрепляется. Поэтому для суждения о функции каждой конкретной мышцы необходимо знать как точку ее начала (*origo*), имеющую вид сухожилия (*tendo*), так и точку прикрепления (*insertio*). Начальная часть, особенно длинных мышц, называется головкой (*caput*), средняя — телом, или брюшком (*venter*), конечная — хвостом (*cauda*).

Необходимо обращать внимание на то, с какой стороны мышца прилежит к суставу, на каком расстоянии от сустава прикрепляется к другой кости. В теле человека более 300 отдельных мышц, которые объединяются в группы соответственно их функции (сгибатели, разгибатели, сжиматели и т. д.). При изучении этого раздела следует также обратить внимание на особенности строения мышц отдельных областей. Например, мимические мышцы имеют точку начала на костях, а точку прикрепления — в коже. Мышцы нижних конечностей, как правило, сильные (статические), рассчитанные на длительную тяжелую работу, а мышцы верхних конечностей ловкие (динамические), лучше приспособлены к быстрым точным движениям.

С мускулатурой структурно и функционально связаны различные анатомические образования, способствующие мышечным сокращениям и облегчающие их (синовиальные влагалища, слизистые сумки, блоки, сесамовидные кости). Так, в наиболее подвижных местах конечностей — в области кисти и стопы — формируются влагалища сухожилий мышц (*vaginae tendinis*), определяющие скольжение сухожилий в строго определенных направлениях. По своему строению это фиброзные и костно-фиброзные каналы, или влагалища, внутри которых залегают синовиальные влагалища (*vaginae synoviales tendinum*). Образующие их наружный (*lamina parietalis*) и внутренний (*lamina visceralis*) листки гладкие и смазаны синовией, что способствует скольжению и свободному движению сухожилий.

В местах, где движение мышц или сухожилий достигает значительной степени, располагаются синовиальные сумки (*bursae synoviales*), представляющие собой полости щелевидной формы, заполненные жидкостью, которая способствует уменьшению трения. Сумки, залегающие под сухожилиями мышц, называются подсухожильными синовиальными сумками (*bursae synoviales subtendineae*), а между кожей и выступающей костью — подкожными синовиальными сумками (*bursae synoviales subcutaneae*). Сумки, расположенные вблизи суставов, часто сообщаются с их полостью.

Блок (*trochlea*) представляет собой покрытую хрящом выемку на кости там, где через нее перекидывается сухожилие мышцы. Последнее обычно меняет здесь направление, но благодаря блоку не смещается в стороны.

Сесамовидные кости (*ossa sesamoidea*) располагаются в

толще сухожилий мышц, обеспечивающих движение в некоторых блоковидных суставах (надколенник, косточки у оснований первых фаланг).

К каждой мышце подходит один или несколько кровеносных сосудов и нервов, обеспечивающих жизнедеятельность (трофику) и работоспособность составляющих ее элементов.

**Формы мышц** (рис. 64). Мышцы разнообразны по форме. Форма зависит главным образом от отношения мышечных волокон к его сухожилию. Вследствие этого различают: веретенообразную мышцу (*m. fusiformis*), когда она на обоих концах, постепенно суживаясь, переходит в сухожилие; одноперистую мышцу (*m. unipennatus*), мышечные волокна которой прикрепляются на одной поверхности сухожилия; двуперистую мышцу (*m. bipennatus*), когда волокна с двух сторон под углом прикрепляются к сухожилию. У мышцы может быть одна, две головки и более, имеющие различное начало, но общее брюшко. Отсюда их названия: двуглавая мышца (*m. biceps*), трехглавая (*m. triceps*), четырехглавая (*m. quadriceps*).

Брюшко мышцы может делиться на два промежуточным сухожилием, при этом образуется двубрюшная мышца (*m. biventer, s. digastricus*); ход мышечных волокон может прерываться сухожильными перемычками (*intersectiones tendineae*) или они имеют вид пластов, переходящих в широкое сухожилие — апоневроз.

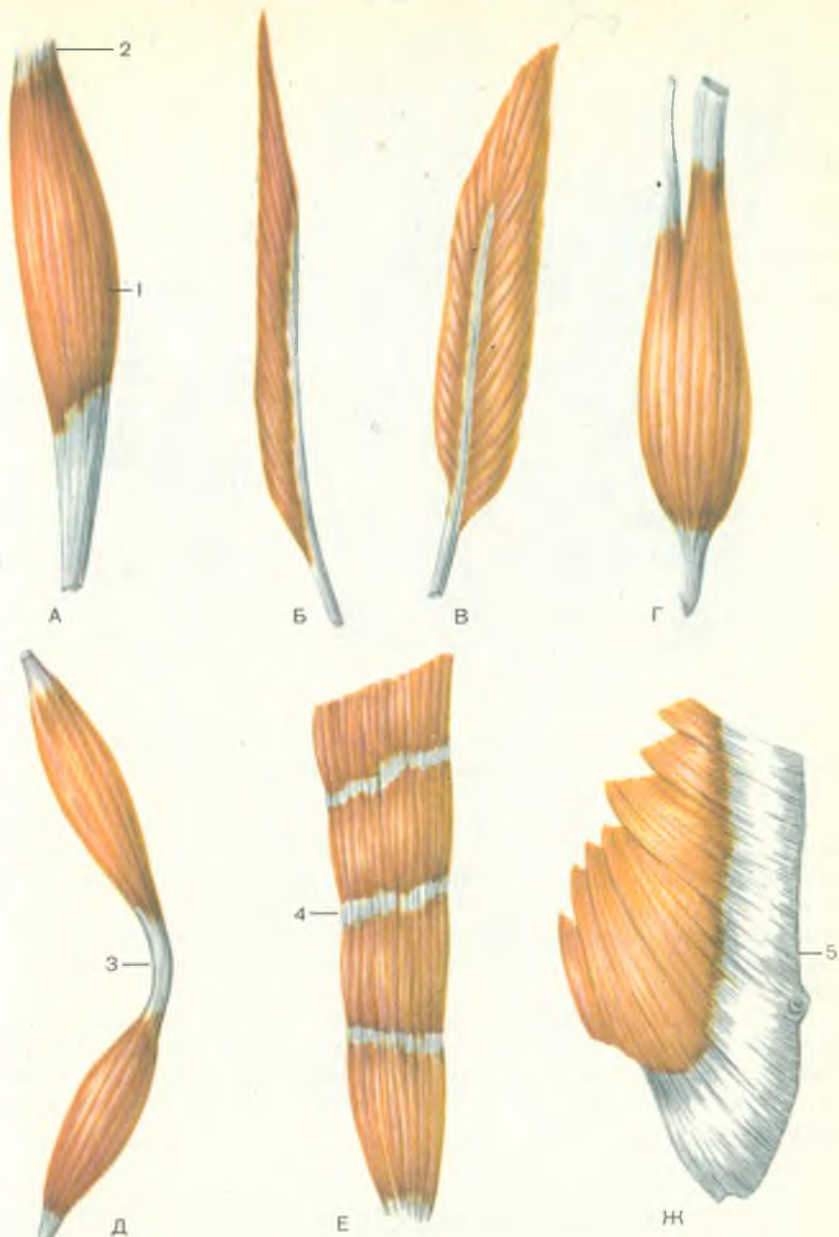
Мышца, идущая к суставной капсуле, называется суставной мышцей (*m. articularis*); кольцеобразная мышца, замыкающая полость, может быть круговой (*m. orbicularis*) или сжимающей выход из полостного органа (*m. sphincter*) — сфинктер.

Кроме того, различают короткие мышцы, располагающиеся в глубоких слоях спины, между отдельными позвонками или ребрами; длинные, формирующие мышечные группы на конечностях; широкие, встречающиеся преимущественно на туловище.

**Фасции мышц.** Как отдельные мышцы, так и группы мышц покрыты фасциями (*fasciae*). Фасция представляет собой соединительнотканную пластинку различных толщин и протяженности, содержащую большое количество коллагеновых и эластических волокон, ориентированных в соответствии с функциональными особенностями мышц, связанных с данной фасцией.

Фасция служит своеобразной защитной оболочкой для одной или нескольких мышц и целых частей тела. Она может являться местом для начала или прикрепления мышц, определяет направление хода сосудов и нервов, играет существенную роль в крово- и лимфообращении в мышцах.

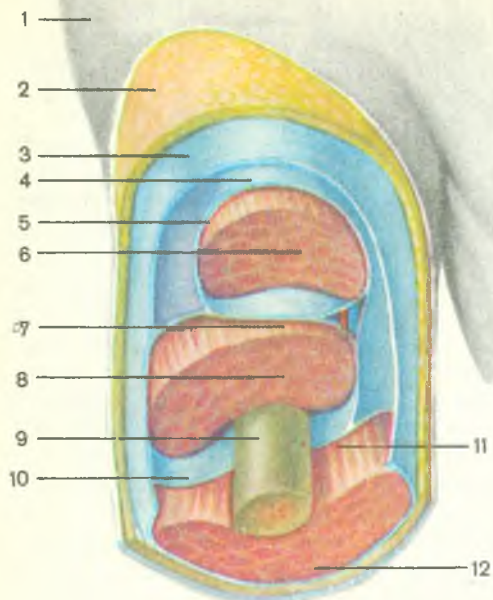
Различают собственную, или глубокую, фасцию (*fascia propria*) и поверхностную (*fascia superficialis*) (рис. 65). Последняя лежит непосредственно под подкожной жировой клетчаткой и окутывает, следуя ходу кожного покрова, целиком данную часть тела (на рис. 65 плечевую область верхней конечности).



**Рис. 64. Формы мышц.**

А — веретенообразная мышца (*m. fusiformis*); Б — одноперистая мышца (*m. unipennatus*); В — двуперистая мышца (*m. bipennatus*); Г — двуглавая мышца (*m. biceps*); Д — двубрюшная мышца (*m. digastricus*); Е — прямая мышца с сухожильными перемычками (*m. rectus*); Ж — широкая мышца (*m. latus*); 1 — брюшко (venter); 2 — сухожилие (tendo); 3 — сухожильная дуга (arcus tendineus); 4 — сухожильная перемычка (intersectio tendinea); 5 — апоневроз, или сухожильное растяжение (aponeurosis).





**Рис. 65. Фасциальные влагалища (плечо; вид спереди).**

1 — кожа, 2 — подкожная клетчатка; 3 — поверхностная фасция (*fascia superficialis*); 4 — собственная фасция (*fascia propria*); 5 — фасциальное влагалище двуглавой мышцы плеча; 6 — двуглавая мышца плеча; 7 — фасциальное влагалище плечевой мышцы; 8 — плечевая мышца; 9 — плечевая кость; 10 — латеральная межмышечная перегородка плеча (*septum intermusculare brachii laterale*); 11 — медиальная межмышечная перегородка плеча (*septum intermusculare brachii mediale*); 12 — трехглавая мышца плеча.

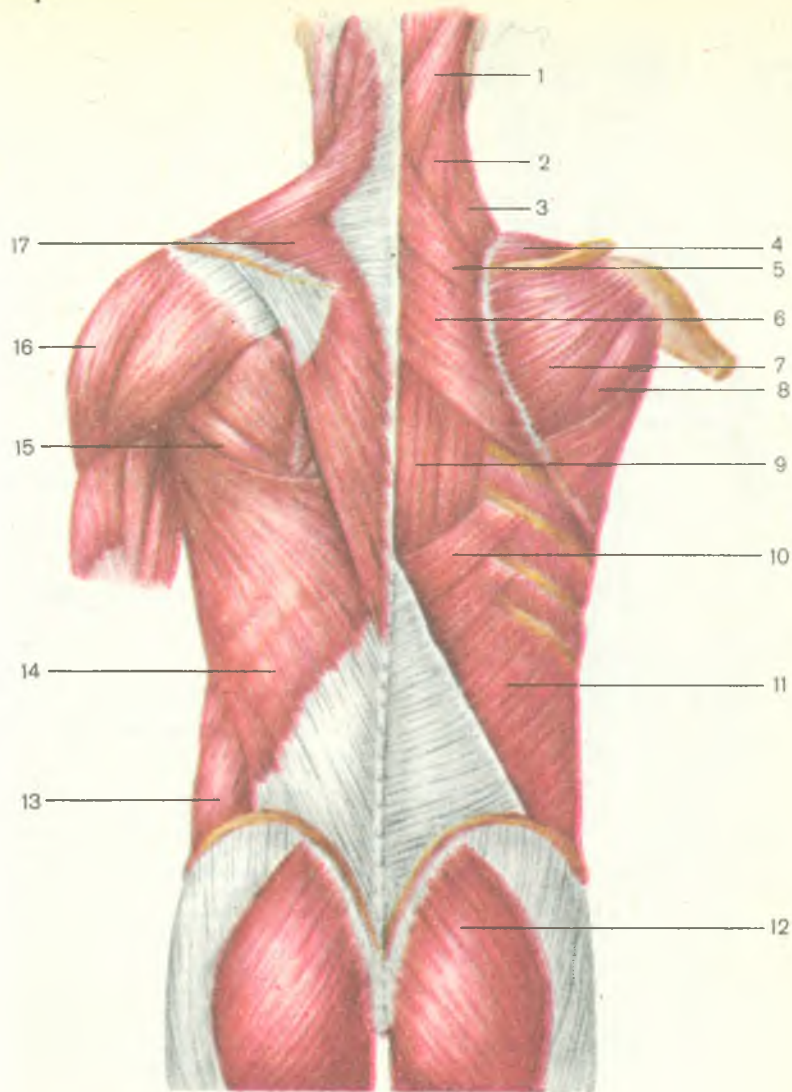
Глубокая фасция, окружающая мышцы, формирует для них фиброзные мешки (влагалища) различной прочности с отверстиями для сосудов и нервов.

Если мышцы располагаются в несколько слоев, то собственная фасция расщепляется на пластинки, которые образуют влагалища для каждой мышцы (см. рис. 65) и соединяются между собой фиброзными мышечными перегородками. Последние разделяют группы мышц и, проникая в глубину области, срастаются с надкостницей костей и формируют костно-фиброзные влагалища.

Свои названия фасции получают от областей, где они расположены [плечевая фасция (*fascia brachii*), грудная фасция (*fascia pectoralis*) и т. д.], или от органов, которые они покрывают [жевательная фасция (*fascia masseterica*), околоушная фасция (*fascia parotidea*) и т. д.]

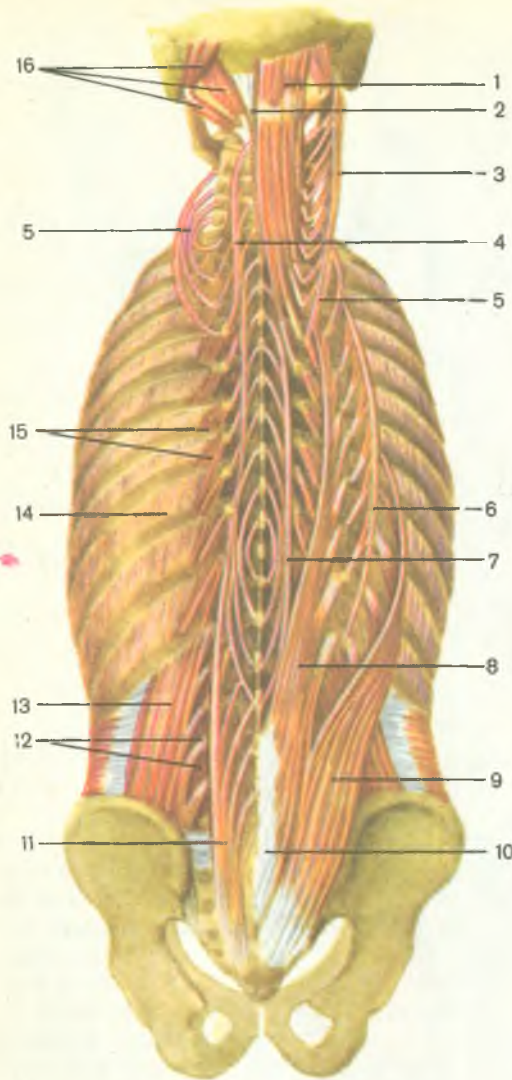
## МЫШЦЫ И ФАСЦИИ СПИНЫ

Мышцы спины по происхождению и устройству представляют большую сложную группу. Они лежат в несколько слоев, поэтому их делят на поверхностные, располагающиеся в два слоя (рис. 66), и глубокие (рис. 67).



**Рис. 66. Мышцы спины и задней области шеи; поверхностные слои.**

1 — ременная мышца головы (*m. splenius capitis*); 2 — ременная мышца шеи (*m. splenius cervicis*); 3 — мышца, поднимающая лопатку (*m. levator scapulae*); 4 — надостная мышца (*m. supraspinatus*); 5 — малая ромбовидная мышца (*m. rhomboideus minor*); 6 — большая ромбовидная мышца (*m. rhomboideus major*); 7 — подостная мышца (*m. infraspinatus*); 8 — малая круглая мышца (*m. teres minor*); 9 — мышца, выпрямляющая позвоночник (*m. erector spinae*); 10 — нижняя задняя зубчатая мышца (*m. serratus posterior inferior*); 11 — внутренняя косая мышца живота (*m. obliquus internus abdominis*); 12 — большая ягодичная мышца (*m. gluteus maximus*); 13 — наружная косая мышца живота (*m. obliquus externus abdominis*); 14 — широчайшая мышца спины (*m. latissimus dorsi*); 15 — большая круглая мышца (*m. teres major*); 16 — дельтовидная мышца (*m. deltoideus*); 17 — трапециевидная мышца (*m. trapezius*).



**Рис. 67. Глубокие мышцы спины.**

1 — полуостистая мышца головы (m. semispinalis capitis); 2 — выйная связка (lig. nuchae); 3 — длинная мышца головы (m. longissimus capitis); 4 — полуостистая мышца шеи (m. semispinalis cervicis); 5 — длинная мышца шеи (m. longissimus cervicis); 6 — подвздошно-реберная мышца груди (m. iliocostalis thoracis); 7 — остистая мышца груди (m. spinalis thoracis); 8 — длинная мышца груди (m. longissimus thoracis); 9 — подвздошно-реберная мышца поясницы (m. iliocostalis lumborum); 10 — мышца, выпрямляющая позвоночник (m. erector spinae); 11 — многораздельные мышцы (m. multifidi); 12 — латеральные межпоперечные мышцы поясницы (mm. intertransversarii laterales lumborum); 13 — квадратная мышца поясницы (m. quadratus lumborum); 14 — наружные межреберные мышцы (mm. intercostales externi); 15 — мышцы, поднимающие ребра (mm. levatores costarum); 16 — подзатылочные мышцы (mm. suboccipitales).

### ПОВЕРХНОСТНЫЕ МЫШЦЫ

1. Трапециевидная мышца (m. trapezius) — плоская мышца первого слоя, расположенная в верхнем отделе спины и затылка. Имеет форму треугольника, основанием обращенного к позвоночному столбу. Вместе взятые мышцы обеих сторон имеют форму трапеции. **Н а ч а л о:** верхняя выйная линия, наружный затылочный бугор, выйная связка, надостистая связка грудных позвон-

ков; п р и к р е п л е н и е: латеральная (акромиальная) часть ключицы, плечевой отросток и ость лопатки.

**Ф у н к ц и я:** верхняя часть мышцы поднимает лопатку и плечевой пояс, средняя часть приближает лопатку к позвоночнику, нижняя тянет лопатку вниз. При фиксированном плечевом поясе обе трапециевидные мышцы тянут голову назад, при одностороннем сокращении мышца наклоняет голову в соответствующую сторону, а лицо поворачивает в противоположную.

2. Широчайшая мышца спины (*m. latissimus dorsi*) расположена в нижнем отделе спины. **Н а ч а л о:** остистые отростки пяти-шести нижних грудных позвонков, пояснично-грудная фасция, задний отдел гребня подвздошной кости; **п р и к р е п л е н и е:** гребень малого бугорка плечевой кости.

**Ф у н к ц и я:** приводит плечо к туловищу и тянет верхнюю конечность назад, поворачивая ее внутрь. При укрепленной верхней конечности приближает к ней туловище, принимает участие в смещении нижних ребер вверх при дыхательных движениях.

3. Мышца, поднимающая лопатку (*m. levator scapulae*), расположена во втором слое мышц спины, под трапециевидной мышцей. **Н а ч а л о:** задние бугорки поперечных отростков четырех верхних шейных позвонков; **п р и к р е п л е н и е:** медиальный край и угол лопатки.

**Ф у н к ц и я:** поднимает медиальный угол лопатки, при укрепленной лопатке наклоняет шейный отдел позвоночника кзади и в свою сторону.

4. Ромбовидные мышцы, большая и малая (*mm. rhomboidei major et minor*), располагаются во втором слое под трапециевидной мышцей. **Н а ч а л о:** остистые отростки четырех верхних грудных позвонков (большая) и двух нижних шейных (малая); **п р и к р е п л е н и е:** медиальный (позвоночный) край лопатки.

**Ф у н к ц и я:** приближает лопатку к позвоночнику и немного кверху.

5. Верхняя задняя зубчатая мышца (*m. serratus posterior superior*) находится во втором слое, прикрыта ромбовидной мышцей. **Н а ч а л о:** нижняя часть выйной связки, остистые отростки двух нижних шейных и двух верхних грудных позвонков; **п р и к р е п л е н и е:** наружная поверхность II—V ребер, латеральнее их углов.

**Ф у н к ц и я:** тянет верхние ребра вверх и назад, участвуя в акте вдоха.

6. Нижняя задняя зубчатая мышца (*m. serratus posterior inferior*) также располагается во втором слое под широкой мышцей спины. **Н а ч а л о:** поверхностные слои пояснично-грудной фасции на уровне двух нижних грудных и двух верхних поясничных позвонков; **п р и к р е п л е н и е:** наружная поверхность четырех нижних ребер.

**Ф у н к ц и я:** тянет нижние ребра вниз и назад, участвуя в акте выдоха.

7. Ременная мышца головы (*m. splenius capitis*) — продолго-

ватая мышца второго слоя поверхностных мышц спины. **Н а ч а л о:** вейная связка, остистые отростки III—VII шейных и I—III грудных позвонков; **п р и к р е п л е н и е:** боковые отделы верхней вейной линии вплоть до сосцевидного отростка височной кости.

**Ф у н к ц и я:** при одностороннем сокращении вращает голову в свою сторону, а при одновременном сокращении обеих мышц тянет голову назад.

8. Ременная мышца шеи (*m. splenius cervicis*) располагается латерально от ременной мышцы головы. **Н а ч а л о:** остистые отростки III—V грудных позвонков; **п р и к р е п л е н и е:** поперечные отростки двух — трех верхних шейных позвонков.

**Ф у н к ц и я:** при одностороннем сокращении вращает шейный отдел позвоночника в свою сторону, при двустороннем — тянет шею назад.

## ГЛУБОКИЕ МЫШЦЫ

1. Мышца, выпрямляющая позвоночник (*m. erector spinae*; см. рис. 67), — самая длинная и мощная мышца спины, располагается по бокам от остистых отростков на всем протяжении спины. Начинаясь на дорсальной поверхности крестца, от заднего отдела подвздошного гребня, остистых отростков нижних поясничных позвонков, отчасти от пояснично-грудной фасции, мышца в поясничной области делится на три части: 1) медиально располагающуюся остистую мышцу; 2) латеральнее лежащую длиннейшую мышцу; 3) подвздошно-реберную мышцу, находящуюся кнаружи от длиннейшей мышцы.

Остистая мышца (*m. spinalis*) топографически подразделяется на три отдела:

а) остистая мышца груди (*m. spinalis thoracis*). **Н а ч а л о:** остистые отростки двух — трех верхних поясничных и двух — трех нижних грудных позвонков; **п р и к р е п л е н и е:** остистые отростки II—VIII шейных позвонков;

б) остистая мышца шеи (*m. spinalis cervicis*). **Н а ч а л о:** остистые отростки верхних грудных и двух нижних шейных позвонков; **п р и к р е п л е н и е:** остистые отростки II—IV шейных позвонков;

в) остистая мышца головы (*m. spinalis capitis*). **Н а ч а л о:** остистые отростки верхних грудных и нижних шейных позвонков; **п р и к р е п л е н и е:** вейная площадка затылочной кости, составляет часть полуостистой мышцы головы.

Длиннейшая мышца (*m. longissimus*) простирается от крестцовой кости до основания черепа. Топографически в ней различаются три части:

а) длиннейшая мышца груди (*m. longissimus thoracis*). **Н а ч а л о:** дорсальная поверхность крестца, поперечные отростки поясничных и шести — семи нижних грудных позвонков; **п р и к р е п л е н и е:** поперечные отростки всех грудных позвонков, а также углы десяти нижних ребер;

б) длиннейшая мышца шеи (*m. longissimus cervicis*). **Н а ч а л о:** поперечные отростки пяти верхних грудных позвонков; **п р и к р е п л е н и е:** задние бугорки поперечных отростков с VI по II шейный позвонок;

в) длиннейшая мышца головы (*m. longissimus capitis*). **Н а ч а л о:** поперечные отростки трех верхних грудных и трех — четырех нижних шейных позвонков; **п р и к р е п л е н и е:** задний край сосцевидного отростка.

Подвздошно-реберная мышца (*m. iliocostalis*) также подразделяется на три части:

а) подвздошно-реберная мышца поясницы (*m. iliocostalis lumborum*). **Н а ч а л о:** подвздошный гребень, а также пояснично-грудная фасция; **п р и к р е п л е н и е:** углы восьми — девяти нижних ребер;

б) подвздошно-реберная мышца груди (*m. iliocostalis thoracis*). **Н а ч а л о:** углы пяти — шести нижних ребер; **п р и к р е п л е н и е:** углы верхних пяти — семи ребер;

в) подвздошно-реберная мышца шеи (*m. iliocostalis cervicis*). **Н а ч а л о:** углы пяти — семи верхних ребер; **п р и к р е п л е н и е:** поперечные отростки IV—VI шейных позвонков.

Вся мышца, выпрямляющая позвоночник, при двустороннем сокращении разгибает позвоночный столб, при одностороннем — наклоняет его в свою сторону. Участвует в опускании ребер и повороте головы. Мышца играет важную роль в статике туловища (осанка) и удерживании равновесия тела.

2. Поперечно-остистая мышца (*m. transversospinalis*, см. рис. 67) располагается под выпрямителем туловища вдоль позвоночного столба, пучки ее перебрасываются от поперечных отростков нижележащих позвонков к остистым отросткам вышележащих. Топографически в мышце различают поверхностный слой, представленный полуостистой мышцей, средний — многораздельными мышцами и глубокий — мышцами-вращателями. Пучки поверхностного слоя перебрасываются через четыре — шесть позвонков, среднего — через два — четыре; пучки глубокого слоя соединяют в основном смежные позвонки между собой.

Полуостистая мышца (*m. semispinalis*) имеет грудной, шейный и головной отделы. **Н а ч а л о:** от поперечных отростков всех грудных и шести нижних шейных позвонков; **п р и к р е п л е н и е:** остистые отростки шести нижних шейных позвонков, выйная площадка затылочной кости.

Многораздельные мышцы (*mm. multifidi*) располагаются большей частью под полуостистой мышцей. **Н а ч а л о:** задняя поверхность крестца, поперечные отростки поясничных и грудных позвонков, суставные отростки четырех нижних шейных позвонков; **п р и к р е п л е н и е:** остистые отростки всех поясничных, грудных и шейных позвонков, за исключением атланта.

Мышцы-вращатели (*mm. rotatores*) являются самыми глубокими частями поперечно-остистой мышцы. Среди них выделя-

ют вращатели шеи (*mm. rotatores cervicis*), вращатели груди (*mm. rotatores thoracis*) и вращатели поясницы (*mm. rotatores lumborum*). Начало: поперечные отростки всех позвонков, кроме атланта; прикрепление: остистые отростки вышележащих позвонков, основания дуг прилежащих и соседних позвонков.

Поперечно-остистая мышца при одностороннем сокращении вращает позвоночный столб в сторону, противоположную сокращающейся мышце, при двустороннем сокращении разгибает позвоночный столб, участвуя в поддержании тела в вертикальном положении.

3. Межостистые мышцы (*mm. interspinales*) — короткие мышечные пучки, идущие между остистыми отростками смежных позвонков шейного, грудного и поясничного отделов позвоночного столба. Поэтому среди них выделяют межостистые мышцы шеи (*mm. interspinales cervicis*), груди (*mm. interspinales thoracis*), поясницы (*mm. interspinales lumborum*).

Функция: участвуют в разгибании позвоночного столба, а также поддерживают тело в вертикальном положении.

4. Межпоперечные мышцы (*mm. intertransversarii*) — короткие мышцы, располагающиеся между поперечными отростками двух соседних позвонков. Различают задние и передние межпоперечные мышцы шеи (*mm. intertransversarii posteriores et anteriores cervicis*), межпоперечные мышцы груди (*mm. intertransversarii thoracis*), латеральные и медиальные межпоперечные мышцы поясницы (*mm. intertransversarii laterales et mediales lumborum*).

Функция: при одностороннем сокращении наклоняют позвоночник в сторону, при двустороннем — участвуют в удержании тела в вертикальном положении.

5. Подзатылочные мышцы (*mm. suboccipitales*; см. рис. 73) — группа мышц, располагающихся между затылочной костью и I—II шейными позвонками. Среди них различаются:

а) большая задняя прямая мышца головы (*m. rectus capitis posterior major*) находится между остистым отростком II шейного позвонка и нижней выйной линией;

б) малая задняя прямая мышца головы (*m. rectus capitis posterior minor*) идет от заднего бугорка дуги атланта к нижней выйной линии;

в) нижняя косая мышца головы (*m. obliquus capitis inferior*) располагается между остистым отростком II шейного позвонка и поперечным отростком атланта;

г) верхняя косая мышца головы (*m. obliquus capitis superior*) идет от поперечного отростка атланта к латеральному отделу нижней выйной линии.

Функция: подзатылочные мышцы при одностороннем сокращении отклоняют голову назад и в сторону, при двустороннем — только назад.

Фасции спины (*fasciae dorsi*), особенно хорошо развиты в нижних областях спины. Собственная пояснично-грудная фасция (*fascia thoracolumbalis*) делится на два листка — поверхностный (задний) и глубокий (передний), охватывающие мышцу, выпрямляющую позвоночник. Поверхностный листок идет от остистых отростков грудных, поясничных и крестцовых позвонков и внизу соединяется с подвздошным гребнем, латерально — с углами ребер. По боковому краю мышцы, выпрямляющей позвоночник, поверхностный листок срастается с глубоким листком. Последний натянут между поперечными отростками поясничных позвонков, подвздошным гребнем, XII ребром. От фасции начинается ряд мышц спины и живота.

## МЫШЦЫ ГРУДИ

**Мышцы груди** (*mm. thoracis*) можно разделить на две группы. Мышцы первой группы покрывают снаружи грудную клетку, прикрепляясь к костям пояса верхней конечности и плечевой кости; вторую группу составляют собственные мышцы грудной клетки (глубокий слой). К мышцам груди относят грудобрюшную перегородку между грудной и брюшной полостями тела — диафрагму.

### МЫШЦЫ ПЕРВОЙ ГРУППЫ (ПОВЕРХНОСТНЫЙ СЛОЙ)

1. Большая грудная мышца (*m. pectoralis major*; рис. 68) располагается в верхней части груди, ограничивая спереди подмышечную ямку. **Н а ч а л о:** медиальная половина ключицы, передняя поверхность рукоятки и тела грудины, хрящи верхних пяти — шести ребер, фиброзное влагалище прямой мышцы живота; **п р и к р е п л е н и е:** гребень большого бугорка плечевой кости.

**Ф у н к ц и я:** приводит и вращает внутрь плечевую кость, поднятую руку опускает и тянет ее вперед и внутрь. При фиксированной руке участвует в подъеме ребер (вдох).

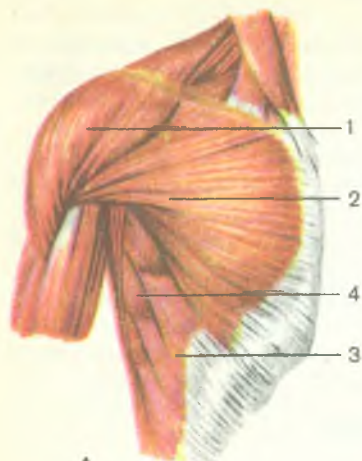
2. Малая грудная мышца (*m. pectoralis minor*; см. рис. 68) лежит под предыдущей мышцей, по форме треугольная. **Н а ч а л о:** поверхность III—V ребер вблизи соединения их с хрящами; **п р и к р е п л е н и е:** клювовидный отросток лопатки.

**Ф у н к ц и я:** тянет плечевой пояс вниз и вперед, при фиксированной лопатке поднимает ребра.

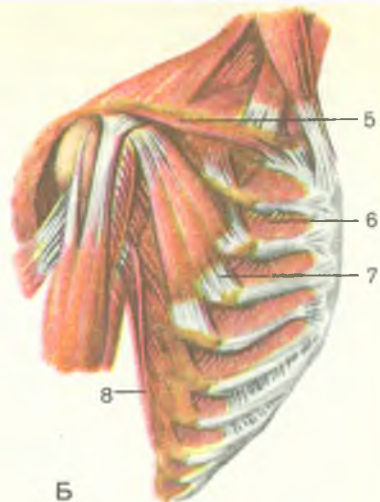
3. Подключичная мышца (*m. subclavius*; см. рис. 68) продолговатая, располагается под ключицей. **Н а ч а л о:** хрящ I ребра; **п р и к р е п л е н и е:** акромиальный отросток ключицы.

**Ф у н к ц и я:** тянет ключицу вниз и кнутри; укрепляя грудиноключичный сустав. При фиксированном плечевом поясе поднимает I ребро.

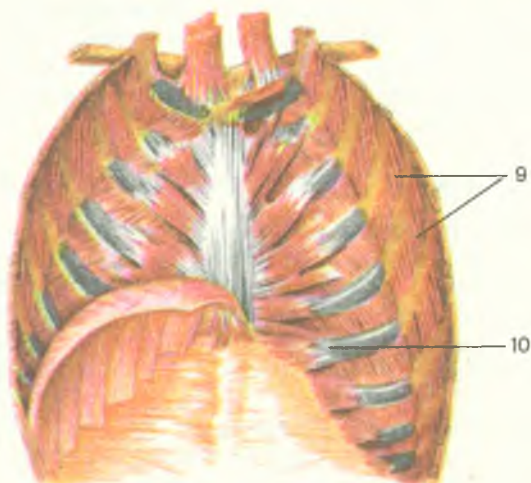




А



Б



В

**Рис. 68. Мышцы груди (А — вид спереди. Б — удалена большая грудная мышца. В — удалены внутренние межреберные мышцы).**

1 — дельтовидная мышца (*m. deltoideus*); 2 — большая грудная мышца (*m. pectoralis major*); 3 — наружная косая мышца живота (*m. obliquus externus abdominis*); 4 — передняя зубчатая мышца (*m. serratus anterior*); 5 — подключичная мышца (*m. subclavius*); 6 — внутренние межреберные мышцы (*mm. intercostales interni*); 7 — малая грудная мышца (*m. pectoralis minor*); 8 — широчайшая мышца спины (*m. latissimus dorsi*); 9 — наружные межреберные мышцы (*mm. intercostales externi*); 10 — поперечная мышца груди (*m. transversus thoracis*).

4. Передняя зубчатая мышца (*m. serratus anterior*; см. рис. 68) — плоская широкая мышца, занимает переднебоковой отдел грудной стенки. **Н а ч а л о:** наружные поверхности восьми — девяти верхних ребер; **п р и к р е п л е н и е:** медиальный край лопатки и ее нижний угол.

**Ф у н к ц и я:** тянет лопатку вперед и кнаружи, фиксирует ее. Участвует во вращении лопатки при подъеме руки до вертикального положения.

## **МЫШЦЫ ВТОРОЙ ГРУППЫ (ГЛУБОКИЙ СЛОЙ)**

1. Наружные межреберные мышцы (*mm. intercostales externi*; см. рис. 68) занимают межреберные промежутки от бугорков ребер сзади до места соединения ребер с их хрящами впереди. **Н а ч а л о:** нижний край вышележащего ребра (исключая XII); **п р и к р е п л е н и е:** верхний край нижележащего ребра.

**Ф у н к ц и я:** участвуют в дыхательных движениях грудной клетки (поднимают ребра).

2. Внутренние межреберные мышцы (*mm. intercostales interni*; см. рис. 68) занимают межреберные пространства от углов ребер до бокового края грудины. **Н а ч а л о:** верхний край нижележащего ребра; **п р и к р е п л е н и е:** нижний край вышележащего ребра.

**Ф у н к ц и я:** участвуют в акте дыхания, опуская ребра.

3. Подреберные мышцы (*mm. subcostales*; см. рис. 68) располагаются в заднем отделе внутренней поверхности грудной клетки (нижняя половина). Имеют такие же начало и направление пучков, как и внутренние межреберные мышцы; они соединяют не смежные ребра, а перебрасываются через одно ребро.

**Ф у н к ц и я:** участвуют в акте выдоха.

4. Поперечная мышца груди (*m. transversus thoracis*; см. рис. 68) располагается на задней поверхности хрящей III—V ребер. **Н а ч а л о:** мечевидный отросток и нижняя часть тела грудины; **п р и к р е п л е н и е:** поверхности II—VI ребер у места соединения костных частей их с хрящами:

**Ф у н к ц и я:** участвуют в акте выдоха.

5. Мышцы, поднимающие ребра (*mm. levatores costarum*) располагаются под разгибателем туловища. **Н а ч а л о:** поперечные отростки VII шейного и I—XI грудных позвонков; **п р и к р е п л е н и е:** углы ближайших ребер.

**Ф у н к ц и я:** участвуют в акте вдоха (поднимают ребра).

## **ФАСЦИИ ГРУДИ**

Грудная фасция (*fascia pectoralis*) своим поверхностным листком покрывает наружную сторону большой грудной мышцы, отделяя ее у женщин от молочной железы. Глубокий листок располагается между грудными мышцами, охватывая с двух

сторон малую грудную мышцу. Переходя латерально на переднюю зубчатую мышцу и широкую мышцу спины, он выстилает подкрыльцовую ямку (*fossa axillaris*).

Внутригрудная фасция (*fascia endothoracica*) покрывает внутреннюю поверхность стенок грудной полости.

## МЫШЦЫ И ФАСЦИИ ЖИВОТА

**Мышцы живота** (*mm. abdominis*) топографически разделяют на группы мышц передней, боковой и задней стенок живота.

### МЫШЦЫ ПЕРВОЙ ГРУППЫ

1. Прямая мышца живота (*m. rectus abdominis*; рис. 69) — плоская длинная мышца, расположенная по сторонам от белой линии живота. **Н а ч а л о**: мечевидный отросток грудины, хрящи V—VII ребер; **п р и к р е п л е н и е**: лобковая кость, между симфизом (лонным сочленением) и лобковым бугорком. Мышечные пучки прямой мышцы живота прерываются тремя—четырьмя поперечно расположенными сухожильными перемычками (*intersectiones tendineae*).

**Ф у н к ц и я**: наклоняет туловище кпереди. Являясь частью брюшного пресса, своим тонусом поддерживает внутрибрюшное давление, необходимое для удержания внутренних органов в определенном положении, помогает опорожнению их (акты мочеиспускания, дефекации, родов).

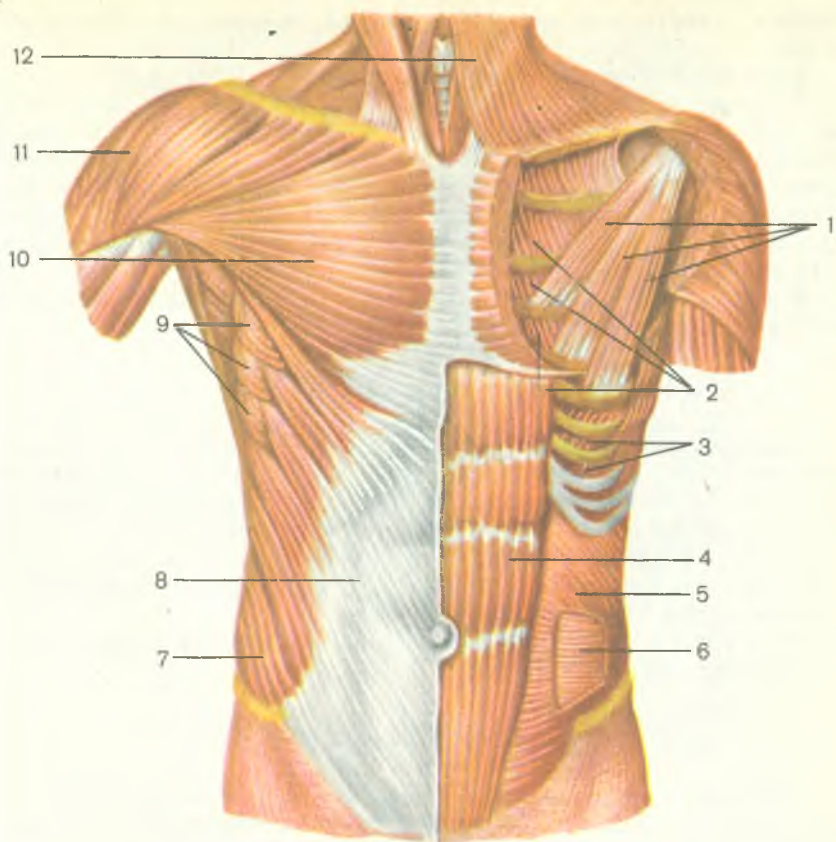
2. Пирамидальная мышца (*m. pyramidalis*) треугольная. **Н а ч а л о**: лобковая кость, кпереди от прикрепления прямой мышцы живота; **п р и к р е п л е н и е**: нижний отдел белой линии живота.

**Ф у н к ц и я**: натягивает белую линию живота.

### МЫШЦЫ ВТОРОЙ ГРУППЫ

1. Наружная косая мышца живота (*m. obliquus externus abdominis*; см. рис. 69) — широкая плоская мышца, образующая поверхностный слой боковой стенки живота. **Н а ч а л о**: наружная поверхность восьми нижних ребер. Пучки мышцы направляются косо вниз и кпереди и переходят в апоневроз; **п р и к р е п л е н и е**: верхняя часть апоневроза. Переплетаясь с волокнами апоневроза мышц противоположной стороны, образует белую линию (*linea alba*). Нижние пучки прикрепляются к переднему отделу подвздошного гребня. Средние пучки образуют паховую связку (*lig. inguinale*).

**Ф у н к ц и я**: при одностороннем сокращении вращает туловище в противоположную сторону, при двустороннем сокращении тянет грудную клетку вниз и сгибает туловище вперед. Входит в состав брюшного пресса.



**Рис. 69. Мышцы груди и живота.**

1 — малая грудная мышца (*m. pectoralis minor*); 2 — внутренние межреберные мышцы (*mm. intercostales interni*); 3 — наружные межреберные мышцы (*mm. intercostales externi*); 4 — прямая мышца живота (*m. rectus abdominis*); 5 — внутренняя косая мышца живота (*m. obliquus internus abdominis*); 6 — поперечная мышца живота (*m. transversus abdominis*); 7 — наружная косая мышца живота (*m. obliquus externus abdominis*); 8 — апоневроз наружной косой мышцы живота; 9 — передняя зубчатая мышца (*m. serratus anterior*); 10 — большая грудная мышца (*m. pectoralis major*); 11 — дельтовидная мышца (*m. deltoideus*); 12 — подкожная мышца шеи (*platysma*).

2. Внутренняя косая мышца живота (*m. obliquus internus abdominis*; см. рис. 69) — широкая плоская мышца, располагается в переднебоковом отделе брюшной стенки под наружной косой мышцей. Начало: пояснично-грудная фасция, подвздошный гребень, паховая связка; прикрепление: основные пучки мышцы направляются косо книзу и сзади кверху и кпереди, при этом верхние пучки прикрепляются к наружной поверхности нижних 3—4 ребер, средние пучки переходят в апоневроз, образующий влагалище прямой мышцы живота, и входят в состав белой линии живота, а нижние спускаются по ходу се-

менного канатика и входят в состав мышцы, поднимающей яичко.

**Ф у н к ц и я:** является мышцей брюшного пресса.

3. Поперечная мышца живота (*m. transversus abdominis*; см. рис. 69) занимает самое глубокое положение в боковых отделах брюшной стенки. **Н а ч а л о:** вверху — от внутренней поверхности хрящей шести нижних ребер, внизу — от пояснично-грудной фасции, подвздошного гребня, паховой связки; **п р и к р е п л е н и е:** пучки мышцы переходят в широкий апоневроз, участвующий в образовании белой линии живота.

**Ф у н к ц и я:** уплощает стенку живота, является также мышцей брюшного пресса.

### **МЫШЦЫ ТРЕТЬЕЙ ГРУППЫ**

Квадратная мышца поясницы (*m. quadratus lumborum*; см. рис. 71) участвует в образовании задней стенки живота. **Н а ч а л о:** задний отдел подвздошного гребня, подвздошно-поясничная связка и поперечные отростки трех—четырех нижних поясничных позвонков; **п р и к р е п л е н и е:** нижний край XII ребра, поперечные отростки четырех верхних поясничных позвонков, тело XII грудного позвонка.

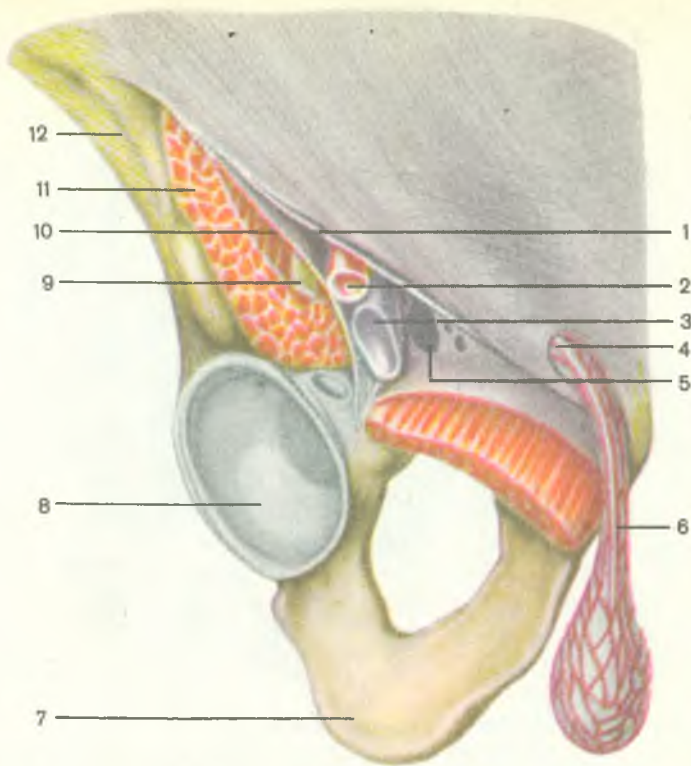
**Ф у н к ц и я:** наклоняет в стороны поясничный отдел позвоночника, опускает XII ребро.

### **ФАСЦИИ ЖИВОТА**

Собственная фасция живота (*fascia propria*), покрывая мышцы живота, расположенные в три слоя, также разделяется на несколько пластинок. Поверхностная покрывает наружную косую мышцу, переходя на ее сухожильное растяжение, две последующих окружают внутреннюю косую мышцу, а самая внутренняя выстилает поперечную мышцу, переходя вверху на нижнюю поверхность диафрагмы, а внизу образует фасцию малого таза.

### **ПАХОВЫЙ КАНАЛ**

**Паховый канал** (*canalis inguinalis*; рис. 70) представляет собой удлинненное щелевидное пространство длиной 4—4,5 см, расположенное в толще широких брюшных мышц в паховой области. Направление канала — книзу, к срединной плоскости. У мужчин в канал заключен семенной канатик, у женщин — круглая связка матки. Стенки канала: верхняя — нижние пучки внутренней косой и поперечной мышц живота, нижняя — желоб паховой (пупартовой) связки, идущей от передней верхней ости подвздошной кости к лобковому бугорку, передняя — апоневроз наружной косой мышцы живота, задняя — поперечная фасция живота. Канал имеет два отверстия. Входное в виде свободного



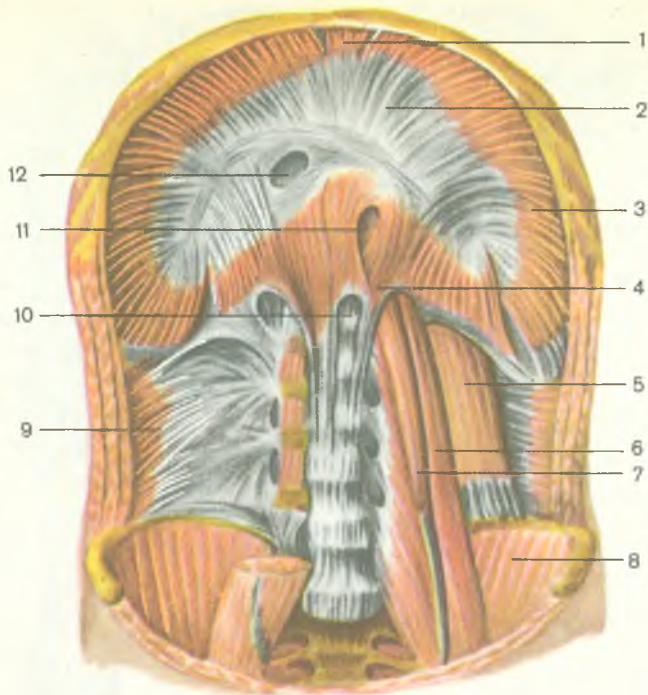
**Рис. 70. Паховая область, правая; вид спереди.**

1 — паховая связка (*lig. inguinale*); 2 — бедренная артерия; 3 — бедренная вена; 4 — поверхностное паховое кольцо (*annulus inguinalis superficialis*); 5 — бедренное кольцо (*annulus femoralis*); 6 — семенной канатик (*funiculus spermaticus*); 7 — седалищная кость; 8 — вертлужная впадина; 9 — бедренный нерв; 10 — подвздошно-гребенчатая дуга (*arcus iliopectineus*); 11 — подвздошно-поясничная мышца (*m. iliopsoas*); 12 — подвздошная кость.

отверстия не существует, оно имеет вид углубления в поперечной фасции. Выходное отверстие представляет собой щель в апоневрозе наружной косой мышцы живота, ограниченную медиальными и латеральными ножками апоневроза, снизу — паховой связкой, медиально — возвратной связкой (*lig. reflexum*).

## ДИАФРАГМА

**Диафрагма**, или грудобрюшная преграда (*diaphragma*; рис. 71) — непарная тонкая, изогнутая выпуклостью кверху пластинка, разделяющая грудную и брюшную полости. Центральная часть диафрагмы представляет собой сухожильный центр (*centrum tendineum*), в котором оканчиваются мышечные пучки, идущие от костных и хрящевых частей нижней апертуры грудной клетки, а также от поясничных позвонков. Поэтому в



**Рис. 71. Диафрагма и мышцы задней стенки живота.**

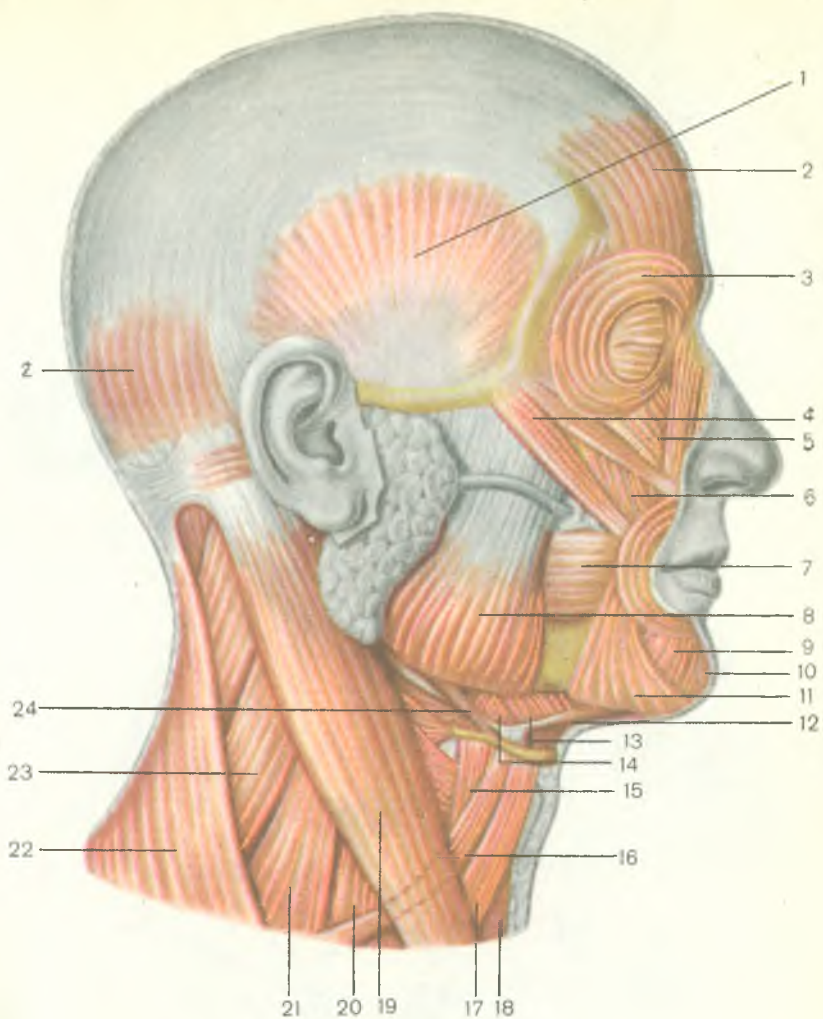
1 — грудинная часть (*pars sternalis*); 2 — сухожильный центр (*centrum tendineum*); 3 — реберная часть (*pars costalis*); 4 — поясничная часть (*pars lumbalis*); 5 — квадратная мышца поясницы (*m. quadratus lumborum*); 6 — большая поясничная мышца (*m. psoas major*); 7 — малая поясничная мышца (*m. psoas minor*); 8 — подвздошная мышца (*m. iliacus*); 9 — поперечная мышца живота (*m. transversus abdominis*); 10 — аортальное отверстие (*hiatus aorticus*); 11 — пищеводное отверстие (*hiatus esophageus*); 12 — отверстие нижней полой вены (*foramen venae cavae*).

диафрагме различают поясничную, реберную и грудинную части. В диафрагме имеются отверстия для прохождения ряда анатомических образований: пищеводное (*hiatus oesophageus*), аортальное (*hiatus aorticus*), отверстие нижней полой вены (*foramen v. cavae*).

**Ф у н к ц и я:** диафрагма — дыхательная мышца. При сокращении, уплощаясь, увеличивает емкость грудной клетки (акт вдоха); расслабляясь, уменьшает ее (акт выдоха). Сокращаясь одновременно с брюшными мышцами, диафрагма содействует работе брюшного пресса.

## **МЫШЦЫ И ФАСЦИИ ГОЛОВЫ**

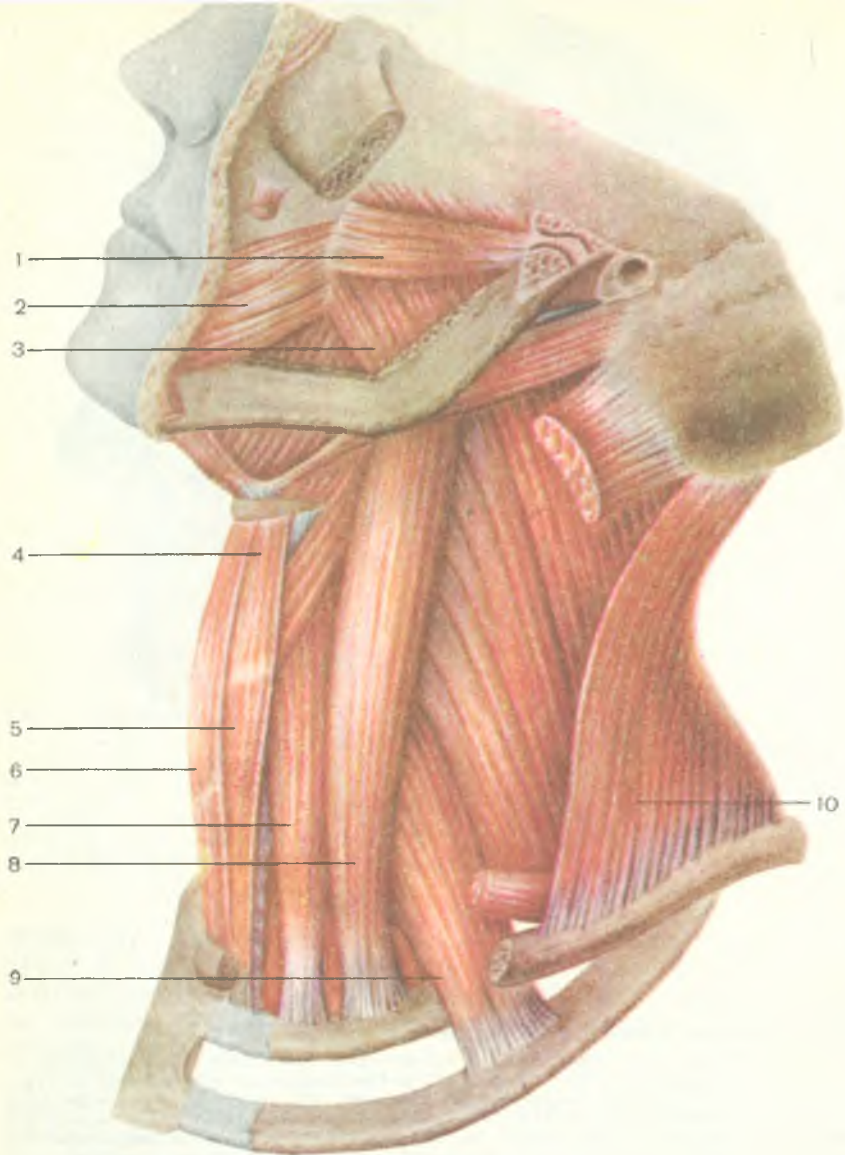
**Мышцы головы** (*mm. capitis*) делятся на мимические и жевательные (рис. 72—75). Мимические мышцы располагаются сразу под кожей, поэтому лишены фасций. При сокращении они



**Рис. 72. Мышцы головы и шеи; вид сбоку.**

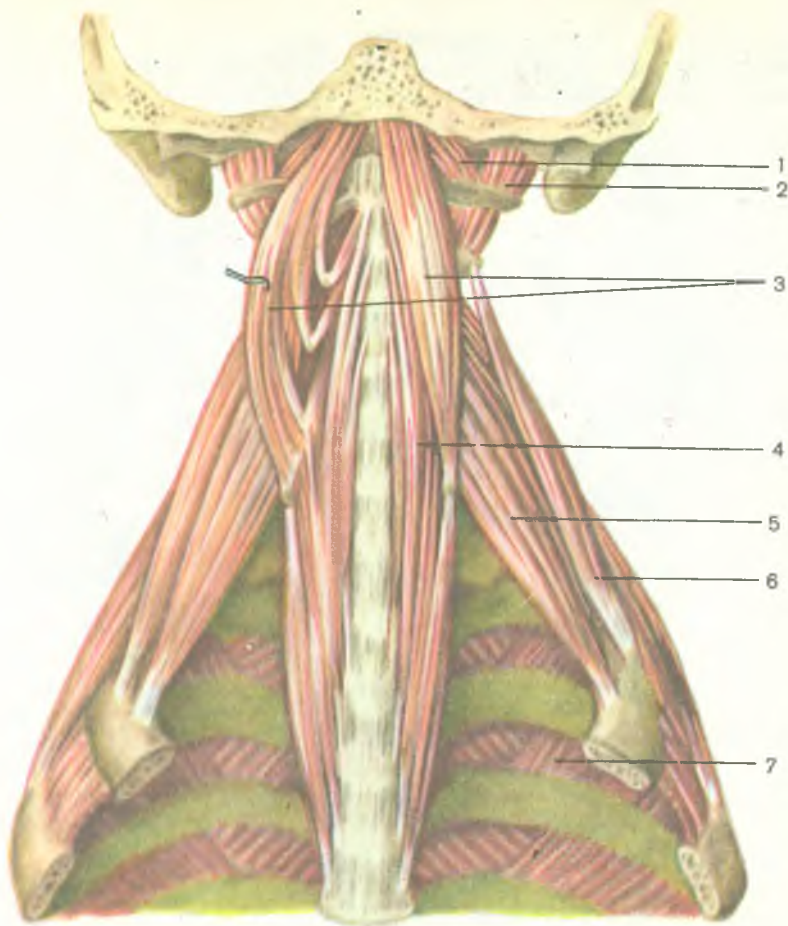
1 — височная мышца (*m. temporalis*); 2 — затылочно-лобная мышца (*m. occipitofrontalis*); 3 — круговая мышца глаза (*m. orbicularis oculi*); 4 — большая скуловая мышца (*m. zygomaticus major*); 5 — мышца, поднимающая верхнюю губу (*m. levator labii superioris*); 6 — мышца, поднимающая угол рта (*m. levator anguli oris*); 7 — щечная мышца (*m. buccinator*); 8 — жевательная мышца (*m. masseter*); 9 — мышца, опускающая нижнюю губу (*m. depressor labii inferioris*); 10 — подбородочная мышца (*m. mentalis*); 11 — мышца, опускающая угол рта (*m. depressor anguli oris*); 12 — двубрюшная мышца (*m. digastricus*); 13 — челюстно-подъязычная мышца (*m. mylohyoideus*); 14 — подъязычно-язычная мышца (*m. hyoglossus*); 15 — щитоподъязычная мышца (*m. thyrohyoideus*); 16 — лопаточно-подъязычная мышца (*m. omohyoideus*); 17 — грудино-подъязычная мышца (*m. sternohyoideus*); 18 — грудино-щитовидная мышца (*m. sternothyroideus*); 19 — грудино-ключично-сосцевидная мышца (*m. sternocleidomastoideus*); 20 — передняя лестничная мышца (*m. scalenus anterior*); 21 — средняя лестничная мышца (*m. scalenus medius*); 22 — трапециевидная мышца (*m. trapezius*); 23 — мышца, поднимающая лопатку (*m. levator scapulae*); 24 — шилоподъязычная мышца (*m. stylohyoideus*).





**Рис. 73. Мышцы головы и шеи; глубокий слой.**

1 — латеральная крыловидная мышца (*m. pterygoideus lateralis*); 2 — щечная мышца (*m. buccinator*); 3 — медиальная крыловидная мышца (*m. pterygoideus medialis*); 4 — щитоподъязычная мышца (*m. thyrohyoideus*); 5 — грудино-щитовидная мышца (*m. sternothyroideus*); 6 — грудино-подъязычная мышца (*m. sternohyoideus*); 7 — передняя лестничная мышца (*m. scalenus anterior*); 8 — средняя лестничная мышца (*m. scalenus medius*); 9 — задняя лестничная мышца (*m. scalenus posterior*); 10 — трапециевидная мышца (*m. trapezius*).



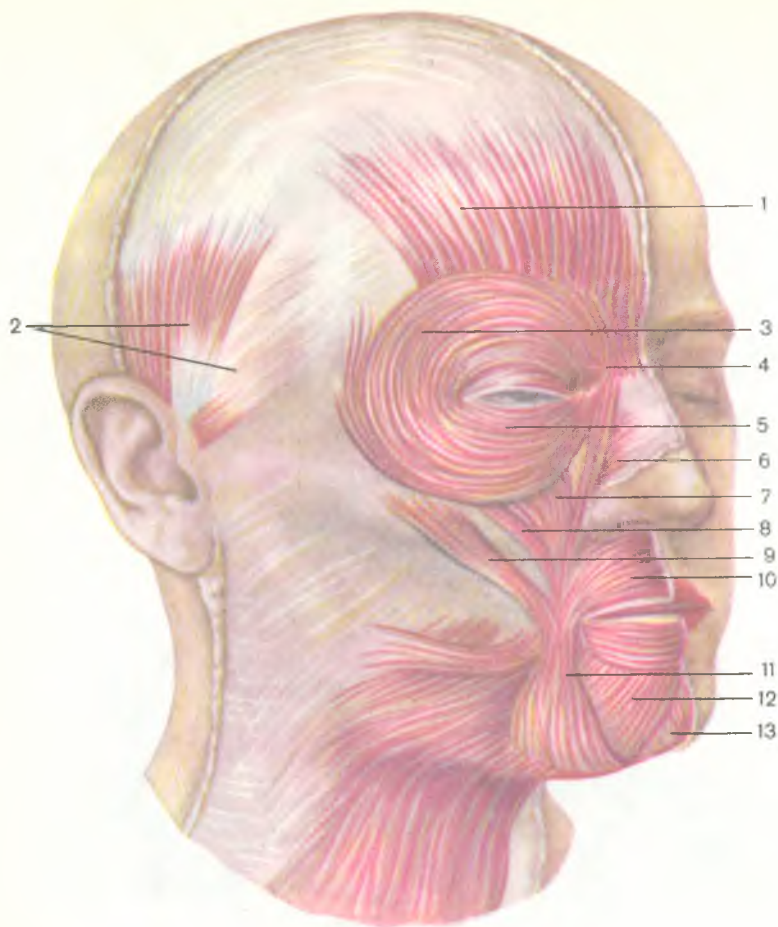
**Рис. 74. Глубокие мышцы шеи.**

1 — передняя прямая мышца головы (*m. rectus capitis anterior*); 2 — латеральная прямая мышца головы (*m. rectus capitis lateralis*); 3 — длинная мышца головы (*m. longus capitis*); 4 — длинная мышца шеи (*m. longus colli*); 5 — передняя лестничная мышца (*m. scalenus anterior*); 6 — средняя лестничная мышца (*m. scalenus medius*); 7 — межреберные мышцы (*mm. intercostales*).

смещают участки кожи головы, придавая лицу определенное выражение (мимика). Располагаясь вокруг естественных отверстий лица, эти мышцы уменьшают или увеличивают их. Различают мышцы свода черепа, окружности глаза, носа и рта. Жевательные мышцы смещают при сокращении нижнюю челюсть, обуславливая акт жевания.

### **МИМИЧЕСКИЕ МЫШЦЫ**

1. Затылочно-лобная мышца (*m. occipitofrontalis*; см. рис. 72, 75), имеет затылочное брюшко (*venter occipitalis*) и лобное



**Рис. 75. Мимические мышцы.**

1 — затылочно-лобная мышца (*m. occipitofrontalis*), лобное брюшко (*venter frontalis*); 2 — ушные мышцы (*mm. auriculares*); 3 — круговая мышца глаза (*m. orbicularis oculi*), глазничная часть (*pars orbitalis*); 4 — мышца, сморщивающая бровь (*m. corrugator supercilii*); 5 — круговая мышца глаза, вековая часть (*pars palpebralis*); 6 — носовая мышца (*m. nasalis*); 7 — мышца, поднимающая верхнюю губу (*m. levator labii superioris*); 8 — мышца, поднимающая угол рта (*m. levator anguli oris*); 9 — большая и малая скуловые мышцы (*mm. zygomaticus major et minor*); 10 — круговая мышца рта (*m. orbicularis oris*); 11 — мышца, опускающая угол рта (*m. depressor anguli oris*); 12 — мышца, опускающая нижнюю губу (*m. depressor labii inferioris*); 13 — подбородочная мышца (*m. mentalis*).

брюшко (*venter frontalis*). Затылочное брюшко начинается от верхней вийной линии затылочной кости и вплетается в задние отделы сухожильного шлема (*galea aroneurotica*) — плотной сухожильной пластины, располагающейся под кожей головы. Лобное брюшко начинается от сухожильного шлема и заканчивается в коже бровей.

**Ф у н к ц и я:** при сокращении затылочного брюшка тянет сухожильный шлем (и кожу головы) назад; при сокращении лобного брюшка поднимает брови, образует поперечные складки на лбу, а также расширяет глазную щель.

2. Передняя, верхняя и задняя ушные мышцы (*mm. auriculares anterior, superior et posterior*; см. рис. 75) начинаются от сухожильного шлема и прикрепляются к коже ушной раковины. У человека эти мышцы развиты слабо, при сокращении тянут ушную раковину соответственно вперед, вверх и назад.

3. Круговая мышца глаза (*m. orbicularis oculi*; рис. 72, 75) имеет форму эллипса, располагается в толще век и на костях, образующих глазницу. Состоит из глазничной части (*pars orbitalis*), вековой части (*pars palpebralis*) и слезной части (*pars lacrimalis*). Все части начинаются от костей в области медиального угла глаза, при этом глазничная часть следует вдоль верхнего и нижнего краев глазницы, формируя мышечное кольцо, вековая располагается в коже век, а слезная охватывает спереди и сзади слезный мешок.

**Ф у н к ц и я:** глазничная часть, сокращаясь, суживает глазную щель, тянет брови вниз и разглаживает поперечные складки на лбу; вековая часть смыкает глазную щель, слезная — расширяет слезный мешок.

4. Мышца, сморщивающая бровь (*m. corrugator supercilii*; см. рис. 75). **Н а ч а л о:** лобная кость над слезной костью; **п р и к р е п л е н и е:** кожа бровей.

**Ф у н к ц и я:** тянет брови вниз и медиально, образуя глубокие продольные складки в области надпереносья.

5. Носовая мышца (*m. nasalis*; см. рис. 75) состоит из 2 частей: поперечной (*pars transversa*) и крыльной (*pars alaris*). **Н а ч а л о:** верхняя челюсть в области альвеол клыка и резца; **п р и к р е п л е н и е:** крыльная часть — к коже крыла носа, поперечная поднимается к спинке носа и здесь соединяется с противоположной мышцей. У человека мышца развита слабо. При сокращении поперечной части суживается носовое отверстие, а крыльная часть, сокращаясь, опускает крыло носа.

6. Круговая мышца рта (*m. orbicularis oris*; см. рис. 75) образована круговыми мышечными пучками, располагающимися в толще губ. **Н а ч а л о:** кожа угла рта; **п р и к р е п л е н и е:** кожа неподалеку от средней линии.

**Ф у н к ц и я:** закрывает рот и вытягивает губы вперед.

7. Мышца, поднимающая верхнюю губу (*m. levator labii superioris*; см. рис. 72, 75). **Н а ч а л о:** подглазничный край верхней челюсти; **п р и к р е п л е н и е:** кожа носогубной складки.

**Ф у н к ц и я:** поднимает верхнюю губу, углубляет носогубную складку.

8. Мышца, поднимающая угол рта (*m. levator anguli oris*; см. рис. 72, 75). **Н а ч а л о:** клыковая ямка верхней челюсти; **п р и к р е п л е н и е:** кожа угла рта.

**Ф у н к ц и я:** тянет угол рта вверх и латерально.

9. Большая и малая скуловые мышцы (*mm. zygomaticus major et minor*; см. рис. 70). **Н а ч а л о**: латеральная и височная поверхности скуловой кости; **п р и к р е п л е н и е**: вплетаются в круговую мышцу рта и кожу угла рта.

**Ф у н к ц и я**: тянет угол рта вверх и латерально.

10. Мышца смеха (*m. risorius*; см. рис. 75) непостоянная. **Н а ч а л о**: жевательная фасция и кожа области носогубной складки; **п р и к р е п л е н и е**: кожа угла рта.

**Ф у н к ц и я**: тянет угол рта латерально.

11. Щечная мышца (*m. buccinator*; см. рис. 73) образует основу щек. **Н а ч а л о**: наружная поверхность верхней и нижней челюстей в области альвеол, от крылонижнечелюстного шва; **п р и к р е п л е н и е**: пучки волокон мышцы переходят в верхнюю и нижнюю губы, вплетаются в кожу губ, угла рта.

**Ф у н к ц и я**: тянет угол рта назад, прижимает щеки и губы к зубам.

12. Мышца, опускающая угол рта (*m. depressor anguli oris*; см. рис. 72). **Н а ч а л о**: передняя поверхность нижней челюсти, ниже подбородочного отверстия; **п р и к р е п л е н и е**: часть пучков вплетается в кожу угла рта, часть — в толщу верхней губы.

**Ф у н к ц и я**: тянет угол рта книзу и латерально.

13. Мышца, опускающая нижнюю губу (*m. depressor labii inferioris*; см. рис. 72, 75), прикрыта предыдущей мышцей. **Н а ч а л о**: передняя поверхность нижней челюсти, впереди от подбородочного отверстия; **п р и к р е п л е н и е**: кожа нижней губы и подбородка.

**Ф у н к ц и я**: тянет нижнюю губу книзу.

14. Подбородочная мышца (*m. mentalis*; см. рис. 72, 75) отчасти покрыта предыдущей. **Н а ч а л о**: альвеолярные возвышения резцов нижней челюсти; **п р и к р е п л е н и е**: кожа подбородка.

**Ф у н к ц и я**: поднимает кожу подбородка, образуя ямочки.

## **ЖЕВАТЕЛЬНЫЕ МЫШЦЫ**

1. Жевательная мышца (*m. masseter*; см. рис. 72) прямоугольная. **Н а ч а л о**: скуловая дуга; **п р и к р е п л е н и е**: латеральная сторона ветви нижней челюсти на всем ее протяжении.

**Ф у н к ц и я**: поднимает нижнюю челюсть.

2. Височная мышца (*m. temporalis*; см. рис. 72) широкая, веерообразная. **Н а ч а л о**: височная поверхность большого крыла клиновидной кости, чешуйчатая часть височной кости; **п р и к р е п л е н и е**: верхушка и медиальная поверхность венечного отростка нижней челюсти.

**Ф у н к ц и я**: поднимает нижнюю челюсть, передние пучки тянут челюсть кверху впереди, задние — назад.

3. Латеральная крыловидная мышца (*m. pterygoideus lateralis*; см. рис. 73), располагается в нижневисочной ямке. **Н а ч а л о**: подвисочный гребень и височная поверхность большого

крыла клиновидной кости и латеральная пластинка крыловидного отростка; прикрепление: медиальная поверхность суставной капсулы височно-нижнечелюстного сустава, суставной диск, суставной отросток нижней челюсти.

Функция: при одностороннем сокращении смещает нижнюю челюсть в противоположную сторону, при двустороннем — выдвигает челюсть вперед.

4. Медиальная крыловидная мышца (*m. pterygoideus medialis*; см. рис. 73). Начало: крыловидная ямка клиновидной кости; прикрепление: внутренняя поверхность ветви нижней челюсти.

Функция: при одностороннем сокращении смещает нижнюю челюсть в противоположную сторону, при двустороннем — выдвигает челюсть вперед и поднимает ее.

## ФАСЦИИ ГОЛОВЫ

Собственная фасция головы имеет четыре отдела. 1. Височная фасция (*fascia temporalis*) — прочная фиброзная пластинка, покрывающая своими листками с двух сторон одноименную мышцу. 2. Жевательная фасция (*fascia masseterica*) покрывает жевательную мышцу. 3. Фасция околоушной железы (*fascia parotidea*), расщепляясь на два листка, охватывает околоушную железу. 4. Щечно-глоточная фасция (*fascia buccopharyngea*) покрывает щечную мышцу, переходя на боковую стенку глотки.

## МЫШЦЫ И ФАСЦИИ ШЕИ

Мышцы шеи топографически подразделяются на поверхностную, срединную и глубокую группы. Срединная группа подразделяется на мышцы, располагающиеся над и под подъязычной костью. В группе глубоких мышц выделяют латеральную и медиальную (предпозвоночную) группы.

### ПОВЕРХНОСТНЫЕ МЫШЦЫ

1. Подкожная мышца шеи (*platysma*; см. рис. 69) располагается тонкой широкой пластинкой под кожей шеи и части лица. Начало: в подключичной области от фасций дельтовидной и большой грудной мышц; прикрепление: угол рта, край нижней челюсти, жевательная фасция.

Функция: поднимает кожу шеи, отчасти груди, оттягивает угол рта кнаружи и книзу.

2. Грудино-ключично-сосцевидная мышца (*m. sternocleidomastoideus*; см. рис. 72) образует длинный толстый тяж, косо пересекающий шею от сосцевидного отростка к грудино-ключичному сочленению. Имеет две головки. Начало: медиальная головка — передняя поверхность рукоятки грудины, латераль-

ная — грудинный конец ключицы; п р и к р е п л е н и е: сосцевидный отросток и латеральный отдел верхней выйной линии.

Ф у н к ц и я: при одностороннем сокращении поворачивает голову в противоположную сторону, наклоняет ее в свою сторону, при двустороннем — запрокидывает голову назад.

## СРЕДИННАЯ ГРУППА

### Надподъязычные мышцы

1. Двубрюшная мышца (*m. digastricus*; см. рис. 72) имеет два брюшка — переднее и заднее, соединяющиеся сухожильной перемычкой. Н а ч а л о: переднее брюшко — двубрюшная ямка нижней челюсти, заднее — сосцевидная вырезка височной кости; п р и к р е п л е н и е: оба брюшка переходят в сухожилие, которое прикрепляется к телу подъязычной кости.

Ф у н к ц и я: опускает нижнюю челюсть, тянет ее назад. При фиксированной нижней челюсти поднимает подъязычную кость.

2. Шилоподъязычная мышца (*m. stylohyoideus*; см. рис. 72) — тонкая веретенообразная мышца. Н а ч а л о: основание шиловидного отростка височной кости; п р и к р е п л е н и е: тело и большой рог подъязычной кости.

Ф у н к ц и я: тянет подъязычную кость вверх, назад и кнаружи.

3. Челюстно-подъязычная мышца (*m. mylohyoideus*; см. рис. 72) плоская, соединяясь с одноименной мышцей противоположной стороны, образует дно полости рта (диафрагма рта). Н а ч а л о: челюстно-подъязычная линия нижней челюсти; п р и к р е п л е н и е: задние пучки прикрепляются к передней стороне подъязычной кости, основная часть встречается с волокнами противоположной одноименной мышцы, образуя челюстно-подъязычный шов диафрагмы рта.

Ф у н к ц и я: поднимает вверх подъязычную кость, при ее фиксации опускает нижнюю челюсть.

4. Подбородочно-подъязычная мышца (*m. geniohyoideus*) расположена над челюстно-подъязычной мышцей. Н а ч а л о: подбородочная ость нижней челюсти; п р и к р е п л е н и е: передняя поверхность тела подъязычной кости.

Ф у н к ц и я: тянет вверх и вперед подъязычную кость, при ее фиксации опускает нижнюю челюсть.

### Подподъязычные мышцы

1. Лопаточно-подъязычная мышца (*m. omohyoideus*; см. рис. 72) длинная, тонкая, разделяется промежуточным сухожилием на два брюшка. Н а ч а л о: верхнее брюшко — нижний край подъязычной кости, нижнее — верхний край лопатки, верхняя поперечная связка; п р и к р е п л е н и е: оба брюшка соединяются друг с другом сухожильной перемычкой.

**Ф у н к ц и я:** при фиксированной лопатке тянет подъязычную кость книзу и кнаружи, а также оттягивает влагалище сосудисто-нервного пучка шеи, тем самым расширяя просвет внутренней яремной вены.

2. Грудино-подъязычная мышца (*m. sternohyoideus*; см. рис. 72, 73). **Н а ч а л о:** задняя поверхность ключицы, рукоятка грудины, капсула грудино-ключичного сустава; **п р и к р е п л е н и е:** нижний край тела подъязычной кости.

**Ф у н к ц и я:** тянет подъязычную кость книзу.

3. Грудино-щитовидная мышца (*m. sternothyroideus*; см. рис. 72, 73). **Н а ч а л о:** задняя поверхность рукоятки грудины, хрящ I ребра; **п р и к р е п л е н и е:** косая линия щитовидного хряща гортани.

**Ф у н к ц и я:** тянет гортань книзу.

4. Щитовидно-подъязычная мышца (*m. thyrohyoideus*; см. рис. 73). **Н а ч а л о:** косая линия щитовидного хряща; **п р и к р е п л е н и е:** тело подъязычной кости.

**Ф у н к ц и я:** сближает подъязычную кость и гортань, при фиксированной подъязычной кости поднимает гортань.

## **ГЛУБОКИЕ МЫШЦЫ**

### **Латеральная группа**

1. Передняя лестничная мышца (*m. scalenus anterior*; см. рис. 73). **Н а ч а л о:** передние бугорки III—VI шейных позвонков; **п р и к р е п л е н и е:** бугорок передней лестничной мышцы I ребра.

**Ф у н к ц и я:** при одностороннем сокращении наклоняет шейный отдел позвоночника в свою сторону, при двустороннем — наклоняет его вперед; при фиксированном позвоночнике поднимает I ребро.

2. Средняя лестничная мышца (*m. scalenus medius*; см. рис. 73). **Н а ч а л о:** передние бугорки шести нижних шейных позвонков; **п р и к р е п л е н и е:** верхняя поверхность I ребра.

**Ф у н к ц и я:** поднимает I ребро или наклоняет шею вперед (в зависимости от места фиксации).

3. Задняя лестничная мышца (*m. scalenus posterior*; см. рис. 73). **Н а ч а л о:** задние бугорки IV—VI шейных позвонков; **п р и к р е п л е н и е:** наружная поверхность II ребра.

**Ф у н к ц и я:** поднимает II ребро, а при фиксации грудной клетки сгибает шейный отдел позвоночника вперед.

### **Медиальная группа**

1. Длинная мышца шеи (*m. longus colli*; см. рис. 74) состоит из двух частей — нижней (медиальной) и верхней (латеральной). **Н а ч а л о:** нижняя — тела трех верхних грудных и трех нижних шейных позвонков, верхняя — поперечные отростки IV — VI шейных позвонков; **п р и к р е п л е н и е:** нижняя — тела



II—IV и поперечные отростки V—VII шейных позвонков, верхняя — передний бугорок I шейного позвонка.

Ф у н к ц и я: наклоняет шею вперед и в свою сторону.

2. Длинная мышца головы (*m. longus capitis*; см. рис. 74). Н а ч а л о: передние бугорки поперечных отростков III—VI шейных позвонков; п р и к р е п л е н и е: нижняя поверхность основной части затылочной кости.

Ф у н к ц и я: наклоняет шейный отдел позвоночника и голову вперед, участвует во вращении головы.

3. Передняя прямая мышца головы (*m. rectus capitis anterior*; см. рис. 74). Н а ч а л о: поперечный отросток и латеральная масса I шейного позвонка; п р и к р е п л е н и е: нижняя поверхность базилярной части затылочной кости.

Ф у н к ц и я: при одностороннем сокращении наклоняет голову в свою сторону, при двустороннем — вперед.

4. Латеральная прямая мышца головы (*m. rectus capitis lateralis*; см. рис. 74). Н а ч а л о: поперечный отросток I шейного позвонка; п р и к р е п л е н и е: латеральная часть затылочной кости.

Ф у н к ц и я: наклоняет голову в свою сторону, при двустороннем сокращении — вперед.

## ФАЦИИ ШЕИ

Анатомия фасций шеи в связи с большим количеством органов и мышц в этой области тела достаточно сложна. Шейная фасция (*fascia cervicalis*) подразделяется на три пластинки: поверхностную, предтрахеальную и предпозвоночную. Поверхностная пластинка (*lamina superficialis*), являясь продолжением фасций груди и спины, образует влагалище для грудино-ключично-сосцевидных и надподъязычных мышц шеи, а также для поднижнечелюстной железы. В задних отделах шеи фасция окружает трапецевидную мышцу, достигая верхней выйной линии и затылочного бугра.

Предтрахеальная пластинка (*lamina pretrachealis*), начинаясь от ключиц и рукоятки грудины, образует влагалище для подподъязычных мышц.

Предпозвоночная пластинка (*lamina prevertebralis*) идет от основания черепа вниз и покрывает предпозвоночную группу мышц шеи. Латерально фасция переходит на лестничные мышцы. Между фасциями и органами шеи образуется ряд пространств: надгрудинное межпозвоночное пространство (*spatium interaponeuroticum suprasternale*) — над яремной вырезкой рукоятки грудины, предвисцеральное пространство (*spatium previscerale*) — между предтрахеальной пластинкой шейной фасции и внутренними органами шеи, позадивисцеральное пространство (*spatium retroviscerale*) — между предпозвоночной пластинкой фасции шеи и внутренними органами шеи. Пространства заполнены рыхлой соединительной тканью и жировой клетчаткой.

## МЫШЦЫ И ФАСЦИИ ВЕРХНЕЙ КОНЕЧНОСТИ

Мышцы верхней конечности в связи с особенностями их топографического положения и функции разделяют на мышцы плечевого пояса и мышцы свободной верхней конечности. Среди последних выделяют мышцы плеча, предплечья и кисти.

### МЫШЦЫ ПЛЕЧЕВОГО ПОЯСА

1. Дельтовидная мышца (*m. deltoideus*; см. рис. 68) треугольная, покрывает плечевой сустав и отчасти мышцы плеча. **Н а ч а л о:** латеральная часть ключицы, акромион и ость лопатки; **п р и к р е п л е н и е:** дельтовидная бугристость плечевой кости.

**Ф у н к ц и я:** отводит плечо до горизонтальной плоскости, передние пучки тянут его вперед, задние — назад.

2. Надостная мышца (*m. supraspinatus*; см. рис. 66) располагается под трапециевидной мышцей, занимая надостную ямку лопатки. **Н а ч а л о:** поверхность надостной ямки; **п р и к р е п л е н и е:** верхняя площадка большого бугорка плечевой кости, капсула плечевого сустава.

**Ф у н к ц и я:** отводит (поднимает) плечо, оттягивает капсулу плечевого сустава.

3. Подкостная мышца (*m. infraspinatus*; см. рис. 66) отчасти покрыта дельтовидной и трапециевидной мышцами. **Н а ч а л о:** стенки подостной ямки лопатки; **п р и к р е п л е н и е:** средняя площадка большого бугорка плечевой кости, капсула плечевого сустава.

**Ф у н к ц и я:** поворачивает плечо наружу и оттягивает капсулу плечевого сустава.

4. Малая круглая мышца (*m. teres minor*; см. рис. 68) примыкает снизу к подостной мышце. **Н а ч а л о:** задняя поверхность лопатки ниже подостной мышцы; **п р и к р е п л е н и е:** нижняя площадка большого бугорка плечевой кости, капсула плечевого сустава.

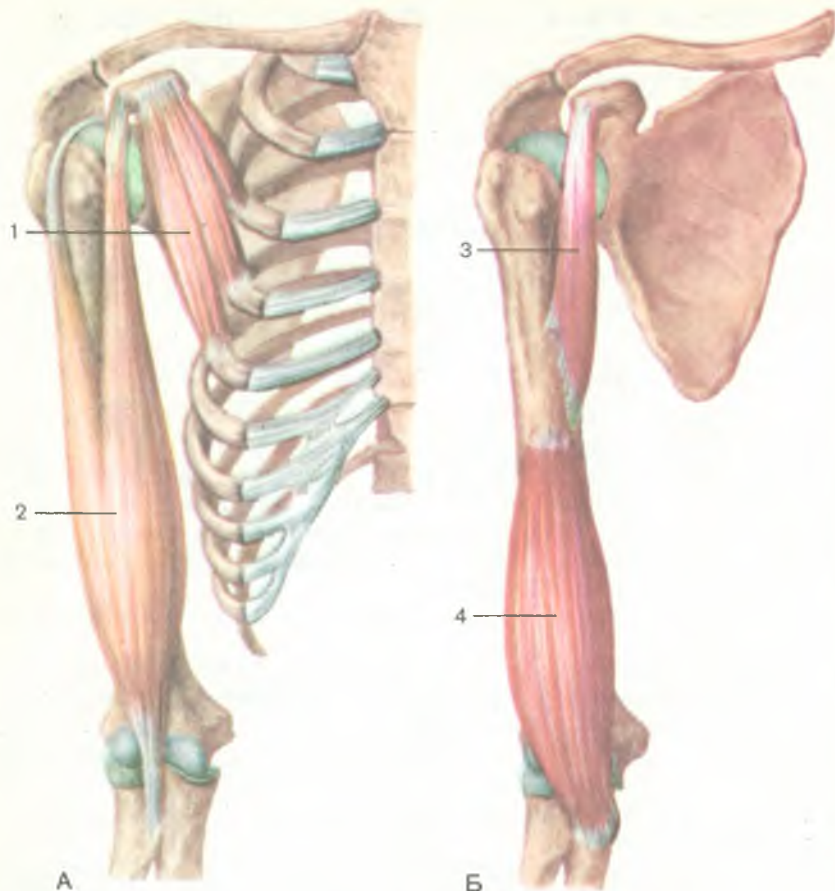
**Ф у н к ц и я:** поворачивает плечо наружу, оттягивает капсулу плечевого сустава.

5. Большая круглая мышца (*m. teres major*; рис. 76) тесно примыкает к широчайшей мышце спины. **Н а ч а л о:** задняя поверхность лопатки у ее нижнего угла; **п р и к р е п л е н и е:** гребень малого бугорка плечевой кости.

**Ф у н к ц и я:** поворачивает плечо внутрь, ведет руку назад и медиально.

6. Подлопаточная мышца (*m. subscapularis*; см. рис. 76) широкая, выполняет одноименную ямку лопатки. **Н а ч а л о:** поверхность подлопаточной ямки; **п р и к р е п л е н и е:** малый бугорок плечевой кости, капсула плечевого сустава.

**Ф у н к ц и я:** вращает плечо внутрь, участвует в приведении его к туловищу.



**Рис. 76. Мышцы плечевого пояса и плеча, правого.**

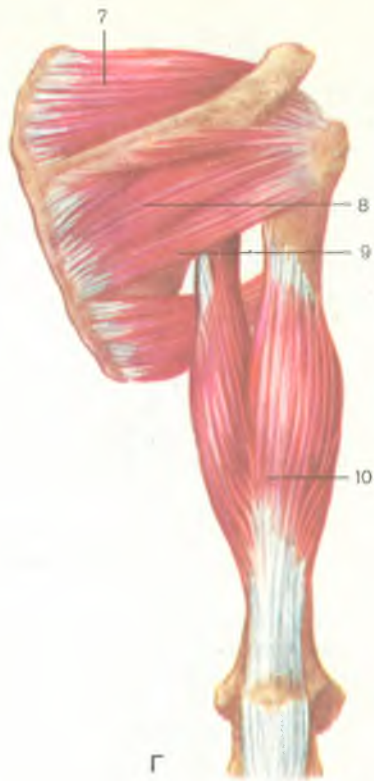
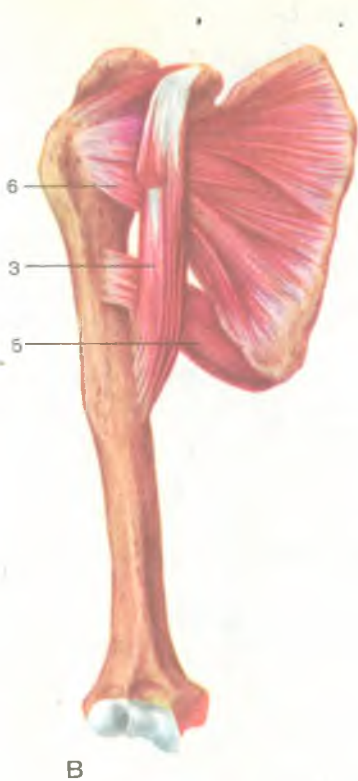
А—В — вид спереди; Г — вид сзади; 1 — малая грудная мышца (*m. pectoralis minor*); 2 — двуглавая мышца плеча (*m. biceps brachii*); 3 — клювовидно-плечевая мышца (*m. coracobrachialis*); 4 — плечевая мышца (*m. brachialis*); 5 — большая круглая мышца (*m. teres major*); 6 — подлопаточная мышца (*m. subscapularis*); 7 — надостная мышца (*m. supraspinatus*); 8 — подостная мышца (*m. infraspinatus*); 9 — малая круглая мышца (*m. teres minor*); 10 — трехглавая мышца плеча (*m. triceps brachii*).

## МЫШЦЫ ПЛЕЧА

Мышцы плеча образуют две группы: переднюю (сгибатели) и заднюю (разгибатели).

### Передняя группа

1/ Двуглавая мышца плеча (*m. biceps brachii*; см. рис. 76) имеет две головки. Начало: длинная головка — от надсуставного бугорка лопатки, короткая — от клювовидного



отростка лопатки; прикреплении: обе головки, соединяясь, образуют общее брюшко, прикрепляющееся к бугристости лучевой кости. Часть фиброзных пучков идет в медиальном направлении, образуя пластинчатый отросток, и переходит в фасцию предплечья.

Функция: сгибает предплечье, вращает его наружу (супинирует), поднимает руку.

2. Ключовидно-плечевая мышца (*m. coracobrachialis*; см. рис. 76). Начало: ключовидный отросток лопатки; прикреплении: середина плечевой кости.

Функция: поднимает плечо и тянет его к срединной плоскости.

3. Плечевая мышца (*m. brachialis*; см. рис. 76). Начало: передняя поверхность плечевой кости; прикреплении: бугристость локтевой кости, частично к капсуле локтевого сустава.

Функция: сгибает предплечье, натягивает капсулу локтевого сустава.

## Задняя группа

1. Трехглавая мышца плеча (*m. triceps brachii*; см. рис. 76) имеет длинную, медиальную и латеральную головки. **Н а ч а л о:** длинная — подсуставной бугорок лопатки, медиальная — задняя поверхность плечевой кости ниже лучевой борозды, латеральная — латерально-задняя поверхность плечевой кости от большого бугорка до лучевой борозды; **п р и к р е п л е н и е:** все головки образуют общее брюшко, которое своим сухожилием прикрепляется к локтевому отростку и капсуле локтевого сустава.

**Ф у н к ц и я:** разгибает предплечье; длинная головка тянет плечо назад и медиально.

2. Локтевая мышца (*m. anconeus*). **Н а ч а л о:** латеральный надмышелок плечевой кости; **п р и к р е п л е н и е:** локтевой отросток и задняя поверхность тела локтевой кости.

**Ф у н к ц и я:** разгибает предплечье.

## МЫШЦЫ ПРЕДПЛЕЧЬЯ

Мышцы предплечья в зависимости от положения разделяются на две группы: переднюю и заднюю, при этом в каждой различают поверхностный и глубокий слои.

### Передняя группа

#### Поверхностный слой

1. Плечелучевая мышца (*m. brachioradialis*; см. рис. 77). **Н а ч а л о:** плечевая кость над латеральным надмышелком, латеральная межмышечная перегородка плечевой фасции; **п р и к р е п л е н и е:** нижний конец тела лучевой кости.

**Ф у н к ц и я:** сгибает предплечье, устанавливает кисть в положение между пронацией и супинацией.

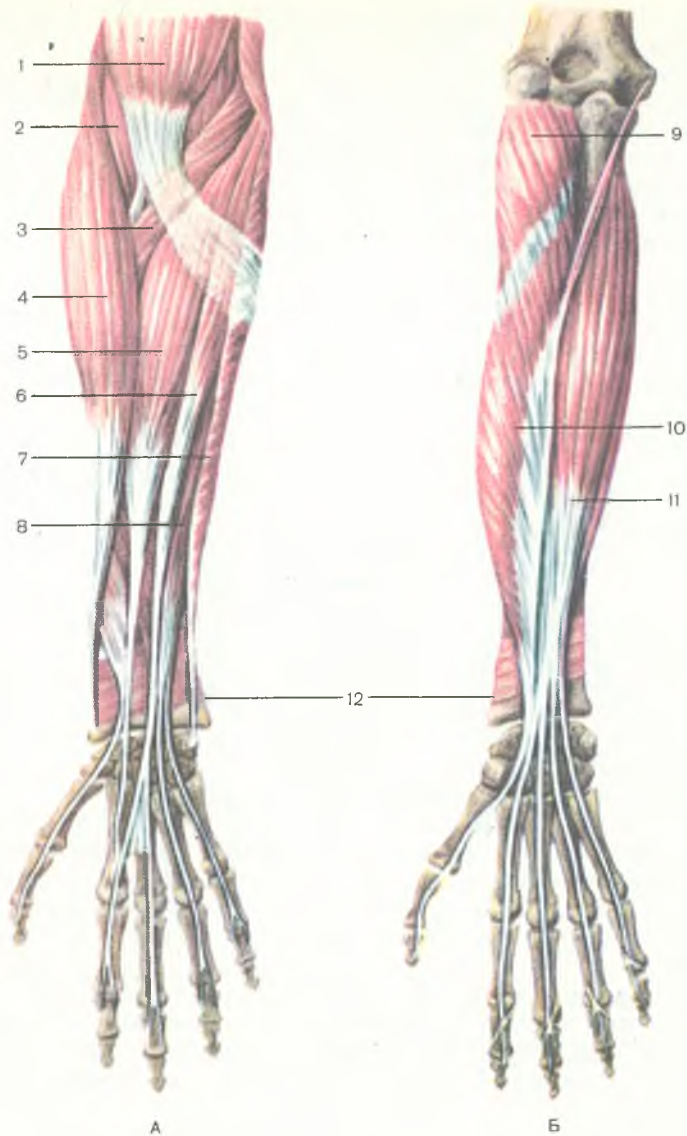
2. Круглый пронатор (*m. pronator teres*; см. рис. 77). **Н а ч а л о:** медиальный надмышелок плечевой кости, медиальная межмышечная перегородка плечевой фасции, венечный отросток локтевой кости; **п р и к р е п л е н и е:** средняя треть лучевой кости.

**Ф у н к ц и я:** пронировать и сгибает предплечье.

3. Лучевой сгибатель запястья (*m. flexor carpi radialis*; см. рис. 77). **Н а ч а л о:** медиальный надмышелок плечевой кости, фасция предплечья; **п р и к р е п л е н и е:** основание II пястной кости.

**Ф у н к ц и я:** сгибает и частично пронировать кисть.

4. Длинная ладонная мышца (*m. palmaris longus*; см. рис. 77). **Н а ч а л о:** медиальный надмышелок плечевой кости, фасция предплечья; **п р и к р е п л е н и е:** ладонный апоневроз.



**Рис. 77. Мышцы предплечья правого; вид спереди.**

А — поверхностные; Б — глубокие; 1 — двуглавая мышца плеча (*m. biceps brachii*); 2 — плечевая мышца (*m. brachialis*); 3 — круглый пронатор (*m. pronator teres*); 4 — плечелучевая мышца (*m. brachioradialis*); 5 — лучевой сгибатель запястья (*m. flexor carpi radialis*); 6 — длинная ладонная мышца (*m. palmaris longus*); 7 — локтевой сгибатель запястья (*m. flexor carpi ulnaris*); 8 — поверхностный сгибатель пальцев (*m. flexor digitorum superficialis*); 9 — супинатор (*m. supinator*); 10 — длинный сгибатель большого пальца кисти (*m. flexor pollicis longus*); 11 — глубокий сгибатель пальцев (*m. flexor digitorum profundus*); 12 — квадратный пронатор (*m. pronator quadratus*).

Ф у н к ц и я: напрягает ладонный апоневроз, принимает участие в сгибании кисти.

5. Поверхностный сгибатель пальцев (*m. flexor digitorum superficialis*; см. рис. 77) широкий, покрыт спереди описанными выше мышцами. Н а ч а л о: медиальный надмышелок плечевой кости, локтевая кость, проксимальный отдел лучевой кости; п р и к р е п л е н и е: общее мышечное брюшко заканчивается четырьмя длинными сухожилиями, которые прикрепляются каждое двумя ножками к основанию средних фаланг II—V пальцев кисти.

Ф у н к ц и я: сгибает средние фаланги II—V пальцев.

6. Локтевой сгибатель кисти (*m. flexor carpi ulnaris*; см. рис. 77) имеет две головки. Н а ч а л о: плечевая головка — медиальный надмышелок плечевой кости, фасция предплечья; локтевая головка — локтевой отросток и верхние две трети локтевой кости; п р и к р е п л е н и е: гороховидная кость, часть пучков посредством связок — к крючковидной и V пястной кости.

Ф у н к ц и я: сгибает кисть и участвует в ее приведении.

### Глубокий слой

1. Длинный сгибатель большого пальца кисти (*m. flexor pollicis longus*; см. рис. 77). Н а ч а л о: верхние две трети передней поверхности лучевой кости, межкостная мембрана между лучевой и локтевой костями, частично от медиального надмышелка плечевой кости; п р и к р е п л е н и е: основание дистальной фаланги большого пальца.

Ф у н к ц и я: сгибает дистальную фалангу I пальца.

2. Глубокий сгибатель пальцев (*m. flexor digitorum profundus*; см. рис. 77). Н а ч а л о: верхние две трети передней поверхности локтевой кости, межкостная мембрана; п р и к р е п л е н и е: основания дистальных фаланг II—V пальцев.

Ф у н к ц и я: сгибает дистальные фаланги II—V пальцев и всю кисть.

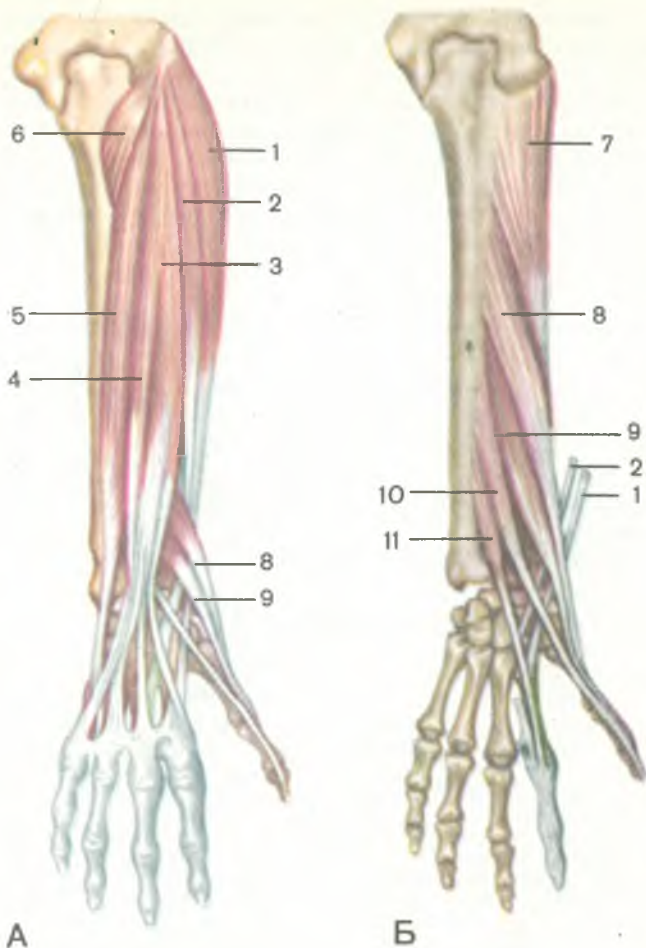
3. Квадратный пронатор (*m. pronator quadratus*; см. рис. 77) располагается в области дистальных концов костей предплечья. Н а ч а л о: медиальный край тела локтевой кости; п р и к р е п л е н и е: латеральный край и передняя поверхность лучевой кости.

Ф у н к ц и я: вращает предплечье внутрь.

### Задняя группа

#### Поверхностный слой

1. Длинный лучевой разгибатель запястья (*m. extensor carpi radialis longus*; рис. 78). Н а ч а л о: латеральная межмышечная перегородка плечевой фасции, латеральный надмышелок



**Рис. 78. Мышцы предплечья правого; вид сзади.**

А — поверхностные; Б — глубокие; 1 — длинный лучевой разгибатель запястья (*m. extensor carpi radialis longus*); 2 — короткий лучевой разгибатель запястья (*m. extensor carpi radialis brevis*); 3 — разгибатель пальцев (*m. extensor digitorum*); 4 — разгибатель мизинца (*m. extensor digiti minimi*); 5 — локтевой разгибатель запястья (*m. extensor carpi ulnaris*); 6 — локтевая мышца (*m. anconeus*); 7 — супинатор (*m. supinator*); 8 — длинная мышца, отводящая большой палец кисти (*m. abductor pollicis longus*); 9 — короткий разгибатель большого пальца кисти (*m. extensor pollicis brevis*); 10 — длинный разгибатель большого пальца кисти (*m. extensor pollicis longus*); 11 — разгибатель указательного пальца (*m. extensor indicis*).

плечевой кости; прикреплении: тыльная поверхность основания II пястной кости.

**Ф у н к ц и я:** сгибает предплечье, разгибает и отчасти отводит кисть.

2. Короткий лучевой разгибатель запястья (*m. extensor carpi radialis brevis*; см. рис. 78). **Н а ч а л о:** латеральный над-



мышцелок плечевой кости, фасция предплечья; прикреплени е: тыльная поверхность основания III пястной кости.

Ф у н к ц и я: разгибает кисть.

3. Разгибатель пальцев (*m. extensor digitorum*; см. рис. 78). Н а ч а л о: латеральный надмышцелок плечевой кости, фасция предплечья; прикреплени е: мышечное брюшко продолжается в четыре сухожилия, которые на тыле кисти переходят в сухожильные растяжения, прикрепляющиеся каждое своей средней частью к основанию средней фаланги, а боковыми — к основанию дистальной фаланги II—V пальцев.

Ф у н к ц и я: разгибает пальцы и кисть.

4. Разгибатель мизинца (*m. extensor digiti minimi*; см. рис. 78). Н а ч а л о: латеральный надмышцелок плечевой кости; прикреплени е: основание дистальной фаланги V пальца.

Ф у н к ц и я: разгибает мизинец.

5. Локтевой разгибатель запястья (*m. extensor carpi ulnaris*; см. рис. 78). Н а ч а л о: латеральный надмышцелок плечевой кости, фасция предплечья; прикреплени е: основание V пястной кости.

Ф у н к ц и я: разгибает и приводит кисть.

### Глубокий слой

1. Супинатор (*m. supinator*; см. рис. 78). Н а ч а л о: латеральный надмышцелок плечевой кости, капсула локтевого сустава, гребень супинатора локтевой кости; прикреплени е: верхняя треть лучевой кости с передней, латеральной и задней сторон.

Ф у н к ц и я: вращает предплечье кнаружи и принимает участие в разгибании руки в локтевом суставе.

2. Длинная мышца, отводящая большой палец кисти (*m. abductor pollicis longus*; см. рис. 78). Н а ч а л о: задние поверхности локтевой и лучевой костей, межкостная мембрана; прикреплени е: основание I пястной кости.

Ф у н к ц и я: отводит большой палец и всю кисть.

3. Короткий разгибатель большого пальца кисти (*m. extensor pollicis brevis*; см. рис. 78). Н а ч а л о: задняя поверхность шейки лучевой кости, межкостная мембрана; прикреплени е: основание проксимальной фаланги большого пальца, капсула I пястно-фалангового сустава.

Ф у н к ц и я: отводит большой палец и разгибает его проксимальную фалангу.

4. Длинный разгибатель большого пальца кисти (*m. extensor pollicis longus*; см. рис. 78). Н а ч а л о: задняя поверхность тела локтевой кости, межкостная мембрана; прикреплени е: основание дистальной фаланги большого пальца.

Ф у н к ц и я: разгибает большой палец кисти, отчасти отводит его.

5. Разгибатель указательного пальца (*m. extensor indicis*; см. рис. 78). Н а ч а л о: задняя поверхность тела локтевой кости,

межкостная мембрана; прикреплении: тыльная поверхность средней и дистальной фаланг указательного пальца.

Ф у н к ц и я: разгибает указательный палец.

## МЫШЦЫ КИСТИ

Мышцы кисти располагаются на ладонной стороне кисти и топографически подразделяются на латеральную группу (мышцы большого пальца), медиальную (мышцы мизинца) и среднюю группы.

### Латеральная группа

1. Короткая мышца, отводящая палец кисти (*m. abductor pollicis brevis*; рис. 79). Н а ч а л о: ладьевидная кость, связки ладонной поверхности запястья; п р и к р е п л е н и е: основание проксимальной фаланги большого пальца.

Ф у н к ц и я: отводит большой палец.

2. Короткий сгибатель большого пальца кисти (*m. flexor pollicis brevis*; см. рис. 79) имеет две головки. Н а ч а л о: поверхностная головка — от связочного аппарата ладонной поверхности запястья, глубокая — от трапецевидной кости и лучистой связки запястья; п р и к р е п л е н и е: сесамовидные кости пястно-фалангового сустава большого пальца.

Ф у н к ц и я: сгибает проксимальную фалангу большого пальца.

3. Мышца, противопоставляющая большой палец кисти (*m. opponens pollicis*; см. рис. 79). Н а ч а л о: бугорок кости-трапеции, связочный аппарат ладонной поверхности запястья; п р и к р е п л е н и е: латеральный край I пястной кости.

Ф у н к ц и я: противопоставляет большой палец мизинцу.

4. Мышца, приводящая большой палец кисти (*m. adductor pollicis*; см. рис. 79) имеет две головки. Н а ч а л о: поперечная головка — от ладонной поверхности IV пястной кости, косая — от головчатой кости, лучистой связки запястья; п р и к р е п л е н и е: основание проксимальной фаланги большого пальца, медиальная сесамовидная кость пястно-фалангового сустава.

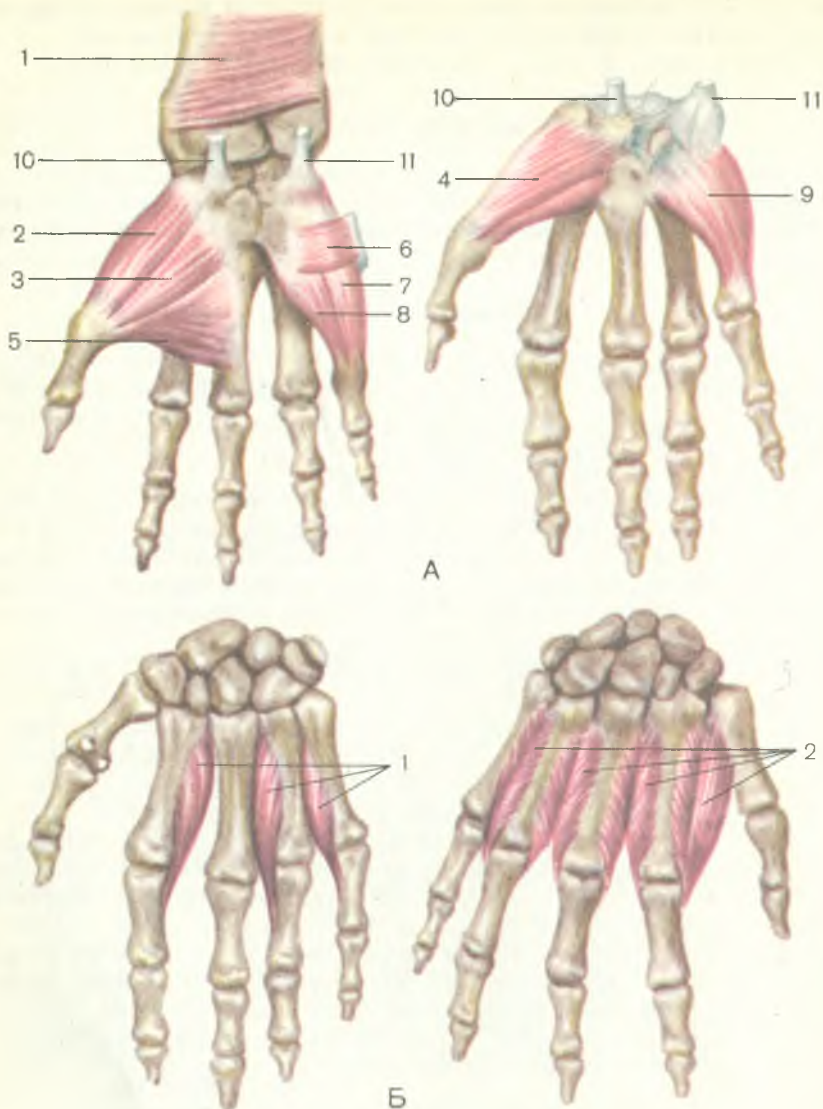
Ф у н к ц и я: приводит большой палец кисти, участвует в сгибании его проксимальной фаланги.

### Медиальная группа

1. Короткая ладонная мышца (*m. palmaris brevis*; см. рис. 79) — одна из немногих сохранившихся у человека кожных мышц. Н а ч а л о: внутренний край ладонного апоневроза, связочный аппарат запястья; п р и к р е п л е н и е: кожа медиального края кисти.

Ф у н к ц и я: натягивает ладонный апоневроз, образуя на коже в области возвышения мизинца ямочки.

2. Мышца, отводящая мизинец (*m. abductor digiti minimi*;



**Рис. 79. Мышцы кисти, правой.**

А — ладонная поверхность: 1 — квадратный пронатор (*m. pronator quadratus*); 2 — короткая мышца, отводящая большой палец кисти (*m. abductor pollicis brevis*); 3 — короткий сгибатель большого пальца кисти (*m. flexor pollicis brevis*); 4 — мышца, противопоставляющая большой палец кисти (*m. opponens pollicis*); 5 — мышца, приводящая большой палец кисти (*m. adductor pollicis*); 6 — короткая ладонная мышца (*m. palmaris brevis*); 7 — мышца, отводящая мизинец (*m. abductor digiti minimi*); 8 — короткий сгибатель мизинца (*m. flexor digiti minimi brevis*); 9 — мышца, противопоставляющая мизинец (*m. opponens digiti minimi*); 10 — сухожилие лучевого сгибателя запястья; 11 — сухожилие локтевого сгибателя запястья. Б — тыльная поверхность: 1 — ладонные межкостные мышцы (*mm. interossei palmares*); 2 — тыльные межкостные мышцы (*mm. interossei dorsales*).

см. рис. 79). Н а ч а л о: гороховидная кость запястья; п р и к р е п л е н и е: основание проксимальной I фаланги мизинца.

Ф у н к ц и я: отводит мизинец, сгибает его проксимальную фалангу.

3. Короткий сгибатель мизинца (*m. flexor digiti minimi brevis*; см. рис. 79). Н а ч а л о: крючковидная кость; связочный аппарат запястья; п р и к р е п л е н и е: проксимальная фаланга V пальца.

Ф у н к ц и я: сгибает проксимальную фалангу мизинца.

4. Мышца, противопоставляющая мизинец (*m. opponens digiti minimi*; см. рис. 79). Н а ч а л о: крючковидная кость, связочный аппарат запястья; п р и к р е п л е н и е: локтевой край V пястной кости.

Ф у н к ц и я: противопоставляет мизинец большому пальцу.

### Средняя группа

1. Червеобразные мышцы (*mm. lumbricales*; см. рис. 79), числом четыре, идут ко II—IV пальцам. Н а ч а л о: лучевой край соответствующего сухожилия глубокого сгибателя пальцев; п р и к р е п л е н и е: тыльная поверхность основания проксимальных фаланг II—V пальцев (латеральный край).

Ф у н к ц и я: сгибает проксимальные фаланги II—V пальцев, выпрямляет средние и дистальные.

2. Ладонные межкостные мышцы (*mm. interossei palmares*; см. рис. 79), числом три, расположены в межкостных пространствах между II—V пястными костями. Н а ч а л о: первая межкостная — медиальная сторона II пястной кости, вторая и третья — латеральная сторона IV—V пястных костей; п р и к р е п л е н и е: основание проксимальных фаланг II—V пальцев, суставные капсулы пястно-фаланговых суставов этих же пальцев.

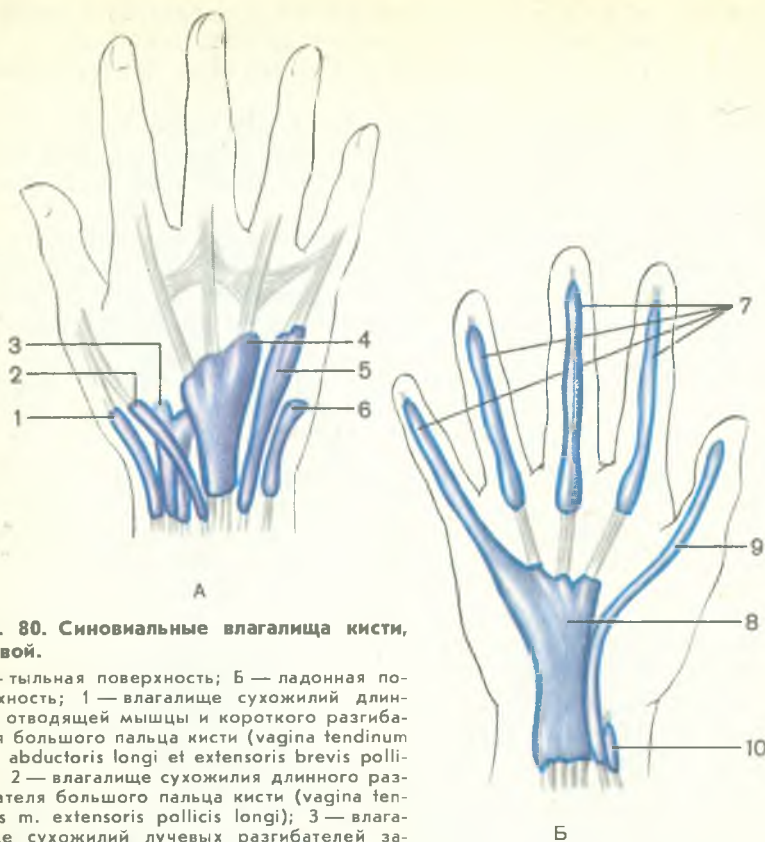
Ф у н к ц и я: сгибают проксимальные фаланги и разгибают средние и дистальные фаланги II—V пальцев; приближают эти пальцы к среднему.

3. Тыльные межкостные мышцы (*mm. interossei dorsales*; см. рис. 79) находятся в четырех межкостных промежутках. Н а ч а л о: каждая мышца начинается от обращенных друг к другу сторон двух соседних пястных костей; п р и к р е п л е н и е: основание проксимальных фаланг II—IV пальцев, при этом первая и вторая мышцы прикрепляются к лучевому краю II—IV пальцев, третья и четвертая — к локтевому краю среднего и безымянного пальцев.

Ф у н к ц и я: сгибают проксимальную фалангу, разгибают среднюю и дистальную; отводят пальцы от среднего пальца.

### ФАСЦИИ ВЕРХНЕЙ КОНЕЧНОСТИ

Подкожная фасция верхней конечности слабо выражена и не представляет практического интереса. Собственная (*fascia propria*) характеризуется сильным развитием, формирует футляры и



**Рис. 80. Синовиальные влагалища кисти, правой.**

А — тыльная поверхность; Б — ладонная поверхность; 1 — влагалище сухожилий длинной отводящей мышцы и короткого разгибателя большого пальца кисти (*vagina tendinum mm. abductoris longi et extensoris brevis pollicis*); 2 — влагалище сухожилия длинного разгибателя большого пальца кисти (*vagina tendinis m. extensoris pollicis longi*); 3 — влагалище сухожилий лучевых разгибателей запястья (*vagina tendinum mm. extensorum carpi radialis*); 4 — влагалище сухожилий разгибателей пальцев и указательного пальца (*vagina tendinum mm. extensoris digitorum et extensoris indicis*); 5 — влагалище сухожилия разгибателя мизинца (*vagina tendinis m. extensoris digiti minimi*); 6 — влагалище сухожилия локтевого разгибателя запястья (*vagina tendinis m. extensoris carpi nularis*); 7 — влагалище сухожилий пальцев кисти (*vaginae tendinum digitorum manus*); 8 — общее влагалище сгибателей (*vagina communis mm. flexorum*); 9 — влагалище сухожилия длинного сгибателя большого пальца кисти (*vagina tendinis m. flexoris pollicis longi*); 10 — влагалище сухожилия лучевого сгибателя запястья (*vagina tendinis m. flexoris carpi radialis*).

влагалища для мышц и сухожилий. В области плечевого пояса выделяют: а) дельтовидную фасцию (*fascia deltoidea*), поверхностный и глубокий листки которой покрывают дельтовидную мышцу, отделяя ее от мышц плечевого пояса и капсулы плечевого сустава; б) надостную фасцию (*fascia supraspinata*); в) подостную фасцию (*fascia infraspinata*), покрывающую мышцы в области одноименных ямок, и г) подлопаточную фасцию (*fascia subscapularis*), покрывающую подлопаточную мышцу.

В области плеча собственная фасция (*fascia brachii*) с помощью идущих к плечевой кости перегородок разделяет переднюю и заднюю группы мышц, образуя два отдельных влагалища

для сгибателей и разгибателей плеча. Ее продолжением является фасция предплечья (*fascia antebrachii*). Она также разделяет мышцы перегородками, образующими влагалища для различных групп и отдельных мышц.

В области лучезапястного сустава поперечные пучки фасции усиливаются, образуя круговую связку, охватывающую в виде браслета сухожилия мышц при их переходе на кисть. На тыле кисти под связкой формируется несколько каналов, в которых располагаются шесть влагалищ мышц-разгибателей (рис. 80): в первом (начиная от лучевой кости) — сухожилий длинной отводящей мышцы и короткого разгибателя большого пальца кисти; во втором — сухожилий длинного и короткого лучевых разгибателей кисти; в третьем — сухожилия длинного разгибателя большого пальца кисти; в четвертом — сухожилий разгибателей пальцев и указательного пальца; в пятом — сухожилия разгибателя мизинца; в шестом — сухожилия локтевого разгибателя запястья.

На ладонной поверхности, под круговой связкой, находятся два отдельных синовиальных влагалища: первое — общее для сухожилий поверхностного и глубокого сгибателей пальцев, второе — для сухожилия длинного сгибателя большого пальца кисти. Имеется также влагалище сухожилия лучевого сгибателя запястья.

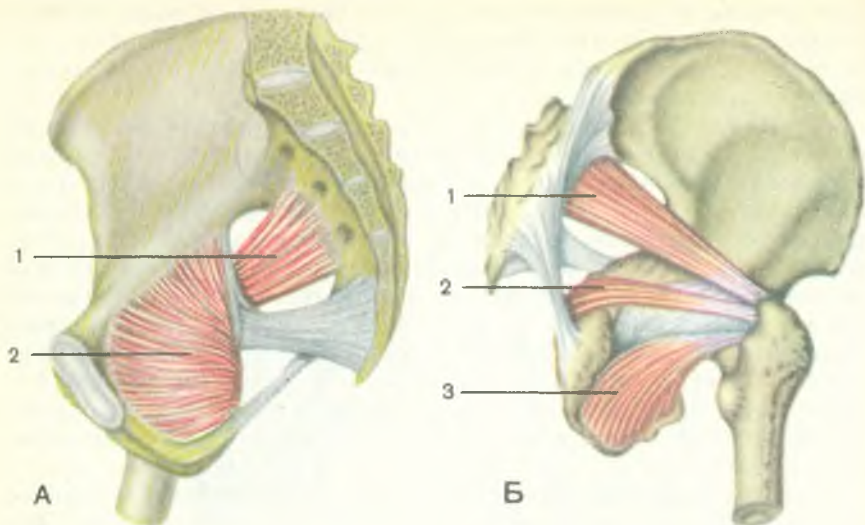
В области кисти различают фасции кисти (*fascia manus*), являющиеся непосредственным продолжением фасции предплечья. На тыльной стороне кисти поверхностный листок тыльной фасции кисти (*fascia dorsalis manus*) покрывает сухожилия разгибателей, глубокий — межкостные мышцы. На ладонной стороне кисти выделяют две фасции: поверхностную и глубокую. Поверхностная тонкой пластинкой покрывает мышцы возвышения большого пальца и мизинца, в центральной части ладони переходя в ладонный апоневроз (*aponeurosis palmaris*). Глубокая фасция кисти покрывает межкостные ладонные мышцы. Ладонная фасция пальцев образует фиброзные влагалища пальцев кисти для сухожилий сгибателей пальцев.

## **МЫШЦЫ И ФАЦИИ НИЖНЕЙ КОНЕЧНОСТИ**

Мышцы нижней конечности (*mm. membri inferiores*) топографически подразделяются на мышцы таза и мышцы свободной нижней конечности. Среди последних выделяют мышцы бедра, голени и стопы.

### **МЫШЦЫ ТАЗА**

Мышцы таза, начинаясь на костях таза и позвоночного столба, окружают тазобедренный сустав и прикрепляются к верхнему концу бедренной кости. Для удобства изучения мышцы таза делят на внутреннюю и наружную группы.



**Рис. 81. Мышцы таза, правая сторона.**

А — вид со стороны полости таза; Б — вид снаружи; 1 — грушевидная мышца (*m. piriformis*); 2 — внутренняя запирающая мышца (*m. obturator internus*); 3 — наружная запирающая мышца (*m. obturator externus*).

### **Внутренняя группа**

1. Подвздошно-поясничная мышца (*m. iliopsoas*; см. рис. 70) состоит из двух отдельных мышц, соединяющихся только у места прикрепления: большой поясничной (*m. psoas major*) и подвздошной (*m. iliacus*). **Н а ч а л о:** большая поясничная мышца — от боковой поверхности тел XII грудного и I—IV поясничных позвонков, а также от их поперечных отростков, подвздошная мышца — от стенок подвздошной ямки; **п р и к р е п л е н и е:** малый вертел бедренной кости.

**Ф у н к ц и я:** сгибает бедро и поворачивает его кнаружи. При фиксированном бедре сгибает поясничный отдел позвоночника и таз.

2. Малая поясничная мышца (*m. psoas minor*; см. рис. 70) непостоянная. **Н а ч а л о:** боковые поверхности тел XII грудного и I поясничного позвонков; **п р и к р е п л е н и е:** подвздошная фасция, гребень лобковой кости.

**Ф у н к ц и я:** натягивает подвздошную фасцию.

3. Грушевидная мышца (*m. piriformis*; рис. 81). **Н а ч а л о:** тазовая поверхность крестца; **п р и к р е п л е н и е:** верхушка большого вертела бедренной кости, после выхода из полости малого таза через большое седалищное отверстие.

**Ф у н к ц и я:** вращает бедро наружу.

4. Внутренняя запирающая мышца (*m. obturator internus*; см. рис. 81). **Н а ч а л о:** внутренняя поверхность тазовой кости в окружности запирающей мембраны; **п р и к р е п л е н и е:** вер-

тельная ямка бедренной кости, после выхода из малого таза через малое седалищное отверстие.

**Ф у н к ц и я:** вращает бедро кнаружи.

### Наружная группа

1. Большая ягодичная мышца (*m. gluteus maximus*; рис. 82) достигает наибольшего развития у человека в связи с вертикальным положением тела. **Н а ч а л о:** ягодичная поверхность подвздошной кости, дорсальная поверхность крестца и копчика, пояснично-грудная фасция; **п р и к р е п л е н и е:** ягодичная бугристость бедренной кости, часть волокон переходит в подвздошно-большеберцовый тракт.

**Ф у н к ц и я:** разгибает бедро, при стоянии фиксирует таз, а вместе с ним и туловище.

2. Средняя ягодичная мышца (*m. gluteus medius*; см. рис. 82). **Н а ч а л о:** ягодичная поверхность подвздошной кости, широкая фасция бедра; **п р и к р е п л е н и е:** большой вертел бедренной кости.

**Ф у н к ц и я:** отводит бедро, передние пучки вращают бедро внутрь, задние — наружу. При фиксации бедра наклоняет таз в сторону. Участвует в выпрямлении согнутого вперед туловища.

3. Малая ягодичная мышца (*m. gluteus minimus*; см. рис. 82). **Н а ч а л о:** подвздошная кость, между передней и нижней ягодичными линиями; **п р и к р е п л е н и е:** передний край большого вертела бедренной кости.

**Ф у н к ц и я:** отводит бедро, выпрямляет туловище.

4. Напрягатель широкой фасции (*m. tensor fasciae latae*; рис. 83). **Н а ч а л о:** верхняя передняя подвздошная ость; **п р и к р е п л е н и е:** подвздошно-большеберцовый тракт.

**Ф у н к ц и я:** напрягает широкую фасцию бедра, сгибает бедро.

5. Квадратная мышца бедра (*m. quadratus femoris*; см. рис. 82). **Н а ч а л о:** седалищный бугор; **п р и к р е п л е н и е:** большой вертел и межвертельный гребень бедренной кости.

**Ф у н к ц и я:** вращает бедро кнаружи.

6. Верхняя близнецовая мышца (*m. gemellus superior*; см. рис. 82). **Н а ч а л о:** седалищная ость; **п р и к р е п л е н и е:** вертельная ямка бедренной кости.

**Ф у н к ц и я:** вращает бедро кнаружи.

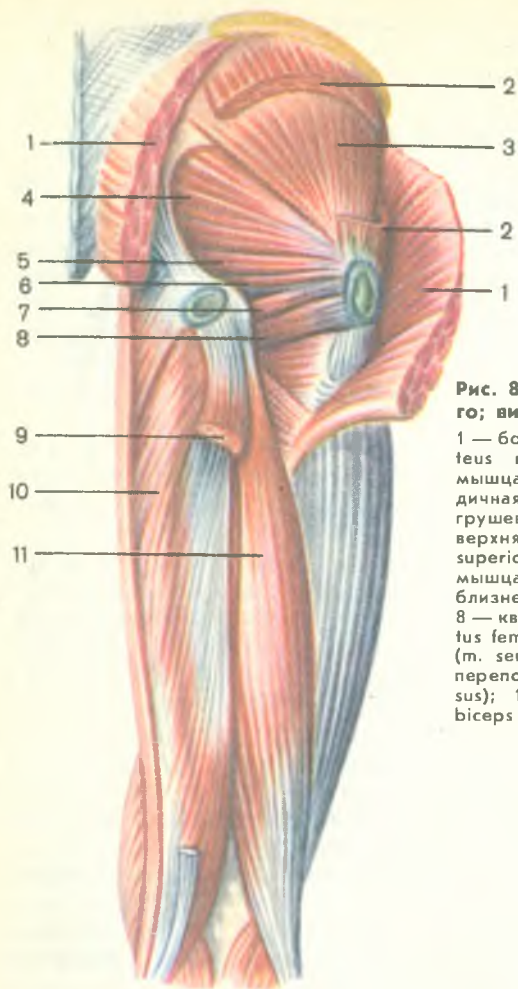
7. Нижняя близнецовая мышца (*m. gemellus inferior*; см. рис. 82). **Н а ч а л о:** седалищный бугор; **п р и к р е п л е н и е:** вертельная ямка бедренной кости.

**Ф у н к ц и я:** вращает бедро кнаружи.

8. Наружная запирающая мышца (*m. obturator externus*; см. рис. 81). **Н а ч а л о:** наружные поверхности лобковой и седалищной костей в окружности запирающей мембраны; **п р и к р е п л е н и е:** вертельная ямка бедренной кости.

**Ф у н к ц и я:** вращает бедро кнаружи.





**Рис. 82. Мышцы таза и бедра, правого; вид сзади.**

1 — большая ягодичная мышца (*m. gluteus maximus*); 2 — средняя ягодичная мышца (*m. gluteus medius*); 3 — малая ягодичная мышца (*m. gluteus minimus*); 4 — грушевидная мышца (*m. piriformis*); 5 — верхняя близнецовая мышца (*m. gemellus superior*); 6 — внутренняя запирающая мышца (*m. obturator internus*); 7 — нижняя близнецовая мышца (*m. gemellus inferior*); 8 — квадратная мышца бедра (*m. quadratus femoris*); 9 — полусухожильная мышца (*m. semitendinosus*, отрезана); 10 — полуперепончатая мышца (*m. semimembranosus*); 11 — двуглавая мышца бедра (*m. biceps femoris*).

## МЫШЦЫ БЕДРА

Мышцы бедра, окружая бедренную кость, образуют переднюю, медиальную и заднюю группы.

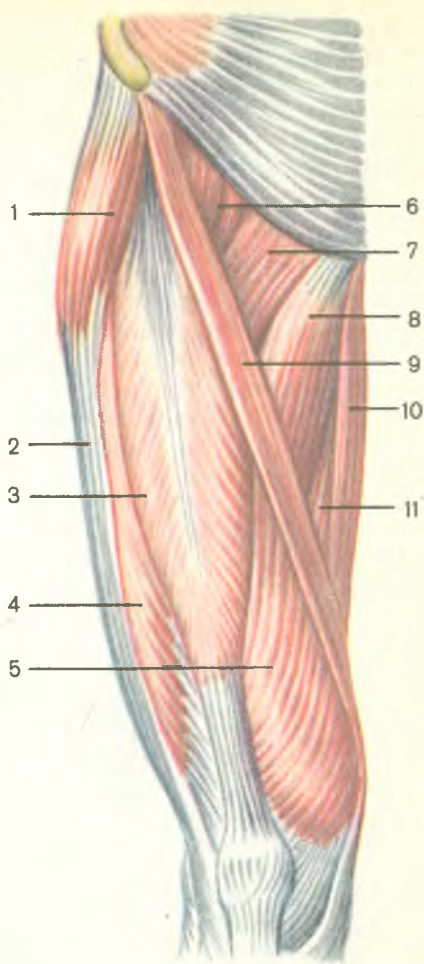
### Передняя группа

1. Портняжная мышца (*m. sartorius*; см. рис. 83) является одной из самых длинных мышц человеческого тела. **Н а ч а л о:** верхняя передняя подвздошная ость; **п р и к р е п л е н и е:** бугристость большеберцовой кости, фасция голени.

**Ф у н к ц и я:** сгибает бедро и голень, вращает бедро кнаружи, а голень — внутрь.

**Рис. 83. Мышцы бедра, правого; вид спереди.**

1 — напрягатель широкой фасции (*m. tensor fasciae latae*); 2 — подвздошно-большеберцовый тракт (*tractus iliotibialis*); 3 — прямая мышца бедра (*m. rectus femoris*); 4 — латеральная широкая мышца бедра (*m. vastus lateralis*); 5 — медиальная широкая мышца бедра (*m. vastus medialis*); 6 — подвздошно-поясничная мышца (*m. iliopsoas*); 7 — гребешковая мышца (*m. pectineus*); 8 — длинная приводящая мышца (*m. adductor longus*); 9 — портняжная мышца (*m. sartorius*); 10 — тонкая мышца (*m. gracilis*); 11 — большая приводящая мышца (*m. adductor magnus*).



2. Четырехглавая мышца бедра (*m. quadriceps femoris*; см. рис. 83) — самая объемистая мышца во всем теле, имеет четыре головки. **Н а ч а л о:**

1) прямая мышца бедра (*m. rectus femoris*) — нижняя передняя подвздошная ость; 2) латеральная широкая мышца бедра (*m. vastus lateralis*) — большой вертел, межвертельная линия, латеральная губа шероховатой линии бедренной кости; 3) медиальная широкая мышца бедра (*m. vastus medialis*) — медиальная губа шероховатой линии; 4) промежуточная широкая мышца бедра (*m. vastus intermedius*) — передняя поверхность бедренной кости; **п р и к р е п л е н и е:** соединяясь вместе, головки общим сухожилием прикрепляются к верхушке и боковым краям надколенника. Книзу от него сухожилие продолжается в коленную связку, оканчивающуюся на бугристости большеберцовой кости.

**Ф у н к ц и я:** разгибает голень, прямая мышца бедра сгибает бедро.

**Ф у н к ц и я:** разгибает голень, прямая мышца бедра сгибает бедро.

### Медиальная группа

1. Гребенчатая мышца (*m. pectineus*; см. рис. 83). **Н а ч а л о:** гребень и верхняя ветвь лобковой кости; **п р и к р е п л е н и е:** медиальная губа шероховатой линии бедренной кости ниже малого вертела.

**Ф у н к ц и я:** сгибает и приводит бедро.

2. Длинная приводящая мышца (*m. adductor longus*; см. рис. 83). **Н а ч а л о:** верхняя ветвь лобковой кости; **п р и к р е п л е н и е:** медиальная губа шероховатой линии бедренной кости ниже малого вертела.

р е п л е н и е: средняя треть медиальной губы шероховатой линии бедренной кости.

Ф у н к ц и я: приводит бедро.

3. Тонкая мышца (*m. gracilis*; см. рис. 83). Н а ч а л о: нижняя ветвь локтевой кости; п р и к р е п л е н и е: бугристость большеберцовой кости.

Ф у н к ц и я: приводит бедро, сгибает голень, поворачивает ее внутрь.

4. Короткая приводящая мышца (*m. adductor brevis*; см. рис. 83). Н а ч а л о: нижняя ветвь локтевой кости, латеральнее начала тонкой мышцы; п р и к р е п л е н и е: верхняя треть медиальной губы шероховатой линии бедренной кости.

Ф у н к ц и я: приводит и сгибает бедро.

5. Большая приводящая мышца (*m. adductor magnus*; см. рис. 83) — самая сильная из группы приводящих. Н а ч а л о: седалищный бугор, нижняя ветвь локтевой и ветвь седалищной костей; п р и к р е п л е н и е: веерообразно к медиальной губе шероховатой линии, медиальному надмыщелку бедренной кости.

Ф у н к ц и я: приводит бедро.

### Задняя группа

1. Двуглавая мышца бедра (*m. biceps femoris*; (рис. 84) имеет длинную и короткую головки. Н а ч а л о: длинной — от седалищного бугра, короткой — от нижней части латеральной губы шероховатой линии бедренной кости; п р и к р е п л е н и е: головка малоберцовой кости.

Ф у н к ц и я: разгибает бедро, сгибает голень. Согнутую голень вращает наружу.

2. Полусухожильная мышца (*m. semitendinosus*; см. рис. 84). Н а ч а л о: седалищный бугор; п р и к р е п л е н и е: медиальная поверхность бугристости большеберцовой кости.

Ф у н к ц и я: разгибает бедро, сгибает голень, согнутую голень вращает внутрь.

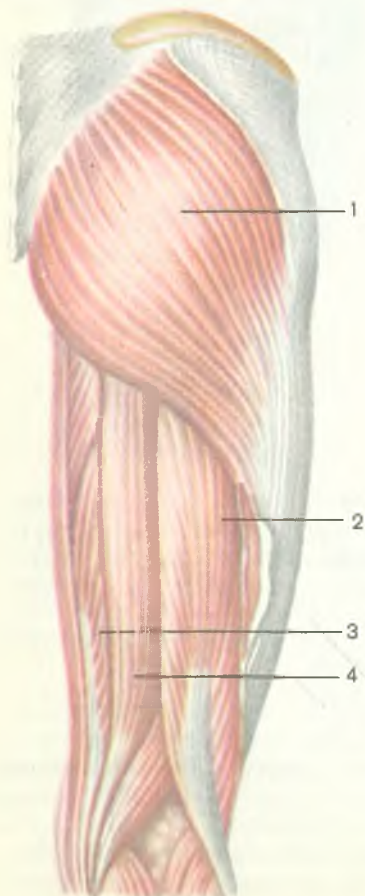


Рис. 84. Мышцы бедра, правого; вид сзади. 1 — большая ягодичная мышца (*m. gluteus maximus*); 2 — двуглавая мышца бедра (*m. biceps femoris*); 3 — полуперепончатая мышца (*m. semimembranosus*); 4 — полусухожильная мышца (*m. semitendinosus*).

3. Полуперепончатая мышца (*m. semimembranosus*; см. рис. 84). **Н а ч а л о:** седалищный бугор; **п р и к р е п л е н и е:** край медиального мыщелка большеберцовой кости, часть волокон переходит в подколенную фасцию, в заднюю связку коленного сустава.

**Ф у н к ц и я:** разгибает бедро, сгибает и поворачивает внутрь голень.

## **МЫШЦЫ ГОЛЕНИ**

Мышцы голени подразделяют на переднюю, латеральную и заднюю группы. Кости голени и межкостная мембрана разделяют переднюю и заднюю группы мышц.

### **Передняя группа**

1. Передняя большеберцовая мышца (*m. tibialis anterior*; рис. 85). **Н а ч а л о:** латеральный мыщелок большеберцовой кости, межкостная мембрана; **п р и к р е п л е н и е:** подошвенная поверхность медиальной клиновидной кости, основание I плюсневой кости.

**Ф у н к ц и я:** разгибает и приводит стопу, одновременно поднимая ее медиальный край.

2. Длинный разгибатель пальцев (*m. extensor digitorum longus*; см. рис. 85). **Н а ч а л о:** верхний эпифиз большеберцовой кости, головка и передний край малоберцовой кости, межкостная мембрана; **п р и к р е п л е н и е:** четыре сухожилия мышцы оканчиваются на тыле II—IV пальцев, при этом средний пучок каждого сухожилия прикрепляется к основанию средней фаланги, а два боковых — к основанию дистальной фаланги. Пятое сухожилие прикрепляется к основанию V плюсневой кости.

**Ф у н к ц и я:** разгибает II—IV пальцы, разгибает стопу, поднимая ее латеральный край.

3. Длинный разгибатель большого пальца стопы (*m. extensor hallucis longus*; см. рис. 85). **Н а ч а л о:** нижний отдел медиальной поверхности тела малоберцовой кости, межкостная мембрана; **п р и к р е п л е н и е:** основание дистальной фаланги, частично основание проксимальной фаланги.

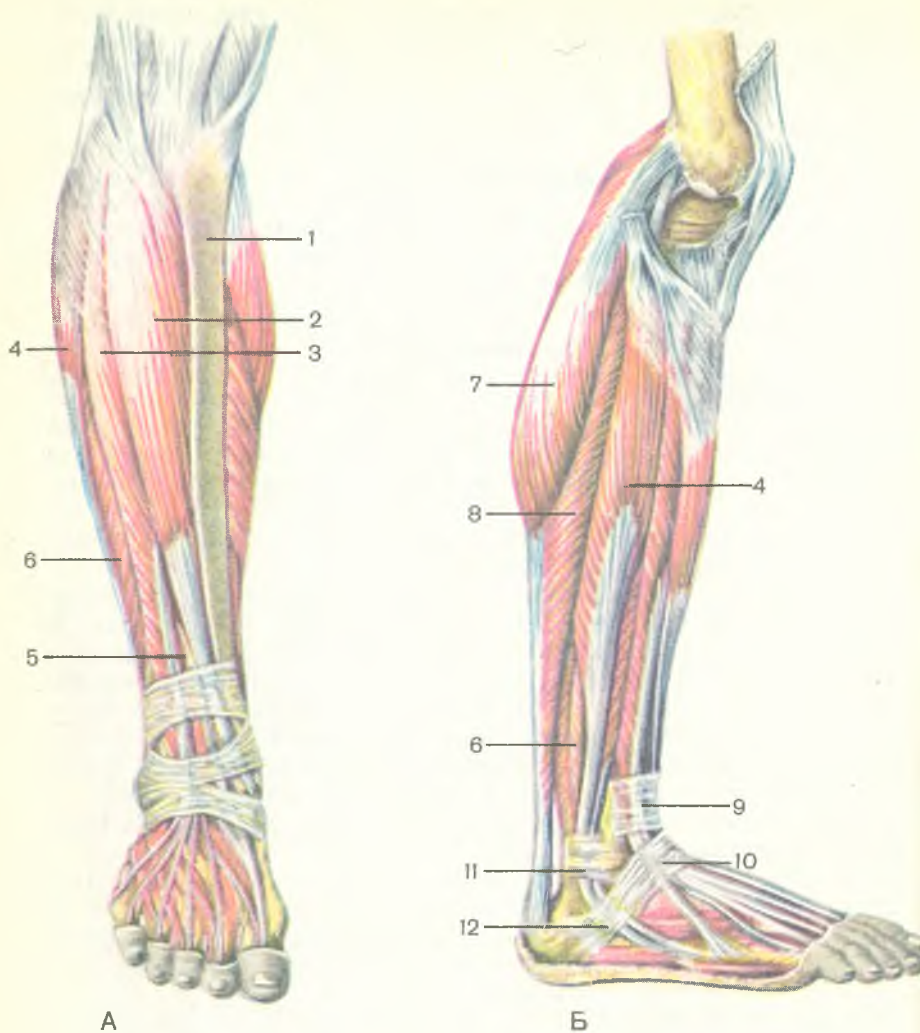
**Ф у н к ц и я:** разгибает большой палец и стопу, поднимает медиальный край стопы.

### **Задняя группа**

#### **Поверхностный слой**

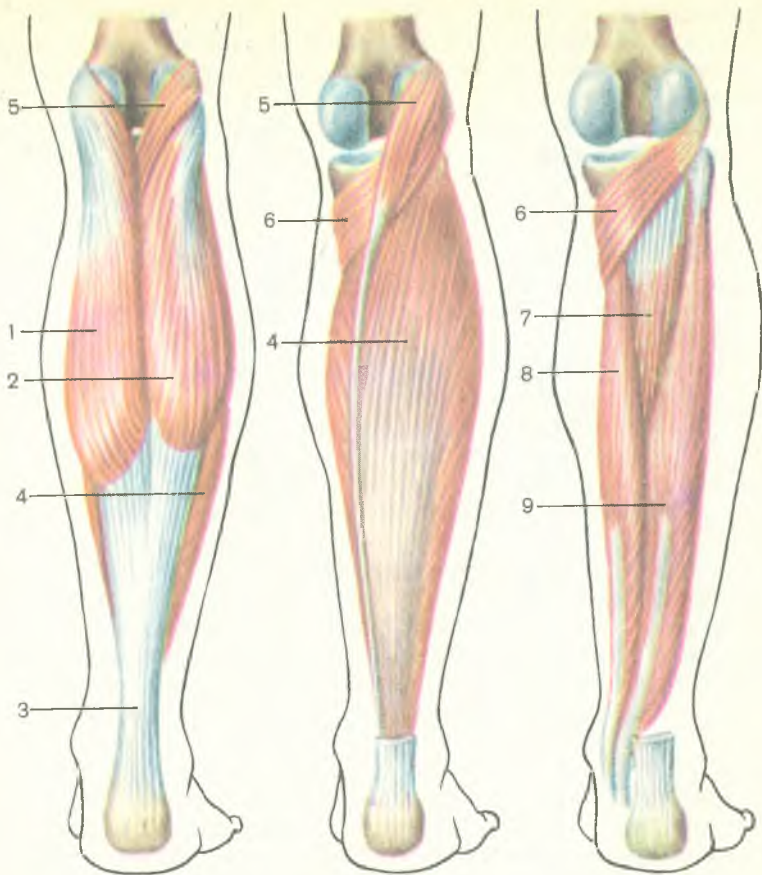
1. Трехглавая мышца голени (*m. triceps surae*; рис. 86) состоит из икроножной и камбаловидных мышц, имеющих общее сухожилие.

Икроножная мышца (*m. gastrocnemius*) имеет две головки — латеральную и медиальную. **Н а ч а л о:** головки начинаются



**Рис. 85. Мышцы голени, правой; вид спереди [А] и сбоку [Б].**

1 — большеберцовая кость; 2 — передняя большеберцовая мышца (*m. tibialis anterior*); 3 — длинный разгибатель пальцев (*m. extensor digitorum longus*); 4 — длинная малоберцовая мышца (*m. peroneus longus*); 5 — длинный разгибатель большого пальца стопы (*m. extensor hallucis longus*); 6 — короткая малоберцовая мышца (*m. peroneus brevis*); 7 — икроножная мышца (*m. gastrocnemius*); 8 — камбаловидная мышца (*m. soleus*); 9 — верхний удерживатель (сухожилий) разгибателей (*retinaculum mm. extensorum superior*); 10 — нижний удерживатель (сухожилий) разгибателей (*retinaculum mm. extensorum inferior*); 11 — верхний удерживатель (сухожилий) малоберцовых мышц (*retinaculum mm. peroneorum superior*); 12 — нижний удерживатель (сухожилий) малоберцовых мышц (*retinaculum mm. peroneorum inferior*).



**Рис. 86. Поверхностные и глубокие мышцы голени, правой; вид сзади.**

1 — медиальная головка икроножной мышцы (*caput mediale m. gastrocnemius*); 2 — латеральная головка икроножной мышцы (*caput laterale m. gastrocnemius*); 3 — пяточное (ахиллово) сухожилие [*tendo calcaneus (Achillis)*]; 4 — камбаловидная мышца (*m. soleus*); 5 — подошвенная мышца (*m. plantaris*); 6 — подколенная мышца (*m. popliteus*); 7 — задняя большеберцовая мышца (*m. tibialis posterior*); 8 — длинный сгибатель пальцев (*m. flexor digitorum longus*); 9 — длинный сгибатель большого пальца стопы (*m. flexor hallucis longus*).

на соответствующих надмышелках бедренной кости; п р и к р е п л е н и е: общим сухожилием к пяточному бугру.

Ф у н к ц и я: сгибает голень, сгибает и вращает наружу стопу.

Камбаловидная мышца (*m. soleus*) располагается под икроножной. Н а ч а л о: головка и верхняя часть задней поверхности тела малоберцовой кости, линия камбаловидной мышцы большеберцовой кости; п р и к р е п л е н и е: пяточный бугор, общим сухожилием с икроножной мышцей.

Ф у н к ц и я: сгибает стопу и вращает ее наружу.

2. Подошвенная мышца (*m. plantaris*; см. рис. 86) рудиментарная и непостоянная. **Н а ч а л о:** латеральный мышцелок бедренной кости, сумка коленного сустава; **п р и к р е п л е н и е:** пяточная кость.

**Ф у н к ц и я:** оттягивает кзади капсулу коленного сустава при сгибании и вращении голени внутрь.

### Глубокий слой

1. Подколенная мышца (*m. popliteus*; см. рис. 86). **Н а ч а л о:** латеральный мышцелок бедренной кости, капсула коленного сустава; **п р и к р е п л е н и е:** задняя поверхность тела большеберцовой кости.

**Ф у н к ц и я:** сгибает голень, вращает ее внутрь, оттягивает капсулу коленного сустава.

2. Длинный сгибатель пальцев (*m. flexor digitorum longus*; см. рис. 86). **Н а ч а л о:** средняя треть задней поверхности тела большеберцовой кости; **п р и к р е п л е н и е:** четырьмя сухожилиями — на подошве к основанию дистальных фаланг II—V пальцев.

**Ф у н к ц и я:** сгибает дистальные фаланги II—V пальцев и стопу, вращая ее наружу.

3. Задняя большеберцовая мышца (*m. tibialis posterior*; см. рис. 86). **Н а ч а л о:** межкостная мембрана, задние поверхности тел большеберцовой и малоберцовой костей; **п р и к р е п л е н и е:** бугристость ладьевидной кости, клиновидные кости стопы.

**Ф у н к ц и я:** сгибает стопу, вращает ее наружу и приводит.

4. Длинный сгибатель большого пальца стопы (*m. flexor hallucis longus*; см. рис. 86.) **Н а ч а л о:** нижние две трети задней поверхности тела малоберцовой кости, межкостная мембрана; **п р и к р е п л е н и е:** основание дистальной фаланги большого пальца.

**Ф у н к ц и я:** сгибает большой палец, участвует в сгибании стопы и вращении ее кнаружи.

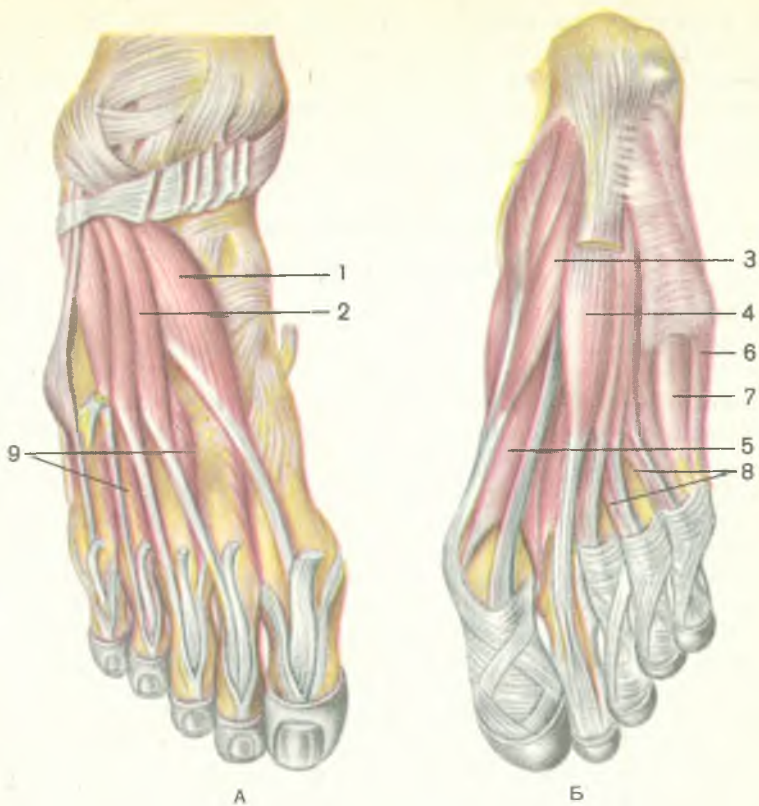
### Латеральная группа

1. Длинная малоберцовая мышца (*m. peroneus longus*; см. рис. 85). **Н а ч а л о:** головка и верхняя часть тела малоберцовой кости; **п р и к р е п л е н и е:** основание I—II плюсневых костей, медиальная клиновидная кость.

**Ф у н к ц и я:** сгибает стопу, опуская ее медиальный край, отводит ее.

2. Короткая малоберцовая мышца (*m. peroneus brevis*, см. рис. 85) находится под предыдущей. **Н а ч а л о:** нижняя часть латеральной поверхности тела малоберцовой кости, межмышечная перегородка; **п р и к р е п л е н и е:** бугристость V плюсневой кости.

**Ф у н к ц и я:** сгибает стопу, поднимает ее латеральный край, отводит стопу.



**Рис. 87. Мышцы стопы, правой.**

А — тыльная сторона; Б — подошвенная сторона; 1 — короткий разгибатель большого пальца стопы (*m. extensor hallucis brevis*); 2 — короткий разгибатель пальцев (*m. extensor digitorum brevis*); 3 — мышца, отводящая большой палец стопы (*m. abductor hallucis*); 4 — короткий сгибатель пальцев (*m. flexor digitorum brevis*); 5 — короткий сгибатель большого пальца стопы (*m. flexor hallucis brevis*); 6 — мышца, отводящая мизинец стопы (*m. abductor digiti minimi*); 7 — короткий сгибатель мизинца стопы (*m. flexor digiti minimi brevis*); 8 — червеобразные мышцы (*mm. lumbricales*); 9 — тыльные межкостные мышцы (*mm. interossei dorsales*).

## МЫШЦЫ СТОПЫ

Мышцы стопы топографически подразделяются на две группы: мышцы тыльной и подошвенной поверхностей стопы. Во второй группе выделяют мышцы возвышения большого пальца, возвышения мизинца и мышцы средней группы.

### Мышцы тыла стопы

1. Короткий разгибатель пальцев (*m. extensor digitorum brevis*, рис. 87). Начало: латеральная и верхняя поверхности пяточной кости; прикрепление: основания проксимальных фаланг II—IV пальцев.



Ф у н к ц и я: разгибает II—IV пальцы.

2. Короткий разгибатель большого пальца стопы (*m. extensor hallucis brevis*; см. рис. 87). Н а ч а л о: передний отдел пяточной кости, п р и к р е п л е н и е: основание проксимальной фаланги большого пальца.

Ф у н к ц и я: разгибает большой палец.

### Мышцы подошвы

#### Медиальная группа

1. Мышца, отводящая большой палец стопы (*m. abductor hallucis*; см. рис. 87), лежит поверхностно вдоль медиального края стопы. Н а ч а л о: бугор пяточной кости, бугристость ладьевидной кости, подошвенный апоневроз; п р и к р е п л е н и е: основание проксимальной фаланги большого пальца, его медиальная сесамовидная кость.

Ф у н к ц и я: сгибает и отводит большой палец.

2. Короткий сгибатель большого пальца стопы (*m. flexor hallucis brevis*; см. рис. 87) имеет два брюшка. Н а ч а л о: подошвенная поверхность кубовидной и клиновидных костей, подошвенные связки; п р и к р е п л е н и е: медиальное брюшко — к основанию проксимальной фаланги большого пальца и его медиальной сесамовидной кости, латеральное — к латеральной сесамовидной кости и основанию проксимальной фаланги большого пальца.

Ф у н к ц и я: сгибает большой палец стопы.

3. Мышца, приводящая большой палец стопы (*m. adductor hallucis*), имеет две головки. Н а ч а л о: косая головка — от латеральной клиновидной кости, оснований II—III плюсневых костей, поперечная — от дистальных концов II—V плюсневых костей, а также от суставных капсул III—V плюснефаланговых суставов; п р и к р е п л е н и е: соединяясь вместе, головки прикрепляются к латеральной сесамовидной кости и основанию проксимальной фаланги большого пальца.

Ф у н к ц и я: приводит большой палец стопы и сгибает его.

#### Латеральная группа

1. Мышца, отводящая мизинец стопы (*m. abductor digiti minimi*; см. рис. 87), занимает латеральный край стопы. Н а ч а л о: подошвенная поверхность пяточной кости, подошвенный апоневроз; п р и к р е п л е н и е: бугристость V плюсневой кости, основание проксимальной фаланги мизинца.

Ф у н к ц и я: сгибает и отводит проксимальную фалангу мизинца.

2. Короткий сгибатель мизинца стопы (*m. flexor digiti minimi brevis*; см. рис. 87). Н а ч а л о: основание V плюсневой кости, длинная подошвенная связка; п р и к р е п л е н и е: основание проксимальной фаланги мизинца.

Ф у н к ц и я: сгибает проксимальную фалангу мизинца.

1. Короткий сгибатель пальцев (*m. flexor digitorum brevis*; см. рис. 87). **Н а ч а л о:** медиальный отросток бугра пяточной кости, подошвенный апоневроз; **п р и к р е п л е н и е:** четыре сухожилия мышцы прикрепляются каждое двумя концами к основаниям средних фаланг II—V пальцев.

**Ф у н к ц и я:** сгибает средние фаланги II—V пальцев.

2. Квадратная мышца подошвы (*m. quadratus plantae*) лежит посредине подошвы, под коротким сгибателем пальцев. **Н а ч а л о:** двумя головками — от нижней и медиальной поверхностей пяточной кости; **п р и к р е п л е н и е:** наружный край сухожилия длинного сгибателя пальцев у места его деления на отдельные ножки.

**Ф у н к ц и я:** участвует в сгибании дистальных фаланг пальцев стопы.

3. Червеобразные мышцы (*mm. lumbricales*; см. рис. 87), числом четыре, — тонкие короткие мышцы. **Н а ч а л о:** каждая мышца — от соответствующего сухожилия длинного сгибателя пальцев, причем первая — одной головкой, а три латеральные — двумя головками; **п р и к р е п л е н и е:** дорсальный апоневроз II—V пальцев.

**Ф у н к ц и я:** сгибает проксимальные фаланги, одновременно разгибая средние и дистальные фаланги пальцев стопы.

4. Подошвенные межкостные мышцы (*mm. interossei plantares*) располагаются в промежутках между II—V плюсневыми костями. **Н а ч а л о:** медиальные стороны III—V плюсневых костей; **п р и к р е п л е н и е:** основания проксимальных фаланг III—V пальцев, частично переходят в тыльный апоневроз.

**Ф у н к ц и я:** сгибают проксимальные фаланги III—V пальцев, приводя их ко II пальцу, участвуют в разгибании средних и дистальных фаланг этих пальцев.

5. Тыльные межкостные мышцы (*mm. interossei dorsales*; см. рис. 87) располагаются в четырех межкостных промежутках. **Н а ч а л о:** обращенные друг к другу соседние плюсневые кости; **п р и к р е п л е н и е:** основания проксимальных фаланг II—IV пальцев, часть переходит в тыльный апоневроз.

**Ф у н к ц и я:** первая межкостная мышца тянет II палец стопы в медиальном направлении, остальные смещают II—IV пальцы в латеральном направлении. Все мышцы сгибают проксимальные фаланги и разгибают средние и дистальные фаланги пальцев стопы.

## ФАЦИИ НИЖНЕЙ КОНЕЧНОСТИ

Подвздошная фасция (*fascia iliaca*), начинаясь на боковых поверхностях поясничных позвонков, покрывает подвздошно-поясничную мышцу. В области паховой связки латеральная часть фасции сливается со связкой, медиальная перекидывается от

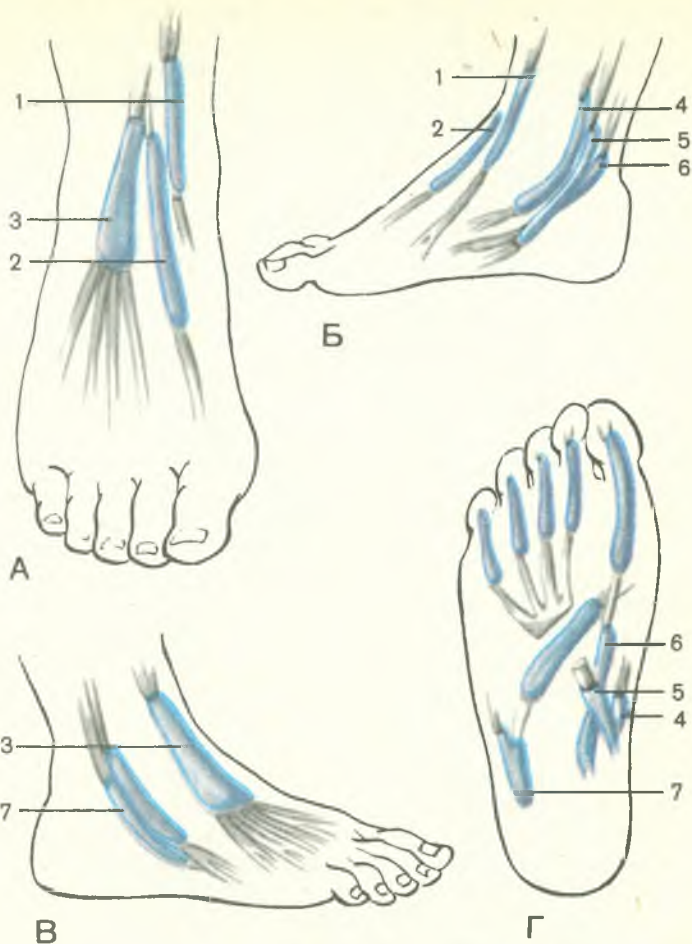
паховой связки к лобковой кости, образуя подвздошно-гребенчатую дугу (*arcus iliopectineus*). В результате под паховой связкой образуются два пространства (см. рис. 71): латеральное — мышечная лакуна (*lacuna musculorum*), в которой проходят подвздошно-поясничная мышца и бедренный нерв, и медиальное — сосудистая лакуна (*lacuna vasorum*), содержащая бедренные сосуды, рыхлую клетчатку и лимфатический узел. Со стороны полости живота это место покрыто поперечной фасцией живота и брюшиной и соответствует внутреннему кольцу бедренного канала.

Ягодичная область покрыта фасцией, являющейся продолжением пояснично-грудной фасции. Эта фасция покрывает группу ягодичных мышц и затем переходит вниз в фасцию бедра (*fascia lata*). Последняя, являясь самой толстой во всем теле, хорошо выражена на передней и латеральной поверхностях бедра, слабее на медиальной стороне. Фасция образует латеральную, медиальную и заднюю межмышечные перегородки бедра, разделяющие переднюю, боковую и заднюю группы мышц. Кроме того, на латеральной стороне из фасции образуется тяж — подвздошно-большеберцовый тракт (*tractus iliotibialis*), проходящий до латерального мыщелка большеберцовой кости. В проксимальном отделе этого тяжа вплетаются волокна напрягателя широкой фасции и часть пучков большой ягодичной мышцы. В проксимальном отделе передней поверхности бедра имеется углубленный овальный участок фасции, наружный отдел которого уплотнен и имеет форму серповидного края (*margo falciformis*). Это углубление называется подкожной щелью (*hiatus saphenus*) и прикрыто пластинкой со множеством отверстий — решетчатой фасцией (*fascia cribrosa*).

В отверстия этой области, прободая фасцию, проходят кровеносные, лимфатические сосуды и нервы, из которых выделяется наибольшим диаметром большая подкожная вена, впадающая в бедренную вену. Подкожная щель является наружным отверстием бедренного канала. Бедренный канал (*canalis femoralis*) в нормальных условиях в виде свободного пространства не существует. Это — короткий промежуток, заполненный соединительной тканью, передней стенкой которого служат паховая связка и верхний рог серповидного края бедренной фасции, задней — гребенчатая связка, латеральной — бедренная вена. Внутреннее его отверстие составляет часть сосудистой лакуны и занято лимфатическим узлом.

Продолжаясь вниз, фасция бедра переходит в фасцию голени (*fascia cruris*). От последней вглубь отходят передняя и задняя межмышечные перегородки голени, отделяющие переднюю, заднюю и латеральную группы мышц. Кроме того, фасция голени образует перегородку, разделяющую заднее фасциальное ложе на поверхностное и глубокое влагалища для сгибателей поверхностного и глубокого слоев мышц.

В нижней трети фасция голени выражена слабее. Здесь на



**Рис. 88. Синовиальные влагалища стопы, правой.**

А — тыльная поверхность; Б — медиальная сторона; В — латеральная сторона; Г — подошвенная поверхность; 1 — влагалище сухожилия передней большеберцовой мышцы (*vagina tendinis m. tibialis anterioris*); 2 — влагалище сухожилия длинного разгибателя большого пальца стопы (*vagina tendinis m. extensoris hallucis longi*); 3 — влагалище сухожилий длинного разгибателя пальцев стопы (*vagina tendinum m. extensoris digitorum pedis longi*); 4 — влагалище сухожилия задней большеберцовой мышцы (*vagina tendinis m. tibialis posterioris*); 5 — влагалище сухожилий длинного сгибателя пальцев стопы (*vagina tendinum m. flexoris digitorum pedis longi*); 6 — синовиальное влагалище сухожилия длинного сгибателя большого пальца стопы (*vagina tendinis m. flexoris hallucis longi*); 7 — общее влагалище малоберцовых мышц (*vagina mm. peroneorum communis*).

передней поверхности выделяется довольно широкая связка (см. рис. 85) — верхний удерживатель (сухожилий) разгибателей (*retinaculum mm. extensorum superius*), а в области лодыжек — нижний удерживатель (сухожилий) разгибателей (*retinaculum mm. extensorum inferius*). На латеральной поверхности голени фасция образует верхний и нижний удерживатели (сухожилий) малоберцовых мышц (*retinacula mm. peroneorum superius et inferius*). В области медиальной лодыжки находится удерживатель (сухожилий) сгибателей (*retinaculum mm. flexorum*). Перегородками, отходящими от удерживателей в глубину, пространство под связками подразделяется на костно-фиброзные каналы, в которых проходят сухожилия мышц, заканчивающихся на стопе.

Фасции стопы (*fasciae pedis*) являются непосредственным продолжением фасции голени. На тыле стопы фасция образует влагалища для поверхностных мышц тыла стопы, глубоким листком отделяя межкостные мышцы от разгибателей пальцев. На подошве, в средней части, фасция сильно утолщается, образуя подошвенный апоневроз (*aponeurosis plantaris*). Начинаясь в основном от пяточного бугра, апоневроз впереди распадается на 5 пучков, следующих к соответствующим пальцам. От внутренней поверхности апоневроза отходят перегородки, отделяющие среднее мышечное возвышение от боковых и образующие три фасциальных влагалища для мышц стопы.

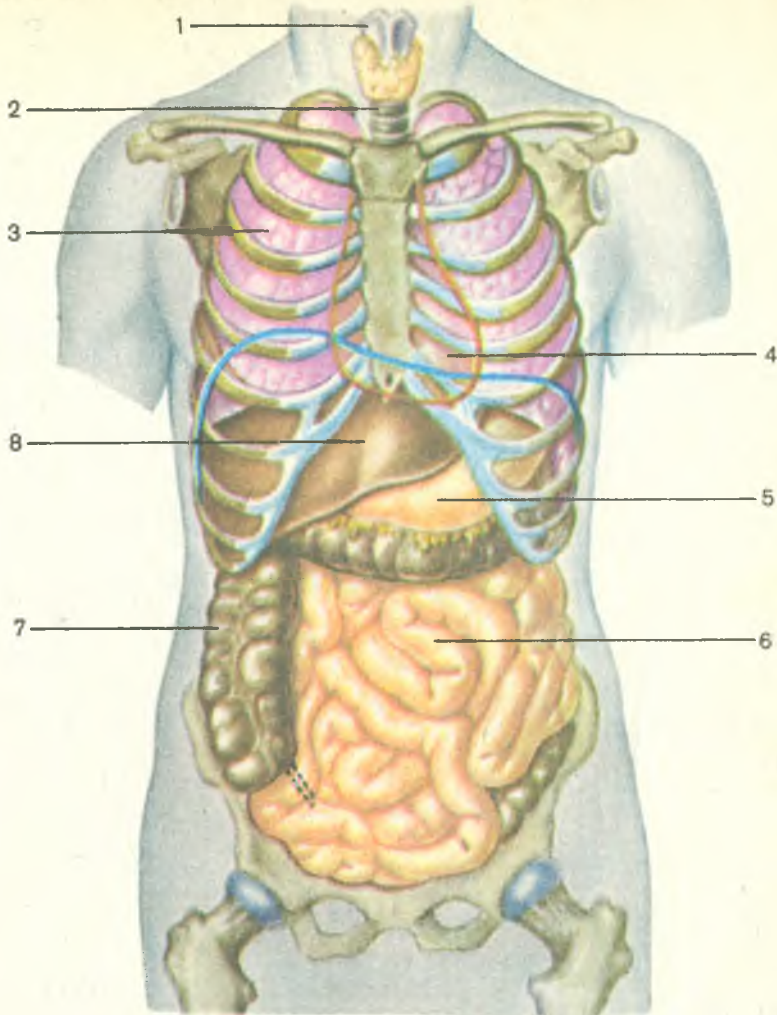
В дистальном отделе голени и на стопе располагаются синовиальные влагалища сухожилий мышц голени (рис. 88). Переднюю группу образуют три влагалища: в медиальном проходит сухожилие передней большеберцовой мышцы, в среднем — сухожилие длинного разгибателя большого пальца стопы, в латеральном — сухожилие длинного разгибателя пальцев стопы. Медиальную группу формируют три синовиальных влагалища: сухожилий задней большеберцовой мышцы, длинного сгибателя пальцев стопы и длинного сгибателя большого пальца стопы.

На латеральной поверхности, позади латеральной лодыжки, находится общее синовиальное влагалище малоберцовых мышц. На подошвенной стороне образуются влагалища сухожилий пальцев стопы. Проксимально они начинаются там, где диафизы плюсневых костей переходят в головки костей, дистально доходят до места прикрепления сухожилий длинного сгибателя пальцев стопы к дистальным фалангам.

## ПИЩЕВАРИТЕЛЬНАЯ СИСТЕМА SYSTEMA DIGESTORIUM

---

Пищеварительный аппарат человека состоит из пищеварительной трубки, тесно связанных с нею крупных желез пищеварительного тракта: слюнных желез, печени, поджелудочной

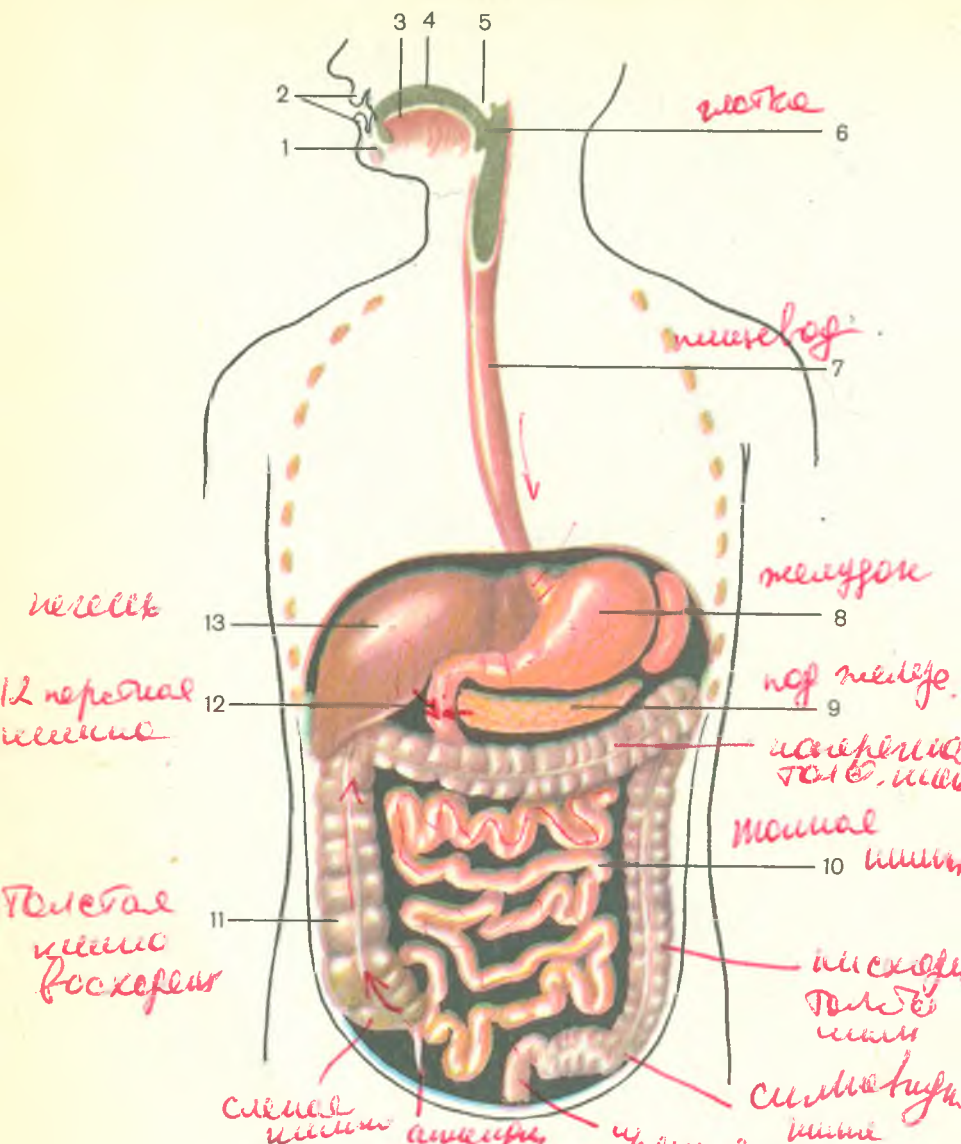


**Рис. 89. Внутренние органы; общий вид.**

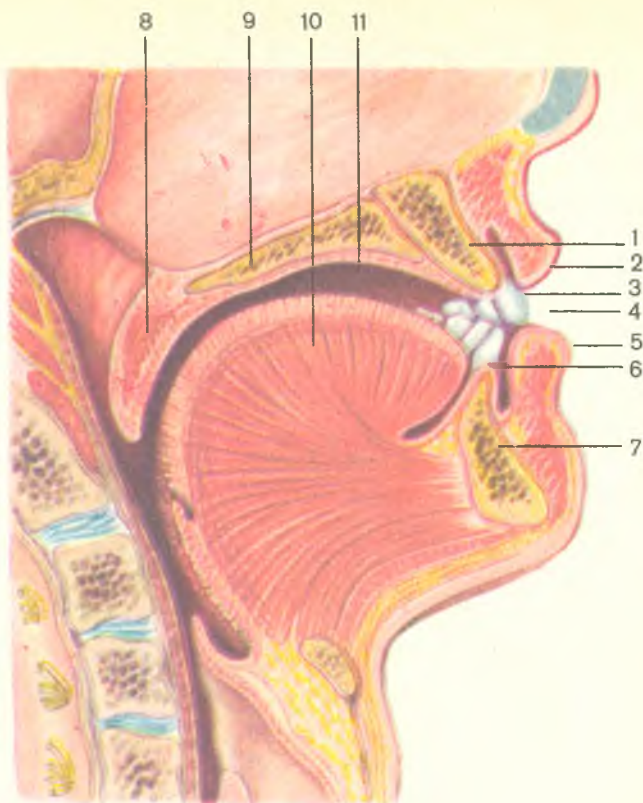
1 — гортань (larynx); 2 — трахея (trachea); 3 — правое легкое (pulmo dexter); 4 — сердце (cor); 5 — желудок (ventriculus, s. gaster); 6 — тонкая кишка (intestinum tenue); 7 — толстая кишка (intestinum crassum); 8 — печень (hepar).

железы, и огромного количества мелких желез, находящихся в слизистой оболочке всех отделов пищеварительного тракта.

Длина пищеварительного тракта (рис. 89, 90) составляет 8—9 м. Он начинается полостью рта и заканчивается задним проходом. На протяжении от пищевода до прямой кишки стенка пищеварительной трубки состоит из слизистой оболочки (tunica mucosa), выстилающей ее изнутри, подслизистой основы (tela submucosa), мышечной оболочки (tunica muscularis) и наружной



**Рис. 90.** Схема пищеварительного тракта.  
 1 — нижняя челюсть (mandibula); 2 — губы рта (labia); 3 — язык (lingua); 4 — собственно полость рта (cavitas oris propria); 5 — мягкое небо (palatum molle); 6 — глотка (pharynx); 7 — пищевод (esophagus); 8 — желудок (gaster); 9 — поджелудочная железа (pancreas); 10 — брюшечная часть тонкой кишки (intestinum tenue); 11 — толстая кишка (intestinum crassum); 12 — двенадцатиперстная кишка (duodenum); 13 — печень (hepar).



**Рис. 91. Полость рта; сагиттальный разрез.**

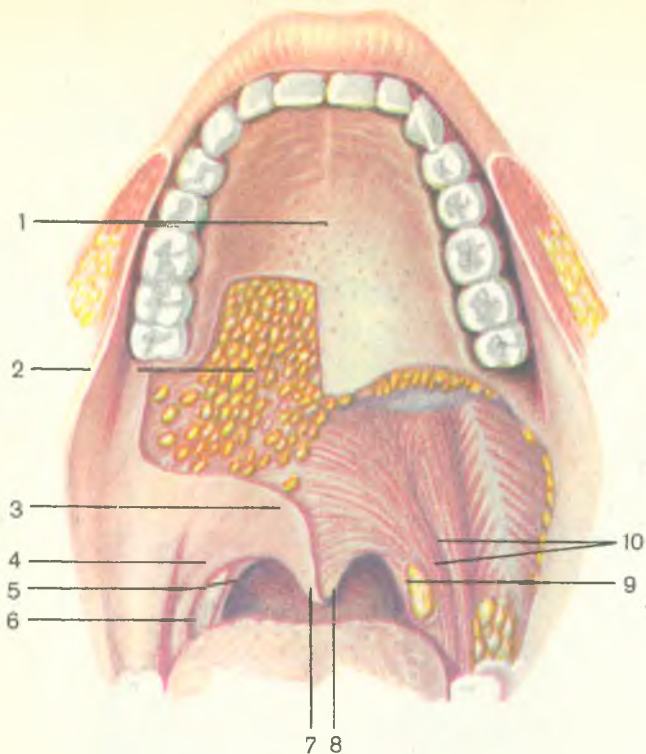
1 — верхняя челюсть (maxilla); 2 — верхняя губа (labium superius); 3 — зубы (dentes); 4 — ротовая щель (rima oris); 5 — нижняя губа (labium inferius); 6 — преддверие рта (vestibulum oris); 7 — нижняя челюсть (mandibula); 8 — мягкое небо (palatum molle); 9 — твердое небо (palatum durum); 10 — язык (lingua); 11 — собственно полость рта (cavitas oris propria).

серозной (tunica serosa), или соединительнотканной (tunica adventitia), оболочки.

**Полость рта** (cavitas oris; рис. 91) ограничена сверху твердым и мягким небом, снизу — языком и мышцами дна полости рта, спереди и по бокам — губами и щеками. Впереди она открывается ротовой щелью (rima oris), которая ограничена губами (labia), представляющими собой мускульно-кожные образования, выстланные изнутри слизистой оболочкой. Посредством зева (fauces) полость рта сообщается с глоткой.

Альвеоларными отростками челюстей и зубами полость рта подразделяется на два отдела: преддверие рта (vestibulum oris) — дугообразную щель между щеками и деснами с зубами, и собственно полость рта (cavitas oris propria), ограниченную спе-





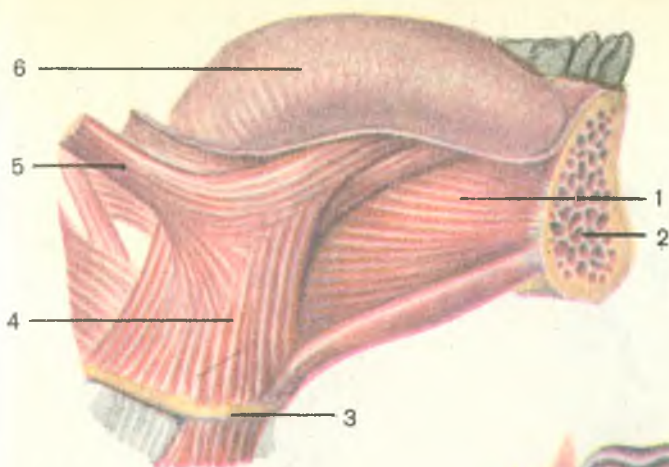
**Рис. 92. Небо; вид снизу (слизистая оболочка частично удалена).**

1 — твердое небо (*palatum durum*); 2 — небные железы (*glandulae palatinae*); 3 — мягкое небо (*palatum molle*); 4 — небо-язычная дужка (*arcus palatoglossus*); 5 — небо-глоточная дужка (*arcus palatopharyngeus*); 6 — небная миндалина (*tonsilla palatina*); 7 — небный язычок (*uvula palatina*); 8 — мышца язычка (*m. uvulae*); 9 — небо-глоточная мышца (*m. palatopharyngeus*); 10 — небо-язычная мышца (*m. palatoglossus*).

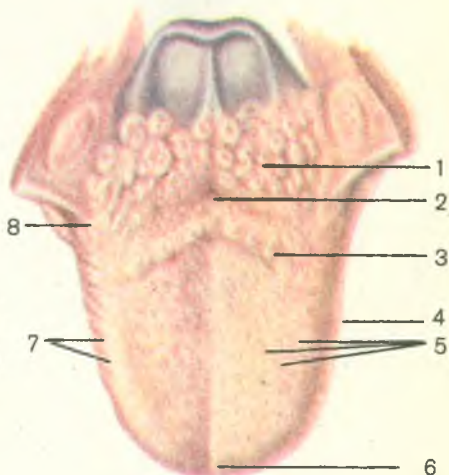
реди и с боков зубами, сверху — небом, снизу — языком и дном ротовой полости.

Слизистая оболочка полости рта покрыта многослойным плоским неороговевающим эпителием и содержит большое количество желез. Часть ее, укрепленную на надкостнице альвеолярных отростков челюстей вокруг шейки зубов, называют десной (*gingiva*).

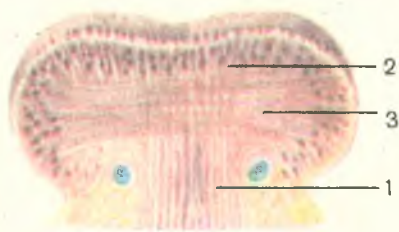
Твердое небо (*palatum durum*; рис. 92) образовано небными отростками верхних челюстей и горизонтальными пластинками небных костей, покрытыми слизистой оболочкой. Кзади оно переходит в мягкое небо (*palatum molle*), отделяющее полость рта от носоглотки. В заднем отделе мягкого неба имеется конической формы выступ — небный язычок. По бокам мягкое небо переходит в дужки: переднюю, небо-язычную (*arcus palatoglossus*), идущую к корню языка, и заднюю, небо-глоточную



А



В



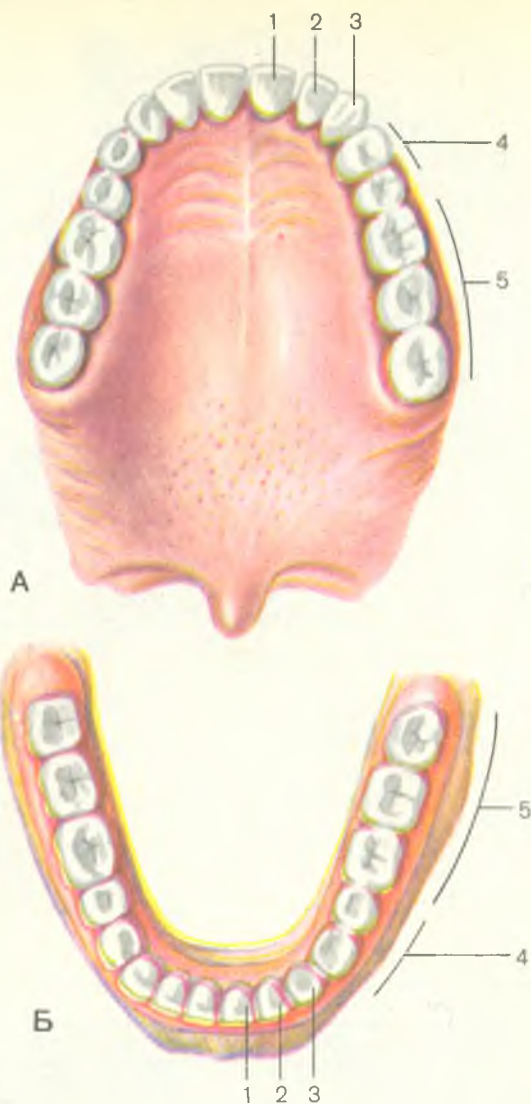
Б

**Рис. 93. Язык.**

А — общий вид и наружные мышцы: 1 — подбородочно-язычная мышца (*m. genio-glossus*); 2 — нижняя челюсть (*mandibula*); 3 — подъязычная кость (*os hyoideum*); 4 — подъязычно-язычная мышца (*m. hyoglossus*); 5 — шиловязычная мышца (*m. styloglossus*); 6 — язык (*lingua*). Б — поперечный разрез: 1 — вертикальная мышца языка (*m. verticalis linguae*); 2 — верхняя продольная мышца (*m. longitudinalis superior*); 3 — поперечная мышца языка (*m. transversus linguae*). В — вид сверху: 1 — язычная миндалина (*tonsilla lingualis*); 2 — слепое отверстие (*foramen caecum*); 3 — желобчатые сосочки (*papillae vallatae*); 4 — тело языка (*corpus linguae*); 5 — грибовидные сосочки (*papillae fungiformes*); 6 — верхушка языка (*apex linguae*); 7 — листовидные сосочки (*papillae foliatae*); 8 — корень языка (*radix linguae*).

(*arcis palatopharyngeus*), — к слизистой оболочке боковой стенки глотки. Между дужками с каждой стороны образуются углубления, в которых расположены небные миндалины (*tonsillae palatinae*).

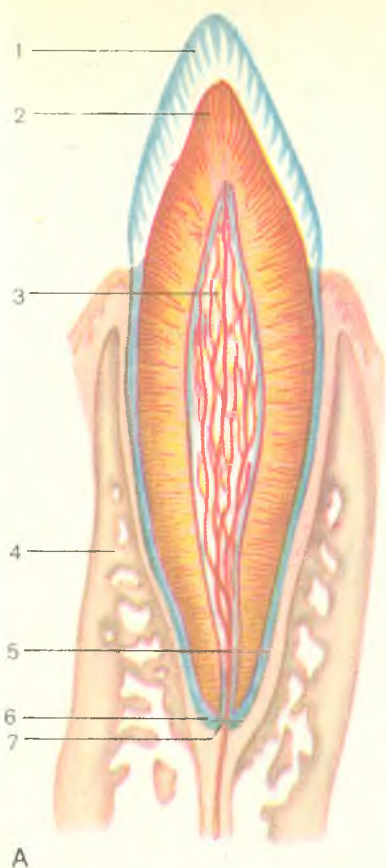
В состав мягкого неба и дужек входят мышцы, играющие



**Рис. 94. Верхняя [А] и нижняя [Б] зубные дуги.**

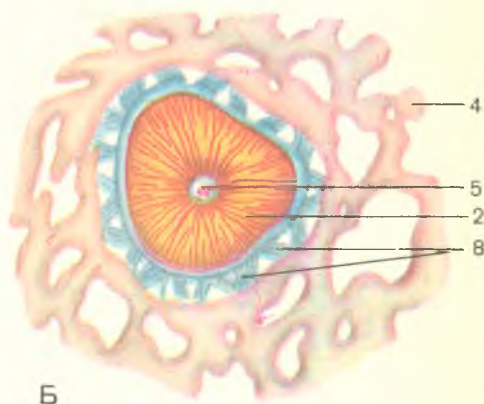
1 — медиальный резец (*dens incisivus medialis*); 2 — латеральный резец (*dens incisivus lateralis*); 3 — клык (*dens caninus*); 4 — малые коренные зубы (*dentes premolares*); 5 — большие коренные зубы (*dentes molares*).

важную роль в акте глотания: мышца, поднимающая небную занавеску (*m. levator veli palatini*), небно-язычная мышца (*m. palatoglossus*), небно-глоточная мышца (*m. palatopharyngeus*), мышца язычка (*m. uvulae*) и мышца, напрягающая небную занавеску (*m. tensor veli palatini*).



**Рис. 95. Строение зуба.**

А — вертикальный разрез; Б — поперечный разрез; 1 — эмаль (enamelum); 2 — дентин (dentinum); 3 — пульпа зуба (pulpa dentis); 4 — стенки альвеолы; 5 — канал корня зуба (canalis radices dentis); 6 — цемент (cementum); 7 — отверстие верхушки зуба (foramen apicis dentis); 8 — косые зубоальвеолярные волокна.

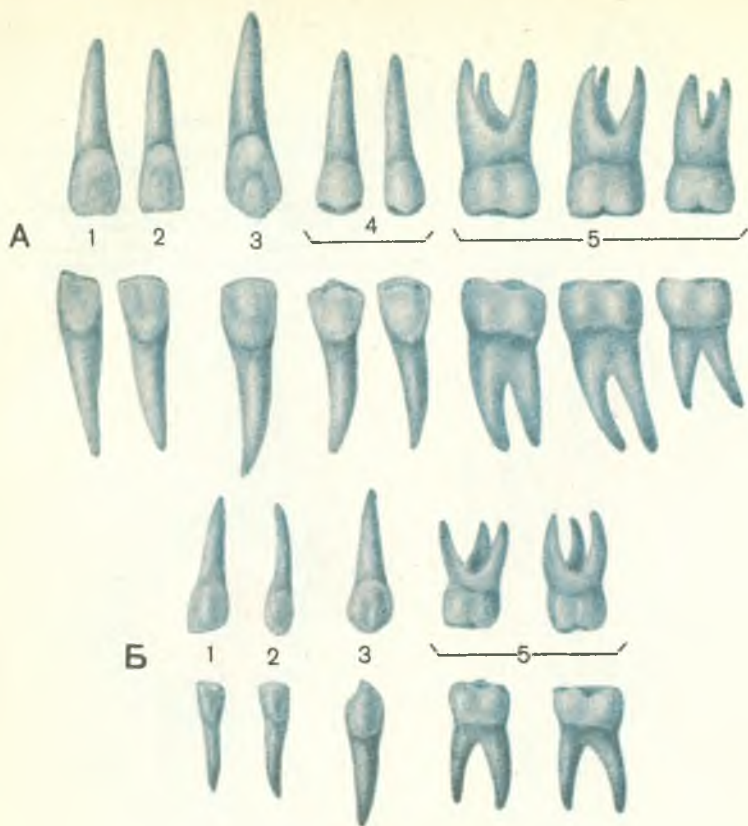


А

Б

В полости рта расположен язык (рис. 93). **Язык** (*lingua*) представляет собой подвижный мышечный орган, способствующий своими движениями жеванию пищи, глотанию, сосанию, а также речеобразованию. В языке выделяют верхушку, тело, корень и спинку. Слизистая оболочка языка сращена с его мышцами и содержит железы, лимфоидные образования (язычная миндалина), а также нервные окончания — рецепторы общей чувствительности (в нитевидных сосочках тела языка) и вкусовые рецепторы (в грибовидных, расположенных на верхушке, листовидных — на боковых поверхностях и желобоватых сосочках — в корне органа).

Мышцы языка делятся на собственные и скелетные (см. рис. 93). Собственные мышцы начинаются и прикрепляются в толще языка, располагаясь в трех взаимно перпендикулярных направлениях: верхняя и нижняя продольные (*mm. longitudinales superior et inferior*), поперечная (*m. transversus linguae*) и вертикальная (*m. verticalis linguae*).



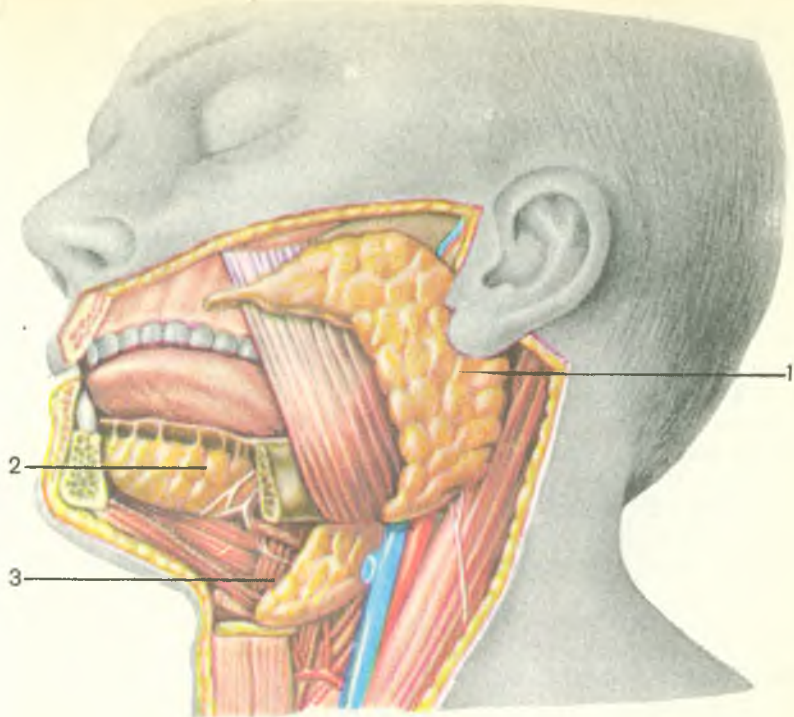
**Рис. 96. Постоянные [А] и молочные [Б] зубы.**

1 — медиальный резец (*dens incisivus medialis*); 2 — латеральный резец (*dens incisivus lateralis*); 3 — клык (*dens caninus*); 4 — малые коренные зубы (*dentes premolares*); 5 — большие коренные зубы (*dentes molares*).

Корень языка соединен скелетными мышцами: с подъязычной костью — подъязычно-язычной мышцей (*m. hyoglossus*), с шиловидным отростком височной кости — шилоязычной (*m. stiloglossus*), с подбородочной остью нижней челюсти — подбородочно-язычной мышцей (*m. genioglossus*). Собственные мышцы укорачивают, уплощают язык или делают его выпуклым, скелетные — обеспечивают движение языка кверху, вниз, вперед и назад.

От нижней поверхности языка до десен идет в сагиттальной плоскости складка слизистой оболочки — уздечка языка, по обе стороны которой на дне полости рта на подъязычной складке открываются протоки поднижнечелюстной и подъязычной слюнных желез.

**Зубы** (*dentes*; рис. 94, 95) в связи с особенностями внешней формы коронок и функцией делят на резцы (*dentes incisivi*),



**Рис. 97. Слюнные железы.**

1 — околоушная железа (*glandula parotidea*); 2 — подъязычная железа (*glandula sublingualis*); 3 — поднижнечелюстная железа (*glandula submandibularis*).

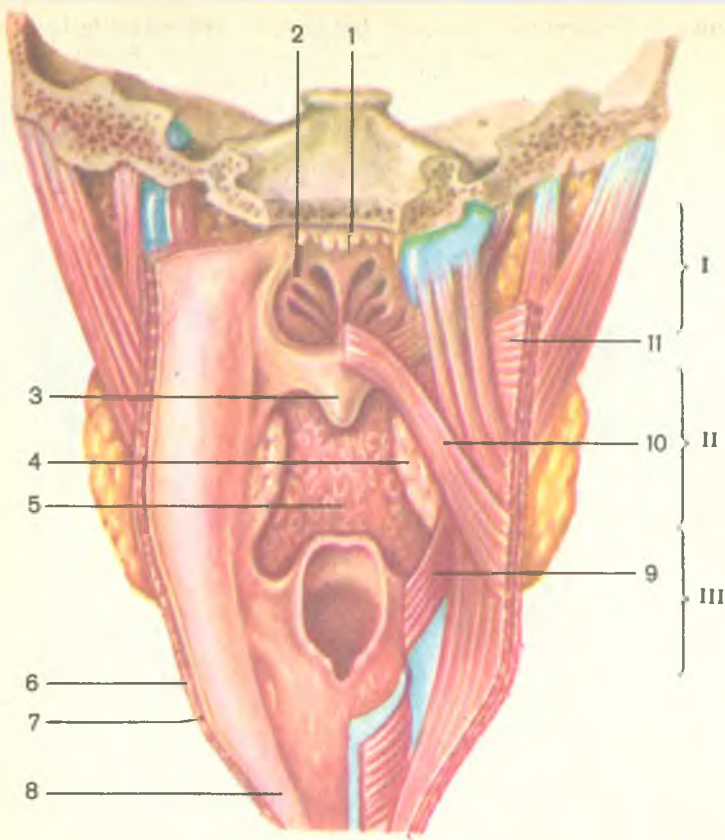
клыки (*dentes canini*), малые коренные (*dentes premolares*) и большие коренные (*dentes molares*).

В каждом зубе различают наружную часть, или коронку зуба (*corona dentis*), шейку зуба (*cervix dentis*), охваченную десной, и внутреннюю часть — корень зуба (*radix dentis*), находящийся в зубной альвеоле. Некоторые зубы имеют только один корень, другие — два и более.

Основную массу зуба составляет дентин (*dentinum*). В области коронки дентин покрыт эмалью (*enamelum*), а в области шейки и корня — цементом (*sementum*). Внутри коронки зуба находится полость зуба, которая продолжается в узкий канал корня зуба, открывающийся на его верхушке отверстием. Через это отверстие в полость зуба, содержащую пульпу зуба (*pulpa dentis*), проходят сосуды и нервы.

Корень зуба окружен корневой оболочкой или периодонтом (*periodontium*), укрепляющим с помощью специальных волокон — связок зуб в зубной альвеоле.

У человека зубы прорезываются в два периода. В первый период (от 6 мес до 2 лет) появляются 20 молочных зубов (*dentes deci-*



**Рис. 98. Глотка.**

I — носовая часть глотки (*pars nasalis pharyngis*); II — ротовая часть глотки (*pars oralis pharyngis*); III — гортанная часть глотки (*pars laryngea pharyngis*); 1 — глоточная миндалина (*tonsilla pharyngealis*); 2 — хоана (*choana*); 3 — небный язычок (*uvula palatina*); 4 — небная миндалина (*tonsilla palatina*); 5 — язычная миндалина (*tonsilla lingualis*); 6 — мышечная оболочка глотки (*tunica muscularis pharyngis*); 7 — подслизистая основа (*tela submucosa*); 8 — слизистая оболочка (*tunica mucosa*); 9 — шилоглоточная мышца (*m. stylopharyngeus*); 10 — небноглоточная мышца (*m. palatopharyngeus*); 11 — верхний констриктор глотки (*m. constrictor pharyngis superior*).

dui) — по 10 на каждой челюсти; во второй период (с 6—7 до 20—30 лет) — 32 постоянных зуба (*dentes permanentes*) (рис. 96).

В полость рта, помимо многочисленных мелких желез, расположенных в слизистой оболочке неба, щек, языка, открываются протоки трех пар крупных слюнных желез: околоушной, поднижнечелюстной и подъязычной (рис. 97).

Околоушная железа (*glandula parotidea*) — сложная альвеолярная белковая железа, располагающаяся в позадищелюстной ямке, впереди и ниже наружного уха. Проток ее открывается в преддверие рта на уровне второго большого коренного зуба верхней челюсти.

Поднижнечелюстная железа (*glandula submandibularis*) — сложная альвеолярно-трубчатая белково-слизистая железа. Расположена в верхней части шеи, в поднижнечелюстной ямке, ниже челюстно-подъязычной мышцы (диафрагмы рта). Проток ее открывается на слюнном бугорке под подвижной частью языка.

Подъязычная железа (*glandula sublingualis*) — альвеолярно-трубчатая слизисто-белковая железа; располагается под языком, на челюстно-подъязычной мышце, непосредственно под слизистой оболочкой рта. Ее выводные протоки открываются на подъязычной складке, частично на слюнном бугорке.

Ззади полость рта сообщается с глоткой посредством зева — отверстия, ограниченного снизу корнем языка, сверху — мягким небом, а с боков — небными дужками. Глотка (*pharynx*; рис. 98) представляет собой мышечную трубку, расположенную впереди тел шейных позвонков от основания черепа до уровня VI шейного позвонка, где она переходит в пищевод. Задняя и боковые стенки глотки образованы поперечнополосатыми произвольными мышцами — констрикторами глотки: верхним (*m. constrictor pharyngis superior*), средним (*m. constrictor pharyngis medius*) и нижним (*m. constrictor pharyngis inferior*), а также шилоглоточной мышцей (*m. stylopharyngeus*).

Полость глотки делится на три части: верхнюю — носовую, или носоглотку (*pars nasalis*), среднюю — ротовую (*pars oralis*) и нижнюю — гортанную (*pars laryngea*), сообщающиеся с полостями носа, рта, гортани, а также среднего уха (с помощью слуховых труб).

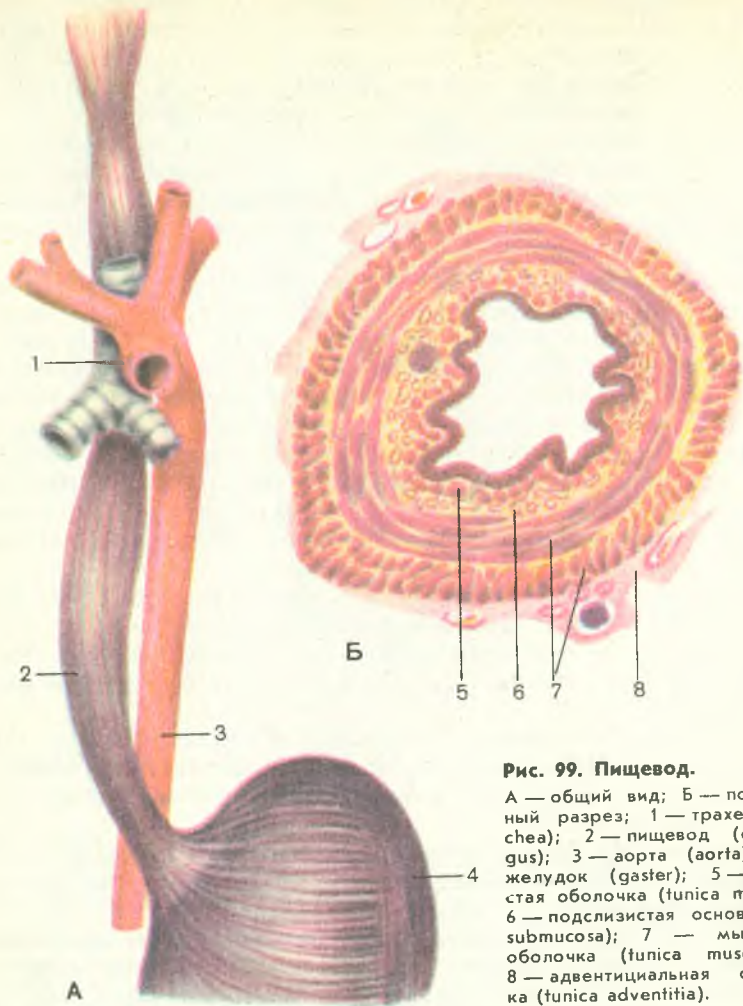
У входа в глотку имеются скопления лимфоидной ткани — миндалины: две небные, язычная, две трубные и глоточная (аденоидная). Вместе они образуют лимфатическое глоточное кольцо Пирогова — Вальдейера.

На передней стенке гортанной части глотки находится вход в гортань, ограниченный спереди надгортанником, а по бокам — черпалонадгортанными складками.

Стенка глотки образована слизистой, мышечной и соединительнотканной оболочками. Слизистая оболочка в носовой части органа покрыта многорядным призматическим реснитчатым эпителием, в остальных частях — многослойным плоским неороговевающим эпителием. Она плотно прилегает к мышечной оболочке и не образует складок.

Непосредственным продолжением глотки является **пищевод** (*esophagus*; рис. 99), обеспечивающий проведение комка пищи из полости глотки в желудок и представляющий собой узкую мышечную трубку длиной около 25 см. Пищевод начинается на уровне VI шейного позвонка, а на уровне XI грудного позвонка открывается в желудок. Шейная часть пищевода длиной 5—8 см расположена позади трахеи. Задняя поверхность пищевода соприкасается с телами шейных позвонков, а боковые — с общими сонными артериями и возвратными гортанными нервами. Грудная часть длиной 15—18 см располагается впереди грудных позвонков,





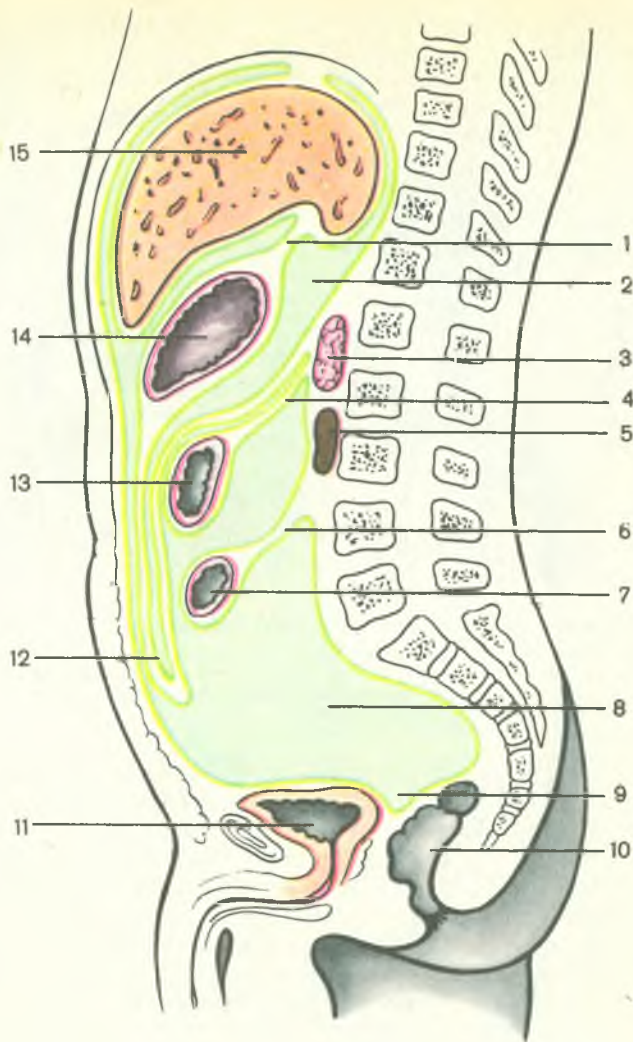
**Рис. 99. Пищевод.**

А — общий вид; Б — поперечный разрез; 1 — трахея (trachea); 2 — пищевод (esophagus); 3 — аорта (aorta); 4 — желудок (gaster); 5 — слизистая оболочка (tunica mucosa); 6 — подслизистая основа (tela submucosa); 7 — мышечная оболочка (tunica muscularis); 8 — адвентициальная оболочка (tunica adventitia).

справа от грудной аорты и соприкасается впереди с трахеей, дугой аорты и левым бронхом. Короткая, 1—3 см, брюшная часть находится под диафрагмой и прикрыта спереди левой долей печени. Пищевод имеет несколько изгибов, а также расширения и сужения.

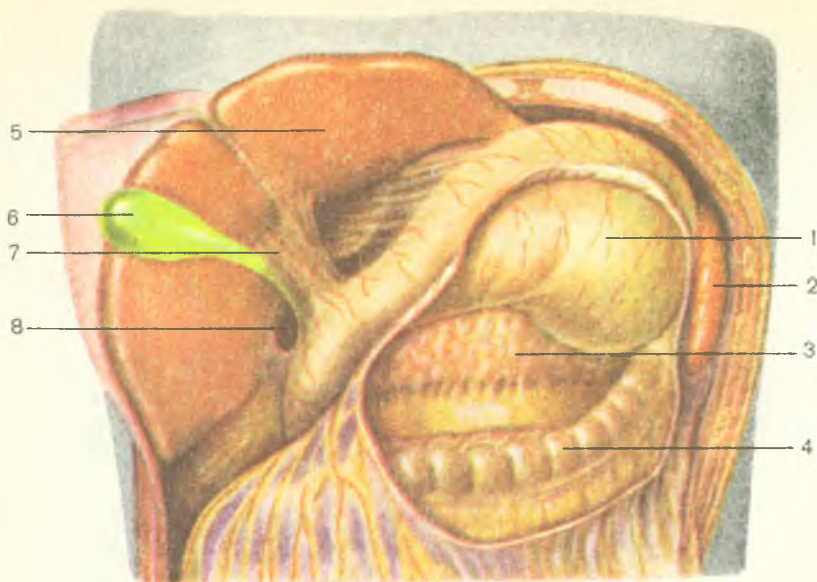
Слизистая оболочка органа образует продольные складки и покрыта многослойным плоским неороговевающим эпителием. Мышечная оболочка в верхней трети состоит из поперечнополосатых мышц, нижние две трети пищевода представлены гладкими мышечными волокнами.

На рис. 100 и 101 представлены топографическое взаимоотношение органов брюшной полости, а также отношение висцерального (внутренностного) и париетального (пристеночного) листков



**Рис. 100. Взаимоотношение брюшины с органами и стенками брюшной полости.**

1 — малый сальник (*omentum minus*); 2 — сальниковая сумка (*bursa omentalis*); 3 — поджелудочная железа (*pancreas*); 4 — брыжейка поперечной ободочной кишки (*mesocolon transversum*); 5 — почка (*ren*); 6 — брыжейка тонкой кишки (*mesenterium*); 7 — тонкая кишка (*intestinum tenue*); 8 — полость брюшины (*cavitas peritonei*); 9 — прямокишечно-пузырное углубление (*excavatio rectovesicalis*); 10 — прямая кишка (*rectum*); 11 — мочевого пузыря (*vesica urinaria*); 12 — большой сальник (*omentum majus*); 13 — поперечная ободочная кишка (*colon transversum*); 14 — желудок (*gaster*); 15 — печень (*hepar*).



**Рис. 101. Верхний отдел брюшной полости [печень оттянута вверх].**

1 — желудок (gaster); 2 — селезенка (lien); 3 — поджелудочная железа (pancreas); 4 — поперечная ободочная кишка (colon transversum); 5 — печень (hepar); 6 — желчный пузырь (vesica biliaris); 7 — печеночно-дуоденальная связка (lig. hepatoduodenale); 8 — сальниковое отверстие (foramen epiploicum).

брюшины к расположенным в ней органам. Оба листка брюшины, выстилая стенки полости живота и покрывая органы, переходят друг в друга. Одни органы покрыты брюшиной со всех сторон: желудок, селезенка, брыжеечная часть тонкой кишки, слепая кишка с червеобразным отростком, поперечная ободочная кишка, сигмовидная ободочная кишка, верхняя треть прямой кишки, матка и маточные трубы, т. е. лежат внутрибрюшинно (интраперитонеально). Другие: печень, желчный пузырь, часть двенадцатиперстной кишки, восходящая и нисходящая ободочная кишка, средняя треть прямой кишки — окружены брюшиной с трех сторон (мезоперитонеально). Часть органов покрыта брюшиной только с одной стороны, т. е. лежит внебрюшинно (экстраперитонеально). Это поджелудочная железа, большая часть двенадцатиперстной кишки, почки с надпочечниками, мочеточники, мочевой пузырь, нижняя треть прямой кишки.

Переходя с органа на орган, брюшина образует различные связки (печени, селезенки, желудка и др.), брыжейки (тонкой кишки, поперечной ободочной, сигмовидной, верхней трети прямой кишки) и сальники (большой и малый).

Посредством связок и брыжеек брюшина фиксирует и поддерживает в подвешенном состоянии внутренности в полости живота. В брыжейках и связках содержатся сосуды и нервы.

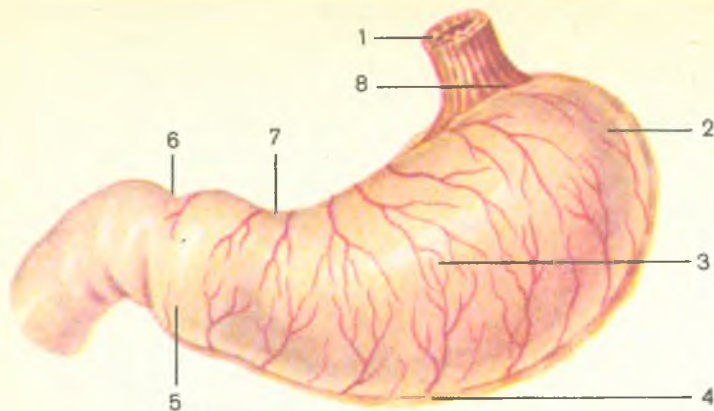
Полость брюшины (*cavum peritonei*), находящаяся между ее париетальным и висцеральным листками, представляет собой сложную систему щелевидных пространств, заполненную незначительным количеством серозной жидкости, увлажняющей брюшину. У мужчин полость брюшины совершенно замкнута, у женщин сообщается с внешней средой посредством маточных труб, свободно открывающихся в брюшную полость. Брюшина у мужчин образует между мочевым пузырем и прямой кишкой один глубокий карман, у женщин имеется два кармана — между мочевым пузырем и маткой и между маткой и прямой кишкой. Последний в практической гинекологии называют дугласовым пространством.

В **желудке** (*gaster, s. ventriculus*; см. рис. 101) начинается процесс активной обработки пищи при помощи пищеварительных соков. Орган в виде объемистого мешковидного образования располагается в верхней левой части брюшной полости так, что вход в желудок лежит на уровне XI грудного позвонка, а выход — на уровне XII грудного или I поясничного. В желудке (рис. 102) выделяют несколько частей: входной отдел, или кардиальную часть (*pars cardiaca*), дно (*fundus gastricus*), тело (*corpus gastricum*) и выходной отдел, или привратниковую часть (*pars pylorica*), открывающуюся в двенадцатиперстную кишку. Вогнутый верхний край желудка называется малой кривизной (*curvatura gastrica minor*), а нижний (выпуклый) — большой кривизной (*curvatura gastrica major*).

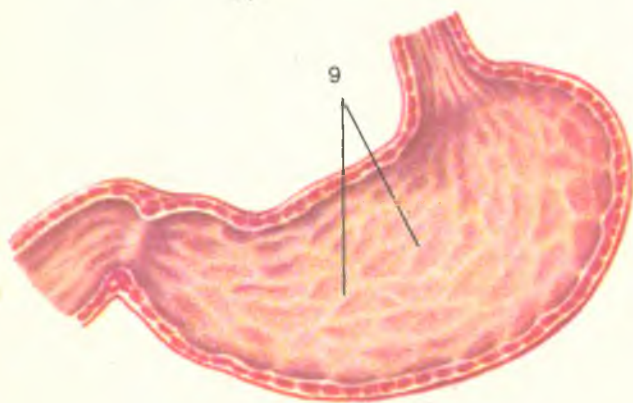
Дно желудка находится под левым куполом диафрагмы. К задней поверхности тела желудка прилегают селезенка, поджелудочная железа, левая почка с надпочечником; передняя поверхность тела соприкасается с передней брюшной стенкой, малая кривизна обращена к нижней поверхности печени, большая — к селезенке. В указанном положении орган фиксируют связки: диафрагмально-желудочная, печеночно-желудочная, желудочно-ободочная и желудочно-селезеночная. От большой кривизны книзу брюшина образует широкую, опускающуюся до малого таза складку — большой сальник (*omentum majus*). Диафрагмально-желудочная, печеночно-желудочная и печеночно-двенадцатиперстная связки образуют малый сальник (*omentum minus*).

Стенка желудка состоит из внутреннего (слизистого), среднего (мышечного) и наружного (серозного) слоев. Слизистая оболочка образует многочисленные складки, ямочки и поля, покрыта однослойным призматическим эпителием и содержит огромное количество желудочных желез, состоящих из главных, париетальных и слизистых клеток (рис. 103). Под слизистым слоем с подслизистой основой находится мышечная оболочка, состоящая из трех слоев гладких мышечных волокон: продольного, кругового и слоя косых волокон. У выхода из желудка круговой слой мышечных волокон образует значительное утолщение — сфинктер привратника (*m. sphincter pyloricus*).

**Тонкая кишка** (*intestinum tenue*) длиной 4—6 м. В ней происходят процессы дальнейшего переваривания составных частей пищи



А



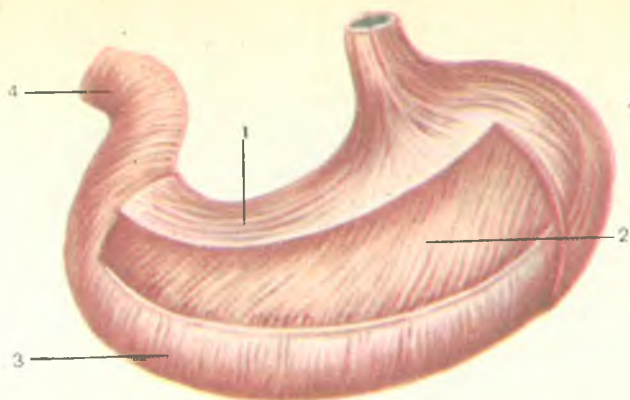
Б

**Рис. 102. Желудок.**

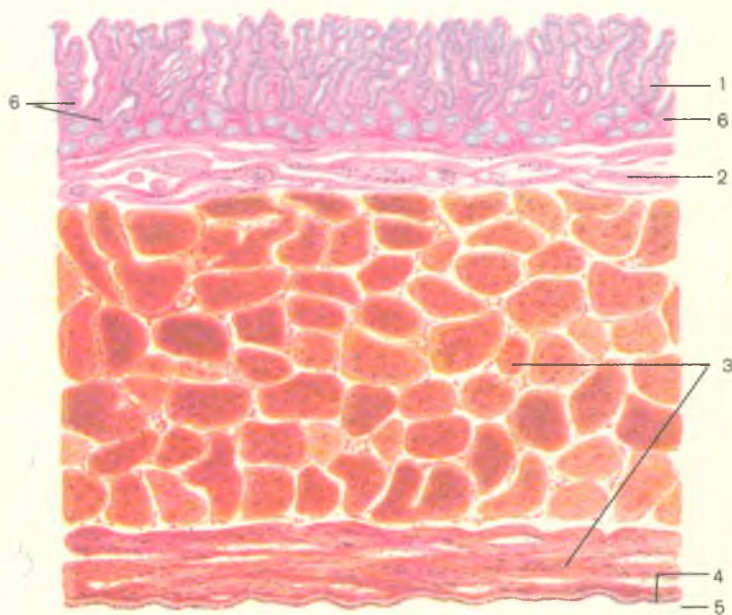
А — вид снаружи; Б — вид изнутри; 1 — пищевод (esophagus); 2 — дно желудка (fundus gastricus); 3 — тело желудка (corpus gastricus); 4 — большая кривизна желудка (curvatura gastrica major); 5 — привратниковая (пилорическая) часть (pars pylorica); 6 — привратник (pylorus); 7 — малая кривизна желудка (curvatura gastrica minor); 8 — кардиальная часть (pars cardiaca); 9 — складки желудка (plicae gastricae).

и всасывание продуктов переваривания в кровь. Располагается тонкая кишка в центральной части брюшной полости, начинается от привратника желудка и кончается илеоцекальным отверстием у впадения тонкой кишки в толстую. Орган подразделяют на безбрыжеечную часть — двенадцатиперстную кишку и брыжеечную часть — тощую кишку и подвздошную кишку.

Двенадцатиперстная кишка (*duodenum*; рис. 104) длиной 25—27 см, располагается сразу за пилорической частью желудка, охватывая в виде подковы головку поджелудочной железы. В связи с этим выделяют верхнюю часть, нисходящую, горизонтальную (нижнюю) и восходящую части. Начало кишки находится



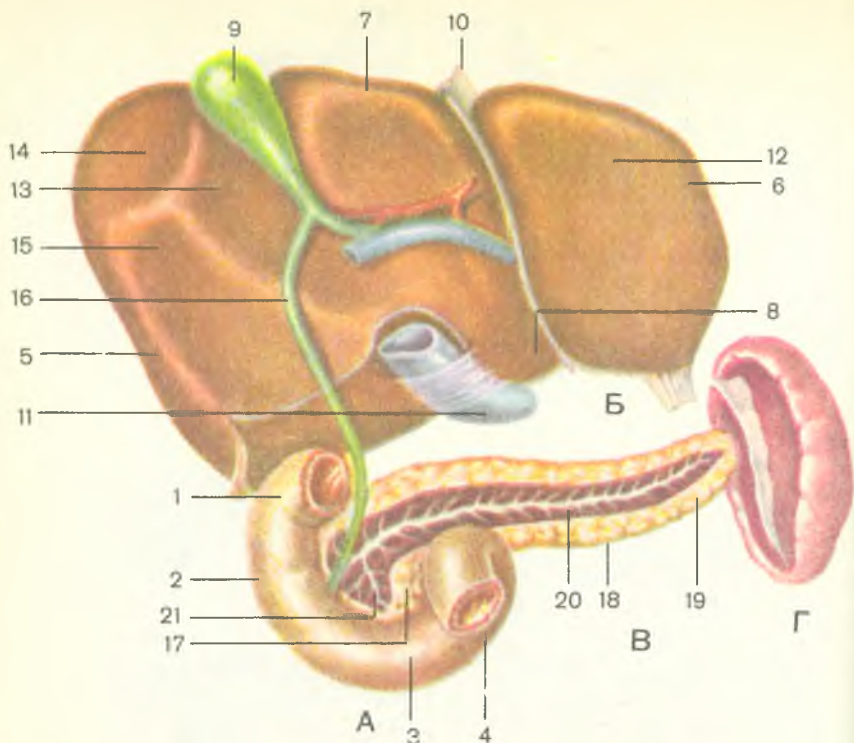
А



Б

**Рис. 103. Оболочки желудка.**

А — мышечная оболочка: 1 — продольный слой (*stratum longitudinale*); 2 — косые волокна (*fibrae obliquae*); 3 — круговой слой (*stratum circulare*); 4 — сфинктер привратника (*m. sphincter pylori*). Б — слои стенки: 1 — слизистая оболочка (*tunica mucosa*); 2 — подслизистая основа (*tela submucosa*); 3 — мышечная оболочка (*tunica muscularis*); 4 — подсерозная основа (*tela subserosa*); 5 — серозная оболочка (*tunica serosa*); 6 — желудочные железы (*glandulae gastricae*).



**Рис. 104.** Двенадцатиперстная кишка [А], печень [Б, вид снизу], поджелудочная железа [В] и селезенка [Г].

1 — верхняя часть (pars superior); 2 — нисходящая часть (pars descendens); 3 — горизонтальная часть (pars horizontalis); 4 — восходящая часть (pars ascendens); 5 — правая доля печени (lobus hepatis dexter); 6 — левая доля печени (lobus hepatis sinister); 7 — квадратная доля (lobus quadratus); 8 — хвостатая доля (lobus caudatus); 9 — желчный пузырь (vesica biliaris); 10 — круглая связка печени (lig. teres hepatis); 11 — нижняя полая вена (vena cava inferior); 12 — желудочное вдавление (Impressio gastrica); 13 — двенадцатиперстно-кишечное (дуоденальное) вдавление (impressio duodenalis); 14 — ободочно-кишечное вдавление (impressio colica); 15 — почечное вдавление (impressio renalis); 16 — общий желчный проток (ductus choledochus); 17 — головка поджелудочной железы (caput pancreatis); 18 — тело поджелудочной железы (corpus pancreatis); 19 — хвост поджелудочной железы (cauda pancreatis); 20 — проток поджелудочной железы (ductus pancreaticus); 21 — добавочный проток поджелудочной железы (ductus pancreaticus accessorius).

на уровне XII грудного или I поясничного позвонка, конец — на уровне II—III поясничных позвонков. Верхняя часть примыкает вверх к квадратной доле печени, внизу — к головке поджелудочной железы. Нисходящая часть располагается вдоль правого края тел I—III поясничных позвонков. К нисходящей части сзади прилежат нижняя полая вена и правая почка, а спереди — корень брыжейки поперечной ободочной кишки и ее правый изгиб. В нисходящую часть открываются общим устьем на большом (фатеровом) сосочке двенадцатиперстной кишки общий желчный проток и

проток поджелудочной железы. Нижняя часть располагается сначала почти горизонтально, пересекая спереди нижнюю полую вену. Восходящая часть идет косо вверх впереди брюшной аорты и, образуя крутой изгиб влево и книзу, переходит в тощую кишку.

Стенка двенадцатиперстной кишки состоит из трех слоев. Слизистая оболочка выстлана однослойным призматическим эпителием с исчерченной каемкой и образует круговые складки, густо покрытые пальцеобразными выростами — кишечными ворсинками (*villi intestinales*). В подслизистой основе верхней половины органа располагаются характерные только для двенадцатиперстной кишки сложные трубчато-альвеолярные дуоденальные (бруннеровы) железы, а в нижней части, в глубине слизистой оболочки, — трубчатые кишечные крипты (либеркюновы железы). Средний, мышечный, слой состоит из внутреннего (циркулярного) и наружного (продольного) слоев гладких мышечных волокон. Наружный слой серозный, покрывает кишку только спереди.

В процессах пищеварения, происходящих в двенадцатиперстной кишке, большая и важная роль принадлежит продуктам деятельности печени и поджелудочной железы.

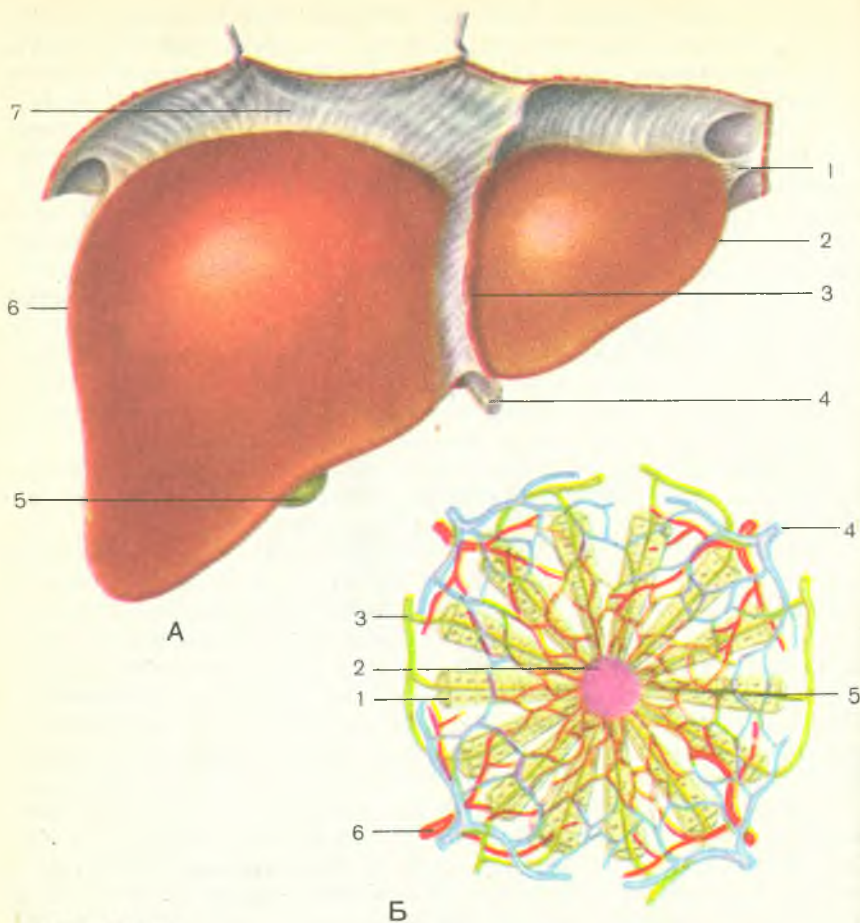
**Печень** (*hepar*; рис. 105; см. рис. 101, 104) — самая большая железа нашего тела (масса 1,5—2,0 кг). Печень расположена в основном в правом подреберье, под куполом диафрагмы, прикрепляется к ней с помощью серповидной и венечной связок. В своем положении печень удерживается также малым сальником, нижней полой веной, прилегающими снизу желудком и кишечником. Диафрагмальной выпуклой поверхностью печень плотно прилегает к диафрагме, висцеральной поверхностью соприкасается с верхним полюсом правой почки и надпочечником.

Серповидная связка делит печень на две доли: правую, большую, и левую. На диафрагмальной поверхности органа имеются легкие вдавления от сердца и ребер. Висцеральная поверхность несколько вогнута, на ней также заметны вдавления от органов, к которым прилежит печень: двенадцатиперстной кишки, правой почки, надпочечника, ободочной кишки.

На висцеральной поверхности печени проходят три борозды: две продольные и поперечная, которые делят эту поверхность печени на правую, левую, квадратную и хвостатую доли. В поперечной борозде расположены ворота печени (*porta hepatis*), через которые проходят сосуды (печеночная артерия, воротная вена), нервы и общий печеночный проток (*ductus hepaticus communis*). В последний впадает пузырный проток (*ductus cysticus*), образуя общий желчный проток (*ductus choledochus*). Открываясь в нисходящий отдел двенадцатиперстной кишки, общий желчный проток у самого впадения сливается с протоком поджелудочной железы. В правой продольной борозде расположен желчный пузырь (*vesica biliaris*), служащий резервуаром для желчи.

Печень состоит из долек (*lobuli hepatis*) диаметром 1—2 мм, которые образованы печеночными клетками (гепатоцитами), расположенными в виде радиальных балок вокруг центральной вены





**Рис. 105. Печень.**

А — вид спереди: 1 — левая треугольная связка (*lig. triangulare sinister*); 2 — левая доля печени (*lobus hepatis sinister*); 3 — серповидная связка (*lig. falciforme*); 4 — круглая связка (*lig. teres*); 5 — желчный пузырь (*vesica biliaris*); 6 — правая доля печени (*lobus hepatis dexter*); 7 — венечная связка (*lig. coronarium*); Б — доляка печени: 1 — клетки печени; 2 — центральная вена (*vena centralis*); 3 — желчный проточек (*ductulus biliferus*); 4 — междольковая вена (*v. interlobularis*); 5 — желчный каналец; 6 — междольковая артерия (*a. interlobularis*).

(см. рис. 105). Каждая доляка оплетена густой сетью капилляров из систем печеночной артерии и воротной вены, проникающих внутрь доляки между рядами радиально расположенных печеночных клеток. Капилляры вливаются в центральные вены долек, которые, сливаясь, образуют поддольковые вены, впадающие в печеночные вены. Печеночные вены являются притоками нижней полой вены.

Между печеночными клетками долек расположены желчные капилляры, или ходы, которые за пределами долек соединяются

в междольковые проточки. Последние образуют правый и левый печеночный протоки, которые в области ворот печени сливаются в общий печеночный проток.

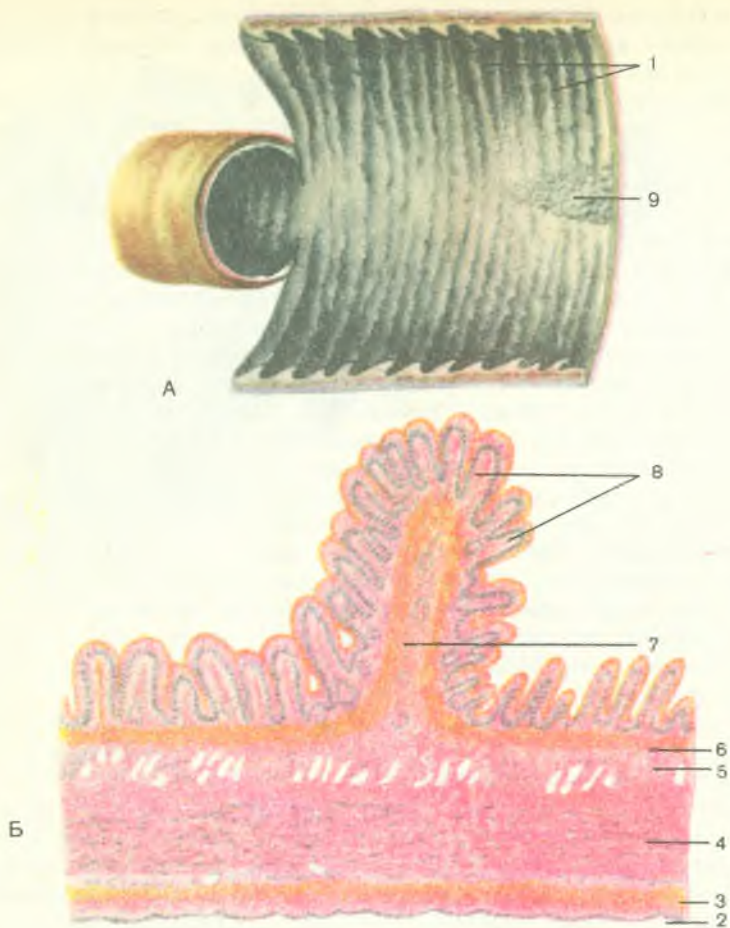
**Поджелудочная железа** (*pancreas*; см. рис. 101, 104) массой 60—80 г представляет собой удлинённой формы орган, расположенный позади желудка на уровне XI—XII нижних грудных и I—II поясничных позвонков. Различают головку, тело и хвост железы. Своей длинной осью орган расположен почти поперечно, причем большая часть находится слева от позвоночного столба, проецируясь в области подчревя и левого подреберья. Головка железы входит в изгиб двенадцатиперстной кишки, а хвост лежит поверх левой почки, доходя до ворот селезенки. Позади железы проходят брюшная аорта и нижняя полая вена, а впереди от головки — воротная вена и верхняя брыжеечная артерия. Брюшина покрывает орган только с передней и нижней поверхностей.

По строению это трубчато-альвеолярная железа. Она состоит из большого числа долек, протоки которых впадают в расположенный вдоль органа выводной проток поджелудочной железы (*ductus pancreaticus*), впадающий в двенадцатиперстную кишку. Наряду с основными клетками железистых долек (экзокринная часть), вырабатывающими поджелудочный сок, в паренхиме органа имеются скопления клеток — панкреатические островки (островки Лангерганса), не связанные с выводными протоками, а выделяющие секреты (инсулин, глюкагон и др.) в кровь (эндокринная часть органа).

В нижнем этаже брюшной полости располагается брыжеечная часть тонкой кишки (рис. 106) длиной 4—6 м и диаметром 2—4 см, удерживаемая брыжейкой (*mesenterium*). Брыжейка — это широкая складка брюшины, состоящая из двух серозных листков. Одним краем брыжейка укреплена на задней стенке брюшной полости, другим охватывает тонкую кишку так, что кишка оказывается подвешенной. Проксимальный отдел тонкой кишки (примерно  $\frac{2}{5}$ ) называется тощей кишкой (*jejunum*), остальная часть — подвздошной кишкой (*ileum*), резкой границы между ними нет.

Стенки тощей и подвздошной кишки устроены так же, как и двенадцатиперстной кишки. Слизистая оболочка выстлана однослойным призматическим эпителием с исчерченной каемкой и образует поперечные складки, до 700—900, поверхность которых покрыта огромным количеством ворсинок (около 4—5 млн). В толще слизистой оболочки большое количество скоплений лимфоидной ткани в виде одиночных или групповых фолликулов (бляшек). В подслизистой основе проходят сосуды и нервы (мейсснеровское сплетение). Между внутренним круговым и наружным продольным мышечными слоями находится второе нервное сплетение (ауэрбаховское). Наружный слой стенки тонкой кишки образован серозной оболочкой.

В правой подвздошной ямке, на уровне тела IV поясничного позвонка, подвздошная кишка открывается в начальный отдел толстой кишки — слепую кишку. **Толстая кишка** (*intestinum cras-*

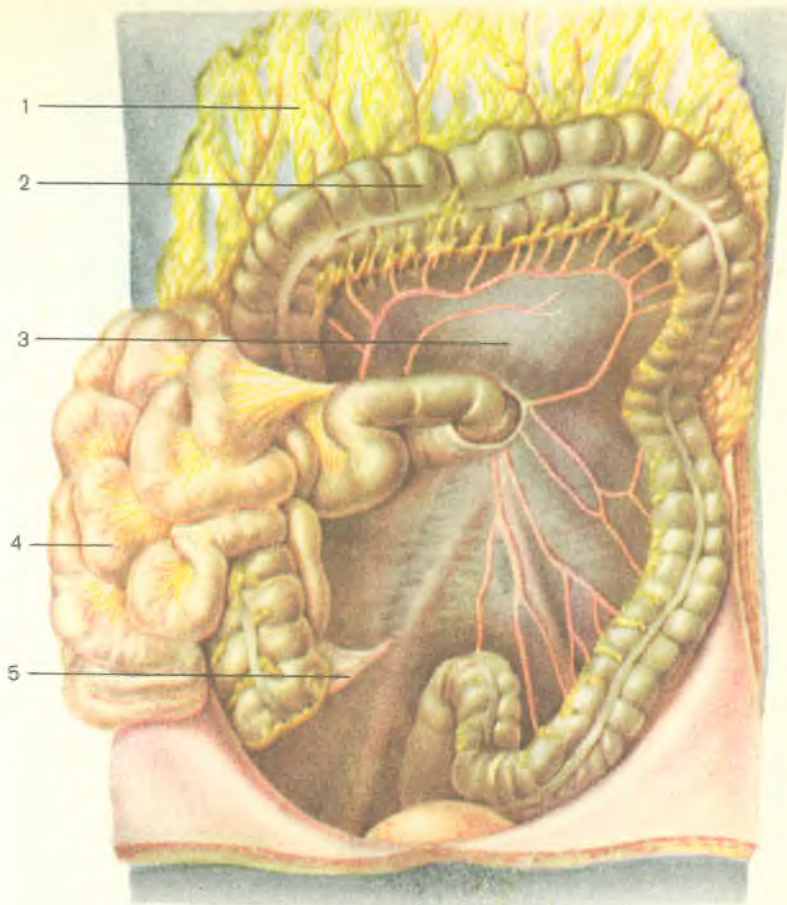


**Рис. 106. Тонкая кишка.**

А — кишка вскрыта; Б — слой стенки; 1 — круговые складки (*plicae circulares*) слизистой оболочки; 2 — серозная оболочка (*tunica serosa*); 3 — продольный слой (*stratum longitudinale*) мышечной оболочки; 4 — круговой слой (*stratum circulare*) мышечной оболочки; 5 — подслизистая основа (*tela submucosa*); 6 — мышечная пластинка слизистой оболочки (*lamina muscularis mucosae*); 7 — круговая складка слизистой оболочки (поперечный разрез); 8 — кишечные ворсинки (*villi intestinales*); 9 — групповые лимфоидные узелки (*noduli lymphatici aggregati*).

*sum*; рис. 107—110) длиной 100—150 см и диаметром 4—5 см, состоит из трех отделов: слепой кишки (*caecum*), ободочной (*colon*) и прямой кишки (*rectum*). В свою очередь в ободочной кишке выделяют восходящую ободочную кишку (*colon ascendens*), поперечную ободочную кишку (*colon transversum*), нисходящую ободочную кишку (*colon descendens*) и сигмовидную ободочную кишку (*colon sigmoideum*).

При изучении этого отдела пищеварительного тракта следует обратить внимание на топографические особенности его строения

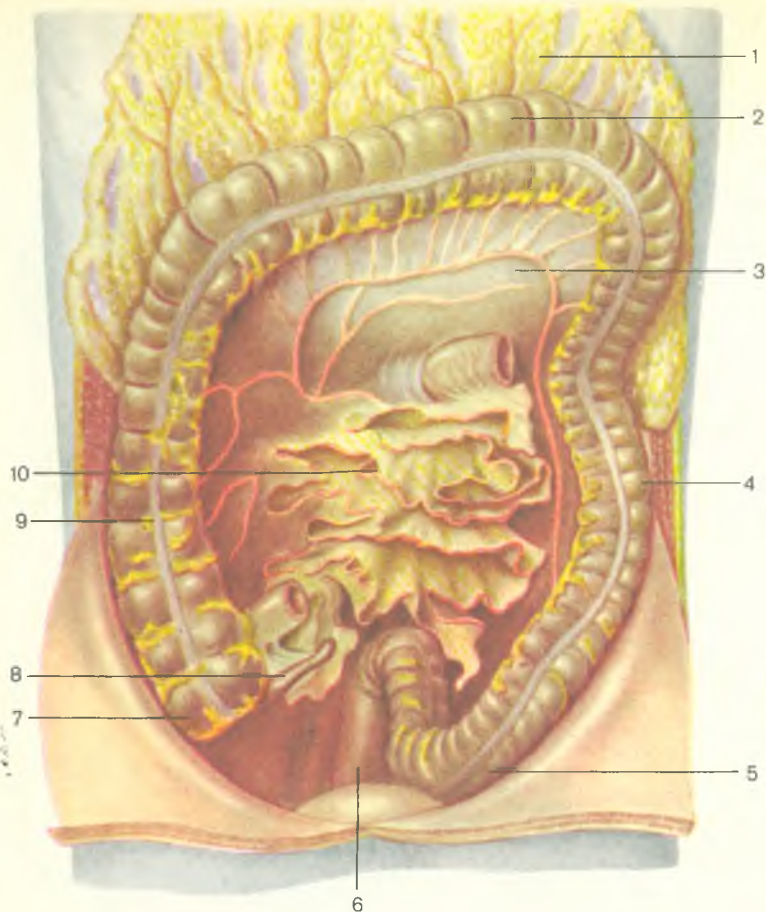


**Рис. 107. Средний отдел брюшной полости.**

1 — большой сальник (*omentum majus*), поднят; 2 — толстая кишка (*intestinum crassum*); 3 — брыжейка поперечной ободочной кишки (*mesocolon transversum*); 4 — тонкая кишка (*intestinum tenue*); 5 — червеобразный отросток (*appendix vermiformis*).

(см. рис. 107, 108). Подвздошная кишка открывается в слепую кишку щелью, ограниченной двумя горизонтальными складками, образующими илеоцекальный клапан (*valva ileocaecalis*). Ниже места впадения от стенки слепой кишки отходит червеобразный отросток, или аппендикс (*appendix vermiformis*), длиной 2—13 см.

Слепая кишка продолжается в восходящий отдел ободочной кишки, который у нижней поверхности печени образует изгиб и направляется влево. В левом подреберье поперечная ободочная кишка поворачивает вниз и идет вдоль левой стороны брюшной полости (нисходящая ободочная кишка) до левой подвздошной

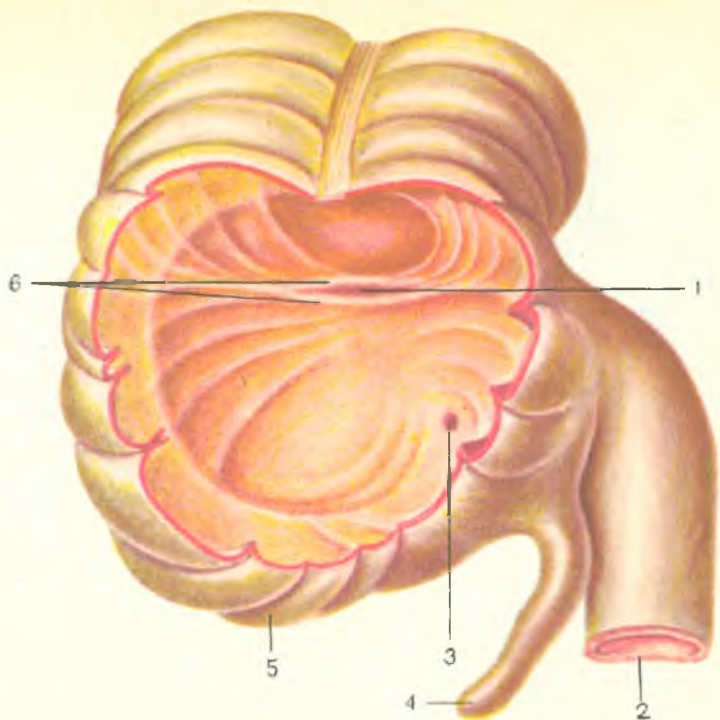


**Рис. 108. Толстая кишка; общий вид.**

1 — большой сальник (*omentum majus*); 2 — поперечная ободочная кишка (*colon transversum*); 3 — брыжейка поперечной ободочной кишки (*mesocolon transversum*); 4 — нисходящая ободочная кишка (*colon descendens*); 5 — сигмовидная ободочная кишка (*colon sigmoideum*); 6 — прямая кишка (*rectum*); 7 — слепая кишка (*caecum*); 8 — червеобразный отросток (*appendix vermiformis*); 9 — восходящая ободочная кишка (*colon ascendens*); 10 — брыжейка тонкой кишки (*mesenterium*).

ямки, где переходит в сигмовидную ободочную кишку. Сигмовидная кишка покрыта брюшиной со всех сторон, имеет брыжейку и, перегибаясь через линию входа в малый таз, прилежит к передней поверхности крестца и на уровне III крестцового позвонка переходит в прямую кишку.

**Прямая кишка** (*rectum*; рис. 111) длиной 15—20 см, расположена в полости малого таза. Она является конечной частью толстой кишки, открываясь задним проходом (*anus*). Выделяют тазовую часть — ампулу прямой кишки, расположенную над тазовым

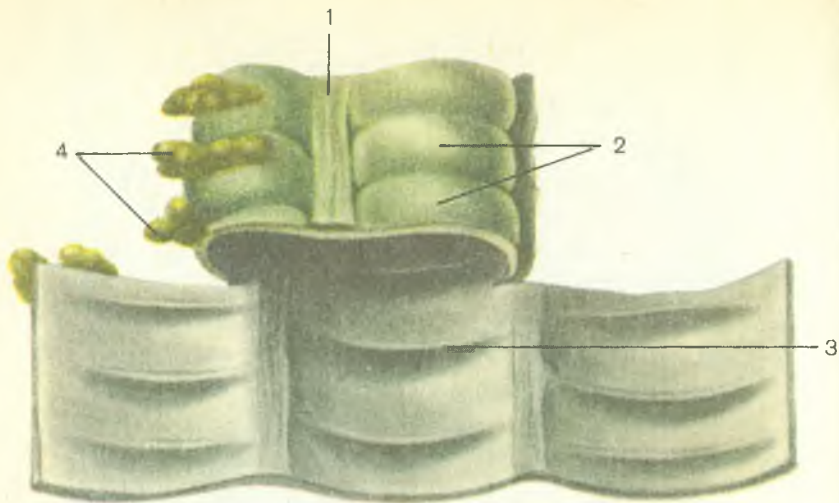


**Рис. 109. Слепая кишка [вскрыта] и червеобразный отросток.**

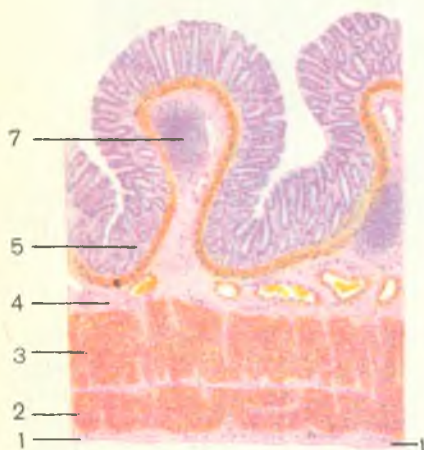1 — илеоцекальное отверстие (*ostium ileocaecale*); 2 — подвздошная кишка (*ileum*); 3 — отверстие червеобразного отростка (*ostium appendixis vermiformis*); 4 — червеобразный отросток (*appendix vermiformis*); 5 — слепая кишка (*caecum*); 6 — илеоцекальный клапан (*valva ileocaecalis*).

дном, и заднепроходный анальный канал, залегающий в области промежности. Вокруг заднего прохода круговые мышечные волокна образуют утолщения: непроизвольный внутренний сфинктер заднего прохода (*m. sphincter ani internus*), состоящий из гладкой мускулатуры, и произвольный наружный сфинктер заднего прохода (*m. sphincter ani externus*) из поперечнополосатой мускулатуры.

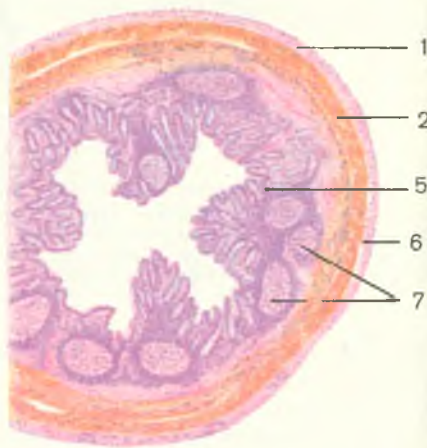
Стенка толстой кишки состоит из тех же слоев, что и стенка тонкой кишки. Слизистая оболочка покрыта однослойным призматическим эпителием с большим количеством бокаловидных слизистых клеток (экзокриноцитов), не имеет ворсинок и собрана в полулунные складки, которым снаружи соответствуют круговые перехваты. Мышечная оболочка ободочной кишки состоит из кругового и продольного слоев, причем продольные волокна собраны в три узкие полоски — ленты ободочной кишки (*taeniae coli*). Между лентами стенка образует характерные выпячивания, или гаустры, ободочной кишки (*haustra coli*). На наружной повер-



А



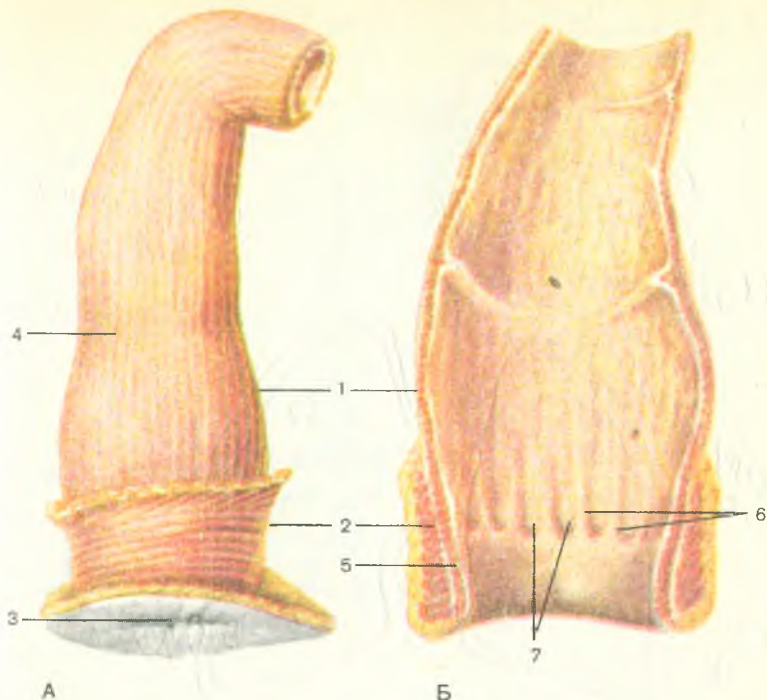
Б



В

**Рис. 110. Толстая кишка.**

А — кишка вскрыта: 1 — лента ободочной кишки (*taenia coli*); 2 — гаустры (вздутия) ободочной кишки (*haustra coli*); 3 — полулунная складка ободочной кишки (*plica semilunaris coli*); 4 — салниковые отростки (*appendices epiploicae*). Поперечные разрезы стенки толстой кишки (Б) и червеобразного отростка (В): 1 — серозная оболочка (*tunica serosa*); 2 — продольный слой (*stratum longitudinale*) мышечной оболочки; 3 — круговой слой (*stratum circulare*) мышечной оболочки; 4 — подслизистая основа (*tela submucosa*); 5 — слизистая оболочка (*tunica mucosa*); 6 — подсерозная основа (*tela subserosa*); 7 — одиночные лимфоидные узелки (*noduli lymphatici solitarii*).



**Рис. 111. Прямая кишка.**

А — вид снаружи; Б — вид изнутри; 1 — ампула прямой кишки (*ampulla recti*); 2 — наружный сфинктер заднего прохода (*m. sphincter ani externus*); 3 — задний проход (*anus*); 4 — продольный слой (*stratum longitudinale*) мышечной оболочки; 5 — внутренний сфинктер заднего прохода (*m. sphincter ani internus*); 6 — заднепроходные (анальные) столбы (*columnae anales*); 7 — заднепроходные (анальные) пазухи (*sinus anales*).

хности стенки толстой кишки находятся салниковые отростки. Слизистая оболочка прямой кишки в тазовом отделе образует несколько поперечных складок, охватывающих половину окружности кишки, а в заднепроходном канале — до десяти продольных складок — заднепроходных столбов. В подслизистой основе складок, а также в расположенной дистальнее геморроидальной зоне располагается большое число венозных сосудов.

## ДЫХАТЕЛЬНАЯ СИСТЕМА SYSTEMA RESPIRATORIUM

Основная функция органов дыхания — обеспечение тканей человеческого организма кислородом и освобождение их от углекислого газа.

Наряду с этим органы дыхания участвуют в голосообразова-



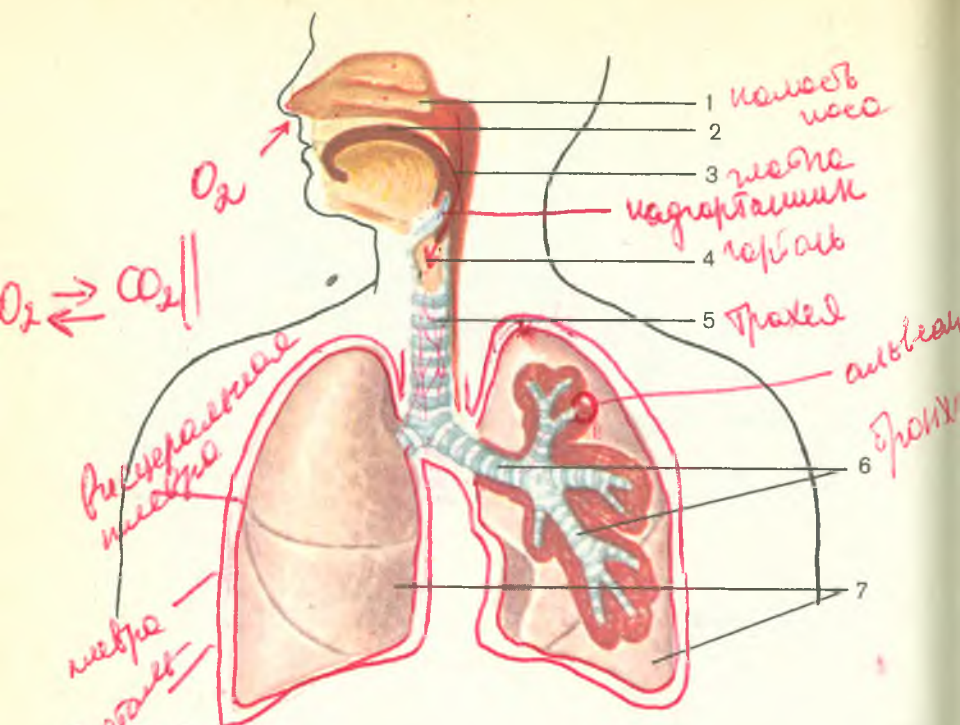


Рис. 112. Органы дыхания (схема).

1 — полость носа (cavitas nasi); 2 — полость рта (cavitas oris); 3 — глотка (pharynx); 4 — гортань (larynx); 5 — трахея (trachea); 6 — бронхи (bronchi); 7 — легкие (pulmones).

нии, обонянии, выработке некоторых гормонов, водно-солевом и липидном обмене и иммунологической защите.

В дыхательной системе (рис. 112) выделяют органы, выполняющие воздухопроводящую (полость носа, носоглотка, гортань, трахея, бронхи) и дыхательную, или газообменную, функции (легкие).

В воздухоносных путях происходят очищение, увлажнение, согревание вдыхаемого воздуха, а также рецепция (восприятие) обонятельных, температурных и механических раздражителей. Начальный отдел дыхательного аппарата — **полость носа** (cavitas nasi) — состоит из наружного носа и системы носовых ходов. Входными отверстиями в носовую полость являются ноздри (nares). Передневерхнюю стенку полости носа образуют кости черепа и хрящи носа, от полости рта ее отделяет нижняя стенка, состоящая из твердого и мягкого неба. Полость носа делится на две почти симметричные половины перегородкой, образованной вертикальной пластинкой решетчатой кости и сошником. Кзади полость носа открывается носоглоточными отверстиями — хоанами — в носоглотку.

От боковой стенки в просвет каждой половины вдаются по три изогнутые костные пластинки — носовые раковины, разделяющие полость носа на узкие, сообщающиеся между собой носовые ходы. В последние открываются пазухи воздухоносных костей: в верхний носовой ход — задние пазухи решетчатой кости, у заднего конца верхней носовой раковины — пазуха клиновидной кости; в средний носовой ход — передние и средние пазухи решетчатой кости, верхнечелюстная пазуха (гайморова пазуха) и лобная пазуха.

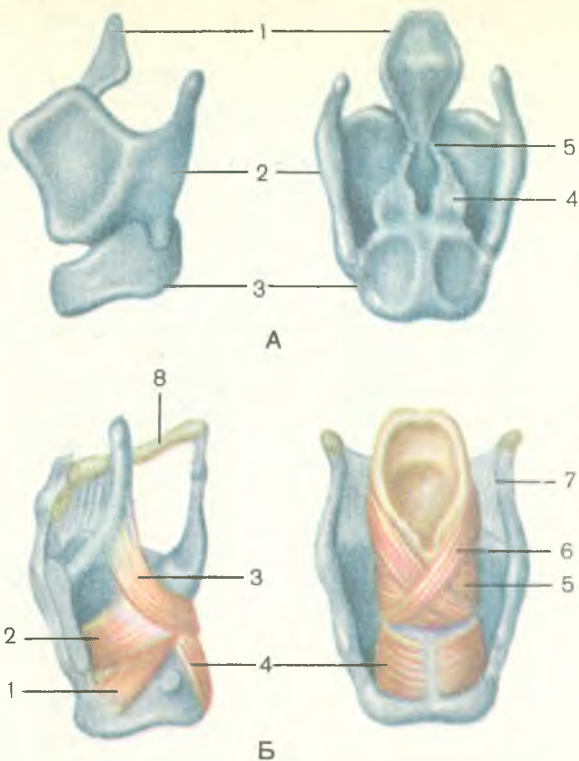
Слизистая оболочка носовой полости покрыта многорядным призматическим реснитчатым эпителием, содержащим большое количество бокаловидных экзокриноцитов, обильно кровоснабжается и иннервируется. В области верхней носовой раковины, прилежащих отделах носовой перегородки и боковой стенке в слизистой оболочке располагаются особые нервные обонятельные клетки, поэтому верхняя часть носовой полости называется обонятельной областью.

Пройдя через хоаны в глотку, воздух попадает в верхнюю часть дыхательной трубки — гортань.

**Гортань** (*larynx*; рис. 113, 114) расположена в передней части шеи ниже подъязычной кости, на уровне IV—VII шейных позвонков. Спереди покрыта подподъязычными мышцами, с боков и спереди к гортани прилежит щитовидная железа, сзади — гортанная часть глотки.

Скелет гортани состоит из непарных (перстневидный, щитовидный, надгортанный) и парных (черпаловидные, рожковидные, клиновидные) хрящей, соединенных между собой связками, соединительнотканными мембранами и суставами. Основу органа составляет перстневидный хрящ (*cartilago cricoidea*), соединяющийся своим нижним краем посредством связки с первым хрящевым кольцом трахеи. Над дугой перстневидного хряща располагается щитовидный хрящ (*cartilago thyroidea*), состоящий из двух широких пластин, соединяющихся под углом, открытым кзади. Угол легко прощупывается через кожу шеи и называется выступом гортани (кадык), или адамовым яблоком. Пластинка перстневидного хряща соединяется с помощью суставов с двумя черпаловидными хрящами (*cartilagine arytenoideae*). Сверху и спереди вход в гортань прикрыт надгортанником (*epiglottis*), прикрепляющимся своим нижним концом связкой к щитовидному хрящу. Надгортанник прикрывает вход в гортань в момент глотания пищи. Рожковидные хрящи (*cartilagine corniculatae*) расположены, как и клиновидные (*cartilagine cuneiformes*), в толще черпалонадгортанной складки над черпаловидными хрящами.

Хрящи гортани соединены между собой суставами — перстнещитовидными и перстнечерпаловидными. Движения в этих суставах изменяют натяжение голосовых связок, а промежутки между хрящами затянуты соединительнотканными мембранами.

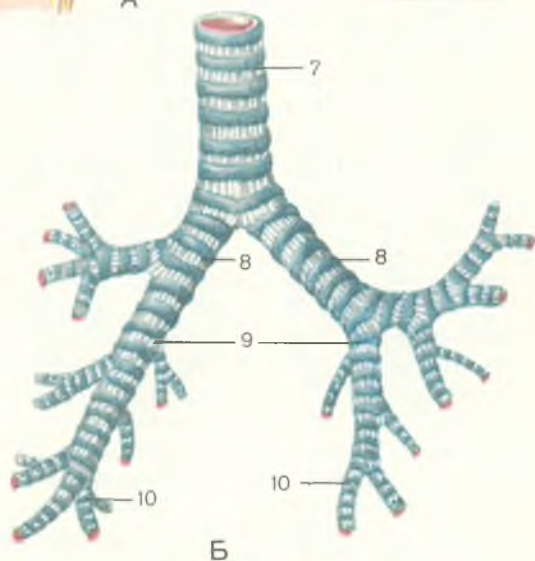
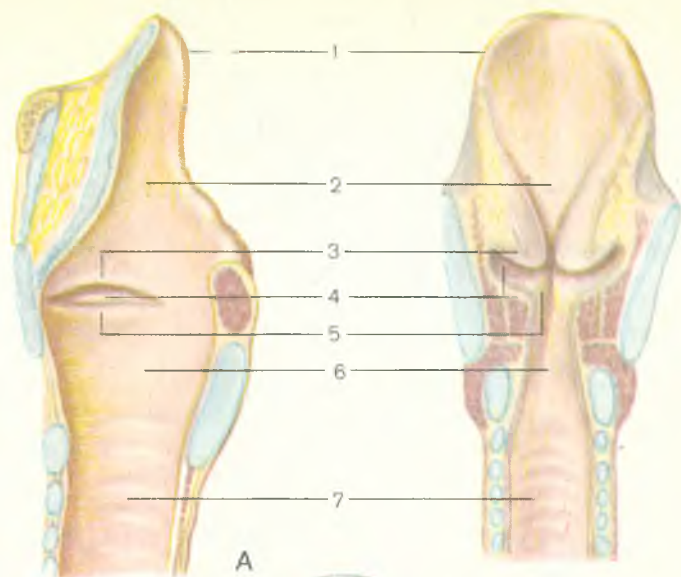


**Рис. 113. Хрящи [А] и мышцы [Б] гортани.**

А: 1 — надгортанник (*epiglottis*); 2 — щитовидный хрящ (*cartilago thyroidea*); 3 — перстневидный хрящ (*cartilago cricoidea*); 4 — черпаловидный хрящ (*cartilago arytenoidea*); 5 — рожковидный хрящ (*cartilago corniculata*). Б: 1 — латеральная перстнечерпаловидная мышца (*m. cricoarytenoideus lateralis*); 2 — щиточерпаловидная мышца (*m. thyroarytenoideus*); 3 — черпалонадгортанная мышца (*m. aryepiglotticus*); 4 — задняя перстнечерпаловидная мышца (*m. cricoarytenoideus posterior*); 5 — поперечная черпаловидная мышца (*m. arytenoideus transversus*); 6 — косая черпаловидная мышца (*m. arytenoideus obliquus*); 7 — щитоподъязычная мембрана (*membrana thyrohyoidea*); 8 — подъязычная кость (*os hyoideum*).

Функцию голосового аппарата выполняют мышцы, суживающие голосовую щель: латеральные перстнечерпаловидные, поперечная черпаловидная, голосовые мышцы; расширяющие гортань — задние перстнечерпаловидные мышцы; напрягающие голосовые связки — перстнещитовидные и расслабляющие их — щиточерпаловидные и голосовые мышцы.

Гортань имеет три оболочки: слизистую, фиброзно-хрящевую и соединительнотканную. Слизистая оболочка, за исключением голосовых связок, выстлана многорядным призматическим реснитчатым эпителием. В средней части гортани имеются складки слизистой (см. рис. 114), образующие голосовые складки и складки преддверия, между которыми находятся углубления —



**Рис. 114. Полость гортани [А], трахея и бронхи [Б].**

А — надгортаник (*epiglottis*); 2 — преддверие гортани (*vestibulum laryngis*); 3 — складка преддверия (*plica vestibularis*); 4 — желудочек гортани (*ventriculus laryngis*); 5 — голосовая складка (*plica vocalis*); 6 — подголосовая полость (*cavitas infraglottica*); 7 — трахея (*trachea*); 8 — главные бронхи (*bronchi principales*); 9 — долевой бронх (*bronchus lobaris*); 10 — сегментарный бронх (*bronchus segmentalis*).

желудочки гортани. Голосовые складки (*plicae vocalis*) покрыты многослойным плоским неороговевающим эпителием и образованы голосовой связкой и одноименной мышцей, натянутыми между внутренней стенкой щитовидного хряща и голосовыми отростками черпаловидных хрящей. Пространство между двумя голосовыми складками называют голосовой щелью. Благодаря сокращению мышц гортани происходит изменение величины щели, что влияет на высоту звука, производимого воздухом, проходящим через гортань.

Фиброзно-хрящевая оболочка состоит из гиалиновых и эластических хрящей, окруженных плотной волокнистой соединительной тканью, и выполняет роль опорного каркаса гортани. Адвентициальная оболочка соединяет орган с окружающими образованиями шеи.

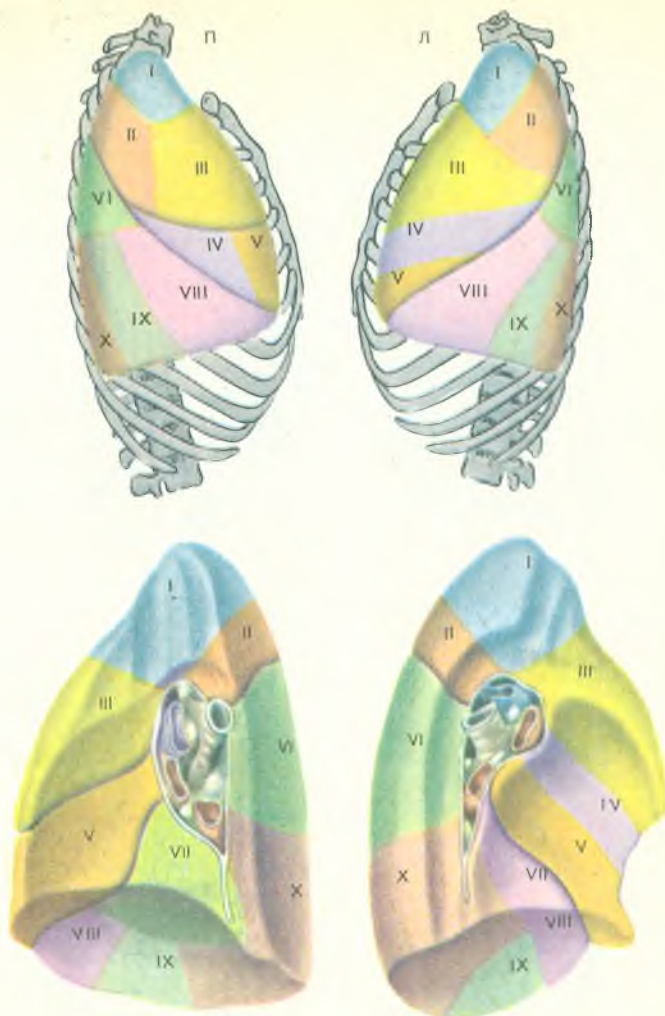
На уровне VI—VII шейных позвонков гортань переходит в дыхательное горло — трахею. **Трахея** (*trachea*; см. рис. 114) — неспадающаяся трубка длиной 10—15 см, в которой различают шейную и грудную части. Позади трахеи на шее и в грудной полости располагается пищевод, впереди — щитовидная, вилочковая железы, а также крупные сосуды (дуга аорты и ее ветви).

На уровне IV—V грудных позвонков трахея делится на два главных бронха (*bronchi principales*), которые направляются к правому и левому легким. Место деления носит название бифуркации трахеи. Правый бронх более короткий, но шире, чем левый, и отходит от трахеи под тупым углом. Левый бронх проходит под дугой аорты, а правый огибается идущей сзади наперед непарной веной.

Трахея и главные бронхи состоят из 16—20 гиалиновых хрящевых полуколец, соединяющихся между собой кольцевидными связками. Свободные концы хрящей соединены пучками гладких мышечных клеток и соединительнотканными пластинками, образующими перепончатую заднюю стенку трахеи.

Внутренняя поверхность трахеи и бронхов выстлана слизистой оболочкой, рыхло соединенной с помощью подслизистой основы с хрящами. Слизистая оболочка лишена складок, покрыта многорядным призматическим реснитчатым эпителием, содержащим большое количество слизистых бокаловидных экзокриноцитов.

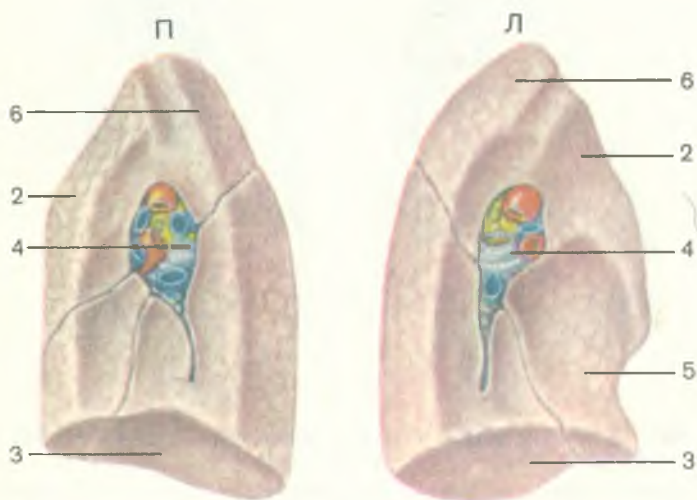
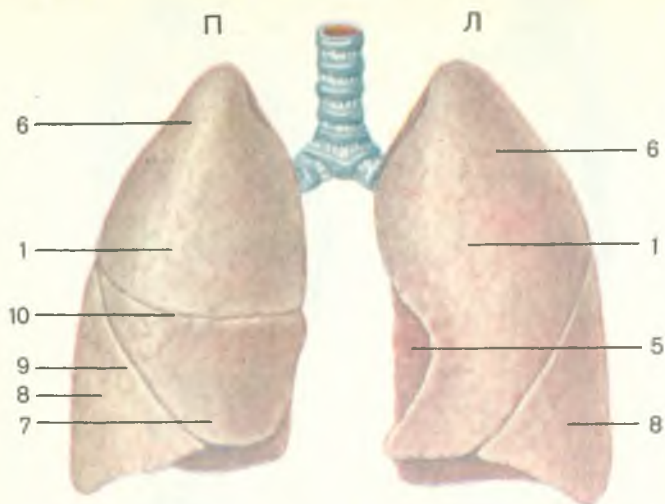
Главным органом дыхательной системы являются **легкие** (*pulmones*; рис. 115, 116). Это парные органы, занимающие почти всю полость грудной клетки и постоянно изменяющие свои форму и размеры в зависимости от фазы дыхания. По форме они представляют собой усеченные конусы, верхушкой обращенные к надключичной ямке, а вогнутым основанием — к куполу диафрагмы. Закругленная верхушка легкого выходит через верхнее отверстие грудной клетки в область шеи до уровня шейки I ребра. Наружная выпуклая поверхность прилежит к ребрам. С внутренней стороны в каждое легкое входят главный бронх,



**Рис. 115. Сегменты правого (П) и левого (Л) легких с латеральной (вверху) и медиальной (внизу) сторон.**

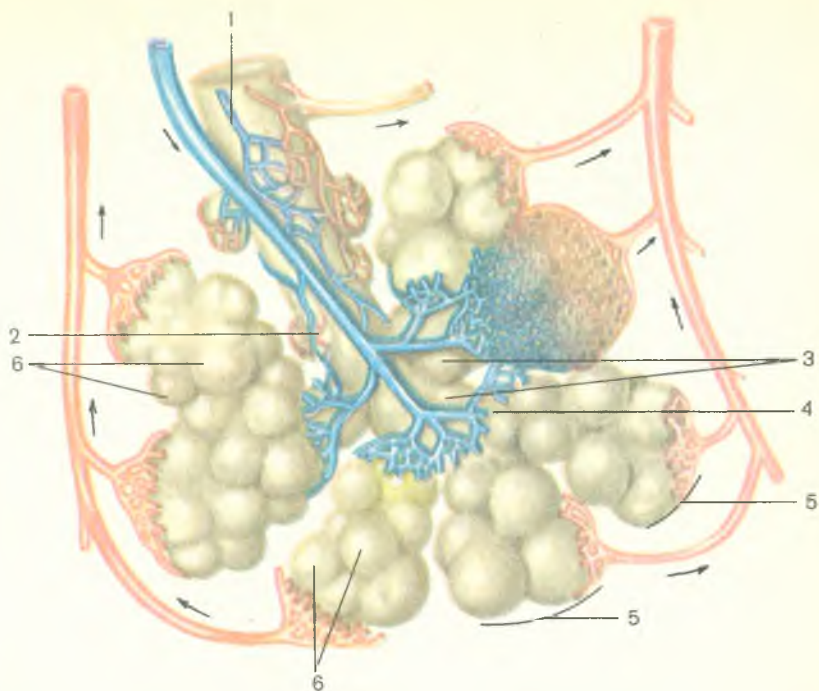
Правое легкое: I — верхушечный (*S<sub>I</sub>-segmentum apicale*); II — задний (*S<sub>II</sub>-segmentum posterius*); III — передний (*S<sub>III</sub>-segmentum anterius*); IV — латеральный (*S<sub>IV</sub>-segmentum laterale*); V — медиальный (*S<sub>V</sub>-segmentum mediale*); VI — верхушечный (верхний) [*S<sub>VI</sub>-segmentum apicale (superius)*]; VII — медиальный (сердечный) базальный [*S<sub>VII</sub>-segmentum basale mediale (cardiacum)*]; VIII — передний базальный (*S<sub>VIII</sub>-segmentum basale anterius*); IX — латеральный базальный (*S<sub>IX</sub>-segmentum basale laterale*); X — задний базальный (*S<sub>X</sub>-segmentum basale posterius*).

Левое легкое: I + II — верхушечно-задний (*S<sub>I+II</sub>-segmentum apico-posterius*); III — передний (*S<sub>III</sub>-segmentum anterius*); IV — верхний язычковый (*S<sub>IV</sub>-segmentum lingulare superius*); V — нижний язычковый (*S<sub>V</sub>-segmentum lingulare inferius*); VI — верхушечный (верхний) [*S<sub>VI</sub>-segmentum apicale (superius)*]; VII — медиальный (сердечный) базальный [*S<sub>VII</sub>-segmentum basale mediale (cardiacum)*]; VIII — передний базальный (*S<sub>VIII</sub>-segmentum basale anterius*); IX — латеральный базальный (*S<sub>IX</sub>-segmentum basale laterale*); X — задний базальный (*S<sub>X</sub>-segmentum basale posterius*).



**Рис. 116. Правое (П) и левое (Л) легкие; вид спереди (вверху) и с медиальной стороны (внизу).**

1 — реберная поверхность (*facies costalis*); 2 — медиастинальная поверхность (*facies mediastinalis*); 3 — диафрагмальная поверхность (*facies diaphragmatica*); 4 — корень легкого (*radix pulmonis*); 5 — сердечное вдавление (*impressio cardiaca*); 6 — верхняя доля (*lobus superior*); 7 — средняя доля (правого легкого) (*lobus medius*); 8 — нижняя доля (*lobus inferior*); 9 — косая щель (*fissura obliqua*); 10 — горизонтальная щель (правого легкого) (*fissura horizontalis*).



**Рис. 117. Долька легкого [схема].**

1 — бронхиола (*bronchiolus*); 2 — терминальная бронхиола (*bronchiolus terminalis*); 3 — дыхательная бронхиола (*bronchiolus respiratorius*); 4 — альвеолярные ходы (*ductuli alveolares*); 5 — альвеолярные мешочки (*sacculi alveolares*); 6 — альвеолы легкого (*alveoli pulmonis*).

легочная артерия, легочные вены и нервы, образующие корень легкого (*radix pulmonis*). Здесь же располагается большое количество лимфатических узлов. Место вхождения бронхиально-сосудистого пучка называется воротами легкого (*hilum pulmonis*).

Правое легкое шире и короче, чем левое. Левое легкое в области нижнепереднего края имеет углубление, которым оно прилегает к сердцу, — сердечное вдавление. Глубокими бороздами левое лёгкое делится на две, а правое — на три доли (*lobi pulmones*). Кроме того, в настоящее время легкие подразделяют на так называемые бронхолегочные сегменты (*segmenta bronchopulmonalia*): в правом легком их 11, а в левом — 10. Сегменты отделены друг от друга соединительнотканными перегородками и имеют форму конусов или пирамид, обращенных вершиной к воротам, а основанием — к наружной поверхности легкого.

Каждое легкое состоит из разветвлений бронхов, образующих своеобразный скелет органа — бронхиальное дерево, и си-



стемы легочных пузырьков, или альвеол, являющихся респираторным (газообменным) отделом дыхательной системы.

Бронхиальное дерево (arbor bronchialis; см. рис. 114) состоит из главного бронха, который делится на долевые бронхи. Последние переходят в сегментарные бронхи, которые в свою очередь подразделяются на бронхи 3—5-го порядка — субсегментарные, или средние, бронхи. Средние бронхи делятся на еще более мелкие (1—2 мм в диаметре) бронхи и концевые бронхиолы (bronchioli terminales). По мере того как бронхиальные ветви уменьшаются в диаметре, хрящевые кольца в их стенке постепенно также уменьшаются, превращаясь в небольшие бляшки, которые затем в бронхиолах исчезают. В мягких стенках бронхиол увеличивается количество гладких мышечных волокон.

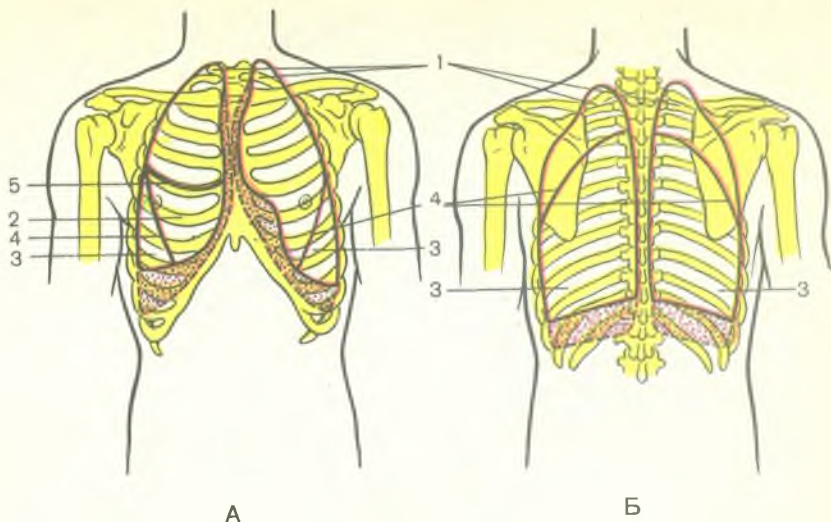
Структурно-функциональной единицей респираторного отдела является ацинус (acinus pulmonaris). Он представляет собой систему альвеол, осуществляющих газообмен между кровью и тканями. Ацинус (рис. 117) начинается респираторной бронхиолой, которая, дихотомически ветвясь, переходит в альвеолярные ходы.

Каждый альвеолярный ход заканчивается двумя альвеолярными мешочками. На стенках альвеолярных ходов и мешочков располагается несколько десятков альвеол легкого (alveoli pulmones). Общее количество их у взрослого человека достигает в среднем 300—400 млн. Стенки альвеол выстланы однослойным плоским эпителием. Под эпителием в тонких соединительнотканых перегородках залегают многочисленные кровеносные капилляры, образующие вместе с эпителиоцитами барьер между кровью и воздухом (аэрогематический барьер) толщиной 0,5 мкм, не препятствующий обмену газов и выделению водяных паров.

В ацинус входит 15—20 альвеол, в легочную дольку — 12—18 ацинусов. Из долек составляются доли легкого.

Легкие снаружи покрыты плеврой. **Плевра** (pleura; рис. 118) представляет собой тонкую, гладкую и влажную, богатую эластическими волокнами серозную оболочку, окружающую каждое легкое. Различают висцеральную плевру, плотно сращенную с тканью легкого, и париетальную плевру, выстилающую изнутри стенки грудной клетки. В области корня легкого висцеральная плевра переходит в париетальную. В целом вокруг каждого легкого образуется замкнутая плевральная полость, содержащая небольшое количество серозной жидкости, облегчающей дыхательные движения легких. На рис. 118 представлены топографические взаимоотношения границ легких и плевры и их отношение к грудному отделу позвоночника и грудной клетке.

Между правым и левым плевральными мешками находится средостение, ограниченное впереди грудиной и реберными хрящами, сзади — позвоночником. В средостении располагаются



**Рис. 118. Границы легких и плевры.**

А — вид спереди; Б — вид сзади; 1 — верхние доли; 2 — средняя доля правого легкого (*lobus medius pulmonis dextri*); 3 — нижние доли; 4 — косая щель (*fissura obliqua*); 5 — горизонтальная щель (*fissura horizontalis*) правого легкого.

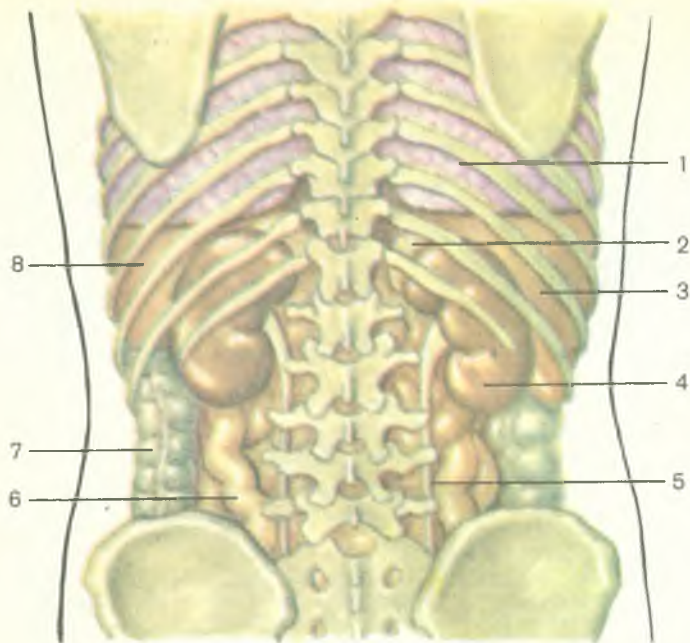
сердце с отходящими от него сосудами, вилочковая железа, нервы диафрагмы, пищевод, грудная часть аорты, блуждающие нервы, симпатические нервные стволы, непарная и полунепарная вены и грудной лимфатический проток.

## МОЧЕПОЛОВАЯ СИСТЕМА SYSTEMA UROGENITALE

Эта система объединяет две группы органов, выполняющих разные функции. В эмбриональном периоде они закладываются вместе, а во взрослом организме имеют общие отделы.

### МОЧЕВЫЕ ОРГАНЫ

Органы выделения выполняют важную функцию очищения тканей от отработанных в процессе обмена веществ шлаков (соли, мочевины и т. п.). К ним относятся почки, мочеточники, мочевой пузырь и мочеиспускательный канал.

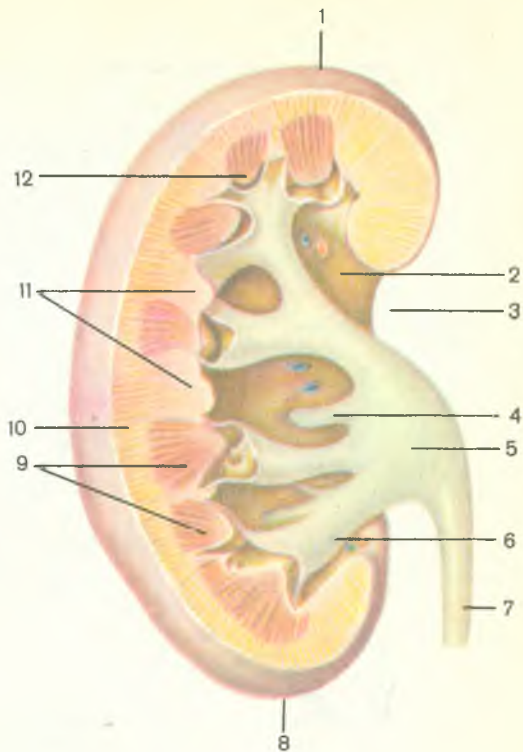


**Рис. 119. Положение почек.**

1 — легкое (pulmo); 2 — надпочечник (glandula suprarenalis); 3 — печень (hepar); 4 — почка (ren); 5 — мочеточник (ureter); 6 — тонкая кишка (intestinum tenue); 7 — толстая кишка (intestinum crassum); 8 — селезенка.

**Почки** (*renes*; рис. 119) являются основным органом мочеобразования. Это парный орган массой 120—200 г, расположенный в полости живота, по обе стороны от позвоночника, на задней брюшной стенке на уровне XII грудного и двух верхних поясничных позвонков. Правая почка лежит ниже левой. Спереди от нее проходят нисходящая часть двенадцатиперстной кишки и правый изгиб ободочной кишки. Вверху почка соприкасается с висцеральной поверхностью печени. Впереди левой почки располагается хвост поджелудочной железы, а сверху примыкает селезенка. Почки покрыты брюшиной только спереди, т. е. лежат экстраперитонеально, и фиксируются на месте кровеносными сосудами, почечной фасцией и жировой капсулой.

Почка бобовидная, латеральным выпуклым краем она обращена кнаружи, а медиальным вогнутым — к позвоночнику. В центре вогнутого края имеется углубление — почечные ворота (*hilum renale*), через которые проходят сосуды, нервы и мочеточник. В каждой почке выделяют переднюю и заднюю поверхности, верхний и нижний концы (полюсы). Верхний конец почки соприкасается с надпочечной железой.

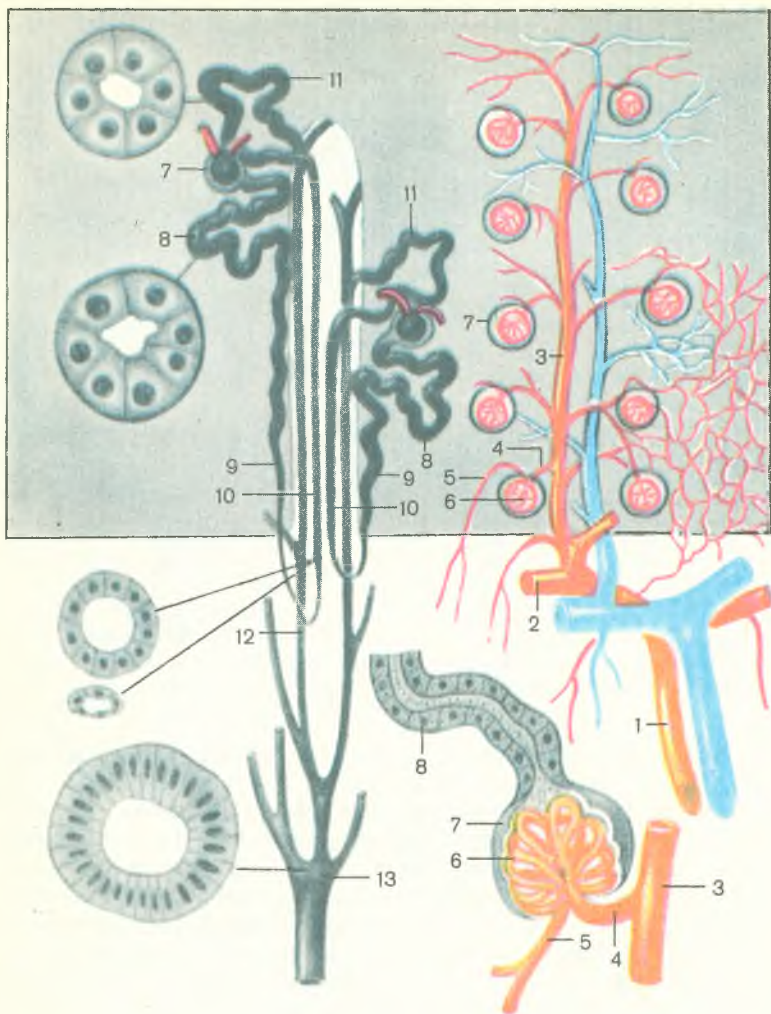


**Рис. 120. Почка [в разрезе].**

1 — верхний конец (*extremitas superior*); 2 — почечная пазуха (*sinus renalis*); 3 — почечные ворота (*hilum renale*); 4 — малая почечная чашка (*calyx renalis minor*); 5 — почечная лоханка (*pelvis renalis*); 6 — большая почечная чашка (*calyx renalis major*); 7 — мочеточник (*ureter*); 8 — нижний конец (*extremitas inferior*); 9 — мозговое вещество почки (*medulla renalis*); 10 — корковое вещество почки (*cortex renalis*); 11 — почечные столбы (*columnae renales*); 12 — почечный сосочек (*papilla renalis*).

На разрезе почки (рис. 120) видно, что она состоит из мозгового и коркового вещества различной плотности и цвета. Мозговое вещество почки, занимающее центральную часть органа, образовано 10—15 конусообразными почечными пирамидами. Корковое вещество расположено на периферии почки, однако проникает в мозговое в виде почечных столбов. В свою очередь мозговое вещество тонкими отростками врастает в корковое, образуя лучи. В корковом веществе расположена основная часть структурно-функциональных единиц почки — нефронов (рис. 121), количество которых достигает 1 млн.

Нефрон начинается почечным тельцем (*corpusculum renale*), включающим клубочек кровеносных капилляров, окруженный двухслойной капсулой. Между листками капсулы имеется полость, переходящая в просвет проксимального извитого канальца нефрона. Система почечных канальцев нефрона включает проксимальный извитой каналец, петлю нефрона с проксимальным прямым, тонким и дистальным прямым канальцами и дистальный извитой каналец. Дистальный извитой каналец переходит в собирательную почечную трубочку, которая продолжается в сосочковый проток, открывающийся на вершине пирамиды в полость малой почечной чаши (*calyx renalis minor*). Несколько малых



**Рис. 121.** Строение нефрона и мочевыводящих канальцев почки [схема].

1 — междольковая артерия (a. interlobaris); 2 — дуговая артерия (a. arcuata); 3 — междольковая артерия (a. interlobularis); 4 — приносящий сосуд (vas afferens); 5 — выносящий сосуд (vas efferens); 6 — клубочек (glomerulus); 7 — капсула клубочка (capsula glomeruli); 8 — проксимальный извитой каналец (tubulus contortus proximalis); 9 — нисходящая часть петли (pars descendens ansae); 10 — восходящая часть петли (pars ascendens ansae); 11 — дистальный извитой каналец (tubulus contortus distalis); 12 — собирающая почечная трубочка (tubulus renalis colligens); 13 — сосочковый проток (ductus papillaris).

чашек (2—3) открываются в большую чашку (*calix renalis major*), 2—3 большие чашки — в почечную лоханку (*pelvis renalis*). Лоханка в области ворот почки, суживаясь, образует мочеточник (см. рис. 120),

Извитые канальцы на всем протяжении выстланы изнутри однослойным кубическим эпителием, собирательные трубки — однослойным призматическим эпителием (см. рис. 121).

Кровь к сосудистому клубочку нефрона поступает из системы почечной артерии, которая делится на междольевые артерии, затем на дуговые, а последние — на междольковые артерии. От междольковых артерий отходят приносящие клубочковые артериолы, которые в почечных тельцах распадаются на капилляры, образующие сосудистые клубочки (*glomeruli*) нефронов. Капилляры клубочков собираются в выносящие клубочковые артериолы, которые по диаметру примерно в 2 раза меньше приносящих, что приводит к повышению кровяного давления в клубочке и фильтрации плазмы крови в полость капсулы. В извитых канальцах нефронов происходят реабсорбция и окончательное формирование мочи.

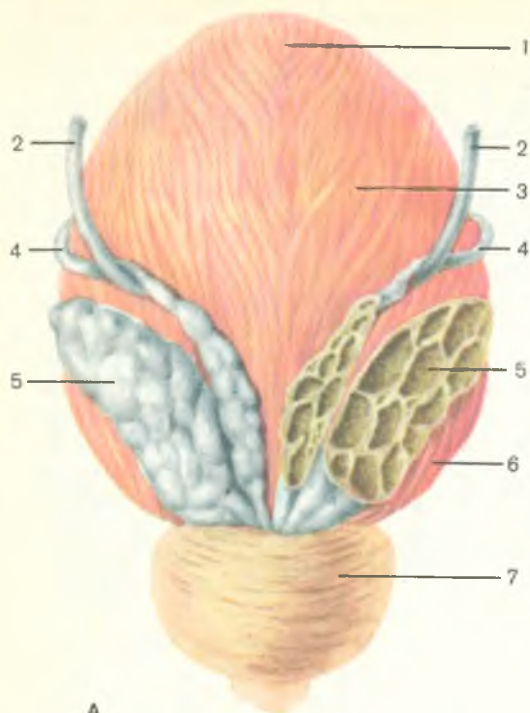
Небольшая часть нефронов располагается в мозговом веществе почки и играет важную роль при повышенном кровотоке через почку во время интенсивной мышечной работы.

**Мочеточник** (*ureter*; рис. 122) — парный орган, представляет собой трубку длиной 30—35 см, соединяющую почечную лоханку с мочевым пузырем. Различают брюшную и тазовую части мочеточника. Брюшная часть проходит по передней поверхности большой поясничной мышцы до малого таза, тазовая — от пограничной линии таза идет вперед, медиально и вниз, до дна мочевого пузыря, где пронизывает его стенку в косом направлении.

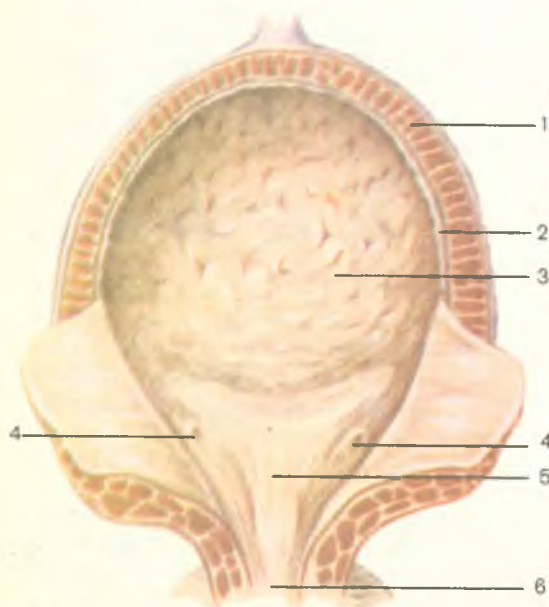
Стенка мочеточника состоит из слизистой, мышечной и адвентициальной оболочек. Слизистая оболочка выстлана переходным эпителием и имеет глубокие продольные складки; сокращение мышечной оболочки, состоящей из внутреннего продольного и наружного циркулярного слоев, обеспечивает проведение мочи от почки до мочевого пузыря.

**Мочевой пузырь** (*vesica urinaria*; рис. 123, см. рис. 122) емкостью 700—800 см<sup>3</sup> располагается на дне таза; форма его зависит от степени наполнения мочой. Впереди пузыря находится лобковый симфиз, сзади у мужчин лежат семенные пузырьки и прямая кишка, а у женщин — матка и верхняя часть влагалища. Своим нижним отделом мочевой пузырь прилежит к тазовому дну. Различают тело, дно, шейку и верхушку пузыря.

Стенка мочевого пузыря состоит из слизистой, мышечной, адвентициальной и серозной (частично) оболочек. Слизистая оболочка выстлана переходным эпителием, образует многочисленные складки. В области переднего отдела мочевого пузыря имеется три отверстия: два — устья мочеточников и внутреннее



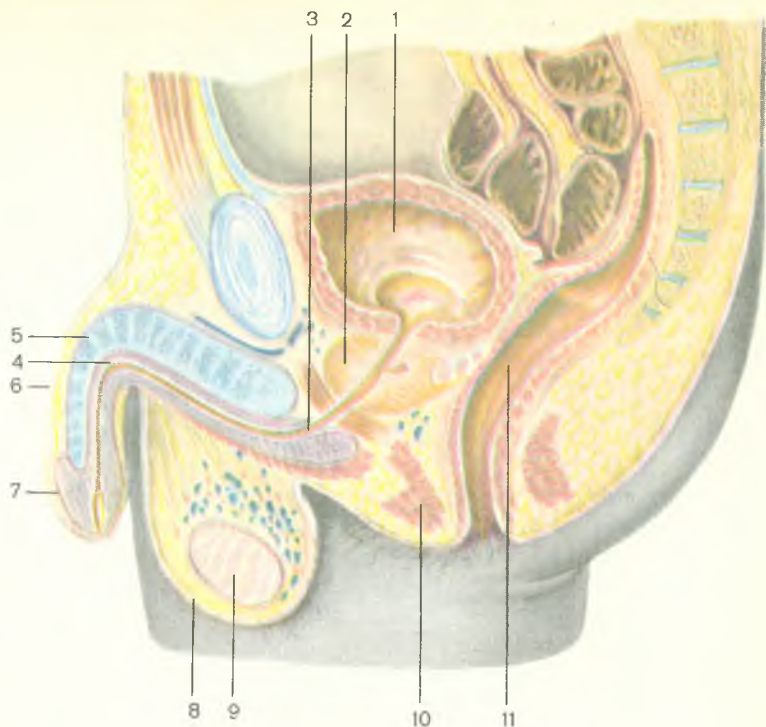
А



Б

**Рис. 122. Мочевой пузырь.**

А — вид сзади: 1 — верхушка (apex vesicae); 2 — мочеточник (ureter); 3 — тело пузыря (corpus vesicae); 4 — семявыносящий проток (ductus deferens); 5 — семенной пузырь (vesicula seminalis); 6 — дно пузыря (fundus vesicae); 7 — предстательная железа (prostata). Б — вид изнутри: 1 — мышечная оболочка (tunica muscularis); 2 — подслизистая основа (tela submucosa); 3 — слизистая оболочка (tunica mucosa); 4 — треугольник мочеточника (trigonum ureteris); 5 — отверстия мочевого пузыря (ostii vesicae); 6 — внутреннее отверстие мочеиспускательного канала (ostium urethrae internum).



**Рис. 123. Мужской таз; сагиттальный разрез.**

1 — мочевой пузырь (*vesica urinaria*); 2 — предстательная железа (*prostata*); 3 — мочеиспускательный канал (*urethra*); 4 — губчатое тело полового члена (*corpus spongiosum penis*); 5 — пещеристое тело полового члена (*corpus cavernosum penis*); 6 — половой член (*penis*); 7 — головка полового члена (*glans penis*); 8 — мошонка (*scrotum*); 9 — яичко (*testis*); 10 — мышцы промежности (*musculi perinei*); 11 — прямая кишка (*rectum*).

отверстие мочеиспускательного канала. Между ними образуется треугольник, в области которого слизистая оболочка лишена подслизистой основы и плотно, без складок, сращена с мышечной оболочкой. Последняя состоит из наружного продольного, среднего циркулярного и внутреннего продольного слоев гладких мышечных волокон, тесно связанных между собой. Средний слой в области шейки мочевого пузыря образует вокруг внутреннего отверстия мочеиспускательного канала мышечный сфинктер.

**Мочеиспускательный канал (*urethra*;** см. рис. 123, 127) представляет собой мягкую эластичную трубку длиной около 20—22 см у мужчин и 3—5 см у женщин. Мужской мочеиспускательный канал начинается от мочевого пузыря внутренним отверстием (*ostium urethrae internum*) и простирается до наружного отверстия мочеиспускательного канала (*ostium urethrae externum*) на вершине головки полового члена. Он подразделяет-



ся на предстательную часть, расположенную внутри предстательной железы, перепончатую часть — в области дна таза и губчатую часть, проходящую внутри полового члена. Слизистая оболочка предстательной части выстлана переходным эпителием, перепончатой и губчатой частей — многорядным призматическим эпителием, а в области головки полового члена — многослойным плоским эпителием. В слизистой оболочке большое количество мелких слизистых желез. Кнаружи от слизистой оболочки располагается слой гладких мышечных волокон.

Женский мочеиспускательный канал шире мужского и представляет собой прямую трубку, сходную по строению с перепончатой частью мужского канала и открывающуюся в преддверие влагалища.

## ПОЛОВЫЕ ОРГАНЫ

Половые органы подразделяют на внутренние и наружные.

К внутренним мужским половым органам относятся яички с придатками, семявыносящие протоки, семенные пузырьки, предстательная и бульбоуретральные железы, к наружным — половой член и мошонка.

**Яичко** (*testis*; рис. 124) — парная половая железа, овальная, массой 20—30 г, расположена в особомместилище — мошонке. Яичко подвешено на семенном канатике, в состав которого входят семявыносящий проток, мышцы, кровеносные и лимфатические сосуды, нервы и фасции. На заднем крае яичка располагается его придаток (*epididymis*).

Брюшина образует вокруг яичка замкнутую влагалищную оболочку. Под влагалищной оболочкой располагается другая оболочка яичка — белочная. На задней стороне яичка она образует утолщение — средостение яичка, от которого внутрь органа отходят плотные соединительнотканые перегородочки, разделяющие железу на многочисленные (от 100 до 300) пирамидальные дольки. В каждой дольке проходят 2—4 извитых семенных канальца (*tubuli seminiferi contorti*), окруженных рыхлой соединительной тканью с большим количеством кровеносных сосудов. Изнутри стенки семенных канальцев выстланы особым эпителиосперматогенным слоем, здесь происходит сперматогенез, т. е. образование мужских половых клеток — сперматозоидов (спермиев).

Выходя из долек яичка, извитые семенные канальцы становятся прямыми семенными канальцами (*tubuli seminiferi recti*), которые образуют сеть яичка. От сети отходит 10—18 выносящих канальцев яичка (*ductuli efferentes testis*), которые прободают белочную оболочку и вступают в головку придатка. Выносящие канальцы соединяются вместе в проток придатка яичка (*ductus epididymidis*), многочисленные завитки которого образуют тело и хвост придатка яичка.

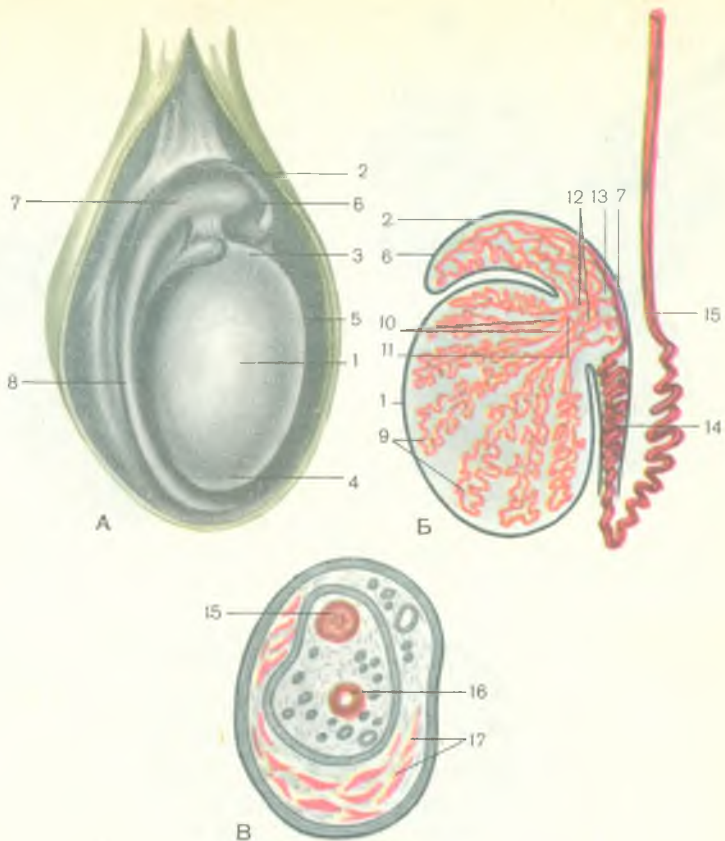
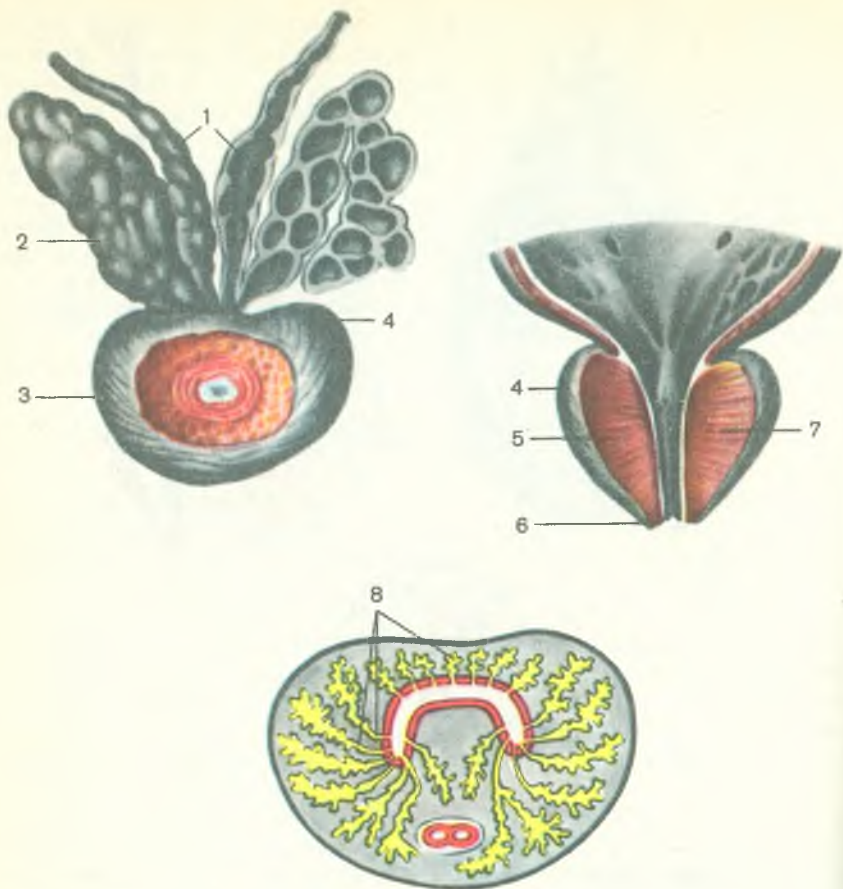


Рис. 124. Строение яичка.

А — мошонка вскрыта; Б — схема расположения канальцев; В — поперечный разрез семенного канатика; 1 — яичко (testis); 2 — придаток яичка (epididymis); 3 — верхний конец (extremitas superior); 4 — нижний конец (extremitas inferior); 5 — передний край яичка (corpus epididymidis); 6 — головка придатка яичка (caput epididymidis); 7 — тело придатка яичка (corpus epididymidis); 8 — хвост придатка яичка (cauda epididymidis); 9 — извитые семенные канальцы (tubuli seminiferi convoluti); 10 — прямые семенные канальцы (ductuli efferentes testis); 11 — сеть яичка (rete testis); 12 — выносящие канальцы яичка (ductuli efferentes testis); 13 — долики придатка яичка (lobuli epididymidis); 14 — проток придатка яичка (ductus epididymidis); 15 — семявыносящий проток (ductus deferens); 16 — артерия (arteria); 17 — мышца, поднимающая яичко (m. cremaster).

Продолжением этого протока является **семявыносящий проток (ductus deferens)**, который в составе семенного канатика (*funiculus spermaticus*) следует к наружному отверстию пахового канала. Пройдя канал, семявыносящий проток резко изгибается и спускается в малый таз по его боковой стенке к дну мочевого пузыря. В толще предстательной железы его конечная часть истончается и переходит в узкий канал, который сливается с выделительным протоком семенного пузырька в единый



**Рис. 125. Предстательная железа и семенные пузырьки.**

1 — ампула семявыносящего протока (*ampulla ductus deferentis*); 2 — семенной пузырек (*vesicula seminalis*); 3 — предстательная железа (*prostatata*); 4 — основание предстательной железы (*basis prostatae*); 5 — правая доля предстательной железы (*lobus dexter prostatae*); 6 — верхушка предстательной железы (*apex prostatae*); 7 — левая доля предстательной железы (*lobus sinister prostatae*); 8 — предстательные протоочки (*ductuli prostatici*).

семявыбрасывающий проток (*ductus ejaculatorius*). Последний, пройдя косо задний отдел предстательной железы, открывается в предстательную часть мочеиспускательного канала.

**Семенные пузырьки** (*vesiculae seminales*; рис. 125) — это трубчатые образования длиной 10—12 см со множеством изгибов и выпячиваний. Они располагаются на задней стенке мочевого пузыря, кнаружи от семявыносящих протоков, над предстательной железой. Полость семенных пузырьков состоит из многочисленных извилистых камер, содержащих белковую жид-

кость, входящую в состав спермы. Выделительный проток (*ductus excretorius*) соединяется с семявыносящим протоком, образуя семявыбрасывающий проток.

**Предстательная железа** (*prostate*; см. рис. 125) расположена на дне таза, под мочевым пузырем. Она окружает начальный отдел мочеиспускательного канала. Задняя поверхность ее прилежит к прямой кишке, передняя — к мочеполовой диафрагме, боковые — к мышцам, поднимающим задний проход. По строению это железисто-мышечный орган. Многочисленные трубчато-альвеолярные железы вырабатывают секрет, который по протокам поступает в мочеиспускательный канал и входит в состав спермы. Совокупность всех мышечных элементов железы рассматривается как простатическая мышца, участвующая в семяизвержении.

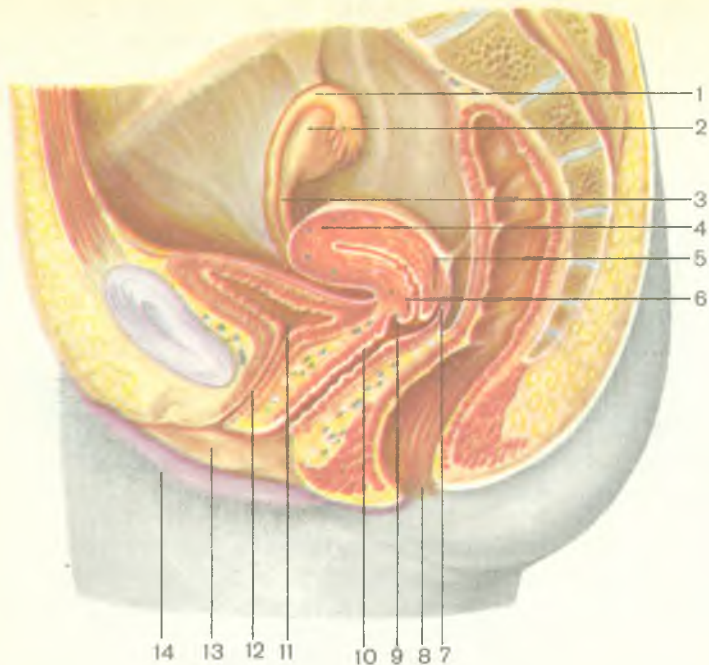
В предстательной части мочеиспускательного канала имеется небольшой семенной холмик с углублением — предстательной маточкой. По бокам от него открываются семявыбрасывающие протоки и многочисленные отверстия выводных предстательных проточков.

Бульбоуретральные железы (*glandulae bulbourethrales*) располагаются в области промежности, у конца луковицы пещеристого тела полового члена. Их выводные протоки открываются в губчатую часть мочеиспускательного канала.

**Мошонка** (*scrotum*; см. рис. 123) представляет собой кожно-мышечный мешок, в котором располагаются яички с придатками, а также нижние отделы семенных канатиков. Стенка мошонки состоит из тех же слоев, что и передняя брюшная стенка. Полость мошонки разделена перегородкой на две половины, каждая из которых является вместилищем для одного яичка.

**Половой член** (*penis*; см. рис. 123) — копулятивный орган, состоит из пещеристых тел и содержит мочеиспускательный канал. Задняя часть органа прикреплена к передней поверхности лобковых костей, образуя корень полового члена (*radix penis*). Выделяют тело (*corpus penis*) и головку (*glans penis*). Кожа полового члена тонкая, подвижная, при переходе на головку образует двойную складку, которая называется крайней плотью. На вершине головки открывается наружное отверстие мочеиспускательного канала.

Тело полового члена состоит из трех пещеристых тел: двух парных верхних и непарного нижнего. Последнее, так называемое губчатое тело полового члена, сзади утолщено в виде луковицы, охваченной мышцами промежности, а спереди заканчивается головкой члена, которая как бы насажена на суженный конец двух верхних тел. Внутри нижнего тела проходит мочеиспускательный канал, который имеет в головке расширение — ладьевидную ямку. Пещеристые тела построены из своеобразной губчатой ткани, способной вбирать в свои многочисленные пространства кровь и становиться ригидной, а при оттоке спадаться.



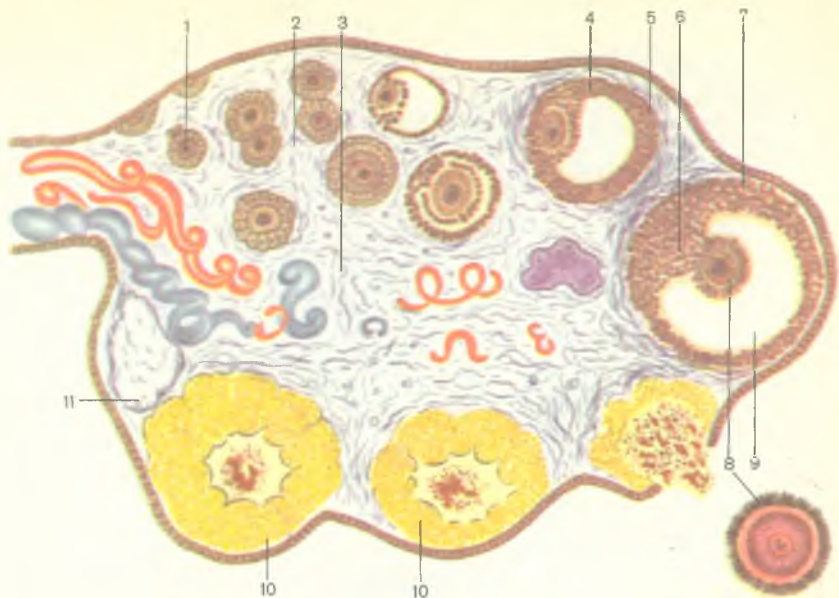
**Рис. 126. Женский таз; сагиттальный разрез.**

1 — маточная труба (*tuba uterina*); 2 — яичник (*ovarium*); 3 — собственная связка яичника (*lig. ovarii proprium*); 4 — матка (*uterus*); 5 — задняя губа (*labium posterius*); 6 — передняя губа (*labium anterius*); 7 — задняя часть свода влагалища (*pars posterior fornicis vaginae*); 8 — заднепроходное отверстие (*anus*); 9 — передняя часть свода влагалища (*pars anterior fornicis vaginae*); 10 — влагалище (*vagina*); 11 — мочевого пузыря (*vesica urinaria*); 12 — мочеиспускательный канал (*urethra*); 13 — малая половая губа (*labium minus pudendi*); 14 — большая половая губа (*labium majus pudendi*).

К внутренним женским половым органам относятся яичники, маточные трубы, матка и влагалище.

**Яичник** (*ovarium*; рис. 126, 127) — парный орган массой 5—8 г, в котором происходят образование и созревание женских половых клеток. Расположен яичник по обеим сторонам матки. В этом положении его фиксируют собственная и подвешивающая связки яичника. Брюшина яичника образует у заднего края дупликацию — брыжейку яичника (*mesovarium*), с помощью которой орган прикреплен к широкой связке матки. Выпуклым свободным краем яичник обращен назад, к тазовой поверхности крестца.

В паренхиме органа выделяют корковое и мозговое вещество. В корковом веществе находится огромное количество фолликулов, содержащих яйцеклетку (см. рис. 127). По мере роста первичные яичниковые фолликулы превращаются в зрелые везикулярные яичниковые фолликулы, или графовы пузырьки. После овуляции



**Рис. 127. Яичник [полусхематично].**

1 — первичный фолликул яичника (folliculus ovaricus primarius); 2 — корковое вещество яичника (cortex ovarii); 3 — мозговое вещество яичника (medulla ovarii); 4 — везикулярный фолликул яичника (folliculus ovaricus vesiculosus); 5 — тека фолликула (theca folliculi); 6 — яйценосный холмик (cumulus oophorus); 7 — зернистый слой (stratum granulosum); 8 — овоцит (ovocytus); 9 — фолликулярная жидкость (liquor follicularis); 10 — желтое тело (corpus luteum); 11 — беловатое тело (corpus albicans).

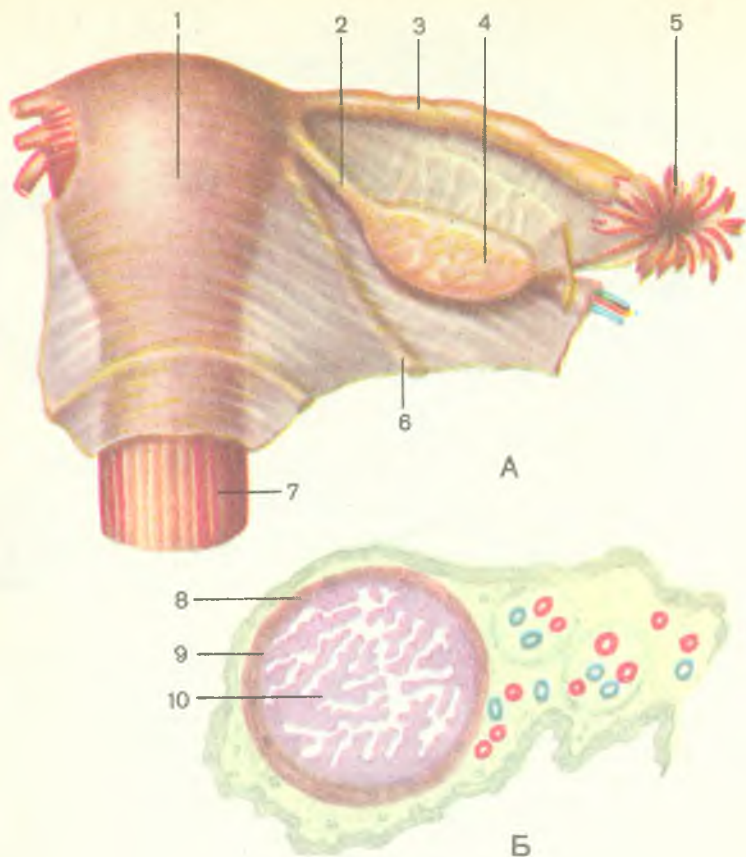
на месте фолликула развивается желтое тело, которое в дальнейшем атрофируется и превращается в беловатое тело.

Мозговое вещество состоит из соединительной ткани, содержит кровеносные сосуды и нервы.

Сверху и латерально к яичнику прилегает **маточная труба** (*tuba uterina*; рис. 128, 129). Это парный орган длиной 10—12 см, лежит по обеим сторонам дна матки. Узким концом маточная труба открывается в полость матки, расширенным — в полость брюшины рядом с яичником. В связи с этим различают воронку, ампулу, перешеек и маточную (внутристеночную) часть трубы. Воронка маточной трубы, заканчивающаяся брюшным отверстием, имеет большое количество бахромок, одна из которых прикрепляется к яичнику.

Стенка маточной трубы состоит из 3 слоев слизистой оболочки, покрытой простым однослойным призматическим реснитчатым эпителием и образующей много продольных складок (см. рис. 128).

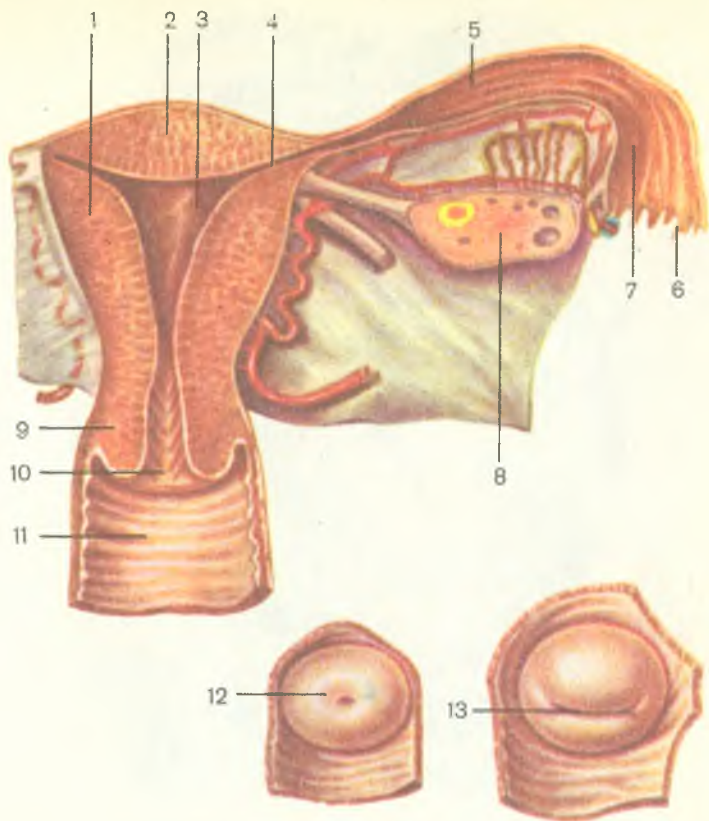
Мышечная оболочка маточной трубы представлена внутренним циркулярным и наружным продольным слоями гладких мышечных волокон. Имеется также серозная оболочка.



**Фиг. 128. Матка [А] и маточная труба [Б] [поперечный разрез].**

1 — матка (uterus); 2 — собственная связка яичника (lig. ovarii proprium); 3 — маточная труба (tuba uterina); 4 — яичник (ovarium); 5 — бахромки трубы (fimbriae tubae); 6 — круглая связка матки (lig. teres uteri); 7 — влагалище (vagina); 8 — мышечная оболочка маточной трубы (tunica muscularis tubae uterinae); 9 — слизистая оболочка маточной трубы (tunica mucosa tubae uterinae); 10 — трубные складки (plicae tubariae).

**Матка (uterus; см. рис. 128, 129)** — непарный полый грушевидный мышечный орган, предназначенный для внутриутробного развития плода. Широкая ее часть обращена кверху и кпереди, узкая — книзу и кпереди. Орган располагается в малом тазу между прямой кишкой и мочевым пузырем. В этом положении матку фиксируют широкие маточные связки (lig. lata uteri), идущие от боков органа к боковым стенкам таза; круглые маточные связки (lig. teres uteri), проходящие от углов дна матки через паховые каналы к подкожной клетчатке лобка; прямокишечно-маточные и крестцово-маточные связки. Матка находится в полости малого таза в несколько наклоненном вперед поло-



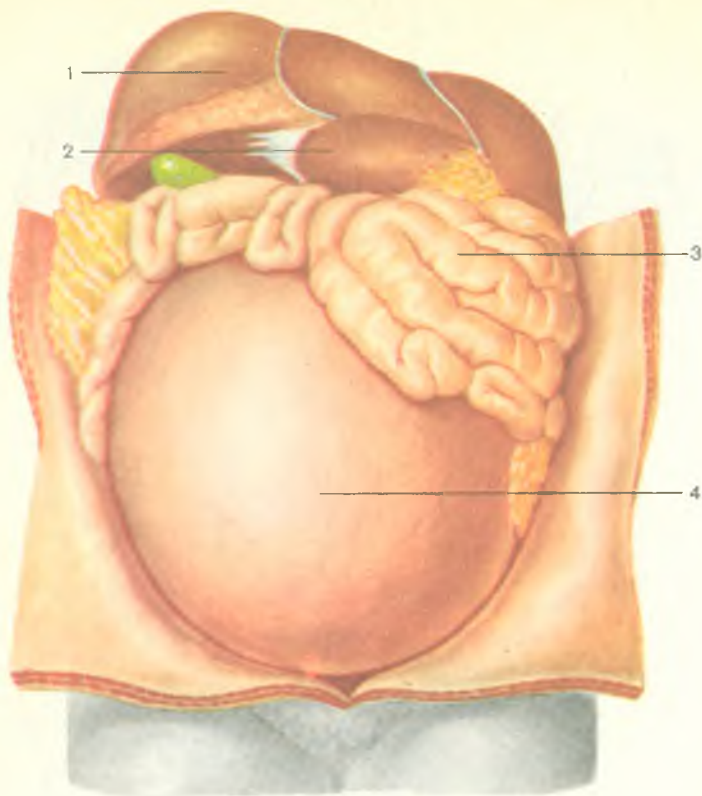
**Рис. 129. Матка, маточная труба, яичник; вид сзади [фронтальный разрез].**

1 — тело матки (corpus uteri); 2 — дно матки (fundus uteri); 3 — полость матки (cavitas uteri); 4 — маточное отверстие трубы (ostium uterinum tubae); 5 — маточная труба (tuba uterina); 6 — бахромки трубы (fimbriae tubae); 7 — брюшное отверстие маточной трубы (ostium abdominale tubae uterinae); 8 — яичник (ovarium); 9 — шейка матки (cervix uteri); 10 — отверстие матки (ostium uteri); 11 — влагалище (vagina); 12 — отверстие матки нерожавшей женщины; 13 — отверстие матки рожавшей женщины.

женин, так что шейка образует с телом матки тупой угол, открытый в сторону мочевого пузыря, — положение антефлексии — антеверсии.

В матке различают дно (fundus uteri) — верхнюю утолщенную часть, тело (corpus uteri) — средний отдел и шейку (cervix uteri) — нижнюю суженную часть. Полость матки на фронтальном разрезе имеет форму треугольника. В углах основания треугольника открываются маточные трубы. Вершина треугольника обращена вниз и переходит в узкий канал шейки матки, соединяющий полость матки с полостью влагалища. Место перехода в канал шейки сужено и называется внутренним отверстием





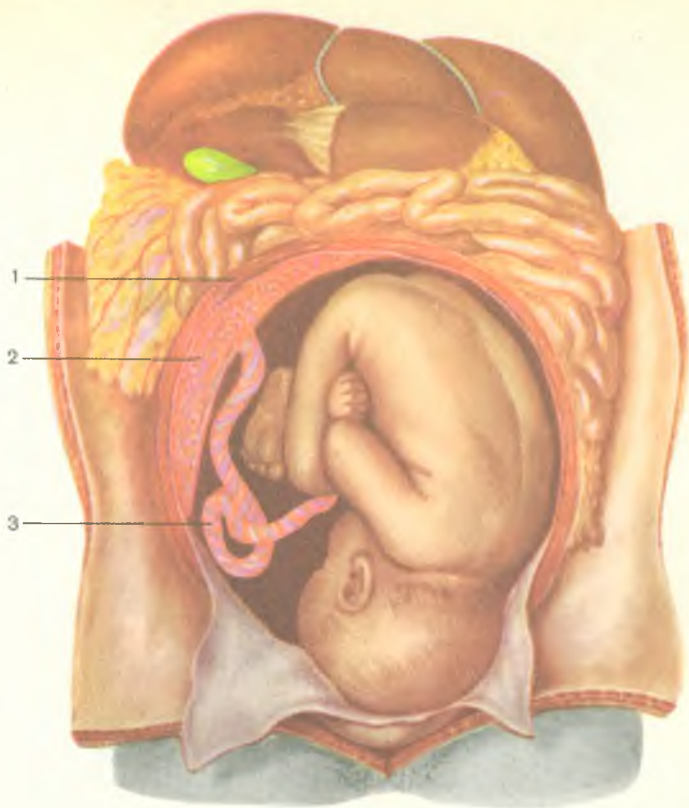
**Рис. 130. Матка с плодом (положение в брюшной полости).**

1 — печень (hepar); 2 — диафрагма (diaphragma); 3 — тонкая кишка (intestinum tenue); 4 — матка (uterus).

матки. Канал шейки матки открывается во влагалище отверстием матки (*ostium uteri*), которое у нерожавшей женщины круглое, а у рожавшей имеет форму поперечной щели (см. рис. 129).

В стенке матки выделяют три оболочки: слизистую (*endometrium*), покрытую однослойным призматическим реснитчатым эпителием, мышечную (*myometrium*) и серозную (*perimetrium*), покрывающую всю матку, кроме краев и части шейки спереди. Вокруг шейки матки под брюшиной располагается околоматочная соединительнотканная клетчатка, называемая параметрием (*parametrium*).

В матке развивается и вынашивается плод. Своей мощной мускулатурой матка при родах изгоняет плод наружу. Во время беременности матка постепенно увеличивается в размерах, выходя из полости малого таза в полость живота. На рис. 130—



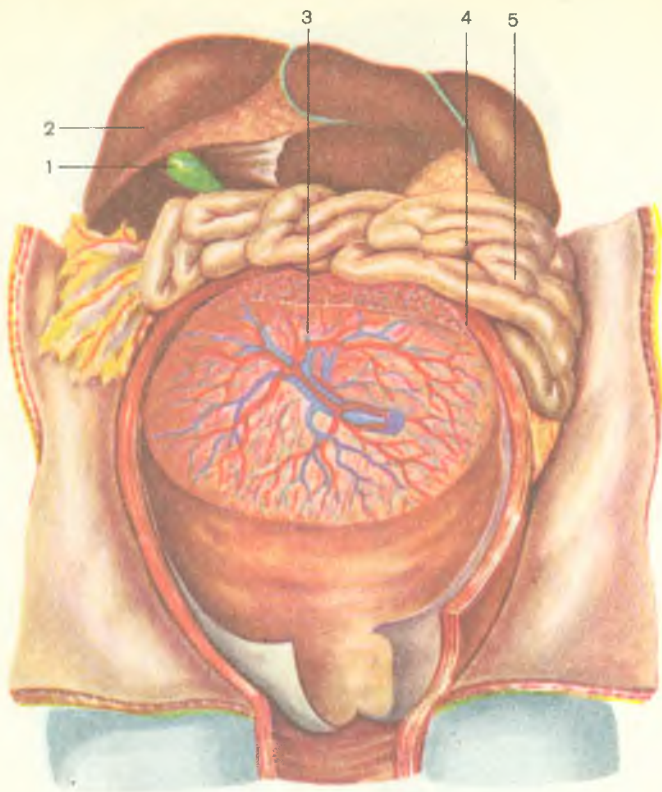
**Рис. 131. Матка с плодом [вскрыта].**

1 — стенка матки; 2 — плацента (placenta); 3 — пупочный канатик (funiculus umbilicalis).

132 представлено взаимоотношение матки и плода с органами брюшной полости в период беременности, а также положение плода, соединенного со стенкой матки пупочным канатиком и детским местом (плацента).

**Влагалище** (*vagina*; см. рис. 129) представляет собой растяжимую трубку длиной 8—10 см, которая широким верхним концом охватывает шейку матки, а нижним, проникая через мочеполовую диафрагму таза, переходит в половую щель. Впереди органа расположены мочевой пузырь и мочеиспускательный канал, сзади — прямая кишка. С этими органами матка сращена рыхлой и плотной соединительными тканями. Куполообразное углубление влагалища, расположенное вокруг шейки матки, называется сводом влагалища (*fornix vaginae*). Своим нижним концом влагалище направлено вперед и вниз.

Слизистая оболочка влагалища выстлана многослойным плоским эпителием и образует многочисленные поперечные

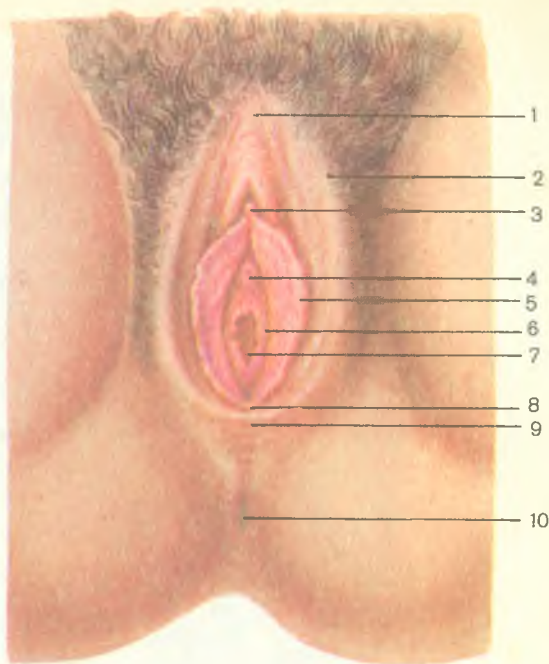


**Рис. 132. Матка с плацентой [вскрыта, плод извлечен].**

1 — желчный пузырь (*vesica biliaris*); 2 — печень (*hepar*); 3 — плацента (*placenta*); 4 — стенка матки; 5 — тонкая кишка (*intestinum tenue*).

складки. Мышечная оболочка состоит из внутреннего циркулярного и наружного продольного пучков гладких мышечных волокон. Наружная оболочка плотная и богато снабжена эластическими волокнами.

Наружные женские половые органы (рис. 133) расположены в переднем отделе промежности, в области мочеполювого треугольника. Они состоят из больших половых губ (*labia majora pudendi*), малых половых губ (*labia minora pudendi*), клитора (*clitoris*), больших желез преддверия и луковицы преддверия (*bulbus vestibuli*). Большие половые губы представляют собой валикообразные складки кожи, соединенные передней (в области лобка) и задней (перед заднепроходным отверстием) спайками. В промежутке между большими губами расположена вторая пара кожных складок — малые половые губы. Пространство между ними называется преддверием влагалища (*vestibulum*



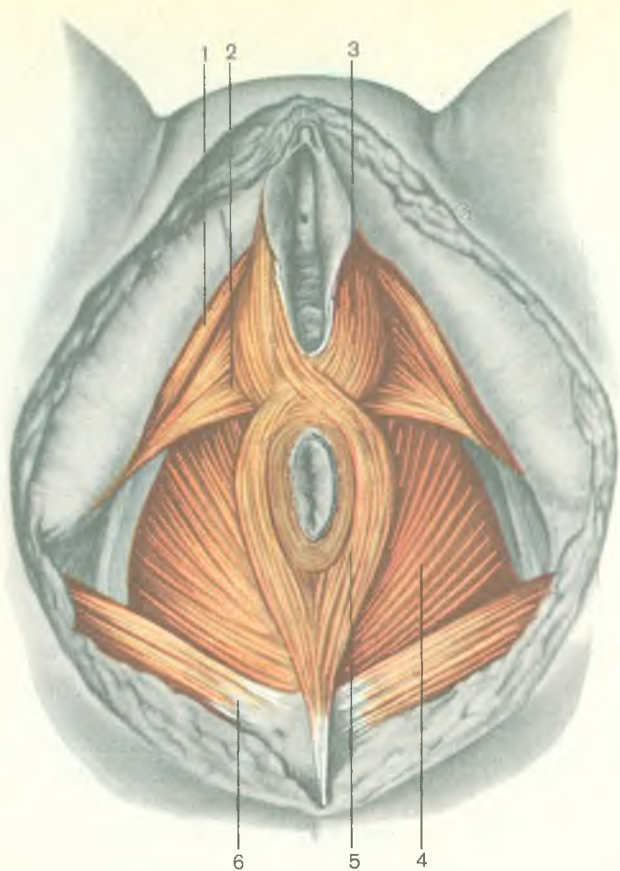
**Рис. 133. Наружные женские половые органы.**

1 — передняя спайка губ (*commissura labiorum anterior*); 2 — большая половая губа (*labium majus pudendi*); 3 — клитор (*clitoris*); 4 — наружное отверстие мочеиспускательного канала (*ostium urethrae externum*); 5 — малая половая губа (*labium minus pudendi*); 6 — преддверие влагалища (*vestibulum vaginae*); 7 — отверстие влагалища (*ostium vaginae*); 8 — уздечка половых губ (*frenulum labiorum pudendi*); 9 — задняя спайка губ (*commissura labiorum posterior*); 10 — заднепроходное отверстие (*anus*).

*vaginae*). В него открывается спереди наружное отверстие мочеиспускательного канала, а сзади, в глубине, расположено отверстие влагалища. У девственниц отверстие закрыто девственной плевой (*hymen*), имеющей небольшие отверстия разной величины и формы. С каждой стороны преддверия расположено пещеристое тело — луковица преддверия, в заднем его конце имеются большие железы преддверия. В верхнем углу щели располагается небольшое образование — клитор, содержащий большое количество чувствительных нервных окончаний.

**Молочная железа** (*t mamma*; см. рис. 136) тесно связана функционально с органами половой системы. Это парный орган, расположенный на поверхности большой грудной мышцы на уровне от III до VII ребра. Форма железы определяется количеством содержащейся в ней жировой ткани.

В средних участках железы выделяется пигментированный околососковый кружок (*areola*), в центре которого находится сосок молочной железы. У половозрелой женщины молочная железа состоит из 15—20 отдельных долек, разделенных прослойками рыхлой соединительной и жировой тканей. Выводные млечные протоки желез открываются на вершине соска. Перед устьем выводные млечные протоки расширяются в млечные синусы, служащие резервуарами, в которых накапливается молоко, продуцируемое железами.

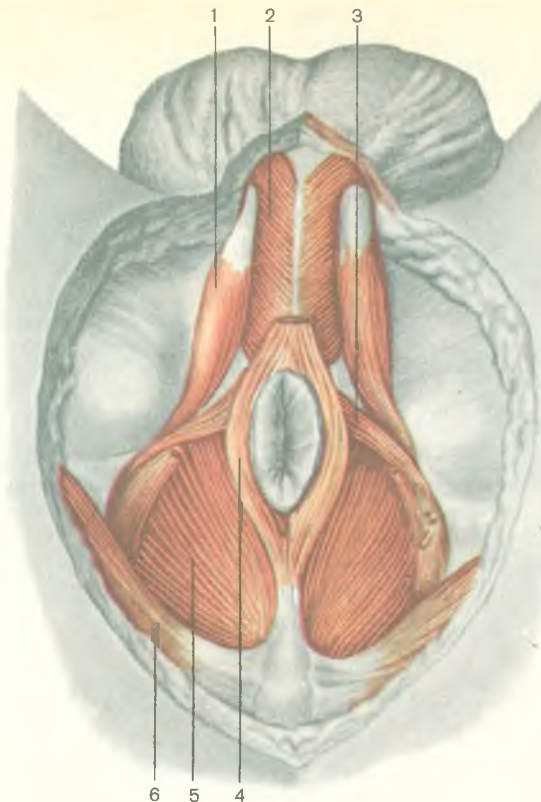


**Рис. 134. Женская промежность.**

1 — седалищно-пещеристая мышца (*m. ischiocavernosus*); 2 — поверхностная поперечная мышца промежности (*m. transversus perinei superficialis*); 3 — луковично-губчатая мышца (*m. bulbospongiosus*); 4 — мышца, поднимающая задний проход (*m. levator ani*); 5 — наружная мышца, сжимающая задний проход (*m. sphincter ani externus*); 6 — большая ягодичная мышца (*m. gluteus maximus*).

## ПРОМЕЖНОСТЬ

Отверстие тазового выхода закрыто группой поперечнополосатых мышц и фасций, которые образуют дно таза, или **промежность** (*perineum*; рис. 134—136). В ней выделяют переднюю мочеполовую область (*regio urogenitalis*) и заднепроходную область (*regio analis*). В мочеполовой области расположены наружные половые органы, мочеиспускательный канал, влагалище (у женщин), мышцы мочеполовой диафрагмы. В заднепроходную область входят промежностный отдел прямой кишки с задним



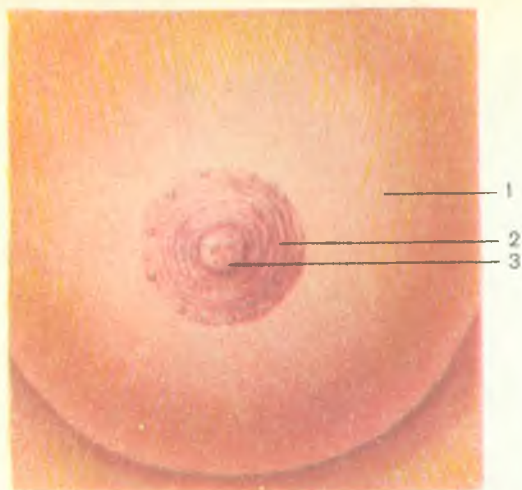
**Рис. 135. Мужская промежность.**

1 — седалищно-пещеристая мышца (*m. ischiocavernosus*); 2 — луковично-губчатая мышца (*m. bulbospongiosus*); 3 — поверхностная поперечная мышца промежности (*m. transversus perinei superficialis*); 4 — наружный сфинктер заднего прохода (*m. sphincter ani externus*); 5 — мышца, поднимающая задний проход (*m. levator ani*); 6 — большая ягодичная мышца (*m. gluteus maximus*).

проходом и наружным заднепроходным сфинктером, мышцы тазовой диафрагмы.

Основными мышцами тазового дна являются: мышца, поднимающая задний проход (*m. levator ani*). Она идет от внутренних поверхностей тазовых костей косо вниз к срединной линии и, срастаясь с такой же мышцей противоположной стороны, окружает задний проход. Функция: поднимает тазовое дно, делает его упругим. Является основой тазовой диафрагмы. Мышца тесно примыкает к наружному сфинктеру заднего прохода (*m. sphincter ani externus*). У женщин часть пучков сфинктера образует сжиматель влагалища.

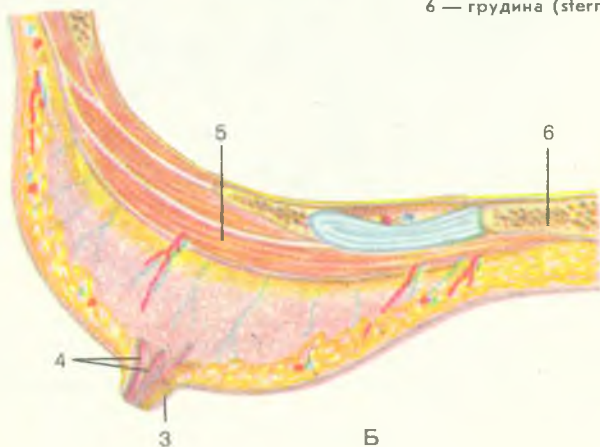
Глубокая поперечная мышца промежности (*m. transversus perinei profundus*) располагается в переднем отделе выхода из



А

**Рис. 136. Молочная железа.**

А — общий вид; Б — горизонтальный разрез; 1 — тело молочной железы (*corpus mammae*); 2 — околососковый кружок молочной железы (*areola mammae*); 3 — сосок молочной железы (*papilla mammaria*); 4 — млечные протоки (*ductus lactiferi*); 5 — большая грудная мышца (*m. pectoralis major*); 6 — грудина (*sternum*).



Б

полости таза. Начинается от седалищных бугров, направляется к срединной линии, где соединяется с одноименной мышцей противоположной стороны. Мышца образует мочеполовую диафрагму. Здесь же располагаются сфинктер мочеиспускательного канала (*m. sphincter urethrae*) и поверхностная поперечная мышца промежности (*m. transversus perinei superficialis*).

Кроме этих мышц, у мужчин хорошо выражены мышцы, покрывающие корень полового члена: седалищно-пещеристая (*m. ischioavernosus*) и луковично-губчатая (*m. bulbospongiosus*), которые своими сокращениями способствуют эрекции продвижению мочи или спермы. У женщин эти мышцы развиты слабо, оканчиваются на клиторе или вокруг входа во влагалище.

Сверху мышцы тазового дна покрыты фасцией таза (*fascia*

pelvis), являющейся продолжением внутрибрюшной фасции. Она подразделяется на париетальную фасцию таза и висцеральную, покрывающие органы малого таза. Снизу промежность прикрывается поверхностной фасцией промежности и нижней фасцией диафрагмы таза.

## СЕРДЕЧНО-СОСУДИСТАЯ СИСТЕМА SYSTEMA CARDIOVASCULARE

---

Система органов кровообращения выполняет в организме одну из главных функций — доставляет к органам и тканям питательные вещества и кислород и очищает их от отработанных веществ и углекислого газа. Вместе с нервной системой сердечно-сосудистая система объединяет и координирует работу органов и систем человеческого тела.

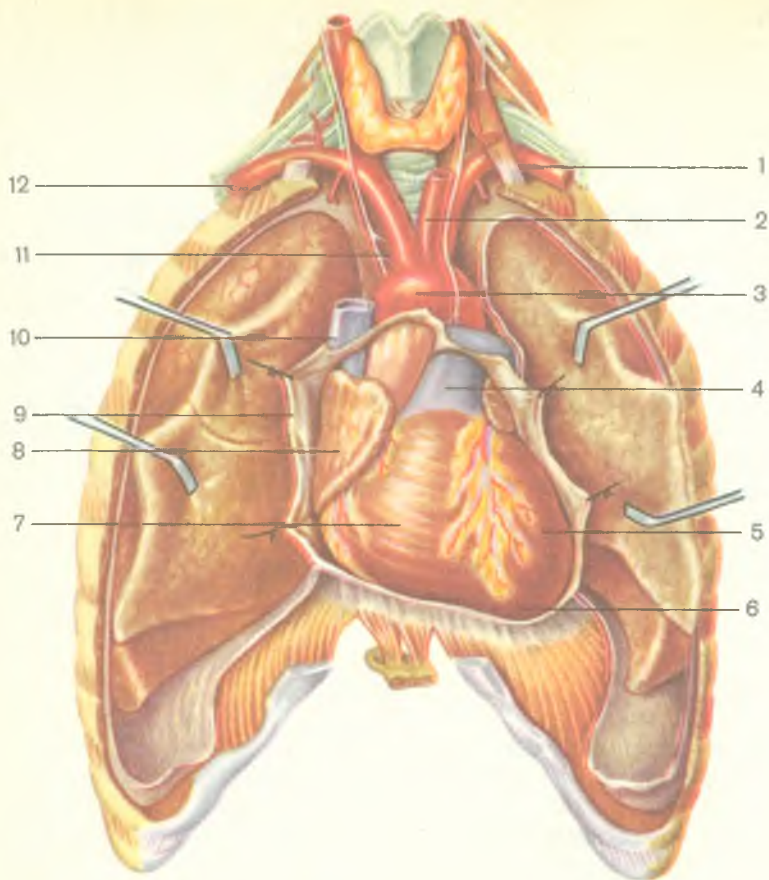
Кровеносная система состоит из огромного числа сосудов различного строения и размера: артерий, капилляров, вен. Основным органом, создающим кровоток в сосудах, является сердце, обладающее способностью автоматического действия.

### СЕРДЦЕ

**Сердце** (*cor*; рис. 137—139) — полый конусообразный мышечный орган массой 250—350 г, располагается позади грудины в средостении, на сухожильном центре диафрагмы. В грудной полости оно занимает косое положение и обращено широкой частью (основанием) вверх, назад и вправо, а узкой (верхушкой) — вперед, вниз и влево. Верхняя граница сердца проецируется во втором межреберье, правая граница выступает на 2 см за правый край грудины; левая проходит, не достигая 1 см левой среднеключичной линии. Верхушка сердца располагается в пятом левом межреберье. Задненижняя поверхность сердца прилегает к диафрагме, передняя обращена к груди и реберным хрящам.

На поверхности сердца заметны две продольные борозды: передняя и задняя межжелудочковые борозды, охватывающие сердце спереди и сзади, и венечная (поперечная), расположенная кольцеобразно; вдоль них проходят собственные артерии и вены сердца. Этим бороздам соответствуют перегородки, разделяющие сердце на четыре отдела: продольные межпредсердная и межжелудочковая перегородки делят орган на две изолированные половины — правое и левое сердце. Предсердно-желудочковая перегородка каждую из этих половин делит на верхнюю камеру — предсердие (*atrium cordis*) и нижнюю — желудочек (*ventriculus*).



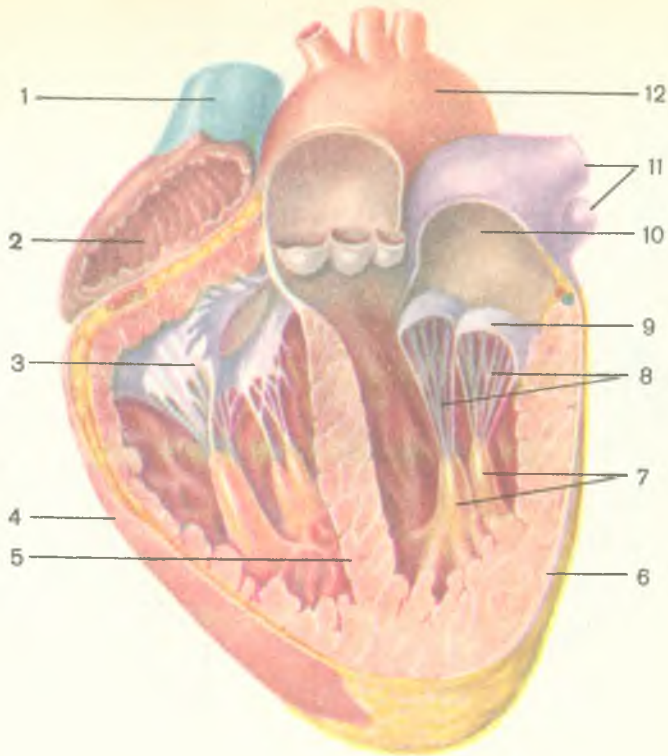


**Рис. 137. Положение сердца в грудной клетке (перикард вскрыт).**

1 — левая подключичная артерия (*a. subclavia sinistra*); 2 — левая общая сонная артерия (*a. carotis communis sinistra*); 3 — дуга аорты (*arcus aortae*); 4 — легочный ствол (*truncus pulmonalis*); 5 — левый желудочек (*ventriculus sinister*); 6 — верхушка сердца (*apex cordis*); 7 — правый желудочек (*ventriculus dexter*); 8 — правое предсердие (*atrium dextrum*); 9 — перикард (*pericardium*); 10 — верхняя полая вена (*v. cava superior*); 11 — плечеголовной ствол (*truncus brachiocephalicus*); 12 — правая подключичная артерия (*a. subclavia dextra*).

В правое предсердие (*atrium dextrum*) впадают верхняя и нижняя полые вены, венечный синус сердца и мелкие собственные вены сердца. Верхнюю его часть составляет правое ушко сердца. Расширенная часть является местом впадения крупных венозных сосудов, нижняя сообщается с правым желудочком посредством правого предсердно-желудочкового отверстия (*ostium atrioventriculare dextrum*).

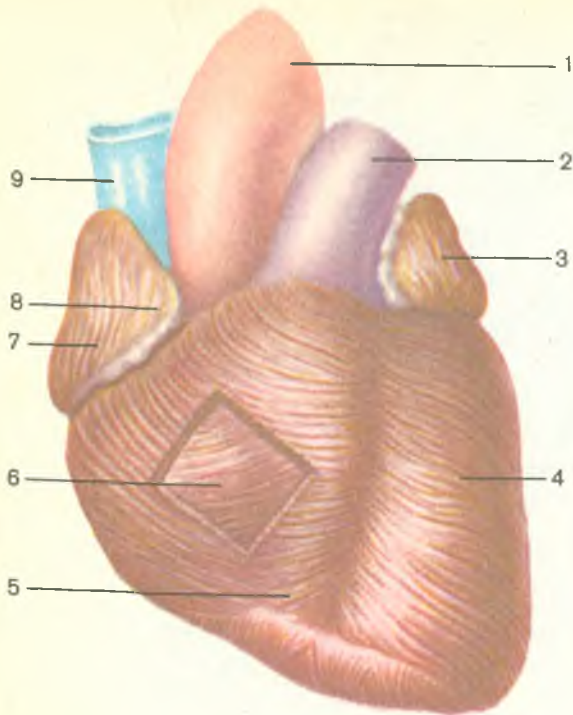
Правый желудочек (*ventriculus dexter*) в переднем отделе имеет отверстие, ведущее в легочный ствол (*truncus pulmonalis*).



**Рис. 138. Сердце; продольный разрез.**

1 — верхняя полая вена (*v. cava superior*); 2 — правое предсердие (*atrium dextrum*); 3 — правый предсердно-желудочковый клапан (*valva atrioventricularis dextra*); 4 — правый желудочек (*ventriculus dexter*); 5 — межжелудочковая перегородка (*septum interventriculare*); 6 — левый желудочек (*ventriculus sinister*); 7 — сосочковые мышцы (*mm. papillares*); 8 — сухожильные хорды (*chordae tendineae*); 9 — левый предсердно-желудочковый клапан (*valva atrioventricularis sinistra*); 10 — левое предсердие (*atrium sinistrum*); 11 — легочные вены (*vv. pulmonales*); 12 — дуга аорты (*arcus aortae*).

**Левое предсердие** (*atrium sinistrum*) также имеет ушко. В заднем отделе верхней стенки левого предсердия в него открываются четыре легочные вены (*vv. pulmonales*). В нижней части предсердие сообщается с желудочком посредством левого предсердно-желудочкового отверстия (*ostium atrioventriculare sinistrum*). Внутренняя оболочка сердца в области предсердно-желудочковых отверстий образует выступающие в просвет складки — сердечные клапаны, закрывающие эти отверстия. В правом предсердно-желудочковом отверстии находится правый предсердно-желудочковый, или трехстворчатый, клапан (*valva atrioventricularis dextra, s. tricuspidalis*), состоящий из трех створок — тонких фиброзных эластических пластинок, а в левом — левый предсердно-желудочковый, или двустворчатый, клапан (*valva atrioventricularis sinistra, s. mitralis*). К свободным краям



**Рис. 139. Сердце (мышечные слои).**

1 — аорта (aorta); 2 — легочный ствол (truncus pulmonalis); 3 — левое ушко (auricula sinistra); 4 — поверхностный мышечный слой на левом желудочке; 5 — поверхностный мышечный слой на правом желудочке; 6 — срединный мышечный слой на правом желудочке; 7 — правое предсердие (atrium dextrum); 8 — правое ушко (auricula dextra); 9 — верхняя полая вена (v. cava superior).

створок прикрепляются тонкие сухожильные нити (см. рис. 138), которые начинаются от сосочковых мышц стенок желудочков, поэтому створчатые клапаны открываются во время сокращения предсердий только в сторону желудочков.

**Левый желудочек** (*ventriculus sinister*) продолговатый и в своем переднем отделе имеет отверстие, через которое сообщается с аортой. У места выхода аорты из левого желудочка и легочного ствола из правого желудочка внутренняя оболочка сердца образует по три тонкие складки (см. рис. 138) в виде полукруглых карманов — полулунные заслонки (*valvulae semilunares*). Они открываются только в сторону просвета сосудов во время сокращения желудочков.

Стенка сердца состоит из трех слоев: внутреннего — эндокарда (*endocardium*), среднего — миокарда (*myocardium*) и наружного — эпикарда (*epicardium*). Эндокард выстилает все полости сердца, плотно срашен с подлежащим мышечным слоем. Со стороны полостей сердца он покрыт эндотелием. Толщина эндокарда неодинакова: он толще в левых камерах сердца, особенно в межжелудочковой перегородке, устьях аорты и легочного ствола.

Миокард является самой мощной в функциональном отношении частью стенки сердца. Мышечный слой стенок предсердий

тонкий в связи с небольшой нагрузкой. В стенках желудочков он самый значительный по толщине слой, в котором выделяются наружный продольный, средний кольцевой и внутренний продольный слои (см. рис. 139). Наружные волокна, углубляясь косо, постепенно переходят в кольцевые, которые в свою очередь переходят во внутренние продольные волокна. На поверхности желудочков лежат волокна, охватывающие оба желудочка вместе. Мышечный слой левого желудочка является самым толстым.

В состав сердечной поперечнополосатой мышечной ткани входят типичные сократительные мышечные клетки — кардиомиоциты и атипичные сердечные миоциты, формирующие так называемую проводящую систему сердца, обеспечивающую автоматизм сердечных сокращений.

Эпикард является частью серозной оболочки, охватывающей сердце, — сердечной сумки. Она состоит из внутреннего, или висцерального, листка (эпикард), непосредственно покрывающего сердце и плотно с ним спаянного, и наружного (перикард), переходящего в эпикард у места отхождения от сердца крупных сосудов. Перикард с боковых сторон прилежит к плевральным мешкам, снизу прирастает к сухожильному центру диафрагмы, а спереди соединяется соединительнотканными волокнами с грудиной (см. рис. 137). Перикард изолирует сердце от окружающих его органов, а жидкость между его листками увлажняет поверхность сердца и уменьшает трение при его сокращениях.

Выходящие из сердца сосуды образуют два замкнутых круга кровообращения. Малый круг начинается в правом желудочке легочным стволом, который затем делится на правую и левую легочные артерии, несущие венозную кровь к легочным альвеолам. Обогащенная кислородом кровь возвращается из легких по четырем легочным венам в левое предсердие, а оттуда в левый желудочек сердца. Выходящей из левого желудочка сердца аортой начинается большой круг кровообращения.

Кровь из аорты поступает вначале в крупные артерии, идущие к голове, туловищу и конечностям, которые постепенно ветвятся на более мелкие сосуды и затем переходят внутри органов во внутриорганные артерии, затем в артериолы, прекапиллярные артериолы и капилляры. Через стенку последних постоянно происходит обмен веществ между кровью и тканями. Капилляры сливаются в посткапиллярные вены, вены — в мелкие внутриорганные, а затем внеорганные вены, а последние в крупные венозные сосуды — верхнюю и нижнюю полые вены, по которым кровь возвращается в правое предсердие сердца.

## АОРТА

**Аорта** (*aorta*; см. рис. 137) — самый крупный артериальный сосуд в теле человека. В аорте выделяют восходящую часть (*pars ascendens aortae*), дугу (*arcus aortae*) и нисходящую часть

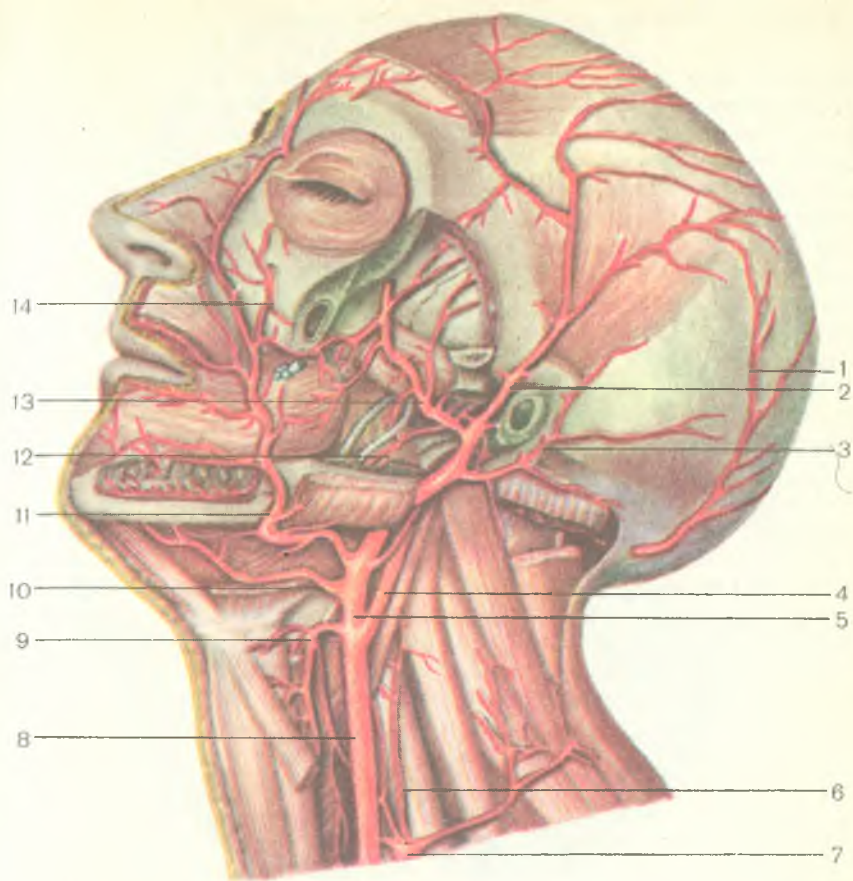
аорты (*pars descendens aortae*). В нисходящей части различают в свою очередь грудную часть аорты (*pars thoracica aortae*) и брюшную часть аорты (*pars abdominalis aortae*).

Восходящая часть аорты позади грудины направляется вверх и вправо и на уровне хряща II ребра переходит в дугу аорты. От восходящей части аорты отходят венечные артерии, кровоснабжающие сердце. Дуга аорты обращена выпуклостью вверх и на уровне III грудного позвонка переходит в нисходящую часть аорты. От выпуклой поверхности дуги аорты отходят три крупных сосуда (см. рис. 137): плечеголовной ствол (*truncus brachiocephalicus*), левая общая сонная артерия (*a. carotis communis sinistra*) и левая подключичная артерия (*a. subclavia sinistra*). Плечеголовной ствол на уровне правого грудино-ключичного сустава делится на правую общую сонную артерию (*a. carotis communis dextra*) и правую подключичную артерию (*a. subclavia dextra*).

## АРТЕРИИ

**Артерии шеи, головы и лица.** Общая сонная артерия располагается на шее позади грудино-ключично-сосцевидной мышцы (см. рис. 140) и граничит латерально с внутренней яремной веной, а медиально — с пищеводом, трахеей и гортанью. На всем своем протяжении правая и левая общие сонные артерии ветвей не дают и только на уровне щитовидного хряща гортани каждая делится на два крупных сосуда: наружную и внутреннюю сонные артерии.

*Наружная сонная артерия* (*a. carotis externa*; рис. 140) поднимается вверх, на уровне шейки нижней челюсти делится на свои конечные ветви: поверхностную височную и верхнечелюстную. По ходу артерия отдает многочисленные ветви к органам лица и головы: 1) верхнюю щитовидную артерию (*a. thyroidea superior*), кровоснабжающую гортань, щитовидную и верхние паращитовидные железы, мышцы шеи ниже подъязычной кости, грудино-ключично-сосцевидную мышцу; 2) язычную артерию (*a. lingualis*), питающую язык, мышцы дна полости рта, слюнные железы, небные миндалины, слизистую оболочку дна полости рта и десен; 3) лицевую артерию (*a. facialis*), васкуляризирующую глотку, миндалины, мягкое небо, подчелюстную железу, мышцы дна полости рта, мимические мышцы окружности рта и носа; 4) затылочную артерию (*a. occipitalis*), снабжающую мышцы и кожу затылка, ушную раковину, твердую мозговую оболочку; 5) заднюю ушную артерию (*a. auricularis posterior*), кровоснабжающую ушную раковину, ячейки сосцевидного отростка и среднее ухо; 6) восходящую глоточную артерию (*a. pharyngea ascendens*), отдающую ветви к стенке глотки, миндалинам, слуховой трубке, мягкому небу, твердой мозговой оболочке, уху.

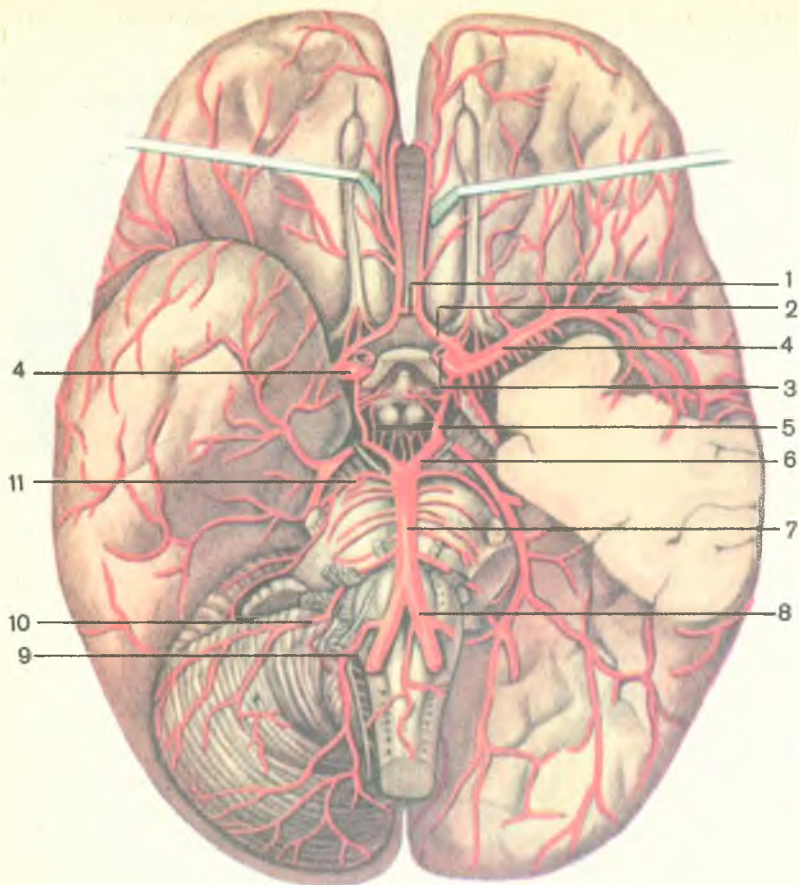


**Рис. 140. Артерии головы и шеи.**

1 — затылочная артерия (*a. occipitalis*); 2 — поверхностная височная артерия (*a. temporalis superficialis*); 3 — задняя ушная артерия (*a. auricularis posterior*); 4 — внутренняя сонная артерия (*a. carotis interna*); 5 — наружная сонная артерия (*a. carotis externa*); 6 — восходящая шейная артерия (*a. cervicalis ascendens*); 7 — щитовидный ствол (*truncus thyrocervicalis*); 8 — общая сонная артерия (*a. carotis communis*); 9 — верхняя щитовидная артерия (*a. thyroidea superior*); 10 — язычная артерия (*a. lingualis*); 11 — лицевая артерия (*a. facialis*); 12 — нижняя альвеолярная артерия (*a. alveolaris inferior*); 13 — верхнечелюстная артерия (*a. maxillaris*); 14 — подглазничная артерия (*a. infraorbitalis*).

Поверхностная височная артерия (*a. temporalis superficialis*), являясь верхней ветвью наружной сонной артерии, разветвляется в височной области, снабжая кровью околоушную железу, наружный слуховой проход, ушную раковину, мимические мышцы щечной и лобно-височной областей лица, а также окружности глаза.

Вторая верхняя ветвь — верхнечелюстная артерия (*a. maxillaris*) — располагается в подвисочной и крылонебной ямках,



**Рис. 141. Артерии мозга.**

1 — передняя соединительная артерия (*a. communicans anterior*); 2 — передняя мозговая артерия (*a. cerebri anterior*); 3 — внутренняя сонная артерия (*a. carotis interna*); 4 — средняя мозговая артерия (*a. cerebri media*); 5 — задняя соединительная артерия (*a. communicans posterior*); 6 — задняя мозговая артерия (*a. cerebri posterior*); 7 — основная артерия (*a. basilaris*); 8 — позвоночная артерия (*a. vertebralis*); 9 — задняя нижняя мозжечковая артерия (*a. inferior posterior cerebelli*); 10 — передняя нижняя мозжечковая артерия (*a. inferior anterior cerebelli*); 11 — верхняя мозжечковая артерия (*a. superior cerebelli*).

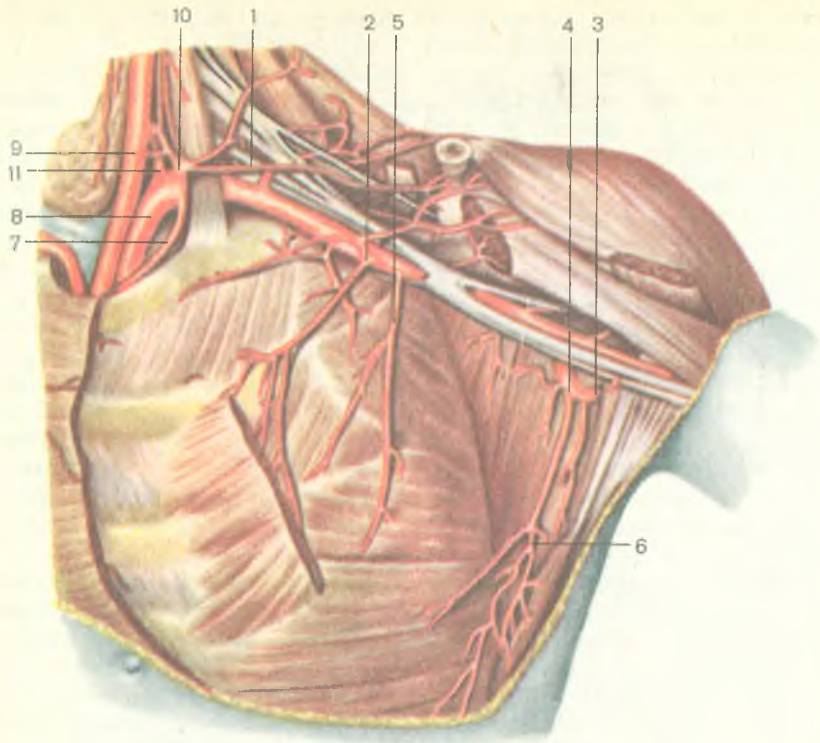
кровооснабжая глубокие области лица и головы: полость среднего уха, зубы, слизистую оболочку рта, полости носа и его придаточных полостей, мимические и жевательные мышцы лица. Наиболее крупными ее ветвями являются средняя менингеальная артерия (*a. meningea media*), нижняя альвеолярная артерия (*a. alveolaris inferior*) — для зубов и тканей нижней челюсти, подглазничная артерия (*a. infraorbitalis*) — для мышц окружности глаза и щеки; нисходящая небная артерия (*a. palatina descendens*) — к слизистой оболочке твердого и мягкого неба,

полости носа; клиновидно-небная артерия (*a. sphenopalatina*) — к стенкам глотки, полости носа.

**Внутренняя сонная артерия** (*a. carotis interna*; рис. 141) на шею ветвей не дает. Пройдя через одноименный канал пирамиды височной кости в полость черепа, она отдает следующие ветви: 1) глазную артерию (*a. ophthalmica*), проникающую через зрительный канал в глазницу и питающую глазное яблоко, его мышцы, слезную железу, веки; 2) переднюю мозговую артерию (*a. cerebri anterior*), кровоснабжающую кору медиальной поверхности лобной и теменной долей полушарий большого мозга, мозолистое тело, обонятельную луковицу и обонятельный тракт; 3) среднюю мозговую артерию (*a. cerebri media*), питающую часть лобной, теменной и височной долей полушарий большого мозга; 4) заднюю соединительную артерию (*a. communicans posterior*), анастомозирующую с задней мозговой артерией из системы позвоночной артерии. Мозговые артерии вместе с позвоночными артериями участвуют в образовании вокруг турецкого седла важного кругового анастомоза — артериального круга большого мозга (см. рис. 141), от которого идут многочисленные ветви для питания мозга.

**Артерии верхней конечности.** *Правая подключичная артерия* отходит от плечевого ствола, *левая* — от дуги аорты. Каждая артерия вначале идет под ключицей над куполом плевры, затем проходит в щель между передней и средней лестничными мышцами, огибает I ребро и переходит в подмышечную впадину, где называется подмышечной артерией. От подключичной артерии отходит ряд крупных ветвей, питающих органы шеи, затылка, части грудной стенки, спинного и головного мозга: 1) позвоночная артерия (*a. vertebralis*; см. рис. 142) поднимается вверх, отдавая по ходу ветви к спинному мозгу и глубоким мышцам шеи, проходит через большое затылочное отверстие в полость черепа и здесь образует с одноименной артерией противоположной стороны базилярную артерию (*a. basilaris*). От последней отходят задние мозговые артерии (*aa. cerebri posteriores*), участвующие в образовании артериального круга большого мозга (см. рис. 141); 2) внутренняя грудная артерия (*a. thoracica interna*; см. рис. 142) проходит в грудную полость, где кровоснабжает вилочковую железу, трахею, бронхи, перикард, диафрагму, мышцы груди, молочную железу, мышцы живота; 3) щитовидный ствол (*truncus thyrocervicalis*; см. рис. 140, 141) распадается на ряд ветвей: нижняя щитовидная артерия идет к щитовидной железе, восходящая шейная артерия — к лестничным и глубоким мышцам шеи, надлопаточная артерия — к задним мышцам лопатки; 4) реберно-шейный ствол (*truncus costocervicalis*) делится на глубокую шейную артерию, кровоснабжающую глубокие мышцы шеи, спинной мозг и наивысшую межреберную артерию, питающую мышцы и кожу первых — вторых межреберьев; 5) поперечная артерия шеи (*a. transversa cervicis*), питающая мышцы шеи и верхнего отдела спины.

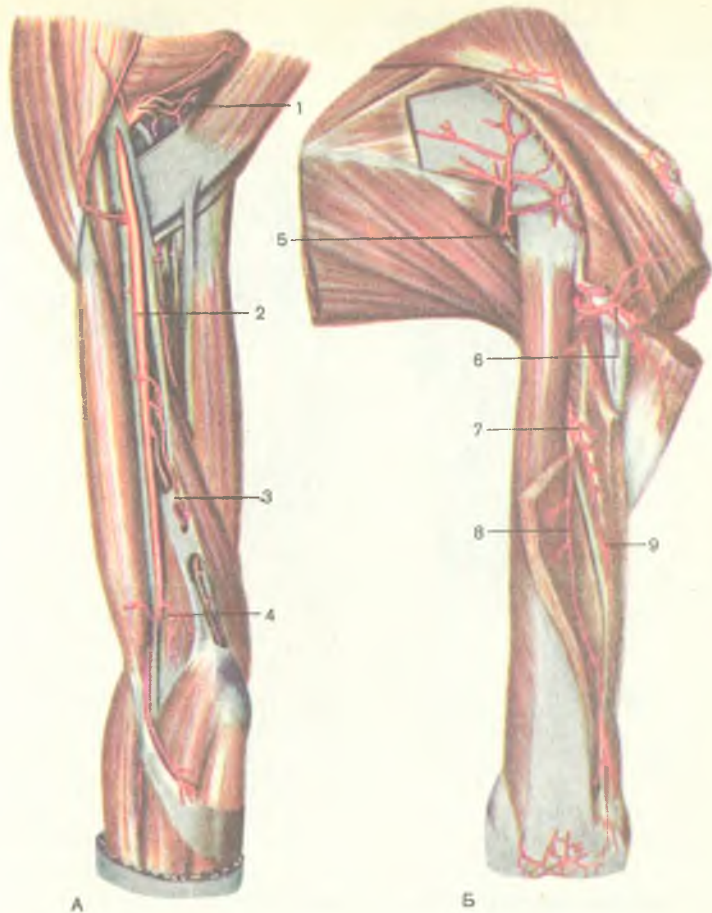




**Рис. 142. Артерии подмышечной области.**

1 — поперечная артерия шеи (*a. transversa cervicis*); 2 — грудоакромиальная артерия (*a. thoracoacromialis*); 3 — артерия, огибающая лопатку (*a. circumflexa scapulae*); 4 — подлопаточная артерия (*a. subscapularis*); 5 — латеральная грудная артерия (*a. thoracica lateralis*); 6 — грудоспинальная артерия (*a. thoracodorsalis*); 7 — внутренняя грудная артерия (*a. thoracica interna*); 8 — подключичная артерия (*a. subclavia*); 9 — общая сонная артерия (*a. carotis communis*); 10 — щитошейный ствол (*truncus thyrocervicalis*); 11 — позвоночная артерия (*a. vertebralis*).

Непосредственным продолжением подключичной артерии является *подмышечная артерия* (*a. axillaris*; рис. 142), идущая от нижнего края ключицы до нижнего края большой грудной мышцы. Основными ветвями ее являются: 1) верхняя грудная артерия (*a. thoracica superior*), кровоснабжающая межреберные мышцы, большую и малую грудные мышцы, молочную железу; 2) грудоакромиальная артерия (*a. thoracoacromialis*), питающая грудные мышцы, мышцы плеча, плечевой сустав; 3) латеральная грудная артерия (*a. thoracica lateralis*), которая васкуляризирует лимфатические узлы и клетчатку подмышечной ямки, мышцы груди, молочную железу; 4) подлопаточная артерия (*a. subscapularis*), питающая кожу и мышцы плечевого пояса, плеча, спины, плечевого сустава.

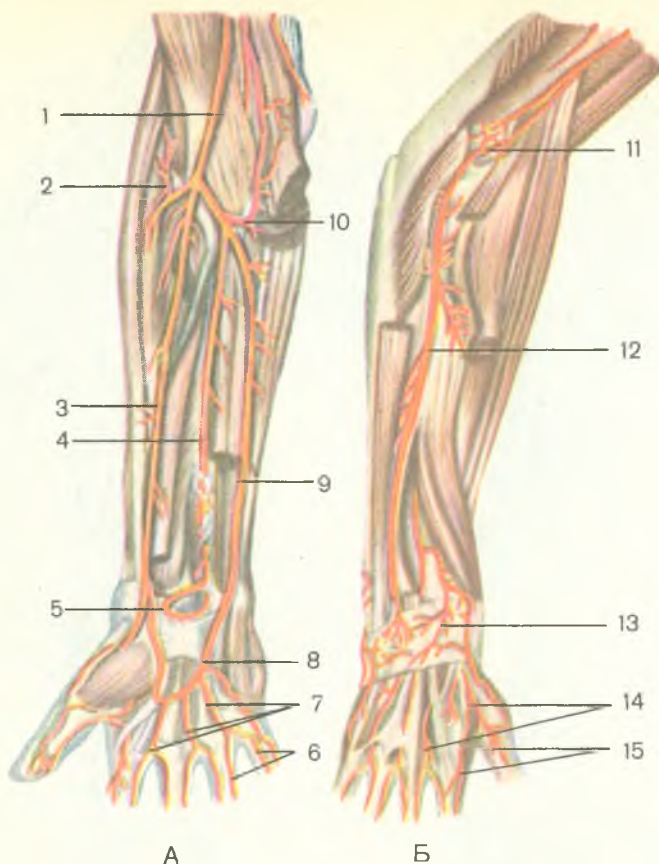


**Рис. 143. Артерии плеча, правого.**

А — вид спереди; Б — вид сзади; 1 — подлопаточная артерия (*a. subscapularis*); 2 — плечевая артерия (*a. brachialis*); 3 — верхняя локтевая коллатеральная артерия (*a. collateralis ulnaris superior*); 4 — нижняя локтевая коллатеральная артерия (*a. collateralis ulnaris inferior*); 5 — артерия, огибающая лопатку (*a. circumflexa scapulae*); 6 — задняя артерия, огибающая плечевую кость (*a. circumflexa posterior humeri*); 7 — глубокая артерия плеча (*a. profunda brachii*); 8 — средняя коллатеральная артерия (*a. collateralis media*); 9 — лучевая коллатеральная артерия (*a. collateralis radialis*).

Плечевая артерия (*a. brachialis*; рис. 143) является продолжением подмышечной артерии. Она отдает ряд ветвей, кровоснабжающих кожу, мышцы плеча, плечевой и локтевой суставы.

Самая большая ее ветвь — глубокая артерия плеча (*a. profunda brachii*) — огибает плечевую кость сзади и питает заднюю группу мышц плеча, плечевую кость. Конечной ее ветвью является лучевая коллатеральная артерия, анастомозирующая с лу-



**Рис. 144. Артерии предплечья и кисти, правых.**

А — вид спереди; Б — вид сзади; 1 — плечевая артерия (*a. brachialis*); 2 — лучевая возвратная артерия (*a. recurrens radialis*); 3 — лучевая артерия (*a. radialis*); 4 — передняя межкостная артерия (*a. interossea anterior*); 5 — ладонная сеть запястья (*rete carpalе palmare*); 6 — собственные ладонные пальцевые артерии (*aa. digitales palmares propriae*); 7 — общие ладонные пальцевые артерии (*aa. digitales palmares communes*); 8 — поверхностная ладонная дуга (*arcus palmaris superficialis*); 9 — локтевая артерия (*a. ulnaris*); 10 — локтевая возвратная артерия (*a. recurrens ulnaris*); 11 — локтевая суставная сеть (*rete articulare cubiti*); 12 — задняя межкостная артерия (*a. interossea posterior*); 13 — тыльная сеть запястья (*rete carpalе dorsale*); 14 — тыльные пястные артерии (*aa. metacarpaceales dorsales*); 15 — тыльные пальцевые артерии (*aa. digitales dorsales*).

чевой возвратной артерией. Кроме того, от плечевой артерии отходят верхняя и нижняя локтевые коллатеральные артерии, питающие локтевой сустав, мышцы плеча, частично предплечье.

В локтевой ямке плечевая артерия делится на две самостоятельные артерии — локтевую (*a. ulnaris*) и лучевую (*a. radialis*) (рис. 144). Обе артерии располагаются на ладонной

стороне предплечья и, направляясь вниз вдоль одноименных костей, отдают ветви к локтевому суставу, коже и мышцам предплечья. На предплечье от локтевой артерии отходят возвратная локтевая артерия, которая делится на переднюю и заднюю ветви к локтевому суставу; общая межкостная артерия, подразделяющаяся на переднюю межкостную артерию — к мышцам ладонной и заднюю межкостную артерию — к мышцам тыльной поверхности предплечья; запястные ветви — ладонная и тыльная — к области запястья, и глубокая ладонная ветвь, образующая с концевой частью лучевой артерии глубокую ладонную дугу (*arcus palmaris profundus*).

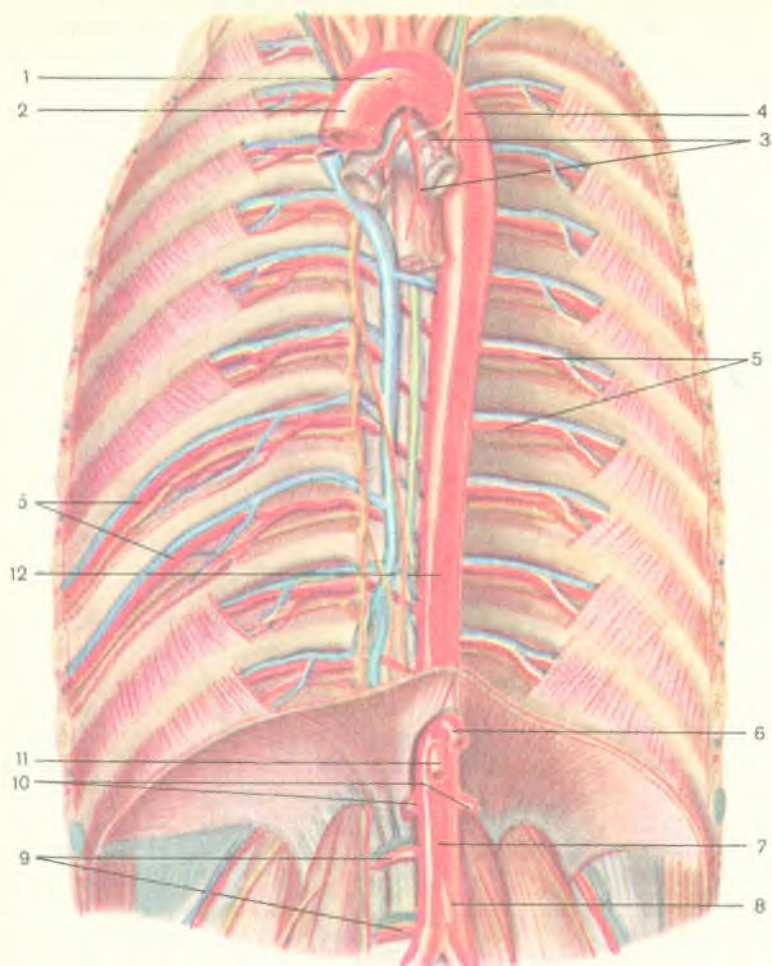
Лучевая артерия отдает на предплечье лучевую возвратную артерию к мышцам плеча и предплечья, локтевому суставу, запястные ветви к области запястья и поверхностную ладонную ветвь, которая с концевым отделом локтевой артерии образует (см. рис. 144) поверхностную ладонную дугу (*arcus palmaris superficialis*). От последней отходят общие ладонные пальцевые артерии, каждая из которых анастомозирует с ладонной пястной артерией от глубокой ладонной дуги и затем делится на две собственные ладонные пальцевые артерии. В области пальцев они делятся на ладонные и тыльные ветви. Таким образом, каждый палец на руке снабжается четырьмя артериями: двумя более крупными ладонными и двумя тыльными, располагающимися на боковых поверхностях пальцев.

**Артерии грудной и брюшной полостей.** Грудная часть аорты (рис. 145) располагается в заднем средостении, прилегая к позвоночному столбу. От нее отходят внутренностные и пристеночные ветви. К внутренностным относятся: 1) бронхиальные ветви (гг. *bronchiales*), кровоснабжающие ткани легкого; 2) пищеводные (гг. *esophageales*) — к стенке пищевода; 3) медиастинальные (гг. *mediastinales*) — к органам средостения; 4) перикардальные ветви (гг. *pericardiaci*) — к перикарду.

Пристеночными ветвями грудной части являются: 1) верхние диафрагмальные артерии (*aa. phrenicae superiores*), которые питают верхнюю поверхность диафрагмы; 2) задние межреберные артерии (*aa. intercostales posteriores*) в количестве 10 пар. Они проходят в межреберных промежутках, подразделяясь у головок ребер на передние (к межреберным мышцам, широким и прямым мышцам живота, коже груди, молочной железе) и задние (к коже и мышцам спины, спинному мозгу) ветви.

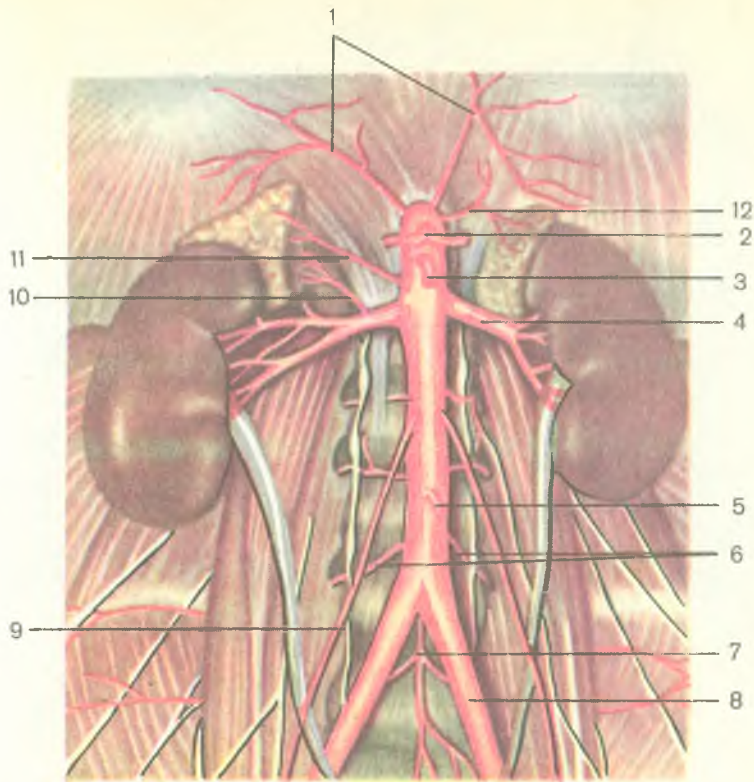
**Брюшная часть аорты** (рис. 146), являясь продолжением грудной части, располагается на передней поверхности поясничных позвонков, левее срединной линии. Справа от нее находится нижняя полая вена. На уровне IV—V поясничных позвонков аорта делится на две общие подвздошные артерии (*aa. iliacae communes*). От места деления книзу отходит к области малого таза непарная срединная крестцовая артерия.

Брюшная часть аорты по ходу отдает пристеночные и внутренностные ветви. К пристеночным сосудам относятся (см.



**Рис. 145. Аорта.**

1 — дуга аорты (*arcus aortae*); 2 — восходящая часть аорты (*pars ascendens aortae*); 3 — бронхиальные и пищеводные ветви (*rami bronchiales et esophageales*); 4 — нисходящая часть аорты (*pars descendens aortae*); 5 — задние межреберные артерии (*aa. intercostales posteriores*); 6 — чревный ствол (*truncus coeliacus*); 7 — брюшная часть аорты (*pars abdominalis aortae*); 8 — нижняя брыжеечная артерия (*a. mesenterica inferior*); 9 — поясничные артерии (*aa. lumbales*); 10 — почечная артерия (*a. renalis*); 11 — верхняя брыжеечная артерия (*a. mesenterica superior*); 12 — грудная часть аорты (*pars thoracica aortae*).

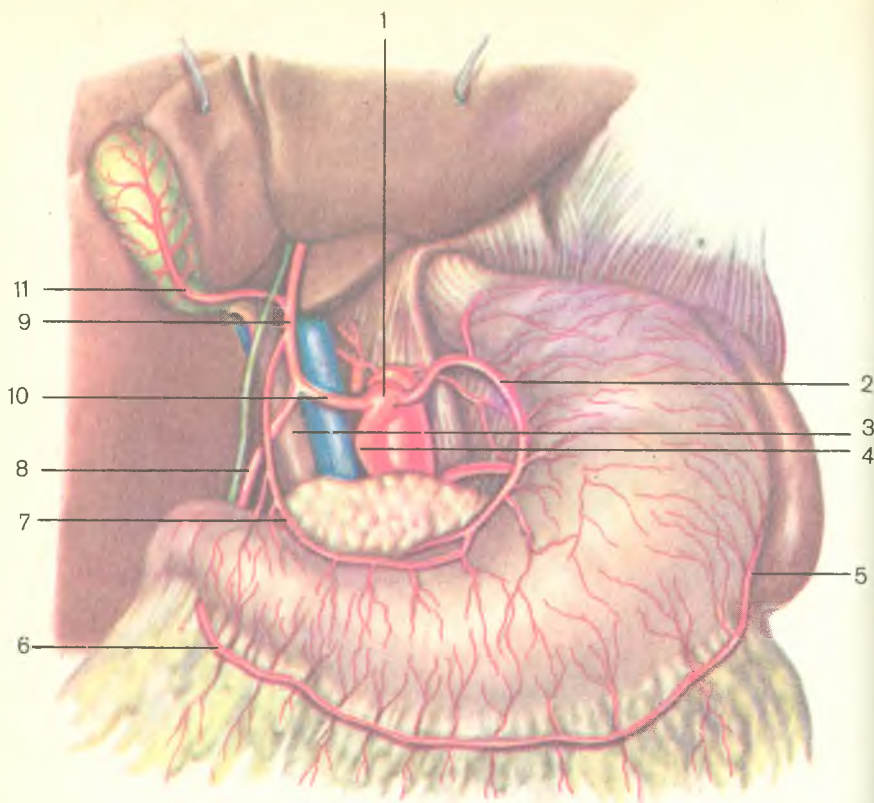


**Рис. 146. Брюшная часть аорты.**

1 — нижние диафрагмальные артерии (aa. phrenicae inferiores); 2 — чревный ствол (truncus coeliacus); 3 — верхняя брыжеечная артерия (a. mesenterica superior); 4 — почечная артерия (a. renalis); 5 — нижняя брыжеечная артерия (a. mesenterica inferior); 6 — поясничные артерии (aa. lumbales); 7 — срединная крестцовая артерия (a. sacralis mediana); 8 — общая подвздошная артерия (a. iliaca communis); 9 — яичковая (яичниковая) артерия [a. testicularis (ovarica)]; 10 — нижняя надпочечниковая артерия (a. suprarenalis inferior); 11 — средняя надпочечниковая артерия (a. suprarenalis media); 12 — верхняя надпочечниковая артерия (a. suprarenalis superior).

рис. 146): 1) нижние диафрагмальные артерии (aa. phrenicae inferiores), питающие нижнюю поверхность диафрагмы, а также надпочечники посредством своих ветвей — верхних надпочечниковых артерий (aa. suprarenales superiores); 2) поясничные артерии (aa. lumbales), четыре парные артерии, кровоснабжающие кожу, мышцы живота и спины, частично спинной мозг.

Висцеральные ветви подразделяются на парные и непарные. Группу парных сосудов образуют: 1) средняя надпочечниковая артерия (a. suprarenalis media) — к надпочечнику; 2) почечная артерия (a. renalis) — к паренхиме почки и надпочечнику (посредством ветви — нижней надпочечниковой артерии, a. suprarenalis inferior); 3) яичковая артерия (a. testicularis), которая



**Рис. 147. Чревный ствол и его ветви.**

1 — чревный ствол (*truncus coeliacus*); 2 — левая желудочная артерия (*a. gastrica sinistra*); 3 — воротная вена (*v. portae hepatis*); 4 — селезеночная артерия (*a. splenica*); 5 — левая желудочно-сальниковая артерия (*a. gastro-epiploica sinistra*); 6 — правая желудочно-сальниковая артерия (*a. gastro-epiploica dextra*); 7 — правая желудочная артерия (*a. gastrica dextra*); 8 — гастродуоденальная артерия (*a. gastroduodenalis*); 9 — собственная печеночная артерия (*a. hepatica propria*); 10 — общая печеночная артерия (*a. hepatica communis*); 11 — желчнопузырная артерия (*a. cystica*).

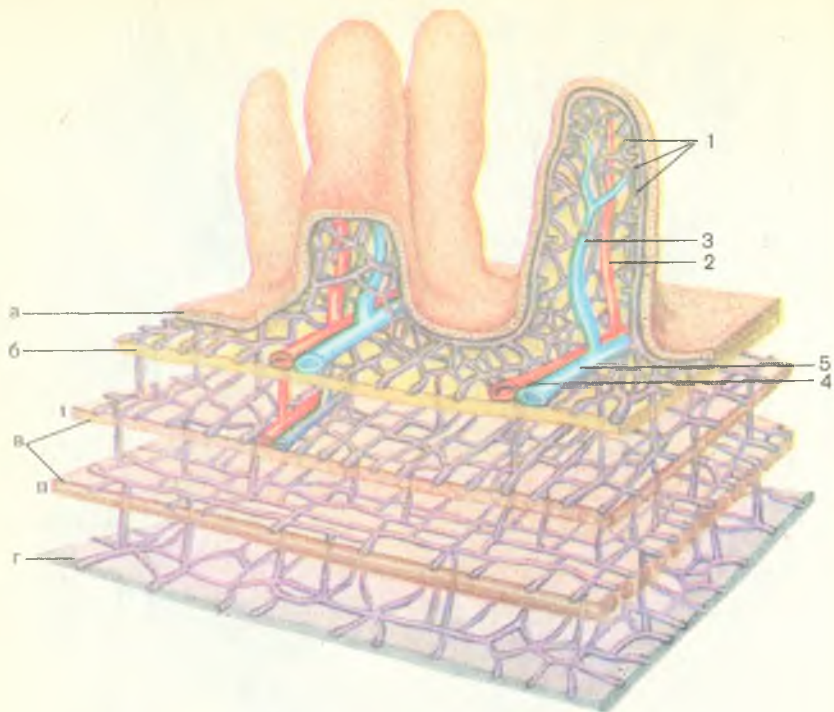
выходит через паховый канал в мошонку, кровоснабжая яички и их придатки, а у женщин под названием яичниковой (*a. ovarica*) — яичники и маточные трубы.

К непарным ветвям брюшной части аорты относятся чревный ствол, верхняя и нижняя брыжеечные артерии.

*Чревный ствол* (*truncus coeliacus*; рис. 147) отходит от аорты на уровне XII грудного позвонка и вскоре делится на три ветви: 1) левую желудочную артерию (*a. gastrica sinistra*), питающую малую кривизну и тело желудка; 2) общую печеночную артерию (*a. hepatica communis*), которая подразделяется на собственную печеночную артерию (*a. hepatica propria*), кровоснабжающую печень, желчный пузырь, стенки желудка (посредством своей ветви — правой желудочной артерии), и гастродуоденаль-



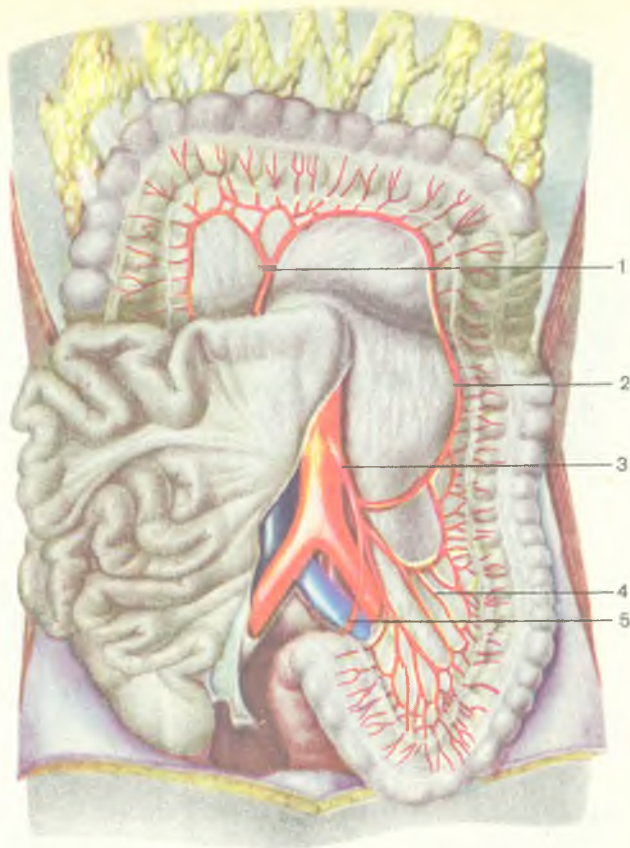




**Рис. 149. Строение и кровоснабжение стенки тонкой кишки (схема).**

1 — капилляры (capillares); 2 — прекапиллярная артериола (arteriola precapillaris); 3 — посткапиллярная венула (venula postcapillaris); 4 — артериола (arteriola); 5 — венула (venula); а — слизистая оболочка (tunica mucosa); б — подслизистая основа (tela submucosa); в — мышечная оболочка (tunica muscularis); I — циркулярный слой (stratum circulare); II — продольный слой (stratum longitudinale); г — серозная оболочка (tunica serosa).

inferiores), кровоснабжающие поджелудочную железу и двенадцатиперстную кишку; 2) тощекишечные артерии (aa. jejunales) и подвздошно-кишечные артерии (aa. ileales), числом 15—20, образуют в брыжейке посредством многочисленных анастомозов кишечные артериальные дуги, от которых отходят прямые артерии, формирующие в стенке тонкой кишки одноствольные (унитрункальные), двухствольные (бифуркационные) и трехствольные (трифуркационные) формы внутрстеночных сосудов, питающие стенку тощей и подвздошной кишки; 3) подвздошно-ободочно-кишечная артерия (a. ileocolica), кровоснабжающая слепую кишку с червеобразным отростком, концевой отдел подвздошной и восходящую ободочную кишку; 4) правая ободочно-кишечная артерия (a. colica dextra) питает восходящую и поперечную части ободочной кишки; 5) средняя ободочно-кишечная артерия (a. colica media) васкуляризирует стенки поперечной ободочной кишки.

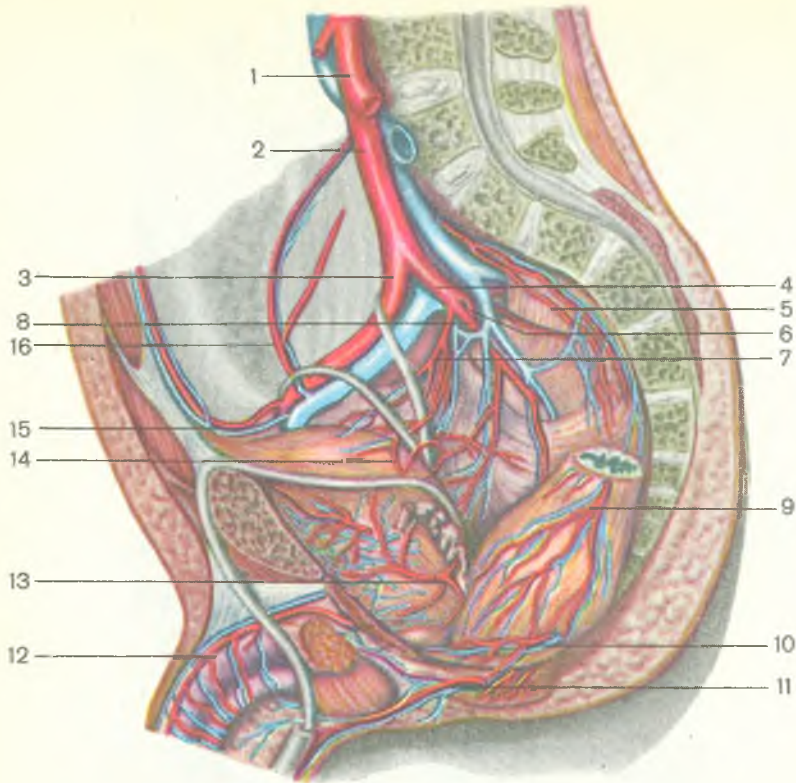


**Рис. 150. Нижняя брыжеечная артерия и ее ветви.**

1 — средняя ободочно-кишечная артерия (*a. colica media*); 2 — левая ободочно-кишечная артерия (*a. colica sinistra*); 3 — нижняя брыжеечная артерия (*a. mesenterica inferior*); 4 — сигмовидно-кишечные артерии (*aa. sigmoideae*); 5 — верхняя прямокишечная артерия (*a. rectalis superior*).

*Нижняя брыжеечная артерия* (*a. mesenterica inferior*; рис. 150) отходит от аорты на уровне III поясничного позвонка и затем идет забрюшинно влево и вниз, разделяясь на три ветви: 1) левую ободочно-кишечную артерию (*a. colica sinistra*), кровоснабжающую часть поперечной ободочной и нисходящий отдел ободочной кишки; 2) сигмовидно-кишечную артерию (*a. sigmoidea*, иногда их несколько), питающую сигмовидную ободочную кишку; 3) верхнюю прямокишечную артерию (*a. rectalis superior*) — к стенкам сигмовидной ободочной и верхней трети прямой кишки.

**Артерии таза и нижних конечностей.** Общие подвздошные артерии (см. рис. 146) образуются при делении (бифуркации)



**Рис. 151. Артерии таза.**

1 — брюшная часть аорты (pars abdominalis aortae); 2 — общая подвздошная артерия (a. iliaca communis); 3 — наружная подвздошная артерия (a. iliaca externa); 4 — внутренняя подвздошная артерия (a. iliaca interna); 5 — срединная крестцовая артерия (a. sacralis mediana); 6 — задняя ветвь внутренней подвздошной артерии (ramus posterior a. iliacae internae); 7 — латеральная крестцовая артерия (a. sacralis lateralis); 8 — передняя ветвь внутренней подвздошной артерии (ramus anterior a. iliacae internae); 9 — средняя прямокишечная артерия (a. rectalis media); 10 — нижняя прямокишечная артерия (a. rectalis inferior); 11 — внутренняя половая артерия (a. pudenda interna); 12 — дорсальная артерия полового члена (a. dorsalis penis); 13 — нижняя мочепузырная артерия (a. vesicalis inferior); 14 — верхняя мочепузырная артерия (a. vesicalis superior); 15 — нижняя надчревная артерия (a. epigastrica inferior); 16 — глубокая артерия, огибающая подвздошную кость (a. circumflexa iliaca profunda).

брюшной части аорты. На уровне крестцово-подвздошного сочленения каждая общая подвздошная артерия делится на свои конечные ветви: наружную подвздошную и внутреннюю подвздошную артерии.

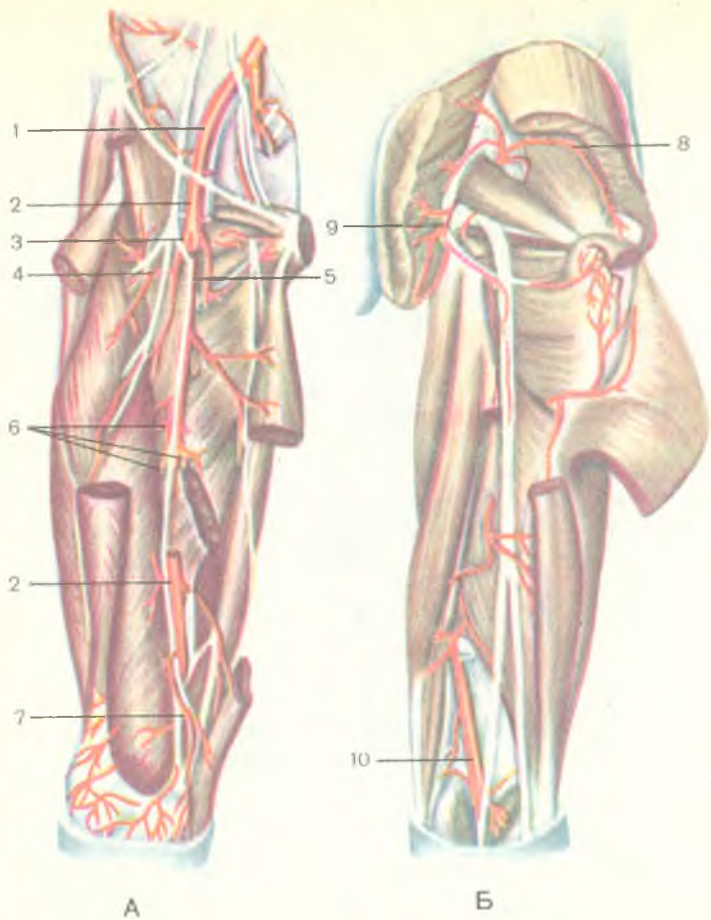
*Внутренняя подвздошная артерия (a. iliaca interna; рис. 151)* спускается в малый таз, где отдает ветви к органам и стенкам таза: 1) пупочную артерию (a. umbilicalis), кровоснабжающую дистальную часть мочеточника, верхние отделы мочевого пузыря; 2) артерию семявыносящего протока (a. ductus deferentis),

питающую семенные пузырьки, семявыносящий проток, придаток яичка, а у женщин — маточную артерию (a. uterina), кровоснабжающую стенки матки, влагалища, маточные трубы и яичники; 3) среднюю прямокишечную артерию (a. rectalis media), васкуляризирующую стенки прямой кишки, части предстательной железы и семенных пузырьков; 4) внутреннюю половую артерию (s. pudenda interna), питающую мошонку, половой член, клитор, мочеиспускательный канал, мышцы промежности и нижнюю часть прямой кишки.

К стенкам малого таза от внутренней подвздошной артерии отходят: 1) подвздошно-поясничная артерия (a. iliolumbalis), кровоснабжающая мышцы поясничной области спины, живота; 2) латеральные крестцовые артерии (aa. sacrales laterales), питающие крестец, спинной мозг, нижние отделы мышц спины, живота, кожу крестцовой области; 3) верхняя ягодичная артерия (a. glutea superior), которая васкуляризирует ягодичные мышцы, часть мышц бедра, таза и промежности; 4) нижняя ягодичная артерия (a. glutea inferior), кровоснабжающая кожу и мышцы ягодичной области, седалищный нерв, тазобедренный сустав, частично мышцы таза и бедра; 5) запирающая артерия (a. obturatoria), которая отдает ветви к мышцам таза, бедра, тазобедренному суставу, седалищной кости.

*Наружная подвздошная артерия (a. iliaca externa)* является основной магистралью, несущей кровь ко всей нижней конечности. В области таза от нее отходят ветви, питающие мышцы таза и живота, оболочки яичка и большие половые губы. Пройдя под паховой связкой, она получает название *бедренной артерии (a. femoralis)*; рис. 152). Последняя располагается на бедре между разгибательными и приводящими мышцами бедра и по своему ходу отдает ряд ветвей: 1) поверхностную надчревную артерию (a. epigastrica superficialis) — к коже и наружной косой мышце живота; б) поверхностную артерию, огибающую подвздошную кость (a. circumflexa ilium superficialis), — к коже, мышцам, паховым лимфатическим узлам; 3) наружные половые артерии (aa. pudendae externae) — к мошонке, большим половым губам, коже лобковой кости; 4) паховые ветви (гг. inguinales) — к коже, поверхностным и глубоким лимфатическим узлам паховой области. Самой крупной ветвью бедренной артерии является глубокая артерия бедра (a. profunda femoris), которая отдает медиальную и латеральную артерии, огибающие бедренную кость (aa. circumflexae femoris medialis et lateralis), питающие кожу и мышцы таза и бедра, а также три прободающие артерии (aa. perforantes) — к мышцам-сгибателям бедра, тазобедренному суставу и бедренной кости.

Непосредственным продолжением бедренной артерии является *подколенная артерия (a. poplitea)*; см. рис. 152), располагающаяся в глубине подколенной ямки. От нее отходят медиальные и латеральные коленные артерии к коленному суставу и окружающим его мышцам, образуя сосудистую сеть коленного су-

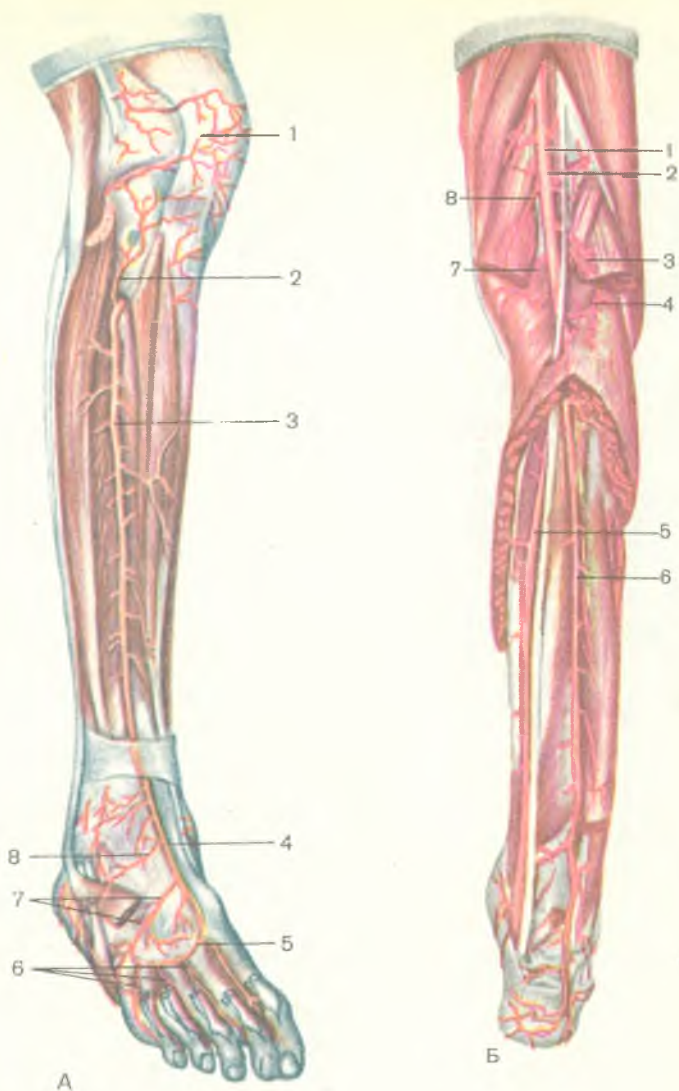


**Рис. 152. Артерии бедра, правого.**

А — вид спереди; Б — вид сзади; 1 — наружная подвздошная артерия (*a. iliaca externa*); 2 — бедренная артерия (*a. femoralis*); 3 — глубокая артерия бедра (*a. profunda femoris*); 4 — латеральная артерия, огибающая бедренную кость (*a. circumflexa femoris lateralis*); 5 — медиальная артерия, огибающая бедренную кость (*a. circumflexa femoris medialis*); 6 — прободающие артерии (*aa. perforantes*); 7 — нисходящая коленная артерия (*a. descendens genicularis*); 8 — верхняя ягодичная артерия (*a. glutea superior*); 9 — нижняя ягодичная артерия (*a. glutea inferior*); 10 — подколенная артерия (*a. poplitea*).

става, а также веточки к нижним отделам мышц бедра. В нижнем углу ямки подколенная артерия делится на две конечные ветви — переднюю и заднюю большеберцовые артерии.

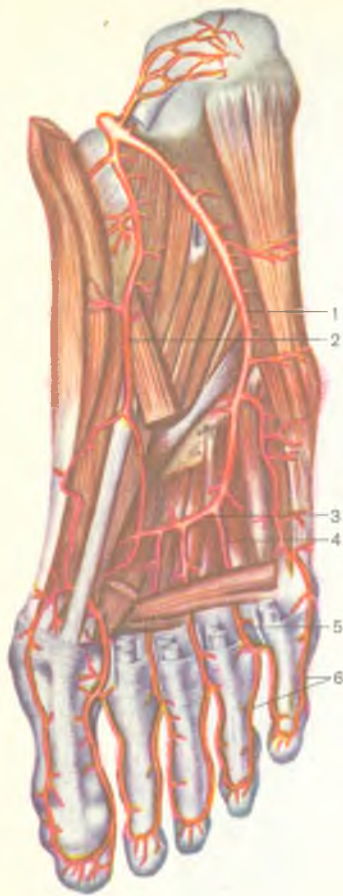
*Передняя большеберцовая артерия* (*a. tibialis anterior*; рис. 153) проходит через межкостную перепонку на переднюю поверхность голени, где спускается между мышцами-разгибателями, отдавая к ним многочисленные мышечные ветви. В нижней



**Рис. 153. Артерии голени и стопы, правых.**

А — вид спереди: 1 — сеть надколенника (*rete patellae*); 2 — передняя большеберцовая возвратная артерия (*a. recurrens tibialis anterior*); 3 — передняя большеберцовая артерия (*a. tibialis anterior*); 4 — тыльная артерия стопы (*a. dorsalis pedis*); 5 — дугообразная артерия (*a. arcuata*); 6 — тыльные пальцевые артерии (*aa. digitales dorsales*); 7 — тыльные плюсневые артерии (*aa. metatarsales dorsales*); 8 — латеральная предплюневая артерия (*a. tarsalis lateralis*). Б — вид сзади: 1 — подколенная артерия (*a. poplitea*); 2 — латеральная верхняя коленная артерия (*a. superior lateralis genuis*); 3 — латеральная нижняя коленная артерия (*a. inferior lateralis genuis*); 4 — икроножные артерии (*aa. surales*); 5 — задняя большеберцовая артерия (*a. tibialis posterior*); 6 — малоберцовая артерия (*a. peronea*); 7 — медиальная нижняя коленная артерия (*a. inferior medialis genuis*); 8 — медиальная верхняя коленная артерия (*a. superior medialis genuis*).

**Рис. 154. Артерии стопы, подошвенная сто-  
рона.**



1 — латеральная подошвенная артерия (*a. plantaris lateralis*); 2 — медиальная подошвенная артерия (*a. plantaris medialis*); 3 — подошвенная дуга (*arcus plantaris*); 4 — подошвенные плюсовые артерии (*aa. metatarsales plantares*); 5 — общие подошвенные пальцевые артерии (*aa. digitales plantares communes*); 6 — собственные подошвенные пальцевые артерии (*aa. digitales plantares propriae*).

третьи голени артерия отдает медиальную и латеральную передние лодыжковые артерии, формирующие сосудистые сети лодыжки, а на тыле стопы переходит в тыльную артерию стопы (*a. dorsalis pedis*). От последней отходят медиальные и латеральные предплюсовые артерии, образующие тыльную сеть стопы, а также дугообразная артерия (*a. arcuata*), отдающая четыре тыльные плюсовые артерии. Каждая плюсовая артерия подразделяется на две тыльные пальцевые артерии, кровоснабжающие тыльные поверхности II—V пальцев стопы. Сама тыльная артерия стопы заканчивается двумя ветвями: тыльной плюсовой артерией, отдающей затем тыльные пальцевые артерии (две к I пальцу и одну к медиальной поверхности II пальца), и глубокой подошвенной артерией,

проходящей через первый межкостный промежуток на подошвенную поверхность стопы и участвующей в образовании подошвенной дуги.

*Задняя большеберцовая артерия* (*a. tibialis posterior*; см. рис. 153) проходит по задней поверхности голени, затем огибает медиальную лодыжку большеберцовой кости и переходит на подошву, где распадается на медиальную и латеральную подошвенные артерии. По ходу от задней большеберцовой артерии отходят ряд ветвей: малоберцовая артерия (*a. fibularis*), питающая мышцы голени задней и латеральной групп, малоберцовую кость; медиальные лодыжковые ветки, формирующие сосудистую сеть лодыжек; пяточные ветви — к пяточной области стопы.

*Медиальная подошвенная артерия* (*a. plantaris medialis*; рис. 154) проходит по медиальному краю подошвенной поверхности стопы, кровоснабжая кожу и мышцы стопы. Латеральная подошвенная артерия образует с подошвенной ветвью тыльной

артерии стопы глубокую подошвенную дугу (*arcus plantaris profundus*), от которой отходят четыре подошвенные плюсневые артерии, разделяющиеся каждая на две собственные подошвенные пальцевые артерии, кровоснабжающие пальцы стопы.

## ВЕНЫ

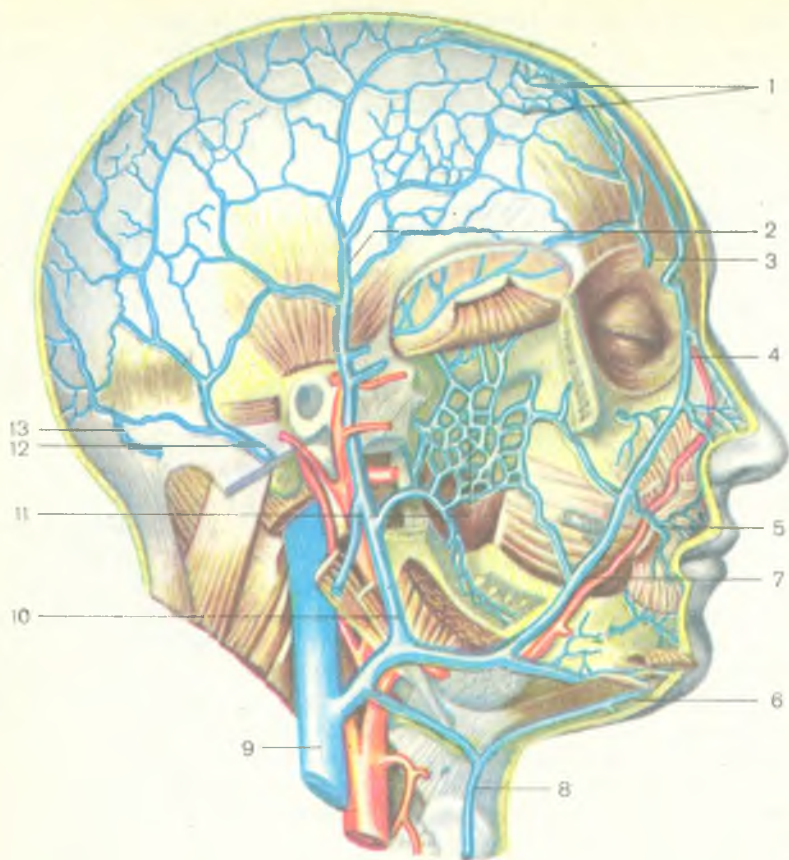
Вся венозная кровь от органов тела притекает к правой, венозной, половине сердца по двум крупнейшим венозным стволам: верхней полой вене и нижней полой вене. Только собственные вены сердца впадают непосредственно в правое предсердие, минуя полые вены.

**Система верхней полой вены** формируется сосудами, собирающими венозную кровь от головы, шеи, верхней конечности, стенок и органов грудной и брюшной полостей.

Основным венозным коллектором органов головы и шеи является внутренняя яремная вена и частично наружная яремная вена (рис. 155). *Наружная яремная вена* (*v. jugularis externa*) образуется на уровне угла нижней челюсти, под ушной раковиной, путем слияния задней ушной вены и занижнечелюстной вены. В нее впадают следующие вены: 1) затылочная вена (*v. occipitalis*), которая собирает кровь от затылочной области головы; 2) задняя ушная вена (*v. auricularis posterior*) — от позадиушной области; 3) надлопаточная вена (*v. suprascapularis*) — от кожи одноименной области шеи; 4) передняя яремная вена (*v. jugularis anterior*) — от кожи подбородочной и передней областей шеи. Наружная яремная вена впадает около ключицы во внутреннюю яремную или подключичную вену.

*Внутренняя яремная вена* (*v. jugularis interna*) начинается от яремного отверстия черепа и идет вниз, входя вместе с общей сонной артерией и блуждающим нервом в сосудисто-нервный пучок шеи. Все ее ветви делятся на внутрочерепные и внечерепные. К первым относятся вены мозга (*vv. cerebri*), собирающие кровь от полушарий большого мозга; менингеальные вены (*vv. meningae*) — от оболочек мозга; диплоические вены (*vv. diploicae*) — от костей черепа; глазные вены (*vv. ophthalmicae*) — от глазного яблока, слезной железы, век, полости носа, глазницы, области лба и наружного носа. Все вены затем несут кровь в пазухи мозговой оболочки (*sinus durae matris*). Пазухи являются своеобразными венозными сосудами, стенки которых образованы листками твердой мозговой оболочки и поэтому не спадаются. На рис. 156 представлены основные синусы головного мозга: 1) верхний сагиттальный синус (*sinus sagittalis superior*), идущий вдоль верхнего края большого серповидного отростка твердой мозговой оболочки и впадающий в поперечный синус; 2) нижний сагиттальный синус (*sinus sagittalis inferior*), проходящий вдоль нижнего края большого серповидного отростка и вливающийся в прямой синус; 3) прямой синус (*sinus rectus*), соединяющийся с поперечным; 4) пещеристый



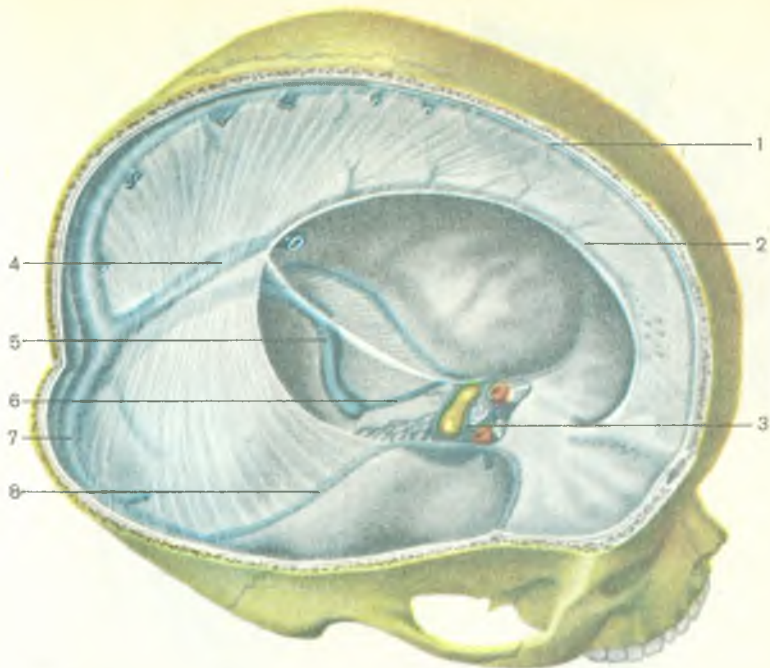


**Рис. 155. Вены головы и шеи.**

1 — подкожная венозная сеть; 2 — поверхностная височная вена (*v. temporalis superficialis*); 3 — надглазничная вена (*v. supraorbitalis*); 4 — угловая вена (*v. angularis*); 5 — верхняя губная вена (*v. labialis superior*); 6 — подподбородочная вена (*v. submental*); 7 — лицевая вена (*v. facialis*); 8 — передняя яремная вена (*v. jugularis anterior*); 9 — внутренняя яремная вена (*v. jugularis interna*); 10 — занижнечелюстная вена (*v. retro-mandibularis*); 11 — крыловидное сплетение (*plexus pterygoideus*); 12 — задняя ушная вена (*v. auricularis posterior*); 13 — затылочная вена (*v. occipitalis*).

синус (*sinus cavernosus*) — вокруг турецкого седла, соединяющийся верхним каменистым синусом (*sinus petrosus superior*) с сигмовидной пазухой; 5) поперечный синус (*sinus transversus*) залегает в поперечной борозде затылочных костей вдоль заднего края намета мозжечка; латерально вливается в сигмовидный синус (*sinus sigmoideus*), переходящий во внутреннюю яремную вену.

Внечерепными ветвями внутренней яремной вены являются: 1) лицевая вена (*v. facialis*), собирающая кровь от кожи области лба, носа, щек, губ, мимических и жевательных мышц,



**Рис. 156. Синусы твердой мозговой оболочки.**

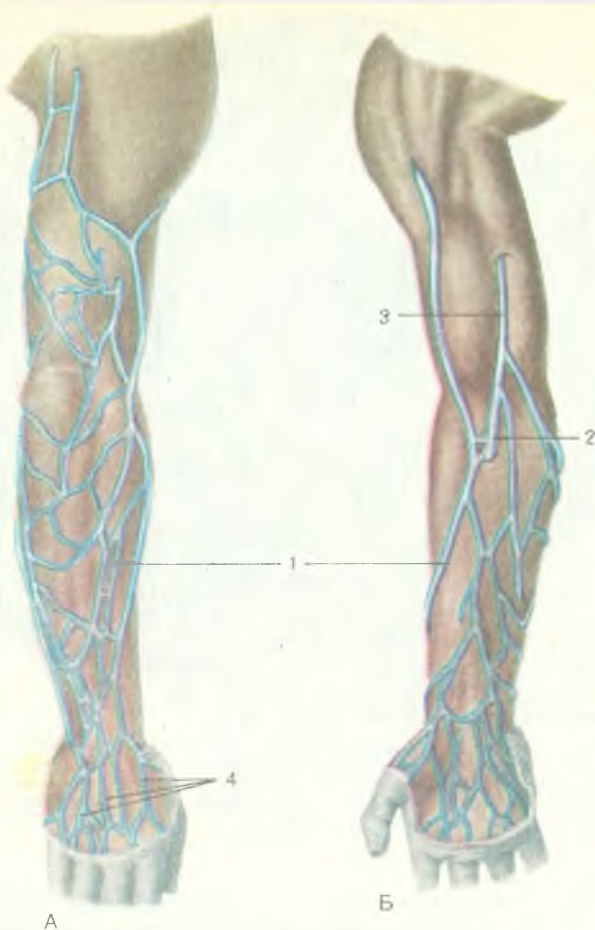
1 — верхний сагиттальный синус (*sinus sagittalis superior*); 2 — нижний сагиттальный синус (*sinus sagittalis inferior*); 3 — пещеристый синус (*sinus cavernosus*); 4 — прямой синус (*sinus rectus*); 5 — сигмовидный синус (*sinus sigmoideus*); 6 — нижний каменный синус (*sinus petrosus inferior*); 7 — поперечный синус (*sinus transversus*); 8 — верхний каменный синус (*sinus petrosus superior*).

мягкого неба, небных миндалин, слизистой оболочки глотки, полости носа и рта; 2) занижнечелюстная вена (*v. retromandibularis*), которая принимает вены от кожи головы, области ушной раковины, околоушной железы, жевательных мышц, боковой поверхности лица, полости носа и зубов нижней челюсти.

На шее во внутреннюю яремную вену впадают глоточные вены (*vv. pharyngeales*), собирающие кровь от стенок глотки; язычная вена (*v. lingualis*) — от языка, подъязычной и подчелюстной слюнных желез, мышц полости рта; верхние щитовидные вены (*vv. thyroideae superiores*), несущие кровь от щитовидной железы, гортани, грудино-ключично-сосцевидной мышцы.

Позади грудино-ключичного сочленения внутренняя яремная вена сливается с подключичной веной, образуя плечеголовную вену (*v. brachiocephalica*).

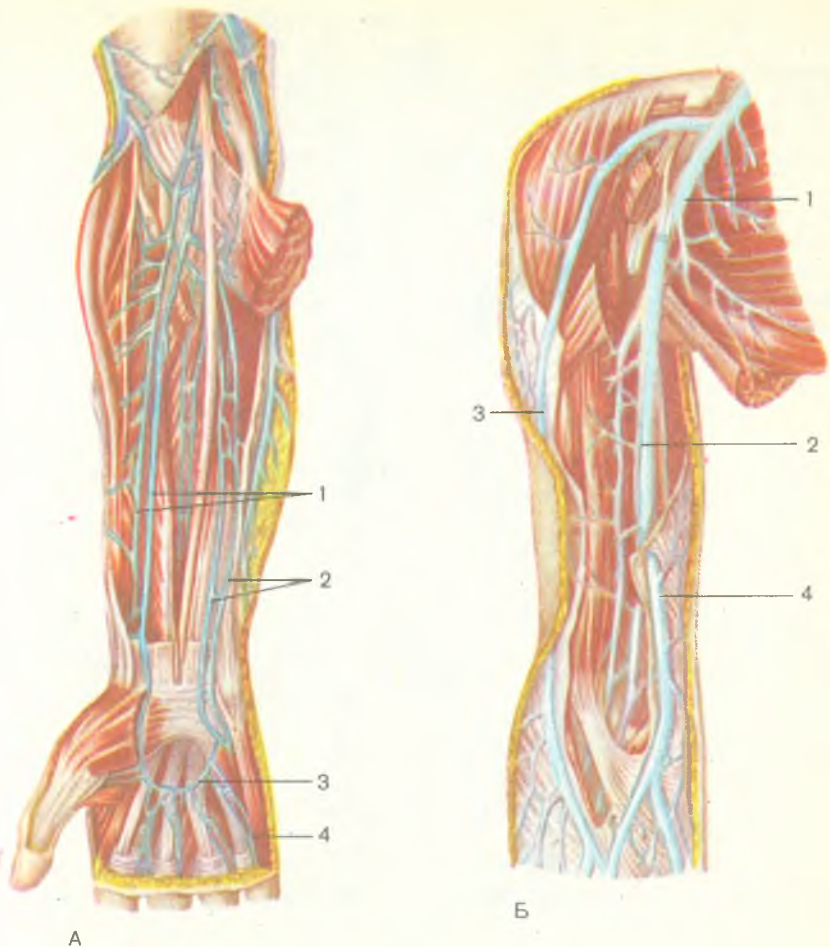
*Подключичная вена (v. subclavia)* собирает кровь от всех отделов верхней конечности. Вены верхней конечности делятся на поверхностные и глубокие. Поверхностные вены (рис. 157), собирающие кровь от кожи и подкожной клетчатки, идут неза-



**Рис. 157. Поверхностные вены руки, правой.**

А — вид сзади; Б — вид спереди; 1 — латеральная подкожная вена руки (*v. cephalica*); 2 — промежуточная вена локтя (*v. intermedia cubiti*); 3 — медиальная подкожная вена руки (*v. basilica*); 4 — тыльная венозная сеть кисти (*rete venosum dorsale manus*).

висимо от глубоких в подкожной клетчатке, на собственной фасции мышц верхней конечности. Корнями их являются сети венозных сосудов на ладонной и тыльной поверхностях кисти, куда впадают пальцевые вены. От тыльной сети начинается латеральная подкожная вена руки (*v. cephalica*), которая сначала идет по латеральному краю предплечья, затем переходит на его переднюю поверхность, достигая локтевого сгиба, где посредством промежуточной вены локтя (*v. intermedia cubiti*) анастомозирует с медиальной подкожной веной руки. Затем латеральная подкожная вена руки проходит по латеральной части плеча до подключичной области и вливается в подмышечную вену.



А

Б

**Рис. 158. Глубокие вены верхней конечности, правой.**

А — вены предплечья и кисти: 1 — локтевые вены (*vv. ulnares*); 2 — лучевые вены (*vv. radiales*); 3 — поверхностная ладонная венозная дуга (*arcus venosus palmaris superficialis*); 4 — ладонные пальцевые вены (*vv. digitales palmares*). Б — вены плеча и плечевого пояса: 1 — подмышечная вена (*v. axillaris*); 2 — плечевые вены (*vv. brachiales*); 3 — латеральная подкожная вена руки (*v. cephalica*); 4 — медиальная подкожная вена руки (*v. basilica*).

Другой крупной кожной веной является медиальная подкожная вена руки (*v. basilica*), которая также берет свое начало от венозной сети тыла кисти и затем идет по задней поверхности предплечья, переходя постепенно на его переднюю поверхность. В области локтевого сгиба принимает промежуточную вену локтя и по медиальной части плеча поднимается вверх, где на уровне границы между нижней и средней третями плеча впадает в плечевую вену.

Глубокие вены верхней конечности по две сопровождают артерии. Корнями их являются ладонные пальцевые вены, которые впадают в поверхностную и глубокую венозные ладонные дуги. Вены ладонных дуг, перейдя на предплечье, образуют по две анастомозирующие между собой *локтевые вены* (*vv. ulnares*) и по две *лучевые вены* (*vv. radiales*) (рис. 158).

По ходу локтевых и лучевых вен на предплечье в них впадают вены от мышц и костей, а в области локтевой ямки они соединяются, образуя две плечевые вены (*vv. brachiales*). Последние принимают вены от мышц и кожи плеча, а затем в подмышечной ямке соединяются между собой, образуя подмышечную вену (*v. axillaris*), в которую вливаются вены от мышц плечевого пояса и плеча, а также частично от мышц груди и спины.

У наружного края I ребра подмышечная вена переходит в подключичную, в которую впадают поперечная вена шеи (*v. transversa cervicis*), и надлопаточная вена (*v. suprascapularis*), сопровождающие одноименные артерии.

Все вены верхней конечности снабжены клапанами, причем их больше в глубоких венах.

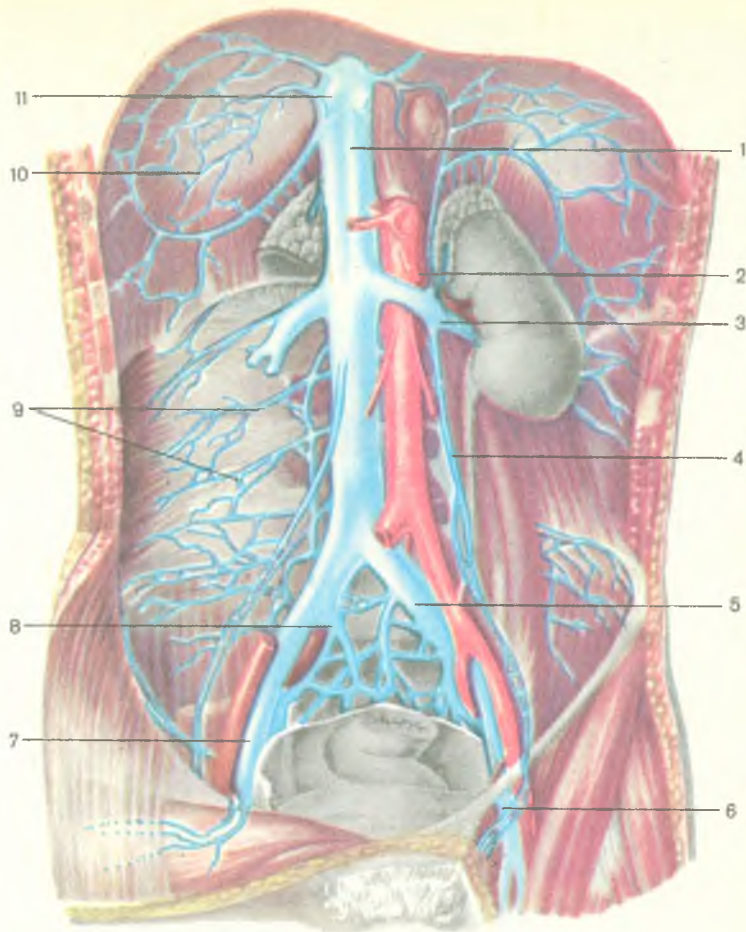
Место слияния подключичной вены с внутренней яремной веной с каждой стороны называется венозным углом. В образующиеся от слияния *плечеголовные вены* (*vv. brachiocephalicae*) впадают вены от вилочковой железы, средостения, перикарда, пищевода, трахеи, щитовидной железы, мышц шеи, спинного мозга, стенок грудной полости, самые верхние межреберные вены, сопровождающие одноименные артерии.

В свою очередь плечеголовные вены позади хряща правого I ребра и грудины, сливаясь, образуют основной ствол верхней полой вены.

*Верхняя полая вена* (*v. cava superior*; см. рис. 137) клапанов не имеет и, направляясь вниз, на уровне II ребра вступает в полость сердечной сумки, где впадает в правое предсердие. В основной ствол верхней полой вены вливаются вены средостения, околосердечной сумки, а также непарная вена (*v. azygos*). Последняя является продолжением правой восходящей поясничной вены и собирает кровь от стенок брюшной и грудной полостей; в нее впадают вены пищевода, бронхиальные вены, задние межреберные вены, полунепарная вена (*v. hemiazygos*), которая также принимает вены пищевода, средостения, часть задних межреберных вен.

**Система нижней полой вены** формируется сосудами, собирающими кровь от нижних конечностей, стенок и органов таза и брюшной полости.

*Нижняя полая вена* (*v. cava inferior*; рис. 159) образуется из слияния левой и правой общих подвздошных вен на уровне IV—V поясничных позвонков. Слева вена соприкасается с брюшной аортой. От места своего начала нижняя полая вена поднимается вверх, затем проходит через одноименное отверстие

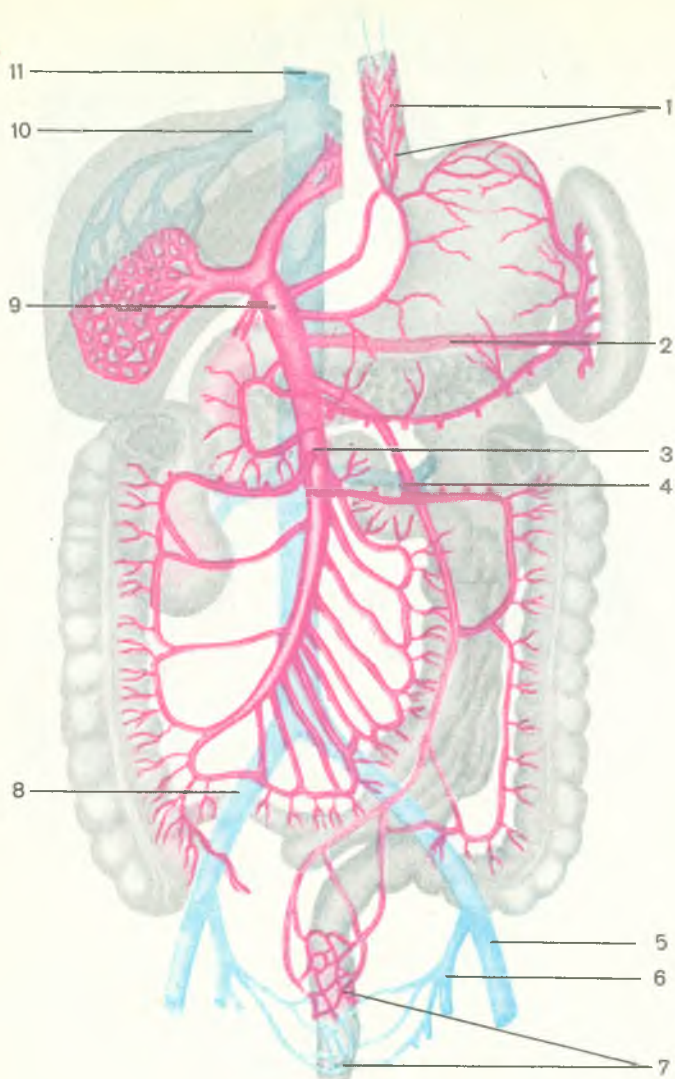


**Рис. 159. Нижняя полая вена и ее притоки.**

1 — нижняя полая вена (*v. cava inferior*); 2 — надпочечниковая вена (*v. suprarenalis*); 3 — почечная вена (*v. renalis*); 4 — яичковые вены (*vv. testiculares*); 5 — общая подвздошная вена (*v. iliaca communis*); 6 — бедренная вена (*v. femoralis*); 7 — наружная подвздошная вена (*v. iliaca externa*); 8 — внутренняя подвздошная вена (*v. iliaca interna*); 9 — поясничные вены (*vv. lumbales*); 10 — нижние диафрагмальные вены (*vv. phrenicae inferiores*); 11 — печеночные вены (*vv. hepaticae*).

диафрагмы и, попадая в полость околосердечной сумки, сразу же впадает в правое предсердие.

По ходу нижняя полая вена принимает ряд ветвей, среди которых выделяют пристеночные и внутренностные венозные сосуды. Группу пристеночных ветвей образуют: 1) поясничные вены (*vv. lumbales*), по четыре с каждой стороны, собирающие кровь от венозных сплетений позвоночного столба, кожи и мышц спины; 2) нижние диафрагмальные вены (*vv. phrenicae inferiores*) — от нижней поверхности диафрагмы.



**Рис. 160. Система воротной вены и нижняя полая вена.**

1 — анастомозы между ветвями воротной и верхней полой вен в стенке пищевода; 2 — селезеночная вена (*v. splenica*); 3 — верхняя брыжеечная вена (*v. mesenterica superior*); 4 — нижняя брыжеечная вена (*v. mesenterica inferior*); 5 — наружная подвздошная вена (*v. iliaca externa*); 6 — внутренняя подвздошная вена (*v. iliaca interna*); 7 — анастомозы между ветвями воротной и нижней полой вен в стенке прямой кишки; 8 — общая подвздошная вена (*v. iliaca communis*); 9 — воротная вена (*v. portae hepatis*); 10 — печеночная вена (*v. hepatica*); 11 — нижняя полая вена (*v. cava inferior*).

К внутренностным ветвям относятся: 1) яичковые вены (vv. testiculares) (у женщин — яичниковые вены, vv. ovaricae), собирающие кровь от паренхимы яичка (яичника); 2) почечные вены (vv. renales) — от почки и мочеточника; 3) надпочечниковые вены (vv. suprarenales) — от надпочечников; 4) печеночные вены (vv. hepaticae), которые собирают кровь от печени.

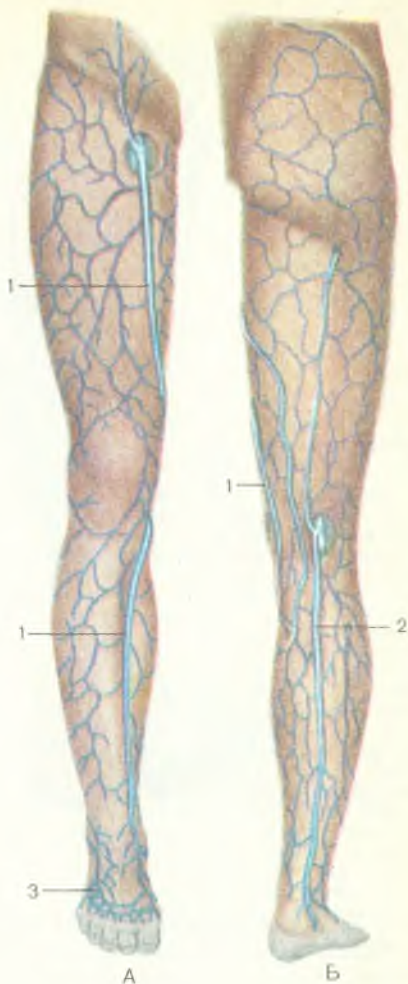
От непарных органов брюшной полости кровь сначала попадает в систему воротной вены, которая несет ее в печень, а затем по печеночным венам в нижнюю полую вену.

**Воротная вена** (*v. portae hepatis*; рис. 160) образуется позади головки поджелудочной железы путем слияния нижней брыжеечной (*v. mesenterica inferior*), верхней брыжеечной (*v. mesenterica superior*) и селезеночной (*v. splenica*) вен. Затем она направляется вверх и вправо к воротам печени, где вступает в толщу органа. Непосредственно в воротную вену впадают вены желудка, привратника, поджелудочной железы.

Нижняя брыжеечная вена собирает кровь от стенок верхней части прямой кишки, сигмовидной и нисходящей ободочной кишки.

Верхняя брыжеечная вена принимает венозные сосуды от тонкой кишки и ее брыжейки, слепой кишки и червеобразного отростка, восходящей и поперечной ободочных (подвздошно-ободочная вена, вены тощей и подвздошной кишки, правая и средняя ободочно-кишечные вены, желудочно-сальниковые вены).

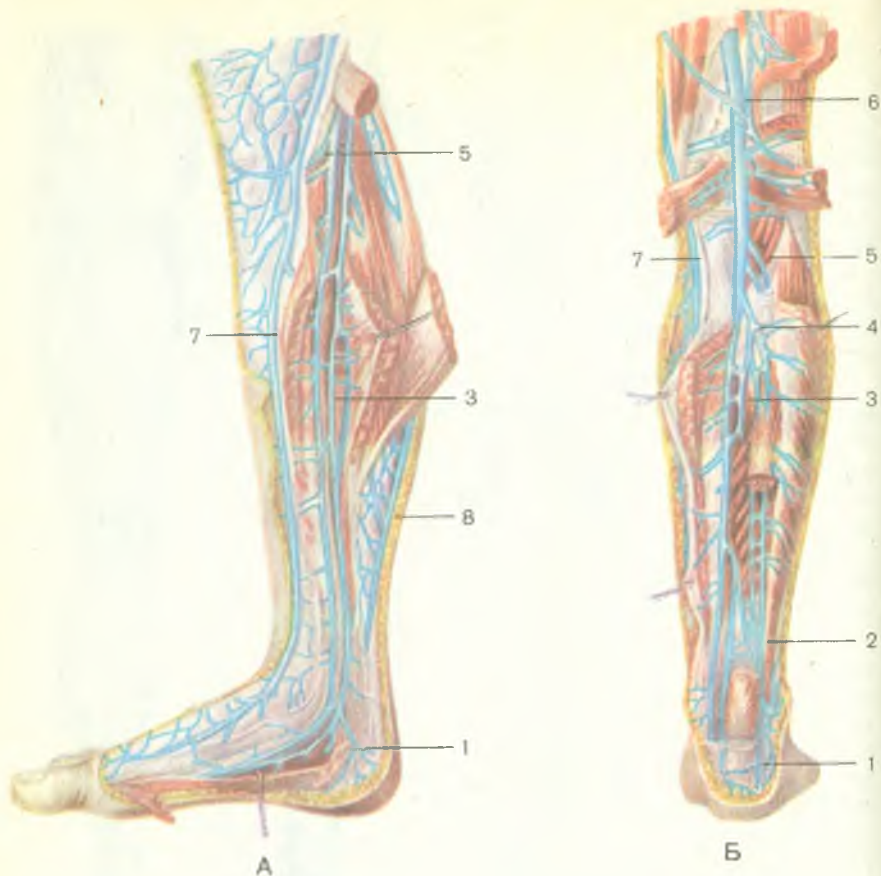
Селезеночная вена собирает кровь от селезенки, желудка, поджелудочной железы, двенадцатиперстной кишки и большого сальника.



**Рис. 161. Поверхностные вены нижней конечности, правой.**

А — вид спереди; Б — вид сзади; 1 — большая подкожная вена ноги (*v. saphena magna*); 2 — малая подкожная вена ноги (*v. saphena parva*); 3 — тыльная венозная сеть стопы (*rete venosum dorsale pedis*).



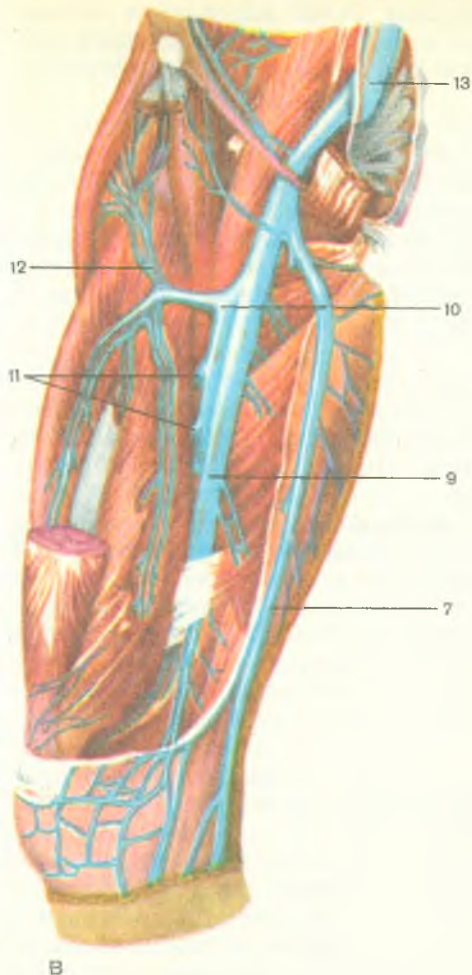


Венозная кровь от органов таза и нижней конечности поступает в два крупных венозных сосуда: внутреннюю подвздошную вену (*v. iliaca interna*) и наружную подвздошную вену (*v. iliaca externa*), которые, соединяясь, образуют общую подвздошную вену (*v. iliaca communis*).

Внутренняя подвздошная вена образуется из вен, собирающих кровь от стенок и органов таза, среди которых выделяют пристеночную и внутренностную группы.

К пристеночным ветвям, обычно в количестве двух сопровождающим одноименные артерии, относятся верхние и нижние ягодичные вены (*vv. gluteae superiores et inferiores*), запирательные вены (*vv. obturatoriae*), латеральные крестцовые вены (*vv. sacrales laterales*), собирающие кровь от мышц тазового пояса и бедра, частично от мышц живота.

Группу внутренностных вен составляют внутренняя половая вена (*v. pudenda interna*), собирающая кровь от промежности, наружных половых органов, мочеиспускательного канала;



**Рис. 162. Глубокие вены нижней конечности, правой.**

А — вены голени, медиальная поверхность; Б — вены задней поверхности голени; В — вены бедра, переднемедиальная поверхность; 1 — венозная сеть пяточной области; 2 — венозная сеть в области лодыжек; 3 — задние большеберцовые вены (*vv. tibiales posteriores*); 4 — малоберцовые вены (*vv. fibulares*); 5 — передние большеберцовые вены (*vv. tibiales anteriores*); 6 — подколенная вена (*v. poplitea*); 7 — большая подкожная вена ноги (*v. saphena magna*); 8 — малая подкожная вена ноги (*v. saphena parva*); 9 — бедренная вена (*v. femoralis*); 10 — глубокая вена бедра (*v. profunda femoris*); 11 — прободающие вены (*vv. perforantes*); 12 — латеральные вены, огибающие бедренную кость (*vv. circumflexae laterales femoris*); 13 — наружная подвздошная вена (*v. iliaca externa*).

мочепузырные вены (*vv. vesicales*) — от стенок мочевого пузыря, семявыносящих протоков, семенных пузырьков, предстательной железы, влагалища (у женщин); нижние и средние прямокишечные вены (*vv. rectales inferiores et mediae*) — от стенок прямой кишки; маточные вены (*vv. uterinae*). Следует отметить, что вокруг органов таза образуются венозные сплетения (мочепузырное, предстательное, прямокишечное, маточное, влагалищное), широко анастомозирующие друг с другом.

Вены нижних конечностей (рис. 161, 162) представлены поверхностными и глубокими венозными сосудами, анастомозирующими друг с другом.

В области стопы подкожные вены образуют подошвенную венозную сеть и тыльную венозную сеть стопы, в которые впада-

ют пальцевые вены. Из венозных сетей выделяются тыльные плюсневые вены стопы, среди которых два сравнительно крупных ствола, идущих по краям стопы, дают начало большой и малой подкожным венам.

Большая подкожная вена ноги (*v. saphena magna*; см. рис. 161), являясь продолжением медиальных тыльных плюсневых вен, проходит по медиальной поверхности голени и бедра, принимая многочисленные поверхностные вены от кожи этих областей, и впадает в бедренную вену. Малая подкожная вена ноги (*v. saphena parva*), начинаясь от наружной части подкожной венозной сети тыла стопы, огибает сзади латеральную лодыжку и проходит по задней поверхности голени до подколенной ямки, где впадает в подколенную вену.

Глубокие вены нижней конечности (см. рис. 162) сопровождают попарно одноименные артерии. Корнями их являются пальцевые вены, которые, сливаясь, образуют подошвенные и тыльные плюсневые вены стопы. Последние впадают в подошвенную и тыльную венозные дуги стопы. Из подошвенной венозной дуги кровь оттекает по медиальным и латеральным краевым венам, образующим задние большеберцовые вены (*vv. tibiales posteriores*), а также частично в сторону вен тыла стопы. Из тыльной венозной дуги стопы кровь поступает в передние большеберцовые вены (*vv. tibiales anteriores*). Задние и передние большеберцовые вены проходят в соответствующих отделах голени, собирая кровь от костей, мышц и фасций, и в верхней трети голени сливаются вместе, образуя подколенную вену (*v. poplitea*).

Подколенная вена принимает ряд мелких коленных вен, а также малую подкожную вену голени, затем проходит на бедро, где получает название бедренной вены.

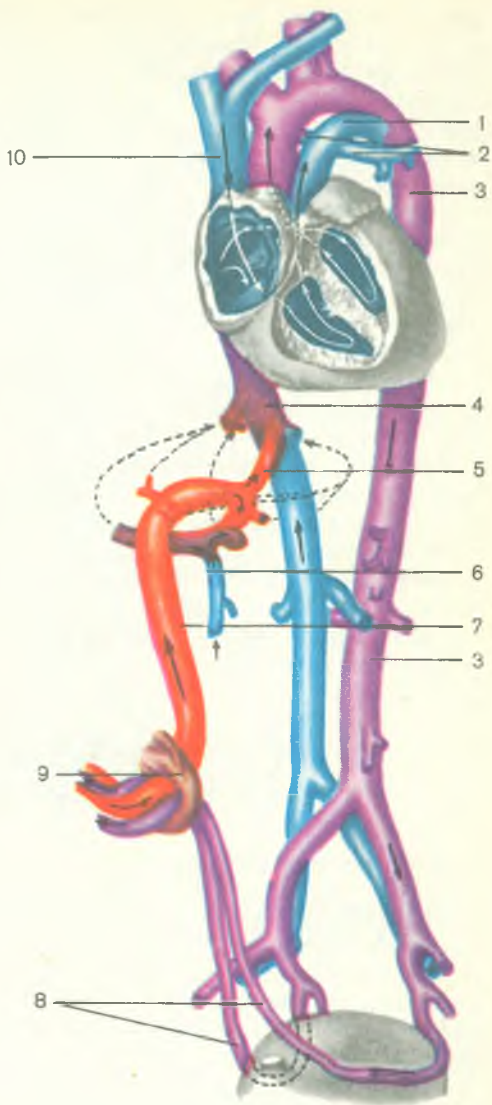
Бедренная вена (*v. femoralis*; см. рис. 162) поднимается вверх, проходит под паховой связкой и переходит в наружную подвздошную вену (*v. iliaca externa*). На своем пути бедренная вена принимает ряд вен, собирающих кровь от мышц и фасций бедра и тазового пояса, тазобедренного сустава, нижних отделов передней брюшной стенки, наружных половых органов: глубокую вену бедра, медиальные и латеральные вены, огибающие бедренную кость, поверхностную надчревную вену, наружные половые вены, большую подкожную вену ноги.

Поверхностные и глубокие вены нижней конечности имеют хорошо развитый клапанный аппарат и обильно анастомозируют друг с другом. В свою очередь системы нижней и верхней полых вен соединены постоянными, хорошо выраженными анастомозами через вены переднебоковой стенки туловища, непарные и полунепарные вены, наружные и внутренние венозные позвоночные сплетения.

## ОСОБЕННОСТИ КРОВООБРАЩЕНИЯ ПЛОДА

В период внутриутробного развития в теле зародыша не функционируют дыхательная и пищеварительная системы, поэтому все необходимое для жизни и развития поступает с кровью матери к детскому месту — плаценте, откуда переходит в пупочную вену (*v. umbilicalis*). Последняя в составе пупочного канатика (рис. 163) проникает в тело зародыша и вскоре делится на две ветви: одна вливается в воротную вену, другая — в венозный проток (*ductus venosus*), который впадает в нижнюю полую вену. Здесь артериальная кровь из плаценты смешивается с венозной кровью из нижней половины тела зародыша. По нижней полой вене эта смешанная кровь попадает в правое предсердие, откуда часть крови через правое предсердно-желудочковое отверстие поступает в правый желудочек, а основная масса ее через овальное отверстие в межпредсердной стенке направляется, минуя малый круг кровообращения, прямо в левое предсердие, а из него — в левый желудочек и аорту.

По верхней полой вене от верхней части зародыша к правому предсердию сердца притекает только



**Рис. 163. Кровообращение плода.**

1 — артериальный проток (*ductus arteriosus*); 2 — легочные артерии (*aa. pulmonales*); 3 — аорта (*aorta*); 4 — нижняя полая вена (*v. cava inferior*); 5 — венозный проток (*ductus venosus*); 6 — воротная вена (*v. portae hepatis*); 7 — пупочная вена (*v. umbilicalis*); 8 — пупочные артерии (*aa. umbilicales*); 9 — пупочное кольцо; 10 — верхняя полая вена (*v. cava superior*).

венозная кровь, которая затем поступает в правый желудочек и легочный ствол. Поскольку легочные артерии развиты слабо, то основная масса крови по артериальному протоку (ductus arteriosus), соединяющему легочный ствол с аортой, поступает в дугу аорты. Таким образом, в аорту также поступает смешанная кровь, которая затем по ее ветвям распространяется по всему телу зародыша.

Очищение крови происходит посредством двух пупочных артерий (aa. umbilicales), отходящих от брюшной аорты. Через эти артерии часть крови из тела плода постоянно поступает в плаценту, здесь она освобождается от продуктов обмена и углекислоты и затем, уже став снова артериальной, возвращается по пупочной вене в тело зародыша.

При рождении плода связь его с телом матери при перевязке и перерезке пупочного канатика полностью нарушается. Однако первый вдох ребенка приводит к расправлению легких и их сосудов и, таким образом, началу функционирования малого круга кровообращения. Давление крови в левой половине сердца повышается, пупочные артерии и вены закрываются, овальное отверстие прикрывается заслонкой и сообщение между предсердиями прекращается. В дальнейшем зарастают овальное отверстие, венозный и артериальный протоки, и в результате этих превращений устанавливается кровообращение, характерное для организма взрослого.

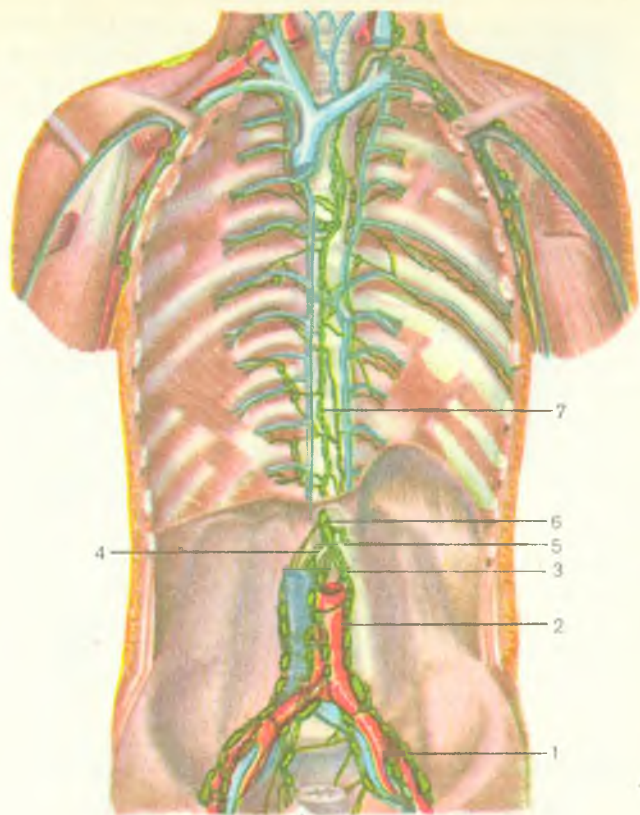
## ЛИМФАТИЧЕСКАЯ СИСТЕМА SYSTEMA LYMPHATICUM

---

Другой частью сердечно-сосудистой системы является лимфатическая система. На основании особенностей функционирования ее элементов в настоящее время выделяют органы иммунной системы, обеспечивающие функции иммунной и биологической защиты, и лимфоносные пути, выполняющие транспортные функции.

Начальным звеном транспортных магистралей лимфы являются лимфокапиллярные сосуды. Они представляют собой тонкие эндотелиальные трубки, не имеющие базальной мембраны, которые в отличие от кровеносных капилляров начинаются слепо, имеют различную форму и значительный диаметр (от 10 до 200 мкм). Широко анастомозируя друг с другом, лимфатические капилляры во всех органах и тканях образуют разнообразные капиллярные лимфатические сети, или сплетения.

Следующим структурным звеном лимфоносных путей являются лимфатические посткапилляры, содержащие клапаны и переходящие в лимфатические сосуды, которые по отношению к



**Рис. 164. Грудной проток.**

1 — общие подвздошные лимфатические узлы (*nodi lymphatici iliaci communes*); 2 — поясничные лимфатические узлы (*nodi lymphatici lumbales*); 3 — левый поясничный ствол (*truncus lumbalis sinister*); 4 — правый поясничный ствол (*truncus lumbalis dexter*); 5 — кишечный ствол (*truncus intestinalis*); 6 — цистерна грудного протока (*cisterna chyli*); 7 — грудной проток (*ductus thoracicus*).

органам делятся на внутри- и внеорганные. Они характеризуются значительным количеством клапанов, препятствующих обратному току лимфы. По отношению к лимфатическим узлам, лежащим на путях движения лимфы, лимфатические сосуды делят на приносящие и выносящие, а в зависимости от глубины залегания в органах — на поверхностные и глубокие. Крупные лимфатические сосуды, сопровождающие артерии и вены, называют коллекторами. Минувя на своем пути последнюю группу лимфатических узлов и собирая лимфу от крупных частей тела (конечности, голова, внутренние органы), коллекторы формируют стволы (*trunci lymphatici*), которые, сливаясь, образуют протоки (*ductus lymphatici*), впадающие в вены.

Лимфу от таза и нижних конечностей несут правый и левый поясничные стволы (*truncus lumbalis dexter et sinister*); от органов брюшной полости лимфа собирается в кишечный ствол (*truncus intestinalis*). От слияния названных стволов на уровне II поясничного позвонка образуется грудной проток (*ductus thoracicus*) длиной 20—40 см, который в своем начале имеет расширение — цистерну грудного протока (рис. 164). Из брюшной полости грудной проток проходит через аортальное отверстие диафрагмы в полость грудной клетки, а затем на уровне V—III грудных позвонков направляется влево, выходит в область шеи и, образуя дугу выпуклостью кверху, впадает в левый венозный угол, образованный левой внутренней яремной веной и левой подключичной веной. В шейную часть протока впадают левый бронхосредостенный ствол (*truncus bronchomediastinalis sinister*), собирающий лимфу от левой половины органов и стенок грудной клетки, левый подключичный ствол (*truncus subclavius sinister*), несущий лимфу от левой руки, и левый яремный ствол (*truncus jugularis sinister*), идущий от левой половины головы и шеи.

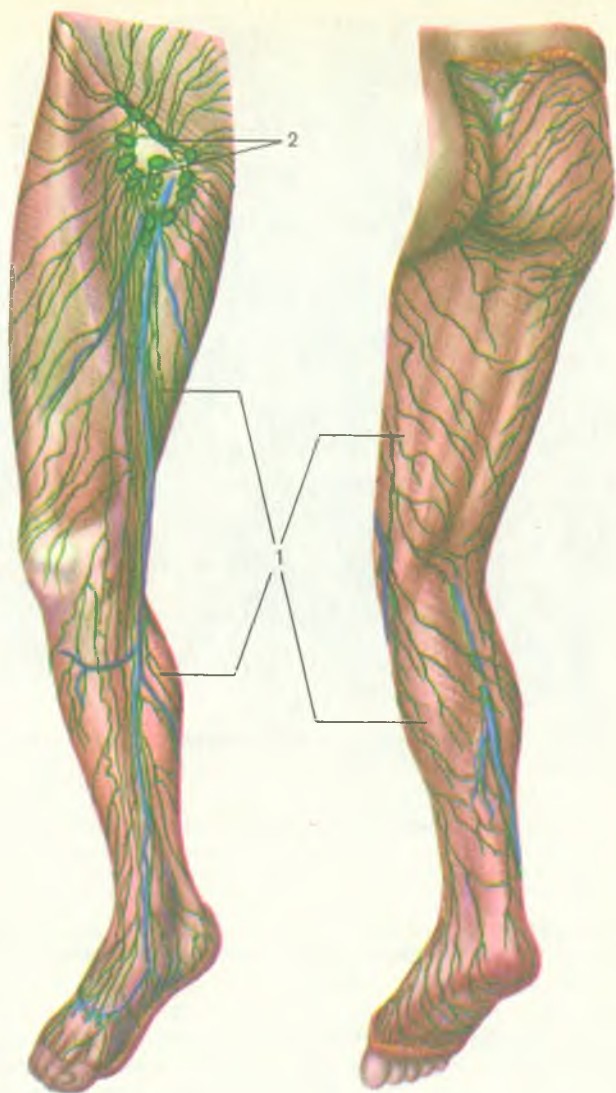
От оставшейся части тела (правый верхний отдел) лимфу собирает правый лимфатический проток (*ductus lymphaticus dexter*; см. рис. 169) длиной 1,0—1,5 см, который формируется из трех стволов, одноименных стволам, впадающим в шейную часть грудного протока. Правый лимфатический проток вливается в правый венозный угол.

## ЛИМФАТИЧЕСКИЕ СОСУДЫ И УЗЛЫ ОТДЕЛЬНЫХ ОБЛАСТЕЙ ТЕЛА

**Нижняя конечность** (рис. 165—166). Регионарными для нижней конечности являются подколенные и паховые лимфатические узлы, которые делятся на поверхностные и глубокие. Лимфатические сосуды нижней конечности также делятся на поверхностные, собирающие лимфу от кожи и подкожной клетчатки, и глубокие, отводящие лимфу от глубоких тканей: фасций, сухожилий, мышц, связок, суставов, костей.

Поверхностные сосуды делятся на медиальную и заднелатеральную группы (см. рис. 165). Сосуды медиальной группы собирают лимфу от медиальных частей стопы и голени и всего бедра, сопровождая большую подкожную вену. Они впадают в поверхностные паховые лимфатические узлы, расположенные ниже паховой связки (см. рис. 166). В эти же узлы оттекает лимфа от передней брюшной стенки (ниже пупка), ягодичной области, наружных половых органов, промежности и части органов малого таза.

Заднелатеральные лимфатические сосуды несут лимфу от латеральных частей стопы и голени, сопровождая малую подкож-

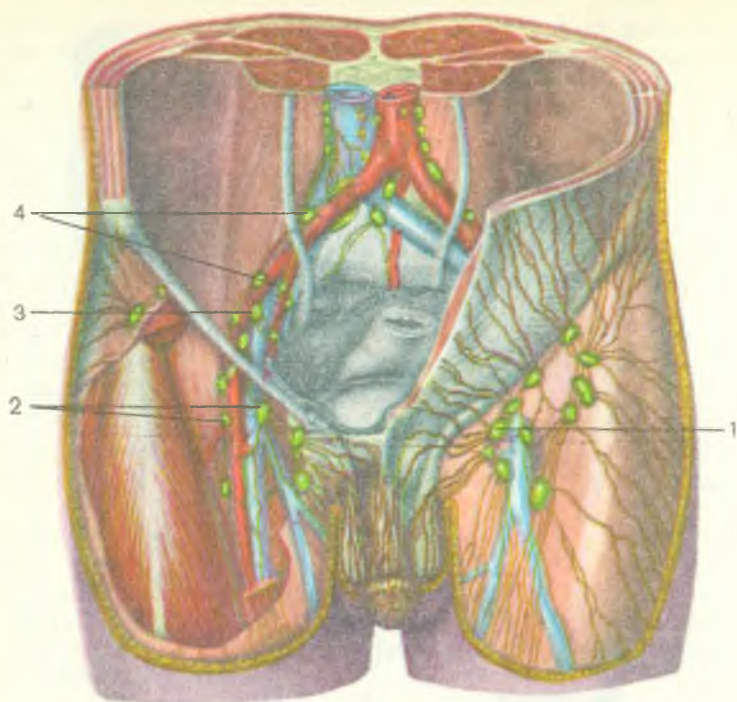


**Рис. 165. Лимфатические сосуды и узлы нижней конечности, правой.**

1 — поверхностные лимфатические сосуды голени и бедра; 2 — поверхностные паховые лимфатические узлы (*nodi lymphatici inguinales superficiales*).

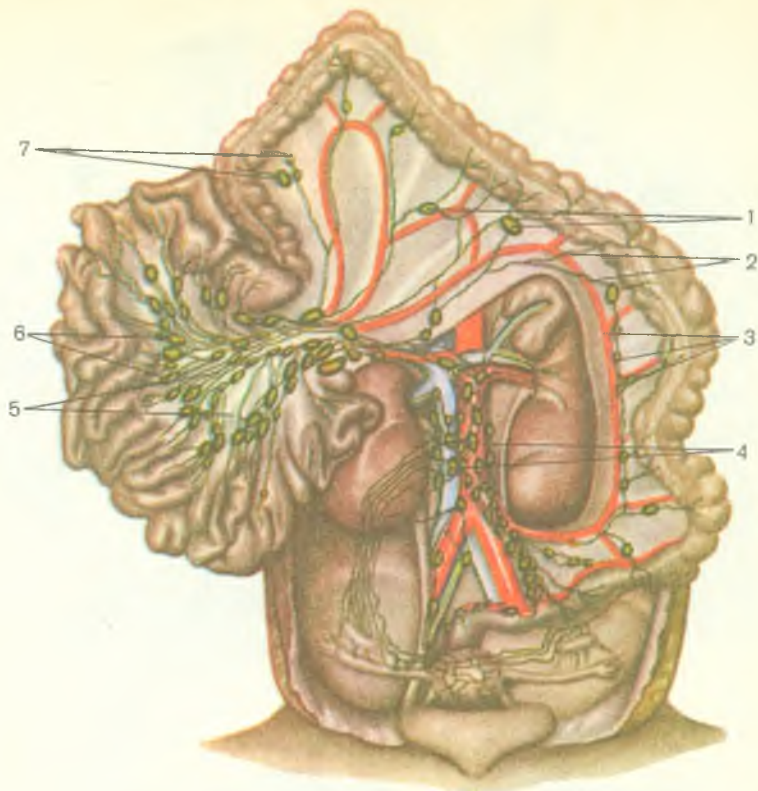
ную вену, и впадают в подколенные лимфатические узлы. Выносящие сосуды этих узлов впадают в глубокие паховые узлы. Глубокие лимфатические сосуды собирают лимфу от стопы, голени и коленного сустава в подколенные узлы, а от тканей бедра — в глубокие паховые узлы, выносящие сосуды которых впадают в наружные подвздошные узлы таза.





**Рис. 166. Лимфатические сосуды и узлы паховой и подвздошной областей.**  
 1 — поверхностные паховые лимфатические узлы (*nodi lymphatici inguinales superficiales*); 2 — глубокие паховые лимфатические узлы (*nodi lymphatici inguinales profundi*); 3 — наружные подвздошные лимфатические узлы (*nodi lymphatici iliaci externi*); 4 — внутренние подвздошные лимфатические узлы (*nodi lymphatici iliaci interni*).

**Таз.** Лимфатические узлы таза делятся на париетальные (пристеночные) и висцеральные (внутренностные). К париетальным узлам относят наружные, внутренние и общие подвздошные узлы, собирающие лимфу от стенок таза. Висцеральные узлы по отношению к соответствующим органам называются околочепузырными, околوماتочными, околывлагалищными, околорямокишечными. От мочевого пузыря лимфатические сосуды идут к наружным и внутренним подвздошным, крестцовым и поясничным лимфатическим узлам; от различных отделов прямой кишки — к узлам брюшной полости (нижним брыжеечным), внутренним подвздошным, крестцовым, околорямокишечным и поверхностным паховым узлам. Лимфа от матки и влагалища оттекает к поясничным узлам, поверхностным паховым, внутренним и наружным подвздошным и крестцовым узлам, от яичка и простаты — в поясничные, наружные и внутренние подвздошные узлы. От наружных половых органов лимфа попадает в поверхностные паховые лимфатические узлы. Выносящие сосуды

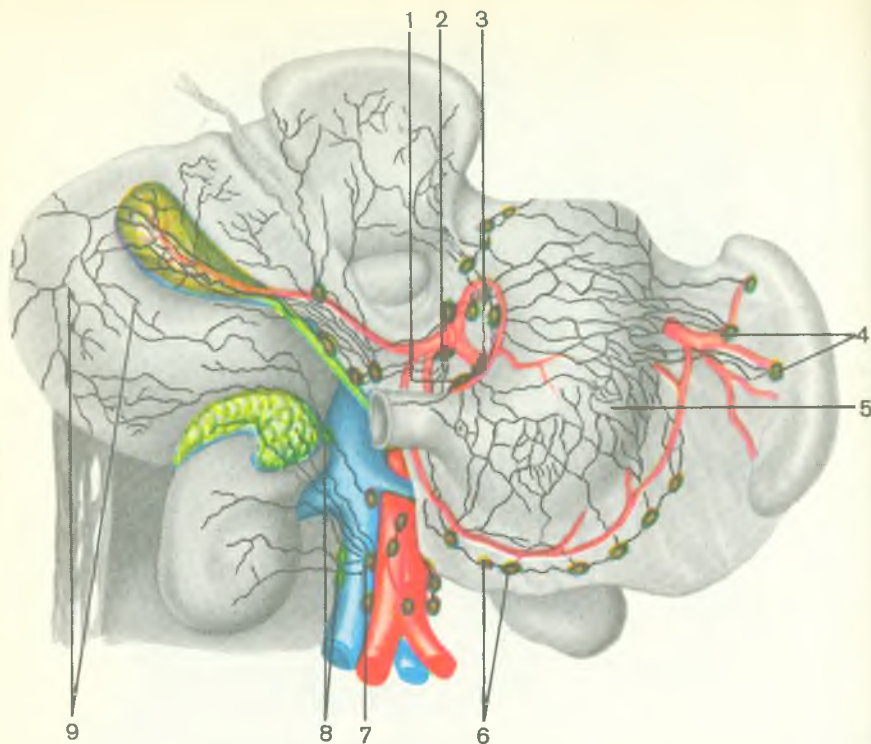


**Рис. 167. Лимфатические сосуды и узлы брюшной полости.**

1 — средние ободочно-кишечные лимфатические узлы (*nodi lymphatici colici medii*); 2 — лимфатические сосуды толстой кишки; 3 — левые ободочно-кишечные лимфатические узлы (*nodi lymphatici colici sinistri*); 4 — поясничные лимфатические узлы (*nodi lymphatici lumbales*); 5 — лимфатические сосуды тонкой кишки; 6 — брыжеечные верхние (центральные) лимфатические узлы [*nodi lymphatici mesenterici superiores (centrales)*]; 7 — правые ободочно-кишечные лимфатические узлы (*nodi lymphatici colici dextri*).

внутренних и наружных подвздошных узлов достигают общих подвздошных лимфатических узлов, от которых лимфа следует в поясничные узлы (см. рис. 166).

**Брюшная полость.** Лимфатические узлы брюшной полости делятся на пристеночные и висцеральные (рис. 167, 168). Пристеночные узлы локализируются преимущественно в поясничной области и по отношению к находящимся здесь сосудам — аорте и нижней полой вене — разделяются на левые поясничные (латеральные аортальные, предаортальные, постаортальные), промежуточные поясничные (между аортой и нижней полой веной) и правые поясничные (латеральные кавальные, предкавальные, посткавальные). Висцеральные лимфатические узлы брюшной полости располагаются на пути движения лимфы от органов, как



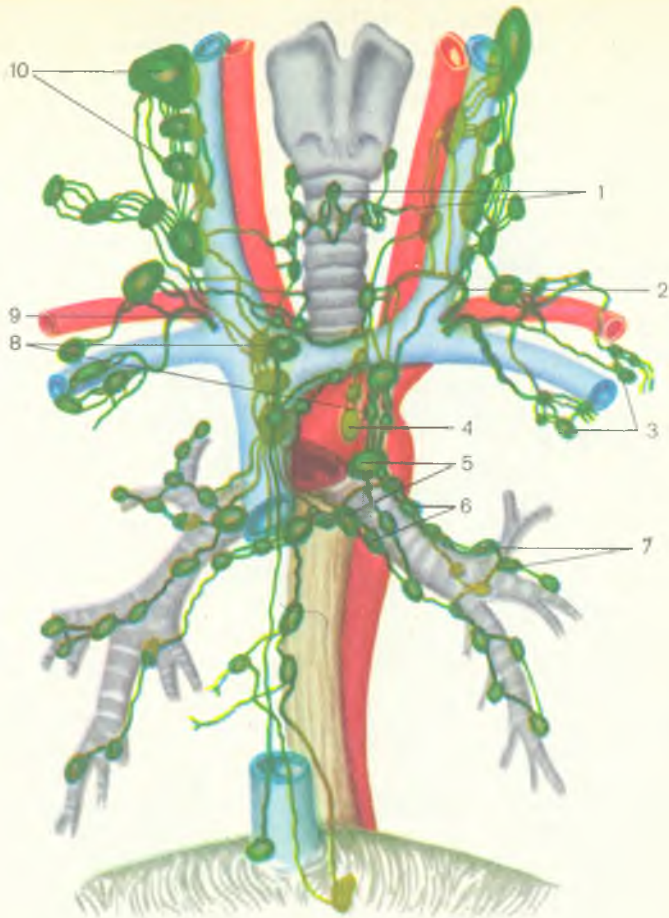
**Рис. 168. Лимфатические сосуды и узлы желудка, печени и почки.**

1 — правые желудочные лимфатические узлы (*nodi lymphatici gastrisi dextri*); 2 — чревной лимфатический узел (*nodus lymphaticus coeliacus*); 3 — левые желудочные лимфатические узлы (*nodi lymphatici gastrici sinistri*); 4 — селезеночные лимфатические узлы (*nodi lymphatici splenici*); 5 — лимфатические сосуды передней стенки желудка; 6 — правые желудочно-сальниковые лимфатические узлы (*nodi lymphatici gastro-omentalis dextri*); 7 — поясничные лимфатические узлы (*nodi lymphatici lumbales*); 8 — лимфатические сосуды почки и надпочечника; 9 — лимфатические сосуды нижней поверхности печени.

правило, в несколько рядов. Поэтому часть из них находится в области ворот паренхиматозных органов или рядом с полыми органами, а другие локализуются по ходу крупных висцеральных сосудов или их ветвей.

От желудка (см рис. 168) лимфа оттекает в правые и левые желудочные узлы (у малой кривизны желудка), кардиальные (лимфатическое кольцо кардии), левые и правые желудочно-сальниковые (у большой кривизны желудка), панкреатические и селезеночные (в воротах селезенки), пилорические (по ходу желудочно-двенадцатиперстно-кишечной артерии), печеночные (вдоль печеночных сосудов).

От двенадцатиперстной кишки и прилежащей к ней поджелудочной железы основной лимфоотток идет в панкреатодуоденаль-



**Рис. 169. Лимфатические сосуды и узлы средостения.**

1 — трахеальные лимфатические узлы (*nodi lymphatici tracheales*); 2 — грудной проток (*ductus thoracicus*); 3 — подмышечные лимфатические узлы (*nodi lymphatici axillares*); 4 — задние средостенные лимфатические узлы (*nodi lymphatici mediastinales posteriores*); 5 — трахеобронхиальные лимфатические узлы (*nodi lymphatici tracheo-bronchiales*); 6 — бронхолегочные (корневые) лимфатические узлы [*nodi lymphatici bronchopulmonales (hilares)*]; 7 — легочные лимфатические узлы (*nodi lymphatici pulmonales*); 8 — передние средостенные лимфатические узлы (*nodi lymphatici mediastinales anteriores*); 9 — правый лимфатический проток (*ductus lymphaticus dexter*); 10 — глубокие шейные лимфатические узлы (*nodi lymphatici cervicales profundi*).

ные узлы (рядом с одноименными сосудами). Часть лимфы от поджелудочной железы оттекает в панкреатические и селезеночные узлы.

Лимфатические сосуды от тощей и подвздошной кишки (см. рис. 167) впадают в верхние брыжеечные узлы, выносящие сосуды которых связаны с поясничными и чревными узлами.

От толстой кишки (до нисходящей ободочной) лимфа отводится (см. рис. 167) к подвздошно-ободочно-кишечным, правым, средним и левым ободочно-кишечным, к правым и левым желудочно-сальниковым узлам, а от них — к верхним брыжеечным и поясничным узлам. От нисходящей ободочной и сигмовидной кишки лимфу собирают левые ободочно-кишечные и далее нижние брыжеечные и поясничные узлы.

От печени лимфа оттекает (см. рис. 167, 168) преимущественно в печеночные, пилорические, правые желудочные, чревные узлы и через нижние и верхние диафрагмальные — в узлы средостения. От почек лимфу собирают (см. рис. 167) почечные узлы, связанные выносящими сосудами с поясничными узлами.

**Грудная полость.** К париетальным узлам грудной полости (рис. 169) относятся окологрудные (парамаммарные), окологрудинные (парастеральные), межреберные, предпозвоночные, верхние диафрагмальные; к висцеральным — передние и задние средостенные, легочные, юкстапищеводные, бронхолегочные, верхние и нижние трахеобронхиальные, околотрахеальные, предперикардиальные и латеральные перикардиальные узлы.

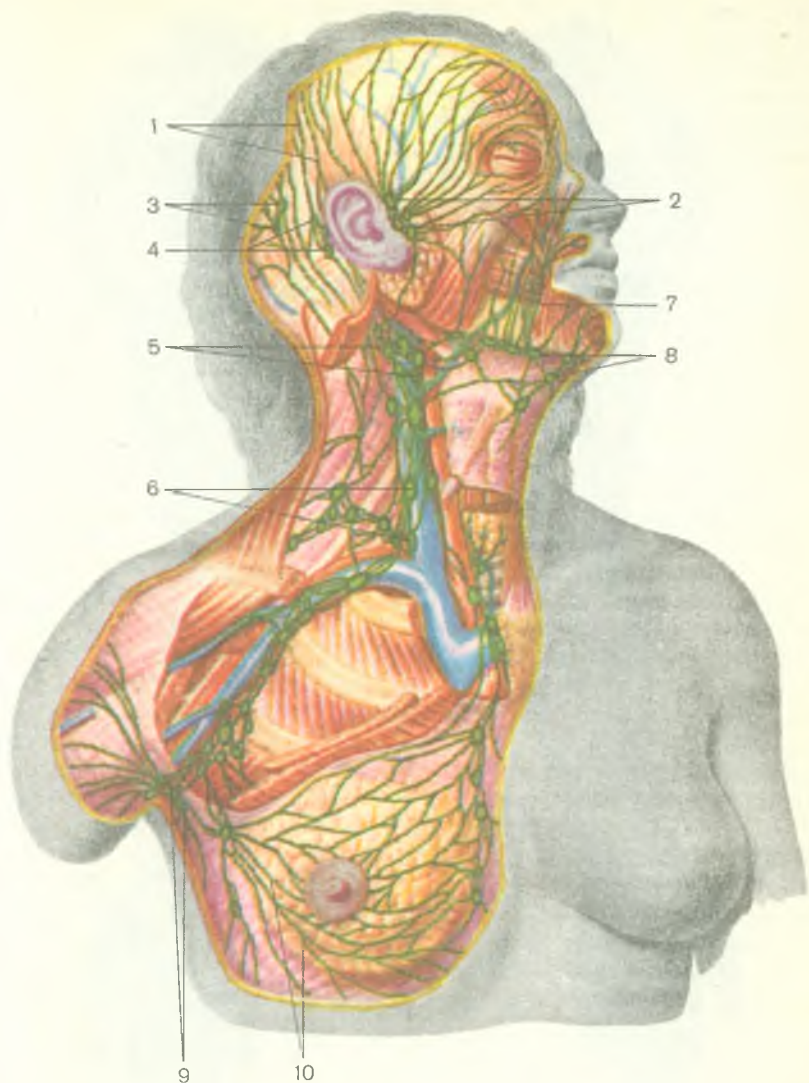
От стенок грудной полости и париетальной плевры лимфа поступает в основном в межреберные, окологрудинные и верхние диафрагмальные узлы.

Лимфоотток от молочной железы идет в нескольких направлениях: от медиальных отделов — в окологрудинные, от латеральных — в подмышечные узлы, от верхних отделов — в верхнюю группу подмышечных (подключичные), а также в глубокие шейные (надключичные) узлы, от нижних отделов — в верхние надчревные узлы.

От легких лимфа оттекает (см. рис. 169) к легочным юкстапищеводным и далее к трахеобронхиальным узлам. Часть лимфатических сосудов легких направляется к узлам переднего и заднего средостений. Лимфатические сосуды околотрахеальных узлов образуют бронхосредостенный ствол, впадающий слева в грудной проток, а справа — в правый лимфатический проток.

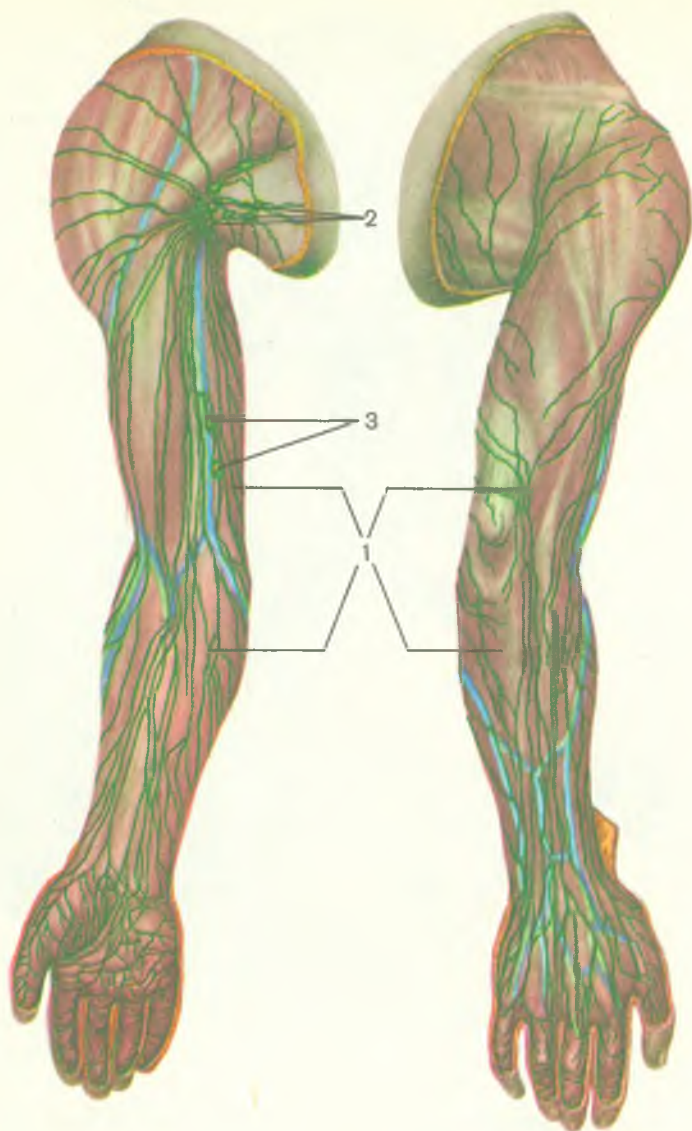От сердца лимфа собирается в передние средостенные, трахеобронхиальные, околотрахеальные, предперикардиальные и латеральные перикардиальные лимфатические узлы.

**Голова и шея.** На голове выделяют (рис. 170) затылочные, сосцевидные, поверхностные и глубокие околоушные, лицевые, подбородочные и поднижнечелюстные лимфатические узлы, название которых отражает их локализацию. Лимфатические узлы шеи топографически делятся на передние и латеральные, в которых выделяют поверхностные и глубокие узлы. Передние поверхностные узлы локализируются на поверхностной фасции по ходу передней яремной вены. Передние глубокие узлы шеи, принимая лимфу от определенных органов и располагаясь рядом с ними, имеют соответствующие названия: предгортанные, щитовидные, предтрахеальные, паратрахеальные. К латеральным



**Рис. 170.** Лимфатические сосуды и узлы головы, шеи и подмышечной ямки.

1 — лимфатические сосуды головы; 2 — околоушные лимфатические узлы (*nodi lymphatici parotidei*); 3 — затылочные лимфатические узлы (*nodi lymphatici occipitales*); 4 — сосцевидные лимфатические узлы (*nodi lymphatici mastoidei*); 5 — поверхностные шейные лимфатические узлы (*nodi lymphatici cervicales superficiales*); 6 — глубокие шейные лимфатические узлы (*nodi lymphatici cervicales profundi*); 7 — лимфатические сосуды лица; 8 — поднижнечелюстные лимфатические узлы (*nodi lymphatici submandibulares*); 9 — подмышечные лимфатические узлы (*nodi lymphatici axillares*); 10 — лимфатические сосуды молочной железы.



**Рис. 171. Лимфатические сосуды и узлы верхней конечности, правой.**

А — вид спереди; Б — вид сзади; 1 — поверхностные лимфатические сосуды предплечья и плеча; 2 — подмышечные лимфатические узлы (*nodi lymphatici axillares*); 3 — локтевые лимфатические узлы (*nodi lymphatici cubitales*).

глубоким узлам относят латеральные и передние яремные (рядом с внутренней яремной веной), надключичные и заглочные.

В области головы лимфатические сосуды идут (см. рис. 170) от затылочной области к затылочным узлам, от ушной раковины и задних отделов теменной и затылочной областей — к сосцевидным узлам; от части ушной раковины, области лба, передних отделов теменной и височной областей, части век, наружного слухового прохода и барабанной перепонки — к околушным лимфатическим узлам. Выносящие сосуды идут к узлам шеи.

От мягких тканей и костей лица лимфатические сосуды отводят лимфу в поднижнечелюстные узлы. Отводящие сосуды подбородка и нижней губы направляются к подбородочным узлам. В затылочные узлы, а затем в глубокие шейные лимфоотток осуществляется от полости носа, рта, части глотки и среднего уха. Лимфатические сосуды языка прерываются в язычных узлах, от которых лимфа следует далее в подбородочные и поднижнечелюстные, заглочные и глубокие шейные узлы. В области шеи от кожи, подкожной клетчатки и поверхностной фасции шеи поверхностные лимфатические сосуды осуществляют лимфоотток к поверхностным лимфатическим узлам. От органов шеи: часть глотки, пищевод, гортань, трахея, щитовидная железа, а также мышц шеи глубокие лимфатические сосуды приносят лимфу в глубокие шейные лимфатические узлы.

Парный яремный ствол образуют с каждой стороны лимфатические сосуды, идущие по ходу внутренней яремной вены от глубоких шейных узлов. Слева яремный ствол впадает в грудной проток, справа — в правый лимфатический проток.

**Верхняя конечность.** Регионарными для верхней конечности являются локтевые и подмышечные узлы (рис. 171). Локтевые расположены в области одноименного сустава и делятся на поверхностные и глубокие. В группе подмышечных также выделяют поверхностные и глубокие лимфатические узлы.

Медиальная группа поверхностных лимфатических сосудов верхней конечности собирает (см. рис. 171) лимфу от медиальной части кисти и предплечья. Часть этих сосудов впадает в поверхностные подмышечные узлы, часть — в поверхностные локтевые, выносящие сосуды которых достигают центральных подмышечных лимфатических узлов. От латеральной части кисти, предплечья и плеча лимфа оттекает (см. рис. 171) в латеральную группу сосудов, впадающих в глубокие подмышечные лимфатические узлы. Глубокие лимфатические сосуды верхней конечности от кисти и предплечья идут по ходу глубоких артерий и вен к локтевым узлам и далее к глубоким подмышечным. В итоге последние принимают лимфу от верхней конечности, верхних отделов передней брюшной стенки, стенок грудной полости и латеральной части молочной железы. Из выносящих сосудов подмышечных узлов формируется подключичный ствол, впадающий слева в грудной проток, а справа — в правый лимфатический проток.



## ОРГАНЫ ИММУННОЙ СИСТЕМЫ

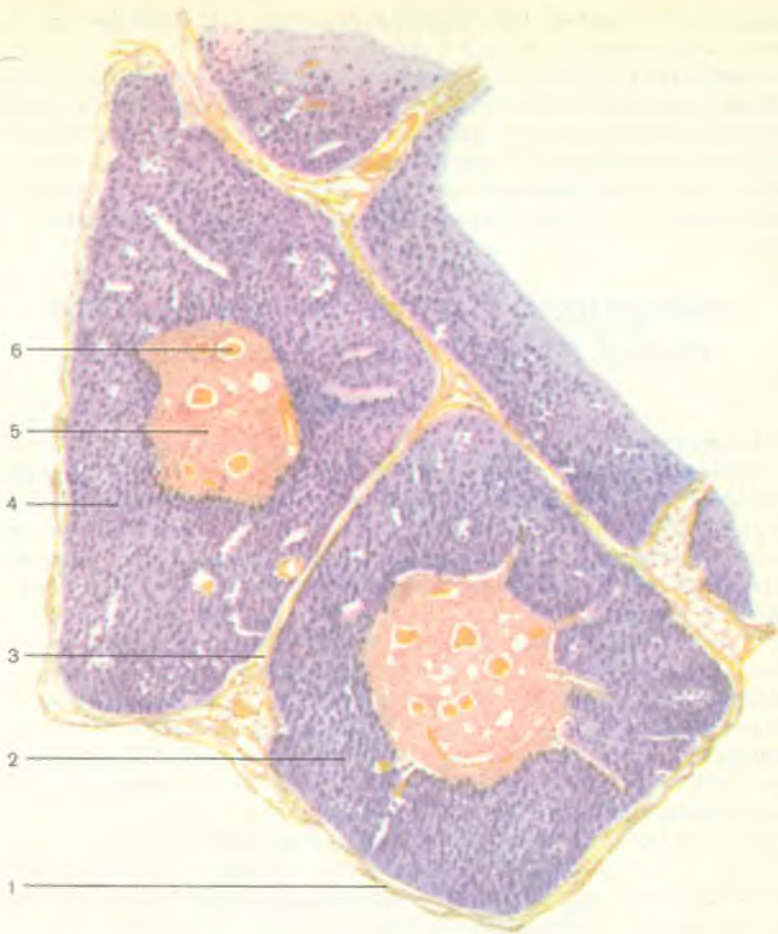
К органам иммунной системы относят костный мозг, вилочковую железу (тимус), лимфоидную ткань стенок дыхательной и пищеварительной систем (миндалины, одиночные и групповые лимфоидные узелки подвздошной кишки, групповые лимфоидные узелки червеобразного отростка), лимфатические узлы, селезенку. Клеточные элементы органов иммунной системы — лимфоциты и плазмocyты обеспечивают иммунную защиту организма.

**Костный мозг** (*medulla ossium*; см. рис. 21, 23). У новорожденных костный мозг, заполняющий все костномозговые ячейки, является красным (*medulla ossium rubra*). С 4—5 лет в диафизах трубчатых костей красный костный мозг замещается жировой тканью и становится желтым (*medulla ossium flava*). У взрослого красный костный мозг остается в эпифизах длинных костей, коротких и плоских костях и имеет массу около 1,5 кг. Состоит красный костный мозг из миелоидной ткани, содержащей, в частности, стволовые кроветворные клетки, которые являются предшественниками всех форменных элементов крови (отсюда название «стволовые»). С током крови стволовые кроветворные клетки попадают в другие органы иммунной системы, где проходят дальнейшую дифференцировку.

Если стволовые клетки попадают в вилочковую железу (тимус), они дифференцируются в Т-лимфоциты (тимусзависимые) и в дальнейшем заселяют определенные участки, которые в этой связи называют тимусзависимыми зонами лимфатических узлов и селезенки. Т-лимфоциты принимают участие в обеспечении клеточного или тканевого иммунитета (разрушение отживших или злокачественных клеток собственного организма, уничтожение чужеродных клеток). Вилочковая железа как источник Т-лимфоцитов считается центральным органом иммунной системы, а лимфатические узлы и селезенка по отношению к ней — периферическими.

Часть стволовых кроветворных клеток попадает в другие центральные органы иммунной системы, ответственные за дифференцировку клеток, участвующих в гуморальных реакциях иммунитета. У птиц таким органом является сумка (bursa) Фабрициуса — скопление лимфоидной ткани в стенке клоаки. Отсюда название клеток — бурсозависимые лимфоциты, или В-лимфоциты. Аналогами такой сумки у человека считают групповые лимфоидные узелки подвздошной кишки и червеобразного отростка, а по другим данным — костный мозг. В-лимфоциты из центральных органов иммунитета попадают в В-зависимые зоны периферических органов иммунной системы (лимфатические узлы, селезенка) и расцениваются как предшественники клеток, продуцирующих антитела (иммуноглобулины).

**Вилочковая железа** (*thymus*; рис. 172; см. рис. 202) располагается в верхнем отделе средостения, спереди от перикарда, дуги аорты, плечевоголовной и верхней полой вен. С боков к



**Рис. 172. Вилочковая железа (разрез).**

1 — капсула (*capsula*); 2 — долька вилочковой железы (*lobulus thymi*); 3 — междольковая перегородка (*septum interlobulare*); 4 — корковое вещество (*cortex*); 5 — мозговое вещество (*medulla*); 6 — тельце вилочковой железы (*corpusculum thymicum*).

железе прилежат участки легочной ткани, передняя поверхность соприкасается с рукояткой и телом грудины. Орган состоит из двух долей — правой и левой, придающих железе специфическую форму, что и послужило поводом для ее названия. Доли покрыты соединительнотканной капсулой, отдающей в глубь ответвления, разделяющие железу на мелкие дольки. В дольках на окрашенных препаратах выделяется периферическая более темная часть — корковое вещество и центральная светлая часть — мозговое вещество. Клетки тимуса представлены лимфоцитами (тимocyты), плазматическими клетками, макрофагами и гранулоцитами. Специфическим образованием мозгового вещества яв-

ляются слоистые тельца, которые состоят из уплощенных эпителиальных клеток (тельца Гассалья).

Стволовые клетки, которые проходят дифференцировку в тимусе, попадают прежде всего в подкапсульную зону коркового вещества, обладающую высокой функциональной активностью. Помимо иммунологической функции и функции кроветворения, тимусу присуща эндокринная деятельность. На этом основании вилочковая железа рассматривается и как орган внутренней секреции.

## ЛИМФОИДНАЯ ТКАНЬ СТЕНОК ОРГАНОВ ПИЩЕВАРИТЕЛЬНОЙ И ДЫХАТЕЛЬНОЙ СИСТЕМ

**Миндалины** (*tonsillae*) представляют собой скопления лимфоидной ткани, в которой на фоне диффузно расположенных клеточных элементов находятся плотные скопления клеток в виде узелков (фолликулов). Локализуются миндалины в начальных отделах дыхательной и пищеварительной трубок (небные миндалины, язычная и глоточная) и в области устья слуховой трубы (трубные миндалины).

Язычная миндалина (*tonsilla lingualis*; см. рис. 93) расположена в корне языка, под эпителием слизистой оболочки. Лимфоидные узелки ее часто имеют светлые центры и, выпячивая слизистую оболочку, формируют на поверхности корня бугорки (примерно 80—90). Между бугорками находятся углубления слизистой оболочки — крипты, в которых открываются выводные протоки слизистых желез языка.

Парная небная миндалина (*tonsilla palatina*; см. рис. 92) находится в углублении между небно-язычной и небно-глоточной складками полости рта — в миндаликовой ямке. По форме она напоминает миндальный орех, с этим и связано происхождение термина «миндалина». Латеральной частью небная миндалина фиксирована ко дну миндаликовой ямки, медиальная поверхность ее свободна и содержит до 20 крипт. Рабочая ткань миндалины имеет лимфоидные узелки. Лимфоциты могут мигрировать из толщи миндалины на слизистую оболочку крипт и свободную поверхность органа.

Глоточная (аденоидная) миндалина (*tonsilla pharyngealis*; см. рис. 98) расположена в верхней части задней стенки глотки и в области свода глотки. В диффузной лимфоидной ткани под эпителием слизистой оболочки формируются лимфоидные узелки. Слизистая оболочка над миндалиной образует многочисленные поперечные складки. В борозды между складками открываются выводные протоки глоточных желез.

Парная трубная миндалина (*tonsilla tubaria*) залегает в слизистой оболочке носовой части глотки, позади устья глоточного отверстия слуховой трубы. В этом месте хорошо заметен труб-

ный валик. Миндалины имеют немногочисленные лимфоидные узелки.

Групповые лимфоидные узелки червеобразного отростка (*noduli lymphatici aggregati appendicis vermiformis*; см. рис. 110) формируют в слизистой оболочке и подслизистой основе стенки червеобразного отростка почти сплошной слой, состоящий из большого числа (около 500) одиночных лимфоидных узелков. Узелки часто помещаются в 2—3 ряда. После 16—18 лет отмечается возрастное уменьшение числа узелков, которые после 60 лет становятся единичными.

Групповые лимфоидные узелки подвздошной кишки (*noduli lymphatici aggregati*; см. рис. 106) в количестве 30—40 штук находятся преимущественно в подвздошной кишке. Расположены они на противобрыжеечной стороне кишки, в слизистой оболочке и подслизистой основе органа, и представляют собой выпячивающие слизистую оболочку кишки плоские, вытянутой формы образования длиной от 0,5 до 8 см, ориентированные своей продольной осью вдоль оси кишки. Слизистая оболочка над ними не образует характерной складчатости и отличается более светлой окраской. Лимфоидная ткань групповых лимфоидных узелков представлена тесно расположенными одиночными узелками. С возрастом уменьшаются размеры и число групповых лимфоидных узелков, сглаживаются их контуры, к старости лимфоидная ткань этих образований приобретает диффузный характер.

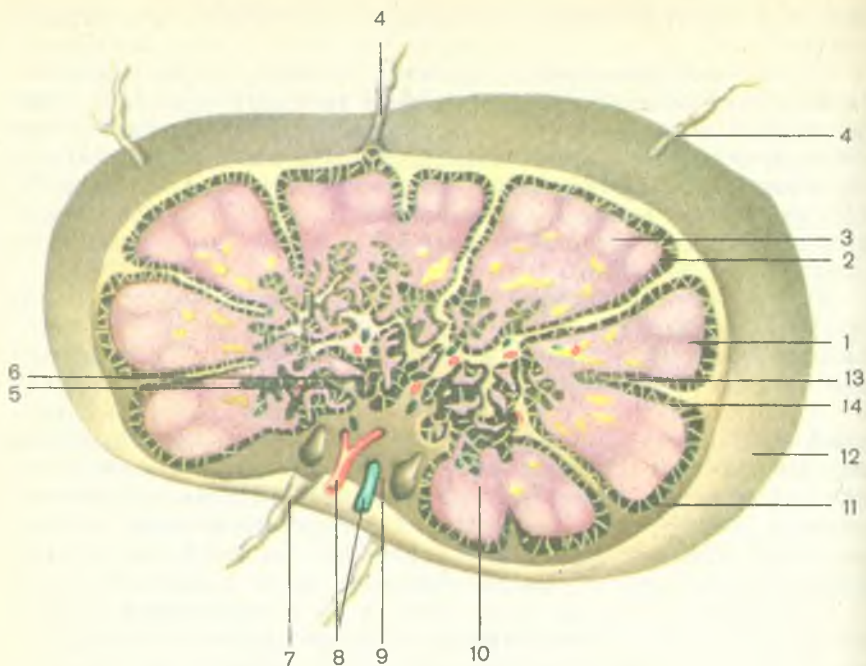
Одиночные лимфоидные узелки (*noduli lymphatici solitarii*) залегают в слизистой оболочке и подслизистой основе стенок дыхательной и пищеварительной трубок (гортань, трахея, бронхи, глотка, пищевод, желудок, тонкая и толстая кишка), а также в желчном пузыре. От прилежащих тканей они ограничены окружающими их ретикулярными волокнами.

## ЛИМФАТИЧЕСКИЕ УЗЛЫ

**Лимфатические узлы** (*noduli lymphatici*; рис. 173) являются самыми многочисленными органами иммунной системы. В теле человека их около 500, расположены они на пути тока лимфы. Лимфатические узлы бывают овоидными, бобовидными, округлыми, вытянутыми, по консистенции они мягкоэластические, цвет их матово-желтый, напоминающий цвет жировой ткани. Размеры узлов составляют 25—50 мм.

Приносящие лимфу сосуды (4—6) подходят к выпуклой стороне узла. На противоположной стороне находится вогнутость — ворота узла, через которые входят артерии, питающие узел, и нервы, а выходят вены и выносящие лимфатические сосуды.

Лимфатические узлы покрыты соединительнотканной капсулой, от которой в толщу узла отходят трабекулы. Вместе с ретикулярными волокнами и ретикулярными клетками трабекулы образуют строму, в петлях которой содержатся клеточные элементы (в основном лимфоциты) органа. Ближе к выпуклой сто-



**Рис. 173. Схема строения лимфатического узла.**

1 — корковое вещество (cortex); 2 — лимфатический узелок (nodulus lymphaticus); 3 — герминативный центр (centrum germinale); 4 — приносящий лимфатический сосуд (vas lymphaticum afferens); 5 — мозговой синус (sinus medullaris); 6 — мозговое вещество (medulla); 7 — выносящий лимфоидный сосуд (vas lymphaticum efferens); 8 — кровеносные сосуды; 9 — ворота (hilum); 10 — паракортикальная зона (paracortex); 11 — подкапсульный синус (sinus subcapsularis); 12 — капсула (capsula); 13 — трабекула (trabecula); 14 — корковый синус (sinus corticalis).

роне узла клетки расположены плотнее, образуя на окрашенных срезах темное корковое вещество. Кнутри от коркового вещества выделяется мозговое вещество. Более светлая окраска этого вещества объясняется наличием в нем широких синусов, наполненных лимфой. Синусы окружают отшнурованные от коркового вещества элементы лимфоидной ткани — мозговые тяжи.

Внутриузловая лимфа циркулирует по системе синусов. Приносящие лимфатические сосуды впадают в краевой синус, который представляет собой щелевидное пространство между капсулой и корковым веществом. Краевой синус связан с узкими каналами коркового вещества промежуточными корковыми синусами, из которых лимфа направляется в широкие полости — мозговые промежуточные синусы. От слияния последних образуется воротный синус, из которого лимфа оттекает через ворота узла в выносящие лимфатические сосуды.

В корковом веществе на фоне однородной лимфоидной ткани ближе к капсуле находятся округлой формы лимфоидные

узелки, часть из которых имеет светлые (реактивные) центры. Лимфоидная ткань между узелками названа междуузелковой, а кнутри от узелков — паракортикальной зоной.

В зависимости от области лимфосбора выделяют висцеральные, соматические, или париетальные, и смешанные узлы. Висцеральными являются узлы, к которым лимфа поступает от внутренних органов (трахеобронхиальные, мезентериальные и др.). Узлы, принимающие лимфу от опорно-двигательного аппарата, называются соматическими (подколенные, локтевые), а узлы, собирающие лимфу от стенок полостей, — париетальными. Лимфатические узлы, к которым лимфа поступает как от органов, так и от элементов сомы, являются смешанными (глубокие шейные узлы).

Классифицируют лимфатические узлы также по форме в зависимости от соотношения коркового и мозгового вещества и по областям тела.

Лимфатические узлы способствуют продвижению лимфы, что связано с сократительной деятельностью гладкой мышечной ткани капсулы и трабекул. Задерживая по пути тока лимфы бактерии и другие инородные частицы, лимфатические узлы выполняют барьерно-фильтрационную функцию. Как органы иммунной системы лимфатические узлы играют важную роль в образовании лимфоцитов (гемопоэтическая функция) и плазматических клеток, вырабатывающих антитела (иммуноцитопоэтическая функция).

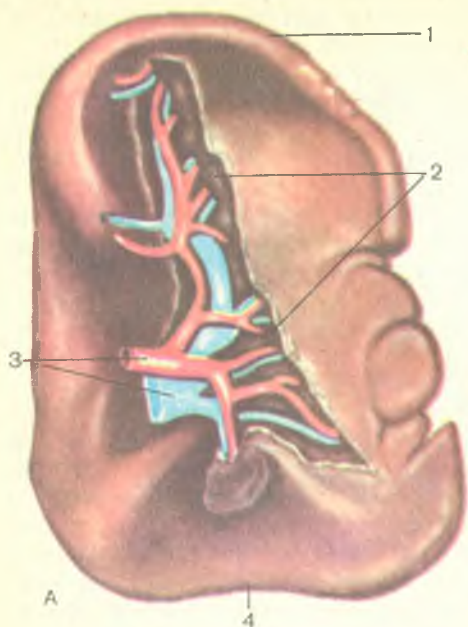
## СЕЛЕЗЕНКА

**Селезенка** (*splen*; рис. 174) является самым крупным органом иммунной системы. Масса ее 140—200 г. Расположена она в левом подреберье, проецируется между IX и XI ребрами. Выпуклая диафрагмальная поверхность соприкасается с диафрагмой, вогнутая висцеральная — с желудком, селезеночным изгибом ободочной кишки, левой почкой, левым надпочечником и хвостом поджелудочной железы.

Селезенка фиксируется в своем положении желудочно-селезеночной и диафрагмально-селезеночной связками.

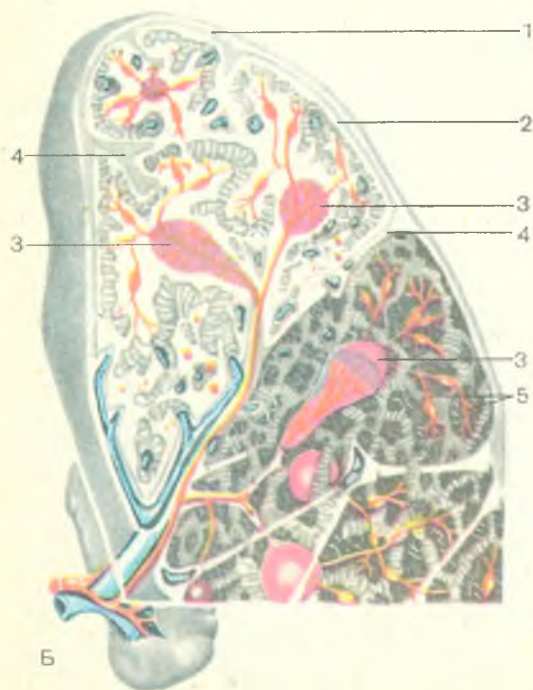
Селезенка имеет форму уплощенного вытянутого тела, красно-бурого цвета, мягкой консистенции. На вогнутой поверхности, обращенной медиально и вперед, расположены ворота селезенки (место входа сосудов и нервов). Орган имеет фиброзную оболочку, с которой снаружи срастается брюшина — серозная оболочка.

Строму органа составляют соединительнотканые трабекулы, связанные с капсулой, и ретикулярная ткань, состоящая из ретикулярных клеток и волокон. Паренхимой селезенки является белая и красная пульпа. Белая пульпа, как и лимфоидная ткань, состоит из лимфоидных узелков селезенки и лимфоидных периартериальных влагалищ (скопления лимфоидной ткани вокруг внутриорганных артерий). Основную массу органа (75—85%)



**Рис. 174. Селезенка.**

А — внешний вид: 1 — верхний край (*margo superior*); 2 — ворота селезенки (*hilum splenicum*); 3 — кровеносные сосуды; 4 — нижний край (*margo inferior*). Б — разрез: 1 — фиброзная оболочка (*tunica fibrosa*); 2 — синус селезенки (*sinus splenicus*); 3 — селезеночные лимфоидные фолликулы (*folliculi lymphatici splenicus*); 4 — трабекулы селезенки (*trabeculae splenicus*); 5 — пульпа селезенки (*pulpa splenicus*).



составляет красная пульпа. Эту часть паренхимы образуют эритроциты, придающие ей специфический цвет, лимфоциты и другие клеточные элементы, а также венозные синусы. В селезенке происходят разрушения эритроцитов, закончивших жизненный цикл, а также дифференцировка Т- и В-лимфоцитов.

## НЕРВНАЯ СИСТЕМА SYSTEMA NERVOSUM

---

Жизнедеятельность каждого организма должна находиться в строгом соответствии с условиями окружающей среды. Для этого каждое существо должно воспринимать сигналы внешней среды (свет, звук, температура, давление и др.), усваивать, обрабатывать их и правильно на них реагировать. В этом случае весь организм должен выступать как единое целое, органы и системы которого работают согласованно.

Все эти функции: регуляция работы органов и систем организма, восприятие сигналов внешней среды и выработка согласованного соразмерного ответа на них — выполняет нервная система.

Единая нервная система для удобства изучения подразделяется на центральную (головной и спинной мозг) и периферическую (нервы), а также на соматическую и вегетативную.

### ЦЕНТРАЛЬНАЯ НЕРВНАЯ СИСТЕМА

**Спинной мозг** (*medulla spinalis*; рис. 175, 176) у взрослого представляет собой тяж мозговой ткани длиной 41—45 см. Он имеет два утолщения в местах выхода нервов к конечностям: шейное и поясничное. Вверху спинной мозг переходит в головной мозг, внизу орган истончается и заканчивается мозговым конусом на уровне II поясничного позвонка. Мозговой конус продолжается вниз в виде рудимента спинного мозга — терминальной нити, которая фиксируется к надкостнице II копчикового позвонка.

На всем протяжении спинного мозга по бокам видны корешки спинномозговых нервов. Задние корешки состоят из чувствительных нейронов и входят в спинной мозг по его задней латеральной борозде. Передние корешки образованы аксонами двигательных нервных клеток и выходят из мозговой ткани в передней латеральной борозде. Недалеко от спинного мозга в пределах позвоночного канала чувствительные и двигательные корешки каждой стороны сливаются, образуя парный смешанный спинномозговой нерв. Симметричными оказываются также правая и левая половины спинного мозга, они разделены перед-



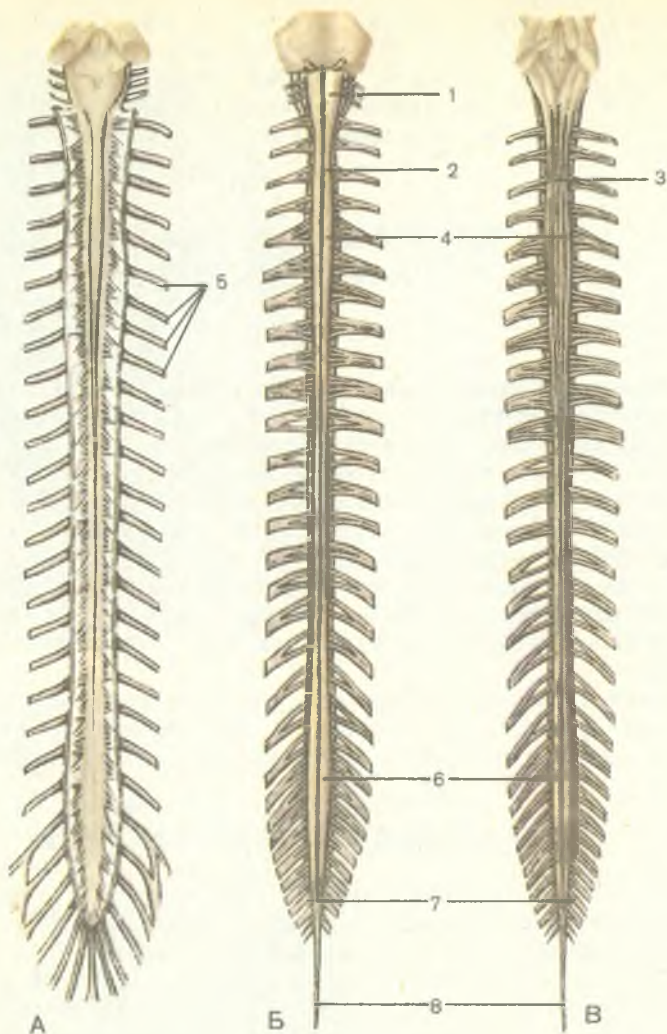
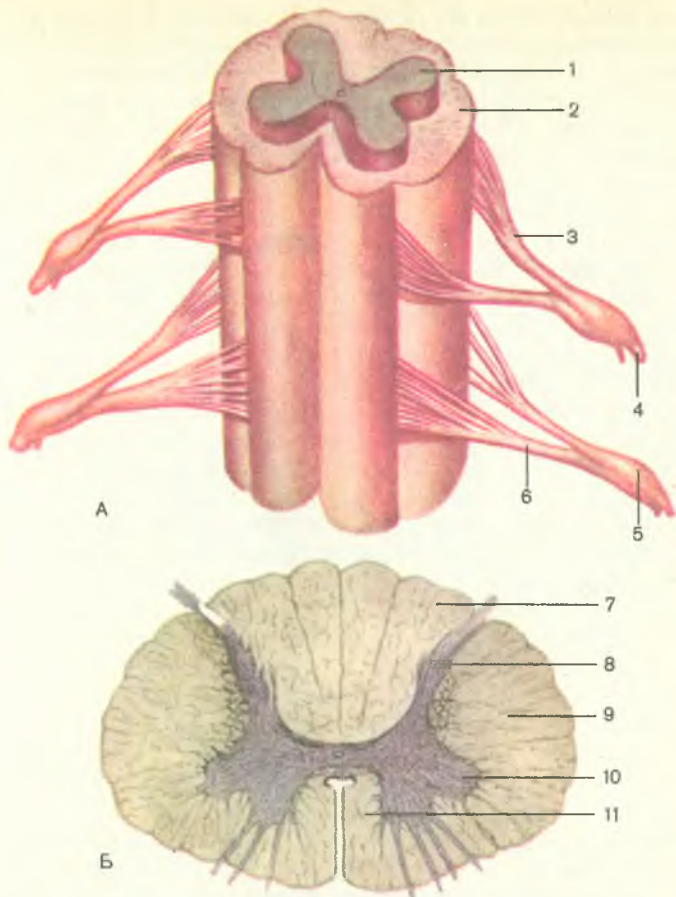


Рис. 175. Спинальный мозг.

А — в позвоночном канале; Б — вид спереди; В — вид сзади; 1 — продолговатый мозг (*medulla oblongata*); 2 — передняя срединная щель (*fissura mediana ventralis*); 3 — задняя срединная борозда (*sulcus medianus dorsalis*); 4 — шейное утолщение (*intumescensia cervicalis*); 5 — спинномозговые нервы (*nn. spinales*); 6 — пояснично-крестцовое утолщение (*intumescensia lumbosacralis*); 7 — мозговой конус (*conus medullaris*); 8 — концевая нить (твёрдой оболочки спинного мозга) [*filum terminale externum (durale)*].

ней срединной щелью и менее выраженной задней срединной бороздой. Спинномозговые нервы направляются на периферию через соответствующие им отверстия между соседними позвонками. Спинальный мозг короче позвоночного канала (это связано с более интенсивным ростом костной ткани по сравнению с мозговой), поэтому чем ниже расположены сегменты спинного мозга,



**Рис. 176.** Объемная реконструкция [А] и поперечный разрез спинного мозга [Б].

1 — серое вещество (*substantia grisea*); 2 — белое вещество (*substantia alba*); 3 — задний корешок (чувствительный) спинномозгового нерва [*radix dorsalis (sensorialis) n. spinalis*]; 4 — спинномозговые нервы (*nn. spinales*); 5 — спинномозговой ганглий (*ganglion spinale*); 6 — передний корешок (двигательный) спинномозгового нерва [*radix ventralis (motoria) n. spinalis*]; 7 — задний канатик (*funiculus dorsalis*); 8 — задний рог (*cornu dorsale*); 9 — боковой канатик (*funiculus lateralis*); 10 — передний рог (*cornu ventrale*); 11 — передний канатик (*funiculus ventralis*).

тем отвеснее следуют корешки спинномозговых нервов, располагаясь в нижних отделах практически вертикально.

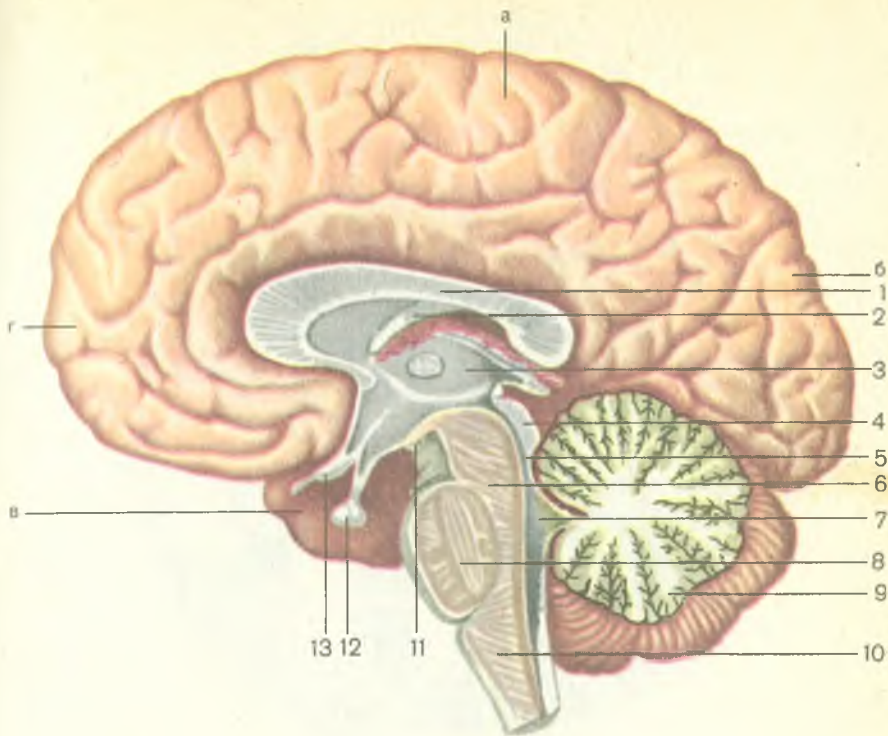
Внутреннее строение спинного мозга изучают на поперечных разрезах. Центральное место занимает серое вещество, имеющее форму буквы Н. Оно состоит из тел нейронов. В сером веществе выделяют задние рога, где заканчиваются чувствительные нейроны, и передние рога с расположенными в них телами моторных клеток. Перемычка серого вещества, соединяющая обе половины, называется центральным промежуточным веществом. Серое ве-

щество в форме рогов на поперечном разрезе в объемной реконструкции имеет вид столбов. В центре спинного мозга, как правило, проходит центральный канал со спинномозговой жидкостью. Участок серого вещества с соответствующими ему парами корешков обозначают как сегмент спинного мозга. Таких сегментов насчитывается 31, из них 8 шейных, 12 грудных, 5 поясничных, 5 крестцовых и копчиковый.

Серое вещество окружено несегментированной частью спинного мозга — белым веществом. Оно образовано отростками нервных клеток, тела которых находятся в разных отделах нервной системы. Совокупности таких отростков, которые проводят импульсы одного характера (например, только сознательные двигательные или только тактильные) и проходят через спинной мозг в строго определенном месте, называются проводящими путями. По отношению к серому веществу проводниковый аппарат делится на три парных канатика: задние, боковые и передние. В задних канатиках (между задними столбами) проходят восходящие проводники, они достигают коры полушарий большого мозга, обеспечивая сознательную оценку положения тела в пространстве (суставно-мышечное чувство). Проводники боковых (между передними и задними столбами) и передних (между передними столбами) канатиков следуют как в восходящем направлении, достигая различных отделов центральной нервной системы (ЦНС), так и в нисходящем — от различных образований ЦНС к двигательным клеткам спинного мозга. Наряду с проводниковой функцией спинной мозг осуществляет также рефлекторную деятельность, замыкая рефлекторные дуги (например, сухожильного коленного рефлекса) на уровне соответствующих сегментов спинного мозга.

**Головной мозг** (*encephalon*; рис. 177) по форме овоидный за счет выступающих лобных и затылочных полюсов. Верхнелатеральная поверхность испещрена бороздами, над которыми перекидывается, не заходя в них, паутинная оболочка головного мозга. По срединной линии проходит продольная щель, отделяющая правое и левое полушария большого мозга. Под затылочным полюсом видна поперечная щель большого мозга, ниже которой лежит мозжечок. Нижняя поверхность имеет более сложный рельеф.

Продолжением спинного мозга в полости черепа является продолговатый мозг, в котором заложены, в частности, дыхательный и сосудодвигательный центры. Связывающим звеном между выше- и нижележащими отделами головного мозга и мозжечком служит мост, расположенный выше продолговатого мозга. Кзади от двух названных отделов лежит важнейший подкорковый центр координации движений — мозжечок. От переднего края моста вперед и в стороны полушарий мозга расходятся ножки мозга, которые ограничивают межножковую ямку. Кпереди от ямки находятся шаровидные возвышения — сосцевидные тела, имеющие отношение к анализатору обоняния.

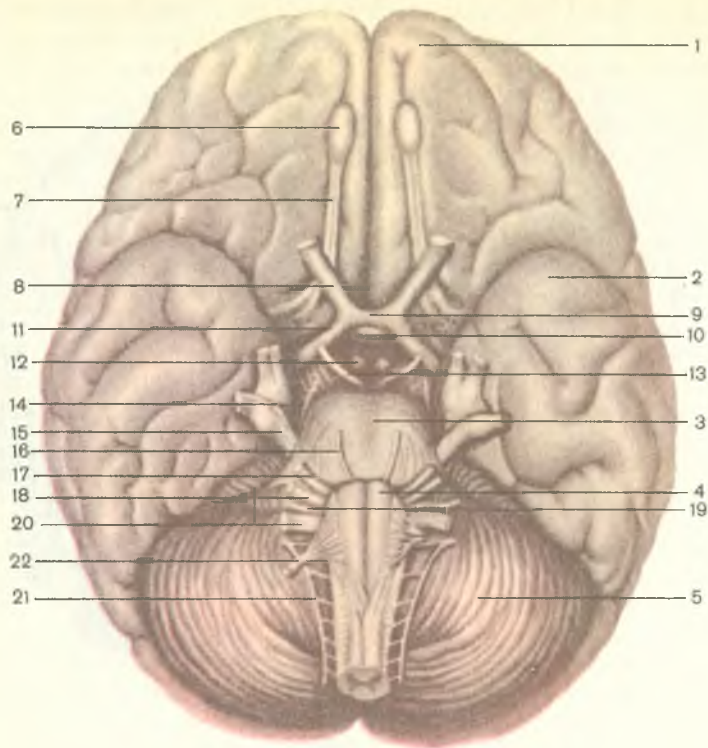


**Рис. 177. Головной мозг, сагиттальный разрез.**

1 — мозолистое тело (corpus callosum); 2 — свод (fornix); 3 — таламус (thalamus); 4 — крыша среднего мозга (tectum mesencephali); 5 — водопровод среднего мозга (aqueductus mesencephali); 6 — ножка мозга (pedunculus cerebri); 7 — IV желудочек (ventriculus quartus); 8 — мост (pons); 9 — мозжечок (cerebellum); 10 — продолговатый мозг (medulla oblongata); 11 — сосцевидное тело (corpus mamillare); 12 — гипофиз (hypophysis); 13 — зрительный перекрест (chiasma opticum). Полушарие большого мозга: а — теменная доля (lobus parietalis); б — затылочная доля (lobus occipitalis); в — височная доля (lobus temporalis); г — лобная доля (lobus frontalis).

Эти образования расположены кзади от так называемого серого бугра, к которому воронкой фиксирован гипофиз (нижний мозговой придаток), являющийся нейроэндокринным органом. Остальные образования, расположенные на нижней поверхности головного мозга, относятся к периферической нервной системе — это 12 пар черепных нервов.

На сагиттальном разрезе (см. рис. 177) наряду с элементами мозговой ткани видны полости головного мозга. Последние представляют собой остатки мозговых пузырей, которые закладываются в эмбриональном периоде. Учитывая эмбриогенез мозга, в нем выделяют 5 отделов: продолговатый мозг, задний мозг (мост и мозжечок) с общей для продолговатого и заднего мозга полостью, называемой IV желудочком; средний мозг с полостью — водопроводом мозга, ниже которого находятся ножки мозга, а

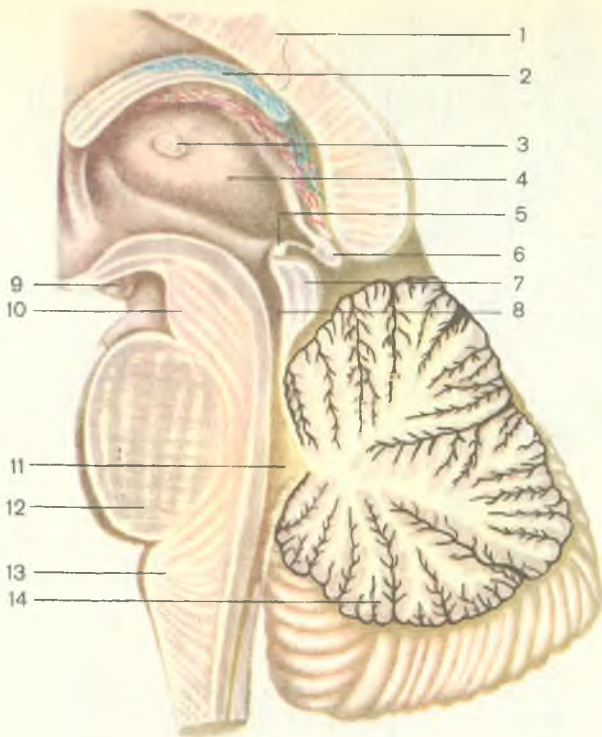


**Рис. 178. Головной мозг, основание.**

1 — лобная доля полушария большого мозга (*lobus frontalis hemispherii cerebri*); 2 — височная доля полушария большого мозга (*lobus temporalis hemispherii cerebri*); 3 — мост (*pons*); 4 — пирамида (*pyramis*) продолговатого мозга; 5 — мозжечок (*cerebellum*); 6 — обонятельная луковица (*bulbus olfactorius*); 7 — обонятельный тракт (*tractus olfactorius*); 8 — зрительный нерв (*n. opticus*); 9 — зрительный перекрест (*chiasma opticum*); 10 — гипофиз (*hypophysis*); 11 — зрительный тракт (*tractus opticus*); 12 — сосцевидное тело (*corpus mamillare*); 13 — глазодвигательный нерв (*n. oculomotorius*); 14 — блоковый нерв (*n. trochlearis*); 15 — тройничный нерв (*n. trigeminus*); 16 — отводящий нерв (*n. abducens*); 17 — лицевой нерв (*n. facialis*); 18 — преддверно-улитковый нерв (*n. vestibulocochlearis*); 19 — языкоглоточный нерв (*n. glossopharyngeus*); 20 — блуждающий нерв (*n. vagus*); 21 — добавочный нерв (*n. accessorius*); 22 — подъязычный нерв (*n. hypoglossus*).

выше видны парные бугорки, формирующие четверохолмие. Следующим отделом является промежуточный мозг с полостью — III желудочком. В этот отдел входят нейроэндокринные органы (гипофиз и расположенное между верхними холмиками шишковидное тело), таламус и ряд других структур. Последний отдел — конечный мозг, из образований которого видны полушария большого мозга и мозолистое тело — спайка этих полушарий. В толще последних скрыты боковые желудочки.

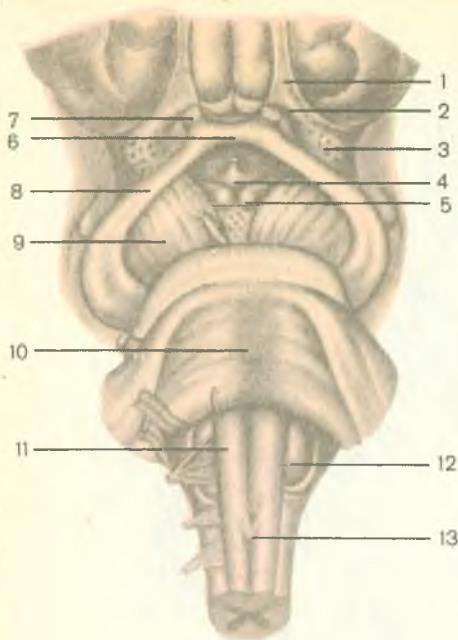
**Продолговатый мозг** (*medulla oblongata*; рис. 178) имеет форму луковицы, На передней поверхности его сбоку от перед-



**Рис. 179. Ствол головного мозга; сагиттальный разрез.**

1 — мозолистое тело (*corpus callosum*); 2 — свод (*fornix*); 3 — межталамическое сращение (*adnesio interthalamica*); 4 — таламус (*thalamus*); 5 — задняя спайка (*commissura posterior*); 6 — шишковидное тело (*corpus pineale*); 7 — пластинка крыши среднего мозга (*lamina tecti mesencephali*); 8 — водопровод среднего мозга (*aqueductus mesencephali*); 9 — сосцевидное тело (*corpus mamillare*); 10 — ножка мозга (*pedunculus cerebri*); 11 — IV желудочек (*ventriculus quartus*); 12 — мост (*pons*); 13 — продолговатый мозг (*medulla oblongata*); 14 — мозжечок (*cerebellum*).

ней срединной щели находятся пирамиды (пути сознательных двигательных импульсов), латеральнее их — оливы (содержат подкорковое ядро равновесия). В углублении между названными образованиями выходят корешки подъязычного нерва (XII пара) к мышцам языка. Латеральнее оливы по порядку сверху вниз видны волокна языкоглоточного нерва (IX пара, название отражает области его иннервации), блуждающего нерва (X пара, назван так за обширность территории своей иннервации в грудной и брюшной полостях) и добавочного нерва (XI пара), следующего к грудино-ключично-сосцевидной и трапециевидной мышцам. На задней поверхности можно видеть продолжение задних канатиков спинного мозга, которые фигурируют здесь в виде парных тонкого (медиальнее) и клиновидного (латеральнее) пучков, достигающих одноименных бугорков. Оставшимся треугольным участком задней поверхности продолговатый мозг при-



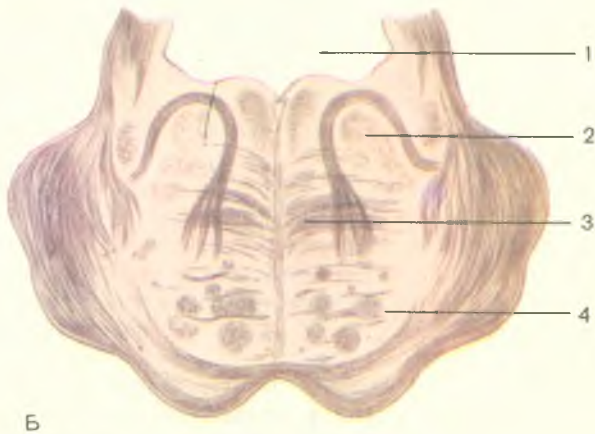
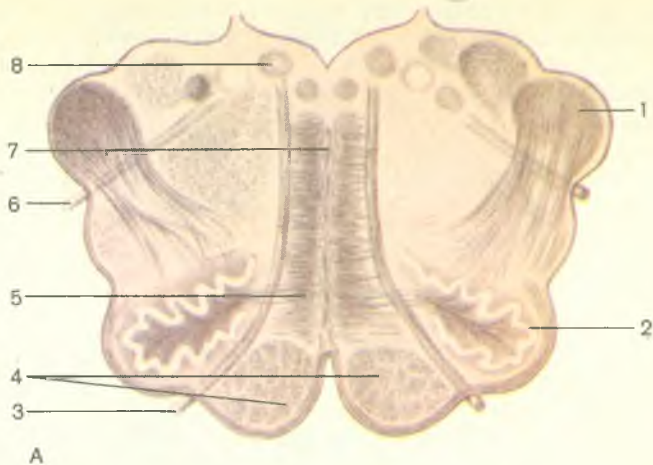**Рис. 180. Ствол головного мозга; вид спереди.**

1 — обонятельный тракт (tractus olfactorius); 2 — обонятельный треугольник (trigonum olfactorium); 3 — переднее продырявленное вещество (substantia perforata anterior); 4 — серый бугор (tuber cinereum); 5 — сосцевидное тело (corpus mamillare); 6 — зрительный перекрест (chiasma opticum); 7 — зрительный нерв (n. opticus); 8 — зрительный тракт (tractus opticus); 9 — ножка мозга (pedunculus cerebri); 10 — мост (pons); 11 — пирамида (pyramis) продолговатого мозга; 12 — олива (oliva); 13 — перекрест пирамид (decussatio pyramidum).

нимает участие в образовании ромбовидной ямки. На медиальный участок треугольника проецируется ядро подъязычного нерва (треугольник подъязычного нерва), латеральный участок содержит ядра IX и X пар черепных нервов и назван треугольником блуждающего нерва.

На поперечных разрезах (см. рис. 181) можно видеть проходящие через толщу продолговатого мозга волокна подъязычного нерва. Он делит весь поперечник на средние и боковые отделы. В средних отделах находится проводниковый аппарат. Это пучки, образующие пирамиды, дорсальнее которых расположены проводники суставно-мышечного чувства. Они представляют собой отростки клеток, тела которых образуют тонкое и клиновидное ядра и в восходящем направлении перекрещиваются, за что получили название волокон медиальной петли. В латеральных отделах видны ядра олив зазубренной формы, а также волокна, соединяющие продолговатый мозг с мозжечком (нижние ножки мозжечка). В этом же отделе находятся визуально незаметные на срезах ядра VIII пары (вестибулярные), IX и X пар черепных нервов и диффузно рассеянные нейроны ретикулярной формации. Названные структуры обеспечивают (рефлекторная функция) защитные (кашель, чиханье и пр.), пищевые (глотание, сосание), сердечно-сосудистые, дыхательные рефлексы и рефлекс равновесия.

**Мост** (pons; рис. 179, 180). На целом препарате головного мозга с нижней поверхности мост имеет вид поперечно исчер-



**Рис. 181. Поперечный разрез продолговатого мозга [А] и моста [Б].**

А: 1 — нижняя мозжечковая ножка (*pedunculus cerebellaris caudalis*); 2 — нижнее оливное ядро (*nucleus olivaris caudalis*); 3 — подъязычный нерв (*n. hypoglossus*); 4 — пирамиды продолговатого мозга (*pyramides*); 5 — медиальная петля (*lemniscus medialis*); 6 — блуждающий нерв (*n. vagus*); 7 — шов продолговатого мозга (*raphe medullae oblongatae*); 8 — ядро подъязычного нерва (*nucleus nervi hypoglossi*). Б: 1 — полость IV желудочка; 2 — покрывка моста (*tegmentum pontis*); 3 — трапециевидное тело (*corpus trapezoideum*); 4 — корково-спинномозговые волокна (*fibrae corticospinales*).

ченного вала, который латерально переходит в средние ножки мозжечка. По бокам границей моста и средних ножек мозжечка считают место выхода тройничного нерва (V пара), Дорсальной поверхностью мост образует верхний треугольник ромбовидной ямки, который от нижнего отграничивается хорошо заметными мозговыми полосками (слуховые волокна). На разрезе моста (рис. 181), проходящем через средние ножки

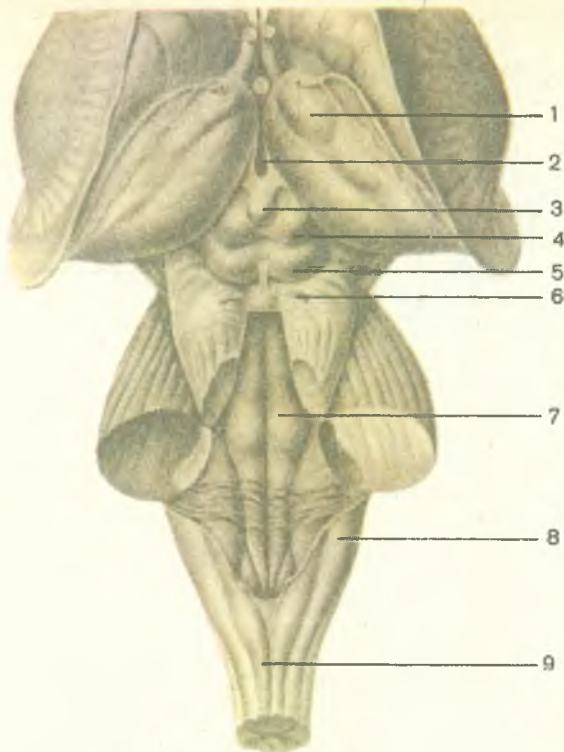


мозжечка, выделяется контрастностью слой поперечных волокон — трапециевидное тело (слуховые проводники), вентральное которых видны продольные волокна (сознательные двигательные проводники), расслаивающие поперечные пучки. Последние представляют собой мостомозжечковые проводящие пути, по которым от коры полушарий большого мозга через мост осуществляется контролирующее влияние на мозжечок. Над трапециевидным телом находится слой медиальной петли, а также ряд ядер черепных нервов.

**Мозжечок** (*cerebellum*; см. рис. 179; 183, Б), занимает заднюю черепную ямку, располагаясь под затылочными долями полушарий большого мозга, и состоит из двух полушарий и червя. Серое вещество коры мозжечка снаружи испещрено бороздами, отделяющими друг от друга листки мозжечка, а более глубокие борозды делят его на дольки. На поперечном разрезе видно, как кора мозжечка (состоит из тел нейронов), разветвляясь, глубоко внедряется в белое вещество (образовано отростками нервных клеток). Серое вещество представлено также парными ядрами, лежащими в глубине мозжечка. Это ядро шатра (связано с вестибулярным аппаратом), латеральное от которого следуют по порядку шаровидное, пробковидное ядра (регулируют работу мышц туловища) и хорошо видное на разрезе зубчатое ядро (регулирует работу мышц конечностей). Мозжечок связан с периферией опосредованно, через другие отделы головного мозга, с которыми он соединен тремя парами ножек: верхними — со средним мозгом, средними — с мостом и нижними — с продолговатым мозгом. Наряду с координацией движений мозжечок выполняет и некоторые вегетативные функции, являясь «помощником коры головного мозга по управлению скелетной мускулатурой и деятельностью вегетативных органов» (Л. А. Орбели).

**Четвертый (IV) желудочек** (*ventriculus quartus*; см. рис. 179) является полостью, которая развивается совместно с продолговатым мозгом, мостом и мозжечком. Основанием его служит ромбовидная ямка; крыша в форме шатра вдается в мозжечок.

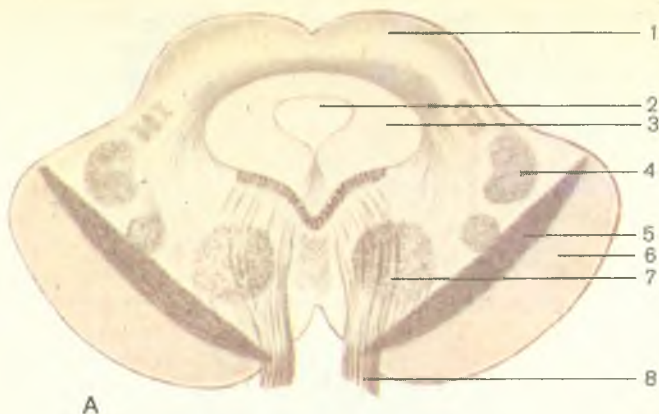**Ромбовидная ямка** (*fossa rhomboidea*; рис. 182), видимая при удалении мозжечка, ограничена сверху верхними ножками мозжечка, снизу — нижними. В области нижнего и боковых углов ромбовидной ямки IV желудочек сообщается с подпаутинным пространством, в области верхнего угла — с водопроводом мозга. Центральным каналом спинного мозга сообщается с IV желудочком в области нижнего угла ромбовидной ямки. Между боковыми углами проходят мозговые полоски (слуховые волокна), которые делят ромбовидную ямку на верхний и нижний треугольники. В пределах верхнего треугольника, ближе к срединной борозде, находятся ядра тройничного нерва (V пара), каудальнее — ядро отводящего нерва (VI пара), глубже него — ядро лицевого нерва (VII пара). Отростки тел клеток ядра ли-



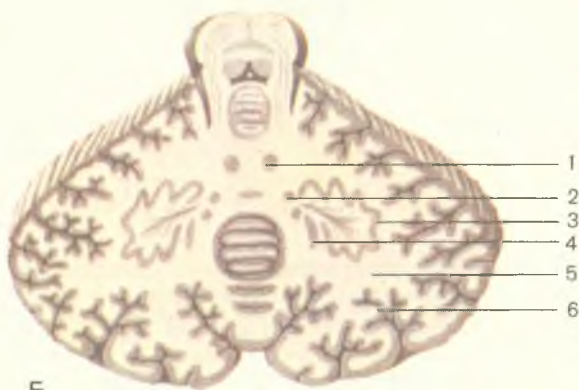
**Рис. 182. Ствол головного мозга; вид сзади.**

1 — таламус (thalamus); 2 — III желудочек (ventriculus tertius); 3 — шишковидное тело (corpus pineale); 4 — верхний холмик (colliculus rostralis); 5 — нижний холмик (colliculus caudalis); 6 — блоковый нерв (n. trochlearis); 7 — ромбовидная ямка (fossa rhomboidea); 8 — нижняя мозжечковая ножка (pedunculus cerebellaris caudalis); 9 — задняя срединная борозда (sulcus medianus dorsalis) спинного мозга.

цевого нерва, огибая ядро VI пары, формируют наиболее возвышенный участок ромбовидной ямки — лицевой бугорок. В области боковых углов залегают слуховые ядра (VIII пара). В нижнем треугольнике рядом со слуховыми ядрами лежат вестибулярные ядра, также принадлежащие преддверно-улитковому нерву (VIII пара). Каудальнее вестибулярного поля, в треугольнике блуждающего нерва, проецируются ядра языкоглоточного (IX пара) и блуждающего (X пара) нервов. Отростки клеток их общего двигательного ядра образуют также волокна добавочного нерва (XI пара). По бокам задней срединной борозды продолговатого мозга в треугольник подъязычного нерва проецируется ядро одноименного нерва (XII пара). Таким образом, дно IV желудочка является местом проекции ядер черепных нервов с V по XII пары, чем определяется жизненная важность этого участка головного мозга.



А



Б

**Рис. 183. Поперечный разрез среднего мозга [А] и внутреннее строение мозжечка [Б].**

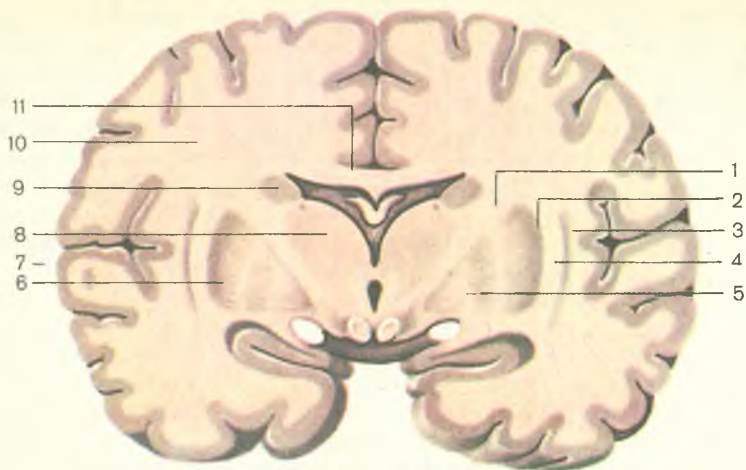
А: 1 — ядро верхнего холмика (nucleus colliculi rostralis); 2 — водопровод среднего мозга (aqueductus mesencephali); 3 — центральное серое вещество (substantia grisea centralis); 4 — медиальная петля (lemniscus medialis); 5 — черное вещество (substantia nigra); 6 — основание ножки мозга (basis pedunculi cerebri); 7 — красное ядро (nucleus ruber); 8 — глазодвигательный нерв (n. oculomotorius). Б: 1 — ядро шатра (nucleus fastigii); 2 — шаровидное ядро (nucleus globosus); 3 — зубчатое ядро (nucleus dentatus); 4 — пробковидное ядро (nucleus emboliformis); 5 — мозговое тело (corpus medullare); 6 — кора мозжечка (cortex cerebelli).

**Средний мозг** (*mesencephalon*; см. рис. 182; рис. 183). На целостном препарате головного мозга с его нижней поверхности видны структуры среднего мозга — ножки мозга, идущие от переднего края моста и выходящие из межножковой ямки волокна глазодвигательного нерва (III пара, иннервирует ряд исчерченных мышц глазного яблока). Дорсальная часть среднего мозга — четверохолмие — видна при удалении мозжечка и затылочных

долей полушарий большого мозга. Верхние холмики содержат подкорковые центры зрения, нижние — слуха. На поперечном разрезе среднего мозга прежде всего хорошо заметно черное вещество (подкорковый двигательный центр; тела клеток этого вещества содержат пигмент). Оно делит ножки мозга на основание, расположенное вентральнее, и покрывку, лежащую дорсальнее. В основании проходят проводники сознательных двигательных импульсов и волокна, связывающие кору полушарий большого мозга с мозжечком. Полость среднего мозга — водопровод мозга — является границей покрывки и крыши, дорсальная часть которой имеет вид четверохолмия (пластинка крыши). Водопровод среднего мозга окружен центральным серым веществом (обеспечивает вегетативные функции) и заключает в себе ядра глазодвигательного (III пара) и блокового (IV пара) нервов. В латеральных отделах покрывки над черным веществом идут проводники суставно-мышечного чувства, сознательной тактильной, болевой и температурной чувствительности (медиальная петля). Дорсальнее этих волокон следует латеральная (слуховая) петля. Внутреннюю часть покрывки занимает красное ядро — подкорковый центр, обеспечивающий двигательную автоматизированную деятельность (ходьба, бег, плавание и др.). В покрывке среднего мозга содержатся нейроны ретикулярной формации.

**Промежуточный мозг (*diencephalon*;** см. рис. 177, 179). Структуры промежуточного мозга лучше заметны на сагиттальном разрезе головного мозга. Наиболее крупный парный таламус. По форме овоидный, со свободными медиальной и верхней поверхностями; латерально нижней поверхностью таламус связан с другими отделами мозга. Серое вещество в таламусе имеет вид ядер, названия которых определяются их локализацией и формой. Переднее ядро связано с анализатором обоняния, заднее — со зрительным анализатором. Через латеральное ядро проходят все чувствительные проводники по пути к коре.

В верхнезадней части таламуса видны образования эпителиаламуса, или надталамической области: поводки и шишковидное тело, фиксированное этими поводками к таламусу. Шишковидное тело — железа внутренней секреции, одной из функций которой является синхронизация биоритмов организма с ритмами внешней среды. За таламусом видны образования, относящиеся к подкорковым центрам зрения (латеральные коленчатые тела) и слуха (медиальные коленчатые тела), принадлежащие метаталамусу (заталамическая область). Структуры, расположенные ниже таламуса, объединяются под названием «гипоталамус». К нему относятся серый бугор — один из вегетативных центров терморегуляции и обмена веществ, гипофиз, зрительный перекрест (хиазма) II пары черепных нервов, сосцевидные тела как подкорковые центры обоняния. Кроме того, в гипоталамусе есть несколько десятков ядер, регулирующих вегетативные и эндокринные функции организма.



**Рис. 184. Головной мозг; фронтальный разрез.**

1 — внутренняя капсула (*capsula interna*); 2 — скорлупа (*putamen*); 3 — ограда (*claustrum*); 4 — наружная капсула (*capsula externa*); 5 — бледный шар (*globus pallidus*); 6 — чечевицеобразное ядро (*nucleus lentiformis*); 7 — кора большого мозга (*cortex cerebri*); 8 — таламус (*thalamus*); 9 — хвостатое ядро (*nucleus caudatus*); 10 — белое вещество большого мозга (*substantia alba cerebri*); 11 — мозолистое тело (*corpus callosum*).

Полостью промежуточного мозга является III желудочек (*ventriculus tertius*) — щель между медиальными поверхностями таламуса. Внизу полость ограничена элементами гипоталамуса, спереди — столбами свода, сзади — образованиями эпиталамуса, сверху — сосудистой оболочкой III желудочка. Последняя проникает в боковые желудочки через межжелудочковое отверстие, расположенное у переднего конца зрительного бугра.

Рассмотренные отделы, за исключением мозжечка, имеют связь с периферией посредством черепных нервов, уподобляясь тем самым сегментарному аппарату спинного мозга, и объединяются под названием мозгового ствола.

На всем протяжении мозгового ствола расположены специфически устроенные нейроны ретикулярной формации. Они имеют мало разветвленные дендриты и сильно ветвящиеся в различных направлениях аксоны. Ретикулярная формация обеспечивает определенный функциональный уровень активности клеток коры полушарий большого мозга.

**Конечный мозг** (*telencephalon*; рис. 184; см. рис. 177, 178) — наиболее представительный отдел головного мозга (большой мозг). Он состоит из двух полушарий, соединенных между собой мозолистым телом. Каждое полушарие содержит белое вещество (отростки нейронов) и серое вещество (тела нейронов). Одна часть серого вещества, располагаясь в толще полушарий большого мозга, ближе к основанию, носит название базальных ядер. Другая часть серого вещества покрывает белое в виде

плаща (кора большого мозга). Каждое из полушарий большого мозга рядом глубоких борозд делится на доли. Менее глубокие борозды отделяют друг от друга извилины. Полостью конечного мозга являются боковые желудочки.

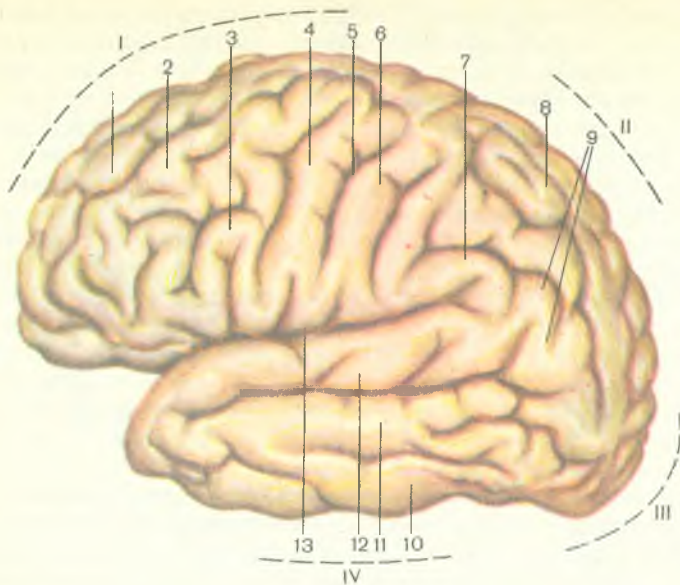
Из базальных ядер на разрезах мозга видны прежде всего хвостатое ядро и латеральное его — чечевицеобразное ядро. Внутренняя часть чечевицеобразного ядра, имеющая более светлую окраску по сравнению с наружной, названа бледным шаром, а наружная — скорлупой. Морфофункциональная и эволюционная общности между хвостатым ядром и скорлупой послужили основанием для объединения их под названием полосатого тела (*corpus striatum*). Названные ядра выполняют вегетативные функции и служат важнейшими подкорковыми двигательными центрами, объединенными (наряду с красным ядром, черным веществом и др.) понятием «экстрапирамидная система» (по отношению к упоминавшейся пирамидной системе — проводнику сознательных двигательных импульсов).

Белое вещество морфофункционально подразделяется на три группы волокон. Первая группа — ассоциативные волокна, связывающие участки коры в пределах одного полушария. Вторая группа — комиссуральные волокна, соединяющие симметричные участки полушарий. Наиболее представительная часть комиссуральных волокон — мозолистое тело, основные части которого хорошо видны на сагиттальном разрезе (см. рис. 177). Третья группа — это проекционные волокна — связывающие кору с нижележащими отделами и наоборот (проекция в кору чувствительных и двигательных центров). Ближе к коре эти волокна представлены лучистым венцом; концентрируясь между таламусом и базальными ядрами, они образуют внутреннюю капсулу.

Наряду с перечисленными образованиями в толще полушарий выделяют структуры, которые состоят из серого и белого веществ и относятся к обонятельному мозгу (свод, прозрачная перегородка, гиппокамп и др.).

Кора большого мозга имеет толщину 1,3—4,4 мм и площадь 2200 см<sup>2</sup>, причем  $\frac{2}{3}$  этой площади скрыто в бороздах и только  $\frac{1}{3}$  видна на поверхности извилин. Клетки коры расположены в 6 слоев, отличающихся друг от друга строением и функцией: I и II слои (считая снаружи) — ассоциативные, III и IV — афферентные и V и VI — эфферентные. В функциональном отношении, по И. П. Павлову, кора представляет собой центральные отделы различных анализаторов, обеспечивающих анализ и синтез поступающих в нервную систему через органы чувств раздражений.

На выпуклой верхнелатеральной поверхности полушарий (рис. 185) хорошо видны две постоянные глубокие борозды, которые можно использовать в качестве ориентиров при отграничении долей. Это идущая во фронтальной плоскости центральная борозда, разграничивающая лобную и теменную доли, и идущая под углом к ней латеральная борозда, отделяющая названные доли от височной. Затылочная доля с выпуклой сто-



**Рис. 185. Полушарие большого мозга, левое, верхнелатеральная поверхность.**

I — лобная доля (lobus frontalis); II — теменная доля (lobus parietalis); III — затылочная доля (lobus occipitalis); IV — височная доля (lobus temporalis); 1 — верхняя лобная извилина (gyrus frontalis superior); 2 — средняя лобная извилина (gyrus frontalis medius); 3 — нижняя лобная извилина (gyrus frontalis inferior); 4 — предцентральная извилина (gyrus precentralis); 5 — центральная борозда (sulcus centralis); 6 — постцентральная извилина (gyrus postcentralis); 7 — надкраевая извилина (gyrus supramarginalis); 8 — верхняя теменная долька (lobulus parietalis superior); 9 — угловая извилина (gyrus angularis); 10 — нижняя височная извилина (gyrus temporalis inferior); 11 — средняя височная извилина (gyrus temporalis medius); 12 — верхняя височная извилина (gyrus temporalis superior); 13 — латеральная борозда (sulcus lateralis).

роны отграничена от соседних нечетко, с медиальной поверхности граница представлена постоянной, хорошо видной теменно-затылочной бороздой. Наконец, в глубине боковой борозды можно видеть пятую долю — островок.

В лобной доле предцентральная борозда, идущая параллельно центральной борозде, отделяет вместе с последней предцентральную извилину, где замыкаются условные двигательные рефлексы (ядро двигательного анализатора). От V слоя коры этой извилины (гигантские пирамидные клетки) начинается пирамидный путь, связывающий правую двигательную область коры с левой половиной тела и наоборот.

Две борозды, идущие перпендикулярно предцентральной, отделяют верхнюю, среднюю и нижнюю лобные извилины. В задних отделах средней лобной извилины расположены центр письма (двигательный анализатор письменной речи) и центр сочетанного поворота головы и глаз в одну сторону.

В задних отделах нижней лобной извилины локализован моторный центр речи (двигательный анализатор артикуляции речи). Этот центр, как и другие речевые центры (слуховой анализатор устной речи и пр.), имея двустороннюю закладку в эмбриогенезе, развивается лишь с одной стороны: у правой слева, а у левой справа.

В теменной доле постцентральная борозда отделяет вместе с центральной бороздой постцентральную извилину — центр осязания, болевой и температурной чувствительности. Близкий к указанному центру по локализации и функции центр стереогнозии (узнавание предметов на ощупь) расположен в верхней теменной дольке, отграниченной от нижней теменной дольки внутритеменной бороздой. Последняя следует перпендикулярно к постцентральной борозде. В пределах нижней теменной дольки видна надкраевая извилина, в которую упирается латеральная борозда (ориентир извилины). Это центр праксии (синтез целенаправленных навыков трудового, спортивного характера и пр.) Ниже надкраевой видна угловая извилина — центр чтения (зрительный анализатор письменной речи). Оба последних центра расположены у правой слева.

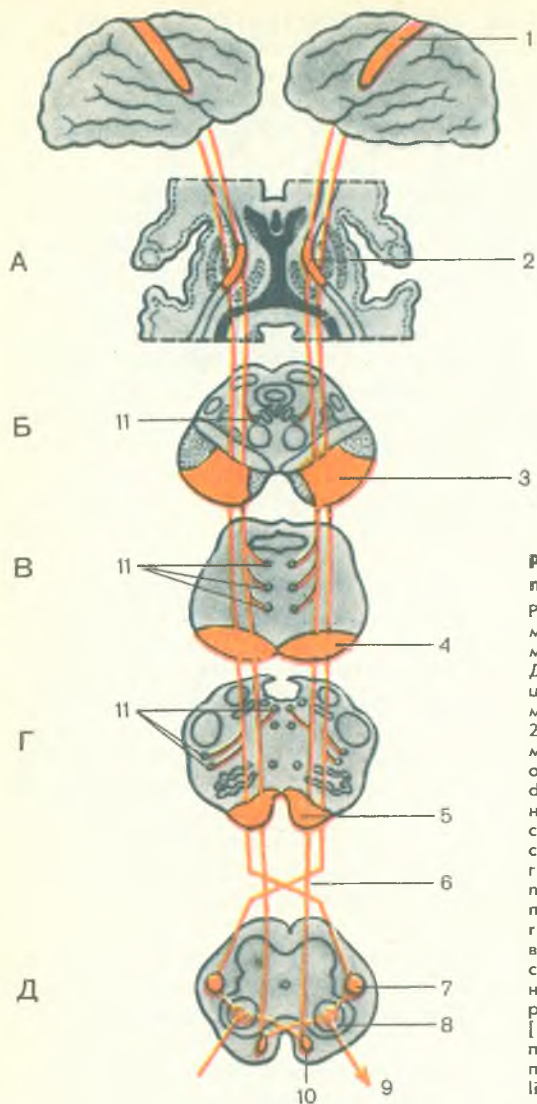
Височная доля имеет пять извилин, идущих параллельно латеральной борозде и друг другу. Три извилины, разделенные верхней и нижней височными бороздами, видны на верхнелатеральной поверхности, а две — на нижней и медиальной поверхностях полушарий. В задней части верхней височной извилины (у правой слева) находится слуховой анализатор речи (сенсорный центр речи). В среднем отделе верхней височной извилины, на поверхности, обращенной к островку, расположено ядро слухового анализатора. Наиболее медиально в височной доле находится парагиппокампальная извилина (рядом с ней в толще височной доли залегает гиппокамп). Передний отдел извилины изогнут и поэтому назван крючком. Здесь находится центр обоняния и вкуса.

На медиальной поверхности затылочной доли четко выделяется глубокая шпорная борозда, выше и ниже которой находятся соответственно клин и язычная извилина, являющиеся центром зрительного анализатора.

Ряд структур головного мозга: поясная извилина (над мозолистым телом), парагиппокампальная извилина, гиппокамп, свод и др., расположенные в совокупности в виде кольца, объединены в функциональное понятие «лимбическая система» (лимб — кольцо). Эта система регулирует работу внутренних, эндокринных органов, а также обеспечивает эмоциональные реакции.

Полостью конечного мозга являются боковые желудочки. Они имеют по четыре отдела, расположенные в каждой доле полушария: передний рог (в лобной доле), задний рог (в затылочной доле), нижний рог (в височной доле), центральная часть



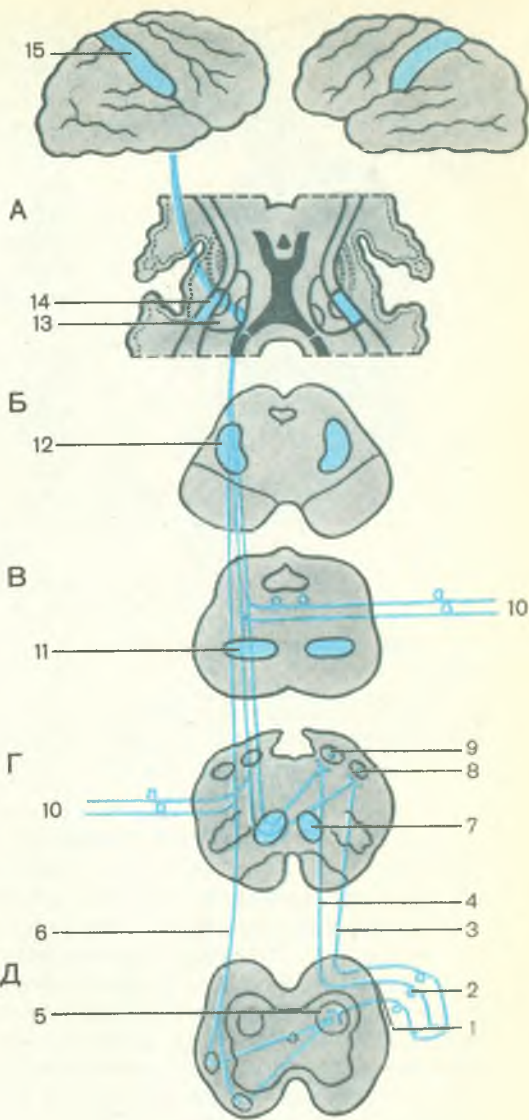


**Рис. 186. Главный двигательный пирамидный тракт (схема).**

Разрезы: А — промежуточного мозга; Б — среднего мозга; В — продолговатого мозга; Д — спинного мозга; 1 — предцентральная извилина большого мозга (*gyrus precentralis cerebri*); 2 — внутренняя капсула большого мозга (*capsula interna cerebri*); 3 — основание ножки мозга (*basis pedunculi cerebri*); 4 — корково-спинномозговые волокна моста (*fibrae corticospinalis pontis*); 5 — корково-спинномозговые волокна продолговатого мозга (*fibrae corticospinales medullae oblongatae*); 6 — перекрест пирамид (*decussatio pyramidum*); 7 — латеральный корково-спинномозговой путь (*tractus corticospinalis lateralis*); 8 — передний рожек (*cornu ventrale*); 9 — передний корешок (двигательный) [*radix ventralis (motorius)*]; 10 — передний корково-спинномозговой путь (*tractus corticospinalis ventralis*); 11 — корково-ядерные волокна (*fibrae corticospinales*).

(в теменной доле). Боковые желудочки сообщаются с III желудочком через межжелудочковое отверстие.

**Проводящие пути нервной системы** (рис. 186, 187). Проводники, по которым нервные импульсы направляются к коре большого мозга, называются сознательными чувствительными проводящими путями. Согласно характеру импульсов (локализация рецепторов), эти проводящие пути делятся на проприоцептивные (суставно-мышечное чувство) и экстероцептивные (тактильной,

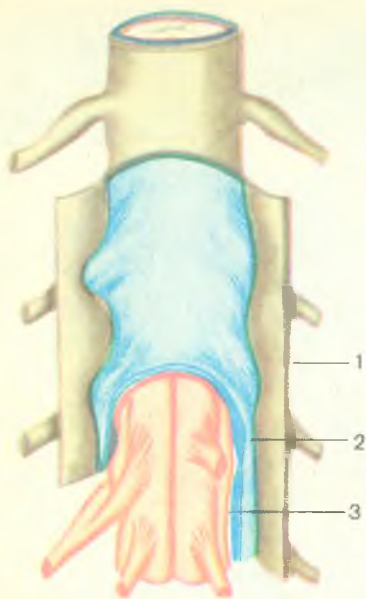


**Рис. 187. Проводящие пути проприоцептивной, болевой, температурной и тактильной чувствительности [схема].**

Разрезы: А — промежуточного мозга; Б — среднего мозга; В — моста; Г — продолговатого мозга; Д — спинного мозга; 1 — задний (чувствительный) корешок [radix dorsalis (sensorius)]; 2 — спинной ганглий (ganglion spinale); 3 — клиновидный пучок (fasciculus cuneatus); 4 — тонкий пучок (fasciculus gracilis); 5 — собственное ядро (nucleus proprius); 6 — спинно-талламический путь (tractus spinothalamicus); 7 — медиальная петля на поперечном разрезе продолговатого мозга (lemniscus medialis); 8 — клиновидное ядро (nucleus cuneatus); 9 — тонкое ядро (nucleus gracilis); 10 — чувствительные волокна черепных нервов (neurofibrae afferentes nervorum cranialium); 11 — медиальная петля на поперечном разрезе моста; 12 — медиальная петля на поперечном разрезе среднего мозга; 13 — таламус (thalamus); 14 — внутренняя капсула (capsula interna); 15 — постцентральная извилина (gyrus postcentralis).

болевой и температурной чувствительности). Если восходящие проводники замыкаются ниже коры, их называют афферентными рефлекторными проводящими путями (спинно-мозжечковые рефлекторные проприоцептивные).

Двигательные проводящие пути классифицируют в зависимости от их начала (уровня замыкания рефлекторных дуг). Пути, следующие от коры, — сознательные двигательные (пирамидная система; см. рис. 186), идущие от подкорковых образований —



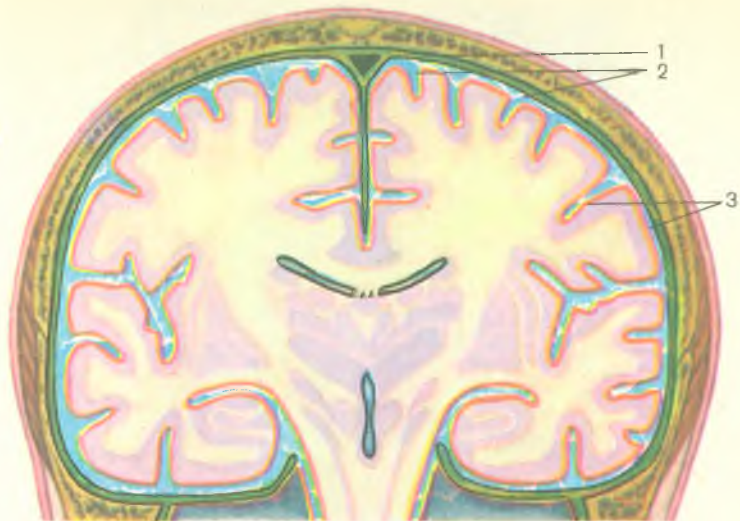
**Рис. 188. Оболочки спинного мозга.**

1 — твердая оболочка спинного мозга (*dura mater spinalis*); 2 — паутинная оболочка спинного мозга (*arachnoidea mater spinalis*); 3 — мягкая оболочка спинного мозга (*pia mater spinalis*).

рефлекторные двигательные (экстрапирамидные). Характер импульсов определяет особенности рефлекторных двигательных проводников. Краснойдерно-спинномозговой путь осуществляет двигательные автоматизированные реакции. Покрышечно-спинномозговой путь обеспечивает рефлекторные двигательные акты в ответ на световые и звуковые сигналы. Ретикулоспинномозговой путь служит для поддержания тонуса мышц. В названии проводящего пути отражены его начало и окончание. Знание хода проводников служит целям топической диагностики поражений нервной системы.

**Оболочки и межоболочечные пространства спинного и головного мозга.** Оболочки спинного мозга переходят, не прерываясь, в оболочки головного мозга (рис. 188, 189). Самая наружная — твердая оболочка спинного мозга, вместе с костными стенками позвоночного канала ограничивает эпидуральное пространство с

венозными сплетениями. Твердая оболочка головного мозга (см. рис. 156), расщепляясь, формирует неспадающиеся венозные синусы (верхний и нижний сагиттальные синусы, поперечный синус и др.), а заходя между частями головного мозга, образует отростки. Это серп большого мозга (между его полушариями), серп мозжечка (между полушариями мозжечка), намет мозжечка, входящий в поперечную щель мозга, и диафрагма седла, ограничивающая сверху полость для гипофиза. Средняя оболочка — паутинная, очень тонкая, не содержит сосудов, прозрачная, не заходит в углубления между структурами спинного и головного мозга. Мягкая оболочка содержит сосуды, срастается с нервной тканью, входя в углубления между частями спинного и головного мозга. В полостях мозга мягкая оболочка образует сосудистые сплетения, выделяющие спинномозговую жидкость. Наиболее выраженные полости подпаутинного пространства называются цистернами, из которых мозжечково-мозговая цистерна служит для забора спинномозговой жидкости (ликвора). Ликвор выполняет механическую («водяная подушка» для мозговой ткани) и биологическую функции. Спинномозговая жидкость принимает участие в обмене веществ



**Рис. 189. Оболочки головного мозга.**

1 — твердая оболочка головного мозга (*dura mater encephali*); 2 — паутинная оболочка головного мозга (*arachnoidea encephali*); 3 — мягкая оболочка головного мозга (*pia mater encephali*).

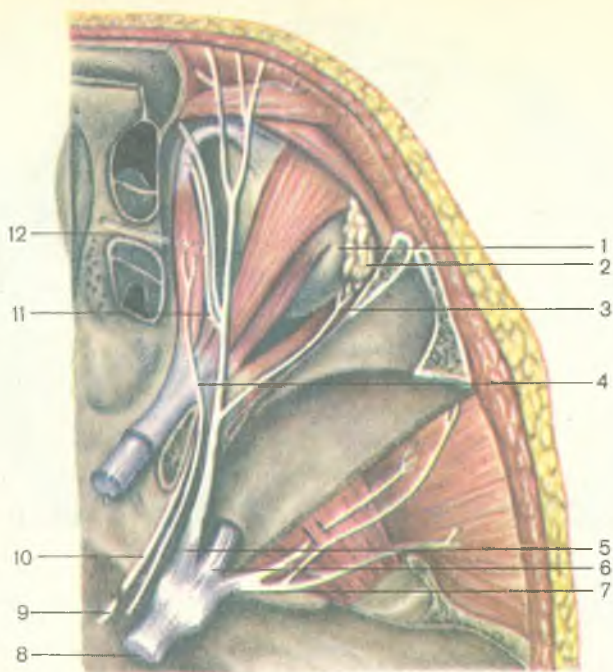
(гормонов, медиаторов) и является элементом гематоэнцефалического барьера, который защищает мозговую ткань от чужеродных веществ.

## ПЕРИФЕРИЧЕСКАЯ НЕРВНАЯ СИСТЕМА

Периферическая нервная система представлена 12 парами черепных и 31 парой спинномозговых нервов, отходящих соответственно от головного и спинного мозга.

**Черепные нервы.** I пара — *обонятельный нерв* (*n. olfactorius*) специальной чувствительности. Начинается в слизистой оболочке обонятельной области полости носа (верхняя носовая раковина) в виде 15—20 тонких нервных нитей, которые, не образуя общего ствола, проникают через решетчатую пластинку решетчатой кости в полость черепа и подходят к клеткам обонятельной луковицы. От луковицы продолжается обонятельный тракт (см. рис. 178), волокна которого несут импульсы к первичным (подкорковым) центрам обоняния. От последних волокна достигают коры (сводчатая извилина).

II пара — *зрительный нерв* (*n. opticus*) специальной чувствительности. Волокна его начинаются от ганглионарного слоя сетчатки глаза и образуют нерв, который проходит из глазницы в полость черепа через зрительный канал клиновидной кости. Затем его волокна частично перекрещиваются (волокна от ме-



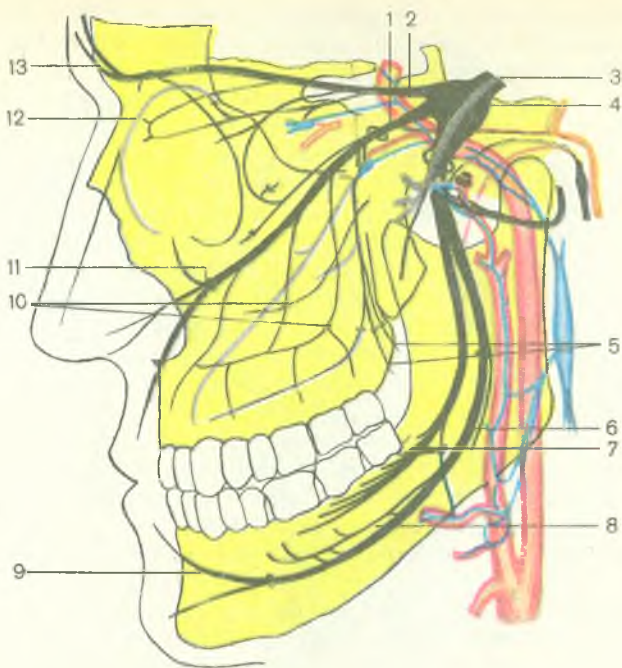
**Рис. 190. Нервы глазницы, правой.**

1 — глазное яблоко (*bulbus oculi*); 2 — слезная железа (*glandula lacrimalis*); 3 — слезный нерв (*n. lacrimalis*); 4 — блоковый нерв (*n. trochlearis*); 5 — первая ветвь тройничного нерва — глазной нерв (*n. ophthalmicus*); 6 — вторая ветвь тройничного нерва — верхнечелюстной нерв (*n. maxillaris*); 7 — третья ветвь тройничного нерва — нижнечелюстной нерв (*n. mandibularis*); 8 — тройничный нерв (*n. trigeminus*); 9 — отводящий нерв (*n. abducens*); 10 — глазодвигательный нерв (*n. oculomotorius*); 11 — носоресничный нерв (*n. nasociliaris*); 12 — передний решетчатый нерв (*n. ethmoidalis anterior*).

диальных половин сетчатки глаза), образуя перекрест зрительных нервов (см. рис. 178, 179, 180). От перекреста идет зрительный тракт, волокна которого заканчиваются в подкорковых центрах зрения (зрительный бугор, верхние холмы пластинки крыши среднего мозга, латеральные колленчатые тела), от последних импульсы направляются в корковый зрительный анализатор в затылочной доле, по обе стороны от шпорной борозды.

III пара — *глазодвигательный нерв (n. oculomotorius*; рис. 190), начинается от ядер глазодвигательного нерва, расположенных в среднем мозге, выходит из мозга на медиальной стороне ножки мозга (см. рис. 183). Из черепа попадает в глазницу через верхнюю глазничную щель и делится здесь на 2 ветви: верхнюю и нижнюю, иннервирующие мышцу, поднимающую верхнее веко, верхнюю, внутреннюю и нижнюю прямую и нижнюю косую мышцы глазного яблока.

IV пара — *блоковый нерв (n. trochlearis)*, двигательный, на-



**Рис. 191. Ветви тройничного нерва [схема].**

1 — верхнечелюстной нерв (n. maxillaris); 2 — глазной нерв (n. ophthalmicus); 3 — тройничный нерв (n. trigeminus); 4 — тройничный узел (ganglion trigeminale); 5 — небные нервы (nn. palatini); 6 — нижний альвеолярный нерв (n. alveolaris inferior); 7 — язычный нерв (n. lingualis); 8 — челюстно-подъязычный нерв (n. mylohyoideus); 9 — подбородочный нерв (n. mentalis); 10 — верхние альвеолярные нервы (nn. alveolares superiores); 11 — подглазничный нерв (n. infraorbitalis); 12 — носовая ветвь переднего решетчатого нерва (n. nasalis n. ethmoidalis anterior); 13 — лобный нерв (n. frontalis).

чинается от ядра, расположенного в среднем мозге, выходит из мозга и, огибая с латеральной стороны ножку мозга, появляется на основании мозга между височной долей и ножкой мозга (см. рис. 178). Из черепа в глазницу идет вместе с III парой через верхнюю глазничную щель и иннервирует верхнюю косую мышцу глазного яблока.

V пара — *тройничный нерв* (n. trigeminus; рис. 191), смешанный. Двигательные волокна его начинаются от двигательного ядра, расположенного в области моста, а чувствительные волокна — от клеток тройничного узла. Из мозга нерв выходит на границе средних ножек мозжечка и моста (см. рис. 178) двумя корешками: чувствительным и двигательным. Далее делится на 3 ветви: глазную, верхнечелюстную и нижнечелюстную.

Глазной нерв чувствительный, идет из черепа в глазницу через верхнюю глазничную щель и распадается там на 3 нерва: 1) носоресничный нерв, подходящий к главному яблоку, векам, слезному мешку, слизистой оболочке решетчатых ячеек клино-

видной пазухи, полости носа, коже спинки носа; 2) слезный нерв, оканчивающийся в слезной железе (см. рис. 197) и верхнем веке; 3) лобный нерв, разветвляющийся в коже лба и спинке носа.

Верхнечелюстной нерв чувствительный, выходит из черепа через круглое отверстие в крыловидно-небную ямку, оттуда через нижнеглазничную щель следует в полость глазницы. Далее идет по подглазничной борозде и подглазничному каналу и называется подглазничным нервом. Он выходит через одноименное отверстие на лицо и иннервирует кожу лица. На своем пути верхнечелюстной и подглазничные нервы отдают следующие ветви: 1) скуловой нерв, иннервирующий кожу щеки и передних отделов височной области; 2) верхние альвеолярные нервы, которые в толще верхней челюсти образуют верхнее зубное сплетение, дающее ветви к зубам и деснам верхней челюсти; 3) большой и малый небные нервы спускаются по большому и малому небным каналам и через соименные отверстия выходят в полость рта, иннервируя слизистую оболочку твердого и мягкого неба; 4) задние носовые ветви идут через клиновидно-небное отверстие к слизистой оболочке полости носа.

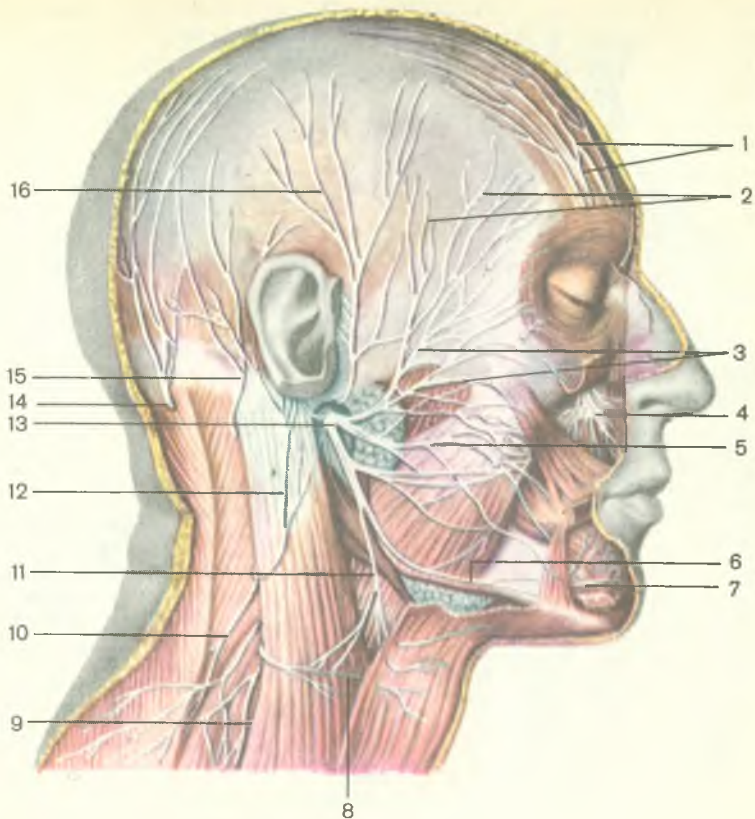
Нижнечелюстной нерв смешанный, выходит из черепа через овальное отверстие в большом крыле клиновидной кости и отдает двигательные, чувствительные нервы и смешанные.

Двигательные ветви нижнечелюстного нерва идут к мышцам головы: 1) жевательный нерв — к жевательной мышце; 2) глубокий височный нерв — к височной мышце; 3) латеральный и медиальный крыловидные нервы — к одноименным мышцам; 4) нерв к мышце, напрягающей барабанную перепонку; 5) нерв к мышце, напрягающей мягкое небо.

Чувствительными ветвями нижнечелюстного нерва являются (см. рис. 191): 1) щечный нерв к слизистой оболочке щеки; 2) язычный нерв, разветвляющийся в передних  $\frac{2}{3}$  спинки языка; 3) ушно-височный нерв, иннервирующий кожу виска, передней части ушной раковины и наружного слухового прохода.

Смешанной ветвью нижнечелюстного нерва (см. рис. 191) является нижний альвеолярный нерв, который отдает двигательную ветвь к челюстно-подъязычной мышце и переднему брюшку двубрюшной мышцы. Нижний альвеолярный нерв проходит далее через отверстие нижней челюсти в одноименный канал, где отдает ветви, образующие нижнее зубное сплетение и иннервирующие зубы и десны нижней челюсти. Конечная его ветвь появляется через подбородочное отверстие нижней челюсти как подбородочный нерв и разветвляется в коже подбородка и нижней губы.

VI пара — *отводящий нерв* (*n. abducens*), двигательный, начинается от ядра отводящего нерва, расположенного в области моста; на основании мозга появляется между пирамидой и мостом (см. рис. 178). Из черепа выходит через верхнеглазничную щель в глазницу (см. рис. 190) и иннервирует латеральную прямую мышцу глазного яблока.

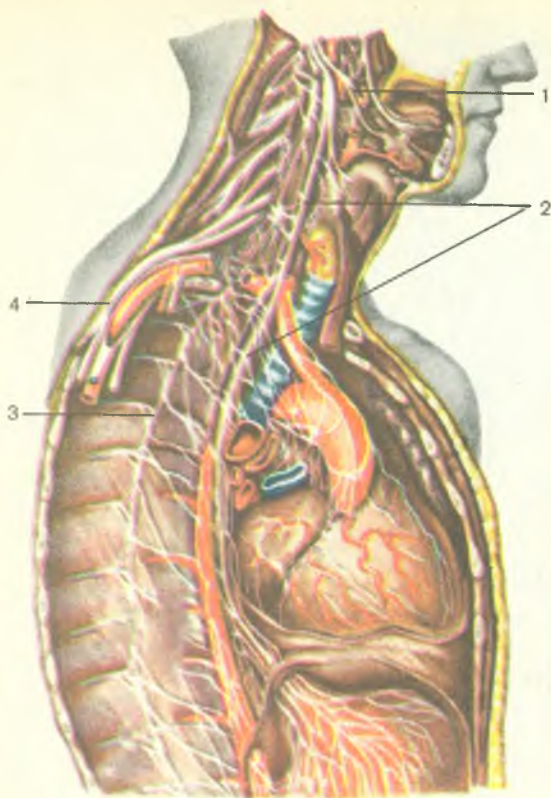


**Рис. 192. Шейное сплетение, лицевой нерв.**

1 — ветви лобного нерва (*rr. frontales*) из первой ветви тройничного нерва; 2 — височные ветви (*rr. temporales*); 3 — скуловые ветви (*rr. zygomatici*); 4 — подглазничный нерв (*n. infraorbitalis*) из второй ветви тройничного нерва; 5 — щечные ветви (*rr. buccales*); 6 — краевая ветвь нижней челюсти (*r. marginalis mandibulae*); 7 — подбородочный нерв (*n. mentalis*) из третьей ветви тройничного нерва; 8 — поперечный нерв шеи (*n. transversus colli*); 9 — надключичные нервы (*nn. supraclaviculares*); 10 — добавочный нерв (*n. accessorius*); 11 — шейная ветвь (*r. coli*); 12 — большой ушной нерв (*n. auricularis magnus*); 13 — лицевой нерв (*n. facialis*); 14 — большой затылочный нерв (*n. occipitalis major*); задняя ветвь II шейного спинномозгового нерва; 15 — малый затылочный нерв (*n. occipitalis minor*); 16 — ушно-височный нерв (из системы тройничного нерва) (*n. auriculotemporalis*).

VII пара — *лицевой нерв* (*n. facialis*; рис. 192), двигательный, начинается от ядра лицевого нерва, расположенного в области моста. На основание мозга нерв выходит между мостом и оливой (см. рис. 178) и через внутреннее слуховое отверстие проникает в височную кость. Далее лицевой нерв следует по внутреннему слуховому проходу, каналу лицевого нерва и выходит через шиловосцевидное отверстие на наружную поверхность основания черепа. Прободая толщу околоушной железы и распадаясь на конечные ветви, образует на лице большую гусиную лапку. Среди





**Рис. 193.** Иннервация органов головы, шеи и грудной полости ветвями языкоглоточного, блуждающего нервов и симпатического ствола.

1 — языкоглоточный нерв (*n. glossopharyngeus*); 2 — блуждающий нерв (*n. vagus*); 3 — грудной отдел симпатического ствола; 4 — стволы подключичного отдела плечевого сплетения.

конечных ветвей различают височные, скуловые, щечные, краевую ветвь нижней челюсти, шейную ветвь лицевого нерва. Все эти ветви иннервируют мимические мышцы лица, заднее брюшко двубрюшной мышцы, частично подкожную мышцу шеи.

VIII пара — *преддверно-улитковый нерв* (*n. vestibulocochlearis*) — нерв специальной чувствительности. Состоит из 2 частей: преддверного и улиткового нервов. Оба нерва начинаются во внутреннем ухе (внутри пирамиды височной кости). Преддверный нерв является проводником импульсов от статического аппарата, заложенного в преддверии и полукружных каналах внутреннего уха. Улитковый нерв проводит слуховые импульсы от спирального (кортиева) органа, находящегося в улитке внутреннего уха и воспринимающего звуковые раздражения. Оба нерва через внутренний слуховой проход и внутреннее слуховое отверстие выходят из пирамиды височной кости и входят в мозг латеральнее лицевого нерва (см. рис. 178). Волокна их заканчиваются на ядрах этих нервов, расположенных в латеральных углах ромбовидной ямки.

IX пара — *языкоглоточный нерв* (*n. glossopharyngeus*; рис. 193), смешанный, но в нем преобладает чувствительная

часть. Двигательные волокна начинаются от клеток двойного ядра (общего с блуждающим нервом), расположенного в ромбовидной ямке; чувствительная часть нерва берет начало от клеток чувствительных узлов, лежащих в области яремного отверстия (см. рис. 178, 180). Языкоглоточный нерв выходит из черепа через яремное отверстие. От него отходят следующие чувствительные нервы: 1) барабанный нерв направляется в барабанную полость и образует сплетение, ветви которого иннервируют слизистую оболочку барабанной полости и слуховой трубы; 2) миндаликовые ветви к слизистой оболочке небных миндалин и дужек; 3) язычные ветви к задней трети языка; 4) глоточные ветви к слизистой оболочке глотки.

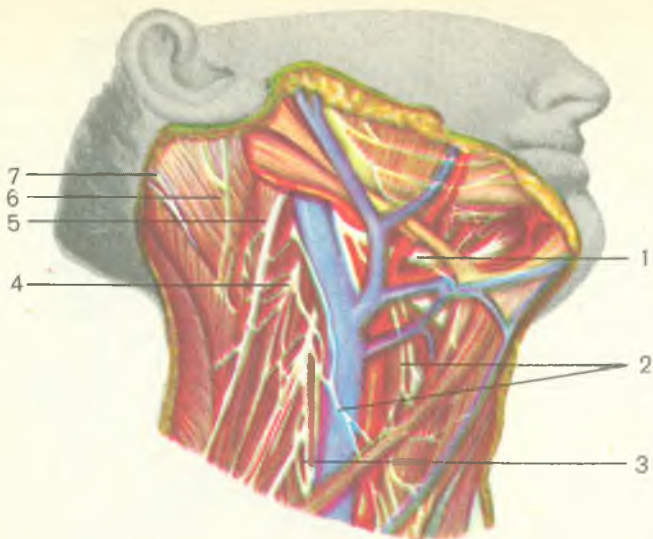
Двигательными ветвями языкоглоточного нерва являются: 1) шилоглоточный нерв к одноименной мышце; 2) глоточные ветви, следующие к мышцам глотки вместе с блуждающим нервом.

Х пара — *блуждающий нерв* (*n. vagus*; см. рис. 193), смешанный. Его двигательные волокна начинаются от двойного ядра (общего с языкоглоточным нервом), а чувствительные — от клеток чувствительных ганглиев, расположенных в области яремного отверстия. Блуждающий нерв выходит из мозга позади оливы продолговатого мозга (каудальнее IX пары), из черепа — через яремное отверстие. Нерв отдает ветви к органам головы, шеи, грудной и брюшной полостей (отчего назван блуждающим). Ветви нерва в области головы: 1) менингеальная — к твердой мозговой оболочке задней черепной ямки; 2) ушная — к коже ушной раковины и наружного слухового прохода.

Ветви блуждающего нерва в области шеи: 1) глоточные ветви вместе с ветвями языкоглоточного нерва образуют глоточное сплетение, от которого иннервируются мышцы глотки и небных дужек. Чувствительные ветви глоточного сплетения иннервируют слизистую оболочку глотки; 2) верхний гортанный нерв к слизистой оболочке гортани выше голосовых связок и к некоторым мышцам гортани; 3) верхние и нижние шейные сердечные нервы, участвующие в формировании сердечных сплетений, иннервирующих сердце.

Ветви блуждающего нерва в области грудной клетки: 1) возвратный гортанный нерв отдает ветви к трахее, пищеводу. Его конечная ветвь — нижний гортанный нерв — иннервирует слизистую оболочку и мышцы гортани; 2) грудные сердечные ветви идут в сердечные сплетения; 3) бронхиальные и трахеальные ветви иннервируют слизистую оболочку, гладкие мышцы и железы трахеи и бронхов; 4) пищеводные ветви иннервируют слои стенки пищевода.

В брюшную полость ветви блуждающих нервов спускаются от пищевода к желудку, образуя переднее и заднее желудочные сплетения, ветви которых иннервируют мышцы, слизистую оболочку и железы желудка. Отсюда в виде чревных ветвей они идут по кровеносным сосудам вместе с симпатическими



**Рис. 194. Ветви шейного сплетения, добавочного и подъязычного нервов.**

1 — подъязычный нерв (*n. hypoglossus*); 2 — шейная петля (*ansa cervicalis*); 3 — диафрагмальный нерв (*n. phrenicus*); 4 — шейное сплетение (*plexus cervicalis*); 5 — добавочный нерв (*n. accessorius*); 6 — большой ушной нерв (*n. auricularis magnus*); 7 — малый затылочный нерв (*n. occipitalis minor*).

сплетениями к органам брюшной полости: печени, селезенке, поджелудочной железе, почкам, тонкой и толстой кишке (до сигмовидной кишки).

XI пара — *добавочный нерв* (*n. accessorius*; см. рис. 192; рис. 194), двигательный. Он имеет блуждающую часть (черепные корешки), начинающуюся от двигательного ядра, расположенного в области продолговатого мозга, и выходящую из мозга позади оливы, ниже блуждающего нерва, и спинномозговую часть (спинномозговые корешки). Последняя идет от спинного мозга, поднимается вверх, входит в полость черепа через большое затылочное отверстие, присоединяется там к блуждающей части; общим стволом нерв выходит из черепа через яремное отверстие. Вне черепа нерв делится на наружную и внутреннюю ветви. Последняя идет к блуждающему нерву. Наружная ветвь иннервирует трапециевидную и грудино-ключично-сосцевидную мышцы.

XII пара — *подъязычный нерв* (*n. hypoglossus*; см. рис. 194) — двигательный, начинается от двигательного ядра, расположенного в области продолговатого мозга (ромбовидная ямка), выходит из мозга между пирамидой и оливой (см. рис. 178, 180), а из черепа — через канал подъязычного нерва. Иннервирует мышцы языка. Одна ветвь спускается вниз, анастомозирует с ветвью шейного сплетения и образует шейную петлю, от кото-

рой иннервируются мышцы шеи, расположенные ниже подъязычной кости.

**Спинномозговые нервы.** Спинномозговых нервов у человека 31 пара: 8 шейных, 12 грудных, 5 поясничных, 5 крестцовых и пара копчиковых. Отходят они от спинного мозга на уровне каждого сегмента двумя корешками: задним (чувствительным) и передним (двигательным) (см. рис. 175, 176). Оба корешка соединяются в один ствол, выходящий из позвоночного канала через межпозвоночное отверстие. В области последнего задний корешок имеет спинальный узел (скопление чувствительных клеток). Благодаря соединению обоих корешков (чувствительного и двигательного) спинномозговые нервы являются смешанными. Они содержат чувствительные волокна от клеток спинального узла и двигательные волокна от клеток переднего рога (см. рис. 176). Каждый спинномозговой нерв, выйдя через межпозвоночное отверстие, делится на заднюю и переднюю ветви (обе смешанные). Задние ветви иннервируют мышцы и кожу задних отделов туловища, передние — переднюю мускулатуру туловища и конечностей. Передние ветви сохраняют сегментарное строение только в грудном отделе. В других отделах они соединяются друг с другом и образуют шейное, поясничное и крестцовое сплетения.

*Шейное сплетение (plexus brachialis; см. рис. 192)* образовано передними ветвями четырех верхних шейных нервов, лежит на глубоких мышцах шеи. Ветви сплетения выходят из-под заднего края грудино-ключично-сосцевидной мышцы и делаются на двигательные, смешанные и чувствительные.

Двигательные ветви иннервируют трапецевидную, грудино-ключично-сосцевидную мышцы, глубокие мышцы шеи и мышцы шеи, расположенные ниже подъязычной кости.

Смешанной ветвью шейного сплетения является диафрагмальный нерв. Его двигательные волокна иннервируют диафрагму, а чувствительные — плевру и перикард.

Чувствительные ветви: 1) малый затылочный нерв к коже затылка; 2) большой ушной нерв — к коже мочки уха и выпуклой стороне ушной раковины; 3) поперечный нерв шеи — к коже шеи; 4) надключичные нервы — к коже под ключицей и над дельтовидной мышцей.

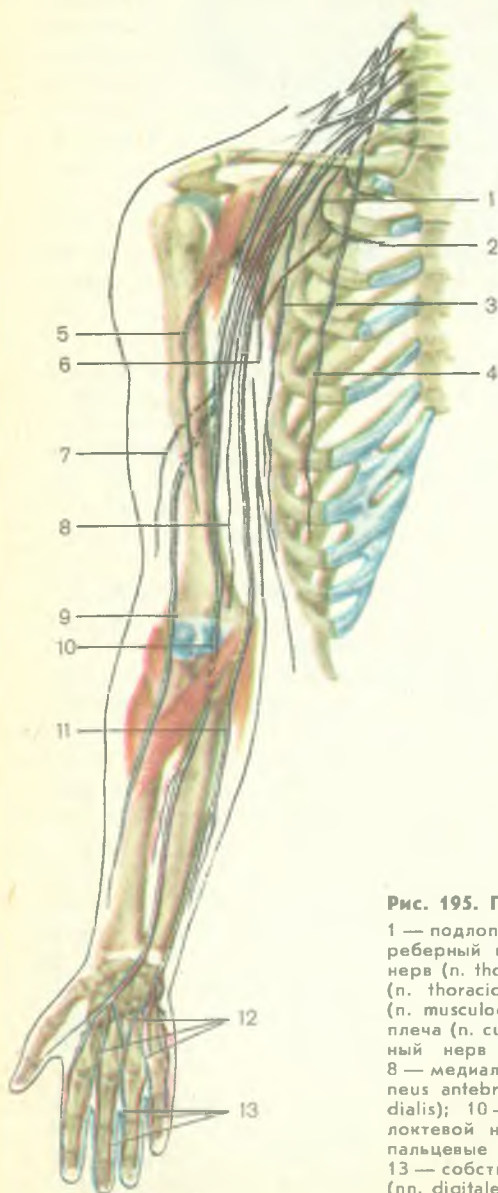
*Плечевое сплетение (plexus brachialis; рис. 195)* образовано передними ветвями четырех нижних шейных нервов и передней ветвью 1-го грудного нерва. Ветви его появляются на шее в промежутке между передней и средней лестничными мышцами. Из области шеи они проникают в подмышечную область. В сплетении различают надключичную (короткие ветви) и подключичную (длинные ветви) части.

Короткие нервы идут к мышцам груди, плечевого пояса и спины: дорсальный нерв лопатки — к ромбовидной мышце и мышце, поднимающей лопатку; длинный грудной нерв — к передней зубчатой мышце; медиальный и латеральный грудные нервы —

к большой и малой грудным мышцам; надлопаточный нерв — к надостной и подостной мышцам; подлопаточный нерв — к одноименной мышце и большой круглой мышце; грудоспинной нерв — к широчайшей мышце спины; подключичный нерв — к одноименной мышце; подмышечный нерв, смешанный, его двигательные волокна иннервируют дельтовидную и малую круглую мышцы,

чувствительные — кожу латеральных отделов плеча (латеральный кожный нерв плеча; см. рис. 194).

Подключичный отдел плечевого сплетения располагается в подмышечной области и образует 3 пучка: медиальный, латеральный и задний, которые охватывают подмышечную артерию и дают начало длинным ветвям (см. рис. 195). Из медиального ствола выходят: 1) медиальный кожный нерв плеча — к коже медиальной поверхности плеча; 2) медиальный кожный нерв предплечья к коже медиальной поверхности предплечья; 3) локтевой нерв смешанный. Двигательные волокна его иннервируют на предплечье локтевой сгибатель запястья и медиальную часть глубокого сгибателя пальцев, на кисти — все мышцы возвышения мизинца, мышцу, приводящую большой палец кисти, 3-ю и 4-ю червеобраз-

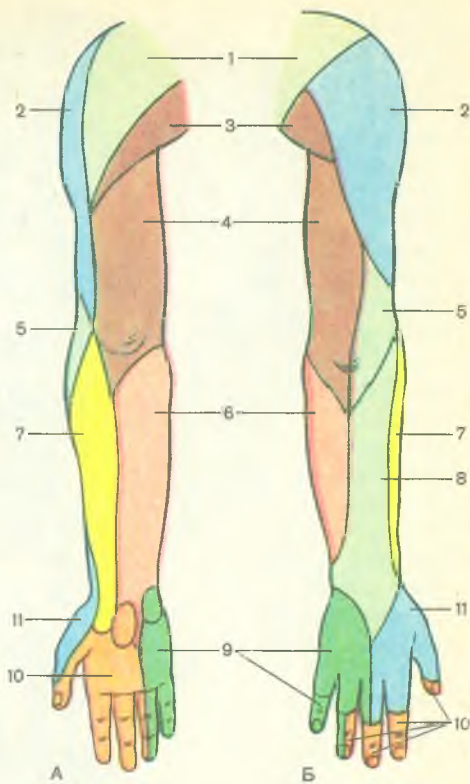


**Рис. 195. Плечевое сплетение, правое.**

1 — подлопаточный нерв (*n. subscapularis*); 2 — межреберный нерв (*n. intercostalis*); 3 — грудоспинной нерв (*n. thoracodorsalis*); 4 — длинный грудной нерв (*n. thoracicus longus*); 5 — мышечно-кожный нерв плеча (*n. musculocutaneus*); 6 — медиальный кожный нерв плеча (*n. cutaneus brachii medialis*); 7 — задний кожный нерв плеча (*n. cutaneus brachii posterior*); 8 — медиальный кожный нерв предплечья (*n. cutaneus antebrachii medialis*); 9 — лучевой нерв (*n. radialis*); 10 — срединный нерв (*n. medianus*); 11 — локтевой нерв (*n. ulnaris*); 12 — общие ладонные пальцевые нервы (*nn. digitales palmares communes*); 13 — собственные ладонные пальцевые нервы (*nn. digitales palmares proprii*).

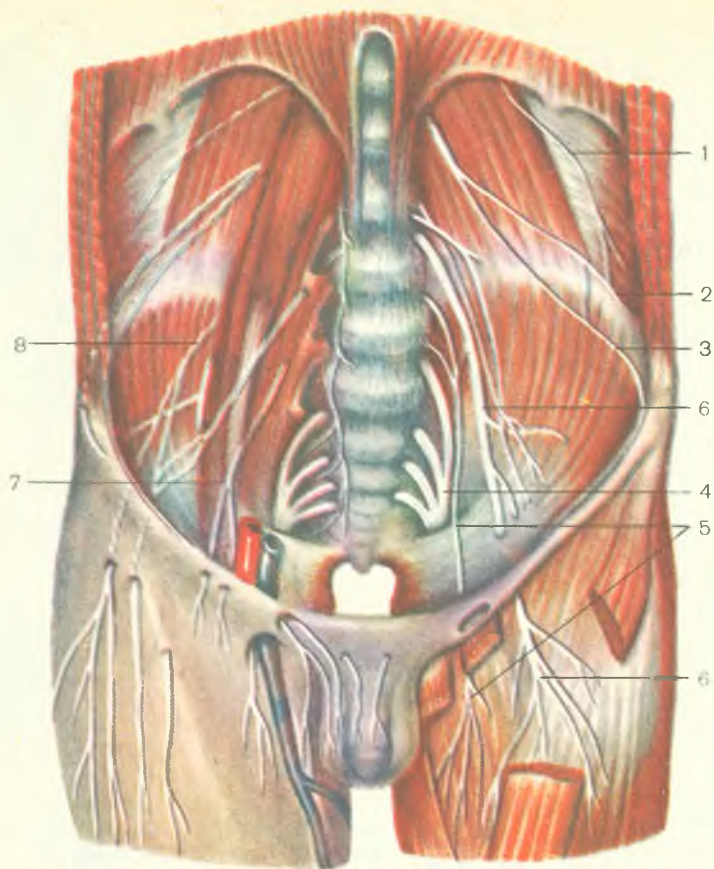
ные мышцы и все межкостные мышцы. Чувствительные ветви локтевого нерва иннервируют кожу медиальных отделов кисти и на ладони кожу V пальца и локтевой стороны IV пальца, на тыле кисти — кожу IV, V и локтевой стороны III пальцев (рис. 196); 4) срединный нерв смешанный, выходит из медиального и латерального стволов. На плече ветвей не дает. На предплечье двигательные волокна иннервируют круглый и квадратный пронаторы, все мышцы-сгибатели предплечья (кроме тех, которые иннервировались от локтевого нерва), на кисти — все мышцы возвышения большого пальца, 1-я и 2-я червеобразные мышцы. Чувствительные волокна иннервируют кожу латеральной части ладони и кожу I, II, III и лучевую сторону IV пальцев и частично тыльную сторону этих пальцев; 5) мышечно-кожный нерв смешанный, выходит из латерального ствола. Его двигательные волокна иннервируют мышцы передней поверхности плеча (сгибатели). Далее нерв проходит на предплечье в виде латерального кожного нерва предплечья; 6) лучевой нерв смешанный, выходит из заднего ствола. Двигательные волокна иннервируют мышцы-разгибатели на плече и предплечье. Чувствительные волокна иннервируют кожу задней поверхности плеча (задний кожный нерв плеча) и предплечья (задний кожный нерв предплечья) и кожу латеральных отделов тыла кисти и I, II и лучевую сторону III пальцев.

*Передние ветви грудных нервов (1—11) сплетений не обра-*



**Рис. 196. Области кожной иннервации верхней конечности, правой.**

А — вид спереди; Б — вид сзади; 1 — надключичные нервы (nn. supraclaviculares); 2 — латеральный кожный нерв плеча (n. cutaneus brachii lateralis); 3 — латеральные кожные ветви межреберных нервов (rr. cutanei laterales nn. intercostalium); 4 — медиальный кожный нерв плеча (n. cutaneus brachii medialis); 5 — задний кожный нерв плеча (n. cutaneus brachii posterior); 6 — медиальный кожный нерв предплечья (n. cutaneus antebrachii medialis); 7 — латеральный кожный нерв предплечья (n. cutaneus antebrachii lateralis); 8 — задний кожный нерв предплечья (n. cutaneus antebrachii posterior); 9 — локтевой нерв (n. ulnaris); 10 — срединный нерв (n. medianus); 11 — лучевой нерв (n. radialis).



**Рис. 197. Пояснично-крестцовое сплетение.**

1 — подреберный нерв (n. subcostalis); 2 — подвздошно-подчревный нерв (n. iliohypogastricus); 3 — подвздошно-паховый нерв (n. ilioinguinalis); 4 — крестцовое сплетение (plexus sacralis); 5 — запирающий нерв (n. obturatorius); 6 — бедренный нерв (n. femoralis); 7 — бедренно-половой нерв (n. genitofemoralis); 8 — латеральный кожный нерв бедра (n. cutaneus femoris lateralis).

зуют. Отделившись от задних ветвей, они идут как межреберные нервы (см. рис. 193). Все они смешанные. Двигательные ветви их иннервируют межреберные мышцы, мышцы, поднимающие ребра, поперечную мышцу груди, задние зубчатые мышцы, наружную и внутреннюю косые, поперечную и прямую мышцы живота.

Чувствительные волокна межреберных нервов иннервируют кожу груди и живота.

Поясничное сплетение (plexus lumbalis; рис. 197) образовано передними ветвями 12-го грудного, 1—4-х поясничных нервов. Оно располагается позади и в толще большой поясничной мыш-

цы, ветви его выходят из-под латерального края этой мышцы.

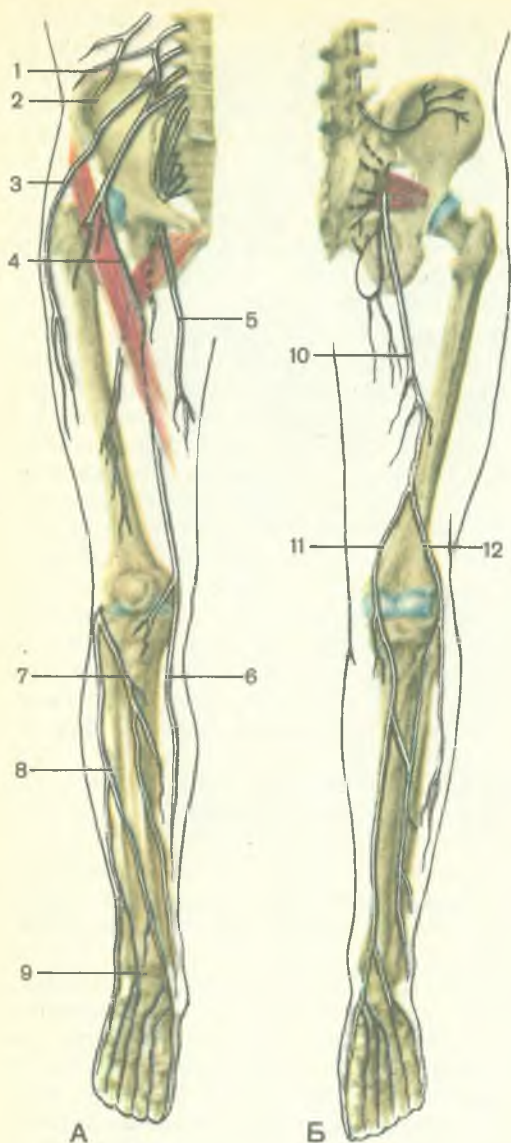
Ветви поясничного сплетения: 1) подвздошно-подчревный нерв смешанный. Двигательные волокна иннервируют прямую и косые (наружную и внутреннюю) мышцы живота, чувствительные — кожу над напрягателем широкой фасции бедра и средней ягодичной мышцей и надлобковой области; 2) подвздошно-паховый нерв смешанный, идет несколько ниже предыдущего. Его двигательные волокна иннервируют квадратную мышцу поясницы, подвздошную мышцу, чувствительные волокна — кожу мошонки у мужчин и кожу половых губ у женщин; 3) бедренно-половой нерв смешанный, разделяется на бедренную ветвь, иннервирующую кожу ниже паховой связки, и половую ветвь, разветвляющуюся в мышце, поднимающей яичко, и в мясистой оболочке мошонки; 4) латеральный кожный нерв бедра чувствительный, иннервирует кожу латеральной поверхности бедра; 5) бедренный нерв — самый крупный нерв поясничного сплетения, смешанный. Мышечные ветви иннервируют подвздошную, большую поясничную мышцы и мышцы передней поверхности бедра (четырёхглавую и портняжную). Чувствительные волокна иннервируют кожу передней поверхности бедра (передние кожные ветви), а продолжение — подкожный нерв, идущий по ходу большой подкожной вены, разветвляется в коже переднемедиальной части голени и медиальных отделов тыла стопы; 6) запирающий нерв смешанный. Двигательные волокна иннервируют мышцы медиальной группы бедра, чувствительная часть — кожу нижнего отдела медиальной поверхности бедра.

*Крестцовое сплетение (plexus sacralis; рис. 198)* образовано передними ветвями 4-го и 5-го поясничных нервов, передними ветвями крестцовых нервов и 1-го копчикового нерва. Эти ветви сходятся к большому седалищному отверстию, образуя широкую треугольную пластинку, которая лежит на передней поверхности грушевидного мускула. Ветви, выходящие из сплетения, делятся на короткие и длинные.

Короткие ветви: 1) мышечные ветви к грушевидной, внутренней запирающей, верхней и нижней близнецовым мышцам и к квадратной мышце бедра; 2) верхний ягодичный нерв — к средней и малой ягодичным мышцам и напрягателю широкой фасции бедра; 3) нижний ягодичный нерв — к большой ягодичной мышце; 4) половой нерв смешанный; двигательные волокна — к мышцам промежности, чувствительная часть — к коже промежности и наружных половых органов.

Длинные ветви крестцового сплетения: 1) задний кожный нерв бедра чувствительный, иннервирует кожу задней поверхности бедра; 2) седалищный нерв смешанный — самый крупный нерв тела, идет между мышцами задней группы бедра, отдавая им мышечные ветви, и в верхней части подколенной ямки разделяется на две крупные ветви: большеберцовый нерв и общий малоберцовый нерв.





**Рис. 198. Крестцовое сплетение. Нервы нижней конечности.**

А — вид спереди; Б — вид сзади; 1 — подвздошно-подчревный нерв (n. iliohypogastricus); 2 — подвздошно-паховый нерв (n. ilio-inguinalis); 3 — латеральный кожный нерв бедра (n. cutaneus femoris lateralis); 4 — бедренный нерв (n. femoralis); 5 — запирательный нерв (n. obturatorius); 6 — подкожный нерв (n. saphenus); 7 — глубокий малоберцовый нерв (n. fibularis profundus); 8 — поверхностный малоберцовый нерв (n. fibularis superficialis); 9 — тыльные пальцевые нервы (nn. digitales dorsales); 10 — седалищный нерв (n. ischiadicus); 11 — большеберцовый нерв (n. tibialis); 12 — общий малоберцовый нерв (n. fibularis communis).

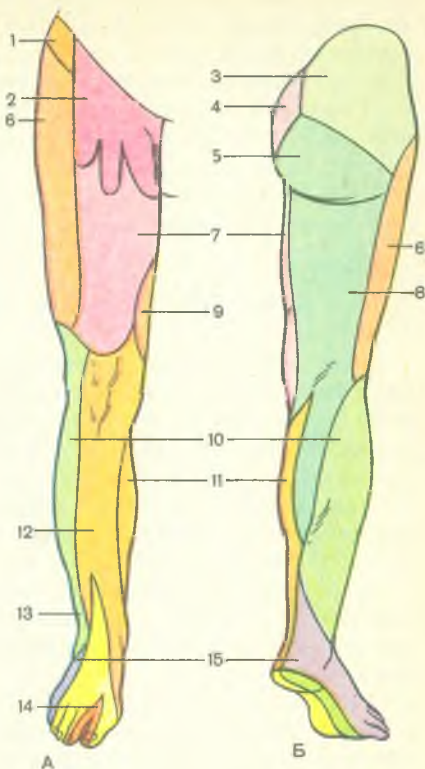
Большеберцовый нерв (см. рис. 198) идет на голень вместе с задней большеберцовой артерией между глубокими и поверхностными сгибателями голени, иннервируя их. Затем направляется позади медиальной лодыжки большеберцовой кости на подошвенную поверхность стопы, где делится на медиальную и латеральную подошвенные ветви, идущие также вместе с подошвенными артериями. Обе подошвенные ветви большеберцового нерва являются смешанными. Двигательная часть медиального

подошвенного нерва иннервирует мышцу, отводящую большой палец стопы, короткий сгибатель пальцев, 1-ю и 2-ю червеобразные мышцы. Чувствительная его часть иннервирует кожу медиальной части подошвы стопы и кожу I, II, III, IV пальцев (рис. 199). Двигательные волокна латерального подошвенного нерва иннервируют квадратную мышцу подошвы, мышцу, отводящую мизинец, и короткий сгибатель мизинца стопы, 3-ю и 4-ю червеобразные мышцы, межкостные мышцы и мышцу, приводящую большой палец стопы.

Ветви большеберцового нерва в области подколенной ямки: 1) мышечные ветви к поверхностным мышцам задней поверхности голени; 2) ветви к коленному суставу; 3) медиальный кожный нерв икры, иннервирующий кожу заднемедиальной поверхности голени. В нижних отделах голени соединяются с латеральным кожным нервом икры, образуя икроножный нерв, который идет позади латеральной лодыжки, иннервируя латеральные отделы тыла стопы (см. рис. 199).

Ветви большеберцового нерва на голени: 1) мышечные — к глубокому слою задней группы мышц голени; 2) к голеностопному суставу; 3) медиальные пяточные ветви — к коже медиальных отделов пятки.

Малоберцовый нерв (см. рис. 198) смешанный, отдает латеральный кожный нерв икры, иннервирующий кожу заднелатеральных отделов голени. Соединяется с медиальным кожным нервом. В латеральном отделе подколенной ямки де-



**Рис. 199. Области кожной иннервации нижней конечности.**

А — вид спереди; Б — вид сзади; 1 — подвздошно-подчревный нерв (*n. iliohypogastricus*); 2 — бедренно-половой нерв (*n. genitofemoralis*); 3 — верхние ветви ягодицы (*nn. clunium superiores*); 4 — средние ветви ягодиц (*nn. clunium medii*); 5 — нижние ветви ягодиц (*nn. clunium inferiores*); 6 — латеральный кожный нерв бедра (*n. cutaneus femoris lateralis*); 7 — передние кожные ветви бедренного нерва (*rr. cutanei anteriores n. femoralis*); 8 — задний кожный нерв бедра (*n. cutaneus femoris posterior*); 9 — запирающий нерв (*n. obturatorius*); 10 — латеральный кожный нерв икры (*n. cutaneus surae lateralis*); 11 — медиальный кожный нерв икры (*n. cutaneus surae medialis*); 12 — подкожный нерв (*n. saphenus*); 13 — поверхностный малоберцовый нерв (*n. fibularis superficialis*); 14 — глубокий малоберцовый нерв (*n. fibularis profundus*); 15 — икроножный нерв (*n. suralis*).

лится на поверхностный и глубокий малоберцовые нервы. Оба нерва смешанные. Поверхностный малоберцовый нерв иннервирует короткую и длинную малоберцовые мышцы, чувствительная часть его — большую часть кожи тыла стопы (см. рис. 199).

Глубокий малоберцовый нерв (см. рис. 198) идет вместе с передней большеберцовой артерией и иннервирует переднюю группу мышц голени, мышцы тыла стопы; чувствительная ветвь его разветвляется в коже тыла стопы в области первого межпальцевого промежутка.

## ВЕГЕТАТИВНАЯ НЕРВНАЯ СИСТЕМА

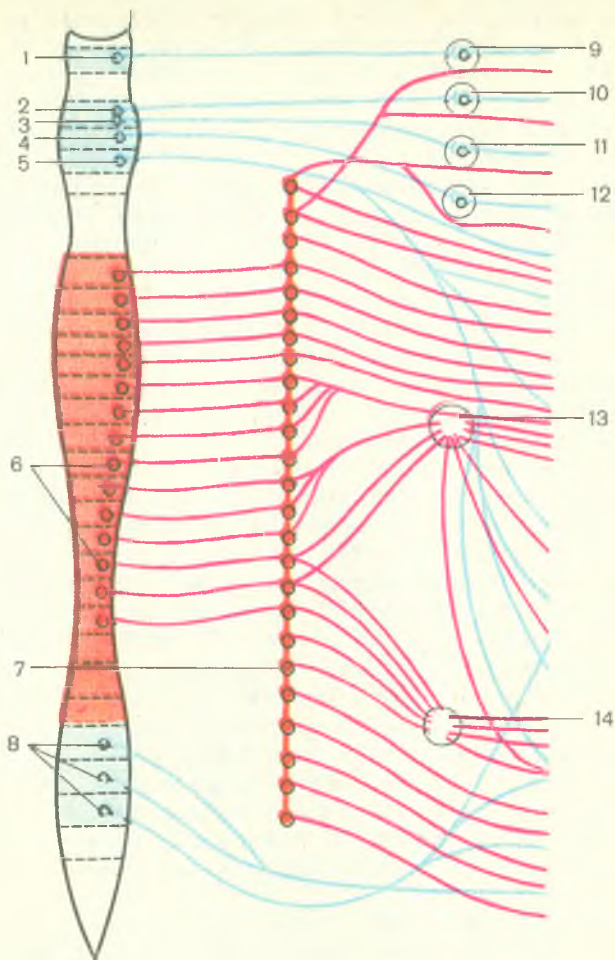
**Вегетативная (автономная) нервная система** (*systema nervosum autonomicum*) обеспечивает регуляцию растительных функций организма (питание, дыхание, выделение, размножение, циркуляция жидкостей), иннервируя преимущественно внутренние органы. Вегетативная нервная система делится на два отдела: симпатический и парасимпатический, которые в организме работают согласованно, что обеспечивается и регулируется высшим отделом ЦНС — корой большого мозга.

В вегетативной нервной системе различают центры, расположенные в головном и спинном мозге, и периферическую часть, представленную узлами, нервами, сплетениями и нервными окончаниями (рис. 200).

Центры *симпатической части* (*pars sympathica*) вегетативной нервной системы расположены в боковых рогах серого вещества спинного мозга, в грудном и поясничном отделах. От них идут преганглионарные симпатические волокна в составе передних корешков спинного мозга, которые прерываются в окологривночных и предпозвоночных узлах симпатического ствола. Окологривночные узлы расположены вдоль всего позвоночного столба справа и слева, соединены межузловыми ветвями и образуют правый и левый симпатические стволы. По топографическому положению узлов симпатического ствола в нем различают несколько отделов.

Первый — шейный — отдел представлен тремя парами шейных симпатических узлов (верхний, средний, нижний), соединенных между собой межузловыми ветвями. От узлов идут постганглионарные волокна, образующие сплетения по ходу артериальных ветвей области головы, шеи, груди. Кроме того, от каждого шейного симпатического узла отходят постганглионарные волокна к сердцу в составе верхнего, среднего и нижнего сердечных симпатических нервов, которые вместе с соматическими и парасимпатическими нервами участвуют в образовании сердечных сплетений.

Второй — грудной — отдел ствола содержит 10—12 симпатических узлов, расположенных около головок ребер. От 1—5-го узла идут постганглионарные волокна к грудной аорте, обра-



**Рис. 200. Вегетативная нервная система (схема).** Красным цветом изображена симпатическая система, синим — парасимпатическая.

1 — добавочное ядро глазодвигательного нерва (*nucleus oculomotorius accessorius*); 2 — слезное ядро (*nucleus lacrimalis*); 3 — верхнее слюноотделительное ядро (*nucleus salivatorius cranialis*); 4 — нижнее слюноотделительное ядро (*nucleus salivatorius caudalis*); 5 — ядро блуждающего нерва (*nucleus dorsalis n. vagi*); 6 — грудные и поясничные ядра симпатической нервной системы в спинном мозге; 7 — симпатический ствол (*truncus sympathicus*); 8 — крестцовые парасимпатические ядра (*nuclei parasympathici sacrales*); 9 — ресничный узел (*ganglion ciliare*); 10 — крылонебный узел (*ganglion pterygopalatinum*); 11 — поднижнечелюстной узел (*ganglion submandibulare*); 12 — ушной узел (*ganglion oticum*); 13 — чревные узлы (*ganglia coeliaca*); 14 — брыжеечные узлы (*ganglia mesenterica*).

зую вокруг нее симпатическое сплетение, а от него по ветвям грудной аорты отдельные сплетения направляются к органам (бронхам, легким, пищеводу). Постганглионарные волокна от узлов с 6-го по 9-й, соединяясь, образуют большой внутренностный нерв, а волокна от 10—12-го узла — малый внутренностный нерв. Оба внутренностных нерва через щели в диафрагме проникают в брюшную полость и входят в состав чревного (солнечного) сплетения.

Третий — брюшной, или поясничный, — отдел симпатического ствола представлен четырьмя поясничными симпатическими узлами (с каждой стороны), лежащими на передней поверхности тел поясничных позвонков и соединенных продольными и поперечными межузловыми ветвями. От верхних двух поясничных узлов часть постганглионарных волокон входит в состав чревного сплетения. Последнее формируется большими и малыми внутренностными нервами, постганглионарными волокнами 1-го и 2-го поясничных симпатических узлов (симпатическая часть), и волокнами от заднего (парасимпатического) ядра блуждающего нерва (парасимпатическая часть). От чревного (солнечного) сплетения идут сплетения по ветвям чревной и верхней брыжеечной артерий, иннервируя кишечник до поперечной ободочной кишки, печень, поджелудочную железу, а также сплетения по парным ветвям брюшной аорты к почкам, надпочечникам, половым железам. Эти сплетения имеют те же названия, что и артерии (например, верхнебрыжеечное, селезеночное и т. д.).

Постганглионарные волокна, отходящие от поясничных симпатических узлов, образуют сплетение брюшной аорты. От этого сплетения по ветвям нижней брыжеечной артерии волокна достигают кровоснабжаемых ею органов. Далее аортальное сплетение разделяется на правое и левое подвздошные сплетения, от которых иннервируются нижние конечности. Само сплетение брюшной аорты продолжается в непарное верхнее подчревное сплетение, которое у мыса крестца раздваивается на два нижних подчревных.

Четвертый — крестцовый — отдел симпатического ствола содержит 4 пары крестцовых симпатических узлов, лежащих на передней поверхности крестца и соединенных продольными и поперечными межузловыми ветвями. Нижние крестцовые узлы соединяются межузловыми ветвями с непарным копчиковым узлом. Постганглионарные волокна от крестцовых симпатических узлов присоединяются в полости таза к нижним подчревным сплетениям, от последних нервные волокна по ветвям внутренней подчревной артерии достигают органов таза.

Центры *парасимпатической части* (*pars parasymphica*) вегетативной нервной системы расположены в головном (краниальная часть) и спинном мозге (спинномозговая часть). В краниальном отделе выделяется несколько центров.

Первый — мезэнцефалический — отдел представлен добавочным ядром глазодвигательного нерва (ядро Якубовича), распо-

ложенным в среднем мозге. От этого ядра преганглионарные волокна идут в составе глазодвигательного нерва к ресничному узлу. От него постганглионарные волокна направляются к мышце, суживающей зрачок, и ресничной мышце.

Второй — бульбарный — отдел содержит верхнее слюноотделительное, нижнее слюноотделительное ядра и заднее ядро блуждающего нерва.

В задней части (покрышке) моста располагается верхнее слюноотделительное ядро. Отростки его клеток формируют промежуточный нерв, который идет вместе с лицевым нервом, затем следует в составе его ветвей — барабанной струны и большого каменистого нерва. Преганглионарные волокна барабанной струны идут к подчелюстному узлу. От него постганглионарные волокна достигают подъязычной и подчелюстной слюнных желез. В составе большого каменистого нерва преганглионарные волокна достигают крылонебного узла, а от последнего постганглионарные волокна идут к слизистой оболочке неба и полости носа.

В области продолговатого мозга располагаются нижнее слюноотделительное ядро и заднее ядро блуждающего нерва. От нижнего слюноотделительного ядра преганглионарные волокна идут в составе языкоглоточного нерва, затем в составе его ветви — барабанного нерва — вступают в барабанную полость, где образуют барабанное сплетение. От последнего отходит малый каменистый нерв, который выходит из барабанной полости и достигает ушного узла. Отсюда постганглионарные волокна идут в составе ушно-височного нерва к околоушной слюнной железе.

Преганглионарные волокна от заднего ядра блуждающего нерва идут вместе с его соматическими волокнами в области головы, шеи, грудной и брюшной полостей, образуя органы сплетения, и прерываются в предорганных, околоорганных и внутристеночных узлах (узлы глоточного, гортанного, легочного, сердечного сплетений и узлы сплетений желудочно-кишечного тракта). Короткие постганглионарные парасимпатические волокна направляются к гладким мышцам стенок внутренних органов и железам, где заканчиваются эффекторами.

Третий — крестцовый — отдел парасимпатической нервной системы представлен промежуточно-латеральным ядром бокового рога спинного мозга II—V крестцовых сегментов. Преганглионарные волокна выходят из мозга в составе передних корешков, вступают в нижнее подчревное сплетение, заканчиваясь в клетках концевых узлов. Постганглионарные волокна образуют сплетения, которые иннервируют органы полости таза.

Часть преганглионарных волокон этого ядра имеет восходящее направление. Они вступают в верхнее подчревное сплетение, сплетение брюшной аорты и нижнее брыжеечное сплетение, а от них направляются по ветвям нижней брыжеечной артерии до кровоснабжаемых этой артерией органов.

# ЭНДОКРИННЫЕ ЖЕЛЕЗЫ

## GLANDULAE ENDOCRINAE

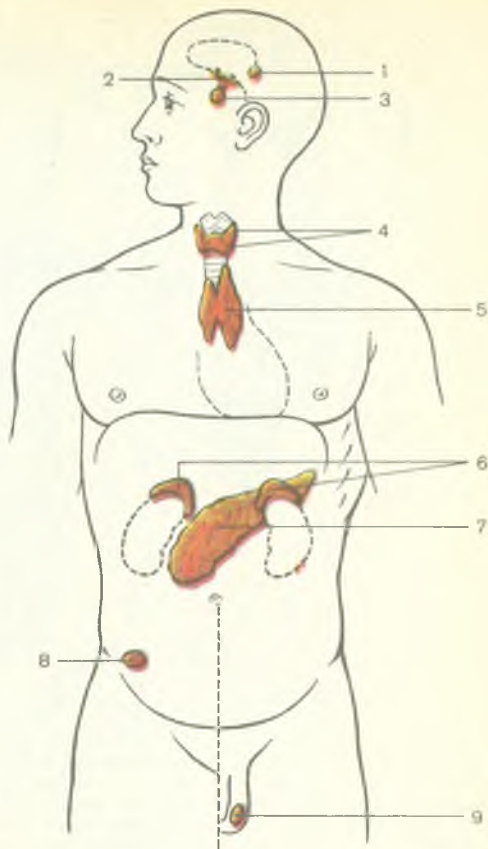
К эндокринной системе относятся железы, не имеющие выводящих протоков, но выделяющие во внутреннюю среду организма физиологически активные вещества (гормоны), стимулирующие или ослабляющие функции клеток, тканей и органов. Таким образом, эндокринные железы наряду с нервной системой и под ее контролем обеспечивают единство и целостность организма, формируя его гуморальную регулируемую систему.

По генетическим признакам железы внутренней секреции подразделяют на две группы: чисто эндокринные и смешанные железы, в которых секреция гормонов является лишь частью разнообразных функций органа. К первой группе относятся шишковидное тело, или эпифиз, гипофиз, нейросекреторные ядра гипоталамической области головного мозга, щитовидная, парашитовидные железы, надпочечники. Вторую группу составляют вилочковая и поджелудочная железы, семенники, яичники, плацента (рис. 201). В последние годы описаны гормонпродуцирующие клетки в стенке желудочно-кишечного тракта, дыхательных путей, мочеполовой системы и других органах, которые также относятся к эндокринной системе, поскольку оказывают местное (локальное) действие.

Ко второй группе принадлежат также хромаффинные органы, или параганглии, — скопления клеточных элементов, выполняющих эндокринную функцию и генетически связанных с узлами вегетативной нервной системы. У взрослого человека хромаффинные органы располагаются в различных участках тела, из которых наиболее постоянными являются: а) межсонный параганглий, расположенный в месте деления общей сонной артерии на внутреннюю и наружную; б) надсердечные параганглии, лежащие в области дуги аорты и у места выхода левой венечной артерии, поясничные параганглии — на переднебоковых поверхностях брюшной аорты, а также непостоянные скопления хромаффинной ткани у верхушки копчика, в забрюшинной клетчатке, по ходу некоторых кровеносных сосудов.

**Шишковидное тело** (*corpus pineale*; см. рис. 179, 181) — непарная железа массой 0,25 г. Расположена под утолщением мозолистого тела, в продольной борозде между верхними бугорками пластинки крыши среднего мозга. Посредством поводков эпифиз связан со зрительными буграми. Паренхима органа состоит из долек, разделенных соединительнотканными перегородками. Дольки железы обильно снабжаются кровеносными сосудами.

**Гипофиз** (*hypophysis*; см. рис. 177, 178) располагается в гипофизарной ямке турецкого седла. Это непарное округлое обра-



**Рис. 201. Схема расположения желез внутренней секреции.**

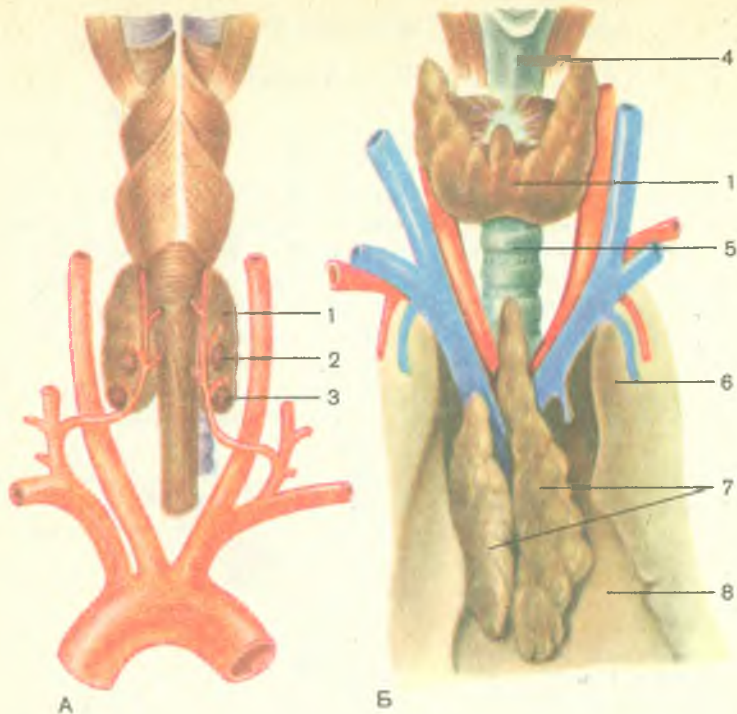
1 — шишковидное тело (*corpus pineale*); 2 — нейросекреторные ядра гипоталамуса; 3 — гипофиз (*hypophysis*); 4 — щитовидная и паращитовидные железы (*glandula thyroidea et glandulae parathyroideae*); 5 — вилочковая железа (*thymus*); 6 — надпочечник (*glandula suprarenalis*); 7 — поджелудочная железа (*pancreas*); 8 — яичник (*ovarium*); 9 — яичко (*testis*).

зование массой 0,5 г, состоящее из передней, задней долей и промежуточной части. Передняя доля (аденогипофиз) и промежуточная часть развиваются из эпителиального выпячивания стенки ротовой бухты и состоят из эпителиальных клеток; задняя (нейрогипофиз) происходит из промежуточного мозга и образована нейроглиальными и эпендимными клетками. Посредством воронки гипофиз соединен с серым бугром, расположенным на нижней стенке III желудочка мозга.

С гипофизом тесно связаны нейросекреторные ядра гипоталамуса: парные супраоптические и паравентрикулярные ядра, инфундибулярное ядро серого бугра, вентромедиальное ядро, перивентрикулярное серое вещество, ядра преоптической зоны гипоталамуса и супрахиазматическое ядро.

**Щитовидная железа** (*glandula thyroidea*; рис. 202) — непарный орган массой 30—50 г, располагается в переднем отделе шеи, спереди и сбоку от щитовидного хряща гортани. Железа подковообразная и состоит из двух долей, соединенных перешей-





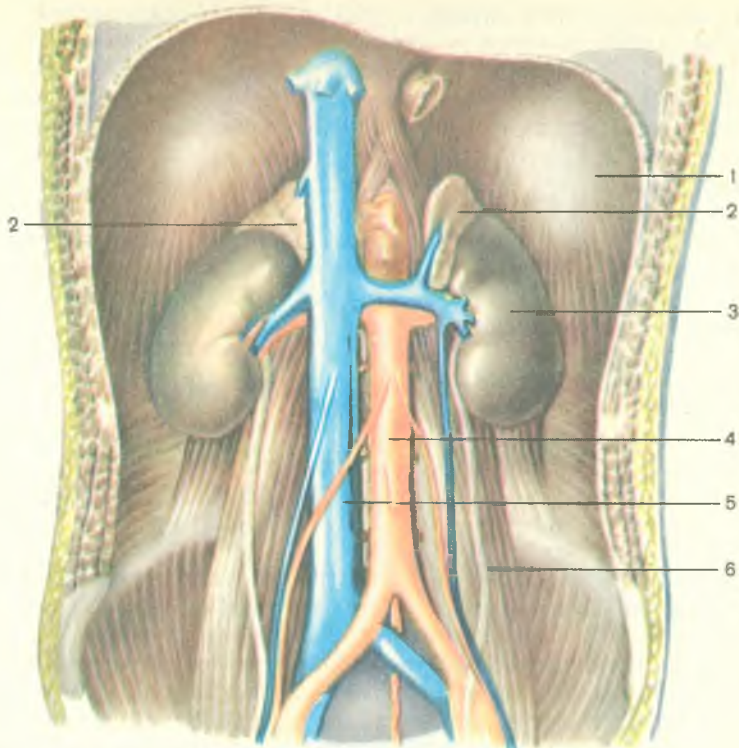
**Рис. 202. Щитовидная, паращитовидные и вилочковая железы.**

А — вид сзади; Б — вид спереди; 1 — щитовидная железа (*glandula thyroidea*); 2 — верхняя паращитовидная железа (*glandula parathyroidea superior*); 3 — нижняя паращитовидная железа (*glandula parathyroidea inferior*); 4 — гортань (*larynx*); 5 — трахея (*trachea*); 6 — легкое (*pulmo*); 7 — вилочковая железа (*thymus*); 8 — перикард (*pericardium*).

ком. Спереди железу прикрывают грудино-подъязычные и грудино-щитовидные мышцы, сбоку располагается сосудисто-нервный пучок шеи, сзади доли железы прилегают к хрящам гортани, верхним кольцам трахеи, глотке и пищеводу. Железа покрыта капсулой, посылающей в глубь органа отростки, разделяющие паренхиму на дольки, состоящие из фолликулов.

На задней поверхности боковых долей щитовидной железы с каждой стороны располагаются две пары **паращитовидных желез** (*glandulae parathyroideae*; см. рис. 202), представляющие собой небольшие овальные тельца массой 0,05—0,09 г. Паренхима желез состоит из эпителиальных клеток, между которыми находятся прослойки соединительной ткани, идущие от капсул, покрывающих орган.

**Вилочковая железа, или тимус** (*thymus*; см. рис. 202), достигает наибольшего размера у детей 2—4 лет. Орган располагается в верхнем средостении, позади рукоятки грудины. Сзади от органа



**Рис. 203. Топография надпочечников.**

1 — диафрагма (diaphragma); 2 — надпочечник (glandula suprarenalis); 3 — почка (ren); 4 — аорта (aorta); 5 — нижняя полая вена (v. cava inferior); 6 — мочеточник (ureter).

находятся трахея, крупные кровеносные сосуды, околосердечная сумка, сбоку — средостенная плевра.

В вилочковой железе различают две доли, покрытые соединительнотканной оболочкой, от которой внутрь органа отходят перегородки. Паренхима долей состоит из коркового и мозгового вещества, содержит большое количество лимфоцитов, а также особые концентрические эпителиальные тельца (тельца Гассала).

**Надпочечные железы**, или надпочечники (*glandulae suprarenales*; см. рис. 203), массой 10—20 г располагаются над почками, на уровне XI—XII грудных позвонков. Правая надпочечная железа уже и выше левой, лежит над верхним полюсом правой почки, примыкая к нижней полой вене. Левый надпочечник расположен над верхним полюсом левой почки, соприкасается с желудком, селезенкой и поджелудочной железой. Сзади надпочечники прилегают к диафрагме.

Паренхима органа состоит из наружного коркового слоя и внутреннего мозгового, различных по развитию и функции.

В поджелудочной железе, помимо внешнесекреторной (экзокринной) части, имеется внутрисекреторная (эндокринная) часть, представленная панкреатическими островками. Это овальные или округлые образования величиной 0,1—0,8 мм, располагающиеся по всей толще железы, концентрация их больше в хвостовом отделе. Островки состоят из эпителиальных клеток, окруженных соединительной тканью, содержащей густую сеть кровеносных капилляров.

К железам внутренней секреции относят также интерстициальные клетки мужских (яички) и женских (яичники) половых желез, а также плаценты, принимающие участие в регуляции функций половой системы.

## ОРГАНЫ ЧУВСТВ ORGANA SENSUUM

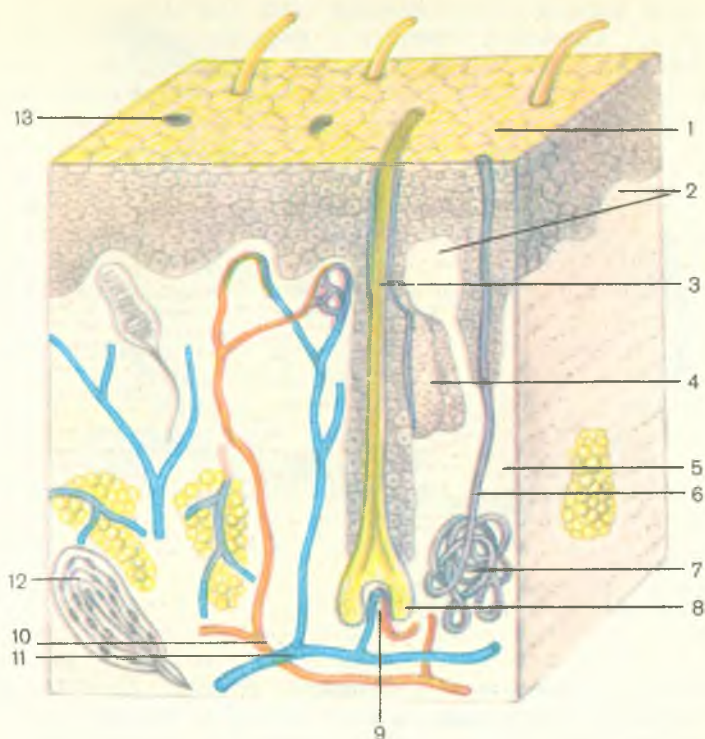
---

Органы чувств являются периферическими отделами анализаторов. Каждый анализатор состоит из трех частей, тесно связанных между собой функционально и морфологически: периферической, где происходит восприятие (рецепция) факторов внешней среды; промежуточной, образованной проводящими путями, и центральной, представленной участком коры большого мозга, где происходят анализ и синтез воспринятого ощущения. Особенности развития и строения органов чувств позволяют разделить их на две группы: 1) органы чувств, у которых первично-воспринимающими раздражение являются нервные клетки (органы осязания, зрения и обоняния); 2) органы, у которых воспринимающими раздражение являются специализированные клетки (органы слуха, равновесия и вкуса).

**Органом осязания** является кожа (*cutis*; рис. 204). Кожа образует внешний покров организма, площадь которого у взрослого человека достигает 1,5—2,0 м<sup>2</sup>. Кожный покров представляет собой огромное рецепторное поле, в котором сосредоточены осязательные, температурные и болевые нервные окончания (до 300 чувствительных точек на 1 см<sup>2</sup> кожи).

Помимо осязания, кожа защищает подлежащие части организма от повреждений, проникновения микроорганизмов и других вредных веществ, участвует в водо- и теплообмене с внешней средой.

Кожа состоит из поверхностного слоя — эпидермиса (*epidermis*), представленного многослойным плоским ороговевающим эпителием, и глубокого слоя — собственно кожи, или дермы (*dermis*), построенного из плотной волокнистой соединительной ткани. В дерме выделяют поверхностный — сосочковый и глубокий — сетчатый слои.

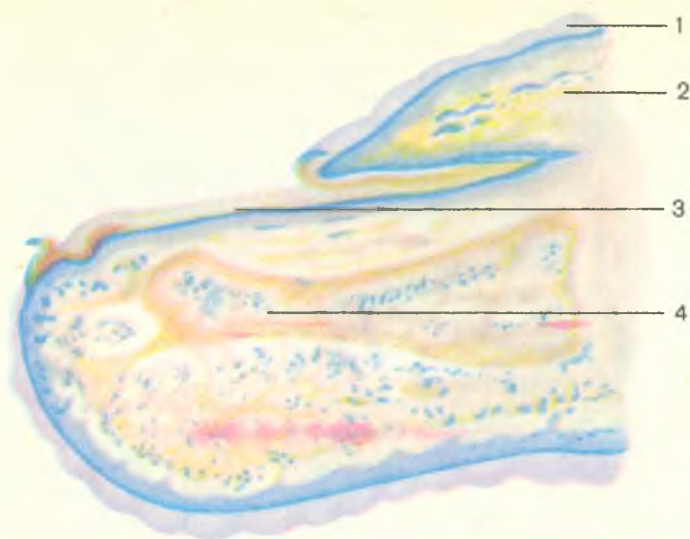


**Рис. 204. Строение кожи и волоса.**

1 — эпидермис (epidermis); 2 — сосочки дермы (papillae dermi); 3 — волос (pilus); 4 — сальная железа (glandula sebacea); 5 — собственно кожа (dermis); 6 — выводной проток потовой железы (ductus sudoriferus); 7 — концевая часть потовой железы (pars terminalis glandulae sudoriferae); 8 — луковица волоса (bulbus pili); 9 — сосочек волоса (papilla pili); 10 — собственно кожные артериальные сосуды; 11 — венозные сосуды кожи; 12 — чувствительные нервные окончания; 13 — потовая пора (porus sudoriferus).

С глубжележащими частями (фасции, надкостница) кожа соединяется подкожной клетчаткой (кожа лба, конечностей) или подкожным жировым скоплением (кожа живота, ягодиц).

Эпидермис состоит из клеток, которые объединены в пять основных слоев: базальный, шиповатый, зернистый, блестящий и роговой. Непосредственно на базальной мембране, отграничивающей эпителий от дермы, лежат клетки базального, или росткового, слоя, за счет деятельности которого происходит постоянное, в течение всей жизни организма, обновление эпидермиса. В этом же слое находятся клетки, накапливающие красящее вещество — пигмент, содержание которого обеспечивает различную степень окраски кожи. К базальному слою тесно прилегает сосочковый слой дермы, содержащий петли кровеносных сосудов и множество нервных окончаний, обеспечиваю-



**Рис. 205. Ноготь.**

1 — эпидермис; 2 — валик ногтя (*vallum unguis*); 3 — тело ногтя (*corpus unguis*); 4 — дистальная фаланга пальца (*phalanx distalis*).

щих вместе с нервными окончаниями сетчатого слоя восприятие температурных, тактильных и болевых раздражений.

Придатками кожи у человека являются потовые и сальные железы, волосы и ногти. Потовые железы (*glandulae sudoriferae*) — простые трубчатые железы, концевые отделы которых в виде клубочков располагаются в самых глубоких слоях дермы, а выводные протоки спирально пронизывают все слои кожи и открываются на поверхности ее.

Сальные железы (*glandulae sebaceae*) — это простые альвеолярные железы, открываются в волосяной мешочек или, редко, на поверхности кожи (отсутствуют в коже ладоней и подошв).

Волосы (*pili*) — эластические роговые нити, покрывающие почти всю поверхность тела (кроме красной каймы губ, ладоней, подошв, боковых сторон пальцев, клитора, головки полового члена). В волосе выделяют стержень, выступающий над поверхностью кожи, и корень, расположенный в толще кожи. Последний оканчивается расширением — луковицей, в области ее происходит рост волоса. В дно луковицы вдается соединительная ткань — сосочек, содержащий сосуды и нервы. Корень волоса охвачен волосяным мешочком, или фолликулом, который представляет собой впячивание эпидермиса, окруженное соединительной тканью. С фолликулом тесно связаны пучки мышц, поднимающих волосы, и сальные железы, открывающиеся в его просвет.

Ноготь (*unguis*; рис. 205) является производным эпидермиса кожи. Это плотная роговая пластинка, лежащая на ногтевом ложе на тыльной поверхности дистальной фаланги пальцев. С боков и у основания она ограничена кожными складками — валиками ногтя. Между ложем ногтя и валиками имеются боковые и задняя ногтевые борозды. В ногте выделяют корень, лежащий в задней ногтевой борозде, тело и края. Ногтевая пластинка образована плотно прилегающими друг к другу роговыми чешуйками, рост которых происходит за счет росткового слоя эпителия ногтевого ложа.

**Орган вкуса** расположен в начальном отделе пищеварительного тракта и служит для восприятия качества принимаемой пищи. Рецепторы вкуса представляют собой небольшие нейроэпителиальные образования, внутри которых находятся разветвления вкусового нерва. Они носят название вкусовых лукович и располагаются в грибовидных, листовидных и желобоватых сосочках языка и в небольшом количестве — в слизистой оболочке мягкого неба и надгортанника. Орган вкуса воспринимает четыре основных вида вкусовых ощущений: горькое (у корня языка), сладкое (кончик языка), кислое и соленое (края языка).

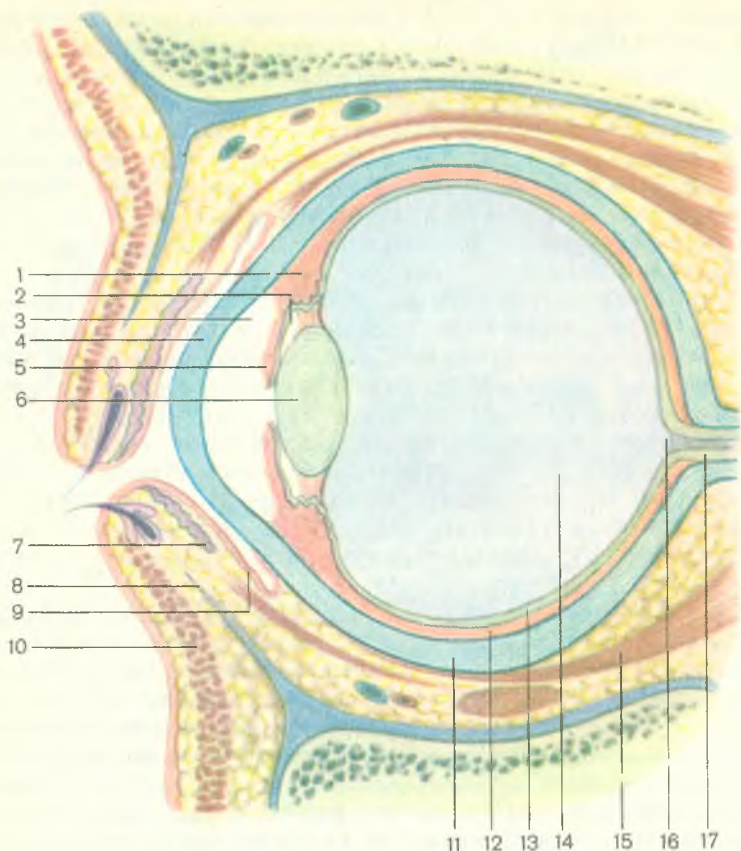
**Орган обоняния** реагирует на химические раздражения, попадающие в полость носа в виде газов или паров вместе с вдыхаемым воздухом. Обонятельные эпителиальные клетки расположены в слизистой оболочке верхнего отдела полости носа, в области верхней носовой раковины и соответствующей части перегородки носа. Обонятельная поверхность слизистой оболочки составляет около 6 см<sup>2</sup> и различает несколько тысяч разных оттенков запахов, что позволяет вместе с органом вкуса осуществлять постоянный контроль качества пищи, поступающей в организм.

**Орган зрения** воспринимает световые раздражения, посредством которых определяются форма окружающих человека предметов, их величина, расстояние от глаза, движение, степень освещенности и цвет предметов.

Воспринимающим аппаратом органа зрения является глазное яблоко (*bulbus oculi*; рис. 206), расположенное в переднем отделе глазницы.

Стенки глазного яблока состоят из трех оболочек: фиброзной, сосудистой и внутренней (чувствительной). Наружная, или фиброзная, оболочка (*tunica fibrosa bulbi*) состоит из плотной волокнистой соединительной ткани, не пропускающей световых лучей, — склеры (*sclera*). К ней прикрепляются мышцы и слизистая оболочка глаза (конъюнктив). В передней части фиброзная оболочка имеет прозрачный участок, называемый роговицей (*cornea*). Она имеет сходство с часовым стеклышком или выпуклой линзой. Роговица богата нервными окончаниями, но не содержит кровеносных сосудов.

Кнутри от фиброзной оболочки располагается сосудистая



**Рис. 206. Глазное яблоко; сагиттальный разрез.**

1 — ресничное тело (*corpus ciliare*); 2 — задняя камера глазного яблока (*camera posterior bulbi*); 3 — передняя камера глазного яблока (*camera anterior bulbi*); 4 — роговица (*cornea*); 5 — радужка (*iris*); 6 — хрусталик (*lens*); 7 — железа хряща века (*glandula tarsalis*); 8 — нижний хрящ века (*tarsus inferior*); 9 — конъюнктивa (*tunica conjunctiva*); 10 — мышца нижнего века (*m. tarsalis inferior*); 11 — склера (*sclera*); 12 — собственно сосудистая оболочка (*choroidea*); 13 — сетчатка (*retina*); 14 — стекловидное тело (*corpus vitreum*); 15 — мышца глазного яблока (*m. bulbi*); 16 — диск зрительного нерва (*discus nervi optici*); 17 — зрительный нерв (*n. opticus*).

оболочка (*tunica vasculosa bulbi*), содержащая большое количество кровеносных сосудов. По круговой линии от места, где склера переходит в роговицу, находится граница между собственно сосудистой оболочкой (*choroidea*), ресничным телом (*corpus ciliare*) и радужкой (*iris*), содержащей, кроме сосудов, большое количество пигментных клеток. В центре радужки имеется круглое отверстие — зрачок (*pupilla*), через который свет проникает внутрь глазного яблока. Диаметр зрачка может изменяться вследствие сокращения имеющихся в радужке двух слоев гладких мышечных волокон: круговой слой мышц сужива-

ет зрачок (сфинктер зрачка), а радиальный — расширяет его (дилататор зрачка). Этими мышцами регулируется количество света, поступающего в глазное яблоко.

Между радужкой и роговицей имеется пространство, заполненное прозрачной жидкостью, — передняя камера глаза.

Кзади от радужки располагается хрусталик (*lens*), представляющий собой прозрачное двояковыпуклое тело с более плоской передней стороной. Хрусталик окружен сумкой, в которую вплетаются соединительнотканые волокна, идущие от ресничной мышцы (*m. ciliaris*), регулирующей кривизну хрусталика. Последняя является частью ресничного тела.

Между радужкой, ресничной мышцей и передней поверхностью хрусталика образуется кольцевидная щель — задняя камера глаза, также заполненная прозрачной жидкостью — водянистой влагой (*humor aqueus*).

Позади хрусталика полость глазного яблока заполнена стекловидным телом (*corpus vitreum*), представляющим собой совершенно прозрачную студенистую массу, вплотную прилегающую к сетчатке.

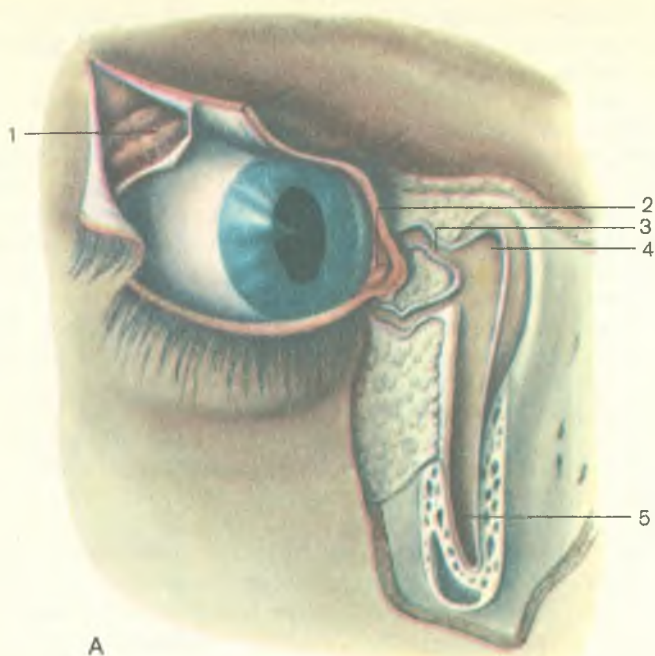
Сетчатка (*retina*) является внутренней оболочкой глазного яблока. Она образована разветвлениями окончаний зрительного нерва и состоит из восьми различных слоев клеток. Основными являются световые рецепторы: палочки, воспринимающие яркость света, и колбочки, воспринимающие цвет. Количество палочек приближается к 130 млн., колбочек — 7 млн. Импульсы от сетчатки по зрительному нерву проходят к коре затылочной доли полушарий большого мозга, где расположен корковый конец зрительного анализатора.

Вспомогательные органы глаза представлены глазными мышцами, веками, ресницами и слезным аппаратом.

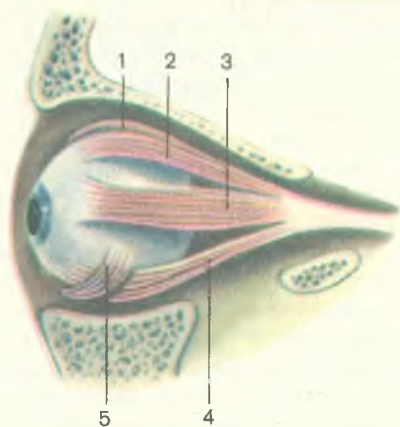
Выделяются семь мышц глазного яблока (рис. 207): верхняя, нижняя, медиальная и латеральная прямые мышцы, верхняя и нижняя косые и мышца, поднимающая верхнее веко. Глазные мышцы, за исключением нижней косой, начинаются от сухожильного кольца, расположенного в области зрительного канала, и прикрепляются к наружной оболочке по окружности глаза. При сокращении прямые мышцы вращают глазное яблоко каждая в свою сторону, верхняя косая направляет передний полюс глазного яблока вниз и кнаружи, а нижняя — вверх и кнаружи. Таким образом, мышцы обеспечивают движения глазного яблока во всех направлениях.

Веки (*palpebrae*) образованы тонкими плотными волокнистыми соединительными пластинками. Снаружи они покрыты нежной кожей с очень рыхлой подкожной клетчаткой. Внутренняя поверхность век выстлана слизистой оболочкой, носящей название конъюнктивы. Она переходит с век на глазное яблоко, покрывая его до края роговицы. В результате между задней поверхностью век и глазным яблоком образуется конъюнктивальный мешок, всегда наполненный слезной жидкостью, смачивающей роговицу.





А



Б

**Рис. 207. Слезный аппарат (А) и мышцы глазного яблока (Б).**

А: 1 — слезная железа (*glandula lacrimalis*); 2 — слезный сосочек (*papilla lacrimalis*); 3 — слезный каналец (*canaliculus lacrimalis*); 4 — слезный мешок (*sacculus lacrimalis*) вскрыт; 5 — носослезный проток (*ductus nasolacrimalis*).

Б: 1 — мышца, поднимающая верхнее веко (*m. levator palpebrae superioris*); 2 — верхняя прямая мышца (*m. rectus superior*); 3 — латеральная прямая мышца (*m. rectus lateralis*); 4 — нижняя прямая мышца (*m. rectus inferior*); 5 — нижняя косая мышца (*m. obliquus inferior*).

В области внутреннего угла глаза края век несколько расходятся, образуя расширение в виде бухты — слезное озеро (см. рис. 207). На краю каждого века имеется маленькое отверстие — слезная точка, ведущая в слезный каналец. Верхний и нижний слезные каналы открываются в слезный мешок, который продолжается в носослезный канал, заканчивающийся в полости носа.

По свободным краям век располагаются в 2—3 ряда ресницы (*cillia*), несколько позади их по внутреннему краю века находится ряд отверстий особых сальных железок, расположенных в толще пластинок век.

Слезный аппарат глаза состоит из двух трубчатых слезных желез (*glandulae lacrimales*), расположенных в наружноверхнем углу глазницы (см. рис. 207). Их протоки (8—10) открываются в конъюнктивальную полость. Слезная жидкость омывает поверхность глазного яблока и накапливается в слезном озере медиального угла глаза, а оттуда через носослезный канал поступает в нижний носовой ход.

К защитным приспособлениям глаза относятся также стенки глазницы, жировая клетчатка вокруг и позади глазного яблока, брови и веки.

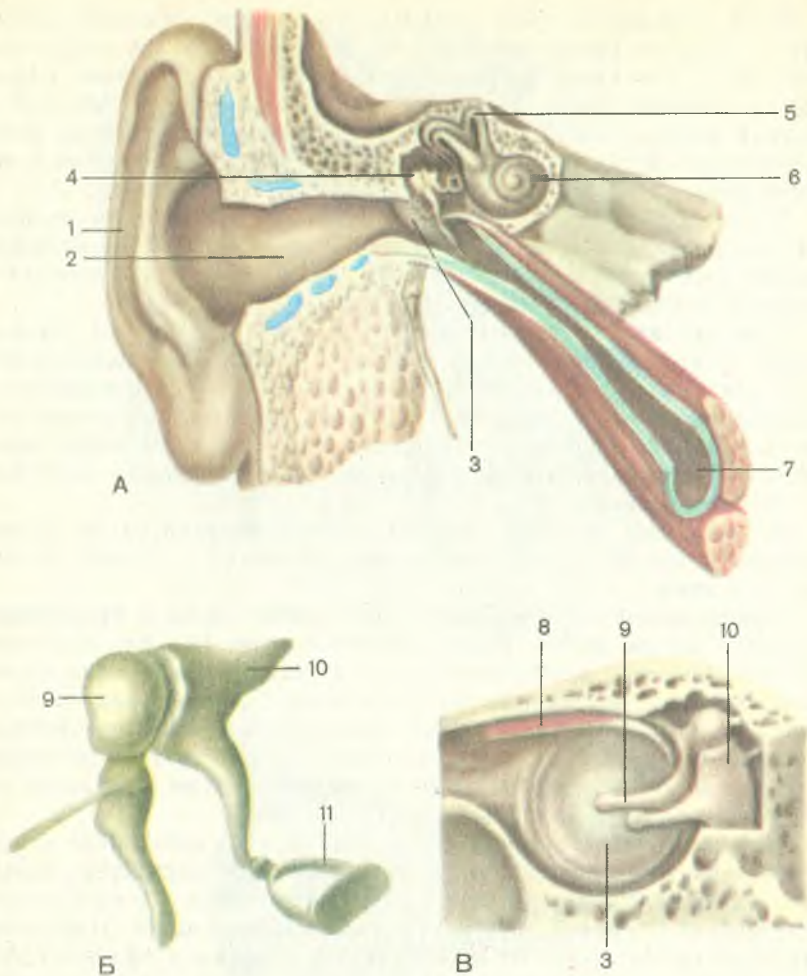
**Преддверно-улитковый орган, или орган слуха и равновесия**, является одним из сложных органов чувств, так как содержит клетки-рецепторы нескольких видов: а) рецепторы, воспринимающие звуковые колебания; б) рецепторы, дающие возможность определить положение тела в пространстве, и в) рецепторы, воспринимающие изменения направления и быстроты движения.

Анатомически в преддверно-улитковом органе выделяют наружное, среднее и внутреннее ухо (рис. 208).

Наружное ухо (*auris externa*) участвует в собирании и проведении звуков и состоит из ушной раковины и наружного слухового прохода. Ушная раковина (*auricula*) построена из упругого эластического хряща, покрытого тонким слоем кожи. Наружный слуховой проход (*meatus acusticus externus*) представляет собой изогнутый канал длиной около 2,5—3,0 см, состоящий из наружного отдела — хрящевого наружного слухового прохода и внутреннего — костного слухового прохода, залегающего в височной кости. Внутренний конец закрыт тонкой эластичной барабанной перепонкой (*membrana tympani*), отделяющей его от среднего уха.

Среднее ухо, или барабанная полость (*auris media*), имеет на медиальной стенке, обращенной к внутреннему уху, два отверстия: овальное — окно преддверия и круглое — окно улитки (рис. 209). Посредством небольшой (длиной 3,5—4,0 см) слуховой трубы (*tuba auditiva*) барабанная полость сообщается с верхним отделом глотки.

С латеральной стороны барабанной полости находится барабанная перепонка, воспринимающая звуковые колебания воздуха и передающая их звукопроводящей системе среднего уха.



**Рис. 208. Преддверно-улитковый орган [А, схема], слуховые косточки [Б], среднее ухо [В].**

1 — ушная раковина (auricula); 2 — наружный слуховой проход (meatus acusticus externus); 3 — барабанная перепонка (membrana tympani); 4 — среднее ухо (auris media); 5 — костные полукружные каналы (canales semicirculares ossei); 6 — улитка (cochlea); 7 — слуховая труба (tuba auditiva); 8 — мышца, напрягающая барабанную перепонку; (m. tensor tympani); 9 — молоточек (malleus); 10 — наковальня (incus); 11 — стремя (stapes).

К последней относятся слуховые косточки: молоточек (malleus), наковальня (incus) и стремя (stapes), соединенные между собой суставами и связками (см. рис. 208). Молоточек приращен к внутренней поверхности барабанной перепонки своей рукояткой, а головкой сочленен с наковальней. Наковальня в свою очередь соединена суставом со стремением, которое своим широким осно-

ванием вставлено в окно преддверия, плотно прилегая к его перепонке. Движения слуховых косточек обеспечиваются мышцей, напрягающей барабанную перепонку, и стременной мышцей.

Внутренне ухо (*auris interna*) представлено наиболее важной и сложно устроенной частью слухового аппарата — лабиринтом, располагающимся в пирамиде височной кости. Внутри костного лабиринта имеется замкнутый соединительнотканый перепончатый лабиринт, повторяющий форму костного. Пространство между костным и перепончатым лабиринтами заполнено жидкостью — перилимфой, а полость перепончатого лабиринта — эндолимфой.

Лабиринт состоит из трех отделов: преддверия, полукружных каналов и улитки.

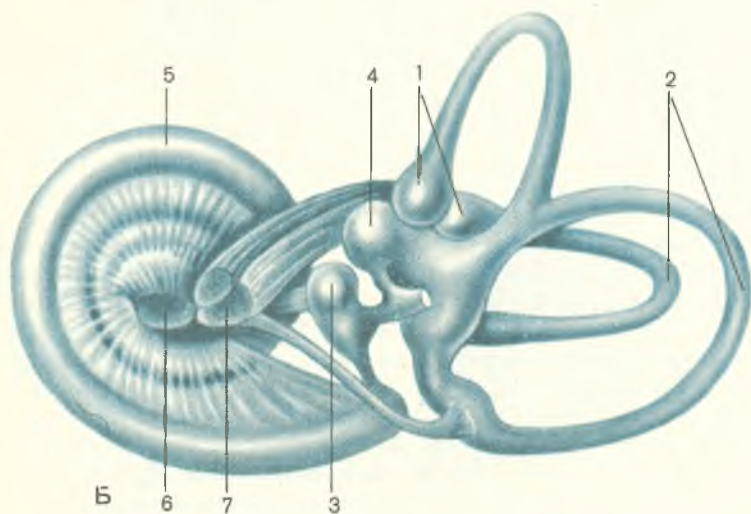
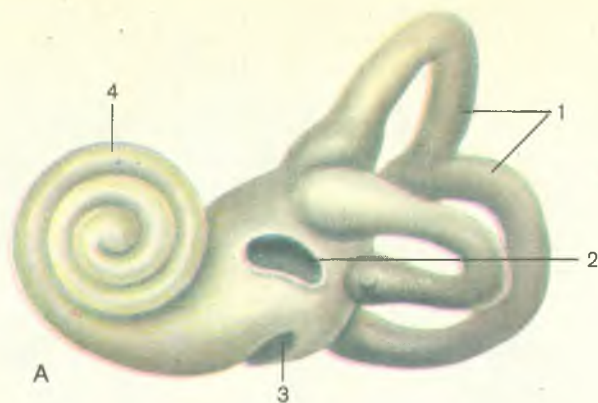
Преддверие (*vestibulum*) представляет собой небольшую овальную полость в средней части лабиринта, состоящую из двух пузырьков, соединенных между собой узким каналцем. Задний — эллиптический мешочек, маточка (*utricleus*), сообщает пятью отверстиями и с полукружными каналами, а передний — сферический мешочек (*sacculus*) — с улиткой.

Стенки мешочков выстланы плоским эпителием, за исключением одного участка, называемого пятнышком (*macula*), где имеется цилиндрический эпителий, содержащий опорные и волосковые клетки, несущие на своей поверхности тонкие отростки, обращенные в полость мешочка. От волосковых клеток начинаются нервные волокна вестибулярной части слухового нерва. Поверхность эпителия покрыта особой тонковолокнистой студенистой отолитовой мембраной, в которую включены состоящие из карбоната кальция кристаллы — отолиты, или статоконии.

Кзади от преддверия расположены три взаимно перпендикулярных полукружных канала (*canales semicirculares*): один в горизонтальной и два в вертикальной плоскостях (см. рис. 209). Полукружные каналы — это узкие трубки, наполненные эндолимфой. Каждый канал имеет на одном из своих концов расширение — ампулу, где в слуховом гребешке сосредоточены клетки чувствительного эпителия, от которого начинаются веточки вестибулярного нерва. Эпителиальные клетки имеют на свободной поверхности волоски, склеенные между собой студенистым веществом.

Кпереди от преддверия располагается улитка (*cochlea*), представляющая собой перепончатый спирально извитой канал, делающий два с половиной оборота вокруг стержня улитки и заканчивающийся слепо (см. рис. 209).

В полость спирального канала улитки по всей его длине от стержня вдается спиральная костная пластинка, разделяющая полость улитки на два хода: верхний, сообщающийся с преддверием лабиринта, называемый лестницей преддверия (*scala vestibuli*), и нижний, упирающийся одним концом в перепонку окна улитки барабанной полости и поэтому носящий название

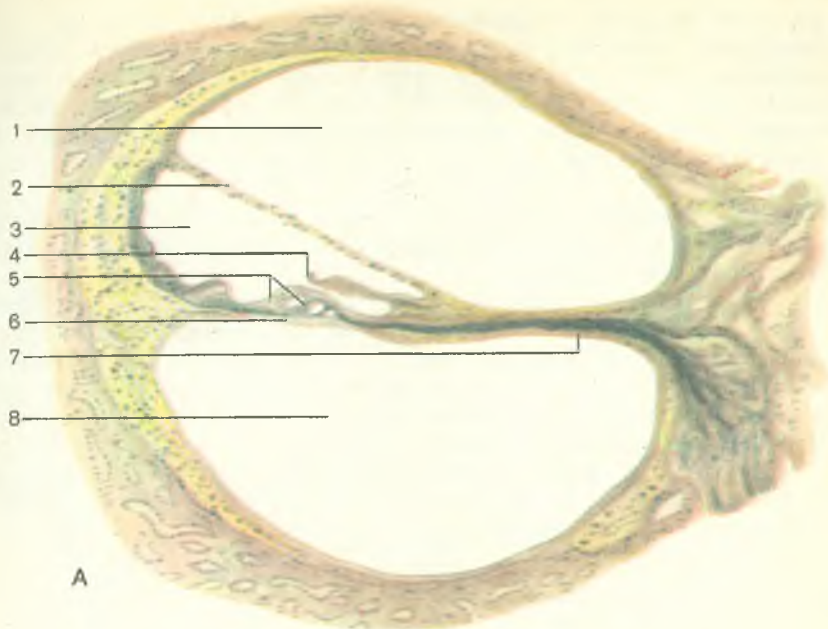


**Рис. 209. Костный [А] и перепончатый [Б] лабиринты.**

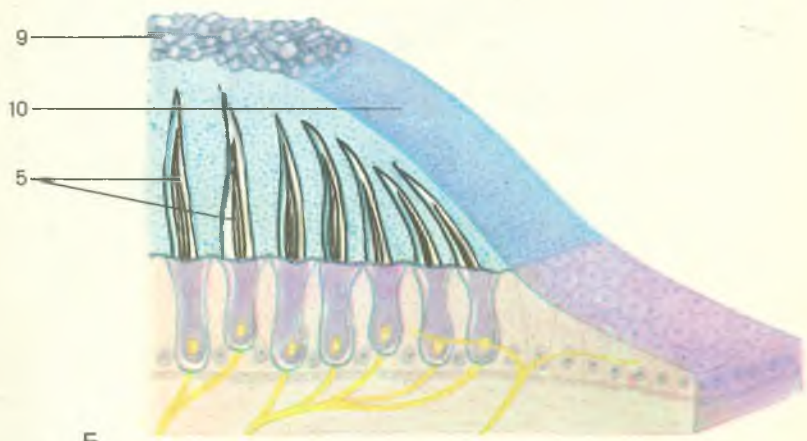
А: 1 — костные полукружные каналы (*canales semicirculares ossei*); 2 — окно преддверия (*fenestra vestibuli*); 3 — окно улитки (*fenestra cochleae*); 4 — спиральный канал улитки (*canalis spiralis cochleae*). Б: 1 — перепончатые ампулы (*ampullae membranaceae*); 2 — полукружные протоки (*ductus semicirculares*); 3 — сферический мешочек (*sacculus*); 4 — эллиптический мешочек (*utricleus*); 5 — улитковый проток (*ductus cochlearis*); 6 — улитковая часть преддверно-улиткового нерва (*pars cochlearis n. vestibulocochlearis*); 7 — преддверная часть преддверно-улиткового нерва (*pars vestibularis n. vestibulocochlearis*).

барабанной лестницы (*scala tympani*). Оба хода в области верушки улитки сообщаются между собой.

Перегораживающая полость улитки костная спиральная пластинка не доходит до противоположной стороны спирального канала, а ее продолжением служит соединительнотканная спиральная базилярная пластинка. Под углом к базилярной пластинке



А



Б

**Рис. 210.** Поперечный разрез улитки (А) и воспринимающий участок вестибулярного аппарата (Б).

1 — лестница преддверия (*scala vestibuli*); 2 — вестибулярная мембрана (*membrana vestibularis*); 3 — улитковый проток (*ductus cochlearis*); 4 — покровная мембрана (*membrana tectoria*); 5 — волосковые сенсорные клетки (*cellulae sensoriae pilosae*); 6 — базилярная мембрана (*membrana basilaris*); 7 — костная спиральная пластинка (*lamina spiralis ossea*); 8 — барабанная лестница (*scala tympani*); 9 — статоконии (*statoconia*); 10 — мембрана статоконий (*membrana statoconiorum*).

от края костной спиральной пластинки отходит преддверная мембрана, которая ограничивает улитковый проток (*ductus cochlearis*). Этот треугольной формы проток имеет на базилярной пластинке сложное устройство в виде выступа нейроэпителия, представляющее собой собственно воспринимающий аппарат слухового анализатора — спиральный, или кортиев, орган (*organum spirale*).

Спиральный орган состоит из многочисленных разнообразных опорных и эпителиальных клеток, расположенных на основной мембране (рис. 210).

Над клетками спирального органа располагается покровная мембрана (*membrana tectoria*). К клеткам спирального органа подходят тонкие нервные волокна, являющиеся отростками нервных клеток спирального ганглия. Центральные отростки этих клеток выходят на основание улитки, где образуют улитковый корешок преддверно-улиткового нерва.

Спиральный орган является воспринимающим аппаратом звуковых раздражений. Преддверие и полукружные каналы играют роль органов равновесия.

## СОДЕРЖАНИЕ

Предисловие . . . . .	3
Список сокращений . . . . .	4
<b>Ткани</b> . . . . .	5
<b>Кости и соединения костей</b> . . . . .	13
<b>Скелет</b> . . . . .	17
Позвоночный столб . . . . .	18
Позвонки . . . . .	18
Грудина и ребра . . . . .	23
Соединения позвонков . . . . .	25
<b>Кости верхней конечности</b> . . . . .	30
Пояс верхней конечности . . . . .	32
Скелет свободной части верхней конечности . . . . .	32
Соединения пояса верхней конечности . . . . .	37
Соединения костей свободной части верхней конечности . . . . .	39
<b>Кости нижней конечности</b> . . . . .	45
Пояс нижней конечности . . . . .	45
Кости свободной части нижней конечности . . . . .	48
Соединения костей пояса нижней конечности . . . . .	53
Таз в целом . . . . .	55
Соединения костей свободной части нижней конечности . . . . .	59
<b>Череп</b> . . . . .	67
Кости мозгового черепа . . . . .	68
Кости лицевого черепа . . . . .	79
Череп в целом . . . . .	85
<b>Мышцы</b> . . . . .	92
Мышцы и фасции спины . . . . .	96
Мышцы груди . . . . .	103
Мышцы и фасции живота . . . . .	106
Диафрагма . . . . .	109
Мышцы и фасции головы . . . . .	110
Мышцы и фасции шеи . . . . .	117
Мышцы и фасции верхней конечности . . . . .	121
Мышцы плечевого пояса . . . . .	121
Мышцы плеча . . . . .	122
Мышцы предплечья . . . . .	124
Мышцы кисти . . . . .	129
Фасции верхней конечности . . . . .	131
Мышцы и фасции нижней конечности . . . . .	133
Мышцы таза . . . . .	133
Мышцы бедра . . . . .	136
Мышцы голени . . . . .	139
Мышцы стопы . . . . .	143
Фасции нижней конечности . . . . .	145



<b>Пищеварительная система</b> . . . . .	148
<b>Дыхательная система</b> . . . . .	175
<b>Мочеполовая система</b> . . . . .	185
Мочевые органы . . . . .	185
Половые органы . . . . .	192
Промежность . . . . .	204
<b>Сердечно-сосудистая система</b> . . . . .	207
Сердце . . . . .	207
Аорта . . . . .	211
Артерии . . . . .	212
Вены . . . . .	231
Особенности кровообращения плода . . . . .	243
<b>Лимфатическая система</b> . . . . .	244
Лимфатические сосуды и узлы отдельных областей тела . . . . .	246
Органы иммунной системы . . . . .	256
Лимфоидная ткань стенок органов пищеварительной и дыхательной систем . . . . .	258
Лимфатические узлы . . . . .	259
Селезенка . . . . .	261
<b>Нервная система</b> . . . . .	263
Центральная нервная система . . . . .	263
Периферическая нервная система . . . . .	283
Вегетативная нервная система . . . . .	298
<b>Эндокринные железы</b> . . . . .	302
<b>Органы чувств</b> . . . . .	306

Учебное пособие

Василий Яковлевич Липченко,  
Рудольф Павлович Самусев

АТЛАС НОРМАЛЬНОЙ АНАТОМИИ  
ЧЕЛОВЕКА

Зав. редакцией *О. В. Карева*

Редактор *Ю. М. Селин*

Редактор издательства *М. Г. Фомина*

Художественный редактор *Т. К. Винокурова*

Технический редактор *Э. А. Романова*

Корректор *Т. А. Кузьмина*

ИБ № 5676

Подписано в печать с готовых диапозитивов 09.06.89. Формат бумаги 60×90<sup>1</sup>/<sub>16</sub>. Бумага офсетная № 1. Гарнитура литературная. Печать офсетная. Усл. печ. л. 20,0. Усл. кр.-отт. 80,0. Уч.-изд. л. 21,28. Доп. тиража 100 000 экз. Заказ 366. Цена 2 р. 70 к.

Ордена Трудового Красного Знамени издательство «Медицина», 101000, Москва, Петроверигский пер., 6/8

Ярославский полиграфкомбинат Госкомпечати СССР,  
150014, Ярославль, ул. Свободы, 97.