

УДК 611 — 01 + 616 — 073. 75

В руководстве представлены сведения об отличительных чертах некоторых индивидуальных рентгеноанатомических вариантов строения с учетом возрастных особенностей, что очень важно для дифференциации с патологическими состояниями. В книге нашли отражение вопросы рентгеноанатомии костно-суставного аппарата (череп, позвоночный столб, грудная клетка, верхняя и нижняя конечности), органов полости грудной клетки (дыхательный аппарат, сердце и крупные сосуды) и брюшной полости (пищевой канал, печень и желчные пути, поджелудочная железа), а также органов мочеполового аппарата.

Руководство рассчитано на врачей-рентгенологов, хирургов, ортопедов-травматологов, терапевтов и фтизиатров.

Таблиц 11, иллюстраций — 339, литература—144 источника.

Рецензент — проф. *А. Н. Кишковский*.

## КЛИНИЧЕСКАЯ РЕНТГЕНОАНАТОМИЯ

Под редакцией проф. *Г. Ю. Коваль*

Научные редакторы *Б. И. Бахтиярова, И. С. Петрова, М. М. Попова*. Редакторы издательства *А. П. Романенко, И. А. Солдатова*. Оформление художника *В. П. Кузя*. Художественные редакторы *И. Ф. Кормыло, А. И. Гуленко*. Технический редактор *В. П. Бойко*. Корректоры *А. А. Гаврюшика, Е. Я. Котляр, Е. И. Контопцева, Е. В. Савченко*.

6Ф 26512-Заказ № 4— 912. Сдано на производство 13/Ш 1974 г. Подписано к печати 20/1 1975 г. Формат 70x100 1/16. Тираж 9.900. Уч.-изд. л. 48,6. Физ. печ. л. 37,5. Усл. печ. л. 48,38. Бумага № 1. Яннис. Цена 3 руб. 7 коп.

Издательство «Здоров'я». Киев. ул. Кирова, 7.

Головное предприятие, республиканского производственного объединения «Полиграфкнига» Госкомиздата УССР, Киев, ул. Довженко. 3.

50800—064

М209(04)—75 18—74

© Издательство «Здоров'я», 1974 г.

*Раздел I*  
**КОСТНО-СУСТАВНОЙ АППАРАТ**

**Глава 1**  
**ОБЩИЕ СВЕДЕНИЯ О КОСТЯХ**

*Глава 1.* ОБЩИЕ СВЕДЕНИЯ О КОСТЯХ.

*Глава 2.* КОСТИ ГОЛОВЫ.

*Глава 3.* ПОЗВОНОЧНЫЙ СТОЛБ.

*Глава 4.* ГРУДНАЯ КЛЕТКА.

*Глава 5.* КОСТИ ВЕРХНИХ КОНЕЧНОСТЕЙ И ИХ СОЕДИНЕНИЯ.

*Глава 6.* КОСТИ НИЖНИХ КОНЕЧНОСТЕЙ И ИХ СОЕДИНЕНИЯ.

В скелете взрослого человека при среднем варианте строения насчитывается около 220 костей.

Каждая кость — это орган, форма и структура которого обусловлена функцией. В состав кости как органа входят собственно костная ткань, надкостница, эндост, суставные хрящи, сосуды и нервы. Кроме того, кости являются вместилищем кроветворного костного мозга, объем которого в 2—3 раза превосходит объем печени. Все указанные образования, объединенные в единое целое, позволяют кости выполнять сложную функцию. Так, кость принимает активное участие в общем обмене веществ, в частности солевом, и представляет собой депо минеральных солей. Состав кости довольно стабилен. В ней содержится 45% минеральных солей, 25% воды и 30% органических веществ. Минеральный состав костей по Орпенгеймер следующий: 85% фосфата кальция, 10% углекислого кальция, 1,5% фосфата магния и 3,5% солей калия, натрия и других элементов.

Закономерности функционирования костей и суставов и особенности прикрепления к ним мышц определяют форму костей, закрепленную филогенетическим развитием, но характеризующуюся индивидуальной вариабельностью. По форме и строению различают: *длинные* кости, у которых длинник преобладает над другими измерениями, *плоские* кости, у которых два измерения преобладают над третьим, *короткие* кости, у которых все три измерения примерно одинаковы, и *воздухоносные* кости, имеющие сложную неправильную форму.

Длинные кости (бедренная, плечевая и другие) являются рычагами и служат для прикрепления мышц конечностей. В них различают среднюю часть — диафиз и суставные концы — эпифизы, которые у детей анатомически разграничены прослойкой эпифизарного хряща. Участок диафиза, примыкающий к эпифизарному хрящу у детей или к эпифизу у взрослых, именуется метафизом, а расположенные на них выступы, служащие местом прикрепления мышц — апофизами. Плоские кости (кости крыши черепа, лопатка, тазовая кость, ребра, грудина) являются защитным покровом для ряда органов, а некоторые из них (тазовая кость, лопатка) служат для прикрепления больших массивов мышц. Короткие кости располагаются в тех отделах скелета, где требуется максимальная гибкость (позвоночный столб, кисть и стопа). Воздухоносные кости входят в число костей черепа и лица (клиновидная, решетчатая, лобная, височная, верхнечелюстная) и содержат воздухоносные пазухи или ячейки.

Функциональная нагрузка влияет не только на форму, но и на архитектуру костей. По структурным особенностям в костях различают губчатое и плотное вещество. Губчатое вещество расположено в центральных отделах кости, а плотное в виде слоя различной толщины окаймляет его по периферии. Плотное вещество, расположенное вне суставных поверхностей, называется корковым веществом. Плотное вещество достигает максимальной толщины в области диафизов длинных костей и в области суставных впадин.

Плотное и губчатое вещество построено из пластинчатой кости. На тех участках, где плотное вещество

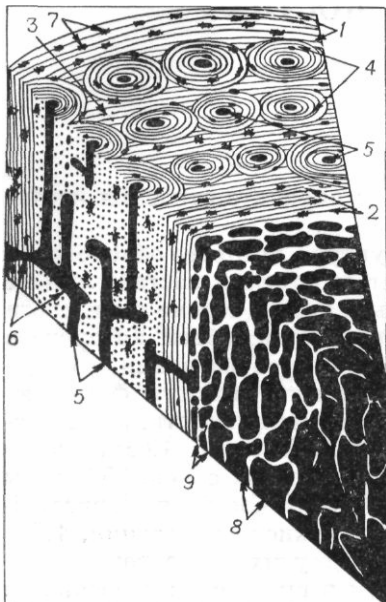


Рис. 1. Схематическое изображение архитектуры кости.

1 — общие наружные пластинки; 2 — общие внутренние пластинки; 3 — вставочные пластинки; 4 — гаверсовы пластинки; 5 — гаверсовы каналы; 6 — фолькмановский канал; 7 — полости для костных клеток; 8 — ячейки губчатого вещества; 9 — костные перегородки.

утолщается, в частности в области диафизов длинных костей, оно имеет остеонное (гаверсовое) строение (рис. 1). Остеоны являются структурной единицей плотного вещества и состоят из циркулярно расположенной системы гаверсовых пластинок, образующих цилиндр, в котором соответственно центральной оси проходит сосудистый гаверсов канал. В длинных костях остеоны ориентированы по длиннику кости. Отдельные остеоны соединены друг с другом при помощи системы вставочных пластинок. Вместе они образуют общий цилиндр плотного вещества диафиза, окруженный по наружной поверхности системой наружных общих генеральных пластинок и отграниченный от губчатого вещества системой внутренних общих генеральных пластинок. Между пластинками всех перечисленных систем располагаются костные полости звездчатой формы, содержащие костные клетки — остециты, функция которых до настоящего времени не уточнена. В поперечном направлении плотное вещество пронизано фолькмановскими каналами, которые, прободая систему гаверсовых, вставочных, а также наружных и внутренних общих пластинок, соединяются с гаверсовыми каналами и открываются на наружной и внутренней поверхности кости. В отличие от гаверсовых каналов их стенка не имеет концентрической системы пластинок. Как известно, через фолькмановские каналы в кость проникают

нервы, входят и выходят кровеносные сосуды, соединяющиеся с сосудами надкостницы и мозговой полости. Наружная поверхность плотного вещества довольно ровная, внутренняя неровная и без резкой границы переходит в пластинки губчатого вещества с расположенными между ними ячейками, заполненными костным мозгом. Архитектура губчатого вещества напоминает соты. Направление пластинок губчатого вещества подчинено закономерностям распределения нагрузки. Из пластинок по силовым линиям формируются балки губчатого вещества. Последние пересекаются друг с другом под углом, близким к 90°, а с плотным веществом кости — под углом, близким к 45°, что вместе с остеонной структурой плотного вещества придает костям особую прочность. Расположение балок по силовым линиям закономерно для каждой кости и определяет характерные осо-

бенности ее структуры. Внутренняя поверхность кости выстлана тонкой соединительнотканной пластинкой, именуемой эндостом. Последний в виде тяжелой переходит в ретикулярную строму костного мозга. По наружной поверхности кость покрыта надкостницей, которая в области эпифизов продолжается в суставную капсулу. Суставные поверхности эпифизов лишены надкостницы и покрыты слоем высоко дифференцированного гиалинового хряща.

Надкостница представляет собой плотную соединительнотканную пластинку, связанную с костью при помощи коллагеновых шарпеевых волокон, внедряющихся в кость перпендикулярно к ее поверхности. В надкостнице различают два слоя: наружный волокнистый и внутренний камбиальный. В камбиальном — ростковом слое надкостницы и в эндосте находятся своеобразные клетки, которые под влиянием ряда факторов превращаются в активные остеобласты и остеокласты. Эти же клетки могут формироваться из адвентиции сосудов.

Благодаря деятельности остеобластов и остеокластов происходят рост и построение костной ткани. Тесные нервные и гуморальные связи кости с центральной нервной системой обеспечивают ей рефлекторным путем исключительную приспособляемость к внешним и внутренним воздействиям, приводящим к ее перестройке на протяжении всей жизни. Костная ткань среди других тканей организма наиболее изменчива, что обусловлено ее способностью рассасываться и полностью заменяться не соединительнотканным рубцом, а вновь образованной зрелой костью, структура и механические свойства которой соответствуют вновь возникшим условиям функции.

**Кровоснабжение костей.** Каждая кость как отдельный орган имеет собственную систему кровоснабжения. В области надкостницы артерии образуют общую поверхностную часть сосудистой сети. Через питающие отверстия в кость проходят главные питающие сосуды, образующие в мозговых полостях глубокую часть сосудистой сети. Поверхностный слой коркового вещества кости снабжается из веточек поверхностной надкостничной сети. Глубокий слой коркового вещества и губчатое вещество снабжаются из системы питающих артерий, образующих глубокую сеть. В гаверсовых каналах залегают прекапилляры, являющиеся анастомозами между системой глубокой и поверхностной костной сосудистой сети. Костные пластинки и балки не имеют собственных сосудов и питаются, по-видимому, через сосуды окружающего их костного мозга.

В длинных костях артериальная система наиболее сложна, в ней различают диафизарную, метафизарную и эпифизарную области разветвления. Диафиз в основном питается из собственной питающей артерии и дополнительно из мелких ответвлений смежных мышечных артерий и сосудов надкостницы. Метафиз снабжается из ответвлений мышечных, капсулярных, надкостничных артерий, а также из разветвлений питающей артерии, эпифиз — из капсулярных и надкостничных артерий. В процессе развития образуются анастомозы между системой сосудов эпифиза и диафиза, проходящие через эпифизарный хрящ. У взрослого внутрикостные сосуды представляют собой единую систему.

Артериальная сеть в плотном веществе кости развита слабее, чем в губчатом. В последнем артерии образуют тонкие разветвления, сразу переходящие в многочисленные широкие венозные капилляры — пазухи. Это приводит к замедлению тока крови. Широкие венозные капилляры свойственны только участкам, содержащим красный костный мозг; они возникают также при процессах перестройки кости. На участках, содержащих жировой костный мозг, капилляры узкие, количество их невелико. В связи с этим тип кровообращения связывают с функциональным состоянием кости и костного мозга.

Лимфатические сосуды разветвляются в наружном слое надкостницы. В плотном и губчатом веществе костей они отсутствуют.

**Иннервация** костей осуществляется нервными веточками, отходящими от мускульных нервов и заканчивающимися в надкостнице богатым рецепторным аппаратом. Внутрь кости и в костный мозг проникают только нервные веточки, сопровождающие сосуды-вазомоторы. А. В. Русаков полагает, что внутренняя жизнь костной субстанции и костного мозга всецело находится под влиянием гуморальных факторов и вазомоторов.

## СОЕДИНЕНИЯ КОСТЕЙ

Отдельные кости скелета соединяются между собой различным образом. Существуют непрерывные волокнистые (неподвижные или малоподвижные) соединения, *juncturae fibrosae*, и прерывистые синовиальные (подвижные) соединения (суставы), *juncturae synoviales (articulationes)*.

В зависимости от вида ткани, соединяющей кости, различают три типа неподвижных соединений: синдесмоз, синхондроз и синостоз.

*Синдесмозы* представляют собой соединительнотканые соединения костей. Примером их служат межкостные связки, подкрепляющие крестцово-подвздошные суставы. Особым видом соединительнотканного соединения костей являются швы черепа.

*Синхондрозы* — это хрящевые соединения костей, располагающиеся между рукояткой и телом грудины, между ее телом и мечевидным отростком, в основании черепа и т. д. Большинство их по окончании периода роста окостеневают и заменяются *синостозами* — непрерывными костными соединениями.

Тела позвонков соединены при помощи сложных волокнисто-хрящевых образований, именуемых межпозвоночными дисками.

*Суставы* представляют собой прерывистые подвижно-синовиальные соединения костей с наличием полости между сочленяющимися поверхностями. Такое строение суставов создает возможность перемещения одного костного рычага по отношению к другому.

К основным элементам сустава относят сочленяющиеся поверхности костей, суставные хрящи, суставную полость и суставную капсулу.

Суставные поверхности покрыты суставным высокодифференцированным гиалиновым хрящом, максимальная толщина которого в крупных суставах достигает 6 мм. Толщина суставного хряща головки всегда больше, чем соответствующей ей суставной впадины. Только в некоторых суставах (грудино-ключичный, височно-нижнечелюстной и др.) суставные поверхности покрыты волокнистым хрящом.

Суставные хрящи обеспечивают соответствие суставных поверхностей соединяющихся костей — их конгруэнтность. При выраженном несоответствии суставных поверхностей в суставе имеются дополнительные хрящевые образования: суставные диски и мениски, а также суставные губы. Суставные диски и мениски располагаются между сочленяющимися поверхностями, крепятся к суставной капсуле и разделяют суставную полость на два отдела (коленный, височно-нижнечелюстной и грудино-ключичный суставы).

Суставная губа крепится по краю суставной впадины и увеличивает ее поверхность (плечевой, тазобедренный суставы).

В некоторых суставах (коленный, I плюсне-фаланговый и I пястно-фаланговый и др.) суставная впадина дополнена сесамовидными костями. К дополнительным элементам сустава относятся также внутрикапсульные и внекапсульные связки, состоящие из пучков волокнистой соединительной ткани.

*Суставная капсула* представлена двумя перепонками: наружной волокнистой, являющейся непосредственным продолжением волокнистого слоя надкостницы, и внутренней — синовиальной. Синовиальная перепонка выстилает внутреннюю поверхность волокнистой перепонки, внутрикапсульные связки (например, крестообразные связки коленного сустава), а также участки костей, расположенные в суставной полости и не покрытые суставным хрящом (например, шейка бедренной кости). Синовиальная перепонка образует складки, покрыта ворсинками и продуцирует синовиальную жидкость, находящуюся в небольшом количестве в суставной полости. Синовиальная жидкость служит для суставных хрящей смазкой и питающей средой, через которую осуществляются обменные процессы. Кроме секреторной функции, синовиальная перепонка обладает значительной резорбтивной способностью; в некоторых суставах (коленный, плечевой и др.) она образует дополнительные складки, сумки и влагалища.

Суставная капсула кровоснабжается из *капсулярных артерий*, образующих поверхностную суставную сеть в ее волокнистой и глубокую — в синовиальной перепонках, обе артериальные сети анастомозируют между собой. *Венозные сосуды* не прилегают вплотную к артериальным и также образуют широко анастомозирующую сеть. *Лимфатические сосуды* следуют за ветвлением кровеносных сосудов и тесно связаны с лимфатическими сосудами надкостницы.

*Иннервация* суставной капсулы осуществляется ответвлениями близлежащих нервных стволов мышечных ветвей, которые разветвляются и анастомозируют между собой в волокнистой и синовиальной перепонках. В синовиальной перепонке нервные ветви дают многочисленные равномерно расположенные нервные окончания, образующие обширное рецепторное поле.

Все суставы по степени подвижности делятся на свободно подвижные и малоподвижные. Форма суставных поверхностей определяет направление и свободу движений в суставах, поэтому основные оси движения в суставах обусловлены формой сочленяющихся поверхностей.

По осям движения суставы делятся на одно-, двух- и трехосные. К трехосным суставам относятся: *шаровидный*, *articulatio spherioidea, seu cotylica* (плечевой, тазобедренный и др.), обладающий наибольшей свободой движения, и *плоский*, *articulatio plana* (крестцово-подвздошный сустав, суставы предплюсны и пр.), в котором суставные поверхности представляют собой отрезок шара большого диаметра. Плоские суставы подкреплены мощными связками и являются малоподвижными. К двухосным суставам относятся: *эллипсоидный*, *articulatio ellipsoidea* например, лучезапястный), *седловидный*, *articulatio sellaris* (между костью-трапецией и I пястной костью и др.). К одноосным суставам относятся *цилиндрический* сустав, *articulatio trochoidea*, с вертикальной осью движения (например, проксимальный и дистальный лучелоктевые суставы), *блоковидный*, *ginglymus*, с горизонтальной осью движения (голеностопный и др.).

Суставы, образованные сочленяющимися поверхностями двух костей, называются простыми (плечевой, грудино-ключичный и др.), образованные тремя и более костями — сложными суставами (локтевой, лучезапястный и др.). Анатомически изолированные, но совместно функционирующие суставы именуются комбинированными (например, проксимальный и дистальный лучелоктевые суставы). Переходным видом между подвижными и неподвижными соединениями являются симфизы (лобковое сращение). Они образованы волокнистым хрящом, соединяющим плоские поверхности костей. В толще хряща имеется щелевидная полость, в связи с чем в них возможны небольшие по объему скользящие и ротационные движения.

## РАЗВИТИЕ И РОСТ КОСТЕЙ

Костно-суставной аппарат проходит сложное многостадийное развитие, начиная с внутриутробного периода до середины третьего десятилетия жизни. Кости развиваются из мезенхимы. По особенностям процессов окостенения выделяют два типа костей: соединительнотканый и хрящевой. К костям соединительнотканного происхождения относят кости крыши черепа, кости лица и диафиз ключицы; к костям хрящевого происхождения — кости основания черепа, кости туловища и конечностей.

В костях соединительнотканного происхождения в результате врастания сосудов в первичный мембранозный скелет начинается размножение клеток мезенхимального синцития и трансформация их в остеобласты и остеокласты. Наряду с этим появляется основное межклеточное вещество будущей кости, которое постепенно обызвествляется и окостеневаает. Благодаря функции остеокластов, рассасывающих костное вещество, и остеобластов, созидающих его, происходит непрерывный процесс перестройки.

Процесс окостенения начинается уже с конца 2-го месяца внутриутробной жизни.

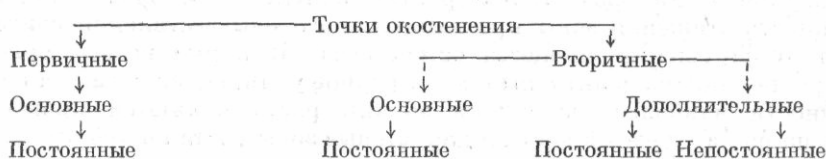
Более сложный процесс окостенения претерпевают кости хрящевого происхождения: они проходят три фазы развития — соединительнотканную, хрящевую и костную. Как и кости соединительнотканного происхождения, кости хрящевого происхождения развиваются на основе первичного мембранозного скелета, который существует до 2-го месяца внутриутробной жизни. Затем их мезенхимальная закладка замещается хрящевой. В хрящевую закладку проникают сосуды, из клеток адвентиции которых формируются остеобласты и остеокласты. В результате жизнедеятельности последних на основе хряща развивается костная ткань. В процессе развития кости из хрящевой закладки различают три фазы: в I фазе происходит усиленное размножение хрящевых клеток, во II фазе наступают дегенеративные процессы в хряще с последующим отложением солей извести в участках гибнущей хрящевой ткани, в III фазе происходит рассасывание обызвествленной хрящевой ткани с формированием на ее основе новой костной ткани. Кроме окостенения хрящевой закладки в длинных костях образуется костное вещество по поверхности закладки за счет надхрящницы, трансформирующейся в надкостницу. Оба источника окостенения сливаются в единое костное образование — диафиз кости. Формирующиеся костные закладки получили название точек, ядер или центров окостенения.

Таким образом, некоторые ядра окостенения, из которых развивается кость, закладываются во внутриутробном периоде развития. К моменту рождения ребенка окостеневают мембранозные закладки костей соединительнотканного происхождения, а также формируются точки окостенения для многих костей хрящевого происхождения — костей основания черепа, костей туловища (тела и дуги позвонков, ребра, грудина), костей верхней и нижней конечностей (диафизы длинных костей). Кроме этого, в последние недели внутриутробной жизни плода возникают точки окостенения для некоторых эпифизов длинных костей (дистальный эпифиз бедренной и проксимальный — большеберцовой кости), а также для некоторых костей предплюсны (пяточная, таранная, кубовидная). Эпифизы остальных длинных костей, а также кости запястья и предплюсны, кроме названных, окостеневают во внеутробном периоде. На этой основе выделены признаки доношенности плода — наличие точек окостенения в области коленного сустава, пяточной, таранной и кубовидной костей, которые могут быть выявлены при рентгенологическом исследовании.

В костях хрящевого происхождения как во внутриутробном, так и во внеутробном периоде, точки окостенения появляются в определенные сроки и в определенной последовательности. Д. Г. Рохлин выделяет *первичные* точки окостенения, возникающие во внутриутробном периоде, и *вторичные* — развивающиеся внеутробно. Кроме того, он различает: *основные* точки окостенения, за счет которых происходит формирование основного массива кости (могут быть как первичными, так и вторичными), *дополнительные* (всегда вторичные, появляющиеся в пубертатном возрасте), за счет которых создаются индивидуальные особенности формы кости, *постоянные*, к которым относятся все основные точки окостенения и некоторые дополнительные, и *непостоянные*, к которым относятся только некоторые дополнительные точки окостенения.

За счет дополнительных непостоянных точек окостенения развиваются сверхкомплектные кости и возникают варианты развития, которые не освещены в трудах по нормальной анатомии, но имеют большое практическое значение для клинической рентгенологии с точки зрения их дифференциации с патологическими процессами и травматическими повреждениями.

### СХЕМА ДЕЛЕНИЯ ТОЧЕК ОКОСТЕНЕНИЯ (ПО Д. Г. РОХЛИНУ)



Важно учитывать, что в норме кости могут развиваться из одной или нескольких точек окостенения. Диафизы длинных костей всегда имеют одну точку окостенения. Эпифизы длинных костей и кости губчатого строения имеют одну или несколько точек окостенения, что в норме строго предопределено. Так, множественные точки окостенения свойственны надколеннику, кубовидной кости стопы, некоторым суставным поверхностям (медиальный мыщелок бедренной кости, грудинный конец ключицы и др.) и большинству апофизов (большой вертел бедренной кости, бугор пяточной кости и др.).

При нарушениях остеогенеза происходит формирование большинства эпифизов за счет множественных точек окостенения, что необходимо учитывать при распознавании этих процессов. Рентгенологу важно помнить, что длинные кости развиваются из точки окостенения диафиза и точек окостенения эпифизов. При этом в хрящевых закладках таких длинных костей, как плечевая, локтевая, лучевая, бедренная, большеберцовая, малоберцовая, имеются точки окостенения для диафиза и обоих эпифизов, а в длинных костях кисти и стопы (пястных, плюсневых и фалангах) — для диафиза и для одного из эпифизов. Во II—V пястных и плюсневых костях появляются точки окостенения для дистальных эпифизов, л для I пястной и I плюсневой костей, а также для фаланг кисти и стопы — точки окостенения для проксимальных эпифизов. Иногда кроме этих точек окостенения эпифизов пястных, плюсневых костей и фаланг можно выявить непостоянные дополнительные точки окостенения для противоположных эпифизов, именуемые псевдоэпифизами, которые быстро синостиозируют с диафизом. Единичные псевдоэпифизы представляют собой вариант нормы; длительно существующие, множественные псевдоэпифизы должны учитываться как признак нарушения остеогенеза.

Длинная кость после появления точки окостенения эпифиза растет в длину в основном за счет эпифизарного хряща, являющегося зоной энхондрального роста. Его наиболее активная часть прилежит к диафизу, а менее активная — к эпифизу. Гистологически от эпифиза к диафизу в нем различают: 1) зону недействующего хряща, 2) зону малодействующего хряща, 3) зону активнодействующего хряща, в которой хрящевые клетки располагаются по вертикали, образуя столбики, 4) зону обызвествления отмирающего хряща, в которой происходит его рассасывание и построение новой костной ткани. На рентгенограммах первые три хрящевые зоны имеют вид поперечной полосы просветления, четвертая зона, именуемая зоной предварительного обызвествления или окостенения, выглядит как четкая выпуклая интенсивная полоска, отграничивающая метафиз от упомянутой выше полосы просветления, обусловленной необызвещенной частью эпифизарного хряща.

Наименее активная часть хрящевой зоны роста соответствует ее центральному отделу, поэтому с возрастом зона предварительного обызвествления уплощается, а в юношеском возрасте ее центральный отдел прогибается к диафизу. Более раннее появление и значительная выраженность втяжения зоны предварительного обызвествления свидетельствуют о нарушении процесса остеогенеза. В норме не все хрящевые зоны роста одинаково активны и дают равное удлинение кости. На верхней конечности наиболее активными зонами роста являются проксимальная зона роста плечевой кости и дистальные зоны роста костей предплечья. На нижней конечности наиболее активные зоны роста расположены у коленного сустава — дистальная зона роста бедренной кости и проксимальные зоны роста костей голени (при этом проксимальная зона роста малоберцовой кости активнее одноименной зоны роста большеберцовой кости). Знание активности хрящевых зон роста имеет практическое значение в травматологии, а также при хирургическом или лучевом методе лечения патологических процессов у детей.

С возрастом по мере уменьшения активности хрящевой зоны роста она постепенно истончается, а в последующем полностью исчезает в результате наступления синостоза. Синостоз характеризуется костным соединением метафиза и эпифиза и свидетельствует о прекращении энхондрального роста. В норме синостиозирование в области зон роста происходит в определенные сроки. На месте бывшей зоны роста в течение 1—2 лет сохраняется поперечная интенсивная полоска, обусловленная плотной костной тканью.

Следует подчеркнуть, что суставные хрящи обладают незначительной способностью к костеобразованию и не приводят к заметному удлинению кости после синостоза. Процессы костеобразования возобновляются в суставе при физиологическом старении и при дегенеративном поражении сустава.

Установление сроков появления ядер окостенения и последовательности синостиозирования может быть использовано для определения гормонального баланса организма. Так, появление сесамовидных костей в I пястно-фаланговом суставе указывает на начало полового созревания, а синостиозирование в области зоны роста основания I пястной кости — на включение в деятельность половых желез.

Длительное сохранение поперечной полоски плотного вещества в области зон роста говорит о гормональной дисфункции, чаще о гонадной недостаточности (Д. Г. Рохлин, 1957).

Кроме энхондральных процессов окостенения в костях хрящевого, так же как и в костях соединительнотканного происхождения, имеются другие источники костеобразования.

*Надкостничное костеобразование* происходит по поверхности кости. Из образованной надкостницей остеодной ткани формируется пластинчатое плотное костное вещество. Надкостничное костеобразование в основном приводит к увеличению поперечника кости; оно значительно отстает от энхондрального окостенения в длинных костях, поэтому в них преобладает длинный размер. В коротких костях оба процесса уравновешены, в связи с чем высота этих костей не преобладает над их поперечником (например, в телах позвонков).

Надкостничное костеобразование в норме прекращается одновременно с энхондральным. Возобновление его у взрослых приводит к формированию периоститов, периостозов, гиперостоза и свидетельствует о патологическом процессе.

*Интерстициальный рост* кости происходит за счет функции внутрикостно расположенных остеобластов и остеокластов и характеризуется вклиниванием элементов вновь построенной костной ткани между ранее существовавшими. В результате процессов резорбции и аппозиции происходит увеличение всех элементов кости — ее балок и заключенных между ними костно-мозговых ячеек. При этом кость увеличивается во всех направлениях. Интерстициальный рост кости прекращается одновременно с энхондральным и периостальным костеобразованием. У взрослых возможно возобновление интерстициального роста кости при адаптационной пе-

рестройке и патологических процессах (акромегалия, деформирующая остеодистрофия).

*Фибропластическое костеобразование* наблюдается в костях хрящевого и соединительнотканного происхождения соответственно местам прикрепления мышц. Оно происходит минуя хрящевую фазу за счет метаплазии соединительной ткани и наблюдается во всех возрастных периодах. Фибропластическое костеобразование усиливается при увеличении функциональной нагрузки, процессах старения и в патологических условиях (например при коллагенозах).

### **ИНВОЛЮТИВНЫЕ ИЗМЕНЕНИЯ КОСТНО-СУСТАВНОГО АППАРАТА**

Инволютивные изменения в костно-суставном аппарате индивидуально варьируют в широких пределах как по срокам их возникновения, так и по темпу развития.

Они сводятся к дистрофии суставных хрящей и межпозвоночных дисков, а также к изменению рельефа, структуры и объема костей.

Наиболее рано инволютивным изменениям подвергаются суставные хрящи и межпозвоночные диски. В дальнейшем как следствие адаптационно-компенсаторных проявлений возникают краевые костные разрастания. В рентгеновском изображении адаптационно-компенсаторные приспособления проявляются заострением краев суставных поверхностей, позднее — небольшими костными разрастаниями, а инволютивные изменения — умеренным снижением высоты рентгеновской суставной щели. Развитие субхондрального склероза школы Д. Г. Рохлина расценивает как признак дегенеративного поражения сустава, а не процесса старения.

Как уже указывалось, при инволютивных изменениях активизируется фибропластическое костеобразование в местах прикрепления мышц, что приводит к возрастному усилению рельефа костей, хорошо выявляемого рентгенологически.

Позже описанных выше инволютивных процессов наступают изменения структуры костей. Они сводятся к остеопорозу, возникающему в результате замены костной ткани фиброзной и жировой. При этом значительной возрастной перестройке подвергается и корковое вещество, которое, спонгиозизируясь, приобретает черты губчатого вещества. Старческий остеопороз приводит к уменьшению прочности костей. Рентгенологически он проявляется повышением прозрачности костей, разволокнением и истончением плотного вещества суставных впадин и коркового слоя диафизов длинных костей, а также расширением мозговых полостей. В позвоночном столбе признаком остеопороза является разрежение губчатого вещества, сопровождающееся потерей структурного рисунка, подчеркнутостью контуров тел позвонков, а позднее — их деформацией в результате прогибания замыкающих пластинок.

Отмечен половой диморфизм — у женщин старение костно-суставного аппарата начинается несколько раньше, а после 50—60 лет проявляется отчетливее, чем у мужчин.

Уменьшение объема костей в процессе инволюции наступает в результате старческой атрофии и наблюдается только в некоторых костях соединительнотканного происхождения (теменные кости, верхняя и нижняя челюсть). Рентгенологически при этом отчетливо выявляется локальное истончение или общее уменьшение объема указанных костей. Описанные выше возрастные изменения костно-суставного аппарата могут проявляться изолированно или сочетаются.

### **МЕТОДИКИ РЕНТГЕНОЛОГИЧЕСКОГО ИССЛЕДОВАНИЯ**

Благодаря минеральному составу и особенностям архитектоники костей при рентгенологическом исследовании они находятся в благоприятных условиях естественной контрастности и стали одним из первых объектов рентгенологического изучения.

При исследовании костно-суставного аппарата в основном используется рентгенография, так как рентгеноскопия из-за низкой разрешающей способности дает небольшую информацию.

Рентгенологическое исследование костей и суставов включает в себя многопроекционную рентгенографию, функциональную рентгенографию, стереорентгенографию, рентгенографию с непосредственным увеличением изображения, костную флюорографию, тотальную флюорографию, томографию, панорамную томографию, сегментальную рентгенографию, а также контрастные методики исследования.

Сложность анатомического строения костей и связанные с ней проекционные наложения друг на друга отдельных анатомических образований вызывают необходимость в *многопроекционной рентгенографии*, которая осуществляется при помощи специальных укладок. Каждый анатомический объект костно-суставного аппарата подлежит обязательному изучению в двух основных взаимно перпендикулярных стандартных проекциях. После анализа полученных данных при недостаточной информации нередко прибегают к производству рентгенограмм в дополнительных и атипичных проекциях. В зависимости от задач рентгенологического исследования производятся обзорные и прицельные рентгенограммы.

*Функциональная рентгенография* представляет собой серийное исследование объекта при функциональной нагрузке и применяется в случае необходимости изучения объема движений в позвоночном столбе, суставах, а также для определения формы и состояния свода стопы.

Применение функциональной рентгенографии иногда позволяет улавливать функциональную динамическую фазу патологического процесса при отсутствии заметных морфологических симптомов.

*Стереорентгенография* дает возможность определить пространственное расположение анатомических об-



разований и патологических изменений и основана на стереоскопическом эффекте бинокулярного зрения. Она используется по показаниям после обзорных и прицельных рентгенограмм. Осуществляется стереорентгенография путем производства в одной проекции стереопары рентгенограмм, выполненных при перемещении рентгеновской трубки в горизонтальной плоскости вправо и влево от срединной линии объекта на половину величины зрачкового расстояния (3,5 см).

*Рентгенография с непосредственным увеличением изображения* применяется для получения большей информации об архитектонике кости. Методика основана на проекционном увеличении изображения, возрастающем пропорционально увеличению расстояния между объектом и кассетой или уменьшению расстояния между объектом и трубкой. Малая мощность острофокусных рентгеновских трубок позволяет получать 1,5- и 2-кратное увеличение изображения, которое используется преимущественно для изучения тонких изменений структуры дистальных отделов конечностей (кость, стопа).

*Костная, флюорография* — методика, позволяющая получить уменьшенное изображение костей и суставов путем его фотографии со светящегося экрана. К ней прибегают с целью экономии пленки для динамического наблюдения и для контроля над эффективностью лечения. Костная флюорография может быть использована и как поисковый метод при системных повреждениях и заболеваниях скелета.

*Тотальная флюорография* — методика, дающая возможность получать уменьшенное изображение человека во весь рост при помощи синхронно движущейся трубки со щелевой диафрагмой и кассеты при неподвижном положении больного лежа. Методика применяется в тех случаях, когда необходимо выявить системные повреждения и заболевания скелета.

В рентгенодиагностике заболеваний костно-суставного аппарата большое значение приобрело *послойное исследование — томография*.

Принцип томографии основан на четком изображении слоя объекта, соответствующего уровню оси качания маятниковой системы томографа, и нечетком, размытом изображении других слоев исследуемого объекта.

Таким образом, благодаря устранению суммационного эффекта томография дает дополнительную ценную информацию, позволяет обнаруживать в костях различной природы деструктивные изменения диаметром около 3 мм, не выявляемые на обычных структурных рентгенограммах, что способствует ранней диагностике заболеваний.

Особую роль томография приобретает при изучении отделов скелета, отличающихся сложным анатомическим строением (череп, позвоночный столб и др.), так как она позволяет получить дифференцированное изображение их анатомических элементов.

Исследование проводится в тех же проекциях, что и обычная рентгенография. Однако следует подчеркнуть, что томографию нужно производить после изучения рентгенограмм, целенаправленно используя оптимальные проекции и выбирая необходимую глубину среза и расстояние между ними — шаг томографии.

При исследовании костно-суставного аппарата пользуются углом качания трубки от 30 до 50° и шагом томографии в 0,2, 0,5 и 1,0 см. Уменьшение угла качания трубки приводит к увеличению толщины выделяемого слоя, а следовательно, и к увеличению шага томографии. Одной из модификаций томографии является *зонография*, при которой угол качания трубки составляет всего 8—10°. При этом толщина выделяемого слоя достигает 1—2 см. Зонографию целесообразно применять для исследования костей преимущественно губчатого строения (позвонки, грудина и др.).

*Панорамная томография* предназначена для получения послойного изображения объектов изогнутой формы. Последнее достигается путем моделирования пленки, заключенной в пластическую кассету, изогнутую соответственно кривизне поверхности исследуемого объекта. Изображение получается с помощью щелевого пучка лучей, направленного перпендикулярно к исследуемой поверхности благодаря синхронному повороту объекта и кассеты на 180° при неподвижной трубке. На пленке изображаются элементы объекта, имеющие одинаковую линейную скорость с поверхностью пленки. Толщина выделяемого слоя возрастает от 2—3 мм до 1—2 см по мере удаления исследуемой поверхности объекта от его оси вращения.

При отсутствии панорамного томографа объект сферической или цилиндрической формы (череп, скелет грудной клетки) может быть исследован с помощью *сегментальной рентгенографии и рентгенографии поверхностных слоев*.

Эти методики исследования основаны на использовании диафрагмы, щель которой шириной 1—2 мм расположена перпендикулярно к направлению качания трубки томографа. При расположении оси качания на уровне объекта делают сегментальные рентгенограммы, а при выводе оси качания за пределы объекта — рентгенограммы поверхностных слоев. По мере удаления оси качания трубки от объекта происходит расширение зоны, получающей отображение на пленке. Изгиб пленки, расположенной непосредственно под исследуемым объектом соответственно кривизне его поверхности, также приводит к расширению этой зоны и позволяет получить без значительных проекционных искажений изображение объекта изогнутой формы.

*Контрастное исследование* костно-суставного аппарата и мягких тканей производится по специальным показаниям в хирургических, ортопедических и онкологических клиниках.

С целью контрастирования применяются масляные и водные высокоатомные контрастные вещества, а также низкоатомные газообразные вещества. Для контрастирования околоносовых пазух, суставных полостей применяются высокоатомные контрастные вещества (водные — йодогност, сергозин, билитраст, кардиотраст, урографин, уроселектан, диодтраст, гепак, диодон и др.; масляные — йодолипид, липоидол, липоидин, йо-

дипин и др.) и газообразные (воздух, кислород, углекислый газ, закись азота).

Для контрастирования мягких тканей (подкожной и межмышечной жировой клетчатки, сухожилий и мышц) используют газообразные контрастные вещества, перечисленные выше.

Для контрастного исследования кровеносных сосудов конечностей и туловища прибегают к введению водных растворов диодированных и триодированных сложных солей органических кислот (кардиотраст» диодтраст, уроселектан и др.).

## Глава 2

# КОСТИ ГОЛОВЫ

### ОБЩИЕ АНАТОМИЧЕСКИЕ СВЕДЕНИЯ

Череп, *cranium*, является скелетом головы. Образующие его кости делятся на кости черепа, *ossa cranii*, и кости лица, *ossa faciei*. Они имеют различное назначение и отличаются развитием и строением. Кости черепа образуют вместилище для головного мозга, а кости лица окружают начальные отделы дыхательного и пищеварительного аппарата. К костям черепа анатомы по онтогенетическому развитию относят лобную кость, *os frontale*, теменные, *ossa parietalia*, затылочную, *os occipitale*, височные, *ossa temporalia*, клиновидную, *os sphenoidale*, решетчатую, *os ethmoidale*, нижние носовые раковины, *conchae nasales inferioris*, слезные кости, *ossa lacrimalia*, носовые кости, *ossa nasalia*, и сошник, *vomer*. Хотя по происхождению решетчатая кость, нижние носовые раковины, слезные, носовые кости и сошник относятся к костям черепа, они участвуют в формировании лицевого скелета и по топографическому признаку причисляются к костям лица. Собственно костями лица по онтогенетическому развитию являются верхнечелюстные кости, *maxillae*, нёбные кости, *ossa palatina*, скуловые кости, *ossa zygomatica*, нижняя челюсть, *mandibula*, подъязычная кость, *os hyoideum*.

### КОСТИ ЧЕРЕПА

#### Анатомия

Кости черепа, соединяясь при помощи швов и синхондрозов, образуют замкнутую черепную коробку. Верхний ее отдел именуется крышей, *calvaria*, нижний — основанием черепа, *basis cranii*. Условная граница между ними проходит по носовому краю, *margo nasalis*, и надглазничному краю, *margo supraorbitalis*, лобной кости, верхнему краю наружного слухового отверстия, *porus acusticus externus*, основанию сосцевидного отростка, *processus mastoideus*, и наружному затылочному выступу, *protuberantia occipitalis externa*.

**Крыша черепа** образована лобной чешуей, *squama frontalis*, затылочной чешуей, *squama occipitalis*, чешуйчатой частью височных костей, *pars squamosa ossis temporalis*, обеими теменными костями, *ossa parietalia*, и верхней частью больших крыльев клиновидной кости, *ala major ossis sphenoidalis*.

*Наружная поверхность крыши черепа* гладкая, образована наружной пластинкой, *lamina externa*. На ней отчетливо видны черепные швы: венечный, *sutura coronalis*, соединяющий лобную и теменные кости; стреловидный, *sutura sagittalis*, расположенный между теменными костями; лямбдовидный, *sutura lambdoidea*, — между затылочной костью и теменными костями, продолжающийся на основании черепа в затылочно-сосцевидный шов, *sutura occipitomastoidea*; чешуйчатый шов, *sutura squamosa*, между чешуйчатой частью височной и теменной костью, кзади переходящий в теменно-сосцевидный, *sutura parietomastoidea*, а впереди — в клиновидно-теменной и клиновидно-лобный швы, *suturae sphenoparietalis et sphenofrontalis*. Между чешуйчатой частью височной и большим крылом клиновидной кости расположен клиновидно-чешуйчатый шов, *sutura sphenosquamosa*, а между большим крылом клиновидной и лобным отростком скуловой кости — клиновидно-скуловой шов, *sutura sphenozygomatica*.

*Внутренняя поверхность крыши черепа* — мозговая поверхность, образована внутренней пластинкой, *lamina interna*, которая имеет более сложный рельеф, чем наружная. На внутренней пластинке крыши, кроме описанных выше черепных швов, определяются отпечатки прилежащих к ней анатомических образований, что создает неровность ее рельефа. В боковых отделах крыши черепа располагаются древовидно ветвящиеся и истончающиеся кверху артериальные борозды, *sulci arteriosi*, — отпечатки средней оболочечной артерии (передней и задней ветви), *arteria meningea media (ramus anterior et posterior)*. Передняя и задняя оболочечные артерии обычно не дают отпечатков на крыше черепа.

Венозные борозды, *sulci venosi*, являющиеся отпечатками венозных синусов, представлены линейными углублениями довольно равномерной ширины без ветвлений. Борозда верхнего сагиттального синуса, *sulcus sinus sagittalis superior*, расположена срединно от лобного гребня, *crista frontalis*, до внутреннего затылочного выступа, *protuberantia occipitalis interna*, на уровне которого она образует расширение, обусловленное стоком синусов, *confluens sinuum*. В стороны от указанного расширения под прямым углом к борозде верхнего сагиттального синуса отходит парная борозда поперечного синуса, *sulcus sinus transversus*, которая плавно продолжается в борозду сигмовидного синуса, *sulcus sinus sigmoideus*, расположенную в основании черепа по задней поверхности каменистой части височной кости. Менее постоянная и часто односторонняя борозда клиновидно-теменного синуса, *sulcus sinus sphenoparietalis*, отходит под прямым углом от борозды верхнего сагит-

кардиотраст, урографин, уроселектан, диодтраст, гепак, диодон и др.; масляные — йодолипол, липоидол, липоидин, йодипин и др.) и газообразные (воздух, кислород, углекислый газ, закись азота).

Для контрастирования мягких тканей (подкожной и межмышечной жировой клетчатки, сухожилий и мышц) используют газообразные контрастные вещества, перечисленные выше.

Для контрастного исследования кровеносных сосудов конечностей и туловища прибегают к введению водных растворов диодированных и триодированных сложных солей органических кислот («кардиотраст» диодтраст, уроселектан и др.).

## Глава 2

### КОСТИ ГОЛОВЫ

#### ОБЩИЕ АНАТОМИЧЕСКИЕ СВЕДЕНИЯ

Череп, *cranium*, является скелетом головы. Образующие его кости делятся на кости черепа, *ossa cranii*, и кости лица, *ossa faciei*. Они имеют различное назначение и отличаются развитием и строением. Кости черепа образуют вместилище для головного мозга, а кости лица окружают начальные отделы дыхательного и пищеварительного аппарата. К костям черепа анатомы по онтогенетическому развитию относят лобную кость, *os frontale*, теменные, *ossa parietalia*, затылочную, *os occipitale*, височные, *ossa temporalia*, клиновидную, *os sphenoidale*, решетчатую, *os ethmoidale*, нижние носовые раковины, *conchae nasales inferioris*, слезные кости, *ossa lacrimalia*, носовые кости, *ossa nasalia*, и сошник, *vomer*. Хотя по происхождению решетчатая кость, нижние носовые раковины, слезные, носовые кости и сошник относятся к костям черепа, они участвуют в формировании лицевого скелета и по топографическому признаку причисляются к костям лица. Собственно костями лица по онтогенетическому развитию являются верхнечелюстные кости, *maxillae*, небные кости, *ossa palatina*, скуловые кости, *ossa zygomatica*, нижняя челюсть, *mandibula*, подъязычная кость, *os hyoideum*.

#### КОСТИ ЧЕРЕПА

##### Анатомия

Кости черепа, соединяясь при помощи швов и синхондрозов, образуют замкнутую черепную коробку. Верхний ее отдел именуется крышей, *calvaria*, нижний — основанием черепа, *basis cranii*. Условная граница между ними проходит по носовому краю, *margo nasalis*, и надглазничному краю, *margo supraorbitalis*, лобной кости, верхнему краю наружного слухового отверстия, *porus acusticus externus*, основанию сосцевидного отростка, *processus mastoideus*, и наружному затылочному выступу, *protuberantia occipitalis externa*.

**Крыша черепа** образована лобной чешуей, *squama frontalis*, затылочной чешуей, *squama occipitalis*, чешуйчатой частью височных костей, *pars squamosa ossis temporalis*, обеими теменными костями, *ossa parietalia*, и верхней частью больших крыльев клиновидной кости, *ala major ossis sphenoidalis*.

*Наружная поверхность крыши черепа* гладкая, образована наружной пластинкой, *lamina externa*. На ней отчетливо видны черепные швы: венечный, *sutura coronalis*, соединяющий лобную и теменные кости; стреловидный, *sutura sagittalis*, расположенный между теменными костями; лямбдовидный, *sutura lambdoidea*, — между затылочной костью и теменными костями, продолжающийся на основании черепа в затылочно-сосцевидный шов, *sutura occipitomastoidea*; чешуйчатый шов, *sutura squamosa*, между чешуйчатой частью височной и теменной костью, кзади переходящий в теменно-сосцевидный, *sutura parietomastoidea*, а впереди — в клиновидно-теменной и клиновидно-лобный швы, *suturae sphenoparietalis et sphenofrontalis*. Между чешуйчатой частью височной и большим крылом клиновидной кости расположен клиновидно-чешуйчатый шов, *sutura sphenosquamosa*, а между большим крылом клиновидной и лобным отростком скуловой кости — клиновидно-скуловой шов, *sutura sphenozygomatica*.

*Внутренняя поверхность крыши черепа* — мозговая поверхность, образована внутренней пластинкой, *lamina interna*, которая имеет более сложный рельеф, чем наружная. На внутренней пластинке крыши, кроме описанных выше черепных швов, определяются отпечатки прилежащих к ней анатомических образований, что создает неровность ее рельефа. В боковых отделах крыши черепа располагаются древовидно ветвящиеся и истончающиеся кверху артериальные борозды, *sulci arteriosi*, — отпечатки средней оболочечной артерии (передней и задней ветви), *arteria meningea media (ramus anterior et posterior)*. Передняя и задняя оболочечные артерии обычно не дают отпечатков на крыше черепа.

Венозные борозды, *sulci venosi*, являющиеся отпечатками венозных синусов, представлены линейными углублениями довольно равномерной ширины без ветвлений. Борозда верхнего сагиттального синуса, *sulcus sinus sagittalis superior*, расположена срединно от лобного гребня, *crista frontalis*, до внутреннего затылочного выступа, *protuberantia occipitalis interna*, на уровне которого она образует расширение, обусловленное стоком синусов, *confluens sinuum*. В стороны от указанного расширения под прямым углом к борозде верхнего сагиттального синуса отходит парная борозда поперечного синуса, *sulcus sinus transversus*, которая плавно продолжается в борозду сигмовидного синуса, *sulcus sinus sigmoideus*, расположенную в основании черепа по задней поверхности каменистой части височной кости. Менее постоянная и часто односторонняя борозда клино-

видно-теменного синуса, *sulcus sinus sphenoparietalis*, отходит под прямым углом от борозды верхнего сагиттального синуса на уровне боковых лакун и располагается позади венечного шва. При переходе с крыши на основание черепа борозда упомянутого синуса может частично совпадать с бороздой средней оболочечной артерии или с нижним отделом ее передней ветви. Борозды каменистых и пещеристых синусов не выявляются при рентгенологическом исследовании, а нижний сагиттальный и прямой синусы не прилежат к костям черепа и поэтому не дают отпечатков

Вблизи борозды верхнего сагиттального и поперечного синусов, а также на дне последней располагаются небольшие углубления диаметром до 1 см — грануляционные, зернистые, ямочки, *foveolae granulares*. Единичные ямочки могут располагаться в больших крыльях клиновидной и в чешуйчатой части височной кости. На дне грануляционных ямочек видны венозные отверстия диаметром до 1 мм. Более крупные углубления диаметром от 1 до 2—3 см располагаются парасагиттально в области венечного и лямбдовидного швов и именуется боковыми лакунами. Они непосредственно связаны с верхним сагиттальным и клиновидно-теменным венозными синусами.

Плоские небольшие углубления размером до 1 см, называемые пальцевидными вдавлениями, *impressiones digitatae*, окружены мозговыми возвышениями и являются отпечатками извилин и борозд полушарий головного мозга. У детей они могут располагаться на всем протяжении крыши черепа, а у взрослых сохраняются только в области глазничной части лобной кости, а иногда в чешуйчатой части височных костей и в нижних отделах теменных костей.

Между наружной и внутренней пластинками крыши черепа, состоящими из плотного вещества, заключен слой губчатого вещества толщиной до 1 см — диплоэ. Диплоэ пронизано тонкими каналами, в которых залегают сосуды, преимущественно вены. Последние посредством венозных отверстий на внутренней пластинке сообщаются с внутричерепными венами и венозными синусами, а венозными отверстиями, открывающимися на наружной пластинке, — с венами внешних покровов головы. Такое строение сети сосудов диплоэ обеспечивает регуляцию венозного внутричерепного кровообращения.

Дополнительными путями оттока венозной крови из полости черепа служат вены-выпускники, *v. v. emissariae*, залегающие в соответствующих костных каналах. Костные каналы вен-выпускников отличаются от каналов диплоических вен постоянством расположения и наличием стенки, сформированной из плотного вещества. Вены-выпускники своим внутренним отверстием открываются на дне борозды соответствующего венозного синуса, а наружным — на наружной поверхности черепа. Различают лобную, теменную, затылочную и сосцевидную вены-выпускники.

Из них только затылочная вена-выпускник расположена срединно, остальные — находятся кнаружи от срединной плоскости и могут быть одно- или двусторонними. Лобная вена-выпускник, *v. emissaria frontalis*, залегают в лобной чешуе, ее внутреннее отверстие открывается на дне борозды верхнего сагиттального синуса, а наружное — в области надглазничного края лобной кости.

Теменная вена-выпускник, *v. emissaria parietalis*, прободает задний отдел теменной кости, ее внутреннее отверстие открывается на дне борозды сагиттального синуса, а наружное — у стреловидного шва.

Затылочная вена-выпускник, *v. emissaria occipitalis*, соединяет сток синусов с наружной поверхностью черепа в области наружного затылочного выступа или под ним.

Сосцевидная вена-выпускник, *v. emissaria mastoidea*, соединяет сигмовидный синус с наружной поверхностью черепа соответственно основанию сосцевидного отростка, ее внутреннее отверстие располагается на границе крыши и основания, а наружное сосцевидное, *foramen mastoideum*, — в области основания черепа.

Основание черепа образовано носовой и глазничной частями лобной кости, *pars nasalis et partes orbitales ossis frontalis*, решетчатой пластинкой решетчатой кости, *lamina cribrosa ossis ethmoidalis*, телом, большими и малыми крыльями клиновидной кости, *corpus, alae major et alae minor ossis sphenoidalis*, базальными отделами чешуйчатых и каменистых частей височной кости, *partes squamosae et partes petrosae ossis temporalis*, основной и боковыми частями затылочной кости, *pars basilaris et partes laterales ossis occipitalis*, а также нижней частью затылочной чешуи, *squama occipitalis*, находящейся под наружным затылочным выступом.

Кости основания черепа соединены при помощи швов и синхондрозов. Различают внутреннюю и наружную поверхность основания черепа, именуемые внутренним и наружным основанием — *basis cranii interna et externa*. Внутреннее основание черепа разделено на три отдела, носящих название ямок черепа — передней, средней и задней, *fossa cranii anterior, media et posterior*. Центральный отдел передней ямки черепа образован решетчатой пластинкой решетчатой кости и клиновидным возвышением, *jugum sphenoidale*, тела клиновидной кости. Через отверстия решетчатой пластинки полость черепа покидают обонятельные нервы, *p. n. olfactorii* (I пара черепных нервов).

Дно передней ямки черепа в боковых отделах представлено глазничной частью лобной кости и малыми крыльями клиновидной, соединенными друг с другом клиновидно-лобным швом, *sutura sphenofrontalis*. Границей между передней и средней ямками черепа являются: в центральном отделе — задний край клиновидного возвышения, в боковых отделах — задний край малых крыльев клиновидной кости, заканчивающихся передними клиновидными отростками, *processi clinoides anteriora*.

Дно средней ямки черепа в центральном отделе представлено анатомическими образованиями тела клиновидной кости: бороздой перекреста зрительных нервов, *sulcus chiasmatis*, и турецким седлом, *sella turcica*.

В теле клиновидной кости залегает воздухоносная клиновидная пазуха, *sinus sphenoidalis*. На боковой поверхности тела клиновидной кости расположена неглубокая сонная борозда, *sulcus caroticus*, являющаяся отпечатком внутренней сонной артерии, *a. carotis interna*, входящей в полость черепа через одноименный канал, залегающий в верхушке каменистой части височной кости.

В боковых отделах средняя ямка черепа образована большими крыльями клиновидной кости и базальным отделом чешуйчатой части височной кости, соединенными при помощи клиновидно-чешуйчатого шва, *sutura sphenosquamosa*, а также передней поверхностью каменистой части височной кости. На границе тела и малого крыла клиновидной кости проходит зрительный канал, *canalis opticus*, служащий местом выхода из полости черепа зрительного нерва, *n. opticus* (II пара). Между большими и малыми крыльями клиновидной кости расположена верхняя глазничная щель, *fissura orbitalis superior*, через которую выходят глазодвигательный, блоковый и отводящий нервы, *n. n. oculomotorius, trochlearis et abducens* (III, IV, VI пары), а также глазничный нерв, *n. ophthalmicus* (I ветвь тройничного нерва, *n. trigeminus* — V пара). В больших крыльях клиновидной кости спереди назад расположены три отверстия: круглое, *foramen rotundum*, через которое проходит верхнечелюстной нерв, *n. maxillaris* (II ветвь тройничного нерва), овальное, *foramen ovale*, через которое проходит нижнечелюстной нерв, *n. mandibularis* (III ветвь тройничного нерва), и остистое, *foramen spinosum*, служащее для входа в полость черепа средней оболочечной артерии. У верхушки каменистой части височной кости залегает рваное отверстие, *foramen lacerum*, выполненное хрящом. Между большим крылом клиновидной кости и каменистой частью височной кости от рваного отверстия тянется хрящевая прослойка — клиновидно-каменистый синхондроз, *synchondrosis sphenopetrosa*.

Передняя поверхность каменистой части височной кости неровная, на ней по направлению от верхушки к основанию различают: неглубокое тройничное вдавление, *impressio trigemini*, дугообразное возвышение, *eminentia arcuata*, под которым находится внутреннее ухо (костный лабиринт, *labyrinthus osseus*), а также барабанную крышу, *tegmen tympani*, расположенную над средним ухом (барабанная полость, *cavum tympani*).

Границей между средней и задней ямками черепа в центральном отделе является спинка турецкого седла, *dorsum sellae*, а в боковых отделах — верхний край каменистой части височных костей, *margo superior partis petrosae*.

Центральный отдел задней ямки черепа начинается от задней поверхности спинки турецкого седла и в переднем отделе представлен телом клиновидной и основной частью затылочной кости, соединяющихся у детей поперечно расположенной прослойкой хрящевой ткани — клиновидно-затылочным синхондрозом (*synchondrosis sphenoccipitalis*), а у взрослых — единым костным образованием — скатом (*clivus*). Последний участвует в формировании переднего края большого отверстия затылочной кости — *foramen magnum*. С боков большое отверстие замыкается боковыми частями затылочной кости, а сзади — нижним отделом затылочной чешуи. Через боковые части затылочной кости у основания затылочных мыщелков, *condyli occipitales*, проходит подъязычный канал, *canalis hypoglossi*, через который из полости черепа выходит одноименный нерв, *n. hypoglossus* (XII пара). Нижний отдел затылочной чешуи образует дно задней ямки черепа как в центральном, так и в боковых отделах. На границе крыши и основания черепа по срединной линии затылочной чешуи расположен внутренний затылочный выступ, *protuberantia occipitalis interna*, переходящий по направлению к большому отверстию во внутренний затылочный гребень, *crista occipitalis interna*.

Боковые отделы задней ямки черепа спереди образованы задней поверхностью каменистой части височной кости, *fades posterior partis petrosae*, а сзади, как уже указывалось, затылочной чешуей. В боковых отделах височная и затылочная кости соединены между собой с помощью затылочно-сосцевидного шва, *sutura occipitomastoidea*, а каменистая часть височной кости соединена с основной частью затылочной кости при помощи каменисто-затылочного синхондроза, *synchondrosis petrooccipitalis*, который тянется от верхушки каменистой части до яремного отверстия, *foramen jugulare*. Последнее образовано одноименными вырезками височной и затылочной костей и разделено внутриремным отростком, *processus intrajugularis*, на две части — переднюю и заднюю. Через меньшую переднюю часть из полости черепа выходят: языкоглоточный нерв, *n. glossopharyngeus*, блуждающий нерв, *n. vagus*, добавочный нерв, *n. accessorius* (IX, X, XI пары), а через большую заднюю часть — внутренняя яремная вена, *v. jugularis interna*. На задней поверхности каменистой части височной кости расположено внутреннее слуховое отверстие, *porus acusticus internus*, ведущее в одноименный проход, *meatus acusticus internus*. Через внутренний слуховой проход идут: лицевой нерв, *n. facialis*, преддверноулитковый нерв, *n. vestibulocochlearis* (VII, VIII пары). По задней поверхности основания каменистой части височной кости находится борозда сигмовидного синуса. Это парное образование, являющееся продолжением борозды поперечного синуса, расположенного в чешуе затылочной кости на границе крыши и основания черепа. Сигмовидный синус, залегающий в одноименной борозде, является основным путем оттока венозной крови из полости черепа. Он подходит к задней части яремного отверстия, где открывается во внутреннюю яремную вену.

Наружное основание черепа в переднем отделе прикрыто костями лица.

Центральный отдел наружного основания черепа образован телом клиновидной и основной частью затылочной кости, на которой определяется небольшой глоточный бугорок, *tuberculum pharyngeum*, служащий местом прикрепления передней продольной связки позвоночного столба. Кзади от него расположено большое отверстие, а по бокам от последнего на уровне его переднего отдела имеются затылочные мыщелки, участвующие в образовании атланта-затылочного сустава, *articulatio atlantooccipitalis*.

Кзади от большого отверстия срединно тянется наружный затылочный гребень, *crista occipitalis externa*, который под прямым углом перекрещивается с верхней выйной линией, *linea nuchae superior*. На месте их перекреста лежит наружный затылочный выступ, *protuberantia occipitalis externa*, расположенный на границе крыши и основания черепа. К затылочному выступу и выйным линиям крепятся шейные мышцы.

Доступные для осмотра боковые отделы наружного основания черепа спереди образованы большими крыльями клиновидной кости, на которых видны овальные и остистые отверстия.

Кзади и кнаружи от больших крыльев клиновидной кости располагаются чешуйчатая и каменистая части височных костей. По нижней поверхности чешуйчатой части височной кости находится нижнечелюстная ямка, *fossa mandibularis*, кпереди от которой отходит скуловой отросток, *processus zygomaticus*, с суставным бугорком, *tuberculum articulare*.

Нижняя поверхность каменистой части височной кости шероховата. На ней в центральном отделе расположено наружное отверстие сонного канала, *canalis caroticus*, кнаружи от которого выступает шиловидный отросток, *processus styloideus*, а кзади и кнаружи от него — сосцевидный отросток, *processus mastoideus*. У основания шиловидного отростка залегает шило-сосцевидное отверстие, *foramen stylomastoideum*, являющееся местом выхода лицевого нерва. У основания сосцевидного отростка находится наружное отверстие сосцевидного выпускника. У верхушки каменистой части височной кости имеется рваное отверстие, с отходящими от него синхондрозами. На продолжении каменисто-затылочного синхондроза расположены яремная ямка и яремное отверстие, кзади и кнаружи от которых тянется затылочно-сосцевидный шов.

### Методики рентгенологического исследования

Анатомическое своеобразие черепа, который состоит из большого числа сложных по строению костей, проекционно наслаивающихся друг на друга, требует при его рентгенологическом исследовании применения значительного числа проекций.

Знание зависимости получаемых рентгеноанатомических данных от применяемых проекций позволяет получить максимальную информацию при минимальном числе целесообразно выбранных укладок.

Правильная трактовка рентгенограмм в норме и при патологии возможна только с учетом индивидуальных вариантов строения и возрастных особенностей черепа в рентгеновском изображении. В связи с этим при рентгеноанатомическом анализе мы будем останавливаться на указанных вопросах.

Различают обзорные и прицельные рентгенограммы черепа. Большинство из них необходимо производить при помощи отсеивающей решетки с использованием кассет размерами 13 X 18, 18 X 24, 24 X 30 см.

На крышке кассеты для точности укладки и центрировки целесообразно начертить две взаимно перпендикулярные линии, пересекающиеся в центре кассеты и делящие ее на четыре равных прямоугольника.

Для получения прицельных рентгенограмм используют тубусы, ограничивающие пучок лучей. Фокусное расстояние при выполнении обзорных рентгенограмм обычно достигает 1 м, а при выполнении прицельных — выбирается в зависимости от поставленной задачи. Для строгого соблюдения углов наклона головы укладки нужно осуществлять при помощи угломера, кроме того, нужно иметь специальный набор угловых подставок.

Так как голова по отношению к туловищу свободно перемещается, то для правильности укладок и соблюдения углов наклона пользуются основными плоскостями. Различают три основных плоскости головы: сагитальную, горизонтальную и фронтальную, которые проводятся через определенные анатомические ориентиры черепа.

Срединная сагитальная плоскость проходит спереди назад через середину лобно-носового шва, по сагитальному шву к наружному затылочному выступу и делит голову на правую и левую половины.

Горизонтальная плоскость называется плоскостью физиологической горизонтали, так как она располагается параллельно горизонту при физиологическом положении головы — взгляде, устремленном вдаль. Плоскость физиологической горизонтали проходит через нижний край глазницы и верхний край наружного слухового отверстия. Она делит голову на верхний и нижний отделы.

Фронтальная плоскость носит название плоскости ушной вертикали потому, что она при физиологическом положении головы проходит вертикально через наружные и внутренние слуховые отверстия. Плоскость ушной вертикали делит голову на передний и задний отделы.

Все три основные плоскости головы взаимно перпендикулярны и используются для укладок при выполнении обзорных и прицельных рентгенограмм черепа.

Обзорные рентгенограммы черепа производят в основных и дополнительных проекциях. При необходимости изучения анатомических образований, не дающих дифференцированного изображения на обзорных рентгенограммах черепа, прибегают к прицельной рентгенографии и томографии. Костные ориентиры, используемые при томографии костей черепа, даны в приложении 1, при томографии костей лица — в приложении 2.

### Укладки

#### Обзорные рентгенограммы черепа в основных проекциях

Укладки головы при выполнении обзорных рентгенограмм черепа производятся в трех основных взаимно перпендикулярных проекциях. При этом для каждой проекции существуют два варианта укладки, обусловленных прилеганием к кассете диаметрально противоположных областей головы.

Применяются следующие проекции: прямая (передняя и задняя), боковая (правая и левая), аксиальная (теменная и подбородочная). Прямая и боковая проекции используются для изучения крыши и основания черепа, аксиальная — преимущественно для основания черепа.

При выполнении рентгенограмм черепа в основных обзорных проекциях основные плоскости головы ориентированы либо параллельно, либо перпендикулярно к плоскости стола, кассета располагается в плоскости стола, а центральный пучок лучей направлен перпендикулярно к последней.

**Прямая проекция.** Укладки головы при выполнении рентгенограмм черепа в прямой проекции у детей производят преимущественно в заднем, а у взрослых — в переднем положении (обоснование будет изложено при рентгеноанатомической трактовке рентгенограмм).

При обоих вариантах укладки плоскость ушной вертикали головы параллельна, а сагиттальная плоскость и плоскость физиологической горизонтали — перпендикулярны к плоскости стола.

*Прямая задняя проекция.* Укладка при выполнении рентгенограмм черепа в прямой задней проекции производится в положении больного на спине. Центральный пучок лучей направляют перпендикулярно к плоскости стола срединно на уровне надбровных дуг.

*Прямая передняя проекция.* Укладка при выполнении рентгенограмм черепа в прямой передней проекции производится в положении больного на животе вниз лицом. Для удобства больному под лоб подкладывают небольшой ватный валик. Центральный пучок лучей направлен перпендикулярно к плоскости стола на наружный затылочный выступ.

**Боковая проекция.** Укладки головы при выполнении рентгенограмм черепа в боковой проекции по клиническим показаниям производятся в правом или левом боковом положении. Больной лежит на животе, голова повернута набок так, чтобы сагиттальная плоскость располагалась параллельно, а плоскость ушной вертикали и физиологической горизонтали — перпендикулярно к плоскости стола. Центральный пучок лучей направляют на проекцию турецкого седла перпендикулярно к плоскости стола. Проекцию турецкого седла на кожу боковой поверхности головы определяют следующим образом: между нижнеглазничным краем и наружным слуховым отверстием проводят линию, соответствующую проекции плоскости физиологической горизонтали. Турецкое седло проецируют на 1,5—2 см выше границы задней и средней трети проведенной линии.

**Аксиальная проекция.** Укладки головы при выполнении рентгенограмм черепа в аксиальной проекции производятся в зависимости от показаний и состояния больного в теменном или подбородочном положении. При обоих вариантах укладки плоскость физиологической горизонтали параллельна, а сагиттальная плоскость и плоскость ушной вертикали — перпендикулярна к плоскости стола.

*Аксиальная подбородочная проекция.* Укладка при выполнении рентгенограмм черепа в аксиальной подбородочной проекции производится в положении больного сидя у стола таким образом, чтобы подбородок и вытянутая вперед шея располагались непосредственно на кассете, лежащей в плоскости стола. Центральный пучок лучей направляют срединно на теменную область соответственно проекции турецкого седла. Последнюю определяют путем продолжения перпендикуляра, восстановленного на границе средней и задней трети линии, соединяющей нижнеглазничный край и наружное слуховое отверстие, до пересечения со срединной сагиттальной плоскостью черепа.

**Примечание.** Достичь правильного расположения плоскости физиологической горизонтали возможно только при удовлетворительном состоянии больного у лиц с длинной шеей, что ограничивает применение данной укладки.

*Аксиальная теменная проекция.* Укладка при выполнении рентгенограмм черепа в аксиальной теменной проекции выполняется в положении больного на спине, под плечи подкладывают валик так, чтобы голова была запрокинута и прилегала теменной областью к кассете. Для соблюдения указанного в предыдущем варианте укладки соотношения основных плоскостей головы, кассеты и пучка лучей стремятся максимально вытянуть шею больного и запрокинуть голову. Центральный пучок лучей направляют перпендикулярно к плоскости стола срединно на подбородочную область, соответственно проекции турецкого седла, которая определяется, как и при предыдущем варианте укладки.

Преимуществом этого варианта укладки перед укладкой в подбородочной проекции является возможность рентгеноанатомического анализа не только средней, но и задней ямки черепа.

**Примечание.** Данный вариант укладки не следует применять у больных с резко выраженной внутричерепной гипертензией и при черепно-мозговой травме с признаками внутричерепного кровоизлияния, так как могут наступить тяжелые осложнения и даже смерть.

При необходимости получения рентгенограммы черепа в аксиальной проекции у тяжелобольного, лежащего на спине, сагиттальную плоскость головы ориентируют перпендикулярно к столу и к кассете, расположенной вертикально у теменной области. Центральный пучок лучей по возможности направляют перпендикулярно к кассете почти параллельно плоскости стола на подбородочную область соответственно проекции турецкого седла. Между головой обследуемого и кассетой желательнее поместить неподвижную отсеивающую решетку.

## Обзорные рентгенограммы черепа в дополнительных проекциях

Дополнительные обзорные рентгенограммы черепа производятся по показаниям, зависящим от клинических данных и результатов анализа основных обзорных рентгенограмм. Дополнительные обзорные рентгенограммы черепа выполняются при перпендикулярном расположении сагиттальной плоскости головы по отношению к плоскости стола. Ориентация других ее плоскостей изменяется в зависимости от необходимости выявления тех или других анатомических деталей. Наиболее часто применяют дополнительные обзорные рентгенограммы черепа в следующих проекциях:

носо-лобной (для лобной чешуи, передних клиновидных отростков и спинки турецкого седла);  
носо-подбородочной (для боковых отделов дна передней ямки черепа);  
передней полуаксиальной (для боковых отделов дна средней ямки черепа);  
задней полуаксиальной (для затылочной чешуи, дна задней ямки черепа и каменистой части височных костей).

**Носо-лобная проекция.** Укладка головы при выполнении рентгенограмм черепа в носо-лобной проекции производится в положении больного на животе. Кассета расположена в плоскости стола. Сагиттальная плоскость головы перпендикулярна к плоскости стола. Большой прикасается к столу лбом, плоскость физиологической горизонтали с плоскостью стола образует угол около  $70^\circ$ , открытый краниально. Центральный пучок лучей направляют срединно на уровне надбровных дуг перпендикулярно к плоскости стола.

**Носо-подбородочная проекция.** Укладка головы при выполнении рентгенограмм черепа в носо-подбородочной проекции производится в положении больного на животе. Кассета расположена в плоскости стола. Сагиттальная плоскость головы перпендикулярна к его плоскости. Большой опирается о стол подбородком и кончиком носа. Для лучшего изображения боковых отделов передней ямки черепа необходимо, чтобы плоскость физиологической горизонтали образовала с плоскостью стола угол  $60^\circ$ , открытый каудально. Центральный пучок лучей направляют срединно на уровне нижнеглазничного края, перпендикулярно к плоскости стола.

**Передняя полуаксиальная проекция.** Укладка головы при выполнении рентгенограмм черепа в передней полуаксиальной проекции производится в положении больного на животе с упором на подбородок. Сагиттальная плоскость головы располагается перпендикулярно к плоскости стола, а плоскость физиологической горизонтали наклонена к ней под углом  $45^\circ$ , открытым каудально. Центральный пучок лучей направлен срединно соответственно теменным буграми перпендикулярно к плоскости стола.

**Задняя полуаксиальная (затылочная) проекция.** Укладка головы при выполнении рентгенограмм черепа в задней полуаксиальной проекции производится в положении больного на спине. Сагиттальная плоскость головы располагается перпендикулярно к плоскости стола. Подбородок максимально приведен к груди так, чтобы плоскость физиологической горизонтали была перпендикулярна к кассете, которая размещается соответственно области затылочной кости под углом к столу  $45^\circ$ , открытым краниально. Последнее достигается расположением кассеты на клиновидной подставке. Центральный пучок лучей направляют срединно на 2 см выше надбровных дуг и перпендикулярно к плоскости стола.

## Рентгеноанатомический анализ

Анализ рентгенограмм черепа связан с особыми трудностями из-за своеобразия изображения крыши черепа и значительного проекционного наложения сложных по строению других его анатомических образований. Для оптимального выявления того или иного анатомического образования возникает необходимость в учете проекционных перемещений элементов основания черепа по отношению друг к другу, а также относительно анатомических образований крыши черепа и костей лица.

## Общие закономерности рентгеновского изображения костей черепа

Сферическая форма крыши черепа обуславливает своеобразие изображения, не присущее другим отделам скелета. Некоторые ее участки на обзорных рентгенограммах не поддаются анализу потому, что попадают в так называемую «немую» зону. Положение и ширина «немой» зоны зависят от формы черепа и его ориентации относительно кассеты и центрального пучка рентгеновых лучей.

В зависимости от направления пучка лучей по отношению к участкам крыши черепа в ней условно выделяют три отдела: краеобразующий, центральный и переходный — промежуточный (рис. 2).






Рис. 2. Схематическое изображение протяженности отделов крыши черепа в зависимости от направления пучка рентгеновых лучей.

Краеобразующий отдел крыши черепа представляет собой участок, по отношению к которому пучок рентгеновых лучей направлен ортоградно-касательно; в нем отчетливо определяются наружная и внутренняя пластинки с заключенным между ними губчатым веществом. В связи с этим в краеобразующем отделе можно изучить толщину крыши черепа, а также глубину залегания анатомических образований (грануляционных ямочек, боковых лакун и т. д.) и патологических изменений.

Центральный отдел крыши черепа — участок, по отношению к которому центральный пучок рентгеновых лучей направлен перпендикулярно. На рентгенограмме структурные особенности центрального отдела крыши представлены наиболее полно и отчетливо. Протяженность изменений может быть уточнена с наименьшими проекционными искажениями, однако глубина залегания патологических изменений не может быть определена.

Участок крыши, расположенный между краеобразующим и центральным отделом, носит название переходного или промежуточного отдела. Пучок рентгеновых лучей направлен по отношению к нему под острым углом. В силу этого при рентгенографии происходит его значительное проекционное укорочение, что затрудняет анализ структуры. Та зона переходного отдела, которая совершенно недоступна для анализа на рентгенограмме в данной проекции, получила название «немой» зоны крыши черепа.

На рентгенограмме в боковой проекции «немая» зона располагается парасагиттально и, по Dyes, ширина ее в одну сторону от срединной сагиттальной плоскости достигает в лобной области 2,5 см, в теменной — 3 см, а в обе стороны — соответственно 5 и 6 см. Степень проекционного укорочения парасагиттальной зоны схематически представлена на рис. 3.

У взрослых передний отдел черепа значительно уже заднего. Эта особенность формы черепа приводит к тому, что участок его, попадающий в «немую» зону, на рентгенограмме в прямой передней проекции значительно меньше, чем на рентгенограмме в прямой задней проекции. Учитывая это, у взрослых при рентгенографии черепа используют не заднюю прямую проекцию (см. рис. 2), а преимущественно переднюю.

У детей вследствие шаровидной формы черепа нет существенных различий в протяженности «немой» зоны на рентгенограммах черепа в передней и задней прямой проекциях. Рентгенограммы производят преимущественно в прямой задней проекции из-за более удобного для ребенка положения.

При анализе обзорных рентгенограмм черепа, выполненных в прямой и боковой проекциях, в крыше черепа соответственно теменной области остается участок, не поддающийся рентгенологическому изучению.

Совершенно очевидно, что изменяя проекцию, можно переместить «немую» зону с одного участка черепа на другой, а интересующий участок крыши черепа из переходного отдела, в зависимости от цели исследования, — в центральный или краеобразующий отделы (рис. 4).

Знание закономерностей проекционного перемещения этих зон и наслоения анатомических образований костей черепа и лица позволяет рентгенологу в каждом конкретном случае правильно выбрать оптимальную проекцию.

На основных обзорных рентгенограммах черепа в боковой и прямой проекциях можно проанализировать

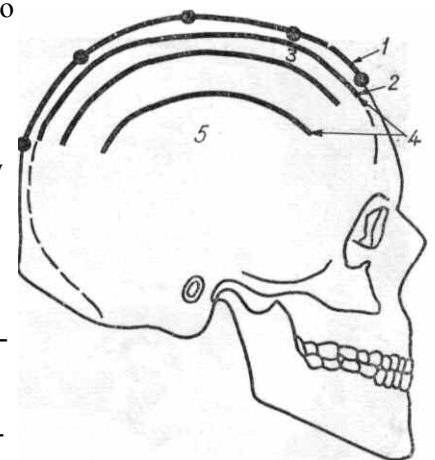


Рис. 3. Схематическое изображение проекционного укорочения парасагиттальной зоны (по Dyes).

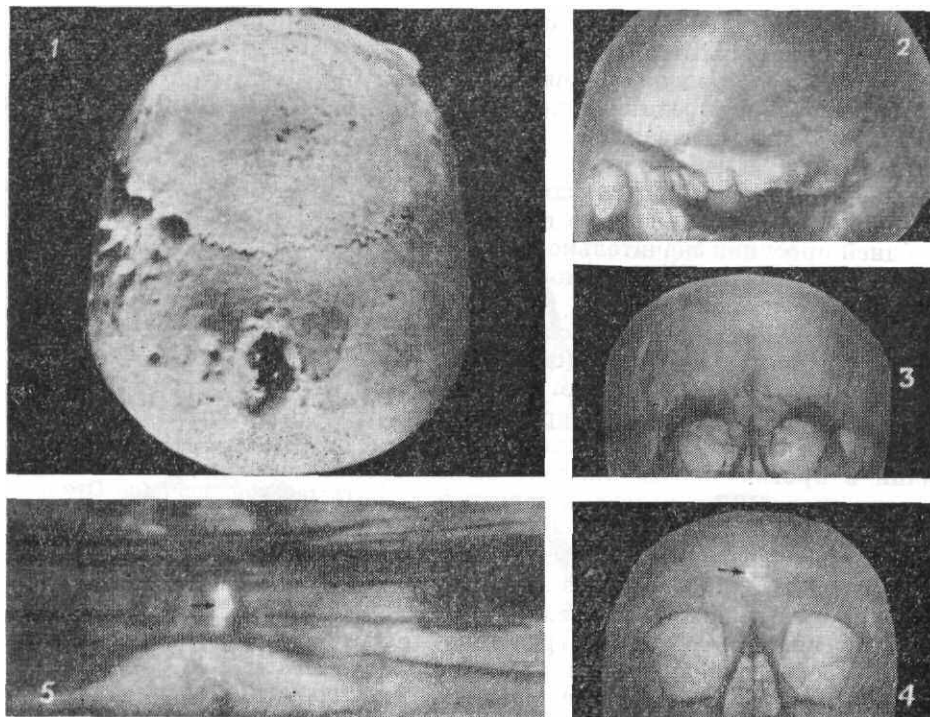
1 — наружная пластинка; 2 — внутренняя пластинка; 1—2 — краеобразующий отдел; 3 — «немая» зона (парасагиттальная часть переходного отдела); 4 — переходной отдел; 5 — центральный отдел. «Немая» зона проекционно укорочена; при маркировке на черепе она составляла половину ширины переходного отдела.

строение крыши и основания черепа. При этом необходимо учитывать неизбежность суммирования изображения анатомических образований правой и левой стороны на рентгенограммах в боковой проекции, а также задних и передних отделов черепа в прямой проекции.

Рентгенограммы в аксиальной проекции позволяют разделить изучить правую и левую половины основания черепа. Однако проекционное наложение костей лица не дает возможности проанализировать состояние дна передней и частично средней ямок черепа.

Дополнительные сведения о состоянии крыши и основания черепа можно получить с помощью обзорных рентгенограмм в носо-лобной, носо-подбородочной, передней и задней полуаксиальных проекциях.

Для удобства изложения рентгеноанатомии черепа в разделе «Общие рентгеноанатомические сведения» рассмотрены принципы определения размеров и формы черепа, толщины крыши, а также дана рентгеноана-



томическая трактовка образований, общих для крыши и основания черепа (швы, сосудистые борозды и каналы, грануляционные ямочки, пальцевидные вдавления и т. д.).

В разделах «Крыша черепа» и «Основание черепа» по проекциям проанализированы их рентгеноанатомические особенности.

Рис. 4. Фотография, рентгенограммы и пантомограмма мацерированного черепа с дефектом в области стреловидного шва. 1 — фотография препарата черепа; 2—3 — обзорные рентгенограммы черепа в боковой и передней проекциях; дефект не определяется из-за расположения в «немой» зоне; 4 — рентгенограмма черепа в носо-подбородочной проекции: дефект проекционно перемещен и дифференцируется в переходном отделе (обозначен стрелкой); 5 — пантомограмма в теменной проекции: отчетливо выявляется дефект по ходу стреловидного шва (обозначен стрелкой).

### Общие рентгеноанатомические данные о черепе

**Размеры черепа** в норме очень вариабельны. Для точного их определения производят измерения на рентгенограммах черепа в основных обзорных проекциях между наиболее удаленными точками его внутренней поверхности. Различают фронтальный, сагиттальный и вертикальный размеры черепа (рис. 5). Фронтальный размер определяют на рентгенограмме в прямой передней проекции между наиболее удаленными точками теменных костей. Сагиттальный и вертикальный размеры устанавливают на рентгенограммах в боковой проекции: сагиттальный — между наиболее удаленными точками лобной чешуи (соответственно надпереносью) и затылочной чешуи (выше внутреннего затылочного выступа), вертикальный — на отрезке перпендикуляра, восстановленного к плоскости физиологической горизонтали, от наружного слухового отверстия до пересечения с внутренней пластинкой теменной кости.

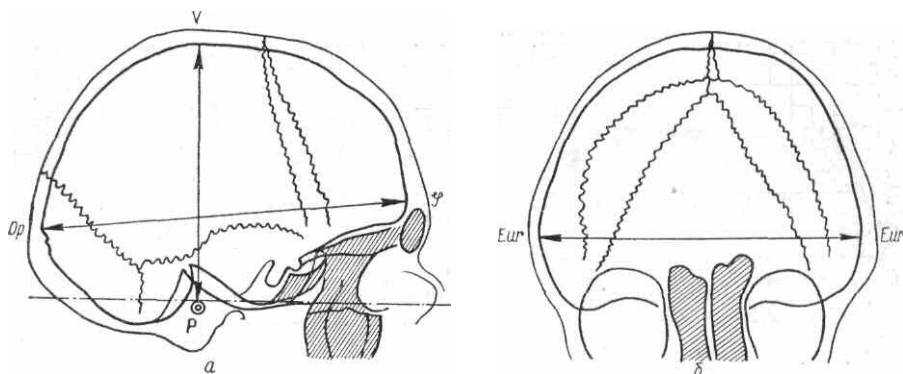


Рис. 5. Схематическое изображение размеров черепа.

Op - G — сагиттальный размер; P — V — вертикальный размер; Eur — Eur — фронтальный размер. Штрихпунктирной линией обозначена плоскость физиологической горизонтали; а — боковая проекция, б — передняя проекция.

Размеры черепа в каждой возрастной группе индивидуально варьируют: сагиттальный — в пределах 3—5 см, фронтальный — 2—4 см, вертикальный — 1,5—3 см.

В норме, независимо от возраста, сагиттальный размер черепа преобладает над фронтальным и вертикальным. Однако степень этого преобладания варьирует в зависимости от возраста и индивидуальных особенностей. Соотношения указанных размеров определяют форму черепа.

**Возрастные особенности.** Размеры черепа с возрастом увеличиваются. Это увеличение происходит неравномерно в различные возрастные периоды.

| Размеры, см               | Возраст в годах |      |      |      |      |      |      |      |      |            |
|---------------------------|-----------------|------|------|------|------|------|------|------|------|------------|
|                           | Новорожденные   | 1    | 2    | 3    | 4    | 5    | 10   | 15   | 20   | 30 и более |
| Минимальный сагиттальный  | 11,0            | 11,0 | 14,0 | 16,0 | 16,5 | 17,0 | 17,5 | 17,5 | 17,5 | 17,5       |
| Максимальный сагиттальный | 15,0            | 18,0 | 18,5 | 19,0 | 19,5 | 19,5 | 20,5 | 21,0 | 21,5 | 22,0       |
| Минимальный фронтальный   | —               | 11,5 | 11,5 | 13,5 | 14,0 | 14,5 | 14,5 | 14,5 | 14,5 | 14,5       |
| Максимальный фронтальный  | 12,0            | 15,0 | 16,0 | 16,5 | 17,0 | 17,0 | 17,5 | 17,5 | 18,0 | 18,5       |
| Минимальный вертикальный  | —               | —    | 10,0 | 10,5 | 11,0 | 11,0 | 11,0 | 11,0 | 11,0 | 11,0       |
| Максимальный вертикальный | 10,5            | 13,0 | 13,5 | 13,5 | 13,5 | 14,0 | 14,0 | 14,0 | 14,5 | 14,5       |

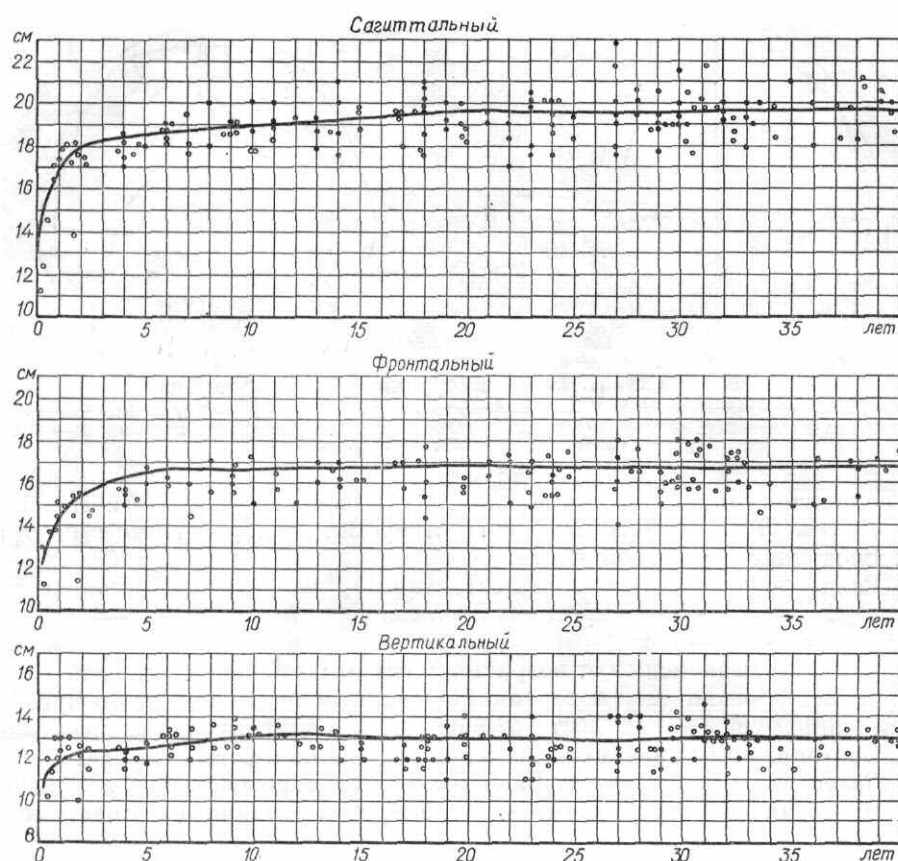
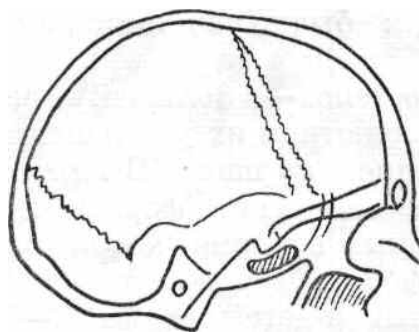


Рис. 6. Кривые возрастного нарастания размеров черепа. По вертикальной оси отложены размеры черепа в см, по горизонтальной оси — возраст в годах.

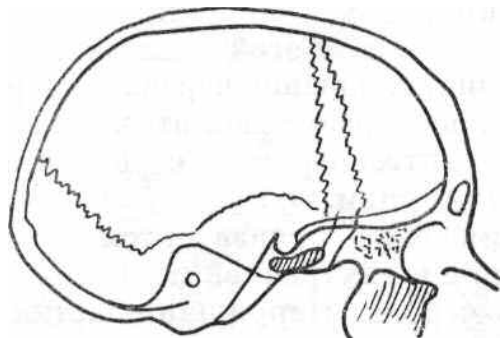
Минимальный и максимальный варианты размеров черепа по возрастным группам приведены в табл. 1 (рентгенограммы произведены при фокусном расстоянии 1 м).

Как видно из табл. 1 и рис. 6, наибольшее увеличение размеров черепа наблюдается в 1-й и во 2-й годы жизни. К 5 годам оно замедляется, и от 8 до 20 лет увеличение размеров незначительно. От 20 до 30 лет оно едва уловимо, а после 30 лет увеличения размеров черепа не наблюдается. Большая вариабельность размеров черепа затрудняет выявление небольших отклонений от нормы.

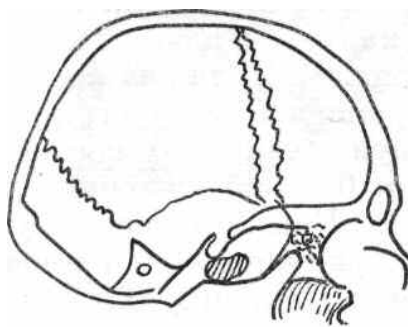
**Форма черепа.** Отношение фронтального размера черепа к сагиттальному характеризует его форму. Она изучается на обзорных рентгенограммах в прямой и боковой проекциях. Величина, полученная от деления фронтального размера на сагиттальный и умноженная на 100, именуется длинно-широтным индексом черепа. В норме различают долихо-, мезо- и брахицефалическую форму. При долихоцефалической форме преобладает сагиттальный размер, индекс меньше 75 (70—74). При мезоцефалической форме это преобладание выражено меньше — индекс составляет 75—80, при брахицефалической форме преобладание сагиттального размера незначительно — индекс более 80 (81—86).



Мезоцефалическая форма



Долхоцефалическая форма



Брахицефалическая форма

Рис. 7. Схематическое изображение формы черепа (объяснение в тексте).

Определение формы черепа имеет значение при краниометрии, производимой с научно-исследовательской и диагностической целью (микроцефалия, краниостеноз, гидроцефалия) и при планировании оперативного вмешательства на головном мозге. В повседневной практической работе отсутствует необходимость в точном определении размеров и формы черепа. Имеют значение лишь выраженные отклонения. Так, абсолютно малые размеры черепа наблюдаются при микроцефалии, обусловленной недоразвитием мозга. Увеличение размеров черепа, выходящее за границы нормы, характерно для гидроцефалии, возникшей в детском возрасте, и обычно сочетается с шаровидной формой черепа.

Преждевременное закрытие швов — краниостеноз — в большей мере сказывается на соотношении размеров, чем на абсолютном их уменьшении из-за преимущественного торможения роста в одном из швов. В силу этого при краниостенозе возникают значительные изменения формы черепа, выходящие за пределы вариантов, наблюдаемых в норме (косой, башенный, ладьевидный и другие патологические формы).

**Возрастные особенности.** У новорожденных и детей первых 3—5 лет жизни отчетливо выражена брахицефалическая (короткая) форма черепа.

С возрастом череп удлиняется, и у взрослых наблюдается мезоцефалическая (круглая) или долинхоцефалическая (длинная) его форма (рис. 7). Толщина крыши черепа измеряется в краеобразующем отделе на обзорной рентгенограмме черепа в боковой проекции.

Измерение производится между наружной и внутренней пластинками крыши черепа. Наружная пластинка представлена одноконтурной линией, а внутренняя из-за неровности рельефа — несколькими линиями. Толщину крыши замеряют между контуром наружной пластинки и ближайшей к ней линией внутренней пластинки (рис. 8). Толщина крыши черепа неравномерна, у взрослых ее верхняя граница варьирует от 4 до 10 мм. На ограниченных участках лобной чешуи и теменных костей наблюдается истончение крыши протяженностью от 0,5 до 3 см соответственно дну грануляционных ямочек и боковых лакун. Крыша черепа на участ-

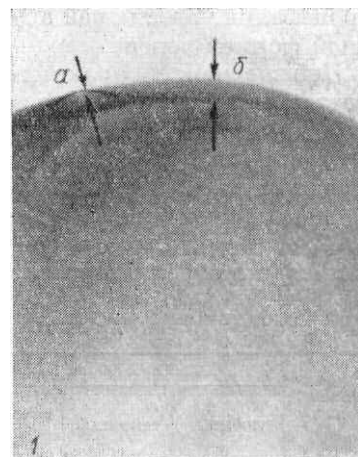


Рис. 8. Фрагменты рентгенограмм черепа в боковой проекции. Варианты толщины и структуры крыши черепа.

1 — мелкопетлистая структура; 2 — крупнопетлистая структура. Стрелками указаны: а — минимальная толщина крыши черепа на уровне боковой лакуны; б — максимальная толщина крыши черепа. Двойными стрелками обозначен рельеф внутренней пластинки.

ках локального истончения соответственно дну грануляционных ямочек и боковых лакун независимо от возраста может иметь толщину 0,5—1,0 мм. Истончение крыши вне локализации указанных анатомических образований свидетельствует о патологическом процессе. Участки максимальной толщины крыши в лобной кости не имеют определенной локализации, в теменной — располагаются на уровне теменных бугров, в затылочной кости — соответствуют внутреннему и наружному затылочным выступам. Так как толщина крыши на уровне наружного затылочного выступа отражает в основном развитие мышечного рельефа, то толщину крыши в затылочной чешуе принято измерять на 1—2 см краниальнее наружного и внутреннего выступов.

Таблица 2

| Возраст в годах | Толщина кости в мм |          |            |
|-----------------|--------------------|----------|------------|
|                 | лобной             | теменной | затылочной |
| Новорожденные   | До 1               | До 1     | До 1       |
| до 4            | 1,5—6,0            | 1,5—6,0  | 1,0—5,0    |
| 5—9             | 3,0—7,0            | 3,0—9,0  | 3,0—7,0    |
| 10—14           | 3,0—8,0            | 4,0—9,0  | 3,0—7,0    |
| 15—19           | 3,0—9,0            | 4,0—10,0 | 4,0—9,0    |
| 20—29           | 5,0—10,0           | 5,0—11,0 | 4,0—9,0    |
| 30—39           | 5,0—10,0           | 5,0—11,0 | 4,0—10,0   |

*Возрастные особенности.* Толщина крыши черепа с возрастом увеличивается. Варианты максимальной ее толщины представлены по возрастным группам в табл. 2.

Как видно из табл. 2, наиболее значительно крыша черепа утолщается в первые 4 года. Прирост ее толщины замедляется после 10 лет и не наблюдается в норме после 30 лет. Инволютивное уменьшение толщины крыши черепа отмечено в теменных костях парасагиттально на уровне теменных бугров у лиц старше 50 лет, оно именуется старческой атрофией теменных костей. На обзорных рентгенограммах в прямой передней и задней проекциях изменения сводятся к уплощению или углублению наружной пластинки и истончению подлежащего слоя диплоэ при неизменной внутренней пластинке (рис. 9). На обзорных

рентгенограммах черепа в боковой проекции соответственно участкам атрофии определяется участок просветления под краеобразующим отделом крыши черепа. Симметричность и характерная локализация участков атрофии теменных костей позволяют отличить их от очагов деструкции.

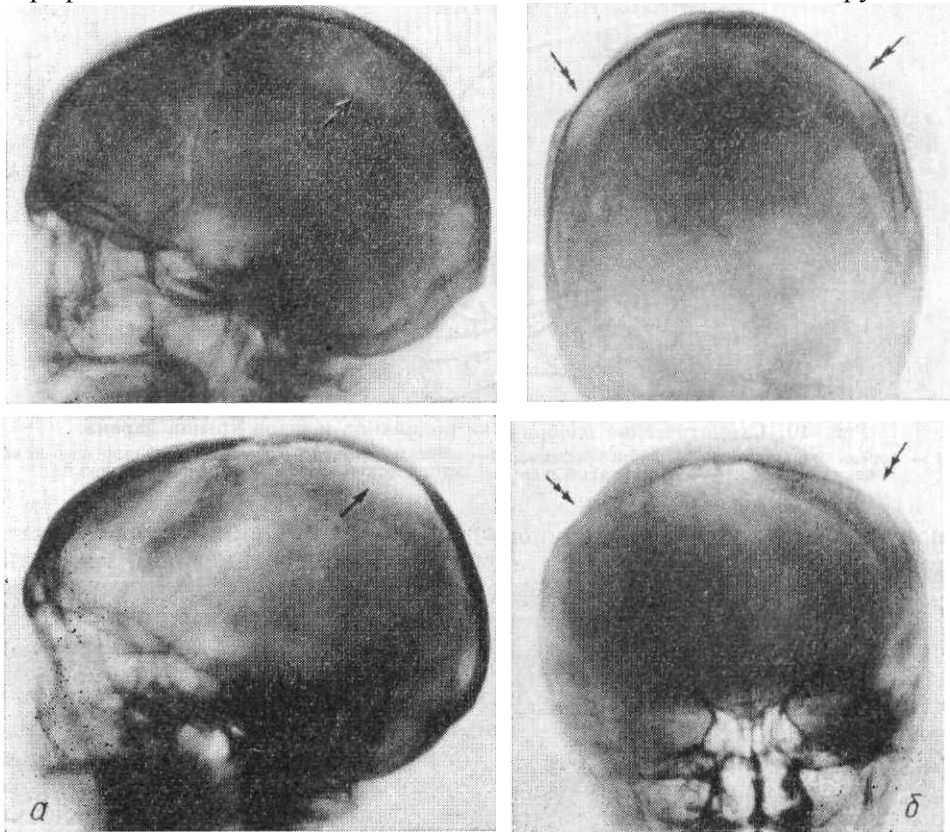


Рис. 9. Рентгенограммы черепа.

Старческая атрофия теменных костей. В боковой проекции (а) участок истончения теменных костей создает просветление под краеобразующим отделом крыши черепа (обозначено стрелкой). В прямой передней и задней полуаксиальной проекциях (б) определяется выраженная атрофия теменных костей — прослеживается только внутренняя пластинка (обозначена двойной стрелкой).

**Роднички, швы и синхондрозы** являются зонами роста черепа. Особенности их рентгенологического изображения зависят от возраста.

*Возрастные особенности.* Ребенок рождается с оссифицированными костями черепа, соединенными друг с другом в области крыши черепа широкими соединительнотканными, а в основании — соединительнотканными и хрящевыми прослойками, из которых формируются швы и синхондрозы черепа.

*Роднички.* В местах соединения нескольких костей крыши черепа соединительнотканнные участки расширены и представлены мембранами,

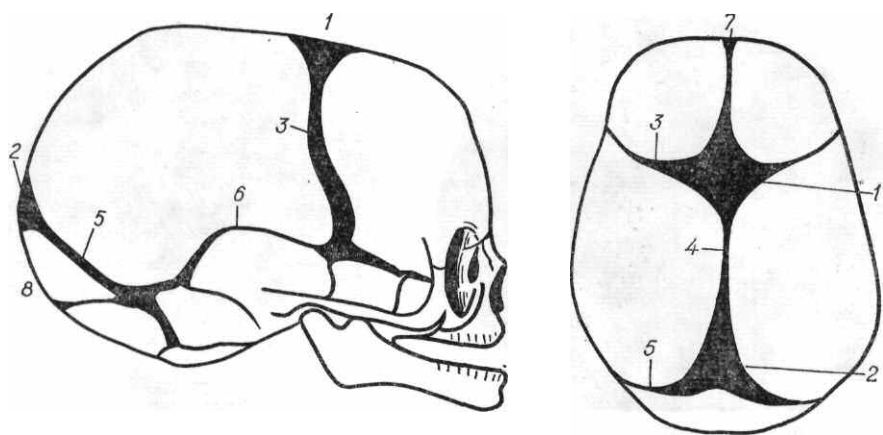


Рис. 10. Схематическое изображение родничков и швов крыши черепа.

1 — передний родничок; 2 — задний родничок; 3 — венечный шов; 4 — стреловидный шов; 5 — лямбдовидный шов; 6 — чешуйчатый шов; 7 — метопический шов; 8 — поперечный шов.

получившими название родничков черепа (рис. 10). Они выявляются рентгенологически в виде участков просветления ромбовидной или треугольной формы, имеющих строго определенную локализацию.

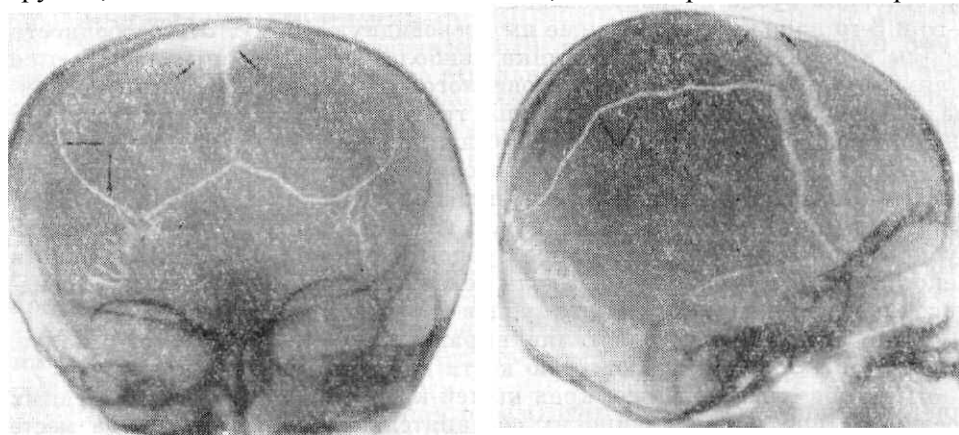
Наиболее крупные роднички черепа при рождении располагаются в срединной сагиттальной плоскости. Спереди между двумя половинами лобной чешуи и теменными костями находится передний родничок, fonticulus anterior (рис. 10, 11), сзади, между теменными костями и затылочной чешуей — задний родничок, fonticulus posterior. Передний родничок закрывается на протяжении 2-го года (от 14 до 20 месяцев), задний — в 1-м полугодии жизни (на 2—3-м месяце). Раннее закрытие переднего и заднего родничков характерно для краниостеноза. Длительно они сохраняются при рахите, гипотиреозе, врожденной гидроцефалии.

Остальные роднички, расположенные в боковых отделах черепа, не имеют практического значения для рентгенологов, так как закрываются во внутриутробном периоде.

**Швы.** Основные швы крыши и основания черепа имеют зубчатое строение. В зубчатых швах зубцы развиваются по наружной пластинке и в диплоэ, внутренняя пластинка имеет волнистый край без отчетливо сформированных зубцов.

Зубцы в диплоэ хорошо известны анатомам и могут выявляться рентгенологически (рис. 12). Наиболее рано формируются зубцы наружной пластинки. Они появляются по краю костей в виде выростов или самостоятельных точек окостенения в соединительнотканной прослойке, соединяющей кости черепа. Рентгенологически зубцы наружной пластинки выявляются к концу 1-го года и достигают длины 1—3 мм. В возрасте 1—4 лет длина зубцов венечного и стреловидного швов достигает 1—6 мм, а лямбдовидного—2—9 мм. Начиная с 5—10-летнего возраста длина зубцов наружной пластинки во всех швах варьирует от 1—2 до 8—10 мм. Такая же вариабельность длины зубцов присуща и старшим возрастным группам.

Следовательно, максимальное нарастание длины зубцов наружной пластинки наблюдается до 5—10 лет с последующей их стабилизацией. Во 2-м и 3-м десятилетии форма зубцов наружной пластинки усложняется, на основном зубце появляются дополнительные боковые выросты (зубцы 2-го и 3-го порядка), придающие им древовидную форму. Эти особенности формы зубцов наружной пластинки наиболее отчетливо прослеживаются в лямбдовидном шве. Зубцы стреловидного шва на обзорных рентгенограммах черепа определяются с большим трудом, так как находятся либо в «немой», либо в переходной зоне крыши черепа.



11. Рентгенограммы черепа в прямой задней и боковой проекциях ребенка 1,5 года. Одиночными стрелками обозначен межтеменной шов, двойными — передний родничок.

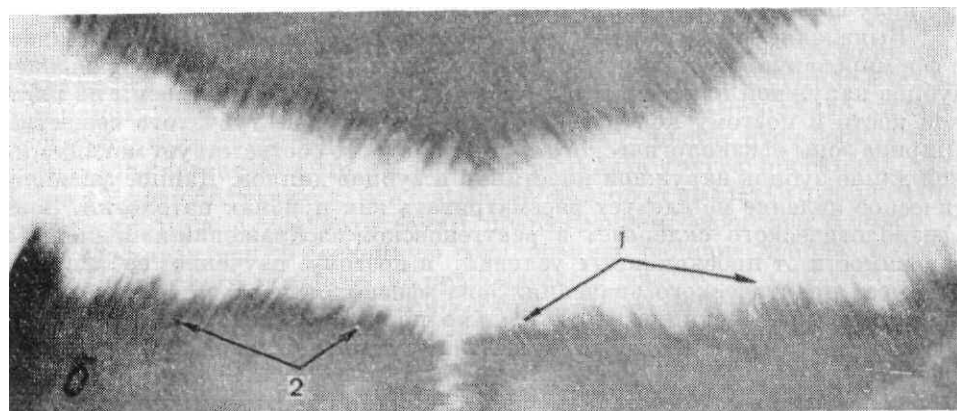



Рис. 12. Фотография (а) и рентгенограмма (б) мацерированной крыши черепа. Отчетливо выявляются: 1 - зубцы диплоического вещества; 2 — зубцы наружной пластинки венечного шва.

Зубцы диплоического вещества формируются позднее зубцов наружной пластинки. Они выявляются рентгенологически, начиная с 4—8 лет. Форма их правильная, копьевидная, с возрастом не усложняется. Длина зубцов равна или уступает длине зубцов наружной пластинки. Лишь в некоторых участках (боковые отделы венечного и средняя треть стреловидного шва) она превышает длину зубцов наружной пластинки.

Зубцы внутренней пластинки выражены неотчетливо, имеют малую высоту (до 1 мм) и придают краю кости волнистость.

Как упоминалось выше, края костей крыши черепа у новорожденных соединены при помощи широких соединительнотканых полос, на месте которых формируются швы. К моменту рождения ширина этих полос составляет от 4 до 10—12 мм.

На 1-м году жизни по мере формирования зубцов расстояние между краями костей, выполненное соединительной тканью, постепенно суживается. На рентгенограмме сохранившаяся соединительнотканная прослойка выглядит, как зигзагообразное линейное просветление, окаймляющее зубцы шва, и получила название «просвет» шва. Ширина просвета к концу 1-го года жизни составляет 1,5—2,0 мм, постепенно она уменьшается и к 2-3 годам в норме не превышает 0,5—1,0 мм. В этом возрасте только на рентгенограмме в боковой проекции ширина просвета шва в области брегмы и лямбды может и в норме составить 1,5—2,0 мм. У детей после 3 лет на рентгенограммах черепа в обзорных проекциях ширина просвета шва на всем протяжении не превышает 0,5—1,0 мм, а у лиц юношеского возраста и у взрослых представлена тонкой линией просветления, не поддающейся измерению. Начиная со 2-го года жизни, просвет шва окаймлен четким контуром, а с 4—8 лет по краю его появляется интенсивная полоса, получившая название зоны «физиологического склероза» шва.

Выявление зоны «физиологического склероза» шва по времени совпадает с формированием зубцов диплоэ и обусловлено суммарным изображением зубцов наружной пластинки и зубцов диплоэ, которые построены из плотной кости и поэтому контрастно выступают на фоне губчатого вещества. Ширина зоны «физиологического склероза» строго соответствует максимальной длине зубцов наружной пластинки и зубцов диплоэ. Данное физиологическое явление не следует рассматривать как признак патологии. Зона «физиологического склероза» в рентгеновском изображении изменяется в зависимости от проекционных условий, и поэтому изучение ее ширины не имеет практического значения. Зона «физиологического склероза» шва перестает дифференцироваться только после синостозирования швов в результате замены плотного вещества зубцов диплоэ губчатым веществом.

Синостоз швов представляет собой процесс окостенения соединительнотканной прослойки шва с переходом костных балок с одной кости на другую. В норме он начинается после 30 лет, но возможно сохранение швов до глубокой старости. Относительно чаще и раньше синостозируют венечный и стреловидный швы, более поздно — лямбдовидный, и только к глубокой старости наблюдается синостоз теменно-сосцевидного, затылочно-сосцевидного и чешуйчатого швов.

Синостозирование не наступает одновременно на протяжении всего шва, а происходит постепенно на отдельных его участках. Возможно синостозирование шва на ограниченном участке внутренней, наружной пластинки или в диплоэ. Синостоз на любом участке шва приводит к прекращению роста черепа. Вместе с тем рентгенологическое выявление синостоза затруднено, если при синостозе наружной или внутренней пластин-

ки сохранились зубцы диплоэ.

Возможно и обратное явление: при отсутствии синостоза шва его просвет на рентгенограммах не дифференцируется из-за неблагоприятных проекционных условий, а на обзорных и прицельных рентгенограммах в других проекционных условиях он становится отчетливо видимым. Поэтому состояние шва должно оцениваться рентгенологом с большой осторожностью и тщательностью.

Выявление синостозирования шва играет практическую роль в диагностике краниостеноза, при котором происходит преждевременное закрытие одного или нескольких швов.

Несомненным, но поздним признаком полного синостоза является отсутствие на рентгенограммах не только зубцов и просвета шва, но и зоны «физиологического склероза».

Так как швы являются зонами роста черепа, то даже частичное преждевременное их закрытие приводит к патологическому изменению формы черепа, что служит доказательством нарушения функции шва.

*Дополнительные швы и кости.* Кроме описанных основных швов, существующих у взрослых, наблюдаются дополнительные, временные швы. Они обусловлены развитием костей крыши черепа из нескольких центров окостенения и отличаются ранним синостозированием. К постоянным дополнительным швам, существующим к моменту рождения, относятся метопический и поперечный швы (рис. 10).

*Метопический или лобный шов, sutura metopica*, (рис. 10,13) лежит на продолжении стреловидного и делит лобную кость на две симметричные части. Как правило, он закрывается на 3—4-м году жизни за исключением его части, расположенной над корнем носа, которая синостозировует к 9—10-летнему возрасту. Иногда (7%) метопический шов сохраняется на протяжении всей жизни и виден на рентгенограммах в тех же проекциях, что и стреловидный, однако наиболее отчетливо он прослеживается на рентгенограммах в прямой передней и носо-лобной проекциях. Распознавание его на рентгенограммах в других проекциях, особенно в задней полуаксиальной (затылочной), может вызвать трудности при дифференциации с травматическим повреждением, если рентгенолог не учтет его характерную срединную локализацию, наличие зубцов и зоны «физиологического склероза» по краю просвета шва.

*Поперечный шов, sutura transversa*, расположен в затылочной чешуе на уровне затылочных выступов (рис. 10, 14, 9). Чаще всего он закрывается внутриутробно, а к моменту рождения сохраняются только его латеральные отделы, получившие название шва мудрости, *sutura mendosa*. Последний синостозировует в возрасте 1—4 лет. У взрослых поперечный шов или его остаток сохраняется редко и может быть выявлен при рентгенологическом исследовании в боковой и задней полуаксиальной (затылочной) проекциях. Трудности его распознавания чаще возникают при одно стороннем сохранении остатка шва. Распознавание поперечного шва облегчает его характерное поперечное расположение на продолжении теменно-затылочного шва и признаки, присущие другим зубчатым швам (зубцы, просвет шва, зона «физиологического склероза»).

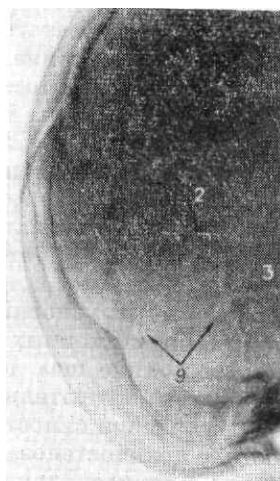
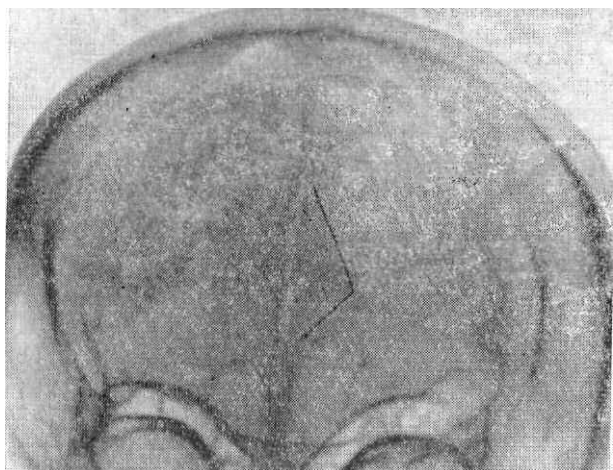

Рис. 14. Фрагмент рентгенограммы черепа ребенка 3 лет в боковой проекции.

2 — лямбдовидный шов; 3 — теменно-сосцевидный шов; 9 — поперечный шов.

Рис. 13. Рентгенограмма черепа в прямой передней проекции. Метопический шов обозначен стрелками.



Кроме постоянного поперечного шва, в затылочной кости могут выявляться рентгенологически непостоянные дополнительные швы, располагающиеся в верхнем отделе ее чешуи и имеющие так же поперечное направление (рис. 15). Иногда они сочетаются с вертикально или косо идущими швами, имеющими все указанные выше признаки зубчатых швов. Эти непостоянные дополнительные швы ограничивают дополнительные кости, которые развились из самостоятельных центров окостенения и не слились между собой. В затылочной чешуе схематически по уровню расположения дополнительного шва сверху вниз можно выделить: верхушечную кость, предмежтеменную, межтеменную (кость «инков»).

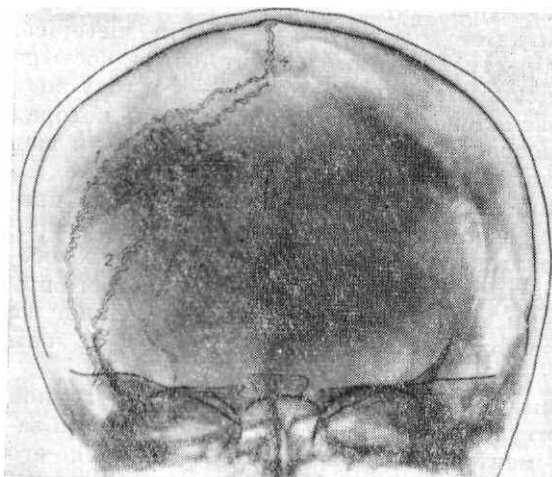


Рис. 15. Рентгенограмма черепа в носо-лобной проекции. Швы крыши черепа:

1 — венечный, 2 — лямбдовидный, 4 — стреловидный. Двойной стрелкой обозначена шовная кость; тройной — дополнительный поперечный шов.

Межтеменной шов наблюдается при редком варианте формирования теменной кости из двух самостоятельных источников окостенения (см. рис. 11). Он расположен параллельно стреловидному шву или под острым углом к нему. При одностороннем его варианте возникает отчетливая асимметрия черепа, так как он является дополнительной зоной роста и соответствующая теменная кость растет быстрее. Этот шов наиболее отчетливо выявляется на рентгенограмме в боковой проекции. Он имеет зубчатое строение, не выходит за пределы теменной кости и поэтому легко дифференцируется от травматического повреждения. Описано сохранение его конечных отделов при синостозировании центрального, но и в этом слу-

чае прослеживаются зубцы остатков шва.

В результате развития некоторых зубцов шва из самостоятельных точек окостенения возможно неслияние с соответствующей костью черепа. При этом формируются кости швов. Они могут проникать через всю толщину кости или залегать в наружной, реже — во внутренней пластинке. Размеры их варьируют от 1—2 до 10—15 мм. Наиболее часто кости швов располагаются по ходу лямбдовидного и теменно-сосцевидного швов, но встречаются и в других зубчатых швах. При расположении их на месте бывших родничков их называют также костями родничков.

Характерное расположение шовных костей по ходу швов, зубчатость контуров, тонкое линейное просветление, отделяющее от основной кости, и зона «физиологического склероза» позволяют на рентгенограммах отличить кости швов от костных фрагментов и секвестров.

**Синхондрозы.** Клиновидно-каменистый и каменисто-затылочный синхондрозы сохраняются на протяжении всей жизни, а клиновидно-затылочный синхондроз закрывается в 15—18 лет. После окостенения клиновидно-затылочного синхондроза тела клиновидной и затылочной костей составляют единое костное образование — скат.

Синхондрозы лучше всего выявляются на рентгенограмме в аксиальной проекции, но они прослеживаются и на рентгенограмме в передней полуаксиальной проекции (рис. 16 а). Клиновидно-затылочный синхондроз дает на рентгенограмме в боковой проекции равномерную полосу

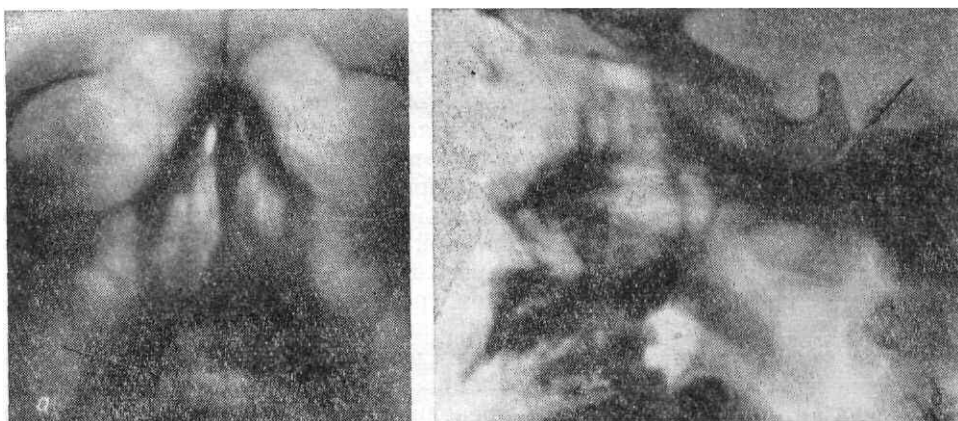
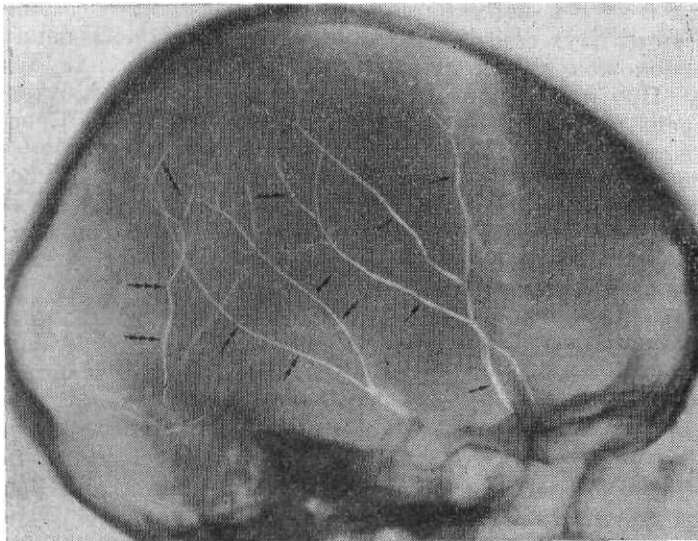


Рис. 16. Рентгенограммы черепа в передней полуаксиальной (а) и боковой (б) проекциях. Клиновидно-затылочный синхондроз (указан стрелкой).

просветления шириной до 1,5—2 мм, окаймленную интенсивной узкой полоской (рис. 16б). От травматического повреждения клиновидно-затылочный синхондроз отличается локализацией, ровными четкими и интенсивными контурами.

**Сосудистый рисунок черепа. Артериальные борозды.** Средняя оболочечная артерия является основным источником кровоснабжения твердой мозговой оболочки. Она плотно прилежит к костям черепа, в силу чего образуется костное ложе. Наилучшие проекционные условия для выявления борозды средней оболочечной артерии создаются при рентгенографии черепа в боковой проекции, так как при этом она расположена в цен-



тральном отделе (рис. 17). Хуже выявляется борозда на рентгенограмме черепа в прямой передней проекции и ее разновидности — носо-лобной и носо-подбородочной.

Рис. 17. Рентгенограмма черепа в боковой проекции.

Одиночными стрелками обозначена передняя ветвь, двойными — задняя ветвь средней оболочечной артерии, тройными стрелками — линейные диплоические каналы.

Передняя ветвь средней оболочечной артерии имеет постоянное место выхода на крышу черепа в области малого крыла клиновидной кости. Ее борозда располагается позади венечного шва, направляясь кверху и несколько кзади. Ширина борозды средней оболочечной артерии у места выхода ее на крышу черепа в норме составляет 1,5—2 мм.

Задняя ветвь средней оболочечной артерии не имеет постоянного места выхода на крышу черепа. Она косо

пересекает спереди назад чешуйчатую часть височной кости. Борозда задней ветви выявляется значительно реже, чем борозда передней ветви средней оболочечной артерии, а ее ширина у выхода на крышу черепа не превышает 1—1,5 мм.

Артериальные борозды на рентгенограммах дают линейные просветления различной прозрачности, зависящие от их глубины и ширины. Наиболее отчетливо они прослеживаются на границе с основанием у места выхода на крышу черепа. По направлению к краеобразующему отделу крыши черепа артериальные борозды древовидно ветвятся и истончаются, в связи с чем постепенно, по мере ветвления и истончения, на рентгенограмме снижается прозрачность обусловленного ими просветления. Под краеобразующим отделом крыши черепа они перестают дифференцироваться.

Эта характерная особенность позволяет отличить линейное просветление артериальных борозд от травматических повреждений. При наличии травмы черепа важно проследить, не пересекает ли линия перелома борозду оболочечной артерии, так как при повреждении ветвей средней оболочечной артерии наблюдаются внутричерепные кровоизлияния.

Передняя и задняя оболочечная артерии из-за малого калибра образуют борозды, не выявляющиеся при рентгенологическом исследовании.

Кроме артериальных борозд твердой мозговой оболочки, в основании черепа имеется также борозда внутренней сонной артерии. Внутренняя сонная артерия входит в полость черепа через сонный канал, залегающий в верхушке каменистой части височной кости, вступает в пещеристый синус и вместе с ним ложится на боковую поверхность тела клиновидной кости. Передний отдел артериальной борозды, соответствующий дистальному изгибу сифона внутренней сонной артерии, выявляется рентгенологически в боковой проекции в виде четкой скобообразной тени, расположенной почти параллельно переднему контуру турецкого седла. Глубина борозды определяется по максимальному расстоянию от переднего контура турецкого седла до дна борозды на линии, проведенной параллельно контуру клиновидного возвышения. В норме глубина борозды внутренней сонной артерии составляет 1—4 мм (Г. Ю. Коваль).

Интенсивность контура дна борозды внутренней сонной артерии и ее глубина могут нарастать при усилении артериального внутричерепного кровотока (опухоль, артерио-венозная аневризма).

Углубление борозды до 5—9 мм должно расцениваться как признак внутричерепного патологического процесса.

Дополнительная скобообразная тень борозды внутренней сонной артерии не должна трактоваться как многоконтурность турецкого седла (рис. 18).

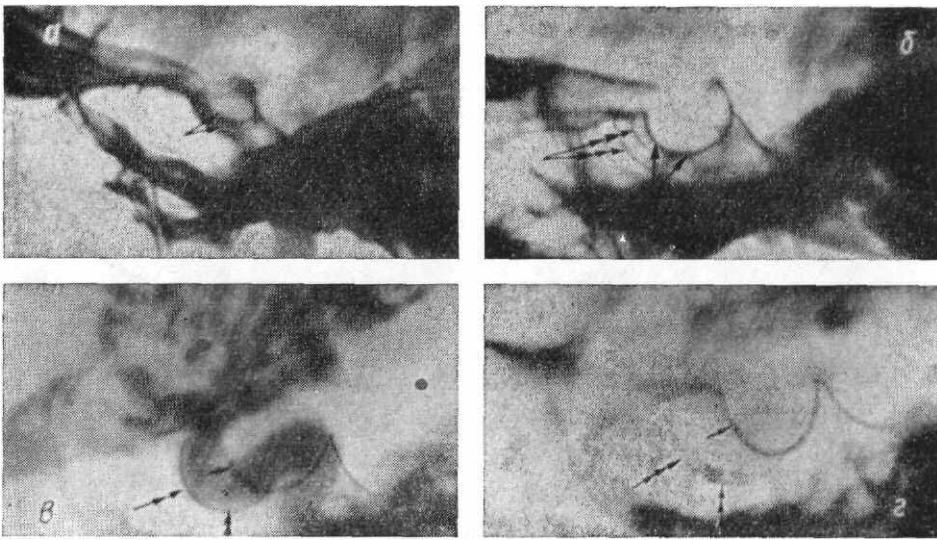


Рис. 18. Фрагменты рентгенограмм черепа в боковой проекции.

а — проекционная двуконтурность турецкого седла; б — одноконтурное турецкое седло; дополнительные контуры кпереди от турецкого седла обусловлены сонной бороздой; в, г — глубокая сонная борозда при артерио-венозной аневризме (одиночной стрелкой обозначено дно турецкого седла, двойной — контрастированная внутренняя сонная артерия, тройной — сонная борозда).

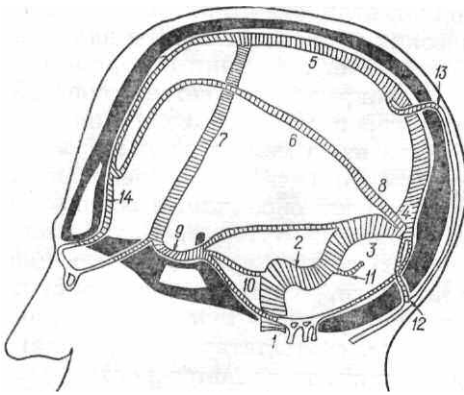


Рис. 19. Схематическое изображение венных синусов и вен-выпускников черепа (обозначены поперечной штриховкой):

1 — внутренняя яремная вена. Синусы: 2 — сигмовидный; 3 — поперечный; 4 — сток синусов; 5 — верхний сагиттальный; 6 — нижний сагиттальный; 7 — клиновидно-теменной; 8 — прямой; 9 — пещеристый; 10 — основное сплетение. Вены-выпускники: 11 — сосцевидная; 12 — затылочная; 13 — теменная; 14 — лобная.

**Возрастные особенности.** Борозда средней оболочечной артерии рентгенологически может выявляться уже к концу 1-го и в начале 2-го года жизни. Незначительное увеличение ее поперечника с возрастом трудно учесть. Однако у лиц пожилого и старческого возраста поперечник борозды может достигать 3 мм, в то время как у детей и взрослых он не превышает 1 — 2 мм. Кроме того, с возрастом появляется и усиливается извилистость борозды передней ветви средней оболочечной артерии у выхода ее на крышу черепа, что, по-видимому, обусловлено атеросклеротическими изменениями.

Скобкообразная тень переднего отдела борозды внутренней сонной артерии рентгенологически выявляется после 20 лет. Возрастные ее особенности не изучены. **Венозные борозды.** Венозные синусы (рис. 19), непосредственно примыкающие к костям черепа, дают отпечатки в виде борозд.

Венозные борозды в рентгеновском изображении, проецируясь ортографно в краеобразующий отдел крыши черепа, образуют четкое скобкообразное вдавление на внутренней пластинке. Иногда края борозды слегка приподняты над общим уровнем внутренней пластинки. При изображении

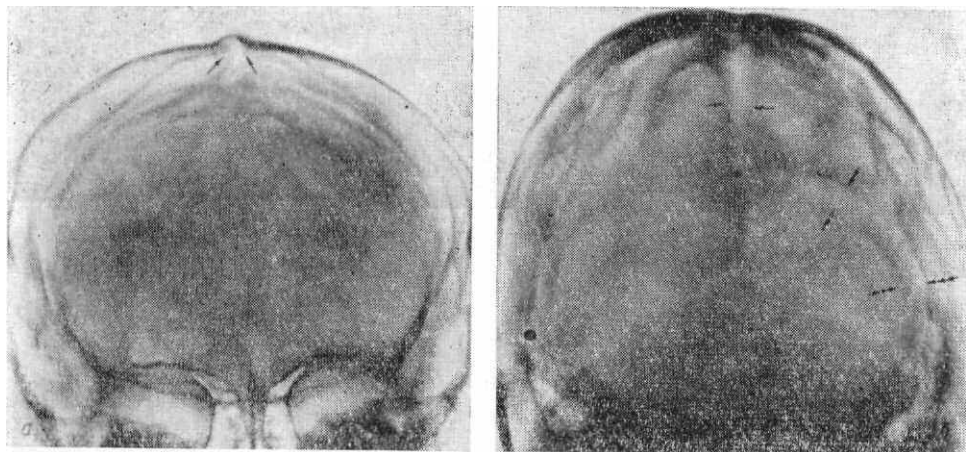


Рис. 20. Рентгенограммы черепа в прямой передней (а) и задней полуаксиальной (б) проекциях.

а — борозда сагиттального синуса (обозначена одиночными стрелками) в краеобразующем отделе представлена скобкообразным углублением внутренней пластинки, в переходном отделе — лентовидным просветлением; б — борозда поперечного синуса (обозначена двойными стрелками) дает лентовидное просветление, продолжающееся в менее отчетливое просветление борозды сигмовидного синуса (указана тройными стрелками). Звездочкой обозначен сток синусов.

в центральных и переходных отделах черепа венозные борозды дают нерезкое лентовидное, равномерное просветление, не имеющее разветвлений (рис. 20—22).

**Борозда сагиттального синуса** (рис. 20) располагается в срединной плоскости и выявляется на рентгенограммах в прямой передней и задней, носолобной, носо-подбородочной и задней полуаксиальной (затылочной) проекциях. В краеобразующем отделе она дает скобообразное вдавление на внутренней пластинке, изредка продолжающееся книзу в виде лентообразного просветления с довольно четким контуром, ширина которого достигает 6—10 мм. На рентгенограмме черепа в боковой проекции борозда не дифференцируется, однако ее края и дно могут обусловить многоконтурность внутренней пластинки.

**Борозда поперечного синуса** выявляется на рентгенограмме в задней полуаксиальной (затылочной) проекции в виде отчетливого одно- или двустороннего лентовидного просветления (рис. 20), расположенного на границе крыши и основания

черепа. Одностороннее просветление борозды поперечного синуса обусловлено его большей глубиной справа, что связано с более значительным кровотоком через правую яремную вену.

Ширина борозды поперечного синуса достигает 8—12 мм. Борозда поперечного синуса и сток синусов могут выявляться на рентгенограмме в боковой проекции в виде скобообразного вдавления на внутреннем затылочном выступе, обычно продолжающегося в линейное горизонтально расположенное просветление (рис. 21).

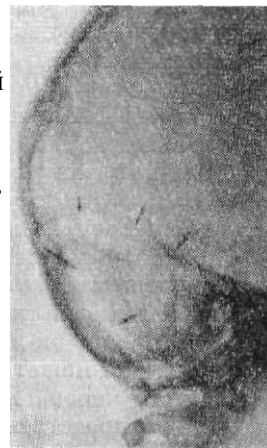

Рис. 21. Фрагмент рентгенограммы черепа в боковой проекции.

Видно лентовидное просветление, обусловленное бороздой поперечного (одиночная стрелка) и сигмовидного (двойные стрелки) синусов. В краеобразующем отделе тройной стрелкой обозначено вдавление, отображающее сток синусов.

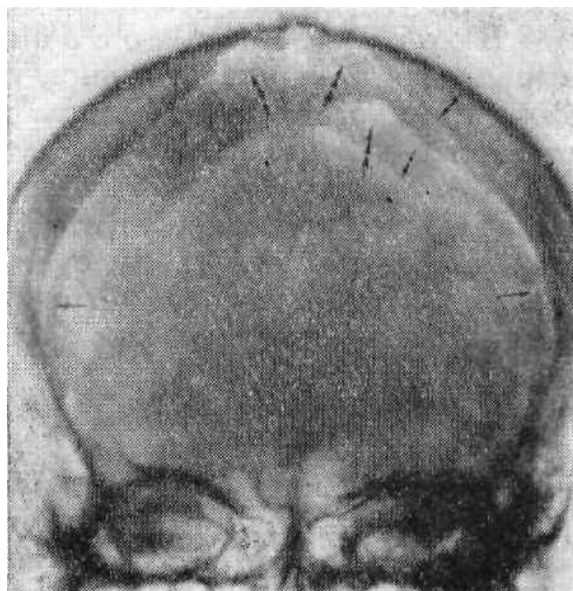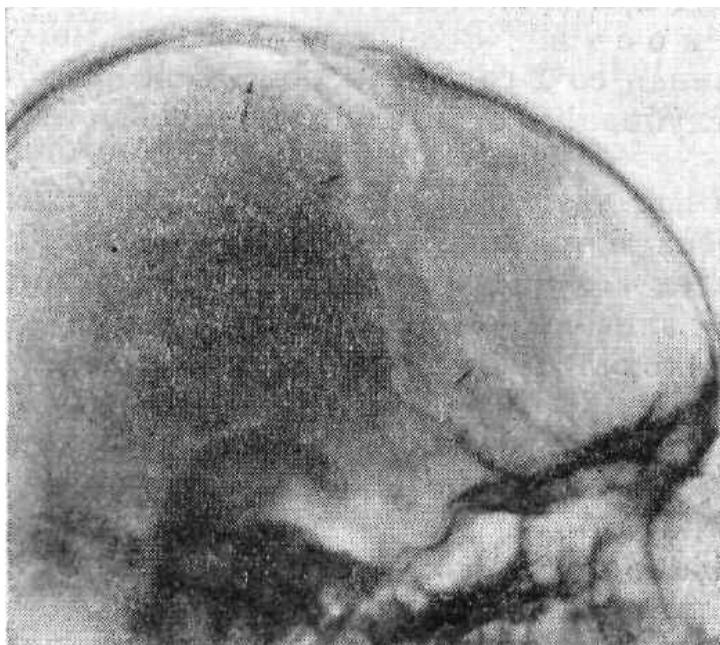


Рис. 22. Рентгенограммы черепа в боковой и носолобной проекциях. Лентовидные просветления, обусловленные бороздами клиновидно-теменного синуса, обозначены одиночными стрелками: разветвление борозды — двойными; боковые лакуны — тройными стрелками.

**Борозда сигмовидного синуса** является непосредственным продолжением борозды поперечного синуса. Наиболее отчетливо она определяется на рентгенограмме черепа в задней полуаксиальной (затылочной) и в боковой проекциях в виде лентовидного S-образно изогнутого просветления, расположенного позади каменистой части височной кости. Борозда сигмовидного синуса имеет более четкий передний и менее четкий задний контуры, ширина ее составляет 8—12 мм. Кроме того, борозда сигмовидного синуса может быть изучена на прицельной рентгенограмме височной кости в косой проекции. Расположение борозды по отношению к каменистой части височной кости будет рассмотрено при изложении рентгеноанатомии последней, так как это имеет особое значение в отоларингологической практике.

**Борозда клиновидно-теменного синуса** менее постоянна, она может быть одно- или двусторонней и выявляется на рентгенограммах черепа в прямой и боковой проекциях. Располагается эта борозда непосредственно позади венечного шва, параллельно ему или несколько отклоняясь кзади. В нижнем отделе крыши черепа на ограниченном участке протяженностью до 1—2 см она может совпадать с бороздой передней ветви средней оболочечной артерии. В отличие от артериальной, борозда клиновидно-теменного синуса представляет собой довольно равномерное лентовидное просветление. Ширина его по направлению к краеобразующему отделу крыши не только не уменьшается, но даже может увеличиваться.

Борозда клиновидно-теменного синуса подходит к боковым лакунам, расположенным у брегмы, одной ли-

бо несколькими ветвями, при этом ее ветви, так же как и основной ствол, не истончаются. Ширина борозды в норме варьирует от 1 до 4 мм (рис. 22).

Таким образом, распознавание венозных борозд и дифференциация их от других анатомических образований и травматических повреждений не представляет трудностей.

Возможность рентгенологического выявления изменений венозных борозд при патологических внутричерепных процессах весьма ограничена; отмечено углубление венозных борозд при краниостенозе.

**В о з р а с т н ы е о с о б е н н о с т и .** Венозные борозды могут выявляться рентгенологически, начиная со 2-го года жизни. С возрастом медленно нарастают их ширина и глубина, достигая у взрослых соответственно 6—12 и 1—2 мм.

**Диплоические каналы.** Каналы вен диплоэ лучше всего выявляются на обзорных рентгенограммах черепа в прямой и боковой проекциях. Они наиболее вариабельны среди всех сосудистых образований черепа и в норме отличаются асимметрией. Различают линейные и ветвящиеся каналы. Последние наиболее часто локализируются в области теменных бугров.

Длина линейных каналов варьирует от нескольких миллиметров до нескольких сантиметров. А. Е. Рубашева предложила линейные каналы до 2 см именовать короткими, а длиной более 2 см — длинными. Ветвящиеся каналы диплоэ называются еще звездчатыми. Ширина их также значительно варьирует от 0,5 до 5 мм (см. рис. 17 и рис. 23).

Характерными особенностями каналов диплоэ в рентгеновском изображении являются неровность их контуров и бухтообразные расширения просвета. Из-за расположения в губчатом веществе и отсутствия плотной стенки они дают нерезкое довольно однородное просветление. Бухтообразность и неровность контуров выражены тем отчетливее, чем шире канал. Это дало повод к неправильному названию этих каналов варикозными. Однако они представляют собой вариант нормы. Исчезновение бухтообразности в широких каналах и появление четкого, интенсивного контура наблюдаются при внутричерепных патологических процессах и обусловлены нарушением венозного кровотока. Важная особенность широких каналов диплоэ — наличие по их ходу костных островков, которые приводят к раздвоению основного ствола (рис. 23). Эта особенность каналов диплоэ требует дифференциации их с симптомом раздвоения при линейных переломах. Диплоические каналы отличаются от линии перелома меньшей прозрачностью и однородностью просветления, нерезкостью и бухтообразностью контуров, а при раздвоении канала — значительной шириной просвета (3—5 мм).

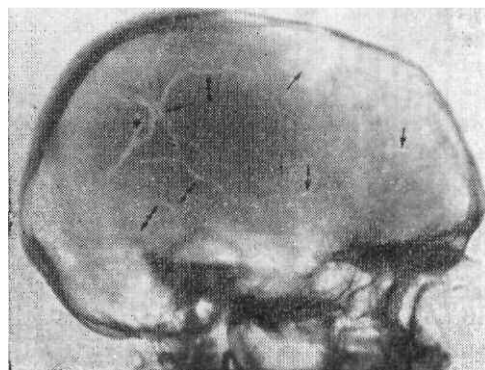


Рис. 23. Рентгенограмма черепа в боковой проекции.

Диплоические каналы; короткие (одиночные стрелки), звездчатые (двойные стрелки), длинные (тройные стрелки); раздвоение диплоических каналов — указано звездочкой. Выявляется неравномерность ширины и бухтообразность контуров диплоических каналов.

**В о з р а с т н ы е о с о б е н н о с т и .** Каналы вен диплоэ формируются после рождения и рентгенологически выявляются не ранее 2—3-го года жизни. Формирование их продолжается до конца 2—3-го десятилетия. С возрастом ширина просвета каналов диплоэ увеличивается, а бухтообразность их контуров нарастает.

**Каналы вен-выпускников** рентгенологически выявляются в виде лентовидных просветлений довольно равномерной ширины с четкими, интенсивными контурами, обусловленными наличием плотной стенки. Одновременно с каналом вены-выпускника может определяться его внутреннее или наружное отверстие в виде овального или круглого просветления, окруженного интенсивным ободком. В некоторых выпускниках определяется только одно из отверстий, а канал не дифференцируется (рис. 24). Характерной особенностью каналов вен-выпускников является их строгое анатомическое расположение. Рентгенологически могут быть изучены каналы лобной, теменной, затылочной и сосцевидной вен-выпускников.

**К а н а л л о б н о й в е н ы - в ы п у с к н и к а** наиболее отчетливо выявляется на рентгенограммах в прямой передней или носо-лобной проекциях (рис. 24). Начинаясь от борозды сагиттального синуса, ее канал образует дугообразный изгиб кнаружи и заканчивается отверстием в области надглазничного края.

В норме обнаруживается преимущественно односторонний канал лобной вены-выпускника. Длина его достигает 30—70 мм, ширина колеблется от 0,5 до 2 мм. Частота выявления канала небольшая и составляет у взрослых около 1%.

**К а н а л т е м е н н о й в е н ы - в ы п у с к н и к а** рентгенологически редко выявляется из-за неблагоприятных проекционных условий.

Наиболее оптимальные для его обнаружения — прямая передняя и задняя, а также носо-подбородочная проекции (рис. 24). Короткий канал, отвесно прободающий теменную кость, обычно не дает изображения и поэтому на рентгенограммах видно только одно из его отверстий. Парное или непарное отверстие канала теменной вены-выпускника имеет вид овального, четко очерченного просветления диаметром 0,5—2 мм, расположенного на расстоянии до 1 см от стреловидного шва на уровне теменных бугров.

Частота рентгенологического выявления канала теменной вены-выпускника составляет около 8%.

**К а н а л з а т ы л о ч н о й в е н ы - в ы п у с к н и к а** определяется преимущественно на рентгенограммах в задней полуаксиальной (затылочной) проекции (рис. 24). Так же как и теменная, затылочная вена-выпускник в норме представлена не каналом, а одним из отверстий: внутренним, расположенным в области

стока синусов, или наружным, находящимся у наружного затылочного гребня. Контур выявляемого отверстия четкий, интенсивный, диаметр его варьирует в пределах 0,5—2 мм. Частота выявления составляет 22%.

К а н а л с о с ц е в и д н о й в е н ы - в ы п у с к н и к а отчетливо дифференцируется на рентгенограммах в боковой и задней полуаксиальной (затылочной) проекциях, а также на прицельной рентгенограмме каменистой части височной кости в косой проекции (рис. 24), рентгенологическая трактовка которой приведена ниже.

На указанных рентгенограммах определяется канал сосцевидной вены-выпускника, имеющий четкие, интенсивные контуры. В ряде случаев удается различить его внутреннее отверстие, открывающееся на дне борозды сигмовидного синуса, реже — на месте перехода борозды поперечного в борозду сигмовидного синуса. Определяется также его наружное сосцевидное отверстие, которое открывается у основания сосцевидного отростка или в области теменно-сосцевидного шва.

Ширина канала сосцевидной вены-выпускника наиболее переменна и составляет от 0,5 до 5,0 мм, длина колеблется в пределах 10—40 мм. Частота выявления наиболее высокая по сравнению с другими венами-выпускниками и на рентгенограмме в боковой проекции составляет около 30%.

Частота выявления каналов вен-выпускников и их ширина увеличиваются при внутричерепных патологических процессах. Ширина канала лобной, затылочной и теменной вен-выпускников, превышающая 2 мм, является признаком нарушения внутричерепного кровотока. Кроме того, при внутричерепной патологии становятся видимыми дополнительные каналы лобной и каналы, а иногда множественные отверстия затылочной вены-выпускника.

В о з р а с т н ы е о с о б е н н о с т и . Каналы вен-выпускников могут быть рентгенологически выявлены уже в первые годы жизни (теменной и лобной — на 2-м, затылочной — на 5-м году), а канал сосцевидной вены-выпускника — в первые месяцы жизни.

Отчетливого увеличения ширины их просвета с возрастом не отмечено.

Частота рентгенологического выявления каналов вен-выпускников несколько выше в первом десятилетии жизни, чем в старшем возрасте, что можно объяснить лучшими условиями изображения в связи с меньшей толщиной костей черепа в детском возрасте.

Грануляционные (зернистые) ямки и боковые лакуны. *Грануляционные ямки* располагаются в крыше и в основании черепа. Они окружены острым или тупым краем, стенки их соответственно могут быть пологими или острыми, отвесными. При острых краях контуры ямочек четкие, при пологих — нечеткие. Дно ямочек чаще неровное из-за дополнительных вдавлений. Такие же вдавления могут располагаться по краю ямочек, что придает им фестончатый вид.

При проецировании в центральном отделе грануляционные ямки, не имеющие дополнительных вдавлений, дают в рентгеновском изображении однородное просветление округлой формы с ровным контуром. При наличии дополнительных вдавлений дна и стенок ямки на рентгенограммах определяется ячеистое просветление с фестончатыми контурами.

Костная структура вокруг глубоких грануляционных ямочек более мелкопетлистая, чем на остальном протяжении черепа. Некоторые ямки, расположенные в лобной чешуе, окружены интенсивным ободком плотной кости шириной от 0,5 до 5 мм.

К грануляционным ямочкам крыши черепа обычно подходят диплоические каналы. Венозные отверстия, которыми они открываются на дне или в стенках ямочек, дают точечные просветления, что усиливает неоднородность просветления, обусловленного грануляционными ямочками.

При расположении грануляционных ямочек в крыше черепа они образуют просветление, окаймленное по одному из контуров интенсивной линейной тенью скобообразной формы.

При изображении грануляционной ямки в краеобразующем отделе крыши черепа она дает нишеподобное вдавление внутренней пластинки с истончением диплоического вещества на этом уровне. Наружная пластинка над ней не изменена.

Грануляционные ямки крыши черепа располагаются асимметрично, преимущественно парасагиттально в лобной и теменных костях (рис. 25а). На рентгенограммах черепа в прямой передней и носо-лобной проекциях они определяются в центральном и переходном отделах крыши на расстоянии до 3 см от срединной линии черепа (рис. 26).

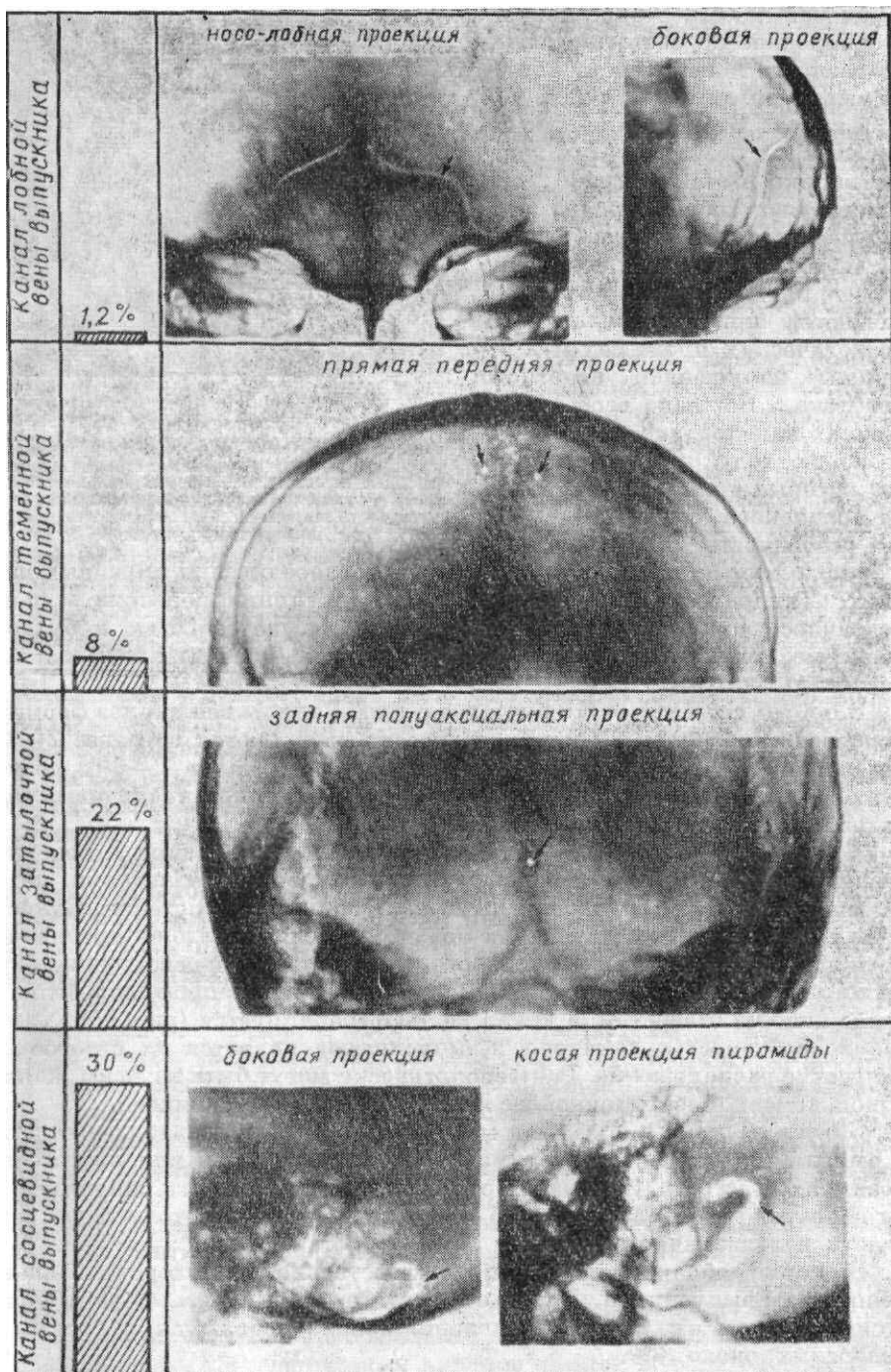


Рис. 24. Частота выявления (в процентах) каналов вен-выпускников. На рентгенограммах каналы вен-выпускников и отверстия обозначены стрелками.

Размеры грануляционных ямочек этой локализации — от 3 до 10 мм. Количество ямочек, выявляемых рентгенологически, в лобной кости не превышает 6, а в теменной — 4. На рентгенограмме черепа в боковой проекции грануляционные ямочки лобной и теменных костей проецируются в переходном отделе, изредка выходят в краеобразующий отдел и поэтому их рентгеноанатомический анализ затруднен.

Грануляционные ямочки изредка определяются и в затылочной чешуе на границе крыши и основания черепа по ходу борозды поперечного синуса. Они дают просветления округлой или полициклической формы размерами от 3 до 6 мм, количество их в норме не превышает 2—3. Оптимальная проекция для их выявления — задняя полуаксиальная (затылочная).

Грануляционные ямочки основания черепа расположены в больших крыльях клиновидной кости и прилежащих к ним отделах чешуйчатой части височной кости (рис. 25б). Рентгенологически они выявляются редко. Оптимальной для их изучения является носо-подбородочная проекция. Грануляционные ямочки большого крыла клиновидной кости проецируются в наружном отделе глазницы, а ямочки чешуйчатой части височной кости — кнаружи от глазницы (рис. 28).

Рис. 25. Схематическое изображение локализации боковых лакун, грануляционных ямочек крыши (а) и основания (б) черепа.

Боковые лакуны обозначены овалами (а), грануляционные ямочки — точками (а, б).

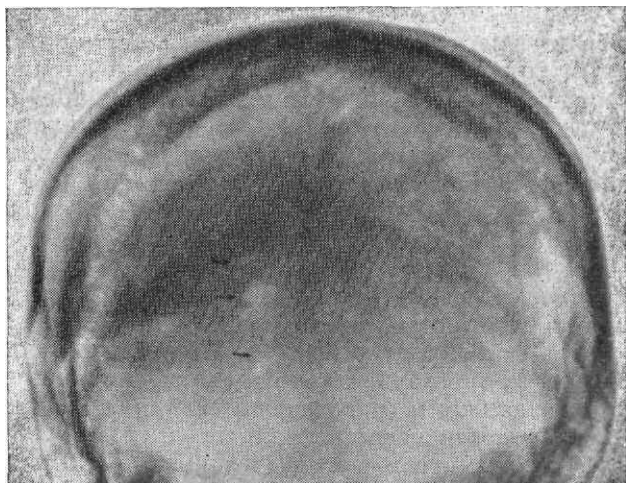
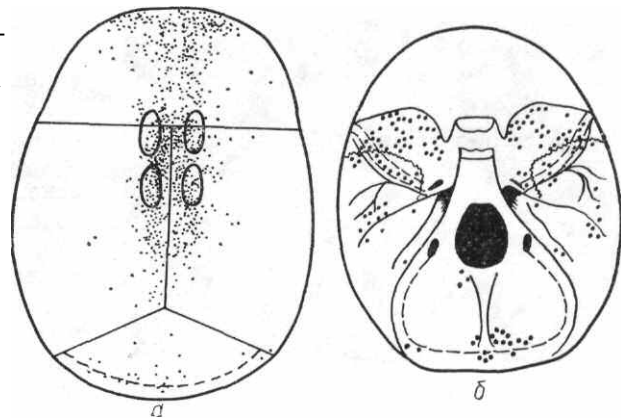


Рис. 26. Рентгенограмма крыши черепа в носо-лобной проекции. В парасагиттальной зоне лобной кости неоднородные просветления различной величины и формы, обусловленные грануляционными ямочками (обозначены одиночными стрелками).

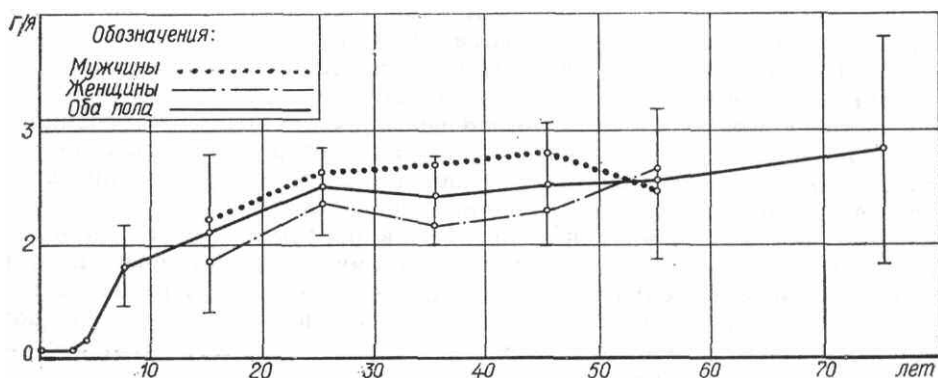


Рис. 27. Графическое изображение нарастания количества грануляционных ямочек с возрастом при учете полового диморфизма.

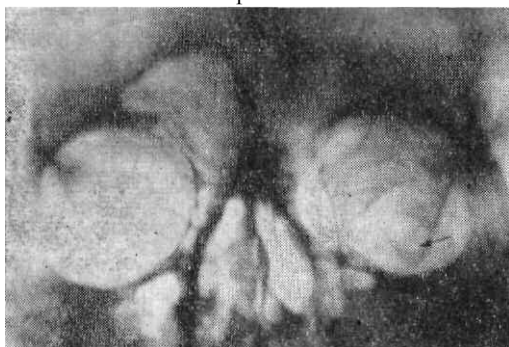


Рис. 28. Рентгенограмма черепа в носо-подбородочной проекции. Стрелкой указана грануляционная ямочка большого крыла клиновидной кости.

В отличие от грануляционных ямочек крыши черепа не видны диплоические каналы, подходящие к грануляционным ямочкам основания черепа.

При внутричерепной гипертензии число и размеры грануляционных ямочек увеличиваются, расширяется зона их локализации в лобной кости (с 3 до 5—6 см по обе стороны от срединной линии), а у детей наблюдаются более ранние сроки их рентгенологического выявления (ранее 3—5 лет в лобной кости и ранее 20 лет — в основании черепа). Крупные грануляционные ямочки на рентгенограмме могут имитировать очаги деструкции.

От очагов деструкции и других анатомических образований (пальцевидных вдавлений, отверстий каналов вен-выпускников) грануляционные ямочки крыши и основания черепа отличаются закономерной локализацией, неправильной округлой формой, наличием поли-



циклического, довольно четкого контура и неоднородным ячеистым просветлением (см. рис. 26). Боковые лакуны отчетливо определяются на рентгенограммах в прямой передней, носо-лобной и боковой проекциях. Количество боковых лакун невелико — до 6.

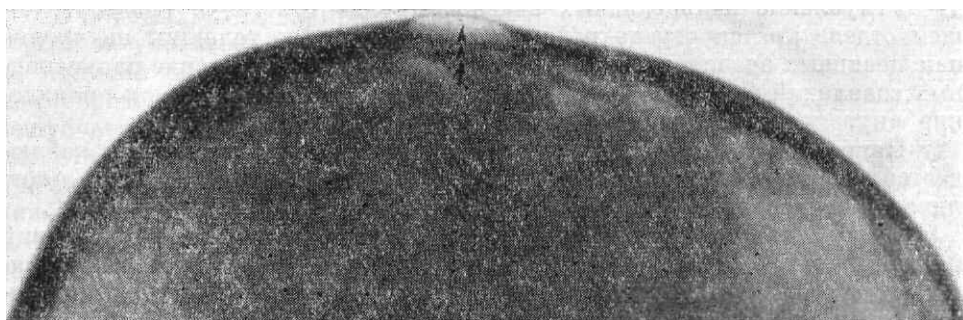
Боковые лакуны располагаются в крыше черепа преимущественно в области брегмы. Нередко они симметричны. Чаще лакуны залегают только в теменных костях, реже — в лобной и теменных. При наличии борозды клиновидно-теменного синуса определяется его впадение в боковые лакуны одним стволом или несколькими, распадающимися наподобие рукавов дельты реки (см. рис. 22; обозначено тройной стрелкой).

Размеры боковых лакун превышают размеры грануляционных ямочек. Их длинник ориентирован в сагиттальном направлении и на рентгенограмме в боковой проекции достигает 1,5—3,0 см.

На рентгенограммах в передней и носо-лобной проекциях боковые лакуны проецируются парасагиттально друг над другом в виде просветлений, окаймленных сверху четким, интенсивным скобообразным контуром. На рентгенограмме в боковой проекции боковые лакуны расположены под краеобразующим отделом крыши черепа. При неполном проекционном совпадении боковых лакун правой и левой стороны на рентгенограммах в боковой проекции они также, как и в прямой передней проекции, могут располагаться друг под другом. Скобообразный контур является отображением дна, плавно переходящего в боковые отделы лакун (см. рис. 22). Просветление, обусловленное боковыми лакунами, не всегда отличается однородной прозрачностью, так как на дне ее могут располагаться дополнительные вдавления грануляционных ямочек. Они придают ее контуру фестончатость, а просветлению — ячеистую структуру (см. рис. 22; обозначено тройной стрелкой).

Редким вариантом боковых лакун является их приподнятость в виде часового стекла над общим уровнем наружного контура крыши, обусловленная резким истончением и выпячиванием наружной пластинки черепа (рис. 29).

Рис. 29. Фрагмент рентгенограммы черепа в боковой проекции; тройной стрелкой обозначена боковая лакуна.



Типичная форма и локализация позволяют отличать лакуны от очагов деструкции.

Прободение крыши черепа в области грануляционных ямочек или боковых лакун не является вариантом нормы (как отмечено в литературе), а свидетельствует о внутричерепной гипертензии.

*Возрастные особенности.* Грануляционные ямочки формируются после рождения. Рентгенологически они выявляются в лобной чешуе начиная с 4—6 лет, в затылочной чешуе — с 15, а в основании черепа — с 20 лет.

С возрастом наблюдается незначительное увеличение числа (рис. 27) и размеров грануляционных ямочек крыши и основания черепа. Более отчетливо выявляются возрастные изменения их рельефа и формы, которые сводятся к нарастанию фестончатости и четкости контура, а также к появлению ячеистости просветления.

У взрослых лучше, чем у детей, определяются точечные просветления на фоне неоднородной ячеистой структуры, которые обусловлены венозными отверстиями подходящих к ямочкам диплоических каналов.

Боковые лакуны рентгенологически дифференцируются в области брегмы с 1—2-го года жизни. В последующем они распространяются кзади. С возрастом по их контурам и на дне возникают дополнительные углубления, обусловленные грануляционными ямочками, что придает их контуру фестончатость, а дну — ячеистое строение.

Пальцевидные вдавления и окружающие их мозговые возвышения располагаются в крыше и в основании черепа и выявляются на рентгенограммах в прямой, носо-подбородочной и боковой проекциях.

Пальцевидные вдавления, проецирующиеся на рентгенограммах в центральном отделе, выглядят как нежные, нечетко очерченные просветления, а расположенные между ними тени мозговых возвышений имеют неправильную угловатую форму. В краеобразующем отделе пальцевидные вдавления и мозговые возвышения придают едва заметную волнистость внутренней поверхности крыши и основания черепа (см. рис. 32 и рис. 34).

Отмечены углубление и увеличение числа пальцевидных вдавлений при внутричерепной гипертензии. Однако не установлены объективные критерии, позволяющие путем подсчета отличить увеличенное количество пальцевидных вдавлений при гипертензии от наблюдаемого в норме.

Углубление пальцевидных вдавлений улавливается в краеобразующем отделе крыши черепа по резкому различию ее толщины на уровне пальцевидных вдавлений и мозговых возвышений. Углубление пальцевидных вдавлений более чем на 2—3 мм следует рассматривать как проявление внутричерепной гипертензии.

Наиболее значительное углубление пальцевидных вдавлений наблюдается преимущественно у детей при раннем краниостенозе, менее отчетливое — при внутричерепных опухолях.

Выявление у взрослых даже неглубоких пальцевидных вдавлений на значительном протяжении лобной и затылочной чешуи, а также в теменных костях следует рассматривать как признак повышения внутричереп-

ного давления.

Наличие асимметрии расположения и глубины пальцевидных вдавлений также нужно считать признаком патологии.

*Возрастные особенности.* Пальцевидные вдавления формируются после рождения. Рентгенологически они выявляются в теменно-затылочной области уже к концу 1-го года жизни, а в лобной чешуе и глазничной части лобной кости — к концу 2-го года. Наибольшей выраженности пальцевидные вдавления достигают в возрасте от 4—5 до 10—14 лет. Уменьшение их числа и глубины начинается с 15—18 лет. У взрослых в костях крыши черепа они сохраняются до 20—25 лет, а в основании на внутренней поверхности глазничной части лобной кости — на протяжении всей жизни.

Как индивидуальная особенность пальцевидные вдавления могут сохраняться до 50—60 лет в нижнем отделе лобной чешуи, в чешуйчатой части височных костей и в прилежащих к ним отделах теменных костей.

## Крыша черепа

Выявление анатомических образований крыши черепа на рентгенограммах зависит не только от индивидуальных и возрастных особенностей, но и в значительной мере обусловлено проекционными условиями. В зависимости от проекции существуют определенные закономерности изображения костей черепа, швов, артериальных и венозных борозд, каналов вен диплоэ и вен-выпускников, грануляционных ямочек и боковых лакун, пальцевидных вдавлений и мозговых возвышений.

**Прямая передняя проекция<sup>1</sup>.** На рентгенограмме в прямой передней проекции (рис. 30) в центральную зону проецируются лобная и затылочная чешуя, а в переходную и краеобразующую — теменные кости, чешуйчатая часть височных костей и большое крыло клиновидной кости. Венечный шов (1) отчетливо дифференцируется в виде плавной дугообразной зубчатой линии, под ним в виде шатра менее отчетливо виден лямбдовидный шов (2), так как он отдален от кассеты. В боковых отделах черепа на продолжении лямбдовидного шва видны зубцы теменно-сосцевидного шва (3). Срединно от венечного шва к краеобразующему отделу крыши черепа, а затем от него к лямбдовидному шву проецируется стреловидный шов (4). Его передняя и средняя треть под краеобразующим отделом частично наслаиваются друг на друга, а при нестроге симметричной укладке проецируются отдельно.

<sup>1</sup> Критерии правильности укладки даны в разделе «Основание черепа».

В боковых отделах крыши черепа на уровне глазниц в виде прямолинейного просветления определяется клиновидно-чешуйчатый шов (рис. 30, 5, и рис. 31а), а несколько выше его в краеобразующем отделе в виде линейного, косо направленного просветления или уступообразного контура — чешуйчатый шов (рис. 31б). Эти особенности проекции чешуйчатого и клиновидно-чешуйчатого швов иногда неправильно трактуются как травматические повреждения, особенно при некоторой асимметрии укладки и выявлении этих швов только с одной стороны.

Борозда средней оболочечной артерии проецируется в переходном отделе крыши черепа, в связи с чем дает неотчетливое линейное слабо ветвящееся просветление, расположенное почти параллельно кнаружи от венечного шва.

При наличии борозды клиновидно-теменного синуса обусловленное им линейное просветление дифференцируется отчетливее, чем указанная выше артериальная борозда. В нижнем отделе крыши черепа борозда клиновидно-теменного синуса располагается параллельно венечному шву, а по направлению кверху отклоняется от него, заканчиваясь у боковых лакун.

Борозда сагиттального синуса срединно под краеобразующим отделом крыши черепа образует скобообразное углубление, а на остальном протяжении при достаточной глубине может давать довольно равно мерное лентовидное просветление.

При наличии канала лобной вены-выпускника обусловленное им четко очерченное линейное просветление определяется над областью глазницы. Каналы теменных вен-выпускников иногда выявляются парасагиттально под краеобразующим отделом в виде четко очерченных точечных просветлений. Парасагиттально у венечного шва располагаются интенсивные скобообразные тени, обусловленные дном боковых лакун и округлые или полициклические просветления грануляционных ямочек.

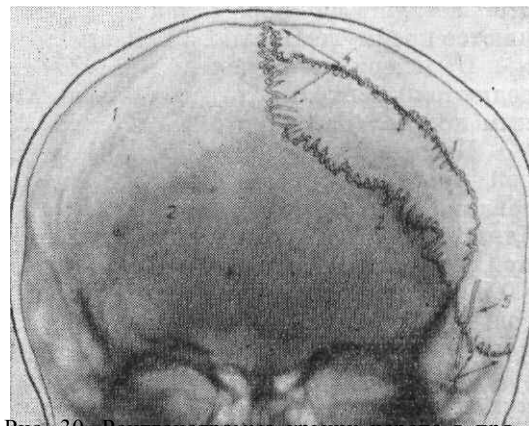


Рис. 30. Рентгенограмма крыши черепа в прямой передней проекции. Швы крыши черепа: 1 — венечный, 2 — лямбдовидный, 3 — теменно-сосцевидный, 4 — стреловидный; 5 — клиновидно-чешуйчатый.

К последним подходят линейные ветвящиеся просветления диплоических каналов, которые выявляются преимущественно в области лобных бугров.

Пальцевидные вдавления и мозговые возвышения у взрослых определяются в боковых отделах крыши соответственно височным и теменным костям (рис. 20 а, 22 б, 24, 26).

**Прямая задняя проекция.** На рентгенограмме черепа в прямой задней проекции (рис. 32) особенности изображения анатомических образований те же, что и в прямой передней проекции. Однако в силу более близкого расположения к кассете лучше, чем на рентгенограмме в прямой передней проекции, виден лямбдовидный (2) и теменно-сосцевидный (3) швы, а также задний отдел борозды сагиттального и поперечного синусов. Иногда четко выявляется внутреннее или наружное отверстие канала затылочной вены-выпускника.

Из-за отдаленности от кассеты выявление венечного шва, боковых лакун и грануляционных ямочек лобной кости ухудшается. Борозда средней оболочечной артерии и клиновидно-теменного синуса, а также пальцевидные вдавления теменной и височной областей отображаются так же, как и на рентгенограмме черепа в прямой передней проекции.

**Носо-лобная проекция.** На рентгенограмме черепа в носо-лобной проекции (см. рис. 15) отчетливо изображается лобная чешуя. Венечный шов (1) перемещается ближе к центральной зоне, и условия его выявления улучшаются. При этом проекционно расстояние между венечным и лямбдовидным (2) швами уменьшается. При значительном наклоне на лоб лямбдовидный шов может проецироваться выше венечного. При этом ухудшаются условия анализа стреловидного шва (4). Особенности изображения других анатомических образований крыши черепа остаются в основном такими же, как и в прямой передней проекции.

**Носо-подбородочная проекция.** На рентгенограмме черепа в носо-подбородочной проекции (рис. 33) отчетливо изображаются только нижний отдел лобной чешуи и глазничная часть лобной кости. При этом дифференцируются заключенные в лобной кости воздухоносные пазухи. Могут определяться каналы лобной вены-выпускника и вен диплоэ. В этой проекции улучшается видимость средней и задней трети стреловидного шва (4) и борозды сагиттального синуса. Хорошо видны также клиновидно-чешуйчатый (5) и теменно-сосцевидные швы (3). На остальном протяжении крыши черепа выявление анатомических деталей ухудшается. Венечный шов и расположенные у брегмы боковые лакуны проекционно перемещаются в краеобразующий отдел и могут попасть в «немую» зону крыши черепа. Лямбдовидный шов (2) проекционно смещается книзу и частично перекрывается костями основания черепа. Его боковые отделы дифференцируются на фоне глазниц. Не выявляется борозда поперечного синуса.

**Задняя полуаксиальная (затылочная) проекция.** На рентгенограмме черепа в задней полуаксиальной проекции (см. рис. 44) отчетливо на всем протяжении прослеживаются затылочная чешуя, лямбдовидный и теменно-сосцевидные швы. На фоне затылочной чешуи определяется поперечно расположенный венечный шов, дугообразная форма и его структурные особенности в этой проекции видны недостаточно отчетливо из-за значительной отдаленности от кассеты. Передняя треть стреловидного шва видна изолированно, а средняя и задняя — проекционно суммируются. Как и в других проекциях, стреловидный шов прослеживается от венечного к лямбдовидному шву, проходя через краеобразующий отдел крыши черепа. В центральном отделе затылочной чешуи определяется крестообразной формы интенсивный участок затемнения, обусловленный суммарным изображением наружного и внутреннего выступов затылочной кости (см. рис. 44).

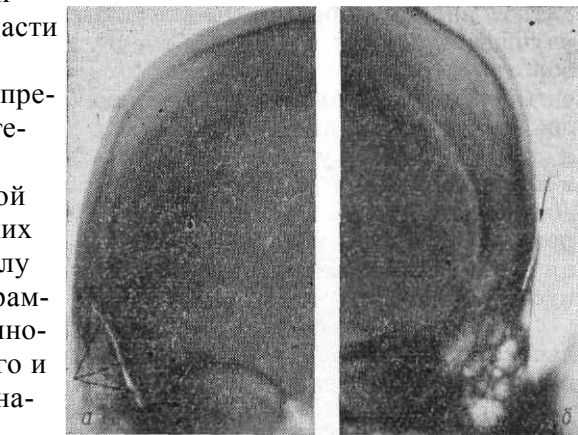
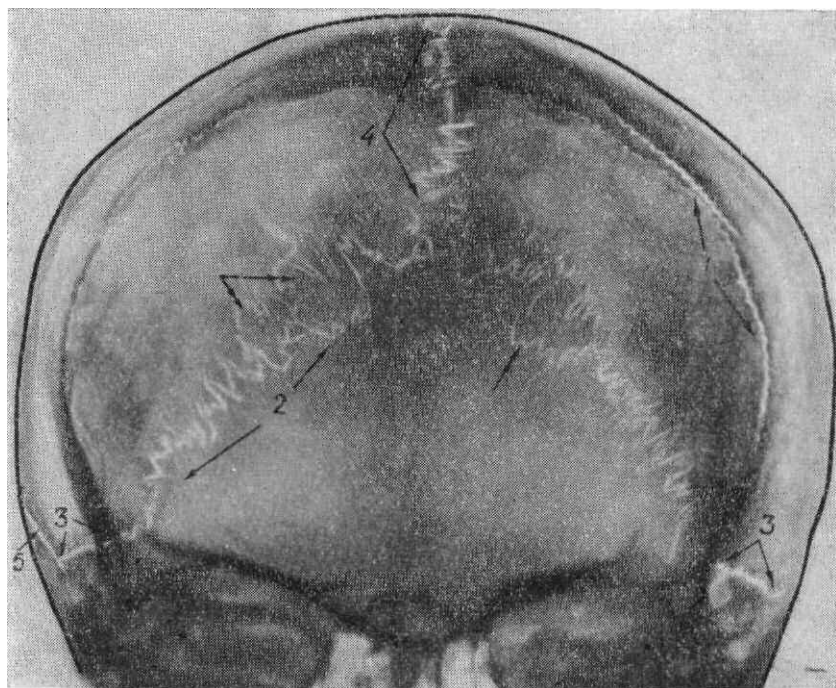

Рис. 31. Фрагменты рентгенограмм черепа в прямой передней проекции.

Одиночной стрелкой обозначен чешуйчатый шов (б), двойными — клиновидно-чешуйчатый шов (а).

Передняя треть стреловидного шва видна изолированно, а средняя и задняя — проекционно суммируются. Как и в других проекциях, стреловидный шов прослеживается от венечного к лямбдовидному шву, проходя через краеобразующий отдел крыши черепа. В центральном отделе затылочной чешуи определяется крестообразной формы интенсивный участок затемнения, обусловленный суммарным изображением наружного и внутреннего выступов затылочной кости (см. рис. 44).

Рис. 32. Рентгенограмма крыши черепа в прямой задней проекции. Швы крыши черепа: 1 — венечный; 2 — лямбдовидный; 3 — теменно-сосцевидный; 4 — стреловидный; 5 — клиновидно-чешуйчатый. Двойными стрелками указаны крупные шовные кости.

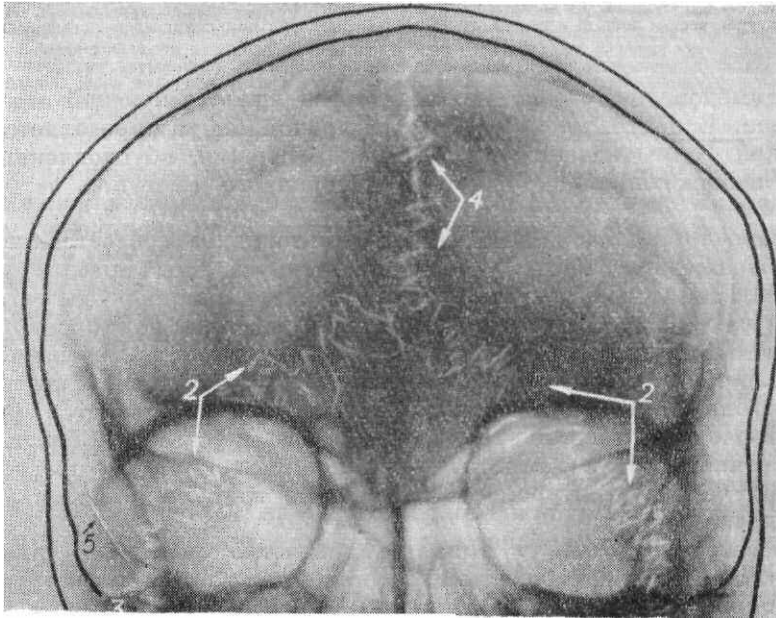


Рис. 33. Рентгенограмма черепа в носо-подбородочной проекции. Швы крыши черепа: 2 — лямбдовидный 3 — теменно-сосцевидный 4 — стреловидный; 5 — клиновидно-чешуйчатый.

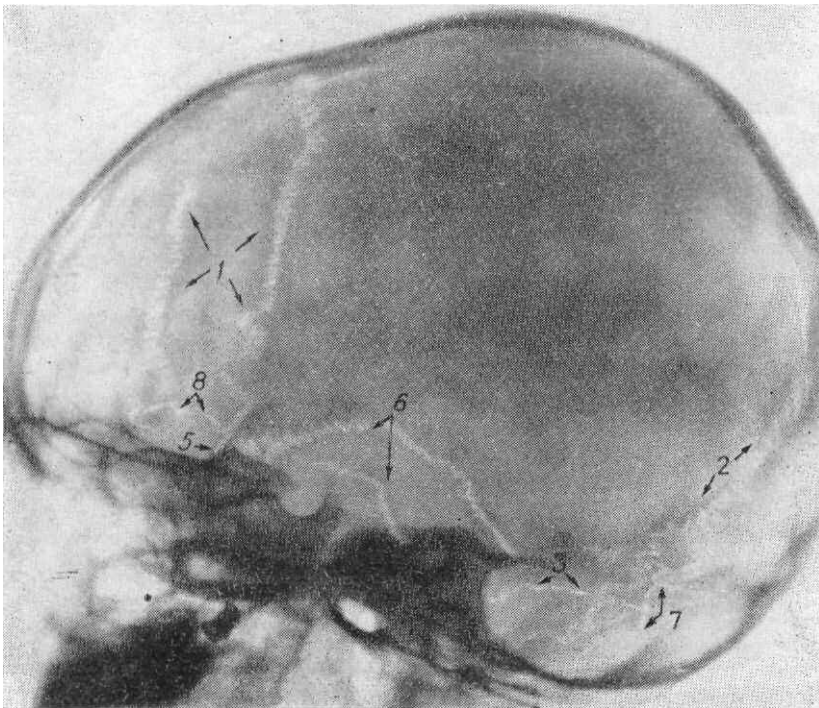


Рис. 34. Рентгенограмма черепа в боковой проекции.

Швы черепа: 1 — венечный; 2 — лямбдовидный; 3 — теменно-сосцевидный; 4 — чешуйчатый; 5 — клиновидно-чешуйчатый; 6 — чешуйчатый; 7 — затылочно-сосцевидный; 8 — клиновидно-лобный. Неоднородность структуры чешуи лобной и теменных костей обусловлена пальцевидными вдавлениями и мозговыми возвышениями.

Поперечно расположенное над ним лентовидное просветление является отображением борозды поперечного синуса, под прямым углом к которой срединно подходит лентовидное просветление борозды сагиттального синуса (см. рис. 20). Нередко также срединно над проекцией затылочного выступа хорошо видно малоинтенсивное просветление Y-образно разветвляющегося диплоического канала затылочной кости. Реже соответственно затылочному выступу или под ним выявляется круглое, четко очерченное отверстие затылочной вены-выпускника. Вблизи бороз-

ды поперечного синуса изредка определяются округлые просветления с довольно четким контуром, обусловленные грануляционными ямочками затылочной кости.

Парасагиттально могут выявляться нечетко очерченные просветления, анатомическим субстратом которых являются проецирующиеся на затылочную чешую грануляционные ямочки лобной чешуи и теменных костей. Рентгенограммы черепа в передней полуаксиальной и аксиальной проекциях не позволяют произвести рентгеноанатомический анализ крыши в связи с проекционным наложением костей основания черепа и костей лица.

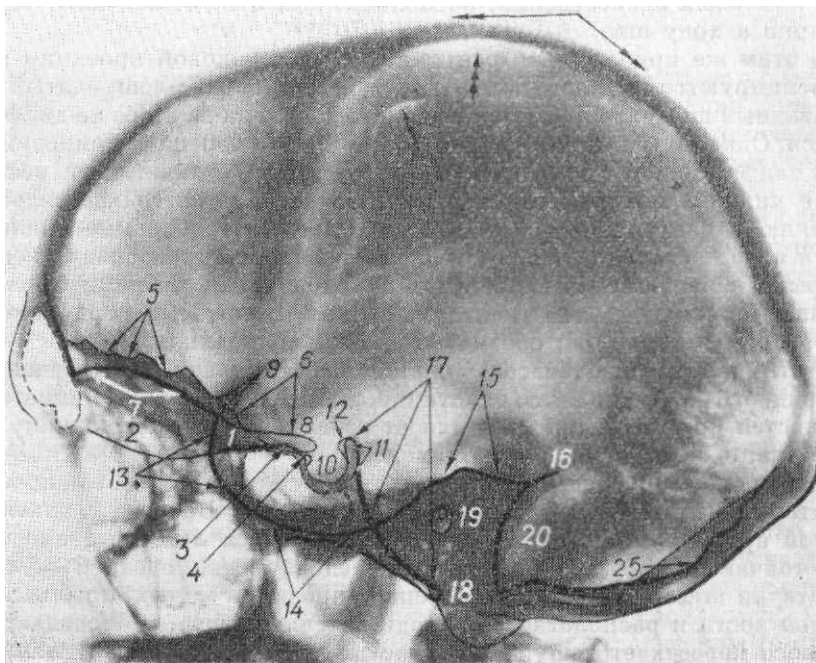


Рис. 35. Рентгенограмма черепа в боковой проекции.

1 — клиновидное возвышение; 2 — решетчатая пластинка решетчатой кости; 3 — край клиновидного возвышения; 4 — бугорок седла; 5 — пальцевидные вдавления мозговой поверхности глазничной части лобной кости; 6 — мозговая поверхность малых крыльев клиновидной кости; 7 — верхняя стенка глазницы; 8 — передние клиновидные отростки; 9 — место соединения малых и больших крыльев клиновидной кости и выход на крышу средней оболочечной артерии; 10 — турецкое седло; 11 — спинка турецкого седла; 12 — задние клиновидные отростки; 13 — мозговая поверхность большого крыла клиновидной кости; 14 — чешуйчатая часть височной кости; 15 — передняя поверхность каменной части височной кости; 16 — угол Чистелли; 17 — скат; 18 — передний край большого отверстия затылочной кости; 19 — наружное слуховое отверстие; 20 — борозда поперечного синуса; 25 — внутренняя поверхность затылочной чешуи. Стреловидный шов, дающий вертикальную исчерченность краеобразующего отдела крыши в виде «часокола», указан двойными стрелками. Тройными стрелками обозначены боковые лакуны.

**Боковая проекция.** На рентгенограмме черепа в боковой проекции (рис. 34) в центральную зону проецируются участки теменных костей, расположенные под теменными буграми, чешуйчатая часть височных костей и верхние отделы больших крыльев клиновидной кости. Хорошо определяются венечный (1) и лямбдовидный (2) швы. В зависимости от центрировки (ближе кпереди либо кзади) возможно проекционное совпадение правой и левой половин указанных швов. На продолжении лямбдовидного шва книзу отчетливо дифференцируется затылочно-сосцевидный (7), а кпереди, почти под прямым углом к нему — теменно-сосцевидный (3) швы. Чешуйчатый шов (6) на рентгенограмме в боковой проекции не всегда виден достаточно ясно, так как вследствие черепицеобразного захождения чешуйчатой части височной кости на теменную центральный пучок рентгеновых лучей не скользит между краями костей, образующих этот шов. Иногда он виден, как участок усиления структуры или как ряд коротких линейных просветлений, расположенных в виде часокола перпендикулярно к ходу шва.

По этим же причинам на рентгенограмме в боковой проекции редко дифференцируются клиновидно-лобный (8) и клиновидно-чешуйчатый швы. Стреловидный шов располагается в «немой» зоне и из-за этого не дифференцируется. Однако при килеобразной форме крыши черепа с приподнимающимся над ее поверхностью стреловидным швом, а также при нестрогой боковой укладке, когда стреловидный шов располагается касательно по отношению к центральному пучку лучей, на рентгенограмме видны его зубцы в виде часокола. Поперечная исчерченность краеобразующего отдела крыши черепа в теменной области, обусловленная зубцами стреловидного шва, может ошибочно трактоваться как игольчатый периостоз опухолевой природы (рис. 35; обозначен двойными стрелками).

В отличие от игольчатого периостоза поперечная исчерченность стреловидного шва отличается однотипностью, не превышает по высоте толщину костей крыши черепа, тянется от венечного к лямбдовидному шву, мягкие ткани на этом уровне не изменены.

Артериальные борозды черепа на рентгенограммах в боковой проекции находятся в оптимальных условиях для изучения. Борозда средней оболочечной артерии образует древовидно ветвящиеся линейные просветления, истончающиеся кверху. Борозда передней ветви средней оболочечной артерии выходит на крышу черепа у проекции малых крыльев клиновидной кости и располагается позади венечного шва, а борозда задней ветви косо пересекает чешуйчатую часть височной кости и теменную кость (рис. 17).

При наличии борозды клиновидно-теменного синуса ее лентовидное просветление отчетливо прослеживается позади венечного шва, иногда в нижнем отделе оно совпадает с бороздой передней ветви средней оболочечной артерии. В заднем отделе на границе крыши и основания черепа может прослеживаться лентовидное просветление борозды поперечного синуса (рис. 21, 22).

Диплоические каналы лобной кости неотчетливо дифференцируются из-за расположения в переходном отделе крыши, а в теменной кости они находятся в оптимальных условиях выявления. При этом диплоические каналы определяются в виде линейных или ветвящихся просветлений различной ширины. В наибольшем ко-

личестве каналы максимальной ширины расположены в области теменного бугра. Диплоические каналы затылочной кости в этой проекции не выявляются (рис. 23.)

Каналы лобной, теменной, затылочной вен-выпускников находятся в неблагоприятных проекционных условиях, а канал сосцевидной вены-выпускника прилегающей стороны, при его наличии, хорошо определяется в виде изогнутого лентовидного просветления с четкими контурами в области основания сосцевидного отростка (рис. 24.)

Боковые лакуны крыши черепа выявляются в лобной и теменных костях у брегмы под краеобразующим отделом крыши. Они дифференцируются в виде неоднородных ячеистых участков просветления, окаймленных интенсивной скобообразной тенью сверху (рис. 22.)

Грануляционные ямочки изредка дают просветления в переднем отделе лобной чешуи.

Пальцевидные вдавления и мозговые возвышения у взрослых определяются в нижнем отделе лобной чешуи и в теменно-височной области (рис. 24).

## Основание черепа

На обзорных рентгенограммах черепа в зависимости от проекции по-разному выявляются анатомические образования основания черепа. Нет такой проекции, в которой бы определялись все его анатомические элементы. Это вызывает необходимость многопроекционного исследования основания черепа.

Боковая проекция. На рентгенограмме черепа в боковой проекции отдельно изображается каждая из ямок черепа, однако в передней и задней ямках черепа центральные, более глубокие отделы частично перекрываются боковыми. Кроме того, происходит почти полное проекционное совпадение элементов правой и левой стороны, в частности боковых отделов передней ямки черепа и каменистых частей височных костей, что наряду с одноконтурностью турецкого седла может быть использовано как критерии правильности укладки и центрировки.

При анализе основания черепа на рентгенограмме в боковой проекции представляется возможным изучить рельеф центральных и боковых отделов каждой из ямок черепа (см. рис. 35).

*Передняя ямка черепа.* Центральный отдел передней ямки черепа углублен по сравнению с боковыми ее отделами. Клиновидное возвышение (2) дает ровную, четкую, интенсивную линейную тень, продолжающуюся кпереди в едва заметную прерывистую линию, обусловленную решетчатой пластинкой решетчатой кости (2). Последняя находится на том же уровне или на 1—2 мм опущена и дугообразно вогнута по отношению к площадке клиновидного возвышения. Более значительное углубление решетчатой пластинки является признаком патологии и наблюдается при повышении внутричерепного давления. Сзади линейная тень клиновидного возвышения заканчивается острым или тупым краем (3), отграничивающим центральный отдел передней от средней ямки черепа.

Боковые отделы передней ямки черепа имеют выпуклую форму и проецируются выше центрального отдела. Спереди неровность их рельефа обусловлена пальцевидными вдавлениями внутренней (мозговой) поверхности глазничной части лобной кости (5). Сзади контур боковых отделов представлен ровной линией внутренней (мозговой) поверхности малых крыльев клиновидной кости (6). Оба указанных анатомических образования своей нижней (глазничной) поверхностью обращены к глазнице и формируют ее верхнюю стенку (7). Задний край малых крыльев клиновидной кости отграничивает боковые отделы передней от средней ямки черепа. Наиболее выступающими кзади участками малых крыльев являются передние клиновидные отростки (8), проецирующиеся на фоне турецкого седла. Рентгенологически граница между передней и средней черепной ямкой в боковом отделе представлена треугольной тенью, обусловленной соединением малых и больших крыльев клиновидной кости с костями крыши черепа (9).

*Средняя ямка черепа* в центральном отделе образована турецким седлом (10) и расположенной кпереди от него бороздой перекреста зрительных нервов. Спереди контур борозды ограничен задним краем клиновидного возвышения (3), а сзади — едва выступающей закругленной или угловатой тенью бугорка седла (4). Несколько ниже бугорка седла (на 1—2 мм) изредка выявляются едва заметные выступы средних клиновидных отростков. Отсутствие изображения средних клиновидных отростков является вариантом нормы; у детей их тень не дифференцируется.

Стенки и дно турецкого седла в норме представлены вогнутой четкой, интенсивной линией. От спинки турецкого седла кпереди (11) отходят небольшие треугольной формы задние клиновидные отростки (12). При неточной центрировке и укладке дно турецкого седла и передняя поверхность спинки седла могут быть не одно-, а двухконтурными, так как отдельно изображаются их правый и левый края. Наличие третьего контура дна турецкого седла является признаком патологии.

Рентгенометрические данные о турецком седле и его возрастное развитие будут представлены ниже при изложении рентгеноанатомии на прицельных рентгенограммах турецкого седла. Рентгеноанатомическая интерпретация клиновидной пазухи изложена в разделе «Околоносовые пазухи».

На 2—4 мм кпереди от переднего контура турецкого седла и почти параллельно ему может выявляться скобообразная тень. Эта тень, как указывалось выше, обусловлена сонной бороздой и не должна трактоваться как многоконтурность турецкого седла (см. рис. 18). В центральном отделе границей между средней и задней ямкой черепа является верхний контур спинки турецкого седла (11).

Боковые отделы средней ямки черепа представлены выпуклыми кпереди и книзу четкими дугообразными линиями мозговой поверхности больших крыльев клиновидной кости (13) и нижнего отдела чешуйчатой час-

ти височной кости (14), которые продолжают на переднюю выпуклую поверхность каменистой части височной кости (15) до ее верхнего края. Последний ограничивает боковой отдел средней ямки черепа от задней.

*Задняя ямка черепа* в центральном отделе представлена телом клиновидной и основным отделом затылочной костей, образующими скат (17). Последний начинается от верхнего отдела спинки турецкого седла и заканчивается у переднего края (18) большого отверстия затылочной кости. Скат расположен наклонно. Угол его наклона определяется между линией, лежащей на продолжении поверхности клиновидного возвышения, и линией, соединяющей верхнюю точку спинки турецкого седла с передним краем большого отверстия затылочной кости (рис. 36). Угол наклона ската всегда тупой, но варьирует в значительных пределах (от 120° до 150° по Наас). Изменение угла в сторону его уменьшения наблюдается при краниостенозе, увеличение — при врожденной и приобретенной платибазии.

Нижний отдел ската и передний край большого отверстия затылочной кости иногда неотчетливо дифференцируется на фоне каменистых частей височных костей. При необходимости их изучения рекомендуется произвести томографию основания черепа в срединной плоскости (рис. 36). Кзади центральный отдел задней ямки черепа продолжается от заднего края большого отверстия затылочной кости до внутреннего затылочного выступа, расположенного на границе крыши и основания черепа.

Боковые отделы задней ямки черепа (см. рис. 35) начинаются от верхнего края каменистых частей височных костей и образованы спереди их задней вогнутой поверхностью, а сзади — внутренней (мозговой) поверхностью затылочной чешуи (25) до борозды поперечного синуса. Участок верхнего края каменистой части височной кости, проекционно соответствующий переходу ее передней поверхности в заднюю, именуется углом Чителли (16). Каменистая часть височной кости образует треугольной

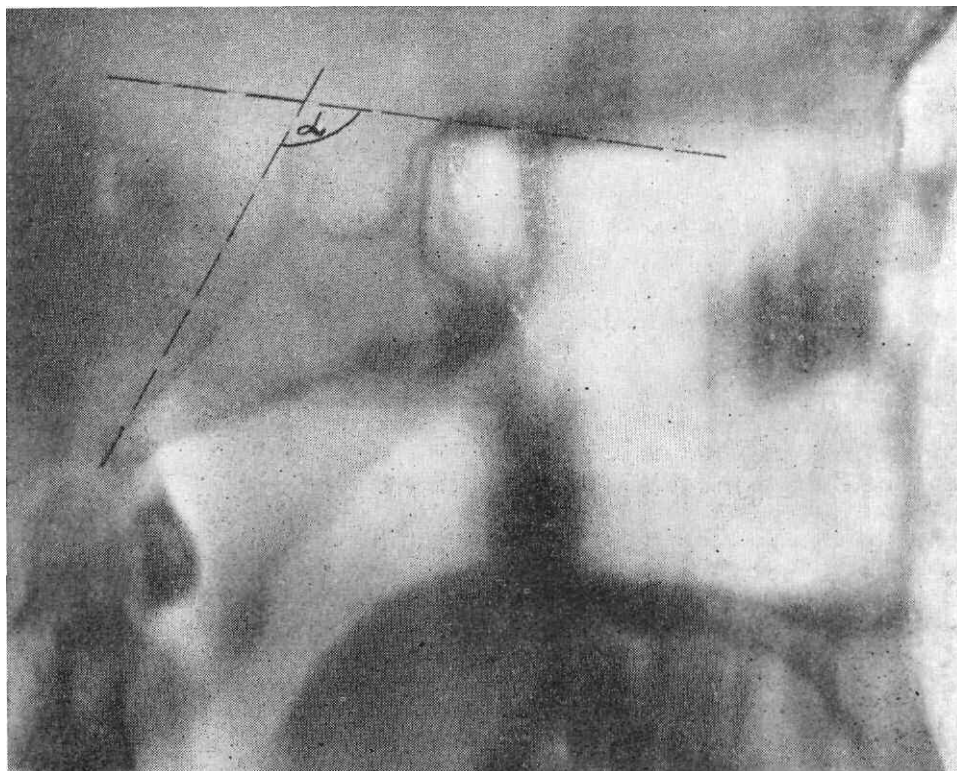


Рис. 36. Томограмма турецкого седла в срединной сагитальной плоскости. Дифференцируются турецкое седло и скат. Штриховой линией обозначены стороны угла (а), определяющего наклон ската.

формы тень неоднородной структуры с четким, интенсивным контуром, под которым определяется губчатое вещество с наличием мелких пневматических клеток. В центральном отделе проецируются округлые просветления наружного (19) и внутреннего слуховых отверстий, окруженные в виде широкого кольца интенсивной тенью плотного вещества, получившей в литературе название «ядра» лабиринта. Задняя вогнутая поверхность каменистой части височной кости в ниже-наружном отделе является дном борозды сигмовидного синуса (20).

На рентгенограмме борозда может иметь лентовидное просветление шириной до 5—8 мм, проецирующееся кзади от тени каменистой части височной кости. На однородное просветление борозды сигмовидного синуса, а также кзади и книзу от него проецируются пневматические клетки сосцевидного отростка (21). Варианты положения борозды сигмовидного синуса и пневматизации сосцевидного отростка рассмотрены ниже при изложении рентгеноанатомии в разделе «Каменистая часть височной кости». Борозда сигмовидного синуса кзади и сверху переходит в борозду поперечного синуса, дающего лентовидную однородную полосу просветления, а в краеобразующем отделе — скобкообразное вдавление (22), расположенное на уровне внутреннего затылочного выступа.

**Прямая проекция.** На рентгенограммах в прямой проекции отсутствует суммирование элементов правой и левой стороны, но кости основания черепа в значительной мере перекрыты костями лица и анализ их рентгеновского изображения затруднен.

О правильности выполнения рентгенограммы черепа в прямой передней и задней проекциях судят по симметричности изображения анатомических элементов правой и левой стороны и по расположению верхнего края каменистой части височной кости (23) на уровне нижней трети входа в глазницу (рис. 37). Ямки черепа в этой проекции располагаются поэтажно друг под другом.

Несмотря на значительное суммирование отдельные анатомические образования могут быть проанализированы. Переднебоковые и заднебоковые отделы передней ямки черепа проецируются в верхнем отделе

глазниц (7, 7a), при этом видны волнистый контур мозговой поверхности глазничной части лобной кости (5) и ровный контур малых крыльев клиновидной кости (6), ограничивающих переднюю ямку черепа от средней.

Рис. 37. Рентгенограмма черепа в прямой передней проекции.

1 — клиновидное возвышение; 5 — пальцевидные вдавления мозговой поверхности глазничной части лобной кости; в — мозговая поверхность малого крыла; 7 — свод глазницы; 7a — надглазничный край; 23 — верхний край каменистой части височной кости; 24 — канал внутреннего слухового прохода; 25 — внутренняя поверхность затылочной чешуи; 26 — наружная поверхность затылочной чешуи; 27 — мышелки затылочной кости; 29 — глазничная поверхность большого крыла клиновидной кости. Одиночной звездочкой обозначено тройничное вдавление, двойной звездочкой — дугообразное возвышение.

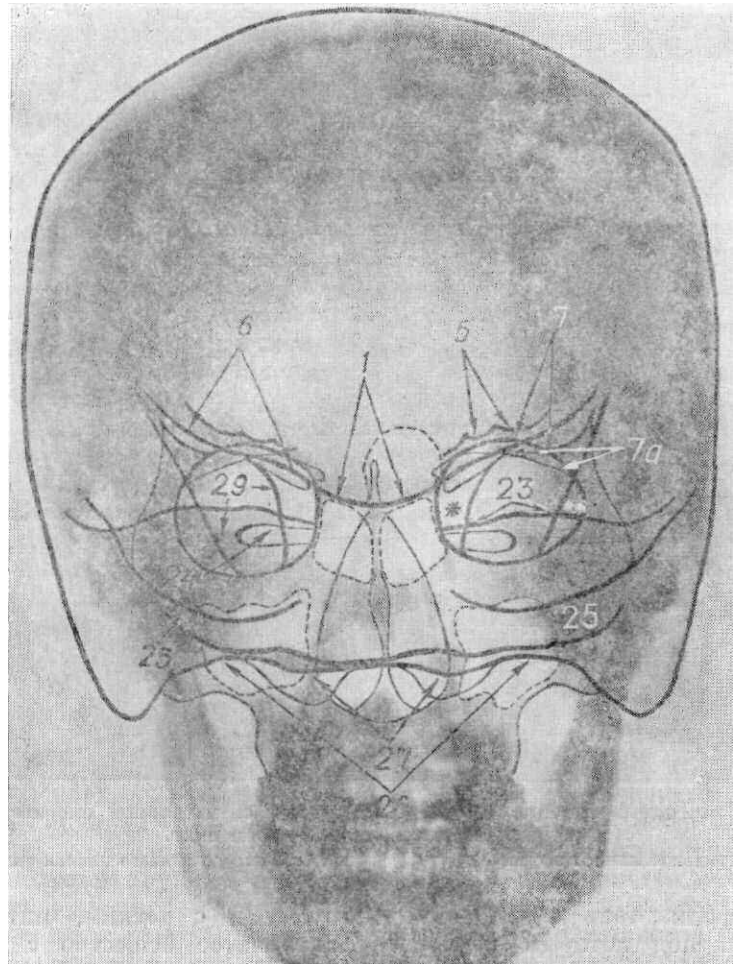
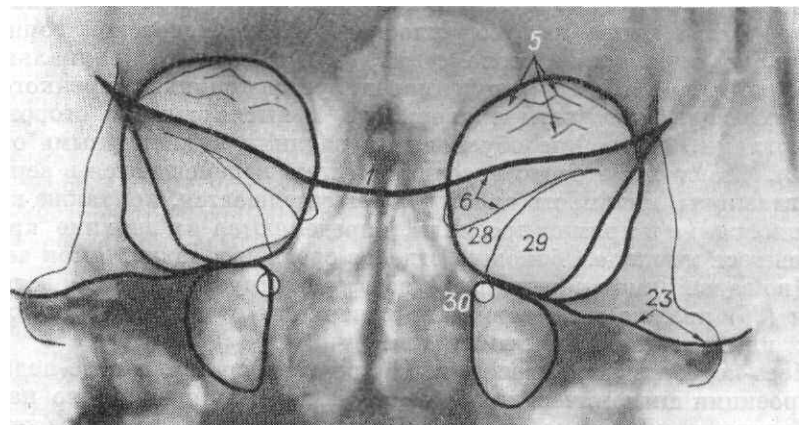


Рис. 38. Рентгенограмма черепа в носолобной проекции.

6 — малое крыло клиновидной кости; 7 — верхняя стенка глазницы; 8 — передние клиновидные отростки; 11 — спинка турецкого седла; 12 — задние клиновидные отростки; 23 — верхний край каменистой части височной кости; 25 — внутренняя поверхность затылочной чешуи.



Срединно на фоне носовой полости проецируется клиновидное возвышение (1) в виде горизонтальной интенсивной линии, лежащей на продолжении внутренней мозговой поверхности малых крыльев клиновидной кости. Нижние отделы глазниц проекционно пересекают верхние края каменистых частей височных костей, являющиеся границей боковых отделов средней и задней ямок черепа. Верхний край каменистой части височной кости представлен волнистой линией. На фоне глазницы вблизи верхушки каменистой части височной кости определяется небольшое тройничное вдавление (обозначено звездочкой), кнаружи от которого располагается отчетливо выраженное дугообразное возвышение (обозначено двумя звездочками), плавно переходящее в барабанную крышу, лежащую непосредственно у основания сосцевидного отростка и проецирующуюся вне глазницы. Структура каменистой части височной кости неоднородна: ближе к верхушке прослеживается линейное просветление внутреннего слухового прохода (24), а под дугообразным возвышением располагается интенсивная тень «ядра» лабиринта. Ниже глазницы на уровне средней или нижней трети верхнечелюстных пазух и несколько латеральнее их виден вогнутый четкий интенсивный контур внутренней поверхности затылочной чешуи (25), образующий дно задней ямки черепа. Почти параллельно ему находится менее интенсивная неровная линейная тень наружной поверхности затылочной кости (26) и расположенные на ней мышелки (27).



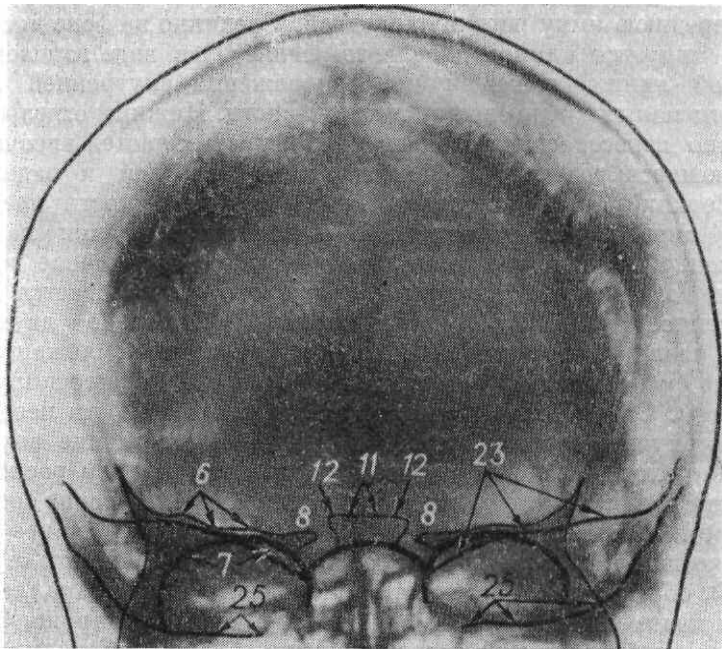


Рис. 39. Рентгенограмма черепа в носо-подбородочной проекции.

1 — клиновидное возвышение; 5 — пальцевидные вдавления мозговой поверхности глазничной части лобной кости; 6 — малое крыло клиновидной кости; 7 — верхний край каменистой части височной кости; 8 — верхняя глазничная щель; 9 — глазничная поверхность большого крыла клиновидной кости; 10 — круглое отверстие.

**Носо-лобная проекция.** На рентгенограмме в носо-лобной проекции происходит значительное проекционное укорочение и суммация анатомических образований основания черепа с костями лица. Правильность укладки на рентгенограмме контролируют по симметричному расположению верхнего края каменистых частей височных костей выше глазниц (рис. 38).

Малые крылья клиновидной кости (6) в носо-лобной проекции располагаются также выше глазниц (7), рентгеноанатомический анализ их затруднен, но улучшается выявление передних клиновидных отростков (8), имеющих форму треугольников с за-

кругленной вершиной. При достаточном наклоне на лоб (плоскость физиологической горизонтали образует с плоскостью стола угол  $70^\circ$ , открытый краниально) срединно на фоне лобной чешуи проецируется спинка турецкого седла (11), имеющая вид четырехугольника с вытянутыми в стороны верхними углами. Последние обусловлены задними клиновидными отростками (12). Каменистые части височных костей перемещаются в верхние отделы глазницы, видимость их структуры ухудшается, но, также как и на рентгенограмме в прямой проекции, определяются их верхние края (23), являющиеся границей боковых отделов средней и задней ямок черепа.

Дно задней ямки черепа плохо дифференцируется, так как затылочная чешуя (25) проекционно совпадает с верхним отделом верхнечелюстных пазух или нижнеглазничным краем.

**Носо-подбородочная проекция.** На рентгенограмме в носо-подбородочной проекции анатомические образования черепа проекционно перемещаются книзу и несколько удлиняются по сравнению с изображением их на рентгенограммах в двух предыдущих проекциях. Правильность укладки контролируют по изображению каменистых частей височных костей под нижнеглазничным краем и по отчетливому симметричному изображению верхних глазничных щелей (рис. 39). На глазницы проецируются боковые отделы передней ямки черепа, при этом лучше выявляется структура мозговой поверхности глазничной части лобной кости (5), дающей неравномерную тень из-за неровности рельефа (пальцевидные вдавления и мозговые возвышения). Отчетливо видны малые крылья клиновидной кости (6), в том числе их задний край, ограничивающий сверху верхнюю глазничную щель, а также передние клиновидные отростки. Снизу верхняя глазничная щель (28) ограничена большим крылом клиновидной кости (29), которое проецируется в ниже-наружном отделе глазницы. На фоне полости носа прослеживается горизонтально расположенная интенсивная линия, обусловленная поверхностью клиновидного возвышения (1).

В медиальных отделах верхнечелюстных пазух выявляются просветления, обусловленные круглыми отверстиями (30), ограниченные четким, интенсивным контуром. Форма и размеры круглых отверстий довольно симметричны, диаметр на рентгенограммах в этой проекции варьирует от 2 до 6 мм. Разница диаметров правого и левого отверстия не превышает 2 мм. Элементы средней и задней ямок черепа в носо-подбородочной проекции с трудом прослеживаются на фоне костей лица и поэтому не подлежат анализу.

**Передняя полуаксиальная проекция.** На рентгенограмме в передней полуаксиальной (подбородочной) проекции анализ элементов основания черепа затруднен. Правильность укладки контролируют по симметричному изображению каменистых частей височных костей, располагающихся под верхнечелюстными пазухами (рис. 40 и см. рис. 23).

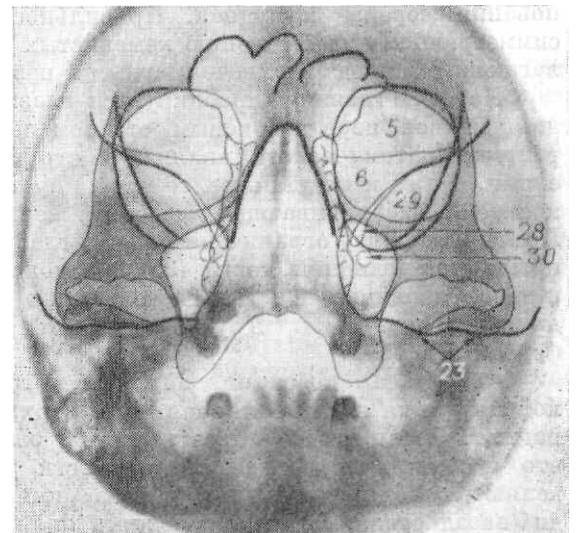
Рис. 40. Рентгенограмма черепа в передней полуаксиальной проекции.

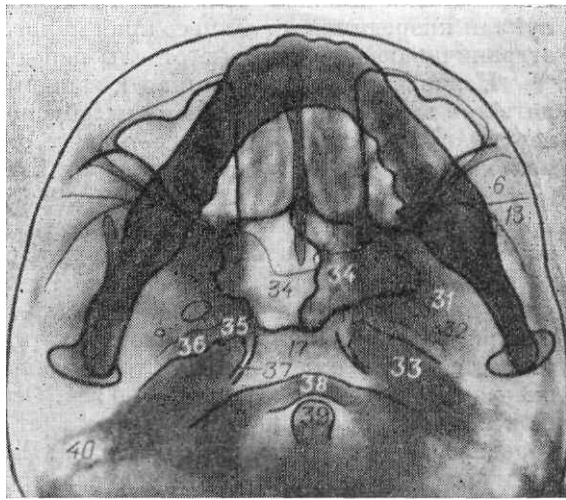
5 — глазничная часть лобной кости; 6 — малое крыло клиновидной кости; 7 — верхний край каменистой части височной кости; 8 — верхняя глазничная щель; 9 — глазничная поверхность большого крыла клиновидной кости; 10 — круглое отверстие.

На фоне глазниц проецируется глазничная часть лобной кости (5), являющаяся переднебоковым отделом передней ямки черепа.

Условия рентгеноанатомического анализа ее структуры оптимальны в этой проекции. Ниже и медиальнее ее

проецируется малое крыло клиновидной кости (6), ограничивающее сверху верхнюю глазничную щель (28). Последняя





снизу ограничена краем глазничной поверхности большого крыла клиновидной кости (29), расположенным в нижнелатеральном отделе глазницы. На верхнечелюстные пазухи могут проецироваться круглые отверстия. Другие элементы основания черепа плохо дифференцируются.

Рис. 41. Рентгенограмма черепа в аксиальной проекции.

6 — задний край малого крыла клиновидной кости; 13 — большое крыло клиновидной кости; 17 — скат; 31 — овальное отверстие; 32 — остистое отверстие; 33 — каменистая часть височной кости; 34 — клиновидная пазуха; 35 — рваное отверстие; 36 — клиновидно-каменистый синхондроз; 37 — каменисто-затылочный синхондроз; 38 — первый шейный позвонок; 39 — зуб второго шейного позвонка; 40 — воздухоносные ячейки сосцевидного отростка височной кости.

**Аксиальная проекция.** На рентгенограмме в аксиальной проекции лобная чешуя и альвеолярная дуга верхней челюсти проекционно совпадают, симметрично проецируются элементы костей черепа и лица, что и служит критерием правильности укладки.

В этой проекции определяются общие очертания черепа, имеющего вид вытянутого спереди назад овала. Краеобразующими являются: спереди — нижний отдел лобной чешуи, с боков — чешуйчатые части височных костей и теменные кости, сзади — затылочная чешуя (рис. 41, 42).

В переднем отделе черепа суммарно изображаются дно передней ямки черепа, глазницы, решетчатые пазухи, полость носа и полость рта (рис. 41). Поэтому рентгеноанатомический анализ дна передней ямки черепа в этой проекции не может быть проведен. Иногда в латеральных отделах на фоне тела нижней челюсти прослеживается ровная или слегка выпуклая кпереди линия заднего края малого крыла клиновидной кости (6), отграничивающего боковые отделы передней и средней ямок черепа.

Непосредственно примыкая к заднему контуру малого крыла, располагается выпуклая кпереди линия, обусловленная мозговой поверхностью вертикально расположенного переднего отдела большого крыла клиновидной кости (13). Его задний горизонтально расположенный отдел проекционно совпадает с нижней челюстью. На участке заднего отдела большого крыла, не перекрытом нижней челюстью, отчетливо определяется овальное отверстие (31), а кзади и кнаружи от него — меньшее по размерам остистое отверстие (32). Оба они дают просветления с довольно четкими контурами. Строгая аксиальная проекция оптимальна для изучения положения, формы, размеров и контуров этих отверстий. Размеры овальных отверстий варьируют от 2 до 11 мм, чаще они симметричны; асимметрия их размеров может достигать 1—4 мм. Остистые отверстия располагаются на небольшом расстоянии от овальных (от 1 до 7 мм), изредка тонкая перегородка между отверстиями едва видна. Размеры остистых отверстий варьируют от 1 до 5 мм. Асимметрия размеров наблюдается редко, при этом поперечные размеры справа и слева могут отличаться на 1—2 мм.

У лиц молодого возраста на рентгенограммах в аксиальной проекции прослеживаются клиновидно-височные швы, соединяющие большие крылья клиновидных костей с чешуйчатой частью височных костей. Последние вместе с большими крыльями образуют боковые отделы средней ямки черепа, ограниченные сзади каменистыми частями височных костей (33). Изображение чешуйчатой части височной кости не подлежит рентгеноанатомическому анализу, так как она перекрыта тенью нижней челюсти.

Центральный отдел средней ямки черепа, образованный турецким седлом, также не дифференцируется из-за ослабления его тени воздухоносной клиновидной пазухой (34) и воздушным столбом носоглотки.

Задняя ямка черепа на рентгенограмме в аксиальной проекции не перекрыта костями лица и поэтому находится в благоприятных проекционных условиях. Ее центральный отдел занимает скат (27), заканчивающийся сзади у большого отверстия затылочной кости. Скат дает однородную тень на всем протяжении за исключением переднего отдела, где на него проецируется клиновидная пазуха. Тень ската может быть ослаблена ленточным, продольно расположенным просветлением воздушного столба глотки. У детей до 15—18 лет на границе тела клиновидной и основного отдела затылочной костей видно поперечное линейное просветление клиновидно-затылочного синхондроза, очерченное интенсивным контуром.

По бокам от ската косо, спереди назад и изнутри кнаружи располагаются интенсивные тени каменистых частей височных костей. Прозрачность их верхушек, примыкающих к скату, выше, что обусловлено проходящими в них сонными каналами. Иногда на уровне средней трети каменистой части височной кости в виде четко очерченного овального просветления дифференцирует наружное отверстие сонного канала, суммирующееся с его вертикальной частью (см. рис. 68, обозначено стрелкой).

У верхушки каменной части височной кости находится рваное отверстие (35), дающее однородное неправильной формы просветление. Его переднемедиальный край может иногда иметь правильный скобообразный интенсивный контур, обусловленный изображением заднего отдела сонной борозды.

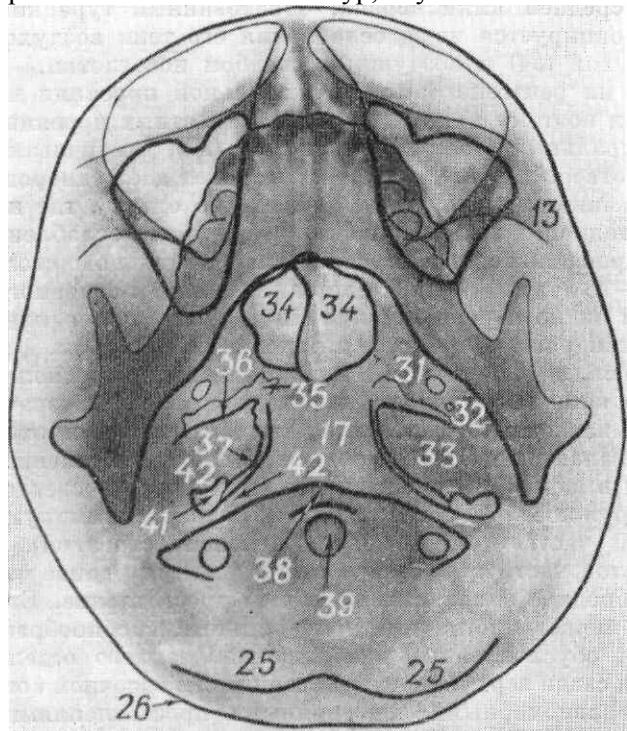


Рис. 42. Рентгенограмма черепа в нестрогой аксиальной проекции (угол наклона 25°).

13 — большое крыло клиновидной кости; 17 — скат; 25 — внутренняя поверхность затылочной чешуи; 26 — наружная поверхность затылочной чешуи; 31 — овальное отверстие; 32 — остистое отверстие; 33 — каменная часть височной кости; 34 — клиновидная пазуха; 35 — рваное отверстие; 36 — клиновидно-каменистый синхондроз; 37 — каменисто-затылочный синхондроз; 38 — первый шейный позвонок; 39 — зуб второго шейного позвонка; 41 — яремное отверстие; 42 — внутрияремный отросток.

Спереди и сзади верхушка каменной части височной кости окаймлена узкими неравномерными лентовидными просветлениями, обусловленными синхондрозами. Линейное просветление между задним контуром большого крыла клиновидной кости и передним контуром каменной части височной кости является отображением клиновидно-каменистого синхондроза (36), а между ее задней поверхностью и скатом — каменисто-затылочного синхондроза (37). Каменисто-затылочный синхондроз своим задненаружным отделом подходит к яремному отверстию. Однако на рентгенограмме в строго аксиальной проекции последнее не дифференцируется, так как не совпадает с ходом пучка рентгеновых лучей.

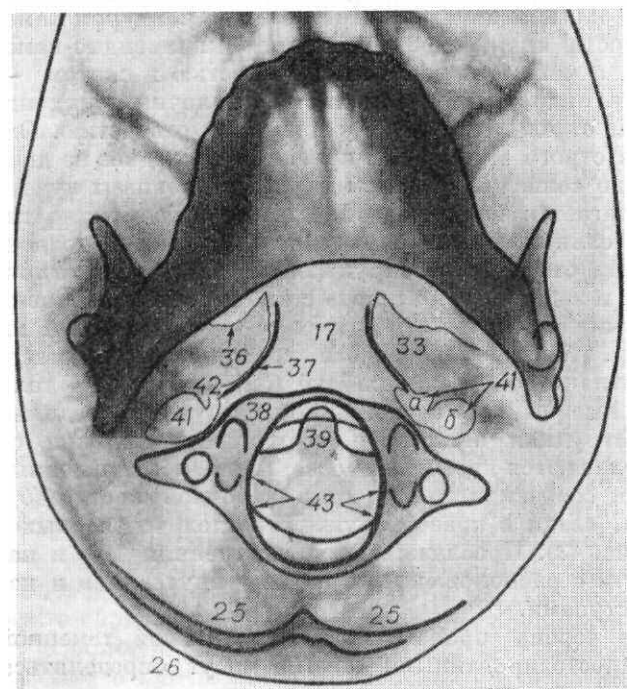


Рис. 43. Рентгенограмма черепа в нестрогой аксиальной проекции (угол наклона 35°).

17 — скат; 25 — внутренняя поверхность затылочной чешуи; 26 — наружная поверхность затылочной чешуи; 33 — каменная часть височной кости; 36 — клиновидно-каменистый синхондроз; 37 — каменисто-затылочный синхондроз; 38 — первый шейный позвонок; 39 — зуб второго шейного позвонка; 41 — яремное отверстие; 41а — нервный отдел яремного отверстия; 41б — сосудистый отдел яремного отверстия; 42 — внутрияремный отросток; 43 — большое отверстие затылочной кости.

Позади ската располагается большое отверстие затылочной кости, контуры которого в значительной мере перекрыты первым шейным позвонком (38). На фоне большого отверстия и окружающего его края затылочной кости видны передняя и задняя дуги атланта с их бугорками, боковые массы атланта с реберно-поперечными отростками и прободающими их поперечными отверстиями. Кзади от переднего края большого

отверстия и передней дуги атланта определяется зуб (39) и частично тело осевого позвонка. Остальные шейные позвонки проецируются срединно на затылочную чешую, затрудняя анализ ее структуры. Кнаружи от большого отверстия располагаются ячеистые просветления, обусловленные воздухоносными клетками сосцевидного отростка височной кости (40).

Как уже указывалось, сзади в краеобразующий отдел черепа выходит затылочная чешуя (рис. 42). Прослеживаются внутренняя (25) и наружная (26) ее поверхности с расположенными на них внутренним и наружным затылочными выступами.

Если рентгенограмма черепа произведена в аксиальной теменной проекции, то у лиц с несиностозированными швами могут определяться зубчатые контуры швов крыши черепа (венечного, стреловидного и лямбовидного). На рентгенограмме в аксиальной подбородочной проекции видны те же анатомические образования, что и в аксиальной теменной проекции. Однако швы крыши черепа не дифференцируются, но более отчетливо выявляются верхние воздухоносные пути на фоне ската, что затрудняет анализ структуры основания черепа. Кроме того, на рентгенограмме в этой проекции (из-за невозможности достаточно вытянуть шею больно) нельзя получить изображение задней ямки черепа кзади от большого отверстия.

Трудность получения рентгенограмм в аксиальной проекции приводит к тому, что рентгенограммы выполняются в нестрогой аксиальной проекции. При этом плоскость физиологической горизонтали образует с

плоскостью стола угол от 10° до 35°, открытый краниально.

В ряде случаев возникает необходимость выявления отдельных анатомических образований, которые лучше видны на рентгенограмме именно в нестрогой аксиальной проекции. В связи с этим рентгенологу необходимо знать закономерности изображения изучаемых образований, зависящие от изменения угла наклона плоскости физиологической горизонтали. По мере увеличения угла наклона плоскости физиологической горизонтали к плоскости стола альвеолярная дуга верхней челюсти проекционно отдалается от остающейся в краеобразующем отделе лобной чешуи (рис. 42). Изображение челюстей, проекционно перемещаясь кзади, суммируется с изображением дна средней ямки черепа. При угле наклона от 20° до 30° большие крылья клиновидной кости и чешуйчатая часть височной кости на большем протяжении перекрыты нижней челюстью, что значительно затрудняет анализ боковых отделов дна средней ямки черепа. При увеличении угла наклона до 30—35° перестают дифференцироваться овальные и остистые отверстия (рис. 43). Однако данный угол наклона является оптимальным для изучения формы, размеров и контуров яремных отверстий. При этом на фоне яремного отверстия (41) отчетливо выявляются внутрияремные отростки (42), разделяющие отверстие на меньший — нервный (41 а) и больший — сосудистый (41б) отделы; последний расположен кзади и кнаружи от первого. По форме и размерам яремные отверстия являются наиболее вариабельными из всех отверстий основания черепа, так как их размеры колеблются от 4 до 24 мм. В яремных отверстиях отчетливо выражена асимметрия формы и размеров, наибольшие различия в их продольном и поперечном размерах достигают 15 мм. На рентгенограмме черепа в нестрогой аксиальной проекции видны и другие анатомические образования задней ямки черепа: контур задней поверхности каменистой части височной кости (33), скат (17), большое отверстие и затылочная чешуя (25, 26) с проекционно наслаивающимися первым и вторым шейными позвонками (38, 39).

Таким образом, выполнение рентгенограмм в нестрогой аксиальной проекции (с различным углом наклона плоскости физиологической горизонтали к плоскости стола) позволяет дополнительно выявить анатомические образования основания черепа, не доступные для изучения на рентгенограмме в строго аксиальной проекции. Важно отметить, что при ухудшении видимости одних анатомических образований улучшаются условия рентгеноанатомического анализа других. Выбор положения плоскости физиологической горизонтали должен диктоваться конкретными задачами исследования и индивидуален для каждого больного.

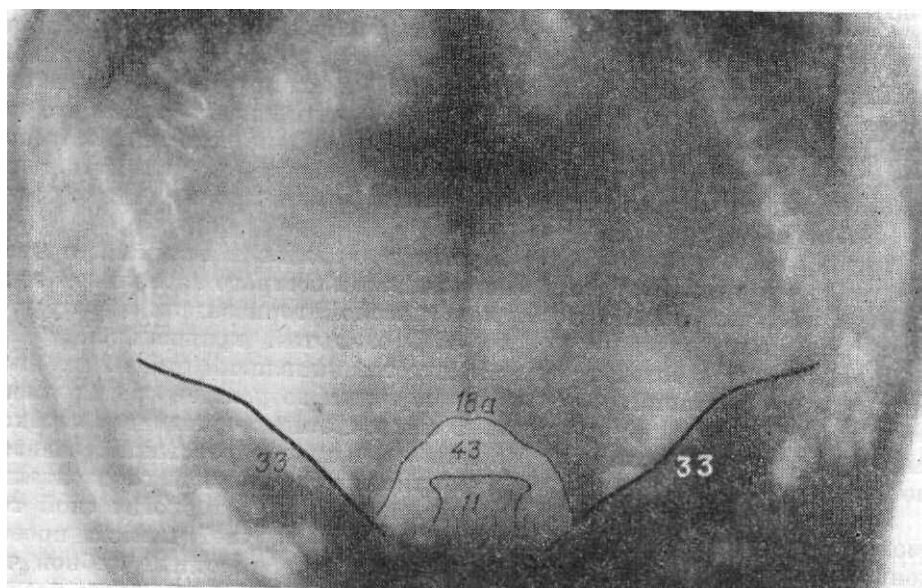


Рис. 44. Рентгенограмма черепа в задней полуаксиальной проекции

**Задняя полуаксиальная (затылочная) проекция.** Рентгенограмма в задней полуаксиальной (затылочной) проекции позволяет изучить особенности структуры затылочной чешуи, задний край большого отверстия (18а), задний отдел ската, а при некоторых вариантах хода луча — и спинку турецкого седла (11; рис. 44).

Лямбдовидный шов ограничивает затылочную чешую и книзу пере-

ходит в теменно-сосцевидные швы. Тень затылочной чешуи неоднородна так как интенсивность ее повышена соответственно затылочным выступам и понижена соответственно вдавлениям затылочных долей большого мозга и полушарий мозжечка, а также бороздам сагиттального, поперечного и сигмовидного синусов. Обычно глубина борозды поперечного синуса справа больше, что приводит к более значительному просветлению. В области внутреннего затылочного выступа стоку синусов (см. рис 19, 4) может соответствовать просветление (см. рис. 20 б), находящееся на продолжении борозды поперечного синуса, иногда принимаемое за деструкцию

На фоне затылочной чешуи проецируются также боковые лакуны и грануляционные ямочки лобной и теменных костей, которые из-за нечеткости изображения могут быть приняты за очаги разрушения. В отличие от последних, грануляционные ямочки и боковые лакуны располагаются парасагиттально. При недостаточной убедительности этого признака следует изменить укладку и центрировку. Участки просветления обусловленные указанными анатомическими образованиями крыши черепа проекционно переместятся относительно анатомических элементов затылочной кости, а участки деструкции в ней не изменят своего положения

У лиц с несинустозированными швами на затылочную чешую проецируются венечный и сагиттальный швы. Венечный шов проецируется ниже лямбдовидного на различном расстоянии от него. При этом проекцию ве-

вечного шва следует дифференцировать от дополнительного поперечного шва, который в отличие от венечного не выходит за пределы затылочной чешуи и имеет ту же четкость, что и лямбдовидный шов, так как находится с ним примерно на одном расстоянии от кассеты. Стреловидный шов проецируется срединно, он идет от венечного шва к краеобразующему отделу крыши и поворачивает от последнего к лямбдовидному шву.

В нижнем отделе затылочной чешуи срединно располагается большое отверстие (43), снаружи от него видны каменистые части височных костей (33). При центрировке пучка рентгеновых лучей на 2 см выше надбровных дуг с каудальным скосом трубки под углом 60° к кассете хорошо определяется четкий задний край большого отверстия затылочной кости. На фоне отверстия почти параллельно его заднему краю располагается задняя дуга атланта.

При центрировке пучка рентгеновых лучей срединно на уровне лобных бугров с каудальным скосом трубки под углом 20—25° к плоскости кассеты четко определяются нижний отдел ската и передний край затылочного отверстия, менее отчетливо дифференцируется его задний край. На затылочное отверстие при этом проецируется спинка турецкого седла, имеющая вид неправильного, расширяющегося кверху четырехугольника с вытянутыми верхними углами, обусловленными изображением задних клиновидных отростков (рис. 44).

### ТУРЕЦКОЕ СЕДЛО

Рентгенологическое изучение гипофизарной ямки турецкого седла, являющейся ложем гипофиза, имеет большое практическое значение для неврологической, нейрохирургической, эндокринологической, офтальмологической и отоларингологической клиник. Поэтому в настоящее время при специальном исследовании нельзя ограничиваться применением обзорной рентгенограммы черепа в боковой проекции, а необходимо прибегать к производству прицельных рентгенограмм турецкого седла.

#### Анатомия

Определение размеров гипофизарной ямки позволяет косвенно судить о размерах гипофиза. Последний располагается между двумя листками твердой мозговой оболочки, один из которых выстилает дно ямки, а другой, именуемый диафрагмой турецкого седла, *diaphragma sellae*, — находится над гипофизом. Диафрагма имеет толщину от десятых долей миллиметра до 1 — 2 мм и прикрепляется сзади к спинке турецкого седла и к задним клиновидным отросткам, а спереди — к средним клиновидным отросткам, расположенным на 1—2 мм ниже бугорка седла. В центре диафрагмы седла имеется отверстие, через которое проходит ножка гипофиза, соединяющая его с мозгом.

#### Укладки

Прицельными рентгенограммами для турецкого седла являются рентгенограммы в правой и левой боковой проекциях, а также рентгенограммы спинки турецкого седла.

*Прицельные рентгенограммы турецкого седла* в правой и левой боковой проекциях производятся в той же укладке, что и обзорные рентгенограммы черепа в боковой проекции. Однако при их выполнении особенно важно соблюдать тщательность укладки и центрировки. Необходимо применять тубус, ограничивающий пучок лучей, и пользоваться стандартным фокусным расстоянием — 60 см.

*Прицельные рентгенограммы спинки турецкого седла* производятся с ограничивающим тубусом в тех же укладках, что и дополнительные обзорные рентгенограммы черепа в носо-лобной и в задней полуаксиальной (затылочной) проекциях.

Последняя укладка выполняется при каудальном направлении пучка рентгеновых лучей под углом 20—25° к плоскости кассеты.

При недостаточно четких данных о состоянии гипофизарной ямки и спинки турецкого седла рекомендуется применение томографии. Томограммы производятся в срединной сагиттальной плоскости, а также во фронтальных плоскостях через гипофизарную ямку и спинку седла.

#### Рентгеноанатомический анализ

Для определения границ нормы и патологии рентгенологу необходимо знать варианты размеров и формы турецкого седла.

**Размеры гипофизарной ямки турецкого седла** (по Д. Г. Рохлину) определяют на прицельных рентгенограммах в боковой проекции (рис. 45). Правильность укладки и центрировки на рентгенограмме определяется по полному проекционному совпадению передних клиновидных отростков, а также наружных и внутренних слуховых отверстий. При этом в норме поверхность клиновидного возвышения и дна гипофизарной ямки представлена одиночными четкими интенсивными линиями.

Многочисленные методики определения размеров гипофизарной ямки турецкого седла не являются точными. Общепринятым является определение линейных размеров гипофизарной ямки турецкого седла — вертикального и сагиттального.

Методика измерения гипофизарной ямки турецкого седла, предложенная Д. Г. Рохлиным, позволяет при повторных измерениях избежать погрешностей и неточностей, так как размеры определяются на отрезках линий, расположенных перпендикулярно или параллельно к постоянному ориентиру, которым является мозговая поверхность клиновидного возвышения.

*Вертикальный размер.* Для определения вертикального размера гипофизарной ямки турецкого седла необходимо восстановить проекцию диафрагмы седла (обозначена пунктирной линией).

Линия, соединяющая изображение средних и задних клиновидных отростков, является проекцией диафрагмы седла. При отсутствии изображения средних клиновидных отростков проекцию диафрагмы практически определяют путем соединения бугорка седла с задними клиновидными отростками, а при отсутствии изображения последних (у детей) — с верхушкой спинки седла. Для измерения вертикального размера гипофизарной ямки седла, кроме проекции диафрагмы, следует провести еще одну вспомогательную линию — касательную к наиболее низко расположенному участку дна гипофизарной ямки (обозначена штрих-пунктиром). Эту линию необходимо расположить параллельно поверхности клиновидного возвышения (обозначена штриховкой). Отрезок перпендикуляра, восстановленного от указанной касательной к середине дна гипофизарной ямки до пересечения его с проекцией диафрагмы, характеризует вертикальный размер гипофизарной ямки турецкого седла. Максимальная величина ее вертикального размера в норме у взрослых не превышает 12 мм.

*Сагиттальный размер* гипофизарной ямки турецкого седла определяют путем нахождения максимального расстояния между передней и задней стенками гипофизарной ямки седла при условии, что линия, соединяющая наиболее удаленные их точки, проводится параллельно поверхности клиновидного возвышения. Максимальная величина сагиттального размера гипофизарной ямки в норме у взрослых не превышает 14 мм.

Форма гипофизарной ямки турецкого седла индивидуально очень вариабельна (рис. 46). Наблюдаются различные ее варианты. В. С. Майкова-Строганова и Д. Г. Рохлин предложили определять форму гипофизарной ямки турецкого седла, используя соотношения ее вертикального и сагиттального размеров.

Гипофизарная ямка, в которой сагиттальный размер преобладает над вертикальным, называется плоской, при равных размерах гипофизарная ямка именуется круглой, а при преобладании вертикального размера над сагиттальным — глубокой.

При отсутствии четкой дифференциации контуров гипофизарной ямки турецкого седла на рентгенограммах необходимо применять томографию в сагиттальной и фронтальной плоскостях (рис. 47).

Пневматизация тела клиновидной кости будет рассмотрена в разделе «Околоносовые пазухи».

*Возрастные особенности.* Абсолютные максимальные размеры гипофизарной ямки турецкого седла в возрастном аспекте изучены В. С. Майковой-Строгановой и Д. Г. Рохлиным (табл. 3).

Из таблицы видно, что вертикальный размер перестает увеличиваться к 15, а сагиттальный — к 20 годам. Авторы считают, что сагиттальный размер продолжает увеличиваться до полного формирования организма, а возможно, и после его окончания. Увеличение сагиттального размера гипофизарной ямки турецкого седла происходит в некоторой мере в результате истончения его спинки.

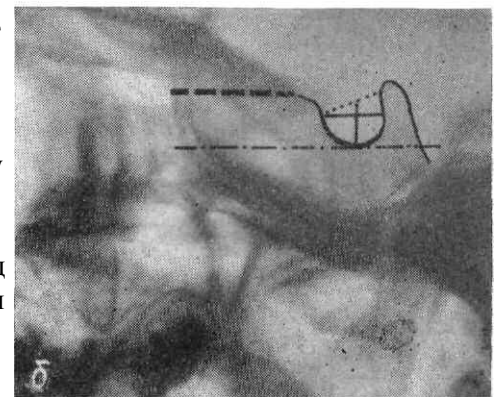
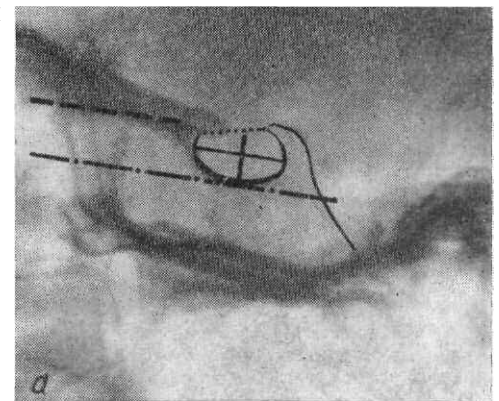
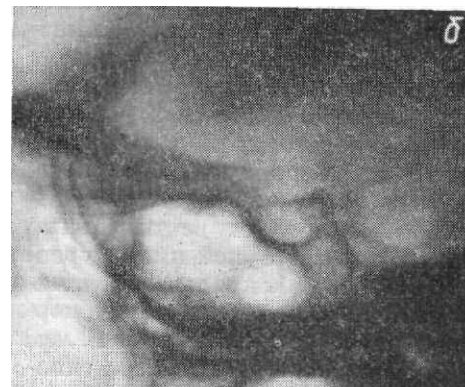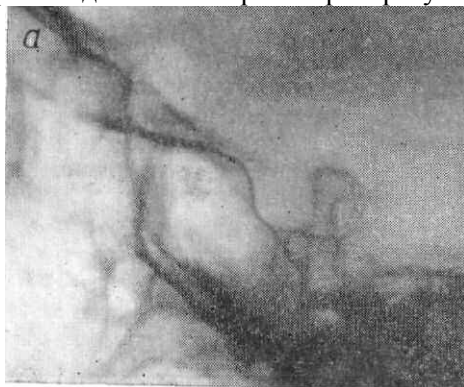


Рис. 45. Прицельные рентгенограммы черепа в боковой проекции. Принцип определения размеров турецкого седла (объяснение в тексте): а — рентгенограмма взрослого человека; б — рентгенограмма ребенка.



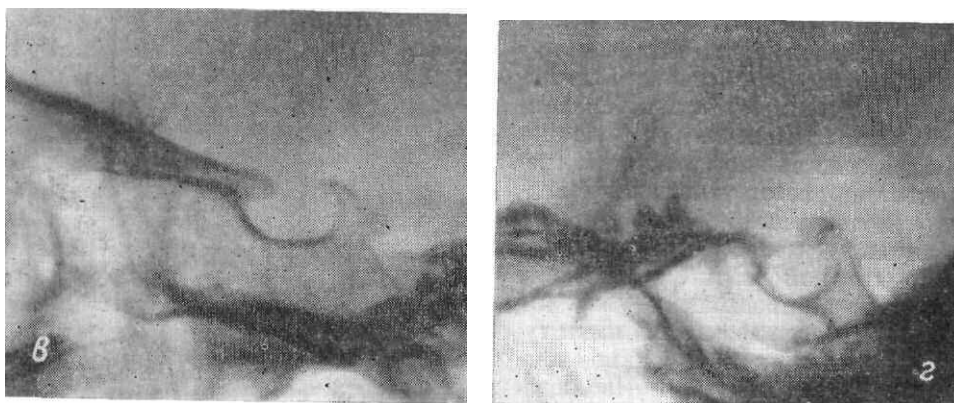


Рис. 46. Прицельные рентгенограммы черепа в боковой проекции. Варианты формы турецкого седла: о — глубокая; б — в - плоская; з — круглая. Обызвествление межклиновидных связок (б).

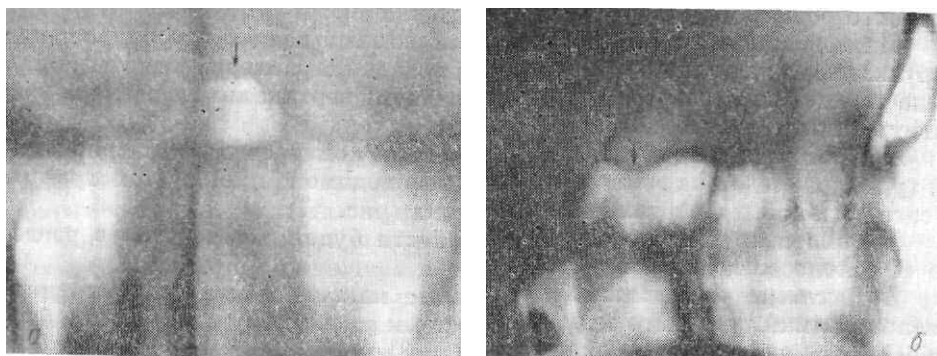


Рис. 47. Томограммы турецкого седла во фронтальной (а) и сагиттальной (б) плоскостях. Дно турецкого седла обозначено стрелкой

Отмечены возрастные особенности формы гипофизарной ямки турецкого седла. Так, у детей от рождения до 2—3 лет преобладает плоская форма гипофизарной ямки седла в связи с малым вертикальным ее размером.

Таблица 3

| Размер, мм   | Возраст в годах |    |      |    |       |    |       |    |            |    |
|--------------|-----------------|----|------|----|-------|----|-------|----|------------|----|
|              | 4—5             |    | 6—13 |    | 14—15 |    | 16—18 |    | 19 и более |    |
|              | м               | ж  | м    | ж  | м     | ж  | м     | ж  | м          | ж  |
| Сагиттальный | 10              | 10 | 12   | 12 | 12    | 13 | 14    | 14 | 14         | 14 |
| Вертикальный | 10              | 10 | 11   | 11 | 12    | 12 | 12    | 12 | 12         | 12 |

Затем в процессе роста к 4—5 годам вертикальный размер становится равным сагиттальному, а затем и большим. При этом гипофизарная ямка турецкого седла приобретает круглую или глубокую форму, которая сохраняется у девочек до 8, а у мальчиков до 15 лет. С этого возраста сагиттальный размер увеличивается более интенсивно, чем вертикальный. Поэтому у большинства взрослых формируется плоская гипофизарная ямка турецкого седла, но иногда в виде ювенильной особенности сохраняется ее круглая или глубокая форма.

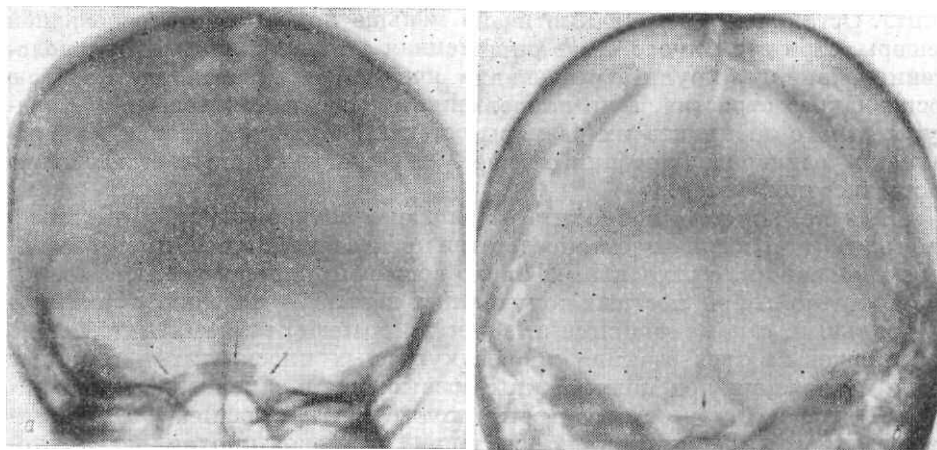


Рис. 48. Рентгенограммы черепа в носо-лобной (а) и в затылочной (б) проекциях. Отчетливо определя-

ется спинка турецкого седла (одиночная стрелка) и передние клиновидные отростки (двойные стрелки).

Форма, положение и размеры спинки турецкого седла переменны. На прицельных рентгенограммах черепа в боковой проекции передняя поверхность спинки турецкого седла представлена четкой плоской или вогнутой линией. Располагается спинка наиболее часто вертикально, реже — с наклоном кпереди и исключительно редко — с наклоном кзади.

Толщина спинки (переднезадний размер) варьирует от 1 мм до 1 см.

Поперечный размер спинки турецкого седла и ее боковые контуры могут быть изучены на прицельных рентгенограммах в носо-лобной или задней полуаксиальной (затылочной) проекциях (рис. 48).

О правильности укладки судят по срединному расположению спинки турецкого седла на фоне надпереносья лобной кости или большого отверстия затылочной кости.

На рентгенограммах в указанных проекциях спинка имеет форму прямоугольника, несколько расширяющегося кверху соответственно задним клиновидным отросткам. Ее поперечный размер определяется ниже задних клиновидных отростков, отражает поперечный размер седла и достигает у взрослых 15 мм.

*Возрастные особенности.* Для детей характерна толстая спинка турецкого седла. С возрастом происходит ее истончение, что сопровождается увеличением сагиттального размера гипофизарной ямки турецкого седла. Возрастные особенности поперечного размера спинки турецкого седла не изучены.

### КАМЕНИСТАЯ ЧАСТЬ ВИСОЧНОЙ КОСТИ

Целенаправленное исследование височной кости предпринимается в основном для изучения каменистой части и ее сосцевидного отростка.

Для установления вариантов нормы важно не только определить степень пневматизации, но и пространственное расположение воздухоносных ячеек височной кости, а также анатомических образований среднего и внутреннего уха (см. рис. 52а).

#### Анатомия

По расположению в височной кости (рис. 52 а) различают сосцевидные ячейки, *cellulae mastoidea* (48), и барабанные ячейки, *cellulae tympani* (49). Наиболее крупной ячейкой является сосцевидная пещера, *antrum (mastoideum)* (47), расположенная кверху и кзади от «ядра» костного лабиринта. Остальные сосцевидные ячейки меньше по размерам сосцевидной пещеры. При этом имеет место определенная закономерность их расположения. Наиболее крупные сосцевидные ячейки располагаются по краю сосцевидного отростка, а по направлению к сосцевидной пещере и к «ядру» костного лабиринта их размеры постепенно уменьшаются и не превышают размеров барабанных ячеек, окружающих соответствующую часть височной кости.

В «ядре» костного лабиринта расположено внутреннее ухо. Костный лабиринт, *labirintum osseum*, представлен преддверием, *vestibulum* (обозначено звездочкой), с отходящими от него костными полукружными каналами и улиткой. Три костных полукружных канала — передний, задний и латеральный, *canalis semicircularis anterior, posterior et lateralis* (58 а, б), расположены в трех взаимно перпендикулярных плоскостях и залегают выше преддверия под полукружным возвышением каменистой части височной кости. Книзу от преддверия отходит улитка, *cochlea* (59). К задней стенке преддверия подходит внутренний слуховой проход, через который от улитки и полукружных каналов отходит преддверно-улитковый нерв (24б). Залегающий вместе с ним лицевой нерв (24а) от дна внутреннего слухового прохода вступает в лицевой канал (обозначен штриховыми линиями, огибает верхнюю и латеральную стенки преддверия, поворачивает под латеральным полукружным каналом книзу и выходит из полости черепа через шило-сосцевидное отверстие.

С латеральной стороны к внутреннему уху примыкает среднее ухо, включающее барабанную полость, *cautum tympani* (54), с залегающими в ней тремя косточками, молоточком, *malleus*, наковальней, *incus*, и стремечком, *stapes*. Располагаясь в виде цепи, слуховые косточки передают колебания звуковых волн с барабанной перепонки, *membrana tympani*, на окно преддверия, *fenestra vestibuli*, залегающего у основания спирального канала улитки.

Барабанная полость имеет щелевидную форму, своей медиальной стенкой она прилежит к полукружным каналам, преддверию, улитке и к каналу лицевого нерва. Дно барабанной полости расположено над яремной ямкой и вертикальной частью сонного канала (60а). С латеральной стороны барабанная полость замкнута барабанной перепонкой, отделяющей ее от наружного слухового прохода (19). Сверху и снаружи в барабанную полость открывается сосцевидная пещера. Кпереди и книзу барабанная полость сообщается со слуховой трубой, *tuba auditiva* (61), открывающейся на боковой стенке носовой части глотки, через которую в барабанную полость и воздухоносные ячейки каменистой части височной кости поступает атмосферный воздух.

Рентгеноанатомический анализ каменистой части височной кости может быть сделан на обзорных рентгенограммах черепа в прямой, задней полуаксиальной (затылочной) и аксиальной проекциях.

Однако для детального изучения височной кости необходимо производить прицельные рентгенограммы. Наибольшее распространение получили прицельные рентгенограммы височной кости в косой, поперечной и осевой проекциях (название проекции определяется направлением центрального пучка рентгеновых лучей по отношению к продольной оси каменистой части височной кости).

Прицельные рентгенограммы височной кости выполняются после анализа обзорных рентгенограмм черепа с учетом клинических показаний.



## Укладки

Для выполнения прицельных рентгенограмм височной кости применяются кассеты размером 13 X 18 см; каждую половину кассеты рекомендуется расчертить взаимно перпендикулярными линиями на четыре равных прямоугольника. Рентгенограммы производят отдельно для правой и левой височной кости, используя для каждой из них половину кассеты.

Для облегчения укладки больного и центрировки пучка лучей необходимо сначала отцентрировать трубку по отношению к кассете под нужным углом. Точка центрировки на используемой половине кассеты устанавливается заранее соответственно укладке и возможному проекционному смещению изображения височной кости. Неэкспонируемая половина кассеты перекрыта просвинцованной резиной. После центрировки пучка лучей на кассету голову больного укладывают, строго соблюдая углы наклона основных плоскостей черепа. Укладка производится с таким расчетом, чтобы анатомический ориентир, используемый в данной проекции, совпал с точкой центрации пучка рентгеновых лучей на кассете.

**Косая проекция (по Шюллеру).** Укладка головы при выполнении рентгенограмм височной кости в косой проекции является разновидностью укладки при выполнении обзорной рентгенограммы черепа в боковой проекции. Однако благодаря косому направлению пучка рентгеновых лучей избегают суммации правой и левой височной кости.

Кассету располагают поперечно в плоскости стола. Больной лежит на животе, голова повернута на бок; подбородок опущен так, что сагиттальная плоскость образует с плоскостью стола угол 5—10°, открытый краниально. Центральный пучок лучей направляют каудально под углом в 15° на наружное слуховое отверстие исследуемой стороны, расположенное в центре используемой половины кассеты.

Рентгенограмма производится преимущественно для изучения состояния пневматизации височной кости, швов, соединяющих ее с другими костями, для исследования положения и глубины борозды сигмовидного синуса, выявления продольных переломов каменистой части височной кости и для изучения височно-нижнечелюстного сустава.

**Поперечная проекция (по Стенверсу).** Укладка головы при выполнении рентгенограмм височной кости в поперечной проекции является разновидностью укладки при выполнении обзорной рентгенограммы черепа в прямой проекции. Она позволяет получить наиболее правильное изображение каменистой части височной кости, так как центральный пучок лучей направлен перпендикулярно к ее продольной оси.

Кассету располагают поперечно к плоскости стола. Больной лежит вниз лицом, к кассете прилежат область надглазничного края лобной кости и скуловая кость рентгенографируемой стороны; сагиттальная плоскость головы образует с плоскостью стола угол 45°, открытый кнаружи. Плоскость физиологической горизонтали перпендикулярна к плоскости стола. Центральный пучок лучей направлен краниально, под углом 10—12°, на середину расстояния между наружным краем входа в глазницу и наружным слуховым отверстием исследуемой стороны. Указанный анатомический ориентир располагается соответственно центру экспонируемой половины кассеты.

Прицельная рентгенограмма височной кости в поперечной проекции производится преимущественно в неврологической и отоларингологической клиниках для изучения состояния внутреннего уха, внутреннего слухового отверстия, при подозрении на опухоль мостомозжечкового угла и поперечный перелом каменистой части височной кости.

**Осевая проекция (по Майеру).** В данной проекции происходит наиболее значительное проекционное удлинение каменистой части височной кости, так как направление центрального пучка лучей совпадает с ее продольной осью. Укладка головы при выполнении рентгенографии височной кости в осевой проекции выполняется следующим образом.

Кассету располагают на клиновидной подставке. Ее наружный край приподнят под углом 10°. Больной лежит на спине, голова наклонена исследуемой стороной к кассете так, что ее сагиттальная плоскость образует с плоскостью стола угол 45°, а с плоскостью кассеты угол 35°, открытый кнаружи. Центральный пучок лучей направлен каудально под углом 45° на наружное слуховое отверстие исследуемой стороны. Наружное слуховое отверстие следует размещать на 2—3 см выше центра экспонируемой половины кассеты из-за проекционного смещения каменистой части височной кости.

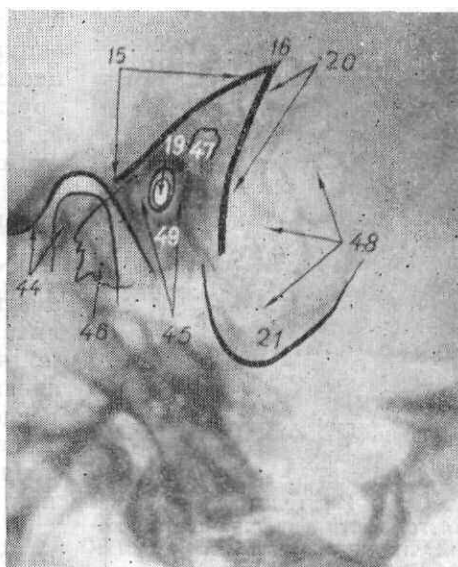
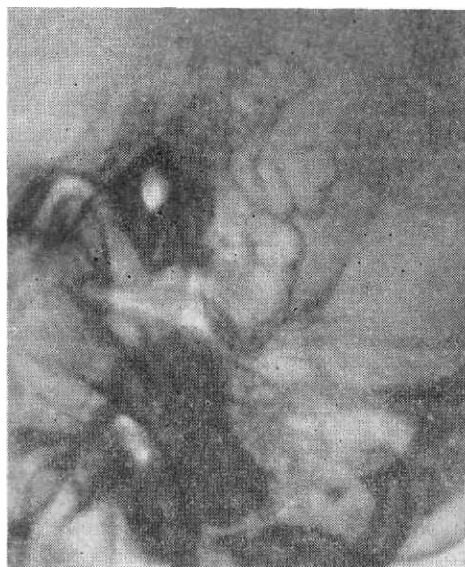Рентгенограмма применяется в отоларингологической практике для изучения состояния барабанной полости и наружного слухового прохода.

## Рентгеноанатомический анализ

Анализ височной кости на рентгенограммах в основных и дополнительных обзорных проекциях черепа представлен в соответствующих разделах.

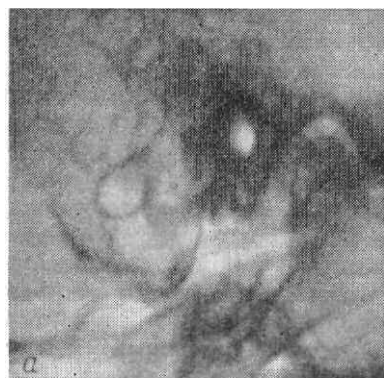Косая проекция. Правильность укладки на прицельной рентгенограмме в косой проекции (рис. 49) контролируют по совпадению наружного и внутреннего слуховых отверстий исследуемой стороны. Определяется проекционно укороченная каменистая часть исследуемой стороны. Спереди и несколько ниже ее проецируется височно-нижнечелюстной сустав (44), сзади — сосцевидный отросток (21).

Основание каменной части височной кости имеет неправильную треугольную форму. Передняя поверхность ее (15), соответственно дугообразному возвышению выпуклая, а задняя, переходящая в борозду сигмовидного синуса (20), — вогнутая.



В месте перехода передней поверхности в заднюю образуется острый угол, являющийся проекцией наружного отдела верхнего края каменной части височной кости (угол Чителли — 16). Верхушка каменной части (46) распознается с трудом, так как проекционно совпадает с височно-нижнечелюстным суставом. Последний, как располагающийся ближе к кассете, дает четкое изображение (44). Хорошо прослеживаются его головка, впадина и суставная щель

Рис. 49. Рентгенограмма и схема височной кости в косой проекции (по Шюллеру). 15 — передняя поверхность каменной части височной кости; 16 — угол Чителли; 19 — наружное и внутреннее слуховые отверстия; 20 — борозда сигмовидного синуса; 21 — сосцевидный отросток; 44 — височно-нижнечелюстной сустав; 45 — «ядро» костного лабиринта; 46 — верхушка каменной части. Воздухоносные ячейки; 47 — сосцевидная пещера; 48 — сосцевидные ячейки; 49 — барабанные ячейки



между ними (рентгеноанатомия височно-нижнечелюстного сустава рассмотрена ниже). Центральный отдел каменной части височной кости дает интенсивную тень, обусловленную плотным костным веществом, окружающим элементы внутреннего уха и получившим, как указывалось выше, название «ядра» костного лабиринта (45). При правильной укладке в центральном отделе «ядра» костного лабиринта проецируется круглой формы просветление, представляющее суммарное изображение наружного и внутреннего слуховых проходов (19), а также барабанной полости. Вокруг «ядра» костного лабиринта проецируются воздухоносные ячейки, расположенные преимущественно в верхнезаднем отделе каменной части височной кости. Наиболее крупная воздухоносная ячейка лежит непосредственно за «ядром» костного лабиринта и носит название сосцевидной пещеры (47). Кзади и книзу от «ядра» лабиринта располагается сосцевидный отросток (21).

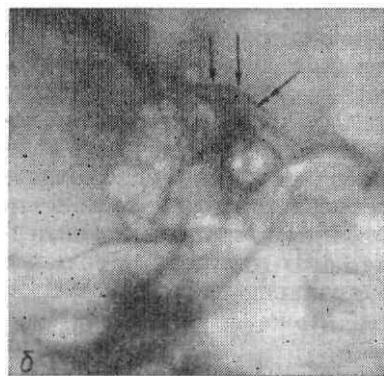
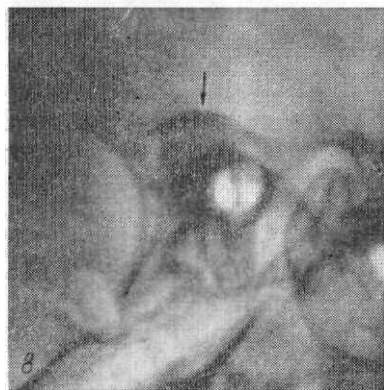

Рис. 50. Рентгенограммы каменной части височной кости в косой проекции (по Шюллеру). Варианты пневматизации сосцевидного отростка:

а — пневматизированный; б — частично пневматизированный; в — непневматизированный (склерозированный). Одиночными стрелками указано дугообразное возвышение, двойными — барабанная крыша.



*Варианты пневматизации* височной кости наиболее полно можно проанализировать на рентгенограмме в косой проекции (рис. 50). Большое разнообразие пневматизации сосцевидного отростка и других отделов височной кости затрудняет ее оценку. Для характеристики степени пневматизации височной кости разработаны различные классификационные схемы. Наибольшее распространение в нашей стране получило предложенное Д. Г. Рохлиным деление по степени пневматизации сосцевидных отростков. Различают полностью пневматизированные (а), частично пневматизированные (б) и непневматизированные (склерозированные), сосцевидные отростки. Считают, что степень пневматизации зависит от особенностей развития сосцевидного отростка.

*Возрастные особенности.* Сосцевидный отросток формируется внутриутробно. На первом году жизни развивается пневматизация надбарабанного кармана и сосцевидной пещеры путем врастания в них слизистой оболочки, покрывающей стенки барабанной полости. В дальнейшем разрастание слизистой оболочки распространяется и на костномозговые полости губчатого вещества сосцевидного отростка и прилежащих к нему других отделов височной кости, превращая их в воздухоносные ячейки. В норме к 5 годам сосцевидный отросток уже пневматизирован.

ток уже пневматизирован.

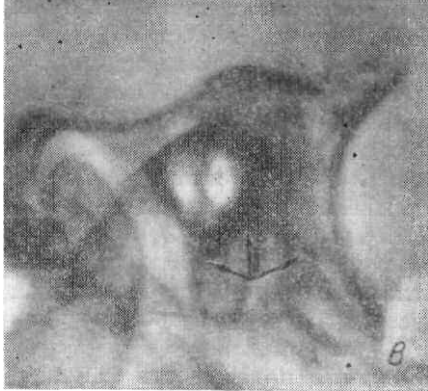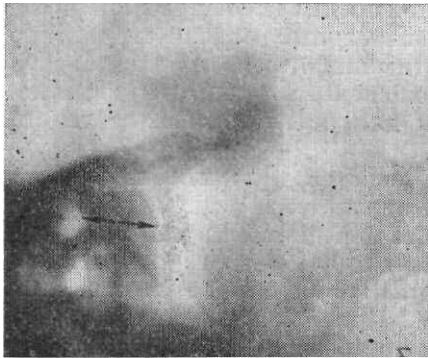
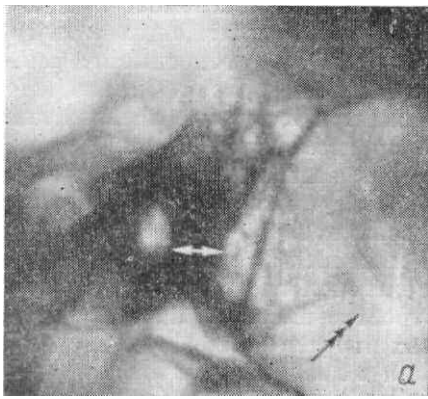


Рис. 51. Рентгенограммы каменистой части височной кости в косой проекции (по Шюллеру).  
 Варианты положения борозды сигмовидного синуса и луковичи яремной вены:  
 а — предлежание синуса; б — латеропозиция синуса; в — высокое стояние луковичи яремной вены.  
 Стрелками указано расстояние между наружным слуховым отверстием и передним контуром борозды сигмовидного синуса, тройной стрелкой обозначен канал сосцевидной вены-выпускника, тремя стрелками — яремная яма при высоком стоянии луковичи яремной вены.

Однако развитие его пневматических полостей продолжается в течение всей жизни человека. Возникновение воспалительного процесса среднего уха в раннем детском возрасте тормозит развитие пневматизации сосцевидного отростка. Поэтому в настоящее время считают, что полностью пневматизированный отросток отображает нормальный процесс развития пневматизации, а частично пневматизированный и непневматизированный свидетельствуют о нарушении его течения. Рентгенологическое определение пневматической структуры сосцевидного отростка имеет клиническое значение. Так, в пневматизированных отростках отмечено острое течение воспалительных процессов по типу эмпиемы, а в непневматизированных — хроническое.

На прицельной рентгенограмме височной кости в косой проекции рентгенолог имеет возможность сделать сравнительный анализ структуры, прозрачности, а следовательно, и пневматизации ячеек височной кости правой и левой стороны. Нечеткость расположенных между ячейками перегородок и затенение ячеек характерны для острого воспалительного процесса.

При изучении вариантов строения каменистой части височной кости для отоларингологической клиники важен анализ ее передней (15) и задней поверхностей. Как указывалось выше, передний выпуклый контур каменистой части обусловлен изображением дугообразного возвышения (рис. 50 б, в; указано одиночной стрелкой), которое обычно проекционно совпадает с контуром барабанной крыши. При значительном развитии дугообразного возвышения оно не совпадает с проекцией барабанной крыши (обозначено одиночными стрелками) и образует дополнительный контур, расположенный выше и параллельно контуру барабанной крыши (обозначено двойной стрелкой, рис. 50б). В норме расстояние между барабанной крышей и верхним краем наружного слухового прохода составляет 4—5 мм. Определение отклонений этого расстояния от среднего варианта нормы имеет значение при составлении

плана оперативного вмешательства.

Для определения отклонений от обычного расположения борозды сигмовидного синуса и яремной ямы необходим анализ контура задней поверхности каменистой части височной кости. Борозда сигмовидного синуса может дать лентовидное равномерное просветление шириной 8—10 мм, расположенное позади каменистой части (см. рис. 49 и рис. 20). Это просветление четко выявляется при неполностью пневматизированном сосцевидном отростке. При выраженной пневматизации отростка просветление, обусловленное бороздой сигмовидного синуса, четко не дифференцируется на фоне сосцевидных ячеек.

Независимо от пневматизации отростка задняя поверхность каменистой части четко контурируется; в наружном отделе она является передней стенкой борозды сигмовидного синуса. Глубокая, вдающаяся в каменистую часть борозда сигмовидного синуса дает на ее фоне дополнительный интенсивный контур.

При планировании операции на сосцевидном отростке необходимо уточнить минимальное расстояние от барабанной полости до передней стенки борозды сигмовидного синуса. На рентгенограмме височной кости в косой проекции барабанная полость проекционно совпадает с наружным слуховым отверстием, поэтому расстояние измеряется между задним контуром последнего и передним контуром борозды; обычно оно достигает 12—14 мм (рис. 51). Расстояние менее 10 мм расценивается как предлежание синуса (рис. 51 а). Хирург должен учитывать предлежание синуса из-за опасности его повреждения при операции и возможности распространения инфекции со среднего уха, осложняющегося развитием синус-тромбоза.

Менее достоверные данные могут быть получены с помощью рентгенологического метода исследования при определении другого варианта положения борозды сигмовидного синуса — латеропозиции (рис. 51б). Под латеропозицией синуса понимают значительное внедрение его борозды в боковую стенку черепа. Глубокая борозда на рентгенограмме дает более отчетливое лентовидное просветление, однако степень его, как и при средних вариантах глубины борозды, может быть уменьшена суммацией с резко пневматизированными барабанными и сосцевидными ячейками. Кроме того, клиническое и анатомо-рентгенологическое понятие латеропозиции не полностью совпадает. Клиницисты под латеропозицией синуса подразумевают два варианта: первый, когда глубокая борозда приводит к значительному истончению кости соответственно дну борозды, второй, когда плоская мелкая борозда расположена на кости малой толщины. При этих вариантах, из которых только первый рассматривается анатомами и рентгенологами как латеропозиция, опасность прободения дна

борозды синуса при операции одинакова. Поэтому оба указанных варианта в отоларингологии расцениваются как латеропозиция синуса.

Рис. 52. Схематическая зарисовка распила височной кости (а). Рентгенограмма (б) и схема (в) височной кости в поперечной проекции (по Стенверсу).

19 — наружный слуховой проход; 21 — сосцевидный отросток; 23 — верхний край каменистой части височной кости; 24 — отверстие и канал внутреннего слухового прохода; 24а — лицевой нерв; 24б — преддверно-улитковый нерв; 37 — каменисто-затылочный синхондроз; 45 — «ядро» костного лабиринта; 46 — вершушка каменистой части височной кости; 47 — сосцевидная пещера; 54 — барабанная полость со слуховыми косточками; 55 — барабанная крыша; 56 — дугообразное возвышение; 57 — тройничное вдавление; 58 — полукружные каналы; 58а — передний, 58б — латеральный; 59 — улитка; 60 — сонный канал; 60а — вертикальная часть сонного канала; 61 — слуховая труба. Канал лицевого нерва обозначен штриховыми линиями, преддверье — обозначено звездочкой.

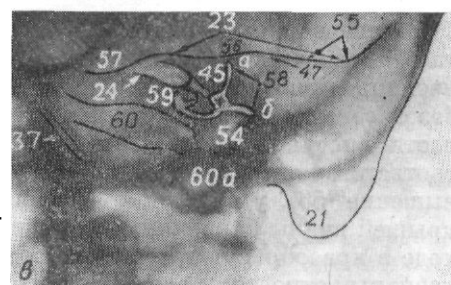
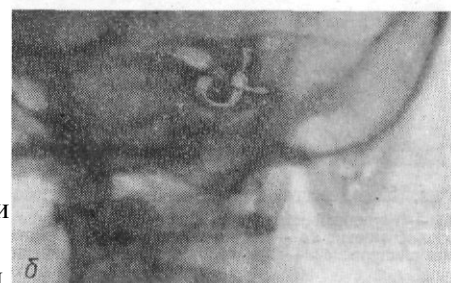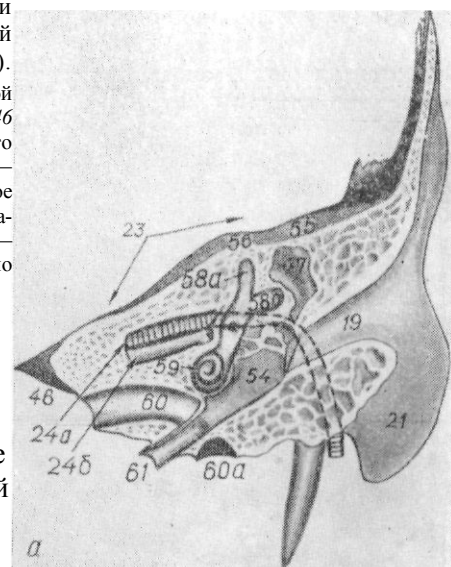
На прицельной рентгенограмме височной кости в косой проекции нередко определяется канал сосцевидной вены-выпускника (рис. 51 а; обозначен тройной стрелкой), имеющий вид изогнутого с четкими, интенсивными контурами лентовидного просветления. Внутреннее отверстие канала сосцевидной вены-выпускника обычно обнаруживается в средней трети борозды сигмовидного синуса. Возможно и более высокое расположение внутреннего отверстия на границе с бороздой поперечного синуса. Это необходимо учитывать при планировании операций, так как высоко расположенный канал сосцевидной вены-выпускника может попасть в операционное поле, в связи с чем возможно его ранение. Наружное сосцевидное отверстие канала сосцевидной вены-выпускника, открывающееся у основания сосцевидного отростка или в области затылочно-сосцевидного шва, выявляется на рентгенограммах менее четко.

На прицельной рентгенограмме височной кости в косой проекции при высоком стоянии луковицы яремной вены яремная яма, в которой она залегает, определяется в виде просветления с четким выпуклым верхним контуром, расположенным под проекцией слуховых проходов (рис. 51 в). Высокое стояние луковицы яремной вены учитывается хирургом при планировании операции.

В этой же проекции отчетливо дифференцируется височно-нижнечелюстной сустав. Рентгеноанатомический анализ его приведен в разделе «Кости лица».

**Поперечная проекция.** На прицельной рентгенограмме височной кости в поперечной проекции (рис. 52б) каменистая часть дает интенсивную неоднородную тень и видна на всем протяжении от вершушки до основания без проекционных наслоений и искажений. По верхнему краю каменистой части височной кости (23) прослеживается: у основания — уплощение, соответствующее барабанной крыше (55), медиальнее — дугообразное возвышение (56), у вершушки — тройничное вдавление (57). Под барабанной крышей видны барабанные ячейки каменистой части, а еще ниже, при выходе в краеобразующий отдел, под затылочной чешуей располагается сосцевидный отросток с воздухоносными клетками (21). Под дугообразным возвышением отчетливо определяется «ядро» костного лабиринта (45), на фоне которого хорошо прослеживаются линейные просветления двух полукружных каналов (58): переднего (вертикального) и латерального (горизонтального), сливающихся в области преддверия. Медиально и книзу от преддверия имеется просветление спирального канала улитки (59), а медиально и кверху прямолинейное лентовидное просветление внутреннего слухового прохода (24), которое не достигает вершушки каменистой части. В области вершушки, ниже внутреннего слухового прохода, расположено менее четкое, но более широкое просветление сонного канала (60), а еще ниже — узкое, четко очерченное лентовидное просветление каменисто-затылочного синхондроза (37), заканчивающегося у рваного отверстия.

Височно-нижнечелюстной сустав, проецирующийся ниже каменистой части кпереди от сосцевидного отростка, значительно проекционно искажается и поэтому не подлежит рентгеноанатомической трактовке.



ти

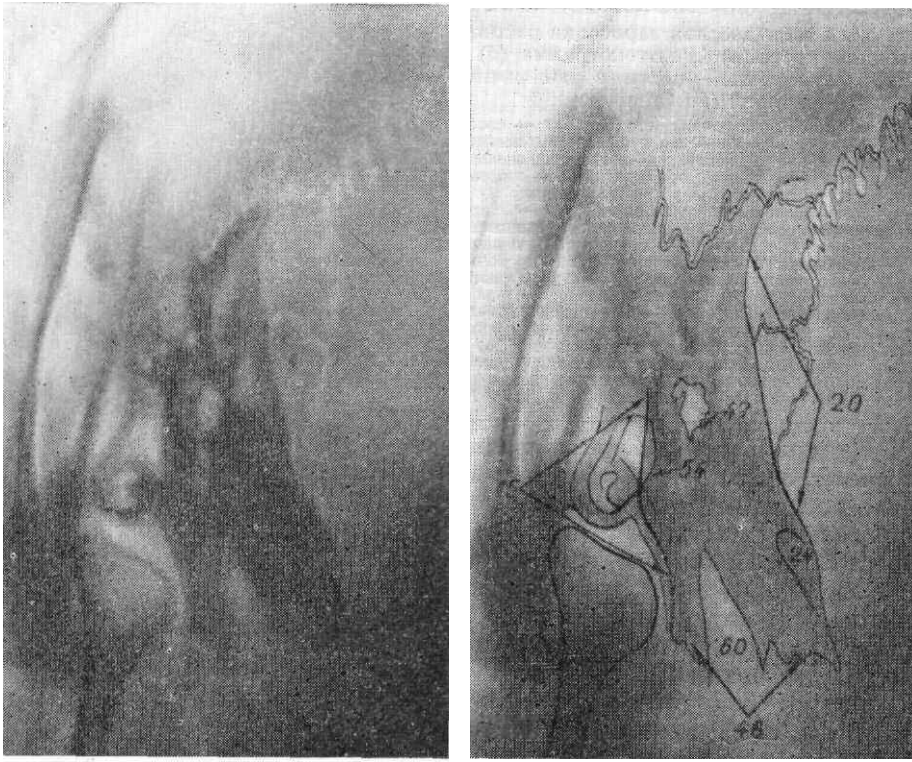


Рис. 53. Рентгенограмма и схема височной кости в осевой проекции (по Майеру). 15 — передний контур каменистой части височной кости; 20 — задний контур каменистой части височной кости; 24 — внутренний слуховой проход; 46 — верхушка каменистой части; 47 — сосцевидная пещера; 54 — суммированное изображение наружного слухового прохода и барабанной полости со слуховыми косточками; 60 — сонный канал.

**Осевая проекция.** На прицельной рентгенограмме височной кости в осевой проекции (рис. 53) правильность укладки проверяют по проекционному совпадению изображения барабанной полости с наружным слуховым проходом исследуемой стороны. Каменистая часть значительно проекционно удлинена и дает интенсивную неоднородную тень с четкими контурами на границе средней и задней ямок черепа (15, 20). В области задней ямки черепа определяются лямбдовидный, теменно-сосцевидный и затылочно-сосцевидный швы. В области основания каменистой части к заднему контуру прилежит лентовидное просветление, обусловленное бороздой сигмовидного синуса.

На основание каменистой части проекционно наслаиваются воздухоносные сосцевидные ячейки, под которыми прослеживается более крупное неправильной формы просветление, соответствующее сосцевидной пещере (47).

Книзу и кпереди от сосцевидной пещеры, на уровне «ядра» костного лабиринта дифференцируется неоднородное просветление овальной формы с четкими ровными контурами, представляющее собой суммарное изображение наружного слухового прохода и барабанной полости со слуховыми косточками (54).

В области верхушки каменистой части, ближе к ее переднему контуру, прослеживается продолговатой формы четко очерченное просветление, обусловленное сонным каналом (60). Над ним, ближе к заднему контуру, определяется аналогичное просветление, являющееся отображением внутреннего слухового прохода (24). Несколько кпереди от верхушки каменистой части височной кости располагается проекционно увеличенный височно-нижнечелюстной сустав.

## КОСТИ ЛИЦА

К костям лица относятся парные кости: верхнечелюстная, нёбная, скуловая и непарные — нижняя челюсть и подъязычная кость. В образовании костного остова лица принимают участие также кости черепа: парные — носовая, нижняя носовая раковина, слезная и непарные — сошник, решетчатая, лобная и клиновидная кости.

В силу особенностей строения костей лица травматические повреждения их и патологические процессы редко локализируются в одной кости. В связи с этим перед рентгенологом ставится задача исследовать весь костный остов лица за исключением скуловой кости со скуловой дугой, костей носа и нижней челюсти, которые иногда подвергаются изолированному повреждению и поэтому требуют самостоятельного изучения. Наибольшее значение при рентгенологическом исследовании костей лица имеют глазницы, носовая полость с околоносовыми пазухами и полость рта.

## ГЛАЗНИЦА

### Анатомия

Глазница, orbita, имеет форму усеченной пирамиды, состоящей из четырех стенок с основанием в виде

широкого квадратного входа. Оси глазниц кпереди незначительно дивергируют, при их продолжении кзади они перекрещиваются в области турецкого седла; дивергенция у детей выражена отчетливее, чем у взрослых.

Вход в глазницу, *aditus orbitae*, сверху ограничен надглазничным, а снизу нижнеглазничным краями, *margo supraorbitalis et margo infraorbitalis*.

В глазнице различают четыре стенки. Верхняя стенка, *paries superior*, образована спереди глазничной частью лобной кости, кзади — малым крылом клиновидной кости, у основания которого проходит зрительный канал.

Латеральная стенка глазницы, *paries lateralis*, в переднем отделе представлена глазничной поверхностью лобного отростка скуловой кости, *processus frontalis ossis zygomatici*, а в заднем — глазничной поверхностью большого крыла клиновидной кости.

Верхняя и латеральная стенки глазницы спереди имеют костное соединение, а кзади разобщены верхней глазничной щелью, *fissura orbitalis superior*, располагающейся между малым и большим крылом клиновидной кости. Зрительный канал и верхняя глазничная щель сообщают глазницу с полостью черепа.

Нижняя стенка глазницы, *paries inferior*, в переднем отделе представлена глазничной поверхностью верхнечелюстной кости и одноименной поверхностью скуловой кости; в заднем отделе на небольшом протяжении в ее образовании участвует глазничная отросток небной кости. В передне-латеральном отделе нижней стенки глазницы залегает подглазничная борозда, переходящая в одноименный канал, *canalis infraorbitalis*, который, прободая верхнечелюстную кость, открывается под нижнеглазничным краем.

Нижняя и латеральная стенки глазницы имеют костное соединение только в переднем отделе, а в заднем они разделены нижней глазничной щелью, расположенной между большим крылом клиновидной кости и глазничной поверхностью верхнечелюстной кости. Нижняя глазничная щель сообщает глазницу с крыловидной и подвисочной ямками.

Верхнечелюстной нерв, покинув полость черепа через круглое отверстие, вступает в глазницу из крыловидной ямки через нижнюю глазничную щель и залегает в подглазничной борозде и канале, а затем через одноименное отверстие выходит на переднюю поверхность верхнечелюстной кости под нижнеглазничным краем.

Медиальная стенка глазницы, *paries medialis*, спереди образована лобным отростком верхнечелюстной кости, *processus frontalis maxillae*, носовой частью лобной кости, *pars nasalis ossis frontalis*, и слезной костью, *os lacrimale*, а кзади — глазничной пластинкой решетчатой кости, *lamina orbitalis ossis ethmoidalis*, и на небольшом протяжении латеральной поверхностью тела клиновидной кости.

Кости в области глазницы соединены между собой при помощи плоских швов.

#### Укладки

Для изучения костных стенок глазницы, окружающих ее образований и для определения локализации инородных тел глаза, кроме обзорных рентгенограмм черепа в прямой передней, передней полуаксиальной (подбородочной), аксиальной (подбородочной) и боковой проекциях применяют обзорные и прицельные рентгенограммы глазницы.

Передняя носо-подбородочная проекция. Укладка головы при выполнении *обзорной* рентгенограммы глазниц в передней (носо-подбородочной) проекции производится в положении больного вниз лицом с упором подбородка о стол. Кассету располагают в плоскости стола. Сагиттальная плоскость головы перпендикулярна к плоскости стола, а плоскость физиологической горизонтали образует с ней угол  $70^\circ$ , открытый каудально. Центральный пучок лучей направляют срединно на уровне нижнеглазничного края.

Для уменьшения проекционного укорочения верхней стенки глазницы рекомендуется, используя ту же проекцию и центрацию, приподнять краниальный конец кассеты под углом  $10^\circ$  или уменьшить угол наклона плоскости физиологической горизонтали с  $70^\circ$  до  $60^\circ$  (угол открыт каудально).

Укладка при выполнении *прицельной* рентгенограммы глазницы в передней (носо-подбородочной) проекции. Производится так же, как и для выполнения обзорной рентгенограммы глазниц в передней (носо-подбородочной) проекции, только центральный пучок лучей направляют на середину нижнеглазничного края исследуемой глазницы. Для определения локализации инородных тел рентгенографию производят при фокусном расстоянии 60 см.

Боковая проекция. Укладка при выполнении *прицельной* рентгенограммы глазницы в боковой проекции производится так же, как и при выполнении обзорной рентгенограммы черепа в боковой проекции. Однако центральный пучок лучей направлен не на проекцию турецкого седла, а на лобный отросток скуловой кости. Рентгенографию правой и левой глазниц осуществляют отдельно.

Косая передняя проекция для зрительного канала. Укладка при выполнении *прицельной* рентгенограммы глазницы в косой передней проекции для зрительного канала производится в положении больного вниз лицом; область входа исследуемой глазницы прилежит к столу. Кассету располагают в плоскости стола. Плоскость физиологической горизонтали головы перпендикулярна к плоскости стола, а сагиттальная плоскость образует с ней угол  $60^\circ$ , открытый кнаружи. Центральный пучок лучей направляют каудально под углом  $10^\circ$  на нижнеглазничный край исследуемой глазницы.

Производятся сравнительные рентгенограммы отдельно для правой и левой глазницы.

## СКУЛОВАЯ КОСТЬ

### Анатомия

Скуловая кость, *os zygomaticum*, по форме приближается к четырехугольнику. В ней различают три поверхности: латеральную, *facies lateralis*, глазничную, *facies orbitalis*, и височную, *facies temporalis*. От скуловой кости отходят два отростка. Один из них — лобный отросток, *processus frontalis*, участвует в образовании латеральной стенки глазницы, другой — височный, *processus temporalis*, соединяясь со скуловым отростком височной кости, *processus zygomaticus ossis temporalis*, образует скуловую дугу, *arcus zygomaticus*.

### Укладки

Скуловая кость и скуловая дуга могут быть изучены на обзорных рентгенограммах черепа в прямой передней, передней полуаксиальной, аксиальной и боковой проекциях. Однако в некоторых случаях приходится прибегать к производству прицельной рентгенограммы скуловой кости.

**Косая проекция.** Укладка при выполнении *прицельной касательной* рентгенограммы скуловой кости в косой проекции производится в положении больного вниз лицом; область входа глазницы противоположной стороны прилежит к столу. Кассету располагают в плоскости стола. Плоскость физиологической горизонтали головы перпендикулярна к плоскости стола, а сагиттальная плоскость образует с ней угол  $60^\circ$ , открытый кнаружи. Центральный пучок лучей направляется касательно к исследуемой скуловой кости, перпендикулярно к плоскости стола.

В связи с тем, что изучение скуловых костей в основном производится на рентгенограммах черепа, выполненных при укладках в тех же проекциях, что и рентгенограммы глазниц, рентгеноанатомический анализ указанных анатомических образований приведен в одном разделе.

### Рентгеноанатомический анализ глазницы и скуловой кости

**Прямая передняя проекция.** На обзорной рентгенограмме черепа в прямой передней проекции (рис. 54) определяется проекционно укороченный вход в глазницу, имеющий форму овала, вытянутого в поперечном направлении. Надглазничный край (7а), свободный от проекционных наслоений, отчетливо дифференцируется в виде несколько волнистой линии. Передний отдел верхней стенки глазницы, обусловленный глазничной частью лобной кости, проецируется выше надглазничного края в виде выпуклой интенсивной линии (7). Задний отдел верхней стенки глазницы, образованный малым крылом клиновидной кости, дает четкую интенсивную линию, косо пересекающую верхнемедиальный отдел входа в глазницу, поднимающуюся кверху и латерально за его пределы (6). Верхняя глазничная щель (обозначена штриховкой) ограничена сверху и изнутри малым крылом (6), а снизу и снаружи — глазничной поверхностью большого крыла клиновидной кости (29). Медиальный отдел верхней глазничной щели шире латерального. Контуры верхней глазничной щели на всем протяжении четкие.

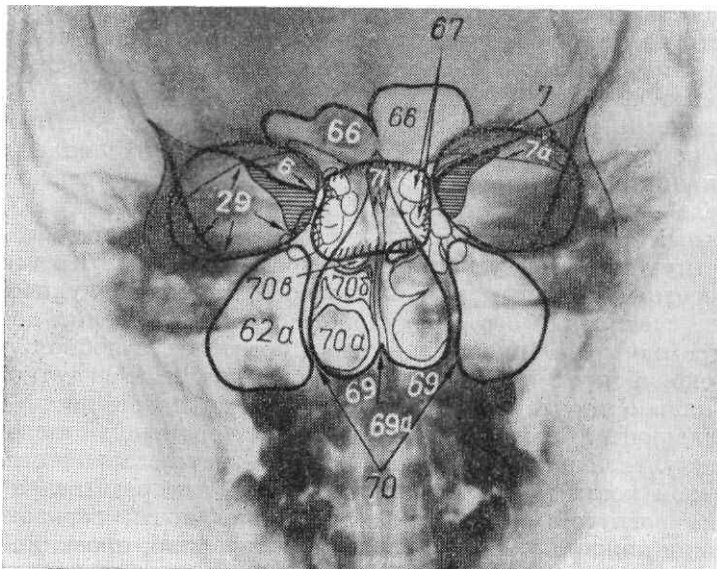
Нижнелатеральный отдел глазницы и скуловая кость перекрыты каменистой частью височной кости и в этой проекции не подлежат анализу.

**Носо-подбородочная проекция.** Рентгенограмма глазницы в передней (носо-подбородочной) проекции является вариантом обзорной рентгенограммы черепа в носо-подбородочной проекции (рис. 55). На рентге-

нограмме в этой проекции отчетливо определяются вход в глазницу, имеющий форму неправильного квадрата с закругленными углами, а также ее верхняя и латеральная стенки.

Рис. 54. Обзорная рентгенограмма черепа в прямой передней проекции.

6 — малое крыло клиновидной кости; 7 — передний отдел верхней стенки глазницы; 7а — надглазничный край; 29 — большое крыло клиновидной кости; 62а — верхнечелюстная пазуха; 66 — лобная пазуха; 67 — решетчатый лабиринт; 69 — дно носовой полости; 69а — носовая ось; 70 — латеральная стенка носовой полости; 70а — нижняя носовая раковина; 70б — средняя носовая раковина; 70в — верхняя носовая раковина; 71 — носовая перегородка. Верхняя глазничная щель заштрихована.



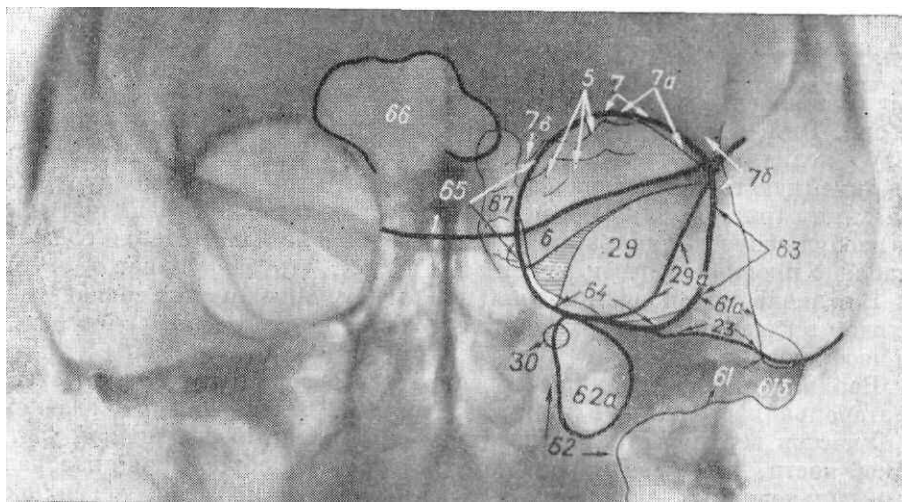


Рис. 55. Обзорная рентгенограмма глазницы в передней (носо-подбородочной) проекции (угол наклона  $70^\circ$ ).

1 - клиновидное возвышение; 5 — глазничная часть лобной кости; 6 — малое крыло клиновидной кости; 7 — передний отдел верхней стенки глазницы; 7а — надглазничный край; 7б — скуловой отросток лобной кости; 7в — носовая часть лобной кости; 28 — верхняя глазничная щель (заштрихована); 29 — глазничная поверхность большого крыла клиновидной кости; 29а — скуловой край большого крыла; 30 — круглое отверстие (заштриховано); 61 — скуловая кость; 61а — лобный отросток скуловой кости; 61б — височный отросток скуловой кости; 62 — тело верхней челюсти; 62а — верхнечелюстная пазуха; 63 — латеральный край входа в глазницу; 64 — нижнеглазничный край; 65 — медиальный край входа в глазницу; 66 — лобная пазуха; 67 — решетчатый лабиринт

Правильность укладки контролируют по проекции каменистой части височной кости на фоне верхнечелюстных пазух, а также по отчетливому симметричному изображению малых крыльев клиновидной кости и верхних глазничных щелей.

Надглазничный край представлен дугообразно изогнутым четким, интенсивным контуром, который на всем протяжении обусловлен массивным надглазничным краем лобной кости, а на небольшом участке в латеральном отделе — скуловым отростком лобной кости.

Латеральный край входа в глазницу (63) представляет собой слегка выпуклую четкую интенсивную линию, направленную почти отвесно. Он образован переднемедиальным краем лобного отростка скуловой кости (61а). В месте соединения его со скуловым отростком лобной кости (7б) на рентгенограмме может проследиться просветление лобно-скулового шва. Заднебоковой край указанных отростков представлен четкой линией, которая плавно переходит в боковой контур скуловой кости (61).

Нижнеглазничный край (64) в среднем и латеральном отделах образован телом скуловой кости, а в медиальном — нижнеглазничным краем верхнечелюстной кости (62). На рентгенограмме он представлен тонкой четкой слегка вогнутой линией, расположенной почти горизонтально. В этой проекции нижняя стенка глазницы, как правило, проекционно совпадает с нижнеглазничным краем и не дает дифференцированного изображения. Нередко на рентгенограммах над нижнеглазничным краем прослеживается нежная лентовидная тень мягких тканей щеки.

Медиальный край входа в глазницу (65) образован носовой частью лобной кости (7в) и лобным отростком верхнечелюстной кости. В этой проекции он суммируется с медиальной стенкой глазницы, представленной слезной костью, глазничной поверхностью решетчатой кости и участком тела клиновидной кости, которые раздельно не дифференцируются.

Медиальный край и медиальная стенка глазницы на рентгенограмме дают изображение в виде тонкой волнистой линии, расположенной почти отвесно. Только при выпуклой латеральной стенке решетчатых пазух (67) контур медиальной стенки глазницы образует выпуклую малоинтенсивную линейную тень, выступающую наружу от медиального контура входа в глазницу (рис. 56, 67). При выраженной пневматизации решетчатых пазух изображение медиального края входа и медиальной стенки глазницы ослаблено проекцией ячеек решетчатых пазух, что затрудняет ее анализ.

В отличие от нижней и медиальной стенок, проекционно совпадающих с входом в глазницу, ее верхняя и латеральная стенки дают самостоятельное изображение.

Верхняя стенка глазницы проецируется в верхнемедиальном отделе, а латеральная стенка — в нижнелатеральном отделе входа в глазницу.

Участок верхней стенки глазницы, образованный глазничной частью лобной кости, имеет неоднородную структуру, что обусловлено изображением пальцевидных вдавлений и возвышений ее мозговой поверхности (5). Проецирующийся ниже задний отдел верхней стенки глазницы, соответствующий малому крылу клиновидной кости (6), более однородный.

Латеральная стенка глазницы, проекционно занимающая нижнелатеральную часть входа в глазницу, дает однородную тень, обусловленную глазничной поверхностью большого крыла клиновидной кости (29).

В латеральном отделе глазницы изображение глазничной поверхности большого крыла клиновидной кости косо сверху вниз и снаружи внутрь пересекает линейная интенсивная тень, получившая в литературе неправильное название скулового края, *marginis zygomaticus* (29а). В действительности эта линия является проекцией переднего отдела височной поверхности большого крыла клиновидной кости. Она используется в качестве ориентира, позволяющего определять проекцию латерального контура глазного яблока при локализации инородных тел глаза.



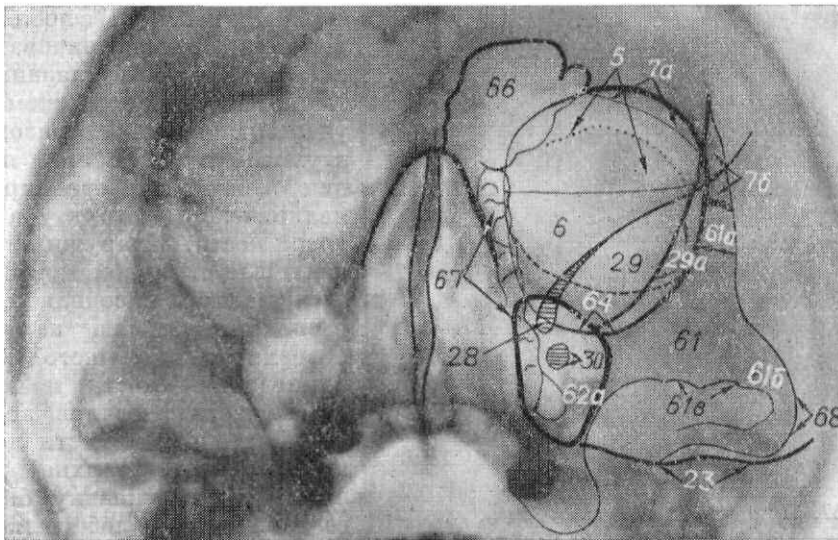


Рис. 56. Рентгенограмма глазницы в носо-подбородочной проекции (угол наклона 60°).

5 — глазничная часть лобной кости; 6 — малое крыло клиновидной кости; 7 а — надглазничный край; 7б — скуловой отросток лобной кости; 23 — верхний край каменистой части височной кости; 29 — глазничная поверхность большого крыла клиновидной кости; 28 — верхняя глазничная щель (заштрихована); 29а — скуловой край большого крыла; 30 — круглое отверстие (заштриховано); 61 — скуловая кость; 61а — лобный отросток скуловой кости; 61б — височный отросток скуловой кости; 61с — нижний край скуловой кости; 62а — верхнечелюстная пазуха; 64 — нижнеглазничный край; 66 — лобная пазуха; 67 — решетчатый лабиринт; 68 — скуловая дуга. Пунктирной линией обозначен верхний край глазного яблока, штриховой линией — мягкие ткани щеки.

Верхняя глазничная щель определяется в виде треугольного просветления, обращенного основанием медиально (28). Залегая между малым и большим крылом клиновидной кости, она проецируется на границе верхней и латеральной стенок глазницы, косо пересекая сверху вниз и снаружи внутрь медиальный ее отдел.

В некоторых случаях на фоне входа в глазницу определяется тень, обусловленная верхним контуром глазного яблока. Она дает дугообразную выпуклую линию, расположенную параллельно контуру надглазничного края (рис. 56; обозначена пунктиром). Еще реже вход в глазницу пересекает нечеткое тонкое линейное просветление, обусловленное проекцией сомкнутых краев верхнего и нижнего века.

На обзорной рентгенограмме глазницы в передней (подбородочной) проекции кроме ее анатомических элементов могут быть изучены смежные образования. Над глазницей расположена лобная чешуя с залегающей в ней лобной пазухой (66). Медиально между глазницами проецируются носовые кости и решетчатые пазухи (67), изображение которых простирается и ниже глазниц. Под глазницами дифференцируются воздухоносные пазухи верхнечелюстных костей (62а), а снаружи от них определяется

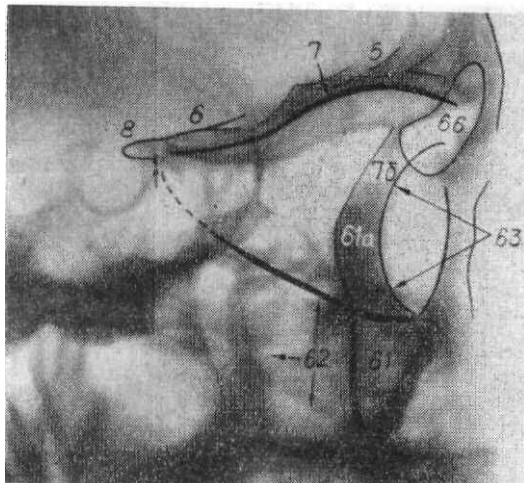


Рис. 57. Прицельная рентгенограмма глазницы в боковой проекции.

5 — мозговая поверхность глазничной части лобной кости; 6 — малое крыло клиновидной кости; 7 — верхняя стенка глазницы; 7б — скуловой отросток лобной кости; 8 — передний клиновидный отросток; 61 — тело скуловой кости; 61а — лобный отросток скуловой кости; 62 — тело верхнечелюстной кости; 63 — латеральный край входа в глазницу; 66 — лобная пазуха.

скуловая кость (61) с лобным отростком (61а), ограничивающим снаружи вход в глазницу, а также височным отростком (61б), участвующим в образовании скуловой дуги. В этой проекции четко дифференцируется мелкоячеистая структура скуловой кости. Снаружи от глазницы над скуловой дугой прослеживается височная ямка, расположенная на наружной поверхности большого крыла клиновидной кости и чешуйчатой части височной кости.

При необходимости лучшего выявления верхней глазничной щели укладку больного изменяют — лоб несколько приближают к касете. При угле наклона плоскости физиологической горизонтали к плоскости стола в 70° наряду с отчетливым выявлением верхней глазничной щели проекционно укорачивается верхняя стенка глазницы и каменистая часть височной кости (23) наслаивается на нижнеглазничный край. При этом более четко изображается и глазничная поверхность малого крыла, ограничивающая сверху верхнюю глазничную щель (28; обозначена штриховкой). При необходимости получения развернутого изображения верхней стенки глазницы в этой укладке увеличивают расстояние между лбом и касетой, что приводит к уменьшению угла наклона плоскости физиологической горизонтали к плоскости стола до 50—55°. По мере

уменьшения угла наклона плоскости физиологической горизонтали описываемая укладка приближается к укладке при выполнении рентгенограммы в передней полуаксиальной проекции (см. рис. 56). При этом каменистая часть височной кости (23) проецируется на нижний отдел верхнечелюстной пазухи (62а) или под ней.

При проекционном удлинении верхней стенки глазницы большое крыло клиновидной кости несколько укорачивается (29). Изображение верхней глазничной щели (обозначена штриховкой) дифференцируется менее отчетливо и простирается с медиального отдела глазницы на область верхнечелюстной пазухи (62а). При этом угле наклона улучшается возможность рентгенологического анализа скуловой кости и около-носовых

пазух.

Скуловая кость (61) в этой проекции имеет форму трапеции; узкое основание ее обращено медиально, а широкое, переходящее в лобный и височный отростки — латерально. Глазничная поверхность скуловой кости, участвующая в образовании нижнеглазничного края (64), дает четкий ровный интенсивный контур. Нередко его сопровождает нежная лентовидная тень мягких тканей щеки (обозначена штриховой линией).

Нижний край скуловой кости (61в) и скуловой дуги имеет четкий волнистый или зубчатый контур, который не следует трактовать как краевую деструкцию. Скуловая дуга проекционно укорочена (68), вследствие чего имеет малый радиус кривизны, контуры ее четкие. Структура скуловой кости и дуги мелкоячеистая. Скуловая дуга своим передним концом плавно переходит в нижний край скуловой кости, а задним заканчивается у нижнечелюстной ямки.

Прицельная рентгенограмма глазницы в передней носоподбородочной проекции позволяет изучить те же рентгеноанатомические детали, что и обзорная рентгенограмма глазницы в одноименной проекции. Однако она позволяет произвести рентгенометрическое определение расположения инородных тел глаза.

**Аксиальная проекция.** Анализ глазницы на обзорной рентгенограмме черепа в аксиальной проекции будет дан в разделе «Околоносовые пазухи», где представлена подробная рентгеноанатомическая интерпретация костей черепа и костей лица (см. рис. 66—68).

**Боковая проекция.** На прицельной рентгенограмме глазницы в боковой проекции (рис. 57) анатомические детали правой и левой стороны проекционно совпадают.

О правильности укладки на рентгенограмме судят по совпадению изображения скуловых костей, а также верхних и нижних стенок глазниц (рис. 57). Более четко дифференцируются прилежащая глазница и окружающие ее образования. Хорошо определяется четкий, выпуклый в переднем отделе контур верхней стенки глазницы (7). Кости, участвующие в ее образовании — глазничная часть лобной кости (5) и малое крыло клиновидной кости (6) — являются одновременно и боковым отделом дна передней ямки черепа. Глазничная поверхность их ровная, а мозговая соответственно пальцевидным вдавлениям лобной кости волнистая. При наличии дополнительного кармана лобной пазухи верхняя стенка глазницы и боковой отдел дна передней ямки черепа на участке, образованном лобной костью, представлены не одной, а двумя изолированными, расположенными друг над другом четкими, интенсивными линиями. Наиболее удаленной кзади точкой глазницы является задний край малого крыла клиновидной кости, заканчивающийся передним клиновидным отростком (8).

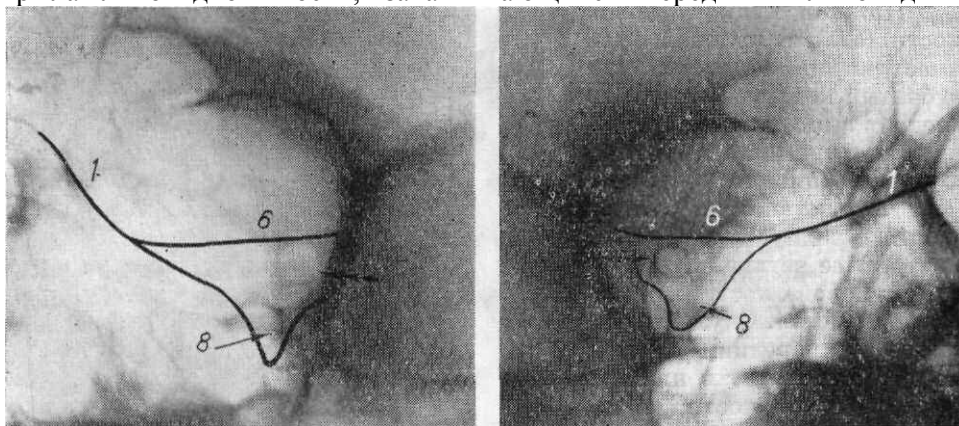


Рис. 59. Прицельные рентгенограммы глазницы в косой передней проекции для зрительного канала (по Резе).

1 — клиновидное возвышение; 6 — мозговая поверхность малого крыла; 8 — передний клиновидный отросток. Двойной стрелкой обозначено неизменное отверстие зрительного канала, тройной — увеличенное.

У основания последнего проходит зрительный канал, не выявляемый на рентгенограмме в этой проекции. Таким образом, основание переднего клиновидного отростка (обозначено двойной стрелкой) служит ориентиром для определения проекции зрительного канала, а следовательно, и вершины глазницы.

Нижняя стенка в переднем отделе дает четкую линейную тень соответственно телу верхнечелюстной кости (62). В заднем отделе проекция нижней стенки глазницы определяется путем соединения ее переднего отдела с вершиной глазницы. В переднем отделе интенсивность этой тени выше за счет суммации глазничных поверхностей верхнечелюстной и скуловой костей (61).

Нередко глазничная поверхность скуловой кости проекционно не совпадает с одноименной поверхностью тела верхнечелюстной кости и дает самостоятельную, более короткую интенсивную линию, которая под острым углом переходит в передний контур скуловой кости. Скуловая кость при этом образует четко очерченную

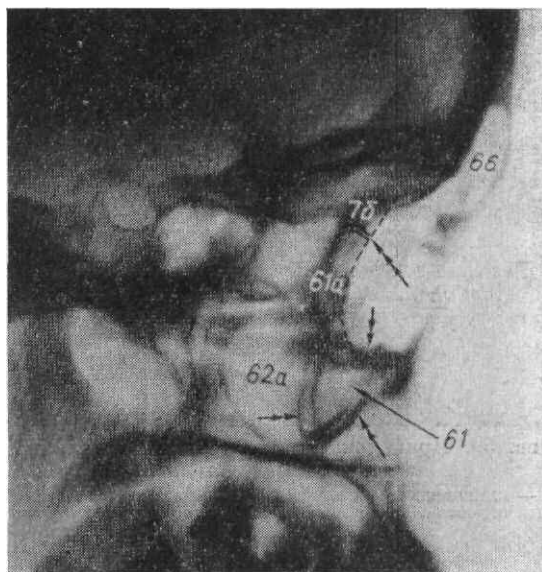


Рис. 58. Фрагмент рентгенограммы черепа в боковой проекции.

76 — скуловой отросток лобной кости; 61 — скуловая кость, двойными стрелками обозначены ее поверхности; 61а — лобный отросток скуловой кости; 62а — верхнечелюстная пазуха; 66 — лобная пазуха. Латеральный край входа в глазницу обозначен штриховой линией, лобно-скуловой шов — тройной стрелкой.

ть в форме прямоугольного треугольника с большим передним и меньшим верхним катетами и с несколько закругленными вершинами (рис. 58). Контуры скуловых костей четко дифференцируются благодаря проекционной суммации их с воздухоносными верхнечелюстными пазухами.

На фоне глазницы проецируются ячейки решетчатых пазух, под глазницей — верхнечелюстная пазуха, а позади глазницы — клиновидная пазуха. Таким образом, особенности соотношений глазницы с околоносовыми пазухами могут быть достаточно полно изучены на рентгенограммах глазницы в прямой передней, подбородочной и боковой проекциях, что имеет практическое значение в связи с возможностью перехода патологического процесса с околоносовых пазух на глазницу.

Латеральный край входа в глазницу (обозначен штриховкой) образован лобным отростком скуловой (61a) и скуловым отростком лобной костей (76). В месте их соединения может проследиваться зубчатое просветление лобно-скулового шва (обозначено тройной стрелкой). Указанные отростки дают интенсивную выпуклую кзади дугообразную лентовидную тень шириной до 1 см. Передний вогнутый контур отростков четкий; задний выпуклый контур четкий и интенсивный. Расположение заднего контура лобного отростка скуловой кости проекционно совпадает с задним краем глазного яблока, что имеет значение при определении локализации инородных тел в этой области.

**Косая передняя проекция для зрительного канала.** На *прицельной* рентгенограмме глазницы в косой передней проекции для зрительного канала (рис. 59) четко определяется вход в глазницу. На его фоне дифференцируется малое крыло клиновидной кости с передним клиновидным отростком (8). Верхний контур малого крыла (6) плавно переходит в контур клиновидного возвышения. У основания переднего клиновидного отростка на фоне малого крыла определяется четко очерченное круглое или овальное просветление зрительного канала (двойной стрелкой обозначен неизмененный, тройной — увеличенный зрительный канал). Размеры зрительных каналов значительно индивидуально варьируют. В норме по форме и размерам они одинаковы. Симметричное изображение их на фоне глазницы свидетельствует о правильности укладки. Асимметрия формы и размеров зрительных каналов выявляется на сравнительных рентгенограммах правой и левой глазниц. Асимметрия размеров зрительных каналов характерна для опухолей зрительных нервов, но может наблюдаться и при внутричерепной гипертензии.

**Косая передняя проекция для скуловой кости.** На *прицельной касательной* рентгенограмме скуловой кости в косой передней проекции о правильности укладки судят по расположению скуловой кости в краеобразующем отделе (рис. 59).

На данной рентгенограмме (рис. 60) прослеживаются выпуклая латеральная (обозначена двойной стрелкой) и вогнутая височная (обозначена тройной стрелкой) поверхности скуловой кости, латеральный (63) и медиальный края глазницы (65), а также скуловая дуга (68).

## ПОЛОСТЬ НОСА

### Анатомия

Полость носа, *cavum nasi*, располагается срединно, примыкает к основанию черепа и разделена костной перегородкой носа, *septum nasi*, на две симметричные части, вытянутые в передне-заднем и вертикальном направлениях.

Костная часть перегородки носа состоит из перпендикулярной пластинки решетчатой кости, *lamina perpendicularis ossis ethmoidalis*, и сошника, *vomer*; в переднем отделе она дополнена хрящом. Костная часть перегородки носа соединяется нижним краем с носовым гребешком, *crista nasalis*, верхнечелюстных и нёбных костей, а верхним краем — с клиновидным клювом, *rostrum sphenoidale*, расположенным на передней поверхности тела клиновидной кости.

Полость носа открывается кпереди грушевидным отверстием, *apertura piriformis*, а кзади — хоанами, *choanae*, переходящими в носоглоточный проход, *meatus nasopharyngeus*. Грушевидное отверстие ограничено сверху свободными краями носовых костей, с боков — носовыми вырезками верхнечелюстных костей, *incisurae nasalis maxillae*, а снизу — передней носовой остью верхней челюсти, *spina nasalis anterior maxillae*.

Хоаны ограничены сверху нижней поверхностью тела клиновидной кости, медиально — крыльями сошника, *alae vomeris*, латерально — медиальной пластинкой крыловидных отростков клиновидной кости, *lamina medialis processu pterygoidei*, снизу — задними краями горизонтальных пластинок нёбной кости, *lamina horysontalis ossis palatini*.

Верхнюю стенку полости носа (сзади наперед) образуют передняя поверхность тела клиновидной кости, решетчатая пластинка решетчатой кости, носовые части лобной кости и медиальные поверхности носовых костей.

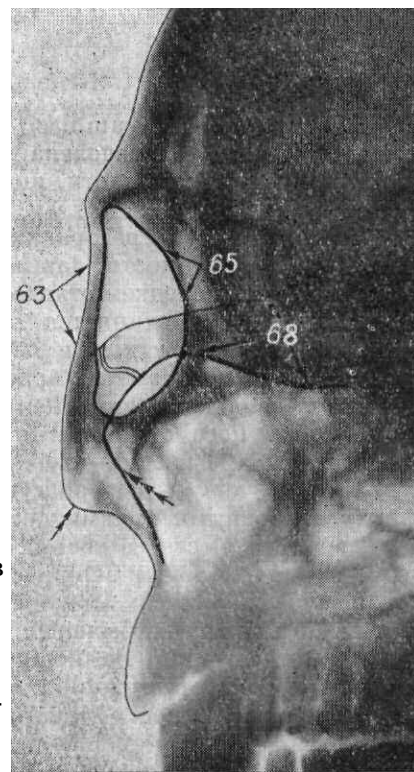


Рис. 60. Прицельная касательная рентгенограмма скуловой кости в косой проекции.

63 — латеральный край входа в глазницу; 65 — медиальный край входа в глазницу; 68 — скуловая дуга. Двойной стрелкой обозначена латеральная, тройной — височная поверхности скуловой кости.

**Носовая кость**, *os nasalae*, парная, удлиненной четырехугольной формы; она соединяется с носовой частью лобной кости носо-лобным швом, с лобным отростком верхнечелюстной кости — носо-верхнечелюстным швом, а между собой — межносовым швом, *sutura internasalis*.

Нижняя стенка полости носа представлена верхней поверхностью костного нёба, *palatum osseum*, передние две трети которого образованы нёбными отростками, *processi palatini*, верхнечелюстных костей, а задняя треть — горизонтальными пластинками и пирамидальными отростками нёбных костей, *processus pyramidalis*.

Боковая стенка полости носа (сзади наперед) образована медиальной пластинкой крыловидного отростка клиновидной кости, перпендикулярной пластинкой нёбной кости, крючкообразным отростком, *processus uncinatus*, ячейками решетчатого лабиринта, слезной костью, лобным отростком и телом верхнечелюстной кости и носовой костью. На латеральной поверхности полости носа располагаются три носовых раковины — верхняя, средняя и нижняя, *concha nasalis superior, media et inferior*. Нижняя носовая раковина является самостоятельной костью, а верхняя и средняя раковины представляют собой отростки решетчатого лабиринта. Между раковинами и латеральной поверхностью полости носа образуются три хода носа — верхний, средний и нижний, *meatus nasi superior, media et inferior*, залегающие под соответствующими раковинами. Полость носа позади раковин переходит в носоглоточный проход, *meatus nasopharyngeus*.

Кверху и кзади от верхней носовой раковины открывается клиновидная пазуха, *sinus sphenoidalis*. В верхний ход носа открываются задние и средние ячейки решетчатого лабиринта, *cellulae ethmoidales posteriores et mediae*, в средний ход носа — верхнечелюстная пазуха, *sinus maxillaris*, передние ячейки решетчатого лабиринта, *cellulae ethmoidales anted ores*, лобная пазуха, *sinus frontalis*. В нижний ход носа открывается слезный канал, *canalis lacrimalis*.

### Укладки

Полость носа изучают на обзорных рентгенограммах в прямой передней и носо-подбородочной проекциях (укладки их даны в разделе «Кости черепа»).

Анализ носовых костей производится на обзорной рентгенограмме черепа в носо-подбородочной проекции и на прицельной рентгенограмме носовых костей в боковой проекции.

**Боковая проекция.** Укладка головы при выполнении прицельной рентгенограммы носовых костей в боковой проекции производится в положении больного на животе, голова повернута в исследуемую сторону так, чтобы латеральная стенка носа располагалась параллельно столу, при этом сагиттальная плоскость с плоскостью стола образует угол 10—20°, открытый кнаружи. Пленку, завернутую в черную бумагу, прижимают к латеральной поверхности носа. Под пленку подкладывают просвинцованную резину. Центральный пучок лучей направляют через спинку носа в центр пленки перпендикулярно к плоскости стола. Для каждой носовой кости производят отдельную рентгенограмму при коротком фокусном расстоянии (20 см).

### Рентгеноанатомический анализ

**Прямая передняя проекция.** На обзорной рентгенограмме черепа в прямой передней проекции (см. рис. 54) отчетливо определяется полость носа, разделенная на две части вертикально расположенной костной перегородкой носа, имеющей вид прямолинейной или слегка изогнутой интенсивной полоски (71).

Нижняя стенка полости носа представлена двумя симметричными резко вогнутыми интенсивными линиями; между ними срединно располагается треугольной формы носовая ось (69а), над которой проецируется костная перегородка носа.

Латеральные стенки полости носа отчетливо прослеживаются только в нижнем отделе соответственно медиальным стенкам верхнечелюстных пазух и представлены выпуклыми интенсивными линейными тенями (70). В верхнем отделе они теряются на фоне воздухоносных ячеек решетчатого лабиринта (67).

Носовые раковины в этой проекции дифференцируются в виде неправильных полусферических образований, основанием примыкающих к латеральной стенке

Рис. 61. Прицельная рентгенограмма носовых костей в боковой проекции.

62б — лобный отросток верхней челюсти; 72а — медиальный край носовой кости, 73б — латеральный край носовой кости; 72в — носовая часть лобной кости. Двойной стрелкой обозначен лобно-носовой шов, тройной — носо-верхнечелюстной шов.

полости носа. Под каждой из носовых раковин, верхней (70в), средней (70б) и нижней (70а), располагаются соответствующие ходы носа. Они дают косо расположенные линейные просветления шириной 2—3 мм, медиально открывающиеся в общий носовой ход, дающий лентовидное просветление, проецирующееся по бокам от перегородки носа.

Возле костной перегородки носа, нижней стенки полости носа и носовых раковин определяются нежные полутени мягких тканей, толщина которых в норме не

превышает 1 мм.

**Носо-подбородочная проекция.** На обзорной рентгенограмме черепа в носо-подбородочной проекции (см.

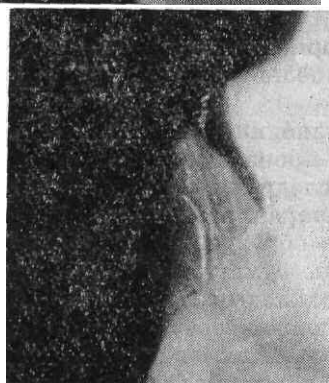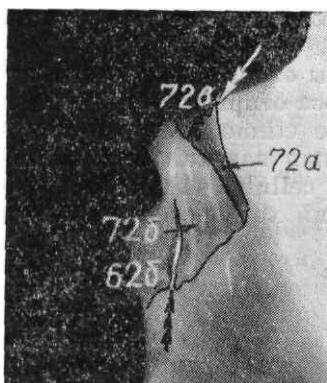


рис. 56) четко прослеживается верхняя часть грушевидного отверстия, не дифференцирующаяся на обзорной рентгенограмме черепа в прямой передней проекции. Она образована нижними краями носовых костей, которые в виде двух интенсивных линейных теней расположены под острым углом друг к другу.

Костная перегородка носа и латеральные стенки полости носа проекционно несколько укорочены и дают интенсивные линейные тени. Ходы носа и носовые раковины видны менее отчетливо, так как их ось не совпадает с направлением пучка рентгеновых лучей. По этой же причине не определяется нижняя стенка полости носа, которая суммируется с изображением альвеолярного отростка верхнечелюстной кости.

**Боковая проекция для костей носа.** На *прицельной* рентгенограмме носовых костей в боковой проекции (рис. 61) правильность укладки контролируют по четкому изображению медиальных отделов носовых костей, имеющих вид треугольного образования. Более толстый медиальный отдел носовой кости изображается в виде интенсивного треугольника (72а), примыкающего узким основанием к носовой части лобной кости (72в), а острой вершиной направленного книзу. Латеральный отдел носовой кости более тонкий (72 б); он проецируется кзади и книзу от медиального отдела и дает прямоугольную малоинтенсивную тень, имеющую мелкоячеистую структуру. На этой рентгенограмме четко прослеживается щелевидное просветление между латеральным краем носовой кости и лобным отростком верхнечелюстной кости (62б), обусловленное плоским носо-верхнечелюстным швом (обозначен тройной стрелкой), а между верхним краем носовой кости и лобной костью — менее четкое просветление зубчатого носо-лобного шва (обозначен двойной стрелкой). В отличие от швов линии переломов носовых костей не соответствуют проекции швов, часто множественны, просвет их неравномерен, кроме того, наблюдается смещение отломков.

## ОКОЛОНОСОВЫЕ ПАЗУХИ

### Анатомия

**Лобная пазуха, sinus frontalis,** — парное образование, залегающее в нижнем отделе лобной чешуи между наружной и внутренней пластинками. Между обеими лобными пазухами у взрослых расположена перегородка, которая может занимать вертикальное или косое положение, приводя к асимметрии пазух. Изредка бывает дополнительная перегородка, разделяющая пазухи на три камеры. Асимметрия лобных пазух может быть также обусловлена неодинаковой их пневматизацией вплоть до отсутствия одной из пазух. Наблюдаются также различные варианты глубины лобной пазухи с симметричным или асимметричным развитием. При значительной глубине и выраженности лобной пазухи в ней наблюдается дополнительный надглазничный карман, расщепляющий глазничную часть лобной кости на две пластинки — мозговую и глазничную. Возможно двустороннее недоразвитие пазух.

**Верхнечелюстная пазуха, sinus maxillaris,** — парная воздухоносная полость, располагается в теле верхнечелюстной кости, имеет форму неправильной четырехгранной пирамиды, обращенной основанием медиально. В ней различают медиальную, верхнюю, нижнюю, переднюю и заднебоковую стенки. Заднебоковая стенка верхнечелюстной пазухи граничит с крыловидной ямкой. В верхнем отделе медиальной стенки пазухи располагается отверстие, сообщающее ее со средним ходом носа. В верхнечелюстной пазухе могут наблюдаться дополнительные костные перегородки и непостоянные выпячивания — бухты (скуловая, глазничная, клиновидная и альвеолярная). Верхнечелюстная пазуха наименее вариабельна по своим размерам, объем ее у взрослых составляет от 15 до 40 см<sup>3</sup>. Однако иногда встречается асимметрия верхнечелюстной пазухи, ее недоразвитие и как редкое явление возможно отсутствие пазухи.

**Решетчатая пазуха** представляет собой парное образование, залегающее в решетчатом лабиринте и состоящее из решетчатых ячеек неправильной формы.

Решетчатый лабиринт расположен по обе стороны вертикальной пластинки решетчатой кости. Боковая поверхность решетчатого лабиринта участвует в образовании медиальной стенки глазницы. Решетчатая пластинка решетчатой кости отделяет сверху лабиринт от полости черепа. Медиальная стенка решетчатого лабиринта обращена в полость носа и составляет часть ее латеральной поверхности, на которой, как указывалось, расположены верхняя и средняя носовые раковины. Решетчатые ячейки, *cellulae ethmoidales*, делятся на передние, средние и задние, размеры их вариабельны. Иногда они значительно развиты и при этом могут сообщаться, кроме полости носа, с клиновидной и лобной пазухами.

**Клиновидная пазуха, sinus sphenoidalis,** — парное образование, располагается в теле клиновидной кости, имеет шесть стенок: переднюю, заднюю, медиальную, латеральную, верхнюю и нижнюю.

Медиальная костная стенка является межпазушной перегородкой, располагается не всегда строго в срединной сагиттальной плоскости, обуславливая асимметрию половин пазухи. Изредка наблюдается дополнительная вертикальная перегородка, расположенная фронтально, делящая клиновидную пазуху на переднюю и заднюю камеры, что имеет значение при воспалительных процессах и при пункции пазухи. Клиновидная пазуха у взрослых имеет объем от 3 до 10 см<sup>3</sup>, редко достигает 20 см<sup>3</sup>.

### Укладки

Рентгенография околоносовых пазух производится в носо-подбородочной, передней полуаксиальной (под-

бородочной), аксиальной и боковой проекциях (укладки при выполнении рентгенограмм в перечисленных проекциях описаны в разделе «Кости черепа»).

В случае подозрения на наличие воспалительного процесса около-носовых пазух для выявления горизонтального уровня жидкости необходимо производить рентгенографию в носо-подбородочной и боковой проекциях при вертикальном положении больного (сидя или стоя). Для изучения рентгеноанатомических особенностей каждой околоносовой пазухи существуют оптимальные укладки, которые будут рассмотрены ниже.

## Рентгеноанатомический анализ

### Лобные пазухи

Лобные пазухи изучают на обзорных рентгенограммах черепа в прямой передней, боковой и в оптимальной для околоносовых пазух носо-подбородочной проекции.

**Носо-подбородочная проекция.** На *обзорной* рентгенограмме черепа в носо-подбородочной проекции (см. рис. 56) лобные пазухи располагаются в нижнем отделе лобной чешуи. При выраженной пневматизации они проекционно наслаиваются на верхнюю стенку глазницы.

По степени пневматизации лобные пазухи наиболее вариабельны, что установлено с помощью рентгенологического исследования. Отсутствие обеих лобных пазух (рис. 62а, б) наблюдается, по данным А. Е. Рубашевой, в 7%, а одностороннее их развитие (рис. 63а) — в 11% случаев.

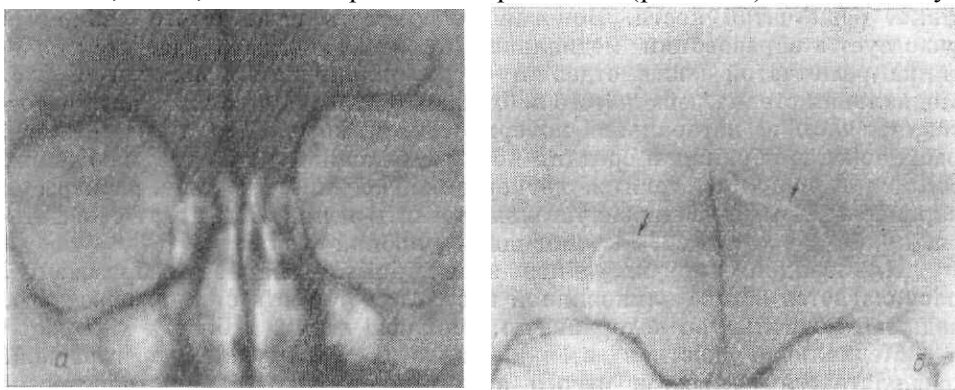


Рис. 62. Фрагменты рентгенограмм черепа в носо-подбородочной проекции.

а — отсутствие лобных пазух; б — отсутствие лобных пазух; каналы двусторонней лобной вены-выпускника, симулирующие наличие затененных пазух (указаны стрелкой).

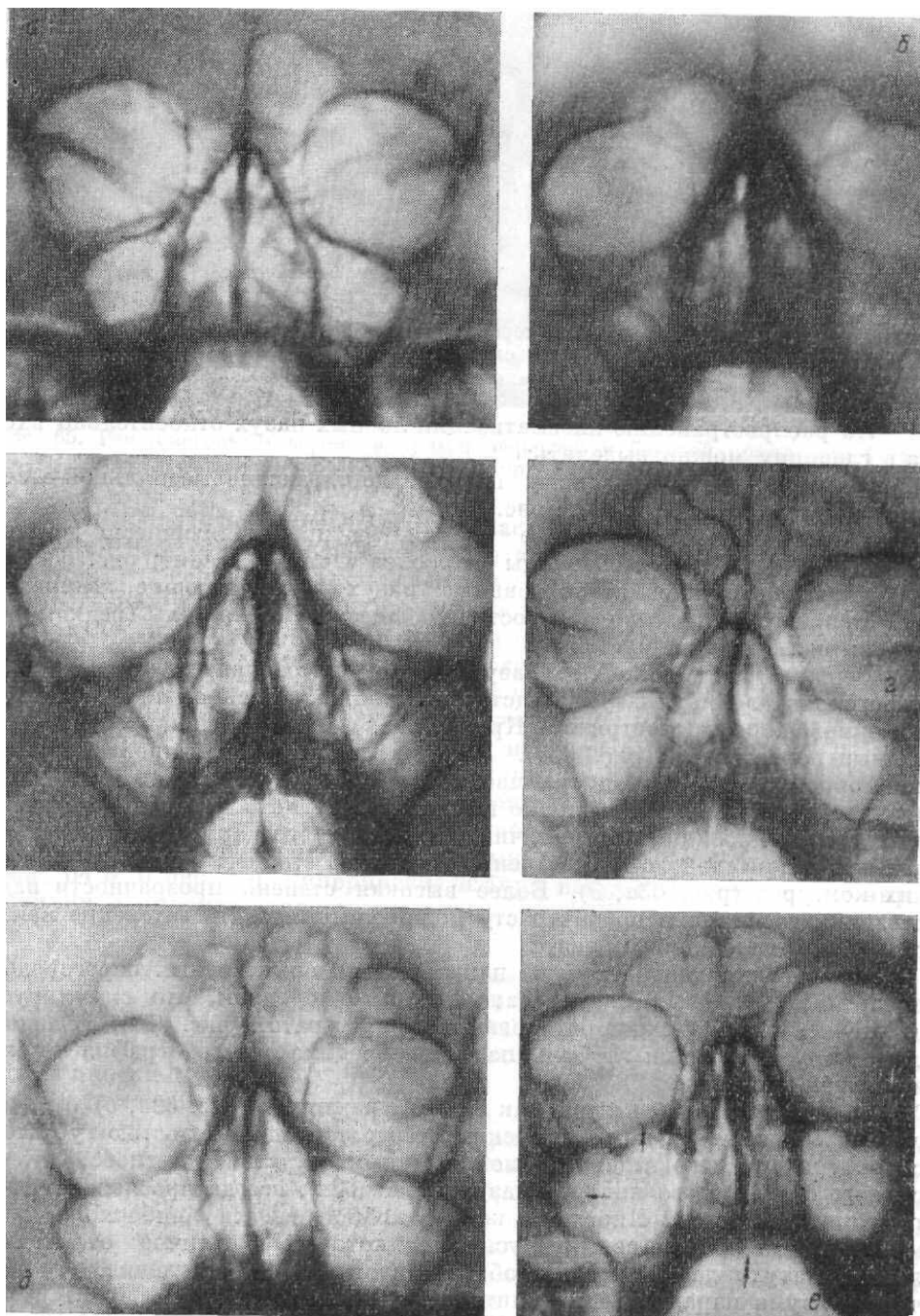


Рис. 63. Рентгенограммы околоносовых пазух в носо-подбородочной проекции. Варианты лобных пазух *а, б, в, г* (объяснения в тексте); *е* - скуловая бухта обозначена одиночной стрелкой, глазничная бухта - двойной стрелкой, межверхнечелюстной шов обозначен тройной стрелкой.

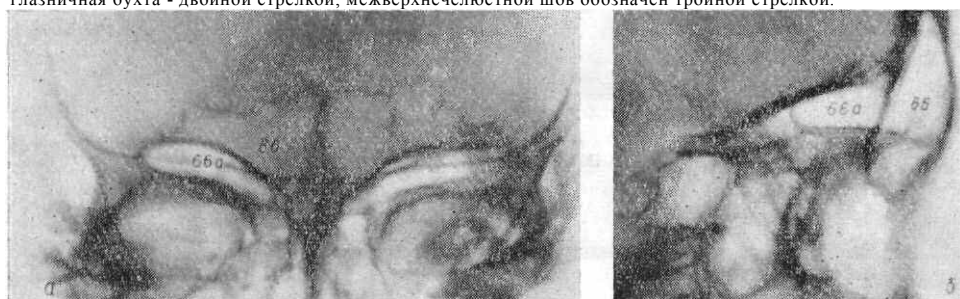

Рис. 64. Фрагменты рентгенограмм черепа в прямой передней (*а*) и боковой (*б*) проекциях. *бб* — лобная пазуха; *бба* — надглазничный карман.

По распространению пневматизации лобных пазух относительно входа в глазницу можно выделить: слабо пневматизированные пазухи, достигающие медиальной стенки глазницы (редкий вариант; рис. 63 *б*); средне пневматизированные пазухи, распространяющиеся до середины верхней стенки глазницы (наиболее частый вариант; рис. 63 *е*); значительно пневматизированные пазухи, достигающие латеральной стенки глазницы или распространяющиеся за ее пределы (редкий вариант; рис. 63 *а* и см. рис. 65).

Верхний контур лобных пазух четкий, интенсивный, фестончатый. Перегородка лобных пазух представлена тонкой линейной тенью, расположенной чаще асимметрично. Кроме того, имеются дополнительные неполные перегородки (рис. 63 *д*). Изредка наблюдается дополнительная перегородка, образующая три изолированных па-

зухи (рис. 63г). Прозрачность лобных пазух в норме не должна уступать прозрачности глазниц. В этой проекции при наличии надглазничного кармана наблюдается участок значительного просветления в верхней стенке глазницы, без четких контуров (рис. 63а, д). Более высокая степень прозрачности надглазничного кармана по контрасту может симулировать затенение менее глубоких отделов лобных пазух.

При неодинаковой глубине и наличии дополнительных перегородок прозрачность лобных пазух становится неоднородной, что симулирует затенение, обусловленное патологическим субстратом (рис. 63д). В таких случаях для изучения глубины пазух необходима рентгенография черепа в боковой проекции.

Отсутствие лобной пазухи как вариант развития (рис. 62а, б) отличается от ее затенения патологическим субстратом однородностью губчатой структуры нижнего отдела лобной чешуи и отсутствием четкого, интенсивного фестончатого контура пазухи (рис. 62а), всегда прослеживающегося при затенении. Иногда за контур лобной пазухи ошибочно принимается канал лобной вены-выпускника, который в отличие от стенки лобной пазухи дает узкое дугообразно изогнутое просветление, ограниченное двумя параллельными интенсивными линиями (рис. 62б).

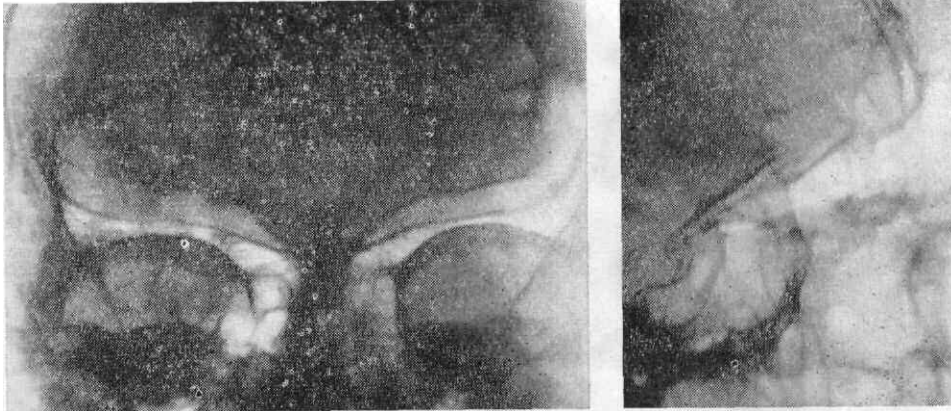

Рис. 65. Рентгенограммы черепа в прямой передней и боковой проекциях. Гиперпневматизация околоносовых пазух при акромегалоидном акценте.

**Прямая передняя проекция.** На обзорной рентгенограмме черепа в прямой передней проекции (см. рис. 54) лобные пазухи представляются значительно проекционно укороченными по сравнению с

рентгенограммой в носо-подбородочной проекции и не наслаиваются на глазницы. В этой проекции при наличии надглазничного кармана он отчетливо дифференцируется над верхней стенкой глазницы в виде прозрачного дугообразного просветления с четкими контурами. Прозрачность его значительно выше прозрачности лобной пазухи и глазницы (рис. 64а). Меньшую прозрачность лобной пазухи по сравнению с надглазничным карманом не следует трактовать как признак патологического процесса.

**Боковая проекция.** На обзорной рентгенограмме черепа в боковой проекции (см. рис. 58) лобные пазухи, наслаиваясь друг на друга, дают однородное просветление, при этом хорошо определяется их глубина. При наличии надглазничного кармана он дает дополнительное просветление клиновидной формы, расположенное кзади от лобной пазухи между мозговой и глазничной пластинками глазничной части лобной кости (рис. 64 б и рис. 65). Гиперпневматизация пазух наблюдается при акромегалии и акромегалоидном акценте.

### Верхнечелюстные пазухи

Верхнечелюстные пазухи изучают на обзорных рентгенограммах черепа в носо-подбородочной, передней полуаксиальной, аксиальной и боковой проекциях.

**Носо-подбородочная проекция.** На обзорной рентгенограмме черепа в носо-подбородочной проекции (см. рис. 56) верхнечелюстные пазухи располагаются под глазницами выше каменистой части височных костей.

Данная проекция является наиболее благоприятной для изучения, так как при этом отсутствует проекционное наслаивание массивных образований основания черепа. Однако в наилучших условиях для анализа находятся передние отделы пазух, потому что задние, более глубокие их отделы суммируются с альвеолярными отростками верхнечелюстных костей.

Верхнечелюстные пазухи в указанной проекции изображаются в виде просветлений неправильной треугольной формы (рис.63); закругленной вершиной они обращены книзу, а широким основанием примыкают к нижней стенке глазницы.

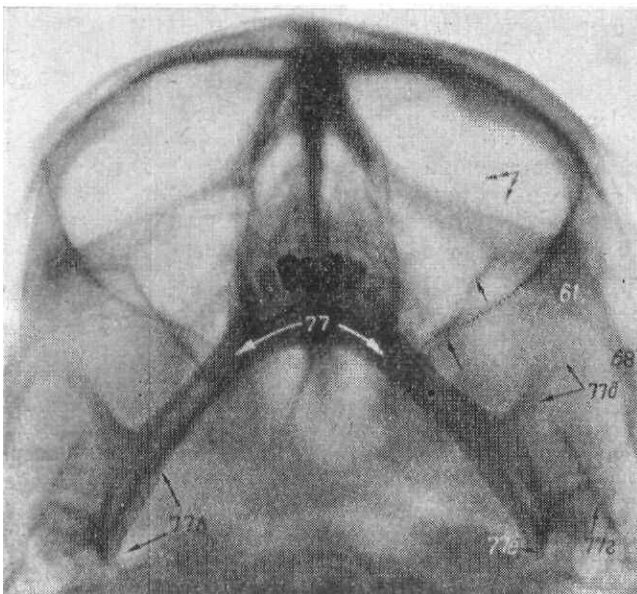


Рис. 66. Рентгенограмма черепа в полуаксиальной проекции. Единичными стрелками указана заднелатеральная стенка верхнечелюстной пазухи. Двойной стрелкой указан контур мягких тканей щеки. Пунктиром обозначена латеральная стенка глазницы; 61— скуловая кость; 68 — скуловая дуга; 77 — тело нижней челюсти; 77а — ветвь нижней челюсти; 77б — мышечковый отросток; 77в — венечный отросток; 77г — угол нижней челюсти.

Контуров верхнечелюстных пазух четкие, интенсивные, ровные (рис. 63а, з), а при наличии дополнительных перегородок и бухт — полициклические (рис. 63 д, е).

На описываемой рентгенограмме наиболее отчетливо прослеживаются скуловая и глазничная бухты верх-



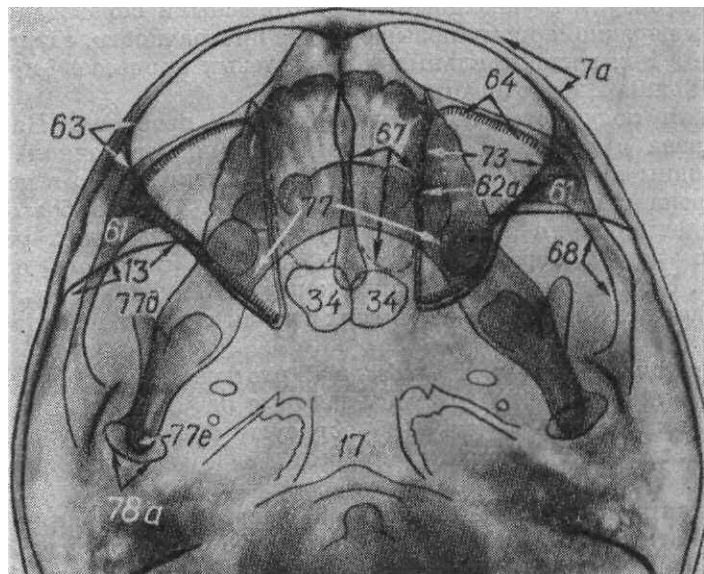
нечелюстной пазухи. Менее четко дифференцируется ее альвеолярная бухта.

Скуловая бухта определяется в виде дополнительного просветления в скуловом отростке верхнечелюстной кости (рис. 63 е; обозначена одиночной стрелкой). Просветление, обусловленное бухтой, менее прозрачно, чем центральный отдел пазухи, из-за меньшей глубины. Контур бухты дугообразно выпуклый, почти параллельный латеральному контуру верхнечелюстной пазухи, что может ошибочно трактоваться как пристеночное затемнение, обусловленное утолщением слизистой оболочки. Учет этого варианта пазухи и отсутствие двухконтурности на остальном ее протяжении позволяют избежать диагностической ошибки.

Глазничная бухта верхнечелюстной пазухи прослеживается в виде выпячивания ее верхнемедиального угла (рис. 63е; обозначена двойной стрелкой). Из-за проекционного суммирования этой бухты с верхнемедиальным отделом пазухи может наблюдаться повышение его прозрачности.

Альвеолярная бухта в этой проекции видна неотчетливо и приводит к некоторому увеличению прозрачности латерального отдела альвеолярного отростка.

На фоне основного просветления верхнечелюстной пазухи изредка располагаются перегородки, придающие ей ячеистый характер (рис. 63 д). Неоднородность структуры верхнечелюстной пазухи в медиальном отделе может быть обусловлена проекционным наслоением задних ячеек решетчатого лабиринта (рис. 63 в) и



крайне редко — суперпозицией воздухоносных бухт крыловидных отростков клиновидной кости. Суммация верхнечелюстной пазухи с указанными воздухоносными образованиями, приводящими к неравномерному повышению ее прозрачности, затрудняет распознавание в них воспалительных и опухолевых процессов при обычном однопроекционном исследовании.

Рис. 67 Рентгенограмма черепа в нестрогой аксиальной проекции.

7a — надглазничный край; 13 — мозговая поверхность большого крыла клиновидной кости; 17 — скат; 34 — клиновидная пазуха; 61 — скуловая кость; 62a — верхнечелюстная пазуха; 63 — латеральная стенка глазницы; 64 — передняя стенка верхнечелюстной пазухи; 67 — решетчатый лабиринт; 68 — скуловая дуга; 73 — глазница. Вертикальной штриховкой показана передняя и заднелатеральная стенки верхнечелюстной пазухи; 77 — тело нижней челюсти; 77d — венечный отросток; 77e — угол нижней челюсти; 78a — головка нижней челюсти.

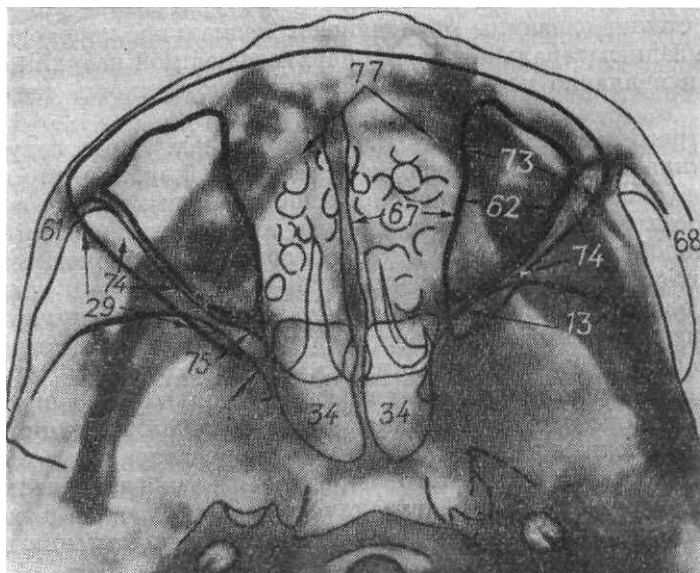


Рис. 68. Рентгенограмма черепа в аксиальной проекции.

13 — мозговая поверхность большого крыла клиновидной кости; 29 — глазничная поверхность большого крыла клиновидной кости; 34 — клиновидная пазуха; 61 — скуловая кость; 62 — верхнечелюстная пазуха; 67 — решетчатый лабиринт; 68 — скуловая дуга; 73 — глазница; 74 — нижняя глазничная щель; 75 — крыловидная ямка. Двойной стрелкой обозначен крыловидный отросток клиновидной кости. Одиночными стрелками обозначено наружное сонное отверстие.

**Передняя полуаксиальная (подбородочная) проекция.** На рентгенограмме черепа в передней полуаксиальной (подбородочной) проекции (рис. 66) видны те же детали верхнечелюстной пазухи, что и на рентгенограмме черепа в носо-подбородочной проекции. Однако более глубокие задние отделы пазухи находятся в лучших проекционных условиях — выявляется заднелатеральная стенка пазухи (показана одиночными стрелками). В этой проекции передний контур тела верхнечелюстной кости сопровождается лентовидная тень мягких тканей щеки (по-

казана двойными стрелками).

**Аксиальная проекция.** На обзорной рентгенограмме черепа в аксиальной проекции (рис. 67) верхнечелюстные пазухи проецируются в передне-боковых отделах черепа. Они образуют просветления треугольной формы, основанием обращенные кпереди, и проекционно совпадают с глазницами.

Передняя стенка верхнечелюстной пазухи имеет четкий, ровный или фестончатый контур. Медиальная стенка ее расположена в плоскости, близкой к сагиттальной, и образует ровную линейную тень. Между медиальными стенками обеих верхнечелюстных пазух проецируются полость носа и ячейки решетчатого лабиринта (67).

Заднебоковая стенка верхнечелюстной пазухи расположена косо и направлена снаружи внутрь и спереди назад. Проекционно она пересекает латеральную стенку глазницы.

При анализе рентгенограмм необходимо учитывать, что контур латеральной стенки глазницы поворачивает

медиально, переходя в контур ее входа, а заднелатеральная стенка верхнечелюстной пазухи поворачивает кнаружи и плавно переходит на заднюю поверхность тела скуловой кости.

При строго аксиальной укладке на верхнечелюстную пазуху наслаивается нижняя челюсть с расположенными на ней зубами, что затрудняет ее изучение (рис. 68). Для лучшей видимости костных стенок и структуры верхнечелюстной пазухи следует производить рентгенограммы в нестрогой аксиальной проекции при наклоне плоскости физиологической горизонтали к плоскости стола под углом 10—15°, открытым кпереди. Это положение не только более удобно для больного, но и приводит к проекционному перемещению нижней челюсти кзади от верхнечелюстных пазух, в силу чего видимость их улучшается.

На рентгенограмме черепа в нестрогой аксиальной проекции (рис. 67) так же, как и на рентгенограмме в строго аксиальной проекции (рис. 68), отчетливо прослеживаются медиальная и заднелатеральная стенки верхнечелюстной пазухи. Кроме того, передняя стенка верхнечелюстной пазухи (64) не суммируется с надглазничным краем (7а), что позволяет определить не только внутреннюю поверхность передней стенки пазухи, но и переднюю поверхность тела верхнечелюстной кости (64).

Параллельно нижнеглазничному краю верхней челюсти на фоне глазницы определяется лентовидная тень мягких тканей щеки. Она изменяет свой объем при воспалительных и опухолевых процессах, развивающихся в этой области.

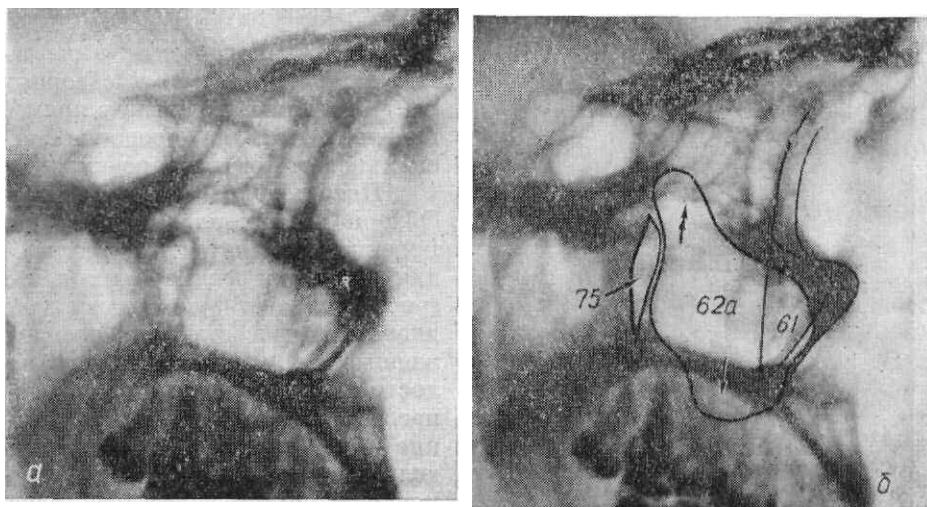


Рис. 69. Фрагмент рентгенограммы черепа в боковой проекции (а) и схема (б). 61 — скуловая кость; 62а — верхнечелюстная пазуха; альвеолярная бухта — указана одиночной стрелкой, клиновидная — указана двойной стрелкой; 75 — крыловидная ямка.

Таким образом, рентгенограмма, выполненная в нестрогой аксиальной проекции с углом наклона плоскости физиологической горизонтали к плоскости стола на 10—15°, открытым кпереди, является оптимальной

для изучения костных стенок верхнечелюстной пазухи и мягких тканей щеки.

**Боковая проекция.** На обзорной рентгенограмме черепа в боковой проекции (рис. 69) верхнечелюстные пазухи наслаиваются друг на друга и дают просветление четырехугольной формы. На фоне последнего отчетливо прослеживается изображение скуловых костей, имеющих форму прямоугольных треугольников. При повышенной пневматизации верхнечелюстных пазух тень скуловых костей ослаблена (61), контуры их дифференцируются неотчетливо. Хорошо прослеживаются ровная нижняя и ровная или выпуклая задняя стенки верхнечелюстной пазухи. Передняя выпуклая стенка пазухи находится в менее благоприятных условиях выявления из-за имеющего место переэкспонирования этого участка костей лица на рентгенограмме. Верхняя стенка видна также менее четко вследствие ослабления ее тени глазницами и решетчатыми пазухами.

При наличии дополнительных карманов верхнечелюстной пазухи в этой проекции отчетливо прослеживаются альвеолярная и клиновидная бухты (рис. 69а, б). Альвеолярная бухта дифференцируется в виде просветления, продолжающегося с верхнечелюстной пазухой на альвеолярный отросток соответственно уровню V—VI зубов (показана одиночной стрелкой). Она имеет интенсивный выпуклый книзу контур. Незнание данной анатомической особенности приводит к трактовке этой бухты как радикулярной зубной кисты. Клиновидная бухта дает выбухание задневерхнего угла верхнечелюстной пазухи (показана двойной стрелкой).

Между задней стенкой верхнечелюстной пазухи и передней поверхностью крыловидного отростка клиновидной кости определяется клиновидное, суживающееся книзу просветление, обусловленное крыловидной ямкой (75). Затенение ее наблюдается при кровоизлияниях, воспалительных и опухолевых процессах в этой области.

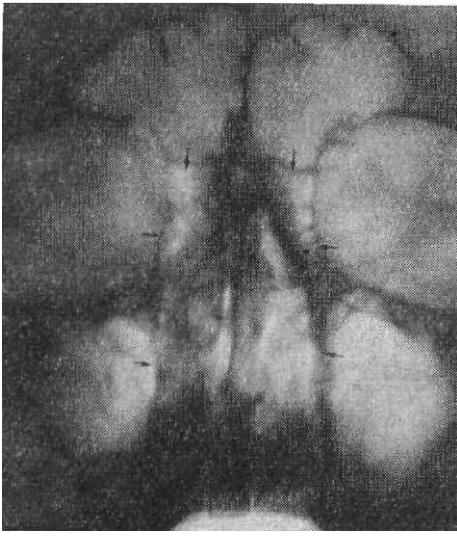


Рис. 70. Рентгенограмма околоносовых пазух в носо-подбородочной проекции. Стрелками указаны ячейки решетчатого лабиринта.

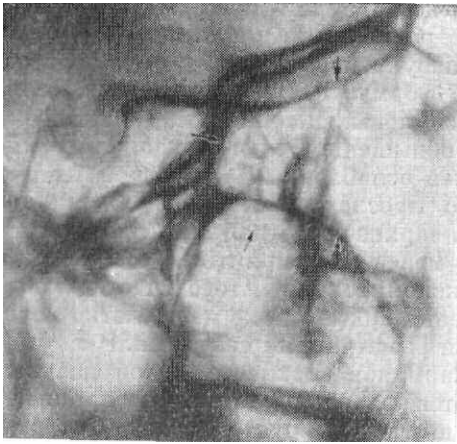


Рис. 71. Фрагмент рентгенограммы черепа в боковой проекции. Стрелками указаны ячейки решетчатого лабиринта.

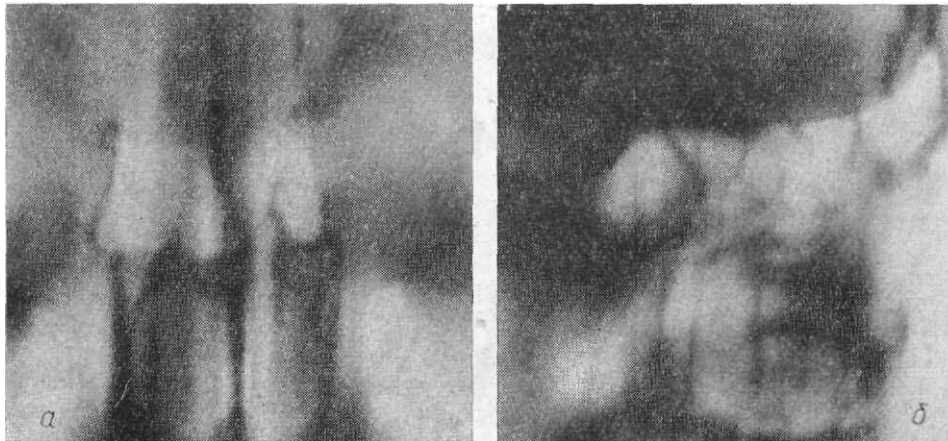


Рис. 72. Томограммы решетчатого лабиринта во фронтальной плоскости (а) на уровне лобного отростка скуловой кости и в сагиттальной плоскости (б), отступающей 1,5 см от срединной сагиттальной плоскости.

### Решетчатые пазухи

Рентгенологически решетчатые пазухи изучают на обзорных рентгенограммах черепа в прямой передней, носо-подбородочной, аксиальной и боковой проекциях.

**Носо-подбородочная проекция.** Обзорная рентгенограмма в этой проекции является оптимальной для изучения решетчатых пазух (рис. 70). Решетчатые пазухи дают ячеистые просветления, расположенные цепочкой по бокам от полости носа. Передние их ячейки наслаиваются на глазницу, а задние — на верхнемедиальные отделы верхнечелюстных пазух. Боковая стенка решетчатого лабиринта дает ровный или слегка выпуклый контур. Медиальная стенка частично совпадает с боковой поверхностью полости носа.

**Аксиальная проекция.** На обзорной рентгенограмме черепа в аксиальной проекции решетчатые пазухи располагаются срединно на фоне полости носа, вписываясь в изображение альвеолярных дуг верхней и нижней челюсти (см. рис. 68). Видны передние, средние и особенно отчетливо задние ячейки решетчатых пазух. Более подробные рентгеноанатомические данные о решетчатых пазухах в этой проекции приведены в конце главы. **Прямая передняя проекция.**

Обзорная рентгенограмма черепа в прямой передней проекции мало пригодна для изучения ячеек решетчатых пазух из-за значительных проекционных наслаиваний: передние ячейки проецируются на боковые отделы клиновидных пазух, а задние — на медиальные отделы глазниц (см. рис. 54). **Боковая проекция.** На обзорной рентгенограмме в боковой проекции ячейки правой и левой решетчатой пазух проекционно совпадают. На вход в глазницу проецируются передние ячейки, на лобные отростки скуловой кости — средние, а кзади от них задние ячейки решетчатых пазух (рис. 71). Для детального изучения структуры решетчатых пазух применяют томографию в сагиттальной и фронтальной плоскостях (рис. 72).

### Клиновидные пазухи

Для изучения клиновидных пазух используют обзорные рентгенограммы черепа в прямой передней, передней полуаксиальной (подбородочной), аксиальной и боковой проекциях.

**Прямая передняя проекция.** На обзорной рентгенограмме черепа в прямой передней проекции (см. рис. 54) клиновидные пазухи проецируются между глазницами в виде четырехугольного просветления, располагающегося под клиновидным возвышением.

Проекционно на клиновидные пазухи в этой проекции наслаиваются передние и средние ячейки решетчатых пазух, затрудняющие их анализ.

**Передняя полуаксиальная (подбородочная) проекция.** На обзорной рентгенограмме черепа в передней полуаксиальной (подбородочной) проекции (рис. 73) на фоне открытого рта под верхними резцами обычно

прослеживается лишь задний отдел клиновидной пазухи.

Ее боковая и нижняя стенки дают четкие интенсивные контуры (показаны стрелками). Передний отдел клиновидной пазухи на данной рентгенограмме обычно перекрыт верхними резцами; изредка прослеживается вся пазуха.

**Аксиальная проекция.** На обзорной рентгенограмме черепа в аксиальной проекции (рис. 74) обе клиновидные пазухи определяются изолированно в виде просветления с уплощенной передней и закругленными боковой и задней стенками (обведены сплошной линией). Четко прослеживается также и межпазушая перегородка (обозначена стрелками). Она может располагаться срединно или косо, давать ровную или дугообразную линию, что приводит к асимметрии пазух. Иногда видны дополнительные бухты крыловидных отростков (показаны штриховой линией). Клиновидные пазухи полностью выявляются лишь при правильной укладке, в противном случае они могут быть проекционно перекрыты телом нижней челюсти.

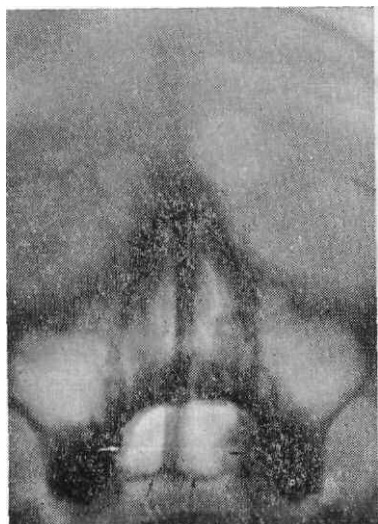


Рис. 73. Рентгенограмма около-носовых пазух в носо-подбородочной проекции.

Латеральные и нижние стенки клиновидных пазух обозначены одиночными стрелками.

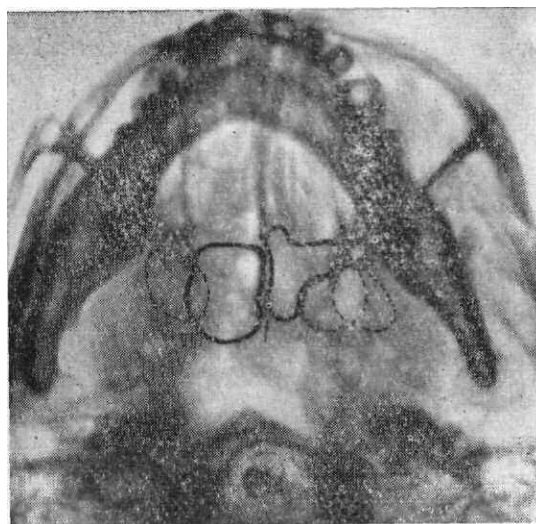


Рис. 74. Рентгенограмма черепа в аксиальной проекции.

Контур клиновидных пазух показаны сплошной линией, бухты крыловидных отростков — штриховой линией. Межпазушая перегородка обозначена стрелками

Судить об истинной величине клиновидных пазух на обзорной рентгенограмме черепа в аксиальной проекции не представляется возможным из-за проекционного увеличения в силу большого расстояния от кассеты.

**Боковая проекция.** На обзорной рентгенограмме черепа в боковой проекции (рис. 75) обе клиновидные пазухи располагаются под клиновидным возвышением и турецким седлом и дают просветление, обусловленное их суммарным изображением. Отчетливо определяются контуры пазух в виде интенсивных линейных теней. Верхние стенки клиновидных пазух образованы площадкой клиновидного возвышения и гипофизарной ямкой турецкого седла (рис. 75б). Передняя стенка пазух направлена отвесно (обозначена двойной стрелкой), образует четкую, несколько выпуклую линию, расположенную кзади от контура большого крыла клиновидной кости. Иногда расположенный рядом плавный дугообразный контур большого крыла (обозначен пунктиром) ошибочно расценивают как переднюю стенку клиновидных пазух. Нижняя и задняя стенки клиновидных пазух представлены одной или двумя четкими дугообразными линиями. Чаще всего из-за разной величины правой и левой клиновидных пазух на рентгенограмме их задние контуры (указаны одиночными стрелками) не совпадают. Это приводит к меньшей прозрачности большей из пазух, что не следует трактовать как понижение ее пневматизации (рис. 75б, в). Иногда в клиновидных пазухах имеются дополнительные перегородки, которые делят их на передние и задние камеры (рис. 75а). При наличии поперечной дополнительной перегородки она выявляется на обзорных рентгенограммах черепа в боковой и аксиальной проекциях в виде ровной четкой линейной тени в средней трети клиновидной пазухи (рис. 75а). Эту особенность следует отметить в протоколе, так как дополнительная перегородка имеет значение при пункции клиновидных пазух.

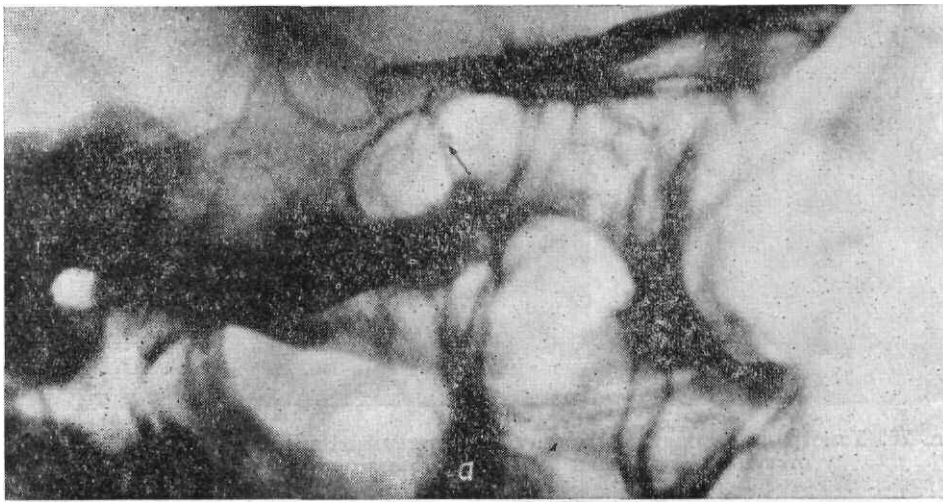


Рис. 75. Фрагменты рентгенограмм черепа в боковой проекции. Варианты пневматизации клиновидной пазухи:

*a* — пневматизация переднего отдела тела клиновидной кости; фронтально расположенная перегородка пазухи обозначена стрелкой; *б* и *в* — схема и рентгенограмма асимметрично развитых пазух. Штриховой линией обозначены большие крылья клиновидной кости; одиночными стрелками — задние контуры пазух, двойной — их передние контуры, *г* и *д* — повышенная пневматизация клиновидных пазух, распространяющаяся на спинку турецкого седла.

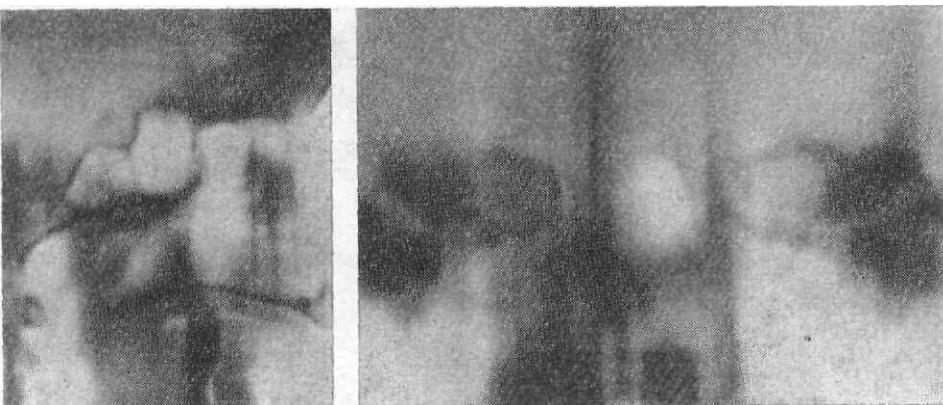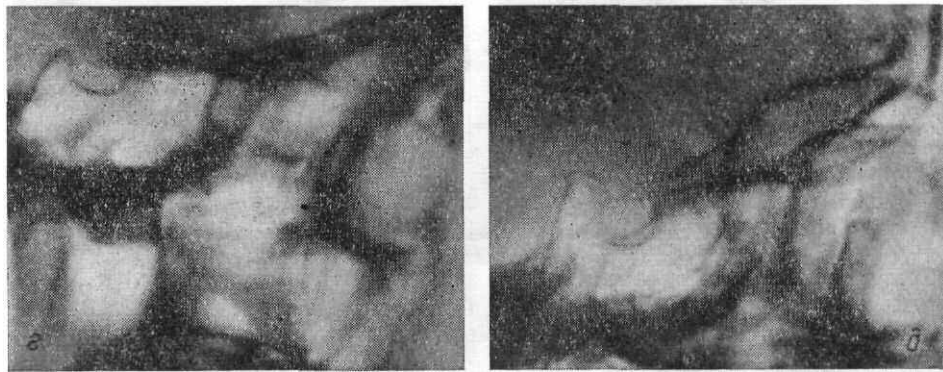
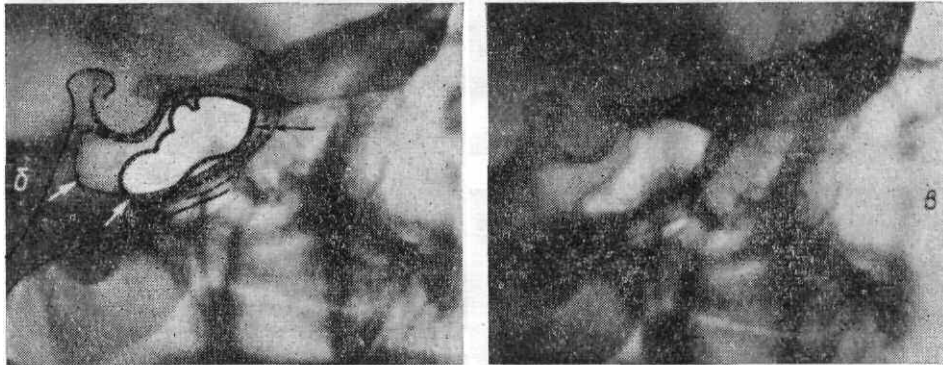


Рис. 76. Томограммы клиновидных пазух в сагитальной плоскости и во фронтальной, отступя 2 см кпереди от наружного слухового отверстия.

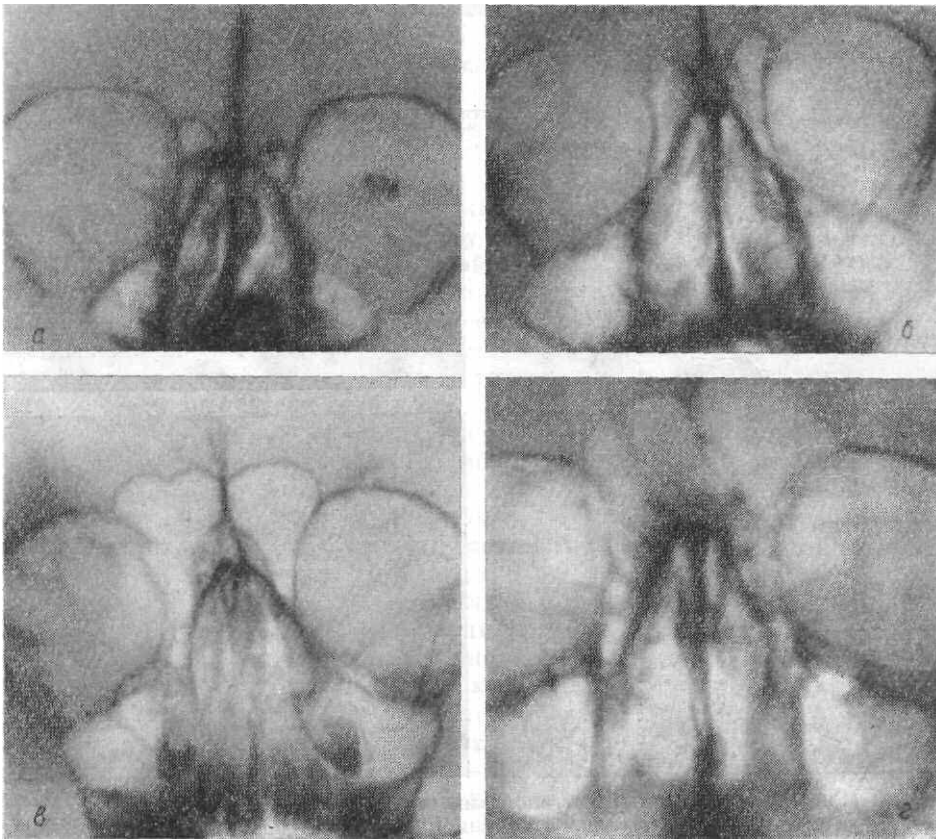


Рис. 77. Рентгенограммы околоносовых пазух в носо-подбородочной проекции. Возрастное развитие околоносовых пазух:  
а — 2 года, б - 4 года, в — 7 лет, г — 11 лет.

Для изучения строения клиновидных пазух применяется также томография в сагиттальной и фронтальной проекциях (рис. 76).

Пневматизация клиновидных пазух выражена различно. Она изучается преимущественно на обзорных рентгенограммах черепа в боковой и аксиальной проекциях. Чаще клиновидные пазухи занимают передний и средний отделы тела клиновидной кости (рис. 75а, в, д), реже — все тело клиновидной кости, распространяясь на верхнюю часть ската, что расценивается как показатель акромегалоидного акцента (рис. 75г, д). При выраженной пневматизации клиновид-

ных пазух может отсутствовать их передняя стенка, отделяющая клиновидные пазухи от решетчатых. У взрослых изредка наблюдаются пазухи малых размеров, занимающие переднюю треть тела клиновидной кости. Малая пневматизация наблюдается у взрослых с гипофункцией щитовидной и половых желез.

*Возрастные особенности.* Околоносовые пазухи развиваются в результате рассасывания губчатого вещества лобной, клиновидной, решетчатой и верхнечелюстной костей с врастанием в них слизистой оболочки, выстилающей полость носа (рис. 77, рис. 78).

Возрастное развитие околоносовых пазух изучено Л. И. Свержевским, С. К. Проскураковым, а в рентгеновском изображении — Г. С. Кузнецовым и другими. У новорожденных определяются лишь ячейки решетчатого лабиринта и верхнечелюстные пазухи.

У ребенка до 1 года на обзорных рентгенограммах черепа в боковой и носо-подбородочной проекциях выявляются единичные (3—5) ячейки решетчатого лабиринта. В начале пневматизации ячейки мелкие, с толстыми стенками, при дальнейшем развитии они увеличиваются в размерах и количестве, стенки их истончаются; формирование решетчатых пазух заканчивается к 12—14 годам.

Верхнечелюстные пазухи у новорожденных имеют треугольную форму, размеры их варьируют в следующих пределах: ширина — 7—14 мм, высота — 5—10 мм, глубина — 3—5 мм. Постепенно объем верхнечелюстных пазух увеличивается, и в 2—4 года боковая стенка их достигает скулового отростка верхнечелюстной кости. После 8-летнего возраста верхнечелюстные пазухи имеют значительные размеры и, распространяясь до альвеолярного отростка, располагаются выше зачатков зубов. Формирование верхнечелюстных пазух заканчивается в 16—18 лет.

Лобные пазухи развиваются с 2—4-летнего возраста и первоначально локализируются в носовой части лобной кости. Они постепенно увеличиваются в размерах, преимущественно по направлению кверху и кнаружи, а к 6—8 годам — проникают между наружной и внутренней пластинками лобной чешуи. В этом возрасте они отделены друг от друга широкой прослойкой губчатой кости, которая постепенно, по мере развития пазух, истончается до тонкой костной перегородки. Окончательного развития лобные пазухи достигают к 20—25 годам. Нередко возникает дополнительный надглазничный карман, который разделяет глазничную часть лобной кости на две пластинки: глазничную и мозговую.

Клиновидные пазухи формируются после 3—5 лет, когда появляются небольшие ячейки в переднем отделе тела клиновидной кости. По мере развития пазух пневматизация в теле клиновидной кости распространяется спереди назад. По данным Д. Г. Рохлина, передние  $\frac{2}{3}$  тела клиновидной кости пневматизируются к 16—18 годам. Формирование клиновидных пазух заканчивается к 20—22 годам.

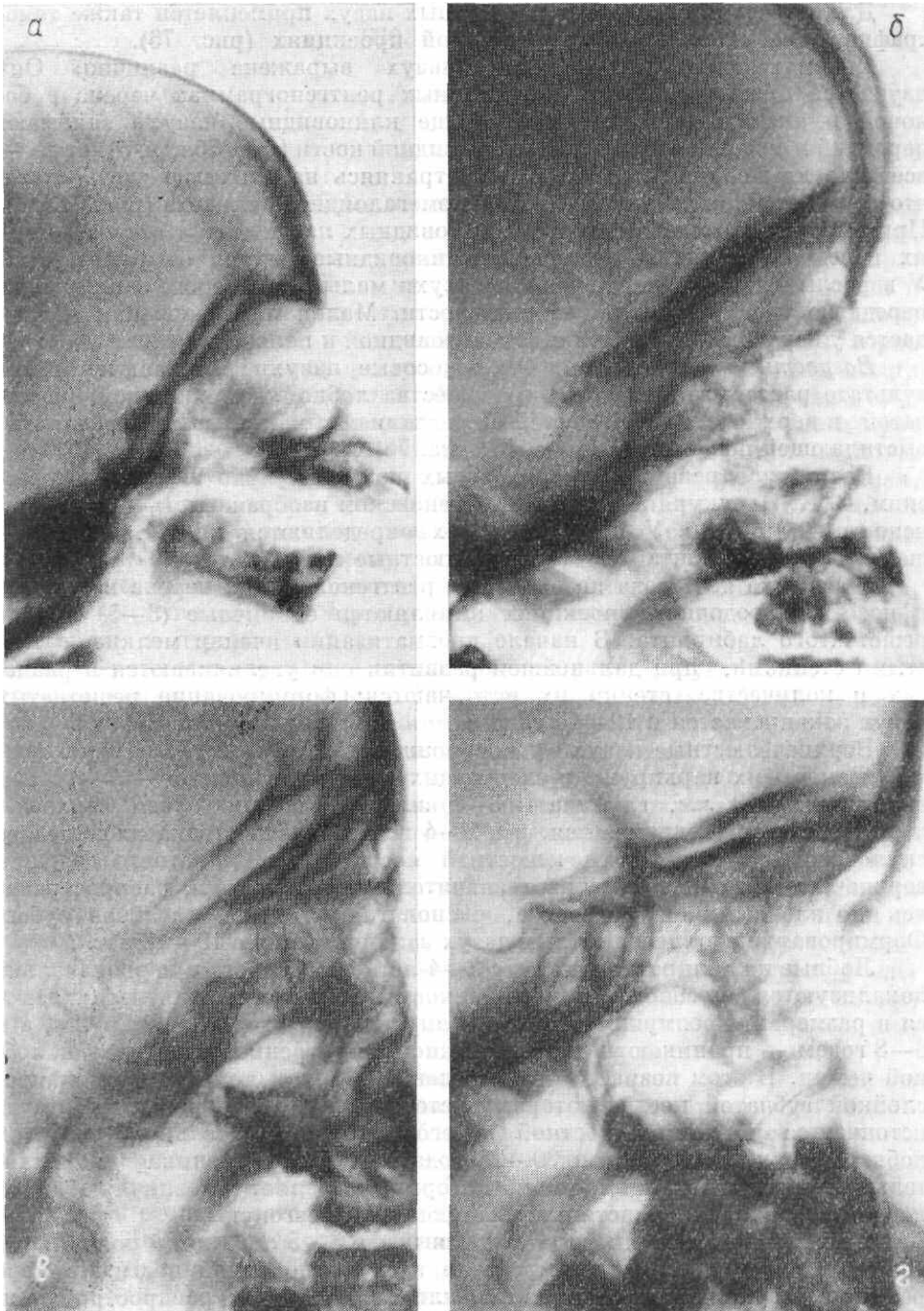


Рис. 78. Фрагменты рентгенограмм черепа в боковой проекции. Возрастное развитие турецкого седла и околоносовых пазух: а — 3 дня, б — 2 года, в — 4 года, г — 7 лет

## ПОЛОСТЬ РТА

### Анатомия

Полость рта ограничена костными стенками сверху, спереди и с боков.

**Верхнечелюстные и нёбные кости**, *ossa maxillae et palatinae*, образуют выпуклую верхнюю стенку ротовой полости, именуемую костным нёбом, *palatum osseum*. Посередине костного нёба в сагиттальной плоскости проходит срединный нёбный шов, *sutura palatina mediana*, соединяющий в переднем отделе нёбные отростки верхнечелюстных костей, а в заднем отделе — горизонтальные пластинки нёбных костей. Перпендикулярно к срединному нёбному шву расположен поперечный нёбный шов, *sutura palatina transversa*, соединяющий нёбные отростки верхнечелюстных костей с горизонтальными пластинками нёбных костей. На переднем крае срединного нёбного шва находятся резцовые отверстия, *foramina incisiva*, располагающиеся позади резцовых альвеол и ведущие в резцовый канал, *canalis incisivus*, который открывается в полости носа по сторонам от носового гребешка. В заднебоковом отделе костного нёба с каждой стороны имеется по большому нёбному отверстию, *foramen palatinum majus*, кзади от которого располагается одно или два малых нёбных отверстия, *foramina palatina minora*. Через указанные отверстия проходят одноименные сосуды и нервы.

Переднюю и латеральные стенки полости рта образуют альвеолярные отростки верхнечелюстных костей, альвеолярная часть нижней челюсти соответственно с верхним и нижним рядом зубов, а также тело нижней челюсти. Альвеолярный отросток верхнечелюстной кости, *processus alveolaris maxillae*, отходит от нижнего

края ее тела вниз. Оба альвеолярных отростка соединены по срединной линии межверхнечелюстным швом, *sutura intermaxillaris*. Нижняя поверхность альвеолярного отростка верхнечелюстной кости и альвеолярная часть тела нижней челюсти заканчиваются альвеолярной дугой, *arcus alveolaris*. Альвеолярные дуги снабжены зубными альвеолами, *alveoli dentalis*, для корней зубов. Альвеолы отделены друг от друга межальвеолярными перегородками, *septa interalveolaria*. Альвеолы, в которых располагаются многокорневые зубы, разделены межкорневыми перегородками, *septa interradicularia*. Лицевая и язычная поверхности альвеолярных дуг неровные за счет альвеолярных возвышений, *juga alveolaria*.

**Нижняя челюсть**, *mandibula*, замыкает спереди и с боков нижний отдел полости рта. Она состоит из тела, *corpus*, и двух ветвей, *rami mandibuli*. На теле различают нижний край — основание нижней челюсти, *basis mandibulae*, и верхний край — альвеолярную часть тела, описанную выше. На язычной поверхности тела нижней челюсти вблизи срединной линии располагается одиночная или двойная подбородочная ость, *spina mentalis*, — место прикрепления подбородочно-подъязычной и подбородочно-язычной мышц, образующих дно ротовой полости.

Ветви нижней челюсти расположены под углом к телу челюсти. Верхний конец ветви заканчивается двумя отростками: венечным, *processus coronoideus*, и мыщелковым, *processus condylaris*, который имеет головку, *caput mandibulae*, и шейку, *collum mandibulae*. Между отростками расположена вырезка нижней челюсти, *incisura mandibulae*.

На язычной поверхности ветви вблизи угла имеется отверстие нижней челюсти, *foramen mandibulae*, ведущее в одноименный канал, *canalis mandibulae*, доходящий почти до середины тела нижней челюсти. Он открывается на передней поверхности тела подбородочным отверстием, *foramen mentale*, диаметром 3—5 мм, располагающимся на уровне 1—2 малого коренного зуба. Диаметр канала нижней челюсти у взрослых равен 3—4 мм, через канал проходят одноименные сосуды и нервы.

**Височно-нижнечелюстной сустав**, *articulatio temporomandibularis*, — парный, анатомически обособленный, функционирующий как единый комбинированный сустав.

Суставной головкой является головка нижней челюсти, расположенная на ее мыщелковом отростке. Суставная головка имеет овальную форму и уплощена спереди назад. Суставной впадиной служит нижнечелюстная ямка, *fossa mandibularis*, дополненная суставным бугорком, *tuberculum articulae*, расположенным на височной поверхности чешуйчатой части височной кости. Суставные поверхности височно-нижнечелюстного сустава покрыты волокнистым хрящом лишь в переднем отделе, так как задний отдел нижнечелюстной ямки лежит вне полости сустава.

Суставная капсула охватывает суставной бугорок, передний отдел нижнечелюстной ямки и крепится по шейке нижней челюсти; при этом почти вся шейка находится в полости сустава. Конгруэнтность суставных поверхностей височно-нижнечелюстного сустава выравнивается при помощи расположенного в полости сустава суставного диска, *discus articularis*. Последний по краю сращен с капсулой сустава и делит его полость на два этажа. Эти анатомические особенности обеспечивают значительную свободу перемещения суставных головок по отношению к впадинам суставов.

**Подъязычная кость**. К костям лица относится также подъязычная кость, *os hyoideum*, расположенная под нижней челюстью и являющаяся местом прикрепления мышц дна полости рта.

Подъязычная кость состоит из тела, *corpus*, имеющего дугообразную форму, а также больших и малых рогов, *cornu majus et minus*. Большие рога отходят от боковых отделов тела кзади. У детей они соединены с телом при помощи хряща, который у взрослых окостеневаает. Малые рога располагаются на уровне соединения тела с большими рогами и направляются кзади и кверху. Они соединяются с телом подъязычной кости при помощи суставных поверхностей или хряща. Последний окостеневаает после 20 лет.

Подъязычная кость прикрепляется к основанию черепа при помощи шиловидно-подъязычных связок, *ligg. stylohyoidei*, направляющихся от малых рогов к шиловидным отросткам височных костей. С нижней челюстью подъязычная кость соединена мышцами дна полости рта.

### Укладки

Костные стенки полости рта (костное нёбо, альвеолярные отростки верхнечелюстных костей и нижняя челюсть) изучаются на обзорных рентгенограммах черепа в прямой передней, боковой, носо-подбородочной, аксиальной проекциях и на прицельных интра- и экстраоральных рентгенограммах. Интраоральные рентгенограммы с пленкой «на прикус» применяются для изучения костного нёба и альвеолярного отростка верхнечелюстных костей. Контактные интраоральные рентгенограммы с пленкой, прижатой к нёбу или к альвеолярному отростку, позволяют изучить структуру соответствующих ограниченных участков верхнечелюстной кости и зубов. Экстраоральные рентгенограммы производятся для изучения структуры верхней, нижней челюстей и височно-нижнечелюстного сустава. Наиболее часто применяются: прицельная рентгенограмма нижней челюсти в боковой проекции, височно-нижнечелюстного сустава в боковой проекции, прицельная рентгенограмма подбородочной области нижней челюсти в аксиальной проекции, прицельная экстраоральная рентгенограмма альвеолярного отростка верхней челюсти в косой проекции.

**Аксиальная проекция для твердого нёба**. Укладка головы при выполнении прицельной интраоральной рентгенограммы костного нёба в аксиальной проекции с пленкой «на прикус» производится в положении больного сидя. Голова располагается таким образом, чтобы линия, соединяющая наружное слуховое отверстие с



крылом носа, находилась в горизонтальной плоскости. Рентгеновская пленка продолговатой формы с закругленным задним концом, размерами 6 x 9 см, завернутая в черную и водонепроницаемую бумагу, вводится в полость рта параллельно его дну и выступает на 4—5 мм кпереди от резцов; пленка фиксируется путем прикуса. Центральный пучок лучей направляют сверху на кончик носа под углом 70—75° к горизонтальной плоскости, открытым кпереди.

**Аксиальная проекция для дна полости рта.** Укладка головы при выполнении прицельной рентгенограммы дна полости рта производится в положении больного лежа на спине. Под плечи подкладывается валик, голова запрокидывается кзади и опирается о стол, как и для укладки черепа при выполнении рентгенограммы в аксиальной теменной проекции. Пленка размером 6 x 9 см, завернутая в черную, а затем в водонепроницаемую бумагу, вводится в рот, прикусывается резцами. Центральный пучок лучей направляют на дно полости рта в срединной плоскости перпендикулярно к пленке.

**Боковая проекция для нижней челюсти.** Укладка головы при выполнении прицельной рентгенограммы в боковой проекции производится отдельно для каждой половины нижней челюсти. Кассета расположена на столе под углом 30°, открытым каудально. Больной лежит на животе, голова повернута и исследуемой стороной прилежит к кассете. При этом противоположная половина нижней челюсти отводится краниально. Центральный пучок лучей направляют на середину исследуемой половины нижней челюсти под углом 70° к плоскости стола, открытым каудально.

**Косая проекция для альвеолярного отростка верхней челюсти.** Укладка головы при выполнении прицельной экстраоральной рентгенограммы альвеолярного отростка верхней челюсти в косой проекции производится так же, как и при рентгенографии нижней челюсти в боковой проекции. В центре кассеты располагается альвеолярный отросток верхней челюсти. Центральный пучок лучей направляют краниально на костное небо исследуемой стороны под углом 70° к плоскости стола, открытым каудально.

**Аксиальная проекция для подбородочной области нижней челюсти.** Укладка головы при выполнении прицельной рентгенограммы подбородочной области нижней челюсти в аксиальной проекции производится в положении больного сидя, нижняя челюсть выдвигается максимально вперед и располагается на кассете. Сагиттальная плоскость головы перпендикулярна к плоскости кассеты, которую больной удерживает большими пальцами под подбородком в горизонтальной плоскости. Во избежание проекционной суммации с верхнечелюстной костью в открытый рот вставляется ватный тампон. Центральный пучок лучей направляют сверху и спереди на середину подбородочной области под углом 20° к плоскости кассеты, открытым краниально.

**Боковая проекция для височно-нижнечелюстного сустава.** Укладка головы при выполнении прицельной рентгенограммы височно-нижнечелюстного сустава в боковой проекции производится преимущественно при вертикальном положении больного. Кассета расположена вертикально. Область исследуемого сустава плотно прилежит к кассете, сагиттальная плоскость головы параллельна ей. Центральный пучок лучей направляют перпендикулярно к кассете на исследуемый височно-нижнечелюстной сустав. Рентгенограмма выполняется без тубуса при минимальном фокусном расстоянии (трубка располагается в 20 см от головы), что приводит к нечеткому изображению отдаленного от кассеты сустава.

Для изучения суставной головки и функции височно-нижнечелюстного сустава производится дополнительная рентгенограмма в той же укладке при максимально открытом рте больного.

## Рентгеноанатомический анализ

На обзорных рентгенограммах черепа определяются обе верхнечелюстные кости и нижняя челюсть, образующие костные стенки полости рта.

### Верхнечелюстная кость

**Прямая передняя проекция.** На *обзорной* рентгенограмме черепа в прямой передней проекции (рис. 79) отчетливо выявляются боковые поверхности альвеолярных отростков (62в) и тел верхнечелюстных костей (62), переходящие почти под прямым углом в нижние поверхности скуловых костей (61). В телах верхнечелюстных костей прослеживаются одноименные воздухоносные пазухи (62а), а между ними срединно видна носовая полость.

Анализ верхнечелюстных костей затруднен в связи с проекционными наложениями на них шейных позвонков.

**Носо-подбородочная проекция.** На *обзорной* рентгенограмме черепа в носо-подбородочной проекции наблюдается меньше проекционных наложений костей черепа и лица, чем в прямой передней проекции. Однако и при этом затрудняется анализ нижних отделов верхнечелюстных костей, участвующих в образовании верхней, передней и боковых костных стенок полости рта (см. рис. 63). В этой проекции выявляются межверхнечелюстной шов и скуловерхнечелюстные швы (см. рис. 63а; обозначены двойной стрелкой). Последние имеют слабую зубчатость, а межверхнечелюстной шов дает вертикально расположенное щелевидное просветление с ровными контурами. Иногда они ошибочно принимаются за травматические повреждения верхнечелюстных костей.

**Боковая проекция.** На обзорной рентгенограмме черепа в боковой проекции правая и левая верхнечелюстные кости проекционно суммируются (рис. 80). Анализ их несколько облегчается, если рентгенограмма произведена при малом фокусном расстоянии (вследствие нечеткости изображения отдаленной от кассеты верхнечелюстной кости). Четко определяется костное нёбо (76), представленное интенсивной треугольной тенью, простирающейся от задней стенки тела верхнечелюстной кости до переднего отдела альвеолярных отростков (62в). Эта треугольная тень окаймлена двумя интенсивными линиями (76), которые обусловлены верхней и нижней поверхностями костного нёба.

Верхняя линия расположена горизонтально и является отображением нижней стенки полости носа (69). Нижняя линия дугообразно отклоняется книзу и обусловлена верхней стенкой полости рта. Указанные линии в переднем отделе отграничивают треугольное образование, представляющее передний отдел альвеолярных отростков верхнечелюстных костей (62е), который имеет мелкоячеистую структуру.

Альвеолы и зубы четко не дифференцируются, так как наблюдается суммирование обеих сторон.

В пожилом возрасте при отсутствии зубов альвеолярные отростки верхнечелюстных костей и альвеолярная часть нижней челюсти атрофируются и истончаются. Костное нёбо представлено не треугольной, а интенсивной линейной тенью (см. рис. 83в). Рис. 79. Рентгенограмма черепа в передней обзорной проекции.

61 — скуловая кость; 62 — тело верхней челюсти; 62а — верхнечелюстная пазуха; 62в — альвеолярный отросток верхней челюсти; 64 — нижнеглазничная кость; 69 — дно носовой полости. Нижняя челюсть: 77 — тело; 77а — основание; 77б — альвеолярная дуга; 77в — ветвь; 77г — мышелковый отросток; 77д — венечный отросток; 77е — угол; 77ж — вырезка; 78а — головка.

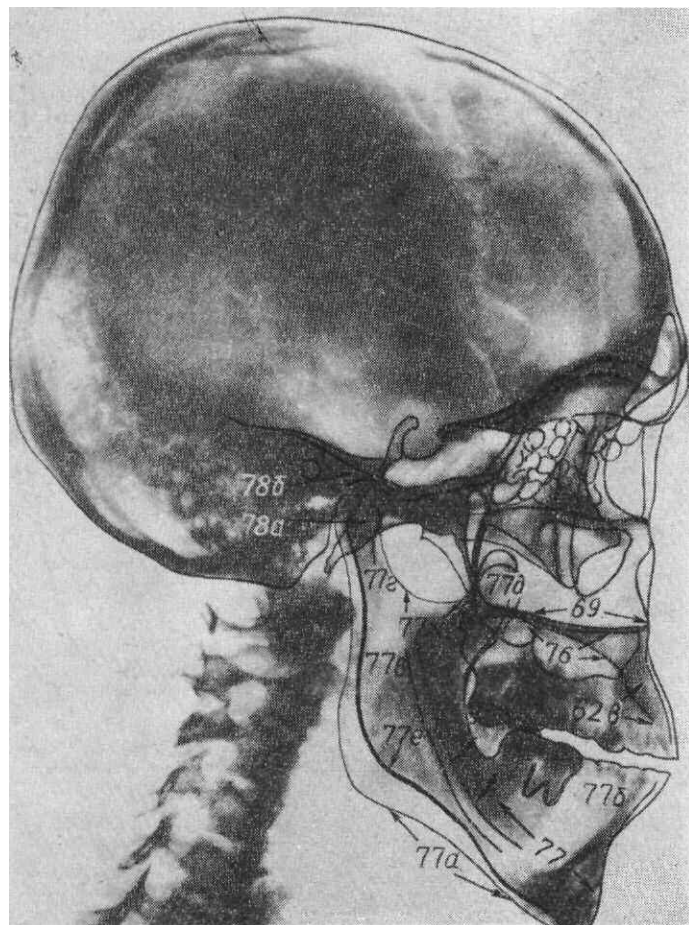
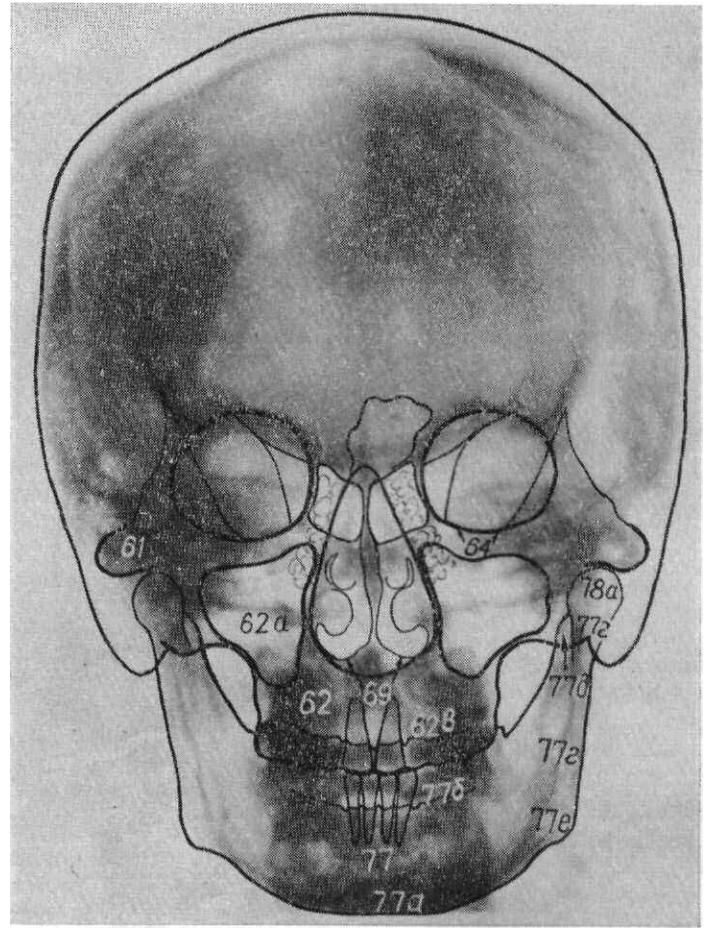


Рис. 80. Рентгенограмма черепа в боковой проекции.

62в — альвеолярный отросток верхней челюсти; 69 — дно носовой полости; 76 — костное нёбо. Нижняя челюсть: 77 — тело; 77а — основание; 77б — альвеолярная дуга; 77в — ветвь; 77г — мышелковый отросток; 77д — венечный отросток; 77е — угол; 77ж — вырезка; 78а — головка; 78б — суставная впадина височно-нижнечелюстного сустава. Канал нижней челюсти обозначен двойными стрелками.

**Косая проекция для альвеолярного отростка верхней челюсти.** В связи с тем, что на обзорной рентгенограмме черепа в прямой передней проекции верхнечелюстная кость не поддается детальному рентгеноанатомическому анализу, производят *прицельные* экстраоральные рентгенограммы альвеолярного отростка верхнечелюстной кости в косой проекции (см. рис. 83б), на которых четко выявляются прилежащий альвеолярный отросток с расположенными на нем зубами (62в), а также тело верхнечелюстной кости с воздухоносной пазухой (62а). При этом прослеживаются передняя, задняя и нижняя стенки верхнечелюстной пазухи; возможно выявление ее альвеолярной бухты.

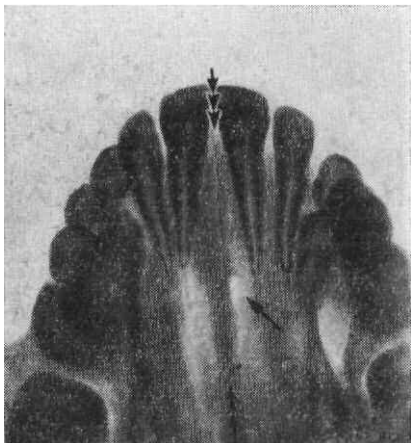
**Аксиальная проекция для костного нёба.** На *прицельной* интраоральной рентгенограмме в аксиальной проекции костное нёбо определяется в виде не-

правильного прямоугольника с передним закругленным контуром (рис. 81). Задний край костного нёба на

рентгенограмме не находит отображения из-за недостаточно глубокого введения пленки в полость рта.

Передний и боковые контуры костного нёба окаймлены альвеолярной дугой с расположенными на ней зубами. В переднем отделе раздельно изображаются проекционно удлиненные резцы и клыки, остальные зубы своими коронками наслаиваются на корни. Структура костного нёба мелкоячеистая. В сагиттальной плоскости прослеживается срединный нёбный шов в виде линейного просветления с четкими контурами (указан тройной стрелкой). Резцовое отверстие дает небольшое четко очерченное просветление овальной формы (обозначено одиночной стрелкой). Оно продолжается в узкий щелевидный раздваивающийся резцовый канал. Последний выявляется на рентгенограмме в виде одиночного или парного линейного просветления, расположенного параллельно срединному нёбному шву или под углом к нему.

При проекционном совпадении резцового отверстия с верхушкой корня резца оно может быть принято за гранулему. Против гранулемы свидетельствуют сохранение равномерной ширины периодонтальной щели, отсутствие изменений зуба и проекционное перемещение просветления, обусловленного резцовым отверстием относительно корня зуба на повторных рентгенограммах, произведенных с изменением центрировки пучка лучей.



#### Нижнечелюстная кость

Нижняя челюсть, как уже указывалось, замыкает нижний отдел полости рта спереди и с боков. Она изучается на обзорных и прицельных рентгенограммах черепа.

**Прямая передняя и носо-подбородочная проекции.** На обзорных рентгенограммах черепа в прямой передней (см. рис. 79) и носо-подбородочной (рис. 82) проекциях отчетливо определяется нижняя челюсть. Тело (77) проецируется в виде неправильного прямоугольника с выпуклым нижним контуром, переходящим в области углов (77e) в ветви нижней челюсти. В этих проекциях краеобразующими являются основание (77a) и альвеолярная дуга тела (77b), а также латеральная и медиальная поверхности ветвей нижней челюсти. Основание нижней челюсти (77a) представлено четкой широкой (до 2—4 мм) интенсивной полосой коркового вещества. Верхний контур обусловлен альвеолярной дугой нижней челюсти и заканчивается альвеолами с расположенными в них зубами. Рентгеноанатомический анализ структурных особенностей тела нижней челюсти затруднен в связи с проекционным наслаиванием шейных позвонков. Углы нижней челюсти (77e) на рентгенограмме черепа в носо-подбородочной проекции четче видны, чем в прямой передней проекции. Венечный (77d) и мышелковый отростки (77z) проекционно совпадают, в связи с чем не подлежат изучению; не дифференцируется также расположенная между ними вырезка. На рентгенограмме в носо-подбородочной проекции определяют головки (78a) и впадины (78b) височно-нижнечелюстных суставов с расположенными между ними суставными щелями, что дает возможность сравнительной оценки указанных суставов на одной рентгенограмме. Однако головки суставов представляются уплощенными из-за проекционного укорочения.

Рис. 81. Интраоральная рентгенограмма костного нёба. Срединный нёбный шов обозначен тройной стрелкой, резцовое отверстие — одиночной стрелкой.

**Аксиальная проекция.** На обзорной рентгенограмме в аксиальной проекции (см. рис. 67) нижняя челюсть проецируется на переднюю и среднюю ямки черепа и дает тень подковообразной формы. В этой проекции хорошо определяются тело (77) и проекционно укороченные ветви нижней челюсти. Мышелковые отростки заканчиваются головками нижней челюсти (78a), имеющими вид поперечно ориентированных овалов, расположенных в боковых отделах черепа. Венечные отростки (77d) выявляются кпереди от мышелковых отростков в виде треугольных остроконечных образований с четкими контурами.

В этой проекции хорошо определяются тело (77) и проекционно укороченные ветви нижней челюсти. Мышелковые отростки заканчиваются головками нижней челюсти (78a), имеющими вид поперечно ориентированных овалов, расположенных в боковых отделах черепа. Венечные отростки (77d) выявляются кпереди от мышелковых отростков в виде треугольных остроконечных образований с четкими контурами.

В этой проекции хорошо определяются тело (77) и проекционно укороченные ветви нижней челюсти. Мышелковые отростки заканчиваются головками нижней челюсти (78a), имеющими вид поперечно ориентированных овалов, расположенных в боковых отделах черепа. Венечные отростки (77d) выявляются кпереди от мышелковых отростков в виде треугольных остроконечных образований с четкими контурами.

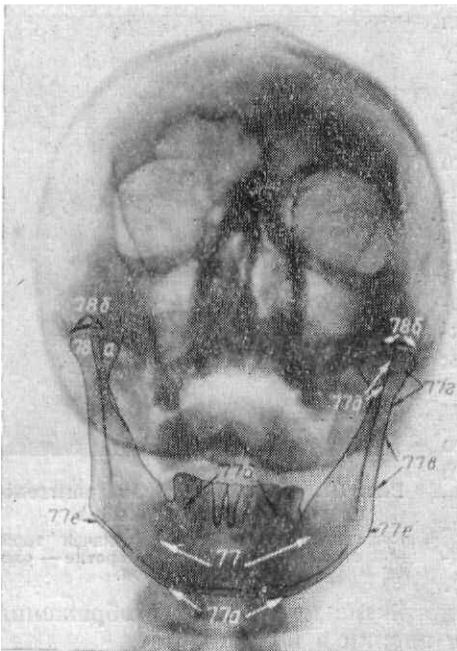


Рис. 82. Рентгенограмма черепа в носоподбородочной проекции.

Нижняя челюсть: 77 — тело; 77а — основание; 77б — альвеолярная дуга; 77в — ветвь; 77г — мышечковый отросток; 77д — венечный отросток; 77е — угол; 78а — головка; 78б — суставная впадина височно-нижнечелюстного сустава.

**Боковая проекция.** На обзорной рентгенограмме черепа в боковой проекции (см. рис. 80) суммарно изображаются обе половины нижней челюсти (77) и височно-нижнечелюстные суставы (78). Поэтому данная проекция может быть использована лишь для выявления грубых травматических повреждений, а также для изучения вырезки нижней челюсти (77ж). Для детального рентгенологического анализа нижней челюсти и суставов производятся прицельные рентгенограммы.

На прицельной рентгенограмме нижней челюсти в боковой проекции (рис. 83а) определяются те же рентгеноанатомические детали, что и на обзорной рентгенограмме черепа в боковой проекции. О правильности укладки судят по четкому изображению прилежащей половины нижней челюсти и отсутствию наложения на нее противоположной половины.

В связи с уменьшением проекционных наложений прослеживаются прилежащая к кассете половина тела нижней челюсти (77) и ее ветвь (77в) с венечным (77д) и мышечковым (77г) отростками, а также расположенная между ними вырезка (77ж). Передний отдел тела, находящийся ортоградно по отношению к пучку лучей, образует просветление овальной формы с четкими, интенсивными контурами (77и).

Основание нижней челюсти (77а) имеет мощный корковый слой, ширина которого у взрослых достигает 3—4 мм.

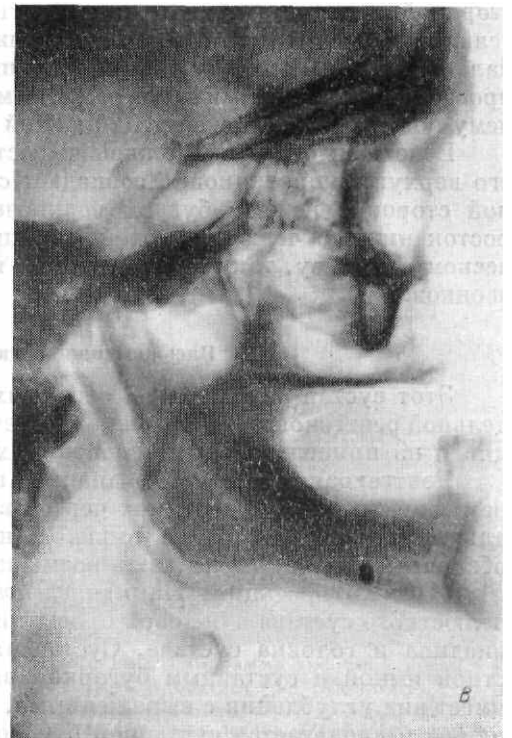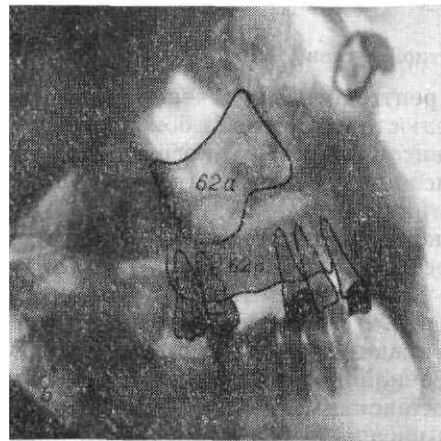
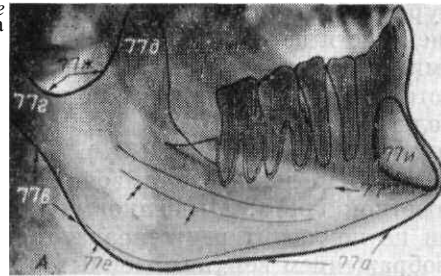


Рис. 83 А — прицельная рентгенограмма нижней челюсти в боковой проекции.

77 — тело; 77а — основание; 77в — ветвь; 77г — мышечковый отросток; 77д — венечный отросток; 77е — угол; 77ж — вырезка; 77и — осевая проекция переднего отдела тела нижней челюсти. Канал

нижней челюсти обозначен двойными стрелками.

Б — прицельная рентгенограмма верхней челюсти в косо́й проекции. 62а — верхнечелюстная пазуха; 62в — альвеолярный отросток верхней челюсти. В — рентгенограмма костей лица в боковой проекции. Старческая атрофия альвеолярного отростка верхней челюсти и альвеолярной дуги нижней челюсти.

Альвеолярная дуга нижней челюсти (77б) с расположенными в ней зубами свободна от проекционных наложений только на уровне больших коренных зубов, а на остальном протяжении она перекрыта отдаленной стороной тела нижней челюсти. Структура губчатого вещества нижней челюсти крупнопетлистая; в теле и нижней части ветви определяется канал нижней челюсти (обозначен двойными стрелками) в виде линейного просветления с четкими контурами. В месте перехода тела в ветвь по нижнему контуру расположен угол нижней челюсти (77е).

Венечный отросток нижней челюсти четко контурируется (77д), хотя его верхушка проекционно совпадает с углом или ветвью противоположной стороны, реже с бугром верхнечелюстной кости. Мышечковый отросток нижней челюсти в этой проекции не подлежит рентгеноанатомическому анализу, так как совпадает с изображением верхних шейных позвонков.

### Височно-нижнечелюстной сустав

Этот сустав изучается на обзорных рентгенограммах черепа, на прицельной рентгенограмме височно-нижнечелюстного сустава в боковой проекции и на прицельных рентгенограммах височной кости в косой проекции.

Рентгеноанатомический анализ височно-нижнечелюстного сустава на обзорных рентгенограммах черепа в прямой передней, боковой и аксиальной проекциях описан выше. Однако рентгенограммы в указанных обзорных проекциях не дают возможности детально изучить сустав.

**Боковая проекция.** На *прицельной* рентгенограмме височно-нижнечелюстного сустава в боковой проекции (рис. 84а) определяются суставная впадина и головка сустава. Суставная впадина образована нижнечелюстной ямкой и суставным бугорком височной кости. Суставная впадина имеет вид углубления с выраженными, интенсивными контурами. Кпереди от нее располагается суставной бугорок височной кости (обозначен двойной стрелкой), также имеющий четкий нижний контур; он сливается с изображением основания скуловой дуги. Головка нижней челюсти (78а) имеет форму уплощенного полуовала и плавно переходит в шейку (77г). Головка покрыта тонким корковым слоем. Последний в области шейки значительно утолщается. Структура головки и шейки мелкоячеистая. Суставная щель височно-нижнечелюстного сустава дает скобообразное просветление неравномерной высоты: центральный отдел ее, соответствующий углублению дна суставной впадины, выше периферических.

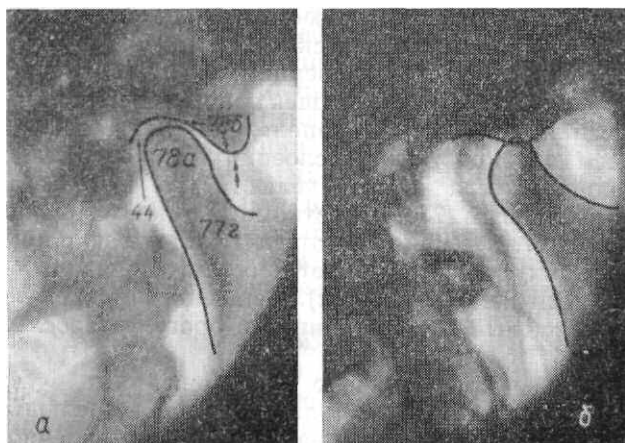


Рис. 84. Прицельная рентгенограмма височно-нижнечелюстного сустава в боковой проекции.

Функциональное исследование: а — положение головки при закрытом рте; б — при открытом рте: 44— рентгеновская суставная щель; 77г—мышечковый отросток нижней челюсти; 78а— головка нижней челюсти; 78б — суставная впадина височно-нижнечелюстного сустава; суставной бугорок отмечен двойной стрелкой.

Правильность соотношений в височно-нижнечелюстных суставах определяется на сравнительных прицельных рентгенограммах в боковой проекции, выполняемых при закрытом рте больного. Одинаковое расположение обеих суставных головок в суставных впадинах височных костей позади бугорков исключает нарушение соотношений в суставах.

На рентгенограммах, произведенных при открытом рте с целью изучения головок, последние перемещаются кпереди на нижний край бугорков височных костей (рис. 84б). При этом суставные впадины освобождаются от головок, что не следует трактовать как нарушение соотношений в этих суставах.

**Косая проекция.** На *прицельной* рентгенограмме височной кости в косой проекции (рис. 85) височно-нижнечелюстной сустав проецируется под нижним контуром височной кости кпереди от ее каменистой части (33). В этой проекции отчетливо дифференцируются выпуклый четкий нижний контур суставного бугорка височной кости (обозначен двойной стрелкой), вогнутый, интенсивный контур суставной впадины (78б) и уплощенная в переднезаднем направлении суставная головка височно-нижнечелюстного сустава (78а). Суставная щель (44) имеет неравномерную высоту: она более низкая между бугорком и головкой и достигает наибольшей высоты соответственно центральной углубленной части суставной впадины. О правильности соотношений в суставе судят по признакам, указанным при рентгеноанатомическом анализе прицельной рентгенограммы височно-нижнечелюстного сустава в боковой проекции. Шейка нижней челюсти на этой рентгенограмме проекционно укорочена. Другие анатомические детали нижней челюсти не дифференцируются.

**Аксиальная проекция для дна полости рта.** На *прицельной* интраоральной рентгенограмме дна полости рта в аксиальной проекции о правильности укладки судят по симметричному изображению тела нижней челюсти.

На данной рентгенограмме (рис. 86) дно полости рта ограничено телом нижней челюсти (77), лицевая и язычная поверхности которой представлены четкими, интенсивными линиями. По язычной поверхности тела нижней челюсти срединно располагается одиночная или двойная шиповидная тень подбородочной ости (обозначена двойной стрелкой).

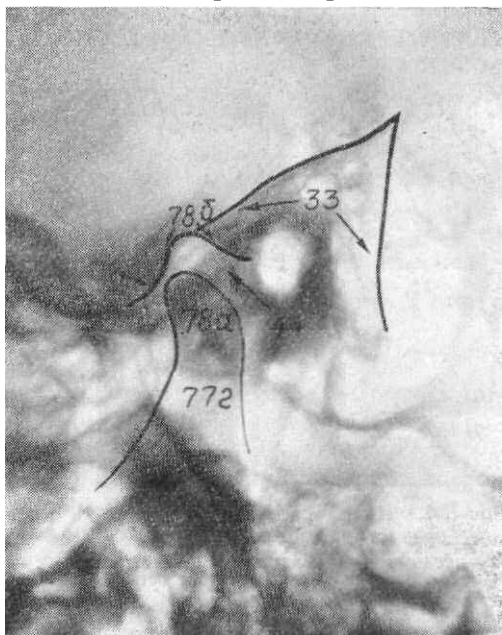


Рис. 85. Рентгенограмма височной кости в косой проекции (по Шюллеру).

33 — каменистая часть височной кости; 44 — рентгеновская суставная щель; 77с — мышечковый отросток нижней челюсти; 78а — головка нижней челюсти; 78б — суставная впадина височно-нижнечелюстного сустава, суставной бугорок обозначен двойной стрелкой.

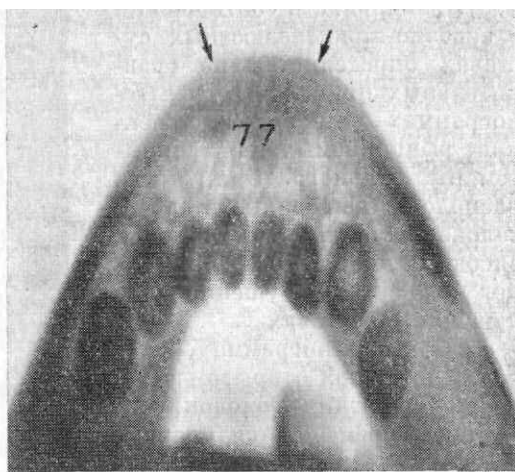
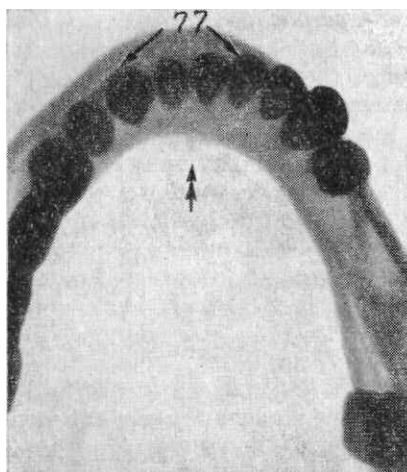


Рис. 87. Прицельная рентгенограмма подбородочной области.

77 — тело нижней челюсти.  
Стрелками обозначен подбородочный бугор

Рис. 86. Интраоральная рентгенограмма дна полости рта. 77 — тело нижней челюсти, двойной стрелкой обозначена подбородочная ость.

На фоне тела нижней челюсти определяются проекционно укороченные зубы. Данная проекция используется для выявления камней слюнных желез и ее протоков, а также деструктивных изменений лицевой и язычной поверхностей тела нижней челюсти.

**Аксиальная проекция для подбородочной области нижней челюсти.** На рентгенограмме (рис. 87) подбородочной области нижней челюсти спереди в краеобразующий отдел выходит подбородочный выступ (указан одиночными стрелками), что является критерием правильности укладки. Хорошо определяются контуры лицевой и язычной поверхностей тела нижней челюсти. Альвеолярная дуга при этом проекционно смещается кзади, в силу чего нижние резцы и клыки проецируются вне тела нижней челюсти на фоне дна полости рта.

### Подъязычная кость

На обзорных рентгенограммах черепа в прямой передней и задней проекциях подъязычная кость не дифференцируется из-за ее суммирования с шейными позвонками и нижней челюстью. На обзорной рентгенограмме черепа в боковой проекции подъязычная кость располагается под нижней челюстью, на уровне заднего отдела тела и ее угла. При этом суммируются ее правая и левая стороны.

В лучших проекционных условиях подъязычная кость находится на прицельной рентгенограмме нижней челюсти в боковой проекции (рис. 88). При этом прослеживаются тело, имеющее подковообразную форму (79), и рога подъязычной кости. Большие рога (79а) располагаются кзади от тела и лежат на его продолжении. У лиц молодого возраста между основанием больших рогов и телом подъязычной кости располагаются вертикально идущие щелевидные просветления, обусловленные хрящевым соединением с телом подъязычной кости. Малые рога (79б) отходят кверху и кзади от тела в области соединения его с большими рогами. У их основания

также могут определяться горизонтально расположенные полосы просветления, обусловленные хрящевым соединением или сочленением с телом подъязычной кости. На рентгенограмме дифференцируется малый рог прилежащей стороны, а противоположный наслаивается на задний отдел тела нижней челюсти и не подлежит анализу. Малый рог отдаленной стороны, наслаиваясь на тело нижней челюсти, в некоторых случаях может имитировать ретинированный зуб.

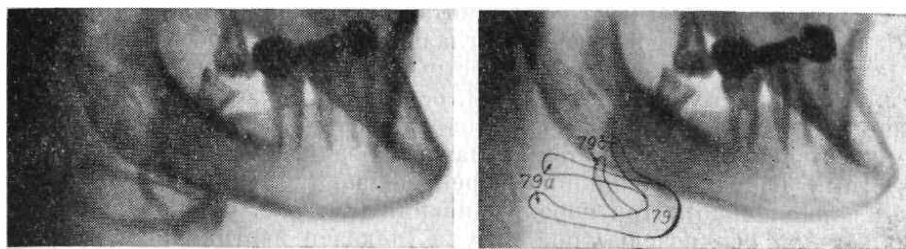


Рис. 88. Прицельная рентгенограмма нижней челюсти в боковой проекции и схема подъязычной кости. 79 — тело подъязычной кости; 79a — большие рога; 79b — малые рога.

### Проекционное перемещение костей лица на обзорных рентгенограммах черепа в аксиальной проекции

Анализ костей лица в аксиальной проекции значительно затруднен в связи со сложностью их строения и проекционным суммированием костей лица и костей черепа. Сложность рентгеноанатомической трактовки усугубляется также и тем, что кроме строго аксиальной укладки целенаправленно применяются ее варианты, при которых плоскость физиологической горизонтали расположена не параллельно плоскости стола, а наклонена к ней под углом от 10 до 35°, что приводит к проекционному перемещению анатомических образований черепа.

При анализе рентгенограмм черепа в аксиальной теменной и подбородочной проекциях важно учитывать и то обстоятельство, что в подбородочной проекции наиболее отчетливо изображается нижняя челюсть. Дальнейший анализ будет изложен без указания различий между аксиальной подбородочной и теменной проекциями.

На рентгенограмме в строго аксиальной проекции спереди в центральном отделе проекционно совпадают лобная чешуя и альвеолярные дуги челюстей, а в боковых отделах — надглазничный и нижнеглазничный края (см. рис. 65).

Срединно, в переднем отделе черепа на фоне суммирующихся полостей рта и носа проецируются ячеистые просветления решетчатых пазух (67). Кзади от них расположены более однородные просветления, обусловленные клиновидными пазухами (34). Последние ограничены четкими контурами. Между клиновидными пазухами хорошо определяется межпазушная перегородка, лежащая на продолжении костной носовой перегородки. Асимметрия правой и левой клиновидных пазух, а также бухтообразность их контуров являются вариантами нормы.

Кнаружи от решетчатого лабиринта лежат верхнечелюстные пазухи (62a), проекционно совпадающие с глазницами (75). Просветления, обусловленные глазницами и верхнечелюстными пазухами, имеют треугольную форму: вершины их обращены кзади, оси дивергируют кпереди. Контур глазниц и верхнечелюстных пазух совпадают не на всем протяжении; как уже указывалось, боковые стенки глазниц и заднебоковые стенки верхнечелюстных пазух проекционно перекрещиваются (реже располагаются почти параллельно). При перекрещивании (см. рис. 67) контур заднебоковой стенки верхнечелюстной пазухи (показан вертикальной штриховкой) поворачивает кнаружи, переходя в задний контур скуловой кости (61), а контур боковой стенки глазницы — кнутри и кпереди, продолжаясь до ее входа (63). При отсутствии проекционного перекрещивания боковой стенки глазницы и заднебоковой стенки верхнечелюстной пазухи определяется косо расположенная полоса просветления, расширяющаяся в наружном отделе (см. рис. 68). Она обусловлена изображением нижней глазничной щели (74), которая спереди ограничена четким контуром заднебоковой поверхности тела верхнечелюстной кости (62), а сзади — контуром глазничной поверхности большого крыла клиновидной кости (29), образующего наружную стенку глазницы. Нижняя глазничная щель медиально продолжается в более широкое и короткое просветление, образованное крылонёбной ямкой (75). Последняя спереди также ограничена заднебоковой поверхностью тела верхнечелюстной кости, а сзади — крыловидным отростком клиновидной кости (указан двойной стрелкой). Кнаружи от глазниц и верхнечелюстных пазух располагаются скуловые кости (61). Краеобразующими контурами их являются передняя и задняя поверхности. Кзади от скуловых костей отходят височные отростки (61б), участвующие в образовании скуловых дуг (68). Нижняя челюсть в виде дугообразной интенсивной тени прослеживается на фоне описанных выше анатомических образований костей лица. В центральном отделе располагается ее тело, в котором четко прослеживаются контуры лицевой и язычной поверхностей. Ветви нижней челюсти проекционно укорочены и наслаиваются на ее углы (77б); кпереди от последних располагаются треугольной формы венечные отростки (77д), а кзади — головки нижней челюсти (78a), имеющие вид поперечно расположенных овалов. Кнаружи от них дифференцируется основание скулового отростка височной кости; вместе с височным отростком скуловой кости он образует скуловую дугу (68).

Передняя и средняя ямки черепа проекционно перекрыты костями лица и не подлежат анализу.

На рентгенограмме в нестрогой аксиальной проекции (см. рис. 67) с наклоном плоскости физиологической горизонтали к плоскости стола на 10—20° проекционно увеличивается расстояние между лобной чешуей и альвеолярными дугами челюстей. При этом на рентгенограмме отдельно изображаются надглазничный (7a) и

нижнеглазничный (64) края. Верхнечелюстные пазухи (62а) в меньшей мере перекрыты альвеолярными дугами, и их анатомические детали, так же как и детали глазниц (73), дифференцируются четче.

Так же отчетливо, как и на рентгенограмме в строго аксиальной проекции, видны клиновидные пазухи (34), однако видимость решетчатых пазух (67) ухудшается из-за проекционного наложения на них альвеолярных дуг верхней и нижней челюстей.

По мере увеличения угла наклона плоскости физиологической горизонтали к плоскости стола (20—35°) проекция приближается к полуаксиальной (см. рис. 66). На рентгенограмме в этой проекции альвеолярные дуги челюстей проекционно перемещаются от передних к задним ячейкам решетчатых пазух. При этом весь решетчатый лабиринт перекрыт челюстями, а вход в полость носа проецируется впереди от них между глазницами. Угол (77е) и ветви (77в) нижней челюсти проекционно укорочены и наслаиваются на боковые отделы средней ямки черепа. Хорошо дифференцируется венечный отросток нижней челюсти (77 д); отчетливо видны тела скуловых костей (61), скуловые дуги (68).

Таким образом, применение рентгенограмм в аксиальной проекции с различным расположением плоскости физиологической горизонтали к плоскости стола позволяет последовательно выявить ряд анатомических образований костей лица и околоносовых пазух, которые не дифференцируются на рентгенограмме в строго аксиальной проекции. Угол наклона выбирается индивидуально и обусловлен задачей проводимого исследования.

### Г л а в а 3

## ПОЗВОНОЧНЫЙ СТОЛБ

### ОБЩИЕ АНАТОМИЧЕСКИЕ СВЕДЕНИЯ

Позвоночный столб, *columna vertebralis*, в норме представляет собой гибкое образование, состоящее в среднем варианте из 33—34 позвонков, связанных в единую кинематическую цепь межпозвоночными дисками, дугоотростчатых соединениями и мощным связочным аппаратом.

В позвоночном столбе различают: шейные позвонки — 7, грудные — 12, поясничные — 5, крестцовые — 5 и копчиковые — 4—5. В зависимости от вариантов развития и процессов ассимиляции количество позвонков в каждом отделе может быть меньшим или большим.

Позвоночный столб располагается в срединной сагиттальной плоскости и имеет ряд чередующихся изгибов. В шейном и поясничном отделах имеется изгиб, обращенный выпуклостью кпереди (лордоз), а в грудном и крестцово-копчиковом — изгиб, обращенный выпуклостью кзади (кифоз). Следует подчеркнуть, что степень изгибов позвоночного столба в разных отделах неодинакова и зависит от возраста и индивидуальных особенностей.

Позвонки состоят из массивного переднего отдела — тела, *corpus vertebrae*, и тонкого заднего — дуги, *arcus vertebrae*. Форма тела позвонка имеет сходство с цилиндром, все поверхности которого слегка вогнуты. Размеры тел позвонков постепенно увеличиваются в каудальном направлении, достигая максимума в поясничном отделе. Тело позвонка состоит из губчатого вещества, костные балки которого образуют сложное переплетение, однако преобладающее большинство их имеет вертикальное направление и соответствует основным линиям нагрузки. Передняя, задняя и боковые поверхности тела покрыты тонким слоем плотного вещества, прорванному сосудистыми каналами. Краниальная и каудальная поверхности тела представлены как бы спрессованным губчатым веществом, а после завершения роста окаймлены плотным кантом, являющимся апофизом тела позвонка.

От верхне-боковых отделов тела позвонка отходит дуга, в которой различают два отдела: передний, парный — ножка, *pediculus arcus vertebrae*, и задний — пластинка, *lamina arcus vertebrae*. От дуги позвонка отходят отростки: парные — верхние и нижние суставные (дугоотростчатые), *proc. articulares (zygapophyseales)*, парные — поперечные, *proc. transversi*, и одиночный — остистый, *proc. spinosus*.

Описанное строение позвонка является схематическим, так как отдельные позвонки не только в разных отделах, но даже в пределах одного и того же отдела позвоночного столба имеют отличительные анатомические особенности.

**Межпозвоночный диск.** Тела смежных позвонков, начиная от II шейного до I крестцового, соединены межпозвоночными дисками, имеющими довольно сложное строение. Межпозвоночный диск, *discus intervertebralis*, состоит из студенистого ядра, *nucleus pulposus*, залегающего центрально, и волокнистого кольца, *anulus fibrosus*, окружающего ядро по периферии. Межпозвоночный диск расположен между двумя пластинками гиалинового хряща, выстилающими краниальную и каудальную поверхности тел смежных позвонков.

Студенистое ядро, являясь измененным остатком спинной струны, *chorda dorsalis*, состоит из хрящевых клеток, переплетающихся коллагеновых пучков и основного аморфного вещества, пропитанного водянистой жидкостью. Диаметр студенистого ядра колеблется в пределах 1—2,5 см. В шейном отделе студенистое ядро смещено несколько кпереди от центра, а в грудном и поясничном — располагается на границе средней и задней трети межпозвоночного диска.



На рентгенограмме в нестрогой аксиальной проекции (см. рис. 67) с наклоном плоскости физиологической горизонтали к плоскости стола на 10—20° проекционно увеличивается расстояние между лобной чешуей и альвеолярными дугами челюстей. При этом на рентгенограмме разделяются надглазничный (7а) и нижнеглазничный (64) края. Верхнечелюстные пазухи (62а) в меньшей мере перекрыты альвеолярными дугами, и их анатомические детали, так же как и детали глазниц (73), дифференцируются четче.

Так же отчетливо, как и на рентгенограмме в строго аксиальной проекции, видны клиновидные пазухи (34), однако видимость решетчатых пазух (67) ухудшается из-за проекционного наложения на них альвеолярных дуг верхней и нижней челюстей.

По мере увеличения угла наклона плоскости физиологической горизонтали к плоскости стола (20—35°) проекция приближается к полуаксиальной (см. рис. 66). На рентгенограмме в этой проекции альвеолярные дуги челюстей проекционно перемещаются от передних к задним ячейкам решетчатых пазух. При этом весь решетчатый лабиринт перекрыт челюстями, а вход в полость носа проецируется кпереди от них между глазницами. Угол (77е) и ветви (77в) нижней челюсти проекционно укорочены и наслаиваются на боковые отделы средней ямки черепа. Хорошо дифференцируется венечный отросток нижней челюсти (77 д); отчетливо видны тела скуловых костей (61), скуловые дуги (68).

Таким образом, применение рентгенограмм в аксиальной проекции с различным расположением плоскости физиологической горизонтали к плоскости стола позволяет последовательно выявить ряд анатомических образований костей лица и околоносовых пазух, которые не дифференцируются на рентгенограмме в строго аксиальной проекции. Угол наклона выбирается индивидуально и обусловлен задачей проводимого исследования.

### Г л а в а 3

## ПОЗВОНОЧНЫЙ СТОЛБ

### ОБЩИЕ АНАТОМИЧЕСКИЕ СВЕДЕНИЯ

Позвоночный столб, *columna vertebralis*, в норме представляет собой гибкое образование, состоящее в среднем варианте из 33—34 позвонков, связанных в единую кинематическую цепь межпозвоночными дисками, дугоотростчатými соединениями и мощным связочным аппаратом.

В позвоночном столбе различают: шейные позвонки — 7, грудные — 12, поясничные — 5, крестцовые — 5 и копчиковые — 4—5. В зависимости от вариантов развития и процессов ассимиляции количество позвонков в каждом отделе может быть меньшим или большим.

Позвоночный столб располагается в срединной сагиттальной плоскости и имеет ряд чередующихся изгибов. В шейном и поясничном отделах имеется изгиб, обращенный выпуклостью кпереди (лордоз), а в грудном и крестцово-копчиковом — изгиб, обращенный выпуклостью кзади (кифоз). Следует подчеркнуть, что степень изгибов позвоночного столба в разных отделах неодинакова и зависит от возраста и индивидуальных особенностей.

Позвонки состоят из массивного переднего отдела — тела, *corpus vertebrae*, и тонкого заднего — дуги, *arcus vertebrae*. Форма тела позвонка имеет сходство с цилиндром, все поверхности которого слегка вогнуты. Размеры тел позвонков постепенно увеличиваются в каудальном направлении, достигая максимума в поясничном отделе. Тело позвонка состоит из губчатого вещества, костные балки которого образуют сложное переплетение, однако преобладающее большинство их имеет вертикальное направление и соответствует основным линиям нагрузки. Передняя, задняя и боковые поверхности тела покрыты тонким слоем плотного вещества, продырявленного сосудистыми каналами. Краниальная и каудальная поверхности тела представлены как бы спрессованным губчатым веществом, а после завершения роста окаймлены плотным кантом, являющимся апофизом тела позвонка.

От верхне-боковых отделов тела позвонка отходит дуга, в которой различают два отдела: передний, парный — ножка, *pediculus arcus vertebrae*, и задний — пластинка, *lamina arcus vertebrae*. От дуги позвонка отходят отростки: парные — верхние и нижние суставные (дугоотростчатые), *proc. articulares (zygapophyseales)*, парные — поперечные, *proc. transversi*, и одиночный — остистый, *proc. spinosus*.

Описанное строение позвонка является схематическим, так как отдельные позвонки не только в разных отделах, но даже в пределах одного и того же отдела позвоночного столба имеют отличительные анатомические особенности.

**Межпозвоночный диск.** Тела смежных позвонков, начиная от II шейного до I крестцового, соединены межпозвоночными дисками, имеющими довольно сложное строение. Межпозвоночный диск, *discus intervertebralis*, состоит из студенистого ядра, *nucleus pulposus*, залегающего центрально, и волокнистого кольца, *anulus fibrosus*, окружающего ядро по периферии. Межпозвоночный диск расположен между двумя пластинками гиалинового хряща, выстилающими краниальную и каудальную поверхности тел смежных позвонков.

Студенистое ядро, являясь измененным остатком спинной струны, *chorda dorsalis*, состоит из хрящевых клеток, переплетающихся коллагеновых пучков и основного аморфного вещества, пропитанного водянистой жидко-

стью. Диаметр студенистого ядра колеблется в пределах 1—2,5 см. В шейном отделе студенистое ядро смещено несколько кпереди от центра, а в грудном и поясничном — располагается на границе средней и задней трети межпозвоночного диска.

Волокнистое кольцо межпозвоночного диска в наружном отделе состоит из плотных соединительнотканых пучков, которые переплетаются в разных направлениях и внедряются в кант позвонка, обеспечивая прочное соединение смежных тел позвонков. Внутренний отдел волокнистого кольца образован рыхло расположенными кольцевидными фиброзными волокнами, которые способствуют постепенному переходу к студенистому ядру.

Студенистое ядро и волокнистое кольцо покрыты хрящевыми гиалиновыми пластинками, которые как бы вправлены в кант тел позвонков. В норме межпозвоночные диски эластичны, упруги и составляют 1/4 высоты позвоночного столба. Эластичность межпозвоночного диска зависит главным образом от состояния студенистого ядра, которое находится под постоянным давлением и равномерно передает его на волокнистое кольцо и гиалиновые пластинки. Студенистое ядро обладает свойством изменять форму в зависимости от условий нагрузки; таким образом, оно выполняет роль буфера между смежными позвонками.

Связочный аппарат позвоночного столба. Позвоночный столб снабжен сложным связочным аппаратом, в состав которого входят: передняя продольная связка, *lig. longitudinale anterius*, задняя продольная связка, *lig. longitudinale posterius*, желтые связки, *lig. flava*, межпоперечные связки, *lig. intertransversaria*, межкостистые связки, *lig. interspinalia*, надостистая связка, *lig. supraspinale*, шейная связка, *lig. nuchae*, и другие. Для рентгенологов наибольшее практическое значение имеют продольные связки позвоночного столба, так как они при ряде патологических процессов окостеневают, что отображается на рентгенограммах.

Передняя продольная связка покрывает переднюю и боковые поверхности тел позвонков. Она начинается от глоточного бугорка затылочной кости и доходит до I крестцового позвонка. Передняя продольная связка состоит из коротких и длинных волокон и пучков, которые прочно срастаются с телами позвонков и рыхло связаны с межпозвоночными дисками; над последними связка как бы перекинута с одного тела позвонка на другое. По данным Schmorl и Junghanns, передняя продольная связка выполняет также функцию надкостницы тел позвонков.

Задняя продольная связка начинается от верхнего края большого затылочного отверстия, выстилает заднюю поверхность тел позвонков и доходит до нижнего отдела крестцового канала. Она толще, но уже передней продольной связки и богаче эластическими волокнами. Задняя продольная связка в отличие от передней прочно сращена с межпозвоночными дисками и рыхло — с телами позвонков. Поперечник ее неодинаков: на уровне дисков она широкая и полностью покрывает заднюю поверхность Диска, а на уровне тел позвонков имеет вид узкой ленты. По сторонам от срединной линии задняя продольная связка переходит в тонкую мембрану, которая отделяет венозное сплетение тел позвонков от твердой мозговой оболочки и защищает спинной мозг от сдавления.

Желтые связки состоят из эластических волокон и соединяют дуги позвонков.

Межпоперечные, межкостистые и надостистая связки соединяют соответствующие отростки.

**Суставы позвоночного столба.** Кроме межпозвоночных дисков и связок, непрерывно соединяющих отдельные позвонки, в позвоночном столбе имеются истинные суставы. К ним относятся: парный атланто-затылочный сустав, *articulatio atlantooccipitalis*, соединяющий затылочную кость с I шейным позвонком; непарный срединный атланто-осевой сустав, *articulatio atlantoaxialis mediana*, и парный боковой атланто-осевой сустав, *articulatio atlantoaxialis lateralis*, соединяющие I и II шейные позвонки; парные дугоотростчатые соединения, *juncturae zygapophyseales*, соединяющие суставные отростки от II шейного до I крестцового позвонков, а также парный крестцово-подвздошный сустав, *articulatio sacroiliaca*, соединяющий крестец с подвздошными костями.

Дугоотростчатые соединения во всех отделах позвоночного столба имеют аналогичное строение. Однако форма и ориентация их суставных поверхностей не одинаковы. Так, в шейных и грудных позвонках они располагаются в косо́й плоскости, близкой к фронтальной, а в поясничных — к сагиттальной. Причем, если в шейных и грудных позвонках суставные поверхности плоские, то в поясничных они изогнуты и представляют собой как бы отрезки цилиндра. Суставные поверхности дугоотростчатых соединений выстланы гиалиновым хрящом, капсула их прикрепляется по краю суставных поверхностей. Функционально все дугоотростчатые соединения относятся к малоподвижным.

Анатомические сведения об указанных выше атланто-затылочном, атланто-осевых и крестцово-подвздошном суставах в связи со своеобразием их строения будут даны при изложении анатомии соответствующих отделов позвоночного столба.

**Позвоночный канал.** Позвоночные отверстия, *foramina vertebralia*, шейных, грудных и поясничных позвонков составляют позвоночный канал, *canalis vertebralis*, который краниально сообщается с полостью черепа, а каудально — с крестцовым каналом. Позвоночный канал является вместилищем для спинного мозга. Для выхода спинномозговых нервов из позвоночного канала имеются 23 пары межпозвоночных отверстий, *foramina intervertebralia*, верхняя и нижняя стенки которых образованы позвоночными вырезками смежных позвонков, передняя — заднебоковой поверхностью тел позвонков и межпозвоночного диска, задняя — верхними суставными отростками и желтыми связками. Диаметр межпозвоночных отверстий увеличивается в каудальном направлении. В крестце роль межпозвоночных отверстий выполняют четыре пары крестцовых отверстий, которые открываются на тазовой и спинной поверхностях крестца.

## МЕТОДИКИ РЕНТГЕНОЛОГИЧЕСКОГО ИССЛЕДОВАНИЯ

**Рентгенография** позвоночного столба производится, как правило, в двух взаимно перпендикулярных проекциях — прямой задней и боковой. Однако своеобразие анатомического строения различных отделов позвоночного столба требует применения косых и других атипичных проекций. Производятся обзорные и прицельные рентгенограммы. Позвоночный столб исследуется чаще при горизонтальном положении больного, для исследования шейного отдела в боковой и косых проекциях целесообразно производить рентгенограммы при вертикальном положении туловища больного (сидя или стоя).

Одним из обязательных условий при рентгенографии позвоночного столба является правильный выбор соотношений между центральным пучком рентгеновых лучей и исследуемым отделом, а именно: центральный пучок лучей должен направляться касательно к краниальным и каудальным поверхностям тел позвонков, что достигается центрацией трубки на соответствующие позвонки. Однако такие соотношения создаются только для ограниченного количества позвонков (4—5); поверхности позвонков, не совпадающие с направлением центрального пучка лучей, отображаются с проекционными искажениями. Это обстоятельство вынуждает производить рентгенограммы позвоночного столба по отделам (шейный, верхнегрудной, средне- и нижнегрудной, поясничный, крестцовый, копчиковый) и прибегать к выпрямлению физиологических изгибов.

Для краткого наименования исследуемых позвонков их принято обозначать первой буквой латинского названия соответствующего отдела позвоночного столба с указанием порядкового номера позвонка в этом отделе (шейные позвонки — С, грудные — Th, поясничные — L, крестцовые — S и копчиковые — Co).

Размер кассет, применяемых при рентгенографии позвоночного столба, определяется задачами предстоящего исследования. При производстве обзорных рентгенограмм используются кассеты 15 x 30 см и 24 x 30 см, а фокусное расстояние должно быть постоянным и составлять 100 см и более. В некоторых случаях возникает необходимость в прицельных рентгенограммах, производство которых достигается применением небольших кассет, узкого тубуса и, как правило, короткого фокусного расстояния. Исследуемый позвонок или два смежных позвонка должны находиться в центре кассеты, куда и направляется центральный пучок рентгеновых лучей.

Если на рентгенограммах в стандартных проекциях обнаружены патологические искривления позвоночного столба, необходимо производить повторные рентгенограммы с соответствующей коррекцией, что позволяет достигнуть симметричного расположения анатомических деталей. Так, например, при наличии сколиоза с ротацией позвонков при производстве рентгенограммы в прямой задней проекции нужно приблизить к кассете ту сторону больного, к которой обращены остистые отростки позвонков. Для получения рентгенограммы в боковой проекции с наименьшими проекционными искажениями следует укладывать больного на сторону, соответствующую выпуклости позвоночного столба.

Рентгенография позвоночного столба производится с применением отсеивающей решетки, за исключением шейного отдела, где объем мягких тканей незначителен.

Для уменьшения объема мягких тканей брюшной полости и ограничения вторичного излучения, снижающего качество рентгенограмм, следует прибегать (при отсутствии противопоказаний) к компрессии живота с помощью специального пояса.

Плановое исследование нижнегрудного, поясничного и крестцово-копчикового отделов позвоночного столба осуществляется после предварительного освобождения кишечника от содержимого при помощи очистительных клизм. В экстренных случаях неотложная рентгенография производится без соответствующей подготовки больного.

**Томография.** Позвоночный столб имеет сложное строение, что вызывает существенные затруднения при анализе обычных рентгенограмм в связи со значительными проекционными наслоениями анатомических деталей.

По мнению большинства авторов, позвоночный столб наиболее целесообразно исследовать в горизонтальном положении при продольном направлении размазывания. Томограммы позвоночного столба производятся в большинстве случаев с интервалом 0,5—1,0 см, однако выбор расстояния между срезами и их количество зависят от конкретных задач исследования.

Томография в прямой задней проекции осуществляется после анализа рентгенограмм в боковой проекции и определения на них расстояния от верхушек остистых отростков изучаемых позвонков с добавлением толщины мягких тканей на этом уровне.

При производстве томограмм позвоночного столба в боковой проекции в качестве костных ориентиров для определения глубины изучаемого слоя используются остистые отростки позвонков.

С целью уменьшения лучевой нагрузки на больных необходимо сокращать число производимых томограмм и использовать лишь те проекции, которые являются наиболее оптимальными для соответствующих позвонков.

Учитывая, что тела позвонков состоят преимущественно из губчатого вещества, целесообразно использовать зонографию. Костные ориентиры, используемые при томографии позвоночного столба, даны в приложении 3.

Функциональное рентгенологическое исследование. Метод функционального рентгенологического исследования позвоночного столба, основы которого впервые были разработаны Вакке (1931), в настоящее время находит все более широкое применение. Дополняя обычную методику исследования, функциональная рентгенография позвоночного столба расширяет и обогащает возможности рентгенодиагностики, раскрывая нарушения

функции межпозвоночных дисков и способствуя распознаванию ранних стадий патологических процессов.

Сущность метода состоит в выполнении рентгенограмм при максимальных наклонах в стороны в прямой задней проекции и при максимальном сгибании и разгибании в боковой проекции (последнее применяется значительно чаще).

Функциональное исследование показано для изучения состояния двигательных сегментов в наиболее подвижных отделах позвоночного столба — шейном и поясничном.

Функциональную рентгенографию позвоночного столба, если позволяет состояние больного, целесообразно производить в вертикальном положении в условиях естественной нагрузки, что наиболее приемлемо для шейного отдела.

Особенно большое значение функциональная рентгенография имеет для выявления патологической подвижности между отдельными позвонками, причем оптимальной для этой цели является боковая проекция с разгибанием.

Рентгенологическое исследование функции межпозвоночных дисков имеет дифференциально-диагностическое значение, помогая установить фазу течения процесса.

## ШЕЙНЫЕ ПОЗВОНКИ

### Анатомия

Шейные позвонки, *vertebrae cervicales*, имеют выраженные типовые особенности строения только с III по VI, а I, II и VII шейные позвонки отличаются от них по своему строению.

Тела III—VI шейных позвонков имеют овоидную форму, постепенно увеличиваются по направлению к VI позвонку, вертикальный размер их меньше поперечного. Краниальная поверхность тел вогнута во фронтальной плоскости, главным образом за счет поднимающихся кверху боковых выступов, именуемых в литературе полулунными отростками. Форма последних характеризуется большой вариабельностью — они могут быть овальные, эллипсоидные, двухвершинные; высота их нарастает от III до VI позвонка. Каудальная поверхность тел III—VI шейных позвонков несколько вогнута в сагиттальной плоскости, причем передний край ее на 2—3 мм опущен вниз.

Дуги III—VI шейных позвонков тонкие и вместе с телами замыкают позвоночные отверстия, имеющие треугольную форму. Поперечные отростки отходят от ножек дуг в стороны и несколько кзади и соединяются с расположенными кпереди от них реберными отростками, *proc. costarii*, являющимися рудиментами ребер. Последние начинаются от боковых поверхностей тел позвонков и вместе с поперечными отростками образуют поперечные отверстия, *foramina transversaria*, через которые проходят позвоночные артерии, вены и нервные симпатические сплетения. Описаны удвоенные поперечные отверстия. Поперечные отростки заканчиваются передним и задним бугорками, *tuberculum anterius et posterius*, передний бугорок VI шейного позвонка называется сонным, *tuberculum caroticum*.

Верхние и нижние суставные отростки III—VI шейных позвонков короткие; суставные поверхности верхних суставных отростков обращены кзади и несколько кверху, а нижних — кпереди и слегка книзу и располагаются в плоскости, близкой к фронтальной.

Остистые отростки III—VI шейных позвонков удлиняются в каудальном направлении, несколько наклонены книзу и на концах раздвоены.

**I шейный**, *atlas* ( $C_1$ ), в отличие от остальных не имеет тела, остистого и суставных отростков. Он состоит из двух дуг — передней и задней — и боковых масс с поперечными и реберными отростками. Передняя дуга, *arcus anterior*, короткая, уплощена спереди назад. По срединной линии на ее передней поверхности имеется бугорок, *tuberculum anterius*, а на задней — ямка зуба, *fovea dentis*, для сочленения с зубом II шейного позвонка. Задняя дуга, *arcus posterior*, длиннее передней, по срединной линии на ее задней поверхности находится задний бугорок, *tuberculum posterius*.

Боковые массы, *massae laterales*, соединяющие переднюю и заднюю дуги позвонка, имеют форму клиньев, обращенных основанием кнаружи. Они снабжены углубленными верхними суставными ямками, *foveae articulares superiores*, для сочленения с мыщелками затылочной кости и относительно плоскими нижними суставными ямками, *foveae articulares inferiores*, для сочленения со II шейным позвонком. Строение поперечных и реберных отростков, отходящих от боковых масс, такое же, как и в других шейных позвонках.

**II шейный позвонок** — **осевой**, *axis* ( $C_2$ ), характеризуется наличием зуба, *dens*, который отходит кверху от передневерхней поверхности тела. На передней поверхности зуба ближе к верхушке имеется суставная поверхность, *facies articularis anterior*, для сочленения с ямкой зуба передней дуги атланта. Задняя поверхность зуба, *facies articularis posterior*, гладкая и сочленяется с поперечной связкой атланта, *lig. transversum atlantis*. По сторонам от зуба располагаются верхние суставные поверхности II шейного позвонка для сочленения с боковыми массами атланта. Поперечные и реберные отростки направлены в стороны и несколько книзу. Остистый отросток II шейного позвонка самый массивный, на конце раздвоен. Строение нижних суставных отростков такое же, как и в остальных шейных позвонках.

**VII шейный позвонок** — **выступающий**, *vertebrae prominens* ( $C_7$ ), по форме тела приближается к верхним грудным позвонкам. Остистый отросток VII шейного позвонка длинный, массивный, не раздвоен и легко прощупывается при сгибании головы. Поперечные отверстия по величине значительно меньше, чем в III—VI

шейных позвонках или отсутствуют.

**Суставы шейных позвонков**, образованные суставными отростками (дугоотростчатые соединения), рассмотрены в разделе «Общие анатомические сведения».

Атлanto-затылочный сустав представляет собой парное, анатомически обособленное образование, в котором суставными головками являются мыщелки затылочной кости, а суставными впадинами — верхние суставные ямки боковых масс атланта. Капсула сустава прикрепляется по краю суставных поверхностей и подкрепляется передней и задней атлanto-затылочной связками, *membrane atlantooccipitalis anterior et posterior*. По форме атлanto-затылочный сустав является эллипсоидным, движения в нем осуществляются в сагиттальной и фронтальной плоскостях.

Как указывалось, I и II шейные позвонки сочленяются при помощи срединного атлanto-осевого и парного бокового атлanto-осевого суставов. Срединный атлanto-осевой сустав образован ямкой зуба передней дуги атланта и передней суставной поверхностью зуба осевого позвонка. Функционально он относится к цилиндрическим суставам. Боковой атлanto-осевой сустав парный, он образован нижними суставными ямками боковых масс атланта и верхними суставными поверхностями осевого позвонка. Функционально этот сустав относится к малоподвижным. Капсула атлanto-осевых суставов подкреплена несколькими связками: связкой верхушки зуба, *lig. apicis dentis*; крестообразной, *lig. cruciforme atlantis*; крыловидными, *ligg. alaria*, и покровной мембраной, *membrana tectoria*.

### Укладки

**Прямая задняя проекция.** Укладка при выполнении обзорной рентгенограммы шейных позвонков в прямой задней проекции производится при положении больного лежа на спине, голова несколько откинута назад. Срединная сагиттальная плоскость головы и туловища перпендикулярна к плоскости стола. Кассета располагается в плоскости стола. Центральный пучок лучей направляют по срединной плоскости краниально под углом  $10^\circ$  между верхним краем грудины и щитовидным хрящом. Полученная рентгенограмма позволяет анализировать средние и нижние шейные позвонки, а два верхних шейных позвонка проекционно перекрыты основанием черепа и нижней челюстью.

**Прямая задняя проекция для верхних шейных позвонков.** Укладка при выполнении прицельной рентгенограммы верхних шейных позвонков в прямой задней проекции производится в положении больного лежа на спине. Кассета располагается в плоскости стола. Сагиттальная плоскость головы перпендикулярна к плоскости стола; рот больного максимально открыт и находится соответственно центру кассеты. Необходимо, чтобы плоскость, соединяющая нижний край верхних резцов и нижний край затылочной кости, располагалась перпендикулярно к плоскости стола. Центральный пучок лучей направляют на нижний край верхних резцов перпендикулярно к плоскости стола.

Полученная рентгенограмма позволяет анализировать два верхних шейных позвонка, остальные шейные позвонки, от III до VII, перекрыты нижней челюстью.

Однако при описанной укладке не всегда удается отчетливо видеть атлanto-затылочный сустав в связи с проекционным наложением затылочной чешуи или верхнечелюстных костей. В таких случаях можно использовать рентгенограммы черепа в носо-лобной проекции.

**Боковая проекция.** Укладка при выполнении обзорных рентгенограмм шейных позвонков в боковой проекции производится в двух вариантах.

*I вариант.* Больной лежит на боку, под голову помещают подставку, равную высоте плеча. Сагиттальная плоскость головы и шеи должна быть параллельна, а плоскость физиологической горизонтали головы — перпендикулярна к плоскости стола. Кассету располагают в плоскости стола под область шеи. Центральный пучок лучей направляют на середину шеи перпендикулярно к плоскости стола.

Для более отчетливого изображения I и II шейных позвонков рекомендуется центрировать трубку на верхушку сосцевидного отростка височной кости.

*II вариант.* В тех случаях, когда больной не может лежать на боку, применяется следующая укладка. Больной лежит на спине, кассета устанавливается на длинное ребро у боковой поверхности шеи перпендикулярно к плоскости стола. Сагиттальная плоскость головы и шеи перпендикулярна к плоскости стола и параллельна плоскости кассеты. Трубку опускают и устанавливают вертикально. Центральный пучок лучей направляют на середину боковой поверхности шеи перпендикулярно к кассете. Таким образом между центральным пучком лучей, областью шеи и кассетой создаются те же соотношения, что и при предыдущем варианте укладки.

Рентгенограмму шейных позвонков в боковой проекции можно сделать и при вертикальном положении больного (сидя или стоя). В этом случае кассета укрепляется на штативе, принцип укладки не изменяется. Для изучения функционального состояния межпозвоночных дисков и суставов шейных позвонков производятся рентгенограммы при вертикальном положении больного с максимальным сгибанием и разгибанием головы. При функциональной рентгенографии изменяется только положение головы, в остальных соотношения между центральным пучком лучей, шеей и кассетой остаются такими же, как и при обычной рентгенографии в боковой проекции.

**Косая задняя проекция.** Укладка при выполнении рентгенограмм шейных позвонков в косой задней проекции производится в положении больного на спине, затем исследуемую сторону приподнимают над столом таким образом, чтобы фронтальная плоскость образовала с кассетой, лежащей в плоскости стола, угол  $30-45^\circ$ .

Центральный пучок лучей направляют на середину шеи перпендикулярно к плоскости стола.

Описанная укладка является оптимальной для выявления состояния межпозвоночных отверстий и образующих их анатомических образований, причем доступны для анализа лишь отверстия отдаленной от кассеты стороны. Ввиду значительной индивидуальной вариабельности для сравнительной оценки межпозвоночных отверстий необходима рентгенография обеих сторон.

Если позволяет состояние больного, рентгенограммы в косой задней проекции целесообразно производить при вертикальном его положении (стоя или сидя).

### Рентгеноанатомический анализ

**Прямая задняя проекция.** На обзорной рентгенограмме шейных позвонков в прямой задней проекции (рис. 89) показателем правильности укладки является расположение остистых отростков в срединной плоскости.

Рентгеноанатомическому анализу доступны позвонки от III до VII включительно, а I и II позвонки проекционно перекрыты основанием черепа и нижней челюстью. Тела III—VII позвонков имеют вид прямоугольников, поперечный размер которых значительно преобладает над высотой. Краниальные (1) и каудальные (2) поверхности тел четкие из-за наличия замыкающих пластинок. Краниальные поверхности тел III—VII позвонков вогнуты во фронтальной плоскости, что главным образом обусловлено поднимающимися кверху полукруглыми отростками (3). Каудальные поверхности тел позвонков выпуклые.

Между телами отдельных позвонков выявляются просветления, именуемые межпозвоночными пространствами (4), морфологическим субстратом которых являются межпозвоночные диски.

В верхнебоковых отделах на тела позвонков проекционно наслаиваются ножки дуг (5), имеющие форму полуovalов, если прослеживаются только их медиальные контуры, или ovalов, если находят отображение также и латеральные контуры. Ножки дуг имеют четкие, интенсивные контуры.

Расстояние между медиальными контурами ножек дуг отражает поперечный размер позвоночного канала (22). По сторонам от тел позвонков расположены неоднородные по структуре костные массы цилиндрической формы с четкими волнистыми боковыми контурами, представляющие собой суммарное отображение суставных, реберных и поперечных отростков, не поддающихся детальному рентгеноанатомическому анализу и условно названных «боковыми массами» (6). В связи с невозможностью получения раздельного рентгеновского изображения реберных и поперечных отростков в литературе они именуется реберно-поперечными отростками. Верхушки реберно-поперечных отростков нередко выступают за пределы «боковых масс».

Дуги позвонков (7) определяются в виде поперечно направленных лентовидных теней, как бы соединяющих ножки дуг и «боковые массы». В центре дуг видны раздвоенные остистые отростки (8) за исключением VII позвонка. Раздвоенные остистые отростки III—VI шейных позвонков проецируются на тела соответствующих позвонков или на межпозвоночные пространства.

Показателями нормальных соотношений между телами шейных позвонков на рентгенограмме в прямой задней проекции являются соответствие контуров боковых поверхностей тел смежных позвонков и равная высота межпозвоночных пространств с обеих сторон.

Показатели нормальных соотношений между дугами позвонков — срединное расположение остистых отростков и равные расстояния между ними.

На фоне тел и дуг позвонков проецируется вертикально расположенное лентовидное просветление, обусловленное трахеей. Иногда на уровне «боковых масс» IV—VI позвонков прослеживаются дополнительные тени обызвествленных хрящей гортани, имеющие четкие контуры и косое расположение.

Структура мягких тканей боковых отделов шеи однородна, объем их с обеих сторон одинаков.

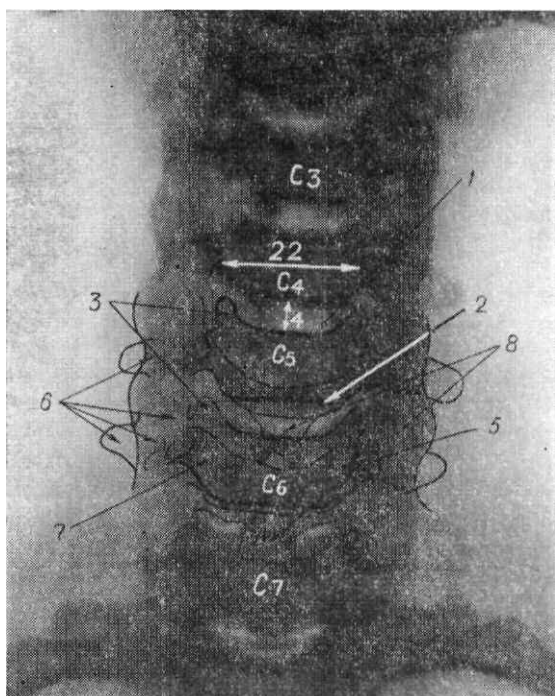


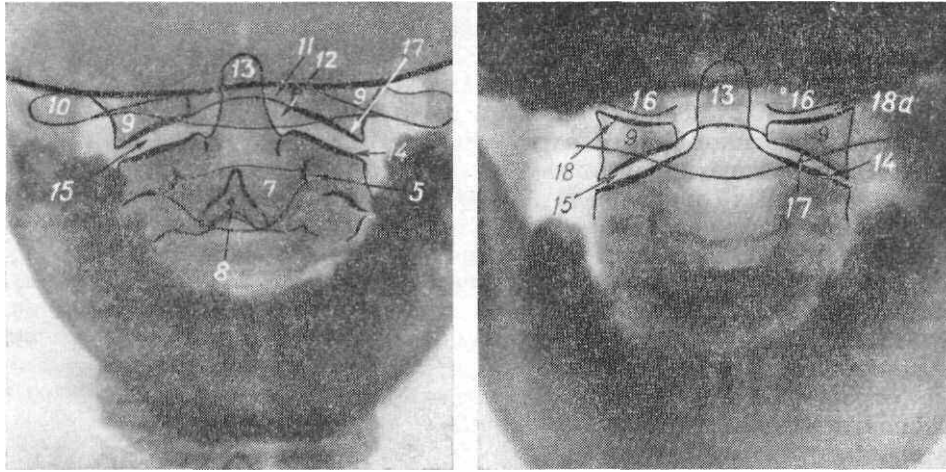
Рис. 89. Рентгенограмма шейных позвонков в прямой задней проекции.

1 — краниальная поверхность тела позвонка; 2 — каудальная поверхность тела позвонка; 3 — полукруглые отростки; 4 — межпозвоночное пространство; 5 — ножка дуги; 6 — «боковые массы» и верхушки реберно-поперечных отростков; 7 — дуга позвонка; 8 — остистые отростки; 22 — проекция позвоночного канала.

**Прямая задняя проекция для верхних шейных позвонков.** На прицельной рентгенограмме верхних шейных позвонков в прямой задней проекции показателем правильности укладки является совпадение нижнего края резцов верхней челюсти и нижней поверхности затылочной чешуи.

На рентгенограмме верхних шейных позвонков в прямой задней проекции, произведенной через открытый рот больного (рис. 90), I и II позвонки отчетливо определяются между зубами верхней и нижней челюсти под

затылочной чешуей.



щелок затылочной кости; 17 — нижняя суставная ямка боковой массы атланта; 18 — верхняя суставная ямка боковой массы атланта; 18a — рентгеновская суставная щель атланта-затылочного сустава.

Боковые массы атланта (9) имеют вид парных клиновидных образований, обращенных основанием кнаружи с четкими, интенсивными контурами

Рис. 90. Рентгенограммы верхних шейных позвонков в прямой задней проекции.

5 — ножка дуги; 7 — дуга осевого позвонка; 8 — остистый отросток; 9 — боковые массы атланта; 10 — реберно-поперечный отросток; 11 — передняя дуга атланта; 12 — задняя дуга атланта; 13 — зуб; 14 — верхняя суставная поверхность второго шейного (осевого) позвонка; 15 — рентгеновская суставная щель бокового атланта-осевого сустава; 16 — мышечная суставная щель атланта-затылочного сустава.

краниальных и каудальных поверхностей. В стороны от боковых масс отходят уплощенные сверху вниз реберно-поперечные отростки (10).

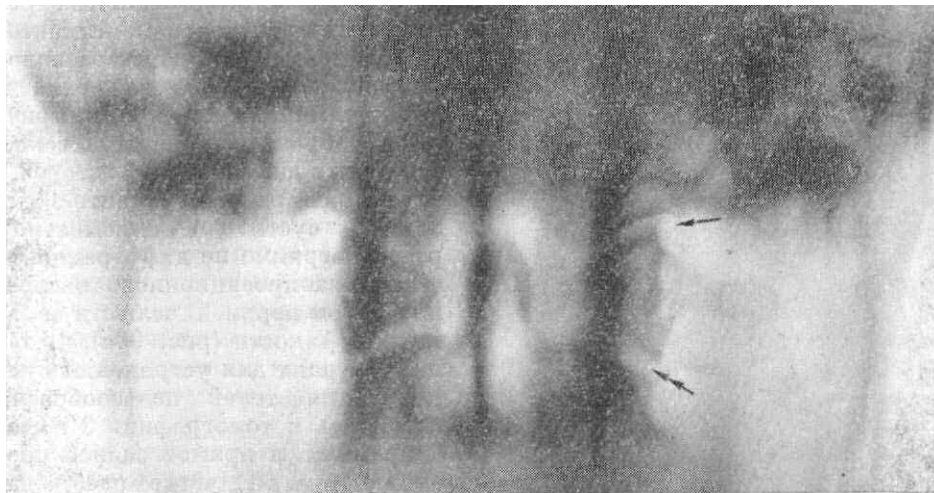
Между боковыми массами и частично на их фоне прослеживаются дуги атланта: передняя дуга (11), как правило, проекционно располагается выше задней и имеет не совсем ясные очертания, задняя дуга (12) хорошо дифференцируется.

По срединной линии между боковыми массами на фоне дуг атланта виден зуб (13), под которым располагается тело II шейного (осевого) позвонка с выпуклым каудальным контуром. Справа и слева от зуба отчетливо определяются слегка выпуклые суставные поверхности осевого позвонка (14). На фоне тела осевого позвонка проецируются его ножки (5) и дуга (7) с раздвоенным на конце массивным остистым отростком (8). По сторонам от тела суммируются нижние суставные и реберно-поперечные отростки.

На описываемой рентгенограмме для анализа доступны атланта-затылочный и боковой атланта-осевой суставы.

Атланта-затылочный сустав (рис. 90б) представлен парными косо расположенными линейными просветлениями (18a), ограниченными четкими контурами мышечков затылочной кости (16) и верхних суставных ямок боковых масс атланта (18). Высота рентгеновских суставных щелей атланта-затылочного сустава нарастает в

боковых направлениях, что должно учитываться при трактовке правильности соотношений в суставе. Боковой атланта-осевой сустав (рис. 90а, б) имеет вид парных просветлений (15), образованных четкими контурами нижних суставных ямок боковых масс атланта (27) и верхних суставных поверхностей осевого позвонка (14). Высота рентгеновских суставных щелей этого сустава в норме постепенно убывает от центра в стороны.



позвонков в прямой задней проекции.

Отчетливо дифференцируются рентгеновские суставные щели атланта-затылочного (обозначено одиночной стрелкой) и бокового атланта-осевого суставов (обозначено двойной стрелкой).

Рис. 91. Томограмма верхних шейных

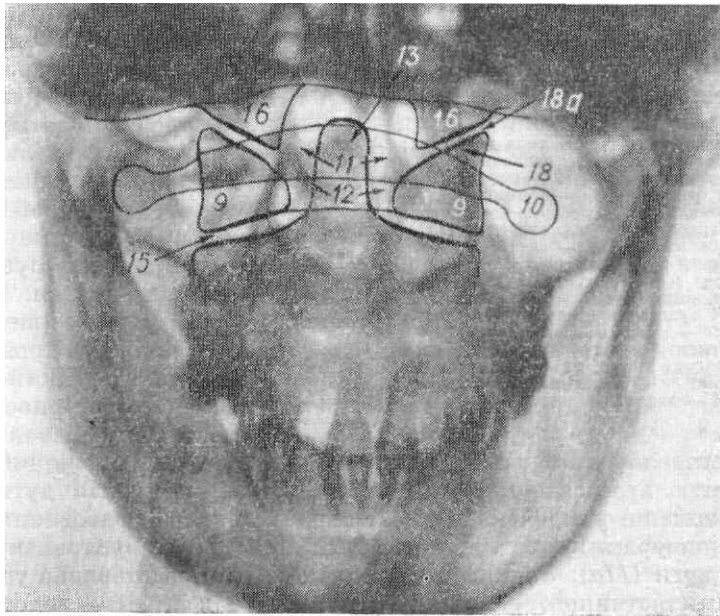


Рис. 92. Обзорная рентгенограмма черепа в носо-лобной проекции.

9 — боковые массы атланта; 10 — реберно-поперечный отросток; 11 — передняя дуга атланта; 12 — задняя дуга атланта; 13 — зуб осевого позвонка; 15 — рентгеновская суставная щель бокового атланто-осевого сустава; 16 — мыщелки затылочной кости; 18 — верхняя суставная ямка боковой массы атланта; 18a — рентгеновская суставная щель атланто-затылочного сустава.

Признаками нормальных соотношений в боковом атланто-осевом суставе являются расположение зуба осевого позвонка в срединной плоскости и симметричное отображение рентгеновских суставных щелей с обеих сторон. Однако нередко атланто-затылочный сустав на описываемой рентгенограмме не дифференцируется из-за проекционно-наслоения зубов верхней челюсти и затылочной кости (рис. 90a). В таких случаях для устранения суммирования теней целесообразно прибегать к томографии. На томограммах в прямой задней проекции (рис. 91) четко изображаются мыщелки затылочной кости, I и II шейные позвонки, сустав-

ные поверхности и рентгеновские суставные щели атланто-затылочного и бокового атланто-осевого суставов.

Как указывалось, для оценки состояния атланто-затылочного сустава может быть использована обзорная рентгенограмма черепа в носо-лобной проекции (рис. 92), на которой под затылочной чешуей на фоне верхнечелюстных костей и полости носа отчетливо видны мыщелки затылочной кости (16), а также I и II шейные позвонки с соответствующими суставами.

**Боковая проекция.** На обзорной рентгенограмме шейных позвонков в боковой проекции показателем правильности укладки является одноконтурность задних поверхностей тел позвонков. На рентгенограмме шейных позвонков в боковой проекции (рис. 93) атлант располагается под основанием черепа. Передняя дуга атланта (11) проекционно укорочена и имеет вид овального образования с интенсивными контурами; передний выпуклый контур его обусловлен передним бугорком дуги (11a). Задняя дуга атланта (12) представлена удлиненной изогнутой пластинкой, заканчивающейся утолщением — задним бугорком (12a), снабженным четкими контурами.

Между передней и задней дугой атланта неотчетливо дифференцируются его боковые массы, имеющие неправильную четырехугольную форму и проекционно суммирующиеся с мыщелками затылочной кости.

Тело осевого позвонка имеет вид четырехугольника, каудальная поверхность его (2) представлена интенсивной линией и заметно вогнута в сагитальной плоскости. Вследствие этого передненижний угол тела осевого позвонка нависает над телом нижележащего позвонка. Кверху от тела осевого позвонка располагается массивный четко очерченный зуб (13), верхушка которого возвышается над передней дугой атланта.

Структура заднего отдела тела осевого позвонка неоднородна из-за проекционного наслоения его верхних суставных поверхностей и реберно-поперечных отростков. Кзади от тела четко определяется его дуга (7) с массивным остистым отростком (8). По нижней поверхности дуги прослеживаются суставные отростки (19a, б).

Расстояние между контуром задней поверхности тела и зуба осевого позвонка и задним контуром позвоночных отверстий атланта и осевого позвонка отражает переднезадний размер позвоночного канала на этом уровне.

Доступен для изучения срединный атланто-осевой сустав (20), образованный ямкой зуба передней дуги атланта и передней суставной поверхностью зуба осевого позвонка. При нормальных соотношениях рентгеновская суставная щель его представлена равномерным просветлением шириной не более 2 мм. Кроме того, правильность соотношений между атлантом и осевым позвонком на рентгенограмме в боковой проекции определяется следующим образом:

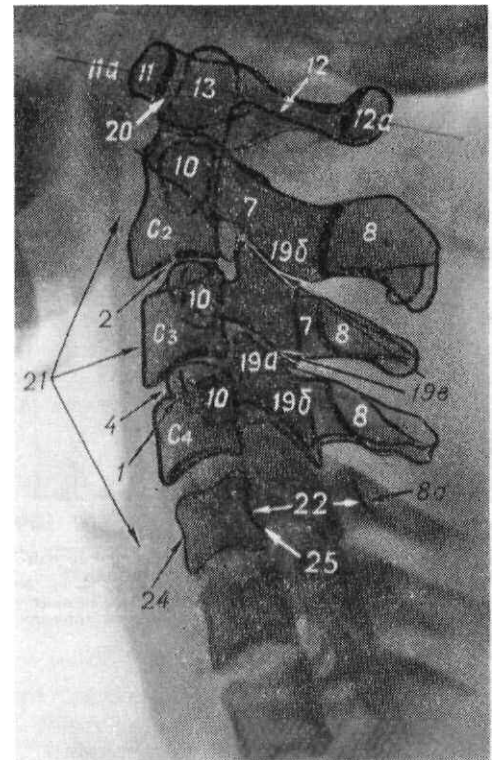


Рис. 93. Рентгенограмма шейных позвонков в боковой проекции.

1 — краниальная поверхность тела позвонка; 2 — каудальная поверхность тела позвонка; 4 — межпозвоночное пространство; 7 — дуга позвонка; 8 — остистый отросток; 8a — задний контур позвоночного канала; 10 — реберно-поперечные отростки; 11 — передняя дуга атланта; 11a — передний бугорок атланта; 12 — задняя дуга атланта; 12a — задний бугорок атланта; 13 — зуб осевого позвонка; 19a — верхний суставной отросток; 19b — нижний суставной отросток; 19c — рентгеновская суставная щель дугоотростчатого соединения; 20 — рентгеновская суставная щель срединного атланто-осевого сустава; 21 — превертебральные мягкие ткани; 22 — проекция позвоночного канала; 24 — передняя поверхность тела позвонка; 25 — задняя поверхность тела позвонка.



прямая линия, соединяющая передний и задний бугорки атланта, параллельна прямой линии, соединяющей середину передней поверхности тела осевого позвонка с центральным отделом его остистого отростка. При нарушении соотношений между атлантом и осевым позвонком отсутствует параллельность указанных линий.

Тела III—VII позвонков имеют форму четырехугольников с четкими контурами. Контурные передних (24) и задних (25) поверхностей тел тонкие, а краниальных (1) и каудальных (2) — интенсивные, что обусловлено наличием замыкающих пластинок. Каудальные поверхности тел вогнуты в сагиттальной плоскости. Передне-нижние углы тел вытянуты и как бы нависают над нижележащими телами. Размеры тел позвонков постепенно увеличиваются от III к VII позвонку. Структура верхнезадних отделов тел неоднородна в связи с проекционным наложением реберно-поперечных отростков (10).

Кзади от тел позвонков отходят дуги (7) с отростками, имеющие вид удлиненных образований с четкими контурами. Непосредственно к задним поверхностям тел примыкают ножки дуг, ограниченные верхними и нижними позвоночными вырезками. Кзади от вырезок в виде ромбовидных образований располагаются верхние (19а) и нижние (19б) суставные отростки, ограничивающие рентгеновские суставные щели дугоотростчатых соединений (19в). Последние имеют вид косо направленных полосок просветлений, окаймленных параллельными четкими интенсивными контурами.

Кзади от суставных отростков прослеживаются верхние и нижние контуры проекционно укороченных пластинок дуг (7), соединенные косо направленными интенсивными вогнутыми линиями; последние обусловлены задними поверхностями позвоночных отверстий (8а).

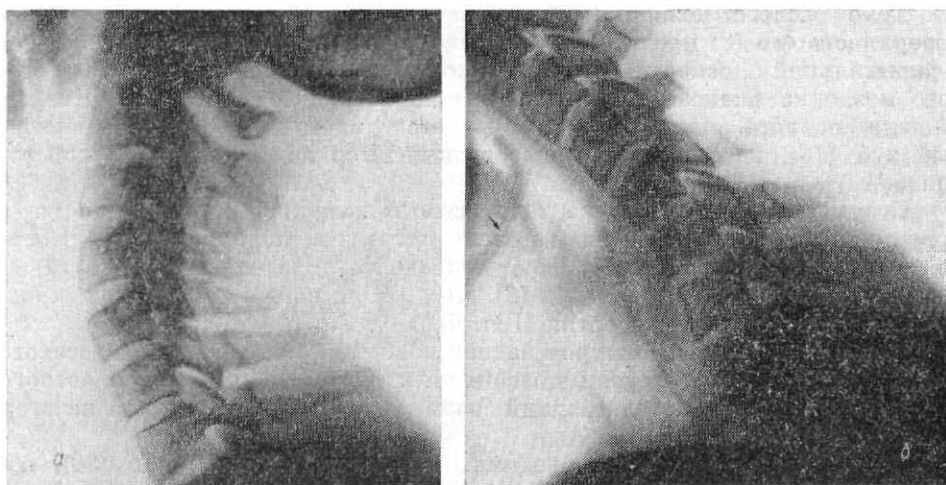


Рис. 94. Рентгенограммы шейных позвонков в боковой проекции. Функциональное исследование:

а — с разгибанием головы (физиологический лордоз усилен, выраженное преобладание высоты передних отделов межпозвоночных пространств над задними, остистые отростки сближены); б — со сгибанием головы (умеренно выраженный кифоз, на высоте изгиба передние отделы межпозвоночных пространств уже задних, остистые отростки раздвинуты). Подъязычная

кость обозначена стрелкой

Переднезадний размер позвоночного канала измеряется расстоянием от контуров задних поверхностей тел позвонков до задних контуров позвоночных отверстий (22). Остистые отростки шейных позвонков (8), из которых самый массивный принадлежит осевому позвонку, а самый длинный—VII позвонку, имеют несколько косо направление. Остистый отросток III шейного позвонка по своим размерам заметно уступает остальным.

Межпозвоночные пространства (4), соответствующие межпозвоночным дискам, представлены поперечно направленными просветлениями, форма которых меняется в зависимости от положения головы. Задние отделы межпозвоночных пространств менее прозрачны, чем передние, вследствие проекционного наложения на них полуполных отростков тел позвонков. Высота межпозвоночных пространств в шейном отделе в норме неодинакова, между телами IV—VI позвонков она больше, чем между остальными.

В шейном отделе позвоночного столба физиологическим изгибом является лордоз, степень которого зависит от положения головы.

На рентгенограмме в боковой проекции, произведенной при обычном положении головы (рис. 93), тела позвонков образуют плавную выпуклость вперед, межпозвоночные пространства при этом имеют слегка клиновидную форму (высота их передних отделов несколько больше, чем задних). На рентгенограмме, произведенной при разгибании головы (рис. 94а), степень лордоза увеличивается, межпозвоночные пространства приобретают выраженную клиновидную форму с заметным преобладанием высоты передних их отделов по сравнению с задними; остистые отростки сближаются. На рентгенограмме, произведенной при сгибании головы, физиологический лордоз уменьшается или исчезает, замыкающие пластинки смежных тел позвонков становятся параллельными друг другу, высота межпозвоночных пространств равномерна; остистые отростки позвонков раздвигаются. Иногда при сгибании головы в норме возникает умеренно выраженный кифоз, на высоте изгиба которого передние отделы межпозвоночных пространств становятся уже задних (см. рис. 94б).

Признаками нормальных соотношений между телами позвонков на рентгенограмме в боковой проекции являются соответствие контуров смежных тел и плавность линии, проведенной по задним поверхностям тел позвонков, независимо от положения головы.

Признаки нормальных соотношений между дугами позвонков в боковой проекции — параллельность рентгеновских суставных щелей дугоотростчатых соединений и соответствие контуров их суставных поверхностей.

Структура мягких тканей по передней поверхности шеи неоднородна из-за наличия воздуха в глотке, гортани и трахее. Между воздухоносным столбом и передней поверхностью шейных позвонков имеется полоска превертебральных мягких тканей (см. рис. 93, 21), ширина которой неодинакова: на уровне I—IV позвонков она узкая (не превышает 5 мм), передний контур ее ровный или слегка вогнут; начиная с уровня IV—V позвонка объем превертебральных мягких тканей значительно увеличивается, а передний контур становится выпуклым. Описанные рентгеноанатомические особенности превертебральных мягких тканей на рентгенограмме шейных позвонков в боковой проекции должны учитываться при распознавании заглоточных абсцессов различной этиологии.

На уровне тела III шейного позвонка располагается подъязычная кость, большие рога которой частично проецируются на воздухоносный столб, обусловленный глоткой (рис. 94б; обозначено стрелкой).

Хрящи гортани понижают прозрачность воздухоносного столба. При инволютивных изменениях хрящей гортани на уровне тел IV—VI шейных позвонков обнаруживаются дополнительные тени, обусловленные их обызвествлением; наиболее часто обызвествлению подвергается щитовидный хрящ.

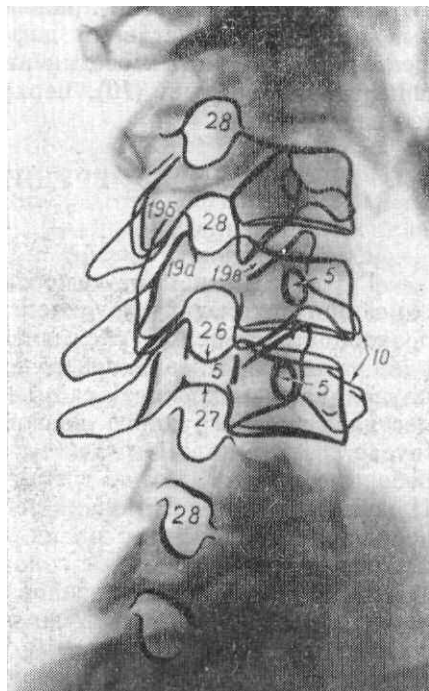


Рис. 95. Рентгенограмма шейных позвонков в косой задней проекции.

5 — ножка дуги; 10 — реберно-поперечные отростки; 19а, 19б — суставные отростки; 19в — рентгеновская суставная щель дугоотростчатого соединения; 26 — верхняя позвоночная вырезка; 27 — нижняя позвоночная вырезка; 28 — межпозвоночные отверстия.

**Косая задняя проекция.** На обзорной рентгенограмме шейных позвонков в косой задней проекции (рис. 95) отчетливо определяются межпозвоночные отверстия (28) отдаленной стороны, которые спереди ограничены задне-боковыми поверхностями тел позвонков, сверху и снизу — позвоночными вырезками (26, 27), а сзади — суставными отростками (19а, б). На фоне тел позвонков и межпозвоночных пространств прослеживаются ножки дуг (5) и суставные отростки прилежащей стороны. В виде косо расположенных полосок просветлений дифференцируются рентгеновские суставные щели дугоотростчатых соединений прилежащей стороны (19в) и реберно-поперечные отростки (10), верхушки которых проецируются кпереди от тел позвонков.

## ГРУДНЫЕ ПОЗВОНКИ

### Анатомия

Грудные позвонки, *vertebrae thoracicae*, мало отличаются от ранее описанного схематического типа строения позвонка. Размеры тел грудных позвонков постепенно увеличиваются в каудальном направлении. Передняя, задняя и боковые поверхности тел слегка вогнутые, краниальная и каудальная — плоские, окаймлены краевым кантом. На боковых поверхностях тела I грудного позвонка имеются верхние реберные ямки, *foveae costales superiores*, для сочленения с головками I ребер и нижние реберные ямки, *foveae costales inferiores*, для сочленения с головками II ребер. Верхние и нижние реберные ямки тел II—IX грудных позвонков располагаются на их заднебоковых поверхностях, кпереди от ножек дуг и сочленяются с головками II—IX ребер. Тело X грудного позвонка в верхнем отделе снабжено только верхними реберными ямками, а тела XI—XII грудных позвонков — реберными ямками для соответствующих ребер.

Ножки дуг грудных позвонков отходят от задней поверхности тел. Позвоночные отверстия имеют форму овала. Суставные отростки располагаются почти вертикально, суставные поверхности верхних суставных отростков обращены кзади, а нижних — кпереди и располагаются в плоскости, близкой к фронтальной. Поперечные отростки направлены кнаружи и кзади, длина их увеличивается от I до IX позвонка, а затем уменьшается; верхушки их за исключением XI и XII позвонка снабжены реберными ямками для сочленения с бугорками ребер. Остистые отростки грудных позвонков, особенно в среднем отделе, длинные, направлены книзу и черепицеобразно прикрывают друг друга.

Анатомические данные о строении дугоотростчатых соединений грудных позвонков изложены выше, в разделе «Общие анатомические сведения».

### Укладки

**Прямая задняя проекция.** Укладка при выполнении обзорных рентгенограмм грудных позвонков в прямой задней проекции производится в положении больного лежа на спине таким образом, чтобы сагиттальная плоскость туловища располагалась перпендикулярно, а фронтальная — параллельно плоскости стола. Кассету располагают в плоскости стола. Центральный пучок лучей направляют перпендикулярно к плоскости стола на середину тела грудины.

Полученная обзорная рентгенограмма позволяет анализировать все грудные позвонки, однако в оптимальных условиях находятся лишь средние грудные позвонки, а верхние и нижние проекционно искажены. Для того чтобы избежать проекционных искажений, необходимо делать рентгенограммы верхних, средних и нижних грудных позвонков раздельно.

При рентгенографии верхних грудных позвонков центральный пучок лучей направляют на рукоятку грудины, при рентгенографии средних грудных позвонков — на середину тела грудины, при рентгенографии нижних грудных позвонков — на мечевидный отросток.

Кроме того, в некоторых случаях возникает необходимость в прицельных рентгенограммах. Исследуемые позвонки должны соответствовать центру кассеты, что достигается определением проекции отдельных позвонков на кожу. Общеизвестно, что в качестве ориентиров используются легко прощупываемые костные анатомические образования: для верхних грудных позвонков — остистый отросток VII шейного позвонка и яремная вырезка грудины, соответствующая уровню тел II—III грудных позвонков, для средних грудных — нижний угол лопатки, который при вытянутой вдоль туловища верхней конечности располагается на уровне тел VII—VIII грудных позвонков; а для нижних грудных — мечевидный отросток грудины, располагающийся на уровне тел X — XI грудных позвонков.

**Боковая проекция.** Укладки при выполнении прицельных рентгенограмм грудных позвонков в боковой проекции производятся в связи с тем, что на обзорной рентгенограмме грудных позвонков в этой же проекции не представляется возможным проанализировать все грудные позвонки от I до XII. Верхние грудные позвонки недоступны для изучения из-за проекционной суммации с плечевым поясом, поэтому для получения изображения грудных позвонков применяются две укладки: для верхних грудных позвонков (I — IV), для средних и нижних грудных позвонков (V—XII).

Укладка при выполнении прицельной рентгенограммы *верхних грудных позвонков* в боковой проекции производится в положении больного на боку, прилегающая к столу верхняя конечность сгибается в локтевом суставе, поднимается кверху и подкладывается под голову; отдаленная верхняя конечность максимально опускается и вытягивается вдоль туловища. Кассету располагают в плоскости стола, в центре ее находится подмышечная впадина; сагиттальная плоскость туловища больного параллельна плоскости стола. Центральный пучок лучей направляют перпендикулярно к плоскости стола на надключичную ямку отдаленной стороны. Укладка может быть выполнена и при вертикальном положении больного.

Полученная рентгенограмма позволяет анализировать нижние шейные и верхние грудные позвонки.

Укладка при выполнении рентгенограммы *средних и нижних грудных позвонков* в боковой проекции производится в положении больного на боку, верхние конечности подняты кверху. Кассету располагают в плоскости стола. Фронтальная плоскость туловища перпендикулярна к плоскости стола, сагиттальная — параллельна. Центральный пучок лучей направляют на тела VII—VIII грудных позвонков перпендикулярно к плоскости стола.

Полученная рентгенограмма позволяет анализировать средние и нижние грудные позвонки.

При последовательной рентгенографии различных уровней грудных позвонков и прицельной рентгенографии в боковой проекции в качестве костноопорных ориентиров используются легко прощупываемые остистые отростки, из которых наиболее отчетливо выступает остистый отросток VII шейного позвонка. Необходимо учитывать, что верхушки остистых отростков средних грудных позвонков располагаются на один — три позвонка ниже.

### Рентгеноанатомический анализ

**Прямая задняя проекция.** На обзорной рентгенограмме грудных позвонков в прямой задней проекции правильность укладки устанавливают по симметрии формы и расположения ножек дуг, а также по проекции остистых отростков на середину тел позвонков. На рентгенограмме грудных позвонков в прямой задней проекции (рис. 96) тела позвонков имеют форму прямоугольников с четкими контурами. Боковые контуры тел (23) тонкие, слегка вогнутые. Краниальные (1) и каудальные (2) поверхности тел позвонков у взрослых двухконтурны.

Анатомическое обоснование двухконтурности поверхностей тел позвонков и зависимость ее от проекционных условий были даны В. С. Майковой-Строгановой. Двухконтурность тел позвонков объясняется отдельным отображением замыкающих пластинок и выступающим над ними краевым кантом. Один контур, интенсивный и несколько вогнутый, обусловлен замыкающей пластинкой и проекционно совпадающим с ним задним краем тела позвонка, другой — тонкий и выпуклый, соответствует отдаленному от кассеты переднему краю тела. Боковые поверхности тел позвонков, плавно закругляясь, переходят в краниальные и каудальные поверхности. Поперечный размер тел грудных позвонков неодинаков: с I до IV позвонка он уменьшается, а с IV до XII — постепенно увеличивается. Высота тел, начиная с I грудного позвонка, постепенно нарастает в каудальном направлении.

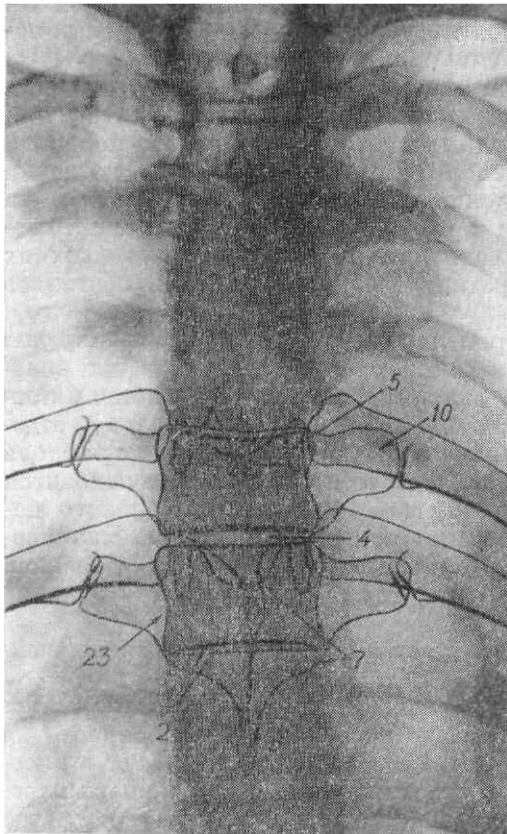


Рис. 96. Рентгенограмма грудных позвонков в прямой задней проекции.

1 — краниальная поверхность тела позвонка; 2 — каудальная поверхность тела позвонка; 4 — межпозвоночное пространство; 5 — ножка дуги; 7 — дуга позвонка; 8 — остистый отросток; 10 — поперечный отросток; 22 — проекция позвоночного канала; 23 — боковая поверхность тела позвонка.

Контуры тел позвонков (24) тонкие, несколько вогнутые, задние (25) — интенсивные и ровные. Краниальные (1) и каудальные (2) поверхности тел двухконтурны, что объясняется отдельным отображением замыкающих пластинок и краев тел позвонков. Как и на рентгенограмме в прямой задней проекции интенсивные и слегка вогнутые контуры обусловлены суммарным отображением замыкающих пластинок и прилежащих боковых краев тел, а тонкие и выпуклые контуры соответствуют противоположным, отдаленным от кассеты боковым краям тел позвонков.

Выявление третьего дополнительного контура по краниальной или каудальной поверхности тела позвонка свидетельствует о наличии хрящевого узла. Он образует ограниченное нишеподобное углубление со склерозированным контуром.

Высота тел позвонков постепенно увеличивается в каудальном направлении.

Межпозвоночные пространства (4) представлены поперечно расположенными просветлениями, высота которых увеличивается к XII грудному позвонку. В связи с наличием физиологического кифоза в верхне- и среднегрудном отделе высота задних отделов межпозвоночных пространств несколько преобладает над высотой их передних отделов.

Кзади от тел позвонков ближе к краниальным поверхностям отходят дуги (7) с отростками. Ножки дуг, непосредственно отходящие от задних поверхностей тел, ограничены верхними (26) и нижними (27) позвоночными вырезками. За ними располагаются верхние (19а) и нижние (19б) суставные отростки, образующие дугоот-

Тела позвонков ограничивают межпозвоночные пространства (4), высота которых равномерно увеличивается в каудальном направлении.

В верхнебоковых отделах тел в виде симметричных овалов с четкими, интенсивными контурами располагаются ножки дуг (5). Между медиальными контурами ножек дуг проецируется позвоночный канал (22).

На фоне тел позвонков не совсем отчетливо прослеживаются верхние и нижние контуры дуг (7), причем нижние контуры их по срединной линии переходят в удлиненные интенсивные тени остистых отростков (8), верхушки которых в I—II грудных позвонках проецируются на соответствующие тела позвонков, а в III—XII — на тела и межпозвоночные пространства нижележащих позвонков. Кверху от ножек дуг частично на фоне межпозвоночных пространств неотчетливо прослеживаются верхние суставные отростки, несколько выступающие кнаружи от тел позвонков и суммирующиеся с нижними суставными отростками вышележащих позвонков.

В стороны от тел позвонков на уровне ножек дуг отходят поперечные отростки (10), которые за исключением I грудного позвонка проекционно наслаиваются на головки и шейки ребер. Длина поперечных отростков постепенно убывает от I к XII грудному позвонку.

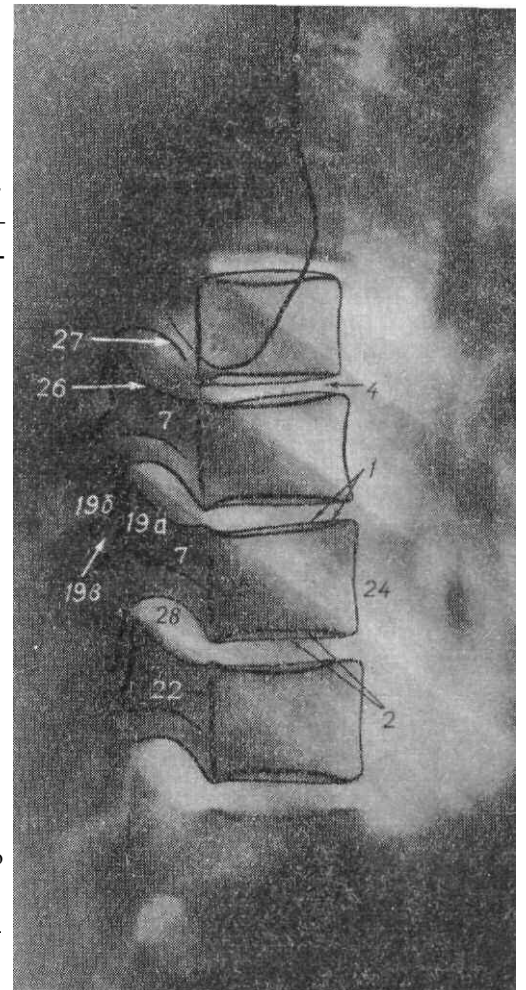
Признаки нормальных соотношений грудных позвонков на рентгенограмме в прямой задней проекции — это соответствие контуров боковых поверхностей тел смежных позвонков и равная высота одних и тех же межпозвоночных пространств с обеих сторон.

**Боковая проекция.** На обзорной рентгенограмме грудных позвонков в боковой проекции показателями правильности укладки являются четкость и одноконтурность задних поверхностей тел позвонков.

На рентгенограмме грудных позвонков в боковой проекции (рис. 97) тела позвонков имеют форму прямоугольников с четкими контурами. Передние кон-

Рис. 97. Рентгенограмма грудных позвонков в боковой проекции.

1 — краниальная поверхность тела позвонка; 2 — каудальная поверхность тела позвонка; 4 — межпозвоночное пространство; 7 — дуги позвонков; 19а — верхний суставной отросток; 19б — нижний суставной отросток; 19в — рентгеновская суставная щель дугоотростчатого соединения; 22 — проекция позвоночного канала; 24 — передняя поверхность тела позвонка; 25 — задняя поверхность тела позвонка; 26 — верхняя позвоночная вырезка; 27 — нижняя позвоночная вырезка; 28 — межпозвоночное отверстие.



ростчатые соединения, суставные щели которых имеют вид почти отвесно направленных полосок просветлений (19*в*), ограниченных четкими, интенсивными контурами.

Хорошо видны межпозвоночные отверстия (28), которые спереди ограничены задними поверхностями тел позвонков и межпозвоночными дисками, сверху и снизу — позвоночными вырезками смежных позвонков, а сзади — суставными отростками.

Остистые отростки не дифференцируются на фоне задних отделов прилежащих и отдаленных от кассеты ребер. Поперечные отростки также не доступны для анализа, так как проекционно наслаиваются на дуги между верхними и нижними суставными отростками.

Головки, шейки и задние отделы тел ребер прилежащей и отдаленной сторон на рентгенограмме грудных позвонков в боковой проекции проецируются на дуги, а боковые отделы тел ребер — на тела позвонков. Ребра прилежащей стороны в отличие от отдаленной узкие и четкие.

Признаками нормальных соотношений грудных позвонков на рентгенограмме в боковой проекции являются соответствие контуров смежных тел и плавность линий, проведенных по передним и задним поверхностям тел позвонков, имеющих вследствие физиологического кифоза дугообразное направление.

Прицельная рентгенограмма верхних грудных позвонков (рис. 98) позволяет проанализировать состояние нижних шейных и верхних грудных позвонков, из которых только один, чаще I или II грудной, проекционно перекрыт отдаленной от кассеты ключицей.

В тех случаях, когда добиться оптимальной укладки для получения изображения верхних грудных позвонков по каким-либо причинам не удается, следует применить *томографию*. Томограммы в боковой проекции, произведенные в срединной сагиттальной плоскости и парасагиттально, помогают оценить состояние верхних грудных позвонков (рис. 99).

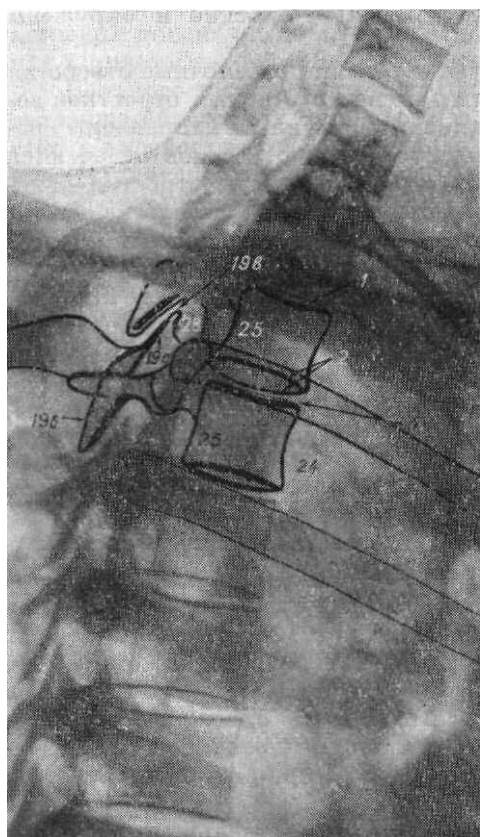


Рис. 98. Прицельная рентгенограмма верхних грудных позвонков в боковой проекции.  
1 — краниальная поверхность тела позвонка; 2 — каудальная поверхность тела позвонка; 4 — межпозвоночное пространство; 19а — верхний суставной отросток; 19б — нижний суставной отросток; 19в — рентгеновская суставная щель дугоотростчатого соединения; 24 — передняя поверхность тела позвонка; 25 — задняя поверхность тела позвонка; 28 — межпозвоночное отверстие.

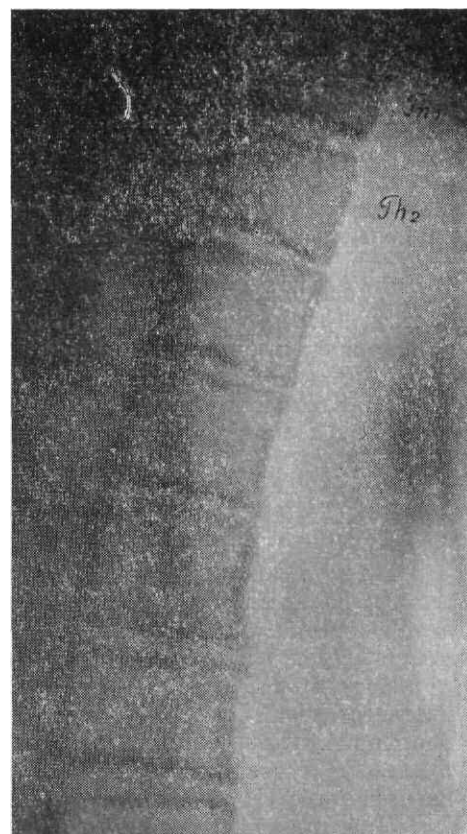


Рис. 99. Томограмма верхних грудных позвонков в боковой проекции.  
Отчетливо видны тела верхних грудных позвонков и межпозвоночные пространства.

## ПОЯСНИЧНЫЕ ПОЗВОНКИ

### Анатомия

Тела поясничных позвонков, *vertebrae lumbales*, массивны, величина их нарастает от I до V позвонка. Особенностью строения V поясничного позвонка является клиновидная форма его тела — оно значительно ниже в заднем отделе, чем в переднем. Передняя, задняя и боковые поверхности тел слегка вогнуты, краниальная и каудальная — плоские и окружены краевым кантом.

Дуги позвонков крупные и образуют с телами позвоночные отверстия круглой формы. Суставные поверхности верхних суставных отростков вогнуты и обращены кнутри и кзади, а нижних — выпуклы и направлены кнаружи и кпереди. У основания верхних суставных отростков отмечаются сосцевидные отростки, *processi mamillares*. Поперечные отростки длинные, сдавлены спереди назад и направлены кнаружи и слегка кзади; размеры, форма и направление поперечных отростков значительно варьируют.

У основания поперечных отростков расположены добавочные отростки, *processi accessorii*. Остистые отростки поясничных позвонков направлены кзади почти горизонтально и имеют вид высоких пластинок с утолщением на конце.

Анатомические данные о строении дугоотростчатых соединений поясничных позвонков приведены в разделе «Общие анатомические сведения».

### Укладки

**Прямая задняя проекция.** Укладка при выполнении обзорных рентгенограмм поясничных позвонков в прямой задней проекции производится в положении больного на спине, нижние конечности согнуты в коленных и тазобедренных суставах для выпрямления поясничного лордоза.

Кассету располагают в плоскости стола, остистые отростки позвонков соответствуют средней линии кассеты, сагиттальная плоскость туловища перпендикулярна, а фронтальная — параллельна плоскости стола. Центральный пучок лучей направляют перпендикулярно к плоскости стола на проекцию III поясничного позвонка.

При производстве прицельных рентгенограмм отдельных позвонков центрировка производится на исследуемый позвонок. В качестве ориентиров для определения проекции позвонков на кожу используются легко прощупываемые костные анатомические образования. Так, III поясничный позвонок находится на уровне линии, соединяющей нижне-наружные края XII ребер, IV поясничный позвонок — на уровне линии, соединяющей наиболее высоко расположенные участки подвздошных гребней. V поясничный позвонок — на уровне линии, соединяющей верхние передние подвздошные ости.

**Боковая проекция.** Укладка при выполнении обзорных рентгенограмм поясничных позвонков в боковой проекции производится в положении больного лежа на боку, нижние конечности согнуты в коленных и тазобедренных суставах.

Кассету располагают в плоскости стола, фронтальная плоскость туловища перпендикулярна, сагиттальная — параллельна плоскости стола. Центральный пучок лучей направляют на проекцию III поясничного позвонка перпендикулярно к плоскости стола.

При производстве прицельных рентгенограмм поясничных позвонков в боковой проекции установки те же, что и при получении прицельных рентгенограмм поясничных позвонков в прямой задней проекции.

**Косая задняя проекция.** Укладка при выполнении прицельных рентгенограмм поясничных позвонков в косой задней проекции применяется в тех случаях, когда рентгеновские суставные щели дугоотростчатых соединений поясничных позвонков не удается получить на рентгенограммах в прямой задней и боковой проекциях.

Больного укладывают таким образом, чтобы фронтальная плоскость туловища образовала с плоскостью стола угол 30—45°. Кассету располагают в плоскости стола. Центральный пучок лучей направляют на проекцию III поясничного позвонка перпендикулярно к плоскости стола.

Произведенная рентгенограмма дает возможность анализировать дугоотростчатые соединения прилежащей к кассете стороны.

**Косая передняя проекция для пресакральных межпозвоночных отверстий.** На обзорных рентгенограммах поясничных позвонков в боковой проекции отчетливо определяются все поясничные межпозвоночные отверстия за исключением пресакральных ( $L_5 - S_1$ ), изучение которых имеет большое значение для раскрытия патогенеза пояснично-крестцового радикулита. Укладка для прицельной рентгенографии пресакральных межпозвоночных отверстий в косой передней проекции разработана Kovacs и выполняется следующим образом. Больного укладывают на исследуемый бок, а затем туловище наклоняют кпереди так, чтобы фронтальная плоскость образовала с плоскостью стола угол 60°. Нижние конечности слегка согнуты в коленных и тазобедренных суставах и располагаются рядом (отдаленная — спереди, прилежащая — сзади).

Центральный пучок лучей направляется каудально под углом 15—25° на центр кассеты через верхнюю заднюю подвздошную ость отдаленной стороны и совпадает с линией, соединяющей ее с паховой областью прилежащей стороны. Рентгенограмма производится с применением малого тубуса.

На полученной рентгенограмме отчетливо видно пресакральное межпозвоночное отверстие прилежащей стороны.

## Рентгеноанатомический анализ

**Прямая задняя проекция.** На обзорной рентгенограмме поясничных позвонков в прямой задней проекции правильность укладки констатируется симметрией формы и расположения ножек дуг, а также срединным расположением остистых отростков.

На рентгенограмме поясничных позвонков в прямой задней проекции (рис. 100) тела позвонков, проекционно перекрытые их дугами, имеют форму прямоугольников, поперечный размер которых превалирует над высотой. Величина тел постепенно увеличивается в каудальном направлении от I до V позвонка. Контуры боковых поверхностей тел тонкие, вогнутые (23). Краниальные (1) и каудальные (2) поверхности тел позвонков имеют двойные контуры.

В тех случаях, когда краниальные и каудальные поверхности позвонков не располагаются в плоскости центрального пучка лучей, интенсивный контур представляет собой суммарное изображение замыкающей пластинки и одного из краев, а тонкий и выпуклый — является отображением противоположного края позвонка. Причем особенно следует подчеркнуть, что в поясничном отделе в отличие от грудного в связи с физиологическим лордозом с замыкающей пластинкой проекционно совпадает то передний, то задний край тела позвонка. Задний край тела позвонка из-за

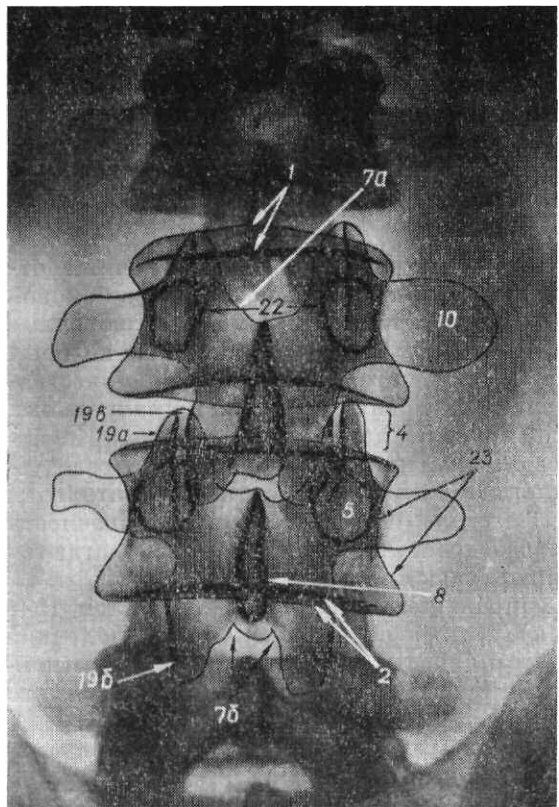


Рис. 100. Рентгенограмма поясничных позвонков в прямой задней проекции.

1 — краниальная поверхность тела позвонка; 2 — каудальная поверхность тела позвонка; 4 — межпозвоночное пространство; 5 — ножка дуги позвонка; 7a — верхний край дуги; 8 — остистый отросток; 10 — поперечный отросток; 19a — верхний суставной отросток; 19б — нижний суставной отросток; 19в — рентгеновская суставная щель дугоотростчатого соединения; 22 — проекция позвоночного канала; 23 — боковая поверхность тела позвонка.

седловидной формы — вогнутости его центрального отдела — легко отличить от дугообразно выпуклого переднего края тела позвонка.

При совпадении замыкающих пластинок с направлением центрального пучка лучей краниальные и каудальные поверхности соответствующих тел позвонков в норме дают не два, а три контура. Это объясняется тем, что замыкающая пластинка и края тел позвонков не находятся на одном уровне и имеют раздельное дифференцированное отображение: интенсивный контур обусловлен проекцией замыкающей пластинки, а тонкие контуры — проекцией противоположащих переднего и заднего краев тела позвонка.

Третий дополнительный контур, образованный одним из краев тела позвонка, иногда ошибочно принимается за хрящевой узел тела позвонка. В отличие от хрящевого узла он непрерывен, протяженность и интенсивность его равна контуру второго противоположного края позвонка. Хрящевой узел тела позвонка проявляется на рентгенограммах нишеподобным углублением контура замыкающей пластинки или образованием третьего склерозированного контура, имеющего ограниченную протяженность.

В норме переход краниальных и каудальных поверхностей тел позвонков в боковые происходит плавно.

Тела позвонков ограничивают межпозвоночные пространства (4), высота которых равномерно нарастает от I до IV позвонка. Высота межпозвоночного пространства между IV и V поясничными позвонками на рентгенограммах в прямой задней проекции может уступать вышележащим, а межпозвоночное пространство между V поясничным и I крестцовым позвонками резко снижено или вообще не прослеживается, что объясняется наличием физиологического лордоза. Соответствующее межпозвоночное пространство и ограничивающие его замыкающие пластинки в таких случаях доступны для анализа на рентгенограммах, произведенных при выпрямленном поясничном лордозе. Таким образом, одним из показателей физиологического лордоза на рентгенограммах поясничного отдела в прямой задней проекции является отсутствие замыкающих пластинок V поясничного позвонка и межпозвоночного пространства между V поясничным и I крестцовым позвонками.

В верхнебоковых отделах тел поясничных позвонков проецируются ножки дуг (5), которые в I—IV позвонках имеют вид симметричных овальных образований с четкими, интенсивными контурами. В V поясничном позвонке ножки дуг чаще представлены в виде полуovalов, так как медиальные контуры их хорошо выражены, а латеральные — тонкие или не прослеживаются.

Расстояние между медиальными контурами ножек дуг отражает поперечный размер позвоночного канала (22).

На фоне тел позвонков дифференцируются верхние (7a) и нижние (7б) контуры дуг. В срединной плоскости дуг в виде удлинённых треугольных или овальных образований, ограниченных четкими контурами, располагаются остистые отростки (8). Верхушки остистых отростков проецируются на соответствующие межпозвоночные пространства и тела смежных нижележащих поясничных позвонков. Однако это зависит от степени выраженности поясничного лордоза. При его усилении остистые отростки, особенно в IV и V позвонках, в связи с наклонным положением тел этих позвонков по отношению к центральному пучку лучей, проекционно смещаются кверху и прослеживаются на фоне краниальных отделов соответствующих позвонков или выше-

лежащих межпозвоночных пространств. Такое высокое проекционное расположение остистых отростков является одним из признаков усиления поясничного лордоза на рентгенограммах в прямой задней проекции.

Кверху от ножек дуг, проецируясь на межпозвоночные пространства и каудальные поверхности вышележащих смежных тел, в виде треугольных или овальных образований определяются верхние суставные отростки (19а). Книзу от ножек дуг на фоне межпозвоночных пространств и нижележащих смежных тел видны конусовидной формы нижние суставные отростки (19б). Если суставные поверхности суставных отростков совпадают с направлением пучка рентгеновых лучей, то на рентгенограмме поясничных позвонков в прямой задней проекции в виде вертикально расположенных просветлений дифференцируются рентгеновские суставные щели дугоотростчатых соединений (19в), окаймленные интенсивными контурами соответствующих суставных поверхностей.

Из вариантов развития суставных отростков нужно отметить их недоразвитие, асимметрию величины и асимметрию расположения суставных поверхностей. Последняя приводит к тому, что для изучения дугоотростчатых соединений поясничных позвонков иногда недостаточно двух взаимно перпендикулярных проекций (прямой задней и боковой), а требуется производство рентгенограмм в косых задних проекциях.

В стороны от тел позвонков на уровне ножек дуг, слегка отклоняясь кверху, отходят поперечные отростки (10), форма и размеры которых существенно варьируют, причем наибольшей вариабельностью отличаются поперечные отростки V поясничного позвонка.

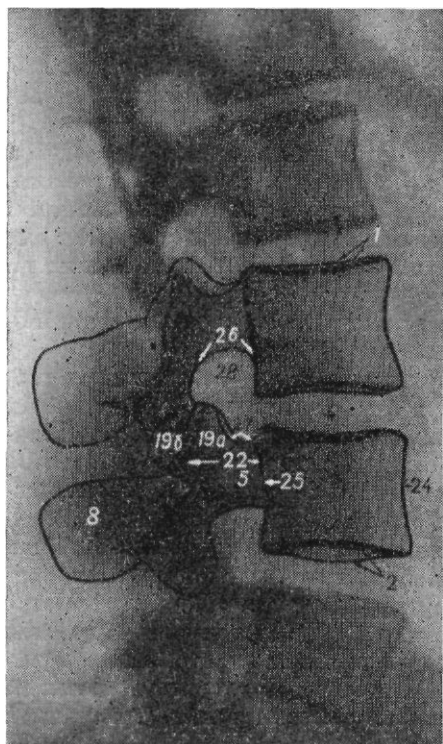


Рис. 101. Рентгенограмма поясничных позвонков в боковой проекции.

1 — краниальная поверхность тела позвонка; 2 — каудальная поверхность тела позвонка; 4 — межпозвоночное пространство; 5 — ножка дуги; 8 — остистый отросток; 19а — верхний суставной отросток; 19б — нижний суставной отросток; 22 — проекция позвоночного канала; 24 — передняя поверхность тела позвонка; 25 — задняя поверхность тела позвонка; 26 — верхняя позвоночная вырезка; 27 — нижняя позвоночная вырезка; 28 — межпозвоночное отверстие.

В поясничных позвонках нередко наблюдаются рудиментарные ребра, которые необходимо дифференцировать с травматическими повреждениями. При трактовке рентгенограмм следует учитывать, что поясничные ребра отделены от поперечных отростков узкими полосками просветлений с четкими ровными контурами. Кроме этого отсутствуют диастаз и смещение в каудальном направлении, свойственные переломам поперечных отростков.

Признаками нормальных соотношений поясничных позвонков на рентгенограмме в прямой задней проекции являются соответствие контуров боковых поверхностей тел смежных позвонков и одинаковая высота одних и тех же межпозвоночных пространств с обеих сторон.

При хорошей подготовке больного отчетливо дифференцируются тени поясничных мышц. Начинаясь на уровне тел XII грудного и I поясничного позвонков, поясничные мышцы, постепенно расширяясь, достигают подвздошных гребней, где изображение их теряется. Наружные контуры поясничных мышц ровные или слегка выпуклые и имеют косое направление.

**Боковая проекция.** На обзорной рентгенограмме поясничных позвонков в боковой проекции показателем правильности укладки является интенсивность и одноконтурность задних поверхностей тел позвонков. На рентгенограмме поясничных позвонков в боковой проекции (рис. 101) тела позвонков имеют форму прямоугольников с четкими контурами, у которых переднезадние размеры преобладают над высотой. Передние контуры (24) тел позвонков тонкие, вогнутые; задние (25) — интенсивные, ровные или также слегка вогнутые. Краниальные (1) и каудальные (2) поверхности тел, как и на рентгенограмме в прямой задней проекции, характеризуются двухконтурностью. Интенсивные и вогнутые контуры обусловлены суммарным отображением замыкающих пластинок и одним из боковых краев тел, а тонкие и выпуклые — соответствуют противоположным боковым краям тел позвонков. На краниальных и каудальных поверхностях центрально расположенного позвонка, преимущественно в заднем отделе, можно проследить три контура, образованных раздельным отображением замыкающей пластинки и краев тела позвонка.

Высота тел постепенно увеличивается от I до V поясничного позвонка.

Тело V поясничного позвонка, проекционно перекрытое подвздошными костями, имеет форму клина, обращенного основанием кпереди, так как высота его переднего отдела существенно преобладает над высотой заднего. Межпозвоночные пространства (4) имеют вид поперечно расположенных просветлений, высота которых нарастает в каудальном направлении к V поясничному позвонку. В связи с наличием физиологического лордоза в поясничном отделе позвоночного столба высота передних отделов межпозвоночных пространств больше, чем задних. Однако следует подчеркнуть, что форма межпозвоночных пространств зависит от положения больного при рентгенографии.

На рентгенограммах поясничного отдела позвоночного столба в боковой проекции, произведенных в состоянии максимального сгибания (рис. 102а), физиологический лордоз исчезает, задние поверхности тел позвонков образуют дугообразную линию, выпуклостью обращенную кзади.

Высота передних отделов межпозвоночных пространств уменьшена, задних — увеличена.



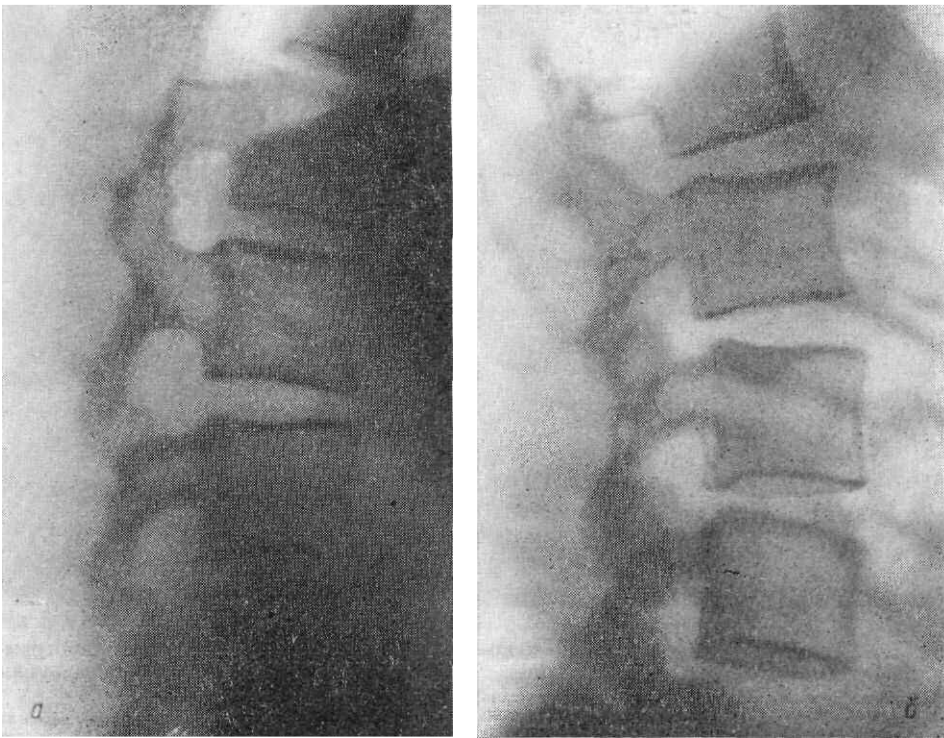


Рис.102. Рентгенограммы поясничных позвонков в боковой проекции. Функциональное исследование: а — при сгибании (поясничный лордоз выпрямлен, передние отделы межпозвоночных пространств сужены, задние отделы — расширены); б — при разгибании (поясничный лордоз усилен, передние отделы межпозвоночных пространств расширены, задние — сужены).

На рентгенограммах в боковой проекции с максимальным разгибанием (рис. 102б) отмечается усиление поясничного лордоза, задние поверхности тел образуют резко вогнутую кзади линию. Передние отделы межпозвоночных пространств значительно расширены, задние сужены.

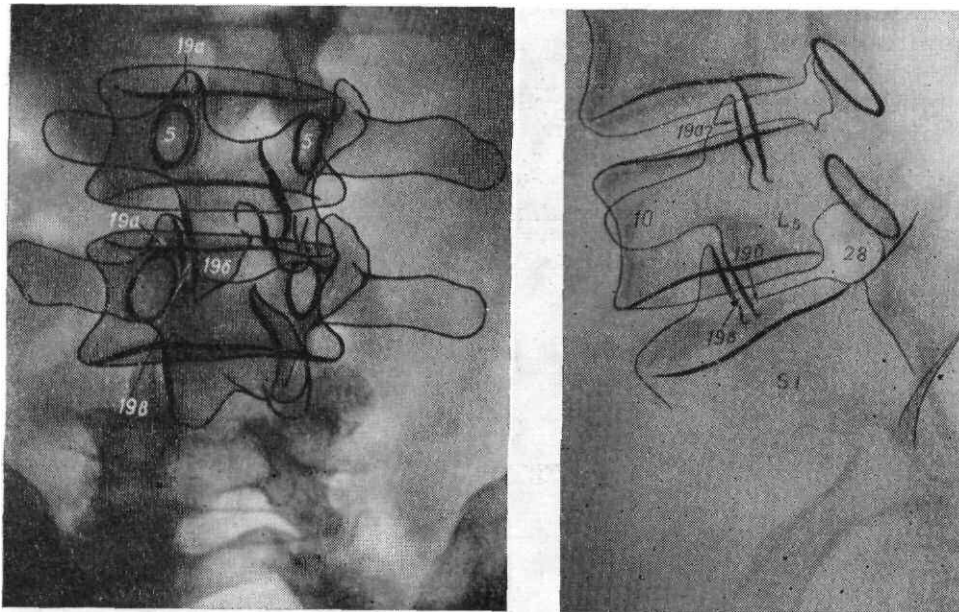


Рис. 103. Рентгенограмма поясничных позвонков в косой задней проекции. 5 — ножка дуги позвонка; 19а— верхний суставной отросток; 19б— нижний суставной отросток; 19е — рентгеновская суставная щель дугоотростчатого соединения.

Рис. 104. Прицельная рентгенограмма пресакрального межпозвоночного отверстия. 10 — поперечный отросток; 19а — верхний суставной отросток; 19б — нижний суставной отросток; 19е — рентгеновская суставная щель дугоотростчатого соединения; 28 — пресакральное межпозвоночное отверстие.

При всех положениях форму клина, обращенного широким основанием кпереди, сохраняет лишь пресакральное межпозвоночное пространство.

Кзади от тел позвонков, ближе к краниальным поверхностям, следуют дуги с отростками. За ножками дуг (5), ограниченными сверху (26) и снизу (27) позвоночными вырезками, располагаются верхние (19а) и нижние (19б) суставные отростки.

Дугоотростчатые соединения на рентгенограмме в боковой проекции, как правило, не дифференцируются,

так как их суставные поверхности располагаются в сагиттальной или косой плоскостях.

Между верхними и нижними суставными отростками определяются участки повышенной интенсивности, обусловленные проекционным наложением поперечных отростков.

Кзади и несколько книзу от суставных отростков отчетливо дифференцируются остистые отростки (8) поясничных позвонков, которые имеют вид высоких прямоугольных пластинок с закругленными краями. Остистый отросток V поясничного позвонка проекционно перекрывается подвздошными гребнями, размеры его меньше вышележащих остистых отростков.

На рентгенограмме в боковой проекции хорошо видны межпозвоночные отверстия (28) от I до V поясничных позвонков, которые спереди ограничены телами позвонков, сверху и снизу — смежными позвоночными вырезками, а сзади — суставными отростками. Пресакральное межпозвоночное отверстие, образованное V поясничным и I крестцовым позвонками, на рентгенограмме в боковой проекции проекционно уменьшено и анализу не подлежит.

Признаками нормальных соотношений поясничных позвонков на рентгенограмме в боковой проекции являются соответствие замыкающих пластинок смежных тел и плавность линий, проведенных по задним и передним поверхностям тел позвонков.

**Косая задняя проекция.** На прицельной рентгенограмме поясничных позвонков в косой задней проекции (рис. 103) отчетливо выявляются прилежащие к кассете ножки дуг (5) и отходящие от них верхние (19а) и нижние (19б) суставные отростки.

На фоне тел позвонков и межпозвоночных пространств в виде линейных просветлений, окаймленных четкими, интенсивными контурами, видны рентгеновские суставные щели соответствующих дугоотростчатых соединений (19в). Ножки дуг и суставные отростки противоположной стороны дают неотчетливое изображение и поэтому не анализируются.

**Косая передняя проекция для пресакрального межпозвоночного отверстия.** На сравнительных прицельных рентгенограммах пресакральных межпозвоночных отверстий (рис. 104) отчетливо видны заднебоковые поверхности тел V поясничного и I крестцового позвонков, которые наряду с ножками дуг и суставными отростками этих позвонков ограничивают пресакральные межпозвоночные отверстия (28). Форма и размеры его справа и слева в норме одинаковы.

## КРЕСТЕЦ

### Анатомия

Крестец, *os sacrum*, у взрослого человека представляет собой единое образование из слившихся крестцовых позвонков ( $S_1 — S_5$ ) и имеет форму широкого клина, основание которого, *basis oss. sacri*, обращено кверху, а верхушка, *apex oss. sacri* — книзу и кпереди. В крестце различают среднюю часть, образованную телами крестцовых позвонков, и две боковые части, состоящие из рудиментов ребер и поперечных отростков. Средняя и боковые части крестца разделены парными крестцовыми отверстиями, открывающимися на поверхностях крестца. Тазовая поверхность крестца, *facies pelvina* — вогнутая, относительно ровная, на ней открываются тазовые крестцовые отверстия, *foramina sacralia pelvina*. Спинная поверхность крестца, *facies dorsalis*, на которой открываются спинные крестцовые отверстия, *foramina sacralia dorsalia*, выпуклая, неровная из-за наличия гребней. Различают срединный крестцовый гребень, *crista sacralis mediana* (рудименты остистых отростков), промежуточные крестцовые гребни, *cristae sacrales intermediae*, расположенные кнутри от крестцовых отверстий (рудименты суставных отростков), и боковые крестцовые гребни, *cristae sacrales laterales*, находящиеся кнаружи от крестцовых отверстий (рудименты верхушек поперечных отростков).

Основание крестца снабжено двумя верхними суставными отростками. Тазовый край основания, особенно в среднем отделе, выступает кпереди в виде мыса, *promontorium*. На боковых частях крестца находится ушко-видная поверхность, *facies auricularis*, для сочленения с подвздошной костью и крестцовая бугристость, *tuberositas sacralis*. От основания к верхушке идет крестцовый канал, *canalis sacralis*, заканчивающийся узким крестцовым отверстием, *hiatus sacralis*, кнаружи от которого располагаются крестцовые рога, *cornua sacralia*. Крестцовый канал, являющийся продолжением позвоночного канала, как уже отмечалось, открывается на тазовой и спинной поверхностях крестцовыми отверстиями. Диаметр тазовых крестцовых отверстий преобладает над диаметром спинных.

Крестец сочленяется с подвздошными костями парным крестцово-подвздошным суставом, *articulatio sacroiliaca*. Суставная капсула его прочная, туго натянута, прикрепляется по краю суставных поверхностей и подкреплена прочными связками. Спереди располагаются вентральные крестцово-подвздошные связки, *ligg. sacroiliaca ventralia*, соединяющие тазовую поверхность крестца и подвздошную кость, а сзади — межкостные крестцово-подвздошные связки, *ligg. sacroiliaca interossea*, натянутые между крестцовой и подвздошной бугристостями, и спинные крестцово-подвздошные связки, *ligg. sacroiliaca dorsalia*, идущие от верхней и нижней задних подвздошных остей к боковому гребню и спинной поверхности крестца.

Крестцово-подвздошные суставы относятся к малоподвижным, объем движений в них составляет 4—10°.

**Прямая задняя проекция.** Укладка при выполнении рентгенограмм крестца и крестцово-подвздошного сустава в прямой задней проекции производится в положении больного лежа на спине, нижние конечности согнуты в коленных и тазобедренных суставах.

Кассета располагается вдоль стола, область крестца укладывается в центр кассеты; сагиттальная плоскость туловища перпендикулярна к плоскости стола. Центральный пучок лучей направляют перпендикулярно к плоскости стола на середину линии, соединяющей верхние передние подвздошные ости.

Проекцию крестца на кожу определяют по фигуре ромба, находящейся на задней поверхности таза. Ромб полностью соответствует расположению крестца: на уровне верхнего угла ромба находится V поясничный позвонок, на уровне нижнего угла ромба — V крестцовый позвонок, на уровне боковых углов ромба — крестцово-подвздошные суставы.

**Боковая проекция.** Укладка при выполнении рентгенограммы крестца в боковой проекции производится в положении больного лежа на боку, нижние конечности согнуты в коленных и тазобедренных суставах. Кассета располагается вдоль стола, область крестца укладывается в центр кассеты.

Сагиттальная плоскость туловища параллельна плоскости стола, а фронтальная — перпендикулярна к ней. Центральный пучок лучей направляют перпендикулярно к плоскости стола на наружный угол ромба.

**Косая задняя проекция для крестцово-подвздошного сустава.** При рентгенографии крестца в прямой задней проекции рентгеновские суставные щели крестцово-подвздошных суставов располагаются косо по отношению к сагиттальной плоскости туловища и направлению центрального пучка лучей. В связи с этим для дополнительного изучения крестцово-подвздошных суставов производятся также прицельные рентгенограммы в косой задней проекции, для получения которых больной укладывается на спину, затем исследуемую сторону приподнимают над плоскостью стола на 15-20°.

Над центром кассеты, расположенной в плоскости стола, находится наружный угол ромба приподнятой стороны. Центральный пучок лучей направляют перпендикулярно к плоскости стола на уровне верхней передней подвздошной ости, отступя 3—4 см от срединной плоскости в исследуемую сторону.

На полученной рентгенограмме видна рентгеновская суставная щель крестцово-подвздошного сустава приподнятой стороны. Для сравнения производится рентгенограмма противоположного крестцово-подвздошного сустава.

### Рентгеноанатомический анализ

**Прямая задняя проекция.** На рентгенограмме крестца в прямой задней проекции критерием правильности укладки является отчетливое симметричное изображение всех крестцовых отверстий, что свидетельствует о выпрямлении физиологического лордоза поясничного отдела позвоночного столба.

На рентгенограмме крестца в прямой задней проекции (рис. 105) крестец имеет форму клиновидного образования, основание которого обращено краниально, а верхушка — каудально.

Между слившимися телами крестцовых позвонков, образующих среднюю часть крестца, прослеживаются поперечно расположенные интенсивные линии, обусловленные синостозами. Сверху средняя часть ограничена краниальной поверхностью тела I крестцового позвонка, по краям которого возвышаются треугольной формы верхние суставные отростки, соединяющиеся с нижними суставными отростками V поясничного позвонка.

По срединной линии определяется интенсивная неравномерная шнуровидная тень, обусловленная срединным крестцовым гребнем (29). Промежуточные и боковые крестцовые гребни, образованные соответственно рудиментами суставных и поперечных отростков, отчетливого изображения не дают.

Каудально крестец заканчивается костными выступами — крестцовыми рогами, между которыми проецируется крестцовое отверстие. Нередко дуги нижних крестцовых позвонков остаются незамкнутыми. Это ведет к тому, что в средней части крестца, над верхушкой, вместо интенсивной тени срединного гребня прослеживается треугольной или овальной формы просветление (30).

Парные тазовые и спинные крестцовые отверстия, имеющие вид округлых просветлений с дугообразными контурами, отделяют среднюю часть крестца от боковых. Хорошо видны все четыре пары тазовых и спинных крестцовых отверстий. Две верхние пары тазовых отверстий (31) обычно имеют более четкий дугообразный верхний и нечеткий нижний контуры. Соответствующие им спинные отверстия (32) в виде округлых просветлений проецируются выше тазовых. Две нижние пары тазовых (33) и спинных отверстий (33) проекционно совпадают, причем диаметр четвертой пары отверстий нередко преобладает над диаметром третьей пары. При некоторых вариантах развития крестца и копчика наблюдаются не четыре, а пять пар крестцовых отверстий.

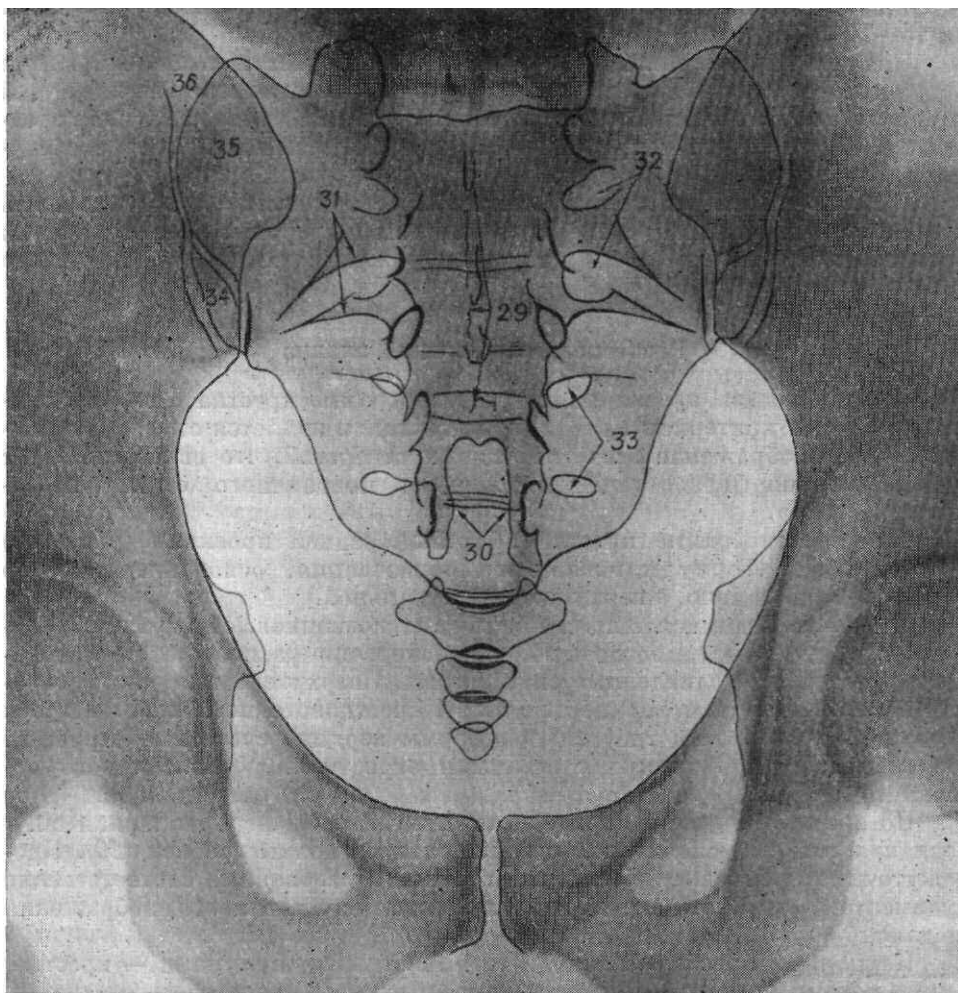


Рис. 105. Рентгенограмма крестца в прямой задней проекции.

29 — срединный крестцовый гребень; 30 — незарращение дуг нижних крестцовых позвонков; 31 — верхние тазовые крестцовые отверстия; 32 — верхние спинные крестцовые отверстия; 33 — нижние тазовые и спинные крестцовые отверстия; 34 — крестцово-подвздошные суставы; 35 — суммированное изображение крестцовой и подвздошной бугристостей; 36 — проекция межкостных крестцово-подвздошных связок.

При наличии умеренно выраженного поясничного лордоза крестец проекционно несколько укорочен, тазовые отверстия представлены овальными просветлениями, верхние контуры которых прослеживаются в виде дугообразных интенсивных линий. Спинные крестцовые отверстия дают округлые просветления и проецируются выше тазовых за исключением последней пары, которая проекционно совпадает с ними.

При усиленном лордозе (рис. 106) отмечается значительное проекционное укорочение крестца. Это приводит к сближению верхних контуров тазовых крестцовых отверстий (31), имеющих вид дугообразных выпуклых кверху линий. Последние продолжают на среднюю часть крестца, отражая тазовую поверхность тел соответствующих крестцовых позвонков (24). Из спинных крестцовых отверстий в виде округлых просветлений дифференцируются только их верхние (32) и нижние (33) пары.

Верхне-боковые отделы крестца проекционно перекрываются задними отделами крыльев подвздошных костей.

Ушковидные поверхности крестца и подвздошной кости образуют крестцово-подвздошные суставы, которые на рентгенограммах в прямой задней проекции (рис. 105 и рис. 106) имеют вид ромбовидных или овальных образований, ограниченных четкими контурами. Следует отметить, что лучшее изображение дают спинные края ушковидных поверхностей в связи с их близостью к кассете; на рентгенограммах они проецируются медиальнее тазовых краев.

Кверху и кнутри от крестцово-подвздошного сустава определяются крестцовая и подвздошная бугристости, которые, суммируясь, образуют овальной формы участок повышенной интенсивности (35). Четкий наружный контур этого овала обрамлен расширяющейся кверху полосой просветления, обусловленной передним отделом межкостных крестцово-подвздошных связок (36), совпадающих с ходом пучка лучей.

**Боковая проекция.** На рентгенограмме крестца в боковой проекции о правильности укладки свидетельствует изображение крестцового канала.

На рентгенограмме крестца в боковой проекции (рис. 107) крестец представлен в виде изогнутого клина, основание которого направлено краниально, а верхушки каудально.

Рис. 106. Рентгенограмма крестца в прямой задней проекции.

Выраженное проекционное укорочение крестца, обусловленное усиленным лордозом. 24 — тазовые поверхности тел крестцовых позвонков; 31 — верхние контуры тазовых крестцовых отверстий; 32 — верхнее спинное крестцовое отверстие; 33 — нижнее спинное крестцовое отверстие.

Краниальная поверхность крестца (1) в силу описанных выше закономерностей двухконтурна. Тазовый край основания выступает в виде мыса (41). Верхний отдел крестца проекционно перекрыт задними отделами крыльев подвздошных костей. Тазовая поверхность крестца (24) вогнутая, гладкая, а спинная (25 а) — выпуклая и неровная из-за наличия гребней. Между отдельными слившимися телами позвонков иногда прослеживаются интенсивные линии, обусловленные синостозами.

Кзади от тел крестцовых позвонков, от основания к верхушке, идет крестцовый канал (22), имеющий вид лентовидного, слегка изогнутого просветления с интенсивными контурами.

Как уже указывалось, количество позвонков в любом отделе позвоночного столба может быть увеличено или уменьшено по сравнению со средним вариантом. Вариабельность количества позвонков наиболее часто наблюдается в пояснично-крестцовом отделе и более отчетливо является на рентгенограммах в прямой задней проекции.

Уподобление I крестцового позвонка поясничным носит название люмбализации и сопровождается увеличением количества поясничных позвонков до шести и уменьшением количества крестцовых до четырех. Уподобление V поясничного позвонка крестцовым называется сакрализацией и характеризуется уменьшением количества поясничных позвонков до четырех и увеличением количества крестцовых позвонков до шести. Этот вариант встречается значительно чаще. Сакрализация может быть односторонней и двусторонней, полной и неполной. Полная сакрализация отличается костным неподвижным соединением расширенного и увеличенного поперечного отростка переходного позвонка с боковой частью крестца и представляет собой бессимптомное явление. Неполная сакрализация (рис. 108) обозначает подвижное, волокнистое или хрящевое соединение указанных образований и может отягощаться болезненным состоянием.

Склероз и краевые разрастания обращенных друг к другу костных поверхностей новообразованного сустава свидетельствуют о его дегенеративном поражении.

Из изложенного видно, что в каждом случае обнаружения переходного позвонка рентгенолог должен дать его клиническую оценку.

**Косая задняя проекция для крестцово-подвздошного сустава.** На прицельной рентгенограмме крестцово-подвздошного сустава в косой задней проекции (рис. 109) в связи с устранением проекционного наложения ушковидных поверхностей крестца и подвздошной кости исследуемой стороны рентгеновская суставная щель отчетливо определяется в виде линейной полосы просветления, окаймленной четкими контурами (34). Кверху рентгеновская суставная щель переходит в более широкое клиновидное просветление, ограниченное четкими, но неровными контурами крестцовой и подвздошной бугристостей. Анатомическим субстратом этого просветления являются межкостные крестцово-подвздошные связки (36).

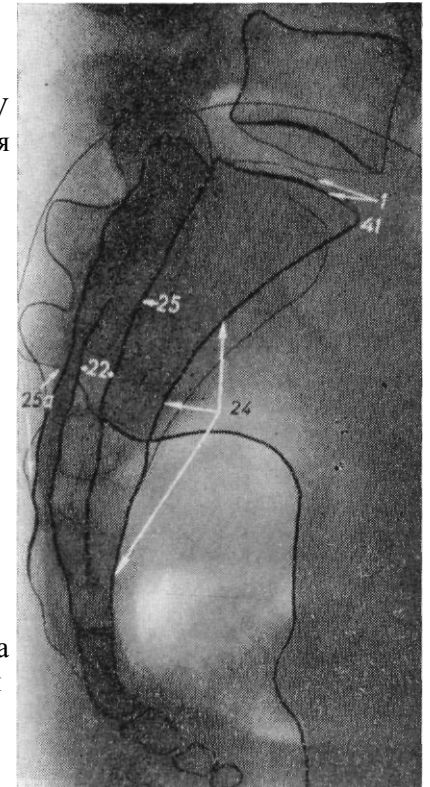
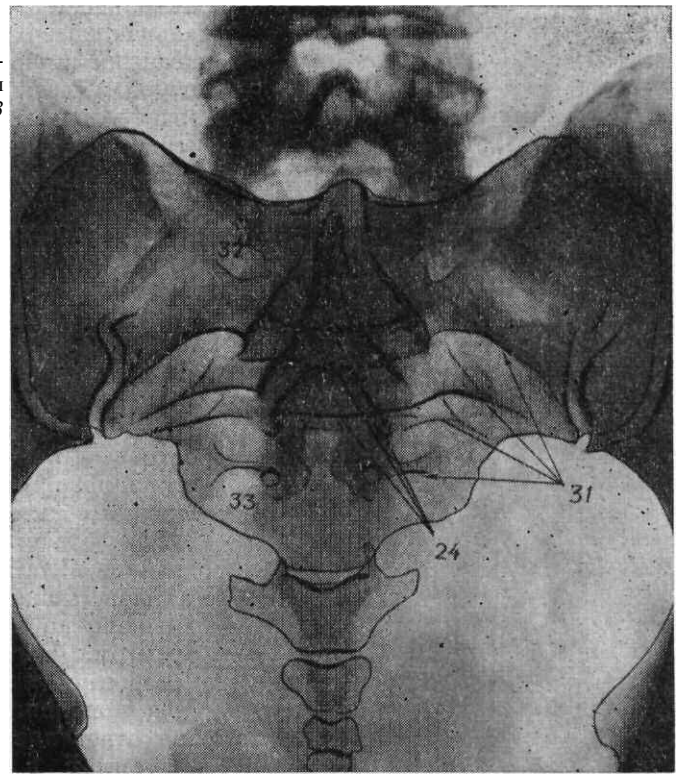


Рис. 107. Рентгенограмма крестца в боковой проекции.

1 — краниальная поверхность I крестцового позвонка; 22 — крестцовый канал; 24 — тазовая поверхность крестца; 25 — задняя поверхность тел крестцовых позвонков; 25a — спинная поверхность крестца; 41 — мыс.

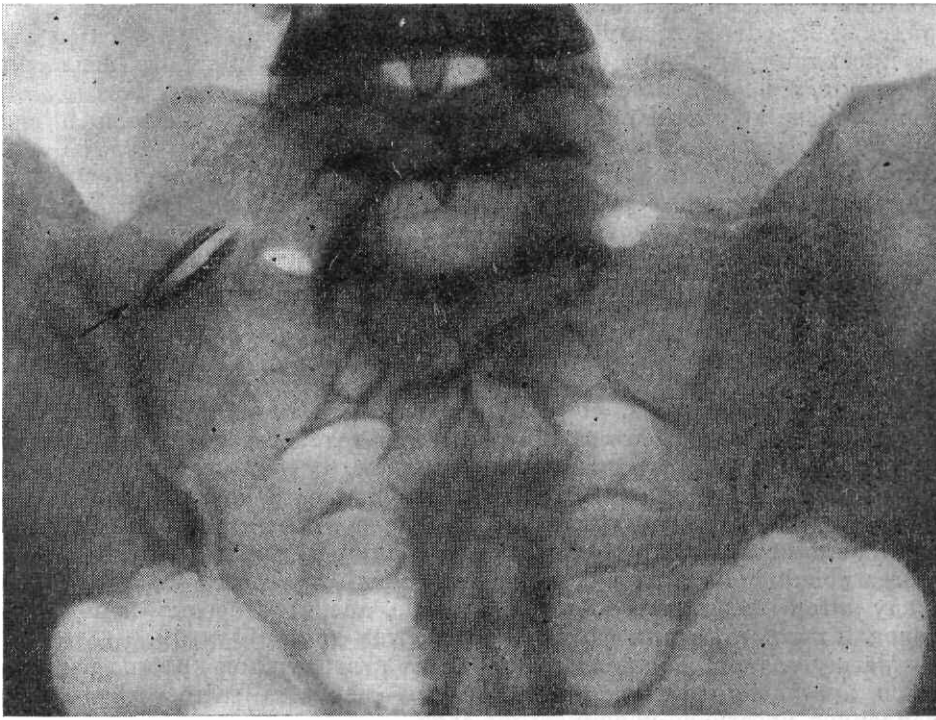


Рис. 108. Рентгенограмма V поясничного позвонка и крестца в прямой задней проекции.

Двусторонняя неполная сакрализация V поясничного позвонка. Дегенеративное поражение новообразованного сустава между поперечным отростком переходного позвонка и боковой частью крестца (обозначено стрелкой).

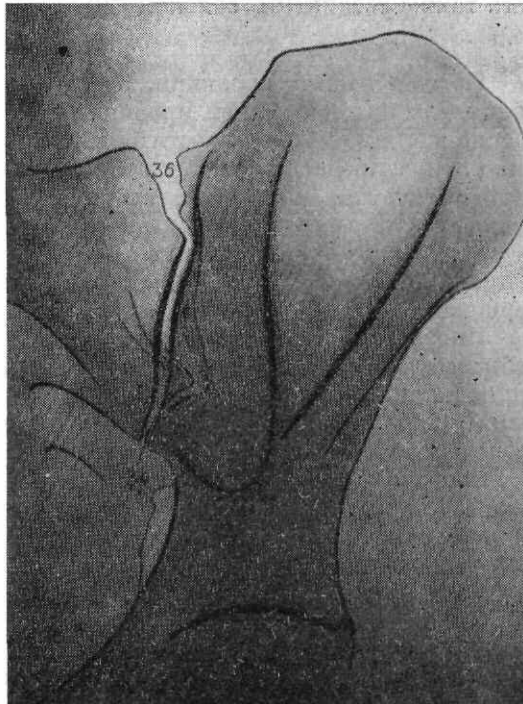

Рис. 109. Прицельная рентгенограмма крестцово-подвздошного сустава в косой задней проекции.

34 — рентгеновская суставная щель крестцово-подвздошного сустава; 36 — проекция межкостных крестцово-подвздошных связок.

## КОПЧИК

### Анатомия

Копчик, *os coccygis*, состоит из четырех-пяти рудиментарных позвонков. В I копчиковом позвонке имеются тело, рога, *cornua coccygea*, являющиеся рудиментами верхних суставных отростков, а также слабо выраженные поперечные отростки. Во II копчиковом позвонке можно различить тело и небольшие рудиментарные поперечные отростки. Остальные копчиковые позвонки представляют собой лишь рудименты тел позвонков. Иногда копчиковые позвонки являются самостоятельными образованиями, между которыми располагаются хрящевые диски. Нередко копчиковые позвонки полностью или частично сливаются друг с другом.

Между телом I копчикового позвонка и верхушкой крестца располагается крестцово-копчиковое соединение, *juncture sacrococcygea*, подкрепленное крестцово-копчиковыми связками. Крестцовые и копчиковые рога также соединены связками.

### Укладки

**Прямая задняя проекция.** Укладка при выполнении рентгенограммы копчика в прямой задней проекции производится в положении больного на спине, нижние конечности согнуты в коленных и тазобедренных суставах. Кассета располагается в плоскости стола; межъягодичная складка, соответствующая расположению копчика, укладывается в центр кассеты по срединной линии; сагиттальная плоскость туловища перпендикулярна, а фронтальная — параллельна плоскости стола. Центральный пучок лучей направляют на 2—3 см выше лобкового сращения (проекция копчика) перпендикулярно к плоскости стола.

Иногда при описанной укладке копчик проекционно перекрывается лобковыми костями. В таких случаях следует прибегать к укладке для прицельной рентгенографии копчика, при которой нижние конечности вытянуты вдоль стола, а центральный пучок лучей направляется каудально под углом 10—15° на 3—4 см кверху от лобкового сращения.

**Боковая проекция.** Укладка при выполнении рентгенограммы копчика в боковой проекции производится при положении больного на боку, нижние конечности согнуты в коленных и тазобедренных суставах. Кассета располагается в плоскости стола, над центром ее находится межъягодичная складка.

Сагиттальная плоскость туловища параллельна плоскости стола. Центральный пучок лучей направляют перпендикулярно к плоскости стола на середину межъягодичной складки.

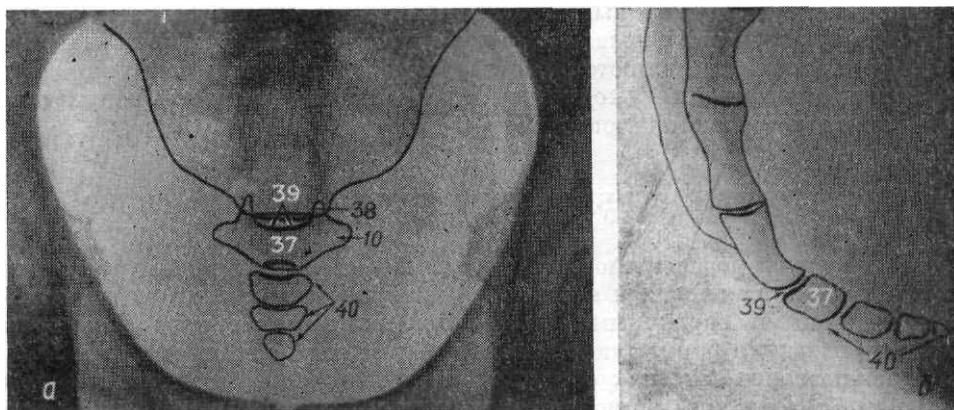


Рис. 110. Рентгенограммы копчика в прямой задней (а) и боковой (б) проекциях.

10 — поперечный отросток I копчикового позвонка; 37 — тело I копчикового позвонка; 38 — рог I копчикового позвонка; 39 — крестцово-копчиковое соединение; 40 — II—IV копчиковые позвонки.

### Рентгеноанатомический анализ

**Прямая задняя проекция.** На рентгенограмме копчика в прямой задней проекции (рис. 110а) копчиковые позвонки располагаются под верхушкой крестца в срединной плоскости.

I копчиковый позвонок по размерам преобладает над остальными. Отчетливо прослеживаются его тело (37), рога (38), проекционно наслаивающиеся на верхушку крестца, и рудиментарные поперечные отростки (10). Остальные копчиковые позвонки представлены небольшими однородными костными образованиями с четкими контурами.

Между верхушкой крестца и телом I копчикового позвонка имеется четко очерченное просветление, обусловленное крестцово-копчиковым соединением (39).

Копчиковые позвонки разделены узкими полосками просветлений, анатомическим субстратом которых являются рудиментарные межпозвоночные диски.

**Боковая проекция.** На рентгенограмме копчика в боковой проекции (рис. 110б) копчиковые позвонки располагаются друг под другом, являясь продолжением крестца. В I копчиковом позвонке, как и в остальных, прослеживается только тело. Между V крестцовым и I копчиковым позвонками видно четко очерченное просветление, обусловленное крестцово-копчиковым соединением, а между копчиковыми позвонками видны полоски просветлений, представляющие собой проекции рудиментарных межпозвоночных дисков.

При анализе рентгенограмм копчика следует учитывать его многообразные индивидуальные особенности: одностороннюю или двустороннюю ассимиляцию I копчикового позвонка с крестцом, что сопровождается

увеличением количества крестцовых отверстий; слияние отдельных копчиковых позвонков в одно образование; изменение продольной оси копчика по отношению к крестцу.

Признаками нормальных соотношений в крестцово-копчиковом соединении и копчиковых позвонках на рентгенограммах в прямой задней и боковой проекциях являются соответствие замыкающих пластинок тел позвонков и плавный переход линии, проведенной по задним поверхностям тел V крестцового и копчиковых позвонков.

### ВОЗРАСТНЫЕ ОСОБЕННОСТИ ПОЗВОНОЧНОГО СТОЛБА

В развитии позвоночного столба человека выделяются три стадии: мембранозная, хрящевая и костная. В мембранозной стадии он представлен отдельными первичными сегментами, из которых в процессе дальнейшего развития формируются позвонки и межпозвоночные диски.

Межпозвоночный диск образуется за счет средней трети первичного сегмента, тело и дуга позвонка — за счет сливающихся между собой проксимального и дистального отделов смежных сегментов.

В результате этого процесса интерсегментарные сосуды, главным образом основные позвоночные вены, *vv. basivertebrales*, оказываются расположенными в центре тел позвонков.

Начиная с конца 2-го и начала 3-го месяца внутриутробного периода хрящевая стадия сменяется костной: появляются точки окостенения, из которых формируются тела и дуги позвонков.

У новорожденных во всех отделах позвоночного столба за исключением копчика на рентгенограммах являются окостеневшие тела позвонков и их дуги, состоящие из двух половин.

Форма тел позвонков и межпозвоночных пространств в разные возрастные периоды неодинакова. У новорожденных тела позвонков имеют двояковыпуклую форму. Высота тел и высота межпозвоночных дисков у них почти одинакова. В возрасте 1 года форма тел позвонков приближается к прямоугольнику с закругленными углами.

Рост тел позвонков в высоту происходит по энхондральному типу за счет гиалиновых пластинок, покрывающих краниальные и каудальные поверхности тел позвонков, толщина которых у детей значительно больше, чем у взрослых. Гиалиновые пластинки у детей покрывают поверхности тел позвонков на всем протяжении, в то время как у взрослых они достигают лишь внутренней поверхности краевого канта. В период роста краниальные и каудальные поверхности тел позвонков, покрытые гиалиновыми пластинками, выпуклые и неровные из-за радиарно расположенных борозд, что находит отображение на рентгенограммах.

Каналы для интерсегментарных сосудов, впервые описанные в рентгеновском изображении Kohler, видны на рентгенограммах позвоночного столба в боковой проекции от рождения до 18 лет, а иногда и старше в виде вырезок по передней и задней поверхностям тел позвонков (рис. 111). Вырезки по передней поверхности рентгенографически прослеживаются значительно лучше, чем вырезки по задней поверхности, так как последние перекрываются ножками дуг. Вырезки по задней поверхности тел позвонков особенно отчетливы на рентгенограммах в боковой проекции у детей до 1 года.

Иногда на рентгенограммах позвоночного столба в прямой задней и боковой проекциях (рис. 111*в, г*) каналы интерсегментарных сосудов хорошо прослеживаются в середине тел позвонков в виде полосок просветления длиной до 2 см. Лучше они дифференцируются в средних и нижних грудных позвонках. Учет возраста обследуемых, множественность и характерное расположение на середине высоты тел позвонков описанных линейных просветлений позволяют отличать эту возрастную особенность от травматических повреждений.

Костное соединение правой и левой половины дуг позвонков по срединной линии происходит в основном на 1—3-м году, в нижних поясничных позвонках — к 5 годам, а в крестцовых — к 10—14 годам. До указанного возраста в соответствующих позвонках на рентгенограммах в прямой задней проекции по срединной линии прослеживаются вертикально расположенные полоски просветления, анатомическим субстратом которых являются хрящевые прослойки между половинами дуг позвонков (рис. 111*а*).

Отсутствие слияния дуг позвонков по срединной линии как проявление бессимптомной аномалии может наблюдаться во всех отделах позвоночного столба, однако наиболее часто оно выявляется в поясничных и крестцовых позвонках.



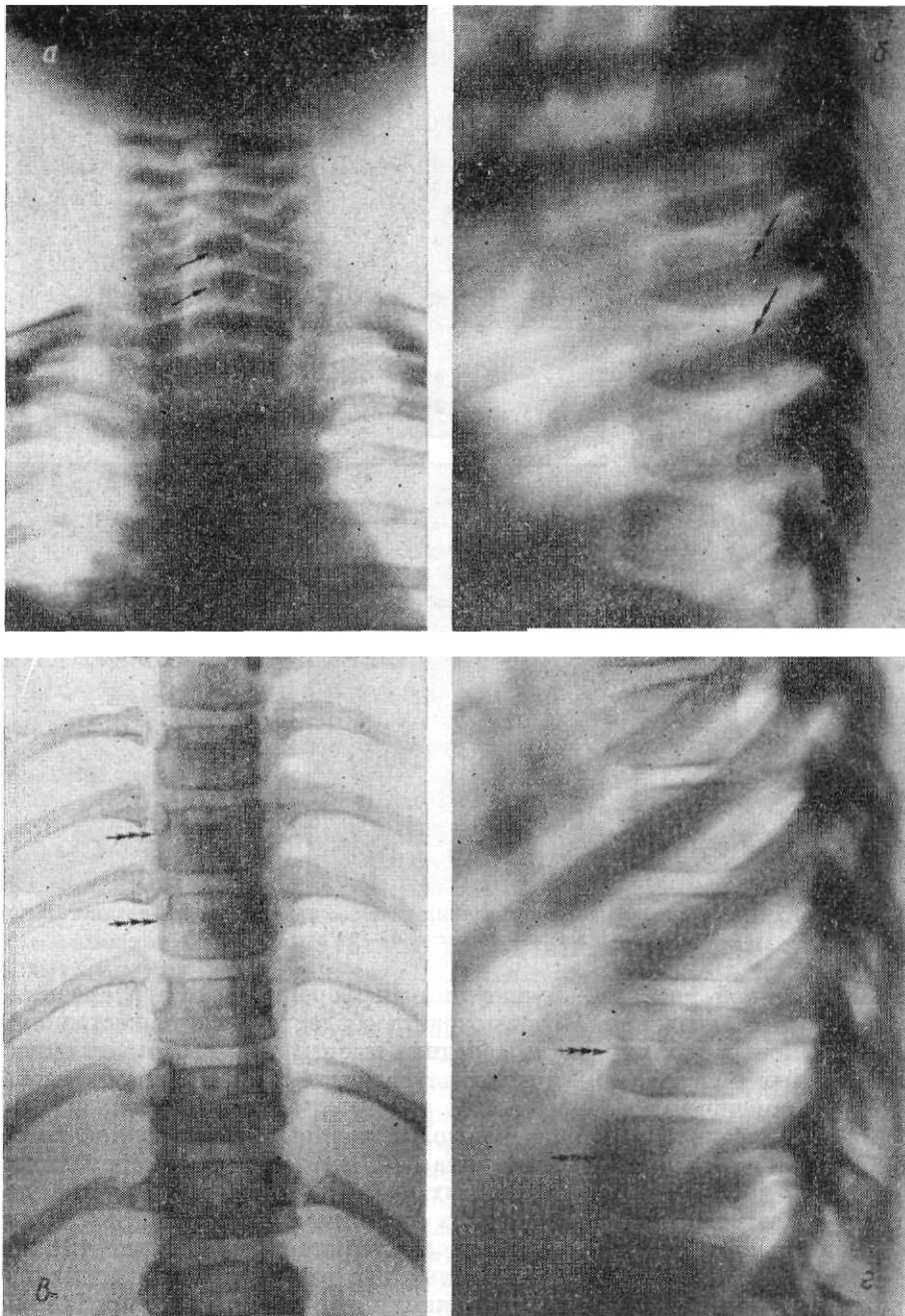


Рис. 111. Возрастные особенности позвонков.

*a* — 6 месяцев, *б* — 3 года, *в*, *г* — 6 лет; *a* — одиночными стрелками обозначены просветления, обусловленные хрящевыми прослойками, соединяющими дуги позвонков по срединной линии; *б* — двойными стрелками — просветления, обусловленные хрящевыми прослойками, соединяющими тела с дугами позвонков; *в*, *г* — тройными стрелками обозначены просветления, обусловленные каналами межпозвоночных сосудов.

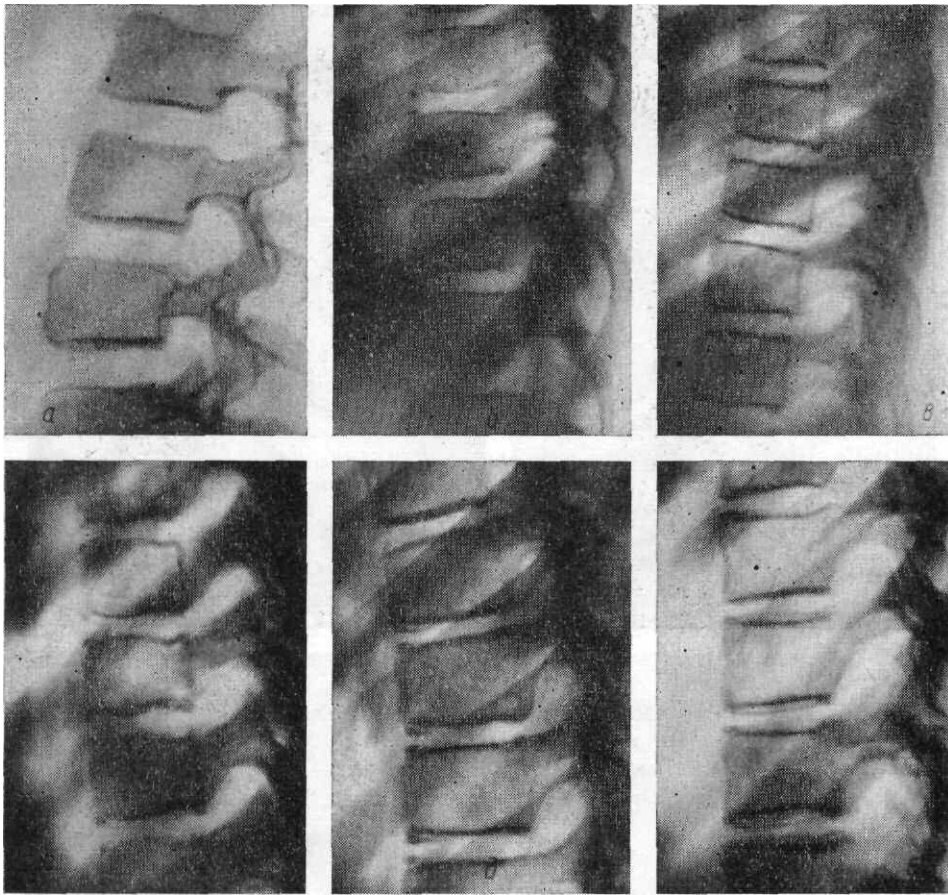


Рис. 112. Фазы развития апофиза тела позвонка (объяснение в тексте): а — 7 лет; б — 9 лет; в — 11 лет; г, д — 14 лет; е — 16 лет.

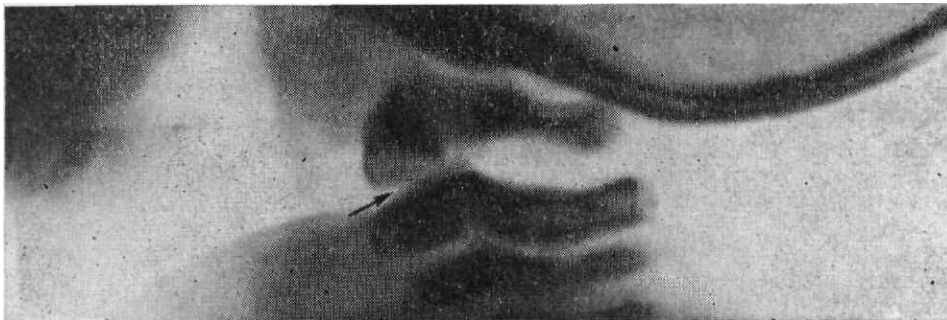

Рис. 113. Развитие II шейного позвонка (объяснение в тексте). Зуб отделен от тела позвонка поперечной полоской просветления (обозначено стрелкой).

В возрасте 3—6 лет наступает синостоз ножек дуг с телами позвонков, между которыми до этого периода на рентгенограммах в боковой проекции отмечаются вертикально расположенные ли-

нейные просветления, обусловленные хрящом (рис. 111б).

По мере роста позвонков по краниальной и каудальной поверхностям тел к 5—6 годам образуются вырезки, в которых залегают хрящевые апофизы, именуемый после полного окостенения и слияния с телом позвонка краевым кантом. В рентгеновском изображении краевые вырезки придают ступенчатый вид передним поверхностям тел позвонков (рис. 112а).

В процессе окостенения хрящевого апофиза выделяются следующие этапы (В. А. Сизов; рис. 112): 1) одиночная точка окостенения (7—9 лет, б), 2) множественные точки окостенения (10—12 лет, в), 3) частичное слияние точек в кольцевидное образование (13—15 лет, г, д), 4) свободный кольцевидный костный апофиз (16—18 лет, е), 5) частичный синостоз костного апофиза (19—21 год), 6) полный синостоз костного апофиза с телом позвонка (22—25 лет).

Первые точки окостенения апофиза рентгенологически выявляются в переднем, реже в заднем отделе каудальной поверхности тел нижних грудных позвонков; позже они обнаруживаются в поясничных позвонках. Синостоз апофизов тел в поясничных позвонках наступает раньше, чем в грудных.

До окостенения апофизов краниальные и каудальные поверхности тел позвонков в рентгеновском изображении одноконтурны. В период свободного кольцевидного костного апофиза они представлены на рентгенограммах тремя непрерывными контурами. У взрослого краниальные и каудальные поверхности тел позвонков четкие, слегка вогнутые и двух-контурные, что обусловлено синостозом их апофиза.

Добавочные точки окостенения поперечных и остистых отростков рентгенологически выявляются в 14—16 лет и синостозируют к 18—20 годам.

Иногда суставные отростки поясничных позвонков состоят из двух частей, разделенных поперечной полоской просветления, что обусловлено дополнительными неслившимися точками окостенения для вершечек суставных отростков. Отсутствие смещения и наличие замыкающих пластинок позволяют отличать их от костных фрагментов при переломах.

Целесообразно отметить некоторую особенность окостенения осевого позвонка, имеющую практическое значение. Зуб осевого позвонка имеет собственную точку окостенения и на рентгенограммах отделен от тела поперечной полоской просветления (рис. 113); синостоз зуба с телом позвонка происходит к 4—5 годам. В этот же период (4—5 лет) появляется точка окостенения для верхушки зуба, которая сливается к 8—9 годам. Изредка зуб и его верхушка сохраняют самостоятельность и прослеживаются на рентгенограммах у взрослых. Наличие замыкающих пластинок неслившихся образований, правильные соотношения и отсутствие смещения свидетельствуют о сохранившейся ювенильной особенности и исключают их травматическое происхождение.

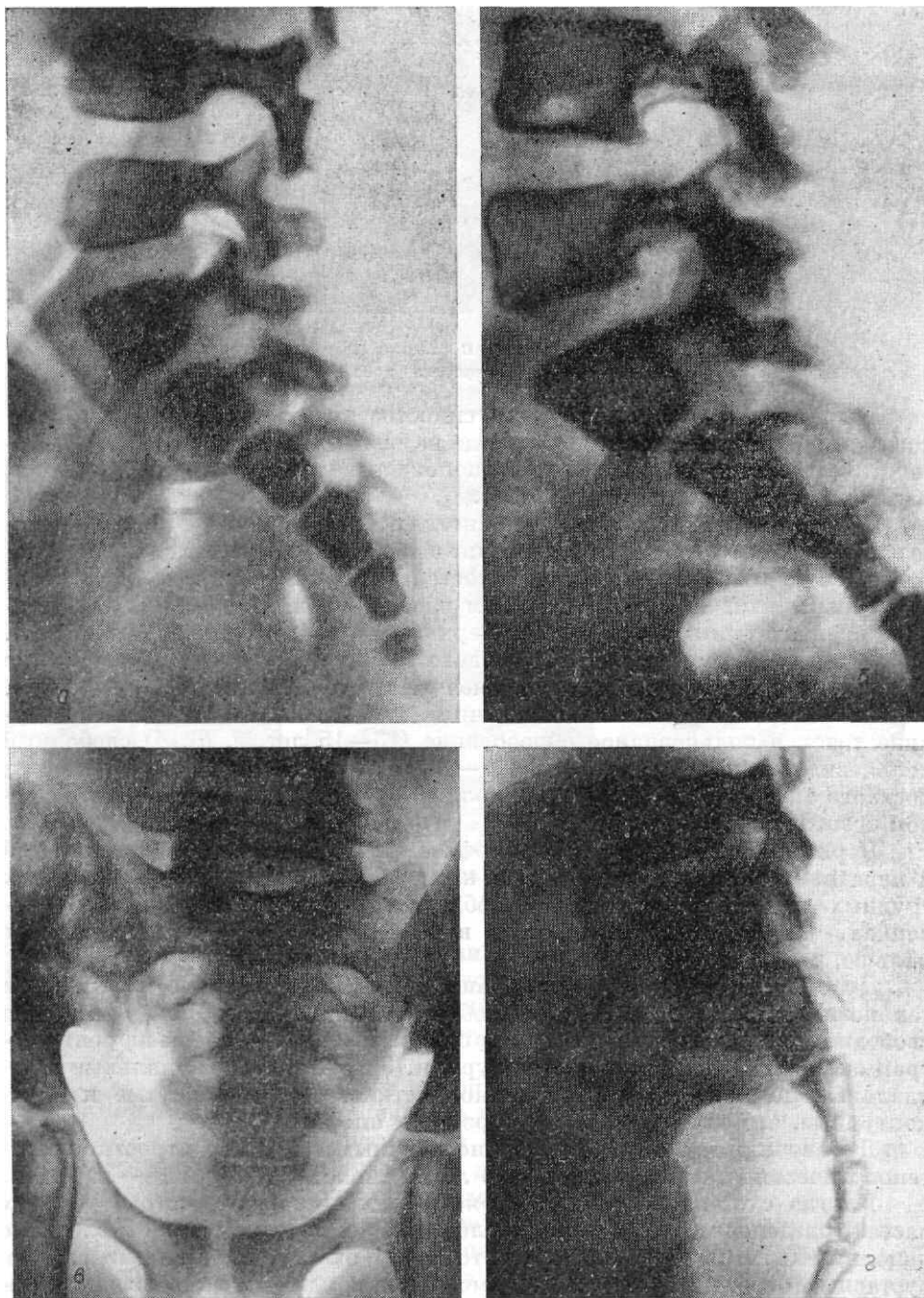


Рис. 114. Развитие крестца (объяснение в тексте). а — 3 года; б — 5 лет; в, г — 9 лет.

В детском возрасте крестец состоит из отдельных крестцовых позвонков, отграниченных друг от друга хрящевыми прослойками, которые на рентгенограммах представлены полосками просветлений, окаймленными замыкающими пластинками тел позвонков. Дифференцированное изображение отдельных крестцовых позвонков и просветлений между ними выявляется на рентгенограммах крестца в боковой проекции (рис. 114 а, б, в). В связи с наклонным положением крестца на рентгенограммах в прямой задней проекции отчетливо дифференцируются лишь полоски просветлений между нижними крестцовыми позвонками (рис. 114в).

Хрящевые прослойки между позвонками постепенно истончаются и происходит костное слияние отдельных позвонков в крестцовую кость. Синостозирование крестцовых позвонков протекает с 14—15 до 20—25 лет.

Изредка узкие полоски просветления между телами крестцовых позвонков, представляющие рудиментарные межпозвоночные диски, прослеживаются и на рентгенограммах у взрослых, что расценивается как один из признаков сохранения ювенильных особенностей скелета.

У детей и подростков до окончательного формирования скелета суставные поверхности крестцово-подвздошных суставов располагаются в сагиттальной плоскости и поэтому на рентгенограммах в прямой задней проекции их рентгеновские суставные щели имеют вид одиночных полос просветления. Только изредка это можно наблюдать и у взрослых.

Процесс окостенения копчика по сравнению с другими отделами позвоночного столба наступает позднее. Так, окостенение I копчикового позвонка происходит в 3—5 лет (рис. 114а), а остальных — в 6—9 лет.

В период роста в копчике иногда наблюдается синостозирование отдельных позвонков, чаще всего самостоятельность сохраняют лишь I и II копчиковые позвонки.

После рождения медленно начинают формироваться физиологические изгибы позвоночного столба в сагиттальной плоскости: лордоз — в шейном и поясничном и кифоз — в грудном и крестцовом отделах. Следует подчеркнуть, что возникновение физиологических изгибов позвоночного столба обусловлено функцией и вертикальным положением тела человека.

У пожилых людей старше 60 лет развивается очаговый, а затем диффузный остеопороз вследствие частич-

ного исчезновения костных балок вне основных силовых линий с деформацией тел позвонков. В грудных позвонках преобладает снижение передних отделов тел, что приводит к их клиновидной деформации и усилению кифоза грудного отдела.

В телах поясничных позвонков нарастает двояковогнутость краниальных и каудальных поверхностей, уменьшается высота центральных отделов тел позвонков. Развиваются явления спондилоза, выражающиеся в окостенении связочного аппарата позвоночного столба и появлении краевых костных разрастаний тел позвонков.

## Глава 4

# ГРУДНАЯ КЛЕТКА

### ОБЩИЕ АНАТОМИЧЕСКИЕ СВЕДЕНИЯ

В образовании грудной клетки принимают участие грудной отдел позвоночного столба, 12 пар ребер и грудина.

Грудная клетка имеет форму усеченного конуса, в котором поперечный размер преобладает над переднезадним. До уровня VIII ребер грудная клетка расширяется, а затем снова постепенно суживается. Форма грудной клетки варьирует и зависит от возраста, конституциональных и индивидуальных особенностей.

Верхнее отверстие грудной клетки, *apertura thoracis superior*, через которое проходят трахея, пищевод, кровеносные сосуды и нервные стволы, ограничено спереди яремной вырезкой грудины, сзади — телом I грудного позвонка, с боков — внутренними краями I ребер. Плоскость сечения верхнего отверстия грудной клетки по отношению к горизонтальной плоскости располагается наклонно: сзади — сверху, спереди — книзу.

Нижнее отверстие грудной клетки, *apertura thoracis inferior*, образовано спереди мечевидным отростком грудины и реберной дугой, сзади — телом XII грудного позвонка и нижними краями XII ребер, а с боков — передними отделами X—XI ребер. Нижнее отверстие грудной клетки по своим размерам значительно превышает верхнее и затянута диафрагмой, отделяющей грудную и брюшную полости.

Ребра образуют 11 пар межреберных пространств, *spatia intercostalia*, ширина которых неодинакова. В передних отделах они шире, чем в задних. Наиболее широким межреберным пространством являются III, затем II и I, однако это непостоянное явление. Длина, ширина и направление межреберных пространств значительно варьируют. Межреберные пространства выполнены наружными и внутренними межреберными перепонками и мышцами.

### МЕТОДИКА РЕНТГЕНОЛОГИЧЕСКОГО ИССЛЕДОВАНИЯ

Рентгенологическое исследование *ребер* можно производить как при горизонтальном, так и при вертикальном положении больного.

Обзорные рентгенограммы ребер следует производить отдельно для правой и левой стороны при задержанном дыхании больного, желательнее на вдохе, с применением отсеивающей решетки. Последнее совершенно необходимо при рентгенографии нижних ребер, особенно правой половины грудной клетки из-за проекционного наложения массивной тени печени. Кроме того, для получения отчетливого изображения нижних ребер (VIII—XII) следует прибегать к очищению кишечника при помощи клизм.

Прицельную рентгенографию ребер целесообразно выполнять под контролем экрана, так как предварительное просвечивание позволяет выбрать наиболее оптимальные проекции. Прицельная рентгенография требует использования кассет небольших размеров и узкого тубуса. Центрировка производится на исследуемое ребро.

При необходимости изучения структуры, верхнего и нижнего контуров ребер исследуемый участок располагают параллельно кассете, а центральный пучок лучей направляют перпендикулярно к нему. Для изучения толщины ребер, а также внутренней и наружной поверхностей исследуемый участок размещают перпендикулярно к кассете, выводя его в краеобразующий отдел. Центральный пучок лучей направляют касательно к исследуемому участку ребра.

В качестве ориентиров для определения проекции ребер на кожу используются легко прощупываемые костные анатомические образования. Так, при горизонтальном положении больного выше уровня ключицы располагаются задние отделы II—III, а при вертикальном — III, IV ребер; при опущенной верхней конечности на уровне нижнего угла лопатки находятся VII—VIII ребра; наружнонижний край реберной дуги соответствует уровню переднего отдела X ребра, внутренненижний — заднему отделу XII ребра.

Рентгенологическое исследование *грудины* производится в двух проекциях (передней и боковой) в вертикальном или горизонтальном положении больного. Прямая передняя проекция при рентгенографии грудины не применяется в связи с тем, что грудина проекционно перекрывается интенсивной тенью позвоночного столба и средостения. Это обстоятельство требует производства рентгенограмм грудины в косой передней проекции. Строго боковая проекция грудины достигается при рентгенографии под контролем экрана.

Для уточнения структуры грудины дополнительно применяется зонография и томография в прямой и боко-

ного исчезновения костных балок вне основных силовых линий с деформацией тел позвонков. В грудных позвонках преобладает снижение передних отделов тел, что приводит к их клиновидной деформации и усилению кифоза грудного отдела.

В телах поясничных позвонков нарастает двояковогнутость краниальных и каудальных поверхностей, уменьшается высота центральных отделов тел позвонков. Развиваются явления спондилоза, выражающиеся в окостенении связочного аппарата позвоночного столба и появлении краевых костных разрастаний тел позвонков.

## Глава 4

# ГРУДНАЯ КЛЕТКА

### ОБЩИЕ АНАТОМИЧЕСКИЕ СВЕДЕНИЯ

В образовании грудной клетки принимают участие грудной отдел позвоночного столба, 12 пар ребер и грудина.

Грудная клетка имеет форму усеченного конуса, в котором поперечный размер преобладает над переднезадним. До уровня VIII ребер грудная клетка расширяется, а затем снова постепенно суживается. Форма грудной клетки варьирует и зависит от возраста, конституциональных и индивидуальных особенностей.

Верхнее отверстие грудной клетки, *apertura thoracis superior*, через которое проходят трахея, пищевод, кровеносные сосуды и нервные стволы, ограничено спереди яремной вырезкой грудины, сзади — телом I грудного позвонка, с боков — внутренними краями I ребер. Плоскость сечения верхнего отверстия грудной клетки по отношению к горизонтальной плоскости располагается наклонно: сзади — сверху, спереди — книзу.

Нижнее отверстие грудной клетки, *apertura thoracis inferior*, образовано спереди мечевидным отростком грудины и реберной дугой, сзади — телом XII грудного позвонка и нижними краями XII ребер, а с боков — передними отделами X—XI ребер. Нижнее отверстие грудной клетки по своим размерам значительно превышает верхнее и затянато диафрагмой, отделяющей грудную и брюшную полости.

Ребра образуют 11 пар межреберных пространств, *spatia intercostalia*, ширина которых неодинакова. В передних отделах они шире, чем в задних. Наиболее широким межреберным пространством являются III, затем II и I, однако это непостоянное явление. Длина, ширина и направление межреберных пространств значительно варьируют. Межреберные пространства выполнены наружными и внутренними межреберными перепонками и мышцами.

### МЕТОДИКА РЕНТГЕНОЛОГИЧЕСКОГО ИССЛЕДОВАНИЯ

Рентгенологическое исследование *ребер* можно производить как при горизонтальном, так и при вертикальном положении больного.

Обзорные рентгенограммы ребер следует производить отдельно для правой и левой стороны при задержанном дыхании больного, желательнее на вдохе, с применением отсеивающей решетки. Последнее совершенно необходимо при рентгенографии нижних ребер, особенно правой половины грудной клетки из-за проекционного наложения массивной тени печени. Кроме того, для получения отчетливого изображения нижних ребер (VIII—XII) следует прибегать к очищению кишечника при помощи клизм.

Прицельную рентгенографию ребер целесообразно выполнять под контролем экрана, так как предварительное просвечивание позволяет выбрать наиболее оптимальные проекции. Прицельная рентгенография требует использования кассет небольших размеров и узкого тубуса. Центрировка производится на исследуемое ребро.

При необходимости изучения структуры, верхнего и нижнего контуров ребер исследуемый участок располагают параллельно кассете, а центральный пучок лучей направляют перпендикулярно к нему. Для изучения толщины ребер, а также внутренней и наружной поверхностей исследуемый участок размещают перпендикулярно к кассете, выводя его в краеобразующий отдел. Центральный пучок лучей направляют касательно к исследуемому участку ребра.

В качестве ориентиров для определения проекции ребер на кожу используются легко прощупываемые костные анатомические образования. Так, при горизонтальном положении больного выше уровня ключицы располагаются задние отделы II—III, а при вертикальном — III, IV ребер; при опущенной верхней конечности на уровне нижнего угла лопатки находятся VII—VIII ребра; наружнонижний край реберной дуги соответствует уровню переднего отдела X ребра, внутренненижний — заднему отделу XII ребра.

Рентгенологическое исследование *грудины* производится в двух проекциях (передней и боковой) в вертикальном или горизонтальном положении больного. Прямая передняя проекция при рентгенографии грудины не применяется в связи с тем, что грудина проекционно перекрывается интенсивной тенью позвоночного столба и средостения. Это обстоятельство требует производства рентгенограмм грудины в косой передней проекции. Строго боковая проекция грудины достигается при рентгенографии под контролем экрана.

Для уточнения структуры грудины дополнительно применяется зонография и томография в прямой и боко-

вой проекциях. Костные ориентиры для послыного исследования грудины представлены в приложении 4.

## РЕБРА

### Анатомия

**Ребра**, *costae*, представляют собой длинные узкие изогнутые пластинки, относящиеся по своему строению к плоским костям, которые симметрично расположены с обеих сторон от грудного отдела позвоночного столба.

В состав каждого ребра входят две части: реберная кость, *os costale*, и реберный хрящ, *cartilago costalis*. Все ребра, за исключением I, имеют внутреннюю и наружную поверхности, верхний и нижний края; в I ребре различают верхнюю и нижнюю поверхности, внутренний и наружный края. Поверхности и края ребер образованы корковым веществом, под которым находится крупночешуйчатое губчатое вещество.

Реберная кость состоит из тела ребра, *corpus costae*, — ее наибольшей части, и меньшего заднего отдела, в состав которого входят головка, *caput costae*, шейка, *collum costae*, и бугорок ребра, *tuberculum costae*.

Головка ребра снабжена гребешком, *crista capitis costae*, и несет на себе суставную поверхность, *facies articularis capitis costae*, для сочленения с реберными ямками тел позвонков.

Латерально от головки, по направлению к телу, реберная кость на протяжении 2—2,5 см сужена. Этот участок называется шейкой ребра. В I—IV ребрах шейка сужена циркулярно, в V—XII — лишь в переднезаднем направлении. Передняя поверхность шейки ребра ровная, задняя — шероховатая. По верхнему краю шейки располагается гребень, *crista colli costae*, величина которого переменна.

На границе шейки ребра с телом по наружно-нижней поверхности имеется возвышение — бугорок ребра, имеющий суставную поверхность, *facies articularis tuberculi costae*, для сочленения с поперечным отростком соответствующего позвонка. Латерально от бугорка реберная кость образует поворот вперед. Эта наиболее закругленная часть называется углом ребра, *angulus costae*. В I—II ребрах угол совпадает с бугорком, в нижележащих ребрах он располагается кнаружи от последнего, причем книзу — к X ребру — он еще более отдален от бугорка. В XI—XII ребрах угла нет.

Верхний край тела ребра округлый, ровный или слегка шероховатый в заднем отделе вследствие распространения на него гребня шейки. К нижнему краю тело ребра значительно истончается.

По внутренней поверхности ребра, вдоль нижнего края, начиная от бугорка, тянется желобок — реберная борозда, *sulcus costae*, служащая ложом для сосудисто-нервного пучка. Наличие борозды обуславливает истончение, неровность и волнистость нижнего края ребра. Постепенно к переднему отделу тела ребра борозда уплощается, а затем исчезает; протяженность, ширина и глубина ее переменны. В XI—XII ребрах борозды непостоянны.

Передний отдел тела ребра постепенно расширяется, несколько утолщается и заканчивается шероховатой выемкой, предназначенной для соединения с реберным хрящом.

Длина реберных костей варьирует, что объясняется индивидуальными особенностями; у одного и того же индивида она нарастает от I до VII ребра, в ниже расположенных ребрах — постепенно уменьшается. Длина XI и особенно XII ребер значительно варьирует; XII ребра нередко асимметричны.

Наиболее широкий участок реберной кости находится в среднем отделе тела. Самым широким ребром в пределах ряда является почти всегда IX, к нему приближаются I и II ребра, которые иногда бывают самыми широкими.

Ребра имеют изгибы трех видов: по краю, по поверхности и по оси.

Изгиб по краю характеризуется разным уровнем расположения переднего и заднего отделов ребра (задний выше переднего).

Изгиб по поверхности выражается в том, что ребро представляет собой дугообразную пластинку с вогнутой внутренней и выпуклой наружной поверхностями. Изгиб по поверхности наиболее выражен в задних отделах ребер.

Изгиб по оси, или скручивание, проявляется тем, что задние отделы ребер располагаются отвесно (во фронтальной плоскости), а передние — косо (наружная поверхность ребра обращена вперед — вверх, внутренняя — назад — вниз).

I ребро имеет изгиб только по краю, II—X — по краю, по поверхности и по оси. Изгибы по оси нарастают постепенно к X ребру. XI—XII ребра имеют слабо выраженные изгибы по краю и по поверхности, изгиб по оси у них отсутствует. Изгибы ребер характерны только для человека и обусловлены его вертикальным положением, грудным типом дыхания и подвижностью ребер. Степень изгибов отдельных ребер выражена различно. С возрастом изгибы ребер увеличиваются.

Длина реберных хрящей, гиалиновых по строению, так же, как и реберных костей, нарастает от I до VII. Наиболее широкая часть реберного хряща граничит с реберной костью; постепенно в направлении грудины поперечник реберного хряща уменьшается.

**Суставы ребер.** Ребра сочленяются с грудными позвонками при помощи реберно-позвоночных суставов, *articulationes costovertebrales*, в которых различают сустав головки ребра, *articulatio capitis costae*, и реберно-поперечный сустав, *articulatio costotransversaria*.

Исключение составляют XI и XII ребра, которые сочленяются с позвонками только при помощи сустава

головки ребра.

Сустав головки ребра образован головкой ребра и реберными ямочками тел грудных позвонков. Суставная поверхность головок I, XI, XII ребер ровная или слегка выпуклая, суставная поверхность головок II—X ребер состоит из двух площадок, расположенных по отношению друг к другу под углом, и разделена гребешком на две примерно равные части, однако чаще отмечается большая протяженность нижней площадки. Суставные поверхности сустава головки ребра выстланы волокнистым хрящом. Между гребешком головки и межпозвоночным диском натянута внутрисуставная связка головки ребра, *lig. capitis costae intraarticulare*, которая делит полость сустава на два отдела — верхний и нижний. Суставная капсула, *capsula articularis*, подкреплена крепкой лучистой связкой головки ребра, *lig. capitis costae radiatum*, волокна которой лучеобразно идут от головки ребра к телам позвонков и к межпозвоночному диску. В суставах головок I, XI, XII ребер внутрисуставные связки отсутствуют.

Реберно-поперечный сустав образован бугорком ребра и поперечным отростком одноименного грудного позвонка. Суставные поверхности реберно-поперечных суставов выстланы гиалиновым хрящом и имеют самостоятельную суставную капсулу, прикрепляющуюся по краям суставных поверхностей и подкрепленную реберно-поперечными связками, *ligg. costotransversaria*. В реберно-поперечных суставах могут быть дополнительные суставные поверхности на наиболее высокостоящих участках бугорков, которые уменьшают трение, возникающее в результате движения ребер. Дополнительная суставная фасетка бугорка может быть двойной. Чаще всего дополнительные двойные суставные фасетки встречаются в V ребре.

Таким образом, в заднем отделе I—X ребер имеются два анатомически обособленных сустава, функционирующих как единый одноосный вращательный сустав, ось которого проходит вдоль шейки ребра в плоскости, занимающей среднее положение между фронтальной и сагиттальной. Головка и шейка ребра вращаются вокруг продольной оси, тело ребра то опускается, то поднимается.

Реберная кость соединяется с реберным хрящом посредством реберно-хрящевых суставов, *articulationes costochondrales*.

Короткий реберный хрящ I ребра соединяется с рукояткой грудины при помощи синхондроза, хрящи II—VII ребер — при помощи грудино-реберных суставов, *articulationes sternocostales*, в которых суставными головками являются реберные хрящи, а суставными впадинами — реберные вырезки грудины. Роль суставной капсулы выполняет надхрящница, подкрепленная лучистыми грудино-реберными связками, *ligg. sternocostalia radiata*. Кроме того, в каждом суставе имеется внутрисуставная грудино-реберная связка, *lig. sternocostale intraarticulare*.

I—VII ребра, достигающие своими хрящами грудины, называются истинными, *costae verae*. Остальные ребра непосредственного соединения с грудиной не имеют и относятся к числу ложных, *costae spuriae*. Хрящи VIII—X ребер соединяются друг с другом и с хрящом VII ребра фиброзными перемычками и межхрящевыми суставами, *articulationes interchondrales*, образуя хрящевую дугу, а хрящи XI—XII ребер короткие и свободно заканчиваются в мягких тканях брюшной стенки.

### Укладки

**Прямая задняя проекция.** Укладка при выполнении рентгенограммы ребер в прямой задней проекции производится в положении больного на спине. Верхняя конечность исследуемой стороны отведена (для выведения лопатки). Кассета располагается в плоскости стола, средняя линия кассеты совпадает со среднеключичной линией грудной клетки исследуемой стороны. Фронтальная плоскость туловища параллельна, а сагиттальная — перпендикулярна к плоскости стола. Центральный пучок лучей направляют на середину исследуемой половины грудной клетки перпендикулярно к плоскости стола.

На полученной рентгенограмме изучению подлежат шейки, бугорки и задние отделы тел ребер.

При производстве рентгенограмм в вертикальном положении больного соотношения между центральным пучком лучей, рентгенографируемым отделом и кассетой не меняются.

**Прямая передняя проекция.** Укладка при выполнении рентгенограммы ребер в прямой передней проекции производится в положении больного на животе, голова повернута в сторону, противоположную исследуемой. Верхняя конечность исследуемой стороны отведена и согнута в локтевом суставе. Фронтальная плоскость туловища параллельна, а сагиттальная — перпендикулярна к плоскости стола. Центральный пучок лучей направляют на середину исследуемой половины грудной клетки перпендикулярно к плоскости стола.

На полученной рентгенограмме изучению подлежат передние отделы тел ребер.

**Боковая проекция.** Укладка при выполнении рентгенограммы ребер в боковой проекции производится в положении больного на исследуемом боку, верхние конечности подняты кверху. Кассета располагается в плоскости стола. Фронтальная плоскость туловища перпендикулярна, а сагиттальная — параллельна плоскости стола.

Центральный пучок лучей направляют на середину грудной клетки перпендикулярно к плоскости стола.

Рентгенограмма производится при коротком фокусном расстоянии.

Полученная рентгенограмма позволяет изучать ребра прилежащей к кассете стороны грудной клетки.

**Косые проекции.** Укладки при выполнении рентгенограмм ребер в косых проекциях применяются с целью получения отчетливого изображения заднебоковых и переднебоковых отделов тел ребер.

Для рентгенографии заднебоковых отделов тел ребер больной укладывается или устанавливается так, что-

бы задняя поверхность грудной клетки образовала с плоскостью стола и кассеты угол 30—40°. Верхняя конечность исследуемой стороны поднята вверх, другая конечность вытянута вдоль туловища. Центральный пучок лучей направляют на середину исследуемой половины грудной клетки перпендикулярно к плоскости стола.

Для рентгенографии переднебоковых отделов тел ребер больной укладывается или устанавливается так, чтобы передняя поверхность туловища образовала с плоскостью стола и кассеты угол 30—40°. Центральный пучок лучей направляют на середину исследуемой половины грудной клетки перпендикулярно к плоскости стола.

**Косая задняя проекция для суставов головок ребер.** Укладка при выполнении рентгенограммы суставов головок ребер в косой задней проекции производится при положении больного на спине. Кассета располагается в плоскости стола. Остистые отростки грудных позвонков соответствуют средней линии кассеты. Затем исследуемую сторону больного приподнимают так, чтобы фронтальная плоскость туловища образовала с плоскостью стола угол 10—12°. Центральный пучок лучей направляют на срединную линию грудной клетки перпендикулярно к плоскости стола. На полученной рентгенограмме отчетливо видны суставы головок ребер отдаленной от кассеты стороны.

### Рентгеноанатомический анализ

**Прямая задняя проекция.** На рентгенограмме ребер в прямой задней проекции (рис. 115) отчетливо дифференцируются шейки (2), бугорки (3) и задние отделы тел ребер (4а). Головки ребер (1) проекционно перекрываются телами и поперечными отростками позвонков.

Поперечный размер шеек I—IV ребер значительно уже задних отделов тел этих ребер. Начиная с V ребра в каудальном направлении поперечный размер шеек нарастает и почти равен поперечнику задних отделов тел тех же ребер.

Поперечный размер шеек зависит от степени выраженности гребней по их верхним краям. Иногда гребни верхних краев шеек V—X ребер выражены так резко, что поперечник шейки значительно преобладает над таковым заднего отдела тела ребра, симулируя вздутие шейки, что нередко в практической работе трактуется как патологическое явление (рис. 116). Шейки XI—XII ребер выражены неотчетливо. Головки и шейки (II—X) ребер располагаются на уровне межпозвоночных дисков и проекционно перекрываются поперечными отростками грудных позвонков, однако степень проекционного наслаивания поперечных отростков позвонков на ребра на разных уровнях неодинакова. Так, головки и шейки I—IV ребер полностью перекрываются ими, V—VII ребер — частично, а головки и шейки VIII—X ребер проекционно наслаиваются на поперечные отростки только нижними краями или свободны от наложения теней поперечных отростков (рис. 115).

Бугорки ребер располагаются по задненижней поверхности ребер на границе шейки и тела. В связи с наклоном верхних ребер, обусловленным физиологическим кифозом грудного отдела позвоночного столба, а также более низким положением грудины по отношению к I грудному позвонку, бугорки верхних трех ребер проецируются на ребро и выступают по контуру верхнего края последнего (на I ребре соответственно контуру верхней поверхности). В результате этого рентгеновская суставная щель I—III реберно-поперечных суставов также проецируется на ребро, ближе к его верхнему контуру, в виде вертикально расположенной четко очерченной полосы просветления. В IV—VII ребрах бугорки наслаиваются на ребро или частично выступают по его нижнему контуру, вследствие чего рентгеновские суставные щели реберно-поперечных суставов проецируются ближе к нижнему контуру ребер. В VIII—X ребрах рентгеновские суставные щели указанных суставов имеют вид полосы просветления с четкими контурами, направленной косо сверху — вниз, изнутри — наружу (рис. 115).

Шейки и задние отделы тел ребер неодинаково расположены по отношению к центральному пучку рентгеновых лучей. Шейки и задние отделы тел верхних четырех ребер расположены косо по отношению к направляемому пучку лучей (сверху — вниз, спереди — назад), а соответствующие отделы средних и нижних ребер расположены перпендикулярно по отношению к центральному пучку лучей. Вследствие вышеизложенного шейки и задние отделы тел I—IV ребер на рентгенограмме в прямой задней проекции представляются более узкими, чем в действительности, что обусловлено их проекционным сужением. Шейки и задние отделы тел V—X ребер на рентгенограмме значительно шире вышележащих, что объясняется как большей величиной их поперечника, так и отсутствием проекционного сужения (рис. 115).

Борозда ребра отчетливо определяется на рентгенограмме в виде полосы просветления, тянущейся вдоль нижнего контура ребра. Борозда начинается непосредственно от бугорка ребра или отступя 1—1,5 см от последнего. Борозды II—III ребер обычно не видны, что обусловлено их малыми размерами, а также проекционным сужением ребер, вызванным наклонным положением последних. Борозды IV—VI ребер имеют вид узких полосок просветления и определяются достаточно отчетливо. Лучшее всего борозды выражены в VII—X ребрах, наиболее широкие — борозды IX—X ребер.



Рис. 115. Обзорная рентгенограмма препарата ребер в прямой задней проекции. 1 — головка ребра; 2 — шейка; 3 — бугорок-4а — задний отдел тела ребра; 4б — передний отдел тела ребра. Одиночными стрелками обозначены рентгеновские суставные щели реберно-поперечных суставов; двойными — борозды ребер; тройными — внутренние поверхности ребер; пунктиром обозначен верхний край ребра в краеобразующем отделе; звездочкой обозначена толщина ребра в краеобразующем отделе.

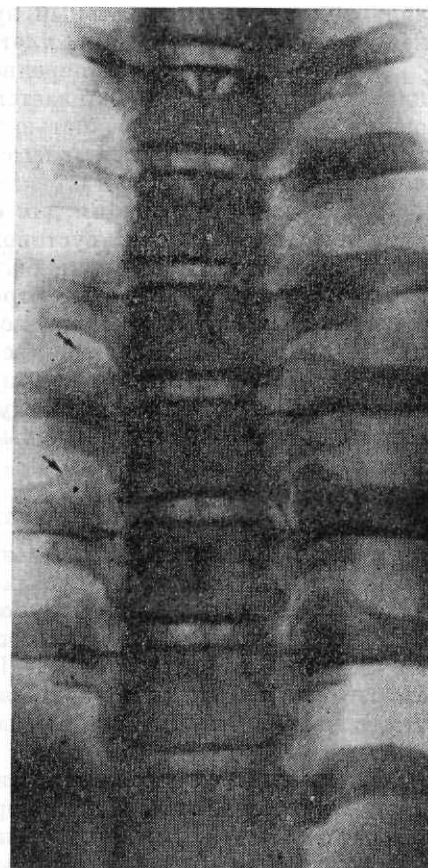
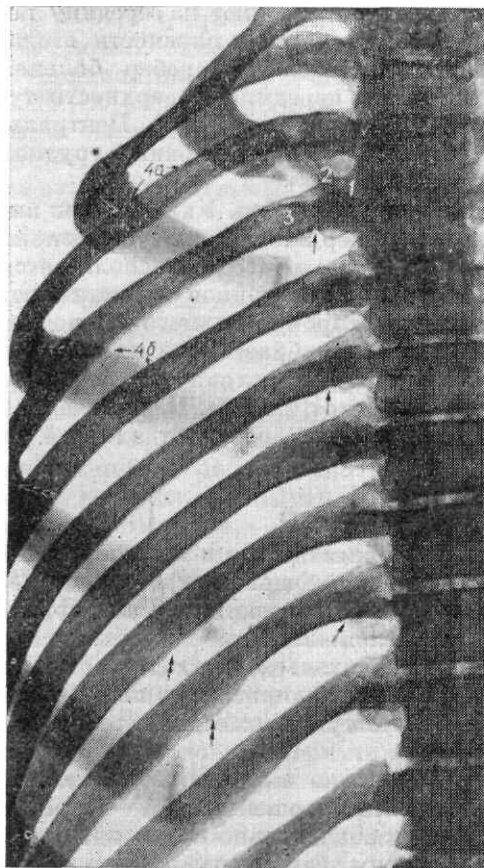


Рис. 116. Прицельная рентгенограмма ребер в прямой задней проекции. Гребни шеек ребер резко выражены и симулируют вздутие (указано стрелкой).

Наличие борозды обуславливает волнистость и истончение коркового слоя нижнего края ребра, а иногда как бы и разволокнение его, однако его контур всегда остается четким. Нечеткость нижнего контура ребра независимо от выраженности борозды всегда должна оцениваться как патологическое явление.

Борозда постепенно истончается и исчезает в направлении к переднему отделу тела ребра (рис. 115).

Ширина ребер на всем протяжении неодинакова. Наиболее широкий участок в каждом ребре имеет протяженность 2—3 см и соответствует заднему отделу тела ребра и уровню самого широкого участка борозды ребра. Он располагается примерно на середине расстояния между позвонком и боковым отделом тела ребра (рис. 115).

Боковые отделы тел ребер занимают краеобразующее положение и, совпадая с направлением центрального пучка лучей, представляются проекционно укороченными. Следует подчеркнуть, что в краеобразующий отдел выходят переднебоковые участки тел ребер. В силу проекционного укорочения боковых отделов тел ребер создается впечатление перехода верхнего контура заднего отдела тела ребра в нижний контур переднего, а нижнего контура заднего отдела тела ребра — в верхний контур переднего отдела. Однако на структурных рентгенограммах можно видеть тонкую линию, как бы соединяющую наружную поверхность с внутренней в краеобразующем отделе и переходящую затем в верхний контур переднего отдела тела ребра. Это отображение верхнего контура ребра в краеобразующем отделе, которое лучше прослеживается в верхних ребрах (рис. 115; обозначено пунктиром).

Внутренняя поверхность ребра, определяемая рентгенологически лишь в краеобразующем участке, в отличие от наружной представлена интенсивной ровной или слегка выпуклой кнутри линией, идущей во II — III ребрах косо сверху — вниз, изнутри — кнаружи, в нижележащих же приобретает отвесное направление, приближаясь к вертикали, что обусловлено различным положением и наклоном ребер (рис. 115; обозначено тройными стрелками). Соединяя наружный контур с внутренним, получаем толщину ребра в этом отделе (обозначено звездочкой), тогда как в других отделах на рентгенограммах определить толщину ребра невозможно.

Передние отделы тел ребер (4б) на рентгенограмме в прямой задней проекции имеют косое направление — сверху — вниз, снаружи — кнутри и расположены значительно ниже задних, что объясняется физиологическим

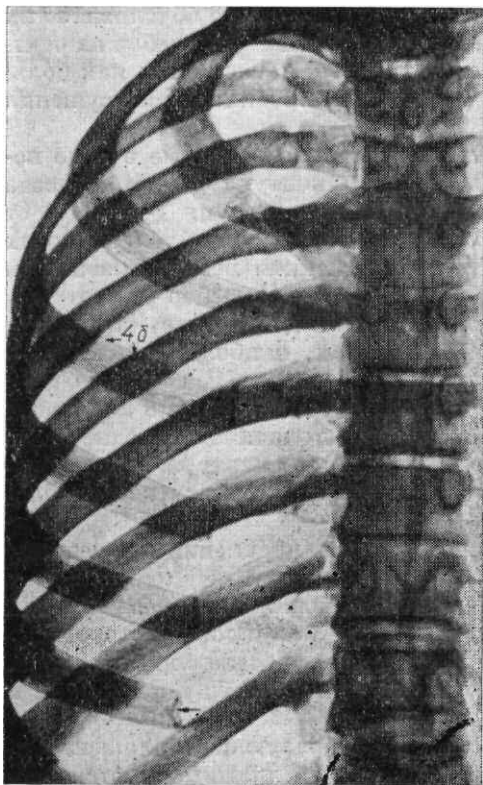


Рис. 117. Обзорная рентгенограмма препарата ребер в прямой передней проекции. Отчетливо определяются контуры и структура передних отделов тел ребер (4б). Стрелкой обозначено место соединения реберной кости с реберным хрящом.

кифозом грудного отдела позвоночного столба, более низким стоянием грудины по сравнению с I грудным позвонком и изгибом ребер по краю. Постепенно контуры ребра становятся менее отчетливыми, поперечник увеличивается, что обусловлено как истинным расширением передних отделов тел ребер, так и проекционным увеличением в связи с удаленностью их от кассеты (рис. 115).

**Прямая передняя проекция.** На рентгенограмме ребер в прямой передней проекции (рис. 117) хорошо определяются передние отделы тел ребер (4б), отчетливо прослеживается корковый слой по верхнему и нижнему контурам и губчатое вещество с преимущественно продольным направлением костных балок. Передние отделы тел ребер у места соединения с реберными хрящами образуют интенсивную ровную или волнистую линию (обозначено стрелкой), иногда имеющую вид овала. Боковые отделы тел ребер имеют те же рентгеноанатомические особенности, что и на рентгенограмме в прямой задней проекции, однако в краеобразующий отдел выходят другие (заднебоковые) участки тел ребер. Шейки, бугорки и задние отделы тел ребер в связи с их удаленностью от кассеты проекционно увеличены и малоструктурны.

**Боковая проекция.** На рентгенограмме ребер в боковой проекции (рис. 118) ребра имеют вид дугообразно изогнутых пластинок, направленных сверху—вниз, сзади—наперед. Наклон ребер постепенно увеличивается к нижнему отделу грудной клетки. Ребра правой и левой стороны полностью или частично перекрывают друг друга, причем доступны для изучения ребра прилежащей стороны, а ребра отдаленной от кассеты стороны проекционно увеличены, структура их не прослеживается. Следует отметить, что в оптимальных для изучения условиях находятся боковые отделы тел ребер: дифференцируются их поперечный размер, мелкоячеистая структура и четкие контуры. Задние отделы тел

ребер на рентгенограмме в боковой проекции имеют вид проекционно укороченных дуг и наслаиваются на тела позвонков. Передние отделы тел ребер также проекционно укорочены, но структура их дифференцируется лучше.

**Косые проекции.** Рентгенограммы ребер в косых проекциях применяются для изучения состояния заднебоковых и переднебоковых отделов тел ребер при необходимости детального изучения их структуры, а также верхних и нижних контуров.

**Косая задняя проекция для суставов головок ребер.** На рентгенограмме суставов головок ребер в косой задней проекции (рис. 119а) отчетливо дифференцируются головки ребер (1) отдаленной от кассеты половины грудной клетки. Суставная поверхность головок I, XI, XII ребер ровная или слегка выпуклая, во II—X ребрах она состоит из двух площадок (1а, б), расположенных под углом друг к другу и разделенных гребешком.

Отчетливо определяются рентгеновские суставные щели суставов головок ребер. Во II—X ребрах они имеют вид просветлений, состоящих из двух отделов, расположенных под углом друг к другу (обозначено стрелками). Видны замыкающие пластинки головок ребер и суставных впадин на смежных позвонках (обозначены звездочками); последние прерваны на уровне межпозвоночных дисков. Рентгеновские суставные щели суставов головок I, XI, XII ребер представлены слабо изогнутыми линейными просветлениями с четкими контурами.

Суставы головок ребер противоположной стороны не определяются, так как головки ребер проекционно наслаиваются на тела позвонков.

Рентгеновские суставные щели суставов головок ребер отчетливо выявляются на томограммах в прямой задней проекции (рис. 119б) на срезах, произведенных отступя 4—5 см впереди от вершины остистых отростков. В этом случае благодаря эффекту размазывания изображения отделов скелета, находящихся за пределами уровня среза, устраняются тени суставных и поперечных отростков позвонков. Хорошо дифференцируются рентгеновские суставные щели суставов головок ребер с обеих сторон (рис. 119б; обозначено стрелками).

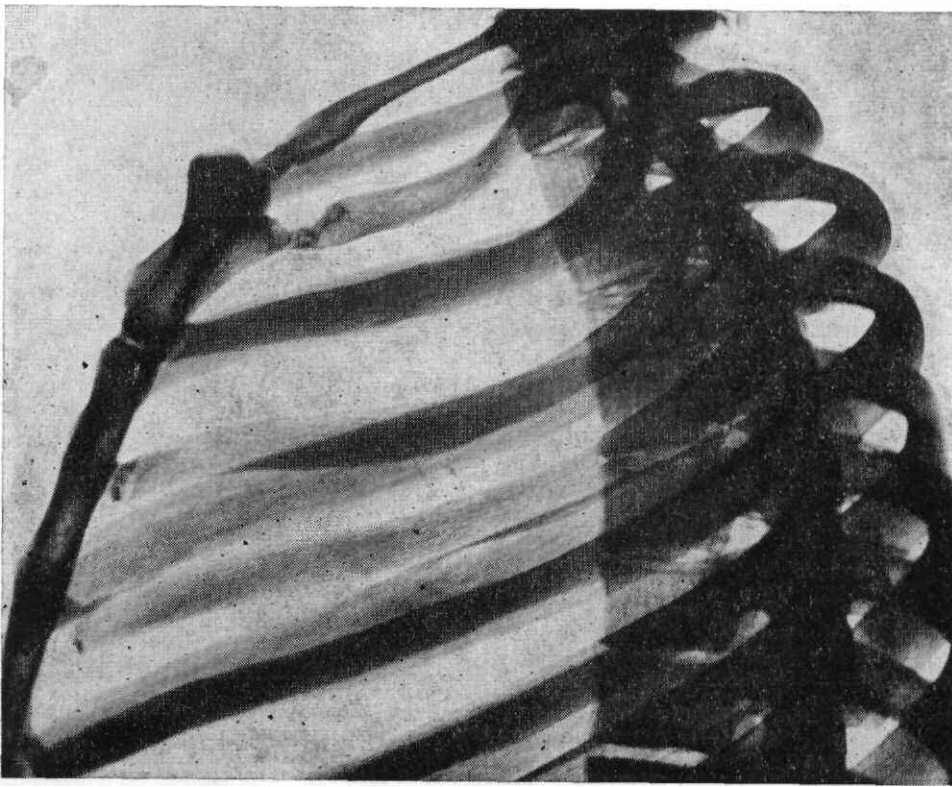


Рис. 118. Обзорная рентгенограмма препарата ребер в боковой проекции. Отчетливо прослеживаются контуры и структура тел ребер прилежащей к кассете стороны.

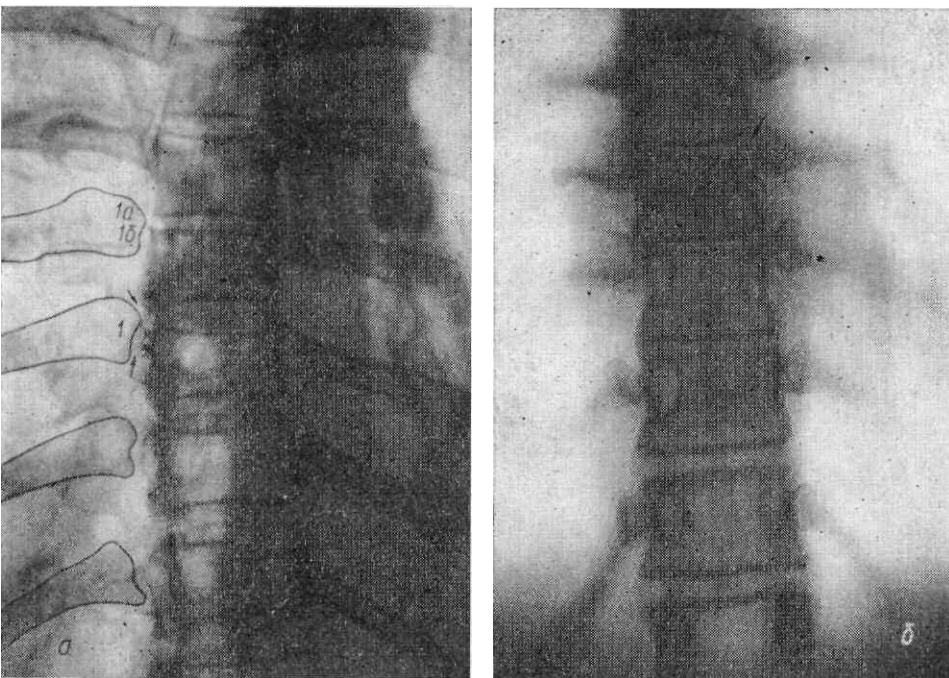


Рис. 119. Прицельная рентгенограмма суставов головок ребер в косой задней проекции (а) и томограмма в прямой задней проекции (б).

1 — головка ребра; 1а, 1б — площадки суставной поверхности головки. Звездочками обозначены реберные ямки тел позвонков, стрелками — рентгеновская суставная щель сустава головки ребра.

### Возрастные особенности ребер

У новорожденных ребра состоят преимущественно из плотного вещества. Губчатое вещество на протяжении ребер представлено неравномерно: в заднем отделе оно имеет наибольший объем в шейке ребра, в области тела оно не прослеживается или имеет вид узкой центральной полоски; к переднему отделу тела ребра полоска губчатого вещества постепенно расширяется и достигает наибольшего объема (рис. 120а).

После рождения количество губчатого вещества постепенно нарастает, и уже к концу 1-го или началу 2-го года жизни как рентгенографически, так и на распилах препаратов ребер определяется типичная структура, представленная в основном крупноячеистым губчатым веществом, костные перекладины которого имеют преимущественно продольное направление (рис. 120б).

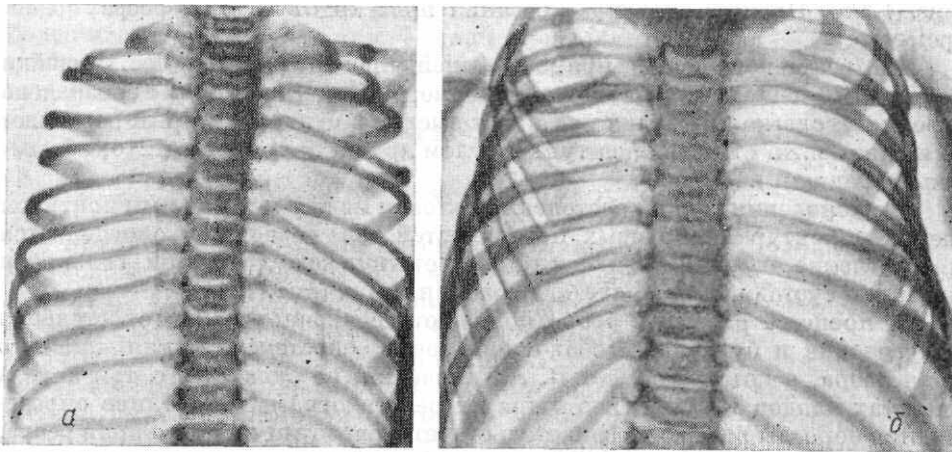


Рис. 120. Развитие ребер.

а — скелет грудной клетки новорожденного, б — скелет грудной клетки ребенка 11 месяцев (объяснение в тексте).

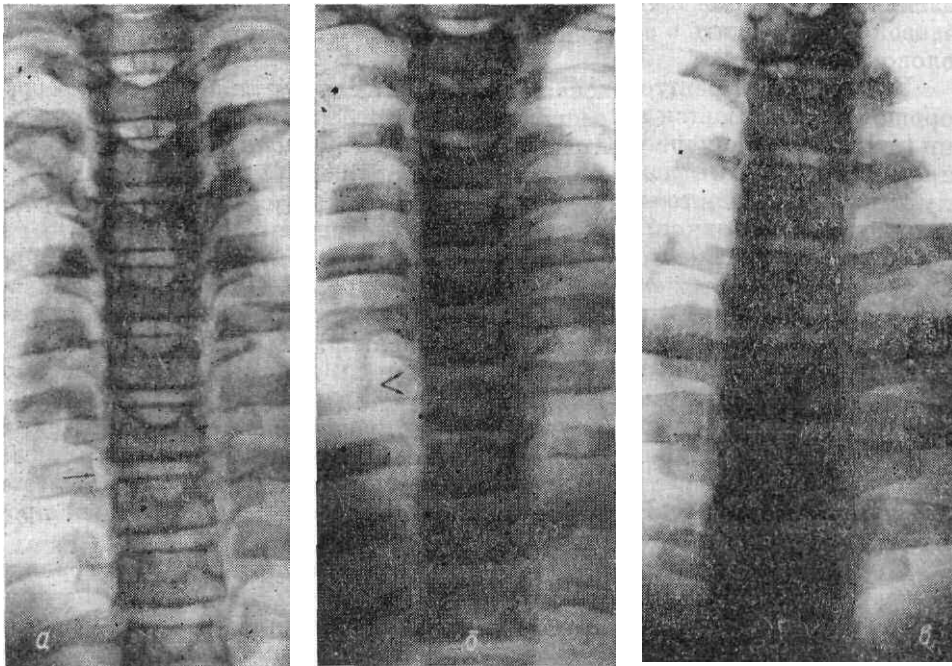


Рис. 121. Развитие шейки и головки ребра (объяснение в тексте).

а — медиальная поверхность шейки ребра ровная (обозначено стрелкой); б — медиальная поверхность шейки ребра разделена выступом на две части, стоящие под тупым углом друг к другу (обозначено стрелками); в — точки окостенения головок ребер (обозначено двойными стрелками).

Процесс спонгиозирования происходит во всех ребрах одновременно.

На рентгенограмме в прямой задней проекции поверхность шейки ребра, обращенная к позвонкам, в норме ровная (рис. 121а; обозначено стрелкой), слегка выпуклая или имеет выступ в центре, который разделяет ее на две части, стоящие под тупым углом друг к другу (рис. 121б; обозначено стрелками).

До появления точки окостенения головки между медиальным контуром шейки и контурами боковых поверхностей тел позвонков определяется просветление шириной 3—6 мм, соответствующее хрящевой головке и проекции суставной щели сустава головки ребра (рис. 121в).

В процессе развития ребра получают добавочные точки окостенения для головки и бугорка. Добавочной точки окостенения для нижнего края ребра, о которой пишет В. А. Дьяченко, не существует, так как на скелетах плодов 5—7 месяцев и при их рентгенографии отчетливо определяются борозды ребер, что свидетельствует о развитии нижнего края ребра, включая борозду, за счет основной первичной точки окостенения.

Точки окостенения головок впервые прослеживаются на рентгенограммах в прямой задней проекции в 10-летнем возрасте. Точки окостенения головок появляются одновременно в I—IX ребрах, несколько позднее в X и еще позднее — в XI—XII ребрах. Однако до 13 лет они видны не у всех обследуемых, а с 14 лет выявляются почти во всех случаях (рис. 121в; обозначено двойной стрелкой). Головка каждого ребра развивается из одной точки окостенения. С появлением точек окостенения головок можно судить о состоянии рентгеновской суставной щели суставов головок ребер.

У подростков рентгеновская суставная щель сустава головки ребра хорошо прослеживается на рентгенограммах ребер в прямой задней проекции (рис. 121в). По мере увеличения размеров головки и после ее синостозирования видимость рентгеновской суставной щели сустава головки ребра ухудшается, так как головка проекционно наслаивается на тела и поперечные отростки позвонков. Синостоз головок наступает к 18—20 годам.

Появление и синостозирование добавочных точек окостенения бугорков происходят в те же сроки, что и головок ребер. Однако их рентгенологическое распознавание затруднено из-за малых размеров и проекцион-

ного наложения поперечных отростков позвонков.

Хрящевая ткань не задерживает рентгеновы лучи и потому реберные хрящи на рентгенограммах не видны.

С 3-го десятилетия жизни начинается процесс окостенения реберных хрящей. Сроки появления первых обызвествлений варьируют. Они раньше всего определяются в хряще I ребра, затем в остальных, позднее всего обызвествляется хрящ II ребра. Обызвествление реберных хрящей происходит неравномерно.

Первые признаки обызвествления хряща наблюдаются на границе с реберной костью. Но между реберной костью и обызвествленным участком реберного хряща длительно прослеживается узкая полоска просветления, обусловленная отсутствием извести в хряще; последняя иногда ошибочно расценивается как линия перелома. Со временем степень обызвествления реберных хрящей нарастает, но известковые вкрапления откладываются главным образом поверхностно, что на рентгенограммах дает картину интенсивных полос по верхнему и нижнему контурам хряща, состоящих из отдельных глыбок. Нижняя полоса появляется раньше и более массивна, чем верхняя. У лиц старше 60 лет иногда отмечается равномерное сплошное окостенение реберных хрящей.

## ГРУДИНА

### Анатомия

Грудина, *sternum*, относится к плоским костям и состоит из трех отделов: рукоятки, *manubrium sterni*, тела, *corpus sterni*, и мечевидного отростка, *proc. xiphoideus*. Кроме того, иногда в грудице имеются непостоянные надгрудинные кости, *ossa suprasternalia*.

Рукоятка — самый массивный отдел грудицы, на верхнем крае которой имеется яремная вырезка, *incisura jugularis*, а на боковых — ключичные вырезки, *incisurae clavicales*, под которыми находятся реберные вырезки, *incisurae costales*, для соединения с хрящами I ребер.

Тело грудицы соединяется с рукояткой при помощи рукоятко-грудинного синхондроза, *synchondrosis manubriosternalis*. Для сочленения с хрящами II—VII ребер на боковых поверхностях тела грудицы имеются соответствующие реберные вырезки.

Мечевидный отросток вариабелен по форме и размерам; он может быть вилообразно расщеплен или заключать отверстие по срединной линии. С телом грудицы мечевидный отросток соединяется при помощи мечевидно-грудинного синхондроза, *synchondrosis xiphosternalis*.

### Укладки

**Косая передняя проекция.** Укладка при выполнении рентгенограмм грудицы в косой передней проекции выполняется в положении больного на животе. Голова повернута вправо. Левая верхняя конечность опущена вдоль туловища, правая отводится в сторону и вверх. Правая половина грудной клетки приподнимается над столом так, чтобы между фронтальной плоскостью туловища и плоскостью стола образовался угол 25—30°. Молочные железы у женщин отводятся кнаружи. Кассета располагается в плоскости стола под областью грудицы. Центральный пучок лучей направляют перпендикулярно к плоскости стола между медиальным краем правой лопатки и позвоночным столбом на уровне V грудного позвонка. На рентгенограмме грудица отчетливо видна на фоне легочного рисунка.

Приподнимая над столом левую половину грудной клетки и направляя центральный пучок лучей между медиальным краем левой лопатки и позвоночным столбом, изображение грудицы получают на фоне сердечно-сосудистого пучка. Аналогичные рентгенограммы можно получить, если положить больного симметрично на переднюю поверхность грудной клетки и направить центральный пучок лучей на область грудицы под углом 25—30° к срединной плоскости.

Если позволяет состояние больного, рентгенография грудицы производится в вертикальном положении с сохранением описанных выше соотношений между больным, кассетой и центральным пучком лучей.

**Боковая проекция.** Укладка при выполнении рентгенограммы грудицы в боковой проекции производится в положении больного на боку. Верхние конечности отведены кзади. Кассета располагается в плоскости стола под областью грудицы. Фронтальная плоскость туловища перпендикулярна, а сагиттальная — параллельна плоскости стола. Центральный пучок лучей направляют перпендикулярно к плоскости стола касательно к телу грудицы. Аналогичную рентгенограмму можно получить при вертикальном положении больного под контролем экрана, сохранив те же соотношения между больным, кассетой и центральным пучком лучей.

Рентгенограммы грудицы производят при задержанном дыхании больного.

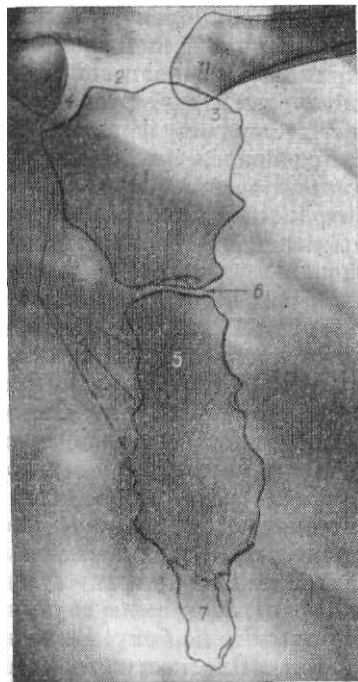
### Рентгеноанатомический анализ

**Косая передняя проекция.** На рентгенограмме грудицы в косой передней проекции (рис. 122) все отделы грудицы отчетливо определяются вне тени позвоночного столба на фоне легочной ткани или на фоне сердечно-сосудистого пучка, что обусловлено вариантом укладки. Тень грудицы проекционно пересекается задними отделами V—X ребер.

Рукоятка (1) — самый массивный отдел грудицы. На верхнем крае рукоятки видна яремная вырезка (2), а на боковых отделах определяются ключичные вырезки (3). В связи с тем, что в описываемой проекции гру-

дина располагается несколько косо, правая и левая ключичные вырезки не имеют симметричного отображения: вырезка, проекционно расположенная ближе к позвоночному столбу, вогнута, отдаленная — проекционно уплощена.

Сравнительный анализ грудино-ключичных суставов в этой проекции невозможен. Рукоятка грудины соединена с телом (5) рукоятко-грудинным синхондрозом (6) имеющим вид горизонтально расположенной полосы просветления с четкими контурами.



Тело грудины представлено удлиненной пластинкой, несколько расширяющейся в каудальном направлении. Тело переходит в узкий и тонкий мечевидный отросток (7), иногда отделенный полоской просветления, обусловленной мечевидно-грудинным синхондрозом. Вилообразное расщепление мечевидного отростка или наличие четко очерченного просветления является вариантом нормы.

На боковых поверхностях грудины располагаются реберные вырезки (8) для I—VII ребер, имеющие четкие, интенсивные контуры. Вырезки для I ребер находятся на боковых поверхностях рукоятки, вырезки для II ребер — на границе рукоятки и тела, вырезки для III—VI ребер — на уровне тела грудины, а для VII ребер — на границе тела грудины с мечевидным отростком.

Рис. 122. Рентгенограмма грудины в косо-передней проекции.

1 — рукоятка грудины; 2 — яремная вырезка; 3 — ключичные вырезки; 4 — рентгеновская суставная щель грудино-ключичного сустава; 5 — тело грудины; 6 — рукоятко-грудинный синхондроз; 7 — мечевидный отросток; 8 — реберные вырезки; 11 — грудинный конец ключицы.

**Боковая проекция.** На рентгенограмме грудины в боковой проекции (рис. 123) грудина имеет вид несколько выпуклой кпереди пластинки шириной 1—2 см, ограниченной четкими, интенсивными контурами, обусловленными корковым веществом передней (9) и задней (10) поверхностей.

Между рукояткой (1) и телом грудины (5) прослеживается просветление с четкими контурами, образованное рукоятко-грудинным синхондрозом (6).

В отличие от тела, имеющего два контура (передний и задний), к заднему контуру рукоятки грудины примыкает дополнительная треугольная тень, основание которой обращено кверху. Согласно экспериментальным исследованиям В. С. Майковой-Строгановой и М. А. Финкельштейн. морфологическим субстратом ее служит отдаленный от кассеты боковой край рукоятки грудины (1a).

Параллельно переднему контуру грудины определяется малоинтенсивная тень, обусловленная мягкими тканями передней грудной стенки. Объем и интенсивность их зависят от возраста, пола и индивидуальных особенностей. Параллельно заднему контуру грудины прослеживается

полоска мягких тканей шириной 2—3 мм, которая является отображением внутренней фасции грудной клетки. Кзади от грудины на фоне органов полости грудной клетки прослеживаются передние отделы реберных костей.

## ГРУДИНО-КЛЮЧИЧНЫЙ СУСТАВ

### Анатомия

Грудино-ключичный сустав, *articulatio sternoclavicularis*, — парный, образован ключичной вырезкой рукоятки грудины, *incisura clavicularis*, и грудинным концом ключицы, снабженным грудинной суставной поверхностью, *facies articularis sternalis*.

Суставные поверхности, участвующие в образовании грудино-ключичного сустава, не соответствуют друг другу ни по форме, ни по размерам. Для конгруэнтности суставных поверхностей в суставе имеется суставной диск, *discus articularis*. Суставная капсула грудино-ключичного сустава подкреплена передней и задней грудино-ключичной связкой, *lig. sternoclaviculare anterius et posterius*, реберно-ключичной связкой, *lig. costoclaviculare*, и межключичной связкой, *lig. interclaviculare*.

Укладки

**Прямая передняя проекция.** Укладка при выполнении прицельной рентгенограммы грудино-ключичных

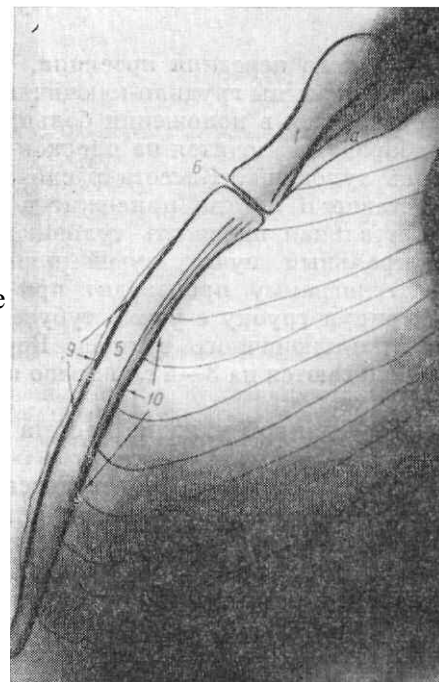


Рис. 123. Рентгенограмма грудины в боковой проекции.

1 — рукоятка грудины; 1a — отдаленный боковой край рукоятки грудины; 5 — тело грудины; 6 — рукоятко-грудинный синхондроз; 9 — передняя поверхность грудины; 10 — задняя поверхность грудины.

суставов в прямой передней проекции производится в положении больного на животе, голова отклонена назад, подбородок находится на плоской подушке. Верхние конечности опущены вдоль туловища. Кассета располагается поперек стола на клиновидной подставке и плотно прилежит к области грудино-ключичных суставов. Сагиттальная плоскость туловища перпендикулярна к плоскости стола. Центральный пучок лучей направляют перпендикулярно к кассете. Рентгенограмму производят при двойной экспозиции, последовательно центрируя трубку с узким тубусом на проекцию правого, а затем левого грудино-ключичного сустава. Грудино-ключичные суставы проекционно располагаются на 3—4 см вправо и влево от остистого отростка II грудного позвонка.

При данной укладке кассета не перекрывается просвинцованной резиной.

Рентгенограмма производится при задержанном дыхании больного, без отсеивающей решетки, при коротком фокусном расстоянии (тубус опускается почти вплотную к поверхности кожи).

**Боковая проекция.** Укладка при выполнении прицельной рентгенограммы грудино-ключичного сустава в боковой проекции производится в том же положении больного, что и при выполнении рентгенограммы грудины в боковой проекции. Кассета находится в плоскости стола под областью грудино-ключичных суставов. Центральный пучок лучей направляют через область грудино-ключичных суставов перпендикулярно к плоскости стола. Рентгенограмма правого и левого грудино-ключичного сустава производится отдельно, при задержанном дыхании больного. Рентгенограммы можно выполнить при вертикальном положении больного (сидя, стоя) под контролем экрана.

### Рентгеноанатомический анализ

**Прямая передняя проекция.** На прицельной рентгенограмме грудино-ключичных суставов в прямой передней проекции (рис. 124а) отчетливо прослеживаются контуры рукоятки грудины (1) и грудинных концов ключиц (11) на фоне проекционно увеличенного и нечеткого изображения позвоночного столба и задних отделов ребер.

Грудинные концы ключиц, являющиеся суставными головками, выпуклы, ключичные вырезки рукоятки грудины (3), выполняющие роль суставных впадин, слегка вогнуты. Рентгеновские суставные щели грудино-ключичных суставов имеют форму клиньев, обращенных основаниями кверху. Протяженность суставных поверхностей головок превышает протяженность суставных поверхностей впадин, в связи с чем верхние контуры суставных поверхностей грудинных концов ключиц находятся выше верхних контуров ключичных вырезок грудины. Нижние контуры суставных поверхностей соответствуют друг другу или же нижние контуры грудинных концов ключиц располагаются выше нижних контуров ключичных вырезок рукоятки грудины.

Таким образом, при симметричном положении грудинных концов ключиц клиновидная форма рентгеновских суставных щелей и указанное несоответствие суставных поверхностей грудино-ключичных суставов не являются признаками нарушения соотношений в суставах.

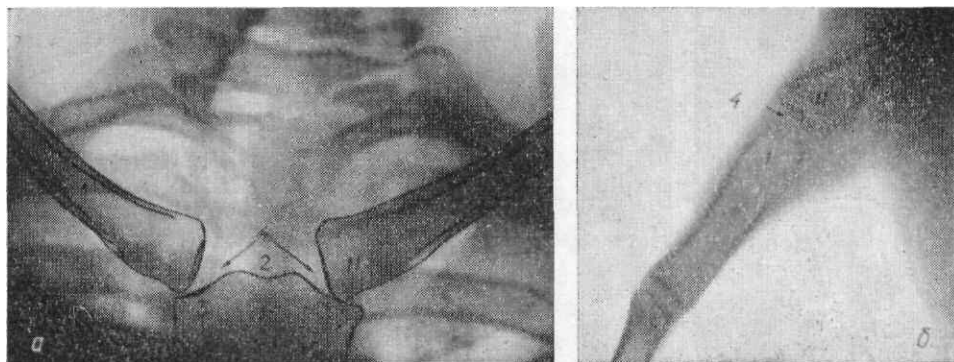


Рис. 124. Прицельные рентгенограммы грудино-ключичных суставов в прямой передней (а) и боковой (б) проекциях. 1 — рукоятка грудины; 2 — яремная вырезка; 3 — ключичные вырезки; 4 — рентгеновские суставные щели грудино-ключичных суставов; 11 — грудинный конец ключицы.

В тех случаях, когда из-за проекционного наложения позвоночного столба и ребер отчетливого изображения структуры грудино-ключичных суставов получить не удастся, следует применить томографию или зонографию. На *томограмме* в прямой передней проекции (рис. 125) хорошо дифференцируются суставные головки, суставные впадины и рентгеновские суставные щели грудино-ключичных суставов (4).

**Боковая проекция.** Прицельная рентгенограмма грудино-ключичного сустава в боковой проекции (рис. 124б) производится при травматических повреждениях с целью определения соотношений в суставе. Признак правильных соотношений в грудино-ключичном суставе в боковой проекции — отсутствие смещения суставных поверхностей сочленяющихся костей по отношению друг к другу.

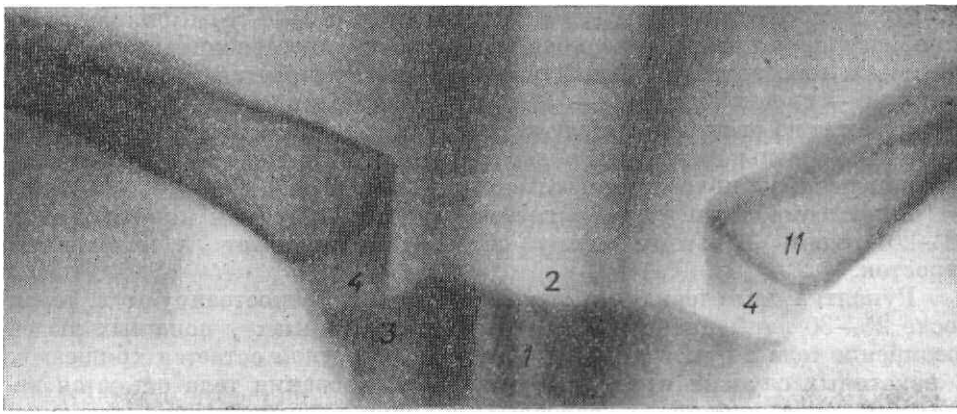
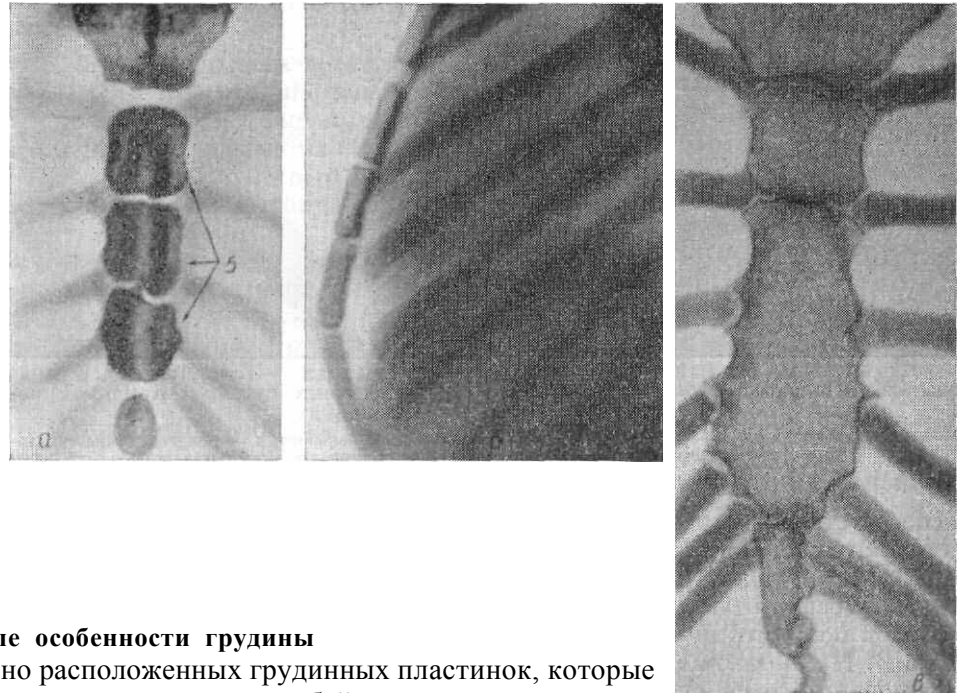


Рис. 125. Томограмма грудино-ключичных суставов.

1 — рукоятка грудины; 2 — яремная вырезка; 3 — ключичные вырезки; 4 — рентгеновские суставные щели грудино-ключичных суставов; 11 — грудинный конец ключицы.

Рис. 126. Развитие грудины:

рентгенограммы препаратов грудины в прямой передней проекции (а, в), рентгенограмма грудины в боковой проекции (б, объяснение в тексте). 1 — рукоятка грудины; 5 — тело грудины; 7 — мечевидный отросток.



#### Возрастные особенности грудины

Грудина формируется из параллельно расположенных грудинных пластинок, которые на 2-м месяце внутриутробного периода сливаются между собой.

Процесс окостенения грудины начинается с 5—6-го месяца внутриутробного периода: вначале появляются точки окостенения в рукоятке, затем — в теле грудины. Рукоятка грудины формируется из 1—2, а тело грудины — из нескольких (4—13) точек окостенения (рис. 126). От момента рождения до наступления синостозов они выявляются на рентгенограммах в виде отдельных костных образований с четкими контурами, разделенных поперечными полосками просветлений (рис. 126а, б).

Синостозирование точек окостенения тела грудины происходит к 18—20 годам. К этому сроку обычно окостеневают и мечевидный отросток.

Рукоятка и мечевидный отросток грудины синостозируют с телом после 25—30 лет, однако нередко на рентгенограммах у пожилых людей соединение тела с рукояткой и мечевидным отростком остается хрящевым. В некоторых случаях отдельные костные образования тела остаются не-слившимися и грудина у взрослых сохраняет сегментарное строение.

Иногда на рентгенограммах в прямой и косой передней проекции над яремной вырезкой обнаруживаются надгрудинные кости, которые располагаются обособленно или сливаются с краями яремной вырезки.

## Глава 5

### КОСТИ ВЕРХНИХ КОНЕЧНОСТЕЙ И ИХ СОЕДИНЕНИЯ

#### ОБЩИЕ АНАТОМИЧЕСКИЕ СВЕДЕНИЯ

Кости верхней конечности, *ossa membri superioris*, состоят из пояса верхней конечности, *singulum membri superioris*, и скелета свободной верхней конечности, *skeleton membri superioris liberi*.

В состав костей пояса верхней конечности входят ключица, *clavicula*, и лопатка, *scapula*. В скелете сво-



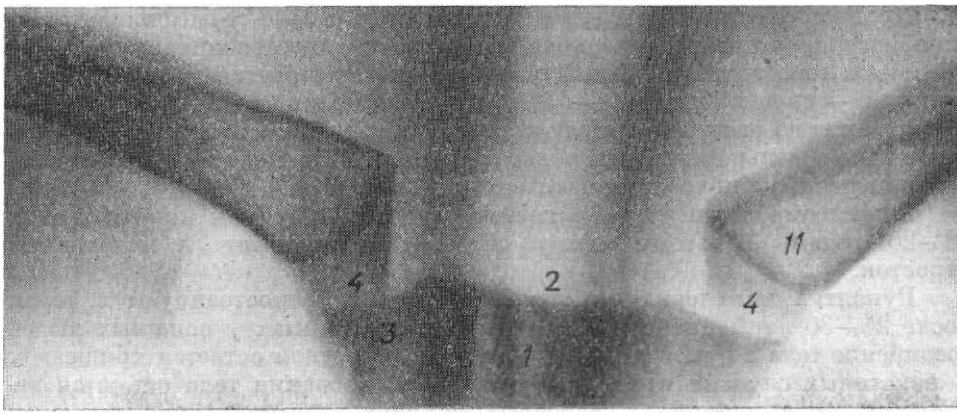
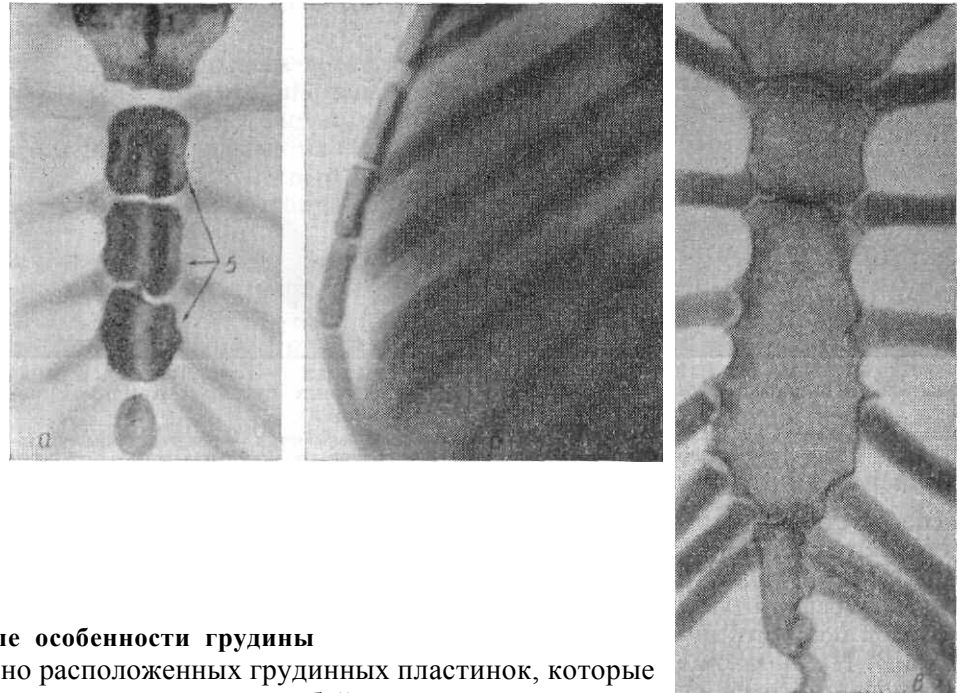


Рис. 125. Томограмма грудино-ключичных суставов.

1 — рукоятка грудины; 2 — яремная вырезка; 3 — ключичные вырезки; 4 — рентгеновские суставные щели грудино-ключичных суставов; 11 — грудинный конец ключицы.

Рис. 126. Развитие грудины:

рентгенограммы препаратов грудины в прямой передней проекции (а, в), рентгенограмма грудины в боковой проекции (б, объяснение в тексте). 1 — рукоятка грудины; 5 — тело грудины; 7 — мечевидный отросток.



#### Возрастные особенности грудины

Грудина формируется из параллельно расположенных грудинных пластинок, которые на 2-м месяце внутриутробного периода сливаются между собой.

Процесс окостенения грудины начинается с 5—6-го месяца внутриутробного периода: вначале появляются точки окостенения в рукоятке, затем — в теле грудины. Рукоятка грудины формируется из 1—2, а тело грудины — из нескольких (4—13) точек окостенения (рис. 126). От момента рождения до наступления синостозов они выявляются на рентгенограммах в виде отдельных костных образований с четкими контурами, разделенных поперечными полосками просветлений (рис. 126а, б).

Синостозирование точек окостенения тела грудины происходит к 18—20 годам. К этому сроку обычно окостеневают и мечевидный отросток.

Рукоятка и мечевидный отросток грудины синостозируют с телом после 25—30 лет, однако нередко на рентгенограммах у пожилых людей соединение тела с рукояткой и мечевидным отростком остается хрящевым. В некоторых случаях отдельные костные образования тела остаются не-слившимися и грудина у взрослых сохраняет сегментарное строение.

Иногда на рентгенограммах в прямой и косой передней проекции над яремной вырезкой обнаруживаются надгрудинные кости, которые располагаются обособленно или сливаются с краями яремной вырезки.

## Глава 5

### КОСТИ ВЕРХНИХ КОНЕЧНОСТЕЙ И ИХ СОЕДИНЕНИЯ

#### ОБЩИЕ АНАТОМИЧЕСКИЕ СВЕДЕНИЯ

Кости верхней конечности, *ossa membri superioris*, состоят из пояса верхней конечности, *singulum membri superioris*, и скелета свободной верхней конечности, *skeleton membri superioris liberi*.

В состав костей пояса верхней конечности входят ключица, *clavicula*, и лопатка, *scapula*. В скелете сво-

бодной верхней конечности выделяют проксимальный, средний и дистальный отделы. К проксимальному отделу относят плечевую кость, *humerus*, к среднему — кости предплечья, *ossa antibrachii*, которые состоят из лучевой, *radius*, и локтевой, *ulna*, костей. К дистальному отделу относят кости кисти, *ossa manus*, которые подразделяют на три части: кости запястья, *ossa carpi*, пясти, *metacarpus*, и кости пальцев кисти, *ossa digitorum manus*. В запястье в свою очередь выделяют два ряда костей. Проксимальный ряд образуют ладьевидная, *os scaphoideum*, полулунная, *os lunatum*, трехгранная, *os triquetrum*, и гороховидная, *os pisiforme*, кости. К дистальному ряду относят кость-трапецию и трапециевидную, *os trapezium*, *os trapezoideum*, головчатую, *os carpitatum*, и крючковатую, *os hamatum*.

Пясть состоит из пяти длинных костей. Кости пальцев кисти представлены фалангами. В первом пальце имеются две фаланги, в остальных три: проксимальная, *phalanx proximalis*, средняя, *phalanx media*, и дистальная, *phalanx distalis*.

## МЕТОДИКИ РЕНТГЕНОЛОГИЧЕСКОГО ИССЛЕДОВАНИЯ

Кости верхней конечности и их соединения изучаются с помощью многопроекционной рентгенографии в специальных укладках.

Однако структуру крупных анатомических объектов и некоторые анатомические образования, не получающие дифференцированного изображения на обзорных и прицельных рентгенограммах, исследуют с помощью послышной рентгенографии. Костные ориентиры, используемые при томографии костей и соединений верхней конечности, даны в приложении 5.

## СКЕЛЕТ И СОЕДИНЕНИЯ ПОЯСА ВЕРХНЕЙ КОНЕЧНОСТИ

### КЛЮЧИЦА

#### Анатомия

Ключица представляет собой S-образную изогнутую длинную кость, в которой выделяют тело и два утолщенных конца — грудинный, *extremitas sternalis*, и плечевой, *extremitas acromialis*.

Передняя, верхняя и частично задняя поверхности тела ключицы гладкие, нижняя — неровная: ближе к грудинному концу располагается вдавление реберно-ключичной связки, *impressio lig. costoclavicularis*, а к плечевому — конический бугорок и трапециевидная линия, *tuberculum conoideum et linea trapezoidea*, к которым прикрепляются клюво-ключичная связка, *lig. coracoclavicularis*, подключичная, *m. subclavius*, и трапециевидная, *m. trapezium*, мышцы.

Тело ключицы в медиальном отделе изогнуто выпуклостью вперед, а в латеральном — назад. Грудинный конец ключицы несет грудинную суставную поверхность, *facies articularis sternalis*, для сочленения с ключичной вырезкой рукоятки грудины.

На плечевом конце ключицы расположена суставная поверхность плечевого отростка, *facies articularis acromialis*, сочленяющаяся с суставной поверхностью плечевого отростка, *facies articularis acromii*.

#### Укладки

Рентгенографию ключицы производят в прямой (задней, передней) и аксиальной проекциях.

**Укладка при выполнении рентгенограммы ключицы в прямой задней проекции.** Больной лежит на спине. Верхняя конечность соответствующей стороны вытянута вдоль туловища. Кассета расположена параллельно плоскости стола под областью ключицы. Центральный пучок лучей направляют на середину ключицы перпендикулярно к кассете. Если позволяет состояние больного, следует применять рентгенографию ключицы в прямой передней проекции, при которой лучше выявляется структура ключицы.

**Передняя проекция.** Укладка при выполнении рентгенограммы ключицы в прямой передней проекции производится в положении больного на животе, голова повернута лицом в противоположную сторону от исследуемой ключицы. Верхние конечности вытянуты вдоль туловища, которое с противоположной стороны несколько приподнимают над плоскостью стола для того, чтобы исследуемая ключица плотнее прилегала к кассете. Последнюю располагают под областью ключицы, приподняв ее верхний край на 20—30°. Центральный пучок лучей направляют на середину ключицы перпендикулярно к кассете.

**Аксиальная проекция.** Укладка при выполнении рентгенограммы ключицы в аксиальной проекции производится в положении больного на спине, голова повернута лицом в противоположную от исследуемой ключицы сторону. Верхние конечности вытянуты вдоль туловища. Кассету устанавливают длинным ребром перпендикулярно к столу и параллельно ключице с упором своим внутренним краем в шею больного. Ключица должна проецироваться на середину кассеты. Трубку поворачивают так, чтобы центральный пучок лучей, касаясь передней поверхности грудной клетки исследуемой стороны, был направлен перпендикулярно к кассете.

#### Рентгеноанатомический анализ

**Прямая проекция.** На рентгенограмме ключицы в прямой (передней или задней) проекции (рис. 127) прослеживаются слабоизогнутое тело, плечевой и грудинный концы ключицы. Краеобразующие контуры в дан-

ной проекции обусловлены верхней и нижней поверхностями тела ключицы.

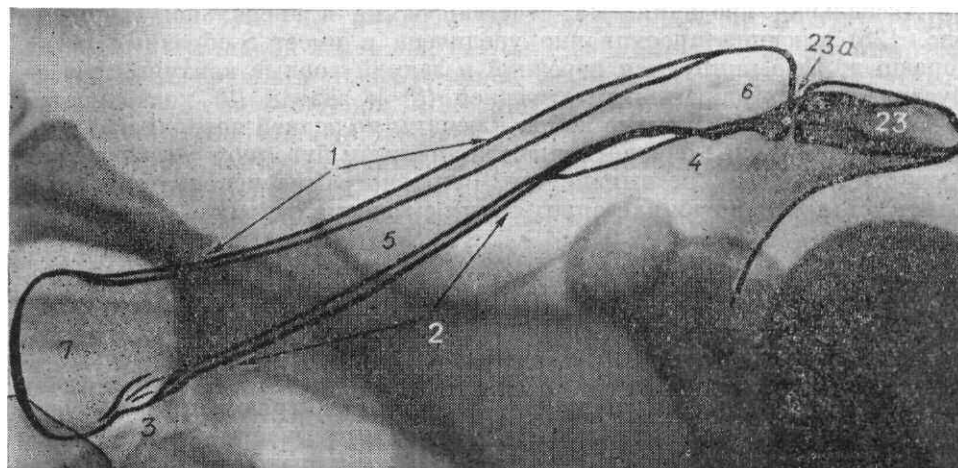


Рис. 127 Рентгенограмма ключицы в прямой передней проекции.

1 — верхняя поверхность; 2 — нижняя поверхность; 3 — вдавление реберно-ключичной связки; 4 — конический бугорок и трапецевидная линия; 5 — мозговая полость; 6 — плечевой конец; 7 — грудинный конец; 23 — плечевой отросток лопатки; 23a — рентгеновская суставная щель акромиально-ключичного сустава.

связки (3), а ближе к плечевому — конический бугорок и волнистая трапецевидная линия (4). В теле ключицы четко определяются корковое вещество и мозговая полость (5). Плечевой (6) и грудинный (7) концы ключицы утолщены, обрамлены тонкой замыкающей пластинкой и имеют губчатую структуру.

Параллельно верхнему контуру ключицы расположена нежная тень, являющаяся отображением кожи и подкожной клетчатки.

Верхний контур (1) ровный, нижний (2) — неровный, так как на нем ближе к грудинному концу может выявляться вдавление реберно-ключичной

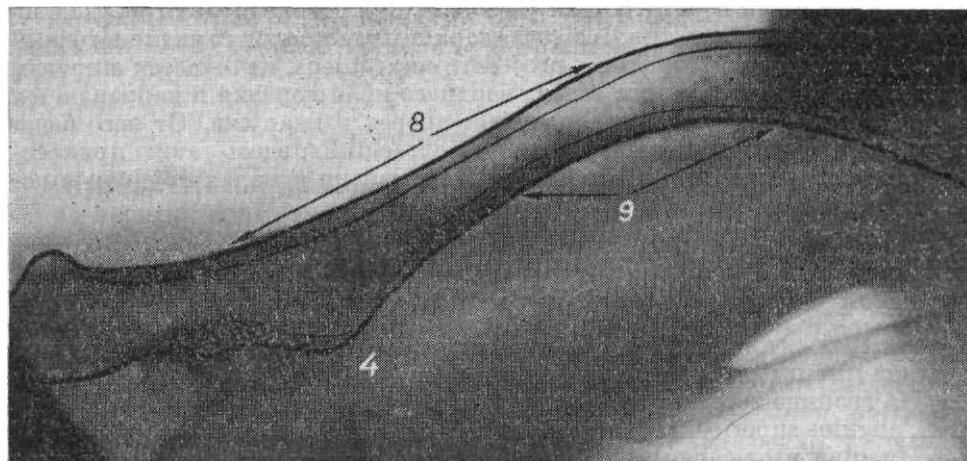


Рис. 128. Рентгенограмма ключицы в аксиальной проекции 4 — конический бугорок; 8 — передняя поверхность тела; 9 — задняя поверхность.

**Аксиальная проекция.** На рентгенограмме в аксиальной проекции (рис. 128) ключица проекционно увеличена и имеет S-образный изгиб. Хорошо дифференцируются передний и задний ровные контуры тела ее, обусловленные изображением передней (8) и задней (9) поверхностей. На границе тела и плечевого конца ключицы по задней поверхности определяется неровность, обусловленная коническим бугорком (4). Структура ключицы отчетливо не выявляется. Рентгенограмма используется в основном в травматологии для определения смещения отломков.

## ЛОПАТКА

### Анатомия

Лопатка — плоская кость треугольной формы, расположена в толще мышц спины. В ней различают две поверхности, три края и три угла. Реберная поверхность, *facies costalis*, вогнута и называется подлопаточной ямкой, *fossa subscapularis*. Она выполнена подлопаточной мышцей, т. *subscapularis*. Спинная поверхность, *facies dorsalis*, разделяется остью лопатки, *spina scapulae*, на два неравных углубления: надостную ямку, *fossa suprascapularis*, и подостную ямку, *fossa infrascapularis*, в которых берут свое начало надостная, *m. suprascapularis*, и подостная, *m. infrascapularis*, мышцы.

Ость лопатки идет от медиального края лопатки к латеральному, постепенно увеличиваясь в высоте, и заканчивается широким и уплощенным плечевым отростком, *acromion*. Участок, где ость лопатки переходит в плечевой отросток, получил название угла плечевого отростка, *angulus acromialis*. Передний край плечевого отростка несет гладкую суставную поверхность плечевого отростка, *facies*

articularis acromii, задневерхняя поверхность его шероховата и служит местом начала дельтовидной мышцы, *m. deltoideus*.

Верхний край лопатки, *margo superior*, тонкий и короткий, служит местом прикрепления мышцы, поднимающей лопатку, *m. levator scapulae*. В наружной части верхнего края у основания клювовидного отростка расположена вырезка лопатки, *incisura scapulae*, где проходит надлопаточный нерв. Клювовидный отросток, *processus coracoideus*, начинается широким основанием от латерального отдела верхнего края лопатки и направляется вверх, а затем под углом поворачивает вперед и кнаружи. От него берет начало клюво-плечевая мышца, *m. coracobrachialis*; здесь также прикрепляются клюво-ключичная, клюво-плечевая связки и малая грудная мышца, *m. pectoralis minor*.

Медиальный край лопатки, *margo medialis*, истончен и обращен к позвоночнику. К нему прикрепляются передняя зубчатая, большая и малая ромбовидные мышцы, *m. serratus anterior*, т. т. *rhomboideus minor et major*.

Латеральный край, *margo lateralis*, утолщен и служит местом начала круглой мышцы, *m. m. teres major et minor*.

На границе верхнего и медиального краев лопатки находится верхний угол, *angulus superior*, вершина которого закруглена.

Нижний угол, *angulus inferior*, утолщен, шероховат, так как к нему прикрепляются передняя зубчатая и ромбовидная мышцы.

На границе верхнего и латерального краев находится латеральный угол, *angulus lateralis*, который представлен шейкой лопатки, *collum scapulae*, и суставной впадиной, *cavitas glenoidalis*. Последняя имеет сферическую поверхность. Над суставной впадиной и под ней располагаются соответственно надсуставной, *tuberculum supraglenoidale*, и подсуставной, *tuberculum infraglenoidale*, бугорки.

От надсуставного бугорка начинается длинная головка двуглавой мышцы плеча, *caput longum m. biceps brachii*, от подсуставного бугорка берет начало длинная головка трехглавой мышцы плеча, *caput longum m. triceps brachii*.

#### Укладки

Рентгенография лопатки производится в прямой задней и боковой проекциях.

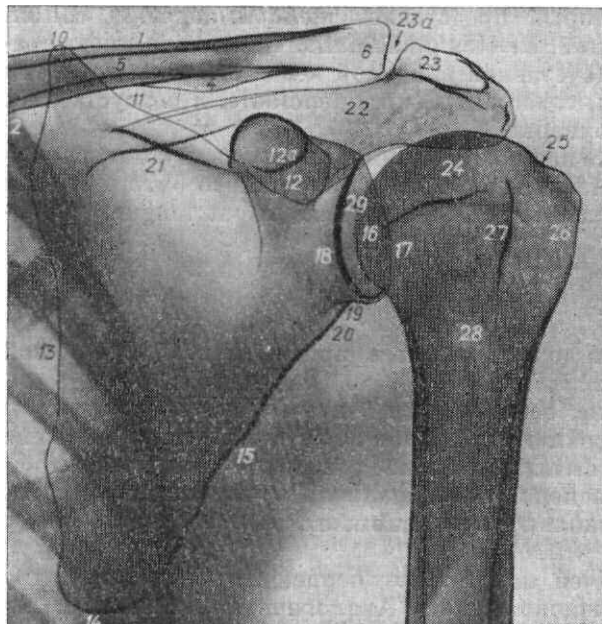
**Прямая задняя проекция.** Укладка при выполнении рентгенограммы лопатки в прямой задней проекции производится в положении больного на спине. Верхние конечности вытянуты вдоль туловища. Для того чтобы изучаемая лопатка была расположена параллельно плоскости кассеты, противоположное плечо несколько приподнимают. Кассету располагают под областью лопатки.

Центральный пучок лучей направляют перпендикулярно к центру кассеты на область подключичной ямки. Аналогичную рентгенограмму можно получить и при вертикальном положении больного.

**Боковая проекция.** Укладка при выполнении рентгенограммы лопатки в боковой проекции производится в положении больного на исследуемом боку. Подбородок максимально приведен к груди. Верхнюю конечность соответствующей стороны подкладывают под голову или выводят вперед. Туловище больного слегка наклоняют кпереди. Кассету располагают параллельно плоскости стола под областью лопатки. Верхний край кассеты должен находиться выше верхнего угла лопатки. Центральный пучок лучей направляют перпендикулярно к кассете на выступающий верхний угол лопатки.

Акромиальный и клювовидный отростки изучают в аксиальной проекции плечевого сустава, которая будет описана в разделе «Плечевой сустав».

#### Рентгеноанатомический анализ



**Прямая задняя проекция.** На рентгенограмме в прямой задней проекции лопатка представлена треугольным образованием с четкими контурами (рис. 129).

Рис. 129. Рентгенограмма лопатки в прямой задней проекции.

1 — верхняя поверхность тела ключицы; 2 — нижняя поверхность тела ключицы; 4 — конический бугорок и трапециевидная линия; 5 — мозговая полость; 6 — плечевой конец ключицы; 10 — верхний угол лопатки; 11 — верхний край лопатки; 12 — клювовидный отросток; 12а — основание клювовидного отростка; 13 — медиальный край лопатки; 14 — нижний угол; 15 — латеральный край; 16 — суставная впадина лопатки; 17 — задний край суставной впадины; 18 — передний край суставной впадины; 19 — шейка лопатки; 20 — подсуставной бугорок; 21 — основание ости лопатки; 22 — ость лопатки; 23 — плечевой отросток; 23а — рентгеновская суставная щель акромиально-ключичного сустава; 24 — головка плечевой кости; 25 — анатомическая шейка плечевой кости; 26 — большой бугорок; 27 — малый

бугорок; 28— хирургическая шейка плечевой кости; 29 — рентгеновская суставная щель плечевого сустава.

Верхний угол лопатки (10) с закругленной верхушкой обычно проецируется выше тела ключицы и плавно переходит в верхний край [11]. Последний косо расположен и идет сверху вниз и кнаружи. Иногда у основания клювовидного отростка по контуру верхнего края лопатки определяется лопаточная вырезка, которую не следует принимать за деструкцию. Клювовидный отросток (12) проекционно перекрывается остью лопатки. Основание клювовидного отростка имеет вид овала с четким, интенсивным контуром (12a).

Медиальный край лопатки (13) четкий, начинается от верхнего угла и идет вертикально вниз, плавно переходя в нижний угол (14).

Последний варьирует в своей конфигурации от острого до тупого угла и продолжается в косо расположенный латеральный край (15). На границе верхнего и латерального краев расположен латеральный угол, который несет на себе суставную впадину в виде вертикально ориентированного овала (16). Латеральный контур его является отображением заднего края впадины (17), медиальный — суммарным изображением замыкающей пластинки впадины и ее переднего края (18). Поэтому медиальный контур утолщен и интенсивен.

Суставная впадина отделена от остальной части лопатки шейкой (19); дистальнее последней по латеральному краю определяется неровность, являющаяся отображением подсуставного бугорка (20). Надсуставной бугорок обычно не дифференцируется. Хорошо определяется основание ости лопатки в виде двух четких, интенсивных пересекающихся линий, не доходящих до краев лопатки (21). Кверху и кнаружи от основания поднимается ость лопатки (22), которая в наружном отделе переходит в плечевой отросток (23).

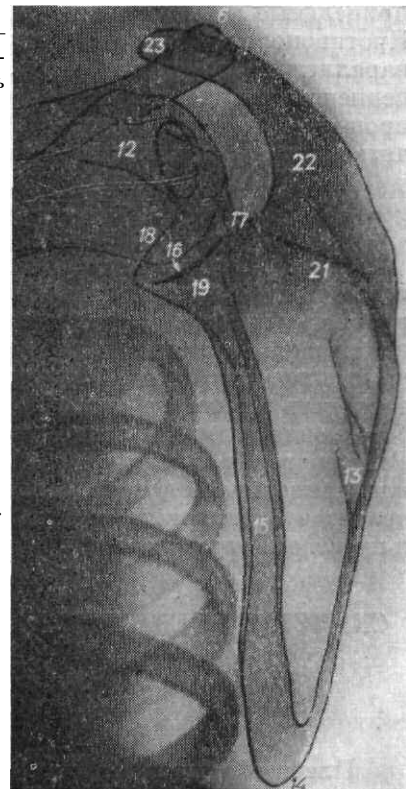
Структура лопатки неоднородна. Латеральный край представлен четкой ясной полосой, обусловленной мощным корковым слоем. Кнутри от него прослеживается губчатая крупнопетлистая структура, переходящая в однородную бесструктурную, малоинтенсивную тень центрального отдела лопатки. Медиальная часть последней кажется более прозрачной, так как на нее проекционно наслаивается ткань легкого.

В верхнелатеральном отделе лопатки могут прослеживаться питательные каналы в виде продолговатых линейных или ветвящихся полос просветлений с четкими, интенсивными контурами. Эти каналы не следует принимать за линию перелома.

Рис. 130. Рентгенограмма лопатки в боковой проекции.

6 — плечевой конец ключицы; 12 — клювовидный отросток лопатки; 13 — медиальный край лопатки; 14 — нижний угол; 15 — латеральный край; 16 — суставная впадина лопатки; 17 — задний край суставной впадины; 18 — передний край суставной впадины; 19 — шейка лопатки; 21 — основание ости лопатки; 22 — ость лопатки; 23 — плечевой отросток.

**Боковая проекция.** На рентгенограмме в боковой проекции лопатка определяется вне тени грудной клетки (рис. 130). Обычно хорошо дифференцируется утолщенный латеральный край лопатки, чаще всего в виде двух параллельных интенсивных полос, отображающих корковое вещество передней и задней поверхностей (15) с заключенным между ними губчатым веществом. В каудальном направлении этот край заканчивается нижним углом, который переходит в проекционно укороченный медиальный край (13). Верхний угол лопатки совпадает с проекцией медиального отдела основания ости лопатки (21). Последнее представлено четкой, интенсивной, косо расположенной линией. Кзади и кверху от нее идет ость лопатки (22), которая плавно переходит в плечевой отросток (23). Контур передней и задней поверхностей ости лопатки и плечевого отростка четкие, структура губчатая. Латеральный край заканчивается шейкой (19) и суставной впадиной лопатки (16). Хорошо определяется верхний полюс ее, который плавно переходит в проекционно укороченные передний (18) и задний (17) края впадины. Кпереди и кверху от нее прослеживается в виде прямоугольника с четкими контурами клювовидный отросток (12). На последний и частично на суставную впадину лопатки проецируются головка плечевой кости и плечевой конец ключицы (6).



## АКРОМИАЛЬНО-КЛЮЧИЧНЫЙ СУСТАВ Анатомия

Акромиально-ключичный сустав, *articulatio acromioclavicularis*, образован суставными поверхностями плечевого отростка и плечевого конца ключицы с расположенным между ними суставным диском, *discus articularis*. Хрящ, покрывающий суставные поверхности, относится к типу волокнистого. Сустав малоподвижный, в нем осуществляются небольшие ротационные и скользящие движения. Капсула его прикрепляется по краю суставных поверхностей и укреплена акромиально-ключичной и клюво-ключичными связками.

## Укладки

**Прямая задняя проекция.** Акромиально-ключичный сустав можно изучать на рентгенограммах лопатки или плечевого сустава в прямой задней проекции. Если же исследуется только этот сустав, необходимо делать прицельные рентгенограммы. Для этого больного укладывают на спину. Противоположное плечо несколько приподнимают. Кассету помещают параллельно плоскости стола, а центральный пучок лучей направляют перпендикулярно к кассете на плечевой конец ключицы, который легко прощупывается через кожу. Аналогичную рентгенограмму можно получить и при вертикальном положении больного.

## Рентгеноанатомический анализ

**Прямая задняя проекция.** На рентгенограмме акромиально-ключичного сустава в прямой задней проекции (см. рис. 129) хорошо дифференцируются суставные поверхности, которые обрамлены тонкой замыкающей пластинкой, а также рентгеновская суставная щель. Суставная поверхность плечевого конца ключицы (6) несколько больше, чем суставная поверхность плечевого отростка (23), поэтому верхняя поверхность плечевого конца ключицы расположена выше верхней поверхности акромиона. Рентгеновская суставная щель представлена просветлением лентовидной или клиновидной формы. Признаком правильного соотношения в суставе является одинаковый уровень расположения нижних контуров ключицы и плечевого отростка.

## СКЕЛЕТ И СОЕДИНЕНИЯ СВОБОДНОЙ ВЕРХНЕЙ КОНЕЧНОСТИ

### ПЛЕЧЕВОЙ СУСТАВ

#### Анатомия

Плечевой сустав, *articulatio humeri*, — подвижное сочленение головки плечевой кости, *caput humeri*, и суставной впадины лопатки. Последняя имеет овальную форму и дополняется суставным хрящом волокнистого строения, получившим название суставной губы, *labrum glenoidale*.

Головка плечевой кости имеет гладкую сферическую суставную поверхность, покрытую гиалиновым хрящом. По периферии головка отграничена кольцеобразным сужением — анатомической шейкой, *collum anatomicum*, дистальнее которой по наружной поверхности располагается большой бугорок, *tuberculum majus*, а по передней — малый бугорок, *tuberculum minus*. Книзу бугорки продолжают в одноименные гребни: гребень большого бугорка, *crista tuberculi majoris*, и гребень малого бугорка, *crista tuberculi minoris*.

Между бугорками и их гребнями находится межбугорковая борозда, *sulcus intertubercularis*, в которой залегает сухожилие длинной головки двуглавой мышцы плеча. Дистальнее бугорков определяется хирургическая шейка, *collum chirurgicum*. Головка расположена под тупым углом к телу плечевой кости. Суставная капсула, *capsula articularis*, начинается от хрящевой губы суставной впадины и прикрепляется к анатомической шейке плечевой кости. Сухожилия мышц, надостной, подостной и малой круглой, подкрепляют волокнистую перепонку капсулы в ее верхнезаднем и латеральном отделах. В медиальный отдел капсулы вплетаются сухожильные пучки только от подлопаточной мышцы, поэтому этот отдел капсулы более тонкий. Синовиальная перепонка суставной капсулы образует выпячивание вокруг сухожилия длинной головки двуглавой мышцы — межбугорковое слизистое влагалище, *vagina mucosa intertubercularis*. Кроме того, полость сустава часто сообщается с подсухожильной сумкой подлопаточной мышцы, *bursa subtendinea m. subscapularis*, которая располагается у основания клювовидного отростка. Связочный аппарат плечевого сустава представлен клювоплечевой связкой, *lig. coraco-humerale*, начинающейся от наружного края клювовидного отростка и вплетающейся в капсулу плечевого сустава на уровне большого бугорка плечевой кости. Кроме того, имеется еще три суставно-плечевые связки, *ligg. glenohumeralia*, которые прикрепляются с одной стороны к анатомической шейке, с другой — к суставной губе.

В описываемой области выделяют еще добавочный функциональный сустав, так называемый субакромиальный. «Суставной впадиной» в нем являются клювовидно-акромиальная связка, *lig. coracoacromiale*, и нижняя поверхность плечевого отростка, а «суставной головкой» — капсула плечевого сустава и большой бугорок плечевой кости. «Полость» субакромиального сустава образует подакромиальная слизистая сумка, *bursa subacromialis*. Следует помнить о том, что между дельтовидной мышцей и большим бугорком расположена еще одна слизистая сумка, *bursa subdeltoidea*.

В плечевом суставе возможен большой объем движений, так как он относится к шаровидным суставам.

## Укладки

Плечевой сустав изучается в трех основных проекциях: прямой задней, задней с ротацией плеча кнутри и аксиальной.

**Прямая задняя проекция.** Укладка при выполнении рентгенограммы плечевого сустава в прямой задней проекции производится в положении больного на спине. Верхняя конечность исследуемой стороны вытянута вдоль туловища, а кисть находится в положении супинации. Краниальный край кассеты приподнят и образует с плоскостью стола угол 20—25°. Подобное положение кассеты необходимо для устранения проекционного наслаения акромиального отростка лопатки с головкой плечевой кости. Центральный пучок лучей направляют перпендикулярно к столу на проекцию суставной щели. Последняя расположена на 3—4 см дис-

тальнее верхушки плечевого отростка, легко прощупываемого под кожей.

**Задняя проекция с ротацией плеча кнутри.** Укладка при выполнении рентгенограммы плечевого сустава в задней проекции с ротацией плеча кнутри производится при том же положении больного, кассеты и той же центрации, что и в предыдущей укладке с той лишь разницей, что кисть находится в положении пронации. Верхняя конечность исследуемой стороны вытянута вдоль туловища или согнута в локтевом суставе и лежит на животе больного.

**Аксиальная проекция.** Укладка при выполнении рентгенограммы плечевого сустава в аксиальной проекции производится в двух вариантах. / *вариант.* Больной сидит на стуле исследуемым боком к столу, на который укладывается отведенная кнаружи верхняя конечность, согнутая в локтевом суставе. Кассету располагают в плоскости стола под областью плечевого сустава. Центральный пучок лучей направляют на проекцию акромиально-ключичного сустава перпендикулярно к кассете.

*II вариант.* Больной лежит на спине. Верхняя конечность отведена, кисть повернута ладонью кверху. Кассета устанавливается длинным ребром перпендикулярно к плоскости стола у надплечья и упирается своим внутренним краем в шею исследуемого.

Центральный пучок лучей направляют перпендикулярно к кассете со стороны подмышечной впадины.

### Рентгеноанатомический анализ

**Прямая задняя проекция.** На рентгенограмме плечевого сустава в прямой задней проекции (рис. 131) критерием правильности укладки является раздельное изображение контуров суставных поверхностей сочленяющихся костей, рентгеновской суставной щели, а также отсутствие наложения плечевого отростка лопатки на головку плечевой кости. Суставная впадина имеет форму вертикально ориентированного овала, более суженного в проксимальном отделе. Медиальный контур овала представлен широкой интенсивной линией, обусловленной передним краем и прилежащим к нему отделом суставной поверхности (18), латеральный контур в виде тонкой, четкой, слегка выпуклой линии является изображением заднего края (17). Разное отображение переднего и заднего контуров объясняется тем, что суставная впадина располагается косо по отношению к центральному пучку лучей, который скользит вдоль ее переднего отдела. Переход контуров суставной впадины в шейку плавный. Головка плечевой кости (24) частично проецируется на задний отдел суставной впадины.

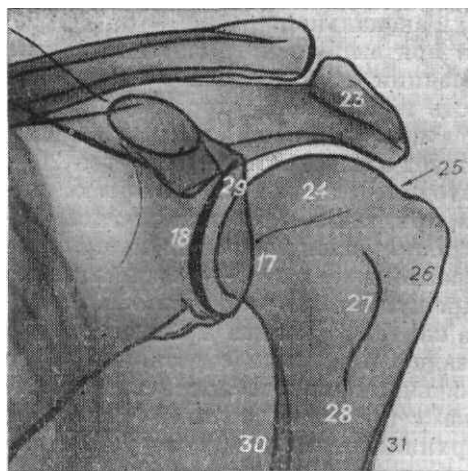


Рис. 131. Рентгенограмма плечевого сустава в прямой задней проекции. 17 — задний край суставной впадины; 18 — суставная поверхность и передний край суставной впадины; 23 — плечевой отросток; 24 — головка плечевой кости; 25 — анатомическая шейка плечевой кости; 26 — большой бугорок; 27 — малый бугорок; 28 — хирургическая шейка плечевой кости; 29 — рентгеновская суставная щель плечевого сустава; 30 — медиальный край тела плечевой кости; 31 — латеральный край тела плечевой кости.

Контур головки тонкий, четкий и плавно переходит в контур анатомической шейки (25). Дистальнее последней по наружной поверхности определяется большой бугорок (26), обрамленный тонким корковым слоем, толщина которого нарастает в проксимальном отделе. Под анатомической шейкой в среднем отделе метафиза выявляется изогнутая, интенсивная, вертикально расположенная линия, являющаяся изображением латерального края малого бугорка плечевой кости (27).

Ниже обоих бугорков определяется хирургическая шейка (28). Краеобразующими контурами тела плечевой кости в данной проекции являются медиальный (30) и латеральный (31) края. Структура головки мелкопетлистая, а в большом бугорке — широкопетлистая. Иногда в большом бугорке прослеживаются радиарно расположенные костные пластинки.

Рентгеновская суставная щель плечевого сустава представлена лентовидной полосой просветления (29). Признаки правильного соотношения суставных поверхностей плечевого сустава — равномерная ширина рентгеновской суставной щели и расположение нижнемедиального квадранта головки выше нижнего полюса суставной впадины.

В добавочном «субакромиальном» суставе обычно хорошо определяется нижняя поверхность верхушки плечевого отростка (23), являющаяся частью «суставной впадины». Также отчетливо выявляется и часть «суставной головки» — большой бугорок плечевой кости (26).

**Задняя проекция с ротацией плеча кнутри.** На рентгенограмме плечевого сустава в задней проекции с ротацией плеча кнутри (рис. 132) суставная впадина лопатки имеет те же рентгеноанатомические особенности, что и в предыдущей проекции. Плечевая же кость из-за ротации кисти на 180° поворачивается на 90° и поэтому представлена в боковой проекции, в силу чего на меди-

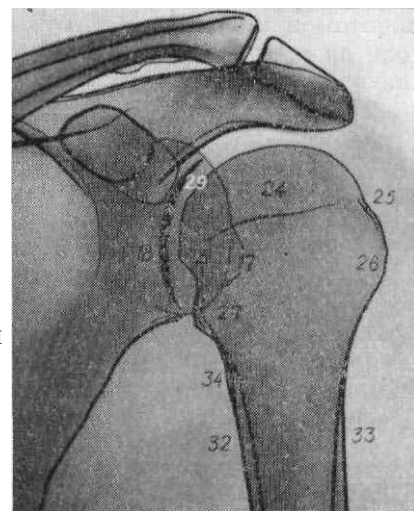


Рис. 132. Рентгенограмма плечевого сустава в задней проекции с ротацией плеча кнутри.

17—задний край суставной впадины; 18—суставная поверхность и передний край суставной впадины; 24 — головка плечевой кости; 25— анатомическая шейка плечевой кости; 26 — большой бугорок; 27 — малый бугорок; 29 — рентгеновская суставная щель плечевого сустава; 32 — передняя поверхность тела плечевой кости; 33— задняя поверхность тела плечевой кости; 34 — гребень малого бугорка.

альный контур дистальнее шейки выходит малый бугорок (27), который при рентгенографии проецируется на нижний отдел суставной впадины лопатки или непосредственно под ним.

При указанной укладке медиальный контур плечевой кости образован ее переднемедиальной поверхностью (32), а латеральный — задней (33). Переднемедиальная поверхность верхней трети тела плечевой кости неровная, что обусловлено изображением гребни малого бугорка (34), который не следует принимать за периостальные наслоения. Большой бугорок (26) проекционно совпадает с головкой и шейкой плечевой кости, частично выходя в краеобразующий отдел по латеральному контуру. Замыкающие пластинки обоих бугорков четкие, структура губчатая, крупнопетлистая.

**Аксиальная проекция.** На рентгенограмме плечевого сустава в аксиальной проекции (рис. 133) суставная впадина при данной укладке представлена треугольным образованием. Его слегка вогнутый интенсивный внутренний контур обусловлен нижним полюсом впадины и прилежащей к нему частью суставной поверхности, ориентированной в переднезаднем направлении (35). Тонкий и четкий верхненаружный контур является отображением проекционно укороченного верхнего полюса и прилежащих к нему отделов переднего (18) и заднего (17) краев впадины.

Медиальнее суставной впадины проецируется клювовидный отросток (12), пересекающийся плечевым концом ключицы (6). Контур клювовидного отростка четкие, структура равномерно губчатая.

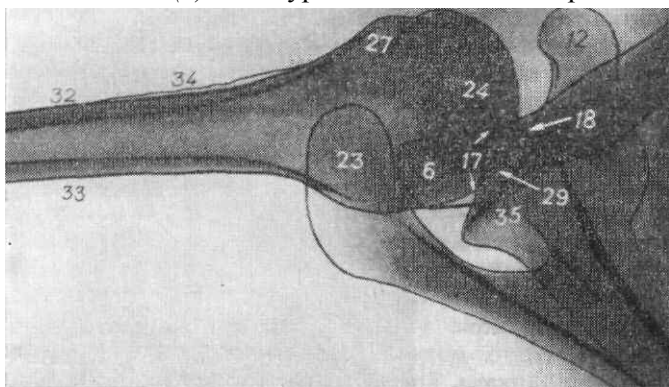


Рис. 133. Рентгенограмма плечевого сустава в аксиальной проекции.

6 — плечевой конец ключицы; 12 — клювовидный отросток лопатки; 17 — задний край суставной впадины; 18 — передний край суставной впадины; 23 — плечевой отросток лопатки; 24 — головка плечевой кости; 27 — малый бугорок плечевой кости; 29 — рентгеновская суставная щель плечевого сустава; 32 — передняя поверхность тела плечевой кости; 33 — задняя поверхность тела плечевой кости; 34 — гребень малого бугорка; 35 — суставная поверхность и нижний полюс суставной впадины.

Головка плечевой кости (24) частично наслаивается на верхний полюс суставной впадины и плавно переходит в анатомическую шейку. Дистальнее шейки по верхнему контуру определяются малый бугорок (27) и переднемедиальная поверхность диафиза (32), по нижнему контуру прослеживается задняя поверхность диафиза плечевой кости (33). Переднемедиальная поверхность тела плечевой кости дистальнее малого бугорка неровная, что обусловлено гребнем малого бугорка (34). Большой бугорок проекционно совпадает с проксимальным концом диафиза плечевой кости. Рентгеновская суставная щель плечевого сустава (29) имеет вид короткого лентовидного просветления. Плечевой конец ключицы проекционно пересекает клювовидный отросток, суставную впадину и головку плечевой кости. На последнюю также проецируется плечевой отросток лопатки. Между ним и плечевым концом ключицы на фоне головки плечевой кости видна слегка изогнутая узкая полоса просветления, обусловленная рентгеновской суставной щелью акромиально-ключичного сустава.

## ПЛЕЧЕВАЯ КОСТЬ

### Анатомия

Плечевая кость — длинная кость, в которой различают тело и два конца — проксимальный и дистальный.

Проксимальный конец подробно описан в разделе «Плечевой сустав», а дистальный конец будет охарактеризован в разделе «Локтевой сустав».

Тело плечевой кости в верхнесреднем отделе имеет цилиндрическую форму, а в нижнем — трехгранную. В последнем отделе различают три поверхности: переднюю медиальную, *faces anterior medialis*, переднюю латеральную, *faces anterior lateralis*, и заднюю, *facies posterior*. Две первые поверхности на границе с задней образуют края: медиальный *margo medialis*, и латеральный, *margo lateralis*.

На передней поверхности проксимального отдела плечевой кости расположены два шероховатых гребня: гребень большого бугорка и гребень малого бугорка. Последний находится медиально и служит местом прикрепления *m. latissimus dorsi* и *m. teres major*. К гребню большого бугорка прикрепляется *m. pectoralis major*. Дистальнее этого гребня по передней латеральной поверхности тела плечевой кости находится шероховатость — дельтовидная бугристость, *tuberositas deltoidea*, к которой прикрепляется дельтовидная мышца.



По задней поверхности тела на протяжении средней ее трети проходит борозда лучевого нерва, *sulcus n. radialis*.

### Укладки

Для изучения тела плечевой кости производятся рентгенограммы в двух проекциях: прямой задней и боковой.

**Прямая задняя проекция.** Укладка при выполнении рентгенограммы плеча в прямой задней проекции производится в положении больного сидя исследуемым боком к столу на низкой подставке, верхняя конечность вытянута, кисть — в положении супинации. Плечо располагается параллельно плоскости стола. Кассета лежит в плоскости стола. Центральный пучок лучей направляют перпендикулярно к кассете на середину плеча.

Аналогичную проекцию можно получить при горизонтальном положении больного. Исследуемая верхняя конечность вытянута вдоль туловища, ладонь повернута кверху, кассета находится под областью плеча. Центрация та же.

**Боковая проекция.** Укладка при выполнении рентгенограммы плеча в боковой проекции производится в положении больного сидя исследуемым боком к столу. Верхняя конечность согнута в локтевом суставе под прямым углом, кисть — в положении пронации. Плечо располагается параллельно столу. Кассету укладывают под область плеча, на середину которого перпендикулярно к столу направляют центральный пучок лучей. Аналогичную проекцию получают и при горизонтальном положении больного. Положение конечности, кассеты и направление луча те же. Боковую рентгенограмму можно также сделать и при вертикальном положении больного. Для этого он должен стоять исследуемым боком к вертикально установленной кассете. Верхняя конечность опущена и прикасается наружной поверхностью плеча к кассете. Здоровая рука поднимается кверху. Центральный пучок лучей направляется перпендикулярно к кассете в подмышечную область здоровой стороны. Указанная укладка получила название трансторакальной и применяется в травматологии для определения направления смещения отломков.

### Рентгеноанатомический анализ

**Прямая задняя проекция.** На рентгенограмме плеча в прямой задней проекции (рис. 134а) определяются контуры медиального (30) и латерального (31) краев тела плечевой кости, что наряду с изображением одного из суставных концов в прямой задней проекции является критерием правильности укладки. Медиальный край имеет ровный и четкий контур. По латеральному краю на границе проксимальной и средней трети тела определяется шероховатость, обусловленная дельтовидной бугристостью (36).

Дельтовидная бугристость индивидуально варьирует и имеет различную степень выраженности — от шероховатости до выступа. Последний может имитировать остеоому или остеохондрому. Однако в отличие от них локализация бугристости строго определенная, симметричная. Кроме того, можно проследить тень прикрепляющейся к ней дельтовидной мышцы. Структура бугристости неоднородная. Кортиковое вещество утолщено и расслоено, иногда образует груботрабекулярный рисунок.

Обычно в диафизе хорошо дифференцируются мозговая полость (37) и корковое вещество по медиальному и латеральному краям. В корковом веществе дистальнее дельтовидной бугристости иногда прослеживается косо расположенная узкая линейная полоса просветления, идущая сверху вниз и являющаяся отображением питательного канала.

Кортиковое вещество в области метафизов постепенно истончается. Исключение составляет корковое вещество латерального отдела дистального метафиза плечевой кости, которое утолщено и имеет слоистую структуру, что может имитировать периостальные наслоения (38). Дистальный метафиз плечевой кости отличается своеобразной структурой, в которой костные балки губчатого вещества образуют дугообразные выпуклые книзу арки (39).

В мягких тканях плеча отчетливо определяется граница мышечного массива и подкожно-жировой клетчатки.

**Боковая проекция.** На рентгенограмме плеча в боковой проекции (рис. 134б) прослеживаются четкие передний (32) и задний (33) контуры плечевой кости, отображающие соответствующие поверхности, что наряду с изображением одного из суставных концов в боковой проекции служит критерием правильности укладки. Хорошо дифференцируются корковое вещество и мозговая полость (37). Диафиз плечевой кости в дистальном отделе образует умеренно выраженный изгиб кзади. Иногда на границе проксимальной и средней трети тела плечевой кости по задней ее поверхности определяется шероховатость, обусловленная дельтовидной бугристостью (36).

Обычно видна четкая граница между кожей с подкожной клетчаткой и тенью мышц, а также межмышечные прослойки.

На трансторакальной рентгенограмме структура плечевой кости не дифференцируется, прослеживаются только ее контуры, позволяющие определить смещение отломков кпереди или кзади.

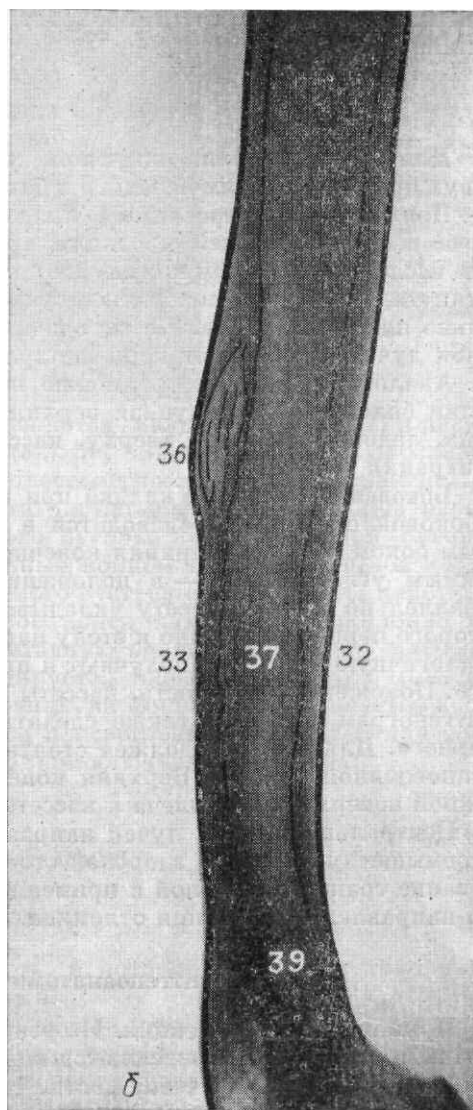
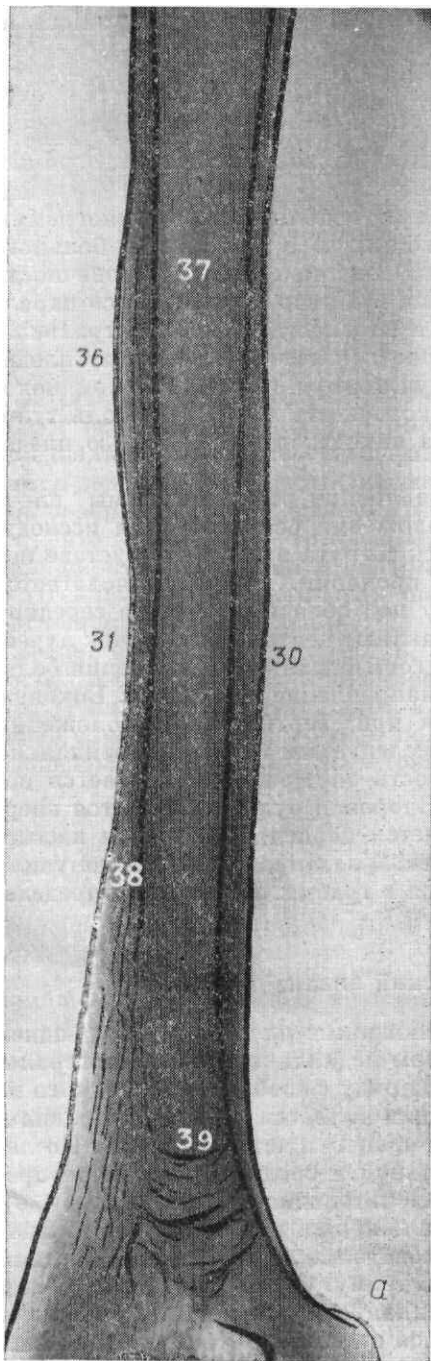


Рис. 134. Рентгенограммы плечевой кости в прямой задней (а) и боковой (б) проекциях.

30 — медиальный край; 31 — латеральный край; 32 — передняя поверхность; 33 — задняя поверхность; 36 — дельтовидная бугристость; 37 — мозговая полость; 38 — корковое вещество латерального края; 39 — костные балки в дистальном метафизе плечевой кости.

## ЛОКТЕВОЙ СУСТАВ

### Анатомия

Локтевой сустав, *articulatio cubiti*, сложный, так как в его образовании принимают участие три кости — плечевая, лучевая и локтевая. Мыщелок плечевой кости, *condylus humeri*, уплощен в переднезаднем и расширен в боковом направлении и состоит из головки, *capitulum humeri*, и блока, *trochlea humeri*. На границе тела и эпифиза плечевой кости по латеральному и медиальному краям расположены бугры: латеральный надмыщелок, *epicondylus lateralis*, и медиальный надмыщелок, *epicondylus medialis*. Последний больший по размерам и несет на своей задней поверхности борозду локтевого нерва, *sulcus n. ulnaris*. Оба надмыщелка служат местами прикрепления мышц предплечья. Дистальнее латерального надмыщелка находится головка плечевой кости, которая направлена вниз и впереди и над которой залегает лучевая ямка, *fossa radialis*. Медиальнее головки расположен блок плечевой кости. Над ним спереди имеется венечная ямка, *fossa coronoidea*, а сзади — ямка локтевого отростка, *fossa olecrani*. Указанные ямки находятся на одном уровне и отделены друг от друга тонкой костной пластинкой.

Проксимальный конец лучевой кости представлен головкой, *caput radii*, и шейкой, *collum radii*. На головке расположена суставная поверхность, состоящая из двух частей, под прямым углом переходящих одна в другую. Одна из них обращена вверх, слегка вогнута, другая находится на медиальной поверхности головки и называется суставной окружностью, *circumferentia articularis radii*.

Дистальнее шейки по переднемедиальной поверхности выступает бугристость лучевой кости, *tuberositas radii*, к которой прикрепляется двуглавая мышца плеча.

Проксимальный конец локтевой кости более массивен и несет на себе блоковидную вырезку, *incisura trochlearis*, расположенную на локтевом, *olecranon*, и венечном, *processus coronoideus*, отростках. Локтевой отросток утолщен и ограничивает вырезку сверху и сзади, венечный — меньший по размерам — ограничивает блоковидную вырезку снизу.

На наружной поверхности венечного отростка находится лучевая вырезка, *incisura radialis*, от заднего края которой книзу направлен гребень мышцы-супинатора, *crista m. supinatoris*. Впереди от названного гребня под венечным отростком имеется бугристость локтевой кости, *tuberositas ulnae*.

Локтевой сустав состоит из плечелоктевого, плечелучевого и проксимального лучелоктевого суставов, имеющих одну общую капсулу.

Плечелоктевой сустав, *articulatio humeroulnaris*, образуется блоком плечевой кости и блоковидной вырезкой локтевой кости. В этом суставе возможны только два движения — сгибание (*flexio*) и разгибание (*extensio*).

Плечелучевой сустав, *articulatio humeroradialis*, образуется головкой плечевой кости и суставной поверхностью головки лучевой кости. Шаровидная форма указанных суставных поверхностей допускает движения лучевой кости по отношению к головке плечевой кости в разных направлениях: сгибание, разгибание и вращение.

Проксимальный лучелоктевой сустав, *articulatio radioulnaris proximalis*, образуется суставной окружностью головки лучевой кости и лучевой вырезкой локтевой кости. Его поверхности плоскоцилиндрические, разной протяженности, определяющие сустав как одноосный с двумя видами движения около вертикальной оси: вращение внутрь (*pronatio*) и наружу (*supinatio*). Все три сустава имеют единую суставную полость, *caelum articulare*, и окружены одной суставной сумкой, *capsula articularis*. Своим верхним отделом сумка крепится спереди к плечевой кости по краю венечной и лучевой ямок, сзади — на границе проксимальной и средней трети ямки локтевого отростка и с боков — несколько отступя от края суставной поверхности. На локтевой кости сумка крепится по краю суставной поверхности блоковидной вырезки, а на лучевой кости — по середине шейки. Синовиальная перепонка в области лучелоктевого сустава образует мешковидное выпячивание, *recessus sacciformis cubiti*.

Волокнистую перепонку капсулы сустава подкрепляют следующие связки: локтевая околная связка, *lig. collaterale ulnare*, лучевая околная связка, *lig. collaterale radiale*, кольцевая связка лучевой кости, *lig. anulare radii*, а также квадратная связка, *lig. quadratum*, которая соединяет дистальный край лучевой вырезки локтевой кости с шейкой лучевой кости.

### Укладки

Рентгенографию локтевого сустава производят в трех проекциях: прямой задней, боковой и аксиальной.

**Прямая задняя проекция.** Укладка при выполнении рентгенограммы локтевого сустава в прямой задней проекции производится в положении больного сидя боком к столу, верхняя конечность максимально разгибается в локтевом суставе, при этом плечо и предплечье должно располагаться на одном уровне в плоскости стола, кисть находится в положении супинации. Кассету укладывают под область локтевого сустава. Центральный пучок лучей направляют на суставную щель, проекция которой на коже определяется по медиальному надмыщелку, расположенному проксимальнее суставной щели на 2—3 см.

**Боковая проекция.** Укладка при выполнении рентгенограммы локтевого сустава в боковой проекции производится в положении больного сидя, боком к столу, исследуемая конечность сгибается в локтевом суставе под прямым углом, кисть — в положении пронации. Положение кассеты и центрировка луча такие же, как

при первой укладке.

**Аксиальная проекция.** Укладка при выполнении рентгенограммы локтевого сустава в аксиальной проекции производится в положении больного сидя боком или лицом к столу. Конечность максимально согнута в локтевом суставе и укладывается задней поверхностью плеча на стол. Кассета лежит под областью локтевого сустава. Центральный пучок лучей направляют на выступающий локтевой отросток перпендикулярно к кассете.

### Рентгеноанатомический анализ

**Прямая задняя проекция.** На рентгенограмме локтевого сустава в прямой задней проекции критерием правильности укладки является изображение рентгеновских суставных щелей плечелучевой, плечелоктевого, и проксимального лучелоктевого суставов.

На рентгенограмме (рис. 135а) суставная головка представлена дистальным эпифизом плечевой кости, а суставная впадина — проксимальными отделами костей предплечья.

Суставная поверхность дистального конца плечевой кости образована головкой (1) и блоком (2). Контур последнего волнистый, так как образован латеральным (2а), медиальным (2б) валами и углублением между ними (2в). Медиальный вал блока по размеру больше латерального, последний плавно переходит в закругленный контур головки.

Проксимальнее головки и медиального вала блока располагаются надмыщелки, из которых медиальный (3) больше латерального (4). Структура дистального конца плечевой кости неоднородна. Равномерно-губчатая структура определяется в области головки, блока и медиального надмыщелка. Верхний контур суставной поверхности головки иногда изображается в виде тонкой интенсивной линии (5). Над блоком обычно выявляется участок повышенной прозрачности, обусловленный суммарным отображением ямки локтевого отростка (6) и венечной (7) ямки; верхний контур последних образует выраженную дугообразную линию. Выше указанного контура прослеживаются мелкие просветления округлой формы, обусловленные питательными отверстиями.

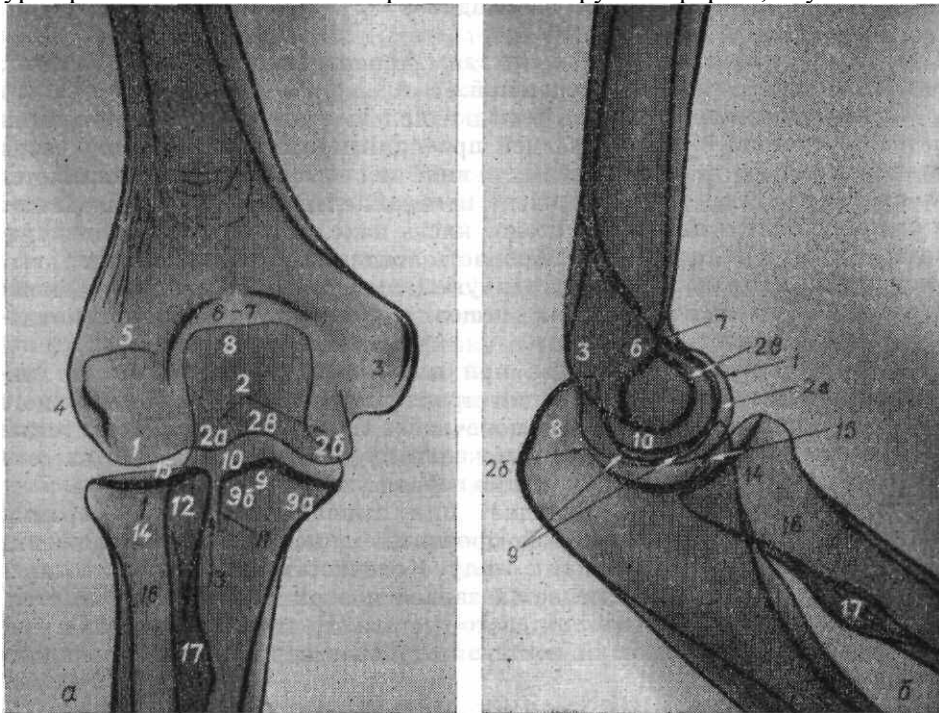


Рис. 135. Рентгенограмма локтевого сустава в прямой задней (а) и боковой (б) проекциях.

1 — головка плечевой кости; 2 — блок; 2а — латеральный вал блока; 2б — медиальный вал блока; 2в — углубление между валами блока; 3 — медиальный надмыщелок; 4 — латеральный надмыщелок; 5 — верхний контур головки плечевой кости; 6 — ямка локтевого отростка; 7 — венечная ямка; 8 — локтевой отросток; 9а — медиальный скат суставной поверхности венечного отростка. 9б — латеральный скат суставной поверхности венечного отростка; 9 — гребешок блоковидной вырезки; 10 — рентгеновская суставная щель плечелоктевого сустава; 11 — суставная поверхность лучевой вырезки; 12 — суставная окружность головки лучевой кости; 13 — рентгеновская суставная щель проксимального лучелоктевого сустава; 14 — суставная поверхность головки лучевой кости; 15 — рентгеновская суставная щель плечелучевого сустава; 16 — шейка лучевой кости; 17 — бугристость лучевой кости.

Одной из индивидуальных особенностей является отверстие на месте венечной ямки и ямки локтевого отростка, которое обрамлено четкими контурами и которое не следует принимать за деструкцию.

Аркообразная структура дистального метафиза плечевой кости описана выше.

Локтевой отросток (8), имеющий вид прямоугольника, проецируется на эпифиз плечевой кости. Контур его без резких границ продолжают в диафиз локтевой кости. Суставная поверхность венечного отростка представлена двумя интенсивными линиями, расположенными под углом друг к другу соответственно кривизне блока. В ней различают медиальный (9а) и латеральный (9б) скаты, разделенные гребешком блоковидной вырезки (9). Изогнутое линейное просветление, расположенное между описанными анатомическими образованиями, представляет собой рентгеновскую суставную щель плечелоктевого сустава (10). От наружного края латерального ската венечного отростка под прямым углом идет интенсивная вертикально расположенная ли-

ния, являющаяся отображением суставной поверхности лучевой вырезки (11). Параллельно ей находится четкий линейный контур суставной окружности головки лучевой кости (12). Между ними в виде вертикально расположенного линейного просветления прослеживается рентгеновская суставная щель проксимального лучелоктевого сустава (13).

На головке лучевой кости имеется суставная поверхность (14), замыкающая пластинка которой образует вогнутую интенсивную линию, ориентированную параллельно контуру головки плечевой кости. Передний край головки лучевой кости представлен тонкой выпуклой линией. Контур суставных поверхностей головки плечевой и головки лучевой костей отграничивают рентгеновскую суставную щель плечелучевого сустава, дающую линейное дугообразно изогнутое просветление (15).

Структура головки и шейки лучевой кости (16) равномерная, мелкопетлистая, корковое вещество шейки по направлению к головке истончается. На границе шейки и диафиза лучевой кости по ее медиальному контуру определяется бугристость, имеющая крупнопетлистое строение (17). Ось шейки и головки образует с диафизом лучевой кости тупой угол, открытый кнаружи.

Таким образом, рентгеновские суставные щели плечелоктевого и плечелучевого суставов выявляются в виде лентовидной полосы просветления (10 и 15), имеющей извитый ход соответственно параллельным суставным поверхностям. Признаком правильного соотношения в локтевом суставе при данной проекции является ось, проведенная по середине шейки и головки лучевой кости, которая должна разделить головку плечевой кости на две равные части.

**Боковая проекция.** На рентгенограмме локтевого сустава в боковой проекции (рис. 135 б) прослеживаются передние и задние поверхности плечевой, локтевой и лучевой костей. Блок и головка плечевой кости проецируются друг а друга, определяясь в виде концентрических кругов, что и служит показателем правильности укладки. Головка образует наибольшую обращенную кпереди полуокружность (1). Блок проецируется несколько кзади от головки. Наименьший по размерам четкий концентрический круг соответствует углублению между валами блока (2в). При правильной укладке оба вала блока представлены одним кругом. При неправильной укладке круг, располагающийся между контуром углубления блока и контуром головки, обусловлен наружным валом блока (2а), а круг, частично проецирующийся на блоковидную вырезку — его внутренним валом (2б).

Проксимальнее суставных поверхностей спереди определяется дно венечной ямки (7), а сзади — дно ямки локтевого отростка (6), между которыми располагается пластинка коркового вещества, по форме напоминающая букву «X». Медиальный надмыщелок, располагаясь вне полости сустава, проецируется кзади от ямки локтевого отростка, в виде закругленного выступа на задний контур плечевой кости (3). Латеральный надмыщелок обычно не выходит в краеобразующий отдел и поэтому в этой проекции не изучается. Концентрические круги головки и блока располагаются кпереди от оси диафиза плечевой кости.

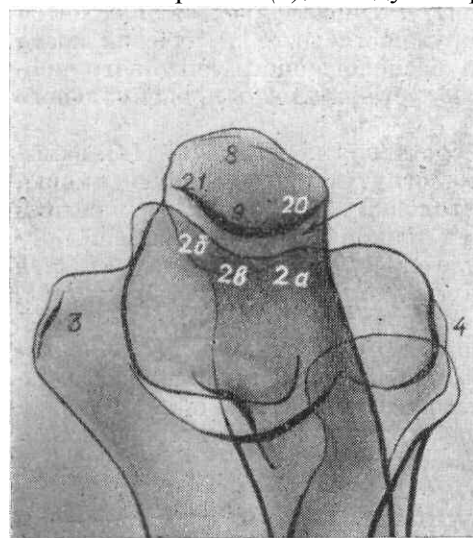


Рис. 136. Рентгенограмма локтевого сустава в аксиальной проекции.

2а — латеральный вал блока; 2б — медиальный вал блока; 3 — медиальный надмыщелок плечевой кости; 4 — латеральный надмыщелок плечевой кости; 8 — локтевой отросток; 9 — гребешок блоковидной вырезки; 20 — латеральный скат локтевого отростка; 21 — медиальный скат локтевого отростка. Стрелкой обозначен задний отдел рентгеновской суставной щели плечелоктевого сустава.

Контур суставной поверхности блоковидной вырезки локтевой кости параллельны соответствующим концентрическим кругам блока плечевой кости. Наименьшему концентрическому кругу (углублению между валами) соответствует гребешок блоковидной вырезки (9), под которым на фоне локтевой кости обычно проецируется дугообразная вогнутая линия отображающая проекционно укороченную суставную поверхность одного из скатов блоковидной вырезки.

Между контурами блоковидной вырезки и концентрическими кругами блока можно проследить рентгеновскую суставную щель плечелоктевого сустава.

Контур гребешка блоковидной вырезки сверху переходит в контуры локтевого (8), а кпереди — венечного отростков. Дистальнее венечного отростка определяется бугристость локтевой кости. Суставная поверхность головки лучевой кости располагается соответственно головке плечевой кости и представлена двумя линиями. Вогнутая интенсивная линия обусловлена замыкающей пластинкой, а тонкая и выпуклая — отдаленным ее краем. Между головкой плечевой кости и суставной поверхностью головки лучевой кости прослеживается рентгеновская суставная щель плечелучевого сустава.

Головка лучевой кости в своем заднем отделе частично наслаивается на венечный отросток локтевой кости и плавно переходит в передний и задний контуры шейки. По задней поверхности ниже шейки расположена бугристость лучевой кости (77).

**Аксиальная проекция.** Рентгенограмма локтевого сустава в аксиальной проекции (рис. 136) предназначена для изучения проксимального отдела локтевого отростка с его суставной поверхностью и заднего отдела суставной поверхности блока плечевой кости. Отчетливо определяются медиальный (21) и латеральный (20) скаты блоковидной вырезки локтевого отростка (8) с разделяющим их гребешком (9), а также соответствующие им медиальный (2б) и латеральный (2а) валы блока плечевой

кости с расположенным между ними углублением (2в). Между указанными образованиями прослеживается изогнутая под тупым углом лентовидная полоса просветления, отображающая задний отдел рентгеновской суставной щели плечелоктевого сустава (10). Прослеживаются задний шероховатый контур локтевого отростка и оба надмышелка плечевой кости. Метафизы плечевой кости и костей предплечья плохо дифференцируются из-за проекционного суммирования.

## КОСТИ ПРЕДПЛЕЧЬЯ

### Анатомия

К костям предплечья, *ossa antibrachii*, относят локтевую, *ulna*, и лучевую, *radius*, кости. Тела костей предплечья несколько изогнуты: локтевая кость выпуклостью в медиальную сторону, а лучевая — выпуклостью в латеральную сторону. Кости предплечья сочленяются между собой, образуя проксимальный и дистальный лучелоктевые суставы. На остальном протяжении смежные поверхности соединены межкостной перепонкой предплечья, *membrana interossea antibrachii*. Перепонка состоит из косо направленных фиброзных пучков, идущих от лучевой к локтевой кости.

Локтевая кость. Тело локтевой кости, *corpus ulnae*, имеет три поверхности: заднюю *faces posterior*, переднюю, *faces anterior*, и медиальную, *faces medialis*. На границе этих поверхностей определяются три края локтевой кости: межкостный, *margo interossea*, задний, *margo posterior*, и передний, *margo anterior*.

По передней поверхности дистальнее венечного отростка расположена бугристость локтевой кости. На границе верхней и средней трети тела на этой же поверхности находится питательное отверстие, *foramen nutricium*, ведущее в питательный канал, *canalis nutricius*.

**Лучевая кость.** Тело лучевой кости, *corpus radii*, имеет три поверхности: заднюю, *faces posterior*, переднюю, *faces anterior*, и латеральную, *faces lateralis*, на границе которых образуются три края: межкостный, *margo interossea*, задний, *margo posterior*, и передний, *margo anterior*.

Дистальнее шейки лучевой кости по медиальной поверхности расположена бугристость. На границе верхней и средней трети тела передней поверхности, так же как и в локтевой кости, есть питательное отверстие, ведущее в питательный канал. Строение дистальных отделов костей предплечья будет рассмотрено в разделе «Лучезапястный и дистальный лучелоктевые суставы».

### Укладки

Предплечье изучается в прямой задней и боковой проекциях.

**Прямая задняя проекция.** Укладка при выполнении рентгенограммы предплечья в прямой задней проекции производится в положении больного сидя боком к столу, конечность несколько согнута в локтевом суставе и располагается задней поверхностью на столе, кисть — в положении супинации. Кассета находится в плоскости стола. Центральный пучок лучей направляют на середину предплечья перпендикулярно к кассете.

**Боковая проекция.** Укладка при выполнении рентгенограммы предплечья в боковой проекции производится в положении больного сидя боком к столу. Предплечье расположено на столе ульнарной поверхностью, кисть перпендикулярна к столу. Положение кассеты и центрация луча такие же, как при задней проекции.

### Рентгеноанатомический анализ

**Прямая задняя проекция.** На рентгенограмме предплечья в прямой задней проекции (рис. 137 а) критерием правильности укладки являются отсутствие проекционного наложения костей предплечья и выявление проксимального и дистального лучелоктевых суставов. Краеобразующими отделами костей предплечья являются их медиальная (1) и латеральная (2) поверхности. Обращенные друг к другу контуры костей предплечья образованы межкостным краем локтевой и лучевой костей. Кости предплечья в средней трети диафиза образуют умеренно выраженные дугообразные изгибы: локтевая кость — медиально, лучевая — латерально. Диафиз лучевой кости в дистальном отделе толще, чем диафиз локтевой кости. В средней трети толщина диафизов приблизительно одинакова. В проксимальном отделе диафиз локтевой кости толще диафиза лучевой кости. Корковые вещества костей предплечья имеют приблизительно равную толщину за исключением корковых веществ межкостного края (3), где они могут быть несколько толще из-за окостенения межкостной перепонки. Мозговые полости в центральных отделах диафизов узкие, а по направлению к концам костей постепенно расширяются.

Иногда на рентгенограммах костей предплечья прослеживаются сосудистые каналы, расположенные косо и направленные проксимально. Они имеют вид линейных просветлений шириной до 1,5 мм с четкими контурами; их не следует принимать за трещину.

**Боковая проекция.** На рентгенограмме предплечья в боковой проекции (рис. 137б) краеобразующими являются передние (4) и задние (5) поверхности, которые в норме должны быть ровными и четкими.

В данной проекции толщина диафизов костей предплечья приблизительно одинакова. Корковые вещества обеих костей равны по толщине, мозговые полости по направлению к метафизам расширяются.

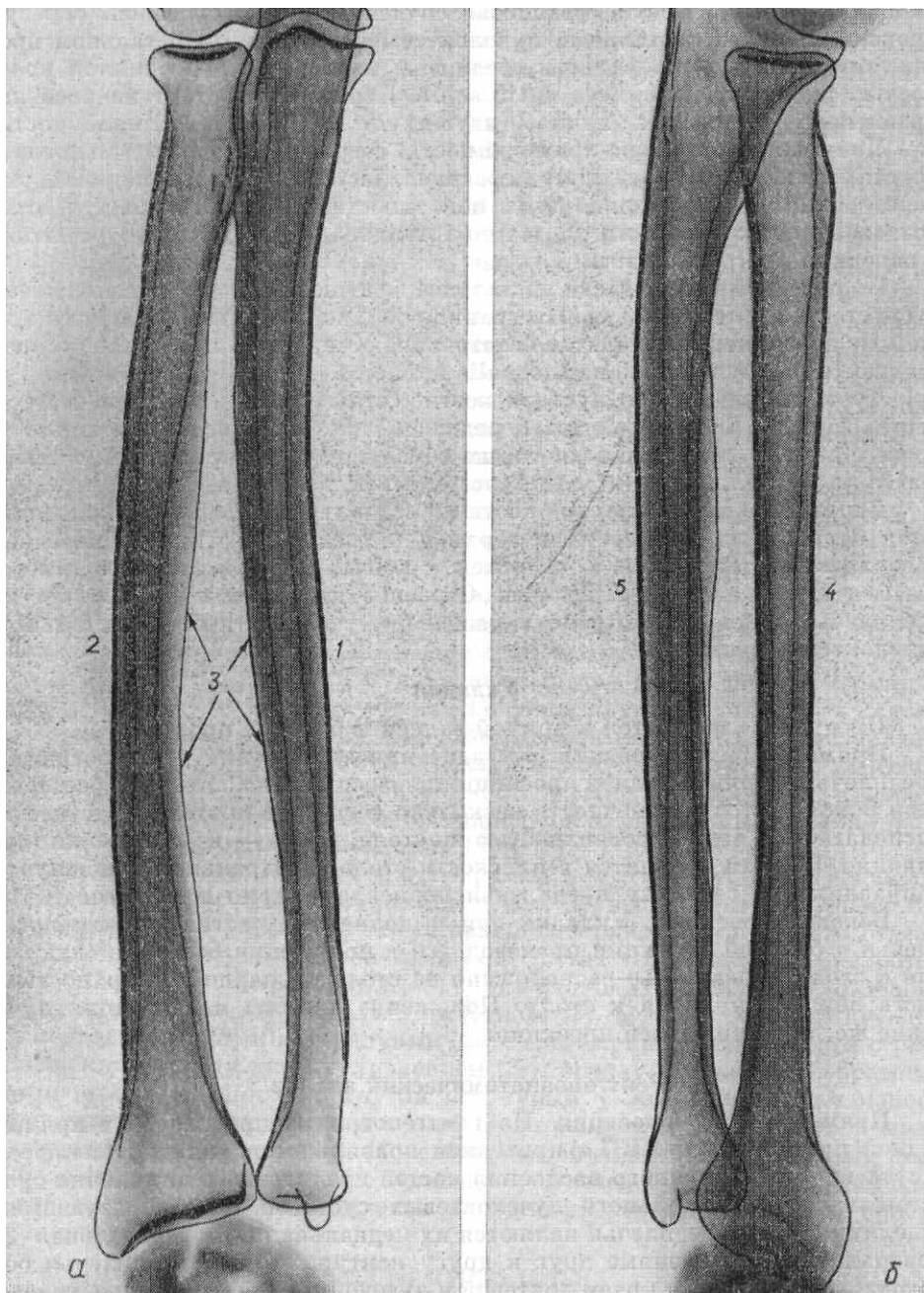


Рис. 137. Рентгенограмма предплечья в прямой задней (а) и боковой (б) проекциях.

1 — медиальная поверхность локтевой кости; 2 — латеральная поверхность лучевой кости; 3 — межкостные края костей предплечья; 4 - передняя поверхность лучевой кости; 5 — задняя поверхность локтевой кости.

## ОБЛАСТЬ ЛУЧЕЗАПЯСТНОГО СУСТАВА И КОСТЕЙ КИСТИ

### Анатомия

Дистальный конец лучевой кости утолщен и в наружном отделе заканчивается шиловидным отростком, *processus styloideus*. На дистальной поверхности эпифиза располагается запястная суставная поверхность, *facies articularis carpea*. Она вогнута в поперечном и переднезаднем направлениях и в среднем отделе разделяется небольшим гребешком на две части, которые служат суставными впадинами для ладьевидной и полулунной костей. На внутренней поверхности эпифиза лучевой кости имеется локтевая вырезка, *incisura ulnaris*.

Передняя поверхность дистального конца лучевой кости гладкая, слегка вогнутая, задняя — неровная, так как несет продольно расположенные гребешки, между которыми расположены бороздки. В них проходят сухожилия мышц-разгибателей.

Дистальный конец локтевой кости заканчивается головкой; на медиальной поверхности последней находится шиловидный отросток, *processus styloideus*. Суставная поверхность головки, на которой имеется ямка, располагаясь дистально, под углом, распространяется и на ее латеральную половину, обращенную к лучевой кости; этот отдел суставной поверхности головки локтевой кости называется суставной окружностью, *circumferentia articularis*.

**Лучелоктевой сустав**, *articulatio radioulnaris distalis*, образован дистальными концами костей предплечья. Головкой сустава является суставная поверхность головки локтевой кости, а впадиной — локтевая вырезка лучевой кости, дополненная суставным диском, *discus articularis*. Суставной диск

широким основанием прикрепляется по дистальному краю вырезки лучевой кости, а вершиной — к основанию шиловидного отростка локтевой кости и отделяет полость дистального лучелоктевого сустава от лучезапястного. Суставная капсула дистального лучелоктевого сустава прикрепляется по краям суставных поверхностей сочленяющихся костей и суставного диска, образуя мешкообразное углубление, *recessus sacciformis*; длина последнего переменна и может достигать 2 см. Мешкообразное углубление расположено в проксимальном направлении между костями предплечья.

Дистальный лучелоктевой сустав относится к одноосным вращательным суставам, *articulatio trochoidea*, и функционирует одновременно с проксимальным лучелоктевым суставом как единый комбинированный сустав, обеспечивающий супинационные и пронационные движения кисти.

**Лучезапястный сустав**, *articulatio radiocarpea*, образован суставной запястной поверхностью лучевой кости, суставным диском, образующими впадину сустава, и суставными поверхностями трех костей проксимального ряда костей запястья (ладьевидной, полулунной и трехгранной), являющимися суставной головкой этого сустава.

Суставная капсула, *capsula articulares*, прикрепляется по краю суставных поверхностей всех костей, участвующих в образовании данного сустава и суставного диска. Она тонкая, но с ладонной и тыльной поверхностями подкрепляется фиброзными волокнами связочного аппарата.

Лучезапястный сустав является двухосным эллипсоидным, *articulatio ellipsoidea*, в нем возможны следующие виды движения: сгибание и разгибание, приведение, отведение и конусовидное вращение.

**Кости запястья**, *ossa carpi*, состоят из проксимального и дистального ряда костей. В образовании проксимального ряда принимают участие ладьевидная, *os scaphoideum*, полулунная, *os lunatum*, трехгранная, *os triquetrum*, и гороховидная, *os pisiforme*, кости.

Дистальный ряд костей запястья представлен костью-трапецией, *os trapezium*, трапециевидной, *os trapesoideum*, головчатой, *os capitatum*, и крючковатой, *os hamatum*, костями.

Ладьевидная кость — самая большая из проксимального ряда костей запястья. Тыльная и ладонная поверхности внесуставные. По ладонной поверхности в латеральном отделе ее расположен бугорок, *tuberculum ossa scaphoidei*. Суставная поверхность, сочленяющаяся с лучевой костью, выпуклая и переходит в суставную поверхность для сочленения с полулунной костью. Дистальная суставная поверхность ладьевидной кости состоит из двух частей: медиальная служит для сочленения с головкой головчатой кости, а латеральная — для сочленения с трапециевидными костями.

Полулунная кость располагается кнутри от ладьевидной кости и несет на себе пять суставных поверхностей. Проксимальная выпуклая суставная поверхность ее сочленяется с запястной суставной поверхностью лучевой кости; дистальная вогнутая поверхность, ограниченная ладонным и тыльным рогами, служит суставной впадиной для головчатой кости. На медиальной и латеральной поверхностях полулунной кости имеются небольшие суставные поверхности для сочленения с крючковатой, ладьевидной и трехгранной костями.

Трехгранная кость располагается кнутри от полулунной кости. Проксимальная выпуклая суставная поверхность, являясь частью суставной головки лучезапястного сустава, сочленяется с суставным диском. Дистальной поверхностью трехгранная кость сочленяется с крючковатой костью, а латерально — с полулунной. Кроме того, на ладонной поверхности трехгранной кости находится изолированная суставная площадка для сочленения с гороховидной костью.

Гороховидная кость является сесамовидной и залегает в толще сухожилия локтевого сгибателя кисти, *m. flexor carpi ulnaris*, своей тыльной поверхностью сочленяется с ладонной поверхностью трехгранной кости, образуя изолированный сустав гороховидной кости, *articulatio ossis pisiformis*.

В дистальном ряду костей запястья кость-трапеция расположена латерально и на волярной поверхности несет небольшой бугорок, *tuberculum oss. trapezii*, кнутри от которого находится борозда сухожилия лучевого сгибателя кисти.

В дистальном отделе этой кости расположена седловидная суставная поверхность для сочленения с основанием первой пястной кости, а на проксимальной поверхности — суставная поверхность для ладьевидной кости. С медиальной стороны на кости-трапеции расположены две вогнутые суставные поверхности: верхняя, большая, для сочленения с трапециевидной костью, и нижняя, меньшая, для сочленения с основанием второй пястной кости.

Трапециевидная кость по форме напоминает предыдущую и имеет четыре суставные поверхности для сочленения: проксимально — с ладьевидной, медиально — с головчатой, латерально — с костью-трапецией и дистально — с основанием II пястной кости.

Головчатая кость занимает центральное место запястья. В ней выделяют головку, сочленяющуюся с ладьевидной и полулунной костями, а остальная часть головчатой кости несет суставные поверхности для сочленения со смежными костями: медиально — с крючковатой, латерально — с трапециевидной и дистально — с основаниями II — III пястных костей. Ладонная и тыльная поверхности головчатой кости шероховаты.

Крючковатая кость располагается медиально, на ладонной поверхности ее имеется отросток, получивший название крючка, *hamulus ossis hamati*. Крючковатая кость имеет форму неправильной пирамиды и несет четыре суставные поверхности. Она сочленяется проксимально с полулунной костью, латерально — с головчатой, медиально — с трехгранной, а дистально — с основаниями IV—V пястных костей.

Все описанные кости, соединяясь между собой с помощью суставов и связок, образуют запястье. Тыльная



поверхность запястья выпукла, а ладонная — вогнута и отграничена по бокам двумя возвышениями. Возвышение большого пальца, *thenar*, находится с латеральной стороны и образовано бугорками ладьевидной кости и костью-трапецией, а также мышцами.

Возвышение наименьшего пальца, *hypothenar*, расположено с медиальной стороны и образовано гороховидной костью и крючком крючковой кости, а также мышцами. Между указанными возвышениями находится борозда запястья, *sulcus carpi*.

Между проксимальным и дистальным рядами костей запястья размещается среднезапястный сустав, *articulatio mediocarpea*, суставные поверхности которого сложны и представлены двумя шаровидными поверхностями; одна из них медиальная, образованная головчатой и крючковой костями, обращена выпуклостью проксимально, а другая — латеральная, образованная ладьевидной костью, выпуклостью ориентирована дистально. Суставная полость — поперечно расположенная S-образная изогнутая щель, сообщающаяся с лучезапястным и запястно-пястным суставами. Между смежными костями проксимального и дистального ряда запястья имеются вертикально идущие короткие межзапястные суставы, *articulationes intercarpeae*. Капсула межзапястного и среднезапястного суставов прикрепляется по краям суставных поверхностей.

Среднезапястный сустав относится к шаровидным, *arthrodia*.

**Кости пясти**, *ossa metacarpalia*, представляют собой пять длинных костей. В каждой различают: проксимальный конец — основание, *basis*, среднюю часть — тело, *corpus*, и дистальный конец — головку, *caput*.

Тела пястных костей выпуклы в тыльную сторону и отличаются друг от друга длиной и толщиной. Самой короткой и толстой является I пястная кость, самые длинные — II и III, самая тонкая — IV.

В телах пястных костей различают три поверхности: тыльную, медиальную и латеральную; последние разделены гребешком, обращенным волярно. Гребешки служат местом прикрепления межкостных мышц. По латеральной поверхности тела I пястной кости и по медиальной поверхности V пястной имеются неровности, служащие местом прикрепления мышц, противопоставляющих большой и наименьший пальцы, т. *opponens pollicis et in. opponens digiti minimi*.

Основание каждой пястной кости утолщено и несет суставные поверхности на проксимальной, а во II—V костях — и на медиальной и латеральной поверхностях. Проксимальные суставные поверхности сочленяются с костями дистального ряда запястья, а суставные поверхности на медиальной и латеральной поверхностях оснований пястных костей — между собой. Основание III пястной кости имеет шиловидный отросток, *processus styloideus*, который направлен проксимально и расположен между трапециевидной и головчатой костями.

**Запястно-пястные суставы**, *articulationes carpometacarpeae*, образуются суставными поверхностями дистального ряда костей запястья и суставными поверхностями оснований пястных костей и состоят из двух анатомически обособленных суставов.

Первый образован с одной стороны дистальными поверхностями трапециевидных костей, головчатой и крючковой костями и с другой — проксимальными суставными поверхностями оснований II—V пястных костей.

Суставная капсула прикрепляется по краю суставных поверхностей всех участвующих в соединении костей. Полость этого сочленения сообщается с полостями среднезапястных и межзапястных суставов. Запястно-пястные суставы II—V пальцев относятся к амфиартрозам.

Второй — запястно-пястный сустав большого пальца, *articulatio carpometacarpeae pollicis*, анатомически обособлен и образован дистальной суставной поверхностью кости-трапеции и проксимальной суставной поверхностью основания I пястной кости. Этот седловидный сустав, *articulatio sellaris*, допускает четыре вида движений: сгибание, разгибание, приведение, отведение.

Головки пястных костей шаровидной формы и несколько сужены с боков по тыльной поверхности. Поэтому ладонная часть суставных поверхностей головок шире тыльной. Кроме того, на ладонной части суставные поверхности имеют большую протяженность в проксимальном направлении.

**Кости пальцев кисти**, *ossa digitorum manus*, — длинные кости.

В первом пальце выделяют две фаланги — проксимальную и дистальную, в остальных — три фаланги: проксимальную, *phalanx proximalis*, среднюю, *phalanx media*, и дистальную, *phalanx distalis*.

В каждой фаланге различают проксимальный конец — основание, *basis*, среднюю часть — тело, *corpus*, и дистальный конец, который в проксимальных и средних фалангах представлен головкой, *caput*, а в дистальных фалангах — бугристостью, *tuberositas phalangis distalis*.

Основания фаланг утолщены и на проксимальной поверхности имеют суставные площадки.

Тела фаланг слегка выпуклы в тыльную сторону. Ладонные поверхности тел отграничены по бокам гребешками.

Головки проксимальных и средних фаланг имеют форму блока и слегка сдавлены с боков. Их суставные поверхности в ладонном направлении большей протяженности, чем в тыльном.

**Пястно-фаланговые суставы**, *articulationes metacarpophalangeae*, образованы шаровидной формы суставными поверхностями головок пястных костей и проксимальными поверхностями оснований проксимальных фаланг. Исключение составляет головка I пястной кости, которая сдавлена в волярно-тыльном направлении и имеет форму блока, поэтому первый пястно-фаланговый сустав относится к блоковидным, *ginglymus*, а остальные пястно-фаланговые суставы — к шаровидным, *arthrodia*. Капсулы названных суставов крепятся по краю суставных поверхностей и укреплены окольными, ладонными и глубокой поперечной пястной связ-

ками, *ligg. collateralia*, *ligg. palmaria*, *lig. metacarpeum transversum profundum*.

Следует помнить, что в ладонную часть капсулы пястно-фалангового сустава большого пальца вправлены две сесамовидные кости, *ossa sesamoidea*. Сесамовидные кости остальных суставов наблюдаются непостоянно.

**Межфаланговые суставы пальцев кисти**, *articulationes interphalangeae manus*, образованы суставными поверхностями фаланг пальцев. Между проксимальной и средней фалангами II—V пальцев образуются проксимальные межфаланговые суставы, *articulationes interphalangeae proximales*, а между средней и дистальной фалангой этих пальцев — дистальные межфаланговые суставы, *articulationes interphalangeae distalis*. Первый палец имеет один межфаланговый сустав. Межфаланговые суставы относятся к блоковидным, в которых возможны два вида движения — сгибание (*flexio*) и разгибание (*extensio*). Капсула прикрепляется по краям суставных поверхностей, поэтому уровень ее прикрепления на тыльной и ладонной поверхностях головок различен. Капсулы межфаланговых суставов подкреплены окольными и ладонными связками.

## Укладки

### Лучезапястный и дистальный лучелоктевой суставы

Для изучения дистального лучелоктевого и лучезапястного суставов применяются прямая (ладонная или тыльная) и боковая проекции.

**Прямая проекция.** Укладка при выполнении рентгенограммы лучезапястного и дистального лучелоктевого суставов в прямой проекции производится в ладонном либо в тыльном положении кисти. Чаще делают рентгенограмму в ладонной проекции. Для этого больного усаживают боком к столу, верхняя конечность согнута в локтевом суставе и уложена так, чтобы предплечье находилось в плоскости стола, кисть — в положении пронации. Кассета расположена под снимаемой областью в плоскости стола. Центральный пучок лучей направляют на проекцию лучезапястного сустава, находящегося на уровне головки локтевой кости. **Боковая проекция.** Укладка при выполнении рентгенограммы лучезапястного сустава в боковой проекции производится в боковом положении кисти, расположенной на медиальном (локтевом) крае перпендикулярно к столу. Положение кассеты и центрировка пучка лучей те же, что и в прямой проекции.

### Запястье

Для изучения области костей запястья производят рентгенографию в четырех проекциях: прямой (ладонной или тыльной), боковой (локтевой), косой ладонной и косой тыльной.

**Прямая проекция.** Укладка при выполнении рентгенограммы запястья в прямой проекции возможна как при тыльном, так и при ладонном положении кисти. Больной сидит боком к столу. Исследуемая верхняя конечность согнута в локтевом суставе и лежит на столе. Кисть в положении пронации либо супинации укладывается на горизонтально расположенную кассету. Центральный пучок лучей направляют перпендикулярно к кассете на середину запястья.

**Боковая проекция.** Укладка при выполнении рентгенограммы запястья в боковой проекции производится при том же положении больного, кассеты и направлении центрального пучка лучей, как и в предыдущей укладке. Изменяется только положение кисти, которая укладывается на кассету медиальным (локтевым) краем строго боком. Первый палец отводится кпереди.

**Косая тыльная проекция.** Укладка при выполнении рентгенограммы запястья в косой тыльной проекции производится в положении больного сидя, как и при вышеописанных укладках. Исследуемая конечность согнута в локтевом суставе и расположена на кассете локтевым краем. Тыльная поверхность кисти образует с плоскостью кассеты угол  $45^\circ$ . Центральный пучок лучей направляют на локтевое возвышение запястья.

**Косая ладонная проекция.** Укладка при выполнении рентгенограммы запястья в косой ладонной проекции производится при аналогичном положении больного. Кисть расположена на кассете локтевым краем. Волярная поверхность кисти образует с плоскостью кассеты угол  $45^\circ$ . Центральный пучок лучей направляют на проекцию межзапястного сустава.

### Кости пясти и пальцев кисти

Для изучения среднего и дистального отделов кисти производятся рентгенограммы в прямой ладонной и косой ладонной проекциях. Для раздельного изучения пальцев используются прямая ладонная и боковая проекции.

**Прямая ладонная проекция.** Укладка при выполнении обзорных рентгенограмм области пясти и фаланг пальцев кисти в прямой ладонной проекции производится при положении кисти в пронации с выпрямленными и сдвинутыми пальцами. Центральный пучок лучей направляют перпендикулярно к кассете на область головки третьей пястной кости. При необходимости кисть располагают в положении супинации.

**Косая ладонная проекция.** Укладка при выполнении обзорных рентгенограмм области пясти и фаланг пальцев кисти в косой ладонной проекции производится при наклоне кисти ладонной поверхностью к кассете под углом  $45^\circ$  с упором на нее областью гипотенора и V пальца, пальцы веерообразно раздвинуты. Центризация пучка лучей та же, что и в прямой проекции.

**Прямая тыльная проекция для I пальца.** Укладка при выполнении прицельных рентгенограмм большого пальца кисти в прямой (тыльной) проекции производится при размещении его тыльной поверхностью на кас-

сете, при этом кисть и предплечье максимально ротируются кнутри. Остальные пальцы больной несколько отводит другой рукой к тылу. Центральный пучок лучей направляют перпендикулярно к кассете на область пястно-фалангового сустава.

**Боковая проекция для I пальца.** Укладка при выполнении прицельных рентгенограмм большого пальца кисти в боковой проекции производится при расположении его лучевым краем на кассете, остальные пальцы согнуты в кулак либо в разогнутом состоянии приподняты. Центральный пучок лучей направляют перпендикулярно к кассете на область пястно-фалангового сустава.

**Прямая ладонная проекция для II—V пальцев.** Укладка при выполнении прицельных рентгенограмм II—V пальцев кисти в прямой ладонной проекции производится для каждого пальца. Исследуемый палец укладывается ладонной поверхностью на кассету или пленку, завернутую в черную бумагу, а центральный пучок лучей направляют на проксимальный межфаланговый сустав.

**Боковая проекция для II—V пальцев.** Укладка при выполнении прицельных рентгенограмм II—V пальцев кисти в боковой проекции производится для каждого пальца. Рентгенограммы лучше производить на пленке, завернутой в черную бумагу и заложеной между смежными пальцами. При этом остальные пальцы больной приводит к ладони и удерживает здоровой рукой. Центральный пучок лучей направляют на проксимальный межфаланговый сустав исследуемого пальца.

## Рентгеноанатомический анализ

### Лучезапястный и дистальный лучелоктевой суставы

**Прямая проекция.** На рентгенограмме дистального лучелоктевого сустава в прямой проекции (рис. 138а) определяется суставная головка, образованная головкой локтевой кости (1), а суставная впадина — локтевой вырезкой лучевой кости. Суставная окружность головки локтевой кости под тупым углом переходит в горизонтально расположенную суставную поверхность. Последняя заканчивается у основания шиловидного отростка (2), находящегося вне полости сустава.

Структура дистального конца локтевой кости губчатая. Суставная впадина локтевой вырезки лучевой кости представлена двумя контурами, один из которых интенсивный и является суммарным изображением суставной поверхности вырезки и прилежащего края (3), а другой тонкий, обусловленный отдаленным краем вырезки (4). Между интенсивным контуром и суставной окружностью головки (5) прослеживается ленто-видная, иногда неравномерной ширины полоса просветления — рентгеновская суставная щель дистального лучелоктевого сустава (6). При изучении данного сустава следует обращать внимание на высоту стояния головки локтевой кости по отношению к дистальному краю локтевой вырезки лучевой кости. Головка может располагаться на уровне или на несколько миллиметров (до 5 мм) дистальнее либо проксимальнее указанного края. Признаком правильного соотношения в суставе служит ось, проведенная по середине диафиза локтевой кости, которая должна пройти по медиальному краю или пересечь трехгранную кость, оставляя одну треть ее кнутри.

На рентгенограмме лучезапястного сустава в прямой проекции (рис. 138а) хорошо определяются суставная головка и впадина лучезапястного сустава. Последняя представлена двумя линиями, одна из которых, вогнутая и интенсивная, обусловлена суммарным изображением замыкающей пластинки и ладонного края (7), а вторая, выпуклая и тонкая, — тыльным краем суставной поверхности лучевой кости (8), проекционно на-слаивающимся на ладьевидную и полулунную кости запястья.

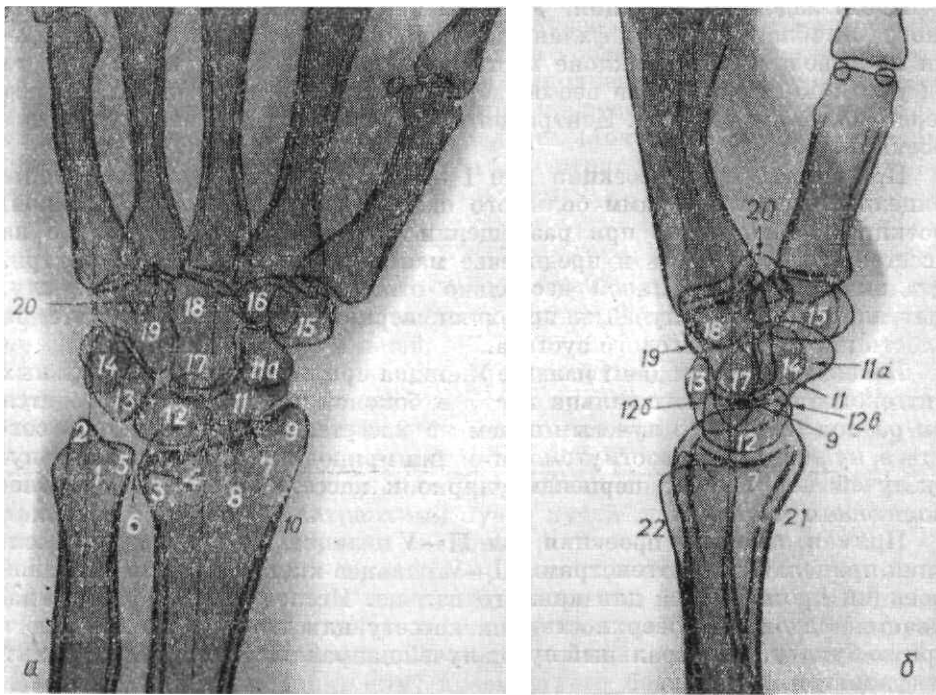


Рис. 138. Рентгенограммы лучезяпястного, дистального лучелоктевого суставов и запястья в прямой ладонной (а) и боковой (б) проекциях.

1 — головка локтевой кости; 2 — шиловидный отросток локтевой кости; 3 — суставная поверхность и ладонный край локтевой вырезки лучевой кости; 4 — тыльный край локтевой вырезки лучевой кости; 5 — суставная окружность головки локтевой кости; 6 — рентгеновская суставная щель дистального лучелоктевого сустава; 7 — суставная запястная поверхность и прилежащий ладонный край лучевой кости; 8 — тыльный край запястной суставной поверхности лучевой кости; 9 — шиловидный отросток лучевой кости; 10 — латеральная поверхность метафиза лучевой кости; 11 — ладьевидная кость; 11а — бугорок ладьевидной кости; 12 — полулунная кость; 12б — тыльный рог полулунной кости; 12в — ладонный рог полулунной кости; 13 — трехгранная кость; 14 — гороховидная кость; 15 — кость-трапеция; 16 — трапециевидная кость; 17—18 — головчатая кость; 19 — крючковатая кость; 20 — крючок крючковатой кости; 21 — передняя поверхность лучевой кости; 22 — задняя поверхность лучевой кости. Пунктирной линией обозначены признаки правильного соотношения в суставах.

Запястная суставная поверхность распространяется на шиловидный отросток лучевой кости (9), а медиально под прямым углом переходит в суставную поверхность вырезки лучевой кости (3 и 4). Иногда посредине суставной впадины выявляется гребешок, разделяющий ее на две площадки: латеральную для сочленения с ладьевидной костью и медиальную с полулунной костью. Часть суставной впадины, образованная суставным диском, не дифференцируется, так как он не задерживает рентгеновы лучи.

Шиловидный отросток является краеобразующим с латеральной стороны эпифиза лучевой кости, обрамлен тонкой замыкающей пластинкой, которая переходит в латеральную поверхность метафиза этой кости (10). Структура дистального конца описываемой кости губчатая.

Суставная головка лучезяпястного сустава образована ладьевидной (11), полулунной (12) и трехгранной (13) костями. Их проксимальные суставные поверхности выпуклы и напоминают в совокупности часть поверхности шара.

Рентгеновская суставная щель лучезяпястного сустава на уровне суставной впадины лучевой кости представлена лентовидным просветлением, на уровне локтевой кости она значительно расширяется из-за отсутствия изображения суставного диска, дополняющего суставную впадину.

Правильное соотношение в указанном суставе определяется по следующему признаку. Продольная ось метаэпифиза лучевой кости, продолженная на запястье, в норме проходит между ладьевидной и полулунной костями и совпадает с продольной осью головчатой кости.

Боковая проекция. На рентгенограмме лучезяпястного сустава в боковой проекции (рис. 138б) видна только часть суставной впадины и головки лучезяпястного сустава: головка представлена выпуклой суставной поверхностью полулунной кости (12), на которую частично наслаиваются остальные кости проксимального ряда, а впадина — соответствующей ей вогнутой суставной поверхностью лучевой кости (7). Последняя имеет вид вогнутой интенсивной линии. Между названными поверхностями прослеживается лентовидная полоса просветления, отображающая центральный отдел рентгеновской суставной щели лучезяпястного сустава. Латеральный отдел суставной впадины, сочленяющийся с ладьевидной костью, и шиловидный отросток лучевой кости (9) проецируются на фоне проксимального ряда костей запястья в виде конусовидного образования, окаймленного тонким четким контуром, плавно переходящим в переднюю (21) и заднюю (22) поверхности лучевой кости. Контур передней поверхности метаэпифиза слегка вогнутый, ровный, а контур задней поверхности выпуклый, неровный, что обусловлено наличием гребней для разгибателей кисти и пальцев.

## Запястье

**Прямая проекция.** На рентгенограмме запястья в прямой (ладонной или тыльной) проекции (рис. 138а) хорошо дифференцируются все кости запястья за исключением гороховидной, которая проекционно наслаивается на трехгранную кость.

Ладьевидная кость (11) образует наружный отдел суставной головки и имеет неправильно овальную форму. Структура ее губчатая, более широкоплетистая в наружном участке, где расположен бугорок. Последний иногда отделен от остальной части ладьевидной кости дугообразной интенсивной линией, являющейся отображением его проксимальной поверхности (11а).

Полулунная кость (12) занимает центральную часть суставной головки; проксимальная суставная поверхность ее выпуклая. Дистальная суставная поверхность представлена двумя или тремя контурами: вогнутый четкий контур обусловлен замыкающей пластинкой центрального отдела суставной поверхности, а тонкие выпуклые образованы тыльным (12б) или ладонным рогами (12в), которые нередко проекционно совпадают.

Трехгранная кость (13), образуя внутренний отдел суставной головки, в данной укладке проекционно перекрыта гороховидной костью (14). Названные кости имеют губчатую структуру и четкие замыкающие пластинки.

Дистальный ряд костей запястья представлен костью-трапецией, трапециевидной, головчатой и крючковой костями. Обычно трапециевидные кости наслаиваются друг на друга. Кость-трапеция (15) расположена латерально в дистальном ряду. Ее тыльный отдел проецируется в виде выступа на основании I и II пястных костей. Из всех суставных поверхностей наиболее отчетливо дифференцируется дистальная седловидная суставная поверхность.

Трапециевидная кость (16) — меньших размеров, обрамлена замыкающей пластинкой, которая на проксимальной поверхности ее более интенсивна, так как является суставной впадиной для ладьевидной кости.

В головчатой кости, занимающей центральное место дистального ряда, выделяют головку (17). Головка сферической формы имеет четкий контур, плавно переходящий на остальную часть головчатой кости. Структура головчатой кости губчатая, нередко в ней прослеживаются округлые просветления с четкими контурами, являющиеся отображением питательных отверстий, которые не следует принимать за деструкцию.

Крючковатая кость (19) несколько короче предыдущей, в дистальном отделе ее имеется овальной формы интенсивный ободок, который является проекционным отображением основания крючка (20). Верхушка последнего не дифференцируется, так как совпадает с основанием.

В силу индивидуальных особенностей могут встречаться сверхкомплектные кости запястья, которые формируются из непостоянных дополнительных точек окостенения. Д. Г. Рохлин и А. Е. Рубашева выделяют три истинные сверхкомплектные кости, располагающиеся вокруг трапециевидной кости: вторая трапециевидная, *os trapezoideum secundarium*, шиловидная, *os styloid*, и центральная кость запястья, *os centrale carpi*. Первая обычно расположена между основанием II пястной кости и трапециевидной, вторая — между основаниями II и III пястных костей с одной стороны и трапециевидной и головчатой с другой, третья — между трапециевидной, головчатой и ладьевидной костями. Сверхкомплектные кости имеют указанную выше локализацию, правильную костную структуру и четкие контуры, что позволяет их отличать от травматических повреждений костей запястья.

На рентгенограмме запястья в прямой ладонной проекции хорошо определяется среднезапястный сустав, который образован смежными суставными поверхностями проксимального и дистального рядов костей запястья. Рентгеновская суставная щель этого сустава дифференцируется на всем протяжении в виде S-образно изогнутой полосы просветления, которая имеет неравномерную ширину. Она уже в боковых отделах и шире в центральном участке; последний выявляется наиболее отчетливо между интенсивными контурами поверхностей полулунной, ладьевидной костей и головкой головчатой кости. Кроме среднезапястного сустава, доступны для анализа суставные щели *межзапястных суставов* между костями проксимального ряда, исключая гороховидную кость, и в меньшей мере между основанием головчатой кости и сочленяющимися в ней костями дистального ряда запястья.

*Запястно-пястные суставы*, образованные дистальным рядом костей запястья и основаниями пястных костей, дифференцируются хуже. Запястно-пястный, седловидный, сустав большого пальца прослеживается только в наружном отделе и имеет неравномерной ширины рентгеновскую суставную щель. Запястно-пястные суставы II—V пальцев обычно определяются в виде неравномерной горизонтально ориентированной ломаной полосы просветления с вертикально направленными ответвлениями, которые проксимально отграничены смежными поверхностями костей дистального ряда запястья, а дистально — сочленяющимися поверхностями оснований пястных костей.

Ввиду анатомических особенностей лучезапястного, межзапястных и среднезапястного суставов необходимо помнить о возможности распространения патологического процесса на всю область запястья за исключением I запястно-пястного — седловидного сустава, сустава гороховидной кости, которые не сообщаются с остальными суставами.

**Боковая проекция.** На рентгенограмме запястья в боковой проекции (рис. 138б) кости запястья проекционно наслаиваются друг на друга. Однако можно проследить контуры всех костей, зная их анатомическое расположение. Наиболее проксимально находится полулунная кость (12), сочленяющаяся с головкой головчатой кости (17). Эти кости дают наиболее отчетливое изображение, в связи с этим анализ рентгенограммы ко-

стей запястья в боковой проекции целесообразно начинать с них. Полулунная кость (12) в данной проекции имеет вид полулуния с выпуклой проксимальной и вогнутой дистальной поверхностями. Последняя отграничена сзади большим тыльным (12б) и спереди меньшим ладонным (12в) рогами. Контур дистальной поверхности дугообразно вогнут и интенсивен, так как является суставной впадиной для головки головчатой кости (17). Соответственно ей между рогами полулунной кости располагается головка головчатой кости, контур которой дистально плавно продолжается в ладонный и тыльный контуры ее остальной части (18), являющейся краеобразующей по тыльной поверхности в дистальном ряду костей запястья.

Ладьевидная кость расположена несколько дистальнее полулунной кости и окружена четкой замыкающей пластинкой; пластинка несколько хуже дифференцируется по тыльной выпуклой ее поверхности, так как этот отдел проекционно совпадает с трехгранной, головчатой и крючковатой костями. По ладонной вогнутой поверхности в краеобразующий отдел выходит бугорок (11а) ладьевидной кости, который на границе с телом частично перекрыт гороховидной костью (14). Последняя имеет вид овального образования с уплощенной задней поверхностью, сочленяющейся с трехгранной костью (13). Трехгранная кость представлена крупным вертикально ориентированным овалом с четкими контурами; он является краеобразующим по тыльной поверхности в проксимальном ряду костей запястья.

Передний отдел трехгранной кости проекционно наслаивается на головчатую, крючковатую, ладьевидную и полулунную кости; при этом проксимальный контур трехгранной кости располагается на одном уровне с проксимальным контуром ладьевидной кости (11). Указанный ориентир облегчает рентгенологический анализ.

В дистальном ряду костей запястья хорошо дифференцируется описанная выше головчатая кость, на которую почти полностью наслаивается более дистально расположенная крючковатая кость (19). По ладонной поверхности ее в дистальном отделе краеобразующим является крючок прямоугольной формы; верхушка крючка проецируется на трапециевидные кости и основания пястных костей.

Кость-трапеция (75) имеет форму четырехугольника с широким основанием, обращенным дистально. Дистальная поверхность ее хорошо прослеживается и участвует в образовании седловидного запястно-пястного сустава, рентгеновская суставная щель которого дугообразной формы и равномерной ширины. Ладонная поверхность кости-трапеции двухконтурна, что обусловлено выходом в краеобразующий отдел ее бугорка; тыльный отдел проекционно суммируется с трапециевидной, крючком крючковатой и частично с головчатой костями, на фоне которых прослеживается ее тыльный контур.

Как указывалось выше, трапециевидная кость наслаивается на кость-трапецию, крючок крючковатой и основание головчатой костей и дифференцированного изображения не дает.

На рентгенограмме в боковой проекции доступна для анализа только та часть рентгеновской суставной щели среднезапястного сустава, которая образована головчатой и полулунной костями. Она имеет вид короткого равномерного дугообразного просветления, отграниченного тонким четким выпуклым контуром головки головчатой кости и вогнутым интенсивным контуром суставной впадины полулунной кости.

При правильном соотношении между полулунной и головчатой костями продольная ось дистального метаэпифиза лучевой кости, продолжаясь на область запястья, делит полулунную кость на две равные части и совпадает с продольной осью головчатой кости. При подвывихе и вывихе полулунной кости она смещается в ладонном направлении, нарушается ее соотношение с указанной осью и не прослеживается рентгеновская суставная щель среднезапястного сустава.

На рентгенограмме в боковой проекции запястно-пястные суставы находятся в неодинаковых проекционных условиях: I запястно-пястный сустав дифференцируется наиболее отчетливо, его рентгеновская суставная щель дает выпуклую в проксимальном направлении полосу просветления с четкими контурами.

Остальные запястно-пястные суставы проекционно совпадают с дистальным рядом костей запястья и основаниями II—V пястных костей и образуют расположенные друг над другом линейные просветления; наиболее проксимальное из них обусловлено рентгеновской суставной щелью II запястно-пястного сустава, наиболее дистальное — III, между ними прослеживается полоска просветления, являющаяся изображением IV—V запястно-пястных суставов.

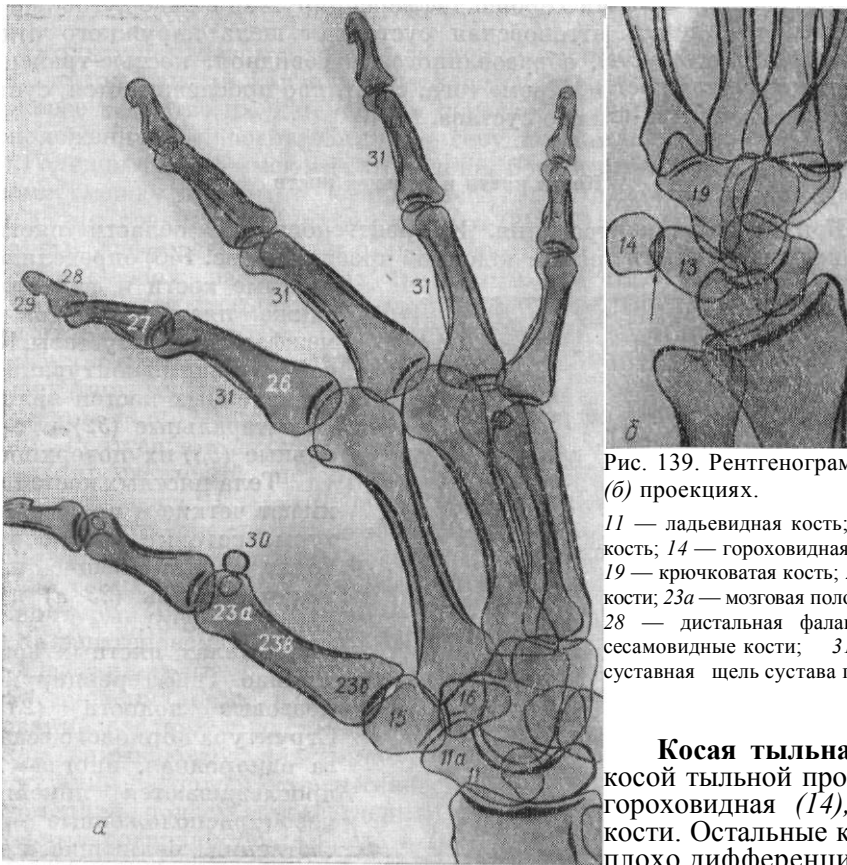


Рис. 139. Рентгенограммы кисти в косой ладонной (а) и косой тыльной (б) проекциях.

11 — ладьевидная кость; 11а — бугорок ладьевидной кости; 13 — трехгранная кость; 14 — гороховидная кость; 15 — кость-трапеция; 16 — трапецевидная кость; 19 — крючковатая кость; 23а — головка пястной кости; 23б — основание пястной кости; 23а — мозговая полость; 26 — проксимальная фаланга; 27 — средняя фаланга; 28 — дистальная фаланга; 29 — бугристость дистальной фаланги; 30 — сесамовидные кости; 31 — гребни фаланг. Стрелкой обозначена рентгеновская суставная щель сустава гороховидной кости.

**Косая тыльная проекция.** На рентгенограмме запястья в косой тыльной проекции (рис. 139б) наиболее четко выявляется гороховидная (14), трехгранная (13) и крючок крючковатой кости. Остальные кости запястья наслаиваются друг на друга и плохо дифференцируются.

Гороховидная и трехгранная кости окаймлены тонким корковым слоем. Отчетливо прослеживаются интенсивные контуры их суставных поверхностей. Последние имеют разную протяженность. Суставная фасетка гороховидной кости меньших размеров и расположена проксимальнее по отношению к суставной площадке трехгранной кости. Подобное соотношение создает видимость кажущегося подвывиха. Рентгеновская суставная щель представлена равномерной полоской просветления.

**Косая ладонная проекция.** На рентгенограмме запястья в косой ладонной проекции (рис. 139а) обычно прослеживаются кость-трапеция (15), ладьевидная (11) и трапецевидная (16) кости. Все они имеют выраженные контуры и губчатую структуру. В ладьевидной кости и кости-трапеции отчетливо определяются их бугорки.

В указанной проекции хорошо дифференцируется в виде дугообразной полосы просветления рентгеновская суставная щель наружного отдела среднезапястного сустава, образованного ладьевидной, костью-трапецией и трапецевидной костями. Кроме того, отчетливо прослеживается суставная щель I запястно-пястного сустава.

#### Кости пясти и пальцев кисти

**Прямая ладонная проекция.** На рентгенограмме области пясти и фаланг пальцев кисти в прямой ладонной проекции (рис. 140) определяются пястные кости и фаланги, а также пястно-фаланговые и межфаланговые суставы. Краеобразующими контурами перечисленных костей являются латеральные (32) и медиальные (33) их поверхности. Тела пястных костей (23) имеют четкие и ровные контуры, которые плавно переходят в замыкающие пластинки головок (23а) и оснований (23б).

В телах пястных костей хорошо дифференцируются мозговые полости (23в). Структура коркового вещества однородная, иногда в них прослеживаются линейные, косо расположенные просветления, являющиеся проекционным изображением питательных каналов (24), которые не следует принимать за трещины. Головки II—V пястных костей обрамлены тонкой замыкающей пластинкой и имеют шаровидную форму. Суставные поверхности головок на ладонной стороне большей протяженности в проксимальном направлении, чем на тыльной. Кроме того, головки на ладонной стороне шире, поэтому на рентгенограммах в прямой ладонной проекции латеральный и медиальный контуры тыльных отделов суставных поверхностей вписываются в контуры ладонных суставных поверхностей головок в виде двух дугообразных интенсивных линий (25).

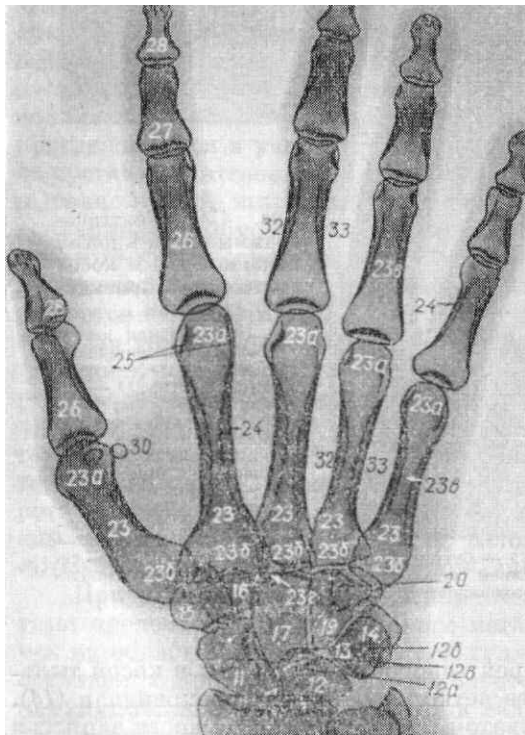


Рис. 140. Рентгенограмма кисти в прямой ладонной проекции.

11 — ладьевидная кость; 12 — полулунная кость; 12a — суставная поверхность полулунной кости; 12б — тыльный рог полулунной кости; 12в — ладонный рог полулунной кости; 13 — трехгранная кость; 14 — гороховидная кость; 15 — кость-трапеция; 16 — трапецевидная кость; 17 — головчатая кость; 19 — крючковатая кость; 20 — крючок крючковатой кости; 23 — пястные кости; 23a — головки пястных костей; 23б — основания пястных костей; 23в — мозговая полость; 23г — шиловидный отросток третьей пястной кости; 24 — питательный канал; 25 — латеральный и медиальный контуры тыльной поверхности головки пястной кости; 26 — проксимальная фаланга; 27 — средняя фаланга; 28 — дистальная фаланга; 29 — бугристость дистальной фаланги; 30 — сесамовидные кости; 32 — латеральные поверхности пястных костей и фаланг; 33 — медиальные поверхности пястных костей и фаланг.

Структура головок пястных костей однородная, губчатая. В телах каждой фаланги отчетливо определяются мозговые полости. Корковое вещество их однородно и нередко прерывается линейными косо расположенными просветлениями — сосудистыми каналами.

Головки фаланг имеют форму блока, боковые отделы их представлены валами, между которыми выявляются слабо выраженные углубления. Основания средних (27) и дистальных (28) фаланг, несущие суставные впадины, дифференцируются в виде двух ориентированных под тупым углом площадок, разделенных срединным выступом.

Бугристости дистальных фаланг (29) подковообразной формы. Контуры их волнистые, всегда четкие; структура губчатая, широкопетлистая.

Пястно-фаланговые суставы образованы суставными поверхностями головок пястных костей и оснований проксимальных фаланг (26). Головки обрамлены тонкой замыкающей пластинкой, а суставные впадины интенсивны. Рентгеновские суставные щели имеют вид дугообразных, лентовидных просветлений, ширина которых во всех пястно-фаланговых суставах одинакова.

В области пястно-фаланговых суставов могут встречаться сесамовидные кости (30), наиболее постоянные в I пястно-фаланговом суставе. Обычно сесамовидные кости имеют округлую или овальную форму и четкие контуры. Они проекционно наслаиваются на головки пястных костей или на рентгеновские суставные щели.

Межфаланговые суставы образованы суставными поверхностями головок проксимальных и средних фаланг и суставными поверхностями оснований средних и дистальных фаланг. Суставные головки покрыты тонкой замыкающей пластинкой, а суставные впадины интенсивны. Между ними расположена рентгеновская суставная щель в виде изогнутой равномерной полосы просветления соответственно форме блоковидных суставных поверхностей. Иногда в I межфаланговом сочленении встречаются сесамовидные кости.

Высота рентгеновских суставных щелей проксимальных межфаланговых суставов одинакова, что свидетельствует о правильности соотношений в них. Этот же признак свойствен и дистальным фаланговым суставам.

Межфаланговый сустав большого пальца проекционно искажен из-за косо положения последнего и поэтому не подлежит сравнительному анализу.

**Косая ладонная проекция.** На рентгенограмме области пясти и фаланг пальцев кисти в косой ладонной проекции (см. рис. 139) доступны анализу тыльная и ладонная поверхности пястных костей и фаланг.

Обычно тыльная поверхность пястных костей и фаланг слегка выпукла и имеет четкий и гладкий контур, а ладонная поверхность их может быть неровной из-за наличия гребней (31), что отчетливее проявляется в проксимальных и средних фалангах. В этой проекции хорошо дифференцируются бугристости дистальных фаланг (29).

**Прямая тыльная проекция для I пальца.** На прицельной рентгенограмме большого пальца кисти в прямой (тыльной) проекции (рис. 141а) изучается латеральная (32) и медиальная (33) поверхности пястной кости и фаланг, а также соответствующих суставов.

Рис. 141. Рентгенограммы первого пальца в прямой тыльной (а) и боковой (б) проекциях.

23 — пястная кость; 26 — проксимальная фаланга; 28 — дистальная фаланга; 29 — бугристость дистальной фаланги; 30 — сесамовидные кости; 31 — гребень фаланги. Стрелкой обозначена рентгеновская суставная щель седловидного сустава.



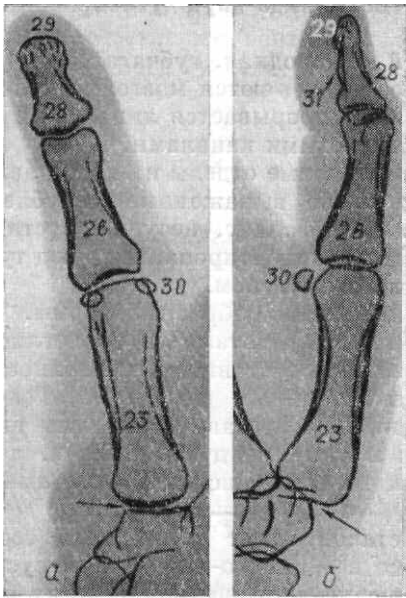


Рис. 142. Рентгенограммы второго пальца в прямой ладонной (а) и боковой (б) проекциях. 26 — проксимальная фаланга; 27 — средняя фаланга; 28 — дистальная фаланга; 29 — бугристость дистальной фаланги; 31 — гребень фаланги.

Контуры наружной и внутренней поверхностей четкие и ровные, хорошо видны мозговые полости (23в). Структура головок и оснований губчатая. Ясно дифференцируются рентгеновские суставные щели седловидного запястно-пястного, пястно-фалангового и межфалангового суставов.

Последние имеют те же рентгеноанатомические особенности, что и пястно-фаланговые и межфаланговые суставы других пальцев.

Как правило, в пястно-фаланговом суставе на головку пястной кости проецируются две сесамовидные кости (30), имеющие гладкие и выраженные контуры.

На рентгенограмме I пальца в прямой ладонной проекции видны те же рентгеноанатомические детали за исключением тела и основания I пястной кости.

**Боковая проекция для I пальца.** На прицельной рентгенограмме большого пальца кисти в боковой проекции (рис. 141б) выявляются тыльная и ладонная поверхности костей, а также соответствующие суставы. По ладонной поверхности тел фаланг иногда определяется волнистый контур, обусловленный гребнями (31); последние могут симулировать патологические изменения.

Сесамовидные кости I пястно-фалангового сустава проекционно наслаиваются друг на друга и видны вне тени головки пястной кости.

**Прямая ладонная проекция для II—V пальцев.** На прицельных рентгенограммах фаланг II—V пальцев кисти в прямой ладонной проекции (рис. 142а) рентгеноанатомические особенности фаланг и их суставов не отличаются от тех, которые определяются на рентгенограммах среднего и дистального отделов кисти в аналогичной проекции.

**Боковая проекция для II—V пальцев.** На прицельных рентгенограммах фаланг II—V пальцев кисти в боковой проекции (рис. 142б) хорошо дифференцируются контуры тыльной и ладонной поверхностей фаланг. Контур тыльной поверхности ровный, ладонной — неровный из-за наличия гребней. Головки фаланг блоковидной формы, двухконтурны и отграничены тонкой замыкающей пластинкой, суставные головки по ладонной поверхности большей протяженности, чем по тыльной. Суставные впадины представлены интенсивным контуром. Между названными поверхностями прослеживаются дугообразные равномерной ширины просветления — рентгеновские суставные щели. Концевой отдел дистальных фаланг по ладонной поверхности имеет неровный контур, обусловленный дистальной бугристостью с крупно-петлистым губчатым строением (29).

## ВОЗРАСТНЫЕ ОСОБЕННОСТИ ПОЯСА И СКЕЛЕТА СВОБОДНОЙ ВЕРХНЕЙ КОНЕЧНОСТИ

В верхней конечности к моменту рождения окостеневают только диафизы. Затем в определенной последовательности появляются точки окостенения в эпифизах, апофизах длинных костей и хрящевых моделях костей запястья.

Хрящевой скелет кисти и дистальных эпифизов костей предплечья в большинстве случаев начинает окостеневать за счет одной точки (рис. 143). Наиболее частым вариантом появления точек окостенения этого отдела кисти является: на 1-м году — головчатая, крючковатая кости, дистальный эпифиз лучевой кости; на 2-м — эпифизы фаланг и пястных костей; на 3-м и 4-м — трехгранная и полулунная кости. Изредка точки окостенения трехгранной и полулунной костей могут появляться до возникновения точек окостенения

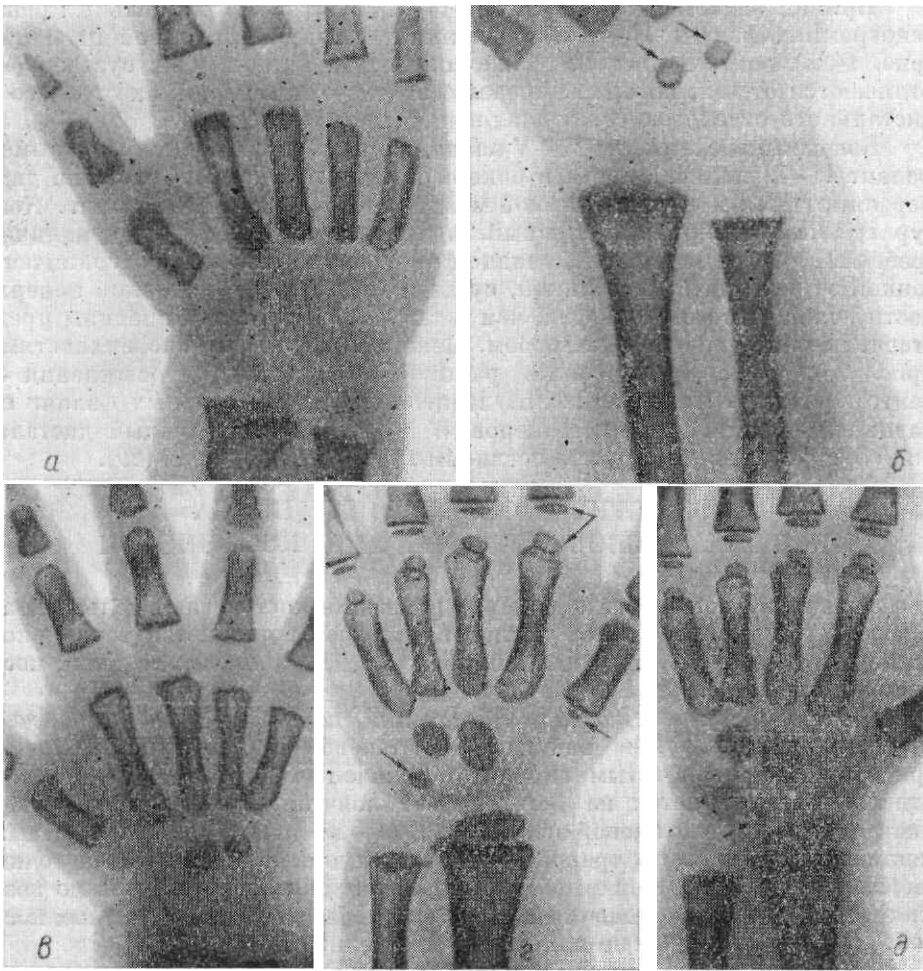


Рис. 143. Возрастные особенности кисти от рождения до 4 лет.

*a* — новорожденный; *б* — 3 месяца; *в* — 1 год; *г* — 3 года; *д* — 4 года. Стрелками указаны появившиеся точки окостенения.

некоторых эпифизов фаланг и пястных костей. Данное отклонение не является проявлением патологии.

Начиная с 4 лет порядок появления точек окостенения более закономерен и происходит в следующей последовательности: на 5—6-м году возникают точки окостенения полулунной, кости-трапеции, трапецевидной, ладьевидной костей; на 7—8-м — дистального эпифиза локтевой кости; на 9—10-м — шиловидного отростка этой же кости; на 10—12-м — гороховидной кости; на 12—14-м — сесамовидных костей в первом пястно-фаланговом суставе. Появление последних является признаком начала полового созревания (рис. 144).

После окостенения эпифизов трубчатых костей кисти сохраняется ростковый хрящ в метаэпифизарных зонах, за счет которого происходит рост костей в длину. Первым синостирует эпифиз I пястной кости, что обычно совпадает с началом функционирования половых желез. Затем постепенно, в определенной последовательности, наступают синостозы в дистальных, в проксимальных, а затем и в средних фалангах, во II—V пястных костях, в локтевой и в последнюю очередь в лучевой кости (в 15—20 лет).

Синостирование костей кисти и области лучезапястного сустава обычно заканчивается к 19—20 годам. Сроки появления точек окостенения и синостирования эпифизов и апофизов индивидуально варьируют в широком диапазоне.

Средние сроки окостенения приведены в табл. 4.

В области локтевого сустава раньше всего появляется точка окостенения в головке плечевой кости. Обычно это происходит на 2-м году жизни (рис. 145).

Следующей (к 5—6 годам) окостенеет головка лучевой кости, чаще всего появляются одна, реже две точки окостенения. К этому же сроку появляется точка окостенения медиального надмыщелка, который иногда формируется из множественных, быстро сливающихся точек окостенения.

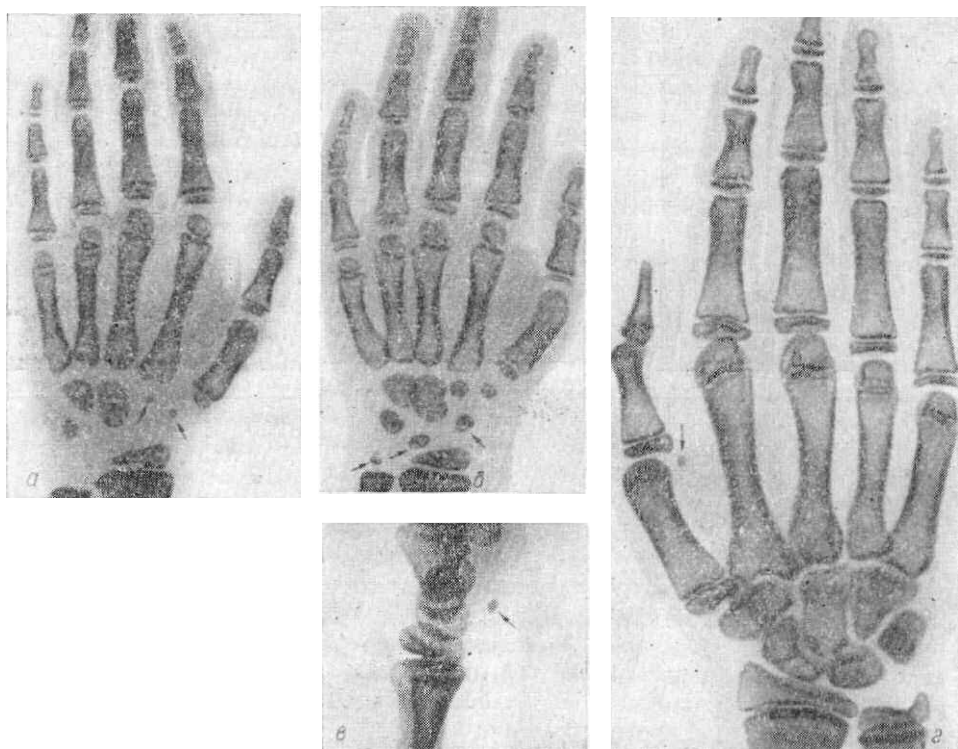


Рис. 144. Возрастные особенности кисти от 5 до 16 лет.

а— 5 лет; б— 7 лет; в — 10 лет, г— 16 лет. Стрелками указаны появившиеся точки окостенения

В дальнейшем, в 9—12 лет, появляются точки окостенения в медиальном вале блока и в локтевом отростке локтевой кости. Указанные отделы обычно развиваются из множественных точек окостенения.

Латеральный вал блока не имеет самостоятельной точки окостенения и развивается из точки окостенения головки плечевой кости. Позднее (в 12—13 лет) появляется точка окостенения для латерального надмыщелка (рис. 145). Головка плечевой кости сливается с блоком и латеральным

Таблица 4

| Анатомическое название                            | Точки окостенения |               |           |
|---|-------------------|---------------|-----------|
|   | одиночные         | множественные | синостоз  |
| Головчатая, крючковатая кости                     | 3—4 месяца        | —             |           |
| Дистальный эпифиз лучевой кости                   | 1—1,5 года        | —             | 19—20 лет |
| Эпифизы фаланг и пястных костей                   | 1,5—2 »           | —             | 15—18 »   |
| Трехгранная кость                                 | 3 »               | —             | —         |
| Полулунная кость                                  | 4 »               | —             | —         |
| Кость-трапеция, трапецевидная и ладьевидная кости | 5—6 лет           | —             | —         |
| Эпифиз локтевой кости                             | 7—8 »             | —             | 19—20 »   |
| Шиловидный отросток локтевой кости                | 9—10 »            | —             | —         |
| Гороховидная кость                                | 10—12 »           | —             | —         |
| Сесамовидные кости                                | 12—14 »           |               |           |

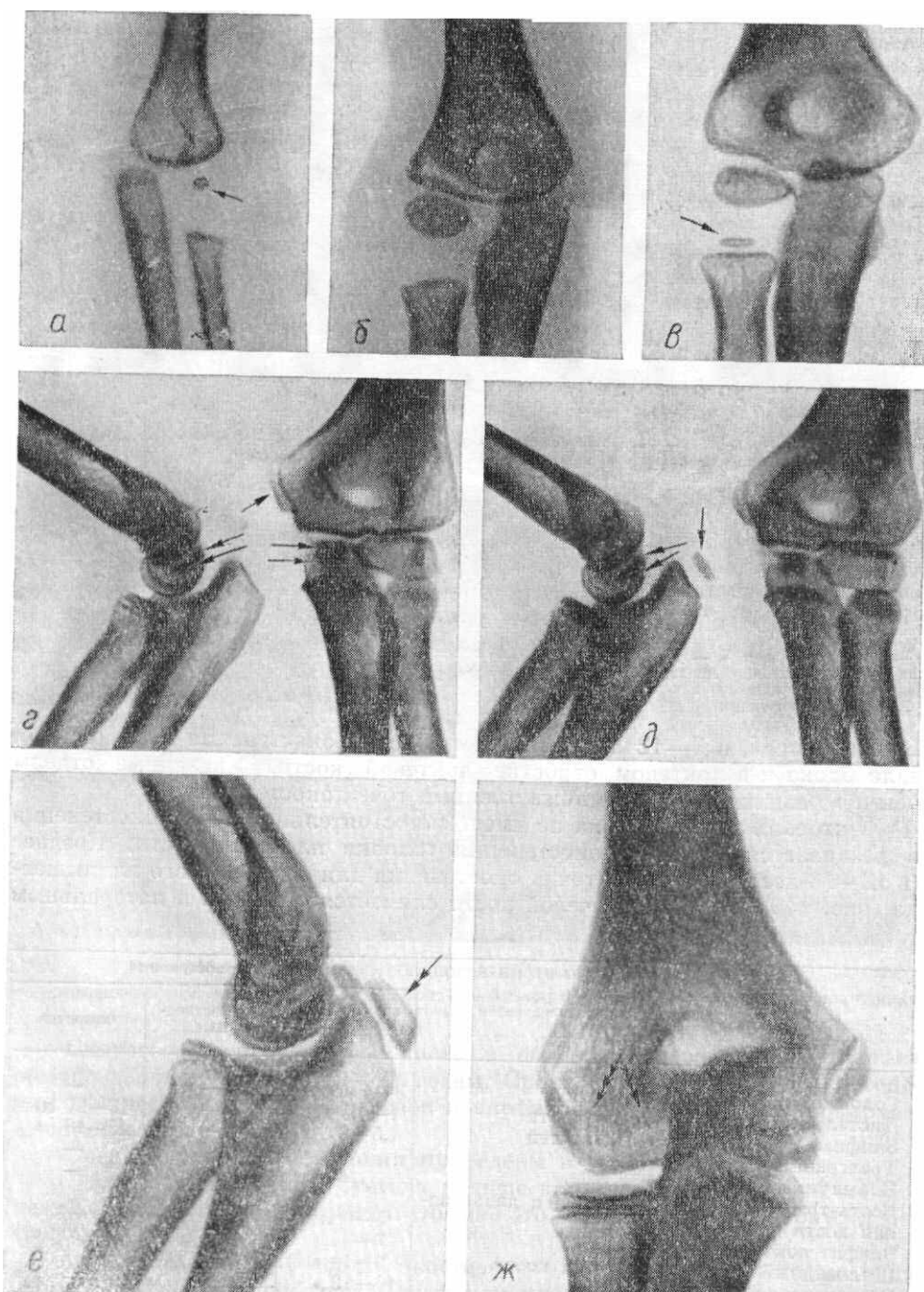


Рис. 145. Возрастные особенности локтевого сустава от 1 года до 16 лет  
*a* — 13 месяцев, *б* — 3 года, *в* — 5 лет, *г* — 7 лет, *д* — 10 лет, *е* — 13 лет, *ж* — 16 лет. Одиночными стрелками указаны появившиеся точки окостенения; двойной — множественные точки окостенения локтевого отростка; тройной — частичный синостоз головки плечевой кости

Таблица 5

| Анатомическое название | Точки окостенения |               |           |
|------------------------|-------------------|---------------|-----------|
|                        | единичные         | множественные | синостоз  |
| Головка плечевой кости | 1—2 года          |               | 14—17 лет |
| Головка лучевой кости  | 5—6 лет           | 5—6 лет       | 15—19 »   |
| Медиальный надмыщелок  | 5—7 »             | —             | 17—19 *   |
| Локтевой отросток      | 9—12 »            | —             | 14—17 »   |
| Медиальный вал блока   | 10—12 »           | 10—12 лет     | 16—18 »   |
| Латеральный надмыщелок | 12—13             | —             | 17—19 »   |

надмыщелком в 13—15 лет. После этого (в 14—17 лет) сформированный дистальный эпифиз плечевой кости синостозирует с диафизом. Затем происходит синостоз локтевого отростка локтевой кости (в 14—17 лет), головки лучевой кости (в 15—19 лет) и медиального надмыщелка плечевой кости (в 17—19 лет).

Средние сроки появления точек окостенения и наступление синостозов в области локтевого сустава представлены в табл. 5.

В области плечевого сустава раньше других (на 1-м году жизни) появляется точка окостенения головки плечевой кости. Затем происходит окостенение апофизов: большого (в 2 года) и малого (в 4—5 лет) бугорков. Точка окостенения малого бугорка кратковременно существует самостоятельно и быстро сливается с большим

бугорком. После этого происходит слияние бугорков с головкой плечевой кости. Ростковая зона между проксимальным концом плечевой кости и диафизом имеет форму треугольника (рис. 146). Горизонтально направленная часть основания его расположена ближе кпереди, а вершина — кзади. Синостоз проксимального конца плечевой кости наступает в 19—21 год. Края суставной впадины лопатки формируются за счет множественных точек окостенения, появляющихся в 14—15 лет и быстро (на протяжении года) синостозирующих с лопаткой.

Апофизы клювовидного и плечевого отростков окостеневают за счет множественных, реже одиночных точек окостенения, которые появляются в 13—15-летнем возрасте и сливаются в 16—20 лет. Нижний угол лопатки иногда развивается из самостоятельной точки окостенения, появляющейся в 16—18 лет и синостозирующей в 18—20 лет.

Таблица 6

| Анатомическое название         | Точки окостенения |               |            |
|--------------------------------|-------------------|---------------|------------|
|                                | единичные         | множественные | синостоз   |
| Головка плечевой кости         | 3 месяца          |               |            |
| Большой бугорок                | 2 года            | —             | 19—21 год  |
| Малый бугорок                  | 4—5 лет           | —             | —          |
| Верхушка плечевого отростка    | —                 | 13—15 лет     | 17—20 лет  |
| Верхушка клювовидного отростка | —                 | 13—15 »       | 16—18 »    |
| Суставная впадина лопатки      | —                 | 13—14 »       | 14—15 »    |
| Нижний угол лопатки            | 16—18 лет         | —             | 18—20 »    |
| Грудинный конец ключицы        |                   | 15—20 лет     | 20—22 года |

Грудинный конец ключицы формируется из множественных точек окостенения. Последние появляются в 15—20-летнем возрасте и синостозируют к 20—25 годам. Примерно в этот же период может появляться и точка окостенения в плечевом конце ключицы.

Сроки окостенения и синостоза костей, образующих плечевой сустав и пояс верхней конечности, представлены в табл. 6.

Исследованиями Д. Г. Рохлина, З. Е. Левенталь, А. Е. Рубашевой, Р. В. Горяиновой и других авторов установлены сроки появления точек окостенения и наступления синостозов в скелете верхней конечности.

Средние сроки окостенения, по сводным данным указанных авторов, использованы нами в таблицах.

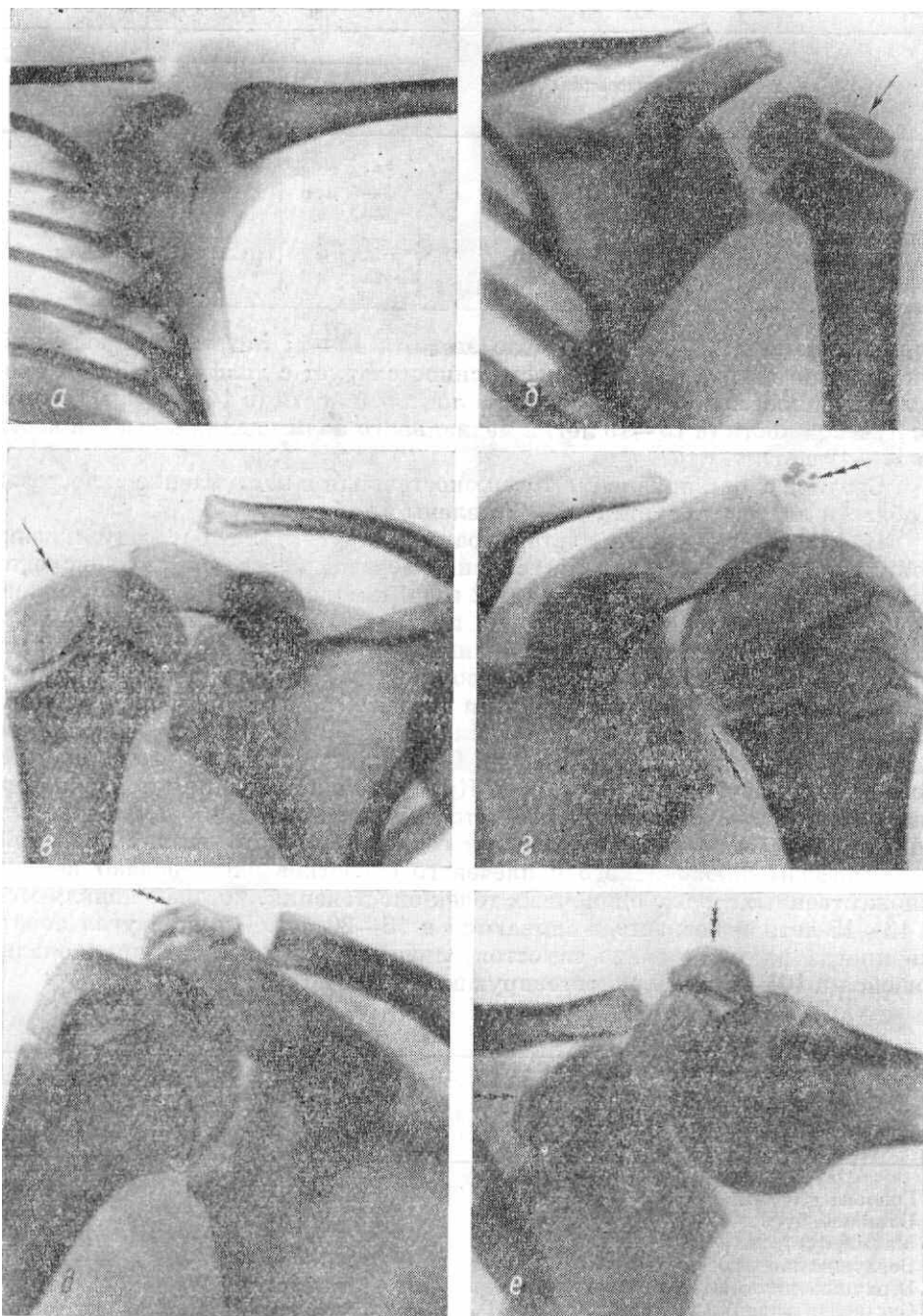


Рис. 146. Возрастные особенности плечевого сустава от 6 месяцев до 16 лет. *a* — 6 месяцев, *б* — 4 года, *в* — 8 лет, *г* — 13 лет, *д* — 14 лет, *е* — 16 лет. Одной стрелкой указаны точки окостенения проксимального конца плечевой кости, двойной — их слияние; тройной — точки окостенения плечевого отростка лопатки и клювовидного отростка; четырьмя — суставной впадины.

## Глава 6

### КОСТИ НИЖНИХ КОНЕЧНОСТЕЙ И ИХ СОЕДИНЕНИЯ

#### ОБЩИЕ АНАТОМИЧЕСКИЕ СВЕДЕНИЯ

Кости нижней конечности, *ossa membri inferioris*, состоят из пояса нижней конечности, *singuli membri inferioris*, и скелета свободной нижней конечности, *skeleton membri inferioris liberi*.

К поясу нижней конечности относят две тазовые кости, *ossa coxae*. Спереди тазовые кости соединяются между собой лобковым сращением, *symphysis pubica*, сзади — посредством крестцово-подвздошных суставов, образуя костное кольцо — таз, поэтому пояс нижней конечности называется также тазовым поясом. В скелете свободной нижней конечности выделяют проксимальный, средний и дистальный отделы. К проксимальному отделу относят бедренную кость, *femur*, к среднему — кости голени, *ossa cruris*, которые состоят из большеберцовой, *tibia*, и малоберцовой, *fibula*, костей.

К дистальному отделу относят кости стопы, *ossa pedis*, подразделяющиеся на три части: кости предплюсны, *ossa tarsi*, кости плюсны, *ossa metatarsalia*, и кости пальцев стопы, *ossa digitorum pedis*.

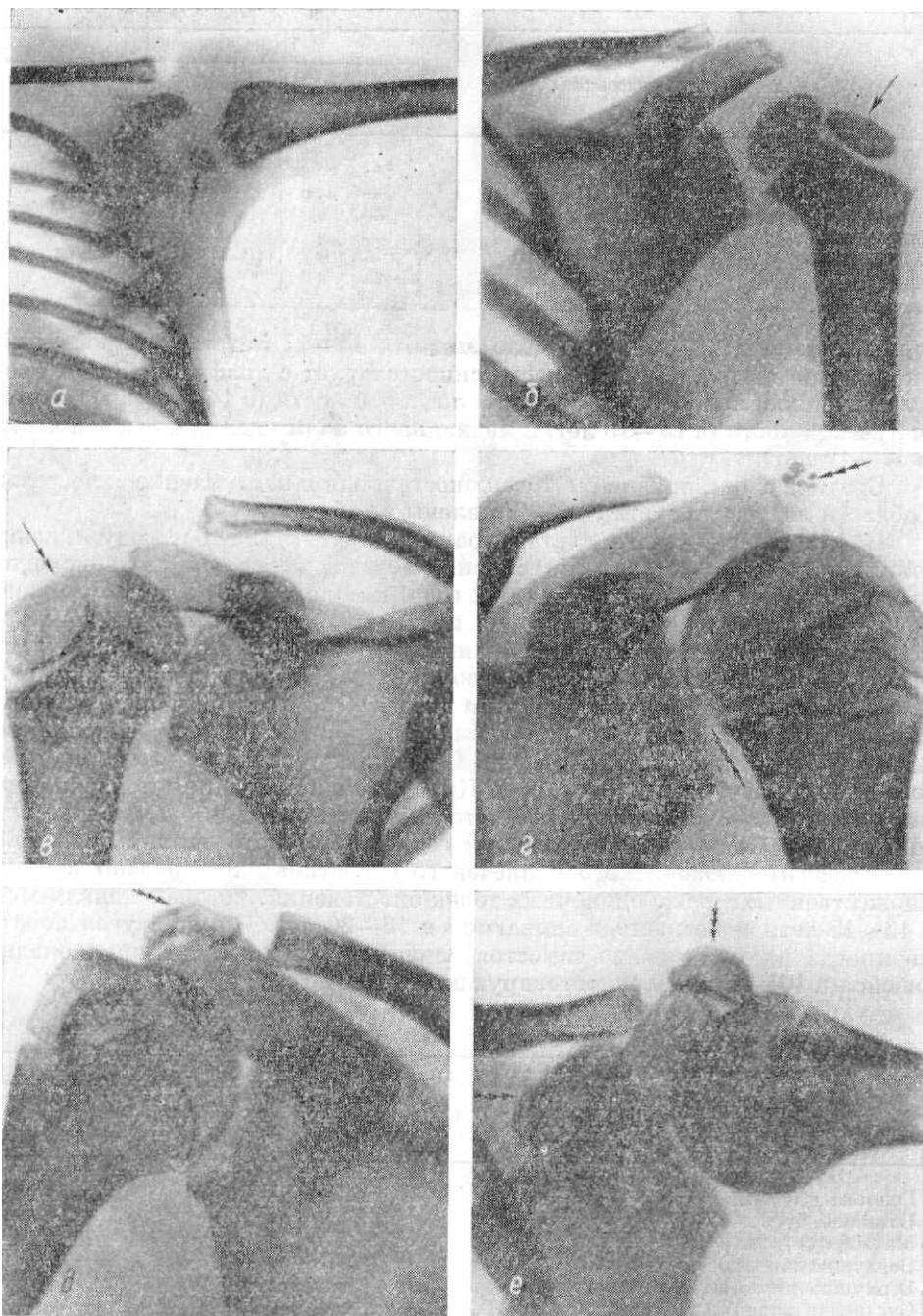


Рис. 146. Возрастные особенности плечевого сустава от 6 месяцев до 16 лет. *a* — 6 месяцев, *б* — 4 года, *в* — 8 лет, *г* — 13 лет, *д* — 14 лет, *е* — 16 лет. Одной стрелкой указаны точки окостенения проксимального конца плечевой кости, двойной — их слияние; тройной — точки окостенения плечевого отростка лопатки и клювовидного отростка; четырьмя — суставной впадины.

## Глава 6

### КОСТИ НИЖНИХ КОНЕЧНОСТЕЙ И ИХ СОЕДИНЕНИЯ

#### ОБЩИЕ АНАТОМИЧЕСКИЕ СВЕДЕНИЯ

Кости нижней конечности, *ossa membri inferioris*, состоят из пояса нижней конечности, *singuli membri inferioris*, и скелета свободной нижней конечности, *skeleton membri inferioris liberi*.

К поясу нижней конечности относят две тазовые кости, *ossa coxae*. Спереди тазовые кости соединяются между собой лобковым сращением, *symphysis pubica*, сзади — посредством крестцово-подвздошных суставов, образуя костное кольцо — таз, поэтому пояс нижней конечности называется также тазовым поясом. В скелете свободной нижней конечности выделяют проксимальный, средний и дистальный отделы. К проксимальному отделу относят бедренную кость, *femur*, к среднему — кости голени, *ossa cruris*, которые состоят из большеберцовой, *tibia*, и малоберцовой, *fibula*, костей.

К дистальному отделу относят кости стопы, *ossa pedis*, подразделяющиеся на три части: кости предплюсны, *ossa tarsi*, кости плюсны, *ossa metatarsalia*, и кости пальцев стопы, *ossa digitorum pedis*.

В предплюсне в свою очередь выделяют два ряда костей. Проксимальный ряд образуют таранная кость, *talus*, и пяточная, *calcaneus*. К дистальному ряду относят: ладьевидную, *os naviculare*, клиновидные, *ossa cuneiformia*, и кубовидную, *os cuboideum*, кости.

Плюсна состоит из пяти длинных костей. Кости пальцев стопы представлены фалангами. В I пальце имеются две фаланги, в остальных три: проксимальная, *phalanx proximalis*, средняя, *phalanx media*, и дистальная, *phalanx distalis*.

### МЕТОДИКИ РЕНТГЕНОЛОГИЧЕСКОГО ИССЛЕДОВАНИЯ

Кости нижней конечности и их соединения изучаются с помощью многопроекционной рентгенографии в специальных укладках.

Однако структурные особенности крупных анатомических объектов и некоторые анатомические образования, не получающие дифференцированного изображения на обзорных и прицельных рентгенограммах, исследуют с помощью послойной рентгенографии.

Костные ориентиры, используемые при томографии костей и соединений нижней конечности, даны в приложении 6.

## СКЕЛЕТ И СОЕДИНЕНИЯ ПОЯСА НИЖНЕЙ КОНЕЧНОСТИ

### ТАЗОВАЯ КОСТЬ

#### Анатомия

Тазовая кость парная, представляет собой неправильной формы плоскую кость и является единым образованием у взрослых, а у детей состоит из трех костей, разделенных игрекообразным хрящом: подвздошной, *os ilium*, седалищной, *os ischii*, и лотковой, *os pubis*. Подвздошная кость — самая большая из тазовых костей, состоит из тела, *corpus ossis ilii*, и крыла, *ala ossis ilii*, расположенного сверху от него. Тело подвздошной кости утолщено и образует верхний отдел вертлужной впадины. Крыло подвздошной кости — широкая пластинка, вогнутая, ровная по внутренней и выпуклая, шероховатая по наружной поверхности. Внутренняя вогнутая поверхность крыла называется подвздошной ямой, *fossa iliaca*. Наружная шероховатая — ягодичная — поверхность, *facies glutea*, имеет три линии: заднюю, нижнюю и переднюю (места прикрепления ягодичных мышц). Верхний периферический край крыла — подвздошный гребень *crista iliaca*, состоит из трех шероховатых линий, или губ; наружной, *labium externum*, внутренней, *labium internum*, и промежуточной, *linea intermedia*, для прикрепления мышц живота. Спереди подвздошный гребень переходит в верхнюю переднюю подвздошную ость, *spina iliaca anterior superior*, ниже которой располагается нижняя передняя подвздошная ость, *spina iliaca anterior inferior*. Сзади подвздошный гребень переходит в верхнюю заднюю подвздошную ость, *spina iliaca posterior superior*, ниже ее располагается нижняя задняя подвздошная ость, *spina iliaca posterior inferior*. На медиальной поверхности тела и крыла подвздошной кости проходит дугообразная линия, *linea arcuata*. Заднемедиальный отдел крыла подвздошной кости утолщен и образует крестцово-тазовую поверхность, *facies sacropelvina*, в нижней части которой располагается ушковидная поверхность, *facies auricularis*. Над ушковидной поверхностью находится подвздошная бугристость, *tuberositas iliaca*, к которой прикрепляются межкостные крестцово-подвздошные связки, *ligg. sacroiliaca interossea*.

Седалищная кость состоит из тела, *corpus ossis ischii*, и ветви седалищной кости, *ramus ossis ischii*. Верхний отдел тела седалищной кости образует задненижний отдел вертлужной впадины.

На границе нижнего отдела тела седалищной кости и ее ветви по задней поверхности располагается седалищный бугор, *tuber ischiadicum*, к которому прикрепляется крестцово-бугорная связка, *lig. sacrotuberale*. Между седалищным бугром и суставным краем вертлужной впадины проходит седалищно-суставная борозда, являющаяся костным ложем внутренней запирающей мышцы. На заднемедиальной поверхности тела седалищной кости имеется выступ, направленный медиально, — седалищная ость, *spina ischiadica*, к которой крепится крестцово-остистая связка, *lig. sacrospinale*. Между седалищной и нижней задней подвздошной осями имеется большая седалищная вырезка, *incisura ischiadica major*. Между седалищной остью и седалищным бугром находится малая седалищная вырезка, *incisura ischiadica minor*.

Лобковая кость имеет тело, *corpus ossis pubis*, образующее передний отдел вертлужной впадины и две ветви: верхнюю и нижнюю, *ramus superior et inferior ossis pubis*, располагающиеся под углом друг к другу. На месте слияния тел подвздошной и лобковой костей образуется подвздошно-лобковое возвышение, *eminentia iliopubica*. Верхняя ветвь лобковой кости является продолжением ее тела и располагается горизонтально, верхний и нижний края ее заострены, верхний называется гребешком лобковой кости, *pecten ossis pubis*, а нижний — запирающим гребешком, *crista obturatoria*. На передней поверхности лобковой кости в месте перехода верхней ветви в нижнюю определяется лобковый бугорок, *tuberculum pubicum*, к которому прикрепляется паховая (пупартовая) связка, начинающаяся от верхней передней подвздошной ости. Нижняя ветвь лобковой кости располагается вертикально и под прямым углом отходит вниз от верхней ветви.

На наружной поверхности тазовой кости в нижнем ее отделе расположена вертлужная впадина, *acetabulum*,



образованная телами трех костей: подвздошной, лобковой и седалищной. В ней различают ямку вертлужной впадины, *fossa acetabuli*, и периферическую часть — полулунную поверхность, *facies lunata*, являющуюся суставной впадиной для тазобедренного сустава. Полулунная поверхность прерывается в передне-нижнем отделе вырезкой вертлужной впадины, *incisura acetabuli*, к краям которой прикрепляется поперечная связка, *lig. transversum acetabuli*. Медиальнее и ниже вертлужной впадины располагается запирающее отверстие, *foramen obturatum*, образованное телами и ветвями лобковой и седалищной костей.

Таз, *pelvis*, представляет собой костное кольцо, состоящее из парных тазовых костей, крестца и копчика. Таз делят на большой, *pelvis major*, располагающийся выше пограничной линии, *linea terminalis*, и малый, *pelvis minor*, — ниже ее. Пограничная линия проходит спереди по гребешкам лобковых костей, с боков — по дугообразным линиям, сзади — по мысу крестца. Между нижними ветвями обеих лобковых костей у мужчин имеется подлобковый угол, *angulus subpubicum*, а у женщин — лобковая дуга, *arcus pubis*. Обе нижние ветви лобковых костей участвуют в образовании лобкового сращения, *symphysis pubica*. Поверхности сращения, *facies symphysialis*, покрыты гиалиновым хрящом, между ними расположен межлобковой диск, *discus interpubicus*, в центре имеющий щелевидную полость. Лобковое сращение относится к типу полусуставов.

Крестцово-подвздошный сустав — парный, образован ушковидными поверхностями подвздошной кости и крестца. Выше крестцово-подвздошного сустава между бугристыми тазовой кости и крестца имеются межкостные крестцово-подвздошные связки.

### Укладки

Для рентгенологического изучения указанной области производят обзорные рентгенограммы таза в прямой задней и боковой проекциях, а также прицельные рентгенограммы одной половины таза в прямой задней проекции, крыла подвздошной кости — в передней или задней кривой проекции, лобкового сращения — в прямой передней или задней и аксиальной проекциях.

Укладки при выполнении рентгенограмм крестцово-подвздошного сустава описаны выше в разделе «Позвоночный столб».

Перед рентгенографией таза больному необходимо предварительно очистить кишечник.

**Прямая задняя проекция.** Укладку при выполнении *обзорной* рентгенограммы таза в прямой задней проекции производят в положении больного на спине, нижние конечности вытянуты, стопы несколько повернуты кнаружи для того, чтобы «развернуть» крылья подвздошных костей. Кассета ориентирована поперечно, лежит в плоскости стола. Для улучшения качества рентгеновского изображения и уменьшения вторичного излучения у полных людей производят компрессию мягких тканей живота широким поясом. Центральный пучок лучей направляют перпендикулярно к кассете по средней линии живота на уровне верхних передних подвздошных остей.

**Прямая задняя проекция для одной тазовой кости.** Укладку при выполнении *прицельной* рентгенограммы одной тазовой кости в прямой задней проекции производят в таком же положении больного, как и при выполнении обзорной рентгенограммы таза в прямой задней проекции. Кассету помещают под исследуемую половину таза в плоскости стола. Для того чтобы крыло подвздошной кости было параллельно кассете, противоположную сторону приподнимают на 15—20°. Центральный пучок лучей направляют на центр крыла подвздошной кости перпендикулярно к кассете.

**Боковая проекция.** Укладку при выполнении *обзорной* рентгенограммы таза в боковой проекции производят в таком же положении больного, как и при выполнении обзорной рентгенограммы таза в прямой задней проекции. Кассету устанавливают перпендикулярно к столу на длинное ребро. Она примыкает к боковой поверхности больного. Центральный пучок лучей направляют на центр кассеты на уровне нижней передней подвздошной ости. Данную проекцию при необходимости можно применить в положении больного на боку. Центрация пучка лучей та же, что и при положении больного на спине. Боковая проекция используется в травматологии для определения смещения отломков кпереди или кзади и в онкологии при определении роста опухоли в переднезаднем направлении.

**Передняя кривая проекция для крыла подвздошной кости.** Укладку при выполнении *прицельной* рентгенограммы крыла подвздошной кости в передней кривой проекции производят в положении больного на животе с прилеганием к кассете исследуемой стороны. Противоположную сторону приподнимают так, чтобы фронтальная плоскость туловища с плоскостью стола образовала угол 40—45°. Кассету располагают в плоскости стола. Центральный пучок лучей направляют на уровень верхней задней подвздошной ости.

**Прямая передняя проекция для лобкового сращения.** Укладку при выполнении *прицельной* рентгенограммы лобкового сращения в прямой передней проекции производят в положении больного на животе. Симфиз располагается в центре кассеты, лежащей в плоскости стола. Центральный пучок лучей направлен перпендикулярно к кассете на верхний отдел межъягодичной складки, что соответствует уровню лобкового сращения. При невозможности уложить больного на живот производят рентгенограмму лобкового сращения в прямой задней проекции.

**Прямая задняя проекция для лобкового сращения.** Укладку при выполнении *прицельной* рентгенограммы лобкового сращения в прямой задней проекции производят в положении больного на спине, ноги вытянуты. Соответственно центру кассеты располагается область лобкового сращения. Центральный пучок лучей направляют на лобковое сращение каудально под углом 10—15°, чтобы симфиз проекционно не суммировался

с копчиком.

**Аксиальная проекция для лобкового сращения.** Укладку при выполнении прицельной рентгенограммы лобкового сращения в аксиальной проекции производят в положении больного сидя на столе; нижние конечности вытянуты и слегка раздвинуты, стопы ротированы кнутри. Туловище больного отклонено кзади, верхними конечностями он опирается о стол позади туловища. Кассета ориентирована поперечно, в центре ее должна находиться область лобкового сращения. Центральный пучок лучей направляют на лобковое сращение перпендикулярно к кассете.

### **Рентгеноанатомический анализ**

**Прямая задняя проекция.** На обзорной рентгенограмме таза в прямой задней проекции (рис. 147) определяются тазовые кости, нижние поясничные позвонки, крестец, копчик, крестцово-подвздошные суставы, лобковое сращение и тазобедренные суставы. О правильности укладки судят по срединному расположению крестца, симметрии размеров и формы запирательных отверстий и «фигуры слезы». Отчетливо выявляются тело (1) и крыло (2) подвздошной кости. В теле подвздошной кости над вертлужной впадиной определяется конусообразное просветление (3), имеющее своеобразную губчатую структуру. В нем преобладают поперечно направленные костные трабекулы, параллельные суставной поверхности вертлужной впадины; более редкие веерообразные костные трабекулы, располагаясь по линиям силовой нагрузки, пересекают поперечные. Верхняя граница конусообразного просветления выпукла и обусловлена разницей в структуре тела и крыла подвздошной кости, нижняя — более четкая и интенсивная, образована полулунной суставной поверхностью (4). Крыло подвздошной кости, расположенное над телом, расширяется кверху и заканчивается подвздошным гребнем (5). Структура крыла мелкопетлистая, а ближе к телу — крупнопетлистая, где прослеживаются питательные каналы в виде линейных или ветвящихся полосок просветления с интенсивными контурами. Подвздошный гребень имеет дугообразный интенсивный, волнистый контур. В переднем отделе гребень заканчивается небольшим выступом — верхней передней подвздошной остью (6), имеющей четкий контур. Под ней определяется полулунная вырезка (7), ниже которой на границе с телом располагается более плоский выступ, — нижняя передняя подвздошная ость (8). Задний отдел подвздошного гребня заканчивается верхней задней подвздошной остью (9). Последняя наслаивается на боковую часть крестца в виде треугольного образования с закругленной вершиной. Несколько ниже и латеральнее ее располагаются нижняя задняя подвздошная ость (10) и крестцово-подвздошные суставы (11), образованные ушковидными поверхностями крестца и подвздошной кости. Они имеют обычно форму ромба, обрамленного двумя изогнутыми полосами просветления. Выше и медиальнее крестцово-подвздошного сустава определяется проекция крестцово-подвздошного синдесмоза (12).

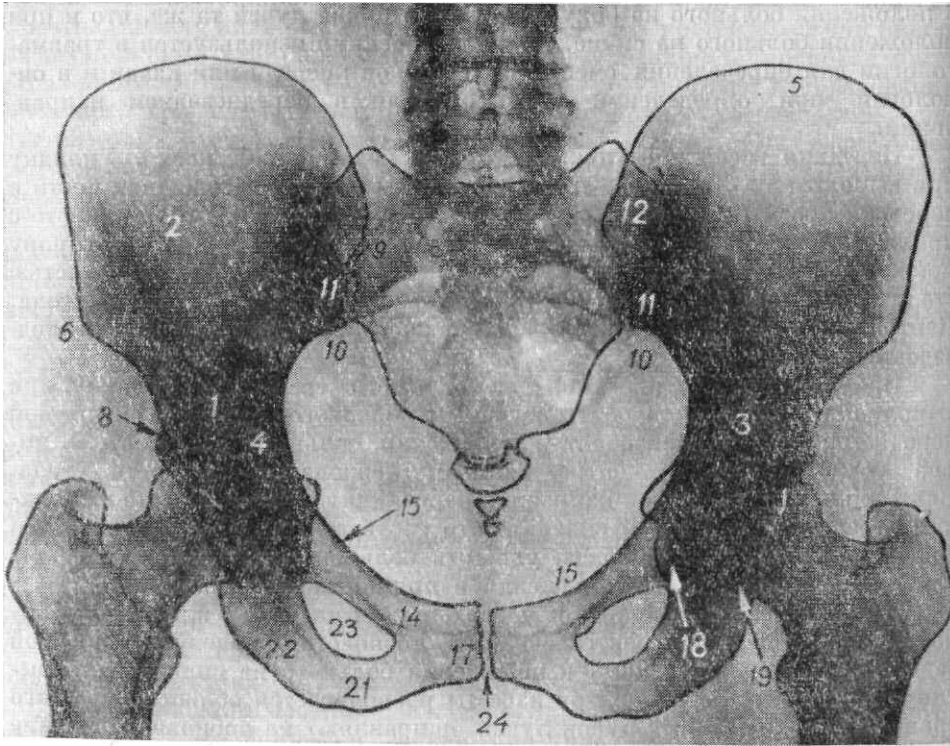


Рис. 147. Обзорная рентгенограмма таза в прямой задней проекции. 1 — тело подвздошной кости; 2 — крыло подвздошной кости; 3 — конусообразное просветление; 4 — полулунная поверхность тела подвздошной кости; 5 — подвздошный гребень; 6 — верхняя передняя подвздошная ость; 8 — нижняя передняя подвздошная ость; 9 — верхняя задняя подвздошная ость; 10 — нижняя задняя подвздошная ость; 11 — крестцово-подвздошный сустав; 12 — проекция межкостных крестцово-подвздошных связок; 14 — верхняя ветвь лобковой кости; 15 — пограничная линия; 17 — нижняя ветвь лобковой кости; 18 — «фигура слезы»; 19 — «фигура полумесяца»; 21 — ветвь седалищной кости; 22 — седалищный бугор; 23 — запиральное отверстие; 24 — лобковое сращение.

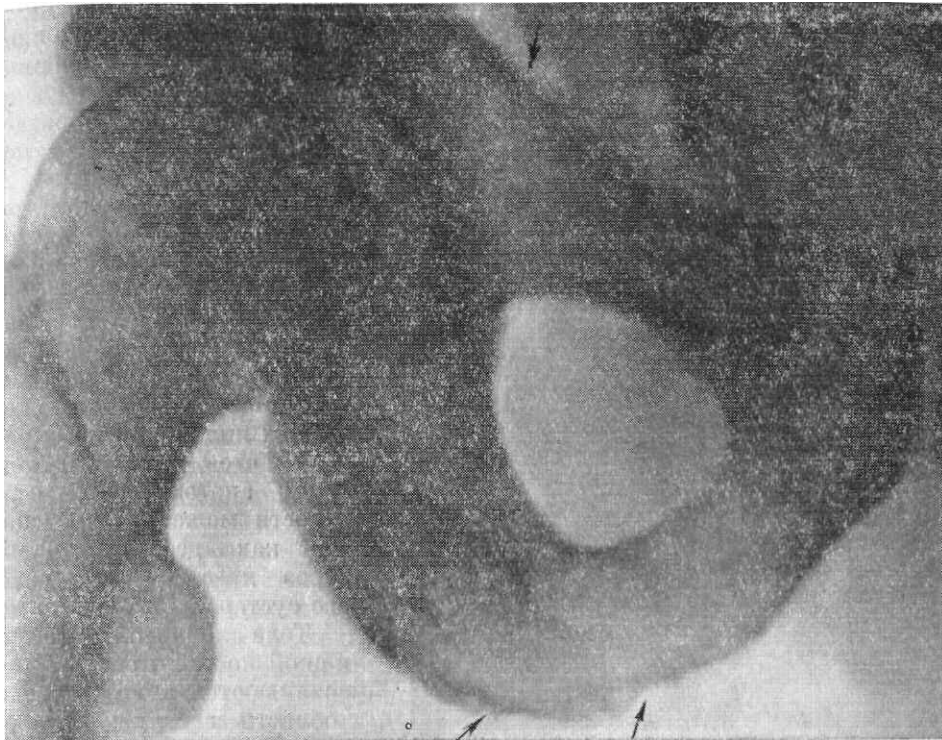


Рис. 148. Прицельная рентгенограмма седалищной и лобковой костей в прямой задней проекции. Возрастное усиление рельефа обозначено стрелками.

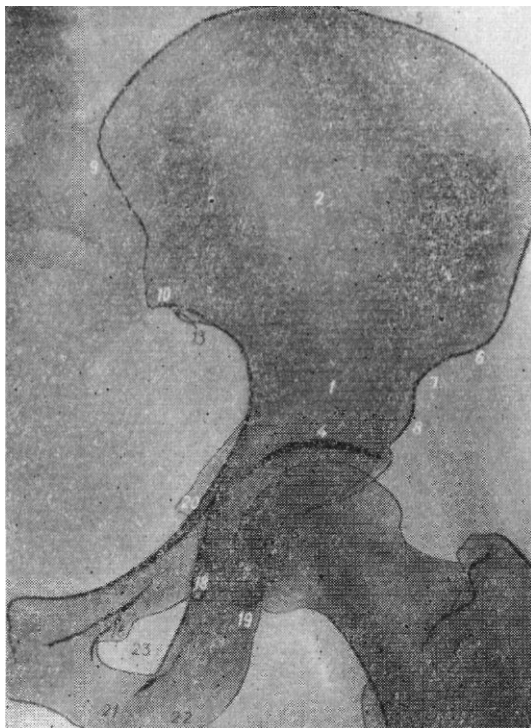


Рис. 149. Прицельная рентгенограмма половины таза в прямой задней проекции.

1 — тело подвздошной кости; 2 — крыло подвздошной кости; 4 — полулунная поверхность тела подвздошной кости; 5 — подвздошный гребень; 6 — верхняя передняя подвздошная ость; 7 — полулунная вырезка подвздошной кости; 8 — нижняя передняя подвздошная ость; 9 — верхняя задняя подвздошная ость; 10 — задняя нижняя подвздошная ость; 13 — околосуставная борозда; 16 — лобковый бугорок; 18 — «фигура слезы»; 19 — «фигура полумесяца»; 20 — седалищная ость; 21 — ветвь седалищной кости; 22 — седалищный бугор; 23 — запирающее отверстие.

ной поверхности, расположенной на теле подвздошной кости, идет вниз до уровня нижнего контура верхней ветви лобковой кости. Плавно закругляясь, он переходит в медиальный контур. Латеральный контур «фигуры слезы» является дном ямки вертлужной впадины, а медиальный — стенкой малого таза. Контур ямки вертлужной впадины тонкий, а полулунной суставной поверхности — широкий; последнее обусловлено общими закономерностями изображения суставных впадин, которые в норме имеют широкий интенсивный контур. На границе полулунной поверхности и ямки вертлужной впадины проходят питательные каналы, которые на рентгенограммах дают линейное просветление или перерыв контура, что не следует трактовать как деструкцию.

Седалищно-суставная борозда (19) на рентгенограмме изображается в виде фигуры полумесяца, имеющей четкий, интенсивный, выпуклый наружный контур. По медиально-заднему контуру тела седалищной кости определяется костный выступ, направленный медиально — седалищная ость (20). В месте перехода нижнего отдела тела седалищной кости в ее ветвь (21) располагается седалищный бугор (22) с четким, но неровным контуром. Запирающее отверстие хорошо прослеживается на рентгенограммах: верхнюю его границу образуют верхняя ветвь лобковой кости и частично ее тело, медиальную — ее нижняя ветвь, нижнюю и латеральную границу — тело и ветвь седалищной кости.

Форма и размеры запирающих отверстий зависят от конституциональных и индивидуальных особенностей.

На обзорной рентгенограмме таза в прямой задней проекции (см. рис. 147) для анализа доступно лобковое сращение в виде полосы просветления, ограниченной интенсивными, слегка волнистыми контурами поверхностей сращения нижних ветвей лобковых костей (24). Более подробный рентгеноанатомический анализ лобкового сращения будет представлен ниже.

В анализируемой проекции отчетливо определяется граница большого и малого таза, образованная в боко-

Подробное описание крестцово-подвздошного сустава дано в разделе «Рентгеноанатомия позвоночного столба». По нижнему контуру крыла подвздошной кости, примыкая к крестцово-подвздошному суставу, прослеживается полуовальное варьирующее по глубине вдавление, обусловленное околосуставной бороздой. У некоторых лиц оно резко выражено, что при незнании данной анатомической особенности может быть расценено как деформирующий артроз крестцово-подвздошного сустава.

Тела лобковой и седалищной костей проекционно наслаиваются друг на друга в области вертлужной впадины. Тело лобковой кости, образуя передний отдел вертлужной впадины, переходит в верхнюю ветвь (14). Верхний контур последней вместе с медиальным контуром тела подвздошной кости образует пограничную линию (15). У детей и подростков до 18 лет на границе тел лобковой и подвздошной костей определяется полоса просветления, прерывающая пограничную линию, обусловленная горизонтальной частью игрекообразного хряща (не следует трактовать как перелом). У лиц пожилого и старческого возраста контур пограничной линии в месте подвздошно-лобкового возвышения становится неровным, что обусловлено общим усилением рельефа в пожилом и старческом возрасте и не должно оцениваться как патологическое явление (рис. 148).

Нижний контур верхней ветви лобковой кости четкий (рис. 149); на медиальную часть его нередко наслаивается нависающий сверху в виде небольшого выступа лобковый бугорок (16). Верхняя ветвь лобковой кости под прямым углом переходит в ее нижнюю ветвь (17).

Тело седалищной кости образует задний отдел вертлужной впадины. Передняя часть тела седалищной кости наслаивается на тело лобковой кости и в рентгеновском изображении образует фигуру, напоминающую вытянутую каплю, ограниченную интенсивными контурами. В литературе она именуется «фигурой слезы» (18). Латеральный контур «фигуры слезы», начинаясь плавно от медиального интенсивного контура полулун-

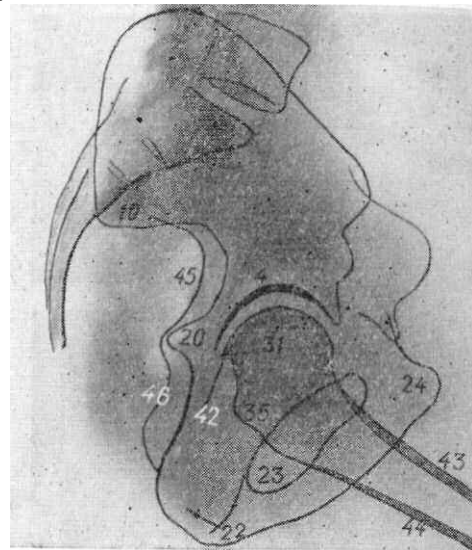


Рис. 150. Рентгенограмма таза в боковой проекции.

4 — полулунная поверхность вертлужной впадины; 20 — седалищная ость; 22 — седалищный бугор; 23 — запирающее отверстие; 24 — верхняя ветвь лобковой кости; 31 — головка бедренной кости; 35 — большой вертел бедренной кости; 42 — рентгеновская суставная щель тазобедренного сустава; 43 — передняя поверхность тела бедренной кости; 44 — задняя поверхность тела бедренной кости; 45 — большая седалищная вырезка; 46 — малая седалищная вырезка.

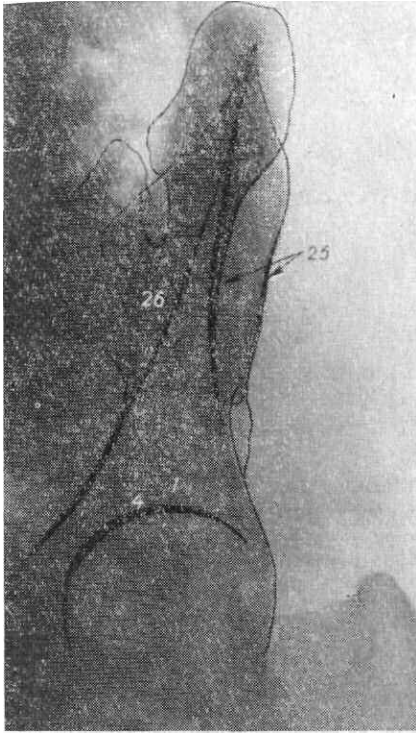


Рис. 151. Прицельная рентгенограмма крыла подвздошной кости в косой передней проекции.

1 — тело подвздошной кости; 4 — полулунная поверхность вертлужной впадины; 25 — ягодичная поверхность крыла подвздошной кости; 26 — подвздошная яма.

вых отделах и спереди пограничной линией, а сзади — мысом крестца. На рентгенограммах она определяется в виде неправильного овала, окаймленного спереди и с боков интенсивными контурами. Форма входа в малый таз зависит от конституциональных и индивидуальных особенностей, а также от проекционных условий.

**Прямая задняя проекция для одной тазовой кости.** На прицельной рентгенограмме одной тазовой кости в прямой задней проекции (рис. 149) прослеживаются те же рентгеноанатомические детали, что и на обзорной рентгенограмме. Данная рентгенограмма позволяет получить более структурное изображение крыла подвздошной кости без проекционного искажения.

**Боковая проекция.** На обзорной рентгенограмме таза в боковой проекции (рис. 150) проекционно суммируется изображение правой и левой тазовых костей. О правильности укладки судят по проекционному совпадению правой и левой тазовых костей и выхождению в краеобразующий отдел срединного крестцового гребня. Эта рентгенограмма не позволяет анализировать структуру тазовых костей, но дает возможность судить о смещении отломков при переломах. Отчетливо определяется большая седалищная вырезка (45) между нижней задней подвздошной и седалищной остями и малая седалищная вырезка (46), расположенная между седалищной остью (20) и одноименным бугром.

**Передняя косая проекция для крыла подвздошной кости.** На прицельной рентгенограмме крыла подвздошной кости в передней косой проекции (рис. 151) определяется толщина крыла подвздошной кости, что дает возможность выявить его объемные изменения. Задний контур крыла (25) подвздошной кости неровный, особенно в пожилом возрасте, за счет усиления мышечного рельефа, что не следует трактовать как патологические изменения.

Передний контур крыла (26) ровный и обусловлен тазовой поверхностью крыла — подвздошной ямой.

**Прямая проекция для лобкового сращения.** На прицельной рентгенограмме лобкового сращения в прямой передней или задней проекциях (рис. 152) определяются верхние (14) и нижние (17) ветви лобковых и седалищных костей, а также копчик.

Критерием правильности укладки служат одинаковая величина и форма запирающих отверстий (23).

На рентгенограмме лобкового сращения, произведенной в прямой задней проекции, копчик и каудальный отдел крестца хорошо видны, так как прилежат близко к cassette, а на рентгенограмме в прямой передней проекции они проекционно увеличены и четко не выявляются. Лобковое сращение лучше определяется на рентгенограммах, произведенных в прямой передней проекции. Оно представлено в виде прямой или неравномерно извитой полосы просветления, ширина которой варьирует от 3 до 9 мм, ограниченной интенсивными контурами поверхностей сращения лобковых костей (24). В детском и юношеском возрасте эта полоса просветления более широкая, контуры ее четкие, волнистые. Пограничная линия (15) с правой половины таза обычно плавно переходит на левую. Иногда верхние поверхности ветвей лобковых костей не совпадают в пределах 2—4 мм, при этом отличительной особенностью от подвывиха является расположение нижних поверхностей лобкового сращения на одном уровне, что служит критерием правильности соотношений в полусуставе.

**Аксиальная проекция для лобкового сращения.** На прицельной рентгенограмме лобкового сращения в аксиальной проекции (рис. 152в) о правильности укладки судят по четкому выявлению передних и задних поверхностей лобкового сращения. Рентгенограмму обычно производят при травматических повреждениях для определения смещения в передне-заднем направлении и в онкологии для определения направления роста опухоли кпереди или кзади.

На рентгенограмме лобкового сращения в аксиальной проекции определяются передние (27) и задние (28) контуры ветвей лобковой и седалищной костей, проекционно наслаивающиеся друг на друга. Отчетливо прослеживается вертикально расположенная полоса просветления лобкового сращения (24), ограниченная интенсивными контурами поверхностей сращения лобковых костей.

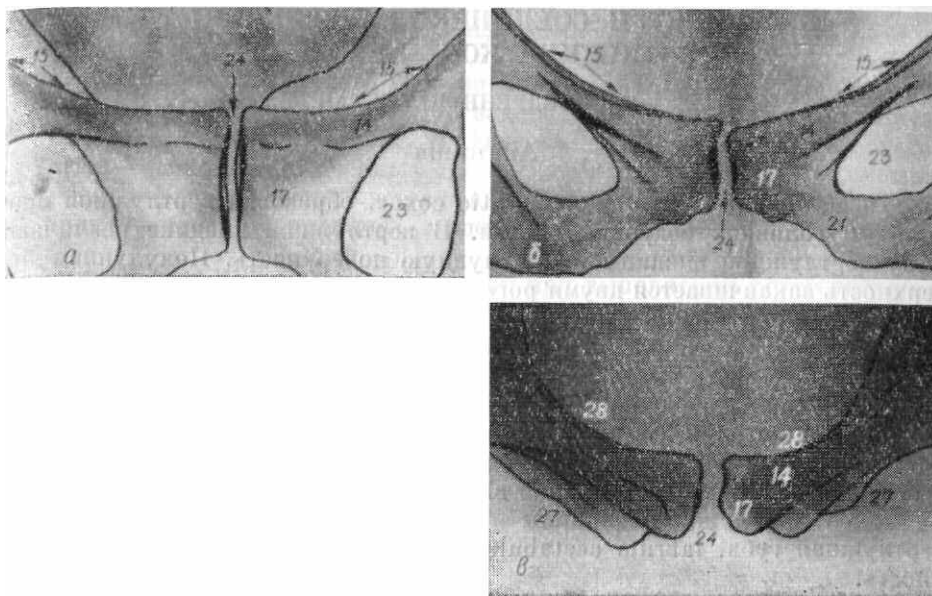


Рис. 152. Рентгенограмма локтевого сращения в прямой задней (а), прямой передней (б), аксиальной (в) проекциях. 14 — верхняя ветвь локтевой кости; 15 — пограничная линия; 17 — нижняя ветвь локтевой кости; 21 — ветвь седалищной кости; 23 — запиральное отверстие; 24 — просветление, обусловленное локтевым сращением; 27 — передние поверхности ветвей локтевых и седалищных костей; 28 — задние поверхности ветвей локтевых и седалищных костей.

## СКЕЛЕТ И СОЕДИНЕНИЯ СВОБОДНОЙ НИЖНЕЙ КОНЕЧНОСТИ

### ТАЗОБЕДРЕННЫЙ СУСТАВ

#### Анатомия

Тазобедренный сустав, *articulatio coxae*, образован вертлужной впадиной и головкой бедренной кости. В вертлужной впадине различают ямку вертлужной впадины и полулунную поверхность. Полулунная поверхность заканчивается двумя рогами — передним и задним. Она отграничивает по периферии вертлужную впадину за исключением небольшого нижнего участка, где располагается вырезка вертлужной впадины. Полулунная поверхность выстлана гиалиновым хрящом. Ямка и вырезка вертлужной впадины шероховаты и отделены от сустава синовиальной перепонкой, под которой в ямке вертлужной впадины залегает жировая подушка. Между задним и передним рогами полулунной поверхности над вырезкой перекинута поперечная связка вертлужной впадины. К костному краю вертлужной впадины и к поперечной связке прикрепляется вертлужная губа, *labrum acetabulare*, увеличивающая суставную поверхность.

Головка бедренной кости, *caput femoris*, шаровидной формы, покрыта гиалиновым хрящом за исключением ямки головки, *fovea capitis femoris*; к последней прикрепляется связка головки, *lig. capitis femoris*, начинающаяся от поперечной связки вертлужной впадины. Связка головки бедра покрыта синовиальной перепонкой. Головка бедренной кости плавно переходит в шейку, *collum femoris*, которая с телом бедренной кости образует угол, равный у взрослого  $120\text{--}130^\circ$  (в среднем  $127^\circ$ ). Указанный угол носит название шеечно-диафизарного. Уменьшение его именуется варусной деформацией, а увеличение больше  $130^\circ$  — вальгусной деформацией. Шейка бедренной кости наклонена также кпереди. Плоскость, проходящая через ось шейки и ось диафиза бедренной кости, называется плоскостью шеечно-диафизарного угла. Последняя вместе с шейкой повернута кпереди на угол  $8\text{--}25^\circ$  (в среднем  $12^\circ$ ). Этот поворот кпереди получил название антеверсии шейки. У детей угол антеверсии шейки больше, чем у взрослых.

На границе шейки и тела бедренной кости по латерально-задней поверхности находится большой вертел, *trochanter major*, а по медиально-задней — малый вертел, *trochanter minor*. У основания большого вертела по задней поверхности расположена вертельная ямка, *fossa trochanterica*. Спереди между вертелами находится межвертельная линия, *linea intertrochanterica*, а сзади — межвертельный гребень, *crista intertrochanterica*. Суставная капсула начинается от костного края вертлужной впадины и поперечной связки и прикрепляется на бедренной кости значительно ниже суставной поверхности — спереди по межвертельной линии, а сзади по середине шейки. Таким образом, большая часть шейки находится в полости сустава и покрыта синовиальной перепонкой. Оба вертела, вертельная ямка и межвертельный гребень расположены вне полости сустава. Суставная капсула укреплена многочисленными связками. Тазобедренный сустав является разновидностью суставов шаровидного типа — ореховидным суставом, *articulatio cotylica*.

#### Укладки

Укладки тазобедренного сустава производятся в двух взаимно перпендикулярных проекциях: прямой задней и боковой. Для изучения изменений мягких тканей сустава, трофических нарушений, ширины суставной щели необходима (особенно у детей) сравнительная, то есть симметричная, рентгенография обоих суставов на одной пленке. Снимки выполняются с применением отсеивающей решетки и с обязательной защитой гонад.

**Прямая задняя проекция.** Укладку при выполнении рентгенограммы тазобедренного сустава в прямой задней проекции производят в двух вариантах: для одного и для обоих суставов.

*1 вариант* для одного сустава — больной лежит на спине. Нижние конечности вытянуты вдоль стола.

Шейка бедренной кости, как указывалось выше, повернута кпереди в среднем на угол  $12^\circ$ , и, чтобы получить неискаженное изображение, необходимо установить ее в положении, параллельном рентгенографическому столу и пленке. Для этой цели производят ротацию исследуемой конечности кнутри на угол  $10-12^\circ$ .

Исследуемый тазобедренный сустав располагается в центре кассеты, которая ориентирована продольно и лежит в плоскости стола. Центральный пучок лучей направляют перпендикулярно к кассете на проекцию тазобедренного сустава. Ориентирами для нахождения проекции тазобедренного сустава на кожу служат лобковый бугорок и верхняя передняя подвздошная ость. Расстояние между ними делят на три части. На  $1-2$  см ниже точки, лежащей на границе наружной и средней трети указанного расстояния, проецируется щель тазобедренного сустава.

*II вариант* для обоих суставов производится также, как и при обзорной рентгенографии таза, только обе нижние конечности ротированы симметрично кнутри на угол  $10-12^\circ$ .

**Боковая проекция.** Укладку при выполнении рентгенограммы тазобедренного сустава в боковой проекции производят в двух вариантах: с отведением и без отведения бедра. / *вариант* — с отведением бедра. При выполнении рентгенограммы с отведением бедра больной лежит на спине. Исследуемая конечность сгибается в коленном и тазобедренном суставе и максимально отводится. Кассета ориентирована продольно и находится в плоскости стола. Центральный пучок лучей направляют на середину расстояния между лобковым бугорком и верхней передней подвздошной остью перпендикулярно к кассете.

*II вариант* — без отведения бедра. Больной лежит на спине. Здоровая конечность сгибается в коленном и тазобедренном суставах и поднимается кверху на подставку. Исследуемая конечность вытянута, а стопа перпендикулярна к плоскости стола. Кассету устанавливают на длинное ребро  $U$  наружной поверхности бедра так, чтобы плоскость кассеты располагалась параллельно шейке бедренной кости, что достигается плотным прижатием центра кассеты к большому вертелу. Верхний край кассеты упирается в подвздошный гребень. Трубка — в вертикальном положении, Центральный пучок лучей направляют на шейку бедренной кости со стороны противоположной конечности перпендикулярно к кассете. Данная укладка применяется в случаях, когда невозможно отведение бедра.

#### Рентгеноанатомический анализ

**Прямая задняя проекция.** На рентгенограмме тазобедренного сустава в прямой задней проекции (рис. 153, *a*) определяются вертлужная впадина, проксимальный отдел бедренной кости и рентгеновская суставная щель тазобедренного сустава.

Правильность укладки подтверждают отсутствие в краеобразующем отделе ямки головки и проекционного наслоения большого вертела на шейку бедренной кости, а также выступание по медиальному контуру шейки лишь верхушки малого вертела.

В вертлужной впадине отчетливо дифференцируются полулунная суставная поверхность (4), ямка вертлужной впадины (18*a*) и два края — передний (29) и задний (30). Полулунная поверхность (4) представлена интенсивным, четким вогнутым контуром, образованным на этом участке нижней поверхностью тела подвздошной кости. Латеральной край полулунной поверхности (4) имеет вид выступа. Медиально и книзу полулунная поверхность (4) переходит в ямку вертлужной впадины (18*a*), представленную латеральным контуром «фигуры слезы», которая, как уже указывалось, образована передним отделом тела седалищной кости.

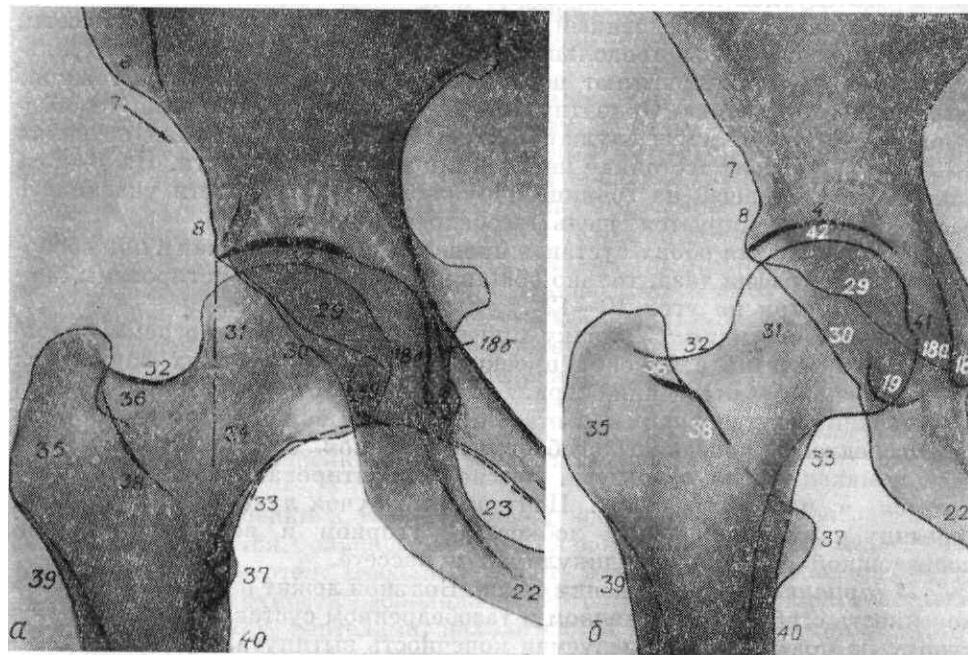


Рис. 153. Рентгенограмма тазобедренного сустава в прямой задней проекции (*a*) и в прямой задней проекции с ротацией бедра кнаружи (*b*).

3 — полулунная поверхность вертлужной впадины; 6 — верхняя передняя подвздошная ость; 7 — полулунная вырезка подвздошной кости; 8 — нижняя передняя подвздошная ость; 18 — «фигура слезы»; 18*a* — ямка вертлужной впадины; 18*b* — стенка малого таза; 19 — «фигура полумесяца»; 22 — седалищный бугор; 29 — передний край вертлужной впадины; 30 — задний край вертлужной впадины; 31 — головка бедренной кости; 32 — латеральная поверхность шейки бедренной кости; 33 — медиальная поверхность шейки бедренной кости; 35 — большой вертел; 36 — вертельная ямка; 37 — малый вертел; 38 — межвертельный гребень; 39 — латеральная поверхность бедренной кости; 40 — медиальная поверхность бедренной кости; 41 — ямка головки бедренной кости; 42 — рентгеновская суставная щель тазобедренного сустава. Штриховой линией обозначена линия

Шентона, штрих-пунктирной — перпендикуляр, опущенный от наружного края суставной поверхности вертлужной впадины.

Переход суставной поверхности в ямку вертлужной впадины может быть плавным или уступообразным. При изображении проходящих здесь питательных каналов контур на границе полулунной поверхности и ямки прерывается, что не следует трактовать как деструктивные изменения. Края вертлужной впадины на рентгенограмме в прямой задней проекции видны раздельно или проекционно совпавшими, что зависит от инди-

видуальных особенностей и положения больного. Обычно края вертлужной впадины видны раздельно. Контур переднего края вертлужной впадины (29) направлен косо сверху вниз от латерального края полулунной суставной поверхности и идет к нижнему контуру верхней ветви лобковой кости, что проекционно совпадает с нижним полюсом «фигуры слезы». Контур заднего края вертлужной впадины (30) более пологий и располагается латеральнее переднего, начинаясь так же, как и передний контур, от латерального края полулунной поверхности и заканчиваясь у «фигуры полумесяца» (19), которая обусловлена дном седалищно-суставной борозды.

Головка бедренной кости (31) имеет округлую форму, четкие контуры, плавно переходящие в латеральный (32) и медиальный (33) контуры шейки. Структура ее равномерная, мелкоячеистая. В местах перехода головки в шейку в латеральном и медиальном отделах прослеживаются физиологические просветления, которые не следует трактовать как очаги деструкции. На головку проецируются передний и задний края вертлужной впадины, в связи с чем интенсивность ее в медиальном отделе большая, чем в латеральном, где нет проекционных наслоений.

Шейка бедренной кости хорошо прослеживается на всем протяжении, контуры ее четкие. Корковое вещество по медиальной поверхности шейки значительно толще, чем по латеральной, что обусловлено своеобразием распределения нагрузки. Структура шейки неоднородная, в ней выявляется веерообразное расположение костных балок, идущих по силовым линиям к медиальному и латеральному контурам шейки, ограничивающее срединно в нижнем отделе шейки участок треугольной формы с более разреженной структурой.

Ниже шейки определяются вертелы. Большой вертел (35) располагается по латеральной поверхности шейки, имеет крупнопетлистую структуру и окаймлен четким волнистым контуром. У основания большого вертела видно просветление треугольной формы, образованное межвертельной ямкой (36). По медиальному контуру ниже шейки определяется верхушка малого вертела (57), имеющего равномерную мелкоячеистую структуру. Между вертелами прослеживается интенсивная волнистая линия, обусловленная межвертельным гребнем (38). Ниже вертелов видны контуры латеральной (39) и медиальной (40) поверхностей диафиза бедренной кости. Корковое вещество по медиальной поверхности бедренной кости несколько толще, чем по латеральной.

На рентгенограмме тазобедренного сустава в прямой задней проекции с ротацией стопы кнаружи (рис. 153б) на медиальный контур головки бедренной кости выводится ее ямка (41), которая нередко представлена неровной интенсивной дугообразной линией. При незнании этой анатомической особенности она может быть расценена как очаг деструкции. Шейка бедренной кости в этой укладке проекционно укорочена, что значительно затрудняет анализ ее структуры и выявление травматических повреждений. Большой вертел при этом частично проецируется на шейку.

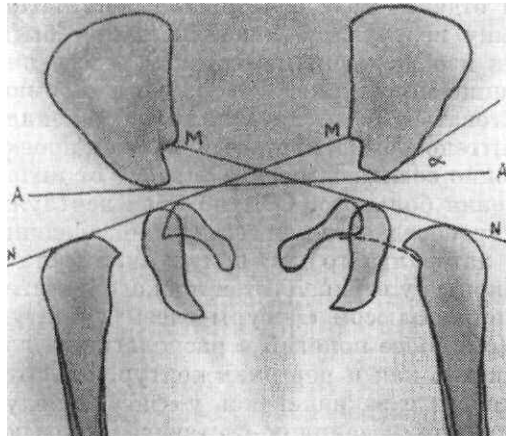


Рис. 154. Схема рентгенограммы таза и обоих тазобедренных суставов в прямой задней проекции ребенка 3 месяцев. Штриховой линией обозначена линия Шентона. AA — горизонтальная линия, a — угол наклона полулунной суставной поверхности; MN — линия Андреева.

Малый вертел выводится полностью в краеобразующий отдел, что позволяет изучать его в оптимальных условиях.

Рентгеновская суставная щель (42) тазобедренного сустава имеет вид горизонтально ориентированной дугообразной полосы просветления, окаймленной интенсивным контуром полулунной поверхности тела подвздошной кости и тонким четким контуром верхнего полюса головки бедренной кости. Высота рентгеновской суставной щели постепенно увеличивается в латеральном направлении; широкое просветление, расположенное между медиальным контуром головки и латеральным контуром «фигуры слезы», не является отображением суставной щели, так как суставная поверхность вертлужной впадины не распространяется на ее ямку. Правильность соотношений в тазобедренном

суставе определяется на рентгенограмме в прямой задней проекции: по линии Шентона, перпендикуляру, опущенному от латерального края полулунной поверхности вертлужной впадины, и фигуре полумесяца.

1. Линия Шентона обозначена штриховой линией на рис. 153а, в норме дугообразна и плавно соединяет верхний контур запирательного отверстия с медиальной поверхностью шейки бедренной кости.

Наличие уступа на линии Шентона свидетельствует о смещении бедренной кости кверху или книзу.

Перпендикуляр (обозначен штрих-пунктирной линией), опущенный от латерального края полулунной поверхности, в норме у взрослых отсекает небольшой наружный сегмент головки бедренной кости.

Этот ориентир используется для определения смещения кнутри. У детей вся головка располагается кнутри от указанного перпендикуляра. В детском возрасте можно использовать данный ориентир для определения смещения головки бедренной кости кнаружи.

Фигура полумесяца, обусловленная седалищно-суставной бороздой, проекционно наслаивается у взрослых на медиально-нижний квадрант головки бедренной кости, а у детей — на медиальный отдел шейки. Если фигура полумесяца не наслаивается на медиальные отделы головки или шейки бедренной кости, это является признаком подвывиха или вывиха бедра кнаружи.



Для суждения о правильности соотношений в тазобедренных суставах у детей до появления точки окостенения головки пользуются линией Андреева. Она проводится на обзорной рентгенограмме таза в прямой задней проекции (рис. 154) следующим образом: соединяют нижнюю заднюю подвздошную ось со серединой горизонтальной части игрекообразного хряща противоположной стороны и продолжают ее несколько дальше кнаружи, при этом проксимальный конец бедренной кости должен располагаться непосредственно под линией. При подвывихе или вывихе бедренная кость пересекается этой линией.

О состоянии мягких тканей в области тазобедренного сустава можно судить по сравнительным рентгенограммам суставов, произведенным одновременно на одной пленке. При этом сопоставляются объем мягких тканей, симметричность расположения и четкость контуров межмышечных прослоек по медиальной и латеральной поверхности бедра на уровне головки и шейки бедренной кости, по медиальной поверхности таза, а также учитывается одинаковая интенсивность тени мягких тканей в области запирательных отверстий.

**Боковая проекция. I вариант.** На рентгенограмме тазобедренного сустава в боковой проекции с отведением бедра (рис. 155) прослеживаются почти те же рентгеноанатомические детали вертлужной впадины, что и на рентгенограмме та-

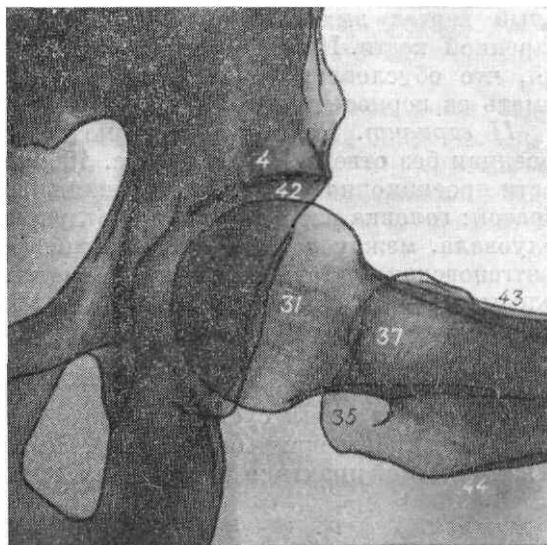


Рис. 155. Рентгенограмма тазобедренного сустава в боковой проекции с отведением бедра.

4 — полулунная поверхность вертлужной впадины; 31 — головка бедренной кости; 35 — большой вертел; 37 — малый вертел; 42 — рентгеновская суставная щель тазобедренного сустава; 43 — передняя поверхность диафиза бедренной кости; 44 — задняя поверхность диафиза бедренной кости.

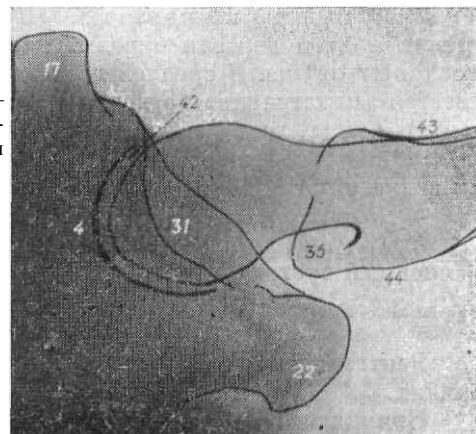
зобедренного сустава в прямой задней проекции.

Бедренная кость определяется в боковой проекции, краеобразующие контуры ее представлены передней (43) и задней (44) поверхностями. Головка бедренной кости имеет шаровидную форму (31). Большой вертел (35) в виде прямоугольника суммируется с шейкой, что служит критерием правильности укладки, а малый вертел (37), наслаиваясь на шейку и большой вертел, дифференцируется неотчетливо. При недостаточной ротации бедра малый вертел выходит в краеобразующий отдел по задней поверхности бедренной кости.

Рис. 156. Рентгенограмма тазобедренного сустава в боковой проекции.

4 — полулунная поверхность вертлужной впадины; 17 — нижняя ветвь лобковой кости; 22 — седалищный бугор; 31 — головка бедренной кости; 35 — большой вертел; 42 — рентгеновская суставная щель тазобедренного сустава; 43 — передняя поверхность диафиза бедренной кости; 44 — задняя поверхность диафиза бедренной кости.

Передний контур последней ровный, задний — волнистый, что обусловлено шероховатой линией, которую не следует принимать за периостит. **II вариант.** На рентгенограмме тазобедренного сустава в боковой проекции без отведения бедра (рис. 156) головка (31) и шейка бедренной кости проекционно удлинены. Правильность укладки проверяется таким образом: головка расположена в вертлужной впадине (4), имеющей форму полуовала, между лобковым сращением (17) и седалищным бугром (22). Рентгеновская суставная щель (42) имеет вид равномерной дугообразной полосы просветления и отчетливо не дифференцируется. Большой вертел (35) наслаивается на шейку бедренной кости, проекционно перекрывая малый вертел. Дистальнее вертелов прослеживаются контуры передней (43) и задней (44) поверхностей диафиза бедренной кости. Структура костей, образующих тазобедренный сустав, в данной проекции неотчетлива, так как рентгенограмма производится без решетки. Рентгенограмма применяется в травматологической практике и в случаях, когда отведение бедра невозможно.



## БЕДРЕННАЯ КОСТЬ

### Анатомия

Бедренная кость является самой длинной костью скелета человека. В ней различают тело и два конца — проксимальный и дистальный.

Анатомия проксимального отдела бедренной кости описана выше в разделе «Тазобедренный сустав». Тело бедренной кости несколько изогнуто кпереди. В проксимальной и средней трети оно имеет цилиндрическую форму, а в дистальной трети постепенно расширяется.

Передняя поверхность — ровная, на задней имеется шероховатая линия, *linea aspera*, состоящая из двух губ латеральной и медиальной, *labium laterale et labium mediale*, к которым крепятся соответственно боковая и медиальная широкие мышцы бедра, *m. vastus lateralis et medialis*. Боковая губа в верхней трети переходит в ягодичную бугристость, *tuberositas glutea*, к ней крепится большая ягодичная мышца, *m. gluteus maximus*. Медиальная губа в верхнем отделе отклоняется медиально, переходя в гребенчатую линию, *linea pectinea*, к которой прикрепляется гребешковая мышца, *m. pectineus*. Несколько ниже гребенчатой линии на уровне малого вертела изредка определяется добавочный третий вертел, *trochanter tertius*. В средней трети тела рядом с шероховатой линией имеется питательное отверстие, *foramen nutricium*, ведущее в питательный канал, *canalis nutricius*, направленный проксимально. Книзу медиальная губа шероховатой линии отклоняется в сторону медиального мыщелка, а латеральная — в сторону латерального мыщелка, отграничивая подколенную поверхность, *facies poplitea*.

Анатомия дистального отдела бедренной кости изложена в разделе «Коленный сустав».

### Укладки

Рентгенограммы бедра производятся в прямой задней и боковой проекциях.

**Прямая задняя проекция.** Укладку при выполнении рентгенограммы бедра в прямой задней проекции производят в положении больного на спи не с вытянутыми ногами. Кассету располагают в плоскости стола. Стопа перпендикулярна к столу. Центральный пучок лучей направляют перпендикулярно к кассете на середину бедра.

**Боковая проекция.** Укладку при выполнении рентгенограммы бедра в боковой проекции производят в положении больного на боку, исследуемая конечность несколько сгибается в коленном суставе и максимально выводится кпереди. Здоровая конечность и туловище отклоняется кзади. Центральный пучок лучей направляют перпендикулярно к кассете на середину бедра, ближе к его передней поверхности.

### Рентгеноанатомический анализ

**Прямая задняя проекция.** На рентгенограмме бедра в прямой задней проекции (рис. 157) краеобразующими являются медиальная (40) и латеральная (39) поверхности диафиза бедренной кости, контуры которых на всем протяжении ровные. В проксимальной трети тела на уровне малого вертела (37) или несколько ниже его по медиальному контуру иногда определяется добавочное образование с четкими контурами и губчатой структурой — третий вертел (47), который не следует принимать за патологическое образование (рис. 158).

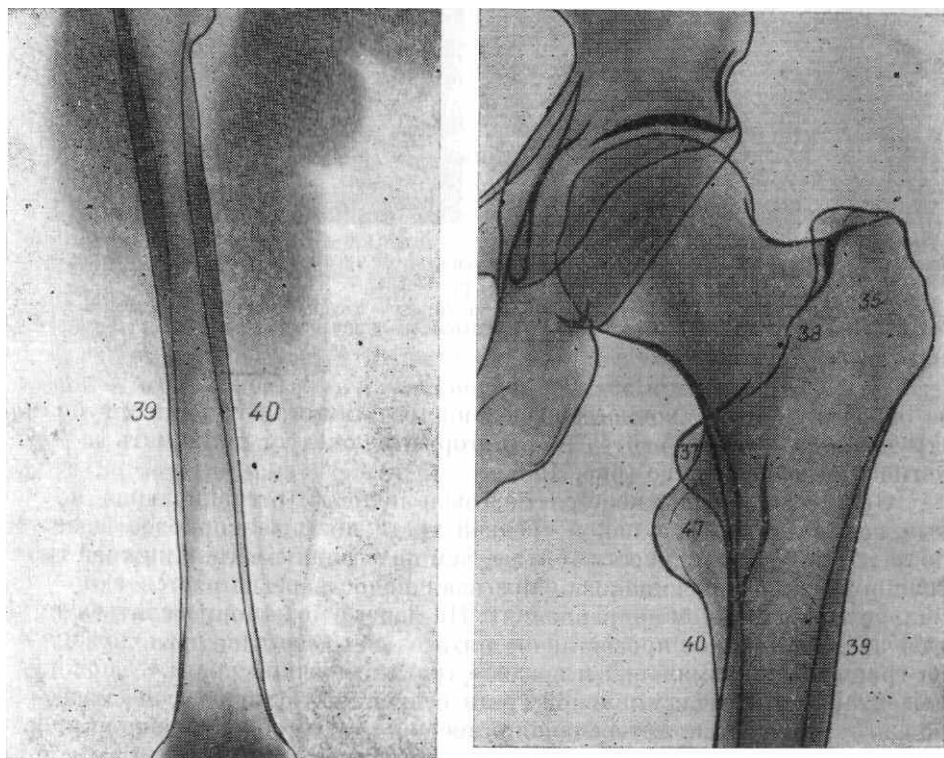


Рис. 157. Рентгенограмма бедренной кости в прямой задней проекции.  
39— латеральная поверхность бедренной кости; 40 - медиальная поверхность бедренной кости.

Рис. 158. Рентгенограмма проксимальной трети бедренной кости в прямой задней проекции.

35 – большой вертел; 37 – малый вертел; 38 - межвертельный гребень; 39 — латеральная поверхность диафиза бедренной кости; 40 — медиальная поверхность диафиза бедренной кости; 47 — третий вертел.

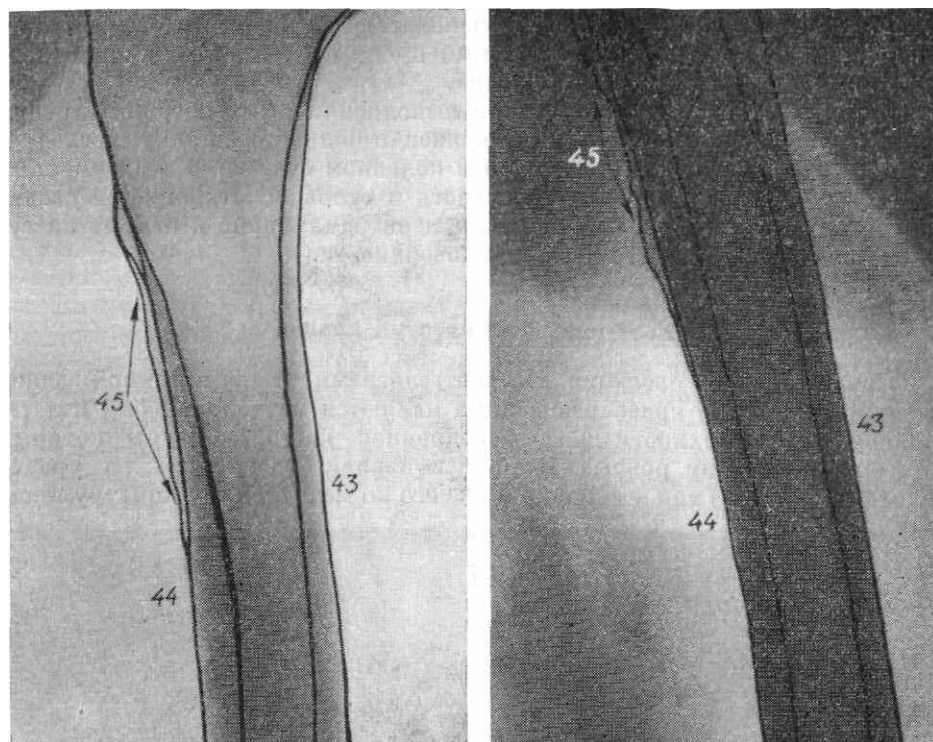


Рис. 159. Фрагменты рентгенограмм проксимальной части бедра в боковой проекции.

Варианты рельефа.

43 — передняя поверхность диафиза бедренной кости; 44 — задняя поверхность диафиза бедренной кости; 45 — шероховатая линия бедра.

Отчетливо прослеживается мозговая полость, ограниченная корковым веществом. В верхней и средней трети диафиза корковое вещество по латеральной поверхности тоньше, чем по медиальной, а в нижней трети толщина их почти одинакова. Мозговая полость расширяется в проксимальном и дистальном направлениях. На фоне ее может определяться четко очерченное линейное просветление питательного канала, расположенного на границе проксимальной и средней трети бедренной кости. У пожилых людей иногда в проксимальной трети бедренной кости на фоне мозговой полости выявляется интенсивная линейная тень, обусловленная проекцией шероховатой линии.

**Боковая проекция.** На рентгенограмме бедра в боковой проекции (рис. 159) краеобразующими контурами являются передняя (43) и задняя (44) поверхности бедренной кости. Передняя поверхность ровная и слегка выпуклая. На задней поверхности в верхней трети диафиза нередко видна шероховатая линия, создающая неровный, волнистый контур, симулирующий периостит (рис. 159а, б и см. рис. 45). Для дифференциальной диагностики с периоститом необходима рентгенография симметричного участка диафиза бедра здоровой конечности. Мозговая полость отчетливо прослеживается на всем протяжении диафиза, причем на середине диафиза она узкая, а по направлению к проксимальному и дистальному метафизам постепенно расширяется. Нередко на фоне коркового вещества на границе проксимальной и средней трети диафиза определяется косо идущий питательный канал в виде продольной полосы просветления (46). По задней поверхности корковое вещество толще, чем по передней. По направлению к метафизам оно постепенно истончается.

## КОЛЕННЫЙ И БОЛЬШЕБЕРЦОВО-МАЛОБЕРЦОВЫЙ СУСТАВЫ

### Анатомия

**Коленный сустав**, *articulatio genu*, образован тремя костями: бедренной, *femur*, большеберцовой, *tibia*, и надколенником, *patella*. Дистальный конец бедренной кости имеет два мыщелка: медиальный, *condylus medialis*, и латеральный, *condylus lateralis*, несущие выпуклую в сагиттальной плоскости суставную поверхность, которая занимает задний и нижний отделы обоих мыщелков, а также распространяется на переднюю надколенниковую поверхность эпифиза. Латеральный мыщелок меньше медиального и несколько уплощен. Боковые поверхности мыщелков шероховаты, расположенные на них возвышения именуются медиальным и латеральным надмыщелками, *epicondylus medialis et lateralis*. Мыщелки бедренной кости и надколенниковая поверхность, *facies patellaris*, покрыты гиалиновым хрящом. На задней поверхности бедренной кости находится глубокая межмыщелковая яма, *fossa intercondylaris*, ограниченная мыщелками. В области межмыщелковой ямы от медиальной поверхности латерального мыщелка берет начало передняя крестообразная связка, *lig. cruciatum anterius*, а от латеральной поверхности медиального мыщелка — задняя крестообразная связка, *lig. cruciatum posterius*.

Проксимальный эпифиз большеберцовой кости состоит из двух мыщелков — медиального и латерального, *condylus medialis et condylus lateralis*, несущих слабо вогнутые суставные поверхности для сочленения с соответствующими мыщелками бедренной кости. По периферии они отграничены подсуставным краем большеберцовой кости. Между суставными поверхностями располагается межмыщелковое возвышение, *eminentia intercondylaris*. В нем различают два межмыщелковых бугорка: медиальный и латеральный, *tuberculum intercondylare mediale et laterale*. Суставные поверхности мыщелков большеберцовой кости распространяются на боковые отделы межмыщелкового возвышения. Позади медиального межмыщелкового бугорка располагается заднее межмыщелковое поле, *area intercondylaris posterior*, к которому прикрепляется задняя крестообразная связка. Впереди от латерального межмыщелкового бугорка находится переднее межмыщелковое поле, *area intercondylaris anterior*, к которому прикрепляется передняя крестообразная связка. На латерально-задней поверхности латерального мыщелка большеберцовой кости ниже подсуставного края находится небольшая суставная поверхность для сочленения с головкой малоберцовой кости — малоберцовая суставная поверхность, *facies articularis fibularis*.

На передней поверхности метафиза большеберцовой кости располагается бугристость, *tuberositas tibiae*, к которой прикрепляется связка надколенника, *lig. patellae*, являющаяся частью сухожилия четырехглавой мышцы бедра, *tendineum m. quadriceps femoris*. Надколенная чашка или надколенник, *patella*, — самая большая сесамовидная кость скелета. Она располагается в сухожилии четырехглавой мышцы бедра. В надколеннике различают широкое, обращенное кверху основание, *basis patellae*, суженную, обращенную книзу, верхушку *apex patellae*, и две поверхности: переднюю шероховатую *facies anterior*, и заднюю суставную, *facies articularis*, покрытую гиалиновым хрящом который не распространяется на верхушку. Задняя поверхность надколенника, сочленяющаяся с передней поверхностью эпифиза бедренной кости имеет гребешок, разделяющий ее на две площадки, большую

Суставной головкой коленного сустава являются мыщелки бедренной кости, суставной впадиной — суставные поверхности мыщелков большеберцовой кости. Надколенник служит для увеличения суставной впадины и защищает коленный сустав спереди. У некоторых лиц существует дополнительная сесамовидная кость, *fabella*, которая заключена в сухожилии латеральной головки икроножной мышцы, *m. gastrocnemius*, и сочленяется с задней поверхностью латерального мыщелка бедра. Выпуклые суставные поверхности мыщелков бедра недостаточно соответствуют плоским суставным поверхностям мыщелков большеберцовой кости. Для выравнивания инконгруэнтности указанных суставных поверхностей в коленном суставе имеются два мениска (внутрисуставные волокнистые хрящи): медиальный и латеральный, *meniscus medialis et lateralis*. Мениски напоминают полулуния и своим наружным утолщенным краем связаны с капсулой сустава; внутренний их край заострен и обращен в полость сустава. Внутренние концы менисков прикрепляются к бугоркам межмыщелковых возвышений. Мениски укреплены поперечной связкой *lig. transversum genu*, которая соединяет их передние края. Мениски делят коленный сустав на два этажа: верхний — между мыщелками бедренной кости и проксимальной вогнутой поверхностью менисков и нижний — между дистальной плоской поверхностью менисков и мы-

щелками большеберцовой кости. При сгибании и разгибании функционирует верхний сустав, при вращении функционирует нижний. Кроме менисков, внутри полости сустава располагаются крестообразные связки, которые прочно соединяют бедро с большеберцовой костью и делят полость коленного сустава на латеральный и медиальный отделы.

Суставная капсула на бедренной кости прикрепляется по передней поверхности несколько выше суставных поверхностей, а сзади - по их краю. Таким образом, надмыщелки остаются вне полости сустава большеберцовой кости суставная капсула крепится по подсуставному краю, на надколеннике - по краю суставных поверхностей, оставляя его верхушку вне полости сустава. Внутренняя поверхность суставной капсулы выстлана синовиальной перепонкой, которая покрывает поверхность костей до границы с сочленовным хрящом, окутывает крестообразные связки, образует многочисленные синовиальные складки. Особенно выражены крыльчатые складки, *plicae alares*, расположенные с обеих сторон от надколенника, ниже его верхушки, включающие между своими листками скопления жировой ткани. Выраженной является также синовиальная складка, расположенная ниже надколенника, поднадколенниковая синовиальная складка, *plica synovialis infrapatellaris*; начинаясь у верхушки надколенника, она распространяется в полость коленного сустава и прикрепляется к межмышцелковой яме. Размеры суставной полости коленного сустава увеличиваются за счет синовиальных выворотов и сумок. Для рентгенодиагностики наиболее важна наднадколенниковая сумка, *bursa suprapatellaris*, располагающаяся выше надколенной чашки между сухожилием четырехглавой мышцы и передней поверхностью бедренной кости.

Все отделы коленного сустава в норме сообщаются между собой и синовиальная жидкость свободно циркулирует в них. Кроме синовиальных сумок, связанных с полостью коленного сустава, имеется также большое количество синовиальных сумок, не сообщающихся с полостью сустава; они залегают по ходу мышц и сухожилий. Наиболее важными в рентгенологической практике являются: преднадколенниковая подкожная сумка, *bursa subcutanea praepatellaris*, залегающая в подкожной клетчатке впереди надколенника, и глубокая поднадколенная сумка, *bursa infrapatellaris profunda*, расположенная впереди бугристости большеберцовой кости у места прикрепления связки надколенника.

Коленный сустав относится к вращательно-блоковидным, *trochogin glymus*.

Большеберцово-малоберцовый сустав, *articulatio tibiofibularis*, образовывается проксимальными концами берцовых костей. Как уже указывалось, по задней поверхности латеральной мыщелка большеберцовой кости находится плоская малоберцовая суставная поверхность, *facies articularis fibularis*, для сочленения с малоберцовой костью. Проксимальный конец малоберцовой кости представлен головкой, *caput fibulae*. Верхний отдел головки заострен и называется верхушкой, *apex capitis fibulae*. Суставная поверхность головки малоберцовой кости, *facies articulari - capitis fibulae*, расположенная по переднемедиальной ее поверхности распространяется и на верхушку. Размеры суставной поверхности головки больше, чем суставной поверхности большеберцовой кости. Суставные поверхности большеберцово-малоберцового сустава плоские. Суставная сумка прикрепляется по краю суставных поверхностей. Проксимальное сочленение берцовых костей относится к малоподвижным суставам — амфиартрозам. Этот сустав обычно изолирован от коленного. В 10% полости коленного и большеберцово-малоберцового суставов сообщаются между собой посредством сумки подколенной мышцы, *bursa m. poplitei*.

### Укладки

Рентгенограммы коленного сустава производят в прямой задней боковой, аксиальной проекциях. Для изучения межмышцелковой ямки и большеберцово-малоберцового сустава производят прицельные рентгенограммы.

**Прямая задняя проекция.** Укладку при выполнении обзорных рентгенограмм коленного сустава в прямой задней проекции производят в положении больного на спине, нижние конечности вытянуты, стопа располагается перпендикулярно к столу. Кассета ориентирована продольно и лежит в плоскости стола. Для определения проекции рентгеновской суставной щели на кожу находят надколенник, нижний полюс которого при разогнутом коленном суставе находится на 1,5—2 см выше уровня суставной щели. Центральный пучок лучей направляют перпендикулярно к кассете на проекцию суставной щели.

**Боковая проекция.** Укладку при выполнении обзорных рентгенограмм коленного сустава в боковой проекции производят в положении больного на боку, исследуемая конечность, несколько согнутая в коленном суставе, располагается латеральной поверхностью на кассете. Последняя лежит в плоскости стола. Центральный пучок лучей направляют на 1,5—2 см ниже верхушки надколенника.

**Аксиальная проекция для надколенника.** Укладку при выполнении прицельной рентгенограммы надколенника в аксиальной проекции производят в положении больного на животе, исследуемая конечность максимально согнута в коленном суставе, для чего на стопу набрасывают петлю из бинта, которую больной натягивает. Надколенник помещают над центром кассеты, расположенной поперечно в плоскости стола. Центральный пучок лучей направляют на верхушку надколенника.

**Аксиальная проекция для межмышцелковой ямы.** Укладку при выполнении прицельной рентгенограммы межмышцелковой ямы коленного сустава производят в коленно-локтевом положении больного. Голень расположена на столе горизонтально и образует с задней поверхностью бедра угол 120—130°. Кассета ориентиро-

вана в плоскости стола. Центральный пучок направляют перпендикулярно к кассете на подколенную яму

**Боковая проекция для большеберцово-малоберцового сустава.** Укладку при выполнении прицельной рентгенограммы большеберцово-малоберцового сустава в боковой проекции с ротацией голени производят в том же положении больного, что и для бокового снимка коленного сустава, пятку исследуемой конечности значительно приподнимают над столом, при этом голень несколько ротируется кпереди. Ротация голени необходима для того, чтобы суставные поверхности большеберцово-малоберцового сустава располагались перпендикулярно к кассете. Центральный пучок лучей направляют перпендикулярно к кассете на головку малоберцовой кости, легко прощупываемую под кожей.

### Рентгеноанатомический анализ

**Прямая задняя проекция.** На обзорной рентгенограмме коленного сустава в прямой задней проекции (рис. 160) определяются дистальный метаэпифиз бедренной кости, проксимальные метаэпифизы берцовых костей, надколенник и рентгеновская суставная щель коленного сустава. Изолированно проецируются оба мыщелка бедренной кости, имеющие выпуклые ровные четкие контуры. Медиальный мыщелок (1) больше латерального (2), между ними расположено слабовыраженное углубление, обусловленное нижним отделом суставной поверхности для надколенника. Выше мыщелков определяются соответственно медиальный (3) и латеральный (4) надмыщелки с четкими, но неровными контурами, причем неровность выражена больше на латеральном надмыщелке. Проксимальнее надмыщелков определяются контуры латеральной (5) и медиальной (6) поверхностей метадиафиза бедренной кости. Структура мыщелков и надмыщелков равномерная, губчатая. Между мыщелками в виде просветления располагается межмыщелковая яма (7), четко очерченная латеральной поверхностью медиального мыщелка. Медиальная поверхность латерального мыщелка и верхний край межмыщелковой ямы отчетливого изображения не дают. На фоне дистального метаэпифиза бедренной кости виден надколенник (8), верхушка (8а) которого направлена книзу, а основание (8б) — кверху. Структура надколенника четко не дифференцируется. Ее можно проследить на рентгенограмме коленного сустава в прямой передней проекции (рис. 161).

Проксимальный эпифиз большеберцовой кости представлен медиальным (9) и латеральным (10) мыщелками, суставные поверхности которых двухконтурны: широкий интенсивный вогнутый контур обусловлен замыкающей пластинкой и прилежащим краем, а тонкий четкий выпуклый — отдаленным краем мыщелка.

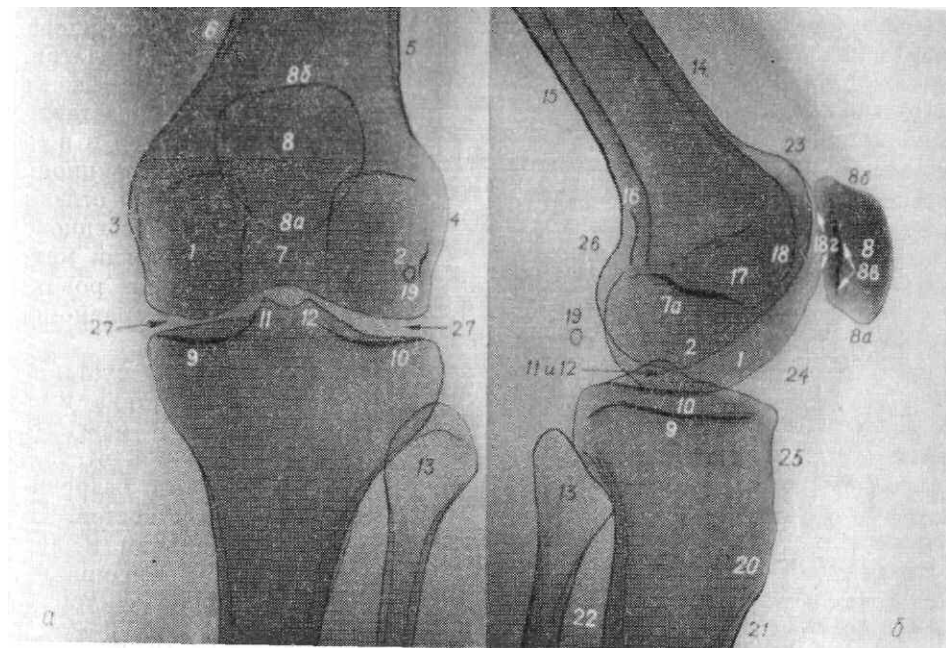


Рис. 160. Рентгенограмма коленного сустава в прямой задней (а) и боковой (б) проекциях.

1 - медиальный мыщелок бедренной кости; 2 - латеральный мыщелок бедренной кости; 3 - медиальный надмыщелок; 4 - латеральный надмыщелок; 5 - латеральная поверхность метадиафиза бедренной кости; 6 - медиальная поверхность метадиафиза бедренной кости; 7 - межмыщелковая яма; 7а - дно межмыщелковой ямы; 8 - надколенник; 8а — верхушка надколенника; 8б - основание надколенника; 8в - латеральная фасетка надколенника; 8г - гребешок надколенника; 9 - медиальный мыщелок большеберцовой кости; 10 - латеральный мыщелок большеберцовой кости; 11 - медиальный межмыщелковый бугорок; 12 - латеральный межмыщелковый бугорок; 13 - головка малоберцовой кости; 14 - передняя поверхность метадиафиза бедренной кости; 15 - задняя поверхность метадиафиза бедренной кости; 16 - подколенная яма; 19 - сесамовидная кость (фабелла); 20 - бугристость большеберцовой кости; 21 — передний край диафиза большеберцовой кости; 22 - задняя поверхность диафиза большеберцовой кости; 23 - надколен-

никовое физиологическое просветление; 24 - ромбовидное просветление; 25 - нижний отдел ромбовидного просветления; 26 — заднее физиологическое просветление; 27 — рентгеновская суставная щель коленного сустава.

Между мыщелками определяются медиальный межмыщелковый (11) и латеральный межмыщелковый (12) бугорки. Контуры боковых поверхностей мыщелков большеберцовой кости ровные, четкие; иногда определяется волнистость контура латерального мыщелка, которая в отличие от деструктивного процесса выражена симметрично в обеих конечностях. Структура мыщелков большеберцовой кости равномерная, губчатая. Проксимальный эпифиз малоберцовой кости представлен головкой (13), утолщен и в медиальной части проекционно перекрыт латеральным отделом метаэпифиза большеберцовой кости. Контуры головки малоберцовой кости четкие, ровные. Структура губчатая, равномерная.

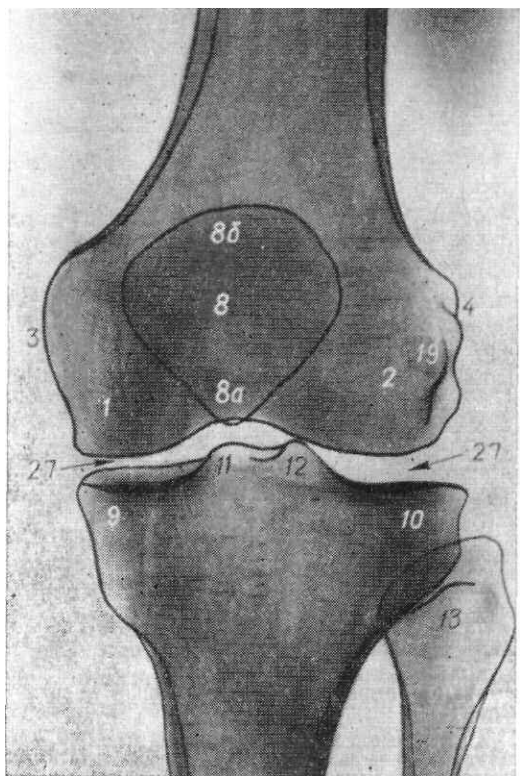


Рис. 161. Рентгенограмма коленного сустава в прямой передней проекции. 1 — медиальный мыщелок бедренной кости; 2 — латеральный мыщелок бедренной кости; 3 — медиальный надмыщелок; 4 — латеральный надмыщелок; 8 — надколенник; 8а — верхушка надколенника; 8б — основание надколенника; 9 — медиальный мыщелок большеберцовой кости; 10 — латеральный мыщелок большеберцовой кости; 11 — медиальный межмыщелковый бугорок; 12 — латеральный межмыщелковый бугорок; 13 — головка малоберцовой кости; 19 — фавелла; 27 — рентгеновская суставная щель коленного сустава

Рентгеновская суставная щель коленного сустава имеет вид неравномерной изогнутой полосы просветления, отграниченной мыщелками бедренной и большеберцовой костей. Высота ее в медиальном и латеральном отделах неодинакова. Различие в норме составляет 1—2 мм. Иногда на рентгенограмме коленного сустава в прямой задней проекции частично прослеживаются в виде горизонтальной полосы просветления рентгеновская суставная щель большеберцово-малоберцового сустава.

**Боковая проекция.** На обзорной рентгенограмме коленного сустава в боковой проекции (рис. 160 б) определяются дистальный отдел бедренной кости, надколенник, проксимальный отдел берцовых костей и суставная щель коленного сустава. Критерием правильности укладки является суммация изображения медиального и латерального мыщелков бедренной и большеберцовой костей.

Дистальный отдел бедренной кости представлен мощными мыщелками, которые проекционно наслаиваются друг на друга. Видна протяженность суставных поверхностей мыщелков в сагитальном направлении. Кзади они распространяются больше, чем кпереди. В проксимальном направлении они продолжают в контуры передней (14) и задней (15) поверхностей метадиафиза бедренной кости. Контур задней поверхности метафиза может быть неровным, что обусловлено наличием гребешков, отграничивающих подколенную яму (16). Контур мыщелков четкие и выпуклые, причем латеральный мыщелок несколько уплощен. Структура мыщелков равномерная, мелкоячеистая, губчатая. В

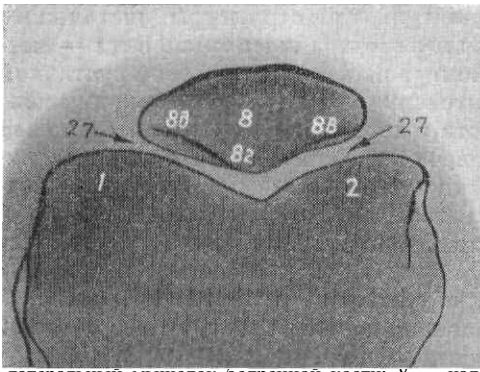
центральном отделе мыщелков ближе к передней поверхности отмечается треугольное просветление (17) — пятно Людлофа, обусловленное своеобразием губчатой структуры дистального эпифиза бедренной кости. Пятно Людлофа отграничено: спереди — четким тонким выпуклым интенсивным контуром надколенниковой суставной поверхности (18), сзади — широким интенсивным контуром дна межмыщелковой ямы (7а) и сверху — зоной роста у детей и подростков, а у юношей линией синостоза. У взрослых четкой верхней границы нет. Контур межмыщелковой ямы не видны за исключением ее дна. Кпереди от эпи-

физа бедренной кости проецируется надколенник (8), передняя поверхность которого интенсивная, выпуклая, волнистая, а задняя суставная поверхность слегка вогнутая и представлена двумя линиями: интенсивная широкая линия, не достигающая до верхушки, обусловлена латеральной фасеткой надколенника (8в); тонкая четкая, расположенная кзади от нее, — является изображением гребешка надколенника (8г). Верхушка надколенника (8а) окаймлена тонкой выраженной линией коркового вещества. Структура надколенника неоднородная из-за наличия поперечно расположенных, соответственно линиям нагрузки, костных балок. По задней поверхности коленного сустава на уровне латерального мыщелка бедренной кости иногда определяется четко очерченная дополнительная сесамовидная кость, фавелла (19) бобовидной формы с несколько уплощенным интенсивным передним контуром, являющимся ее суставной поверхностью. Мыщелки большеберцовой кости проекционно наслаиваются друг на друга (9 и 20). Суставные поверхности мыщелков представлены двумя интенсивными слегка вогнутыми линиями: выше располагается суставная впадина латерального (10), а ниже — медиального мыщелка (9). Мыщелки большеберцовой кости находятся под соответствующими мыщелками бедренной кости. Над суставными поверхностями большеберцовой кости, ближе кзади определяется треугольной формы четко очерченное межмыщелковое возвышение (11 и 12), бугорки которого проекционно наслаиваются друг на друга. Структура проксимального эпифиза большеберцовой кости однородная, губчатая, с преимущественно вертикальным направлением костных балок. По переднему контуру метаэпифиза большеберцовой кости определяется бугристость (20), имеющая четкие, ровные или волнистые контуры и губчатую или плотную структуру.

Контур задней поверхности метаэпифиза большеберцовой кости в большей или меньшей степени проекционно перекрыт головкой малоберцовой кости (13). Контур задней поверхности эпифиза малоберцовой кости четкий, ровный, передний — из-за проекционного наложения дифференцируется менее четко. Ниже метафизов берцовых костей прослеживаются контуры переднего края (21) и задней (22) поверхности их диафизов.

Рентгеновская суставная щель коленного сустава выявляется между соответствующими мыщелками бедренной и большеберцовой костей в виде полосы просветления, расширяющейся кпереди и кзади; между суставной поверхностью эпифиза бедренной кости и надколенника она прослеживается в виде равномерной полосы просветления.

Объем мягких тканей по передней поверхности коленного сустава значительно меньше, чем по задней. Структура мягких тканей области коленного сустава неоднородна. Отчетливо определяются три физиологи-



латеральный мыщелок бедренной кости; 8 — надколенник; 8в — латеральная фасетка надколенника; 8г — гребешок надколенника; 8д — медиальная фасетка надколенника; 27 — рентгеновская суставная щель.

ческих просветления, обусловленные жировой клетчаткой, которая более лучепрозрачна. Одно из просветлений — надколенниковое — располагается в передне-верхнем отделе коленного сустава и ограничено сзади бедренной костью, спереди — тенью четырехглавой мышцы бедра, а снизу — основанием надколенника. Оно обусловлено жировой клетчаткой, окружающей поднадколенниковую сумку коленного сустава (23). Затенение этого просветления свидетельствует о выпоте или инфильтрации в синовиальной сумке.

Второе физиологическое просветление — ромбовидное — обусловлено в верхнезаднем отделе жировой клетчаткой крыльчатых складок коленного сустава (24), а в передненижнем — поднадколенниковым жировым телом, не связанным с полостью сустава (25). Ромбовидное просветление ограничено сзади эпифизом бедренной кости, сверху — надколенником, спереди — связкой надколенника, снизу — эпифизом большеберцовой кости. Затенение верхнезаднего отдела ромбовидного просветления сви-

детельствует о патологическом процессе в коленном суставе. При затенении передненижнего отдела ромбовидного просветления процесс локализуется в глубокой поднадколенниковой слизистой сумке.

Заднее физиологическое просветление обусловлено жировой клетчаткой подколенной ямы бедра (26) и не связано с полостью коленного сустава.

**Аксиальная проекция для надколенника.** На прицельной рентгенограмме надколенника в аксиальной проекции (рис. 162) определяются надколенник (8), дистальный отдел эпифиза бедренной кости и суставная щель между надколенником и мыщелками бедренной кости. Надколенник имеет форму треугольника, передняя поверхность которого выпуклая, контур ее интенсивный, четкий, неровный. Задняя суставная поверхность надколенника интенсивная, четкая, представлена двумя суставными площадками, расположенными под углом друг к другу и разделенными гребешком (8г). Протяженность латеральной площадки (8в) большая, чем медиальной (8д).

Аксиальная проекция позволяет раздельно изучить состояние суставных поверхностей надколенника, а

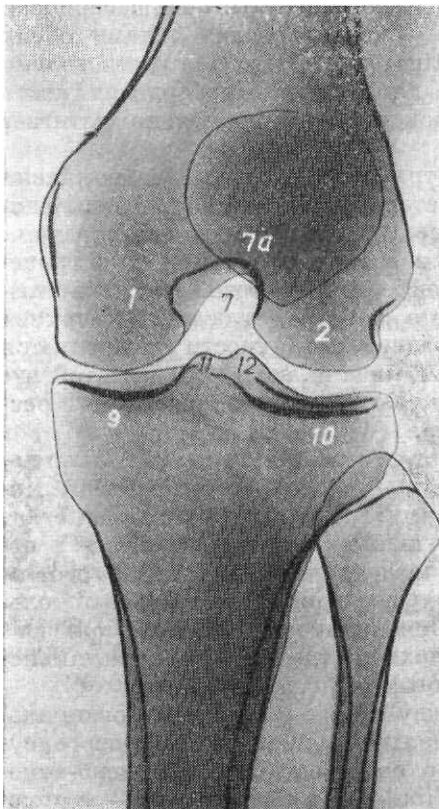


Рис. 163. Прицельная рентгенограмма межмыщелковой ямы коленного сустава.

1 — медиальный мыщелок бедренной кости; 2 — латеральный мыщелок бедренной кости; 7 — межмыщелковая яма; 7а — дно межмыщелковой ямы; 9 — медиальный мыщелок большеберцовой кости; 10 — латеральный мыщелок большеберцовой кости; 11 — медиальный межмыщелковый бугорок; 12 — латеральный межмыщелковый бугорок.

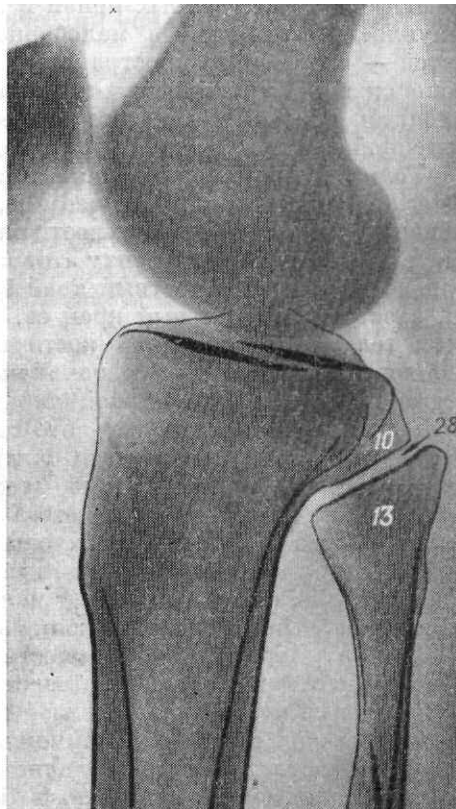


Рис. 164. Прицельная рентгенограмма большеберцово-малоберцового сустава. 10 — латеральный мыщелок большеберцовой кости; 13 — головка малоберцовой кости; 28 — рентгеновская суставная щель большеберцово-малоберцового сустава.

также надколенниковую поверхность бедренной кости и расположенную между ними рентгеновскую суставную щель на всем протяжении.

**Аксиальная проекция для межмыщелковой ямы.** На прицельной рентгенограмме межмыщелковой ямы коленного сустава (рис. 163) определяются те же рентгеноанатомические образования, что и на прямой



рентгенограмме. Однако краеобразующими являются задние отделы мыщелков бедренной кости с расположенной между ними межмышцелковой ямой (7). В последней отчетливо видны боковые контуры и дно (7 а) ее, недоступные для анализа в предыдущих проекциях.

**Боковая проекция для большеберцово-малоберцового сустава.** На прицельной рентгенограмме большеберцово-малоберцового сустава (рис. 164) хорошо определяются малоберцовая суставная поверхность латерального мыщелка (10) большеберцовой кости, суставная поверхность головки (13) малоберцовой кости и суставная щель (28), расположенная между ними. Суставная щель имеет вид равномерной полосы просветления, окаймленной четкими контурами. Мыщелки бедренной и большеберцовой кости видны в косой проекции. Структура головки малоберцовой кости равномерная, мелкоячеистая.

## КОСТИ ГОЛЕНИ

### Анатомия

Кости голени — большеберцовая, *tibia*, и малоберцовая, *fibula*, относятся к длинным трубчатым костям. Большеберцовая кость расположена медиально, а малоберцовая — латерально. В каждой различают тело и два конца: проксимальный и дистальный. Тела берцовых костей имеют форму трехгранных призм и несколько изогнуты: большеберцовая выпуклостью кпереди, а малоберцовая — кзади. Между телами обеих костей — межкостное пространство, *spatium interossea*. Обе кости голени расположены параллельно, одинаковой длины, но малоберцовая кость находится ниже, в результате чего ее проксимальный эпифиз не достигает бедренной кости.

Тело большеберцовой кости имеет три поверхности: заднюю, *facies posterior*, медиальную, *facies medialis*, и латеральную, *facies lateralis*. Медиальная и латеральная поверхности разделены резко выраженным передним краем, *margo anterior*. Кверху этот край переходит в бугристость большеберцовой кости. Межкостный край большеберцовой кости, *margo interossea*, заострен, медиальный край ее, *margo medialis*, сглажен. В верхней трети тела большеберцовой кости по задней поверхности определяется шероховатая линия камбаловидной мышцы, *linea m. solei*. Вблизи этой линии на границе проксимальной и средней трети большеберцовой кости располагается отверстие питательного канала.

В теле малоберцовой кости различают три поверхности: медиальную, *facies medialis*, боковую, *facies lateralis*, и заднюю, *facies posterior*. Поверхности отделены друг от друга краями: передним, *margo anterior*, задним, *margo posterior*, и межкостным, *margo interossea*. На задней поверхности диафиза малоберцовой кости определяется медиальный гребень, *crista medialis*, который отделяет малоберцовое прикрепление задней большеберцовой мышцы от места прикрепления длинного сгибателя большого пальца. На латеральной поверхности в верхнем отделе средней трети малоберцовой кости расположено отверстие питательного канала.

Берцовые кости прочно связаны между собой; в области проксимальных концов они соединены с помощью большеберцово-малоберцового сустава, в области дистальных концов — с помощью большеберцово-малоберцового синдесмоза, *syndesmosis tibiofibularis*, в области тел — с помощью межкостной перепонки, *membrana interossea*. Анатомия дистальных концов костей голени будет дана в разделе «Голенистоопный сустав».

### Укладки

Рентгенограммы голени производятся в прямой задней и боковой проекциях.

**Прямая задняя проекция.** Укладку при выполнении рентгенограммы голени в прямой задней проекции производят в положении больного на спине, нижние конечности вытянуты, голень помещают на кассету, ориентированную продольно в плоскости стола.

Центральный пучок лучей направляют перпендикулярно к кассете на середину голени.

**Боковая проекция.** Укладку при выполнении рентгенограммы голени в боковой проекции производят в положении больного на боку. Голень исследуемой конечности укладывают латеральной поверхностью на кассету. Мягкие ткани тонкие по передней поверхности голени и значительно выражены по задней, что необходимо учитывать при укладке и центрировке.

Центральный пучок лучей направляют перпендикулярно кассете на середину исследуемого участка.

### Рентгеноанатомический анализ

**Прямая задняя проекция.** На рентгенограмме голени в прямой задней проекции (рис. 165, *a*) определяются берцовые кости: малоберцовая располагается латерально, большеберцовая — медиально, причем последняя массивнее малоберцовой. Краеобразующими являются контуры медиальных (1) и латеральной (2) поверхностей диафизов берцовых костей, а на малоберцовой с медиальной поверхностью суммируется изображение межкостного края. При выраженной бугристости большеберцовой кости ее изображение в виде дополнительного образования прослеживается по латеральному контуру проксимального метадиафиза большеберцовой кости (5). Оно нередко состоит из двух частей, имеет закругленные контуры и обращено в межкостное пространство (8).

При небольшой ротации голени кнутри это дополнительное образование исчезает, так как бугристость большеберцовой кости не выводится на латеральный контур. При незнании этой особенности контур бугристости может быть принят за патологическое образование.

Корковое вещество большеберцовой кости четко дифференцируется, оно тонкое в области метафизов, постепенно утолщается к средней трети диафиза, где представляется наиболее массивным и имеет почти одинаковую толщину по медиальной и латеральной поверхностям. Четко прослеживается мозговая полость (7), суживающаяся в средней трети диафиза. В проксимальной трети на фоне мозговой полости иногда определяется продольное просветление, обусловленное питательным каналом. Передний край большеберцовой кости (3) проецируется на мозговую полость в средней трети диафиза и дает отображение лишь при возрастном усилении рельефа в виде линейной интенсивной тени, идущей почти параллельно корковому веществу. Межкостный и медиальный края большеберцовой кости не дают раздельного отображения на рентгенограмме, так как проекционно суммируются с корковым веществом краеобразующего отдела.

Малоберцовая кость индивидуально широко варьирует по форме и структуре, вследствие чего ее рентгеноанатомическая интерпретация вызывает значительные трудности.

Корковое вещество малоберцовой кости имеет почти одинаковую толщину по латеральной (2а) и медиальной (1а) поверхностям.

Мозговая полость малоберцовой кости четко дифференцируется. В отличие от других длинных костей в ней определяются два сужения мозговой полости: верхнее, более выраженное, — на границе проксимальной и средней трети диафиза и нижнее — на границе средней и дистальной трети его. В силу этого наибольший диаметр мозговой полости расположен соответственно средней трети. Сужения мозговой полости выражены к 15—16 годам, что свидетельствует о завершении формирования коркового вещества.

Передний край малоберцовой кости (4) проецируется на мозговую полость в виде интенсивной линейной тени, расположенной продольно или косо. Задний край малоберцовой кости на рентгенограмме не дифференцируется. Межкостный край (7) является краеобразующим по медиальному контуру малоберцовой кости и придает ему волнистость, усиливающуюся с возрастом. При значительной выраженности этого края и при окостенении межкостной мембраны он может симулировать периостит.

**Боковая проекция.** На рентгенограмме голени в боковой проекции (см. рис. 164) краеобразующими являются контуры передних краев (3, 4) и задних (6) поверхностей большеберцовой и малоберцовой костей. Большеберцовая кость несколько изогнута кпереди, контуры ее ровные.

Отчетливо видно мощное корковое вещество переднего края и задней поверхности большеберцовой кости, достигающее наибольшей толщины в средней трети диафиза, причем на этом уровне толщина переднего края значительно больше, чем коркового вещества задней поверхности. Иногда задний контур верхней трети большеберцовой кости прерывается косо расположенным просветлением, последнее обусловлено изображением питательного канала. Мозговая полость в области диафиза сужена, диаметр ее в средней трети в норме равен или превышает толщину коркового вещества переднего края, что имеет диагностическое значение при определении гиперостоза.

Малоберцовая кость слегка выпукла кзади, концы ее проецируются на большеберцовую кость. Контуры коркового вещества переднего края и задней поверхности волнистые, имеют неравномерную толщину. Отчетливо видна мозговая полость, расширяющаяся в среднем отделе диафиза, на фоне которой в виде интенсивной линейной тени проецируется межкостный край малоберцовой кости. Задний край малоберцовой кости не дает

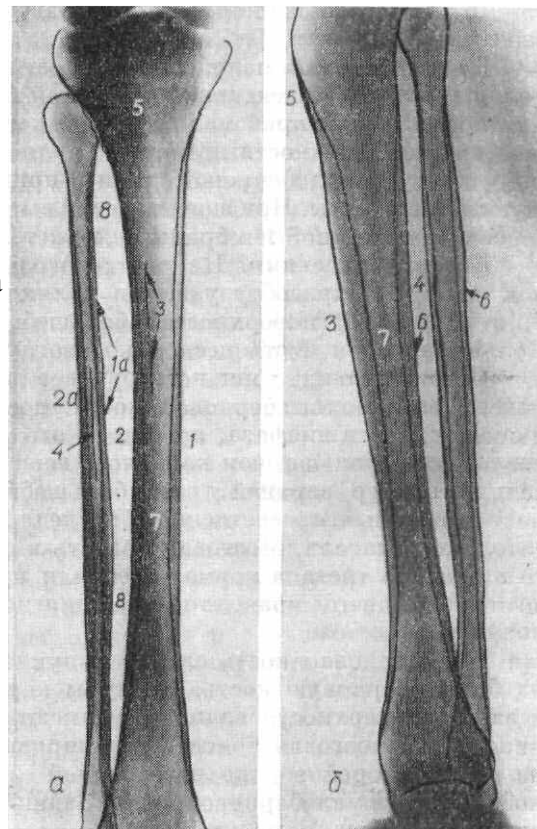


Рис. 165. Рентгенограмма голени в прямой задней (*a*) и боковой (*б*) проекциях.

1 — медиальная поверхность тела и медиальный край большеберцовой кости, 1а — межкостный край малоберцовой кости; 2 — латеральная поверхность и межкостный край большеберцовой кости; 2а — латеральная поверхность малоберцовой кости; 3 — передний край большеберцовой кости; 4 — передний край малоберцовой кости; 5 — бугристость большеберцовой кости; 6 — задняя поверхность берцовых костей; 7 — мозговая полость; 8 — межкостное пространство.

дифференцированного изображения.

## ГОЛЕНОСТОПНЫЙ СУСТАВ

### Анатомия

Суставной впадиной голеностопного сустава, *articulatio talocalcanealis*, являются суставные поверхности дистальных концов большеберцовой и малоберцовой костей, а головкой — суставные поверхности блока таранной кости. Дистальный эпифиз большеберцовой кости имеет неправильную четырехугольную форму. Нижняя суставная поверхность его, *facies articularis inferior*, вогнута спереди назад и отграничена передним и задним краями, из которых последний более вытянут в дистальном направлении и именуется хирургами задней лодыжкой. Медиальный отдел эпифиза большеберцовой кости образует отросток — медиальную лодыжку, *malleolus medialis*, на латеральной поверхности которой имеется суставная поверхность лодыжки, *facies articularis malleolaris*. На латеральной поверхности нижнего конца большеберцовой кости располагается шероховатая малоберцовая вырезка, *incisura fibularis*. Дистальный конец малоберцовой кости утолщен и заканчивается латеральной лодыжкой, *malleolus lateralis*, медиальная сторона ее несет суставную поверхность лодыжки, *facies articularis malleolaris*, которая сочленяется с латеральной суставной поверхностью блока таранной кости. Кзади от суставной поверхности на латеральной лодыжке имеется ямка, *fossa malleoli lateralis*, являющаяся местом прикрепления задней таранно-малоберцовой связки, *lig. talofibulare posterius*. Проксимальнее суставной поверхности латеральной лодыжки располагается шероховатость, которая с помощью передней и задней большеберцово-малоберцовых связок, *lig. tibiofibulare anterius et posterius*, соединяется с вырезкой на большеберцовой кости и образует прочное дистальное соединение голени — большеберцово-малоберцовый синдесмоз или сустав, *syndesmosis tibiofibularis seu articulatio tibiofibularis*.

**Таранная кость**, *talus*, имеет тело, *corpus tali*, головку, *caput tali*, шейку, *collum tali*, и два отростка — задний, *processus posterior tali*, и боковой, *processus lateralis tali*. Верхняя поверхность тела таранной кости имеет форму блока, *trochlea tali*, и несет на себе верхнюю поверхность, *facies superior*, состоящую из медиального и латерального валов с неглубокой вырезкой между ними. На боковых поверхностях блока имеются плоские суставные площадки — медиальная и латеральная лодыжковые поверхности, *facies malleolaris medialis et lateralis*. Другие анатомические детали таранной кости будут изложены в разделе «Стопа».

Голеностопный сустав — это разновидность блоковидного сустава, винтообразный сустав, *articulatio cochlearis*. Головка представлена верхней суставной поверхностью блока таранной кости и двумя лодыжковыми поверхностями. Головка сустава как бы вилкой охвачена суставной впадиной. Последняя образована нижней суставной поверхностью дистального эпифиза большеберцовой кости и двумя лодыжковыми поверхностями, расположенными на медиальной и латеральной лодыжках. Суставная капсула прикрепляется по краю суставных поверхностей на берцовых костях за исключением переднего края большеберцовой кости, где она на 0,5 см отступает проксимальнее его; на таранной кости крепится по ее шейке. Капсула голеностопного сустава спереди и сзади свободная, по боковым поверхностям укреплена мощными связками.

### Укладки

Рентгенограммы голеностопного сустава производят в прямой задней, задней с ротацией стопы кнутри и боковой проекциях.

**Прямая задняя проекция.** Укладки при выполнении рентгенограммы голеностопного сустава в прямой задней проекции осуществляют в двух вариантах: без ротации и с ротацией стопы.

*/ вариант (без ротации)* производят в положении больного на спине, нижние конечности вытянуты вдоль стола. Стопу исследуемой конечности устанавливают перпендикулярно к кассете, которая располагается в плоскости стола. Центральный пучок лучей направляют перпендикулярно к кассете на проекцию голеностопного сустава. Суставная щель голеностопного сустава проецируется на 1—2 см выше нижнего полюса медиальной лодыжки.

*// вариант (с ротацией)* отличается от предыдущего положением стопы, которая вместе с голенью ротируется кнутри на 30°. Положение больного, центрация пучка рентгеновых лучей такие же, как и при предыдущей укладке. Эта укладка применяется для изучения большеберцово-малоберцового синдесмоза и латерального отдела голеностопного сустава.

**Боковая проекция.** Укладку при выполнении рентгенограммы голеностопного сустава в боковой проекции осуществляют в положении больного на боку, область голеностопного сустава помещают латеральной поверхностью на кассету. Здоровая конечность сгибается в коленном суставе и отводится кзади. Пятка исследуемой конечности должна прилегать к кассете. Центральный пучок лучей направляют на проекцию голеностопного сустава перпендикулярно к кассете.

### Рентгеноанатомический анализ

**Прямая задняя проекция.** На рентгенограмме голеностопного сустава в прямой задней проекции — */ вариант* (рис. 166 а) — изображаются дистальные отделы берцовых костей, таранная кость и рентгеновская суставная щель, имеющая форму буквы «Г», что служит критерием правильности укладки. Краеобразующими контурами большеберцовой и малоберцовой костей являются латеральные (2) и медиальные (1) поверхности.

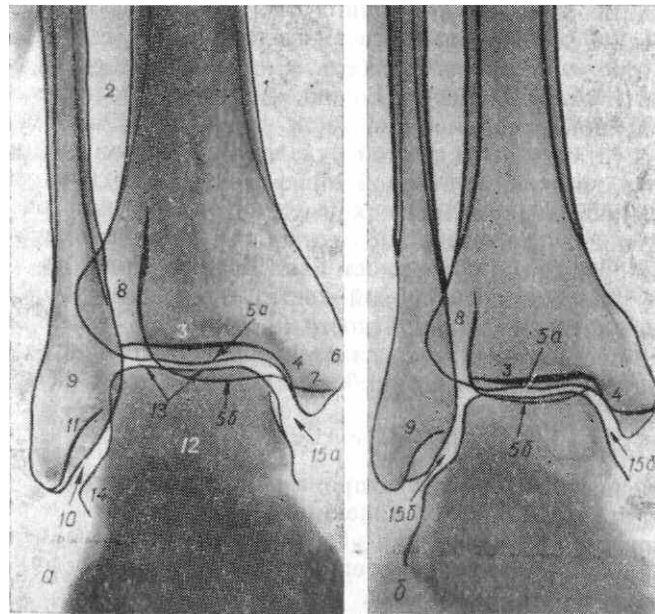


Рис. 166. Рентгенограмма голеностопного сустава: а — в прямой задней проекции, б — в прямой задней проекции с ротацией стопы кнутри; 1 — медиальная поверхность большеберцовой кости; 2 — латеральная поверхность большеберцовой кости; 3 — нижняя суставная поверхность большеберцовой кости; 4 — суставная поверхность лодыжки большеберцовой кости; 5а — передний; 5б — задний край суставной поверхности большеберцовой кости; 6 — медиальная лодыжка; 7 — задняя выемка медиальной лодыжки; 8 — проекция большеберцово-малоберцового синдесмоза; 9 — латеральная лодыжка; 10 — суставная поверхность лодыжки малоберцовой кости; 11 — дно ямки латеральной лодыжки; 12 — таранная кость; 13 — блок таранной кости; 14 — латеральный отросток таранной кости; 15а — рентгеновская суставная щель в виде буквы «Г»; 15б — рентгеновская суставная щель в виде буквы «П».

Корковое вещество в нижней трети диафиза большеберцовой и малоберцовой костей имеет одинаковую толщину по латеральной и медиальной поверхности, к метаэпифизу оно постепенно истончается. Нижняя суставная поверхность большеберцовой кости (3) представлена широкой интенсивной полосой, расположена горизонтально и под углом переходит в тонкую интенсивную суставную поверхность медиальной лодыжки (4). Несколько дистальнее нижней суставной поверхности большеберцовой кости на фоне рентгеновской суставной щели голеностопного сустава или верхней

части блока таранной кости прослеживается контур заднего отдела (5б) эпифиза большеберцовой кости. Задний отдел эпифиза большеберцовой кости, именуемый хирургами задней или третьей лодыжкой, нередко является местом перелома, изолированного или сочетанного с переломами латеральной и медиальной лодыжек. Структура дистального эпифиза большеберцовой кости равномерная, губчатая. На 5—6 мм кверху от верхушки контура медиальной лодыжки (6) на фоне губчатой структуры определяется поперечная линейная тень, обусловленная изображением выемки заднего отдела медиальной лодыжки (7). Медиальный отдел дистального метадиафиза малоберцовой кости проекционно наслаивается на латеральный отдел дистального метаэпифиза большеберцовой кости, образуя участок повышенной интенсивности. Кнутри от латерального контура дистального конца большеберцовой кости определяется нечеткое линейное просветление, расположенное вертикально между малоберцовой вырезкой большеберцовой кости и медиальной поверхностью дистального метафиза малоберцовой кости, обусловленное проекцией большеберцово-малоберцового синдесмоза (8).

Медиальный контур метафиза малоберцовой кости (9) плавно переходит в четкий контур суставной поверхности лодыжки. При этом медиальный контур латеральной лодыжки (10) проекционно наслаивается на латеральную часть блока. Латеральный контур латеральной лодыжки четкий, тонкий. Структура латеральной лодыжки неоднородная, губчатая, на фоне ее определяется косая линейная тень, идущая изнутри кнаружи и книзу. Она обусловлена изображением дна ямки (11) латеральной лодыжки. Следует помнить, что ямка и верхушка латеральной лодыжки являются внесуставными образованиями.

Таранная кость (12) на рентгенограмме голеностопного сустава в прямой задней проекции выявляется неполностью: четко изображаются ее блок (13) и латеральный отросток (14). Блок таранной кости имеет вид четырехугольного образования с верхним и боковыми контурами. Верхний контур блока таранной кости расположен горизонтально, слабо вогнут в центральном отделе, что обусловлено изображением медиального и латерального валов блока и борозды между ними. Замыкающая пластинка суставных поверхностей блока таранной кости четкая, тонкая. Латеральный контур ее плавно переходит в контур латерального отростка, который покрыт суставным хрящом и увеличивает латеральную лодыжковую поверхность блока. Поэтому переломы латерального отростка являются внутрисуставными. Структура блока губчатая.

Суставная впадина голеностопного сустава в этой проекции представлена изображением нижней суставной поверхности большеберцовой кости и суставными поверхностями лодыжек большеберцовой и малоберцовой костей. Головка голеностопного сустава образована верхней и двумя лодыжковыми поверхностями блока таранной кости. Рентгеновская суставная щель голеностопного сустава прослеживается между указанными суставными поверхностями в виде равномерной полосы просветления, изогнутой под углом и по форме напоминающей букву «Г», так как в этой проекции дают изображение верхний и медиальный отделы суставной щели, а латеральный отдел не дифференцируется.

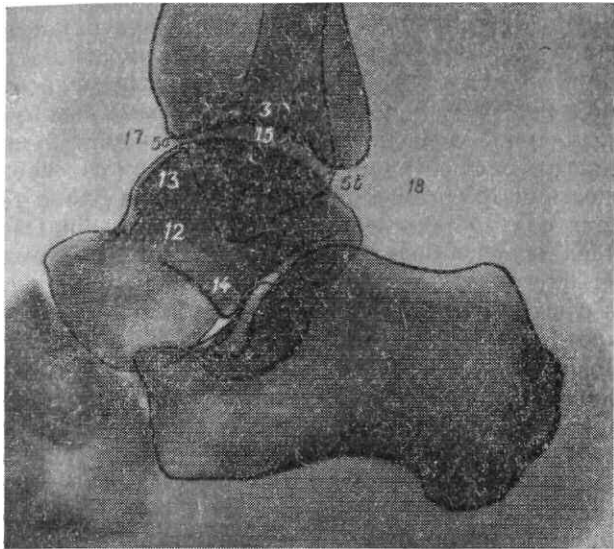


Рис. 167. Рентгенограмма голеностопного сустава в боковой проекции.

3 — нижняя суставная поверхность большеберцовой кости; ба — передний и 5б — задний края суставной поверхности большеберцовой кости; 12 — таранная кость; — блок таранной кости; — латеральный отросток таранной кости; 15 — рентгеновская суставная щель; 17 — переднее физиологическое просветление; 18 — заднее физиологическое просветление.

Правильность соотношений в голеностопном суставе характеризуется равномерной высотой рентгеновской суставной щели; ось, проведенная через середину дистального эпифиза большеберцовой кости, обычно проходит через середину блока таранной кости (между его валами). Клиновидная форма суставной щели без подвывиха — редкое явление и наблюдается в обоих голеностопных суставах.

Для изучения латерального отдела рентгеновской суставной щели голеностопного сустава применяется *II вариант* укладки — прямая задняя проекция с ротацией стопы кнутри (рис. 166б), на которой рентгеновская суставная щель голеностоп-

ного сустава прослеживается на всем протяжении в виде изогнутого лентовидного просветления, напоминающего по форме букву «П». В этой же проекции отчетливее определяется большеберцово-малоберцовый синдесмоз (8), ширина которого из-за меньших проекционных искажений достигает в среднем 4—5 мм. Крайние варианты его ширины — 2—9 мм. Объем мягких тканей в области голеностопного сустава по латеральной и медиальной поверхностям мал; ширина их равномерна.

**Боковая проекция.** На рентгенограмме голеностопного сустава в боковой проекции (рис. 167) большеберцовая и малоберцовая кости наслаиваются друг на друга. Критерием правильности укладки являются суммарное изображение валов блока таранной кости и равномерное дугообразное просветление рентгеновской суставной щели голеностопного сустава. Краеобразующие контуры — передние и задние поверхности эпифизов берцовых костей. Корковое вещество в дистальной трети большеберцовой и малоберцовой костей постепенно истончается к метафизу, а область эпифиза окаймлена тонкой замыкающей пластинкой. Суставная впадина голеностопного сустава представлена лишь нижней суставной поверхностью большеберцовой кости в виде интенсивной дугообразной линии (3). Медиальная и латеральная лодыжки наслаиваются друг на друга в различной степени, что зависит от проекционных условий. Дистальный контур верхушки латеральной лодыжки расположен ниже дистального полюса медиальной лодыжки. Дистальные концы лодыжек проекционно наслаиваются на блок таранной кости и друг на друга, при этом четко прослеживаются оба выступа медиальной лодыжки: передний — больший и задний — меньший.

Таранная кость (12) на рентгенограмме в боковой проекции в отличие от прямой задней представлена полностью. Однако в этом разделе будет дан рентгеноанатомический анализ только блока таранной кости (13). Последний располагается в верхнем отделе тела и дает при строго боковой укладке одноконтурное, а при нестрого боковой проекции — двухконтурное выпуклое образование, обусловленное отдельным изображением каждого вала блока. Лодыжковые суставные поверхности блока не дифференцируются.

Суставная щель голеностопного сустава на рентгенограмме в боковой проекции определяется в виде просветления дугообразной формы, равномерной ширины, прослеживающейся между нижней суставной поверхностью большеберцовой кости и верхней поверхностью блока таранной кости.

При нестрого боковой укладке суставная щель раздваивается и имеет вид двух пересекающихся полос просветления дугообразной формы. Более четко определяется латеральный участок суставной щели, располагающийся над латеральным валом блока, и менее четко — медиальная часть суставной щели, которая находится над медиальным валом блока.

Мягкие ткани области голеностопного сустава имеют неоднородную структуру. По передней поверхности на уровне суставной щели голеностопного сустава прослеживается небольшой величины треугольное просветление (17), обусловленное жировой клетчаткой. По задней поверхности в мягких тканях голени отчетливо видно треугольной формы просветление (18), ограниченное сзади ахилловым сухожилием, а снизу — пяточной костью. Оно обусловлено жировой клетчаткой, не связано с полостью голеностопного сустава. В нижнем отделе просветления у места прикрепления ахиллова сухожилия к пяточной кости залегает слизистая сумка, воспалительные изменения которой приводят к затенению нижнего отдела этого физиологического просветления.

## КОСТИ СТОПЫ

### Анатомия

Кости стопы делятся на три отдела: проксимальный — кости предплюсны, *ossa tarsi*, средний — плюсна, *ossa metatarsalia*, и дистальный — кости пальцев стопы, *ossa digitorum pedis*.

Кости стопы располагаются по отношению к костям голени под прямым углом и соединяются с ними посредством голеностопного сустава, описанного выше.

Предплюсна состоит из 7 костей, расположенных в два ряда: проксимальный, или задний, и дистальный, или передний. К проксимальному ряду относятся таранная кость, *talus*, пяточная, *calcaneus*, к дистальному ряду — ладьевидная, *os naviculare*, три клиновидные, *ossa cuneiformia*, и кубовидная, *os cuboideum*.

**Таранная кость**, как указывалось в разделе «Голеностопный сустав», состоит из тела, с расположенными на нем блоком и отростками (задним и латеральным), а также головки и шейки. Блок является суставной головкой голеностопного сустава, он расположен на верхней поверхности тела таранной кости (см. соответствующий раздел).

На нижней поверхности тела таранной кости в задне-наружном отделе имеется задняя пяточная суставная поверхность, *facies articularis calcanea posterior*, кпереди и кнутри от которой располагается борозда таранной кости, *sulcus tali*, идущая косо сзади наперед и кнаружи. Медиальнее и кпереди от этой борозды располагаются средняя и передняя суставные пяточные поверхности, *facies articularis calcanea media et anterior*, причем передняя пяточная поверхность находится на шейке таранной кости. Головка таранной кости несет сферической формы ладьевидную суставную поверхность, *facies articularis navicularis*. Задний отросток таранной кости отходит от задней поверхности тела, он разделен бороздой сухожилия мышцы длинного сгибателя большого пальца стопы, *sulcus tendineus m. flexor hallucis longi*, на два бугорка — медиальный и латеральный, *tuberculum mediale et laterale*.

В нижнем отделе таранной кости по наружной поверхности находится латеральный отросток таранной кости, имеющий треугольную форму, вершина которого закруглена. Латеральная и нижние поверхности латерального отростка служат для увеличения суставных поверхностей: латеральная — латеральной лодыжковой поверхности, а нижняя — задней пяточной суставной поверхности.

**Пяточная кость** — самая массивная из костей стопы, она располагается под таранной костью. Задний отдел тела кости заканчивается мощным пяточным бугром, *tuber calcanei*, имеющим по подошвенной поверхности два отростка — медиальный и латеральный, *processus medialis et lateralis tuberis calcanei*. К медиальному отростку прикрепляется сухожилие короткого сгибателя пальцев, *m. flexor digitorum brevis*, а к латеральному отростку — длинная подошвенная связка, *lig. plantare longum*. Верхняя поверхность пяточной кости несет выпуклой формы заднюю таранную суставную поверхность, *facies articularis talaris posterior*, которая с задней пяточной суставной поверхностью таранной кости образует подтаранный сустав, *articulatio subtalaris*. Кпереди от указанной суставной поверхности имеется углубление — борозда пяточной кости, *sulcus calcanei*, идущая косо, как и борозда таранной кости. Обе борозды образуют пазуху предплюсны, *sinus tarsi*, выполненную межкостной таранно-пяточной связкой, *lig. talocalcaneum interosseum*. Кпереди и медиально от борозды пяточной кости находится отросток — опора таранной кости, *sustentaculum tali*, на верхней поверхности которого располагается средняя суставная таранная поверхность, *facies articularis talaris media*. По нижней поверхности указанного отростка проходит борозда сухожилия длинного сгибателя большого пальца стопы, *sulcus tendineus m. flexor hallucis longi*. Передний отдел тела пяточной кости несет переднюю таранную суставную поверхность, *facies articularis talaris anterior*. Спереди пяточная кость снабжена кубовидной суставной поверхностью, *facies articularis cuboidea*, седловидной формы.

**Ладьевидная кость** находится у медиального края стопы между таранной и клиновидными костями. Передняя поверхность ладьевидной кости выпуклая, она несет суставные площадки, разделенные гребешками, для сочленения с тремя клиновидными костями. Задняя вогнутая поверхность кости сочленяется с головкой таранной кости. По медиальной поверхности имеется бугристость ладьевидной кости, *tuberositas oss navicularis*. Между таранной, пяточной и ладьевидной костями располагается тараннопяточно-ладьевидный сустав, *articulatio talocalcaneonavicularis*.

Таким образом, таранные суставные поверхности пяточной кости сочленяются с пяточными суставными поверхностями таранной кости, образуя два обособленных друг от друга сустава: подтаранный и тараннопяточно-ладьевидный. Капсулы этих суставов прикрепляются по краю суставных поверхностей. Подтаранный сустав анатомически обособлен от тараннопяточно-ладьевидного межкостной тараннопяточной связкой. Подтаранный сустав относится к группе цилиндрических суставов, *articulatio trochoidea*. Головкой тараннопяточно-ладьевидного сустава являются суставные поверхности таранной кости, имеющие выпуклую форму, впадиной — суставные поверхности пяточной и ладьевидной костей. Суставная впадина увеличена за счет ладьевидного фиброзного хряща, *fibrocartilago navicularis*, располагающегося в пяточно-ладьевидной подошвенной связке, *lig. calcaneonaviculare plantare*; последняя идет от опоры таранной кости к подошвенной поверхности ладьевидной кости. Тараннопяточно-ладьевидный сустав относится к типу шаровидных суставов, *arthrodia*, но движения совершает лишь вокруг одной оси, общей с осью подтаранного сустава, в связи с чем оба сустава функционально объединены в комбинированный сустав.

**Кубовидная кость** имеет форму неправильного куба, располагается в латеральном отделе стопы. На наружно-подошвенной поверхности кости располагается бугристость кубовидной кости, *tuberositas ossis cuboidei*, впереди которой проходит борозда сухожилия длинной малоберцовой мышцы, *sulcus tendineum m. peronei longi*, пересекающая нижнюю поверхность кубовидной кости косо сзади наперед и снаружи внутрь. Для сочленения с пяточной костью задняя поверхность кубовидной кости снабжена седловидной суставной поверхностью. Передняя поверхность кубовидной кости несет на себе суставную поверхность, разделенную гребешком для сочленения с основаниями IV и V плюсневых костей. На медиальной поверхности кубовидной кости в дистальном отделе имеется суставная фасетка для сочленения с латеральной клиновидной костью, а в проксимальном — с ладьевидной костью. Между седловидными поверхностями пяточной и кубовидной костей образован пяточно-кубовидный сустав, *articulatio calcaneocuboidea*, являющийся анатомически обособленным. Суставная капсула его прикрепляется по краю суставных поверхностей. Этот сустав относится к седловидным, однако функционирует как одноостный — в нем происходят незначительные ротационные движения. Пяточно-кубовидный и тараннопяточно-ладьевидный суставы, анатомически обособленные, образуют поперечный сустав предплюсны (шопаров сустав), *articulatio tarsi transversa*. Хирурги выделили его для удобства вычленения при ампутации стопы. При операции рассекается раздвоенная связка, *lig. bifurcatum*, называемая ключом шопарова сустава. Она имеет две ножки, натянутые между пяточной костью с одной стороны и кубовидной и ладьевидной — с другой.

**Клиновидные кости** располагаются впереди ладьевидной кости. Наиболее крупная из них медиальная клиновидная кость, *os cuneiforme mediale*, имеет форму неправильного клина, острием обращенного к тылу. Промежуточная клиновидная кость, *os cuneiforme intermedium*, и латеральная клиновидная, *os cuneiforme laterale*, также имеют форму клиньев, но острие их направлено в подошвенную сторону. Проксимально все клиновидные кости расположены примерно на одном уровне и снабжены суставными поверхностями для сочленения с ладьевидной костью, образуя клино-ладьевидный сустав, *articulatio cuneonavicularis*. В связи с малыми размерами промежуточной клиновидной кости дистально на ее уровне образуется углубление, в которое входит основание II плюсневой кости. Дистальные суставные поверхности клиновидных костей сочленяются с основаниями I, II, III плюсневых костей. Клиновидные кости с помощью суставных поверхностей соединяются друг с другом и с кубовидной костью. Во всех описанных суставах капсула прикрепляется по краю суставных поверхностей, однако они анатомически не обособлены и образуют сложный сустав, функционирующий как амфиартроз.

**Плюсна** представлена пятью длинными костями. Каждая из них имеет тело, *corpus*, основание, *basis*, и головку, *caput*.

Самая толстая и короткая — I плюсневая кость, II — длиннее остальных плюсневых костей. Тела плюсневых костей имеют трехгранную форму и слегка изогнуты выпуклостью к тылу. Подошвенная поверхность их вогнута и уплощена. Основания плюсневых костей утолщены. В I плюсневой кости по подошвенной поверхности основания, а в V — по латеральной поверхности имеются бугристости, *tuberositas ossis metatarsalis* — I, V. Проксимальные и обращенные друг к другу поверхности плюсневых костей несут на себе суставные площадки для сочленения плюсневых костей между собой и с дистальным рядом костей предплюсны. Друг с другом плюсневые кости соединены межплюсневыми суставами, *articulatio intermetatarsae*, а с дистальным рядом костей предплюсны — предплюсне-плюсневыми суставами, *articulatio tarsometatarsae*, которые хирургами именуется лисфранковым суставом. Этот сустав состоит из трех обособленных суставов, каждый из которых имеет свою собственную капсулу: 1) сустав между I плюсневой и медиальной клиновидной, 2) сустав между II — III плюсневыми костями и промежуточной и латеральной клиновидной, 3) сустав между кубовидной и IV и V плюсневыми костями. Суставы отделяются друг от друга крепкими межкостными связками. Суставная капсула каждого из предплюсне-плюсневых суставов прикрепляется по краю суставных поверхностей. Предплюсне-плюсневые суставы относятся к типу малоподвижных суставов, амфиартрозов. Полость II — III предплюсне-плюсневых суставов сообщается с суставами предплюсны, которые разобщены от латерального отдела лисфранкова сустава межкостной клино-кубовидной связкой, *lig. cuneocuboideum interosseum*. Головки плюсневых костей сдавлены с боков и несут на себе шаровидную суставную поверхность, протяженность и ширина которой на подошвенной стороне больше, чем на тыльной.

Головка I плюсневой кости по подошвенной поверхности имеет дополнительные суставные поверхности для сочленения с двумя сесамовидными костями, *ossa sesamoidea*.

**Кости пальцев** стопы относятся к длинным костям, именуемым фалангами. Различают проксимальные, средние и дистальные фаланги, *phalanx proximalis, media et distalis*. В I пальце средней фаланги нет, а в V пальце она иногда сливается с дистальной.

В каждой фаланге различают тело и два конца: проксимальный — основание, *basis phalangis*, и дистальный — головка, *caput phalangis*. Тела фаланг узкие, слегка выпуклые к тылу, по подошвенной поверхности уплощены и по направлению к концам несколько расширяются. Дистальный конец фаланг слегка расширен. В проксимальных и средних фалангах он образует головку, имеющую форму блока, а в дистальных фалангах представлен бугристостью, *tuberositas phalangis distalis*. Проксимальные концы фаланг — основания — утолщены и несут на себе суставные поверхности, которые служат впадинами для головок плюсневых костей. Между названными анатомическими деталями образуются плюсне-фаланговые суставы, *articulationes metatarsophalangeae*. Впадины соответствуют по форме головкам, но отличаются меньшей протяженностью.

Головки плюсневых костей скреплены глубокой поперечной плюсневой связкой, *lig. metatarsium transversum profundum*. Плюсне-фаланговые суставы относят к шаровидным, однако объем их движения ограничен указанными связками.

В первом, а иногда и в некоторых других плюсне-фаланговых суставах находятся сесамовидные кости, служащие для увеличения суставных впадин. Сесамовидные кости вправлены в подошвенную часть капсулы сустава, которая прикрепляется по краям суставных поверхностей. С подошвенной стороны капсула укреплена подошвенными связками, *ligg. plantaria*, а с боков — околными связками, *ligg. collateralia*.

Суставы, соединяющие между собой проксимальные, средние и дистальные фаланги, называются межфаланговыми суставами стопы, *articulationes interphalangeae pedis*. Суставная капсула в них прикрепляется по краям суставных поверхностей и укреплена в боковых отделах околными связками, *ligg. collateralia*. Межфаланговые суставы относят к блоковидным, *ginglymus*. Стопа человека, являясь опорным отделом нижней конечности, в процессе эволюции приобрела форму, позволяющую целесообразно распределять нагрузку. Это осуществляется благодаря тому, что кости предплюсны и плюсны соединены между собой прочными межкостными связками и образуют свод, обращенный выпуклостью к тылу и обуславливающий рессорную функцию стопы.

### Укладки

Укладки стопы производят в прямой подошвенной, прямой тыльной, боковой, косой подошвенной проекциях и аксиальной проекции для пяточной кости.

**Прямая подошвенная проекция.** Укладку при выполнении обзорной рентгенограммы стопы в прямой подошвенной проекции производят в положении больного на спине. Конечности согнуты в коленных и тазобедренных суставах. Подошвенной поверхностью исследуемую стопу помещают на кассету, расположенную в плоскости стола. Центральный пучок лучей направляют перпендикулярно к кассете на основания плюсневых костей, уровень которых легко определяется прощупыванием бугристости пятой плюсневой кости.

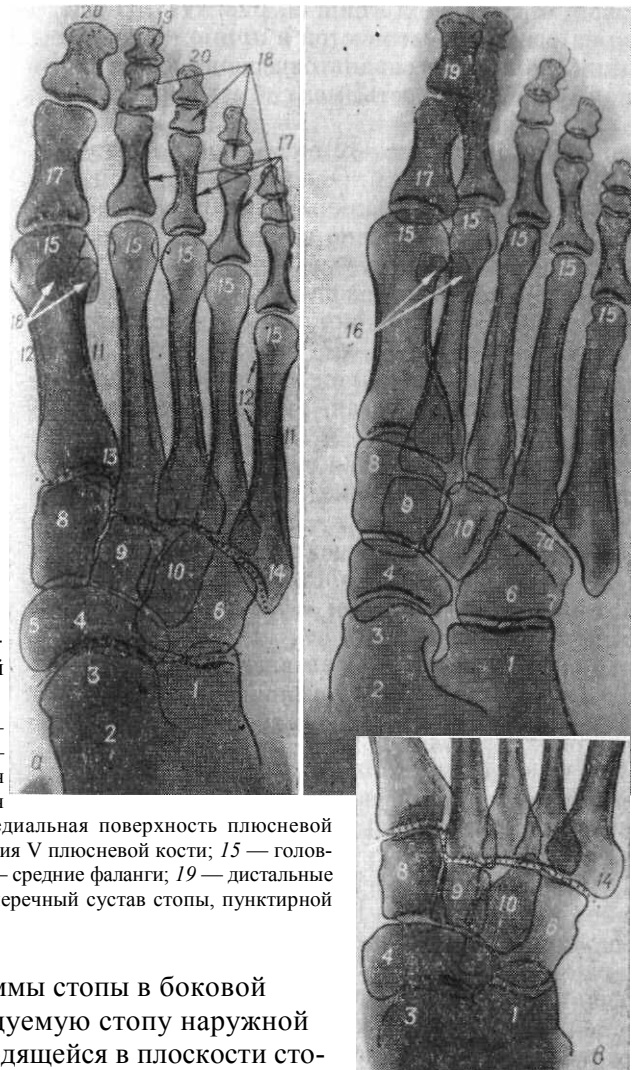
Такая рентгенограмма может быть произведена и при положении больного сидя. Исследуемую конечность сгибают в коленном и тазобедренном суставах, стопу помещают на клиновидную подставку. Положение кассеты и центрировка как и при укладке в положении лежа.

Укладку при выполнении *прицельной* рентгенограммы пальцев стопы в подошвенной проекции осуществляют так же, как и при выполнении обзорной рентгенограммы стопы. Кассету помещают поперек стола под исследуемые пальцы стопы. Центральный пучок лучей направляют на середину кассеты.

**Прямая тыльная проекция.** Укладку при выполнении рентгенограммы стопы в прямой тыльной проекции осуществляют в положении больного на животе. Исследуемая конечность сгибается в коленном суставе. Кассета, расположенная на высокой подставке, равной высоте голени, плотно прилегает к тылу стопы. Центральный пучок лучей направляют со стороны подошвенной поверхности на предплюсну перпендикулярно к кассете.

Рис. 168. Рентгенограммы стопы в прямой подошвенной (а), косой подошвенной (б) проекциях и фрагмент рентгенограммы стопы в прямой тыльной проекции (в).

1 — пяточная кость; 2 — таранная кость; 3 — головка таранной кости; 4 — ладьевидная кость; 5 — бугристость ладьевидной кости; 6 — кубовидная кость; 7 — бугристость кубовидной кости; 7а — борозда кубовидной кости; 8 — медиальная клиновидная кость; 9 — промежуточная клиновидная кость; 10 — латеральная клиновидная кость; 11 — латеральная поверхность плюсневой кости; 12 — медиальная поверхность плюсневой кости; 13 — бугристость основания I плюсневой кости; 14 — бугристость основания V плюсневой кости; 15 — головки плюсневых костей; 16 — сесамовидные кости; 17 — проксимальные фаланги; 18 — средние фаланги; 19 — дистальные фаланги; 20 — бугристость дистальной фаланги. Штриховой линией обозначен поперечный сустав стопы, пунктирной — предплюсне-плюсневые суставы.



**Боковая проекция.** Укладку при выполнении рентгенограммы стопы в боковой проекции производят в положении больного на боку. Исследуемую стопу наружной поверхностью располагают перпендикулярно к кассете, находящейся в плоскости стола. Центральный пучок лучей направляют перпендикулярно к кассете на медиальный край стопы — уровень оснований плюсневых костей. При необходимости изучения функционального состояния свода стопы с целью выявления плоскостопия рентгенографию стопы в боковой проекции осуществляют при вертикальном положении больного в условиях физиологической нагрузки. Больной стоит на небольшой подставке с прорезью в центре для кассеты. Кассету помещают длинным ребром перпендикулярно к столу со стороны медиальной поверхности стопы. Рентгеновская трубка располагается вертикально. Центральный пучок лучей на-



правляют с латеральной стороны стопы на проекцию клиноладьевидного сустава, который соответствует прощупываемой под кожей бугристости ладьевидной кости.

**Косая подошвенная проекция.** Укладку при выполнении рентгенограммы стопы в косой подошвенной проекции производят в положении больного на боку, противоположном исследуемой стороне. Стопу исследуемой конечности медиальной поверхностью помещают на кассету под углом 35—40° к ней. Центральный пучок лучей направляют перпендикулярно к кассете, расположенной в плоскости стола, на тыльную поверхность стопы соответственно уровню оснований плюсневых костей.

**Аксиальная проекция для пяточной кости.** Укладку при выполнении прицельной рентгенограммы пяточной кости в аксиальной проекции осуществляют в положении больного на спине, обе конечности вытянуты. Стопу исследуемой конечности максимально сгибают с помощью бинта, который натягивает больной. Кассета лежит в плоскости стола, и к ней плотно прилегает задняя поверхность пятки. Центральный пучок лучей направляют краниально на пяточный бугор под углом 25—45° к кассете. Угол зависит от степени сгибания стопы.

### Рентгеноанатомический анализ

**Прямая подошвенная проекция.** На рентгенограмме стопы в прямой подошвенной проекции (рис. 168 а) определяются кости предплюсны, плюсны, фаланги пальцев и рентгеновские суставные щели (межпредплюсневые, предплюсне-плюсневые, межплюсневые, плюсне-фаланговые, межфаланговые проксимальные и дистальные), что является критерием правильности укладки.

В данной проекции прослеживаются передние отделы пяточной (1) и таранной (2) костей: в медиальной половине стопы — головка таранной кости (3), в латеральной — седловидная суставная поверхность пяточной кости. Структура их равномерная, губчатая. Передний контур головки таранной кости тонкий, четкий, а кубовидной суставной поверхности пяточной кости — ограничен интенсивной замыкающей пластинкой.

Ладьевидная кость (4) располагается дистальнее головки таранной кости и имеет полулунную форму. Задняя вогнутая поверхность ее интенсивная, так как является суставной впадиной для головки таранной кости. Передняя поверхность ладьевидной кости выпуклая, состоит из трех фасеток. Для клиновидных костей и ограничена тонкой замыкающей пластинкой. По медиальной поверхности ладьевидной кости имеется бугристость (5), в связи с чем контур здесь неровный. Бугристость ладьевидной кости окостенеет за счет одной или двух точек окостенения, которые могут сохранить самостоятельность и образуют истинную сверхкомплектную кость (1), именуемую наружной берцовой, *os tibiale externum* (см. рис. 171). Последняя лучше всего выявляется на рентгенограмме стопы в прямой подошвенной проекции. При незнании этой рентгеноанатомической особенности сверхкомплектная наружная берцовая кость может быть принята за отрыв.

Кубовидная кость (6) находится в наружном отделе стопы между пяточной и основаниями IV, V плюсневых костей. Она имеет четкие контуры и равномерную губчатую структуру. Латеральный контур кубовидной кости неровный за счет бугристости (7), частично выходящей в краеобразующий отдел. Проксимальная седловидная суставная поверхность кубовидной кости представлена интенсивной замыкающей пластинкой, которая с одноименной суставной поверхностью пяточной кости образует пяточно-кубовидный сустав.

Между головкой таранной кости и суставной впадиной ладьевидной кости определяется таранно-ладьевидный сустав, который является частью тараннопяточно-ладьевидного сустава.

Пяточно-кубовидный и таранно-ладьевидная часть тараннопяточно-ладьевидного сустава, анатомически обособленные друг от друга, как уже указывалось выше, образуют поперечный сустав предплюсны (обозначено штриховкой). Рентгеновская суставная щель данного сустава имеет форму буквы «S», медиальная часть его выпуклостью обращена кпереди, а латеральная — кзади. Ширина рентгеновской суставной щели неравномерная: в медиальном отделе она несколько шире, чем в латеральном. Передний отдел кубовидной кости частично наслаивается на основание IV и V плюсневых костей. Рентгеновская суставная щель между ними прослеживается с трудом и может быть лучше изучена на рентгенограммах в прямой тыльной и косой подошвенной проекциях.

Клиновидные кости располагаются впереди ладьевидной и медиальнее кубовидной кости, структура их однородная, мелкочаеистая. Медиальная клиновидная кость (8) четко дифференцируется, латеральная (10) и промежуточная (9) клиновидные кости частично проекционно наслаиваются друг на друга, причем латеральная наслаивается также и на медиальную часть кубовидной кости. В связи с этим соответствующие их поверхности и суставные щели в подошвенной проекции не определяются и могут быть изучены на рентгенограммах в прямой тыльной и косой подошвенной проекциях. Между контурами проксимальных суставных поверхностей клиновидных костей и контуром дистальной суставной поверхности ладьевидной кости определяется рентгеновская суставная щель клиноладьевидного сустава.

Кости плюсны четко прослеживаются дистальнее костей предплюсны. Из них I плюсневая кость является наиболее короткой и толстой, а II — самой длинной. Краеобразующие контуры плюсневых костей обусловлены латеральными (11) и медиальными (12) поверхностями. Корковое вещество тел плюсневых костей имеет одинаковую толщину по латеральной и медиальной поверхностям, четко прослеживается мозговая полость между ними. Основания II—V плюсневых костей утолщены и частично наслаиваются друг на друга. По латеральной по-

верхности основания I плюсневой кости в краеобразующий отдел выходит ее бугристость (13), частично проекционно совпадающая с медиальной клиновидной костью. По латеральной поверхности основания V плюсневой кости в виде костного выступа, направленного кзади, определяется бугристость (14). Между основаниями плюсневых костей выявляются четко очерченные, продольно расположенные просветления, обусловленные межплюсневыми суставами.

Между суставными поверхностями оснований плюсневых костей и соответствующими суставными поверхностями дистального ряда костей предплюсны прослеживаются в виде ломаной линии поперечно расположенные просветления (обозначено пунктиром), обусловленные плюсне-предплюсневыми суставами.

Головки плюсневых костей имеют шаровидную форму (15). На фоне их однородной мелкопетливой губчатой структуры в боковых отделах видны интенсивные скобообразные тени, обусловленные проекцией краев более узких дорзальных отделов суставных поверхностей головок. На головку I плюсневой кости проекционно наслаиваются овальной формы сесамовидные кости (16), последние нередко выявляются на фоне головок II и V плюсневых костей, а иногда и на остальных.

Кости пальцев стопы прослеживаются дистальнее плюсневых костей. В I пальце, а иногда в V, отсутствует средняя фаланга. Проксимальные фаланги (17) более массивные, длиннее средних (18) и дистальных (19); диафизы их значительно уже концов и снабжены хорошо выраженным корковым веществом, отграничивающим мозговое пространство.

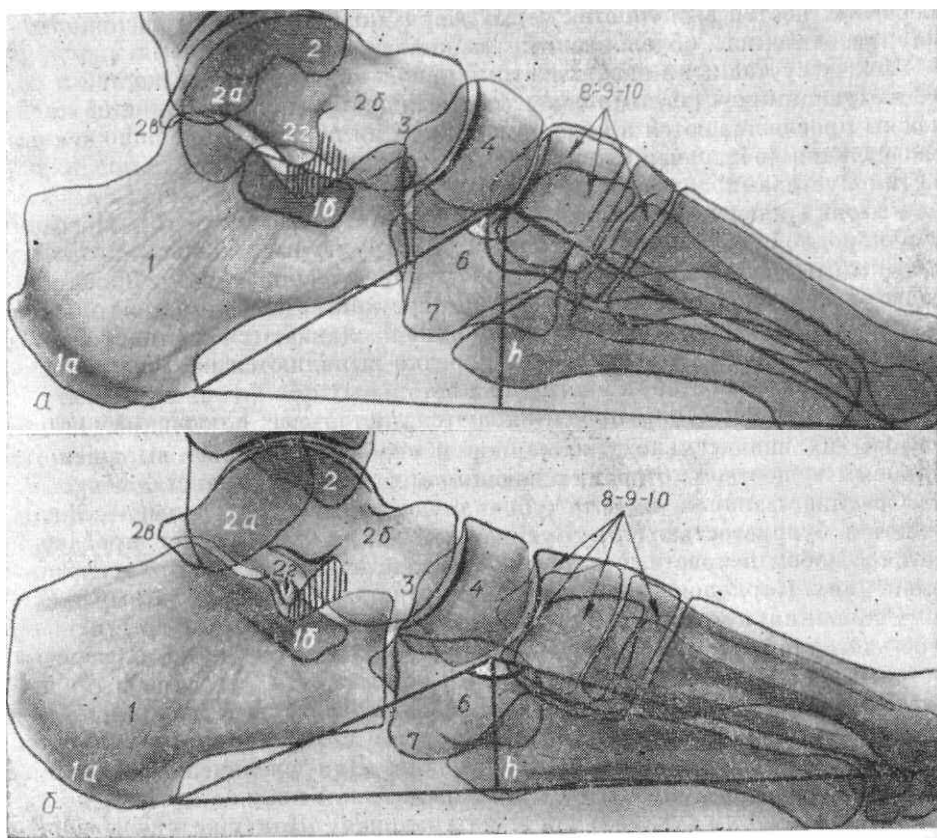
Средние фаланги имеют кубовидную форму, дистальные — заканчиваются бугристостью (20). Бугристость дистальных фаланг прослеживается в любом возрасте, отсутствие ее свидетельствует о патологических изменениях. Корковое вещество средних и дистальных фаланг не выражено.

Основания проксимальных фаланг значительно расширены и снабжены вогнутой суставной поверхностью. Между головками плюсневых костей и основаниями проксимальных фаланг в виде дугообразных просветлений дифференцируются рентгеновские суставные щели плюсне-фаланговых суставов. Четко видны контуры интенсивных поверхностей суставных впадин проксимальных фаланг. Для увеличения суставной впадины плюсне-фалангового сустава I и реже V пальца имеется по две сесамовидные кости (медиальная и латеральная). Как уже указывалось, сесамовидные кости проекционно наслаиваются на головку плюсневой кости и имеют вид интенсивных, овальной формы образований. Иногда сесамовидные кости состоят из двух или нескольких частей, *sesamum bipartitum*, *sesamum multipartitum*. Их не следует принимать за травматическое изменение, так как контуры частей сесамовидной кости при этом варианте строения в отличие от перелома ровные и четкие.

Головки проксимальных и средних фаланг имеют отчетливую блоковидную форму и равномерную структуру, окаймлены тонкой замыкающей пластинкой. Основания средних и дистальных фаланг несколько расширены и снабжены суставными поверхностями, состоящими из двух расположенных под тупым углом площадок, разделенных гребешком.

Рис. 169. Рентгенограмма стопы в боковой проекции (а — обычный свод, б — плоскостопие).

1 — пяточная кость; 1а — бугор пяточной кости; 1б — опора таранной кости; 2 — таранная кость; 2а — тело таранной кости; 2б — шейка таранной кости; 2в — задний отросток таранной кости; 2г — латеральный отросток таранной кости; 3 — головка таранной кости; 4 — ладьевидная кость; в — кубовидная кость; 7 — бугристость кубовидной кости; 8—9—10 — медиальная, промежуточная и латеральная клиновидные кости. Заштрихована пазуха предплюсны. Угол свода стопы (а) и высота свода стопы (h).



В межфаланговом суставе I пальца нередко наблюдаются сесамовидные кости, которые проекционно наслаиваются на эпифиз фаланги и дают интенсивную тень. Рентгеновские суставные щели проксимальных и дистальных межфаланговых суставов имеют вид узких изогнутых под углом полосок просветлений, отграниченных тонким корковым веществом головок и интенсивными замыкающими пластинками впадин. Высота

рентгеновской суставной щели I межфалангового сустава в отличие от плюсне-фаланговых значительно шире остальных межфаланговых суставов. Это в значительной мере зависит от проекционных искажений, обусловленных согнутым положением II—V пальцев стопы.

На рентгенограмме стопы в прямой подошвенной проекции отчетливо видны сгибательные кожные складки, образующие линейные просветления. Пересекая в поперечном и косом направлениях изображение фаланг, они могут симулировать травматические повреждения. В отличие от линейных переломов указанные просветления выходят за контуры фаланг.

**Прямая тыльная проекция.** На рентгенограмме стопы в прямой тыльной проекции (рис. 168 в) изучаются суставы предплюсны и предплюсне-плюсневые. При этом определяются те же рентгеноанатомические детали, что и на рентгенограмме в подошвенной проекции. Суставные щели между основаниями плюсневых костей, клиновидными костями, а также между латеральной клиновидной и кубовидной костью определяются более четко и без проекционных искажений.

**Боковая проекция.** На рентгенограмме стопы в боковой проекции (рис. 169) дифференцируются все отделы стопы. Однако в наиболее благоприятных условиях находится проксимальный ряд костей предплюсны.

В таранной кости (2) отчетливо различаются тело (2а), шейка (2б) и головка (3). Рентгеноанатомический анализ верхней поверхности тела, представленной блоком, изложен в разделе «Голеностопный сустав». Тело таранной кости в заднем отделе заканчивается задним отростком таранной кости (2в), который прослеживается в виде выступа с закругленной вершиной. Он частично проецируется на верхнюю часть бугра пяточной кости. Латеральный бугорок заднего отростка таранной кости окостеневает за счет отдельной точки окостенения (2в) и иногда сохраняет самостоятельность в виде истинной сверхкомплектной треугольной кости, *os trigonum* (см. рис. 171). В отличие от перелома заднего отростка эта сверхкомплектная кость отделена от основного массива кости полосой просветления, имеющей ровные четкие контуры. Нижняя поверхность заднего отростка таранной кости плавно переходит кпереди в заднюю суставную пяточную поверхность, служащую суставной впадиной подтаранного сустава. Суставная поверхность распространяется на нижнюю поверхность заднего и латерального отростков таранной кости, поэтому их переломы следует считать внутрисуставными. Латеральный отросток (2г) таранной кости треугольной формы. Вершина его обращена книзу. Кпереди от латерального отростка в нижнем отделе шейки имеется нечетко очерченное просветление, обусловленное проекцией борозды таранной кости. Нижний контур таранной кости на этом уровне представлен четкой, интенсивной линией, являющейся отображением передней пяточной суставной поверхности таранной кости. Тело таранной кости по верхней поверхности плавно переходит в шейку, представляющую собой наиболее узкую часть таранной кости. Шейка, постепенно расширяясь, кпереди заканчивается головкой таранной кости. Последняя образует выпуклый кпереди контур и ограничена тонкой замыкающей пластинкой. Нижний контур головки таранной кости частично проецируется на пяточную кость, которая располагается под таранной костью.

**Пяточная кость (2) на рентгенограмме в боковой проекции** (рис. 169) прослеживается полностью: определяются ее тело, бугор (1а) и опора (1б). Контуры пяточной кости четкие, корковое вещество тонкое за исключением задненижней поверхности пяточного бугра и нижней поверхности тела, где корковое вещество толстое. На верхнем контуре тела пяточной кости определяется выпуклая задняя таранная суставная поверхность, являющаяся головкой подтаранного сустава; рентгеновская суставная щель последнего представлена дугообразным просветлением. Кпереди от задней таранной суставной поверхности в виде неглубокой выемки прослеживается борозда пяточной кости, образующая вместе с бороздой таранной кости пазуху предплюсны (обозначено штриховкой). Проекционно на пазуху предплюсны и верхний отдел тела пяточной кости наслаивается в виде прямоугольного образования опора таранной кости. На ее верхней поверхности определяется средняя суставная таранная поверхность, кпереди от которой располагается передняя суставная таранная поверхность, участвующая в образовании тараннопяточно-ладьевидного сустава, не дающая отчетливого изображения. Кпереди тело пяточной кости заканчивается седловидной суставной поверхностью для сочленения с седловидной суставной поверхностью кубовидной кости. Структура пяточной кости своеобразна: в переднем отделе тела отмечается повышение прозрачности, обусловленное малым объемом и мелкопетливой структурой этого отдела. На остальном протяжении тела и бугра хорошо выражены массивные костные балки, веерообразно расходящиеся по силовым линиям от задней и средней суставных поверхностей к подошвенной поверхности тела и бугра пяточной кости.

**Ладьевидная кость (4)** в боковой проекции, так же как и в подошвенной, имеет форму полулуния. Задняя вогнутая поверхность ее интенсивна и является суставной впадиной для головки таранной кости. Совместно с передней таранной суставной поверхностью пяточной кости они образуют тараннопяточно-ладьевидный сустав; таранно-ладьевидный отдел его прослеживается в виде равномерной дугообразной полосы просветления. Передняя выпуклая поверхность ладьевидной кости окаймлена тонкой замыкающей пластинкой и служит для сочленения с клиновидными костями. Бугристость и медиальный отдел ладьевидной кости проецируются на головку таранной, а также на верхний отдел пяточной и кубовидной костей. Структура ладьевидной кости довольно однородная, наиболее выраженные костные балки расположены по силовым линиям, направленным от вогнутой к выпуклой суставной поверхности.

**Кубовидная кость (6)** расположена кпереди от пяточной кости. Изображение ее частично наслаивается на нижнюю треть ладьевидной и на клиновидные кости. Задняя седловидная суставная поверхность ее окаймлена

тонкой замыкающей пластинкой и с соответствующей суставной поверхностью пяточной кости образует пяточно-кубовидный сустав. Рентгеновская суставная щель последнего представлена слегка изогнутой, четко очерченной полосой просветления. Передняя суставная поверхность кубовидной кости в данной проекции не дифференцируется. Контур подошвенной поверхности кубовидной кости неровный из-за наличия бугристости (7) и борозды.

Клиновидные кости, наслаиваясь друг на друга и частично на ладьевидную и кубовидную, в этой проекции раздельного изображения не дают. В краеобразующем отделе (их суммарной тени) по тыльной и подошвенной поверхностям выходит медиальная клиновидная кость. Задний контур клиновидных костей представлен вогнутой интенсивной линией, являющейся отображением суставных поверхностей, сочленяющихся с ладьевидной костью. Передняя суставная поверхность ладьевидной кости и задние суставные поверхности клиновидных костей образуют клино-ладьевидный сустав, рентгеновская суставная щель которого имеет вид равномерной дугообразной полосы просветления, обращенной выпуклостью кпереди.

Кости плюсны отчетливо не различаются, так как проекционно наслаиваются друг на друга за исключением основания пятой плюсневой кости, в котором по подошвенной поверхности хорошо определяется бугристость. Прослеживаются задние суставные поверхности оснований I—IV плюсневых костей, которые, сочленяясь с передними суставными поверхностями клиновидных костей, образуют предплюсне-плюсневые суставы. Рентгеновская суставная щель этих суставов дает ряд четко очерченных параллельно расположенных линейных просветлений, что обусловлено неодинаковым уровнем стояния оснований плюсневых костей — наиболее проксимально расположено основание II плюсневой кости. Головки плюсневых костей проекционно перекрывают друг друга, однако контуры их шаровидных суставных поверхностей удается проследить в виде ряда полуокружностей, причем полуокружность наибольшего диаметра обусловлена головкой I плюсневой кости. Распознавание ее облегчается тем, что соответственно ее подошвенной поверхности располагаются сочленяющиеся с ней сесамовидные кости.

Контур подошвенной поверхности головки I плюсневой кости используется как один из костноопорных пунктов для изучения состояния свода стопы. Проксимальные, средние и дистальные фаланги пальцев стопы, так же как и плюсневые кости, проекционно наслаиваются друг на друга и дифференцированного изображения не дают.

Рентгенограмма стопы в боковой проекции не позволяет детально изучать структуру костей среднего и переднего отделов стопы и применяется при травматических повреждениях для решения вопроса о наличии смещения отломков, а также для определения плоскостопия. Состояние свода стопы определяется на рентгенограммах в боковой проекции, произведенной в условиях естественной статической нагрузки, то есть стоя (рис. 169б). На рентгенограмме измеряют высоту свода стопы ( $h$ ) и угол его наклона ( $\alpha$ ). Для этого соединяют горизонтальной линией подошвенную поверхность головки I плюсневой кости с нижней точкой бугра пяточной кости. Концы этого отрезка горизонтальной линии соединяют с наиболее низко расположенной точкой клино-ладьевидного сустава. Затем из указанной точки опускают перпендикуляр на проведенную ранее горизонтальную линию. Высота этого перпендикуляра является высотой свода стопы, а угол между двумя косыми линиями у вершины перпендикуляра — углом свода стопы. В норме высота свода — 35—39 мм, угол свода стопы равен 125—130°. Уменьшение высоты свода и увеличение угла свидетельствуют о плоскостопии (рис. 169б).

**Косая подошвенная проекция.** Рентгенограмма стопы в косой подошвенной проекции (рис. 169б) позволяет изучать структуру костей, их контуры и рентгеновские суставные щели, так как в подошвенной и боковой проекциях многие детали костей и суставов не дают дифференцированного изображения. Критерием правильности укладки является четкое выявление рентгеновской суставной щели тараннопяточно-ладьевидного сустава.

Отчетливо видны передние отделы таранной (2) и пяточной (2) костей, а проксимальные их отделы проекционно совпадают друг с другом и с дистальным отделом голени. Изолированно, без проекционных наслаиваний определяются ладьевидная (4), кубовидная (6) и латеральная клиновидная (10) кости. Медиальная (8) и промежуточная (9) клиновидные кости в значительной мере суммируются.

Плюсневые кости и фаланги дают отчетливое раздельное изображение.

По нижнему контуру шейки и головки (3) таранной кости прослеживается суставная поверхность для сочленения со средней и передней суставными поверхностями пяточной кости. Кверху она продолжается в переднюю суставную поверхность головки, сочленяющуюся с ладьевидной костью.

По верхнему контуру тела пяточной кости отчетливо определяется передняя суставная таранная поверхность, а по переднему — кубовидная суставная поверхность для сочленения с кубовидной костью.

Таким образом, в косой подошвенной проекции в отличие от прямой подошвенной и боковой на всем протяжении видна дугообразная ленто видная рентгеновская суставная щель тараннопяточно-ладьевидного сустава. Так же четко, как и в других проекциях, определяется ладьевидная кость с ее суставными поверхностями. Кубовидная кость в косой подошвенной проекции находится в оптимальных условиях для анализа структуры и суставных поверхностей. На фоне ее равномерной губчатой структуры между передней суставной поверхностью и контуром бугристости (7) кубовидной кости прослеживается лентовидное просветление, обусловленное бороздой длинной малоберцовой мышцы (7а). Хорошо видны суставы, в образовании которых принимает участие кубовидная кость. На всем протяжении определяются контуры суставных поверхностей латеральной

клиновидной кости и соответствующие рентгеновские суставные щели. Как уже указывалось, медиальная и промежуточная клиновидные кости проекционно суммируются.

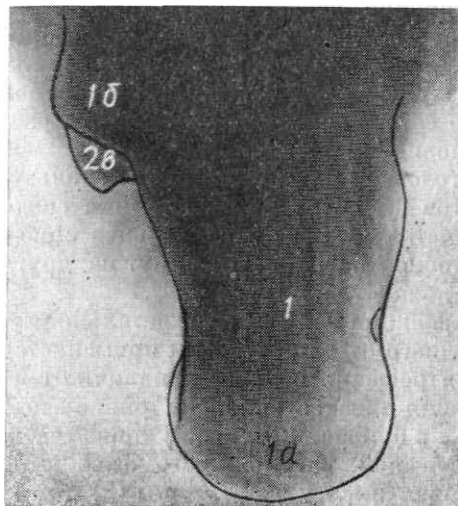


Рис. 170. Рентгенограмма пяточной кости в аксиальной проекции.

1 — пяточная кость; 1а — бугор пяточной кости; 1б — опора таранной кости; 2а — медиальный бугорок заднего отростка таранной кости.

В косой подошвенной проекции в отличие от прямой подошвенной и боковой плюсневые кости видны изолированно, проекционно совпадают только основания I и II костей. Четко выявляются предплюсне-плюсневые суставы и межплюсневые суставы, рентгеновские суставные щели которых прослеживаются в виде продольно ориентированных, ясно очерченных полос просветления. Изображение средних и дистальных отделов плюсневых костей и фаланг существенно не отличается от изображения их в прямой подошвенной проекции. Однако некоторые анатомические детали в косой подошвенной проекции выявляются лучше. В более выгодных проекционных условиях находятся суставные поверхности сесамовидных костей (16), I плюсне-фалангового сустава и рентгеновские суставные щели межфаланговых суставов.

**Аксиальная проекция для пяточной кости.** В связи с тем, что задний отдел пяточной кости доступен для рентгеноанатомического анализа только на рентгенограмме в боковой проекции, а во взаимно перпендикулярных проекциях — прямой подошвенной и тыльной — не дает дифференцированного изображения, для его детального изучения применяется аксиальная проекция.

На прицельной рентгенограмме пяточной кости в аксиальной проекции (рис. 170) определяются контуры и структура бугра пяточной кости (1а).

Структура пяточного бугра в этой проекции равномерная, губчатая. В передней части пяточной кости по медиальному контуру проецируется опора таранной кости (1б).

На рентгенограммах стопы в прямой подошвенной, косой подошвенной и боковой проекциях нередко обнаруживаются сверхкомплектные кости,

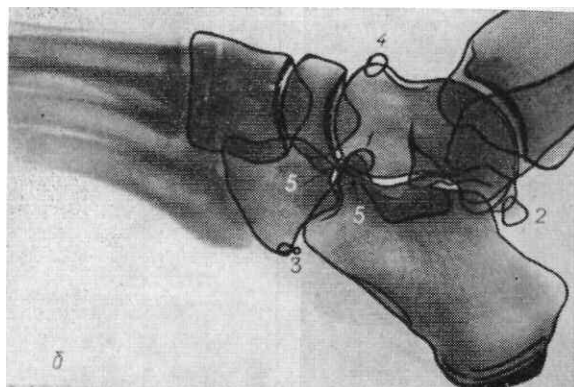
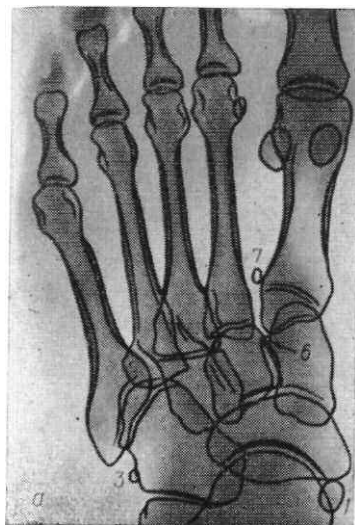


Рис. 171. Рентгенограмма стопы в прямой подошвенной (а) и боковой (б) проекциях.

Сверхкомплектные кости стопы: 1 — наружная берцовая кость; 2 — треугольная кость; 3 — сесамовидная малоберцовая кость; 4 — надладьевидная кость; 5 — вторая пяточная кость; 6 — межклиновидная кость; 7 — межплюсневая кость.

являющиеся добавочными костными телами (рис. 171). Чаще других прослеживаются: наружная берцовая кость, *os tibiale externum* (1), треугольная кость, *os trigonum* (2) и сесамовидная малоберцовая кость, *os sesamum peroneum* (3). Несколько реже встречаются: надладьевидная кость, *os supranaviculare* (4), вторая пяточная кость (5), *os calcaneum secundarium*, межклиновидная кость, *os intercuneiforme* (6) и межплюсневая кость (7), *os intermetatarsium*. Сесамовидная малоберцовая и наружная берцовая кости обнаруживаются на рентгенограммах во всех проекциях стопы; надладьевидная и межклиновидная — на рентгенограммах в прямой подошвенной и боковой проекциях. Межплюсневая кость выявляется на рентгенограммах в прямой подошвенной проекции, вторая пяточная — в косой подошвенной и боковой проекциях, треугольная кость — только на рентгенограмме в боковой проекции.

## ВОЗРАСТНЫЕ ОСОБЕННОСТИ ТАЗОВОГО ПОЯСА И СКЕЛЕТА СВОБОДНОЙ НИЖНЕЙ КОНЕЧНОСТИ

При рождении тазовая кость состоит из трех самостоятельных костей: подвздошной, лобковой и седалищной, разделенных в области вертлужной впадины игрекообразным хрящом. Угол наклона полулунной суставной поверхности к горизонтальной плоскости равен 25—40°. К трем месяцам внеутробной жизни угол наклона крыши уменьшается до 10—30°, к первому году — до 8°, а к 4—5 годам равен, как и у взрослых, 5° (рис. 172 а, б, в, с). В период от 1 года до 4 лет появляется и усиливается волнистость контуров вертлужной впадины, увеличивается уплотнение суставной поверхности впадины. К 8 годам на уровне волнистых краев вертлужной впадины и в области игрекообразного хряща появляются вторичные точки окостенения. Наиболее крупная и постоянная точка окостенения игрекообразного хряща выявляется рентгенологически в 12—15 лет и условно носит название четвертой кости вертлужной впадины (рис. 173з).

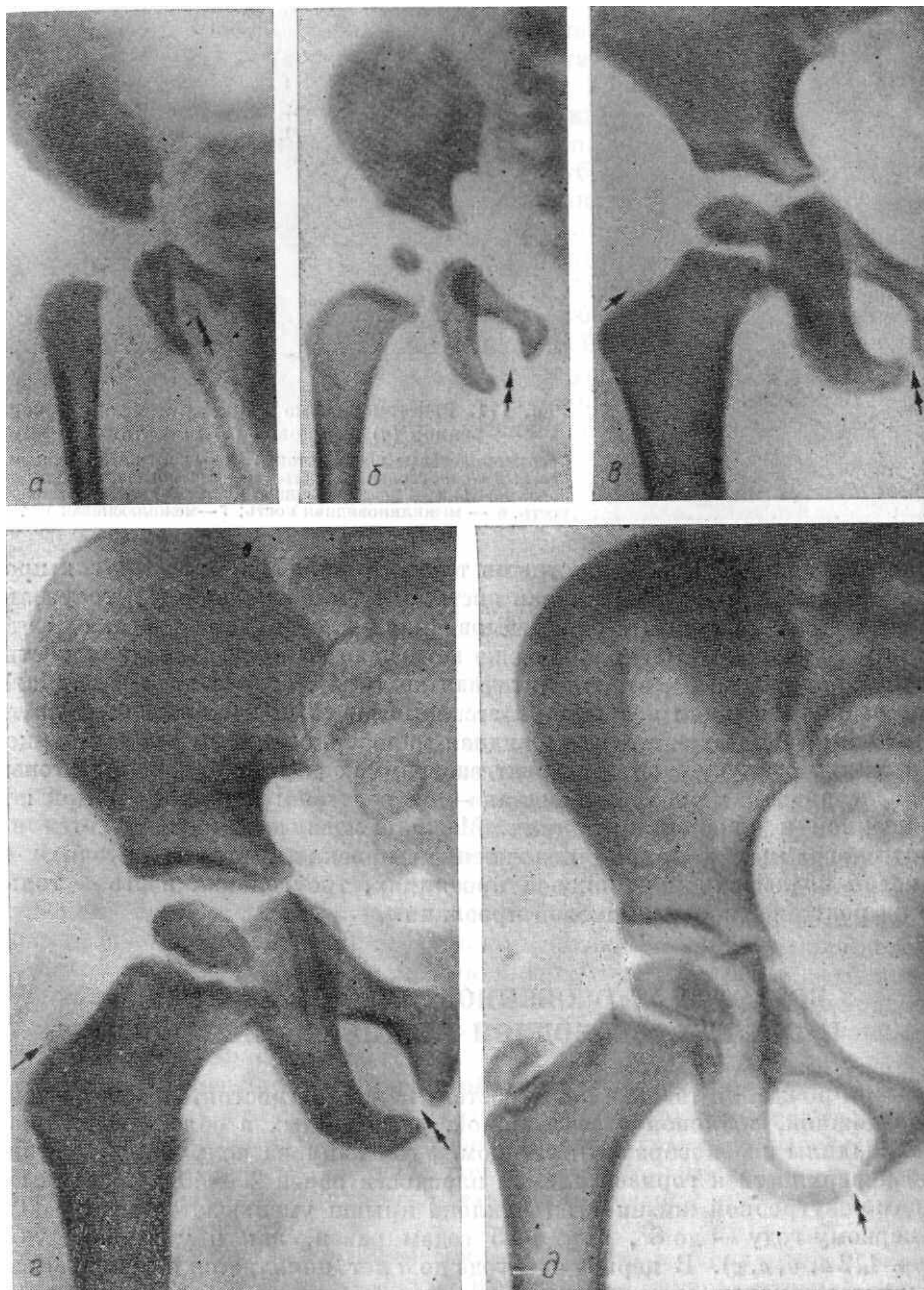


Рис. 172. Возрастные особенности таза и тазобедренного сустава от 3 месяцев до 6 лет. Одиночными стрелками указаны появляющиеся точки окостенения, двойными — седалищно-лобковый синхондроз, а — 3 месяца, б — 6 месяцев, в — 3 года, г - 4 года, д — 6 лет.

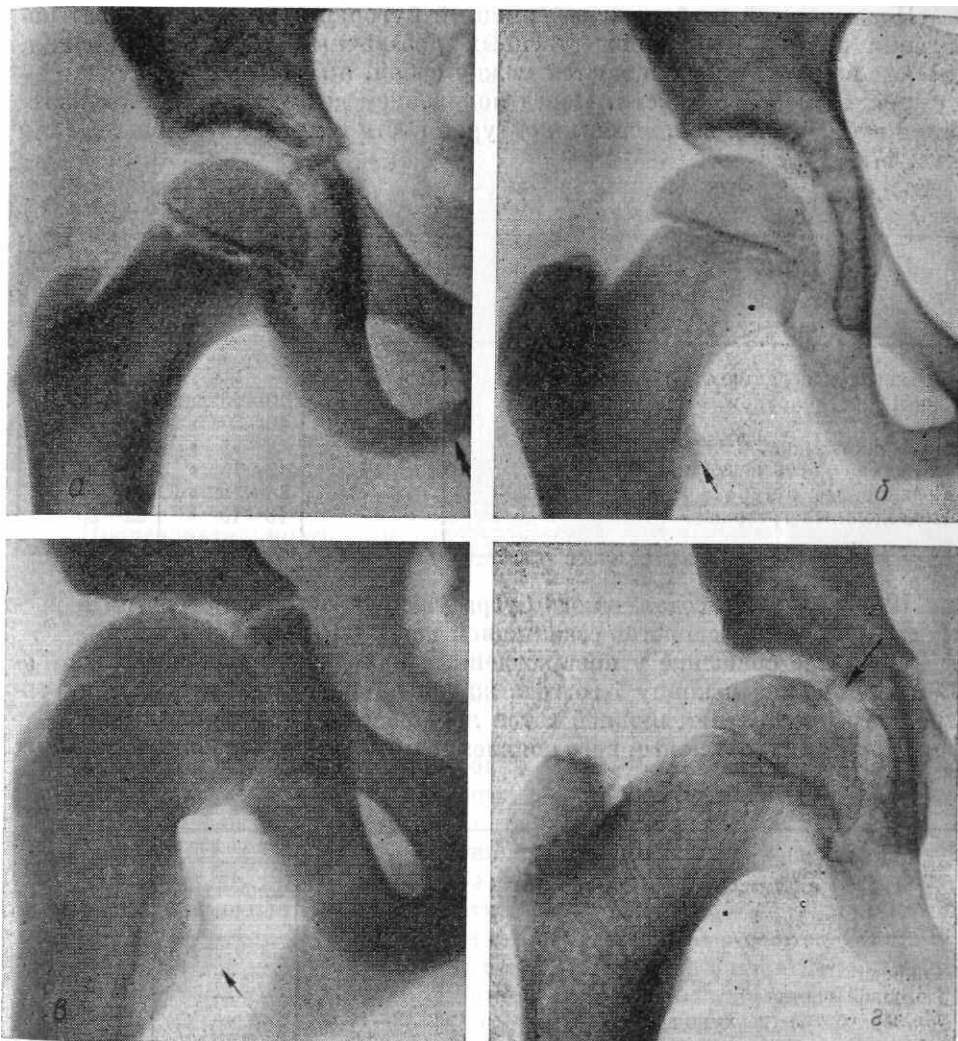


Рис. 173. Возрастные особенности тазобедренного сустава от 7 до 12 лет. Единичными стрелками указаны появляющиеся точки окостенения, двойной — седалищно-лобковый синостоз, а — 7—8 лет, б — 9 лет, в — 10 лет, г — 12 лет.

Волнистость контуров вертлужной впадины и четвертой кости вертлужной впадины прослеживается до периода синостоза, наступающего в области вертлужной впадины к 18—20 годам.

Синостоз ветвей лобковой и седалищной костей, замыкающих запирающее отверстие, широко варьирует от 3 до 13 лет (в среднем 6—8 лет) и протекает своеобразно. К 3—4 годам отмечается уменьшение хрящевой зоны между ними, а затем постепенно наступает фаза частичного и полного синостоза. В фазе частичного синостоза иногда происходят избыточное образование и обызвествление хряща, имеющие сходство с костной мозолью (рис. 173в, рис. 175а).

Подвздошный гребень и седалищный бугор развиваются за счет появления в 13—15 лет множественных добавочных точек окостенения, которые в дальнейшем сливаются между собой, а затем к 21—25 годам — с основным массивом кости. Перед появлением добавочных точек окостенения наблюдается волнистость контуров кости в месте их возникновения (рис. 175в, г).

Таблица 7

| Анатомическое название             | Точки окостенения |               |          |
|------------------------------------|-------------------|---------------|----------|
|                                    | одиночные         | множественные | синостоз |
| Лобковая и седалищная кости        | —                 | 10—15 лет     | 6—13 лет |
| Поверхности лобкового сращения     |                   | 18—20 »       | 24—26 »  |
| Край вертлужной впадины            |                   | 18—13 »       | 18—20 »  |
| Четвертая кость вертлужной впадины |                   | 12—15 »       | 18—20 »  |
| Седалищный бугор                   |                   | 14—15 »       | 21—25 »  |
| Подвздошный гребень                |                   | 13—15 »       | 22—25 »  |

Шероховатость седалищного бугра увеличивается с возрастом и распространяется на всю ветвь седалищной кости (см. рис. 148).

Лобковое сращение у новорожденных находится в хрящевом состоянии. Постепенно к концу 1-го года жизни происходит увеличение протяженности окостенения нижней ветви лобковой кости. Лобковое сращение формируется за счет повторного появления множественных дополнительных

| Анатомическое название  | Точки окостенения |               |           |
|-------------------------|-------------------|---------------|-----------|
|                         | одиночные         | множественные | синостоз  |
| Головка                 | 0,5—1 год         | -             | 17—20 лет |
| Большой вертел          | 3—5 лет           | -             | 17—20 »   |
| Малый вертел (верхушка) | 9—11 »            | -             | 17—20 »   |

точек окостенения. Перед появлением их контуры лобкового сращения приобретают волнистость, замыкающая пластинка отсутствует. Первая волна точек окостенения поверхностей лобкового сращения наблюдается в возрасте 10—15 лет, вторая — в 18—20 лет. Полное окостенение лобкового сращения заканчивается к 24—26 годам.

Многообразие рентгенологического отображения различных фаз формирования лобкового сращения и возможную асимметрию его окостенения нередко принимают за проявление патологического процесса, наиболее часто — за остеохондропатию (рис. 175б).

Последовательность и сроки окостенения таза, вертлужной впадины лобкового сращения представлены в табл. 7.

Диафизы длинных костей нижней конечности окостеневают во внутриутробном периоде.

Эпифиз и апофиз проксимального отдела бедренной кости развивается внеутробно, после рождения.

Точка окостенения для головки бедренной кости появляется на 1-м году жизни (3—9 месяцев), для большого вертела — к 3—5 годам (рис. 172в, г). Основание малого вертела формируется за счет диафиза, а верхушка — за счет точки окостенения, выявляющейся в 9—11 лет (рис. 173б, в). Полный синостоз эпифиза и апофизов проксимального конца бедренной кости наступает в 17—20 лет (рис. 175в; рис. 174).

Последовательность и сроки окостенения проксимального эпифиза и апофизов бедренной кости представлены в табл. 8.

Дистальный эпифиз бедренной кости окостеневают во внутриутробном периоде, что считается одним из признаков доношенности плода (рис. 176а). В 5—20% случаев точка окостенения возникает на 2—3-м месяце после рождения (при недостаточном весе и росте ребенка).

На протяжении первых лет жизни формируются мышелки и межмышелковая яма дистального эпифиза бедренной кости. Контуры их в этот период гладкие, начиная с 4—5-летнего возраста появляется волнистость контуров мышелков бедренной кости, более отчетливо выраженная в медиальной мышелке (рис. 177). Иногда в нем наблюдаются мелкие непостоянные добавочные точки окостенения. Полное слияние дистального эпифиза бедренной кости происходит к 20—22 годам.

Как правило, у новорожденных наряду с точкой окостенения дистального эпифиза бедренной кости выявляется и точка окостенения для проксимального эпифиза большеберцовой кости. Редко появляется добавочная точка окостенения в проксимальном эпифизе большеберцовой кости, быстро сливающаяся с первой. К 2—3 годам проксимальный эпифиз большеберцовой кости имеет грибовидную форму. На 4-м году жизни развивается уплотнение суставной впадины коленного сустава, в результате чего контуры его становятся интенсивными. Межмышелковое возвышение формируется в 5—7 лет за счет эпифиза большеберцовой кости (рис. 177).

Бугристость большеберцовой кости развивается за счет нескольких источников окостенения. Соответственно будущей бугристости по передней поверхности метафиза большеберцовой кости на рентгенограмме к 1,5—2 годам выявляется краевое углубление (рис. 176б, в). Окостенение бугристости начинается в 10—11 лет с проксимального ее отдела за счет хоботкообразного выроста эпифиза и дополнительных множественных, быстро сливающихся с ним точек окостенения (рис. 178а, б, в).

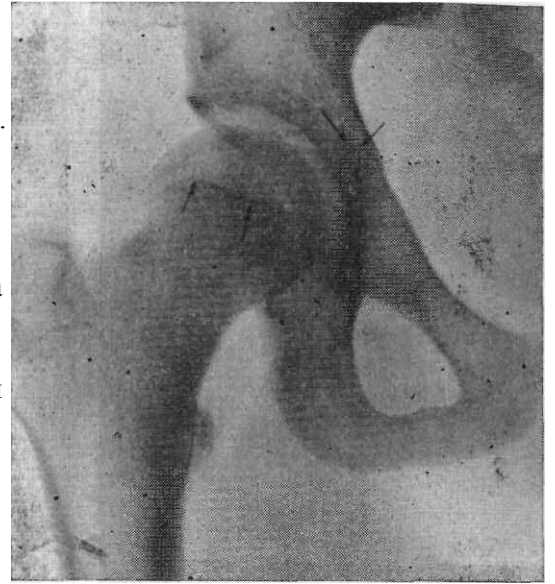

Рис. 174. Рентгенограмма тазобедренного сустава в прямой задней проекции в 16—18 лет. Возрастные особенности тазобедренного сустава. Одиночными стрелками обозначен частичный синостоз вертлужной впадины, двойными — частичный синостоз головки бедренной кости.



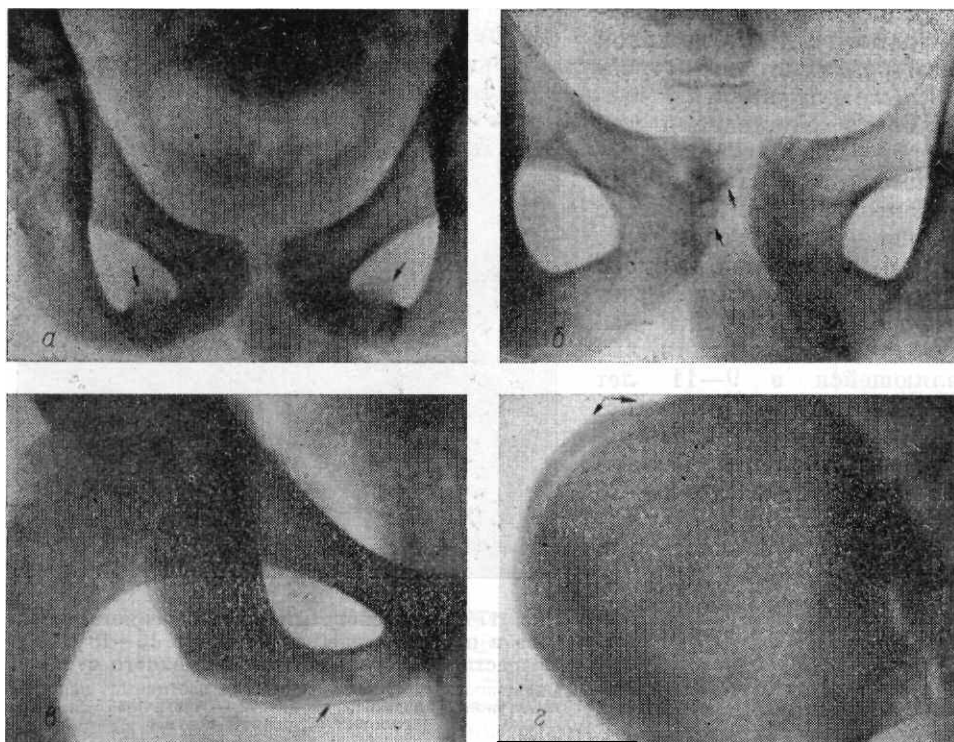


Рис. 175. Фрагменты рентгенограммы таза. Возрастные особенности таза от 11 лет до 21 года.

а — 11 лет, синостоз лобковой и седалищной костей с избыточным костеобразованием, волнистость контуров ветвей лобковых костей; б — 19 лет, появление вторичных точек окостенения лобкового сращения; в — 23 года, формирование седалищного бугра; г — 21 год, формирование подвздошного гребня (обозначено стрелками).

Средняя часть бугристости развивается за счет множественных точек окостенения, появляющихся в различные периоды, причем раньше возникшие точки окостенения имеют костную структуру, а появившиеся позднее — неоднородную с большим количеством извести. Такое формирование бугристости большеберцовой кости трактуется некоторыми рентгенологами как остеохондропатия, или травматический бурсит. Отличительными особенностями возрастного развития бугристости большеберцовой кости являются: симметричность развития точек окостенения, отсутствие их смещения, отсутствие признаков воспалительных изменений слизистых сумок надколенника.

Слияние проксимального и среднего отделов бугристости наблюдается в 16—18 лет, и с этого момента проксимальный эпифиз и апофиз бугристости большеберцовой кости на рентгенограмме представляет собой единое образование. Полный синостоз проксимального эпифиза с диафизом большеберцовой кости происходит к 20—23 годам.

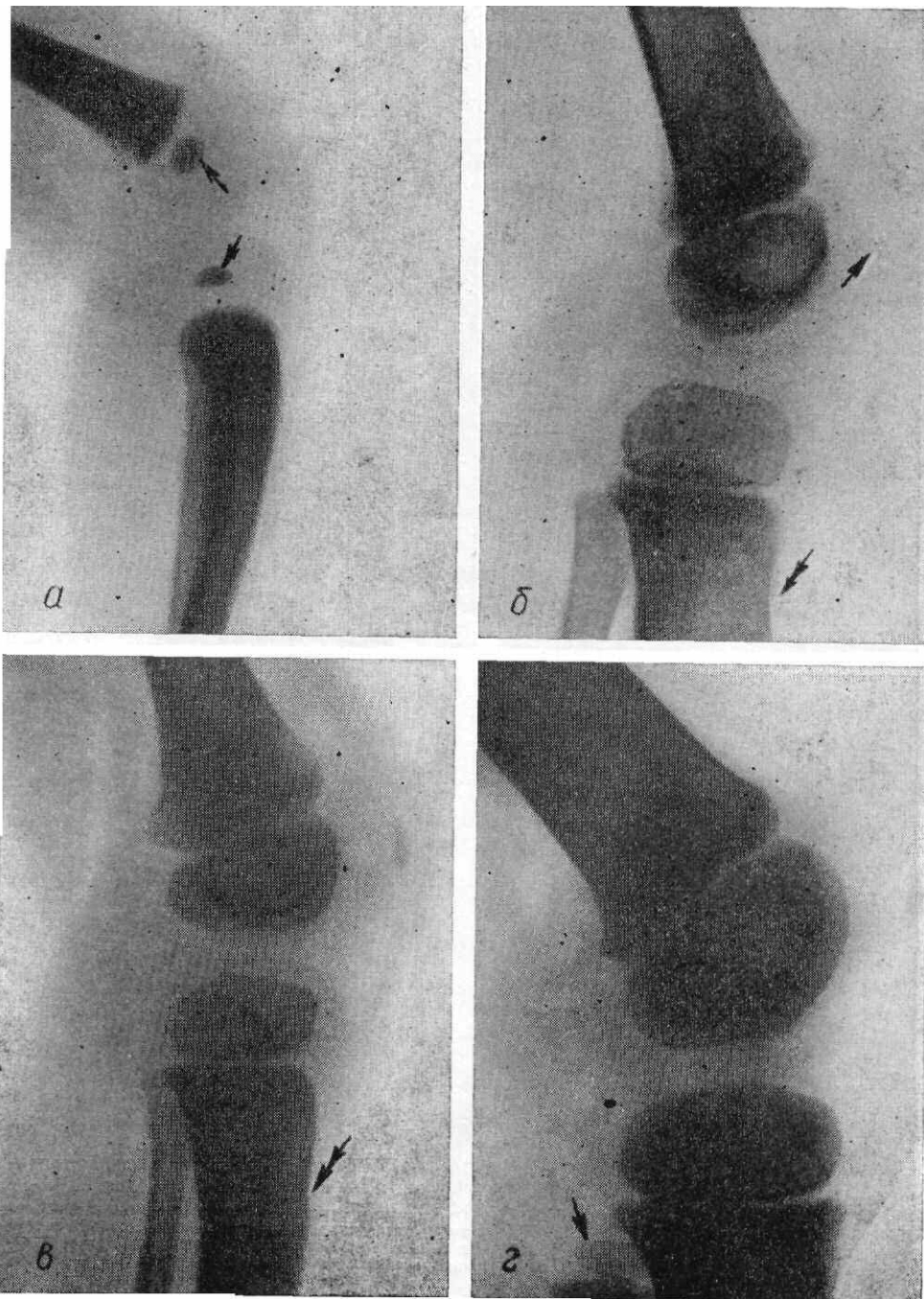


Рис. 176. Возрастные особенности коленного сустава от рождения до 4 лет. Одиночной стрелкой указаны появляющиеся точки окостенения, двойной – углубление в месте будущей бугристости большеберцовой кости, а - новорожденный, б - 3 года, в - 4 года, г - 5 лет

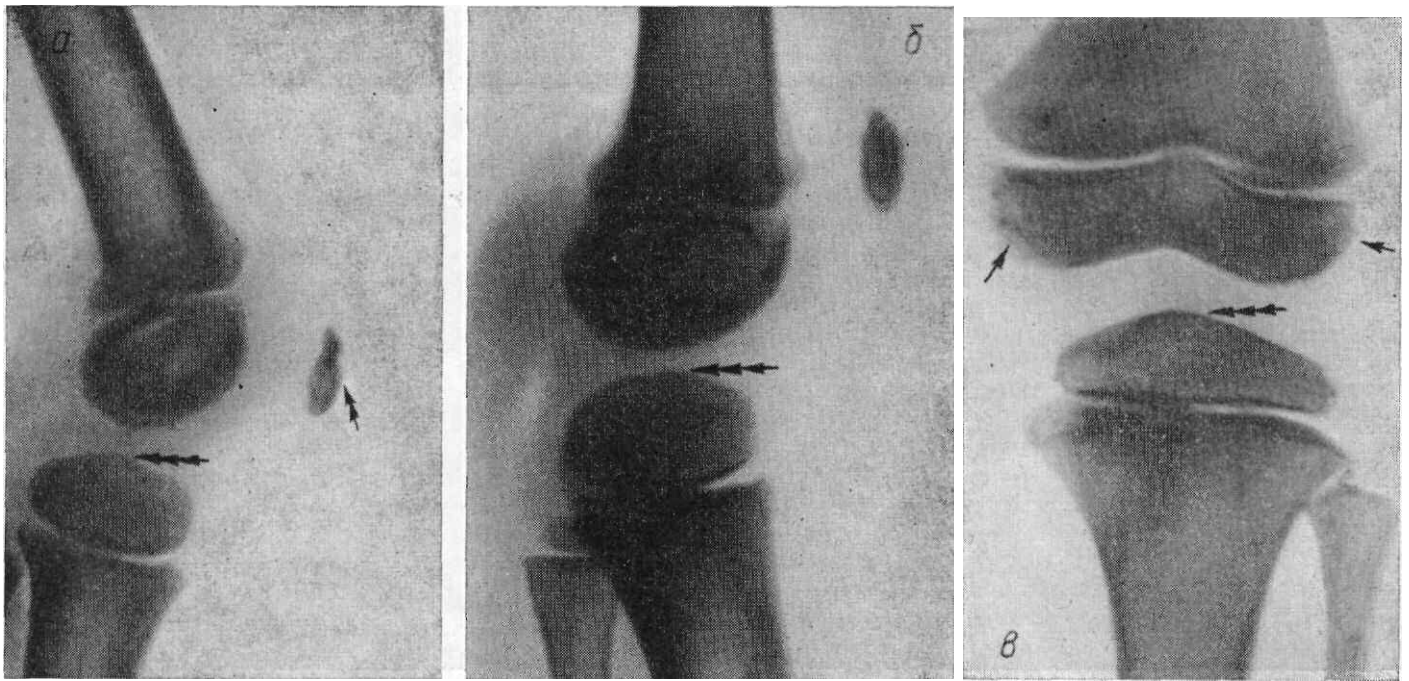


Рис. 177. Возрастные особенности коленного сустава от 5 до 6 лет.

Одиночными стрелками указана волнистость контуров мыщелков бедренной кости, двойной стрелкой — волнистость контуров надколенника, тройной — межмыщелковое возвышение, а — 5 лет, б — 5,5 года, в — 6 лет.

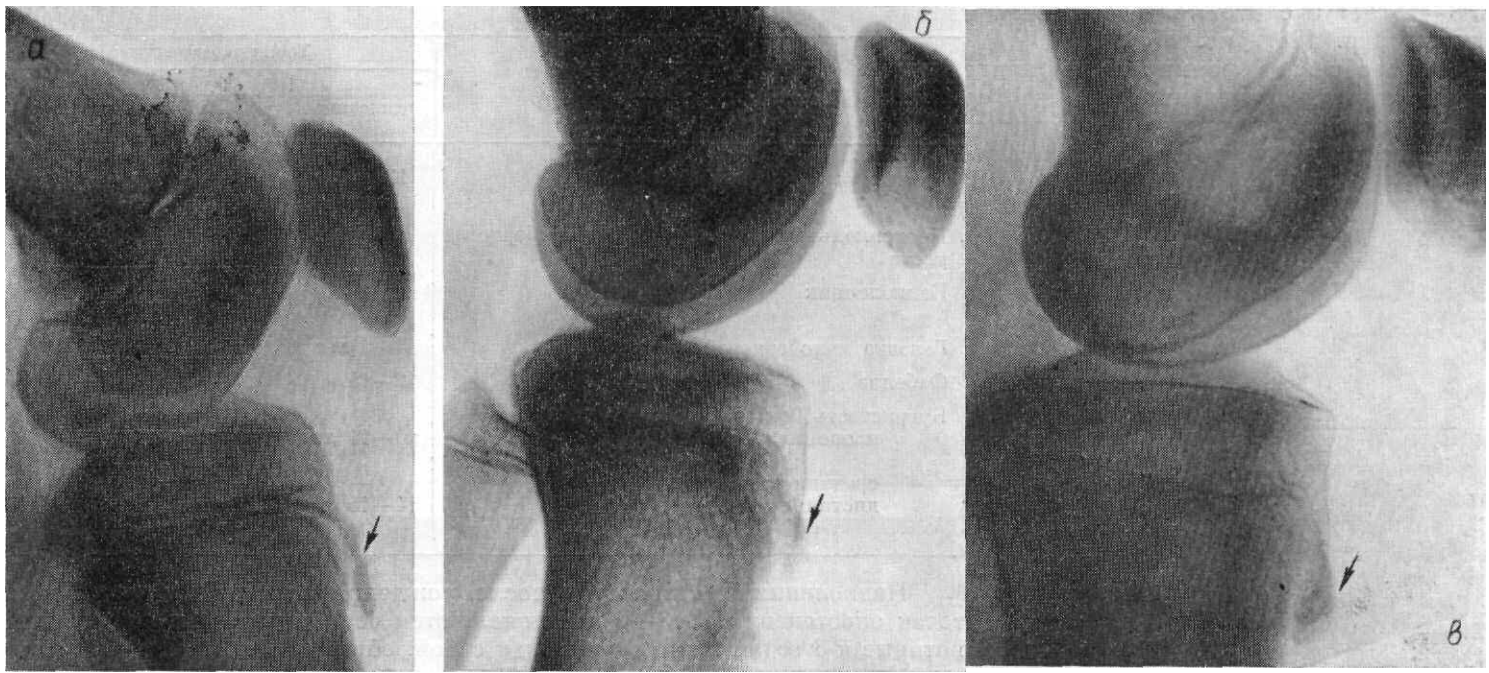


Рис. 178. Возрастные особенности бугристости большеберцовой кости от 11 до 15 лет.

Стрелкой указана бугристость большеберцовой кости, а — 11 лет, б — 13 лет, в — 15 лет.

Таблица 9

| Анатомическое название                    | Точки окостенения |                         |                    |
|---|-------------------|-------------------------|--------------------|
|   | одиночные         | множественные           | синостоз           |
| Дистальный эпифиз бедра                   | К рождению        | —                       | 20—22 года         |
| Проксимальный эпифиз большеберцовой кости | К рождению        | —                       | 20—23 года         |
| Надколенник                               | —                 | 3—6 лет<br>8—15 »       | 5—8 лет<br>15—18 » |
| Головка малоберцовой кости                | 3—6 лет           | —                       | 15—19 »            |
| Фабелла                                   | 12—15 »           | —                       | —                  |
| Бугристость большеберцовой кости:         |                   |                         |                    |
| проксимальный отдел                       | 10—11 лет         | (из эпифиза)            | —                  |
| средний отдел                             | 14—15 лет         | 10—14 лет (из метафиза) | 20—23 года         |
| дистальный отдел                          |                   |                         |                    |

Надколенник развивается после рождения за счет множественных точек окостенения. В 3—6 лет появляются основные точки окостенения, которые к 8 годам сливаются между собой, образуя основное ядро окостенения с волнистым контуром. Добавочные точки окостенения возникают в 8—15 лет и сливаются с основным массивом надколенника к 15—18 годам (рис. 176, рис. 177).

Своеобразное формирование надколенника иногда принимается за травматические изменения. Для дифференциального диагноза необходима сравнительная рентгенография второго сустава. Примерно в 1 % случаев наблюдается неслияние основных центров окостенения, в силу чего возникают *patella bipartita*, *tripartita seu multipartita*. Отличительными признаками надколенника, состоящего из нескольких частей, от перелома яв-

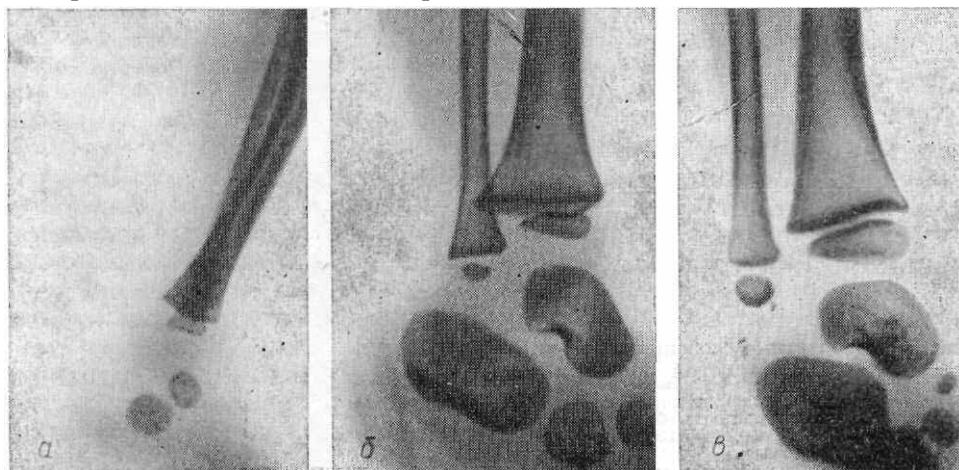


Рис. 179. Возрастные особенности голеностопного сустава от рождения до 3 лет.  
а — новорожденный, б — 1—2 года, в — 3 года.

ляются отсутствие зубчатости контуров и закругленность каждого центра окостенения.

Непостоянная сесамовидная кость коленного сустава, *fabella*, развивается из одиночной самостоятельной точки окостенения, выявляемой на рентгенограммах в 12—15 лет. Точка окостенения проксимального эпифиза малоберцовой кости появляется в 3—6 лет, а синостиозирует в 15—19 лет (рис. 176г). Последовательность и сроки окостенения костей области коленного сустава приведены в табл. 9.

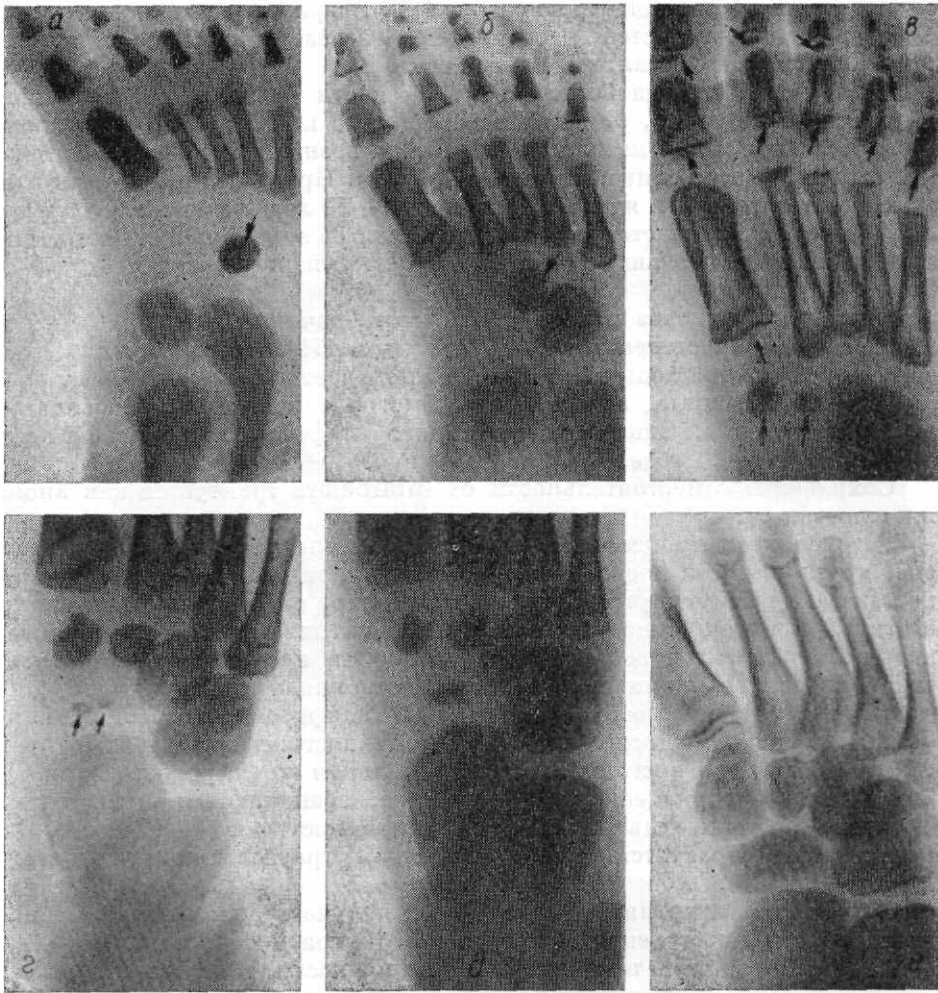


Рис. 180. Возрастные особенности стопы от 6 месяцев до 13 лет. Стрелками указаны появляющиеся точки окостенения. а — 6 месяцев, б — 1,5 года, в — 2,5 года, г — 4 года, е — 6 лет, е — 13 лет.

У детей диафизы берцовых костей имеют цилиндрическую форму, края их формируются к 15—16 годам. После 25—30 лет рельеф костей усиливается и возрастает неровность краев. Возрастное усиление рельефа диафизов берцовых костей нередко, при незнании этой особенности, принимается за периостальные наслоения.

Дистальный эпифиз большеберцовой кости развивается из одиночной точки окостенения, появляющейся обычно к концу 1-го года жизни (рис. 179). Иногда для медиальной лодыжки возникают добавочные точки окостенения, быстро сливающиеся с эпифизом. При формировании из этих точек самостоятельного ядра окостенения (7—10 лет) в зависимости от расположения оно называется *os paratibiale* или *os subtibiale*. Синостоз дистального эпифиза большеберцовой кости наступает в возрасте от 15 до 20 лет.

Дистальный эпифиз малоберцовой кости начинает формироваться из основного ядра окостенения в 1—2 года (рис. 179). В некоторых случаях верхушка наружной лодыжки в 7—8 лет получает добавочную точку окостенения *os subfibulare*, как правило, быстро сливающуюся с основным ядром окостенения. Синостоз дистального эпифиза малоберцовой кости наступает к 18—20 годам.

Сохранение самостоятельности *os subfibulare* трактуется как аномалия остеогенеза.

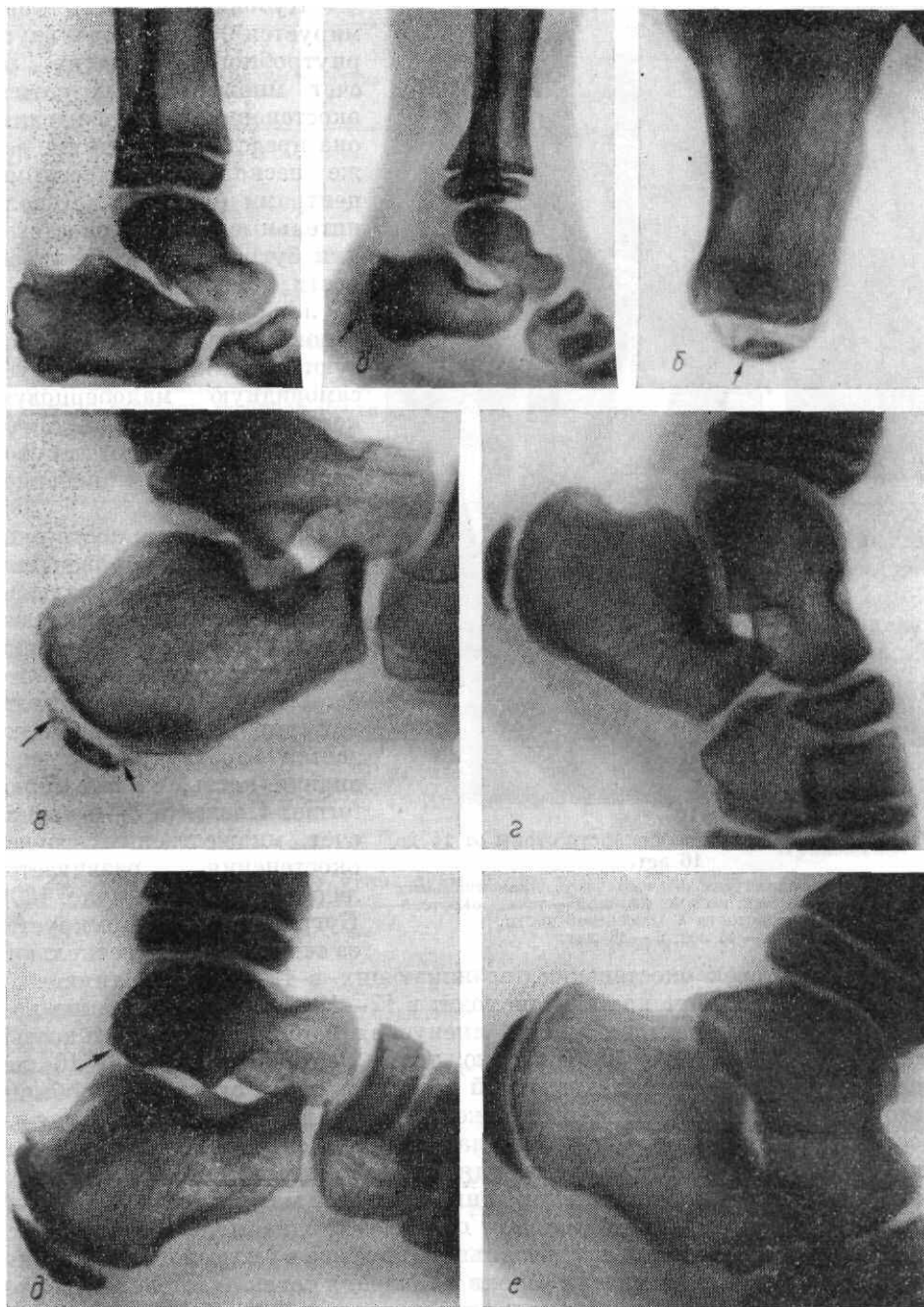
Рассматривая процесс окостенения стопы следует отметить, что наиболее крупные кости предплюсны — пяточная, таранная и кубовидная — окостеневают во внутриутробный период. Их ядра окостенения выявляются рентгенологически у новорожденных и рассматриваются наряду с ядрами окостенения дистального эпифиза бедренной и проксимального большеберцовой кости как признаки доношенности плода (рис. 179, рис. 180). Окостенение других костей предплюсны, эпифизов плюсневых костей и фаланг происходит после рождения. Особенностью формирования таранной кости является постоянная самостоятельная точка окостенения для латерального бугорка ее заднего отростка, возникающая в возрасте от 9 до 12 лет и обычно сливающаяся с таранной костью к 14—17 годам. При ее неслиянии образуется сверхкомплектная треугольная кость стопы (2, см. рис. 171б).

В процессе развития пяточная кость получает дополнительные постоянные точки окостенения для пяточного бугра и непостоянные — для верхнепереднего отдела тела и опоры таранной кости. Появлению множественных точек окостенения для пяточного бугра предшествует выраженная волнистость заднего отдела пяточной кости (рис. 181). Точки окостенения для пяточного бугра появляются в 5—11 лет. Возникшие раньше точки окостенения имеют более дифференцированную пластинчатую структуру, а возникшие позже — бесструктурны, интенсивны из-за большого содержания минеральных солей, что нередко принимается за остеохондропатию. В дальнейшем множественные точки окостенения пяточного бугра сливаются между собой и представляются на рентгенограмме массивным образованием полулунной формы, сливающимся к 15—19 годам с зад-

ним отделом пяточной кости. Для опоры таранной кости иногда в 7—8-летнем возрасте появляется дополнительная, быстро сливающаяся точка окостенения.

Передневерхний отдел пяточной кости может развиваться за счет непостоянной точки окостенения, появляющейся к 12 годам. При неслиянии ее образуется сверхкомплектная вторая пяточная кость *os calcaneum secundarium* (см. рис. 171б).

Рис. 181. Возрастные особенности бугра пяточной кости от 5 до 15 лет. Стрелками указаны появляющиеся точки окостенения. а - 5 лет, б - 6 лет, в - 7 лет, г - 9 лет, д - 11 лет, е - 15 лет.



Кубовидная кость формируется в период внутриутробного развития за счет множественных точек окостенения. К рождению она представлена одним, реже несколькими костными центрами (рис. 180). Дополнительные точки окостенения бугристости кубовидной кости, появляющиеся в 13—15 лет, при их неслиянии с основным ее массивом, образуют сверхкомплектную сесамовидную малоберцовую кость (см. рис. 171 а, б), *os sesamum peroneum* (в сухожилии длинной малоберцовой мышцы).

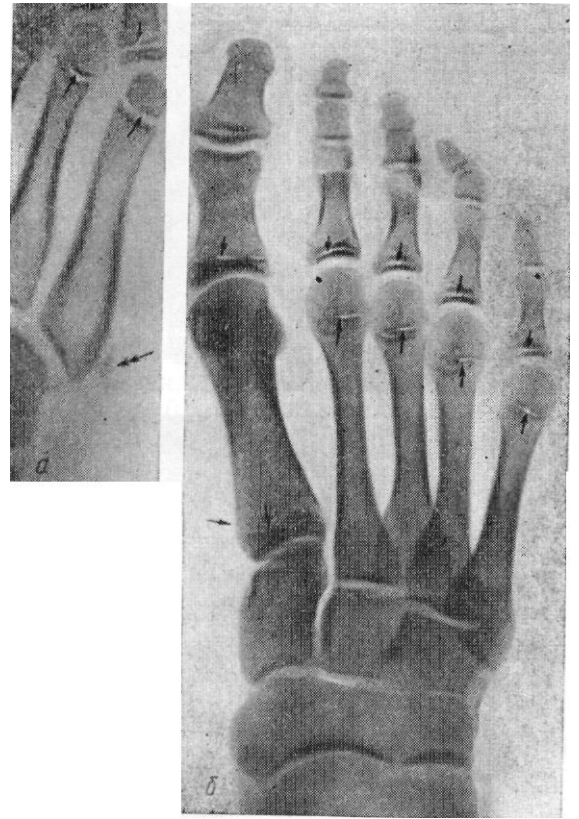
Клиновидные кости окостеневают после рождения, раньше всех — латеральная (к концу 1-го года жизни), затем медиальная в 1—3 года и промежуточная — в 2—4 года. Изредка между медиальной и промежуточной наблюдается добавочная клиновидная кость, *os intercunei forme*. Позже (в 3—5 лет) за счет множественных точек окостенения развивается ладьевидная кость (рис. 180). Бугристость ее формируется добавочных точек окостенения, возникающих в 12 - 14 лет. Слияние её с основным массивом кости происходит в 17-19 лет. При неслиянии возникает сверхкомплектная кость, именуемая наружной берцовой костью (см. рис. 171 а, б).

Добавочную точку окостенения в 8—16 лет получает тыльный отдел ладьевидной кости. Эта точка окостенения обычно вскоре сливается с ладьевидной, реже - с таранной костью. Сохраняя самостоятельность, она образует надладьевидную сверхкомплектную кость (см. рис. 171 б). 1 очки окостенения для эпифиза I плюсневой кости и всех фаланг возникают в проксимальном конце хрящевой модели кости а во II-V плюсневых костях - в дистальном отделе. Изредка может наблюдаться самостоятельное окостенение дистального эпифиза в I плюсневой кости что является вариантом развития. Сроки появления точек окостенения эпифизов плюсневых костей и фаланг и синостозирование их колеблются в широких пределах: появляются в 2-5 лет, синостозируют в 15-22 года. В V плюсневой кости бугристость возникает за счет одной постоянной и множественных непостоянных точек окостенения (в 11-15 лет) сливающихся между собой, а затем с костью (в 16—18 лет). Фаза неслившейся бугристости нередко принимается за травматическое повреждение (рис. 182).

Сесамовидные кости плюснефаланговых суставов стопы окостеневают в 10—14 лет из одиночных или множественных, иногда не сливающихся точек окостенения. В таких случаях сесамовидные кости состоят из нескольких частей, что дифференцируют с травматическими повреждениями.

Рис. 182. Возрастные особенности стопы от 14 до 16 лет.

Одиночной стрелкой указаны зоны роста проксимальных фаланг и плюсневых костей, двойной — точка окостенения бугристости V плюсневой кости, а — 14 лет, б — 16 лет.



Последовательность и сроки окостенения представлены в табл. 10.

Таблица 10

| Анатомическое название                 | Точки окостенения |               |           |
|--|-------------------|---------------|-----------|
|  | одиночные         | множественные | синостоз  |
| Пяточная, таранная                     | К рождению        | -             |           |
| Кубовидная                             | —                 | К рождению    | —         |
| Дистальный эпифиз большеберцовой кости | К 1 году          | —             | 15—20 лет |
| Медиальная лодыжка                     | 7—10 лет          | —             | 12—14 »   |
| Дистальный эпифиз малоберцовой кости   | 1—2 года          | 7—8 лет       | 18—20 »   |
| Клиновидные кости                      | 1—4 »             | —             | —         |
| Эпифизы фаланг и плюсневых костей      | 2—5 лет           | —             | 15—20 лет |
| Ладьевидная кость                      | —                 | 3—5 лет       | —         |
| Бугристость ладьевидной кости          | —                 | 12—14 »       | 17—19 лет |
| Задний отросток таранной кости         | 9—12 лет          | -             | 14—17 »   |
| Пяточный бугор                         | —                 | 5—11 лет      | 15-19 »   |
| Бугристость V плюсневой кости          | —                 | 11—15 »       | 16—18 »   |
| Сесамовидные кости                     | 10—14 лет         | —             | -         |

ПРИЛОЖЕНИЯ

Приложение 1

Костные ориентиры, используемые при томографии костей черепа

| Область исследования                                      | Ориентиры                                   | Проекция |
|---|---|----------|
| Центральные отделы передней, средней и задней ямок черепа | Срединная плоскость                         | Боковая  |
| Боковой отдел передней, средней и задней ямок черепа      | Срединная плоскость: 1—5 см латерально      | »        |
| Клиновидное возвышение                                    | Наружное слуховое отверстие: 4—6 см кпереди | Прямая   |
| Дно турецкого седла                                       | Наружное слуховое отверстие: 3—4 см кпереди | »        |
| Спинка турецкого седла                                    | Наружное слуховое отверстие: 2—3 см кпереди | »        |
| Каменистая часть височной кости                           | Наружное слуховое отверстие                 | »        |
| Боковой отдел задней ямки черепа                          | Сосцевидный отросток: 1—3 см кзади          | »        |

Приложение 2

Костные ориентиры, используемые при томографии костей лица

| Область исследования          | Ориентиры                                      | Проекция   |
|-------------------------------|--|------------|
| Лобная пазуха                 | Надглазничный край:<br>0,5—1,5 см кзади        | Носолюбная |
| Решетчатая пазуха:            | Надглазничный край:                            | »          |
| передние ячейки               | 1,5—2,5 см кзади                               | »          |
| средние ячейки                | 3—4 см кзади                                   |            |
| задние ячейки                 | 4,5—5 см кзади                                 |            |
| Верхнечелюстная пазуха        | Нижнеглазничный край:<br>1—5 см кзади          | »          |
| Клиновидная пазуха            | Наружное слуховое отверстие:<br>2—5 см кпереди | »          |
| Скуловая кость                | Нижнеглазничный край:<br>0,5—1,5 см кзади      | »          |
| Височно-нижнечелюстной сустав | Наружное слуховое отверстие:<br>1—1,5 кпереди  |            |
| Лобная пазуха                 | Срединная плоскость:<br>0,5—3,5 см латерально  | Боковая    |
| Решетчатая пазуха             | 0,5—2,5 см »                                   |            |
| Клиновидная пазуха            | 0,5—2,5 см »                                   | »          |
| Верхнечелюстная пазуха        | Срединная плоскость:<br>1,5—4 см латерально    | »          |
| Костное нёбо                  | Срединная плоскость:<br>0,5—1,5 см латерально  | »          |
| Скуловая кость                | Передний край лобного отростка скуловой кости  | »          |

Приложение 3 Костные ориентиры, используемые при томографии позвоночного столба

| Область исследования  | Ориентир                                      | Проекция      |
|---|---|---------------|
| Боковые массы атланта, атлanto-затылочные суставы, боковые атлanto-осевые суставы | Верхушка сосцевидного отростка височной кости | Прямая задняя |



**Ориентир расстояние (в см) от вершины остистых отростков до изучаемых анатомических образований позвонков в прямой задней проекции**

| Область исследования         | Позвонки |         |            |            |        |
|------------------------------|----------|---------|------------|------------|--------|
|                              | шейные   | грудные | поясничные | крестцовые | копчик |
| Тела позвонков               | 5—7      | 5—8     | 7—10       | 5—8        | -      |
| Ножки дуг                    | 4—5      | 4—6     | 4-6        | -          | -      |
| Суставные отростки           | 3—4      | 4—5     | 4-6        | -          | -      |
| Поперечные отростки          | 4-5      | 4—5     | 4-6        | -          | -      |
| Боковые части крестца        | -        | -       | -          | 4-6        | -      |
| Пластинки дуг                | 2—3      | 3—4     | 3-4        | 2-4        | -      |
| Остистые отростки            | 1-2      | 1—3     | 1-3        | -          | -      |
| Срединный крестцовый гребень | -        | -       | -          | 1-3        | -      |

**Ориентир — расстояние (в см) от срединной плоскости туловища, проходящей через остистые отростки, до изучаемых анатомических образований позвонков в боковой проекции (срединная линия обозначена 0)**

|  |       |       |       |       |       |
|--|-------|-------|-------|-------|-------|
| Тела позвонков   | 0—1   | 0—1,5 | 0—2,5 | 0—1,5 | 0-0,5 |
| Остистые отростки  | 0     | 0     | 0     | 0     | —     |
| Срединный крестцовый гребень                             | —     | —     | —     | 0     | —     |
| Ножки дуг, суставные отростки и межпозвоночные отверстия | 1—1,5 | 1—2   | 1,5—3 | —     | —     |
| Боковые части крестца                                    | —     | —     | —     | 4—5   | —     |

**Приложение 4 Костные ориентиры, используемые при томографии грудины**

| Область исследования                         | Ориентиры   | Проекция        |
|--|---|-----------------|
| Рукоятка грудины и грудино-ключичные суставы | Яремная вырезка грудины: 0,5—2 см кзади                   | Прямая передняя |
| Тело грудины                                 | Передняя поверхность тела грудины: 0,5—1 см кзади         | »               |
| Мечевидный отросток                          | Передняя поверхность мечевидного отростка: 0,5—1 см кзади | »               |
| Рукоятка, тело и мечевидный отросток грудины | Срединная плоскость: 1—2 см в стороны                     | Боковая         |

**Приложение 5 Костные ориентиры, используемые при томографии суставов верхней конечности**

| Область исследования   | Ориентиры                              | Проекция               |
|--|--|------------------------|
| <b>Плечевой сустав</b>   |  |                        |
|  | Большой бугорок плечевой кости:        |                        |
| Головка плечевой кости, суставная впадина лопатки  | 1—2 см кпереди и 1—2 см кзади          | Прямая задняя проекция |
| Ость лопатки   | 3—7 см кзади                           |                        |
| Плечевой отросток  | 0,5—3 см кзади                         |                        |
| Клювовидный отросток   | 0,5—2 см кпереди                       |                        |
| <b>Локтевой сустав</b>   |  |                        |
|  | Задняя поверхность локтевого отростка: |                        |
| Локтевой отросток  | 2—3 см кпереди                         | Прямая задняя проекция |
| Мышцелок и надмыщелки, блоковидная вырезка локтевой кости, головка и шейка лучевой кости | 3—5 см кпереди                         |                        |
| Медиальный надмыщелок плечевой кости:  |  |                        |
| Блок плечевой кости и блоковидная вырезка локтевой кости                                 | 2,5—4,5 см кверху                      | Боковая проекция       |

|   |                     |                          |
|---|---------------------|--------------------------|
| Головка плечевой кости, головка лучевой кости                           | 5—6 см кверху       |                          |
| Лучезапястный с у с т а в   |                     |                          |
|   | Гороховидная кость: |                          |
| Дистальный эпифиз лучевой кости, головка локтевой кости, кости запястья | 2,5—4 см кверху     | Прямая ладонная проекция |

*Приложение 6*

| <b>Костные ориентиры, используемые при томографии суставов нижней конечности</b> |   |               |
|--|---|---------------|
| Область исследования   | Ориентиры                               | Проекция      |
| Тазобедренный с у с т а в  |   |               |
|  | Выступающая часть большого вертела:     | Прямая задняя |
| Головка и шейка бедренной кости  | 3 см кпереди и кзади                    |               |
| Вертлужная впадина:  |   |               |
| тело подвздошной кости   | 1—2 см кпереди и 1—3 см кзади           | »             |
| тело лобковой кости  | 2—4 см кпереди                          | »             |
| тело седалищной кости  | 1—3 см кпереди и 1—3 см кзади           | »             |
| Коленный с у с т а в   |   |               |
|  | Передняя поверхность надколенника:      |               |
| Надколенник  | 1-1,5 см кзади                          | Прямая задняя |
| Мышечки бедренной кости и большеберцовой кости                                   | 2—7 см кзади                            |               |
|  | Латеральный надмыщелок бедренной кости: |               |
| Латеральный мыщелок бедренной и большеберцовой костей                            | 1,5—4 см кверху                         | Боковая       |
| Межмыщелковая ямка, надколенник  | 4—7 см кверху                           | »             |
| Медиальный мыщелок бедренной и большеберцовой кости                              | 7—9 см кверху                           | »             |
| Голеностопный с у с т а в  |   |               |
|  | Латеральная лодыжка малоберцовой кости: |               |
| Дистальный эпифиз большеберцовой кости, блок таранной кости                      | 2—6 см кверху                           | Боковая       |
|  | Латеральная лодыжка малоберцовой кости: |               |
| Дистальный эпифиз большеберцовой кости, латеральная лодыжка малоберцовой кости   | 1—2 см кпереди и 1—2 см кзади           | Прямая задняя |

## ГРУДНАЯ КЛЕТКА. ОРГАНЫ ПОЛОСТИ ГРУДНОЙ КЛЕТКИ

Глава 7. ОБЩИЕ СВЕДЕНИЯ О ГРУДНОЙ КЛЕТКЕ И ОРГАНАХ ПОЛОСТИ ГРУДНОЙ КЛЕТКИ

Глава 8. ДЫХАТЕЛЬНЫЙ АППАРАТ

Глава 9. ОРГАНЫ СРЕДОСТЕНИЯ

### Глава 7

## ОБЩИЕ СВЕДЕНИЯ О ГРУДНОЙ КЛЕТКЕ И ОРГАНАХ ПОЛОСТИ ГРУДНОЙ КЛЕТКИ

### ОБЩИЕ АНАТОМИЧЕСКИЕ СВЕДЕНИЯ

Различают грудную клетку, *thorax*, и расположенную в ней полость грудной клетки, *cavum thoracis*. В образовании грудной клетки принимают участие грудной отдел позвоночного столба, 12 пар ребер, грудина, мышцы грудной клетки и смежных областей.

Грудная клетка имеет форму усеченного конуса, в котором поперечный размер преобладает над переднезадним. До уровня VII ребер грудная клетка расширяется, а затем снова постепенно суживается. Форма грудной клетки варьирует и зависит от возраста, конституциональных и индивидуальных особенностей.

Верхнее отверстие грудной клетки, *apertura thoracis superior*, через которое проходят трахея, пищевод, кровеносные сосуды и нервные стволы, ограничено спереди яремной вырезкой грудины, сзади — телом I грудного позвонка, с боков — внутренними краями первых ребер. Плоскость сечения верхнего отверстия грудной клетки по отношению к горизонтальной плоскости располагается наклонно сзади наперед, сверху вниз.

Нижнее отверстие грудной клетки, *apertura thoracis inferior*, образовано спереди мечевидным отростком грудины и реберными дугами, сзади — телом XII грудного позвонка и нижними краями XII ребер, с боков — передними отделами X—XI ребер. Нижнее отверстие грудной клетки по размерам значительно превышает верхнее и затянато диафрагмой, разделяющей грудную и брюшную полости.

Ребра образуют 11 пар межреберных пространств, *spatia intercostalia*, ширина которых неодинакова: в передних отделах они шире, чем в задних. Наибольшая ширина бывает в III, затем II и I межреберных пространствах, однако это непостоянное явление. Ширина и направление межреберных пространств значительно варьируют. Межреберные пространства выполнены наружными и внутренними межреберными перепонками и мышцами.

Полость грудной клетки содержит ряд органов. Основную ее часть (около  $\frac{4}{5}$  объема) занимают легкие, осуществляющие функцию внешнего дыхания. Артерии и вены легких образуют малый (легочный) круг кровообращения.

Дыхательные пути: полость носа, носовая часть глотки, гортань, шейный отдел трахеи расположены за пределами полости грудной клетки. Благодаря упругости своих стенок, состоящих из костной, хрящевой тканей и соединительнотканых перепонки, дыхательные пути обеспечивают постоянное поступление воздуха в легкие и его обратное прохождение.

Кроме легких, в полости грудной клетки размещены органы средостения: сердце и крупные сосуды, пищевод, лимфатические узлы и их сосуды, нервные стволы и сплетения, вилочковая железа. Все эти анатомические образования окружены клетчаткой и отграничены от легких средостенной плеврой (рис. 183).

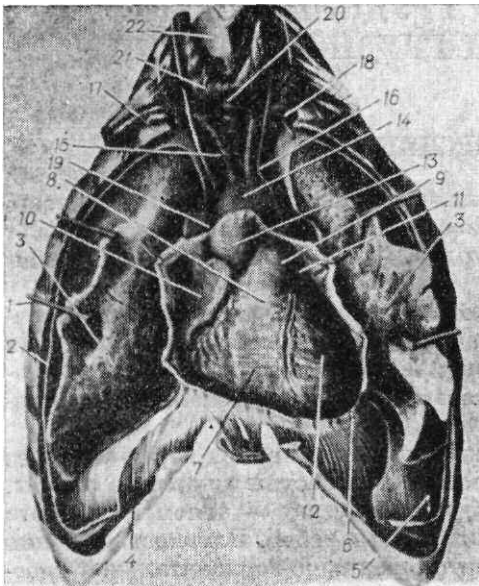


Рис. 183. Рисунок препарата органов полости грудной клетки. Расположение легких, сердца и крупных сосудов (по Р. Д. Синельникову).

1 — грудная стенка; 2 — реберная плевра; 3 — легкие; 4 — диафрагма; 5 — реберно-диафрагмальное углубление; 6 — перикард; 7 — правый желудочек; 8 — артериальный конус правого желудочка; 9 — легочный ствол; 10 — ушко правого предсердия; 11 — ушко левого предсердия; 12 — левый желудочек; 13 — восходящая аорта; 14 — дуга аорты; 15 — плечеголовный ствол; 16 — общая сонная артерия; 17 — правая подключичная артерия; 18 — левая подключичная артерия; 19 — верхняя полая вена; 20 — трахея; 21 — щитовидная железа; 22 — щитовидный хрящ.

Органы полости грудной клетки при рентгенологическом исследовании находятся в условиях естественного контрастирования. Это объясняется тем, что органы и ткани грудной клетки и ее полости обладают неодинаковой плотностью, в различной степени поглощают рентгеновы лучи и образуют тени разной интенсивности.

В результате суммарного изображения в одной плоскости они проекционно перекрывают друг друга. Поэтому рентгеновское изображение органов полости грудной клетки является сложным комплексом мягких тканей, скелета грудной клетки, легких, сердца и крупных сосудов. Легкие, обладая наименьшей плотностью по сравнению с окружающими их органами и тканями, образуют светлый фон, на котором видны более интенсивные тени ребер и частично мягких тканей грудной клетки, ключиц, иногда лопаток; поэтому собственно легочная ткань видна только лишь в светлых ромбовидных промежутках между ребрами. Сверху и снаружи легкие отграничены тенью ребер, снизу — диафрагмой. Медиально легкие отделены друг от друга интенсивной срединной тенью, образованной преимущественно сердцем и крупными сосудами, в меньшей степени — грудными позвонками и грудиной.

Для правильной трактовки рентгеновского изображения отдельных органов полости грудной клетки необходимо принимать во внимание их скалиогические особенности, в том числе и ослабляющий эффект воздухоносных путей и воздухосодержащих элементов легочной ткани. Наряду с этим рентгеновское изображение отдельных органов полости грудной клетки в значительной мере зависит от возрастных, половых, конституциональных и индивидуальных особенностей. Правильная интерпретация рентгенологических данных, получаемых при различных методиках исследования органов полости грудной клетки, возможна лишь при безупречном знании рентгеноанатомии.

### МЕТОДИКИ РЕНТГЕНОЛОГИЧЕСКОГО ИССЛЕДОВАНИЯ

В настоящее время для исследования органов полости грудной клетки применяются различные методики. Мы рассмотрим лишь основные и наиболее часто используемые методики, способствующие изучению рентгеноанатомии органов полости грудной клетки.

Наиболее простыми и доступными методиками являются рентгеноскопия (просвечивание) и рентгенография, с которых начинается обследование.

**Рентгеноскопия** основана на анализе рентгеновского изображения, получаемого на флюоресцирующем экране. Рентгеноскопия производится обычно в вертикальном, реже, из-за тяжести состояния больных, в горизонтальном положении, а также на латероскопе в положении больного на спине или на боку. Рентгеноскопия полости грудной клетки должна быть многопозиционной и многопроекционной, что позволяет получить пространственное представление об исследуемых органах. Методика рентгеноскопии позволяет выявить морфологические и функциональные изменения, уточнить локализацию патологических изменений (грудная стенка, легкие, сердце, сосуды, пищевод), смещаемость легких и сердца при дыхании, амплитуду дыхательных смещений ребер и диафрагмы, изменение формы, положения и размеров патологических теней при дыхании, сократительную функцию миокарда, пульсацию аорты и корней легких.

Разрешающие возможности методики рентгеноскопии значительно возрастают при использовании электронно-оптического усиления рентгеновского изображения, получаемого на просвечивающем экране или на экране телевизора. При этом наблюдается более высокая контрастность изображения и большая различимость деталей.

**Рентгенография** заключается в получении рентгеновского изображения на фоточувствительной пленке. Рентгенография имеет большую разрешающую способность, чем рентгеноскопия, а рентгенограмма является объективным документом.

Рентгенограммы органов полости грудной клетки могут быть обзорными, то есть отображающими всю исследуемую область, и прицельными, уточняющими какую-то часть изучаемого органа.

Обзорные снимки производят в прямой (передней или задней), косых (с поворотом туловища больного вправо или влево под углом  $45^{\circ}$ — $60^{\circ}$ ), боковой (правой или левой) проекциях. Правильную боковую проекцию, при строго боковом изображении грудины, получают дополнительным поворотом обследуемого к трубке под углом  $8^{\circ}$ — $14^{\circ}$  в зависимости от формы грудной клетки.

Обязательным условием при исследовании легких является проведение рентгенографии в двух взаимно перпендикулярных проекциях (обычно в передней и боковой). Обзорные рентгенограммы целесообразно производить с короткой выдержкой (не более 0,2 секунды) при фокусном расстоянии 1,5—2,0 м — телерентгенограммы, на которых почти отсутствует проекционное увеличение. Прицельные снимки выполняют в атипичных проекциях, наиболее оптимальных для выявления определенного анатомического образования или патологического процесса.

Одним из видов прицельных рентгенограмм являются *серийные рентгенограммы* легких, выполненные последовательно на одной пленке в фазе вдоха, выдоха и в фазе дыхательной паузы. На снимке регистрируют неодинаковую степень прозрачности легочной ткани при различных фазах дыхания, дыхательные смещения ребер и диафрагмы, что позволяет косвенно судить об объеме легочной вентиляции.

Исследование сердца производится в передней, правой и левой передних косых и левой боковой проекциях.

При выполнении правой передней косой проекции исследуемого устанавливают правым плечом к экрану

или кассете таким образом, чтобы его фронтальная плоскость с плоскостью кассеты составляла угол 45—50°. Для выполнения левой передней косой проекции осуществляют поворот левым плечом к экрану под углом 50—60°.

Рентгенологическое исследование в указанных проекциях способствует последовательному выведению в краеобразующее положение отдельных полостей сердца и крупных сосудов (аорты, верхней полой вены, легочного ствола).

Рентгенография уточняет анатомические особенности органов полости грудной клетки, определяет ряд морфологических признаков патологических образований, их локализацию, протяженность, структуру и контуры, отношение к корню легкого, средостению и грудной стенке.

Рентгеноскопию и рентгенографию целесообразно производить при одновременном контрастировании пищевода. Это благоприятствует уточнению соотношений пищевода и органов средостения с учетом возрастных и конституциональных особенностей, способствует выявлению увеличенных лимфатических узлов и опухолевидных образований в средостении, определению положения и размеров сердца, в частности левого предсердия и аорты.

При исследовании органов полости грудной клетки наиболее часто применяют следующие дополнительные методики.

**Томография** (послойное исследование) позволяет получить изолированное изображение продольного или поперечного слоев исследуемого органа без суперпозиции смежных образований.

Поскольку при изложении вопросов рентгеноанатомии органов полости грудной клетки приводятся данные послойного исследования, считаем целесообразным более подробно остановиться на данной методике исследования. Томографию применяют для исследования гортани, легких, средостения с целью уточнения анатомических соотношений изучаемых органов, отдельных элементов корней легких, проекционно наслаивающихся друг на друга; для изучения сосудистого рисунка, определения локализации, глубины залегания, распространенности, структуры и контуров патологических образований, а также отношения их к окружающим органам и тканям.

Томограммы производят в прямой и боковой проекциях, чаще при горизонтальном положении исследуемого.

Оптимальное изображение гортани в прямой проекции соответствует глубине слоя от передней поверхности шеи на 1,5—3 см у женщин, 2—4 см у мужчин; в боковой проекции — на 1—2 см сверху и снизу от срединной сагиттальной плоскости.

При исследовании легких для выпрямления физиологического кифоза в грудном отделе позвоночного столба и выравнивания наклонного положения трахеи по отношению к фронтальной плоскости исследуемый приподнимает руки вверх и сгибает их в локтевых суставах. Для получения отчетливого изображения в одной плоскости обоих главных и нижних долевого бронхов рекомендуют левую половину грудной клетки приподнять небольшим валиком на 8—10°.

Глубина залегания трахеи и главных бронхов, так называемого трахео-бронхиального слоя, определяется следующим образом. В положении больного на спине при вдохе измеряют переднезадний размер грудной клетки (Н) на уровне сочленения рукоятки с телом грудины. Полученную величину делят на 2, что соответствует уровню расположения трахеи и главных бронхов. Направление луча — на уровень раздвоения трахеи, который у взрослых соответствует VI—VII грудному позвонку. У детей до 3 лет раздвоение трахеи находится на уровне III—IV грудного позвонка, 5—8 лет — IV—V, у детей старше 10 лет — V—VI позвонка. Первый снимок производят на глубине, соответствующей половине измеренного переднезаднего размера грудной клетки.

Учитывая объемность трахеи и возможные анатомические варианты ее положения, выполняют еще два снимка — на один сантиметр впереди и сзади от первого. Глубина расположения трахео-бронхиального слоя выражается формулой  $\frac{H}{2} \pm 1$ . На этих же снимках, кроме трахеи, главных и долевого бронхов, отчетливо видны со-

суды корней легких, а нередко и некоторые сегментарные бронхи.

Томографию корней в боковой проекции выполняют отдельно для правого и левого легкого. На снимке в передней проекции измеряют расстояние от линии остистых отростков до нижнего долевого бронха. Затем производят измерение расстояния от деки стола до линии остистых отростков при положении больного на соответствующем боку. Из этой величины вычитается первая и на данной глубине делают первый снимок. Затем с шагом томографирования 0,5—1 см производят еще два-три снимка. Оптимальное изображение корня правого легкого определяется на 3—5 см, левого — на 4—6 см снаружи от линии остистых отростков. На двух-трех послойных снимках определяют дифференцированное изображение корней.

Средостение, в том числе сердце и сосуды, отчетливо определяется на томограммах, произведенных в срединной сагиттальной плоскости и в стороны от нее на 1—5 см, а также во фронтальной плоскости и впереди и сзади на 1—2 см от трахео-бронхиального слоя. Послойное исследование средостения целесообразно сочетать с пневмомедиастинографией.

**Бронхография** — исследование трахеи и бронхов с предварительным заполнением их масляными или водными контрастными веществами (йодолипол, желиодон и др.). Ее выполняют для уточнения состояния трахео-бронхиального дерева, выявления морфологических и функциональных изменений бронхов, отчетливо определяемых при использовании электронно-оптического усилителя и рентгенокинематографии.

**Ангиокардиография, ангиопульмонография, ангиография** — контрастное исследование сердца и сосудов большого и малого круга кровообращения путем внутривенного, внутриартериального или внутрисердечного введения контрастных растворов. Последовательное контрастирование сосудов и полостей сердца позволяет получить теневое изображение полостей сердца и крупных сосудов на серии рентгенограмм, выполненных друг за другом через короткий промежуток времени (5—10 снимков за 8—15 секунд). Такое количество снимков дает возможность изучить размеры и форму отдельных полостей сердца, наличие патологических сообщений между ними, функцию клапанного аппарата сердца при различных фазах сердечного цикла, изучить форму, положение, калибр верхней полой вены, аорты и отходящих от нее ветвей, легочной артерии и легочных вен, бронхиальных артерий, получить более полное представление о кровотоке в малом круге кровообращения.

**Пневмомедиастинография** — введение кислорода в клетчатку средостения. Методика обеспечивает раздельное изображение ряда органов и тканей, способствует уточнению исходной локализации патологического процесса, его протяженности, отношения к окружающим тканям и органам средостения. Применяется с целью дифференциальной диагностики опухолей и кист средостения, а также для решения вопроса об операбельности злокачественных опухолей.

**Диагностический пневмоперитонеум** — введение кислорода или воздуха в брюшную полость. Применяется для изучения формы и положения диафрагмы, ее толщины, позволяет определить исходную локализацию патологических процессов, локализующихся на границе грудной и брюшной полости (над или под диафрагмой).

**Диагностический пневмоторакс** — введение воздуха или кислорода в полость плевры — применяется для определения исходной локализации патологических теней (грудная стенка, легкие, средостение, диафрагма).

**Рентгенокимография** — метод графического изображения сокращений сердца, пульсации сосудов, дыхательных смещений диафрагмы, ребер и средостения. Наиболее широко она применяется для уточнения топографии краеобразующих дуг сердечно-сосудистой тени, изучения сократительной и проводниковой функции миокарда, пульсации корней легких, дыхательных смещений ребер и диафрагмы.

**Рентгенофазокардиография** способствует получению изображения сердца в определенную фазу сердечного цикла (систола, диастола). При этом на рентгенограмме получают одно изображение в заранее выбранную фазу сокращения или два изображения краеобразующего контура сердца и сосудов на одной пленке в фазе систолы и диастолы (диплограмма). На диплограмме регистрируют амплитуду сокращений сердца и крупных сосудов.

**Рентгенокинематография** — киносъемка рентгеновского изображения с просвечивающего экрана. Методика позволяет регистрировать, повторно воспроизводить и изучать вращательные, колебательные, пульсаторные движения камер сердца и крупных сосудов, изменения ширины просвета гортани, трахеи, бронхов при дыхании.

**Электрокимография** — методика регистрации пульсаторных движений наружного контура сердца и сосудов с записью в виде кривой на бумажной ленте. Электрокимография способствует более детальному уточнению легочной вентиляции и кровотока, изучению сократительной функции желудочков, предсердий, аорты и ее разветвлений.

Каждая из указанных методик исследования органов полости грудной клетки благоприятствует изучению лишь определенных вопросов, в связи с чем нередко возникает потребность их сочетанного применения. Данные комплексного рентгенологического исследования легких, сердца и крупных сосудов, позволяют получить довольно полное прижизненное представление об анатомии, топографии и функции исследуемых органов, распознать более редкие варианты и аномалии развития, выявить патологические процессы, провести дифференциальную диагностику многообразных патологических процессов легких, сердца и сосудов, средостения, диафрагмы.

## Глава 8

# ДЫХАТЕЛЬНЫЙ АППАРАТ

## Грудная клетка

### ГРУДНАЯ СТЕНКА

#### Анатомия

В стенке грудной клетки различают поверхностный, средний и глубокий слои. Поверхностный слой грудной клетки составляет кожа и подкожно-жировая клетчатка.

Средний слой включает мышцы груди и смежных областей. Мышцы грудной клетки состоят из поверхностных, имеющих отношение к плечевому поясу и шее, и глубоких собственных мышц груди. Поверхностные мышцы грудной клетки: большая и малая грудные, *m. m. pectoralis major et minor*, передняя зубчатая, *m. serratus anterior*, подключичная, *m. subclavius*. Основные мышцы смежных областей: грудино-ключично-сосцевидная, *m. sternocleidomastoideus*, передняя, средняя и задняя лестничные, *m. m. scalenus anterior, medius, posterior*, широчайшая и длиннейшая мышцы спины, *t. t. latissimus dorsi et longissimus*. Мышечно-

апоневротический слой стенки грудной клетки является общим для груди, плечевого пояса и частично живота.

Глубокий слой стенки грудной клетки включает: грудину, ребра, грудные позвонки, связки, поперечную мышцу груди, *m. transversus thoracis*, внутренние и наружные межреберные мышцы, *m. m. intercostales externi et interni*, и фасции, в частности внутреннюю фасцию грудной клетки, *fascia endothoracica*, выстилающую субплеврально полость грудной клетки по ее внутренней поверхности. Кроме того, к мышцам груди относится мышечно-сухожильная перегородка, разделяющая грудную и брюшную полости, грудобрюшная преграда, диафрагма.

### Рентгеноанатомический анализ

**Прямая проекция. Мягкие ткани.** В прямой проекции получают отображение мягкотканые образования, схематически представленные на рис. 184. Поверхностный слой, кожа и подкожно-жировая клетчатка суммарно образуют средней интенсивности тень вдоль боковых поверхностей грудной клетки толщиной 0,5—2 см. У полных лиц в ряде случаев кожа и подкожно-жировой слой образуют различные по интенсивности тени. При этом подкожно-жировой слой дает несколько менее интенсивную и однородную тень, чем кожа. Кожа с подкожно-жировым слоем в области надключичных ямок образует складки (3), которые имеют вид узких полосок, шириной 0,2—0,5 см с резкими очертаниями, расположенными параллельно верхнему контуру тени ключиц. Тень кожных складок надключичной области постепенно истончается, кнаружи от изображения ребер и на уровне мягких тканей верхнего плечевого пояса теряет свое дифференцированное изображение. Более отчетливо указанная тень определяется у лиц с выраженными надключичными ямками — у астеников и худощавых людей.

*Грудино-ключично-сосцевидные мышцы (1)* в различной степени перекрывают медиальные отделы верхушек легких с обеих сторон. Наружный четкий контур мышц располагается параллельно тени шейных позвонков,

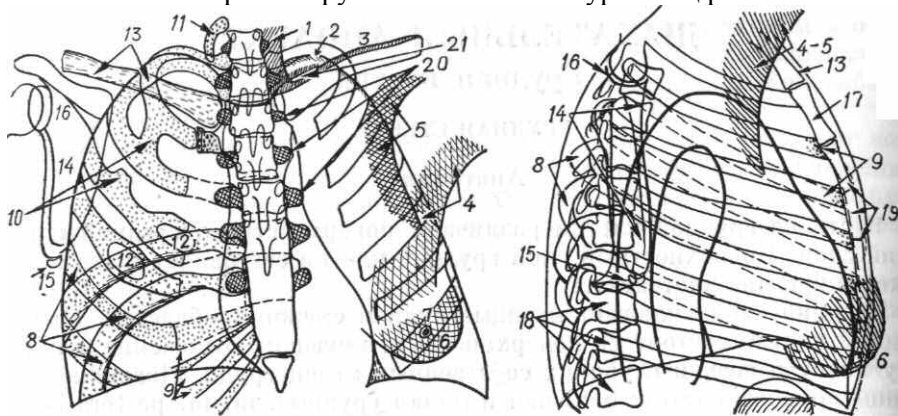


Рис. 184. Схематическое изображение скелета и мягких тканей грудной клетки. 1 — грудино-ключично-сосцевидная мышца; 2 — лестничные мышцы; 3 — кожная складка над ключицей; 4 — большая грудная мышца; 5 — малая грудная мышца; 6 — молочная железа; 7 — сосок; 8 — ребра; 9 — обызвествление реберных хрящей; 10 — синостоз ребер; 11 — шейное ребро; 12 — расщепление ребер; 13 — ключица; 14 — лопатка; 15 — точка окостенения нижнего угла лопатки; 16 — суставная впадина лопатки; 17 — рукоятка грудины; 18 — грудные позвонки; 19 — тело грудины; 20 — поперечные отростки грудных позвонков; 21 — подключичная артерия и вена.

над ключицей он плавно переходит в тень кожных складок. При несимметричной установке исследуемого или повороте головы направление, интенсивность тени и четкость контура грудино-ключично-сосцевидных мышц с обеих сторон различны. Участок легочной ткани, ограниченный с внутренней стороны грудино-ключично-сосцевидной мышцей, снизу — надключичной кожной складкой, сверху и латерально — ребрами, иногда ошибочно принимают за полость.

*Лестничные мышцы (2)* образуют полосовидные тени малой интенсивности шириной 2—3 мм, располагающиеся по внутреннему контуру боковых отделов I — II ребер. В отличие от утолщенной реберной плевры внутренний контур их четкий, ровный и не прослеживается ниже II ребра.

*Большие грудные мышцы (4)* образуют тени различной интенсивности на уровне наружных отделов II и IV межреберных пространств и более отчетливо выражены у мужчин с хорошо развитой мускулатурой. Развитые большие грудные мышцы приводят к симметричному понижению прозрачности легких в указанных отделах. Нижний контур мышцы в виде дугообразной четкой линии, направляющейся кверху и кнаружи и выходящей за пределы проекции ребер, выявляют только в наружном отделе. Более четко контур грудной мышцы определяется у худощавых людей. Иногда на фоне грудной мышцы, несколько выше ее нижнего края, по среднеключичной линии видны округлые четко очерченные тени сосков (7). При асимметричной установке повышается интенсивность тени большой грудной мышцы прилежащей стороны.

*Малые грудные мышцы (5)* понижают прозрачность легких на уровне латеральных отделов II межреберных пространств над большими грудными мышцами. Наружный контур их располагается более отвесно и плавно переходит в мягкие ткани области плеча.

*Молочные железы (6)* у женщин дают тени, величина и интенсивность которых зависит от их размеров. Обычно они перекрывают наддиафрагмальные отделы легких. На фоне мягких тканей шеи, а также боковых отделов стенки грудной клетки определяются узкие, четко очерченные полосы просветления межмышечных прослоек,

обусловленных рыхлой соединительной и жировой тканью. Нормальная структура мягких тканей стенки грудной клетки при воспалительной инфильтрации нарушается вплоть до полного исчезновения границ отдельных мышц.

При эмфиземе мягких тканей, развивающейся вследствие травматического повреждения воздухоносных путей или после оперативных вмешательств, а иногда и после плевральных пункций, воздух распространяется по ходу межмышечных прослоек. Последние становятся более широкими и прозрачными.

Глубокий слой грудной клетки в рентгеновском изображении представлен в основном скелетом.

Данные рентгеноанатомии и варианты развития скелета грудной клетки приводятся в настоящей главе только применительно к анализу рентгеновского изображения органов полости грудной клетки.

*Ребра (8)* видны (9—10 пар) на рентгенограммах в прямой проекции на фоне прозрачной легочной ткани. Передние и задние отделы тел ребер проекционно перекрещиваются между собой и на значительном протяжении перекрывают легкие. Свободными от проекционного наложения остаются ограниченные ребрами ромбовидной формы участки легких, симметрично расположенные с обеих сторон. Ширина межреберных пространств переменна. Как правило, они симметричны и между передними отделами тел ребер шире, чем между задними. Задние отделы тел ребер, как указывалось выше, образуют интенсивные выпуклые кверху дуги. Передние отделы ребер менее интенсивные, шире задних и располагаются значительно ниже их. Реберная кость от реберного хряща нередко отграничена четкой косо расположенной одной или двумя параллельными линиями, соответствующими замыкающей пластинке ребра. Обызвествления реберных хрящей (9) обычно имеют вид отдельных глубоких или мелкозернистых теней, которые, сливаясь, образуют интенсивные, полосовидные тени по краю реберных хрящей. Глыбчатые обызвествления иногда имитируют очаговые тени в легких, которые можно исключить при просвечивании по смещению их вместе с ребрами при дыхании и поворотах больного. Обызвествление реберного хряща I ребра представляет некоторое отличие, так как иногда его ширина превышает ширину реберной кости, контуры обызвествленного хряща становятся неровными, волнистыми.

Нередко встречаются варианты и аномалии развития ребер, ошибочно принимаемые иногда за патологические процессы в легких.

Шейные ребра (72) наблюдаются с одной или с обеих сторон. Форма и размеры их различны, возможны соединения и сочленения свободного конца шейного ребра с I ребром. При рентгенологическом исследовании тень шейных ребер проецируется на уровне верхушек легких, частично перекрывая их.

Синостоз ребер (10) чаще встречается на ограниченном участке задних или передних отделов тел, значительно реже ребра срастаются на всем протяжении.

Расщепления передних отделов реберных костей (12) могут быть одиночными и множественными, одно- или двусторонними; чаще они встречаются во II—III ребрах. Иногда расщепленное по длинику ребро может срастаться, в силу чего на уровне расширенной части образуется овальной или округлой формы четко очерченный дефект костной ткани. Расщепление и дырчатые дефекты реберных костей могут имитировать полость в легком. Дефект в ребре в отличие от полости в легком, не изменяя своей формы и размеров, смещается при дыхании и кашле вместе с ребром на вдохе—кверху, на выдохе—книзу, и исчезает при поворотах. При описанных аномалиях ребер межреберные пространства становятся асимметричными.

*Ключицы (13)* на рентгенограмме в прямой передней проекции при оптимальном наклоне и симметричной установке обследуемого проекционно пересекают задние отделы тел IV ребер и одинаково удалены от срединной плоскости. Наблюдаемая в норме мелкогубчатая структура грудинного конца ключицы на рентгенограммах легкого может не дифференцироваться, в связи с чем корковый слой проекционно увеличенного метаэпифизарного ее отдела может дать кольцевидную тень, имитирующую полость в легком.

*Лопатки (14)* на рентгенограммах в прямой передней проекции при правильной установке больного обычно полностью располагаются в пределах мягких тканей грудной клетки кнаружи от проекции ребер. При недостаточном отведении лопаток они частично перекрывают краевые отделы легких, имитируя плевральные наложения. На рентгенограммах в прямой задней проекции лопатки нередко наслаиваются на краевые отделы легких, контуры их четко очерчены. Точка окостенения нижнего угла лопатки (15) до ее слияния с телом определяется в виде отдельно лежащей тени костной плотности и в детском и юношеском возрасте при проекционном наложении на легкое может имитировать внутрилегочную очаговую тень.

*Грудина (17, 19)* на рентгенограммах в прямой проекции почти полностью проекционно совпадает с тенью грудных позвонков и средостения и не получает дифференцированного изображения. В краеобразующий отдел срединной тени выходит наиболее широкая часть грудины—рукоятка (17). У взрослых ключичные вырезки рукоятки грудины образуют углы, симметрично выступающие кнаружи от срединной тени, несколько ниже грудинных концов ключиц. У детей рукоятка грудины имеет округлую форму, что может ошибочно приниматься за увеличенные лимфатические узлы. Губчатая костная структура, четкость контуров, обусловленная корковым слоем кости, позволяют на рентгенограмме отличить ее от увеличенных лимфатических узлов. При несколько несимметричной установке обследуемого, в частности с поворотом левым плечом к кассете, правый край тела грудины проецируется кнаружи от позвоночного столба и сердечно-сосудистой тени, образуя дополнительный контур, форма которого обусловлена реберными вырезками, что позволяет отличать его от уплотненной средостенной плевры.

*Позвоночный столб (18)* на рентгенограммах легких в прямой проекции перекрыт органами средостения и грудиной. В связи с этим прослеживаются лишь I—IV грудные позвонки. При вертикальном расположении



сердца, особенно у лиц астенического телосложения, поперечные отростки грудных позвонков (20) могут быть видны справа почти до диафрагмы, слева — до VII грудного позвонка. При горизонтальном положении сердца наиболее отчетливо видны поперечные отростки справа от I до VII, а слева от I до V—VI грудных позвонков. Поперечные отростки образуют интенсивные, однородные, четко очерченные тени с закругленными контурами. Проецируясь на корни легких, они в ряде случаев, особенно у детей, ошибочно могут быть приняты за увеличенные бронхолегочные лимфатические узлы. В отличие от последних поперечные отростки имеют костную губчатую структуру и четкие контуры, обусловленные корковым слоем кости.

**Боковая проекция.** На рентгенограммах в боковой проекции дифференцированное изображение имеют следующие анатомические образования грудной клетки.

*Мягкие ткани* грудной клетки очерчивают ее границы и прослеживаются по передней поверхности грудной стенки спереди от грудины в виде малоинтенсивной, лентовидной, четко очерченной тени. По задней поверхности грудной клетки мягкие ткани имеют большую толщину и выраженность их резко увеличивается по направлению к верхнему плечевому поясу. При исследовании больных с поднятыми руками грудные мышцы проекционно перекрывают верхнепередний отдел полости грудной клетки; четкость контура и интенсивность их тени зависит от толщины мышц и степени их напряжения. В отличие от внутригрудного патологического процесса указанная тень выходит за пределы скелета грудной клетки, направляясь вверх и кпереди и сливаясь с мягкими тканями шеи. При ожирении, а также дряблости мышц они проекционно перекрывают весь верхнепередний отдел полости грудной клетки, что не следует принимать за патологический процесс в переднем средостении.

Мышцы спины и плечевого пояса, участвующие в образовании задней поверхности грудной стенки, проекционно перекрывают верхнезадний отдел полости грудной клетки. Это приводит к понижению прозрачности соответствующих участков легких. Поэтому для их изучения необходимо производить несколько переэкспонированные рентгенограммы.

*Молочные железы* у женщин (6) могут проецироваться на передний отдел реберно-диафрагмального углубления и частично на сердце.

*Ключицы* (13) располагаются на уровне верхнего отверстия грудной клетки, более отчетливо виден короткий конец ключицы прилежащей стороны, который направлен кпереди и книзу и участвует в образовании грудино-ключичного сустава. Плечевой конец ключицы теряется в интенсивной тени мышц верхнего плечевого пояса.

*Грудина* (17,19) видна на всем протяжении. При правильной передней боковой установке исследуемых четко виден передний и задний контуры коркового слоя грудины, располагающиеся параллельно друг другу. При нестрогой передней боковой установке корковый слой тела грудины образует многоконтурность и создает некоторую неоднородность структуры кости. У взрослых дифференцированно определяется рукоятка, тело и мечевидный отросток, разделенные в молодом и среднем возрасте узкой полоской просветления с четкими контурами, соответственно имеющимся хрящевым прослойкам. У детей и подростков тело грудины представлено множественными точками окостенения с более широкими полосами просветления. По мере роста точки окостенения грудины сливаются.

На рентгенограммах в боковой проекции отчетливо определяют грудные позвонки (18) от II—III до X—XI включительно.

Дифференцированно видны тела позвонков, межпозвоночные диски, менее отчетливо — дуги, суставные и остистые отростки, так как они проекционно перекрываются мышцами спины и реберными дугами.

*Ребра* (8) косо пересекают полость грудной клетки, направляясь сверху вниз, сзади наперед. Задние отделы тел ребер проецируются кзади от тел позвонков в виде дуг, из которых более крутые, узкие, интенсивные и четко очерченные относятся к ребрам прилежащей, а более развернутые, широкие, менее четкие и лежащие кзади — к ребрам отдаленной стороны. Ребра прилежащей и отдаленной сторон располагаются параллельно, иногда перекрещиваются под небольшим углом или суммируются. Структура и контуры ребер прилежащей стороны прослеживаются отчетливо. Ребра отдаленной стороны проекционно увеличиваются, структура и контуры их дифференцируются менее четко.

Обызвествленные реберные хрящи (9) прилежащей стороны образуют интенсивные, неоднородные очаговоподобные тени на уровне тела грудины или кзади от него, а реберные хрящи отдаленной стороны проецируются на мягкие ткани стенки грудной клетки кпереди от грудины.

*Лопатки* (14) представлены в виде параллельных, несколько косо расположенных, линейных интенсивных теней, обусловленных латеральными краями, которые продолжаются в закругленные, малоинтенсивные, но подчеркнутые контуры их нижних углов. Кверху контур латерального края прилежащей лопатки переходит в суставную впадину (16), с которой сочленяется головка плечевой кости. Последняя не всегда дифференцируется, теряясь в массиве мышц спины. Лопатка прилежащей стороны располагается спереди, проекционно совпадая с трахеей или находится между трахеей и позвоночным столбом. Лопатка отдаленной стороны менее четко очерчена, проекционно наслаивается на тела II—VII грудных позвонков.

Иногда вследствие индивидуальных особенностей лопаток нижние углы их на рентгенограмме в боковой проекции суммируются с тенью корней легких, усиливают их интенсивность, создавая дополнительные закругленные контуры, которые ошибочно принимают за увеличенные бронхолегочные лимфатические узлы.

## ДИАФРАГМА

### Анатомия

Грудобрюшная преграда — диафрагма, *diaphragma*, мышечно-сухожильное образование куполообразной формы, располагается в области нижнего грудного отверстия и разграничивает грудную и брюшную полости (рис. 185). Диафрагма состоит из сухожильного центра и окружающей его мышцы, состоящей из грудинной, реберной и поясничной частей. Сухожильный центр, *centrum tendineum* (1), образован плотной и прочной пластинкой, состоящей из фиброзных пучков.

Грудинная часть, *pars sternalis* (2), наиболее слабо развита, берет начало от мечевидного отростка и заднего листка влагалища прямой мышцы живота; мышечные волокна ее вплетаются в сухожильный центр спереди.

Реберная часть, *pars costalis* (3), наибольшая по протяженности, начинается от VII—XII ребер и заканчивается в сухожильном центре по боковым его поверхностям. Между грудинной и реберной частями диафрагмы имеются треугольной формы щелевидные промежутки (8), свободные от мышц, которые могут явиться местом образования диафрагмальных грыж. Грыжи наиболее часто возникают справа в грудино-реберном треугольнике Ларрея. Слева грыжи практически не наблюдаются в связи с прилеганием сердца к левому грудно-реберному треугольнику.

Поясничная часть, *parslumbalis* (4), состоит из двух парных пучков, именуемых ножками. Различают правую и левую ножки. Они берут начало от тел I—II поясничных позвонков и вплетаются в задний отдел сухожильного центра. Между реберной и поясничной частями диафрагмы образуется треугольная щель Богдалека.

В диафрагме кпереди от тела I поясничного позвонка, несколько влево от срединной линии, имеется аортальное отверстие, *hiatus aorticus*, через которое проходит аорта (5) и лимфатический грудной проток. Кпереди от него на расстоянии 2—4 см располагается пищеводное отверстие, *hiatus esophageus*, пропускающее пищевод (6) и оба блуждающих нерва. Пищеводное отверстие располагается между правой и левой ножками диафрагмы или мышечными волокнами расщепленной правой, реже — левой ножки. Мышечные волокна ножек образуют петлю, циркулярно окружающую пищевод, которая выполняет функцию его сжимателя.

Кроме указанных отверстий, в мышце диафрагмы имеются щели, через которые проходят непарная вена справа и полунепарная вена и чревные нервы слева. В сухожильном центре диафрагмы справа имеется отверстие, через которое проходит нижняя полая вена (7).

Диафрагма покрыта листками внутригрудной и внутрибрюшной фасции. Кровоснабжение диафрагмы осуществляется верхней и нижней диафрагмальной артериями, ветвями внутренней грудной и межреберных артерий. Венозный отток идет по одноименным венам. Диафрагма иннервируется парными диафрагмальными, п. п. *phrenicus dexter et sinister*, а также межреберными и симпатическими нервами, п. п. *intercostales et sympaticus*. Диафрагмальные нервы берут начало из передних корешков C<sub>3</sub>—C<sub>5</sub>, опускаются в средостение, где лежат кпереди от корней легких и направляются к диафрагме по переднебоковым поверхностям перикарда. В связи с близким расположением диафрагмальных нервов к корням легких, при злокачественных новообразованиях легкого и средостения возможно их поражение, приводящее к параличу диафрагмы.

Диафрагма, находясь во взаимодействии с другими дыхательными мышцами, обеспечивает функцию внешнего дыхания. Кроме того, диафрагма способствует сохранению соотношений между отрицательным внутригрудным и положительным внутрибрюшным давлением, принимает участие в физиологических процессах сердечно-сосудистой системы, пищевого канала, органов малого таза. Среди многочисленных жизненно важных функций диафрагмы наиболее существенными являются опорная, дыхательная, прессорная. Все функции диафрагмы тесно взаимосвязаны, поэтому каждая из них осуществляется вместе с остальными. Разграничение этих функций является условным.

### Рентгеноанатомический анализ

**Прямая проекция.** При исследовании в прямой проекции диафрагма определяется только в боковых отделах, где она образует выпуклые кверху возвышения, именуемые в рентгенологической литературе куполами диафрагмы (рис. 186, 1). Последние отграничивают снизу каждое легкое. Верхний контур обоих куполов диафрагмы отчетливо виден, а нижний суммируется с органами брюшной полости. Обычно отчетливее выступают реберные части диафрагмы, поскольку грудинная и поясничные части в прямой проекции наслаиваются друг на друга. Сухожильный центр диафрагмы (2) не имеет дифференцированного изображения, так как сливается с тенью средостения. Контур правого купола диафрагмы более выпуклый, иногда он представлен не одной плавной дугообразной, а волнообразной линией, образующей две дуги, из которых более высоко расположена медиальная. Нередко, чаще справа, наблюдается волнистость контура диафрагмы, особенно в медиальном отделе по типу ограниченной релаксации. Это обусловлено неравномерным сокращением отдельных

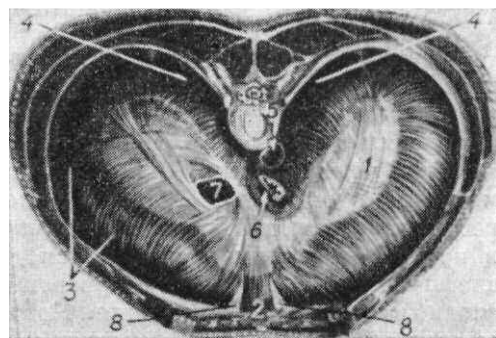


Рис. 185. Рисунок анатомического препарата диафрагмы со стороны грудной полости (по Р. Д. Синельникову).

1 — сухожильный центр; 2 — грудинная часть; 3 — реберная часть; 4 — поясничная часть; 5 — аорта; 6 — пищевод; 7 — нижняя полая вена; 8 — грудно-реберные треугольники.

мышечных пучков диафрагмы. По направлению к боковым стенкам грудной клетки куполы диафрагмы плавно опускаются и образуют различной глубины острые реберно-диафрагмальные углы, соответствующие расположению одноименных плевральных углублений (3). С тенью сердца куполы диафрагмы образуют менее глубокие и острые сердечно-диафрагмальные углы (4), глубина которых зависит от степени вдоха: при вдохе она увеличивается, а при выдохе — уменьшается. Нижняя поверхность правого купола диафрагмы тесно прилегает к печени и на всем протяжении сливается с ее тенью. Контур нижней поверхности левого купола часто виден в медиальном отделе при наличии газа в желудке и в левом изгибе толстой кишки. При интерпозиции толстой кишки или наличии свободного газа в брюшной полости, введенного искусственно или проникшего в нее из полых органов (прободные язвы желудка и кишки, травматические повреждения пищевого канала и т. д.), отчетливо бывает виден нижний контур и правого купола диафрагмы. Последний признак широко используют в практической работе при диагностике прободных язв желудка. Купол диафрагмы в условиях пневмоперитонеума образует выпуклую кверху полосовидную тень шириной 4—5 мм (рис. 187).

Расположение диафрагмы зависит от ряда факторов: ретрактильной способности легких, фазы дыхания, соотношения внутригрудного и внутрибрюшного давления, возрастных и конституциональных особенностей, положения исследуемого и др.

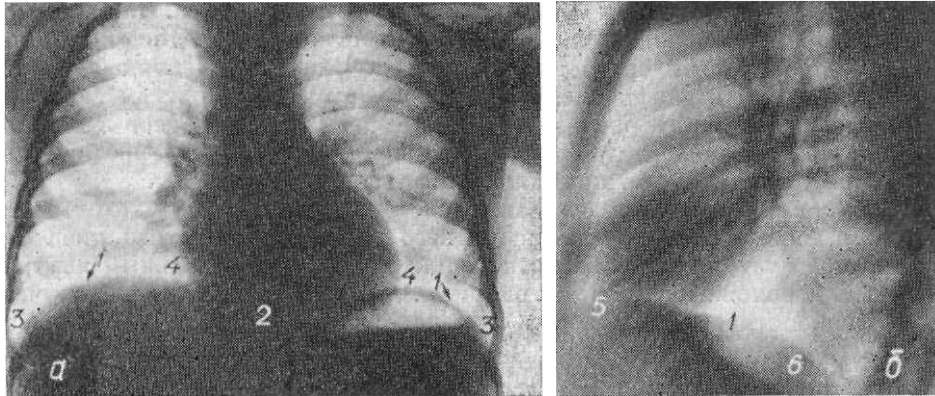


Рис. 186. Обзорные рентгенограммы легких в передней (а) и левой боковой (б) проекциях.

1 — купол диафрагмы; 2 — сухожильный центр; 3 — реберно-диафрагмальные углубления; 4 — сердечно-диафрагмальные углы; 5 — передний скат диафрагмы; 6 — задний скат диафрагмы.

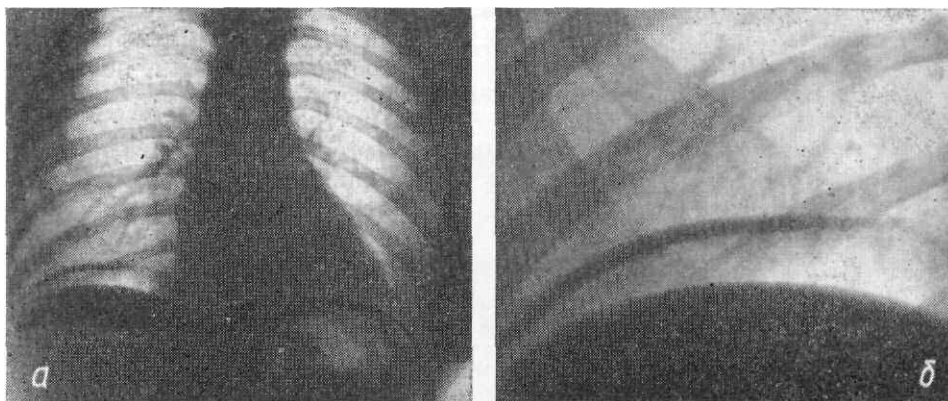


Рис. 187. Изображение диафрагмы в условиях пневмоперитонеума. а — обзорная рентгенограмма; б — контактный отпечаток с рентгенограммы.

При вертикальном положении исследуемых куполы диафрагмы у взрослых на фазе среднего вдоха расположены на уровне передних отделов тел V—VI ребер по среднеключичной линии, что соответствует уровню X—XI грудного позвонка. Правый купол находится обычно выше левого на ширину ребра. Наиболее низко диафрагма располагается при положении больного сидя с наклоном туловища кпереди. При дыхании диафрагма совершает плавные и симметричные движения только по периферии, сухожильный центр ее почти неподвижен. При спокойном дыхании куполы диафрагмы перемещаются кверху и книзу на 2—3 см, при глубоком — на 4—5 см.

При глубоком вдохе верхний контур диафрагмы может быть неровным, зубчатым, фестончатым в результате натяжения мышечных пучков на уровне прикрепления их к ребрам (рис. 188). Это может симулировать плевральные сращения по диафрагмальной поверхности легкого. В отличие от последних места прикрепления мышечных пучков находятся на одинаковом расстоянии друг от друга, подходя к соответствующим ребрам, экскурсии диафрагмы не ограничены, реберно-диафрагмальные углубления свободны.

При горизонтальном положении исследуемых на спине и животе куполы диафрагмы располагаются на 1—2 ребра выше, чем при вертикальном положении, так как на них оказывают давление органы брюшной полости. Экскурсии диафрагмы при спокойном и глубоком дыхании увеличиваются.

При исследовании больных на боку (латероскопия, латерография) наблюдается более высокое расположение и увеличение подвижности при дыхании купола диафрагмы той стороны, на которой лежит исследуемый. Это объясняется увеличением давления на диафрагму в соответствующей половине брюшной полости.

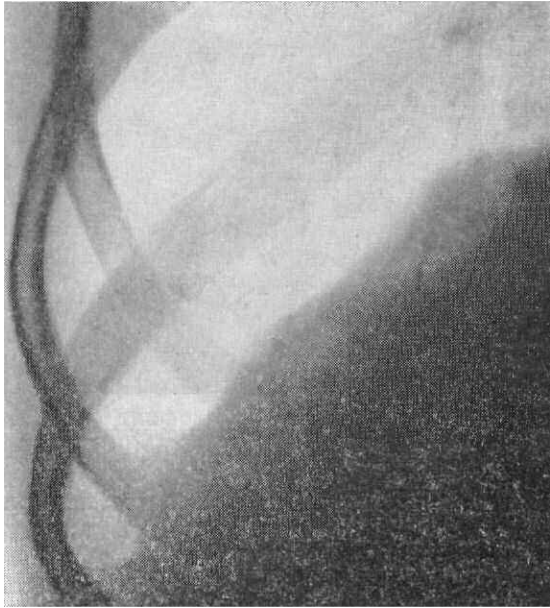


Рис. 188. Фрагмент рентгенограммы правого легкого.

Зазубренность купола диафрагмы соответственно местам прикрепления мышечных пучков к передним ребрам.

Типы дыхания, когда все отделы диафрагмы во время вдоха опускаются книзу, а при выдохе поднимаются кверху.

Рёбра при этом движутся в противоположном направлении. Поражение диафрагмального нерва патологическим процессом (опухоль, медиастинит) или искусственное выключение его (френикоалкоголизация, френикотомия) приводят к высокому расположению соответствующего купола диафрагмы, ограничению подвижности или парадоксальной его экскурсии.

## Полость носа, гортань

### Анатомия

Анатомия, методика исследования и рентгеноанатомический анализ носа и околоносовых пазух, а также возрастные особенности их представлены в разделе «Костно-суставной аппарат»; носовая, ротовая и гортанная части глотки — в разделе «Глотка». В легкие через дыхательные пути поступает воздух, который до соприкосновения с паренхимой легких должен быть очищен, согрет и увлажнен. Это происходит в полости носа, выстланной слизистой оболочкой, которая переходит в слизистую оболочку околоносовых пазух и глотки. Слизистая оболочка полости носа покрыта мерцательным эпителием, на ресничках которого оседает пыль, содержит слизистые железы, секрет которых увлажняет воздух, обволакивает пыль и способствует ее изгнанию. Под слизистой оболочкой полости носа богата венозными сосудами, образующими на нижней и средней носовой раковине густые сплетения, обогревающие струю воздуха. Описанные анатомические особенности слизистой оболочки полости носа обеспечивают механическую обработку вдыхаемого воздуха. Поэтому средние и нижние ходы носа называют дыхательной областью полости носа, *regio respiratoria*. На уровне верхней носовой раковины заложены периферические нервные окончания обонятельного нерва (обонятельная область, *regio olfactoria*), благодаря которым человек воспринимает запахи. Из носовой полости вдыхаемый воздух через хоаны поступает в носовую, ротовую и гортанную части глотки, а затем в гортань. Полноценное носовое дыхание возможно при нормальном состоянии полости носа и носовой части глотки. Глубокое носовое дыхание способствует большему расширению грудной клетки, чем ротовое.

**Гортань**, *larynx*, расположена на уровне III—VI шейных позвонков и состоит из трех непарных хрящей — щитовидного, перстневидного, надгортанника и трех парных хрящей — черпаловидных, рожковидных и клиновидных.

Щитовидный хрящ, *cartilago thyroidea*, наиболее крупный, состоит из двух пластинок, расположенных под прямым углом друг к другу. Задние утолщенные края пластинок переходят в верхние, *cornua superiora*, и нижние рога, *cornua inferiora*. Верхние рога соединяются связками с рогами подъязычной кости, а нижние с перстневидным хрящом. Щитовидный хрящ прикрепляется связками к перстневидному хрящу и телу подъязычной кости.

Перстневидный хрящ, *cartilago cricoidea*, образует основание гортани, на котором располагаются щито-

**Боковая проекция.** При исследовании в боковой проекции контуры обоих куполов диафрагмы обычно располагаются друг над другом. У позвоночного столба они проекционно перекрещиваются или совпадают. Более высоко проецируется купол диафрагмы прилежащей стороны. Поэтому при исследовании в правой боковой проекции газовый пузырь желудка располагается под нижележащим, в левой — под вышележащим куполом диафрагмы. Этот признак имеет значение при интерпретации рентгенограмм грудной клетки в боковой проекции. При этом отчетливо различимы грудинная и поясничная части диафрагмы, занимающие наиболее низкое положение и именуемые в рентгенологической литературе передним (5) и задним (6) скатом. Наиболее высоко расположенный участок куполов диафрагмы находится ближе к передней стенке грудной клетки.

Передние и задние скаты образуют с грудной стенкой реберно-диафрагмальные углубления, из которых заднее, более выраженное, достигает уровня X—XI грудных позвонков, а переднее располагается на уровне передних отделов тел VI—VII ребер.

При дыхании наибольшей подвижностью обладает поясничная, меньшей — грудинная часть диафрагмы. В целом движения куполов диафрагмы, изучаемые в передней и боковой проекциях, косвенно отражают грудной, брюшной или смешанный тип дыхания, при которых соответственно преобладают дыхательные движения ребер или диафрагмы. Чаще наблюдаются брюшной и смешанный

видный и черпаловидные хрящи. Внизу перстневидный хрящ связан с трахеей посредством перстне-трахеальной связки, *lig cricotracheale*.

Надгортанник, *epiglottis*, по форме напоминает листок, суживающийся книзу в виде стебелька, который прикрепляется к внутренней поверхности верхнего края щитовидного хряща.

Надгортанник отличается от других хрящей гортани своей мягкостью, эластичностью. Передняя поверхность его обращена к языку, задняя — к полости гортани. Кпереди от надгортанника у корня языка находятся ямки надгортанника, *valleculae epiglottis*, отделенные друг от друга уздечкой. Между боковыми краями надгортанника и черпаловидными хрящами располагаются черпало-надгортанные складки, *plcae aryepiglotticae*.

Черпаловидные хрящи, *cartilaginee arytenoidea*, по форме напоминают трехгранную пирамиду, расположенны симметрично на верхнезаднем крае пластинки перстневидного хряща. К передне-внутренним углам их основания прикрепляются голосовые связки, заключенные в голосовых складках. Межчерпаловидное пространство выполнено мышцами гортани.

Рожковидные хрящи, *cartilaginee corniculatae*, имеют конусовидную форму, малые размеры, располагаются на верхушках черпаловидных хрящей и иногда сращены с ними.

Клиновидные хрящи, *cartilaginee cuneiformia*, палочковидной формы, залегают в черпало-надгортанных складках.

Полость гортани, *cavum laryngis*, по форме напоминает песочные часы. Вход в гортань, *aditus laryngis*, ограничен спереди надгортанником, с боков — черпало-надгортанными складками, сзади — верхушками черпаловидных хрящей. Сбоку и под черпало-надгортанными складками находятся грушевидные карманы глотки, *recessus piriformis*. Книзу от входа в гортань расположено преддверие гортани, *vestibulum laryngis*, переходящее в щель преддверия, *rima vestibuli*, образованную преддверными складками, *plcae vestibularis*. Под ними располагаются голосовые складки, которые берут начало от внутренней поверхности пластинок щитовидного хряща и прикрепляются сзади к голосовым отросткам черпаловидных хрящей. Длина их 20—22 мм у мужчин, 18—20 мм — у женщин. Между голосовыми складками располагается голосовая щель, *rima glottidis*. Преддверные и голосовые складки на латеральных стенках гортани ограничивают карманообразные углубления — желудочки гортани, *ventriculi laryngis*, которые направлены несколько вверх, где заканчиваются мешочками гортани, *sacculi laryngis*. Между голосовыми складками и трахеей располагается подголосовая полость, *cavum infraglotticum*.

Иннервация гортани осуществляется ветвями блуждающего нерва: верхним гортанным, *n. laryngeus superior*, и возвратным гортанным нервами, *n. laryngeus recurrens*. Слева возвратный гортанный нерв отходит от блуждающего на уровне дуги аорты, справа — на уровне подключичной артерии. Левый возвратный гортанный нерв огибает аорту снизу и сзади и, поднимаясь вверх в желобке между трахеей и пищеводом, отдает им многочисленные ветви, оканчиваясь нижним гортанным нервом, *n. laryngeus inferior*. Нижний гортанный нерв иннервирует все мышцы гортани за исключением перстне-щитовидной и, кроме двигательных, содержит чувствительные волокна.

При поражении возвратного, гортанного или его ветви — нижнего гортанного нерва возникают параличи гортани, что может явиться одним из признаков изменений в верхнем средостении (сдавление нервов увеличенными лимфатическими узлами или опухолью, воспалительные и рубцовые изменения в клетчатке средостения).

### Рентгеноанатомический анализ

**Прямая проекция.** На рентгенограмме в прямой проекции рентгеноанатомический анализ гортани затруднен из-за проекционного суммирования с тенью шейных позвонков.

**Боковая проекция.** Рентгенография гортани в боковой проекции позволяет изучить переднюю и заднюю стенки гортани. Теневое изображение почти полностью соответствует анатомическому срединному сагиттальному разрезу гортани (рис. 189). На рентгенограмме гортани в боковой проекции видны шейные позвонки (1). На уровне II шейного позвонка располагается основание нижней челюсти (2), соответственно уровню III шейного позвонка — подъязычная кость с большими рогами (3). Воздух в гортани и глотке создает условия для изображения анатомических образований гортани.

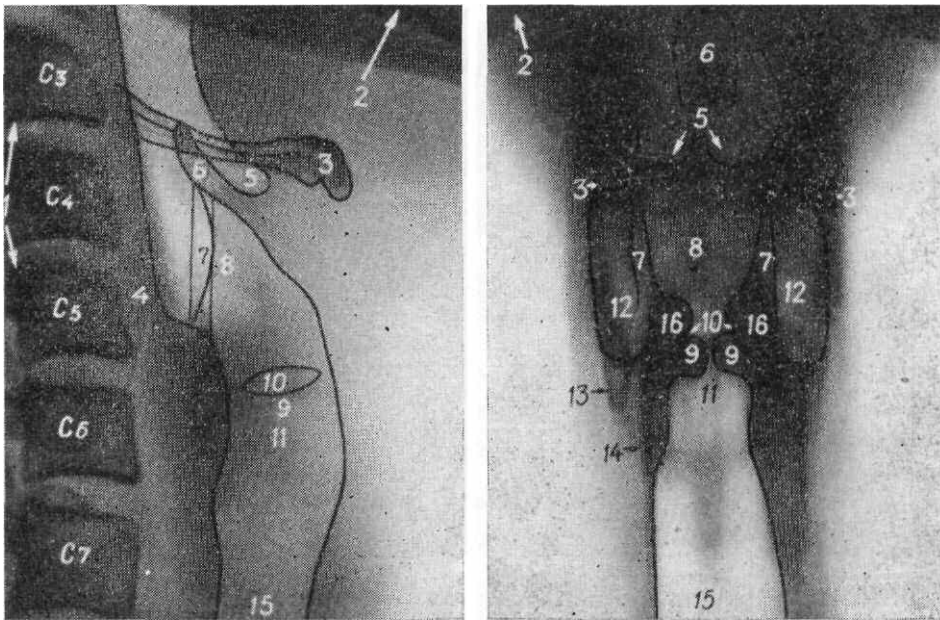
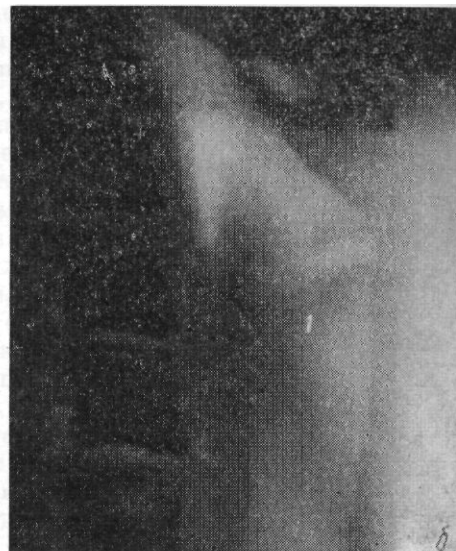
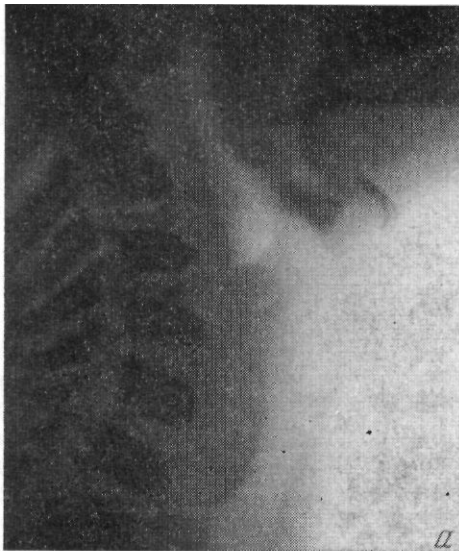
Рис. 189. Рентгенограмма гортани в боковой и томограмма в задней проекциях.

1 — шейные позвонки; 2 — основание нижней челюсти; 3 — подъязычная кость; 4 — предпозвоночные мягкие ткани; 5 — ямки надгортанника; 6 — надгортанник; 7 — черпало-надгортанные складки; 8 — преддверие гортани; 9 — голосовые складки; 10 — желудочки гортани; 11 — подголосовая полость; 12 — грушевидные карманы; 13 — пластинки щитовидного хряща; 14 — перстневидный хрящ; 15 — трахея; 16 — преддверные складки.

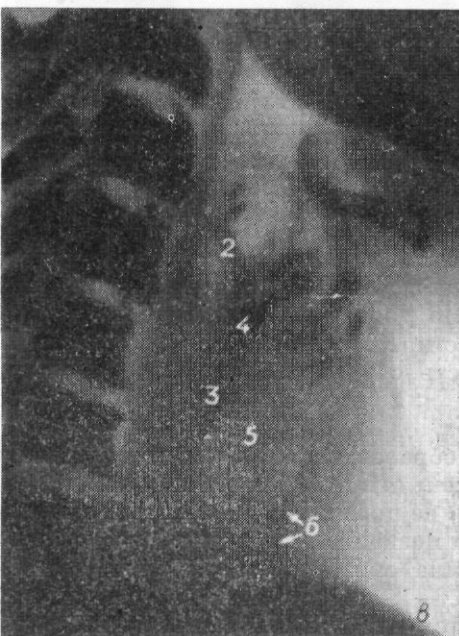
Задняя стенка глотки и гортани образована мягкими тканями, дающими лентовидную предпозвоночную тень (4). В норме ширина ее на уровне I—IV шейных позвонков равномерная, не превышает 3—5 мм, контур



ровный, четкий. На уровне IV—V шейного позвонка, соответственно расположению черпаловидных хрящей, ширина мягких тканей уступообразно увеличивается, достигая 12—16 мм.

Рис. 190. Рентгенограммы гортани в боковой проекции. Рентгеновское изображение хрящей гортани у лиц различного возраста (а — 3 года, б — 40 лет, в — 60 лет).

1 - щитовидный хрящ; 2—верхние рога щитовидного хряща; 3 — нижние рога щитовидного хряща; 4 — черпаловидные хрящи; 5 — перстневидный хрящ; 6 — хрящи трахеи.



Передняя стенка гортани начинается у корня языка, контур которого плавно переходит в контур ямок надгортанника (5). Последние сзади ограничены лепестком надгортанника (6). От верхушки надгортанника к вершинам черпаловидных хрящей идут две тонкие черпало-надгортанные складки (7). Преддверные складки (16) ограничивают сверху, а голосовые (9) снизу дисковидной формы горизонтально расположенное четко очерченное просветление, обусловленное желудочками гортани (10). Часть гортани, проецирующаяся между черпало-надгортанной и преддверной складками, соответствует преддверию гортани. Под голосовыми складками находится подголосовая полость (11), которая книзу плавно расширяется и переходит в равномерное

лентовидное просветление трахеи (15). Т о м о г р а м м ы, выполненные в *прямой проекции*, способствуют, выявлению боковых стенок гортани, разграниченных воздушным столбом. Тень надгортанника на томограммах контурируется слабо. По сторонам от него видны просветления, обусловленные ямками надгортанника (5), а книзу и кнаружи от них располагаются четко очерченные тени костной структуры, являющиеся поперечным сечением рогов подъязычной кости (3). Косо, медиально и книзу направлены тонкие линейные тени черпало-надгортанных складок (7), ограничивающих с боков преддверие гортани (8).

Интенсивные симметричные выступы в просвете гортани, расположенные друг над другом, отражают преддверные (16) и голосовые (9) складки. Между указанными складками заключены просветления, обусловленные желудочками гортани (10). Отчетливо видна подголосовая полость (11) в виде расширяющегося книзу просветления, переходящего в трахею (15). Начиная с 16—17 лет вследствие обызвествления щитовидного (13) и перстневидного хрящей (14) на фоне воздушного столба гортани появляется неравномерное, глыбчатой структуры затемнение, ухудшающее дифференцированное изображение преддверных и голосовых складок, а также желудочков гортани. Возрастные особенности рентгенологического изображения гортани представлены на рис. 190.

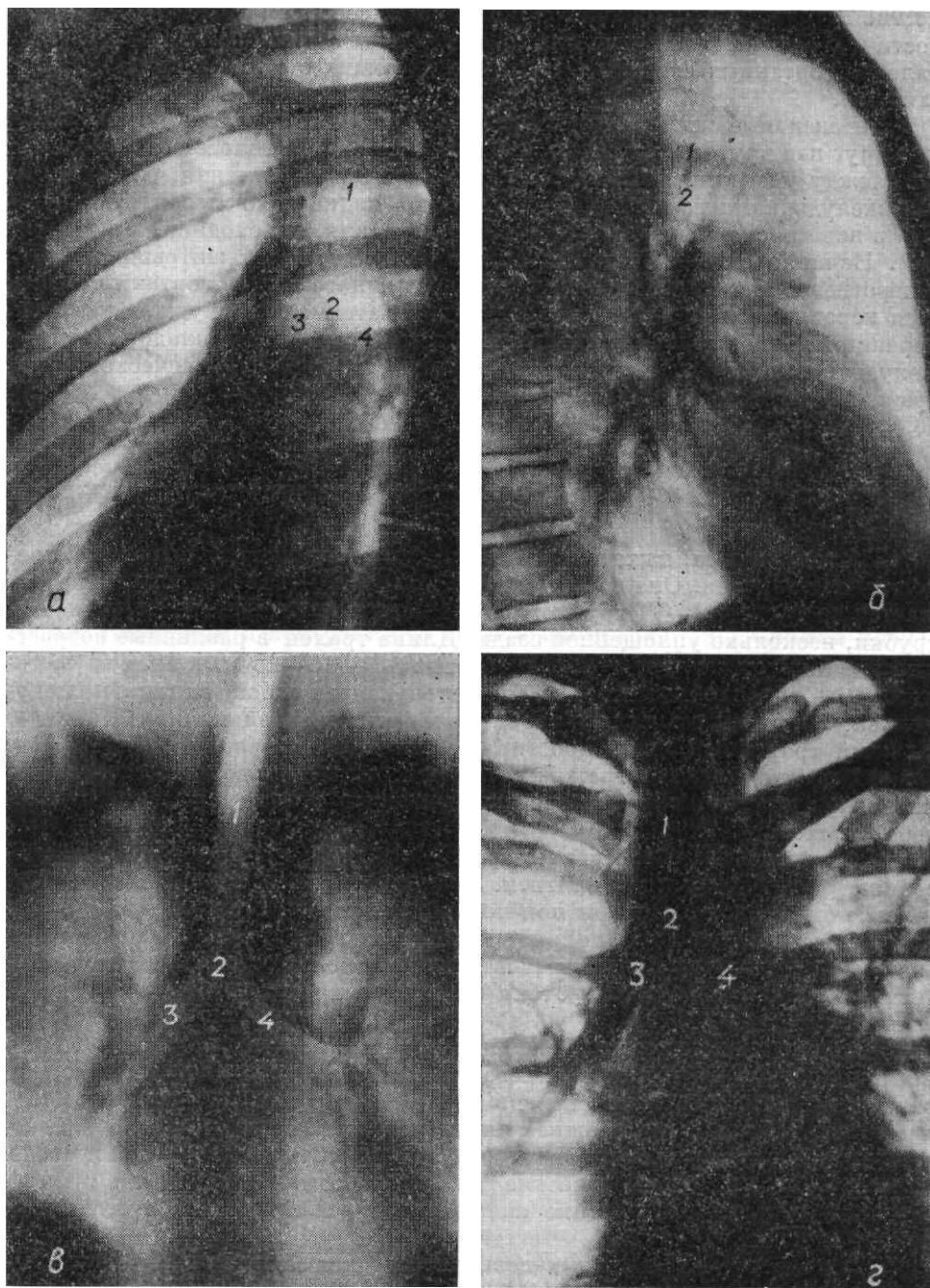


Рис. 191. Изображение трахеи и главных бронхов.

*a* — левая передняя косая проекция; *б* — боковая проекция; *в* — томограмма трахео-бронхиального слоя; *г* — трахеобронхограмма. 1 — трахея; 2 — раздвоение трахеи; 3 — правый главный бронх; 4 — левый главный бронх.

# Трахеи и главные бронхи

## Анатомия

Трахея, trachea, дыхательное горло, является непосредственным продолжением гортани. Она начинается на уровне VI—VII шейного и продолжается до уровня V—VI грудного позвонков, и имеет вид цилиндрической трубки, несколько уплощенной сзади. Длина трахеи в различные возрастные периоды составляет 9—15 см, ширина ее — 15—20 мм. Трахея состоит из 16—20 трахейных хрящей, представляющих собой гиалиновые полукольца, соединенные между собой кольцевыми связками, *ligg. anularia*. Каждый трахейный хрящ простирается лишь на две трети ее окружности. По задней поверхности трахейные хрящи соединены волокнистой соединительной тканью, образующей перепончатую стенку, *paries membranaceus*, трахеи.

Такое строение обеспечивает трахее значительную податливость, способность изгибаться и удлиняться. Трахея окружена рыхлой клетчаткой и легко смещается в стороны при поворотах головы. Изнутри она выстлана слизистой оболочкой, покрытой мерцательным эпителием. В подслизистом слое трахеи в большом количестве располагаются смешанные слизистые железы, выводные протоки которых открываются на поверхности эпителия.

Условно трахею делят на шейный и грудной отделы. Граница между ними находится на уровне верхнего отверстия грудной клетки. В **шейном** отделе к трахее прилежит спереди перешеек щитовидной железы, по бокам от нее располагаются общие сонные артерии. В грудном отделе к боковым поверхностям трахеи прилежат крупные сосуды (дуга аорты и плече-головной ствол), лимфатические узлы, спереди — вилочковая железа. К задней перепончатой стенке шейного и грудного отдела трахеи прилежит пищевод.

На уровне V—VI грудных позвонков трахея делится на два главных бронха, образуя вилку или раздвоение, *bifurcatio tracheae*. На внутренней поверхности трахеи по срединной линии перед ее делением на бронхи образуется гребень, который называется трахейной шпорой, *carina tracheae*. Раздвоение трахеи на правый и левый главные бронхи происходит под углом, величина которого в различных возрастных группах колеблется в пределах 35—100°, увеличиваясь постепенно с возрастом.

Величина угла раздвоения трахеи обусловлена конституциональными особенностями: у астеников он меньше, у пикников — больше. Кроме того, угол раздвоения трахеи изменяется при различных фазах дыхания: уменьшается при глубоком вдохе, увеличивается при выдохе.

**Правый главный бронх**, *bronchus principalis dexter*, отходя от трахеи, образует со срединной плоскостью угол в 12—40°. Длина его колеблется от 10 до 40 мм (чаще 20—30 мм), ширина составляет 12—16 мм. Левый главный бронх, *bronchus principalis sinister*, образует со срединной плоскостью угол 23—60°. Нередко наблюдается одинаковая величина углов отхождения обоих бронхов. **Левый главный бронх**, отойдя от трахеи, умеренно дугообразно отклоняется книзу и кзади. Длина его составляет 50—70 мм (чаще 45—50 мм), ширина 11—14 мм. Таким образом, правый главный бронх шире и короче левого, расположен более вертикально, являясь как бы продолжением трахеи. Оба главных бронха направляются к воротам соответствующего легкого, где делятся на долевые бронхи, описание которых будет представлено в разделе «Легкие». Слизистая оболочка главных бронхов по своему строению аналогична слизистой трахеи.

## Рентгеноанатомический анализ

Изучение трахеи и главных бронхов проводится по данным рентгенограмм, томограмм и контрастного исследования (рис. 191). Снимки производятся в прямой, косой и боковой проекциях. Поскольку в прямой проекции трахея и главные бронхи проекционно совпадают с сердечнососудистой тенью, шейными и грудными позвонками, целесообразно прибегать к переэкспонированным снимкам.

**Прямая проекция.** На рентгенограммах в прямой проекции трахея (1) определяется соответственно срединной плоскости или несколько вправо от нее на фоне позвоночного столба в виде продольно расположенной полосы просветления с ровными четкими контурами шириной 15—27 мм. Большие размеры трахеи, равно как и других образований, по сравнению с анатомическими данными, обусловлены проекционным увеличением. На уровне дуги аорты трахея умеренно отклоняется вправо, на левой стенке ее имеется небольшое вдавление от аорты, которое постепенно увеличивается по мере развития атероматоза последней. Контур трахеи в виде сплошной линии обусловлены внутренней поверхностью ее стенки, наружная поверхность не видна, так как сливается с окружающими тканями средостения. Дифференцированное изображение трахейных хрящей возникает по мере их обызвествления (рис. 228). Снизу на уровне раздвоения трахеи (2) светлая полоса ее отграничена трахейной шпорой, вдающейся в просвет трахеи в виде клина, имеющего такую же интенсивность, как стенка трахеи.

Кнаружи и книзу от дистального отдела трахеи располагаются главные бронхи (3, 4). В рентгеновском изображении они проецируются на уровне срединной тени и образуют полосы просветления, отходящие в стороны от трахеи. Контур стенок бронхов четкие, определяются в виде двух параллельных линий.

Правый главный бронх (3) образует просветление почти такой же ширины, как трахея. Левый главный бронх (4) отходит от трахеи под большим углом, несколько длиннее и уже правого. По ходу его образуется небольшой дугообразный изгиб книзу, в связи с чем дистальный отдел бронха нередко лежит почти в горизонтальной плоскости.



**Боковая проекция.** На рентгенограммах в боковой проекции трахея располагается примерно на 2—3 см кпереди от позвоночного столба. От фронтальной плоскости трахея отклоняется кзади под углом 5—12°. Величина угла зависит от конституции; у лиц пикнического телосложения угол отклонения больше. Особенность положения трахеи необходимо учитывать при послойном исследовании. Для получения изображения трахеи и главных бронхов на одном послойном снимке необходимо придать больному такое положение, при котором трахея располагалась бы в горизонтальной плоскости параллельно плоскости кассеты. Это достигается подкладыванием небольшого валика под поясничную область.

Передний и задний контуры грудного отдела трахеи четкие и расположены параллельно, задний контур соответственно перепончатой стенке прямой, передний несколько волнистый, что обусловлено трахейными хрящами. Переднезадний размер трахеи равен 17—25 мм.

При функциональных дыхательных пробах (фаза максимального вдоха и выдоха) определяется уменьшение ее переднезаднего размера на выдохе в результате прогиба кпереди перепончатой стенки трахеи. На вдохе трахея расширяется в связи с тем, что задняя стенка ее становится более выпуклой.

У нижней границы дуги аорты соответственно раздвоению просвет трахеи несколько суживается. Между задней стенкой трахеи и передней поверхностью тел верхних грудных позвонков находится так называемое ретротрахеальное пространство. Последнее представляет собой полосу равномерного просветления шириной около 2 см, обусловленную проекцией легочной ткани.

Главные бронхи в боковой проекции в виде полосы просветления, постепенно суживающейся книзу, располагаются по продолжению трахеи, проекционно укорочены, наслаиваются друг на друга или расходятся под острым углом. В ряде случаев дистальнее трахеи определяются два кольцевидных или овальной формы просветления меньшего диаметра, чем просвет трахеи. Вышележащее просветление обусловлено поперечным сечением правого верхнего долевого бронха, расположенное ниже — левым главным или верхним долевым бронхами, вписывающимися друг в друга. Раздельное изображение главных бронхов более отчетливо определяется на рентгенограммах в косых проекциях.

## Легкие и плевра

### Анатомия

Легкие, *pulmones*, парный орган, осуществляющий функцию внешнего дыхания. Каждое легкое имеет форму конуса, основание которого лежит на диафрагме, а закругленная верхушка располагается на 3—4 см выше I ребра, что соответствует уровню VII шейного позвонка. В легком различают следующие поверхности (рис. 192): выпуклую реберную, *facies costalis* (1), и вогнутые — диафрагмальную, *facies diaphragmatica* (2), и медиальную, *facies medialis* (3), которые переходят одна в другую. Медиальная поверхность состоит из позвоночной части, *pars vertebralis*, и средостенной, *pars mediastinalis*. На медиальной поверхности легкого спереди имеется сердечное вдавление, *impressio cardiaca*. Слева это вдавление более глубокое и носит название сердечной вырезки, *incisura cardiaca pulmonis sinistri*. В центральном отделе медиальной поверхности, несколько кзади и кверху, имеется ромбовидной или овальной формы углубление — ворота легкого, *hilus pulmonis* (5), через которые проходят бронхи, легочные артерии и вены, бронхиальные артерии и вены, а также залегают лимфатические узлы и жировая клетчатка. Описанные анатомические образования составляют корень легкого, *radix pulmonis*.

В месте перехода реберной в медиальную поверхность легких образуется передний край, *margo anterior* (6), а реберной в диафрагмальную — нижний край, *margo inferior* (7). Края легких острые. Передние края обоих легких на уровне тела грудины располагаются асимметрично на различном расстоянии от срединной линии. Иногда тонкие передние края обоих легких заходят за срединную линию и перекрывают друг друга. Эти анатомические особенности положения передних краев легких необходимо учитывать при уточнении локализации патологического процесса.

Легкие окружены плеврой, в которой различают пристеночную, *pleura parietalis*, и легочную, *pleura pulmonalis*. Между пристеночной и легочной плеврой образуется полость плевры, *cavum pleurae*.

Топографически пристеночная плевра состоит из переходящих друг в друга отделов: купол плевры, реберная, диафрагмальная и средостенная плевры.

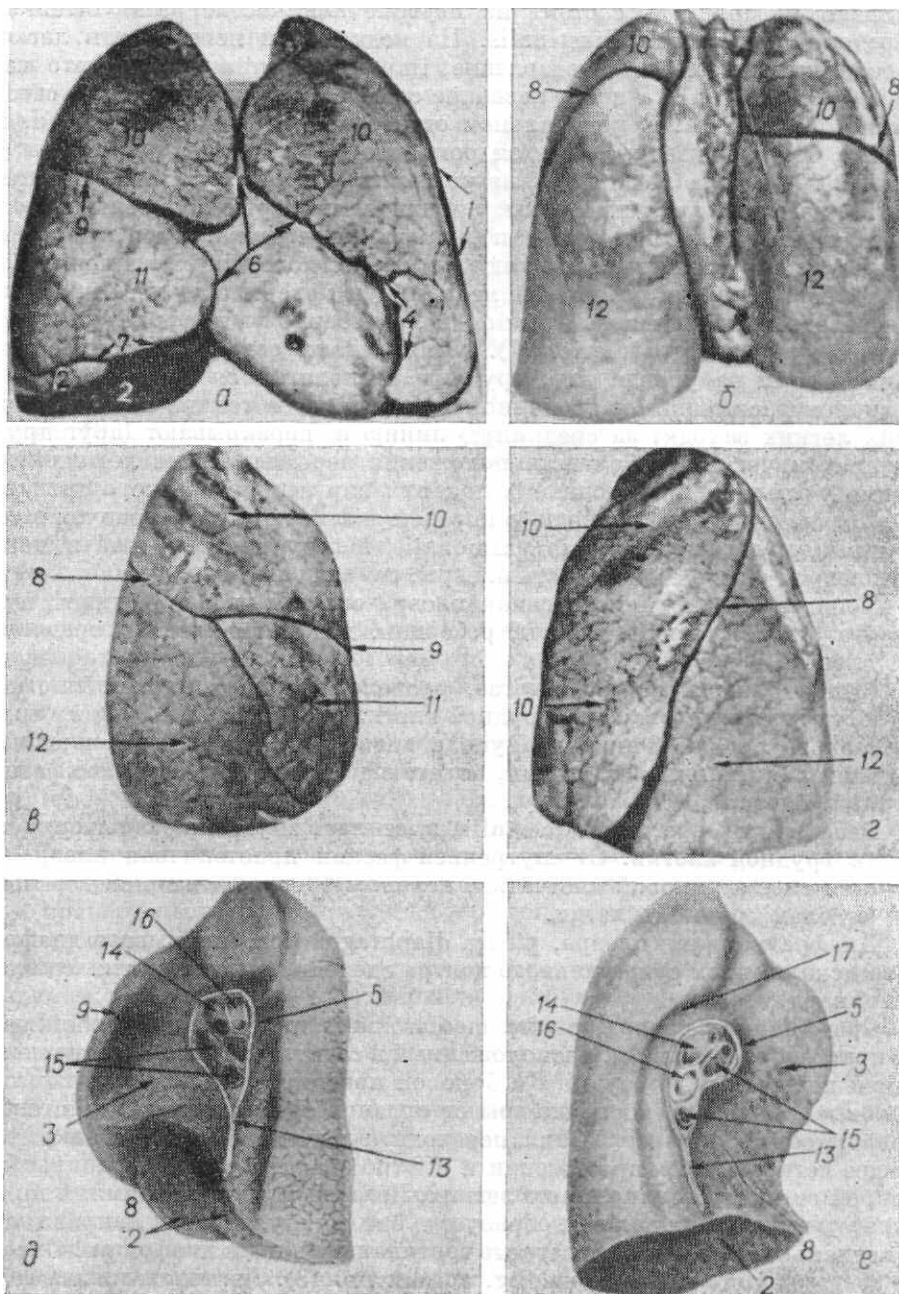


Рис. 192. Рисунок препарата легких (а, б, в, г — по Н. Ковачу и З. Жебеку, д, е — по В. П. Воробьеву).  
 1 — реберная поверхность; 2 — диафрагмальная поверхность; 3 — медиальная поверхность; 4 — сердечная вырезка; 5 — ворота легкого; 6 — передний край; 7 — нижний край; 8 — косая щель; 9 — горизонтальная щель; 10 — верхняя доля; 11 — средняя доля; 12 — нижняя доля; 13 — легочная связка; 14 — легочная артерия; 15 — легочные вены; 16 — бронх; 17 — вдавление от грудной аорты.

Купол плевры, *cupula pleurae*, расположен над верхушкой легкого в области верхнего отверстия грудной клетки и заходит на 3—4 см выше I реберного хряща. Фиксация купола плевры осуществляется плотными соединительнотканными пучками, вплетающимися во внутреннюю фасцию грудной клетки.

Реберная плевра, *pleura costalis*, выстилает внутреннюю поверхность стенки грудной клетки. От внутренней фасции пристеночная плевра отделяется слоем жировой клетчатки, неравномерно выраженной в различных отделах грудной клетки.

Диафрагмальная плевра, *pleura diaphragmatica*, покрывает диафрагму за исключением сухожильного центра спереди, где диафрагма сращена с перикардом.

Средостенная плевра, *pleura mediastinalis*, представляет собой участок пристеночной плевры, расположенный в сагиттальной плоскости между задней поверхностью грудины и боковой поверхностью тел грудных позвонков и отделяет полость плевры от органов средостения. Средостенная плевра, достигая корней легких, переходит в легочную, которая покрывает каждое легкое на всем протяжении и плотно сращена с ним. Непокрытыми плеврой остаются только ворота легкого. Легочная плевра, окаймляя ворота легкого у нижнего их полюса, образует дубликатуру, которая направляется по медиальной поверхности легкого вертикально вниз к диафрагме. Она носит название легочной связки, *lig. pulmonale* (13). Легочная связка делит средостенную часть плевральной полости на передний и задний отделы.

В местах перехода одной поверхности пристеночной плевры в другую образуются плевральные углубления, то есть запасные пространства полости плевры. Они расположены в местах, соответствующих краям легких, где границы легкого и пристеночной плевры не совпадают.

Различают реберно-диафрагмальное, *recessus costodiaphragmaticus* и реберно-средостенное углубления, *recessus costomediastinalis*. Большим по размерам является первое, которое располагается вдоль нижнего края легкого, между диафрагмой и грудной клеткой. Реберно-средостенное углубление имеет меньшие размеры и располагается у переднего края легкого между реберной и средостенной плеврой. В плевральные углубления легкое заходит только при глубоком вдохе (рис. 193).

**Щели и доли легких.** Легочная плевра, покрывающая паренхиму, полностью повторяет форму легкого и на определенном уровне, глубоко внедряясь в паренхиму, делит легкое на отдельные доли.

Анатомически различают косую щель, *fissura obliqua* (8), в обоих легких и горизонтальную, *fissura horizontalis* (9), в правом легком.

Косая щель начинается справа на уровне тела III—IV грудного позвонка и направляется спиралеобразно кнаружи, книзу и впереди, заканчиваясь на уровне VI—VII реберных хрящей. Слева косая щель начинается на один позвонок выше и идет более отвесно, она делит каждое легкое на *верхнюю*, *lobus superior* (10), и *нижнюю*, *lobus inferior* (12), доли. Горизонтальная щель правого легкого начинается от подмышечной линии на уровне III—IV межреберного пространства, расположена почти в горизонтальной плоскости и доходит до корня легкого. Она отграничивает от верхней доли правого легкого клиновидный участок, образующий *среднюю* долю, *lobus medius* (11).

Таким образом, в правом легком имеются три доли: верхняя, средняя и нижняя; в левом — две доли: верхняя и нижняя.

Наряду с полной выраженностью междолевых щелей на всем их протяжении встречается неполная щель, длина которой может быть менее половины обычной.

Кроме указанных щелей, являющихся постоянными, в легких встречаются непостоянные, добавочные щели, которые образуют добавочные доли.

*Задняя доля*, *lobus posterior*, образуется при наличии добавочной горизонтальной щели, отделяющей верхушку нижней доли. В правом легком задняя доля встречается в 19%, в левом — в 2% случаев.

*Околосердечная доля*, *lobus paracardiacus*, — треугольной формы участок нижней доли, основание которого лежит на диафрагме, а верхушка — у корня легкого. Околосердечная доля наблюдается справа в 5—20%, слева — в 1%.

*Язычковая доля*, *lobus lingularis*, или язычок, *lingula pulmonalis sinistra*, — переднижняя часть верхней доли левого легкого на уровне сердечной вырезки. Она отделена от переднего отдела верхней доли добавочной передней горизонтальной щелью, которая встречается в 45% случаев и может быть выражена полностью или частично. Указанная щель имеет примерно такое же расположение, как и горизонтальная щель правого легкого или лежит несколько косо.

*Доля непарной вены*, *lobus venae azygos*, отделена добавочной щелью от медиальной части верхней доли справа. Образование ее связано с аномалией положения непарной вены. Обычно в процессе эмбриогенеза непарная вена, впадающая в заднюю стенку верхней полой вены, соскальзывает с верхушки легкого и по его медиальной поверхности опускается вниз. При аномалии положения непарная вена по мере опускания сердца и сосудистого пучка внедряется в легкое, увлекая за собой пристеночную и легочную плевру и отшнуровывает медиальную часть верхней доли. Таким образом, добавочная доля отграничена четырьмя листками плевры. Доля непарной вены встречается в 0,5—1%.

Легочная и пристеночная плевра в норме вплотную прилежат друг к другу. Узкая щель, существующая между ними, — полость плевры обладает свойствами капиллярности. В ней находится небольшое количество жидкости (10—20 мл), присутствие которой обеспечивает плавность скольжения легкого при дыхании.

Строение пристеночного и легочного листков плевры различно. В силу этого оба листка обладают неодинаковой выделительной и всасывающей функцией: в легочной плевре создаются благоприятные условия для трансудации, в пристеночной — для резорбции жидкости.

Давление в полости плевры меньше атмосферного на величину давления, которое обусловлено эластической тягой легкого. Если принять атмосферное давление за нулевой уровень отсчета, все величины, лежащие ниже атмосферного, можно принять условно за отрицательные®. Только в этом смысле давление в полости плевры обозначается как отрицательное, имея в виду, что в норме оно всегда ниже атмосферного.

Величина давления на всем протяжении полости плевры неодинакова. Отрицательное давление нарастает сверху вниз соответственно увеличению эластичности легочной ткани от верхушки к основанию легкого. Наиболее низкие цифры давления в полости плевры отмечаются в пространстве между основанием легкого и диафрагмой. Именно этим объясняется наиболее раннее скопление жидкости над диафрагмой. Давление в полости

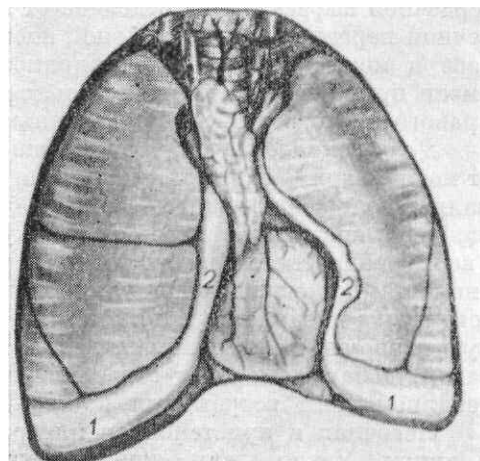


Рис. 193. Схематическое изображение запасных пространств полости плевры.

1 — реберно-диафрагмальное углубление; 2 — реберно-средостенное углубление.

плевры изменяется при дыхании. Так, к концу выдоха оно ниже атмосферного на 1,5—2 мм рт. ст., к концу максимального вдоха — на 10—15 мм рт. ст.

Бронхи (рис. 194). Главные бронхи, подойдя к воротам каждого легкого, дихотомически делятся на доле-вые: верхний долевым и нижний долевым бронх.

Правый верхний долевым бронх, *bronchus lobaris superior dexter* (3), отходит от главного почти под прямым углом на расстоянии 2—3 см от раздвоения трахеи и лежит горизонтально.

Правый нижний долевым бронх, *bronchus lobaris inferior dexter* (4), является продолжением главного, распо-ложен косо по отношению к срединной плоскости.

Правый средний долевым бронх, *bronchus lobaris medius dexter* (5), отходит от передненаружной стенки ниж-него долевого на 2,5—4 см дистальнее верхнего долевого.

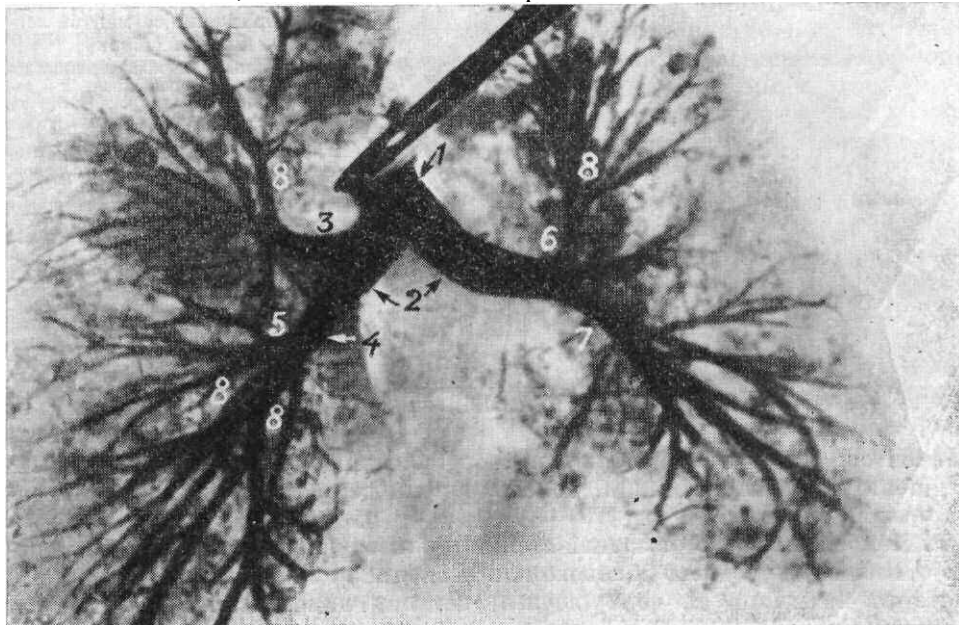


Рис. 194. Рентгенограмма препарата трахеи и бронхального дерева с контрастированными бронхами вплоть до долевым. 1 — трахея; 2 — главные бронхи; 3 — правый верхний долевым бронх; 4 — правый нижний долевым бронх; 5 — правый средний долевым бронх; 6 — левый верхний долевым бронх; 7 — левый нижний долевым бронх; 8 — сегментарные бронхи.

Левый верхний долевым бронх, *bronchus lobaris superior sinister* (6), начинается от наружноверхней или пе-редневерхней стенки главного бронха, расположен почти горизонтально или направлен несколько косо кверху.

Левый нижний долевым бронх, *bronchus lobaris inferior sinister* (7), отходит от наружнонижней стенки глав-ного бронха, продолжается книзу и кнаружи от него.

Непосредственно в толще легкого от долевым бронхов отходит ряд более мелких бронхов третьего поряд-ка, называемых сегментарными (8).

Часть легкого, вентилируемая сегментарным бронхом, носит название бронхо-легочного сегмента. Бронх и соответствующие сегменты имеют единое название. Сегмент имеет форму пирамиды, направленной верши-ной к корню, а основанием — к поверхности легкого (рис. 195). Расположение сегментов в пределах каждой до-ли имеет определенную закономерность и количество их отличается известным постоянством.

Согласно международной анатомической номенклатуре в правом легком различают 11, в левом — 10 брон-хо-легочных сегментов.

*Бронхи и сегменты правого легкого.* Верхний долевым бронх делится на три сегментарных бронха, венти-лирующих соответствующие сегменты: верхушечный, *segmentum apicale*, задний, *segmentum posterior*, и пе-редний, *segmentum anterior*.

Средний долевым бронх делится на два сегментарных бронха, один из которых направлен кнаружи, другой кнутри, что и определяет название сегментов: латеральный (боковой), *segmentum laterale*, и медиальный, *segmentum mediale*. Нижний долевым бронх делится на 5 или 6 сегментарных бронхов.

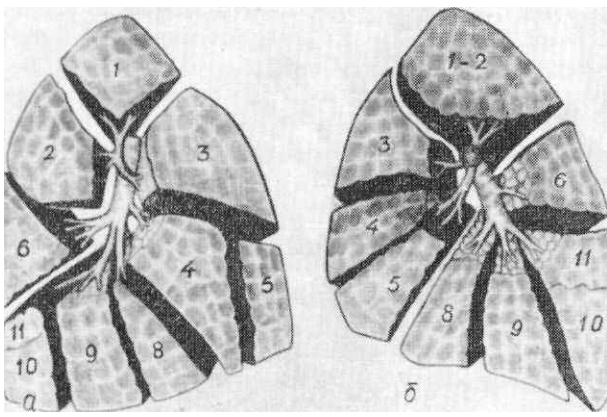


Рис. 195. Схематическое изображение сегментов легких (вид сбоку).

*а* — правое легкое; верхняя доля: 1 — верхушечный, 2 — задний, 3 — передний; средняя доля: 4 — латеральный, 5 — медиальный, нижняя доля: 6 — верхушечный, 8 — передний основной; 9 — латеральный основной, 10 — задний основной, 11 — подверхушечный; *б* — левое легкое; верхняя доля: 1—2 верхушечно-задний, 3 — передний, 4 — верхний язычковый, 5 — нижний язычковый; нижняя доля: 6 — верхушечный, 8 — передний основной, 9 — латеральный основной, 10 — задний основной, 11 — подверхушечный. (Примечание. 7 — медиальный (сердечный) основной сегмент виден только по внутренней поверхности легких).

Наиболее высоко от задней стенки нижнего долевого бронха, на уровне отхождения среднего долевого или несколько ниже берет начало бронх, который вентилирует верхушечный сегмент нижней доли, *segmentum apicale*. Остальные 4—5 сегментарных бронхов отходят от долевого под очень острыми углами, направлены книзу и носят название основных. В зависимости от части поверхности доли легкого, которую занимают сегменты, они именуется: медиальный (сердечный) основной сегмент, *segmentum basale mediale (cardiacum)*, передний основной сегмент, *segmentum basale anterius*, латеральный (боковой) основной сегмент, *segmentum basale laterale*, задний основной сегмент, *segmentum basale posterius*. От последнего нередко отходит кзади крупная ветвь (непостоянная), которая вентилирует подверхушечный сегмент, *segmentum subapicale (subsuperius)*, располагающийся под верхушечным сегментом нижней доли.

*Бронхи и сегменты левого легкого.* Верхний долевого бронх делится на 4 сегментарных бронха, вентилирующих следующие сегменты: верхушечно-задний, *segmentum apicoposterius*, (бронх может отходить одним стволом или раздельно для верхушечного и заднего сегментов), передний, *segmentum anterius*, верхний язычковый, *segmentum lingulare superius*, и нижний язычковый, *segmentum lingulare inferius*. Оба язычковых сегмента по своему расположению соответствуют средней доле правого легкого, а язычковый сегментарный бронх до деления на верхний и нижний аналогичен среднему долевному бронху.

Левый нижний долевого бронх делится на те же сегментарные бронхи, что и правый. Поэтому в нижней доле различают 5 или 6 сегментов, аналогичных сегментам нижней доли правого легкого и имеющих те же названия: верхушечный (верхний), *segmentum apicale (superius)*, медиальный (сердечный) основной сегмент, *segmentum basale mediale (cardiacum)*. Сегментарный бронх последнего в 83% начинается общим стволом с передним основным бронхом. Поэтому сердечный сегмент слева является непостоянным, он составляет часть переднего основного сегмента, *segmentum basale anterius*. Остальные основные сегменты: латеральный (боковой) сегмент, *segmentum basale laterale*, задний, *segmentum basale posterius*, и подверхушечный, *segmentum subapicale (subsuperius)*, имеют то же расположение, что и справа. Учитывая непостоянство подверхушечного сегмента с обеих сторон и сердечного слева, Международный конгресс оториноларингологов в 1949 г. учредил единую терминологию и нумерацию сегментов, согласно которой в правом легком выделяют 10, в левом — 9 сегментов. Эта схема получила наибольшее распространение среди хирургов, фтизиатров, рентгенологов.

Сегментарные бронхи в пределах сегментов в свою очередь дихотомически делятся на субсегментарные бронхи, калибр которых к периферии постепенно убывает в результате последовательного деления их на более мелкие бронхи вплоть до дольковых бронхов. Каждый дольковый бронх разветвляется внутри дольки на 12—18 конечных бронхиол, *bronchioli terminales*.

Последние, дихотомически ветвясь, дают начало дыхательным бронхиолам, диаметр которых не превышает 0,3—0,4 мм. На их стенках появляются легочные пузырьки, альвеолы, *alveoli pulmonis*, диаметр которых у взрослых составляет 0,2 мм. От каждой дыхательной бронхиолы радиарно отходят альвеолярные ходы, *ductuli alveolares*, которые заканчиваются альвеолярными мешочками, *sacculi alveolares*.

Стенка крупных бронхов состоит из хрящевого скелета, гладких мышечных волокон и слизистой оболочки, покрытой мерцательным эпителием. Стенка альвеолярных ходов и мешочков покрыта однослойным дыхательным эпителием. Под эпителием в межальвеолярных перегородках находятся кровеносные капилляры, многочисленные эластические, коллагеновые и ретикулярные волокна.

Таким образом, все бронхи от главных до конечных бронхиол составляют единое бронхиальное дерево, служащее путем для проведения воздуха при вдохе и выдохе.

Дыхательные бронхиолы, альвеолярные ходы, мешочки и альвеолы составляют единое альвеолярное дерево или дыхательную паренхиму легкого; функционально-анатомическая единица ее называется ацинусом, число которых достигает 800 тыс., альвеол — 500—700 млн. Площадь дыхательной поверхности легких составляет от 30 м<sup>2</sup> при выдохе до 100 м<sup>2</sup> при глубоком вдохе. Совокупность 12—18 ацинусов составляет дольку легкого, *lobuli pulmones*. Каждая долька представляет собой небольшие, размерами около 1—2 см, многоугольной

формы участки легочной паренхимы, отделенные друг от друга соединительнотканными перегородками. Располагаются дольки в несколько рядов. Глубоко расположенные дольки имеют меньшие размеры, поверхностные — несколько большие. Из долек слагаются сегменты легких, которые отделены друг от друга малососудистыми соединительнотканными перегородками. Сегменты образуют доли, разделенные междолевыми щелями. Доли составляют легкое в целом.

**Легочные артерии**, *arteriae pulmonales* (рис. 196). Легочный ствол (2), являясь продолжением артериального конуса правого желудочка, спереди и книзу от раздвоения трахеи, на уровне V—VII грудных позвонков, внутриперикардиально делится на правую и левую легочные артерии. Угол деления ствола составляет около  $138^\circ$ .

*Правая легочная артерия*, *arteria pulmonalis dextra* (2), направляясь к воротам легкого, проходит под дугой аорты, позади восходящей аорты и верхней полой вены, спереди от правого главного бронха, располагаясь на уровне VII—VIII грудных позвонков. Длина ее колеблется в пределах

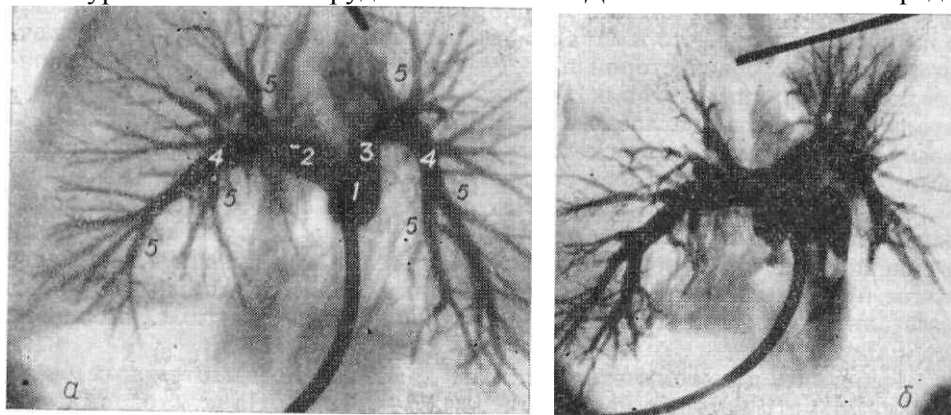


Рис. 196. Ангиограммы препаратов легких.

*a* — магистральный тип деления сосудов в обоих легких; *б* — смешанный тип: рассыпной — в верхней доле левого легкого, магистральный — в правом легком и нижней доле левого легкого; 1 — легочный ствол; 2 — правая легочная артерия; 3 — левая легочная артерия; 4 — основная часть легочной артерии; 5 — сегментарные артерии.

27 — 50 мм, ширина 20—28 мм. Еще в средостении, не доходя до ворот легкого, правая легочная артерия отдает первую крупную ветвь для верхней доли, которая располагается спереди и несколько ниже верхнего долевого бронха. Длина ее варьирует от 8 до 30 мм, ширина достигает 7 мм. В ряде случаев артериальные сосуды для верхней доли представлены не одной, а несколькими ветвями, количество и место отхождения которых непостоянное. В верхней доле различают верхушечную ветвь, нисходящую и восходящую передние и задние ветви (5).

После отхождения ветви к верхней доле легочная артерия поворачивает книзу и кнаружи, образуя дугообразный изгиб. От проксимального отдела сосуда отходит ветвь для средней доли, которая разветвляется на латеральную и медиальную ветви. На этом же уровне кзади отходит верхушечная ветвь нижней доли.

Дистальнее отхождения указанных ветвей легочная артерия получает название основной части, *pars basalis* (4). Последняя делится на основные ветви, имеющие такие же названия, как и сегментарные бронхи: средняя (сердечная), передняя, латеральная, задняя основная и подверхушечная ветви (5).

*Левая легочная артерия*, *arteria pulmonalis sinistra* (3), дугообразной формы, отходит от легочного ствола почти под прямым углом, направлена косо кверху, кзади и влево. Начальная часть левой легочной артерии лежит под дугой аорты и соединена с ней артериальной связкой, образующейся в результате облитерации артериального протока. Левая легочная артерия идет впереди левого главного бронха, у места отхождения верхнего долевого бронха перебрасывается через него и, направляясь книзу, располагается кнаружи и кзади от нижнего долевого бронха. Длина левой легочной артерии 24—44 мм, ширина ее в начальном отделе достигает 20—26 мм.

От верхней части левой легочной артерии в верхнюю долю отходят верхушечная, нисходящая и восходящая передняя и задняя ветви. Язычковая ветвь отходит ниже места ответвления передней артерии. На этом же уровне кзади отходит и верхушечная ветвь нижней доли. От дистального отдела левой легочной артерии, называемого так же как и справа — основной частью, *pars basalis* (4), отходят пять ветвей: средняя, передняя, латеральная, задняя основная и подверхушечная ветвь (5). Ветви легочных артерий в пределах сегментов древовидно делятся на более мелкие сосуды, которые постепенно истончаются к периферии и переходят в артериолы и капиллярную сеть, густо оплетающую альвеолы. Разветвления легочных артерий находятся рядом с одноименными бронхами.

Разветвления легочных артерий переменны. В зависимости от уровня деления и количества отходящих сосудов и их калибра, различают магистральный, рассыпной и смешанный типы деления. Тип деления сосудов в обоих легких и в отдельных долях каждого легкого может быть различным. Варианты ветвления легочных артерий представлены на рис. 196.

Кровяное давление в системе легочной артерии постепенно убывает по направлению к периферии: в легочном стволе оно составляет 20—30 мм рт. ст., в сегментарных артериях до 10—13 мм, в капиллярах достигает 7—10 мм рт. ст.

**Легочные вены**, *venae pulmonales* (рис. 197). Каждый ацинус и доля оплетены сетью артериальных капилляров, которые продолжают в венозные капилляры, образующие в дальнейшем более крупные сосуды: венулы и междольковые вены. Калибр вен по направлению к сердцу постепенно увеличивается, и формируются субсегментарные и сегментарные вены. Расположение сегментарных и субсегментарных вен не совпадает с соответствующими артериями и бронхами. В каждом бронхо-легочном сегменте различают внутрисегментарную и подсегментарную или междусегментарную части. Внутрисегментарная часть располагается в центре бронхо-легочного сегмента, междусегментарная часть находится по краю сегмента, осуществляет кровотока от поверхности сегмента, покрытой плеврой, и собирает кровь от смежных бронхо-легочных сегментов. Междусегментарные вены служат ориентиром при определении границ между сегментами.

В результате слияния междусегментарных и внутрисегментарных вен образуются сегментарные вены, калибр которых крупнее соответствующих артерий. Сегментарные вены (1) формируют верхние (2) и нижние (3) легочные вены, впадающие в левое предсердие (4). Их, как правило, по две с каждой стороны, хотя возможны варианты — от одной до 7. Диаметр легочных вен достигает 15—18 мм.

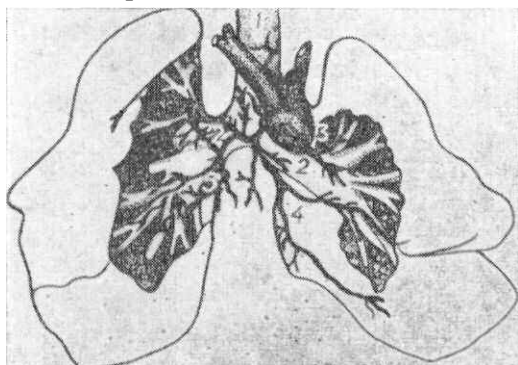


Рис. 198. Схематическое изображение бронхиальных артерий.

1 — трахея; 2 — главные бронхи; 3 — левая бронхиальная артерия; 4 — левая нижняя бронхиальная артерия; 5 — правая нижняя бронхиальная артерия.

нижняя легочная вена, происходит только в средостении. Тогда в корне легкого нижняя легочная вена представлена сегментарными сосудами. Легочные вены не имеют клапанов.

Давление в крупных легочных венах равно в среднем 7—10 мм рт. ст.

**Бронхиальные артерии и вены**, лат. *bronchiales*. Бронхиальные артерии отходят от нижней стенки дуги аорты, реже от подключичной и межреберных артерий. Количество их 3—4. На пути к главным бронхам от них отходят мелкие сосуды, питающие средостенные лимфатические узлы. В легкие ветви бронхиальных артерий входят вместе с бронхами. В стенке бронха бронхиальные артерии образуют два сплетения: в подслизистой оболочке и на границе мышечного и серозного слоев. Бронхиальные артериальные ветви питают стенку бронхов вплоть до альвеолярных ходов, имеют малый калибр (рис. 198). Альвеолы и альвеолярные ходы снабжаются кровью из системы легочной артерии. Бронхиальные артерии анастомозируют с ветвями легочной артерии, являясь связующим звеном между артериями малого и большого круга кровообращения.

Бронхиальные вены отводят кровь из перибронхиальных венозных сплетений и называются бронхо-легочными. По ходу бронхов они направляются к воротам легких, где впадают в легочные вены, а часть их непосредственно в левое предсердие. Вены, собирающие кровь из крупных бронхов, расположенных вне легочной паренхимы, а также из плевры и коркового слоя медиальной поверхности легких, образуют передние и задние ветви. Задние ветви впадают справа в непарную вену, слева — в полунепарную или левую плечеголовную, передние — в бронхо-легочные вены. **Лимфатическая система легких** включает поверхностную и глубокую сеть лимфатических сосудов и капилляров, а также лимфатические узлы.

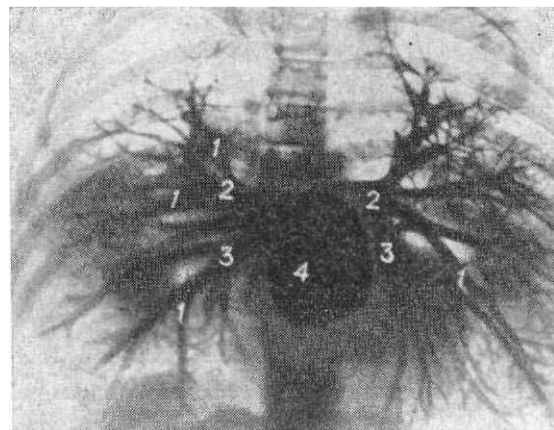


Рис. 197. Препарат легких: контрастированы вены и левое предсердие.

1 — сегментарные вены; 2 — верхние легочные вены; 3 — нижние легочные вены; 4 — левое предсердие.

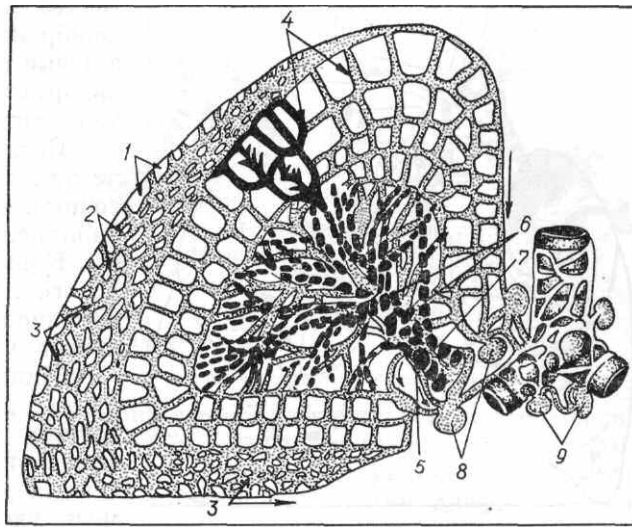


Рис. 199. Схематическое изображение лимфатической системы доли легкого (по И. П. Парфеновой).

1 — крупные петли на поверхности легкого; 2 — мелкие петли на поверхности легкого; 3 — поверхностный отводящий лимфатический сосуд; 4 — междольковое лимфатическое сплетение; 5 — перибронхиальное сплетение; 6 — периартериальное сплетение; 7 — перивенозное сплетение; 8 — лимфатические узлы корня; 9 — бифуркационные лимфатические узлы.

**Поверхностная лимфатическая сеть** (рис. 199) собирает лимфу от кортикальных слоев легкого и плевры. Она представлена лимфатическими капиллярами диаметром 9—25 мк, образующими петли овальной и полигональной формы различного калибра. Крупнопетлистая сеть проходит по границам долек легкого. Мелкопетлистая сеть заключена в крупнопетлистую, заложена в междольковых перегородках и межальвеолярных структурах, богатых эластическими волокнами. Отток лимфы из субплеврально расположенных легочных долек происходит в сторону плевры.

**Глубокая лимфатическая сеть** оплетает артерии, вены и бронхи. Периваскулярные и перибронхиальные лимфатические сосуды широко анастомозируют между собой и с поверхностной лимфатической сетью.

В нормальных условиях ток лимфы направлен в сторону корня легкого. Движение лимфы обусловлено лимфообразованием, дыхательными экскурсиями легкого и пульсацией кровеносных сосудов. Только при блокаде отводящих лимфатических сосудов или узлов в результате патологического процесса в них ток лимфы может иметь ретроградное направление.

Отток лимфы из легких в лимфатические узлы осуществляется преимущественно по глубокой лимфатической сети. Основные лимфатические узлы, принимающие лимфу из легких, располагаются вдоль бронхов и трахеи, образуя трахео-бронхиальную группу. Некоторые лимфатические сосуды легких минуют узлы корней и впадают в лимфатические узлы средостения. В зависимости от уровня расположения различают следующие лимфатические узлы: легочные, находящиеся в толще сегмента, бронхо-легочные, локализирующиеся в корнях, верхние и нижние трахео-бронхиальные — вдоль верхней и нижней стенок долевых и главных бронхов, и трахеальные, окружающие трахею. Более подробно данная группа лимфатических узлов изложена в разделе «Средостение».

Отток лимфы в определенные группы лимфатических узлов происходит из участков легкого, не строго соответствующих долям. В связи с этим по направлению тока лимфы в каждом легком выделяют три территории (рис. 200). Верхняя территория правого легкого дренируется в трахеальные и правые верхние трахео-бронхиальные узлы; левого — в левые трахео-бронхиальные, парааортальные и лимфатические узлы артериальной связки.

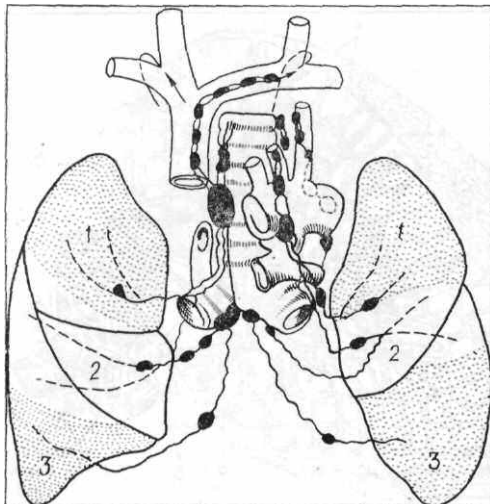


Рис. 200. Схематическое изображение территорий оттока лимфы из легких в лимфатические узлы средостения (по Рувьеру). Лимфатические узлы: 1 — верхние, 2 — средние, 3 — нижние.

Средняя территория обоих легких дренируется в бронхо-легочные, верхние и нижние трахео-бронхиальные лимфатические узлы. Кроме того, отток лимфы из левого легкого осуществляется в верхние превазкулярные лимфатические узлы.

Нижняя территория обоих легких дренируется в бронхо-легочные, нижние трахео-бронхиальные и лимфатические узлы легочных связок, которые анастомозируют с наддиафрагмальными, околопищеводными узлами, надчревными лимфатическими узлами брюшной полости.

**Строма легких.** Соединительнотканная строма, формирующая легкое как единое целое, представлена соединительнотканными волокнами, среди которых много эластических. Они создают ложе сосудов и бронхов соответственно разветвлениям бронхиального дерева и сосудов малого круга кровообращения.

Наибольшее количество соединительной ткани находится в области корня и вблизи него. По мере ветвления сосудов и бронхов соединительнотканные волокна истончаются и количество их уменьшается. Прослойки соединительной ткани разделяют сегменты легких. Тончайшие волокна образуют междольковые и внутридольковые перегородки.



ки, которые связаны с субплевральной и перибронхиальной соединительной тканью. В междольковых и внутридольковых перегородках находятся междольковые вены и сеть лимфатических капилляров.

Межуточная ткань легких настолько рыхлая, что нарушение целостности трахеи и бронхов может сопровождаться расслоением воздухом соединительнотканых прослоек, развитием так называемой межуточной эмфиземы.

**Корни легких** — сложные анатомические образования. Корень каждого легкого состоит из долевых и частично сегментарных легочных артерий и вен, бронхиальных артерий и вен, долевых и частично сегментарных бронхов, лимфатических сосудов, бронхо-легочных узлов, нервных сплетений, рыхлой соединительной ткани и жировой клетчатки.

Расположение сосудов и бронхов в правом и левом корне неодинаково и отличается различным соотношением артерий и бронхов. В правом корне верхний долевой бронх расположен над правой легочной артерией, нижний лежит позади основной части правой легочной артерии. В левом корне верхний долевой бронх находится под легочной артерией. Расположение легочных вен в обоих корнях одинаково. Они лежат ниже и впереди от главных бронхов и легочных артерий.

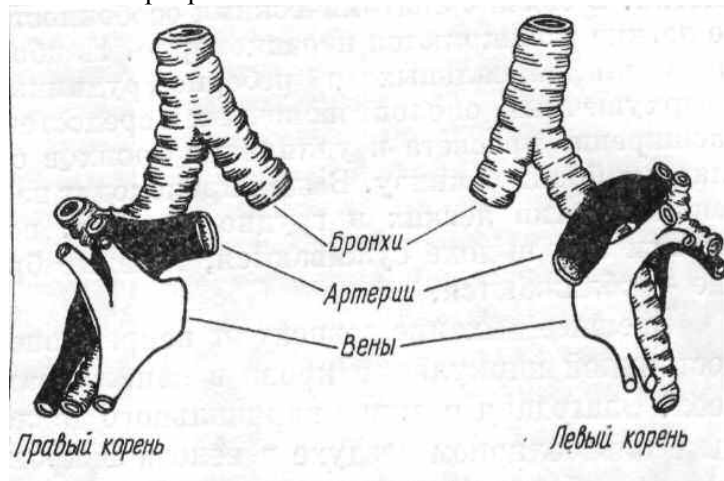


Рис. 201. Схематическое изображение соотношений бронхов, артерий и вен в корнях легких.

Таким образом, в правом корне сверху вниз и сзади наперед расположены: бронх, артерия, вена; в левом — артерия, бронх, вена (рис. 201).

**Иннервация легких.** Легкие и плевра иннервируются ветвями блуждающих нервов и симпатических стволов, волокнами диафрагмальных и межреберных нервов. Легочные нервы распространяются в долях, сегментах и дольках легкого по ходу бронхов и кровеносных сосудов, составляющих бронхо-сосудистые пучки.

Дыхательные движения осуществляются нервнорефлекторным и гуморальным путем при совместных движениях ребер и диафрагмы. Дыхательный центр находится в продолговатом мозге, вблизи четверохолмия; центры межреберных нервов — в сегментах спинного мозга на уровне Д-2 — Д-11; центры диафрагмальных нервов — С<sub>3</sub>—С<sub>5</sub>. Возбуждение дыхательного центра осуществляется автоматически. Стимуляция дыхательного центра углекислотой крови, действующей на хеморецепторы и на клетки центральной нервной системы, так же как и стимуляция этого центра импульсами с рецепторов легких и всего дыхательного аппарата, — врожденный механизм. Дыхательный центр находится под контролем коры головного мозга: человек может сознательно задержать дыхание, изменить его глубину и ритм.

#### Функция

Дыхательному аппарату присущи следующие функции: вентиляционная, дренирующая, тоническая, секреторная, гидростатическая, речевая, резонаторная. Вентиляционная функция является основной, так как обеспечивает внешнее дыхание, происходящее в малом круге кровообращения.

Легочное дыхание основано на изменении объема легких, зависящего от движений грудной клетки и диафрагмы, а также сокращений внутри-легочной мускулатуры. Эти движения являются результатом деятельности дыхательной мускулатуры. Основными мышцами, обеспечивающими акт вдоха, являются: диафрагма, наружные межреберные и внутренние межреберные мышцы; среди них диафрагма играет ведущую роль. Движения грудной клетки возможны благодаря подвижному сочленению ребер с позвонками, эластичности и упругости реберных хрящей.

Вдох — активный акт, происходит в результате сокращения дыхательных мышц и сопровождается увеличением объема полости грудной клетки. В связи с анатомическими особенностями грудной клетки при вдохе легкие расширяются неравномерно. Наибольшая экскурсия наблюдается в диафрагмальных и реберно-грудинных отделах, наименьшая — в верхушечных, околопозвоночных и средостенных. При вдохе наблюдается расширение просвета и удлинение бронхов с одновременным опусканием главных бронхов книзу. Выдох происходит пассивно в результате освобождения энергии легких и грудной клетки, накопленной во время вдоха. Бронхи при выдохе суживаются, главные бронхи приподнимаются, мелкие — сближаются.

Внешнее дыхание зависит от непрерывного газообмена в альвеолах и постоянной циркуляции крови в ка-

пиллярах, окутывающих стенки альвеол. Благодаря разнице парциального давления кислорода и углекислоты в альвеолярном воздухе и венозной крови легочных капилляров происходит обмен газов в альвеолах. В покое человек совершает 16—20 дыханий в минуту.

Основные физиологические показатели функции внешнего дыхания: частота и глубина дыхания, легочная вентиляция, жизненная емкость легких, газовый состав выдыхаемого и альвеолярного воздуха, поглощение кислорода и выделение углекислоты.

### Рентгеноанатомический анализ

В рентгеновском изображении паренхима легких, содержащая воздух, обладает значительной лучепрозрачностью и отличается наибольшей прозрачностью по сравнению с окружающими органами и тканями полости грудной клетки. Отдельные анатомические образования, составляющие легкое в целом, получают дифференцированное изображение в виде теней различной формы, интенсивности, имеющих определенное топографическое расположение, а некоторые из них вообще не видны без специального контрастирования.

### Щели и доли легких

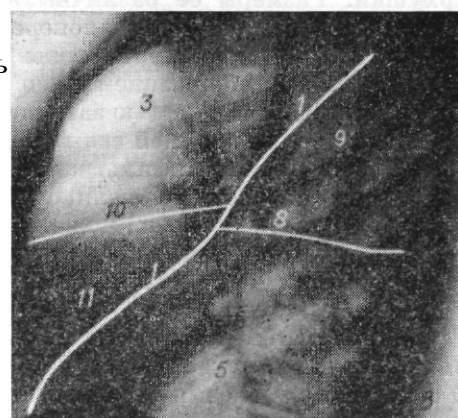
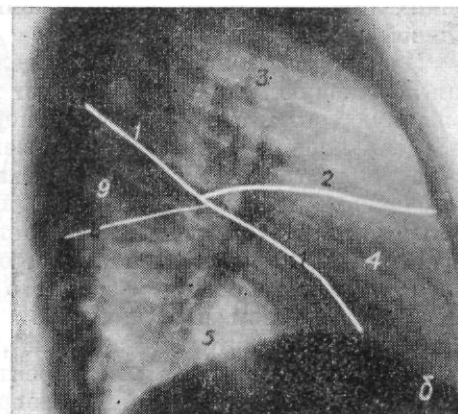
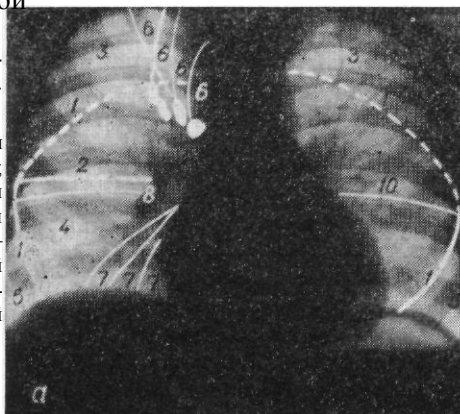
**Прямая проекция.** Плевра видна дифференцированно при условии совпадения плоскости плевры с ходом центрального пучка лучей. Пристеночная плевра при исследовании в прямой проекции определяется над верхушкой легкого и вдоль медиальной поверхности боковых отделов тел II—III ребер в виде полосовидной тени с ровным и четким контуром шириной не более 2—3 мм, постепенно истончающейся книзу.

Легочная плевра кривой щели дифференцированно не видна, поскольку не совпадает с направлением пучка рентгеновых лучей. Проекция кривой щели с обеих сторон (рис. 202) соответствует дугообразной линии (1), проведенной сзади наперед, сверху вниз от уровня тела IV—V грудного позвонка до переднего отдела VI ребра, слева эта линия начинается чуть выше и идет более отвесно.

Горизонтальная щель правого легкого (2) располагается примерно на уровне переднего отдела тела IV ребра или соответствующего межреберного пространства. При совпадении с ходом пучка рентгеновых лучей легочная плевра горизонтальной щели образует тонкую линейную тень, толщиной до 1 мм. Отображением

специально обработанного под горизонтальной

Рис. 202. Схематическое изображение основных и добавочных щелей и долей легких в передней (а), правой боковой (б) и левой боковой (в) проекциях: 1 — кривая щель; 2 — горизонтальная щель; 3 — верхняя доля; 4 — средняя доля; 5 — нижняя доля; 6 — варианты добавочной доли непарной вены; 7 — варианты добавочной околосердечной доли; 8 — добавочная задняя горизонтальная щель нижней доли; 9 — добавочная задняя доля; 10 — добавочная передняя горизонтальная щель верхней доли левого легкого; 11 — язычковая доля.



щели служит наличие двух, а иногда и трех тонких, рядом расположенных линий. Таким образом, учитывая расположение междолевых щелей можно рентгенологически определить протяженность отдельных долей каждого легкого, которые частично или полностью наслаиваются друг на друга.

Справа верхняя доля (3) занимает протяженность от верхушки до уровня переднего отдела тела IV ребра, средняя (4) — от IV до VI ребра, нижняя (5) — от уровня заднего отдела тела IV—V ребра до диафрагмы. Следовательно, верхняя доля проекционно частично суммируется с нижней, а средняя — полностью совпадает с нижней долей. Проекционно не перекрытой остается лишь верхненаружная часть верхней доли и часть нижней доли в наружном ее отделе над диафрагмой.

Слева верхняя доля (3) занимает протяженность от верхушки до переднего отдела тела VI ребра, нижняя (5) — от уровня заднего отдела тела III — IV ребра до диафрагмы. Следовательно, обе доли левого легкого почти на всем протяжении перекрывают друг друга, проекционно неперекрытыми являются лишь верхушка верхней и наружный отдел нижней доли.

Плевра добавочных задних горизонтальных щелей (8) обоих легких, отделяющая добавочные задние доли (9), может проследиваться в виде тонких линейных теней, расположенных аналогично горизонтальной междолевой щели.

Плевра добавочной передней щели левого легкого (10), отграничивающая язычковую долю (11), образует также тонкую линейную тень, расположенную соответственно уровню переднего отдела тела IV ребра.

Тень плевры доли непарной вены (6) образована дубликатурой легочной и пристеночной плевры. Она видна в медиальной части верхней доли правого легкого в виде очерченной, дугообразно выпуклой кнаружи

тонкой линии. Последняя начинается на различном уровне верхушки легкого, идет книзу по направлению к средостению и заканчивается наиболее часто на уровне II реберного хряща интенсивной тенью непарной вены. Форма тени непарной вены многообразна: округлая, овальная, каплевидная, вытянутая, изогнутая, что зависит от расположения непарной вены по отношению к ходу рентгеновых лучей. Доля непарной вены располагается кнутри от тени плевры, занимая верхнемедиальный отдел верхушки. Размеры ее различны, в силу чего поперечный размер доли может составлять от  $\frac{1}{5}$  до  $\frac{1}{2}$  поперечного размера грудной клетки на данном уровне. Доля непарной вены отличается от окружающей легочной ткани некоторым понижением прозрачности. Небольшая по размерам доля может выглядеть полностью затемненной. Дифференцированное изображение плевры доли непарной вены свидетельствует об отсутствии ателектаза или воспалительной инфильтрации доли.

Плевра добавочной щели, отделяющая околосоердечную долю (7) правого и левого легкого, может иметь вид косой или слегка выпуклой кнаружи тонкой линии, идущей от корня легкого к диафрагме. При малых размерах доли она локализуется в области сердечно-диафрагмального угла.

Знание рентгеноанатомии основных и добавочных щелей легких позволяет уточнить локализацию патологического процесса, а также судить об объемных изменениях отдельных долей, что имеет практическое значение при дифференциальной диагностике патологических процессов.

Учитывая особенности проекционного изображения долей легких в прямой проекции, точная топографическая локализация и распространенность патологического процесса может быть установлена только при исследовании в двух взаимно перпендикулярных проекциях.

Боковая проекция. *Плевра косых щелей* при исследовании в боковой проекции располагается по диагонали, проводимой от уровня IV—V грудного позвонка к диафрагме (1). Справа точка проекционного пересечения косой щели с диафрагмой соответствует границе ее передней и средней трети; слева она находится ближе кпереди, отступая примерно на 2—3 см от грудины. Плевра косой щели может быть видна рентгенологически на ограниченном участке или на всем протяжении в виде одной тонкой линейной тени, а иногда в виде двух параллельных или перекрещивающихся линейных теней.

*Горизонтальная щель справа (2)* находится кпереди от косой щели, лежит почти горизонтально или слегка наклонно книзу и простирается от точки, соответствующей приблизительно половине длины косой щели до грудины, на уровне переднего отдела IV ребра. При совпадении горизонтальной щели с ходом пучка рентгеновых лучей плевра может образовать прямолинейную или дугообразную, слегка выпуклую кверху, линейную тень.

*Добавочная щель*, отделяющая верхушку нижней доли с обеих сторон (8), располагается также горизонтально, направляется кзади от косой и является как бы продолжением основной горизонтальной щели. Добавочная щель (10), отделяющая язычковую долю слева (11), располагается аналогично горизонтальной щели справа. Плевра по ходу соответствующих щелей образует иногда тонкие линейные тени, располагающиеся кпереди и кзади от косой щели. Плевра дополнительных щелей, отделяющая добавочную долю непарной вены и околосоердечную, при исследовании в боковой проекции, как правило, не видна.

Таким образом, при исследовании в боковой проекции доли легких определяются раздельно. Они имеют различную форму и величину.

*Верхняя доля правого легкого (3)* располагается в верхнепереднем отделе полости грудной клетки, имеет неправильную четырехугольную форму, передняя ее поверхность соприкасается с грудиной, задняя — с задними отделами верхних четырех ребер и верхушкой нижней доли, нижняя — со средней долей, верхняя — отграничена куполом плевры.

*Средняя доля (4)* самая малая по размерам, занимает передненижний отдел полости грудной клетки, имеет ромбовидную форму, наиболее острый угол обращен кзади, к корню. Доля прилежит спереди к нижней половине тела грудины, снизу — к диафрагме, сверху граничит с верхней, сзади — с нижней долями. Средняя доля полностью проецируется на тень сердца.

*Нижняя доля правого легкого (5)* треугольной формы, наибольшая по размерам, размещена в задненижнем отделе полости грудной клетки, широкое основание ее расположено на диафрагме, а вершина обращена кверху и кзади. Задняя поверхность доли прилежит к задним отделам IV—X ребер, нижняя — к диафрагме, спереди доля граничит с верхней и средней долями.

*Верхняя доля левого легкого (3)* располагается в верхнепереднем отделе полости грудной клетки. Спереди она прилежит на всем протяжении к передней грудной стенке, сверху — к куполу плевры, снизу — частично к диафрагме, сзади — к нижней доле.

*Нижняя доля левого легкого (5)* так же как и правого занимает нижнезадний отдел полости грудной клетки, прилежит к диафрагме на большем протяжении, чем нижняя доля справа, спереди соприкасается с верхней долей.

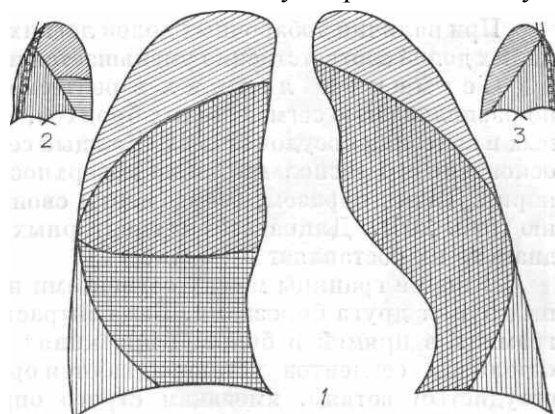


Рис. 203. Проекционное изображение долей легких.

1 — прямая проекция; 2 — правая боковая проекция; 3 — левая боковая проекция. Косая штриховка — верхняя доля, вертикальная — нижняя доля; горизонтальная — средняя доля.

Схема изображения долей легких в различных проекциях представлена на рис. 203.

При наличии добавочных долей легких протяженность основных постоянных долей соответственно уменьшается и несколько изменяется их форма.

Сегменты л е г к и х в рентгеновском изображении определяют по расположению сегментарных бронхов, а также по ветвлению артериальных и венозных сосудов легких. Каждый сегмент имеет треугольную форму, основание его располагается на поверхности легкого, а вершина достигает корня. Таким образом, все сегменты своими вершинами обращены к корню (рис. 204). Длина всех сегментарных бронхов в пределах 10—15 мм, диаметр их составляет 5—6 мм.

В норме границы между сегментами не видны, так как они не отделены друг от друга бороздами. Без контрастного исследования на рентгенограммах в прямой и боковой проекциях расположение и протяженность отдельных сегментов устанавливаются ориентировочно по сегментарным сосудистым ветвям, имеющим строго определенную топографию. Более точно сегментарные бронхи и сосуды, размеры сегментов определяют при томографии, бронхографии и ангиопульмонографии.

*Сегменты правого легкого* (рис. 205—207). Верхняя доля вентилируется верхним долевым бронхом (III), который является коротким стволом, направленным кнаружи и несколько вверх от главного. Длина его составляет 6—15 мм, диаметр — около 10 мм. Деление его на 3 сегментарных ветви происходит обычно по рассыпному типу.

*Верхушечный сегмент (1)* вентилируется верхушечным бронхом (2), который отходит от верхнего долевого почти под прямым углом. Сегмент расположен в верхневнутреннем отделе доли, занимает большую часть верхушки, заполняя купол плевры и значительную часть передней реберной поверхности доли. Медиально сегмент прилежит к верхнему отделу срединной тени, снизу и спереди граничит с передним сегментом, снизу и сзади — с задним сегментом.

*Задний сегмент (2)* вентилируется задним сегментарным бронхом (2), который нередко отходит общим стволом с верхушечным, но располагается почти в горизонтальной плоскости и направлен кверху, кзади и кнаружи. Сегмент образует задний и частично наружный отделы реберной поверхности доли и заднюю часть верхушки, прилегая ко II—IV ребрам. Он граничит спереди медиально с верхушечным сегментом, сзади — прилегает к кривой междолевой щели.

*Передний сегмент (3)* вентилируется передним сегментарным бронхом (3), который отходит книзу, кпереди и кнаружи от долевого и лежит почти горизонтально. Сегмент составляет переднюю часть реберной и средостенной поверхности, прилегая основанием к передней стенке грудной клетки на уровне I—IV реберных хрящей. Сверху и сзади к нему прилежит верхушечный, снизу — средняя доля, медиально — органы переднего средостения.

В верхней доле выделяют подмышечный субсегмент, вентилируемый крупной ветвью от переднего или заднего сегментарных бронхов, которая является непосредственным продолжением верхнего долевого бронха. Подмышечный субсегмент занимает часть реберной поверхности верхней доли на уровне подмышечной впадины. Он прилежит сзади к кривой, а снизу — к горизонтальной щелям, то есть располагается на стыке щелей, не доходя до передней и задней поверхности легкого.

*Средняя доля* вентилируется средним долевым бронхом, который отходит от передней стенки нижнего долевого под острым углом на 2,5—4 см ниже верхнего долевого, и направляется кпереди, слегка отклоняясь вниз и кнаружи. Длина его 1 см, ширина до 7 мм. Средний долевого бронх (VI) делится на два сегментарных: латеральный (боковой) (4) и медиальный (5).

*Латеральный сегмент (4)* находится в задненаружном отделе доли, составляя часть ее реберной поверхности на уровне IV—V ребер. Сегмент прилежит сверху к переднему сегменту верхней доли, сзади — к нижней доле, спереди и медиально — к медиальному сегменту, снаружи сегмент образует реберную поверхность легкого на уровне IV—V ребер в подмышечной области.

*Медиальный сегмент (5)* составляет значительную часть реберной и средостенной поверхностей доли и занимает передненижний ее отдел, соприкасается с передней грудной стенкой на уровне IV—V ребер.

Кверху от него находится верхняя доля, сзади и снаружи — латеральный (боковой) сегмент средней доли, спереди — передняя грудная стенка, снизу — диафрагма, с медиальной стороны сегмент прилежит к сердцу.

*Нижняя доля* вентилируется нижним долевым бронхом (V), который является продолжением главного с постепенным уменьшением калибра в дистальном направлении. Длина его 5—6 см, диаметр — около 10 мм. От нижнего долевого бронха, кроме среднего долевого, отходят сегментарные бронхи. Доля состоит из 5 сегментов.

*Верхушечный сегмент (6)* вентилируется одноименным коротким бронхом (6), отходящим кзади от задней стенки нижнего долевого бронха, длина его не превышает 5 мм. Верхушечный сегмент составляет всю верхушку нижней доли и образует среднюю часть задней реберной поверхности легкого, соприкасаясь с IV—VII ребрами, и часть средостенной поверхности кзади от корня легкого. Спереди он граничит с задним сегментом верхней доли, сзади — с грудной стенкой, снизу — с задним основным сегментом нижней доли, с внутренней стороны прилежит к заднему средостению.

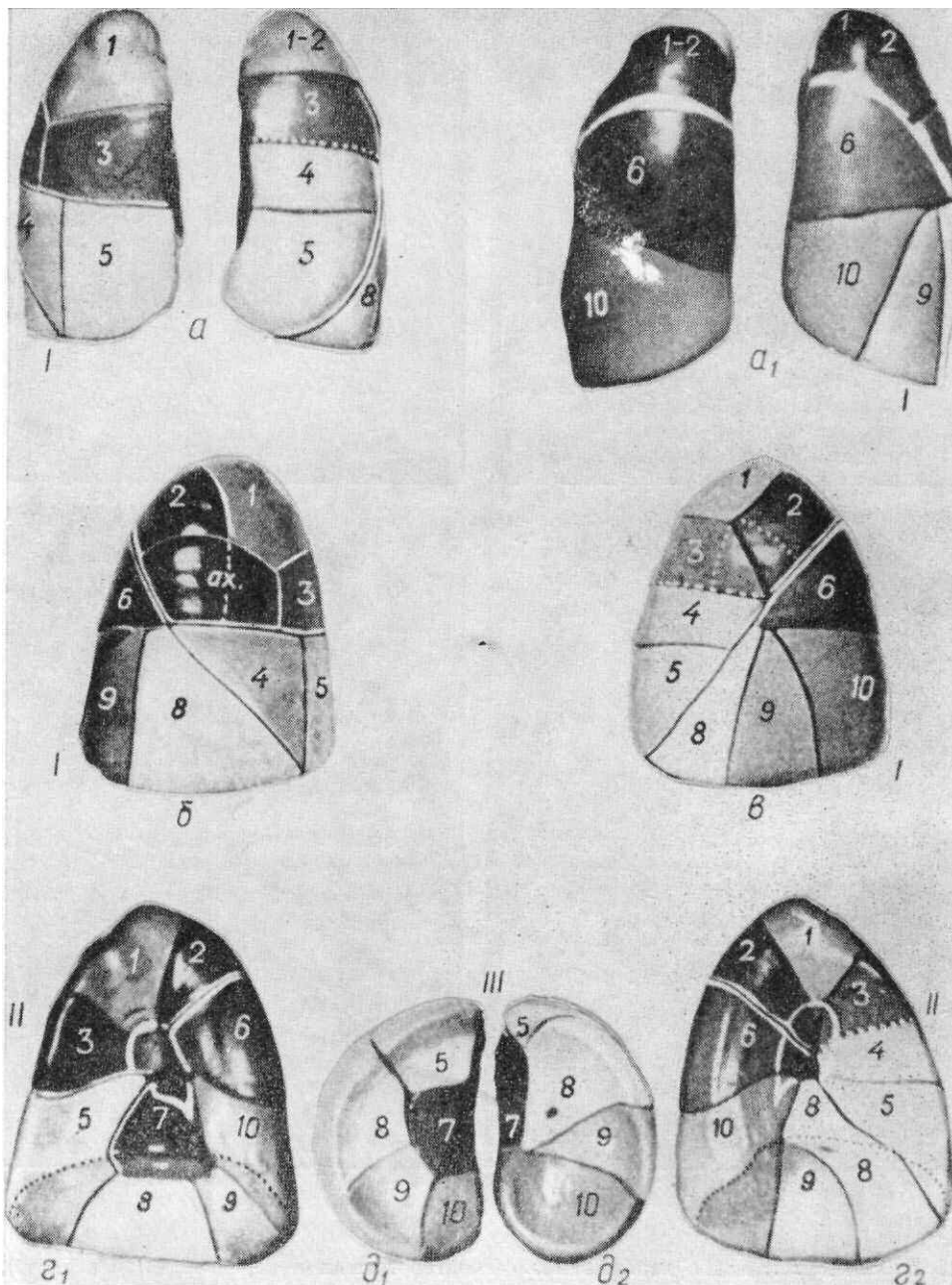


Рис. 204. Схематическое изображение сегментов на различных поверхностях легких (по Ф. Ковачу, З. Жебеку).  
 I — реберная поверхность: а — спереди, а<sub>1</sub> — сзади, б — справа, в — слева. II — медиальная поверхность: г<sub>1</sub> — справа, г<sub>2</sub> — слева. III — диафрагмальная поверхность: д<sub>1</sub> — справа, д<sub>2</sub> — слева. 1 — верхушечный; 2 — задний; 3 — передний; AX — подмышечный; 4 — латеральный (справа), верхний язычковый (слева); 5 — медиальный (справа), нижний язычковый (слева); 6 — верхушечный нижней доли; 7 — медиальный (сердечный) основной; 8 — передний основной; 9 — латеральный основной; 10 — задний основной.

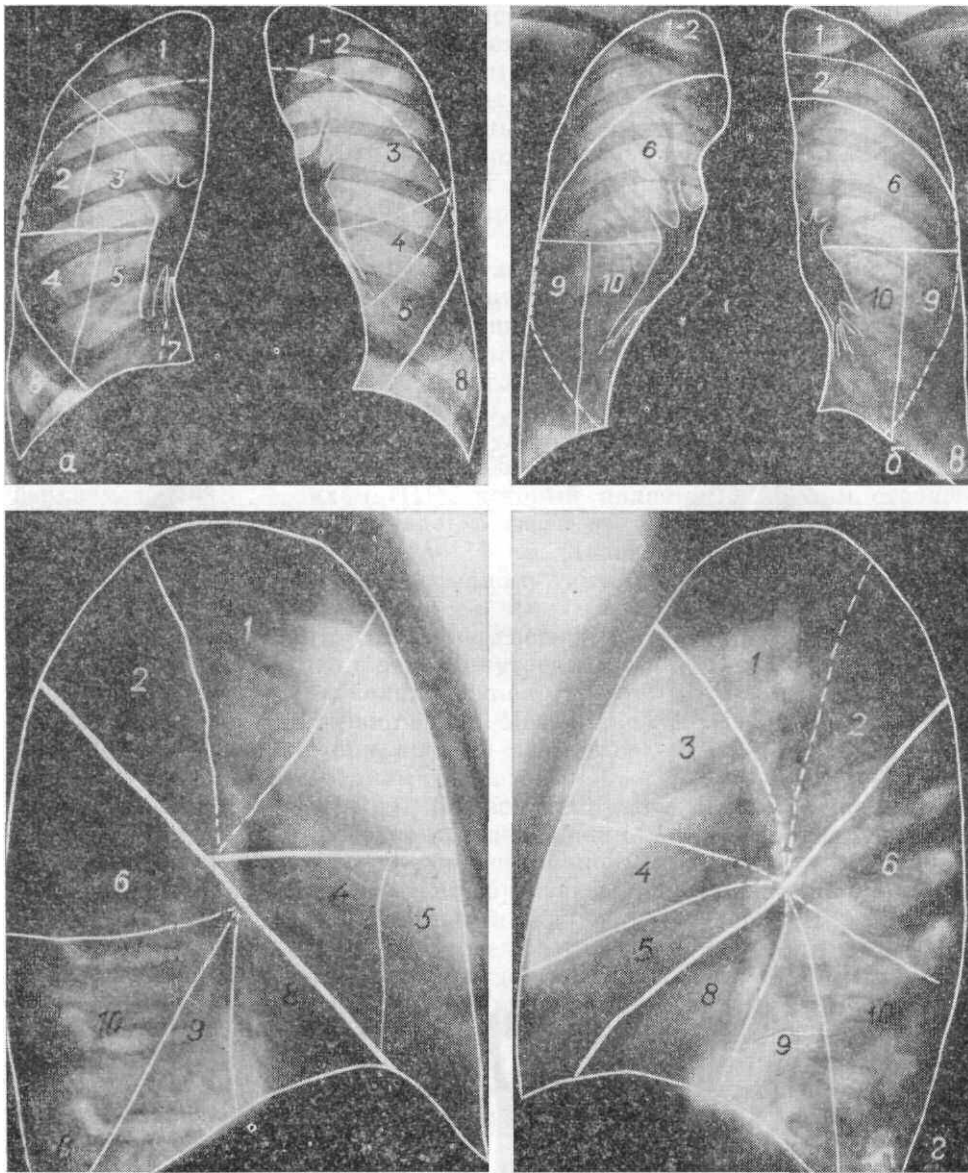


Рис. 205. Схематическое изображение сегментов легких в передней (а), задней (б), правой боковой (в), левой боковой (г) проекциях.

Правое легкое. *Верхняя доля:* 1 — верхушечный, 2 — задний, 3 — передний. *Средняя доля:* 4 — латеральный, 5 — медиальный. *Нижняя доля:* 6 — верхушечный, 7 — медиальный (сердечный) основной, 8 — передний основной, 9 — латеральный основной, 10 — задний основной.

Левое легкое. *Верхняя доля:* 1—2 — верхушечно-задний, 3 — передний, 4 — верхний язычковый, 5 — нижний язычковый. *Нижняя доля:* 6 — верхушечный, 7 — медиальный (сердечный) основной — непостоянный, 8 — передний основной, 9 — латеральный основной, 10 — задний основной.

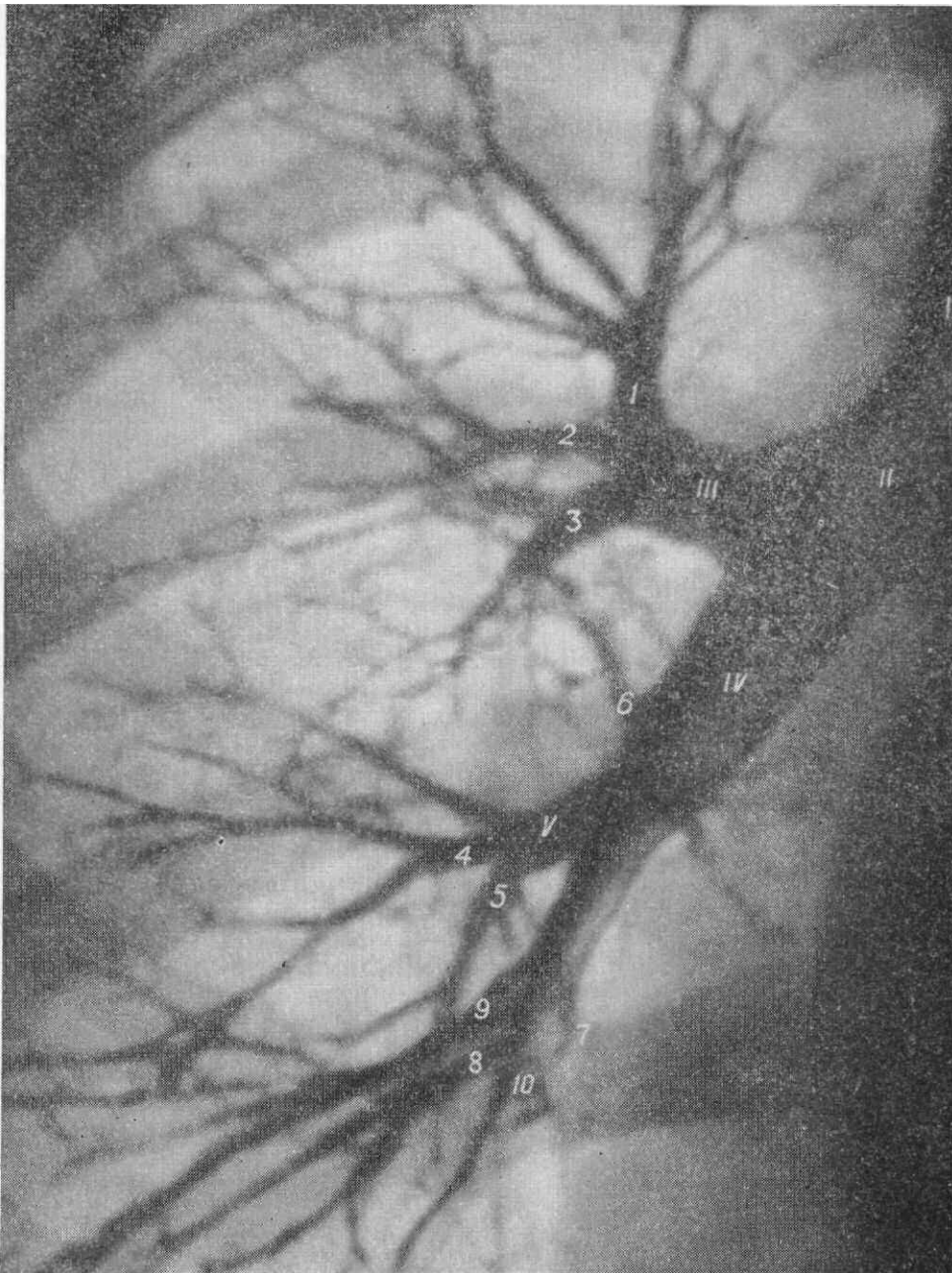

Рис. 206. Бронхограмма правого легкого в прямой проекции.

I — трахея; II — правый главный бронх. Дольевые бронхи: III — верхний, IV — нижний, V — средний. Сегментарные бронхи. Верхняя доля: 1 — верхушечный; 2 — задний; 3 — передний. Средняя доля: 4 — латеральный; 5 — медиальный. Нижняя доля: 6 — верхушечный; 7 — медиальный (сердечный) основной; 8 — передний основной; 9 — латеральный основной; 10 — задний основной.

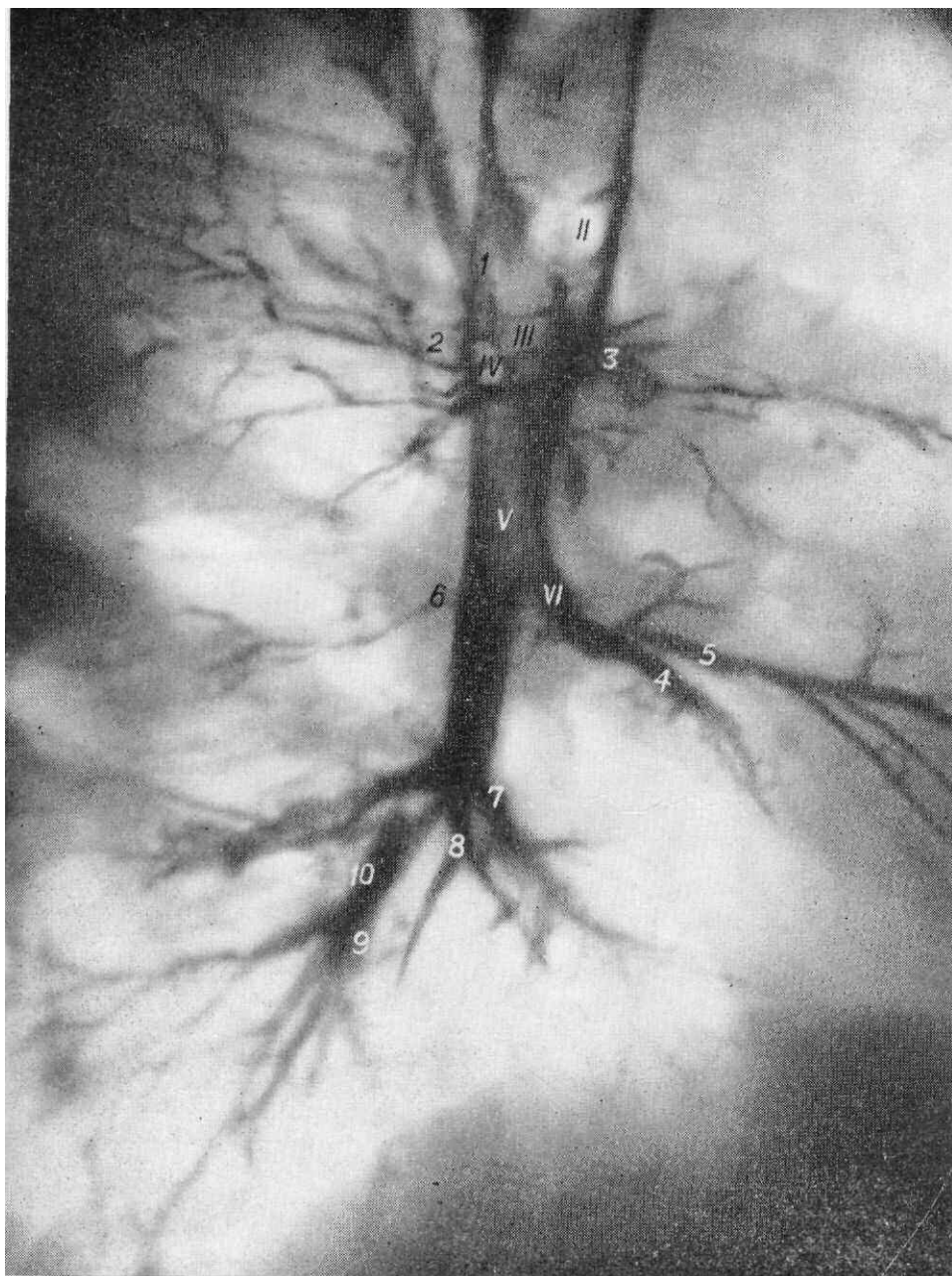


Рис. 207. Бронхограмма правого легкого в боковой проекции.

I — трахея, II — раздвоение трахеи, III — правый главный бронх, IV — поперечное сечение верхнего долевого бронха, V — нижний долевого бронх, VI — средний долевого бронх. Сегментарные бронхи. Верхняя доля: 1 — верхушечный, 2 — задний, 3 — передний. Средняя доля: 4 — латеральный, 5 — медиальный; нижняя доля: 7 — медиальный (сердечный) основной, 8 — передний основной, 9 — латеральный основной, 10 — задний основной.

*Медиальный (сердечный) основной сегмент (7)* представляет собой сравнительно небольшую часть нижней доли, вентилируемую одноименным бронхом. Медиальный основной сегментарный бронх (7) отходит от переднемедиальной стенки нижнего долевого наиболее высоко по сравнению с другими основными сегментарными бронхами нижней доли и направляется кпереди и медиально. Расположен он в виде вертикальной короткой ветви, которая лежит кнутри от нижнего долевого бронха, почти параллельно контуру сердца или наслаивается на тень сердца. По размерам он самый малый по сравнению с остальными основными бронхами. Сегмент граничит по внутренней поверхности с сердцем и нижней полую веной, спереди — с медиальным сегментом средней доли, снаружи — с передним и латеральным, а сзади — с задним основным сегментом нижней доли.

*Передний основной сегмент (8)* вентилируется одноименным бронхом (8), который начинается от передненааружной стенки нижнего долевого, опускается круто вниз, отклоняется кнаружи, располагаясь почти во фронтальной плоскости. Это крупный сегмент, составляющий значительную часть диафрагмальной поверхности легкого и занимающий частично и реберную его поверхность в подмышечной области на уровне VI—VIII ребер. Граничит сегмент спереди с латеральным сегментом средней доли, сзади — с наружным основным сегментом.

*Латеральный основной сегмент (9)* вентилируется достаточно крупным по размерам бронхом (9), отходящим на 1,5 см дистальнее переднего основного, который направляется вниз, кнаружи и кзади, располагаясь в сагиттальной плоскости. Сегмент занимает наружнонижнюю часть доли и вклинивается между другими сегментами так, что основание его соприкасается с диафрагмой, распространяясь к реберно-



диафрагмальному углублению, а латеральная сторона прилежит к стенке грудной клетки в подмышечной области на уровне VII—IX ребер. Спереди он граничит с передним, медиально — с задним основным сегментом нижней доли.

*Задний основной сегмент (10)* вентилируется соответствующим бронхом (10), который отходит от нижнего долевого бронха на 1—1,5 см ниже места отхождения переднего основного бронха. Задний основной сегментарный бронх является продолжением нижнего долевого и представляет самую мощную бронхиальную ветвь. Он несколько шире остальных основных сегментарных бронхов, диаметр его достигает 7—8 мм, направление — вниз, кнаружи и кзади. Сегмент образует задневнутреннюю часть доли, прилегая сзади к грудной стенке, снизу — к заднему скату диафрагмы, сверху — к верхушечному сегменту и спереди — к медиальному основному, медиальная его поверхность прилежит к заднему средостению. Задний основной сегмент занимает самые задние и нижние отделы полости грудной клетки, глубоко проникая в задний отдел реберно-диафрагмального углубления.

*Сегменты левого легкого (205, 208, 209).* Верхняя доля вентилируется коротким верхним долевым бронхом (II), который располагается почти горизонтально. Длина его колеблется в пределах 10—20 мм, диаметр составляет 10—12 мм. Бронх дихотомически разделяется на два или три бронха, дающих начало сегментарным.

Нижний долевым бронх (III), являясь непосредственным продолжением главного, направлен кнаружи от срединной линии, имеет длину около 3—4 см, диаметр его 10—12 мм. На своем пути он дает сегментарные ветви.

Сегментарное строение левого легкого в основном такое же, как и правого. Поэтому описание сегментов правого легкого применимо и к левому. Вместе с тем имеются некоторые различия, выражающиеся в следующем.

*Верхушечно-задний сегмент.* Верхушечно-задний сегментарный бронх (1—2) часто отходит от верхнего долевого общим стволом. Поэтому верхушечно-задний сегмент по размерам и положению соответствует верхушечному и заднему сегментам правого легкого, вместе взятым. Сегмент занимает задневерхнюю часть верхней доли, сзади соприкасается с задними отделами II—IV ребер, медиально прилежит к дуге аорты и подключичной артерии.

*Передний сегмент (3)* занимает значительную часть доли по ее реберной и средостенной поверхностям, располагается на уровне I—IV ребер.

Язычковые сегменты вентилируются язычковым бронхом, отходящим от передненижней стенки верхнего долевого одним стволом: он отклоняется кпереди и книзу, имеет длину до 20 мм и делится на верхний (4) и нижний (5) язычковые сегментарные бронхи.

*Верхний язычковый сегмент (4)* имеет форму трапеции, которая граничит сверху с передним сегментом, снизу — с нижним язычковым, сзади на большем протяжении прилегает к нижней доле и

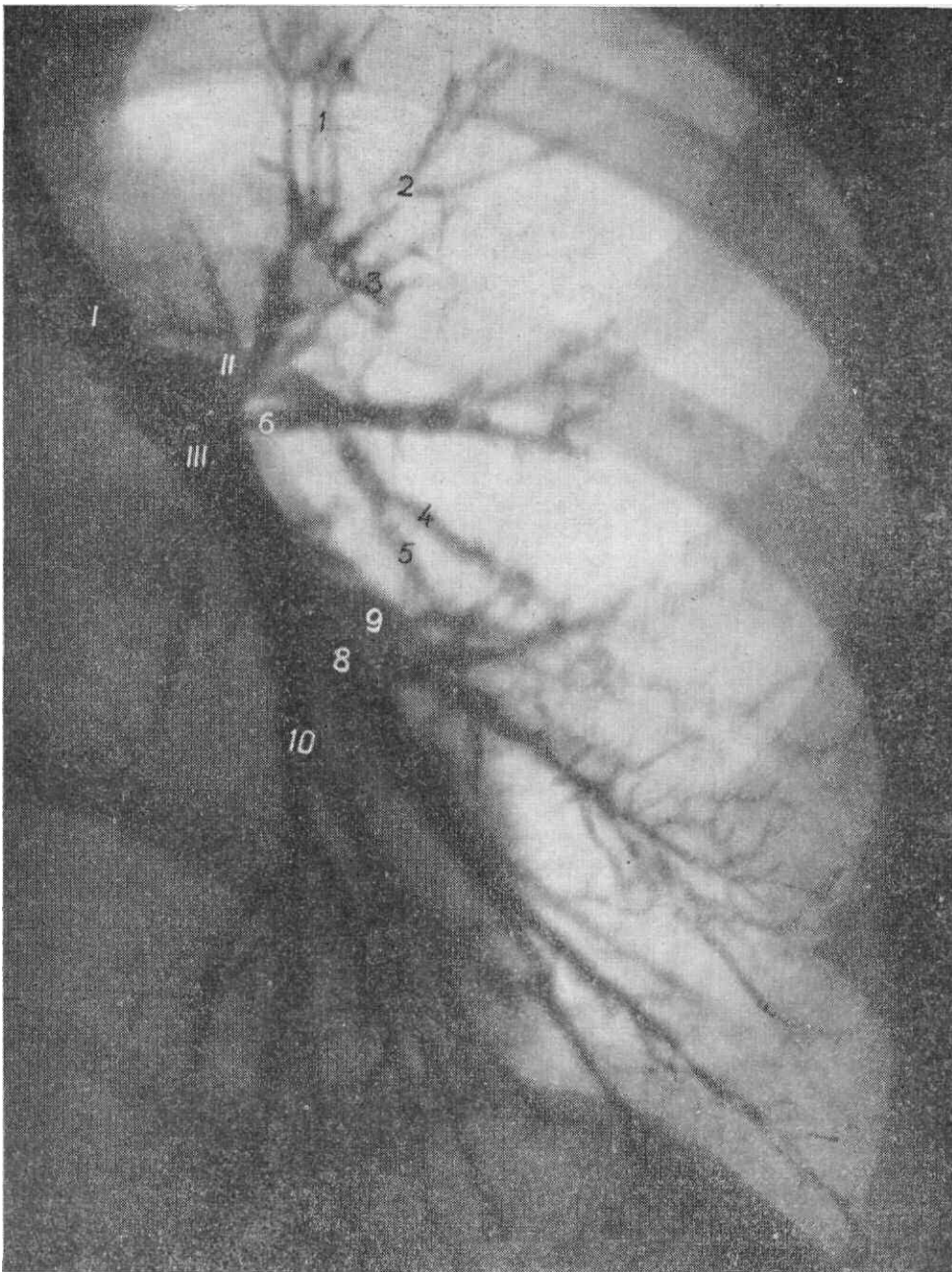


Рис. 208. *Бронхограмма левого легкого в прямой проекции.*

I — левый главный бронх. Дольевые бронхи: II — верхний, III — нижний. Сегментарные бронхи, верхняя доля: 1—2 — верхушечно-задний; 3 — передний; 4 — верхний язычковый; 5 — нижний язычковый; нижняя доля: 6 — верхушечный; 7 — медиальный (сердечный) основной — непостоянный; 8 — передний основной; 9 — латеральный основной; 10 — задний основной.

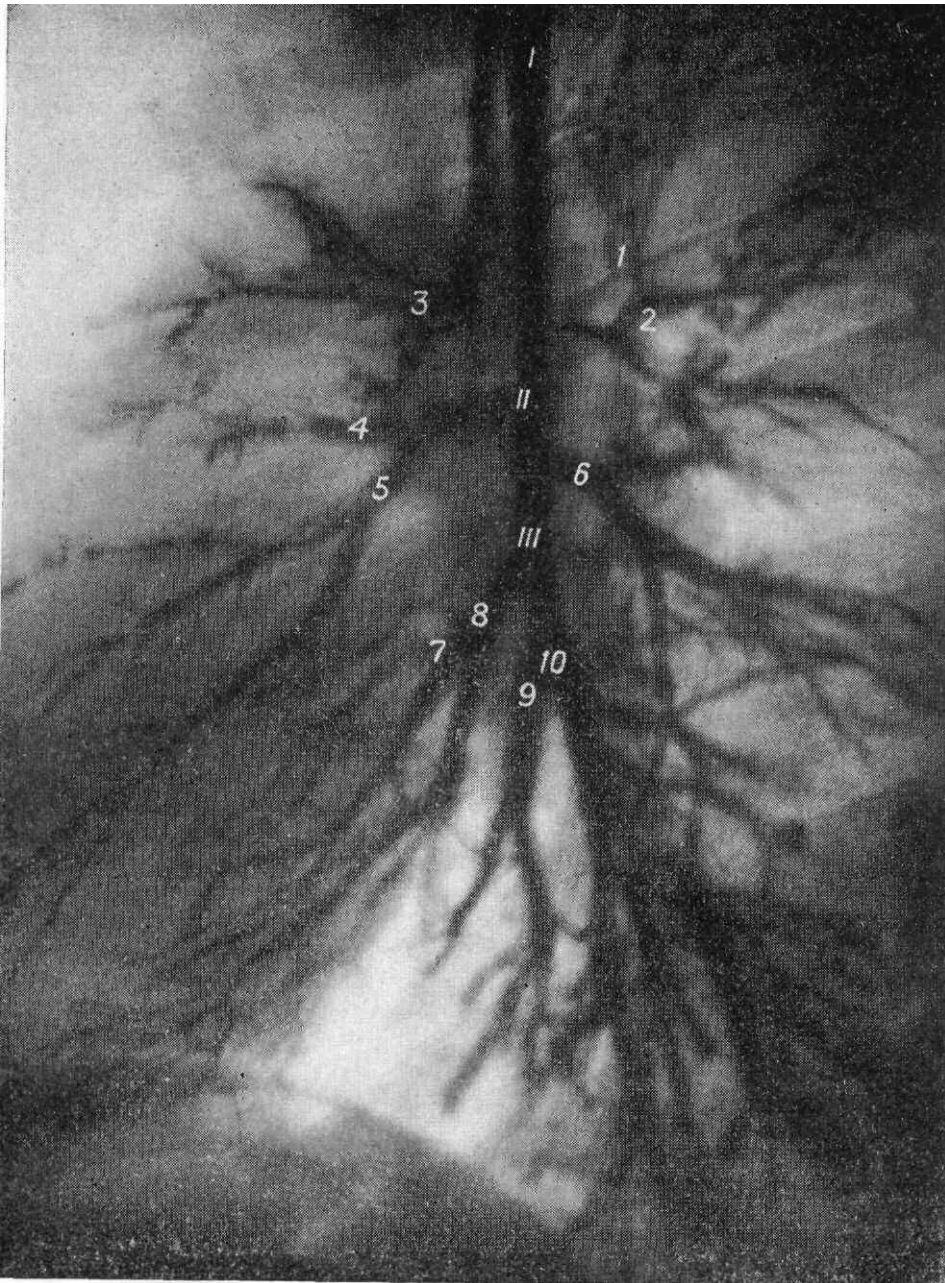


Рис. 209. Бронхограмма левого легкого в боковой проекции.

I - трахея, II - поперечное сечение верхнего долевого бронха, III - нижний долевого бронха. Сегментарные бронхи. Верхняя доля: 1 — 2 — верхушечно-задний, 3 — передний, 4 — верхний язычковый, 5 - нижний язычковый. Нижняя доля: 6 - верхушечный, 7 - медиальный (сердечный) основной - непостоянный, 8 - передний основной, 9 - латеральный основной, 10 - задний основной

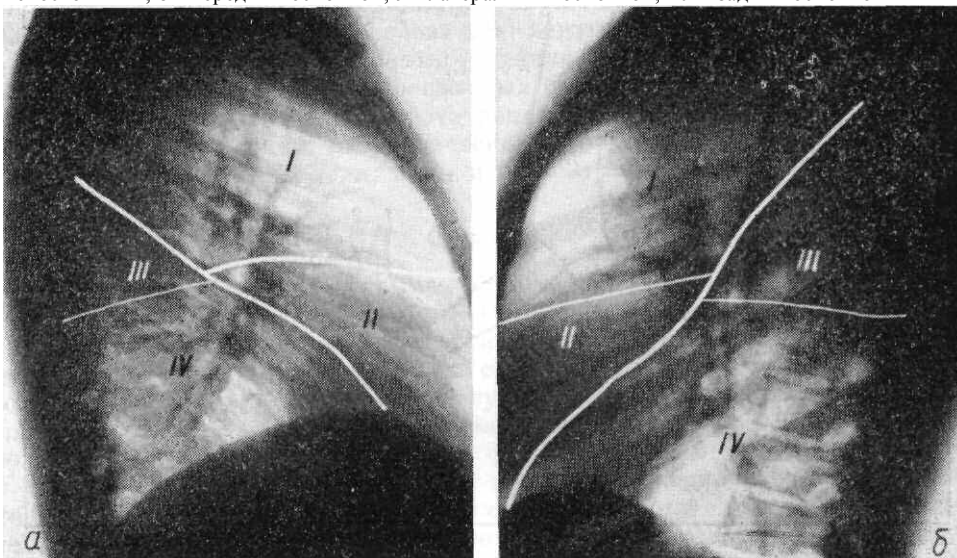


Рис. 210. Схематическое изображение зон правого (а) и левого (б) легких в боковых проекциях. I — верхняя зона, II — передняя зона, III — задняя зона, IV — нижняя зона.

частично к сердцу, спереди соприкасается с грудной стенкой на уровне III—V ребер, снаружи — с IV—VI ребрами в подмышечной области.

*Нижний язычковый сегмент (5)* располагается под верхним язычковым, занимая значительную часть переднесредостенной поверхности доли. Сегмент заднелатеральной поверхностью соприкасается с кожной щелью, внизу прилегает к диафрагме, спереди — к грудной стенке на уровне V—VI ребер.

Нижняя доля левого легкого, как правило, не имеет медиального (сердечного) сегмента (7), то есть она является составной частью переднего основного. Поэтому передний основной сегмент нижней доли левого легкого (9) имеет большие размеры, чем одноименный сегмент в правом легком, занимает передненижнюю часть доли, доходит до косой щели, участвует в образовании передненаружной поверхности легкого над диафрагмой. Наименование и расположение остальных сегментов нижней доли левого легкого соответствует сегментам нижней доли правого легкого.

**Зоны легкого.** Принимая во внимание особенности расположения основных и добавочных щелей легкого и топографию крупных бронхов, Б. Э. Линберг и Нельсон предложили симметричное четырехзональное (четырёхдолевое) строение легких. Согласно этому, в каждом легком выделяют четыре зоны: верхнюю, переднюю, заднюю и нижнюю (рис. 210).

В правом легком верхняя зона соответствует верхней доле, передняя — средней доле, задняя — верхушечному сегменту нижней доли, нижняя зона — включает основные сегменты нижней доли.

В левом легком верхняя зона состоит из верхушечно-заднего и переднего сегментов, передняя — из верхнего и нижнего язычковых сегментов верхней доли, задняя — из верхушечного, нижняя — из основных сегментов нижней доли (рис. 210).

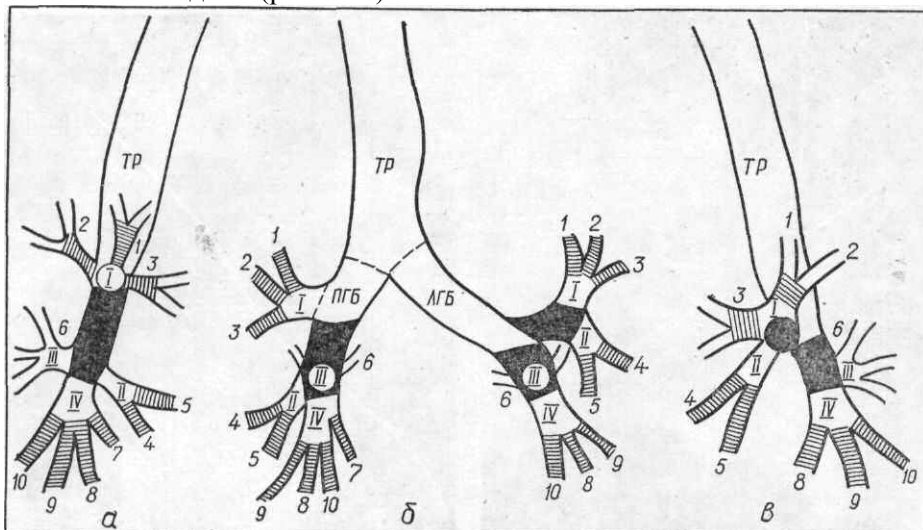


Рис. 211. Схематическое изображение промежуточных, зональных и сегментарных бронхов в прямой (б), правой (а) и левой боковой (в) проекциях.

Промежуточные бронхи обозначены черным, сегментарные — заштрихованы; зональные бронхи: I — верхний, II — передний, III — задний, IV — нижний.

Учитывая четырехзональное строение легких, И. О. Лернер ввел понятие о промежуточном бронхе. Это короткий отрезок долевого бронха, который связывает главные бронхи с зональными. Исключением является правый верхний долевого бронха, который в виде короткого ствола отходит непосредственно от главного, располагается над легочной артерией и поэтому называется надартериальным.

Таблица 11

| Правое легкое           |  | Зоны     | Левое легкое                                   |         |
|-------------------------|--|----------|--|---------|
| Доли                    | Сегменты                               |          | Сегменты                                       | Доли    |
| Верхняя                 | → 1. Верхушечный ←                     | Верхняя  | → 1. Верхушечно-задний ←                       | Верхняя |
|                         | → 2. Задний ←                          |          | → 3. Передний ←                                |         |
| Средняя                 | → 4. Латеральный ←                     | Передняя | → 4. Верхний язычковый ←                       |         |
|                         | → 5. Медиальный ←                      |          | → 5. Нижний язычковый ←                        |         |
| Нижняя                  | → 6. Верхушечный ←                     | Задняя   | → 6. Верхушечный ←                             |         |
|                         | → 7. Медиальный основной (сердечный) ← |          | → 7. Медиальный основной (часто отсутствует) ← |         |
|                         | → 8. Передний основной ←               | Нижняя   | → 8. Передний основной ←                       | Нижняя  |
|                         | → 9. Латеральный основной ←            |          | → 9. Латеральный основной ←                    |         |
| → 10. Задний основной ← | → 10. Задний основной ←                |          |  |         |

Справа имеется один промежуточный бронх длиной 2,5—3 см, слева два: верхний промежуточный длиной 0,5—1 см и нижний промежуточный — длиной 1 см (рис. 211).

Выделение четырех зон и зональных бронхов в каждом легком имеет значение в практической работе рентгенолога, так как способствует уточнению локализации патологического процесса. Деление легких на доли, зоны и сегменты представлено в табл. 11.

## Бронхи

На обзорных рентгенограммах бронхи определяются лишь частично, в основном долевыми, реже — некоторые сегментарные: верхушечный и задний сегментарные бронхи верхних долей, отдельные основные бронхи нижних долей. При томографии стенки бронхов прослеживаются на большем протяжении, вплоть до субсегментарных. Контрастирование бронхов способствует выявлению мельчайших разветвлений бронхиального дерева, уточняя их положение, форму, размеры (рис. 212).

В рентгеновском изображении продольно расположенные бронхи имеют вид светлых полос воздушного столба, окаймленного двумя параллельными, мало интенсивными линейными тенями их стенок. Поперечное или косое сечение бронхов образует кольцевидные или овальной формы просветления. Размеры полос просветления или кольцевидных просветлений зависят от калибра бронха.

Наиболее часто дифференцированное изображение получают нижние долевыми бронхи, преимущественно справа. Левый нижний долевым бронх в преобладающем большинстве перекрыт тенью сердца и в прямой проекции виден лишь у лиц с вертикально расположенным сердцем или при небольшом повороте туловища левым плечом вперед. Полосовидные просветления нижних долевых бронхов разграничивают тень корня от срединной тени.

Верхний долевым бронх правого легкого, составляя верхнюю часть корня, определяется в виде горизонтально расположенной светлой полосы,

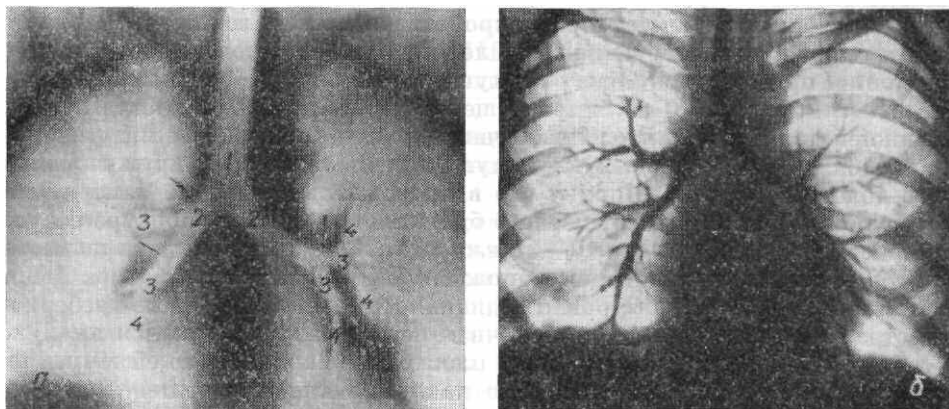


Рис. 212. Изображение бронхов.

а — томограмма трахео-бронхиального слоя, б — бронхограмма. 1 — трахея; 2 — главные бронхи; 3 — долевыми бронхи; 4 — некоторые сегментарные бронхи. Стрелкой указана тень поперечного сечения непарной вены, линиями — уровень измерения легочных артерий.

которая несколько ослабляет интенсивность тени корня. Как правило, отчетливее виден просвет верхнего долевого бронха левого легкого, который снизу вплотную прилежит к левой легочной артерии.

На рентгенограммах в боковой проекции часто дифференцируются поперечные сечения верхних долевых бронхов, из них правый лежит несколько выше, проецируясь на верхний полюс корня, и имеет меньший диаметр. Левый бронх располагается ниже и несколько кзади, диаметр его больше, так как просвет его суммируется с просветом дистального отдела левого главного бронха.

Нижние долевыми бронхи в виде полосовидных просветлений, расположенных по продолжению трахеи и главных бронхов, отклоняются кзади, расходятся под острым углом; левый лежит кзади от правого.

## Легочные артерии

**Прямая проекция.** Легочный ствол (3) образует вторую дугу сердца по левому контуру. Место деления его на ветви, а также правая легочная артерия и начальный отдел левой при обычном рентгенологическом исследовании не видны, так как перекрываются срединной тенью (рис. 213).

Правая легочная артерия (4) при контрастировании видна на фоне срединной тени в виде широкой полосы 20—28 мм в поперечнике, расположенной горизонтально или несколько наклонно книзу. Соответственно уровню переднего отдела II ребра, еще в средостении, правая легочная артерия делится на две ветви, которые в рентгенологической литературе носят название верхнего и нижнего стволов.

Верхнедолевая артерия (верхний ствол) направляется косо кверху к верхней доле, участвует в образовании верхнедолевой части корня, располагаясь медиальнее и выше других сосудистых ветвей. Сегментарные артерии верхней доли образуют веерообразно расходящийся пучок на уровне I межреберного пространства и II ребра, в котором наиболее отчетливо видна самая крупная верхушечная ветвь, направленная вертикально вверх. Кнаружи от нее размещены ветви восходящей и нисходящей задней и передней артерий, кровоснабжающие задний и передний сегменты. Из них передняя ветвь лежит более горизонтально, а задняя наклонно, проецируясь между верхушечной и передней ветвями.

Нижний ствол (8) является общей артериальной ветвью для средней и нижней долей. В нижнедолевой части корня нижний ствол, дугообразно изгибаясь, образует выпуклую дугу и располагается кнаружи от нижнего долевого бронха. Ширину его в проксимальном отделе измеряют от наружной стенки нижнего долевого бронха до наружного контура сосуда, у взрослых она составляет 10—17 мм (рис. 212). Сосуд делится на ветви,

сопровождающие сегментарные бронхи.

Наиболее высоко на уровне медиального отдела II—III межреберных пространств расположена верхушечная ветвь, направляющаяся кнаружи и лежащая почти в горизонтальной плоскости. Параллельно ей и чуть ниже, горизонтально или несколько наклонно книзу проецируется латеральная ветвь средней доли. Ниже места отхождения артерий средней доли нижний ствол правой легочной артерии веерообразно делится на сегментарные ветви, идущие к основным сегментам. Из них сердечная ветвь расположена наиболее медиально. Кнаружи от нее проецируется задняя, затем передняя и латеральная, то есть латеральная ветвь проецируется кнаружи от остальных основных артерий нижней доли.

Таким образом, проекционно наибольшую концентрацию сосудов образуют вверху сегментарные ветви верхней доли, внизу — сосуды основных сегментов нижней доли. Между ними на уровне отхождения верхушечной ветви нижней и ветвей средней доли находится участок, соответственно III межреберному пространству, с относительно малым количеством сосудов.

*Левая легочная артерия* (5) направляется от ствола косо кверху, кзади и влево, описывая почти вертикальную расположенную дугу, огибает левый главный бронх, опускается книзу, лежит снаружи и сзади бронха. Поэтому в рентгеновском изображении в прямой проекции из-за ортоградного расположения она видна как укороченная дугообразная тень. По отношению к пучку рентгеновых лучей начальная часть левой легочной артерии размещена параллельно и образует интенсивную овальной формы тень. Снизу и снаружи она четко ограничена просветом левого главного и верхнего долевого бронхов.

Интенсивную округлой или овальной формы тень ортоградного сечения левой легочной артерии, которая суммируется с тенью поперечного отростка VI или VII грудного позвонка, нередко ошибочно принимают за увеличенный бронхо-легочный лимфатический узел. Уточнить природу тени позволяет наличие пульсации по контуру сосуда и изменение формы его при повороте обследуемого. Ширина левой легочной артерии в начальном отделе достигает 18—26 мм. Измерение ее размеров производят по вертикали от верхнего контура сосуда до нижнего, окаймленного левым главным бронхом в месте ответвления от него верхнего долевого (рис. 212).

Верхний контур левой легочной артерии проецируется несколько выше правой, приблизительно наполовину соответствующего заднего межреберного пространства.

Сегментарные ветви левой верхней доли отходят от выпуклого верхнего контура дуги левой легочной артерии, чаще каждая отдельно, реже начинаются одним стволом. Сегментарные ветви язычковых сегментов обычно берут начало от наружной стенки нижнего ствола. Как и в правом легком, сегментарные ветви верхней доли образуют верхнедолевую часть корня и проецируются на уровне I—III межреберных пространств сверху вниз в следующем порядке: верхушечно-задняя, передняя, верхняя и нижняя язычковые.

*Нижний ствол* формирует нижнедолевую часть корня, где делится на сегментарные ветви, расположенные так же, как и соответствующие ветви правой нижней доли.

**Боковая проекция.** *Легочный ствол* расположен по продолжению артериального конуса правого желудочка и проекционно совпадает с восходящей аортой. При контрастировании дифференцируется книзу и кпереди от раздвоения трахеи.

*Правая легочная артерия* дает интенсивную округлой или овальной формы тень в корне правого легкого, отчетливо определяемую лишь при контрастировании. При бесконтрастном исследовании контуры ее видны нечетко из-за проецирующихся сегментарных сосудов.

*Левая легочная артерия* образует дугообразную тень, огибающую округлое просветление поперечного сечения левого главного и верхнего долевого бронхов, нижний ствол ее отклоняется кзади,

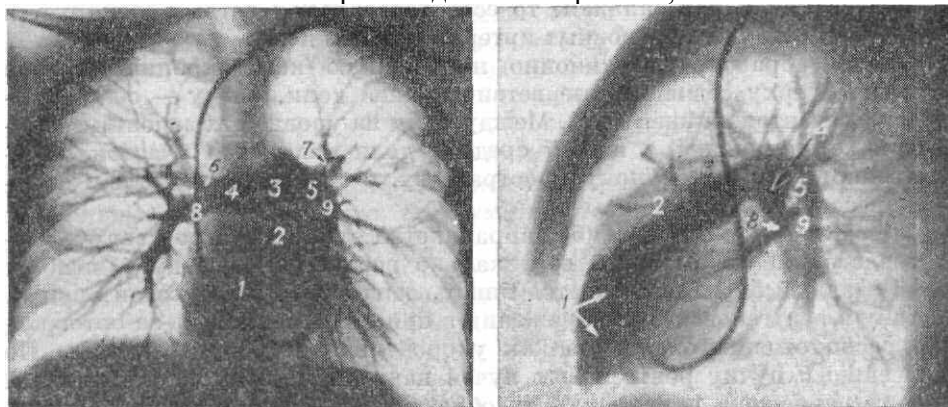


Рис. 213. Ангиограммы легких в прямой и левой боковой проекциях. Контрастированы правый желудочек и разветвления легочной артерии. Магистральный тип ветвления сосудов легких.

1 — правый желудочек; 2 — артериальный конус; 3 — легочный ствол; 4 — правая легочная артерия; 5 — левая легочная артерия; 6 — правая верхняя долевая артерия; 7 — левая верхняя долевая артерия; 8 — правая нижняя долевая артерия (нижний ствол); 9 — левая нижняя долевая артерия (нижний ствол).

Сегментарные ветви легочных артерий правого и левого легкого расположены идентично и могут проекционно совпадать. Они радиарно расходятся от корня и расположены соответственно сегментам. Сегментарные и субсегментарные артерии образуют клиновидный пучок сосудов, размещенный в центре сегмента. По направлению к периферии сегментарные сосуды истончаются, в связи с чем на стыке сегментов они видны менее отчетливо.

Легочные артерии в паренхиме легкого образуют древовидно ветвящиеся лентовидные или тяжистые, средней интенсивности четко очерченные тени, идущие в различных направлениях, постепенно истончающиеся и исчезающие к периферии. Интенсивность сосудистых теней зависит главным образом от калибра сосудов, их кровенаполнения и в очень незначительной степени от толщины их стенки. Принадлежность отдельных сосудов к определенной доле и сегменту легкого устанавливаются по данным рентгенограмм, произведенных в прямой (см. рис. 221, рис. 222) и боковой (см. рис. 223) проекциях, томограмм (см. рис. 216, рис. 217, рис. 219, рис. 220) и особенно ангиопульмонограмм (рис. 213).

### Легочные вены

Легочные вены так же, как и легочные артерии, образуют в рентгеновском изображении тяжистые или лентовидные тени, имеющие различный калибр в зависимости от уровня их расположения. Размер тени венозных сосудов увеличивается по направлению к средостению.

**Прямая проекция.** Легочные вены рентгенологически отличаются от легочных артерий своим расположением и направлением (см. рис. 237). В пределах каждого сегмента вена лежит каудально по отношению к одноименной сегментарной артерии. В верхнемедиальных отделах легких вены проецируются книзу и кнаружи от теней одноименных артерий, в средних отделах — под ними, располагаясь почти горизонтально, а в нижнемедиальных — книзу и кнутри от артерий.

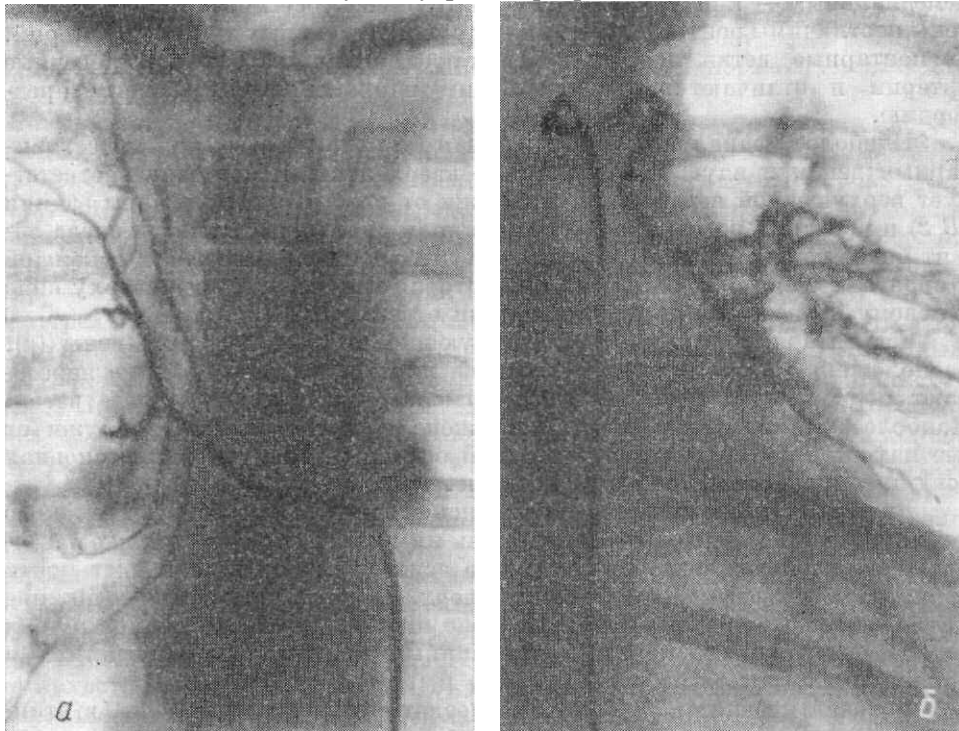
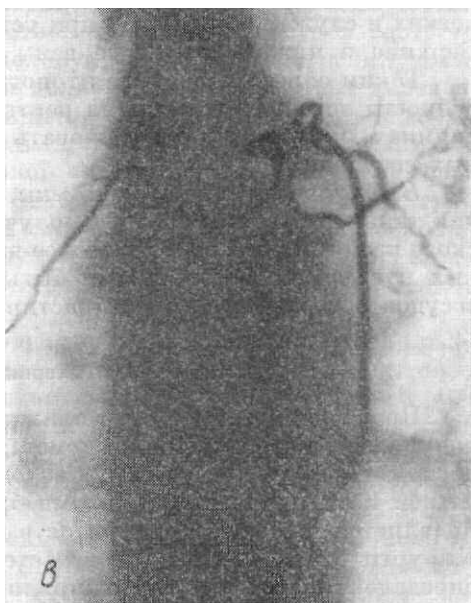


Рис. 214. Изображение бронхиальных артерий при контрастировании  
*a* — разветвления правой бронхиальной артерии; *б* — разветвления левой бронхиальной артерии; *в* — одновременное контрастирование правой и левой бронхиальных артерий.



Субсегментарные легочные вены неотличимы рентгенологически от субсегментарных легочных артерий. Сегментарные ветви легочных вен проекционно пересекают легочные артерии и отличаются от них своим направлением к левому предсердию.

Наиболее медиально расположенная по отношению к другим сегментарным венам и идущая вертикально вверх лентовидная тень соответствует верхушечной ветви (*B 1*), кнаружи от которой расположены задняя (*B 2*) и передняя ветвь. Ветвь средней доли справа и язычковой слева лежит более горизонтально. От слияния этих сосудов образуется с каждой стороны верхняя легочная вена (*3*), которая направлена косо сверху вниз к левому предсердию и лежит кнаружи от легочной артерии.

Сегментарные вены (*3*), формирующие нижние легочные вены (*4*), расположены в более горизонтальной плоскости, проекционно пересекают под углом артериальные субсегментарные и сегментарные ветви. Наиболее медиально из них расположена общая основная, кнаружи от нее находятся тени верхней и нижней основных вен, передняя основная вена проецируется наиболее латерально.

Две-три сегментарные вены, сливаясь в один ствол, образуют нижнюю легочную вену с каждой стороны. Тень их шире и короче верхних легочных вен, расположены они несколько асимметрично: правая идет почти

Две-три сегментарные вены, сливаясь в один ствол, образуют нижнюю легочную вену с каждой стороны. Тень их шире и короче верхних легочных вен, расположены они несколько асимметрично: правая идет почти

горизонтально, левая — косо снизу вверх. Сегментарные ветви и нижние легочные вены отчетливо видны на фоне нижних долевых бронхов и тени сердца на несколько переэкспонированных прямых рентгенограммах и томограммах (рис. 216, рис. 217).

**Боковая проекция.** В боковой проекции сегментарные вены, в отличие от артерий, проецируются не в центре, а по краю сегментов и долей легких и служат ориентиром при установлении границ между сегментами. Верхние и нижние легочные вены описаны в разделе «Корни легких».

Таким образом, учитывая топографические и рентгенологические особенности легочных сосудов на рентгенограммах и особенно на послонных снимках, можно дифференцировать артерии от наиболее крупных венозных сосудов.

*Бронхиальные артерии и вены, лимфатические сосуды, соединительная ткань, нервы в норме не получают дифференцированного рентгеновского изображения. Рентгеновское изображение бронхиальных артериальных и венозных ветвей может быть получено только при катетеризации сосудов с последующим контрастированием их (рис. 214).*

### Корни легких

При рентгенологическом анализе корней легких необходимо иметь в виду, что представления анатомов, хирургов и рентгенологов о корнях легких не вполне идентичны. Анатомы корнем считают окруженный клетчаткой и лимфатическими узлами бронхо-сосудистый пучок, который направляется в легкое и находится в плоскости ворот, то есть вне легкого. Хирурги различают внутрисредостенную часть корня, соответствующую определению анатомов и представляющую собой ножку, которая соединяет легкое с органами средостения, и внесредостенную, внутрилегочную часть корня. Обычному рентгенологическому исследованию доступна лишь внутрилегочная часть корня.

Тень корня легкого в рентгеновском изображении обусловлена в основном крупными артериальными и венозными сосудами, частично бронхами. Остальные анатомические образования в норме не получают дифференцированного изображения.

**Прямая проекция.** При исследовании в прямой проекции корни легких (см. рис. 221, рис. 222) образуют неоднородные интенсивные тени, расположенные по обеим сторонам от сердечно-сосудистого пучка, несколько косо по отношению к срединной сагитальной плоскости. Корни занимают протяженность около двух межреберных пространств, чаще от переднего отдела тела II до IV ребра (у лиц астенического телосложения — от III до V ребра) или протяженность корня соответствует высоте тел трех грудных позвонков, обычно VI, VII, VIII, реже VII, VIII, IX. Верхняя граница корней соответствует месту ответвления сегментарных сосудов для верхних долей, проецирующихся на уровне внутренних отделов II и III ребер. Нижней границей корней является тень группы основных легочных вен, которые занимают самое низкое расположение в корне. Легочные вены размещены почти в горизонтальной плоскости и определяются кнутри от основных сегментарных ветвей легочной артерии, которые имеют более вертикальное направление. Проекция наиболее низко расположенных вен соответствует уровню тел VIII—IX позвонков. Поперечный размер тени корней занимает не более  $\frac{1}{4}$  части поперечника легкого на уровне их расположения. Ширина основной части легочной артерии корня почти одинакова с просветом нижнего долевого бронха, который отделяет корень от средостения. Наружная граница тени корней не является ровной и сплошной, от нее кнаружи расходятся сосудистые тени в легкое, а местами ее тень ослабляется светлыми полосками бронхов.

Условно корни легких делят на верхнюю и нижнюю долевыми частями. Однако такое деление не отражает точной топографии сосудов соответственно долям, так как на верхнюю долевыми часть корня проецируются сосуды верхушечного сегмента нижней доли, а в состав нижней долевыми части входят сосуды и бронхи средней и язычковой доли. На границе верхней и нижней долевыми части корня определяется тупой угол, открытый кнаружи, образованный задней сегментарной ветвью верхней легочной вены и основной частью легочной артерии. Если угол корня не выражен, граница между верхней и нижней долевыми частями определяется по расположению отходящих от них кверху и книзу сосудов. Длинник верхней и нижней долевыми части корня относится обычно как 1 : 2 при магистральном типе деления сосудов.

Корни легких имеют неоднородную структуру, что обусловлено различным направлением сосудов и бронхов по отношению к ходу рентгеновых лучей. Поперечные сечения сегментарных бронхов в верхней долевыми части корня образуют кольцевидные просветления округлой или овальной формы с тонкими четко очерченными стенками. Они лежат рядом с тенью поперечного сечения соответствующей сегментарной артерии.

В корне четко контурируются отдельные сосудистые ветви, промежутки между которыми менее интенсивны. Структура корня зависит от анатомических особенностей ветвления легочных артерий и вен. При магистральном делении ветви легочной артерии относительно длинные и широкие, поэтому и тень корня представляется более удлинненной, интенсивной и однородной. При рассыпном типе, наоборот, артерии относительно короткие, вследствие высокого деления их на сегментарные ветви, корни укорочены, неоднородной структуры.

Полной симметрии положения, формы и размеров в корне правого и левого легкого нет. Это обусловлено топографическими особенностями расположения сосудов и бронхов (рис. 215, см. рис. 201).

Корень правого легкого (рис. 216) расположен за пределами тени сердца, отделен от нее на всем протяже-



нии просветом главного и нижнего долевого бронха (5). Форма корня правого легкого в рентгеновском изображении неправильно удлиненная, протяженность его несколько больше; в правом корне чаще наблюдается деление сосудов по магистральному типу, более отчетливо виден угол между верхней и нижней частями корня.

У взрослых корень левого легкого (рис. 217) лежит на 1—1,5 см выше правого, что обусловлено более высоким анатомическим расположением левой легочной артерии. Начало тени корня совпадает с началом легочного ствола, форма его приближается к форме полуовала. Угол между верхней и нижней долевыми частями корня выражен менее отчетливо. Нижняя долевая часть корня у лиц пикнического телосложения проекционно перекрыта левым желудочком, у лиц астенического, а иногда и нормостенического телосложения, корень левого легкого частично отделен от тени сердца просветом нижнего долевого бронха. Верхняя долевая часть корня, как правило, выглядит более интенсивной и однородной по сравнению с таковой в правом корне. Это объясняется расположением поперечного сечения левой легочной артерии, которая на этом уровне нередко суммируется с тенью поперечного отростка VI или VII грудного позвонка, что может имитировать увеличение бронхо-легочного лимфатического узла. Ветвление легочной артерии в левом корне происходит преимущественно по рассыпному типу.

**Боковая проекция.** При исследовании в боковой проекции корни легких в зависимости от установки большого могут полностью или частично суммироваться; реже оба корня на всем протяжении видны раздельно (рис. 218). Более дифференцированное изображение на рентгенограммах в боковой проекции имеет корень легкого прилежащей стороны. Поэтому для рентгенологического изучения каждого корня необходимо производить снимки в правой и левой боковой проекциях. Корень левого легкого, как правило, лежит несколько кзади по отношению к фронтальной плоскости, проходящей на середине расстояния переднезаднего размера грудной клетки.

На структурных рентгенограммах в боковой проекции различаются отдельные анатомические образования, формирующие корень (бронхи, артерии, вены). Корни легких образуют интенсивные, неоднородной структуры тени, расположенные под дугой аорты и частично наслаивающиеся на заднюю поверхность сердечно-сосудистого пучка. Длинная ось корней отклонена от фронтальной плоскости кзади под углом 5—15°.

Поэтому тень корней направлена сверху вниз и кзади, приближаясь внизу к тени позвонков. Расположение корней соответствует уровню тел от V—VI до VIII—IX грудных позвонков. Общая ширина тени корней у взрослых приближается к 5 см.

Верхняя граница тени корней проецируется на уровне нижнего контура дуги аорты и образована главным образом правой и левой легочными артериями. Последняя расположена чуть выше правой, образуя верхний полюс тени левого корня. В результате проекционного совпадения крупных сосудов верхняя долевая часть корня компактна, интенсивна и однородна. Наиболее интенсивной является передне-средняя часть суммарной тени корней, что обусловлено проекционным наслаивением передней части левого корня на заднюю часть правого.

Нижняя долевая часть корней в боковой проекции образует менее компактную тень, что объясняется большей отдаленностью артерий от вен.

Нижний контур тени корней, так же как и в прямой проекции, образуют вены нижней доли, которые отчетливо видны в ретрокардиальном пространстве на уровне тел VIII или IX грудных позвонков в виде широких сосудистых стволов, косо поднимающихся сзади, снизу и вверх по направлению к левому предсердию. Передняя граница интенсивной сосудистой тени корней относится к правому, задняя — к левому корню.

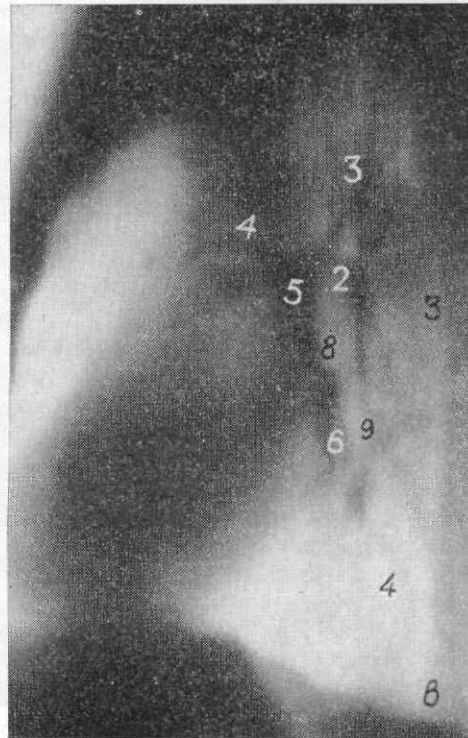
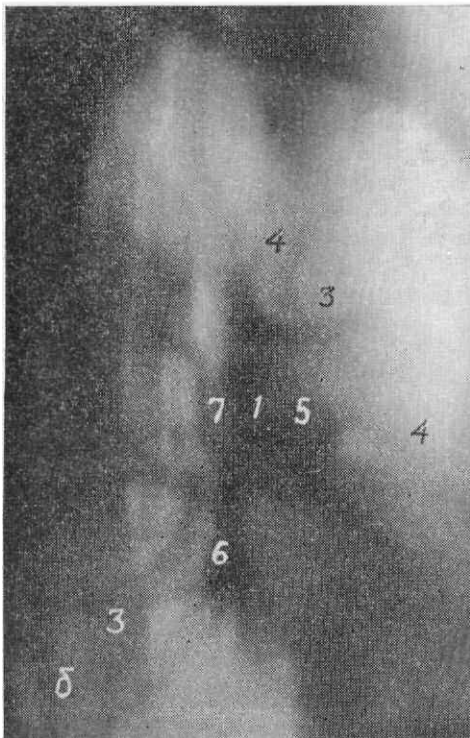
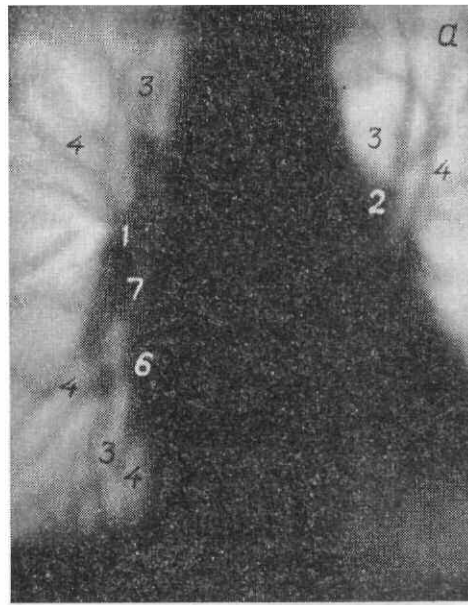
Суммарная тень корней легких на всем своем протяжении ослабляется в интенсивности и как бы разделена на две части светлой полосой проекционно укороченных главных бронхов. Главные бронхи наслаиваются друг на друга или расходятся под острым углом. Книзу они суживаются и постепенно переходят в нижние долевые и сегментарные бронхи.

От тени корней легких во всех направлениях, соответственно сегментам легких, отходят сосуды в виде клиновидно расходящихся пучков, постепенно истончающихся к периферии.

Тень корня правого и левого легких имеет неодинаковую форму, величину, структуру в результате различного соотношения анатомических образований. Это отчетливо выражено на томограммах.

Рис. 215. Томограммы корней легких в прямой (а), правой (б) и левой (в) боковых проекциях.

1 — правая нижняя долевая легочная артерия; 2 — левая легочная артерия; 3 — сегментарные артерии; 4 — сегментарные вены; 5 — верхняя легочная вена; 6 — общая основная вена; 7 — правый нижний долевой бронх; 8 — левый главный бронх (поперечное сечение); 9 — левый нижний долевой бронх.



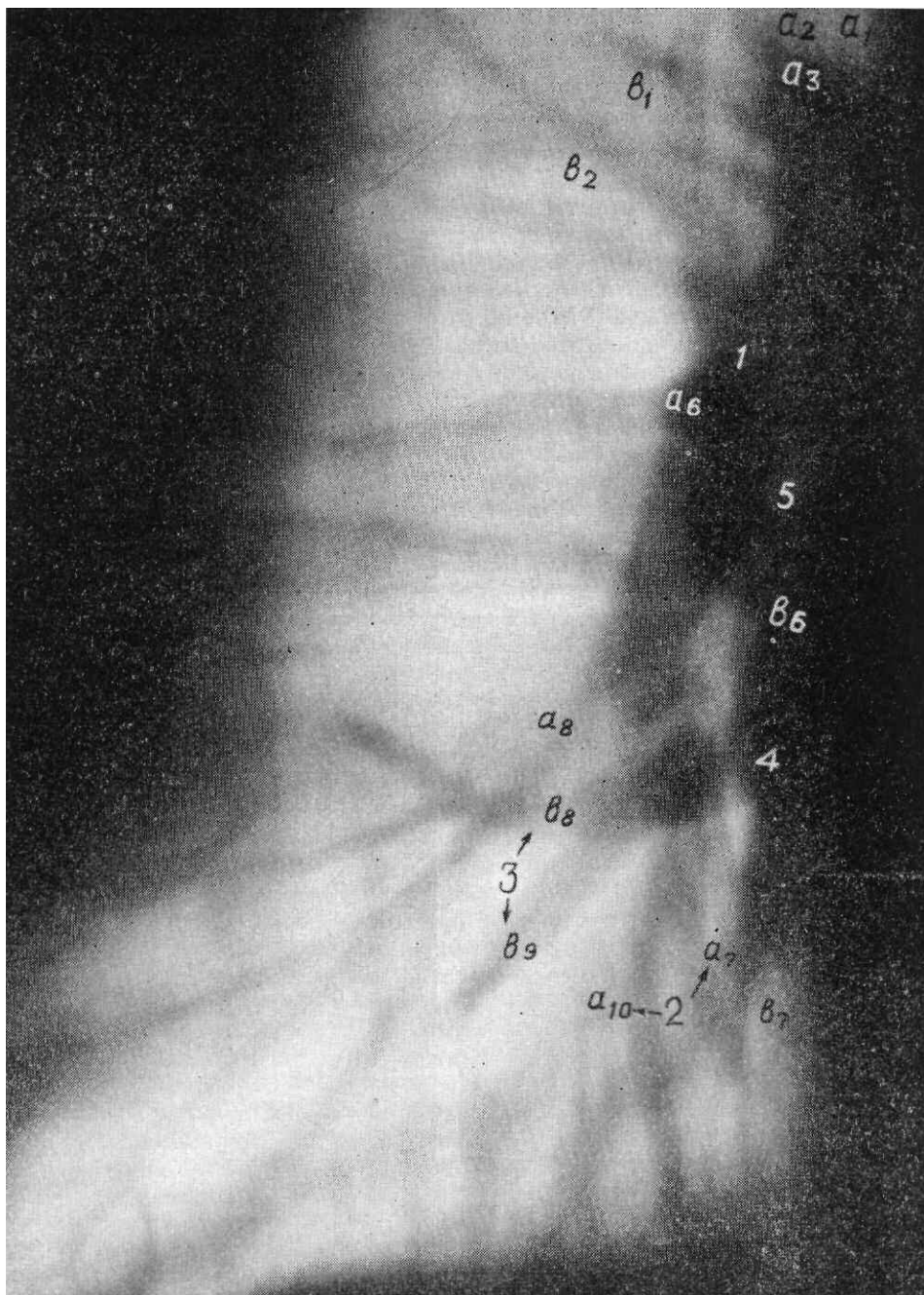


Рис. 216. Томограмма корня правого легкого в прямой проекции. Магистральный тип ветвления сосудов.

1 — нижняя долевая легочная артерия; 2 — сегментарные артерии ( $a_1, a_2, a_3, a_6, a_7, a_8, a_{10}$ ); 3 — сегментарные вены ( $b_1, b_2, b_6, b_7, b_8, b_9$ ); 4 — нижняя легочная вена; 5 — нижний долевой бронх,

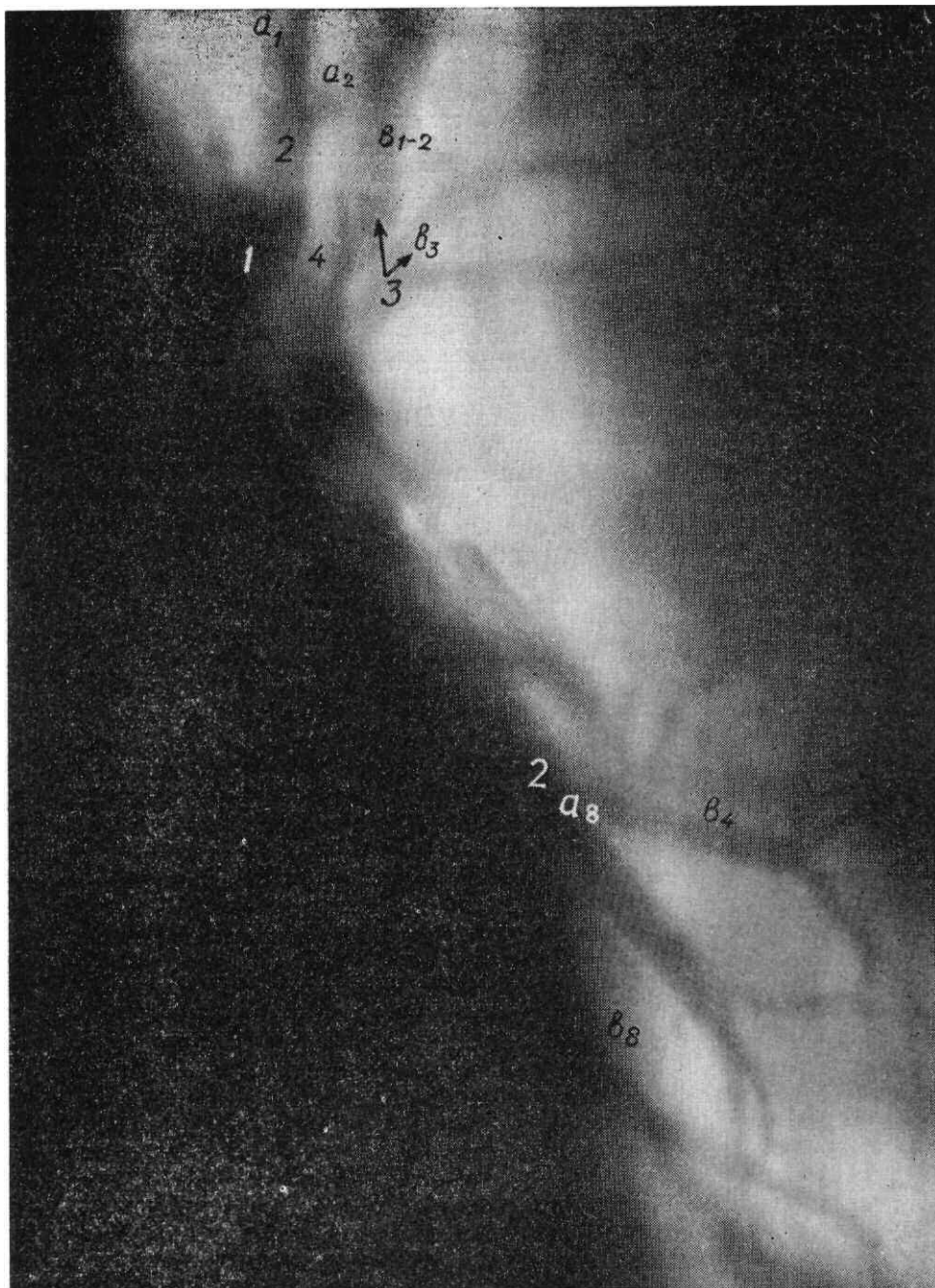


Рис. 217. Томограмма корня левого легкого в прямой проекции. Магистральный тип

ветвления сосудов.

1 — левая легочная артерия (поперечное сечение); 2 — сегментарные артерии ( $a_1, a_2, a_3, a_9$ ); 3 — сегментарные вены ( $\beta_1, \beta_2, \beta_3, \beta_8$ ); 4 — верхушечно-задний сегментарный бронх.

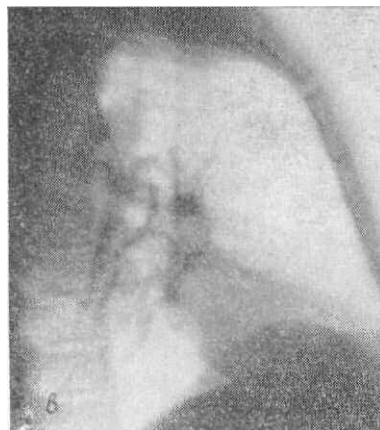
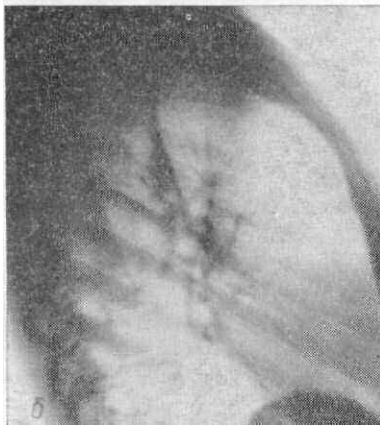
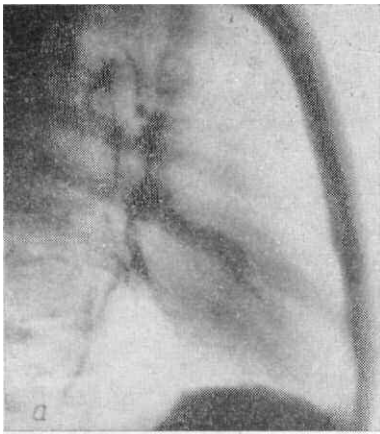


Рис. 218. Рентгенограмма легких в правой боковой проекции. а — полное проекционное совпадение, б — частичное совпадение, в — раздельное изображение корней легких.

В корне правого легкого, (рис. 219) спереди лежит верхняя легочная вена (7), кзади от нее — артерия (4), за ней бронх (2). Поэтому светлая полоса главного и нижнего долевого бронха отграничивает сосуды корня сзади. У начала нижнего долевого бронха определяется поперечное сечение правого верхнего долевого бронха в виде просветления округлой или овальной формы до 1 см в диаметре. Иногда отчетливо виден и средний долевой бронх (5), который направляется косо кпереди и книзу от нижнего долевого.

Сзади и снизу просветы нижнего и среднего долевого бронхов отграничивают в среднем отделе корня наиболее интенсивную, округлой или овальной формы, размерами до 3 см, четко очерченную с выпуклым передним контуром тень суммарного изображения легочной артерии и верхней легочной вены. Нередко на этом же уровне проецируются тени поперечного сечения сегментарных сосудов, что создает некоторую неоднородность структуры с наличием более интенсивных округлых теней размерами 5—6 мм. Тень указанных сосудов в корне правого легкого создает ложное впечатление увеличения лимфатических узлов.

В корне левого легкого (рис. 220) сзади расположена легочная артерия (3), кпереди от нее лежат бронх (2) и вена (6). Левый главный и нижний долевой бронх в виде одной полосы просветления расчленяет сосудистые тени корня. Левая легочная артерия огибает главный бронх сверху и сзади и направляется книзу, образуя дугообразную отчетливую тень в виде запятой, которая расположена под дугой аорты и кпереди от нисходящей аорты. Иногда левая легочная артерия в начальном отделе образует интенсивную тень овальной формы, которую ошибочно принимают за увеличенные лимфатические узлы. В отличие от легочной артерии увеличенные лимфатические узлы корня легкого во всех проекциях нарушают его нормальную анатомическую структуру, создают тень большей интенсивности, образуют волнистые, полициклические контуры.

Под дугообразной тенью левой легочной артерии определяют просветление размерами 10—15 мм, обусловленное поперечным сечением дистального отдела левого главного бронха или верхнего долевого, которые нередко суммируются (1).

Косое и поперечное сечение вен, формирующих верхнюю и нижнюю легочные вены, образует кпереди от бронха овальной формы нечетко очерченную тень, наслаивающуюся на левое предсердие.

Таким образом, структура корней легких может быть уточнена при использовании рентгенографии и томографии в прямой и боковой проекциях.

### Легочный рисунок

Многообразные разветвления анатомических образований, формирующих легкое, создают в рентгеновском изображении сложный легочный рисунок. Основой легочного рисунка являются многочисленные разветвления легочных артерий и вен (рис. 221, рис. 222, рис. 223).

Как указывалось выше, бронхиальные артерии и вены, лимфатические сосуды и соединительнотканная строма легкого в норме не получают непосредственного рентгеновского отображения и практически дают суммарную тень с сосудами легких.

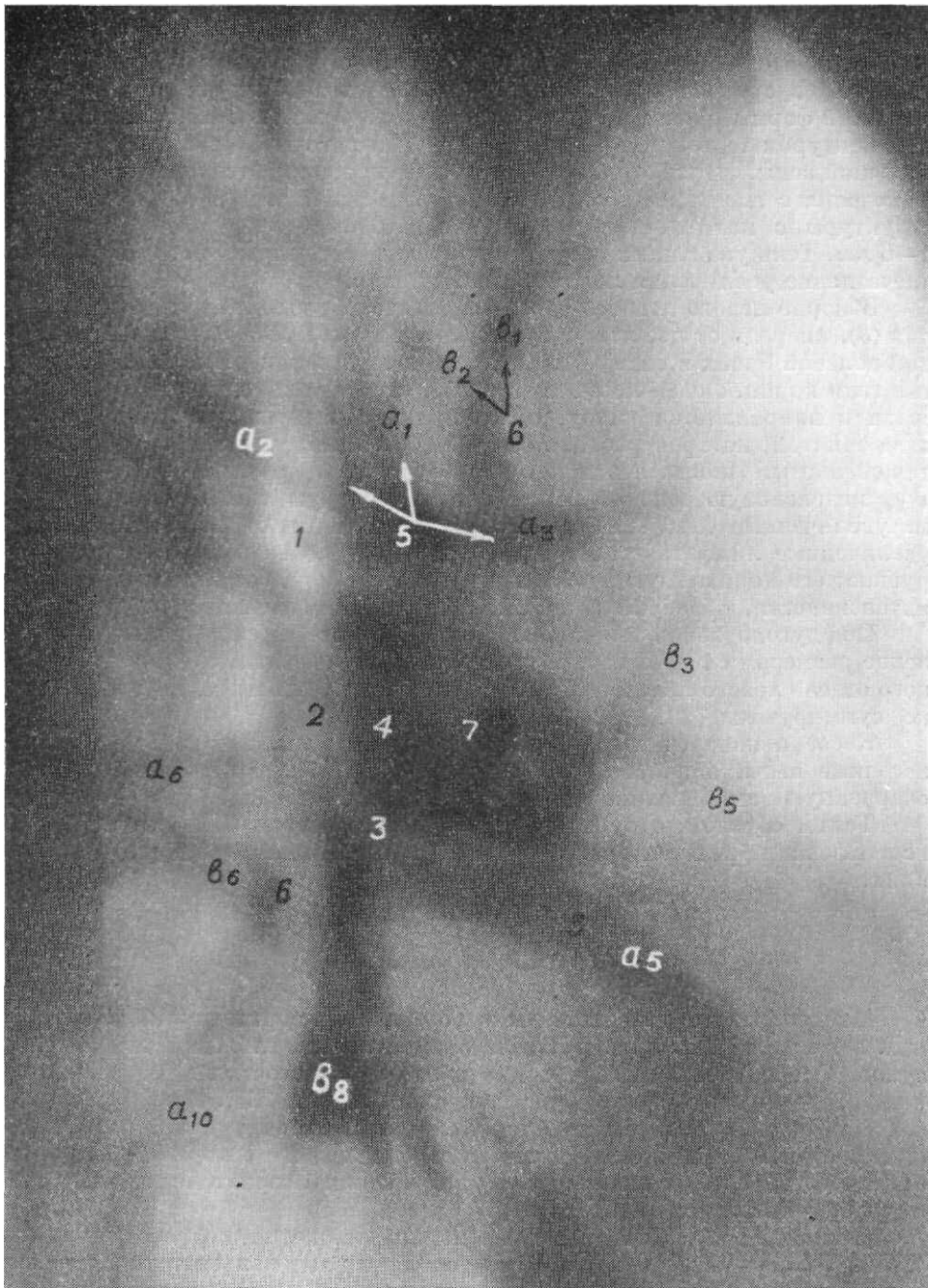


Рис. 219. Томограмма корня правого легкого в боковой проекции.

1 — верхний долевого бронх (поперечное сечение); 2 — нижний долевого бронх; 3 — средний долевого бронх; 4 — правая легочная артерия; 5 — сегментарные артерии ( $a_1, a_2, a_5, a_6, a_{10}$ ); б — сегментарные вены ( $b_1, b_2, b_5, b_6, b_8$ ); 7 — верхняя легочная вена.

Бронхи в норме за пределами корней также не дифференцируются. Просветы крупных бронхов в виде продольных или кольцевидных просветлений выявляются лишь в корнях легких. В корне и прикорневой зоне бывают видны четко очерченные кольцевидные тени осевых изображений сегментарных бронхов, лежащих, как правило, рядом с поперечным сечением сосудов. Продольно расположенные бронхи, совпадая с сосудистыми ветвями или пересекая их под углом, способствуют некоторому уменьшению интенсивности сосудистых теней.

Учитывая особенности рентгеновского изображения отдельных анатомических компонентов, из которых в норме дифференцированно видны лишь легочные артерии и вены, легочный рисунок обоснованно именуют сосудистым.

**Прямая проекция.** Нормальный легочный рисунок в прямой проекции за пределами корней — это веерообразно расходящиеся тяжистые тени артерий и вен, которые без всяких признаков натяжения свободно пронизывают легочную ткань. Тени вен несколько шире одноименных артерий. Сосудистые тени ветвятся и постепенно истончаются, приближаясь к периферии, где делятся на более мелкие ветви, оканчиваясь на расстоянии 1—2 см от края легкого нежными у-образными тенями. По ходу продольно расположенных сосудов видны такого же диаметра интенсивные округлой или овальной формы тени поперечных сечений ответвляющихся более мелких сосудов.

Наибольшее количество сосудистых ветвей определяют кверху и книзу от корня легкого, что создает некоторое понижение прозрачности этих отделов, по сравнению со средними отделами легких, где сосудистый рисунок менее выражен. Большинство ветвящихся и переплетающихся сосудистых теней неравномерно интенсифи-

ные, поскольку местами тень их усиливается от перекреста другими сосудистыми веточками или, наоборот, ослабляется в месте проекционного пересечения бронхами и по мере удаления их от пленки.

Тени разветвления легочных артерий и вен в верхних и средних долях легких имеют почти одинаковое косое направление, но тени вен пересекают верхнюю часть корня и прослеживаются медиальнее массива корня по направлению к средостению. В нижней доле более дифференцированно видны радиарно расходящиеся косо вниз тени ветвей легочной артерии, которые пересекаются почти горизонтально идущими более крупными ветвями вен, направляющихся к левому предсердию. Более отчетливое, изолированное изображение артерий и вен определяется в нижней доле справа, где менее выражено проекционное наложение тени сердца.

Особенности рентгеновского изображения легочного рисунка обусловлены анатомическим типом деления сосудов.

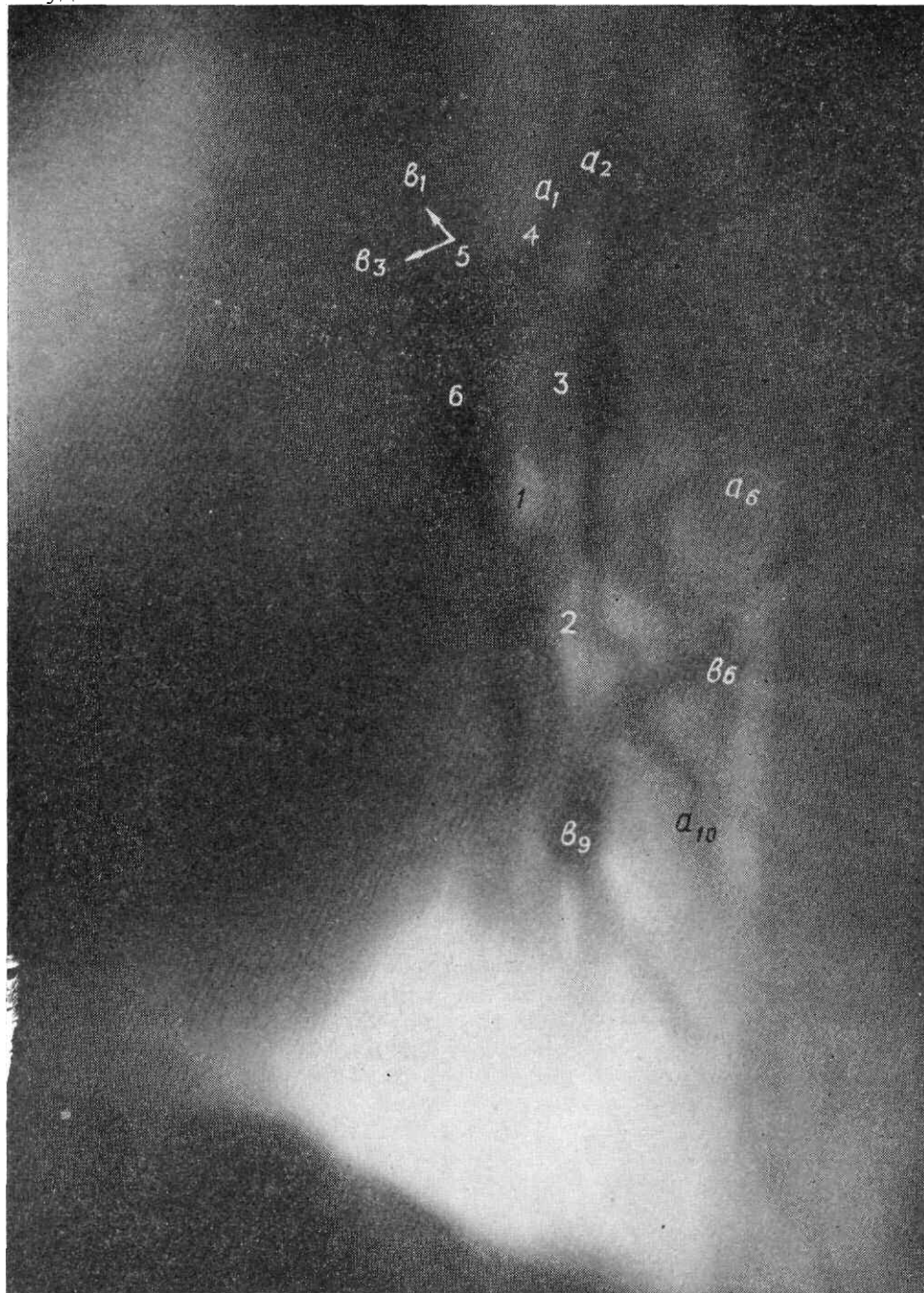

Рис. 220. Томограмма корня левого легкого в боковой проекции.

1 — верхний долевого бронх; 2 — нижний долевого бронх; 3 — левая легочная артерия; 4 — сегментарные артерии ( $a_1, a_2, a_6, a_{10}$ ); 5 — сегментарные вены ( $b_1, b_3, b_6, b_9$ ); 6 — верхняя легочная вена.

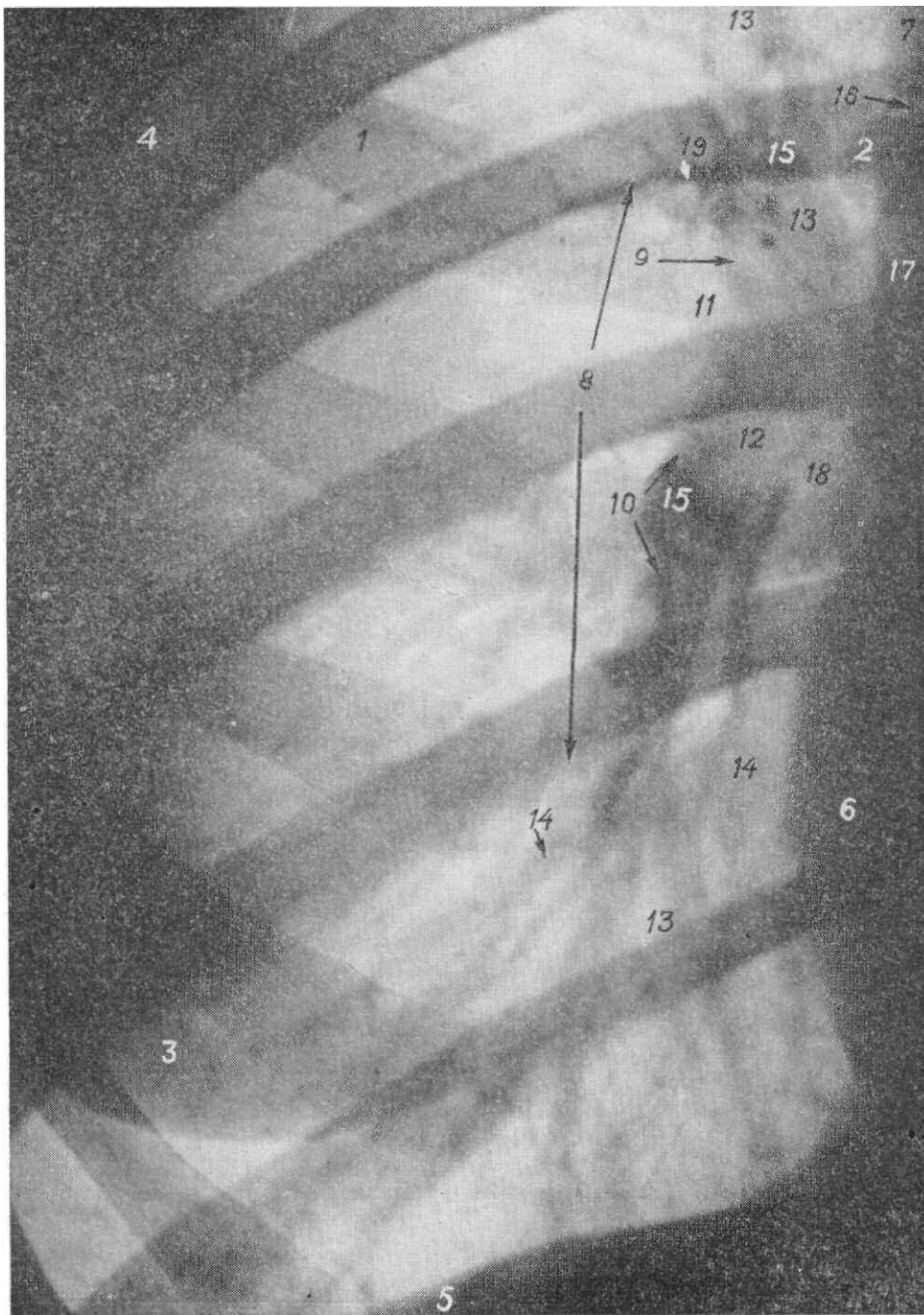


Рис. 221. Контактный отпечаток рентгенограммы правого легкого. Смешанный тип ветвления сосудов.

1 — ребра; 2 — поперечные отростки позвонков; *a* — молочная железа; 4 — малая грудная мышца; 5 — диафрагма; 6 — правое предсердие; 7 — верхняя полая вена; 8 — корень легкого; 9 — верхняя Долевая часть корня; 10 — нижняя долевая часть корня; 11 — угол корня; 12 — основная часть правой легочной артерии; 13 — сегментарные артерии; 14 — сегментарные вены; 15 — поперечное сечение сосуда; 16 — стенка трахеи; 17 — правый главный бронх; 18 — нижний долевой бронх; 19 — поперечное сечение сегментарного бронха.



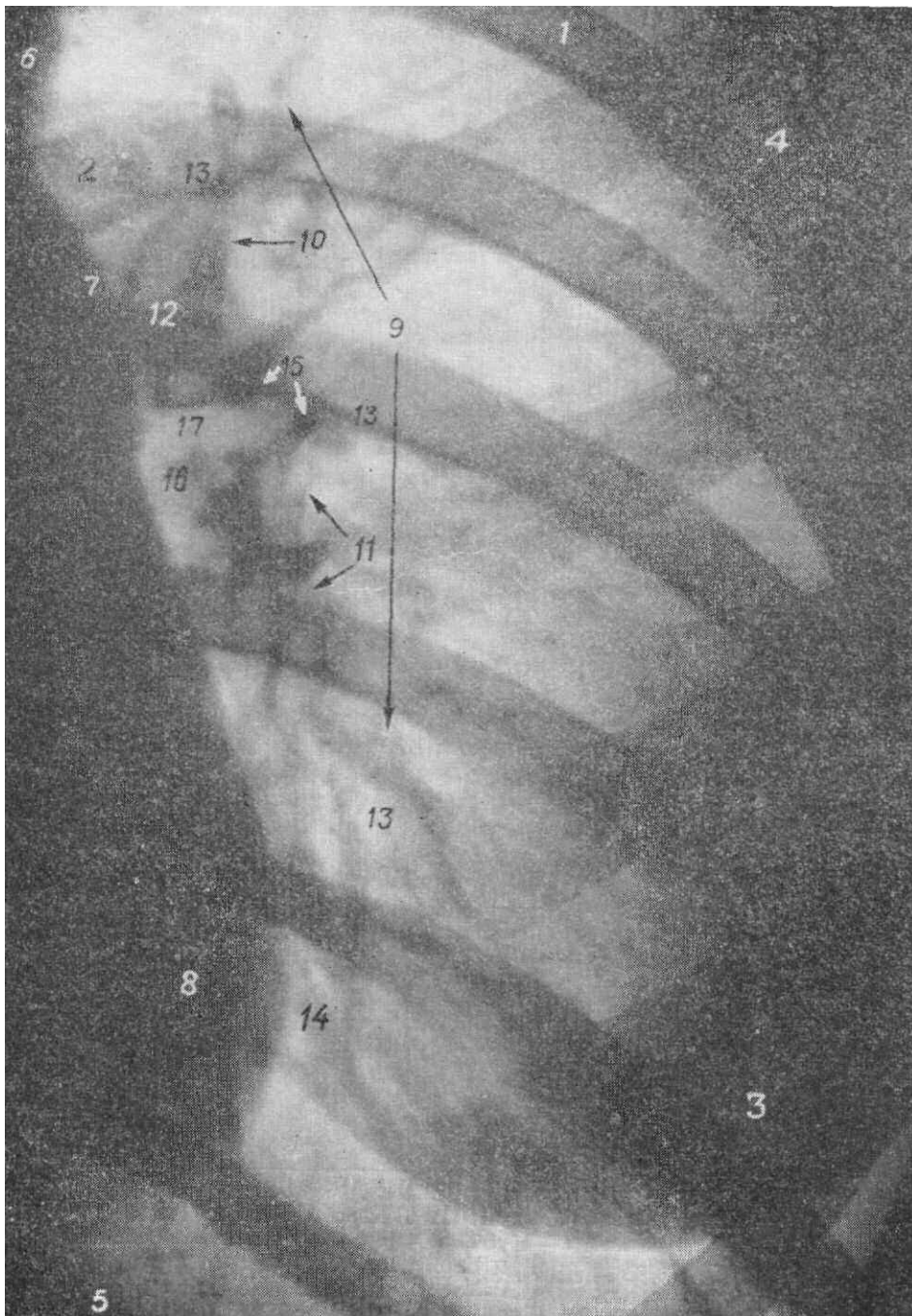


Рис. 222. Контактный отпечаток рентгенограммы левого легкого. Рассыпной тип ветвления сосудов.  
 1- ребра; 2 - поперечные отростки; 3 - молочная железа; 4 - малая грудная мышца; 5 - диафрагма; 6 - аорта; 7 - легочной ствол;  
 8 - левый желудочек; 9 - корень легкого; 10 - верхняя долевая часть корня; 11 - нижняя долевая часть корня; 12 - левая легоч-  
 ная артерия; 13 - сегментарные артерии; 14 - сегментарные вены; 15 - поперечное сечение сосуда; 16 - нижний долевой бронх;  
 17 - верхний долевой бронх

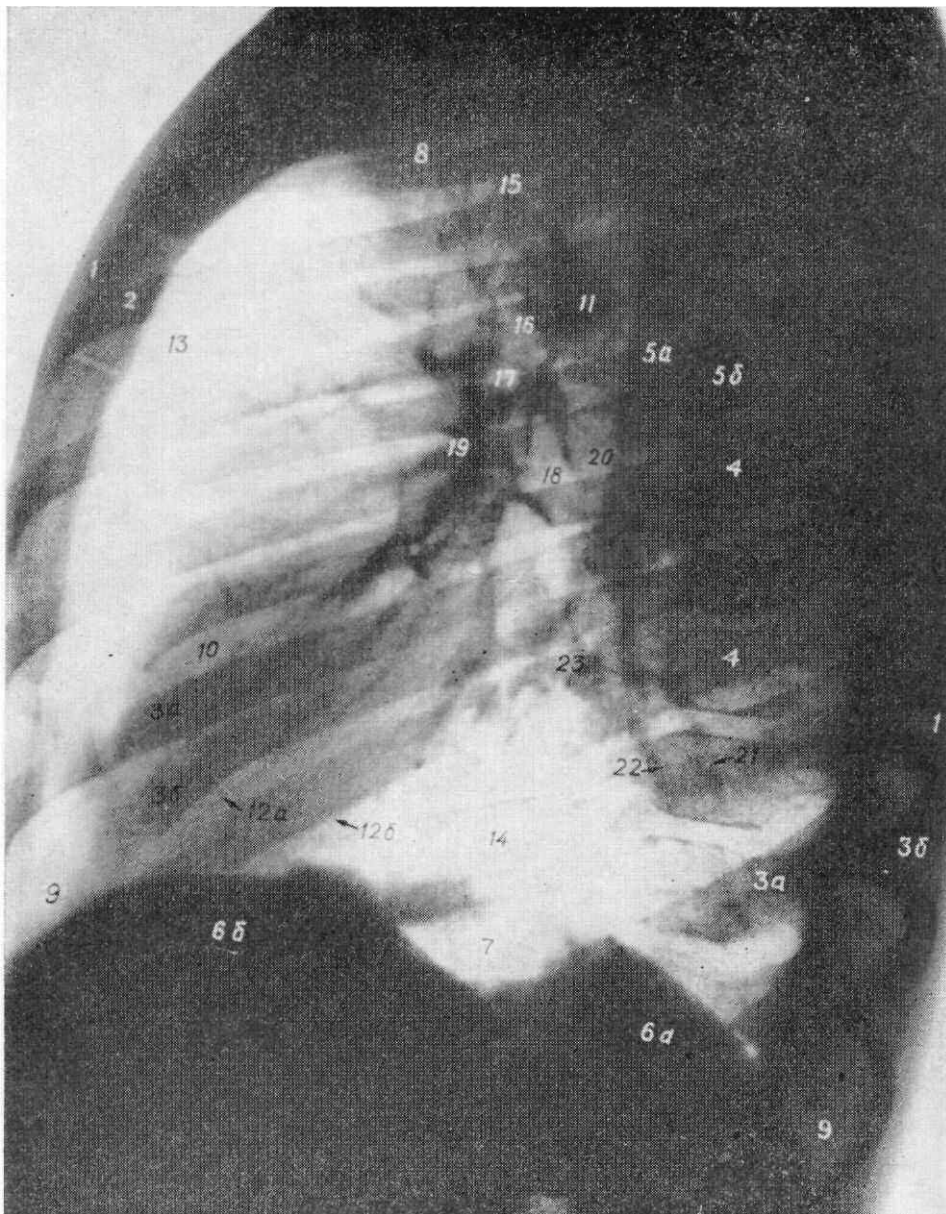


Рис. 223. Рентгенограмма легких в левой боковой проекции.

1 — кожа, подкожно-жировой слой; 2 — грудина; 3 — ребра (а — прилегающей стороны, б — отдаленной стороны); 4 — грудные позвонки; 5 — лопатка (а — прилегающей, б — отдаленной стороны); 6 — диафрагма (а — левый, б — правый купол); 7 — газовый пузырь желудка; 8 — грудные мышцы; 9 — реберно-диафрагмальные углубления; 10 — сердце; 11 — аорта, 12 — косая междолевая плевра (а — левого, б — правого легкого); 13 — ретростернальное пространство; 14 — ретрокардиальное пространство; 15 — трахея; 16 — раздвоение трахеи; 17 — поперечное сечение правого верхнего долевого бронха; 18 — левый нижний долевого бронх. 20 — корень левого легкого. 21 — сегментарные ветви легочной артерии; 22 — сегментарная вена; 23 — нижняя легочная вена.

При магистральном делении легочный рисунок отличается наличием относительно небольшого количества крупных по калибру ветвей, располагающихся преимущественно прямолинейно. По направлению к периферии сосуды постепенно суживаются, отдавая немногочисленные боковые ветви. Изображение в одной плоскости всей толщи легкого приводит к проекционному пересечению сосудистых ветвей, что создает крупнопетлистую структуру легочного рисунка.

При рассыпном типе ветвления на единицу площади приходится значительно большее количество сосудов, в основном мелких, что приводит к образованию мелкопетлистой структуры. Поперечные сечения множества мелких сосудов создают картину очаговости. Последняя при магистральном типе ветвления сосудов выражена меньше.

Контуры сосудов на рентгенограммах, произведенных с короткой выдержкой, четкие. При выдержке, превышающей 0,25 секунды, в результате динамической нерезкости четкость сосудов теряется, особенно на уровне левого желудочка. Интенсивность теней сосудов постепенно снижается к периферии по мере уменьшения их калибра. На рентгенограммах, произведенных в фазе неглубокого вдоха или выдоха, легочный рисунок усиленный, очертания сосудов нечеткие, сосуды шире и расположены гуще, что ошибочно можно принять за инфильтративные изменения межочечной ткани.

**Боковая проекция.** При исследовании в боковой проекции более четко определяют сосуды легкого прилегающей стороны. Легочный рисунок в боковой проекции представлен отдельными веерообразно расходящимися пучками сосудистых теней, идущих от корня легкого. Отхождение этих пучков отличается известным постоянством и направлением соответственно разветвлению сегментарных бронхов.

В пределах каждого сегмента сосудистые тени постепенно истончаются. Поэтому граница между двумя смежными сегментами ориентировочно соответствует зоне наименьшей видимости сосудистых разветвлений.

В боковой проекции лучше видны сосуды, которые направлены кпереди и кзади от корня, то есть расположенные в продольном направлении.

Ветви, направленные кнаружи и идущие параллельно рентгеновым лучам, на рентгенограмме в боковой проекции представлены округлыми или овальными тенями поперечных и косых их сечений.

Разветвления сосудов легкого образуют густую сеть тяжеобразных теней, отходящих от корней легких в радиарном направлении и пересекающихся друг с другом. Это придает легочному рисунку петлистый характер.

От верхнего полюса тени корней кпереди отходит группа сосудов переднего сегмента верхней доли, разветвления которой отчетливо видны на уровне ретростерального пространства.

Пучок сосудов верхушечного сегмента, идущий вверх от корня, виден менее отчетливо, так как проецируется на фоне просвета трахеи и дуги аорты. Кзади от верхнего полюса тени корня направлены сосуды к заднему сегменту, которые частично проекционно перекрыты тенями мышц плечевого пояса и лопатки.

От передненижней поверхности тени корня на уровне V—VI ребер отходят сосуды в среднюю долю справа, которые направлены кпереди и книзу. Разветвления их достигают переднего реберно-диафрагмального углубления. Сосуды язычковых сегментов левого легкого берут свое начало от верхней долевого части корня.

От задненижней поверхности тени корня отходят сосуды в нижнюю долю. Наиболее высоко от заднего контура тени корня, почти горизонтально, на уровне тела VII грудного позвонка проецируется сосудистый пучок, направляющийся в верхушечный сегмент нижней доли.

От нижнего полюса тени корня отходят сосудистые разветвления основных сегментов нижней доли, образуя радиарно расходящийся пучок тяжеобразных теней. Легочные артерии, которые косо и вертикально пересекают ретрокардиальное пространство, достигают диафрагмы и заднего реберно-диафрагмального углубления. Вены пересекают почти в горизонтальной плоскости косо идущие артерии и подходят к задней поверхности левого предсердия.

В боковой проекции, наряду с сосудистыми ветвями легких, видны отдельные участки сегментарных бронхов в продольном, поперечном или косом сечении.

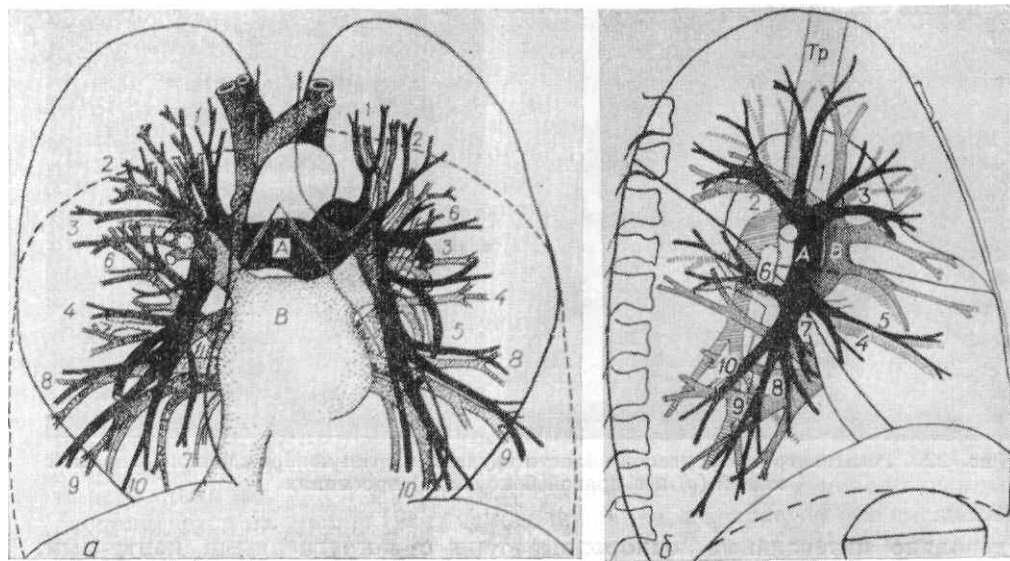


Рис. 224. Схематическое изображение разветвлений бронхов, легочных артерий, вен в прямой (а) и боковой (б) проекциях. Тр — трахея, А — легочные артерии, Б — левое предсердие с впадающими в него легочными венами. Цифрами обозначены разветвления бронхов, артерий и вен по сегментам.

Однако их изображение менее отчетливо. Поэтому при выделении определенных бронхо-сосудистых сегментов на

обзорных рентгенограммах следует ориентироваться по сосудистым теням, а на бронхограммах — по разветвлениям бронхов. Схематическое изображение разветвлений бронхов, легочных артерий и вен представлено на рис. 224.

## Возрастные особенности

### ДЕТСКИЙ ВОЗРАСТ

*Мягкие ткани.* Мышцы стенки грудной клетки (большая и малая грудные, грудино-ключично-сосцевидные, лестничные) из-за их слабого развития и недостаточно выраженного слоя подкожной жировой клетчатки у детей грудного возраста не дают дифференцированного изображения. В связи с высоким положением ключиц и отсутствием надключичных ямок у детей не обнаруживают тени кожных складок над ключицами. Мягкие ткани грудной клетки становятся отчетливо видимыми к 7 годам.

*Грудная клетка* (рис. 225) новорожденных и детей грудного возраста короткая и широкая, переднезадний размер ее равен поперечному. Вследствие относительно больших размеров печени поперечный размер ниж-

него отдела грудной клетки значительно преобладает над верхним. Ребра расположены горизонтально. Граница между реберными костями и реберными хрящами определяется на уровне передней подмышечной линии. Межреберные пространства широкие. Ключицы при поднятых руках расположены выше первых ребер и проецируются над легкими. Поперечные отростки грудных позвонков, суммируясь с задними отделами тел ребер, создают

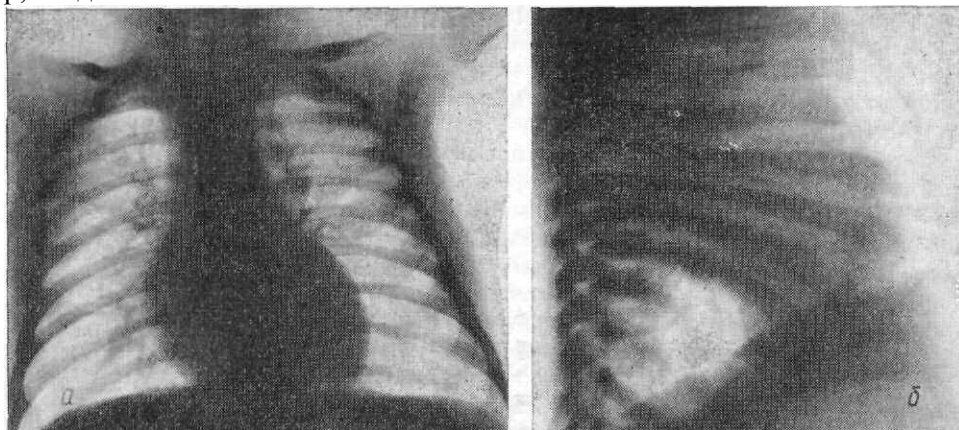


Рис. 225. Рентгенограммы органов полости грудной клетки новорожденного в прямой задней (а) и в правой боковой (б) проекциях.

довольно интенсивные, однородные тени с закругленными контурами, которые, проецируясь на корни легких, чаще чем у взрослых, могут ошибочно приниматься за увеличенные лимфатические узлы. Грудина состоит из отдельных ядер окостенения, которые также могут симулировать увеличение лимфатических узлов.

С возрастом увеличиваются все размеры грудной клетки: происходит опускание грудины, ключиц, ребра наклоняются книзу, размер грудной клетки по длиннику становится преобладающим.

Постепенно к 6—7 годам форма грудной клетки детей приближается, а с 12—13 лет — соответствует ее форме у взрослых.

**Диафрагма.** Анатомически у детей первого года жизни преобладает мышечная ткань над сухожильной. В связи с этим при повышении давления в полости грудной клетки или в брюшной полости рентгенологически у детей определяют значительное смещение диафрагмы вверх или книзу.

Диафрагма у детей первого года располагается на уровне передних отделов IV ребер, причем оба купола диафрагмы находятся почти на одном уровне; с возрастом диафрагма опускается несколько ниже, достигая V—VI ребер. Выпуклость куполов диафрагмы у детей невелика и нарастает с возрастом. Это приводит к постепенному увеличению плевральных углублений, недостаточно выраженных у новорожденных. Последние с возрастом становятся более глубокими и острыми. Экскурсии диафрагмы не превышают половины высоты межреберного пространства. Амплитуда движений левого купола диафрагмы несколько больше правого. С возрастом экскурсии диафрагмы увеличиваются. Поэтому уже у детей школьного возраста, так же как у взрослых, при глубоком вдохе контур диафрагмы может быть зубчатым, как отражение прикрепления мышечных пучков к внутренней поверхности нижних ребер.

**Полость носа** новорожденных отличается относительно малыми размерами, недоразвитием носовых ходов и аденоидной ткани. Высота полости носа удваивается к 7 годам, ширина — к 6 годам. Нижний носовой ход полностью развивается только к 7 годам. Чем младше ребенок, тем толще слизистая оболочка полости носа, обильнее ее капиллярная сеть. Этим объясняется затруднение носового дыхания у детей при воспалительных процессах слизистой оболочки.

В рентгеновском изображении носовые ходы дифференцируются неотчетливо и имеют относительно малые размеры.

**Гортань.** Вход в гортань у новорожденных расположен на уровне III—IV шейного позвонка. Рост гортани наиболее интенсивен в 5—7 лет и в период полового созревания. Форма гортани у детей младшего возраста воронкообразная, относительно узкая и длиннее, чем у подростков. Слизистая гортани богата сосудами, голосовая щель узкая. У детей старшего возраста гортань приобретает цилиндрическую форму. Хрящи гортани не содержат извести и поэтому на рентгенограммах образуют бесструктурную тень, едва заметную на фоне воздушного столба. Кальцинация хрящей гортани начинается в 16—17 лет и нарастает с возрастом.

**Трахея** у детей грудного возраста берет начало на уровне IV—V шейного позвонка. У новорожденных длина трахеи составляет 4 см. С возрастом длина трахеи постепенно увеличивается, и к двум годам жизни она достигает 6—7 см, к 6 годам — 10 см, а к 14 — длина ее составляет 12—15 см, то есть такая же, как и у взрослых. Раздвоение трахеи у новорожденных располагается на уровне III грудного позвонка, с возрастом оно смещается книзу, достигая к 10 годам, как и у взрослых, уровня V—VI грудного позвонка. Трахея в детском возрасте отклонена вправо от срединной плоскости, особенно в нижнем отделе. Поэтому асимметричное положение трахеи рентгенологи не должны принимать за патологическое смещение.

Угол раздвоения трахеи у детей составляет обычно 50—70°, при вдохе он уменьшается, при выдохе — увеличивается в пределах 10—20°.

Правый главный бронх отходит от трахеи под углом 15—30°, левый — 20—40°. Левый главный бронх, как и у взрослых, уже и длиннее правого, направлен круто книзу и кзади. Соотношение длины правого главного бронха к длине левого равно у новорожденных 1 : 4, у детей в 2 года — 1 : 2.

В рентгеновском изображении у детей до 3—4 лет на фоне срединной тени более отчетливо, чем у взрослых, определяют трахею и главные бронхи в виде полосовидных просветлений.

В отличие от взрослых, у новорожденных главные и долевые бронхи полностью проецируются на тень сердца, к двум годам — нижний долевыи бронх справа совпадает с правым контуром сердца, а в более старшем возрасте (6—8 лет), как и у взрослых, расположен кнаружи от него. Легкие у детей продолжают развиваться после рождения. Деление каждого легкого на доли имеет свои особенности. Косые щели у детей грудного возраста размещены выше, поэтому нижние доли имеют большие размеры, особенно слева. К концу первого года жизни эти различия размеров долей не выражены и не имеют существенных отличий от легких взрослых.

*Легочные щели* у детей первых месяцев жизни выражены не на всем протяжении, особенно горизонтальная щель справа, которая имеет вид насечки на поверхности легкого, поэтому средняя доля не отделена от верхней. В связи с недостаточным развитием легочных щелей воспалительные процессы, локализующиеся в корневой и прикорневой зоне, легко переходят с одной доли на другую.

Рентгенологически плевра может быть видна, начиная с 7-летнего возраста. Пристеночная плевра дает малоинтенсивные, полосовидные тени в области верхушки легкого, а иногда по боковым поверхностям грудной клетки. Легочная плевра по ходу щелей легких видна редко (15—22%) и образует тонкую прямолинейную или слегка изогнутую линейную тень.

Легкие у детей так же, как и у взрослых, состоят из сегментов. В первые годы жизни сегменты разделены широкими прослойками рыхлой соединительной ткани. В дальнейшем эти прослойки истончаются и становятся мало заметными. Эта анатомическая особенность имеет значение для топической диагностики легочных поражений, а также при хирургических вмешательствах.

*Сегментарные и субсегментарные бронхи* у детей узкие, хрящи их мягкие. Слизистая оболочка бронхов богата кровеносными и лимфатическими сосудами. Поэтому воспалительные процессы сопровождаются быстрым и значительным набуханием слизистой оболочки бронхов, в результате чего может быть нарушение бронхиальной проходимости.

Развитие сегментарных и субсегментарных бронхов заканчивается к 7 годам. Рентгенологически сегментарные и субсегментарные бронхи не видны.

Развитие дыхательных бронхиол, альвеолярных ходов и альвеол продолжается и после рождения ребенка. Размеры и количество альвеол у новорожденных в 2—3 раза меньше, чем у взрослых, они недостаточно сформированы. Наиболее интенсивный рост и дифференцировка отдельных анатомических элементов легкого происходит на первом году жизни. В основном развитие альвеол заканчивается к 7 годам. Рост и увеличение числа бронхиальных ветвей продолжается до периода полового созревания.

В связи с этим нарушение развития бронхов может возникнуть не только во внутриутробный период, но и в детском возрасте.

В результате неполного развития альвеолярного дерева у детей, особенно в грудном возрасте, рентгенологически определяют недостаточную прозрачность паренхимы легких. Отсутствует существенное различие прозрачности легочной ткани на вдохе и выдохе.

*Сосуды легких.* Легочный ствол у детей грудного и младшего возраста размещен на уровне тела IV грудного позвонка, то есть выше, чем у взрослых, и лежит более горизонтально. Диаметр легочного ствола у детей преобладает над диаметром аорты, составляя у новорожденных в среднем 2,4 см. Постепенно с возрастом происходит выравнивание размеров обоих сосудов, хотя еще к 10 годам диаметр легочной артерии на 0,2—0,4 см больше аорты. Только к 15—20 годам диаметр аорты становится преобладающим.

В рентгеновском изображении у новорожденных детей левый контур легочного ствола не определяют, у детей старше двух лет легочный ствол образует короткую выпуклую дугу, составляя часть левого контура сердечно-сосудистой тени. Разветвления легочного ствола на правую и левую легочные артерии, а легочных артерий на более мелкие сегментарные ветви, направляющиеся в доли и ветвящиеся в сегментах, не имеют отличительных особенностей. Сегментарные и субсегментарные артерии до 3-летнего возраста относительно короткие и широкие. Поэтому при рентгенологическом исследовании поперечные сечения сегментарных сосудов видны в виде четко очерченных, интенсивных, очаговоподобных теней округлой и овальной формы, иногда ошибочно принимаемых за очаги воспалительной инфильтрации.

Сеть капилляров легких в раннем детском возрасте чрезвычайно развита, сосуды широкие и короткие, что наряду с неполным развитием альвеол способствует снижению прозрачности легочных полей. При нарушении легочного кровообращения как компенсаторное явление легко возникают артерио-венозные анастомозы.

*Легочные вены* у детей младшего возраста сравнительно узки, их просвет почти такой же, как и артерий. Количество вен в легких и объем капиллярной венозной сети меньше, чем артериальной. Однако на рентгенограммах сегментарные и долевые вены выражены дифференцированно.

*Бронхиальные артерии и вены* существенно не отличаются от соответствующих сосудов у взрослых и при обычном рентгенологическом исследовании не видны.

*Лимфатические сосуды* в раннем детском возрасте относительно широки и занимают почти всю толщину

междольковых перегородок. Выраженное анастомозирование лимфатических сосудов поверхностной и глубокой лимфатической сети способствует лимфогенному распространению патологических процессов. Отток лимфы из легких идет в двух направлениях: к корню и к плевре. Так же, как у взрослых, лимфатические сосуды дифференцированного изображения не дают.

*Лимфатические узлы* полости грудной клетки анастомозируют между собой и с узлами шеи, грудной стенки и брюшной полости. У них большая ширина синусов, обилие кровеносных сосудов, клеточных элементов, слабое развитие капсулы, чем можно объяснить быстрое распространение воспалительных процессов.

*Соединительнотканная строма* легких по ходу сосудов и бронхов, долек, а также между сегментами у новорожденных и детей первых лет жизни развита обильно. В связи с этим воспалительные процессы по ходу межуточной ткани у детей встречаются часто. Сравнительная бедность эластическими волокнами ткани легких у детей способствует развитию компенсаторного вздутия при воспалительных процессах. По мере роста ребенка происходит редукция межуточной ткани и развитие эластических и мышечных волокон.

*Корни легких* в раннем детском возрасте находятся на одной высоте, а иногда правый корень размещен несколько выше левого. Это обусловлено тем, что раздвоение трахеи и место разделения легочного ствола на правую и левую легочные артерии расположены у них почти на одном уровне. У детей первых месяцев жизни широкая срединная тень прикрывает изображение тени корней. В дальнейшем, по мере опускания диафрагмы и уменьшения размеров вилочковой железы, соотношения между размерами срединной тени и полости грудной клетки изменяются и корни легких становятся видимыми, особенно справа. Клетчатка, окружающая анатомические образования корня легкого у ребенка, более рыхлая, чем у взрослых, и богата кровеносными сосудами.

Учитывая описанные особенности строения корней, в рентгеновском изображении контуры отдельных анатомических образований у детей менее отчетливые, чем у взрослых, а их тень имеет более однородную структуру и менее интенсивна.

Лимфатические узлы корней тесно связаны с другими группами узлов полости органов грудной клетки и смежных областей. В связи с этим у детей узлы корня могут реагировать гиперплазией на острые и хронические воспалительные процессы, локализующиеся вне полости грудной клетки.

*Легочный рисунок* у детей так же, как и у взрослых, образован разветвлениями легочных артерий и вен, которые образуют однородные, лентовидные, овальной и округлой формы тени, интенсивность которых зависит от калибра сосудов. Контуров сосудистых теней четкие, ровные или слегка волнистые. Резкость изображения сосудов вблизи левого желудочка менее отчетлива в результате пульсаторных смещений легкого при сокращениях сердца. Крупные сосудистые разветвления образуют короткие, слегка изогнутые, мало контрастные лентовидные тени, калибр которых постепенно уменьшается по направлению к периферии. Более мелкие ветви формируют крупно- или мелкопетлистую структуру.

Поперечные сечения множества мелких сосудов создают очаговоподобные тени, более густо расположенные в прикорневых зонах. В ряде случаев очаговоподобные тени сечений сосудов преобладают над петливой структурой их. У детей грудного возраста вследствие малой воздушности и относительно большой полнокровности легких легочный рисунок виден менее отчетливо.

Постепенно, начиная уже с трех лет, легочный рисунок становится более выраженным, и к 7—10 годам он приобретает те же особенности, что и у взрослых.

#### ПОЖИЛОЙ И СТАРЧЕСКИЙ ВОЗРАСТ

*Грудная клетка* с возрастом постепенно изменяет форму: происходит уменьшение ее поперечного размера в среднем отделе, расширение — в нижнем (рис. 226). При развитии старческого кифоза передне-задний размер грудной клетки увеличивается. Изменение формы обусловлено гипотонией и атрофией мышечного аппарата грудной клетки и диафрагмы. В реберных костях развивается остеопороз. Реберные хрящи кальцинируются, возникают дегенеративные изменения в реберно-позвоночных и грудино-реберных суставах. В результате вышеуказанных изменений в скелете и мышцах уменьшается эластичность грудной клетки и значительно снижается амплитуда дыхательных движений.

Рентгенологически, в результате атрофии мышц, тени их становятся менее интенсивными. Возрастной остеопороз ребер сопровождается повышением прозрачности скелета грудной клетки, в связи с чем легочный рисунок перекрыт им в меньшей степени, чем у лиц молодого возраста. Отчетливо видны кальцинированные реберные хрящи. Дыхательные экскурсии ребер

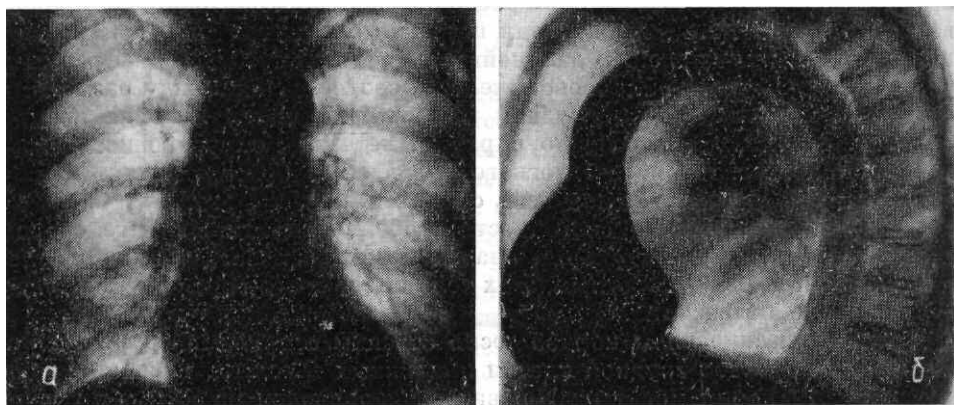


Рис. 226. Рентгенограммы органов полости грудной клетки в прямой передней и левой боковой проекциях больной в возрасте 73 лет.

уменьшаются.

**Диафрагма.** С возрастом отмечается постепенное преобладание сухожильных волокон над мышечными. Эластичность диафрагмы уменьшается. Диафрагма в пожилом и старческом возрасте уплощена, располагается на 1—1,5 ребра ниже, чем у лиц среднего возраста. Реберно-диафрагмальные углубления и экскурсии диафрагмы постепенно с возрастом также уменьшаются.

В результате ограничения дыхательных движений ребер и диафрагмы дыхание становится поверхностным, уменьшается общая емкость легких. Особенно ухудшается вентиляция передних отделов легких (средняя доля, язычковые сегменты), что способствует более частому возникновению в них воспалительных процессов и затяжному, хроническому течению заболевания.

Снижение тонуса мышцы диафрагмы приводит к развитию ограниченных растяжений (релаксация). Типичным местом возникновения ограниченной релаксации является передне-внутренний отдел правого купола диафрагмы.

В рентгеновском изображении ограниченная релаксация диафрагмы в прямой проекции характеризуется появлением дополнительной, интенсивной, однородной полусферической тени, ограниченной снизу четким контуром центрального или заднего отдела купола диафрагмы. При исследовании в правой косой передней проекции определяется плавный, а в боковой — более резкий переход выбухающего отдела в неизменный, обычно расположенный контур диафрагмы. Дыхательные экскурсии релаксированного отдела диафрагмы уменьшены.

Ограниченная релаксация купола диафрагмы требует дифференциального диагноза с патологическими образованиями, исходящими из грудной (доброкачественные опухоли, кисты легких, средостения и диафрагмы, осумкованный диафрагмальный плеврит) и брюшной полости (диафрагмальная грыжа, эхинококк, опухоль печени и др.). Для уточнения исходной локализации определяемой тени и изучения положения и толщины диафрагмы целесообразно применить диагностический пневмоперитонеум (рис. 227).

В пожилом и старческом возрасте инволютивные изменения мышечных волокон диафрагмы способствуют растяжению пищеводно-диафрагмальной мембраны, нарушению фиксации пищевода, что иногда приводит к свободному перемещению его кверху с выхождением кардиального отдела желудка в грудную полость (грыжа пищеводного отверстия диафрагмы).

**Гортань.** Хрящи гортани с возрастом подвергаются обызвествлению. До 30 лет кальцинация хрящей гортани происходит одинаково у мужчин и у женщин. В более позднем возрасте у мужчин обызвествление хрящей гортани происходит более интенсивно. Раньше всего соли кальция откладываются в щитовидном хряще, который к 50 годам обызвествляется почти полностью, перстневидный и черпаловидные хрящи обызвествляются к

60 годам. Полная кальцинация хрящей гортани наблюдается в 70—80 лет.

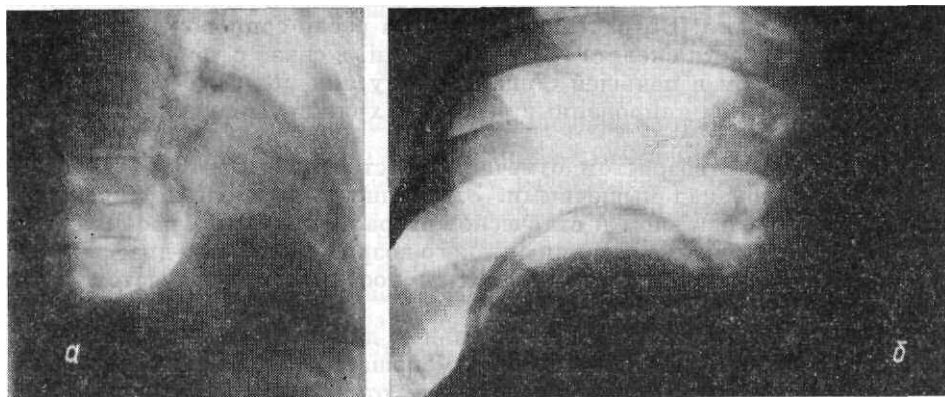


Рис. 227. Ограниченная релаксация диафрагмы в переднем отделе справа. а — рентгенограмма в правой боковой проекции; б — прицельная рентгенограмма при диагностическом пневмоперитонеуме.

В рентгеновском изображении обызвествление увеличивает контрастность хрящей гортани и улучшает их видимость. На уровне воздушного столба гортани спереди и сзади от него видны неравномерные, глыбчатые обызвествления хрящей гортани, которые нередко проекционно перекрывают голосовую щель.

**Трахея и бронхи** подвергаются дистрофическим изменениям. Хрящи трахеи и бронхов постепенно обызвествляются, что наблюдается после 40 лет. Мышечные и эластические волокна их превращаются частично в фиброзные. Трахея и бронхи становятся ригидными, извилистыми. В связи с этим нарастает бронхиальная сопротивляемость и ограничивается дыхательная подвижность легких.

При рентгенологическом исследовании обызвествленные стенки трахеи и бронхов становятся отчетливо видимыми. Контур их подчеркнуты, мелкофестончатые, структура неоднородна. На фоне воздушного столба трахеи и главных бронхов появляется поперечная исчерченность в виде интенсивных полос, образованных обызвествленными хрящами, чередующихся с полосами просветлений, соответствующих фиброзным связкам, высота которых примерно одинакова (рис. 228); нередко видны стенки обызвествленных долевых и сегментарных бронхов.

**Плевра**, пристеночная и легочная, видна у преобладающего большинства лиц пожилого возраста, что связано не только с возрастным уплотнением ее, но и является результатом ранее перенесенных заболеваний легких.

**Паренхима легких** в пожилом и старческом возрасте утрачивает эластичность, подвергается атрофии, аль-

веолярные перегородки истончаются. В связи с этим размеры альвеол увеличиваются до 0,3—0,35 мм (0,2—0,25 мм в норме). Разрыв межальвеолярных перегородок способствует возникновению участков буллезных вздутий. Это приводит к уменьшению дыхательной поверхности легких. В рентгеновском изображении паренхима легких становится более прозрачной, особенно в основных сегментах нижней доли, где появляются более выраженные, неясно очерченные просветления.

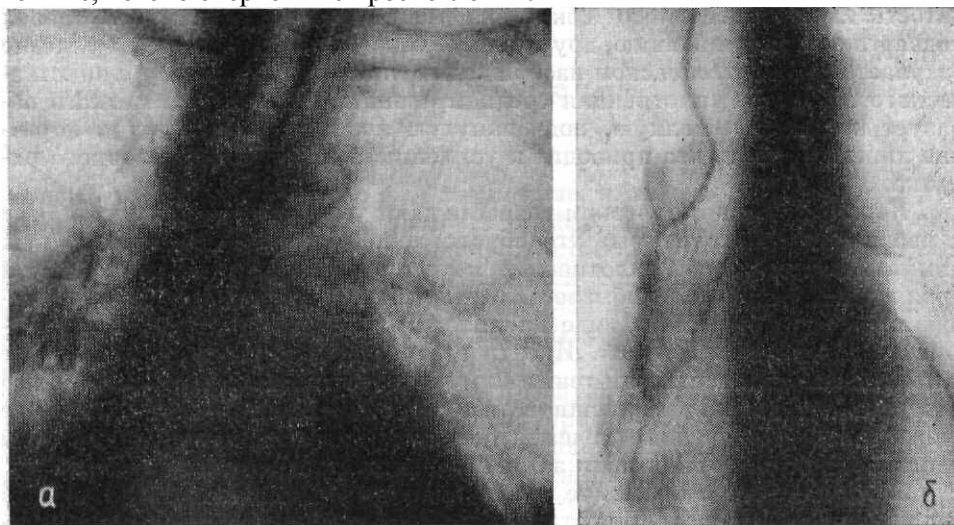


Рис. 228. Рентгенограмма (а) легких и томограмма (б) трахео-бронхиального слоя в прямой проекции в пожилом возрасте. Кальцинация хрящей трахеи и бронхов.

Эмфизематозность легких особенно отчетливо определяется при исследовании в боковой проекции по увеличению размеров и повышению прозрачности ретростернального и ретрокардиального пространств.

*Артерии и вены легких* также изменяются. Преимущественно в стенке капилляров происходит замена эластических волокон фиброзными, что приводит к повышенной ригидности и ломкости их. Изменения сосудов легкого ведут за собой нарушения питания паренхимы, ухудшают газообмен между альвеолярным воздухом и кровью. Фиброзное уплотнение адвентиции прекапиллярной сети артериол приводит к частичному сужению их просвета, вплоть до облитерации; стенки субсегментарных и сегментарных сосудов уплотняются. В рентгеновском изображении сосудистые тени в пределах сегментов легких приобретают большую интенсивность, становятся более выпрямленными, деформированными.

*Лимфатические сосуды* периферической сети, начиная с 40-летнего возраста, частично заустевают. В старческом возрасте наблюдается истончение, деформация, рубцовая облитерация лимфатических сосудов глубокой лимфатической сети, что усиливает сетчатую деформацию легочного рисунка.

*Лимфатические узлы* фиброзно уплотнены, рубцово изменены, нередко обызвествлены. В результате блокирования отдельных звеньев лимфатической сети лимфообращение в легком нарушено. Поэтому у лиц старческого возраста снижается возможность лимфогенного распространения патологических процессов. Реакция лимфатических узлов на воспаление в легком обычно не сопровождается выраженной их гиперплазией. В рентгеновском изображении определяют в основном обызвествленные лимфатические узлы.

*Соединительнотканная строма легкого* с возрастом подвергается атрофии, а местами гиперпластическим изменениям, проявляющимся развитием грубых коллагеновых волокон, которые образуют диффузную сетчатость. Вследствие этого некоторая часть альвеол, ацинусов, долек подвергается сморщиванию, другая, как было указано выше, буллезно вздувается. В рентгеновском изображении, преимущественно у лиц старческого возраста, уплотненная соединительнотканная строма легкого образует крупную и мелкую, подчеркнутую ячеистую структуру и короткие линейные тени, что приводит к усилению и деформации легочного рисунка.

*Корни легких* в старческом возрасте дают тень большей интенсивности и неоднородной структуры. Это обусловлено наличием обызвествленных лимфатических узлов, уплотнением межуточной ткани, стенок сосудов и бронхов. В результате обызвествления хрящей отчетливо дифференцируются стенки бронхов в виде параллельных линий и кольцевидных теней их поперечных сечений. Иногда наблюдается некоторое расширение и повышение интенсивности теней корней, а также выпуклость наружного контура, обусловленные расширением легочной артерии в результате ее атероматоза. Поперечные сечения указанных ветвей легочной артерии иногда ошибочно принимают за увеличенные лимфатические узлы.

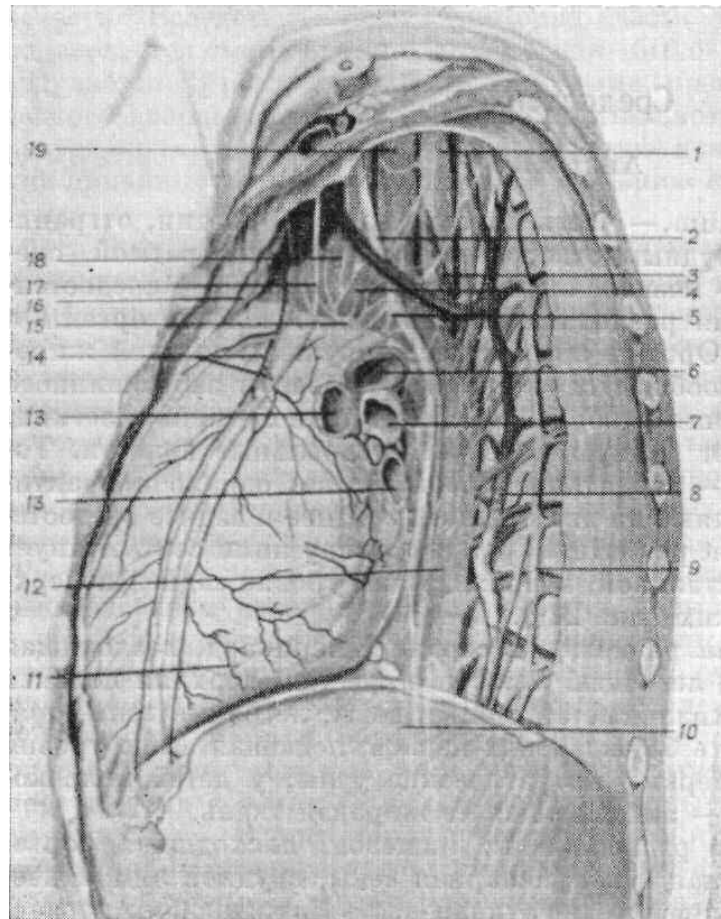
*Легочный рисунок.* Легкие у лиц пожилого и старческого возраста в рентгеновском изображении отличаются повышенной прозрачностью. Легочный рисунок более интенсивен, обогащен и деформирован. Тени сосудов выпрямлены, более интенсивны и четко очерчены преимущественно в прикорневых зонах. В результате обызвествления хрящей продольно расположенные бронхи образуют трубчатые просветления, отграниченные прерывистыми, тонкими, параллельными, пунктирными линиями, а поперечные их сечения — мелкие, кольцевидные тени, близко прилежащие друг к другу. В срединных и периферических зонах легочный рисунок имеет полиморфно-сетчатую структуру, на фоне которой определяются мелкие овальные и звездчатые очагоподобные тени и отграниченные мелкие участки более повышенной прозрачности, буллезной эмфиземы.



## ОРГАНЫ СРЕДОСТЕНИЯ

## Средостение Анатомия

Средостение, *mediastinum*, — часть полости грудной клетки, ограниченная сверху верхним грудным отверстием, снизу — диафрагмой, спереди — грудиной, сзади — позвоночным столбом, с боков — средостенной плеврой. В средостении располагаются жизненно важные органы и нервно-сосудистые пучки. Органы средостения окружены рыхлой жировой клетчаткой, которая сообщается с клетчаткой шеи и забрюшинного пространства, а через клетчатку корней — с межлунной тканью легких. Средостение разграничивает правую и левую плевральные полости. Топографически средостение — это единое пространство, однако в практических



целях его подразделяют на два отдела: переднее и заднее средостение, *mediastinum anterius et posterius*. Граница между ними соответствует плоскости, близкой к фронтальной, и проходит на уровне задней поверхности трахеи и корней легких (рис. 229).

Рис. 229. Топографические соотношения в средостении (вид слева по В. Н. Шевкуненко)

1 — пищевод; 2 блуждающий нерв; 3 — грудной лимфатический проток; 4 — дуга аорты; 5 — левый возвратный нерв; 6 — левая легочная артерия; 7 — левый бронх; 8 — полунепарная вена; 9 — симпатический ствол; 10 — диафрагма; 11 — перикард; 12 — грудная аорта; 13 — легочные вены; 14 — перикардо-диафрагмальные артерии и вены; 15 — вризбергов узел; 16 — плевра; 17 — диафрагмальный нерв; 18 — левая общая сонная артерия; 19 — левая подключичная артерия.

*В переднем средостении* размещены: сердце и перикард, восходящая аорта и ее дуга с ветвями, легочный ствол и его ветви, верхняя полая и плечеголовые вены; бронхиальные артерии и вены, легочные вены; трахея и бронхи; грудная часть блуждающих нервов, лежащая выше уровня корней; диафрагмальные нервы, лимфатические узлы; у детей вилочковая железа, а у взрослых — замещающая ее жировая ткань.

*В заднем средостении* расположены: пищевод, нисходящая аорта, нижняя полая вена, непарная и полунепарная вены, грудной лимфатический проток и лимфатические узлы; грудная часть блуждающих нервов, лежащая ниже корней легких; пограничный сим-

патический ствол вместе с чревными нервами, нервные сплетения.

Лимфатические узлы переднего и заднего средостения анастомозируют между собой и с лимфатическими узлами шеи и забрюшинного пространства.

Учитывая особенности расположения отдельных анатомических образований и патологических процессов, в частности лимфатических узлов, в практической работе принято деление переднего средостения на два отдела: передний, собственно ретростеральное пространство, и задний, именуемый средним средостением, в котором располагается трахея и окружающие ее лимфатические узлы. Границей между передним и средним средостением служит фронтальная плоскость, проведенная по передней стенке трахеи. Кроме того, условно проведенной горизонтальной плоскостью, проходящей на уровне раздвоения трахеи, средостение делят на верхнее и нижнее.

*Лимфатические узлы.* Согласно Международной анатомической номенклатуре выделяют следующие группы лимфатических узлов: трахеальные, верхние и нижние трахео-бронхиальные, бронхо-легочные, легочные, передние и задние средостенные, окологрудинные, междуреберные и диафрагмальные. Однако в практических целях, учитывая различную локализацию отдельных групп лимфатических узлов в соответствующих отделах средостения и особенности регионарного лимфооттока, мы считаем целесообразным пользоваться классификацией внутригрудных лимфатических узлов, предложенной Rouviere и дополненной Д. А. Ждановым.

Согласно этой классификации выделяют пристеночные (париетальные) и внутренностные (висцеральные) лимфатические узлы. Пристеночные располагаются по внутренней поверхности грудной стенки между внутренней грудной фасцией и пристеночной плеврой, внутренностные — вплотную прилегают к органам средостения. Каждая из этих групп в свою очередь состоит из отдельных подгрупп узлов, название и расположение

которых представлены ниже.

**Пристеночные лимфатические узлы.** 1. *Передние, окологрудинные*, лимфатические узлы (4—5) размещены по обеим сторонам грудины, вдоль внутренних грудных кровеносных сосудов. Они принимают лимфу от молочных желез и передней грудной стенки.

2. *Задние, окологрудинные*, лимфатические узлы располагаются под пристеночной плеврой вдоль боковой и передней поверхности позвонков, ниже уровня VI грудного позвонка.

3. *Междуреберные* лимфатические узлы размещены по ходу борозд II — X ребер, в каждой из них находится от одного до шести узлов.

Задние междуреберные узлы постоянные, боковые — менее постоянные.

Окологрудинные, окологрудинные и междуреберные лимфатические узлы принимают лимфу из грудной стенки и анастомозируют с лимфатическими узлами шеи и забрюшинного пространства.

**Внутренностные лимфатические узлы.** В *переднем средостении* различают несколько групп лимфатических узлов.

1. *Верхние превазкулярные* лимфатические узлы располагаются в виде трех цепей:

а) превенозные — вдоль верхней полой вены и правой плечеголовной вены (2—5 узлов);

б) преартеротидные (3—5 узлов) начинаются узлом артериальной связки, пересекают дугу аорты и продолжают кверху, вдоль левой сонной артерии;

в) поперечная цепь (1—2 узла) располагается по ходу левой плечеголовной вены.

Превазкулярные лимфатические узлы принимают лимфу из шеи, частично из легких, вилочковой железы и сердца.

2. *Нижние диафрагмальные* — состоят из двух групп узлов:

а) преперикардальные (2—3 узла) находятся позади тела грудины и мечевидного отростка в месте прикрепления диафрагмы к седьмому реберному хрящу;

б) латероперикардальные (1—3 узла) с каждой стороны группируются над диафрагмой, по боковым поверхностям перикарда; правые узлы более постоянные и располагаются рядом с нижней полой веной.

Нижние диафрагмальные узлы принимают лимфу от передних отделов диафрагмы и частично от печени.

В *среднем средостении* расположены следующие группы лимфатических узлов.

1. *Перитрахеальные лимфатические узлы* (правые и левые) лежат вдоль правой и левой стенок трахеи, непостоянные (задние) — кзади от нее. Правая цепочка перитрахеальных лимфатических узлов находится позади верхней полой и плечеголовных вен (3—6 узлов). Самый нижний узел этой цепи расположен непосредственно над слиянием непарной вены с верхней полой и носит название узла непарной вены. Слева перитрахеальная группа состоит из 4—5 мелких узлов и близко прилежит к левому возвратному нерву. Лимфатические узлы левой и правой перитрахеальной цепи анастомозируют.

2. *Трахео-бронхиальные* (1—2 узла) размещены в наружных углах, образуемых трахеей и главными бронхами. Правые и левые трахео-бронхиальные лимфатические узлы прилежат в основном к переднебоковым поверхностям трахеи и главных бронхов.

3. *Бифуркационные* (3—5 узлов) расположены в промежутке между раздвоением трахеи и легочными венами, преимущественно по ходу нижней стенки правого главного бронха.

4. *Бронхо-легочные* лежат в области корней легких, в углах деления главных, долевого и сегментарных бронхов. По отношению к долевым бронхам различают верхние, нижние, передние и задние бронхолегочные узлы.

5. *Узлы легочных связок* непостоянные, находятся между листками легочной связки.

6. *Внутрилегочные узлы* расположены по ходу сегментарных бронхов, артерий, в углах ветвления их на субсегментарные ветви.

Лимфатические узлы среднего средостения принимают лимфу от легких, трахеи, гортани, глотки, пищевода, щитовидной железы, сердца.

В *заднем средостении* выделяют две группы лимфатических узлов.

1. *Околопищеводные* (2—5 узлов) размещены вдоль нижнего отдела пищевода.

2. *Межаортпищеводные* (1—2 узла) вдоль нисходящей аорты на уровне нижних легочных вен.

Лимфатические узлы заднего средостения принимают лимфу от пищевода и частично от органов брюшной полости.

Лимфа из легких и средостения собирается в выносящие сосуды, которые впадают в грудной лимфатический проток (*ductus thoracicus*), вливающийся в левую плечеголовную вену.

В норме лимфатические узлы небольшие (0,3—1,5 см). Бифуркационные лимфатические узлы достигают 1,5—2 см.

### Рентгеноанатомический анализ

**Прямая проекция.** При исследовании в прямой проекции органы средостения образуют интенсивную, так называемую срединную тень, представленную в основном сердцем и крупными сосудами, которые проекционно перекрывают остальные органы (см. рис. 186).

Тень средостения отграничена с боков легкими, снизу она сливается с медиальными отделами куполов диафрагмы, вверху заметно суживается и плавно переходит непосредственно в область шеи. Наружные контуры тени средостения четко отграничены от легких, они более выпуклые на уровне краеобразующих контуров сердца и несколько выпрямлены в области сосудистого пучка, особенно справа при краеобразующем расположении верхней полой вены. Отходящие кнаружи и кверху от верхнего полюса сосудистого пучка плечеголовный ствол справа и подключичная артерия и вена слева образуют ясно очерченные тени с несколько вогнутыми контурами, которые теряют дифференцированное изображение на уровне грудинных концов ключиц.

Верхний отдел средостения выглядит менее интенсивным и однородным, так как срединно проецируется трахея, образующая продольно расположенную светлую полосу, шириной около 1,5—2 см.

Лимфатические узлы средостения в норме не дают дифференцированного изображения. Они видны лишь при их увеличении (рис. 230), кальцинации или при контрастировании (лимфография).

Форма и размеры срединной тени в значительной мере зависят от возрастных и конституциональных особенностей, фазы дыхания и положения исследуемого. У лиц астенического телосложения средостение уже и длиннее, у гиперстеников — шире и короче, чем у нормостеников. Средостение изменяет форму и размеры при разных фазах дыхания и перемене положения тела: на вдохе отмечается умеренное уменьшение поперечного размера средостения, при выдохе — некоторое расширение его.

При дыхании срединная тень, изменяя свой поперечный размер, не совершает заметных боковых смещений. Боковые толчкообразные смещения срединной тени при быстром и глубоком вдохе — один из признаков нарушения бронхиальной проходимости.

При исследовании в горизонтальном положении поперечный размер средостения больше, чем в вертикальном. При наклоне туловища и исследовании на боку наблюдается боковое смещение средостения до 2—3 см. Это следует иметь в виду при определении глубины томографического среза в боковой проекции. Достаточная смещаемость средостения свидетельствует об отсутствии сращений и прорастания опухолью средостения.

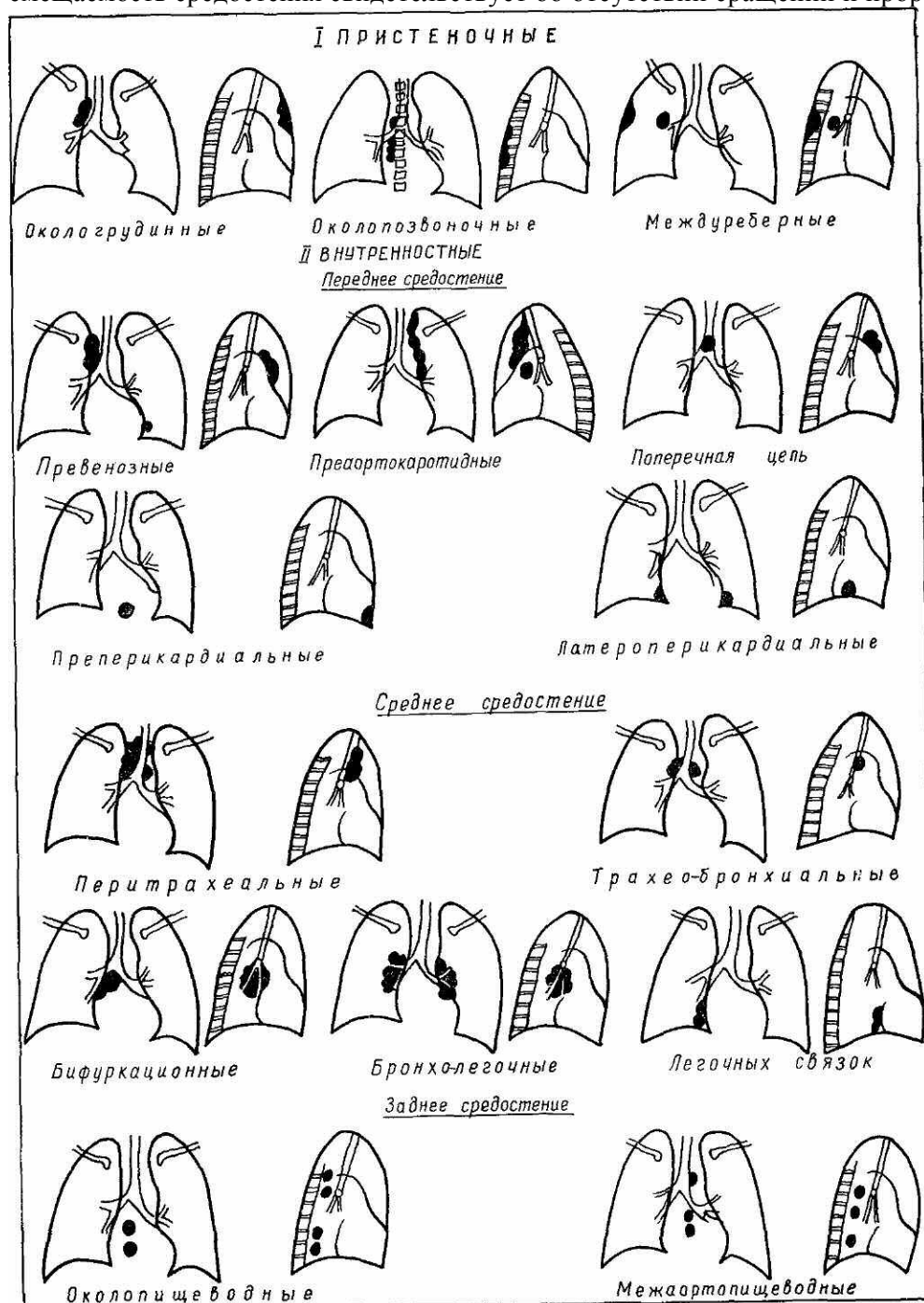


Рис. 230. Схематическое изображение топографии увеличенных внутригрудных лимфатических узлов.

**Боковая проекция.** При исследовании в боковой проекции органы средостения вследствие меньшего проекционного наложения и естественной контрастности видны более отчетливо, чем в прямой проекции. В этой проекции четко видны границы средостения: спереди — грудина, сзади — грудные позвонки, снизу — диафрагма, сверху — верхнее отверстие грудной клетки.

Рентгенологически при исследовании в боковой проекции можно провести границы соответственно условному делению средостения на переднее, среднее, заднее, верхнее и нижнее.

Разделение средостения на указанные отделы осуществляют проведением двух фронтальных плоскостей соответственно передней и задней стенке трахеи и одной горизонтальной — книзу от раздвоения трахеи.

Такое подразделение средостения имеет практическое значение при дифференциальной диагностике различных патологических процессов, так как уточнение локализации выявляемых образований суживает круг заболеваний, которые необходимо учитывать в каждом конкретном случае.

*Переднее средостение* в рентгеновском изображении проецируется между задней поверхностью грудины и вертикалью, проведенной по передней стенке трахеи. В верхнем отделе его у взрослых видна тень восходящей аорты, передний контур которой несколько выбухает кпереди, четко очерчен, направлен кверху и кзади и переходит в тень дуги аорты. У детей кпереди от восходящей аорты расположена вилочковая железа. На переднее средостение кпереди от восходящей аорты проецируются переднекраевые отделы обоих легких, в связи с чем прозрачность его увеличивается. Участок просветления треугольной формы, ограниченный спереди грудной, снизу сердцем, кзади — восходящей аортой, называют ретростернальным пространством. На фоне его прослеживаются сосуды передних сегментов верхних долей. Высокую прозрачность ретростернального пространства следует учитывать при распознавании патологических процессов переднего средостения, так как даже массивные патологические образования (увеличенные превазкулярные лимфатические узлы, опухоли и кисты средостения) могут давать тени небольшой интенсивности в результате «ослабляющего» эффекта проецирующейся воздушной легочной ткани.

Нижний отдел переднего средостения занят тенью сердца, на фоне которого проецируются сосуды средней доли и язычковых сегментов.

*Среднее средостение* в верхнем отделе имеет неоднородную структуру, вследствие четкого изображения воздушного столба трахеи, книзу от которой на средостение проецируются тени корней легких. Нижний отдел среднего средостения так же занят сердцем. В заднем сердечно-диафрагмальном углу видна тень нижней полой вены.

*Заднее средостение* проецируется между задней стенкой трахеи и передней поверхностью тел грудных позвонков. В рентгеновском изображении оно имеет вид продольно расположенной полосы просветления, на фоне которой у лиц пожилого возраста видна вертикально расположенная тень нисходящей аорты шириной около 2,5—3 см. Интенсивность тени аорты постепенно уменьшается книзу.

Верхний отдел заднего средостения перекрыт мышцами верхнего плечевого пояса и лопатками, в силу чего он имеет пониженную прозрачность.

В результате проекционного суммирования тени лопатки и аорты (на уровне перехода дуги в нисходящую аорту) часто определяется треугольной формы интенсивная однородная тень с четким передним контуром, соответственно задней стенке трахеи, и менее четким и выпуклым верхним контуром дуги аорты. Иногда эту тень, обусловленную указанными анатомическими образованиями, ошибочно принимают за увеличение лимфатических узлов или опухоль заднего средостения.

Нижний отдел заднего средостения, ограниченный сердцем, диафрагмой и позвонками, имеет большую прозрачность и носит название ретрокардиального пространства. На фоне последнего проецируются сосуды основных сегментов легких.

В норме прозрачность ретростернального и ретрокардиального пространств в нижнем его отделе почти одинакова. Полное или частичное затемнение ретростернального и ретрокардиального пространств, а также появление дополнительных теней на уровне органов средостения (сердце, аорта, трахея) свидетельствуют о наличии патологического процесса. Таким образом, оптимальной для рентгенологического изучения средостения является боковая проекция.

Thwining (1939) предложил еще более детальное деление средостения на 9 частей. Это схематическое деление достигают путем проведения двух вертикальных линий во фронтальной и двух — в горизонтальной плоскостях (рис. 231).

Границу между передним и средним средостением проводят по вертикальной линии, соединяющей грудиноключичный сустав и передний отдел диафрагмы в месте его проекционного пересечения с плеврой кривой щели. Заднее средостение отделяется от среднего фронтальной плоскостью, проходящей несколько кзади от трахеи. Разграничительная линия между верхним и средним средостением проходит в горизонтальной плоскости на уровне тела V грудного позвонка, а между средним и нижним — по горизонтали, проводимой на уровне тела VIII или IX грудного позвонка.

Рентгеноанатомия органов средостения: сердца и крупных сосудов, трахеи и главных бронхов, пищевода и вилочковой железы представлена в соответствующих разделах руководства.

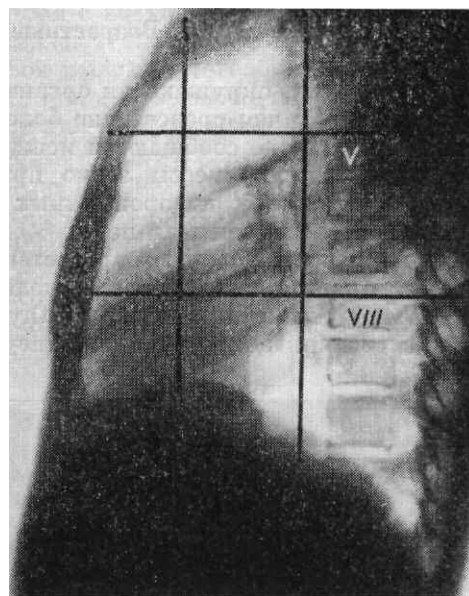


Рис. 231. Схематическое деление средостения на рентгенограмме в боковой проекции (по Thwining).

### Возрастные особенности

Клетчатка, окружающая органы средостения у детей, рыхлая и нежная, в связи с чем средостение более податливо и эластично. Все отделы средостения тесно сообщаются между собой щелями и синусами, поэтому воспалительные процессы легко принимают распространенный характер.

Средостение у новорожденных и детей грудного возраста больше, чем у взрослых, занимая почти  $1/3$  объема полости грудной клетки. Значительную часть переднего средостения у новорожденных и детей грудного возраста занимает вилочковая железа.

*Вилочковая железа, glandula thymus*, состоит из двух долей, заключенных в соединительнотканную капсулу. Спереди она прилежит к задней поверхности грудины, сзади соприкасается с восходящей аортой, с верхней полой веной и легочным стволом, справа и слева средостенная плевра отделяет ее от легких. Форма вилочковой железы многообразна: пирамидальная, треугольная или овальная. Ширина железы колеблется от 3,3 до 10,8 см, толщина достигает 1 см. Верхний край железы расположен на 1—1,5 см выше рукоятки грудины, нижний — доходит до передних отделов тел III—IV ребер, в редких случаях — до диафрагмы. Вес ее у новорожденных составляет 4,2% от общего веса тела.

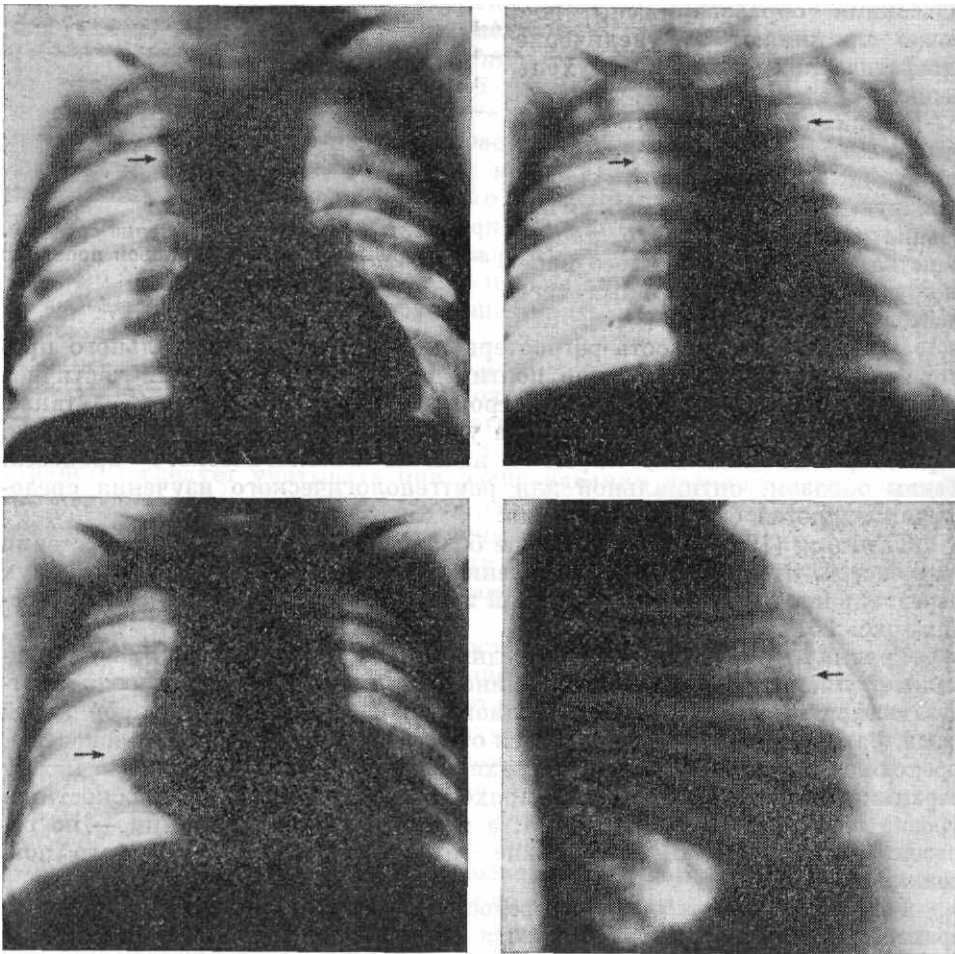


Рис. 232. Рентгенограммы органов полости грудной клетки в прямой задней и в правой боковой проекциях. Варианты формы, величины и положения вилочковой железы у детей первого года жизни.

К моменту рождения ребенка поперечный размер вилочковой железы больше ее длинника и переднезаднего размера. В первые 2—3 года рост железы бывает особенно быстрым, а затем замедляется. После полового созревания вилочковая железа обычно атрофируется и замещается соединительной и жировой тканью.

Рентгенологически при исследовании в *прямой проекции* вилочковую железу, не выходящую кнаружи от крупных сосудов, не определяют. При эксцентрическом расположении железы одна из ее долей становится краеобразующей в верхнем отделе срединной тени, чаще справа (рис. 232).

При гиперплазии вилочковой железы она оттесняет листки средостенной плевры кнаружи. Вилочковая железа образует однородное, интенсивное затемнение с отчетливыми наружными контурами. Последние могут быть неравномерно выпуклыми, иногда с заметной полициклическостью, прямолинейными или даже вогнутыми. Как правило, форма контуров и протяженность тени асимметричны. Нижний полюс железы сливается с сердечно-сосудистым пучком, перекрывая его соответствующие отделы; иногда тень железы достигает диафрагмы. Нередко нижний полюс железы бывает округленным или заостренным, тень которого имеет клиновидную форму и напоминает средостенно-междолевую плеврит. Помимо расположения железы в краеобразующем отделе возможно вклинение ее в промежуток между восходящей аортой и верхней полой веной. При этом ви-

лочковая железа смещает верхнюю полую вену вправо, тем самым увеличивая ширину срединной тени на уровне сосудистого пучка. Для уточнения размеров и положения вилочковой железы решающее значение имеет рентгенологическое исследование в боковой проекции.

На рентгенограмме в *боковой проекции* вилочковая железа располагается на уровне верхнего отдела ретростерального пространства, сливаясь с тенью сердца и крупных сосудов.

При гиперплазии вилочковая железа, распространяясь кпереди и книзу, заполняет, в большей или меньшей мере, переднее средостение и создает на уровне ретростерального пространства однородную, средней интенсивности тень с довольно четким нижнепередним контуром.

Знание анатомо-рентгенологических вариантов формы, положения и величины вилочковой железы имеет практическое значение, так как тень железы может быть причиной диагностических ошибок, симулируя увеличенные лимфатические узлы, опухоль средостения, осумкованный средостенный плеврит и другие патологические процессы.

Гиперплазированная вилочковая железа в отличие от опухоли и патологически измененных лимфатических узлов переднего средостения характеризуется отсутствием клинических проявлений. Она сохраняет относительное постоянство размеров в ближайшие месяцы рентгенологического наблюдения. С возрастом ребенка отмечается постепенное уменьшение железы.

С возрастом, по мере опускания диафрагмы и уменьшения размеров вилочковой железы, размеры полости грудной клетки увеличиваются, а средостения — уменьшаются. В связи с этим в рентгеновском изображении в прямой проекции срединная тень становится уже относительно поперечного размера грудной клетки, а в боковой проекции — ретростеральное пространство выглядит более широким и прозрачным.

## Сердце и крупные сосуды

### Анатомия

Сердце, сог, полый мышечный орган, располагается в нижнем отделе переднего средостения и осуществляет функцию кровообращения.

В сердце различают основание, *basis cordis*, обращенное кверху и кзади, верхушку, *apex cordis*, направленную книзу и влево и поверхности: грудино-реберную, *facies sternocostalis*, диафрагмальную, *facies diaphragmatica*, легочные, *facies pulmonales*, и заднюю или позвоночную, *facies vertebralis*. Поверхности сердца плавно переходят друг в друга, за исключением правой, образующей острый край, *margo dexter* (рис. 233).

По характеру наполняющей сердце крови в нем различают правую, венозную, и левую, артериальную, половины, каждая из которых состоит из двух камер — предсердия и желудочка. Предсердия, *atrii cordis*, отделены друг от друга межпредсердной, *septum interatriale*, а желудочки, *ventriculi cordis*, — межжелудочковой перегородками, *septum interventriculare*. Предсердия и желудочки разграничены предсердно-желудочковой перегородкой, *septum atrioventriculare*, и сообщаются между собой

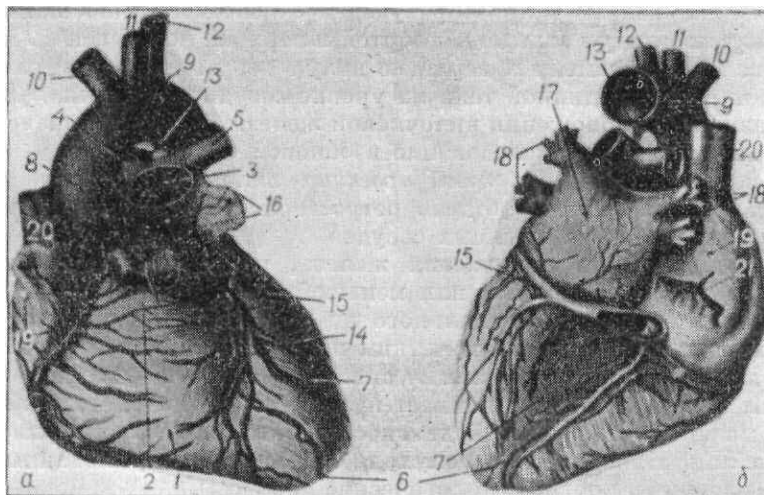


Рис. 233. Рисунок анатомического препарата сердца и крупных сосудов спереди (а) и сзади (б) по Р. Д. Синельникову.

1 — правый желудочек; 2 — артериальный конус; 3 — легочный ствол; 4 — правая легочная артерия; 5 — левая легочная артерия; 6 — верхушка сердца; 7 — левый желудочек; 8 — восходящая аорта; 9 — дуга аорты; 10 — плечеголовной ствол. 11 — общая сонная артерия; 12 — подключичная артерия; 13 — артериальная связка; 14 — передняя продольная борозда; 15 — большая вена сердца; 16 — ушко левого предсердия; 17 — левое предсердие; 18 — легочные вены; 19 — правое предсердие; 20 — верхняя полая вена; 21 — нижняя полая вена.

предсердно-желудочковыми устьями, *ostia atrioventriculare dexter et sinister*.

Грудино-реберная поверхность сердца образована в основном правым желудочком, в меньшей мере — левым желудочком и правым предсердием. Ушко левого предсердия, в зависимости от формы и положения сердца, выходит на его грудино-реберную поверхность не больше чем в 30%.

Диафрагмальная поверхность сердца прилежит к сухожильному центру диафрагмы и образована преимущественно левым желудочком, частично — правым желудочком и правым предсердием.

Легочные поверхности сердца прилежат к медиальным поверхностям легких и образованы справа — правым

предсердием, слева — левым желудочком и частично ушком левого предсердия.

Позвоночная поверхность образована на большом протяжении левым предсердием, на меньшем — левым желудочком и правым предсердием.

*Правое предсердие*, *atrium dextrum*, с ушком, *auricula dextra*, занимает правую легочную и частично грудно-реберную поверхность сердца. В полость правого предсердия впадают три крупных вены: верхняя полая вена, *vena cava superior*, собирающая кровь от головы, шеи, верхних конечностей и грудной стенки; нижняя полая вена, *vena cava inferior*, несущая кровь от нижних конечностей, органов и стенок брюшной полости; венозная пазуха, *sinus coronaris*, куда оттекает кровь из собственных вен сердца.

*Правый желудочек*, *ventriculus dexter*, занимает грудно-реберную поверхность сердца и частично диафрагмальную, имеет форму неправильной трехсторонней пирамиды, вершиной обращенной кпереди и кверху. В правом желудочке различают два отдела: нижний и верхний. Нижний отдел, собственно полость правого желудочка, является путем притока крови и сообщается при помощи предсердно-желудочкового устья с полостью правого предсердия. По краю правого предсердно-желудочкового устья крепится предсердно-желудочковый или трехстворчатый клапан, *valva atrioventricularis dextra seu tricuspidalis*. Верхний выводной канал правого желудочка называется артериальным конусом, *conus arteriosus*, он является путем оттока крови из правого желудочка в легочный ствол, *truncus pulmonalis*. Артериальный конус и легочный ствол сообщаются при помощи отверстия легочного ствола, *ostium trunci pulmonalis*, в котором располагаются клапаны легочного ствола, *valva trunci pulmonalis*.

*Левое предсердие*, *atrium sinistrum*, занимает позвоночную поверхность сердца и лишь его ушко, *auricula sinistra*, выходит на левую грудно-реберную поверхность, располагаясь между левым желудочком и легочным стволом. В левое предсердие впадают легочные вены, несущие артериальную кровь из легких. Количество их различно, наиболее часто в левое предсердие впадают по две вены из каждого легкого, хотя возможны варианты от одной вены до семи.

*Левый желудочек*, *ventriculus sinister*, занимает в основном заднелевую поверхность сердца, частично выходя на переднюю. Закругленный передненижний отдел желудочка называют верхушкой, *apex cordis*. В полости левого желудочка различают задний и передний отделы. Задний отдел, собственно полость желудочка, является путем притока крови и сообщается при помощи левого предсердно-желудочкового устья с полостью левого предсердия. По краю отверстия фиксируется предсердно-желудочковый или двустворчатый клапан, *valva atrioventricularis sinistra s. mitralis*. Передний отдел желудочка, *conus arteriosus*, является путем оттока крови из левого желудочка в аорту. Он лежит позади артериального конуса правого желудочка, поднимается кверху и вправо и при помощи отверстия, *ostium aortae*, сообщается с аортой. В отверстии аорты имеются три клапана аорты, *valva aortae*.

Стенка сердца состоит из трех оболочек: внутренней — эндокарда, средней, наиболее мощной, — миокарда и наружной — эпикарда.

*Эндокард*, *endocardium*, выстилает все полости сердца и плотно соединен с внутренним слоем миокарда. Он покрывает клапаны сердца, состоящие из коллагеновых и соединительнотканых волокон.

*Миокард*, *miocardium*, образует мышечный слой предсердий и желудочков разной толщины. Границей между мышечным слоем желудочков и предсердий служит фиброзная ткань, образующая вокруг предсердно-желудочковых устьев фиброзные кольца, *annuli fibrosi*.

Мышца предсердий состоит из двух слоев — поверхностного и глубокого. Поверхностный слой является общим для обоих предсердий, его волокна расположены поперечно; глубокий слой, образуя кольцеобразные и петлеобразные пучки, окружает каждое предсердие в отдельности. Толщина мышечного слоя предсердий 2—3 мм.

В мышце желудочков различают три слоя: наружный, средний и внутренний. Волокна наружного и внутреннего слоя имеют продольное направление и являются общими для обоих желудочков. Волокна среднего слоя циркулярно окружают каждый желудочек в отдельности и более развиты в левом. Толщина стенки левого желудочка у взрослых 10—15 мм, правого — 5—8 мм.

Межжелудочковая перегородка, *septum interventriculare*, образована всеми тремя мышечными слоями, толщиной до 10 мм, постепенно истончается кверху и несколько прогибается в полость правого желудочка. Верхний, перепончатый отдел перегородки, мышечного слоя не содержит.

Рельеф внутренней поверхности миокарда неодинаков. Он относительно гладкий в предсердиях, где имеются лишь небольшие выступы гребешковых мышц и мясистых перекладин. Последние расположены преимущественно по боковым поверхностям и в области ушка предсердий. На внутренней стенке правого предсердия находится овальная ямка (заросшее овальное отверстие) межпредсердной перегородки.

Внутренняя поверхность желудочков в области путей притока отличается сложной структурой, обусловленной выступами сосочковых мышц, мясистых перекладин и сухожильных струн, которые крепятся к свободным краям клапанов и удерживают их от выпячивания в полость предсердий в фазу систолы желудочков. Внутренняя поверхность, *conus arteriosus*, обоих желудочков (пути оттока) гладкая. Анатомические отличия рельефа путей притока и оттока желудочков обусловлены различным функциональным назначением этих отделов: приток крови к желудочкам происходит в более продолжительную по времени и пассивную фазу диастолы, отток крови осуществляется более быстро и беспрепятственно, чему способствует гладкая поверхность путей оттока.

В мышечном слое заложена проводящая система сердца. Последняя представлена мышечными волокнами, которые обладают способностью вырабатывать и передавать импульсы от нервного аппарата ко всем мышечным волокнам сердца. Волокна проводящей системы образуют узлы и пучки, связанные друг с другом. В ней различают синусно-предсердный и предсердно-желудочковый узлы. Синусно-предсердный узел расположен в стенке правого предсердия в области устья верхней полой вены. Он обеспечивает нормальный ритм сокращений сердца. Предсердно-желудочковый узел залегает в задненижнем отделе межпредсердной перегородки. Отходящий от него предсердно-желудочковый пучок в перепончатой части межжелудочковой перегородки делится на правую и левую ножки, которые разветвляются на конечные ветви, распространяющиеся в мышечном слое желудочков. Автоматический ритм сердечных сокращений возникает в синусно-предсердном узле, распространяется по мышцам предсердий до предсердно-желудочкового, а по предсердно-желудочковому пучку, правой и левой ножкам — на мышцы желудочков.

*Кровоснабжение сердца* осуществляется правой и левой венечными артериями, *arteriae coronariae dextra et sinistra*, отходящими от правой и левой пазух аорты на уровне клапанов. Венечные артерии и их крупные ветви залегают в венечной борозде, расположенной на границе предсердий и желудочков, а также в передней и задней межжелудочковых бороздах сердца. Вены сердца размещены параллельно артериям и собираются в один общий ствол, *sinus coronarius*, впадающий, как указывалось выше, в правое предсердие.

Артериальные сосуды сердца широко анастомозируют между собой.

*Лимфатические сосуды* сердца формируют два главных коллектора, которые располагаются по ходу венечных сосудов сердца и несут лимфу в лимфатические узлы переднего средостения и перитрахеальные узлы.

*Иннервация сердца* осуществляется ветвями блуждающего нерва и пограничного симпатического ствола.

*Околосердечная сумка*, *pericardium*, представлена волокнистой и серозной околосердечными сумками, *pericardium fibrosum et pericardium serosum*. Волокнистая околосердечная сумка свободно окутывает сердце и сращена с сухожильным центром диафрагмы. Серозная околосердечная сумка состоит из двух пластинок: пристеночной, *lamina parietalis*, выстилающей внутреннюю поверхность волокнистой околосердечной сумки и внутренностной пластинки, эпикарда, *lamina visceralis seu epicardium*, сращенной с миокардом. Между эпикардом и перикардом имеется щелевидное пространство — полость околосердечной сумки, в которой расположено сердце, начальный отдел аорты, легочный ствол и начальные отделы правой и левой легочной артерии, устья легочных и полых вен. Форма волокнистой околосердечной сумки в большинстве случаев (89%) соответствует форме сердца, в силу чего полость перикарда представлена щелевидным пространством, выполненным серозной жидкостью в количестве 20—60 мл. В 11% случаев волокнистая сумка перикарда крепится к диафрагме, несколько отступая от краев диафрагмальной поверхности сердца; чаще это наблюдается на уровне верхушки. В связи с этим образуются объемные перикардиально-диафрагмальные углубления, имеющие треугольную форму и различные размеры.

Снаружи перикард покрыт слоем рыхлой соединительной ткани, в которой залегают кровеносные и лимфатические сосуды и нервы. На волокнистой сумке перикарда, между его наружным листком и средостенной плеврой нередко у полных лиц отмечают избыточное отложение жира.

*Аорта*, *aorta*, отходит от левого желудочка и является самым крупным сосудом. Диаметр ее в зависимости от возраста колеблется от 16 до 38 мм.

Аорта подразделяется на восходящую, *aorta ascendens*, дугу, *arcus aortae*, и нисходящую, *aorta descendens*.

Нисходящая аорта делится на грудную, *aorta thoracica*, и брюшную, *aorta abdominalis*.

Восходящая аорта размещена в переднем средостении, поднимается вертикально вверх и вправо, на уровне рукоятки грудины поворачивает влево и назад, образует дугу и, огибая левый главный бронх сверху, на уровне IV грудного позвонка переходит в нисходящую аорту. Нисходящая аорта расположена в заднем средостении спереди и слева от позвоночного столба.

От дуги аорты отходят три крупных сосуда: плечеголовной ствол, *truncus brachiocephalicus*, общая сонная артерия, *arteria carotis communis*, и подключичная артерия, *arteria subclavia*. Ниже отхождения подключичной артерии к внутренней поверхности дистального отдела дуги аорты прикрепляется идущий от легочного ствола соединительнотканый тяж, остаток заросшего артериального протока, называемый артериальной связкой, *lig. arteriosum*. От грудного отдела нисходящей аорты в обе стороны отходят 9 пар задних межреберных артерий, залегающих в бороздах ребер, бронхиальные, пищеводные, средостенные, околосердечно-сосудистые и другие ветви.

*Легочный ствол*, *truncus pulmonalis*, как указывалось выше, по выходе из правого желудочка располагается спереди и, частично, слева от аорты, направляется кверху, влево и назад и под дугой аорты делится на правую и левую легочные артерии.

Стенка артерий состоит из внутренней оболочки, *tunica interna*, средней, *tunica media*, и наружной, *tunica externa*. Внутренняя оболочка богата эндотелиальными клетками и эластическими волокнами. Средняя оболочка образована волокнами гладкой мышечной ткани, среди которых имеются и эластические. Наружная оболочка состоит преимущественно из переплетающихся пучков волокнистой соединительной ткани. Наличие в стенке артерий мышечных и эластических волокон способствует упругости сосудов, их растяжимости в продольном и поперечном направлениях.

*Полые вены* представляют собой крупные сосудистые стволы, впадающие в правое предсердие.

**В е р х н я я п о л а я в е н а**, *vena cava superior*, короткий (5—6 см) и широкий (около 2 см) сосуди-



стый ствол, не имеющий клапанов, образуется от слияния правой и левой плечеголовных вен, *venae brachiocephalicae dextra et sinistra*, собирают кровь от верхних конечностей и головы. Начальный отдел верхней полой вены располагается несколько ниже уровня I реберного хряща. Спускаясь книзу, вдоль правого края грудины, верхняя полая вена впадает в правое предсердие на уровне III ребра. Справа верхняя полая вена покрыта средостенной плеврой и прилежит к легкому, по ее правой стенке проходит диафрагмальный нерв; слева вена соприкасается с восходящей аортой, сзади прилежит к корню правого легкого. Над правым главным бронхом в верхнюю полую вену впадает непарная вена.

*Непарная вена*, *vena azygos*, берет начало в брюшной полости. В полость грудной клетки вена проникает через щель в мышце диафрагмы и располагается в заднем средостении по срединной плоскости или справа от позвоночного столба. На уровне VI—VII грудных позвонков непарная вена лежит позади корня правого легкого, перегибается сзади наперед через правый главный бронх и внеперикардиально впадает в заднюю стенку верхней полой вены.

В грудной полости в непарную вену впадают 9 правых задних межреберных вен. На уровне VII—X грудных позвонков, косо или поперечно пересекая их, в непарную вену впадает полунепарная вена, *vena hemiazygos*, которая лежит вдоль левой поверхности позвоночного столба и принимает кровь от левых задних межреберных вен, вен пищевода и вен заднего средостения.

*Нижняя полая вена*, *vena cava inferior*, собирает кровь от нижних конечностей, органов брюшной полости и ее стенок. В брюшной полости нижняя полая вена лежит забрюшинно справа от аорты. Через отверстие в сухожильном центре диафрагмы она проходит в полость грудной клетки и впадает в правое предсердие по его задненижней поверхности. Внутри-перикардиальная часть нижней полой вены длиной 1—2 см.

Стенка вен тоньше стенки артерий и состоит также из трех слоев, в которых преобладают коллагеновые волокна. Мышечный слой в стенке вен развит слабее по сравнению с артериями. Внутренняя оболочка вен, расположенных ниже сердца, образует пристеночные складки по типу клапанов, которые облегчают движение крови против силы тяжести.

Ритмичную и непрерывную работу сердца обеспечивает сердечная мышца, которой свойственны несколько функций: возбудимость, автоматизм, проводимость, сократимость. Благодаря ритмичной работе сердца происходит бесперебойное нагнетание крови из артерий в вены.

Весь путь кровообращения подразделяют на большой и малый круг.

*Большой круг кровообращения* обеспечивает приток крови по артериям к органам и тканям и отток ее по венам в сердце. К артериальным сосудам большого круга относится аорта с ее разветвлениями, к венозным — верхняя и нижняя полые вены с впадающими в них венозными ветвями. В венозные сосуды впадают и лимфатические протоки.

*Малый круг кровообращения* (легочный) обеспечивает приток венозной крови в легкие, где она обогащается кислородом, и отток артериальной крови по венам в левое предсердие. К сосудам малого круга, несущих в легкие венозную кровь, относят легочный ствол, правую и левую легочные артерии с их разветвлениями в легких и легочные вены, по которым течет артериальная кровь в левое предсердие. Малый круг кровообращения, функционально и морфологически связанный с аппаратом внешнего дыхания, характеризуется относительно небольшой длиной сосудистого русла, меньшим, по сравнению с большим кругом, сопротивлением и своеобразным строением капиллярной сети, обеспечивающим эффективный газообмен между альвеолярным воздухом и кровью.

### Рентгеноанатомический анализ

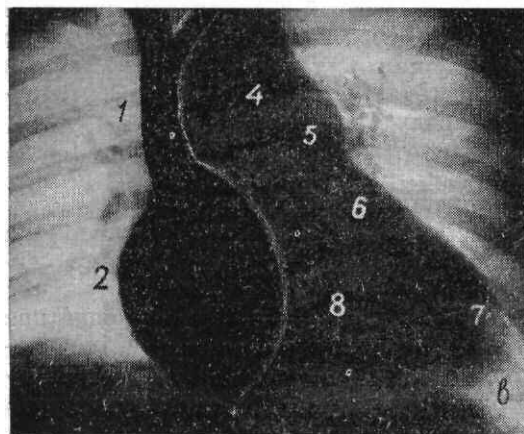
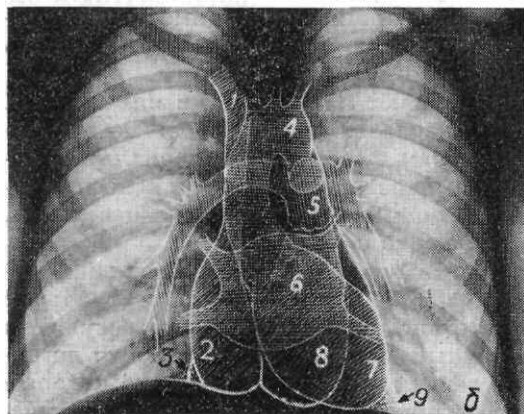
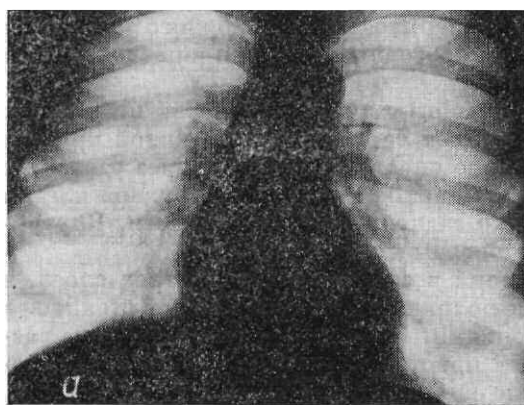
Сердце, перикард и крупные сосуды (аорта, легочный ствол, верхняя и нижняя полые вены) в рентгеновском изображении представляют единый комплекс, называемый сердечно-сосудистым пучком.

Анатомические отделы сердечно-сосудистого пучка, занимающие при рентгенологическом исследовании краеобразующее положение, называются дугами. Последние в норме плавно переходят друг в друга. Для определения размеров и протяженности дуг используются костные ориентиры: грудина, ключица, I ребро, грудные позвонки.

#### Краеобразующие отделы сердца

**Прямая передняя проекция.** Сердце и крупные сосуды образуют интенсивную и однородную тень, которая расположена по отношению к срединной плоскости асимметрично таким образом, что  $\frac{2}{3}$  ее находятся слева, а  $\frac{1}{3}$  — справа (рис. 234). Различают правый и левый контуры сердечно-сосудистой тени. По правому контуру, как правило, дифференцируются две дуги. Верхняя дуга образована верхней полой веной и частично восходящей аортой, нижняя — правым предсердием. Верхняя дуга имеет различную интенсивность и форму в зависимости от сосуда, выходящего в краеобразующий отдел. Верхняя полая вена, являясь краеобразующей, выступает вправо от позвоночного столба на 0,5—1,0 см. Четкий и ровный ее контур несколько ниже грудино-ключичного сустава плавно поворачивается наружу, образуя вогнутость в месте перехода в правую плечеголовную вену. Изображение последней перестает дифференцироваться на уровне реберного хряща I ребра. Непарная вена проецируется несколько справа от срединной линии, образуя интенсивную однородную тень округлой или овальной формы диаметром до 12 мм, определяемую в правом трахео-бронхиальном углу на фоне верхней полой вены. Указанная тень непарной вены в рентгеновском изображении обусловлена проксимальным отделом поперечного или косо сечения сосуда, который перед впадением в заднюю стенку верхней полой вены размещен по ходу пучка рентгеновых лучей.

Рис. 234. Рентгенограмма (а), схема (б) и ангиокардиограмма (в) сердца и крупных сосудов в прямой проекции. Краеобразующие дуги: 1 — верхняя полая вена; 2 — правое предсердие; 3 — нижняя полая вена; 4 — аорта; 5 — легочный ствол; 6 — левое предсердие; 7 — левый желудочек; 8 — правый желудочек; 9 — перикард.



Более отчетливо изображение непарной вены определяется на томограммах, произведенных на уровне трахео-бронхиального слоя. Тень непарной вены не следует принимать за увеличенный трахеобронхиальный узел (см. рис. 212, а). Увеличенные трахео-бронхиальные лимфатические узлы образуют тень с бугристыми контурами, перекрывают непарную вену, которая становится невидимой.

Дифференцированное изображение непарной вены на всем протяжении определяют при контрастировании ее путем введения контрастного вещества в губчатое вещество IX—X ребер справа или слева (рис. 235).

При развороте аорты верхняя дуга правого контура сосудистого пучка на всем протяжении обусловлена восходящей аортой, проекционно перекрывающей верхнюю полую вену (рис. 236). В отличие от последней аорта имеет большую интенсивность, образует выпуклый контур, который, поворачивая влево, плавно переходит в дугу аорты.

Нижняя дуга правого контура, образованная правым предсердием, выпукла, наиболее выступающая точка ее отстоит от правого контура грудных позвонков до 2,5 см.

На месте стыка верхней и нижней дуги правого контура сердечно-сосудистой тени образуется выемка, называемая правым сердечно-сосудистым или атриовазальным углом. У лиц астенической конституции в области правого сердечно-диафрагмального угла книзу от дуги правого предсердия, между ним и диафрагмой, на фазе глубокого вдоха может быть видна дополнительная тень, образующая третью дугу, обусловленную нижней полой веной. Контур ее четкий, прямолинейный или несколько вогнутый.

По левому контуру сердечно-сосудистой тени различают четыре краеобразующих дуги. Последовательно сверху вниз их образуют дуга и начальный отдел нисходящей аорты, легочный ствол, ушко левого предсердия и левый желудочек. Степень выпуклости и протяженность каждой из указанных дуг различны и зависят от возраста и конституции.

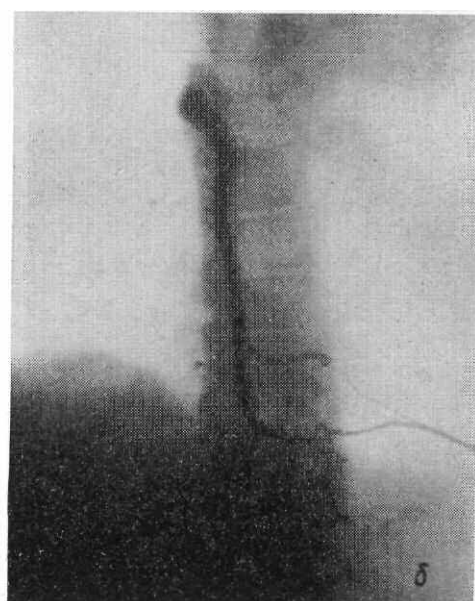
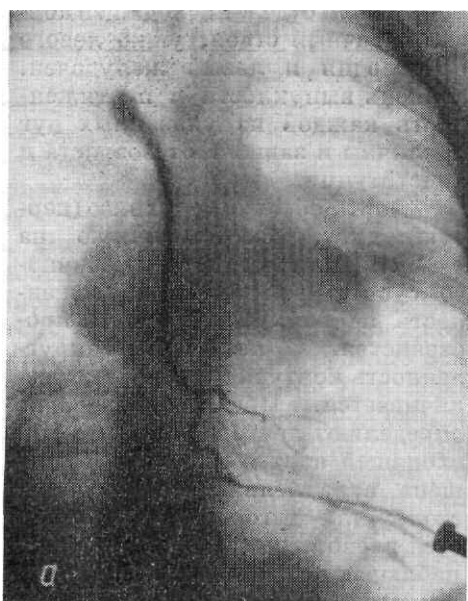
Аорта образует верхнюю (первую) дугу, расположенную на 1—2 см ниже грудино-ключичного сустава и занимает протяженность первого межреберного пространства. С возрастом закругленность кон-

тура дуги аорты увеличивается. При этом нередко определяют лентовидную тень нисходящей аорты, которая размещена параллельно позвоночному столбу или дугообразно отклоняется влево от него. В связи с этим наблюдают расширение тени сосудистого пучка.

Легочный ствол вместе с начальным отделом левой легочной артерии образует уплощенную вторую дугу, которая расположена книзу от первой, соответственно II межреберному пространству и верхней долевого части корня легкого.

Левое ушко является краеобразующим примерно в 30% случаев (рис. 237), так как левое предсердие в основном располагается сзади. Образованная левым ушком третья дуга прямолинейна или несколько вогнута, она самая короткая и занимает протяженность около половины III межреберного пространства.

Рис. 235. Азигограмма (а) и азиготограмма (б) в прямой задней проекции. Контрастированы две межреберные вены, непарная вена.



Нередко вторая и третья дуга вместе расположены на уровне II межреберного пространства. Пищевод вплотную прилежит к задней поверхности левого предсердия. В норме тень контрастированного пищевода на уровне прилегания его к левому предсер-

дию располагается почти прямолинейно по срединной линии.

Левый желудочек образует наиболее длинную и выпуклую четвертую дугу, которая проецируется на уровне двух-трех межреберных пространств (IV—VI). Самая выступающая точка левого желудочка в норме располагается на 1,0—1,5 см кнутри от среднелючичной линии или на уровне ее. Место перехода дуги левого желудочка в нижний контур сердца, что соответствует его диафрагмальной поверхности, рентгенологи называют верхушкой сердца. Последняя имеет различную степень закругленности и расположена над диафрагмой. В образовании верхушки сердца принимают участие оба желудочка или при высоком расположении левого купола диафрагмы только левый желудочек. У лиц пикнического телосложения верхушка сердца проецируется на диафрагму и отчетливо определяется на фоне газового пузыря желудка. Диафрагмальная поверхность сердца не имеет дифференцированного изображения, так как сливается с тенью диафрагмы и печени.

Сердце, прилегающее к диафрагме, образует с обеих сторон так называемые сердечно-диафрагмальные углы. Учитывая, что у большинства исследуемых перикард повторяет форму сердца, сливается с его тенью и не имеет дифференцированного изображения, указанные углы острые. Иногда перикард широко прикрепляется к диафрагме и не повторяет контуров сердца в области сердечно-диафрагмальных углов. При этом перикард вместе с небольшим количеством перикардиальной жидкости образует однородные треугольной формы тени, расположенные кнаружи от тени сердца, преимущественно слева. Указанные треугольные тени перикарда менее интенсивны, чем тень сердца. Наружные контуры их четкие, прямолинейные или несколько вогнутые (рис. 238, а). При описанном типе крепления перикарда протяженность краеобразующих дуг левого желудочка и правого предсердия соответственно проекционно укорачивается. Недооценка указанной анатомической особенности перикарда может служить источником диагностических ошибок при определении формы, размеров и тонуса сердца.

У лиц повышенной упитанности между волокнистой сумкой перикарда и средостенной плеврой откладывается жир, который также создает затемнения в области сердечно-диафрагмальных углов. Жировые наслоения в отличие от перикарда имеют менее однородную, иногда дольчатую структуру, неровные волнистые и несколько выпуклые наружные контуры (рис. 238, б). Таким образом, знание анатомического расположения краеобразующих дуг сердечно-сосудистой тени способствует распознаванию нормы от патологического увеличения отдельных полостей сердца и крупных сосудов.

Исследование сердца в прямой проекции имеет значение при определении размеров обоих желудочков и предсердий, уточнении положения и размеров аорты, а также верхней полой вены.

Признаками увеличения сердца в прямой передней проекции является изменение протяженности и выпуклости краеобразующих дуг сердечно-сосудистой тени и смещение границ сердца по отношению к указанным костным ориентирам.

При увеличении левого желудочка отмечают удлинение и закругление его дуги, погружение верхушки сердца в диафрагму и выявление ее на фоне газового пузыря желудка. При нормальном расположении левого купола диафрагмы наружный контур левого желудочка сердца в различной степени смещается кнаружи от левой среднелючичной линии.

Увеличение левого предсердия сопровождается удлинением и выбуханием дуги левого ушка по левому контуру сердца. Нередко левое предсердие может стать краеобразующим по правому контуру сердца, что характеризуется появлением дополнительной выпуклой дуги на уровне правого предсердия и расщеплением его дуги. На переэкспонированных рентгенограммах признак увеличения левого предсердия проявляется усилением интенсивности тени сердца в верхнем ее отделе и отклонением контрастированного пищевода на уровне левого предсердия вправо от срединной линии.

В ряде случаев верхний контур левого предсердия, оказывая давление на главные бронхи, особенно левый, отклоняет его кверху, что способствует увеличению угла раздвоения трахеи (до 100—120°).

Увеличение правого желудочка приводит к образованию более выпуклой правой нижней дуги с подчеркнутым ее закруглением в результате смещения вправо правого предсердия, более высокому расположению предсердно-сосудистого угла, выбуханию и удлинению легочного ствола. Кроме того, может наблюдаться увеличение размеров корней легких вследствие расширения легочных артерий.

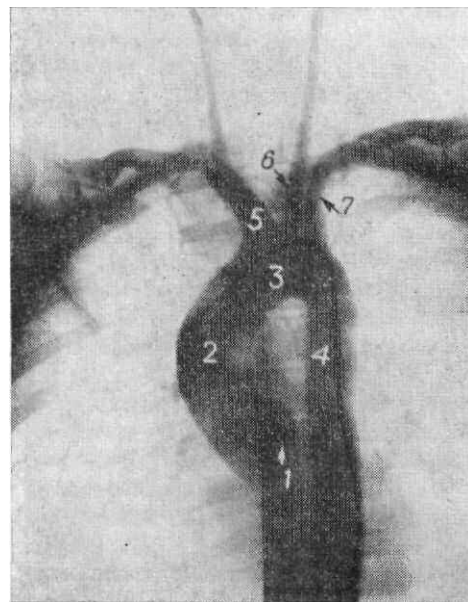


Рис. 236. Аортограмма в прямой задней проекции.

1 — клапаны аорты; 2 — восходящая аорта; 3 — дуга аорты; 4 — нисходящая аорта; 5 — плечеголовный ствол; 6 — общая сонная артерия; 7 — левая подключичная артерия.

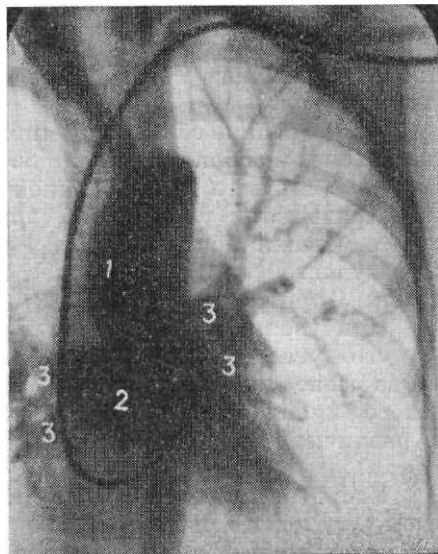


Рис. 238. Аортограмма в прямой задней проекции. 1 — аорта; 2 — левое предсердие; 3 — легочные вены.

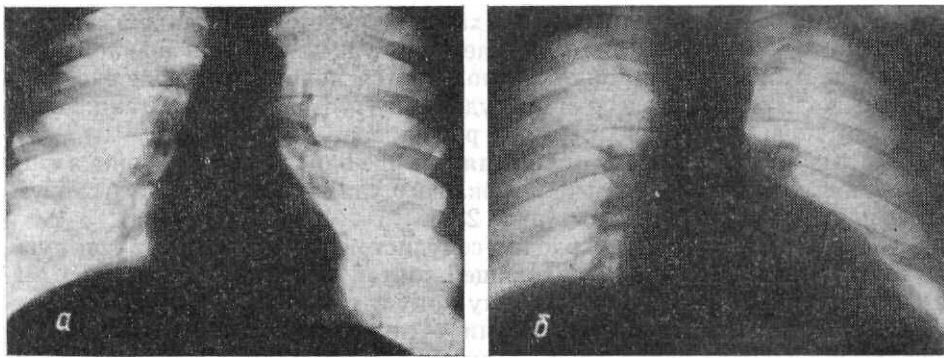


Рис. 238. Рентгенограмма сердца в прямой передней проекции. На уровне сердечно-диафрагмальных углов, больше слева, определяются: а — перикард, б — массивные жировые наслоения.

Увеличение правого предсердия характеризуется смещением кнаружи правого контура сердца. В ряде случаев это смещение выражено настолько, что справа от срединной линии располагается половина и даже две трети тени сердца. Правый предсердно-сосудистый угол расположен также выше обычного, тень верхней полой вены расширена.

**Правая передняя косая проекция.** Сердечно-сосудистая тень в этой проекции приобретает форму косо лежащего удлиненного овала со следующим размещением его отделов (рис. 239).

По *переднему контуру* сердечно-сосудистой тени различают три дуги. Верхняя из них образована восходящей аортой и частично ее дугой. Средняя дуга соответствует артериальному конусу правого желудочка, в верхней части ее на небольшом протяжении — легочному стволу. Нижняя дуга переднего контура образована левым желудочком, в частности его верхушкой.

Переход одной дуги в другую происходит плавно. В норме трудно разграничить протяженность каждой из указанных дуг. Появление резких границ между отдельными дугами, выбухание одной из них свидетельствует об объемном увеличении соответствующего отдела сердечно-сосудистой тени. Наиболее отчетливо определяется выбухание и удлинение дуги артериального конуса и легочного ствола, как один из признаков гипертрофии правого желудочка.

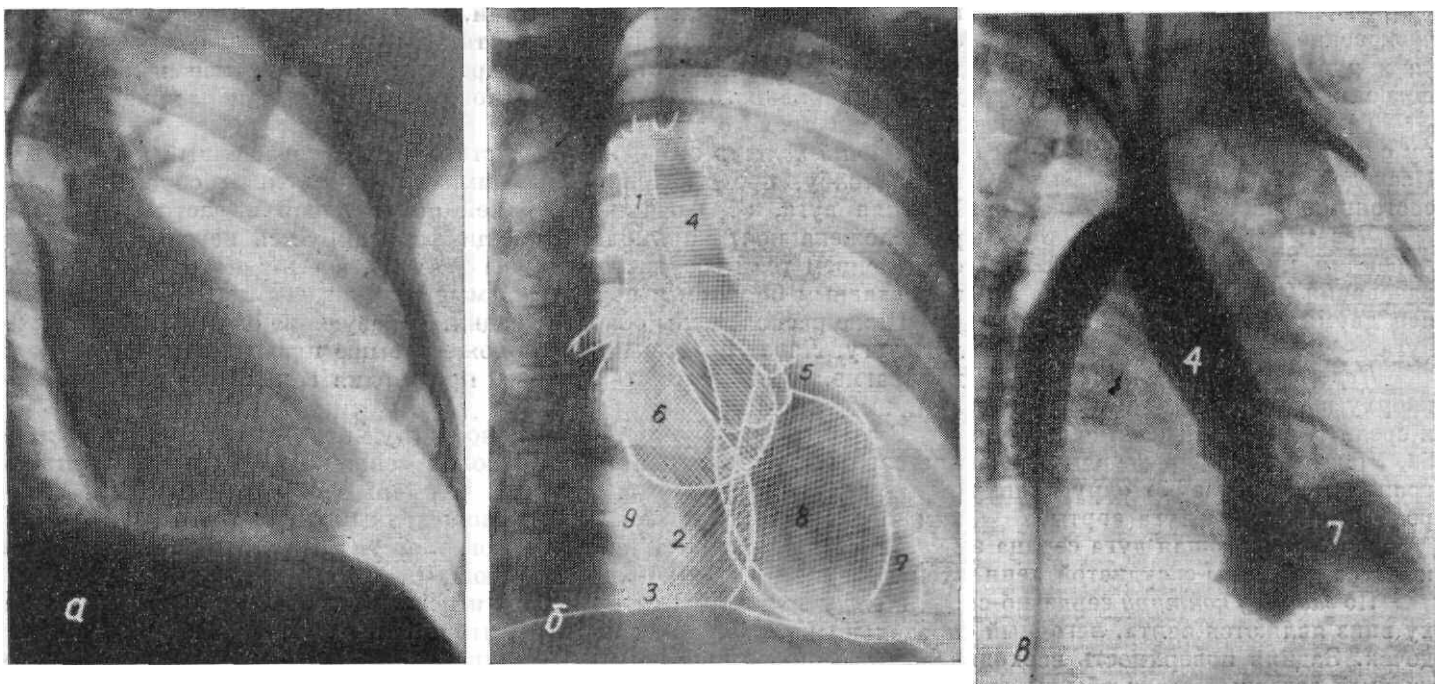


Рис. 239. Рентгенограмма (а), схема (б) и ангиокардиограмма (в) сердца в правой передней косой проекции.

1 — верхняя полая вена; 2 — правое предсердие; 3 — нижняя полая вена; 4 — восходящая аорта; 6 — артериальный конус правого желудочка; в — левое предсердие; 7 — левый желудочек; 8 — правый желудочек; 9 — ретрокардиальное пространство.

*Задний контур* сердечно-сосудистого пучка, обращенный к позвоночному столбу, представлен следующими анатомическими образованиями. Верхняя дуга, образованная верхней полой веной и частично аортой, расположена почти прямолинейно, дифференцируется нечетко в связи с ослаблением тени сосудистого пучка трахеей, а в нижнем отделе — правым главным бронхом и пересечением правой легочной артерией.

Ниже расположены оба предсердия, образующие одну, слегка выпуклую дугу. Левое предсердие располо-

жено выше правого, прилежащего к диафрагме. Протяженность каждого предсердия в краеобразующем отделе примерно одинакова.

В заднем сердечно-диафрагмальном углу между диафрагмой и правым предсердием часто видна нижняя полая вена, образующая треугольной формы тень меньшей интенсивности, чем тень правого предсердия, с четким, несколько вогнутым, косо расположенным контуром.

Пищевод прилежит к задней поверхности левого предсердия и в этой проекции является краеобразующим.

Между задним контуром сердца и позвоночным столбом определяется продольно расположенный прозрачный участок шириною в 2—3 см, обусловленный проекцией легочной ткани, так называемое ретрокардиальное пространство. При увеличении предсердий, особенно левого, определяется различная степень сужения ретрокардиального пространства или исчезновение его. Тень контрастированного пищевода при этом отклоняется и дугообразно смещается кзади, достигая передней поверхности тел позвонков, или проецируется на грудные позвонки.

Таким образом, в правой передней косой проекции по заднему контуру сердца расположены оба предсердия, по переднему — оба желудочка. Исследование в данной проекции наиболее целесообразно для уточнения состояния левого предсердия и пути оттока правого желудочка.

**Левая передняя косая проекция.** Сердечно-сосудистая тень в этой проекции приобретает вид вертикально расположенного округлого образования (рис. 240). Передний контур сердечно-сосудистой тени представлен двумя дугами: верхняя обусловлена восходящей аортой, а нижняя дуга — ушком правого предсердия и правым желудочком.

*Передний контур* восходящей аорты выпуклый и плавно переходит кверху и кзади в дугу и нисходящую аорту, тень которой у лиц молодого и среднего возраста нечетко дифференцируется на фоне позвоночного столба. Ушко правого предсердия и правый желудочек в норме обычно не разграничены и образуют одну плавную выпуклую дугу, выступающую кпереди больше, чем дуга аорты.

Краеобразующая дуга сердца занимает примерно две трети переднего контура сердечно-сосудистой тени.

По *заднему контуру* сердечно-сосудистой тени краеобразующими сверху вниз являются аорта, легочный ствол, левое предсердие и левый желудочек. Задняя поверхность восходящей аорты и чуть ниже нее расположенный легочный ствол обычно отчетливо не видны, так как на них проекционно наслаиваются трахея, правый главный бронх и частично корень

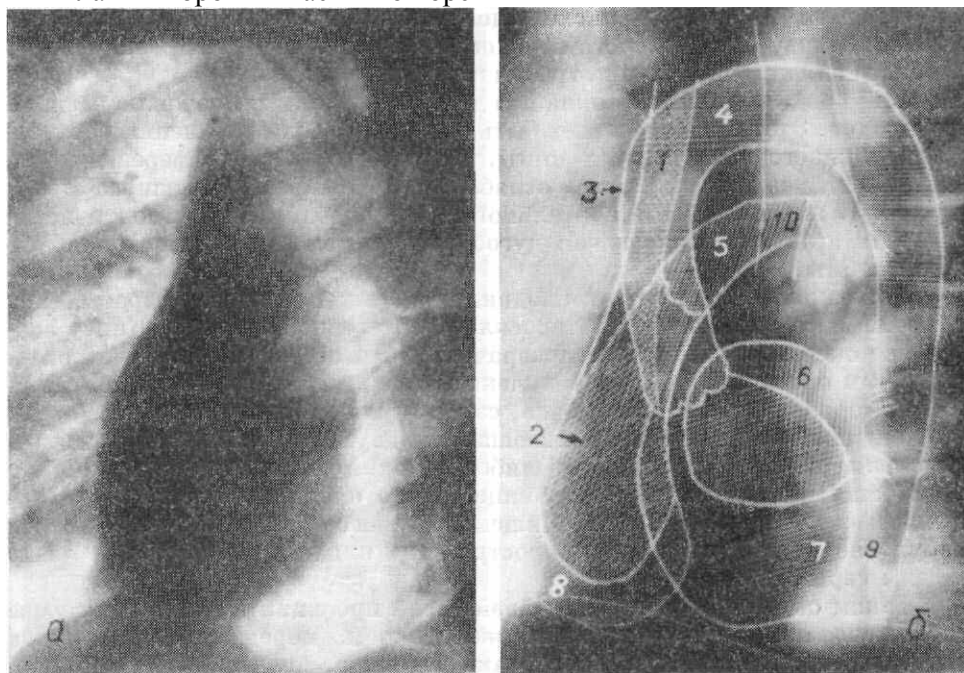


Рис. 240. Рентгенограмма (а) и схема (б) сердца и крупных сосудов в левой передней косой проекции.

1 — верхняя полая вена; 2 — правое предсердие; 3 — восходящая аорта; 4 — дуга аорты; 5 — легочный ствол; 6 — левое предсердие; 7 — левый желудочек; 8 — правый желудочек; 9 — ретрокардиальное пространство; 10 — левая легочная артерия.

правого легкого. Оба сосуда образуют вогнутый кпереди контур, который плавно переходит книзу в подчеркнутую выпуклую дугу контура сердца. Последняя образована вверху левым предсердием, снизу — левым желудочком. Протяженность каждого отдела сердца различна; примерно одну треть дуги в верхнем отделе занимает левое предсердие, две трети дуги составляет левый желудочек. На границе прилегания сердца к диафрагме образуются острые сердечно-диафрагмальные углы, из которых задний — более глубокий и острый. Передний сердечно-диафрагмальный угол нередко затемнен перикардом или жировыми наслоениями. При глубоком вдохе в ряде случаев в самом нижнем отделе по контуру дуги левого желудочка определяется небольшая выемка, втяжение, которое как бы разделяет выпуклость двух нижних дуг тени сердца, что соответствует размещению межжелудочковой перегородки в нижнем ее отделе. Сама межжелудочковая перегородка проецируется по вертикали, восстановленной от указанной выемки и проходящей через середину восходящей аорты.

В данной проекции определяют развернутую грудную аорту, расположенную в плоскости, перпендикулярной ходу лучей. Поэтому восходящая и нисходящая аорта проекционно не наслаиваются друг на друга и видны раздельно, образуя дугообразно расположенную однородную тень до 3—4 см в поперечнике, постепенно теряющуюся у лиц молодого возраста на фоне позвоночного столба. Светлое, овальной или округлой формы пространство, ограниченное спереди восходящей аортой и левым предсердием, сверху дугой и сзади — нисходящей аортой, называется аортальным окном, прозрачность которого обусловлена суммированием проекционного изображения легочной ткани, трахеи и главных бронхов.

На уровне аортального окна под дугой аорты отчетливо видно раздвоение трахеи. Этот признак может быть ориентиром для уточнения расположения нижнего контура дуги аорты, который не имеет дифференцированного изображения в результате ослабляющего эффекта воздушного столба трахеи. В нижнем отделе аортального окна проецируется ствол и левая легочная артерия, образующая дугообразную тень, почти повторяющую изгиб аорты.

Указанные сосуды отчетливо видны у лиц пожилого возраста, при наличии эмфиземы легких и атеросклероза легочной артерии. Книзу аортальное окно продолжается в прозрачный участок, называемый ретрокардиальным пространством, ограниченный спереди задним контуром левого предсердия и левого желудочка, сзади — позвоночным столбом. Форма его неправильно удлиненная, имеющая вид двух треугольников, вершинами обращенных друг к другу. Наиболее узкий отдел ретрокардиального пространства расположен на границе левого предсердия и левого желудочка и составляет 1—1,5 см. Пищевод при его контрастировании виден на уровне ретрокардиального пространства или проецируется на левые отделы сердца.

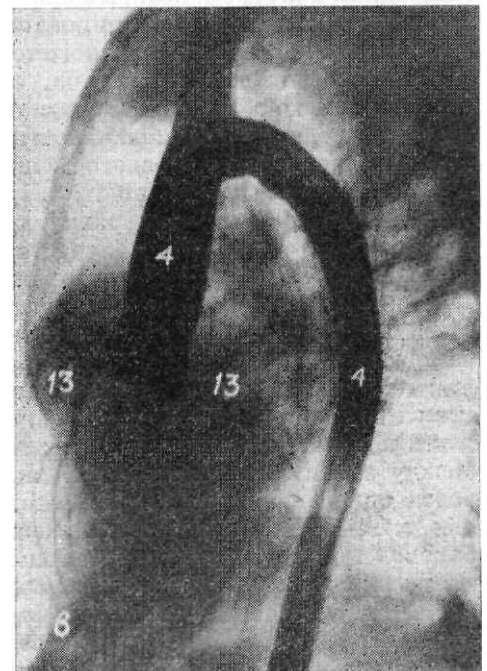
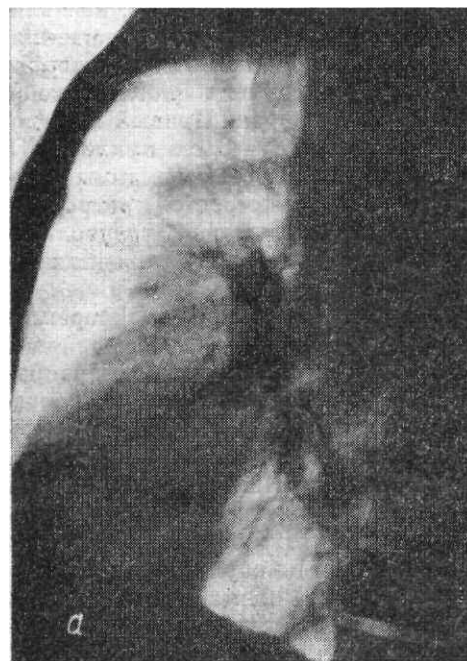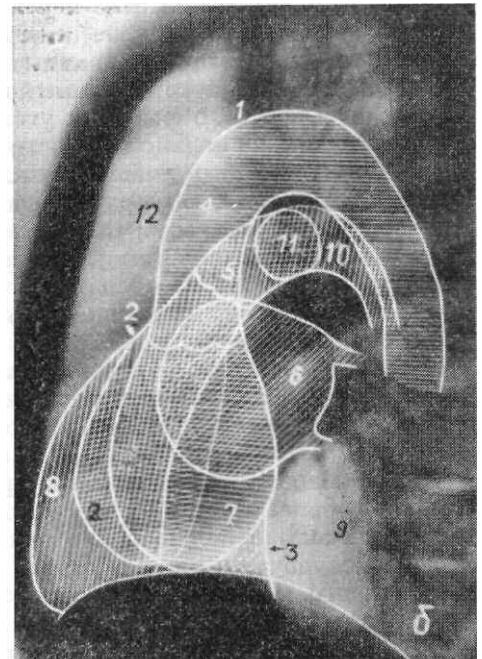
Таким образом, в левой передней косой проекции каждое предсердие размещено над соответствующим желудочком, переднюю дугу сердца образуют правые полости, более закругленную, подчеркнута выпуклую заднюю дугу — левые полости сердца. Предсердия и желудочки частично проекционно перекрывают друг друга, в связи с чем в норме трудно определить границу между ними. Контрастированный пищевод не является краеобразующим и проецируется на левые полости сердца. Кверху от тени сердца и сзади определяется тень всей грудной аорты. Поэтому левую переднюю косую проекцию применяют для изучения состояния обоих желудочков, левого предсердия, грудной аорты.

При увеличении размеров левого желудочка отмечается сужение или исчезновение ретрокардиального пространства в нижнем его отделе, а значительное объемное увеличение сопровождается проекционным наслаением левого желудочка на грудные позвонки.

Увеличение левого предсердия характеризуется удлинением его дуги, сужением или исчезновением ретрокардиального пространства в верхнем отделе. Увеличенное левое предсердие при обычных размерах левого желудочка как бы нависает над ним, на стыке дуг образуется «зарубка».

Изменение размеров, положения и интенсивности восходящей аорты, дуги и грудной нисходящей аорты отчетливо определяются в левой передней косой проекции, поскольку отсутствуют проекционные наслаения.

Рис. 241. Рентгенограмма (а), схема (б) сердца и крупных сосудов и аортограмма (в) в левой боковой проекции. 2 — верхняя полая вена; 2 — правое предсердие; 3 — нижняя полая вена; 4 — аорта; 5 — легочный ствол; 6 — левое предсердие; 7 — левый желудочек; 8 — правый желудочек; 9 — ретрокардиальное пространство; 10 — левая легочная артерия; 11 — поперечное сечение правой легочной артерии; 12 — ретрокардиальное пространство; 13 — правая и левая венечные артерии.



**Боковая проекция.** Передний контур сердечно-сосудистой тени сверху вниз образуют дуги (рис. 241), обусловленные восходящей аортой и правым желудочком. Как и в левой косой проекции, определяется несколько выпуклый контур передней стенки восходящей аорты, которая кверху плавно переходит в дугу и нисходящую

аорту.

Отходящие от дуги аорты сосуды (плечеголовной ствол, общая сонная и подключичная артерии), суммируясь с соответствующими венами, образуют единую, вертикально расположенную тень размерами до 2 см, лежащую впереди от трахеи и постепенно теряющуюся по направлению к верхнему отверстию грудной клетки. Верхняя полая вена перекрывается восходящей аортой, не является краеобразующей и не имеет дифференцированного изображения. Нижняя дуга образована правым желудочком, верхний отдел которого представлен его артериальным конусом. На границе последнего с восходящей аортой образуется угол, открытый впереди. Правый желудочек в наддиафрагмальной области на протяжении 5—6 см прилежит к груди. Прозрачный участок между задней поверхностью грудины и передней поверхностью сердечно-сосудистой тени называется ретростернальным пространством. Оно имеет форму неправильного треугольника с заостренным нижним углом и обусловлено проекцией передних отделов обоих легких на область переднего средостения.

*Задний контур* сердечно-сосудистой тени неодинаково дифференцируется на различном уровне.

Так, задняя поверхность восходящей аорты проекционно перекрывается легочным стволом и частично сосудами корней легких и, как правило, не имеет дифференцированного изображения. Только книзу от тени корней легких вырисовывается задний контур сердца. Он обусловлен, как и в левой косой проекции, краеобразующим расположением левых отделов сердца, причем протяженность дуги левого предсердия в этой проекции несколько больше, чем левого желудочка. Краеобразующая дуга левого желудочка в нижнем отделе укорачивается в результате дифференцированного изображения нижней полой вены. Нижняя полая вена на уровне заднего сердечно-диафрагмального угла образует треугольной формы тень, менее интенсивную, чем тень сердца, с четким, несколько вогнутым задним контуром, который иногда виден и на уровне купола диафрагмы. Более отчетливо дифференцированное изображение нижней полой вены определяется у лиц астенического телосложения при глубоком вдохе. Диафрагмальная поверхность сердца, образованная сзади левым, спереди — правым желудочком, сливается с тенью диафрагмы и печени. Протяженность диафрагмальной поверхности сердца почти такая же, как и протяженность прилегания правого желудочка к груди, то есть соотношение этих показателей примерно 1 : 1.

Аортальное окно и верхний отдел ретрокардиального пространства не имеют той степени прозрачности, как в левой косой проекции, так как проекционно перекрываются корнями легких.

Ретрокардиальное пространство отчетливо прослеживается в нижней своей половине, прозрачность его повышается по мере уменьшения калибра проецирующихся здесь сосудов легких и наиболее значительна над диафрагмой. Тень контрастированного пищевода в этой проекции располагается в непосредственной близости к задней поверхности сердца, в частности к левому предсердию, и лежит на этом уровне почти прямолинейно. Между задним контуром левого желудочка и контрастированным пищеводом определяется небольшой светлый участок, где проецируется легочная ткань. Учитывая расположение краеобразующих отделов в левой боковой проекции, ее следует применять для уточнения состояния обоих желудочков, левого предсердия, аорты.

При увеличении правого желудочка он более широко прилежит к груди, его артериальный конус образует подчеркнуто выходящую дугу, ретростернальное пространство укорачивается, а нижний угол его становится менее острым. Сужение или исчезновение ретростернального пространства в верхнем отделе отмечается при расширении восходящей аорты.

Расширение легочного ствола и обеих легочных артерий приводит к полному исчезновению просветления аортального окна, появлению на этом уровне интенсивных округлых или овальной формы теней, обусловленных расширенными ветвями легочной артерии. Они нередко имитируют увеличение лимфатических узлов.

Увеличение левого желудочка сопровождается увеличением протяженности диафрагмальной поверхности сердца, которая преобладает над прилеганием правого желудочка к груди, исчезновением тени нижней полой вены, исчезновением светлого участка впереди от пищевода, уменьшением размеров ретрокардиального пространства в нижнем его отделе.

Увеличение левого предсердия также приводит к сужению или исчезновению ретрокардиального пространства, но в верхнем его отделе. Увеличенное левое предсердие расчленяет задний контур сердца на две дуги с образованием выемки, «зарубки» на границе левого предсердия и левого желудочка и большей степенью выпуклости дуги левого предсердия. Пищевод на уровне прилегания к увеличенному левому предсердию отклонен и смещен кзади, проецируясь иногда на грудные позвонки. Значительный объем информации, получаемой в боковой проекции, позволяет рекомендовать ее применение при исследовании каждого больного.

### **Клапаны сердца**

Клапаны сердца в норме рентгенологически не определяют. В результате перенесенного эндокардита клапаны уплотняются и в ряде случаев обызвествляются. В связи с этим в них при рентгенологическом исследовании определяют мелкозернистые, глыбчатые или компактные обызвествления.

Определенная локализация обызвествлений соответственно топографии клапанов и особенности их смещений, синхронных с сокращениями сердца, позволяют отличить обызвествления клапанов от других обызвествлений в полости грудной клетки. Более отчетливо обызвествление клапанов выявляется при исследовании с помощью электронно-оптического усилителя.

В *прямой проекции* (рис. 242, а) митральный клапан (*М*) проецируется на 1—2,5 см влево от срединной линии соответственно уровню IV грудно-реберного сустава.

Клапаны аорты (*А*) проецируются над митральным клапаном на 1 — 1,5 см влево от срединной линии на уровне III межреберного пространства.

Трехстворчатый клапан (*Тр*) проецируется почти по срединной линии или на 0,5—1 см вправо от нее на уровне V реберного хряща, на 1—2 см выше купола диафрагмы.

Клапаны легочного ствола (*ЛЛ*) проецируются на 1—2 см влево от срединной линии соответственно уровню II межреберного пространства или III реберного хряща.

В *правой передней косой проекции* (рис. 242, б) митральный клапан и клапаны аорты размещены в центре тени сердца, а трехстворчатый — несколько ниже. Клапан легочного ствола проецируется на уровне артериального конуса правого желудочка (кверху и кпереди от клапанов аорты). Оптимальной для видимости митрального клапана является неполная правая передняя косая проекция (поворот под углом 15—20°). Митральный клапан лежит на линии, проведенной под углом 45° к вертикали, опущенной от нижней точки дуги артериального конуса.

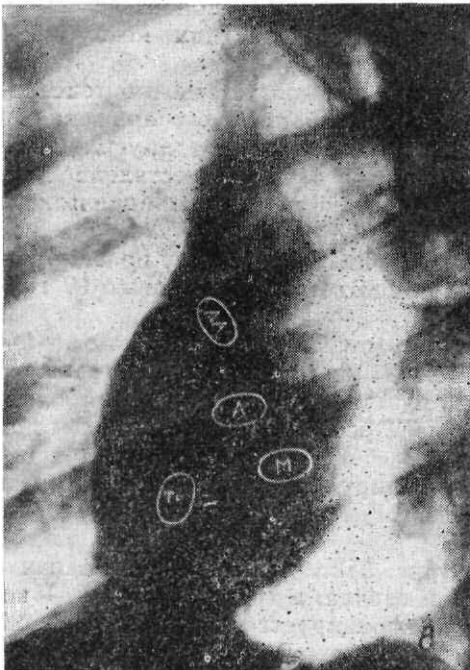
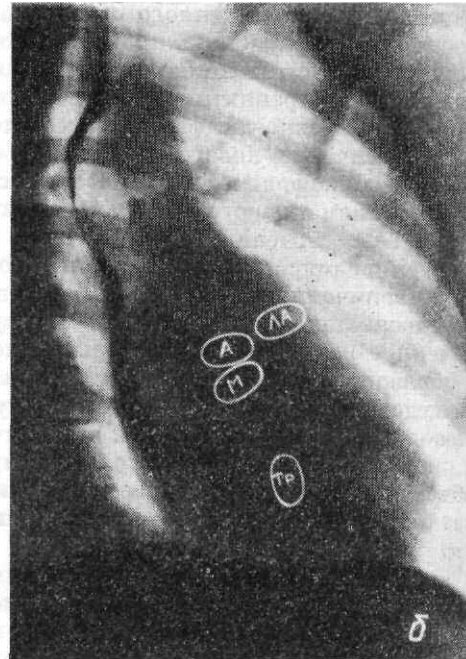
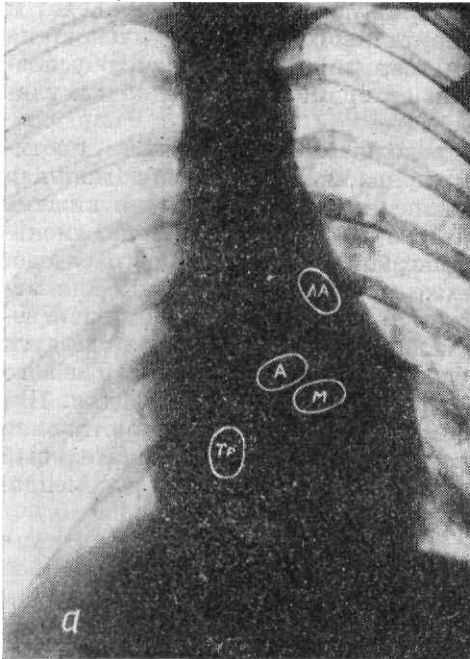


Рис. 242. Схематическое изображение проекции клапанов сердца.

а — передняя проекция; б — правая передняя косая проекция; в — левая передняя косая проекция; М — митральный клапан; Тр — трехстворчатый клапан; А — клапаны аорты; ЛЛ — клапаны легочного ствола.

В *левой передней косой проекции* (рис. 242, в) митральный клапан расположен в задней трети тени сердца, аортальные — в средней трети, трехстворчатый — в передней, клапаны легочного ствола — выше и кпереди от аортальных. При увеличении отдельных полостей сердца наблюдают смещение клапанов.

Знание топографии клапанов сердца способствует распознаванию обызвествлений их, что имеет практическое значение при хирургическом лечении приобретенных пороков, а также при исследовании больных, подвергшихся протезированию клапанов. Металлический каркас искусственных клапанов отчетливо виден при



обычном рентгенологическом исследовании.

### Оценка морфологических особенностей сердца

Используя многоплоскостное исследование можно получить представление о форме, размерах и положении сердечно-сосудистой тени, которые в значительной мере обусловлены возрастными, половыми, конституциональными и индивидуальными особенностями. Анализ этих признаков с учетом данных клинического исследования позволяет отличить варианты нормы от патологических состояний.

### Форма

Для определения формы сердца (рис. 243) используют прямую переднюю проекцию, по которой анализируют выраженность краеобразующих дуг сердечно-сосудистой тени и четкость разграничения каждой из них, особенно по левому контуру. При этом следует обращать внимание на степень дифференцированного изображения двух средних дуг: легочного ствола и ушка левого предсердия. В зависимости от степени выраженности краеобразующих дуг условно различают следующие варианты формы сердца: обычную, митральную, аортальную.

При *обычной форме* сердца наблюдают плавный переход дуг по левому контуру сердечно-сосудистой тени и провести четкую границу между ними не представляется возможным. Наиболее отчетливо определяется закругленность дуги аорты и левого желудочка, в основном наблюдаемая у нормостеников. Как вариант обычной формы сердца у детей иногда встречается *шаровидная форма*. Легочный ствол и ушко левого предсердия также образуют один плавный контур, но краеобразующие нижние дуги с обеих сторон (правое предсердие и левый желудочек) подчеркнуто закруглены и выбухают почти в одинаковой степени. Это обусловлено смещением правого предсердия правым желудочком вправо, развитие которого в детском возрасте происходит более интенсивно.

*Митральная форма* сердца характеризуется подчеркнутым выбуханием дуги легочного ствола. Поэтому по левому контуру сердца дифференцированно видны три дуги: аорта, легочный ствол, левый желудочек. Нередко протяженность и выбухание дуги легочного ствола несколько больше, чем аорты. Выраженность обеих дуг по правому контуру сердечно-сосудистой тени обычная. У подростков и лиц астенического телосложения наблюдают митральную форму сердца.

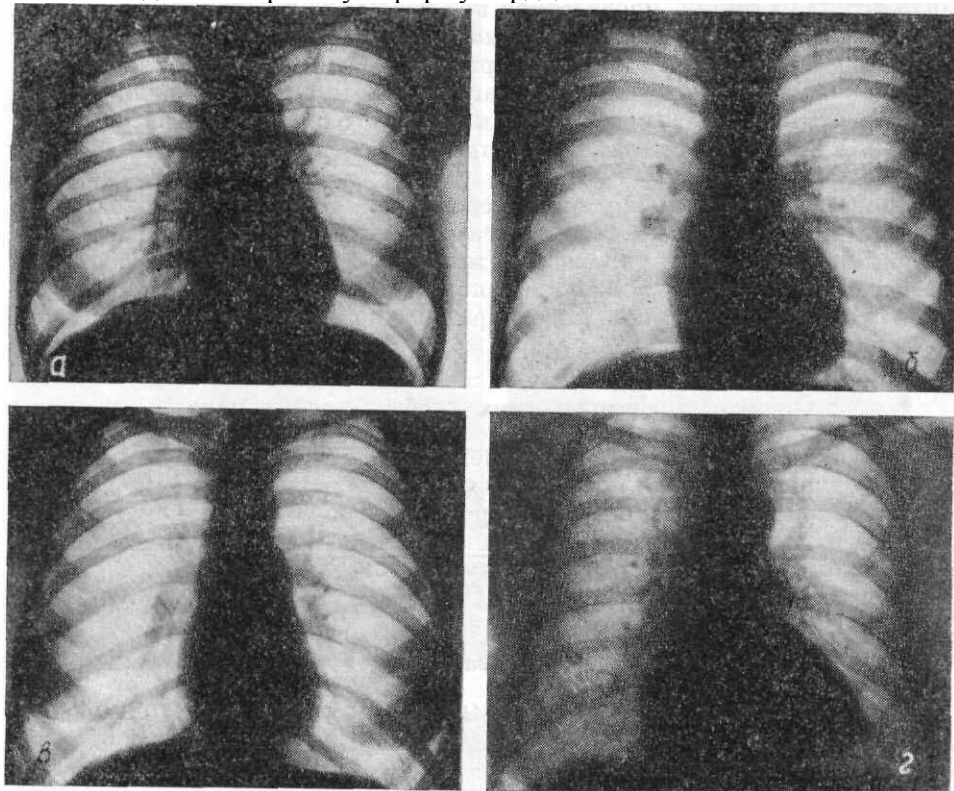


Рис. 243. Варианты формы сердца в прямой передней проекции. а - обычная; б — шаровидная; в — митральная; г — аортальная.

При *аортальной форме* — обе средние дуги проекционно укорочены и вогнуты, а дуга левого желудочка значительно выбухает влево и закруглена. Сердце на большем протяжении прилежит своей диафрагмальной поверхностью к диафрагме. Более отчетливо определяется изображение дуги аорты с выпуклостью ее контура, частично выявляется тень нисходящей аорты. В результате приподнятая верхушка сердца восходящая аорта, оттесняя верхнюю полую вену кзади, становится краеобразующей по правому контуру сосудистого пучка и образует выпуклую дугу. В таких случаях тень сосудистого пучка образована аортой: по правому контуру — восходящей, по левому — нисходящей. Образование аортальной конфигурации сердца связано с конституциональными особенностями и обусловлено более высоким положением диафрагмы и приподнятием вер-

хушки сердца, особенно у гиперстеников и людей с повышенной упитанностью.

Следует подчеркнуть, что описанные варианты формы сердца наблюдают не только в норме, но и при патологических процессах. Однако в норме в отличие от патологических состояний различные варианты формы сердца не сопровождаются морфологическими и функциональными изменениями.

### Размеры

При рентгенологическом исследовании размеры сердца проекционно увеличены. Наиболее точно их можно определить на телерентгенограммах. Для определения величины сердца используют линейные, объемные и планиметрические измерения. Мы приводим лишь данные линейных измерений, наиболее часто применяемых в практике. Рентгенологические методики определения площади и объема сердца в виду сложности проводимых вычислений и неточности получаемых результатов не нашли широкого применения. Для определения размеров сердца и крупных сосудов (аорта, легочный ствол) используют все основные проекции. На основании многоплоскостного исследования можно судить о размерах сердечно-сосудистой тени в целом и уточнить степень увеличения каждого отдела сердца и сосудов в отдельности. О размерах сердца судят по протяженности и степени выбухания красеобразующих дуг, а также по отношению их к костным опорным пунктам.

При исследовании в прямой передней проекции такими костными ориентирами являются: срединная линия, проводимая на уровне остистых отростков позвонков; среднеключичная линия — вертикаль, опущенная из точки пересечения наружного контура тела I ребра с ключицей, грудинные концы ключиц, правый контур тел грудных позвонков. При исследовании в косых проекциях ориентиром служат переднебоковые контуры позвоночного столба и грудной стенки; в боковой проекции — передняя поверхность позвоночного столба и задняя поверхность грудины.

Прямая передняя проекция используется для определения следующих линейных размеров (рис. 244).

*Поперечный размер* сердца представляет собой сумму перпендикуляров, восстановленных к срединной линии от наиболее выступающих точек красеобразующих дуг сердца — правого предсердия и левого желудочка ( $Mr - MI$ ). *Длинник* сердца ( $L$ ) — прямая, соединяющая правый предсердно-сосудистый и левый сердечно-диафрагмальный углы.

*Хорда правого предсердия* представляет линию, соединяющую предсердно-сосудистый и правый сердечно-диафрагмальный углы ( $D - D_1$ ).

*Хорда левого желудочка* ( $G - G_1$ ) — прямая, проведенная от границы между дугой левого желудочка к левому предсердию к левому сердечно-диафрагмальному углу.

*Высота сердечной тени* ( $D - D_1$ ) — это отрезок перпендикуляра, опущенного от атриовазального угла к горизонтали, проведенной на уровне правого сердечно-диафрагмального угла. Иногда высота сердечной тени соответствует хорде правого предсердия. *Высота сосудистого пучка* ( $D - A$ ) соответствует отрезку перпендикуляра, восстановленного от правого предсердно-сосудистого угла до горизонтальной

линии, проведенной на уровне верхнего контура дуги аорты. В норме независимо от формы сердца соотношение высоты тени сердца и сосудистого пучка равно 1:1. Изменение указанного соотношения свидетельствует об увеличении сердца или удлинении аорты.

*Ширина сосудистого пучка* ( $AMr - AMl$ ) представляет сумму перпендикуляров, восстановленных к срединной линии от наиболее выступающих точек правого и левого контуров сосудистого пучка (аорты и верхней полой вены).

*Степень выбухания легочного ствола* ( $PA$ ) — перпендикуляр, восстановленный к срединной линии от наиболее выступающей точки дуги легочного ствола. О степени расширения легочного ствола судят по формуле

$$\text{Мора} \left( \frac{PA \times 100}{1/2 Tr} \right), \text{ где } Tr \text{ — поперечный диаметр грудной клетки, про-}$$

веденный по горизонтали на уровне правого сердечно-диафрагмального угла. В норме это отношение у мужчин равно 18, у женщин — 21.

*Сердечно-легочный коэффициент*  $\left( \frac{Mr + MI}{Tr} \right)$  представляет собой отношение поперечного размера сердца к поперечному размеру грудной клетки. В норме этот показатель у взрослых составляет 1 : 2; 1 : 2,1; 1 : 1,9 и позволяет косвенно судить о поперечном размере сердца.

**Левая передняя косая проекция.** Наиболее широко используют определение переднезаднего размера желудочков по методу Фрея. Телерентгенограмму выполняют в левой передней косой проекции с поворотом исследуемого на угол 45—50°. При таком повороте межжелудочковая перегородка расположена почти перпендикулярно к плоскости экрана и делит сердце примерно на две одинаковые части. На рентгенограмме межжелудочковая перегородка проецируется на уровне вертикальной линии, проведенной вниз от переднебоковой стенки трахеи соответственно ее раздвоению. Две прямые, восстановленные из наиболее выступающих точек красеобразующих дуг передней и задней поверхности сердца перпендикулярно к данной вертикали, соответствуют переднезаднему размеру правого и левого желудочка, причем размер левого желудочка немного больше

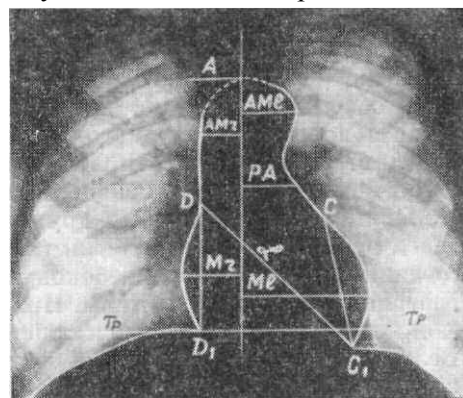


Рис. 244. Схематическое изображение основных размеров сердечно-сосудистой тени в прямой передней проекции.  $Mr + MI$  — поперечный размер сердца;  $D - D_1$  — длинный размер сердца;  $D - D_1$  — хорда правого предсердия;  $G - G_1$  — хорда левого желудочка;  $PA$  — легочный ствол;  $A$   $Mr + AMl$  — ширина сосудистого пучка;  $DA$  — высота сосудистого пучка;  $Tr$  — поперечный размер грудной клетки.

правого (на 2—3 мм).

Поскольку расположение проекции перегородки зависит от правильности поворота исследуемого, во избежание ошибок следует пользоваться дополнительными ориентирами. Для этого проводят две горизонтальные линии: одну из них на уровне переднебоковой стенки трахеи, откуда восстанавливается вертикаль, другую на уровне наибольшего переднезаднего размера грудной клетки (косой размер грудной клетки). Эти линии соединяют правую переднебоковую поверхность грудной клетки и левые реберно-позвоночные суставы. При правильном повороте исследуемых указанные отрезки верхней и нижней прямых линий равны между собой. Величина каждого желудочка составляет четвертую часть косога размера грудной клетки. Переднезадний размер сердца и его высота в левой косой проекции равны.

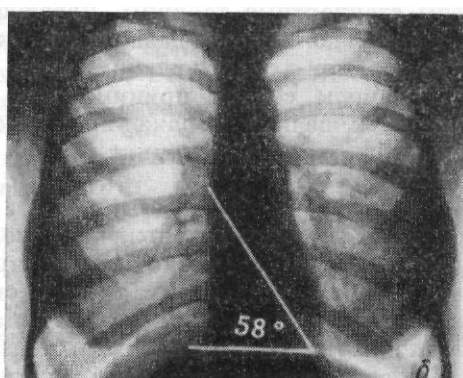
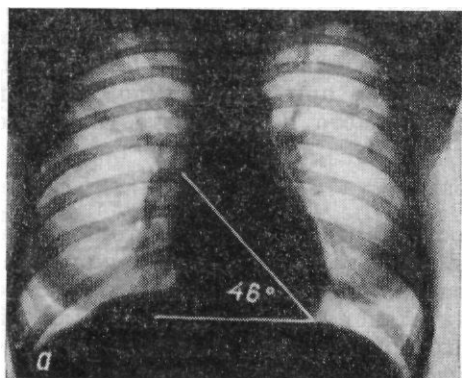
**Левая боковая проекция.** В левой боковой проекции определяется переднезадний или глубинный размер сердца, который соответствует прямой, проведенной по горизонтали на уровне наиболее выступающей точки задней поверхности сердца. На основании многочисленных измерений сердца было установлено, что величина сердца зависит от возраста, роста, веса, пола и телосложения. С учетом этих данных были составлены стандартные таблицы, играющие роль эталонов нормы. В настоящее время пользуются названиями указанных размеров и ориентировочным определением их соотношений, а не истинными линейными показателями. Размеры сердца принимают во внимание при диагностике пороков сердца, мышечных поражений и экссудативного перикардита, особенно при наблюдении в динамике.

### Положение

Тень сердца расположена в полости грудной клетки асимметрично по отношению к срединной линии: примерно две трети ее поперечного размера находятся слева, одна треть — справа от срединной линии. Положение сердца в полости грудной клетки в значительной мере обусловлено высотой стояния куполов диафрагмы и степенью прилегания к ним диафрагмальной поверхности сердца. Для определения положения сердца при исследовании в прямой передней проекции измеряют так называемый угол наклона (или наклона) сердца. Последний образован длинником сердца и горизонтальной линией, проведенной на уровне левого сердечно-диафрагмального угла. Величина угла наклона сердца колеблется в пределах 30—60°. В зависимости от величины этого угла различают косое, вертикальное и горизонтальное положения сердца (рис. 245).

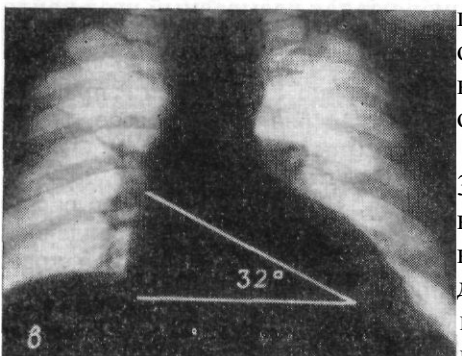
*Косое положение* сердца характеризуется углом наклона 43—48°; нередко сочетается с обычной формой сердца. Поперечный размер сердца относительно невелик, отношение Мг к МЛ равно 1 : 2; легочно-сердечный коэффициент составляет 1 : 2. При исследовании в левой передней косой проекции косо расположенное сердце приобретает шаровидную форму с почти одинаковой степенью закругленности передней и задней краеобразующих поверхностей. Сердце прилежит к диафрагме на небольшом протяжении, поэтому сердечно-диафрагмальные углы острые и глубокие. Этот наиболее часто встречающийся тип положения сердца наблюдают обычно у лиц нормостенического телосложения.

*Вертикальное положение* сердца отличается большим углом наклона, достигающим 49—60°. Вертикальное положение сочетается с митральной формой и отличается наименьшим поперечным размером и



большим длинником сердца; отношение Мг к МЛ — 1 : 1,8. Легочно-сердечный коэффициент составляет 2,2.

Рис. 245. Рентгенограммы сердца. Варианты положения: а — косое, б — вертикальное, в — горизонтальное.



Вертикально расположенное сердце соприкасается с диафрагмой на небольшом протяжении, в силу чего сердечно-диафрагмальные углы подчеркнута острые и глубокие, особенно слева. Вертикальное положение сердца встречают преимущественно у астеников, у лиц высокого роста, при опущении куполов диафрагмы.

*Горизонтальное положение* сердца характеризуется углом наклона 30—42°. При этом преобладает поперечный размер над длинником. Отношение Мг : МЛ как 1 : 2,3; легочно-сердечный коэффициент равен отношению 1 : 1,9. Форма сердца аортальная, верхушка приподнята над диафрагмой, сердце широко прилежит к диафрагме, сердечно-диафрагмальные углы менее заострены. При исследовании в левой передней косой проекции горизонтально расположенное сердце приобретает форму асимметричного овала с большей закругленностью задней поверхности сердца. В связи с этим переднезадний размер сердца преобладает над высотой. Ретрокардиальное пространство на уровне максимальной выпуклости дуги не превышает 1 см. Горизонтальное положение сердца наблюдают у гиперстеников, при ожирении, при высо-

ком стоянии куполов диафрагмы.

Среди крайних индивидуальных вариантов формы, размеров и положения сердца особое место занимает так называемое *капельное или висячее сердце* (рис. 245, б). Капельное сердце имеет малые размеры, в силу чего легочно-сердечный коэффициент увеличен, положение сердца подчеркнуто вертикальное, угол наклона приближается к 60°. форма митральная в результате выбухания и удлинения дуги легочного ствола. Капельное сердце является конституциональной особенностью лиц крайне астенического телосложения. Однако резкая выраженность капельного сердца граничит с патологией, так как в функциональном отношении такое сердце неполноценно.

Положение сердца в полости грудной клетки зависит также от положения тела и фазы дыхания. При переводе исследуемого из вертикального положения в горизонтальное отмечают приподнимание куполов диафрагмы. Это способствует более горизонтальному расположению сердца в полости грудной клетки и увеличению его поперечного размера в результате поворота сердца и смещения верхушки кверху.

При исследовании в вертикальном положении с наклоном туловища вправо или влево, а также при исследовании больных в латеропозиции на боку отмечается смещение сердечно-сосудистой тени в сторону от срединной линии на 2—3 см.

Кроме изменения положения сердца в полости грудной клетки, обусловленного различным положением тела исследуемого, отмечают смещение сердца и сосудов при многообразных патологических процессах в легких и деформациях грудной клетки. Например, при одностороннем процессе в легких, сопровождающемся объемным уменьшением (ателектаз, цирроз, состояние после пневмонэктомии), наблюдают перемещение сердечно-сосудистого пучка в сторону поражения, а при экссудативном плеврите — в здоровую сторону. Следует учитывать тот факт, что при различных патологических процессах, характеризующихся большой интенсивностью тени, сердечно-сосудистая тень полностью теряет дифференцированное изображение на стороне патологического процесса, в связи с тем бесконтрастные методики исследования не позволяют получить представление о состоянии сердца и крупных сосудов.

Распространенные средостенно-перикардальные сращения приводят к фиксации сердца в средостении и ограничивают его смещаемость при дыхании и изменении положения исследуемого.

### Оценка функции сердца и крупных сосудов

При рентгенологическом исследовании сердца изучают преимущественно сократительную функцию миокарда. В некоторой степени можно судить о функции автоматизма, проводимости и возбудимости, которые более детально анализируют по данным электрокардиографии.

Функцию миокарда изучают при рентгеноскопии, а также по данным рентгенокимографии, рентгенофазокардиографии, электрокимографии и рентгенокинематографии.

**Сокращения сердца.** Рентгенологически о сократительной функции миокарда судят по амплитуде, частоте, ритму, скорости и силе сердечных сокращений. Оптимальные проекции для изучения сокращений сердца — прямая и левая передняя косая.

Пульсаторные движения сердца, определяемые рентгенологически, состоят из ряда компонентов: из систолических и диастолических сокращений миокарда, систолического смещения сердца с поворотом его вокруг своей оси, движений отдачи от грудной стенки, диафрагмы и печени. Вместе с тем в этом комплексе движений наиболее выражены собственные сокращения сердца, причем по величине и направлению движений краеобразующих контуров сердечно-сосудистой тени различают сокращения желудочков, предсердий и пульсацию сосудов.

*Амплитуда* сердечных сокращений определяется по перемещению краеобразующего контура сердца при систоле и диастоле и отражает тоническую и сократительную функцию миокарда. Сердечные сокращения наиболее отчетливо видны на уровне самого мощного отдела — левого желудочка. Поэтому, когда говорят об амплитуде сердечных сокращений, то судят о ней в основном по глубине сокращений левого желудочка. Амплитуда сердечных сокращений измеряется в мм и может быть средней (5—6 мм), глубокой (7—12 мм) и поверхностной (2—4 мм).

При исследовании в прямой передней проекции неизменный левый желудочек сокращается с амплитудой около 5—6 мм, в левой передней косой — до 10 мм. Глубина сокращений правого желудочка примерно на одну треть меньше глубины сокращений левого желудочка и составляет около 3—4 мм. В момент систолического сокращения желудочков наблюдают смещение их краеобразующих контуров кнутри, в то время как аорта и легочный ствол, расширяясь, смещаются кнаружи. Амплитуда пульсации этих сосудов составляет приблизительно половину амплитуды соответствующих желудочков.

Сокращения левого и правого предсердий имеют небольшую амплитуду, в связи с чем при рентгеноскопии их определяют с трудом. Верхняя полая вена не пульсирует, лишь иногда заметны смещения ее контура в результате передаточной пульсации от восходящей аорты.

*Частота* сердечных сокращений характеризуется количеством сокращений в одну минуту и отражает состояние возбудимости миокарда. В зависимости от числа сердечных сокращений различают среднюю (60—70 сокращений в одну минуту), замедленную (менее 60 сокращений — брадикардия) и увеличенную частоту сокращений (более 70—80 сокращений — тахикардия). В норме у взрослых частота сердечных сокращений составляет 60—70 в 1 минуту, у детей — около 100.

*Ритм* сердечных сокращений отражает функции автоматизма, проводимости и возбудимости. Ритм обусловлен способностью миокарда без внешнего воздействия осуществлять сокращения, следующие друг за другом через одинаковые интервалы времени. По ритму сокращения сердца бывают ритмичными и аритмичными.

*Скорость* сердечных сокращений измеряется соотношением продолжительности систолы и диастолы. В норме продолжительность систолы меньше, чем диастолы. При сердечном цикле продолжительностью 0,8 секунды систола занимает 0,3 секунды, диастола — 0,5 секунды. Нарушения скорости сердечных сокращений могут идти по пути изменения соотношений диастолической и систолической фаз сердечного цикла (замедленные или ускоренные сердечные сокращения).

*Сила* сердечных сокращений характеризуется соотношением двух признаков: амплитуды и скорости сердечных сокращений. Сила сокращения прямо пропорциональна длине сердечных волокон перед началом сокращения и скорости сокращения. В связи с этим при усилении сердечных сокращений наблюдается увеличение амплитуды сокращений и более быстрая, энергичная систола при укороченной диастоле. Различают средние, усиленные и ослабленные сокращения. Таким образом, в норме сокращения сердца ритмичны, средней амплитуды, силы и частоты.

По характеру сокращений судят о работе сердца, систолическом или ударном объеме крови. Оценка сократительной функции миокарда и ритма при просвечивании субъективна, особенно при тахикардии, так как трудно определить истинную амплитуду сердечных сокращений.

Для объективной регистрации сократительной функции миокарда используют рентгенокимографию. В результате того, что краеобразующие дуги сердечно-сосудистой тени образованы различными анатомическими отделами, направления сокращения и амплитуда которых различны, на рентгенокимограмме образуются зубцы неодинаковой формы и величины. Анализ зубцов позволяет уточнить протяженность краеобразующих дуг сердечно-сосудистой тени.

*А м п л и т у д у с о к р а щ е н и й* измеряют от основания рентгенокимографического зубца до его вершины. Форма и величина зубцов в норме переменны. Наиболее типичная форма и средняя величина зубцов, протяженность краеобразующих дуг на рентгенокимограмме в передней и левой косой проекциях представлены на рис. 246 и рис. 247.

Величина амплитуды сердечных сокращений в значительной мере обусловлена функциональным состоянием миокарда, то есть его тонусом.

**Тонус сердечной мышцы.** Под тонусом миокарда подразумевают состояние сокращения сердечной мышцы в фазе ее относительного покоя, то есть диастолы. Тонус сердечной мышцы может быть нормальным, повышенным (гипертонус) и пониженным (гипотонус). Рентгенологически о тонусе сердечной мышцы судят по форме и величине каждой полости и тени сердца в целом, по степени изменения формы и положения сердца в различные фазы дыхания, а также по амплитуде сердечных сокращений. При нормальном тонусе сердечной мышцы определяется закругленность краеобразующих дуг сердца, дифференцированная видимость отдельных краеобразующих дуг, острые сердечно-диафрагмальные углы, средняя сила и амплитуда сердечных сокращений, небольшие изменения формы и размеров сердца при дыхании, в частности при глубоком вдохе.

Изменение формы и размеров сердца в зависимости от внутригрудного давления лежит в основе функциональных проб Вальсальвы и Мюллера, которые используются для уточнения тонической функции миокарда.

Пробу Вальсальвы осуществляют следующим образом. Исследуемый должен произвести максимальный вдох и попытаться выдохнуть при закрытой голосовой щели. При сохранении тонической и сократительной функций миокарда на высоте пробы (через 20—30 секунд после вдоха) при резком возрастании внутригрудного давления отмечается повышение прозрачности легких. В результате сдавления сосудов легких и полых вен поступление крови в сердце уменьшается, что сопровождается уменьшением размеров сердца и снижением амплитуды сердечных сокращений.

При пробе Мюллера исследуемый после максимального выдоха стремится вдохнуть при закрытой голосовой щели. Снижение внутригрудного давления приводит к переполнению сосудов легких и увеличению притока крови к сердцу. Размеры сердца увеличиваются по сравнению с исходными, особенно правая половина. Амплитуда сокращений правого предсердия и желудочка увеличивается, а левого желудочка и аорты — уменьшается. Особенно отчетливо определяется различие формы и размеров сердечно-сосудистой тени при пониженном тонусе сердечной мышцы.

О функциональном состоянии миокарда при дыхательных пробах Вальсальвы и Мюллера судят по описанным выше особенностям изменений сердца и по скорости восстановления исходного его состояния: чем быстрее наступает восстановление исходных данных, тем лучше функциональное состояние миокарда.

Применяя функциональные пробы следует учитывать, что они имеют диагностическое значение только при достаточной выраженности изменений. Нельзя малейшее изменение формы и размеров сердца на вдохе и выдохе объяснять нарушением тонической функции миокарда.

Повышение и понижение тонуса миокарда в значительной степени обусловлены развитием гипертрофии и дилатации сердечной мышцы. Хотя понятия повышение и понижение тонуса миокарда не вполне идентичны гипертрофии и дилатации, но они тесно связаны между собой. Рентгенологическое разграничение гипертрофии и дилатации нередко затруднено, тем более, что каждое из этих состояний редко встречается в изолиро-

ванном виде.

*Гипертрофия миокарда* — это утолщение мышечных волокон, сопровождающееся увеличением силы сердечных сокращений. Рентгенологически гипертрофия миокарда характеризуется закругленностью краеобразующих дуг сердца, преимущественно желудочков, заостренностью сердечно-диафрагмальных углов, отсутствием заметного увеличения размеров сердца, увеличением силы, а в ряде случаев и амплитуды сердечных сокращений. Гипертонус, сочетающийся с гипертрофией, характеризуется отсутствием изменений формы сердечно-сосудистой тени под влиянием глубокого вдоха, наблюдается в основном небольшое увеличение угла наклона сердца, в силу чего сердце принимает более вертикальное положение.

*Дилатация сердечной мышцы* — это растяжение и удлинение мышечных волокон в диастоле, приводящее к неизбежному увеличению отдельных полостей сердца или сердца в целом. Дилатация сопровождается нарушением тонической и сократительной функций миокарда и с клинической точки зрения означает недостаточность сердечной мышцы. В зависимости от степени поражения миокарда различают тоногенную (адаптивную) и миогенную (необратимую) дилатацию, хотя рентгенологически эти состояния в ряде случаев разграничить трудно.

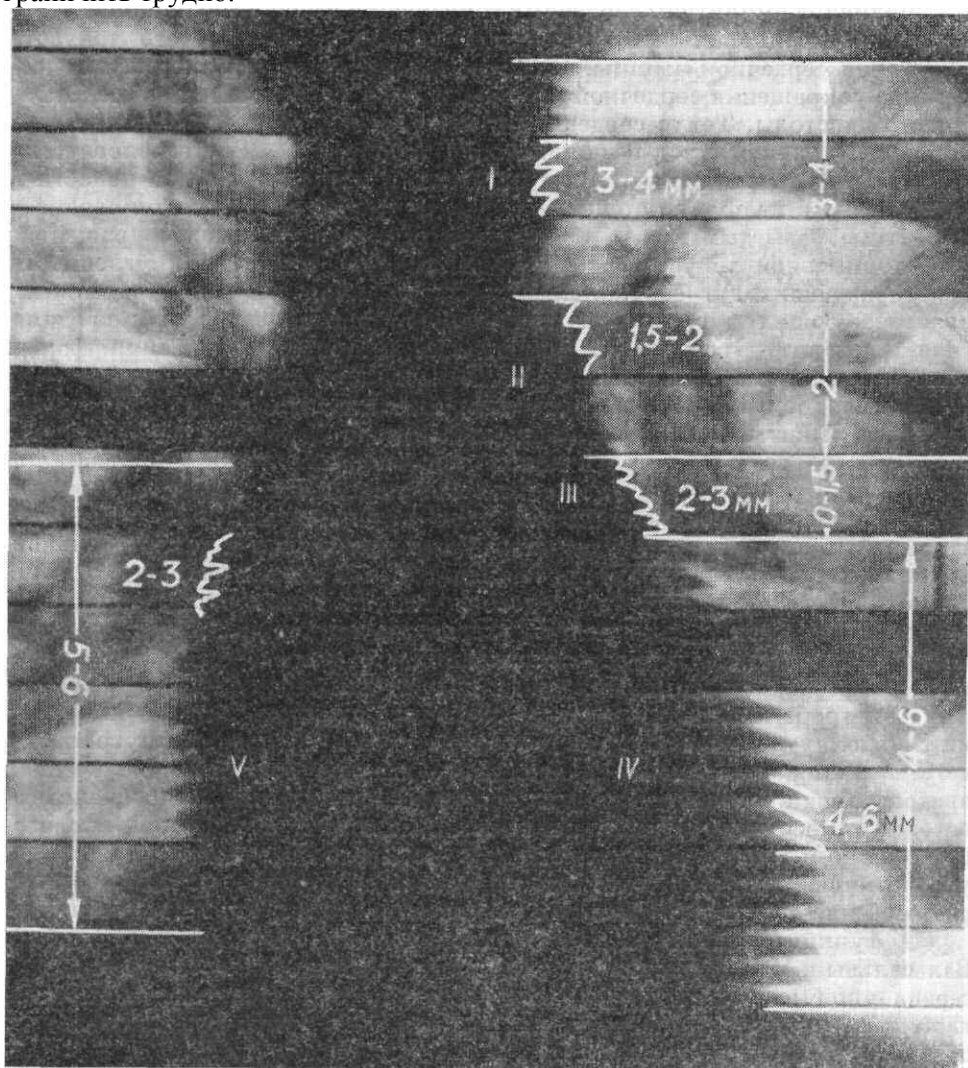


Рис. 246. Рентгенокинограмма сердца в прямой передней проекции. Обозначена форма зубцов различных отделов сердца, амплитуда сокращений в мм. Стрелками указана протяженность дуг, определяемая по количеству рентгенокинографических полос. I — аорта; II — легочный ствол; III — ушко левого предсердия; IV — левый желудочек; V — правое предсердие.

Тоногенная дилатация, как правило, предшествует гипертрофии или сочетается с ней и является обратимой. В рентгеновском изображении тоногенную дилатацию характеризуют увеличенные размеры сердца, преимущественно левого желудочка, которые в некоторых случаях бывают значительными. Однако при этом сохраняется сила и амплитуда сердечных сокращений. При ликвидации причины, вызывающей перегрузку сердечной мышцы, наблюдают восстановление нормальных размеров сердца.

Миогенная дилатация сопровождается снижением тонуса сердечной мышцы, значительным увеличением полостей сердца и нарушением сократительной функции миокарда. В рентгеновском изображении она, сочетаясь с гипотонией, характеризуется увеличением размеров сердца, сглаженностью краеобразующих дуг, широким прилеганием сердца к диафрагме, образованием прямых или тупых сердечно-диафрагмальных углов, нарушением сократительной функции миокарда, снижением амплитуды сердечных сокращений, значительными изменениями формы и размеров сердца при дыхательных пробах, особенно при выдохе. Угол наклона сердца при этом уменьшается, сердце принимает более горизонтальное положение. При наблюдении в дина-

мике эти признаки необратимы и, как правило, прогрессируют. Таким образом, гипертрофия отличается от миогенной дилатации повышением тонуса миокарда, отсутствием существенного увеличения размеров сердца, сохранением сократительной функции миокарда.

**Влияние дыхания на сердце.** При спокойном дыхании форма, размеры сердца и амплитуда сокращений при сохраненном тонусе миокарда на фазе вдоха и выдоха изменяются незначительно.

Глубокое дыхание сопровождается значительным изменением формы и размеров грудной клетки, положения диафрагмы, кровенаполнения легких, а также полостей сердца. Поэтому на фазе глубокого вдоха и выдоха заметны изменения формы и размеров сердца (рис. 248). Так, при глубоком вдохе в связи с расширением грудной клетки и опусканием диафрагмы увеличивается отрицательное внутриплевральное давление. Это способствует притоку крови в правую половину сердца, увеличению ударного объема правого желудочка и кровенаполнению легочных артерий. Приток крови в легочные вены и левое предсердие в этот момент уменьшен.

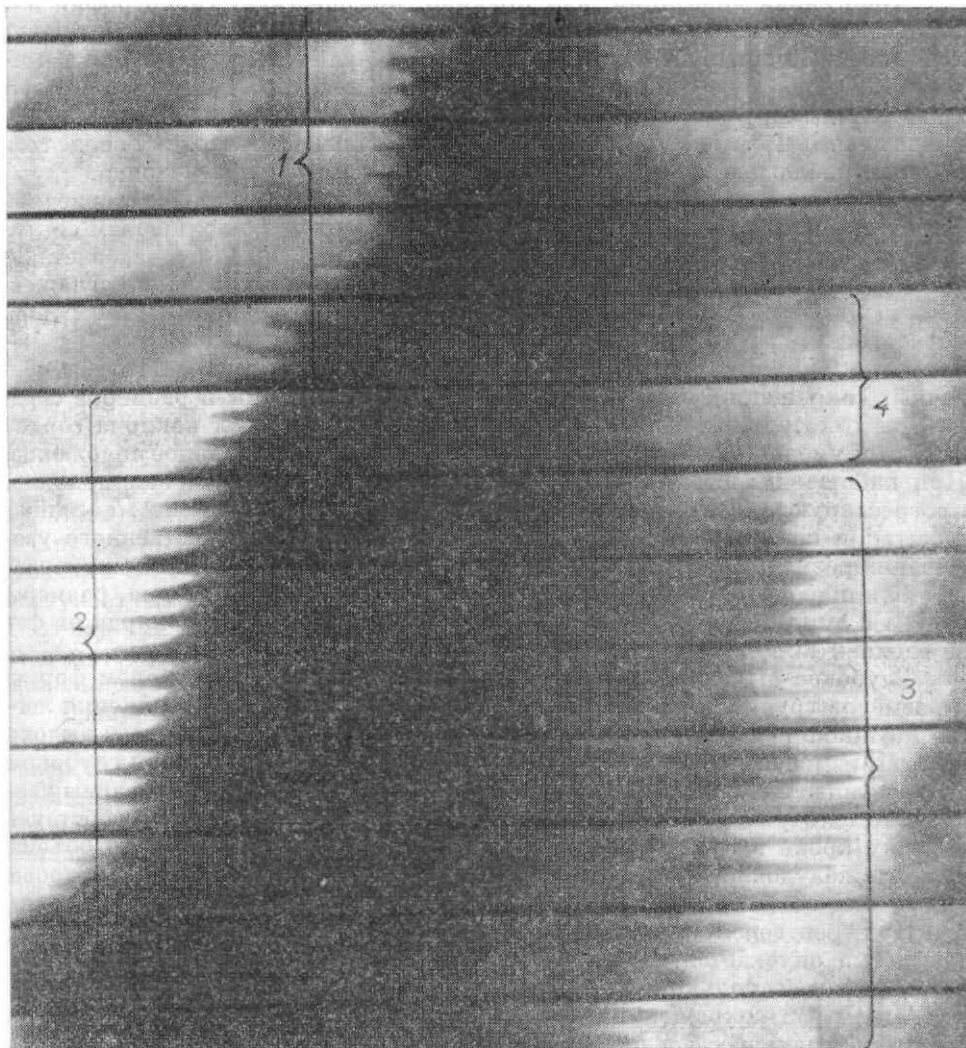


Рис. 247. Рентгенокимограмма сердца в левой передней косой проекции. Определяется амплитуда сокращений обоих желудочков и восходящей аорты. 1 — восходящая аорта; 2 — правый желудочек; 3 — левый желудочек; 4 — левое предсердие.

При рентгенологическом исследовании в момент глубокого вдоха диафрагма опускается, прозрачность легких повышается, сердце смещается книзу и несколько вправо, сосудистый пучок удлиняется и суживается. Амплитуда сокращений правого предсердия, желудочка и легочного ствола увеличивается, а левого желудочка и аорты уменьшается.

Глубокий выдох сопровождается уменьшением объема грудной клетки и усиленным притоком крови к левой половине сердца. При рентгенологическом исследовании в момент глубокого выдоха диафрагма приподнимается, прозрачность легких понижается. Сердце при этом смещается вверх и влево, поперечный размер его увеличивается, сосудистый пучок укорачивается и расширяется, амплитуда сокращений левого предсердия, желудочка и аорты увеличивается.

#### Возрастные особенности

Сердце изменяется в течение всей жизни человека. Наиболее значительные перемены происходят сразу после рождения ребенка. Это объясняется различным типом кровообращения плода и новорожденного.

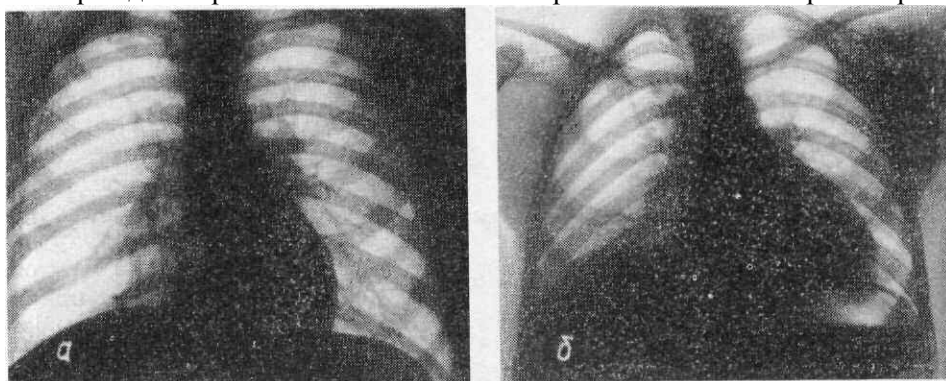


Рис. 248. Рентгенограммы сердца в прямой передней проекции при различных фазах дыхания. Изменение размеров, формы и положения сердца при вдохе (а) и выдохе (б).

У плода происходит смещение артериальной и венозной крови в результате открытого овального отверстия межпредсердной перегородки и артериального протока, соединяющего легочную артерию с аортой. В связи с тем, что легкие у плода не функционируют, большая часть крови поступает из правого желудочка через артериальный проток в аорту. Поэтому правый желудочек у плода несет большую нагрузку и толщина стенок обоих желудочков почти одинакова, легочный ствол шире аорты. Описанные особенности сохраняются и у новорожденных.

Сразу после рождения ребенка овальное отверстие закрывается, полная облитерация его происходит в течение первого года жизни. В связи с функционированием легких прекращается кровоток через артериальный проток, который облитерируется в течение 1—6 месяцев, превращаясь в артериальную связку. Это приводит к полному разобщению большого и малого круга кровообращения.

*Форма* сердца новорожденных вариабельна: овальная, округлая, шаровидная. У детей после 8 лет и у подростков, в результате поворота сердца справа налево, форма сердца нередко митральная вследствие выбухания легочного ствола. Индекс Мора колеблется от 31 до 41%.

*Размеры* сердца у новорожденных и детей первого года жизни относительно велики, особенно большие размеры имеют предсердия и правый желудочек. Поперечный размер сердца преобладает над его длинником. Сосудистый пучок у детей широкий и короткий (рис. 249). Сердечно-легочный коэффициент уменьшен до 1 : 1,8, 1 : 1,7.

*Положение* сердца у новорожденных чаще горизонтальное. С 2—3-летнего возраста преобладает косое положение сердца (рис. 250). С 5—6 лет грудная клетка постепенно удлиняется, диафрагма опускается, сердце принимает более вертикальное положение, сердечно-сосудистый пучок удлиняется. Это особенно отчетливо определяется у подростков.

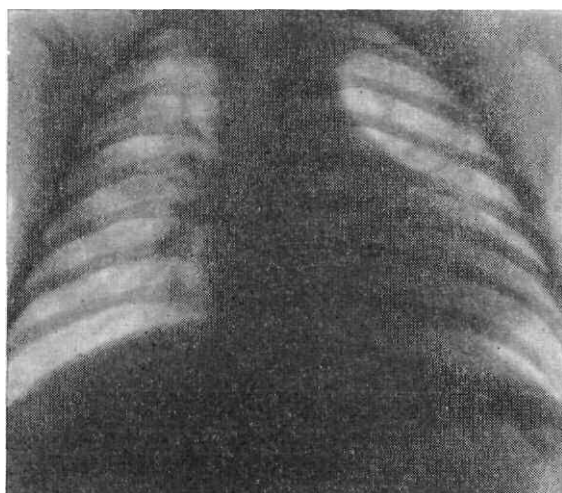


Рис. 249. Прямая задняя рентгенограмма органов полости грудной клетки ребенка двух месяцев.

Сердце расположено горизонтально. Форма аортальная. Размеры его относительно велики. Сосудистый пучок короткий и широкий.

*Краеобразующие дуги* сердечно-сосудистой тени. При исследовании в прямой проекции у новорожденных и детей первого года жизни по контурам сердечно-сосудистой тени с обеих сторон различают по две дуги. По правому контуру верхняя дуга образована верхней полую веной, нижняя — правым предсердием. По левому контуру краеобразующей вверху является аорта, а внизу левый желудочек. В связи с горизонтальным положением сердца и большими размерами правого желудочка в образовании верхушки сердца принимают участие оба желудочка, а иногда только правый.

Сосудистый пучок у детей часто перекрывается гиперплазированной вилочковой железой и не получает дифференцированного изображения. По этой же причине ретростернальное пространство в боковой проекции сужено или затемнено. С ростом ребенка и уменьшением размеров вилочковой железы ретростернальное пространство постепенно увеличивается.

На 2-м году жизни по левому контуру сердца между аортой и левым желудочком появляется небольшая дуга легочного ствола, протяженность и степень выбухания которой постепенно увеличиваются. Это создает у детей школьного возраста митральную конфигурацию сердца. К 5—6 годам книзу от дуги легочного ствола дифференцируется уплощенная дуга ушка левого предсердия, длиной до 1 см, которая характеризуется более слабой пульсацией, чем левый желудочек и легочный ствол. Сокращения сердца в детском возрасте, особенно грудном и младшем, отличаются большей частотой и меньшей амплитудой. Во время исследования частота сокращений у детей может нарастать.



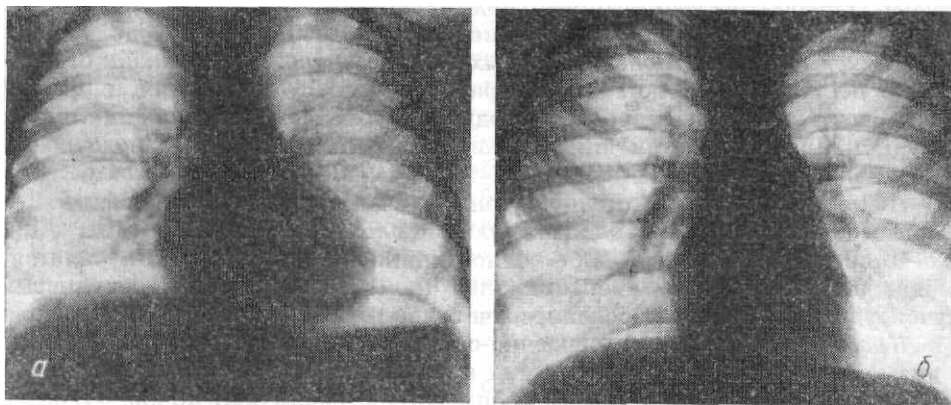


Рис. 250. Прямые передние рентгенограммы органов полости грудной клетки детей. а — 3 года, форма сердца обычная, положение косое; б — 12 лет, форма сердца митральная, удлинение и выбухание дуги легочного ствола, положение сердца косое.

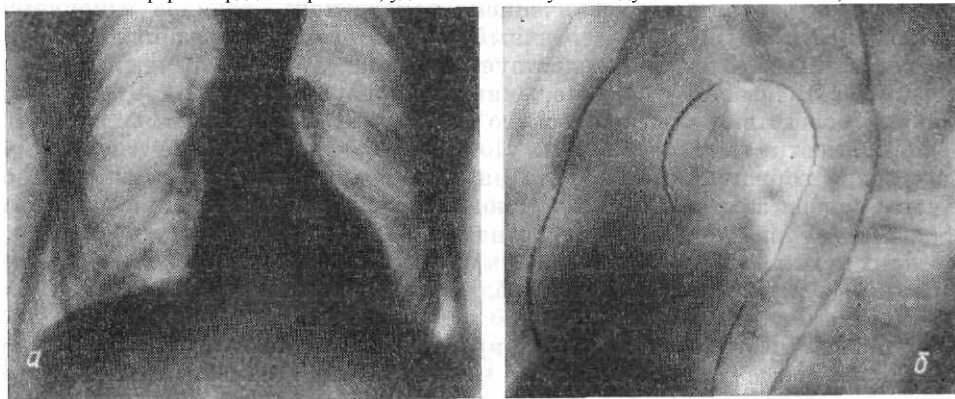


Рис. 251. Рентгенограммы органов полости грудной клетки в прямой (а) и левой передней косой (б) проекциях. Старческий возраст. Аортальная форма сердца, низкое расположение предсердно-сосудистого угла, сосудистый пучок удлинен, аорта неравномерно обызвествлена.

К 15—16 годам сердце по форме, размерам и протяженности краеобразующих дуг приближается к сердцу взрослого.

После 30—40 лет в результате нарушения жирипоидного и солевого обмена происходит накопление липидов и солей кальция в стенках венечных сосудов. Это ведет к нарушению кровоснабжения миокарда и его гипоксии. В одних мышечных волокнах сохраняется гипертрофия, в других возникает атрофия с заменой их соединительной тканью. В связи с этим снижается тоническая и сократительная функция сердца.

При старении в стенке аорты происходит замена эластических волокон соединительной тканью. Нарушение минерального и солевого обмена способствует отложению солей кальция в среднем и внутреннем слоях аорты и артерий, что является причиной повышения систолического и диастолического давления в сосудах и сопровождается увеличением нагрузки на левый желудочек сердца. Стенка аорты становится менее эластичной, в связи с чем ширина аорты, особенно восходящей, равномерно увеличивается. Под влиянием тока крови, в результате потери эластичности стенки сосуда происходит расширение, удлинение и разворот аорты.

В рентгеновском изображении у лиц пожилого и старческого возраста (рис. 251) наблюдают увеличение сердца, преимущественно за счет левого желудочка. Соотношение  $M_r$  и  $M_l$  изменяется в пользу левого отрезка прямой, определяющей поперечный размер сердца.

Наряду с увеличением поперечного размера изменяется длинник сердца. Легочно-сердечный коэффициент уменьшается, особенно у женщин. Это свидетельствует о том, что поперечный размер сердца увеличивается по отношению к поперечному размеру грудной клетки вследствие более высокого расположения диафрагмы и уменьшения высоты грудной клетки. Положение сердца становится преимущественно горизонтальным, угол наклона постепенно уменьшается, верхушка сердца закругляется и приподнимается над левым куполом диафрагмы. Форма сердца аортальная с подчеркнутой вогнутостью двух средних дуг слева и более выраженным выбуханием дуги аорты и левого желудочка. Однако в ряде случаев наблюдают сглаженность или даже небольшое выбухание дуги легочного ствола. Предсердно-сосудистый угол расположен низко. Сердце более широко прилежит к диафрагме, сердечно-диафрагмальные углы становятся менее острыми и даже прямыми, что свидетельствует о снижении тонической функции миокарда. Амплитуда сердечных сокращений уменьшается, особенно в области верхушки сердца.

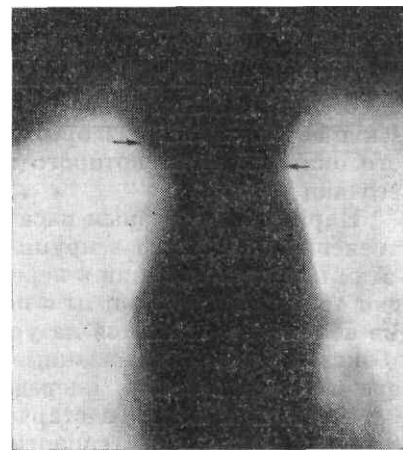


Рис. 252. Фрагмент томограммы средостения. Плечеголовые стволы помечены стрелками.

Рентгенологические изменения аорты у лиц пожилого и старческого возраста характеризуются увеличением поперечного размера и удлинением аорты, дуга которой может достигать уровня грудино-ключичных суставов, разворотом, усилением интенсивности тени и неоднородностью структуры из-за известковых отложений. Более отчетливо известь определяется на уровне дуги аорты. Это характеризуется появлением дугообразного сплошного или прерывистого обызвествления по ее контуру. Нередко в результате уплотнения стенки аорты или кальциноза отчетливо видна вся грудная аорта. Вследствие разворота аорты при исследовании в передней проекции она становится краеобразующей с обеих сторон, восходящая — справа, нисходящая — слева от срединной линии. При этом увеличивается поперечный размер сосудистого пучка. Значительное расширение срединной тени, обусловленное аортой, иногда ошибочно принимают за опухоль средостения. Расширение и разворот дуги аорты приводит к смещению трахеи вправо и некоторому сдавлению ее, что не следует принимать за патологический процесс. Расширенная дуга аорты смещает вправо и кзади пищевод, сдавливает его, что иногда сопровождается дисфагией. В результате удлинения по ходу нисходящей аорты образуются дополнительные изгибы, выявляемые рентгенологически, которые ошибочно могут расцениваться как паравертебрально расположенные патологические образования. Разворот аорты сопровождается увеличением аортального окна, на фоне которого иногда видна уплотненная и расширенная легочная артерия.

Наряду с диффузным расширением и уплотнением аорты, идентичные изменения наблюдают в крупных сосудах, отходящих от ее дуги. В связи с этим при исследовании в передней проекции плечеголовые стволы образуют тень над дугой аорты с подчеркнутыми вогнутыми контурами, которые постепенно теряются на уровне ключиц (рис. 252). При исследовании в боковой проекции указанные сосуды частично затемняют верхний отдел переднего средостения, кпереди от трахеи.

Пульсация аорты в старческом возрасте ослаблена, а иногда почти не определяется. Рентгенологически провести грань между возрастными особенностями и патологическими изменениями аорты (атероматоз, атеросклероз) без учета клинических данных невозможно.

## *Раздел III*

# **ПИЩЕВАРИТЕЛЬНЫЙ АППАРАТ И СЕЛЕЗЕНКА**

*Глава 10.* ОБЩИЕ СВЕДЕНИЯ ОБ ОРГАНАХ ПИЩЕВАРЕНИЯ.

*Глава 11.* ГЛОТКА.

*Глава 12.* ПИЩЕВОД

*Глава 13.* ЖЕЛУДОК.

*Глава 14.* ТОНКАЯ КИШКА.

*Глава 15.* ТОЛСТАЯ КИШКА.

*Глава 16.* ПЕЧЕНЬ И ЖЕЛЧНЫЕ ПУТИ.

*Глава 17.* ПОДЖЕЛУДОЧНАЯ ЖЕЛЕЗА.

*Глава 18.* СЕЛЕЗЕНКА.

## ОБЩИЕ СВЕДЕНИЯ ОБ ОРГАНАХ ПИЩЕВАРЕНИЯ

### ОБЩИЕ АНАТОМИЧЕСКИЕ СВЕДЕНИЯ

Рентгенологическое исследование пищеварительного аппарата имеет специфику в связи с отсутствием условий естественного контрастирования. Это потребовало разработки различных методик и приемов, позволяющих изучить рентгеноанатомические и функциональные особенности органов пищеварительного аппарата. В связи с успехами рентгенотехники (электронно-оптические усилители, рентгенокинематография, телевидение) улучшилась возможность их изучения. Применение различных фармакологических средств (антихолинергические препараты, алкалоиды, анальгетики и др.) значительно расширило возможности функциональной рентгенодиагностики. Целенаправленное рентгенологическое исследование немислимо без точного знания основ анатомии и детального изучения рентгенологической анатомии исследуемых органов и систем, позволяющих установить границы нормы, начало патологии.

Пищеварительный аппарат, *apparatus digestorius*, включает ротовую полость, глотку и пищевой канал, состоящий из пищевода, желудка, тонкой и толстой кишок, а также печень и поджелудочную железу. Длина пищевого канала взрослого человека достигает 9 м, то есть в 5—6 раз превышает его рост. Каждый отдел пищевого канала отличается особенностями строения и выполняет специфическую функцию. В пищевом канале размещены железы слизистой оболочки и в него открываются также протоки слюнных желез, общий желчный проток и проток поджелудочной железы. В процессе деятельности под влиянием множества эндо- и экзогенных факторов отделы пищевого канала изменяют форму, размеры, положение, тонус и двигательную функцию, что усложняет рентгенологическое исследование.

### МЕТОДИКИ РЕНТГЕНОЛОГИЧЕСКОГО ИССЛЕДОВАНИЯ

Основные методики рентгенологического исследования — рентгеноскопия и рентгенография. Исследование больного должно быть многоосевым и многопозиционным, в орто-, трохо- и латеропозиции.

Строение и расположение некоторых органов пищеварительного аппарата позволяет получить их изображение в условиях естественной контрастности (глотка, верхний отдел желудка, печень). Исследование органов, не отличающихся по своей плотности от окружающих анатомических образований, проводят путем искусственного контрастирования. Контрастируются полые органы пищевого канала (пищевод, желудок, тонкая и толстая кишки), протоки печени и поджелудочной железы, а также сосуды. В процессе исследования применяют пальпацию и дозированную компрессию исследуемых органов, производят обзорные и прицельные снимки.

Для уточнения морфологических особенностей отдельных органов применяют томографию.

Контрастирование полостей этих органов позволяет рентгенологически изучить их форму, положение, контуры, рельеф слизистой оболочки и моторно-эвакуаторную функцию. Толщину стенок и наружные контуры органов пищеварительного аппарата выявляют при контрастировании брюшной полости и забрюшинного пространства.

Контрастирование осуществляют путем применения высокоатомных препаратов (водная взвесь сернокислого бария, водные растворы органических соединений йода) и газообразных веществ (кислород, закись азота, атмосферный воздух). Применяют также смеси водной взвеси сернокислого бария с фармакопрепаратами и пищевыми ингредиентами, водную бариевую взвесь внутрь или ретроградно через прямую кишку. Водорастворимые контрастирующие вещества для изучения пищевого канала применяют при исследовании грудных детей, а также непосредственно в послеоперационном периоде, при ожогах, свищах и др.

Для контрастного изображения протоковой системы пищеварительных желез (печень, поджелудочная железа) йодсодержащие контрастные вещества принимают внутрь, вводят внутривенно или непосредственно в протоки путем их пункции.

При контрастировании кровеносных сосудов вводят в артерии или вены изучаемого органа растворы, содержащие высокоатомные соединения йода.

Газоконтрастные методики заключаются в контрастировании газом клетчатки средостения для изучения пищевода (пневмомедиастинум), введении газа в брюшную полость для изучения стенок и наружных контуров желудка, печени и других внутренних органов (искусственный пневмоперитонеум) и введения газа в забрюшинное пространство для изучения формы, размеров и положения поджелудочной железы (пневморетроперитонеум).

Иногда газоконтрастные вещества используют в сочетании с бариевой взвесью или препаратами, содержащими высокоатомный йод (двойное и тройное контрастирование). Томографию применяют для уточнения полученных данных при исследовании поджелудочной железы, печени и желчного пузыря при их контрастировании в условиях пневмоперитонеума.

Для изучения и регистрации двигательной функции органов используют полиграфию, рентгенокинемографию, рентгенокинематографию и видеомагнитную запись.

Применение фармакологических препаратов, стимулирующих или угнетающих двигательную деятельность желудка, кишечника, желчных путей и протоков поджелудочной железы, способствует изучению функции этих органов и дифференциальной диагностике патологических процессов.

## ГЛОТКА

## Анатомия

Глотка, *pharynx*, — неправильной формы, уплощенный в переднезаднем направлении орган, общий для дыхательных путей и пищевого канала. Верхняя ее стенка куполообразной формы, прикрепляющаяся к основанию черепа, называется сводом глотки, *fornix pharynx*. Спереди в глотку открываются носовая и ротовая полости, книзу она сообщается с гортанью и переходит на уровне VI шейного позвонка в пищевод.

Боковые поверхности всех отделов глотки граничат с мышцами и сосудисто-нервными пучками, задняя поверхность прилежит к превертебральным тканям шейного отдела позвоночного столба, а передняя, как указывалось выше, сообщается с полостью носа, рта и гортани.

Длина глотки 12—15 см, ширина — 1,5—3,5 см.

В глотке различают три части: верхнюю — носовую, *pars nasalis*, среднюю — ротовую, *pars oralis*, и нижнюю — гортанную, *pars laryngea* (рис. 253, 1, 2, 3).

**Верхняя, носовая, часть** глотки наиболее широкая, простирается от свода глотки до уровня твердого неба и спереди через хоаны сообщается с полостью носа. На боковых поверхностях носовой части глотки открываются глоточные отверстия слуховых труб.

**Средняя, ротовая, часть** глотки начинается от уровня твердого неба и заканчивается соответственно верхнему краю вертикально расположенного надгортанника, *epiglottis*. Кпереди и по бокам от надгортанника залегают две симметричных ямки надгортанника, *valleculae epiglotticae*, разделенные срединной язычно-надгортанной складкой.

**Нижняя, гортанная, часть** глотки расположена позади гортани и простирается от уровня верхнего края надгортанника до входа в пищевод. В переднем отделе гортанной части глотки расположен вход в гортань, по обе стороны от которого по переднебоковым стенкам глотки, от корня языка до входа в пищевод, находятся продольные углубления, называемые грушевидными карманами, *recessus piriformis*. Книзу позади перстневидного хряща грушевидные карманы соединяются по срединной линии.

**Стенка глотки** состоит из четырех слоев: слизистой оболочки, подслизистой основы, мышечной и соединительнотканной оболочек. Слизистая оболочка глотки образует складки, более выраженные в нижнем отделе. Подслизистая основа состоит из значительного количества фиброзной ткани, из-за чего получила название фиброзной оболочки, содержит скопления лимфоидной ткани и слизистые железы. Мышечный слой, наиболее выраженный по заднебоковым поверхностям, представлен сжимающими и поднимающими глотку мышцами. Соединительнотканная или адвентициальная оболочка окутывает мышцы глотки и отделяет их от других мышечных групп шеи. По задней поверхности глотки между ее адвентициальной оболочкой и предпозвоночной фасцией размещена узкая щель, выполненная рыхлой клетчаткой — заглочное пространство, *spatium retropharyngeum*, которое внизу переходит в околопищеводную клетчатку.

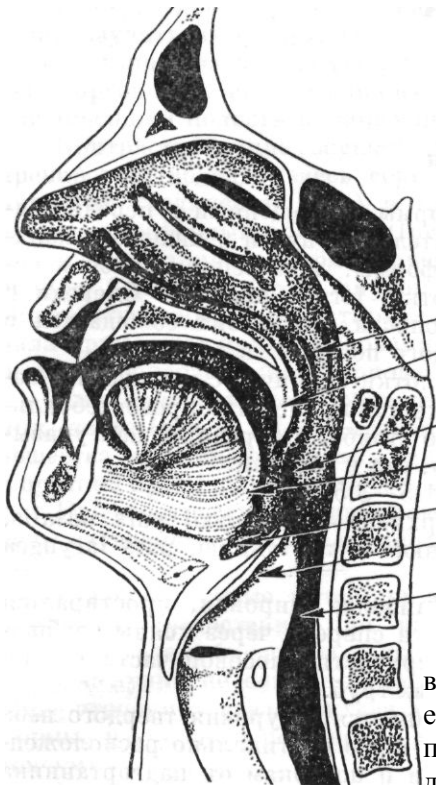

Рис. 253. Схематическая зарисовка глотки. 1 — носовая часть; 2 — ротовая часть; 3 — гортанная часть; 4 — мягкое небо; 5 — корень языка; 6 — надгортанник; 7 — ямки надгортанника.

Это обеспечивает задней стенке глотки особую подвижность вдоль позвоночного столба.

**Кровоснабжение глотки.** Артерии глотки являются ветвями верхнечелюстной, *arteria maxillaris*, восходящей глоточной артерии, *arteria pharyngea ascendens*, отходящей от наружной сонной артерии и щитовидных артерий.

Вены глотки, *venae pharyngeae*, образуют сплетение, *plexus pharyngeus*, из которого кровь поступает во внутреннюю яремную вену, *vena jugularis interna*.

**Лимфатическая система** образует густую сеть сосудов, направляющихся к соответствующим узлам заглочного пространства, *nodi lymphatici retropharyngei*, и верхним шейным глубоким лимфатическим узлам, *nodi lymphatici cervicales profundi*.

**Иннервация** глотки осуществляется блуждающим нервом, его ветвью, возвратным гортанным нервом, ветвями языкоглоточного и добавочного нервов.

## Методики рентгенологического исследования

Рентгенологическое исследование глотки возможно в условиях естественной контрастности и искусственного контрастирования. В условиях естественной контрастности исследования проводят в боковой и косых проекциях. Томографию глотки осуществляют в прямой и боковой проекциях: для носовой части глотки — в боковой проекции через срединную сагитальную плоскость и отступая от нее на 0,5—1 см вправо и влево, для ротовой и гортанной частей глотки — в прямой передней проекции на 2—5 см кзади от гортанного возвышения.

Для контрастирования глотки применяют водную бариевую взвесь в соотношении 1 : 1 и более густую

— в соотношении 1 : 2, смесь бариевой взвеси с йодолиполом 10 : 1, йодолипол с сульфаниламидами 5 : 1, три-йодированные водные контрастные растворы.

Исследование с контрастированием глотки проводят в прямой, косых и боковых проекциях. В косых проекциях при повороте головы создаются условия для более длительной задержки контрастной взвеси в ямках надгортанника и грушевидных карманах. В связи с быстрым продвижением контрастной взвеси наиболее полноценным является сочетание просвечивания с рентгенокинематографией.

Рентгенокинематография позволяет проследить и зафиксировать быстро протекающие процессы заполнения и опорожнения глотки, а также изучить рельеф ее слизистой оболочки.

Для изучения различных фаз заполнения глотки, эластичности стенок и рельефа слизистой оболочки применяют специальную методику — релаксационную фарингографию, при помощи которой создают искусственную гипотонию внутривенным введением атропина и хлористого кальция в сочетании с анестезией глотки дикаином, лидокаином.

#### Рентгеноанатомический анализ

При рентгенологическом исследовании глотки в условиях естественной контрастности из-за проекционно-го суммирования прямую проекцию не используют.

В боковой проекции глотка воронкообразной формы с четкими ровными контурами (рис. 254). На передней поверхности ее определяются вдавления, анатомическим субстратом которых являются корень языка (5), надгортанник (6) и перстневидный хрящ (9). Ямки надгортанника (7) и грушевидные карманы (8) образуют выпячивания по переднему контуру. Задний контур глотки ровный или дугообразно выпуклый кпереди (вогнутый), повторяет очертания передней поверхности позвоночного столба и находится на расстоянии 4—7 мм от передней поверхности позвоночного столба. Из всех частей глотки наиболее доступны рентгенологическому изучению нижний отдел ротовой и гортанная часть глотки.

При искусственном контрастировании водная бариевая взвесь вначале заполняет надгортанниковые ямки, из которых контрастное вещество поступает в грушевидные карманы и затем контрастная взвесь выполняет всю полость глотки. При рентгенологическом исследовании изучают форму, размеры, контуры, складки слизистой оболочки и эластичность стенок глотки, а также последовательность и сроки заполнения и опорожнения глотки, ямок надгортанника и грушевидных карманов.

**Прямая передняя проекция.** В момент компактного заполнения контрастной взвесью глотка имеет веретенообразную форму, наибольший поперечный размер ее равен 3—4 см и соответствует уровню расположения грушевидных карманов. Нижняя, гортанная часть глотки расположена на уровне IV—VI шейных позвонков и, постепенно суживаясь до 1,5 см, переходит в пищевод.

Контур глотки четкие, выпуклые. На уровне ямок надгортанника определяются вдавления, обусловленные большими рогами подъязычной кости.

В центре расширенной части глотки в ряде случаев прослеживается сервидное просветление, обращенное выпуклостью кверху, обусловленное надгортанником.

После частичного опорожнения глотки отчетливо контурируются ямки надгортанника, срединная язычно-надгортанная складка и грушевидные карманы. Ямки надгортанника — это два полукруглых углубления, симметрично расположенных по обе его стороны (рис. 255, 7).

Грушевидные карманы — симметричные выпячивания, расположенные вдоль боковых стенок глотки от корня языка до входа в пищевод, а их передние, более углубленные отделы, могут располагаться и на 0,5 см ниже входа в пищевод (рис. 255, 8).

Остатки контрастной взвеси и воздух в глотке создают условия для изучения рельефа слизистой оболочки, в области ямок надгортанника и грушевидных карманов. Складки слизистой оболочки ямок надгортанника имеют дугообразное и косое направление, а грушевидных карманов — продольное и косое с конвергенцией ко входу в пищевод (рис. 255).

**Боковая проекция.** В фазе компактного заполнения задний контур глотки вогнут или слегка волнист, соответственно передней поверхности тел позвонков и межпозвоночных дисков. При выраженных дегенеративных поражениях позвоночных дисков по задней стенке глотки иногда видны четко очерченные вдавления, соответствующие измененным дискам, которые не следует трактовать как патологический процесс в глотке.

На границе глотки с пищеводом, на уровне VI шейного позвонка расположено выраженное в различной степени вдавление, обусловленное нижним сжимателем глотки. На переднем контуре глотки размещены ранее описанные вдавления, соответственно корню языка, надгортаннику, перстневидному хрящу, и выпячивания, обусловленные ямками надгортанника и грушевидными карманами.

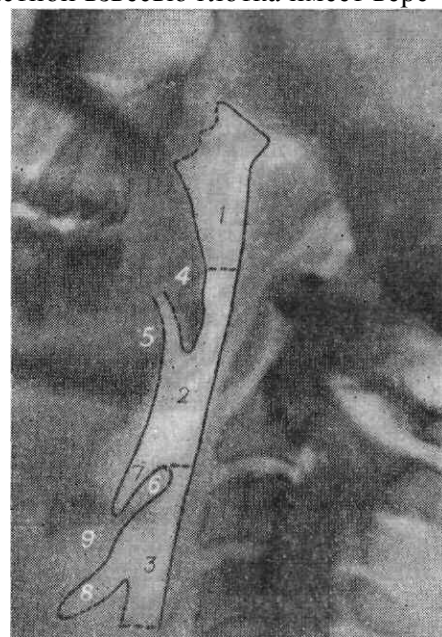


Рис. 254. Обзорная рентгенограмма глотки в боковой проекции.

1 — носовая часть; 2 — ротовая часть; 3 — гортанная часть; 4 — мягкое небо; 5 — корень языка; 6 — надгортанник; 7 — ямки надгортанника; 8 — грушевидные карманы; 9 — перстневидный хрящ.

Косые проекции с поворотом головы позволяют изучать те же анатомические образования, которые выявляются и в боковой проекции. Поворот головы способствует компактному заполнению грушевидного кармана, а иногда и ямки надгортанника противоположной стороны (рис. 256). После частичного опорожнения в боковой и косых проекциях определяются контуры тех же анатомических образований, кроме того, выявляются продольные и косые складки слизистой оболочки, ямок надгортанника и грушевидных карманов.

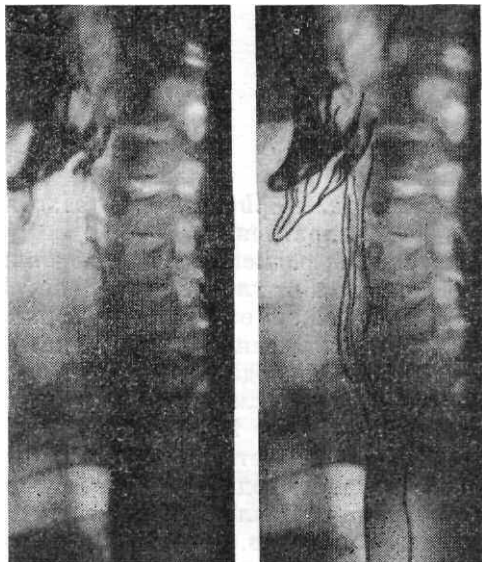


Рис. 256. Рентгенограмма и схема глотки в левой косой передней проекции после частичного опорожнения. Определяются остатки бариевой взвеси в грушевидных карманах, больше в левом, видны складки слизистой оболочки.

#### Оценка функции

Рентгенологически могут быть изучены тонус и двигательная функция глотки, обеспечивающие перемещение пищи из полости рта в пищевод. Тонус и двигательная функция обусловлены состоянием мышц-сжимателей глотки. Стенки глотки, особенно нижнего ее отдела, достаточно подвижны. При заполнении бариевой взвесью полость глотки расширяется, а затем быстро сокращается, в результате чего основная часть бариевой взвеси при вертикальном положении больного переходит в пищевод. В горизонтальном положении глотка опорожняется несколько медленнее, чем в вертикальном. После первого сокращения следует одно или несколько более слабых, которые способствуют полному освобождению глотки от остатков бариевой взвеси. Полное сокращение стенок глотки происходит в нижнем отделе гортанной части, на остальном протяжении этому препятствует подъязычная кость, перстневидный и щитовидный хрящи.

При повышенном тонусе глотки опорожнение ее может произойти в результате первого сокращения. При пониженном тонусе глотки и глоточной недостаточности в ямках надгортанника и грушевидных карманах длительно задерживается бариевая взвесь. Об эластичности стенок глотки можно судить при ее исследовании с различной степенью заполнения, а также при применении пробы Вальсальвы.

*Возрастные изменения.* В пожилом возрасте снижается тонус глотки и уменьшается эластичность ее стенок, в результате чего глотка опорожняется медленнее.

## ПИЩЕВОД

## Анатомия

Пищевод, *esophagus*, — это эластичная трубка, уплощенная в переднезаднем направлении.

Пищевод размещен почти вертикально кпереди от позвоночного столба. Начинаясь от глотки на уровне VI—VII шейных позвонков и проходя через пищеводное отверстие диафрагмы в брюшную полость, он впадает в желудок на уровне X—XI грудных позвонков (рис. 257).

Длина пищевода у взрослых в среднем составляет: у мужчин 24—28 см, у женщин 21—23 см. Ширина пищевода в различных отделах не одинакова и колеблется от 14 до 28 мм.

Различают четыре физиологических сужения пищевода: перстне-глоточное, или вход в пищевод, сужение на уровне дуги аорты, сужение, обусловленное давлением на переднюю стенку пищевода главного левого бронха и сужение, располагающееся на уровне пищеводного отверстия диафрагмы и связанное со сдавливанием пищевода ножками диафрагмы.

**Части пищевода.** В пищеводе различают три части: шейную, грудную и брюшную (рис. 258, а, б, в). Шейная часть начинается на уровне нижнего края глотки и заканчивается у верхнего отверстия грудной клетки. Длина ее составляет 5—8 см.

Задняя поверхность шейной части пищевода прилежит к позвоночному столбу, передняя — к щитовидной железе и трахее, боковые поверхности к сонным артериям и частично к щитовидной железе. Рыхлая соединительнотканная клетчатка, окутывающая со всех сторон шейную часть пищевода, способствует его подвижности во время акта глотания. В клетчатке, расположенной между пищеводом и трахеей, проходят возвратные нервы.

Грудная часть пищевода длиной 16—19 см расположена в заднем средостении, начинается от уровня верхнего отверстия грудной клетки и продолжается до пищеводного отверстия диафрагмы.

Грудная часть пищевода прилежит сзади к позвоночному столбу, спереди — к вилке трахеи, к левому главному бронху справа и слева — к средостенной плевре.

На уровне IV грудного позвонка пищевод перекрещивается непарной веной. У левой его стенки проходит грудной проток, левая подключичная артерия, левый возвратный гортанный нерв и дуга аорты.

Грудная часть пищевода на уровне VIII—IX грудных позвонков отходит от позвоночного столба кпереди на 3 см. Сзади эта часть пищевода прилежит к нисходящей аорте, к грудному протоку, межреберным артериям, непарной и полунепарной венам. Передняя поверхность этой части пищевода прилежит к трахеальным лимфатическим узлам и левому предсердию, с боков пищевод соприкасается со средостенной плеврой.

Брюшная часть пищевода длиной 2,5—5 см расположена от пищеводного отверстия диафрагмы до кардиального отверстия желудка. Задняя поверхность брюшной части пищевода прилежит к левой ножке диафрагмы, а передняя — к печени.

В связи с развитием грудной хирургии и применением лучевого, хирургического и комбинированного методов лечения, требующих определения точной локализации патологического процесса, возникла необходимость подразделения пищевода на более мелкие участки, именуемые сегментами.

Наиболее приемлемым для рентгенологов является предложенное Brombar в 1956 г. (см. рис. 258) деление пищевода на девять сегментов: трахеальный или надаортальный (1), аортальный (2), межаортобронхиальный (3), бронхиальный (4), подбронхиальный (5), ретроперикардиальный или ретрокардиальный (6), наддиафрагмальный (7), внутридиафрагмальный (8), брюшной (9).

При делении пищевода на сегменты учтены соотношения

пищевода с соседними органами, имеющие значение для клиники и рентгенодиагностики.

**Стенка пищевода.** Стенка пищевода состоит из четырех слоев: слизистой оболочки, *tunica mucosa*, подслизистой основы, *tela submucosa*, мышечной оболочки, *tunica submuscularis*, и адвентициальной оболочки, *tunica adventitia*. Толщина стенки пищевода 4—6 мм, при растяжении она может уменьшаться до 2 мм.

Слизистая оболочка пищевода образует 4—6 продольно расположенных складок и выстлана многослойным плоским эпителием, который лежит на тонкой фибриллярной основе, отделенной от подслизистой основы мышечной пластинкой слизистой оболочки, *lamina muscularis mucosa*, состоящей из продольных гладких мышечных волокон. Подслизистая основа обеспечивает подвижность слизистой оболочки и способствует образованию складок.

Мышечная оболочка пищевода состоит из внутреннего кругового и наружного продольного слоев. Внутрен-

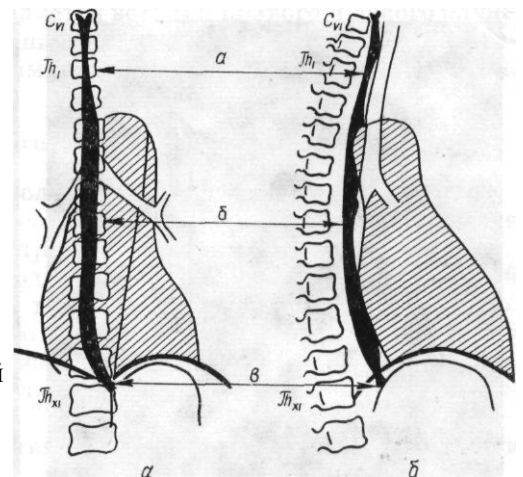


Рис. 257. Полусхематическая зарисовка пищевода в прямой и боковой проекциях. а — шейная часть, б — грудная часть, в — брюшная часть.



ний круговой слой на границе с глоткой утолщается и образует мышечный жом-сжиматель пищевода. Продольные мышечные волокна в шейной части пищевода образуют три пучка, из которых более мощный расположен на передней поверхности. Мышечный слой задней стенки пищевода на этом уровне представлен только круговыми волокнами, что способствует возникновению пограничных дивертикулов. Некоторые волокна мышечной оболочки пищевода проникают через адвентициальную оболочку и фиксируют пищевод к смежным органам. Книзу наружный мышечный слой переходит в наружный мышечный слой желудка.

Адвентициальная оболочка образует каркас пищевода. Ее поверхностные слои переходят постепенно в окопищеводную клетчатку и соединительную ткань соседних органов и фиксируют пищевод к позвоночному столбу.

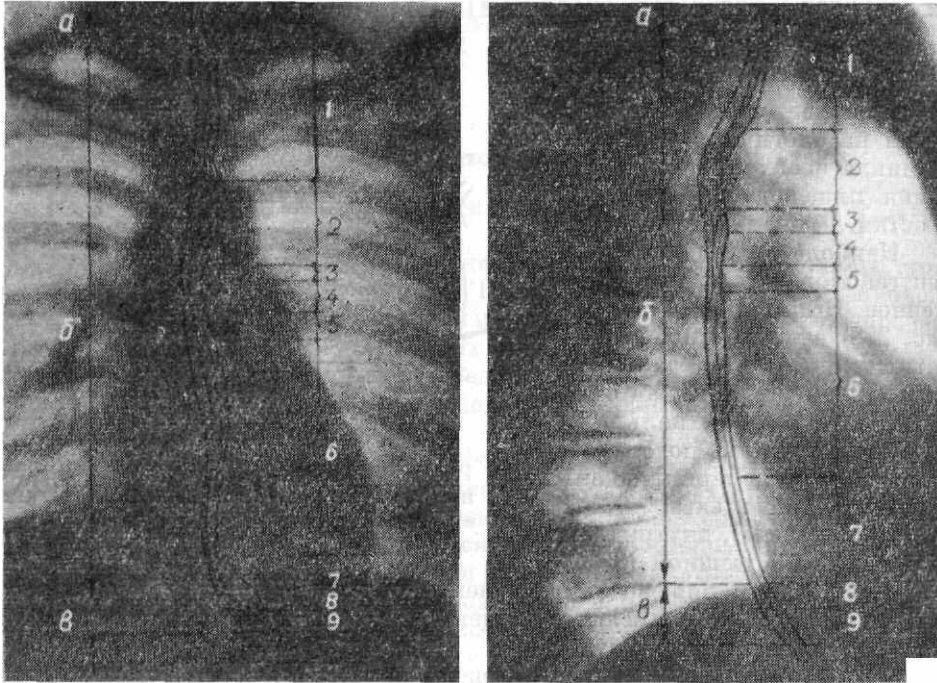


Рис. 258. Рентгенограммы пищевода в прямой передней и боковой проекциях.

Схема частей и сегментов:

*a* — шейная часть; *б* — грудная часть, *в* — брюшная часть. 1 — трахеальный сегмент; 2 — аортальный сегмент; 3 — межаортобронхиальный сегмент; 4 — бронхиальный сегмент; 5 — подбронхиальный сегмент; 6 — ретроперикардиальный сегмент; 7 — наддиафрагмальный сегмент; 8 — внутридиафрагмальный сегмент; 9 — поддиафрагмальный, брюшной сегмент.

**Кровоснабжение пищевода.** Шейную часть пищевода питают сосуды, отходящие от нижней щитовидной артерии, *arteria thyroidea anterior*, грудную часть — пищеводные, *rami esophagei*, и бронхиальные ветви, *rami bronchiales*, грудной аорты, *aorte thoracica*. Брюшную часть пищевода кровоснабжают сосуды, отходящие от левой желудочной, *arteria gastricae sinistra*, и нижней диафрагмальной артерий, *arteria phrenicae inferior*.

Вены пищевода, *venae esophageae*, образуют верхнее и нижнее сплетения. Верхнее сплетение занимает верхнюю треть органа, а нижнее — среднюю и нижнюю трети. Вены верхнего сплетения входят в систему верхней полой вены. Вены нижнего сплетения анастомозируют с селезеночной и желудочными венами, несущими кровь в воротную вену, чем объясняются изменения нижнего венозного сплетения пищевода при аортальной гипертензии.

**Лимфатическая система.** Лимфатические сосуды шейной части пищевода впадают в подключичный ствол и анастомозируют с лимфатическими сосудами глотки, сосуды грудной части пищевода впадают непосредственно в грудной проток. Лимфатические сплетения брюшной части пищевода анастомозируют с лимфатическими сплетениями верхнего отдела желудка.

**Иннервация** пищевода осуществляется ветвями правого и левого блуждающих нервов, которые образуют пищеводное сплетение, *plexus esophageus*, анастомозирующее с волокнами симпатической нервной системы.

#### Методики рентгенологического исследования

Данных рентгенологического исследования пищевода в условиях только естественной контрастности недостаточно. При наличии в пищеводе воздуха можно определить его внутренние контуры.

Исследование пищевода проводят при контрастировании жидкой взвесью бария и разведении 1 : 1, а также более густой бариевой взвесью. Густую бариевую взвесь, имеющую свойство длительно задерживаться между складками, используют для изучения рельефа слизистой оболочки, который наиболее отчетливо определяется в процессе опорожнения пищевода.

Обзорную и прицельную рентгенографию производят в передней и задней боковых и косых проекциях.

При исследовании больного в горизонтальном положении на трохоскопе или в положении Тренделенбурга (с опущенным головным концом стола) продвижение контрастной взвеси по пищеводу замедляется, и соз-

даются условия для более детального изучения его контуров и рельефа слизистой оболочки. При заглатывании воздуха с бариевой взвесью складки слизистой оболочки видны более отчетливо. Введение воздуха через зонд позволяет дозировать его количество, получаемое при этом изображение рельефа слизистой оболочки на фоне воздуха называется пневморельефом. Изучение наружных контуров стенки пищевода и его соотношения с соседними органами проводят с помощью пневмомедиастинографии после введения газа в заднее средостение. Пневмомедиастинография может сочетаться с контрастированием пищевода газом, бариевой взвесью или двойным контрастированием, что позволяет определять толщину стенки пищевода. Для определения толщины стенки брюшной части пищевода применяют париетографию. Данные пневмомедиастинографии и париетографии дополняют результаты томографии.

Эластичность стенок, изменчивость рельефа слизистой оболочки, двигательную активность пищевода изучают при рентгенографии и рентгеноскопии с применением дыхательных проб Вальсальвы и Мюллера.

При исследовании пищевода необходимо уделять особое внимание изучению мест физиологических сужений, часто поражающихся патологическими процессами.

#### Рентгеноанатомический анализ

При рентгенологическом исследовании изучают форму, положение, размеры, контуры, рельеф слизистой оболочки и функцию пищевода.

##### Положение и размеры

При контрастировании пищевод представляется в виде продольно расположенной лентовидной тени неравномерной ширины, расположенной в области шеи, в грудной и, частично, в брюшной полости. Вход в пищевод проецируется на уровне VI—VII шейных позвонков, место впадения в желудок, кардиальное отверстие, соответствует уровню X—XI грудных позвонков (см. рис. 257).

Длина пищевода при рентгенологическом исследовании несколько меньше длины, приводимой анатомами, и в среднем равна у женщин — 20—22 см, у мужчин — 22—26 см. Расстояние от переднего края зубов верхней челюсти до кардиального отверстия у женщин 37—39 см, а у мужчин 38—42 см, что необходимо учитывать при инструментальных исследованиях. Ширина пищевода неравномерна и колеблется от 14 до 28 мм, несколько увеличиваясь в каудальном направлении.

**Прямая передняя проекция.** Контрастированный пищевод изображается в виде лентовидной тени с четкими ровными контурами. От VI—VII шейных до III—IV грудных позвонков он расположен несколько слева от срединной линии. Вход в пищевод — это наиболее узкое место и представляет собой циркулярное сужение — первое физиологическое сужение пищевода (рис. 259). На уровне IV грудного позвонка пищевод смещается дугой аорты вправо и лежит справа от срединной линии до уровня VII грудного позвонка, где изгибается влево и направляется вниз, почти вертикально до уровня X грудного позвонка.

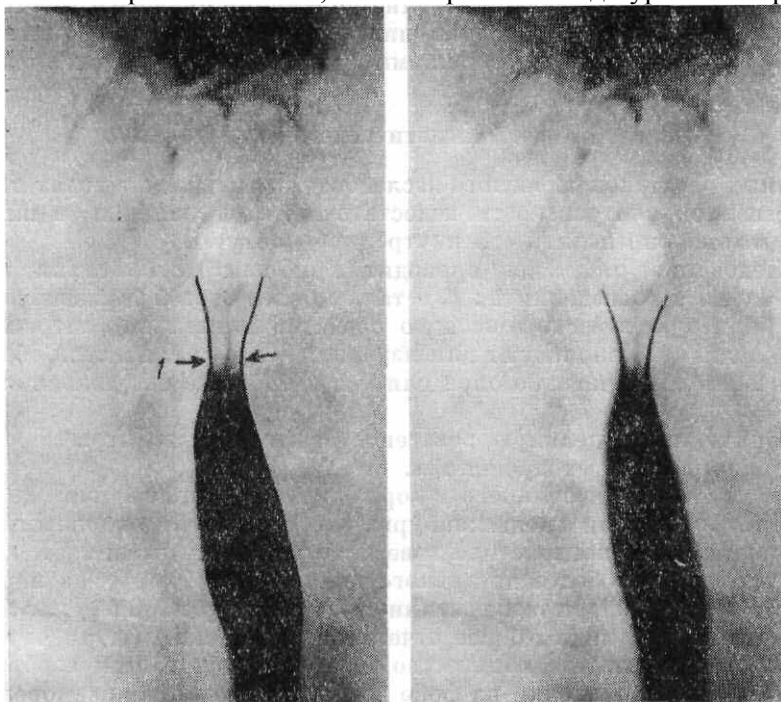


Рис. 259. Рентгенограммы пищевода в прямой передней проекции. Вход в пищевод — первое физиологическое сужение пищевода — / (указано стрелками).

По левому контуру на уровне IV—VI грудных позвонков определяются два более или менее выраженных вдавления, образованных дугой аорты (второе физиологическое сужение) и левым бронхом (третье физиологическое сужение, рис. 260). При глубоких и близко расположенных друг к другу вдавлениях, обусловленных аортой и бронхом, создается впечатление выпячивания стенки, симулирующее дивертикул (рис. 261). Над диафрагмой пищевод имеет наиболее широкий просвет. При задержанном дыхании на фазе глубокого вдоха и при пробе Вальсальвы происходит замыкание просвета пищевода ножками диафрагмы, и вышележащий участок

пищевода равномерно расширяется, образуя ампулу (рис. 262, 5). Ампулу пищевода, имеющую иногда длину 6—7 см и ширину 4—5 см, ошибочно принимают за дивертикул или грыжу пищеводного отверстия. В области диафрагмы пищевод симметрично сужен — четвертое физиологическое сужение пищевода (рис. 262, 4).

На уровне X—XI грудных позвонков пищевод, пройдя через пищеводное отверстие диафрагмы, поворачивает влево и вступает в желудок, образуя острый угол (Гисса) с медиальным контуром свода желудка. В вертикальном положении угол Гисса равен 40—50°, а в горизонтальном 35—40°.

**Боковая проекция.** Лентовидная тень контрастированного пищевода расположена по середине между задней поверхностью трахеи и передней поверхностью позвоночника. На уровне IV грудного позвонка дугой аорты пищевод отклоняется кзади и по его передней поверхности образуется вдавление. На уровне V—VI позвонков пищевод дугообразно изгибается кпереди и по его передней стенке определяется углубление, обусловленное левым главным бронхом. Огибая левое предсердие, пищевод образует плавную дугу или имеет прямолинейное направление. Затем он, направляясь к кардии, отклоняется кпереди.

**Правая косая передняя проекция.** Рентгенологическое изображение пищевода почти соответствует его особенностям в боковой проекции. В краеобразующий отдел выходят переднелевая и заднеправая поверхности. Однако, учитывая меньшие проекционные наложения, для исследования пищевода оптимальной является правая косая передняя проекция.

**Левая косая передняя проекция.** Краеобразующими являются переднеправый и заднелевый контуры пищевода и хорошо видна его брюшная часть, для которой эта проекция является оптимальной.

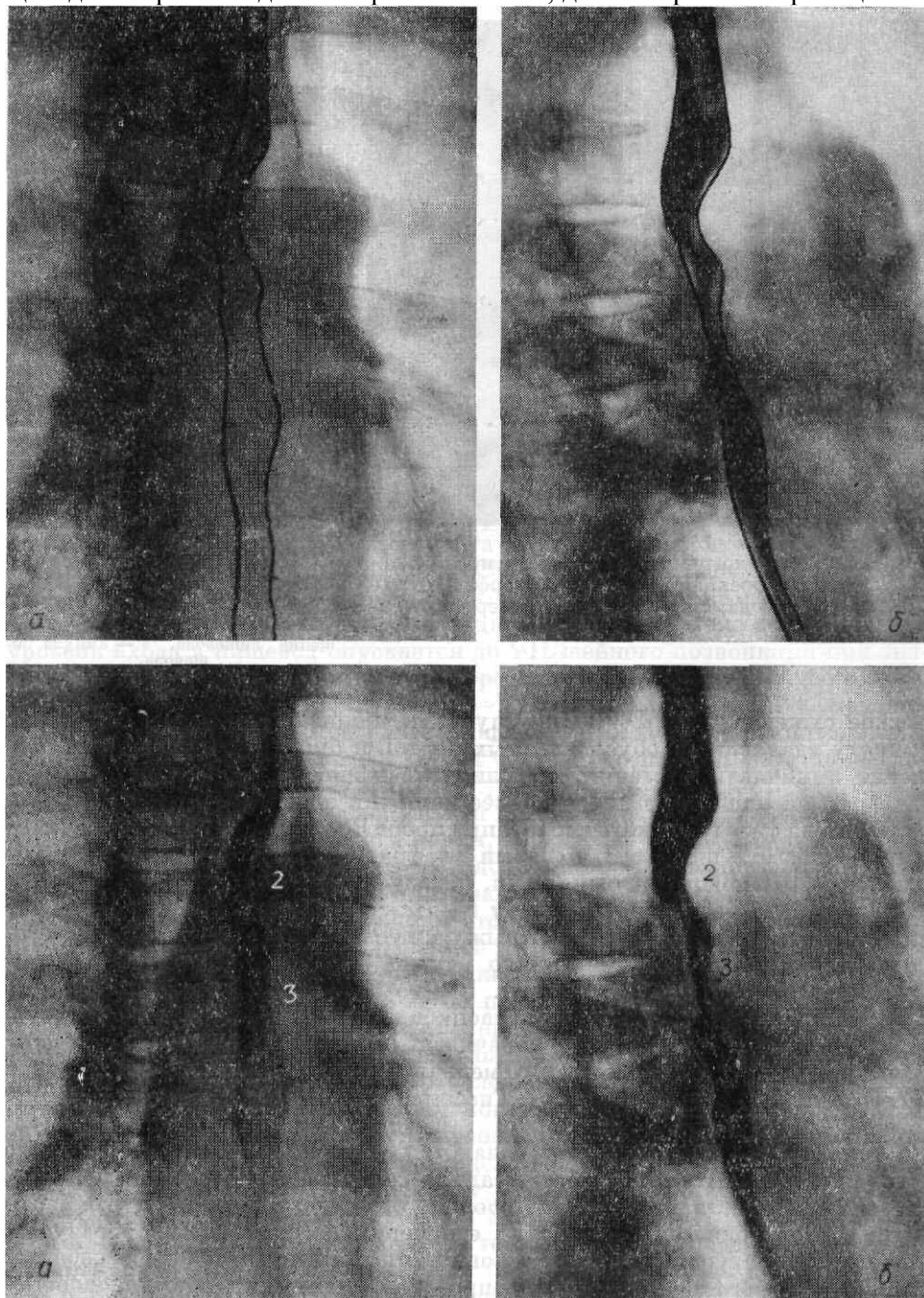


Рис. 260. Рентгенограммы пищевода в прямой передней (а) и правой косой передней (б) проекциях. Физиологические сужения пищевода: на уровне дуги аорты (2) и левого главного бронха (3).

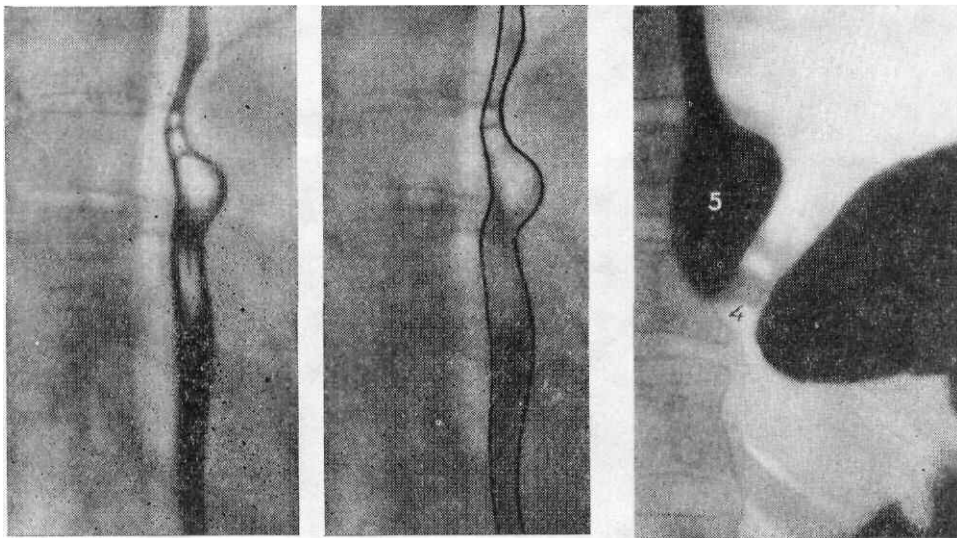


Рис. 261. Рентгенограммы пищевода в правой косо́й передней проекции. Выражены второе и третье сужения пищевода, симулирующие дивертикулы пищевода.

Рис. 262. Рентгенограмма пищевода в прямой передней проекции.  
4 - четвертое физиологическое сужение пищевода, 5 — ампула пищевода.

### Сегменты

При исследовании учитывают деление на сегменты, основанное на его соотношении с прилежащими органами и анатомическими образованиями.

*Трахеальный сегмент* пищевода (длиною 8—10 см) начинается входом в пищевод у нижнего края перстневидного хряща и заканчивается у верхнего края дуги аорты (см. рис. 258, 1). Трахеальный сегмент исследуют рентгенологически в прямой передней, косых и боковых проекциях.

В прямой передней проекции, на уровне VI шейного позвонка, соответственно началу трахеального сегмента определяется первое физиологическое сужение пищевода (см. рис. 259). У входа пищевод циркулярно сужен, затем постепенно расширяется, что выявляется во всех указанных проекциях. Этот сегмент пищевода подвижен. При наклоне головы вперед уровень входа в пищевод опускается до VII шейного позвонка, а при значительном запрокидывании головы перстневидный хрящ вместе со входом в пищевод поднимается до уровня V—VI шейных позвонков. Изменения положения трахеального сегмента пищевода наблюдают при патологических процессах в смежных органах и тканях (воспалительные процессы, первичные и вторичные опухоли и др.).

*Аортальный сегмент* расположен на уровне IV грудного позвонка и по длине равен диаметру дуги аорты, то есть 2,5—3 см (см. рис. 258, 2). Оптимальными проекциями для исследования аортального сегмента пищевода являются прямая передняя, правая косая передняя и боковые проекции. В этом сегменте локализуется второе физиологическое сужение пищевода (см. рис. 260), обусловленное давлением дуги аорты, оно имеет вид дугообразного вдавления, расположенного в передней проекции по левому контуру, в правой косо́й — по переднелевому, а в боковых — по переднему контуру пищевода. При атероматозе расширенная и уплотненная аорта не только сдавливает, но может смещать этот сегмент пищевода. При аномально расположенной праволежащей аорте описанное вдавление выявляется по правому и заднему контурам пищевода (рис. 263). Необычное смещение и сдавлено пищевода при этой аномалии может быть ошибочно расценено как опухоль пищевода или средостения.

*Межаортобронхиальный сегмент* простирается от нижней поверхности дуги аорты до верхненаружной поверхности левого главного бронха и проецируется на верхнюю часть тела V грудного позвонка. Он имеет клиновидную форму и непостоянные размеры; длина его около 2—3 см (см. рис. 258, 3). Рентгенологически межаортобронхиальный сегмент определяют в левой косо́й передней и левой боковой проекциях. Этот сегмент может деформироваться при воспалительных и рубцовых изменениях аорты и левого главного бронха.

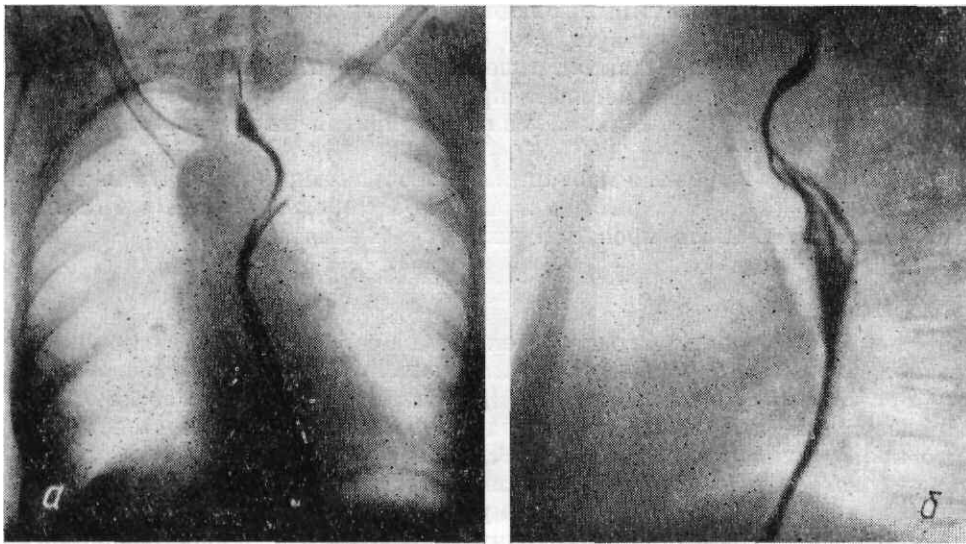


Рис. 263. Рентгенограммы пищевода при праволежащей аорте.

а — смещение пищевода аортой влево в прямой передней проекции, б — смещение пищевода аортой кпереди в боковой проекции.

**Бронхиальный сегмент** расположен соответственно вилке трахеи и нижней части тела V грудного позвонка, протяженность его 1—1,5 см (см. рис. 258, 4). При рентгенологическом исследовании этого сегмента используют прямую переднюю и правую косую проекции. Здесь располагается третье физиологическое сужение пищевода (см. рис. 260), обусловленное давлением левого главного бронха. Оно имеет вид дугообразного вдавления, выявляющегося в прямой передней проекции по левому, а в правой косой передней проекции — по переднелевому контуру. Чем более вертикально расположен левый бронх, тем шире это вдавление.

Патологические процессы левого главного бронха и области вилки трахеи деформируют просвет и контуры этого сегмента пищевода.

**Подбронхиальный сегмент**, начинается от уровня вилки трахеи и заканчивается у верхнего контура левого предсердия, проецируясь на VI грудной позвонок (см. рис. 258, 5), длина его 5 см. Подбронхиальный сегмент рентгенологически изучают в прямой передней и правой косой передней проекциях. Этот сегмент расположен позади левого предсердия и впереди нисходящей аорты. Увеличенное левое предсердие или трахеобронхиальные лимфатические узлы смещают этот сегмент пищевода вправо и кзади, аневризма аорты — вправо и кпереди, что выявляют в прямой передней и косых проекциях.

**Ретроперикардиальный или ретрокардиальный сегмент** пищевода начинается на уровне верхнего контура левого предсердия и заканчивается соответственно его нижнему контуру, проецируясь на уровне VII—VIII грудных позвонков (см. рис. 258, 6); протяженность его 7—9 см. Рентгенологически ретроперикардиальный сегмент пищевода изучают в косых и боковых проекциях. Наслаивающаяся тень сердца затрудняет исследование его в прямой передней проекции. Этот сегмент направляется спереди назад и имеет вид изогнутой линии, прилежит передней поверхностью к левому предсердию, а задней соприкасается с переднелевой поверхностью нисходящей аорты. Увеличенное левое предсердие отклоняет ретроперикардиальный сегмент пищевода вправо и кзади, а расширенная нисходящая аорта вправо и кпереди.

**Наддиафрагмальный сегмент** пищевода простирается от нижнего контура левого предсердия до диафрагмы, что соответствует уровню IX грудного позвонка (см. рис. 258, 7); длина его 3—5 см. При рентгенологическом исследовании этот сегмент отчетливо виден в прямой передней и косых проекциях и, являясь наиболее широким участком, может приобретать веретенообразную форму, образуя ампулу пищевода. Наддиафрагмальный сегмент окружен рыхлой клетчаткой, благодаря чему подвижен. Слева он соприкасается со средостенной плеврой, при воспалительных изменениях которой наблюдают деформации и смещения этого сегмента пищевода влево.

**Внутридиафрагмальный сегмент** пищевода расположен в пищеводном отверстии диафрагмы и проецируется на уровне X грудного позвонка (см. рис. 258, 8). Длина его 0,8—1,6 см. Для рентгенологического исследования внутридиафрагмального сегмента используют прямую и косые проекции.

Внутридиафрагмальному сегменту пищевода соответствует четвертое физиологическое сужение, играющее роль функционального сжимателя. Внутридиафрагмальный сегмент во всех проекциях представляется циркулярно суженным и расширяется при прохождении контрастной взвеси. В области внутридиафрагмального сегмента пищевода стойкое сужение можно наблюдать в результате механического сдавления при воспалительных, рубцовых и опухолевых процессах, грыжах пищеводного отверстия диафрагмы, или оно наступает рефлекторно при поражении нервной системы, в частности блуждающего нерва.

**Брюшной сегмент** пищевода (длиной от 2 до 5 см, см. рис. 259, 9) располагается от диафрагмы до кардиального отверстия желудка и проецируется на уровне X—XI грудных позвонков. Брюшной сегмент изучают в прямой передней и косых проекциях. Для исследования брюшного сегмента пищевода используют вертикальное и горизонтальное положение больного на спине и положение Тренделенбурга; из-за наслоения газового пузыря желудка детальное изучение его затруднено. Этот сегмент направляется сзади наперед и справа налево и представляется в виде равномерной лентовидной тени. Брюшной сегмент прилежит сзади к левой ножке диафрагмы, справа и спереди к печени, слева к кардиальному отделу желудка, образуя угол Гисса. На форму, размеры,

положение и контуры брюшного сегмента влияют состояние желудка, левой доли печени, хвоста поджелудочной железы, диафрагмы.

### Контуры

В рентгеновском изображении контуры пищевода представлены ровными и четкими с наличием вдавлений соответственно физиологическим сужениям. В зависимости от степени заполнения контуры пищевода меняются — при компактном заполнении они слегка выпуклые, а по мере его опорожнения уплощаются. Нестойкие волнообразные или мелкозубчатые контуры пищевода наблюдают при сегментарных сокращениях мышечных групп и ограниченных расслаблениях стенок. Стойкие изменения контуров пищевода в виде локальных уплощений, выпячиваний, зазубренности являются признаком патологического процесса. Деформация контуров возникает при патологических изменениях в пищеводе и окружающих его органах и тканях, при заболеваниях пищевода воспалительной и опухолевой этиологии, а также при ожогах, дивертикулах, рубцовых изменениях, варикозном расширении вен. Контуры пищевода при дегенеративных поражениях межпозвоночных дисков волнистые, при воспалительных процессах позвоночного столба и средостения — зубчатые.

### Толщина стенки

Толщину стенки пищевода определяют при париетографии, но иногда выявляют и на фоне заднего средостения при контрастировании просвета пищевода газом (рис. 264). В зависимости от степени ее растяжения толщина колеблется от 1 до 3 мм.

Незначительные локальные утолщения стенки пищевода могут быть выявлены в местах его физиологических сужений.

### Эластичность стенки

Эластичность определяют по состоянию контуров, просвета и толщины стенки при различных степенях заполнения и перистальтических движениях пищевода, которые выявляют при рентгеноскопии и регистрируют при рентгенокинематографии. Нарушение эластичности его стенки сопровождается выпрямлением контура, отсутствием изменчивости просвета и контуров (ригидность), которые свидетельствуют об инфильтративном процессе воспалительного или опухолевого генеза. Кроме просвечивания и рентгенографии, для изучения эластичности стенок пищевода используют рентгенокинемографию, но наилучшим методом, дающим точные данные, является рентгенокинематография.

### Рельеф слизистой оболочки

Рельеф слизистой оболочки пищевода представлен эластичными продольными, параллельно идущими складками. При повышенном тоне они высокие, тонкие, извилистые, а при пониженном — уплощенные. На уровне VII—VIII грудных позвонков из-за ротации пищевода наблюдают перекрест складок противоположных стенок в результате их проекционного наслаения, что наиболее отчетливо определяется при исследовании в правой косо́й передней проекции (рис. 265).

Количество выявляемых при рентгенологическом исследовании складок варьирует от 2 до 4, ширина их — 2—3 мм. Наиболее узкие они на участке физиологических сужений, наибольшая ширина складок пищевода в наддиафрагмальном сегменте. В результате подвижности слизистой оболочки, обусловленной рыхлостью подслизистой основы, складки слизистой оболочки пищевода в процессе рентгенологического исследования изменяют размеры, суживаются, расширяются и уплощаются, что определяют при просвечивании и фиксируют на серии рентгенограмм или с помощью рентгенокинематографии.

Стойкое изменение ширины и направления складок слизистой оболочки (конвергенция), появление поперечной исчерченности, обрыв их являются признаками патологических изменений. Заглатываемый при контрастировании пищевода воздух в виде пузырьков может давать округлые или овальные четко очерченные просветления, симулирующие патологические образования (опухоль, полипы, варикозные узлы). В отличие от патологических образований пузырьки воздуха перемещаются и исчезают в процессе исследования.

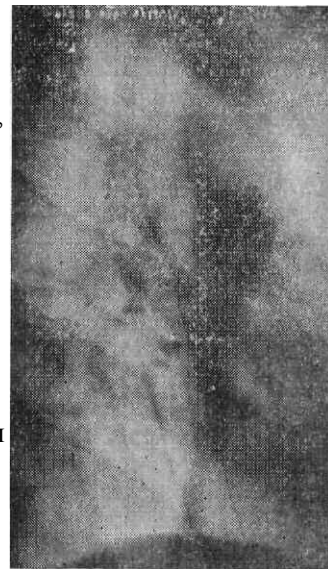


Рис. 264. Рентгенограмма пищевода в правой косо́й передней проекции после прохождения бариевой взвеси. Видны стенки заполненного воздухом пищевода.

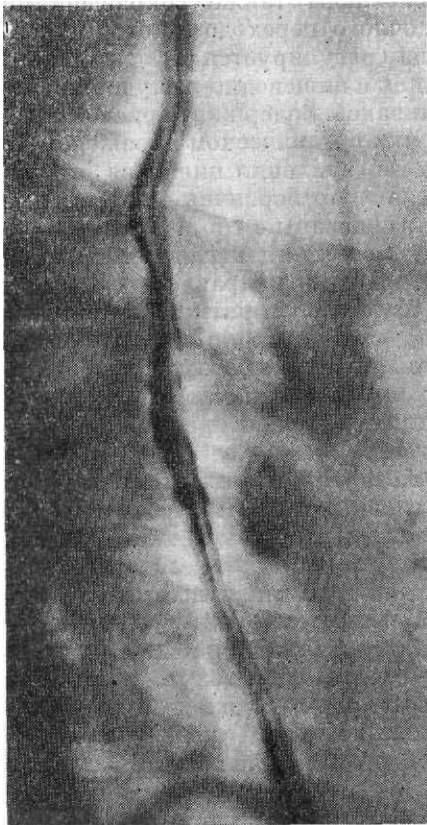


Рис. 265. Рентгенограмма пищевода в правой косой передней проекции. Проекционный перекрест складок слизистой пищевода. Некоторая извитость складок слизистой пищевода из-за повышенного тонуса.

### Оценка функции

Двигательно-эвакуаторная функция пищевода является основной. В пищеводе различают активные и пассивные движения. К активным относят перистальтические движения пищевода, которые зависят от тонуса стенок и состояния нервной системы, к пассивным — передаточные пульсаторные, фонарные, респираторные.

*Тонус* пищевода оценивают по ширине его просвета, скорости продвижения бариевой взвеси и характеру складок слизистой оболочки. Тонус и эластичность стенок обеспечивают расширение пищевода во время прохождения пищевого комка и сокращение его после опорожнения. При нормальном тонусе пищевода жидкая бариевая взвесь в вертикальном положении больного проходит по пищеводу за 3—5 секунд, в горизонтальном — за 8—10 секунд. Повышение тонуса пищевода сопровождается его укорачиванием, сужением просвета, уменьшением времени прохождения бариевой взвеси, но при резко выраженном повышении тонуса и возникновении спазма это время увеличивается. Складки слизистой оболочки при повышенном тонусе пищевода становятся уже, выше и более четко контурируются из-за задержки большего количества бариевой взвеси между ними. Направление складок при повышенном тонусе, как указывалось выше, может становиться несколько извитым в результате резкого сокращения мышечной пластинки слизистой оболочки. При пониженном тонусе пищевод удлиняется, просвет его расширяется, время прохождения бариевой взвеси увеличивается. Складки слизистой могут уплощаться и расширяться.

*Активные движения* пищевода обусловлены также сокращениями глоточно-пищеводного и пищеводно-желудочного переходов, которые действуют как истинные сжиматели. Их функция регулируется рефлекторно. В норме бариевая взвесь в глоточно-пищеводном и пищеводно-желудочном переходах проходит узкой струей, не задерживаясь. Задержка бариевой взвеси на их уровне свидетельствует о спазме или органическом поражении.

*Перистальтика* возникает в момент поступления пищи из глотки в пищевод и следует за актом глотания. Различают первичные и вторичные перистальтические волны. Первичные волны связаны с глотательным рефлексом: возникают при акте глотания, регулируются центральной нервной системой и не зависят от местных механизмов. Они направлены от глотки к желудку и, как указывалось, обладают правильным ритмом. Вторичные перистальтические волны возникают вне акта глотания и обусловлены раздражением внутрипищеводных рецепторов. По амплитуде вторичные волны слабее первичных. Волны первичной и вторичной перистальтики индивидуальны по частоте, амплитуде, скорости распространения и изменяются под влиянием различных воздействий.

При рентгенологическом исследовании в вертикальном положении из-за быстрого продвижения жидкой бариевой взвеси перистальтические волны в норме выявляются редко. В горизонтальном положении больного, особенно в положении с приподнятым тазом, перистальтическая деятельность усиливается, волны частые и глубокие. Компактное заполнение пищевода густой бариевой взвесью также вызывает усиление его перистальтической деятельности. Возникновение как первичных, так и вторичных перистальтических волн сопровождается понижением тонуса в области пищеводно-желудочного перехода и способствует поступлению контрастной взвеси в желудок. В отличие от перистальтических волн при сегментарных сокращениях понижение тонуса в области пищеводно-желудочного перехода не наступает.

*Пассивные передаточные движения* пищевода возникают во время акта глотания и обусловлены смещением глотки и синхронным натяжением пищевода. Пульсаторные смещения пищевода наблюдают в местах наиболее тесного соприкосновения его с сердцем, аортой и легочной артерией. Кроме того, имеют место дыхательные смещения пищевода. Эти движения наиболее выражены в наддиафрагмальном сегменте.

*Секреторную функцию* пищевода в норме рентгенологически не определяют. Выявление в пищеводе жидкости является признаком патологического процесса.

*Возрастные особенности.* У новорожденных пищевод имеет воронкообразную форму, сменяющуюся к 10—12-му месяцу жизни цилиндрической.

У новорожденных длина пищевода составляет 11—13 см, у детей до 1 года — 14 см, к 2 годам — 15—16 см, к 5—17 см, а к 15 годам — 20 см, приближаясь к его длине у взрослого.

У детей верхняя граница пищевода располагается на один—два позвонка выше, чем у взрослых, а к 15—16 годам соответствует ее уровню у взрослых — VI шейному позвонку. У стариков вследствие расслабления мышечного аппарата, подвешивающего пищевод, верхняя граница его опущена на один позвонок и расположена на уровне VII шейного или I грудного позвонка.

У пожилых людей, из-за расширения и уплотнения аорты, ее атеросклероза, рентгенологически более выражено второе сужение пищевода.

## ЖЕЛУДОК

## Анатомия

Желудок, *ventriculus (gaster)*, — наиболее расширенная часть пищевого канала.

*Форма* желудка ретортообразная, расширенная часть его обращена вверх.

В желудке различают переднюю и заднюю стенки, *paries anterior*, *paries posterior*, границей которых справа является малая кривизна желудка, *curvatura ventriculi minor*, слева — большая кривизна, *curvature ventriculi major*. В желудке выделяют кардиальную часть, *pars cardiaca*, дно, *fundus ventriculi*, тело желудка, *corpus ventriculi*, и привратниковую часть, *pars pylorica*. В кардиальной части желудка расположено кардиальное отверстие *ostium cardiacum*, соединяющее желудок с пищеводом. Влево и вверх от него расположено дно желудка, отграниченное от кардиальной части кардиальной вырезкой, *incisura cardiaca*. Тело желудка расположено ниже кардиальной части и под прямым или тупым углом переходит в привратниковую часть (рис. 266, *a*), в которой размещены привратниковое преддверие, *antrum pyloricum*, и привратниковый канал, *canalis pyloricus*. На границе с двенадцатиперстной кишкой привратниковый канал снабжен кольцевым перехватом выхода — привратником, *pylorus*, в котором находится привратниковое отверстие, *ostium pyloricum*.

*Размеры.* Длину желудка измеряют от наиболее выпуклой части дна до нижнего уровня большой кривизны, что составляет 21 — 23 см. Расстояние от кардиального до привратникового отверстия желудка колеблется от 7 до 15 см.

*Топографические соотношения.* Желудок расположен в надчревной области в так называемом «желудочном ложе». Большая часть желудка (2/3) расположена в левой половине, а меньшая (1/3) в правой половине брюшной полости. Дно желудка граничит с диафрагмой и левой долей печени. Сзади к желудку прилежит желудочная поверхность селезенки, левый надпочечник и, частично, передняя поверхность левой почки, а также передняя поверхность поджелудочной железы, слева — желудочная поверхность селезенки. Передняя стенка желудка прилежит к печени и поперечной ободочной кишке, а при наполненном желудке соприкасается с диафрагмой, передней брюшной стенкой, реберными хрящами. Большая кривизна желудка внизу прилежит к поперечной ободочной кишке и ее брыжейке; к малой кривизне желудка прикрепляется малый сальник.

**Стенка желудка** состоит из слизистой, *tunica mucosa*, мышечной, *tunica muscularis*, и серозной, *tunica serosa*, оболочек.

Слизистая оболочка желудка отделена от мышечной подслизистой основой, вместе с которой образует многочисленные желудочные складки, *plicae gastricae*.

На поверхности складок слизистой находятся мелкие (1 — 3 мм) возвышения — желудочные поля, *areae gastricae*, образованные вследствие скопления желез и лучше выраженные в привратниковой части желудка.

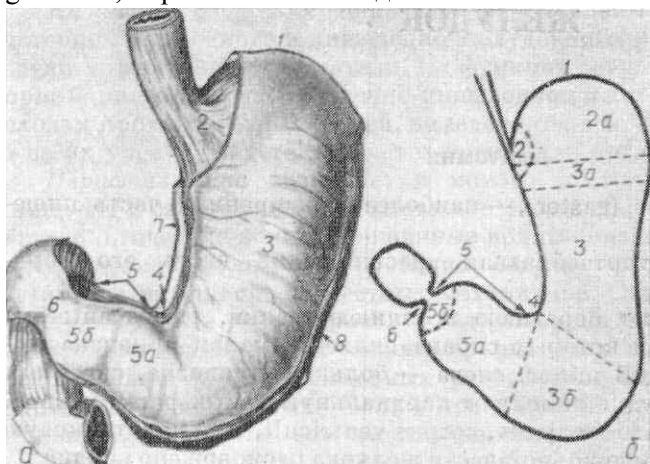


Рис. 266. Желудок (*a*): 1 — дно желудка; 2 — кардиальная часть; 3 — тело желудка; 4 — угловая вырезка; 5 — привратниковая часть (*a* — привратниковое преддверие, *б* — привратниковый канал); 6 — привратник; 7 — малая кривизна желудка; 8 — большая кривизна желудка.

Рентгеноанатомическая номенклатура отделов желудка (*б*): 1 — свод; 2а — газовый (желудочный) пузырь; 2 — кардиальная часть; 3 — тело желудка; 3а — субкардиальный отдел; 3б — синус; 4 — угол желудка; 5 — привратниковая часть; 5а — привратниковое преддверие (антральный отдел); 5б — привратниковый канал (препилорический отдел); 6 — привратник.

Подслизистая основа представлена рыхлой соединительной тканью. В ней расположены крупные кровеносные и лимфатические сосуды, а также капилляры и нервные волокна.

*Мышечная оболочка* желудка состоит из трех слоев: внешнего — продольного, среднего — кругового и внутреннего — косого. Внешний продольный слой является продолжением мышечных волокон пищевода и переходит в мышечную оболочку двенадцатиперстной кишки. Средний круговой мышечный слой в области привратникового канала желудка образует толстое мышечное кольцо, являющееся сжимателем привратника. Внут-



ренный кривизной представлен мышечными волокнами, веерообразно расходящимися от кардиального отверстия по передней и задней стенкам желудка.

*Серозная оболочка* почти полностью покрывает желудок. Непокрытыми ею остаются две узкие полоски вдоль малой и большой кривизны. В местах перехода серозной оболочки на соседние органы образуются связки, поддерживающие желудок в определенном положении. Желудочно-диафрагмальная связка, *lig. gastrophrenicum*, прочно фиксирует дно желудка к диафрагме. Печеночно-желудочная связка, *lig. hepatogastricum*, вместе с печеночно-двенадцатиперстникокишечной связкой, *lig. hepatoduodenale*, образуют малый сальник и прикрепляются вдоль малой кривизны желудка,

Желудочно-ободочнокишечная связка, *lig. gastrocolicum*, расположена между большой кривизной желудка и поперечной ободочной кишкой и вместе с желудочно-селезеночной связкой, *lig. gastrosplenicum*, составляет часть большого сальника.

**Кровоснабжение** желудка. Артериальную кровь желудок получает от ветвей чревной артерии, *arteria coeliaca*, левой желудочной артерии, *arteria gastrica sinistra*, селезеночной артерии, отдающей левую желудочно-сальниковую артерию, *arteria gastroepiploica sinistra*, и короткие желудочные артерии, *arteriae gastricae brevis*, общей печеночной артерии, *arteria hepatica communis*, отдающей правую желудочную артерию, *arteria gastrica dextra*, а также правую желудочно-сальниковую, *arteria gastroepiploica dextra*.

Вены желудка образуют венозные сплетения преимущественно в подслизистой основе и под серозной оболочкой. Крупные венозные стволы повторяют ход артерий. Они анастомозируют с венами пищевода и отводят кровь в систему воротной вены.

**Лимфатическая система.** Лимфоотток из желудка в лимфатические узлы чревной артерии происходит двумя путями: верхнему по сосудам и лимфатическим узлам, лежащим вдоль малой кривизны желудка, и нижнему— вдоль большой кривизны и привратника.

**Иннервация** желудка осуществляется экстра- и интрамуральной нервной системой, представляющей собой единую систему в функциональном и анатомическом отношении. Экстрамуральная система представлена блуждающим и симпатическим нервами. Блуждающие нервы переходят на желудок из пищевода, ветви симпатического нерва идут из чревного сплетения и в области печеночно-желудочной связки анастомозируют с ветвями блуждающего нерва. Парасимпатические и симпатические нервы разветвляются преимущественно в области малой кривизны желудка и с медиальной стороны верхней части двенадцатиперстной кишки. Иннервация большой кривизны развита слабее, возможно это имеет значение в частоте локализации язв. Интрамуральная «автономная» нервная система представлена тремя нервными желудочными сплетениями. Они расположены между продольными и круговыми мышечными слоями и ведают двигательной функцией желудка, подслизистое сплетение содержит чувствительные волокна и участвует в желудочной секреции, а также двигательных сокращениях желудка.

### Функция

Известны функции желудка: секреторная, внутрисекреторная или инкреторная, всасывающая, экскреторная, двигательно-эвакуаторная (перистальтическая). Рентгенологическим методом исследования изучают двигательно-эвакуаторную и частично секреторную функции.

В желудок поступает размягченная пища, которая в зависимости от химического состава и консистенции задерживается от 3 до 10 часов, подвергаясь воздействию желудочного сока, вырабатываемого желудочными железами.

Железы желудка содержат главные, обкладочные и добавочные клетки. Главные клетки вырабатывают пепсиноген, который при взаимодействии с соляной кислотой превращается в пепсин, обкладочные участвуют в образовании соляной кислоты, добавочные клетки вырабатывают муцин и мукопротеин. Продукция слизи в желудке предотвращает соприкосновение слизистой оболочки желудка с сильными раздражителями и является таким образом защитным механизмом.

### Методики рентгенологического исследования

Необходимым условием рентгенологического исследования желудка является искусственное его контрастирование. Исследование производится натощак. При запорах и метеоризме рекомендуют очистительные клизмы накануне вечером и за 2—3 часа до исследования. При рентгенологическом исследовании используют большое количество методик, которые можно разделить на основные (обычные) и дополнительные (специальные).

Основные методики — рентгеноскопия и рентгенография, которые используют параллельно.

Рентгенологическое исследование желудка начинают с обзорной рентгеноскопии органов грудной и брюшной полостей. При этом определяют качество подготовки больного, наличие конкрементов, обызвествлений или свободного газа в брюшной полости. Особое внимание уделяют газовому пузырю желудка. После приема больным одного - двух глотков контрастной взвеси следят за ее продвижением в желудке. Путем пальпации производят распределение контрастной массы тонким слоем в бороздах между складками слизистой оболочки, изучение которой требует умелого владения методикой направленной пальпации и дозированной компрессии, а также сочетания рентгеноскопии с производством прицельных снимков. В некоторых случаях при невозможности получения рельефа слизистой желудка в вертикальном положении, больного переводят в горизонтальное положение.

Не менее важным является изучение формы и контуров желудка после приема больным 200—250 мл ба-

риевой взвеси. Тугое заполнение желудка позволяет изучить контуры желудка, а также эластичность его стенок, перистальтическую функцию, время и ритм опорожнения. В процессе рентгеноскопии для регистрации двигательной-эвакуаторной функции желудка по показаниям производят серию рентгенограмм через короткие промежутки времени, полиграфию желудка, рентгенокимографию, рентгенокинематографию. Наиболее точное отображение этой функции желудка дает рентгенокинематография.

В процессе рентгенологического исследования больного применяют некоторые дополнительные приемы: прием повторных порций бариевой взвеси, натуживание, глубокие вдохи, втягивание живота, иногда прием пищи.

С целью детального изучения рельефа слизистой оболочки, определения толщины стенки желудка, ее эластичности применяют дополнительные методики исследования. К ним относятся: двойное контрастирование, пневмогастрография, париетография, тройное контрастирование желудка, ангиография, использование специальных фармакологических препаратов.

*Двойного контрастирования* достигают приемом обычной порции контрастного вещества и последующим изменением положения больного на трохо- и латероскопе, что способствует замещению контрастного вещества воздухом в отделе, подлежащем изучению. На фоне воздуха определяются складки слизистой оболочки, импрегнированные барием; уточняется также эластичность стенок желудка. При недостаточном количестве газ в желудок вводят дополнительно через зонд или путем приема газовыделяющей смеси, состоящей из 0,5—1,0 лимонной кислоты и 4,0 пищевой соды.

*Пневмогастрографию* производят после раздувания желудка 300—400 мл газа (через зонд или беззондовым способом). Она позволяет изучить эластичность стенок желудка. В сочетании с томографией или раздуванием толстой кишки газом пневмогастрография позволяет получить представление о толщине стенки желудка в некоторых его отделах (чаще большой кривизны).

*Париетографию* желудка производят после накладывания искусственного пневмоперитонеума и раздувания желудка газом. Изучают толщину стенки желудка, размеры и распространение патологического процесса, а также его переход на соседние органы.

*Тройное контрастирование* желудка производят в условиях искусственного пневмоперитонеума при приеме больным контрастного вещества и раздувания желудка газом, что улучшает условия изучения внутренней поверхности желудка. Уточняются форма и границы патологического процесса.

*Селективную целиакографию* применяют для изучения особенностей сосудов желудка при патологических процессах.

*Фармакодиагностика* осуществляется препаратами, влияющими на двигательную-эвакуаторную и секреторную функции желудка, широко используют при рентгенологических исследованиях. Для активной стимуляции двигательной-эвакуаторной функции применяют морфий, ацеклидин, прозерин и др., а для угнетения ее деятельности и уменьшения секреции — атропин, метацин, бускопан и др.

## Рентгеноанатомический анализ

### Рентгеноанатомическая номенклатура отделов желудка

Рентгенологическая номенклатура отделов желудка основана на данных анатомии и физиологии, но имеет свою специфику: она несколько расширяет анатомическое подразделение и детализирует его, вводя дополнительные понятия и термины.

Предложены следующие обозначения отделов желудка (рис. 266, б).

Свод желудка (1) — верхний выпуклый его отдел, расположенный под куполом диафрагмы. Он не всегда полностью соответствует анатомическому понятию «дно желудка».

Кардиальная часть (2) —отдел малой кривизны желудка, примыкающий к кардиальному отверстию.

Газовый (желудочный) пузырь (2а). При исследовании больного в вертикальном положении наполненные воздухом свод и кардиальная часть называются газовым (желудочным) пузырем.

Тело (3) — наибольшая часть желудка, расположенная между кардиальным отверстием и привратниковой частью, соответствует одноименной анатомической части. В дополнение к анатомической номенклатуре рентгенологи в теле желудка выделяют два отдела — субкардиальный и синус. Субкардиальный отдел (3а) представляет собой верхний участок тела желудка, располагающийся под кардиальным отверстием. Синус (3б) — нижний, наиболее широкий, клиновидной формы участок тела желудка, примыкающий к привратниковой части. Верхушка клина расположена на малой кривизне соответственно углу желудка, а основание его полусферической формы — на большой кривизне.

Угол желудка (4) соответствует угловой вырезке малой кривизны. Он находится на границе тела и привратниковой части желудка и ограничивает вертикальный и горизонтальный участки малой кривизны.

Привратниковая часть (5) — постепенно суживающийся выходной отдел желудка, в котором анатомически различают привратниковое преддверие (*antrum pyloricum*) и привратниковый канал (*canalis pyloricus*). Привратниковое преддверие в рентгенологии называют антральным отделом (5а), привратниковый канал — препилорическим отделом желудка (5б).

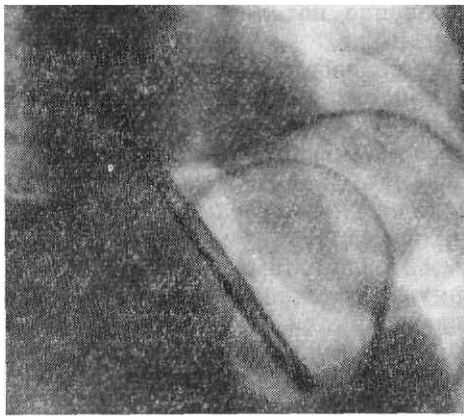


Рис. 267. Париетограмма свода желудка в прямой передней проекции. Отчетливо определяется толщина стенки желудка.

Короткий узкий канал, соединяющий привратниковую часть желудка с двенадцатиперстной кишкой, рентгенологи обозначают привратником (6).

До настоящего времени рентгенологическая номенклатура не унифицирована и не приведена в полное соответствие с анатомической номенклатурой. В одни и те же определения вкладывают не совсем одинаковые понятия: кардиальным отделом называют также всю верхнюю часть желудка, субкардиальным — только участок малой кривизны верхней трети тела желудка и т. д. Такие анатомические образования, как свод желудка, кардиальный и субкардиальный отделы, объединяют в понятие верхнего отдела желудка.

#### Размеры

Желудок является самым широким отделом пищевого канала. Длину желудка при рентгенологическом исследовании измеряют от наиболее выпуклого участка свода до нижнего полюса большой кривизны в области синуса желудка. При умеренном наполнении желудка она колеблется от 18 до 28 см, что составляет в среднем 23 см.

Поперечный размер контрастированного желудка измеряют на различных уровнях тела и привратниковой части и при рентгенологическом исследовании определяют путем соединения произвольно выбранной точки малой кривизны с наиболее близко расположенной к ней точкой большой кривизны. В различных отделах она неодинакова, и, кроме того, зависит от тонуса желудка, но не превышает 8—9 см. В гипертоничном желудке наиболее широкой является область газового пузыря, в гипотоничном — область синуса.

Размеры и вместимость желудка чаще всего пропорциональны росту и весу обследуемого. Необычно малые и большие размеры желудка — результат глубоких органических изменений.

По данным париетографии, толщина стенки желудка составляет 0,3—0,5 см (рис. 267).

#### Форма и положение

На форму и положение желудка влияют: конституция, пол, возраст, тонус желудка и передней брюшной стенки, степень упитанности, внутрибрюшное давление, давление соседних органов, положение обследуемого, его эмоциональное состояние, рефлекторные влияния и др. Следовательно, форма и положение желудка при рентгенологическом исследовании значительно отличаются от анатомических данных.

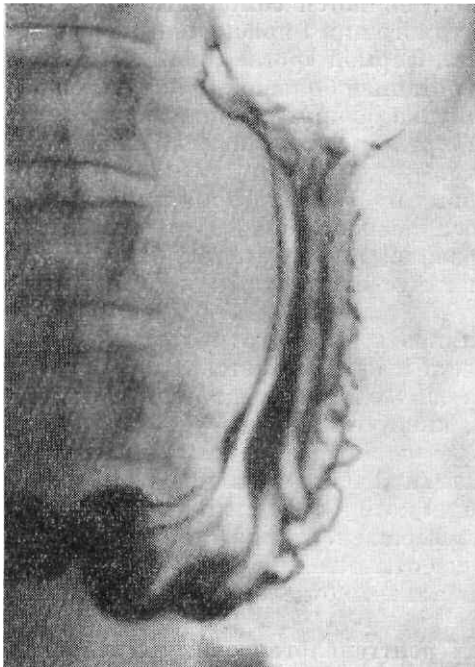


Рис. 268. Рентгенограмма желудка в прямой передней проекции. Обычная форма продольно расположенного желудка. Магистральный тип рельефа слизистой оболочки.

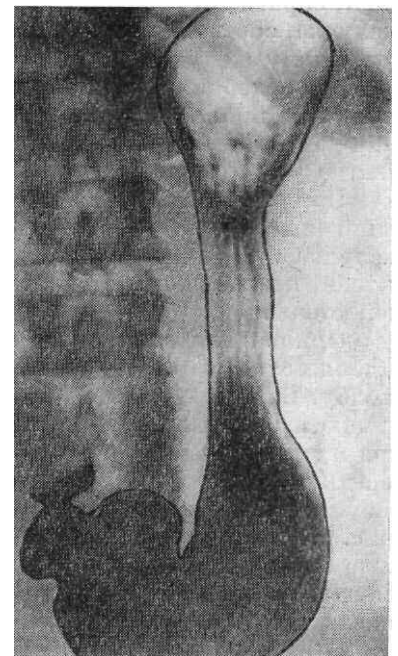


Рис. 269. Рентгенограмма желудка в прямой передней проекции. Желудок удлинённой формы, расположен вертикально.

Форма и положение желудка изменяются не только на протяжении значительного времени, но и в процессе одного исследования. Все это послужило основанием для утверждения Alban Kohler: «Единственное постоянство формы и положения желудка — это его изменчивость».

Форма желудка определяется в прямой передней проекции при вертикальном положении больного, а также в боковых проекциях.

У лиц нормостенической и астенической конституции тело желудка расположено параллельно позвоночному столбу и под углом переходит в привратниковую часть. Последняя, поднимаясь несколько кверху, заканчивается привратником, располагающимся по правому контуру позвоночного столба на уровне I—III пояс-

ничных позвонков. При такой форме привратник не является самой низкой точкой желудка (рис. 268). Подобная форма желудка названа Rieder формой «крючка».

У лиц астенической конституции желудок расположен слева от позвоночного столба, привратник находится по срединной линии или влево от нее (рис. 269). Нижний полюс удлинненного желудка расположен на уровне V поясничного или I—II крестцовых позвонков. Описанный вариант формы называют «длинным» или «удлинненным» желудком.

У гиперстеников нечетко выражена граница между телом и привратниковой частью, в связи с чем угол желудка не выявляется. Желудок расположен косо или поперечно в подхрящевой области. Привратник, находясь справа от позвоночного столба, является самой низкой частью желудка, соответствуя уровню XII грудного или I поясничного позвонков. Эту форму желудка Holzknacht назвал формой «рога» (рис. 270). В ряде случаев подобная форма обусловлена ротацией большой кривизны области синуса и привратниковой части желудка вокруг горизонтальной оси. При исследовании таких больных в правом косом переднем положении иногда удается выявить угол желудка.

При исследовании в косых и боковых проекциях форма желудка более однотипна — желудок имеет вид ко-со расположенного цилиндра. Свод желудка и газовый пузырь, как правило, проецируются ближе кзади, у тени позвоночного столба. Тело и синус прилежат к передней брюшной стенке.

Привратниковая часть, направляясь к двенадцатиперстной кишке, отделяется от передней брюшной стенки и приближается к позвоночному столбу. Вследствие такого положения ось желудка представляет винтовую линию и направлена сверху и сзади, книзу и кпереди. Ось определяется при проведении поперечных сечений желудка в виде линии, соединяющей середины сечения. Ось свода и кардиальной части с осью тела желудка образует угол, открытый кзади, величина которого зависит от конституции (рис. 271). У астеников этот угол мало выражен. У гиперстеников он отчетливо выражен вследствие значительного отклонения свода желудка кзади. Из-за перегиба задняя стенка субкардиального отдела размещена почти горизонтально.

В настоящее время в протоколах рентгенологических исследований, характеризуя форму желудка, не следует пользоваться терминами «крючок» или «рог», так как эти формы желудка обычные и соответствуют определенной конституции обследуемого. Несоответствие формы желудка конституции больного наблюдается при функциональных нарушениях и морфологических изменениях желудка.

*Положение.* В вертикальном положении обследуемого  $\frac{2}{3}$  желудка размещены в левой половине брюшной полости,  $\frac{1}{3}$  — в правой половине. Свод желудка проецируется на уровне IX, а кардиальное отверстие — XI грудного позвонка. Проекция малой кривизны привратниковой части желудка соответствует уровню II—III, а большой кривизны — III — IV поясничных позвонков. Привратник расположен по правому контуру позвоночного столба на уровне I—III поясничных позвонков.

При определении нижней границы желудка ориентиром является подвздошный гребень, проекционно соответствующий IV поясничному позвонку. При вертикальном положении больного наиболее низко находится область синуса желудка. У мужчин она расположена на уровне гребешковой линии. У женщин, имеющих более длинную и узкую брюшную полость, — ниже.

У лиц гиперстенической конституции нижний полюс желудка проецируется выше гребешковой линии на 5—6 см. Очень высокое расположение желудка бывает при ожирении, релаксациях диафрагмы, беременности, асците, опухолях брюшной полости, спайках, при диффузно-инфильтрирующих формах рака.

У астеников при удлинненной форме желудка расположение его нижнего полюса у входа в малый таз не является патологическим проявлением. Однако такое положение желудка может быть также одним из признаков гастроптоза. В отличие от конституциональной особенности гастроптоз сопровождается растяжением

связок желудка, опущением свода и нарушением двигательной-эвакуаторной функции желудка.

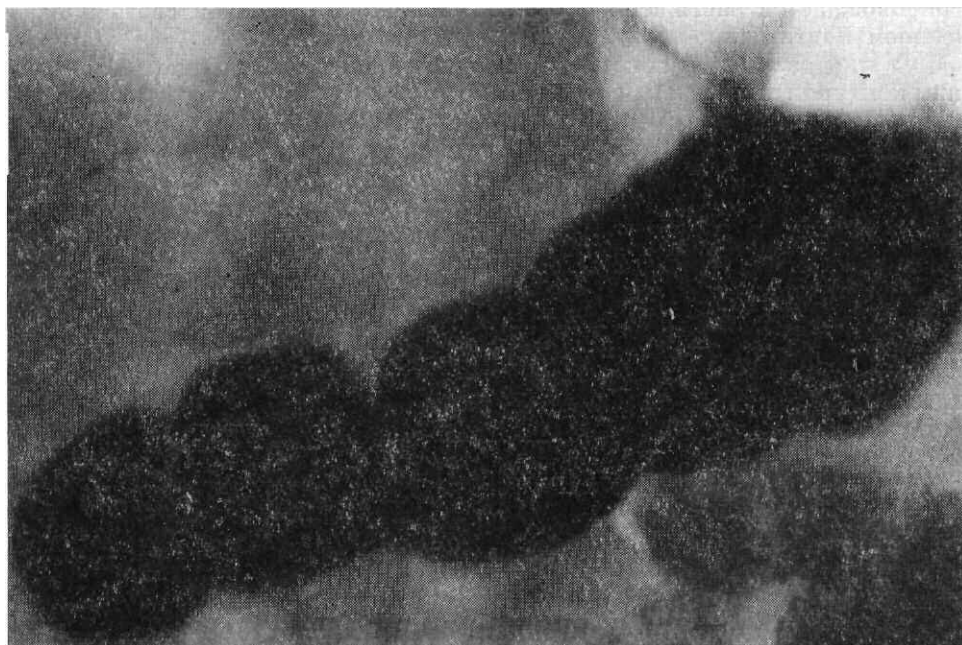


Рис. 270. Рентгенограмма желудка в прямой передней проекции. Косо расположенный желудок.

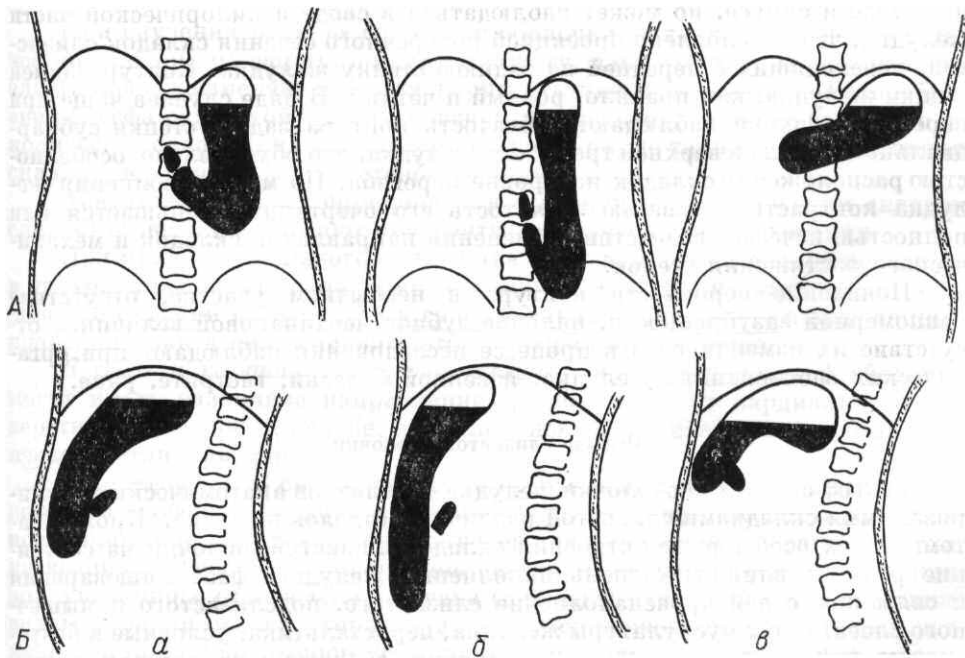


Рис. 271. Схематическое изображение желудка в прямой (А) и боковой (Б) проекциях. Форма и положение желудка: а — нормостеника, б — астеника, в — гиперстеника.

У лиц различной конституции и упитанности расстояние между задним контуром желудка и передним контуром позвоночного столба неодинаково. При нарастании веса больного это расстояние увеличивается. Изменение расстояния, несоответствующее упитанности и конституции, может наблюдаться при увеличении размеров поджелудочной железы, а также других забрюшинных образований.

Изменения формы и положения желудка, в зависимости от вызвавших их причин, бывают кратковременными и стойкими.

Кратковременное изменение формы и положения может возникнуть в результате функциональных нарушений, а также степени наполнения желудка и состояния смежных органов.

Стойкие изменения формы, деформации желудка и изменения положения наблюдаются при рубцовых и инфильтративных процессах желудка, а также вследствие сращений и давления извне при объемных изменениях в соседних органах и тканях.

### Контуры

При обычной методике рентгенологического исследования в краеобразующем отделе изучают внутренний контур желудка.

Контуры желудка в норме четкие. Они могут быть ровными или зазубренными соответственно анатомическим особенностям отделов. Контур малой кривизны передней и задней стенок четкий и ровный. Зубчатость контура характерна для большой кривизны и наиболее отчетливо выражена в теле и синусе, но может наблюдаться в своде и пилорической части желудка, что обусловлено проекцией поперечного сечения складок слизистой, переходящих с передней на заднюю стенку желудка. Контур задней стенки желудка, как правило, ровный и четкий. В ряде случаев чаще при перегибе желудка наблюдают зубчатость контура задней стенки субкардиального отдела и верхней трети тела желудка, что обусловлено особенностью расположения складок на уровне перегиба. По мере наполнения желудка контрастной взвесью зубчатость его очертаний уменьшается или полностью исчезает вследствие изменения направления складок и механического растяжения стенок.

Появление неровности контура в необычном участке, отсутствие равномерной зазубренности, наличие зубцов неодинаковой величины, отсутствие их изменчивости в процессе исследования наблюдают при органических заболеваниях желудка: язвенной болезни, гастрите, раке.

### Рельеф слизистой оболочки

Рельеф слизистой оболочки желудка обусловлен анатомически сформированными складками слизистой различных отделов желудка. Кроме анатомических особенностей строения складок слизистой оболочки на состояние рельефа влияют: степень наполнения желудка, фаза пищеварения и связанное с ней кровенаполнение слизистого, подслизистого и мышечного слоев, тонус мускулатуры желудка, перистальтика, условные и безусловные рефлексы, эмоциональное состояние обследуемого, конституциональные, половые и возрастные особенности рельефа и ряд других факторов.

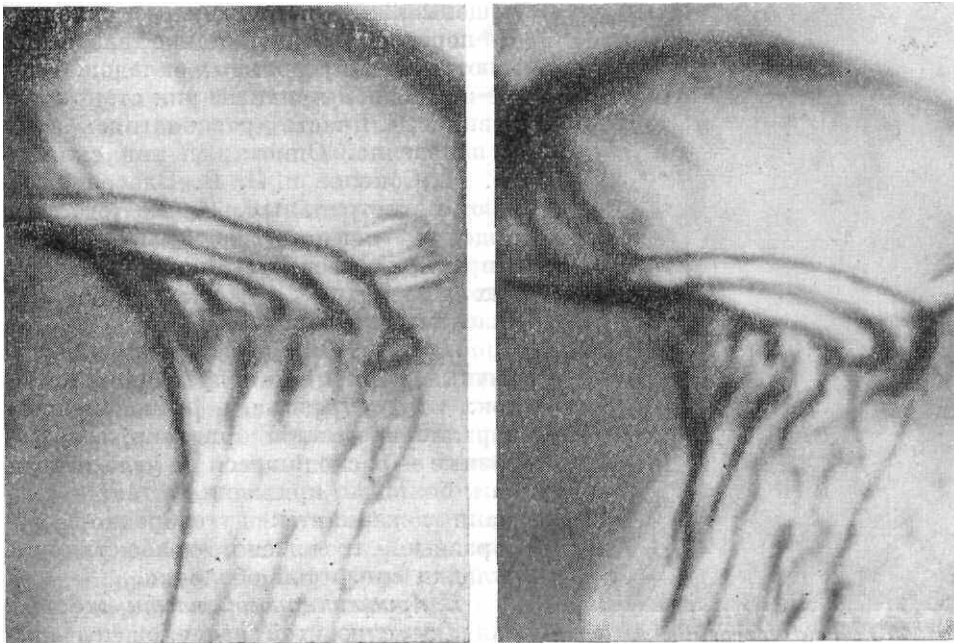


Рис. 272. Прицельные рентгенограммы желудка в прямой передней проекции. Складки слизистой желудка в субкардиальном отделе расположены горизонтально и проекционно укорочены.

При изучении рельефа слизистой оболочки желудка учитывают количество складок, их форму, ширину и высоту, направление, их поверхность эластичность, изменчивость при перистальтике и пальпации. Разнообразие рельефа слизистой в рентгеновском изображении зависит не только от количества складок, их направления и калибра, но также от суперпозиции складок передней и задней стенок желудка.

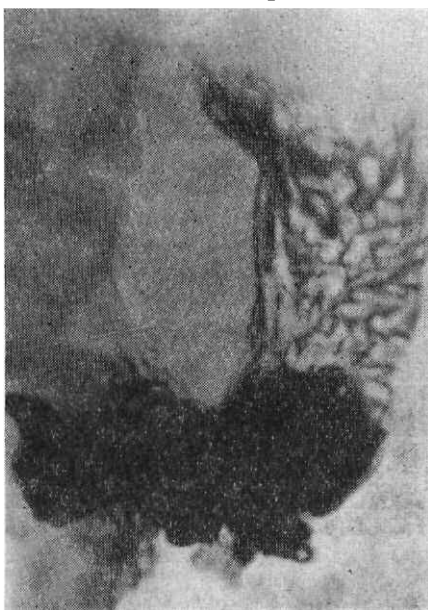Анатомическую закономерность в строении и расположении складок слизистой желудка изучают при рентгенологическом исследовании.

При приеме небольшого количества бариевой взвеси она размещается в углублениях между складками — в бороздах. В связи с этим при просвечивании складки выявляются в виде светлых, а борозды — в виде темных полос, так как в них задерживается контрастное вещество.

В своде и кардиальной части желудка складки слизистой оболочки могут иметь различное направление: радиарное — от кардиального отверстия к большой кривизне; параллельное своду; извилистое, создающее ячеистопетлистый рисунок.

*Тело желудка.* В субкардиальном отделе вследствие физиологического перегиба изучение рельефа затруднено, так как происходит проекционное укорочение складок. В ряде случаев при выраженном перегибе желудка возникает суперпозиция складок передней и задней стенок свода и складок указанного отдела тела желудка (рис. 272). При этом более отчетливо видны складки задней, горизонтально расположенной стенки тела желудка, в бороздах которой задерживаемся больше контрастной массы.

На остальном протяжении тела желудка вдоль малой кривизны размещены 2—4 параллельные складки.



На передней и задней стенке тела выявляются 4—5 продольных складок. Ближе к большой кривизне они становятся извилистыми, часто располагаясь косо и поперечно. Описанный тип складок Ю. Н. Соколов и П. В. Власов называют магистральным. Кроме того, они выделяют ячеисто-трабекулярный тип с преимущественным наличием коротких поперечных и косых складок и анастомозов (рис. 273).

В синусе желудка выделяют различные варианты направления складок: дугообразные, расположенные параллельно малой кривизне; веерообразные — расходящиеся от угла желудка к большой кривизне, а также смешанные варианты: дугообразно-веерообразные и ячеисто-трабекулярные складки слизистой оболочки.

В привратниковой части желудка складки слизистой расположены продольно, реже они имеют косое или поперечное направление (см. рис. 268). Рельеф слизистой оболочки в привратниковой части и его перестройка-моделирование осуществляется под влиянием перистальтики и тонуса.

*Привратник* в рентгеновском изображении представлен в виде узкой линейной тени, длиной около 1 см, расположенной между двенадцатиперстной кишкой и привратниковой частью желудка. Складки слизистой желудка радиарно сходятся по направлению к привратнику и могут продолжаться в складки двенадцатиперстной кишки. В косых или боковых проекциях при осевом ходе пучка лучей, радиарно сходясь у привратника, складки желудка иногда образуют звездчатую фигуру. При сокращенном привратнике и отсутствии выполнения его контрастной массой между контрастированными желудком

Рис. 273. Рентгенограмма желудка в прямой передней проекции. Ячеисто-трабекулярный рельеф слизистой оболочки тела желудка.

и двенадцатиперстной кишкой определяется неконтрастированное пространство, соответствующее длине привратника.

#### Особенности изображения рельефа слизистой оболочки

Кроме изучения направления складок слизистой оболочки определяют калибр складок, характеризующийся их шириной и высотой. Он может изменяться в процессе рентгенологического исследования под влиянием тонуса, перистальтики, а также степени кровенаполнения, которое приводит к набуханию слизистой и подслизистой в процессе пищеварения. Контрастная масса не является пищевым раздражителем и поэтому нельзя полностью отождествлять изменение рельефа, происходящее при рентгенологическом исследовании с процессом изменений рельефа слизистой оболочки желудка при пищеварении.

Кроме перечисленных физиологических факторов учитывают механическое растяжение складок, их удлинение и истончение по мере заполнения желудка контрастной взвесью, а также скиалогический эффект.

С увеличением количества принятой контрастной взвеси и заполнения борозд ширина складок в рентгеновском изображении изменяется. Поэтому А. Я. Попов предлагает измерять истинный калибр складок по расстоянию между средними точками двух рядом расположенных борозд (рис. 274).




Рис. 274. Схематическое изображение ширины складок слизистой желудка в поперечном сечении в зависимости от степени заполнения борозд контрастным веществом.

Как указывалось, в результате проекционных особенностей наблюдают суммирование складок передней и задней стенок желудка. Складки обеих стенок могут проекционно перекрещивать друг друга или направление складок может совпадать. При проекционном несовпадении наблюдают кажущееся утолщение, увеличение количества или истончение складок. Кроме того, в начале исследования, вследствие попадания небольшого количества бариевой взвеси между складками создается представление об узости борозд и о большей, чем в действительности, ширине складок.

Высоту складок определяют по толщине изображения контрастного вещества в бороздах, а по большой кривизне тела желудка, соответственно переходу складок с передней стенки на заднюю — по высоте зубцов, что соответствует толщине слоя контрастной массы, расположенной в углублениях между смежными складками.

Несмотря на описанную изменчивость калибра складок в результате физиологических влияний и скиалогического эффекта, установлена его определенная закономерность. Наиболее широкие (до 10 мм) и высокие складки слизистой оболочки расположены в области свода и синуса желудка. Толщина складок слизистой уменьшается от кардиальной к привратниковой части желудка, где она не превышает 5 мм. Широкие и высокие складки в области синуса желудка рассматриваются как «физиологический запас», который обеспечивает максимальное растяжение этого отдела при приеме пищи.

В последние годы, благодаря использованию рентгеновских трубок с фокусом не более 1 мм, усиливающих экранов УФДМ, ПРС и тонкодисперсных контрастных веществ, на рентгенограммах получают изображение мелких элементов слизистой оболочки желудка — желудочных полей с незначительно шероховатой поверхностью, имеющими в поперечнике 1—3 мм. При этом по контуру складок выявляется мельчайшая зазубренность. Увеличение желудочных полей свыше 3—5 мм вследствие их слияния является признаком воспалительного процесса. Тонкие структуры слизистой оболочки обладают большим постоянством, чем макрорельеф и более соответствуют характеру гистологических изменений.

На рисунок рельефа слизистой влияет тонус желудка и передней брюшной стенки. При пониженном тонусе складки слизистой оболочки вытянуты, истончены, при повышенном — они извитые, высокие.

Особенности рельефа слизистой оболочки желудка в значительной степени зависят от конституции. Так, для гиперстеников характерны толстые извитые складки, что иногда ошибочно расценивают как проявление гастрита. У астеников наблюдают тонкие вытянутые параллельные складки. Отмечен и половой диморфизм — для женщин более характерными являются тонкие продольные складки, для мужчин — более широкие, извитые.

Изменение направления складок слизистой оболочки желудка и их калибра при перистальтике и пальпации свидетельствуют об их эластичности и отражают подвижность слизистой оболочки в рентгеновском изображении. Отсутствие изменчивости рельефа слизистой оболочки в процессе исследования, постоянство рельефа, его ригидность свидетельствуют об органическом поражении слизистой оболочки желудка, а иногда и более глубоких слоев воспалительного или опухолевого происхождения.

Изучение рельефа слизистой оболочки желудка с помощью рентгенокинематографии позволяет регистрировать динамику процесса его моделирования.

Таким образом, трактовка состояния макрорельефа слизистой оболочки желудка не может производиться при кратковременном и однократном наблюдении. Выводы о состоянии слизистой оболочки следует производить с учетом всех факторов, влияющих на рельеф. Широкие извитые складки могут быть проявлением: конституционально-анатомических особенностей рельефа, кратковременной реакцией слизистой как проявление рефлексорных влияний, эмоциональной особенности исследуемого и скиалогическим эффектом, обусловленным наложением изображения передней и задней стенок желудка и различной степенью заполнения борозд контрастной массой.

Некоторые нормальные варианты рельефа слизистой желудка ошибочно трактуются как проявление гастрита. При гастрите изменения ширины складок, эластичности, направления отличаются постоянством, кроме того, им сопутствуют функциональные нарушения и выраженная клиническая картина.

#### Смещаемость

Желудок смещается в зависимости от фаз дыхания, произвольного сокращения мышц передней брюшной стенки (активные смещения), под влиянием пальпации и изменения положения тела, при давлении увеличенных соседних органов (пассивные смещения). Не все части желудка смещаются одинаково. Наиболее фиксированные кардиальная и привратниковая часть смещаются меньше, чем большая кривизна тела желудка, которая может перемещаться на 5—12 см. У астеников при снижении тонуса мышц передней брюшной стенки смещения желудка более значительны, чем у гиперстеников и лиц повышенной упитанности.

При переводе больного в горизонтальное положение при исследовании в прямой проекции желудок значительно смещается кверху, а в правой и левой косой проекциях — в соответствующие стороны.

Смещения желудка наблюдают при увеличении, необычном расположении соседних образований и органов — диафрагмы, толстой кишки, печени, селезенки, почки, надпочечника, поджелудочной железы, позвоночного столба, ребер, лимфатических узлов и др.

Возникающие при смещениях деформации желудка, вызванные давлением соседних органов, иногда ошибочно расцениваются как дефекты

наполнения. Причину смещения можно установить при полипозиционном исследовании или применении дополнительных методик исследования.

Ограничение смещаемости желудка возникает вследствие спаечного процесса или прорастания опухоли. Поэтому определение смещаемости желудка является необходимым компонентом его всестороннего исследования. Наиболее полное представление о смещаемости желудка получают при полипозиционном исследовании на латероскопе.

#### Особенности изображения желудка в зависимости от проекции и положения больного

При изменении положения больного происходит перемещение контрастной взвеси в наиболее низко, а газа — в наиболее высоко расположенные отделы желудка. Кроме того, необходимо учитывать особенности протекания краеобразующих стенок различных отделов желудка в зависимости от положения и поворота больного по отношению к ходу пучка рентгеновых лучей.

*Ортоскопия.* В прямой передней проекции при вертикальном положении больного контрастная взвесь заполняет тело и привратниковую часть желудка, а воздух располагается под сводом. Краеобразующим медиальным контуром, обращенным к позвоночному столбу, является малая кривизна желудка, верхним и латеральным — большая кривизна желудка, включающая свод, тело и привратниковую часть желудка (см. рис. 269). При исследовании в косых и боковых проекциях к позвоночному столбу обращена задняя стенка, а к передней брюшной стенке передняя стенка желудка. Исследование привратниковой части в этих проекциях затруднено из-за проекционного наложения синуса.

*Трохоскопия.* При трохоскопии в положении больного на спине желудок занимает косое или поперечное положение. Свод и тело желудка

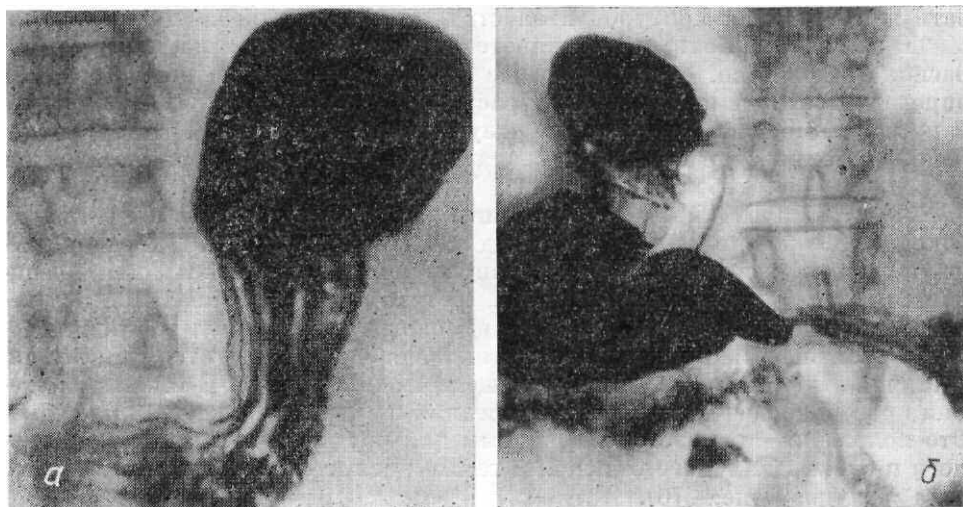


Рис. 275. Рентгенограммы желудка в прямой передней а, (положение больного на спине), задней (б) проекциях (положение больного на животе).



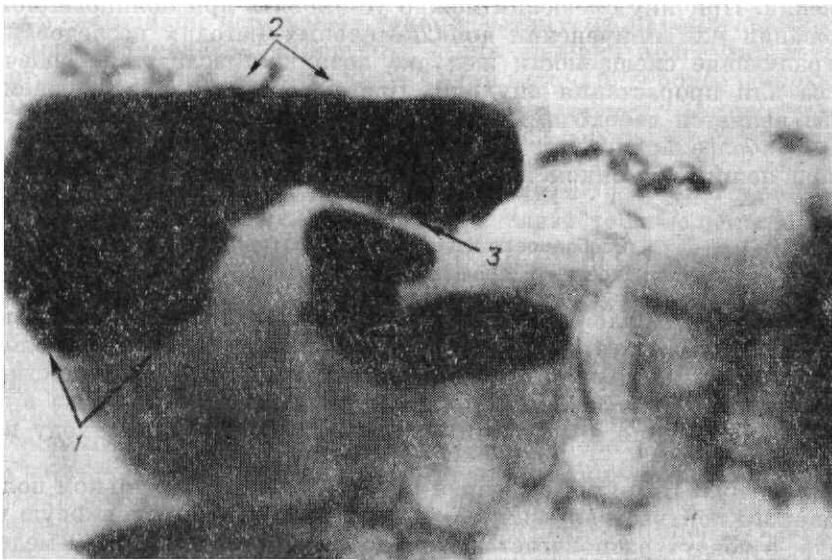


Рис. 276. Рентгенограмма желудка и двенадцатиперстной кишки в боковой правой проекции (положение больного на латероскопе на спине):

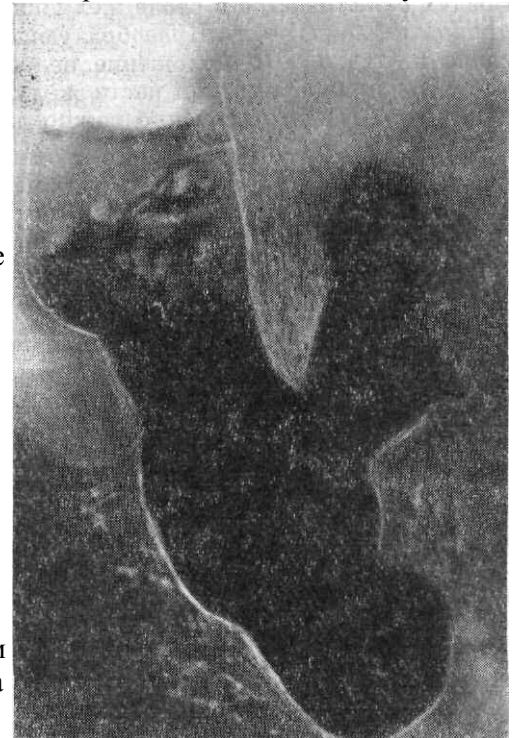1 — свод желудка; 2 — тело желудка; 3 — привратниковая часть.

отклоняется кзади. Привратниковая часть его смещается кверху и вправо, контрастная масса скапливается в области свода и тела желудка, растягивая их. Воздух тонким слоем располагается под передней стенкой тела и привратниковой частью желудка. Краеобразующими контурами являются передняя стенка свода желудка, малая и большая кривизна тела и привратниковой части (рис. 275, а). Такое положение целесообразно использовать для изучения контуров и эластичности стенок свода и тела желудка.

В положении больного на животе желудок также смещается кверху и располагается косо. В области свода вследствие перемещения в него газа определяется пневморельеф. Контрастная масса выполняет тело желудка и привратниковую часть. Краеобразующие отделы те же, что и в положении на спине, но в области свода его задняя стенка больше выходит на контур (рис. 275, б).

Рис. 277. Рентгенограмма желудка и двенадцатиперстной кишки в прямой передней проекции (положение больного на латероскопе на правом боку).

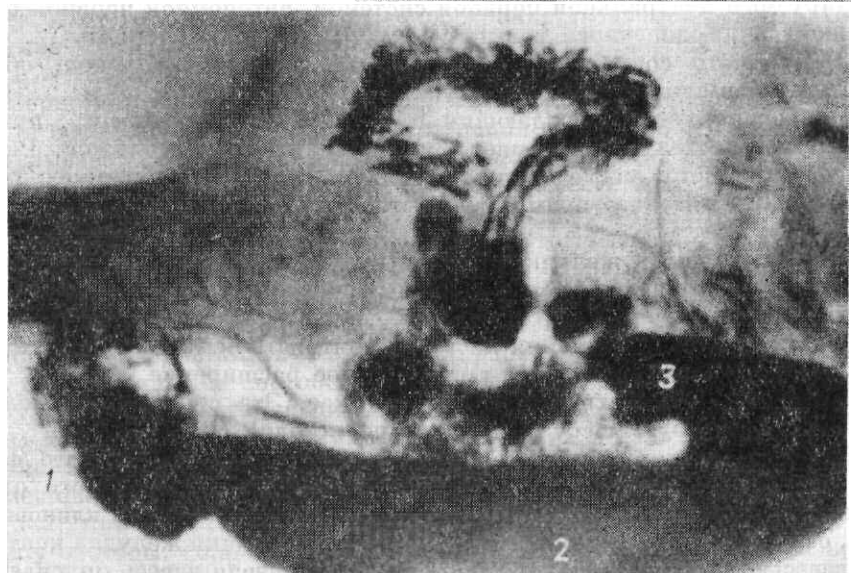
1 — свод желудка; 2 — тело; 3 — привратниковая часть.



*Латероскопия.* При исследовании больного на латероскопе в правом боковом положении на спине (ход луча горизонтальный) желудок имеет подковообразную или дугообразную форму. Свод желудка проецируется низко у позвоночного столба и туго выполнен контрастным веществом, тело желудка — наиболее высоко расположенная часть, в которую перемещается воздух. Привратниковая часть находится ниже тела, частично заполнена контрастным веществом и воздухом. В таком положении краеобразующими являются передняя и задняя стенки тела желудка. Это положение является оптимальным для изучения контуров кардиального и субкардиального отделов, а также пневморельефа передней стенки тела желудка (рис. 276).

При исследовании больного в передней проекции в положении на правом боку тело и привратниковая часть желудка значительно смещаются вправо и кверху, проекционно пересекая позвоночный столб.

Рис. 278. Рентгенограмма желудка и двенадцатиперстной кишки в прямой задней проекции (положение больного на латероскопе на левом боку). 1 — свод желудка; 2 — тело; 3 — привратниковая часть.



Воздух скапливается в своде желудка, контрастная масса туго выполняет при-

вратниковую часть. Краеобразующими являются малая и большая кривизна желудка. Это положение целесообразно применять для изучения контуров привратниковой части желудка, эластичности стенок и эвакуации (рис. 277), что особенно важно для определения причины и степени стеноза.

При исследовании больного на л е в о м б о к у в задней проекции на латероскопе тело желудка дугообразно изгибается влево. Свод и кардиальный отдел желудка частично заполняется воздухом и контрастной массой. В теле желудка скапливается наибольшее количество контрастного вещества. Привратниковая часть занимает самое высокое положение, выполняясь воздухом, что позволяет изучить ее пневморельеф (рис. 278). Краеобразующими контурами являются малая и большая кривизна желудка. Это положение используют для изучения причин стенозов привратниковой части в сочетании с париетографией этой области.

### Оценка функции

С помощью рентгенологического метода исследования изучают двигательную-эвакуаторную и в меньшей степени секреторную функции желудка. Двигательная функция представлена тонусом и перистальтикой (активные движения), а также пассивными передаточными движениями, обусловленными актом дыхания и сокращениями сердца.

Двигательная-эвакуаторная функция желудка приводит к перемещению содержимого желудка в тонкую кишку и осуществляется перистальтическими сокращениями желудка.

Двигательная-эвакуаторная функция — сложный рефлекторный акт, регулируемый центральной нервной системой, автономной нервной системой желудочно-кишечного тракта и гуморальными факторами.

*Тонус* — это сокращение желудочных мышечных волокон, обеспечивающих наименьший объем желудка.

Он регулируется блуждающим и симпатическими нервами; при ваготонии тонус желудка повышен; при симпатикотонии снижен. Рентгенологический метод исследования позволяет судить о тонусе желудка по конфигурации газового пузыря, перистоле, форме, размеру и положению желудка.

Газовый пузырь желудка способствует поступлению пищи в желудок и регулирует давление в нем. В незаполненном желудке передняя и задняя стенки соприкасаются за исключением области газового пузыря желудка. По мере наполнения желудка контрастной взвесью газовый пузырь увеличивается, происходит постепенное расширение желудка, стенки которого плотно охватывают содержимое. Эта способность желудка охватывать пищевую массу называется перистолой.

В нормотоничном желудке газовый пузырь имеет округлую форму (см. рис. 271). Поступающая контрастная взвесь из-за плотного охвата стенками желудка располагается под газовым пузырем в виде клиновидной тени, острием направленной книзу. По мере наполнения желудка контрастной взвесью клиновидная тень удлиняется, бариевая взвесь опускается в ниже расположенные отделы желудка. При этом определяется обычной формы, расположение и размеры желудка, которые соответствуют конституции обследуемого.

При повышенном тонусе желудка газовый пузырь имеет форму широкого полуовала, под которым из-за усиления перистолы и медленного разворачивания накапливается значительное количество бариевой взвеси. Последняя в виде клина с широким основанием медленно опускается книзу, постепенно заполняя привратниковую часть. Желудок небольших размеров занимает высокое горизонтальное или косое положение.

Повышение тонуса желудка возникает рефлекторно при болях, воспалительных заболеваниях органов брюшной полости, при эндокринных нарушениях, некоторых кожных заболеваниях и вегетоневрозах. При пониженном тонусе желудка газовый пузырь приобретает форму овала, расположенного вертикально; из-за ослабления перистолы происходит быстрое разворачивание желудка. Контрастная масса, не задерживаясь в субкардиальной части, опускается в виде лентовидной тени в наиболее низко расположенные отделы желудка — синус и привратниковую часть, образуя в них чашеобразную тень с горизонтальным уровнем. Понижение тонуса желудка наблюдают при общем снижении тонуса, у многорожавших женщин, при хронических заболеваниях желудка, у реконвалесцентов и др.

Тонус желудка не постоянен и изменяется под влиянием различных факторов (эмоционального состояния, изменения смежных органов и др.). При наличии в желудке жидкости до исследования расправление его происходит быстро из-за чего трудно получить представление о перистоле.

Искусственное медикаментозное изменение тонуса желудка при рентгенологическом исследовании производят с целью дифференциального диагноза органических и функциональных нарушений.

*Перистальтика желудка*—волнообразные движения его стенок, обусловленные ритмичными сокращениями круговой мускулатуры. Она начинается в верхнем отделе тела и распространяется до привратника. Перистальтика способствует перемешиванию и эвакуации содержимого желудка.

Перистальтика желудка является автоматической функцией, регулируемой вегетативной и центральной нервной системами. На перистальтику оказывают рефлекторное влияние состояние соседних органов брюшной полости и психогенные факторы. Ряд медикаментозных средств возбуждают, другие — угнетают перистальтику, что используют для изучения состояния двигательной функции желудка. Это позволило установить два типа перистальтических сокращений желудка. Первый, «перемешивающий» тип, характеризуется возникновением перистальтических сокращений в теле желудка, распространяющихся с возрастающей амплитудой до привратника, где перистальтика затухает и раскрытия привратника не наступает. Эти сокращения способствуют перемешиванию пищи. Второй тип — «эвакуаторные или изгоняющие» сокращения — имеет следующие особен-

ности: каждая 3—5-я перистальтическая волна останавливается на расстоянии 3—5 см от привратника. Привратниковая часть, в отличие от перемешивающих сокращений, отшнуровывается от остальной части желудка, принимает сферическую форму, происходит концентрическое, по типу систолы, сокращение его полости. При этом малая кривизна выпрямляется, укорачивается, и содержимое из полости желудка поступает в двенадцатиперстную кишку. При отсутствии сокращения привратниковой части, даже при наличии перистальтики и открытом привратнике, эвакуация может не наступить.

Рентгенологически перистальтика характеризуется амплитудой, глубиной, симметричностью, ритмом и продолжительностью.

Глубина перистальтики пропорциональна силе сокращения, колеблется от 0,5—1,0 до 3,0—4,0 см и зависит от тонуса мышечных волокон: чем выше тонус желудка, тем выше уровень начала перистальтических волн и тем они глубже.

По глубине различают перистальтику поверхностную, средней глубины, глубокую и сегментирующую (рис. 279). О глубине перистальтики судят по степени сужения просвета желудка на уровне перистальтической волны. Поверхностная перистальтика характеризуется волнами малой глубины, суживающими на  $\frac{1}{4}$  просвет желудка. Перистальтика средней глубины сопровождается сужением просвета желудка на уровне перистальтической волны до  $\frac{1}{2}$  исходной ширины. При глубокой перистальтике просвет желудка суживается до  $\frac{3}{4}$ , а при сегментирующей — глубокая перистальтическая волна приводит к циркулярному перехвату просвета и делит желудок на «сегменты».

Перистальтика имеет неодинаковую глубину в различных частях желудка. Возникая в теле желудка в виде неглубокой симметричной перетяжки, она становится глубже в каудальном направлении.

Иногда в привратниковой части желудка по большой кривизне на расстоянии 3—4 см от привратника наблюдают стойкое втяжение, называемое в литературе антральным сфинктером. По данным анатомов, мышечно-го сжимателя на этом уровне нет.

Перистальтическая волна охватывает желудок циркулярно и характеризуется концентричностью, однако по малой и большой кривизне выражена не всегда одинаково. На глубину, симметричность и уровень возникновения перистальтики влияет тонус, степень заполнения желудка и положение больного. По мере заполнения желудка контрастной массой глубина и протяженность перистальтики увеличивается. В вертикальном положении больного при тугом заполнении в нормотоническом желудке перистальтика прослеживается в нижней трети тела желудка, в гипертоничном — в средней трети, а в гипотоничном желудке — в области синуса или привратниковой части. При исследовании в горизонтальном положении на спине и туго заполненной кардиальной части желудка перистальтические волны при нормальном тонусе начинаются в теле желудка, при высоком тонусе — в субкардиальной части, а при пониженном тонусе — в синусе. В положении обследуемого на животе перистальтические волны отличаются большой глубиной в привратниковой части желудка, в связи с перемещением в них содержимого.

Ритм перистальтики обусловлен возникновением перистальтических волн через определенные промежутки времени. В среднем этот промежуток составляет 20 секунд. По контуру желудка в норме наблюдают одновременно одну - две перистальтические волны.

Продолжительность времени прохождения одной перистальтической волны от субкардиальной части до привратника колеблется от 18 до 40 секунд, составляя чаще 20 секунд.

Частота перистальтики характеризуется количеством волн, возникающих в 1 минуту. Если в течение 1 минуты возникает 1—3 перистальтические волны, перистальтику называют нормальной; при большем количестве волн в 1 минуту — усиленной (живой) и при одной и менее перистальтической волне в 1 минуту — ослабленной (вялой).

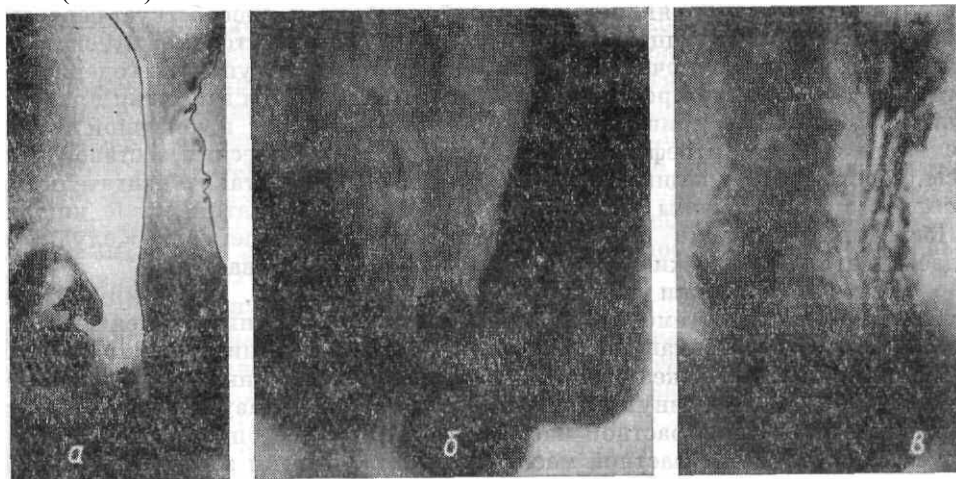


Рис. 279. Рентгенограммы желудка в прямой передней проекции. Виды перистальтики:

а — сегментирующие перистальтические волны привратниковой части желудка; б — симметричные средней глубины перистальтические волны; в — поверхностная перистальтическая волна в привратниковой части по большой кривизне желудка.

Усиление перистальтической деятельности наблюдают при язвенной болезни, воспалении желчного пузыря и поджелудочной железы в фазе обострения процесса и др.

Ослабление перистальтической деятельности желудка наблюдают при гипотонии, стенозах привратниковой части желудка, а также при некоторых заболеваниях нервной системы. Органические поражения стенки желудка (язва, рак) могут вызывать как распространенное, так и локальное нарушение перистальтики. Асимметричность, выпадение перистальтической волны или ослабление ее на небольшом участке одной из стенок, а также циркулярное прерывание являются признаком органического поражения стенки желудка, чаще всего на почве инфильтрации, Рубцовых изменений подслизистого и мышечного слоев. При небольшом участке поражения может иногда возникнуть ложное представление о наличии перистальтики, так как пораженный участок совершает колебательные пассивные перемещения вследствие сохранения эластичности смежных участков.

*Антиперистальтика* характеризуется каудокраниальным распространением перистальтических волн в противоположном обычному направлению. Она встречается редко и служит признаком органических патологических процессов желудка или двенадцатиперстной кишки, изредка является проявлением функциональной патологии (при стойких спазмах привратниковой части, возникающих на почве неврастении, истерии и при гастритических кризах). Антиперистальтические движения начинаются вблизи привратника, продолжаются до средней или нижней трети тела желудка, редко до кардиальной его части. Обычно за глубокой антиперистальтической волной следуют более мелкие волны. Иногда перистальтические и антиперистальтические волны чередуются.

*Эвакуация.* Следствием двигательной функции желудка является эвакуация содержимого, которая происходит ритмично, соответственно изгоняющим перистальтическим волнам. Каждая третья — пятая перистальтическая волна является систолой желудка и способствует переходу содержимого в двенадцатиперстную кишку. Промежуток между систолами называется желудочным циклом. Порционное поступление содержимого желудка в кишку происходит вследствие открытия и закрытия привратника. Сокращение привратникового канала наступает в конечной стадии систолы желудка и рефлекторно регулируется химическим составом массы, переходящей в кишку, степенью ее наполнения, а также двигательным рефлексом со стороны слизистой оболочки двенадцатиперстной кишки. После нейтрализации кислого содержимого, попавшего из желудка в двенадцатиперстную кишку, привратник снова открывается.

Рентгенологически определяют время эвакуации, ее ритмичность и количество эвакуируемой контрастной массы. Уточнение времени начала эвакуации и ее окончания имеет значение в выявлении функциональных и органических поражений желудка. Начало эвакуации происходит в течение первых 3—5 минут, а в некоторых случаях сразу же после приема первых глотков контрастной массы. Количественное определение эвакуируемых порций контрастной массы рентгенологически затруднено. О ней судят по остатку контрастной массы в желудке.

Опорожнение желудка от бариевой взвеси происходит в среднем на протяжении 1,5 часа. Эвакуация может быть ускорена, замедлена, аритмична. Она зависит от химического состава принятого содержимого, его количества, состояния мышечного аппарата желудка, эластичности стенок привратниковой части желудка и двенадцатиперстной кишки, рефлексов со стороны соседних органов, нервно-психического состояния и положения больного при исследовании. Строгого параллелизма эвакуации содержимого в зависимости от тонуса желудка не наблюдается. Ускорение опорожнения желудка наблюдают при ахилии, заболевании поджелудочной железы и желчных путей, при диффузно-инфильтрирующем раке, вследствие нарушения сократительной функции привратника и двенадцатиперстной кишки и др. Замедление опорожнения желудка встречается при спазмах привратника, стенозах выходного отдела, а также рефлекторно, из-за изменения тонуса привратника и двенадцатиперстной кишки, при раке субкардиального отдела желудка, тела поджелудочной железы, прорастающих в нервное сплетение, и др.

Аритмичную эвакуацию чаще наблюдают при язвенной болезни желудка и двенадцатиперстной кишки, а также при заболеваниях кишечника и других органов брюшной полости.

В последнее время появились новые данные о взаимосвязи тонуса и перистальтики. Отмечено, что двигательная функция желудка характеризуется периодическим чередованием активных сокращений и относительного покоя. Такое чередование зависит от ритмичных колебаний тонусов и перистальтики. Наблюдаются периоды повышения тонуса, сопровождающиеся глубокой перистальтикой, и фазы относительного покоя, в период которых перистальтика поверхностная или отсутствует.

Наблюдают два типа периодических колебаний двигательной активности желудка — перистальтический и минутный. При перистальтическом кратковременное повышение тонуса происходит синхронно с каждой перистальтической волной.

Минутный ритм снижения и повышения тонуса различен при нормо-, гипо- и гипертоничном желудке. При нормотоничном продолжительность повышения тонуса — 37—40 секунд, фаза покоя — 19—21 секунда.

При гипотоничном желудке соотношение иное — преобладает фаза покоя, которая продолжается от 2 до 5 минут, повышение тонуса кратковременное и не превышает 22—25 секунд. При гипертоничном желудке постоянно сохраняется высокий тонус без смены периода покоя, выявляется незначительное изменение амплитуды перистальтики.

Если продолжительность рентгенологического исследования не превышает фазы относительного покоя, создается ложное представление об угнетении перистальтики. Фаза относительного покоя может сопровож-

даться задержкой эвакуации, что создает ошибочное представление о спазме привратника.

На двигательную функцию желудка, кроме его тонуса, степени заполнения и положения большого, могут оказывать также влияние органические и функциональные заболевания желудка и смежных органов.

Расстройство двигательной функции желудка при патологических процессах в ряде случаев проявляется раньше, чем морфологические изменения, поэтому изучение двигательной функции имеет большое практическое значение.

*Секреторная функция желудка.* Слизистая оболочка вырабатывает в сутки до 1,5 л желудочного сока. Это обусловлено большим количеством трубчатых желез, тесно прилежащих друг к другу, особенно густо они расположены в теле желудка и несколько реже в пилорическом отделе.

Имеющееся в норме небольшое количество жидкости не выявляется при бесконтрастном рентгенологическом исследовании, наличие значительного количества жидкости при рентгеноскопии определяется по горизонтальному уровню под газовым пузырем желудка и волнообразному колебанию его при пальпации.

Неоднородность контрастирования после приема контрастной взвеси наблюдается в результате перемешивания ее с желудочным содержимым и хлопьями слизи.

### **Возрастные особенности**

У грудных детей желудок имеет форму вытянутой трубки, расположенной горизонтально. Кардиальная и привратниковая части из-за слабого развития мышечной оболочки дифференцируются нечетливо. Вследствие значительной податливости стенок желудка на форму его влияет величина газового пузыря, концентрация пищи, состояние толстой кишки. Складки слизистой оболочки относительно толще чем у взрослых, однако исследование рельефа слизистой оболочки затруднено вследствие высокого расположения желудка.

Газовый пузырь желудка больших размеров. Наблюдается перемещение газа в кишечник, что активизирует его сокращение.

Перистальтику наблюдают от середины тела желудка.

Эвакуация бариевой взвеси осуществляется свыше трех часов.

К шести годам желудок принимает обычную форму и положение.

У лиц пожилого возраста желудок удлинен, газовый пузырь вытянут, из-за потери тонуса желудка и атрофии складки слизистой становятся тонкими, уплощенными, перистолы ослаблена. Однако при преобладании тонуса блуждающего нерва у лиц пожилого возраста тонус желудка может быть нормальным или повышенным.

## ТОНКАЯ КИШКА

### Общие анатомические сведения

Тонкая кишка, *intestinum tenue*, представляет собой самый длинный отдел пищевого канала и составляет от  $\frac{2}{3}$  до  $\frac{4}{5}$  его общей длины. Тонкая кишка делится на: двенадцатиперстную, *duodenum*, тощую, *jejunum*, и подвздошную, *ileum* (рис. 280). Она является наиболее активным отделом пищевого канала, в котором происходят основные процессы пищеварения и всасывания.

Поступающие в кишку пищевые вещества расщепляются до конечных продуктов переваривания и всасываются. В этих процессах участвуют соки, изливающиеся в двенадцатиперстную кишку (поджелудочный сок, желчь), и кишечный сок.

Причиной возбуждения сокращений тонкой кишки является холин, образующийся в слизистой оболочке и действующий на мышечно-кишечное сплетение. Холин, рассматривается как специфический гормон, который удалось выделить из слизистой и мышечной оболочек. Антагонист холина — атропин, парализующий его действие.

### Двенадцатиперстная кишка

#### Анатомия

Двенадцатиперстная кишка является начальным отделом тонкой кишки, лежит на переднебоковой поверхности I, II, III поясничных позвонков, но может располагаться на уровне XII грудного — V поясничного позвонка, окружает головку поджелудочной железы.

Длина, ширина и емкость двенадцатиперстной кишки переменны. У взрослого человека длина колеблется от 10—15 см (в 20%) до 25—30 см (в 80%), в среднем составляя 24—26 см; ширина просвета варьирует от 1,5 до 4 см, емкость кишки — от 150 до 250 см<sup>3</sup>.

В двенадцатиперстной кишке различают следующие части (рис. 281): верхнюю, *pars superior*, нисходящую, *pars descendens*, горизонтальную (нижнюю), *pars horizontalis (inferior)*, и восходящую, *pars ascendens*.

**Верхняя часть**, длиной 3—4 см, расположена непосредственно за привратником желудка и направлена косо слева направо и спереди назад, огибая тело позвонка. На границе ее с нисходящей частью двенадцатиперстной кишки образуется верхний изгиб, *flexura duodeni superior*. Верхняя часть двенадцатиперстной кишки своей верхней поверхностью прилежит к печени и соединена с ней мощной печеночно-двенадцатиперстно-кишечной связкой, *ligamentum hepatoduodenale*, в толще которой залегают общий желчный проток, печеночная артерия и воротная вена.

**Нисходящая часть**, длиной 9—12 см, размещена забрюшинно и направлена вниз вдоль правой боковой поверхности тел I, II и III поясничных позвонков. В середине нисходящей части двенадцатиперстной кишки по заднемедиальной стенке расположено ампуловидное расширение —

печеночно-поджелудочная ампула (Фатерова), *ampulla hepatopancreatica*, в которой открываются общий желчный и панкреатический протоки. Протоки, открываясь в ампуле, образуют возвышение — большой сосочек двенадцатиперстной кишки, *papilla duodeni major* (рис. 282). На уровне III поясничного позвонка нисходящая часть образует нижний изгиб, *flexura duodeni inferior*, и поворачивает влево, продолжаясь в горизонтальную часть двенадцатиперстной кишки.

Горизонтальная часть двенадцатиперстной кишки также находится забрюшинно, длина ее составляет от 7 до 10 см. Пересекая позвоночник, она поднимается косо вверх и на уровне II поясничного позвонка переходит в восходящую часть длиной 4—6 см, которая образует двенадцатиперстнотощий изгиб, *flexura duodenojejunalis*. Последний является границей двенадцатиперстной и тощей кишки. Верхняя часть двенадцатиперстной кишки передней поверхностью прилежит к шейке и телу желчного пузыря, нижней — соприкасается с головкой поджелудочной железы, а иногда и с поперечной ободочной кишкой. Позади нисходящей и горизонтальной части двенадцатиперстной кишки находится нижняя полая вена, аорта, правая почка, надпочечник и мочеточник.

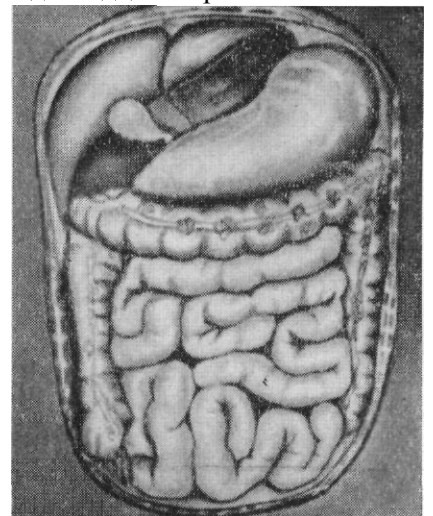


Рис. 280. Схематическая зарисовка расположения органов в брюшной полости.

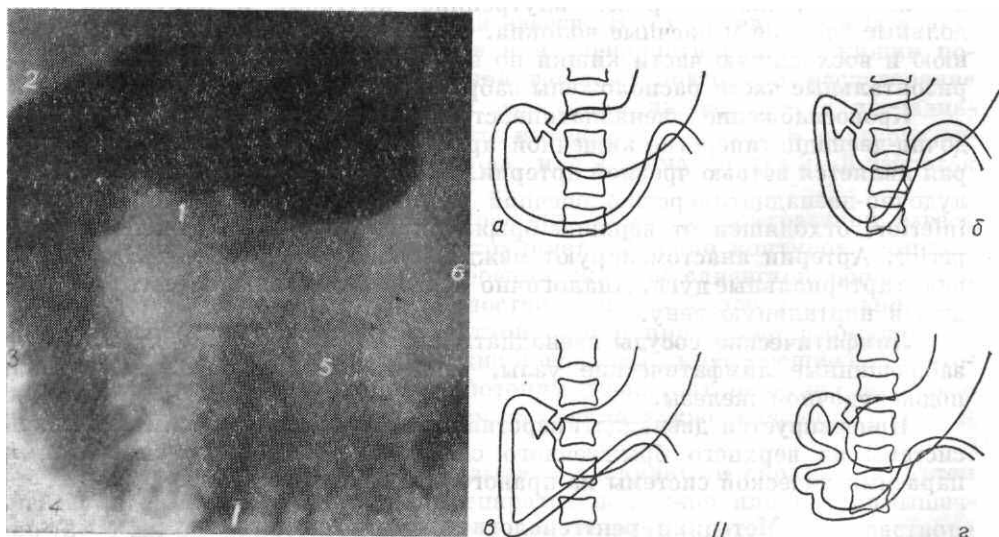


Рис. 281. Рентгенограмма двенадцатиперстной кишки в прямой передней проекции (I) и схематическое изображение вариантов формы двенадцатиперстной кишки (II). 1 — верхняя часть двенадцатиперстной кишки; 2 — верхний изгиб; 3 — нисходящая часть; 4 — нижний изгиб; 5 — горизонтальная (нижняя) часть; 6 — восходящая часть двенадцатиперстной кишки.

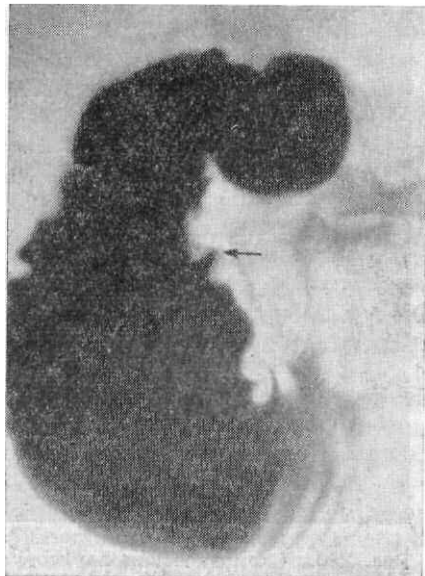

Рис. 282. Рентгенограмма двенадцатиперстной кишки в прямой передней проекции в условиях искусственной гипотонии. Стрелкой указана печеночно-поджелудочная (фатерова) ампула и большой дуоденальный сосочек.

Нисходящая часть слева, а горизонтальная часть сверху тесно соприкасаются с головкой поджелудочной железы, окружая ее, и на большом протяжении сращены с ее капсулой. Между двенадцатиперстной кишкой и головкой поджелудочной железы проходит общий желчный проток. Передняя поверхность горизонтальной части двенадцатиперстной кишки пересекается корнем брыжейки тонкой кишки, что при опущении ее петель и натяжении брыжейки, а также при воспалительных и рубцовых процессах может вести к уменьшению просвета кишки и возникновению артерио-мезентериальной непроходимости. Стенка двенадцатиперстной кишки состоит из слизистой, *tunica mucosa*, мышечной, *tunica muscularis*, и серозной, *tunica serosa*, оболочек.

Складки слизистой оболочки в верхней части двенадцатиперстной кишки чаще имеют продольное направление. На остальном протяжении двенадцатиперстной кишки слизистая образует круговые незамкнутые складки. Мышечная оболочка содержит внутренние круговые и наружные продольные гладкие мышечные волокна. Серозная оболочка покрывает верхнюю и восходящую части кишки по всей окружности, а нисходящая и горизонтальные части расположены забрюшинно.

**Кровоснабжение** двенадцатиперстной кишки осуществляется желудочно-двенадцатиперстно-кишечной артерией, *a. gastroduodenalis*, которая является ветвью чревной артерии, *a. coeliaca*, а также нижней поджелудочно-двенадцатиперстнокишечной артерией, *a. pancreaticoduodenalis inferior*, отходящей от верхней брыжеечной артерии, *a. mesenterica superior*. Артерии анастомозируют между собой, образуя переднюю и заднюю артериальные дуги. Аналогично построена и венозная сеть, впадающая в портальную вену.

**Лимфатические сосуды** двенадцатиперстной кишки отводят лимфу в забрюшинные лимфатические узлы, расположенные в области головки поджелудочной железы.

**Иннервируется** двенадцатиперстная кишка волокнами симпатической системы из верхнего брыжеечного сплетения, солнечного сплетения и парасимпатической системы из правого блуждающего нерва.

#### Методики рентгенологического исследования

Двенадцатиперстную кишку изучают путем ее контрастирования водной взвесью сернокислого бария при разных степенях наполнения, используя прямую переднюю, а также косые передние и задние проекции.

Латероскопию производят преимущественно в положении больного на правом боку в передней проекции. Для детального изучения формы, контуров, складок слизистой оболочки двенадцатиперстной кишки пользуются пальпацией, дозированной компрессией, обзорными и прицельными рентгенограммами, рентгенокинематографией и видеомагнитной записью

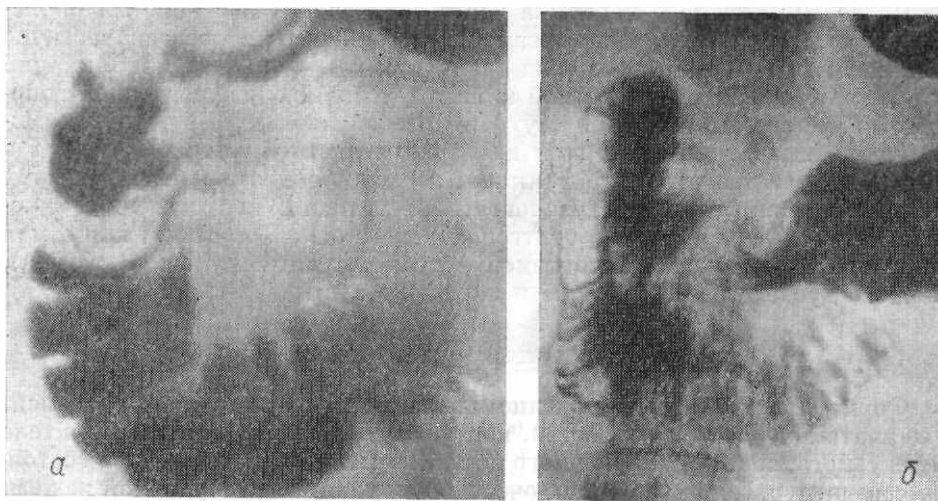


Рис. 283. Рентгенограмма двенадцатиперстной кишки в прямой передней проекции в условиях искусственной гипотонии, а — контрастирование бариевой взвесью, б — двойное контрастирование.

При исследовании больного в вертикальном положении двенадцатиперстная кишка в норме заполняется контрастной взвесью после приема внутрь одного - двух глотков бариевой взвеси. В тех случаях, когда вследствие спазма пилорического канала или

двенадцатиперстной кишки последняя не выполняется контрастной взвесью, повторяют исследование через 10—15 минут. Более быстрой эвакуации из желудка в двенадцатиперстную кишку можно достигнуть инъекцией 1 мл 0,1 % раствора атропина или 1—2 % раствора дибазола, или приема внутрь 2—3 таблеток азрона.

Наблюдающееся в норме быстрое продвижение контрастной взвеси по двенадцатиперстной кишке затрудняет изучение контуров, ширины просвета, эластичности стенок, строения складок слизистой оболочки и других морфологических ее особенностей. С целью более длительного заполнения просвета двенадцатиперстной кишки применяют фармакологические средства (антихолинергические препараты), вызывающие ее гипотонию. Методика искусственной гипотонии двенадцатиперстной кишки с последующим ее контрастированием получила также название релаксационной дуоденографии.

*Искусственную гипотонию* вызывают различными способами: путем введения антихолинергических препаратов подкожно или внутримышечно (2—4 мл 0,1% раствора метацина), внутривенно (1 мл 0,1% раствора атропина и 10 мл 10% раствора хлористого кальция или глюконата кальция), а также в сочетании с приемом внутрь или непосредственным введением в двенадцатиперстную кишку через зонд 20 мл 2% раствора новокаина.

После 10-минутного перерыва через зонд вводят 200—300 мл бариевой взвеси. Для получения пневморельефа бариевую взвесь частично отсасывают, и в кишку через зонд вводят воздух. Одной из модификаций исследования двенадцатиперстной кишки в условиях искусственной гипотонии является прием бария внутрь — беззондовая дуоденография. Искусственно вызванная гипотония двенадцатиперстной кишки приводит к выключению ее двигательной функции, к расширению просвета, к тугому заполнению всех отделов. Дуоденография в условиях искусственной гипотонии кишки может помочь в рентгенодиагностике заболеваний как самой кишки, так и прилежащих органов — головки поджелудочной железы, большого дуоденального сосочка и желчного пузыря (рис. 283).

#### Рентгеноанатомический анализ

Форма, размеры и положение двенадцатиперстной кишки зависят от ее анатомических особенностей, конституции, возраста, положения тела обследуемого, состояния брюшного пресса, а также от положения и состояния соседних органов (в первую очередь желудка, поджелудочной железы и желчного пузыря).

#### Форма и положение

Двенадцатиперстная кишка наиболее часто имеет вид незамкнутого кольца или подковы с закругленными или заостренными изгибами. Реже форма ее петлеобразна. У многорожавших женщин и при исхудании кишка удлиняется и приобретает складчатую форму. Форма и положение кишки могут изменяться в процессе исследования в зависимости от степени ее заполнения, двигательной функции, а также под влиянием пальпации и перемены положения больного.

Верхняя часть двенадцатиперстной кишки при контрастировании приобретает треугольную форму с широким основанием, обращенным к привратниковой части желудка, напоминающую луковичу, в связи с чем в специальной литературе называется луковицей двенадцатиперстной кишки.

В большинстве случаев луковича занимает всю верхнюю часть двенадцатиперстной кишки. В 20—30% в верхней части между луковицей и верхним изгибом двенадцатиперстной кишки находится участок, расположенный горизонтально или косо. Длина и форма этого участка непостоянны, он может образовывать петли, иногда дугообразно провисать книзу.

В луковиче различают основание, верхушку, переднюю, заднюю и две боковые стенки — латеральную или нижнюю, лежащую на продолжении большой кривизны желудка, медиальную или верхнюю, являющуюся как бы продолжением малой кривизны желудка. В месте перехода основания луковичи в ее боковые стенки при рентгенологическом исследовании определяются небольшие выпячивания, называемые карманами. Различают медиальный (верхний) и латеральный (нижний) карманы.

Форму и размеры луковичи изучают в прямой передней и правой косо передней проекции. Последняя



позволяет оценить их наиболее объективно, так как в этой проекции длинная ось луковицы расположена параллельно плоскости экрана, и тем самым устраняется проекционное искажение (рис. 284).

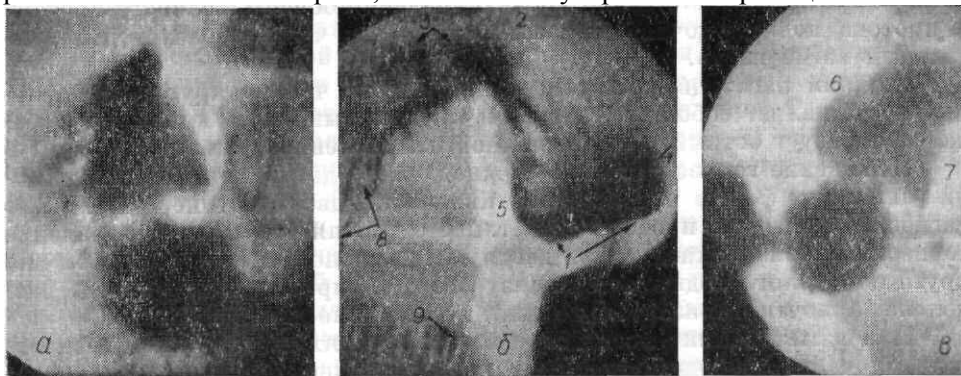


Рис. 284. Рентгенограмма луковицы двенадцатиперстной кишки в прямой передней (а), правой (б) и левой (в) косых проекциях.

1 — основание луковицы двенадцатиперстной кишки; 2 — верхушка; 3 — верхний изгиб двенадцатиперстной кишки; 4 — медиальная стенка луковицы; 5 — латеральная стенка луковицы; 6 — передняя стенка; 7 — задняя стенка луковицы; 8 — нисходящая часть двенадцатиперстной кишки; 9 — нижний изгиб двенадцатиперстной кишки.

Заполнение луковицы в норме происходит равномерно, просвет ее постепенно расширяется, стенки симметрично раздвигаются.

Форма луковицы двенадцатиперстной кишки зависит от тонуса двенадцатиперстной кишки и желудка. При нормотоничном желудке луковица имеет правильную коническую форму, при гипертоничном — шаровидную или форму укороченного конуса, при гипотоничном желудке — удлиненного конуса. В зависимости от степени заполнения и тонуса луковицы карманы могут быть заостренными (при гипертонусе) или закругленными (при гипотонусе; рис. 284).

Положение луковицы преимущественно изучают в прямой передней проекции.

При нормотоничном желудке луковица размещена у правой боковой поверхности I — II поясничных позвонков и обращена верхушкой кверху, ось ее направлена слева направо, снизу вверх, спереди назад. При гипертоничном, высоко расположенном желудке, луковица находится на уровне XII грудного или I поясничного позвонков. Верхушка ее обращена книзу, а основание — кверху. Ось луковицы направлена косо спереди назад, в связи с чем луковица проекционно укорочена. При гипотоничном, низко расположенном желудке, луковица удлинена и размещена на уровне II — III поясничных позвонков. Ось ее направлена вертикально снизу вверх, верхушка луковицы обращена кверху.

Форма и положение других частей двенадцатиперстной кишки обусловлены не только положением верхней части, но также формой желудка и размерами головки поджелудочной железы, которую она окружает.

Верхний изгиб двенадцатиперстной кишки при нормотоничном желудке дугообразный, при гипертоничном он не выражен. Верхняя часть двенадцатиперстной кишки без изгиба переходит в нисходящую часть двенадцатиперстной кишки. При низко расположенном желудке верхний изгиб образует острый угол.

Нисходящая часть двенадцатиперстной кишки в передней проекции расположена справа от позвоночника и направлена косо сверху вниз и справа налево или почти параллельно его правому контуру. Иногда, в средней трети, соответственно уровню впадения общего желчного протока и протока поджелудочной железы нисходящая часть образует дополнительный изгиб влево.

Нижний изгиб двенадцатиперстной кишки, чаще закругленной формы, представляет собой пологую или крутую выпуклую книзу дугу, реже он образует острый угол, вершиной направленный книзу.

Положение горизонтальной (нижней) части двенадцатиперстной кишки зависит от формы и положения нижнего и двенадцатиперстно-тощего изгибов. В передней проекции отчетливо определяется косое направление горизонтальной (нижней) части двенадцатиперстной кишки. При этом она круто или полого поднимается снизу вверх и справа налево, иногда расположена почти горизонтально или дугообразно провисает.

При исследовании в косых передних проекциях нисходящая и горизонтальная части двенадцатиперстной кишки размещены почти вертикально, при этом в правой косой передней проекции ось нисходящей части кишки отклонена кзади, а горизонтальной части — кпереди. В левой косой передней проекции эти части двенадцатиперстной кишки могут проекционно суммироваться, в связи с чем изучение их затруднено.

Двенадцатиперстно-тощий изгиб может быть закругленным, острым, петлеобразным; его изучают преимущественно в передней проекции.

*Смещаемость* двенадцатиперстной кишки неодинакова на всем протяжении, наибольшую подвижность наблюдают в верхней части, которую можно сместить при пальпации на высоту одного позвонка.

Смещаемость двенадцатиперстно-тощего изгиба ограничена, так как он фиксирован мышцей, подвешивающей двенадцатиперстную кишку, *musculus suspensorius duodeni* (Treitz), и прикрепляющейся у правой ножки диафрагмы.

## Контуры

Изображение контуров зависит от направления, высоты складок слизистой оболочки и степени заполнения кишки контрастной взвесью.

При тугом заполнении контуры луковицы ровные, четкие, выпуклые. По мере опорожнения, вследствие изменения хода складок слизистой, контуры луковицы могут представляться неровными, зазубренными, что не должно рассматриваться как признак патологического процесса.

По переднему и латеральному контуру луковицы иногда определяется полукруглое или овальное вдавление, обусловленное заполненным желчным пузырем. Складки слизистой при этом сдавлены, уплощены, оттеснены, но видны на всем протяжении. В отличие от патологического процесса в луковице сохраняется эластичность ее стенок.

Стойкие изменения контуров и деформация луковицы чаще возникают при рубцовых процессах и сращениях с окружающими тканями и органами на почве язвенной болезни, а также при перихолецистите, перигастрите, перидуодените.

При тугом заполнении барием нисходящей и горизонтальной части двенадцатиперстной кишки их контуры равномерно зубчатые вследствие затекания бария в углубления между поперечно расположенными складками. Зубчатость контуров не стабильна, величина зубцов и выраженность их меняются в процессе исследования. Под влиянием перистальтических движений контуры кишки могут выравниваться, а зубчатость — уменьшаться или исчезать.

По заднемедиальной стенке нисходящей части двенадцатиперстной кишки в ее средней трети в ряде случаев определяется округлое или овальное дивертикулообразное выпячивание с четкими контурами, обусловленное печеночно-поджелудочной ампулой. На фоне ампулы можно выявить большой сосочек двенадцатиперстной кишки в виде округлого просветления диаметром 2—3 мм (рис. 282).

В *передней проекции* изучают все части и изгибы двенадцатиперстной кишки. Отчетливо определяются контуры медиальной и латеральной стенок луковицы и верхний изгиб двенадцатиперстной кишки (см. рис. 287), а также медиальные и латеральные контуры нисходящей и горизонтальной частей двенадцатиперстной кишки. При исследовании в вертикальном положении восходящая часть двенадцатиперстной кишки и двенадцатиперстно-тощий изгиб расположены кзади от привратниковой части желудка. Их определяют при смещении желудка кверху, а также при переводе больного в горизонтальное положение на спине с приподнятым тазом (по Тренделенбургу).

*Косые проекции* применяют для изучения передних и задних контуров двенадцатиперстной кишки.

В левой косой передней проекции изучают переднюю и заднюю стенки луковицы. Исследование в задних косых проекциях дает увеличенное изображение луковицы и помогает выявить небольшие изменения контуров.

Выбор оптимальной проекции не может быть произведен заранее, а уточняется в процессе исследования в зависимости от вариантов формы и положения двенадцатиперстной кишки и желудка.

## Рельеф слизистой оболочки

Слизистая оболочка двенадцатиперстной кишки так же, как и слизистая оболочка других отделов пищевого канала, обладает определенной подвижностью и образует складки, которые изменяют свое направление и размеры в процессе деятельности кишки. Изменчивость складок слизистой оболочки отчетливо выражена и зависит от тонуса стенок, степени наполнения кишки, ширины просвета, двигательной функции, фазы пищеварения, состава пищи и т. д.

Количество, ширина и направление складок в норме функционально обусловлены. В верхней части двенадцатиперстной кишки, в так называемой луковице, складки слизистой оболочки чаще продольные и являются продолжением складок привратниковой части желудка. Незначительная их ширина (до 2 мм) является одной из причин того, что складки слизистой оболочки луковицы не всегда удается дифференцировать при просвечивании и поэтому их изучают на рентгенограммах. По мере опорожнения луковицы изменяется число и ширина складок, которые меняют свое направление, располагаясь не продольно, а косо. При избыточной подвижности и выпадении слизистой оболочки желудка в луковицу складки последней нередко становятся поперечно расположенными. Перестраиваются складки, изменяя свое направление, и при давлении на луковицу извне — со стороны желчного пузыря, увеличенной головки поджелудочной железы или других органов. Складки слизистой оболочки верхней части двенадцатиперстной кишки по выходе из луковицы имеют косое, извитое или поперечное направление.

В нисходящей и горизонтальной части слизистая оболочка двенадцатиперстной кишки образует круговые, поперечно и косо расположенные складки. В нижнем изгибе и в горизонтальной части двенадцатиперстной кишки складки имеют дугообразный ход и несколько шире, чем в нисходящей части. В двенадцатиперстно-тощем изгибе рельеф слизистой представлен нежными, тонкими, поперечноизвилистыми складками.

Расположение складок и их число в значительной степени обусловлены длиной и формой кишки. При форме кишки в виде незамкнутого кольца складки более широкие и расположены циркулярно, при петлеобразной — ширина их меньше, число их возрастает, и они имеют косой и извилистый ход.

На высоте перистальтических волн круговые складки принимают продольное направление, а после продвижения волны вновь приобретают свое обычное поперечное положение.

Складки слизистой оболочки двенадцатиперстной кишки исследуют в различных проекциях: складки верхней части двенадцатиперстной кишки, верхнего, нижнего и двенадцатиперстно-тощего изгибов в основном изучают в правой косо передней проекции, а нисходящей и горизонтальной частей — в передней проекции. При изучении рельефа слизистой оболочки следует обращать внимание на присущую складкам изменчивость в процессе исследования, зависящую от степени заполнения, от двигательной функции, применяемой пальпации, смещений кишки и т. д.

Потеря эластичности складок, их ригидность и малая изменчивость, так называемый «застывший рельеф», а также стойкое расширение складок свидетельствуют о патологическом состоянии и наблюдаются при воспалительных и опухолевых процессах. Обрыв складок слизистой, отсутствие складок на определенных участках, ригидность стенок, стойкое сужение просвета кишки и нарушение эвакуаторной функции выявляют при опухолевых процессах.

### Оценка функции

В луковице двенадцатиперстной кишки наблюдаются частые тонические сокращения, которые проявляются в виде равномерного спадения стенок и уменьшения объема. На остальном протяжении двенадцатиперстной кишки определяются перистальтические движения в виде быстрых неглубоких волн. В нисходящей и горизонтальной части двенадцатиперстной кишки можно наблюдать и маятникообразные, так называемые пищеварительные движения, при которых контрастная взвесь перемещается на небольшом участке кишки в краниальном и в каудальном направлениях. Перистальтические волны возникают ритмично, через 4—5 секунд, длятся 1,5—2 секунды и периодически чередуются с маятникообразными движениями. В двенадцатиперстной кишке в норме происходят и антиперистальтические движения. За 25—30 секунд двенадцатиперстная кишка обычно освобождается от бариевой взвеси.

Усиление и учащение перистальтических движений двенадцатиперстной кишки отмечают при развивающихся в ней патологических процессах (дуоденитах, язвенной болезни), при заболеваниях соседних органов (холециститах, панкреатитах), заболеваниях центральной нервной системы. Усиление и учащение антиперистальтических движений возникает при органических стенозах двенадцатиперстной кишки. В двенадцатиперстной кишке находится три функциональных сжимателя, оказывающих влияние на ее двигательную функцию: верхний, расположенный непосредственно под верхним изгибом, средний (Капанджи) — в нисходящей части, нижний (Окснера) — в горизонтальной (нижней) части у нижнего изгиба двенадцатиперстной кишки. При рентгенологическом исследовании эти сжиматели не всегда определяются и их существование не всеми авторами признано. При патологических состояниях, вызывающих повышение тонуса кишки (язвенные процессы пилородуоденальной зоны, гастродуоденит, холецистит, хронический аппендицит, некоторые эндокринные заболевания), сокращение стенок кишки на участке сжимателей, особенно нижнего, наблюдается часто и ведет к нарушению двигательной функции с возникновением дуоденостаза (рис. 285).

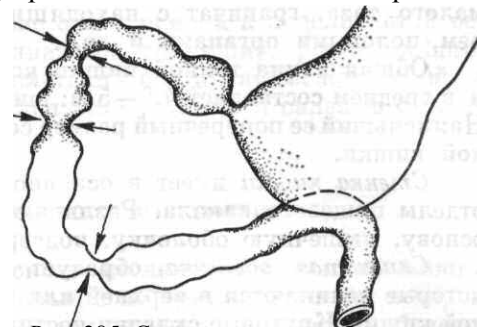


Рис. 285. Схематическое изображение сжимателей двенадцатиперстной кишки (обозначены стрелками).

## Тощая и подвздошная кишки

### Анатомия

Тощая и подвздошная кишки лежат внутрибрюшинно, прикреплены широкой подвижной брыжейкой к задней стенке брюшной полости и поэтому называются брыжеечной частью тонкой кишки. Начинаясь у левой стороны тела II поясничного позвонка, тонкая кишка располагается в среднем и нижнем отделах брюшной полости и частично полости таза. Между тощей и подвздошной кишкой не существует определенной анатомической границы. Д. Н. Зернов считает, что верхние  $\frac{2}{6}$  кишки, начиная от двенадцатиперстно-тощего изгиба, относятся к тощей кишке, последующие  $\frac{3}{5}$  принадлежат подвздошной кишке. Тощая кишка размещена в пупочной и левой подвздошной области, а подвздошная кишка в полости малого таза и частично в правой подвздошной области.

Конечная петля подвздошной кишки впадает в слепую кишку по ее медиальной стенке. Место ее впадения variabelно и иногда расположено на передней или задней стенке слепой кишки. В месте впадения тонкой кишки в толстую имеются складки, образующие подвздошно-слепокишечную заслонку (*valva ileocaecalis*).

*Топография.* Петли тонкой кишки как бы окаймлены толстой кишкой.

Вверху тонкая кишка соприкасается с поперечной ободочной кишкой и ее брыжейкой, спереди покрыта большим сальником; с боков — петли тонкой кишки граничат с восходящей и нисходящей ободочными кишками; сзади они примыкают к позвоночнику, почкам, мочеточникам, нижней полой вене и брюшной аорте. Петли тонкой кишки, достигая полости малого таза, граничат с находящимися в ней органами (мочевым пузырем, половыми органами и др.).

Общая длина тонкой кишки колеблется в пределах от 2,5 до 9,0 м и в среднем составляет 4,5—5 м ши-

рина просвета варьирует от 2 до 5 см. Наименьший ее поперечный размер соответствует конечной петле подвздошной кишки.

*Стенка кишки* имеет в основном такое же строение, как и другие отделы пищевого канала. Различают слизистую оболочку, подслизистую основу, мышечную оболочку, подсерозную основу и серозную оболочку.

*Слизистая оболочка* образует многочисленные круговые складки, которые начинаются в верхней или в нисходящей части двенадцатиперстной кишки. Круговые складки достигают высоты 6 мм, они густо расположены в начальной части тощей кишки и постепенно уменьшаются по направлению к каудальному отделу подвздошной кишки. В конечной петле этой кишки немногочисленные складки слизистой оболочки часто имеют продольное направление. Поверхность слизистой оболочки покрыта большим количеством ворсинок, осуществляющих всасывание кишечного содержимого. На ее поверхности открываются просветы кишечных желез. На всем протяжении слизистая оболочка тонкой кишки содержит большое количество одиночных фолликулов и их скопления.

*Мышечная оболочка* состоит из двух слоев гладких мышечных волокон: внутреннего кругового и наружного продольного. Мышечные группы постепенно истончаются в каудальном направлении, в связи с чем толщина стенки тощей больше толщины стенки подвздошной кишки.

Серозная оболочка покрывает тонкую кишку по окружности, переходя в брыжейку, между листками которой проходят сосуды и нервы, проникающие в стенку кишки. Корень брыжейки длиной около 15 см косо расположен от левой поверхности II поясничного позвонка к правому крестцово-подвздошному сочленению.

**Кровоснабжение тонкой кишки.** Тонкую кишку кровоснабжает верхняя брыжеечная артерия, *arteria mesenterica superior*, отходящая от аорты и направляющаяся между поджелудочной железой и двенадцатиперстной кишкой к корню брыжейки тонкой кишки. Вступая в брыжейку, артерия отдает ветви к тощей и подвздошной кишке. В стенке кишки артерия расположена в подслизистой основе, где образует сосудистое сплетение, от которого отходят веточки во все слои стенки кишки.

Венозная система построена подобно артериальной. В подслизистой основе располагается венозное сплетение, куда впадают вены из всех слоев тонкой кишки. От венозного сплетения отходят вены, сопровождающие артерии и несущие кровь в верхнюю брыжеечную вену, *vena mesenterica superior*. Верхняя и нижняя брыжеечные вены, сливаясь позади головки поджелудочной железы, образуют воротную вену, несущую кровь в печень.

**Лимфатическая система** состоит из капилляров и сосудов, сопровождающих кровеносные сосуды. По ходу лимфатических сосудов расположены многочисленные лимфатические узлы, откуда лимфа направляется в верхние брыжеечные лимфатические узлы.

**Иннервация** тонкой кишки осуществляется волокнами симпатической системы из солнечного и верхнего брыжеечного сплетений и ветвями блуждающего нерва. Между продольными и круговыми мышечными слоями стенки кишки располагаются интрамуральное мышечно-кишечное сплетение, *plexus mesentericus* (ауэрбаховское сплетение), а в подслизистой основе — второе интрамуральное подслизистое сплетение, *plexus submucosus* (мейсснерово сплетение). Оба сплетения соединены между собой, а также с нервными стволами многочисленными ветвями и связаны с центральной нервной системой.

#### Методики рентгенологического исследования

Для проведения рентгенологического исследования тонкой кишки необходима тщательная подготовка: больной не принимает пищу вечером накануне исследования, которое производят натощак, и до конца обследования больному не разрешают прием пищи во избежание перемешивания бариевой взвеси с пищевыми массами.

Исследование следует начинать с обзорной рентгеноскопии брюшной полости. Петли тонкой кишки в норме не дифференцируются. Выявление в просвете кишки воздуха и жидкости, образующей горизонтальные уровни, свидетельствует о патологии.

**Контрастирование** осуществляют бариевой взвесью. В настоящее время введение бария в тонкую кишку через зонд не нашло широкого применения. После предварительного исследования желудка и двенадцатиперстной кишки больной отдельными глотками на протяжении 40—50 минут принимает вторую порцию бариевой взвеси, лежа на правом боку. Методика способствует равномерному заполнению тонкой кишки, которую через каждые 30 минут изучают рентгенологически в вертикальном и горизонтальном положении больного на спине. Латероскопия позволяет изучить смещаемость петель тонкой кишки.

Для ускорения продвижения контрастного вещества по тонкой кишке применяют охлажденную бариевую взвесь (3—5°), что заметно сокращает время заполнения тонкой кишки (с 3—4 до 1—1,5 часа). Для исключения нарушения функции при приеме охлажденной бариевой взвеси (возникновения усиленной перистальтики, спазмов, изменения рисунка слизистой, повышенной секреции) рекомендуют приготовление бариевой взвеси на физиологическом растворе и прием ее отдельными порциями через каждые 15 минут. Рентгенограммы производят после приема каждой порции, а в последующем с интервалами в 30 минут.

Добавление в водную взвесь бария 25—35 г сорбита значительно сокращает сроки исследования, но приводит к скоплению жидкости в просвете кишки, что затрудняет исследование рельефа слизистой оболочки. Методику с применением охлажденной бариевой взвеси или сорбита рекомендуют только для изучения проходимости тонкой кишки.

При наличии непроходимости и при кровотечениях вместо бариевой взвеси применяют водорастворимые контрастные вещества (гипак, гастрोगрафин и др.).

*Ретроградное наполнение через толстую кишку* иногда применяют для изучения конечных петель подвздошной кишки, так как заполнение подвздошной кишки можно наблюдать через подвздошно-слепокисечную заслонку. Ретроградное наполнение подвздошной кишки, если при этом отсутствуют другие симптомы, не следует рассматривать как патологическое состояние (рис. 286).

*Искусственная гипотония.* Исследование подвздошной кишки в условиях искусственной гипотонии с применением антихолинергических препаратов позволяет при ретроградном заполнении туго выполнить подвздошную кишку на значительном протяжении. После опорожнения вводится воздух через прямую кишку, что дает возможность изучить слизистую оболочку подвздошной кишки при двойном контрастировании.

*Искусственный пневмоперитонеум* в сочетании с раздуванием кишки воздухом через зонд позволяет изучить толщину стенок.

*Контрастирование сосудов тонкой кишки*, особенно селективная мезентерикография, позволяет изучить состояние верхней и нижней брыжеечных артерий и их ветвей.

### Рентгеноанатомический анализ

Рентгенологическое исследование тощей и подвздошной кишки позволяет изучить их форму, положение, размеры, рельеф слизистой оболочки, контуры и функцию.

#### Форма

Петли тонкой кишки лежат в разных плоскостях, в связи с чем при тугом заполнении бариевой взвесью они дают изображение в виде крупных бесформенных теней. При изменении положения больного и с помощью пальпации определяют извитую гирляндобразную форму и положение петель тощей и менее отчетливо петли подвздошной кишки. Рентгенологическое изображение петель тонкой кишки меняется под влиянием изменений тонуса, степени наполнения, перистальтических движений и фазы пищеварения. Заполненные контрастной взвесью петли тощей кишки менее тесно прилежат друг к другу, чем петли подвздошной, которые, располагаясь в малом тазу, проекционно суммируются и образуют неправильной формы тень. Между тесно расположенными петлями могут определяться небольшие участки просветления, изменяющиеся в процессе исследования. Наличие значительных по размерам и довольно стабильных по форме и положению участков просветления между кишечными петлями свидетельствует о наличии объемного образования, раздвигающего их (опухоль, киста, увеличенные лимфатические узлы, межкишечные абсцессы и т. д.).

После частичного освобождения от принятой бариевой взвеси тонкая кишка укорачивается, просвет ее петель суживается.

#### Положение

В зависимости от строения грудной клетки и таза различают два типа положения петель тощей кишки — вертикальный и горизонтальный. Петли подвздошной кишки расположены горизонтально, конечная петля подвздошной кишки поднимается из малого таза кверху и, поворачивая вправо, впадает под различными углами в медиальную или заднемедиальную стенку толстой кишки, примерно на 5—6 см выше нижнего полюса слепой кишки.

Положение тонкой кишки в брюшной полости зависит также от степени ее заполнения, положения толстой кишки и других смежных органов.

*Смещаемость* тонкой кишки, благодаря наличию длинной брыжейки, значительна, что определяется при рентгенологическом исследовании. Конечная петля смещается в меньшей степени.

При переходе больного из вертикального положения в горизонтальное тонкая кишка перемещается кверху. Положение кишки изменяется и при дыхательных экскурсиях диафрагмы. Стойкое смещение конечной

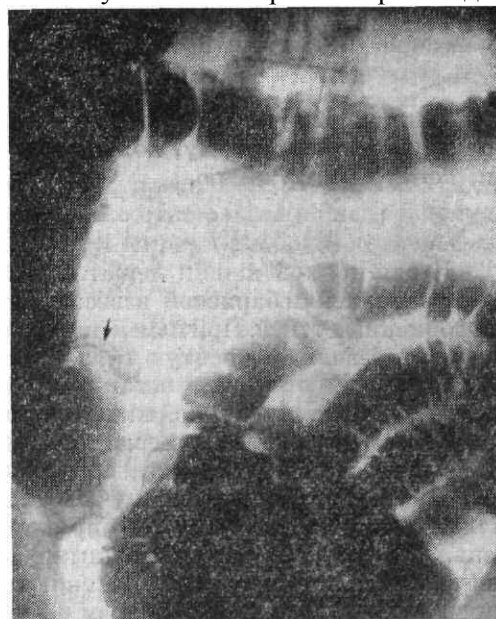


Рис. 286. Рентгенограмма подвздошной и толстой кишки в прямой передней проекции при клизменном заполнении. Продольные складки слизистой оболочки терминальной петли подвздошной кишки обозначены стрелкой.

петли, изменение ее угла впадения в слепую наблюдают при спаечных и опухолевых процессах. Отсутствие смещаемости петель кишки при пальпации или изменении положения больного свидетельствует о наличии спаечного и других патологических процессов.

### Размеры

Рентгенологические данные о длине тонкой кишки отличаются от данных анатомов. При контрастировании тонкой кишки путем введения тонкой резиновой трубки под контролем рентгеновых лучей длина ее составляет 2,2—2,7 м. Эти различия данных рентгенологов и анатомов объясняются влиянием в живом организме тонуса мускулатуры, ведущим к укорочению кишки.

Ширина просвета кишки колеблется в пределах 2,0—5 см, шире всего она в своей начальной части и постепенно суживается по направлению к месту впадения в слепую кишку. При этом ширина просвета конечной петли подвздошной кишки составляет 1,5—2 см.

### Контуры

Контуры петель тощей и подвздошной кишки четкие с мелкой зазубренностью, обусловленной круговыми складками слизистой оболочки. Конечная петля подвздошной кишки, выполненная барием, дает лентообразную тень с ровными контурами, вследствие продольного направления складок слизистой оболочки. В месте впадения в слепую подвздошная кишка конически суживается и образует с ней острый угол.

### Рельеф слизистой оболочки

Многочисленные круговые складки слизистой оболочки тонкой кишки переменны по форме, расположению и размерам. Складки способны значительно изменять форму, число, направление, высоту, благодаря сокращениям мышечной оболочки стенки кишки и мышечной пластинки слизистой, в зависимости от изменений тонуса, перистальтических движений, температуры пищи, фазы пищеварения и т. д. (рис. 287).

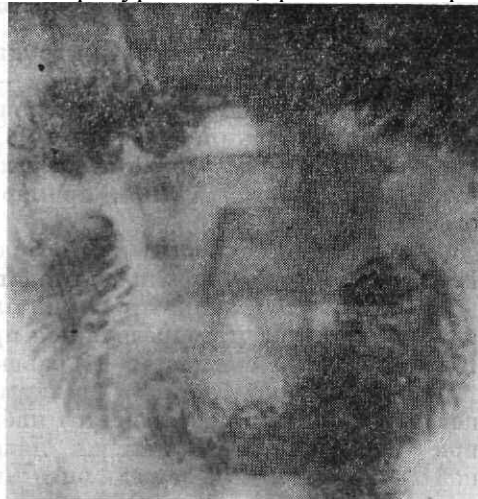
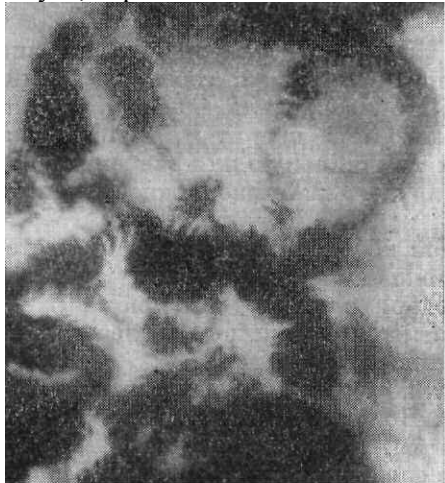

Рис. 287. Рентгенограмма тонкой кишки в прямой передней проекции. Изменение направления складок слизистой оболочки, обусловленное перистальтикой.

Рис. 288. Рентгенограмма тонкой кишки в прямой передней проекции. Перистый рельеф слизистой оболочки.

При сокращении мышечной оболочки стенок кишки в различные фазы перистальтических движений круговые складки изменяют свое направление и становятся продольными.

При активном изменении складок слизистой оболочки у стенок кишки образуются различной величины и формы пищеварительные камеры, сообщающиеся с центральным общим ходом, расположенным вдоль просвета кишки.

В начальных петлях тощей кишки после продвижения первых порций бариевой взвеси часто определяется перистый рисунок с очень тонкими полосками бария, задержавшегося в углублениях между складками слизистой оболочки. В некоторых случаях рельеф слизистой оболочки представляется в виде тонкой сетчатости, иногда в нем преобладают поперечные или косо направленные складки (рис. 288).

Потеря эластичности складок, ригидность, стойкое их набухание, уменьшение числа, стабильное расположение складок слизистой оболочки свидетельствуют о воспалительных и других патологических процессах кишки.

### Оценка функции

*Двигательно-эвакуаторная* функция тонкой кишки зависит от ее тонуса, пищевой нагрузки, фазы пищеварения, рефлекторных влияний со стороны органов брюшной полости и от эмоциональных факторов.

В тонкой кишке наблюдают два основных вида движений — эвакуаторные и пищеварительные. Первый — характеризуется появлением ритмических сегментаций до 20—30 раз в минуту, благодаря которым пища продвигается по кишке.



Рис. 289. Рентгенограмма тонкой кишки в прямой передней проекции. Неравномерность заполнения обусловлена маятникообразными движениями кишки. Отчетливо определяется рельеф слизистой оболочки.

В ряде случаев бариевая взвесь принимает вид цилиндрического валика, медленно продвигающегося вперед с интервалом 1—2 минуты. Этот вид движений в основном присущ тощей кишке. В подвздошной кишке видны медленные сегментирующие сокращения.

Антиперистальтические движения, как правило, в тонкой кишке не наблюдают. Второй вид движений, пищеварительный, характеризуется продвижением бариевой взвеси вперед на 2—3 см и быстрым возвратом назад без заметных сокращений стенки кишки. Эти движения, называемые в литературе маятникообразными, в подвздошной кишке выявляются чаще, чем в тощей (рис. 289).

К пищеварительным движениям относят и такие, при которых кишка сначала вытягивается, а затем собирается «в клубок». После короткой паузы эти движения повторяются. Подобный цикл длится в среднем 6 секунд.

Контрастная масса поступает в тощую кишку через 30—40 секунд после ее приема внутрь и, быстро продвигаясь, расширяет ее просвет. После прохождения бариевой взвеси кишка уменьшается в объеме. Первые несколько петель тощей кишки, при быстром поступлении контрастной взвеси, могут быть заполнены на значительном протяжении в виде сплошной ленты. На этом же уровне видны перистальтические движения. При

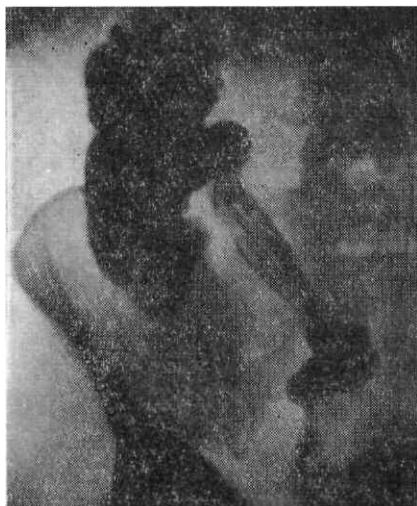

Рис. 290. Рентгенограмма терминальной петли подвздошной и слепой кишки в прямой передней проекции. Снимок произведен через 5 часов после приема бариевой взвеси внутрь. Определяются продольные складки слизистой оболочки терминальной петли подвздошной кишки.

продвижении бариевой взвеси наблюдают внезапные ее остановки, затем продвижение в каудальном направлении и заполнение еще двух-трех петель. В тощей кишке определяются частые перистальтические движения. Через 1—1,5 часа бариевая взвесь поступает в подвздошную кишку. Петли подвздошной кишки, туго заполненные барием, плотно прилегают друг к другу и кажутся неподвижными, но при наблюдении с помощью серийной рентгенографии и рентгенокинематографии можно отметить медленные сегментирующие движения. Перистальтические движения в конечной петле подвздошной кишки определяют в виде волн различной глубины, иногда наблюдают маятникообразные движения. Через 3—4 часа бариевая взвесь поступает в слепую кишку (рис. 290).

Эвакуация из тонкой кишки в толстую длится 7—9 часов. Контрастная масса поступает в слепую кишку ритмично отдельными порциями. Поступление химуса из подвздошной кишки в толстую регулируется подвздошно-слепопокишечной заслонкой, подобно поступлению пищи из желудка в двенадцатиперстную кишку. Прием пищи, воздействующей на слизистую оболочку желудка, рефлекторно вызывает поступление содержимого конечных отделов подвздошной кишки в слепую (гастроилеоцекальный рефлекс), что используют при рентгенологическом изучении функции подвздошно-слепопокишечной заслонки.

*Тонус* тонкой кишки в норме неодинаков на всем протяжении. Тощая кишка тонизирована больше, чем подвздошная. О тонусе кишки судят по ширине просвета, по силе перистальтических движений и рельефу слизистой оболочки. В конечных петлях подвздошной кишки из-за более низкого тонуса и более широкого просвета барий располагается толстым слоем, вследствие чего рельеф слизистой оболочки дифференцируется менее отчетливо.

Изменение тонуса (понижение и повышение) отмечается при патологических процессах. При понижении тонуса отдельные петли расширены и бариевая масса скапливается в них, образуя как бы небольшие чаши с горизонтальным уровнем; перистальтика ослаблена или отсутствует, продвижение бария замедленно. Повышение тонуса характеризуется уменьшением просвета кишки, усилением перистальтической деятельности и ускоренным продвижением контрастной взвеси. Дистонию и дискинезию, характеризующиеся чередованием спастически суженных и расширенных участков тонкой кишки, наблюдают при воспалительных заболеваниях органов пищеварительного аппарата, при язвенной болезни, при некоторых эндокринопатиях и при заболеваниях нервной системы.

## ТОЛСТАЯ КИШКА

### Анатомия

Толстая кишка, *intestinum crassum*, в виде обода окружает петли тонкой кишки, начинаясь в правой подвздошной яме, заканчивается в заднепроходной области. В толстой кишке различают три отдела: слепую кишку, соесшп, с червеобразным отростком, *appendix vermiformis*, ободочную кишку, делящуюся на восходящую, *colon ascendens*, поперечную, *colon transversum*, нисходящую, *colon descendens*, сигмовидную ободочную, *colon sigmoideum*, и прямую кишку, *rectum*.

Длина толстой кишки составляет в среднем 1,5 м, диаметр ее колеблется от 2 до 8 см. Наибольшую ширину просвета имеет слепая кишка, просвет остальных отделов постепенно уменьшается в каудальном направлении. Прямая кишка образует ампулообразное расширение.

**Слепая кишка** расположена, как правило, внутрибрюшинно в правой подвздошной яме. Нижний ее полюс размещен на 6—7 см ниже гребешковой линии. В ряде случаев она находится ниже входа в малый таз или высоко под печенью. Ее длина зависит от длины брыжейки, от тонуса стенок, степени наполнения, конституциональных особенностей и колеблется от 6 до 8 см, примерно таков же и ее диаметр. От нижней медиальной стенки слепой кишки отходит червеобразный отросток, отличающийся значительным многообразием длины и положения.

**Восходящая ободочная кишка.** Слепая кишка без четких границ переходит в восходящую ободочную кишку. Их условно разграничивает место впадения тонкой кишки в толстую, прикрытое подвздошно-слепокисечной заслонкой. Длина восходящей ободочной кишки в среднем составляет 12—15 см, диаметр 4—5 см. Направляясь вверх и несколько кзади, восходящая ободочная кишка доходит до нижней поверхности печени, где поворачивает влево и кпереди, образуя правый изгиб ободочной кишки, *flexura coli dextra*, фиксированный печеночно-ободочной связкой, *lig. hepatocolicum*, расположенный на уровне XII ребра, затем восходящая ободочная кишка продолжается в поперечную ободочную кишку.

**Поперечная ободочная кишка,** длина которой варьирует от 25 до 50 см, расположена поперечно или имеет косое восходящее направление справа налево и у нижнего края селезенки образует левый изгиб ободочной кишки, *flexura coli sinistra*, расположенный под левым куполом диафрагмы и фиксированный левой диафрагмально-толстокишечной связкой.

Нисходящая ободочная кишка начинается ниже левого изгиба и опускается до уровня подвздошного гребня. Длина нисходящей ободочной кишки составляет в среднем 10—14 см, диаметр 3—4 см.

**Сигмовидная ободочная кишка,** являющаяся продолжением нисходящей ободочной, имеет вид изогнутой трубки. Длина колеблется от 45 до 70 см, ширина ее составляет 3—4 см.

**Прямая кишка.** На уровне третьего крестцового позвонка сигмовидная ободочная кишка переходит в прямую, длина последней равна 12—20 см, из которых от 10 до 17 см приходится на тазовый, а 2—3 см на промежностный отдел. Прямая кишка образует несколько изгибов, из них два в сагиттальной плоскости — крестцовый, обращенный выпуклостью кзади и промежностный — выпуклостью кпереди. Остальные изгибы, число которых непостоянно (2—3), лежат во фронтальной плоскости. В средней части прямая кишка расширяется и образует ампулу, *ampulla recti*, ширина которой 8—14 см, при наполнении она значительно растягивается.

**Топография.** Кзади от слепой кишки и червеобразного отростка расположена общая подвздошная артерия, вена и правый мочеточник, кпереди находится внутрибрюшная фасция, выстилающая внутреннюю поверхность брюшной стенки. Сзади от восходящей кишки размещена фасция, покрывающая мышцы задней брюшной стенки, в верхнем отделе задняя поверхность кишки прилежит к нижнему отделу правой почки и частично соприкасается с нисходящей частью двенадцатиперстной кишки. Поперечная ободочная кишка сверху прилежит к печени, желчному пузырю, сзади к двенадцатиперстной кишке, поджелудочной железе и верхнему полюсу правой почки. Сверху поперечная ободочная кишка в среднем отделе примыкает к большой кривизне желудка, с которым соединена большим сальником. Слева и сзади она соприкасается с селезенкой и нижним полюсом левой почки, а снизу и частично сзади — с петлями тонкой кишки. Нисходящая ободочная кишка лежит латерально от левой пояснично-подвздошной мышцы, задней поверхностью она примыкает к латеральному краю левой почки.

Сигмовидная ободочная кишка спереди прикрыта петлями тонкой кишки, снизу она соприкасается с органами малого таза, сверху в зависимости от ее длины и положения она может примыкать к поперечной ободочной кишке, печени, желудку и при длинной брыжейке и изгибе вправо к нижнему полюсу слепой кишки.

Прямая кишка сзади прилежит к крестцу и копчику, слева расположена сигмовидная ободочная кишка, в верхнем отделе в ряде случаев — петли тонкой кишки. К ее передней поверхности у мужчин прилежит задняя поверхность предстательной железы, у женщин матка и влагалище.



**Стенка толстой кишки** состоит из трех оболочек: слизистой, мышечной и серозной.

Слизистая оболочка образует полулунные и продольные складки. В правой половине толстой кишки — в слепой, восходящей и, частично, в поперечной ободочной полулунные складки расположены густо, преимущественно в поперечном и косом направлении. В нисходящей и сигмовидной ободочной кишке постепенно уменьшается количество полулунных и увеличивается число продольных складок.

Мышечная оболочка состоит из внутреннего кругового и наружного продольного слоев. Продольная мускулатура не окутывает толстую кишку сплошным слоем, а составляет три ленты, *teniae*, вследствие сокращения которых стенка толстой кишки образует по окружности три ряда выпячиваний — гаустры, *haustrae*, — придающих характерный вид поверхности толстой кишки. В прямой кишке мышечные волокна распределены равномерно и гаустры отсутствуют.

По ходу толстой кишки описаны анатомические сжиматели, соответствием которым отмечают утолщение мышечного слоя. В отличие от них на участках функциональных сжимателей анатомами не обнаружено заметного утолщения стенки кишки.

К анатомическим сжимателям относят: в слепой кишке сжиматель Бузи, в восходящей ободочной — сжиматель Гирша, в сигмовидной ободочной — сжиматель Мутье; к функциональным — сжиматель Кеннона, расположенный в среднем отделе поперечной ободочной кишки, в области левого изгиба — сжиматель Пайера-Штрауса, в начальной части сигмовидной ободочной — сжиматель Бали и в каудальном отделе сигмовидной кишки — сжиматель Росси, существование которых не всеми авторами признано (рис. 291). Серозная оболочка покрывает не все отделы толстой кишки. Восходящая и нисходящая ободочные кишки покрыты брюшиной спереди. Поперечная ободочная кишка покрыта брюшиной со всех сторон, имеет брыжейку, прикрепляющуюся к задней брюшной стенке.

Корень брыжейки начинается в области II поясничного позвонка слева, направляется сверху вниз и слева направо, пересекает правую пояснично-подвздошную мышцу, правый мочеточник и оканчивается на передней поверхности II крестцового позвонка. Длина брыжейки индивидуально различна. По бокам она короче (2—4 см), в средней части длиннее (10—15 см). Сигмовидная ободочная кишка покрыта брюшиной со всех сторон и имеет брыжейку, длина которой в среднем составляет 10—12 см. Прямая кишка не покрыта брюшиной, окружена клетчаткой, в которой различают пристеночную, примыкающую к заднебоковым стенкам таза, и околоорганныю, окружающую прямую кишку.

Кровоснабжение. Толстая кишка снабжается артериальной кровью от верхней и нижней брыжеечных артерий, *a. a. mesentericae superior et inferior*.

Верхняя брыжеечная артерия несет кровь в слепую кишку, восходящую ободочную и правую половину поперечной ободочной кишки; нижняя брыжеечная артерия снабжает кровью левую половину поперечной ободочной, нисходящую ободочную и сигмовидную ободочную кишку. От этой же артерии отходит верхняя прямокишечная артерия, *a. rectalis superior*, снабжающая кровью верхний отдел прямой кишки. Нижние отделы прямой кишки обеспечивают средняя прямокишечная артерия, *a. rectalis media*, которая отходит от подвздошной артерии, *a. iliaca*, и нижняя прямокишечная артерия, *a. rectalis inferior*, отходящая от внутренних срамных артерий, *a. pudendi interni*.

Вены толстой кишки образуют верхнюю брыжеечную вену, *v. mesenterica superior*, несущую кровь из правой половины толстой кишки, и нижнюю брыжеечную вену, *v. mesenterica inferior*, которая собирает кровь из левой половины толстой кишки; обе они впадают в воротную вену. Венозная кровь из нижних отделов прямой кишки средними и нижними прямокишечными венами отводится в нижнюю полую вену.

Лимфатические сосуды толстой кишки сопровождают кровеносные сосуды и отводят лимфу к брыжеечным ободочно-кишечным лимфатическим узлам.

Иннервация толстой кишки осуществляется симпатической и парасимпатической системами. Симпатические волокна отходят из верхнего брыжеечного сплетения для правого отдела толстой кишки — слепой, восходящей и правой половины поперечной ободочной кишки, волокна нижнего брыжеечного сплетения иннервируют левую половину толстой кишки — поперечную ободочную кишку, нисходящую и сигмовидную ободочные кишки. Прямая кишка получает нервы от нижних подчревных сплетений и тазового сплетения. Па-

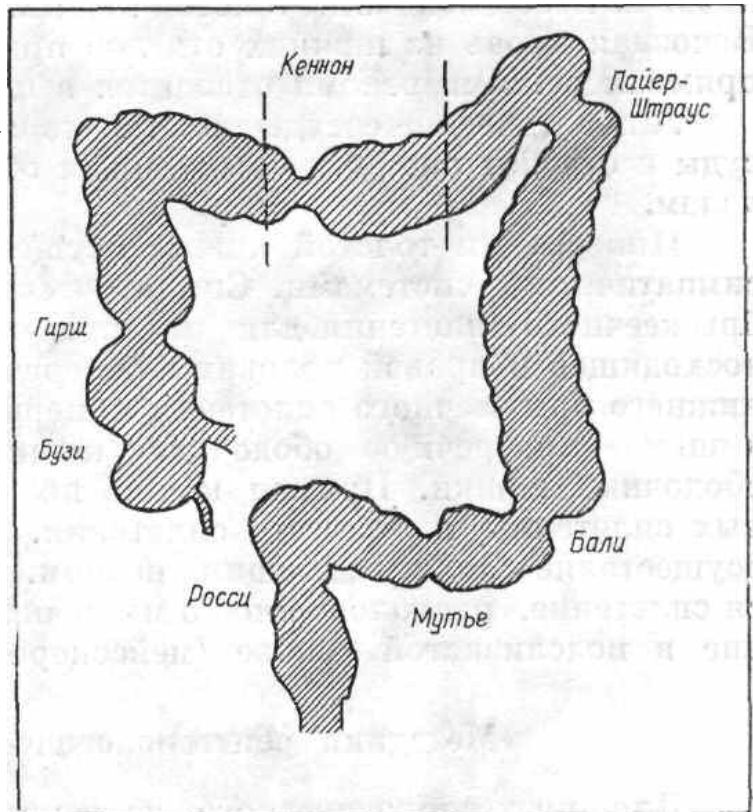


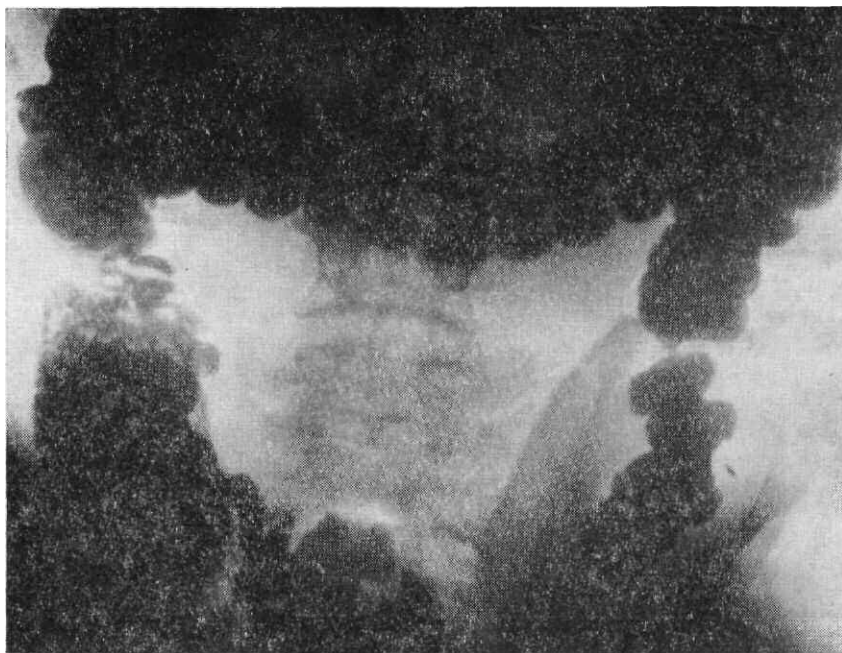Рис. 291. Схематическое изображение сжимателей толстой кишки.

расимпатическая иннервация осуществляется блуждающим нервом. В стенке толстой кишки находится сплетение, расположенное в мышечном слое (ауэрбахово), и сплетение в подслизистой основе (мейсснерово).

### Методики рентгенологического исследования

Для рентгенологического изучения толстой кишки необходимо ее заполнение бариевой взвесью, которая может быть принята внутрь или введена ретроградно (ирригоскопия).

Просвечивание сочетают с обзорной и прицельной рентгенографией при дозированной компрессии и без нее. Для изучения рельефа слизистой оболочки применяют снимки повышенной жесткости.



Во время приема бария внутрь можно определить форму, положение, смещаемость, тонус, двигательную и эвакуаторную функции толстой кишки.

Рис. 292. Рентгенограмма толстой кишки в прямой передней проекции после приема повторных порций контрастной взвеси внутрь.

Бариевая взвесь, принятая внутрь, через 3—4 часа начинает заполнять слепую кишку, через 5—6 часов выполняет восходящую ободочную кишку, через 10—12 часов — поперечную ободочную, а спустя 20—24 часа толстая кишка может ока-

заться выполненной на всем протяжении, включая прямую кишку. Для более полного и равномерного заполнения толстой кишки принимают две порции бариевой взвеси (по 100 г сульфата бария на 150 г воды) за 12 и за 20 часов до исследования (рис. 292).

Червеобразный отросток при приеме бариевой взвеси внутрь контрастируется в 70—75% случаев. Для выполнения его контрастной взвесью больной повторно (2—3 раза) принимает ее в обычной дозировке с интервалами в 5—6 часов. Иногда выполнение червеобразного отростка наступает после акта дефекации.

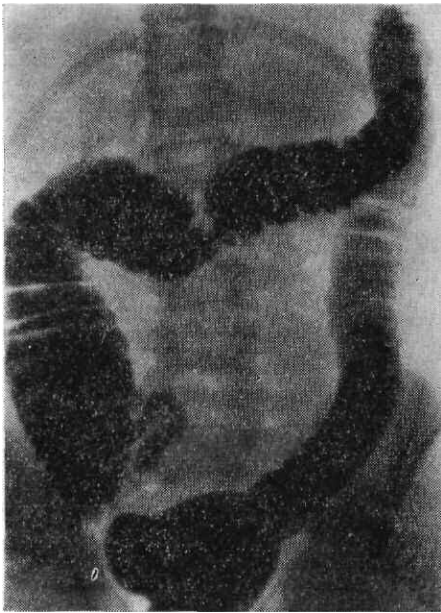*Ретроградное введение бариевой взвеси* в толстую кишку применяют для выявления морфологических изменений: для изучения расположения и длины ее отделов, ширины просвета, эластичности стенок, состояния контуров, проходимости, а также рельефа слизистой оболочки и смещаемости.

Указанная методика предусматривает тщательную подготовку к ней больного.

*Подготовка больного.* Накануне исследования из пищевого рациона исключают пищу, вызывающую газообразование. За 18—20 часов до исследования больной принимает две столовые ложки касторового масла и за 3 часа ему производят очистительные клизмы. Последнюю клизму производят с добавлением 0,5% раствора танина, что способствует быстрому опорожнению кишки. Бариевую клизму (1—1,5 л) вводят подогретой (до 37°) постепенно, при небольшом давлении под контролем экрана. Удобно пользоваться аппаратом Боброва или другими, предложенными для этой цели аппаратами. Для получения отчетливого изображения складок слизистой оболочки кишки к бариевой взвеси добавляют 0,5% раствор танина (0,5 г на 100 г контрастной взвеси). Применение танина противопоказано после гемиколонэктомии, при исследовании детей, при подозрении на язвенный колит.

Для максимального опорожнения толстой кишки от бариевой взвеси и лучшего изображения рельефа слизистой оболочки были предложены контактлаксанты, являющиеся слабительными, действие которых наступает через 15—30 минут после контакта со слизистой оболочкой кишки. Они представляют собой соли диоксифенилизатина или дифинилиридилметана. Контактлаксанты добавляют к бариевой взвеси перед введением в прямую кишку в количестве 0,05 г на 1 л взвеси, что вызывает повышение тонуса кишки, усиление гаустрации, укорочение кишки и большие эвакуаторные движения. Однако иногда рельеф слизистой при этом не определяют из-за полного опорожнения толстой кишки.

Заполнение контрастной клизмой производят в горизонтальном положении больного, на спине. При этом равномерно туго выполняется прямая и сигмовидная ободочная кишка. В ряде случаев сигмовидная ободочная кишка накладывается на прямую кишку, что затрудняет ее изучение. Особые трудности представляет выведение в краеобразующий отдел



293. Рентгенограмма толстой кишки в прямой передней проекции при клизменном заполнении.

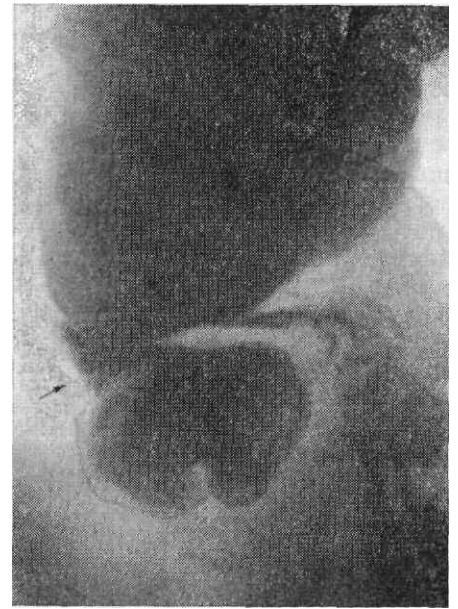


Рис. 294. Рентгенограмма слепой кишки в прямой передней проекции (клизменное заполнение). Спазм сжимателя Бузи (обозначен стрелкой).

перехода сигмовидной кишки в прямую. В связи с этим в процессе заполнения необходимо под контролем экрана производить многопроекционное исследование. Для заполнения поперечной ободочной кишки, провисающей кпереди, рекомендуют положение на животе. После заполнения поперечной ободочной кишки правый изгиб, восходящая ободочная и слепая кишки обычно постепенно заполняются в положении больного на спине или на правом боку. Червеобразный отросток выполняется не всегда. Лучшему продвижению контрастной массы способствуют глубокие дыхательные движения больного (рис. 293 и рис. 294).

Рельеф слизистой оболочки отчетливо определяется после опорожнения кишки, когда бариевая взвесь остается в виде тонкого слоя, покрывающего слизистую оболочку и задерживающегося в углублениях между складками.

*Двойное контрастирование толстой кишки* производят путем введения воздуха после частичного опорожнения ее от контрастной взвеси с помощью баллона Ричардсона или аппарата Боброва под контролем экрана. Поступающий в кишку воздух расширяет ее просвет, расправляет ее изгибы, что свидетельствует об эластичности стенок. Сигмовидная ободочная, поперечная ободочная кишка приподнимаются, а нижний полюс слепой кишки опускается

(рис. 295). На фоне воздуха более четко определяется рельеф слизистой оболочки, улучшаются условия изучения просвета и внутренних контуров кишки. Исследование производят в различных проекциях и положениях больного, в том числе на боку и в латеропозиции.

При латероскопии в положении на левом боку создаются наилучшие условия для исследования правого изгиба, сигмовидной ободочной кишки и места перехода сигмовидной кишки в прямую. На правом боку лучше выявляется левый изгиб, а при удлиненной сигмовидной ободочной кишке улучшаются условия ее изучения.

При положении больного на животе уточняют состояние перехода сигмовидной кишки в прямую и удлиненной сигмовидной ободочной кишки.

Для изучения нижнего отдела сигмовидной ободочной кишки и места перехода сигмовидной ободочной кишки в прямую производят снимки в положении больного сидя с максимальным наклоном туловища кпереди при направлении центрального пучка лучей сверху вниз на основание крестца.

*Париетография* (исследование в условиях искусственного пневмоперитонеума с одновременным введением воздуха в толстую кишку) позволяет изучить толщину стенки кишки. Больного исследуют в различных положениях: в горизонтальном на животе, с приподнятым тазом, с поворотом вокруг продольной оси тела и в латеропозиции. Томография при этом позволяет отчетливо получить изображение стенок кишки в виде линейных теней на фоне двух воздушных сред.

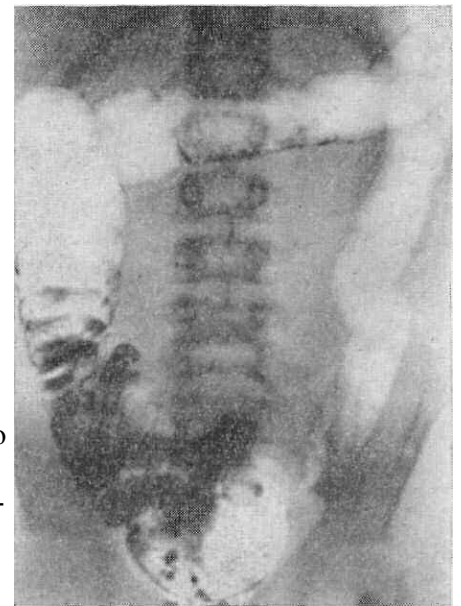

Рис. 295. Рентгенограмма толстой кишки в прямой передней проекции при двойном контрастировании.

При исследовании толстой кишки нельзя противопоставлять одну методику другой. Необходимо сочетание и комбинирование методик в зависимости от задачи и цели исследования, а также в зависимости от клинических показаний.

## Рентгеноанатомический анализ

### Форма и положение

Варианты формы и положения зависят от конституции, пола, возраста, фиксации изгибов кишки, степени ее заполнения, тонуса брюшной стенки, размеров и положения смежных органов.

При тугом заполнении *слепая и восходящая ободочная кишка* имеет форму вертикально расположенного цилиндра с закругленным или конически суживающимся нижним полюсом, расположенным соответственно середине крыла подвздошной кости.

При наличии общей брыжейки слепая кишка значительно подвижна и вместе с червеобразным отростком размещается в среднем отделе брюшной полости и даже в левой половине, при этом ее нижний полюс обращен влево.

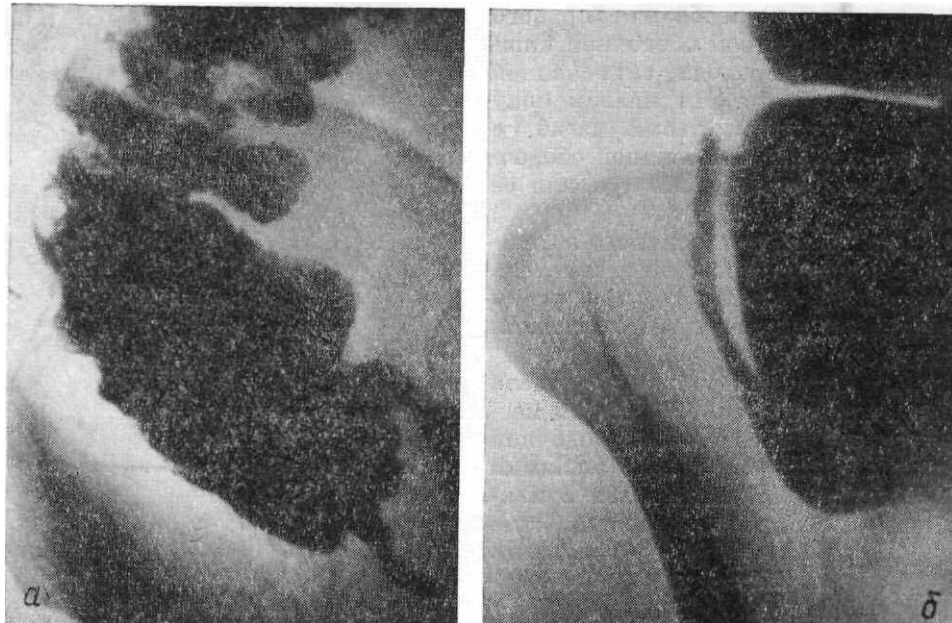

Рис. 296. Рентгенограмма червеобразного отростка. Варианты расположения: *a* — обычное, *б* — ретроцекальное.

Границей между слепой и восходящей кишкой является уровень расположения подвздошно-слепокишечной заслонки на расстоянии 6—8 см от нижнего полюса слепой кишки.

Правый изгиб ободочной кишки проецируется под тенью печени, соответственно уровню XII ребра, разграничивает восходящую и поперечную ободочную кишки. Он имеет форму пологой дуги или образует угол, приближающийся к прямому. При удлинении толстой кишки в области изгиба образуется дополнительная петля.

*Червеобразный отросток* отходит от медиальной или заднемедиальной стенки слепой кишки (рис. 296, *a*), иногда от латеральной или задне-латеральной ее стенки и располагается ретроцекально (рис. 296, *б*).

Контрастированный червеобразный отросток может иметь различную форму, от прямой до крючкообразной, провисает книзу, при пальпации свободно смещается и изменяет свою форму и положение. Длина его вариабельна, в среднем 7—12 см, но он может достигать длины 25 см и более.

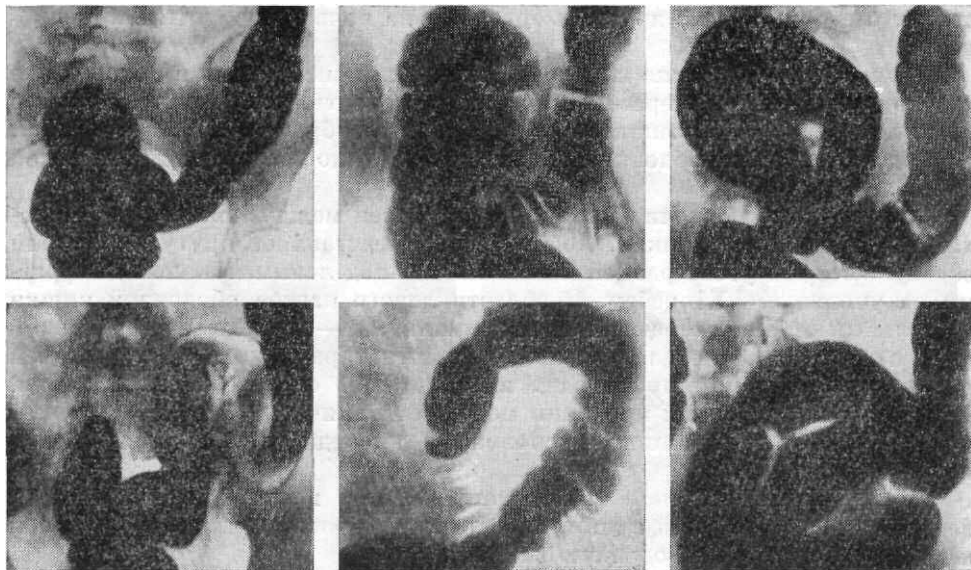Ширина просвета червеобразного отростка одинакова на всем протяжении и в среднем равна 0,5 см. Отросток выполняется контрастной массой равномерно, но в процессе заполнения или опорожнения может заполняться фрагментированно, что не следует считать патологией. Внутренние контуры заполненного червеобразного отростка четкие и ровные. Контрастная взвесь в нем иногда задерживается длительно, до нескольких суток. В просвете контрастированного червеобразного отростка часто определяются мелкие круглые стойкие просветления — копролиты. Необычное вынужденное положение червеобразного отростка, ограничение его смещаемости, неровность контуров, болезненность при пальпации свидетельствуют о его спайках с другими органами на почве воспалительного процесса.

*Поперечная ободочная кишка* расположена поперечно или косо справа налево и снизу вверх, пересекает брюшную полость, а у лиц астенического телосложения и при пониженном питании дугообразно провисает книзу. При этом правая ее половина лежит параллельно восходящей ободочной кишке.

Левый изгиб ободочной кишки расположен между поперечной и нисходящей ободочной кишкой. По форме он представляет крутую дугу или образует острый угол, размещенный высоко под левым куполом диафрагмы на уровне X—XI ребер. В области левого изгиба ободочной кишки дистальный отдел поперечной и про-

ксимальный — нисходящей ободочной кишки сближены, иногда расположены почти параллельно, в связи с чем в передней проекции происходит проекционное суммирование их тени. В левой косой передней проекции можно отграничить указанные отделы: поперечноободочная кишка расположена кпереди, нисходящая ободочная — кзади.

*Нисходящая ободочная кишка* направляется почти прямолинейно от левого изгиба ободочной вниз и переходит на уровне крыла подвздошной кости в сигмовидную ободочную кишку.



*Сигмовидная ободочная кишка* по форме и положению чрезвычайно вариабельна, что зависит от ее протяженности и длины брыжейки. Короткая сигмовидная ободочная кишка образует пологую дугу, выпуклостью обращенную книзу; при ее удлинении образуется дополнительный изгиб, обращенный выпуклостью кверху. При длинной сигмовидной кишке и удлиненной брыжейке дополнительные изгибы и петли обращены вправо и влево, кверху и вниз. Различные формы и варианты расположения представлены на рис. 297.

Рис. 297. Рентгенограмма сигмовидной ободочной кишки в прямой передней проекции при клизменном заполнении. Варианты положения и длины.

*Прямая кишка* проецируется соответственно уровню III крестцового позвонка. Она образует два нерезко выраженных изгиба во фронтальной плоскости, выявляемые в передней проекции, а два более выраженных изгиба — в сагиттальной плоскости, которые соответствуют изгибу крестца и выявляются при исследовании в боковой и косых передних проекциях. Выраженность изгибов уменьшается по мере наполнения прямой кишки контрастной взвесью, и ампула ее приближается к шаровидной форме.

*Смещаемость толстой кишки* в различных отделах неодинакова. Наименее подвижны восходящая и нисходящая ободочные кишки в связи с их мезоперитонеальным расположением, а также и левый изгиб ободочной кишки, фиксированный связкой.

Слепая кишка в зависимости от длины брыжейки смещается в пределах 4—6 см. Наиболее подвижны поперечная ободочная и сигмовидная ободочная кишки. Последняя при наличии длинной брыжейки может под влиянием пальпации и при перемене положения обследуемого значительно перемещаться вправо, достигая слепой кишки, а кверху — левого изгиба ободочной кишки.

При увеличении соседних органов прилежащие отделы толстой кишки оттесняются. Увеличенная печень смещает правый изгиб, восходящую ободочную и правую половину поперечной ободочной кишки книзу. Увеличение селезенки приводит к смещению левого изгиба ободочной кишки книзу и медиально. Увеличенные внутренние женские половые органы приподнимают и могут расправлять изгибы сигмовидной ободочной кишки, растянутый и опущенный желудок смещает средний отдел поперечной ободочной кишки книзу. Отсутствие или ограничение подвижности наблюдают при сращениях толстой кишки с соседними органами и тканями. Попытка путем пальпации сместить фиксированные отделы кишки вызывают болезненность.

#### Размеры

Просвет и длина толстой кишки зависят от ее тонуса, степени наполнения и методики контрастирования. При приеме бариевой взвеси внутрь просвет уже, чем при ретроградном ее заполнении. При заполнении бариевой взвесью поперечный размер толстой кишки постепенно уменьшается в каудальном направлении от слепой, поперечный размер которой 6—8 см до сигмовидной, ширина просвета 4—5 см.

В связи с наличием гаустр и сжимателей по ходу кишки просвет ее неравномерен.

Наименьший поперечный размер толстой кишки наблюдают в области изгибов, сжимателей и на границе сигмовидной и прямой кишки, наибольший поперечный размер соответствует ампуле прямой кишки. При рентгенологическом исследовании анатомические и функциональные сжиматели не всегда определяются. В отличие от патологических сужений просвета кишки на уровне указанных физиологических сужений эластичность стенки сохранена и поперечный размер кишки изменяется на протяжении исследования: по мере заполнения просвет кишки расширяется, при опорожнении — стенки кишки равномерно сокращаются и просвет суживается.

При значительных сращениях и спайках просвет кишки стойко сужен, что ведет к нарушению проходимости.

### Контуры

В рентгеновском изображении контуры кишки четкие, для них характерны бухтообразные выпячивания, равномерно чередующиеся с глубокими узкими втяжениями, обусловленными ее гаустрами. В краеобразующие отделы выходят два ряда гаустр, третий ряд, расположенный на задней стенке в передней проекции обычно не обнаруживают, так как он перекрыт заполняющей кишку бариевой взвесью. Иногда при неравномерном заполнении кишки гаустры третьего ряда, заполненные бариевой взвесью, дают дополнительные интенсивные округлые тени, имитирующие дивертикулы, от которых они отличаются большими размерами, однотипностью и закономерностью расположения (рис. 298). В различных отделах кишки гаустрация имеет свои особенности. В слепой и восходящей ободочной кишке гаустры немногочисленны, в виде плоских выпячиваний, отграниченных неглубокими втяжениями.

По медиальному контуру слепой кишки, кроме гаустр, определяется стойкое краевое вдавление, обусловленное утолщенными стенками подвздошно-слепкишной заслонки, что может имитировать опухоль слепой кишки. В отличие от опухолевого образования контуры вдавления, образованного заслонкой, четкие, сохранены складки слизистой оболочки и эластичность стенки кишки, смещаемость не нарушена, по мере заполнения кишки изменяется ширина просвета. В поперечной ободочной кишке гаустры густо расположены, высокие, отграничены глубокими втяжениями. В нисходящей и сигмовидной ободочной кишке гаустры более поверхностные, не одинаковые по форме и размерам. Гаустры могут изменяться в процессе исследования. Особенно изменчивы они в нисходящей ободочной и сигмовидной ободочной кишке. При клизменном заполнении гаустры отсутствуют или выражены слабее, чем при приеме бариевой взвеси внутрь. Появление гаустр при ретроградном заполнении наблюдают при повышенном тоне кишки, а также при воспалительных процессах.

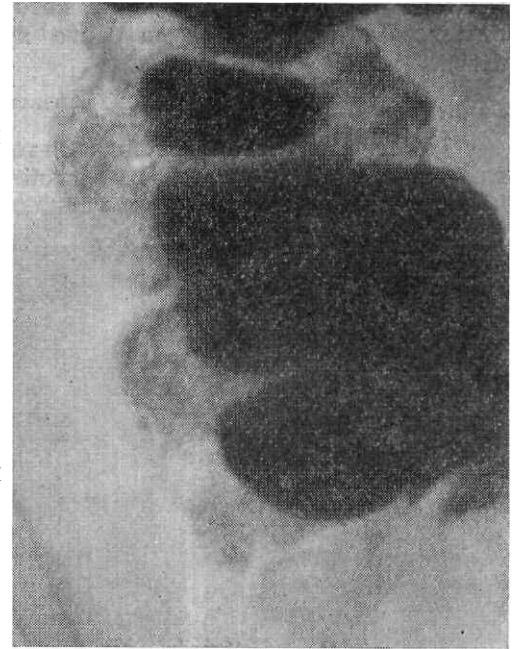


Рис. 298. Рентгенограмма слепой кишки в прямой передней проекции. Снимок произведен через 8 часов после приема бариевой взвеси внутрь. Гаустра задней стенки более интенсивно контрастирована.

В прямой кишке гаустры отсутствуют и поэтому ее контуры выпуклые на всем протяжении.

При воспалительных, рубцовых и опухолевых поражениях кишки контуры бывают выпрямленными, иногда неровными, мелко- и крупнозубренными. Ригидность стенок, отсутствие гаустрации свидетельствуют об инфильтрации стенок, которую наблюдают при раке, коллагенозе, фиброзе стенок на почве хронического воспалительного процесса.

### Рельеф слизистой оболочки

После частичного освобождения толстой кишки от контрастного вещества можно изучить рельеф слизистой оболочки, однако он не постоянен и, как в других отделах пищевого канала, зависит от многочисленных факторов — фазы пищеварения, тонуса кишки, степени наполнения кровеносных и лимфатических сосудов подслизистой основы, эмоционального состояния больного, температуры вводимой контрастной клизмы. Отмечается относительная типичность строения складок в различных отделах кишки. В слепой и восходящей кишке преобладает поперечное направление складок. Соответственно расположению гаустр могут наблюдаться две-три косо расположенные складки. В поперечной ободочной кишке немногочисленные продольные складки прослеживаются на всем ее протяжении. Они могут чередоваться с поперечными. Рельеф слизистой оболочки может быть сетчатым или ячеистым вследствие суммирования рисунка складок передней и задней стенки (рис. 299, рис. 300).

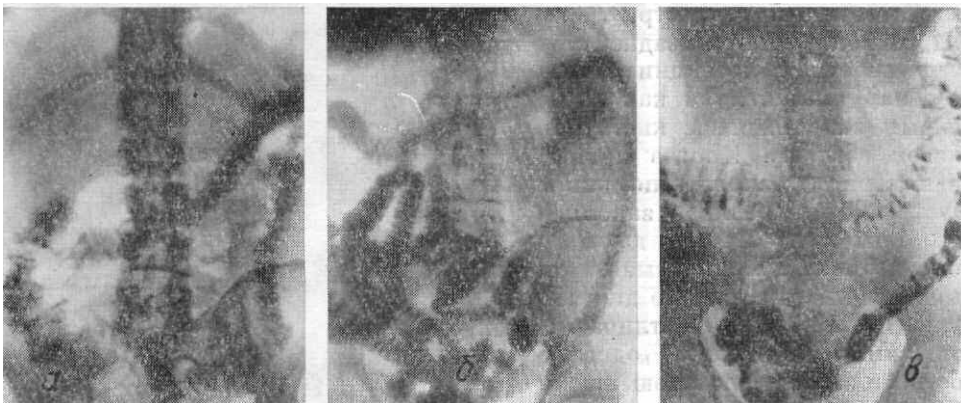


Рис. 299. Рентгенограмма толстой кишки в прямой передней проекции. Варианты типов складок слизистой оболочки толстой кишки: а — крупнопетлистый рельеф; б, в — мелкопетлистый рельеф.

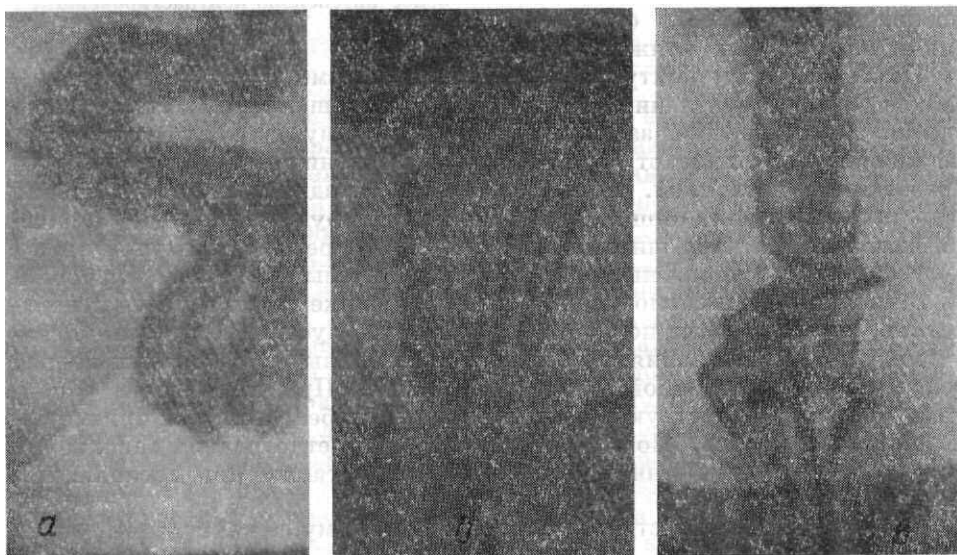


Рис. 300. Рентгенограмма прямой кишки в прямой передней проекции. Варианты складок слизистой оболочки прямой кишки: а — извитые, б — продольные, в — поперечные.

В нисходящей ободочной и сигмовидной ободочной кишке преобладает продольное направление складок.

Направление и калибр складок может изменяться в процессе исследования в результате сокращений, сегментаций и гаустраций кишки.

В значительной степени калибр и высота складок зависят от тонуса стенок кишки. При повышенном тонусе кишки складки тонкие, многочисленные, густо расположенные с длительной задержкой бариевой взвеси между ними. При пониженном тонусе складки немногочисленны, плохо определяются, плоские, нередко сглажены. В прямой кишке наблюдают продольные и поперечные складки.

### Оценка функции

После приема *бариевой взвеси внутрь* не всегда равномерно заполнены все отделы толстой кишки. В отдельных участках бариевая масса чередуется с пузырями газа, можно наблюдать кратковременные ее задержки перед изгибами ободочной кишки и в области сжимателей.

При заполненной толстой кишке можно наблюдать ее двигательную функцию. Различают малые и большие маятникообразные, а также эвакуаторные движения.

В правой половине толстой кишки возникают малые маятникообразные перемешивающие движения. В основном они выражаются в изменении формы, размеров и положения гаустр, которые могут сглаживаться, сокращаться и расширяться, в связи с чем изменяется диаметр кишки. Эти движения не приводят к продвижению содержимого кишки в каудальном направлении и происходят настолько медленно, что определяются только при рентгенокинематографии.

Большие маятникообразные движения возникают в поперечной, нисходящей и сигмовидной ободочной кишке и распространяются на значительном протяжении. Кроме этого, наблюдают большие эвакуаторные движения, при которых содержимое толстой кишки быстро (в течение 3—5 секунд) продвигается до 20 см в каудальном направлении. В это время гаустры сглаживаются, а просвет кишки суживается и выпрямляется. Эти движения наблюдают 3—4 раза в сутки и в основном они связаны с актом дефекации.

При повышенном тонусе кишки и при воспалительных процессах отмечается ускоренное продвижение бария. Особенно быстро освобождаются от бария раздраженные участки кишки (симптом гипермобильности).

При *ретроградном заполнении* толстой кишки в процессе исследования могут возникать спастические сокращения, особенно на участке сжимателей, однако они не являются стойкими и быстро исчезают.

Важно учитывать степень опорожнения толстой кишки: в норме, после акта дефекации некоторое количество контрастной массы может задерживаться в слепой, в изгибах ободочной кишки и в сигмовидной ободочной кишке. Недостаточное опорожнение обнаруживается при дискинезии толстой кишки. При этом барий задерживается в начальной части толстой кишки и частично опорожняется только нисходящая, сигмовидная и прямая кишки.

После опорожнения толстая кишка сокращается и меняет свое положение. При патологических сращениях кишка деформируется, не сокращается, ее двигательная функция нарушается.

### Возрастные особенности тонкой и толстой кишки

У грудных детей тонкая кишка относительно длиннее, чем у взрослых.

Положение петель кишки в раннем детском возрасте сравнительно высокое из-за короткой брыжейки. Двенадцатиперстная кишка у новорожденных и грудных детей кольцевидной формы, расположена выше, чем у взрослых, и соответствует уровню I поясничного позвонка, длина ее достигает 7—9 см. Бариевая взвесь у новорожденных выполняет всю тонкую кишку через 2 часа, у детей старшего возраста через 5—6 часов.

Место перехода тонкой кишки в толстую у новорожденных находится высоко под печенью, у взрослых вследствие удлинения восходящей ободочной кишки илеоцекальный угол и слепая кишка опускаются до правой подвздошной ямы. С возрастом петли тонкой кишки опускаются, что продолжается до глубокой старости.

Рост кишечника особенно интенсивен на первом году жизни, когда длина его увеличивается в 2,5 раза, в дальнейшем увеличение происходит медленнее.

В старческом возрасте потеря тонуса кишечной стенки также приводит к удлинению кишечника. Двенадцатиперстная кишка удлиняется и может приобретать складчатую форму. Петли тонкой кишки расположены низко.

Постепенно опускается слепая и поперечная ободочная кишка до малого таза, удлиняется и опускается сигмовидная кишка, появляются дополнительные изгибы не только в сигмовидной, но и в других отделах. Тонус толстой кишки резко понижается, просвет расширяется, гаустры уплощаются и уменьшается их число. Складки слизистой оболочки кишки сглаживаются, число их уменьшается.



## ПЕЧЕНЬ И ЖЕЛЧНЫЕ ПУТИ

## Анатомия

**Печень**, *hepar*, занимает правую подхрящевую, частично надчревную и левую подхрящевую области (см. рис. 280). Положение печени в брюшной полости обусловлено фиксацией ее к диафрагме связочным аппаратом, а также внутрибрюшным давлением. Переднезадний размер печени достигает 30—36 см, поперечный — 20—22 см.

В печени различают четыре доли: правую, *lobus hepaticus dexter*, левую, *lobus hepaticus sinister*, хвостатую, *lobus caudatus*, квадратную, *lobus quadratus*, и две поверхности: верхнюю — диафрагмальную, *facies diaphragmatica*, и нижнюю — внутренностную, *facies visceralis*, разграниченные по периметру печени нижним краем, *margo inferior*. Диафрагмальная поверхность печени выпуклой, внутренностная — неправильно вогнутой формы. По внутренностной поверхности проходят продольные борозды — правая, состоящая из ямки желчного пузыря, *fossa vesicae feileae*, и борозды полой вены и левая, в которой различают щель круглой связки, *fissura lig. teretis*, и ямку венозного протока, *fossa ductus venosi*. Между продольными бороздами находится поперечная борозда, которая называется воротами печени, *porta hepatis*, и является местом входа воротной вены, *vena portae*, и общей печеночной артерии, *a. hepatica communis*, а также выхода лимфатических сосудов и общего печеночного протока, *ductus hepaticus communis*.

Справа и вверху печень граничит с диафрагмой, которая отделяет правую долю печени от правого легкого, а левую долю от сердца. Правая доля печени внутренностной, нижней поверхностью тесно прилежит к правому изгибу толстой кишки, двенадцатиперстной кишке, привратниковой части желудка и правой почке, левая доля — к брюшной части пищевода, к кардиальной части и передней стенке тела желудка.

Печень покрыта брюшиной со всех сторон за исключением борозд и участка расположенного в заднем отделе диафрагмальной поверхности и сращенного с диафрагмой. По линии сращения диафрагмальной поверхности печени с диафрагмой серозная оболочка образует венечную связку печени, *lig. coronarium hepatis*, размещенную во фронтальной плоскости, а на границе правой и левой долей серповидную связку печени, *lig. falciforme hepatis*, расположенную в сагиттальной плоскости. По бокам от последней между печенью и диафрагмой образуются правая и левая печеночные сумки. От нижнего края серповидной связки к пупку направляется круглая связка печени, *lig. teres hepatis*. Со смежными органами печень соединена рядом связок: печеночно-двенадцатиперстнокишечной, печеночно-желудочной и печеночно-почечной, *lig. hepatorenalae*.

Печень состоит из долек, расположенных по радиусам. В центре каждой дольки проходит центральная вена, *v. centralis*, по периферии — междольковые проточки, *ductuli interlobulares*. Междольковые проточки сливаются в прекапиллярные каналы, которые образуют внутрипеченочные протоки 5—6-го порядка. Эти протоки последовательно сливаются в протоки четвертого, третьего, второго и первого порядка.

Протоки первого порядка образуют правый печеночный, *ductus hepaticus dexter*, и левый печеночный протоки, *ductus hepaticus sinister*, которые сливаются под углом 80—90° и образуют общий печеночный проток, *ductus hepaticus communis*. Их слияние происходит в поперечной борозде, более редко протоки сливаются вне печени, отступая на 1 см от ворот.

Общий печеночный проток продолжается до уровня отхождения пузырного протока, *ductus cysticus*. Общий печеночный проток имеет длину от 1 до 5,5 см и ширину от 0,2 до 0,8 см.

Общий желчный проток, *ductus choledochus*, является продолжением общего печеночного протока после отхождения от него пузырного протока и продолжается до впадения в двенадцатиперстную кишку.

Длина общего желчного протока колеблется от 5 до 10 см, а ширина от 0,3 до 1 см. Он проходит между листками брюшины вдоль свободного края печеночно-двенадцатиперстно-кишечной связки, затем между верхней частью двенадцатиперстной кишки и брюшиной, между головкой поджелудочной железы и нисходящей частью двенадцатиперстной кишки или в ткани поджелудочной железы. Вблизи нисходящей части двенадцатиперстной кишки он сливается с протоком поджелудочной железы и, образуя печеночно-поджелудочную ампулу, впадает в двенадцатиперстную кишку. В 15—20% протоки впадают раздельно. В общем желчном протоке различают четыре отдела — наддвенадцатиперстный, позадидвенадцатиперстный, поджелудочный и внутривенечный.

Стенки общего печеночного и общего желчного протоков состоят из слизистой, мышечной и серозной оболочек. Слизистая оболочка желчного протока в дистальной части образует ряд складок — карманов, препятствующих поступлению содержимого двенадцатиперстной кишки в проток.

Мышечный слой представлен в основном продольной мускулатурой. В дистальном отделе некоторые мышечные волокна имеют круговое направление и образуют мышцу-сжиматель (Одди) печеночно-поджелудочной ампулы, *sphincter ampullae hepatopancreatica*, в которой различают две части: более мощную проксималь-

ную, расположенную в терминальной части протока, и дистальную — непосредственно в области печеночно-поджелудочной ампулы.

Общий желчный проток со всех сторон покрыт брюшиной.

Пузырный проток отходит от шейки желчного пузыря и под острым углом впадает в общий печеночный проток у места перехода последнего в общий желчный проток. Длина пузырного протока равна 2—6 см, ширина 0,2—0,3 см. Направление пузырного протока вариабельно, чаще он имеет спиральный или S-образный ход, реже идет почти параллельно печеночному потоку и изредка огибает его.

Строение стенки пузырного протока идентично строению стенки общего желчного протока и отличается только наличием спиральной складки, *plica spiralis*, в состав которой входят круговые мышечные волокна, выполняющие роль сжимателя.

**Желчный пузырь**, *vesica fellea*, представляет собой полый тонкостенный орган грушевидной или веретенообразной формы. Длина его 5—14 см, ширина 2—5 см. Емкость желчного пузыря составляет 30—70 мл.

В желчном пузыре различают дно, *fundus vesicae felleae*, тело, *corpus vesicae felleae*, и шейку, *collum vesicae felleae*. Шейка пузыря имеет длину 1—1,5 см и ширину 0,6—0,8 см и образует изгиб, прилегая к левой или, реже, к правой стенке тела желчного пузыря.

Желчный пузырь расположен в ямке желчного пузыря по нижней поверхности печени. Дно пузыря выступает из-под нижнего края печени, соприкасаясь с пристеночным листком брюшины, выстилающим переднюю брюшную стенку. Тело пузыря прилежит к поперечной ободочной кишке и нисходящему отделу двенадцатиперстной кишки.

Стенка желчного пузыря состоит из слизистой, мышечной, серозной оболочек и подсерозной основы желчного пузыря.

Слизистая оболочка выстлана высоким призматическим эпителием и образует складки, идущие в различных направлениях, что придает ей сетчатый вид. Поверхность слизистой оболочки покрыта многочисленными ворсинками, в которых заканчиваются кровеносные, лимфатические сосуды и нервы.

Мышечные волокна расположены в виде сети из косоого, продольного и кругового слоев. Круговой слой наиболее выражен. Подсерозная основа состоит преимущественно из рыхлой соединительной ткани.

Серозная оболочка желчного пузыря является непосредственным продолжением серозной оболочки печени. Обычно она покрывает нижнюю и заднюю поверхность желчного пузыря, а при некоторых вариантах строения окутывает весь пузырь, который висит на ней, как на брыжейке.

**Кровоснабжение.** Сосуды печени состоят из системы печеночных артерий, системы печеночных вен и внутрипеченочной части системы воротной вены. К печени кровь притекает по общей печеночной артерии, *a. hepatica communis* (20%), отходящей от чревной артерии и по воротной вене, *v. portae* (80%), собирающей кровь от непарных органов брюшной полости — пищевого канала, селезенки, поджелудочной железы и желчного пузыря. В воротах печени печеночная артерия и воротная вена делятся на правую и левую долевые ветви, которые затем многократно делятся и образуют венулы и артериолы. Венулы и артериолы переходят в капилляры — синусоиды долек, по которым течет смешанная кровь — в ткани печени существуют артерио-венозные анастомозы. От слияния синусоидов образуются центральные вены долек, из которых кровь оттекает в систему печеночных вен, *v. v. hepatica*, и затем в нижнюю полую вену, *v. cava inferior*.

Желчный пузырь и желчные протоки снабжаются кровью из пузырной артерии, *a. cystica*, являющейся ветвью печеночной артерии. Венозная кровь оттекает в печеночную вену.

**Лимфатическая система** печени состоит из глубоких и поверхностных лимфатических сосудов, которые анастомозируют между собой и вливаются в лимфатические узлы ворот печени, в печеночные, верхние желудочные и околоаортальные лимфатические узлы. Лимфатические сосуды желчных протоков направляются в печеночные и верхние брыжеечные лимфатические узлы. Лимфатические сосуды желчного пузыря образуют две сети — глубокую и поверхностную, которые несут лимфу к лимфатическим узлам шейки пузыря и к узлам, лежащим вдоль общего желчного протока.

Иннервация печени осуществляется печеночными ветвями блуждающих нервов и печеночного сплетения автономной нервной системы. Внепеченочные желчные протоки и желчный пузырь иннервируются ветвями печеночного сплетения.

### Функция

В печени депонируется кровь, ее сосуды могут вмещать 20% всей крови. Из крови в печени удаляется избыток воды, которая идет на желче- и лимфообразование.

Печень участвует в межклеточном, белковом, жировом, углеводном, азотистом обменах; в печени происходит желче- и лимфообразование.

В печени образуется желчь, которая в период пищеварения поступает в двенадцатиперстную кишку.

Вне периода пищеварения желчь из печени поступает в желчный пузырь. В пузыре желчь концентрируется путем поглощения из нее воды и может сгущаться в 10—15 раз. Процесс максимальной концентрации желчи происходит за 14—16 часов.

Желчный пузырь не только собирает и концентрирует желчь, но, расслабляясь и сокращаясь, регулирует давление в желчных путях. Секреторное давление в печени в норме равно 250—300 мм вод. ст. Нормальное дав-

ление в общем желчном протоке — 60—180 мм вод. ст. Давление в желчном пузыре в состоянии покоя — 50—100 мм, а при его сокращении достигает 200—300 мм вод. ст.

Выход желчи в двенадцатиперстную кишку происходит в результате ритмичной, согласованной работы желчного пузыря и сжимателя печеночно-поджелудочной ампулы. Тонус и моторика желчного пузыря и общего желчного протока регулируются вегетативной нервной системой. Во время пищеварения повышается тонус желчного пузыря, происходит его сокращение и опорожнение, раскрывается сжиматель печеночно-поджелудочной ампулы (Одди). Вне акта пищеварения печеночно-поджелудочный сжиматель совершает редкие сокращения, что препятствует забрасыванию кишечного содержимого в желчные ходы, а спиральная складка пузырного протока предотвращает его поступление в желчный пузырь. После опорожнения желчный пузырь расслабляется.

Поступившие в кишечник желчные кислоты, пигменты, минеральные соли всасываются в кровь и по воротной вене частично возвращаются в печень, а затем снова выделяются с желчью. Таким образом, осуществляется печеночно-кишечный круг движения желчных кислот и пигментов.

### **Методики рентгенологического исследования**

В условиях естественной контрастности можно получить представление о форме, размерах, положении печени, а иногда и желчного пузыря. Однако детальное рентгенологическое исследование печени, желчного пузыря и желчных путей производят при помощи контрастных веществ.

Искусственное контрастирование печени осуществляют введением газа в брюшную полость или высокоатомных контрастных веществ в желчные протоки или сосуды печени. Контрастирование может быть двойным в результате сочетанного введения контрастных веществ в желчные протоки и газа в брюшную полость.

*Искусственный пневмоперитонеум* способствует определению контуров печени, желчного пузыря, а иногда и внепеченочных желчных протоков, а также позволяет уточнить соотношения с прилежащими органами. Исследование производят в вертикальном и горизонтальном положении больного при трохоскопии на спине и на животе; на латероскопе — на спине, животе, правом и левом боках.

*Контрастирование желчного пузыря и желчных протоков* осуществляется несколькими способами: внутривенное введение — внутривенная холецисто-холангиография или инфузионная холецисто-холангиография, прием внутрь — холецистография, чрескожная пункция желчного пузыря или желчных протоков — транспариетальная холангиография, которую подразделяют на гепато-холангиографию (при пункции внутрипеченочных желчных протоков) и холангиографию (при пункции общего печеночного протока). Желчные протоки могут быть выполнены через наружный свищ, а на операционном столе — пункцией желчных протоков или пузыря.

Наиболее распространенными являются внутривенный способ введения и прием контрастного вещества внутрь.

*Внутривенную и инфузионную холецисто-холангиографию* производят после внутривенного введения контрастных веществ, которые, поступив в желчные пути, позволяют изучить желчные протоки и желчный пузырь. Предварительно за одни или несколько суток до исследования внутривенным введением тест-ампулы проверяется чувствительность больного к йоду.

При внутривенной холецисто-холангиографии контрастное вещество в количестве 20—40 мл 20—50—70% раствора медленно вводят на протяжении 2—5 минут. При инфузионной холецисто-холангиографии контрастное вещество в количестве 40—80 мл в сочетании со 100—200 мл 5% глюкозы или физиологического раствора вводят капельно в течение 30—40 минут. Первую рентгенограмму производят в конце введения и затем через 15, 30, 45, 60, 90 и 120 минут после введения контрастного вещества.

Желчные протоки максимально контрастируются в течение первых 30 минут. Желчный пузырь начинает заполняться через 15—20 минут, а максимальное его контрастирование наступает через 1,5—2 часа.

*Холецистографию* производят путем приема внутрь ди- или трийодированных контрастных веществ (билитраст, телепак, билиграфин, холевид) и основана она на физиологических особенностях желчеобразования и желчевыделения.

Препарат можно принимать однократно за 14—15 часов до исследования и многократно, дробно, фракционно, или, как его называют, методом насыщения. При однократном приеме доза контрастного вещества составляет 4—5 г, а при дробном приеме — методе насыщения — доза увеличивается до 6—6,5 г. Существует несколько вариантов приема контрастного вещества при методе насыщения — за 48, 24 и 12 часов до исследования; за 48, 24 и 6 часов; за 24, 12 и 3 часа и ряд других.

При приеме контрастного вещества внутрь контрастируется желчный пузырь и пузырный проток, а иногда при применении таких контрастных веществ, как телепак, холевид — и общие печеночный и желчный протоки. Наибольшая интенсивность контрастирования наступает через 15—17 часов. Контрастное вещество выводится из организма спустя 30—36 часов. В некоторых случаях слабо контрастированная тень желчного пузыря может наблюдаться на протяжении 3—4 дней. Сократительная и эвакуаторная функции желчного пузыря могут быть изучены как при внутривенном способе контрастирования, так и при контрастировании по-

сле приема внутрь. С этой целью при наличии контрастирования желчного пузыря больной принимает желчегонный завтрак (пищевые вещества — сырые желтки, сливочное масло, сметана или фармакологические препараты — сернокислая магнезия, питуитрин, сорбит), после которого исследуют больного спустя 20—30 и 50—60 минут. Рентгенографию производят в вертикальном положении больного и в горизонтальном — на животе, в основном используя прямую переднюю и левую косую переднюю проекции.

Фармакологические пробы применяют при выявлении патологии.

*Контрастное исследование сосудов печени* производят путем прямого и непрямого введения контрастных веществ.

Прямое введение — портографию производят после вскрытия брюшной полости посредством пункции воротной вены и сосудов ее системы (желудочно-сальниковой, селезеночной или верхней брыжеечной вен).

Непрямое введение осуществляется тремя способами. Спленопортография выполняется инъекцированием контрастного вещества в паренхиму селезенки. При этом контрастируется селезеночная вена, воротная вена и ее разветвления. Селективная артериография осуществляется зондированием бедренной артерии с введением контрастного вещества в чревную и общую печеночную артерию. Трансумбиликальная портогепатография производится посредством введения контрастных веществ через пупочную в воротную вену.

*Томографию* применяют в основном для определения формы, положения, размеров и контуров левой доли печени, но иногда используют для выявления формы, положения, размеров и контуров желчного пузыря и желчных ходов при их слабом контрастировании. Томографические срезы производят в горизонтальном положении больного на спине или на животе на глубине 3—8 см от передней поверхности брюшной стенки.

## Рентгеноанатомический анализ

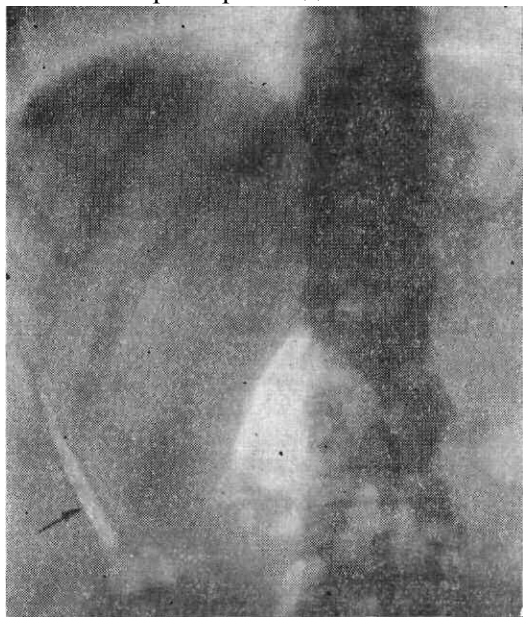
### Печень

При рентгенологическом исследовании в условиях естественной контрастности тень печени интенсивна и однородна, форма ее неправильная. Размеры переменны, изменяются при дыхании: на вдохе увеличиваются, на выдохе — уменьшаются. Контур ее четкий, соответственно диафрагмальной поверхности выпуклые, внутренностной — вогнутые.

В вертикальном положении в прямой передней проекции контур диафрагмальной поверхности правой доли печени сливается с тенью диафрагмы, образуя одну выпуклую кверху дугу, самая высокая точка которой расположена в средней ее трети и проецируется на уровне X—XI грудных позвонков и V—VI реберных хрящей.

Контур диафрагмальной поверхности правой доли печени в боковом отделе отображается в виде четкой прямой линии, отклоняющейся в нижнем отделе кнутри, определяется благодаря прослойке жира между внутренней поверхностью мышц грудной, брюшной стенок и пристеночным листком брюшины. У тучных людей это просветление более выражено и имеет форму треугольника с вершиной, направленной кверху (рис. 301).

Нижний край правой доли печени четко вырисовывается в передней проекции при наличии газа в толстой кишке и проецируется на уровне L1—IV поясничных позвонков. На границе его средней и внутренней трети может определяться край ямки желчного пузыря и медиальнее от нее более глубокое вдавление — вырезка круглой связки.



Левая доля печени в передней проекции не дифференцируется или видна неотчетливо, так как проекционно суммируется с позвоночным столбом. Контур ее диафрагмальной поверхности сливается с сухожильным центром диафрагмы и тенью сердца. Контур внутренностной поверхности левой доли печени можно видеть лишь при наличии большого количества газа в желудке.

В горизонтальном положении на спине печень смещается кверху на 4—10 см, что соответствует высоте I—II позвонков и приближается к правой боковой стенке брюшной полости, в связи с чем клиновидное просветление, разделяющее их, становится более узким и определяется только в нижнем отделе. Краеобразующими являются те же контуры, что и в вертикальном положении. В правой боковой проекции выпуклые передний, верхний и задний контуры диафрагмальной поверхности правой доли печени сливаются

с тенью диафрагмы. При наличии газа в толстой кишке определяется вогнутый контур внутренностной поверхности печени.

Рис. 301. Обзорная рентгенограмма печени в прямой передней проекции.

У наружного контура правой доли определяется светлый треугольник, обусловленный прослойкой жира (указан стрелкой).

*В условиях пневмоперитонеума* при различных поворотах исследуемого могут быть изучены как диафрагмальная, так и внутренностная поверхности печени (рис. 302). В е р т и к а л ь н о м

п о л о ж е н и и в прямой передней проекции на фоне воздуха более четко, чем при бесконтрастном исследовании виден выпуклый контур диафрагмальной поверхности печени (рис. 302, а). Дополнительно введенный в желудок воздух создает условия для изучения левой ее доли.

В правой косо́й передней проекции изучают задний контур диафрагмальной поверхности, правый и передний контур левой доли печени. В левой косо́й передней проекции выявляются передний контур диафрагмальной поверхности правой доли и задний контур левой доли печени. В боковых проекциях (рис. 302, б) виден контур диафрагмальной поверхности правой доли печени, отделенный полоской газа от диафрагмы на всем протяжении, а иногда и контур ее внутренностной поверхности. В левой боковой проекции левая доля печени проецируется на правую и определяется в виде более интенсивной тени неправильной треугольной формы, в которой также удастся различить диафрагмальную и внутренностную поверхности.

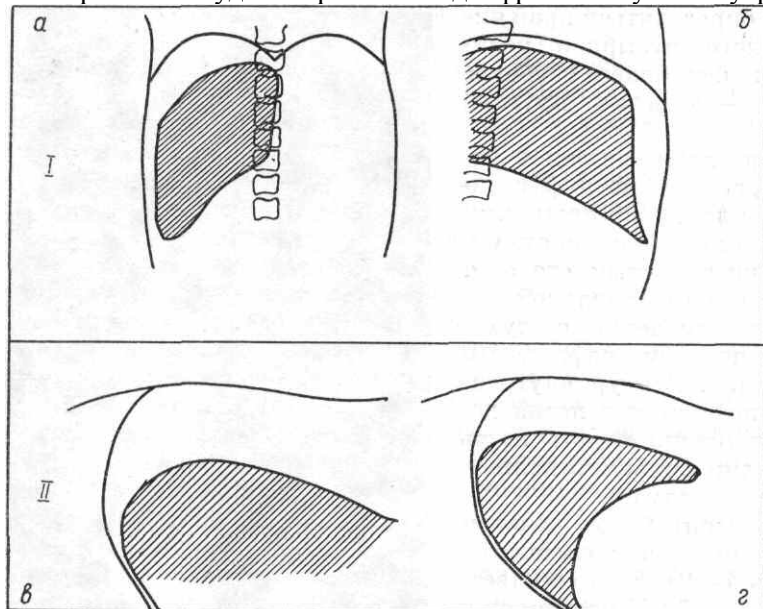


Рис. 302. Схематическое изображение печени при пневмоперитонеуме.

I — вертикальное положение, а — прямая передняя проекция, б — правая боковая проекция; II — латеропозиция, в — на левом боку (прямая проекция), г — на спине (боковая проекция).

При исследовании в г о р и з о н т а л ь н о м п о л о ж е н и и на трохоскопе в положении на спине в ряде случаев, благодаря перемещению газа, четко определяется контур переднего отдела внутренностной поверхности печени.

В положении на животе контур диафрагмальной поверхности представляется более выпуклым, а описанное треугольное просветление у наружного края правой доли печени почти не определяется; в положении больного на левом боку дифференцируется контур внутренностной поверхности правой доли, а контур ее диафрагмальной поверхности сливается с диафрагмой.

При исследовании на латероскопе (рис. 302, в) в положении на спине и при небольших поворотах изучают передний и верхний контуры диафрагмальной поверхности и внутренностную поверхность (рис. 302, г), а в положении на животе — задний контур диафрагмальной поверхности и внутренностную поверхность. В положении на правом боку левая доля смещается книзу и отделяется от диафрагмы прослойкой воздуха, в силу чего четко дифференцируются контуры ее диафрагмальной поверхности и нередко внутренностной поверхности. В положении на левом боку (рис. 302, в) исследуют правую долю, она смещается кнутри и книзу отходит от диафрагмы к правой боковой стенке брюшной полости. При этом благодаря прослойке газа выявляются правый и верхний контуры диафрагмальной и частично контур внутренностной поверхностей.

Пневмоперитонеум можно применять в сочетании с артериографией печени. При этом в паренхиматозной фазе артериографии тень печени повышенной контрастности более четко выявляется на фоне газа.

#### Желчные протоки и желчный пузырь

*Внутрипеченочные желчные протоки и общий печеночный проток* выявляются при внутривенной и инфузионной холецисто-холангиографии, а в ряде случаев и после приема внутрь контрастных веществ типа холевида. Однако внутрипеченочные протоки контрастируются на незначительном протяжении и интенсивность контрастирования их низкая.

*Внутрипеченочные желчные протоки* исследуют в прямой передней и левой косо́й передней проекциях при вертикальном и горизонтальном положении больного. Величина расположения и количество мелких внутрипеченочных протоков непостоянны. Сегментарных протоков четыре, длина их переменна и колеблется от 2 мм до 1,5 см, ширина 2—3 мм, контуры четкие. Сегментарные протоки сливаясь образуют правый и левый долевой. Правый длиннее левого, ширина их наиболее часто достигает 2 мм, контуры четкие.

*Общий печеночный проток* образуется от слияния правого и левого печеночных протоков и определяется в прямой передней и левой косо́й передней проекциях при вертикальном и горизонтальном положениях боль-

ного. Он расположен косо сверху вниз и справа налево. Длина его колеблется от 1 до 5,5 см, ширина — 0,2—0,8 см, тень малоинтенсивна, однородна, контуры ровные, четкие. При рентгенокинематографическом исследовании в начальном и конечном отделах общего печеночного протока в ряде случаев удается выявить периодические концентрические сужения и неравномерное заполнение просвета. Считают, что они являются проявлением сократительной функции мышечной оболочки и препятствуют забрасыванию пищевых масс во внутривенные протоки. Выполнение внутривенных желчных протоков на значительном протяжении происходит при введении контрастного вещества через свищ (рис. 303) или на операционном столе (пункция протоков) под повышенным давлением. Попадание в мелкие внутривенные желчные протоки контрастного вещества, введенного под нормальным давлением, свидетельствует о препятствии току желчи в общем желчном протоке. Контрастное вещество, введенное в общепеченочный и внутривенные протоки, оттекает через общий желчный проток в двенадцатиперстную кишку.

*Общий желчный проток* исследуют при внутривенном контрастировании или при фракционном приеме внутрь контрастных веществ типа холевида. Он определяется в прямой передней проекции или в левой косой передней проекции при вертикальном и горизонтальном положении обследуемого.

Общий желчный проток идет справа налево и сверху вниз, проекционно перекрещивает верхнюю часть двенадцатиперстной кишки

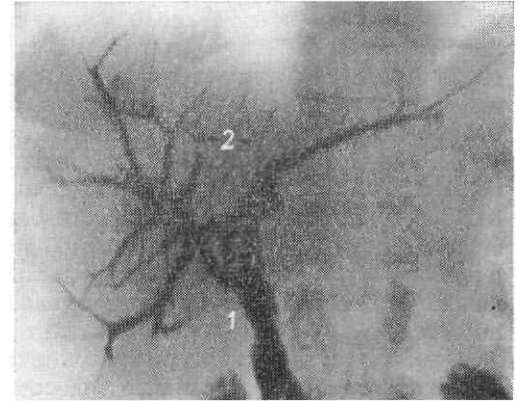


Рис. 303. Контрастирование желчных протоков через свищ. Контрастированы общий печеночный проток (1) и внутривенные желчные протоки (2).

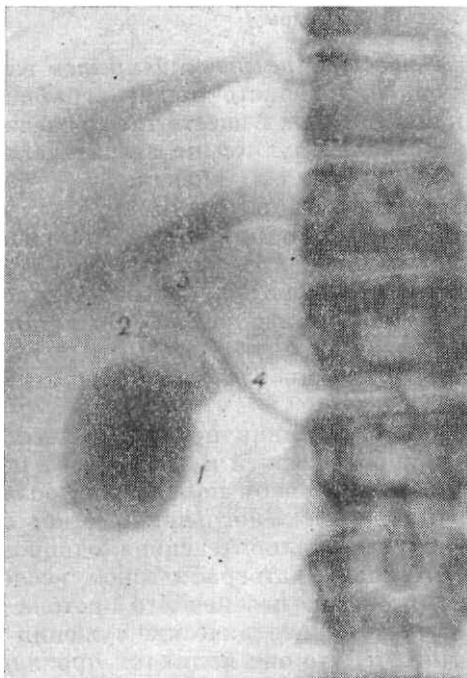


Рис. 304. Фракционная оральная холецистограмма в прямой передней проекции. Определяются гипертензивный желчный пузырь (1), пузырный (2), общепеченочный (3) и желчный (4) протоки.

и впадает в ее просвет на вершине большого сосочка двенадцатиперстной кишки. Длина его варьирует от 5 до 10 см, максимальная ширина достигает 1 см (рис. 304). При контрастировании общий желчный проток представляется малоинтенсивной, однородной, узкой лентовидной тенью, заканчивающейся у сжимателя печеночно-поджелудочной ампулы закругленностью в виде выпуклого мениска. В зависимости от уровня впадения в двенадцатиперстную кишку конечный отдел общего желчного протока образует различной выраженности изгиб. Контуры общего желчного протока четкие, ровные, а в конечном отделе дугообразно выпуклые. Из-за перистальтических движений может возникать нестойкая динамическая нечеткость контуров. При серийной рентгенографии и рентгенокинематографии наблюдают и иногда фиксируют перистальтическую деятельность протоков, позволяющую исключить инфильтративные изменения. Стойкая неровность или нечеткость контуров протока свидетельствует об инфильтративном воспалительном или опухолевом процессах. *Пузырный проток* контрастируется

при внутривенном введении и приеме внутрь контрастного вещества, рентгенологически его изучают в левой косой передней проекции. В некоторых случаях, особенно при гипертензивном желчном пузыре, он может быть виден и в прямой передней проекции (рис. 304). Длина пузырного протока 3—5 см, ширина около 0,3 см. Пузырный проток отходит от общих печеночного и желчного протоков под острым углом, имеет извилистый ход и впадает в шейку желчного пузыря. Направление пузырного протока и уровень его отхождения от общего желчного протока варьибельны.

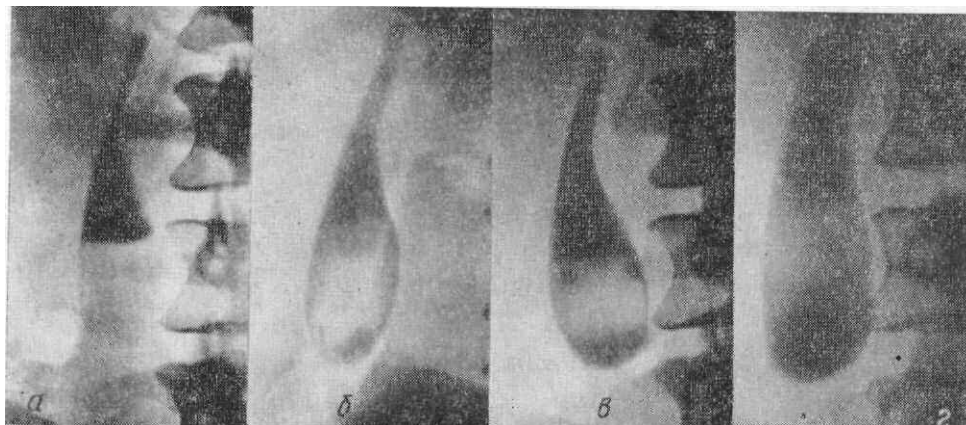


Рис. 305. Внутривенная холецистохолангиография. Заполнение желчного пузыря. а — фаза «колпачка», б — фаза пристеночных краевых полосок, в — фаза трехслойности, г — фаза гомогенизации.

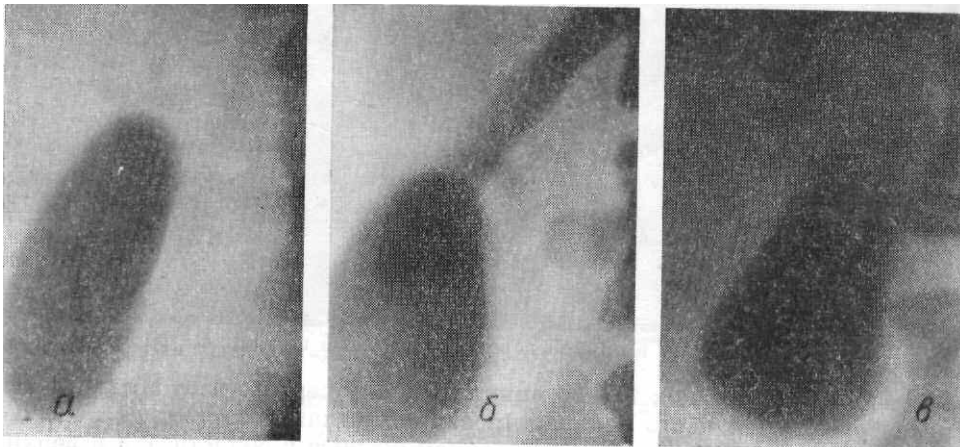
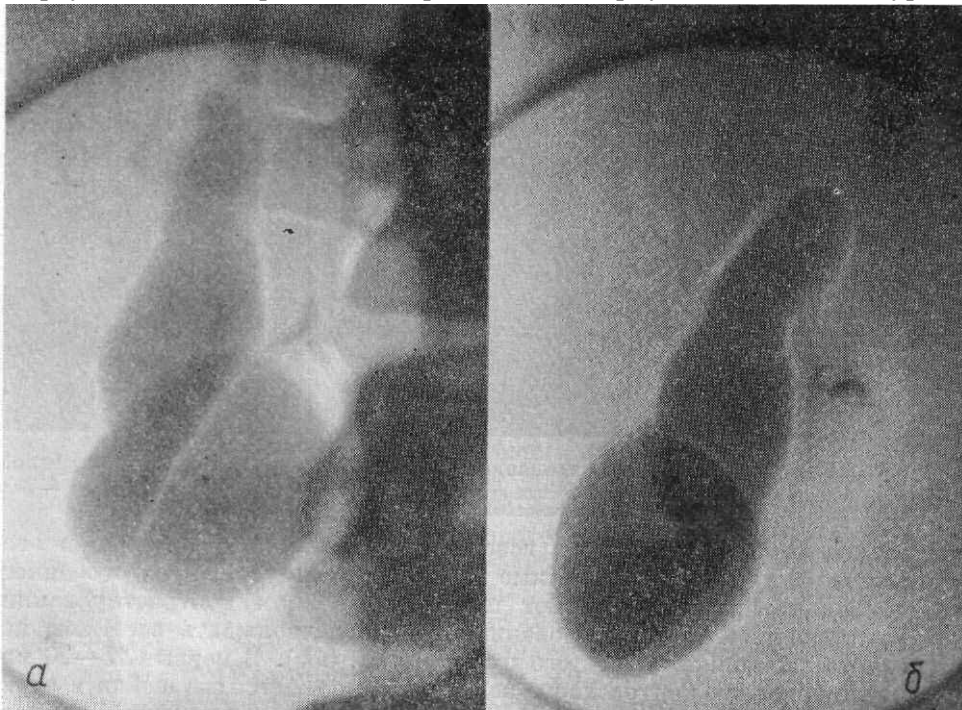


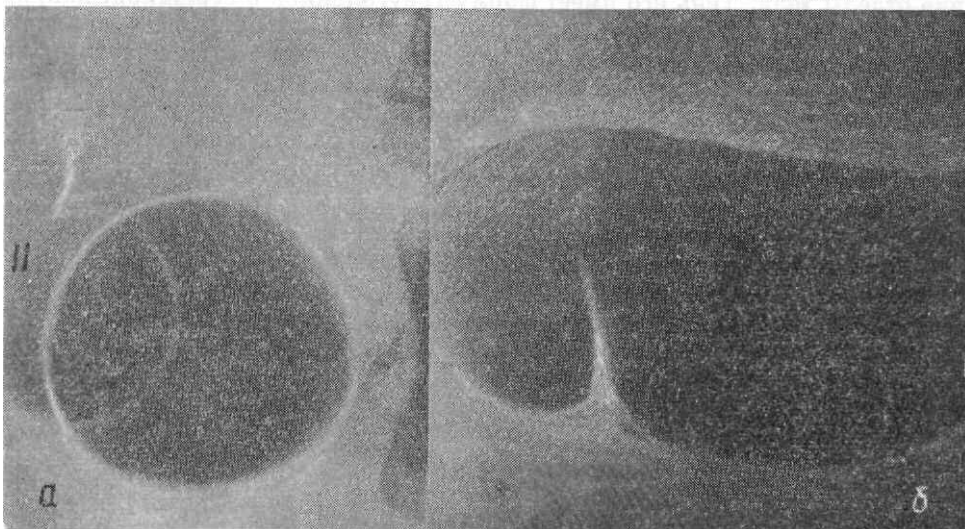
Рис. 306. Рентгенограммы желчного пузыря. Формы: а - нормотоничный, б — гипертоничный, в — гипотоничный.

Пузырный проток чаще имеет спиральный или S-образный ход, реже расположен почти параллельно печеночному протоку и отходит от правой его стенки, изредка он огибает печеночный проток и отходит от его левой стенки. В норме как при внутривенном введении контрастного вещества, так и при приеме его внутрь, пузырный проток равномерно запол-

няется контрастным веществом, наиболее интенсивно он контрастируется в период сокращения желчного пузыря через 40—60 минут после пробного завтрака. Контуры протока ровные и четкие. Желчный пузырь контрастируется при внутривенном введении контрастного вещества и после приема его внутрь. Искусственное контрастирование желчного пузыря позволяет изучить его морфологические особенности, его концентрационную, всасывательную, сократительную и эвакуаторную функции. Более полные данные о функциональных особенностях желчного пузыря получают при внутривенном контрастировании. Внутривенное контрастирование позволяет наблюдать все фазы постепенного заполнения желчного пузыря (рис. 305). В первые 15—20 минут после введения контрастного вещества заполняется его шейка и верхние отделы тела. Тень его имеет форму треугольника с вершиной, направленной кверху, и четкими контурами, так называемая фаза колпачка



(рис. 305, а). В этой фазе контрастное вещество четко отграничено от не-контрастированной желчи. Затем происходит постепенное перемещение контрастной желчи вдоль стенок пузыря к нижним отделам тела — фаза пристеночных краевых полосок (рис. 305, б). Граница контрастированной и не-контрастированной желчи становится нечеткой. Эту фазу наблюдают в течение последующих 15—20 минут.



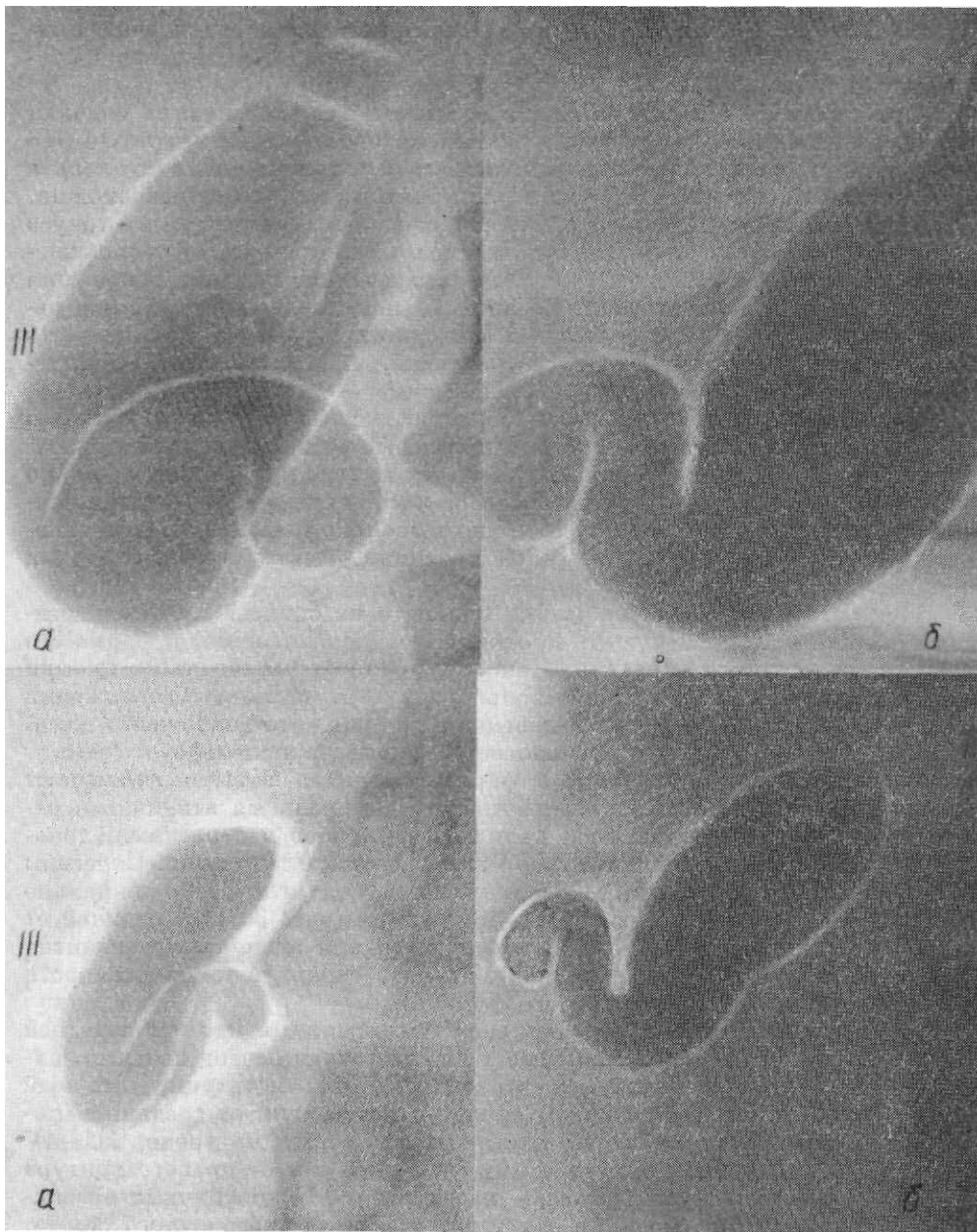


Рис. 307. Рентгенограммы в прямой передней и боковой проекциях. Формы желчного пузыря в прямой передней (а) и боковой (б) проекциях (до и после пищевой нагрузки).

К концу первого часа после внутривенного введения часть контрастированной желчи достигает дна желчного пузыря, но между контрастированной желчью в области дна и верхнего отдела тела желчного пузыря сохраняется слой неконтрастированной желчи — их границы вновь приобретают четкость — фаза трехслойности (рис. 305, в). В течение 15—20 минут наблюдают постепенное сужение слоя неконтрастированной желчи, затем он становится неравномерно контрастированным, что не должно расцениваться как патология (камни, слизь). Через 1,5—2 часа после введения контрастного вещества в норме наступает равномерное контрастирование желчного пузыря (рис. 305, г).

При наличии камней или слизи на фоне контрастированного желчного пузыря определяются стойкие (неравномерность контрастирования) дефекты наполнения.

При приеме контрастного вещества внутрь желчный пузырь изучают в период максимального контрастирования, которое наступает через 14—16 часов после его приема. Время начальных фаз заполнения индивидуально и вариабельно, поэтому при таком контрастировании выявить их невозможно.

Форма, размеры и положение желчного пузыря зависят от его тонуса и фазы сокращения, формы, величины и положения печени, от расположения и степени наполнения кишечника, а также от конституции, положения тела больного и фазы дыхания. В вертикальном положении в прямой передней проекции желчный пузырь в зависимости от тонуса может иметь форму вытянутого овала — нормотоничный, приближаться к округлой — гипертоничной, или грушевидной форме — гипотоничной (рис. 306, а, б, в). Шейка желчного пузыря образует изгиб кзади по отношению к телу пузыря. Вследствие этого в прямой передней проекции при заполненном пузыре тень шейки наслаивается на тело и выявляется только в левой косой передней проекции. В левой косой передней проекции желчный пузырь представляется проекционно несколько удлиненным по



сравнению с его тенью в прямой передней проекции, шейка его — вытянутая конусовидная.

При горизонтальном положении больного на спине в прямой передней проекции желчный пузырь проекционно укорачивается, и форма его тени приближается к округлой. Наиболее точно форма желчного пузыря определяется при исследовании больного в горизонтальном положении на спине в левой косой передней проекции, так как в этом положении длинная ось желчного пузыря располагается почти параллельно какому-либо из описанных вариантов формы желчного пузыря наблюдают врожденные деформации. Наиболее часто встречающиеся атипичные варианты формы характеризуются наличием перегибов и перетяжек, локализующихся в теле желчного пузыря или на границе тела и дна. Перегибы и перетяжки расположены перпендикулярно, под углом или спирально по отношению к длинной оси желчного пузыря (рис. 307). В отличие от патологических деформаций желчного пузыря при атипичных вариантах формы не наблюдают неровностей контуров, ограничения смещаемости желчного пузыря и нарушения его функции.

При исследовании в вертикальном положении в прямой передней проекции желчный пузырь размещен у нижнего края печени почти параллельно позвоночному столбу. В зависимости от конституции желчный пузырь расположен на различном уровне и расстоянии от срединной линии. У нормостеников желчный пузырь определяется на уровне III — IV поясничных позвонков, отступая на 1—3 см кнаружи от правого контура позвоночного столба, у пикников — на уровне I — II поясничных позвонков и на более значительном (4—6 см) расстоянии от позвоночного столба. У астеников желчный пузырь может достигнуть уровня V поясничного позвонка и нередко проецируется на тень позвоночного столба.

При исследовании на трохоскопе в положении на спине желчный пузырь смещается кверху на 4—7 см, дно его при этом совершает поворот кнаружи, в связи с чем в прямой передней проекции желчный пузырь располагается параллельно нижнему краю печени (рис. 308). В положении на животе желчный пузырь смещается кверху и располагается параллельно

но позвоночному столбу. В правой передней косой проекции тень желчного пузыря наслаивается на позвоночный столб, и поэтому эта проекция мало пригодна для его изучения. В левой косой передней проекции желчный пузырь контурируется на фоне печени.

При увеличении размеров печени желчный пузырь смещается. Ослабление связочного аппарата пузыря также приводит к более низкому его расположению.

Положение желчного пузыря зависит и от фазы дыхания: на вдохе он смещается книзу, на выдохе — кверху. Дыхательная амплитуда может достигать высоты тела одного позвонка.

Ограничение смещаемости желчного пузыря наблюдают при хронических воспалительных процессах и опухолях как самого желчного пузыря, так и окружающих его органов и тканей.

Размеры желчного пузыря изменяются в зависимости от тонуса и степени заполнения и определяются в вертикальном положении обследуемого в прямой передней проекции. Продольный размер заполненного желчного пузыря варьирует от 5 до 12 см, а поперечный — от 2 до 5 см. После сокращения размеры желчного пузыря равномерно уменьшаются.

Контур желчного пузыря ровные, четкие, равномерно выпуклые во всех проекциях. В прямой передней проекции определяются контуры правой и левой стенок желчного пузыря. В правой косой передней проекции видны переднелевая и заднелевая стенки, в левой косой передней проекции выявляются переднеправая и заднелевая стенки желчного пузыря.

При хронических воспалительных, а также опухолевых процессах желчного пузыря и окружающих его органов и тканей, контуры желчного пузыря неровные, нечеткие и зазубренные.

**Оценка функции желчного пузыря** тесно связана с процессами пищеварения, наиболее полно ее можно изучить после внутривенного контрастирования, так как при этом способе введения наблюдают все фазы заполнения желчного пузыря, отражающие его концентрационную функцию. Сократительную, эвакуаторную функции и тонус желчного пузыря исследуют как при внутривенном контрастировании, так и при приеме контрастного вещества внутрь. Частота и продолжительность периодов сокращения желчного пузыря находятся в прямой зависимости от времени приема пищи и ее состава. Поэтому для изучения сократительной, эвакуаторной и тонической функций, как указывалось выше, применяют пробный завтрак, после приема которого в среднем за 40—60 минут желчный пузырь сокращается наполовину или  $\frac{2}{3}$  своего исходного объема. В норме происходит равномерное уменьшение всех его размеров. При сокращении желчного пузыря может наблюдаться увеличение интенсивности его тени, так как из-за уменьшения объема желчного пузыря повышается контрастность остаточной желчи (рис. 309). После расслабления пузыря и заполнения его неконтрастной желчью размеры желчного пузыря снова увеличиваются, а интенсивность тени ослабевает. Полное освобождение желчного пузыря в норме происходит через 36 часов после приема внутрь или внутривенного введения контраст-

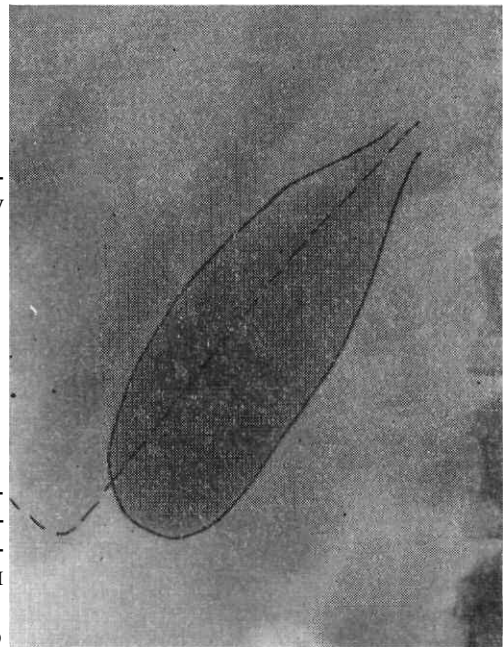


Рис. 308. Рентгенограмма желчного пузыря в прямой передней проекции при горизонтальном положении больного. Желчный пузырь расположен параллельно нижнему краю печени (последний обозначен пунктиром).

ного вещества. Более длительное его контрастирование можно наблюдать при нарушении эвакуаторной и сократительной функции желчного пузыря, пузырного или желчного протоков и при нарушении двигательной функции тонкой кишки.

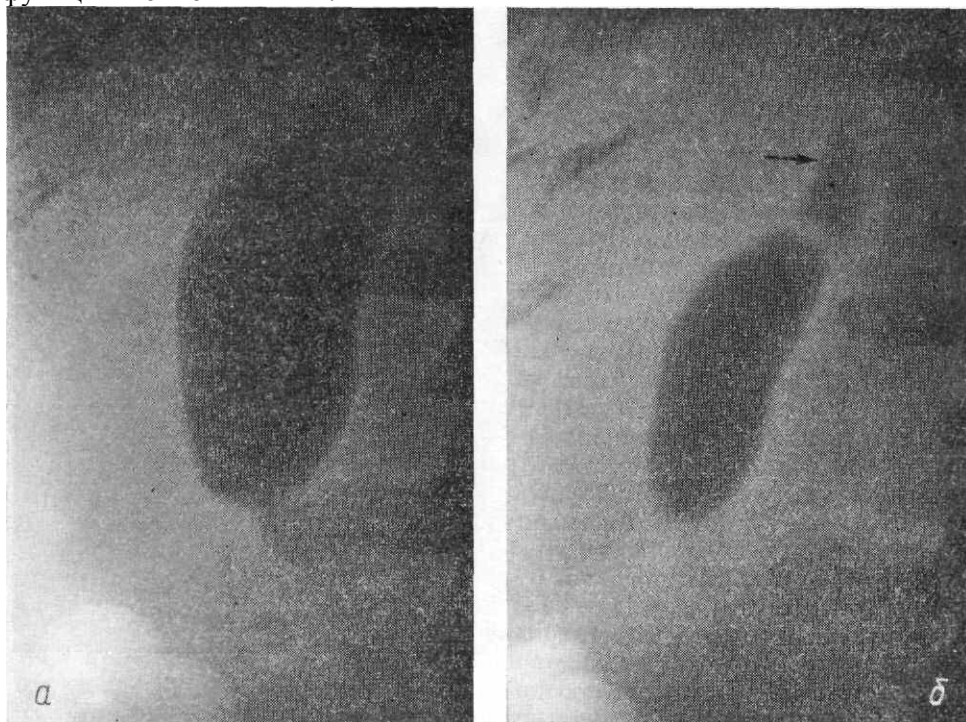


Рис. 309. Оральная холецистограмма в прямой передней проекции: а — через 15 часов после приема контрастного вещества желчный пузырь контрастирован равномерно; б — через 50 минут после приема желчегонного завтрака определяется сокращение желчного пузыря на  $2/3$  предыдущего объема; видна шейка желчного пузыря (указана стрелкой).

Сосуды печени рентгенологически исследуют путем контрастирования высокоатомными йодистыми растворами. Наиболее часто изучают систему воротной вены. Исследование производят в прямой передней проекции. При проекционном наложении отдельных участков применяют косые передние проекции, преимущественно левого.

Контрастирование системы воротной вены достигают пункцией селезенки (спленопортография) или пункцией бедренной артерии с введением катетера в чревную артерию (селективная целиакография).

При *спленопортографии* в первые 5—6 секунд контрастное вещество заполняет воротную вену и ее внутрипеченочные ветви — так называемая сосудистая фаза. Воротная вена прослеживается от правого контура позвоночного столба на уровне XII грудного — III поясничного позвонков и направляется снизу вверх и слева направо, образуя с позвоночным столбом угол  $50\text{--}60^\circ$ , открытый кверху. Длина ее в норме 5—6 см, ширина 12—20 мм.

При вступлении в печень деление основного ствола воротной вены имеет несколько вариантов. Наиболее часто воротная вена разделяется на две ветви — правую, более широкую, и левую — более узкую и длинную. Дальнейшее деление происходит по двум типам — магистральному и рассыпному. Магистральный тип встречается чаще и характеризуется наличием крупных ветвей, которые, постепенно уменьшаясь в диаметре, направляются к периферическим отделам печени. При рассыпном типе наблюдают дихотомическое деление ветвей. Контуров сосудов четкие, заполнение равномерное. Учет типа ветвления воротной вены имеет значение при анализе спленопортограмм, так как позволяет обнаружить смещение сосудов (раздвигание, сближение) или бессосудные зоны при замещении паренхимы печени патологической тканью. Отсутствие контрастирования сосудов печени свидетельствует о наличии объемного процесса в области ее ворот.

Током крови контрастное вещество заносится в печеночные синусоиды и контрастирует паренхиму печени, вследствие чего через 3—6 секунд после введения контрастного вещества происходит равномерное усиление тени печени — паренхиматозная фаза. Паренхиматозная фаза позволяет более детально изучить размеры, форму и контуры печени. Удлинение паренхиматозной фазы свидетельствует о нарушении кровообращения. Продолжительность этих двух фаз и их соотношение дают представление о динамике кровообращения в портальной системе.

При *селективной целиакографии* сосудистая артериальная фаза — контрастирование чревной артерии и ее ветвей — наступает уже в конце введения контрастного вещества, а паренхиматозная фаза — через 2—3 секунды. Венозную сосудистую фазу наблюдают через 8—10 секунд, после того как контрастное вещество из селезеночной и портальной вен вторично поступит в капилляры печени.

## ПОДЖЕЛУДОЧНАЯ ЖЕЛЕЗА

## Анатомия

Поджелудочная железа, pancreas, расположена на задней стенке брюшной полости больше слева, косо пересекая позвоночный столб на уровне I—II поясничных позвонков. Форма железы удлиненная трехгранная или плоская. В ней различают головку, caput, тело, corpus, хвост, cauda pancreatis.

**Головка** поджелудочной железы является наиболее массивной частью. Вырезкой железы, incisura pancreatis, от головки отделяется ее вытянутый книзу отдел, называемый крючковидным отростком, processus uncinatus.

На верхней поверхности головки и прилежащего отдела тела кпереди и кверху выступает сальниковый бугор, tuber omentale.

**Тело** поджелудочной железы несколько изогнуто кзади, имеет форму трехгранной призмы. Передняя поверхность, facies anterior, обращена вперед и вверх, задняя, facies posterior, — к позвоночному столбу, нижняя, facies inferior, наиболее узкая, — книзу. Поверхности железы разграничены передним, margo anterior, верхним, margo superior, и нижним, margo inferior, краями.

**Хвост** поджелудочной железы, представляющий наиболее узкую часть, направленную кверху и влево, отдаляясь от задней стенки брюшной полости, заканчивается тупым концом у XII ребра (рис. 310).

Паренхима поджелудочной железы состоит из множества долек, разделенных прослойками соединительной ткани. Эпителиальные клетки долек продуцируют панкреатический сок. Выводные протоки начинаются между клетками, образуя мелкие, а затем более крупные ходы, вливающиеся в проток поджелудочной железы, ductus pancreaticus.

Проток поджелудочной железы (Вирсунгов) проходит ближе к задней поверхности железы, постепенно расширяясь от хвоста к головке (рис. 310). По пути в него впадают узкие боковые протоки и часто добавочный проток (Санториниев), ductus pancreaticus accessorius. Длина протока поджелудочной железы в среднем достигает 20 см, его диаметр в области головки — 3—4 мм. Вместе с общим желчным протоком он открывается по задней стенке нисходящей части двенадцатиперстной кишки в области ее большого сосочка, расположенного на расстоянии 2—8 см от привратника. Большой сосочек выступает над слизистой оболочкой кишки на 1—2 мм и имеет свой сфинктер. Иногда добавочный проток не сливается с протоком поджелудочной железы и открывается в области дополнительного малого сосочка, лежащего выше большого сосочка. Общий желчный проток и проток поджелудочной железы наиболее часто впадают в кишку совместно, образуя общую печеночно-поджелудочную ампулу, реже они открываются раздельно.

**Топография.** Поджелудочная железа расположена забрюшинно. Брюшина покрывает переднюю и нижнюю поверхности железы. Свободной от брюшины остается задняя и узкая полоска передней поверхности, соответственно прикреплению брыжейки поперечной ободочной кишки.

Головка поджелудочной железы окаймлена верхней, нисходящей и горизонтальной частями двенадцатиперстной кишки, тесно прилегая к ее стенкам. Передняя поверхность головки прилежит к верхней части двенадцатиперстной кишки, привратниковой части и телу желудка, нижняя — к поперечной ободочной и тонкой кишке, задняя — прилежит к I—II поясничным позвонкам, аорте и нижней полой вене. Между вогнутой частью двенадцатиперстной кишки и головкой поджелудочной железы проходит желудочно-двенадцатиперстникокишечная артерия. Вверху головка соприкасается с чревной артерией, справа — с общим желчным протоком, внизу — с правой почечной артерией и веной, верхней брыжеечной артерией и веной, а также с начальной частью воротной вены.

Тело поджелудочной железы передней поверхностью соприкасается с задней стенкой желудка, отделяясь от нее сальниковой сумкой. Острый передний край тела граничит с корнем брыжейки поперечной ободочной кишки.

Нижняя поверхность его прилежит к двенадцатиперстному изгибу тонкой кишки и поперечной ободочной кишке, задняя — к левой почке, надпочечнику, селезеночной вене и артерии, забрюшинной клетчатке. Позади тела железы находится солнечное сплетение.

Хвост поджелудочной железы расположен между листками желудочно-селезеночной связки и прилежит к желудку, узкой нижней поверхностью — к левому изгибу толстой кишки, а задней — к нижней поверхности селезенки.

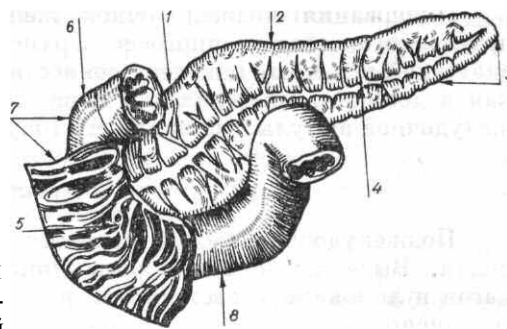


Рис. 310. Схематическая зарисовка поджелудочной железы и двенадцатиперстной кишки. 1 — головка поджелудочной железы; 2 — тело поджелудочной железы; 3 — хвост поджелудочной железы; 4 — проток поджелудочной железы; 5 — большой сосочек двенадцатиперстной кишки; 6 — верхняя часть двенадцатиперстной кишки; 7 — нисходящая часть двенадцатиперстной кишки; 8 — горизонтальная часть двенадцатиперстной кишки.

**Кровоснабжение.** Поджелудочная железа снабжается кровью из трех источников: общей печеночной артерии, *a. hepatica communis*, селезеночной, *a. lienalis*, и верхней брыжеечной артерии, *a. mesenterica superior*. Головка кровоснабжается ветвями печеночной и верхнебрыжеечной артерий, тело и хвост — в основном ветвями селезеночной артерии.

Вены поджелудочной железы переменны. Как правило, они сопровождают артерии, несут кровь в селезеночную и воротную вены.

**Лимфатическая система.** Лимфатические сосуды поджелудочной железы расположены по ходу кровеносных сосудов. Отток лимфы происходит в лимфатические узлы, лежащие вблизи общего желчного протока, привратника, брыжеечных сосудов и ворот селезенки.

Лимфатическая система поджелудочной железы тесно связана с лимфатической системой двенадцатиперстной кишки, желчного пузыря, желчных ходов, что имеет значение в распространении патологических процессов.

Иннервация поджелудочной железы осуществляется от чревного, печеночного, селезеночного и верхнего брыжеечного сплетений. Ветви сплетений вступают в железу совместно с кровеносными сосудами, проникая к долькам. Блуждающий нерв иннервирует сфинктер печеночно-поджелудочной ампулы, усиливая его тонус.

### Функция

Поджелудочная железа является органом внутренней и внешней секреции. Выделяемые островками Лангерганса гормоны — инсулин, глюкагон и липокаин участвуют в регулировании углеводного и липоидного обмена.

Продуцируемый эпителиальными клетками долек панкреатический сок поступает в двенадцатиперстную кишку и играет важную роль в процессе пищеварения, участвуя в расщеплении жиров, углеводов и белков. В сутки выделяется около 1,5—2 л панкреатического сока. Механизм секреции поджелудочной железы сложный. Возбуждение секреторных клеток возникает как нервно-рефлекторным, так и гуморальным путем. Под влиянием соляной кислоты в двенадцатиперстной кишке образуется секретин, который, всасываясь в кровь, возбуждает секреторные клетки поджелудочной железы.

Роль возбудителя секреции играет также образующийся панкреатозимин, фракции белка, продукты расщепления пищи и желчь. На этой особенности секретина и панкреатозимина основан метод экскреторной панкреатографии.

### Методики рентгенологического исследования

Рентгенологическое исследование поджелудочной железы затруднено в результате отсутствия условий естественной контрастности. При обычном рентгенологическом исследовании о положении и размерах поджелудочной железы можно судить по косвенным признакам, проявляющимся в изменении положения смежных органов: желудка, двенадцатиперстной кишки, левой почки и общего желчного протока. С этой целью производят: обзорную рентгенографию грудной и брюшной полости, исследование пищевого канала с помощью контрастирования бариевой взвесью, двенадцатиперстной кишки в условиях искусственной гипотонии; применяют внутривенную холангио-холецистографию, экскреторную урографию.

Размеры, форму и положение поджелудочной железы, а также проходимость ее протоков и архитектуру сосудов можно изучить с помощью дополнительных методов исследования. К ним относятся: продольная томография (во фронтальной и сагиттальной плоскостях) и поперечная томография в условиях пневморетроперитонеума; послойная пневмопанкреатография, экскреторная панкреатография, ретро- и антеградная панкреатография (вирсунгография), холангиография, (чрескожная, чреспеченочная, субоперационная), селективная ангиография, спленопортография.

*Послойная пневмопанкреатография* основана на получении прямого изображения поджелудочной железы в условиях пневморетроперитонеума в сочетании с раздуванием желудка газом. Забрюшинное введение газа осуществляется путем предкопчиковой пункции. Целесообразно вводить кислород или углекислый газ в количестве 1200—1500 мл. В желудок через зонд вводят 300—400 мл воздуха. При продольной томографии во фронтальной плоскости желудок воздухом не раздувают, оптимальные срезы соответствуют 6—9 см от остистых отростков I—II поясничных позвонков.

Томограммы в сагиттальной плоскости для тела поджелудочной железы производят по срединной линии, для головки — на 3—4 см вправо, для тела и хвоста на 4—5 см влево от нее.

Поперечная томография в условиях пневморетроперитонеума с одновременным раздуванием желудка воздухом дает представление о размерах и положении поджелудочной железы, а также соотношении забрюшинных и ряда внутрибрюшинно расположенных органов.

*Экскреторную панкреатографию* применяют для усиления тени поджелудочной железы. С этой целью внутривенно вводят очищенный секретин или панкреатозимин, увеличивающие кровенаполнение и секреторную деятельность железы. Вследствие значительного повышения функции (в 20—40 раз) поджелудочная железа способна накапливать вводимое контрастное вещество (урографин, гипак и др.), в связи с чем интенсивность

ее тени усиливается. Контрастирование паренхимы железы позволяет изучить ее рентгеноанатомические особенности: расположение, форму, строение, соотношение с соседними органами. Сочетание экскреторной панкреатографии с забрюшинным введением воздуха (экскреторная пневмопанкреатография) значительно улучшает условия анализа изображения поджелудочной железы.

**Панкреатографию** (вирсунгографию) можно производить при лапаротомии путем пункции протока поджелудочной железы. Контрастное вещество вводят ретроградно после вскрытия двенадцатиперстной кишки через большой дуоденальный сосочек или антеградно после резекции хвоста поджелудочной железы и заполнения концевой отдела протока.

При наличии общей ампулы или высоком слиянии общего желчного протока и протока поджелудочной железы возможно заполнение контрастным веществом протока поджелудочной железы путем чрескожной, чреспеченочной, а также операционной холангиографии. С помощью фибродуоденоскопа контрастное вещество может быть введено непосредственно в панкреатический проток при его катетеризации через большой сосочек двенадцатиперстной кишки.

Обычно вводят 2—10 мл трийодированного контрастного вещества.

**Селективная ангиография** заключается в чрескожной пункции бедренной артерии (по Сельдингеру) с последующей селективной катетеризацией чревной и верхней брыжеечной артерий, введением в них ангиоконтрастных веществ; серийной съемке по заданной программе в течение 15—18 секунд с получением артериальной, капиллярной (паренхиматозной) и венозной фаз контрастирования сосудов поджелудочной железы.

## Рентгеноанатомический анализ

### Поджелудочная железа

Возможности изучения анатомических особенностей поджелудочной железы с помощью контрастного исследования пищевого канала весьма ограничены. О величине головки поджелудочной железы косвенно судят по форме, размеру, контурам и положению контрастированных двенадцатиперстной кишки и пилорической части желудка.

**Прямая передняя проекция.** Двенадцатиперстная кишка окружает головку поджелудочной железы.

При увеличении головки поджелудочной железы происходит расправление изгибов двенадцатиперстной кишки, смещение, сужение просвета, нечеткость, неровность медиального контура. Привратниковая часть желудка смещается кверху и кпереди.

**Боковая проекция** позволяет получить представление о размерах тела поджелудочной железы (рис. 311). Расстояние между задней поверхностью тела желудка и передней поверхностью тел поясничных позвонков обычно соответствует переднезаднему размеру тела позвонка. При увеличении размеров тела поджелудочной железы это расстояние увеличивается. Изменение указанного расстояния зависит от конституции, возраста, пола, фазы дыхания, вариантов расположения желудка. Увеличение расстояния наблюдают также при ожирении, асците, забрюшинных опухолях.

**Контрастирование поджелудочной железы.** Получение прямого изображения поджелудочной железы позволяет более детально ана-

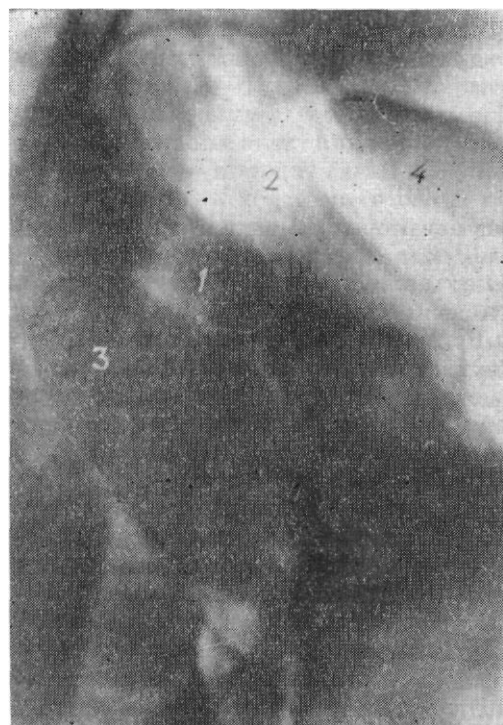


Рис. 311. Пневмопанкреатограмма в боковой проекции:

1 — поджелудочная железа; 2 — желудок; 3 — почка; 4 — печень.

лизировать ее рентгеноанатомические особенности.

**Форма поджелудочной железы.** Тень поджелудочной железы на ангиограммах в паренхиматозной фазе, экскреторных фронтальных томограммах определяется в условиях пневморетроперитонеума отчетливо.

Форма поджелудочной железы может быть прямой, дугообразной или изогнутой (в виде лежащей буквы ~ или λ).

Редко встречается кольцевидная форма железы, при которой железа окружает нисходящую часть двенадцатиперстной кишки.

Форма железы на сагиттальных томограммах, произведенных на уровне головки, тела и хвоста, бывает овальной, грушевидной, треугольной, ромбовидной, уплощенной. Многообразие формы поджелудочной железы на томограммах обусловлено анатомическими вариантами формы, различным расположением поджелудочной железы, а также уровнем выделенного слоя.

Закономерным является постепенное уменьшение размеров тени поджелудочной железы от головки к хвосту, что рассматривают как признак отсутствия патологических процессов.

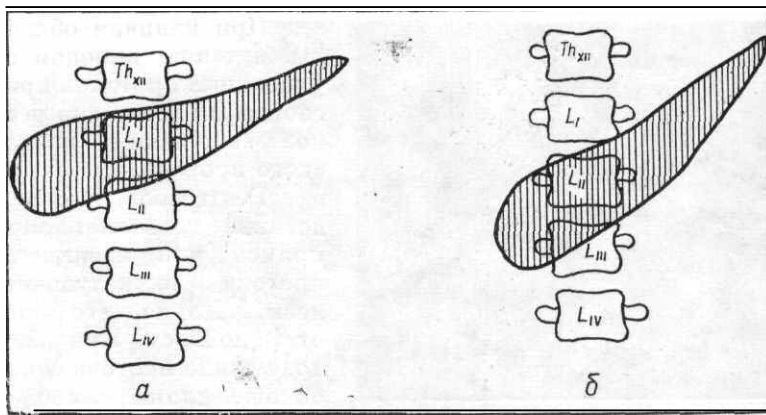


Рис. 312. Схематическое изображение статической подвижности поджелудочной железы. Положение: а — лежа, б — стоя.

*Положение железы* варьиabelно. Она может пересекать тень позвоночного столба на уровне I — II поясничного позвонка, реже — III поясничного или XII грудного. Головка поджелудочной железы, как правило, расположена ниже, хвост направлен влево и вверх, достигая газового пузыря желудка, верхнего полюса левой почки или селезенки. Одна треть железы расположена вправо от срединной линии, две трети — влево. Уровень расположения поджелудочной железы изменяется в зависимости от положения больного и фазы дыхания. Статическая смещаемость поджелудочной железы довольно значительная. Для головки она равна высоте двух позвонков, для тела — одного, для хвоста —  $\frac{2}{3}$  высоты позвонка (рис. 312; Moldenhauer, 1967). По данным Г. И. Варновицкого, смещаемость железы составляет в среднем 2,5 см.

*Размеры железы.* Длина железы составляет 16—22 см, высота — 3—9 см, толщина — 2—3 см.

*Контуры железы* волнистые, иногда выпрямленные. Дольчатость структуры железы, прослойки перегородок, дольковые протоки могут быть выявлены на сагиттальных томограммах в условиях экскреторной панкреатографии.

### Протоки поджелудочной железы

Систему протоков железы изучают при ретроградной и антеградной панкреатографии (рис. 313). На рентгенограммах определяются заполненные контрастным веществом главный и добавочный протоки поджелудочной железы, а также боковые ветви вторичного и третичного порядка, впадающие в них почти под прямым углом.

Могут быть выявлены несколько вариантов соотношений конечных отделов общего желчного протока и протока поджелудочной железы: совместное их впадение с образованием общей печеночно-поджелудочной ампулы; отсутствие общей ампулы при слиянии протоков в области большого сосочка в слизистой кишки; отдельное впадение протоков в двенадцатиперстную кишку на расстоянии 3—4 см; слияние протоков вне кишки на большом расстоянии от общей печеночно-поджелудочной ампулы.

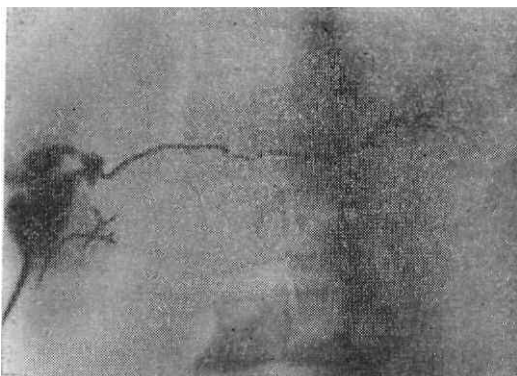


Рис. 313. Рентгенограмма протоковой системы поджелудочной железы. Контрастирование через наружный свищ.

При наличии общей ампулы, а также высоком слиянии указанных протоков при холангиографии возможно ретроградное заполнение панкреатического протока.

Рентгенологическое исследование позволяет определить прямой или извилистый ход протока поджелудочной железы. Длина его варьирует от 10 до 28 см. При извилистом ходе длина протока может быть больше длины самой железы. Диаметр протока поджелудочной железы в области хвоста составляет 0,5—2,5 мм, тела — 1—3 мм, головки — 2—4 мм; в среднем 3—5 мм. Протоковая система может быть многоветвистой, маловетвистой или смешанной, что зависит от количества и особенностей ветвления мелких протоков (рис. 314).

Протоковую систему называют многоветвистой, если расстояние между впадающими протоками первого порядка меньше 1 см, и маловетвистой, если расстояние больше 1 см.

Смешанный тип ветвления характеризуется чередованием многоветвистых и маловетвистых участков.

### Сосудистая система поджелудочной железы

Сосуды поджелудочной железы изучают с помощью ангиографии чревной и верхнебрыжеечной артерий (рис. 315). Анализ ангиограмм производят в артериальную, капиллярную и венозную фазы. Две ветви




Рис. 314. Рентгенограмма изолированных препаратов поджелудочной железы. Варианты протоковой системы поджелудочной железы: а — многоветвистый тип, б - смешанный тип (препараты Л. И. Фоменко).

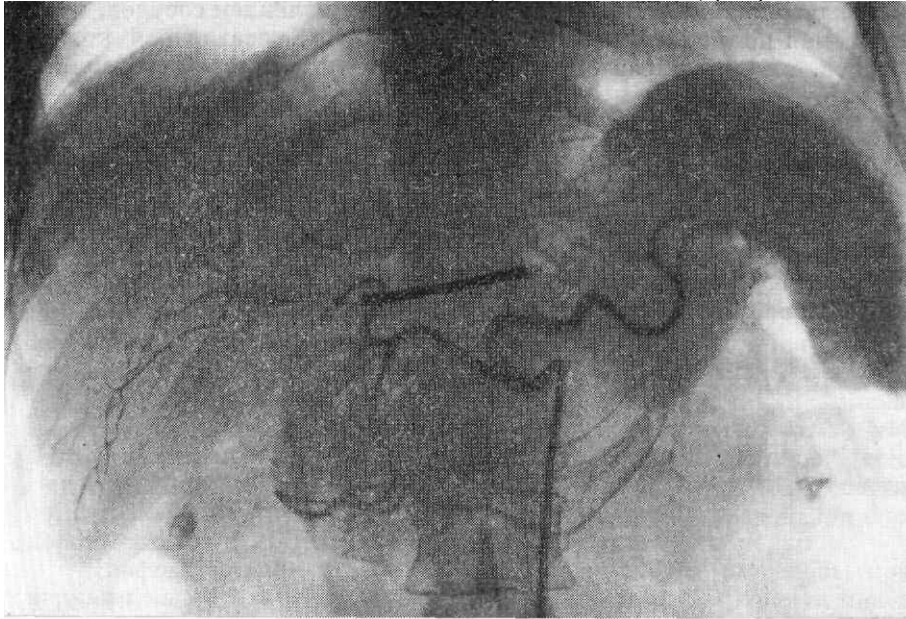


Рис. 315. Селективная катетеризационная целиакограмма.

1 — печеночная артерия; 2 — селезеночная артерия; 3 — желудочно-двенадцатиперстнокишечная артерия; 4 — отчетливо контрастируется тень поджелудочной железы.

чревной артерии — общая печеночная и селезеночная — после отхождения над телом поджелудочной железы направляются в противоположные стороны (к головке и хвосту). Общая печеночная артерия у верхнего края головки отдает ветвь — желудочно-двенадцатиперстнокишечную артерию, которая в свою очередь разветвляется. Чаще всего на уровне верхнего отдела двенадцатиперстной кишки от нее отходят верхние наддвенадцатиперстнокишечные артерии, отдающие по своему ходу ветви к головке поджелудочной железы.

Селезеночная артерия расположена по задней поверхности (ближе к верхнему краю) тела и хвоста поджелудочной железы. От нее отходит нижняя большая артерия поджелудочной железы, дорзальная артерия хвоста поджелудочной железы и другие (мелкие) ветви.

Верхняя брыжеечная артерия отходит от аорты позади тела поджелудочной железы, где отдает нижнюю поджелудочно-двенадцатиперстнокишечную артерию, которая окружает головку поджелудочной железы и анастомозирует с верхними наддвенадцатиперстнокишечными артериями.

В капиллярной (паренхиматозной) фазе четко определяются форма, размеры, контуры и положение поджелудочной железы.

В венозной фазе прослеживаются пути венозного оттока: вены поджелудочной железы, несущие кровь от тела и хвоста в селезеночную и верхнюю брыжеечную вены; поджелудочно-двенадцатиперстнокишечные вены, несущие кровь от головки поджелудочной железы в верхнюю брыжеечную или непосредственно в воротную вену.

Наряду с характерным расположением и ветвлением сосудов, имеется значительная индивидуальная их вариабельность, касающаяся количества сосудов, их анастомозов, мест отхождения и характера ветвлений.

#### Возрастные особенности

С возрастом вследствие склерозирования и сморщивания паренхимы появляются изгибы протоков поджелудочной железы и отклонения от нормального калибра протоков.

Изменения могут выражаться также в редковетвистости, неравномерности просвета протоков, их расширении и сужении, иногда с наличием бухтообразных выпячиваний.

## СЕЛЕЗЕНКА

## Анатомия

Селезенка, *lien*, непарный паренхиматозный орган, имеющий удлинненную овальную форму. Селезенка расположена в брюшной полости, занимая задненаружный отдел левой подхрящевой области, фиксирована связочным аппаратом и прилежащими органами. Размеры и положение селезенки не постоянны. Продольный размер ее колеблется от 7 до 17 см, поперечный от 3,5 до 10 см, толщина ее от 2,5 до 5 см.

В селезенке различают две поверхности: выпуклую диафрагмальную, *facies diaphragmatica*, и уплощенную внутренностную, *facies visceralis*, которую валикообразное утолщение делит на желудочную, *facies gastrica*, почечную, *facies renalis*, и ободочно-кишечную поверхности, *facies colica*. На желудочной поверхности находится продольная борозда — ворота селезенки, *hilus lienalis*, куда входят сосуды и нервы.

Диафрагмальная и висцеральная поверхности разделены краями — верхним, *margo superior*, и нижним, *margo inferior*. Края и поверхности селезенки сходятся, образуя концы — передний, *extremitas anterior*, и задний, *extremitas posterior*. Селезенка граничит сверху, сзади и снаружи с диафрагмой, отделяющей ее от левого легкого, спереди и медиально — с дном и телом желудка, медиально и сзади — с левой почкой и иногда с левым надпочечником, снизу — с поперечно-ободочной кишкой, диафрагмально-кишечной связкой и хвостом поджелудочной железы.

Селезенка почти полностью, за исключением ворот и части ободочно-кишечной поверхности, покрыта брюшиной — серозной оболочкой. У ворот селезенки имеются две, соединенные между собой, связки: диафрагмально-селезеночная, *lig. phrenicalienalis*, и желудочно-селезеночная, *lig. gastrolienalis*. Диафрагмально-селезеночная связка проходит кзади, являясь частью малого сальника, прикрепляется к диафрагме. Желудочно-селезеночная связка направляется кпереди к большой кривизне желудка, переходит в желудочно-кишечную связку.

Под серозной оболочкой расположена соединительнотканная капсула, *tunica fibrosa*, которая содержит эластические и гладкие мышечные волокна. От нее в толщу селезенки направляются тяжи, анастомозирующие между собой и образующие перекладины, *trabeculae lienalis*. Перекладины составляют основу селезенки. Между перекладинами находится мякоть селезенки, *pulpa lienalis*. Она представляет собой ретикулярную ткань, выполненную форменными элементами крови — лимфоцитами и лейкоцитами (белая пульпа) и эритроцитами (красная пульпа).

**Кровоснабжение селезенки.** Кровь поступает в селезенку по селезеночной артерии, *a. lienalis*. Она вблизи ворот селезенки распадается на 6—8 ветвей, а затем делится на мелкие селезеночные ветви, *rami lienalis*, идущие по перекладинам и проникающие непосредственно в пульпу, где они делятся на капилляры, впадающие в венозные синусы, которые депонируют кровь. Мельчайшие вены, выходящие из синусов, анастомозируют между собой, объединяются и образуют вены пульпы, а затем вены перекладин, которые в воротах селезенки сливаются в селезеночную вену.

**Лимфатическая** система селезенки начинается капиллярами в белой пульпе. Капилляры сливаются в лимфатические сосуды. В воротах селезенки образуются крупные стволы, основная масса которых впадает в поджелудочно-селезеночные лимфатические узлы.

**Иннервация** селезенки осуществляется селезеночными ветвями чревного сплетения и блуждающего нерва.

## Методики рентгенологического исследования

Рентгенологически изучают форму, размеры, положение и сосуды селезенки. Исследование с искусственным контрастированием производят путем введения газа в желудок, толстую кишку, брюшную полость, введения высокоатомных контрастных веществ — в сосуды (целиакография) или в паренхиму селезенки (спленопортография). Указанные методики описаны в соответствующих разделах.

## Рентгеноанатомический анализ

При обзорном рентгенологическом исследовании в условиях естественной контрастности однородная неинтенсивная тень селезенки может быть выявлена при наличии газа в желудке и толстой кишке. Форма ее овальная, удлинненная. Продольный размер селезенки может достигать 17 см, а поперечный — 10 см. Контур селезенки четкие, ровные по диафрагмальной поверхности и волнистые по внутренностной.

В в е р т и к а л ь н о м положении в прямой передней проекции селезенка определяется на уровне IX—X ребер. Верхний и латеральный контуры диафрагмальной поверхности селезенки сливаются с тенью диафрагмы и соответствуют ее выпуклой форме. Медиальный и нижний контуры внутренностной поверхности селе-



зенки уплощены и могут определяться благодаря наличию газа в желудке и в толстой кишке.

В г о р и з о н т а л ь н о м положении больного на спине при трохоскопии определяются те же контуры, что и в вертикальном положении, но тень селезенки смещается кверху на одно межреберье.

В положении на правом боку краеобразующими являются верхнезадний контур диафрагмальной поверхности и передненижний контур внутренностной поверхности.

#### Контрастирование селезенки

**Пневмоперитонеум.** При пневмоперитонеуме создаются условия для более детального изучения формы, положения, размеров и контуров селезенки (рис. 316).

*Форма селезенки* может быть изучена только при многоплоскостном и многопозиционном исследовании. Форма селезенки овальная, удлинённая, иногда бобовидная, при которой по медиальной поверхности четче определяется выемка, обусловленная воротами селезенки. Иногда форма селезенки неправильная с множественными углублениями по медиальному контуру, обусловленными дольчатым ее строением. Значительно реже наблюдаются другие варианты формы — одиночные {1—2} отверстия в селезенке, выпячивания по нижнему и медиальному контуру, добавочные селезенки, располагающиеся преимущественно у ворот селезенки.

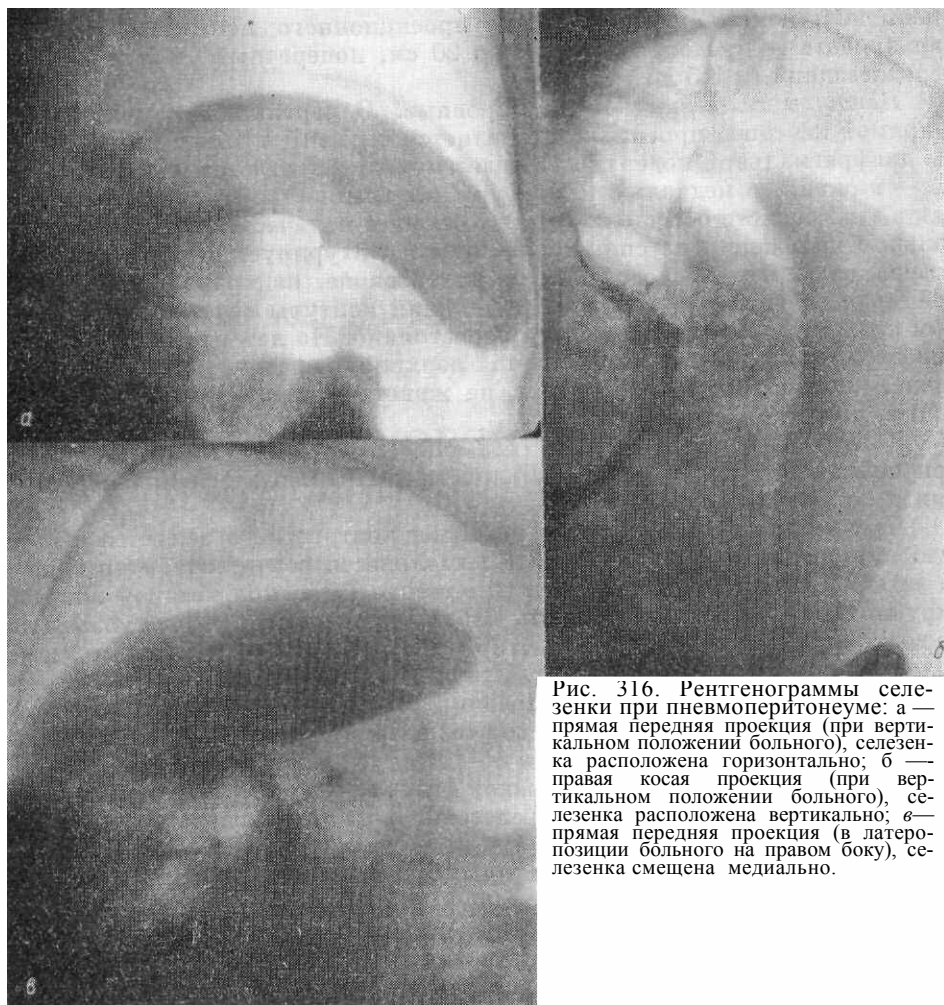


Рис. 316. Рентгенограммы селезенки при пневмоперитонеуме: а — прямая передняя проекция (при вертикальном положении больного), селезенка расположена горизонтально; б — правая косая проекция (при вертикальном положении больного), селезенка расположена вертикально; в — прямая передняя проекция (в латеропозиции больного на правом боку), селезенка смещена медиально.

*Положение селезенки* изменяется в зависимости от положения больного.

В вертикальном положении в прямой передней проекции селезенка смещается книзу и отделяется от диафрагмы прослойкой газа, шириной 3—7 см, располагаясь соответственно уровню XI—XII ребер, и принимает более вертикальное положение. Степень смещения зависит от количества введенного газа. В горизонтальном положении на спине из-за перемещения газа селезенка смещается вверх, более близко прилежит к диафрагме и принимает почти горизонтальное положение.

При исследовании на латероскопе на правом боку нижний полюс селезенки смещается книзу и она располагается почти параллельно длинной оси тела (рис. 316).

*Размеры селезенки* при рентгенологическом исследовании несколько превышают данные анатомов из-за проекционного искажения и могут варьировать — продольный от 10 до 20 см, поперечный от 5 до 12 см и переднезадний от 3,5 до 7 см.

*Контур* селезенки четкие и ровные. В вертикальном положении, в прямой передней проекции определяется верхний и латеральный контуры диафрагмальной поверхности селезенки, менее отчетливо и непостоянно — нижний и медиальный контуры внутренностной поверхности, так как в этой области обычно находят-

ся меньшее количество газа. В горизонтальном положении на спине более четко контурируется внутренностная поверхность. При исследовании на латероскопе, на правом боку дифференцируется верхнелатеральный и нижний контуры селезенки, медиальный контур выявляется нечетко и непостоянно. На латероскопе в положении больного на спине определяется верхний, передний, нижний и, частично, задний контуры селезенки, на животе — задний, верхний и, частично, нижний контуры.

**Контрастирование сосудов селезенки** происходит преимущественно при целиакографии (см. рис. 315), но может наблюдаться при аортографии и спленопортографии.

*При целиакографии* в конце введения контрастного вещества в чревную артерию в артериальной фазе выполняется селезеночная артерия и ее ветви. Капиллярная или паренхиматозная фаза, при которой контрастируются мельчайшие капилляры, наблюдается через 2—3 секунды и дает возможность в связи с контрастированием паренхимы судить о форме, положении и размерах селезенки. При целиакографии они могут быть определены точнее, чем при исследовании в условиях пневмоперитонеума, при котором не всегда равномерно со всех сторон и в достаточном количестве газ окутывает селезенку. Через 6—10 секунд контрастное вещество покидает капиллярную сеть и в венозной фазе выполняет селезеночную вену. Те же фазы заполнения сосудов селезенки могут наблюдаться и при аортографии.

Селезеночная артерия имеет дугообразный или несколько извитой ход и четкие контуры; диаметр ее 10—12 мм.

Селезеночная вена имеет извитой ход, диаметр ее достигает 7—12 мм.

При *спленопортографии* контрастируется паренхима селезенки на ограниченном участке в месте введения контрастного вещества, которое оттекает в селезеночную и портальную вены, позволяя изучить их ветвления и ширину просвета.

## Раздел IV

# МОЧЕПОЛОВОЙ АППАРАТ И НАДПОЧЕЧНЫЕ ЖЕЛЕЗЫ

Глава 19. МОЧЕОБРАЗУЮЩИЕ ОРГАНЫ.

Глава 20. ПОЛОВЫЕ ОРГАНЫ.

Глава 21. НАДПОЧЕЧНЫЕ ЖЕЛЕЗЫ.

Глава 22. ЛИМФАТИЧЕСКАЯ СИСТЕМА ТАЗА И ЗАБРЮШИННОГО ПРОСТРАНСТВА

### Глава 19

## МОЧЕОБРАЗУЮЩИЕ ОРГАНЫ

### Почки

#### Анатомия

Почки, *renes*, расположены забрюшинно, на уровне XI грудного — III поясничного позвонков. В них различают переднюю и заднюю поверхности, *facies anterior et posterior*, верхний и нижний конец, *extremitas superior et inferior*, и два края: выпуклый (латеральный), *margo lateralis*, и слабо вогнутый медиальный, *margo medialis*. В средней трети медиального края находится углубление, почечные ворота, *hilus renalis*. Почечные ворота продолжаются в глубокую щель — почечную пазуху, *sinus renalis*, которая залегает внутри почки и содержит почечную лоханку и чашки, жировую клетчатку, лимфатические узлы и нервы. В почечные ворота входят почечные артерии и выходят почечная вена и мочеточник. В настоящее время анатомами выделены почечные сегменты: верхний, верхний передний, нижний передний, нижний и задний (рис. 317).

Почка окружена жировой клетчаткой, называемой жировой капсулой, *capsula adiposa*, и расположена в фасциальном футляре, который воронкообразно суживается книзу. Паренхима почки покрыта волокнистой капсулой, *capsula fibrosa*. Паренхима почки состоит из двух слоев: наружного — коркового, *cortex renis*, и внутреннего, мозгового, *medulla renis*. Корковое вещество, располагаясь на периферии почки, прилежит к волокнистой капсуле; мозговое вещество — к лоханке и чашкам и состоит из 8—18 конусовидных почечных пирамид, *pyramides renales*.

Наиболее важной функциональной частью почки являются почечные канальцы, *tubuli renales*. В корковом веществе почечный каналец расширен и в виде капсулы окружает сосудистый клубочек, образуя почечное (мальпигиево) тельце, *corpuscula renis*. Мочевые почечные канальцы в корковом веществе называют извитыми почечными канальцами, *tubuli renales contorti*, переходя в мозговое вещество, они образуют прямые почечные канальцы, *tubuli renales recti*. Соединяясь группами в сосочковые ходы или собирательные каналы, *ductus papillares*, открываются точечными сосочковыми отверстиями, *foramina papillaria*, на вершущках пирамид, называемых почечными сосочками. Вершущки пирамид нередко сливаются между собой и поэтому их не более 6—8.

Каждый почечный сосочек входит в малую почечную чашку, *calyces renalis minor*, которая окружает его в виде манжетки куполообразной формы. Иногда малая чашка охватывает несколько сосочков. В малой почечной чашке различают свод, примыкающий к сосочку, и шейку, переходящую в большую чашку. Несколько малых чашек соединяются в большую почечную чашку. Большие чашки сливаются между собой и образуют почечную лоханку, *pelvis renalis*, представляющую собой полость, воронкообразно суживающуюся книзу и переходящую в мочеточник, *ureter*. Стенка почечной лоханки и чашек состоит из слизистой и мышечной оболочек. Волокна гладкой мускулатуры натягивают и поднимают свод чашки, сближают его с сосочком, сокращают чашку и шейку, уменьшая их просвет. Почечная лоханка окружена жировой клетчаткой, лежит в почечной пазухе позади кровеносных сосудов и может частично выступать из почечных ворот.

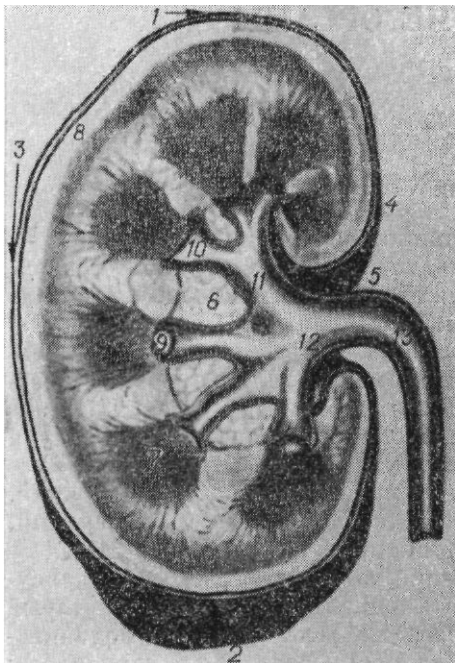


Рис. 317. Схематическая зарисовка верхней части почки.

1 — верхний конец; 2 — нижний конец; 3 — латеральный край; 4 — медиальный край; 5 — почечные ворота; 6 — почечная пазуха; 7 — почечные пирамиды; 8 — корковое вещество почки; 9 — почечные сосочки; 10 — малые почечные чашки; 11 — большие почечные чашки; 12 — почечная лоханка; 13 — мочеточник.

**Топографические соотношения.** Верхний конец правой почки прилежит к надпочечнику, медиальный край соприкасается с нисходящей частью двенадцатиперстной кишки. Правая почка спереди частично прикрыта печенью, а ниже граничит с правым изгибом толстой кишки.

Левая почка также прилежит верхним концом к надпочечнику. Ее передняя поверхность в верхнем отделе граничит с задней поверхностью желудка и поджелудочной железы, а нижняя — с петлями тонкой кишки. Наружный край левой почки соприкасается с почечной поверхностью селезенки и левым изгибом толстой кишки.

Располагаясь в специальных ложах, почки удерживаются сосудами, жировой капсулой, листками почечной фасции, сетью тонких соединительнотканых тяжей, заложенных в жировой клетчатке вокруг почки, и органами брюшной полости, а также внутрибрюшным давлением.

**Кровоснабжение почки.** Почечные артерии, а. а. renales, отходят от аорты на уровне тела XII грудного — I поясничного позвонков. В воротах почки они делятся на две ветви — переднюю, ramus anterior, и заднюю, ramus posterior, разветвляющиеся на сегментарные артерии. Количество сегментарных артерий передней ветви больше, чем задней. От передней ветви отходят артерии верхнего сегмента, а. a. segmenti superioris, артерия

верхнего переднего сегмента, а. segmenti anterioris superioris, нижнего переднего сегмента, а. segmenti anterioris inferioris, нижнего сегмента, а. segmenti inferioris. От задней ветви отходит артерия заднего сегмента, а. segmenti posterioris. От мелких артерий ответвляются артериолы, приносящие сосуды клубочков. Последние образуют капилляры клубочка, которые, соединяясь, образуют отводящий артериальный сосуд. Диаметр отводящего артериального сосуда вдвое меньше, чем диаметр приводящего, что способствует замедленному току крови в клубочке, повышенному давлению в нем и фильтрации первичной мочи. Отводящий артериальный сосуд после выхода из клубочка вновь распадается на артериальные капилляры, которые переходят затем в венозные, собирающиеся в вены. Венозный отток из почки происходит обычно за счет двух, реже трех почечных вен, впадающих в нижнюю поую вену на уровне середины тела I поясничного позвонка слева и II поясничного позвонка справа. Почечные вены лежат несколько кпереди и ниже почечных артерий.

**Лимфатическая система.** Лимфатические сосуды образуют у ворот почки сплетение, окружающее почечную артерию и вену. Лимфоотток осуществляется в лимфатические поясничные узлы, расположенные вдоль аорты и нижней полой вены.

Иннервация почки осуществляется симпатическими и парасимпатическими волокнами, образующими околопочечное сплетение. Симпатические волокна идут в составе большого и малого чревных нервов, а также исходят из ганглиев пограничного симпатического ствола. Парасимпатические нервы почек отходят от ствола блуждающего нерва. От почечного сплетения ветви этих нервов сопровождают почечные сосуды до мельчайших капилляров.

### Функция

Почки — главный орган мочеобразующей системы человека, построенный по типу железы. Роль почек многообразна. Вся масса циркулирующей крови фильтруется почками за 5—10 минут. При этом с мочой выделяются ряд веществ.

Динамическое взаимодействие почки, верхних мочевых путей (чашек, лоханок, мочеточников), а также мочевого пузыря обеспечивает их нормальную функцию. При нарушении одного из звеньев могут возникнуть разнообразные нарушения функциональной способности почек.

Почечные чашки, имея сложные сфинктерные мышечные группы, обеспечивают транспорт мочи из выводных канальцев почек. Предотвращение проникновения мочи в выводные канальцы осуществляется вследствие прижимания чашки к сосочку.

### Методики рентгенологического исследования

Перед рентгенологическим исследованием почек необходима такая же подготовка, как и при исследовании пищевого канала. Длительное голодание не рекомендуют.

Рентгенологическое исследование почек производят без контрастных веществ (обзорная рентгенография и томография) и при помощи искусственного контрастирования полостей почек, паренхимы, ее сосудов, околопочечной клетчатки.

Контрастирование производят жидкими и газообразными контрастными веществами. К жидким контрастным веществам относятся органические соединения йода — кардиотраст, трийотраст, диодон, урокон, урографин, гипак, верографин, сергозин и др. Из газообразных контрастных веществ используют кислород, уг-

лекистый газ, закись азота.

Применяют рентгенографию, рентгеноскопию (с помощью электронно-оптического усилителя и телевизора), рентгенокимографию, рентгенокинематографию. Исследование производят в горизонтальном положении больного на спине или с приподнятым тазом, реже на боку, животе и в вертикальном положении.

*Обзорную рентгенографию*, предшествующую контрастному исследованию, производят в горизонтальном положении больного на спине, что позволяет получить представление о размерах, форме, контурах, положении почек, наличии конкрементов, обызвествлений.

*Уротомография* — метод послойной рентгенографии почек, способствует устранению мешающих теней и улучшает выявление теней почек.

Почки проецируются на глубине 5—9 см от остистого отростка (в зависимости от плотности больного). Правая почка расположена на 1,5—2 см ближе кпереди, что необходимо учитывать при выборе оптимального томографического среза для каждой почки. Основной срез проходит через ворота почек, лоханку, почечную паренхиму, дополнительные — через 0,5—1 см.

*Экскреторная (выделительная, внутривенная) урография* — рентгенофункциональный метод исследования, основанный на способности почек выделять контрастное вещество, введенное внутривенно, и получать изображение полостей мочеобразующих органов.

Экскреторную урорентгенографию производят после введения в локтевую вену 20—40 мл контрастного вещества с индивидуально подобранными интервалами. При нормальной функции снимки производят наиболее часто — через 5—10 минут от начала введения контрастного вещества, последующие через 15—20 минут. В ряде случаев при отсутствии четкого контрастирования одной из лоханок — дополнительные снимки через 1—2 часа. Для повышения концентрации контрастного вещества в лоханках рекомендуют создание временного искусственного стаза мочи компрессией в области средней трети мочеточников или инсуффляцией газа в мочевого пузыря.

Помимо определения функционального состояния, метод позволяет получить представление о морфологических особенностях почек и мочевыводящих путей.

*Инфузионная урография*, являясь модификацией экскреторной, способствует получению большей контрастности изображения паренхимы почек, чашек и лоханки. При этом методе более четко выявляется форма, величина и положение почек, изображение лоханки и чашек, мочеточника, что в ряде случаев позволяет заменить ретроградную пиелографию. Трийодированное контрастное вещество вводят в количестве 60—80 мл (соответственно весу больного) и разбавляют равным количеством 5% раствора глюкозы, физиологического раствора или бидистиллированной воды. Смесь вводится в локтевую вену капельным (в течение 5—7 минут) или струйным путем. В последнее время рекомендуют вводить контрастное вещество без добавления физиологического раствора. Рентгенограммы производят сразу же после окончания инфузии и через 10—20 минут.

*Нефрографией* называют рентгенографию почек спустя 1—1,5 минуты после внутривенного введения контрастного раствора, вследствие накопления которого паренхимой почек их тень определяется отчетливее, чем при обзорной рентгенографии. Чаще этот метод сочетается с томографией и называется *нефро-томо-графией*.

*Ретроградная (восходящая) пиелоуретрография* основана на получении рентгеновского изображения теней полостей лоханки, чашек и мочеточника после их заполнения жидким или газообразным контрастным веществом (5—8 мл). Метод способствует изучению анатомических особенностей и патологических процессов лоханки, чашек, мочеточника. Вследствие высокой концентрации вводимых контрастных веществ получают

четкое изображение. Как правило, применяют одностороннюю ретроградную пиелографию. При введении газообразных контрастных веществ методику называют *пневмопиелографией*.

*Антеградную пиелографию* производят путем непосредственного введения контрастного вещества в почечную лоханку при чрескожной пункции или по пиелонефростомическому дренажу.

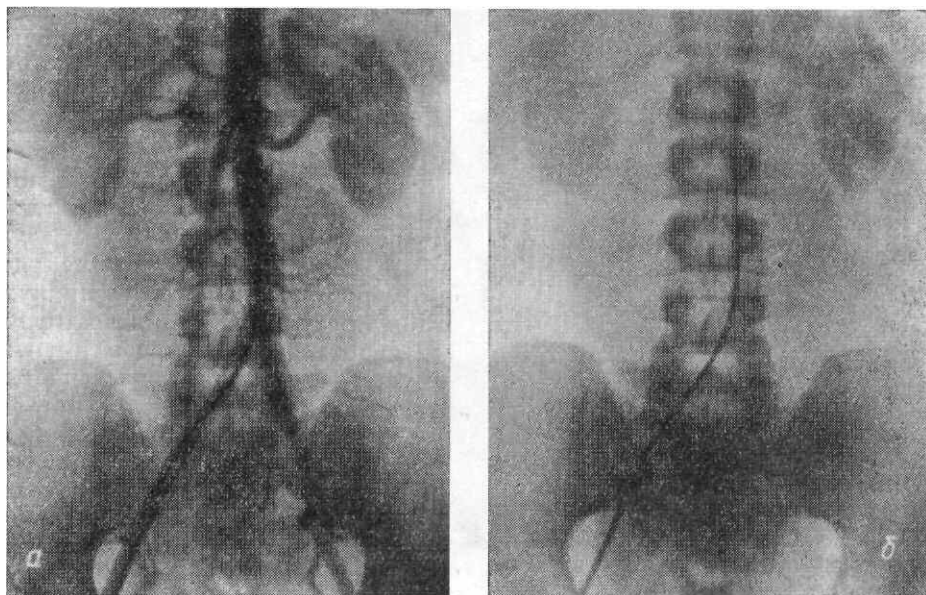


Рис. 318. Ангиограмма почки в прямой задней проекции. а — артериальная фаза (определяются почечные артерии, форма и положение почек), б — нефрографическая фаза.

Показана в случаях невозможности получения изображения лоханок с помощью выше названных методов исследования.

*Пневморетроперитонеум* используют для получения изображения теней почек на фоне газа, введенного в забрюшинное пространство, и определения контуров, формы, размеров и положения почек.

Методика инсуффляции газа в пресакральную клетчатку описана выше.

*Ангиографию* (аортографию, селективную ангиографию) применяют для изучения сосудов, паренхимы почек и полостей лоханки и чашек. Контрастирования ветвей брюшной аорты и почечных артерий в настоящее время достигают транслюмбальным путем или пункцией бедренной артерии (по Сельдингеру). Для контрастирования почечных артерий в зависимости от веса больного вводят 50—60 мл контрастного вещества. Наиболее полную рентгеновскую информацию о состоянии кровоснабжения в почках получают с помощью серийных снимков. При ангиографическом исследовании различают следующие фазы: артериальную, нефрографическую (капиллярную), венозную, урографическую (рис. 318).

## Рентгеноанатомический анализ

### Форма и размеры почки

Почки имеют форму боба, однако обе почки не всегда одинаковы (рис. 319). Размеры почек на рентгенограммах проекционно несколько увеличены по сравнению с данными анатомов, что объясняется отдаленностью их от пленки, особенно у тучных людей. Длина почки 9—12 см, ширина 6—7 см, толщина 2—3 см. Тень правой почки короче и шире, левой длиннее и уже, что объясняется неодинаковой ротацией почки вокруг вертикальной или горизонтальной оси.

Истинное увеличение размеров почки может возникнуть в результате компенсаторной гипертрофии здоровой почки при отсутствии противоположной, а также при ряде патологических процессов (гидронефроз, пионефроз, поликистоз, гипернефрома). Увеличение одного из сегментов, верхнего или среднего отдела почки, чаще левой, наблюдают при аномалии развития — дольчатой почке или при опухолях.

Малые размеры почки могут быть при гипоплазии. Патологическое уменьшение почки встречается при туберкулезе, первично и вторично сморщенной почке, оно отличается от аномалии нарушением функции.

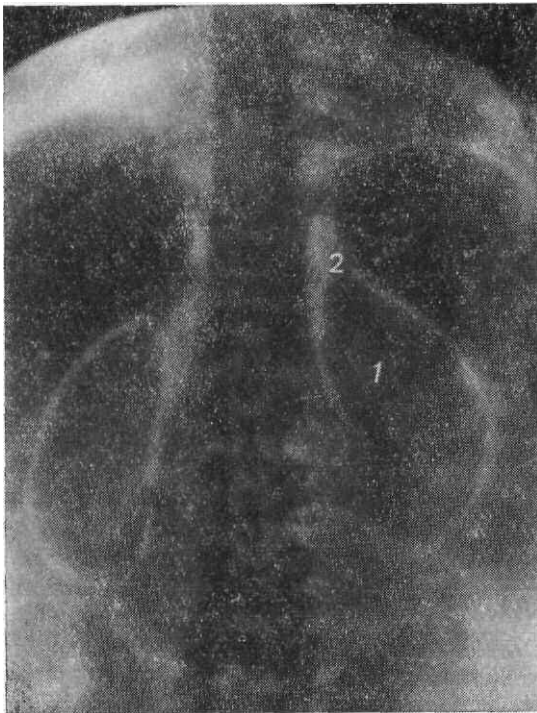

Рис. 319. Пневморетроперитонеумограмма в прямой задней проекции. Определяются контуры, размеры, форма и положение почек (1) и надпочечников (2).

### Положение и смещаемость почки

Почки расположены на уровне тел двух нижних грудных и трех верхних поясничных позвонков. Левая почка размещена выше правой у 65% людей; обе почки на одном уровне — у 30%, правая почка лежит выше левой — у 5% людей.

Продольная ось почки почти параллельна поясничной мышце, расстояние между верхними концами почек составляет 7 см, между нижними — 11 см. Поэтому продольные оси почек дивергируют, образованный ими угол открыт книзу и составляет 20—24°. У мужчин угол больше, чем у женщин. Изменение угла наклона бывает при аномалиях почек, нефроптозе, пиелонефрите, опухолях почек.

Почки расположены не во фронтальной плоскости, а образуют с ней угол около 40°. При этом ворота почки повернуты кпереди и проекционно сужены, в связи с чем для получения боковых снимков почки больного исследуют в косых положениях.

Физиологическая, статическая и дыхательная подвижность почек колеблется в пределах 4—5 см и ее изучают при рентгеноскопии на экране телевизора или снимках, произведенных в вертикальном и горизонтальном положениях больного. Относительно значительная подвижность почек обусловлена отсутствием мощного связочного аппарата. Увеличение амплитуды смещения наблюдают при опущении почек, уменьшение — при воспалительных процессах околопочечной клетчатки почки и ее опухолях.

### Контуры почки и интенсивность ее тени

На обзорных рентгенограммах тень почек выявляется в 50—70%. Тени их однородны, малоинтенсивны, контуры ровные. На обзорной рентгенограмме и томограмме тень почки не дифференцируется при ее аплазии, а также у очень худых людей вследствие уменьшения объема жировой капсулы почек и у гиперстеников из-за большого количества рассеянного рентгеновского излучения.

Повышение интенсивности тени почек наблюдают при воспалительных и склеротических процессах. Неоднородность тени, обусловленную участками ее усиления, определяют при обызвествлениях паренхимы почки или наличии конкрементов.

В ряде случаев тень почек неоднородна из-за скопления газов в кишечнике. Обусловленные газом участки просветления распространяются за пределами почки и перемещаются при динамическом наблюдении.

### Форма и размеры лоханки и чашек

Рентгенологическое изучение чашек и лоханки возможно только после их контрастирования. Однако определение проекции почечной лоханки необходимо при выявлении конкрементов. Почечная лоханка расположена на уровне тел I — II поясничных позвонков. Зона размещения лоханки проецируется на бесконтрастной рентгенограмме между двумя горизонтальными линиями, проведенными через верхушки поперечных отростков I и II поясничных позвонков и вертикальной линией, отстоящей на 5 см кнаружи от срединной плоскости. Правая лоханка, как и почка, расположена ниже левой.

Форма и размеры чашек и лоханки индивидуально вариабельны и изменяются в зависимости от тонуса и уродинамических фаз мочевых путей (систола, диастола). Форма лоханки чаще треугольная, реже квадратная, овальная или шаровидная. Внутренний и верхний контуры лоханки обычно выпуклые, нижний вогнутый. Однако имеется некоторая закономерность их формы и размеров в зависимости от положения лоханки в почечном синусе. По положению лоханки в почечном синусе различают 3 основных типа: внутривнепочечный, внепочечный и смешанный. Редко (около 1%) наблюдают отсутствие лоханки, при этом мочеточник делится на две большие чашки удлиненной формы.

Объем лоханки колеблется от 3 до 12 мл и зависит от типа ее строения. При внутривнепочечном (ветвистом) типе лоханка расположена внутри синуса и полностью закрыта паренхимой. Объем ее составляет 3—4 мл, чашки длинные, ветвистые (рис. 320, а). При внепочечном (ампулярном) типе лоханка размещена вне синуса, имеет округлую форму, объем ее достигает 8—10 мл, чашки широкие и короткие (см. рис. 330, б). При смешанном типе лоханка находится внутри синуса, частично вне его, емкость ее 6—7 мл, она представляет промежуточный тип строения между ампулярными и ветвистыми (см. рис. 330, в). Данные рентгенологического исследования

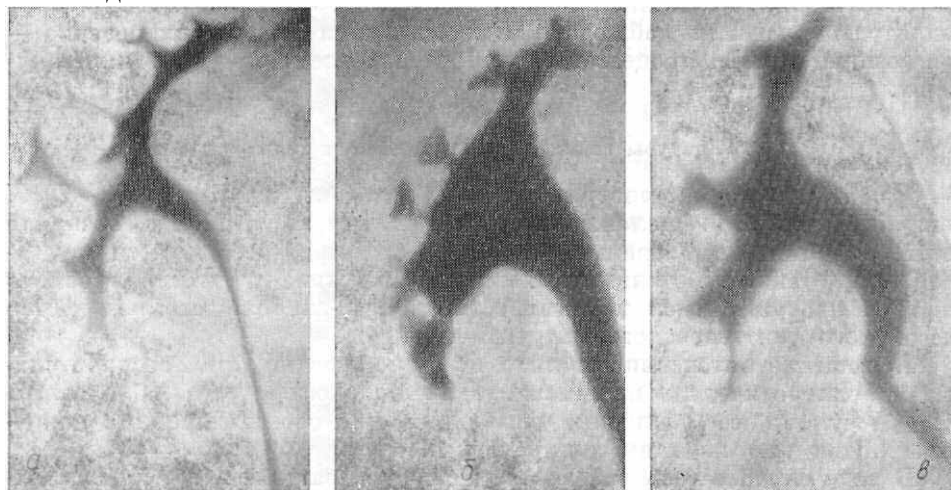


Рис. 320. Фрагменты ретроградных пиелограмм. Типы лоханок: а — внутривнепочечный (ветвистый), б — внепочечный (ампулярный), в — смешанный.

о типе почечной лоханки имеют большое значение для выбора вида оперативного вмешательства и тактики лечения.

Об объеме лоханки на пиелограмме судят по ее размеру, интенсивности тени ее и типу ветвления чашек.

В почках рентгенологически можно выявить большие и малые чашки, определить их количество, варианты формы и размеров.

Большие почечные чашки соединяют лоханку с малыми чашками. Различают верхнюю, среднюю и нижнюю группы чашек. Большие почечные чашки (3—5) начинаются расширенным основанием от лоханки, имеют удлиненную среднюю часть и верхушку, от которой отходят малые чашки. Количество последних варьирует от 5 до 18, чаще от 6 до 8. В них также различают три части — шейку, место соединения с большой чашкой, суженную часть — трубочку и расширенную — свод. Свод окружает почечный сосочек пирамиды, в связи с чем он имеет углубление в центре и заостренные края (см. рис. 317). Иногда для нескольких сосочков пирамид имеется один общий комбинированный свод, поэтому малые чашки могут иметь Т-образную и выпуклую формы. Кроме того, малые чашки в дорзальных и вентральных отделах почек расположены в различных плоскостях, вследствие чего могут проекционно наслаиваться и перекрещиваться, что затрудняет интерпретацию пиелограмм. Для получения раздельного изображения всех малых чашек иногда производят пиелографию при различных положениях больного: на спине горизонтально и с приподнятым тазом, на животе, стоя.

Вследствие различного положения чашек относительно центрального пучка лучей изображение их на пиелограммах может быть представлено не только в виде раструба, но и в виде кольца с центральным дефектом наполнения или округлой дополнительной тени, симулирующих опухоль или конкремент, вследствие проекционного наслаения на соседнюю чашку или лоханку.

Чаще всего чашки расположены латерально от лоханки. Однако иногда при лоханке ветвистого типа и при повороте почки вокруг продольной оси часть чашек может проецироваться медиально от лоханки.

По проекционному расположению больших и малых чашек, а также по изображению места отхождения мочеточника можно судить о степени ротации почки, что наблюдают при аномалиях развития и заболеваниях почек.

Рентгенограмму почки в боковой проекции производят с наклоном фронтальной плоскости больного к плоскости стола под углом 40—50°. Форма почек в боковой проекции уплощенная, вытянутая. В зависимости от типа строения лоханки чашки проецируются в вентральном и дорзальном направлении или наслаиваются на тень лоханки. Мочеточник в начальном отделе не дифференцируется, а затем тень его проецируется за контуром нижнего конца почки.

### Оценка функции

Рентгенологическое изучение моторной и частично выделительной функции мочевыводящих путей можно проводить после их контрастирования (внутривенного или ретроградного) под контролем пиелоскопии, серий рентгенограмм, рентгенокимографии, рентгенокинематографии и рентгенотелевидения. Изучают фазу заполнения и опорожнения — систолу и диастолу — и фазу покоя чашек и лоханки.

Вследствие сокращения шейки в фазу диастолы полость чашки изолируется от лоханки, что способствует поступлению мочи из выводных канальцев почки в чашки. После наполнения мочой происходит систола чашек и раскрытие шеек, изолирующих чашки от лоханки.

Продолжительность сокращения зависит от положения обследуемого (горизонтальное или вертикальное) и пути введения контрастного вещества (внутривенно или ретроградно). В вертикальном положении фаза сокращения составляет 6—13 секунд; фаза систолы чашки — 3 секунды, диастолы — 4, индифферентная — 5—8 секунд. При горизонтальном положении продолжительность сокращения увеличивается в 1,5 раза и достигает соответственно 8—19 секунд. При ретроградном введении контрастного вещества вследствие раздражения мочевых путей катетером и вводимой жидкостью определяется гиперкинезия верхних мочевых путей.

Динамика опорожнения почечных чашек зависит от величины диуреза, алиментарных факторов, индивидуальных особенностей организма. Скорость и интенсивность сокращения различных чашек не одинакова. Сокращения чашек автономны и не передаются на лоханку. Они происходят чаще, чем сокращения лоханки, так как емкость чашек меньше, чем емкость лоханки.

Деятельность почечных чашек находится в зависимости от давления в почечной лоханке. При повышенном давлении в лоханке происходит более длительное сокращение чашек.

В почечной лоханке фаза систолы продолжается 2—3 секунды, диастолы — 10—15 секунд. Во время диастолы происходит замыкание начального отдела мочеточника, что способствует поступлению мочи из чашек. Во время систолы лоханки моча продвигается в верхнюю часть мочеточника и частично в сторону чашек.

Время опорожнения лоханки от контрастного вещества, введенного ретроградно в положении больного на спине, составляет 4—8 минут, а стоя — 1,5—4 минуты.

Ускорение или замедление опорожнения наблюдают при дискинезиях мочевых путей, а также при органических заболеваниях. Различают гипер- и гипокинезию, если опорожнение наступает соответственно ранее 3 и позже 8 минут. Дискинезия может быть обусловлена нарушением центральной или периферической нервной системы, воспалительными заболеваниями, мочекаменной болезнью и др.

Динамику опорожнения верхних мочевых путей регулирует также периодическое замыкание отдельных частей мочеточника, а также сокращения мочевого пузыря.

### Возрастные особенности

У новорожденных почки разделены на дольки многочисленными бороздами. Границы между дольками обычно сглаживаются на первом году жизни. Тень почек у детей может достигать гребешковой линии, что объясняется относительно большим размером почек и тем, что окончательно высокое положение они занимают у человека к 5—10 годам. У пожилых людей почки вследствие снижения тонуса, уменьшения количества жировой околопочечной клетчатки могут опускаться.

## Мочеточник

### Анатомия

Мочеточник, *ureter*, представляет собой сплюснутую трубку длиной 27—32 см, начинающуюся от почечной лоханки и заканчивающуюся в стенке мочевого пузыря. Просвет его неодинаков на всем протяжении и составляет в среднем 5—8 мм. В мочеточнике различают брюшную и тазовую части.

Стенка мочеточника состоит из наружной адвентициальной оболочки, *tunica adventitia*, средней мышечной,



tunica muscularis, и внутренней слизистой, tunica mucosa.

Мышечная оболочка представлена тесно переплетающимися волокнами гладкой мускулатуры. Слизистая оболочка мочеточника гладкая.

Брюшная часть мочеточника расположена по внутреннему краю подвздошной мышцы и спереди рыхло спаяна с покрывающей его париетальной брюшиной. В подвздошной области мочеточник перекрещивает подвздошные сосуды, после чего он размещается медиальнее их. Тазовая часть мочеточника лежит у мужчин позади семенных сосудов, а у женщин — яичниковых.

Ниже мочеточник перекрещивается семявыносящим протоком у мужчин, а у женщин перекрещивает маточную артерию.

Мочеточник прободает стенку мочевого пузыря в косом направлении сзади наперед и снаружи внутрь, залекая в ней на протяжении 1 см, и открывается в полость мочевого пузыря мочеточниковым отверстием, ostium ureteris.

Косое прохождение мочеточника через стенку мочевого пузыря, наличие круговой мышцы, создающей замыкательный аппарат мочеточникового отверстия, а также перистальтические движения мочеточника препятствуют проникновению содержимого мочевого пузыря в мочеточник.

Кровоснабжение мочеточников осуществляется мочеточниковыми ветвями, rami ureterici, отходящими от задней ветви почечной артерии, от яичниковой (яичковой) и пупочной артерий.

Вены сопровождают соответствующие артерии.

### **Методики рентгенологического исследования**

Рентгеновское изображение просвета мочеточника получают путем его контрастирования при экскреторной и инфузионной урографии, ретроградной и антеградной пиелоуретрографии.

Для изучения функции мочеточника целесообразно применять экскреторную урографию и регистрировать его движения с помощью серии рентгенограмм, рентгенокинематографии, рентгенокимографии.

Ретроградную уретерографию используют для изучения его морфологии. Ее производят после выполнения контрастным веществом почечной лоханки и дополнительного введения 3—4 мл контрастного вещества по мере извлечения катетера из мочеточника. С целью установления причины нарушения проходимости мочеточника, уровня локализации конкремента рентгенограммы производят после введения в его просвет рентгеноконтрастного катетера.

### **Рентгеноанатомический анализ**

*Изгибы мочеточника.* При рентгенологическом исследовании мочеточника в прямой задней проекции определяются несколько пологих изгибов, расположенных во фронтальной плоскости. При выходе из лоханки мочеточник образует медиальный изгиб и затем располагается почти параллельно позвоночнику.

В полости малого таза он отклоняется латерально, а на уровне копчика — медиально, образуя со стенкой мочевого пузыря угол 90—135° в области его дна (В. И. Шевкуненко, 1951).

Дополнительные изгибы и перегибы мочеточника могут быть проявлениями как физиологического, так и патологического состояний. При беременности тазовая часть мочеточника смещается кверху, тонус мочеточника снижается, в связи с чем образуются дополнительные изгибы. У лиц пожилого возраста можно наблюдать изгибы мочеточника вследствие снижения тонуса. При нефроптозе дополнительные изгибы являются одним из признаков, позволяющих отличить опущенную почку от дистопированной.

Контуры мочеточника на всем протяжении четкие и ровные, просвет не превышает 5—10 мм (рис. 321).

*Физиологические сужения и расширения.* По ходу мочеточника отмечают три физиологических сужения: первое, наименее выраженное, — у места перехода лоханки в мочеточник, второе, слабо выраженное, — на уровне крестцово-подвздошного сустава соответственно перекресту с подвздошными сосудами и третье, наиболее значительное, — при впадении в мочевой пузырь. Диаметр мочеточника в области пузырного сужения составляет 2,5—3,5 мм.

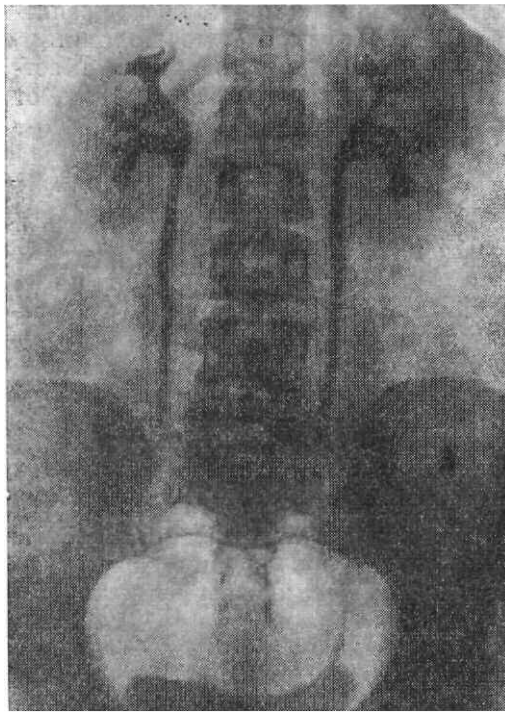


Рис. 321. Инфузионная урограмма в прямой задней проекции. Контрастированы чашки, лоханка, мочеточник и мочевого пузыря.

Определение лоханочно-мочеточникового перехода бывает затруднено при удлиненной и узкой форме лоханки и отсутствии выраженного физиологического сужения мочеточника.

В зависимости от возраста и пола отмечают варианты впадения мочеточника в мочевой пузырь: угол, образуемый мочеточником со стенкой пузыря, колеблется от острого до тупого. У женщин вследствие приподнимания мочевого пузыря при беременности, фибромиоме матки угол может резко изменяться. Расстояние между устьями мочеточников 3 см, при наполненном пузыре увеличивается до 6 см.

На экскреторной уретерограмме различают от 2 до 4, чаще 3 веретенообразных расширения мочеточника, называемых цистоидами, между которыми находятся участки, незаполненные контрастным веществом (Л. Я. Пытель). Границей их являются места физиологических сужений мочеточника. При визуальном наблюдении отмечают периодическое чередование участков расширения и сужения — нормальное физиологическое явление, свидетельствующее о сохранении тонуса мочеточника. Наличие контрастного вещества на всем протяжении мочеточника во время опорожнения лоханки и чашек является признаком снижения его тонуса. Динамические цистоидные секции мочеточника функционируют последовательно. При сокращении одной другая находится в расслабленном состоянии. Тонус верхнего и нижнего цистоидов мочеточника выше, чем среднего. Сокращения выражены также неодинаково. Они более вялые в среднем цистоиде.

Периодичность заполнения жидкостью отдельных частей мочеточника позволяет регулировать динамику опорожнения верхних мочевых путей. Скорость сокращения стенки мочеточника составляет 2—6 см в 1 секунду. В течение минуты наблюдается 3—6 сократительных волн мочеточника. Глубина амплитуды сокращения 3—4 мм.

## Мочевой пузырь

### Анатомия

Мочевой пузырь, *vesica urinaria*, представляет собой полый мышечный орган, лежащий в малом тазу. В него открываются оба мочеточника. Посредством внутреннего отверстия он сообщается с мочеиспускательным каналом. В мочевом пузыре в направлении сверху вниз различают верхушку, *apex vesicae*, тело, *corpus vesicae*, дно, *fundus vesicae*, и шейку пузыря, *cervix vesicae* (рис. 322).

Стенка мочевого пузыря состоит из трех оболочек: наружной — соединительнотканной, средней — мышечной и внутренней — слизистой.

Мышечная оболочка представлена переплетающимися мышечными пучками, которые действуют как единое целое. Мышца мочевого пузыря носит название детрузора.

Посредством богатой сосудами подслизистой ткани, *tela submucosa*, мышечная оболочка отделяется от слизистой, *tunica mucosa*. Слизистая оболочка мочевого пузыря при опорожнении образует мелкие многочисленные складки.

В области шейки выступает треугольник, в котором складки отсутствуют. Вершина треугольника соответствует внутреннему отверстию мочеиспускательного канала, а две другие — устьям обоих мочеточников.

Мочевой пузырь частично покрыт брюшиной. Соотношения с брюшиной изменяются в зависимости от его наполнения. Пустой мочевой пузырь прикрыт пристеночным листком брюшины сверху и частично с боковых поверхностей. При наполненном мочевом пузыре брюшинная складка отходит кверху, часть передней стенки оказывается непокрытой брюшиной, за исключением верхушки. С пузыря брюшина кзади переходит у женщин на пузырную поверхность матки, а у мужчин — на переднюю поверхность прямой кишки.

Мочевой пузырь граничит спереди с лобковым соединением, сзади у мужчин с предстательной железой, семенными пузырьками, ампулой семявыносящих протоков и прямой кишкой, а у женщин — с маткой и верхней частью влагалища. Снизу мочевой пузырь прилегает к фасции таза и мышцам промежности. У женщин мочевой пузырь расположен несколько ниже, чем у мужчин.

Кровоснабжение мочевого пузыря осуществляет внутренняя подвздошная артерия, а. *iliaca interna*, от-

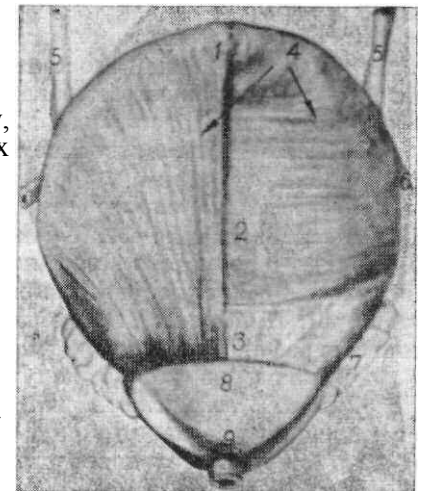


Рис. 322. Схематическая зарисовка мочевого пузыря и предстательной железы (вид спереди).

1 — верхушка пузыря; 2 — тело пузыря; 3 — дно пузыря; 4 — мышечная оболочка пузыря; 5 — мочеточник; 6 — семявыносящий проток; 7 — семенной пузырек; 8 — предстательная железа (передняя поверхность); 9 — верхушка предстательной железы.

дающая нижние пузырные артерии, *a. vesicalis inferior*. От пупочной артерии, *a. umbilicalis*, к мочевому пузырю отходят верхние пузырные артерии, *a. vesiculae superiores*. Пузырные вены, а также пузырное венозное сплетение несут кровь в общую подвздошную вену.

Иннервация мочевого пузыря осуществляется пузырным сплетением, отходящим от волокон верхних поясничных и крестцовых нервов.

### Методики рентгенологического исследования

На обзорных рентгенограммах малого таза при переполненном мочевом пузыре определяют его контуры вследствие просветления, обусловленного жировой тканью в паравезикальной клетчатке. Однако его детально изучают при контрастировании.

При этом рентгенограммы мочевого пузыря производят в трех основных проекциях: прямой, косой и аксиальной.

Контрастное исследование мочевого пузыря — цистографию выполняют после введения газа, водорастворимых контрастных веществ (15 — 20% раствор йодистого калия или натрия, 20% раствор сергозина) или водной взвеси сернокислого бария (15,0 бария — 150 мл физиологического раствора). Применяют также двойное контрастирование, осадочную пневмоцистографию, париетографию, томографию, перицистографию.

Цистографию можно получить нисходящим и восходящим путями.

*Нисходящую цистографию* производят через 30—60 минут после внутривенного введения контрастного вещества или после артериографии, когда имеется достаточное контрастирование мочевого пузыря.

*Восходящая (ретроградная) цистография* позволяет получить более четкое изображение мочевого пузыря. Количество вводимого контрастного вещества составляет 150—250 мл.

Рекомендуют производить рентгенографию мочевого пузыря после его опорожнения, что позволяет установить наличие пузырно-мочеточникового рефлюкса и остаточной мочи.

*Замедленная цистография* заключается в повторной рентгенографии, производимой через 30—60—90 минут после ретроградного введения контрастного вещества, что способствует выявлению пузырно-мочеточникового рефлюкса.

*Полицистография* — воспроизведение нескольких снимков на одной пленке при последовательном наполнении контрастным веществом мочевого пузыря (60, 90, 120 и 150 мл). С помощью этой методики исключается ригидность стенок мочевого пузыря.

*Осадочная пневмоцистография* — введение в мочевой пузырь 150 мл 10—15% взвеси сернокислого бария на физиологическом растворе с последующим (через 30—40 минут) мочеиспусканием и раздуванием мочевого пузыря кислородом. Вследствие оседания бариевой взвеси четко вырисовываются патологические образования в полости мочевого пузыря.

*Двойное контрастирование* мочевого пузыря или метод «плеска» состоит в комбинированном введении водорастворимых контрастных веществ (20—40 мл) и газа. Этот метод применяют при подозрении на наличие неконтрастных конкрементов и небольших опухолей мочевого пузыря.

*Перицистопневмография* — введение газа в околопузырную клетчатку, уточняющее состояние наружных контуров мочевого пузыря. В сочетании с пневмоцистографией изучают толщину стенок мочевого пузыря. *Томография* в сочетании с пневмоцистографией и перицистографией позволяет получить более отчетливое представление о состоянии стенок.

### Рентгеноанатомический анализ

Размеры, форма, положение и контуры мочевого пузыря зависят от пола и возраста больного, от степени его заполнения контрастным веществом, наличия или отсутствия в нем патологических изменений и от состояния соседних органов.

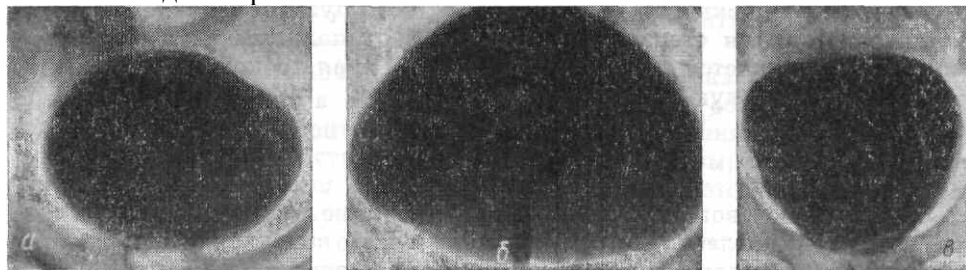


Рис. 323. Рентгенограмма контрастированного мочевого пузыря в прямой задней проекции. Различная форма пузыря: а — у женщины, б — у мужчины, в — у ребенка.

Средняя емкость мочевого пузыря 250,0—300,0, при переполнении — 700 мл. Поэтому при искусственном контрастировании в него вводят не менее 150—250 мл контрастного вещества.

### Форма

Форма мочевого пузыря в прямой задней проекции округлая, овальная, эллипсоидная, грушевидная (рис. 323).

У мужчин форма мочевого пузыря чаще овальная, вытянутая по длиннику тела или округлая; у женщин — овальная, вытянутая в поперечном направлении (рис. 323, а, б).

В задней косой проекции форма мочевого пузыря овальная, многоугольная, чаще треугольная. Основание треугольника обращено кверху. При грушевидной форме в области верхней части тела пузыря находится выпячивание, направленное к крестцу.

Наиболее низкий участок мочевого пузыря, примыкающий к шейке, несколько заострен, воронкообразной формы.

Форма пузыря изменяется в зависимости от степени его наполнения. Пузырь растягивается в основном кверху, в меньшей степени кзади и в стороны. Верхушка его становится дугообразно выпуклой. При малом наполнении он сплюснен сверху вниз, блюдцеобразной формы, верхушка прогибается книзу. При опорожнении у женщин наблюдают две формы мочевого пузыря — пирамидальную и плоскую.

Различные атипичные формы мочевого пузыря могут быть обусловлены давлением увеличенной матки, предстательной железы, сигмовидной кишки и других смежных органов. Асимметрию пузыря наблюдают также при его опухолях, туберкулезе и др.

### **Положение**

На цистограммах тень контрастированного мочевого пузыря расположена выше лобкового соединения. Верхняя граница достигает уровня III — IV крестцовых позвонков, нижняя — уровня верхнего контура лобкового соединения или размещена выше на 1—1,5 см. Увеличение расстояния между мочевым пузырем и лобковым соединением наблюдают при опухолях предстательной железы, деформациях в области шейки пузыря (склероз), патологических процессах в паравезикальной клетчатке, а смещение границы мочевого пузыря книзу — при цистоцеле.

По мере опорожнения положение мочевого пузыря изменяется, опускается его верхняя стенка, уменьшается вертикальный размер, основание пузыря опускается до середины или ниже края лобкового соединения, образуя дугообразную линию, выпуклую книзу.

### **Контуры**

Контуры мочевого пузыря выпуклые, ровные, четкие. Верхний контур может быть слегка вогнутым. Неровность контура пузыря иногда наблюдают при малом его наполнении, а также при переполнении или при спастическом сокращении. В отличие от органических поражений (туберкулез, опухоль, дивертикулы) такая неровность контура изменяется по мере заполнения или опорожнения пузыря.

В прямой задней проекции краеобразующим контуром в верхнем отделе является верхушка пузыря, обращенная кверху, которая затем плавно переходит в контуры боковых стенок.

Нижний контур соответствует дну мочевого пузыря, образуя умеренно выпуклую линию, обращенную в сторону мочеполовой диафрагмы. Изредка, при сокращении пузыря, в среднем отделе его нижнего контура на рентгенограмме определяется выпячивание, соответствующее шейке пузыря и внутренней отверстию мочеиспускательного канала. Однако последнее лучше определяется в момент наполнения или опорожнения пузыря, особенно при рентгеноскопии или рентгенокинематографии.

В задней косой проекции в краеобразующий отдел входит передне-боковая, заднебоковая поверхность верхушки и тела пузыря. Верхушка пузыря обращена кпереди и кверху. Контур ее плавно переходит в дугообразно выпуклую переднюю стенку пузыря, обращенную к передней брюшной стенке и лобковому соединению, и заднюю стенку, обращенную к прямой кишке или матке. Дно пузыря направлено кзади и книзу, а воронкообразно вытянутая шейка — книзу и кпереди.

Толщина стенки пузыря равномерна на всем протяжении, представлена тонкой полоской, достигающей 2—3 мм. Ее определяют при сочетании пневмоцистографии с перицистографией или пневмоперитонеумом.

### **Рельеф слизистой оболочки**

Слизистая оболочка мочевого пузыря представлена мелкими извитыми складками. При растяжении ее складки сглаживаются и перестают дифференцироваться, в области шейки они отсутствуют.

### **Оценка функции**

Одна из важнейших функций мочевого пузыря — эвакуация мочи из организма.

Мочевой пузырь принимает также активное участие в опорожнении верхних мочевых путей. Расслабление мочевого пузыря, наступающее после его опорожнения, способствует свободному поступлению мочи из мочеточников.

Рентгенологическим методом исследования на экране телевизора или при рентгенокинематографии возможно изучить все фазы опорожнения мочевого пузыря, тогда как с помощью серийной рентгенографии данные исследования недостаточны.

Перед мочеиспусканием происходит опущение дна мочевого пузыря.

При напряжении в начале мочеиспускания в области уретровезикального сегмента в рентгеновском изо-

бражении возникает «клюв», при этом проксимальная часть уретры втягивается в пузырь. При прохождении первой порции мочи основание пузыря поднимается кверху и возникают качательные движения мочевого пузыря.

Сокращения мочевого пузыря начинаются в области дна, затем распространяются на весь пузырь. У женщины при этом образуется вогнутость передней поверхности мочевого пузыря, а у мужчины он сохраняет форму шара.

В конце мочеиспускания в области шейки происходит прижатие задней стенки к передней стенке мочеиспускательного канала и выход из мочевого пузыря замыкается.

#### **Возрастные особенности**

Форма мочевого пузыря у детей цилиндрическая или грушевидная (рис. 323, в). Суженная часть направлена к лобковым костям. Половых различий формы мочевого пузыря у детей не наблюдают. Пузырь у них расположен выше, чем у взрослых.

У лиц пожилого возраста вследствие снижения тонуса мышц тазового дна мочевой пузырь опускается.

## ПОЛОВЫЕ ОРГАНЫ

## Мочеиспускательный канал

## Анатомия

**Мужской мочеиспускательный канал**, *urethra masculina*, представляет собой трубку, которая в сагиттальной плоскости образует S-образный изгиб. Начинается мочеиспускательный канал от шейки мочевого пузыря внутренним отверстием, *ostium urethrae internum*, и оканчивается на головке полового члена наружным отверстием, *ostium urethrae externum*.

Длина мочеиспускательного канала 18—22 см, ширина — 0,5—1 см. Его принято делить на три части: предстательную, *pars prostatica*, перепончатую, *pars membranacea*, и губчатую, *pars spongiosa*.

Предстательная часть начинается от шейки мочевого пузыря и проходит через предстательную железу почти вертикально между внутренним и наружным сжимателями. Длина предстательной части составляет в среднем 3—4 см. На ее задней стенке расположено небольшое возвышение — семенной холмик, *colliculus seminalis*, на котором открываются два отверстия семявыбрасывательных протоков. По сторонам от семенного холмика находятся желобоватые углубления, на дне которых расположены от 20 до 50 отверстий предстательных протоков.

Перепончатая часть мужского мочеиспускательного канала начинается от верхушки предстательной железы и косо сверху вниз и сзади наперед прободает на своем пути мочеполовую диафрагму. Эта часть, длиной 1,5—2 см, представляет собой самый узкий и наименее растяжимый участок мочеиспускательного канала. Перепончатая часть снаружи окружена поперечнополосатыми мышечными пучками наружного произвольного сжимателя, *sphincter urethrae externus*.

Губчатая часть мочеиспускательного канала длиной 14—15 см простирается от мочеполовой диафрагмы до его наружного отверстия, на всем протяжении проходит внутри губчатого тела. Начальный отдел этой части канала несколько расширен; на остальном протяжении диаметр канала равномерный. В области головки полового члена он снова расширяется, образуя ладьевидную ямку, *fossa navicularis urethrae*.

Стенка мужского мочеиспускательного канала состоит из трех слоев: слизистого, подслизистого и мышечного. На всем протяжении слизистая оболочка мочеиспускательного канала покрыта цилиндрическим эпителием, кроме ладьевидной ямки, выстланной многослойным плоским эпителием.

Мужской мочеиспускательный канал служит не только для выведения мочи, но и для прохождения семени, которое поступает в его просвет через семявыбрасывающие протоки.

**Женский мочеиспускательный канал**, *urethra feminina*, начинается от шейки мочевого пузыря внутренним отверстием и оканчивается в преддверии влагалища наружным отверстием, имеющим вид сагиттальной щели. Канал идет сверху вниз и впереди, образуя изгиб, направленный выпуклостью кзади. Длина женского мочеиспускательного канала равна 3—4 см, ширина 1—1,5 см. Спереди от него расположено лобковое соединение, сзади передняя стенка влагалища, отделенная от канала рыхлой соединительной тканью.

Женский мочеиспускательный канал служит только для выведения мочи.

## Методики рентгенологического исследования

Рентгенологическое исследование мочеиспускательного канала — уретрографию — производят с помощью контрастных веществ: 12—15% раствор йодистого натрия, 20% раствор сергозина, 50% раствор кардиотраста.

Существует два способа уретрографии: нисходящий и восходящий.

*Нисходящую уретрографию* применяют при исследовании мужского и женского мочеиспускательного канала. Для выполнения нисходящей уретрографии в мочевой пузырь через катетер вводят 150—200 мл контрастного вещества. После извлечения катетера в момент акта мочеиспускания производят рентгенографию.

*Восходящую уретрографию* производят только при исследовании мужского мочеиспускательного канала, который заполняется контрастным веществом со стороны наружного отверстия. Контрастное вещество вводят шприцом емкостью 100—150 мл. Исследуют больного при опорожненном мочевом пузыре. Техника восходящей уретрографии зависит от задач исследования. При необходимости исследования губчатой части мужского мочеиспускательного канала контрастное вещество вводят под небольшим давлением и заканчивают введение до выполнения рентгенографии. В момент выполнения рентгенографии контрастное вещество удерживается в мочеиспускательном канале.

В случае необходимости исследования всех отделов мужского мочеиспускательного канала рентгенографию выполняют в момент преодоления сопротивления наружного сжимателя при введении контрастного ве-

щества и его затекании в мочевой пузырь.

Для рентгенологического исследования мужского мочеиспускательного канала достаточно произвести уретрограммы в прямой задней и левой задней косой проекциях.

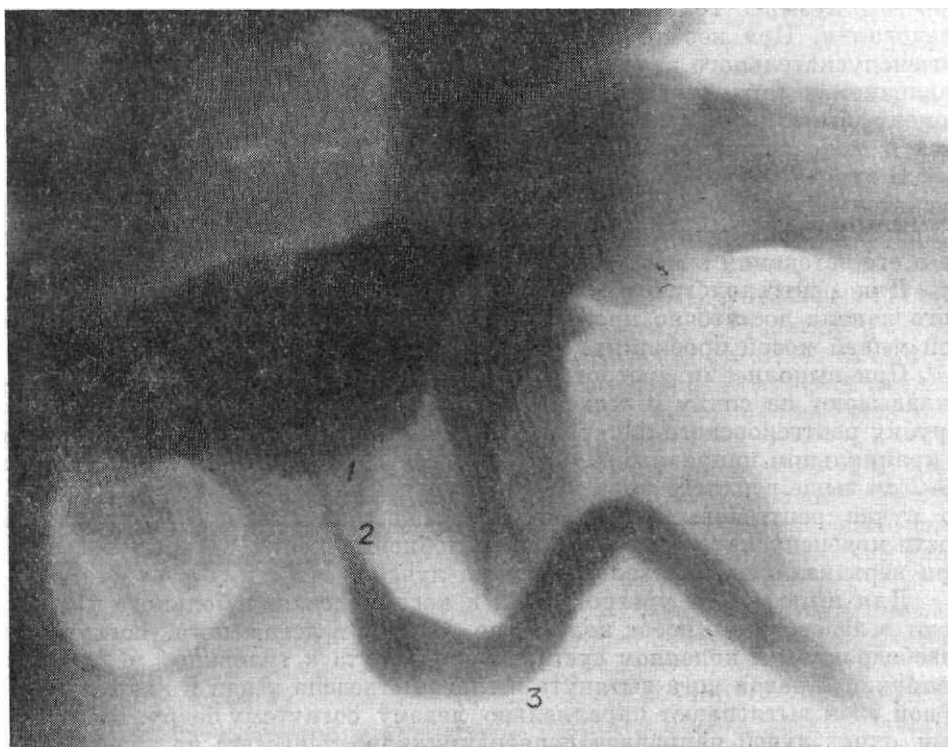При выполнении уретрографии в прямой задней проекции больного укладывают на спину с несколько разведенными и вытянутыми ногами. Трубку рентгеновского аппарата устанавливают под углом  $70^\circ$ , открытым в краниальном направлении. Центральный пучок лучей направляют на 1—2 см выше верхнего края лобкового сращения. Такой ход центрального пучка рентгеновых лучей предотвращает наслаивание предстательной части мочеиспускательного канала на лобковые кости, которое возникает при вертикальном направлении пучка лучей.

Для выполнения уретрографии в косой проекции больного укладывают в левое заднее косое положение. При этом левая нога, согнутая в тазобедренном и коленном суставах, подтянута к туловищу и отведена кнаружи. Правая нога вытянута и слегка отведена кзади и кнаружи. Половой член вытягивают параллельно левому согнутому бедру. Центральный пучок лучей направлен перпендикулярно к кассете на область корня полового члена.

В связи с тем, что при восходящей уретрографии часто невозможно получить отчетливое изображение предстательной и перепончатой части мужского мочеиспускательного канала, а при нисходящей уретрографии — губчатой части, в ряде случаев комбинируют восходящую уретрографию с нисходящей.

### Рентгеноанатомический анализ

**Мужской мочеиспускательный канал.** В норме на уретрограмме, выполненной в прямой задней проекции, определяются не все части



мужского мочеиспускательного канала. Изображение проксимального отдела губчатой части отсутствует, так как при положении больного на спине продольная ось этого отдела мочеиспускательного канала расположена перпендикулярно к плоскости стола и проекционно суммируется с дистальным его отделом. На уретрограмме, произведенной в левой задней косой проекции, видно изображение всех частей мужского мочеиспускательного канала.

Рис. 324. Рентгенограмма мочевого пузыря и мужской уретры (восходящая уретрограмма) в левой задней косой проекции. 1 — предстательная часть уретры; 2 — перепончатая часть уретры; 3 — губчатая часть уретры.

На *восходящей уретрограмме*, произведенной в левой задней косой проекции, туго выполняется губчатая

часть мужского мочеиспускательного канала (рис. 324). Она представлена в виде полосы с четкими ровными контурами, шириной 0,7 — 1 см. Проксимальный отдел губчатой части имеет форму канала конуса, основание которого шире дистального отдела мочеиспускательного канала и достигает 1 — 1,5 см. Верхушка конуса примыкает к дистальному отделу перепончатой части мочеиспускательного канала.

Перепончатая и предстательная части мужского мочеиспускательного канала простираются до нижнего контура мочевого пузыря, имеют вид узкой полосы, шириной 1—2 мм, изогнутой дугообразно или под тупым углом.

В среднем отделе предстательной части мочеиспускательного канала иногда наблюдают веретенообразное раздвоение, обусловленное обтеканием контрастного вещества семенного холмика.

На *нисходящей уретрограмме*, произведенной в левой задней косой проекции, тень мужского мочеиспускательного канала имеет вид довольно широкой полосы, достигающей 0,5—1 см, с ровными четкими контурами (рис. 325). В ряде случаев в среднем отделе предстательной части канала определяется овальной формы дефект наполнения, что соответствует месту расположения семенного холмика.

**Женский мочеиспускательный канал.** У женщин уретрографию производят редко. На *нисходящей уретрограмме*, выполненной в прямой задней проекции, женский мочеиспускательный канал имеет вид широкой полосы с ровными четкими контурами, длиной 2,5—3 см, шириной около 1 см.

# Предстательная железа

## Анатомия

Предстательная железа, *prostate*, является одной из желез мужской половой системы. По форме и величине она напоминает каштан и расположена между мочевым пузырем и мочеполовой диафрагмой. Сквозь толщу предстательной железы проходит предстательный отдел мочеиспускательного канала.

Размеры предстательной железы: длина по оси тела — 2,5—4,5 см, ширина в поперечном направлении — 3,5—5 см, толщина в переднезаднем направлении — 2,0—2,5 см, вес железы 21—28 г.

В предстательной железе различают основание, *basis prostatae*, верхушку, *apex prostatae*, переднюю, *facies anterior*, и заднюю поверхность, *facies posterior*.

Широкая часть предстательной железы — основание — обращена кверху и прилежит к мочевому пузырю, а верхушка — книзу и примыкает к мочеполовой диафрагме. Передняя поверхность железы обращена к лобковому сращению, от которого отделена рыхлой соединительной тканью. Задняя поверхность предстательной железы прилегает к ампуле прямой кишки и отделена от нее брюшинно-промежностным апоневрозом. На задней поверхности предстательной железы находится борозда, разделяющая железу на правую и левую доли. Между этой бороздой и предстательной частью мочеиспускательного канала размещен перешеек предстательной железы, *isthmus prostatae*, который выступает вперед в виде валика, вдающегося в просвет мочевого пузыря.

Предстательная железа состоит из железистого и мышечного вещества. Железистое вещество составляют 20—50 трубчато-альвеолярных желез, каждая из которых имеет собственный проточек, открывающийся на задней стенке предстательной части мочеиспускательного канала по бокам семенного холмика.

Кровоснабжение предстательной железы осуществляется из нижних пузырных и средней прямокишечной артерий. Вены предстательной железы анастомозируют между собой и образуют пузырно-предстательное венозное сплетение. Иннервация предстательной железы осуществляется волокнами подчревного сплетения.

## Методики рентгенологического исследования

Для получения изображения предстательной железы применяют цистографию и пневмоперистистографию.

**Цистография.** После опорожнения в мочевой пузырь через катетер вводят водорастворимое контрастное вещество (20% раствор сергози-на) в количестве 150—200 мл, после чего производят рентгенографию в прямой задней и косых проекциях.

Разновидностью цистографии является пневмоцистография, при выполнении которой вместо водорастворимого контрастного вещества в полость мочевого пузыря вводят 150—200 мл кислорода.

**Пневмоперистистография.** В околопузырное пространство вводят 200—300 мл кислорода путем надлобковой пункции. В течение одного часа больной находится в горизонтальном положении с приподнятым тазом, что способствует равномерному распространению кислорода по околопузырной клетчатке. Затем производят рентгенографию в прямой задней проекции. Часто применяют сочетание пневмоцистографии с пневмоперистистографией.

## Рентгеноанатомический анализ

На цистограмме в прямой задней проекции, произведенной после введения жидкого контрастного вещества, видно вдавление по нижнему контуру мочевого пузыря, соответствующее основанию предстательной железы, вдающемуся в полость мочевого пузыря (рис. 326). Это вдавление различно по размерам, зависит от величины предстательной железы.

Кроме того, чем больше величина предстательной железы, тем выше размещен нижний контур мочевого пузыря над верхним краем лобкового сращения.

На цистограмме, выполненной с кислородом, предстательная железа определяется в виде нежной тени округлой или башневидной формы, расположенной по нижнему контуру мочевого пузыря. Вдавление в области нижнего контура на цистограмме, выполненной жидким контрастным веществом, и тень железы на пневмоцистограмме являются изображением лишь основания предстательной железы.

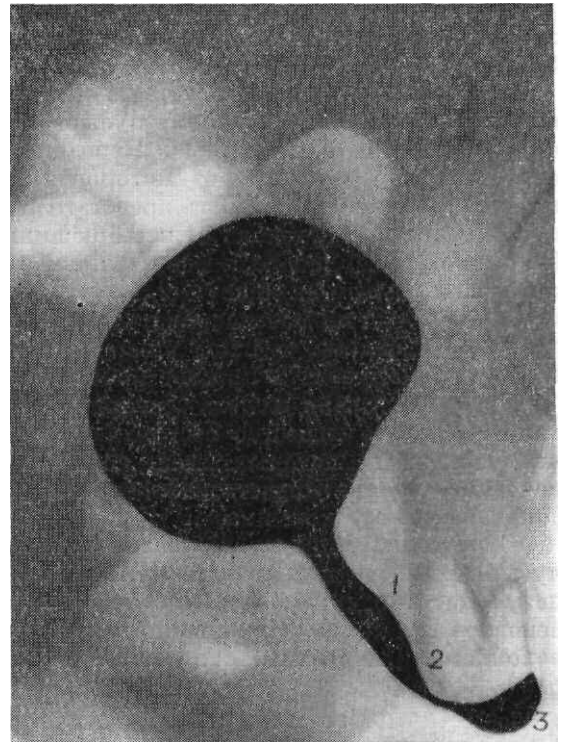


Рис. 325. Рентгенограмма мочевого пузыря и мужской уретры (нисходящая уретрограмма) в левой косой задней проекции.

1 — предстательная часть (расширенный средний отдел ее соответствует расположению семенного холмика); 2 — перепончатая часть; 3 — губчатая часть.



При пневмоперистигнографии и в сочетании ее с пневмоцистографией получают изображение тени всей предстательной железы. Предстательная железа, окруженная кислородом, дает тень округлой формы с гладкими контурами, которая проецируется на лобковые кости и их сращение.

Поперечник тени предстательной железы на рентгенограмме составляет в среднем 3—4 см.

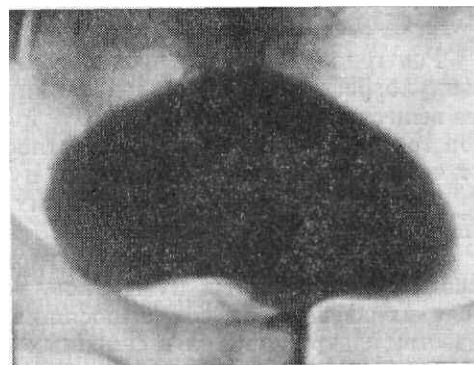


Рис. 326. Рентгенограмма мочевого пузыря в прямой задней проекции. Вдавление по нижнему контуру мочевого пузыря обусловлено увеличенной предстательной железой.

## Семенные пузырьки

### Анатомия

Семенные пузырьки, *vesiculae seminales*, парный орган, грушевидной формы с бугристой поверхностью. Они расположены косо и простираются снаружи кнутри и сзади наперед в жировой клетчатке малого таза между задней стенкой мочевого пузыря и передней стенкой ампулы прямой кишки. Их продольные оси образуют угол, открытый в краниальном направлении.

Длина каждого семенного пузырька достигает 5—6 см, ширина — 2,5—3 см.

Семенной пузырек книзу суживается и образует выводной проток, *ductus excretorius*, который, сливаясь с ампулой семявыносящего протока, расположенной с медиальной стороны семенного пузырька, переходит в семявыбрасывающий проток.

Верхний конец семенного пузырька прилегает к мочеточнику недалеко от места впадения его в мочевой пузырь. Остальная часть семенного пузырька расположена на задней поверхности мочевого пузыря.

Стенка семенных пузырьков состоит из трех слоев: соединительнотканного, мышечного и слизистого. Кровообращение семенных пузырьков осуществляется в основном от нижних пузырных и средней прямокишечной артерий.

Иннервация исходит от подчревного симпатического сплетения.

### Методики рентгенологического исследования

Рентгенологическое исследование семейных пузырьков называют везикулографией. Для исследования используют маслянистые контрастные вещества (20% йодипин и 30% йодолипол), реже — водные (50% раствор трийодтраста и др.). Контрастное вещество в количестве 2—3 мл вводят через семявыносящие протоки путем их пункции.

Исследование производят с обеих сторон. Рентгенограммы выполняют в прямой задней и в левой задней косо́й проекциях.

В связи с тем, что водные растворы контрастных веществ быстро выводятся из семенных пузырьков, рентгенографию выполняют сразу же после их введения в семявыносящий проток. Маслянистые контрастные вещества задерживаются в семенных пузырьках в течение нескольких суток, поэтому рентгенографию можно применить спустя несколько часов после их введения.

### Рентгеноанатомический анализ

*Семявыносящие протоки* на везикулограмме в прямой задней проекции (рис. 327) имеют вид нитеобразных теней с четкими контурами. Семявыносящий проток, поднимаясь кверху и кнаружи, проекционно пересекает нижнюю ветвь лобковой кости, медиальный отдел запирающего отверстия на уровне верхней ветви лобковой кости, петлеобразно изгибается, поворачивая кнаружи и располагаясь почти параллельно дугообразной линии таза. На уровне крестцово-подвздошного сустава он плавно поворачивает кнутри и книзу, входит в малый таз, идет параллельно краю крестца и оканчивается ампулой над лобковым соединением. Тень ампулы семявыносящего протока представляется в виде тяжа с множеством боковых выпячиваний округлой или грушевидной формы с четкими контурами.

Длина тени семявыносящего протока достигает 24—35 см, ширина 1—2 мм. Длина ампулы семявыносящего протока составляет 3—4 см, ширина — 0,4—0,6 см.

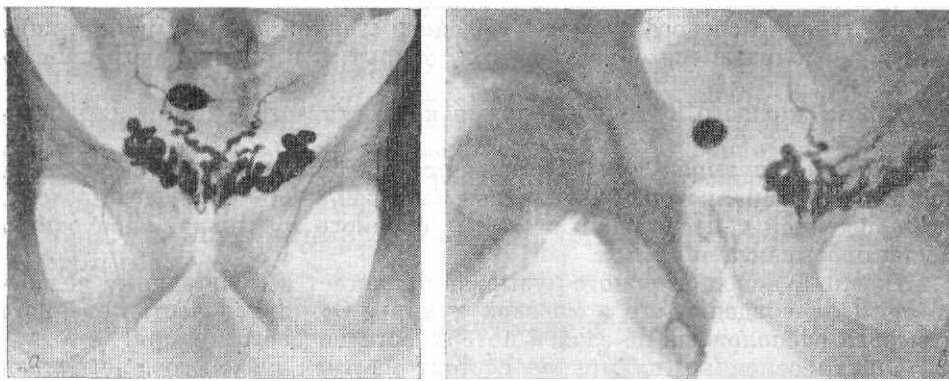


Рис. 327. Рентгенограммы семенных пузырьков и сомявыносящих протоков в прямой задней проекции (а) и в правой задней косо-й проекции (б). Над изображением семенных пузырьков определяется овальной формы тень попавшего в мочево-й пузырь йодолипола.

Семенные пузырьки на везикулограмме имеют вид петлеспиралеобразной тени с множеством изгибов и боковых выпячиваний. Семенные пузырьки расположены над лобковым сращением, косо снаружи кнутри, образуя между собой угол 60—90°, открытый краниально.

Размеры семенного пузырька колеблются в значительных пределах: длина от 2,5 до 7 см, ширина от 0,5 до 1 см.

Для нормальных семенных пузырьков характерна закругленность контуров в области выпячиваний, чередующихся с перетяжками. Тень семенного пузырька в медиальном направлении конусообразно суживается и переходит в короткий выводной проток. Последний сливается с ампулой семявыносящего протока и образует семявыбрасывающий проток.

Тень семявыбрасывающего протока конусообразная, обращенная основанием кверху, а верхушкой книзу и проецируется на лобковое сращение. Правый и левый семявыбрасывающие протоки находятся на расстоянии 0,4—0,7 см, длина их 1,5—2 см, ширина проксимального конца 3 мм, дистального 4 мм. Контур семявыбрасывающих протоков ровные, четкие.

## Женские половые органы

### Анатомия

**Матка**, uterus, полый мышечный орган, расположенный в полости малого таза (рис. 328). Длина ее 6—9 см, ширина 4—6 см, толщина 3—5 см. В матке различают дно, fundus uteri, тело, corpus uteri, и шейку, cervix uteri. Выпуклое дно матки направлено кверху и несколько кпереди. Тело матки, занимающее  $\frac{2}{3}$  ее общей длины, имеет овальную форму, сдавлено спереди назад по отношению к шейке наклонено под углом в 140—170°, открытым кпереди.

В теле матки различают две поверхности — передненижнюю, уплощенную, пузырьную, facies vesicalis, и задневерхнюю выпуклую, кишечную, facies interstinalis. Обе поверхности разграничены правым и левым краями, margo uteri dexter et sinister. Нижняя часть матки носит название шейки, форма ее цилиндрическая. Шейка разделяется на верхнюю, надвлагалищную часть, portio supravaginalis, занимающую  $\frac{2}{3}$  ее длины, и влагалищную, portio vaginalis, —  $\frac{1}{3}$  длины свободно выступающую во влагалище. В нижнем отделе влагалищной части расположены две губы: передняя labium anterius, и задняя, labium posterius, более низко расположенная. Обе губы обращены к задней стенке влагалища.

Полость матки представляет собой узкую щель треугольной формы, с вершиной, обращенной книзу. В полости матки размещены три отверстия: два из них находятся на уровне ее дна и ведут в маточные трубы, третье нижнее отверстие — в канал шейки матки, canalis cervicis uteri. Канал шейки матки в средней части несколько расширен и переходит в наружный зев — отверстие, открывающееся во влагалище и ограниченное вышеописанными губами.

Матка граничит спереди с мочевым пузырем, сзади с прямой кишкой, сверху — с петлями тонкой кишки, книзу она обращена во влагалище.

Стенка матки состоит из слизистой, tunica mucosa (endometrium), мышечной, tunica muscularis (myometrium), серозной оболочки, tunica serosa, и подсерозной основы, tela subserosa. Слизистая оболочка матки тесно спаяна с мышечной, которая представлена тремя слоями: наружным — продольным, средним — круговым и внутренним, состоящим из продольных пучков. В теле матки более развит средний слой, в шейке — наружный. У каждого из отверстий матки мышечные волокна расположены циркулярно, образуя круговой жом. Серозная оболочка покрывает матку спереди и сзади, образуя по бокам широкие связки матки, lig. latum uteri. Кроме широких связок, матку в

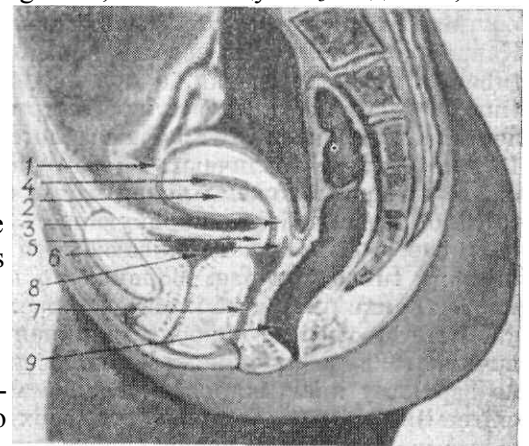


Рис. 328. Схематическая зарисовка внутренних женских половых органов.

1 — дно матки; 2 — тело матки; 3 — шейка матки; 4 — полость матки; 5 — передняя губа; 6 — задняя губа; 7 — влагалище; 8 — мочево-й пузырь; 9 — прямая кишка.

малом тазу фиксируют круглые связки, lig. teres uteri.

У нижнего края широкой связки матки находится околоматочная клетчатка, в которой проходят сосуды и нервы.

*Кровоснабжение* матки осуществляется маточной, а. uterina, яичниковой, а. ovarica, артериями и артерией круглой связки, а. lig. teretis uteri.

Вены матки, v. v. uterinae, образуют вблизи краев матки сплетение, plexus venosus uterinus, окружающее маточную артерию. Отток крови идет по маточной, v. uterina, и внутренней подвздошной венам.

*Лимфатические сосуды* матки образуют богатую сеть, которая отводит лимфу в подчревные, внутренние подвздошные, поясничные, крестцовые и паховые лимфатические узлы.

*Иннервируется* матка симпатическими и парасимпатическими нервными волокнами от подчревного, маточно-го и маточно-влагалищного сплетений.

**Маточная труба**, tuba uterina, парный орган цилиндрической формы. Канал маточной трубы сообщается маточным отверстием, ostium uterinum tubae, с полостью матки, а противоположным брюшным отверстием, ostium abdominale tubae uterinae, открывается в свободную брюшную полость. Длина маточных труб колеблется от 6 до 20 см, ширина — от 2 до 13 мм. В трубе различают: интрамуральную маточную часть, pars uterina, за ней расположены узкая часть, перешеек маточной трубы, isthmus tubae uterinae, и более широкую часть — ампулу маточной трубы, ampulla tubae uterinae, заканчивающуюся расширением — воронкой, infundibulum tubae uterinae. Воронка по краям окружена тонкими выростами, бахромками трубы, fimbriae tubae. Одна из них, яичниковая бахромка, fimbria ovarica, наиболее длинная и фиксируется к трубному концу яичника. Труба, начинаясь от полости матки маточным отверстием, идет по верхнему краю широкой связкой матки к маточному концу яичника, extremitas uterina, огибает его верхний брыжеечно-яичниковый край, margo mesovagicus, и поворачивает книзу, охватывая своей воронкой трубный конец яичника, extremitas tubaria.

Стенка трубы состоит из слизистой, tunica mucosa, мышечной, tunica muscularis, и серозной оболочек, tunica serosa. Слизистая оболочка образует продольные трубные складки, plicae tubariae, проходящие вдоль всей трубы и утолщающиеся по направлению к ампуле, где они особенно высоки.

Мышечная оболочка трубы состоит из наружного и внутреннего продольных слоев и среднего, наиболее мощного, кольцевого слоя. Внутренний продольный слой проникает во все складки слизистой оболочки. По направлению к матке мышечный слой утолщается. Серозная оболочка покрывает трубу со всех сторон и переходит в брыжейку трубы.

Кровоснабжение, лимфатическая сеть и иннервация труб общие с маткой.

Влагалище, vagina, сплюснутая в переднезаднем направлении мышечная трубка, расположенная в малом тазу с наклоном сверху вниз и сзади наперед, соединяющая матку с внешней средой. Длина влагалища — 8—10 см, ширина — 3—4 см. В нем различают переднюю, paries anterior, и заднюю, paries posterior, стенки.

Вверху стенки влагалища соединяются с влагалищной частью шейки матки, образуя свод. Задний отдел свода более глубокий и в связи с этим задняя стенка влагалища длиннее передней.

Спереди влагалище граничит с мочевым пузырем и мочеиспускательным каналом, сзади с прямой кишкой, по бокам расположены мышцы малого таза.

Стенка влагалища состоит из двух оболочек — слизистой и мышечной. Слизистая оболочка склонна к ороговению и образует складки — влагалищные морщины, rugae vaginales, которые по срединной линии передней и задней стенок сходятся под углом, открытым кверху, образуя возвышения — передний и задний столбы морщин, columna rugarum anterior et posterior. Мышечная оболочка состоит из двух слоев — наружного продольного и внутреннего кругового, которые переплетаются между собой.

Влагалище со всех сторон окутано околовлагалищной клетчаткой, в верхних отделах соединяющейся непосредственно с околоматочной клетчаткой, а в боковых отделах — переходящей на стенки таза. Брюшина распространяется с матки только на часть задней поверхности влагалища, откуда она поднимается на переднюю поверхность прямой кишки, образуя прямокишечно-маточное углубление.

*Кровоснабжение* влагалища осуществляется сосудами, отходящими от подчревной артерии: влагалищной и средней артерией прямой кишки и внутренней срамной артерией.

Вены образуют влагалищное сплетение, кровь от которого оттекает в систему внутренней подвздошной вены.

*Лимфоотток* происходит в паховые, подчревные, подвздошные, крестцовые лимфатические узлы.

*Иннервируется* влагалище ветвями, исходящими из срамного нерва и из нижнего подчревного сплетения. Эти ветви содержат чувствительные и двигательные волокна и анастомозируют с симпатическими и парасимпатическими нервами тазового сплетения.

### Функция

Между двумя менструациями различают две фазы менструального цикла — фазу пролиферации и фазу секреции.

Сократительная деятельность матки и труб зависит от фазы менструального цикла. В первой фазе менструального цикла, фазе пролиферации, наблюдают высокий тонус, интенсивные перистальтические сокращения, продолжительность которых в этот период может достигать 50 секунд, а интервал между ними 3—5 минут.

Иногда наблюдают спазмы и антиперистальтику.

Во второй фазе менструального цикла, фазе секреции, тонус матки нормальный и продолжительность перистальтических сокращений уменьшается до 15—20 секунд. В одну минуту наблюдают 2—3 перистальтических сокращения.

В связи с этим для рентгенологического изучения сократительной деятельности матки и труб наиболее благоприятной является вторая неделя после окончания менструации — фаза секреции, так как в этот период матка менее возбудима, тонус ее нормальный. Однако перистальтические волны по трубам в этот период направлены от ампулы в сторону матки, что может препятствовать их заполнению. В первую фазу менструального цикла, фазу пролиферации, преобладают антиперистальтические сокращения матки, направленные в сторону ее дна, что способствует заполнению труб. Поэтому для изолированного изучения труб лучше проводить исследование в фазу пролиферации.

### Методики рентгенологического исследования

Внутренние женские половые органы при рентгенологическом исследовании в условиях естественной контрастности в норме не выявляются. Рентгенологическое изучение их возможно лишь при использовании контрастных методик.

Основной рентгенологической методикой изучения внутренних половых органов женщины является *гистеросальпингография*, которая заключается в контрастировании полости матки и маточных труб 5—7 мл масляного или водного раствора контрастного вещества, содержащего высокоатомные органические соединения йода. Исследование производят в горизонтальном положении больного с приподнятым тазом, используя прямую и косые задние, а иногда и боковые проекции. Рентгенограммы производят в конце введения контрастного вещества, спустя 5—7, 15—20 минут и через 24 часа. Гистеросальпингография позволяет изучить форму, положение, размеры, контуры и рельеф слизистой оболочки полости матки и маточных труб.

*Кольпографию* — контрастирование канала шейки матки производят через коническую obturационную канюлю, введенную в канал шейки матки на 1—1,5 см. В полость канала шейки матки вводят 1—2 см<sup>3</sup> контрастного вещества и сразу же производят рентгенограммы в прямой и косых задних проекциях. Боковую проекцию применяют редко вследствие проекционного суммирования с костями таза.

*Пневмопельвиография* основана на введении в брюшную полость от 800 до 1500 см<sup>3</sup> газа путем пункции передней брюшной стенки или заднего свода влагалища. Рентгенограммы производят в горизонтальном положении больного на животе и спине с приподнятым тазом под разными углами наклона (от 15 до 45°) к горизонтальной плоскости. Пневмопельвиография позволяет изучить наружные контуры и форму органов малого таза, в том числе и матки.

Иногда применяют сочетание пневмопельвиографии с гистеросальпингографией (двойное контрастирование).

Кроме того, используют чрескожную артериографию, транслюмбальную аортографию, флебографию, тазовую лимфографию.

Сократительную функцию матки и труб изучают при серийной рентгенографии, рентгенокимографии и рентгенокинематографии.

Исследование проводят при задержанном дыхании, так как дыхательные движения могут обусловить удвоение контуров или образование зубцов на рентгенокимограммах.

### Рентгеноанатомический анализ

При рентгенологическом исследовании изучают форму, положение, размеры, контуры, рельеф слизистой оболочки, а также функцию матки и маточных труб.

#### Матка

На *пневмопельвиограммах* в прямой задней проекции, произведенных при горизонтальном положении больного, изучают форму, положение и размеры матки. Матка проецируется на уровне IV—V крестцовых позвонков, дает неинтенсивную тень овальной формы с преобладающим продольным размером (3,5—4 см).

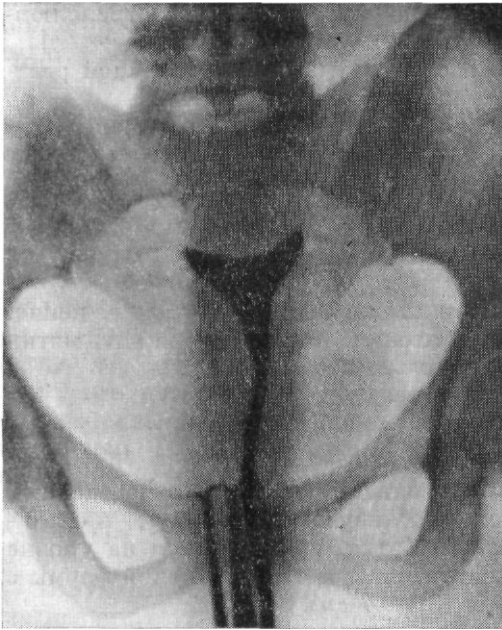В положении больной на спине с приподнятым тазом (по Тренделенбургу) тело матки смещается кверху и располагается соответственно уровню III—IV крестцовых позвонков. Вертикальный размер ее проекционно укорачивается, так как дно матки наслаивается на тело, определяющееся в виде поперечно расположенного овала, краеобразующими которого являются передняя и задняя стенки дна и тела матки. Поперечный размер на границе дна и тела матки составляет 4—4,5 см, переднезадний — 2—2,5 см.

Исследование в боковых и косых задних проекциях имеет ограниченное применение из-за значительного проекционного суммирования матки с костями тазового пояса. Матка в указанных проекциях представляет собой вертикально расположенный овал, передний контур которого несколько уплощен. Вертикальный размер его достигает 4—6 см; поперечный 2—2,5 см.

При *гистеросальпингографии* изучают полость матки в прямой задней проекции.

*Форма* полости матки имеет вид треугольника (рис. 329), вершина которого обращена книзу и соответству-

ет границе полости тела матки и ее перешейка. Основанием треугольника является дно матки, проецирующееся по линии, соединяющей маточные отверстия труб. Неравномерное сокращение мышц матки приводит к асимметрии углов по форме и величине — один может закругляться, другой конически заостряется. Это явление в ряде случаев может быть вызвано инструментальным вмешательством, а потому при асимметрии углов желательна повторная рентгенография после удаления инструментов из полости матки и канала шейки. Стойкую асимметрию углов полости матки можно наблюдать у рожавших женщин из-за недостаточного сокращения матки после родов. При поворотах тела матки вдоль продольной оси (спайки, давление извне и т. д.) возникает проекционное укорочение одного из углов.



На гистеросальпингограммах, произведенных в боковой проекции, полость матки неправильной, ретортоподобной формы с уплощенным или вогнутым передним контуром. Продольная ось тела матки в этой проекции образует с продольной осью шейки матки тупой угол (140—170°), открытый кпереди. Изменение угла шеечно-маточного наклона является признаком неправильного положения матки: уменьшение угла наклона свидетельствует об антефлексии, а увеличение — о ретрофлексии.

*Вертикальный и поперечный размеры* полости матки на границе тела и дна составляют 3,5—4,0 см, а переднезадний — 2—2,5 см. Емкость полости матки у нерожавших составляет 3—4 мл, у рожавших 5—6 мл.

*Контур* полости матки ровные или слегка вогнутые.

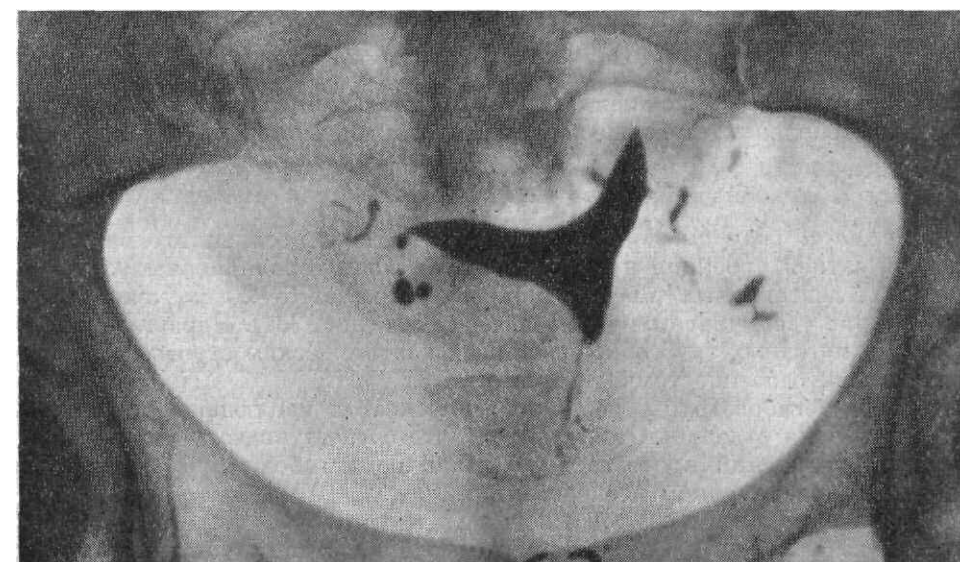
На форму и размеры полости матки влияет тонус матки. При повышенном тонусе выражены вдавления контуров полости матки, углы матки острые, емкость ее полости у нерожавших уменьшается до 1—2 мл, у рожавших — до 3—5 мл. При пониженном тонусе контуры полости матки становятся выпуклые, углы, образующие рога, увеличиваются и могут закругляться.

Емкость полости матки может увеличиваться до 8—12 мл, остатки контрастного вещества иногда наблюдают в ней на протяжении нескольких часов.

Рис. 329. Гистеросальпингограмма в прямой задней проекции. Контрастирована полость матки.

Полость перешейка начинается от нижней границы полости тела матки. Длина его достигает 8—10 мм, ширина 2—3 мм. Перешеек ограничен функциональными сжимателями, определяющими границу перешейка с полостью матки и с каналом шейки матки. На рентгенограммах границы перешейка представляются в виде односторонних, реже двусторонних вдавлений контура.

*Рельеф слизистой оболочки матки может быть выявлен* при гистеросальпингографии в боковой, а иногда и в прямой задней проекции в фазе секреции. В фазе пролиферации рельеф слизистой оболочки сглажен,



складки не выявляются. Выявление складок слизистой оболочки в этой фазе свидетельствует об их гиперплазии. Складки слизистой оболочки матки расположены преимущественно в сагиттальной плоскости, а потому для их изучения используют боковую проекцию; на рентгенограммах в боковой проекции они имеют вид волнистых полос просветления неравномерной (1—3 мм) ширины.

Рис. 330. Гистеросальпингограмма в прямой задней проекции. Контрастирована полость матки и неравномерно маточные трубы. После частичного опорожнения шейки матки определяется рисунок ее слизистой оболочки.

В прямой задней проекции складки слизистой образуют сложный рисунок и представляются неравномерными, частично наслаивающимися друг на друга или перекрещивающимися.

Шейку матки изучают при гистеросальпингографии и контрастировании влагалища.

Влагалищная часть шейки матки определяется при контрастировании влагалища на рентгенограммах в прямой задней и боковой проекциях. Она цилиндрической формы с неочерченной верхней границей, а нижний контур, обусловленный ее губами, в прямой задней проекции дает дугообразное вдавление, а в боковой проекции — два симметричных дугообразных вдавления, местом соединения которых является наружное отверстие канала шейки матки. При повышенном тонусе шейка теряет цилиндрическую форму и кониче-

ски заостряется книзу, при снижении тонуса приобретает вид поперечно ориентированного овала.

Канал шейки матки выявляется на гистеросальпингограммах и кольпограммах в прямой задней и боковых проекциях. Он представляет собой узкую полосу от перешейка до наружного отверстия шейки длиной 1,5—2 см. Верхняя граница канала шейки матки на рентгенограммах выявляется в виде двух- или одностороннего вдавления контура полости матки соответственно нижней границе ее перешейка. Нижняя граница — конусовидное вдавление в центре нижнего контура влагалищной части шейки матки.

В прямой задней проекции канал расположен вертикально, в боковой его продольная ось направлена сверху вниз и сзади наперед.

Просвет канала шейки матки неравномерен, расширяется книзу и у нерожавших женщин равен 2—3 мм, у рожавших — 3—5 мм. Контур его ровные, четкие. При тугом заполнении контрастным веществом может определяться поперечная зазубренность контура, обусловленная затеканием контрастного вещества в выводные протоки шейных желез. После частичного опорожнения шейки матки редко выявляют складки ее слизистой оболочки, имеющие косое и веерообразное направление (рис. 330).

### Маточные трубы

*Форма и размеры.* Маточные трубы на гистеросальпингограммах в прямой задней проекции представляются в виде неравномерных, тонких, извитых, лентовидных теней. Длина их достигает 6—20 см, ширина неравномерно увеличивается от 0,5 до 6—12 мм (рис. 331). Неравномерность просвета маточных труб обусловлена их анатомическим строением и проекционными особенностями.

Из-за изгибов труб в различных плоскостях наблюдают проекционные наслоения отдельных их участков, что создает впечатление неравномерных расширений просвета труб. Наличие изгибов труб выявляется при многопроекционном исследовании.

Интерстициальная часть трубы, шириной до 3 мм, размещена у маточного отверстия, которому соответствует циркулярное сужение просвета интерстициальной части трубы. Форма ее коническая, реже, в связи с сокращением мышечного слоя матки, — веретенообразная.

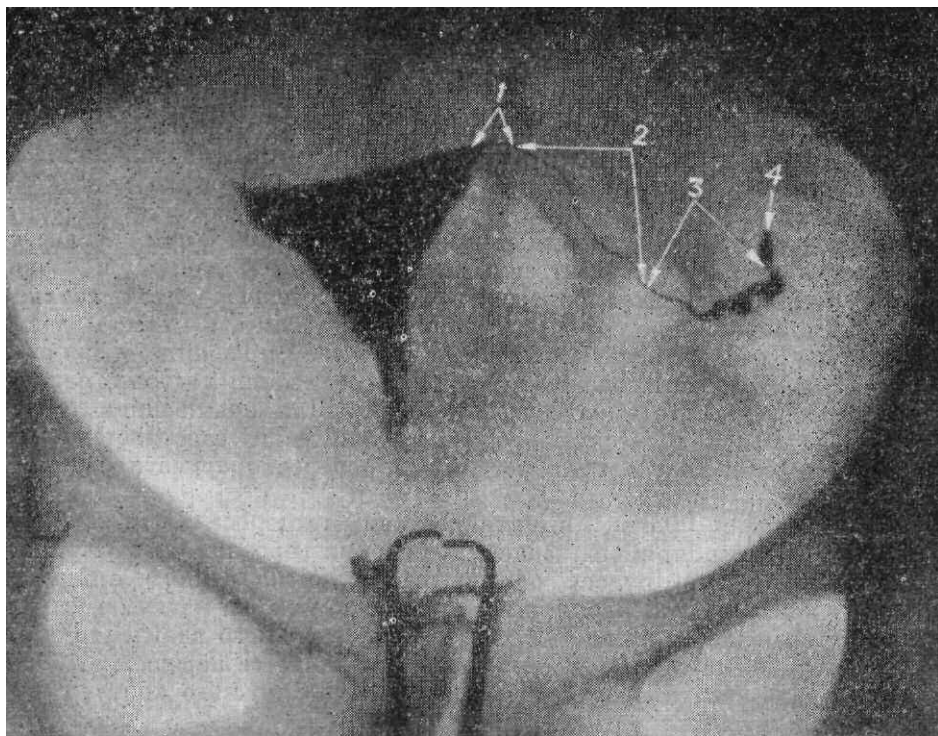


Рис. 331. Гистеросальпингограмма в прямой задней проекции. Контрастирована полость матки и левая маточная труба:

1 — маточная часть трубы; 2 — перешеек трубы; 3 — ампула трубы; 4 — воронка трубы. Проекционное наслоение отдельных участков трубы симулирует ее утолщение.

Расположенный за интерстициальной частью перешеек трубы определяется в виде равномерной или несколько расширяющейся кнаружи прямолинейной или извилистой узкой полоски. Просвет его равен 0,5—1 мм. Ампулярная часть трубы шириной от 3 до 12 мм постепенно конически расширяется по направлению к выходной части — воронке. Контур маточных труб на всем протяжении четкие, волнистые. Рельеф слизистой оболочки трубы при обычной методике рентгенологического исследования, как правило, не дифференцируется. Иногда в ампулярной части трубы выявляют 3—4 продольные складки, шириной в 2—3 мм, которые отчетливо выражены на рентгенограммах с непосредственно увеличенным изображением. Провести четкое разграничение описанных отделов трубы на рентгенограммах не представляется возможным.

Начало ампулярной части может быть четко определено при дифференцировании складок ее слизи-

стой оболочки.

Изучение маточных труб в косых задних и боковых проекциях позволяет выявить их изгибы и уточнить состояние отделов трубы, проекционно наслаивающихся друг на друга. Определение нормального поперечного размера трубы при исследовании в различных проекциях позволяет исключить патологическое их расширение, наблюдающееся при воспалительных процессах.

*Положение.* Трубы расположены снаружи от матки почти горизонтально. Положение труб в норме может изменяться, что обусловлено их подвижностью. Ограничение подвижности маточных труб и их выпрямление наблюдают при инфильтративных (воспалительных, опухолевых) и спаечных процессах.

*Тонус матки и труб* влияет на особенности заполнения просвета труб контрастным веществом.

Маточные трубы при повышенном тонусе выполняются неравномерно. Просвет трубы не всегда прослеживается на всем протяжении и изучить его можно только на серии рентгенограмм (рис. 332) или при рентгенокинематографии. Просвет труб при пониженном тонусе увеличивается, контрастное вещество в них может задерживаться на несколько суток.

Проподимость труб определяется по проникновению контрастных веществ из труб в брюшную полость. В зависимости от состава контрастных веществ получают различное рентгеновское изображение. Водные растворы контрастных веществ образуют вблизи ампулы трубы или в отдаленных от нее участках по пристеночной брюшине или поверхности толстой кишки неоднородные тени неправильной или лентовидной формы с нечеткими очертаниями. Масляные растворы контрастных веществ образуют вблизи ампулы или в прямокишечном углублении одиночные или множественные четко очерченные округлые тени диаметром 0,1—0,4 см, нередко образующие скопления (рис. 333). Водные растворы контрастных веществ рассасываются за 2—3 суток, масляные — на протяжении 3—6 месяцев.

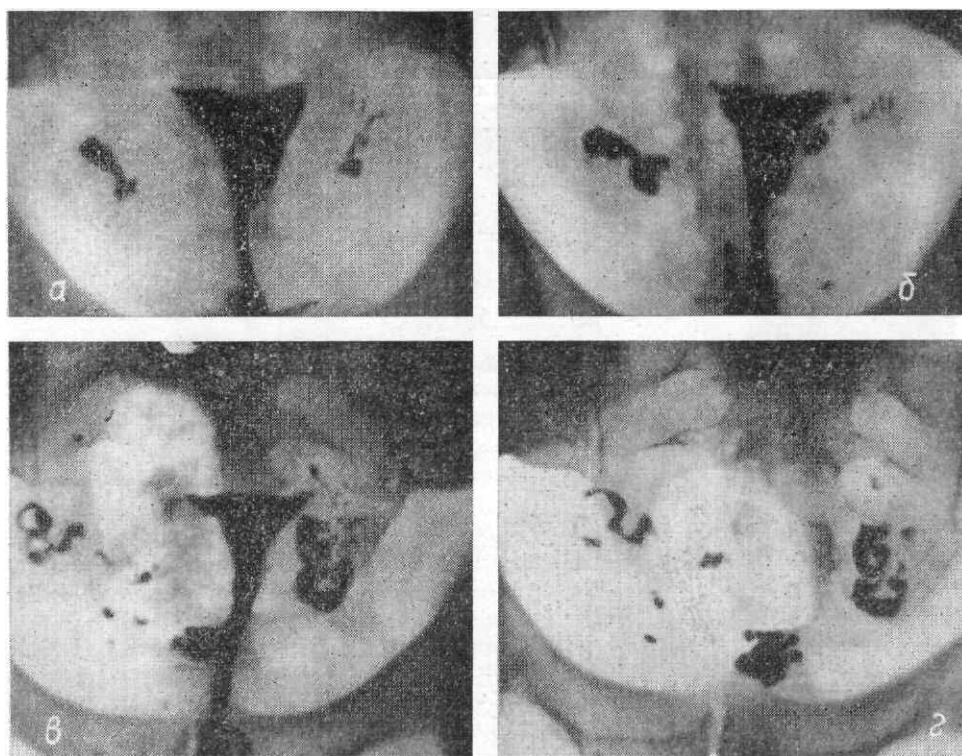


Рис. 332. Гистеросальпингограммы в прямой задней проекции. После введения контрастного вещества: а — непосредственно; б — через 5 минут; в — через 15 минут; г — через 30 минут.

### Влагалище

Влагалище изучают на вагинограммах, производимых в прямой задней и боковых проекциях.

*Форма и размеры.* На рентгенограммах в прямой задней проекции влагалище имеет равномерную лентовидную или коническую форму и расположено почти вертикально. Верхняя часть его широкая, особенно в области свода, нижняя более узкая. В прямой задней проекции наблюдают проекционное укорочение влагалища в результате его изгиба и отклонения верхней части кпереди. При вытекании из матки контрастное вещество скапливается во влагалище и в прямой задней проекции образует однородную тень серповидной формы с четким выпуклым верхним контуром соответственно форме заднего свода. Поперечный размер этой тени в норме не превышает ширину лобкового сращения. В боковой проекции влагалище представляет собой изогнутую, суживающуюся сверху вниз лентовидную тень, длиной 8—10 см и шириной 3—4 см, которая образует с тенью полости матки угол, открытый кпереди. Контур влагалища четкие, волнистые.

*Складки слизистой оболочки* выявляются после частичного опорожнения, направлены сверху вниз и сходятся по срединной линии. В верхнем отделе они дугообразно изогнуты, в нижнем имеют косое и поперечное

направление.

### Возрастные особенности

У детей тело матки небольших размеров, а шейка ее вдвое больше длины тела матки, в отличие от гипопластической матки, при которой соотношение длины матки и шейки нормальные (2 : 1).

Форма шейки матки у детей конусообразная, суживающаяся книзу.

В пожилом возрасте из-за ослабления связочного аппарата увеличивается наклон тела матки кпереди и угол между продольными осями тела и шейки матки уменьшается и не превышает 130—135°, могут возникать боковые перегибы и смещения тела матки кзади. Их следует дифференцировать со смещениями тела матки, возникающими в результате воспалительных процессов в малом тазу, при которых подобные изменения возникают из-за спаечных процессов и подвижность матки ограничена. У пожилых и повторно рожавших женщин из-за снижения тонуса сглажена или менее выражена вогнутость контуров полости матки.

В пожилом возрасте наступает атрофия матки, уменьшается ее полость, расширяется просвет перешейка, а сжиматели определяются нечетко.

С возрастом уменьшается длина труб и их извилистость, изменяется форма и ширина просвета, вплоть до исчезновения ампулярного расширения. Иногда в пожилом возрасте трубы остаются длинными, извилистыми.

Влагалище с возрастом суживается, свод уплощается, складки слизистой влагалища сглаживаются, уменьшаются в количестве, иногда они полностью исчезают.

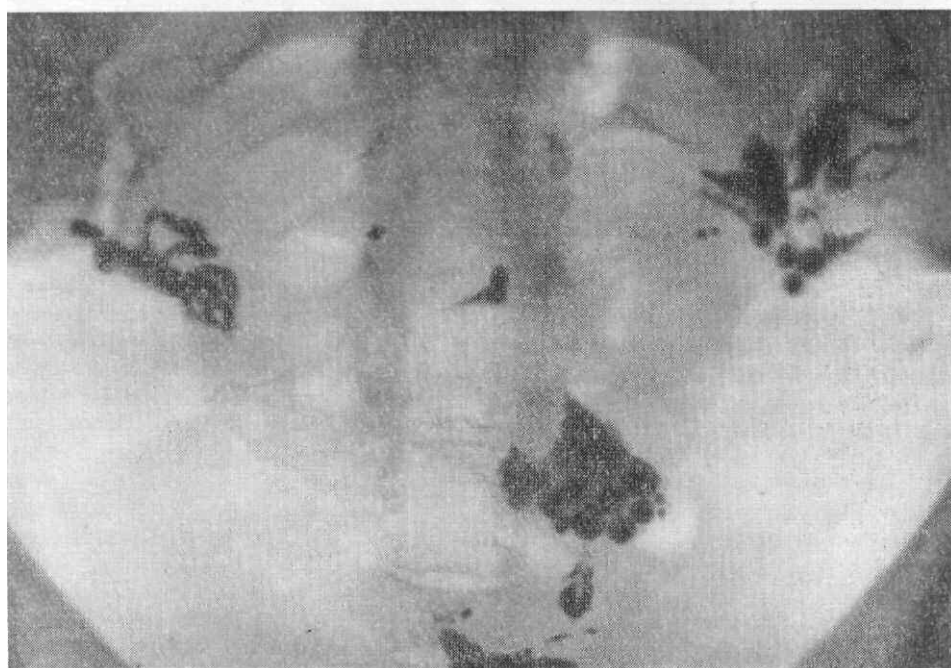
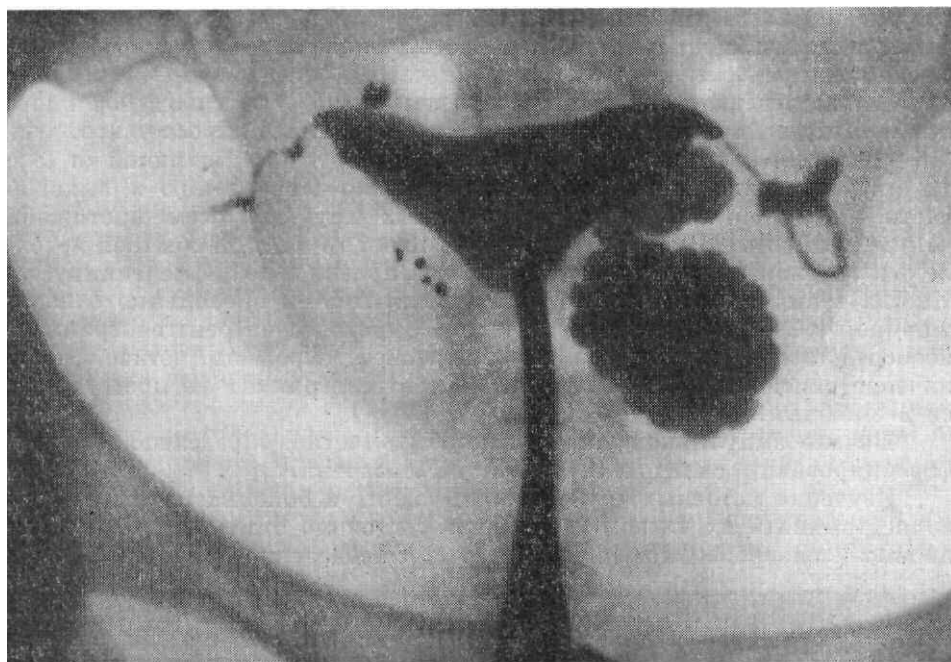


Рис. 333. Гистеросальпингограммы в прямой задней проекции. При свободном вытекании в брюшную полость контрастное вещество образует группы округлых или нечетко очерченных теней.



## НАДПОЧЕЧНЫЕ ЖЕЛЕЗЫ

### Анатомия

Надпочечные железы (надпочечники), *glandulae suprarenalis*, парные образования, расположенные над почками в почечном ложе забрюшинно на уровне XI—XII грудных позвонков. Надпочечники отделены от почки тонкой прослойкой жировой ткани, уплощены, основание их раздвоено вследствие того, что нижняя часть их охватывает верхние концы почек. Правый надпочечник напоминает по форме пирамиду, левый — полумесяц. В надпочечнике различают переднюю и заднюю, *facies anterior et posterior*, вогнутую нижнюю почечную поверхность, *facies renalis*, верхний и медиальный края, *margo superior et medialis*. Поверхности надпочечника имеют борозды. Наиболее глубокая из них, расположенная на передней медиальной поверхности, называется воротами, *hilus*, надпочечника. Ворота правого надпочечника размещены ближе к верхушке железы, левого — к основанию. Из ворот железы выходит надпочечная вена и залегают лимфатические сосуды. Артериальные стволы в толщу железы проходят с передней и задней поверхности. Вес надпочечника — 11—18 г. Надпочечник покрыт фиброзной капсулой. Паренхима состоит из наружного — коркового, *cortex*, и внутреннего — мозгового, *medulla*, вещества.

*Топографические соотношения.* Правый надпочечник залегает над верхним полюсом почки, примыкает к нижней полой вене, передней поверхностью соприкасается с печенью. Левый надпочечник расположен над верхнемедиальным полюсом почки, соприкасается передней поверхностью с желудком, поджелудочной железой и селезенкой. Оба надпочечника прилежат к диафрагме. Брюшина покрывает переднюю поверхность правого надпочечника только в нижнем отделе, левого — в верхнем.

С диафрагмой надпочечник связан посредством диафрагмально-надпочечниковой связки, соединительнотканых тяжей, а также сосудов.

**Кровоснабжение надпочечников** осуществляется верхней надпочечной артерией, *a. suprarenalis superior*, отходящей от нижней диафрагмальной артерии, средней надпочечной артерии, *a. suprarenalis media*, отходящей от брюшной аорты, и нижней надпочечной артерией, *a. suprarenalis inferior*, являющейся ветвью почечной артерии. Надпочечные вены, *v. v. suprarenalis*, при выходе из надпочечника впадают справа в нижнюю полую, а слева в левую почечную вены.

**Лимфатические сосуды** впадают в лимфатические узлы, расположенные вокруг нижней полой вены и аорты.

**Иннервация** надпочечника осуществляется волокнами симпатического, блуждающего и диафрагмального нервов в составе ветвей, отходящих от чревного почечного и надпочечного сплетений.

### Функция

Надпочечники — парные железы внутренней секреции. Корковое и мозговое вещества имеют различное происхождение и функциональное значение. Корковое вещество вырабатывает более 65 различных гормонов, в том числе андрогены, эстрогены, прогестерон, влияющих на углеводный, белковый, водно-солевой и другие виды обмена и вызывающих разрушение лейкоцитов. Мозговое вещество надпочечников относится к адреналовой системе, выделяет адреналин.

### Методики рентгенологического исследования

Рентгенологическое исследование надпочечников осуществляется с помощью бесконтрастных и контрастных методик исследования.

Применяя контрастные методики исследования почек, используют газообразные и жидкие контрастные вещества, что позволяет установить наличие тени надпочечников, ее интенсивность, структуру, размеры, форму, контуры, смещаемость, состояние окружающих органов, тканей, околопочечную клетчатку.

*Обзорная рентгенография.* Тень надпочечников в норме на обзорных рентгенограммах определяется плохо.

*Томографию* применяют в сочетании с контрастированием забрюшинного пространства газом.

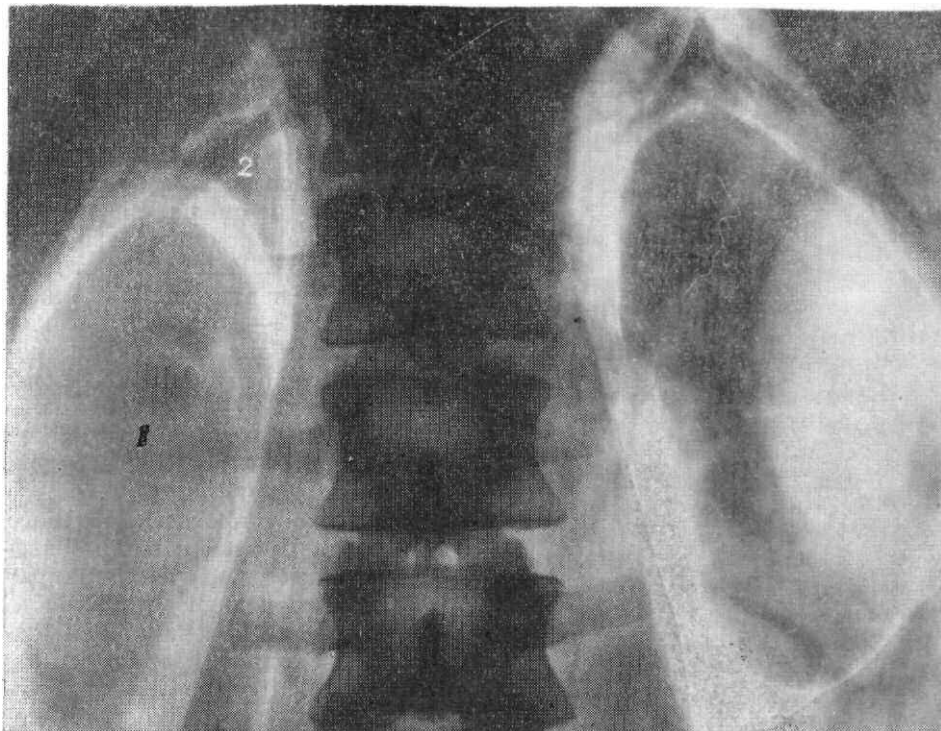
Введение газа осуществляется в забрюшинную клетчатку (пневморетроперитонеум) или в околопочечное пространство (пневоперинефрос). Наибольшее распространение получила методика пневморетроперитонеума. Томографический срез, проходящий через ворота почек, является оптимальным для выявления надпочечников. Рентгенограммы и томограммы производят в прямой задней, косых и боковых проекциях через 30—60 минут после введения газа. При недостаточном количестве газа в области надпочечников большого переводят в вертикальное положение. Оптимальную проекцию для надпочечников выбирают под контролем экрана.

*Ретроградную пиелоуретерографию, экскреторную и инфузионную урографию* применяют с целью дифференциального диагноза заболеваний надпочечников и почек.

*Ангиографию* выполняют путем введения катетера через бедренную артерию в аорту до уровня XI — XII грудных позвонков. Она дает возможность изучить сосудистую систему надпочечника.

### Форма и размеры

Форма надпочечников изменяется в зависимости от количества газа, введенного забрюшинно, положения больного, фазы дыхания (рис. 334). В вертикальном положении больного на рентгенограммах и томограммах правый надпочечник треугольной формы с широким или узким основанием, левый полулунной. В горизонтальном положении больного основание надпочечника расширяется, а высота уменьшается. В связи с тем, что надпочечники размещены под углом к фронтальной плоскости, на рентгенограммах, произведенных в прямой задней проекции, форма и размеры надпочечников проекционно искажены. Поэтому для определения истинной формы и размеров надпочечников необходимо производить рентгенограммы в косых проекциях, отдельно



для каждого надпочечника. На рентгенограммах в косых боковых проекциях надпочечники имеют форму удлиненных треугольников, вершкальный размер которых значительно преобладает над переднезадним размером.

Рис. 334. Пневморетроперитонеограмма в прямой задней проекции. Снимок произведен в вертикальном положении больного. Определяются: 1 — почки, 2 — надпочечники.

Основание надпочечника проекционно наслаивается на тень верхнего полюса почки или находится на некотором расстоянии от него (рис. 335).

На рентгенограммах, произведенных в условиях пневморетроперитонеума в вертикальном положении больного в косых проекциях, по данным Л. А. Перепуст (1972), размеры надпочечника составляют у основания в среднем 2,3—2,6, высота — 2,5—2,8 см. Причем высота правого надпочечника несколько больше, а ширина

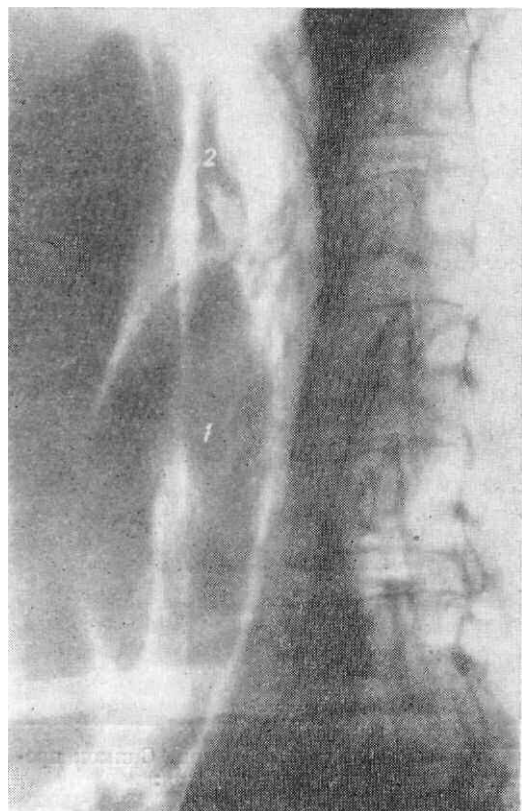меньше, чем левого. Максимальная ширина и высота надпочечников может достигать 5 см.

### Положение и смещаемость

Тень надпочечников располагается на уровне XI—XII грудных позвонков, реже выше или ниже этого уровня. В условиях пневморетроперитонеума расстояние надпочечников от срединной плоскости составляет 3—3,5 см. Положение надпочечников над верхним полюсом почек отличается значительной вариабельностью. Отмечают центральное, медиальное (чаще слева) и латеральное (чаще справа) их расположение по отношению к почке. Так же, как и почки, надпочечники размещены под острым углом к фронтальной плоскости (от 20 до 60°), вследствие чего их медиальные края повернуты кпереди. Расстояние между основанием надпочечников и верхним полюсом почки зависит от положения обследуемого и составляет от 0,6 до 5,5 см: при вертикальном положении оно больше, чем при горизонтальном. При опущении почки надпочечник не смещается книзу, вследствие прочной связи его с диафрагмой. Расстояние от диафрагмы до верхнего полюса надпочечника 2—2,5 см. Статическая и дыхательная амплитуда смещения надпочечников достигает высоты тел 1—1,5 позвонков.

Рис. 335. Пневморетроперитонеограмма в правой косой проекции. Определяются: 1 — правая почка, 2 — надпочечник.

Смещаемость надпочечников объясняется строением сосудов, имеющих извилистый ход, а также особенностью связочного аппарата. При забрюшинном введении газа тень печени, прикрывающая пе-



реднюю поверхность правого надпочечника, смещается несколько вверх, что отчетливо определяется при исследовании в вертикальном положении с поворотом вправо. При этом расстояние от верхушки надпочечника до тени печени составляет 0,25—0,5 см. При таком же исследовании расстояние левого надпочечника до селезенки составляет 0,3—1 см.

#### **Контуры надпочечников и интенсивность их тени**

Контуры надпочечников ровные, но при наличии глубоких борозд, а также отложения жировой ткани они становятся неровными.

Интенсивность и структура теней надпочечника меньше интенсивности тени почки. Увеличение интенсивности тени надпочечника наблюдают при проекционном наложении тени почки, а также при патологических состояниях надпочечника. Структура тени надпочечника однородная, реже ячеисто-зернистая. Негомогенность структуры обусловлена неравномерной их толщиной и значительным отложением жировой ткани вокруг.

#### **Возрастные особенности**

С возрастом размеры надпочечников увеличиваются, рост их в высоту продолжается до 15—20 лет, а максимальной ширины надпочечники достигают к 30—40 годам. У пожилых лиц происходит истончение коркового вещества надпочечников. Подвижность надпочечников уменьшается из-за склеротических процессов в жировой клетчатке.

## ЛИМФАТИЧЕСКАЯ СИСТЕМА ТАЗА И ЗАБРЮШИННОГО ПРОСТРАНСТВА

### Анатомия

Лимфатические узлы, *nodi lymphatici*, имеют овальную или бобовидную форму. Размеры их достигают 1—1,5 см.

Лимфатический узел состоит из соединительнотканной капсулы, от которой внутрь лимфатического узла отходят перегородки — трабекулы, образующие ячеистый каркас узла (рис. 336). Последний выполнен синцитием, состоящим из многоотростчатых ретикулярных клеток, эластические волокна которых непосредственно переходят в волокна капсулы и трабекул.

В петлях ретикулярного синцития расположены лимфоидные клетки, которые в периферическом — корковом — слое образуют округлые скопления и называются фолликулами, а по направлению к центру переходят в удлиненные мозговые тяжи, анастомозирующие между собой и образующие внутренний мозговой слой. Участки ретикулярного синцития, примыкающие к капсуле и трабекулам, не содержат лимфоидных скоплений и называются синусами узла. Под капсулой вдоль выпуклой стороны узла расположен краевой синус, от которого вдоль трабекул к его вогнутой части — воротам — направляются центральные синусы. Последние, анастомозируя у ворот, образуют конечный синус.

Лимфа поступает в узел из приносящих лимфатических сосудов, *vasa afferentia*. Эти сосуды (2—4 и более) входят в лимфатический узел по его выпуклой поверхности в области краевого синуса. От него лимфа направляется по центральным синусам и частично через толщу лимфатических фолликулов узла к конечному синусу, от которого берут начало 1—2 выносящих лимфатических сосуда, *vasa efferentia*, выходящие из ворот лимфатического узла вместе с венами. В области ворот в лимфатический узел вступают артерии и нервы.

Лимфатические узлы таза и забрюшинного пространства размещены вдоль артериальных и венозных сосудов. Различают наружные подвздошные лимфатические узлы, *nodi lymphatici iliaci externi*, внутренние подвздошные лимфатические узлы, *nodi lymphatici iliaci interni*, крестцовые лимфатические узлы, *nodi lymphatici sacrales*, и поясничные лимфатические узлы, *nodi lymphatici lumbales*.

Наружные подвздошные лимфатические узлы (8—11 с каждой стороны) расположены вдоль наружной подвздошной артерии. Они принимают лимфу из паховых лимфатических узлов, наружных половых органов и органов таза. Внутренние подвздошные лимфатические узлы расположены вдоль внутренней подвздошной артерии. Они собирают лимфу из органов таза. Крестцовые лимфатические узлы (5—9 с каждой стороны) размещены вдоль общей подвздошной артерии. Они собирают лимфу из прямой кишки и внутренних половых органов. Поясничные лимфатические узлы (30—50) расположены по ходу брюшной аорты и нижней полой вены. Они принимают лимфу из внутренних половых органов, почек, печени и указанных выше групп лимфатических узлов.

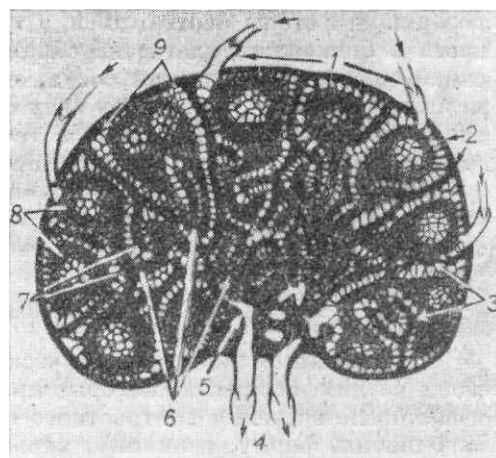


Рис. 336. Схематическая зарисовка нормального лимфатического узла.

1 — приносящие лимфатические сосуды; 2 — соединительнотканная капсула; 3 — трабекулы; 4 — выносящие лимфатические сосуды; 5 — конечный синус; 6 — мягкотные шнуры; 7 — промежуточные синусы; 8 — лимфатические фолликулы; 9 — краевой синус. Приносящие и выносящие лимфатические сосуды обозначены одиночными стрелками.

### Методика рентгенологического исследования

Рентгенологическое исследование лимфатической системы производят с помощью высокоатомных контрастных веществ. Особое значение приобретает изучение лимфатической системы таза и забрюшинного пространства при заболеваниях мочеполового аппарата: почек, мочевыводящих путей, мужских и женских половых органов, а также прямой кишки.

Для рентгенологического исследования лимфатической системы применяют прямую лимфографию, предложенную Kinmonth и Taylor (1954). Для лимфографии используют маслянистые контрастные вещества (липйодол, йодолипол, миодил).

**Лимфография.** После предварительной анестезии в первый межпальцевый промежуток обеих стоп внутрикожно и подкожно вводят 1 мл 1—2% раствора метиленового синего. После косою разреза кожи на тыльной поверхности стопы соответственно проекции середины первой плюсневой кости в подкожной клетчатке обнаруживают и выделяют окрашенный в синий цвет лимфатический сосуд, просвет которого пунктируют тонкой иглой (диаметр 0,4 мм). Через иглу с помощью механического или автоматического инъектора медленно в течение 30—45 минут вводят 9—10 мл контрастного вещества с каждой стороны.

После удаления иглы и ушивания раны производят рентгенографию (лимфографию) в прямой задней и косях задних проекциях спустя 15—20 минут после введения контрастного вещества, а также через 24 и 48 часов.

### Рентгеноанатомический анализ

Приведенные выше анатомические данные достаточно полно отображены на лимфограммах, которые производят через 15—20 минут, 24 и 48 часов после введения контрастного вещества. Это позволяет изучить фазу заполнения, форму, величину, характер контуров и структуру лимфатических узлов.

Различают две фазы контрастирования лимфатических сосудов и узлов: фазу заполнения и фиксации. *Фазу заполнения* наблюдают на лимфограммах, выполненных в первые два часа после введения контрастного вещества в лимфатические сосуды. В течение этого периода основная масса контрастного вещества находится в лимфатических сосудах. Поэтому фаза заполнения рентгенологически характеризуется контрастированием приносящих и выносящих лимфатических сосудов и частично краевого и центральных синусов (рис. 337).

На лимфограмме в фазе заполнения лимфатические сосуды представляются тонкими нитеобразными прямолинейными или несколько извитыми тенями. Ширина приводящих лимфатических сосудов составляет в среднем 1 мм, выносящих — 2—4 мм.

Синусы лимфатического узла на лимфограмме также имеют вид нитевидных теней, которые, переплетаясь (между собой, образуют густую сеть, соединяющую приносящие и выносящие лимфатические сосуды.

Рис. 337. Лимфограмма паховых и тазовых лимфатических коллекторов в фазе заполнения. Определяются приводящие (1) и отводящие (2) лимфатические сосуды, а также промежуточные синусы (3).

*Фаза фиксации* определяется на лимфограммах, произведенных спустя два часа, и достигает наибольшей выраженности через 24 и 48 часов после введения контрастного вещества.

К этому времени заполняются все синусы узла, а лимфатические сосуды освобождаются от контрастного вещества. В фазе фиксации на лимфограммах определяется форма, величина, контуры и структура лимфатических узлов. Изображение

приводящих и выносящих лимфатических сосудов отсутствует.

На лимфограмме в фазе фиксации лимфатические узлы имеют чаще всего почкообразную или овальную форму. Величина их колеблется от 0,8 X 1 до 1,5 X 2,5 см. Форма и размеры лимфатических узлов на лимфограмме изменяются в зависимости от проекции, в которой выполняется рентгенография.

Не измененный лимфатический узел на лимфограмме имеет четкий неровный контур. Неровность контура обусловлена тем, что от внутренней поверхности капсулы, окружающей краевой синус, внутрь узла отходят трабекулы. Соответственно отхождению трабекул по наружному контуру краевого синуса образуются мелкие выемки, которые в рентгеновском изображении придают контуру узла фестончатость.

Структура лимфатического узла в фазе фиксации мелкозернистая. Это обусловлено чередованием заполненных контрастным веществом синусов с неконтрастируемыми участками лимфоидных скоплений.

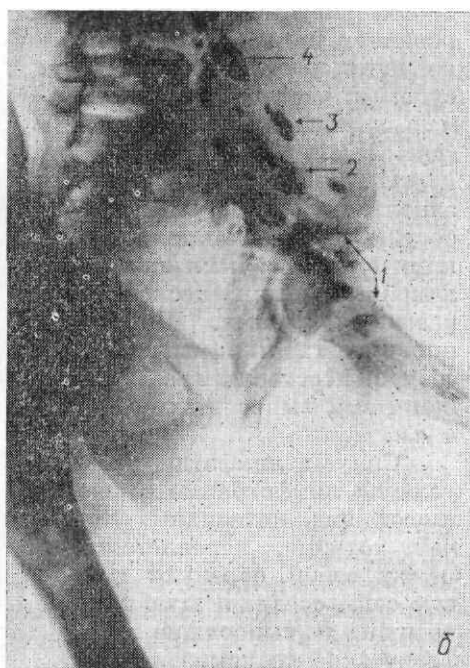
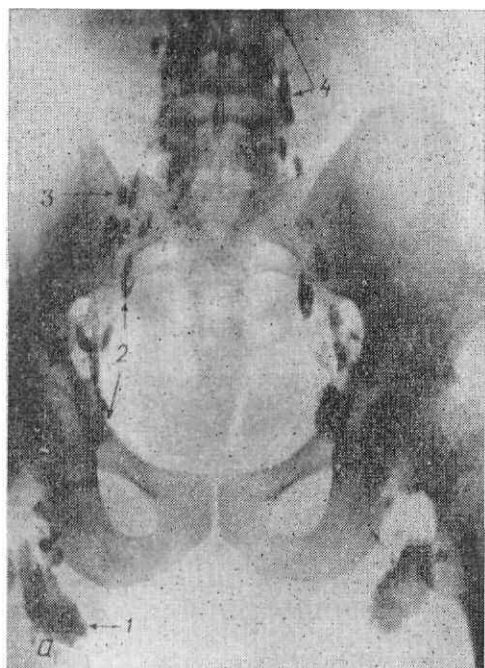
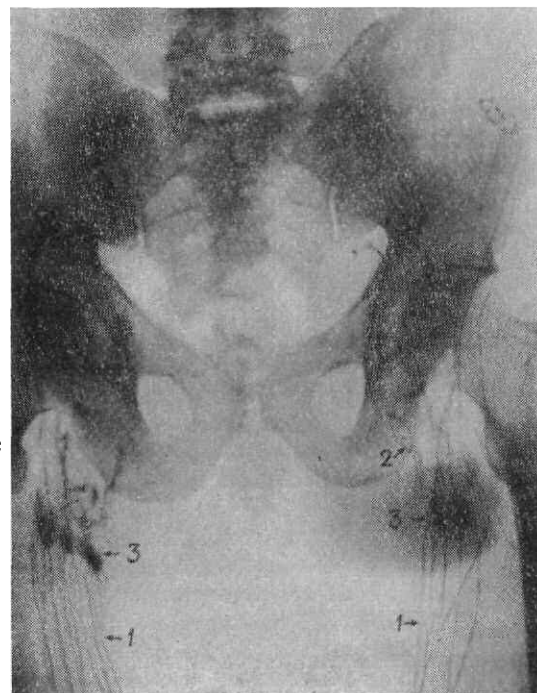Рис. 338. Лимфограмма паховых (1), подвздошных (2), крестцовых (3) и поясничных (4) лимфатических узлов в фазе фиксации в задней прямой (а), косой (б) проекциях.

*Топография* отдельных групп лимфатических узлов на лимфограммах определяется по костным ориентирам и линиям, условно проведенным через определенные точки таза и позвонков (рис. 338).

Границей между паховыми и наружными подвздошными лимфатическими узлами на лимфограмме в прямой задней про-

екции является линия, проведенная от верхней передней подвздошной ости до лобкового бугорка, а границей между наружными подвздошными и крестцовыми лимфатическими узлами — горизонтальная линия, проведенная через середину крестцово-подвздошных суставов. На лимфограммах в косых проекциях границей между паховыми и наружными подвздошными лимфатическими узлами служит горизонтальная линия, проведенная через центр головки бедренной кости, а между наружными подвздошными и крестцовыми — горизонтальная линия, проведенная через мыс крестцовой кости. Поясничные лимфатические узлы проецируются на переднюю поверхность и по сторонам тел II — IV поясничных позвонков. На уровне II поясничного позвонка начинается грудной лимфатический проток, который на лимфограммах определяется редко.

# ЛИТЕРАТУРА

## Общие руководства

- Алиева М. С. и др. Варианты и аномалии развития органов и систем человека в рентгеновском изображении. М., 1963.  
Валькер Ф. И. Морфологические особенности развивающегося организма. Л., 1959.  
Дроздова А. В. Рентгеноанатомия в СССР за 50 лет.— «Арх. анат. гистол. и эмбриол.», 1967, № 11.  
Дьяченко В. А. Рентгенодиагностика заболеваний внутренних органов. М., «Медицина», 1966.  
Жданов А. Д. Под редакцией. Международная анатомическая номенклатура. М., 1964.  
Корнинг Г. К. Топографическая анатомия. М.— Л., 1931.  
Куриянов В. В., Воскресенский Н. В. Анатомические варианты и ошибки в практике врача. М., «Медицина», 1970.  
Лагунова И. Г. Методика и техника рентгенологического исследования. М., 1969.  
Линденбраден Д. С., Линденбраден Л. Д. Рентгенодиагностика заболеваний органов дыхания у детей. Л., Медгиз, 1957.  
Лысенков Н. К., Бушкович В. И., Привес М. Г. Учебник нормальной анатомии человека. Л., 1969.  
Надь Д. Рентгеновская анатомия. Будапешт, 1961.  
Панов Н. А., Москачева К. А., Гингольд А. З. Руководство по детской рентгенологии. М., 1965.  
Синельников Р. Д. Атлас анатомии человека. М., 1967, т. I, II, III.  
Тонкое В. Н. Учебник нормальной анатомии человека. Л., 1953.  
Цимбал О. Л. Рентгенологическое исследование новорожденных. М., 1959.  
Шевкуненко В. П. Краткий курс оперативной хирургии с топографической анатомией. Л., 1951.  
Fritz H., Kohler V. Rontgen Diagnostische Proxis in Verbindung mit der Rontgenanatomie. Leipzig, 1968.  
Kohler A., Lee B., Zusted M. et al. Grenzen des normalen und anfangs des pathologischen im Rontgenbilde. Leipzig, 1931.  
Atlas of Roentgenographie Measurement. Chicago, 1967.

## Костно-суставной аппарат

- А брамов Ш. И. Рентгенологическое исследование внутреннего рельефа мозгового черепа на изолированных костях и на живом человеке.— Тр. кафедры норм, анатомии Ташк. мед. института. Ташкент, 1953.  
Альтгаузен Н. Н. Нейрорентгенология детского возраста. М., 1956.  
Васильев Н. А. Артроз коленного сустава. Автореф. канд. дисс. К., 1965.  
Гинзбург В. Г. Основы рентгенологического исследования черепа. М., 1962.  
Гудим-Левкович В. В. Возрастные особенности выпускников.— В кн.: Возрастные особенности течения патологических процессов. К., «Здоров'я», 1969.  
Динабург А. Д., Рубашева А. Е. Межпозвоночные диски. К., «Здоров'я», 1960.  
Дьяченко В. А. Рентгестеология. М., 1954.  
Коваль Г. Ю. Пахионозные ямки в норме и при внутричерепной гипертензии (рентгеноанатомическое исследование). Автореф. докт. дисс., 1967.  
Коваль Г. Ю. Инволютивные изменения костей свода черепа. — «Вопросы морфологии», вып. 3. К., «Здоров'я», 1968.  
Коваль Г. Ю. Возрастные особенности толщины свода и размеров мозгового черепа. В кн.: Возрастные особенности течения патологических процессов. К., «Здоров'я», 1969.  
Коваль Г. Ю., Розенбаум Д. Б. Возрастные особенности черепных швов на краниологическом материале. Материалы IV обл. конференции. К., «Здоров'я», 1965.  
Косинская Н. С. Дегенеративно-дистрофические поражения костно-суставного аппарата. Л., 1961.  
Косинская П. С. Нарушения развития костно-суставного аппарата. Л., «Медицина», 1966.  
Кривобок Б. И. Анатомо-рентгенологические особенности дна барабанной полости, яремной ямы и вертикальной части сонного канала. Автореф. канд. дисс. К., 1971.  
Майкова-Строганова В. С., Финкельштейн М. А. Кости и суставы в рентгеновском изображении. Туловище. Л., Медгиз, 1952.  
Майкова-Строганова В. С., Рохлин Д. Г. Кости и суставы в рентгеновском изображении. Голова. Л., Медгиз, 1955.  
Майкова-Строганова В. С., Рохлин Д. Г. Кости и суставы в рентгеновском изображении. Конечности. Л., Медгиз, 1957.  
Марцив О. Д. Атлanto-затылочный сустав в норме и при атлanto-затылочных аномалиях в рентгеновском изображении.— Автореф. канд. дисс. К., 1968.  
Нестеровская В. И. Рост бедренной кости в толщину в норме. В кн.: Течение патологических процессов в рентгеновском изображении. К., «Здоров'я», 1967.  
Нестеровская В. И. Возрастные особенности рельефа костей голени. В кн.: «Клиническая рентгенология. К., «Здоров'я», 1970.  
Розенбаум Д. Б., Раппопорт М. Б. Динамика развития черепных швов на протяжении первого года жизни.— В кн.: Возрастные особенности течения патологических процессов. К., «Здоров'я», 1969.  
Рубашева А. Е. Анатомические основы послойного исследования черепа—В кн.: Новые методы в онкологии и рентгенологии. К., «Здоров'я», 1967.  
Рубашева А. Е. Частная рентгенодиагностика заболеваний костей и суставов. 2-е изд., К., «Здоров'я», 1967.  
Русаков А. В. Патологическая анатомия болезней костной системы. Введение в физиологию и патологию костной ткани. М., 1959.  
Салыга Л. И. Отверстия основания черепа в рентгеновском изображении. Автореф. канд. дисс. К., 1969.  
Сизов В. А. Развитие апофизов тел позвонков.— В кн.: Вопросы рентгенодиагностики. К., 1963.  
Сизов В. А. Туберкулез позвоночных отделов ребер, осложняющий спондилит в период роста организма. Автореф. канд. дисс., 1963.  
Соколов В. М. Атлас укладок при выполнении рентгеновских снимков. 2-е изд. Л., «Медицина», 1968.  
Суслова О. Я. Анатомические основы послойного рентгенологического исследования некоторых отделов скелета, туловища и конечностей. — «Врачебное дело», 1959, № 9.  
Ходжидеков Г., Ботев Б. Томография костей. София, 1959.  
Штефко В. Г. Возрастная остеология. М.— Л., 1947.  
Grosskopf K. W., Teschendorf R. Des normale menschliche Skelett in Rontgenskizzen. Leipzig, 1962.  
Epstein B., Davidoff C. An Atlas of Skull Roentgenograms. London, 1953.  
Etter L. Atlas of Roentgen Anatomy of the Skull. Illinois, 1955.  
Pancoast H., Pendergrass E., Schaeffer. The Head and Neck in Roentgen diagnosis. Illinois, 1940.

## Органы полости грудной клетки

- Аничков М. Н., Лев И. Д. Клинико-анатомический атлас патологии аорты. Л., 1967.  
Антонова Р. А., Коваль Г. Ю. Расширение легочной артерии и ее ветвей при врожденных и приобретенных пороках сердца.— В кн.: Рентгенодиагностика заболеваний органов грудной полости. К., 1968.  
Бакланова В. Ф. Анатомо-рентгенологические и проекционные данные о крупных бронхах у детей и подростков.— «Вестн. рентгенол.», 1952, № 4.  
Владыкина М. И. Рентгенодиагностика ателектазов легких у детей. Л., 1971.  
Владыкина М. И. Боковая рентгенограмма нормальной грудной клетки у детей.— «Вестн. рентгенол.» 1960, № 6.  
Загородская М. М. Некоторые анатомо-физиологические особенности перикарда в рентгеновском изображении. Автореф. канд. дисс., 1957.  
Загородская М. М. Корни легких (рентгенологическое исследование).— В кн.: Вопросы современной хирургии, вып. 2, 1963.  
Зедгендзе О. А. Сердце и крупные сосуды у детей раннего возраста в рентгеновском изображении.— «Вестн. рентгенол.», 1956, № 1.  
Зодиев В. В. Рентгенодиагностика заболеваний сердца и сосудов. М., 1957.  
Иваницкая М. А. Под редакцией. Рентгенодиагностика заболеваний сердца и крупных сосудов. М., 1970.  
Иваницкая М. А., Федорова Р. Г. Ангиокардиографическое исследование неизмененного сердца и магистральных сосудов.—

«Вестн. рентгенол.», 1958, № 1.

- Карева Е. А.* О пульсаторных движениях сосудов корней легких. Материалы научной конференции КИУВ. К., 1968.
- Карева Е. А., Храмченко Т. И.* Возрастные особенности легочного-сосудистого рисунка у детей.— В кн.: *Возрастные особенности течения патологических процессов*. К., 1969.
- Ковач Ф., Жебек З.* Рентгеноанатомические основы исследования легких. Будапешт, 1962.
- Куприянов П. А.* Хирургия груди (грудная стенка, плевра и легкие). М., Медгиз, 1960.
- Левин М. И.* Материалы к анатомии долевых и зональных ворот легких. Автореф. канд. дисс, Харьков, 1952.
- Лагунова И. Г.* Рентгеноанатомия анатомия бронхиального дерева человека в период роста от 6 до 20 лет. Автореф. канд. дисс, Горький, 1943.
- Лемберг А. А.* Рентгеноанатомические (гисторентгенографические) данные в изучении коронарных артерий сердца при норме и патологии.— В кн.: VIII Всесоюзный съезд рентгенол. и радиол. М., 1964.
- Овнатаян К. Т., Завгородний Л. Г.* Хирургические заболевания диафрагмы. К., 1967.
- Панов Я. А.* Рентгенологическое исследование грудной клетки при острой пневмонии у детей раннего возраста. М., 1957.
- Парфенова И. П.* Лимфатическая система легкого в норме и при туберкулезе. (Рентгеноанатомические исследования). М., 1960.
- Петровский Б. В.* Хирургия шеи, пищевода, средостения и диафрагмы.— В кн.: *Руководство по хирургии*, кн. 2. М., 1966.
- Позмогов А. И.* К методике послойного рентгенологического исследования гортани.— «Вестн. рентгенол.», 1953, № 4.
- Помельцов К. В.* Рентгенологическая диагностика туберкулеза легких. 2-е издание. М., 1971.
- Попов Ю. А.* Вилочковая железа как нормальный компонент срединной тени на рентгенограммах у детей среднего и старшего возраста.— «Вестн. рентгенол.», 1966, № 6.
- Прозоров А. Е.* Варианты нормального легочного рисунка.— «Проблемы терапии туберкулеза», т. 1, 1944.
- Рабинова А. Я.* Боковая рентгенограмма грудной клетки. М., 1949.
- Розенштраух Л. С., Виннер М. Г.* Рентгенодиагностика плевритов. М., 1968.
- Селиванова Л. М.* Рентгеноанатомическое исследование бронхиальных артерий человека.— «Вестн. рентгенол.», 1959, № 5.
- Соколов Ю. Н., Розенштраух Л. С.* Бронхография. М., 1958.
- Тагер И. Л., Липко А. А.* Клинико-рентгенологическая диагностика грыж пищеводного отверстия диафрагмы. Ташкент, 1965.
- Чукова Н. С.* Послойное рентгенологическое исследование в изучении сосудистого рисунка легких. Сборник науч. работ кафедры рентгенологии КИУВ. К., 1958.
- Чукова Н. С.* Топография патологически измененных внутригрудных лимфатических узлов в рентгеновском изображении.— «Клиническая хирургия», 1962, № 6.
- Шаров Б. К.* Бронхиальное дерево в норме и патологии. М., 1970.
- Фанарджян В. А.* Рентгенодиагностика заболеваний органов грудной клетки. Ереван, 1957.
- Фридкин В. А.* Анатомио-функциональные основы рентгенологического изображения легких. М., 1963.
- Schinz Я.* Lehrbuch der Roentgenodiagnostik, 1952.
- Zdansky E.* Kontgenodiagnostik des Herzens der gro3en Gefasse, 1962.

#### Пищеварительный аппарат

- Варновицкий Г. И.* Рентгенодиагностика заболеваний поджелудочной железы. М., 1966.
- Виноградов В. В.* Опухоли и кисты поджелудочной железы. М., 1959. *Выржиковская М. Ф.* Рентгенодиагностика заболеваний двенадцатиперстной кишки. М., 1963. *Гальперин Э. И., Островская И. М.* Контрастное исследование в хирургии желчных путей. М., 1964.
- Ефремов А. В., Эристави К. Д.* Заболевания двенадцатиперстной кишки. М., 1969. *Каган Е. М.* Рентгенодиагностика заболеваний пищевода. М., 1968.
- Кевеш Л. Е.* Рентгенокинематографическое исследование пищевода. Л., 1970.
- Линденбратен Л. Д.* Искусственный пневмоперитонеум в рентгенодиагностике. М., 1963.
- Литвинова Г. С.* Рентгенологические варианты сигмовидной кишки.— В кн.: *Возрастные особенности течения патологических процессов*. К., 1969.
- Мазаев П. Н., Гричишкин А. М.* Дуоденография в диагностике заболеваний желчных путей и поджелудочной железы. М., 1969.
- Мирганиев Ш. М.* Анатомио-функциональные особенности изображения кардии. Ташкент, 1965.
- Моргенштерн А. З.* Ахалазия пищевода. М., 1968.
- Петрова И. С., Поляк Е. З.* Рентгено-радиологические исследования желчевыводящих протоков. К., «Здоров'я», 1972.
- Розенштраух Л. С., Демин В. А.* К методике экскреторной панкреатографии.— «Вести, рентгенол.», 1969, № 1.
- Рудерман А. И.* Комплексная диагностика рака пищевода. М., 1970.
- Сагатемян Г. М.* Рентгенодиагностика заболеваний пищевода, желудка и гастроскопия. Ереван, 1966.
- Савченко А. П., Филимонов Г. П., Привезенцева Т. В.* Рентгеноанатомия сосудов поджелудочной железы.— «Вести, рентгенол.», 1971, № 1.
- Симбирцева Л. И.* Рентгенодиагностика рака толстой кишки. М., 1964.
- Соколов Ю. И., Власов П. В.* Рельеф слизистой желудка в норме и патологии. М., 1968.
- Тагер И. Л.* Рентгеноанатомия желудка, т. 10. БМЭ, 1959.
- Ташиев Г.* Болезни желудка, кишечника и брюшины. София, 1964.
- Тихонов К. В., Пручанский В. С.* Микрорельеф слизистой желудка и его значение в диагностике хронических гастритов.— «Вестн. рентгенол.», 1970, № 2.
- Фанарджян В. А.* Рентгенодиагностика заболеваний пищеварительного тракта, т. II, Ереван, 1964.
- Фоменко Л. И.* Контрастирование протоков поджелудочной железы у лиц пожилого возраста при общем атеросклерозе.— В кн.: *Возрастные особенности течения патологических процессов*. К., 1969.
- Шалимов А. А.* Хирургия поджелудочной железы. М., 1964.
- Шелагуров А. А.* Болезни поджелудочной железы. М., 1970.
- Moldenhauer W.* Рентгенодиагностика заболеваний поджелудочной железы.— «Радиология, диагностика», 1967, № 5.

#### Мочеполовой аппарат

- Грязнова И. М.* Рентгенопельвиография, флебография и эндоскопия в гинекологии. М., 1965. *Маршалек Я., Женишек Л.* Рентгенодиагностика заболеваний женской половой сферы. Прага, 1963. *Переверзев А. С.* Тазовая артериография при опухолях мочевого пузыря. Автореф. канд. дисс. Курск, 1969.
- Перепуст Л. А.* Рентгенодиагностика опухолей надпочечников. М., 1972. *Пытель А. Я., Пытель Ю. А.* Рентгенодиагностика урологических заболеваний. М., 1906.



# СОДЕРЖАНИЕ

Предисловие (проф. Г. Ю. Коваль)

## Р а з д е л I. КОСТНО-СУСТАВНОЙ АППАРАТ

### Глава 1. Общие сведения о костях (проф. Г. Ю. Коваль)

- Соединения костей
- Развитие и рост
- Инволютивные изменения костно-суставного аппарата
- Методики рентгенологического исследования

### Глава 2. Кости головы (проф. Г. Ю. Коваль)

- Общие анатомические сведения
- Кости черепа
  - Анатомия
  - Методики рентгенологического исследования
  - Укладки
    - Обзорные рентгенограммы черепа в основных проекциях
    - Обзорные рентгенограммы черепа в дополнительных проекциях
- Рентгеноанатомический анализ
  - Общие закономерности рентгеновского изображения костей черепа
  - Общие рентгеноанатомические данные о черепе
  - Крыша черепа
  - Основание черепа
  - Турецкое седло
- Анатомия
- Укладки
- Рентгеноанатомический анализ
  - Каменистая часть височной кости
- Анатомия
- Укладки
- Рентгеноанатомический анализ

Кости лица (проф. Г. Ю. Коваль и канд. мед. наук В. И. Нестеровская)

- Глазница
  - Анатомия
  - Укладки
    - Скуловая кость
  - Анатомия
  - Укладки
  - Рентгеноанатомический анализ глазницы и скуловой кости
    - Полость носа
  - Анатомия
  - Укладки
  - Рентгеноанатомический анализ
    - Околоносовые пазухи
  - Анатомия
  - Укладки
  - Рентгеноанатомический анализ
    - Лобные пазухи
    - Верхнечелюстные пазухи
    - Решетчатые пазухи
    - Клиновидные пазухи
  - Полость рта
  - Анатомия
  - Укладки
  - Рентгеноанатомический анализ
    - Верхнечелюстная кость
    - Нижнечелюстная кость
    - Височно-нижнечелюстной сустав
    - Подъязычная кость
- Проекционное перемещение костей лица на обзорных рентгенограммах черепа в аксиальной проекции

### Глава 3. Позвоночный столб (доцент В. А. Сизов)

- Общие анатомические сведения
- Методики рентгенологического исследования
- Шейные позвонки
  - Анатомия
  - Укладки
  - Рентгеноанатомический анализ
- Грудные позвонки
  - Анатомия
  - Укладки
  - Рентгеноанатомический анализ
- Поясничные позвонки
  - Анатомия
  - Укладки
  - Рентгеноанатомический анализ
- Крестец
  - Анатомия
  - Укладки
  - Рентгеноанатомический анализ
- Копчик
  - Анатомия
  - Укладки
  - Рентгеноанатомический анализ
- Возрастные особенности позвоночного столба

### Глава 4. Грудная клетка (доцент В. А. Сизов)

Общие анатомические сведения  
Методики рентгенологического исследования

Ребра

Анатомия  
Укладки  
Рентгеноанатомический анализ  
Возрастные особенности ребер

Грудина

Анатомия  
Укладки  
Рентгеноанатомический анализ

Грудино-ключичный сустав

Анатомия  
Укладки  
Рентгеноанатомический анализ  
Возрастные особенности грудины

**Глава 5. Кости верхних конечностей и их соединения** (канд. мед. наук *Н.А. Васильев*)

Общие анатомические сведения

Методики рентгенологического исследования

Скелет и соединения пояса верхней конечности

Ключица

Анатомия  
Укладки  
Рентгеноанатомический анализ

Лопатка

Анатомия  
Укладки  
Рентгеноанатомический анализ  
Акромиально-ключичный сустав

Анатомия  
Укладки  
Рентгеноанатомический анализ

Скелет и соединения свободной верхней конечности

Плечевой сустав

Анатомия  
Укладки  
Рентгеноанатомический анализ  
Плечевая кость  
Анатомия

Укладки  
Рентгеноанатомический анализ  
Локтевой сустав

Анатомия  
Укладки  
Рентгеноанатомический анализ

Кости предплечья

Анатомия  
Укладки  
Рентгеноанатомический анализ  
Область лучезапястного сустава и костей кисти

Анатомия

Укладки  
*Лучезапястный и дистальный лучелоктевой суставы*

*Запястье*

*Кости пясти, и пальцев кисти*

Рентгеноанатомический анализ  
*Лучезапястный и дистальный лучелоктевой суставы*

*Запястье*

*Кости пясти пальцев кисти*

Возрастные особенности пояса и скелета свободной верхней конечности

**Глава 6. Кости нижних конечностей и их соединения** (канд. мед. наук *В. И. Нестеровская*)

Общие анатомические сведения

Методики рентгенологического исследования

Скелет и соединения пояса нижней конечности

Тазовая кость

Анатомия  
Укладки  
Рентгеноанатомический анализ

Скелет и соединения свободной нижней конечности

Тазобедренный сустав

Анатомия  
Укладки  
Рентгеноанатомический анализ

Бедренная кость

Анатомия  
Укладки  
Рентгеноанатомический анализ  
Коленный и большеберцово-малоберцовый суставы

Анатомия  
Укладки  
Рентгеноанатомический анализ

Кости голени

Анатомия  
Укладки  
Рентгеноанатомический анализ

Голеностопный сустав

Анатомия  
Укладки  
Рентгеноанатомический анализ

Кости стопы

Анатомия  
Укладки  
Рентгеноанатомический анализ

## ПРИЛОЖЕНИЯ

### Раздел II. ГРУДНАЯ КЛЕТКА. ОРГАНЫ ПОЛОСТИ ГРУДНОЙ КЛЕТКИ

(докт. мед. наук *М. М. Загородская* и канд. мед. наук *Р. А. Антонова*)

#### Глава 7. Общие сведения о грудной клетке и органах полости грудной клетки

- Общие анатомические сведения

Методики рентгенологического исследования

#### Глава 8. Дыхательный аппарат

Грудная клетка

Грудная стенка

Анатомия

Рентгеноанатомический анализ

Диафрагма

Анатомия

Рентгеноанатомический анализ

Полость носа, гортань

Анатомия

Рентгеноанатомический анализ

Трахея и главные бронхи

Анатомия

Рентгеноанатомический анализ

Легкие и плевра

Анатомия

Функция

Рентгеноанатомический анализ

*Щели и доли легких*

*Бронхи*

*Легочные артерии (совместно с Е. А. Каревой)*

*Легочные вены*

*Корни легких (совместно с Е. А. Каревой)*

*Легочный рисунок*

Возрастные особенности

Детский возраст

Пожилой и старческий возраст

#### Глава 9. Органы средостения

Средостение

Анатомия

Рентгеноанатомический анализ

Возрастные особенности

Сердце и крупные сосуды

Анатомия

Рентгеноанатомический анализ

*Краеобразующие отделы сердца*

*Клапаны сердца*

Оценка морфологических особенностей сердца

*Форма*

*Размеры*

*Положение*

Оценка функции сердца и крупных сосудов

Возрастные особенности

### Раздел III. ПИЩЕВАРИТЕЛЬНЫЙ АППАРАТ И СЕЛЕЗЕНКА

#### Глава 10. Общие сведения об органах пищеварения (доцент *Г. С. Литвинова*)

Общие анатомические сведения

Методики рентгенологического исследования

#### Глава 11. Глотка (доцент *Г. С. Литвинова*)

Анатомия

Методики рентгенологического исследования

Рентгеноанатомический анализ

Оценка функции

#### Глава 12. Пищевод (доцент *Г. С. Литвинова*)

Анатомия

Методики рентгенологического исследования

Рентгеноанатомический анализ

*Положение и размеры*

*Сегменты*

*Контуры*

*Толщина стенки*

*Эластичность стенки*

*Рельеф слизистой оболочки*

Оценка функции

#### Глава 13. Желудок (доцент *З. Н. Симонова*)

Анатомия

Функция

Методики рентгенологического исследования

Рентгеноанатомический анализ

*Рентгеноанатомическая номенклатура отделов желудка*

*Размеры*

*Форма и положение*

*Контуры*

*Рельеф слизистой оболочки*

*Особенности изображения рельефа слизистой оболочки*

*Смещаемость*

*Особенности изображения желудка в зависимости от проекции и положения больного*

Оценка функции

Возрастные особенности

#### Глава 14. Тонкая кишка (доцент *Г. П. Розенфельд*)

Общие анатомические сведения

Двенадцатиперстная кишка

Анатомия  
Методики рентгенологического исследования  
Рентгеноанатомический анализ  
    *Форма и положение*  
    *Контуры*  
    *Рельеф слизистой оболочки*  
Оценка функции  
Тошная и подвздошная кишки  
Анатомия  
Методики рентгенологической: исследования  
Рентгеноанатомический анализ  
    *Форма*  
    *Положение*  
    *Размеры*  
    *Контуры*  
    *Рельеф слизистой оболочки*  
Оценка функции

**Глава 15. Толстая кишка** (доцент *Г. И. Розенфельд*)

Анатомия  
Методики рентгенологического исследования  
Рентгеноанатомический анализ  
    *Форма и положение*  
    *Размеры*  
    *Контуры*  
    *Рельеф слизистой оболочки*  
Оценка функции  
Возрастные особенности тонкой и толстой.

**Глава 16. Печень и желчные пути** (доцент *Г. С. Литвинова*)

Анатомия  
Функция  
Методики рентгенологического исследования  
Рентгеноанатомический анализ  
    *Печень*  
    *Желчные протоки и желчный пузырь*

**Глава 17. Поджелудочная железа** (доцент *З. Н. Симонова*)

Анатомия  
Функция  
Методики рентгенологического исследования  
Рентгеноанатомический анализ  
    *Поджелудочная железа*  
    *Протоки поджелудочной железы*  
    *Сосудистая система поджелудочной железы*  
Возрастные особенности

**Глава 18. Селезенка** (доцент *Г. С. Литвинова*)

Анатомия  
Методики рентгенологического исследования  
Рентгеноанатомический анализ  
    *Контрастирование селезенки*

**Раздел IV. МОЧЕПОЛОВОЙ АППАРАТ И НАДПОЧЕЧНЫЕ ЖЕЛЕЗЫ**

**Глава 19. Мочеобразующие органы** (доцент *З. Н. Симонова*)

Почки  
Анатомия  
Функция  
Методики рентгенологического исследования  
Рентгеноанатомический анализ  
    *Форма и размеры почки*  
    *Положение и смещаемость почки*  
    *Контуры почки и интенсивность ее тени*  
    *Форма и размеры лоханки и чашек*  
Оценка функции  
Возрастные особенности  
Мочеточник  
Анатомия Методики рентгенологического исследования  
Рентгеноанатомический анализ  
Мочевой пузырь  
Анатомия  
Методики рентгенологического исследования  
Рентгеноанатомический анализ  
    *Форма*  
    *Положение*  
    *Контуры*  
    *Рельеф слизистой оболочки*  
Оценка функции  
Возрастные особенности

**Глава 20. Половые органы**  
Мочепускающий капал (канд. мед. наук *Д. А. Сеймивский*)

Анатомия  
Методики рентгенологического исследования  
Рентгеноанатомический анализ  
Предстательная железа  
Анатомия  
Методики рентгенологического исследования  
Рентгеноанатомический анализ  
Семенные пузырьки  
Анатомия  
Методики рентгенологического исследования  
Рентгеноанатомический анализ  
Женские половые органы (доцент *Г. С. Литвинова*)  
Анатомия  
Функция  
Методики рентгенологического исследования

Рентгеноанатомический анализ

*Матка*

*Маточные трубы*

*Влагалище*

Возрастные особенности

*Глава 21. Надпочечные железы (доцент З. Н. Симонова)*

Анатомия

Функция

Методики рентгенологического исследования

Рентгеноанатомический анализ

*Форма и размеры*

*Положение и смещаемость*

*Контуры надпочечников и интенсивность их тени*

Возрастные особенности

*Глава 22. Лимфатическая система таза и брюшинного пространства (канд. мед. наук Д. А. Сеймивский)*

Анатомия

Методики рентгенологического исследования

Рентгеноанатомический анализ

Литература