

ГЛАВА I

МОРФОЛОГИЧЕСКАЯ И ФУНКЦИОНАЛЬНАЯ ХАРАКТЕРИСТИКА ЖЕВАТЕЛЬНОГО АППАРАТА В РАЗЛИЧНЫЕ ПЕРИОДЫ РАЗВИТИЯ ЧЕЛОВЕКА

Основной принцип, заложенный в учении И.П. Павлова, — единство организма и внешней среды. Достоверность этого положения, а также диалектическая взаимосвязь между формой и функцией отчетливо прослеживаются при изучении зубочелюстной системы на разных этапах ее развития как в норме, так и особенно при наличии патологии.

Для того чтобы понять сущность аномалий развития лицевого скелета, в частности челюстей, и дифференцированно подойти к каждой из них, учитывая характерный только для данной аномалии патогенетический механизм, врач-стоматолог должен знать анатомо-физиологические особенности растущего организма [Хорошилкина Ф. Я., Точилина Т. А., 1982]. В настоящее время убедительно доказано, что развитие тканей и совершенствование функций органов у детей принципиально отличается от таковых у взрослых [Виноградова Т. Ф., 1982, 1987]. В соответствии с классификацией А. Ф. Тура и соавт. (1985), различающих шесть физиологических периодов детства, можно выделить следующие периоды развития жевательного аппарата: эмбриональный, новорожденности, формирования временного прикуса, период, предшествующий смене временных зубов, периоды сменного и постоянного прикуса.

1.1. ПЕРИОД ВНУТРИУТРОБНОГО РАЗВИТИЯ ПЛОДА

По мнению Л. И. Фалина (1963), внутриутробный (эмбриональный) период следует рассматривать как фундаментальный, во многом определяющий устойчивость, правильную закладку и последующее развитие всех органов и систем детского организма. Известно, что в период закладки и внутриутробного развития формирующиеся ткани и органы могут подвергаться неблагоприятным экзогенным и эндогенным воздействиям, оказывающим отрицательное влияние в первую очередь на процессы гисто- и онтогенеза. Критическим периодом для возникновения аномалий и пороков развития лицевого скелета, челюстей, органов полости рта являются первые 2 мес беременности.

Ю. В. Гулькевич и соавт. (1960), рассматривая причины возникновения таких аномалий, указывают на биологическую неполноценность половых клеток, многоплодную беременность, внутриматочную гипертензию, неправильное положение и болезни плода и др. Большую группу факторов риска составляют болезни матери, ранний токсикоз, вредные привычки родителей, физические и психические факторы, а также неблагоприятные действия лекарственных препаратов. На формировании зубочелюстной системы отрицательно сказываются недоношенность, болезни, возникающие в первый год жизни, и связанная с ними массивная лекарственная терапия. Все изложенное выше свидетельствует о причинно-следственной зависимости в системе мать—плацента—плод—новорожденный, а следовательно, позволяет наметить пути ранней профилактики аномалий зубочелюстной системы, для проведения которой необходимо знать анатомо-функциональную характеристику органов полости рта, начиная с раннего внутриутробного периода и в разные возрастные периоды постнатального развития.

На 2-й неделе внутриутробного развития эмбриона между передним мозговым пузырем и сердечным выступом образуется первичная ротовая ямка, отделенная глоточной перепонкой от головной кишки (рис. 1.1) [Воробьев В., Ясвоин Г., 1936].

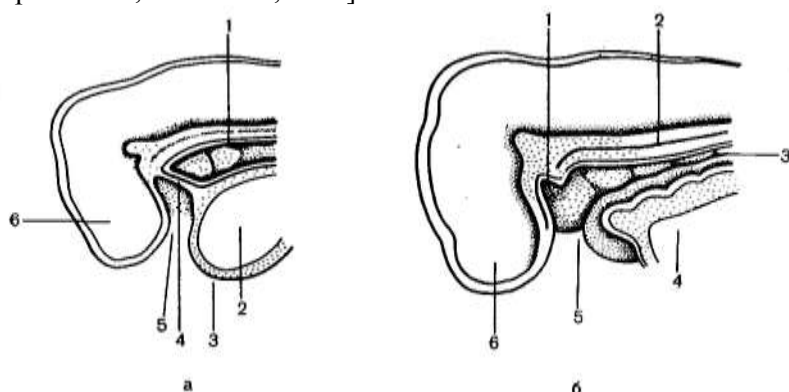


Рис. 1.1. Глоточная перепонка у эмбрионов человека длиной 2,25 и 3,2 мм (по Хису). а: 1 — головная кишка, 2 — закладка сердца, 3 — сердечный выступ, 4 — глоточная перепонка, 5 — первичная ротовая полость; б: 1 — карман Ратке, 2 — хорда, 3 — головная кишка, 4 — закладка сердца, 5 — ротовое отверстие, 6 — передний мозговой пузырь

На 3-й неделе в результате расхождения глоточной перепонки головная кишка начинает сообщаться через ротовую впадину с внешней средой. Одновременно образуются I, II, III, IV жаберные щели, между которыми обособляются жаберные дуги. На первом месяце первичный рот ограничивается сверху непарным лобным отростком, с боков двумя верхнечелюстными и снизу двумя нижнечелюстными отростками, производными первой жаберной дуги.

На 4-й неделе на ротовой поверхности челюстной дуги возникают три возвышения, которые по мере увеличения сливаются между собой и образуют язык. Происходит закладка околоушной слюнной железы неба (рис. 1.2) [Воробьев В., Ясвоин Г., 1936].

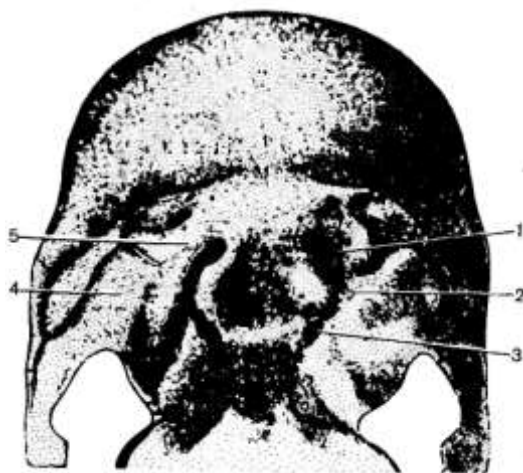

Рис. 1.2. Прimitивное небо (эмбрион человека в возрасте 37 дней длиной 15 мм; по Петеру). 1 — наружное носовое отверстие; 2 — первичный небный желобок; 3 — примитивная хоана, еще закрытая небо-носовой мембраной; 4 — отросток верхней челюсти; 5 — латеральный носовой отросток.

На 5-й неделе образуются первичные хоаны.

На 6-й неделе происходит разделение ротовой и носовой полостей путем развития двух небных отростков, которые, срастаясь между собой и с перегородкой носа, образуют примитивное небо. Закладываются подчелюстные слюнные железы. Завершаются процессы формирования лицевого скелета путем слияния образующих его отростков.

На 7-й неделе закладываются временные зубы. Наблюдаются высокое положение языка и прогнатическое соотношение челюстей (рис. 1.3).

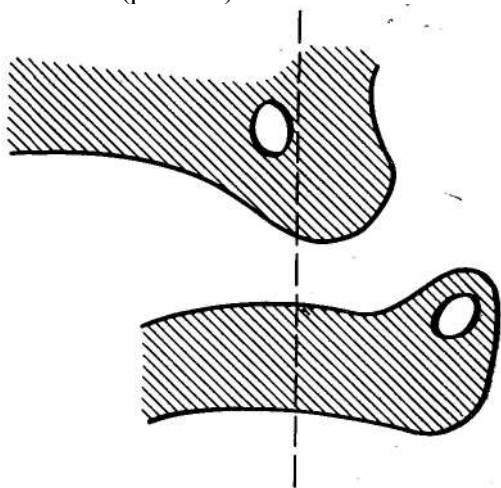


Рис. 1.3. Соотношения челюстей до окончательного разделения ротовой и носовой полостей.

На 8—9-й неделе закладываются подъязычные слюнные железы. Из медиального и латерального отделов лобного и верхнечелюстного отростков формируются верхняя губа и альвеолярный отросток верхней челюсти. Филترум образуется из медиально-носового отростка, латеральные части верхней губы — из верхнечелюстных отростков. Появляются ядра оссификации в толще среднего отдела лица; происходит образование постоянного неба (рис. 1.4) (Воробьев В., Ясвоин Г., 1936].

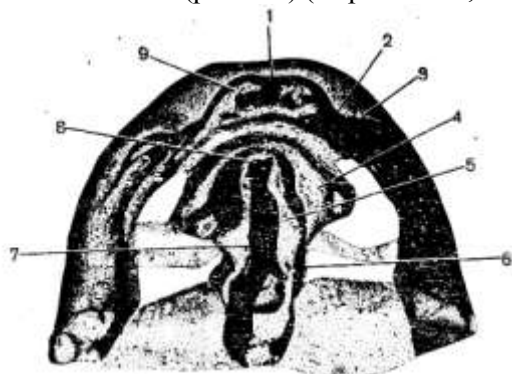


Рис. 1.4. Развитие постоянного неба (эмбрион человека 8 нед; по Петеру).

1 — средний носовой отросток; 2 — латеральный носовой отросток; 3 — верхнечелюстной носовой отросток; 4 — альвеолярный носовой отросток; 5 — небный валик (отросток) — развивающаяся небная пластинка постоянного неба; 6 — язычок; 7 — щель неба; 8 — первичная хоана; 9 — наружное носовое отверстие.

На 10-й неделе происходит сращение двух нижнечелюстных отростков. Передний отдел их образует нижнюю губу, а задний — альвеолярный отросток нижней челюсти.

На 12-й неделе язык опускается на дно полости рта, что способствует изменению положения челюстей — из прогнатического в прогеническое (рис. 1.5).

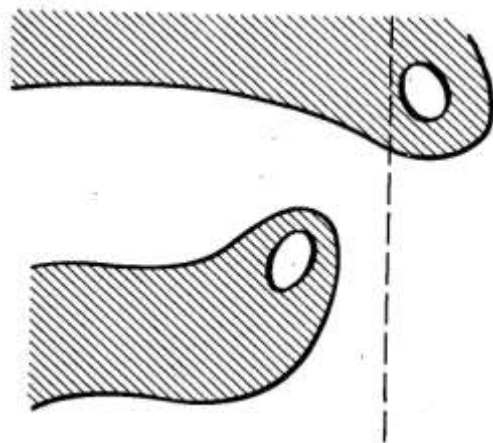


Рис. 1.5. Соотношение челюстей после образования неба.

На 13-й неделе закладываются альвеолярный отросток верхней челюсти и зачатки $\overline{6\ 3\ 2\ 1} | \overline{1\ 2\ 3\ 6}$ зубов. В период от 14-й до 15-й недели образуются эмалевые органы и зубные сосочки зачатков зубов. Эмалевые органы отделяются от зубной пластинки. Происходит дифференцировка тканей эмалевого органа и образование зубного мешочка (рис. 1.6, 1.7).

$\overline{6\ 3\ 2\ 1} | \overline{1\ 2\ 3\ 6}$

$\overline{6\ 3\ 2\ 1} | \overline{1\ 2\ 3\ 6}$

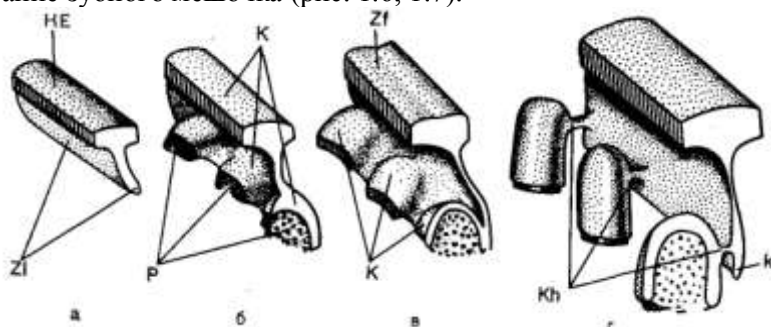


Рис. 1.6. Четвертая стадия развития зуба (схема; по Штеру).

KE — эпителий; Zf — зубная пластинка; K — эмалевые органы; P — сосочки; Kh — шейки эмалевых органов; k — край зубной пластинки; ZI — первичная закладка.

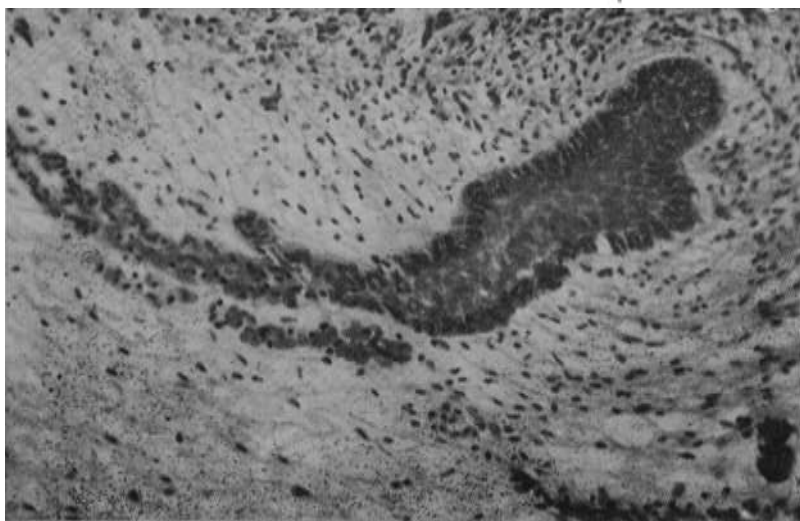


Рис. 1.7. Средний отдел альвеолярного отростка верхней челюсти плода в возрасте 18—20 нед. Зачаток зуба на стадии формирования зубного мешочка, $\times 200$.

С 14-й по 17-ю неделю рентгенологически выявляются контуры $\overline{V\ IV\ III\ II\ I} | \overline{I\ II\ III\ IV\ V}$ зубов (рис. 1.8).

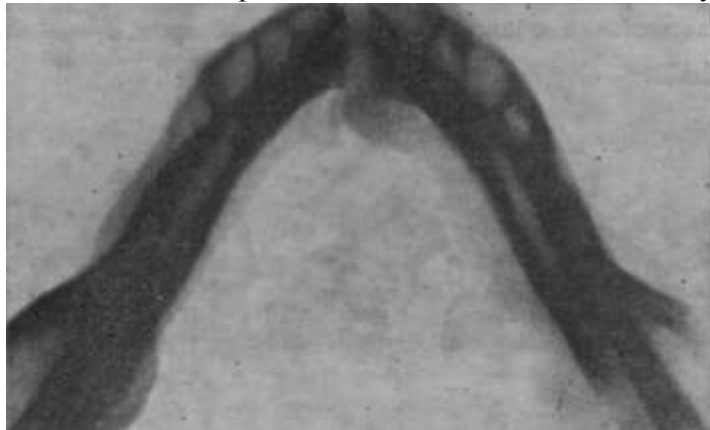


Рис. 1.8. Рентгенограмма нижней челюсти эмбриона человека 16 нед. Видны контуры фолликулов $\overline{V\ IV\ III\ II\ I} | \overline{I\ II\ III\ IV\ V}$ зубов.

На 18—19-й неделе определяется минерализация режущих краев $\begin{matrix} \text{III} & \text{II} & \text{I} & | & \text{I} & \text{II} & \text{III} \\ \hline \text{III} & \text{II} & \text{I} & | & \text{I} & \text{II} & \text{III} \end{matrix}$ и медиально-щечного бугра $\begin{matrix} \text{V} & | & \text{V} \\ \hline \text{V} & | & \text{V} \end{matrix}$ зубов (рис. 1.9) [Белова Н. А., 1981].

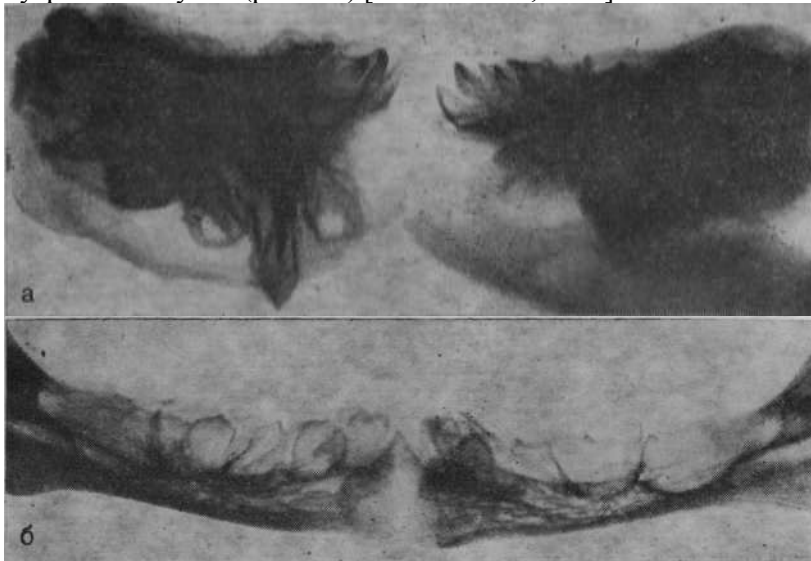

Рис. 1.9. Рентгенограммы верхней (а) и нижней (б) челюстей эмбриона человека 18—19 нед. Усилен рисунок контуров зубных фолликулов, выявляются признаки минерализации режущих краев $\begin{matrix} \text{III} & \text{II} & \text{I} & | & \text{I} & \text{II} & \text{III} \\ \hline \text{III} & \text{II} & \text{I} & | & \text{I} & \text{II} & \text{III} \end{matrix}$ и медиально-щечных бугров

$\begin{matrix} \text{V} & | & \text{V} \\ \hline \text{V} & | & \text{V} \end{matrix}$ зубов.

На 20-й неделе на верхней челюсти в области будущих коренных зубов появляется углубление, которое после рождения ребенка превращается в верхнечелюстную пазуху.

На 21—23-й неделе происходит дальнейшее увеличение размеров фолликулов всех зубов, усиливается минерализация режущих краев фронтальных и бугров боковых зубов (рис. 1.10).

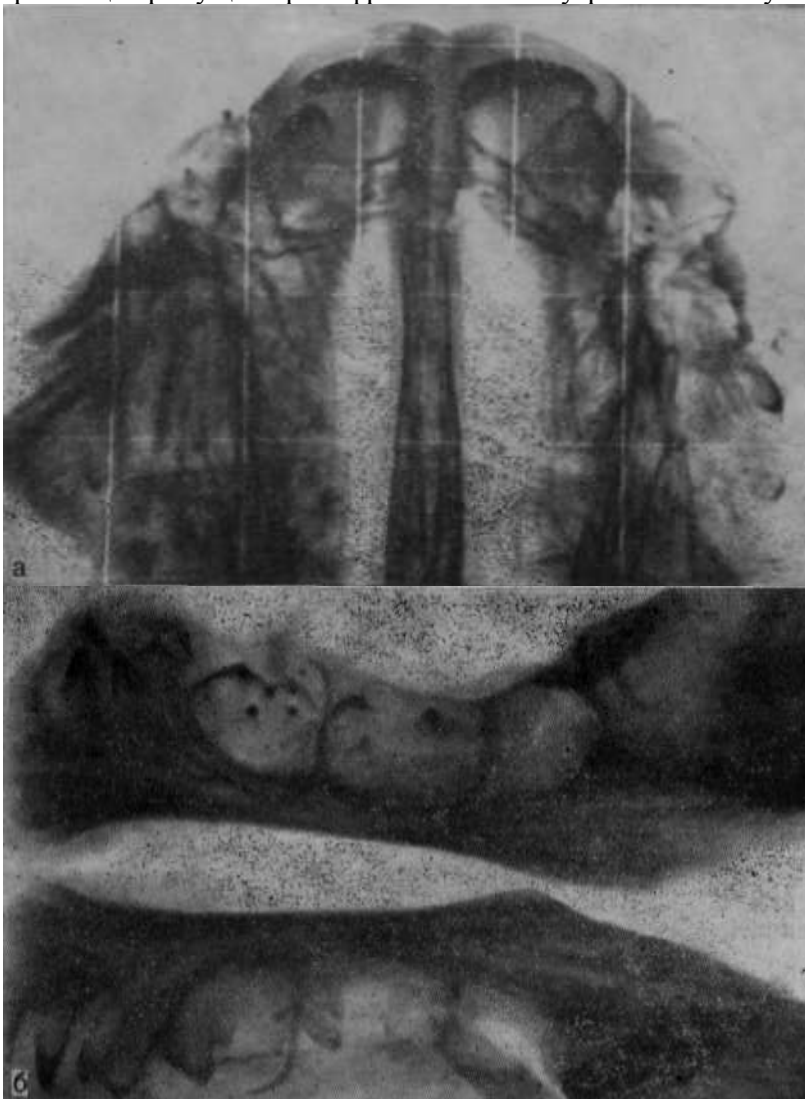


Рис. 1.10. Рентгенограммы верхней (а) и нижней (б) челюстей плода человека 21—23 нед. Дальнейшее увеличение фолликулов, усиление минерализации режущих краев фронтальных и бугров коренных зубов.

На 25—26-й неделе нарастает минерализация коронок $\frac{V \quad IV \quad III \quad II}{V \quad IV \quad III \quad II} | I \quad II \quad III \quad IV \quad V$ и медиально-щечных бугров $\frac{V \quad | \quad V}{V \quad | \quad V}$ зубов (рис. 1.11).

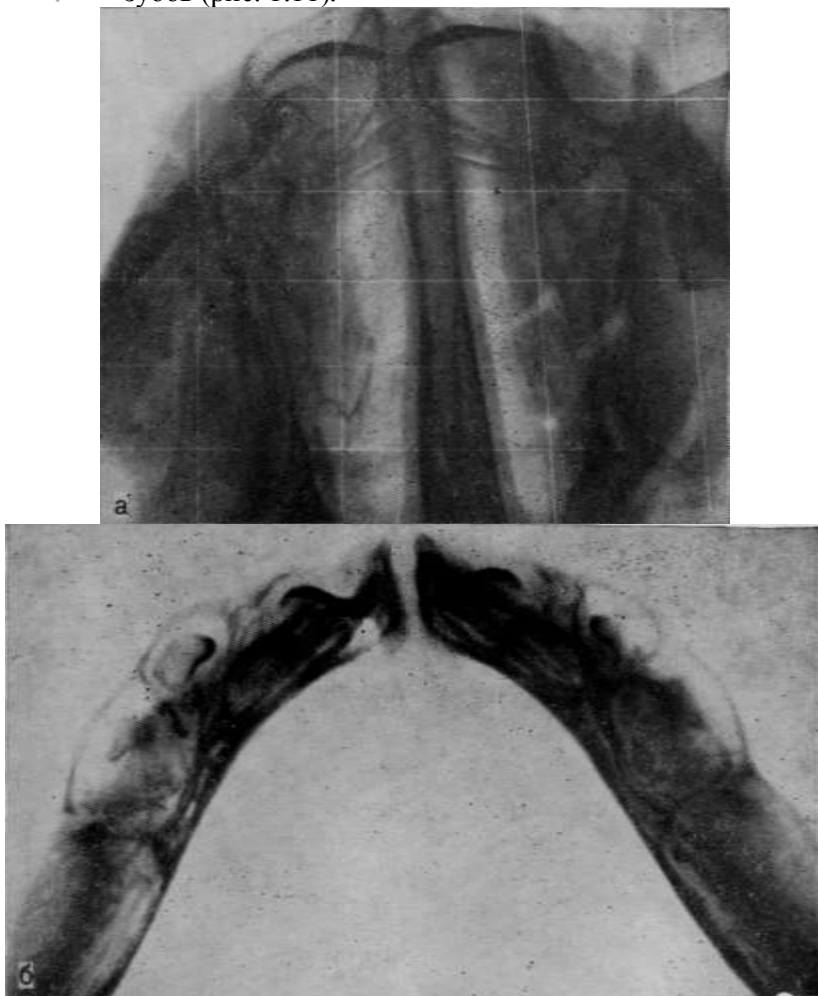


Рис. 1.11. Рентгенограммы верхней (а) и нижней (б) челюстей плода человека 25—26 нед. Контуры коронок всех зубов еще более четкие, появляются новые участки минерализации.

На 27—28-й неделе процесс минерализации охватывает на две трети (по высоте) $\frac{II \quad I \quad | \quad I \quad II}{II \quad I \quad | \quad I \quad II}$ и на одну треть $\frac{III \quad | \quad III}{III \quad | \quad III}$ зубы. В этот же период сливаются участки минерализации медиально-щечных бугров $\frac{IV \quad | \quad IV}{IV \quad | \quad IV}$ и усиливается отложение минеральных веществ в области медиальных бугров $\frac{V \quad | \quad V}{V \quad | \quad V}$ зубов (рис. 1.12).

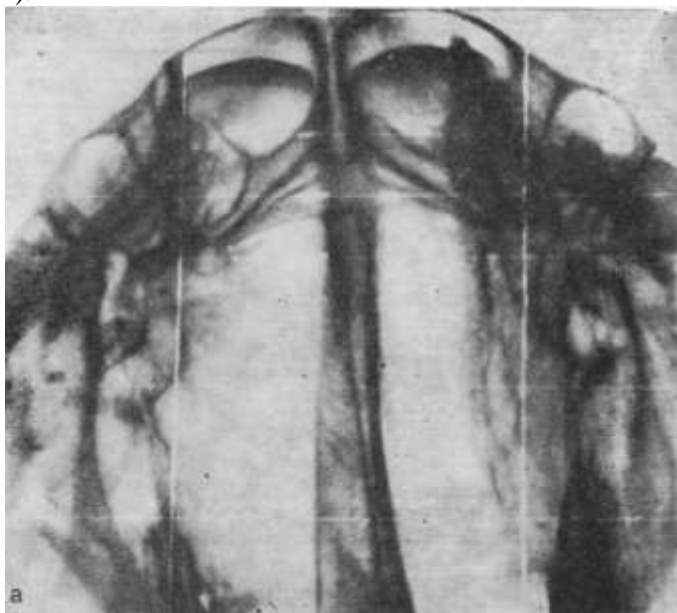
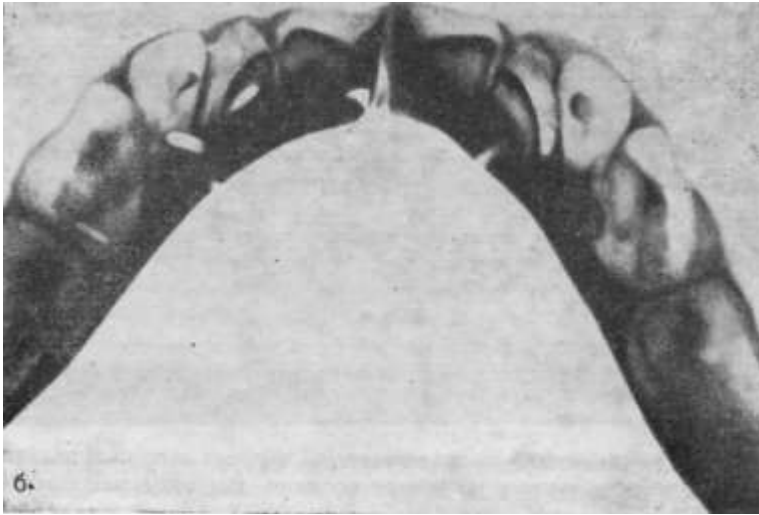


Рис. 1.12. Рентгенограммы верхней (а) и нижней (б) челюстей плода человека 27—28 нед. Процесс минерализации охватывает 2/3 высоты коронок резцов и 1/3 клыков.



На 30—32-й неделе продолжается интенсивное отложение минеральных солей во всех фолликулах зубов; отчетливо видны очертания всех бугров жевательных зубов (рис. 1.13).

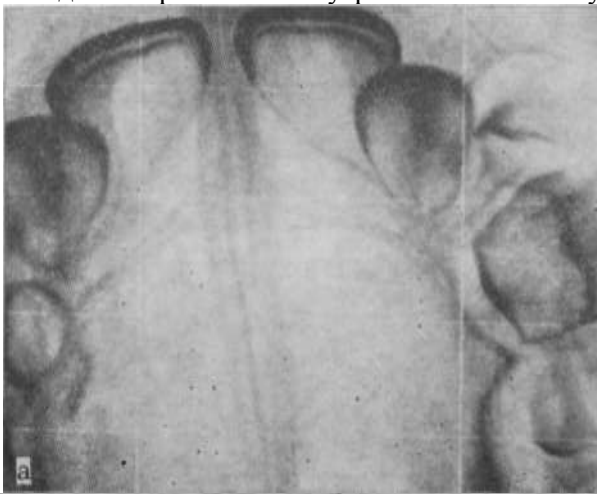
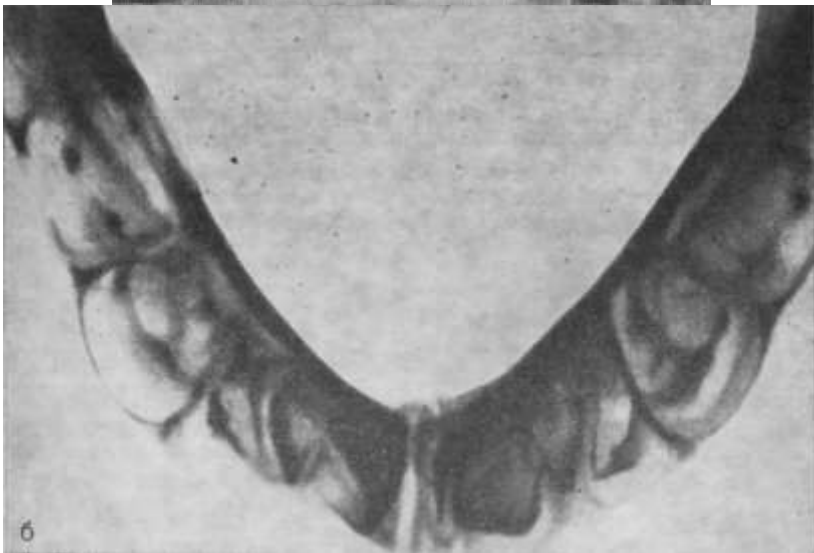


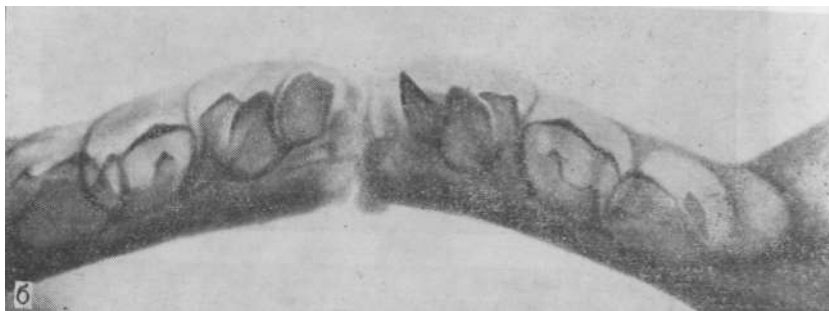Рис. 1.13. Рентгенограммы верхней (а) и нижней (б) челюстей плода человека 30—32 нед. Продолжается минерализация фолликулов, отчетливо видны очертания всех бугров жевательных зубов.



На 35—36-й неделе увеличивается площадь минерализации жевательных поверхностей и бугров $\begin{matrix} \text{V} & | & \text{V} \\ \text{V} & | & \text{V} \end{matrix}$ зубов (рис. 1.14).



Рис. 1.14. Рентгенограммы верхней (а) и нижней (б) челюсти плода человека 35—36 нед. Минерализация всех молочных зубов на разных уровнях коронки.



Гистоструктура временного клыка в этот период представлена на рис. 1.15.

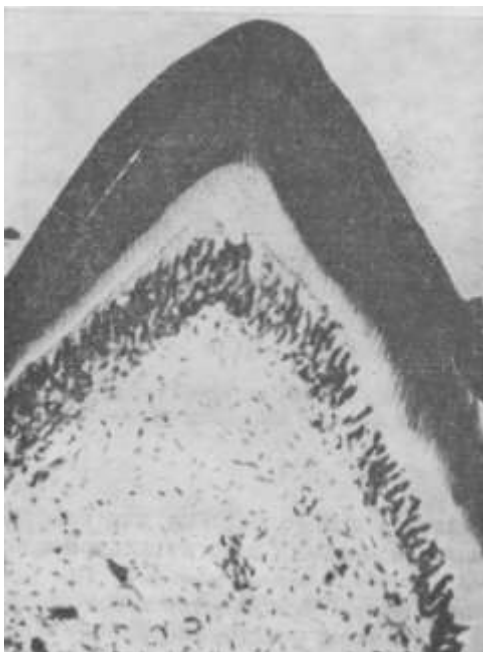

Рис. 1.15. Коронка клыка плода человека 35—36 нед.

1.2. ОСОБЕННОСТИ ПОЛОСТИ РТА НОВОРОЖДЕННОГО

К моменту рождения ребенка соотношение челюстей вновь становится прогнатическим [Воробьев В., Ясвоин Г., 1936]. В каждой челюсти имеется 18 фолликулов, в том числе 10 временных и 8 постоянных $\left(\begin{array}{c} 6\ 3\ 2\ 1\ | \ 1\ 2\ 3\ 6 \\ \hline 6\ 3\ 2\ 1\ | \ 1\ 2\ 3\ 6 \end{array} \right)$. Зачатки временных зубов на обеих челюстях расположены с губной стороны, зачатки постоянных зубов лежат глубже временных и располагаются с язычной стороны на нижней челюсти и с небной — на верхней.

Полость рта новорожденного и все элементы его жевательного аппарата полностью приспособлены для осуществления акта сосания. К ним, как известно, относятся хоботообразные поперечно исчерченные губы (валики Пфаундлера—Люшке) с хорошо выраженной круговой мышцей рта; эластичная десневая мембрана (складка Робена—Мажито) в виде дубликатуры слизистой оболочки со значительным количеством эластических волокон, четыре—пять пар поперечных небных складок, благодаря которым создается шероховатость в переднем отделе твердого неба, способствующая удержанию соска; относительно большой язык; жировая прослойка щек и жировые комочки Биша, обеспечивающие присасывающий эффект и отрицательное давление в полости рта во время сосания. Высокое расположение входа в гортань (над уровнем нижнезаднего края небной занавески) и сообщение ее только с полостью носа, позволяют ребенку одновременно дышать, сосать и глотать. Отсутствие суставного бугорка и окципитальный наклон недоразвитой ветви, дистальное расположение нижней челюсти, широкая плоская суставная ямка, несформированный внутрисуставной диск и суставной конус создают благоприятные условия для беспрепятственного перемещения нижней челюсти в сагиттальной плоскости во время сосания.

К моменту рождения нижняя челюсть находится в состоянии физиологической ретрогении. При этом расстояние между вершинами альвеолярных отростков челюстей в сагиттальной плоскости достигает 6—7 мм (рис. 1.16). У новорожденного альвеолярный отросток нижней челюсти формируется одновременно с фолликулами временных зубов и становится выше и шире тела челюстей. Его высота, по данным Н. В. Алтухова (1913), равна 8,5 мм, а высота тела челюсти — 3—4 мм. В. П. Воробьев и Г. В. Ясвоин (1936) определили, что у новорожденных общая высота челюсти составляет в среднем 14 мм с учетом высоты альвеолярного отростка, равной 11,5 мм. Объемность альвеолярного отростка нижней челюсти новорожденного опре-

деляется величиной и числом включенных в него зубных фолликулов, при этом по верхнему краю располагается 10 зубных ячеек, в которых размещаются фолликулы временных зубов.

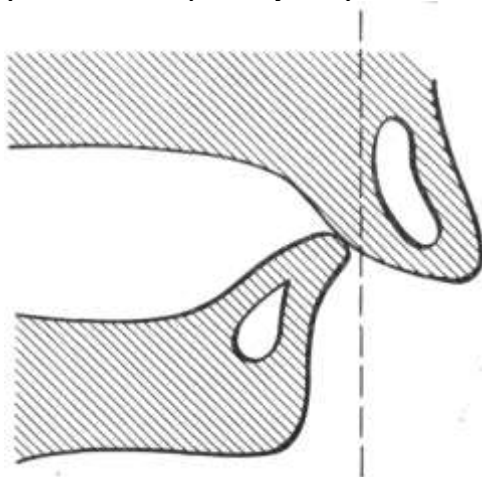


Рис. 1.16. Соотношение челюстей к моменту рождения ребенка. Физиологическая ретрогения.

Данные, полученные в проведенных нами морфологических исследованиях структуры альвеолярного отростка плода, свидетельствуют о том, что преобладание его объема над объемом тела челюсти наблюдается уже в период внутриутробного развития. Так, в возрасте 18—20 нед, когда вокруг зачатка зуба формируется зубной мешочек, выявляется изменение объема окружающих его мезенхимальных тканей. Результаты проведенных нами антропометрических исследований нижней челюсти на 80 плодах в возрасте от 16 нед до момента рождения совпадают с данными литературы. Вместе с тем нами установлено, что соотношение размеров тела челюсти и альвеолярного отростка нестабильно.

В период внутриутробного развития оно составляет 1:2 или 1:2,2. После рождения ребенка по мере подготовки к прорезыванию зубов это соотношение изменяется за счет увеличения размеров тела челюсти и к моменту завершения формирования временного прикуса составляет 1:1.

Нами наблюдалось также более раннее развитие первого постоянного моляра. По данным В. Воробьева и Г. Ясвина (1936), фолликул первого постоянного моляра в течение первого полугодия жизни находится в одной ячейке со вторым временным моляром, и только к концу первого года приобретает собственную ячейку. С помощью рентгенографии нами было установлено, что общая ячейка первого постоянного и второго временного моляров имеется уже у плода 27—28 нед, а самостоятельная лунка первого постоянного моляра наблюдается у плода 30—32 нед.

Сравнительные особенности строения челюстей

Верхняя челюсть	Нижняя челюсть
Парная, состоит из двух сросшихся костей; средняя часть представлена межчелюстной костью	Непарная кость; средняя часть представлена симфизом
Тонкая, воздухоносная, содержит верхнечелюстную пазуху, участвует в образовании полости рта, носа и глазницы	Компактная, толстая, прочная
Неподвижная, прочно сращена с костями лицевого и мозгового черепа (носовой, скуловой, небной, основной, слезной, лобной, сошником и костями верхней челюсти противоположной стороны)	Единственная подвижная кость лицевого черепа, соединена с основанием черепа (височной и скуловой костями)
Прикрепляются немногочисленные волокна наружной крыловидной мышцы	Прикрепляется вся жевательная мускулатура
Находится под влиянием силы давления	Находится под влиянием силы тяги
Самая большая зубная дуга, самая маленькая базальная	Самая большая базальная дуга, самая маленькая зубная
Состоит из тела и четырех отростков (лобного, скулового, альвеолярного, небного)	Состоит из тела, альвеолярного отростка и двух ветвей, заканчивающихся суставными и венечными отростками
Развивается из шести точек окостенения, которые на 6-м месяце сливаются и образуют цельную кость	Развивается около Меккелева хряща; с каждой стороны имеется по две точки окостенения и несколько добавочных, которые сливаются в единую кость только к концу 1-го года
Обладает сложной системой контрфорсов (лобный, скуловой, крылонебный, небный), воспринимает давление и передает его на черепные кости [Алтухов Н. В., 1913; Тонков В. И., 1956]	Принимает основную нагрузку не по длиннику, а своим поперечником, и даже костные траектории, призванные противостоять механической нагрузке, расположены не в одной плоскости с продольными осями зубов, а под тупым углом

В эмбриогенезе верхней и нижней челюстей, как известно, имеется ряд общих и отличительных черт. Обе челюсти развиваются из первой жаберной дуги, относятся к покровным костям и в процессе онтогенетического развития проходят только две стадии — перепончатую и костную. Исключение составляет суставной

отросток нижней челюсти, который развивается из хряща и выполняет примерно такую же функцию, как эпифизы трубчатых костей в их продольном росте. По топографическому расположению обе челюсти представляют собой часть лицевого черепа и жевательного аппарата, участвуют в приеме пищи, формировании пищевого комка, звукообразовании и выполнении функции внешнего дыхания. Обе челюсти сходны по своему строению и каждая из них в зависимости от возраста состоит из двух дуг — базальной и альвеолярной — у новорожденного и трех дуг — базальной, альвеолярной и зубной — у детей старшего возраста. Они имеют одинаковое количество альвеол и зубов. Особенностью челюстных костей, отличающей их от остальных костей скелета человека, является наличие временных, а затем постоянных зубов, которые определяют строение, форму и функцию этих костей. Перестройка и рост челюстных костей имеют различную активность на разных участках, что, по-видимому, связано с дифференцировкой зачатков временных и постоянных зубов. Нижняя челюсть, являясь единственным подвижным элементом лицевого черепа, в лактационном периоде получает функциональное раздражение со стороны мышц-выдвигателей. Шести-, семиразовое кормление новорожденных, во время которого нижняя челюсть совершает многочисленные движения в переднезаднем направлении, способствует тренировке этой группы мышц и стимулирует продольный рост нижней челюсти. Вследствие этого в лактационном периоде взаимоотношение челюстей изменяется от ретрогении до нормального соотношения. При этом нижняя челюсть за равный промежуток времени увеличивается больше, чем верхняя, что можно объяснить деятельностью жевательной мускулатуры, особенно мышц-выдвигателей [Криштаб С. И., 1975]. В связи с этим возрастает роль естественного вскармливания в процессе роста и развития лицевого черепа, ликвидации ретрогении и обеспечения ортогнатического соотношения челюстей к концу 1-го года жизни (рис. 1.17).

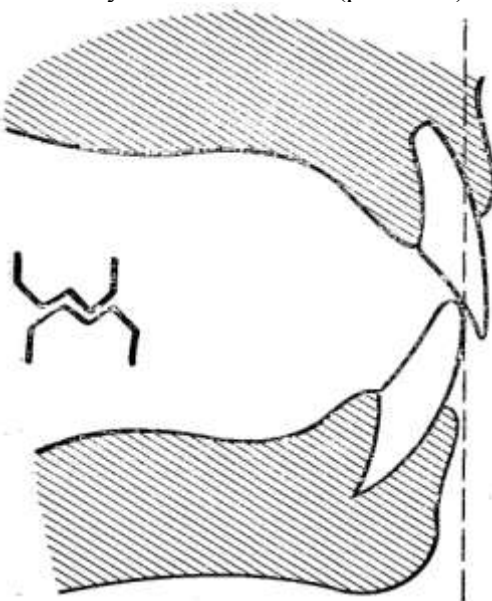


Рис. 1.17. Ортогнатическое соотношение челюстей и правильная установка передних зубов.

Представляют интерес исследования И. И. Чайковской (1947), которая, изучая возрастные особенности нижней челюсти, установила, что ее форма изменяется уже в период внутриутробного развития. Так, у плода 5—6 мес нижняя челюсть имеет треугольную форму, однако в первое полугодие после рождения она приобретает форму дуги, а к 4 годам — параболы.

Рост челюстей имеет характерные, функционально обусловленные особенности и осуществляется в трех направлениях: в длину, ширину и высоту. В литературе имеются разноречивые мнения по поводу периодов интенсивного роста нижней челюсти. Ф. И. Вальтер (1959) считает, что нижняя челюсть наиболее активно растет в длину в период от рождения до 4 лет и от 7 до 9 лет, с 9 лет интенсивность роста нижней челюсти снижается. С. И. Криштаб (1975), основываясь на большом клиническом и экспериментальном материале, доказал, что в лактационном периоде рост нижней челюсти в сагиттальном направлении достигает максимального значения — 38,3% от абсолютной величины. В период прорезывания временных зубов он замедляется и составляет не более 6,8%; с 2,5 до 6 лет активность роста челюсти в этом направлении повышается до 14% и удерживается на этом уровне до 9 лет. С 9 до 15 лет рост нижней челюсти происходит главным образом в дистальном направлении. Кроме того, на рост нижней челюсти влияют еще два фактора: эндохондральная оссификация суставного отростка, который является центром продольного роста нижней челюсти, и интерстициальный рост. Рост нижней челюсти в ширину происходит вследствие оппозиционного наложения, в высоту — за счет альвеолярного отростка, что связано с процессом прорезывания зубов [Алтухов И. В., 1913]. Базальная часть нижней челюсти, выполняющая функцию опоры для жевательных, язычных мышц и некоторых мышц шеи, растет значительно медленнее, чем альвеолярная.

Верхняя челюсть новорожденного широкая и короткая. Твердое небо плоское и находится несколько выше уровня альвеолярного отростка. Верхнечелюстная пазуха только намечается и располагается медиально по отношению к альвеолярному гребню. Зубные зачатки находятся высоко под глазницей и отделены от нее тонкой костной пластинкой. Дальнейшее развитие, изменение формы и структуры верхней челюсти тесно связано с развитием зубов и ее пазухи. Постепенно углубляются и принимают вертикальное направление лунки зубов, что способствует росту альвеолярного отростка и базальной части челюсти. Верхнечелюстная пазуха становится глубже и шире. Ее развитию способствует прорезывание всех временных зубов и постоянного моляра. В лактационном периоде рост верхней челюсти в длину происходит более интенсивно, чем в ширину. У новорожденного ее длина достигает 25 мм, ширина — 32 мм, у ребенка 1 года — соответственно 41 и 38 мм. Интенсивный рост верхней челюсти в длину обеспечивает изменение ее формы из широкой и короткой в узкую и длинную. В периоде постоянного прикуса более интенсивно растут дистальные отделы обеих челюстей.

Челюсти новорожденного нельзя рассматривать как «беззубые», так как в толще каждой из них находятся зачатки зубов. В этот фолликулярный, или внутривисочный, период развития зубных зачатков нередко создается впечатление полного отсутствия зубов. Высота прикуса обеспечивается только десневыми валиками, поэтому наблюдается диспропорция между средним и нижним отделами лица (рис. 1.18).

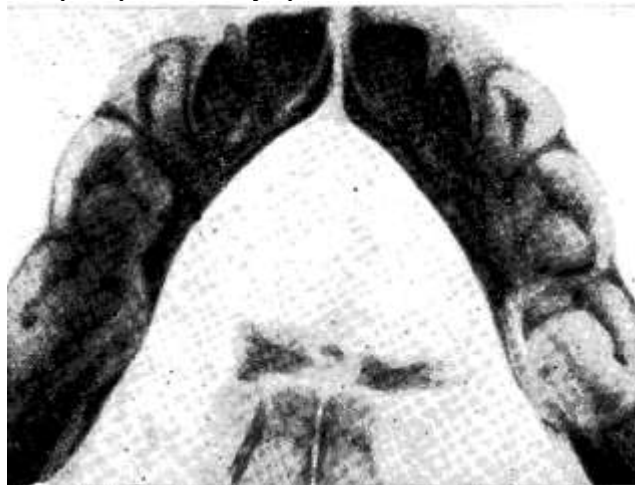


Рис. 1.18. Рентгенограмма нижней челюсти новорожденного. Отчетливо видна минерализация II I | I II зубов и очаговая минерализация жевательных поверхностей моляров.

Однако этот период не менее важен, чем предшествующий ему период внутриутробного развития, поскольку в это время происходят сложные процессы подготовки фолликулов временных зубов, находящихся в челюстях, к новому этапу жизнедеятельности — прорезыванию и функционированию.

Нормальное развитие жевательного аппарата в период новорожденности может быть также нарушено под влиянием упомянутых выше неблагоприятных факторов, которые могут действовать как в период внутриутробного развития, так и после рождения ребенка. Кроме того, на формирование жевательного аппарата может повлиять родовая травма, неправильное искусственное вскармливание, неправильное положение ребенка во время сна, рахит, болезни раннего детства, патология ЛОР-органов, вредные привычки и др. Действие этих факторов может быть как изолированным, так и сочетанным.

1.3. ПЕРИОД ФОРМИРОВАНИЯ ВРЕМЕННОГО ПРИКУСА

При нормальном развитии зубов и челюстей на 6—8-м месяце начинается процесс прорезывания временных зубов (рис. 1.19, 1.20, 1.21), продолжающийся до 2,5—3 лет (рис. 1.22, 1.23).

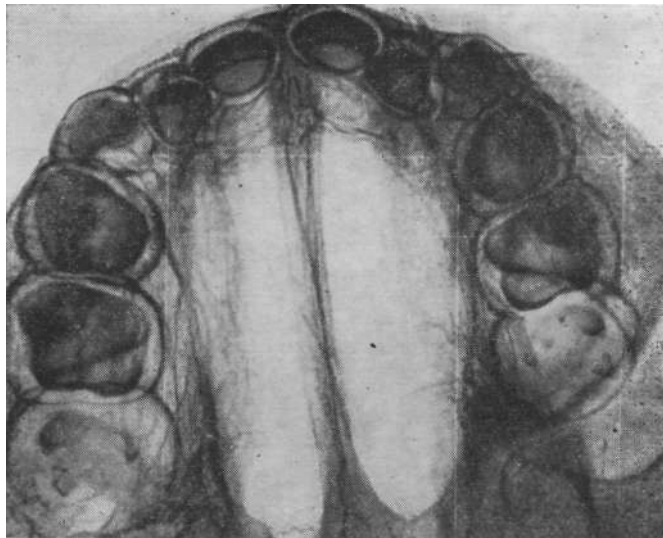


Рис. 1.19. Рентгенограмма верхней челюсти трупа ребенка 6 мес. Отчетливо контурируются все 10 зачатков молочных зубов, определяется минерализация их жевательных и режущих поверхностей, выявляются бугры моляров.

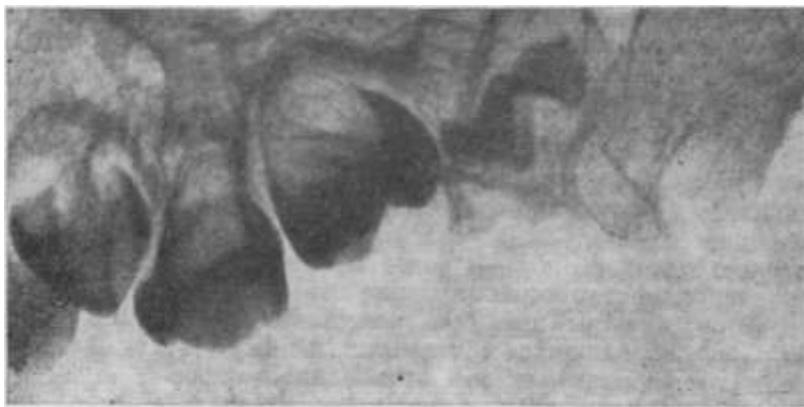


Рис. 1.20. Рентгенограмма альвеолярного отростка верхней челюсти справа ребенка 6 мес. Отчетливо видна минерализация коронок молочных зубов и постоянных моляров.

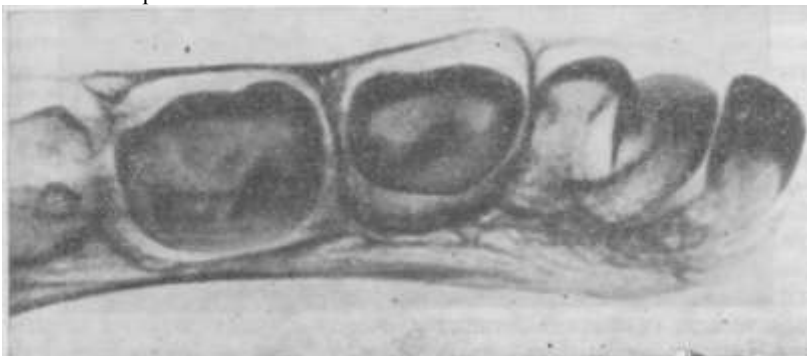


Рис. 1.21. Рентгенограмма нижней челюсти трупа новорожденного. Все молочные зубы сформированы полностью, коронки их обызвествлены.

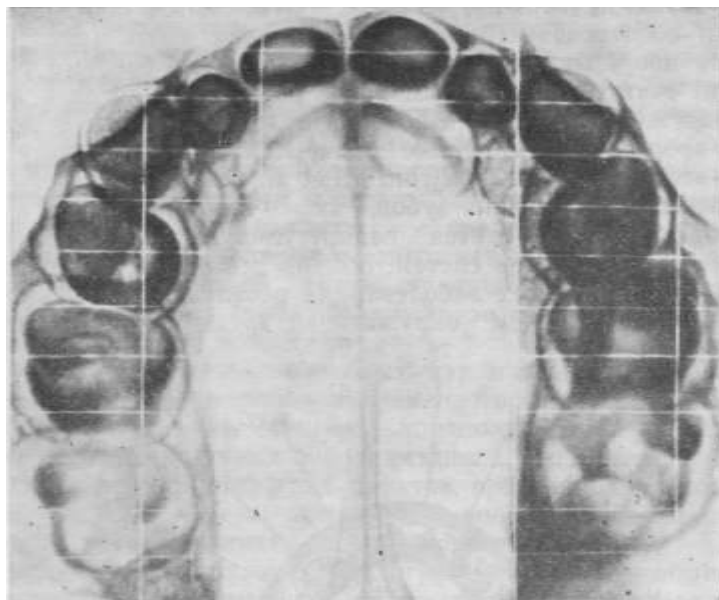


Рис. 1.22. Рентгенограмма верхней челюсти трупa ребенка 12 мес. Прорезались молочные резцы. Полное обызвествление коронок молочных клыков и моляров. Видны зачатки постоянных резцов и первых моляров на разных уровнях обызвествления.

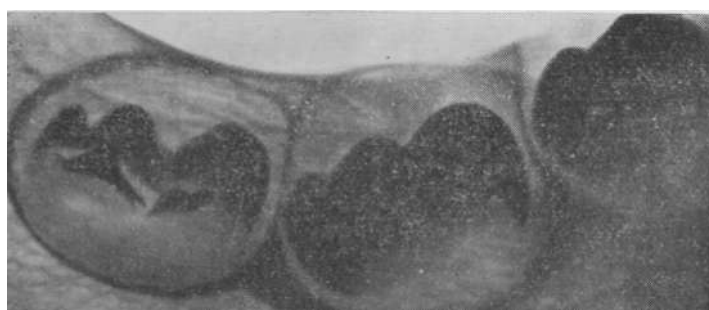


Рис. 1.23. Рентгенограмма фрагмента нижней челюсти трупa ребенка 12 мес. Почти полное обызвествление коронок молочных моляров и всей жевательной поверхности моляра.

По мере прорезывания зубов и развития жевательной функции наблюдается инволюция тех органов, которые ранее обеспечивали акт сосания. В этот период активно развивается альвеолярный отросток, утолщается базальная часть нижней челюсти, растут ее ветви, изменяются очертания нижнечелюстного канала, уменьшается величина нижнечелюстного угла, усложняются рельеф и архитектура нижней челюсти. Временные зубы прорезываются одновременно с обеих сторон, вначале на нижней, а затем на верхней челюсти. Отмечаются определенные сроки и последовательность прорезывания зубов (рис. 1.24). Вначале прорезываются центральные, а затем боковые резцы. Принято считать нормальным такое положение, когда к концу 1-го года жизни ребенка в ротовой полости имеются 8 резцов. Затем прорезываются первые моляры, клыки и к концу 2-го года — вторые моляры [Nystrom M. et al., 1985].

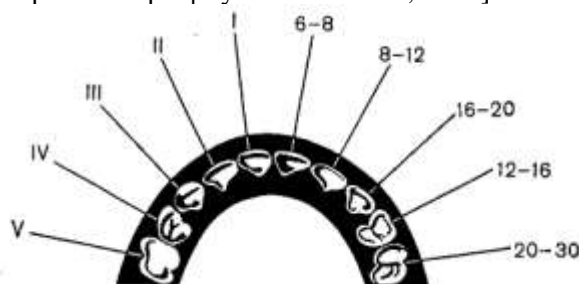


Рис. 1.24. Сроки прорезывания зубов.
Арабские цифры — возраст детей (в месяцах).

Процесс прорезывания зубов, так же как общий рост и развитие организма, находится под регулирующим воздействием нервной и эндокринной систем, обмена веществ и может нарушаться при различных заболеваниях ребенка, неполноценном питании, под влиянием окружающей среды и др. Известны факторы, ускоряющие прорезывание зубов (геморрагический диатез, синдром Олбрайта, растущая опухоль) или замедляющие его (рахит, длительные диспепсические расстройства, острые инфекции, врожденные болезни обмена, херувизм и др.) [Колесов А. А., 1985].

Временные зубы отличаются от постоянных величиной, формой и цветом. Они значительно меньше, имеют голубовато-белый цвет, признак кривизны у них выражен более резко, чем у постоянных, коронки в при-

шеечной части заканчиваются хорошо выраженным валиком. К особенностям временных зубов следует отнести наличие широких дентинных канальцев, более низкую минерализацию твердых тканей, широкую полость зуба, расположенную на незначительной глубине по отношению к жевательной поверхности, тонкий слой дентина, широкие устьевые отверстия и каналы корней.

К завершению периода формирования временного прикуса зубные ряды устанавливаются в ортогнатическом соотношении с глубоким резцовым перекрытием. Зубы располагаются плотно, наблюдаются апроксимальные контакты; режущие края и жевательные бугры хорошо выражены; дистальные поверхности вторых временных моляров верхней и нижней челюстей находятся в одной фронтальной плоскости; зубы устанавливаются в одной окклюзионной плоскости; зубные дуги имеют полукруглую форму; позадимолярные площадки отсутствуют. Более вертикальное положение приобретает восходящая ветвь нижней челюсти. По мере роста суставного бугорка диск приобретает двояковогнутую форму, увеличивается кривизна поверхности головки, углубляется суставная ямка, атрофируется суставной конус, усиливаются мышцы, поднимающие нижнюю челюсть.

К 2,5—3 годам заканчивается прорезывание временных зубов и осуществляется первый этап физиологического подъема высоты прикуса, который начинается с прорезывания и установки первых временных моляров и завершается полноценным прорезыванием и правильной артикуляционной установкой вторых временных моляров (рис. 1.25). В связи с этим наблюдается и увеличение объема полости рта.

Гармоничное развитие зубных дуг и лицевого скелета на данном этапе формирования временного прикуса может быть нарушено вследствие частичной или полной адентии, прорезывания сверхкомплектных зубов, истинной прогении, формирования глубокого или открытого прикуса, врожденных пороков развития лицевого черепа, последствий родовой травмы, искусственного вскармливания, инфекционных болезней раннего детского возраста, рахита, патологии ЛОР-органов, обменных и эндокринных дискорреляций, нарушения сроков прорезывания зубов, вредных привычек, кариозного поражения или преждевременного удаления временных зубов при осложненном кариесе. Нередко создается сложная клиническая ситуация, когда отмечается сочетанное действие нескольких факторов.

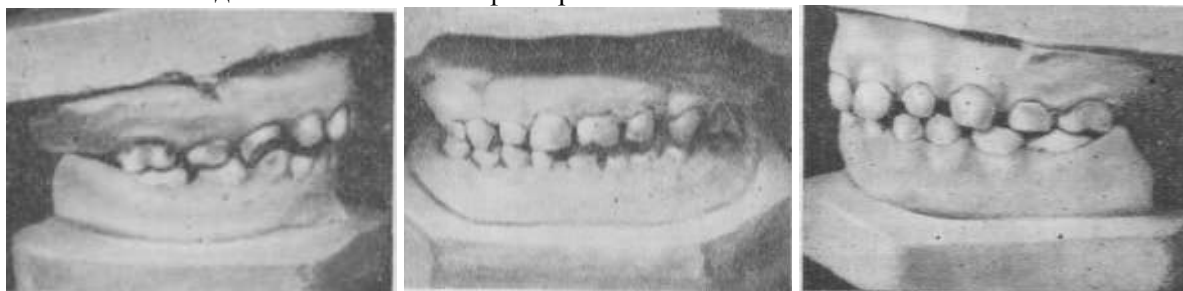

Рис. 1.25. Контрольно-диагностические модели верхней и нижней челюстей в период формирования молочного прикуса. Соотношение челюстей ортогнатическое. Дистальные поверхности молочных моляров находятся в одной фронтальной плоскости.

В период формирования временного прикуса нередко нарушается процесс становления высоты центральной окклюзии вследствие разрушения вторых временных моляров под влиянием кариеса. В связи с этим первый полноценный физиологический подъем высоты прикуса не происходит и создаются благоприятные условия для формирования различных видов патологического прикуса.

1.4. ПЕРИОД, ПРЕДШЕСТВУЮЩИЙ СМЕНЕ ВРЕМЕННОГО ПРИКУСА

Для периода стираемости, или «изнашивания», временного прикуса (от 4,5 до 6—7 лет) характерны наличие физиологической диастемы и трем во фронтальном отделе, нарастающая стираемость коронок зубов, удлинение зубных дуг, а также появление позадимолярных площадок и симптома Цилинского: наличие вертикального уступа по линии смыкания пятых временных зубов (рис. 1.26). Этот уступ способствует правильному установлению первых постоянных моляров. Он возникает вследствие мезиального сдвига нижнего зубного ряда, что свидетельствует об усилении роста нижней челюсти в этом направлении [Криштаб С. И., 1975]. Промежутки приматов (тремы между III и IV зубами на нижней челюсти), особенно выраженные после 3,5 лет, являются резервным местом для мезиального сдвига нижнего зубного ряда и беспрепятственного размещения зубов в зубных дугах. Симптом Цилинского и наличие промежутков приматов у детей следует рассматривать как дополнительные признаки для определения конституционального типа жевательного аппарата и диагностики аномалий.

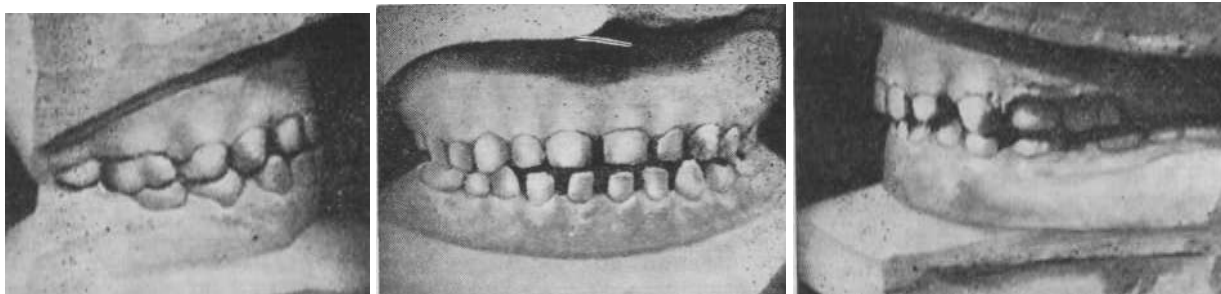


Рис. 1.26. Контрольно-диагностические модели верхней и нижней челюстей в период «изнашивания» молочного прикуса. Дистальные поверхности вторых молочных моляров находятся в разных плоскостях. Прикус прямой «скользящий».

Стирание зубов приводит к уменьшению высоты коронок, за исключением клыков на нижней челюсти. Формируется прямой «скользящий» прикус. Завершается дифференцировка элементов височно-

нижнечелюстных суставов. Продолжаются закладка $\frac{8|8}{8|8}$ а также внутрикостное развитие и минерализа-

ция $\frac{7\ 5\ 4|4\ 5\ 7}{6|6}$ зубов. К концу периода «изнашивания» временного прикуса начинается прорезывание $\frac{6|6}{6|6}$ зубов.

По данным А. М. Schwarz (1938), механизм формирования физиологических видов прикуса зависит от интенсивности и скорости жевания, а также преимущественного развития жевательных или височных мышц. Автор различает два конституциональных жевательных типа: массивный и темпоральный, имеющие функциональные и морфологические особенности.

С. И. Криштаб (1975) выделяет еще третий тип жевания, при котором не отмечается преимущественного развития жевательной или височной мышцы.

При изучении типов жевания в возрастном аспекте установлено, что в период «изнашивания» временного прикуса и в начале смены зубов преобладает массивный тип жевания.

Массивный тип	Анатомические особенности	Темпоральный тип
<p>Мощная жевательная мускулатура</p> <p>Жевательные движения медленные, но сильные</p> <p>Собственно жевательная мышца пересекает линию моляров</p> <p>Благодаря относительно большому удалению собственно жевательной мышцы от сустава рычагообразные движения нижней челюсти мощные и медленные</p>	<p>Менее мощная жевательная мускулатура</p> <p>Жевательные движения быстрые, порывистые</p> <p>Собственно жевательная мышца прикрепляется в некотором отдалении от линии моляров</p> <p>Благодаря прикреплению собственно жевательной мышцы ближе к суставу рычагообразные движения нижней челюсти более быстрые и порывистые</p>	<p>Менее мощная жевательная мускулатура</p> <p>Жевательные движения быстрые, порывистые</p> <p>Собственно жевательная мышца прикрепляется в некотором отдалении от линии моляров</p> <p>Благодаря прикреплению собственно жевательной мышцы ближе к суставу рычагообразные движения нижней челюсти более быстрые и порывистые</p>
<i>Функциональные признаки</i>		
<p>При поднимании нижней челюсти наблюдается тенденция к выдвиганию ее вперед</p> <p>Вследствие значительного функционального раздражения со стороны жевательной мускулатуры хорошо развиты нижняя челюсть, альвеолярный отросток и пародонт зубов</p> <p>Пища хорошо разжевывается и измельчается</p>	<p>При поднимании нижней челюсти наблюдается сдвиг ее в дистальном направлении</p> <p>В связи с незначительным функциональным раздражением со стороны жевательной мускулатуры нижняя челюсть, альвеолярный отросток и пародонт имеют более ажурное строение</p> <p>Жевание неполноценное, пища проглатывается в плохо измельченном виде</p>	<p>При поднимании нижней челюсти наблюдается сдвиг ее в дистальном направлении</p> <p>В связи с незначительным функциональным раздражением со стороны жевательной мускулатуры нижняя челюсть, альвеолярный отросток и пародонт имеют более ажурное строение</p> <p>Жевание неполноценное, пища проглатывается в плохо измельченном виде</p>
<p>Жевательные бугры значительно стертые</p> <p>В возрасте 4-5 лет определяются мезиальный сдвиг нижнего зубного ряда, четкое установление первых постоянных моляров, неглубокое перекрытие временных нижних резцов верхними</p>	<p>Жевательные бугры хорошо выражены</p> <p>Отсутствие мезиального сдвига нижнего зубного ряда в возрасте 4-6 лет, ненадежное установление первых постоянных моляров, опасность установления нижней челюсти в дистальном прикусе, глубокое фронтальное перекрытие</p>	<p>Жевательные бугры хорошо выражены</p> <p>Отсутствие мезиального сдвига нижнего зубного ряда в возрасте 4-6 лет, ненадежное установление первых постоянных моляров, опасность установления нижней челюсти в дистальном прикусе, глубокое фронтальное перекрытие</p>

Наблюдаемую физиологическую стираемость временных зубов следует рассматривать как признак этого типа жевания.

Во второй половине периода сменного прикуса (9—10 лет) массивный и темпоральный типы жевания встречаются одинаково часто. В 11—13 лет число детей с массивным типом жевания становится меньше примерно на 1/5. Однако к моменту завершения формирования постоянного прикуса (14 лет и старше) частота обоих типов жевания одинакова, в связи с тем что на определенном этапе развития уравновешенный тип жевания может смениться массивным и наоборот [Криштаб С. И., 1975].

С целью определения конституционального типа жевания и установления правильного диагноза аномалий целесообразно использовать такие признаки, как симптом Цилинского и наличие промежутков приматов. При выраженном массивном типе жевания, когда интенсивно развивается фронтальный отдел нижней челюсти, наличие промежутков приматов, по-видимому, обеспечивает возможность орального наклона фронтальных зубов и предотвращает развитие прогенического соотношения челюстей. В связи с этим мезиальный сдвиг нижнего зубного ряда при массивном типе жевания можно считать промежуточной формой нормального развития только при наличии промежутков приматов. Отсутствие этих промежутков

при массетериальном типе жевания, вероятно, нужно рассматривать как ранний признак формирования прогенического соотношения челюстей.

При темпоральном типе жевания мезиального сдвига зубного ряда не наблюдается, отсутствует также симптом Цилинского, а артикуляционная установка первых постоянных моляров происходит за счет роста дистальных отделов нижней челюсти. Незначительная стертость жевательных бугров временных зубов при темпоральном типе жевания обуславливает значительное перекрытие во фронтальном отделе, что можно рассматривать как конституциональную особенность жевательного аппарата, а не как ранний симптом глубокого прикуса. При уравновешенном типе жевания наблюдается сбалансированный рост нижней челюсти в обоих направлениях. Отмеченные особенности необходимо учитывать при выборе конструкции детских зубных протезов и ортодонтических аппаратов, прогнозирования саморегуляции, скученности или редкого расположения зубов, а также при закреплении результатов ортодонтического лечения. Решение этих вопросов упрощается, если известно направление дальнейшего роста челюсти.

Гармоничные рост и развитие челюстных костей в период «изнашивания» временных зубов могут быть нарушены вследствие воздействия различных неблагоприятных экзо- и эндогенных факторов. Чаще всего это происходит при кариозном поражении зубов и развитии связанных с ним осложнений, а также преждевременном удалении временных зубов, в результате чего создаются благоприятные условия для возникновения вторичных деформаций челюстей и формирования патологических видов прикуса.

1.5. ПЕРИОД СМЕННОГО ПРИКУСА

Сменный прикус представляет собой более высокую степень развития и дифференцировки жевательного аппарата. Он характеризуется наличием в челюстных костях одновременно временных и постоянных зубов; продолжительность этого периода от 6 до 13—15 лет. Замена временных зубов постоянными — сложный биодинамический процесс. К моменту прорезывания постоянных зубов корни временных начинают рассасываться. Процесс рассасывания может начаться на любом участке корня, но всегда на той стороне, которая прилегает к зубному мешочку постоянного зуба [Воробьев В., Ясвоин Г., 1936].

В периоде сменного прикуса продолжается рассасывание корней временных зубов. Наблюдается их подвижность в связи с физиологической сменой; характерна также парность и определенная последовательность прорезывания постоянных зубов. Прорезывание первых постоянных моляров обеспечивает второй физиологический подъем высоты прикуса, формируются сагиттальная и трансверзальная окклюзионные кривые.

Сроки прорезывания постоянных зубов варьируют в зависимости от общего развития и условий жизни ребенка, состояния временных зубов и их периодонта, времени их преждевременного удаления и других факторов. Существует много схем, отражающих сроки прорезывания зубов. В качестве примера, приводим схему прорезывания постоянных зубов по Бынину (рис. 1.27).

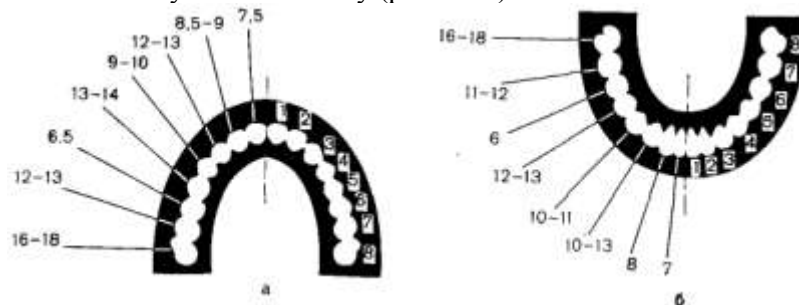


Рис. 1.27. Сроки прорезывания постоянных зубов на верхней (а) и нижней (б) челюстях. Цифры со стрелками — возраст детей и подростков (в годах).

В конце периода сменного прикуса обычно имеется полный комплект (28) постоянных зубов с формирующейся корневой системой. Различают период несформированной верхушки; 8 лет для центральных и боковых резцов верхней челюсти, 6 лет для нижних центральных резцов, 7—8 лет для боковых резцов нижней челюсти, 8 лет для первых нижних постоянных моляров; период незакрытой верхушки: 9—13 лет для нижних центральных резцов, 9—12 лет для верхних боковых резцов, 7—11 лет для верхних центральных резцов, 8—11 лет для нижних боковых резцов, 8—10 лет для первых нижних постоянных моляров.

В течение года после того, как верхушка корня закрылась, периодонтальная щель остается расширенной [Абакумова Е. А., 1955]. После прорезывания 28 постоянных зубов устанавливается определенное соотношение челюстей и завершается увеличение высоты прикуса. При ортогнатическом прикусе это наблюдается после полноценного прорезывания и правильной взаимной установки вторых постоянных моляров (рис. 1.28).

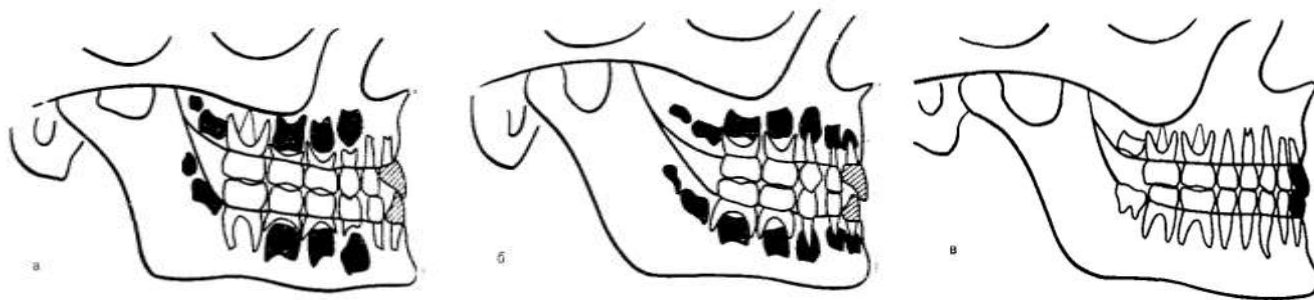


Рис. 1.28. Увеличение высоты прикуса (схемы).
а — первый этап; б — второй; в — третий этап.

Сменный прикус условно делят на два периода: первый характеризуется наличием постоянных резцов и первых моляров, второй — прорезыванием премоляров, клыков и вторых моляров. При проведении профилактических осмотров 10863 детей в возрасте от 2 до 17 лет обнаружили полный постоянный прикус у 12% детей в возрасте 9—10 лет, а у 8,2% детей в возрасте 12—13 лет выявили состояние, соответствующее первому периоду смены: у них было только 8 резцов и 4 первых моляра, остальные зубы молочные с различной степенью стертости и разрушения коронок под воздействием кариозного процесса.

В сменном прикусе выделяют три периода усиленного роста челюстей: первый — предшествующий прорезыванию шестых зубов и сопровождающий его, второй — соответствующий прорезыванию премоляров, клыков и вторых постоянных моляров; третий — соответствующий прорезыванию зубов мудрости. При этом челюсти растут как в сагиттальном, трансверзальном, так и в вертикальном направлении.

В литературе приводятся противоречивые мнения о росте челюстных дуг. В частности, Н. И. Агапов (1936) полагает, что развитие челюстей заканчивается вместе с прорезыванием постоянных зубов. По мнению Б. Н. Бынина (1940), все элементы челюстных костей изменяются и увеличиваются в размерах параллельно возрасту: с момента рождения до совершеннолетия, т. е. до 19 лет.

Л. В. Ильина-Маркосян (1949) также считает, что развитие зубных дуг продолжается до совершеннолетия, но происходит неравномерно. Усиление энергии роста отмечается в начале и конце периода смены временного прикуса, а также в период полового созревания. Последний стимул к росту зубные дуги получают во время прорезывания зубов мудрости, обычно совпадающего с завершением роста всего организма. Ю. М. Александрова (1972) отмечает, что форма фронтального отдела зубных рядов изменяется до 16 лет: зубная дуга переходит из описанной во вписанную. В боковых отделах челюстей зубные дуги увеличиваются в ширину до 20 лет. Противоположной точки зрения придерживается С. И. Криштаб (1975), который доказал, что в лактационном периоде рост нижней челюсти в сагиттальном направлении достигает максимума — 38,3% от абсолютной величины. Прорезывание временных зубов и установление их в прикусе сопровождается дифференцировкой и формированием зачатков постоянных зубов. Это сложные процессы, требующие затраты значительного количества энергии, что отражается на интенсивности продольного роста челюсти: на этом этапе он снижается до 6,8%. С 2,5 до 6 лет активность роста в этом направлении увеличивается до 14% и сохраняется на этом уровне до 9 лет.

Приведенные данные литературы отражают состояние вопроса о росте челюстных костей у детей после рождения. Что касается их роста в период внутриутробного развития, то, согласно результатам экспериментальных исследований Э. Я. Вареса (1967), основным источником остеогенеза верхней челюсти являются места шовных соединений ее с другими костями лицевого и мозгового черепа.

Результаты проведенных нами морфологических и рентгено-денситометрических исследований показали, что наряду с опозиционным ростом костей происходит их интерстициальный рост. У эмбрионов и плодов на верхней челюсти выявлены зоны активного остеогенеза — в области межчелюстной кости, небно-сошниковой, небно-альвеолярной, крылотуберальной зон, а также по всему вестибулярному скату альвеолярного отростка. Полученные данные имеют значение при конструировании ортопедических и ортодонтических аппаратов.

Нет единого мнения и о величине коронок постоянных зубов. Одни авторы считают, что после прорезывания зубы в объеме не увеличиваются [Агапова Н. И., 1936; Александрова Ю. М., 1972]. Л. В. Ильина-Маркосян (1949) утверждает: «Несомненно, зубы увеличиваются в объеме вместе с челюстями, хотя рост их такой медленный, что его трудно измерить». Все высказывания авторов касаются нормального развития зубов и челюстей у детей. Однако в периоде сменного прикуса могут наблюдаться отклонения в развитии лицевого черепа, обусловленные проявлением врожденной патологии, эндокринными расстройствами, преждевременным удалением временных и постоянных зубов по поводу осложненного кариеса, адентией, травмой челюстных костей с повреждением зон роста, гематогенным и одонтогенным остеомиелитом, заболеваниями ЛОР-органов, снижением жевательной функции, отказом от употребления твердой пищи, вредными привычками и др. Особенно выраженные изменения в зубочелюстно-лицевой системе наблюда-

ются в периоды временного и сменного прикуса при потере большого количества зубов. Эти изменения приводят к нарушению процесса становления высоты центральной окклюзии, а впоследствии к снижению высоты прикуса.

В процессе развития жевательного аппарата у детей сменный прикус наиболее лабильный. Одновременное наличие в полости рта временных зубов, утративших устойчивость вследствие рассасывания корней, и зубов постоянного прикуса, коронки которых находятся на различных стадиях прорезывания, а корневая система — на разных стадиях формирования, приводит к значительному снижению жевательной функции, осуществляемой либо фронтальными зубами, либо одной из боковых групп зубов. Это обуславливает неравномерную тренировку жевательной мускулатуры и рост челюстных костей, возникновение вредных привычек и нередко формирование одной из патологических форм прикуса. В периоде смешанного прикуса отмечаются как саморегуляция отдельных аномалий зубов, зубных рядов и прикуса, так и возникновение новых аномалий. В связи с неустойчивым состоянием отдельных звеньев зубочелюстной системы и всего жевательного аппарата в целом, а также усиленным ростом челюстей в данный период необходимо использовать его для выполнения корригирующих ортодонтических вмешательств.

Нормальное развитие челюстей во временном прикусе, своевременная смена временных зубов постоянными являются важными физиологическими факторами, способствующими правильной установке зубных рядов [Костур Б. К., 1972]. Прорезыванием зубов мудрости заканчивается формирование постоянного прикуса. Параллельно с развитием и формированием зубных рядов отмечается динамическое увеличение максимальной силы накусывания у детей разных возрастных групп [Hello A. et al, 1983].

1.6. ПЕРИОД ПОСТОЯННОГО ПРИКУСА

В периоде постоянного прикуса прорезывание и артикуляционная установка зубов могут проходить по типу физиологических прикусов (ортогнатический, прямой, физиологическая прогнатия, физиологическая опистогнатия) или одной из патологических форм (прогнатия, прогения, глубокий, открытый прикус). Артикуляция клыков определяет нормальное соотношение зубов фронтального отдела, а первых постоянных моляров — боковых. В зависимости от типа жевания взаимная артикуляционная установка первых постоянных моляров проходит по-разному: при массетериальном типе за счет смещения нижнего зубного ряда медиально, при темпоральном типе вследствие роста нижней челюсти в дистальном отделе. При уравновешенном типе жевания описанные процессы протекают гармонично.

В периоде постоянного прикуса осуществляются третий и четвертый этапы становления высоты центральной окклюзии: третий — за счет роста альвеолярного отростка в вертикальном направлении, полноценного прорезывания и правильной взаимной установки вторых постоянных моляров, четвертый — в результате прорезывания и правильной артикуляционной установки зубов мудрости. По мере динамического увеличения высоты прикуса уменьшается глубина фронтального перекрытия и соотношение зубных рядов становится ортогнатическим.

Мы условно разделяем постоянный прикус на три периода: 14—17 лет, 18—25 лет, от 26 лет и старше. Это вызвано тем, что для первого и второго периодов еще характерно развитие некоторых звеньев артикуляционной цепи: не закончен рост челюстей и альвеолярных отростков в боковых отделах, а также формирование окклюзионной кривой и завершается процесс становления высоты центральной окклюзии. К началу третьего периода заканчивается рост всех органов жевательного аппарата и происходит окончательное функциональное приспособление зубочелюстной системы к условиям внешней среды. Однако и в этот период прикус не является застывшей, статической формой: соотношение интактных зубных рядов постоянно изменяется в разные периоды жизни в связи с особенностями функционирования зубочелюстной системы и общим состоянием организма. Наиболее ярко эти изменения проявляются при потере значительного количества зубов. При этом возникают обширные дефекты зубных рядов, уменьшается высота прикуса и, как правило, создаются условия для появления вторичных деформаций и формирования снижающегося травмирующего прикуса [Миликевич В. Ю., 1978].

1.7. ХАРАКТЕРИСТИКА ЖЕВАТЕЛЬНОЙ МУСКУЛАТУРЫ У ДЕТЕЙ

До настоящего времени недостаточно освещены возрастная морфология и физиология жевательных мышц. Жевательные мышцы, являясь весьма активным динамичным органом, на разных стадиях развития зубочелюстной системы имеют специфические особенности. В каждом периоде формирования жевательного аппарата (эмбриональный, период беззубого рта, формирования временного, сменного и постоянного прикуса) отмечаются тесная взаимосвязь и функциональная зависимость морфологии мышц и характера ветвления питающих их артерий.

Как показали результаты проведенных нами морфологических исследований, для собственно жевательных мышц плода, у которого жевательная функция как таковая отсутствует, характерно наличие двух слоев: поверхностного и глубокого, с различным направлением мышечных волокон. Нет выраженной сухожильной части и вся мышца состоит из мышечного брюшка. Она прикрепляется к наружной поверхности ветви нижней челюсти, при этом угол и свободный край челюсти остаются свободными от мышечных волокон.

На переднем крае мышцы волокна имеют почти отвесное направление. Артерии, питающие собственно жевательную мышцу, имеют в основном рассыпной характер ветвления.

Височная мышца состоит из хорошо развитого поверхностного и слабовыраженного глубокого слоев. Нет четкой дифференцировки ее сухожильной и мышечной частей. Более развита средняя часть мышцы, менее — задняя. Кровеносные сосуды вступают в мышцу в проксимальном отделе и имеют магистральный характер строения.

Направление мышечных волокон медиальной крыловидной мышцы плода такое же, как у собственно жевательной мышцы. Она состоит в основном из мышечного брюшка и прикрепляется на том же уровне, что и собственно жевательная, только с внутренней поверхности тела и ветви нижней челюсти. В среднем отделе намечается органическая связь мышечных волокон с латеральной крыловидной мышцей. Артерии вступают в мышцу со всех сторон, включая ее начало и место прикрепления.

Латеральная крыловидная мышца плода имеет два слабовыраженных брюшка. Нет четкой дифференцировки сухожильных и мышечных волокон. Часть волокон нижнего брюшка латеральной крыловидной мышцы соединяется с волокнами медиальной крыловидной мышцы. Артерии, снабжающие мышцу кровью, вступают в нее на всем протяжении и имеют магистральный характер строения.

У новорожденного в связи с появлением сосательной функции происходит дифференцировка жевательных мышц. Акт сосания сопровождается выдвижением нижней челюсти вперед и последующим смещением ее в дистальном направлении, в связи с чем происходит регулярная, ежедневная тренировка латеральной крыловидной мышцы и уже к концу 1-го года жизни ребенка у нее четко определяются две головки, имеющие хорошо выраженное мышечное брюшко и сухожильную часть. О дальнейшей морфологической перестройке отдельных головок мышц свидетельствует интраорганный картина распределения артерий, которые входят в мышцу на всем ее протяжении. Каждая головка мышцы имеет как самостоятельные, так и общие для всей мышцы артерии. Они образуют внутри мышцы систему анастомозов, из которых одна часть располагается параллельно направлению мышечных пучков латеральной крыловидной мышцы, а другая вступает в медиальную крыловидную мышцу.

Прорезывание временных зубов влечет за собой дальнейшую морфологическую дифференцировку жевательных мышц. Она выражается в том, что удлиняется поверхностный слой собственно жевательной мышцы, в частности ее передний край. Место прикрепления переднего края перемещается в медиальном направлении и имеет вид полулунной линии, при этом отдельные пучки мышцы располагаются на уровне временных клыков. Остальная часть нижнего отдела мышцы перемещается ближе к свободному краю челюсти. В верхнем отделе мышцы появляются группы сухожильных волокон. Поскольку откусывание пищи осуществляется молочными резцами, с большей нагрузкой работает именно передний край мышцы, что влечет за собой уплотнение отдельных мышечных волокон, а также развитие и увеличение диаметра жевательной артерии переднего края мышцы. Морфологические изменения происходят в этот период и в медиальной крыловидной мышце: перемещается место прикрепления ее переднего края и нижнего отдела.

В связи с усложнением функции зубочелюстной системы (акт сосания, прорезывание временных фронтальных зубов и включением акта откусывания) проявляется сочетанное действие жевательных мышц. Все мышцы органически связаны посредством мышечных волокон и питающих их артерий. При этом выдвижение нижней челюсти вперед до необходимого уровня осуществляется латеральными крыловидными мышцами, а откусывание происходит в результате одновременного сокращения передних краев жевательной, медиальной крыловидной и височной мышц.

Следующий этап функциональной дифференцировки жевательных мышц связан с прорезыванием временных моляров, расширением пищевого ассортимента ребенка (прикорм) и перемещением основной жевательной нагрузки на боковые отделы челюстей. При этом усиливаются функции височной, медиальной крыловидной и собственно жевательной мышц. При вертикальных движениях нижней челюсти большая нагрузка приходится на височную мышцу, при боковых, растирающих движениях — на жевательную и медиальную крыловидную мышцы. Усиленно развивается наружный слой собственно жевательной мышцы с четким отграничением сухожильной части. Ближе к свободному краю челюсти перемещается место ее прикрепления. Артерии, снабжающие мышцу кровью, имеют более крупный диаметр и широко анастомозируют между собой внутри мышц. Кровоснабжение жевательных мышц в этот период имеет смешанный характер с преобладанием сегментарного типа над проксимальным.

Для височной мышцы в этот период характерны увеличение ее массы, дифференцировка сухожильного и мышечного брюшка. Артерии, снабжающие мышцу кровью, вступают в нее в нижнем отделе. Увеличивается диаметр артерий. Направление внутримышечных артерий совпадает с направлением мышечных волокон. Имеются многочисленные внутри- и внемышечные анастомозы.

Медиальная крыловидная мышца в периоде временного прикуса претерпевает такие же изменения, как и собственно жевательная мышца. Питающие ее артерии весьма многочисленны и в связи с усложнением функции вступают в мышцу со всех сторон, а также у ее начала и места прикрепления. Имеется слож-

нейшая сеть внутриорганных анастомозов. В целом мышца имеет смешанное кровоснабжение, т. е. здесь встречаются артерии как сегментарного, так и проксимального типа.

Во втором периоде временного прикуса масса латеральной крыловидной мышцы незначительно увеличивается по сравнению с другими жевательными мышцами. В этом периоде в связи с прорезыванием боковых зубов более развиты собственно жевательная, височная и медиальная крыловидная мышцы.

Сформировавшийся временный прикус является важным стимулирующим фактором для дальнейшего нормального развития челюстных костей, жевательной мускулатуры, правильной установки зубов.

Период сменного прикуса (от 6 до 13 лет) является периодом интенсивного роста всего организма и жевательного аппарата в частности. В этом возрасте пищевой рацион ребенка значительно расширяется, преобладает пища твердой консистенции. Это становится возможным благодаря прорезыванию более совершенных и выносливых зубов с хорошо выраженными режущими краями и жевательными буграми. Усиленная тренировка жевательных мышц в периоде сменного прикуса приводит к тому, что масса всех жевательных мышц увеличивается. Перемещается ближе к свободному краю нижней челюсти месте прикрепления собственно жевательной и медиальной крыловидной мышц.

Как показали результаты проведенных нами исследований, все жевательные мышцы на каждой стороне челюсти органически связаны между собой; собственно жевательная и медиальная крыловидная мышцы в области угла и свободного края нижней челюсти, переплетаясь своими волокнами, охватывают угол [Шарова Т. В., 1960]. Часть мышечных пучков латеральной и медиальной крыловидных мышц срастаются между собой на уровне верхней трети ветви нижней челюсти. Волокна собственно жевательной мышцы срастаются с волокнами глубокого слоя височной мышцы несколько ниже уровня верхнего края скуловой дуги. Такая органическая связь всех жевательных мышц на каждой из сторон свидетельствует о сочетанном действии отдельных участков различных мышц при выполнении разнообразных функций. Кроме того, направление тяги и характер распределения крупных сосудов в мышцах подтверждает положение о том, что жевательные мышцы относятся к сложным мышцам, расположенным в области головы.

Что касается направления внутримышечных артерий, то в литературе по этому вопросу имеются разноречивые сведения. Одни авторы считают, что направление артерий совпадает с продольной осью мышцы, по мнению других, направление внутримышечных артерий совпадает либо с направлением тяги мышцы, либо с функциональной осью органа. Ни одно из этих высказываний не объясняет характер распределения артерий в толще жевательных мышц. Поскольку жевательные мышцы относятся к высокодифференцированным скелетным мышцам и при выполнении различных функций может сокращаться не вся их масса, а только какой-либо участок, каждый отдел мышцы, по-видимому, имеет свою функциональную ось или линию тяги, а вся мышца в целом — несколько таких линий. По нашему мнению, височная мышца имеет по меньшей мере три такие линии: переднюю, среднюю и заднюю. У собственно жевательной мышцы могут быть четыре линии тяги: две соответственно направлению волокон поверхностного и глубокого слоев, две для переднего и заднего краев мышцы. Схожее направление тяги в медиальной и латеральной крыловидных мышцах.

Как показали результаты проведенных нами исследований, жевательные мышцы имеют широкую экстра- и интраоральную сети анастомозов. Наличие двух сетей анастомозов внутри каждой мышцы, идущих перпендикулярно и параллельно направлению мышечных волокон, а в височной мышце аркадообразно, имеет большое функциональное значение. При увеличении физиологического длинника мышцы и увеличении высоты прикуса в период лечения зубочелюстных деформаций основную роль в регуляции местного кровообращения играют магистральные ветви и анастомозы, идущие параллельно ходу мышечных волокон. При снижении высоты прикуса и увеличении физиологического поперечника мышцы ведущую роль в местном кровообращении играют артериальные ветви сегментарного типа и анастомозы, направленные перпендикулярно по отношению к ходу мышечных пучков, а в височной мышце — аркадообразная сеть анастомозов.

Благодаря наличию многочисленных анастомозов как вне, так и внутри жевательных мышц они находятся в благоприятных условиях равномерного кровоснабжения, особенно если учесть ритмичное сокращение их во время жевания или усиленной тренировки отдельных групп мышц при лечении зубочелюстных деформаций. Знание направлений силы тяги и особенностей кровоснабжения жевательных мышц может быть целенаправленно использовано при ортодонтическом лечении.

1.8. ОСОБЕННОСТИ СТРОЕНИЯ И ФУНКЦИОНИРОВАНИЯ ВИСОЧНО-НИЖНЕЧЕЛЮСТНОГО СУСТАВА У ДЕТЕЙ

Височно-нижнечелюстной сустав относится к сложным образованиям как по анатомическому строению, так и по функции. Строение сустава находится в тесной взаимосвязи с функциональным состоянием всего комплекса органов жевательного аппарата [Малыгин Ю. М., 1976]. Височно-нижнечелюстной сустав новорожденного характеризуется отсутствием суставного бугорка и плоской округлой формой ямки, суставная головка покрыта толстым слоем хряща и не имеет наклона. Суставной диск представляет собой мягкую прослойку между суставной головкой и будущим суставным бугорком и вместе с суставным конусом вы-

полняет функцию амортизатора, предохраняя от травмы органы, расположенные в пограничных областях. В грудном возрасте нижняя челюсть занимает дистальное положение, при котором суставная головка находится в заднем отделе суставной впадины, т. е. функционирует вся суставная ямка.

После прорезывания зубов изменяются структура и форма элементов височно-нижнечелюстного сустава. У ребенка 16—18 мес, принимающего пищу более плотной консистенции, височно-нижнечелюстной сустав видоизменяется: суставной бугорок приобретает выраженную выпуклость, суставная ямка углубляется, суставной диск приобретает двояковогнутую форму, начинается перестройка суставного конуса. В связи с прорезыванием временных моляров и увеличением высоты прикуса происходит дальнейшее перемещение суставной головки кпереди.

Период смены зубов характеризуется интенсивным ростом всего жевательного аппарата и дифференцировкой элементов височно-нижнечелюстного сустава. В связи со вторым увеличением высоты прикуса происходит дальнейшее перемещение суставной головки кпереди, в результате чего она размещается в центре суставной ямки. При этом суставной диск приобретает окончательную двояковогнутую форму; его нижняя поверхность по форме соответствует суставной головке, а верхняя — суставному бугорку. Происходит наклон суставной головки кпереди.

При третьем физиологическом увеличении высоты прикуса завершается поступательное перемещение суставной головки кпереди и в положении центральной окклюзии она достигает основания заднего ската суставного бугорка. Вследствие увеличения функциональной нагрузки несколько истончается центральная часть суставного диска, а его периферические отделы остаются утолщенными. Уменьшается функциональная площадь суставной ямки, капсула сустава приобретает форму усеченного конуса.

Височно-нижнечелюстной сустав имеет сложную систему кровоснабжения и иннервации. Наличие широкой сети анастомозов в то же время создает благоприятные условия для распространения инфекции с пограничных областей на сустав и наоборот. Характерная особенность височно-нижнечелюстного сустава — наличие выростов (ворсин) на синовиальной оболочке, которые являются очагом интерорецепции. Ворсины — реактивные структуры, имеющие булавовидную и листовидную форму, располагаются на определенных участках синовиальной оболочки сустава. У плодов и новорожденных они отсутствуют. До 1—2 лет появляется лишь незначительное количество ворсин. В возрасте 3—6 лет в связи с повышением функциональной нагрузки количество ворсин значительно увеличивается. У детей 10—14 лет обнаруживаются ворсины усложненной формы, а в старшем возрасте они в большом количестве располагаются не только в задних отделах обеих полостей, но и на их наружных стенках. С возрастом наступает инволюция ворсин, которые подвергаются дегенеративным изменениям.

При изучении патологии височно-нижнечелюстного сустава необходимо исходить из анатомических вариантов данного сочленения. Из разнообразия вариантов выделяют три наиболее часто встречающихся: умеренно выпукло-вогнутый, плоский и подчеркнuto выпукло-вогнутый сустав с глубокой и узкой суставной впадиной.

Височно-нижнечелюстной сустав характеризуется также присущими только ему анатомическими и функциональными особенностями. Оба сустава представляют собой замкнутую кинематическую цепь. Движения в одном суставе приводят к изменению положения суставной головки и в другом. Сустав двухостный, инкогруэнтный, «мышечного» типа. Мускулатура определяет как взаимоотношение элементов сустава, так и основные фазы суставных перемещений. Одностороннее прикрепление мышцы к диску, характерное только для височно-нижнечелюстного сустава, предотвращает соскальзывание диска назад при сильном смыкании челюстей и вперед при широком открытии рта.

На основе результатов исследований, проведенных многими авторами, показано, что зубочелюстной аппарат представляет собой очень сложную физиологическую систему с характерными особенностями. Эта система проходит своеобразный путь развития и функциональной дифференцировки, которую можно проследить в динамике как на отдельных звеньях артикуляционной цепи, так и на всем жевательном аппарате в целом. Ярким примером своеобразного развития зубочелюстной системы является полная замена морфологически и функционально полноценных органов — временных зубов на зубы постоянного прикуса. Подобная замена органов не происходит ни в одной физиологической системе, как и закладка органов после рождения. В зубочелюстной системе это явление имеет место: в 2 года закладываются первые премоляры, в 3 — вторые премоляры и седьмые зубы, в 5 лет — зубы мудрости.

Отдельные органы зубочелюстного аппарата находятся в тесной морфологической и функциональной взаимосвязи. Наличие общих крупных артерий и сложной, двойной внутриорганной сети анастомозов, характерной для каждой жевательной мышцы, а также многочисленных внеорганной сети анастомозов артерий, питающих эти мышцы, обеспечивает полноценное снабжение кровью как отдельных участков каждой мышцы, так и всего комплекса жевательных мышц во время их дифференцированного и совместного функционирования.

Органическая взаимосвязь между жевательными мышцами проявляется не только в общности питающих их артерий, но и в непосредственной связи этих мышц со всеми структурами зубочелюстной системы. В

связи с этим морфологические изменения в одном из звеньев артикуляционной цепи влекут за собой изменения всей цепи. Так, прорезывание временных зубов сопровождается ростом альвеолярных отростков челюстей в высоту и ширину, в результате этого устанавливается новая высота прикуса, что в свою очередь приводит к усиленному росту всей

жевательной мускулатуры. Кроме того, происходят морфологические изменения элементов височно-нижнечелюстного сустава, совершенствуются взаимоотношения между ними. При этом суставная головка перемещается из дистально крайнего положения к центру суставной ямки. Такая функциональная и морфологическая связь наблюдается не только при нормальном, гармоничном развитии жевательного аппарата, но и при патологических изменениях в одном или нескольких звеньях артикуляционной цепи. Например, поражение и разрушение пятых временных зубов под влиянием кариеса приводят к нарушению процесса становления высоты центральной окклюзии, снижению жевательной функции, замедленному росту челюстей и формированию корней постоянных зубов, их запоздалому прорезыванию, внутрикостному перемещению коронок постоянных зубов и нередко формированию неправильного прикуса.

Знание анатомо-физиологических особенностей развития жевательного аппарата в возрастном аспекте (наличие или отсутствие мезиального сдвига нижнего зубного ряда, физиологическая стираемость зубов, глубина фронтального перекрытия и др.) позволяет избежать ошибок при диагностике аномалий зубочелюстной системы, поскольку перечисленные признаки являются лишь промежуточными формами развития конституционального (нормального) прикуса. Основываясь на признаках нормального развития жевательного аппарата, можно целенаправленно конструировать ортодонтическую аппаратуру для лечения аномалий, закрепления достигнутых результатов и прогнозирования саморегуляции некоторых аномалий [Василевская З. Ф., Мухина А. Д., 1978]. Знание периодов активного роста челюстей позволяет целенаправленно применять патогенетически обоснованные принципы лечения аномалий зубочелюстной системы и закрепления полученных результатов. Располагая данными об отрицательном влиянии преждевременного удаления временных зубов на рост и развитие челюстей, можно провести лечение в виде своевременного рационального протезирования с целью устранения дефектов коронок зубов и зубных рядов и тем самым предотвратить задержку роста челюстных костей и появление вторичных деформаций.

ГЛАВА 2

РЕЗУЛЬТАТЫ ПРОФИЛАКТИЧЕСКИХ ОСМОТРОВ ДЕТЕЙ И ПОДРОСТКОВ В РАЗНЫХ ГЕОГРАФИЧЕСКИХ РЕГИОНАХ

С целью более подробного освещения вопроса, касающегося замещения дефектов коронок зубов и зубных рядов у детей и подростков, в период с 1964 по 1980 г., обследовано 9816 человек в возрасте от 3 до 17 лет, в том числе детей с временным прикусом — 2921, сменным — 4894 и постоянным — 2001 человек. Из них жители Западного Урала (Пермь) составили 4334 и Украины (Киев) — 5482 человека. Анализ полученных данных проводится отдельно для каждого из названных регионов.

2.1. ЧАСТОТА И ПРИЧИНЫ ВОЗНИКНОВЕНИЯ ДЕФЕКТОВ КРОНОК ЗУБОВ, ЗУБНЫХ РЯДОВ И РАЗВИТИЯ ЗУБОЧЕЛЮСТНЫХ ДЕФОРМАЦИЙ ПО РЕЗУЛЬТАТАМ ПРОФИЛАКТИЧЕСКОГО ОСМОТРА ДЕТЕЙ И ПОДРОСТКОВ В ПЕРМИ

Группа обследованных (4334 человека) включала детей дошкольного и школьного возраста, а также подростков, из них девочек было 2098 (48,41±0,238%), мальчиков — 2236 (51,59±0,238%). С временным прикусом было 1554 (35,83±0,230%), сменным — 1733 (39,99±0,234%), постоянным — 1047 (24,16±0,204%) лиц.

Задачами профилактического осмотра являлись:

- 1) изучение интенсивности кариеса зубов в зависимости от возраста и пола;
- 2) выявление состояния краевого пародонта у детей в периоде временного, сменного и постоянного прикуса;
- 3) определение вида прикуса в каждой возрастной группе;
- 4) изучение этиологии и частоты возникновения дефектов коронок зубов и зубных рядов, некариозных заболеваний эмали, травматических повреждений коронок зубов и вторичных деформаций;
- 5) определение нуждаемости обследованных детей в ортопедической помощи;
- 6) разработка рекомендаций для выбора конструкций зубных протезов, используемых при лечении детей различного возраста.

2.1.1. Период временного прикуса

В возрасте от 3 до 6 лет нами осмотрено 1554 детей (35,83±0,230%), из них 763 (49,10±1,262%) — девочки и 791 (50,90±1,262%) — мальчики.

При анализе данных об интенсивности кариеса зубов у детей с временным прикусом выявлена тенденция к увеличению показателя КПУ (кариес, пломба, удаленные зубы) с возрастом. Так, у детей 3 лет он равен 1,36 (у девочек) и 1,58 (у мальчиков). В возрасте 7 лет этот показатель увеличивается соответственно до 4,22 и 4,32, т. е. более чем в 3 раза. Усредненные значения показателя КПУ у детей дошкольного возраста

для девочек составили 3,14, для мальчиков — 3,07. Наиболее высокая интенсивность кариеса наблюдалась у детей 6 лет.

У 1231 (80,00±0,27%) ребенка не выявлено изменений краевого пародонта, в то время как у 102 (6,56±0,19%) детей установлено его локальное поражение, которое проявлялось в виде катарального гингивита. Наиболее частыми причинами локального поражения пародонта были аномальное расположение отдельных зубов и создание травматической окклюзии, скученное расположение фронтальных зубов при недоразвитии челюстей, высокое прикрепление уздечки нижней губы, мелкое преддверие полости рта во фронтальном отделе с наличием от 1 до 3 губно-десневых тяжей, а также вредные привычки.

Из осмотренных детей с временным прикусом ортогнатическое соотношение зубных рядов выявлено у 734 (47,23±1,26%), глубокое резцовое перекрытие — у 65 (4,18±0,15%), различные формы патологического прикуса — у 755 (48,53±1,26%). Чаще встречался глубокий прикус (у 16,53±0,29% детей), реже — прогнатия (у 8,94±0,22%), прогения (у 4,83±0,17%), недоразвитие челюстей (у 9,59±0,23%), аномалии отдельных зубов (у 4,18±0,15%) (табл. 2.1).

Таблица 2.1

Вид прикуса	Дети с интактными зубными рядами		Дети с дефектами зубных рядов	
	абс. число	%	абс. число	к
<i>Физиологический</i>				
Ортогнатический	734	47,23±1,26	110	14,99±1,31
Глубокое резцовое перекрытие	65	4,18±0,15	11	16,92±4,64
<i>Патологический</i>				
Прогнатия	139	8,94±0,22	30	21,58±3,47
Прогения	75	4,83±0,17	15	20,00±4,64
Глубокий	257	16,53±0,29	45	17,50±2,36
Открытый	34	2,19±0,11	6	17,65±6,53
Снижающийся	36	2,32±0,11	36	2,33±0,11
Недоразвитие челюстей	149	9,59±0,23	21	14,09±2,85
Аномалии отдельных зубов	65	4,18±0,15	9	13,85±4,28
Всего ...	1544	100	283	100

У 36 детей (2,32±0,11%) выявлен снижающийся прикус, развившийся как следствие преждевременного удаления с обеих сторон временных моляров, обеспечивавших ранее фиксацию высоты прикуса. Число детей с патологическими формами прикуса, в том числе и со снижающимся, увеличивается с возрастом. Дефекты коронок зубов и особенно зубных рядов у детей неизбежно приводят к возникновению как морфологических, так и функциональных нарушений (рис. 2.1; 2.2).

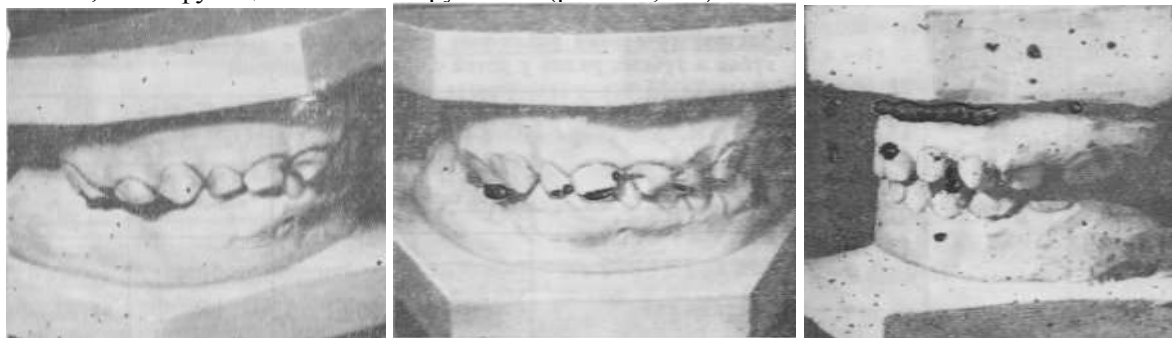

Рис. 2.1. Контрольно-диагностические модели челюстей в центральном соотношении большого 3 лети 6 мес. Вертикальная аномалия, обусловленная преждевременным удалением зубов.

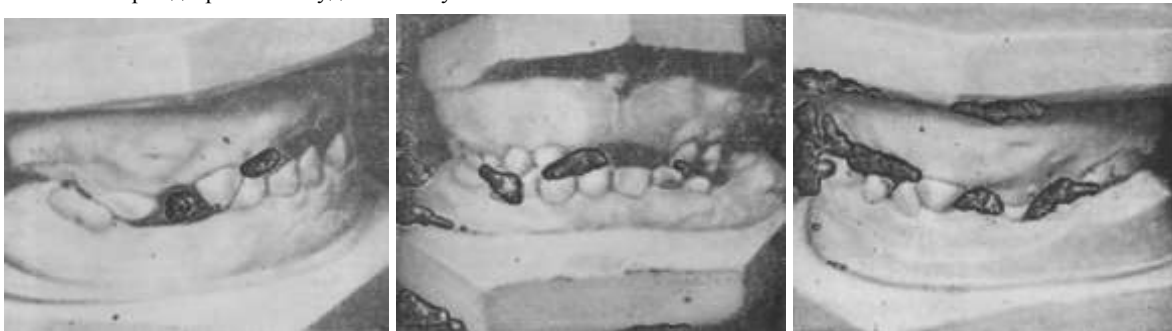

Рис. 2.2. Контрольно-диагностические модели челюстей в центральном соотношении. Больной 6 лет. Дентоальвеолярное удлинение в сочетании с прогенией, вызванное преждевременным удалением зубов.

Наряду со смещением коронок зубов, ограничивающих дефект, наблюдается перемещение фолликулов постоянных зубов, занимающих внутрикостное положение (рис. 2.3).

Вторичные деформации выявлены у 268 (17,25±0,37%) детей, в том числе у 38 (2,45±0,12 %) они возникли на фоне дефектов зубных рядов, у 230 (14,80±0,28%) — в связи с дефектами коронок зубов, в частности разрушение зубов в результате осложнений кариеса отмечено у 142 (9,14±0,23%) детей, гипоплазия эмали — у 74 (4,76±0,17%), травма фронтальных зубов — у 14 (0,90±0,02%) детей.

Осложнения, возникающие у детей при преждевременном удалении временных зубов в различные периоды формирования корневой системы

<i>Функциональные нарушения</i>	<i>Морфологические нарушения</i>
Неравномерное распределение жевательного давления	Неравномерный рост челюстей
Дефицит физиологического раздражения на «беззубых» участках челюстей	Нарушение процесса роста и формирования зачатков постоянных зубов
Дисфункция жевательных мышц и височно-нижнечелюстных суставов	Внутрикостное перемещение зачатков постоянных зубов
Блокирование боковых движений нижней челюсти	Нарушение парности и сроков прорезывания постоянных зубов
Угасание рефлекторных дуг, начинавшихся от териодонта удаленных зубов	Образование дентоальвеолярного удлинения и смещение зубов по горизонтали
Вредные привычки	Нарушение процесса становления высоты центральной окклюзии и ее последующее уменьшение
	Укорочение зубной дуги
	Ретенция постоянных зубов
	Аномалии формы коронок зубов (зубы Турнера)
	Аномалии положения отдельных зубов
	Формирование патологического прикуса

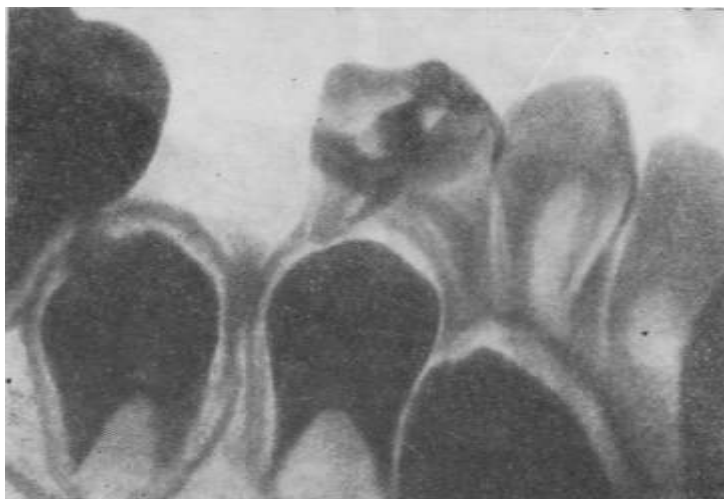

Рис. 2.3. Рентгенограмма нижней челюсти больного 5,5 лет. Отсутствует \overline{V} зуб; дистальный корень \overline{IV} зуба резорбирован; коронка $\overline{6}$ зуба резко конвергирует и ущемляет зачаток $\overline{5}$

Из приведенных данных видно, что у каждого седьмого ребенка из числа обследованных дефекты зубного ряда сочетались с недоразвитием челюстей и аномалиями отдельных зубов; у каждого шестого ребенка имелись дефекты зубного ряда при наличии ортогнатического прикуса и глубокого резцового перекрытия, глубокого и открытого прикуса; у каждого пятого больного с прогнатией и прогенией также наблюдались дефекты зубных рядов. У всех детей со снижающимся прикусом выявлены дефекты зубных рядов как на одной, так и на обеих челюстях.

Из осмотренных детей с временным прикусом в профилактическом протезировании преимущественно на нижней челюсти нуждались 239 (15,37±0,28%), из них 216 (90,37±1,90%) — в несъемном коронковом протезировании и 23 (9,62±1,90%) — в съемном пластиночном. Большинство детей, нуждавшихся в протезировании, были в возрасте 5—6 лет, из них коронковое протезирование было необходимо 184 (18,45±1,22%) детям, в том числе на верхней челюсти — 26 (2,61±0,15%), на нижней — 122 (12,24±1,03%), на обеих челюстях — 36 (3,61±0,17%) детям. В частичном пластиночном протезировании нуждались 23 (2,31±0,14%) ребенка, в том числе на верхней челюсти — 3 (0,30±0,014%), на нижней — 16 (1,60±0,12%), на обеих челюстях — 4 (0,40±0,017%) детей. Следовательно, на нижней челюсти дефекты коронок зубов и зубных рядов, подлежащих протезированию, встречаются в 5 раз чаще, чем на верхней челюсти.

С целью предупреждения развития изменений в зубочелюстной системе у детей необходимо в ранние сроки проводить лечение с помощью зубных протезов разных конструкций, изготовленных с учетом активного роста лицевого черепа. Лечебные мероприятия необходимо выбирать не только в зависимости от того, в каком возрасте диагностирован тот или иной дефект коронки зуба или зубного ряда, но и учитывая степень

сформированности жевательного аппарата и тяжесть клинического проявления как основной, так и сопутствующей патологии.

Таким образом, анализ результатов профилактического осмотра детей с временным прикусом свидетельствует о том, что наибольшая интенсивность кариозного поражения зубов выявляется у детей 5—6 лет, у которых коэффициент КПУ достигает 4,32, при этом чаще всего кариесом поражаются вторые временные моляры. В этой же возрастной группе отмечается большее число детей с дефектами коронок зубов и зубных рядов. При наличии дефектов зубных рядов у детей с ортогнатическим соотношением челюстей снижается жевательная функция, в результате чего замедляется рост челюстных костей, создается фон для возникновения вторичных деформаций и нарушения развития зубных дуг, а следовательно, и формирования патологического прикуса. Наличие дефектов зубных рядов у детей с зубочелюстными аномалиями усугубляет и закрепляет имеющуюся патологию.

В связи с высокой интенсивностью кариозного поражения зубов, часто встречающейся гипоплазией эмали временных зубов ($4,76 \pm 0,17\%$), наличием дефектов зубных рядов, сочетающихся у $52,73 \pm 1,26\%$ детей с патологическими формами прикуса, возникает необходимость в раннем выявлении поражений зубочелюстной системы и проведении комплексного лечения детей с временным прикусом. Особая роль должна быть отведена раннему зубному протезированию, начиная с 2-летнего возраста.

По нашим данным, нуждаемость в ортопедической помощи детей с временным прикусом в 3 года составила $4,73 \pm 1,53\%$, в 4 года — $7,62 \pm 1,38\%$, в 5 лет — $17,49 \pm 1,79\%$, в 6 лет — $22,50 \pm 1,77\%$.

2.1.2. Период сменного прикуса

Осмотрено 1733 ребенка в возрасте от 7 до 12 лет, из них 903 ($52,11 \pm 1,18\%$) девочки и 830 ($47,49 \pm 1,18\%$) мальчиков. Установлено, что показатели КПУ+кп колеблются от 5,70 у девочек и 6,23 у мальчиков в возрасте 7 лет до соответственно 3,84 и 3,34 в возрасте 12 лет. Наибольшая интенсивность кариозного поражения зубов отмечена у детей 8 лет: 6,55 у девочек и 6,65 у мальчиков. Усредненные данные КПУ+кп по сменному прикусу остаются высокими: 5,18 у девочек и 5,15 у мальчиков.

В этот возрастной период наблюдается увеличение числа детей с хроническим гингивитом и локализованным пародонтитом. Так, нормальное состояние краевого пародонта установлено у 913 ($52,68 \pm 1,18\%$) детей, хронический катаральный гингивит диагностирован у 668 ($38,55 \pm 1,16\%$); локализованный пародонтит — у 152 ($8,78 \pm 0,22\%$) детей. Наибольшее число больных с локализованным пародонтитом — 55 ($17,74 \pm 2,16\%$) — выявлено среди детей 8 лет.

Из осмотренных детей со сменным прикусом ортогнатическое соотношение челюстей выявлено у 420 ($23,68 \pm 1,02\%$), глубокое резцовое перекрытие — у 89 ($5,14 \pm 0,16\%$), различные формы патологии прикуса — у 1269 ($71,57 \pm 1,10\%$), аномалии отдельных зубов — у 337 ($19,44 \pm 0,30\%$); недоразвитие челюстей — у 322 ($18,58 \pm 0,29\%$), различные формы прогнатии — у 231 ($13,02 \pm 0,25\%$), глубокий прикус — у 181 ($10,44 \pm 0,23\%$), прогения — у 75 ($4,33 \pm 0,15\%$), снижающийся прикус — у 41 ($2,39 \pm 0,11\%$) и открытый прикус — у 37 ($2,14 \pm 0,10\%$) детей; I класс по Энгля выявлен у 1454 ($82,01 \pm 0,20\%$), II — у 220 ($12,41 \pm 0,24\%$), III — у 59 ($3,33 \pm 0,13\%$) детей.

Высокая частота патологических форм прикуса у детей в возрасте от 7 до 12 лет, т. е. в период смены зубов, прежде всего связана с преждевременной потерей временных зубов, что влечет за собой снижение жевательной функции, недогрузку челюстных костей и замедление их роста. Отрицательно сказывается на формировании прикуса также неустойчивое положение нижней челюсти и как следствие — появление прогнатического или прогенического соотношения челюстей. Глубокий и снижающийся прикус у детей 7—8 лет может сформироваться как в результате преждевременной потери временных моляров, так и вследствие неполноценного прорезывания коронок первых постоянных моляров, что приводит к нарушению процесса становления высоты прикуса на первом и втором этапах.

В периоде сменного прикуса почти у половины детей обнаружены дефекты зубных рядов, обусловленные как физиологической сменой зубов, так и преждевременным удалением временных зубов (табл. 2.2). Частота дефектов на нижней челюсти в 1,5 раза выше — 377 ($21,75 \pm 0,31\%$), чем на верхней — 235 ($13,56 \pm 0,25\%$) и обеих челюстях — 245 ($14,14 \pm 0,26\%$).

Таблица 2.2

Частота сочетания различных видов прикуса с дефектами коронок зубов и зубных рядов у детей со сменным прикусом

Вид прикуса	Дети с интактными зубными рядами		Дети с дефектами зубных рядов	
	абс. число	к	абс. число	%
<i>Физиологический</i>				
Ортогнатический	420	$23,68 \pm 1,02$	272	$64,76 \pm 2,33$
Глубокое резцовое перекрытие	89	$5,14 \pm 0,16$	55	$61,79 \pm 5,05$
<i>Патологический</i>				

Прогнатия	231	13,02±0,25	93	40,26±4,24
Прогения	75	4,33±0,15	34	45,33±5,77
Глубокий	181	10,44±0,25	120	66,30±3,54
Открытый	37	2,14±0,10	11	29,73±7,51
Снижающийся	41	2,39±0,11	41	—
Недоразвитие челюстей	322	18,58±0,29	138	42,86±2,75
Аномалии отдельных зубов	337	19,44±0,30	96	28,49±2,45
Всего ...	1773	100	860	49,62±1,11

Анализ данных о сменном прикусе по возрастным периодам позволил подтвердить наличие прямой зависимости между интенсивностью кариозного поражения зубов и частотой дефектов зубных рядов. Так, дефекты зубного ряда обнаружены у 365 (53,60±1,91 %) детей 7 лет, у 190 (61,29±2,76 %) — 8 лет, у 83 (40,10±3,40%) — 9 лет, у 81 (49,70±3,91 %) ребенка 10 лет, у 93 (39,44±3,17%) детей 11 лет, у 45 (33,09 + 4,03%) детей 12 лет. Таким образом, наиболее часто дефекты зубного ряда наблюдались у детей 7—8 лет — 555 (56,00±1,57%), т. е. в том возрасте, в котором коэффициент КПУ+кп достигает 6,60.

Из приведенных данных видно, что в периоде сменного прикуса по сравнению с временным, значительно увеличивается число детей с дефектами зубных рядов — с 18,21±0,30 до 49,62±1,18%, т. е. почти в 3 раза. При этом дефекты зубных рядов как на верхней, так и на нижней челюсти имелись у двух третей детей с ортогнатическим прикусом, половины детей с глубоким резцовым перекрытием, каждого второго ребенка с прогенией, недоразвитием челюстей, прогнатией, каждого третьего ребенка с аномалиями отдельных зубов. У всех детей со снижающимся прикусом были концевые дефекты зубных рядов, что и обусловило у них снижение высоты прикуса.

Показания к протезированию при дефектах коронок зубов имелись у 460 (26,54±1,10%) детей. Обращает на себя внимание тот факт, что у 315 (68,48±4,61%) детей дефекты коронок зубов возникли как следствие осложненного кариеса, у 96 (20,87±1,86%) — гипоплазии эмали и дентина, у 49 (10,84±1,45%) — после травмы фронтальных зубов. Дефекты коронок зубов и особенно зубных рядов приводят к возникновению вторичных деформаций, которые выявлены у 193 (11,14±0,23%) детей со сменным прикусом.

Нуждаемость во всех видах ортопедической помощи в периоде сменного прикуса колебалась от 31,61±2,64% в возрасте 8 лет до 28,87±2,18% в 12 лет. Нуждаемость в протезировании по годам в периоде сменного прикуса составила: в 7 лет — 30,40±1,76%, в 8 — 31,61±2,64%, в 9 — 17,87±2,66%, в 10 — 22,69±3,28%, в 11 — 17,80±2,18%, в 12 лет — 28,67±3,91 %. В среднем в ортопедической помощи нуждаются 26,54±1,10% детей со сменным прикусом, т. е. каждый четвертый ребенок.

В связи с высокой интенсивностью кариеса зубов, заболеваний краевого пародонта, аномалий зубочелюстной системы и вторичных деформаций, высокой частотой дефектов зубных рядов и снижения высоты прикуса необходимо больше внимания уделять детям и подросткам со сменным прикусом в плане установления за ними диспансерного наблюдения и организации плановой санации полости рта.

Поскольку для периода сменного прикуса характерны анатомо-физиологические особенности: сложные анатомо-топографические взаимоотношения временных зубов с расположенными внутрикостно коронками постоянных зубов, наличие зон роста, довольно быстрое возникновение вторичных деформаций при наличии дефектов коронок зубов или зубных рядов, а также в связи с тем, что два этапа физиологического подъема высоты прикуса приходится на период смены зубов, все протетические мероприятия должны быть строго дифференцированными и направлены на нормализацию процесса становления высоты прикуса на данном этапе развития, восстановление жевательной функции и предупреждение вторичных деформаций.

2.1.3. Период постоянного прикуса

Нами было обследовано 1047 человек с постоянным прикусом, в том числе 432 (41,26±1,55%) девочки и 615 (58,74±1,55%) юношей в возрасте от 13 до 17 лет. Показатели интенсивности кариеса у девочек колебались от 4,63 в 13 лет до 6,44 в 17 лет, у юношей — соответственно от 4,36 до 5,25. Наиболее высокий показатель КПУ был зарегистрирован в возрасте 17 лет — соответственно 7,26 и 6,77. Средние показатели КПУ составили 6,05 у девушек и 5,49 у юношей.

Физиологическое состояние слизистой оболочки выявлено у 520 (49,66±1,54%) человек; патологические воспалительные процессы диагностированы у 527 (50,34±1,54%), в том числе хронический катаральный гингивит у 494 (47,65±1,54%), локализованный пародонтит — у 33 (3,15±0,17%) человек. Следует отметить, что гингивит выявлен во всех возрастных группах юношей и девушек с постоянным прикусом и наблюдался у 49,61±1,54 % лиц в возрасте 13 лет и у 45,04±1,53 % — в 17 лет. Из 33 больных локализованным пародонтитом 16 (48,48±1,54 %) были в возрасте 13 лет.

Высокая частота поражений слизистой оболочки и краевого пародонта, по-видимому, была связана с пубертатным периодом и недостаточной гигиеной полости рта, а также с тем, что осмотр детей проводили в весенний период, когда, как правило, уменьшается количество витаминов в пищевом рационе.

Из обследованных детей с постоянным прикусом ортогнатическое соотношение челюстей выявлено у 534 (51,00±1,54%), глубокое резцовое перекрытие — у 52 (4,97±0,21%), а у 461 (44,03±1,53%) наблюдались различные формы патологического прикуса, в том числе прогнатия у 118 (11,27±0,30%), глубокий прикус у

124 (11,84±0,31%) детей. Наибольшее число детей с отклонениями в развитии жевательного аппарата (70,78±1,40%) выявлено в возрастной группе 13 лет, наименьшее (41,44±1,52%) — 17 лет. Более половины (56,52±1,53%) детей были в возрасте 14 лет. В возрасте 16 лет патологические формы прикуса диагностированы у 50,55±1,54% обследованных. Несколько меньше детей с аномалиями зубочелюстной системы выявлено в возрастной группе 14 лет (42,94±1,52%); I класс по Энгля установлен у 888 (84,81±1,11%), II класс — у 110 (10,51±0,29%), III класс — у 49 (4,68±0,20%) детей.

Как ортогнатическое соотношение челюстей, так и патологические формы прикуса у обследованных нередко сочетались с дефектами коронок зубов и зубных рядов. Так, дефекты коронок зубов, образовавшиеся как вследствие кариеса, для устранения которых требовалось провести протетические вмешательства, выявлены у 149 (14,23±1,07%) человек, дефекты, возникшие в связи с гипоплазией эмали — у 43 (3,05±0,16%), сформировавшиеся после травмы — у 17 (1,62±0,12%) человек. Данные о частоте образования дефектов зубного ряда у обследованных с различными видами прикуса приведены в табл. 2.3.

Таблица 2.3

Частота сочетания различных видов прикуса с дефектами коронок зубов и зубных рядов у детей с постоянным прикусом

Вид прикуса	Дети с интактными зубными рядами		Дети с дефектами зубных рядов	
	абс. число	%	абс. число	%
<i>Физиологический</i>				
Ортогнатический	534	51,00±1,54	198	37,88± 2,09
Глубокое резцовое перекрытие	52	4,97±0,21	16	38,77±6,75
<i>Патологический</i>				
Прогнатия	118	11,27±0,30	49	41,52± 5,52
Прогения	33	3,15±0,17	10	38,38±8,46
Глубокий	124	11,84±0,31	47	37,90±4,35
Открытый	16	1,53±0,11	7	43,75±12,40
Снижающийся	10	0,95±0,02	10	100
Недоразвитие челюстей	96	9,17±0,28	22	22,92±4,29
Аномалии отдельных зубов	64	61,11±0,23	17	26,56±5,52
Всего...	1047	100	376	35,91± 1,48

Из данных, приведенных в табл. 2.3, видно, что в периоде постоянного прикуса по сравнению со сменным уменьшилось число детей с дефектами зубных рядов, сочетающихся как с ортогнатическим соотношением челюстей, так и со всеми формами патологического прикуса. Исключение составляют дети с прогнатией, у которых выявлено примерно одинаковое количество дефектов как в периоде сменного (40,26±1,24%), так и в периоде постоянного (41,52±4,52%) прикуса.

Таким образом, дефекты коронок зубов, возникшие как вследствие кариеса, гипоплазии эмали и травмы, выявлены у 209 (19,97±1,23%) обследованных с постоянным прикусом, дефекты зубных рядов — у 68 (6,49±0,22%) детей. Вторичные деформации, связанные с нарушением целостности коронок зубов и зубных рядов, зарегистрированы у 291 (27,97±1,38%) человека.

В профилактическом протезировании нуждались 218 (20,73±1,24%) обследованных с постоянным прикусом, в том числе 149 (14,23±1,07%) — в коронковом, 49 (4,58±0,20%) — в мостовидном и 20 (1,91±0,13%) — в пластиночном съемном протезировании. По годам нуждаемость в ортопедическом лечении составила: в 13 лет 44,88±4,41%, в 14 — 30,43±4,29%, в 15 — 5,52±1,78%, в 16 — 13,84±2,54%, в 17 — 20,17±2,01%, в 18 — 20,72 ±3,84%.

Из приведенных выше данных видно, что больше всего в ортопедической помощи нуждаются дети 13 лет (44,88±4,41%), меньше всего — 15 лет (5,52±1,78%), затем нуждаемость в протезировании вновь начинает нарастать и к 18 годам достигает 20,72±3,84%.

Анализ результатов профилактического осмотра детей с постоянным прикусом показал, что в этот период сохраняются высокие показатели интенсивности кариеса зубов, увеличивается частота заболеваний краевого пародонта, дефектов коронок зубов, зубных рядов и вторичных деформаций. Это, с одной стороны, обусловлено сложными процессами перестройки эндокринно-гуморальных функций и активным ростом ребенка, а с другой — недостаточным вниманием к гигиеническому уходу за полостью рта.

В заключение следует отметить, что интенсивность кариеса у детей с временным прикусом колеблется от 1,47 до 4,27 с преимущественным поражением зубов в возрасте 6 лет, в сменном прикусе — от 3,59 до 6,60, причем поражение зубов наиболее выражено в возрасте 8 лет, в постоянном прикусе — от 5,74 до 7,02 с наибольшим поражением зубов в 17 лет как у девушек, так и у юношей.

Нормальное состояние краевого пародонта выявлено у 80,00±1,01% детей с временным прикусом, хронический катаральный гингивит — у 14,22±0,27%, локализованный пародонтит — у 6,56±0,19%. В период сменного прикуса число детей с физиологическим состоянием краевого пародонта уменьшилось до 52,68±1,18%, при этом более чем в 2,5 раза увеличилось число детей с хроническим катаральным гингивитом — 38,55±1,16%, локализованный пародонтит выявлен у 8,78±0,22% детей. В период постоянного прикуса нормальное состояние краевого пародонта установлено у 49,66±1,54% детей и подростков, хрониче-

ский катаральный гингивит диагностирован у $47,65 \pm 1,54\%$ и локализованный пародонтит — у $3,15 \pm 0,17\%$ детей. Таким образом, из всех обследованных детей нормальное состояние краевого пародонта было у 2664 ($61,47 \pm 0,23\%$), хронический катаральный гингивит — у 1383 ($31,91 \pm 0,22\%$) и локализованный пародонтит — у 287 ($6,82 \pm 0,11\%$) человек.

Ортогнатическое соотношение челюстей выявлено у $47,23 \pm 1,20\%$ детей с временным прикусом, у $23,95 \pm 1,08\%$ со сменным и у $51,00 \pm 1,54\%$ детей с постоянным прикусом. Тенденция к развитию аномалий положения отдельных зубов и патологических форм прикуса отмечена соответственно у $52,77 \pm 1,19\%$, $7605 \pm 1,08\%$ и $49,00 \pm 1,54\%$ детей. Из обследованных детей ортогнатический прикус выявлен у 1683 ($38,83 \pm 0,23\%$), глубокое резцовое перекрытие — у 206 ($4,75 \pm 0,10\%$), патологические формы прикуса — у 2445 ($56,41 \pm 0,23\%$).

Нами выявлена у небольшого числа детей саморегуляция только некоторых форм патологического прикуса с возрастом. Так, если прогнатическое соотношение челюстей в периоде временного прикуса наблюдалось у $4,83 \pm 0,16\%$ детей, а в периоде сменного — у $13,33 \pm 0,27\%$, то в периоде постоянного прикуса число детей с прогнатией уменьшилось до $11,25 \pm 0,30\%$. Общее число детей с прогнатией среди обследованных составило 488 ($11,26 \pm 0,15\%$).

Прогения выявлена у $4,83 \pm 0,16\%$ детей с временным прикусом, у $4,33 \pm 0,16\%$ со сменным и у $3,15 \pm 0,17\%$ детей с постоянным прикусом. Общее число детей с прогенией составило 183 ($4,12 \pm 0,03\%$).

Глубокий прикус в периоде временного прикуса выявлен у $16,53 \pm 0,28\%$ детей, сменного — у $10,44 \pm 0,24\%$, постоянного — у $11,84 \pm 0,30\%$ детей. Уменьшение числа детей с глубоким прикусом в периоде сменного прикуса, по-видимому, обусловлено осуществлением второго и третьего этапов подъема высоты прикуса. Незначительное увеличение числа детей с глубоким прикусом в периоде постоянного прикуса, объясняется потерей боковых зубов у лиц с глубоким резцовым перекрытием и развитием сочетанных форм патологического прикуса (прогнатия + глубокий). Общее число детей с глубоким прикусом среди обследованных составило 562 ($12,97 \pm 0,16\%$).

Обращает на себя внимание возрастная динамика частоты недоразвития челюстных костей. Так, эта патология выявлена у $9,59 \pm 0,14\%$ детей с временным прикусом, в периоде сменного прикуса число детей с данной патологией увеличивается в 2 раза — $18,58 \pm 0,18\%$, в периоде постоянного прикуса оно снижается до уровня, характерного для временного прикуса — $9,17 \pm 0,13\%$. Недоразвитие челюстей выявлено у 567 ($13,08 \pm 0,16\%$) из всех осмотренных детей.

Несколько иначе изменяется с возрастом частота аномалий отдельных зубов. В периоде временного прикуса данная патология выявлена у $4,61 \pm 0,15\%$ детей, при сменном прикусе ее частота увеличивается в 5 раз — $19,44 \pm 1,00\%$, при постоянном отмечается некоторое уменьшение числа детей с аномалиями отдельных зубов — до $12,22 \pm 1,01\%$, но все же оно остается большим. Общее число детей с аномалиями отдельных зубов среди обследованных составило 466 ($10,75 \pm 0,14\%$) человек.

Следует остановиться на динамике прогрессирующей вертикальной аномалии прикуса — снижающемся прикусе, который возникает вследствие потери опорной зоны в боковых отделах челюстей, что влечет за собой нарушение процесса становления высоты центральной окклюзии. Эта патология выявлена у $2 \pm 0,21\%$ осмотренных детей. Такая форма аномалии может быть ликвидирована с помощью протетических методов, направленных на нормализацию процесса становления высоты центральной окклюзии в периоды временного и сменного прикуса, а также высоты прикуса у детей с постоянными зубами.

Травма фронтальных зубов выявлена у 86 ($1,98 \pm 0,02\%$) обследованных. Гипоплазия эмали диагностирована у 74 ($4,76 \pm 0,16\%$) детей с временным прикусом, у 88 ($5,07 \pm 0,17\%$) со сменным и у 17 ($1,63 \pm 0,12\%$) с постоянным. Общее число детей с гипоплазией эмали составило 179 ($4,13 \pm 0,03\%$).

Наличие дефектов коронок зубов, образовавшихся вследствие кариеса, гипоплазии эмали и травмы зубов, отмечено у 304 ($17,54 \pm 0,28\%$) детей с временным прикусом; у 452 ($26,08 \pm 1,11\%$) со сменным и у 189 ($18,05 \pm 1,18\%$) с постоянным. Общее число детей с дефектами коронок зубов составило 945 ($21,80 \pm 0,19\%$). Дефекты зубных рядов обнаружены у 23 ($1,48 \pm 0,02\%$) детей с временным прикусом, у 145 ($8,64 \pm 0,22\%$) со сменным и у 68 ($6,50 \pm 0,22\%$) с постоянным. Общее число детей с дефектами зубных рядов составило 236 ($5,45 \pm 0,10\%$).

В ортопедической помощи нуждались 239 ($15,37 \pm 0,28\%$) детей с временным прикусом, 460 ($26,54 \pm 1,10\%$) со сменным и 218 ($20,82 \pm 1,24\%$) с постоянным. Общее число детей, нуждавшихся во всех видах ортопедической помощи 917 ($21,16 \pm 0,23\%$).

В связи с высокой частотой кариозного поражения зубов, патологии краевого пародонта, аномалий зубочелюстной системы, которые нередко сочетаются с дефектами коронок зубов и зубных рядов, а также высокой нуждаемостью в ортопедической и ортодонтической помощи стоматологи-педиатры должны усилить профилактическую и санитарно-просветительную работу, своевременно выявлять патологию зубочелюстной системы у детей и подростков и проводить комплексное лечение с последующим диспансерным наблюдением до совершеннолетия.

Представляют интерес результаты проведенного нами изучения архивных материалов хирургического кабинета детской стоматологической поликлиники г. Перми. С целью удаления зубов обратились 49172 человека, из них 35097 детей ($73,02 \pm 0,23\%$), в том числе 17563 ($50,04 \pm 1,19\%$) мальчика и 17534 ($49,95 \pm 1,19\%$) девочки.

Установлено, что число детей с дефектами зубных рядов, образовавшимися в результате удаления временных моляров, увеличилось с $41,42 \pm 3,78\%$ в возрастной группе 3 года до $45,40 \pm 0,20\%$ в 6 лет. Основной причиной преждевременного удаления зубов в этот возрастной период было обострение хронического периодонтита (рис. 2.4—2.6).

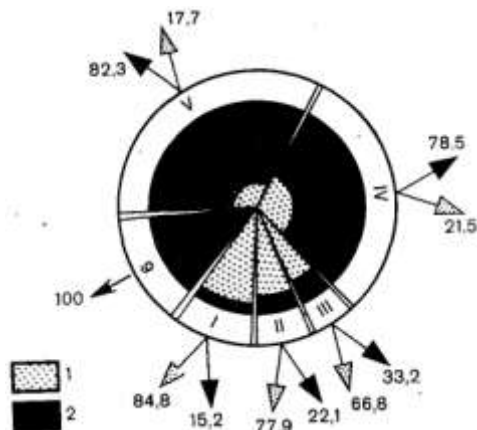


Рис. 2.4. Частота (в %) удаления временных зубов и первого постоянного моляра у детей по разным причинам. 1 — физиологическая смена зубов; 2 — хронический периодонтит и его обострение.

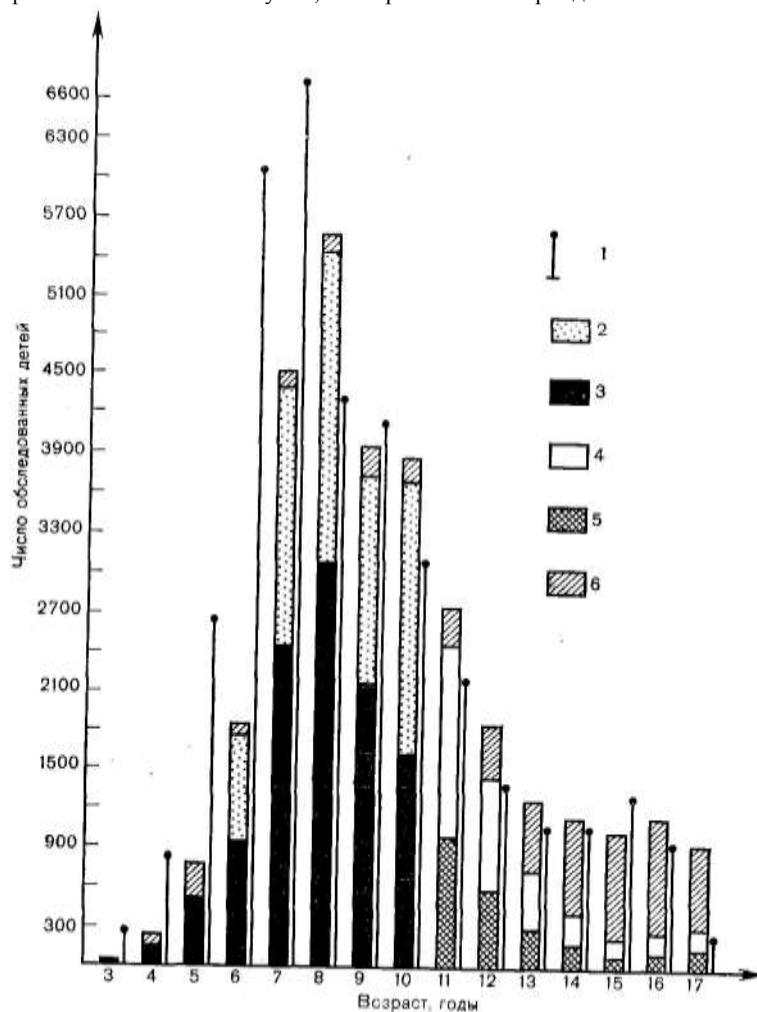


Рис. 2.5. Частота удаления временных зубов и первого постоянного моляра у детей в зависимости от возраста. 1 — число обследованных детей; 2 — второй молочный моляр (V); 3 — первый молочный моляр (IV), 4 — второй премоляр (5), 5 — первый премоляр; 6 — первый постоянный моляр (6).

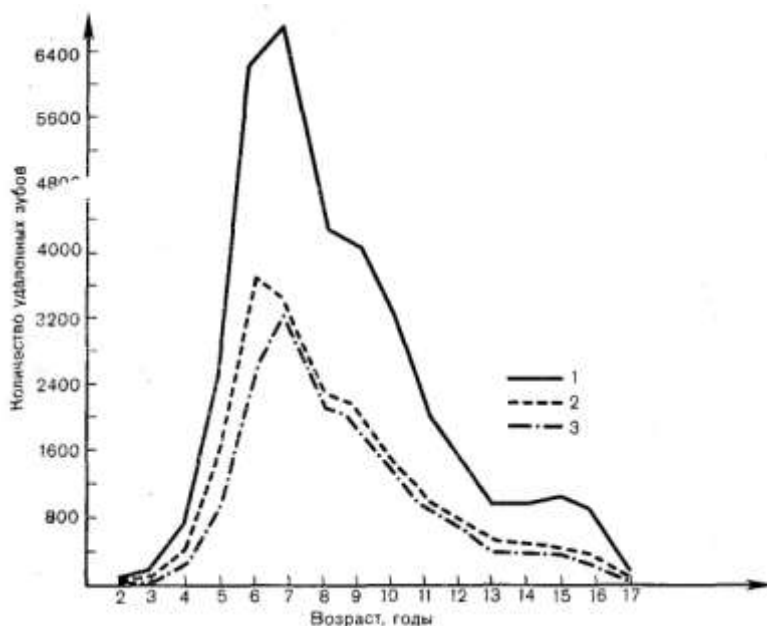


Рис. 2.6. Частота удаления зубов на верхней и нижней челюсти у детей в зависимости от возраста.
1 — общее количество зубов; 2 — на нижней челюсти; 3 — на верхней челюсти.

В периоде сменного прикуса частота дефектов зубных рядов, обусловленных ранним удалением временных и первых постоянных моляров, составила в 7 лет $72,10 \pm 0,17\%$ всех зубов, удаленных в этом возрасте, в 8 — $78,11 \pm 0,23\%$, в 9 — $70,31 \pm 0,22\%$, в 10 — $71,66 \pm 0,25\%$, в 11 — $68,45 \pm 1,19\%$, в 12 лет — $67,86 \pm 1,23\%$ и была значительно выше, чем в периоде временного прикуса.

В периоде постоянного прикуса дефекты зубных рядов чаще всего возникали вследствие раннего удаления моляров, особенно первых, на нижней челюсти. По нашим данным, первые постоянные моляры были удалены уже у детей 6 лет, т. е. в тот период, когда еще не сформировалась и половина длины корня. Число детей, у которых были удалены первые постоянные моляры, увеличилось с $0,20 \pm 0,13\%$ в возрасте 6 лет до $15,36 \pm 3,60\%$ в 14 лет и $17,74 \pm 3,82\%$ в 16 лет. Таким образом, эти зубы были удалены у каждого шестого ребенка.

2.2. ЧАСТОТА И ПРИЧИНЫ ВОЗНИКНОВЕНИЯ ДЕФЕКТОВ КОРОНОК ЗУБОВ, ЗУБНЫХ РЯДОВ И ЗУБОЧЕЛЮСТНЫХ ДЕФОРМАЦИЙ ПО РЕЗУЛЬТАТАМ ПРОФИЛАКТИЧЕСКОГО ОСМОТРА ДЕТЕЙ И ПОДРОСТКОВ В КИЕВЕ

Были осмотрены 5482 человека, в том числе 1367 детей с временным, 3161 ребенок со сменным и 954 человека с постоянным прикусом.

При проведении профосмотра предусматривалось решить следующие задачи:

- 1) определить факторы, вызывающие нарушение процесса становления высоты прикуса у детей, и роль каждого из них в развитии этой патологии;
- 2) разработать классификацию нарушения процесса становления высоты прикуса у детей;
- 3) установить взаимосвязь между нарушением процесса становления высоты прикуса и возникновением зубочелюстных деформаций;
- 4) определить частоту зубочелюстных деформаций, возникающих на фоне нарушения процесса становления высоты прикуса, в каждой возрастной группе;
- 5) наметить конкретные мероприятия, которые позволили бы предотвратить развитие зубочелюстных деформаций в периоды временного и сменного прикуса.

При решении поставленных задач изучали факторы, вызывающие нарушение процесса становления высоты прикуса, — поражение и разрушение зубов, обеспечивающих установление и фиксацию высоты прикуса.

2.2.1. Период временного прикуса

2.2.1.1. Роль временных моляров в формировании зубочелюстной системы и частота поражения их кариесом

Как известно, в периоде молочного прикуса важную роль в формировании зубочелюстной системы играют моляры. Так, с прорезыванием первых молочных моляров создается начальное звено будущей опорной зоны в боковых отделах челюстей, формирование которой завершается с прорезыванием вторых молочных моляров. Вместе с тем резистентность моляров к кариесу часто снижена, что приводит к разрушению их коронок, образованию дефектов и как следствие возникновению зубочелюстных деформаций, а также уменьшению имеющейся высоты прикуса [Koch R., 1984].

Сводные данные о частоте поражения кариесом молочных моляров представлены в табл. 2.4. Они подтверждают существующее мнение о том, что наиболее часто дефекты коронок зубов и зубных рядов возникают в связи с ранним разрушением временных моляров под влиянием кариеса.

С целью детального анализа результатов профосмотра и более полного освещения поставленных вопросов мы условно разделили как молочный, так и сменный прикус на два периода. Из 438 детей до 3 лет у 180 (41,09±2,31%) от одного до четырех, вторых моляров были поражены кариесом. Значительно увеличилось число детей, у которых имелись от 1 до 4 пораженных кариесом вторых молочных моляров, в возрастной группе от 3 до 6 лет — 556 (59,84±1,60%). Кариес вторых временных моляров в первом периоде временного прикуса чаще встречался у девочек, а во втором — у мальчиков и соответственно составил 42,08±3,37 и 40,0±3,39%; 70,61±2,22 и 50,92±2,28%.

Таблица 2.4

Частота поражения временных моляров, по данным разных авторов

Авторы	Год публикации	Возраст обследованных, годы	До какого возраста кариес не обнаружен	Число обследованных	Частота поражения временных моляров, %
В. Н. Петрова-Горелова, Е. И. Пантелеймонова	1929	2—8	1 год 8 мес	12441	80,2 (чаще вторые моляры)
И. И. Агапов и соавт.	1936	5 — 6 лет	—	—	69,1
Ю. М. Александрова	1959	—	—	—	80 (чаще вторые моляры)
Л. Н. Каташинская, Л. А. Мозговая	1974	—	—	—	96-98
Т. В. Шарова	1979	1—17	1 год 9 мес	9816	87—90 (чаще вторые моляры)
Л. В. Чучмай	1986	4—13	—	1861	86

В связи с высокой частотой поражения кариесом вторых временных моляров уже в первом периоде временного прикуса выявлено 53 (12,10±3,25%) ребенка с нарушением процесса становления высоты прикуса I степени. Почти в 2 раза увеличилось число таких детей во втором периоде временного прикуса — 432 (46,58±0,72%), среди которых были больные с нарушением процесса становления высоты прикуса не только I, но и II степени.

2.2.1.2. Раннее разрушение коронок временных моляров как причина нарушения становления высоты прикуса

Представляют интерес данные о частоте поражения кариесом первых временных моляров, которые после разрушения вторых моляров выполняют функцию удержания высоты прикуса. В результате проведенных исследований установлено, что у детей уже в возрасте до 3 лет 7,99±1,29% первых временных моляров поражены кариесом.

Этот показатель несколько снижается у детей в возрасте от 3 до 6 лет, однако в целом в период временного прикуса он составляет 6,80±2,51 %. Сводные данные, приведенные в табл. 2.5 и 2.6, свидетельствуют о том, что поражение первых и вторых временных моляров выявлено более чем у 1/3 обследованных детей до 6 лет.

Поражение и раннее разрушение кариесом временных моляров даже на одной из челюстей приводят к значительному снижению жевательной функции и могут послужить причиной развития зубочелюстных деформаций. При полном разрушении временных моляров на обеих челюстях резко снижается жевательная функция и, как правило, формируется патологический прикус.

Таблица 2.5

Частота кариеса первых временных моляров у детей до 3 и от 3 до 6 лет

Пол	Дети до 3 лет (n = 433)		Дети от 3 до 6 лет (n = 929)		Всего детей с поражением первых временных моляров	
	абс. число	%	абс. число	%	абс. число	%
Девочки	18	8,14±1,84	31	6,36±1,12	49	6,92±2,53
Мальчики	17	7,83±1,81	27	6,10±1,13	44	6,67±2,49
	35	7,99±1,29	58	6,24±0,78	93	6,80±2,51

Таблица 2.6

Частота кариеса первых и вторых временных моляров у детей в возрасте до 3 и от 3 до 6 лет

Пол	Дети до 3 лет с поражением зубов				Дети от 3 до 6 лет с поражением зубов			
	на одной челюсти		на обеих челюстях		на одной челюсти		на обеих челюстях	
	абс. число	%	абс. число	%	абс. число	%	абс. число	%
Девочки	29	13,12±2,27	22	9,95±2,01	67	13,75±1,56	124	25,46±1,97
Мальчики	16	7,37±1,77	18	8,29±1,87	68	15,38±1,70	153	34,61±2,26
	45	10,27±1,45	40	9,13±1,38	135	14,53±1,14	277	29,81±1,50

Данные, приведенные в табл. 2.5—2.6, свидетельствуют о большом проценте случаев разрушения и удаления зубов, устанавливающих и фиксирующих высоту прикуса. В результате этого нарушается процесс становления высоты прикуса и нередко уменьшается уже имеющаяся высота прикуса.

Решая поставленные при проведении профосмотра задачи, мы изучили также вид прикуса в зависимости от возраста (табл. 2.7). Обращает на себя внимание высокая частота зубочелюстных деформаций ($47,71 \pm 0,22\%$) у детей до 3 лет.

Таблица 2.7

Виды прикуса у детей до 3 и от 3 до 6 лет							
Вид прикуса	Пол	Дети до 3 лет			Дети от 3 до 6 лет		
		абс. число		%	абс. число		%
Физиологический Ортогнатический	Девочки	111	219	$50 \pm 2,38$	248	422	$45,42 \pm 1,49$
	Мальчики	108			147		
Прямой	Девочки	10	10	$2,28 \pm 0,10$	7	18	$1,18 \pm 0,05$
	Мальчики	0			11		
Патологический Прогнатия	Девочки	16	28	$6,38 \pm 0,30$	16	27	$2,90 \pm 0,14$
	Мальчики	12			11		
Прогения	Девочки	12	25	$5,7 \pm 0,30$	14	37	$3,98 \pm 0,14$
	Мальчики	13			23		
Глубокий	Девочки	67	143	$32,64 \pm 3,20$	103	224	$24,11 \pm 0,79$
	Мальчики	76			121		
Снижающийся	Девочки				91	186	$20,02 \pm 1,31$
	Мальчики				95		
Открытый	Девочки	2	9	$2,05 \pm 0,10$	7	14	$1,30 \pm 0,01$
	Мальчики	7			7		
Косой	Девочки	3	4	$0,91 \pm 0,06$	1	1	0,1
	Мальчики	1			0		
Всего ...		299		$47,71 \pm 0,022$	489		$52,63 \pm 0,015$

2.2.1.3. Преждевременное удаление временных моляров — одна из причин формирования глубокого и снижающегося прикуса

По нашим данным, в возрастной группе от 3 до 6 лет число детей с различными деформациями челюстей увеличивается до $52,63 \pm 0,19\%$. Из всех деформаций как в первом, так и во втором периоде временного прикуса чаще наблюдался глубокий прикус — соответственно у $32,64 \pm 3,20$ и у $44,13 \pm 0,14\%$. При этом в возрастной группе от 3 до 6 лет у 1/4 детей ($24,11 \pm 1,40\%$) зарегистрирован физиологический глубокий прикус, а у 1/5 ($20,02 \pm 1,31\%$) — патологический. Изучение этой аномалии в младшем детском возрасте, по нашему мнению, необходимо проводить дифференцированно, выделяя две формы прикуса.

Наблюдающийся до 3 лет глубокий прикус представляет собой промежуточную конституциональную форму нормального развития жевательного аппарата. С возрастом происходит становление высоты прикуса за счет прорезывания вторых молочных моляров, перемещения нижней челюсти мезиально и уменьшения степени перекрытия верхними фронтальными зубами нижних. Уже к 4,5 годам при интактных боковых зубах из физиологически глубокого прикуса формируется ортогнатическое соотношение челюстей. При мас-сетериальном типе жевания к 5—6 годам это соотношение изменяется еще больше, нижняя челюсть продолжает перемещаться кпереди и устанавливается в прямом прикусе. Исключение составляет врожденная форма глубокого прикуса (Degbip).

Патологический глубокий прикус в этой возрастной группе обусловлен нарушением роста и развития основных звеньев, обеспечивающих первый этап становления высоты прикуса, в связи с чем наступает дисгармония во всей артикуляционной цепи. Вместо постепенного увеличения высоты прикуса, перемещения нижней челюсти кпереди и уменьшения перекрытия верхними зубами нижних формируется патологический прикус. Полное разрушение коронок вторых молочных моляров сопровождается прогрессирующим снижением уже имеющейся высоты прикуса. При этом нижняя челюсть не только не перемещается кпереди, а, наоборот, возвращается в первоначальное исходное, дистальное положение, увеличивается степень перекрытия во фронтальном отделе и физиологический глубокий прикус постепенно переходит в патологический, травмирующий глубокий прикус.

Данные, приведенные в табл. 2.7, свидетельствуют, что во второй возрастной группе число детей с глубоким физиологическим прикусом уменьшилось до $24,11 \pm 0,79\%$ за счет осуществления первого этапа становления высоты центральной окклюзии. Наряду с этим появилась новая группа детей с глубоким патологическим прикусом ($20,0 \pm 1,31\%$), который обусловлен как потерей опорной зоны (удаление вторых молочных моляров), так и развитием наследственной формы глубокого прикуса (Degbip). Нарушение процесса становления высоты прикуса I и II степени обнаружено нами у $12,10 \pm 1,55\%$ детей до 3 лет. В возрасте от 3 до 6 лет число детей с такой патологией увеличилось почти в 4 раза — $46,5 \pm 1,63\%$ (табл. 2.8).

Таблица 2.8

Частота нарушения процесса становления высоты прикуса разной степени у детей до 3 и от 3 до 6 лет				
Пол	Дети до 3 лет с нарушением		Дети от 3 до 6 лет с нарушением	
	I степени	II степени	I степени	II степени

	абс. число	%	абс. число	%	абс. число	%	абс. число	%
Девочки	19	8,59±1,88	7	3,16±1,18	114	23,40±1,91	96	19,71±1,80
Мальчики	19	8,75±1,91	8	3,68±1,28	119	26,92±0,76	103	23,28±1,94
Всего ...	38	8,67±1,35	15	3,42±0,86	233	25,08±1,42	199	21,42±1,34

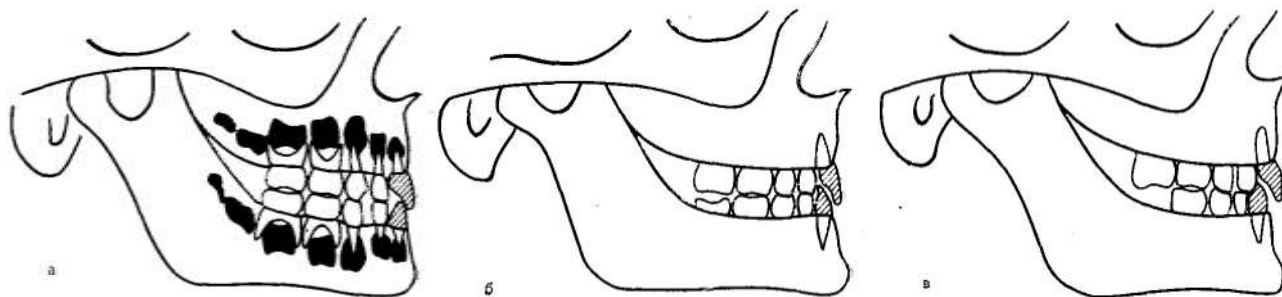


Рис. 2.7. Образование дефектов зубных рядов при поражении второго молочного моляра.

а — норма; б — частичное разрушение коронки второго молочного моляра; в — отсутствие второго молочного моляра на нижней челюсти.

Схематическое изображение нарушения процесса становления высоты прикуса I степени приведено на рис. 2.7. Если в этот период не принять действенных мер с целью нормализации процесса становления высоты прикуса и создания оптимальных условий для ее дальнейшего подъема, то патологический глубокий прикус, как правило, осложняется прогнатическим соотношением челюстей. Формирование этой зубочелюстной деформации происходит постепенно, по мере разрушения зубов, фиксирующих высоту прикуса. В клинике чаще всего выявляют уже сформировавшуюся деформацию челюстей, когда этиологический фактор перестал воздействовать, приведя к глубоким морфологическим изменениям. В связи с этим рациональным методом лечения является только патогенетически обоснованная терапия, т. е. направленная на нормализацию высоты прикуса на первом этапе развития, что в свою очередь создаст оптимальные условия для последующих этапов становления высоты прикуса.

2.2.2. Период сменного прикуса

2.2.2.1. Роль первых постоянных моляров в формировании зубочелюстной системы

Период сменного прикуса, как известно, начинается с 6 лет и продолжается до 13. Этот возрастной период характеризуется интенсивным развитием и становлением всех органов и систем и зубочелюстной системы в частности. В этой анатомической

области происходят глубокие морфологические изменения, обусловленные не только ростом и дифференцировкой органов, но и полной заменой временных зубов на постоянные. Наряду со сменой зубов происходит прорезывание новых — больших коренных зубов. Сочетание процессов инволюционного характера (рассасывание корней временных зубов) с формированием и прорезыванием постоянных зубов, а также сопутствующим активным ростом челюстных костей создает высокую напряженность биологических изменений в организме ребенка.

Замена временных зубов постоянными происходит постепенно, в соответствующие физиологические периоды. Перед сменой временных зубов прорезываются первые постоянные моляры, которые обеспечивают второй подъем высоты прикуса и принимают на себя функцию ее фиксации. Боковые отделы челюстей в функциональном отношении становятся более полноценными, так как в акт жевания включаются мощные первые моляры.

Основную роль в начальной фазе формирования постоянного прикуса играют первые постоянные моляры. Наряду с ростом альвеолярного отростка по вертикали они обеспечивают второй физиологический подъем высоты прикуса, рост челюстных костей в дистальных отделах, формирование зубных рядов, правильную артикуляционную установку зубов-антагонистов, полноценную жевательную функцию, симметричное развитие лицевого черепа. Однако для того, чтобы первые постоянные моляры стали функционально полноценными, т. е. имели оптимальную высоту коронок и правильное взаимоотношение с антагонистами, а также чтобы завершился процесс развития самих зубов и окружающих тканей, необходим период в 3—4 года [Калвелис Д. А., 1968]. Следовательно, первые постоянные моляры могут полноценно функционировать только с 10-летнего возраста. Роль детского стоматолога в сохранении первых постоянных моляров подробно изложена в работе D. Schwarz (1980). Изучение периода сменного прикуса проведено нами у 3161 ребенка, из которых было 1600 (50,62±0,28%) мальчиков и 1561 (49,38±0,28%) девочка. Как показали результаты профилактических осмотров, у большинства детей все постоянные зубы прорезываются и устанавливаются в зубную дугу к 13 годам, поэтому мы считаем целесообразным возрастную группу от 14 до 17 лет отнести к первому периоду постоянного прикуса. В свою очередь в периоде сменного прикуса мы условно выделяем две возрастные группы: от 6 до 9 и от 10 до 13 лет.

Для детей первой возрастной группы характерно наличие в полости рта в равных соотношениях молочных

6 V IV III 2 1 | 1 2 III IV V 6

и постоянных зубов — 6 V IV III 2 1 | 1 2 III IV V 6. При этом временные зубы несут полную функциональную нагрузку, обеспечивая тем самым благоприятные условия для полноценного прорезывания коро-

6 2 1 | 1 2 6

нок 6 2 1 | 1 2 6 зубов, их правильной взаимной установки и завершения формирования корней, т. е. полноценного осуществления второго этапа подъема высоты прикуса.

Вторая возрастная группа характеризуется изменением соотношения между временными и постоянными

7 6 5 4 3 2 1 | 1 2 3 4 5 6 7

зубами в сторону преобладания последних — 7 6 5 4 3 2 1 | 1 2 3 4 5 6 7. Как правило, к 13 годам в ротовой полости имеются все постоянные зубы, но степень прорезывания их коронок и формирование корней различны. Верхние клыки и вторые малые коренные зубы часто еще не достигают окклюзионной плоскости. В этот период осуществляется третий этап становления высоты прикуса, а также заканчивается формирование прикуса и глубины перекрытия во фронтальном отделе.

2.2.2.2. Частота поражения кариесом первых постоянных моляров

К этиологическим факторам, вызывающим нарушение процесса становления высоты центральной окклюзии в периоде сменного прикуса относятся кариес, адентия, гипоплазия эмали, запоздалое прорезывание постоянных зубов, местные воспалительные процессы челюстей и травма.

Частоту возникновения кариеса у детей со сменным прикусом мы рассматриваем с точки зрения поражения первых постоянных моляров, нормальное развитие и прорезывание которых имеют большое значение в формировании правильной зубной дуги и становления высоты прикуса.

Нередко шестые зубы поражаются кариесом в момент прорезывания. Это характерно для ослабленных детей с множественным кариесом временных зубов.

Нами кариозное поражение шестых зубов выявлено у 204 (14,29±1,05%) детей в возрасте от 6 до 9 лет, у 35 (2,45±0,12%) из которых обнаружено полное разрушение моляров. В этой группе чаще встречались дети, у которых одновременно были поражены первые моляры на нижней челюсти.

Во второй возрастной группе (10—13 лет) из 1734 детей у 661 (38,11±1,16%) ребенка диагностировано кариозное поражение от одного до четырех шестых зубов, в том числе у 231 (13,18±0,25%) выявлено полное разрушение коронок двух первых моляров на нижней челюсти. У 78 (4,55±0,15%) детей, чаще у девочек — 41 (2,36±0,36%) — наблюдалось полное разрушение всех четырех первых постоянных моляров.

Из 954 детей 14—17 лет у 465 (48,74±1,44%) кариесом были поражены от одного до четырех зубов, в том числе у 199 (20,85±1,31%) детей эти зубы были полностью разрушены.

Частота поражения кариесом первых постоянных моляров в периоде сменного прикуса с возрастом увеличивается. Наиболее высока она в группе детей 10—13 лет, у которых одновременно были поражены оба моляра с возрастом увеличивается также частота удаления первых моляров — от 4,06±0,16% у детей 6—9 лет до 7,28±0,19% в возрасте 10—13 лет и 12,05±0,10% в 14—17 лет.

2.2.2.3. Морфологические и функциональные нарушения в зубочелюстной системе при раннем удалении первых постоянных моляров

Нарушение процесса становления высоты прикуса. Разрушение шестых зубов кариесом и их раннее удаление вызывают глубокие морфологические и функциональные нарушения в жевательном аппарате ребенка. Вследствие образования дефекта зубного ряда нарушается процесс становления высоты прикуса и замедляется рост челюстей, происходит перемещение малых коренных зубов дистально и между ними образуются тремы, они также поворачиваются вокруг продольной оси и наклоняются в сторону дефекта. Седьмой зуб смещается мезиально и наклоняется к премолярам. Вследствие этого происходят укорочение зубной дуги, деформация окклюзионной кривой и альвеолярных отростков челюсти, нарушение артикуляционных соотношений между зубами-антагонистами, изменение взаимоотношений между элементами височно-нижнечелюстного сустава. Нарушение процесса становления высоты центральной окклюзии в связи с разрушением временных и первых постоянных моляров является своеобразным фоном для развития патологических форм прикуса.

Из 1427 детей, находившихся под нашим наблюдением, у 1141 (79,95±1,04%) ребенка в период наиболее активного роста органов зубочелюстной системы возникли нарушения процесса становления высоты прикуса разной степени выраженности. Обращает на себя внимание тот факт, что почти у половины (49,33±1,32%) детей имелись нарушения II степени, у 19,55±1,04% — III, которые, по-видимому, развились на фоне нарушений II степени. Клинически это проявлялось полным разрушением коронок вторых временных моляров и частичным, невыраженным разрушением коронок первых постоянных моляров. Если в этом возрасте своевременно не провести полную санацию полости рта, включая комплекс терапевтических и ортопедических мероприятий, то может возникнуть нарушение процесса становления высоты прикуса III степени, которое послужит фоном для формирования глубокого прикуса или дистального, осложненного глужоком. У 16 (1,19±0,30%) детей в возрасте 6—9 лет выявлено нарушение процесса становления высоты

прикуса IV степени. У всех этих детей имелся патологический прикус. Только у 1/5 обследованных детей в возрасте 6—9 лет не обнаружено патологии зубочелюстной системы.

Не менее интересны данные о нарушении процесса становления высоты прикуса у детей 10—13 лет. Нами установлено, что с увеличением возраста уменьшается число детей с данной патологией. Однако по-прежнему остается значительным число детей с нарушением процесса становления прикуса II и III степени — соответственно $26,12 \pm 1,05$ и $15,22 \pm 0,86\%$. Нарушение процесса становления высоты прикуса всех степеней в этой возрастной группе наблюдались у 758 ($43,71 \pm 1,18\%$) детей. Нарушения процесса становления высоты прикуса II степени представлено на рис. 2.8, III степени — на рис 2.9.

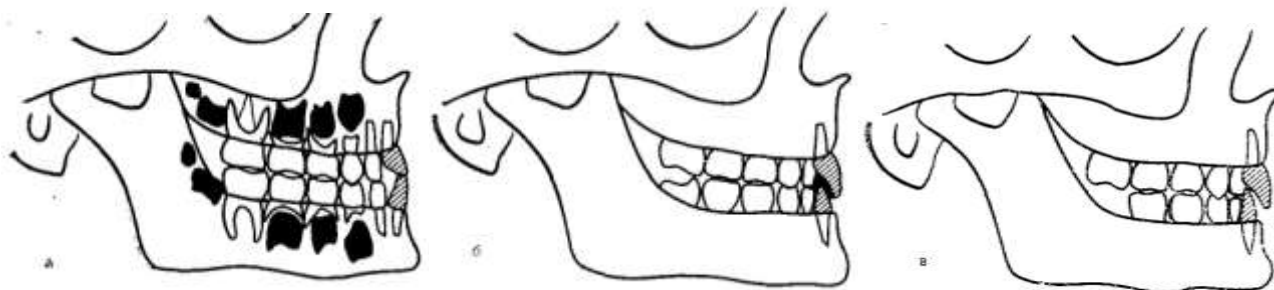


Рис. 2.8 Образование дефектов зубных рядов при поражении первого постоянного моляра.

а — норма; б — частичное разрушение коронки первого постоянного моляра; в — отсутствие первого постоянного моляра на нижней челюсти.

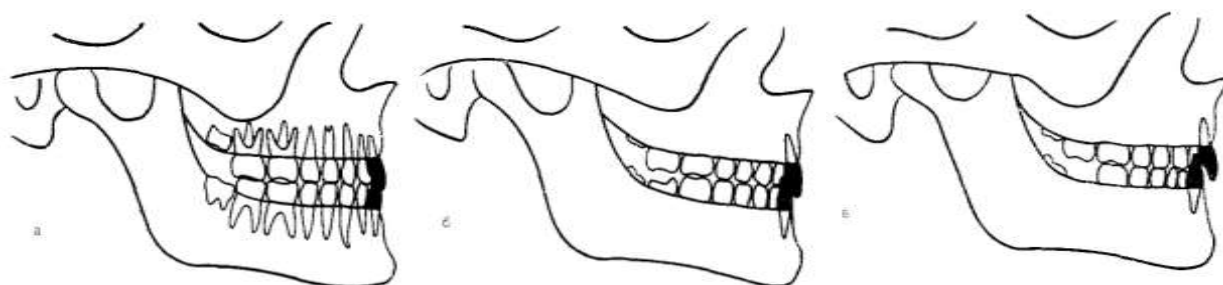


Рис 2.9. Образование дефектов зубных рядов при поражении второго постоянного моляра.

а — норма; б — частичное разрушение коронки второго постоянного моляра; в — отсутствие второго постоянного моляра на нижней челюсти.

Из 954 детей 14-17 лет у $42,46 \pm 1,60\%$ выявлено нарушение процесса становления высоты прикуса разной степени выраженности.

Частота нарушения процесса становления высоты прикуса II степени в возрасте 14—17 лет уменьшается в 5 раз, в то время как IIIа степени увеличивается более чем в 2 раза, а IIIб степени — более чем в 5 раз. Если в первой возрастной группе детей без нарушения процесса становления высоты прикуса было $20,04 \pm 1,67\%$, то во второй их число увеличилось до $50,27 \pm 1,20\%$, а в третьей возрастной группе дети с нарушением процесса становления высоты прикуса составили $42,46 \pm 1,60\%$.

В разные периоды формирования зубочелюстной системы нарушение процесса становления высоты прикуса обусловлено нарушением состояния различных групп зубов. В первой и второй возрастных группах оно связано с активизацией кариозного процесса во вторых временных и первых постоянных молярах, в третьей — в первых и вторых постоянных молярах, а также малых коренных зубах.

Из результатов профосмотра следует, что у $34,83 \pm 1,26\%$ детей имелись нарушения процесса становления высоты прикуса разной степени выраженности. По-видимому, нарушение процесса становления высоты прикуса I и II степени препятствует полноценному осуществлению второго физиологического подъема высоты прикуса. В свою очередь наличие данной патологии III и IV степени приводит к тому, что третий этап подъема высоты прикуса проходит в неблагоприятных условиях. Окончательный, четвертый, этап подъема высоты прикуса отмечен только у 30% детей. При таком динамическом нарушении процесса становления высоты центральной окклюзии, как правило, формируется патологический прикус (табл. 2.9).

Таблица 2.9

Распределение детей в период смены зубов по полу и виду прикуса

Вид прикуса	Девочки		Мальчики	
	абс. число	%	абс. число	%

Ортогнатический	912	58,48±1,47	943	59,18±1,50
Прямой	46	2,94±0,07	42	2,62±0,40
Прогения	55	3,52±0,28	61	3,81±0,47
Прогнатия, в том числе осложненная глубоким или открытым прикусом	85	5,45±0,56	81	5,06±0,54
Глубокий	284	18,19±0,27	287	17,93±0,95
Открытый	66	4,23±0,50	70	4,37±0,50
Косой	20	1,28±0,28	24	1,50±0,30
Снижающийся	93	5,96±0,60	92	5,75±0,58
	1561	49,38±0,28	1600	50,62±0,28

При анализе данных, приведенных в табл. 2.9, обращает на себя внимание большое число детей с глубоким прикусом. Это можно объяснить тем, что у них еще не закончился второй этап становления высоты прикуса. Кроме того, у многих детей отмечено ослабление этого процесса на предшествующем этапе вследствие разрушения временных зубов, устанавливающих и фиксирующих высоту прикуса. В случаях, когда первый физиологический подъем высоты прикуса был неполным, создавались неблагоприятные условия и для второго этапа подъема высоты прикуса. На этом основании нами была выделена самостоятельная нозологическая единица патологического прикуса— снижающийся прикус. Он может быть охарактеризован как прикус, при котором вследствие разрушения зубов кариесом нарушается процесс становления высоты прикуса и начинается уменьшение уже имеющейся высоты прикуса. При этом развивается деформация альвеолярных отростков челюстей, травмируется слизистая оболочка губ и языка, изменяется положение нижней челюсти и элементов височно-нижнечелюстных суставов.

Разрушение и последующее удаление первых постоянных моляров в период формирования жевательного аппарата сопровождается грубыми морфологическими и функциональными нарушениями, причем чем раньше разрушились эти зубы, тем больше клинических признаков этой патологии.

А. Канторович (1931) выделяет три периода преждевременного удаления первого постоянного моляра: 6, 9 и 12 лет. В зависимости от возраста, в котором произведено удаление зуба, он различает нарастающую тяжесть вредных последствий для жевательного аппарата. Удаление первого моляра в 6 лет приводит к асимметрии зубного ряда, смещению средней линии в сторону удаленного зуба. При удалении первых моляров в 9 лет также возникает асимметрия в зубной дуге, но несколько менее выраженная. Клиническая картина при одностороннем удалении этих зубов к 12 годам более выражена. Прорезавшийся седьмой зуб полностью замещает дефект, образовавшийся после удаления шестого зуба. Зубная дуга настолько асимметрична, что средняя линия проходит между центральным и боковым резцами на той стороне, где сохранился первый постоянный моляр. Удаление шестого зуба в возрасте старше 12 лет, когда закончился активный рост челюсти, не вызывает асимметрии зубной дуги. Место удаленного шестого зуба занимает седьмой.

К сожалению, А. Канторович рассматривает патологическое состояние жевательного аппарата после удаления первого постоянного моляра только с точки зрения сагиттального перемещения зубов, ограничивающих дефект, не указывая при этом на изменения в области зубов-антагонистов, альвеолярных отростков, височно-нижнечелюстных суставов.

Наши клинические наблюдения свидетельствуют о том, что раннее удаление первых постоянных моляров неизбежно приводит к возникновению различных осложнений.

Осложнения, возникающие после раннего удаления первых постоянных моляров при несформированной и сформированной корневой системе

<i>Функциональные нарушения</i>	<i>Морфологические нарушения</i>
Снижение функции жевания.	Задержка роста челюстей на «беззубых» участках.
Нарушение физиологического равновесия между отдельными группами мышц и зубов.	Атрофия альвеолярного отростка
Блокирование движений нижней челюсти.	Неполноценное прорезывание коронок $\frac{6 6}{6 6}$ зубов и перемещение их мезиально
Уменьшение объема движений в височно-нижнечелюстном суставе вокруг сагиттальной и трансверсальной оси	Снижение высоты прикуса и уменьшение межальвеолярного расстояния.
	Укорочение зубной дуги, формирование дентоальвеолярного удлинения.
	Задержка прорезывания премоляров и аномальное расположение их в зубной дуге.
	Нарушение фиссурно-бугоркового контакта с зубами-антагонистами.
	Дистальное перемещение малых коренных зубов и разворот их вокруг продольной оси.
	Изменение взаимоотношений между элементами височно-нижнечелюстного сустава.
	Тенденция к формированию патологического прикуса

2.2.2.4. Патологические изменения в зубных рядах и челюстях при смещении первых постоянных моляров по горизонтали

В том случае, если первый постоянный моляр на нижней челюсти прорезался в отсутствие пятых временных зубов — основных фиксаторов высоты прикуса на этом этапе развития, то установка шестого зуба в зубной дуге может идти неправильно. Прежде всего первые постоянные моляры, не имея мезиальной опоры со стороны пятых временных зубов, перемещаются кпереди, в результате чего укорачивается зубная дуга и уменьшается протяженность дефекта, образовавшегося после удаления временных моляров.

На основании антропометрических измерений 100 пар контрольно-диагностических моделей челюстей детей в возрасте от 6 до 10 лет нами установлено пять степеней укорочения зубной дуги: I степень — уменьшение расстояния между четвертым временным и первым постоянным моляром на 1 мм, II — на 2 мм, III — на 3 мм, IV — на 4 мм и V степень — уменьшение протяженности дефекта зубного ряда на 5 мм и более. Из 100 обследованных нами детей укорочение зубной дуги выявлено у 59: I степени у 18, II у 14, III у 12, IV у 9 и V у 6 детей. Выявлена прямая зависимость между степенью укорочения зубной дуги, возрастом и временем, прошедшим с момента удаления зуба. Так, чем раньше был удален временный зуб, тем выше была степень укорочения зубной дуги.

Наряду с укорочением зубной дуги при преждевременном удалении пятых временных зубов отмечается конвергенция первых постоянных моляров. Угол наклона первых постоянных моляров колеблется от 0,1 до 2 мм и более. Различают пять степеней наклона шестого зуба: I степень — наклон в пределах от 0,1 до 0,4 мм, II — от 0,5 до 0,8 мм, III — от 0,9 до 1,2 мм, IV — от 1,3 до 1,6 мм и V степень — от 1,7 до 2 мм и более.

Для определения угла наклона шестого зуба были использованы следующие параметры: высота коронки зуба (h) и расстояние между зубами, ограничивающими дефект (S): на уровне шейки и на уровне максимально выступающей точки на апроксимальной поверхности коронки шестого зуба (рис. 2.10). С помощью тарировочной таблицы линейные размеры переводились в градусы и определяли $\text{tg} \angle \alpha$. Величина отклонения в градусах обозначена $\text{tg} \angle \alpha$; угол отклонения — $\angle \alpha$; угол наклона — $\angle \beta$; $\angle \alpha = \angle \beta$ — как внутренние накрест лежащие; $\angle \beta = 90^\circ - \angle \alpha$; $\text{tg} \angle \alpha = S/h$, где S — противолежащий катет, h — прилежащий катет.

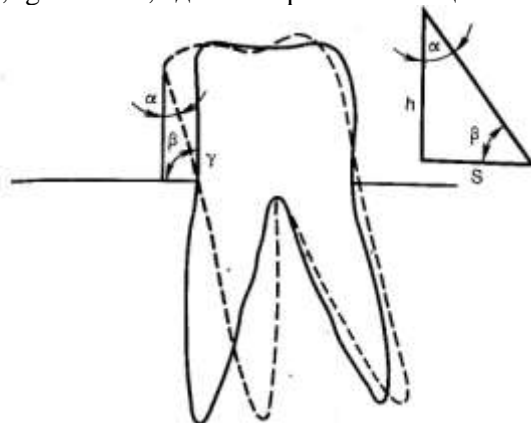


Рис. 2.10. Расчет угла отклонения первого постоянного моляра. Объяснение в тексте.

Наклон I степени был выявлен у 17 детей 6 лет, II степени — у 3, в 7 лет — соответственно у 13 и 3 детей, в 8 — у 15 и 3, в 9 — у 18 и 2, в 10 лет наклон I степени обнаружен у 17 детей, II — у 2 и III — у 1.

Из приведенных данных видно, что преждевременное удаление пятого временного моляра способствует наклону коронки шестого зуба мезиально. При этом он также перемещается всем корпусом в сторону отсутствующего зуба. Так же как и при укорочении зубной дуги, степень наклона шестого зуба зависит от времени, прошедшего после удаления пятого зуба.

Для подтверждения перемещения первых постоянных моляров мезиально мы изучали рентгенограммы детей 5—12 лет. Измерения были проведены на 200 рентгенограммах. При этом выделено пять степеней перемещения шестых зубов в сторону пятых временных зубов.

В основу рабочей схемы нами была положена степень перекрытия коронкой шестого зуба коронки пятого постоянного зуба, залегающего внутри кости. На рентгенограмме определяли ширину коронки второго премоляра, находящегося внутри кости, этот размер делили на пять равных частей. Затем из наиболее выступающей апроксимальной точки коронки первого постоянного моляра опускали перпендикуляр (рис. 2.11). При этом имеет место сочетанное изменение положения и смещения внутрикостно расположенных фолликулов постоянных премоляров.

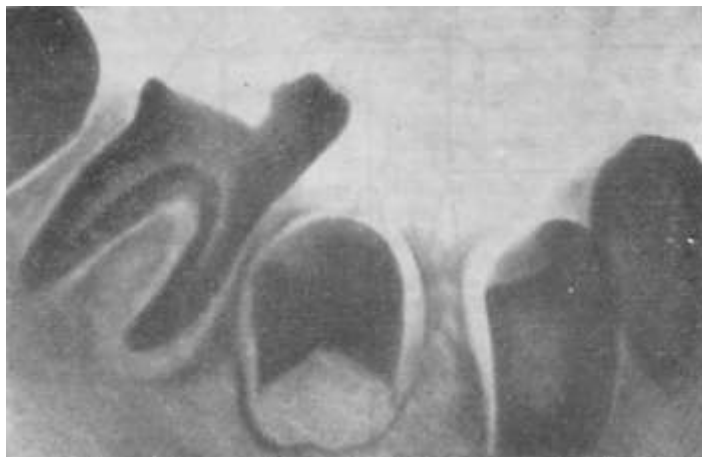

Рис. 2.11. Рентгенограмма бокового отдела нижней челюсти слева больного 6 лет. Отсутствует $\overline{7}$ зуб; коронка $\overline{6}$ зуба наклонена мезиально и перекрывает на 1/5 коронку $\overline{5}$ зуба, занимающего внутрикостное положение; плоскостной контакт между фолликулами $\overline{5}$ и $\overline{4}$ зубов.

Для оценки их перемещения нами было выделено пять степеней: I степень перемещения фолликулов выражается в их сближении вначале до точечного, а затем до плоскостного контакта, II степень характеризуется ущемлением фолликула пятого зуба (рис. 2.12); при III степени внутрикостных изменений положения премоляров ущемление фолликула этого зуба еще более нарастает (рис. 2.13); IV степень характеризуется полным ущемлением фолликулов премоляров (рис. 2.14), V степень внутрикостных изменений постоянных премоляров при преждевременном удалении временных моляров нередко приводит к полному блокированию прорезывания премоляров (рис. 2.15).

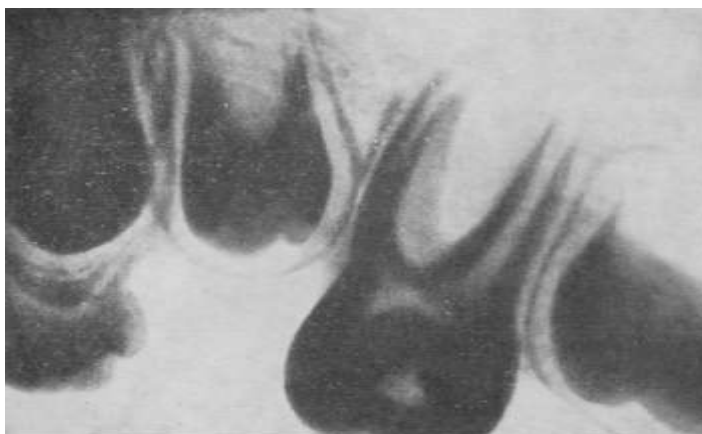

Рис. 2.12. Рентгенограмма бокового отдела нижней челюсти справа больного, 8 лет. Отсутствует $\overline{7}$ зуб; коронка $\overline{6}$ зуба наклонена мезиально и перекрывает на 2/5 коронку $\overline{5}$ зуба, расположенного внутрикостно.

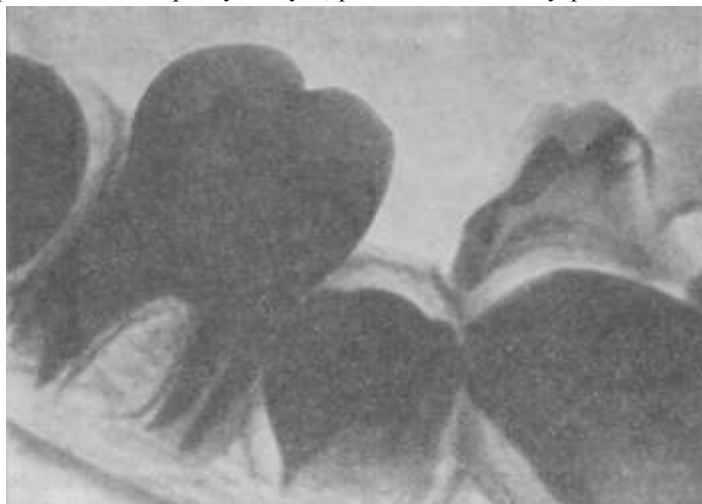

Рис. 2.13. Рентгенограмма бокового отдела нижней челюсти справа больного, 8 лет. Отсутствуют \overline{VIV} зубы, коронка $\overline{6}$ зуба имеет значительный наклон мезиально и перекрывает на 3/5 коронку фолликула $\overline{5}$ зуба; фолликул $\overline{4}$ конвергирует в сторону $\overline{5}$ зуба.

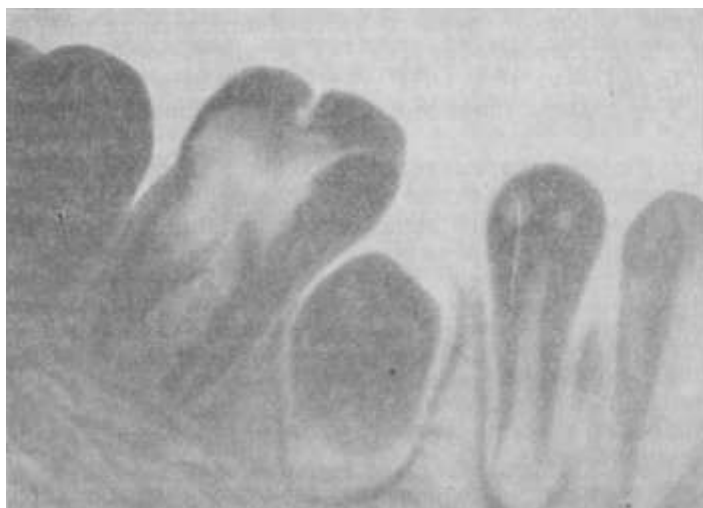

Рис. 2.14. Рентгенограмма бокового отдела нижней челюсти справа больного 12 лет. Отсутствует \overline{V} зуб (удален в раннем детстве); резкая конвергенция $\overline{6}$ зуба, обусловившая ущемление $\overline{5}$ зуба на 4/5, задержку его прорезывания и остановку развития корня.

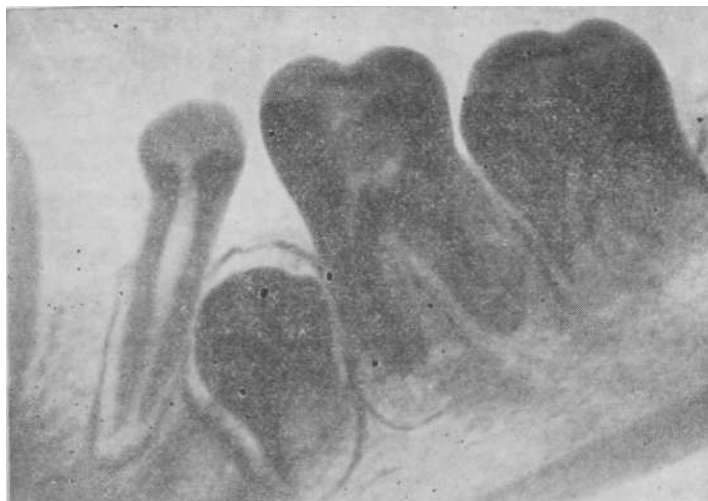

Рис. 2.15. Рентгенограмма бокового отдела нижней челюсти слева больного 13 лет. Удаление в раннем возрасте \overline{V} зуба привело к дистальному смещению $\overline{4}$ и наклону мезиально $\overline{6}$ зуба, блокирован фолликул $\overline{5}$ зуба, прекратился рост его корня, образовалась трема, отсутствует вершина межкорневой перегородки.

Из находившихся под нашим наблюдением детей I степень ущемления коронкой первого постоянного моляра прорезывающегося второго премоляра (на 1/5) установлена у 27%, II степень (на 2/5) — у 18%, III (на 3/5) — у 21%, IV (на 4/5) — у 19%, V — степень (полное блокирование второго премоляра) — у 16%.

Наряду с преждевременным удалением пятого временного зуба, вызывающим указанные выше осложнения, преждевременное удаление четвертого зуба сопровождается также нарушениями как процессов формирования и роста, так и сроков прорезывания и установки их в зубной дуге. Варианты нарушений нормального процесса развития зубного ряда представлены на рис. 2.16, 2.17.

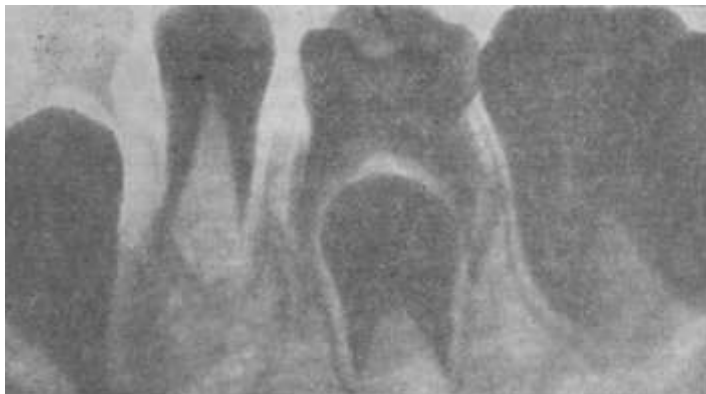


Рис. 2.16. Рентгенограмма бокового отдела нижней челюсти справа больной 9 лет. Отсутствует \overline{IV} зуб (удален в раннем возрасте), преждевременное прорезывание $\overline{4}$ зуба.

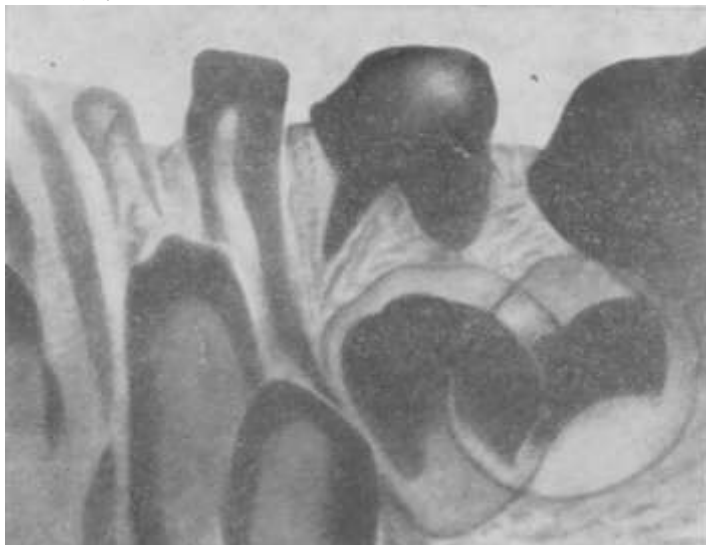

Рис. 2.17. Рентгенограмма бокового отдела нижней челюсти больной 5,5 лет. Отсутствует \overline{V} зуб (удален в возрасте 3,5 лет; $\overline{6}$ зуб конвергирует и сместился кпереди; фолликулы малых коренных зубов под давлением, заняв кулисообразное положение, сместились вплотную к фолликулу $\overline{3}$ зуба; видна деформация контактной пластинки $\overline{4}$ зуба.

Ранняя потеря временных моляров неблагоприятно влияет на развитие и формирование не только фолликулов постоянных премоляров, но и фолликулов клыков, расположенных еще глубже и медиальнее. Таким образом, сохранение функционально полноценных временных моляров до периода их физиологической смены свидетельствует о роли жевательной нагрузки как фактора, определяющего нормальный процесс формирования зубочелюстной системы, в периоде временного и постоянного прикуса. Временные моляры в процессе жевания не только воспринимают функциональную нагрузку, но и передают ее на подлежащую костную ткань челюсти и заложенные в ней фолликулы постоянных зубов, обеспечивая тем самым постоянное стимулирующее воздействие на процессы формирования их коронковой и корневой частей и способствуя своевременному прорезыванию и правильной расстановке этих зубов.

2.2.2.5. Патологические изменения в зубных рядах и челюстях при смещении первых постоянных моляров по вертикали

Преждевременное удаление временных моляров не только служит причиной нарушений процесса роста и развития зубов и челюстей по горизонтали, но и отражается на соотношениях зубов верхней и нижней челюстей по вертикали, в результате чего у детей формируется типичная аномалия — зубоальвеолярное удлинение [Ильина-Маркосян Л. В., 1957].

Нарушение процесса становления высоты прикуса в период смены зубов, каким бы этиологическим фактором оно не было вызвано, как правило, сопровождается возникновением вторичной деформации. В этой возрастной группе зубоальвеолярное удлинение формируется за короткий период времени и принципиально отличается от подобной патологии у взрослых. У детей зубы, лишённые антагонистов, изменяют свое положение вместе с альвеолярным отростком. При этом часто наблюдается блокирование боковых движений нижней челюсти и уменьшение межальвеолярного расстояния, что обуславливает (низкое) неполноценное прорезывание коронок первых постоянных моляров. Этому способствует и чрезмерная жевательная нагрузка на только что прорезавшиеся шестые зубы.

При обследовании детей мы фиксировали частоту дентоальвеолярного удлинения. В первом периоде сменного прикуса было выявлено 166 ($11,63 \pm 0,84\%$) детей с этой аномалией, во втором — 247 ($14,24 \pm 0,83\%$). Некоторое увеличение числа детей с деформациями альвеолярного отростка во втором периоде сменного прикуса можно объяснить увеличением частоты разрушения у них вторых временных и первых постоянных моляров на нижней челюсти. Кроме того, участки альвеолярного отростка, лишенные временных зубов, начинают отставать в росте, в результате чего, по-видимому, создаются условия для задержки зубов в челюстных костях.

Для подтверждения высказанных предположений было изучено 100 пар контрольно-диагностических моделей верхней и нижней челюстей с общим количеством дефектов 162. Измерения проводили штангенциркулем. Ориентиром служила линия, соединяющая шейки зубов, ограничивающих дефект, с жевательной поверхностью зуба-антагониста.

В зависимости от уменьшения межальвеолярного расстояния между антагонистом и удаленным зубом нами было выделено четыре степени дентоальвеолярного удлинения: I степень — уменьшение расстояния между альвеолярным отростком в области удаленного зуба и антагонистом на 1 мм — диагностирована у 38 детей (рис. 2.18), II степень — уменьшение этого расстояния на 2 мм, выявлена у 30 обследованных (рис. 2.19), III степень — уменьшение межальвеолярного расстояния на 3 мм, обнаружена у 25 детей, IV степень — уменьшение расстояния на 4 мм (рис. 2.20), наблюдались у 4 обследованных.

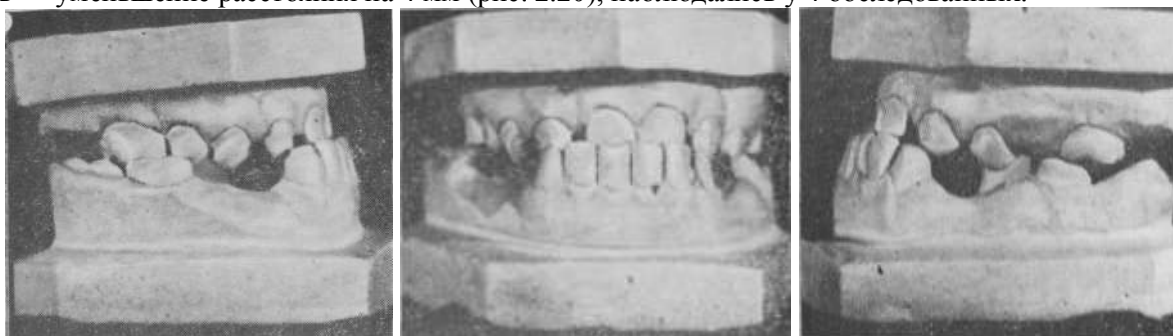

Рис. 2.18. Контрольно-диагностические модели больной, 9 лет. Множественные дефекты зубных рядов на верхней и нижней челюстях, прогения, дентоальвеолярное удлинение I степени.

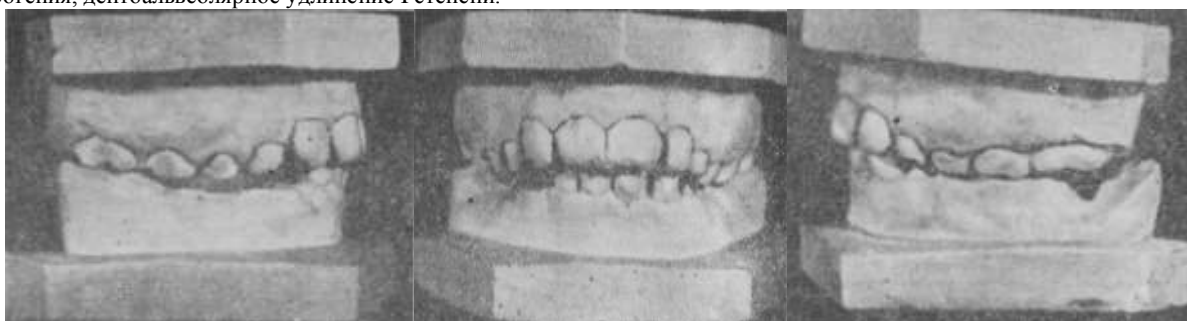

Рис. 2.19. Контрольно-диагностические модели верхней и нижней челюстей больной 9 лет Глубокий прикус. Двусторонние дефекты зубного ряда на нижней челюсти; Дентоальвеолярное удлинение II, III, IV и V степеней.



Рис. 2.20. Контрольно-диагностические модели верхней и нижней челюстей. Множественные дефекты зубных рядов: прогения, дентоальвеолярное удлинение IV—V степени.

Уменьшение межальвеолярного расстояния в области прорезывания sixth зубов вследствие потери опорной зоны в период временного прикуса создает неблагоприятные условия для полноценного прорезывания и правильной взаимной установки (I класс по Энгля) первых постоянных моляров.

С целью уточнения полноценности прорезывания коронок первых постоянных моляров на фоне преждевременного удаления вторых временных моляров нами проведено изучение параметров sixth зубов на 100 контрольно-диагностических моделях челюстей с удаленными временными молярами и 100 изолированных зубах. Всего сделано 1200 измерений. Полученные данные подвергли статистической обработке.

Установлено, что высота коронок шестых зубов, прорезывающихся при раннем удалении пятых, уменьшена на 1,5—2 мм. В толще альвеолярного отростка остается пришеечная часть коронки (рис. 2.21). Поскольку первые постоянные моляры на нижней челюсти появляются раньше, чем на верхней, по мере прорезывания они перемещаются мезиально к моменту прорезывания первых верхних моляров «уходят» настолько далеко вперед, что нарушается правильная установка $\overline{6|6}$ зубов с одноименными антагонистами. В случае удаления первых постоянных моляров малые коренные зубы перемещаются дистально и между ними образуются тремы. Они могут поворачиваться вокруг продольной оси и наклоняться в язычную сторону. Седьмой зуб перемещается мезиально и почти полностью занимает место шестого. Такое перемещение зубов влечет нарушение окклюзионных взаимоотношений с их антагонистами.

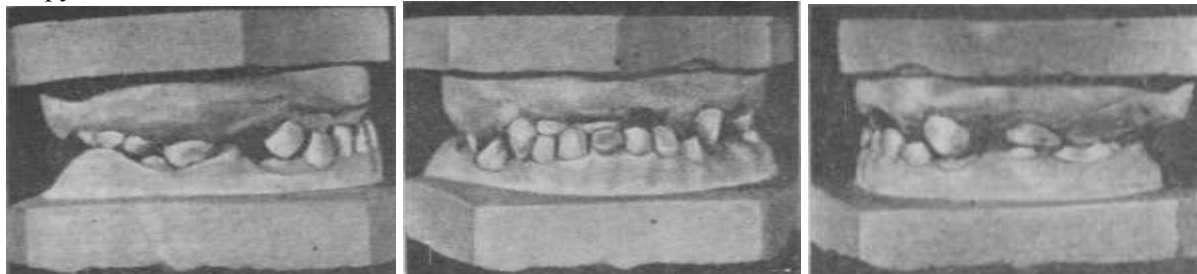

Рис. 2.21. Контрольно-диагностические модели верхней и нижней челюстей больного 6 лет. Множественные дефекты зубных рядов; прогения; дентоальвеолярное удлинение IV—V степени; неполноценное прорезывание коронок первых постоянных моляров.

Отдельные участки растущих челюстей находятся в разных функциональных условиях: рост одних из них чрезмерно стимулируется вследствие функциональной перегрузки, а других замедляется в результате функциональной недогрузки. На фоне нарушения процесса становления высоты прикуса в период смены зубов закономерно развитие дентоальвеолярного удлинения. Оно представляет собой резкую деформацию альвеолярного отростка с зубами в области отсутствующих антагонистов и искривление окклюзионной плоскости. Это в свою очередь приводит к блокированию не только сагиттальных, но и трансверсальных движений нижней челюсти, нарушению физиологического равновесия между отдельными группами мышц, изменению взаимоотношений между элементами височно-нижнечелюстных суставов. В суставах совершаются только вращательные движения вокруг фронтальной и в значительно меньшем объеме вокруг сагиттальной и вертикальной осей. Деформируется передняя поверхность суставной головки [Kikiewicz D., 1978].

Таким образом, замыкается своеобразный порочный круг. Все начинается с потери временных моляров, нарушения первого этапа становления высоты прикуса, неполноценного прорезывания коронок первых постоянных моляров и неправильного размещения их в зубной дуге. Затем происходит нарушение жевательной функции, отмечаются неравномерное развитие отдельных участков челюстей, блокирование трансверсальных движений нижней челюсти, нарушение функционального равновесия между отдельными группами мышц и изменения в височно-нижнечелюстных суставах.

Раннее удаление временных, а затем и постоянных моляров приводит к нарушению равновесия между отдельными звеньями жевательного аппарата, и, как правило, этот динамичный процесс заканчивается формированием одной из форм патологического прикуса. Если эта зубочелюстная деформация не была устранена к началу сменного периода, то смена зубов происходит в неблагоприятных условиях и ранее возникшая аномалия становится более стойкой [Криштаб С. И., Довбенко А. И., 1984].

2.2.2.6. Роль раннего удаления временных и первых постоянных моляров в патогенезе зубочелюстных деформаций у детей

В период смены зубов заметно возрастает роль факторов риска в возникновении зубочелюстных деформаций, о чем свидетельствуют данные профосмотров, приведенные в предыдущих разделах. Так, только образование мезиального прикуса вследствие раннего разрушения пятых молочных и первых постоянных моляров отмечено у 2,22% детей 6—13 лет.

Патогенез этой аномалии примерно такой же, как и в период временного прикуса. Однако в периоде смены зубов на фоне удаления временных моляров раннее разрушение и последующее удаление первых постоянных моляров еще больше усугубляет и закрепляет аномалию. Это происходит потому, что не произошел второй физиологический подъем высоты прикуса, который обуславливается ростом альвеолярных отростков в этой области и полноценным прорезыванием коронок первых постоянных моляров. Если первые постоянные моляры разрушились сразу же после прорезывания уже в отсутствие молочных моляров, то высота прикуса еще больше уменьшается, а степень перекрытия нижними фронтальными зубами верхних повышается. Если в период временного прикуса к моменту прорезывания первых постоянных моляров степень перекрытия была минимальной, то по мере разрушения шестых зубов она значительно повышается. Вначале наблюдается перекрытие половины высоты коронок, а при полном разрушении первых моляров

коронки нижних фронтальных зубов уже полностью перекрывают коронки верхних. Верхняя челюсть блокируется, и аномалия закрепляется. С целью иллюстрации приводим выписку из истории болезни.

Больная Ц., 9 лет, обратилась по поводу отсутствия боковых зубов на нижней челюсти и неправильного положения фронтальных зубов. Девочка родилась от первой беременности, до года вскармливалась грудью. Из детских инфекций перенесла корь, скарлатину, болела пневмонией. Первые зубы прорезались в 8 мес. В 4 года зубы на нижней челюсти были запломбированы, но пломбы выпали, и в 5 лет все четыре временных моляра были удалены. Вредные привычки отрицает. В 7 лет удален $\overline{6}$ зуб, $\overline{6}$ был запломбирован после длительного лечения. Патологии зубочелюстной системы у родителей нет.

Объективно: подбородок выступает кпереди, верхняя губа западает. Речь нечеткая. Зубная формула:

$\overline{6} \overline{V} 4 \text{ III } 2 \text{ I } | | 2 \text{ III } 4 \overline{V} 6$

$600 \ 3 \ 21112 \ 3 \ 000$. Коронка запломбированного $\overline{6}$ зуба почти полностью отсутствует, \overline{V} III IV зубы поражены кариесом. Альвеолярный отросток нижней челюсти в области удаленного $\overline{6}$ зуба атрофирован. В положении центральной окклюзии отмечается мезиальное соотношение челюстей, которое, по словам матери, наблюдается с 5—6 лет. Верхние фронтальные зубы перекрываются нижними на 3/4 (рис. 2.22).

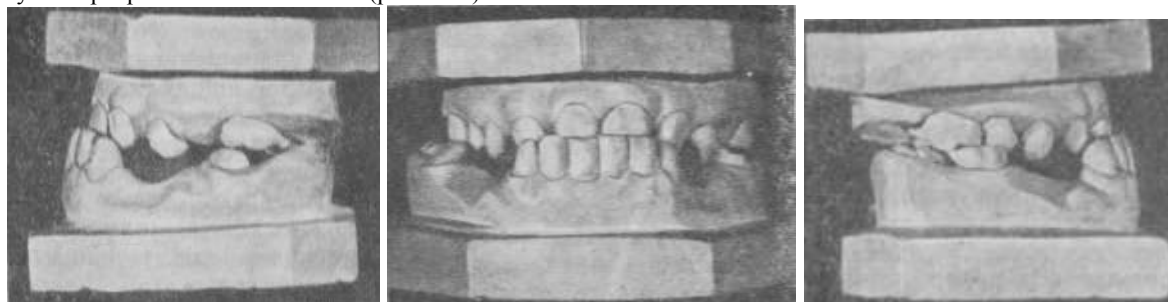


Рис. 2.22. Контрольно-диагностические модели верхней и нижней челюстей больной 9 лет. Мезиальный прикус; дефекты в боковых отделах нижней челюсти; дентоальвеолярное удлинение.

Диагноз: нарушение процесса становления высоты прикуса I, II и III степени в результате раннего удаления временных и первых постоянных моляров, осложнившееся образованием мезиального прикуса; дефекты зубного ряда на нижней челюсти.

Лечение: нормализована высота прикуса; ликвидировано блокирование верхней челюсти за счет восстановления анатомической формы коронки $\overline{6}$ зуба и изготовления частичного съемного протеза на нижнюю челюсть. Назначена миогимнастика в виде подтягивания нижней губы верхними зубами. Рекомендовано носить протез до полного прорезывания зубов на нижней челюсти.

Приведенная история болезни иллюстрирует возникновение аномалии у ребенка на фоне потери временных моляров и нарушения процесса становления высоты прикуса, которое своевременно не было устранено. Вследствие удаления первого постоянного моляра нарушился второй физиологический подъем высоты прикуса, в результате чего ухудшились взаимоотношения челюстей и закрепилась аномалия.

Следует отметить, что если первые постоянные моляры разрушаются сразу после удаления временных зубов, т. е. за нарушением первого этапа процесса становления высоты прикуса сразу же следует нарушение второго этапа, то образовавшееся при этом прогеническое соотношение челюстей характеризуется глубоким перекрытием верхних зубов нижними фронтальными зубами. Если после нарушения первого этапа становления высоты прикуса проходит значительный период времени и все же происходит, хотя и неполноценно, второй физиологический подъем высоты прикуса, то образовавшееся в период временного прикуса прогеническое соотношение челюстей сохраняется и в период смены зубов, но характеризуется меньшим обратным резцовым перекрытием.

Результаты клинических наблюдений и профилактического осмотра более 3 тыс. детей со сменным прикусом свидетельствуют о том, что трансверзальные аномалии, возникшие вследствие нарушения процесса становления высоты прикуса, встречаются значительно реже других видов аномалий. Так, односторонний кривой прикус нами выявлен у 11 (0,35%) детей. Еще реже встречается двусторонний кривой прикус.

Патогенез трансверзальных аномалий, развивающихся на фоне нарушения процесса становления высоты прикуса, подобен таковому в период временного прикуса. Следует, однако, отметить, что если в периоде временного прикуса уменьшение высоты центральной окклюзии обусловлено нарушением первого этапа физиологического подъема, то во время смены зубов отмечается также нарушение второго этапа, связанное с разрушением первых постоянных моляров и замедлении роста альвеолярных отростков в этой области. Вследствие этого усиливается дисгармония между отдельными звеньями растущего жевательного аппарата и образовавшаяся аномалия становится более стойкой. Возникая в периоде временного прикуса, аномалия сохраняется и в периоде смены зубов. Если в периоде сменного прикуса не будет проведена соответствующая патогенетически обусловленная терапия, то аномалия сохраняется и при постоянном прикусе, в результате чего значительно усложняет лечение и увеличивается его продолжительность.

Таким образом, вследствие нарушения процесса становления высоты прикуса в периоде смены зубов создаются благоприятные условия для возникновения любой формы патологического прикуса в зависимости от физиологического исходного соотношения челюстей и типа жевания.

Образование прямого скользящего соотношения челюстей в периоде «изнашивания» временного прикуса характерно для детей с массетеральным типом жевания. При этом значительно стираются жевательные бугры и режущие края зубов, а также образуются физиологическая диастема и тремы и наблюдается мезиальное смещение всех зубов. Для детей с темпоральным, типом жевания нехарактерны образование прямого скользящего прикуса и смещение нижнего зубного ряда мезиально [Криштаб С. И., 1975]. В связи с этим при потере опорной зоны на боковых участках и нарушении процесса становления высоты прикуса развитие патологических форм прикуса происходит по-разному и в результате чего в одной и той же возрастной группе у детей с массетеральным типом жевания формируется прогеническое соотношение челюстей, а у детей с темпоральным типом жевания — прогнатия с глубоким прикусом.

По-видимому, этим можно объяснить тот факт, что один и тот же этиологический фактор может привести к образованию различных патологических форм прикуса. Так, в период сменного прикуса из 3161 осмотренного ребенка устойчивый ортогнатический и прямой прикус выявлен у 1906 ($60,3 \pm 0,87\%$) детей. У 222 ($7,02 \pm 0,58\%$) детей с ортогнатическим прикусом отмечена тенденция к развитию одной из форм патологического прикуса. В возрастной группе от 6 до 9 лет патологические формы прикуса диагностированы у $7,42 \pm 0,69\%$ детей, от 10 до 13 лет — у $4,62 \pm 0,50\%$, от 14 до 17 лет — только у $1,68 \pm 0,38\%$ подростков.

Интересны также данные по каждой нозологической форме патологического прикуса. Из 3161 ребенка со сменным прикусом у 116 детей диагностирована прогнатия, которая у 34 ($29,31 \pm 4,12\%$) из них возникла вследствие удаления зубов и нарушения процесса становления высоты прикуса. Из 166 детей с прогенией у 34 ($20,48 \pm 3,12\%$) аномалия возникла по той же причине. У 571 ребенка установлен глубокий прикус, который у 90 ($15,76 \pm 1,52\%$) детей явился следствием потери опорной зоны и нарушения процесса становления высоты прикуса, и у 11 ($25,0 \pm 6,51\%$) детей — односторонний косой прикус, сформировавшийся по этой же причине.

Таким образом, из всех этиологических факторов, вызывающих зубочелюстные деформации, ведущую роль играют преждевременное удаление временных и первых постоянных моляров и нарушение процесса становления высоты прикуса, обусловившие возникновение аномалии у $1/3$ детей с прогнатией, у $1/5$ с прогенией, у $1/6$ с глубоким прикусом, у $1/4$ детей с трансверзальными аномалиями. Достоверным является и тот факт, что некоторые формы зубочелюстных деформаций, возникшие вследствие нарушения процесса становления высоты прикуса и своевременно не устраненные, становятся еще более тяжелыми.

Патогенез аномалийных форм прикуса у подростков, развивающихся на основе снижения высоты центральной окклюзии, несколько иной, чем у детей в периоды временного и сменного прикуса. В эти периоды зубочелюстные аномалии образуются относительно быстро, в течение 1—1,5 лет, в то время как в периоде постоянного прикуса эти изменения происходят довольно медленно, а темп формирования стойкой деформации значительно замедляется.

Это положение нетрудно объяснить, если рассматривать образование патологических форм прикуса на основе нарушения процесса становления высоты прикуса у детей или уменьшения межальвеолярной высоты прикуса у подростков с точки зрения функциональных элементов, включенных в патогенез данного заболевания. В этом случае становится понятно, почему у подростков, у которых уже завершается образование и рост органов жевательного аппарата, формирование патологических форм прикуса на основе снижения высоты центральной окклюзии происходит медленно, в течение длительного периода времени. Однако необходимо отметить, что в первом периоде постоянного прикуса образование зубочелюстных деформаций идет медленнее, чем во временном и сменном, но быстрее, чем во втором периоде постоянного прикуса, когда уже закончен рост жевательного аппарата.

Зубочелюстные аномалии, возникшие на фоне нарушения процесса становления высоты прикуса в периоде временного прикуса, как правило, переходят в период сменного, а затем и постоянного прикуса. Закономерным является то, что саморегуляции данные аномалии не поддаются. Это объясняется тем, что вследствие выключения из функции одного из звеньев артикуляционной цепи, особенно в первые периоды развития жевательного аппарата (в периоде временного прикуса вторых моляров, сменного — первых постоянных моляров и т. д.) нарушается динамичный процесс становления высоты центральной окклюзии. Это в свою очередь приводит к нарушению функционирования других органов зубочелюстной системы и, как правило, к возникновению одной из форм патологического прикуса. При этом в патологический процесс вовлекается следующее важное звено — ослабевают жевательная функция, которая, как известно, является одним из основных стимуляторов нормального роста и формирования всей зубочелюстной системы, включая и височно-нижнечелюстной сустав. Далее патологический процесс последовательно распространяется на все звенья артикуляционной цепи. Порочный круг замыкается, и образуется так называемая патологическая артикуляционная цепь, началом которой является нарушение процесса становления высоты прикуса в периоде временного, а затем сменного прикуса или снижения высоты центральной окклюзии в сформированном постоянном прикусе.

Лечение такого рода патологии необходимо начинать с ликвидации первопричин данного заболевания, а именно восстановить целостность зубного ряда, нормализовать до оптимальной уменьшенную высоту прикуса

в каждом периоде прикуса посредством проведения ортодонтически-ортопедических мероприятий в виде изготовления протезов или протезов-аппаратов. При этом восстанавливаются оптимальные функциональные взаимоотношения между отдельными звеньями артикуляционной цепи, что выражается в устранении блокирования одной из челюстей. Движения нижней челюсти становятся более свободными во всех плоскостях, в жевательную функцию включается ранее недействовавшая сторона, что в свою очередь приводит к нормализации функции височно-нижнечелюстных суставов и способствует передаче физиологического раздражения на «беззубые» участки альвеолярного отростка челюсти. Это стимулирует формирование корней и прорезывание зубов, обуславливает правильную установку их в зубной дуге и способствует более равномерному распределению жевательной нагрузки.

В результате восстановления высоты прикуса во временном прикусе увеличивается межальвеолярное расстояние, что создает условия для полноценного прорезывания коронок первых постоянных моляров и предохраняет их от чрезмерной нагрузки во время функционирования.

Вследствие этого создаются оптимальные условия для окончательного формирования корней этих зубов и правильной установки их в зубные ряды. Следовательно, второй физиологический подъем высоты прикуса будет протекать в более благоприятных условиях.

Своевременное восстановление уменьшенной высоты прикуса во время смены зубов (от 6 до 13 лет), в период бурного роста всех органов жевательного аппарата, во много раз уменьшает частоту (от 30 до 63%) возникновения зубочелюстных деформаций и создает благоприятные условия для последующих этапов становления высоты прикуса [Злотник И. Д., 1952]. Оно будет проходить за счет полноценного прорезывания и установки в зубной дуге вторых моляров, а также вследствие прорезывания и правильной взаимной установки зубов мудрости (четвертый физиологический подъем высоты прикуса).

Таким образом, ортопедическое лечение в данном случае является патогенетически обоснованной терапией, применение которой дает хорошие результаты. После восстановления утраченной высоты центральной окклюзии в периоде временного или сменного прикуса наблюдается саморегуляция возникшей аномалии. Это является еще одним доказательством того, что первопричиной возникновения ряда аномалий прикуса и отдельных зубов является нарушение процесса становления высоты прикуса.

Полученные нами данные также свидетельствуют о том, что с нормализацией процесса становления высоты прикуса происходит саморегуляция зубочелюстных аномалий. Так, среди детей с временным прикусом его физиологические формы выявлены у $48,93 \pm 1,34\%$, со сменным — у $61,40 \pm 0,86\%$, с постоянным — у $77,26 \pm 0,58\%$ человек. Не менее интересные данные получены нами при наблюдении за детьми с прогнатией. В периоде временного прикуса прогнатическое соотношение челюстей выявлено у $4,09 \pm 0,52\%$ детей, сменного — у $5,25 \pm 0,64\%$, постоянного — у $1,61 \pm 0,54\%$ детей. Высокий процент саморегуляции в первом периоде постоянного прикуса объясняется тем, что нормализуется процесс становления высоты центральной окклюзии. Кроме того, с возрастом дети замечают свои эстетические недостатки и по совету старших или специалистов оставляют вредные привычки.

Иные данные получены нами в группе детей с мезиальным соотношением челюстей. Здесь отмечается четкий и последовательный процесс саморегуляции этой патологии. Вероятно, это объясняется тем, что нормализация процесса становления высоты прикуса на втором этапе приводит к устранению блокирования верхней челюсти, обеспечивая тем самым ее нормальный рост и соотношение. Если же за нарушением первого этапа становления высоты центральной окклюзии следует нарушение второго, а затем и третьего этапа, то возникшее в периоде временного прикуса прогнатическое соотношение челюстей сохраняется и в период смены зубов. Здесь патология усугубляется и уже в виде выраженной формы переходит в период постоянного прикуса. При этом нижняя челюсть значительно больше верхней.

Наибольшая частота глубокого прикуса — $26,84 \pm 1,19\%$ — зарегистрирована в периоде временного прикуса, в периоде смены зубов она составила $18,06 \pm 0,67\%$. Благодаря последовательному осуществлению трех этапов становления высоты центральной окклюзии в периоде сменного прикуса глубина перекрытия во фронтальном отделе значительно уменьшается и глубокий прикус исчезает. О саморегуляции глубокого прикуса свидетельствует тот факт, что в периоде постоянного прикуса эта патология отмечена нами только у $2,7 \pm 0,20\%$ человек. Результаты профосмотров показали, что при сохранении временного прикуса функционально полноценным до физиологической замены его постоянным, при нормальном осуществлении динамического процесса становления высоты прикуса, глубокий прикус подвергается саморегуляции, за исключением врожденных форм (табл. 2.10).

Таблица 2.10

Частота саморегуляции патологических форм прикуса						
Вид прикуса	Дети с временным прикусом		Дети со сменным прикусом		Дети с постоянным прикусом	
	абс. число	%	абс. число	%	абс. число	%
Ортогнатический	641	$46,89 \pm 1,34$	1855	$58,62 \pm 0,87$	370	$70,39 \pm 0,62$

Прямой	28	2,04±0,37	88	2,78±0,28	363	6,87±0,34
Прогнатия	56	4,09±0,52	166	5,25±0,38	85	1,61±0,14
Прогения	62	4,53±0,55	116	3,67±0,33	123	2,33±0,20
Глубокий	337	26,84±1,19	571	18,06±0,67	143	2,70±0,20
Открытый	23	1,68±0,34	136	4,3 ±1,14	130	2,46±0,20
Косой	5	0,35±0,14	44	1,39±0,1	49	0,92±0,14
Снижающийся	—	—	185	5,85±0,41	67	12,86±0,45

Иначе обстоит дело при патологически глубоком прикусе, когда нарушена целостность коронок зубов, т. е. нарушен процесс становления высоты прикуса. Механизмы саморегуляции действуют в данном случае с такой же силой, но условия для восстановления высоты центральной окклюзии изменены, так как зубы, фиксирующие высоту прикуса, разрушены. В подобных случаях с помощью аппаратов или аппаратов-протезов необходимо нормализовать процесс становления высоты прикуса на данном этапе развития и таким образом создать оптимальные условия для осуществления последующих этапов подъема высоты прикуса. При благоприятном и полноценном их осуществлении процессы саморегуляции опять входят в полную силу и степень перекрытия зубов во фронтальном отделе уменьшается.

Нами установлено, что у $5,85 \pm 0,41$ % детей уже в периоде смены зубов наряду с нарушением процесса становления высоты центральной окклюзии наблюдалось уменьшение ранее установленной высоты прикуса. Это тот контингент детей, у которых уже сформировалась стойкая аномалия прикуса.

Из изложенного выше следует, что период смены зубов — наиболее неустойчивый период в развитии жевательного аппарата ребенка. Этим детям требуется экстренная стоматологическая помощь. Их необходимо взять на диспансерный учет для проведения регулярного наблюдения и лечения бригадой стоматологов и педиатров.

Несколько иная картина наблюдается в возрастной группе 10—13 лет. Уменьшается число детей с начальными стадиями нарушения процесса становления высоты центральной окклюзии. Почти на прежнем уровне остается число детей с нарушением II и III степени и значительно увеличивается число детей с нарушением процесса становления высоты прикуса III и IV степени.

Создавшиеся неблагоприятные условия в полости рта, разрушение зубов, фиксировавших высоту прикуса, уменьшение уже имеющейся высоты прикуса, ослабление жевательной функции, вынужденное жевание на одной стороне или даже фронтальными зубами — все это приводит к возникновению зубочелюстных деформаций и формированию патологического соотношения челюстей.

Результаты проведенных нами наблюдений свидетельствуют о наличии патологических форм прикуса, фоном для возникновения которых явилось нарушение процесса становления высоты прикуса, во всех возрастных группах. Так, в первой возрастной группе из 202 ($14,77 \pm 0,30$ %) детей у 96 ($47,52 \pm 3,50$ %) отмечена тенденция к образованию патологического прикуса, а у 106 ($52,47 \pm 3,50$ %) диагностированы сформированные зубочелюстные деформации. Больше всего было детей с глубоким и снижающимся прикусом.

Во второй возрастной группе из 383 ($12,12 \pm 0,76$ %) детей у 126 ($6,67 \pm 0,99$ %) выявлена тенденция к формированию патологии и у 257 ($8,13 \pm 0,57$ %) детей установлен патологический прикус. В этой возрастной группе также преобладали дети с глубоким и снижающимся прикусом.

Несколько увеличивается число детей с патологическим прикусом и в возрасте от 14 до 17 лет. У 256 ($6,22 \pm 0,37$ %) из них отмечена тенденция к формированию патологического прикуса и у 484 ($11,73 \pm 0,58$ %) выявлена стойкая форма патологического прикуса.

2.2.2.7. Гипоплазия, адентия, ретенция зубов и травма челюстей — факторы, влияющие на процесс становления высоты прикуса

Значительно меньший удельный вес по сравнению с кариесом имеют все остальные этиологические факторы, вызывающие нарушение процесса становления высоты прикуса.

Частота гипоплазии эмали, по нашим данным, колебалась от $1,65 \pm 0,06$ % в первой возрастной группе, до $4,26 \pm 0,02$ % — во второй. В периоде сменного прикуса чаще всего отмечается гипоплазия эмали на фронтальных зубах и первых постоянных молярах. Клинически она проявляется в виде дефектов различной формы, глубины и локализации, образующихся на коронках зубов. Дефекты могут быть обширными и распространяться на все поверхности коронки зуба.

Коронки шестых зубов от шейки до экватора имеют нормальную форму, а начиная от экватора по направлению к жевательной поверхности, они уменьшаются в объеме, изрыты бухтами, дно которых выстлано обнаженным дентином, а по углам располагаются остатки эмали в виде небольших шипов. По мере роста зубочелюстной системы и увеличения жевательной нагрузки, в которую включаются биологически неполноценные шестые зубы, происходит быстрое стирание их коронок до уровня экватора, в результате чего образуется гладкая жевательная поверхность. В более старшем возрасте зубы стираются почти до десны и состоят лишь из одного пигментированного дентина.

Зубы с гипоплазией эмали неустойчивы к кариесу, и их рано удаляют, что приводит к возникновению сочетанных дефектов зубных рядов во фронтальном и боковом отделах. При гипоплазии эмали не происходит

второго полноценного подъема высоты прикуса в связи с недоразвитием альвеолярных отростков челюстей в боковых отделах, ранним уменьшением высоты коронок шестых зубов, а также снижением жевательной функции. При этом высота прикуса остается примерно на том же уровне, что и до прорезывания этих зубов. В боковых отделах челюстей в контакте находятся альвеолярные отростки и не остается места по вертикали для прорезывания седьмых зубов. Нередко седьмые зубы прорезываются с низкими коронками и в более поздние сроки.

Причиной нарушения процесса становления высоты прикуса нередко является адентия. Из 4115 детей в возрасте от 3 до 17 лет во время профилактического осмотра было выявлено 153 (3,71±0,02%) ребенка с частичной адентией. Из них один зуб отсутствовал у 51 (33,33±4,58%), два — у 33 (21,36±3,43%), три — у 19 (12,41±2,66%), 8 — у 29 (18,95±3,16%), 20 — у 12 (7,84±2,17%) и 23 зуба — у 9 (5,81±2,43%) человек. С временным прикусом было 10 детей, со сменным — 121, с постоянным — 32 ребенка. В четырех случаях мы наблюдали множественную семейную адентию. У 43 детей адентия сопровождалась отклонениями в развитии других органов эктодермального происхождения: тонкие недоразвитые ногти, тонкие редкие волосы, отсутствие потовых желез, тонкая атрофичная кожа, а при этом часто наблюдалось отделение эпидермального слоя на ладонях и подошвах. У 110 (71,89±2,69%) детей никакой другой видимой патологии, кроме отсутствия зубов, не обнаружено.

Данные литературы, результаты проведенных нами клинических наблюдений и профосмотра свидетельствуют о том, что адентия является одним из этиологических факторов, приводящих к нарушению процесса становления высоты прикуса, изменению формы и нарушению функции височно-нижнечелюстных суставов, способствующих образованию аномалий прикуса. В периоде смены зубов адентия во фронтальном отделе челюстей, как правило, сопровождается формированием глубокого прикуса, а в боковых — образованием мезиального прикуса.

Дети с врожденным отсутствием зубов должны находиться на диспансерном учете с целью обеспечения нормального физического развития вообще и челюстных костей в частности, предупреждения возникновения аномалий и снятия психической травмы.

Еще одним этиологическим фактором, вызывающим нарушение процесса становления высоты прикуса в периоде смены зубов, является запоздалое прорезывание постоянных зубов вследствие общего ослабления организма при инфекционных заболеваниях, раннего удаления временных зубов, снижения жевательной функции при эндокринной дискорреляции и врожденных пороках развития лицевого черепа.

Нарушение механизма прорезывания зубов, обусловленное любой причиной, как правило, приводит к ретенции зубов. Они остаются в челюстных костях и не прорезываются в срок. Такие зубы могут находиться в челюсти как в состоянии фолликулов, так и вполне развитыми. Чаще всего ретенции подвергаются клыки, центральные резцы и премоляры верхней челюсти. Ретенцированные зубы занимают различное положение в челюстных костях и чаще встречаются в сменном и постоянном прикусе. Причинами ретенции зубов могут быть: уменьшение размеров альвеолярного отростка челюсти вследствие раннего удаления временных зубов, неправильная закладка фолликулов, аномалии формы и величины коронок, наличие нескольких сверхкомплектных зубов и врожденная патология зубочелюстной системы.

Значительно реже нарушение процесса становления высоты прикуса происходит вследствие травматического повреждения зубов, устанавливающих и фиксирующих высоту прикуса. Еще реже причиной нарушения процесса становления высоты прикуса являются врожденные пороки развития лицевого черепа, при которых отмечаются отставание в росте верхней челюсти, нарушение парности и сроков прорезывания зубов, аномалии формы зубов и их неправильная артикуляция. Диспропорция в росте верхней и нижней челюстей приводит к образованию прогенического соотношения челюстей.

Таким образом, можно констатировать, что зубочелюстной аппарат в этом возрастном периоде очень лабилен и под действием вредных факторов легко нарушается его физиологическое равновесие. Основной причиной нарушения нормального роста и развития зубочелюстной системы являются кариес зубов и его осложнения, меньшее значение имеют другие факторы: гипоплазия, адентия, ретенция зубов и травма.

Поражение и разрушение кариесом зубов, устанавливающих и фиксирующих высоту прикуса, приводит к тому, что нарушаются функции жевательного аппарата, разрывается физиологическая цепочка динамического процесса становления высоты прикуса, что является благоприятным фоном для развития зубочелюстных деформаций, частота которых в первом периоде сменного прикуса вдвое выше, чем во втором.

Аномалии прикуса, возникшие на фоне нарушения процесса становления высоты центральной окклюзии, могут подвергаться саморегуляции в том случае, если нормально пройдет последующий этап физиологического подъема высоты прикуса. Если же возникнут какие-либо отклонения, то аномалия, возникшая в период временного прикуса, закрепляется, становится стойкой и сохраняется в периоде смены зубов. В этом периоде аномалия может быть легко устранена, если с помощью ортодонтических аппаратов или аппаратов-протезов будет нормализована высота прикуса и будут созданы оптимальные функциональные условия для полноценного осуществления последующих этапов подъема высоты прикуса. Из этого следует, что очередной физиологический подъем высоты прикуса и активизация роста челюстей в сочетании с одновре-

менно действующими механизмами саморегуляции могут устранить стойкую аномалию в периоде смены зубов.

Нарушение процесса становления высоты прикуса приводит к возникновению зубоальвеолярного удлинения и ангулярных хейлитов, снижению эффективности жевания, перегрузке оставшихся зубов, снижению уже установившейся высоты центральной окклюзии и в конце концов к формированию так называемого снижающего прикуса. Название этой тяжелой формы патологического прикуса вытекает из его сущности. Термин «снижающийся» свидетельствует о том, что процесс уменьшения высоты центральной окклюзии происходит в уже сформированном постоянном прикусе, что процесс еще не завершен и представляет собой незаконченную, прогрессирующую форму патологии. Формирование снижающегося прикуса сопровождается микротравмой зубов, слизистой оболочки губ и щек, а также всех элементов височно-нижнечелюстного сустава. Эти изменения до определенного уровня компенсируются защитными силами организма и не проявляются клинически, но по мере снижения компенсаторных возможностей в системе жевательного аппарата и усиления действия патологического агента возникают явления субкомпенсации, а затем и декомпенсации. Количественные изменения переходят в качественные, и тогда макро- и микротравма органов жевательного аппарата проявляется клинически.

Для того чтобы определить объем и характер ортопедической помощи, необходимой для гармоничного развития всего комплекса органов жевательного аппарата, нужно знать степень нарушения процесса становления высоты прикуса в различных возрастных группах. С целью улучшения планирования ортопедической помощи детскому населению при проведении профилактических осмотров мы определили нуждаемость детей в ортопедическом лечении в периоды временного, сменного и постоянного прикуса. Как показали результаты профосмотра, почти у 50% детей до 6 лет были полностью разрушены вторые временные моляры, следовательно, эти дети нуждались в ортопедической помощи. В возрасте от 6 до 9 лет у $27,45 \pm 0,13\%$ и в возрасте 10—13 лет — у $27,36 \pm 0,24\%$ детей имелись пораженные кариесом и полностью разрушенные первые постоянные моляры. Таким образом, 1/3 обследованных детей со сменным прикусом нуждались в ортопедической помощи.

Интересные данные о полном разрушении первых постоянных моляров получены в возрастной группе от 14 до 17 лет. Нами выявлены 199 ($20,85 \pm 1,30\%$) детей с полностью разрушенными первыми постоянными молярами, анатомическую форму которых можно было восстановить только ортопедическим путем. В первом периоде постоянного прикуса 356 ($37,31 \pm 1,56\%$) детей нуждались в мостовидном протезировании и 12 ($1,25 \pm 0,34\%$) — в частичном съемном протезировании. В эту группу вошли не только дети, у которых зубы были разрушены кариозным процессом, но и дети с дефектами зубов и зубных рядов некариозного происхождения (гипоплазия эмали, адентия, травма).

На основании результатов анализа данных, полученных при проведении массового осмотра 5482 человек разного возраста с целью выявления частоты нарушения процесса становления высоты прикуса у детей и уменьшения высоты прикуса у взрослых можно сделать следующие выводы:

- 1) нарушение процесса становления высоты прикуса встречается у детей всех возрастных групп в периоды временного и сменного прикуса;
- 2) основными этиологическими факторами, вызывающими нарушение артикуляционного равновесия у детей, являются кариозное поражение зубов, адентия, местные воспалительные процессы и травма;
- 3) нарушение динамического процесса становления высоты прикуса у детей является благоприятным фоном для возникновения и развития зубочелюстных деформаций.

Представляет интерес сопоставление данных о частоте основных стоматологических заболеваний, являющихся причиной образования дефектов зубов и зубных рядов у детей и подростков, проживающих в разных климато-географических регионах, и нуждаемости их в протезировании.

При проведении профосмотров детей и подростков в Перми и Киеве было установлено, что основной причиной образования дефектов коронок зубов и зубных рядов являлись кариес и его осложнения. Значительно реже дефекты коронок зубов и зубных рядов возникают в результате гипоплазии, травмы и ретенции зубов.

Обращает на себя внимание высокая нуждаемость в ортопедической помощи детей как с временным ($21,11 \pm 0,207\%$) и сменным ($27,22 \pm 0,177\%$), так и постоянным ($19,89 \pm 1,291\%$) прикусом. Однако во всех возрастных группах эти показатели значительно выше в группе детей и подростков из Киева.

В заключение следует подчеркнуть, что с целью проведения ранней комплексной санации полости рта профилактические осмотры детского населения желательно проводить бригадой, в состав которой должны входить педиатры-стоматологи, терапевты, ортодонты и хирурги. При этом особое внимание необходимо уделять зубам, устанавливающим и фиксирующим высоту прикуса, — вторым временным и первым постоянным молярам, поскольку они раньше других зубов поражаются кариесом. Профилактика кариеса — это предотвращение нарушения становления высоты прикуса, а также возникновения и развития зубочелюстных деформаций, которые легко могут быть устранены в периоды временного и сменного прикуса и значительно труднее и менее эффективно — в периоде постоянного прикуса.

ГЛАВА 3

ЭТИОЛОГИЯ И ПАТОГЕНЕЗ ВТОРИЧНЫХ ДЕФОРМАЦИЙ ЗУБОЧЕЛЮСТНОЙ СИСТЕМЫ У ДЕТЕЙ ПРИ РАННЕМ УДАЛЕНИИ ЗУБОВ

В настоящее время изучению этиологии, патогенеза и клиники аномалий зубочелюстной системы уделяется большое внимание, о чем свидетельствуют многочисленные публикации [Бетельман А. И. и др., 1972; Ильина-Маркосян Л. В., 1974; Каламкарров Х. А., 1978; Хорошилкина Ф. Я., 1985, и др.].

Установлено, что причины возникновения и развития зубочелюстных аномалий разнообразны. Группа аномалий обусловлена генетическими факторами (частичная адентия, дисплазия Стентона—Капдепона, глубокий прикус, прогения, расщелина губы и неба и др.); врожденные аномалии возникают вследствие заболеваний матери во время беременности, неправильного положения плода, давления на него амниотических тяжей, повышения внутриматочного давления, нерациональной одежды матери, физических перегрузок, психической, механической и родовой травм. Приобретенные аномалии возникают под влиянием внешних факторов (болезни раннего детского возраста, патология верхних дыхательных путей, искусственное вскармливание, вредные привычки, патология зубной системы, нарушение физиологического равновесия мышц) [Бетельман А. И. и др., 1972; Ильина-Маркосян Л. В., 1974; Еловицова А. Н. и др., 1983].

Важное значение имеют также консистенция и химический состав пищи. Употребление твердой пищи обеспечивает хорошую тренировку для жевательной мускулатуры и периодонта зубов, а также механическое самоочищение полости рта. Определенную роль в этиологии зубочелюстных аномалий у детей играют местные воспалительные процессы, из которых важное значение имеют остеомиелит челюстей, а также раннее удаление молочных и первого постоянного моляров, что в значительной степени снижает способность челюстей к росту.

Разрушение временных зубов под влиянием кариеса с нарушением межзубных контактов создает условия для смещения зубов и неправильного прорезывания постоянных зубов. Вследствие поражения зубов кариесом снижается высота коронок что обуславливает установку прорезывающихся зубов на более низком уровне. Такая же ситуация наблюдается при некариозном поражении зубов.

На основании результатов многолетних клинических наблюдений установлено наличие физиологического, закономерно развивающегося процесса становления высоты прикуса как проявление одного из зримых признаков роста и развития ребенка. Ведущую роль в обеспечении поэтапного увеличения высоты прикуса играет опорная зона, которую образуют в начале временные, а затем приходящие им на смену постоянные моляры. В связи с этим очевидно, что при заболеваниях этих зубов нарушается их опорная функция. Как показали результаты проведенных нами исследований, первые временные моляры нередко по разным причинам разрушаются, в результате чего меняется их высота, к тому же их довольно часто удаляют. Это приводит к нарушению динамического процесса становления высоты прикуса, начиная с самого раннего детства.

Углубленное изучение анатомо-физиологических особенностей зубов, устанавливающих и фиксирующих высоту прикуса, а также причин ее снижения позволило нам предложить классификацию нарушений процесса становления высоты прикуса (табл. 3.1).

Таблица 3.1

Классификация поэтапного нарушения процесса становления высоты прикуса

Этапы нарушения процесса становления высоты прикуса	Степень тяжести нарушения процесса становления высоты прикуса	Состояние зубов опорной зоны при гипоплазии эмали и кариесе	Характер изменений прикуса
I	a	Частичное разрушение коронок $\begin{array}{c} V V \\ \hline V V \end{array}$	Появление факторов риска Тенденция к образованию патологии прикуса. Патологический прикус
	б	Полное разрушение коронок или отсутствие $\begin{array}{c} V V \\ \hline V V \end{array}$	
II	a	Частичное разрушение коронок $\begin{array}{c} 6 6 \\ \hline 6 6 \end{array}$	То же » »
	б	Полное разрушение коронок или отсутствие $\begin{array}{c} 6 6 \\ \hline 6 6 \end{array}$	
III	a	Отсутствие $\begin{array}{c} V V \\ \hline V V \end{array}$, $\begin{array}{c} 6 6 \\ \hline 6 6 \end{array}$ Неполноценное прорезывание и неправильная окклюзионная установка	Патологический прикус
	б	$\begin{array}{c} 7 7 \\ \hline 7 7 \end{array}$	

Четвертый этап нарушения становления высоты прикуса наблюдается в случаях неосложненного прорезывания зубов мудрости.

В основу данной классификации положены анатомо-функциональная характеристика зубов, устанавливающих и фиксирующих высоту прикуса, зубных рядов, а также этиологические факторы, вызывающие уменьшение высоты центральной окклюзии. По нашему мнению, эта классификация имеет не только теоретический интерес, но и практическое значение, поскольку позволяет выбрать метод лечения в каждом конкретном случае. Например, при нарушении процесса становления высоты центральной окклюзии без патологии прикуса лечебные мероприятия должны быть направлены на восстановление этого процесса на данном этапе, в результате чего нормализуется функция жевательного аппарата и тем самым создаются оптимальные условия для дальнейшего правильного развития всех звеньев артикуляционной цепи. Если же произошло нарушение процесса становления высоты центральной окклюзии и отмечается тенденция к образованию одной из форм патологического прикуса,

то ортопедические мероприятия должны сводиться к нормализации процессов становления высоты центральной окклюзии и восстановлению жевательной функции, что уменьшает возможность развития аномалии прикуса. В случае нарушения процесса становления высоты центральной окклюзии I и II степени с формированием патологического прикуса ортопедическое лечение усложняется. Лечение должно быть направлено как на нормализацию процесса становления высоты центральной окклюзии, так и на ликвидацию патологии прикуса. С этой целью следует использовать такие аппараты, которые бы способствовали с одной стороны, нормализации процесса становления высоты прикуса на данном этапе, а с другой — устранению аномалии.

Из этого следует, что чем раньше обнаружено нарушение процесса становления высоты центральной окклюзии и приняты меры для ее нормализации, тем легче будет проходить дальнейшее становление высоты прикуса и более вероятно правильное развитие всего комплекса органов зубочелюстной системы.

Наиболее тяжелым мы считаем нарушение процесса становления высоты центральной окклюзии II и III степени, протекающее на фоне нарушения I степени в период бурного роста всего организма и зубочелюстной системы в частности.

Раннее разрушение первого постоянного моляра откладывает глубокий отпечаток на многие звенья артикуляционной цепи: зубы-антагонисты, соседние с ними зубы и зубные ряды, а также рост челюстей, формирование прикуса и становление его высоты, особенно на втором и последующих этапах этого процесса. В связи с этим усилия стоматологов должны быть направлены на сохранение временных зубов функционально полноценными до их физиологической замены постоянными. В периоде сменного прикуса основное внимание должно быть уделено первому постоянному моляру, который с точки зрения его значимости в процессе становления высоты прикуса можно считать своеобразным «ключом» окклюзии. Иллюстрацией изложенного выше могут служить выписки из истории болезни двух братьев, у которых диагностировано генетически обусловленное отсутствие многих зубов.

Больной Ш., 17 лет, обратился в стоматологическую клинику с жалобами на отсутствие значительного количества зубов на верхней и нижней челюстях, затрудненное разжевывание пищи, эстетический недостаток. Первый ребенок в семье, перенесенных в детстве заболеваний не помнит. Временные зубы выпадали постепенно. После приема пищи отмечает боли в эпигастральной области.

Объективно: уменьшение высоты нижней трети лица, резко выражена подбородочная складка. Зубная формула

$$\begin{array}{c} 5\ 4\ 1\ | \ 1\ III\ 4\ 5\ 6 \\ 5\ 4\ | \ III\ 4\ 5 \end{array}$$

. Коронки всех постоянных зубов шиловидной формы. Отмечается недоразвитие альвеолярного отростка челюстей. Центральные резцы верхней челюсти контактируют со слизистой оболочкой альвеолярного отростка нижней челюсти. Прикус резко снижен (рис. 3.1). Мasticациограмма, записанная до протезирования, показала, что разжевывание пищи осуществляется одной парой антагонизирующих зубов. На рентгенограмме височно-нижнечелюстных суставов определяется разная форма и величина суставных головок (больше слева), а также отсутствие фолликулов

$$\begin{array}{c} 8\ 7\ 6\ \text{---}\ 3\ 2\ | \ 2\ 3\ \text{---}\ 7\ 8 \\ 8\ 7\ 6\ \text{---}\ 3\ 2\ | \ 1\ 2\ 3\ \text{---}\ 6\ 7\ 8 \end{array}$$

зубов.

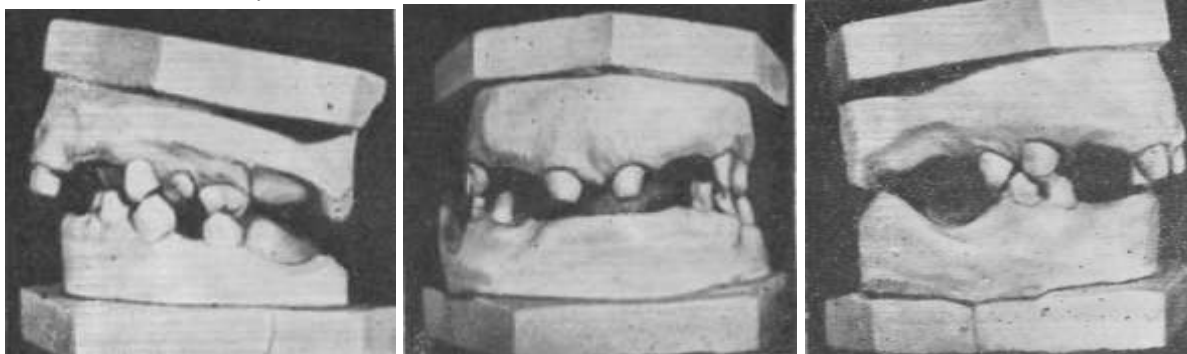


Рис. 3.1. Контрольно-диагностические модели верхней и нижней челюстей в положении центральной окклюзии больного 13 лет. Множественная адентия во фронтальном и боковых отделах.

Из сопутствующих признаков отмечаются редкие сухие волосы, мацерация кожи ладоней и подошв, возникшая в возрасте 7 лет и не поддающаяся ни физиотерапевтическим, ни медикаментозным воздействиям.

Диагноз: эктодермальная дисплазия; дефекты зубных рядов верхней и нижней челюстей; развившаяся в связи с первичной множественной адентией форма снижающегося прикуса с локализацией патологического процесса в зубной и альвеолярной дугах, височно-нижнечелюстных суставах; снижение эффективности жевательной функции на 48 %; нарушение речи и эстетики лица.

Лечение: высота прикуса нормализована с помощью отдельных колпачков коронок на $\begin{array}{c} 5\ 4\ 1\ | \ 1\ 4\ 5 \\ \hline 5\ 4\ | \ 4\ 5 \end{array}$, дефекты зубных рядов замещены частичными съемными протезами (рис. 3.2).

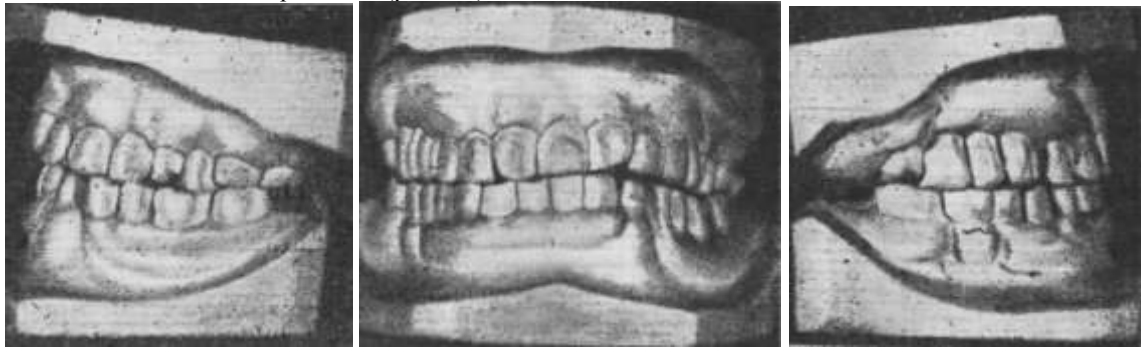


Рис. 3.2. Контрольно-диагностические модели верхней и нижней челюстей в положении центральной окклюзии того же больного после лечения.

Средний брат больного Ш. Петя, 13 лет, был приглашен на профилактический осмотр. Жалобы на частичное отсутствие зубов на верхней челюсти и наличие всех временных зубов на нижней челюсти. Второй ребенок в семье. Болел ветряной оспой. В настоящее время страдает запорами. Отмечаются мацерация и десквамация эпидермального слоя кожи ладоней и подошв.

Объективно: внешний облик типичен для беззубого больного. Слизистая оболочка полости рта без изменений. Зубная формула

$\begin{array}{c} \text{V} \quad \text{III} \quad \text{II} \quad | \quad \text{II} \quad \text{III} \quad \text{V} \\ \hline \text{VI} \quad \text{IV} \quad \text{III} \quad \text{II} \quad | \quad \text{I} \quad \text{II} \quad \text{III} \quad \text{IV} \quad \text{V} \end{array}$

Коронки всех зубов стертые. Фронтальные зубы не антагонизируют между собой отмечается недоразвитие челюстей и альвеолярных отростков (рис. 3.3). На рентгенограмме альвеолярных отростков определяется отсутствие фолликулов

$\begin{array}{c} 8\ 7\ 6\ 5\ 4\ 3\ 2\ 1\ | \ 1\ 2\ 3\ 4\ 5\ 6\ 7\ 8 \\ \hline 8\ 7\ 6\ 5\ 4\ 3\ 2\ 1\ | \ 1\ 2\ 3\ 5\ 6\ 7\ 8 \end{array}$

зубов. Корни временных зубов не рассосались, временные зубы устойчивы и хорошо фиксируются в кости. Мasticационная программа, полученная до протезирования, показала снижение эффективности жевательной функции.

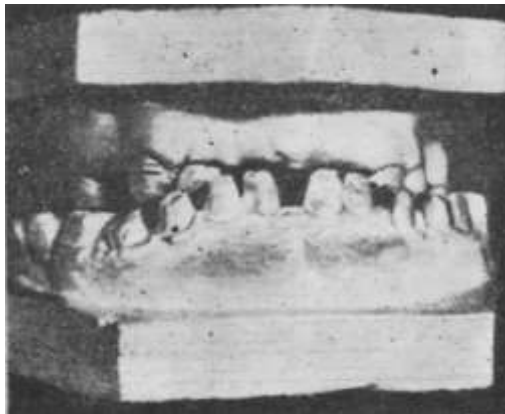


Рис. 3.3. Контрольно-диагностические модели верхней и нижней челюстей больного 13 лет. Зубные ряды представлены стертыми молочными зубами; недоразвиты альвеолярные отростки.

Диагноз: эктодермальная дисплазия, полная адентия постоянных зубов на верхней и множественная адентия на нижней челюсти; нарушение процесса становления высоты прикуса II, III и IV степеней; стирание коронок молочных зубов; глубокий снижающийся травмирующий прикус.

Лечение: изготовлены колпачково-фасеточные конструкции коронок на III II | II III зубы и частичный пластиночный протез на верхнюю челюсть, что позволило выровнять окклюзионную поверхность, равномерно распределить давление при жевании и стимулировать рост челюстей.

Примером тяжелой деформации и нарушения функции всего жевательного аппарата, связанных с патологией внутриутробного развития, может служить следующее наблюдение.

Больная Б., 17 лет, обратилась в стоматологическую клинику с жалобами на отсутствие значительного количества зубов на верхней и нижней челюстях, затрудненный прием пищи, эстетический недостаток. Родилась первым ребенком (роды затяжные — 4 сут). До 8 мес вскармливалась грудью. В детстве болела корью, коклюшем, скарлатиной, рахитом.

Объективно: голова и лоб увеличены, ключицы отсутствуют, лицо суживается книзу, подбородок заострен, углы рта опущены,

глубокая подбородочная складка. Зубная формула $\begin{array}{c} 7\ 6\ \text{III}\ \text{II} \quad | \quad \text{I}\ \text{II}\ \text{III}\ 4\ \text{V}\ 6 \\ \hline 6\ \text{III}\ \text{II} \quad | \quad \text{II}\ \text{III} \quad \text{V}\ 6 \end{array}$; IV зуб поражен кариесом, III находится на уровне десны. Челюсти недоразвиты, небо глубокое. Первые постоянные моляры перемещены медиально и имеют низкие коронки; III II | II III контактируют со слизистой оболочкой верхней челюсти; III достигает слизистой оболочки альвеолярного отро-

стка нижней челюсти. На рентгенограмме альвеолярных отростков челюстей видны фолликулы постоянных зубов, находящихся на разных стадиях развития. В челюстях имеются ретенционные зубы в начальной стадии развития, представленные только жевательными буграми, зубы с полностью сформированными коронками, коронками и половиной длины корня, а также зубы, корни которых полностью сформированы. Зубы залегают на разных уровнях по отношению к лимбусу альвеолярного гребня, часть из них располагается аномально. Количество фолликулов постоянных зубов достигает 30, что позволяет предположить наличие зачатков сверхкомплектных зубов (рис. 3.4). На рентгенограмме височно-нижнечелюстных суставов отмечаются мелкие суставные впадины и неровные контуры суставных головок в верхнем отделе, в правой суставной головке два участка разрезания костной ткани.

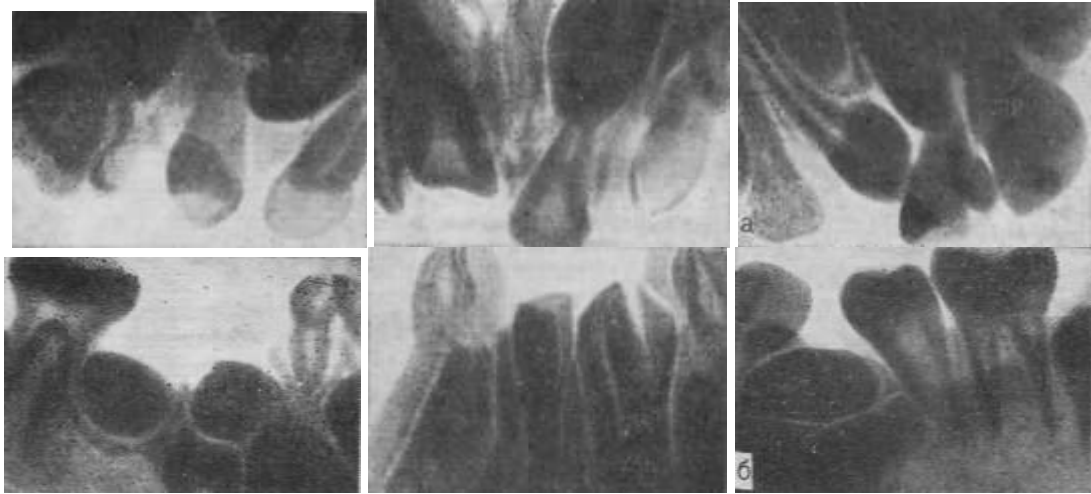


Рис. 3.4. Рентгенограммы верхней (а) и нижней (б) челюстей больной 17 лет. Множественные ретенционные зубы.

Диагноз: множественная ретенция зубов на верхней и нижней челюстях; развивающаяся форма снижающегося прикуса с локализацией патологического процесса в зубной, альвеолярной дугах и височно-нижнечелюстных суставах; дефекты зубных рядов на верхней и нижней челюстях (II класс I подкласс); снижение эффективности жевательной функции на 76%; эстетический недостаток и нарушение речи.

Лечение: с целью стимуляции роста альвеолярных отростков челюстей, развития и прорезывания постоянных зубов, повышения эффективности жевательной функции, восстановления нормальной высоты прикуса, замещения дефектов зубных рядов и создания повышенного физиологического раздражения на участках локализации ретенционных зубов были изготовлены частичные съемные протезы на верхнюю и нижнюю челюсти.

Из приведенной истории болезни видно, что множественная ретенция зубов приводит к нарушению процесса становления высоты прикуса и вызывает патологические изменения как в зубной и альвеолярных дугах, так и в височно-нижнечелюстных суставах. В связи с этим стоматологи должны уделять больше внимания периоду сменного прикуса, для того чтобы своевременно выявить детей с запоздалым прорезыванием зубов и принять необходимые лечебные меры. Процесс аномального формирования зубных рядов на фоне нарушения процесса становления высоты прикуса демонстрирует следующее клиническое наблюдение.

Больная Ш., 6 лет. Родители девочки обратились в детскую стоматологическую поликлинику с жалобами на разрушение у нее временных зубов и неправильное положение первого постоянного зуба на верхней челюсти. Девочка родилась от первой беременности, масса тела при рождении 3200 г, рост 51 см. До года вскармливалась грудным молоком. Болела гриппом, эпидемическим паратифом и многократно — острыми респираторно-вирусными инфекциями.

Объективно: патологических изменений лица не отмечено. Рот открывает свободно, слизистая оболочка бледно-розового цвета, блестящая, влажная, без патологических изменений. Центральные резцы верхней челюсти находятся в стадии прорезывания. Зубы располагаются орально. Второй зуб слева отсутствует; коронки $\overline{IV III II I}$ зубов стертые и выступают над уровнем десны на 1—1,5 мм; \underline{V} зуб стерт по всей жевательной поверхности, имеет широкое углубление в центре. По краям коронок тонким слоем выступают остатки эмали. Коронка \underline{V} зуба стертая несколько меньше вследствие отсутствия антагониста. Первые постоянные моляры в стадии прорезывания, их бугры находятся почти на уровне десны (рис. 3.5).




Рис. 3.5. Контрольно-диагностические модели больной 6 лет до лечения. Значительное разрушение твердых тканей молочных зубов; дентоальвеолярное удлинение; небное положение 11 зуба.

На нижней челюсти имеется два интактных постоянных центральных резца и первые постоянные моляры; $\overline{II | II}$ зубы подвижны и находятся в стадии физиологической смены; $\overline{III | III}$ зубы стертые на 1/3 высоты коронки, устойчивы, поражены циркулярным ка-

рисом; все поверхности $\overline{IV|IV}$ зубов поражены кариесом, эмаль на этих зубах отсутствует, местами видны дефекты дентина; $\overline{V|V}$ зубы отсутствуют, причем протяженность дефекта справа уменьшена на половину ширины коронки; слева незначительное перемещение шестого зуба мезиально; дентоальвеолярное удлинение слева; снижение высоты прикуса в связи с отсутствием $\overline{V|V}$ зубов и наличие значительных дефектов коронок $\overline{IV|IV}$. При рентгенографии патологии в области корней временных зубов не обнаружено, последние имеют достаточную длину. Выявлено значительное внутрикостное смещение фолликулов $\overline{54|45}$ зубов мезиально и перемещение кпереди шестых зубов, особенно справа.

Результаты изучения мастикациограммы показали, что основной жевательный период на правой стороне равен 21 с, на левой — 30 с; линия смыкания жевательных петель находится ниже линии покоя; вся кривая неравномерная, что свидетельствует о приспособлении девочки и поиску лучшей позиции для жевания.

Диагноз: системная гипоплазия твердых тканей временных зубов верхней и нижней челюстей, дефекты коронок всех зубов; дистально неограниченные дефекты зубного ряда нижней челюсти; нарушение процесса становления высоты прикуса II степени; искривление окклюзионной плоскости и образование снижающегося травмирующего прикуса.

Лечение: анатомическая форма $\frac{V\ IV\ III\ II\ | \ II\ III\ 4\ V}{IV\ III\ | \ III\ IV}$ зубов восстановлена с помощью тонкостенных металлических колпачков-коронок (рис. 3.6).

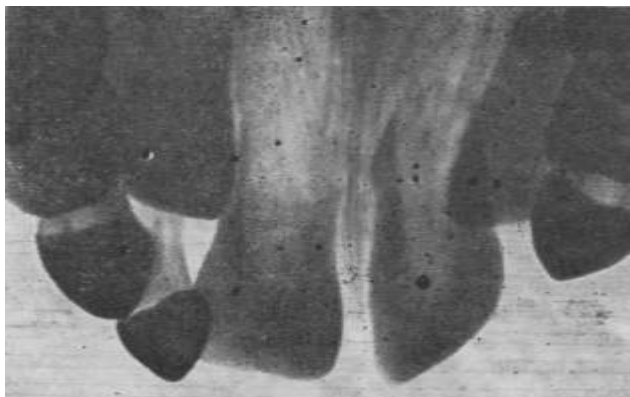

Рис. 3.6. Рентгенограмма фронтального отдела альвеолярного отростка и зубов верхней челюсти той же больной. Тонкостенные металлические коронки плотно охватывают шейки $\overline{V\ IV\ III\ II\ | \ II\ III\ IV\ V}$ зубов. Корни $\overline{I\ II}$ зубов в стадии активного роста.

Изготовлены несъемные распорки с активаторами и опорой на $\overline{IV\ | \ IV}$ зубы для предупреждения дальнейшего смещения первых постоянных моляров мезиально. После фиксации колпачков-коронок была нормализована высота прикуса, снят блок верхних фронтальных зубов и созданы благоприятные условия для их перемещения в ортогнатическое положение, а также для полноценного прорезывания (по высоте) коронок первых постоянных моляров (рис. 3.7). Полученная через 3 дня после фиксации колпачков-коронок мастикациограмма свидетельствует о начавшейся нормализации жевательной функции. Длительность основного жевательного периода уменьшилась с 30 до 24 с; кривая приобрела равномерное очертание. Контрольный осмотр через месяц показал, что центральные резцы переместились вестибулярно и заняли правильное положение, нормализовалась жевательная функция, о чем свидетельствует дальнейшее уменьшение длительности основного жевательного периода: на левой стороне 12 с, на правой — 14 с. Дальнейшее наблюдение за больной показало нормализацию процесса формирования зубного ряда и становления высоты прикуса с ортогнатическим соотношением челюстей.

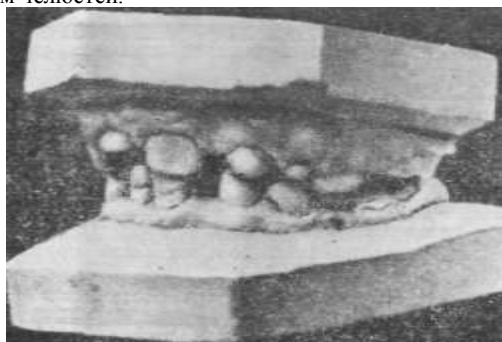


Рис. 3.7. Контрольно-диагностические модели челюстей той же больной после ортопедического лечения.

Приведенная история болезни свидетельствует о том, что системная гипоплазия временных зубов, последующее поражение их кариесом и удаление вторых моляров привели к глубоким морфологическим и функциональным нарушениям. При этом резко снизилась жевательная функция, разрушились зоны роста, расположенные вокруг каждого временного зуба, замедлился рост челюсти на этих участках, образовалось дентоальвеолярное удлинение, в результате чего ограничилось движения нижней челюсти. Преждевременное удаление вторых моляров привело к перемещению первых постоянных моляров на место удаленных пятых зубов. Вследствие этого зубная дуга стала значительно короче, нарушились фиссурно-бугровой контакт с зубами-антагонистами, а также первый и второй этапы становления высоты прикуса и создались неблагоприятные условия для осуществления третьего этапа, произошла функциональная перегрузка первых постоянных моляров, что привело к неполному прорезыванию их коронок.

Кроме перечисленных видимых симптомов вторичной деформации, наблюдались внутрикостная перестройка альвеолярного отростка и смещение фолликулов постоянных зубов. Первый постоянный моляр, перемещаясь, оказывает своей корневой частью давление на глубоко расположенный фолликул пятого зуба, заставляя его перемещаться мезиально. Фолликул пятого зуба в свою очередь оказал давление на фолликул четвертого зуба, который тоже сместился кпереди. Промежуток между временными четвертыми и постоянными молярами уменьшился до 3 мм. При таком перемещении зубов произошли значительное сдавление фолликулов четвертых и пятых постоянных зубов, их перемещение до полного соприкосновения с фолликулом третьего постоянного зуба и в последующем наслоении друг на друга. По-видимому, аналогичные этиология и патогенез лежат в основе часто встречающейся аномалии фронтального отдела зубочелюстной системы — скученного расположения зубов.

Из приведенной истории болезни видно, насколько важны для развивающегося детского организма временные зубы, которые необходимо сохранять функционально полноценными до физиологической смены, используя для этого все методы терапевтического, хирургического и ортопедического лечения. Так, Н. И. Агапов (1936), указывая на вредное влияние раннего удаления временных зубов на развитие и прорезывание постоянных, выдвигает ряд положений в отношении лечения и сроков удаления временных зубов. На преждевременное удаление временных зубов как причину развития патологических прикусов указывают Л. В. Ильина-Маркосян (1974) и Н. А. Рабухина (1974).

Ю. М. Александрова (1958) утверждает, что зубы, потерявшие антагонистов или ограничивающие дефект зубного ряда, наклоняются в сторону или смещаются корпусно; при этом часто постоянные зубы прорезываются вне дуги. Деформации окклюзии, возникшие у детей после потери зубов, всегда значительны и отличаются от деформаций, возникших у взрослых.

И. Д. Злотник (1952) считает, что в возрасте 4—15 лет 20% зубочелюстных аномалий возникает вследствие нарушения функции жевательного аппарата, связанного с ранним удалением временных зубов. По его данным, сохранение временных зубов позволяет уменьшить частоту появления различных аномалий зубочелюстной системы на 30—60%. По данным автора, наиболее значительные нарушения возникают при удалении временных зубов в возрасте 3—5 лет, несколько менее выраженные — в 5—6 лет. Удаление этих зубов в 7—8 лет не приносит существенного вреда.

Сведения, полученные нами при изучении архивного материала, согласуются с данными И. Д. Злотника. Наибольшее число детей, обратившихся за хирургической помощью с целью удаления вторых временных моляров, было в возрасте 5 лет — 80,48% от числа всех детей в возрасте от 2 до 17 лет, у которых были удалены зубы.

О. Н. Зошук (1964) установила, что у 38,8% больных аномалийное расположение клыков было обусловлено преждевременной потерей временных зубов. А. Н. Елевикова и соавт. (1983) указывают на то, что у 31,8% обследованных детей причиной глубокого прикуса была ранняя потеря временных моляров и первых постоянных моляров.

Л. Д. Чучмай (1986) установила, что дефекты зубных рядов встречаются у 46,2% детей 3—9 лет и образуются главным образом за счет преждевременного удаления временных зубов. Протяженность дефектов колеблется от 1 до 7 зубов. Автор отмечает, что кариесом поражаются чаще временные зубы на нижней челюсти. Раннее удаление временных моляров приводит к более позднему прорезыванию постоянных, обуславливает возникновение различных вариантов аномалий положения отдельных зубов и является причиной образования различных форм прикуса.

В настоящее время доказана тесная взаимосвязь между кариесом и возникновением зубочелюстных аномалий. Промежуточным звеном между этими основными заболеваниями является нарушение целостности коронок зубов и зубных рядов. Протяженность, локализация и время возникновения дефектов могут быть разнообразными.

Таким образом, существует единое мнение, что преждевременное удаление временных и первого постоянного моляра занимает не последнее место среди этиологических факторов, вызывающих развитие зубочелюстных деформаций. От этих зубов зависит установление правильных окклюзионных взаимоотношений, а также, как было указано выше, они играют основную роль в осуществлении первого и второго этапа становления высоты прикуса.

3.1. Формирование аномалийных форм прикуса при преждевременном удалении зубов

В многочисленных исследованиях, проведенных отечественными и зарубежными учеными, установлено, что из всех временных зубов раньше других поражаются кариесом вторые моляры, иногда сразу после прорезывания. Обычно же зубы поражаются одновременно и симметрично. Разрушение вторых временных моляров приводит к уменьшению высоты прикуса, искривлению окклюзионной поверхности, внутрикостному перемещению фолликулов постоянных зубов, деформации альвеолярных отростков, травмированию слизистой оболочки неба, губ, языка. Кроме того, нами установлено, что при уменьшении высоты прикуса создаются благоприятные условия для развития таких патологических форм прикуса, как глубокий, дистальный, осложненный глубоким, мезиальный и косой.

При рассмотрении патогенеза патологического глубокого прикуса у детей 3—5 лет необходимо учитывать исходное (фоновое) соотношение челюстей. По нашему мнению, поражение кариесом и разрушение вторых временных моляров сразу после их прорезывания приводят к нарушению физиологического равновесия в зубных рядах, что выражается в неравномерном распределении жевательной нагрузки. Вначале уменьшается участие боковых отделов челюстей в жевательной функции, а затем полностью прекращается, что обуславливает отставание в росте альвеолярного отростка и челюсти на этих участках, а также увеличение жевательной нагрузки на фронтальные зубы. Это способствует более быстрому их стиранию и усилению роста альвеолярного отростка и тела челюсти в переднем отделе обеих челюстей. Параллельно с разрушением боковых зубов увеличивается глубина резцового перекрытия и снижение прикуса становится более выраженным, так как исчезает резцово-бугровый контакт.

Воздействие этих следующих друг за другом отрицательных факторов приводит к возникновению глубокого травмирующего прикуса, при котором происходит травмирование слизистой оболочки неба, нижней губы и языка. Такой прикус можно назвать снижающимся в периоде временного прикуса, поскольку он возник и развился на фоне нарушения процесса становления высоты центральной окклюзии.

Глубокий прикус, возникший на фоне нарушения процесса становления высоты прикуса, нередко осложняется дистальным соотношением челюстей. Генез данной патологии связан со смещением нижней челюсти дистально. Глубокое резцовое перекрытие, перегрузка фронтальных зубов, создание повышенного функционального раздражения в альвеолярном отростке и переднем отделе тела верхней челюсти сопровождается усиленным ростом костных образований на данном участке.

Потеря опорной зоны в боковых отделах и ослабление роста нижней челюсти, а также неблагоприятная фоновая предпосылка в виде глубокого соотношения челюстей приводят к тому, что нижняя челюсть относительно легко смещается кзади. При этом суставная головка занимает крайнее дистальное положение, что обуславливает образование сагиттальной щели в переднем отделе и увеличение глубины фронтального перекрытия. Смещение нижней челюсти дистально влечет за собой смещение нижней губы, которая занимает новое топографическое положение и укладывается в треугольное сагиттальное пространство между верхними и нижними передними зубами. В результате этого верхние фронтальные зубы получают новую «опору» — нижнюю губу, которая начинает действовать по принципу наклонной плоскости и смещать зубы в вестибулярном направлении. Со временем фиксация нижней губы верхними фронтальными зубами переходит во вредную привычку.

Таким образом, первоначальное уменьшение высоты прикуса на боковых участках, перегрузка фронтальных зубов с последующим смещением нижней челюсти кзади и присоединением вредной привычки приводят к образованию стойкой деформации — глубокого прикуса, осложненного дистальным соотношением челюстей. Если эта зубочелюстная деформация не устранена в периоде временного прикуса, то она может сохраниться в периоде смены зубов, при этом аномалия усугубляется и становится более выраженной. Этому способствует снижение жевательной функции и отставание в росте нижней челюсти. Для иллюстрации приводим следующее наблюдение.

Больная Г., 4 лет. Родители обратились с жалобами на отсутствие у ребенка зубов на нижней челюсти, медленное разжевывание пищи и отставание в физическом развитии. Из анамнеза установлено, что девочка родилась от первой беременности, вскармливалась грудью до 1 года 2 мес. До 3 лет болела скарлатиной и корью. Первые зубы прорезались в 8 мес. Сразу после прорезывания появились кариозные полости в боковых зубах нижней челюсти. В последнее время начала закусывать нижнюю губу. Патологии органов полости рта у родителей нет.

Объективно: лицевые признаки типичны для дистального прикуса. Средняя часть лица вытянута вперед и заострена. Нижняя губа глубоко западает. При осмотре полости рта выявлены концевые дефекты $\overline{V\ IV\ | \ IV\ V}$ зубов. На верхней челюсти зубы интактны, имеются диастема и тремы между зубами. На нижней челюсти все фронтальные зубы находятся в тесном контакте. Альвеолярный отросток на боковых участках нижней челюсти атрофирован; $\overline{V\ IV\ | \ IV\ V}$ вместе с альвеолярным отростком смещены по вертикали, резко деформирована окклюзионная поверхность. Нижние фронтальные зубы, минуя шейки верхних зубов, контактируют со слизистой оболочкой твердого неба (рис. 3.8), которая на данном участке находится в состоянии хронического воспаления.

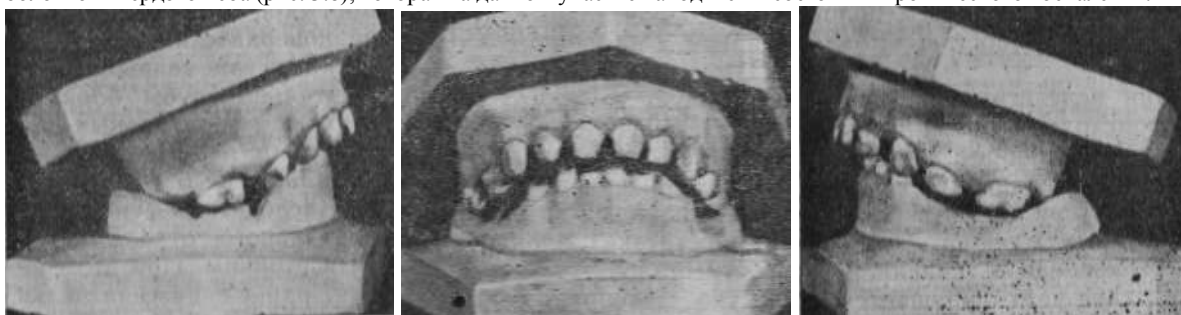

Рис. 3.8. Контрольно-диагностические модели челюстей в центральном соотношении. Значительное дентоальвеолярное удлинение; во фронтальном отделе зубы верхней челюсти полностью перекрывают зубы нижней челюсти.

Диагноз: глубокий прикус, осложненный дистальным соотношением челюстей, развившийся на фоне нарушения процесса становления высоты прикуса с последующим развитием вредной привычки.

Лечение: изготовлен частичный съемный пластиночный протез на нижнюю челюсть, с помощью которого замещены дефекты зубного ряда в боковых отделах и восстановлена высота прикуса. В результате этого была создана возможность перенесения нагрузки с фронтального отдела на боковые участки верхней челюсти для перестройки альвеолярного отростка, ликвидации дентоальвеолярного удлинения и стимулирования роста нижней челюсти. Кроме того, больные были назначены массаж и миогимнастика в виде подтягивания верхней губы нижними передними зубами и упражнения для перемещения нижней челюсти кпереди.

Из приведенной истории болезни видно, что ранняя потеря временных моляров привела к нарушению процесса становления высоты прикуса, созданию условий для смещения нижней челюсти дистально, замедлению ее роста в сагиттальном направлении. В результате этого возникла стойкая зубочелюстная деформация в виде глубокого снижающегося прикуса, осложненного дистальным соотношением челюстей.

Патогенез прогенического соотношения челюстей в периоде временного прикуса у детей 4,5—6 лет на фоне нарушения процесса становления высоты прикуса может быть представлен следующим образом. Прежде всего, физиологической предпосылкой к этому в периоде перед сменой временного прикуса, по видимому, является прямой «скользящий» прикус, для которого характерно значительное стирание жевательных бугров и режущих краев зубов, что обеспечивает свободное перемещение нижней челюсти мезиально. Вследствие преждевременной потери временных моляров ребенок вынужден во время приема пищи рефлекторно смещать нижнюю челюсть кпереди, чтобы фронтальными зубами не только откусывать, но и разжевывать пищу. В связи с этим во время каждого приема пищи происходит усиленная тренировка мышц, выдвигающих нижнюю челюсть и в меньшей степени жевательной и височной мышц, а также наблюдается нарушение физиологического равновесия мышц, участвующих в акте жевания. Кроме того, вынужденное перемещение нижней челюсти мезиально способствует более быстрому стиранию верхних фронтальных зубов в направлении изнутри кнаружи и снизу вверх, а нижних в обратном направлении — снаружи внутрь и сверху вниз, вследствие чего на верхних фронтальных зубах больший скос находится на вестибулярной, а на нижних — на язычной поверхности.

Замедленное стирание режущих краев временных клыков способствует тому, что нижние фронтальные зубы блокируют верхние. Вначале блокирование верхних фронтальных зубов характеризуется незначительным обратным перекрытием, но по мере уменьшения высоты прикуса и дальнейшего усиления стирания указанных поверхностей зубов (вследствие функциональной перегрузки) блокирование фронтального отдела верхней челюсти становится более глубоким и стойким. При этом нижняя губа фиксирует верхнюю, и если раньше нижняя челюсть занимала переднее положение только во время функционирования, то позже она постоянно находится в переднем положении и закрепляет возникшую патологию, полностью блокируя верхнюю челюсть.

При сформировавшейся патологии вследствие повышенного функционального раздражения происходит усиленный рост фронтального участка нижней челюсти и, наоборот, замедляется рост верхней челюсти в сагиттальном направлении. Из этого следует, что развитие данной зубочелюстной деформации начинается с потери временных моляров, вынужденного функционального смещения нижней челюсти кпереди с усиленной тренировкой мышц-выдвигателей, вследствие чего нарушается физиологическое равновесие между группами мышц, принимающих участие в акте жевания. Все эти изменения в жевательном аппарате ребенка происходят на фоне уменьшения высоты прикуса.

В результате этого возникает третья стойкая деформация зубочелюстной системы — прогеническое соотношение челюстей, вследствие преждевременной потери временных моляров и нарушения процесса становления высоты прикуса.

Формирование трансверсальных аномалий на фоне преждевременного удаления зубов к нарушениям процесса становления высоты прикуса в периоде временного прикуса начинается с удаления временных моляров на одной стороне, вследствие чего акт жевания переключается на здоровую сторону. Это приводит к нарушению физиологического равновесия между группами жевательных мышц на «рабочей» и «балансирующей» сторонах. При этом отмечаются ослабление физиологической тренировки жевательных мышц и периодонта оставшихся зубов на «балансирующей» стороне, дефицит физиологического раздражения, отставание в росте нижней челюсти, задержка развития коронок и формирования корней постоянных зубов, нарушение сроков их прорезывания и правильной взаимной установки. Запоздалое прорезывание зубов на нефункционирующей стороне с укороченным альвеолярным отростком приводит к тому, что постоянные зубы устанавливаются неправильно и чаще занимают язычное положение, вследствие чего трансверсальная аномалия сохраняется и в сменном прикусе. На функционирующей стороне постоянные зубы устанавливаются в правильном окклюзионном соотношении.

Таким образом, своевременно неустраненная трансверсальная аномалия в периоде временного прикуса является предпосылкой к формированию такой же деформации в сменном и даже постоянном прикусе.

По нашим данным, полученным при осмотре 1367 детей с временным прикусом в Перми, аномалии, возникшие на фоне потери временных моляров и нарушения процесса становления высоты прикуса, выявлены у 489 (35,77±1,29%) детей. Из них глубокий прикус обнаружен у 186 (20,02±1,80%) детей, глубокий, осложненный дистальным — у 27 (2,9±0,22%), мезиальный, в том числе осложненный глубоким перекрытием, — у 37 (3,98±0,27%), односторонний косой — у одного ребенка.

Таким образом, потеря временных моляров сопровождается глубокими морфологическими и функциональными нарушениями в зубочелюстной системе. Прежде всего потеря боковых зубов, которые являются аппаратом, воспринимающим тактильные и механические раздражения, приводит к угасанию ряда рефлекторных дуг, начинавшихся от периодонта удаленных зубов, что обуславливает нарушение трофики на данном участке, атрофию альвеолярного отростка, истончение и легкую ранимость слизистой оболочки. Нарушается первый этап физиологического увеличения высоты прикуса вследствие разрушения временных моляров и замедления роста челюстей на этих участках в связи с нарушением жевательной функции — основного стимулятора роста. Снижается имеющаяся высота прикуса, что в свою очередь является благоприятным фоном для возникновения и развития стойких аномалий зубочелюстной системы.

Неравномерное распределение жевательной нагрузки при потере опорной зоны влечет за собой неравномерное развитие мускулатуры и костных образований альвеолярного отростка и тела челюсти. При этом нарушается физиологическое равновесие между отдельными группами мышц, и до прорезывания боковых постоянных зубов на «нерабочей» стороне челюсти уже вырабатывается стойкий условный рефлекс смещения нижней челюсти, который закрепляется соответствующими изменениями в височно-нижнечелюстных суставах.

Таким образом, один и тот же этиологический фактор — раннее удаление временных моляров и нарушение процесса становления высоты прикуса — может привести к формированию различных деформаций зубочелюстной системы. Это зависит как от исходного соотношения челюстей к началу действия этиологического фактора, так и типа жевания. При этом один этиологический фактор в процессе формирования зубочелюстных деформаций влечет за собой и включает в патологическую цепь другие этиологические факторы, в результате чего сокращаются сроки образования данной патологии. К первоначальным причинам — удалению зубов и снижению высоты прикуса — присоединяются замедление роста челюстных костей, нарушение жевательной функции и физиологического равновесия жевательной мускулатуры. Комплекс этих факторов формирует и закрепляет зубочелюстные деформации.

Из изложенного следует, что временные зубы необходимо настойчиво лечить, чтобы сохранить временный прикус работоспособным до его физиологической смены постоянными зубами, не нарушить динамический процесс становления высоты прикуса и тем самым предупредить развитие зубочелюстных деформаций. Своевременное лечение временных зубов в организованных детских коллективах и сохранение нормальной высоты прикуса будут способствовать значительному снижению частоты зубочелюстных деформаций и созданию благоприятных условий для полноценного развития детского организма.

Следовательно, раннее выявление начальных форм кариеса временных зубов и последующая санация с обязательным включением ортопедического лечения и диспансеризации детей с приобретенной и врожденной патологией зубочелюстной системы — главные задачи стоматологии.

ГЛАВА 4

ОРТОПЕДИЧЕСКОЕ ЛЕЧЕНИЕ ДЕТЕЙ С РАСЩЕЛИНОЙ ГУБЫ И НЕБА В ПЕРИОДЕ НОВОРОЖДЕННОСТИ И В ГРУДНОМ ВОЗРАСТЕ

В настоящее время благодаря созданию новых материалов и разработке более совершенных методов ортопедического лечения появилась возможность применить данный метод для лечения детей раннего возраста. Основными показаниями к применению ортопедической терапии у новорожденных и детей грудного возраста являются пороки развития лицевого черепа.

Врожденная расщелина верхней губы, альвеолярного отростка, твердого и мягкого неба составляет 30% от всех пороков развития [Гуцан А. Э., 1984]. Достижения советской педиатрии и стоматологии позволяют всесторонне изучить состояние здоровья детей, родившихся с пороками развития лицевого черепа, создать условия для их выхаживания, произвести многозвеньевую ортопедическую реконструкцию костей лицевого черепа, устранить анатомические и функциональные нарушения, что обеспечивает более раннюю реабилитацию этих детей и позволяет им стать полноценными членами общества.

Дети, родившиеся с расщелиной губы, альвеолярного отростка, твердого и мягкого неба, с момента рождения должны находиться на диспансерном учете не только у педиатра, но и у стоматолога-ортопеда, поскольку они нуждаются в специальном ортопедическом лечении, которое должно быть начато до первого кормления. Раннее безотлагательное ортопедическое лечение этих детей в родильном доме позволяет нормализовать процесс вскармливания и выхаживания детей, предупредить возникновение вторичных деформаций, прогрессирующих с возрастом, для устранения которых требуется длительное многоэтапное лечение.

4.1. ПАТОГЕНЕЗ ВТОРИЧНЫХ ДЕФОРМАЦИЙ У ДЕТЕЙ С ВРОЖДЕННОЙ ПАТОЛОГИЕЙ ЧЕЛЮСТНО-ЛИЦЕВОЙ ОБЛАСТИ

Расщелина губы и неба возникает на ранних этапах эмбрионального развития. Она начинает увеличиваться уже внутриутробно вследствие изменения положения неслившихся небных, альвеолярных отростков и

межчелюстной кости под влиянием движений языка, давления околоплодных вод и амниотических тяжей (рис. 4.1).

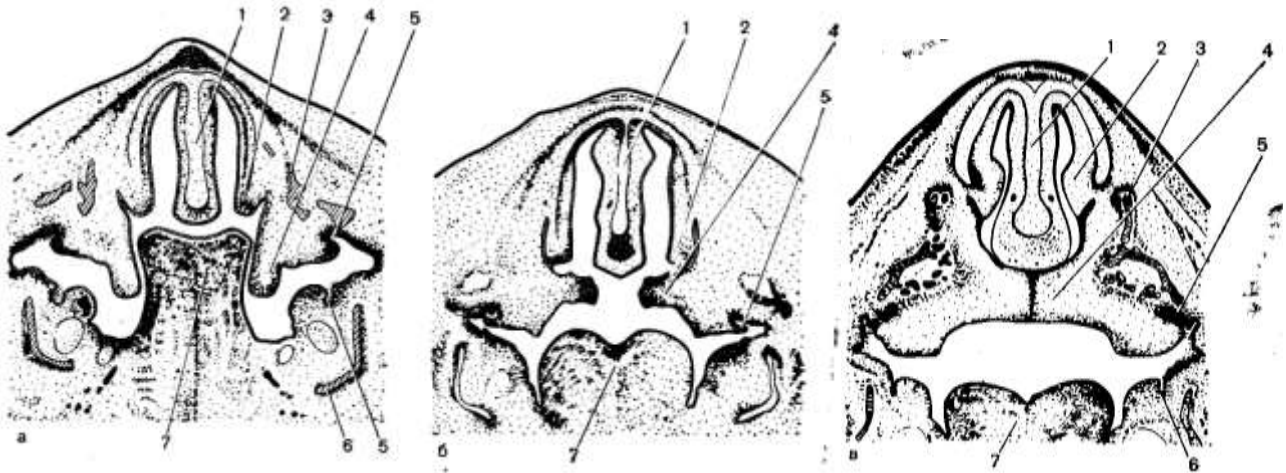


Рис. 4.1. Развитие челюстей и неба (по Зихеру—Тандлеру).

а — фронтальный срез эмбриона человека 8 нед (схема); б — 9 нед; в — 11 нед; 1 — носовая перегородка, 2 — нижняя носовая раковина, 3 — верхняя челюсть, 4 — небный отросток; 5 — зубная пластинка, 6 — нижняя челюсть; 7 — язык.

Еще более выраженные вторичные изменения положения небных, альвеолярных отростков и межчелюстной кости происходят после рождения. Размеры дефекта увеличиваются под действием соски. У таких детей используют, как правило, соску значительно больших размеров, чем обычная, для того, чтобы obturировать дефект на небе. Соска, заполненная сцеженным грудным молоком или питательной смесью, под влиянием толчкообразных движений языка в момент сосания (6—8 кормлений в сутки по 25—30 мин) раздвигает края дефекта на всем протяжении. При двусторонней расщелине соска смещает межчелюстную кость вперед и в сторону (рис. 4.2).

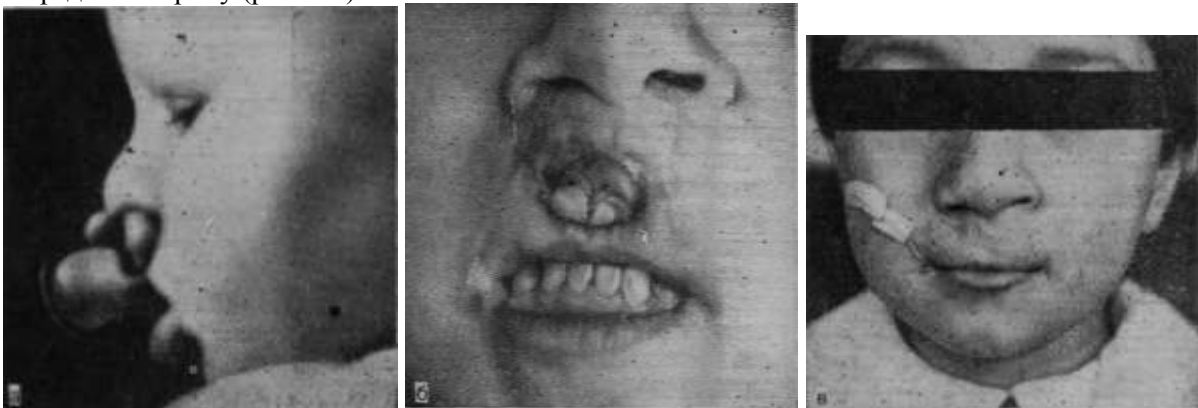


Рис. 4.2. Врожденная двусторонняя полная расщелина губы, альвеолярного отростка, твердого и мягкого неба; смещение межчелюстной кости кпереди и влево.

а — больная 11 мес, до операции; б, в — та же больная после хейлопластики по поводу двусторонней расщелины губы.

В промежутках между кормлениями небные, альвеолярные отростки и межчелюстная кость находятся под воздействием языка, который ребенок прокладывает между краями расщелины, при этом небные отростки разворачиваются и оттесняются вверх, а межчелюстная кость выдвигается вперед и смещается в сторону, в результате чего дефект значительно увеличивается (рис. 4.3—4.7). Отрицательное влияние на положение небных и альвеолярных отростков оказывают нарушение носового дыхания и изменение воздушной струи, которая в процессе ротового дыхания оказывает давление на несросшиеся фрагменты верхней челюсти. Одновременно с увеличением расщелины происходит гипертрофия сошника под влиянием массирующих движений языка во время сосания и постоянного раздражения соской или языком в промежутках между кормлениями (рис. 4.8).

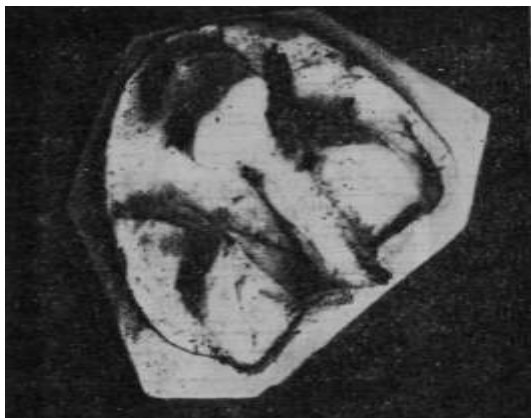


Рис. 4.3. Модель верхней челюсти больного в возрасте 18 ч.

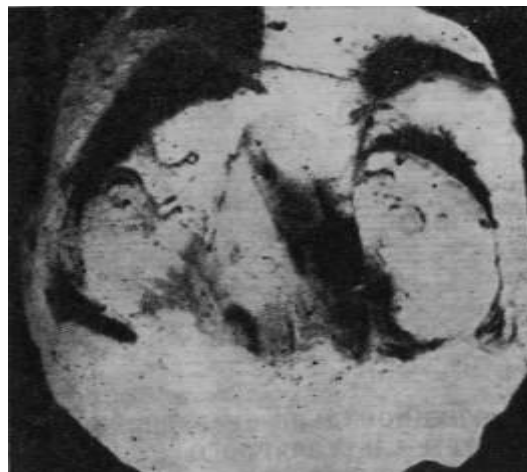


Рис. 4.4. Модель верхней челюсти больного в возрасте 8 ч.

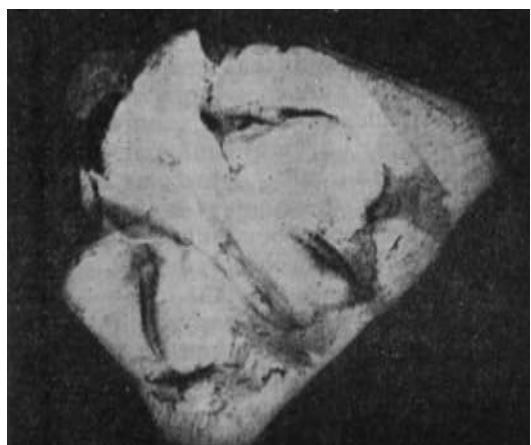

Рис. 4.5. Модель верхней челюсти больного 20 дней.

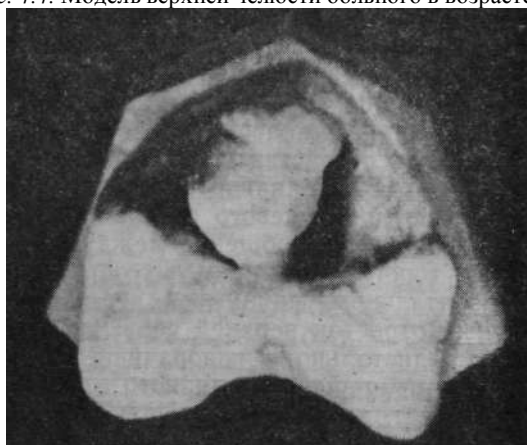

Рис. 4.6. Модель верхней челюсти больного 45 дней.

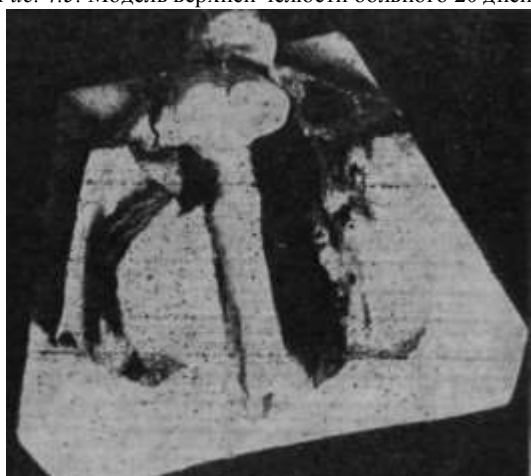

Рис. 4.7. Модель верхней челюсти больного 30 дней.

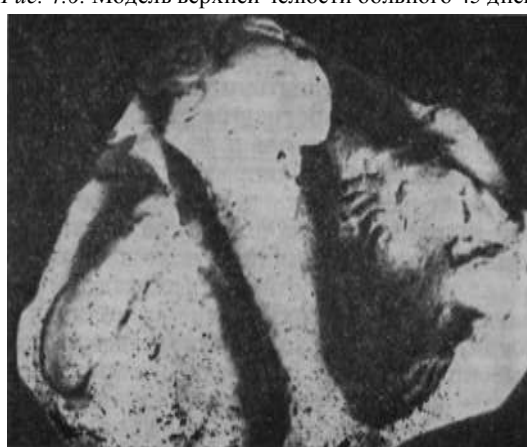

Рис. 4.8. Модель верхней челюсти больного 8 мес. Сошник переходит в межчелюстную кость и приобретает булавовидную форму.

В связи с наличием широкой расщелины в области альвеолярного отростка и неба задерживается проведение хейлопластики, усложняется техника ее выполнения, усложняется течение послеоперационного периода. При осуществлении уранопластики приходится производить костные рассечения, в результате чего часто образуются послеоперационные дефекты на твердом и мягком небе. Послеоперационные рубцы сдерживают рост верхней челюсти и способствуют увеличению ее деформации.

Предотвратить увеличение расщелины и вторичных деформаций челюстных костей с возрастом, создать нормальные условия для вскармливания и выхаживания таких детей, а также проведения хейло- и уранопластики (без костных рассечений) можно путем проведения ортопедического лечения с первых часов и дней жизни ребенка.

4.2. АНАТОМИЧЕСКИЕ И ФУНКЦИОНАЛЬНЫЕ НАРУШЕНИЯ У ДЕТЕЙ С РАСЩЕЛИНОЙ ГУБЫ, АЛЬВЕОЛЯРНОГО ОТРОСТКА, ТВЕРДОГО И МЯГКОГО НЕБА

Анатомические и функциональные нарушения у детей с пороками развития лицевого черепа находятся в прямой зависимости от степени выраженности не только самого порока, но и сопутствующей патологии. Нарушения легкой степени отмечаются у детей, родившихся со скрытой частичной расщелиной губы (в

пределах красной каймы или 1/2 высоты верхней губы) либо со скрытым или явным расщеплением язычка. Дети с такими анатомическими дефектами приспособляются сосать грудь и, как правило, их вскармливают естественным путем.

При полном расщеплении губы, основания дна носа и мягкого неба и его укорочении функциональные нарушения более выражены. У таких детей нарушаются акты сосания, глотания и звукообразования. Нередко во время кормления часть молока или питательной смеси попадает в полость носа. Ребенок сосет долго, устает и не высасывает положенного по возрасту количества молока. У таких детей медленно увеличивается масса тела, они плохо развиваются. На этом фоне нередко возникают диспептические расстройства и острые респираторные заболевания.

Выраженные анатомические дефекты и глубокие функциональные расстройства наблюдаются у детей с полной расщелиной губы, альвеолярного отростка, твердого и мягкого неба, деформацией хрящевого отдела носа. При таком пороке отмечается широкое сообщение между полостями рта и носа; изменяется топография отдельных органов; небный отросток вместо горизонтального принимает вертикальное положение; альвеолярный отросток верхней челюсти со стороны поражения смещается дистально и поворачивается вокруг сагиттальной оси; свободный край альвеолярного отростка со стороны поражения недоразвит, заострен и смещен кверху; нижняя носовая раковина отеснена кверху; носовая перегородка искривлена, особенно в переднем отделе; кончик носа смещен в здоровую сторону. Фрагменты расщепленной верхней губы развернуты в разные стороны; со стороны поражения фрагмент губы нередко бывает повернут внутрь и смещен дистально, с противоположной — вверх и наружу. Дефект губы имеет форму треугольника, вершина которого обращена в полость носа; отмечается асимметрия лица разной степени выраженности; укорочение мягкого неба составляет от 14,6 до 15,2 мм. Нарушены акты сосания, глотания и дыхания. Вскармливание таких детей только искусственное, через соску больших размеров, а нередко с этой целью используют желудочный зонд.

Наиболее выраженные анатомические изменения и функциональные нарушения отмечаются при двусторонней расщелине верхней губы, альвеолярного отростка, твердого и мягкого неба с деформацией и смещением межчелюстной кости и наружного хрящевого отдела носа. У таких детей имеется двустороннее широкое сообщение между полостями рта и носа. Обезображивание лица ребенка усиливается вследствие выступающей межчелюстной кости чаще всего вперед и кверху, а также расщепления губы на три фрагмента, два из которых, боковые, повернуты внутрь и прилегают к межчелюстной кости со стороны полости рта, а средний (фильтрум) значительно укорочен и подтянут к кончику носа. При этом кожная часть перегородки носа укорочена, крыльчатые хрящи растянуты, вершина их закруглена и оттянута кверху занимающей неправильное положение межчелюстной костью. Увеличенный в размерах сошник имеет срединное положение. Нижние носовые раковины отодвинуты кверху и располагаются под средними носовыми раковинами. У таких детей увеличен язык, причем вне акта сосания ребенок закладывает его в одну из расщелин. Свободные края небных отростков направлены в полость носа, в связи с чем небные отростки соприкасаются с боковыми поверхностями сошника.

С возрастом все анатомические нарушения прогрессируют. Смешанное ротоносовое дыхание приводит к высыханию слизистой оболочки полости рта и носа, гипертрофии лимфоидной ткани в области кольца Пирогова. Нарушаются процессы очищения, согревания и увлажнения вдыхаемого воздуха, в связи с чем возникают заболевания верхних дыхательных путей, отиты, этмоидиты, евстахииты. Эти дети нередко страдают бронхо-пульмональными заболеваниями.

4.3. БЕЗОТЛАГАТЕЛЬНАЯ ОРТОПЕДИЧЕСКАЯ ПОМОЩЬ ДЕТЯМ С РАСЩЕЛИНОЙ ГУБЫ, АЛЬВЕОЛЯРНОГО ОТРОСТКА, ТВЕРДОГО И МЯГКОГО НЕБА В РОДИЛЬНОМ ДОМЕ

Специализированная помощь ребенку, родившемуся с расщелиной губы и неба, должна быть организована по принципу неотложной. С этой целью необходимо создать специальную бригаду врачей, которая по сигналу из родильных домов, отделений городских больниц и медико-санитарных частей может выезжать для оказания помощи новорожденному в первые часы после рождения, т. е. до первого кормления. В состав бригады должен входить врач-ортопед, медицинская сестра и зубной техник. Дети, родившиеся в родильных домах городов и районов области, с помощью санавиации могут быть доставлены в родильное отделение областной больницы. Выездная бригада должна быть оснащена специальным оборудованием (портативная бормашина, зубоврачебный и абразивный инструментарий, набор оттирочных ложек, слепочная масса, средства для изготовления, обработки и полировки преформированного ортопедического аппарата). Оснащение бригады может обеспечиваться ортодонтическим отделением базовой поликлиники, а стерильный материал и антисептические растворы предоставляются родильным отделением на месте. Специализированная бригада по показаниям направляет детей из родильного дома в детское стационарное отделение стоматологической клиники.

В родильном доме в первые часы после рождения ребенок обеспечивается ортопедическим аппаратом — преформированной пластинкой, которая не только разобщает носовую и ротовую полости, но и стимулирует рост недоразвитых и слаборазвитых фрагментов верхней челюсти, изменяя их положение. После осмотра

ра и обследования новорожденного в присутствии неонатолога, соблюдая правила асептики с помощью эластичной массы и специальной ложки получают оттиск с верхней челюсти. Методика получения слепка такова: тщательно готовят оттискную массу, которую накладывают на хорошо подобранную ложку с отводным каналом. С целью предупреждения асфиксии необходимо вызвать громкий плач ребенка путем пальцевого давления на пяточную кость. Во время плача ложку с оттискной массой вводят в полость рта ребенка и накладывают на область альвеолярных отростков справа и слева. При этом вначале надавливают пальцем на дистальный отдел ложки, в результате чего оттискная масса перемещается кпереди, под фрагменты верхней губы и через отводной канал в полость рта. Плач ребенка должен продолжаться до затвердевания оттискной массы, когда она теряет свою текучесть, вследствие чего устраняется угроза попадания гранул оттискной массы в дыхательные пути и пищеварительный тракт. Вывести оттиск из полости рта ребенка несложно. Оттиск, как правило, выводится одним конгломератом. На нем должны быть точно отображены контуры альвеолярных и небных отростков правой и левой половин верхней челюсти, хорошо контурироваться их вестибулярные границы, размеры, характер и протяженность расщелины, а также средний отдел твердого и мягкого неба. Рельеф оттиска зависит от характера расщелины. Затем отливают гипсовую модель и проводят ее преформацию в трех взаимно перпендикулярных плоскостях.


Сегменты преформированной модели соединяются между собой посредством пластинки, которую изготавливают из любого базисного материала. В переднем отделе ортопедического аппарата по проекции расщелины сваривают металлическую фиксирующую петлю из ортодонтической проволоки диаметром 0,6 мм. Полимеризацию преформированного ортопедического аппарата проводят в специальной кювете под давлением. Затем осуществляют шлифовку и полировку аппарата.

Готовый аппарат вводят в полость рта ребенка, контролируют его границы и степень прилегания к альвеолярным отросткам верхней челюсти, после чего аппарат фиксируют к эластичной давящей повязке посредством полосок лейкопластыря, проведенных через металлическую петлю. Введенный в полость рта ортопедический аппарат вызывает у младенца раздражение слизистой оболочки, и у него появляются первые сосательные движения. Медицинский персонал родильного отделения приготавливает 10 г сцеженного молока и проводит первое кормление ребенка с помощью соски и аппарата. Активность сосания повышается с каждой минутой, и к концу кормления ребенок сосет ровно и спокойно. Медицинский персонал родильного отделения и мать получают инструкции о режиме пользования преформированным ортопедическим аппаратом и правилах туалета полости рта.

При каждом сосательном и глотательном движении возникает функциональная нагрузка, передаваемая через преформированный аппарат на неправильно расположенные и недоразвитые фрагменты верхней челюсти, в результате чего нормализуется их топография и стимулируется рост. Мы рекомендуем пользоваться аппаратом постоянно в течение суток, за исключением времени, отведенного для туалета полости рта. Аппарат не беспокоит ребенка. Он к нему быстро привыкает, о чем свидетельствует отказ от сосания без аппарата.

4.4. ОКАЗАНИЕ ОРТОПЕДИЧЕСКОЙ ПОМОЩИ ДЕТЯМ С ВРОЖДЕННОЙ РАСЩЕЛИНОЙ ГУБЫ И НЕБА В УСЛОВИЯХ СЕЛЬСКОЙ МЕСТНОСТИ

Необходимо учитывать специфику оказания лечебно-профилактической помощи детям в сельской местности. С целью обеспечения неотложной специализированной помощи детям с врожденной расщелиной губы и неба в родильных отделениях участковых и центральных районных больниц, а также в случае существования противопоказаний к получению слепка в родильном доме нами разработаны комплекты стандартизованных преформированных ортопедических аппаратов. С их помощью можно оказать раннюю и безотлагательную ортопедическую помощь ребенку с расщелиной любого вида сразу после рождения (рис. 4.9). Необходимый аппарат, а также режим его использования и уход за полостью рта ребенка в соответствии с инструкцией, прилагаемой к каждому комплекту» может выбрать стоматолог, неонатолог или акушер.



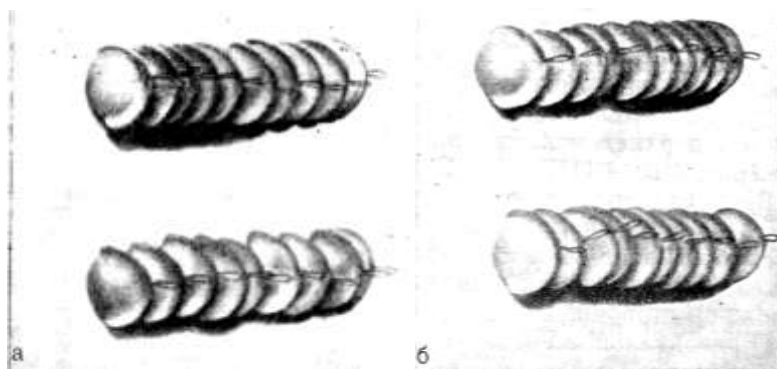


Рис. 4.9. Комплекты (а, б) стандартизованных преформированных ортопедических аппаратов для оказания неотложной помощи детям с врожденной расщелиной губы и неба в условиях родильного дома.

В основу стандартизации преформированных ортопедических аппаратов положены: топография расщелины, степень выстояния костных фрагментов верхней челюсти со стороны поражения и противоположной стороны в сагиттальной, вертикальной и трансверсальной плоскостях, а также масса тела новорожденного. С учетом топографии расщелины выделяют шесть классов преформированных ортопедических аппаратов: I класс — аппараты для детей с правосторонней сквозной расщелиной губы, альвеолярного отростка, твердого и мягкого неба;

II класс — аппараты для детей с левосторонней сквозной расщелиной верхней губы, альвеолярного отростка, твердого и мягкого неба;

III класс — аппараты для детей с двусторонней сквозной расщелиной верхней губы, альвеолярного отростка, твердого и мягкого неба;

IV класс — аппараты для детей со срединной несквозной расщелиной твердого и мягкого неба;

V класс — аппараты для детей с расщелиной губы, альвеолярного отростка и переднего отдела твердого неба;

VI класс — аппараты для детей с несквозной одно- и двусторонней расщелиной губы, альвеолярного отростка, переднего отдела неба, сочетающейся со срединной расщелиной заднего отдела твердого и полной расщелиной мягкого неба.

В соответствии со степенью выстояния в сагиттальной плоскости костных фрагментов верхней челюсти со стороны поражения и противоположной стороны при односторонней расщелине, межчелюстной кости при двусторонней расщелине, с глубиной несращения небных отростков при срединной расщелине в каждом классе выделяют семь подклассов аппарата с разницей сагиттального несоответствия (интервал) в 2 мм.

Сагиттальное несоответствие костных фрагментов верхней челюсти составляет 2—14 мм и обусловлено как выстоянием свободного края межчелюстной кости вперед и поворотом ее вокруг фронтальной оси на неповрежденной стороне, так и смещением верхней челюсти внутрь и кзади со стороны поражения (рис. 4.10, 4.11).

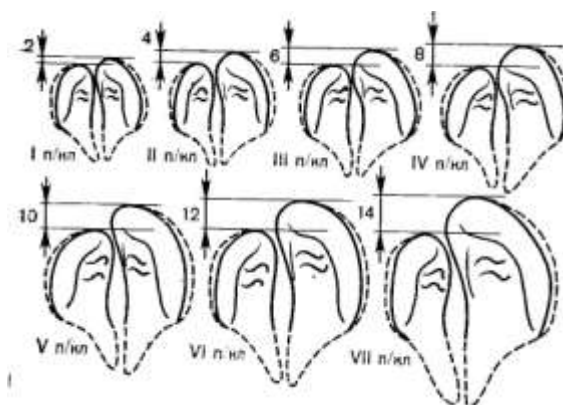


Рис. 4.10. Схематическое изображение гипсовых моделей верхней челюсти с левосторонней полной расщелиной губы, альвеолярного отростка, твердого и мягкого неба в зависимости от величины сагиттального несоответствия (в миллиметрах).

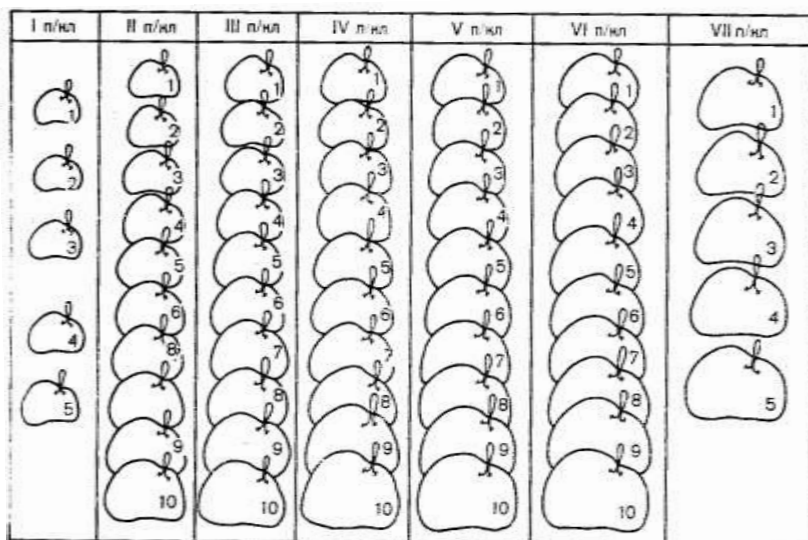


Рис. 4.11. Расположение ортопедических аппаратов II класса на планшете № 2.

Вертикальное несоответствие передних отделов альвеолярных отростков правой и левой половин верхней челюсти колеблется от 2 до 8—9 мм и обусловлено разным уровнем расположения этих фрагментов на стороне поражения и противоположной стороне.

Горизонтальное несоответствие небных отростков на стороне поражения и противоположной стороне равно 3—9 мм и обусловлено оттеснением свободного края небного отростка в полость носа и поворотом его вокруг сагиттальной оси внутрь.

Вестибулярные размеры верхней челюсти с односторонней расщелиной на уровне передней трети твердого неба колеблются от 26—27 мм в I подклассе до 55—57 мм в VII подклассе. На уровне задней трети твердого неба эти размеры колеблются от 30 до 60 мм в зависимости от массы тела новорожденного и поперечного размера расщелины в пределах твердого неба. С учетом массы тела новорожденного и особенностей строения его верхней челюсти (короткая, широкая, плоская) вестибулярные параметры преформированного ортопедического аппарата на уровне передней, средней и задней третей твердого неба укладываются в семь подклассов (в каждом классе) с интервалом увеличения горизонтальных параметров в каждом подклассе 0,5 мм, т. е. по 0,25 мм с каждой стороны.

Характеристика сагиттальных, вертикальных и горизонтальных несоответствий на стороне поражения и противоположной стороне верхней челюсти при односторонней сквозной расщелине губы, альвеолярного отростка, твердого и мягкого неба, а также вестибулярные размеры гипсовых моделей семи подклассов I класса представлены в табл. 4.1.

Таблица 4.1

Характеристика параметров гипсовых моделей для реформированных ортопедических аппаратов I класса

Подклассы	Сагиттальное несоответствие, мм	Вертикальное несоответствие, мм	Горизонтальное несоответствие, мм	Вестибулярные размеры (мм) верхней челюсти на уровне	
				передней трети твердого неба	задней трети твердого неба
I	2	1—2	3	26—27	30
II	4	2—3	4	30—32	35
III	6	3—4	5	35—37	40
IV	8	4—5	6	40—42	45
V	10	5—6	7	45—47	50
VI	12	6—7	8	50—52	55
VII	14 и более	7—8	9	55—57	60

С учетом того, что при изготовлении стандартизованного ортопедического аппарата необходимо учитывать массу тела новорожденного, нами было выделено 14 категорий новорожденных с интервалом увеличения массы тела 200 г (табл. 4.2).

Наиболее часто рождаются дети с массой тела от 2400 до 3800 г. В соответствии с массой тела новорожденных ортопедические аппараты для первых трех категорий (масса тела 1900—2400 г) изготавливали в пяти экземплярах по преформированной гипсовой модели I подкласса I класса, для последующих восьми категорий (масса тела 2400—4000 г) — в десяти экземплярах по преформированным гипсовым моделям I подкласса II—VI классов. Для остальных трех категорий новорожденных (масса тела 4000—4600 г) — в пяти экземплярах по преформированной гипсовой модели VII подкласса I класса. Вести-

булярные параметры каждого последующего серийно изготовленного ортопедического аппарата увеличивали на 0,25 мм, т. е. на толщину восковой бюгельной пластинки.

Таблица 4.2

Характеристика весовых категорий новорожденных в зависимости от массы тела		
Категория	Масса тела, г	Как часто встречается
I	1900—2000	Редко
II	2000—2200	»
III	2200—2400	»
IV	2400—2600	Часто
V	2600—2800	»
VI	2800—3000	»
VII	3000—3200	»
VIII	3200—3400	Реже
IX	3400—3600	»
X	3600—3800	Редко
XI	3800—4000	»
XII	4000—4200	»
XIII	4200—4400	»
XIV	4400—4600	Очень редко

Таким образом, комплект ортопедических преформированных аппаратов, предназначенный для детей с врожденной расщелиной губы, альвеолярного отростка, твердого и мягкого неба, состоит из 600 аппаратов, расположенных на 10 планшетах. Первый из них предназначен для детей, родившихся с правосторонней сквозной расщелиной губы, альвеолярного отростка, твердого и мягкого неба, второй — с левосторонней сквозной расщелиной губы, альвеолярного отростка, твердого и мягкого неба, третий — с двусторонней сквозной расщелиной губы, альвеолярного отростка, твердого и мягкого неба (рис. 4.12, 4.13), четвертый — со срединной расщелиной твердого и мягкого неба, пятый — с правосторонней несквозной расщелиной губы, альвеолярного отростка и переднего отдела твердого неба, шестой — с левосторонней несквозной расщелиной губы, альвеолярного отростка и переднего отдела твердого неба, седьмой — с двусторонней несквозной расщелиной губы, альвеолярного отростка и переднего отдела твердого неба, восьмой — с правосторонней несквозной расщелиной губы, альвеолярного отростка и переднего отдела твердого неба, сочетающейся с расщелиной заднего отдела твердого и мягкого неба, девятый — с левосторонней несквозной расщелиной губы, альвеолярного отростка и переднего отдела твердого неба, сочетающейся с расщелиной заднего отдела твердого и мягкого неба, десятый — с двусторонней несквозной расщелиной губы, альвеолярного отростка и переднего отдела твердого неба, сочетающейся с расщелиной заднего отдела твердого и мягкого неба. На каждом планшете располагается также 60 пластинок, имеющих форму правильной верхней челюсти, выполненных из пластмассы толщиной 0,2-0,3 мм с валикообразным верхний краем и металлической петлей, расположенной в проекции расщелины.

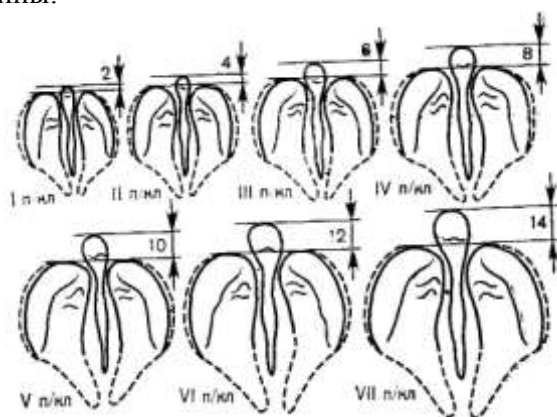


Рис 4.12. Схематическое изображение гипсовых моделей верхней челюсти с двусторонней полной расщелиной губы, альвеолярного отростка, твердого и мягкого неба в зависимости от величины сагиттального несоответствия (в миллиметрах).

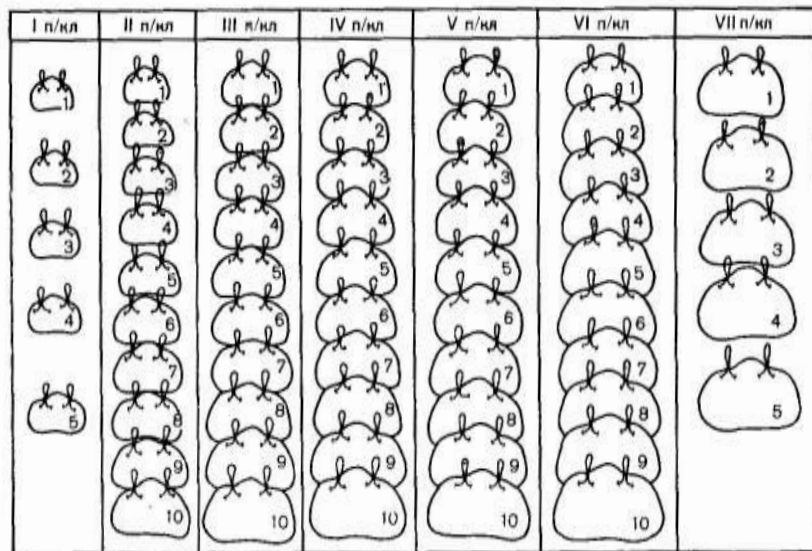


Рис. 4.13. Расположение ортопедических аппаратов III класса на планшете № 3.

Стандартизированные аппараты изготавливали по предварительно преформированным в трех взаимно перпендикулярных плоскостях гипсовым моделям с учетом коррекции на $1/2$ величины сагиттального, вертикального и горизонтального несоответствия. Вестибулярные размеры ортопедических аппаратов в пределах передней и задней трети твердого неба по мере увеличения порядкового номера аппарата внутри подкласса увеличивали на 0,5 мм.

На преформированной гипсовой модели определяют также вестибулярные и дистальные границы ортопедического аппарата. Изготавливают серию восковых экземпляров ортопедических аппаратов. Для моделирования аппарата используют бюгельный воск (толщина пластинок 0,25 мм). Размягченную восковую пластинку укладывают на гипсовую модель, хорошо обжимают и обрезают в пределах необходимых границ: с вестибулярной поверхности — по уровню свода переходной складки, с дистальной — на 1—2 мм кзади от края твердого неба. Затем этот восковой шаблон смазывают вазелиновым маслом или протирают тальком, после чего на нем моделируют второй экземпляр аппарата, который обрезают по тем же границам. Таким же образом проводят моделирование восковых шаблонов 3, 4, 5, 6, 7, 8, 9-го и 10-го экземпляров ортопедического аппарата. После этого восковые шаблоны ортопедических аппаратов отделяют друг от друга и проводят валикообразное моделирование их вестибулярного края. Соответственно проекции расщелины в каждый восковой экземпляр ортопедического аппарата монтируют металлическую петлю из ортодонтической проволоки диаметром 0,3 мм и длиной 2,5—3 см. Затем восковые экземпляры (заготовки) ортопедических аппаратов необычной методике заменяют на пластмассовые, которые обрабатывают и полируют.

4.5. ИНСТРУКЦИЯ ПО ПОДБОРУ И НАЛОЖЕНИЮ ПРЕФОРМИРОВАННЫХ ОРТОПЕДИЧЕСКИХ АППАРАТОВ У НОВОРОЖДЕННЫХ С РАСЩЕЛИНОЙ ГУБЫ И НЕБА В РОДИЛЬНОМ ДОМЕ

Все 10 планшетов преформированных ортопедических аппаратов уложены в одном пластмассовом контейнере и соответствуют шести классам (V и VI классы имеют по три группы). С целью облегчения подбора преформированного ортопедического аппарата для новорожденного с врожденной расщелиной губы, альвеолярного отростка, твердого и мягкого неба в родильном доме проведена маркировка аппаратов, которая позволяет безошибочно выбрать нужный аппарат любого класса и ввести его в полость рта новорожденного до первого кормления.

Каждый класс ортопедических аппаратов укладывают на отдельный планшет, на котором по горизонтали располагают все семь подклассов данного класса. По вертикали в каждом подклассе расположены ортопедические аппараты в соответствии с порядковым номером от 1 до 5 в I и VII подклассах, от 1 до 10 во II, III, IV, V и VI. Увеличение порядкового номера аппарата по вертикали отражает увеличение вестибулярных параметров аппарата в данном подклассе, а порядкового номера подкласса по горизонтали — повышение степени сагиттального несоответствия верхнечелюстных костей на стороне поражения и противоположной стороне.

При подборе ортопедического аппарата для новорожденного необходимо:

- 1) установить точный диагноз врожденного порока, чтобы определить класс ортопедических аппаратов и выбрать соответствующий планшет;
- 2) установить сагиттальное несоответствие верхнечелюстных костей на стороне поражения и противоположной стороне для определения подкласса ортопедических аппаратов в каждом классе;

3) определить массу тела новорожденного при подборе преформированного ортопедического аппарата, для того чтобы в каждом подклассе своего класса установить порядковый номер аппарата по вертикали. При увеличении массы тела новорожденного на 200 г порядковый номер аппарата увеличивается на одну единицу, при этом вестибулярные (поперечные) параметры аппарата увеличиваются на 0,5 мм.

Измерение сагиттального несоответствия верхних челюстей на стороне поражения и противоположной стороне при односторонней расщелине или обеих верхнечелюстных костей по отношению к выступающей межчелюстной кости при двусторонней расщелине проводят с помощью специального приспособления во время первичного осмотра новорожденного в родильном доме. Фронтальную часть приспособления укладывают на передний отдел альвеолярного отростка непораженной стороны. Сагиттальную часть приспособления перемещают в продольный паз до уровня расположения переднего отдела альвеолярного отростка на стороне поражения и внутренним концом, имеющим полулунную форму, укладывают на его торец. Величину сагиттального несоответствия челюстей (в миллиметрах) указывают на сагиттальной части приспособления в том месте, где последняя пересекается с наружной поверхностью фронтальной части приспособления. Например, диагностирована левосторонняя полная расщелина губы, альвеолярного отростка, твердого и мягкого неба. Ортопедические аппараты для новорожденного с таким диагнозом относятся ко II классу и смонтированы на втором планшете. Масса тела ребенка при рождении от 1900 до 2400 г при сагиттальном несоответствии челюстей в 2 мм соответствует I подклассу II класса. В этом подклассе имеется пять ортопедических аппаратов, обозначенных цифрами 1, 2, 3, 4, 5: под номером 1 — ортопедический аппарат для новорожденного с массой тела 1900—2000 г, под номером 5 — для детей с массой тела 2300—2400 г.

Подобранный ортопедический аппарат необходимо хорошо промыть теплой водой с мылом, а затем сцеженным грудным молоком, после чего ввести в полость рта новорожденного. Края ортопедического аппарата должны хорошо укладываться в переходную зону со стороны преддверия полости рта, а задний край — перекрывать все твердое небо и заходить на слизистую оболочку мягкого неба на 1—2 мм. При пользовании аппаратом необходимо, чтобы металлическая петля располагалась соответственно в проекции расщелины и не травмировала слизистую оболочку губы и краской каймы. В случае необходимости коррекции петля легко отгибается в нужном направлении. Затем отрезают две полоски лейкопластыря шириной 4—5 мм и длиной 70 мм, концы которых проводят и с одной стороны прикрепляют к металлической петле, а с другой — к эластической повязке, фиксированной к головной; шапочке.

Первое кормление ребенка проводят после наложения аппарата под контролем врача, который обучает медицинский персонал родильного отделения и мать правилам ухода за полостью рта новорожденного и режиму пользования аппаратом. В период адаптации новорожденного к ортопедическому аппарату (5—7 дней) туалет полости рта и аппарата проводят один раз в сутки. При этом аппарат вынимают из полости рта, хорошо очищают от слизи и молока щеточкой, прополаскивают в теплой кипяченой воде, а затем грудным молоком, после чего снова вводят в полость рта. На 2-й неделе пользования ортопедическим аппаратом туалет полости рта и аппарата проводят 2 раза в день, а в последующем — после каждого кормления. Очень важно при проведении туалета полости рта прицельно осмотреть ее с целью выявления локальной травматизации слизистой оболочки. При наличии показаний осуществляют коррекцию аппарата и его последующую полировку.

Ребенок должен носить ортопедический аппарат постоянно и вынимать его из полости рта следует по возможности только во время туалета ротовой полости. Необходимо чтобы еще в родильном доме мать научилась сама кормить ребенка с аппаратом, проводить туалет ротовой полости и аппарата, правильно выводить, вводить и фиксировать аппарат.

Новорожденный выписывается из родильного дома с ортопедическим аппаратом и через один месяц направляется в центр диспансеризации детей с врожденной патологией челюстно-лицевой области для продолжения лечения.

Применение стандартизованных преформированных ортопедических аппаратов у детей с пороками развития лицевого черепа в родильном доме до первого кормления позволяет:

- 1) оказать безотлагательную ортопедическую помощь новорожденному;
- 2) оказать неотложную ортопедическую помощь новорожденному в любом родильном отделении той местности, где нет ортодонта или ортопеда, владеющего методикой ортопедического лечения новорожденных с пороками развития лицевого черепа;
- 3) стабилизировать процесс развития вторичных деформаций и предотвратить дальнейшее увеличение дефекта в области альвеолярного отростка и неба;
- 4) нормализовать процесс вскармливания и обеспечить полноценное физическое развитие ребенка;
- 5) разобщить полости рта и носа, что позволит предотвратить развитие вторичных деформаций не только органов полости рта, но и полости носа;

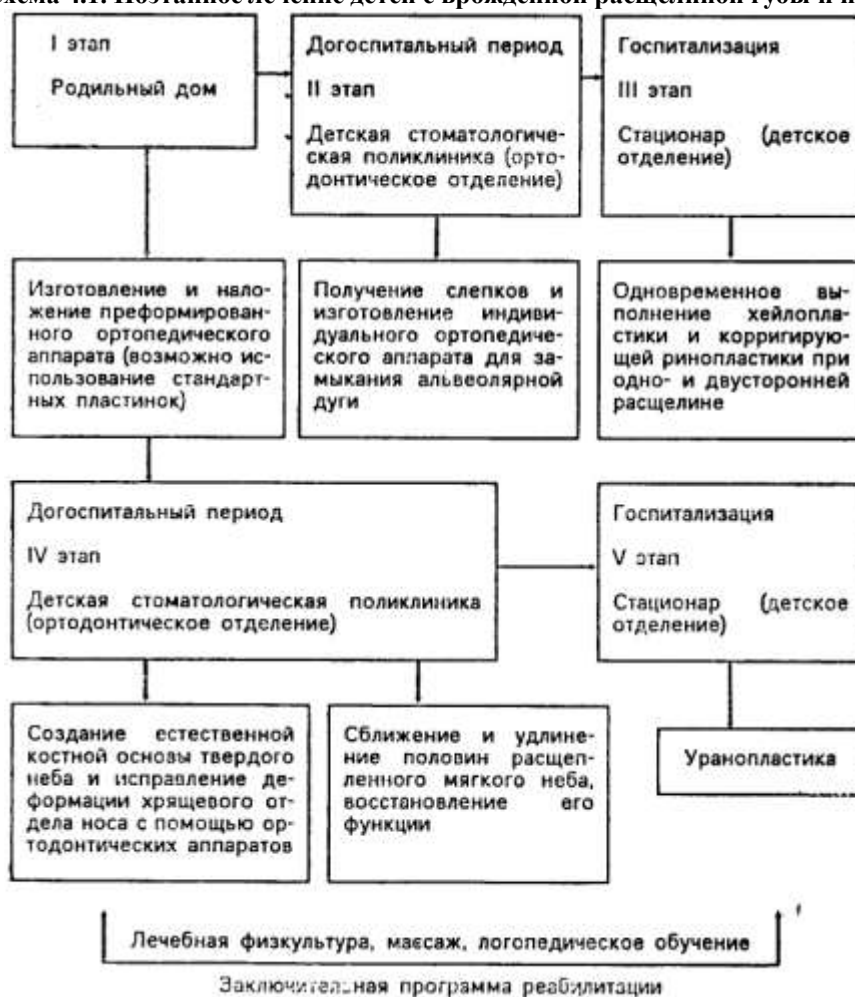- 6) использовать акт сосания и глотания в качестве лечебного фактора путем направления силы мышечного воздействия через аппарат на исправление положения костных фрагментов верхней челюсти и устранение дефекта в области альвеолярного отростка, а также перевода сквозной расщелины в несквозную;
- 7) начать раннее ортопедическое лечение детей, используя для этого эластичность тканей, которые легко преформируются в нужном направлении под действием ортопедического аппарата;
- 8) уменьшить продолжительность ортопедического лечения, направленного на реконструкцию верхней челюсти, и создать благоприятные условия для своевременного проведения хейло- и уранопластики, исключив при этом натяжение мягких тканей и костные рассечения;
- 9) завершить реабилитацию детей с такого рода патологией в преддошкольном возрасте и обеспечить им нормальное обучение с первого класса в общеобразовательной школе, в связи с чем отпадает необходимость в содержании школ-интернатов для таких детей, что даст большой экономический эффект;
- 10) обеспечить хорошее физическое развитие ребенка, начиная с первых дней после рождения, о чем свидетельствуют ежемесячное увеличение массы тела и хорошее общее состояние (новорожденные, пользующиеся преформированными ортопедическими аппаратами, реже болеют острыми респираторными заболеваниями, чем дети, которым не было проведено раннее ортопедическое лечение).

На основании изложенного выше очевидно, что специализированная помощь детям, родившимся с расщелиной губы и неба, должна быть безотлагательной и оказывать ее необходимо в первые часы после рождения ребенка до первого кормления. При этом в первую очередь следует использовать ортопедические методы терапии.

4.6. СПЕЦИАЛИЗИРОВАННОЕ ОРТОПЕДИЧЕСКОЕ ЛЕЧЕНИЕ ДЕТЕЙ С РАСЩЕЛИНОЙ ГУБЫ, АЛЬВЕОЛЯРНОГО ОТРОСТКА ТВЕРДОГО И МЯГКОГО НЕБА В АМБУЛАТОРНО-ПОЛИКЛИНИЧЕСКИХ УСЛОВИЯХ

После выписки ребенка из родильного дома в амбулаторно-поликлинических условиях поэтапно проводят предоперационную ортопедическую подготовку (схема 4.1).

Схема 4.1. Поэтапное лечение детей с врожденной расщелиной губы и неба



Задача II этапа лечения — ликвидация костного дефекта в области альвеолярного отростка с одной стороны при односторонней и с обеих сторон при двусторонней расщелине (рис. 4.14, 4.15).

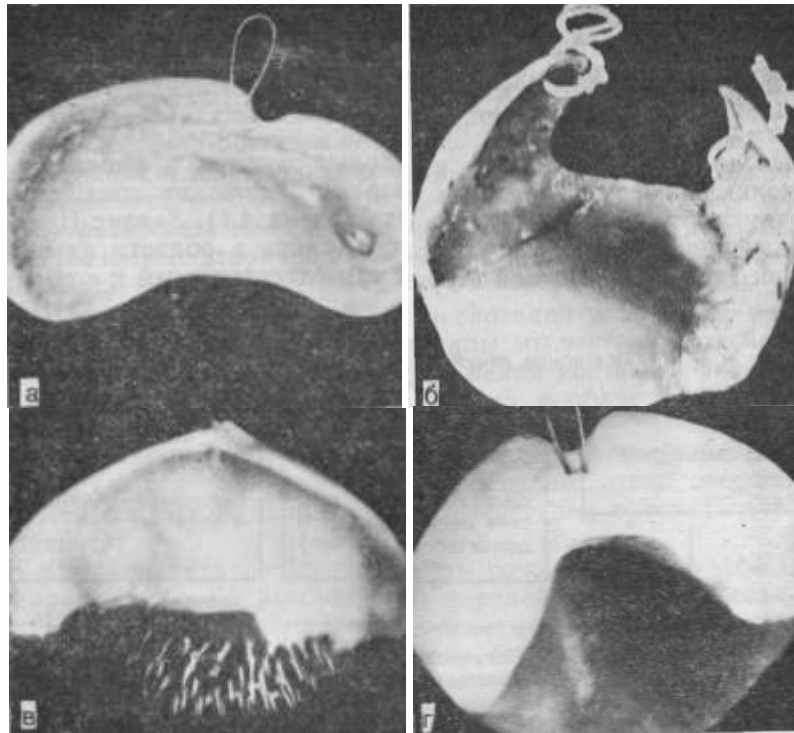


Рис. 4.14. Ортопедические аппараты для репозиции межчелюстной кости и формирования альвеолярной дуги.

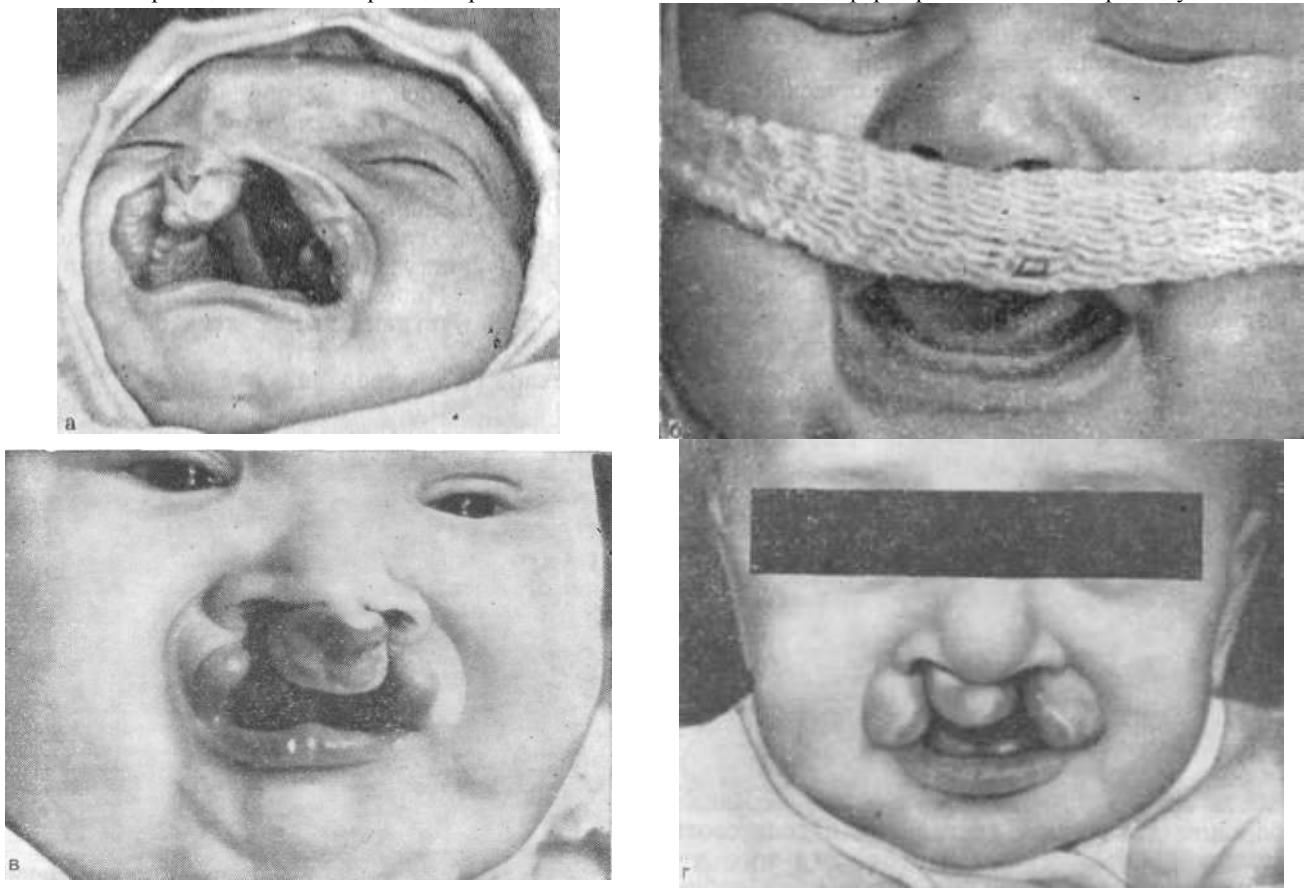

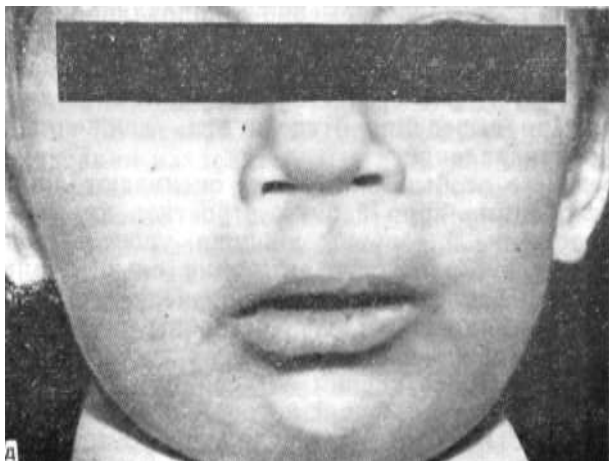


Рис. 4.15. Устранение расщелины верхней губы и неба.
а — больной до лечения в возрасте 20 ч; б — 3 мес: наложен внутриротовой аппарат 9 внеротовая эластичная давящая повязка; в — 4,5 мес: межчелюстная кость выведена на ось симметрии; г — 6 мес: полностью вправлена межчелюстная кость, мягкотканые фрагменты верхней губы в правильном положении, размеры их увеличились, что обеспечило их торцовое соприкосновение; д — 8 мес: после хейлопластики, проведенной одновременно с обеих сторон.

Устранение костных дефектов в преддверии полости рта и создание единой альвеолярной дуги правильной формы является основополагающим фактором, так как обеспечивает прижизненное моделирование из отдельных разобщенных фрагментов целостной верхней челюсти и создает условия для правильной расстановки зубов в зубном ряду (рис. 4.16, 4.17).

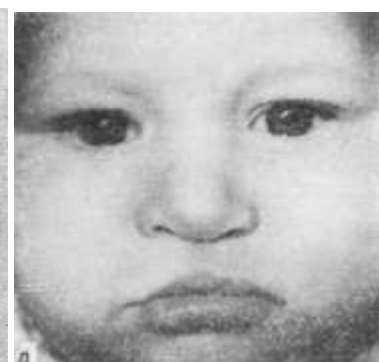
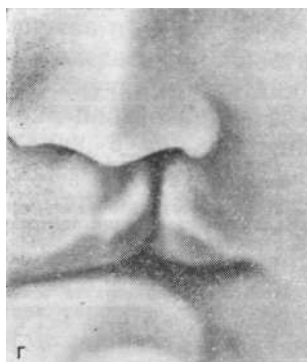
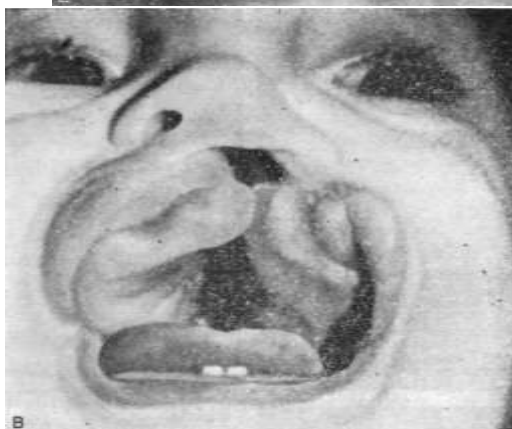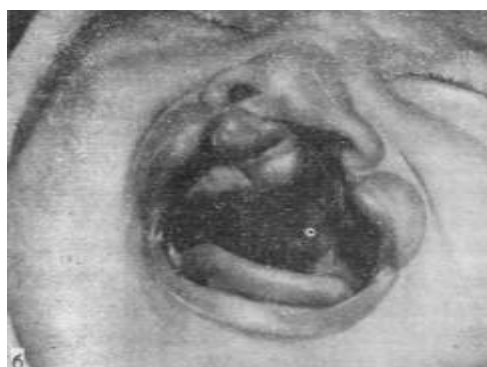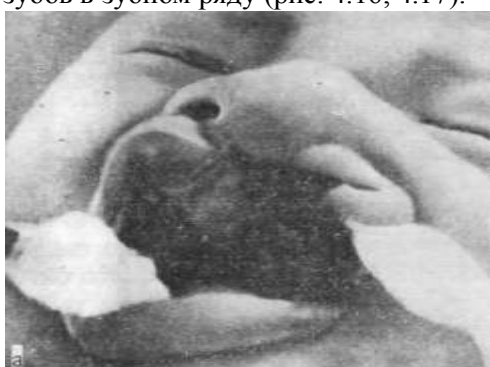Рис. 4.16. Устранение односторонней расщелины верхней губы, альвеолярного отростка и неба у больного.
а — больной до лечения в возрасте 20 ч; б — 2,5 мес перед хейлопластикой: сблизились фрагменты верхней челюсти; в — замкнулась альвеолярная дуга; г — фрагменты губы пришли в торцовое соприкосновение; д — после хейлопластики.

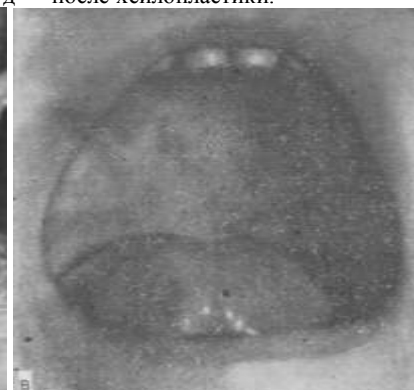
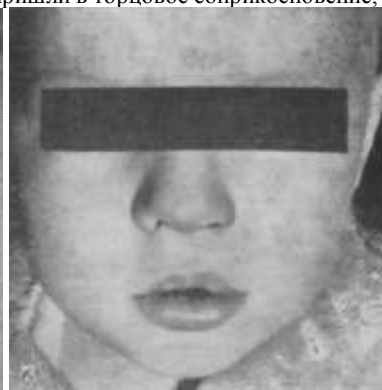
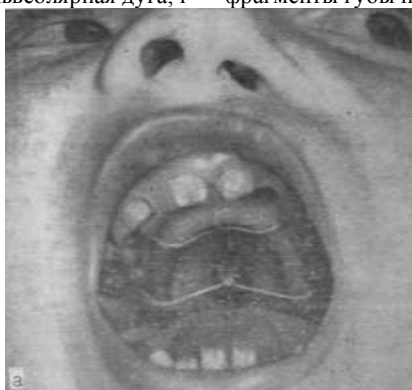Рис. 4.17. Тот же больной в возрасте 2 (а) и 3 (б, в) лет.
а — в полости рта находится аппарат для низведения левого небного отростка; б — больной после хейло- и уранопластики; в — полость рта больного: форма неба правильная, зубной ряд на верхней челюсти соответствует ортогнатическому прикусу.

Это во многом способствует также устранению костного дефекта в области небных отростков и формообразованию естественной костной основы твердого неба. С этой целью применяют ортопедический аппарат, с помощью которого добиваются постепенной перестройки костной ткани верхней челюсти, направленной на репозицию неправильно расположенных фрагментов челюсти, в первую очередь межчелюстной кости (авт. свид. № 1050697). Отсутствие свода твердого неба при врожденной расщелине оказывает неблагоприятное влияние на физическое развитие ребенка, так как сообщение ротовой и носовой полостей с первых дней его жизни нарушает такие жизненно важные функции, как сосание, глотание, дыхание. В связи с необходимостью коррекции расщепленной губы и неба сразу после рождения ребенка разработаны методики ранних оперативных вмешательств. Несмотря на значительные успехи в развитии уранопластики, она по-прежнему остается технически сложной и травматичной операцией. Ее выполняют у детей в дошкольном возрасте под общим наркозом и при этом производят костные рассечения в области основания черепа (верхняя комиссура крыловидных отростков основной кости, задняя полуокружность большого небного отверстия).

Уранопластика не позволяет устранить костный дефект твердого неба; его только перекрывают слизисто-надкостничными лоскутами, нередко смещенными со значительным натяжением, что часто приводит к образованию вторичных послеоперационных дефектов, особенно на границе твердого и мягкого неба: по данным В. С. Дмитриевой и Р. Л. Ландо (1964) — у 52,3% больных, по материалам Р. Д. Чеховского (1985) — у 80%. Массивные послеоперационные рубцы на небе и в боковых отделах глотки сдерживают рост челюстей и вызывают аномалии прикуса, деформацию и ограничение подвижности мягкого неба. Используемые в настоящее время плавающие obturatory не устраняют дефект и сдерживают рост небных пластинок. Нами предложен неоперативный способ коррекции и низведения небных отростков для формирования свода твердого неба у детей с врожденными пороками развития лицевого черепа, которые могут быть осуществлены с помощью разработанного нами разборного ортопедического аппарата (авт. свид. № 946534) (III этап лечения).

Показаниями к применению ортопедического способа ликвидации дефекта твердого неба являются:

- 1) односторонняя полная расщелина губы, альвеолярного отростка, твердого и мягкого неба;
- 2) двусторонняя полная расщелина губы, альвеолярного отростка, твердого и мягкого неба;
- 3) сочетание односторонней расщелины губы с двусторонней расщелиной твердого и мягкого неба;
- 4) сочетание расщелины верхней губы и альвеолярного отростка с расщелиной задней трети твердого и полной расщелиной мягкого неба;
- 5) срединная расщелина любой протяженности твердого и полная расщелина мягкого неба;
- 6) полная расщелина мягкого неба с недоразвитием мышц и его укорочением.

Ортопедический способ низведения небных отростков показан только в том случае, когда осуществлено замыкание альвеолярных отростков в единую альвеолярную дугу.

4.7. МЕТОДИКА ИЗГОТОВЛЕНИЯ ОРТОПЕДИЧЕСКИХ АППАРАТОВ ДЛЯ СОЗДАНИЯ КОСТНОЙ ОСНОВЫ ТВЕРДОГО НЕБА

4.7.1. Клинико-лабораторные этапы изготовления аппарата для низведения небных отростков

Для изготовления ортопедического аппарата необходимо получить оттиск с верхней челюсти специальной ложкой с помощью одной из эластических масс. На оттиске должны быть точно отображены свободные края небных отростков, обращенные в полость носа. При получении оттиска необходимо создавать наибольшее давление в дистальном отделе соответственно границе средней и задней третей неба, для того чтобы часть оттисковой массы проникла за свободные края небных отростков в полость носа. Одновременно с надавливанием на оттискную ложку необходимо перемещать ее в направлении сзади вперед, чтобы на оттиске получилось отображение не только дистального, но также среднего и переднего отделов небных отростков. При выведении оттиска эти движения повторяют в обратном направлении.

На оттиске с особым вниманием оценивают линии, отображающие свободные края небных отростков на всем протяжении, расположение и контуры сошника, уровень расположения небных отростков, плотность смыкания альвеолярных отростков, уровень расположения верхней челюсти по отношению к межчелюстной кости с одной стороны при односторонней расщелине или обеих верхнечелюстных костей при двусторонней расщелине. После оценки оттиска приступают к его преформации, для осуществления которой необходимо иметь специальные разделительные пластинки и зуботехнический воск.

Свободные края небных отростков контурируют тонкими разделительными пластинками, которым придают форму, повторяющую линию изгиба свободных краев небных отростков. Длина разделительных пластинок соответствует длине расщелины в области твердого и мягкого неба, ширина равна 8—10 мм, поперечное сечение — 0,1—0,2 мм. Разделительные пластинки внутренними длинными краями с обеих сторон погружают в толщу оттисковой массы на половину ширины. При надежной фиксации разделительных пластинок на их верхнюю поверхность накладывают полоску зуботехнического воска, размеры которой должны соответствовать ширине разделительной пластинки. Хорошо разогретым (кипящим) клейким воском фиксируют медиальный край восковой пластинки к слепку. Кроме того, разделительную пластинку тонким

слоем кипящего воска приклеивают к слепку с оральной стороны, после чего отливают модель, желательнее из высокопрочного гипса. После кристаллизации гипса модель раскрывают и извлекают разделительные палстинки вместе с восковыми прокладками. На такой модели хорошо контурируются свободные края и 5—6 мм носовой поверхности небных отростков. Получается своеобразная ниша, позволяющая с трех сторон подойти к небным отросткам и создать на них опору при изготовлении ортопедического аппарата.

Наиболее рациональным приспособлением для лечения детей с одно- и двусторонней расщелиной губы, альвеолярного отростка, твердого и мягкого неба является разработанный нами аппарат механического действия с резиновым кольцом, предназначенный для низведения небных отростков из полости носа в полость рта с одновременным изменением их положения из вертикального в горизонтальное.

Ортопедический аппарат разборный и состоит из двух частей: назубодесневой пластинки и носового пелота, связанных между собой эластичным кольцом. При изготовлении аппарата сначала создают его восковую заготовку. Размягченную восковую пластинку укладывают на гипсовую модель и хорошо отжимают по всему альвеолярному отростку и зубному ряду. Излишки воска образуются с вестибулярной стороны в пределах переходной складки, со стороны полости рта у основания небного ската альвеолярного отростка, т. е. на 1 см ниже уровня шеек зубов. Базис пластинки должен плотно прилегать к шейке каждого зуба, оставляя открытыми все его поверхности. На небной части назубодесневой пластинки создают два валикообразных утолщения, располагающиеся в промежутке между IIIIII и V|V или 6|6 зубами с каждой стороны. Во фронтальном отделе валикообразного утолщения создавать не нужно, чтобы уменьшить объем аппарата и обеспечить нормальные условия для свободных движений языка. У нижнего валикообразного утолщения закрепляют симметрично расположенные по отношению к средней линии назубодесневой пластинки четыре опорные петли, две из которых открыты медиально и находятся между боковыми резцами и клыками, а две другие открыты дистально и расположены между вторыми временными и первыми постоянными молярами, или у основания верхнего валикообразного утолщения на тех же уровнях просверливают четыре сквозных канала в направлении снаружи внутрь и сверху вниз.

Назубодесневую пластинку делают из базисной пластмассы. В случае отсутствия зубов пластинку выполняют сплошной и она плотно прилегает к альвеолярному отростку на всем протяжении, а при наличии зубов в альвеолярном отростке в ней делают отверстия в соответствии с количеством и формой зубов, которые остаются открытыми. Высота назубодесневой пластинки с оральной стороны определяется высотой альвеолярного отростка, при этом небные отростки должны оставаться свободными.

Вторую часть ортопедического аппарата — носовой пелот — в первом варианте создают из восковой пластинки. Для его моделирования необходимо подогреть гипсовую модель до температуры 45—50°. Вырезанную восковую пластинку языкообразной формы вводят с дистальной стороны гипсовой модели в нишу хорошо контурированной расщелины и постепенно продвигают по направлению к фронтальному отделу. Под действием тепла, сохраняемого гипсовой моделью, восковая пластинка размягчается и при продвижении кпереди приобретает форму поверхности небных отростков.

Моделирование носового пелота необходимо проводить постепенно. Восковую пластинку несколько раз извлекают из ниши, при этом удаляются излишки воска, препятствующие ее продвижению кпереди. Постепенно носовой пелот приобретает языкообразную форму и достигает переднего отдела дна полости носа. Дистальный отдел носового пелота заканчивается на 1—1,5 см кзади от границы твердого неба. Ширина носового пелота должна превышать поперечные размеры расщелины на 10—12 мм. По его средней линии монтируют две опорные петли, открытые дистально, расположение которых во фронтальном отделе соответствует опорным петлям, установленным на назубодесневой пластинке. Опорные петли изготавливают из ортодонтической проволоки диаметром 0,6 мм. Затем восковой вариант (заготовку) аппарата окончательно моделируют и по обычной методике производят замену воска на пластмассу. При этом носовой пелот изготавливают из пластмассы двух видов: передний отдел, который укладывают в пределах твердого неба, — из базисной пластмассы, задний отдел, прилегающий к краям расщепленного мягкого неба (более тонкий) — из эластической пластмассы эла-дент-100. После полимеризации и обработки аппарата его устанавливают на гипсовую модель с целью изготовления эластичного кольца (резиновое или полиуретановое) нужной длины. Длина резиновой нити диаметром 1—1,2 мм определяется Периметром трапеции, образованной четырьмя опорными петлями, расположенными на назубодесневой пластинке. Для того чтобы рассчитать силу, развиваемую эластичным кольцом, необходимо определить площадь носовой поверхности небных отростков, на которую будет опираться носовой пелот ортопедического аппарата. Затем пелот извлекают из ниши и аппликационным методом на миллиметровую бумагу переносят участки носового пелота справа и слева, которые прилегают к небным отросткам со стороны полости носа.

Площадь опорной части носового пелота рассчитывают в квадратных миллиметрах (мм²). Измеряют длину резиновой нити, которая охватывает в виде трапеции опорные петли назубодесневой пластинки до ее растяжения, а затем длину эластичного кольца после наложения его на все опорные петли (четыре на назубодесневой пластинке и две на носовом пелоте). Определяют, насколько резиновая нить длиннее. С помощью разновеса определяют массу, которая необходима для растяжения эластичного кольца до уровня, получен-

ного после наложения его на все опорные петли. Полученную величину делят на площадь опоры носового пелота на небные отростки, что позволяет определить силу давления в граммах на 1 мм². Формирование носовой пластинки языкообразной формы обусловлено тем, что она повторяет контур переднего края дна полости носа. Закрепление двух изогнутых опорных петель по ее средней линии необходимо для наложения эластичного кольца, обеспечивающего достаточное усилие при низведении небных отростков. Ширина носового пелота превышает поперечные размеры расщелины на 10—12 мм. Это необходимо для того, чтобы края носового пелота по 5—6 мм с каждой стороны заходили на носовую поверхность небных отростков. Выполнение назубодесневой пластинки, по форме соответствующей альвеолярному отростку, обеспечивает точное наложение ее на этот отросток, создание опоры и равномерное распределение давления, возникающего при низведении небных отростков.

Нижнее валикообразное утолщение обеспечивает отведение эластичного кольца к средней линии во избежание травмы слизистой оболочки, покрывающей небные отростки. Верхнее валикообразное утолщение является опорной осью, вокруг которой производят разворот небных отростков при их низведении из полости носа в полость рта. Закрепление четырех опорных петель у нижнего валикообразного утолщения обеспечивает максимальное плечо действия сил, вызывающих разворот свободных краев небных отростков при их низведении и, следовательно, минимальное усилие для выполнения этого разворота.

Размещение опорных петель попарно между боковыми резцами и клыками и между молярами способствует равномерному распределению давления, которое оказывает эластичное кольцо на носовые поверхности небных отростков при их низведении. Расположение попарно опорных петель, открытых медиально и дистально, обеспечивает надежную фиксацию эластичного кольца.

Выполнение отверстий в назубодесневой пластинке в соответствии с количеством и формой зубов, расположенных в альвеолярном отростке, обеспечивает точное прилегание назубодесневой пластинки к альвеолярному отростку верхней челюсти.

Для иллюстрации приводим краткую выписку из истории болезни.

Больной Д. в возрасте 20 ч. Родился 17.02.81 г. (масса тела 3800 г, рост 52 см) со сквозной левосторонней расщелиной губы, альвеолярного отростка, твердого и мягкого неба с деформацией хрящевого отдела носа. Ширина дефекта в области губы и альвеолярного отростка 22 мм. Отсутствует дно носа. Дефект распространяется на твердое и мягкое небо. Язык постоянно занимает высокое положение, обтурируя просвет расщелины. Левый небный отросток расположен вертикально и своим свободным краем уходит под нижнюю носовую раковину.

В родильном доме было начато активное ортопедическое лечение. Наложено преформированный аппарат II класса VII подкласса № 8. Проведено первое кормление с аппаратом. Новорожденный начал активно сосать. 17.03.81 г. получен оттиск с верхней челюсти ребенка и изготовлен новый ортопедический аппарат по преформированной гипсовой модели. Через 1 мес пользования аппаратом размер дефекта в области альвеолярного отростка уменьшился до 17 мм. В возрасте 5 мес замкнулась альвеолярная дуга, значительно сблизились фрагменты расщепленной верхней губы. Хейлопластика произведена в возрасте 7,5 мес, получены хорошие анатомические и функциональные результаты. Через 1 мес после хейлопластики был начат III этап предоперационной подготовки с целью ликвидации костного дефекта в области небных отростков.

По индивидуальному слепку верхней челюсти изготовлен разборный механически действующий аппарат, который был наложен в полости рта в возрасте 10 мес. Одновременно изготовлен эндоназальный фиксатор для устранения вторичных деформаций хрящевого отдела носа.

Больной пользовался аппаратом постоянно. Низведение небного отростка из полости носа в полость рта произведено в течение 5 мес. В возрасте 1,5 лет был ликвидирован костный дефект в области небных отростков и создан естественный костный свод твердого неба.

У больного был получен новый слепок с верхней челюсти и изготовлен аппарат для тренировки мышц мягкого неба. (Это завершающий этап предоперационной ортопедической подготовки, который проводят с целью стимуляции роста мышц мягкого неба и увеличения их массы.)

Уранопластика по методу Гуцана проведена в возрасте 2,2 года, получены хорошие анатомические и функциональные результаты. Дальнейшее наблюдение за ребенком продолжалось до 10 лет. В реабилитационную программу были включены: пальцевой массаж и электростимуляция мышц верхней губы и мягкого неба, логопедическое обучение, а также ортодонтическое лечение, предусматривающее коррекцию положения зубов, граничащих с расщелиной.

4.7.2. Последовательность наложения частей ортопедического аппарата для низведения небных отростков в полость рта

Наложение частей аппарата для низведения небных отростков в полость рта складывается из четырех моментов: за переднюю петлю опорной носовой части аппарата привязывают шелковую или хлопчатобумажную нить длиной 15—20 см. С целью предупреждения травмы слизистой оболочки боковые отделы опорной носовой части аппарата как с оральной, так и с носовой поверхности смазывают вазелином, что обеспечивает их скольжение и свободное продвижение по слизистой оболочке носовой поверхности небных отростков. При хорошо открытом рте опорную носовую часть аппарата вводят в носовую полость со стороны зева, продвигают по носовой поверхности небных отростков до переднего края расщелины и располагают таким образом, чтобы вваренные в нее фиксирующие петли проецировались по линии сагиттального шва, а боковые отделы располагались в нижних носовых ходах и заходили за свободные края небных отростков на 5—6 мм.

После наложения носовой пластинки аппарата и удержания ее за фиксирующую нить проводят наложение назубодесневой части аппарата, которую укладывают на весь альвеолярный отросток и зубной ряд. Хоро-

шим ориентиром при этом служат одиночно стоящие зубы или группы зубов. Во избежание ущемления слизистой оболочки альвеолярного отростка в области шеек зубов назубодесневая часть аппарата должна равномерно и плотно прилегать к шейкам опорных зубов и слизистой оболочке отростка на всем его протяжении. Обе части аппарата соединяют эластичным кольцом, наложение которого проводят в следующем порядке. Вначале кольцо накладывают на задние и передние фиксирующие петли, сваренные в опорную назубодесневую пластинку, а затем — на переднюю и заднюю срединные петли, сваренные в опорную носовую часть аппарата.

Под действием силы, развиваемой эластичным кольцом, носовой пелот плотно прижимается к слизистой оболочке носовой поверхности небных отростков, а назубодесневая пластинка — к альвеолярному отростку правой и левой половин верхней челюсти. Это обеспечивает изменение положения небных отростков из вертикального в горизонтальное и приводит вначале к уменьшению дефекта, а затем к полной его ликвидации.

4.7.3. Продолжительность пользования ортопедическими аппаратами для низведения небных отростков, сближения половин расщепленного мягкого неба и тренировки его мышц

Продолжительность пользования аппаратом, применяемым для низведения небных отростков, зависит от возраста ребенка, вида и ширины расщелины, степени деформации и недоразвития небных отростков, а также общего состояния ребенка и колеблется от 4—6 мес до 1 года. Адаптация к аппарату длится от 2—3 до 5—8 дней. В этот период у ребенка может быть легкое недомогание, отмечаются обильное слюнотечение и снижение аппетита. Все перечисленные явления исчезают после адаптации ребенка к аппарату. Мать должна быть обучена правилам туалета полости рта ребенка, который она проводит ежедневно.

Первую коррекцию назубодесневой части аппарата осуществляют через 2 нед. Эластичное кольцо снимают с опорных петель носового пелота и назубодесневую пластинку выводят из полости рта. Внимательно осматривают слизистую оболочку преддверия полости рта и альвеолярных отростков, особенно у основания небного ската, где валикообразный край аппарата может погружаться в слизистую оболочку. После туалета полости рта и ортопедического аппарата слизистую оболочку и внутреннюю поверхность назубодесневой пластинки обрабатывают антисептическими средствами, а затем пластинку смазывают маслом шиповника или облепихи и укладывают в предназначенное ей ложе. После этого обе части аппарата вновь соединяют эластичным кольцом.

Под влиянием силы, развиваемой эластичным кольцом, носовой пелот разгибает небные отростки у основания и постепенно низводит их в полость рта. В результате этого происходят внутрикостная перестройка в области основания небных отростков и рост костной ткани по свободному краю.

Необходимо осуществлять регулярный контроль за действием ортопедического аппарата. Об его эффективности свидетельствуют изменение положения небных отростков, свободный край которых отличается яркой окраской слизистой оболочки, а также уменьшение поперечных размеров расщелины, выравнивание и сближение половин расщепленного мягкого неба. Во время контрольного посещения проводят активацию аппарата путем уменьшения диаметра резинового кольца на 1—2 мм. Замену эластичного кольца на новое проводят через 1,5—2 мес после наложения аппарата, обязательно рассчитав силу действия кольца на 1 мм² площади небных отростков. С целью предотвращения травматизации слизистой оболочки полости носа рекомендуется каждый вечер после туалета полости рта вводить в обе половины носа по одной капле облепихового масла.

По мере низведения небных отростков они принимают горизонтальное положение и постепенно приходят в соприкосновение с опорными петлями носового пелота. При этом уменьшать диаметр эластичного кольца не рекомендуется, в то же время необходимо уменьшить до минимума объем опорных петель. Однако с целью предупреждения травматизации слизистой оболочки, покрывающей низводимые отростки, на эластичном кольце по средней линии необходимо перевязать две петли, которые набрасывают на опорные петли носового пелота аппарата.

После сближения небных отростков до торцового соприкосновения необходимо снять эластичное кольцо и назубодесневую часть аппарата. Носовую часть аппарата оставляют в полости рта еще на 1—1,5 мес и на ней ежедневно проводят пальцевой массаж твердого и мягкого неба в течение 3—5 мин. Пелот выводят из полости рта за 1 мес до операции.

4.7.4. Преимущества ортопедического аппарата для низведения небных отростков

Предложенный нами ортопедический способ и устройство для устранения дефекта твердого неба у детей с одно- и двусторонней расщелиной губы, альвеолярного отростка, твердого и мягкого неба позволяют:

- 1) воздействовать на недоразвитые небные отростки верхней челюсти и стимулировать их рост;
- 2) сформировать костный свод твердого неба за счет перемещения небных отростков из вертикального положения в горизонтальное;
- 3) в ранние сроки восстановить функцию носового дыхания, избежать костных расщеплений в области небных и крыловидных отростков во время проведения операции;
- 4) создать условия для более раннего развития жевательного аппарата и восстановления речи;

- 5) предотвратить развитие вторичных деформаций, связанных с неправильным положением небных и альвеолярных отростков, зубов, и образование рубцов после операции;
- 6) уменьшить продолжительность лечения и добиться реабилитации детей в преддошкольном возрасте;
- 7) обеспечить быструю адаптацию ребенка к аппарату благодаря тому, что ортопедический аппарат легкий, компактный, незначительно уменьшает объем полости рта, не вызывает существенных изменений в положении языка.

4.8. КЛИНИКО-ЛАБОРАТОРНЫЕ ЭТАПЫ ИЗГОТОВЛЕНИЯ АППАРАТА ДЛЯ ТРЕНИРОВКИ МЫШЦ МЯГКОГО НЕБА

При всех видах расщелин мышцы мягкого неба недоразвиты в связи с отсутствием полноценной функции. Нами сконструирован вибрирующий obturator для тренировки мышц мягкого неба и стимуляции их роста, который можно применять в любом возрасте, начиная с периода новорожденности, и при любых видах расщелин. Его необходимо использовать с первых дней жизни ребенка, для того чтобы создать благоприятные условия для вскармливания и нормализации носового дыхания. Для новорожденных и детей грудного возраста вибрирующий obturator изготавливают с целью стимуляции аппозиционного роста верхней челюсти с вестибулярной стороны и роста костной ткани небных отростков. Тело вибрирующего obturator не заходит в просвет расщелины и не опирается на ее края, в связи с этим фиксация obturator осуществляется за счет адгезии, а у детей младшего школьного возраста в период адаптации используют временную кламмерную фиксацию.

Для изготовления вибрирующего obturator получают оттиск с верхней челюсти по описанной выше методике. Отливают модель и проводят ее преформацию. Карандашом на всем протяжении контурируют края расщелины. Параллельно первой линии, отступя 3—4 мм кнаружи, проводят вторую линию, являющуюся ориентиром. Для создания зоны раздражения. Изогнутым концом гладилки шириной 3 мм на модели по проекции второй линии создают борозду полулунной формы с овальными скатами. По вестибулярному скату альвеолярного отростка на всем его протяжении прокладывают свинцовую пластинку толщиной 1 мм и шириной, равной высоте альвеолярного отростка, для создания шаблонового пространства, которое обеспечивает беспрепятственный рост верхней челюсти с вестибулярной стороны. На модели жидким гипсом заливают углубление, соответствующее проекции расщелины, и моделируют правильной формы свод твердого неба, а также нисходящий свод мягкого неба. В результате этого под базисом вибрирующего obturator образуется шаблонное пространство, способствующее расправлению небных отростков под влиянием функционального раздражения.

После создания на модели свода твердого и мягкого неба проводят преформацию дистального отдела модели в области мягкого неба. По всей поверхности обеих половин расщепленного мягкого неба тонкой острой иглой (заточенной бором), фиксированной в наконечнике, создают по 12—16 углублений на 1 см² (глубина 2—3 мм, сечение у основания 0,3—0,5 мм).

После преформации модели приступают к моделированию из воска всей конструкции вибрирующего obturator. Восковой пластинкой перекрывают всю костную основу верхнечелюстных костей и участок базиса над расщелиной. Свод мягкого неба моделируют из бюгельного воска. При наложении восковых пластинок на модель необходимо их хорошо отжать, для того, чтобы воск заполнил искусственно созданную борозду — зону раздражения. Во время моделирования базиса формируют утолщенный валикообразный край, который укладывают в свод переходной зоны с вестибулярной стороны с целью стимуляции аппозиционного роста верхней челюсти. Дистальный край вибрирующего obturator должен заканчиваться на уровне нижнего края язычка. Гипсовку модели с восковым экземпляром вибрирующего obturator проводят по обратному методу. Для паковки готовят два вида пластмассового теста одновременно: базисное из «Этакрила» или «Фторакса» и эластичное из «Эладента-100». Во время паковки пластмассы необходимо следить, чтобы базисная пластмасса ни в коем случае не проникала на участки, где должна располагаться эластическая пластмасса. С этой целью после выплавки воска и охлаждения кюветы весь участок модели, где должна находиться эластическая пластмасса, вновь покрывают бюгельным воском. Вначале пакует базисную пластмассу, которая в силу текучести заполняет все ложе жесткой части базиса вибрирующего obturator и местами перекрывает участки, где должна быть эластическая пластмасса. Паковку обязательно нужно контролировать с помощью увлажненной целлофановой пленки. После прессовки раскрывают кювету, удаляют целлофановую пленку, а также излишки базисной пластмассы и бюгельный воск, который занимал площадь вибрирующей части obturator. Для лучшего молекулярного сцепления двух видов пластмасс место их стыковки смазывают жидкостью «Эладент-100», а затем производят паковку пластмассы. При прессовке также нужно использовать целлофановую пленку, которая позволяет контролировать распределение мягкой пластмассы в дистальном отделе аппарата. Полимеризацию пластмасс выполняют согласно инструкции. Обработку и полировку аппарата необходимо проводить очень тщательно, учитывая особенности строения слизистой оболочки полости рта у детей. В дистальном отделе аппарата создают тонкие эластические ворсинки, которые слегка массируют мягкое небо и стимулируют развитие мышц.

У детей с «беззубыми» альвеолярными отростками аппарат фиксируется за счет адгезии и присасываемости во время функционирования жевательного аппарата. С появлением зубов в базисной пластинке по проекции этих зубов делают отверстия, обеспечивающие их свободное прорезывание и правильную установку в альвеолярном отростке. У детей старшего возраста (4—5 лет) в период адаптации к аппарату применяют временную кламмерную фиксацию из ортопедической проволоки диаметром 0,6 мм, изготавливают кламмеры на устойчивые интактные зубы. В случае неполноценности твердых тканей опорных зубов их покрывают тонкостенными металлическими коронками. После адаптации ребенка к вибрирующему obturatorу кламмера удаляют из базиса аппарата, а места их выхода хорошо зашлифовывают.

Наложение вибрирующего obturatorа для тренировки мышц мягкого неба не вызывает затруднений. Аппарат вводят в полость рта и укладывают на альвеолярный отросток и имеющуюся часть твердого неба. В момент полного прилегания аппарата к слизистой оболочке твердого и мягкого неба появляется рвотный рефлекс, при котором мышцы расщепленного мягкого неба сокращаются, что хорошо видно через тонкую вибрирующую часть аппарата. В этот момент нужно проверить длину дистального отдела аппарата и направление искусственно созданного свода мягкого неба, которое является опорой для правой и левой половин расщепленного мягкого неба. Если вибрирующая часть аппарата длиннее нижнего края язычка, то ее нужно подрезать ножницами. С целью лучшей фиксации аппарата и предотвращения сбрасывания его во время широкого раскрытия рта необходимо по дистальному краю базисной части аппарата создать ложе для крылочелюстной складки в соответствии с ее формой в момент максимального натяжения.

Привыкание ребенка к аппарату сопровождается активным актом сосания, уменьшением продолжительности одного кормления, нормальным физическим развитием, о чем свидетельствует ежемесячное увеличение массы тела. В связи с ростом ребенка и с целью исключения тормозящего влияния аппарата на рост челюстей его необходимо до года заменять на новый через каждые 4 мес. Новый аппарат изготавливают тем же способом, но с учетом прорезывания зубов и роста верхней челюсти, особенно небных отростков, что способствует постепенному уменьшению размеров расщелины.

Пользоваться вибрирующим obturatorом с массажной щеткой нужно постоянно и снимать его только на время туалета полости рта, самого аппарата и проведения пальцевого массажа в течение 3 мин. Аппарат чистят зубной щеткой, а затем споласкивают кипяченой водой комнатной температуры, чтобы не затвердела эластическая пластмасса. Полость рта ребенка обрабатывают влажными тампонами. При появлении участков гиперемии на слизистой оболочке полости рта необходимо смазать их маслом шиповника или облепихи.

После адаптации к аппарату у новорожденных и детей грудного возраста со срединной расщелиной неба проводят его коррекцию: удаляют всю вестибулярную часть базиса и ту часть, которая перекрывает альвеолярный отросток на всем протяжении. Оставляют только ту часть аппарата, которая прилегает к твердому и мягкому небу.

Достоинствами ортопедического аппарата для сближения половин расщепленного мягкого неба и тренировки его мышц (авт. свид. № 848020 и 874037) является то, что он позволяет:

- 1) воздействовать на недоразвитые, занимающие порочное положение и находящиеся в афункциональном состоянии фрагменты расщепленного мягкого неба;
- 2) разобщить носовую и ротовую полости;
- 3) создать условия для нормализации носового дыхания и правильного искусственного вскармливания;
- 4) уменьшить продолжительность одного кормления ребенка;
- 5) предотвратить попадание пищи в нос во время и после кормления;
- 6) обеспечить легкое раздражение мышц мягкого неба и тем самым стимулировать их рост и тренировку, что очень важно в период раннего детства;
- 7) предотвратить травмирование слизистой оболочки по свободному краю небных отростков;
- 8) создать условия для развития правильной артикуляции и, следовательно, способствовать правильному развитию речи.

ГЛАВА 5

НУЖДАЕМОСТЬ В ОРТОПЕДИЧЕСКОЙ ПОМОЩИ ДЕТЕЙ И ПОДРОСТКОВ

Замещение дефектов зубов и зубных рядов у детей — один из важных разделов стоматологии детского возраста. Это мероприятие носит лечебно-профилактический характер, поскольку преследует цель не только восстановить анатомическую форму коронок зубов и устранить дефект зубного ряда, т. е. нормализовать акт жевания, который является ответственной фазой начальной стадии процесса пищеварения, но и обеспечить нормальные биологические процессы роста и развития всего лицевого черепа. Мы считаем, что полноценная санация может считаться в том случае, когда в полости рта ликвидированы все патологические очаги, а также проведено ортодонтическое и ортопедическое лечение. Заключительный этап работы стоматолога при санации — обучение уходу за полостью рта и зубами.

В настоящее время доказано, что профилактическое протезирование оказывает благоприятное влияние на рост и развитие всей челюстно-лицевой системы детей [Криштаб С. О., 1975; Шарова Т. В., 1979; Чучмай Л. Д., 1986, и др.]. В настоящее время уже нет необходимости доказывать прогрессивность данного направления, которое является основой общепринятой в нашей стране установки о необходимости устранения зубочелюстных аномалий и замещения дефекта зубов и зубных рядов у детей.

Известно, что для нормального физического развития ребенка необходимо полноценное питание, а усвоение пищи во многом зависит от состояния жевательного аппарата, в частности зубов, обеспечивающих хорошую работоспособность жевательных мышц, устойчивость периодонта, полноценность структуры альвеолярных отростков и челюстных костей. Все эти элементы артикуляционной цепи нуждаются в тренировке, которая обеспечивается во время разжевывания твердой пищи. Такая тренировка особенно необходима в детском возрасте [Ильина-Маркосян Л. В., 1974].

Наличие полного комплекта зубов, правильно расположенных в зубном ряду, обеспечивает гармоничное развитие лицевого черепа, а также правильное формирование звуков и чистоту речи.

Ранняя потеря верхних резцов приводит к заметному уплощению средней трети лица и значительному укорочению верхней губы [Спатарь Г. К., 1984]. Удаление клыка в возрасте 13—14 лет вызывает асимметрию лица. Отсутствие зубов во фронтальном отделе обуславливает не только нарушение функций, но и психическую травму. Такие дети становятся замкнутыми, мало разговаривают, редко улыбаются. Потеря зубов у детей сопровождается деформацией зубных дуг как в вертикальном, так и в горизонтальном направлении (дентоальвеолярное удлинение по Ильиной-Маркосян).

Преждевременное удаление временных зубов приводит к значительному уменьшению протяженности зубных рядов, при этом нередко дефект полностью закрывается рядом расположенными зубами. Наиболее выраженное укорочение зубного ряда наблюдается после удаления вторых временных моляров и перемещения на их место первых постоянных моляров. Раннее удаление временных зубов обуславливает задержку прорезывания постоянных зубов, внутрикостное перемещение их фолликулов, возникновение большого количества аномалий положения вновь прорезавшихся зубов и отставание в росте «беззубых» участков челюстей [Гаврилов Е. И., Оксман И. И., 1978; Чучмай Л. Д., 1986, и др.]. Нередко отмечается повреждение слоя амелобластов и нарушение гистогенеза твердых тканей зубов, из-за неполноценности которых в дальнейшем создаются благоприятные условия для возникновения кариеса [Виноградова Т. Ф., 1978; 1987].

Преждевременная потеря временных моляров приводит к нарушению процесса становления высоты прикуса и снижению уже имеющейся высоты [Шарова Т. В., 1970], возникновению зубочелюстных деформаций, смещению нижней челюсти дистально, изменению взаимоотношений между элементами височно-нижнечелюстного сустава, нарушению функций жевания, звукообразования и чистоты речи, появлению вредных привычек [Окушко В. П., 1975].

Частота образования дефектов зубов и зубных рядов находится в прямой зависимости от поражения их кариесом. Осложненный кариес и связанные с ним нарушения формы и функции зубочелюстной системы оказывают особенно выраженное влияние на формирующиеся органы, поэтому их своевременная коррекция имеет профилактическое значение [Хорошилкина Ф. Я. и др., 1986].

В настоящее время доказано, что кариес и зубочелюстные аномалии находятся в тесной патогенетической взаимосвязи. Промежуточным звеном между ними является нарушение целостности как коронок отдельных зубов, так и зубных рядов. Протяженность дефектов, их локализация и время возникновения различны. Зубочелюстные аномалии в свою очередь являются фактором, предрасполагающим к развитию кариеса, а следовательно, часто и к потере зубов. Разрушение зубов и наличие дефектов зубных рядов могут не только послужить первопричиной возникновения новых аномалий, но и привести к увеличению выраженности уже имеющихся аномалий. Эти два заболевания, находясь в тесной взаимосвязи, замыкают патологическое кольцо и ухудшают клиническое течение как кариеса, так и зубочелюстных аномалий.

Разорвать это патологическое кольцо у детей можно путем восстановления анатомической формы коронок разрушенных зубов и замещения дефектов зубных рядов профилактическими протезами.

С целью определения частоты дефектов зубов и зубных рядов, а также нуждемости в ортопедическом лечении детей и подростков нами проведено два профилактических осмотра в различных климатических зонах — на Украине и Западном Урале. Всего обследовано 9863 человека в возрасте от 1 года 3 мес до 17 лет, в том числе с временным прикусом 2921 (26,89±1,35%), со сменным — 4894 (45,05±0,22%) и с постоянным — 3048 (28,05±0,25 %).

Анализ результатов профилактического осмотра, проведенного на Украине, показал, что почти у половины детей с временным прикусом — у 663 (48,50±1,34%) — имелись дефекты коронок зубов и зубных рядов, причем больше чем у половины детей выявлены двусторонние дефекты в боковых отделах, чаще на нижней челюсти. При изучении характера дефектов было установлено, что у 347 (52,33±1,93%) детей, или 25,38 ±1,175% по отношению к общему числу обследованных, они подлежат замещению, т. е. каждый четвертый ребенок с временным прикусом нуждается в ортопедическом лечении.

В возрастной группе 7—13 лет число нуждавшихся в ортопедической помощи было несколько меньше по сравнению с группой детей с временным прикусом, но также довольно большим — $29,81 \pm 0,21$ %, т. е. практически у 1/3 детей дефекты зубов и зубных рядов могли быть ликвидированы только с помощью ортопедического лечения. Однако нуждаемость в ортопедической помощи значительно возрастает — до $38,57 \pm 1,57$ % в группе подростков в возрасте от 14 до 17 лет, причем $37,31 \pm 1,56$ % из них нуждались в несъемном и $1,25 \pm 0,34$ % — в съемном протезировании.

Из 1554 детей с временным прикусом дефекты коронок зубов были выявлены у 230 ($14,80 \pm 0,28$ %), дефекты, возникшие в результате развития осложнения кариеса, — у 142 ($9,14 \pm 0,23$ %), гипоплазии эмали — у 74 ($4,76 \pm 0,17$ %), травмы — у 14 ($0,90 \pm 0,022$ %). Число детей с дефектами зубного ряда составило 38 ($2,45 \pm 0,12$ %). В профилактическом протезировании нуждались 239 ($15,37 \pm 2,33$ %) детей с временным прикусом, в том числе в коронковом — 216 ($90,37 \pm 1,90$ %), в съемном пластиночном — 23 ($9,62 \pm 1,90$ %). Отмечалась также тенденция к увеличению с возрастом числа детей, нуждающихся в ортопедическом лечении. Так, в возрасте 3 лет в нем нуждались $4,73 \pm 1,53$ % детей, 4 лет — $7,62 \pm 1,38$ %, 5 лет — $17,49 \pm 1,79$, 6 лет — $22,50 \pm 1,17$ % детей.

Установлено, что детей с дефектами коронок зубов, подлежащих ортопедическому замещению, было выявлено почти в 10 раз больше, чем детей с дефектами зубных рядов. При этом дефекты коронок зубов, подлежащих замещению протезными конструкциями, на верхней челюсти выявлены у 30 ($13,38 \pm 2,35$ %) детей, на нижней — у 146 ($67,59 \pm 3,33$ %), на обеих челюстях — у 40 ($18,51 \pm 2,46$), дефекты зубного ряда на верхней челюсти зарегистрированы у 3 детей ($13,04 \pm 7,02$ %), на нижней челюсти — у 16 ($69,56 \pm 9,59$ %), на обеих челюстях — у 4 ($17,39 \pm 7,90$ %).

Таким образом, у детей с временным прикусом дефекты коронок зубов на нижней челюсти встречались в 5 раз чаще, чем на верхней, и в 3,5 раза чаще, чем на обеих челюстях. Дефекты зубного ряда на нижней челюсти также выявлялись в 5 раз чаще, чем на верхней, и в 4 раза чаще, чем на обеих челюстях.

Данные о частоте дефектов коронок зубов и зубных рядов у детей с временным прикусом, установленные во время профосмотра, согласуются с данными о преждевременном удалении временных зубов, полученными нами при обработке архивного материала. Было установлено, что преждевременное удаление зубов в возрасте 3 лет проведено у 169 ($0,48 \pm 0,011$ %) детей из всех обратившихся в хирургический кабинет по поводу удаления зубов, причем у 70 ($41,42 \pm 3,78$ %) детей были удалены первые и вторые моляры — соответственно у 15 ($8,87 \pm 2,18$ %) и у 55 ($32,54 \pm 3,63$ %).

В 4 года преждевременное удаление зубов согласно архивным данным было проведено у 859 детей, в том числе у 354 ($41,21 \pm 1,67$ %) первые и вторые моляры — соответственно у 77 ($8,96 \pm 3,10$ %) и у 277 ($32,24 \pm 1,59$ %), т. е. вторые моляры удалялись почти в 4 раза чаще, чем первые.

В 5-летнем возрасте преждевременное удаление зубов проведено у 2670 детей, в том числе у 1228 ($45,99 \pm 0,310$ %) удалены первые и вторые моляры — соответственно у 417 ($15,61 \pm 0,22$ %) и у 811 ($30,37 \pm 0,28$ %).

В 6 лет раннее удаление зубов отмечено у 6127 детей, в том числе у 2782 ($45,40 \pm 0,20$ %) удалены первые и вторые временные моляры — соответственно у 919 ($14,99 \pm 0,14$ %) и у 1863 ($30,40 \pm 0,184$ %) детей.

Из приведенных данных видно, что число детей с дефектами зубных рядов, образующимися только вследствие удаления первых и вторых временных моляров, увеличивается с $41,42 \pm 3,78$ % в возрасте 3 лет до $45,40 \pm 0,201$ % в возрасте 6 лет. Из 9825 детей с временным прикусом у 4434 ($45,12 \pm 0,151$ %) дефекты зубных рядов были обусловлены преждевременным удалением временных моляров, чаще всего вторых моляров на нижней челюсти. Следует обратить внимание на тот факт, что основной причиной преждевременного удаления зубов в периоде временного прикуса было обострение хронического периодонтита.

Из 1733 детей со сменным прикусом дефекты коронок зубов и зубных рядов были выявлены у 860 ($49,62 \pm 1,182$ %), из них дефекты коронок зубов обнаружены у 452 ($26,08 \pm 1,05$ %) детей. Дефекты коронок зубов образовались вследствие кариеса у 315 ($68,48 \pm 4,60$ %) детей, гипоплазии эмали — у 88 ($19,46 \pm 1,86$ %), травмы — у 49 ($10,89 \pm 1,45$ %). Дефекты зубных рядов были зарегистрированы у 408 ($47,44 \pm 1,70$ %) детей. В ортопедическом лечении нуждались 460 ($26,54 \pm 1,10$ %) детей, из них в коронковом — 315 ($68,48 \pm 4,60$ %), несъемном — 18 ($3,91 \pm 0,28$ %), съемном — 127 ($27,61 \pm 2,08$ %) детей. В 7 лет в профилактическом протезировании нуждались $30,40 \pm 1,76$ %, детей, в 8 — $31,61 \pm 2,64$ %, в 9 — $17,87 \pm 2,66$; в 10 — $22,69 \pm 3,28$ %, в 11 — $17,80 \pm 2,47$ %, в 12 лет — $28,67 \pm 3,91$ % детей. Следует отметить, что в сменном прикусе по сравнению с временным число детей с дефектами коронок зубов было несколько больше, чем детей с дефектами зубных рядов, — соответственно 452 ($26,08 \pm 1,05$ %) и 408 ($47,44 \pm 1,70$ %), причем детей с дефектами коронок зубов, подлежащих замещению ортопедическими конструкциями, на верхней челюсти было 29 ($9,34 \pm 1,63$ %), на нижней челюсти — 220 ($69,84 \pm 2,58$ %), на обеих челюстях — 66 ($20,96 \pm 2,29$ %).

Удаление временных зубов в связи с физиологической сменой было проведено только у 1/3 детей, обратившихся за хирургической помощью, в то время как у 2/3 детей временные моляры удалены по поводу обострившегося хронического периодонтита. У всех детей по той же причине были удалены первые постоянные моляры.

Из 1047 детей с постоянным прикусом дефекты коронок зубов и зубных рядов были выявлены у 277 (26,45±1,36%, из них дефекты коронок зубов обнаружены у 209 (19,95±1,23 %) и дефекты зубных рядов — у 68 (6,50±0,22%) человек. В ортопедическом лечении нуждались 217 (20,73±1,24%) подростков, в том числе в коронковом протезировании — 149 (14,23 ±1,07%), мостовидном — 48 (4,58±0,201%), пластиночном — 20 (1,91±0,13%). Нуждаемость в профилактическом протезировании в 13 лет составила 44,88±4,41%, в 14 — 30,43±4,29%, в 15 — 5,52±1,78%, в 16 — 13,84±2,54%, в 17 — 20,17±2,01%, в 18 лет — 20,72±3,84%. Обращает на себя внимание большое число подростков 13 лет, нуждавшихся в ортопедической помощи. Затем их число несколько уменьшалось.

Следует отметить, что в периоде постоянного прикуса дефекты коронок зубов встречаются в 2 раза чаще, чем дефекты зубных рядов. Дефекты коронок зубов, подлежавшие замещению ортопедическими конструкциями, на верхней челюсти обнаружены у 21 (14,09±2,85%) человека, на нижней — у 109 (73,15± 3,69%), на обеих челюстях — у 19 (12,75±2,73%). Дефекты зубных рядов, требовавшие замещения несъемными конструкциями в виде различных распорок, выявлены у 18 человек, в том числе на верхней челюсти — у 4 (22,22±9,79%), на нижней — у 12 (66,66±11,11%), на обеих челюстях — у 2 (11,11 ±7,43%). С дефектами зубных рядов, подлежавших замещению пластиночными протезами, зарегистрировано 127 человек, в том числе с дефектами на верхней челюсти — 2 (1,57±1,10%), на нижней — 82 (64,56±4,25%), на обеих челюстях — 43 (33,85±4,19%).

Таким образом, нуждаемость в коронковом протезировании на нижней челюсти была в 8 раз выше, чем на верхней, и в 3,5 раза выше, чем на обеих челюстях. В несъемном протезировании (в виде профилактических распорок) на нижней челюсти нуждались в 3 раза больше детей, чем в протезировании на верхней, и в 6 раз больше, чем на обеих челюстях. Нуждаемость в съемном пластиночном протезировании на нижней челюсти была в 40 раз выше, чем на верхней челюсти, и почти в 2 раза выше, чем на обеих челюстях.

Данные о высокой нуждаемости в ортопедическом лечении детей со сменным прикусом согласуются с данными, полученными при изучении архивного материала и свидетельствующими о преждевременном удалении временных зубов и первого постоянного моляра. Так, в 7 лет «удельный вес» дефектов зубных рядов, образовавшихся вследствие раннего удаления временных зубов и первого постоянного моляра, составил 72,10±9,17% от всех зубов, удаленных в этом возрасте, в 8 лет — 78,11±0,19 %, в 9 — 79,31±0,228%, в 10 — 71,66 ±0,258%, в 11 — 68,45±1,02%, в 12 лет — 67,86±1,23%. Число детей, у которых удалены шестые зубы, увеличивалось с возрастом: от 53 (1,20±0,0016%) в 7 лет до 427 (29,88±1,208%) в 12 лет.

С дефектами зубных рядов, требовавшими замещения несъемными конструкциями, выявлено 48 (4,58±0,20%) детей, из них дефекты на верхней челюсти обнаружены у 18 (37,50± 6,98%) человек, на нижней челюсти и на обеих челюстях — соответственно у 15 и 15 (31,25±6,69%). Дефекты зубных рядов, требовавшие замещения частичными съемными протезами, выявлены у 20 (1,91±0,13%) подростков, в том числе на верхней челюсти — у 10,00±6,78%, на нижней — у 60,00±10,95 %, на обеих челюстях — у 30,60±10,24%.

В течение жизни в зубочелюстной системе человека происходят сложные процессы, связанные с ростом, развитием и инволюцией. Временные зубы в растущем организме относятся к тем немногочисленным органам, которые претерпевают редукцию. Однако на определенном этапе они обеспечивают гармоничное развитие всей орофациальной системы и имеют большее значение, чем постоянные зубы.

Интересные данные о состоянии прикуса у детей после удаления вторых временных моляров приведены М. Д. Санниковой и соавт. (1974). Так, авторы установили, что через год после удаления временных моляров из 48 осмотренных детей только у 6 прикус был нормальным, у 42 имелись зубочелюстные аномалии. Через 2 года после удаления временных моляров было осмотрено 79 детей, из которых нормальное соотношение челюстей сохранилось у одного ребенка, а у 78 сформировался патологический прикус. У всех 34 детей, осмотренных через 3 года после удаления временных моляров, был выявлен аномальный прикус.

По нашим данным, 51,82±4,26% детей с зубочелюстными аномалиями относились к возрастной группе 7 лет, причем у 36,27±4,76% Детей этого возраста зубочелюстные аномалии сочетались с дефектами зубного ряда. Выявлена известная зависимость между тяжестью вторичных деформаций челюстей и возрастом, в котором были удалены зубы в опорной зоне. На эту взаимосвязь опирается ортопедическая терапия: чем раньше проводится патогенетическое лечение, устраняются дефекты зубного ряда и восстанавливается нарушенная функция» тем больше возможностей для саморегуляции отклонений от нормального развития и успешного лечения. По мере роста и обызвествления челюстных костей и закрепления нарушенных функций эти процессы становятся менее обратимыми, и лечение в значительной степени затрудняется.

Как свидетельствуют наши клинические наблюдения и данные литературы, в детском и юношеском возрасте распространенность дефектов зубов и зубных рядов колеблется в значительных пределах. Так, по данным Л. Д. Чучмай (1986), дефекты зубов и зубных рядов выявлены у 46,2% детей в возрасте от 3 до 9 лет, из них в ортопедической терапии нуждались 26,89%. По нашим данным, частота дефектов коронок зубов, подлежавших замещению с помощью ортопедических конструкций в периоде временного прикуса составила 13,89±3,39%, сменного — 18,18±3,84 %, постоянного — 14,23±3,49%. В профилактическом корон-

ковом протезировании нуждались в среднем $15,69 \pm 3,63\%$ обследованных детей во всех возрастных группах. Обращает на себя внимание высокая нуждаемость в ортопедической помощи детей со сменным прикусом.

Общая нуждаемость в ортопедической помощи обследованных детей в Перми составила $21,34 \pm 0,19\%$, в Киеве — $30,06 \pm 0,19\%$. Средний процент нуждаемости в ортопедической помощи по двум климатическим зонам составил $26,12 \pm 0,13\%$, т. е. каждый четвертый ребенок нуждался в активном ортопедическом лечении.

Приведенные данные о частоте дефектов коронок зубов и зубных рядов в зависимости как от возраста детей, так и от места их жительства неоднозначны. Однако в обеих медико-географических зонах нуждаемость в ортопедической помощи, направленной на замещение имеющихся дефектов, была меньше всего у детей с временным прикусом — в Киеве $25,38 \pm 1,17\%$, в Перми — $17,25 \pm 0,30\%$, увеличивалась в периоде сменного прикуса — соответственно до $29,81 \pm 0,21$ и $26,54 \pm 1,10\%$, и значительно возрастала в постоянном прикусе — соответственно до $38,57 \pm 1,57$ и $44,88 \pm 4,41\%$.

В последние годы достигнуты значительные успехи в оказании ортопедической помощи детям. Однако она значительно отстает от потребностей детского населения и уровня развития медицинской науки, в то время как одним из важных факторов санации полости рта является своевременное замещение дефектов коронок зубов и зубных рядов, которое способствует нормализации сниженной высоты прикуса и восстановлению функции жевания, глотания и речи, а также предотвращает развитие вторичных деформаций. Из изложенного следует, что необходимо как можно раньше выявлять детей, нуждающихся в активном ортопедическом лечении, и проводить его независимо от возраста.

Особо следует рассмотреть вопрос о показаниях к зубному протезированию у детей и подростков, по которому до последнего времени продолжаются дискуссии. Так, Е. Н. Angele (1981) считает, что протезирование у детей может быть рациональным только в том случае, если имеется сочетанное нарушение акта жевания и пищеварения, и что патология зубочелюстной системы не влияет на усвояемость пищи. Автор указывает, что только при уменьшении жевательной мощности на 60% и более имеются абсолютные показания к протезированию.

С такой трактовкой вопроса о показаниях к замещению дефектов зубов и зубных рядов у детей и подростков нельзя согласиться, так как в ней не отражена лечебно-профилактическая роль протезирования. Кроме того, изменение консистенции пищи на более мягкую разгружает и ослабляет периодонт развивающихся зубов, ухудшает самоочищение полости рта и на фоне имеющихся дефектов зубного ряда способствует сохранению условий для возникновения зубочелюстных аномалий.

В настоящее время убедительно доказано, что недостаточность функции жевательного аппарата вызывает замедление эвакуации пищи из желудка и что эффективность диетотерапии значительно повышается при санации полости рта, включающей протезирование.

Учитывая, что преждевременное удаление временных зубов в период формирования временного и сменного прикуса у детей сопровождается серьезными морфологическими и функциональными нарушениями, мы считаем целесообразным замещать все дефекты коронок зубов и зубных рядов, используя для этого соответствующие конструкции зубных протезов.

Вследствие сложных анатомо-топографических взаимоотношений между временными и постоянными зубами и незавершенного роста зубочелюстной системы необходим строго дифференцированный подход к конструированию зубных протезов для детей, зонам роста, стимулированию процессов роста на «беззубых» участках альвеолярного отростка, нормализации жевательной функции и процесса становления высоты прикуса «предупреждения зубочелюстных аномалий».

Показания к зубному протезированию в период временного прикуса

- 1) нарушение целостности коронок вследствие аплазии и гипоплазии эмали временных моляров;
- 2) наличие неоднократно пломбированных временных моляров с ослабленными стенками, анатомическая форма которых не может быть восстановлена с помощью пломбы;
- 3) субтотальные и тотальные посттравматические дефекты без вскрытия полости зуба;
- 4) тенденция к развитию дентоальвеолярного удлинения и деформации окклюзионной плоскости;
- 5) стирание твердых тканей временных зубов при дисплазии Стентона—Капдепона;
- 6) удаление временных зубов за год и более до прорезывания постоянных;
- 7) наличие дефектов зубных рядов при множественной адентии;
- 8) необходимость в стимуляции процесса прорезывания временных зубов;
- 9) постоперационные дефекты зубных рядов и челюстей;
- 10) нарушение процесса становления высоты прикуса на первом и втором этапах ее физиологического подъема в связи с ранним разрушением и удалением временных моляров;
- 11) наличие зубочелюстных аномалий в сочетании с дефектами зубного ряда;
- 12) нарушение речевой функции и наличие вредной привычки (прокладывание языка в область дефекта);
- 13) значительное недоразвитие верхней челюсти при врожденной расщелине губы и неба.

Показания к зубному протезированию в период сменного прикуса

- 1) нарушение целостности коронок первых постоянных моляров вследствие гипоплазии эмали;
- 2) неоднократное пломбирование первых постоянных моляров со значительной потерей твердых тканей зуба, анатомическая форма которых не может быть восстановлена пломбой;
- 3) субтотальные и тотальные посттравматические дефекты коронок $\frac{2\ 1\ | \ 1\ 2}{2\ 1\ | \ 1\ 2}$ зубов;
- 4) нарушение процесса становления высоты прикуса на II этапе ее физиологического подъема в связи с ранним разрушением и удалением первых постоянных моляров;
- 5) наличие зубочелюстных аномалий в сочетании с дефектами зубного ряда;
- 6) патологическая стираемость при дисплазии Стентона—Капдепона;
- 7) множественная или полная адентия временных и постоянных зубов;
- 8) множественная или одиночная ретенция постоянных зубов в альвеолярной кости;
- 9) уменьшение размеров дефектов зубных рядов в горизонтальном направлении, а также уменьшение межальвеолярного расстояния в вертикальном направлении;
- 10) наличие дефектов зубного ряда и замедленный рост челюсти или отдельных ее участков;
- 11) образование дефектов челюстей и зубных рядов после оперативных вмешательств по поводу опухолей и опухолеподобных образований.

Показания к зубному протезированию у подростков с постоянным прикусом

- 1) значительное разрушение коронок зубов вследствие кариеса, гипоплазии эмали, флюороза, патологической стираемости, клиновидных дефектов, анатомическая форма и высота которых не могут быть восстановлены пломбированием;
- 2) эстетическое протезирование при аномальном развитии формы, цвета, а иногда и положения отдельных зубов;
- 3) при врожденной множественной адентии постоянных зубов;
- 4) протезирование с целью выведения ретенированных зубов;
- 5) нарушение процесса становления высоты прикуса на III этапе физиологического подъема в связи с ранним разрушением и удалением вторых постоянных моляров;
- 6) замещение дефектов зубных рядов;
- 7) замещение дефектов челюстей после оперативных вмешательств по поводу опухолей и опухолеподобных образований.

ГЛАВА 6

ОСОБЕННОСТИ КЛИНИКИ И ОРТОПЕДИЧЕСКОГО ЛЕЧЕНИЯ ПРИ ДЕФЕКТАХ КРОНОК ЗУБОВ И ЗУБНЫХ РЯДОВ

В настоящее время необходимость протезирования детей при наличии у них дефектов коронок зубов не вызывает сомнений. Большинство исследователей считают, что протезирование является завершающим этапом санации полости рта у детей [Бетельман А. И., 1972; Каламкаров Х. А., 1973; Хорошилкина Ф. Я., Агаджанян С. Х., 1984; Лепихин В. И., 1985; Чучмай Л. Д., 1986; Bugugnani R., 1978, и др.].

Поражение кариесом и раннее удаление временных моляров у детей нарушают процессы роста и развития зубочелюстной системы, что приводит к возникновению вторичных деформаций, аномальному развитию зубов, зубных дуг и челюстей, нарушению акта жевания и пищеварения, поэтому необходимо обеспечить сохранность этих зубов до их физиологической смены.

Рациональным методом, дополняющим комплекс мероприятий, проводимых при лечении кариеса временных зубов и постоянных моляров и его осложнений у детей, у которых отмечаются значительное разрушение твердых тканей зуба и неудовлетворительная фиксация пломб, является применение тонкостенных металлических коронок сечением 140—150 мкм, изготавливаемых из стали марки 1X18H9T или листового титана марки BT1-00.

Прежде чем приступить к протезированию с целью восстановления нарушенного физиологического равновесия и нормализации процесса становления высоты прикуса, необходимо провести подготовку полости рта ребенка. Предложен ряд методик санации полости рта у детей, из которых наибольшее распространение получили методы, предложенные Н. И. Агаповым и А. Канторовичем (1935).

Н. И. Агапов (1936) рекомендует полное оздоровление полости рта как профилактическое мероприятие, способствующее улучшению общего состояния ребенка. А. Канторович (1931) считает целесообразным частичное оздоровление зубной системы с целью сохранения постоянных зубов. Он рекомендует при гангрене пульпы стачивать временные зубы до уровня десны, чтобы не было ретенционных пунктов для задержки пищи.

Мы считаем, что гангренозные зубы являются хроническим очагом инфекции и могут служить причиной развития местных воспалительных процессов и общих заболеваний одонтогенного характера. Кроме того, отшлифовывание зубов до уровня десны приводит к образованию дентоальвеолярного удлинения зубов-антагонистов.

А. Е. Верлоцкий (1951) считает, что рот ребенка должен быть санирован и недопустимо сохранять очаги инфекции. Во рту должны быть только здоровые и вылеченные зубы. Зубы, неподдающиеся лечению, необходимо удалить.

В то же время существует точка зрения, согласно которой нужно во что бы то ни стало сохранить временные зубы, даже невылеченные, до физиологической замены их постоянными, поскольку при раннем их удалении задерживается прорезывание постоянных зубов.

Однако известно, что очаг инфекции в временном зубе может повредить зачаток постоянного зуба, вызвать остеомиелит челюсти либо стать причиной образования радикулярной или фолликулярной кисты.

Р. И. Смолянова (1956), основываясь на большом клинико-рентгенологическом материале, пришла к выводу, что хронический гранулирующий периодонтит временных моляров при наличии абсцесса или свища уже с 2-летнего возраста оказывает отрицательное воздействие на зачатки постоянных зубов, нарушая процесс их развития. Автор пишет: «Возникает смещение зачатков во всех направлениях, повороты вокруг оси или запоздалое прорезывание, в некоторых случаях гипоплазии эмали, образование фолликулярных кист, а иногда и гибель зачатков. Хронический гранулирующий периодонтит временных моляров является часто этиологическим моментом морфологических и топографических нарушений 4 и 5 постоянных зубов. В случае повторных обострений при хроническом гранулирующем периодонтите временных моляров, если зубы не будут подвергнуты лечению, они должны быть удалены даже в раннем возрасте».

Мы разделяем точку зрения о необходимости удаления невылеченных временных зубов, как бы тяжело оно не отразилось на формировании всего жевательного аппарата, тем более что деформацию жевательного аппарата можно предотвратить, если своевременно ликвидировать образовавшийся дефект с помощью пластиночного протеза.

Нами в течение 15 лет проведено протезирование у 2352 детей в возрасте от 1,5 до 16 лет. В зависимости от стадии разрушения зубов и зубных рядов, а также периода формирования зубочелюстной системы для восстановления анатомической формы зубов использовали разные конструкции микропротезов: вкладки, различного вида коронки и штифтовые зубы, несъемные и съемные конструкции для замещения дефектов зубных рядов. Всего было изготовлено 2782 конструкции зубных протезов, из них 55 вкладок, 2391 тонкостенная коронка, 65 колпачково-фасеточных коронок, 16 колпачково-окклюзионных, 13 пластмассовых коронок, 78 штифтовых зубов, 24 несъемных мостовидных протеза, 125 съемных пластиночных протезов, 15 протезов-аппаратов.

При восстановлении анатомической формы коронок временных зубов 245 (54,44±2,34%) детям изготовлено 743 (68,86±1,40%) тонкостенные металлические коронки, в том числе 333 (44,81±1,82%) для 76 (31,14±2,93%) детей с врожденной патологией челюстно-лицевой области.

Обращает на себя внимание тот факт, что показания к восстановлению анатомической формы временных зубов в период формирования и функционирования временного прикуса возникали в 3 раза чаще (у 41,18±1,80% детей), чем в период смены зубов (у 13,99±1,26%).

Особо следует рассмотреть вопрос о коронковом протезировании детей раннего возраста с врожденными пороками развития лица, поскольку в литературе он не нашел отражения. Прежде всего следует уточнить возрастные показания к коронковому протезированию у этой категории детей. Среди детей с врожденной патологией показания к коронковому протезированию временных зубов устанавливают несколько чаще (17,14±2,40%) в период формирования прикуса, чем в период его «изнашивания» и смены зубов (13,87±2,20%). Однако нуждаемость в коронковом протезировании временных зубов у детей с врожденной патологией почти в 2 раза выше (4,32%) по сравнению с группой детей без врожденной патологии (2,42%). По-видимому, это можно объяснить искусственным вскармливанием детей с врожденной патологией, биологической неполноценностью твердых тканей зубов, частым развитием системной гипоплазии эмали, длительным использованием ортопедическими аппаратами (2—3 года), деформацией альвеолярных отростков и аномальным расположением зубов, нарушением окклюзионных контактов, ослаблением жевательной функции и механического самоочищения зубов.

С целью рационального планирования ортопедической помощи детям, выбора конструкции протеза в каждом конкретном случае и повышения эффективности проводимых ортопедических мероприятий нами предложена рабочая схема стадий разрушения зубов и зубных рядов у детей, в которой учтены характер повреждения, этиологические факторы, обуславливающие образование дефектов зубов и зубных рядов, а также конструкции протезов, рекомендуемые для замещения дефектов в различные периоды формирования жевательного аппарата у детей. Нами выделено четыре стадии разрушения зубов и зубных рядов, две из которых (I и II) относятся к дефектам коронок зубов, а две другие (III и IV) — к дефектам зубных рядов (табл. 6.1). Особенности протезирования при дефектах коронок зубов и зубных рядов целесообразно излагать согласно стадиям их разрушения в периоды временного, сменного и постоянного прикуса.

Таблица 6.1

Характеристика разрушений зубов и зубных рядов и выбор соответствующего ортопедического лечения		
Характер повре-	Этиологические факторы	Рекомендуемые конструкции в периоде

	ждения		временного прикуса	сменного прикуса	постоянного прикуса
I	Частичный дефект коронки зуба без повреждения пульпы	Неосложненный кариес, гипоплазия эмали, травма, сочетанное воздействие нескольких факторов	Пломба, тонкостенная коронка	Вкладки, тонкостенные и колпачково-фасеточные коронки	Вкладки, тонкостенные, колпачково-фасеточные, пластмассовые, колпачково-окклюзионные и обычные металлические коронки
II	Значительный или полный дефект коронки зуба с повреждением пульпы	Осложненный кариес, травма, сочетанное воздействие нескольких факторов	Тонкостенные коронки	Вкладки, тонкостенные коронки, колпачково-фасеточные, колпачково-окклюзионные коронки и штифтовые зубы	Вкладки, все виды коронок, штифтовые зубы
III	Дефекты зубного ряда протяженностью в один — два зуба	Осложненный кариес, травма, пародонтит, адентия, ретенция	Несъемная активная распорка, частичный съемный протез	Мостовидный протез с односторонней фиксацией, раздвижной мостовидный протез, несъемная активная распорка и частичный съемный протез	Мостовидные протезы с одно- и двусторонней фиксацией, частичные съемные протезы
IV	Дефекты зубного ряда большой протяженности, полное отсутствие зубов	Осложненный кариес, травма, пародонтит, адентия, ретенция	Частичные и полные съемные протезы	Частичные и полные съемные протезы	Частичные и полные съемные протезы

6.1. ОРТОПЕДИЧЕСКАЯ ПОМОЩЬ ПРИ I СТАДИИ РАЗРУШЕНИЯ ЗУБОЧЕЛЮСТНОЙ СИСТЕМЫ

Для I стадии разрушения зубочелюстной системы характерно наличие частичного дефекта коронки без вскрытия полости зуба, причем дефект может образоваться как следствие кариеса, гипоплазии эмали, травмы или сочетанного воздействия нескольких факторов.

Замещение частичного дефекта коронки зуба с целью восстановления его анатомической формы и функции в различные периоды формирования прикуса может быть проведено с помощью тонкостенной (140—150 мкм) металлической коронки — в периоде временного прикуса; вкладки, тонкостенной металлической и комбинированной колпачково-фасеточной коронки — в периоде сменного прикуса; вкладки, тонкостенной металлической, комбинированной колпачково-фасеточной, трехчетвертной, пластмассовой, колпачково-окклюзионной коронки и обычной металлической коронки — в периоде постоянного прикуса.

6.1.1. Замещение частичных дефектов коронок зубов у детей с временным прикусом с помощью тонкостенных металлических коронок из стали и титана

Проводить замещение частичных дефектов коронок временных зубов вкладками мы считаем нецелесообразным по следующим причинам:

- 1) для изготовления вкладки любым методом требуется значительная и тщательная препаровка зуба, которую дети переносят очень плохо;
- 2) анатомические особенности временных зубов (относительно тонкий слой дентина над пульпой, расположение рогов пульпы близко к поверхности, большой объем полости зуба, низкие коронки молочных зубов, частая локализация кариозных полостей на апроксимальных поверхностях, распространение патологического процесса в ширину по интраглобулярным пространствам и в глубину, по широким дентинным канальцам) не позволяют рационально, с созданием ретенционных пунктов, провести препаровку полости под вкладку;
- 3) не исключены диффузия остаточного мономера пластмассы и токсическое поражение пульпы зуба; во избежание этого необходимо изготавливать подкладку из цемента не только на дно полости, но и на все ее стенки, что создает определенные трудности;
- 4) во временных зубах вкладками рекомендуют устранять только дефекты, образовавшиеся при среднем кариесе, которые довольно успешно можно заместить хорошей пломбой с меньшей травмой для ребенка и значительной экономией рабочего времени врача и зубного техника [Альшиц А. М., 1969; Black C. G., 1921].

Что касается глубокого кариеса, при котором коронки зуба разрушены в большей степени, те же авторы не рискуют замещать дефекты вкладками, а применяют методику, используемую при лечении глубокого кариеса.

Зубы с частичными, но довольно значительными по площади дефектами коронок временных зубов, наблюдаемыми при циркулярном кариесе, системной гипоплазии или аплазии эмали, наличии нескольких кариозных полостей в одной коронке зуба, патологической стираемости временных зубов, по нашему мнению, следует покрывать тонкостенными металлическими коронками.

В детской стоматологии широко применяют профилактические тонкостенные металлические коронки, изготавливаемые из стальных или титановых гильз-заготовок сечением 140—150 мкм [Гроссман В. Л., Горев Ю. В., 1972; Ильина-Маркосян Л. В., 1974; Рогожников Г. И., 1979]. Их используют для восстановления анатомической формы зуба при обширных или множественных полостях, плохой фиксации пломб во временных и постоянных зубах, травме зубов у детей, у которых еще не сформирована корневая система, изготовлении комбинированной колпачково-фасеточной конструкции коронки, надкорневой защиты в штифтовых зубах, несъемных ортодонтических распорок и других аппаратов, а также при ортопедическом лечении травм челюстных костей, врожденных пороков развития лицевого черепа и сочетанных поражений зубочелюстной системы.

Что касается групповой принадлежности временных зубов, нуждающихся в коронковом протезировании, то чаще всего это молочные моляры, в первую очередь второй моляр нижней челюсти, что обусловлено высокой частотой поражения этих зубов кариесом.

Нуждаемость в коронковом протезировании временных зубов на нижней челюсти более чем в 1,5 раза выше, чем зубов на верхней челюсти. При этом около половины всех коронок — $49,01 \pm 2,85\%$ было зафиксировано на вторых, а $38,88 \pm 2,76\%$ — на первых временных молярах.

Следовательно, нарушение процесса становления высоты центральной окклюзии I степени можно считать начальной формой снижения высоты прикуса. Она характеризуется частичным разрушением коронок зубов кариесом, в первую очередь моляров, искривлением окклюзионной поверхности, деформацией альвеолярного отростка, развитием феномена супраокклюзии. Лечение начальной формы снижения высоты прикуса в период временного прикуса должно быть патогенетически обоснованным и направлено на восстановление жевательной функции и нормальных взаимоотношений между зубами верхней и нижней челюсти, а также на создание оптимальных условий для осуществления в дальнейшем динамичного процесса становления высоты центральной окклюзии.

Местное лечение заключается в восстановлении анатомической формы коронок временных моляров с помощью пломб или тонкостенных металлических коронок. Это приводит к нормализации физиологического равновесия зубных рядов. Параллельно с лечением кариозных зубов необходимо широко проводить и мероприятия по профилактике кариеса.

Нарушение процесса становления высоты центральной окклюзии II степени представляет собой выраженную патологию. Это уже развившаяся форма снижения высоты центральной окклюзии в периоде временного прикуса. Она характеризуется более значительными морфологическими и функциональными нарушениями, в частности происходит полное разрушение коронок молочных моляров с более сильным искривлением окклюзионной поверхности и деформацией челюстей. Как правило, изменяется положение зубов, лишившихся антагонистов и альвеолярного отростка. При этом отмечается неограниченный рост тканей, который продолжается до тех пор, пока зубы не достигнут препятствия в виде корней или альвеолярного отростка противоположной челюсти, травмируя при этом слизистую оболочку. В то же время вследствие нарушения непрерывности зубного ряда замедляется рост челюсти в переднезаднем направлении.

Для развившейся формы снижения высоты прикуса характерно формирование и развитие разных видов патологического прикуса. Механизм образования каждого из них описан выше.

Лечение развившейся формы снижения высоты центральной окклюзии в периоде временного прикуса, которая чаще встречается во втором его периоде, как правило, комплексное. Полное разрушение коронок временных моляров и распространение патологического процесса на периодонт этих зубов и альвеолярный отросток осложняют лечение. Часто вследствие анатомических особенностей челюстей у детей, способствующих распространению патологического процесса, его не удается купировать с помощью консервативной терапии. В таких случаях производят хирургическое вмешательство — удаляют разрушенные коронки и корни временных моляров.

Клинико-лабораторные этапы изготовления тонкостенных коронок. Изготовление тонкостенной коронки складывается из следующих этапов: получения слепков с верхней и нижней челюстей, изготовления моделей и определения центральной окклюзии.

Гравировку шейки зуба не делают, а лишь уточняют ее хорошо заточенным карандашом.

С целью точного восстановления анатомической формы коронки зуба его моделирование необходимо проводить с учетом зубов-антагонистов, чтобы сохранить фиссурно-бугорковый контакт и создать оптимальные условия для распределения жевательного давления. В других случаях моделировать коронку зуба не нужно.

Штамповку коронок производят общепринятым методом. Нами усовершенствована технология изготовления тонкостенных металлических коронок из плоских заготовок с использованием микропресса двойного действия, полиуретановой матрицы и устройства с колеблющимся прижимом (рис. 6.1). Штамповка коронок в этом случае осуществляется за счет сообщения прижиму круговых колебательных движений при вытяжке плоской заготовки в матрицу с полиуретановой вставкой. Вытяжку осуществляют при непрерывном перемещении штока с пауансоном (штампином) 1 в матрицу 2 при колеблющемся прижиме 3. Водило 4 и

сферическая опора 5 предназначены для сообщения круговых колебаний прижиму 3 с помощью ручного привода. Это позволяет одновременно гофрировать и разглаживать фланец заготовки в переменном зазоре между колеблющимся прижимом и матрицей, а также формировать жевательную поверхность коронки путем давления со стороны полиуретановой вставки 6, установленной в контейнере 7. Локальное приложение усилия для разглаживания заготовки в зоне смыкания конического прижима с матрицей и перемещение зоны смыкания по окружности всего фланца заготовки способствуют значительному уменьшению (в 8—10 раз) усилия, необходимого для разглаживания гофрированной поверхности фланца. В результате этого создаются условия для преднамеренного истончения фланца заготовки, что позволяет изготавливать коронки разной толщины, а это в свою очередь дает возможность фиксировать коронки без препаровки зубов.

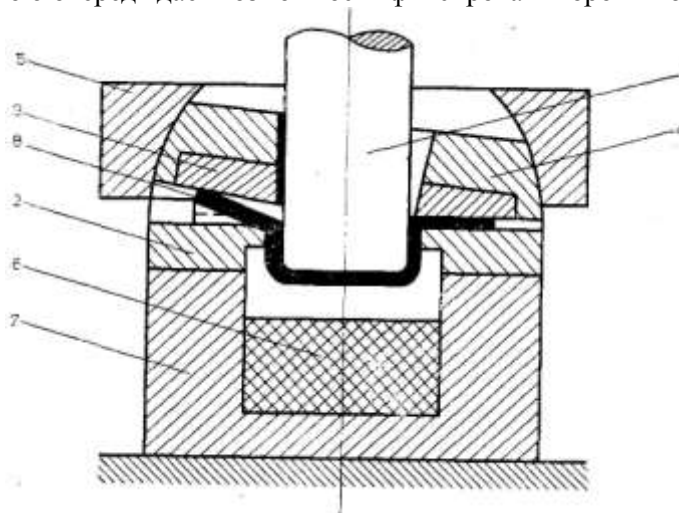


Рис. 6.1. Устройство для штамповки коронок с колеблющимся прижимом (схема).

1 — штамп; 2 — матрица; 3 — колеблющийся прижим; 4 — водило; 5 — сферическая опора; 6 — полиуретановая матрица; 7 — контейнер.

Изложенное выше свидетельствует о том, что процесс глубокой вытяжки с колеблющимся прижимом, обладая широкими технологическими возможностями, более производительен, а для его осуществления требуется менее энергоемкое оборудование.

Применение этого способа штамповки из плоской заготовки позволило увеличить производительность труда в 8—10 раз и улучшить качество тонкостенных зубных коронок.

Химическую обработку и полировку тонкостенных коронок производят обычным способом. Необходимо помнить о том, что толщина этих коронок менее 140 мкм, в связи с чем их можно легко перфорировать.

После фиксации тонкостенных металлических коронок на непрепарированные зубы у 50% детей отмечается незначительное увеличение высоты прикуса, нормализация которого происходит через 1—2 дня вследствие пластической перестройки периодонта опорных зубов; дети быстро привыкают к коронкам и, как правило, не предъявляют жалоб.

С целью иллюстрации эффективности применения тонкостенных коронок у детей приводим краткую выписку из истории болезни.

Большая П., 3 лет 7 мес. Родители обратились в детское отделение с жалобами на неоднократное выпадение пломб из $\overline{VIV|V}$ зубов. Девочка родилась в срок. Росла и развивалась нормально. Перенесла ветряную оспу. Зубы полностью прорезались к 2,5 годам, в 3 года возник кариес $\overline{VIV|V}$ зубов, которые неоднократно пломбировали, но из-за плохой фиксации пломбы выпадали.

Объективно: зубная формула $\frac{V\ IV\ III\ II\ I\ | \ I\ II\ III\ IV\ V}{\overline{V}\ IV\ III\ II\ I\ | \ I\ II\ III\ IV\ \overline{V}}$. Прикус ортогнатический. На жевательной поверхности $\overline{V|}$ зуба кариозная полость в глубоких слоях дентина, стенки и дно которой незначительно размягчены и пигментированы, зондирование дна безболезненное. Реакция на холод слабоположительная, быстро проходящая. На дистальной поверхности $\overline{V|}$ зуба кариозная полость, сообщающаяся с его полостью, в устьях канала виден пломбировочный материал, каналы запломбированы пастой. Перкуссия зуба безболезненная. На медиальной поверхности $\overline{|V}$ глубокая кариозная полость с большим количеством пигментированного и размягченного дентина. Зондирование дна кариозной полости вызывает боли, перкуссия безболезненная, реакция на холод положительная, быстро проходящая. На дистальной поверхности $\overline{|IV}$ зуба хорошо сохранившаяся пломба из серебряной амальгамы.

Диагноз: глубокий кариес $\overline{VIV|V}$ зубов, депульпированный $\overline{|IV}$ зуб с запломбированными каналами.

Лечение: кариозная полость $\overline{V|}$ зуба препарирована и запломбирована висфат-цементом; в $\overline{|IV}$ зубе сформирована полость, запломбированная серебряной амальгамой с подкладкой из фосфат-цемента. Изготовлены две тонкостенные коронки и зафиксированы на $\overline{VIV|}$ зубах без их обработки (рис. 6.2, а, б). В $\overline{|V}$ зубе удален размягченный дентин и сформирована полость, после чего наложены подкладка из кальмецина и пломба из висфат-цемента.

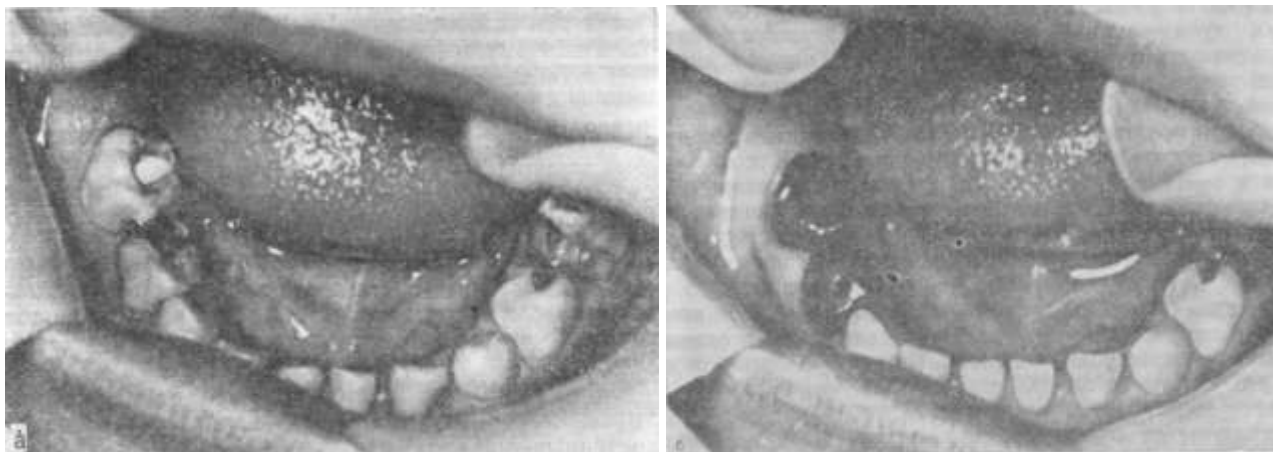


Рис. 6.2. Лечение глубокого кариеса у больной 3 лет 3 мес.

а — дефекты $\overline{VIV|V}$ зубов замещены пломбами; б — фиксация коронок.

При повторном обследовании (через 2 года 3 мес) жалоб нет. Объективно десна в области $\overline{VIV|}$ зубов бледно-розового цвета, без видимых патологических изменений, коронки плотно фиксированы на зубах. При рентгенологическом исследовании периапикальных тканей $\overline{VIV|}$ зубов патологических изменений не обнаружено, зачатки премоляров развиваются нормально (рис. 6.2, в). Висфат-цементная пломба из \overline{V} зуба выпала, коронка зуба разрушилась на 2/3.

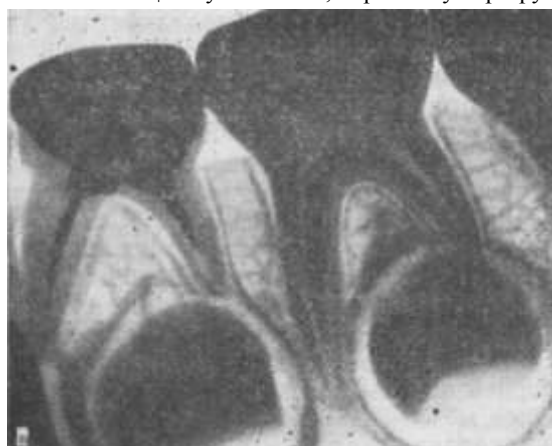

Рис. 6.2, в. Продолжение

в — рентгенограмма $\overline{VIV|}$ зубов той же больной через 2 года 3 мес после фиксации тонкостенных коронок: формирование зачатков премоляров не нарушено, вторичный кариес не определяется.

Тонкостенные металлические коронки имеют ряд преимуществ перед обычными искусственными коронками. Прежде всего при их применении не требуется механическая обработка твердых тканей зубов, в связи с чем не нарушается защитная оболочка зуба — эмаль — на оставшихся участках коронки. В результате этого ребенок избавляется от болевых ощущений и не испытывает страха перед манипуляциями, что очень важно в детской практике [Bardoni N., 1980].

Благодаря пружинящим свойствам стали и наличию придесневого эмалевого валика на временных зубах тонкостенная коронка в 8—10 раз плотнее, чем обычная, охватывает шейку зуба, что предотвращает ее расцементировку и возникновение пришеечного кариеса.

В связи с тем что после химической и механической обработки толщина тонкостенной коронки уменьшается до 110—120 мкм, при ее применении высота прикуса увеличивается незначительно и за короткий срок восстанавливается вследствие пластической перестройки периодонта зуба, покрытого коронкой, и его антагонистов. Благодаря тому что коронка плотно охватывает шейку зуба и оканчивается на уровне десневого края, исключается возникновение воспалительных явлений в десне.

Металлические тонкостенные коронки чаще всего изготавливают без препарирования зубов, поэтому рельеф их жевательной поверхности не изменяется. В результате этого сохраняется фиссурно-бугорковый контакт с зубами-антагонистами, что обеспечивает полноценное распределение и передачу жевательного давления, быстрое привыкание ребенка к искусственной коронке и отсутствие изменений в пародонте, при этом зачатки постоянных зубов развиваются нормально и процесс рассасывания корней временных зубов не нарушается.

Эти коронки позволяют сохранить функциональную ценность временных зубов до физиологической смены, что благоприятно сказывается на росте челюстных костей, развитии, своевременном прорезывании и правильной артикуляционной установке постоянных зубов.

Технология изготовления тонкостенных металлических коронок более проста вследствие большой податливости тонкой гильзы-заготовки во время обычной штамповки.

Таким образом, с помощью тонкостенных металлических коронок можно восстановить анатомическую форму временных зубов и сохранить их функциональную ценность до физиологической смены; предотвратить рецидив кариеса, а следовательно, и дальнейшее разрушение молочных зубов и возникновение зубочелюстных деформаций; обеспечить нормальное течение первого этапа становления высоты прикуса, создав тем самым благоприятный фон для второго подъема; обеспечить нормальный рост челюстных костей, развитие фолликулов постоянных зубов, своевременное их прорезывание и правильную артикуляционную установку, нормализовать жевательную функцию и обеспечить гармоничное развитие лицевого черепа.

В настоящее время проводятся клинические и экспериментальные исследования с целью стандартизации тонкостенных металлических коронок, что расширит возможности их использования в детской практике (Е. Ю. Симановская, Т. В. Шарова, Г. И. Рогожников и др.).

6.1.2. Замещение частичных дефектов коронок зубов у детей со сменным прикусом

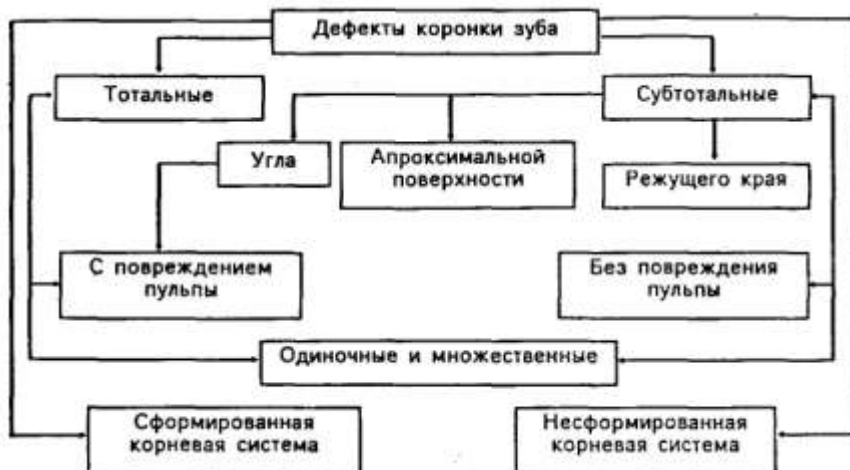В периоде сменного прикуса в полости рта одновременно находятся временные и постоянные зубы. Замещение частичных дефектов коронок временных зубов можно осуществить описанным выше методом. Частичный дефект коронки постоянного зуба во фронтальном отделе может быть замещен вкладкой, тонкостенной металлической или комбинированной колпачково-фасеточной коронкой, в боковых отделах — колпачково-окклюзионной коронкой. Необходимость раннего замещения дефектов зубных рядов у детей не вызывает сомнений, однако в отношении раннего замещения дефектов коронок отдельных зубов до настоящего времени нет единого мнения. Общепринятой является точка зрения, согласно которой ортопедическое лечение детей с дефектами коронок постоянных зубов откладывают до завершения формирования корневой системы.

Поскольку установлено, что при дефекте коронки зуб выключается из функции, снижается функциональная нагрузка на его опорный аппарат, замедляется рост корня, возникает зубоальвеолярное удлинение, происходит смещение зубов, ограничивающих дефект, необходимость раннего протезирования становится очевидной. Л. В. Ильина-Маркосян (1974) установила, что формирование корней постоянных зубов, выключенных из функции, протекает более медленно, поэтому она рекомендует широко использовать вкладки, считая, что это наиболее совершенный способ пломбирования разрушенных зубов, с помощью которого можно восстановить анатомическую форму и функцию зубов, не травмируя окружающие ткани. В связи с этим метод пломбирования зубов вкладками следует как можно шире использовать в детской практике.

6.1.2.1. Замещение частичных дефектов коронок фронтальных зубов вкладками

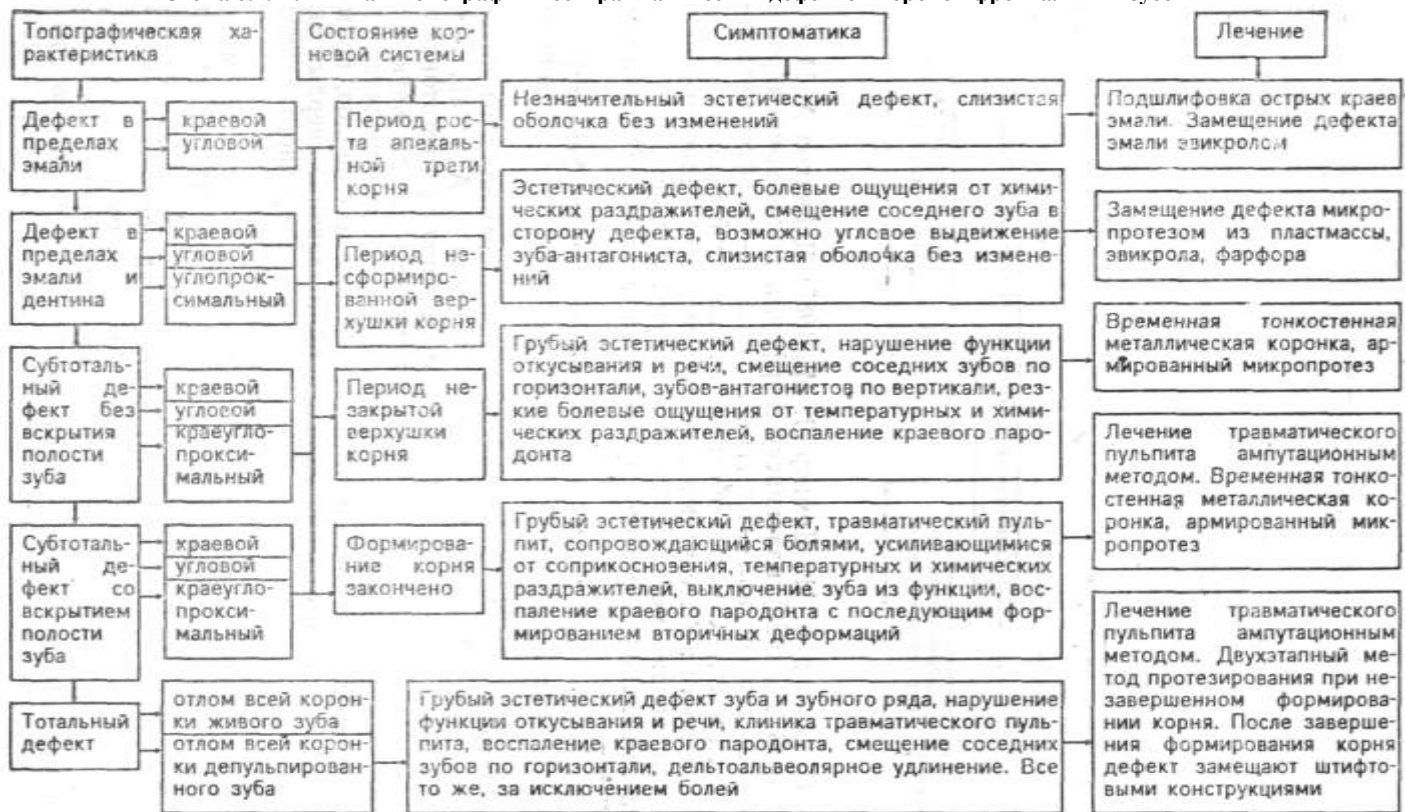Выбор конструкции микропротеза для восстановления анатомической формы фронтальных зубов зависит от возраста ребенка, состояния пульпы, степени сформированности корня, формы, локализации и размеров дефекта коронки, величины межальвеолярного расстояния, вида прикуса, а также оснащенности зуботехнической лаборатории и квалификации врача-стоматолога. С целью систематизации встречающихся разновидностей дефектов коронок фронтальных зубов с точки зрения не только локализации, но также состояния пульпы и степени сформированности корня нами разработана схема, которая облегчает выбор метода протезирования и конструкции микропротеза (схема 6.1).

Схема 6.1. Посттравматические дефекты коронок зубов



Клиника и топография посттравматических дефектов коронок фронтальных зубов у детей и подростков представлена на схеме 6.2.

Схема 6.2. Клиника и топография посттравматических дефектов коронок фронтальных зубов



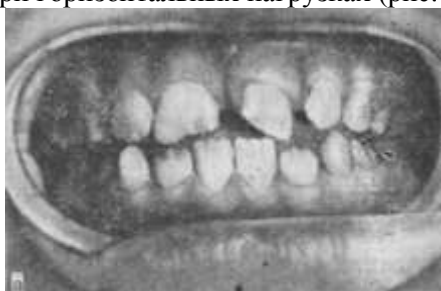Наиболее часто показано применение вкладок, так как они обладают рядом преимуществ по сравнению с пломбами. Вкладка позволяет полностью восстановить анатомическую форму зуба, создать контактные пункты с соседними зубами и зубами-антагонистами, предотвратить возникновение зубоальвеолярного удлинения и горизонтальных деформаций, восстановить жевательную функцию, добиться хорошего эстетического эффекта. Ею можно пользоваться в течение более длительного срока.

Для изготовления вкладок используют сталь, титан, различные сплавы, например золота и платины, серебра, палладия и р. [Копейкин В. Н., Демнер Л. М., 1985; Дойников А. И., Синицин В. Д., 1986]; пластмассу, фарфор, а также комбинированные вкладки (металл — пластмасса, металл — фарфор, металл—эвикрол и др.). С целью обеспечения надежной фиксации вкладки в полости зуба создают дополнительные ретенционные пункты или вводят металлическую арматуру. Лучшим материалом для замещения дефектов коронок фронтальных зубов является фарфор.

Вкладки из фарфора долговечны, индифферентны к тканям зуба и слизистой оболочке, под ними редко возникает вторичный кариес.

Методы изготовления вкладок для взрослых описаны довольно подробно (Альшиц А. М., 1969; Aguilino S. A. et al., 1986), а для детей недостаточно. По нашему мнению, при изготовлении вкладок для детей необходимо предусмотреть их надежную фиксацию: изоляцию широких дентинных канальцев при жизнеспособной пульпе от токсического воздействия материалов, применяемых для изготовления вкладок; обезбоживание твердых тканей зуба; предупреждение возникновения вторичного кариеса, точное и плотное краевое прилегание к зубу и др.

Надежной фиксации вкладки добиваются посредством введения в нее арматуры, конструкция которой зависит от топографии дефекта и жизнеспособности пульпы. Арматуру вкладки изготавливают из стальной ортодонтической проволоки, располагают строго по оси зуба и фиксируют цементом в микроканальцах, подготовленных в дентине. Такое направление канальцев и армированной части вкладки обеспечивает надежную фиксацию ее при вертикальных нагрузках, а достаточная глубина канальцев позволяет сохранить ее при горизонтальных нагрузках (рис. 6.3).



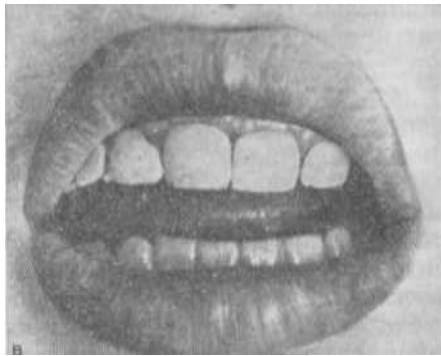


Рис. 6.3. Посттравматический дефект коронок $\underline{1|1}$ без повреждения пульпы у больного 12 лет.

а — до лечения; б — рентгенограмма фронтального отдела верхней челюсти в процессе лечения: для фиксации вкладок использована титановая арматура; в — замещение дефектов $\underline{1|1}$ армированными вкладками.

Канальцы в дентине при жизнеспособной пульпе готовят парапульпарно круглым бором (размеры № 1, 2). При дефекте режущего края канальцы должны быть вертикальными и располагаться параллельно друг другу, при дефекте угла создают один вертикальный каналец и один горизонтальный (под прямым углом). Глубина канальца должна быть не более 3—5 мм, она полностью зависит от топографии дефекта и возраста ребенка. При наличии дефекта коронки зуба с поврежденной пульпой перед изготовлением микропротеза проводят соответствующее лечение зуба, обязательно учитывая степень сформированности корня. При полностью сформированном корне зуба после экстирпации пульпы канал зуба пломбируют до верхушки, оставляя среднюю и устьевую часть канала свободными от цемента для введения армированной части вкладки. В том случае, если корневая система не сформирована, на культю пульпы накладывают пасту, не препятствующую биологическим процессам роста верхушки корня зуба, а устьевую часть канала пломбируют цементом, в который вводят армированный отдел вкладки.

В последнее время в детской стоматологической практике для восстановления анатомической формы зуба используют композитный материал эвикрол, который имеет ряд преимуществ по сравнению с быстротвердеющей пластмассой: почти не дает усадки, непористый, не изменяется в цвете и не отличается по цвету от естественных зубов, а также более устойчив к механической нагрузке. Точное выполнение инструкций по использованию быстротвердеющих пластмасс или композитных материалов обеспечивает изготовление высокоэффективных и эстетичных вкладок.

На окончательном этапе изготовления вкладки необходимо тщательно выверить окклюзионные контакты взаимоотношения с антагонистами при различных положениях нижней челюсти.

Противопоказаниями к применению вкладок являются биологическая неполноценность твердых тканей зуба; наличие нескольких полостей в коронке зуба и др. Временным противопоказанием может служить также патологический прикус или отсутствие промежутка между зубами-антагонистами, что не позволяет восстановить анатомическую форму зуба с помощью вкладки.

В тех случаях, когда изготовление вкладки не показано, частичный дефект коронки фронтальных зубов может быть замещен искусственной коронкой. Однако различные конструкции коронок, рекомендуемые для замещения дефектов коронок зубов у взрослых, в детской практике применять нецелесообразно поскольку при этом требуется значительная препаровка твердых тканей зуба, на что дети очень болезненно реагируют. Кроме того, все разновидности коронок (металлические, пластмассовые, комбинированные) недостаточно плотно схватывают шейку зуба, а следовательно, ненадежно изолируют зуб, что приводит к довольно быстрому его разрушению вследствие кариеса и других причин [Sassen H., 1978].

6.1.2.2. Замещение частичных дефектов коронок фронтальных зубов с помощью колпачково-фасеточной коронки

При сохраненной пульпе зуба как при несформированном, так и сформированном корне анатомическая форма зуба может быть восстановлена с помощью комбинированной колпачково-фасеточной коронки. Применение такой коронки показано при субтотальном отломе угла коронки зуба или всего режущего края, а также в случае отсутствия половины коронки или ее вестибулярной части.

Колпачково-фасеточная коронка состоит из трех частей: фиксирующей — в виде штампованного тонкостенного колпачка, замещающей — в виде литой металлической защиты с петлей и облицовочной. Такая коронка может быть изготовлена в двух вариантах.

Первый вариант: культю зуба покрывают тонкостенным металлическим колпачком, к которому припаивают П- или Г-образную металлическую петлю, изготовленную из ортодонтической проволоки диаметром 0,6 мм. Горизонтальное плечо фиксирующей петли устанавливают на 1,5—2 мм ниже уровня режущего края соседних зубов. Недостающую часть коронки зуба восстанавливают с помощью пластмассы или эвикрола. Такая конструкция колпачково-фасеточной коронки показана при ортогнатическом или прямом соотношении челюстей и может быть изготовлена в любой зуботехнической лаборатории (рис. 6.4).

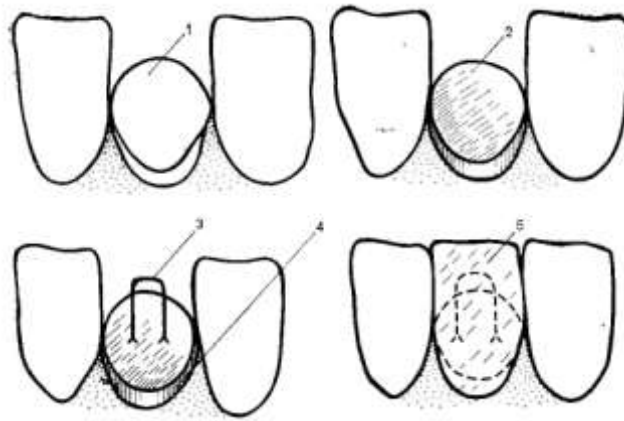


Рис 6.4. Изготовление колпачково-фасетной конструкции коронок (I вариант; схема).

1 — культя коронки зубов; 2 — тонкостенный металлический колпачок; 3 — фиксирующая петля; 4 — уровень десневого края колпачка; 5 — облицовочная часть коронки.

Вторая разновидность колпачково-фасеточной коронки включает в себя, помимо тонкостенного колпачка и фиксирующей петли, небную или язычную пластинку, которая может быть соединена с колпачком припоем или беспаячным методом (во время ее отливки). Эту конструкцию используют для восстановления анатомической формы нижних фронтальных зубов при глубоком резцовом перекрытии и глубоком прикусе, а также верхних передних зубов при ортогнатическом прикусе. Она может быть изготовлена в зуботехнической лаборатории, оснащенной литейной установкой (рис. 6.5).

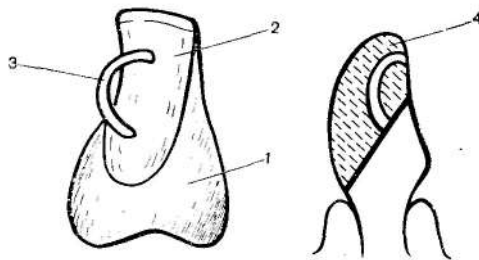


Рис. 6.5. Колпачково-фасеточная коронка: анфас и профиль (II вариант).

1 — металлический колпачок; 2 — литая защита; 3 — фиксирующая петля; 4 — облицовочная часть коронки.

При субтотальных дефектах, захватывающих поддесневой край, вначале необходимо с помощью литой или пластмассовой вкладки (культи) заместить поддесневой дефект коронки и корня зуба, а затем (по показаниям) использовать одну из конструкций колпачково-фасеточной коронки.

Клинико-лабораторные этапы изготовления колпачково-фасеточной коронки. В первое посещение нужно получить двойной слепок с культи восстанавливаемого зуба. Препарирование культи восстанавливаемого зуба проводить не нужно, поскольку колпачок по разработанной нами методике изготавливают из тонкостенной гильзы. В лаборатории отливают модель и хорошо заостренным карандашом контурируют шейку зуба. Культю коронки зуба не моделируют. Методом наружной штамповки или с помощью микропресса двойного действия изготавливают колпачок, который точно повторяет форму культи коронки зуба. Во второе посещение производят припасовку колпачка, который должен отвечать определенным требованиям: повторять форму культи коронки восстанавливаемого зуба; иметь плоскостную опору и плотно охватывать всю культю зуба; край его должен заканчиваться на уровне десны. Затем вновь получают слепки с верхней и нижней челюстей. В лаборатории отливают модели и фиксируют их в окклюдаторе. При изготовлении первой разновидности колпачково-фасеточной коронки к колпачку припаивают фиксирующую петлю П- или Г-образной формы из ортодонтической проволоки диаметром 0,6 мм. При изготовлении второй разновидности колпачково-фасеточной коронки на колпачке моделируют небную или язычную защиту, которая по высоте соответствует недостающей части коронки восстанавливаемого зуба. Колпачок вместе с восковой заготовкой защиты передают в литейную, где одновременно отливают защиту и соединяют ее с колпачком. Затем колпачок с фиксирующей петлей (первая разновидность конструкции) или колпачок с литой защиткой (вторая разновидность) подвергают химической и механической обработке и полируют. Облицовку вестибулярной поверхности конструкции пластмассой или эвикролом производят по общепринятой методике с условием, чтобы облицовочный материал не доходил до десневого края на 1—1,5 мм. Затем проводят окончательную обработку коронки.

В третье посещение припасовывают и фиксируют конструкцию на зубе.

Достоинства тонкостенной колпачково-фасеточной коронки:

- 1) не требуется препарирование культи восстанавливаемого зуба;
- 2) колпачок делают из тонкой стали, вследствие чего он плотно охватывает не только шейку, но и всю культю зуба;

- 3) с помощью колпачка добиваются длительного и прочного герметизма, обеспечивая тем самым надежную изоляцию культи зуба от вредного воздействия внешних факторов, а также облицовочных материалов;
- 4) колпачок легко припасовывается, так как имеет плоскостную опору, а его край заканчивается на уровне десны;
- 5) высоту недостающей части коронки восстанавливают с помощью фиксирующей петли или литой защитки, что обеспечивает жесткость конструкции;
- 6) механическая нагрузка во время функционирования жевательного аппарата передается на массивную пластмассовую или литую часть коронки, которая не пружинит, поэтому облицовочный материал не отходит от колпачка;
- 7) облицовочный материал располагается на 1—1,5 мм выше десневого края, что исключает раздражение и воспаление десны;
- 8) облицовочный материал, располагающийся с вестибулярной поверхности, изолирован от культи зуба с помощью колпачка и тонкого слоя цемента, поэтому его расширение под влиянием температурных колебаний не приводит к расцементировке колпачка;
- 9) комбинированная колпачково-фасеточная коронка прочна, полностью восстанавливает анатомическую форму зуба на длительный период. Она с успехом может быть использована для восстановления анатомической формы зуба у детей как при закрытой, так и при вскрытой полости зуба, при частичной ампутации коронковой, устьевой и корневой пульпы, несформированном корне зуба. Включение такого зуба в нагрузку обеспечивает условия для дальнейшего развития его корня. Колпачково-фасеточная коронка может быть использована как восстановительная на временных зубах со сформированными корнями.

6.1.2.3. Замещение частичных дефектов коронок жевательных зубов вкладками

Как уже отмечалось, в обеспечении гармоничного развития зубочелюстной системы огромную роль играют первые постоянные моляры. От них зависит динамика формирования правильного зубного ряда, они обеспечивают сложный и ответственный процесс второго подъема высоты прикуса, который продолжается на протяжении ряда лет, распределяют жевательную нагрузку и являются основным звеном опорной зоны в дистальном отделе, что во многом обеспечивает нормальные взаимоотношения между элементами височно-нижнечелюстного сустава и рост всего лицевого черепа.

В связи с анатомо-физиологическими особенностями закладки, формирования и развития этих зубов, их более ранним прорезыванием по сравнению с остальными жевательными зубами, частым поражением их кариесом, а вследствие этого и преждевременным их удалением необходимо сохранять эти зубы в функционально полноценном состоянии на протяжении всего периода формирования и развития жевательного аппарата.

Особая анатомо-физиологическая роль и функциональная значимость первых постоянных моляров определяет важность и необходимость проведения соответствующих мероприятий с целью их лечения, предотвращения заболевания и раннего удаления.

Профилактические мероприятия должны быть направлены на полноценное развитие и повышение устойчивости твердых тканей зубов и начинать их следует задолго до прорезывания зубов. Еще в антенатальном периоде необходимо вместе с акушерами создавать по показаниям условия для полноценного развития и минерализации зубных фолликулов. Контроль не должен ослабевать и после рождения ребенка. Очень важно обеспечить своевременный переход на прикорм и естественное вскармливание, а также проведение мероприятий с целью предотвращения развития рахита и других заболеваний. После прорезывания временных зубов очень важно сохранить их функционально полноценными, особенно моляры, до физиологической смены. Только при этом условии могут быть обеспечены правильное топографическое расположение первых постоянных моляров, полноценное прорезывание их коронок по вертикали, функционально-целесообразное соотношение с зубами-антагонистами, развитие мощной корневой системы, что чрезвычайно важно для функционирования этих зубов, а следовательно, созданы оптимальные условия для развития челюстей в дистальных отделах и функционирования височно-нижнечелюстных суставов. Наряду с профилактическими мероприятиями (реминерализующая терапия, рациональное пломбирование и др.) в комплекс лечебных средств входит ортопедическая помощь, при оказании которой необходимо учитывать степень разрушения коронковой части зуба.

Частичный дефект коронки первых постоянных моляров без повреждения пульпы может быть замещен различными вкладками. В практике используют металлические (золото, сталь, кобальто-хромовый сплав, литевой титан марки ВТ5Л) и пластмассовые вкладки, реже — фарфоровые, которые показаны в тех случаях, когда разрушена одна из стенок коронки или вся жевательная поверхность шестого зуба. Необходимым условием, при этом является наличие межальвеолярного расстояния и достаточная масса твердых тканей зуба, что позволяет провести препарирование полости и создать необходимые ретенционные пункты для лучшей фиксации вкладки (рис. 6.6).

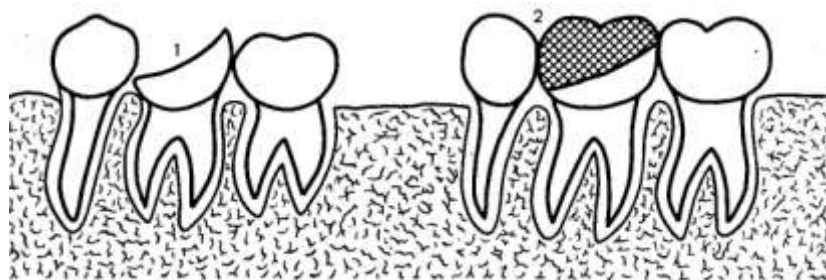


Рис. 6.6. Восстановление коронки первого постоянного моляра с помощью вкладки (схема).

1 — дефект коронки;
2 — вкладка.

6.1.2.4. Замещение частичных дефектов коронок жевательных зубов колпачково-окклюзионными конструкциями

С целью восстановления анатомической формы постоянных жевательных зубов у детей и подростков мы рекомендуем применять различные колпачково-окклюзионные конструкции. В периодах сменного и постоянного прикуса частичные дефекты коронок боковых зубов могут быть замещены комбинированной, колпачково-окклюзионной конструкцией. Чаще такие конструкции используют для восстановления анатомической формы первых постоянных моляров при гипоплазии эмали и дентина со значительным стиранием твердых тканей (без повреждения пульпы зуба); стирании зубов на 2/3 высоты коронки и более вследствие генерализованной патологической стираемости; разрушении и истончении стенок коронки при кариесе; отломе зуба по диагонали с отсутствием одной из апроксимальных частей, жевательной, вестибулярной или язычной поверхности и др. При этом необходимо учитывать вид прикуса, степень разрушения коронки зуба, межальвеолярное расстояние, характер деформации окклюзионной поверхности.

Предложенная нами конструкция коронки состоит из двух частей: фиксирующей и восстанавливающей. Фиксирующая часть коронки представлена металлическим тонкостенным колпачком, восстанавливающая разработана в трех вариантах: литая металлическая, пластмассовая и комбинированная. В связи с тем что технология изготовления этой конструкции коронки не описана, необходимо более подробно рассмотреть клиничко-лабораторные этапы ее изготовления.

В первое посещение больным клиники осуществляют препарирование культи коронки постоянного зуба, создают вестибулярный скос и закругляют грани культи. При тотальной горизонтальной патологической стираемости препарирование зубов не проводят. В зависимости от клинической картины получают обычный или двойной слепок. Использование методики получения двойного слепка исключает произвольную гравировку шейки культи восстанавливаемого зуба и позволяет определить длину колпачка, благодаря чему предотвращается травмирование краевого пародонта.

В лаборатории отливают модель. Карандашом контурируют шейку культи зуба, культю не моделируют и методом наружной штамповки или с помощью микропресса двойного действия штампуют тонкостенный металлической колпачок.

В клинике производят припасовку колпачка на культю восстанавливаемого зуба. Колпачок должен отвечать следующим требованиям: прилегать к культе зуба на всем протяжении и плотно охватывать ее у шейки, при необходимости возможно погружение его в десневой карман не более чем на 0,1 мм. После тщательной припасовки колпачка получают полные слепки с верхней и нижней челюстей. Колпачок снимают с культи зуба и переносят в слепок. В лаборатории получают модели, устанавливают их в положении центральной окклюзии и гипсуют в окклюдатор.

Недостающая часть коронки может быть изготовлена из металла (литая), а также эвикрола или пластмассы (рис. 6.7). В тех случаях, когда имеются биологически неполноценные твердые ткани зубов-антагонистов, жевательную поверхность колпачково-окклюзионной конструкции делают из пластмассы с целью предупреждения быстрого стирания во время функционирования жевательного аппарата. Если нет нарушений в строении твердых тканей зубов-антагонистов, то жевательную поверхность колпачково-окклюзионной конструкции коронки изготавливают из эвикрола, который более устойчив к механическим воздействиям.

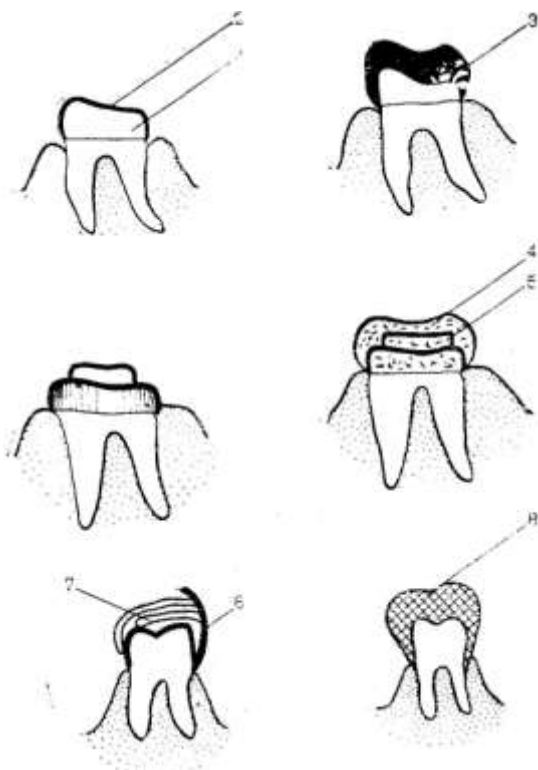


Рис. 6.7. Варианты изготовления колпачково-окклюзионной конструкции коронок.

1 — культя зуба; 2 — металлический тонкостенный колпачок; 3 — литая восстановленная часть корочки; 4 — восстановленная пластмассовая часть коронки; 5 — фиксирующая петля; 6 — литая защитка, 7 — фиксирующие металлические петли; 8 — облицовочная часть коронки.

При изготовлении первой разновидности коронки на тонкостенном колпачке (с учетом прикуса) моделируют всю недостающую часть. Полученную композицию — металлический колпачок и восковую модель недостающей части коронки — передают в литейную, где во время литья происходит соединение фиксирующей и восстанавливающей частей конструкции. Вторую разновидность конструкции отливают методом холодного литья, а затем посредством припоя соединяют с фиксирующей частью — колпачком.

В случае изготовления третьей разновидности конструкции на колпачке моделируют небную (язычную) защитку, которая по высоте соответствует недостающей части коронки. К восковой модели защитки монтируют две фиксирующие петли из ортодонтической проволоки диаметром 0,6 мм, одну из которых располагают в проекции жевательной поверхности, а другую, которая огибает жевательную поверхность и заканчивается на середине высоты колпачка с вестибулярной стороны, — ближе к апроксимальным стенкам. Полученную композицию — металлический тонкостенный колпачок с восковой защитной и фиксирующими петлями — передают в литейную. Во время литья происходит замена воска на металл и одновременно колпачок соединяется с защитной. В случае отсутствия литья колпачок с защитной соединяют посредством припоя. Металлические детали конструкции подвергают химической и механической обработке, полируют, устанавливают на гипсовую модель, где из воска моделируют жевательную и вестибулярную части коронки. Затем воск обычным путем заменяют на пластмассу или эвикрол.

Достоинства колпачково-окклюзионной конструкции, применяемой для восстановления анатомической формы боковых зубов у детей:

- 1) колпачково-окклюзионная коронка на основе тонкостенного металлического колпачка может быть изготовлена путем спайки и без нее. В последнем случае исключается возникновение гальванических токов в полости рта;
- 2) колпачок плотно охватывает культю зуба у шейки и обеспечивает длительную надежную изоляцию культи от воздействия на пульпу облицовочных материалов;
- 3) благодаря тому что тонкостенный колпачок плотно охватывает шейку зуба и погружается в зубодесневую бороздку не более чем на 0,1 мм, исключается возможность хронической травмы краевого пародонта;
- 4) пластмасса, покрывающая вестибулярную поверхность колпачка, не соприкасается со слизистой оболочкой, что предотвращает развитие патологических изменений в десне;
- 5) облицовочный материал цветоустойчив и прочно удерживается за счет фиксирующих петель;
- 6) разнообразие облицовочных материалов (пластмасса, эвикрол) позволяет использовать дифференцированно их с учетом состояния твердых тканей зубов-антагонистов и тем самым предупредить их быстрое стирание;
- 7) использование в качестве облицовочного материала эвикрола, обладающего высокой прочностью, показано в тех случаях, когда необходимо нормализовать высоту прикуса;
- 8) колпачково-окклюзионные коронки изготавливают из дешевых общедоступных материалов. Эта конструкция эффективно восстанавливает жевательную функцию и отвечает эстетическим требованиям. Она может быть использована как для восстановления анатомической формы одиночного зуба, так и в качестве

опорной части при изготовлении несъемных и съемных протезов.

6.1.3. Замещение частичных дефектов коронок зубов у детей с постоянным прикусом

Частичный дефект коронки зуба во фронтальном отделе у детей с постоянным прикусом может быть замещен вкладкой, комбинированной колпачково-фасеточной, трехчетвертной пластмассовой или фарфоровой коронкой [Жулев Е. Н., 1986], с целью замещения частичного дефекта коронки зуба. В боковых отделах зубной дуги можно применить вкладки, металлические коронки или колпачково-окклюзионные конструкции.

Выбор микропротеза в каждом конкретном случае зависит от размера и локализации дефекта, состояния зуба и его групповой принадлежности, возраста ребенка, квалификации врача и технической оснащенности зуботехнической лаборатории.

Показания к применению и технология изготовления вкладок, тонкостенных металлических, комбинированных колпачково-фасеточных и колпачково-окклюзионных коронок ничем не отличаются от таковых при замещении дефектов постоянных зубов в периоде сменного прикуса. Что касается пластмассовых коронок, то, по нашему мнению, они могут быть использованы у детей и взрослых только как паллиатив на короткий период (от 2—3 до 5 мес) или для защиты зуба после его препарирования под фарфоровую коронку на время ее изготовления.

В детской практике использовать пластмассовые коронки нецелесообразно, поскольку технология их изготовления требует значительного препарирования твердых тканей зуба, что дети плохо переносят. Пластмассовая коронка неплотно охватывает шейку зуба, вызывает воспаление десневого края в области не только восстанавливаемого зуба, но и рядом стоящих зубов. Пластмасса обладает также высоким коэффициентом расширения при температурных колебаниях (81×10^{-6}), что в 10 раз выше коэффициента теплового расширения естественного зуба (8×10^{-6}). В связи с этим коронка, изготовленная из пластмассы, довольно быстро отходит от стенок естественного зуба, в результате чего между культей обработанного зуба и внутренней стенкой коронки появляется щель, которая, как правило, заполняется жидким содержимым полости рта и частицами пищевых продуктов. Вследствие этого создаются благоприятные условия для развития кариеса, изменения цвета коронки и ее расцементирования.

Под нашим наблюдением находились 13 детей (7 девочек и 6 мальчиков), которым были изготовлены пластмассовые коронки на фронтальные зубы, однако, учитывая изложенные выше недостатки таких коронок, их заменили комбинированными колпачково-фасеточными коронками. С целью определения эффективности этих конструкций были проведены клинические наблюдения за 46 детьми в течение 2—10 лет. Получены положительные результаты, что позволяет рекомендовать их для широкого применения в стоматологической практике.

Таким образом, частичные дефекты коронок без повреждения пульпы зубов и вторичных деформаций (I стадия) могут быть замещены описанными выше конструкциями зубных протезов в различные периоды формирования зубочелюстной системы детей. Выбор конструкции в каждом конкретном случае должен быть строго дифференцированным с учетом клинической ситуации.

6.2. ОРТОПЕДИЧЕСКАЯ ПОМОЩЬ ПРИ II СТАДИИ РАЗРУШЕНИЯ ЗУБОВ

Разрушение зубов II стадии у детей характеризуется значительными частичными (субтотальным) или полными (тотальным) дефектами коронок без повреждения либо с повреждением пульпы и наличием или отсутствием деформаций. Дефекты могут образоваться как следствие осложненного кариеса, травмы или при сочетанном воздействии различных факторов (гипоплазия эмали, кариес, травмы и др.).

6.2.1. Замещение дефектов коронок зубов у детей с временным прикусом

Тактика замещения частичных и полных дефектов коронок временных зубов зависит от состояния корня и времени до предстоящей их физиологической смены. При устойчивой корневой системе (незаконченное формирование корня, полностью сформированный корень, незначительная резорбция апикальной части корня на 1/2 длины) и отдаленном сроке их замены (от 1,5 лет до 4) для замещения частичных дефектов коронок зубов со вскрытой полостью могут быть использованы тонкостенные металлические коронки, но только после проведения терапевтических мероприятий, направленных на сохранение всей или части жизнеспособной пульпы. С помощью тонкостенных металлических коронок восстанавливают анатомическую форму зубов и высоту прикуса, нормализуют жевательную функцию, которая является хорошим стимулом роста, челюстных костей и развития постоянных зубов.

При наличии дентоальвеолярного удлинения и смещения зубов в сторону дефекта зубного ряда исключается возможность изготовления тонкостенной коронки и полного восстановления анатомической формы зуба. В таких случаях частичный дефект временного зуба замещают тонкостенным колпачком.

6.2.2. Замещение дефектов коронок фронтальных зубов у детей и подростков со сменным прикусом

В период смены зубов дефекты коронок как временных, так и постоянных зубов с поврежденной пульпой могут возникнуть вследствие гипоплазии эмали, осложненного кариеса или травмы. По данным Л. В. Ильиной-Маркосян (1974), в 82,6% случаев разрешение или отсутствие передних зубов у детей является следствием травмы, причем травмам подвержены больше мальчики, чем девочки, особенно в возрасте 8—9 лет,

т. е. в тот возрастной период, когда верхние центральные резцы заметно выступают вперед и не имеют опоры со стороны еще недостаточно прорезавшихся боковых резцов. Травмы верхних зубов наблюдаются в 12 раз чаще, чем нижних.

По данным S. Jopinen (1979), увеличение частоты травматического повреждения постоянных верхних центральных резцов выявлено в возрастной группе от 9 до 11 лет. Наиболее часто (28,3%) происходят «случайные» травмы в результате падения ребенка или удара о твердый предмет; травмы во время борьбы (20,6%), зимних игр (18,1%) — вследствие падения и ушибов об лед, ударов клюшкой, летних игр (16,5%), удары мячом, при откусывании твердой пищи. В последней группе в 10,8% случаев происходит откол части зуба, пораженного кариесом, вследствие чего снижена резистентность его твердых тканей. Относительно небольшой процент (2,4) приходится на травмы, полученные детьми в транспортных происшествиях. Однако по тяжести они превосходят все описанные выше травмы, так как сопровождаются обширными повреждениями мягких тканей лица и костей лицевого черепа.

По нашим данным, полученным при проведении профилактических осмотров в разных климатических зонах (Украина, Западный Урал), частота травм фронтальных зубов ниже приводимой в литературе — соответственно $2,65 \pm 0,14$ и $2,84 \pm 0,12\%$.

При травме коронок фронтальных зубов в связи с особенностями их микроструктуры у детей (широкие дентинные каналы, большой объем полости зуба, незавершенные процессы минерализации твердых тканей) чаще возникают условия для проникновения инфекции в пульпу зуба. Травма зубов может также сопровождаться повреждениями как коронковой, так и корневой пульпы зуба различной выраженности [Масленков Д., 1983]: от явлений молекулярного сотрясения тканей и тканевого шока, так называемые обратимые изменения до грубых нарушений и даже полного разрыва сосудисто-нервного пучка. В связи с этим для решения вопроса о жизнеспособности пульпы (перед выбором конструкции протеза) целесообразно провести электроодонтодиагностику. Однако она может быть использована лишь у детей старшего возраста, у которых пульпа реагирует на незначительные изменения электрического тока. У детей младшего школьного возраста возможны диагностические ошибки, так как пульпа зубов с несформированными корнями реагирует лишь на воздействие током значительно большей силы, что наблюдается и при большинстве травматических повреждений зубов.

Посттравматические дефекты зубов могут быть частичными и полными. Частичные дефекты коронки нередко сопровождаются вскрытием полости зуба с незавершенным ростом корня, незакрытой или закрытой верхушкой корня. Часто наблюдается также сочетанное поражение коронки и корня зуба [Beetke E., Majensky J., 1978].

После травмы зуб обычно частично или полностью выключается из функции вследствие потерн контакта с зубами-антагонистами. В этих случаях периодонт и корень поврежденного зуба попадают в совершенно новые афункциональные условия, в которых изменяется характер кровотока, возникает дефицит физиологического раздражения, что приводит к замедлению роста корня, появляются вторичные деформации — горизонтальное перемещение зубов и дентоальвеолярное удлинение, в результате чего в последующем осложняется или становится невозможным рациональное протезирование.

Травма коронок фронтальных зубов и выключение их из функции, особенно у детей с незавершенным формированием корней зубов, приводят не только к задержке роста корней и появлению вторичных деформаций, но и к нарушению сбалансированного гемодинамического равновесия в периодонте поврежденных зубов, что оказывает сильное влияние на дальнейшее течение патологического процесса. Выраженность этих нарушений зависит от характера травмы, степени сформированности корня, возраста ребенка и активности иммунобиологических процессов в организме. В связи с этим большой интерес представляют исследования, направленные на выяснение гемодинамики в тканях пародонта поврежденных зубов как до, так и после лечения.

В период сменного прикуса дефекты коронок фронтальных зубов с поврежденной пульпой чаще всего возникают в результате острой одномоментной травмы и реже — вследствие истончения стенок коронки зуба под влиянием кариеса и их последующего повреждения во время функционирования жевательного аппарата. В связи с тем что возникновение дефекта коронки зуба у детей часто сопровождается повреждением пульпы, специализированная помощь при замещении дефектов коронок постоянных зубов должна быть неотложной и дифференцированной в зависимости от возраста ребенка, характера дефекта, тяжести повреждения пульпы, степени сформированности корневой системы, групповой принадлежности зубов и вида прикуса. После соответствующего лечения частичные дефекты коронок фронтальных постоянных зубов с поврежденной пульпой могут быть замещены армированными вкладками, комбинированными колпачково-фасеточными или металлокерамическими коронками. При частичных дефектах коронок боковых зубов показаны тонкостенные металлические коронки или одна из разновидностей колпачково-окклюзионных коронок.

Полные дефекты коронок постоянных фронтальных зубов могут быть замещены культевыми колпачково-фасеточными коронками и штифтовыми зубами, в которых в качестве надкорневой защитки используют

тонкостенный колпачок. Для замещения полных дефектов коронок постоянных боковых зубов могут быть использованы колпачково-штифтово-окклюзионные конструкции. Они показаны при полном разрушении коронок моляров (до бифуркации) и дисекции корней по линии бифуркации. В последнем случае анатомическую форму коронки моляра восстанавливают с помощью колпачково-штифтово-окклюзионной конструкции, которую изготавливают в виде двух премоляров с использованием для лучшей фиксации отдельно дистального и медиального корней,

Нами разработана оригинальная методика двухэтапного протезирования при замещении посттравматических дефектов, коронок зубов у детей с несформированной корневой системой. Данная методика была применена при лечении 64 детей в возрасте от 8 до 15 лет по поводу острой травмы фронтальных зубов.

Показаниями к применению двухэтапного протезирования у детей, по нашему мнению, являются: частичные посттравматические дефекты коронок фронтальных зубов с несформированной корневой системой без вскрытия полости зуба; частичные и полные дефекты коронок фронтальных зубов с незавершенным формированием корневой системы и вскрытой полостью зуба; частичные и полные дефекты коронок фронтальных зубов с короткой культей, незавершенным формированием корневой системы и вскрытой полостью зуба.

Первый этап лечения заключался в проведении временных профилактических и протетических мероприятий, т. е. непосредственного протезирования сразу после травмы, которое нужно рассматривать как специальную подготовку полости рта к рациональному протезированию и проводить всем детям, у которых была травма зубов с несформированной корневой системой (рис. 6.8). Второй этап — отсроченное рациональное протезирование.

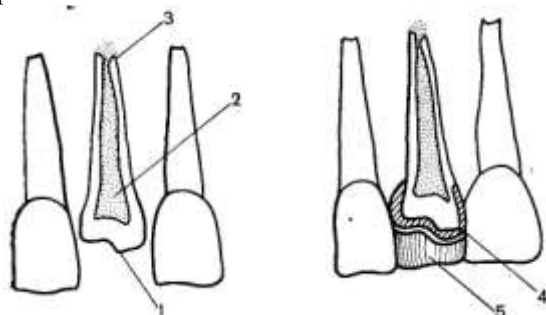


Рис. 6.8. Частичный посттравматический дефект коронки I с несформированной корневой системой без вскрытия полости зуба (схема). 1 — линия перелома коронки; 2 — полость зуба; 3 — несформированная апикальная часть корня; 4 — восстановление анатомической формы коронки посредством тонкостенного металлического колпачка; 5 — восстановленная пластмассовая часть коронки.

Из профилактических протетических вмешательств на первом этапе мы применяли восстановление анатомической формы коронки травмированного зуба и включение его в шадящую функциональную нагрузку с помощью временной тонкостенной металлической коронки, которую фиксировали без препаровки зуба на весь период роста корня и закрытия его верхушки. Она выполняла следующие функции: создавала покой поврежденному зубу, защищала его от воздействия термических и химических раздражителей; обеспечивала умеренную функциональную нагрузку на поврежденный зуб, в результате чего создавались оптимальные условия для дальнейшего формирования корня; предотвращала возникновение дентоальвеолярного удлинения и горизонтальное перемещение соседних зубов в сторону образовавшегося дефекта; способствовала сохранению формы зубного ряда и не повышала прикус; устраняла эстетический дефект и снимала психическую травму у ребенка и родителей.

В качестве иллюстрации приводим выписки из историй болезни.

Большая П., 7 лет, обратилась в детскую стоматологическую поликлинику в связи с повреждением центральных резцов верхней челюсти во время падения.

Объективно: субтотальные угловые дефекты коронок I зубов без вскрытия полости зуба. Выраженная болевая чувствительность при воздействии термических и химических раздражителей. Болезненность при откусывании пищи, выбухание межзубного сосочка.

Рентгенография первых постоянных резцов показала, что их корни сформированы на $2/3$ длины, имеются широкие просветы каналов, которые заканчиваются растробом. Пульповая камера расположена очень близко к линии перелома коронки зуба (рис. 6.9).

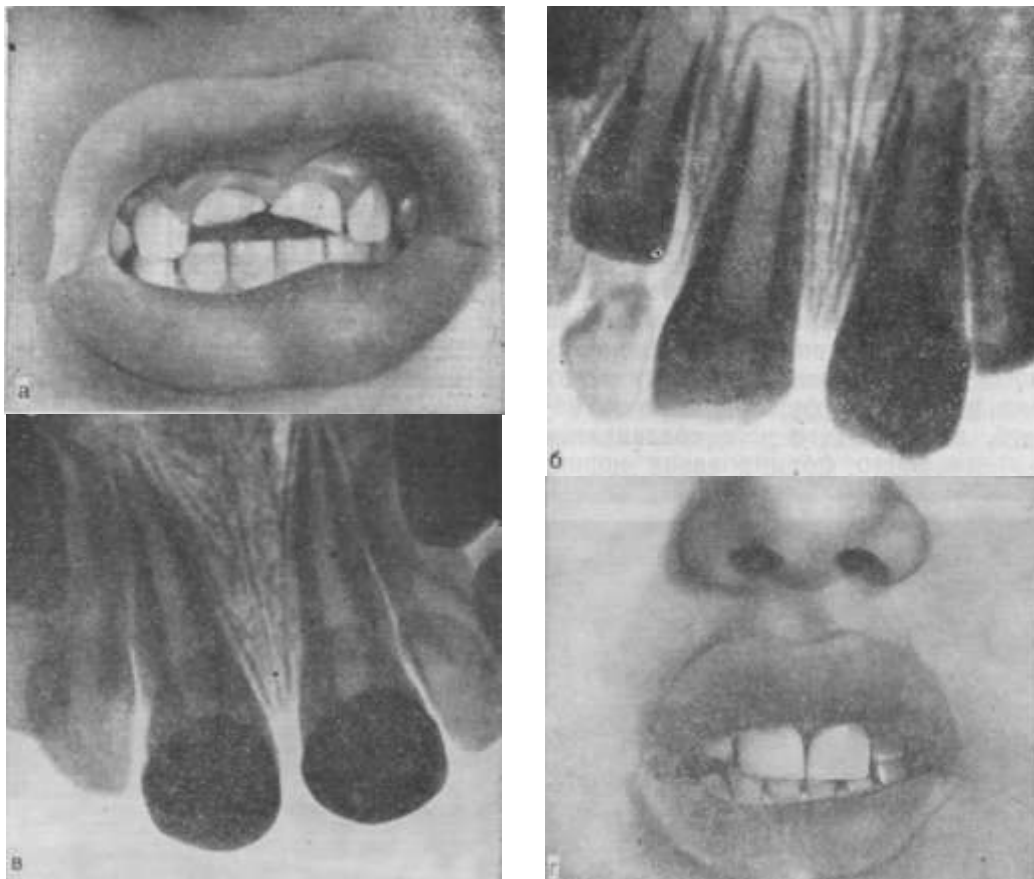


Рис. 6.9. Перелом коронок $\underline{11}$ у больной 7 лет.

а — фронтальный отдел верхней челюсти до лечения; б — рентгенограмма $\underline{11}$ до лечения: корни не сформированы; в — рентгенограмма в процессе лечения: $\underline{11}$ покрыты тонкостенными металлическими коронками, отмечается нормальный активный рост корней; г — восстановлена анатомическая форма и центральных резцов.

Диагноз: частичные угловые посттравматические дефекты коронок $\underline{11}$ зубов с несформированной корневой системой без вскрытия полости зуба.

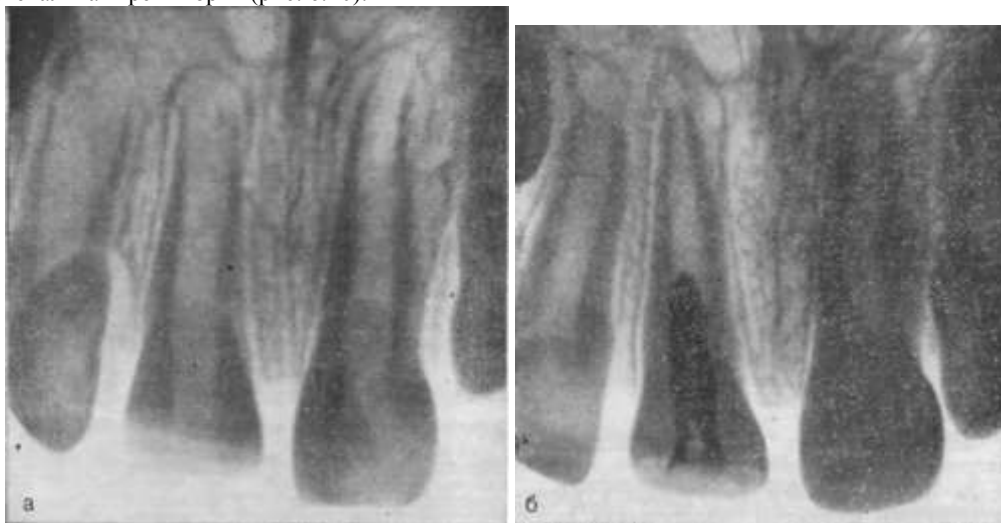Рекомендовано провести двухэтапное ортопедическое лечение. На первом этапе были изготовлены тонкостенные металлические колпачки-коронки на культи травмированных зубов и фиксированы с помощью цемента.

Через 23 мес после завершения формирования корней травмированных резцов были сняты временные тонкостенные колпачки-коронки и проведено рациональное эстетическое протезирование.

Больной У., 8 лет, обратился в детскую стоматологическую поликлинику по поводу дефекта коронки $\underline{1}$, образовавшегося вследствие травмы зуба, полученной на спортивной площадке.

Объективно: субтотальный дефект коронки $\underline{1}$ зуба со вскрытием пульповой камеры. Пульпа обнажена на значительном участке и свободно свисает ниже линии перелома коронки. Отмечается повреждение мягких тканей губы и десны.

Рентгенография области альвеолярного отростка и корней $\underline{11}$ зубов показала, что имеется широкий просвет каналов и не сформирована апикальная треть корня (рис. 6.10).



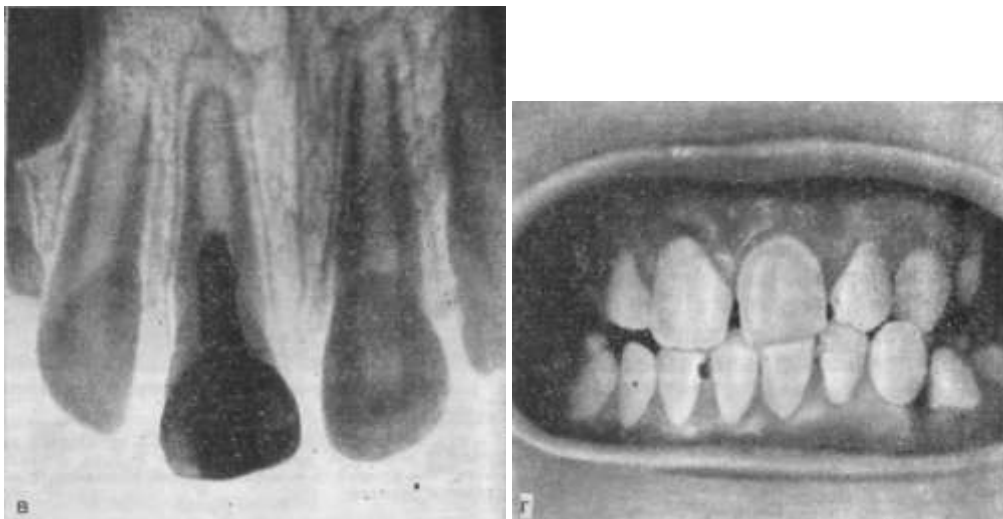


Рис. 6.10. Посттравматический дефект коронки \perp у больного 8 лет.

а — рентгенограмма \perp до лечения: видны линия перелома коронки зуба и несформированная часть корня; б, в — рентгенограмма \perp в процессе лечения; б — уровень заполнения пломбировочным материалом канала корня после ампутации коронковой и части корневой пульпы; в — культя травмированного зуба покрыта тонкостенным металлическим колпачком, отмечается нормальное развитие корня; г — после протезирования.

Диагноз: посттравматический частичный дефект \perp зуба со вскрытием его полости.

Лечение: под инфльтрационным обезболиванием ампутирована коронковая и устьевая пульпа. На культю пульпы наложены биологическая паста, прокладка из дентина и цементная пломба. Последующее ортопедическое лечение проводили в два этапа. На первом этапе сначала изготовили тонкостенный металлический колпачок и фиксировали на культю \perp зуба с помощью цемента, а затем сделали частичный съемный протез с одним искусственным зубом, которым ребенок пользовался до завершения развития корня.

На втором этапе лечения была восстановлена анатомическая форма коронки \perp зуба с помощью колпачково-фасеточной коронки. После завершения роста корня с этой целью была применена комбинированная колпачково-фасеточная коронка с коротким штифтом для дополнительной фиксации.

При частичных и полных дефектах коронки зуба в тех случаях, когда надежная фиксация тонкостенной металлической коронки затруднена, культю коронки поврежденного зуба покрывают тонкостенным металлическим колпачком, который по форме соответствует культе, благодаря чему создается длительный герметизм и культя зуба предохраняется от инфицирования. Затем изготавливают частичный съемный протез, устанавливая над колпачком искусственный зуб на приточке (рис. 6.11).

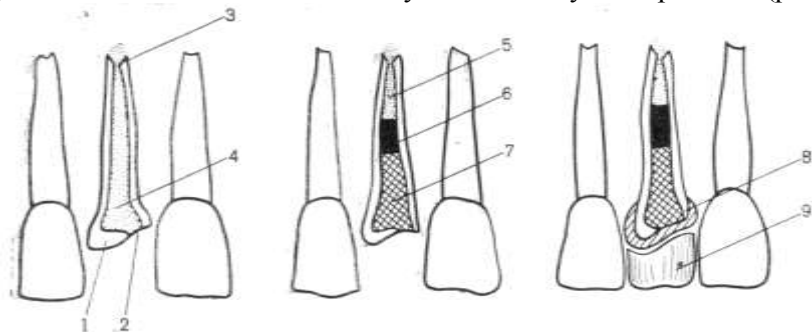


Рис. 6.11. Устранение субтотального посттравматического дефекта коронки \perp с несформированной корневой системой и вскрытой полостью зуба (схема).

1 — культя травмированного зуба; 2 — тотальный дефект коронки; 3 — апикальная часть корня; 4 — полость зуба; 5 — живая пульпа апикальной части корня; 6 — биологическая паста; 7 — цемент; 8 — металлический колпачок; 9 — искусственный пластмассовый зуб на съемном протезе.

Съемный бескламмерный протез такой конструкции обеспечивает передачу жевательного давления по цепочке искусственный зуб — колпачок — культя коронки — корень — периодонт поврежденного зуба. Таким образом поврежденный зуб с укороченной коронкой включается в обычную жевательную нагрузку, что обеспечивает оптимальное физиологическое раздражение периодонта, способствующее нормальному процессу роста и завершению формирования апикальной части корня зуба. Срок пользования протезными конструкциями на первом, подготовительном, этапе зависит от степени сформированности корня поврежденного зуба и колеблется от 4—6 до 16—20 мес. Ребенок пользуется описанными конструкциями до полного закрытия верхушки корня и образования периодонтальной щели (рис. 6.12).

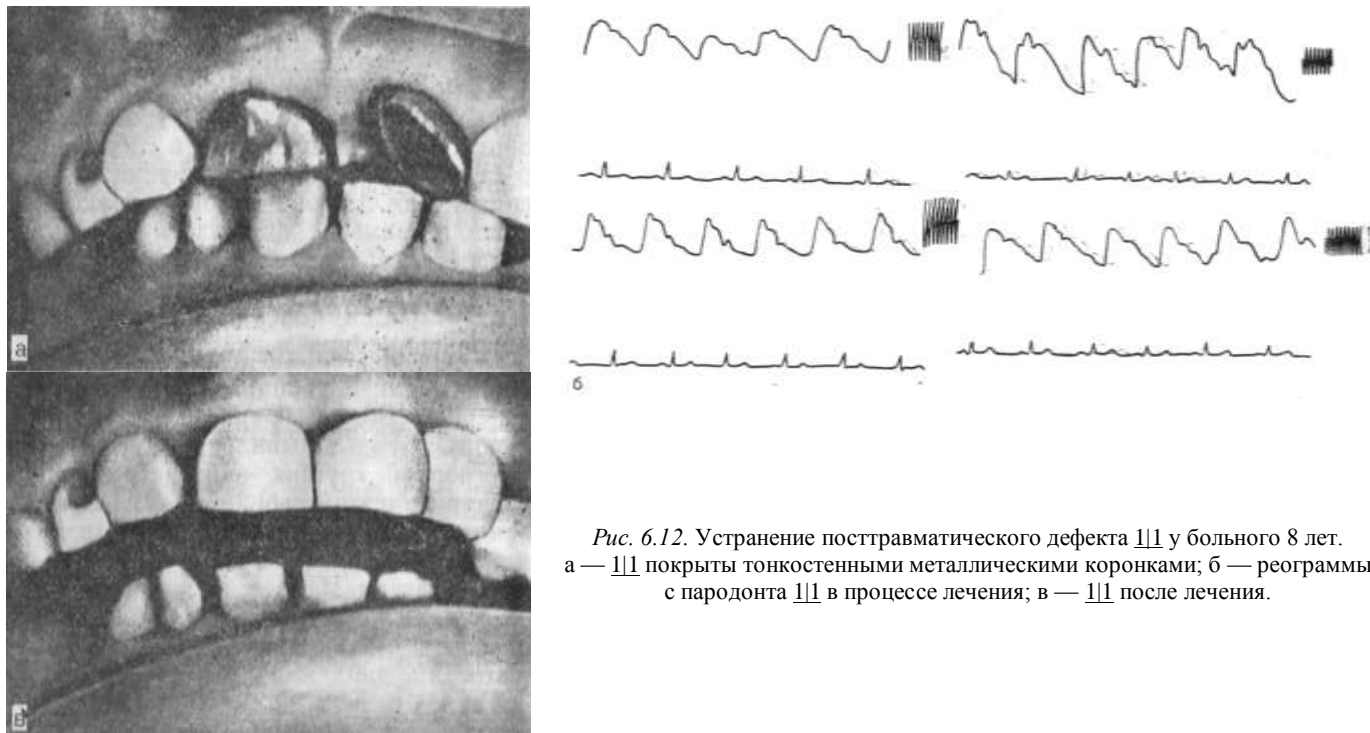


Рис. 6.12. Устранение посттравматического дефекта II у больного 8 лет. а — II покрыты тонкостенными металлическими коронками; б — реограммы с пародонта II в процессе лечения; в — II после лечения.

Находившиеся под нашим наблюдением 64 ребенка были разделены на четыре группы в зависимости от состояния корневой системы. Детям трех групп было проведено двухэтапное протезирование.

Наиболее сложным было ортопедическое лечение в первой группе. В нее вошли 12 ($18,75 \pm 4,87\%$) детей в возрасте от 8 до 10 лет, у которых в результате острой травмы образовались тотальные дефекты коронок фронтальных зубов, сопровождавшиеся вскрытием полости зуба. В подобных случаях наиболее эффективной мерой оказалось проведение специальной подготовки полости рта к рациональному протезированию. С этой целью культя поврежденных зубов покрывали тонкостенными колпачками, а затем изготавливали съемный бескламмерный протез, что расценивалось как непосредственное протезирование.

После завершения роста и формирования корня и образования заместительного дентина на границе с раневой поверхностью снимались временные конструкции и для восстановления анатомической формы зубов по показаниям использовали колпачково-фасеточные или штифтовые конструкции коронок.

Вторую группу составили 15 ($23,43 \pm 5,29\%$) детей с посттравматическими дефектами коронок зубов с несформированной апикальной частью корня. Этим детям также проведено двухэтапное ортопедическое лечение. Длительность подготовительного периода составила 12—16 мес.

В третью группу вошли 17 ($26,56 \pm 5,51\%$) детей с дефектами коронок зубов с незакрытой верхушкой корня. Длительность подготовительного этапа при лечении этих детей составила 4—6 мес.

Из 64 детей с посттравматическими дефектами зубов непосредственное протезирование было проведено 43 ($67,18 \pm 5,77\%$) детям, в том числе 21 ($32,81 \pm 5,85\%$) ребенку изготовлены колпачки на поврежденные зубы и частичные съемные протезы 22 ($34,37 \pm 5,93\%$) детям — временные тонкостенные коронки. Одному ребенку, потерявшему вследствие травмы все четыре резца на верхней челюсти, был изготовлен съемный пластиночный протез.

По показаниям анатомическая форма коронок 55 травмированных зубов была восстановлена армированными вкладками, 2 зубов — без использования арматуры. В 20 случаях эти вкладки были изготовлены из эвикрола и в 35 — из пластмассы. Колпачково-фасеточные коронки были использованы на 17 зубах, штифтовые зубы — применены в 6 случаях.

Достоинства раннего двухэтапного замещения посттравматических дефектов коронок зубов у детей с несформированной корневой системой состоят в следующем:

- 1) создается щадящая функциональная нагрузка на поврежденный зуб с укороченной коронкой, в результате чего возникает оптимальное физиологическое раздражение пародонта, которое обеспечивает нормальный рост и формирование корня и лунки;
- 2) изоляция поврежденного зуба от внешней среды с помощью временной тонкостенной коронки или колпачка предотвращает проникновение инфекции через широкие дентинные каналы открытой раневой поверхности зуба в глубже лежащие отделы и пульпу, предупреждая тем самым возникновение осложненного кариеса;
- 3) предложенный метод позволяет произвести восстановление анатомической формы коронки зуба и зубного ряда; предупредить наклон соседних зубов в сторону образовавшегося дефекта и выдвигание зубов-антагонистов; нормализовать жевательную функцию; создать условия для правильного расположения язы-

ка; предупредить образование вредных привычек и нарушение дикции, а также снять психическую травму у ребенка и родителей.

С целью подтверждения целесообразности раннего замещения посттравматических дефектов коронок фронтальных зубов и эффективности разработанной нами методики были проведены функциональные исследования характера кровотока в пародонте зубов до и после протезирования (реография).

При анализе реопародонтограмм (РПГ), полученных у детей первой, второй и третьей групп, а также четвертой (контрольной) группы, выявлены существенные различия. Для РПГ детей первой группы, зарегистрированных до лечения, были характерны полиморфизм волн, быстрое кровенаполнение, раздвоение вершины, смещение инцизуры дикротического зуба ближе к вершине, обилие дополнительных волн — признаки венозного застоя. После восстановления анатомической формы зуба и включения его в функцию реографическая кривая приобрела вид нормальной РПГ, что свидетельствовало о нормализации кровообращения в пародонте.

Для РПГ детей второй группы, зарегистрированных после травмы зубов и выключения их из функции, были характерны небольшая амплитуда, сглаженность дикротического зубца, снижение интенсивности кровотока и эластичности сосудистой стенки. Через 2 дня после наложения микропротеза наблюдались увеличение амплитуды РПГ, смещение дикротического зубца к вершине, увеличение периферического сопротивления, что свидетельствовало о включении в общий кровоток ранее не функционирующих сосудов (рабочая гиперемия) в связи с функциональной нагрузкой на зуб и его пародонт.

У детей третьей группы после травмы зубов и выключения их из функции на РПГ отмечались пологая восходящая часть, закругленная вершина и сглаженность дикротического зубца, снижение интенсивности кровотока и эластичности сосудистой стенки. После восстановления анатомической формы зуба и включения его в нагрузку РПГ характеризовались острой вершиной, хорошо выраженным дикротическим зубцом и нормальным уровнем расположения его на нисходящей части, что свидетельствовало о нормализации кровообращения в пародонте.

Оценивая РПГ детей всех трех групп до протезирования, можно отметить повышение тонического напряжения сосудов пародонта поврежденного зуба, потерю эластичности сосудистой стенки, затрудненный приток и застойные явления. После рационального протезирования и включения поврежденных зубов в обычную функциональную нагрузку РПГ приобретает очертания, характерные для нормы у детей как со сформированной, так и с несформированной корневой системой, что свидетельствует о нормализации кровообращения в пародонте и подтверждает эффективность проведенного лечения.

Четвертую группу составили 20 ($31,25 \pm 5,78\%$) детей с травматическими дефектами коронок фронтальных зубов, при лечении которых не проводили подготовительный этап: после соответствующей консервативной терапии, связанной с ампутацией или экстирпацией пульпы, сразу приступали к проведению рационального протезирования. Такой же тактики мы придерживались и при ортопедическом лечении детей, обратившихся к нам за помощью, у которых дефекты коронок постоянных зубов возникали вследствие осложненного и множественного пришеечного кариеса, гипоплазии эмали, тотальной горизонтальной формы патологической стираемости твердых тканей зубов.

6.2.2.1. Замещение полных дефектов коронок фронтальных зубов штифтовыми конструкциями у подростков

С целью восстановления анатомической формы коронок депульпированных фронтальных зубов чаще всего применяют различные штифтовые конструкции. Для эффективного изготовления штифтовых зубов у детей, так же как и у взрослых, необходимы следующие условия: длина незапломбированной части корня должна быть больше длины восстанавливаемой коронки; стенки культи коронки и корня должны быть прочными и иметь достаточную толщину; пришеечная часть коронки зуба должна выступать над уровнем десневого края на 1—2 мм и находиться на достаточном межальвеолярном расстоянии от зубов-антагонистов; в периапикальных тканях не должно быть патологических процессов. Показаниями к применению штифтовых конструкций служат полное разрушение коронки зуба, а также плохая фиксация больших пломб в депульпированных зубах и невозможность восстановления ими анатомической формы коронки зуба.

Абсолютными противопоказаниями к изготовлению штифтовых конструкций являются временные зубы и зубы с незаконченным формированием корня. Относительными противопоказаниями служат низкое расположение культи коронки зуба (в поддесневой области) и наличие патологического процесса в пародонте. Однако, если патологический процесс в пародонте проявляется в виде разрежения костной ткани, он не должен служить противопоказанием к использованию таких корней для протезирования в детском возрасте, поскольку при фиксации в них штифтовых зубов сохраняется нормальная функциональная нагрузка на пародонт, что приводит к его оздоровлению и восстановлению функции [Александрова Ю.М., 1959; Цуканова Ф.Н., 1986].

Нередко при замещении полных дефектов коронок фронтальных зубов врачи-ортодонты используют все конструкции штифтовых зубов, которые применяют у взрослых: простой штифтовый зуб, штифтовый зуб с литой вкладкой-амортизатором по Ильиной-Маркосян, с полукольцом по Катцу, с полным кольцом и фа-

сеткой по Ричмонду, коронку со штифтом по Ахмедову. Каждая из перечисленных выше конструкций имеет достоинства и недостатки.

Простой штифтовой зуб из пластмассы, по нашему мнению, можно применять только для временного протезирования, поскольку герметичное соединение коронковой части штифта с пришеечной частью корня сохраняется недолго. Нахождение такого зуба в ротовой полости вызывает необратимые морфологические изменения культи корня зуба. Это связано с тем, что в пластмассовом штифтовом зубе фиксирующее плечо (корневая часть) немногим больше рабочего плеча, сечение штифта на всем протяжении не соответствует диаметру просвета канала корня. В процессе функционирования суммарное действие вертикальных и горизонтальных сил приводит к тому, что коронковая часть штифтового зуба постепенно отходит от пришеечной части корня, происходит дегерметизация культи коронки зуба, вследствие чего пришеечная часть корня попадает в неблагоприятные условия, в которых она быстро разрушается. Штифтовой зуб в этот период удерживается только за счет штифта и апроксимальных контактов с соседними зубами. Как только разрушается пришеечная часть корня, штифтовой зуб выходит из своего ложа.

Средняя продолжительность использования штифтового зуба такой конструкции колеблется от 4 до 6—8 мес. Вторично изготовить штифтовой зуб на этот же корень невозможно, потому что пришеечная часть корня разрушается, находится ниже уровня десны и заполняется разросшейся слизистой оболочкой. В таких случаях корень необходимо удалить, а для замещения дефекта зубного ряда использовать мостовидные протезы с односторонней скользящей опорой.

В своей практической работе мы обратили внимание на отрицательные свойства этой штифтовой конструкции, которую широко используют в детской практике.

Под нашим наблюдением находились 74 ребенка (44 мальчика и 30 девочек) в возрасте от 10 до 15 лет, у которых эта конструкция была использована для замещения дефектов коронок зубов. По возрасту дети распределились следующим образом: 10 лет — 4, 11 лет — один, 12 лет — 10, 13 лет — 13, 14 лет — 22, 15 лет — 24 человека. Всего изготовлено 89 штифтовых зубов, в том числе девочкам 36, юношам 53 зуба (продолжительность использования от 6 мес до 2 лет). Подавляющее большинство (76 из 89) штифтовых зубов было изготовлено по упрощенной методике.

При контрольном осмотре детей, пользовавшихся штифтовыми зубами упрощенной конструкции, проведенном через 6 мес, у 17 (22,98±4,88%) из них была обнаружена щель шириной 0,3—1,5 мм между культей корня зуба и пластмассовой частью коронки. Появление щели, по-видимому, было связано как с рассасыванием цемента, так и с высоким коэффициентом расширения пластмассы под влиянием температурных колебаний (коэффициент теплового расширения тканей естественного зуба в 10 раз меньше, чем пластмассы). У 16 (21,62±4,78%) детей была проведена повторная фиксация штифтовых зубов в полости рта; 9 (12,16±3,79%) детей потеряли штифтовые зубы; у 15 (20,27±4,67%) они еще удерживались в полости рта, но при этом отмечались щель и хроническое воспаление краевого пародонта. Остальные 17 детей не явились по вызову.

Таким образом, более чем у половины из числа повторно осмотренных детей упрощенная конструкция штифтового зуба через 6 мес пользования частично или полностью пришла в непригодность. Преимуществом данной конструкции штифтового зуба является то, что он может быть изготовлен в одно посещение.

Штифтовой зуб по Ильиной-Маркосян — более совершенная конструкция, поскольку одной из его составных частей является вкладка-амортизатор, улучшающая герметизацию культи и фиксацию зуба, особенно при горизонтальных нагрузках. Однако и эта конструкция не обеспечивает длительного и полного герметизма между культей корня и коронкой зуба, что оказывает неблагоприятное влияние на культию зуба. Кроме того, вследствие препарирования четырехугольной полости под вкладку-амортизатор уменьшается прочность корня зуба, особенно в области прямых углов, что может привести к фрактуре корня.

Штифтовой зуб по Катцу включает такие элементы, как штифт, надкорневую защиту, полукольцо (с язычной или небной стороны) и пластмассовый зуб. Наличие надкорневой защиты и полукольца улучшает герметизацию культи коронки зуба, в связи с чем увеличивается продолжительность пользования таким штифтовым зубом. Однако и при этой конструкции протеза различные части культи корня находятся в разных условиях, а именно с язычной или небной стороны, а также со стороны устья культи корня охвачена металлическим полукольцом, в то время как вестибулярная и часть апроксимальных поверхностей свободны от металлической защиты, к ним прилегает пластмасса. Вследствие того что металл, пластмасса и ткани естественного зуба имеют разные коэффициенты расширения, а также в связи с наличием ротовой жидкости, способствующей быстрому рассасыванию цемента, и постоянным действием вертикальных и горизонтальных сил во время функционирования жевательного аппарата довольно быстро нарушается герметизация между культей корня и элементами штифтового зуба. Затем постепенно разрушается культия корня зуба с вестибулярной стороны и со временем штифтовой зуб выпадает. Повторно изготовить штифтовую конструкцию в данном случае можно только в виде литой вкладки со штифтом для восстановления вестибулярной части культи корня зуба, однако эта конструкция штифтового зуба не нашла широкого применения в стоматологической практике.

Штифтовой зуб по Ричмонду, используемый для замещения дефектов коронок фронтальных зубов, отвечает всем требованиям, предъявляемым к подобным конструкциям. Однако для высокоэффективного изготовления такого штифтового зуба необходим драгоценный металл, что не позволяет широко применять его в повседневной практике. Кроме того, очень сложна технология изготовления такого зуба: получение кольца и его припайка, изготовление надкорневой защитки, спайка ее с кольцом и штифтом, изготовление фарфоровой или пластмассовой облицовки и т. д. В связи с этим данная конструкция не нашла широкого применения в практике.

А. А. Ахмедов (1968) предложил использовать для восстановления полных дефектов коронок фронтальных зубов комбинированную коронку со штифтом. Эта конструкция довольно устойчива, не сложна в изготовлении и долговечна. В то же время при ее применении культя зуба не одинаково защищена с разных сторон: к небной поверхности корня прилегает металлический край коронки, а к вестибулярной, надустьевой и апроксимальной — пластмассовый. Таким образом, эта конструкция имеет те же недостатки, что и простой штифтовой зуб и штифтовой зуб по Катцу.

В последние годы для улучшения фиксации пломб все шире применяют так называемую штифтовую технику. По мнению В. И. Шевченко и П. Н. Андрианова (1973, 1988), она обеспечивает наиболее эффективное восстановление формы и функции фронтальных зубов с помощью эвикрола, акрилоксида, карбодента, эпакрила и других композитных материалов. Разработанные этими авторами методика и инструментарий позволяют также восстановить культю зуба для изготовления защитной или опорной коронки при повреждении естественной коронковой части зуба.

С целью усовершенствования штифтовых конструкций, используемых при лечении детей, нами проведено антропометрическое исследование группы фронтальных зубов верхней и нижней челюстей. Исследование проводили на 84 изолированных фронтальных зубах, в том числе 56 верхних и 28 нижних (табл. 6.2). Изучали следующие параметры: длину и ширину коронки, длину корня, ширину канала на разных уровнях: около устья на уровне верхней, средней и пришеечной трети корня. Наружные параметры зуба определяли с помощью штангенциркуля, ширину канала — на шлифах с помощью окуляр-микрометра.

Таблица 6.2. Параметры фронтальных зубов у детей с незаконченным формированием корневой системы

Групповая принадлежность зубов	Количество зубов	Длина коронки, мм	Длина корня, мм	Ширина коронки, мм	Ширина просвета канала (мм) на уровне				Площадь корня, мм ²
					устья	1/3 длины корня	½ длины корня	2/3 длины корня	
<u>11</u>	18	10,69±9,1	11,17±2,40	7,99±0,23	2,21±0,32	1,87±0,87	1,78±0,55	1,63±0,85	198,05±37,22
<u>22</u>	16	8,34±1,87	13,18±2,09	6,24±0,74	1,8±0,55	2,26±0,76	1,98±0,52	1,45±0,53	257,0±47,24
<u>33</u>	13	10,03±2,32	14,7±1,71	7,5±0,97	2,3±0,69	2,26±0,761	1,98±0,52	1,45±0,53	257,0±47,24
<u>44</u>	4	9,0±1,64	13,075±1,83	6,65±1,63	3,3±1,02	3,25±0,86	2,5±1,36	2,075±1,43	226,75±81,67
<u>55</u>	3	8,6±0,48	13,8±1,65	6,98±0,97	2,78±0,58	2,08±9,86	1,4±0,70	1,06±0,67	235,5±81,18
<u>11</u>	6	9,33±1,04	12,54±1,09	5,97±0,67	1,88±0,44	1,6±0,47	1,31±0,46	0,96±0,39	172,66±31,92
<u>22</u>	5	9,2±0,98	13,22±1,42	5,9±1,11	1,68±0,61	1,58±0,60	1,62±1,04	1,34±1,16	178,0±44,05
<u>33</u>	5	8,0±2,44	13,8±2,78	6,0±1,37	2,102±0,20	1,86±0,19	1,9±0,37	1,7±0,93	226,8±39,16
<u>44</u>	5	8,26±1,21	14,34±0,50	7,46±0,47	2,7±0,40	2,32±0,41	1,74±0,22	1,12±0,19	221,0±22,16
<u>55</u>	7	9,31±1,03	8,7±2,61	7,2±1,14	1,7±0,23	1,47±0,43	1,4±0,38	1,04±0,42	117,86±34,50

Для того чтобы устранить величину жевательного давления на фронтальные участки челюстных костей во время функционирования жевательного аппарата, а также в процессе ортопедического лечения определяли площадь наружной поверхности корней фронтальных зубов по разработанной нами методике. Полученные данные обработаны методом вариационной статистики. Было установлено, что наибольшая площадь наружной поверхности корня у верхних клыков 257 мм², затем в порядке убывания следуют вторые верхние премоляры — 235 мм², нижние клыки — 226,8 мм², верхние первые премоляры — 226,75 мм², нижние первые премоляры — 221 мм², центральные резцы верхней челюсти — 198,09 мм², верхние — 181 мм² и нижние — 178 мм² боковые резцы, нижние центральные резцы — 172 мм². Площадь наружных поверхностей первых верхних малых коренных зубов вычислялась для каждого корня отдельно.

Представляют интерес данные о длине корня и соотношении между длиной корня и длиной коронки зуба. Эти параметры в этот период, когда формирование корня еще не закончено, нестабильны и зависят от возраста ребенка. Соотношение между длиной коронки и длиной корня колеблется в пределах от 1:1,2 до 1:1,6, т. е. значительно меньше, чем у зубов со сформированным корнем.

Ширину канала корня зуба на всем протяжении определяли на шлифах, изготовленных по методике, усовершенствованной на кафедре стоматологии детского возраста Пермского медицинского института. Нами было изготовлено 405 шлифов фронтальных зубов, в том числе 288 поперечных и 117 продольных. Проведено 440 измерений ширины канала корня зуба на разных уровнях. Анализ полученных результатов показал, что ширина канала на уровне устья колеблется от 1,68 у боковых нижних резцов до 3,13 мм у первых премоляров на верхней челюсти. На уровне верхней трети длины корня наименьшей была ширина канала у

центральных нижних резцов — 1,54 мм, а самой большой — 3,25 мм — у первых премоляров верхней челюсти (рис. 6.13,6.14).

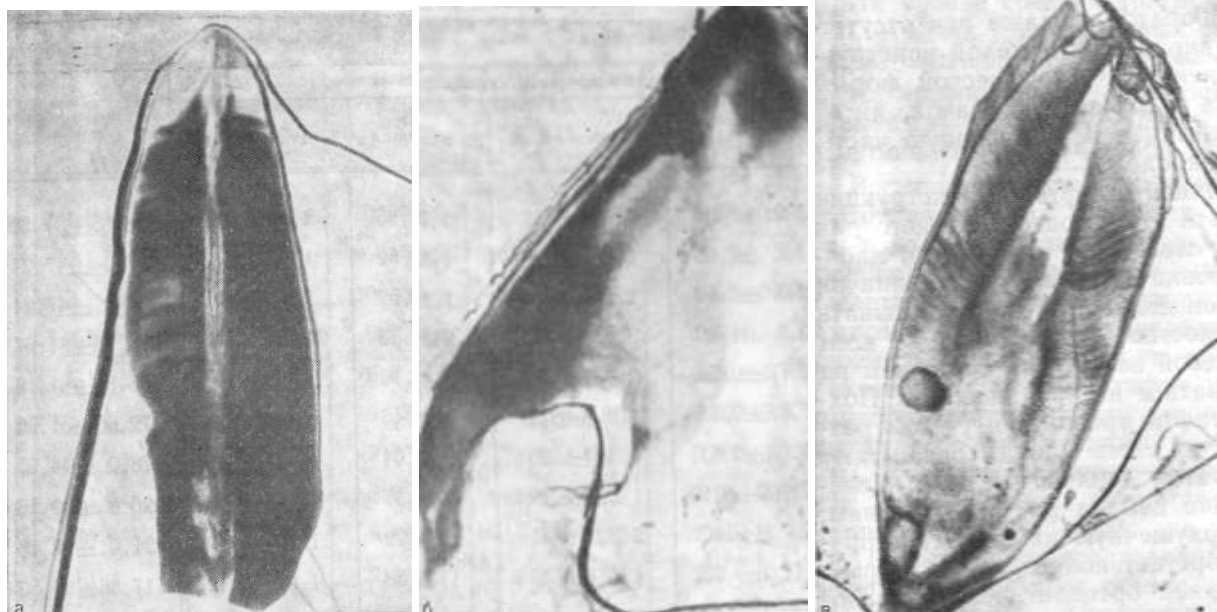


Рис. 6.13. Шлифы изолированных зубов верхней челюсти, а — с несформированной апикальной частью корня; б — с незакрытой верхушкой корня; в — с законченным формированием корня.

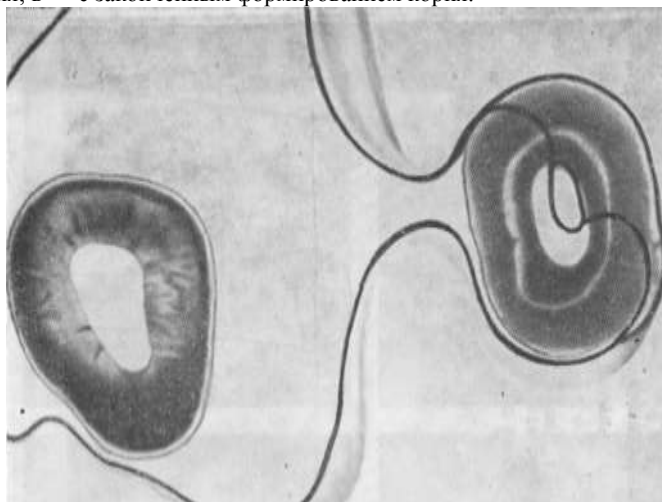


Рис. 6.14. Поперечные шлифы центрального резца верхней челюсти: просвет канала на уровне устья и 1/2 длины корня.

На уровне средней трети длины корня наименьший показатель отмечен у центральных резцов нижней челюсти — 1,24 мм, самый большой — у $\frac{4}{4}$ зубов — 2,5 мм.

На уровне пришеечной трети длины корня наименьшие размеры были выявлены у первых резцов на нижней челюсти, самые большие — у $\frac{4}{4}$ зубов.

В связи с тем что у первых премоляров верхней челюсти достаточная ширина корневого канала на всем протяжении от устья до $\frac{2}{3}$ его длины, дефекты коронок этих зубов могут быть замещены рациональными штифтовыми конструкциями. Что касается верхних фронтальных зубов, ширина каналов корней которых колеблется в пределах от 1,8 мм у устья до 1 мм на уровне $\frac{2}{3}$ длины корня, т. е. постепенно уменьшается по мере удаления от устья, штифту целесообразно заранее придавать конусообразную форму, что значительно повышает качество штифтовых конструкций.

С учетом описанных выше недостатков известных штифтовых конструкций и анатомических особенностей зубов у детей нами были разработаны два варианта штифтовых зубов.

Первый из них представляет собой облегченную конструкцию штифтового зуба на основе стального тонкостенного колпачка (140—150 мкм), выполняющего роль надкорневой защиты. В состав конструкции входят: тонкостенный металлический штампованный колпачок, штифт и пластмассовая или эвикроловая коронковая часть. Эта конструкция может быть изготовлена в любой зуботехнической лаборатории, даже при отсутствии литейной установки. Второй вариант штифтовой конструкции предназначен для восстановления анатомической формы фронтальных зубов у детей. Она включает колпачок, литой штифт, металлическую литую защиту и вестибулярную часть, облицованную пластмассой или эвикролом.

Методика изготовления облегченной штифтовой конструкции заключается в следующем. С культи зуба, подготовленного для штифтовой конструкции, снимают слепок, по которому в лаборатории методом наружной штамповки изготавливают колпачок из тонкой стали. При припасовке он должен плотно охваты-

вать культю коронки зуба, иметь плоскостное прилегание на всем протяжении и погружаться в десневой карман не более чем на 0,1 мм, т. е. практически заканчиваться на уровне десны. Подготовку канала и изготовление штифта проводят с учетом размеров канала корня зуба. Устьевую часть канала расширяют фиссурными борами № 1, 3, 5, а затем дрельбором № 3. Целесообразно производить расширение канала на 4/5 его длины, оставляя obturированной лишь верхушечную часть. После препарирования просвет канала приобретает конусовидную форму.

Штифт изготавливают из стальной ортодонтической проволоки диаметром 1,2—1,5 мм (в зависимости от ширины просвета канала). На выступающей из корня части штифта с помощью крапанных щипцов изгибают петлю, по форме напоминающую каплю. Корневой части штифта придают конусовидную форму.

При подгонке штифта его поверхность часто смачивают резорцинформалиновой смесью или раствором прополиса для определения участков, препятствующих продвижению штифта по каналу. После подгонки форма штифта должна соответствовать форме и ширине канала корня зуба. Через созданное в колпачке отверстие штифт вводят в канал. Коронковая часть штифта (петля) располагается над колпачком в медиодистальном направлении. После припасовки колпачка и штифта получают слепок для спайки металлических деталей конструкции. Перед паковкой пластмассой их покрывают разделительным лаком во избежание изменения цвета облицовочного материала. После обработки и полировки штифтовой зуб фиксируют в канале корня с помощью цемента (рис. 6.15).

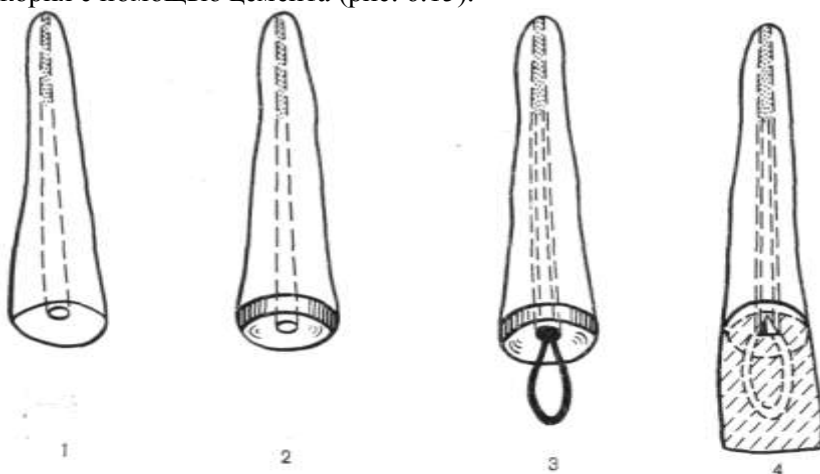


Рис. 6.15. Схематическое изображение штифтового зуба.

1 — культя травмированного зуба; 2 — культя покрыта тонкостенным металлическим колпачком; 3 — колпачок, спаянный со штифтом; 4 — общий вид готовой конструкции.

В качестве иллюстрации приводим собственное наблюдение.

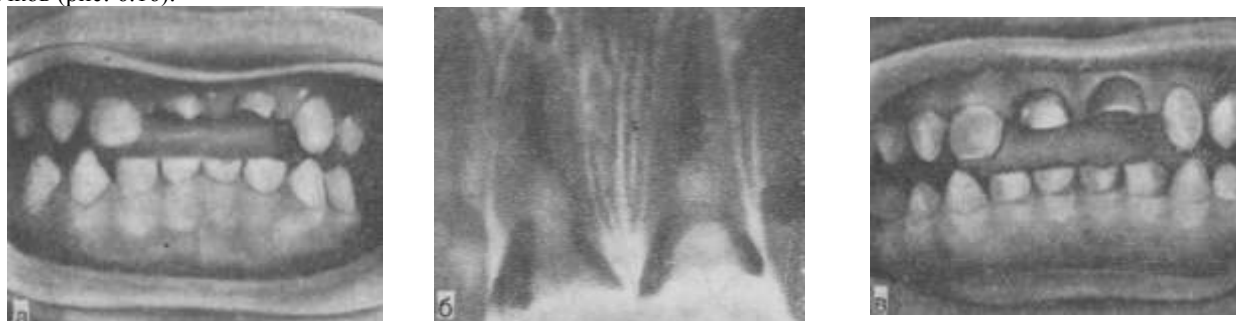
Больной О., 12 лет, обратился в детскую стоматологическую поликлинику по поводу субтотальных дефектов коронок $\underline{11}$, образовавшихся в результате удара ручкой водоносной колонки.

Объективно: частичные дефекты $\underline{11}$ зубов, захватывающие полость зуба. Ранее проводилось лечение этих зубов по поводу осложненного кариеса. Каналы зубов запломбированы цементом.

Вестибулярная часть коронок выступает над десной на 2 мм, небная находится на уровне десны. Слизистая оболочка вокруг резцов без изменений. На рентгенограмме определяются очаги разряжения в области верхушек корней и излишки пломбировочной массы, выведенные за верхушку. Корни ровные, каналы достаточно широкие и неравномерно заполнены пломбировочной массой, устья каналов заметно расширены.

Диагноз: частичные посттравматические дефекты коронок $\underline{11}$, проходящие через полость зубов, нарушение функции откусывания, эстетический дефект.

Лечение: восстановлена анатомическая форма коронок $\underline{11}$ зубов с помощью штифтовых зубов на основе тонкостенных колпачков (рис. 6.16).



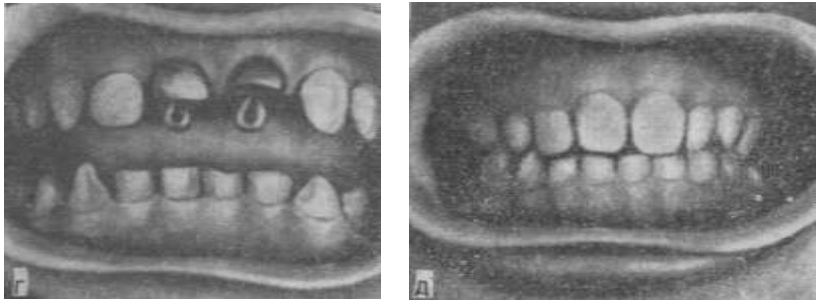


Рис. 6.16. Посттравматический дефект $\overline{11}$ у больного 12 лет. а — до лечения: субтотальные дефекты $\overline{11}$; б — рентгенограмма $\overline{11}$; в, г — восстановление коронок $\overline{11}$ с помощью колпачково-штифтовой конструкции; д — после лечения.

С целью проверки эффективности колпачково-фасеточной конструкции, примененной у больного в процессе ортопедического лечения, проводили реографию. Амплитуда РПГ до протезирования небольшая, вершина закруглена, дикротический зубец сглажен, что свидетельствовало о снижении интенсивности кровотока и эластичности сосудистой стенки. Через 2 дня после фиксации штифтовых конструкций на РПГ отмечается увеличение амплитуды (по сравнению с исходной). Дикротический зубец смещен к вершине, периферическое сопротивление увеличено (рис. 6.17).

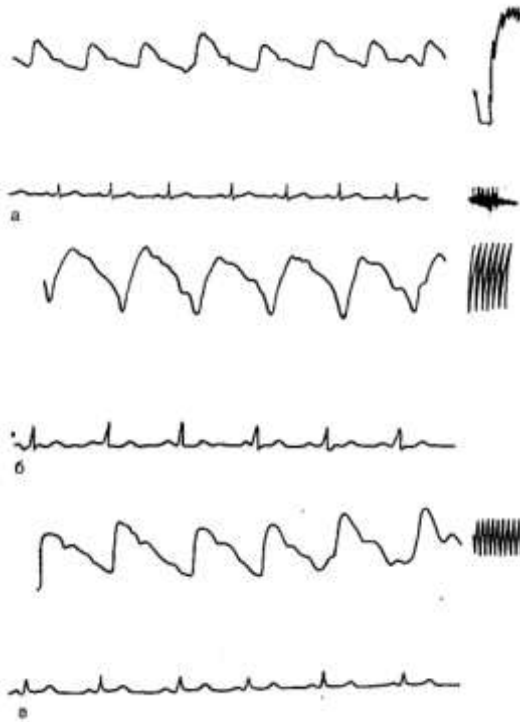


Рис. 6.17. Реограмма пародонта $\overline{11}$ того же больного. а — до протезирования: небольшая амплитуда и полиморфизм волн, снижение интенсивности кровотока и эластичности сосудистой стенки; б — через 2 дня после фиксации штифтовых конструкций: увеличение амплитуды РПГ, смещение дикротического зубца к вершине, повышение периферического сопротивления, нормализация характера реограммы; в — через 20 мес после фиксации штифтовых конструкций: РПГ характеризуется острой вершиной, хорошо выраженной инцизурой и дикротическим зубцом — кривая, характерная для нормы.

РПГ, полученная через 37 дней после протезирования, имела вид, характерный для нормы: острая вершина, хорошо выраженные инцизура и дикротический зубец, что свидетельствовало о нормализации кровообращения в пародонте ранее не функционировавшего зуба, включенного в нагрузку после рационального протезирования.

Контрольный осмотр через 20 мес после фиксации штифтовых конструкций показал, что зубы устойчивы, слизистая оболочка в области шеек этих зубов не изменена, функция откусывания и речь восстановлены полностью.

Таким образом, изучение гемодинамики пародонта после рационального протезирования поврежденных зубов свидетельствует о нормализации кровообращения в пародонте зубов после протезирования.

Второй вариант штифтовых зубов можно изготовить в зуботехнической лаборатории, оснащенной литейной установкой. Эта конструкция состоит из колпачка, литого штифта, металлической литой защитки и коронковой части, облицованной пластмассой или эвикролом. В клинике проводят минимальное препарирование корня зуба для создания вестибулярного скоса. Небную и апроксимальные поверхности не препарировать. После получения слепка и изготовления модели методом наружной штамповки изготавливают металлический колпачок. Канал корня зуба расширяют борами. Литые штифты можно изготовить двумя способами.

1. Канал заполняют размягченным восковым стержнем под небольшим давлением. Предварительно подогретый и подогретый металлический штифт вводят в канал. Излишки воска удаляют на уровне вестибулярной поверхности культи. Репродукцию охлаждают тампонами, смоченными холодной водой, и осторожно извлекают из канала. Металлический штифт должен быть окаймлен тонким восковым слоем на $2/3$ его длины.

2. Для получения выплавляемой репродукции внутриканального отдела штифта вместо металлического используют тонкий пластмассовый стержень, которому придают конусообразную форму.

Во второе посещение штифт и колпачок припасовывают в полости рта. К ним предъявляют следующие требования. Колпачок-защитка должен с трудом надвигаться на культию зуба, прилегать к ее поверхности, плотно охватывать шейку и погружаться в десневой карман не более чем на 0,1 мм. Штифт должен входить

в канал корня зуба на $4/5$ его длины и на всем протяжении соответствовать его диаметру, иметь выступающую надкорневую часть, обеспечивающую фиксацию облицовочного материала коронки. После припасовки колпачка в нем бором создают небольшое отверстие, через которое штифт вводят в канал корня. Затем получают слепки с верхней и нижней челюстей. В лаборатории отливают модели, припоем или точечной сваркой соединяют штифт с колпачком и моделируют защиту с учетом создания контактов с зубами, ограничивающими дефект, и антагонистами. Восковую репродукцию защиты вместе со штифтом и колпачком передают в литейную, где во время литья все металлические детали конструкции монолитно соединяют друг с другом. После обработки и полировки моделируют вестибулярную часть штифтового зуба. Воск обычным путем заменяют на пластмассу или эвикрол.

Показаниями к применению колпачково-штифтово-фасеточной конструкции являются: полное разрушение коронки зуба вследствие кариеса или травмы. Колпачково-штифтово-фасеточная конструкция показана для восстановления анатомической формы коронок одиночно стоящих зубов. Она также может быть применена в качестве опоры при мостовидном или съемном протезировании.

Достоинства предложенной конструкции заключаются в следующем:

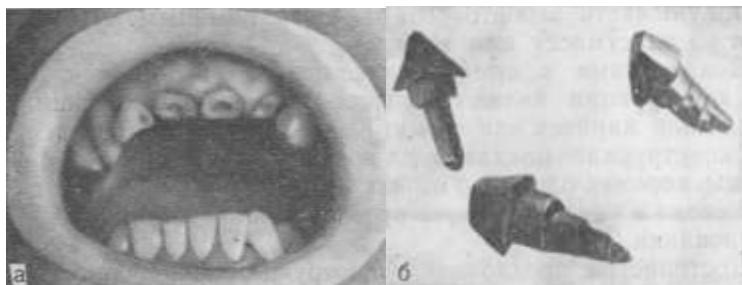
- 1) с помощью колпачково-штифтово-фасеточной конструкции коронки полностью восстанавливаются жевательная, фонетическая и эстетическая функции зуба на длительный период времени. Колпачок, плотно прилегающий к шейке и ко всем поверхностям культи зуба, обеспечивает ее полную герметизацию, в связи с чем нивелируется разность коэффициентов расширения металла и пластмассы;
- 2) все давление во время функционирования жевательного аппарата передается на литую часть защиты, которая при этом не пружинит, что исключает возможность отслоения пластмассы от металлического каркаса. Пластмассовая облицовка прочно фиксируется на защитке, не соприкасается со слизистой оболочкой десны, цвет ее не изменяется;
- 3) для изготовления конструкций используют общедоступные материалы, что позволяет рекомендовать широко использовать ее в стоматологической практике;
- 4) конструкция может быть изготовлена без пайки, что исключает возникновение микротоков в полости рта. Литой штифт обеспечивает прочность конструкции, вследствие чего значительно увеличивается продолжительность пользования ею. Описанную конструкцию мы применяем в течение 10 лет с хорошими отдаленными результатами.

Успехи современной медицины во многом зависят от развития техники и выпуска перспективных материалов. Такими материалами, в частности, является титан и его сплавы. Биологическая индифферентность, немагнитность, низкая плотность, высокая прочность, коррозионная стойкость во многих агрессивных средах, нетоксичность и доступность сделали титан почти универсальным материалом, необходимым не только в технике, но и в таких сферах деятельности, как медицина. Большие перспективы открывает использование титана в стоматологии.

В настоящее время титан используют для изготовления эндооссальных и субпериоссальных имплантатов [Гусев Э.П., 1983; Паникаровский В.В. и др., 1986; Суров О.Н., 1986; Ledermann P., 1980; Helfrich J.F. et al., 1982; Hansson H.A. et al., 1983], при лечении переломов костей лицевого черепа. Литевой титан марки BT5Л используют для изготовления вкладок, коронок, штифтовых конструкций, базисов съемных и каркасов бюгельных протезов [Рогожников Г.И., Балховских М.А., 1987; Silverstein H. et al, 1983; Krekeler Y. et al., 1985; Rugged A. et al., 1985; Anneroth J. et al, 1985; Hruska A., 1986; Mangano C., 1986; Loos L. Y., 1986].

М.З. Миргазизов и В.С. Черненко (1985) использовали пористый титан в качестве имплантата для опоры мостовидных протезов. Особенно широко изучается возможность использования титана в качестве базисного материала в детской челюстно-лицевой ортопедии.

Одной из разновидностей микропротезов, применяемых для восстановления анатомической формы коронок фронтальных зубов, являются культевые штифтовые конструкции из титана. Для их изготовления необходимо провести ступенчатое препарирование корня зуба, получить оттиск канала для отливки штифта и культи (рис. 6.18, а, б).



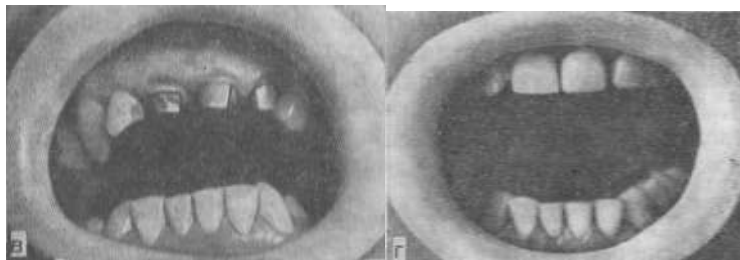


Рис. 6.18. Тотальные дефекты 111 2 у больного 13 лет.

а — до лечения; б — изготовление титановых штифтово-культевых конструкций; в — облицовка этих конструкций пластмассой; г — после лечения.

Проблему эстетического протезирования у взрослых в последние годы успешно решают путем изготовления протезов из керамики и металлокерамики. Однако для восстановления анатомической формы постоянных зубов у подростков эти материалы используют еще недостаточно широко. Вместе с тем нуждаемость подростков в таком протезировании крайне высока. Фарфоровые и металлокерамические коронки должны занять достойное место в ортопедическом лечении детей благодаря их эстетичности, прочности и индифферентности.

Показаниями к применению таких коронок у подростков являются изменение формы и цвета коронки зуба вследствие гипоплазии эмали; аномалийная форма коронок зубов, посттравматические дефекты коронок фронтальных зубов и др.

При посттравматических дефектах коронок со вскрытием полости зуба мы применяем штифтово-культевую конструкцию, которую покрываем фарфоровой коронкой (рис. 6.18, в, г, д). Предлагаемое нами двухэтапное замещение полных и частичных дефектов коронок фронтальных зубов у детей, у которых еще не завершено формирование корня, обеспечивает не только непрерывность передачи физиологического раздражения, способствующего нормальному развитию корня и периапикальных тканей, но и восстановление анатомической формы зуба и зубного ряда, предупреждает наклон соседних зубов в сторону образовавшегося дефекта и выдвигание зуба-антагониста, нормализует жевательную функцию, снимает психическую травму у ребенка и родителей.

Временные профилактические протезические мероприятия, по нашему мнению, можно рассматривать как специальную подготовку полости рта ребенка к рациональному протезированию. Такая подготовка показана во всех случаях при травме зубов с несформированной корневой системой.

6.2.2.2. Применение штифтовых конструкций для лечения полных дефектов коронок жевательных зубов у подростков

Отдельно следует рассмотреть вопрос об устранении дефектов коронок многокорневых зубов, определяющих нормальную функцию жевательного аппарата, которая стимулирует рост и развитие челюстей в дистальных отделах, обеспечивает устойчивость опорной зоны, необходимой для удержания высоты прикуса — правильного формирования зубных рядов и создания оптимальных условий для функционирования височно-нижнечелюстных суставов.

Ведущую роль в обеспечении нормальной функции жевательного аппарата играют первые постоянные моляры. Вместе с тем, как свидетельствуют данные литературы и результаты наших многолетних исследований, эти зубы чаще других поражаются кариесом, в связи с осложнениями которого их приходится удалять. В предыдущей главе была описана методика ортопедического лечения дефектов коронок многокорневых зубов с невскрытой полостью зуба у детей. Значительно более сложной задачей является устранение обширного дефекта коронки многокорневого зуба со вскрытой полостью, особенно в случае полного отсутствия коронки моляра.

Нами разработана методика ортопедического лечения дефектов коронки многокорневого зуба с учетом степени ее разрушения. По мере разрушения коронок первых постоянных моляров (чаще на нижней челюсти) происходит компенсаторное вертикальное перемещение зубов-антагонистов, что приводит к уменьшению межальвеолярного расстояния и не позволяет провести рациональное протезирование без предварительной подготовки.

В подобных случаях после лечения разрушенного зуба и пломбирования корневых каналов мы проводим специальную подготовку к протезированию, которая заключается в изготовлении пластмассовой каппы на $\overline{V IV} | IV \overline{V}$ зубы, которая временно повышает прикус лишь настолько, чтобы нормализовать высоту коронки шестого зуба. Использование пластмассовой каппы позволяет не только изменить соотношение между зубами-антагонистами и создать межальвеолярное расстояние для рационального восстановления коронок шестых зубов, но и обеспечить перестройку миостатических рефлексов.

С целью устранения дефектов коронки зуба в случае отсутствия изменений в периапикальных тканях мы используем различные варианты ортопедического лечения. Первый вариант основан на применении литой титановой вкладки со штифтом. В первое посещение производят препарирование полости зуба под вклад-

ку. Расширяют устьевую часть корня и канала на 1/2 его длины. Моделируют восковую композицию вкладки со штифтом, которую передают в литейную. Во второе посещение осуществляют припасовку вкладки и фиксацию ее цементом в канале и полости зуба. Вторым и третьим варианты применяют в случае полного разрушения коронки шестого зуба при устойчивых корнях и отсутствии изменений в периапекальных тканях.

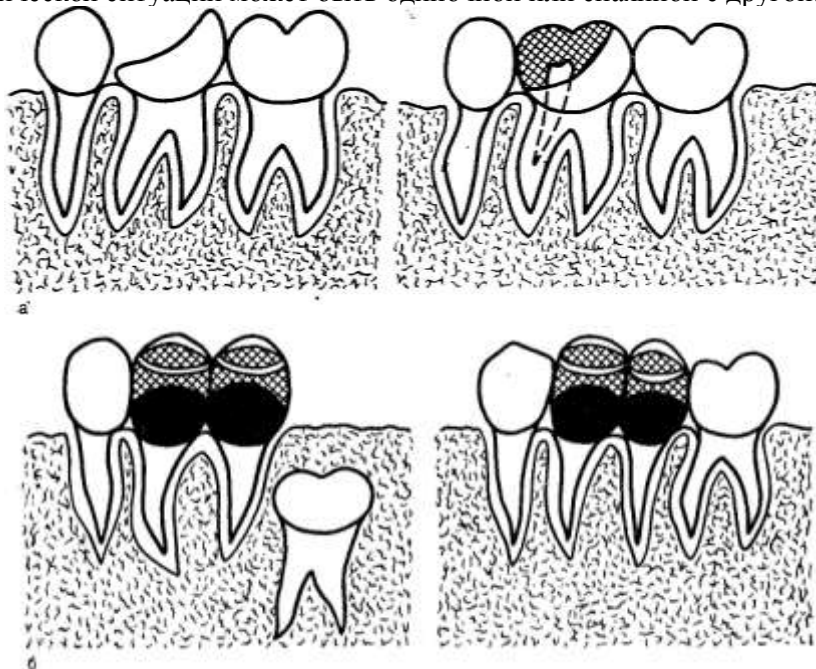
При сохранении бифуркации производят диссекцию корней. С целью определения линии безопасного и симметричного рассечения дна полости зуба нами изготовлено 415 микрошлифов первых нижних моляров, при изучении которых были выявлены различные возрастные изменения дна (рис. 6.19). Установлено, что возможность расчленения дна моляра в зоне бифуркации сохраняется во всех возрастных периодах. При этом образуются два самостоятельных корня, как у премоляров.

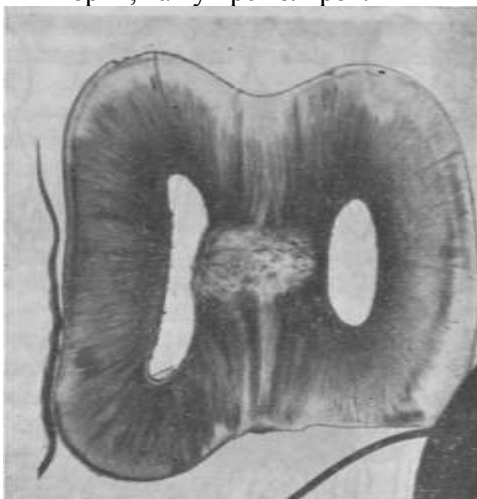

Рис. 6.19. Шлиф дна полости нижнего моляра.

Хорошо контурируются просветы устья каналов и радиально направленные дентиновые каналы.

Выбор конструкции для восстановления анатомической формы шестого зуба в каждом конкретном случае зависит от того, насколько выступают над уровнем десны сохранившиеся части коронки «премоляров», образованных после диссекции. При выступлении корня на 3—4 мм над уровнем десны можно применять коронки, не используя для их фиксации каналы корней зуба (рис. 6.20). Изготовление колпачково-окклюзионных коронок на «премоляры» производят по описанной выше методике. Каждая из коронок в зависимости от клинической ситуации может быть одиночной или спаянной с другой.



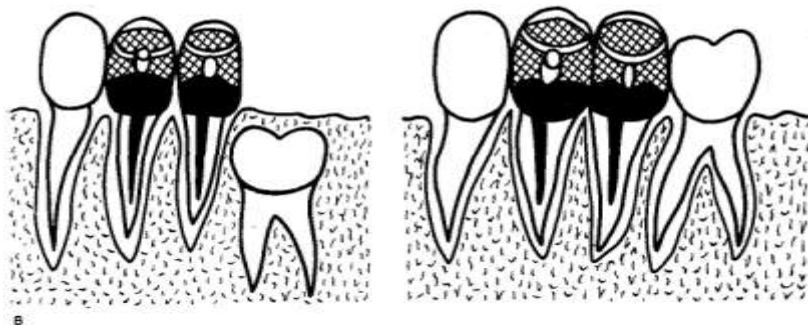


Рис. 6.20. Варианты восстановления анатомической формы коронок боковых зубов.

а — вкладкой со штифтом; б — колпачково-окклюзионной короной; в — колпачково-штифтово-окклюзионной конструкцией.

В тех случаях, когда корни образованных премоляров выступают на 1—2 мм над уровнем десны или находятся в ней при восстановлении анатомической формы коронки зуба, мы используем колпачково-штифтово-окклюзионную конструкцию для каждого корня. Обе конструкции могут быть спаяны между собой в пределах металлических защиток и колпачков и представлять собой единый моноблок или фиксированы отдельно на каждом из «премоляров». Методика изготовления названной конструкции аналогична описанной в разделе, посвященном восстановлению анатомической формы фронтальных зубов при полных и частичных дефектах.

Перестройку миостатических рефлексов, начатую с помощью» пластмассовой каппы до изготовления колпачково-штифтово-окклюзионной конструкции, необходимо продолжать после фиксации коронок, для того чтобы постепенно вводить восстановленные шестые зубы в функциональную нагрузку. Каппу необходимо откорректировать таким образом, чтобы ее окклюзионная высота находилась на одном уровне с жевательной поверхностью шестых зубов. Через неделю после фиксации коронок, используя ту же каппу, проводят последовательную дезокклюзию, а именно у детей со сменным прикусом укорачивают каппу в дистальных отделах, освобождая при этом пятые молочные зубы, у детей с постоянным прикусом из-под каппы освобождают вторые премоляры. В таком положении ребенок пользуется каппой до тех пор, пока высвобожденные из-под каппы зубы не установятся в контакт со своими антагонистами. После создания прочной опоры в боковых отделах за счет восстановленных шестых зубов и достигших уровня их жевательной поверхности пятых временных или пятых постоянных зубов каппу снимают.

Предлагаемая методика и конструкции для ее осуществления имеют следующие достоинства:

- 1) полностью восстанавливается анатомическая форма зуба;
- 2) нормализуется второй этап процесса становления высоты прикуса, что создает благоприятные условия для осуществления последующего (третьего) этапа подъема высоты прикуса;
- 3) нормализуется жевательная функция, что стимулирует рост челюсти в дистальных отделах;
- 4) гарантируется правильное формирование зубного ряда;
- 5) предотвращается возникновение дентоальвеолярного удлинения, а также патологических форм сагиттальных и вертикальных аномалий прикуса;
- 6) разгружаются височно-нижнечелюстные суставы, в результате чего создаются оптимальные условия для их формирования и функционирования;
- 7) восстанавливается функциональная нагрузка, вследствие чего нормализуется регионарный кровоток, оздоравливается пародонт и исключается возможность развития тяжелых патологических изменений в челюстных костях (остеомиелит, кисты и др.).

Предварительная перестройка миостатических рефлексов перед протезированием с помощью назубной пластмассовой каппы и осуществление последовательной дезокклюзии обеспечивают сохранение полной высоты коронки восстановленного зуба, т. е. предупреждают «вколачивание» шестых зубов, а следовательно, и снижение высоты прикуса.

Клинические наблюдения за 75 детьми в возрасте от 8 до 12 лет, проводившиеся в течение 4 лет, показали хорошие результаты применения данной методики восстановления анатомической формы первых постоянных моляров, что позволяет рекомендовать ее для широкого использования в стоматологической практике.

6.3. ОРТОПЕДИЧЕСКАЯ ПОМОЩЬ ПРИ ДЕФЕКТАХ ЗУБНЫХ РЯДОВ (III СТАДИЯ РАЗРУШЕНИЯ ЗУБОВ И ЗУБНЫХ РЯДОВ)

6.3.1. Подготовка полости рта к протезированию при частичных дефектах зубных рядов

Разрушение зубов и зубных рядов III стадии у детей характеризуется наличием дефекта зубного ряда протяженностью в один — два зуба, осложненного вторичными деформациями. Такие глубокие нарушения анатомического строения жевательного аппарата могут возникнуть после удаления зубов вследствие осложненного кариеса, а также при заболеваниях пародонта, частичной адентии и ретенции зубов или после травмы.

Как правило, дефекты зубного ряда у детей в период роста челюстей сопровождаются дентоальвеолярным удлинением, в результате чего нарушаются свободные движения нижней челюсти, снижается жевательная функция, осложняется, а нередко становится невозможным рациональное протезирование. Мероприятия по подготовке полости рта к протезированию в каждом периоде формирования жевательного аппарата различны. В период временного прикуса они сводятся к лечению зубов, пораженных кариесом, удалению корней, ликвидации патологических очагов на слизистой оболочке, устранению дентоальвеолярного удлинения, а в запущенных случаях — к исправлению прикуса. При ортопедическом лечении вторичных деформаций зубного ряда с применением повышенной нагрузки на заданный участок альвеолярного отростка челюсти эту нагрузку необходимо дозировать в зависимости от возраста ребенка, глубины расположения зачатков постоянных зубов на том участке альвеолярного отростка, к которому прилегает базис съемного пластиночного протеза, и в области сместившихся по вертикали временных зубов, утративших антагонистов, а также степени минерализации зачатков и формы альвеолярного отростка.

При глубоком залегании зачатков постоянных зубов (заостренная форма альвеолярного отростка, ранний возраст ребенка) для устранения дентоальвеолярного удлинения используют базисные пластинки или частичные съемные протезы с завышением прикуса на 1—2 мм, которые в течение первых 10—12 дней обеспечивают усиленный поток импульсов раздражения не только на заданный участок альвеолярного отростка, но также на выдвинувшиеся зубы и альвеолярный отросток противоположной челюсти. В очагах усиленного физиологического раздражения улучшаются кровоснабжение, обменные процессы, идет трабекулярная перестройка костной ткани, создаются благоприятные условия для минерализации и дальнейшего развития фолликулов постоянных зубов [Пономарева В.А., 1964]. В связи с этим пластинку или протез необходимо носить круглосуточно.

В тех случаях, когда зачатки постоянных зубов располагаются ближе к вершине альвеолярного отростка (среднеокруглая форма альвеолярного отростка, более высокий, чем при глубоком залегании зачатков, уровень их развития и минерализации, время до прорезывания зубов 1—2 года), дентоальвеолярное удлинение устраняют путем повышения прикуса не более чем на 1 мм, а время пользования лечебной конструкцией уменьшают до 12—16 ч в сутки.

Для того чтобы ликвидировать дентоальвеолярное удлинение в случаях еще более поверхностного залегания зачатков постоянных зубов (округлая форма альвеолярного отростка, достаточная минерализация коронок постоянных зубов, время до их прорезывания 6—8 мес), аппарат-протез не должен повышать высоту прикуса на участках альвеолярных отростков, где имеется дентоальвеолярное удлинение. Для этого устанавливают окклюзионные контакты между всеми парами антагонизирующих зубов, а время пользования аппаратом уменьшают до 6—8 ч в сутки. С целью создания условий для свободных движений нижней челюсти допустима подшлифовка выдвинувшихся временных зубов.

При округлой форме альвеолярного отростка, поверхностном залегании зачатков постоянных зубов и близких сроках их прорезывания, но недостаточно высокой степени минерализации, а также кариесогенной ситуации возникает необходимость увеличить длительность пребывания зачатков в альвеолярном отростке на период их «дозревания». В подобных случаях дентоальвеолярное удлинение может быть устранено двумя способами: 1) путем применения минимальной нагрузки на «заданный» участок альвеолярного отростка, т. е. протезирования без завышения прикуса (время пользования аппаратом не более 2,5—3 ч в сутки); 2) пришлифовкой выдвинувшихся зубов. Образовавшуюся щель следует замещать со стороны аппарата за счет насаивания быстротвердеющей пластмассы с обязательным сохранением множественных контактов между всеми остальными парами зубов.

При подготовке полости рта к протезированию в период сменного прикуса необходимо:

- 1) снять зубные отложения с постоянных зубов на нефункционирующей стороне, так как они могут продвинуться в глубь зубодесневой бороздки и вызвать воспаление краевого пародонта; кроме того, при протезировании съемными протезами не исключается возможность ущемления участка слизистой оболочки между краем протеза и зубными отложениями;
- 2) ликвидировать воспалительные процессы в краевом пародонте и вегетативные разрастания слизистой оболочки, возникающие вследствие травмирования острыми краями разрушенных коронок зубов, применяя с этой целью диатермокоагуляцию или химиопрепараты;
- 3) ликвидировать патологические очаги в пародонте постоянных зубов;
- 4) по показаниям произвести диссекцию корней по линии бифуркации для восстановления анатомической формы первых постоянных моляров на нижней челюсти;
- 5) произвести операцию по поводу пластического удлинения уздечки губы и углубления преддверия полости рта;
- 6) создать достаточное межальвеолярное расстояние, т. е. ликвидировать дентоальвеолярное удлинение;
- 7) нормализовать процесс становления высоты прикуса.

В период постоянного прикуса при подготовке полости рта к протезированию дополнительно могут быть удалены сверхкомплектные зубы, выполнены резекция верхушки корня, альвеолэктомия или компактоостеотомия для устранения вторичных деформаций зубного ряда после завершения роста челюстных костей.

6.3.2. Замещение частичных дефектов зубных рядов у детей с временным прикусом

Дефекты зубного ряда протяженностью в один — два зуба чаще всего возникают вследствие преждевременного удаления вторых временных моляров, особенно второго на нижней челюсти. Это нередко приводит к снижению уже имеющейся высоты прикуса и нарушению процесса становления его на последующих этапах; гибели зон роста, что обуславливает замедление развития челюсти на данном участке; снижению жевательной функции; неравномерному распределению жевательного давления; формированию дентоальвеолярного удлинения и блокированию движений нижней челюсти. В толще челюсти после преждевременного удаления зуба образуется грубый костный рубец, под которым располагаются фолликулы постоянных зубов. Вследствие уменьшения физиологического раздражения на этом участке ухудшаются условия для развития постоянных зубов. Создаются благоприятные условия для перемещения первого постоянного моляра мезиально по зубной дуге, что влечет за собой укорочение ее до 1 см с каждой стороны. По мере перемещения шестых зубов медиально происходит внутрикостное смещение фолликулов пятого и четвертого постоянных зубов в сторону клыка и формирование аномалий положения отдельных зубов.

С целью предупреждения развития зубочелюстных деформаций на фоне преждевременного удаления пятых временных зубов мы применяем несъемный колпачок с распоркой и активатором (рис. 6.21). Методика изготовления этого аппарата состоит в следующем. На первый временный моляр изготавливают тонкостенный колпачок-коронку, таким образом, чтобы края коронки заканчивались на уровне десны. Последний припасовывают в полости рта и получают слепок для фиксации к нему распорки с активаторами. Распорку делают из отрезка ортодонтической проволоки длиной 11—12 см и сечением 0,6 мм.

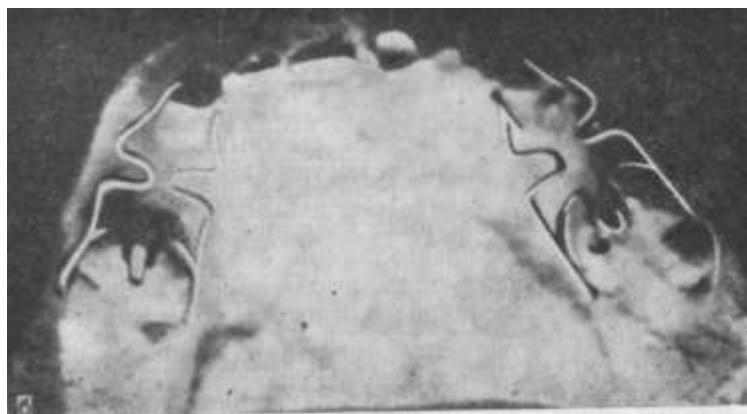
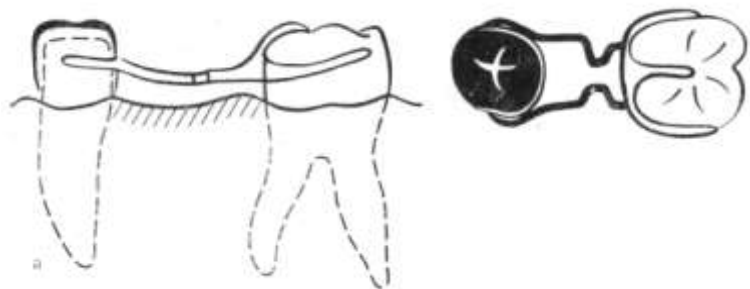


Рис. 6.21. Разновидности несъемных распорок с активатором.
а — схема; б — модель.

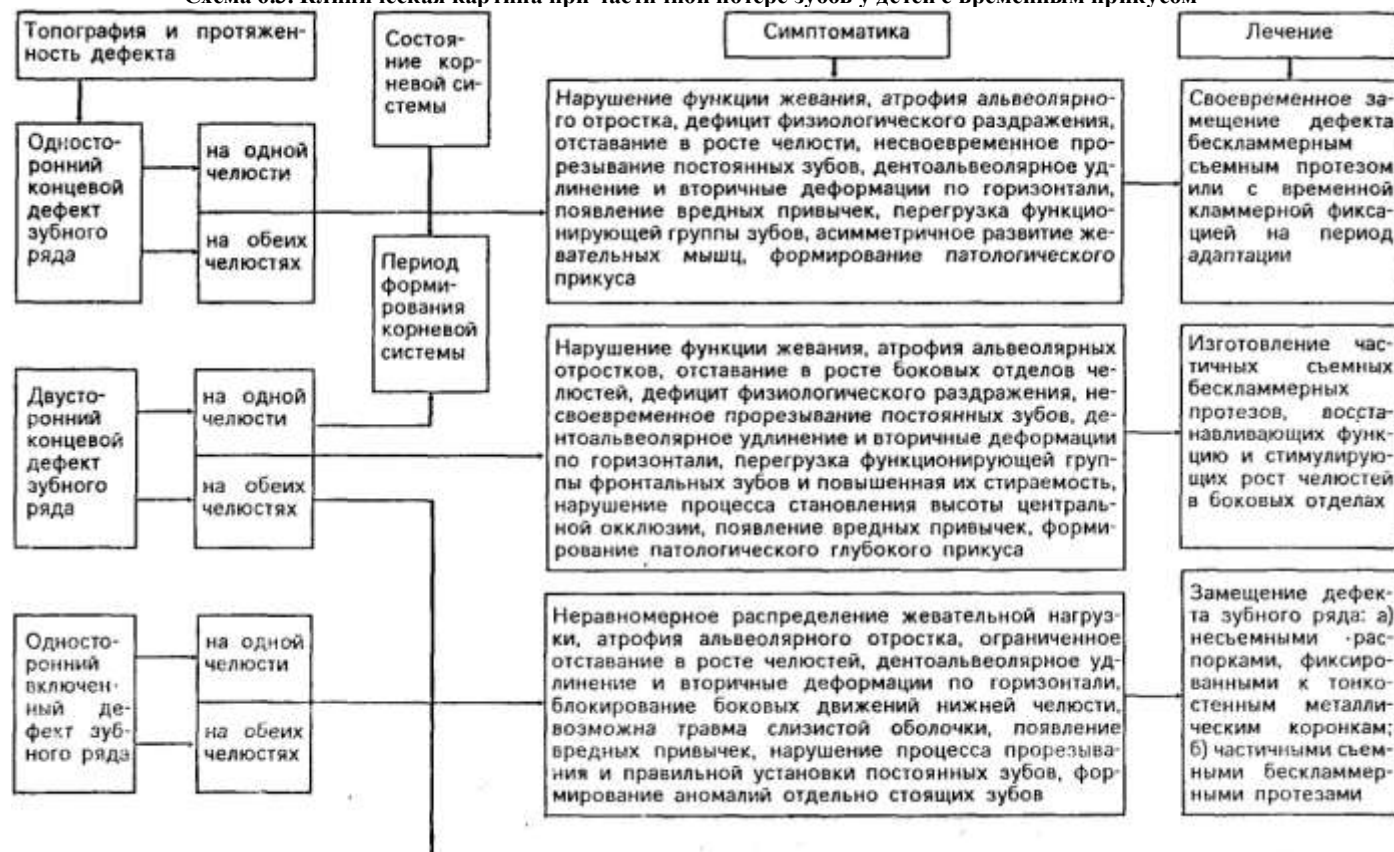Изгибание распорки начинается с плеча, которое охватывает всю язычную и половину апроксимально-дистальной поверхности коронки первого моляра. Затем изготавливают язычное плечо распорки, на середине которого выгибают активную петлю. Дистальный конец язычного плеча распорки доводят до середины апроксимально-медиальной поверхности шестого зуба, а затем изгибают в виде шпильки (двойной кламмер), которая охватывает 2/3 язычной поверхности шестого зуба. Из свободного конца проволоки на уровне поперечной фиссуры (со стороны дефекта зубного ряда) изгибают небольшую окклюзионную лапку, которую укладывают на жевательную поверхность шестого зуба. От окклюзионной лапки берет начало верхняя часть вестибулярного кламмера, который охватывает 2/3 коронки шестого зуба с вестибулярной стороны, откуда изгибаются его нижняя часть и вестибулярное плечо распорки с активной петлей, располагающейся в одной фронтальной плоскости с язычной петлей. Заканчивается изгибание распорки изготовлением вестибулярного плеча кламмера на первый постоянный моляр. С целью лучшей фиксации распорки к колпачку-коронке концы распорки нужно закончить в виде двойного, изгиба. При изготовлении активных петель следует располагать их таким образом, чтобы округлые концы не выступали за пределы зубной дуги.

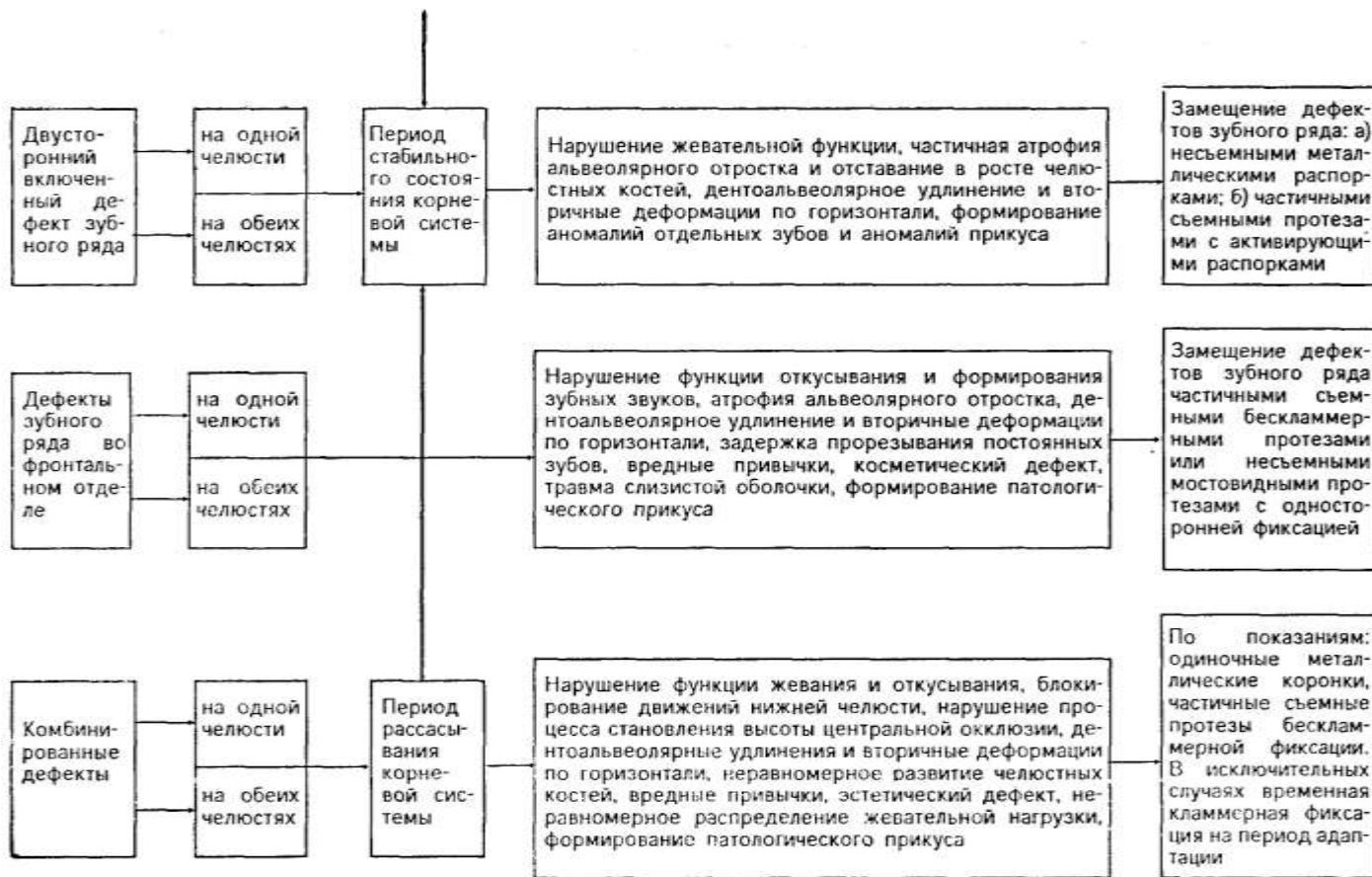ги. В горизонтальной плоскости распорка должна располагаться не ниже $1/2$ высоты коронок включенных в нее зубов. Медиальные концы распорки припаивают к колпачку-коронке, которые укрепляют на зубе с помощью цемента. Достоинства предложенной конструкции:

- 1) проста в изготовлении;
- 2) предотвращает перемещение шестого зуба на место удаленного пятого, в результате чего сохраняется место для малых коренных зубов постоянного прикуса, т. е. предупреждается развитие аномалий положения отдельных зубов;
- 3) располагаясь на середине высоты коронок и замещая весь дефект зубного ряда, предотвращает возникновение дентоальвеолярного удлинения;
- 4) во время функционирования жевательного аппарата передает горизонтальное давление на зубы, ограничивающие дефект, способствуя тем самым более равномерному распределению жевательного давления по всему зубному ряду;
- 5) в процессе жевания самоактивируется, что обеспечивает ее плотное прилегание к шестому зубу. Абсолютным показанием к изготовлению несъемной распорки является преждевременное удаление второго молочного моляра на одной стороне.

Основной конструкцией, которую применяют для замещения частичных дефектов зубного ряда у детей с временным прикусом, является съемный бескламмерный протез, с помощью которого ликвидируется дефицит физиологического раздражения, необходимого для развития жевательного аппарата, своевременного прорезывания и правильной взаимной установки постоянных зубов, роста челюстных костей, нормализации процесса становления высоты прикуса, т. е. формирования зубных рядов и прикуса (схема 6.3).

Схема 6.3. Клиническая картина при частичной потере зубов у детей с временным прикусом





При конструировании и изготовлении протезов для детей необходимо учитывать анатомические особенности зубочелюстной системы у детей, сложные топографо-анатомические взаимоотношения между временными зубами и залегающими внутрикостно зачатками постоянных зубов, наличие зон роста и т. д. [Макеев В.Ф. и др., 1986]. Базисы съемных протезов следует изготавливать с учетом роста челюстных костей, времени и очередности прорезывания зубов. Существует точка зрения, согласно которой базисная пластинка съемного протеза не должна полностью перекрывать альвеолярный отросток с вестибулярной стороны и заканчиваться, не доходя до переходной складки, на середине ската альвеолярного отростка, с тем чтобы не сдерживать рост последнего.

По нашему мнению, это нецелесообразно, так как край базиса частичного съемного протеза, заканчивающийся выше переходной складки, передает давление на наружный скат альвеолярного отростка, способствуя тем самым созданию условий для смещения зачатков постоянных зубов вестибулярно или орально. Это особенно четко проявляется в том случае, когда фолликулы постоянных зубов расположены близко к лимбусу альвеолярного отростка.

Кроме того, известно, что при наличии достаточного физиологического раздражения наиболее активный оппозиционный рост нижней челюсти происходит с вестибулярной стороны [Шарова Т. В., 1983]. Однако с потерей временных зубов рост нижней челюсти на «беззубых» участках значительно замедляется вследствие разрушения зон роста, которые локализовались вокруг временных зубов, и снижения жевательной функции, являющейся важным стимулятором роста. В результате этого «беззубый» участок альвеолярного отростка получает значительно меньшее количество механических импульсов раздражения, происходит угасание ряда рефлекторных дуг, начинавшихся от нервных окончаний периодонта удаленных зубов, в состав которых входили и трофические элементы, обеспечивающие нормальную функцию альвеолярного отростка. Кроме того, у основания альвеолярного отростка образуется плотный костный рубец, который препятствует своевременному прорезыванию постоянных зубов. Наступает преждевременная атрофия альвеолярного отростка.

Мы считаем, что абсолютным показанием к применению частичных съемных протезов у детей является необходимость предотвратить развитие указанных нарушений. Эти протезы способствуют восстановлению анатомической формы альвеолярного отростка и нормализации жевательной функции, которая в свою очередь стимулирует рост челюстей.

Базисные пластинки детских протезов необходимо моделировать с учетом особенностей растущего жевательного аппарата ребенка. Они не должны препятствовать оппозиционному росту альвеолярного отростка

и тела челюсти и не создавать условий для смещения и преждевременного прорезывания коронок постоянных зубов.

Мы рекомендуем следующий метод изготовления базисов частичных съемных протезов для детей. С вестибулярной стороны, на всем протяжении ската «беззубого» участка альвеолярного отростка, где должен располагаться базис протеза, создают шаблонное пространство между слизистой оболочкой альвеолярного отростка и внутренней поверхностью базиса глубиной 1 — 1,5 мм для оппозиционного роста альвеолярного отростка и апикального базиса (рис. 6.22). С этой целью перед окончательной моделировкой базиса протеза с вестибулярной стороны альвеолярного отростка вначале накладывают свинцовую пластинку заданного сечения и необходимой длины и только после этого проводят моделировку базиса. Край протезного базиса с вестибулярной стороны на уровне переходной зоны должен быть закруглен и утолщен в виде валика на всем протяжении для погружения его в переходную зону и натяжения слизистой оболочки в этой области. Вследствие того что существует органическая связь слизистой оболочки преддверия полости рта и надкостницы, последняя через слизистую оболочку переходной зоны получает соответствующее раздражение, в ответ на которое происходит усиленный оппозиционный рост костной ткани альвеолярного отростка и апикального базиса.

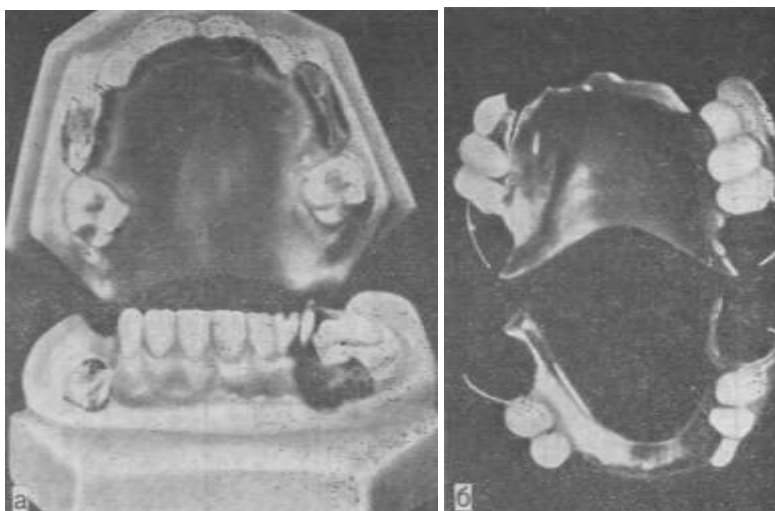


Рис. 6.22. Этапы изготовления профилактических съемных протезов.

а — зоны изоляции альвеолярных отростков челюстей на «беззубых» участках с вестибулярной стороны; б — частичные съемные протезы с временной кламмерной фиксацией

Достоинства предлагаемого метода изготовления базисов детских протезов заключаются в следующем:

- 1) ликвидируется дефицит физиологического раздражения;
- 2) жевательное давление распределяется на большей площади альвеолярного отростка, в связи с чем он получает большее количество раздражающих импульсов. Это в свою очередь предупреждает преждевременную атрофию альвеолярного отростка и обеспечивает правильное развитие глубжележащих зачатков постоянных зубов;
- 3) создание базиса протеза с закругленными краями улучшает фиксацию протеза на челюсти за счет окружающих мягких тканей;
- 4) утолщенный край протеза вызывает раздражение надкостницы, стимулируя тем самым рост апикального базиса;
- 5) увеличение базиса детского протеза исключает необходимость применения кламмеров, что благоприятно сказывается на состоянии опорных зубов и способствует уменьшению количества возможных поломок протеза;
- 6) использование предложенной методики изготовления базисов съемных протезов также предотвращает возникновение аномалий положения зубов.

Данная методика изготовления базисов частичных съемных протезов для детей дошкольного и школьного возраста была апробирована на кафедре стоматологии детского возраста Пермского медицинского института. Из находившихся под нашим наблюдением больных 125 ($27,78 \pm 2,14\%$) нуждались в замещении дефектов зубных рядов частичными съемными пластиночными протезами, в том числе 26 ($26,80 \pm 3,62\%$) детей с временным прикусом в возрасте от 3 до 6 лет, из них 14 девочек и 12 мальчиков. Детей с дефектами зубного ряда на нижней челюсти было в 5 раз больше, чем на верхней, и в 4 раза больше, чем на обеих челюстях. Детей с дефектом протяженностью в один зуб было 6 ($23,08 \pm 8,26\%$), в два зуба — 13 ($50,00 \pm 9,80\%$), с сочетанными дефектами — 7 ($26,92 \pm 8,69\%$). Время, прошедшее после удаления временных моляров, колебалось от 6 мес до 3 лет.

У всех детей были обнаружены вторичные деформации зубных рядов различной степени выраженности — от незначительного наклона зубов в сторону дефекта до сформированного дентоальвеолярного удлинения с блокированием боковых движений нижней челюсти.

В группе детей с нерезко выраженными вторичными деформациями не проводили каких-либо специальных мероприятий с целью их ликвидации. Дефекты зубного ряда замещали частичными съемными бескламмерными протезами, в результате чего нормализовалась жевательная функция, выполняющая роль пускового механизма, за которым следовало включение механизмов саморегуляции, благодаря чему устранялись вторичные деформации, ликвидировались вредные привычки, ускорялся рост челюстных костей, нормализовались динамика формирования зубных рядов и процесс становления высоты прикуса.

В группе детей, у которых вторичные деформации уже сформировались и ограничивали боковые движения нижней челюсти, вначале проводили мероприятия с целью ликвидации вторичных деформаций, а затем — замещение дефектов зубного ряда.

Как правило, детям с временным прикусом изготавливали частичные съемные протезы без кламмеров, с закругленными краями базиса, которые заканчивались на уровне переходной складки. Однако в ряде случаев возникала необходимость в использовании временной кламмерной фиксации (на период адаптации). По нашим данным, период адаптации к частичным съемным протезам у детей значительно короче, чем у взрослых, — не более 10—12 дней. Это позволяло удалить кламмеры уже при первом контрольном осмотре ребенка.

В случае удаления кламмеров на 10—12-й день в пародонте временных зубов у детей не оставалось патологических изменений, поскольку грубые морфологические изменения в периодонте опорных зубов вследствие нагрузок от кламмеров могут возникнуть лишь через 60 дней, при этом они носят необратимый характер. Изменения же в периодонте опорных зубов через 40 дней пользования частичными съемными протезами с кламмерами обратимы [Каламкаров Х.А., 1961].

Наши клинические наблюдения за группой детей, пользующихся временной кламмерной фиксацией на период адаптации, подтверждают данные Х.А. Каламкарова. Кламмеры частичных съемных протезов для детей не оказывают неблагоприятного влияния и на процесс рассасывания корней временных зубов, так как их действие ограничивается периодом в 10—12 дней. Кламмеры изготавливают из ортодонтической проволоки сечением 0,6 мм.

Показаниями к использованию временной кламмерной фиксации у детей являются одно- и двусторонние дистально неограниченные дефекты; макроглоссия; наличие вредной привычки; дефект альвеолярного отростка и зубного ряда, образовавшийся после оперативного вмешательства.

Основной составной частью пластиночного протеза является базис, материалом для изготовления которого служит пластмасса. Величина базиса на верхней и нижней челюстях различна и зависит от локализации и размера дефекта, формы альвеолярного отростка, уровня расположения в кости непрорезавшихся зубов, а также возраста ребенка. На верхней челюсти базис протеза не должен доходить до линии А, а заканчиваться в виде полулунной вырезки, выпуклой частью направленной в сторону твердого неба, с глубиной в центре в 1—1,5 см. С целью равномерной передачи жевательного давления на альвеолярный отросток растущей детской челюсти целесообразно перекрывать базисом верхнечелюстные бугры, создавая, однако, условия для свободного роста челюсти в дистальном отделе.

Граница базиса протеза в переднем отделе верхней челюсти зависит от формы альвеолярного отростка, длины и состояния губы. При наличии свободной (подвижной) губы можно перекрыть тонким базисом передний отдел альвеолярного отростка и установить зубы на искусственной десне. У таких детей не нарушается эстетическая норма. В случаях укорочения верхней губы, связанного с врожденным пороком развития лица или конституциональными особенностями, создание искусственной десны в переднем отделе базиса нежелательно, поскольку при этом сохраняется имеющийся эстетический недостаток, который очень быстро замечают сверстники в детских коллективах, вследствие чего нередко ребенок отказывается от пользования протезом.

В области естественных зубов граница базиса протеза на верхней челюсти проходит спереди выше уровня расположения зубных бугорков при ортогнатическом соотношении челюстей либо перекрывает их при прямом или прогеническом соотношении челюстей. В боковых отделах базис зубов перекрывает небные поверхности имеющихся в полости рта зубов.

На нижней челюсти базис протеза перекрывает язычные поверхности передних рядов на 2/3 их длины, язычные поверхности боковых зубов перекрываются полностью. Границы базисов протезов с вестибулярной стороны были описаны выше.

Искусственные зубы для изготовления частичных и полных съемных детских протезов выбирают из гарнитуров, которые в настоящее время запущены в серийное производство и поступают в детские стоматологические поликлиники и отделения. Технология изготовления частичных съемных протезов для детей включает в себя три клинических и три лабораторных этапа.

При установке протеза нужно обратить внимание на базисы, с тем чтобы исключить острые края, трещины, заусеницы и случайные шарикообразные выступы на внутренней поверхности базиса, которая будет прилегать к слизистой оболочке альвеолярного отростка и твердого неба. Введение протеза в полость рта и наложение его на альвеолярный отросток необходимо осуществлять очень осторожно, без усилий и чрезмерного давления. Базис протеза должен легко вводиться на свое ложе и не причинять болевых ощущений. После введения протеза в полость

рта следует тщательно проверить границы базиса, с тем чтобы он не перекрывал излишние участки слизистой оболочки и не травмировал прилегающие органы и ткани. Необходимо с помощью копировальной бумаги выверить окклюзионные контакты с зубами-антагонистами.

При изготовлении частичных съемных протезов необходимо сохранить высоту прикуса, свойственную больному на данном этапе развития жевательного аппарата. Это позволит восстановить жевательную функцию и движения нижней челюсти, создавать оптимальные соотношения между элементами височно-нижнечелюстного сустава, благоприятные условия для прорезывания первых постоянных моляров и осуществления второго очередного подъема высоты прикуса, обеспечить равномерное распределение жевательной нагрузки между оставшимися в полости рта зубами-антагонистами и зубами, контактирующими с протезом.

Недопустима гиперкоррекция высоты прикуса на искусственных зубах. Чрезмерная жевательная нагрузка на «беззубый» участок альвеолярного отростка будет способствовать преждевременному прорезыванию зубов, развитие которых внутри кости еще не закончилось.

После наложения протеза ребенку и родителям дают рекомендации относительно режима пользования протезом и ухода за полостью рта. В случаях изготовления частичного съемного протеза с кламмерной фиксацией больному предлагают явиться через 2 нед для первой коррекции и удаления кламмеров. Во время приема (если позволяет возраст) у ребенка, а чаще у родителей уточняют, как проходил период адаптации к протезу и сколько времени в течение суток ребенок пользуется протезом. В это же посещение из базиса протеза удаляют кламмеры и проводят шлифовку мест их выхода из базиса. В случае необходимости можно осуществить частичную перебазировку этих участков. Ребенок нередко даже не замечает, что с протеза удалены кламмеры, и продолжает им пользоваться. Затем планируют вызовы к врачу один раз в месяц для контроля за ростом челюстей и прорезыванием зубов. В том случае, если наряду с дефектами зубного ряда имеется аномалия зубочелюстной системы, то вначале необходимо ликвидировать эту аномалию, а затем осуществить замещение дефектов зубного ряда съемными протезами.

Существует мнение, что детские съемные протезы через некоторое время (полгода, 1 год, 2 года) необходимо заменить в связи с ростом челюстей. Мы считаем, что не следует придерживаться столь строгих сроков для замены протезов у детей, особенно если ребенок привык к протезу, а последний не тормозит рост челюстей, о чем свидетельствует появление между опорными зубами и базисом протеза некоторого пространства, что является признаком роста челюсти в длину. Такой протез необходимо подвергнуть перебазировке, после чего он станет функционально полноценным, а ребенку не придется вновь к нему привыкать.

В случаях изменения рельефа альвеолярного отростка, когда он приобретает округлую форму, что свидетельствует о продвижении зачатков к лимбусу, необходимо уменьшить время пользования протезом в течение суток на 2/3 от исходного и обязательно пользоваться им во время еды. Контрольный осмотр таких детей необходимо проводить один раз в 2 нед, чтобы не пропустить момента прорезывания первых бугров постоянных зубов. В этот период необходимо провести коррекцию протеза — освободить область прорезывающегося зуба и рекомендовать в дальнейшем периодическое пользование протезом. При перфорации слизистой оболочки альвеолярного отростка жевательными буграми всех постоянных зубов необходимо прекратить пользование протезом.

Нами установлено, что уже в период временного прикуса у детей нередко встречаются сочетанные поражения зубочелюстной системы I, II и III стадии, в связи с чем возникает необходимость в комплексной ортопедической терапии. Под нашим наблюдением находились 23 человека, у которых были значительно разрушены коронки первых временных моляров (со вскрытием и без вскрытия полости зуба), а вторые временные моляры были удалены на одной или обеих челюстях. У этих детей анатомическая форма первых временных моляров была восстановлена с помощью тонкостенных металлических коронок, а дефекты зубных рядов замещены частичными пластиночными протезами. Всего в этой группе было изготовлено 29 частичных съемных протезов и 51 тонкостенная металлическая коронка.

Проведенное лечение позволило восстановить анатомическую форму зубов опорной зоны, нормализовать высоту прикуса, остановить дальнейшее развитие снижающегося прикуса, создать благоприятные условия для полноценного прорезывания первых постоянных моляров.

Сложной проблемой является оказание ортопедической помощи детям дошкольного возраста при множественном или почти полном отсутствии зубов. У таких детей нередко имеются генетически обусловленные системные заболевания: синдромы Криста—Сименса, Папийона—Лефевра, Стейнтон—Капдепона, рети-

кулогистиоцитоз, болезнь Дауна. В подобных случаях значительно расширяется диапазон используемых конструкций для замещения дефектов зубного ряда большой протяженности, при этом необходим индивидуальный подход к конструированию протеза или протеза-аппарата у каждого ребенка. В качестве иллюстрации приводим собственное наблюдение.

Больной Г., 6 лет. Родители обратились в детскую стоматологическую поликлинику в связи с отсутствием зубов у ребенка. Родился от первой беременности (масса тела 3000 г, рост 51 см). Ребенок находится на учете в кабинете генетики с диагнозом: эктодермальная ангидротическая дисплазия (синдром Криста—Сименса), которая наследуется по рецессивному типу, связанному с X-хромосомой. Заболевание с рождения проявляется системным поражением скелета, волос, зубов, потовых желез, глаз, снижением интеллекта.

Объективно: у ребенка отмечаются гиперпигментация, складчатость кожи; кожа век атрофирована, волосы, брови, ресницы редкие. Миопия высокой степени. Кожа тонкая, морщинистая, потовые железы атрофированы, потоотделение отсутствует. Частичная адентия. Значительное уменьшение высоты нижней трети лица. Верхняя губа западает, подбородок выступает. В полости рта имеются только $\frac{III}{III} | \frac{III}{III}$ зубы (рис. 6.23). Альвеолярные отростки атрофированы, имеют заостренную форму. Значительное недоразвитие верхней челюсти, прогеническое соотношение челюстей. Нарушены функции откусывания и жевания. При рентгенологическом исследовании зачатков постоянных зубов не выявлено.



Рис. 6.23. Контрольно-диагностические модели челюстей больного 6 лет с частичной первичной адентией до протезирования.

Больному были изготовлены частичные съемные протезы с временной кламмерной фиксацией. Ребенок привык к протезам и хорошо ими пользовался (рис. 6.24).

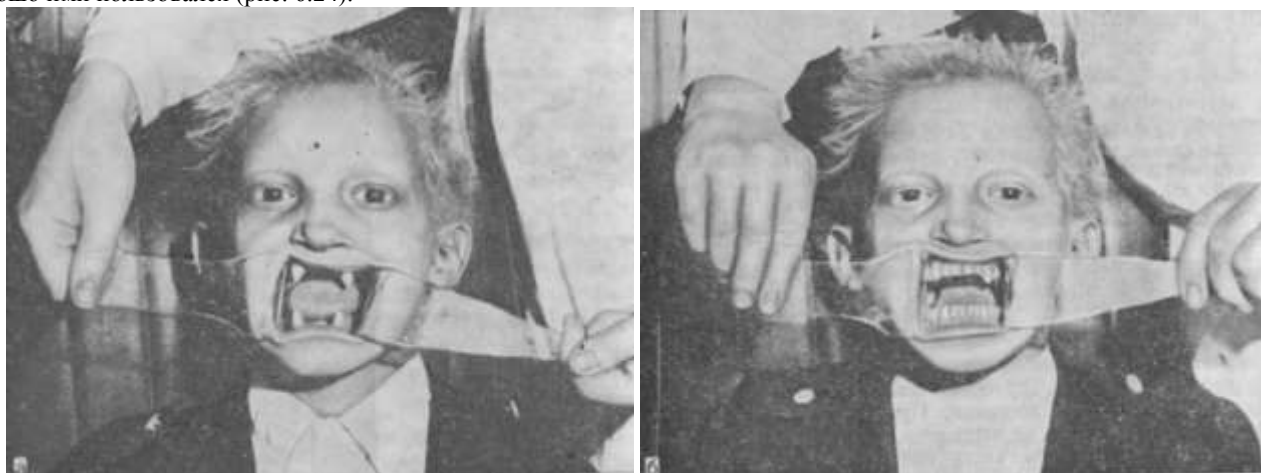


Рис. 6.24. Тот же больной до (а) и после (б) протезирования.

Аналогичные трудности возникают при замещении дефектов зубного ряда у детей с синдромом Папийона — Лефевра. Под нашим наблюдением находилось 8 детей с этим заболеванием в возрасте от 4 до 15 лет. Среди детей дошкольного возраста, обращающихся за ортопедической помощью к стоматологу, особую группу составляют дети, у которых потеря большого количества зубов наблюдается на фоне такого системного заболевания, как ретикулогистиоцитоз. У этих детей наряду с плоскими костями скелета могут быть поражены кости лицевого черепа, при этом образуются одиночные или множественные очаги поражения в альвеолярных отростках. В качестве иллюстрации приводим краткую выписку из истории болезни.

Больной П., 4 лет. Родители обратились к врачу в связи с затрудненным жеванием, запахом изо рта, опухолью на волосистой части головы. В октябре 1985 г. в теменной области появились «гноички», в октябре 1986 г. развился катаральный отит. В декабре 1986 г. отмечались кровянистые выделения из обоих слуховых проходов, в январе 1987 г. в заушной области справа образовалась припухлость. В ЛОР-отделении областной клинической больницы произведен разрез в этой области, гноя не получено, обнаружены грануляции. При гистологическом исследовании обнаружен ретикулярный синцитий с массивным скоплением гистиоцитов, ксантомных клеток и примесью эозинофилов.

Диагноз: ретикулогистиоцитоз X.

Больной переведен в областной онкологический диспансер. Состояние средней тяжести. В легких дыхание жесткое, хрипов нет. Печень выступает из-под реберного края на 3 см, плотноэластической консистенции. Селезенка не пальпируется. Увеличены все лимфатические узлы верхней шейной области. В теменной области слева имеется безболезненный узел мягкой консистенции величиной 2x2 см.

8.08.87 г. осмотрен стоматологом. Изо рта гнилостный запах. Слизистая оболочка десен на верхней и нижней челюстях отечна, гиперемирована, кровоточит, имеются патологические зубодесневые карманы, из которых выбухают грануляции. Временные зубы сохранены, подвижны (II—III степени). В течение последующих 2 лет проведено пять курсов полихимиотерапии. В связи с нарастающей подвижностью удалены 12 временных зубов. Преждевременно прорезались $\begin{matrix} 6 & 1 & 6 \\ 6 & 1 & 1 & 2 & 6 \end{matrix}$ зубы (рис. 6.25, а). На рентгенограмме челюстей, выполненной 31.05.89 г., видно, что в области $\overline{1|12}$ зубов лунки отсутствуют, корни их не сформированы (рис. 6.25,б). Глубокие дефекты альвеолярного отростка нижней челюсти в области $\overline{V\ IV\ III\ | \ III\ IV\ V}$.

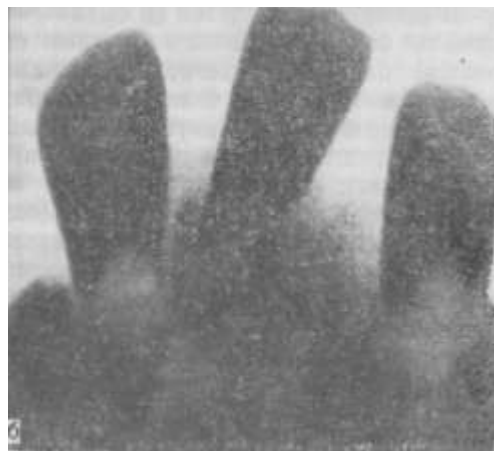
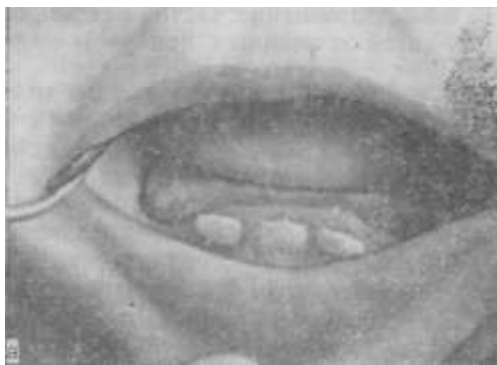
Рис. 6.25. Преждевременное прорезывание $\overline{1|12}$ зубов у больного 4 лет.
а — преждевременно прорезавшиеся зубы; б — рентгенограмма $\overline{1|12}$: лунки отсутствуют, корни не сформированы.

Диагноз: ретикулогистиоцитоз (генерализованная форма) с поражением челюстей, костей черепа, ребер.

Лечение: полихимиотерапия, рентгенотерапия на правую и левую височные области по 50 Р (очаговая суммарная доза 275 Р). Санация полости рта. После рубцевания мягких тканей изготовлены частичные съемные протезы на верхнюю и нижнюю челюсти с эластичной подкладкой (двухслойные базисы).

6.3.3. Замещение частичных дефектов зубных рядов у детей со сменным прикусом

В связи с активным ростом челюстных костей в периоде сменного прикуса различные дефекты зубного ряда также необходимо своевременно замещать частичными съемными пластиночными протезами. Поскольку период сменного прикуса — более сложный этап в развитии жевательного аппарата, к тому же в этот период в ротовой полости одновременно функционируют временные и постоянные зубы, характеризующиеся различной степенью устойчивости и разной стадией развития корневой системы, при конструировании частичных съемных протезов для детей этого возраста необходимо учитывать некоторые особенности (схема 6.4).

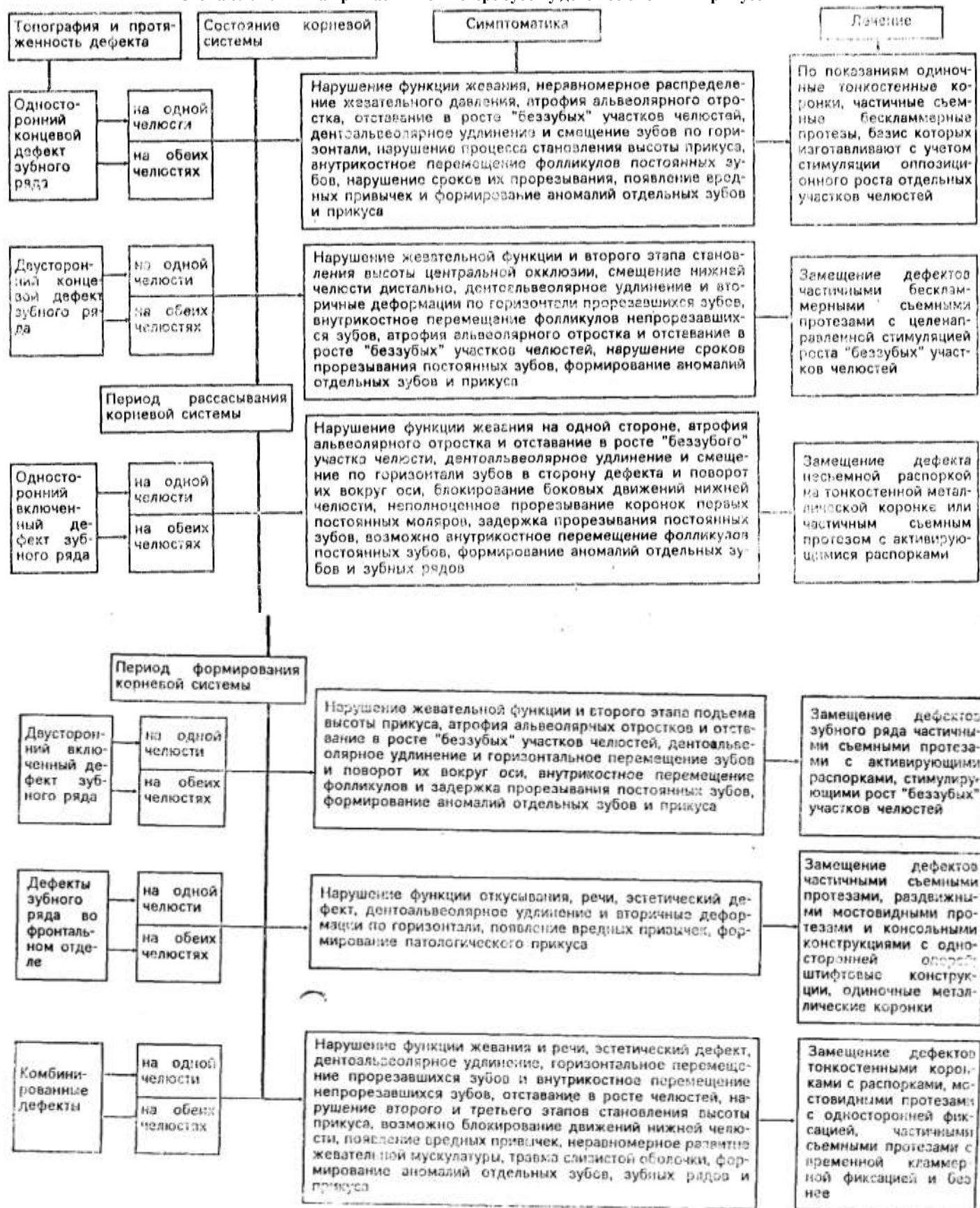
В основном для детей со сменным прикусом должны изготавливать бескламмерные частичные съемные протезы с моделировкой базиса протеза, обеспечивающего беспрепятственный оппозиционный рост челюстей на «беззубых» участках. По показаниям на период адаптации используют временную кламмерную фиксацию сроком на 10—12 дней.

В зависимости от клинической ситуации иногда можно использовать и временный зубоальвеолярный способ фиксации частичных съемных протезов. Показаниями к его применению являются: дефекты во фронтальном отделе зубного ряда; двусторонние дистально неограниченные дефекты; непереносимость ребенком металлических включений; неполноценность структуры твердых тканей (гипоплазия эмали, патологическая стираемость); склонность зубов к кариозному поражению; низкие коронки опорных зубов; нарушение устойчивости зубов.

В зависимости от локализации и величины дефекта можно применить различные варианты зубоальвеолярной фиксации, основным принципом которой является создание пластмассовых отростков (дентоальвеолярных кламмеров), являющихся прямым продолжением базиса, заканчивающегося на уровне первого или второго зуба, ограничивающего дефект. Такая фиксация обеспечивает устойчивость зубного протеза, пре-

дупреждает горизонтальное смещение его во время функционирования жевательного аппарата, способствует равномерному распределению жевательного давления и уменьшению продолжительности периода адаптации к протезу.

Схема 6.4. Клиника при частичной потере зубов у детей со сменным прикусом



При первом контрольном осмотре больного через 2—3 нед проводят коррекцию базиса, во время которого удаляют зубоальвеолярные фиксирующие отростки и протез переводят в бескламмерный.

При сочетании поражении зубочелюстной системы — наличии дефекта зубного ряда и аномалии прикуса, можно при конструировании зубных протезов включать в их базис некоторые элементы ортодонтических аппаратов: раздвижные винты, рукообразные и протрагирующие отростки, активирующие петли, вибрирующий obturator (для закрытия дефекта твердого или мягкого неба) и др.

В случаях принужденной прогении и при наличии двусторонних включенных дефектов необходимо с помощью одного аппарата-протеза проводить одновременно ортодонтические и протетические вмешательства (рис. 6.26). Во избежание повышения прикуса на искусственных зубах и образования очагов повышенного импульсного раздражения на «беззубых» участках альвеолярного отростка, что может вызвать преждевременное прорезывание постоянных зубов, в аппарате-протезе необходимо смонтировать наклонную плоскость, которая позволит повисить прикус, устранить блокирование фронтальных зубов верхней челюсти и создать благоприятные условия для их перемещения вестибулярно. По мере ликвидации аномалии уменьшают размер наклонной плоскости, а затем ее совсем сошлифовывают. В результате этого начинает функционировать вторая часть аппарата-протеза — частичный съемный протез, к которому ребенок уже привык и не ощущает его как инородное тело. Таким образом, с помощью одного аппарата-протеза можно ликвидировать аномалию зубочелюстной системы, восстановить жевательную функцию, предотвратить развитие вторичных деформаций и преждевременное прорезывание зубов, внутрикостное развитие которых еще не закончилось.

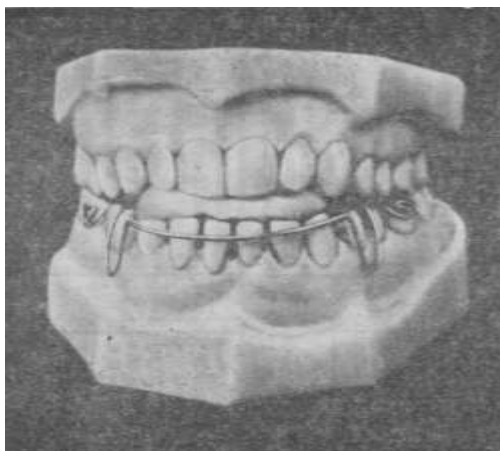


Рис. 6.26. Аппарат для устранения принужденной прогении и замещения дефектов зубного ряда.

При двусторонних включенных дефектах в боковых отделах челюсти и мезиальном перемещении первых постоянных моляров в конструкции частичного съемного протеза необходимо предусмотреть двойную распорку с активаторами для обратного смещения и придания более правильного артикуляционного положения первым постоянным молярам. Распорку изготавливают из ортодонтической проволоки диаметром 0,6 мм и монтируют в базис протеза с вестибулярной и язычной сторон искусственного зубного ряда. Медиальные концы распорки сваривают в базис протеза, а дистальные — в виде двойного спорно-удерживающего кламмера охватывают коронку первого постоянного моляра с каждой стороны. Активацию петель распорки проводят один раз в 2 нед. Такие распорки нужно монтировать во всех случаях при значительном уменьшении протяженности дефекта и мезиальном смещении шестого зуба.

По нашим данным, средняя нуждаемость в частичном пластиночном протезировании составила $7,33 \pm 0,19\%$, т. е. лечение было необходимо более чем 1/7 детей этого возраста. При этом нуждаемость в замещении дефектов на нижней челюсти ($64,75 \pm 4,25\%$) в 40 раз выше, чем на верхней ($1,57 \pm 1,10\%$) и почти в 2 раза выше, чем на обеих челюстях ($33,86 \pm 4,19\%$).

Результаты профилактического осмотра согласуются с данными, полученными в процессе клинических наблюдений за 83 ($66,44 \pm 4,22\%$) детьми со сменным прикусом, у которых дефекты зубных рядов были замещены частичными съемными протезами. По характеру их фиксации дети распределились следующим образом: 43 ($51,81 \pm 5,47\%$) детям сразу были изготовлены бескламмерные протезы, 24 ($28,91 \pm 4,57\%$) — с временной кламмерной и 16 ($19,28 \pm 4,33\%$) детям — с временной дентоальвеолярной фиксацией. После адаптации к ним все частичные съемные протезы были переведены в бескламмерные. Детям этой группы было изготовлено 97 частичных съемных протезов, в которых количество искусственных зубов колебалось от 1 до 12, причем на верхнюю челюсть было изготовлено 8 ($8,25 \pm 2,79\%$), на нижнюю — 65 ($67,01 \pm 4,77\%$) и на обе челюсти — 24 ($24,74 \pm 4,38\%$) протеза.

В период сменного прикуса нередко встречаются сочетанные поражения (I, II, III и IV стадии) зубочелюстной системы. В этой возрастной группе нами выделен 31 ($1,79 \pm 0,13\%$) ребенок, которому изготовлены 31 частичный съемный протез и 83 тонкостенные коронки на временные и 108 коронок на постоянные зубы. В качестве иллюстрации приводим выписку из истории болезни.

Большой К., 12 лет, обратился в детскую стоматологическую поликлинику по поводу частичного отсутствия и подвижности нижних фронтальных зубов, затрудненное откусывание пищи. Ребенок родился от четвертой беременности доношенным в состоянии

синей асфиксии (масса тела 3500 г, рост 50 см), при рождении установлена шестипалость, находился на грудном вскармливании до 6 мес. Первые зубы прорезались в 8 мес, были неустойчивыми и выпадали, у стоматолога удалены только $\frac{\text{II}}{\text{I}} \frac{\text{I}}{\text{6}}$ зубы.

Из перенесенных заболеваний в карте физического развития отмечены молочница (в родильном доме), острые респираторные заболевания, ветряная оспа, фолликулярная ангина, эпидемический паротит; в 6 мес — мелкоочаговая двусторонняя пневмония, гипотрофия II степени, рахит II степени, анемия II стадии, двусторонний катаральный отит. В раннем и дошкольном возрасте ребенку назначали антибиотики в массивных дозах: пенициллин, стрептомицин, биомицин, эритромицин, тетрациклин, а также сульфаниламидные препараты и витамин D. К году прорезались только боковые резцы на верхней и центральные резцы на нижней челюсти.

Ребенок отставал в физическом развитии. Зубы начали лечить в 9 лет. В 10 лет был удален $\overline{\text{I}}\text{6}$ по поводу обострившегося хронического периодонтита.

Объективно: асимметрии лица не отмечается. Лицевые признаки типичны для глубокого прикуса. Слизистая оболочка преддверия полости рта без патологических изменений. Небо куполообразной формы. Зубная формула

$\frac{\text{6 5 4 III 2 0 I 2 0 III 4 5 6}}{\text{6 5 4 0 2 I I 2 0 4 5 6 7}}$

Отмечается бороздчатая гипоплазия эмали $\frac{\text{6}}{\text{6}} \frac{\text{I}}{\text{2}} \frac{\text{6}}{\text{2}}$ зубов; $\overline{\text{I}}\text{45}$ зубы смещены дистально на место удаленного $\overline{\text{I}}\text{6}$;

$\underline{\text{2}}\underline{\text{2}}$ зубы имеют светло-коричневый оттенок; IIIIII зубы стертые на 1/2 длины коронок. Имеются ограниченные дефекты во фронтальном отделе верхней челюсти, а также в боковом и фронтальном отделах нижней челюсти (рис. 6.27).

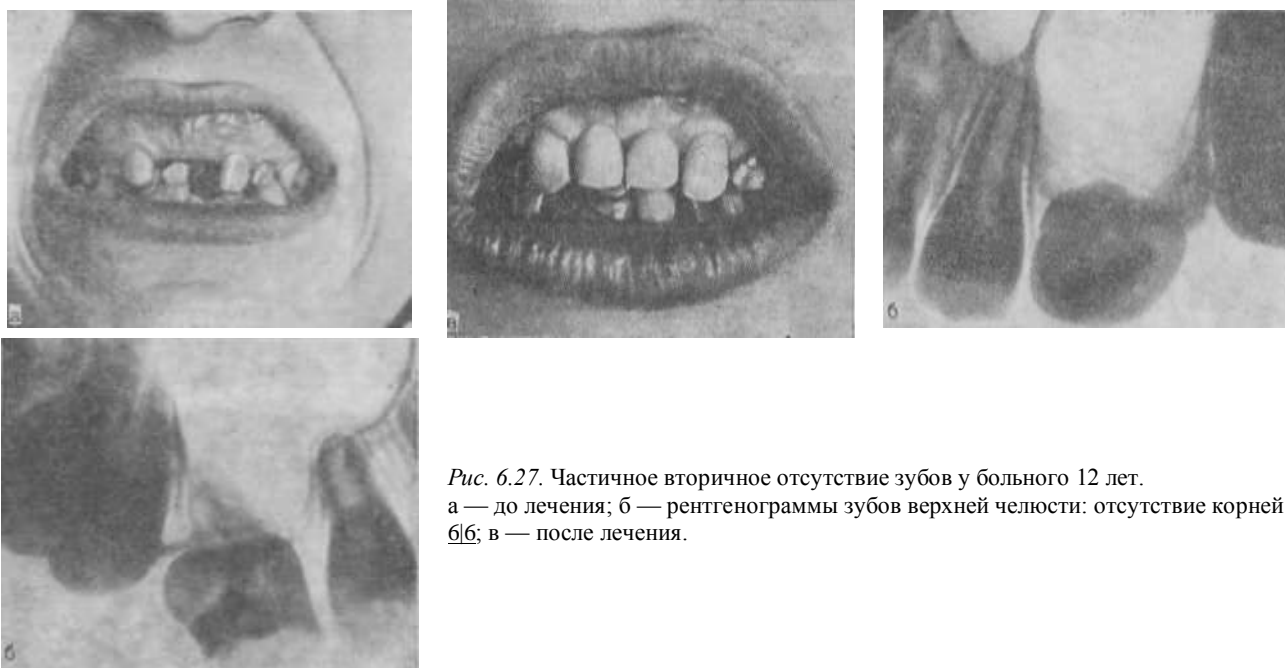

Рис. 6.27. Частичное вторичное отсутствие зубов у больного 12 лет. а — до лечения; б — рентгенограммы зубов верхней челюсти: отсутствие корней $\underline{\text{6}}\underline{\text{6}}$; в — после лечения.

С диагностической и лечебной целями проведено рентгенографическое исследование зубочелюстной системы. Изучение рентгенограмм показало, что $\underline{\text{1}}\underline{\text{1}}$ зубы представлены рудиментарными образованиями, которые располагаются в толще альвеолярного отростка, причем $\underline{\text{1}}\underline{\text{1}}$ очень маленький, форма его атипична; $\underline{\text{1}}\underline{\text{1}}$ несколько больших размеров, имеет укороченную коронку и корень; $\underline{\text{2}}\underline{\text{2}}$ зубы правильной формы, имеют хорошо развитые с закрытыми верхушками корни и просветы каналов. Периодонтальная щель прослеживается на всем протяжении. Корни $\text{III} \mid \text{III}$ зубов в стадии рассасывания; $\underline{\text{3}}\underline{\text{3}}$ зубы расположены в толще альвеолярного отростка, коронки и корни их неправильной формы; $\underline{\text{5}}\underline{\text{4}}\underline{\text{4}}\underline{\text{5}}$ прорезались и занимают правильное положение в зубном ряду, рентгенологически отмечается укорочение их корней, верхушки не закрыты; $\underline{\text{6}}\underline{\text{6}}$ зубы расположены в зубном ряду, но не имеют корней. Участок альвеолярного отростка, соответствующий месту расположения корней, имеет крупнопетлистое строение. Коронки $\underline{\text{7}}\underline{\text{7}}$ зубов располагаются в зубной дуге и находятся в стадии прорезывания (рис. 6.28).

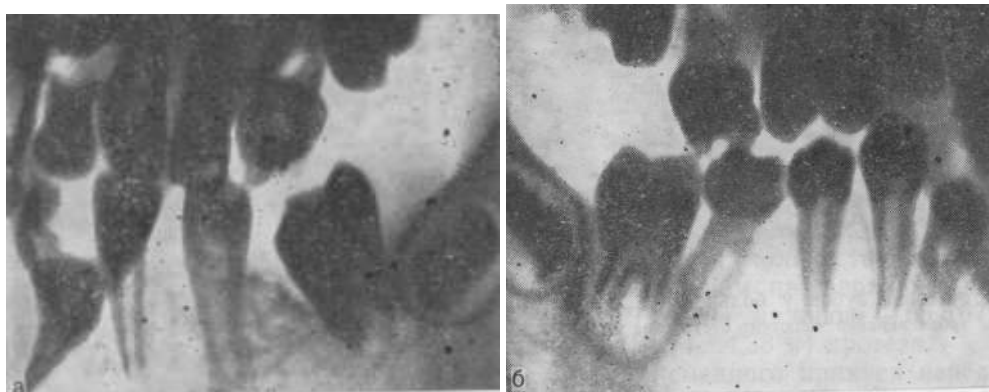


Рис. 6.28. Рентгенограммы зубов верхней и нижней челюстей того же больного. Множественные пороки развития зубов. а — справа; б — слева.

На нижней челюсти $\overline{1|1}$ зубы представляют собой небольшие рудиментарные образования, вокруг которых отмечается значительное разрежение костной ткани; $\overline{2|2}$ зубы не имеют корней, коронки их фиксируются в мягких тканях; $\overline{3|3}$ зубы расположены в толще костной ткани альвеолярного отростка и характеризуются атипичным строением корней (в виде гусиной лапки), расположенных в разных плоскостях; $\overline{54|45}$ зубы находятся в зубном ряду, их корневая система в стадии формирования; $\overline{6|}$ зуб не имеет медиального корня, а дистальный корень под большим углом отклонен в сторону $\overline{7|}$, $\overline{7}$ зуб резко наклонен в сторону дефекта, корневая система $\overline{7|7}$ в стадии формирования, корни короткие. Альвеолярный отросток имеет крупнопетлистое строение.

Диагноз: глубокий прикус (I класс по Энглю), частичные дефекты зубных рядов на верхней и нижней челюстях; гипоплазия $\frac{6}{6} \frac{1}{2} \frac{1}{1} \frac{6}{2}$ зубов; аномалии развития коронок и корней $\frac{6}{6} \frac{3}{3} \frac{1}{1} \frac{1}{1} \frac{3}{3} \frac{6}{6}$ зубов.

Лечение: удалены рудименты $\overline{1|1}$ зубов; $\overline{2|2}$ зубы выпали во время еды; $\overline{6|6}$ зубы покрыты тонкостенными металлическими коронками, изготовлены частичные съемные протезы на верхнюю и нижнюю челюсти. Через 3 мес пользования протезами

начали прорезываться рудименты $\frac{1}{1} \frac{1}{1}$ зубов, которые впоследствии были удалены. В 13 лет выпали $\frac{3}{3} \frac{1}{1} \frac{3}{3}$ зубы; $\frac{3}{3} \frac{1}{1} \frac{3}{3}$ прорезались только на 1/3 высоты коронки и на этом уровне находятся в течение 2 лет, коронки их окрашены в светло-коричневый цвет (гипоплазия эмали). В связи с затрудненным прорезыванием этих зубов, а также изменением цвета и гипоплазией эмали коронок их анатомическая форма восстановлена с помощью колпачково-фасеточных конструкций.

Надо полагать, что множественные пороки развития зубов данного больного связаны с общими нарушениями развития как во внутриутробном периоде, так и в периоде новорожденности и грудном возрасте. По-видимому, они обусловлены введением ему очень большого количества антибиотиков (более 26 250 000

ЕД) в момент внутрикостного развития и минерализации $\frac{6}{6} \frac{3}{3} \frac{2}{2} \frac{1}{1} \frac{1}{1} \frac{2}{2} \frac{3}{3} \frac{6}{6}$ зубов. Рассасывание корней

$\frac{6}{6} \frac{1}{2} \frac{1}{1} \frac{6}{2}$ зубов могло быть связано с неблагоприятным влиянием антибиотиков на зоны роста, которые очень чувствительны к пенициллину и биомцину. Светло-коричневая окраска зубов подтверждает наши предположения.

Изложенное выше свидетельствует о том, что пороки развития зубов — это патологический процесс с крайне разнообразной клинической картиной. Возможны пороки развития коронки, корня и всего зуба. Время их возникновения варьирует в широких пределах — от антенатального периода до полного развития и формирования постоянного прикуса.

6.4. ОРТОПЕДИЧЕСКАЯ ПОМОЩЬ ПРИ МНОЖЕСТВЕННЫХ ДЕФЕКТАХ КОРОНОК ЗУБОВ И ЗУБНЫХ РЯДОВ (IV СТАДИЯ ПОРАЖЕНИЯ ЗУБОЧЕЛЮСТНОЙ СИСТЕМЫ)

Для периода постоянного прикуса (9—13 лет) характерен усиленный рост всего детского организма, в частности зубочелюстной системы, поэтому дефекты зубного ряда протяженностью в один — два зуба необходимо замещать конструкциями, не препятствующими росту челюстей. К ним относятся мостовидные протезы с односторонней фиксацией и раздвижные, а также съемные протезы (бескламмерные или с временной кламмерной фиксацией). Наиболее рациональным способом замещения небольших дефектов зубных рядов в процессе активного роста детского организма является использование съемных протезов, изготовленных по предлагаемой нами методике, которые обеспечивают стимуляцию роста «беззубых» участков челюсти. Клиническая картина при частичной потере зубов и методы ортопедического лечения, используемые в этот период, представлены на схеме 6.5.

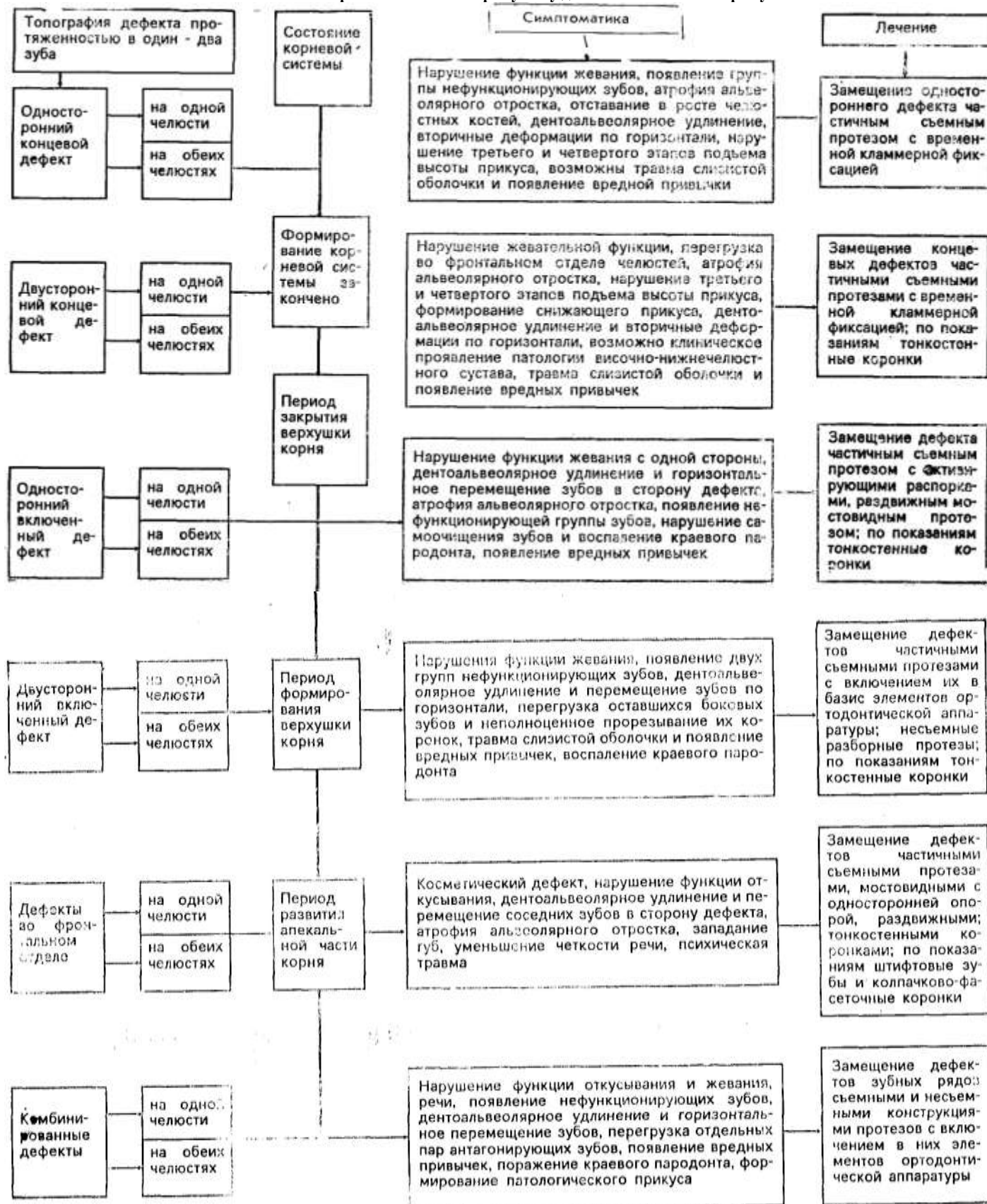
При сочетании поражении зубочелюстной системы (множественные или полные дефекты коронок зубов, их неправильная форма, изменение цвета, аномальное положение в зубном ряду), нежелании подростка пользоваться съемным протезом и фиксации внимания на этом недуге показано применение мостовидного протеза с односторонней фиксацией. Чаще такие протезы используют для замещения дефектов во фронтальном отделе челюстей с опорой на центральный резец, клык или премоляр, т. е. зубы с большей длиной корня и более устойчивые к механической нагрузке. Если во время функционирования нагрузка передается по наклонной плоскости в пределах шести фронтальных зубов, то осуществляют препарирование опорных зубов; при передаче жевательного давления по вертикали его можно не производить в связи с высокой пластичностью перико-донта у подростков и использования в детской практике тонкостенных металлических гильз толщиной 140—150 мкм. При моделировании промежуточной части протеза создают промывное пространство (щель) в области замещаемого зуба.

Существует мнение, что необходимо создавать опору (в виде окклюзионной лапки) на небную поверхность второго зуба, ограничивающего дефект [Ильина-Маркосян Л.В., 1974]. По-нашему мнению, этого делать не следует, поскольку поверхность окклюзионной накладки должна соответствовать рельефу опорного зуба, что будет препятствовать скольжению лапки и задерживать рост челюсти. Кроме того, окклюзионная лапка нередко нарушает целостность эмалевого покрова, а также является ретенционным пунктом для задержки остатков пищи, что способствует возникновению кариеса.

При замещении дефекта протяженностью в два зуба необходимо изготавливать два протеза — с односторонней опорой или раздвижной мостовидный. Мостовидные протезы с двусторонней опорой используют

для замещения дефектов во фронтальном отделе, начиная с 18 лет, в боковых отделах — после 20, т. е. когда завершается рост челюстей. Технология их изготовления такая же, как и при создании протезов для взрослых. Однако, учитывая более легкую ранимость слизистой оболочки, особенности иммунобиологических реакций, высокую пролиферативную способность у подростков, необходимо более бережно относиться к краевому пародонту и слизистой оболочке.

Схема 6.5. Клиника при частичной потере зубов у детей с постоянным прикусом



Нуждаемость детей и подростков в несъемном мостовидном протезировании по результатам профилактических осмотров составляет $1,59 \pm 0,19\%$. В периоде постоянного прикуса, так же как временного и сменного, за ортопедической помощью обращаются дети, у которых имеются дефекты большой протяженности, образующиеся в связи с удалением большого количества зубов вследствие кариеса и его осложнений, а также страдающие системными заболеваниями, проявления которых наблюдаются и в полости рта. Необходимость проведения ортопедического лечения у подростков с синдромом Папийона—Лефевра подтверждает следующее наблюдение.

Больная М., 15 лет, обратилась в поликлинику с жалобами на подвижность всех зубов, сухость кожи в области ладоней и подошв.

С раннего детского возраста проводили лечение кератодермии. Неоднократно проходила курортно-санаторное лечение. Одновременно с кератодермией наблюдались расшатывание зубов и истечение гноя из десен. Несколько зубов выпали, однако этот патологический процесс не связывали с заболеванием кожи.

Объективно: девочка развита в соответствии с возрастом, однако обращают на себя внимание выраженная астения, морально-психическое угнетение, плаксивость. Отмечаются складчатость, сухость и атрофия кожных покровов ладоней и подошв. Нарушен менструальный цикл. Лицевые симптомы резко выражены, отмечается старческое выражение лица. Зубная формула

$\frac{7\ 6\ 5\ 4\ 3\ 2\ 1}{7\ 6\ 0\ 4\ 3\ 2\ 0}$ | $\frac{1\ 2\ 3\ 4\ 5\ 6\ 7}{0\ 0\ 0\ 4\ 0\ 0\ 7}$. Коронки всех зубов удлинены вследствие атрофии альвеолярных отростков и обнаже-

ния шеек и части корней. Все зубы, за исключением $\frac{7\ 1}{7\ 5\ 5\ 7}$ имеют глубокие зубодесневые карманы и подвижны (III—IV степень), что обуславливает их смещение в различных направлениях (рис. 6.29). Резко нарушена функция жевания. Имеется неприятный гнилостный запах изо рта.

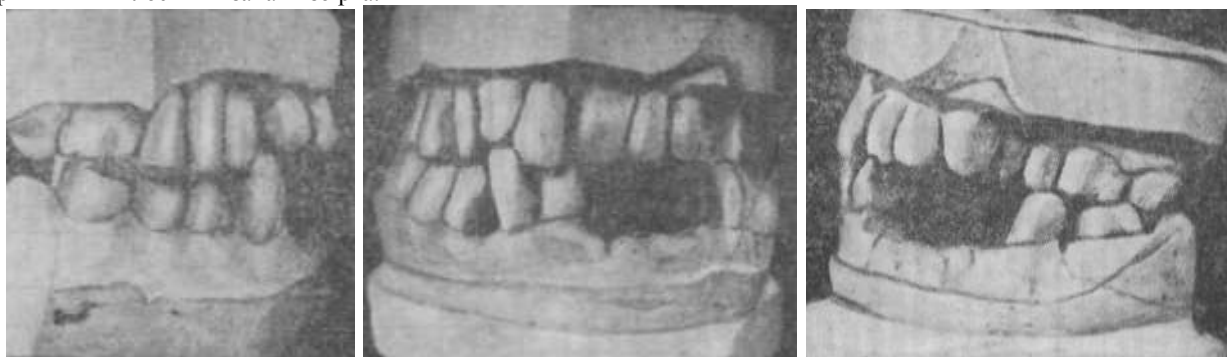


Рис. 6.29. Контрольно-диагностические модели верхней и нижней челюстей больной 15 лет. Синдром Папийона—Лефевра. Десмондонтоз. Дефекты и деформации зубных рядов, подвижность зубов III—IV степени.

При рентгенологическом исследовании нижней челюсти (слева и справа) выявлены дефекты альвеолярных отростков и тела челюсти в переднебоковых отделах; отсутствует костная ткань в области $\overline{14}$ зуба; имеется деструкция костной ткани в области корней $\overline{76}$ зубов; края дефекта имеют фестончатую форму. Панорамная рентгенография альвеолярного отростка верхней и нижней челюстей показала наличие лакунарной резорбции костной ткани в области всех корней (рис. 6.30).

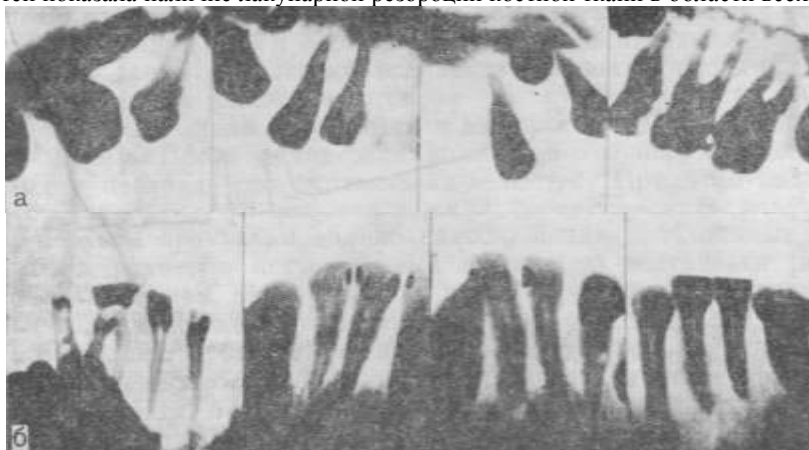

Рис. 6.30. Рентгенограммы альвеолярных отростков верхней и нижней челюстей той же больной. Резорбция костной ткани альвеолярных отростков и всех межкорневых перегородок (а, б).

Диагноз: синдром Папийона—Лефевра. Десмондонтоз. Дефекты и деформации зубных рядов, подвижность зубов III—IV степени.

Лечение: проведена подготовка полости рта к протезированию, в процессе которой удалены все подвижные зубы, за исключением $\frac{7\ 1}{7\ 4\ 4\ 7}$ (рис. 6.31, а). Изготовлены частичные съемные бескламмерные протезы на верхнюю и нижнюю челюсти.

Опорные зубы покрыты тонкостенными металлическими коронками (рис. 6.31, б). Эффективность протезирования подтверждают мастикациограммы, полученные по методу Рубинова в процессе лечения (рис. 6.32).

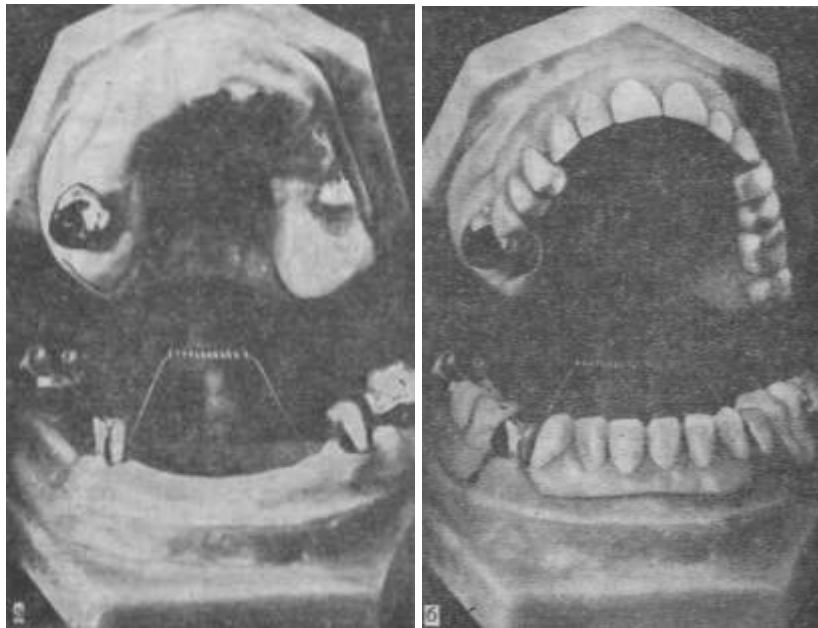


Рис. 6.31. Модели челюстей той же больной до (а) и после (б) протезирования.

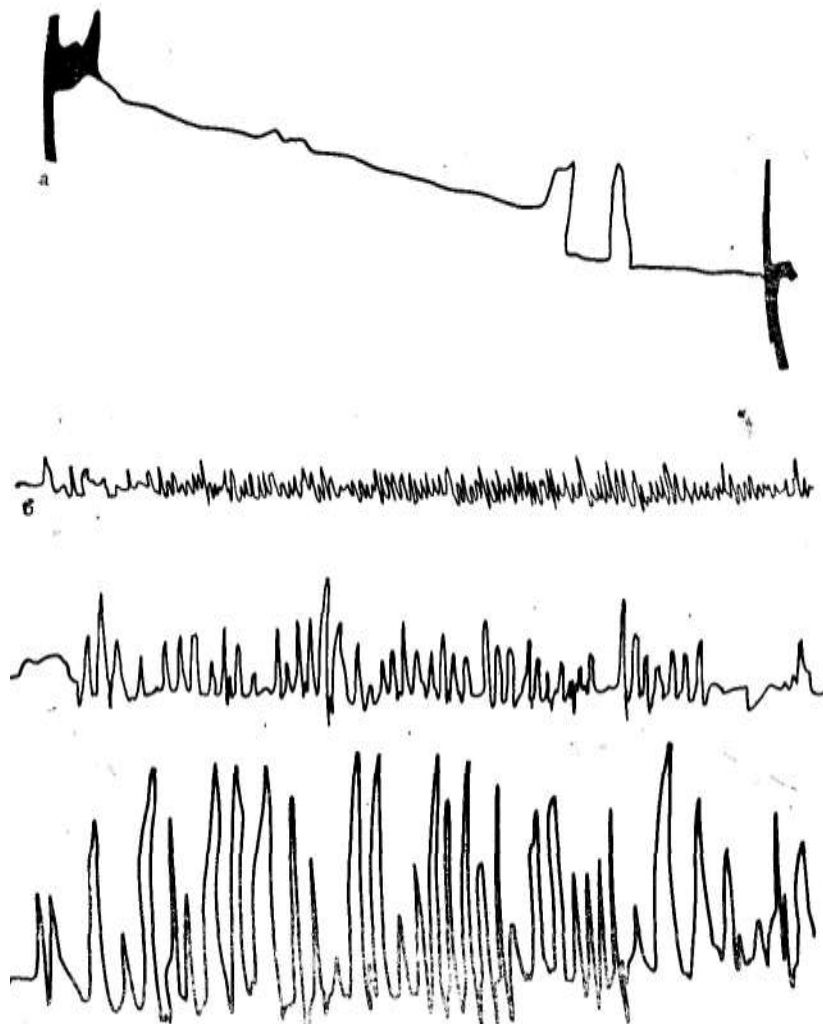


Рис. 6.32. Мастикациогаммы той же больной.

а — до протезирования; б — через 2 сут после фиксации протезов; в — через 2 мес после протезирования; г — через 4 мес после протезирования: восстановлена жевательная функция.

С целью восстановления анатомической формы зубов и зубных рядов, нормализации функции жевания и речи, а также устранения эстетического дефекта мы широко используем тонкостенные металлические коронки в сочетании с частичными или полными съемными протезами.

У детей с синдромом Стейнтон—Капдепона на фоне патологической стираемости зубов возникает тяжелая форма снижающегося прикуса. В связи с этим для уменьшения продолжительности периода привыкания ко всем протезным конструкциям необходимо предварительно провести перестройку миостатических рефлексов, используя пластмассовую съемную капу, на которой поэтапно проводят нормализацию высоты прикуса, характерную для конкретного возраста ребенка. Срок пользования съемной каппой 2—3 мес. В первое посещение необходимо провести электроодонтодиагностику постоянных зубов и изучить функциональное состояние пульпы каждого зуба, с тем чтобы избежать наложения колпачка на зубы с омертвевшей пульпой. Кроме того, следует провести рентгенологическое исследование корневой системы с целью определения состояния корня (длина, степень рассасывания или формирования).

В практической деятельности врача-ортодонта встречаются заболевания, при которых необходимо проведение протетических вмешательств в большом объеме, в частности у детей с синдромом Стейнтон — Капдепона, характеризующимся дисплазией и патологической стираемостью почти до десневого края всех временных, а затем и постоянных зубов. У таких детей отмечается дисфункция всего жевательного аппарата, нарушается эстетический оптимум в связи со значительным уменьшением высоты прикуса и нижней трети лица. Вместе с тем при этом заболевании редко встречается осложненный кариес, а корневая система зубов в отличие от синдрома Папийона— Лефевра способна выдерживать обычную функциональную нагрузку.

Затем с помощью эластической массы получают оттиски с верхней и нижней челюстей для изготовления тонкостенных колпачков-коронки. После получения моделей хорошо заостренным карандашом очерчивают шейки зубов, которые предстоит покрыть тонкостенными колпачками. Моделировку зубов не проводят. Методом наружной штамповки или с помощью микропресса двойного действия изготавливают тонкостенные колпачки на каждый зуб.

Во второе посещение проводят припасовку колпачков-коронки на каждый зуб и определение высоты центральной окклюзии. Во время припасовки колпачков-коронки необходимо, чтобы они имели плоскостную опору на культе коронки зуба, плотно охватывали ее у шейки и входили в десневой карман на 0,1 мм. После припасовки колпачков-коронки определяют высоту центрального соотношения челюстей. При этом необходимо иметь в виду, что она должна соответствовать возрасту ребенка. После фиксации центрального соотношения челюстей на верхнем прикусном валике наносят линии, необходимые для выбора размеров искусственных зубов и их постановки (центральная линия, линии клыков, линия улыбки). Затем прикусные валики выводят из полости рта и получают оттиски из гипса с верхней и нижней челюстей. Колпачки-коронки снимают с зубов и переносят в слепки. Отлитые модели с помощью воскового базиса с прикусными валиками устанавливают в центральное соотношение и гипсуют в окклюдаторе. Подбирают искусственные зубы и проводят их постановку на приточке. С этой целью каждый искусственный зуб в пришеечной части шлифуют к вестибулярной поверхности каждого колпачка-коронки. Границы базисов съемных протезов с небной и язычной сторон моделируют с учетом ширины режущей и жевательной поверхности колпачков-коронки во фронтальном и боковом отделах.

В случае необходимости можно провести клинический этап проверки конструкции съемных протезов на восковых базисах в полости рта ребенка. В дальнейшем по обычной методике осуществляют замену воскового базиса на пластмассовый.

В третье посещение с помощью фосфат-цемента фиксируют колпачки и устанавливают частичные или полные съемные протезы.

Достоинствами предлагаемых конструкций являются:

- 1) тонкостенные металлические колпачки, которыми покрывают культы коронки зубов, предотвращают дальнейшее стирание их твердых тканей и создают оптимальные условия для функционирования культей коронки стертых зубов и опоры на них базисов съемных протезов;
- 2) все стертые зубы включаются в обычную функциональную нагрузку, которая передается по цепочке: искусственный зуб съемного протеза — тонкостенный металлический колпачок — культя стертых зубов — его корень — периодонт;
- 3) нормализация жевательной функции и передача давления на периодонт естественным путем обеспечивают нормальный рост и развитие челюстных костей и всего лицевого черепа;
- 4) нормализуется высота прикуса и восстанавливаются взаимоотношения между элементами височно-нижнечелюстных суставов, что предотвращает их дисфункцию;
- 5) благодаря тому что тонкостенные колпачки плотно охватывают шейки зубов и входят в зубодесневую борозду лишь на 0,1 мм, не травмируется краевой пародонт;
- 6) устраняется эстетический дефект;
- 7) укороченный базис частичных или полных съемных протезов (в пределах зубного ряда) занимает небольшой объем полости рта, не изменяет положение языка, способствует нормализации речи и уменьшению периода привыкания к протезам;

8) использование тонкостенных металлических колпачков и съемных бескламмерных протезов у детей с синдромом Стейнтона — Капдепона исключает необходимость изготовления съемных протезов с перекрытием культей коронок стершихся зубов, которые в этих случаях быстро разрушаются, а также удаления корней всех стершихся зубов. В качестве иллюстрации приводим выписку из истории болезни.

Больной Ч., 13 лет, обратился в детскую стоматологическую поликлинику с жалобами на боли в $\overline{7}$ зубе от термических раздражителей, затруднения при откусывании и разжевывании пищи. Мальчик родился в семье вторым (масса тела 4300 г), находился на грудном вскармливании до 6 мес, рос здоровым. Перенес корь, ветряную оспу. Зубы прорезались в срок, но имели темно-коричневую окраску и быстро стирались. Болевых ощущений при этом не испытывал. Подобное поражение зубов наблюдалось также у его сестры, матери, ее трех братьев, деда и прадеда (по линии матери). Ранее к стоматологу мальчик не обращался.

Объективно: у больного прогенический тип лица, укорочена его нижняя треть, отмечаются глубокие носогубные складки; нарушена четкость речи. Окраска слизистой оболочки полости рта не изменена. Зубная формула

$\overline{7} \ 0 \ 5 \ 4 \ 3 \ 2 \ 1 \ | \ 1 \ 2 \ 3 \ 4 \ 0 \ 0 \ 7$

$\overline{7} \ 0 \ 5 \ 4 \ 3 \ 2 \ 1 \ | \ 1 \ 2 \ 3 \ 4 \ 5 \ 0 \ 7$. Коронки фронтальных зубов и первых премоляров стерты до уровня десны. Эмаль сохранилась лишь у шеек нижних резцов. Дентин зубов темно-коричневого цвета, твердый, безболезненный при зондировании; $\overline{1}$

зуб разрушен, в глубине лунки сгустки крови; при визуальном осмотре — эмаль $\overline{7} \ 5 \ | \ 7$ зубов не изменена, однако в фиссурах определяется размягчение дентина. При электродиагностике выявлены различные показатели порога болевой чувстви-

13 мкА	8 мкА	200 мкА	60 мкА	80 мкА	80 мкА	160 мкА	20 мкА
4	3	3	1	1	2	3	4

4	3	3	1	1	2	3	4
40 мкА	2 мкА	18 мкА	6 мкА	6 мкА	8 мкА	8 мкА	36 мкА

тельности зубов:

Высота прикуса уменьшена на 10—12 мм; наблюдается прогения вследствие недоразвития верхней челюсти; жевательная эффективность снижена на 55 % при продолжительности периода жевания 25 с. При рентгенологическом исследовании выявлены полная облитерация устьевой части канала и значительное сужение корневых каналов всех стершихся зубов. У верхушки $\overline{2}$ зуба видны деструкция периодонтальной щели и очаг просветления овальной формы с четкими границами. Определяется косо расположенный ретенированный $\overline{5}$ зуб.

Диагноз: синдром Стейнтона—Капдепона; средний кариес $\overline{7} \ | \ 7$ зубов, хронический гранулематозный периодонтит $\overline{2}$ зуба, гранулирующий периодонтит $\overline{1}$ зуба; ложная прогения; снижающийся прикус; дефекты зубного ряда на нижней и верхней челюстях.

Лечение: проведена санация полости рта — вылечены $\overline{7} \ | \ 7$ зубы. В целях наиболее рационального протезирования депульпированы $\overline{31} \ | \ \overline{123}$. Перед протезированием проведена перестройка миостатического рефлекса с помощью каппы, на которой трижды повышали прикус до полного его восстановления. Изготовлены тонкостенные металлические колпачки на

$\overline{7} \ 5 \ 4 \ | \ 4 \ 7$

$\overline{7} \ 5 \ 4 \ 3 \ 2 \ 1 \ | \ 1 \ 2 \ 3 \ 4 \ 5$ зубы (рис. 6.33, а), колпачково-штифтовые конструкции на $\overline{31} \ | \ \overline{123}$ зубы и частичные съемные протезы с установкой зубов на приточке (рис. 6.33, б, в).

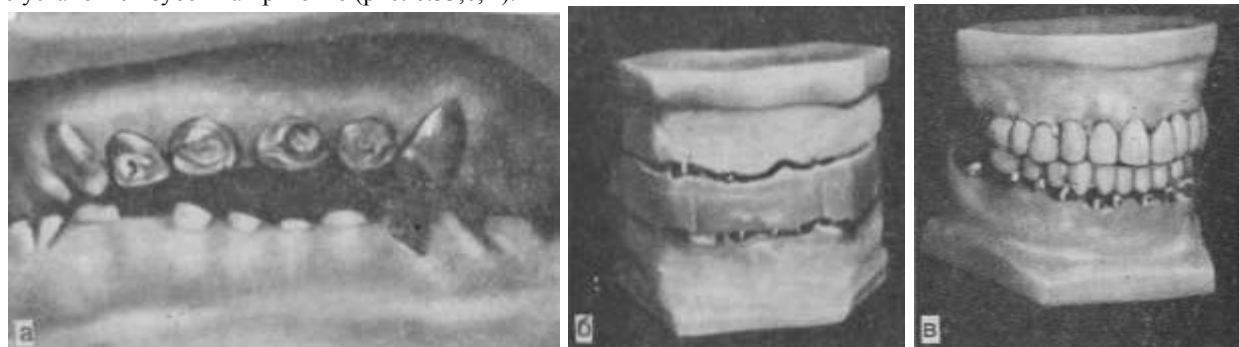


Рис. 6.33. Устранение дефектов зубных рядов у больного 13 лет, с дисплазией Стейнтона—Капдепона.

а — фиксация тонкостенных металлических колпачков; б — определение центрального соотношения челюстей с помощью прикусных валиков; в — искусственные зубы, установленные на тонкостенных колпачках.

ГЛАВА 7

ОСОБЕННОСТИ КЛИНИКИ И ОРТОПЕДИЧЕСКОГО ЛЕЧЕНИЯ ПРИ ТРАВМАХ ЧЕЛЮСТНО-ЛИЦЕВОЙ ОБЛАСТИ

7.1. ЧАСТОТА И ОСОБЕННОСТИ ТРАВМАТИЧЕСКИХ ПОВРЕЖДЕНИЙ ЧЕЛЮСТНО-ЛИЦЕВОЙ ОБЛАСТИ

Статистические данные о частоте травм в различные возрастные периоды свидетельствуют о ее последовательном увеличении у детей до 14 лет, а также подростков 15—17 лет. В настоящее время убедительно доказано большое влияние внешней среды на ребенка, в частности факторов, оказывающих повреждающее действие на детский организм.

Повреждения приводят к многообразным последствиям, нередко проявляющимся как травматическая болезнь, которая по тяжести может превосходить саму травму. Помимо этого, большинство повреждений, возникших в детском возрасте, неблагоприятно отражается на процессах роста и развития челюстей, фор-

мирования и прорезывания зубов. Установлена прямая связь между степенью недоразвития челюстно-лицевой области и возрастом ребенка в момент получения травмы.

В детском возрасте основными причинами повреждений являются ушибы, падения, в частности во время домашних и уличных неорганизованных игр, дорожно-транспортные происшествия и др. Травматические повреждения лица и челюстей у детей нуждаются в особом рассмотрении, так как даже незначительное повреждение этой области в раннем детском возрасте в дальнейшем может привести к стойким, трудно поддающимся лечению деформациям, которые обезображивают лицо и вызывают нарушения различных функций. Данные литературы о последствиях травм зубов и челюстей у детей приведены в табл. 7.1.

Таблица 7.1 Последствия травм зубов и челюстей у детей

Характер травмы	Осложнения
Неполный вывих временного зуба	Облитерация полости зуба и корневого канала. Преждевременная резорбция корня зуба. Срастание корня зуба с лункой и нарушение впоследствии физиологического перемещения временного зуба
Неполный вколоченный вывих временного зуба	Изменение формы, величины коронки и корней постоянного зуба. Нарушение образования и минерализации твердых тканей зуба. Изменение сроков прорезывания, аномалии положения постоянного зуба
Полный вывих временного зуба	Преждевременное прорезывание одноименного постоянного зуба. Зубоальвеолярное удлинение зуба-антагониста. Наклон и горизонтальное перемещение смежных зубов. Перемещение зачатков постоянных зубов
Ушиб и неполный вывих постоянного зуба с несформированным корнем	Остановка формирования корня постоянного зуба. Образование кисты
Неполный и вколоченный вывих постоянного зуба с несформированным корнем	Задержка прорезывания зуба до 2 лет. Рассасывание корня поврежденного зуба в сроки от 2 до 7 лет после травмы
Вколоченный вывих постоянного зуба со сформированным корнем	Срастание корня поврежденного зуба со стенкой лунки. Частичная ретенция поврежденного зуба
Полный вывих с потерей постоянного зуба	Деформация зубных рядов в горизонтальном и вертикальном направлениях. Перемещение зачатков клыков в мезиальном направлении у детей, потерявших центральные резцы в возрасте до 9 лет
Ушиб и перелом альвеолярного отростка	Недоразвитие альвеолярного отростка. Задержка прорезывания зубов на 1 — 4 года. Скученное положение зачатков зубов в зоне повреждения. Нарушение развития твердых тканей зубов. Аномалии положения постоянных зубов
Перелом тела челюсти	Нарушение роста и развития челюсти, деформация зубных рядов, нарушение прикуса
Перелом суставного отростка нижней челюсти	Изменение формы и величины суставной головки нижней челюсти и суставной ямки, рассасывание суставной головки. Укорочение тела и ветви нижней челюсти, нарушение симметрии лица, смещение челюсти в сторону поврежденного сустава. Анкилоз височно-нижнечелюстного сустава

Под нашим наблюдением находились 5694 ребенка, лечившихся в клинике стоматологии детского возраста Пермского медицинского института в период с 1979 по 1983 г. Амбулаторное лечение проведено 5093 (89,4%) детям; госпитализирован 601 (10,6%) ребенок. Число детей с травмой лица и челюстей из года в год увеличивалось: с 810 в 1979 г. до 1447 в 1983 г. В структуре травматических повреждений челюстно-лицевой области у детей ведущее место занимали повреждения мягких тканей лица и зубов. Так, только в течение 1983 г. повреждения мягких тканей диагностированы у 88 детей, а костей лицевого черепа — у 77. Детей с изолированными повреждениями зубов — 4,5 % от общего числа детей, находившихся на стационарном лечении, — лечили амбулаторно. Для установления диагноза травматического повреждения зубов необходимо собрать тщательный анамнез, провести объективное обследование с обязательным рентгенографическим и электроодонтометрическим исследованием зубов в области повреждения.

Учитывая анатомо-физиологические особенности зубочелюстной системы у детей и наиболее частое повреждение фронтальных зубов, Т.Ф. Виноградова и З.И. Померанцева-Урбанская предлагают условно выделять три возрастные группы детей с травматическими повреждениями зубов: до 7 лет, с 8 до 9 и старше 9 лет. Корневая система у детей первой группы еще несформирована. У детей, относящихся ко второй группе, заканчивается рост корня в длину, но верхушечное отверстие остается открытым. У детей третьей группы процесс формирования корней уже полностью закончен.

Клинические наблюдения показывают, что электроодонтодиагностика с успехом может быть проведена только у детей старшего школьного возраста, т. е. когда пульпа реагирует на незначительное раздражение током. У детей же младшего возраста с несформированными корнями зубов пульпа реагирует лишь на ток большой силы, что делает невозможным применение электродиагностики у детей первой и второй групп. При ушибах и неполных вывихах зубов наблюдается снижение чувствительности пульпы к электрическому

току и температурным раздражителям в результате скручивания или натяжения сосудисто-нервного пучка. Со временем эти явления проходят и чувствительность пульпы восстанавливается.

В практической работе при травматических повреждениях зубов у детей целесообразно использовать классификацию, предложенную Н.М. Чупрыниной и А.А. Аникиенко (1974).

КЛАССИФИКАЦИЯ ПОВРЕЖДЕНИЯ ЗУБОВ

I. Ушиб зуба (без повреждения или с повреждением сосудисто-нервного пучка).

II. Вывих зуба.

1. Неполный (без повреждения или с повреждением сосудисто-нервного пучка)

2. Внедренный (без повреждения или с повреждением сосудисто-нервного пучка)

3. Полный

III. Перелом.

1. Коронки зуба:

а) в зоне эмали;

б) в зоне эмали и дентина (без вскрытия или со вскрытием полости зуба)

2. Шейки зуба:

а) выше дна зубодесневого кармана;

б) ниже дна зубодесневого кармана.

3. Корня зуба (поперечный, косой, продольный, оскольчатый, комбинированный):

а) в пришеечной части;

б) в средней части корня;

в) в верхушечной части (без повреждения или с повреждением сосудисто-нервного пучка; без смещения или со смещением).

При ушибе зуба возникают симптомы острого травматического пульпита и периодонтита. Лечение направлено на создание покоя травмированному зубу путем иммобилизации. С этой целью мы предлагаем использовать связывание зубов лигатурой (хлопчатобумажная нить либо тонкая проволока) (рис. 7.1).

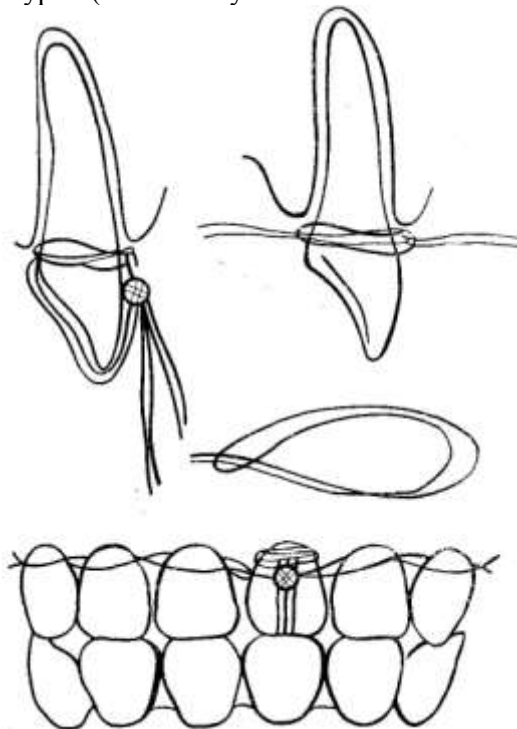


Рис. 7.1. Лигатурная повязка (шина «гамак») для иммобилизации поврежденного зуба (схема).

Наряду с иммобилизацией необходим контроль за состоянием жизнеспособности пульпы (изменение цвета коронки зуба, электроодонтодиагностика). При значительном снижении порога возбудимости пульпы зуба (некроз) показаны трепанация коронки, экстирпация омертвевшей пульпы и пломбирование корневого канала с целью предупреждения возникновения околокорневой кисты. Дети, получившие ушиб зуба, должны находиться под диспансерным наблюдением в течение 6—8 мес.

7.2. КЛИНИКА И ОРТОПЕДИЧЕСКОЕ ЛЕЧЕНИЕ ВЫВИХОВ ЗУБОВ

Вывих зуба чаще наблюдается у детей в периоде временного прикуса, чему способствует уменьшение длины корней в период рассасывания и формирования. Клиническая картина зависит от тяжести вывиха (полный или неполный), которая в свою очередь определяет лечебную тактику. В случае установления целостности

корня зуба при клинико-рентгенологическом исследовании выдвинувшийся зуб репозируют путем пальцевого вправления. С целью фиксации используют лигатурное связывание по Оксману.

Нами разработана более совершенная методика иммобилизации люксированного зуба с помощью зубодесневой шины. Методика ее изготовления заключается в следующем. С обеих челюстей снимают слепки с помощью эластической массы. Получают модели, на одной из которых срезают коронку вывихнутого зуба, устанавливают ее в зубной ряд в правильном анатомическом положении и фиксируют цементом. Цветным карандашом на моделях маркируют положение центральной окклюзии, после чего быстротвердеющей пластмассой покрывают весь зубной ряд и модели устанавливают в центральное соотношение, благодаря чему получают отпечатки всех жевательных поверхностей зубов-антагонистов. Обработку шины производят обычным путем. До фиксации шины выполняют инфильтрационное обезболивание области люксированного зуба. На поверхность шины, обращенную в сторону вправляемого зуба, тонким слоем наносят фосфатцемент, после чего шину накладывают на зубной ряд, при этом одновременно вправляют вывихнутый зуб, о чем свидетельствует правильное смыкание челюстей. Наличие на шипе отпечатков жевательных поверхностей всех антагонизирующих зубов обеспечивает равномерное распределение давления во время функционирования жевательного аппарата, в том числе и оптимальную нагрузку на поврежденный зуб. Срок пользования такой шиной 3 нед. Для иллюстрации приводим краткую выписку из истории болезни.

Больной Ш., 2 лет 3 мес. Родители обратились в стоматологическую поликлинику 29.12.80 г. с жалобами на повреждения в области верхней губы и носа. Травму получил дома (ударился о спинку кресла).

Объективно: отек, гематомы и ссадины в области верхней и нижней губы, обильное слюнотечение. Рот открывает с напря-

жением. Зубная формула — $\frac{V\ IV\ III\ II\ I\ I\ I\ II\ III\ IV\ V}{0\ IV\ III\ II\ I\ I\ I\ II\ III\ IV\ 0}$ -; II I зубы располагаются вне зубного ряда, смещены орально. Слизистая оболочка вокруг этих зубов отечна, гиперемирована, воспалена. Рентгенологически: корни III I зубов достигают режущего края фолликула I зуба (рис. 7.2).

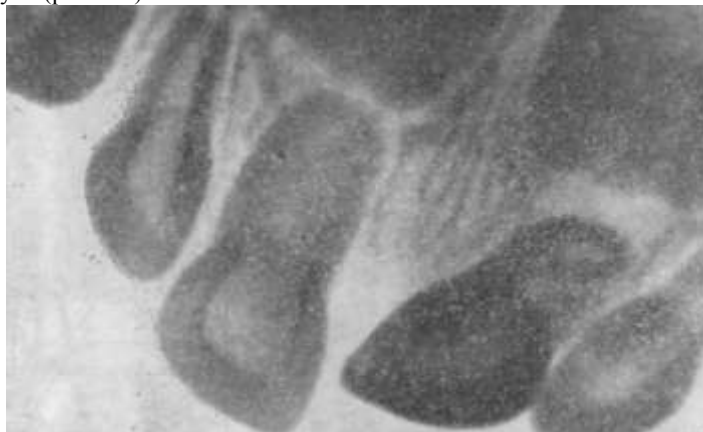


Рис. 7.2. Рентгенограмма II I зубов больного Ш., 2 лет 3 мес. Острая травма. Неполный вколоченный вывих II I.

Диагноз: острая травма; неполный вколоченный вывих II I зубов.

При вколоченном вывихе временного зуба следует применять выжидательную лечебную тактику, поскольку в ряде случаев через несколько дней после травмы вколоченный зуб может самостоятельно переместиться в правильное положение. При полном вывихе временного зуба показано его удаление.

Что касается постоянных зубов, то основополагающим принципом в лечебной тактике должно быть использование органосохраняющих мероприятий. При ушибе постоянного зуба необходим электрометрический контроль за жизнеспособностью пульпы. В случае ее гибели показаны трепанация зуба, экстирпация пульпы и пломбирование корневого канала.

Возможны два варианта неполного вывиха зуба. В первом случае зуб не полностью утрачивает связь с лункой, но выдвигается по вертикали в положение супраокклюзии (рис. 7.3). Во втором случае зуб сохраняет связь с лункой, но перемещается по вертикали в положение инфраокклюзии. При этом наблюдается укорочение видимой части коронки, тогда как корень перфорирует дно лунки — вколоченный неполный вывих (рис. 7.4).

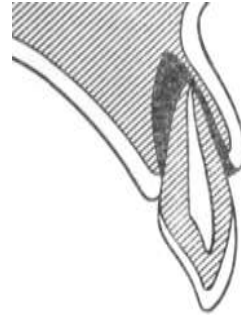
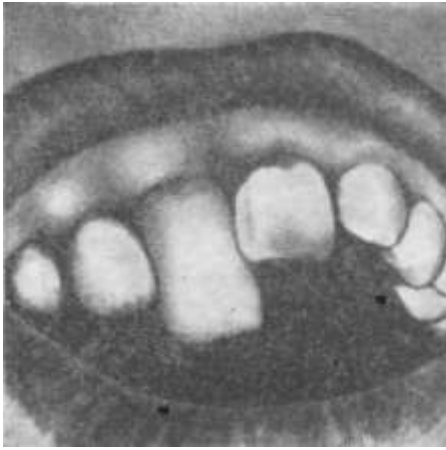


Рис. 7.3. Расположение зуба при неполном вывихе (первый вариант). а — неполный вывих зуба; б — схема (первый вариант).

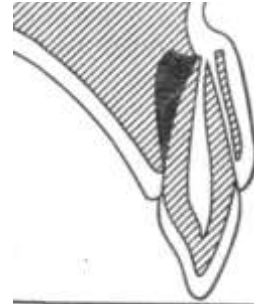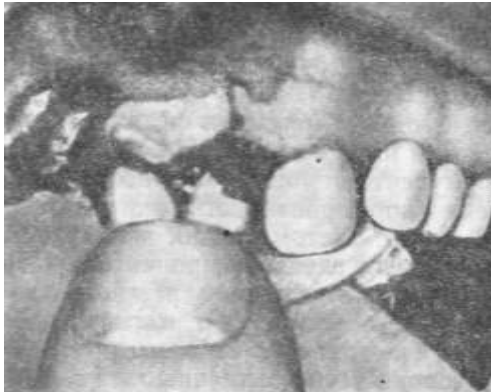


Рис. 7.4. Расположение зуба при полном вывихе (второй вариант). а — неполный вывих зуба; б — схема.

При неполном вывихе после рентгенологического исследования и установления целостности корня под местным инфильтрационным обезболиванием производят пальцевое вправление зуба и фиксируют его с помощью лигатур, шины-скобы или каппы из пластмассы (рис. 7.5).

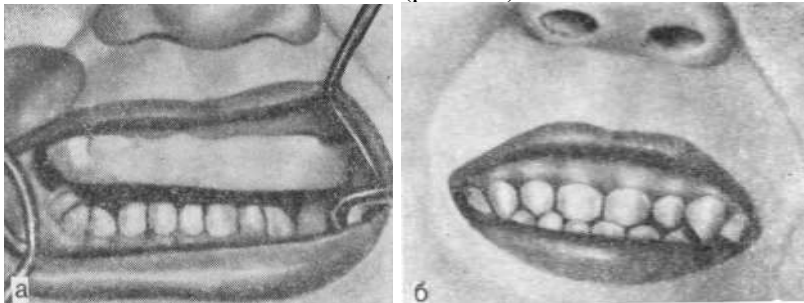


Рис. 7.5. Лечение неполного вывиха зуба. а — наложение фиксирующей каппы из пластмассы; б — после лечения.

При вколоченном вывихе одного или двух фронтальных зубов возникает необходимость в их репозиции. После установления целостности корня зуба при рентгенологическом исследовании, а также выявления степени сформированности его апикальной части составляют план лечения с учетом уровня вколачивания, степени сформированности корня, глубины проникновения его за пределы лунки, т. е. степени повреждения ростковой зоны, сосудисто-нервного пучка и окружающих зуб мягких тканей.

По уровню вколачивания фронтальных зубов мы различаем пять степеней укорочения коронки зуба: I степень — на 1 мм по отношению к соседнему зубу; II — на 2 мм, III — на 3 мм, IV — на 4 мм, V степень — на 5 мм и более (рис. 7.6).

При укорочении I и II степени и сохранении целостности сосудисто-нервного пучка в порядке оказания неотложной помощи для репозиции может быть использован следующий прием. Под местным инфильтрационным обезболиванием с помощью двух хлопчатобумажных нитей длиной по 50 см каждая образуют две петли («удавки»), которые продвигают по аппроксимальным поверхностям зуба до шейки и плотно затягивают. За свободно свисающие концы нити вколоченный зуб выводят до уровня соприкосновения с антагонистом. Репонированный зуб с помощью тех же лигатур фиксируют к шейкам рядом стоящих неповрежденных зубов. С этой целью концы лигатур перемещают из вертикального положения в горизонтальное и разводят с таким расчетом, чтобы одна из нитей проходила с вестибулярной, а другая — с язычной или небной стороны. Концы нити связывают по методу «восьмерки». Фиксация длится 2—3 нед.

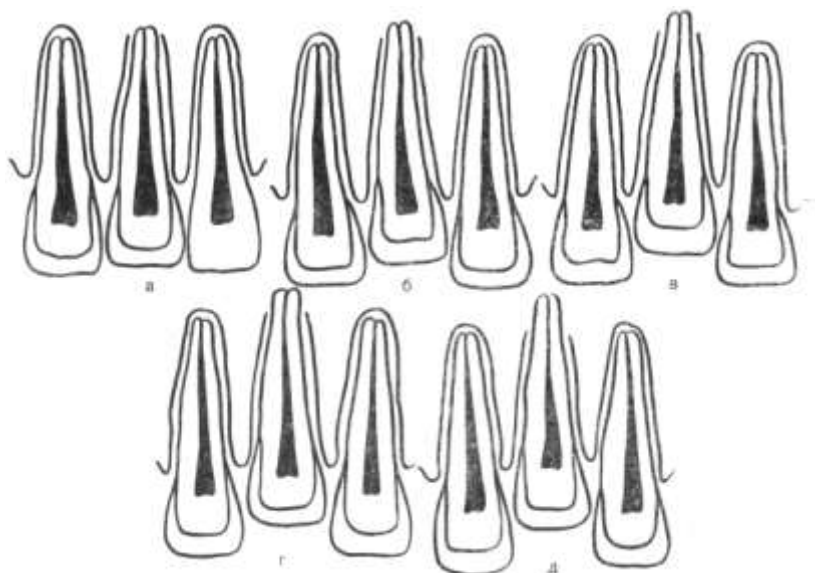


Рис. 7.6. Вколачивание зубов.
а — I степень; б — II; в — III; г — IV; д — V степень.

При III, IV и V степени укорочения коронки зуба необходимо использовать ортопедические конструкции, изготовленные лабораторным способом, разновидности которых представлены на рис. 7.7 и 7.8. Аппараты, применяемые с этой целью, могут быть съемными и несъемными, одно- и двухчелюстными, пластмассовыми и металлическими. В качестве лигатур можно использовать хлопчатобумажные нити или проволочную лигатуру (см. рис. 7.7).




Рис. 7.7. Аппарат для выведения зубов при III—IV степени вколачивания.
1 — тонкостенная коронка с крючком; 2 — дуга; 3 — лигатура.

Преимущества использования каппы из пластмассы для выведения вколоченных постоянных зубов заключаются в том, что она обеспечивает постепенное вытяжение зуба, установку его в правильное положение и хорошую фиксацию на весь период заживления, не нарушая при этом жевательную функцию.

Изготовление несъемных металлических конструкций на основе тонкостенных коронок и колец целесообразно при IV и V степени вколачивания. Однако после выведения и установления зубов в правильное положение необходима их дополнительная фиксация.

При V степени вколоченности зуба и большей ее выраженности показан комбинированный метод репозиции. Под инфильтрационным обезболиванием перфорируют коронку вколоченного зуба бором № 3, отступя от режущего края 2—3 мм. Для снятия вибрации необходимо хорошо фиксировать поврежденный зуб. Через перфорационное отверстие проводят лигатуру (полиэтиленовую или проволочную сечением 0,3 мм), которую фиксируют к паяной шине или каппе на зубах нижней челюсти.

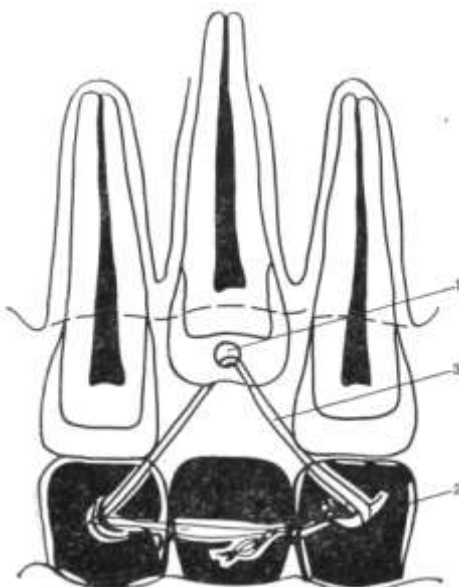


Рис. 7.8. Аппарат для выведения зуба.

1 — перфорационное отверстие; 2 — тонкостенные коронки с крючками, спаянные между собой; 3 — эластичное кольцо.

Лечение зубов при полном вывихе осуществляют посредством его реплантации (не позже чем через 72 ч). Ее этапы: подготовка зуба (трепанация, пломбирование, консервирование на холоде и в растворах антибиотиков), подготовка лунки, введение и фиксация зуба, послеоперационное наблюдение. Чем меньше времени прошло от момента травмы до реплантации, тем лучше результат.

При достаточном количестве оставшейся периодонтальной ткани реплантированный зуб может укрепиться в альвеоле по периодонтально-фиброзному типу сращения, при ее дефиците — по принципу остеидного сращения. При периодонтально-фиброзном типе сращения периодонтальная щель хорошо контурируется на рентгенограмме на всем протяжении, при остеидном сращении она отсутствует. Если травма свежая, то пульпу реплантированного зуба не удаляют. Резекцию верхушки корня целесообразно производить при сопутствующем гранулирующем периодонтите.

При несформированном корне апектомия противопоказана. После реплантации вывихнутого зуба необходимо зафиксировать его на 3—4 нед с помощью шины-скобы, паяной шины или пластмассовой каппы, можно также использовать фиксацию по Шельгорну. Для иллюстрации приводим краткую выписку из истории болезни.

Больной С., 18 лет, 3.10.75 г. обратился в клинику по поводу полного вывиха 1 2 зубов после травмы. Больному под местной инфильтрационной анестезией 2 % раствором новокаина произведена реплантация этих зубов, которые затем были фиксированы по методу Шельгорна (на 28 сут).

При рентгенологическом исследовании, проведенном 1.11.75 г., установлено полное восстановление периодонтальной щели в области 2 и дистальной поверхности 1 зуба. Периодонтальная щель соответственно мезиальной поверхности не определяется (рис. 7.9). Каналы зубов запломбированы до верхушки корня. Шина снята; 1 2 зубы устойчивы, при перкуссии безболезненны, находятся в правильной окклюзии.

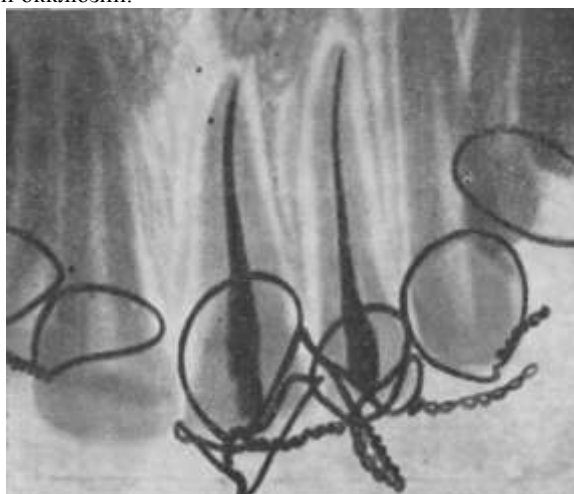


Рис. 7.9 Рентгенограмма альвеолярного отростка верхней челюсти больного 18 лет. Полный вывих 1 2 после травмы. Зубы 2 1 1 2 3 фиксированы по Шельгорну.

7.3. КЛИНИКА И ОРТОПЕДИЧЕСКОЕ ЛЕЧЕНИЕ ПЕРЕЛОМОВ ЗУБОВ

Перелом зуба может произойти на разных уровнях коронки или корня с вскрытием или без вскрытия пульпы. В зависимости от направления линии перелома различают поперечные, продольные и косые переломы. Переломы коронок чаще наблюдаются при травме постоянных зубов и значительно реже — молочных зубов со сформированными корнями. Переломы коронок происходят на разных уровнях: в пределах эмали, эмали и дентина (со вскрытием и без вскрытия полости зуба; рис. 7.10) и в области шейки — отлом всей коронки (тотальный перелом; рис. 7.11).

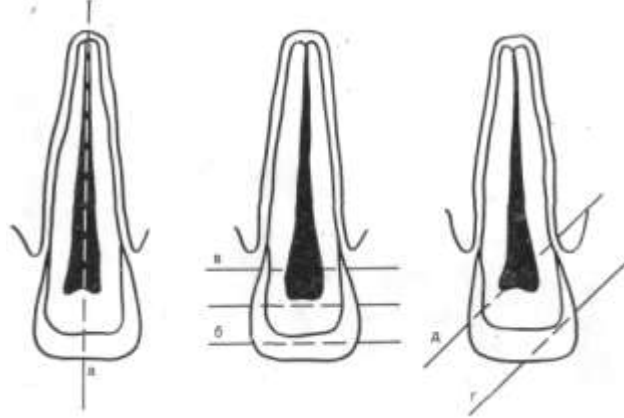


Рис. 7.10. Линии перелома коронки зуба (схема).

а — продольный перелом; б — поперечный перелом без вскрытия полостей зуба; в — поперечный перелом со вскрытием полости зуба; г — косой перелом без вскрытия полости зуба; д — косой перелом со вскрытием полости зуба.

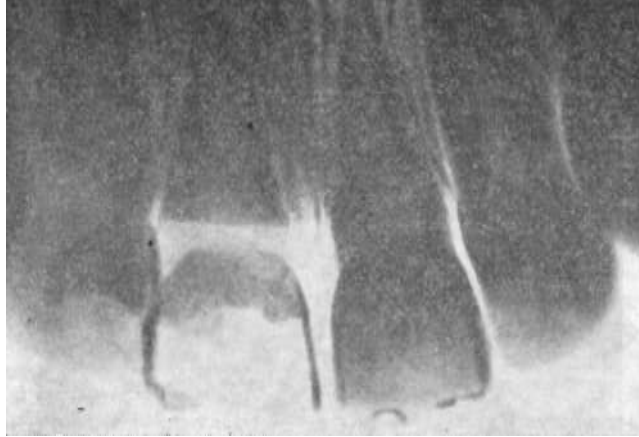


Рис. 7.11. Рентгенограмма больного 10 лет. Фрактура коронки зуба в области шейки.

Варианты повреждения корней зубов также многочисленны (рис. 7.12). Перелом корня может быть со смещением и без смещения отломков. Они нередко сочетаются с вывихом зуба и переломом стенок лунки (рис. 7.13).

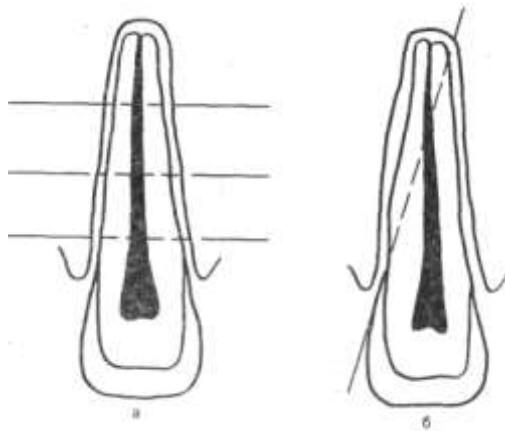


Рис. 7.12. Линии перелома корней зубов (схема).
а — поперечные переломы; б — косой перелом.

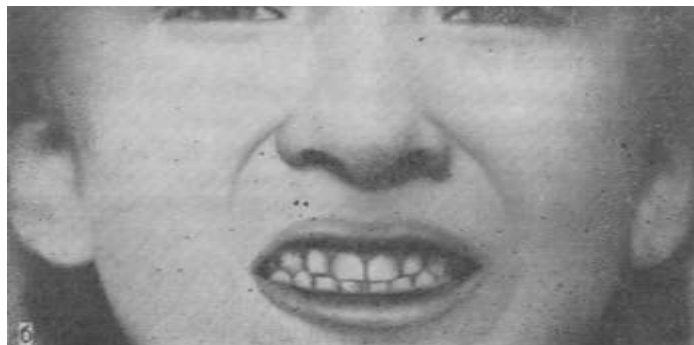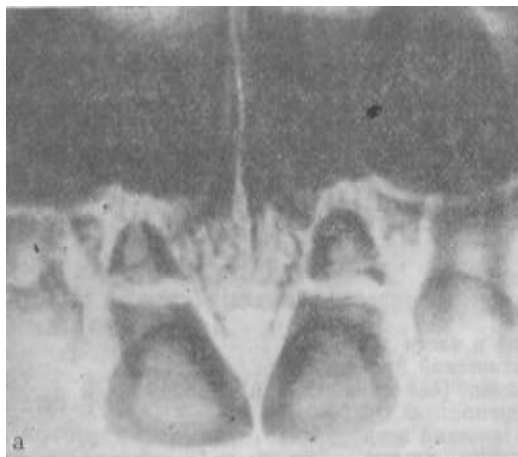


Рис. 7.13. Поперечный перелом корней 111 на уровне 1/2 длины. а — рентгенограмма фронтального отдела верхней челюсти; б — после снятия шины сохраняется ергогнатическое соотношение челюстей.

При выборе метода лечения очень важна более углубленная детализация возникших повреждений с точки зрения диагностики патологического процесса. В этом плане представляет интерес рабочая схема травм твердых и мягких тканей зуба, разработанная в клинике стоматологии детского возраста Пермского медицинского института [Каташинская Л.Н., 1979].

Острая травма.

1. Острая травматическая гиперестезия дентина при:
 - а) отломе эмали;
 - б) отломе эмали и части дентина.
2. Острый травматический пульпит при:
 - а) отломе коронки (без обнажения и с обнажением пульпы);
 - б) переломе корня.
3. Острый травматический периодонтит:
 - а) без повреждения пульпы;
 - б) с травматическим воспалением пульпы;
 - в) с отрывом сосудисто-нервного пучка пульпы.

Хроническая травма.

1. Дефект твердых тканей зуба в пределах:
 - а) эмали;
 - б) дентина.
2. Хронический травматический периодонтит:
 - а) фиброзный: без изменения пульпы, с хроническим восходящим пульпитом, с некрозом пульпы;
 - б) гранулематозный (реже гранулирующий): некроз пульпы; полное растворение пульпы.

На основании данной рабочей схемы можно провести целенаправленные лечебные мероприятия соответственно характеру патологического процесса, в частности неотложные (терапевтические, хирургические и ортопедические).

Тактика врача при травме как коронки, так и корня зуба должна быть дифференцированной в зависимости от локализации линии перелома, его протяженности и от того, вскрыта или интактна пульпа зуба. Необходимо также учитывать степень сформированности корневой системы и выраженности патологических процессов, обусловленных травмой.

При отломе эмали и части дентина показана шлифовка острых краев по линии перелома, а для снятия травматической гиперестезии дентина производят втирание фторсодержащих паст и покрывают раневую поверхность лаками, в состав которых входит фтор или КЛ-3. При отломе всего режущего края и значительном истончении слоя дентина, даже без обнажения пульпы, может развиваться острый травматический пульпит. В этом случае показан биологический метод лечения пульпита с последующим покрытием зуба тонкостенной металлической коронкой. Временную коронку рекомендуется носить до полного формирования корня, сужения полости зуба и образования слоя заместительного дентина.

Врачебная тактика при комплексном лечении более обширных травматических повреждений зубов аналогична описанной в главе 5, так как лечение заболеваний, возникших после травмы (острый травматический пульпит, периодонтит и др.), проводят по общим принципам, а объем ортопедической помощи определяется размерами и протяженностью дефектов коронок зубов независимо от причин их образования [Гумецкий Р.А., 1985; Куцевляк В.И. и др., 1985; Неспрядько В.П., Грибан АМ 1987; Ravasini J., Valerio S., 1978; Jarvinen S., 1979].

7.4. КЛИНИКА И ОРТОПЕДИЧЕСКОЕ ЛЕЧЕНИЕ ПЕРЕЛОМОВ АЛЬВЕОЛЯРНЫХ ОТРОСТКОВ ВЕРХНЕЙ И НИЖНЕЙ ЧЕЛЮСТЕЙ

Наряду с изолированным повреждением зубов в клинике детской стоматологии наблюдаются более тяжелые повреждения, при которых нарушается целостность ячеистого отростка и окружающих мягких тканей, губ,

щек и слизистой оболочки десен, что значительно ухудшает клиническое течение повреждений и усложняет лечение. Такие повреждения чаще отмечаются у детей 5—7 лет.

Необходимо учитывать анатомо-физиологические особенности зубочелюстной системы у детей разного возраста (формирование временного прикуса, сформированный молочный прикус, периоды «изнашивания» и смены молочных зубов, период формирования и период сформированного постоянного прикуса) и различную резистентность костной ткани альвеолярного отростка в эти периоды. Например, при одновременном существовании двух генераций зубов — молочных и фолликулов постоянных — чаще повреждается альвеолярный отросток верхней челюсти, поскольку он выдвинут по отношению к альвеолярному отростку нижней челюсти. Все это определяет необходимость дифференцированного подхода к выбору лечебной тактики при травматическом повреждении данной анатомической области (Voreoux P., Amans J., 1977]. В связи с этим широко используемые у взрослых методы-репозиции и фиксации поврежденных фрагментов челюстей из-за указанных выше обстоятельств не могут быть применены у детей до 15—16 лет. В детской практике очень важно, чтобы изготавливаемые шины и аппараты, обеспечивая надежную фиксацию отломков, не были громоздкими, не сдерживали рост челюстей, позволили трансформировать жевательную нагрузку и использовать ее как фактор, стимулирующий остеогенез, а также обеспечивали максимальный органосохраняющий эффект. При выборе метода лечения мы используем классификацию периодов развития зубов у детей, предложенную З.Н. Померанцевой-Урбанской:

I период — возраст до 2,5 лет, когда происходит прорезывание временных зубов, но корни их находятся в начальной стадии формирования;

II период — от 2,5 до 6 лет, когда закончилось прорезывание временных зубов и формирование их корней;

III период — от 6 до 12 лет, когда происходят рассасывание временных зубов и прорезывание постоянных, корни которых находятся в стадии формирования.

7.5. КЛИНИКА И ОРТОПЕДИЧЕСКОЕ ЛЕЧЕНИЕ ПЕРЕЛОМОВ ЧЕЛЮСТЕЙ

По данным С.З. Гуткина и В.Ф. Чистяковой (1970), частота переломов нижней челюсти у детей составляет 23—25% от всех повреждений костей лицевого черепа. Характерной особенностью повреждений нижней челюсти у детей являются надломы, преимущественно одиночные и поднадкостничные переломы; двойные переломы также не редкость.

Иммобилизация фрагментов при повреждении челюстей в период сменного прикуса — наиболее сложная задача. В практике врача-ортодонта нередко возникает необходимость в использовании шинирующих аппаратов для фиксации отломков челюстей не только после острой травмы, но и после удаления обширных опухолей и опухолеподобных образований, при хронических воспалительных процессах, которые могут вызвать спонтанный перелом челюсти, в связи с чем шинирующий аппарат применяют с профилактической целью.

В детской практике широко применяют паяную шину с тонкостенными металлическими коронками. Для изготовления такой шины в период молочного прикуса в качестве опоры используют клыки и вторые моляры, а в период сменного прикуса — клыки и первые постоянные моляры на одной или обеих челюстях в зависимости от клинической ситуации.

Слепки для изготовления паяной шины у детей с травмой челюстей, опухолью, опухолеподобным образованием или хроническим остеомиелитом челюсти целесообразно получать из эластичной массы, чтобы исключить дополнительную травму во время выведения слепка. Тонкостенные металлические коронки на опорные зубы изготавливают по обычной методике или с помощью микропресса двойного действия. Опорные коронки припасовывают в полости рта, при этом края коронок должны доходить только до уровня десны по всему периметру. После получения слепка вместе с коронками отливают модели, на которых монтируют проволочные стальные дуги с зацепными петлями и в случае необходимости с распорками в местах дефектов зубного ряда. Определяют и осуществляют пайку проволочных дуг к вестибулярным поверхностям тонкостенных металлических коронок. Во избежание смещения коронок пайку желательнее проводить на гипсовых моделях. Обработку и полировку металлических деталей шины выполняют обычным способом. На опорных зубах шины укрепляют с помощью цемента. Резиновую тягу на петли паяной шины накладывают после полной кристаллизации цемента.

При изготовлении паяной шины на тонкостенных металлических коронках с профилактической целью перед предстоящим оперативным вмешательством требуется включить в нее также наклонную плоскость, для того чтобы предотвратить смещение отломков нижней челюсти. В зависимости от возраста ребенка, его общего состояния и клинической ситуации наклонная плоскость может быть изготовлена с жесткой или лабильной фиксацией. Фиксированная паяная шина должна находиться в полости рта до полного восстановления костной ткани.

Достоинства этой конструкции паяной шины заключаются в следующем:

- 1) шина проста в изготовлении и может быть сделана в любой зуботехнической лаборатории;
- 2) в связи с использованием тонкостенных металлических коронок не требуется препарирования зубов, исключается возникновение боли на всех этапах изготовления шины, что очень важно при лечении детей;

- 3) шина хорошо фиксирует репонированные отломки нижней челюсти;
- 4) тонкостенные коронки лишь незначительно и на короткое время (1—2 дня) увеличивают высоту прикуса, в связи с чем привыкание к ней не затруднено;
- 5) шина имеет небольшие размеры и не изменяет положение языка, что обеспечивает быстрое привыкание к фиксирующему аппарату;
- 6) шина обеспечивает нормальную жевательную функцию и не затрудняет уход за полостью рта;
- 7) по истечении срока пользования паяной шиной ее без труда демонтируют и выводят из полости рта благодаря наличию тонкостенных металлических коронок, которые легко разрезаются. Тонкостенные металлические коронки используют не только в описанной конструкции паяной шины, но и в самых разнообразных конструкциях репонировующих и фиксирующих аппаратов, и они хорошо выполняют возложенные на них функции при лечении не только детей, но и подростков. Для иллюстрации приводим выписку из истории болезни.

Больная О., 9 лет, обратилась в детскую стоматологическую поликлинику 4.09.86 г. с жалобами на неправильный прикус. При осмотре в ортодонтическом отделении был установлен диагноз: прогения, III класс по Энгля, чрезмерное развитие фронтального отдела нижней челюсти вследствие раннего удаления временных моляров справа и слева и наличия нестершихся бугров клыков. Были сняты слепки с верхней и нижней челюстей для изготовления аппарата Рейхенбаха—Брюкля. Следующее посещение было назначено на 13.09.86 г., а 6.09.86 г., катаясь на велосипеде, девочка упала и сильно ударилась подбородком об асфальт. Сознание не теряла. Было кровотечение из ран на губах. Ощущала боли в области фронтальных зубов верхней челюсти и височно-нижнечелюстных суставов; изменился прикус.

13.09.86 г. девочка приехала к врачу-ортодонт для получения аппарата. Общее состояние удовлетворительное. При осмотре в подбородочной области справа обнаружена обширная гематома, распространяющаяся на верхние отделы шеи. Открывание рта ограничено до 1,5 см, пальпация болезненна, особенно в области височно-нижнечелюстного сустава слева. Слизистая оболочка в преддверии полости рта без изменений. Выявлена незначительная подвижность центральных резцов на верхней челюсти. Цвет зубов не изменен, перкуссия безболезненна. Положение зубов в центральной окклюзии соответствует ортогнатическому прикусу с минимальным перекрытием во фронтальном отделе. Отмечается боковое смещение нижней челюсти вправо на 1,5—2 мм.

Зубная формула $\frac{6\ V\ IV\ III\ 2\ 1\ 1\ 2\ III\ IV\ V\ 6}{6\ 0\ 0\ III\ 2\ 1\ 1\ 2\ III\ 0\ 0\ 6}$. С диагностической целью была проведена рентгенография височно-нижнечелюстных суставов, альвеолярных отростков и зубов верхней и нижней челюстей (рис. 7.14). Электровозбудимость $1|1$ и $2|2$ зубов соответственно 10 и 6 мкА.

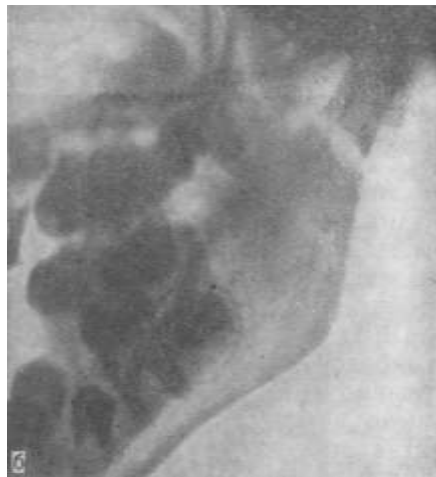
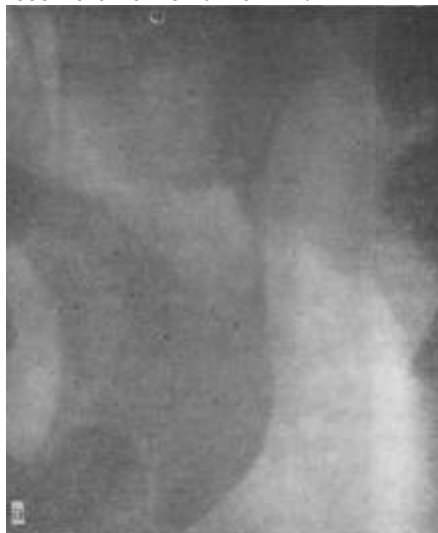
Рис. 7.14. Рентгенограммы височно-нижнечелюстного сустава справа (а) и слева (б) после травмы больной 9 лет. Видны линии переломов.

Диагноз: двусторонний перелом нижней челюсти в области шеек суставных отростков; переломы корней центральных резцов верхней челюсти на уровне 1/2 длины корня без смещения отломков; двусторонние включенные дефекты зубного ряда на нижней челюсти (рис. 7.15).

Больной изготовлены паяные шины с зацепными петлями на верхнюю и нижнюю челюсти с распорками в области дефектов. Установлено межчелюстное вытяжение. Наложена и фиксирована к головной шапочке подбородочная праща. Рекомендованы тщательный уход за полостью рта, жидкая пища, витаминотерапия, УФЛ-облучение (шесть сеансов).

При осмотре 20.09.86 г. самочувствие больной хорошее, жалоб нет. Шины фиксированы хорошо, сохраняется ортогнатическое соотношение челюстей. Боли в суставах несильные.

С целью предупреждения развития анкилоза височно-челюстных суставов 27.09.86 г. у больной сняты межчелюстная тяга и шина с верхней челюсти. При открывании рта слева отмечается незначительная болезненность. Закрывание рта и боковые движения нижней челюсти в полном объеме безболезненны (рис. 7.16).

Через месяц снята шина с нижней челюсти. С целью исключения перегрузки фронтальных зубов и равномерного распределения жевательного давления изготовлен частичный съемный бескламмерный протез на нижнюю челюсть, с помощью которого замещены дефекты зубного ряда. Контрольный осмотр проведен через 5 мес после травмы (15.02.87 г.). Жалоб нет. Протезом пользуется постоянно. Идет физиологическая смена зубов. На рентгенограммах, выполненных 15.02.87 г., определяется консолидация перелома в области шеек суставных отростков нижней челюсти. Верхушки корней центральных резцов

еще не закрыты. По линии перелома корней зубов — консолидация. Сохраняется ортогнатическое соотношение челюстей. Открывание рта свободное. Движения в суставах в полном объеме. Центральные резцы верхней челюсти устойчивы, цвет их не изменен, электровозбудимость 10—12 мкА.

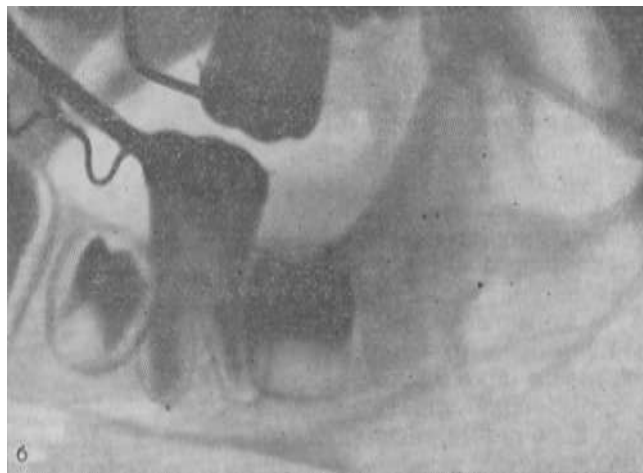
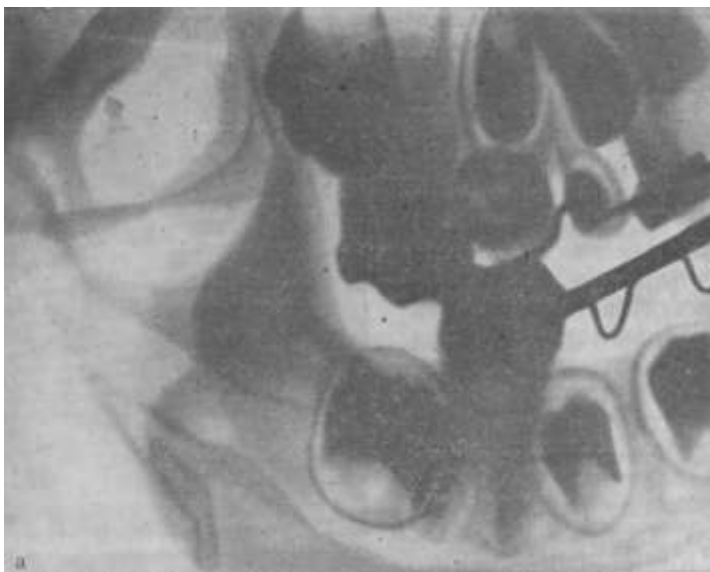
Рис. 7.15. Рентгенограммы боковых отделов верхней и нижней челюстей той же больной после фиксации паяных шин. а — справа: отмечается плотное прилегание тонкостенных металлических опорных коронок к шейкам зубов, хорошо видна линия перелома суставного отростка; б — слева: видна распорка в области дефекта зубного ряда на нижней челюсти, четко определяется линия перелома суставного отростка.

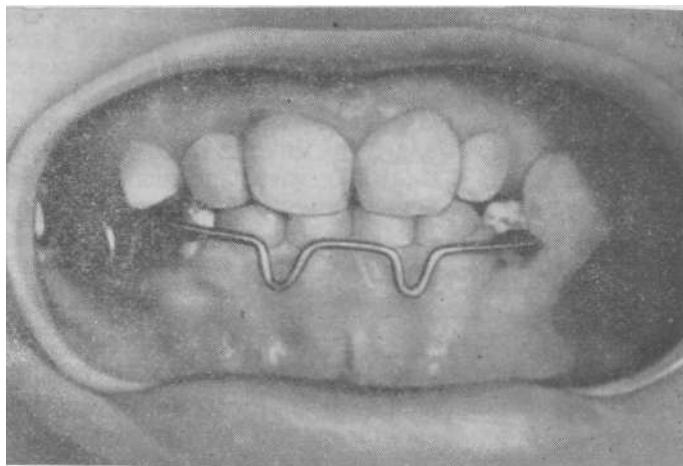


Рис. 7.16. Та же больная после снятия шины с верхней челюсти. На нижней челюсти фиксирована паяная шина с зацепными петлями и наклонной плоскостью. Ортогнатическое соотношение челюстей.

Приведенная история интересна не только тем, что для изготовления паяной шины были использованы атравматичные тонкостенные металлические коронки, но и тем, что двусторонний перелом в области шеек суставных отростков явился прототипом хирургического вмешательства, применяемого для лечения прогнатического соотношения челюстей. Контрольный осмотр больной через 2 года 3 мес после травмы показал, что у нее устойчивый ортогнатический прикус, продолжают смена зубов и гармоничный рост челюстных костей.

При выборе ортопедической конструкции при переломах нижней челюсти у детей необходимо в первую очередь предусмотреть возможность сохранения функции поврежденной челюсти. В связи с этим лечебные аппараты и шины не должны полностью и на продолжительный срок ограничивать движения в височно-нижнечелюстных суставах. Мыщелковые отростки, являющиеся основными зонами, определяющими продольный рост нижней челюсти, высокочувствительны к афункциональному состоянию, поэтому даже кратковременное ограничение движений отрицательно сказывается на процессах роста челюсти и функционирования височно-нижнечелюстных суставов. Травма челюстных костей, входящих в единую кинематическую цепь, не может не повлиять на состояние остальных звеньев, в первую очередь височно-нижнечелюстных суставов. Височно-нижнечелюстной сустав, являющийся сложным анатомическим образованием, занимает особое топографическое положение в черепе. Он находится в непосредственной близости от полости черепа и жизненно важных органов, расположенных на его основании, поэтому малейшее сотрясение или состояние тканевого шока, а тем более кровоизлияние, нарушение целостности синовиальной оболочки, повреждение хрящевых и костных элементов сустава в сочетании с их неподвижностью обуславливают симптом взаимного отягощения. Если же еще учесть имеющуюся у детей, особенно раннего возраста, склонность к избыточному остеогенезу и пролиферативным процессам, то длительная иммобилизация является фактором риска развития деформирующего артрозоартрита, а в последующем и анкилоза

[Каспарова Н.Н. и др., 1982]. С целью предупреждения подобных осложнений при переломах суставных отростков и раннего включения в функцию височно-нижнечелюстных суставов, помимо фиксирующей аппаратуры, рекомендуется применять активатор Андерсена — Гойпля, пружинный сустав Френкеля и другие аппараты. Однако предлагаемая аппаратура сложна по своей конструкции и громоздка, не обеспечивает жесткой фиксации по линии перелома и, кроме того, не всегда может быть изготовлена в обычных зуботехнических лабораториях.

Наши наблюдения также свидетельствуют о существовании опасности возникновения внутрисуставных осложнений у детей с переломами челюстей, поэтому необходимо раннее включение функции как фактор, не только предупреждающий осложнения со стороны височно-нижнечелюстного сустава, но и стимулирующий регенерацию костной мозоли по линии перелома. В этом плане жесткая фиксация отломков в пределах зубного ряда одной поврежденной челюсти в сочетании с сохранением функции может быть достигнута с помощью паяных шин, фиксированных на тонкостенных коронках. Шина может быть одночелюстной, при этом фиксированные и объединенные в единый блок фрагменты функционируют как единое целое. Это способствует раннему восстановлению функции и создает дополнительные возможности для использования ее в качестве лечебного фактора.

При переломах нижней челюсти за зубным рядом (угол, ветвь, основание и шейка суставного отростка) используемая для восстановления непрерывности кинематической цепи жевательного аппарата по всему периметру внутриворотная иммобилизация паяными шинами должна быть бимаксиллярной. Ее необходимо применять в сочетании с наружной повязкой, имеющей вид шлема, в который включены внутренние карманы для введения в них желобообразных вкладышей из эластичной пластмассы, выполняющих функцию лонгеты для подбородка, углов и ветвей челюсти (рис. 7.17). Эта повязка удерживает отломки от смещения, создает каркас, необходимый для раннего включения поврежденного органа в щадящую функциональную нагрузку, прижимает нижнюю челюсть к неподвижной верхней челюсти в положении фиссурно-бугрового контакта всех пар жевательных зубов.

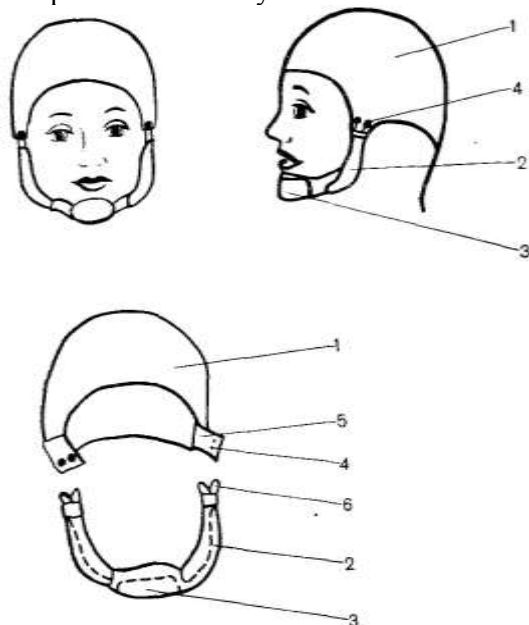


Рис. 7.17. Модифицированная экстраоральная повязка для иммобилизации отломков при переломах нижней челюсти (схема).

1 — головная шапочка; 2 — лонгета; 3 — подбородочная праща; 4 — желобообразные парамандибулярные эластичные вкладыши; 5, 6 — повязки.

Предлагаемая экстра- и интраоральная иммобилизация может отключаться после каждого приема пищи и во время проведения туалета полости рта. При этом нижняя челюсть включается в постепенно нарастающую щадящую функциональную нагрузку. Для обеспечения раннего функционирования височно-нижнечелюстных суставов (на 1-й неделе после травмы) рекомендуется 2 раза в день (утром и вечером) снимать только межчелюстную резиновую тягу, сохраняя при этом внеротовую иммобилизацию. На 2-й неделе для увеличения амплитуды движений нижней челюсти 2 раза в день одновременно с межчелюстной тягой можно снимать и внеротовую повязку. На 3-й неделе межчелюстную тягу снимают днем, в связи с чем значительно увеличивается функциональная нагрузка (разговор, прием пищи, туалет полости рта). На 4-й неделе снимают экстраоральную повязку, назначают мягкий стол, лечебную гимнастику и массаж.

Большое внимание необходимо уделять рациональному и сбалансированному питанию в пределах возрастной диеты. В рационе питания должно быть предусмотрено достаточное количество жидкости, необходимое содержание белков, жиров, углеводов, микроэлементов и витаминов. В процессе лечения переломов очень важно своевременно изменять консистенцию пищи. Например, в течение 1-й недели стол должен быть жидким (трубочный), на 2-й — мягким и на 3-й — общим с соответствующей энергетической ценностью.

В период лечения следует предусмотреть проведение физиотерапии (УФ-облучение, магнитотерапия и др.). Рентгенологический контроль проводят по показаниям.

При сформированной корневой системе зубов у подростков ортопедическое лечение проводят так же, как и у взрослых. Из большого числа шин и аппаратов, предложенных для репозиции и фиксации отломков при переломах нижней челюсти у детей в период постоянного прикуса, мы отдаем предпочтение паяным шинам, которые фиксируют с помощью тонкостенных коронок.

Лечение застарелых и неправильно сросшихся переломов у подростков заслуживает особого рассмотрения, так как нарушение формы и функции отражается на процессах роста. Устранение вторичных деформаций — трудная задача. Поскольку в этот физиологический период детства еще не полностью завершён процесс роста и формирования корней, к проведению остеосинтеза имеется много противопоказаний. Для иллюстрации методов, применяемых для лечения застарелого перелома нижней челюсти у подростков, приводим краткую выписку из истории болезни.

Больной К., 14 лет, получил травму лицевого черепа. Обратился за специализированной помощью через 2 нед. При осмотре общее состояние удовлетворительное. Отмечается асимметрия лица за счет припухлости всей левой половины. Глазная щель сужена. Цвет кожи над припухлостью не изменен. Пальпация в области скуловой кости и тела нижней челюсти слева болезненна.

При осмотре полости рта отмечается нарушение целостности между $\overline{|2}$ и $\overline{|3}$ зубами, выраженное смещение малого отломка нижней челюсти слева. Большой отломок смещен в большую сторону. Открывание рта свободное. Отломки тугоподвижны (рис. 7.18).

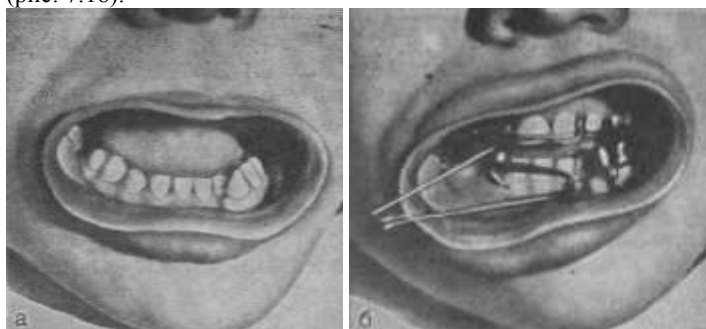


Рис. 7.18. Перелом нижней челюсти между $\overline{|2}$ и $\overline{|3}$ со смещением и туго-подвижностью отломков у больного 14 лет: положение отломков нижней челюсти до (а) и в процессе (б) лечения.

Диагноз: перелом нижней челюсти между $\overline{|2}$ и $\overline{|3}$ со смещением и тугоподвижностью отломков.

Лечение: получены слепки для изготовления паяных шин с использованием экстраорального рычага, фиксированного в канюле, припаянной к дуге шины. Установлена резиновая тяга для репозиции большого отломка. После установления отломков в правильное положение они будут зафиксированы с помощью бимаксиллярной тяги.

Поскольку у детей переломы верхней челюсти по горизонтали (Ле Фор I, II, III) являются исключительной редкостью, ортопедическая помощь таким детям должна послужить предметом специального исследования.

Таким образом, при переломах челюстей у детей необходим строго дифференцированный подход к лечению и реабилитации не только в зависимости от характера травмы и локализации перелома, но и в первую очередь от физиологических особенностей, связанных с периодами развития организма ребенка вообще и зубочелюстно-лицевой системы в частности.

7.6. ЧЕЛЮСТНО-ЛИЦЕВОЕ ПРОТЕЗИРОВАНИЕ ПОСЛЕ ХИРУРГИЧЕСКИХ ВМЕШАТЕЛЬСТВ

Один из наиболее сложных разделов специализированного ортопедического лечения детей — замещающее челюстно-лицевое протезирование, которое является одним из основных компонентов комплексной терапии, необходимость в которой возникает при дефектах и деформациях челюстей и окружающих их мягких тканей.

Частичная либо полная утрата альвеолярного отростка или тела челюсти наблюдалась после оперативных вмешательств по поводу новообразований, опухолеподобных заболеваний, врожденных и приобретенных дефектов и деформаций. Устранение образовавшегося дефекта — сложная проблема, в решении которой ведущую роль должны играть как ранние непосредственные, так и отсроченные ортопедические мероприятия.

Наши многолетние клинические наблюдения подтверждают целесообразность проведения ортопедических мероприятий у таких детей и большое значение их в повышении результативности комплексного лечения.

Для иллюстрации приводим собственные клинические наблюдения.

Больная К., 6,5 лет. Родители обратились в детскую стоматологическую поликлинику с жалобами на дефект зубного ряда и альвеолярного отростка в переднем отделе нижней челюсти, нарушение речи, функции откусывания и эстетический дефект. Девочка родилась первой в семье от второй беременности (масса при рождении 3750 г, рост 52 см). До года вскармливалась грудным молоком. Из детских инфекций перенесла эпидемический паротит, коревую краснуху, часто болела ОРЗ. В 5 лет мать стала замечать увеличение и изменение формы подбородка. Стоматологом был поставлен диагноз: остеобластокластома в области $\overline{\text{III}}\overline{21}|\overline{12}\overline{\text{III}}$ зубов. В стоматологической клинике произведена операция — удалена опухоль в области фронт-

тальных зубов. Вместе с опухолью удалены $\overline{\text{III 21|12 III}}$ и зачатки постоянных клыков. Послеоперационный период протекал гладко.

Объективно: нижняя губа несколько втянута. Регионарные лимфатические узлы не пальпируются. Слизистая оболочка в полости рта нормальной окраски. Дефект зубного ряда и альвеолярного отростка в переднем отделе нижней челюсти. Зубная

$\overline{\text{6 V IV III II I | I II III 0 V6}}$

формула: $\overline{\text{6 V IV 0 0 I | 0 0 0 IV V 6}}$ (I класс по Энгля). Средний кариес $\overline{\text{V IV | IV V}}$ зубов.

Диагноз: посттравматический (операционный) дефект зубного ряда и альвеолярного отростка в переднем отделе нижней челюсти с отсутствием $\overline{\text{III 21|12 III}}$ зубов и зачатков постоянных клыков. Кариозное поражение первых и вторых молочных моляров на нижней челюсти.

Лечение: запломбированы зубы. В связи с обширностью пломб и возможностью отлома коронок $\overline{\text{V IV | IV V}}$ зубы покрыты тонкостенными металлическими коронками. Дефект альвеолярного отростка и зубного ряда замещен протезом-аппаратом с двухслойным базисом из «Эладента-100» и «Этакрила». Частичный замещающий протез изготовлен с кламмерной временной фиксацией на $\overline{\text{V | V}}$ зубы. После периода адаптации (14 дней) кламмеры удалены. Девочка привыкла к протезам и ими пользовалась. Контрольный осмотр и необходимую коррекцию (по показаниям) проводили каждые 6 мес. Слизистая оболочка в области протезного ложа без изменений. Девочка хорошо говорит. В 10 лет изготовлен новый частичный съемный бескламмерный протез, адаптации к которому не потребовалось, поскольку один протез был заменен другим. При наблюдении за больной в течение 5 лет установлены хорошие результаты раннего рационального замещения посттравматических дефектов зубов и зубного ряда.

Больной Л., 11 лет, поступил в клинику в январе 1985 г. по поводу опухоли в области нижней челюсти слева, которая появилась в ноябре 1984 г. Лечился домашними средствами, применял тепло, но улучшения не наступило. При обследовании ребенка патологии внутренних органов не выявлено. На нижней челюсти слева определяется опухоль с гладкой по верхности, плотной консистенции, неподвижно спаянная с телом челюсти и распространяющаяся в подчелюстную и подбородочную области (рис. 7.19, а).

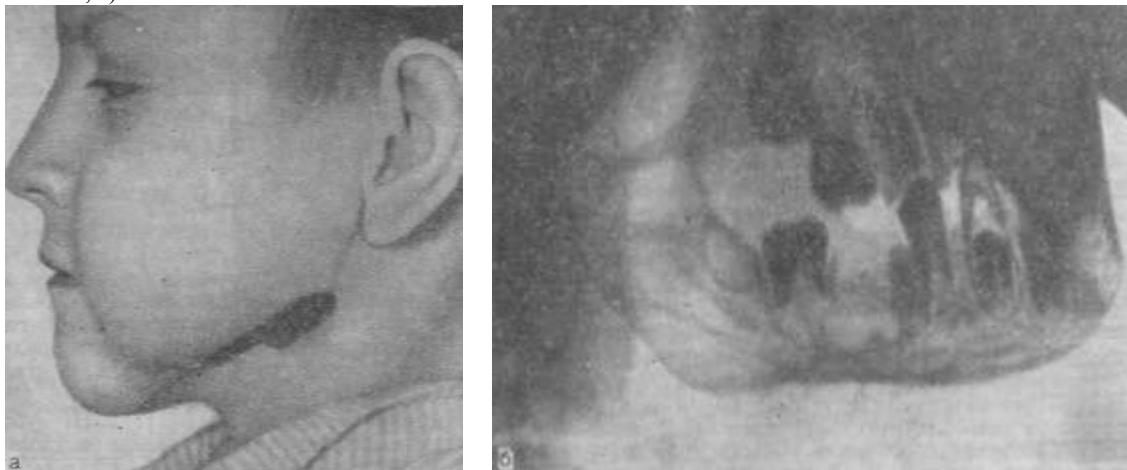


Рис. 7.19. Десмоидная фиброма нижней челюсти.

а — больной 11 лет, после биопсии опухоли; б — рентгенограмма нижней челюсти того же больного. Деструктивные изменения по краю тела нижней челюсти, игольчатый периостит.

На рентгенограмме, выполненной 29.01.85 г., обнаружены деструктивные изменения: кортикальный слой по краю нижней челюсти истончен, несколько вогнут, видны шиловидные периостальные наслоения (рис. 7.19, б). 1.02.85 г. произведена биопсия, при микроскопическом исследовании подученного материала диагностирована десмоидная фиброма. Больному изготовлен замещающий протез с наклонной плоскостью для фиксации правой половины нижней челюсти и 15.02.85 г. под проводниковой и инфльтрационной анестезией 1% раствором новокаина произведена экзартикуляция левой половины нижней челюсти. Послеоперационное течение гладкое. Отдаленные результаты изучены через 6 лет: ребенок здоров, рецидива опухоли не обнаружено.

Среди новообразований челюстей у детей, имеющих преимущественно дисэмбриопластическую природу, встречаются гигантоклеточные опухоли (остеобластокластома), частота которых составляет 10% от всех опухолей челюстных костей [Соловьев М.М., 1982]. Оперативное лечение этих новообразований необходимо осуществлять в сочетании с ортопедическим, посредством которого достигается замещение удаленной части челюсти.

Достижения науки и техники на современном этапе научно-технического прогресса позволили создать новые материалы, имеющие лучшие качественные характеристики и широкую перспективу использования в медицине. К таким материалам относится титан, обладающий рядом ценных свойств: высокой удельной прочностью, химической стойкостью по отношению ко многим агрессивным средам, биологической индифферентностью. Этот материал начали использовать в стоматологической практике, в частности в детской.

После резекции верхней или резекции и экзартикуляции нижней челюсти возникает необходимость введения в образовавшийся дефект замещающего протеза, который имеет большую протяженность и объем. До настоящего времени такие протезы изготавливают из пластических масс, которым свойствен ряд отрица-

тельных свойств: хрупкость, тяжеловесность, низкая износостойчивость и др. [Petz R., 1985]. При использовании с этой целью сплавов металлов, содержащих хром, кобальт, никель, медь, кадмий и др., отмечено возникновение аллергических реакций [Wirz J., 1984]. В связи с этим весьма перспективным является использование для изготовления резекционного протеза титана, что позволяет значительно уменьшить массу конструкции, если ее замещающую часть сделать пустотелой (рис. 7.20) [Zallen R.D., Fgerold B.E., 1976; Austerman K.H. et al., 1977].

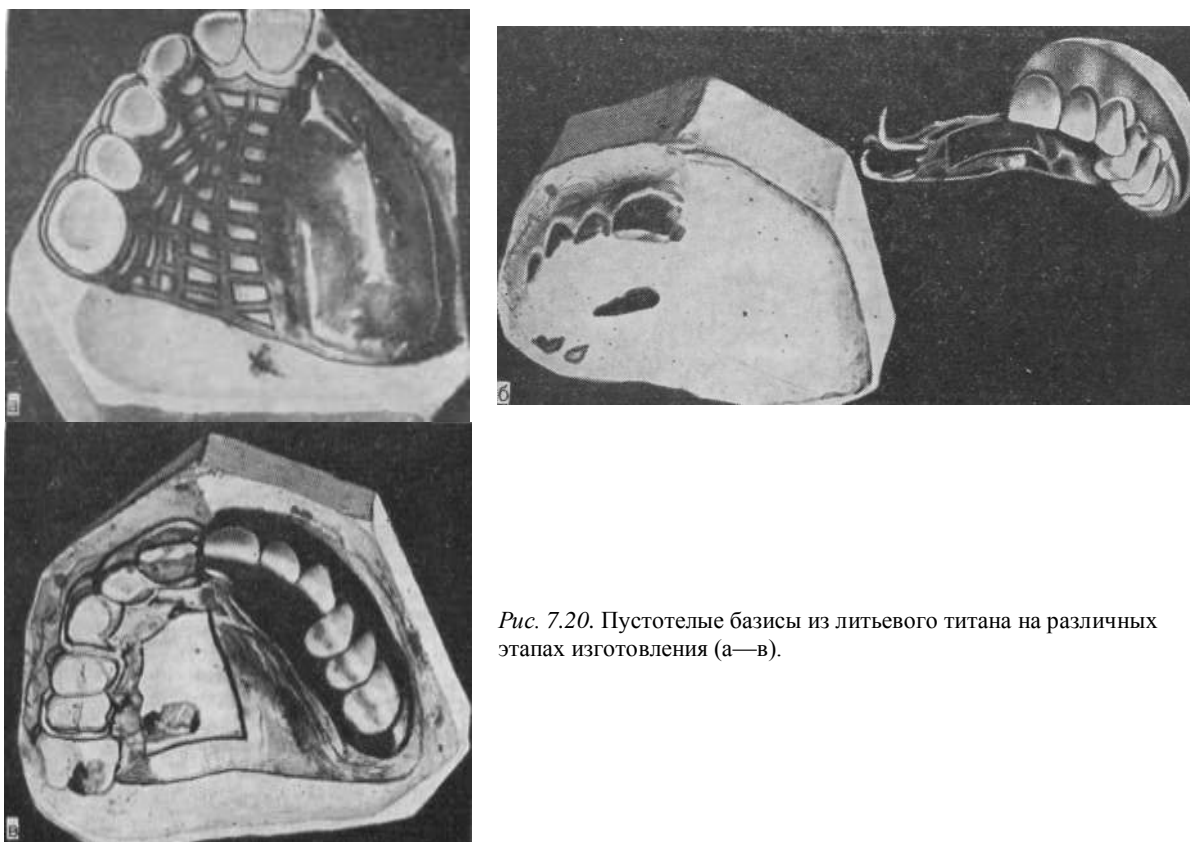


Рис. 7.20. Пустотелые базисы из литьевого титана на различных этапах изготовления (а—в).

В качестве иллюстрации приводим собственное клиническое наблюдение.

Больной Ф., 10 лет. 11.12.80 г. ему произведена экзартикуляция нижней челюсти справа по поводу остеобластокластомы. Одновременно выполнена костная пластика облепленным реберным трансплантатом. Левая половина нижней челюсти зафиксирована с помощью наклонной плоскости, укрепленной на паяной шине.

Из-за недостаточности фиксации и возникшего смещения нижней челюсти в послеоперационном периоде металлическая шина замещена шиной, изготовленной из пластмассы, с наклонной плоскостью и искусственными зубами в области дефекта. В течение 3 лет после выписки больного из клиники неоднократно производили замену протеза, базис которого, опирающийся на костную основу в области тела нижней челюсти справа, делали двухслойным. Однако при снятии протеза правая половина нижней челюсти смещалась в сторону поражения ввиду отсутствия опоры в суставе с этой стороны (рис. 7.21, 7.22). В дальнейшем больному изготовлен новый протез из титана (рис. 7.23).

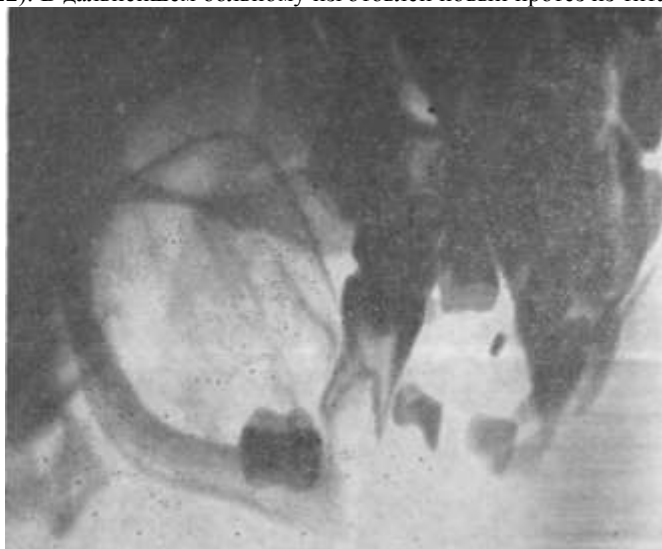

Рис. 7.21. Рентгенограмма нижней челюсти больного 10 лет с остеобластокластомой. Видны границы опухоли в области угла ветви и тела челюсти.

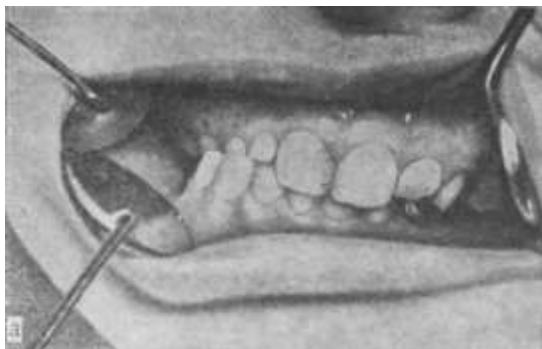


Рис. 7.22. Устранение изменений положения нижней челюсти у того же больного.

а — левая половина нижней челюсти смещена в сторону поражения; б — наложен замещающий протез с наклонной плоскостью, фрагменты челюсти установлены в правильное положение.

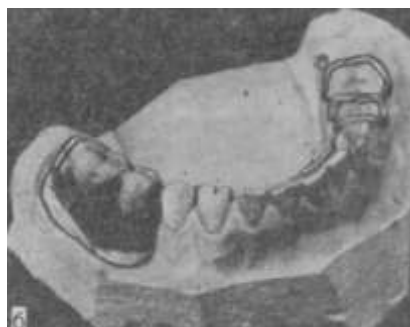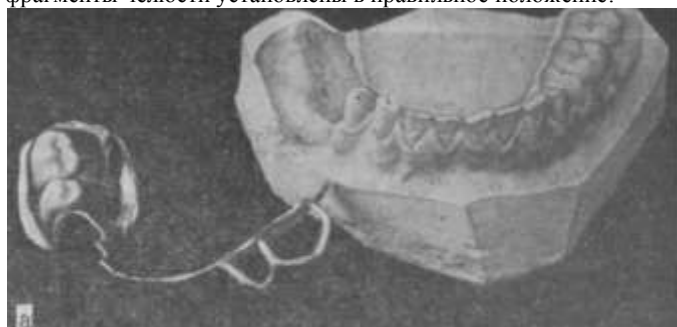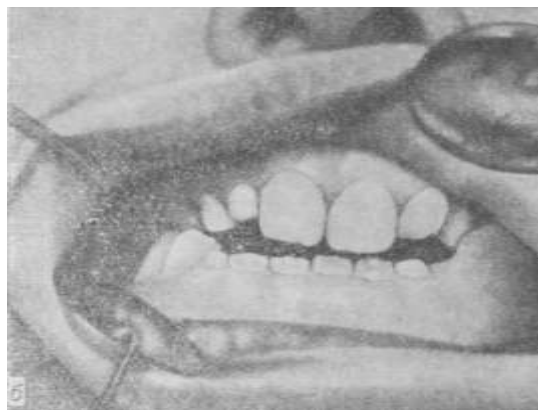


Рис. 7.23. Этапы изготовления (а, б) титанового протеза для того же больного.

Особо следует рассмотреть проблему замещения дефектов после резекции верхней челюсти у детей. Верхняя челюсть — сложное анатомическое образование, являющееся средней частью лицевого черепа. Она неподвижно связана с основанием черепа и имеет шовное соединение с десятью костями лицевого и мозгового черепа. Верхняя челюсть является пневматизированной костью, в теле которой располагаются воздухоносные пазухи, она участвует в образовании ряда полостей: глазницы, носа и рта. При замещении обширных дефектов верхней челюсти, которые возникают после травмы или оперативных вмешательств, ортопедические конструкции должны создаваться с учетом анатомического дефекта и в первую очередь выполнять роль формирующего аппарата.

Непосредственный протез на верхней челюсти удерживает тампоны в ране, разобщает полости рта и носа, способствует сохранению высоты прикуса и постепенному восстановлению функции. Спустя 1,5—2 мес непосредственный протез необходимо заменить. Вновь изготовленный замещающий протез должен быть легким, атравматичным, хорошо вводиться, укладываться в ложе, свободно выводиться и передавать функциональную нагрузку на окружающие его ткани, стимулируя тем самым их рост. В качестве иллюстрации приводим краткую выписку из истории болезни.

Больной К., 9 лет. 17.03.83 г. в стоматологической клинике произведена резекция левой половины верхней челюсти по поводу остеобластокластомы. После операции на верхнюю челюсть был наложен непосредственный протез с удерживающими кламмерами на 11 и 61 зубы. Через 8 мес непосредственный протез заменен на замещающий.

Сложной и до настоящего времени окончательно нерешенной проблемой остается ортопедическое лечение детей со вторичными деформациями челюстно-лицевой области, возникшими на фоне врожденного порока развития [Henry P.J., Tan A.E.S., 1985; Dorf D.S. et al., 1985]. В случаях нерационального и несвоевременного ортопедического лечения и увеличения вторичных деформаций уранопластику производят в неблагоприятных условиях и обязательно с костными рассечениями, что впоследствии приводит к резкому рубцовому стяжению и деформации верхней челюсти. При этом дефект в области альвеолярного отростка и твердого неба закрывают только слизисто-надкостничными лоскутами. Альвеолярные отростки правой и левой половины верхней челюсти с аномально расположенными на них зубами в послеоперационном периоде подтягивают к средней линии. При этом нарушается соотношение зубных рядов и челюстей, резко ухудшается жевательная функция, нарушаются дикция и эстетический оптимум.

С целью нормализации функций органов полости рта и реабилитации таких детей нередко применяют съемные протезы с дублированным зубным рядом [Wourick M., 1979] и тонкостенными металлическими коронками, которыми покрывают оставшиеся на верхней челюсти зубы. Функциональная эффективность цельнолитых частичных протезов подтверждена F. Talge и K. E. Dette (1979). В качестве иллюстрации приводим выписку из истории болезни.

Больная П., 16 лет. Обучается в речевой школе-интернате г. Перми. Из анамнеза установлено, что у больной была врожденная левосторонняя сквозная расщелина губы, альвеолярного отростка, твердого и мягкого неба, деформация хрящевого отдела носа. Хейлопластика произведена в возрасте 1 года. В послеоперационном периоде возникло частичное расхождение

швов, в связи с чем впоследствии потребовалось выполнить второе оперативное вмешательство с целью коррекции вторичной деформации губы. Дефект в области альвеолярного отростка несколько уменьшился к 5 годам, но полностью не ликвидировался. Расщелина в области твердого и мягкого неба оставалась широкой. Проведена предоперационная коррекция (расширение) верхней челюсти с целью создания правильного соотношения челюстей. В 8 лет произведена радикальная уранопластика по методике Лимберга.

Вследствие большого натяжения слизисто-надкостничных лоскутов в послеоперационном периоде образовались вторичные дефекты неба в переднем отделе и на границе твердого и мягкого неба. В 10 лет выполнено оперативное вмешательство с целью закрытия вторичных дефектов твердого неба. Послеоперационное течение гладкое. Однако на небе образовались мощные послеоперационные рубцы, которые сместили правую и левую половины верхней челюсти к средней линии, что привело к значительному несоответствию размеров и соотношения челюстей. Возникла выраженная прогения на фоне недоразвитой и рубцово-измененной верхней челюсти с неправильно расположенными в толще альвеолярных отростков оставшимися зубами.

С целью нормализации соотношения челюстей и на верхней челюсти слева больной рекомендовано провести рациональное протезирование и покрыть 2|2 3 4 5 6 зубы тонкостенными металлическими коронками-колпачками, поскольку эти зубы в последующем будут включены в базис частичного съемного протеза с дублированным рядом зубов (рис. 7.24). Коронки были изготовлены методом наружной штамповки и фиксированы на зубах с помощью фосфат-цемента. Затем были получены слепки с верхней и нижней челюстей и изготовлен частичный съемный протез с дублированным зубным рядом.

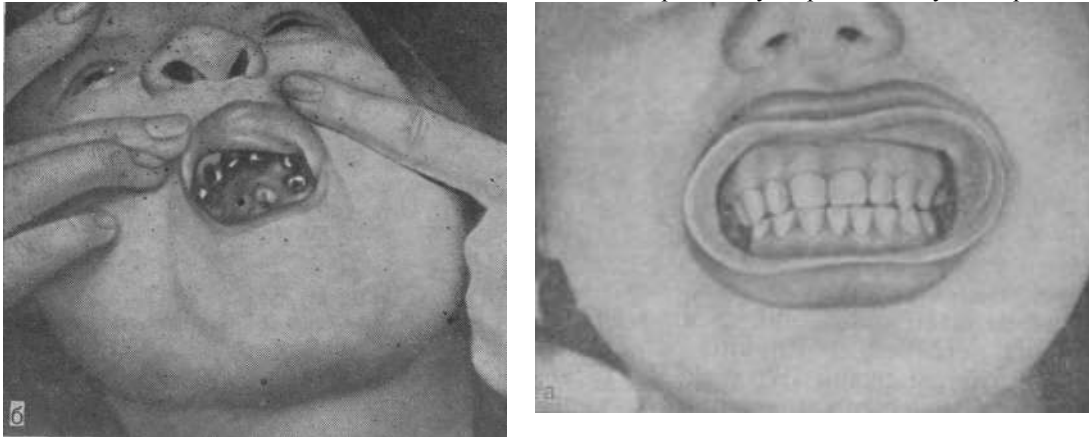


Рис. 7.24. Устранение несоответствия размеров и соответствия челюстей у больной 16 лет.

а — наложены тонкостенные металлические коронки на 2|2 3 4 5 6 зубы, прогеническое соотношение челюстей и сужение верхней челюсти больше справа; б — после наложения частичного съемного протеза с дублированным зубным рядом.

Достоинства указанной конструкции протеза заключались в следующем: было нормализовано соотношение челюстей, восстановлены пропорции частей лица и создана опора правильной овальной формы для рубцово-измененной верхней губы, что способствовало пассивному массажу рубцов, нормализации жевательной и фонетической функции, устранению эстетического недостатка.

На практике нередко приходится восстанавливать анатомическую целостность лица с помощью эктопротезов. Наиболее часто повреждается наружный отдел носа вследствие термических, электрических или химических ожогов, травматических повреждений и других причин. Наличие дефекта лица вызывает тяжелые психические расстройства как у ребенка, так и у родителей. Одновременно с анатомическим дефектом лица развиваются функциональные изменения, которые выражаются в нарушении носового дыхания (не происходит очищения, согревания и движения воздуха), что приводит к развитию бронхо-пульмональной патологии.

С целью устранения подобных дефектов производят комплексное лечение — оперативное и ортопедическое. В последние годы для изготовления эктопротезов используют сплавы титана и эластомеры, которые обладают ценными свойствами (биологическая инертность, доступность, износостойкость). Из эластомеров мы используем полиуретан марки СКУПФЛ, обладающий ценными свойствами (биологическая инертность, эластичность, стабильность формы после полимеризации, возможность получения необходимого цвета эктопротеза путем введения красителей, простота изготовления, доступность).

Начальным этапом изготовления эктопротеза носа у детей является получение двойного слепка по следующей методике. Больного в полугоризонтальном положении усаживают в кресло. Определяют необходимые границы маски. Брови и ресницы смазывают тонким слоем вазелина. В носовые ходы вводят полиуретановые трубочки, концы которых выстоят наружу на 5—6 см. На лицо ребенка наносят слой эластической массы толщиной 0,7—1 см, а затем второй слой — хорошо замешанный на солевом растворе гипс. После кристаллизации гипса маска легко снимается с лица, оставаясь при этом довольно устойчивой.

Достоинства данного способа получения маски заключаются в следующем:

- 1) исключается неприятное ощущение повышения температуры при кристаллизации гипса;
- 2) внутренний слой эластической массы передает тонкую архитектуру поверхности лица и особенно его дефекта;

3) по такому оттиску можно получить несколько моделей масок.

Получение полной маски обусловлено необходимостью воссоздания правильной формы наружного носа. Для иллюстрации приводим краткую выписку из истории болезни.

Больной Б., 4 лет. Родители обратились за помощью в связи с дефектом наружного отдела носа. Со слов матери в возрасте 2,5 лет мальчику откусила нос собака. Ребенок замкнут, не посещает детский сад.

Объективно: отсутствует кончик, перегородка, крылья и срединный хрящ носа. Входы в преддверия полости носа находятся на границе костного и хрящевого отделов и по уровню расположения соответствуют среднему носовому ходу. Правое носовое отверстие больше левого, которое значительно сужено вследствие рубцовых изменений. Рубцы слева захватывают носогубную борозду и частично щеку. Они окрепшие, плотные, выступают над поверхностью кожи. Дыхание смешанное.

Диагноз: посттравматический дефект хрящевого отдела носа.

Больному изготовлен двухслойный (полиуретан, пластмасса) эктопротез носа, фиксированный к очковой оправе (рис. 7.25). Мальчик к протезу привык и стал посещать детский сад. В дальнейшем больному будет произведена пластическая операция.

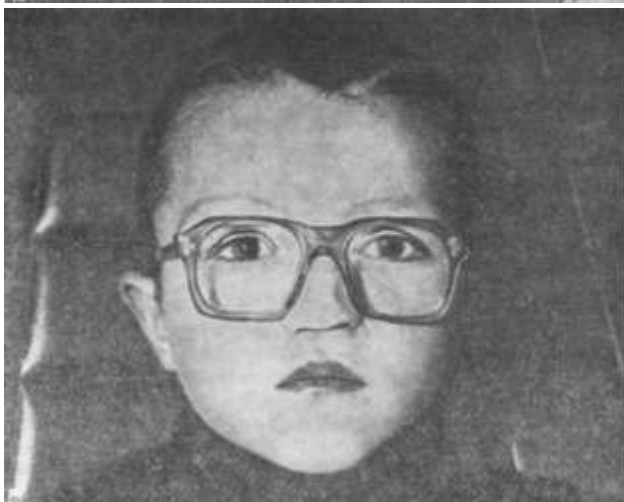
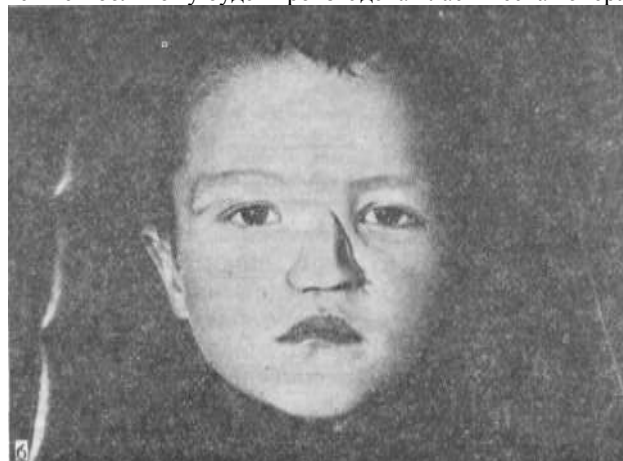
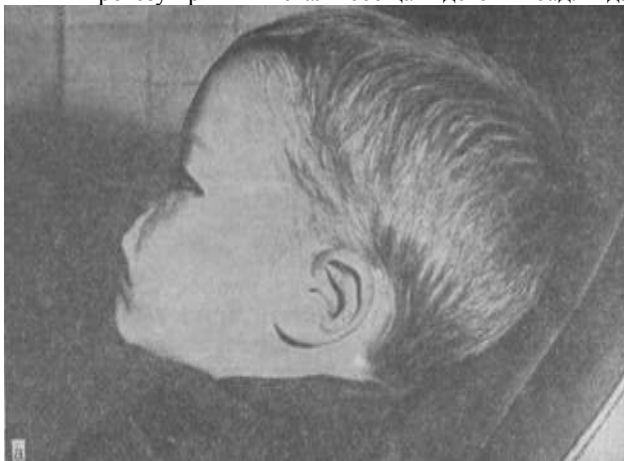Рис. 7.25. Устранение дефекта носа у больного 4 лет.
а — до лечения; б — после наложения эктопротеза носа; в — после укрепления эктопротеза с помощью очковой оправы.

Монография

Татьяна Виссарионовна Шарова, Геннадий Иванович Рогожников
ОРТОПЕДИЧЕСКАЯ СТОМАТОЛОГИЯ ДЕТСКОГО ВОЗРАСТА
Москва, 1991