

ГРОСС М. Д., МЭТБЮС Дж. Д. Нормализация окклюзии:  
Пер. с англ. — М: Медицина, 1986, 288 с, ил.

GROSS M. D., MATHEWS J. D. *Occlusion in Restorative Dentistry*. Churchill Livingstone, Edinburgh, London, Melbourne and New York, 1982.

Монография посвящена актуальным вопросам нормализации окклюзии при оказании стоматологической помощи больным. Детально изложены физиология акта жевания, механизм движения нижней челюсти, направляющей функции отдельных групп зубов и др. Важное место уделено выбору адекватных методов восстановления зубов при частичном или полном разрушении коронок и нормализации окклюзии при частичном или полном отсутствии зубов. Специальный раздел посвящен описанию артикуляров различной конструкции. Рассмотрены проблемы нормализации окклюзии при заболеваниях пародонта.

Для стоматологов.

В книге 324 рис., 1 табл., список литературы 57 названий.

«Настоящее издание публикуется с разрешения  
"Черчилль Ливингстон", Эдинбург»

„ 411900000—129  
039(01)—86 Г 205-86

Longman Group Limited 1982. Перевод на русский язык. Издательство «Медицина», Москва, 1986.

Предисловие к русскому изданию .....	13
Предисловие.....	15
<b>Глава 1. Физиологические основы окклюзии.....</b>	<b>16</b>
Компоненты жевательной системы и их функциональное взаимодействие .....	16
Нервно-мышечный аппарат .....	17
Контроль за произвольными и рефлекторными движениями .....	17
Рефлекторная деятельность (сенсорно-моторные системы) .....	19
Рефлекс растяжения (мышечный тонус) ....	20
Координация рефлекторной деятельности ....	20
Адаптация к изменениям в зубных рядах ....	20
Случаи, в которых адаптации не наступает ...	21
Функциональная гармония.....	21
Дисгармония окклюзии .....	21
Жевательные мышцы .....	22
Височная мышца .....	22
Жевательная мышца .....	23
Медиальная крыловидная мышца .....	23
Латеральная крыловидная мышца .....	23
Переднее брюшко двубрюшной мышцы .....	23
Связки .....	23
Сочленение височно-нижнечелюстного сустава ....	25
Суставные поверхности.....	25
Внутрисуставной диск .....	25
Суставная капсула .....	25
Движения нижней челюсти.....	27
Движения в сагиттальной плоскости .....	29
Центральное соотношение .....	29
Скольжение из положения центрального соотношения в положение центральной окклюзии .....	30
Высота окклюзии .....	31
Закрывающее движение нижней челюсти из положения покоя в положение центральной окклюзии. Высота покоя, высота окклюзии. Межокклюзионное пространство ...	32
Контакты зубов при центральной окклюзии ....	33
Соотношение передних зубов в положении центральной окклюзии .....	35
Выдвижение нижней челюсти вперед из положения центральной окклюзии (резцовый путь) .....	36
Наклон траектории движения суставных головок ...	39
Движение в горизонтальной плоскости .....	40
Боковые движения нижней челюсти .....	40
Терминология для описания боковых движений . . .	40
Угол Беннетта .....	41
Движение Беннетта .....	42
Наклон траектории движения нерабочей суставной головки .....	42
Направляемое зубами боковое движение нижней челюсти из положения центральной окклюзии (рабочая направляющая функция) .....	43
Рабочий клыкковый путь .....	43
Резцовый путь (передняя направляющая функция) .....	44
Групповая рабочая направляющая функция ....	45
Латерально-выдвигающее движение .....	46

Нерабочая сторона .....	46	Центральное соотношение .....	74
Траектория движения зубов (готическая дуга) ...	46	Определение центрального соотношения (терминальное шарнирное соотношение).....	74
Контакты задних зубов при движениях нижней челюсти	48	Определение контактов зубов при центральном соотношении. Преждевременные контакты зубов при центральном соотношении (задние контакты).....	75
Факторы окклюзии.....	50	Двустороннее направление нижней челюсти в положение центрального соотношения.....	77
Суставной путь .....	50	Определение скольжения нижней челюсти из точки первоначального контакта зубов при центральном соотношении в положение центральной окклюзии .....	77
Движение Беннетта.....	50	Осмотр контактов зубов при эксцентричных движениях нижней челюсти .....	79
Окклюзионная плоскость .....	51	Боковые движения.....	79
Кривая Шпее .....	51	Клыкковый путь .....	79
Кривая Уилсона.....	51	Групповая направляющая функция .....	80
Морфология окклюзии.....	51	Обследование нерабочей стороны .....	81
Резцовый путь.....	52	Осмотр контактов зубов при выдвигании нижней челюсти вперед.....	83
Расстояние между суставными головками .....	52	Контакты задних зубов при выдвигании нижней челюсти вперед .....	85
Функциональные контакты зубов .....	52	Латерально-выдвигающие движения нижней челюсти .....	86
Глотание .....	52	Основные рекомендации по обследованию состояния окклюзии .....	86
Жевание .....	52	<b>Глава 3. Требования к окклюзии при восстановлении зубов ...</b>	<b>88</b>
Функциональная гармония .....	54	Идеальные требования к окклюзии при восстановлении зубов .....	88
Гармоничная окклюзия (функциональная, физиологическая, окклюзия).....	54	Восстановление единичных зубов .....	88
Морфологические формы аномалий окклюзии .....	56	Восстановление нескольких зубов .....	88
Дисгармония окклюзии .....	58	Идеальные требования к восстановлению единичных зубов .....	88
Преждевременные контакты зубов.....	58	Восстановление задних зубов (идеальные требования) .....	89
Бугровые препятствия.....	58	Центральная окклюзия.....	89
Преждевременные контакты при закрывающих движениях нижней челюсти .....	59	Силы, направленные вдоль оси .....	90
Преждевременный контакт при центральном соотношении .....	59	Стабильность зубов .....	90
Преждевременный контакт в положении центральной окклюзии.....	59	Стабильное соотношение челюстей.....	90
Запредельное закрывающее и открывающее движение нижней челюсти.....	62	Влияние контакта на наклонную плоскость .....	П
Запредельное закрывающее движение нижней челюсти.....	62	Увеличенные контуры восстановленных зубов .....	П
Запредельное открывающее движение нижней челюсти.....	62	Уменьшенные контуры восстановленных зубов .....	91
Бугровые препятствия при боковых движениях нижней челюсти и выдвигании ее вперед .....	63	Центральное соотношение .....	92
Рабочее препятствие .....	63	Контакты на рабочей стороне .....	92
Нерабочее препятствие .....	63	Контакты на нерабочей стороне.....	92
Препятствия при выдвигании нижней челюсти вперед .....	64	Контакты при выдвигании нижней челюсти вперед .....	93
Дисфункция нижней челюсти .....	65	Влияние преждевременного контакта или бугрового препятствия .....	95
Список литературы .....	67	Восстановление передних зубов (идеальные требования) .....	93
<b>Глава 2. Обследование состояния окклюзии .....</b>	<b>68</b>	Центральная окклюзия .....	93
Осмотр зубов в зубных дугах.....	68	Центральное соотношение.....	94
Обследование контактов зубов при произвольно закрывающем движении нижней челюсти .....	69	Контакты на рабочей стороне .....	94
Центральная окклюзия (положение максимального межбугрового смыкания зубов).....	69	Контакты на нерабочей стороне.....	95
Определение соотношения передних зубов при центральной окклюзии .....	70	Контакты при выдвигании нижней челюсти вперед .....	95
Определение высоты покоя, высоты окклюзии и межокклюзионного пространства .....	71	<b>Глава 4. Окклюзия при восстановлении отдельных зубов .....</b>	<b>96</b>
Высота покоя .....	71	Восстановление задних зубов .....	Р6
Высота окклюзии.....	71	Амальгамовые пломбы .....	66
Межокклюзионное пространство (окклюзионное поле).....	72	Планирование формы амальгамовых пломб .....	97
Минимальное расстояние между резцами при произнесении звуков речи (речевая высота).....	72	Препарирование зуба .....	97
Обследование окклюзионной плоскости.....	72	Формирование амальгамовых пломб.....	98
Плоскость орбитальной оси.....	73	Проверка окклюзии.....	100
Окклюзионная плоскость.....	73	Показания к использованию литых вкладок .....	104
Кривая Шпее .....	73	Литые микропротезы.....	104
Кривая Уилсона.....	73	Планирование формы литых микропротезов .....	104
		Препарирование зубов .....	105

Временные протезы .....	108
Отгиски.....	109
Регистрация межокклюзионного соотношения зубов ..	ПО
Выбор артикулятора.....	113
Подготовка и установка моделей.....	116
Восковое моделирование .....	117
Металлокерамические протезы.....	125
Примерка протезов.....	126
Коррекция окклюзии путем избирательного сошлифовыва- ния.....	126
Восстановление единичных передних зубов.....	133
Контакт центральных и боковых резцов при выдвиге нии нижней челюсти вперед.....	134
Контакты при рабочем движении нижней челюсти ..	135
Выбор способа восстановления.....	136
Препарирование зуба.....	137
Восстановление клыков.....	138
Металлокерамические коронки.....	138
Примерка коронок.....	139
Заключение.....	140
Список литературы.....	НО
<b>Глава 5. Артикуляторы.....</b>	<b>141</b>
<b>Типы артикуляторов.....</b>	<b>141</b>
Шарнирные и плоскостные артикуляторы .....	141
Полурегулируемые артикуляторы .....	142
Универсальные артикуляторы.....	142
Воспроизведение открывающих и закрывающих движений ниж ней челюсти.....	142
Закрывающие движения нижней челюсти .....	142
Центральное соотношение.....	142
Центральная окклюзия (межбугровый контакт) ..	143
Воспроизведение положения центрального соотношения и центральной окклюзии.....	144
Воспроизведение терминальной дуги при закрывающем дви жении нижней челюсти (центральное соотношение) ..	144
Лицевая дуга.....	145
Межокклюзионный отпечаток в положении центральн ого соотношения .....	145
Толщина отпечатка, полученного в положении централь ного соотношения .....	147
Произвольная шарнирная ось .....	148
Определение истинной шарнирной оси .....	149
Перенос показаний лицевой дуги с использованием треть ей, контрольной, точки .....	150
Значение третьей, контрольной, точки.....	151
Смыкание моделей в положении центральной окклюзии ..	152
Межокклюзионный отпечаток в положении централь ной окклюзии.....	153
Возможные окклюзионные нарушения в положении центральной окклюзии, возникающие в результате ис пользования малого упрощенного шарнирного или пло скостного артикуляторов .....	153
Центральная окклюзия при закрывающих движениях на вертикальных окклюдаторах.....	154
Имитация закрывающего движения нижней челюсти.....	154
Воспроизведение эксцентричных движений нижней челюсти	155
Выдвижение нижней челюсти вперед, резцовый и сустав ной пути .....	155
Боковые движения нижней челюсти, суставной путь и рабочая направляющая функция.....	156

Механизмы артикуляторов, воспроизводящие суставной путь	157
Плоскостные .....	157
Полурегулируемые .....	157
Универсальные .....	158
Выдвижение нижней челюсти вперед (суставной путь)	158
Воспроизведение выдвижения нижней челюсти вперед на плоскостных артикуляторах .....	162
Боковые движения.....	
Воспроизведение боковых движений нижней челюсти на полурегулируемых артикуляторах.....	164
Воспроизведение бокового движения нижней челюсти на полурегулируемом артикуляторе типа «Whip-Mix» ..	168
Резцовый путь.....	170
Подставки для воспроизведения резцового пути при вы движении нижней челюсти .....	171
Воспроизведение направляющей функции при рабочем и латерально-выдвигающем движениях нижней челюсти с помощью резцовой направляющей подставки ..	172
Динамическая регистрация движений нижней челюсти	173
Получение графического изображения готической арки	174
Пантографические изображения.....	175
Траектории движения зубов (в горизонтальной пло скости) .....	177
Расстояние между суставными головками (вертикальные оси и перенесение показаний лицевой дуги) ..	178
Стереографическая регистрация движений нижней че люсти .....	181
Выбор артикулятора.....	186
Противолежачие частичные модели с прокладкой ..	187
Противолежачие частичные модели, установленные на шарнирный артикулятор по восковым отпечаткам, полу ченным в положении центральной окклюзии ..	187
Артикуляция полных моделей вручную.....	188
Полные модели, установленные на упрощенном шарнир ном артикуляторе, не имеющем устройства для воспро изведения боковых движений нижней челюсти или вы движения ее вперед.....	189
Полные модели, установленные на плоскостные артику ляторы с постоянной направляющей функцией при вос произведении боковых движений нижней челюсти и вы движения ее вперед.....	190
Полные модели, установленные на полурегулируемых артикуляторах .....	191
Универсальные артикуляторы.....	194
Список литературы.....	194

#### Глава 6. Окклюзия при восстановлении нескольких зубов .... 195

Принципы и основные элементы оптимальной окклюзии	195
Факторы окклюзии.....	196
Вертикальные детерминанты.....	196
Боковые горизонтальные детерминанты .....	196
Восстановление заднего сегмента окклюзии.....	198
Восстановление нескольких задних зубов с помощью амаль гамы .....	198
Литые восстановительные элементы .....	200
Часть квадранта.....	200
Восстановление квадранта .....	200
Восстановление противолежачих квадрантов ..	201
Одновременное восстановление четырех квадрантов	201
Восстановление межбугрового соотношения зубов ..	202

Запланированная «свободная», или «длинная», центральная окклюзия.....	204
Сохранение высоты окклюзии и ее определение .....	205
Выбор артикулятора и метода регистрации соотношения зубов при восстановлении заднего сегмента (более подробно эти вопросы обсуждаются в главе 5).....	206
Восстановление переднего сегмента окклюзии.....	207
Идеальные требования для восстановления гармоничной направляющей функции зубов при выдвигании нижней челюсти вперед и рабочем ее движении (резцовый путь) ..	208
Направляющая функция при выдвигании нижней челюсти вперед.....	208
Рабочая направляющая функция.....	208
Факторы, влияющие на восстановление переднего сегмента окклюзии .....	209
Способы восстановления передних зубов .....	209
Факторы окклюзии (факторы, размыкающие задние зубы) .....	210
Соотношение челюстей и резцов .....	210
Распределение опоры и удерживающая функция альвеолярной кости.....	212
Стабильность передних зубов .....	212
Эстетическая функция передних зубов .....	212
Роль передних зубов в произнесении звуков .....	213
Функциональные свойства передних зубов .....	214
Выбор артикулятора для восстановления переднего сегмента .....	214
Полное восстановление окклюзии .....	215
Терапевтическая окклюзия.....	215
Съемные частичные протезы.....	215
Полные протезы (сбалансированная окклюзия) .....	216
Поэтапный план установки моделей на полурегулируемый артикулятор и его регулировки (описывается модель «Dentatus») .....	217
Регистрация данных с помощью лицевой дуги .....	218
Установка верхнечелюстной модели по показаниям лицевой дуги.....	219
Препарирование расчлененных моделей.....	220
Регистрация центрального соотношения.....	220
Установка нижнечелюстной модели по отпечаткам в положении центрального соотношения.....	221
Проверка регистрации центрального соотношения с помощью расчлененных моделей.....	221
Регистрация выдвинутого положения нижней челюсти (контрольный отпечаток зубов в выдвинутом положении нижней челюсти).....	222
Регулировка угла суставного пути по контрольным отпечаткам зубов в выдвинутом положении нижней челюсти.....	223
Регистрация положения зубов при предельных боковых движениях нижней челюсти с помощью боковых контрольных отпечатков.....	224
Установка угла Беннета по контрольным боковым отпечаткам .....	224
Список литературы .....	226
<b>Глава 7. Периодонтальные аспекты окклюзии.....</b>	<b>227</b>
Передача жевательных нагрузок удерживающим зубы тканям .....	227
Периодонтальное прикрепление кости к зубу в норме .....	227
Направление жевательных нагрузок от зубов к кости .....	228
Осевые нагрузки.....	228
Неосевые нагрузки .....	229
Центральная окклюзия .....	229
Задний сегмент окклюзии.....	229

Передний сегмент окклюзии.....	230
Соотношение переднего и заднего сегментов при направляемых зубами боковых движениях нижней челюсти и выдвижении ее вперед .....	230
Влияние жевательных нагрузок на альвеолярную кость .....	231
Прерывистые функциональные нагрузки .....	231
Постоянные нагрузки при отсутствии противодействия .....	231
Повторяющиеся нагрузки при наличии противодействия .....	232
Жевательные нагрузки, действующие на зубы, на фоне пародонтита.....	232
Жевательные нагрузки, действующие на зубы, при значительной утрате альвеолярной кости .....	232
Прерывистые функциональные нагрузки.....	232
Силы, обеспечивающие стабильность зубов .....	232
Травматическая окклюзия .....	233
Разрушение альвеолярной кости в результате хронического пародонтита .....	236
Сопrotивляемость организма к заболеваниям пародонта .....	236
Травматическая окклюзия и заболевания пародонта .....	237
Окклюзия после утраты альвеолярной кости в результате хронического пародонтита .....	237
Разрушение заднего прикуса и выдвижение зубов переднего сегмента.....	239
Методы обследования .....	240
Зондирование пародонта и рентгенологическое обследование .....	240
Проверка окклюзии и подвижности зубов.....	241
Осмотр восстановленных зубов.....	242
Осмотр мягких тканей .....	243
План лечения .....	243
Лечение .....	243
Направление и распределение жевательных нагрузок при лечении и протезировании зубов.....	244
Задняя окклюзионная опора .....	244
Резцовый путь при выдвигании нижней челюсти вперед .....	245
Рабочая направляющая функция зубов .....	245
Восстановление единичных зубов .....	246
Восстановление нескольких зубов .....	246
Мостовидные протезы .....	247
Съемные частичные протезы .....	248
Лечение травматической окклюзии и подвижности зубов .....	249
Исправление окклюзии с помощью избирательного шлифования.....	249
Шинирование .....	251
Перемещение зубов с помощью малой ортодонтии .....	254
Планирование лечения и других мероприятий при запущенных случаях заболевания пародонта .....	254
Список литературы.....	255
<b>Глава 8. Дисфункция нижней челюсти .....</b>	<b>256</b>
Терминология .....	256
Этиология.....	257
Этиологическая роль окклюзионных препятствий и преждевременных контактов.....	257
Поиск обходных путей .....	258
Мышечная скованность .....	260
Стресс.....	261
Психологические аспекты стресса .....	261
Физиологические реакции на стресс .....	261
Психофизиологические ответные реакции .....	262
Нефункциональное скрежетание и сжатие зубов .....	262

Взаимодействие нарушений окклюзии и стресса . . . . .	264
Признаки и симптомы дисфункции нижней челюсти . . . . .	265
Мышцы . . . . .	265
Утомление и скованность мышц . . . . .	265
Боль . . . . .	266
Локализация мышечных болей . . . . .	266
Спазм мышц . . . . .	267
Начальные центры цепной реакции . . . . .	267
Головные боли . . . . .	267
Ограничение движений . . . . .	268
Симптомы со стороны ушей (отомандибулярный син- дром) . . . . .	268
Гипертрофия мышц . . . . .	268
Височно-нижнечелюстные суставы . . . . .	<b>268</b>
Боль . . . . .	268
Смещение суставных головок . . . . .	269
Щелчки в суставах . . . . .	270
Патологические изменения сустава (изменение формы и де- генерация) . . . . .	270
Крепитация . . . . .	271
Вывих (подвывих) суставов . . . . .	271
Зубы . . . . .	271
Истирание и разрушение зубов . . . . .	271
Ткани периодонта . . . . .	<b>272</b>
Диагностика . . . . .	<b>272</b>
Анамнез . . . . .	<b>272</b>
Оценка эмоционального состояния больного . . . . .	273
Пальпация мышц . . . . .	<b>273</b>
Пальпация височно-нижнечелюстного сустава . . . . .	274
Обследование нижней челюсти во время чрезмерных от- крывающих, закрывающих и боковых движений . . . . .	274
Рентгенологическое обследование . . . . .	<b>274</b>
Рентгенография суставов . . . . .	274
Рентгенография зубов и удерживающих их тканей . . . . .	275
Обследование полости рта . . . . .	275
Обычный осмотр зубов . . . . .	275
Обследование состояния окклюзии . . . . .	<b>276</b>
Использование моделей зубов для диагностики . . . . .	276
Прикладная кинезиология (мышечный тест) . . . . .	276
Методы лечения . . . . .	277
Успокоение и поддержка . . . . .	278
Устранение острых симптомов . . . . .	278
Лечение больных с хроническими симптомами . . . . .	<b>279</b>
Упражнения . . . . .	279
Исправление окклюзии . . . . .	279
Исправление окклюзии с помощью шинирования . . . . .	280
Прикусная плоскость Хоули (передняя прикусная плоскость) . . . . .	282
Исправление окклюзии с помощью избирательного со- шлифовывания . . . . .	282
Диагностическое исправление окклюзии с помощью мо- делей, установленных на артикуляторе . . . . .	283
Лечение с помощью восстановления и протезирования зубов . . . . .	284
Психотерапия . . . . .	285
Плацебо . . . . .	286
Хирургическое лечение . . . . .	286
Список литературы . . . . .	286

За последние годы в мировой стоматологической практике отмечаются значительные успехи в оказании качественной помощи больным. Этому способствовали определенные достижения в изучении этиологии стоматологических заболеваний, создание эффективных методов их лечения с использованием новейших достижений в стоматологическом материаловедении и современных средств медицинской техники.

В то же время, как свидетельствует клинический опыт, врачам все чаще приходится сталкиваться с больными, жалующимися на так называемые лицевые боли. Нередко врач-стоматолог, сделав, по его мнению, все, что можно по оказанию терапевтической или ортопедической стоматологической помощи такому больному, не в состоянии понять, что же может вызывать у него подобные болевые ощущения. А причиной очень часто оказывается нарушение окклюзии. Цель предлагаемой читателям книги — обратить внимание врачей-стоматологов на необходимость гармоничного восстановления окклюзии у больного независимо от того, какого рода помощь ему оказывается.

В работах таких известных советских ученых, как Е. И. Гаврилов, Д. А. Калвелис, В. Н. Копейкин, С. И. Криштаб, В. Ю. Курляндский, И. М. Окоман и др., в целом основные проблемы восстановления окклюзии отражены. Но, пожалуй, ни в отечественной, ни в зарубежной литературе еще не прозвучала столь значимо проблема гармоничной окклюзии, как в книге М. Гросса и Дж. Мэтьюса, независимо от того, восстанавливают у больного один зуб или ему изготавливают полные съемные зубные протезы.

М. Гросс и Дж. Мэтьюс в своем предисловии справедливо отмечают, что изложение материала по вопросам окклюзии усложняется из-за наличия в мировой литературе, посвященной этой проблеме, большого числа терминов, которые пока не систематизированы. В процессе работы над переводом настоящей книги мы также столкнулись с этими трудностями. Однако трудности перевода книги на русский язык компенсированы значимостью для стоматологической практики тех проблем, которые осветили авторы книги. Судя по ее содержанию, авторы имеют большой клинический опыт работы, что позволило столь детально и просто объяснить необходимость гармоничного восстановления ок-

клюзии при пломбировании зубов, протезировании с/использованием различных конструкций протезов, шинировании зубов при заболеваниях пародонта и т. д.

Вместе с тем обширный клинический материал книги не всегда в достаточной мере подкрепляется и обосновывается теоретическими предпосылками. Авторы мало использовали имеющиеся в литературе данные по вопросам физиологии и патофизиологии, нет ссылок на работы советских ученых.

Однако этот пробел может быть в дальнейшем устранен другими исследователями. Мы полагаем, что перевод книги М. Гросса и Дж. Мэтьюс на русский язык явится толчком к возникновению у ряда специалистов новых идей решения проблем восстановления окклюзии. Думается, что книга будет полезна и широкому кругу врачей-стоматологов независимо от их узкой специальности, поскольку им ежедневно приходится соприкасаться с клиническими проблемами, изложенными в книге.

**Про ф. Г. Н. Пахомов**

Цель настоящей книги изложить основы учения об окклюзии для практических врачей-стоматологов и студентов стоматологических институтов.

Предмет окклюзии имеет прямое отношение ко многим вопросам теории и практики стоматологии. Основное внимание в опубликованных ранее по этой проблеме работах обращается на наиболее сложные аспекты практической стоматологии, в частности на такие, как полноценная реабилитация стоматологических больных и восстановление окклюзии. Очевидно, по этой причине ошибочно считают, что изучение окклюзии следует включать в последиplomную программу подготовки специалистов, и практикующие врачи, не получившие в институте знаний по этому предмету, относятся к нему с предубеждением и подозрительностью.

В настоящей книге сделана попытка изложить накопленные в этой области практические знания, а также существующие теории и концепции в доступной для практических врачей форме. Надеемся, что в книгу включено достаточно материала, необходимого для формирования у читателя прочного фундамента знаний и стимулирования дальнейшего изучения предмета. С этой целью в конце каждой главы дается краткий список рекомендуемой литературы.

Подробная библиография не приводится, а следовательно, многие формулировки, теории и точки зрения даны без ссылок на их авторов. Мы приносим извинения тем, кто может за это быть обижен. Однако книга не претендует на то, чтобы быть исчерпывающим научным трудом по данному предмету; она скорее дает общее представление о нем. А потому мы можем привести в ней ряд утверждений, не подкрепленных пока научными исследованиями. Они отражают существующие сегодня концепции и точки зрения, которые составляют современный уровень знаний в этой области. Естественно, что концепции и точки зрения могут быть противоречивыми. По наиболее спорным вопросам материал излагается в соответствии с мнением, высказанным в настоящей книге, хотя одновременно приводится и противоположная точка зрения.

По предмету окклюзии терминология еще не систематизирована. В книге в основном используются термины, наиболее широко употребляемые в современной литературе по стоматологии.

## ФИЗИОЛОГИЧЕСКИЕ ОСНОВЫ ОККЛЮЗИИ

### КОМПОНЕНТЫ ЖЕВАТЕЛЬНОЙ СИСТЕМЫ И ИХ ФУНКЦИОНАЛЬНОЕ ВЗАИМОДЕЙСТВИЕ

Движения нижней челюсти происходят в результате сложного взаимодействия жевательных мышц, височно-нижнечелюстных суставов и зубов, координируемого и контролируемого центральной нервной системой (рис. 1).

Рефлекторные и произвольные движения нижней челюсти регулируются нервно-мышечным аппаратом.

Височно-нижнечелюстной сустав обеспечивает дистальное фиксированное положение нижней челюсти по отношению к верхней и создает направляющие плоскости для ее движения вперед, в стороны и вниз в пределах границ ее движения.

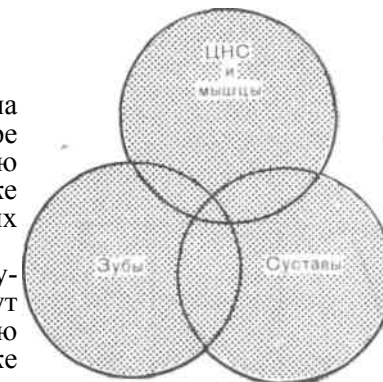
Стабильное вертикальное и дистальное взаимодействие нижней челюсти с верхней обеспечивается межбугровым контактом зубов-антагонистов. Зубы также образуют направляющие плоскости для движения нижней челюсти вперед и в сторону в пределах контактов между зубами.

Когда эти две функции суставов и зубов находятся в состоянии гармонии, происходит оптимальное функционирование нервно-мышечного аппарата. При нормальной функции жевательной системы жевательные мышцы работают согласованно и слаженно. Это позволяет нижней челюсти выполнять произвольные и рефлекторные движения в пределах границ ее движения. В этих пределах осуществляются такие функции, как жевание, глотание, произнесение звуков и жевание.

Чаще всего причиной нарушения функционального равновесия этой системы являются зубы или нервно-мышечный аппарат. Правильный межбугровый контакт между зубами при стабильном вертикальном и горизонтальном положении верхней и нижней челюстей является необходимым условием для функциональной гармонии. Нарушение такого контакта может предотвращать или ограничивать смыкание нижней челюсти с верхней в устойчивом дистальном положении. Кроме того, оно может мешать плавному движению нижней челюсти вперед и в стороны в пределах контакта между зубами. Такое состояние называют «дисгармонией окклюзии», в результате которой может изменяться и нарушаться функциональная согласованность нервно-мышечного аппарата.

Второй причиной функционального нарушения может быть поражение самого нервно-мышечного аппарата в результате

Рис. 1. Основные компоненты жевательной системы.



психологической реакции на стресс, которое приводит к пере напряжению мышц, изменению характера рефлекторных движений или развитию деструктивных нефункциональных привычек. Эти факторы в сочетании с нарушениями гармонии окклюзии могут приводить к возникновению неприятных симптомов, а также отрицательно влиять на зубы и ткани периодонта.

В большинстве случаев жевательная система функционирует слаженно даже при наличии достаточно выраженного эмоционального стресса и некоторых нарушений окклюзии. Она обладает способностью адаптироваться к такого рода потенциально вредным воздействиям. Однако при превышении этой адаптационной способности могут возникнуть нарушения функции нервно-мышечного аппарата.

Существует много факторов, которые могут склонить чашу весов от состояния адаптации с функциональной компенсацией в сторону нарушения функции. К их числу относятся местные факторы, такие, как нарушение окклюзии из-за потери или смещения зубов, неправильно поставленной пломбы или некачественного зубного протеза. К факторам центрального генеза относятся реакции на сильное эмоциональное или физическое напряжение, а также снижение физической и психологической сопротивляемости организма.

Отдельные элементы, при взаимодействии которых обеспечивается согласованная функция движения нижней челюсти, представлены на рис. 2.

#### Нервно-мышечный аппарат

К сожалению, знания в области гистологии и физиологии нервно-мышечного аппарата жевательной системы весьма ограничены. Они не дают возможности глубже понять механизмы жевательной функции, ее координации и контроля. Они не позволяют также найти объяснение многим клиническим явлениям, которые возникают в связи с функцией и дисфункцией этой системы.

#### Контроль за произвольными и рефлекторными движениями

Все движения нижней челюсти могут быть выполнены произвольно под прямым и сознательным контролем коры головного мозга. Движения нижней челюсти, связанные с выполнением ее

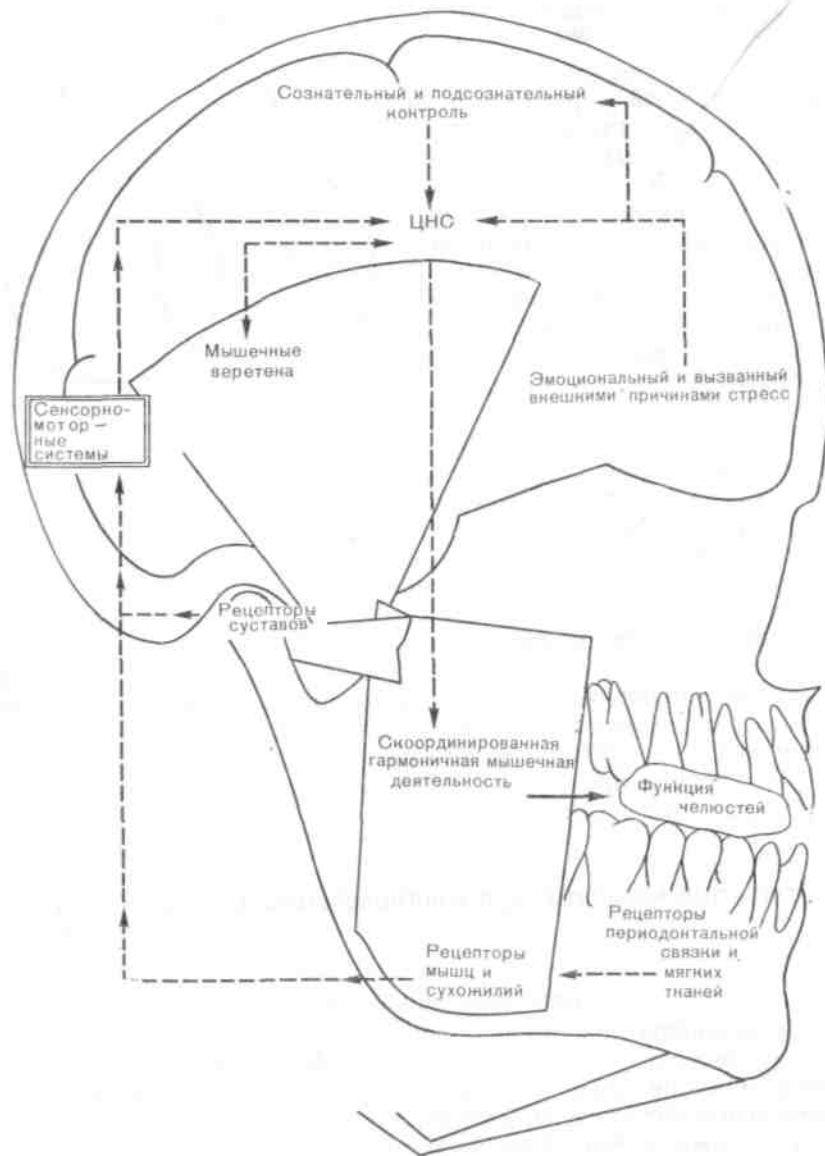


Рис. 2. Взаимодействие компонентов жевательной системы.

специфической функции, например жеванием, могут происходить рефлекторно или подсознательно. Эти движения происходят при возбуждении нижележащих мозговых центров и могут быть либо условными, либо безусловными рефлексам. Для осуществления такой произвольной или рефлекторной актив-

ности двигательные центры нуждаются в сенсорной информации, которую они получают с помощью периферических нервных рецепторов. Эти рецепторы располагаются в периодонтальных связках, мышечных волокнах, структурных элементах височно-нижнечелюстных суставов, в связках, сухожилиях и слизистой оболочке. Они передают информацию мозговым центрам через афферентные нейроны.

Информация, которая принимается и передается этими рецепторами, включает:

- 1) степень давления на зубы и его направление;
- 2) скорость и силу сокращения мышц;
- 3) длину мышц;
- 4) степень растяжения мышц, связок и сухожилий;
- 5) положение в пространстве неподвижных и подвижных элементов;
- 6) взаимоотношение суставной головки и ямки в движении;
- 7) консистенцию, форму и вкус инородных тел в ротовой полости.

Поскольку движения нижней челюсти находятся под произвольным контролем, вся эта информация может быть сопоставлена на уровне сознания, и затем через эфферентные двигательные нейроны и двигательные окончания в мышцах может быть вызвана двигательная активность.

Произвольные и рефлекторные движения могут осуществляться последовательно. Начальные движения, такие, как помещение куска пищи в рот и откусывание, бывают произвольными. Последующее ритмическое жевание и глотание происходят под бессознательным рефлекторным контролем. На любой стадии эта рефлекторная активность может быть взята под произвольный контроль.

При защитной реакции, такой, как автоматическое открывание рта, которое происходит, например, при неожиданном попадании между зубами свинцовой дробины, контроль переходит от произвольного к рефлекторному.

#### *Рефлекторная деятельность (сенсорно-моторные системы)*

Рефлекторная деятельность осуществляется простыми рефлекторными кольцами, включающими афферентные (сенсорные нейроны), эфферентные (мотонейроны) и вставочные нейроны. Они и составляют сенсорно-моторные системы.

Совместная деятельность многочисленных сенсорно-моторных систем обеспечивает рефлекторную функцию.

Некоторые уже известные сенсорно-моторные системы осуществляют рефлекс растяжения, инвертированный рефлекс растяжения и реципрокную иннервацию.



Рефлекс растяжения является основным механизмом регуляции мышечного тонуса и проприорецепции.

Мышечные веретена являются рецепторными системами, расположенными в мышечных волокнах.

Раздражение этих рецепторов при растяжении мышцы вызывает ее сокращение на основе простой рефлекторной дуги.

Мышечный тонус — это пассивное сопротивление мышцы к растяжению; он характеризует эластические свойства мышцы и окружающих тканей, а также рефлекс растяжения.

Инвертированный рефлекс растяжения — это расслабление мышцы при особенно сильном растяжении.

Реципрокная иннервация является рефлекторным механизмом, который координирует поочередное расслабление и сокращение мышц-синергистов и антагонистов.

#### *Координация рефлекторной деятельности*

До сих пор не известно, каким образом координируются многочисленные сенсорно-моторные системы, обеспечивающие гармоничную функцию мышц.

Паттерн рефлексов жевательной функции контролируется центрами, расположенными в стволе головного мозга. Такой центр называется «генератором паттерна».

Существует два типа рефлекторной деятельности: врожденная (безусловная) и приобретенная (условная). Неясно, насколько рефлекторная функция, такая, например, как сосательный рефлекс новорожденного, может быть врожденной и насколько она является приобретенной, т. е. обусловлена сенсорной информацией из ротовой полости.

Условные рефлексы образуются в результате обучения. Они развиваются как адаптация врожденной рефлекторной функции в ответ на изменение в состоянии зубочелюстной системы. Например, такую адаптацию могут вызвать прорезывание молочных и постоянных зубов или потери зубов и их восстановление.

Развитие подобных условных рефлексов зависит от непрерывной сенсорной обратной связи от структур полости рта. Такое подкрепление от сенсорных рецепторов облегчает механизм адаптации.

#### *Адаптация к изменениям в зубных рядах*

Движения нижней челюсти становятся условно-рефлекторными, чтобы компенсировать функциональные расстройства окклюзии. Такие щадящие формы движений являются подсознательными и обычно не вызывают никаких изменений в тонусе мышц в состоянии покоя. Рефлекторно избегая контакта с каким-то определенным зубом, нижняя челюсть сохраняет свободу движения до ограничивающего это движение предела.

В тех случаях, когда адаптация к определенной форме окклюзии не наступает, происходит остаточное повышение мышечного тонуса и связанное с этим нарушение функциональной гармонии. Это ведет к «нижнечелюстной дисфункции» (дисфункции височно-нижнечелюстного сустава). Возникновению такого состояния способствуют выраженные нарушения окклюзии, стрессы, нефункциональные привычки и индивидуальные особенности организма.

#### *Функциональная гармония*

Функциональная гармония рефлекторных систем, обуславливающих движения нижней челюсти, определяется слаженностью взаимодействия многочисленных сенсорно-моторных систем. Она подчинена влиянию изменений в расположении зубов и неблагоприятных реакций организма на эмоциональный стресс. Функциональная гармония может сохраняться благодаря адаптации к нарушениям окклюзии путем избегания некоторых форм движения нижней челюсти; на нее также могут не влиять непродолжительные периоды стресса до тех пор, пока в достаточной степени сохраняется физическая и психологическая сопротивляемость организма.

Когда нарушения окклюзии становятся все более выраженными или когда усиливающиеся стрессы начинают вызывать повышенный мышечный тонус или нефункциональные привычки, нарушается функциональная гармония и возникают симптомы «нижнечелюстной дисфункции».

#### *Дисгармония окклюзии*

Дисгармония окклюзии обусловлена наличием таких контактов зубов, при которых нарушается согласованная функция суставов и нервно-мышечного аппарата. Это не только физическая дисгармония, но и дисгармония функционального взаимодействия и адаптации.

Для того чтобы понять сущность подобного нарушения окклюзии, необходимо сначала рассмотреть регулирующие механизмы мышц, зубов и суставов и их физическое влияние на движение нижней челюсти.

Далее эти движения можно рассмотреть по отношению к контактам зубов. Контакты зубов, которые не обеспечивают гармоничное физическое взаимодействие всех систем, направляющих нормальные движения нижней челюсти, и создают дисгармонию окклюзии.

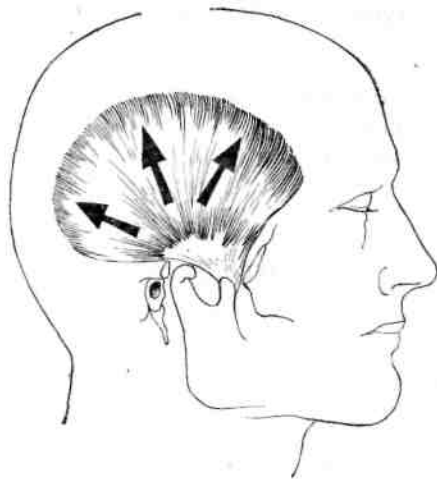


Рис. 3. Поднимающее и отводящее назад действие височной мышцы.

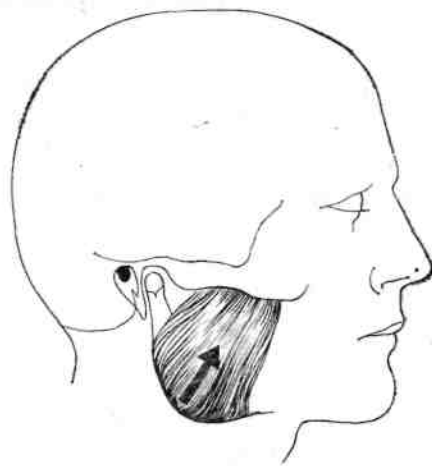


Рис. 4. Поднимающее действие жевательной мышцы.

### Жевательные мышцы

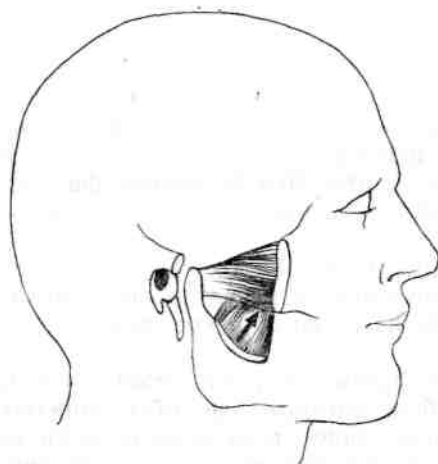
Движения нижней челюсти регулируются сложным взаимодействием жевательных мышц, мышц шеи и грудной клетки, обеспечивающих удержание позы и мышц лица. Хотя жевательные мышцы функционируют только в сочетании с другими мышцами, главная функция каждой мышцы может быть определена на основе ее механического действия. Ниже приведены главные жевательные мышцы.

1. Височная мышца.
2. Жевательная мышца.
3. Медиальная крыловидная мышца.
4. Латеральная крыловидная мышца.
5. Переднее брюшко двубрюшной мышцы.

#### Височная мышца

Височная мышца может быть разделена на три компонента: передний, средний и задний.

Рис. 5. Поднимающее действие медиальной крыловидной мышцы.



Передние и средние волокна обеспечивают подъем и правильное расположение нижней челюсти.

Средние и задние волокна отводят нижнюю челюсть назад (рис. 3).

#### Жевательная мышца

Основная функция жевательной мышцы заключается в подъеме нижней челюсти (рис. 4).

#### Медиальная крыловидная мышца

Основная функция медиальной крыловидной мышцы состоит в том, чтобы поднимать нижнюю челюсть и обеспечивать ее боковые движения. Она также помогает выдвиганию нижней челюсти вперед (рис. 5).

#### Латеральная крыловидная мышца

Латеральная крыловидная мышца отводит нижнюю челюсть вперед и к центру, что обусловлено морфологией суставной ямки. Отдельные волокна прикреплены к суставному диску и помогают в подтягивании его вперед. Таким образом, основным действием латеральной крыловидной мышцы являются выдвигающие и открывающие движения. Действуя односторонне, латеральная крыловидная мышца помогает при движении нижней челюсти в сторону (рис. 6).

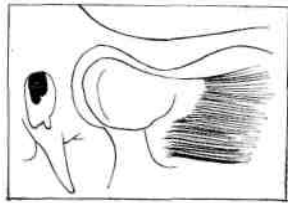
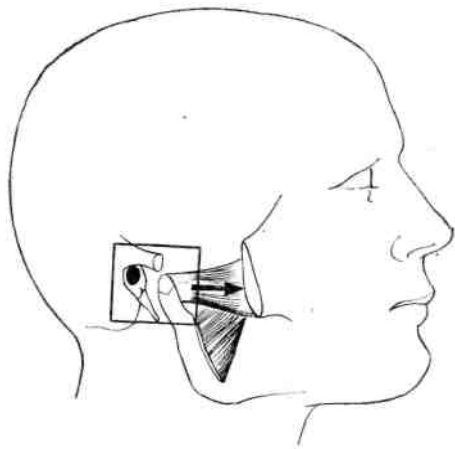
#### Переднее брюшко двубрюшной мышцы

Совместно с надъязычными и подъязычными мышцами переднее брюшко двубрюшной мышцы производит открывающие движения нижней челюсти (рис. 7).

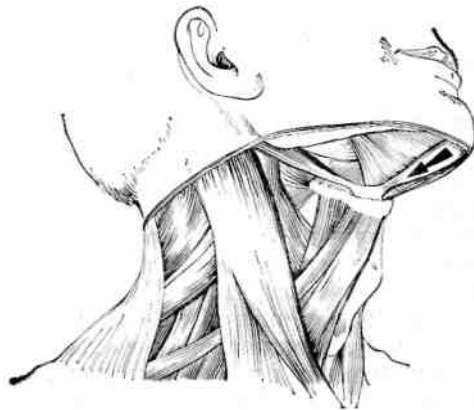### Связки

Ограничение чрезмерных движений нижней челюсти обеспечивается несколькими связками.

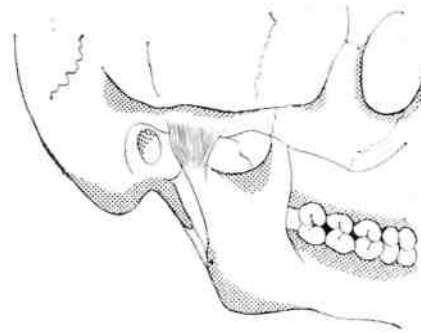
Височно-нижнечелюстная связка прочно соединена с боковой поверхностью суставных головок и ограничивает их терминальное положение и латеральные движения (рис. 8). Связка суставной капсулы обеспечивает ее прикрепление к височной кости и к шейке суставной головки. Клиновидно-нижнечелюстная и шилонижнечелюстная связки являются пассивными связками, которые ограничивают движения нижней челюсти (рис. 9).



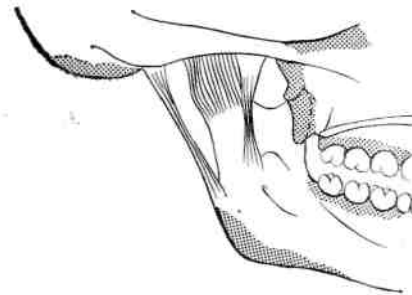**Рис. 6.** Действие латеральной крыловидной мышцы. Вставка показывает прикрепление латеральной крыловидной мышцы к суставной головке нижней челюсти и суставному диску.



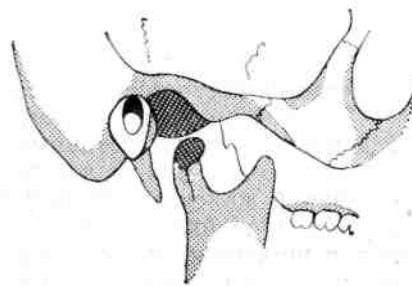
**Рис. 7.** Переднее брюшко двубрюшной мышцы и подъязычные мышцы.



**Рис. 8.** Височно-нижнечелюстная связка, вид сбоку.



**Рис. 9.** Медиальный вид клиновидно-нижнечелюстной связки, шилонижнечелюстные связки и капсулы височно-нижнечелюстного сустава.



**Рис. 10.** Артикулирующие поверхности височно-нижнечелюстного сустава.

## Сочленение височно-нижнечелюстного сустава

### Суставные поверхности

Артикулирующие поверхности височной кости состоят из вогнутой суставной ямки, выпуклого суставного бугорка и изогнутой мезиальной стенки (рис. 10).

Верхняя часть суставной ямки очень тонка и лишена суставного хряща. Дистальный скат суставного бугорка состоит из перепончатой кости и покрыт волокнистым хрящом.

Артикулирующие поверхности суставных головок нижней челюсти имеют выпуклую форму и слегка наклонены вперед по отношению к шейкам. Суставной бугорок состоит из губчатой кости, а передняя и верхняя суставные поверхности покрыты волокнистым хрящом.

### Внутрисуставной диск

Между двумя артикулярными поверхностями располагается внутрисуставной диск, имеющий волокнистую структуру. Средняя часть диска лишена сосудов и имеет толщину примерно 1—2 мм. Задняя часть диска утолщена и снабжена сосудами; здесь она близко прилегает к толстому слою соединительной ткани, прикрепленной к задней части суставной капсулы. В середине и по бокам диск имеет плотное волокнистое соединение с латеральным и медиальным полюсами суставной головки. Его легко отличить от латерального прикрепления капсулы к шейке суставной головки. Передняя часть диска срастается с суставной капсулой.

### Суставная капсула

Суставная капсула представляет собой волокнистый «мешок», свободно заключающий в себе сустав. Срастание капсулы с передней частью диска обеспечивает соединение между волокнами верхней головки латеральной крыловидной мышцы и диском. Вверху суставная капсула прикрепляется к переднему краю суставного бугорка. Она прикрепляется к передней поверхности суставной шейки и соединяется волокнами, идущими от верхней и нижней головок латеральной крыловидной мышцы. Сбоку суставная капсула свободно крепится к шейке под диском. Поперечные и продольные волокна височно-нижнечелюстной связки укрепляют боковую поверхность суставной капсулы. Дистально суставная капсула соединена с заднесуставным отростком.

Между диском и суставной поверхностью височной кости имеется скрытая полость, или синовиальная сумка, которая называется «верхней суставной щелью». Эта скрытая полость простирается также дистально и медиально до суставного бу-

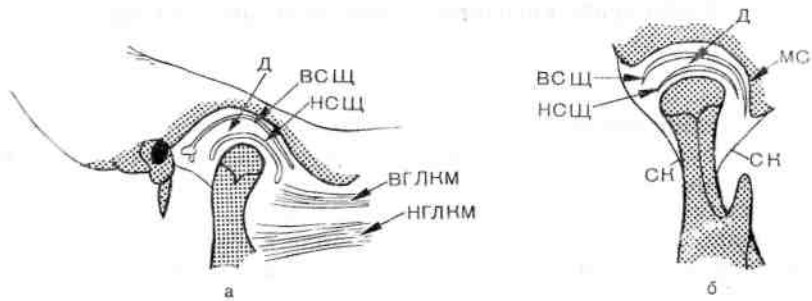


Рис. 11. Сагиттальный вид височно-нижнечелюстного сустава (а). Фронтальный вид височно-нижнечелюстного сустава (б).

Д — суставной диск; ВСЩ — верхняя суставная щель; НСЩ — нижняя суставная щель; ВГЛКМ — верхняя головка латеральной крыловидной мышцы; СК — суставная капсула; НГЛКМ — нижняя головка латеральной крыловидной мышцы; МС — медиальная стенка суставной ямки.




Рис. 12. Сагиттальный вид височно-нижнечелюстного сустава при центральном соотношении (а). Вращение суставной головки при центральном соотношении вокруг терминальной шарнирной оси (б).

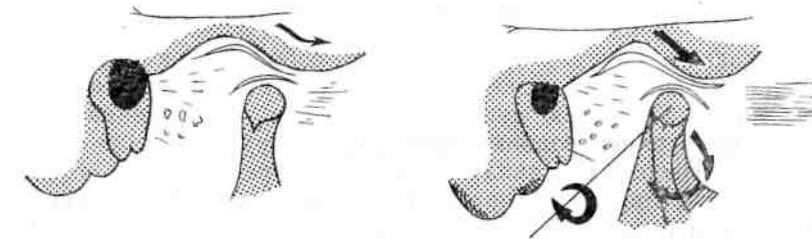


Рис. 13. Сагиттальный вид суставного аппарата при выдвигении нижней челюсти вперед.

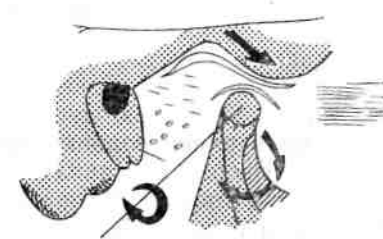


Рис. 14. Сочетание выдвигения нижней челюсти вперед и вращательного открывающего движения.

горка. Между диском и артикулирующей поверхностью суставного бугорка расположена вторая скрытая полость, или синовиальная сумка, которая называется «нижней суставной щелью» (рис. 11).

Когда нижняя челюсть отодвинута кзади и находится в своем крайнем верхнем, среднесагиттальном и ненапряженном пре-

дельном положении, такое положение называется «центральным соотношением» (рис. 12, а). При «центральном соотношении» нижняя челюсть может свободно вращаться вокруг неподвижной терминальной горизонтальной шарнирной оси (рис. 12, б). При «центральном соотношении» (или в терминальном шарнирном положении) лишённые сосудов центральные части дисков располагаются между функциональными верхней и нижней поверхностями суставных головок и дистальными скатами суставных бугорков. Утолщенная сосудистая часть дисков заполняет верхние части суставных ямок. Для того чтобы суставные головки находились в положении центрального соотношения, мышцы нижней челюсти должны быть расслабленными, так как при любом повышении тонуса мышц они стремятся удерживать суставные головки кпереди от этого положения.

Терминальную шарнирную ось вращения можно зарегистрировать и воспроизвести клинически. Нижняя челюсть может свободно совершать ненапряженные боковые движения до предела и выдвигение вперед из положения центрального соотношения.

При движении суставной головки вперед или медиально из положения центрального соотношения верхняя и нижняя синовиальные полости сустава позволяют диску совершать независимое движение между движущейся суставной головкой и суставной поверхностью височной кости.

На рис. 13 показано прямое выдвигение нижней челюсти вперед из положения центрального соотношения. Здесь показано чистое поступательное движение (поступательное движение — это термин, заимствованный из механики и обозначающий движение тела, при котором все его точки движутся в одном направлении и с одинаковой скоростью). Во время выдвигения вперед нижняя челюсть может одновременно выполнять открывающие или закрывающие вращательные движения. Вращение суставной головки вдоль нижней поверхности диска может происходить при поступательных движениях, когда диск и сустав движутся вдоль дистального ската суставного бугорка. Это вращение происходит вокруг горизонтальной оси (рис. 14).

Движения нижней челюсти представляют собой сочетание поступательных и вращательных движений. Нижняя челюсть может вращаться вокруг горизонтальной, вертикальной и сагиттальной осей.

## ДВИЖЕНИЯ НИЖНЕЙ ЧЕЛЮСТИ

При отсутствии контакта между зубами верхней и нижней челюсти движения последней направляются артикулирующими поверхностями суставов и проприорецептивными нервно-мышечными механизмами. Когда нижняя челюсть движется и зубы находятся в контакте, жевательные поверхности зубов направляют ее движения, а суставы играют пассивную роль (рис. 15).

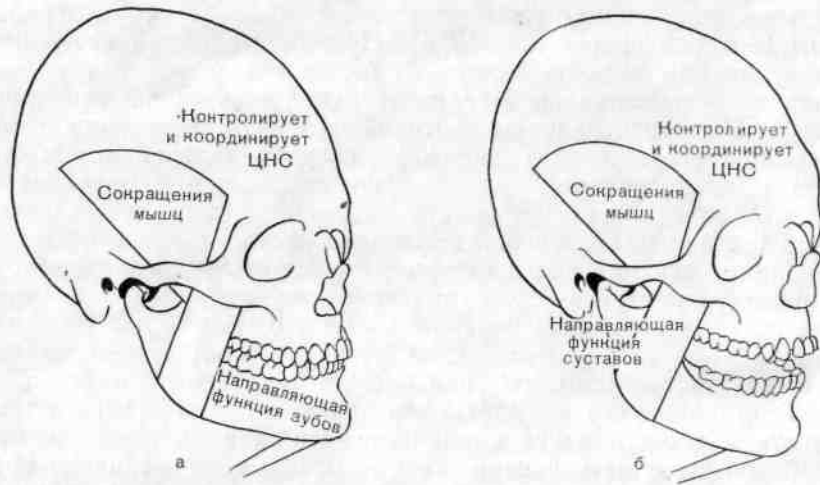


Рис. 15. Движение нижней челюсти: при сомкнутых зубах (а); при разомкнутых зубах (б).

Полный комплекс движений нижней челюсти, направляемых зубами и суставами, может быть проиллюстрирован с помощью кривых перемещения срединной точки между центральными нижними резцами. На рис. 16 приводится объемное изображение траекторий, по которым движется срединная точка нижних резцов, в то время как нижняя челюсть движется в пределах границ ее движения.

Для удобства при дальнейшем обсуждении движений и положений нижней челюсти они будут соотноситься с сагиттальной, горизонтальной и фронтальной плоскостями (рис. 17).

### ДВИЖЕНИЯ В САГИТАЛЬНОЙ ПЛОСКОСТИ

На рис. 18 показан комплекс движений в сагиттальной плоскости. Это контур уменьшенного масштаба, полученный путем наложения боковых рентгеновских снимков черепа, который иллюстрирует перемещение срединной точки нижних резцов в пределах границ их движений. Такое объемное изображение траекторий движения было впервые предложено Posselt и заслуживает тщательного изучения, так как оно иллюстрирует некоторые важные клинические аспекты соотношения челюстей и контактов зубов.

### Центральное соотношение

Когда суставные головки расположены в самом верхнем, среднесагитальном ненапряженном положении в соответствующих ямках, нижняя челюсть находится в положении центрального соотношения. В этом положении нижняя челюсть враща-

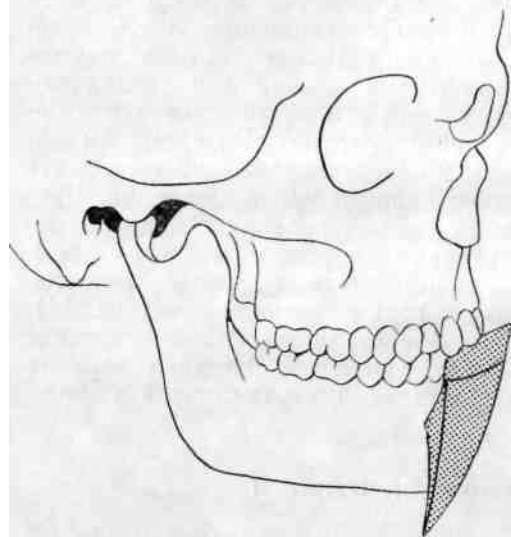


Рис. 16. Объемное изображение кривых перемещения срединной точки нижних резцов.

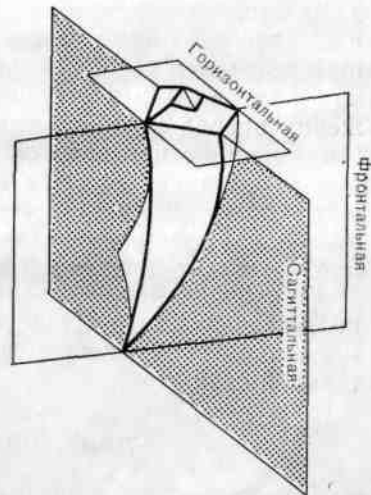


Рис. 17. Объемное изображение кривых перемещения срединной точки резцов во фронтальной, горизонтальной и сагиттальной плоскостях.

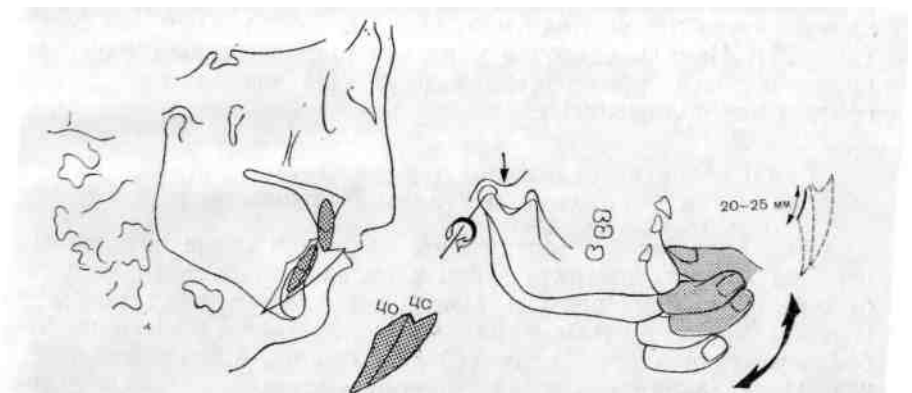


Рис. 18. Движения нижней челюсти в пределах границ ее перемещений в сагиттальной плоскости. ЦС — центральное соотношение; ЦО — центральная окклюзия.

Рис. 19. Вращение нижней челюсти вокруг терминальной шарнирной оси при центральном соотношении.

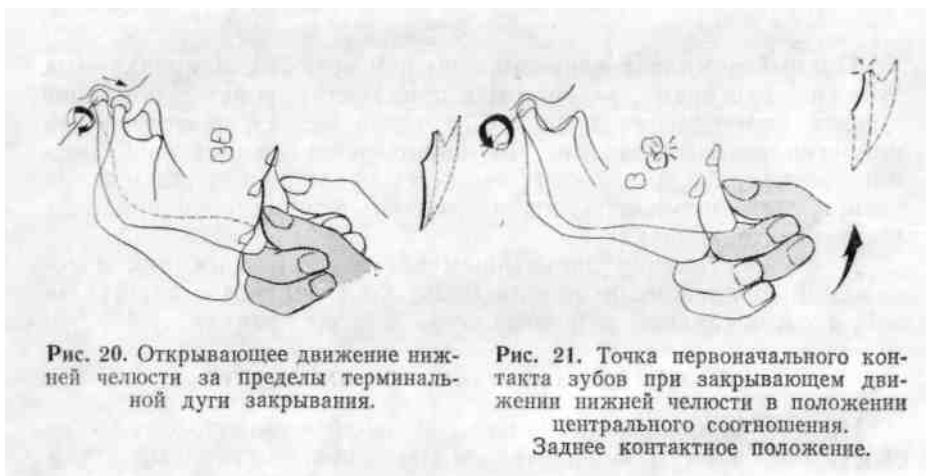

Рис. 20. Открывающее движение нижней челюсти за пределы терминальной дуги закрывания.

Рис. 21. Точка первоначального контакта зубов при закрывающем движении нижней челюсти в положении центрального соотношения. Заднее контактное положение.

ется вокруг неподвижной горизонтальной оси, называемой «терминальной осью вращения».

При вращении суставных головок вокруг терминальной оси срединная точка нижних резцов описывает дугу длиной около 20—25 мм. Эта траектория движения называется «терминальной дугой закрывания» (рис. 19).

При запредельном открывающем движении нижней челюсти суставные головки начинают выдвигаться вперед. Срединная точка нижних резцов при этом перестает вращаться вокруг терминальной оси, а нижняя челюсть выходит из положения центрального соотношения. Дуга при максимальном открывающем движении составляет от 40 до 50 мм (рис. 20).

Нижняя челюсть продолжает совершать закрывающее движение по терминальной дуге закрывания до достижения контакта между зубами. Эта начальная точка контакта у разных людей разная и зависит от положения зубов и высоты окклюзии (рис. 21). Начальная точка контакта при центральном соотношении в литературе по стоматологии еще называется «задним контактным положением».

Скольжение из положения центрального соотношения в положение центральной окклюзии

При дальнейшем закрывающем движении после достижения первоначального контакта зубов в положении центрального соотношения нижняя челюсть скользит вперед в положение, при котором происходит максимальное межбугровое смыкание зубов верхней и нижней челюстей в центральной окклюзии (рис. 22). Центральная окклюзия еще описывается как «межбугровый контакт».

У большинства людей при нормальном состоянии контактных зубных рядов скольжение нижней челюсти из положения центрального соотношения в положение центральной окклюзии происходит вперед и вверх. Длина этого скольжения состав-

Рис. 22. «Скольжение по центру» — движение нижней челюсти из заднего контактного положения зубов при центральном соотношении в положение максимального межбугрового смыкания зубов при центральной окклюзии.  
ЦС — центральное соотношение; ЦО — центральная окклюзия; ЗКП — заднее контактное положение; МК — межбугровый контакт.

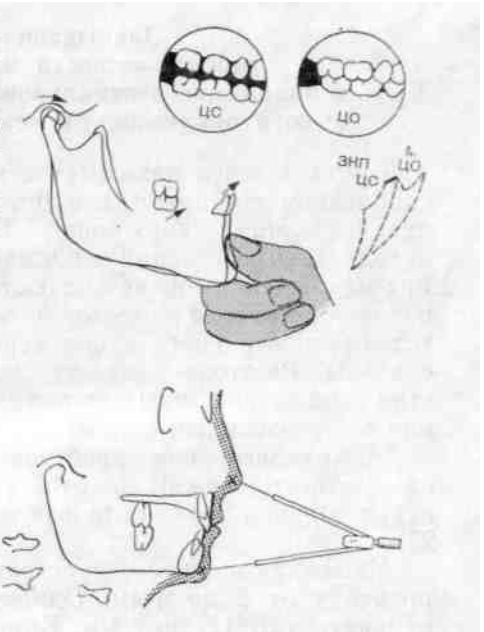


Рис. 23. Высота окклюзии.

ляет в среднем около 1 мм. Это скольжение происходит вдоль скатов малых и больших коренных зубов, которые при этом движении находятся в контакте. У разных людей при скольжении контактируют разные зубы. При скольжении может присутствовать также латеральный компонент движения.

Скольжение нижней челюсти от начальной точки преждевременного контакта зубов при центральном соотношении в положение центральной окклюзии определяет движение суставных головок вниз и вперед вдоль суставных бугорков.

Реже встречаются случаи, когда начальный контакт зубов в положении центрального соотношения одновременно является максимальным межбугровым контактом. В этом случае, когда центральная окклюзия совпадает с положением центрального соотношения, никакого скольжения нижней челюсти не происходит.

Способность врача направить нижнюю челюсть в положение центрального соотношения зависит от степени расслабления пациента и его жевательных мышц.

Высота окклюзии

Высота окклюзии — это длина, или вертикальный размер, лица в состоянии, когда зубы контактируют в положении центральной окклюзии. Она представлена в виде расстояния между двумя произвольно выбранными точками на лице выше и ниже рта (рис. 23).

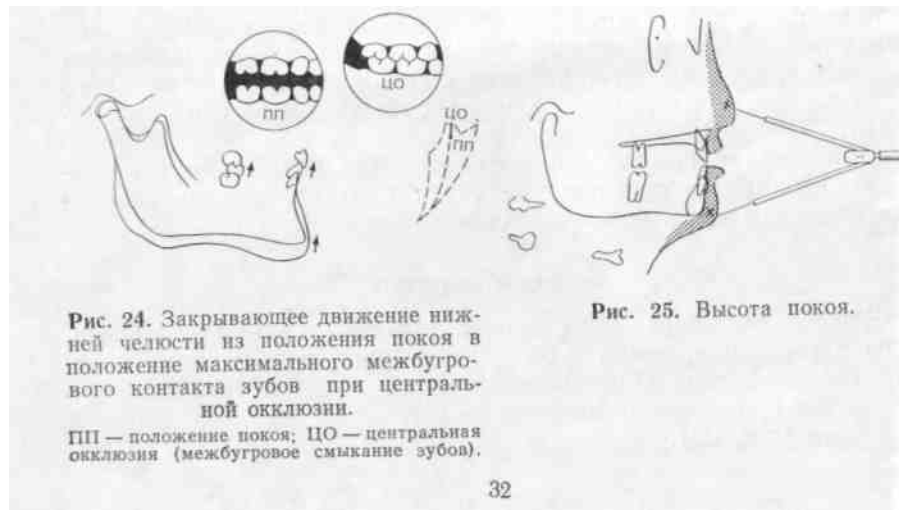
**Закрывающее движение  
нижней челюсти из положения покоя  
в положение центральной окклюзии. Высота покоя,  
высота окклюзии. Межокклюзионное пространство**

Когда человек находится в вертикальном положении и ослабленном состоянии, его нижняя челюсть занимает положение физиологического покоя. При этом жевательные мышцы находятся в состоянии минимальной активности. Длина лица при нахождении нижней челюсти в положении физиологического покоя называется «высотой покоя». В положении покоя жевательные поверхности зубов верхней и нижней челюстей разъединены. Расстояние между жевательными поверхностями в этом положении называют межокклюзионным пространством, или «окклюзионным полем».

Межокклюзионное пространство клинически определяется как разность между высотой окклюзии и высотой покоя при использовании тех же произвольных точек на лице (рис. 23 и 25).

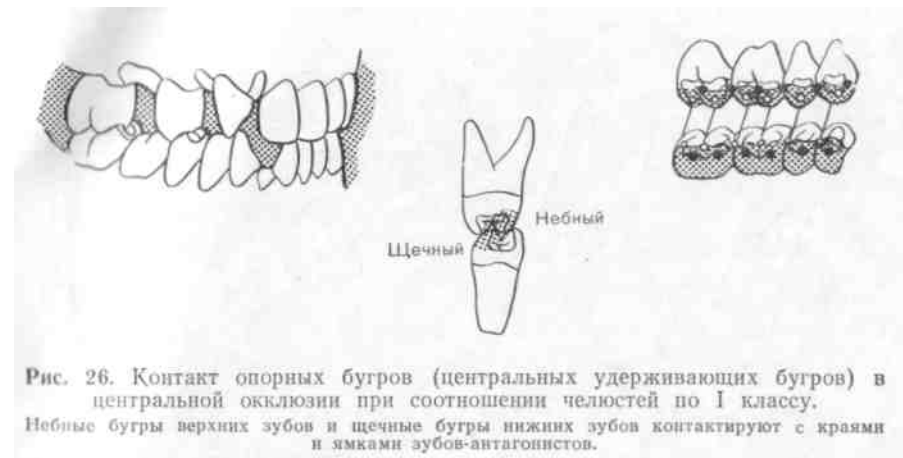Межокклюзионное пространство варьирует в среднем в пределах от 2 до 4 мм. Однако у отдельных лиц оно может изменяться от 1,5 до 7 мм. Клиническое положение покоя меняется в течение жизни в результате удаления зубов и изменений прикуса.

При произвольном закрывающем движении нижней челюсти из положения покоя она перемещается непосредственно в положение центральной окклюзии (рис. 24). Закрывание рта в положение центральной окклюзии является условнорефлекторным процессом. Если межбугровый контакт зубов при центральной окклюзии изменяется в результате нарушения положения и межбугрового соотношения зубов, то при последующем закрывании рта образуется новая центральная окклюзия с новой произвольной траекторией движения нижней челюсти.



**Рис. 24.** Закрывающее движение нижней челюсти из положения покоя в положение максимального межбугрового контакта зубов при центральной окклюзии.  
ПП — положение покоя; ЦО — центральная окклюзия (межбугровое смыкание зубов).

**Рис. 25.** Высота покоя.

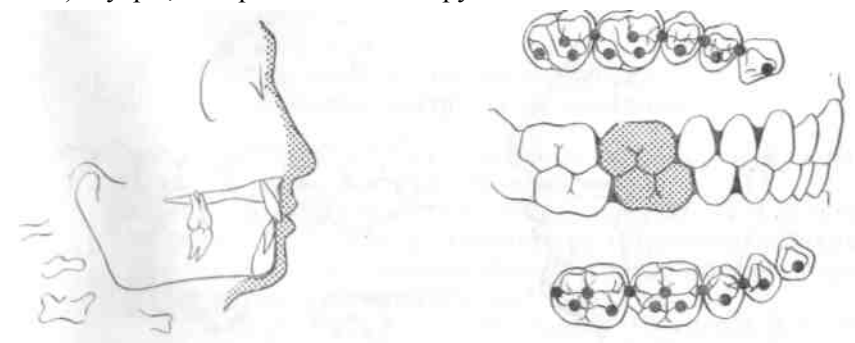


**Рис. 26.** Контакт опорных бугров (центральных удерживающих бугров) в центральной окклюзии при соотношении челюстей по I классу. Небные бугры верхних зубов и щечные бугры нижних зубов контактируют с краями и ямками зубов-антагонистов.

Вхождение опорных бугров верхнего зубного ряда в межбугровые пространства нижнего при центральной окклюзии обеспечивает стабильное вертикальное и горизонтальное соотношение челюстей при произвольном закрывании рта. Это создает адекватную опору и осевое направление терминальным нагрузкам на удерживающие ткани задних зубов.

**Контакты зубов при центральной окклюзии**

При нормальном смыкании зубов в положении центральной окклюзии небные бугры верхних зубов контактируют с центральными ямками или краевыми выступами нижних одноименных премоляров и моляров. Щечные бугры нижних зубов контактируют с центральными ямками или краевыми выступами одноименных верхних премоляров и моляров. Бугры, контактирующие при максимальном межбугровом смыкании зубов, называются «опорными» или «центральными удерживающими» буграми (рис. 26). Бугры, которые не контактируют в положе-



**Рис. 27.** Контакты зубов при соотношении челюстей по I классу (ортогнатический прикус).



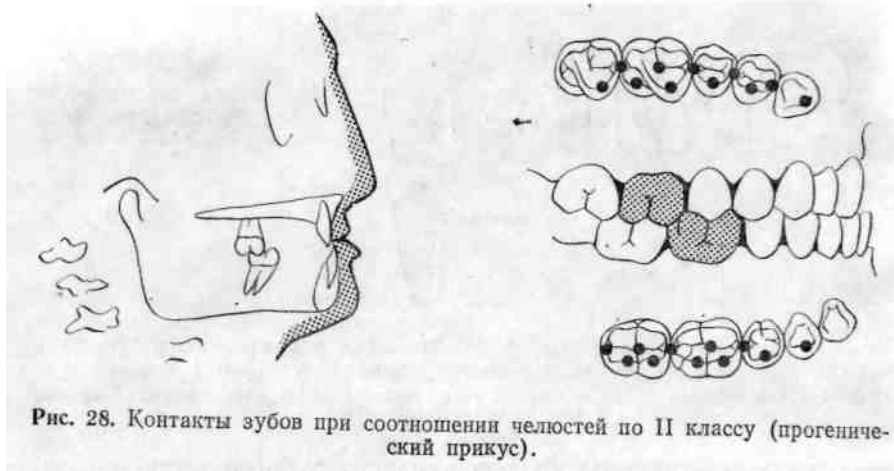


Рис. 28. Контакты зубов при соотношении челюстей по II классу (прогнатический прикус).

нии центральной окклюзии, называются «неопорными» или «направляющими».

По данным Scaife и Holt (1969), большинство людей (78,3%) имеют ортогнатический прикус, т. е. соотношение челюстей по I классу. Контакты между опорными буграми и противолежащими центральными ямками или краевыми выступами при окклюзии по I классу показаны на рис. 27.

У 19,2% людей зарегистрирован ретрогнатический прикус, т. е. они имеют соотношение челюстей по II классу (Scaife, Holt, 1969). В случае выраженного ретрогнатического прикуса при центральной окклюзии межбугровое смыкание зубов происходит на одно звено премоляров кзади по сравнению с соотношением челюстей по I классу (рис. 28).

Лишь 2,5% людей имеют прогнатический прикус, т. е. соотношение челюстей по III классу (Scaife, Holt, 1969). При значительном выдвигании нижней челюсти вперед межбугровое смыкание зубов происходит на одно звено премоляров кпе-

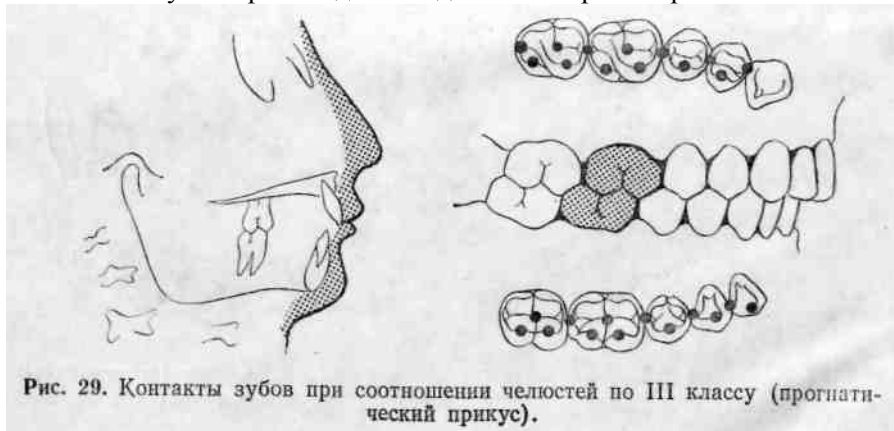


Рис. 29. Контакты зубов при соотношении челюстей по III классу (прогнатический прикус).

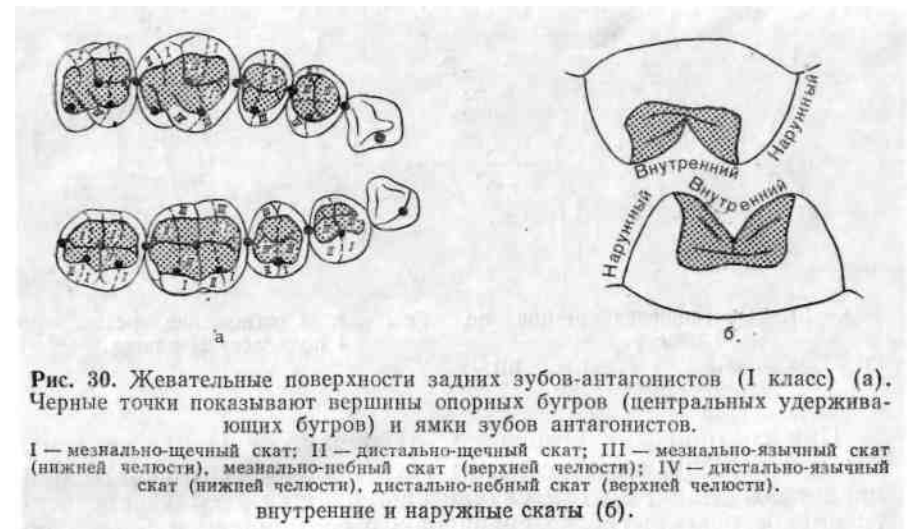


Рис. 30. Жевательные поверхности задних зубов-антагонистов (I класс) (а). Черные точки показывают вершины опорных бугров (центральных удерживающих бугров) и ямки зубов антагонистов.

I — мезиально-щечный скат; II — дистально-щечный скат; III — мезиально-язычный скат (нижней челюсти), мезиально-небный скат (верхней челюсти); IV — дистально-язычный скат (нижней челюсти), дистально-небный скат (верхней челюсти).  
внутренние и наружные скаты (б).

реди по сравнению с соотношением челюстей по I классу (рис. 29).

Описанные выше соотношения челюстей и контакты зубов predetermined генетически и зависят от порядка прорезывания молочных и постоянных зубов.

При соотношении челюстей по II и III классам взаимоотношение суставной головки и ямки такие же, как при соотношении по I классу.

Для удобства описания бугры задних зубов подразделены на 4 ската: мезиально-щечный, дистально-щечный, мезиально-язычный и дистально-язычный (рис. 30, а).

При другом методе описания жевательные поверхности задних зубов подразделяются на «внутренние» и «внешние» скаты бугров (рис. 30, б). Внутренними называются скаты, расположенные между вершинами бугров и центральными ямками. Наружными — щечные и язычные скаты, направленные кнаружи от вершин бугров в сторону языка и щек.

### Соотношение передних зубов в положении центральной окклюзии

Существует 4 основных вида соотношения резцов. Каждый вид определяется особенностями строения черепа.

Соотношение резцов характеризуется степенью вертикального наклона резцов и клыков и степенью их взаимного перекрытия. На рис. 31 показано вертикальное и горизонтальное перекрытие резцов при их соотношении по I классу.

При соотношении резцов по I подклассу II класса верхние резцы часто наклонены кпереди, в результате чего образуется увеличенное горизонтальное перекрытие по сравнению с перекрытием при соотношении резцов по I классу (рис. 32).



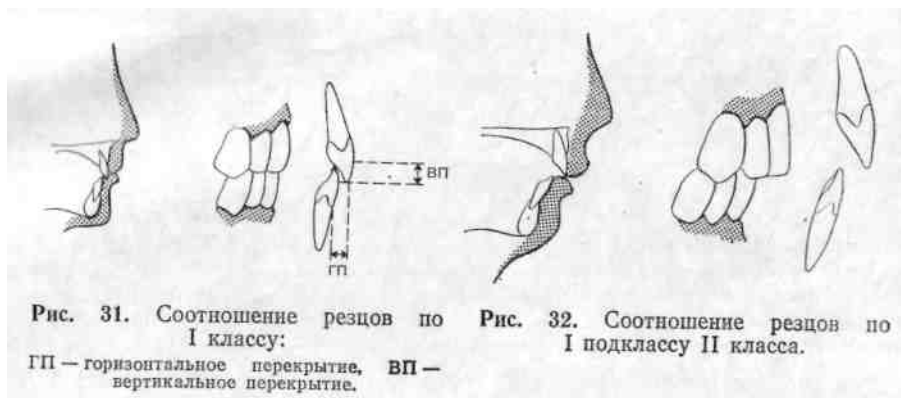


Рис. 31. Соотношение резцов по I классу: ГП — горизонтальное перекрытие, ВП — вертикальное перекрытие. Рис. 32. Соотношение резцов по I подклассу II класса.

При соотношении резцов по II подклассу II класса (рис. 33) центральные верхние резцы расположены вертикально или наклонены кзади; в этом случае наблюдается увеличенное вертикальное перекрытие по сравнению с соотношением резцов по I классу.

При соотношении резцов по III классу в положении центральной окклюзии контактируют края передних зубов (рис. 34). При этом вертикальное и горизонтальное перекрытие отсутствует. При более выраженном выдвигании вперед нижней челюсти может наблюдаться отрицательное вертикальное или горизонтальное перекрытие. Оно называется передним перекрестным прикусом.

#### Выдвижение нижней челюсти вперед из положения центральной окклюзии (резцовый путь)

Выдвижение нижней челюсти вперед при сомкнутых зубах в большинстве случаев направляется поверхностями смыкания передних зубов. Это движение из положения центральной окклюзии в положение, при котором контактируют края резцов, зависит от угла наклона и соотношения друг с другом резцов и клы-

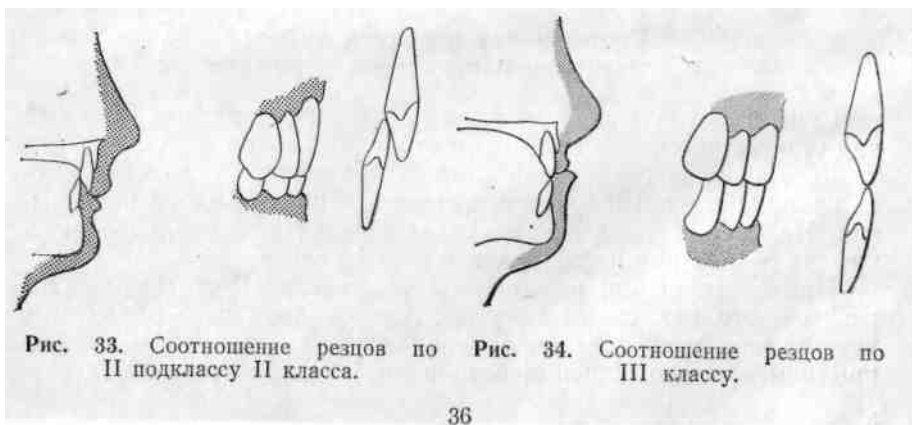
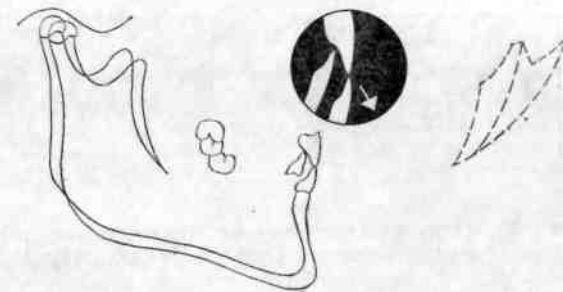


Рис. 33. Соотношение резцов по II подклассу II класса. Рис. 34. Соотношение резцов по III классу.

Рис. 35. Резцовый путь нижней челюсти вперед. Выдвижение нижней челюсти вперед из положения центральной окклюзии в положение, при котором смыкаются края резцов.



ков. Во время этого движения суставные головки перемещаются вниз и вперед вдоль соответствующих суставных бугорков. При движении вниз они также совершают вращательные движения, заставляя нижнюю челюсть совершать открывающие движения, диктуемые направляющими скатами передних зубов (рис. 35).

При соотношении резцов по I классу выдвигание нижней челюсти вперед направляется краями нижних резцов, скользящих вдоль небных поверхностей верхних резцов. Это называется резцовым путем челюсти вперед. Резцы могут направлять как выдвигание нижней челюсти вперед, так и ее боковые движения. Если нижние резцы контактируют в центральной окклюзии с небными поверхностями верхних резцов, выдвигание нижней челюсти вперед из этого положения будет сразу вызывать разъединение премоляров и моляров. Это называется «дисклюзией» (рис. 36). Резцовый путь служит передним направляющим компонентом при выдвигании нижней челюсти вперед, а суставный путь является дистальным направляющим компонентом. Гармоничное взаимодействие между резцовым и суставным путями обеспечивает выдвигание нижней челюсти вперед при сомкнутых зубах. Кроме того, суставный путь обеспечивает размыкание больших коренных зубов. Резцовый и суставной пути изменяются в зависимости от типа соотношения резцов.

При соотношении резцов по I подклассу II класса выдвигание нижней челюсти вперед из положения центральной окклюзии направляется контактирующими скатами задних зубов до достижения контакта между резцами. Дальнейшее выдвигание направляется спереди небными поверхностями верхних резцов, а задние зубы при этом размыкаются (рис. 37).

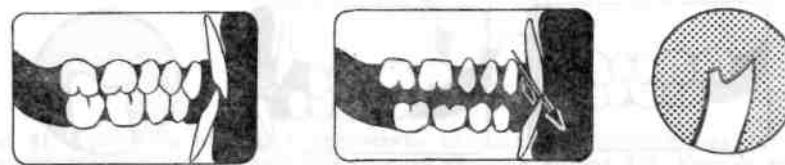


Рис. 36. Направляемое резцами движение нижней челюсти вперед при их соотношении по I классу.

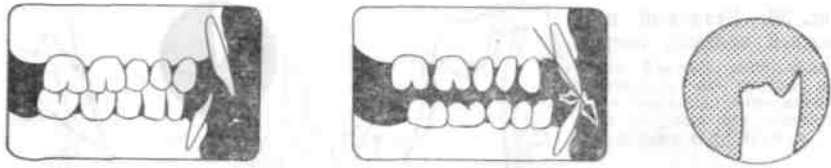


Рис. 37. Направляемое резцами движение нижней челюсти вперед при их соотношении по I подклассу II класса.

При соотношении резцов по II подклассу II класса расположение зубов под углом друг к другу создает очень крутой резцовый путь. Одновременно происходит размыкание задних зубов (рис. 38).

При соотношении резцов по III классу резцовый путь направлен горизонтально и вперед. Если существует отрицательное горизонтальное перекрытие резцов (передний перекрестный прикус), резцовый путь отсутствует вообще, а выдвигание нижней челюсти вперед при сомкнутых зубах направляется контактирующими скатами задних зубов (рис. 39).

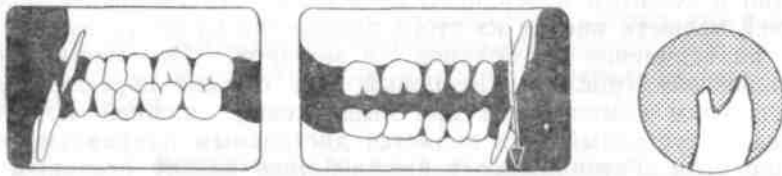


Рис. 38. Направляемое резцами движение нижней челюсти вперед при их соотношении по II подклассу II класса.

Все эти варианты выдвигания нижней челюсти вперед направляются главным образом передним направляющим компонентом— зубами. За исключением некоторых случаев соотношения резцов по II и III классам, резцовый путь является передним направляющим компонентом. Способность суставных головок перемещаться вперед по суставным скатам и одновременно вращаться вдоль нижней поверхности диска позволяет

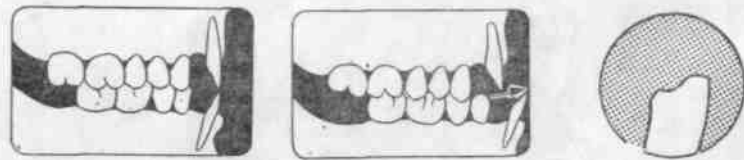


Рис. 39. Направляемое резцами движение нижней челюсти вперед при их соотношении по III классу.

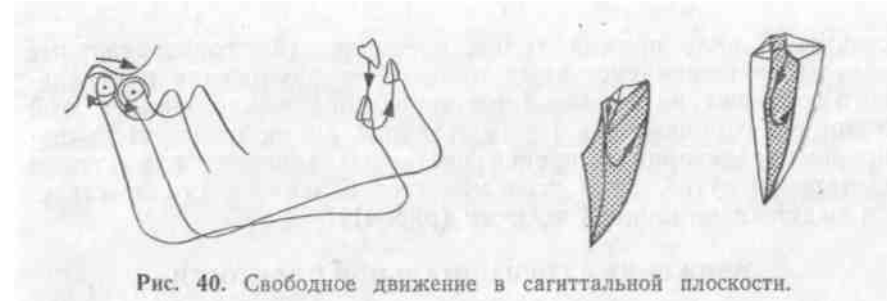


Рис. 40. Свободное движение в сагиттальной плоскости.

нижней челюсти следовать резцовому пути, в то время как задние зубы верхней и нижней челюсти удерживаются в разомкнутом состоянии.

При свободном движении нижней челюсти в пределах сагиттальной плоскости она направляется под влиянием комбинированного воздействия проприорецептивных нервно-мышечных механизмов и взаимоотношения между суставной головкой и ямкой (рис. 40).

Нервно-мышечные проприорецептивные механизмы направляют нижнюю челюсть вперед и обеспечивают передний направляющий компонент движений.

#### Наклон траектории движения суставных головок

Наклон дистального ската суставного бугорка по отношению к горизонтальной линии, проведенной в сагиттальной плоскости, определяет «наклон траектории движения суставных головок. Траектория движения суставных головок имеет изогнутую форму и различна у разных людей.

Траекторию движения суставных головок при выдвигании нижней челюсти вперед до определенной точки можно пред-

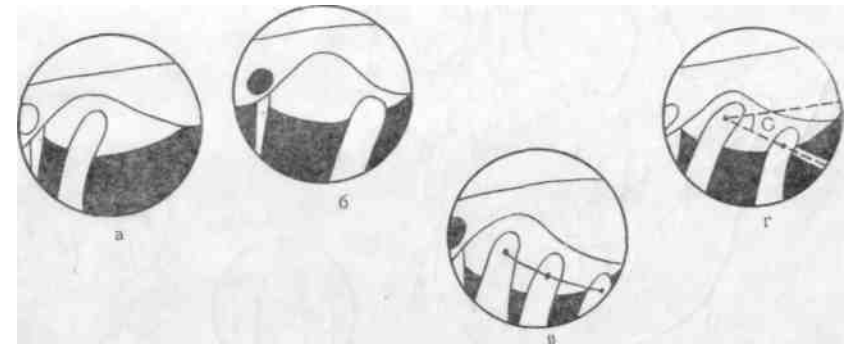


Рис. 41. Суставная головка в положении центрального соотношения (а). Суставная головка при выдвигании нижней челюсти вперед (б). Кривая траектории движения суставной головки при выдвигании нижней челюсти вперед (в). Наклон траектории движения суставной головки при выдвигании нижней челюсти вперед (г) (угол суставного пути С).

ставить в виде прямой линии, соединяющей горизонтальные центры вращения суставных головок из положения центрального соотношения в выдвинутое вперед положение. Наклон этой линии по отношению к горизонтальной линии называется «наклоном траектории движения суставных головок» или «углом суставного пути». Этот угол меняется в зависимости от степени выдвижения нижней челюсти (рис. 41).

### ДВИЖЕНИЕ В ГОРИЗОНТАЛЬНОЙ ПЛОСКОСТИ

#### Боковые движения нижней челюсти

Нижняя челюсть может двигаться в сторону из любого положения в пределах комплекса движений в сагиттальной плоскости.

На рис. 42 представлены боковые движения нижней челюсти из положения центрального соотношения до внешней границы бокового движения при сохранении подвижного контакта между зубами. При этом зубы остаются в положении вертикального соотношения и при их скольжении вдоль зубных рядов наблюдаются минимальные вращательные (открывающие и закрывающие) движения суставных головок.

#### Терминология для описания боковых движений

При обсуждении вопроса о боковых движениях нижней челюсти будут использованы следующие термины.

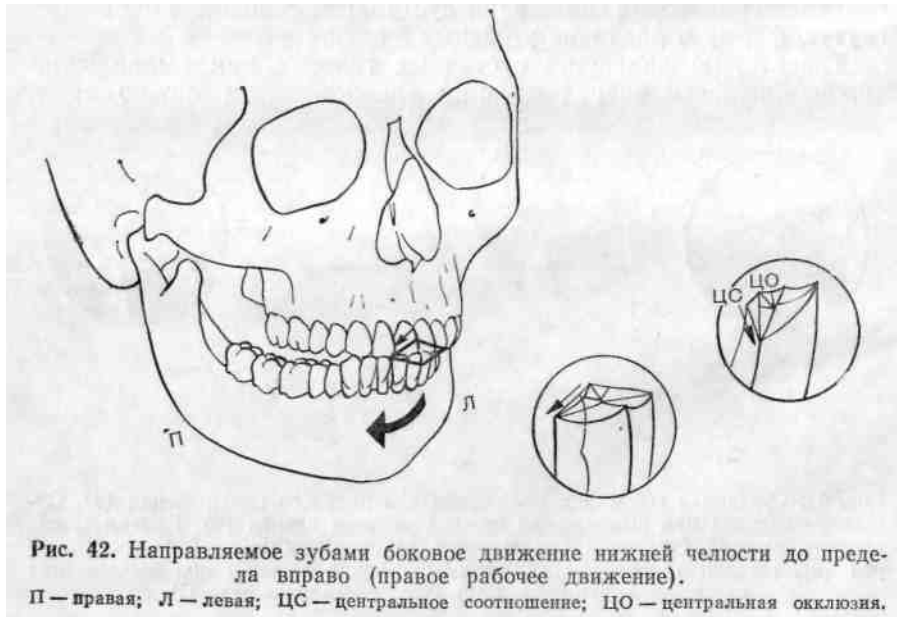

Рис. 42. Направляемое зубами боковое движение нижней челюсти до предела вправо (правое рабочее движение).  
П — правая; Л — левая; ЦС — центральное соотношение; ЦО — центральная окклюзия.

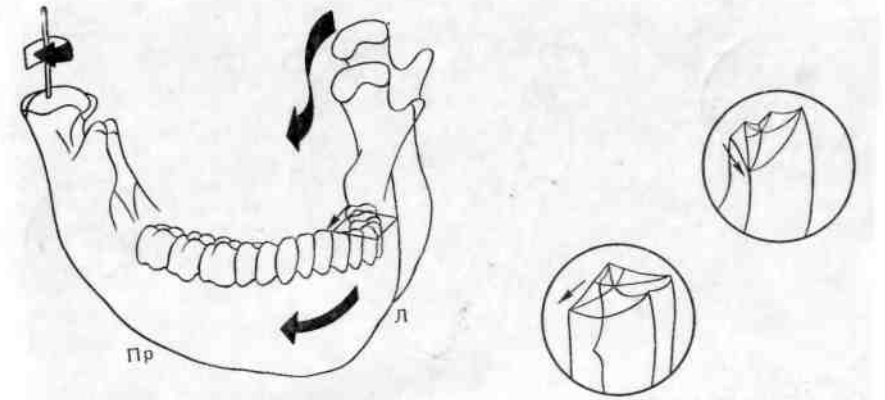


Рис. 43. Рабочее движение вправо. Показаны вращение рабочей суставной головки вокруг вертикальной оси и траектория движения нерабочей суставной головки.

При движении нижней челюсти из положения центральной окклюзии или центрального соотношения сторона, в которую направлено это движение, называется рабочей стороной.

Движение нижней челюсти из положения центральной окклюзии или центрального соотношения в направлении рабочей стороны называется рабочим движением.

Сторона, противоположная (контралатеральная) рабочей стороне при совершении рабочего движения, называется нерабочей стороной.

Суставная головка на рабочей стороне называется рабочей суставной головкой.

Суставная головка на нерабочей стороне называется нерабочей суставной головкой.

Во время прямого бокового движения из положения центральной окклюзии рабочая суставная головка вращается вокруг своей вертикальной оси в соответствующей суставной ямке.

Нерабочая суставная головка оттягивается к середине, вниз и вперед латеральной крыловидной мышцей нерабочей стороны и направляется медиальной и верхней стенками своей суставной ямки (рис. 43).

#### Угол Беннетта

Средний угол, образуемый сагиттальной плоскостью и траекторией движения нерабочей суставной головки, если его рассматривать в горизонтальной плоскости, называется «углом Беннетта». На рис. 44 он обозначен буквой «Б».

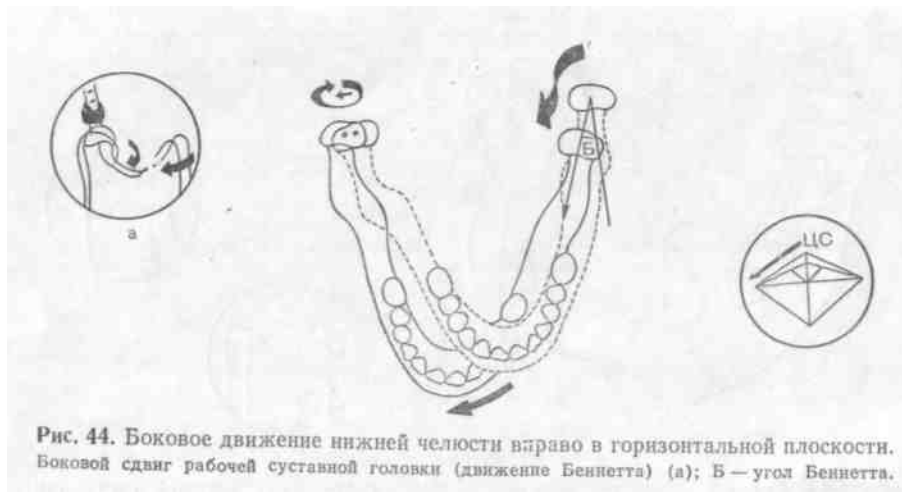

Рис. 44. Боковое движение нижней челюсти вправо в горизонтальной плоскости. Боковой сдвиг рабочей суставной головки (движение Беннетта) (а); Б — угол Беннетта.

### Движение Беннетта

Поскольку анатомически суставная ямка не имеет правильной сферической формы, вращение рабочей суставной головки внутри нее приводит к некоторому боковому движению суставной головки (рис. 44). Это боковое движение рабочей суставной головки в среднем составляет 1 мм и называется «движением Беннетта» или «моментальным боковым смещением». Движение Беннетта может быть прямым боковым, боковым передним, боковым дистальным, боковым верхним и боковым нижним. Направление и величина движения Беннетта у разных людей неодинаковы.

Таким образом, боковое движение нижней челюсти состоит главным образом из вращения рабочей суставной головки вокруг вертикальной оси в сочетании с небольшим боковым смещением за счет движения Беннетта.

### Наклон траектории движения нерабочей суставной головки

Траектория движения нерабочей суставной головки проходит более медиально по отношению к траектории при выдвигении ее вперед. В сагиттальной плоскости ее изгиб одинаков, а наклон по отношению к горизонтальной плоскости обычно такой же или несколько круче траектории движения суставной головки при выдвигении ее вперед. Наклон траектории движения нерабочей суставной головки измеряется по степени ее наклона к горизонтальной плоскости, если его рассматривать в сагиттальной плоскости (рис. 45).

Нижняя челюсть может совершать открывающие и закрывающие движения в любой момент во время рабочего движе-

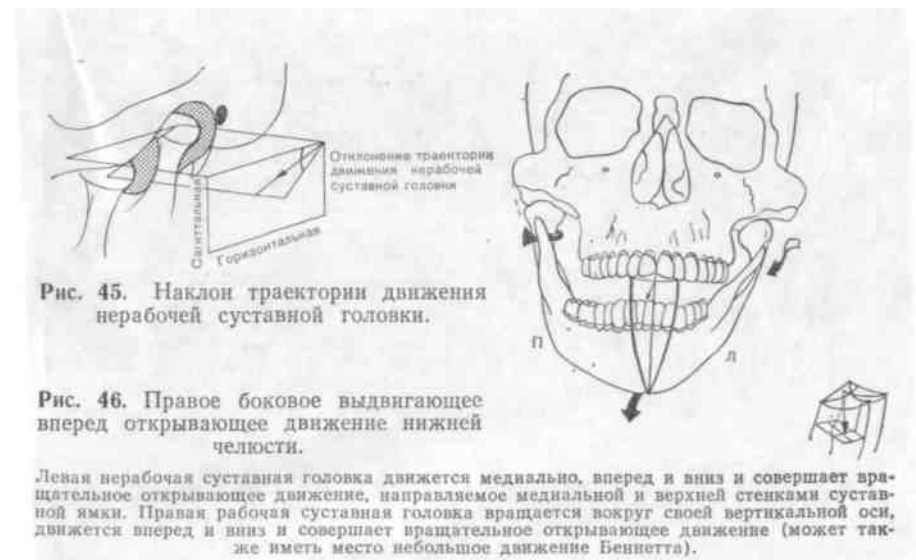

Рис. 45. Наклон траектории движения нерабочей суставной головки.

Рис. 46. Правое боковое выдвигающее вперед открывающее движение нижней челюсти.

Левая нерабочая суставная головка движется медиально, вперед и вниз и совершает вращательное открывающее движение, направляемое медиальной и верхней стенками суставной ямки. Правая рабочая суставная головка вращается вокруг своей вертикальной оси, движется вперед и вниз и совершает вращательное открывающее движение (может также иметь место небольшое движение Беннетта).

ния вследствие вращения: суставных головок вдоль нижней поверхности суставных дисков. Помимо того что нижняя челюсть может двигаться в сторону и одновременно совершать открывающие и закрывающие движения, она также может выдвигаться вперед благодаря скольжению суставных головок по дистальным верхним скатам суставного бугорка. Таков, по нашему мнению, механизм, который позволяет нижней челюсти совершать полный комплекс свойственных ей движений (рис.46).

### Направляемое зубами боковое движение нижней челюсти из положения центральной окклюзии (рабочая направляющая функция)

Боковое движение нижней челюсти из положения центральной окклюзии при сомкнутых зубах направляется контактирующими поверхностями этих зубов на рабочей стороне и называется «рабочей направляющей функцией».

В естественных зубных рядах чаще всего встречаются два вида рабочей направляющей функции: «клыковый путь» и «групповая направляющая функция». Клыковый путь встречается чаще (57%), чем групповая функция (односторонняя защита) (16,3%) (Scaife, Holt, 1969).

### Рабочий клыковый путь

На рис. 47 показано рабочее движение из положения центральной окклюзии вправо (соотношение челюстей и резцов по I классу). Когда мышцы перемещают нижнюю челюсть в рабочую сторону, верхушка или дистально-щечный скат нижнего клыка рабочей стороны скользит вдоль небного ската верхнего

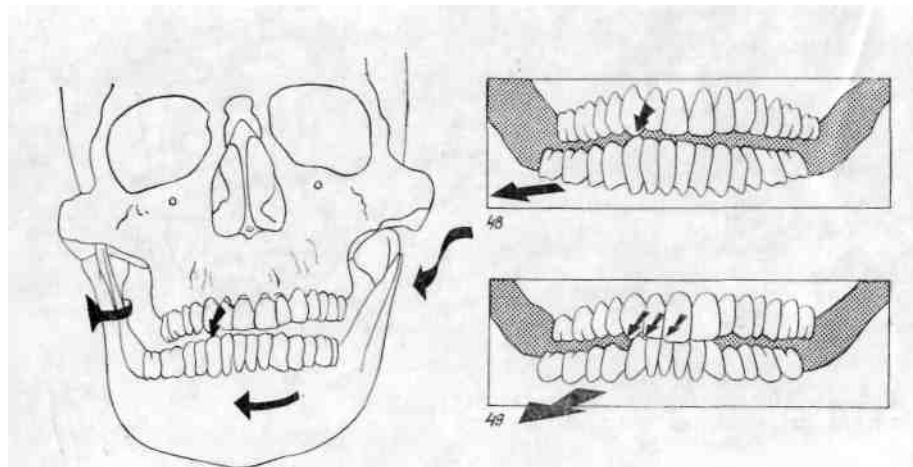


Рис. 47. Направляемое клыками рабочее движение.

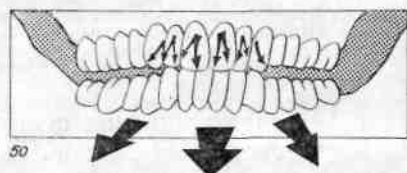


Рис. 48. Клыковый путь.

Рис. 49. Одновременный контакт центральных и боковых резцов во время направляемого клыками рабочего движения.

Рис. 50. Резцовый путь (передняя направляющая функция).

клыка рабочей стороны. Это заставляет нижнюю челюсть двигаться в сторону, вперед и открывать полость рта. Эта функция называется «Клыковым путем».

При направляемом клыками рабочем движении премоляры и моляры рабочей стороны размыкаются, в то время как нижняя челюсть движется в сторону от положения центральной окклюзии (рис. 48).

Все зубы нерабочей стороны при этом движении размыкаются. Клыковый путь обеспечивает передний направляющий компонент, а суставной путь составляет дистальный направляющий компонент и обеспечивает размыкание зубов на нерабочей стороне.

Во время направляемого клыками рабочего движения центральные и боковые резцы рабочей стороны могут одновременно находиться в подвижном контакте с противолежащими центральными и боковыми резцами (рис. 49).

#### Резцовый путь (передняя направляющая функция)

Когда резцы и клыки направляют как выдвигающее вперед, так и рабочее движения нижней челюсти, они составляют передний направляющий компонент ее движений (рис. 50). Их

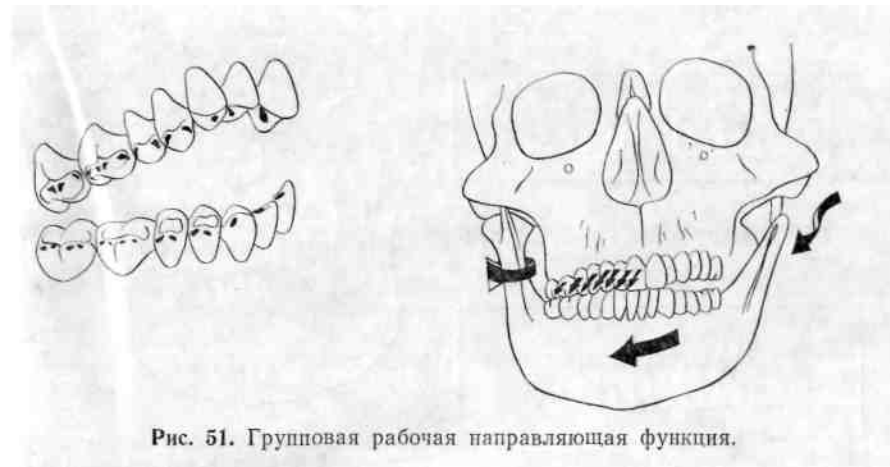

Рис. 51. Групповая рабочая направляющая функция.

влияние на движение нижней челюсти называется «резцовым путем», или передней направляющей функцией. Суставной путь обеспечивает дистальный направляющий компонент.

#### Групповая рабочая направляющая функция

Рабочая направляющая функция группы зубов осуществляется всеми зубами рабочей стороны. Режущие края передних зубов нижней челюсти скользят вдоль небных поверхностей передних зубов верхней челюсти. Щечные скаты щечных бугров нижних премоляров и моляров скользят вдоль небных скатов щечных бугров верхних премоляров и моляров (рис. 51).

В редких случаях групповая рабочая направляющая функция может также обеспечивать контакт между небными скатами небных бугров верхних зубов и щечными скатами язычных бугров нижних зубов на рабочей стороне (см. рис. 60).

Рабочая направляющая функция зубов осуществляется до смыкания направляющих зубов на рабочей стороне в положении края в край (рис. 52).

Дальнейшее движение в рабочую сторону направляется контактом между верхними и нижними резцами. Это положение зубов называют «перекрестным» (рис. 53).

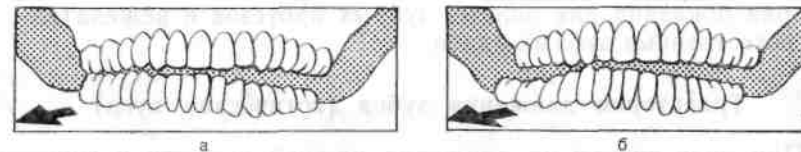
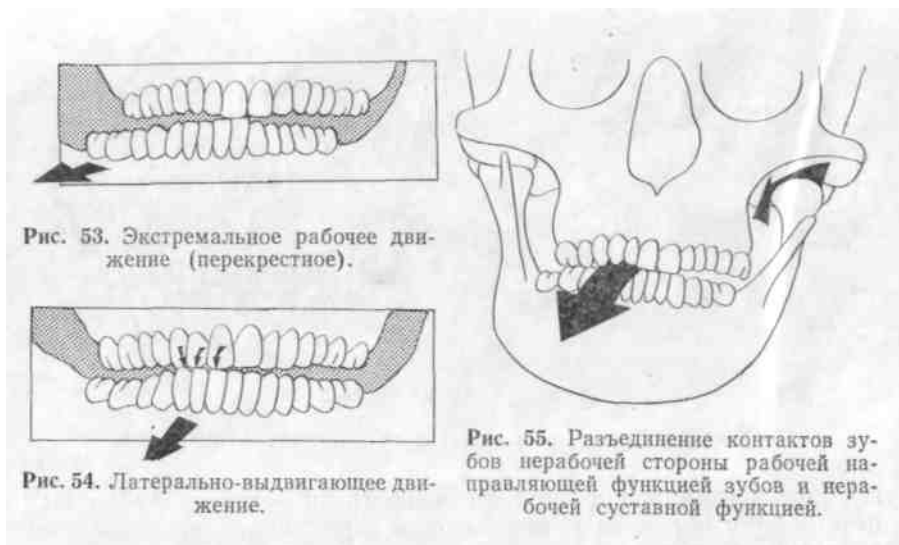


Рис. 52. Рабочее движение челюсти до смыкания зубов-антагонистов в положении «край в край».

Групповая направляющая функция (а). Направляющая функция клыков (б).



### Латерально-выдвигающее движение

Направляемые зубами движения нижней челюсти, сочетающие прямые боковые и выдвигающие движения, называются латерально-выдвигающими. Направляющая функция зубов во время этих движений осуществляется противоположными клыками рабочей стороны, боковыми и центральными резцами (рис. 54).

### Нерабочая сторона

При интактных зубных рядах во время направляемых зубами рабочих движений на нерабочей стороне не должно быть никаких контактов между зубами.

Движение нерабочей суставной головки в сочетании с рабочей направляющей функцией зубов удерживает зубы нерабочей стороны в разомкнутом положении (рис. 55). Нерабочую сторону часто называют «балансирующей» стороной. Этот термин заимствован из практики зубного протезирования, так как контакт зубов полных зубных протезов на нерабочей стороне необходим для предупреждения их наклона во время рабочего движения. Это называется «сбалансированной окклюзией», которая показана для полных зубных протезов и нежелательна для естественных зубных рядов.

### Траектория движения зубов (готическая дуга)

При виде сверху на движения нижней челюсти в горизонтальной плоскости во время ее выдвигающих правого и левого боковых движений до предела траектория движения срединной точки нижних резцов напоминает головку стрелы или дугу. Ее

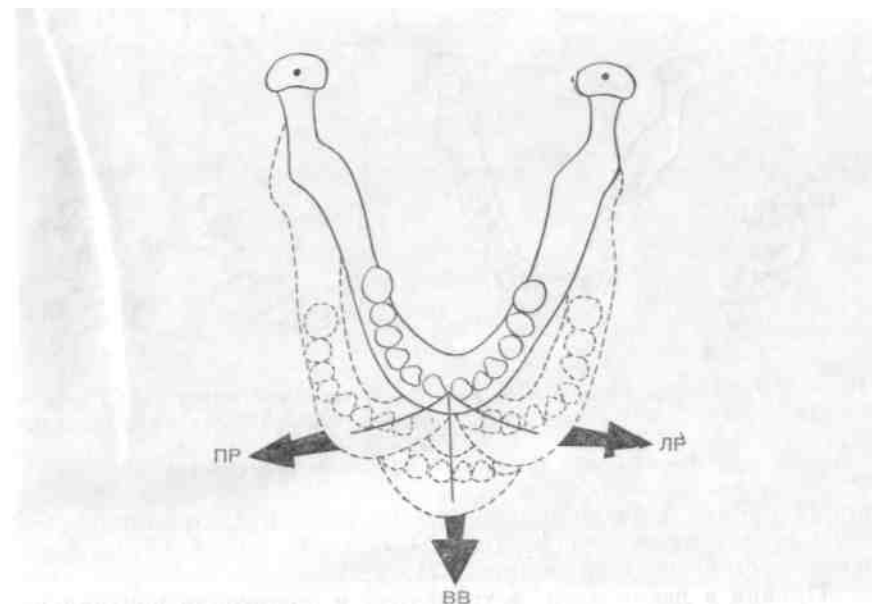
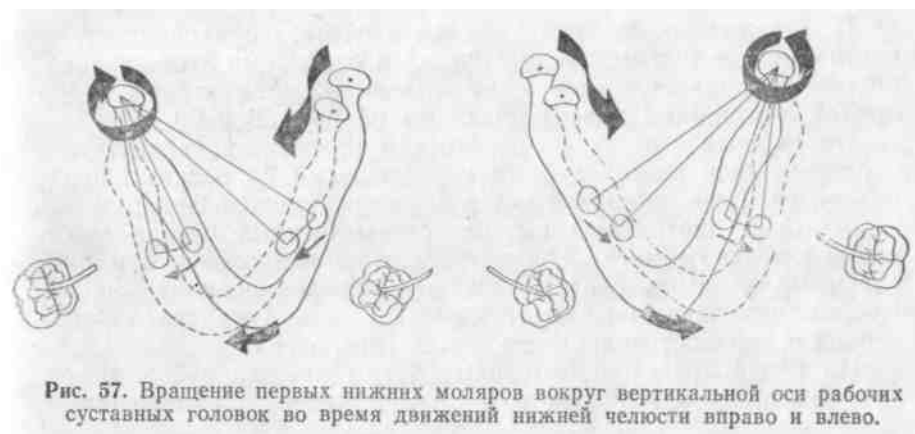

Рис. 56. Траектория движения срединной точки нижних резцов при правом рабочем (ПР), левом рабочем (ЛР) и выдвигающем вперед (ВВ) движениях нижней челюсти (готическая дуга).

часто называют «готической дугой». Вершина этой дуги соответствует положению центрального соотношения. Стороны дуги соответствуют траектории вращения срединной точки нижних резцов вокруг вертикальных осей рабочих суставных головок во время правого и левого боковых движений нижней челюсти до предела (рис. 56).

Во время рабочих движений все зубы нижней челюсти вращаются вокруг вертикальной оси рабочей суставной головки. Траектории движения, по которым происходит перемещение центральных ямок или краевых выступов нижних зубов во





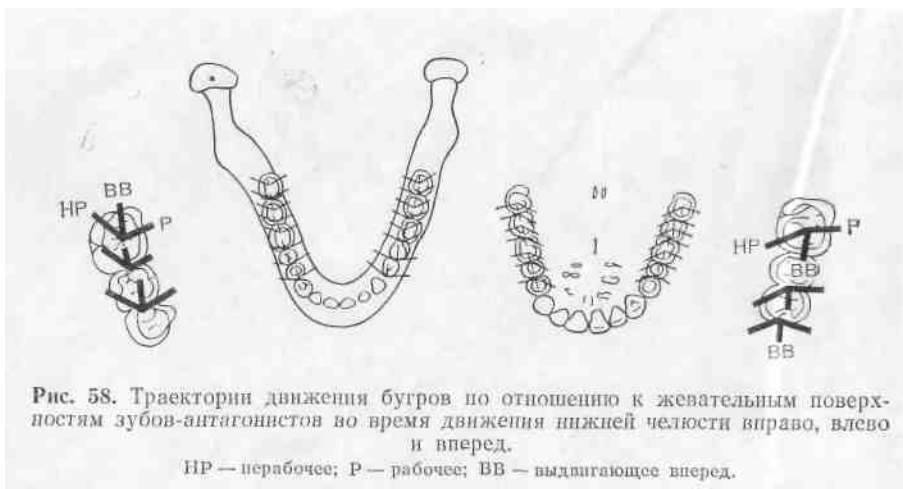


Рис. 58. Траектории движения бугров по отношению к жевательным поверхностям зубов-антагонистов во время движения нижней челюсти вправо, влево и вперед.

HP — нерабочее; P — рабочее; BB — выдвигающее вперед.

время рабочего движения вправо и влево, представляют собой дуги вращения вокруг вертикальных осей правой и левой рабочих суставных головок (рис. 57).

Правая и левая дуги встречаются в положении центрального соотношения и образуют индивидуальную дугу для каждого зуба. Каждая дуга представляет собой траекторию движения центральной ямки или краевого выступа нижнего зуба по отношению к противоположному опорному бугру верхнего зуба во время рабочего движения нижней челюсти в правую и левую стороны. Что касается зубов верхней челюсти, то каждый щечный опорный бугор нижнего зуба описывает индивидуальную «готическую дугу» по отношению к противоположному верхнему зубу. Эти готические дуги (рис. 58) представляют собой относительные траектории движения опорных бугров и противоположащих им жевательных поверхностей. При этом зубы не обязательно должны контактировать.

### Контакты задних зубов при движениях нижней челюсти

При движении нижней челюсти бугры зубов скользят по скатам бугров или между выступами и бороздами зубов-антагонистов. Направление движения и возможные контакты зубов при окклюзии по I классу показаны на рис. 59 и 60.

На рабочей стороне щечные бугры нижних зубов движутся в сторону щек между зубами или щечными бороздками верхних зубов. При групповой рабочей направляющей функции мезиальный и дистальный щечные скаты щечных бугров зубов нижней челюсти могут контактировать с мезиальными и дистальными небными скатами щечных бугров верхних зубов. Край или заднещечный скат нижнего клыка контактирует с небной поверхностью верхнего клыка (рис. 59, а).

На нерабочей стороне щечные бугры нижних зубов проходят под наклоном вперед и в сторону неба по отношению к

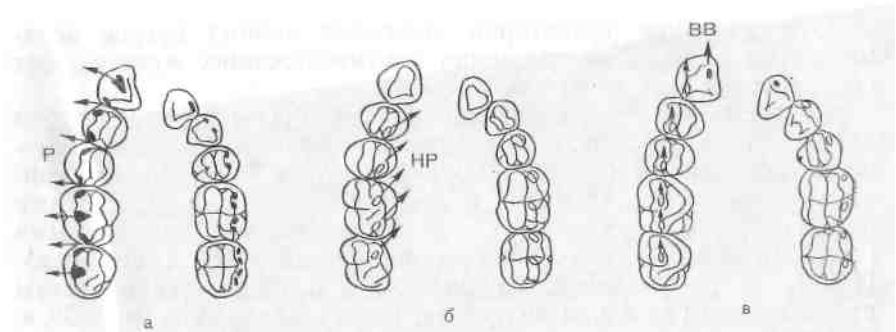


Рис. 59. Траектории движения и возможные контакты щечных бугров нижних зубов.

Контакты зубов-антагонистов при групповой направляющей функции на рабочей (P) стороне (а). Возможные нерабочие (HP) контакты (б). Возможные контакты при выдвигении вперед (BB) нижней челюсти (в).

щечным скатам небных бугров верхних зубов. Существует возможность возникновения контактов на нерабочей стороне между язычными скатами\* щечных бугров нижних зубов и щечными скатами небных бугров верхних зубов (рис. 59, б). Эти контакты являются потенциально вредными. Комбинированное влияние рабочей направляющей функции зубов и суставного пути предотвращает возникновение этих контактов.

При выдвигении нижней челюсти вперед щечные бугры нижних зубов перемещаются вперед по отношению к центральным ямкам и небным скатам щечных бугров верхних зубов. При этом возможно возникновение контактов между мезиаль-но-щечными скатами щечных бугров нижних зубов и дисталь-но-небными скатами щечных бугров верхних зубов (рис. 59, в). Эти контакты возникают при отсутствии эффективного резцового пути, размыкающего задние зубы. В противном случае эти; контакты считаются потенциально вредными.

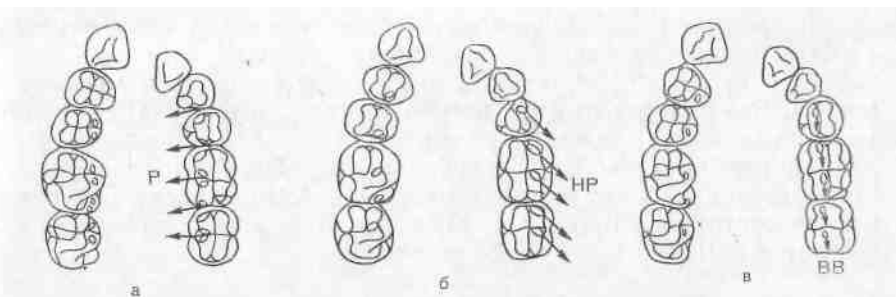


Рис. 60. Относительные траектории движения небных бугров верхних зубов, обусловленные движением нижних зубов-антагонистов.

Возможные контакты зубов на рабочей стороне (P) при действии групповой направляющей функции (а). Возможные нерабочие (HP) контакты (б). Возможные контакты при выдвигении вперед (BB) нижней челюсти (в).

Относительные траектории движения небных бугров верхних зубов зависят от движения противоположащих жевательных поверхностей нижних зубов.

Во время рабочего движения небные бугры верхних зубов «проходят» в сторону языка между зубами или между язычными бороздками больших коренных зубов. Возможны контакты между мезиальными и дистальными небными скатами небных бугров верхних зубов и мезиальными и дистальными щечными скатами язычных бугров нижних зубов (рис. 60, а). При групповой рабочей направляющей функции эти контакты наблюдаются реже, чем в случаях, представленных на рис. 59, а.

На нерабочей стороне небные бугры верхних зубов «проходят» наклонно назад и в сторону щеки по отношению к язычным скатам щечных бугров нижних зубов (рис. 60, б).

При выдвигении нижней челюсти вперед небные бугры верхних зубов «проходят» дистально по отношению к центральным ямкам и щечным скатам язычных бугров нижних зубов. При этом возможны контакты между дистально-небными скатами небных бугров верхних зубов и мезиально-щечными скатами язычных бугров нижних зубов (рис. 60, в). Эти контакты происходят при отсутствии эффективного резцового пути. В противном случае они являются потенциально вредными.

#### Факторы окклюзии

На характер контактов задних зубов при движениях нижней челюсти оказывает влияние несколько различных факторов. Их называют «факторами окклюзии». К ним относятся: суставной путь, движение Беннетта, окклюзионная плоскость, кривая Шпее, кривая Уилсона, морфология жевательной поверхности задних зубов, резцовый путь и расстояние между суставными головками (рис. 61).

#### *Суставной путь*

Во время выдвигения нижней челюсти вперед размыкание верхней и нижней челюстей в области коренных зубов обеспечивается суставным путем при выдвигении нижней челюсти вперед. Это зависит от угла изгиба суставного бугорка. Во время латеральных движений размыкание верхней и нижней челюстей в области коренных зубов на нерабочей стороне обеспечивается нерабочим суставным путем. Это зависит от угла изгиба суставного бугорка и угла наклона мезиальной стенки суставной ямки на нерабочей стороне.

#### *Движение Беннетта*

Форма движения Беннетта влияет на траекторию движения бугров во время боковых движений нижней челюсти, а она в

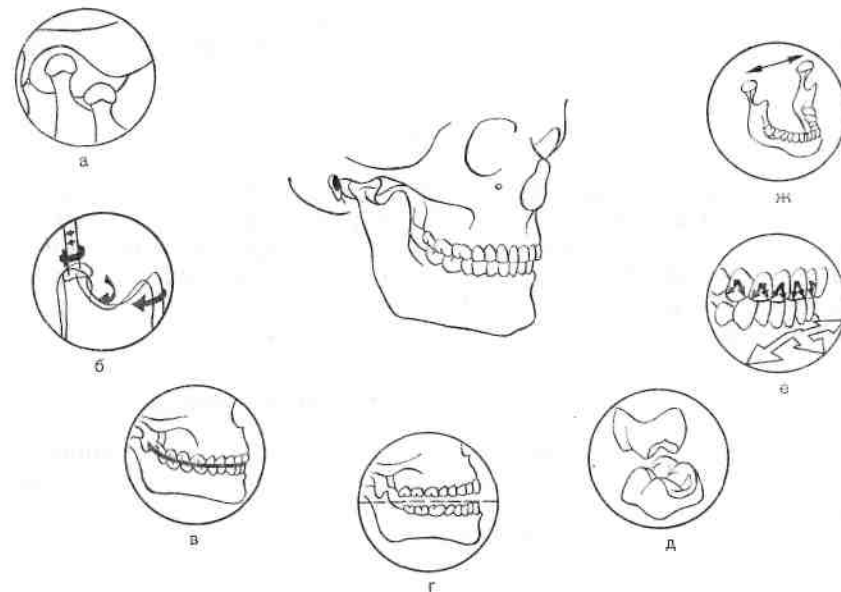


Рис. 61. Факторы окклюзии.

Суставной путь (а). Движение Беннетта (б). Кривая Шпее (в). Окклюзионная плоскость (г). Морфология окклюзии (д). Резцовый путь (е). Расстояние между суставными головками (ж).

свою очередь зависит от морфологии суставной ямки на рабочей стороне, а также от искривления и наклона мезиальной стенки суставной ямки на нерабочей стороне.

#### *Окклюзионная плоскость*

Средний уровень жевательных поверхностей по отношению к горизонтали называется окклюзионной плоскостью.

#### *Кривая Шпее*

Дистальное и верхнее искривление окклюзионной плоскости известны как «кривая Шпее».

#### *Кривая Уилсона*

Искривление окклюзионной плоскости, рассматриваемое во фронтальной плоскости, называется кривой Уилсона.

#### *Морфология окклюзии*

Высота бугров, глубина ямок, направление краевых выступов и бороздок, а также угол наклона скатов бугров составля-



ют элементы морфологии окклюзионной поверхности, которые влияют на характер контакта задних зубов во время движений нижней челюсти.

### *Резцовый путь*

Резцовый путь при выдвигении нижней челюсти вперед и в сторону составляет передний направляющий компонент ее движений и обеспечивает размыкание задних зубов во время этих движений. Групповая рабочая направляющая функция обеспечивает размыкание зубов на нерабочей стороне во время рабочих движений.

### *Расстояние между суставными головками*

Расстояние между суставными головками и расстояние от каждого зуба до рабочей суставной головки влияют на траекторию движения зубов при их вращении вокруг вертикальной оси рабочей суставной головки.

### *Функциональные контакты зубов*

Жевание и глотание — это функциональная деятельность, осуществляемая при сомкнутых зубах.

### **Глотание**

При глотании верхняя и нижняя челюсти легко соприкасаются, и происходит акт глотания. Этот контакт чаще всего наступает в положении центральной окклюзии, но иногда и в положении центрального соотношения челюстей. Такие контакты осуществляются многократно в течение дня и ночи.

### **Жевание**

Процесс пережевывания представляет собой ряд жевательных циклов. При пережевывании пищевого комка большинство жевательных циклов включают контакты зубов в положении центральной окклюзии.

На рис. 62 показан типичный жевательный цикл, рассматриваемый как траектория движения срединной точки нижних резцов во фронтальной плоскости. Во время открывающих и закрывающих движений цикла происходят быстрые скользящие контакты направляющих скатов зубов рабочей стороны. Максимальные жевательные усилия отмечаются в положении центральной окклюзии в том момент, когда нижняя челюсть прекращает свое движение примерно на 100 мс прежде, чем начать следующий жевательный цикл.

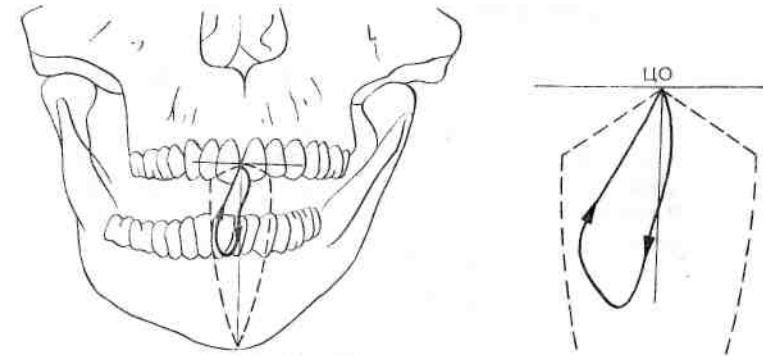


Рис. 62. Жевательный цикл, рассматриваемый как траектория движения срединной точки нижних резцов во фронтальной плоскости.

При нормальной функции жевательной системы нижняя челюсть в процессе жевания может свободно передвигаться в пределах границ ее движения.

Скованность мышц при избегающих движениях, сопровождающих нарушение окклюзии, ограничивает такие движения.

Форма жевательного цикла может быть различной в зависимости от вида рабочей направляющей функции и резцового пути.

При соотношении резцов по III классу и групповой рабочей направляющей функции наблюдается широкий горизонтальный жевательный цикл, в то время как при соотношении резцов по II подклассу II класса в крутом клычковом пути отмечается более вертикальная форма жевательных циклов (рис. 63).

Каждый человек при жевании совершает характерные движения нижней челюсти. Но последовательные жевательные циклы варьируют. Форма жевательных циклов изменяется в зависимости от консистенции пищи.

В современном развитом обществе само по себе жевание не вызывает истирания зубов. Повышенная стираемость зубов при пережевывании твердой грубой пищи отмечается у эскимосов и коренных жителей Австралии.

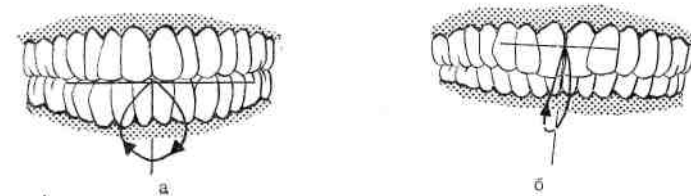


Рис. 63. Горизонтальный жевательный цикл (а). Вертикальный жевательный цикл (б).

Акты жевания и глотания происходят при сомкнутых зубах.

Как жевание, так и глотание происходят на основе сложной комбинации условных и безусловных рефлексов. Однако функция органов ротовой полости не ограничивается этими двумя видами деятельности; она включает полный набор произвольных и рефлекторных движений нижней челюсти, составляющих речевую артикуляцию, мимику лица, дыхание, зевание, плевание, питье, сосание и т. п. При нормальной функции пищеварительной системы жевательные мышцы работают координированно и гармонично. Это позволяет нижней челюсти свободно двигаться в пределах границ ее движения при выполнении любой из перечисленных выше произвольных или рефлекторных функций. Движения нижней челюсти обеспечиваются мышцами, которые находятся в состоянии функциональной гармонии и имеют нормальный тонус покоя.

Такие факторы, как окклюзионное соотношение зубов и психофизиологические эффекты стресса, могут нарушить эту гармонию. Как правило, жевательная система способна сохранять функциональную гармонию при наличии некоторых нарушений окклюзии, а также при периодически возникающем эмоциональном стрессе. Она обладает способностью адаптироваться к этим потенциально разрушительным факторам. Когда же один из этих факторов становится настолько выраженным, что превышает адаптационную способность, появляются повышенный тонус мышц в состоянии покоя, нефункциональные привычки, расстройство функциональной гармонии и симптомы «дисфункции нижней челюсти».

### Гармоничная окклюзия (функциональная, физиологическая, окклюзия)

Для функциональной гармонии необходима физическая гармония между зубами и суставами. Это обычно имеет место при интактных зубных рядах, в тех случаях, когда ничто не мешало нормальному прорезыванию зубов и их устойчивому положению в соответствующих зубных лунках. Ниже приводятся основные требования к гармонии зубов и суставов.

Нижняя челюсть должна совершать закрывающие движения из положения покоя, следуя произвольной траектории в положение в соответствующих зубных лунках. Ниже приводятся нормы контакта зубов или отклоняющего скольжения.

В положении центральной окклюзии должно быть устойчивое смыкание зубов верхней и нижней челюстей при правильной высоте окклюзии. Необходимо, чтобы между высотой покоя и высотой окклюзии существовало приемлемое межокклюзионное расстояние.

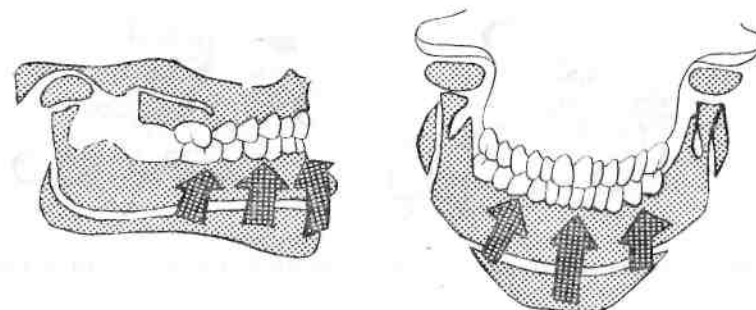


Рис. 64. Закрывающее движение нижней челюсти из положения покоя в положение центральной окклюзии.

Контакт между опорными буграми и соответствующими ямками или краями зубов должен осуществляться одновременно с обеих сторон, чтобы обеспечивать наиболее ровное, осевое направление закрывающих сил. Необходимо, чтобы при межбугровом контакте зубов в положении центральной окклюзии суставные головки были симметрично ориентированы по отношению к своим ямкам (рис. 64).

Желательно, чтобы первоначальный контакт в положении центрального соотношения был двусторонним, а последующее «скольжение по центру» происходило вперед и на расстояние, не превышающее 1 мм (рис. 65).

Рабочая направляющая функция и направляющая функция зубов при выдвигении нижней челюсти вперед должна обеспечивать плавный скользящий контакт зубов. Желательно, чтобы эти функции были равномерно распределены между резцовым путем при выдвигении нижней челюсти вперед, рабочей направляющей функцией и групповой рабочей направляющей функцией зубов. Это обеспечивает гармоничное взаимодействие между передним направляющим компонентом движения нижней челюсти (резцовый путь при выдвигении нижней челюсти вперед и рабочая направляющая функция) и задним направляющим компонентом (суставной путь) (рис. 66).

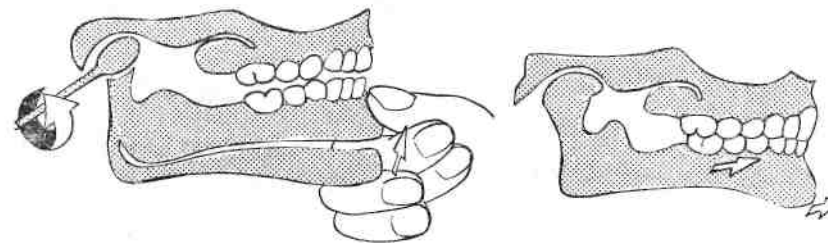


Рис. 65. Первоначальный контакт зубов при центральном соотношении и скольжение в положение центральной окклюзии.

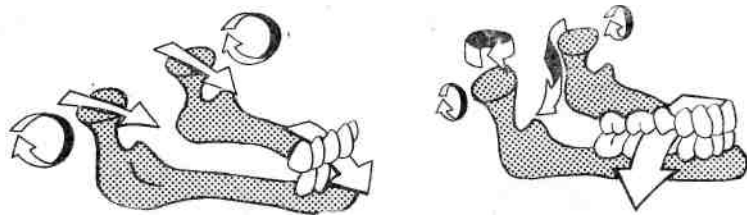


Рис. 66. Гармония между резцовым путем нижней челюсти вперед и рабочей направляющей функцией.

Гармония между направляющей функцией зубов при выдвижении нижней челюсти вперед, межбугровым смыканием зубов в положении центральной окклюзии и положением суставных головок при движении нижней челюсти вперед и назад позволяет совершать ненапряженные произвольные и рефлекторные закрывающие движения в положении стабильной центральной окклюзии.

Гармония между скатами зубных бугров, обеспечивающих выполнение рабочей направляющей функции, и боковым суставным путем позволяет совершать ненапряженные двусторонние жевательные циклы в пределах границ движения нижней челюсти (рис. 67).

#### Морфологические формы аномалий окклюзии

Описанные выше признаки характерны для функциональной, или физиологической, окклюзии, при которой обеспечиваются физиологическое взаимодействие и адаптация формы окклюзии и нервно-мышечной функции. Отклонения формы окклюзии от оптимальной схемы, имеющей место при соотношении челюстей по I классу, называются аномалиями окклюзии. Это определение, данное в морфологическом плане, включает широкий диапазон отклонений в строении лицевого скелета и неправильного

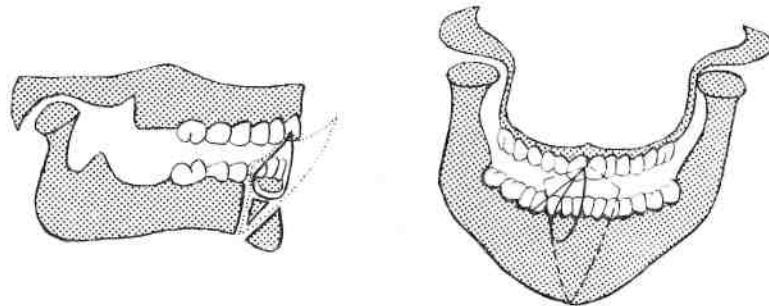


Рис. 67. Жевательные циклы, совершаемые в пределах границ движения нижней челюсти.

расположения зубов. В основе аномалий окклюзии могут лежать наследственные факторы, неправильное глотание или сосание, а также местные факторы, связанные с патологией зубов. В отдельных случаях наследственные факторы обуславливают неправильное расположение костей лицевого скелета, приводящее к неблагоприятному горизонтальному или вертикальному перекрытию резцов, переднему или заднему перекрестному прикусу и скученности зубов или их слишком свободному расположению. Неправильное сосание или глотание ведет к таким видам морфологической аномалии прикуса, как передний открытый прикус, односторонний задний открытый прикус и выдвижение вперед зубов верхней и нижней челюстей. Местные факторы, такие, как утраата зубов или неправильное их восстановление при пломбировании или протезировании, ведут к появлению у соседних зубов наклона, к их расшатыванию, выдвижению из лунок и повороту вокруг оси, а также к выдвижению из лунок зубов-антагонистов.

При незначительных отклонениях от нормы в состоянии зубных рядов гармония окклюзии может не нарушиться, и жевательная система функционирует, как и при нормальных условиях. Функциональная, или физиологическая, окклюзия обеспечивает гармоничное взаимодействие между зубами и суставами и предъявляет к адаптационной способности нервно-мышечного аппарата минимальные требования.

#### Функциональное нарушение окклюзии

Неправильное расположение зубов в зубных рядах в сочетании с аномалиями прикуса препятствует стабильному и полному закрыванию рта или гармоничным эксцентричным скользящим движениям нижней челюсти. Нарушения окклюзии вызывают дисгармонию функции зубов и суставов, что приводит к «функциональному расстройству окклюзии». Дисгармония окклюзии при функциональном нарушении предъявляет большие требования к адаптационной способности нервно-мышечного аппарата для поддержания нормальной функции. Такая адаптация вызывает напряжение функции зубов и суставов при закрывающем движении нижней челюсти или развитие условно-рефлекторной формы избегающего движения, «обходящего» отклоняющие контакты зубов, которые не соответствуют резцовому и суставному путям при эксцентричных движениях нижней челюсти. У разных людей адаптационная способность различна и подвержена влиянию других переменных величин, главным образом психофизиологическому воздействию стресса на нервно-мышечный аппарат. Выраженная дисгармония функции зубов и суставов сама по себе или в сочетании с нервно-мышечным стрессом может быть достаточной для того, чтобы превысить способность нервно-мышечной системы к адаптации и стать причиной нарушения функциональной гармонии и разви-

тия дисфункции нижней челюсти. Предсказать, когда нервно-мышечный аппарат потеряет способность адаптироваться к морфологическим нарушениям и обеспечивать нормальную функцию, практически невозможно. Это зависит от индивидуальной способности к адаптации и от психофизиологической реакции человека на стресс. Некоторые люди могут безболезненно адаптироваться к выраженным формам функционального нарушения окклюзии и значительным психологическим воздействиям; У других же появляются серьезные симптомы дисфункции нижней челюсти при незначительных расстройств окклюзии и в кратких периодах эмоционального стресса.

#### ДИСГАРМОНИЯ ОККЛЮЗИИ

Дисгармония окклюзии при ее функциональных нарушениях может проявляться при следующих положениях и движениях нижней челюсти:

- 1) при вращении нижней челюсти вдоль терминальной дуги закрывания до точки первоначального контакта зубов в положении центрального соотношения;
- 2) при произвольном закрывающем движении нижней челюсти в положении центральной окклюзии;
- 3) во время направляемых зубами рабочих движений и направляемого зубами выдвигания нижней челюсти вперед из положений центральной окклюзии или центрального соотношения.

#### *Преждевременные контакты зубов*

Контакты зубов, отклоняющие нижнюю челюсть от нормального пути при ее закрывающем движении, называются «отклоняющими», или «преждевременными контактами». Они могут происходить при движении нижней челюсти вдоль терминальной дуги закрывания в положение центрального соотношения или на пути произвольного закрывающего движения нижней челюсти из положения покоя в положение центральной окклюзии.

#### *Бугровые препятствия*

Контакты зубов, при которых нарушается или ограничивается плавное гармоничное направляемое зубами рабочее движение нижней челюсти или выдвигание ее вперед, называются «бугровыми препятствиями». Их также называют «преграждающими контактами». Преждевременные контакты и бугровые препятствия вызывают дисгармонию окклюзии и могут стать причиной функциональной дисгармонии и дисфункции нижней челюсти в том случае, если будет превышена способность нервно-мышечного аппарата к адаптации.

#### Преждевременные контакты при закрывающих движениях нижней челюсти

#### *Преждевременный контакт при центральном соотношении*

У большинства людей с интактными зубными рядами наблюдаются преждевременные контакты при движении нижней челюсти вдоль терминальной дуги закрывания (центральное соотношение) и последующее отклонение скольжения в положении центральной окклюзии.

Преждевременные контакты могут происходить с одним или несколькими зубами. Обычно это приводит к отклонению движения зубов нижней челюсти вперед вдоль мезиальных скатов небных бугров верхних премоляров или моляров, скользящих вдоль дистальных скатов щечных бугров нижних премоляров и моляров (см. рис. 70).

Это движение нижней челюсти названо «скольжением по центру». Скольжение по центру удлиняется, если межбугровое смыкание зубов в положении центральной окклюзии смещается в сторону или вперед по отношению к «нормальному» положению на 1 мм вперед от контакта зубов при центральном соотношении челюстей.

Типичное «скольжение по центру» показано на рис. 68 и 69. Первоначальный контакт при центральном соотношении челюстей происходит между небным бугром первого верхнего премоляра и щечным бугром первого нижнего премоляра (рис. 68). Дальнейшее скольжение в положение центральной окклюзии происходит при контакте между мезиально-щечным скатом верхнего небного бугра и дистально-язычным скатом нижнего щечного бугра (рис. 69).

#### *Преждевременный контакт в положении центральной окклюзии*

При интактных зубных рядах максимальное межбугровое смыкание зубов обычно происходит на 1 мм вперед от точки первоначального контакта зубов в положении центрального соотношения. Суставные головки также перемещаются на 0,5 мм вперед по направлению к положению центрального соотношения. Это наблюдается у большинства людей и рассматривается как «нормальное» межбугровое соотношение зубов.

Мышцы нижней челюсти обеспечивают ее закрывающее движение прямо из положения покоя в положение «нормальной» центральной окклюзии. Если максимальное межбугровое смыкание зубов происходит несколько латеральнее или впереди от этого положения, то мышцы обычно как бы выбирают адап-

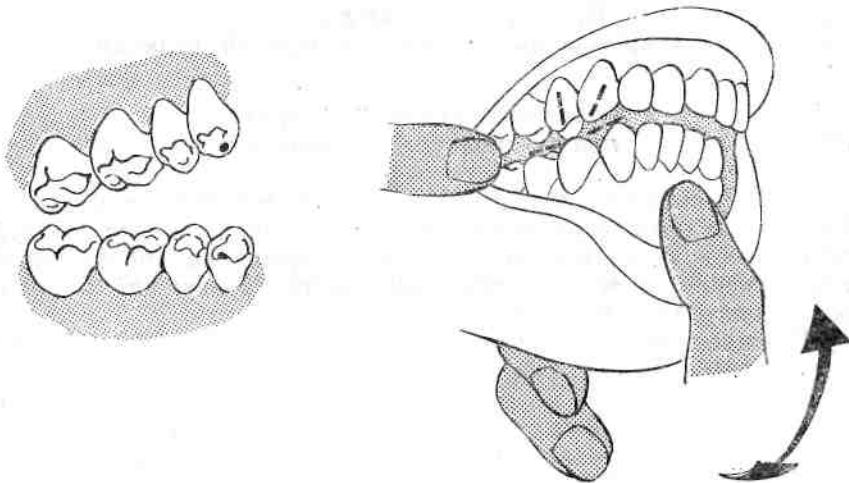


Рис. 68. Преждевременный контакт при центральном соотношении зубов. Первоначальный контакт зубов при центральном соотношении.

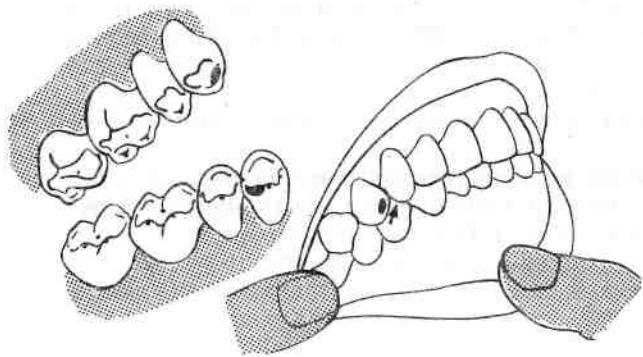


Рис. 69. Скольжение по центру. Скольжение от первоначального контакта зубов при центральном соотношении в положение максимального межбугрового контакта зубов при центральной окклюзии.

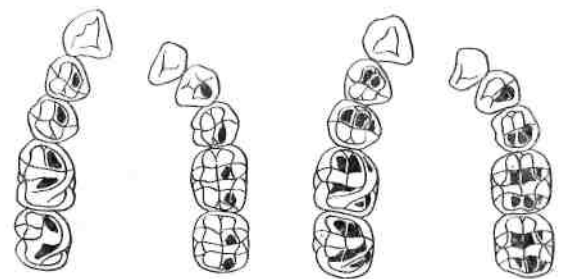


Рис. 70. Часто встречающиеся преждевременные контакты зубов при центральном соотношении челюстей.

тивный ненапряженный путь закрывания, сохраняя при этом нормальный тонус покоя.

Однако при значительных смещениях межбугрового контакта зубов спереди или в сторону расслабленное закрывающее движение нижней челюсти из положения покоя приводит к столкновению зубов в точке преждевременного контакта и по-

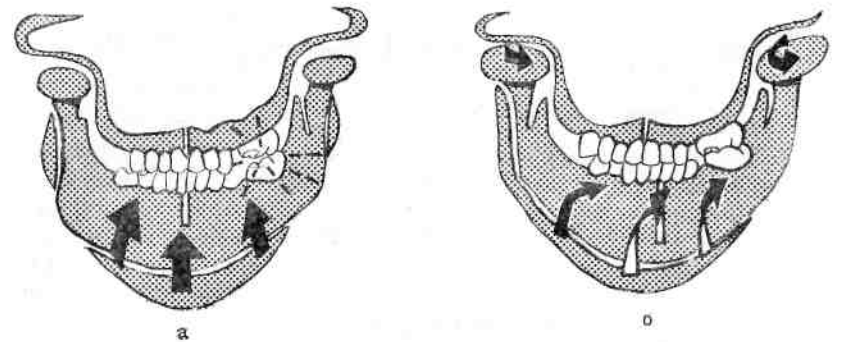


Рис. 71. Преждевременный контакт зубов при центральной окклюзии.

Преждевременный контакт зубов при произвольном закрывающем движении нижней челюсти из положения покоя (а). Отклоняющее движение от начального контакта до максимального межбугрового смыкания.

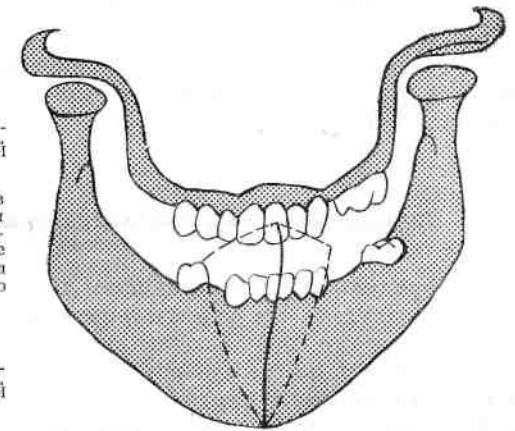


Рис. 72. Обходной путь при закрывающем движении нижней челюсти.

следующему скольжению в положение межбугрового смыкания.

Во избежание такого столкновения и скольжения (рис. 71) мышцы должны выработать обходной путь вокруг точки преждевременного контакта при закрывающем движении нижней челюсти из положения покоя (рис. 72). Мышцы также должны обеспечить соответствующую более сложную «избегающую» форму движений во время акта жевания и находиться в напряжении для поддержания этого асимметричного положения центральной окклюзии во время максимального усилия в конце жевательного цикла. В положении максимального усилия при центральной окклюзии суставные головки асимметрично смещаются в зависимости от характера нарушения окклюзии.

Это ведет к образованию черепно-челюстной асимметрии при максимальной нагрузке. Таким образом, чем серьезнее нарушение функции зубов и суставов, тем сложнее мышцам адаптироваться и находить обходной путь при достижении максимального смыкания зубов. Такая сложная адаптация приводит к избыточной мышечной деятельности, остаточному перенапряжению мышц, их усталости и скованности.

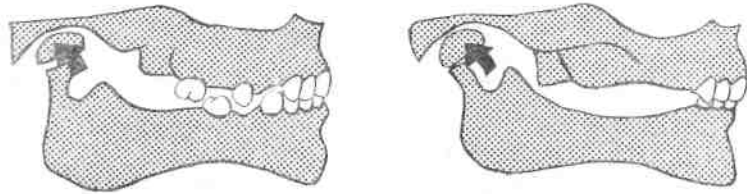


Рис. 73. Утрата задней опоры окклюзии.

### Запредельное закрывающее и открывающее движение нижней челюсти

Отклонения от первоначальной высоты окклюзии рассматриваются как запредельное закрывающее и открывающее движение нижней челюсти.

#### *Запредельное закрывающее движение нижней челюсти*

Запредельное закрывающее движение нижней челюсти является результатом утраты вертикальной опоры окклюзии, которая в норме способствует сохранению ее высоты.

Задняя опора окклюзии может быть утрачена в результате удаления зубов и связанного с этим смещения окружающих зубов (рис. 73). Неправильное восстановление зубных рядов также может привести к прогрессирующему уменьшению высоты окклюзии.

При полном отсутствии задних зубов нижняя челюсть закрывается так, что передние нижние зубы контактируют с наклонными плоскостями небных поверхностей передних верхних зубов (см. рис. 73). При этом неосевые закрывающие нагрузки воздействуют на пародонт верхних резцов и клыков. Предполагается, что это ведет к смещению суставных головок кзади и вверх и возникновению мышечных симптомов дисфункции нижней челюсти.

#### *Запредельное открывающее движение нижней челюсти*

Запредельное открывающее движение нижней челюсти происходит в результате неправильно выполненных зубоорачебных процедур, приведших к увеличению высоты окклюзии до такой степени, когда исчезает межокклюзионный зазор (свободное пространство). Это вызывает перерастяжение мышц, повышение их тонуса, усталость мышц и боль.

## Бугровые препятствия при боковых движениях нижней челюсти и выдвигении ее вперед

### *Рабочее препятствие*

Рабочее препятствие — это контакт зубов на рабочей стороне, который вносит дисгармонию в естественную рабочую направляющую функцию зубов и суставной путь во время рабочих движений нижней челюсти.

Оно является причиной механического ограничения плавных, направляемых зубами боковых движений нижней челюсти или препятствует им. Рабочие препятствия чаще всего возникают в области больших коренных зубов, нарушая контакт, обусловленный нормальной рабочей направляющей функцией.

На рис. 74, а показано рабочее препятствие с контактом между небным скатом мезиально-щечного бугра второго верхнего моляра и щечным скатом мезиально-щечного бугра второго нижнего моляра.

Рабочие препятствия могут также создаваться щечными скатами язычных бугров нижних зубов при контакте с небными скатами небных бугров верхних зубов, как представлено на рис. 74, б.

### *Нерабочее препятствие*

Во время рабочего движения любые контакты зубов на нерабочей стороне называются нерабочими препятствиями (рис. 75). Нерабочие контакты препятствуют осуществлению гармоничной направляющей функции зубов на противоположной стороне. Нерабочие контакты также нарушают гармонию нера-

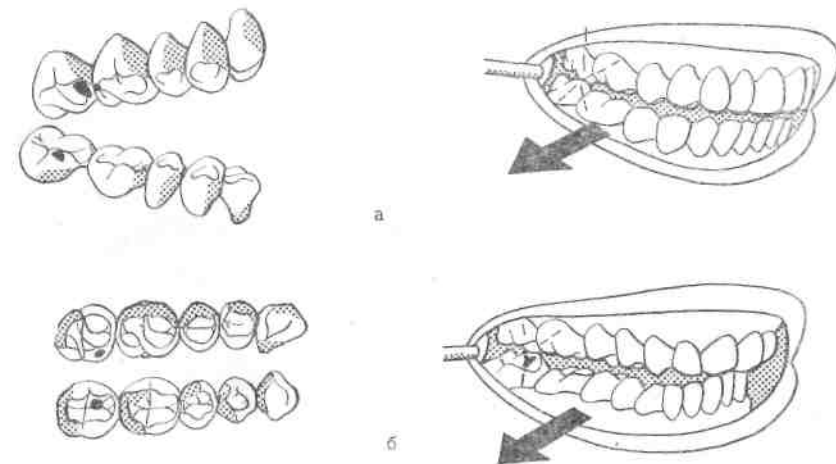


Рис. 74. Рабочие препятствия (а, б).

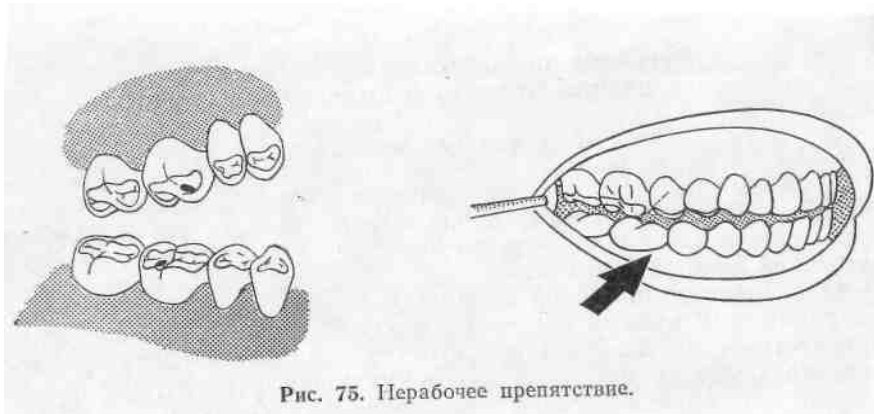


Рис. 75. Нерабочее препятствие.

бочего суставного пути, обеспечивающую размыкание зубов нерабочей стороны.

Нерабочие препятствия создают контакт между щечными скатами небных бугров верхних больших и малых коренных зубов и язычными скатами щечных бугров нижних больших и малых коренных зубов (рис. 76).

На рис. 75 показано единичное нерабочее препятствие между язычным скатом дистально-щечного бугра нижнего первого моляра и щечным скатом мезиально-небного бугра верхнего первого моляра.

#### *Препятствия при выдвижении нижней челюсти вперед*

Выдвижение нижней челюсти вперед обычно направляется гармоничным сочетанием направляющих функций зубов и суставных головок.

Когда выдвижение нижней челюсти вперед направляется одним или двумя контактами зубов, вносящими дисгармонию в нормальную направляющую функцию и вызывающими размыкание остальных зубов, эти контакты следует рассматривать

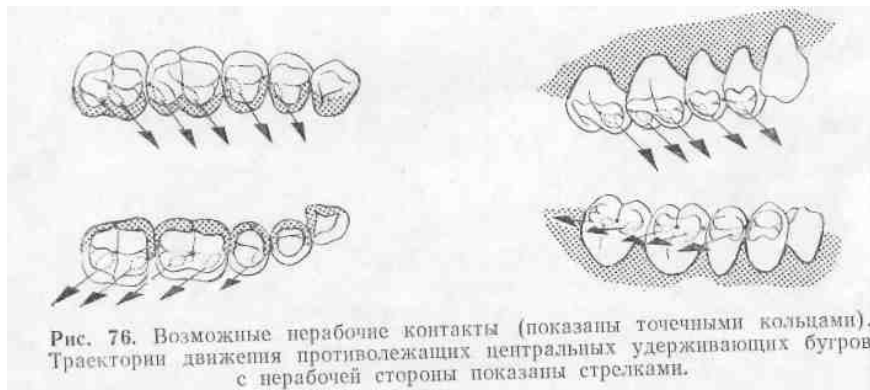


Рис. 76. Возможные нерабочие контакты (показаны точечными кольцами). Траектории движения противоположных центральных удерживающих бугров с нерабочей стороны показаны стрелками.

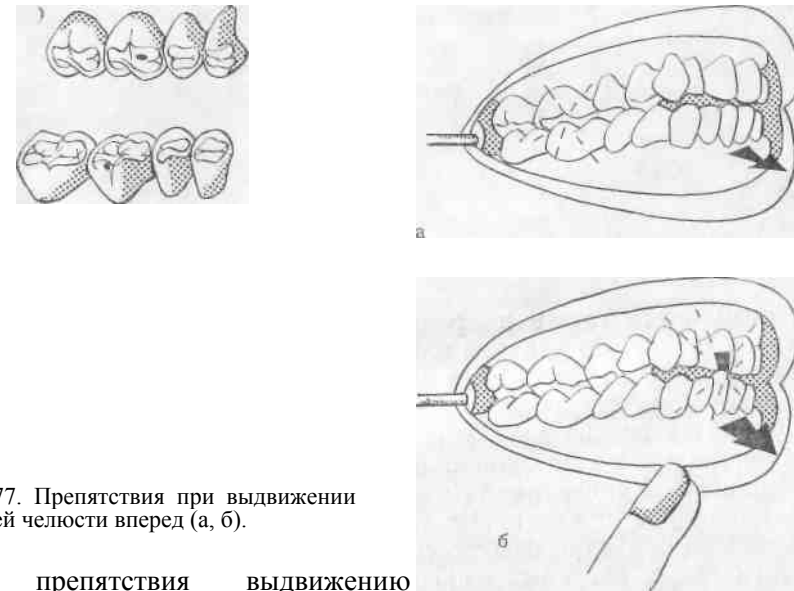


Рис. 77. Препятствия при выдвижении нижней челюсти вперед (а, б).

как препятствия выдвижению челюсти. Препятствия выдвижению нижней челюсти вперед на задних зубах обычно возникает между верхними дистальными и нижними мезиальными скатами.

Препятствия, создаваемые правыми первыми верхними и нижними молярами, показаны на рис. 77, а. Мезиально-щечный скат дистально-щечного бугра нижнего моляра контактирует с дистально-небным скатом мезиально-щечного бугра верхнего моляра.

Препятствия выдвижению нижней челюсти вперед могут также возникать в передней части зубных рядов. На рис. 77, б показан правый нижний центральный резец, который препятствует такому выдвижению. Этот зуб нарушает гармонию резцового пути при выдвижении нижней челюсти вперед.

#### ДИСФУНКЦИЯ НИЖНЕЙ ЧЕЛЮСТИ

Неблагоприятная реакция нервно-мышечного аппарата на дисгармонию окклюзии выражается в двух основных формах. При одной из них отмечаются избегающие препятствие движения челюсти, а при другой — концентрация на них внимания (скрежетание зубами). Попытки избежания преждевременных контактов или бугровых препятствий могут вызывать перенапряжение и усталость мышц. Мышцы теряют способность возвращаться в состояние нормального тонуса покоя и остаются в состоянии напряжения и повышенного тонуса. Повышенный тонус






Рис. 78. Стабилизирующее действие на сустав закрывающего движения нижней челюсти в устойчивое положение центральной окклюзии.

может возникнуть также в результате психофизиологической реакции на стресс. Сочетанное влияние перенапряжения при избыточных движениях и стресса может быть достаточно сильным и превысить способность нервно-мышечного аппарата к адаптации. Повышение мышечного тонуса ведет к расстройству функциональной гармонии или развитию «функциональной дисгармонии». Концентрация внимания на препятствиях и скрежетании зубами в этих местах может явиться соматическим проявлением стрессового состояния. При преждевременных контактах и бугровых препятствиях происходят нефункциональное скрежетание зубами, а в положении центральной окклюзии их плотное сжатие. Нефункциональное скрежетание и сжатие зубов обычно обусловлены психическим состоянием. Однако нарушения окклюзии могут оказывать раздражающее влияние на нервно-мышечный аппарат и вызвать эти явления.

Как правило, расстройства окклюзии в ее задней части чаще вызывают дисгармонию в суставных механизмах (рис. 78). Усилие, применяемое при смыкании челюстей или при скрежетании зубо-антагонистов, сообщается препятствию и по оси передается на суставы, нагружая их компоненты. Когда максимальный межбугровый контакт зубов значительно сдвинут вперед или в сторону по отношению к нормальной центральной окклюзии или когда отсутствует достаточная опора в области задних зубов, суставные головки могут смещаться при терминальном закрывающем движении нижней челюсти. Они могут быть смещены вперед, в сторону, назад или вверх по отношению к положению, занимаемому ими при нормальной центральной окклюзии. Это зависит от характера нарушения окклюзии. Затрудненное терминальное закрывающее движение нижней челюсти или нефункциональные нагрузки оказывают чрезмерное давление на суставные структуры. При этом адаптационная способность тканей сустава оказывается под воздействием стресса.

Эффекты функциональной дисгармонии и нефункциональных нагрузок могут возникать последовательно или независимо друг от друга. При описании они объединяются под общим названием «дисфункция нижней челюсти». При этом могут наблю-

даться следующие симптомы: ограничение движений нижней челюсти; скованность мышц; болевые ощущения в области мышц и суставов; шелканье суставов; ушные и головные боли. Эти проявления в более тяжелых или хронических случаях также называются мышечно-фасциальным болевым синдромом, дисфункцией (МБД) или болевым синдромом дисфункции височно-нижнечелюстного сустава (ВЧС). Так же как и в ранее описанных случаях, нефункциональное скрежетание зубами может быть причиной их стирания и разрушения и создавать потенциально вредные нагрузки на ткани периодонта (окклюзионная травма). Воздействие повышенного напряжения и стресса на суставные ткани может вызвать в конечном итоге дегенеративные изменения в суставе.

Дисфункция нижней челюсти широко распространена среди населения всех возрастов. По мере утраты зубов может происходить постепенное ослабление задней опоры окклюзии со смещением соседних зубов и их чрезмерным выдвиганием из зубных лунок. При этом увеличивается частота нарушений окклюзии, что предъявляет большие требования к адаптационной способности нервно-мышечного аппарата для поддержания функциональной гармонии.

Если при восстановлении зубов и зубных рядов они не приводятся в соответствии с существующей системой, это увеличивает требования к адаптационной способности нервно-мышечного аппарата. Целью восстановительного лечения зубов при их разрушении в результате кариеса или утрате должно быть сохранение или восстановление зубных рядов в состоянии гармоничной окклюзии. Лечение должно быть направлено на обеспечение стабильного терминального межбугрового контакта зубов при наличии правильной высоты окклюзии и оптимального положения суставных головок и при отсутствии каких-либо бугровых препятствий или преждевременных контактов.

#### СПИСОК ЛИТЕРАТУРЫ

- Секта F. W., Nasedkin J. F. Occlusion: the state of art. Chicago, Quintessence, 1978. Huffman R. W., Regenos J. XV., Taylor R. R. Principles of occlusion. Ohio, Columbus, H. a. R. Press, 1969.
- Kawamura Y. Physiology of mastication (Frontiers of oral physiology, Vol. I). Basel, Karger, 1974.
- Kraus B. S., Jordon R. E., Abrahams L. Dental anatomy and occlusion. Baltimore, Williams a. Wilkins, 1969.
- Posselt U. Physiology of occlusion and rehabilitation, 2nd edn. Oxford, Black-well, 1968.
- Pokorny D. K., Blake F. P. Principles of occlusion. Anaheim, Denar corporation, 1980. Ramiford S. P., Ash M. M. Occlusion, 2nd edn. Philadelphia, Saunders, 1971.
- Scatife R. R., Holt J. E. Natural occurrence of cuspid guidance. — J. Prosthet. Dent., 1969, 22, 225—229. Sicher H., Du Brul E. L. Oral anatomy, 6th edn. St Louis, Mosby, 1975.



## ОБСЛЕДОВАНИЕ СОСТОЯНИЯ ОККЛЮЗИИ

Методы обследования состояния окклюзии у больного должны быть простыми и доступными. Эти методы включают осмотр зубов в каждой зубной дуге и изучение контактного взаимоотношения одноименных зубов верхней и нижней челюстей при закрывающем и эксцентричных движениях нижней челюсти. Изучение окклюзии должно быть частью полного обследования больного перед любой лечебной процедурой у врача-стоматолога.

### ОСМОТР ЗУБОВ В ЗУБНЫХ ДУГАХ

Осмотр верхней и нижней зубных дуг должен проводиться отдельно и при этом необходимо отметить следующее:

- 1) число имеющихся зубов;
- 2) число и расположение дефектов зубных рядов;
- 3) замещение отсутствующих зубов несъемными или съемными протезами, а также наличие сверхкомплектных и молочных зубов или врожденных аномалий (рис. 79).

Следует осмотреть расположение зубов в каждой дуге и отметить наличие подвижных, вращающихся, налегающих друг на друга, частично прорезавшихся или выдвинутых из лунок зубов, а также диастем.

Необходимо обратить внимание на общий уровень окклюзионной поверхности зубов (окклюзионную плоскость).

Каждый зуб должен быть осмотрен отдельно с целью выявления признаков истирания. На жевательных поверхностях отдельных задних зубов или протезов можно обнаружить стертые грани.

На передних зубах можно наблюдать истертость края резцов, небных поверхностей верхних и губо-режущего края нижних зубов. Следует также отмечать степень и распределение очагов истирания зубов.

Изучение окклюзии у больного следует сочетать с осмотром периодонта. Каждый зуб исследуется на подвижность, а при необходимости производится полное обследование периодонта, включающее рентгеновские снимки и периодонтальное зондирование.

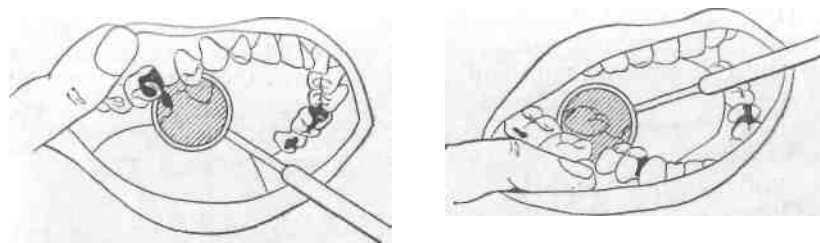


Рис. 79. Осмотр верхних и нижних зубов.

### ОБСЛЕДОВАНИЕ КОНТАКТОВ ЗУБОВ ПРИ ПРОИЗВОЛЬНО ЗАКРЫВАЮЩЕМ ДВИЖЕНИИ НИЖНЕЙ ЧЕЛЮСТИ

#### Центральная окклюзия (положение максимального межбугрового смыкания зубов)

Попросите больного расслабить нижнюю челюсть и после этого закрыть ее, сомкнув задние зубы. Положение, в котором оказываются зубы при таком закрытии рта, известно как положение центральной окклюзии, или максимального межбугрового смыкания зубов (рис. 80).

Рис. 80. Центральная окклюзия: положение максимального межбугрового смыкания зубов.

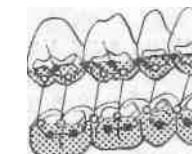
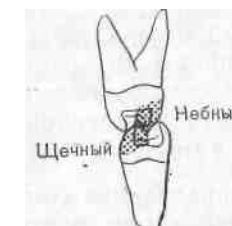
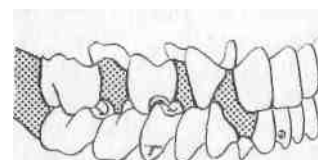
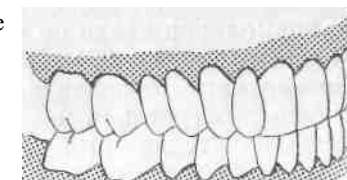


Рис. 81. Опорные бугры (центральные удерживающие бугры). Одноименные верхние и нижние бугры, обеспечивающие стабильное взаимоотношение зубных рядов как в горизонтальной, так и в вертикальной плоскости при центральной окклюзии.

При необходимости можно определить число и характер контактов одноименных задних зубов в положении центральной окклюзии с помощью копировальной бумаги. Обычно щечные бугры нижних зубов контактируют с серединой верхних зубов, а небные бугры верхних зубов — с серединой нижних зубов. Эти бугры называются опорными, или центральными удерживающими, буграми (рис. 81).

Опорные бугры обычно контактируют с ямками или краевыми выступами одноименных зубов. Такого рода одновременный двусторонний контакт создает аксиально направленные силы, стабильное положение зубов и стабильное соотношение зубных рядов в положении центральной окклюзии. Неправильное соотношение зубов или неадекватное их восстановление приводят к тому, что опорные бугры контактируют с наклонной плоскостью бугров зубов антагонистов. При боковом перекрестном прикусе опорными буграми обычно бывают щечные бугры верхних и язычные бугры нижних зубов.

Переднезаднее межбугровое соотношение моляров и премоляров определяется соотношением верхней и нижней челюстей.

Ортогнатия: соотношение челюстей по I классу и контакты опорных бугров в положении центральной окклюзии (см. рис. 27).

Ретрогнатия: соотношение челюстей по II классу и контакт опорных бугров при центральной окклюзии. Когда нижняя челюсть значительно отодвинута назад в положение центральной окклюзии, межбугровое смыкание зубов происходит на одно звено премоляров кзади по сравнению с соотношением челюстей по I классу (см. рис. 28).

Прогнатия: соотношение челюстей по III классу и контакты опорных бугров при центральной окклюзии. Когда нижняя челюсть значительно выдвинута вперед в положение центральной окклюзии, межбугровое смыкание зубов происходит на одно звено премоляров кпереди по сравнению с соотношением челюстей по I классу (см. рис. 29).

Наличие кариозных, разрушенных и сломанных зубов, выпавших или удаленных зубов, их подвижность, истертость эмали, выраженная аномалия окклюзии, атипичный размер зубов или зубных дуг, неправильное соотношение челюстей (трансверзальный перекрестный прикус), нарушение порядка прорезывания зубов, вредные привычки, неправильное восстановление зубов и несоответствие окклюзионных поверхностей — все это может привести к различным отклонениям контактов зубов при центральной окклюзии от приведенной выше нормы.

#### Определение соотношения передних зубов при центральной окклюзии

Следует определить соотношение передних зубов в положении центральной окклюзии. При этом необходимо отметить степень вертикального и горизонтального перекрытия резцов и

определить (по Энглу) соотношение резцов по I классу, I подклассу II класса, II подклассу II класса или по III классу (см. рис. 31, 32, 33, 34).

#### Определение высоты покоя, высоты окклюзии и межокклюзионного пространства

##### Высота покоя

Отметьте две произвольные точки на коже: одну — на кончике носа, другую — на подбородке по средней линии лица.

Попросите больного сесть прямо, сомкнуть губы и полностью расслабить нижнюю челюсть. При полном расслаблении лицевых и жевательных мышц нижняя челюсть занимает положение физиологического покоя. Штангенциркулем измерьте расстояние между отмеченными точками. Это и будет высота покоя (рис. 82).

##### Высота окклюзии

Попросите больного сомкнуть зубы в положении центральной окклюзии. Измерьте расстояние между теми же точками на коже. Это и будет высота окклюзии (рис. 83).

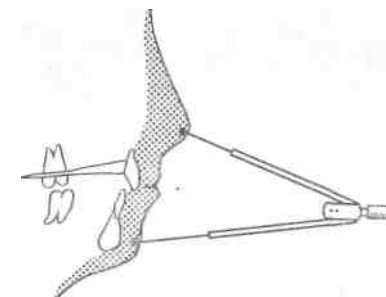
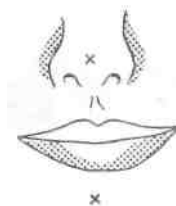


Рис. 82. Высота покоя. Расстояние между двумя произвольными точками на коже лица, выше и ниже рта, когда нижняя челюсть находится в положении покоя.

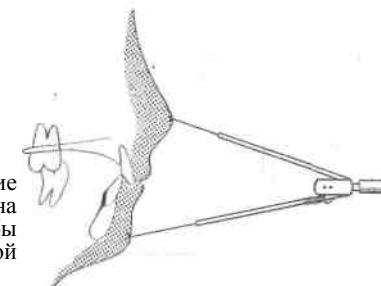


Рис. 83. Высота окклюзии (расстояние между двумя произвольными точками на коже лица, выше и ниже рта, когда зубы сомкнуты в положении центральной окклюзии).

### Межокклюзионное пространство (окклюзионное поле)

Разница между высотой покоя и высотой окклюзии составляет так называемое межокклюзионное пространство, или окклюзионное поле. Нормальное межокклюзионное пространство равно 2—3 мм.

### Минимальное расстояние между резцами при произнесении звуков речи (речевая высота)

Обратите внимание на расстояние между резцами во время разговора. При произнесении звуков С...С...С... зазор между краями резцов равен 1—1,5 мм. Он называется «минимальным речевым расстоянием», или «речевой высотой». Величина открывающего движения нижней челюсти из положения центральной окклюзии в области резцов при произнесении звуков складывается из величины вертикального перекрытия резцов и **величины зазора** между составляющей 1—1,5 мм (рис. 84).

### Обследование окклюзионной плоскости

Обследуйте уровень и наклон окклюзионной плоскости. Их можно рассматривать по отношению к приведенным ниже плоскостям и кривым. Если в окклюзионной плоскости или в ок-

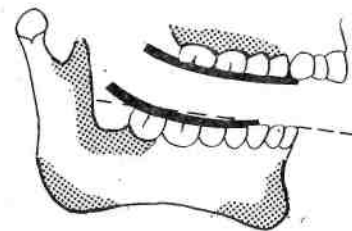
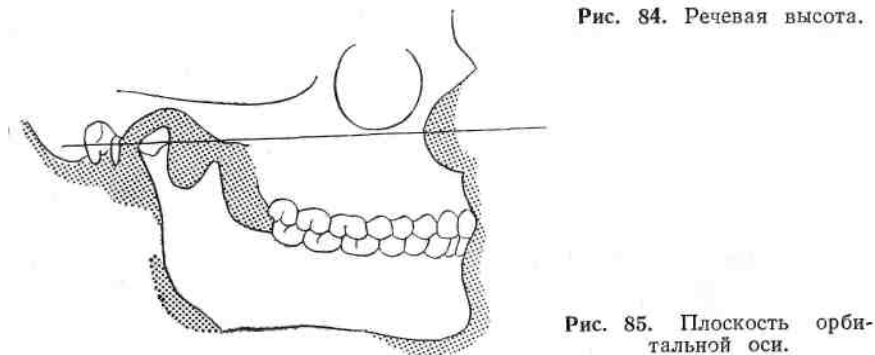
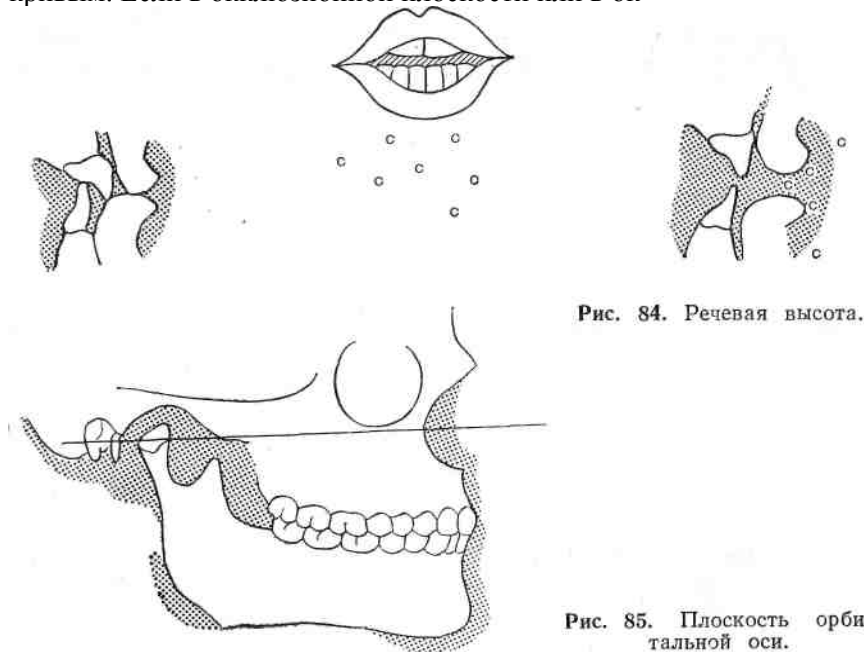


Рис. 86. Окклюзионная плоскость (прерывистая линия). Кривая Шпее (непрерывная линия).

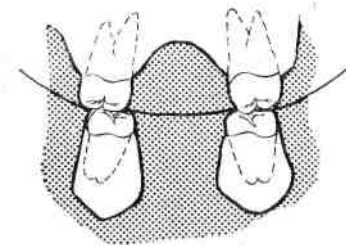


Рис. 87. Кривая Уилсона.

клюзионной высоте обнаруживаются значительные отклонения от нормы, следует пользоваться моделями, установленными в артикулятор.

### Плоскость орбитальной оси

Плоскость орбитальной оси образована плоскостью, проходящей через подглазничное отверстие и терминальную шарнирную ось вращения (рис. 85).

### Окклюзионная плоскость

Окклюзионная плоскость может быть приблизительно образована линией, соединяющей режущий край центрального нижнего резца, вершину дистально-щечного бугра второго нижнего моляра и середину ретромолярного бугорка (рис. 86).

### Кривая Шпее

В редких случаях окклюзионная плоскость имеет плоскую форму. Большинство зубных рядов имеют изогнутую окклюзионную плоскость, в которой уровень зубов повышается от пре-моляров до третьих моляров. Эта кривая известна под названием кривой Шпее. Она различна для каждого зубного ряда и не имеет четко обозначенного центра изгиба. Функциональное и антропологическое значение этой кривой остается неясным.

### Кривая Уилсона

Медио-латеральный наклон и искривление окклюзионной плоскости называется кривой Уилсона. Это искривление является функцией степени наклона задних нижних зубов в сторону языка и задних верхних зубов в сторону щеки (рис. 87).

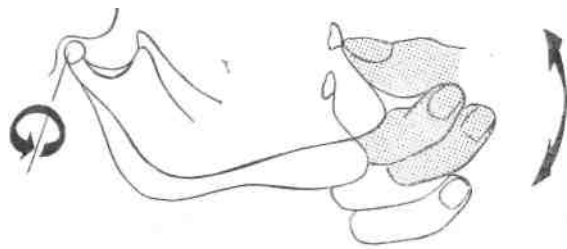


Рис. 88. Центральное соотношение: максимально верхнее и максимально средне-сагитальное ненапряженное положение суставных головок челюсти по отношению к соответствующим ямкам.

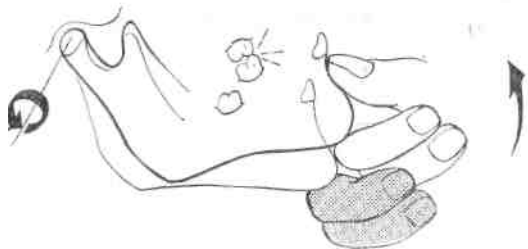


Рис. 89. Первоначальный контакт зубов, встречающихся в положении центрального соотношения, когда центральное соотношение и центральная окклюзия не совпадают (заднее контактное положение).

### Центральное соотношение

Когда суставные головки нижней челюсти находятся в самом верхнем ненапряженном положении по отношению к соответствующим ямкам, а нижняя челюсть располагается в средне-сагитальном положении, она может свободно вращаться вокруг терминальной шарнирной оси, проходящей через суставные головки. Это положение называется центральным соотношением (рис. 88).

#### *Определение центрального соотношения (терминальное шарнирное соотношение)*

Центральное соотношение можно определить следующим образом. Попросите больного расслабить нижнюю челюсть так, чтобы она свободно повисла, открывая рот. Подойдя к больному спереди, поместите большой палец под нижними резцами так, чтобы ноготь пальца касался их губных поверхностей. Отодвигая нижнюю губу книзу, но не прижимая ее, поддержите нижнюю челюсть указательным пальцем. Мягко открывайте и закрывайте рот больного, направляя без усилий нижнюю челюсть дистально и вверх. Это следует делать до тех пор, пока вы не почувствуете, что нижняя челюсть свободно совершает дугообразные движения. Сейчас она вращается вокруг своей терминальной шарнирной оси. Мягко поднимите нижнюю челюсть, закрывая рот до достижения контакта зубов. Если больной сопротивляется окончательному закрыванию рта, попросите его очень легко закрывать рот до тех пор, пока он не по-

чувствует первое соприкосновение зубов. Сопротивление большого окончательному закрыванию рта можно преодолеть и другим способом — постепенно уменьшая и ускоряя дугообразные движения нижней челюсти до наступления первоначального контакта зубов. После того как больной поймет, что от него требуется, будет легче повторять эту процедуру. Так определяется начальная точка контакта зубов при центральном соотношении челюстей (рис. 89).

#### *Определение контактов зубов при центральном соотношении. Преждевременные контакты зубов при центральном соотношении (задние контакты)*

Следует определить первоначальные контакты зубов при направлении закрывающего движения нижней челюсти в положение центрального соотношения. Для этого существуют различные методы.

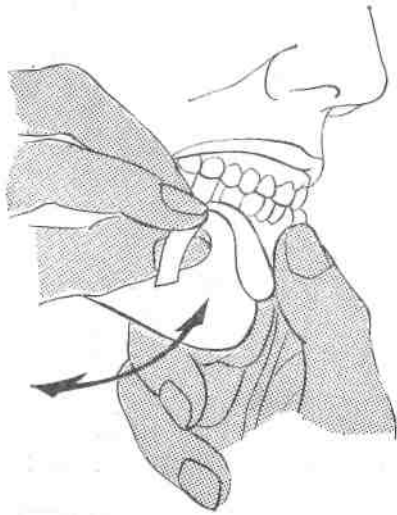
Больной сам может указать точки, в которых, по его ощущениям, происходит первоначальный контакт зубов.

Кроме того, можно использовать копировальную бумагу, хотя при этом возникает ряд трудностей. Зубы должны быть сухими, иначе невозможно получить отчетливые следы копировальной бумаги. При глотательных движениях они обычно смываются слюной. На золоте и фарфоре некоторые виды копировальной бумаги не оставляют следов. Иногда при использовании копировальной бумаги могут оставаться ложные следы. Для идентификации истинных контактов копировальную бумагу помещают между зубами и рот закрывают в положении центрального соотношения. Эту процедуру повторяют сразу же без копировальной бумаги. Истинные точки контактов зубов будут иметь вид «нимба», т. е. светлой точки, окруженной чернильным следом, оставленным копировальной бумагой (рис. 90).

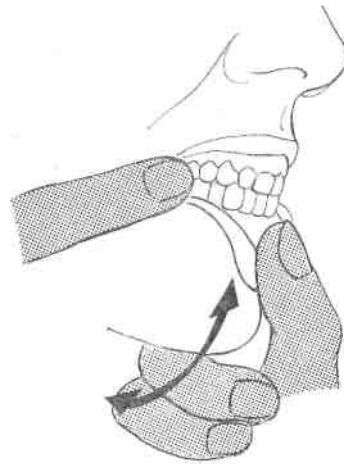
Для определения контактов зубов можно использовать также тонкую целлофановую полоску или прокладку. Больного просят закрыть рот в положении центрального соотношения, удерживая целлофановую полоску между зубами. Затем полоску натягивают, если она свободно вытаскивается, значит, контактов между зубами нет. Если полоска удерживается на месте, то контакт имеется.

Преждевременные контакты можно определить с помощью воска. Полоску нагретого воска помещают на верхние зубы и рот закрывают несколько раз, направляя нижнюю челюсть в положение центрального соотношения. После охлаждения воска его вынимают изо рта. Отверстия на восковой пластинке соответствуют точкам контакта зубов.

Определив место первоначального преждевременного контакта в положении центрального соотношения, можно установить его более точное положение, поместив кончик пальца на контак-



**Рис. 90.** Определение контактов зубов при центральном соотношении с помощью копировальной бумаги или целлофановой полоски.



**Рис. 91.** Обнаружение преждевременного контакта зубов методом «Фремитус» (легкая вибрация зуба при преждевременном контакте ощущается пальцем при многократном смыкании челюстей в положении центрального соотношения).

тирующий зуб верхней челюсти и попросив больного постучать зубами, сохраняя центральное соотношение челюстей. При этом пальцем ощущается вибрация (рис. 91).

Обычно в точках преждевременного контакта зубов на эмали можно видеть блестящие истертые участки.

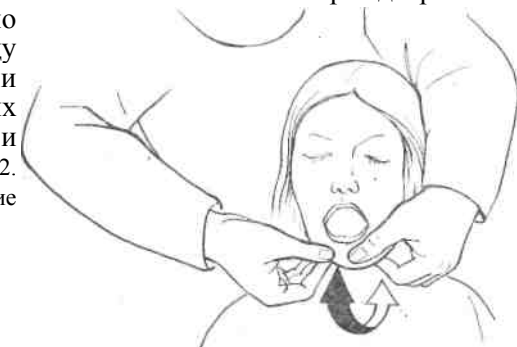Определить положение центрального соотношения не всегда легко. Многие зависят от способности врача помочь больному расслабиться эмоционально и уговорить его расслабить жевательные мышцы. Непроизвольное сопротивление больного в то время, когда врач пытается дугообразно перемещать его нижнюю челюсть, следует преодолевать мягко. Врач должен направлять челюсть, не применяя усилий. Сильное давление в дистальном направлении может привести к смещению суставных головок в сторону мягких тканей, расположенных позади сустава. Такое положение не является центральным соотношением и его следует избегать. Могут быть случаи, когда повернуть нижнюю челюсть в положение центрального соотношения невозможно. Это может произойти в результате произвольного сокращения жевательных мышц, вызванного функциональной дисгармонией нервно-мышечного аппарата (это будет обсуждаться в главе 8).

Многие клиницисты считают, что техника двустороннего направления является наилучшим методом ориентации нижней челюсти в положение центрального соотношения. Этот метод показан на рис. 92. Врач вращает нижнюю челюсть обеими руками и одновременно поднимает ее вверх. Этот метод обеспечивает самое верхнее положение суставных головок во время вращения вокруг терминальной шарнирной оси. При этом исключается опасность дистального смещения суставных головок при нажатии большого пальца на подбородок, которая иногда возникает при использовании описанного выше метода. Однако врач должен владеть обоими методами. Описанный ранее метод может быть более удобным при первой попытке направить нижнюю челюсть в положение центрального соотношения, так как при этом одна рука остается свободной для отведения щеки и помещения между зубами копировальной бумаги.

*Определение скольжения нижней челюсти из точки первоначального контакта зубов при центральном соотношении в положение центральной окклюзии*

Направляйте движение нижней челюсти больного в положение центрального соотношения до достижения контакта зубов. Затем, тщательно наблюдая за зубами, попросите больного плотно сомкнуть зубы. Вы заметите, что нижняя челюсть скользит в положение максимального межбугрового смыкания зубов в центральной окклюзии. Это движение известно под названием «скольжение по центру».

Если наблюдать за движением нижней челюсти во время описанной процедуры, то можно увидеть, что она скользит из положения контакта при центральном соотношении либо вперед, либо латерально и вперед. Направление скольжения по центру определяется положением и характером преждевременных контактов при центральном соотношении. Эти преждевременные контакты обычно происходят между мезиальными скатами небных бугров верхних премоляров и моляров и дистальными скатами-Рис 92. Двустороннее направление движения нижней челюсти.



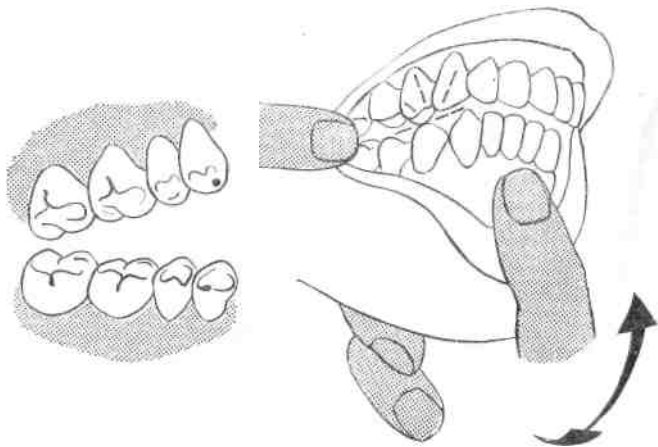


Рис. 93. Первоначальный контакт при центральном соотношении (преждевременный контакт при центральном соотношении).

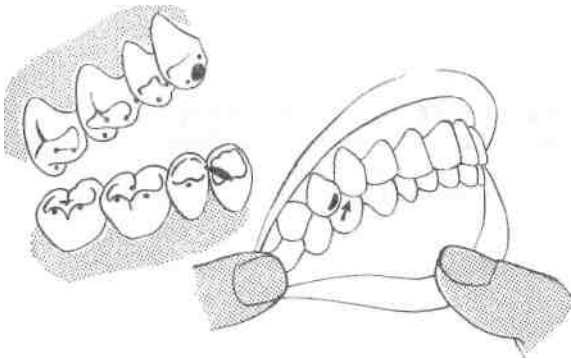


Рис. 94. Скольжение по центру: скольжение нижней челюсти от точки первоначального контакта в положении центрального соотношения до максимального межбугрового смыкания зубов в положении центральной окклюзии.

ми щечных бугров нижних премоляров и моляров (см. рис.95).

Преждевременный контакт при центральном соотношении и скольжение по центру изображены на рис. 93, а на рис. 94 показан контакт между мезиально-щечным скатом небного бугра верхнего первого премоляра и дистально-язычным скатом щечных бугров нижнего первого премоляра.

Скольжение нижней челюсти по центру вперед чаще сопровождается одновременным двусторонним преждевременным контактом при центральном соотношении, в то время как односторонний преждевременный контакт обычно вызывает скольжение вперед с латеральным компонентом. Скольжение вперед нервно-мышечный аппарат, как правило, переносит лучше, чем латеральное скольжение. Скольжение по центру в той или иной степени наблюдается более чем у 90% людей с нормальными зубными рядами. Величина этого скольжения в среднем составляет 1 мм.

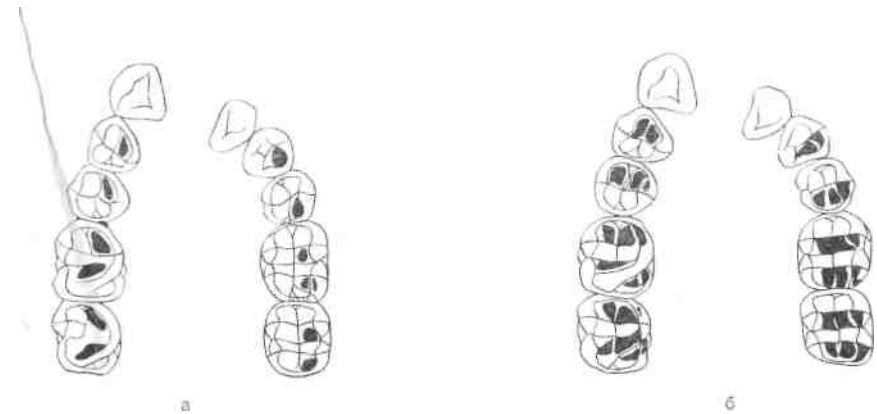


Рис. 95. Возможные преждевременные контакты зубов при центральном соотношении (1 класс). Мезиальные скаты верхних зубов. Дистальные скаты нижних зубов.

Наиболее часто контакты имеют место на скатах противоположащих опорных бугров (а). Возможные контакты зубов при скольжении нижней челюсти вперед и в сторону (б).

#### ОСМОТР КОНТАКТОВ ЗУБОВ ПРИ ЭКСЦЕНТРИЧНЫХ ДВИЖЕНИЯХ НИЖНЕЙ ЧЕЛЮСТИ

Контакты зубов при эксцентричных движениях нижней челюсти следует выявлять при движении нижней челюсти вперед или в сторону из положения центральной окклюзии. Обычно обнаруживаются две схемы направляющей функции зубов при этих движениях. Одна обеспечивает направление боковых движений, другая направляет выдвигание нижней челюсти вперед. Каждую из них следует подробно рассмотреть.

#### Боковые движения

Предложите больному закрыть рот в положении центральной окклюзии и, не размыкая зубов, выполнить скользящее движение нижней челюсти в одну сторону. Сторона, в которую направлено скольжение, называется «рабочей стороной». Такое боковое движение нижней челюсти называется рабочим движением.

Наиболее часто встречающимися схемами контакта зубов на рабочей стороне при рабочем движении нижней челюсти являются клыковый путь и групповая направляющая функция. Такие контактные взаимоотношения зубов направляют рабочие движения нижней челюсти из положения центральной окклюзии.

#### Клыковый путь

При рабочем движении нижней челюсти из положения центральной окклюзии вершина или щечные скаты нижнего клыка скользят вдоль небной поверхности верхнего клыка. Это

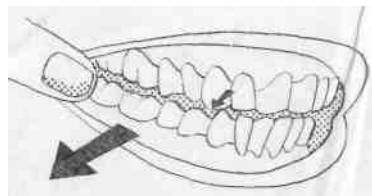


Рис. 96. Клыковый путь (рабочая направляющая функция). Маленькими кружками показаны контакты опорных бугров при соотношении резцов по I классу. Черные пометки обозначают небный направляющий скат верхнего клыка и дистально-щечный скат нижнего клыка-антагониста.

вызывает размыкание премоляров и моляров этой стороны по мере удаления нижней челюсти от положения центральной окклюзии. Это называется «Клыковым путем» окклюзии (рис.96). Центральные и боковые резцы на рабочей стороне могут также контактировать при направляемом клыками рабочем движении нижней челюсти.

#### *Групповая направляющая функция*

При рабочем движении нижней челюсти из положения центральной окклюзии все верхние и нижние, передние и задние зубы на рабочей стороне остаются в контакте. Во время этого движения края резцов или губные края нижних передних зу-

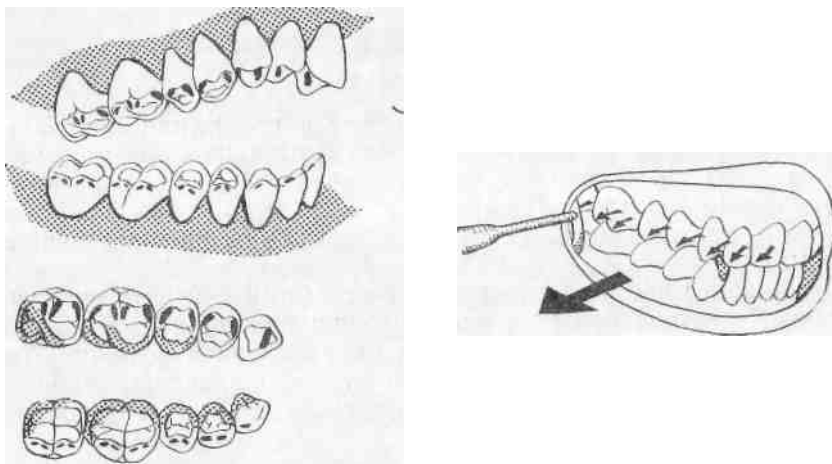


Рис. 97. Групповая функция (рабочая направляющая функция). На задних зубах мезиальный и дистальный щечные скаты нижних щечных бугров контактируют с направляющими мезиальным и дистальным небными скатами верхних щечных бугров.

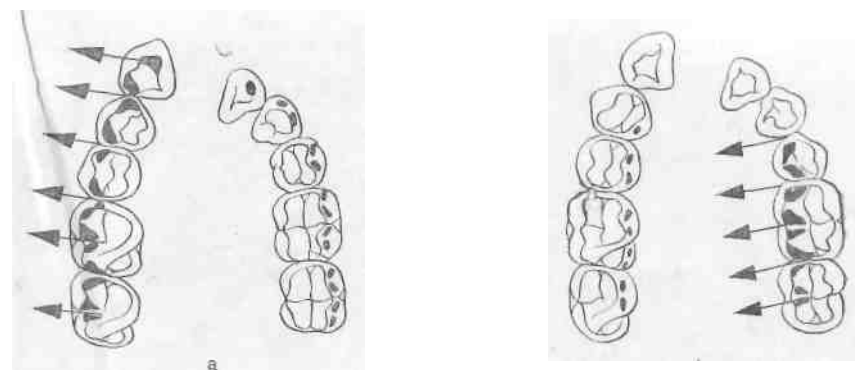


Рис. 98. Групповая функция (рабочая направляющая функция).

Наиболее типичная схема контактов при групповой направляющей функции на рабочей стороне (как и на рис. 97). Стрелки показывают направление движения вершин щечных бугров нижних зубов (а). Изображенные на рисунке контакты встречаются менее часто. Мезиальный и дистальный небные скаты верхних небных бугров контактируют с мезиальным и дистальным щечными скатами нижних язычных бугров. Стрелки показывают относительное направление вершин небных бугров верхних зубов (б).

бов контактируют с небными поверхностями верхних передних зубов. Мезиальные и дистальные скаты щечных бугров нижних зубов контактируют с направляющими поверхностями мезиальных и дистальных небных скатов щечных бугров верхних задних зубов. Это называется «групповой направляющей функцией» окклюзии (рис. 97).

Контакты групповой направляющей функции обычно включают перечисленные выше контакты, но сюда могут быть отнесены также контакты между верхними небными и нижними язычными буграми (рис. 98).

Необходимо провести тщательное обследование для выявления отклонений от этих норм рабочей направляющей функции. Врач должен установить, обеспечивают ли такие контакты приемлемую рабочую направляющую функцию или они создают рабочие препятствия.

#### *Обследование нерабочей стороны*

При выполнении больным направляемого зубами рабочего движения следует проверить контактные взаимоотношения зубов на противоположной стороне. Это нерабочая сторона.

Во время рабочих движений на нерабочей стороне не должно быть никаких контактов между зубами.

Если нерабочие контакты существуют, они обычно наблюдаются между язычными скатами щечных бугров нижних зубов и щечными скатами небных бугров верхних зубов. Такие контакты являются потенциально вредными и создают нерабочие препятствия (рис. 99 и 100).

Рабочие и нерабочие контакты могут быть выявлены с помощью копировальной бумаги. Для того чтобы различать кон-

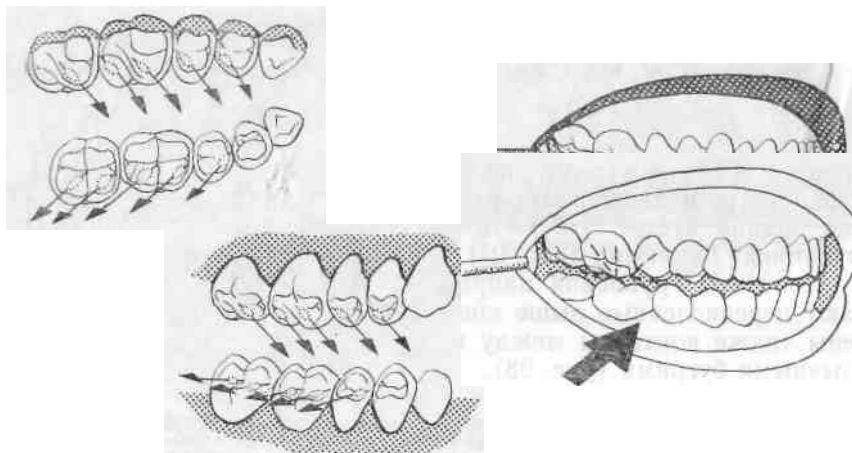


Рис. 99. Нерабочая сторона. Маленькие стрелки показывают относительное направление движения вершин опорных бугров. Кольцами отмечены возможные контакты зубов нерабочей стороны на щечных скатах небных бугров верхних зубов и язычных скатах щечных бугров нижних зубов.

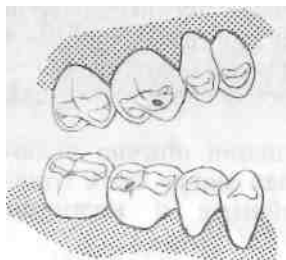


Рис. 100. Характерное бугровое препятствие на нерабочей стороне. Мезиаль-но-язычный скат дистально-щечного бугра нижнего правого первого моляра контактирует с дистально-щечным скатом мезиально-небного бугра верхнего правого первого моляра.

такты при центральной окклюзии и рабочие и нерабочие контакты зубов, следует использовать копировальную бумагу двух цветов. Контакты при центральной окклюзии помечают одним цветом, когда больной постукивает зубами в положении центральной окклюзии. Затем рабочие и нерабочие контакты помечают копировальной бумагой другого цвета. Kontakтами при центральной окклюзии будут те, в которых один цвет накладывается на другой. Следы копировальной бумаги второго цвета отметят рабочие и нерабочие контакты.

Для этой цели можно использовать также целлофановые полоски. Больной, смыкая зубы в положении центральной окклюзии, нажимает на целлофановую полоску, которая покрывает окклюзионную поверхность обследуемых зубов. Полоску

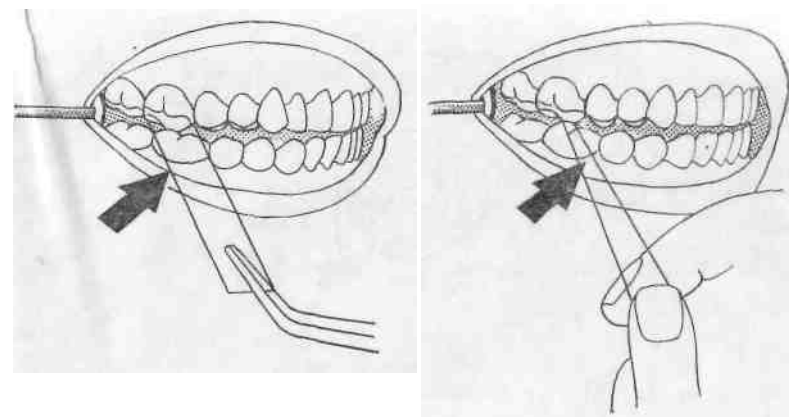


Рис. 101. Обнаружение бугровых препятствий по нерабочей стороне при помощи целлофановой полоски или нити.

натягивают, когда больной скользящим движением перемещает зубы в рабочую сторону. Если полоска освобождается сразу, то значит, что зубы, которые удерживали ее в положении центральной окклюзии, разомкнулись. Если же нет, то значит, что зубы во время рабочего движения находятся в скользящем контакте (рис. 101).

Подобным же образом можно использовать нить. Петлю нити заводят за последний зуб обследуемой стороны, натягивают, но ее освобождению препятствует контакт зубов в центральной окклюзии. Когда больной выполняет рабочее движение, нить выскользывает между разомкнутыми зубами и задерживается на зубе, который остается в скользящем контакте (рис. 101).

### Осмотр контактов зубов при выдвигении нижней челюсти вперед

Осмотрите контакты зубов при выдвигении нижней челюсти вперед из положения центральной окклюзии.

Скользящий контакт между краями нижних резцов и клыков и небными контурами верхних резцов и клыков представляет собой резцовый путь нижней челюсти вперед.

При соотношении резцов по I классу и по II подклассу II класса резцовый путь при движении нижней челюсти вперед из положения центральной окклюзии в положение, при котором края резцов смыкаются, обеспечивает моментальное размыкание, или «дисклюзию», задних зубов (рис. 102 и 103).

Контакты задних зубов во время выдвигения нижней челюсти вперед при таком соотношении резцов можно рассматривать как препятствия этому движению.

При соотношении резцов по I подклассу II класса задние зубы контактируют при выдвигении нижней челюсти вперед и



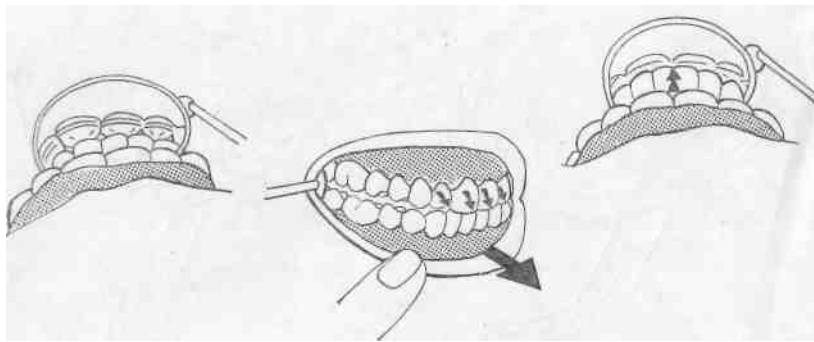


Рис. 102. Осмотр резцового пути нижней челюсти вперед.

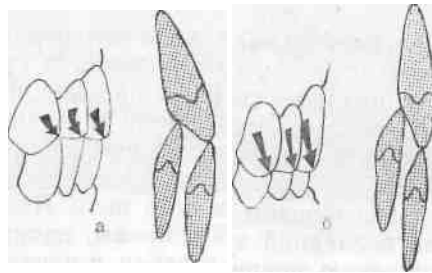


Рис. 103. Резцовый путь нижней челюсти вперед обеспечивает моментальное размыкание задних зубов: при соотношении резцов по I классу (а) и при соотношении резцов по II подклассу II класса (б).

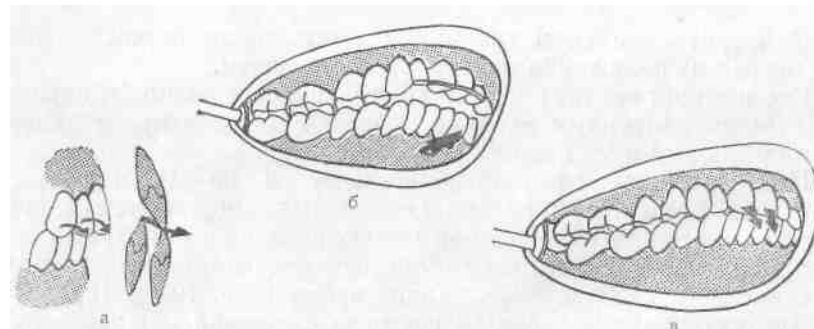


Рис. 104. Соотношение резцов по I подклассу II класса (а). Направляющая функция задних зубов в начальной стадии выдвижения нижней челюсти вперед (б), на смену которой приходит резцовый путь (в).

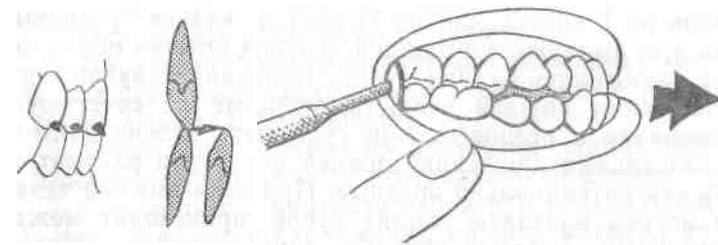


Рис. 105. Направляющая функция задних зубов при выдвижении нижней челюсти вперед при соотношении резцов по III классу.

положения центральной окклюзии до тех пор, пока контакт передних зубов и резцовый путь не обеспечат их размыкания (рис. 104).

При соотношении резцов по III классу резцовый путь слишком мал или вовсе отсутствует, поэтому размыкания задних зубов при выдвижении нижней челюсти вперед из положения центральной окклюзии не происходит (рис. 105).

#### *Контакты задних зубов при выдвижении нижней челюсти вперед*

При соотношении резцов по I подклассу II класса и в некоторых случаях при соотношении резцов по III классу на начальных стадиях выдвижение нижней челюсти вперед направляется контактом задних зубов. Эти контакты могут считаться физиологически приемлемыми при их благоприятном распределении и гармоничном сочетании с суставным путем. При соотношении

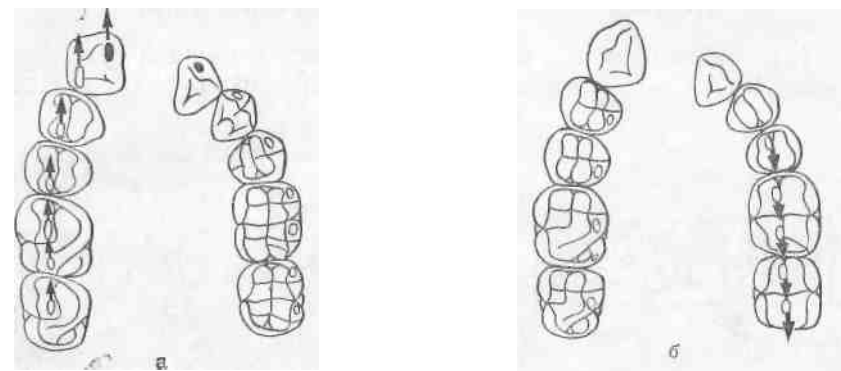


Рис. 106. Возможные задние контакты при выдвижении нижней челюсти вперед (показаны кольцами).

Мезиально-щечные скаты щечных бугров нижних зубов могут контактировать с дистально-ноязычными скатами щечных бугров верхних зубов; стрелки показывают направление движения вершин нижних щечных бугров (а). Дистально-небные скаты верхних небных бугров могут контактировать с мезиально-щечными скатами нижних язычных бугров; стрелки показывают относительное направление движения вершин небных бугров верхних зубов (б).

резцов по I классу или по II подклассу II класса резцовый путь при выдвижении нижней челюсти вперед обычно обеспечивает размыкание задних зубов. Контакты задних зубов при выдвижении нижней челюсти вперед, которые не сочетаются гармонично с резцовым или суставным путем, можно считать препятствиями движению нижней челюсти вперед и рассматривать как потенциально вредные. При выдвижении нижней челюсти вперед контакты задних зубов обычно происходят между дистальными скатами верхних зубов и мезиальными скатами нижних зубов (рис. 106).

#### *Латерально-выдвигающие движения нижней челюсти*

Обследуйте контакты зубов при латерально-выдвигающем движении нижней челюсти. Траектория этого движения лежит между движением нижней челюсти в сторону и ее выдвижением вперед. В случаях, когда резцовый путь обеспечивает размыкание задних зубов, латерально-выдвигающие движения нижней челюсти исправляются клыками, центральными и боковыми резцами рабочей стороны (рис. 107, а). Если при латерально-выдвигающем движении нижней челюсти контактируют задние зубы, то контакт происходит между мезиально-щечными скатами щечных бугров нижних зубов и дистально-небными скатами щечных бугров верхних зубов (рис. 107, б) или дис-тально-небные скаты небных бугров верхних зубов могут контактировать с мезиально-щечными скатами язычных бугров нижних зубов (рис. 107, в).

#### ОСНОВНЫЕ РЕКОМЕНДАЦИИ ПО ОБСЛЕДОВАНИЮ СОСТОЯНИЯ ОККЛЮЗИИ

1. Определите число и положение зубов в каждой дуге.
2. Определите расположение и ориентацию зубов в каждой Дуге.

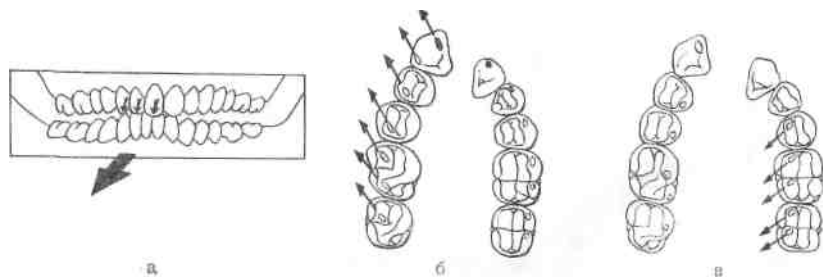


Рис. 107. Латерально-выдвигающее движение нижней челюсти.

Резцовый путь обеспечивает размыкание задних зубов при движении нижней челюсти в сторону и вперед (а). Возможные контакты зубов при латерально-выдвигающем движении нижней челюсти. Стрелки показывают относительные траектории движения вершин опорных бугров, зубов-антагонистов (б, в).

3. Определите степень истирания зубов.
4. Определите наличие подвижности зубов.
5. Определите окклюзионную высоту, окклюзионные, плоскости, высоту покоя, межокклюзионное поле (пространство), а также минимальную речевую высоту.
6. Определите число и характер контактов задних зубов и соотношение резцов в положении центральной окклюзии.
7. Определите характер контакта зубов при центральном соотношении челюстей и при скольжении нижней челюсти из положения центрального соотношения в положение центральной окклюзии.
8. Определите характер контакта зубов на рабочей стороне во время рабочих движений нижней челюсти из положения центральной окклюзии.
9. Определите характер контакта зубов на нерабочей стороне во время рабочих движений нижней челюсти из положения центральной окклюзии.
10. Определите характер контакта зубов при выдвижении нижней челюсти вперед и при ее латерально-выдвигающих движениях из положения центральной окклюзии.
11. При необходимости установите в артикулятор диагностические модели (см. главы 5 и 6).
12. При необходимости проведите пальпацию жевательных мышц (см. главу 8).

## ТРЕБОВАНИЯ К ОККЛЮЗИИ ПРИ ВОССТАНОВЛЕНИИ ЗУБОВ

### Идеальные требования к окклюзии при **восстановлении зубов**

Восстановление кариозных, разрушенных или отсутствующих зубов должно производиться так, чтобы восстановленные зубы гармонично функционировали в существующей жевательной системе и не требовали усилий для приспособления этой системы к ним.

#### *Восстановление единичных зубов*

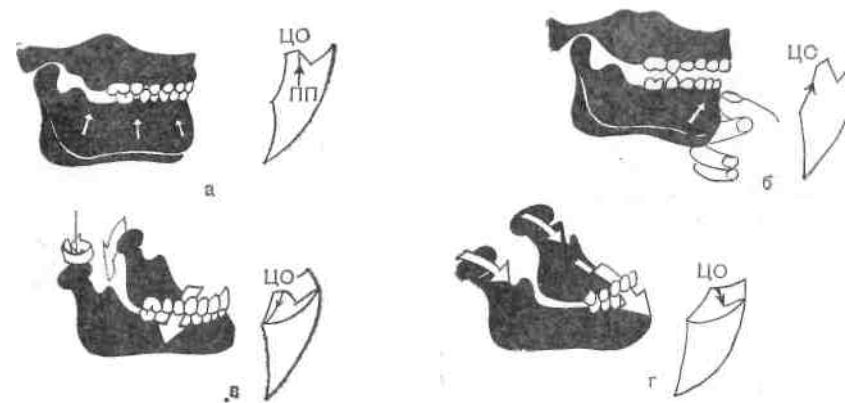
В тех случаях, когда имеется стабильная бессимптомная окклюзия, восстановление должно производиться так, чтобы восстановленные зубы гармонично функционировали при существовавших до этого соотношениях зубов и их направляющих функциях. Это правило применимо к большинству случаев обычного консервативного (восстановительного) лечения единичных зубов.

#### *Восстановление нескольких зубов*

В тех случаях, когда разрушение или утрата зубов привели к нарушению окклюзии, необходимо восстановить утраченные функциональные компоненты окклюзии. При этом производится восстановление нескольких зубов. Их следует восстанавливать так, чтобы они могли гармонично функционировать при физиологических соотношениях челюстей и направляющих их функций.

#### *Идеальные требования к восстановлению единичных зубов*

В настоящее время для восстановления или замещения единичных зубов в большинстве случаев используются композиционные пломбирочные материалы, амальгамы, вкладки, накладки, коронки и небольшие мостовидные протезы. Если восстановление проводится при наличии стабильной бессимптомной окклюзии, не следует пытаться ее изменить. Если внимательно изучить такие компоненты окклюзии, как центральная окклю-



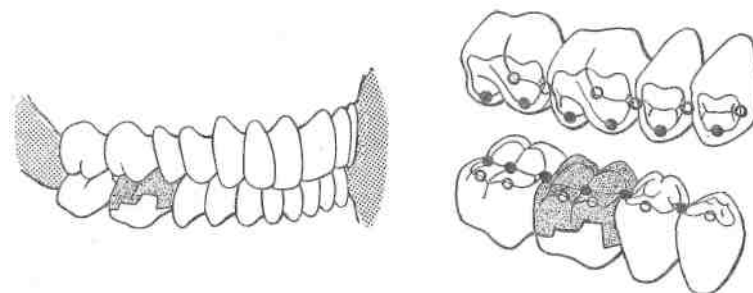
**Рис. 108.** Компоненты окклюзии. ЦО — центральная окклюзия; ПП — положение покоя (а). ЦС — центральное соотношение (б). Рабочие и нерабочие контакты зубов (в). Контакты зубов при выдвигении нижней челюсти вперед (г).

зия, центральное соотношение, рабочие и нерабочие контакты зубов и их контакты при выдвигении нижней челюсти вперед, можно добиться такого восстановления единичных зубов, при котором они будут гармонично функционировать при существующей системе терминальных взаимоотношений между зубными рядами и эксцентричных направляющих функций (рис. 108).

## ВОССТАНОВЛЕНИЕ ЗАДНИХ ЗУБОВ (ИДЕАЛЬНЫЕ ТРЕБОВАНИЯ)

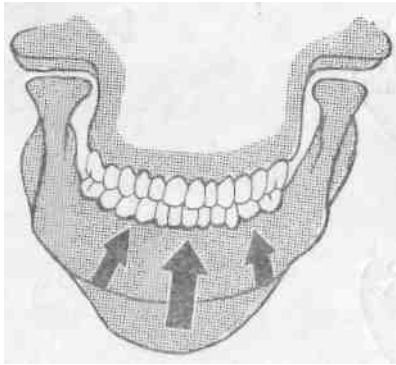
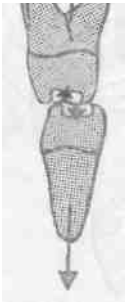### Центральная окклюзия

При смыкании челюстей в положении центральной окклюзии должен осуществляться одновременный контакт восстановленного зуба и всех остальных зубов-антагонистов. Опорные

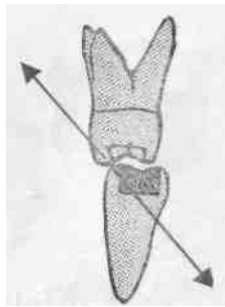


**Рис. 109.** Оптимальные контакты опорных бугров с краевыми выступами и центральными ямками зубов-антагонистов (окклюзия по I классу).

**Рис. 110.** Силы направленные вдоль оси.



**Рис. 111.** Стабильное положение челюстей.



**Рис. 112.** Направление сил, возникающих в результате контакта с одной наклонной плоскостью.

бугры восстановленных зубов должны контактировать с ямками или краевыми выступами одноименных зубов. Небные бугры верхних моляров и премоляров контактируют с центральными ямками или краевыми выступами нижних моляров и премоляров. Щечные бугры нижних моляров и премоляров контактируют с центральными ямками или краевыми выступами верхних моляров и премоляров (рис. 109).

#### *Силы, направленные вдоль оси*

Контакт опорных бугров и противоположащих ямок или краевых выступов обеспечивает передачу вертикальных окклюзионных нагрузок вдоль длинных осей зубов (рис. 110).

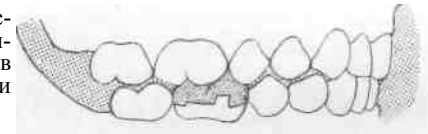
#### *Стабильность зубов*

При осевом направлении окклюзионных нагрузок стабильность зубов увеличивается и сводит к минимуму разрушающее воздействие этих нагрузок на удерживающие зубы ткани.

#### *Стабильное соотношение челюстей*

Плотное межбугровое смыкание задних зубов обеспечивает стабильность терминального соотношения челюстей (рис. 111). Если все задние зубы постепенно восстанавливаются с помощью больших плоских амальгамовых пломб, стабильность терминального межбугрового смыкания зубов будет утрачена (см. рис. 114).

**Рис. 113.** Увеличенные контуры восстановленного зуба, являющиеся причиной преждевременного контакта в положении центральной окклюзии (высокая пломба).



#### *Влияние контакта на наклонную плоскость*

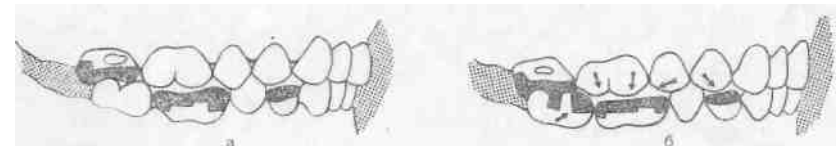
При центральной окклюзии противоположащий опорный бугор не должен контактировать с одной наклонной плоскостью (рис. 112). Это приводит к передаче окклюзионных нагрузок в неосевом направлении. Неосевые нагрузки могут быть причиной подвижности зубов, давления на щечные, язычные и межкорневые удерживающие ткани и последующей утраты стабильности терминального соотношения челюстей.

#### *Увеличенные контуры восстановленных зубов*

Контуры восстановленных зубов не должны быть увеличенными. Это может быть причиной преждевременного контакта в положении центральной окклюзии, известного под названием «высокая пломба». Появление нового преждевременного контакта может вызвать функциональную деятельность, повышенную чувствительность, боль или подвижность зуба. В иных случаях преждевременный контакт в положении центральной окклюзии может стать причиной возникновения обходного пути при закрывающем движении нижней челюсти или «столкновения и скольжения» в более удобное положение межбугрового смыкания зубов. Это может привести к повышению мышечного тонуса и смещению суставных головок (рис. 113).

#### *Уменьшенные контуры восстановленных зубов*

Контуры восстановленных зубов не должны быть уменьшенными. Это приводит к утрате контакта с зубом-антагонистом в положении центральной окклюзии. Кроме того, это может послужить причиной смещения положения зубов в результате выдвигания из лунок неоднородных противоположащих зубов и расшатывания и наклона соседних зубов. Отдаленными резуль-



**Рис. 114.** Уменьшенные контуры восстановленного зуба, являющиеся причиной недостаточного контакта с зубом-антагонистом в положении центральной окклюзии (а). Выдвижение из лунок и наклон противоположащих и соседних зубов из-за уменьшенного контура восстановленных зубов (б).

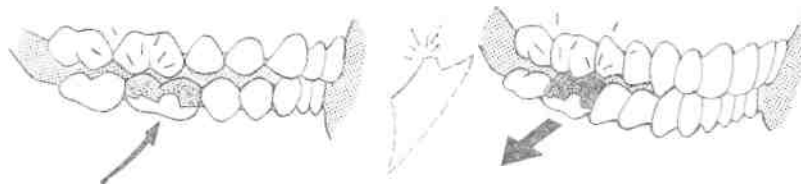


Рис. 116. Рабочее бугровое пре-  
центральном соотношении.

Рис. 115. Преждевременный  
пятствие.

татами такого процесса являются постепенная утрата вертикального размера окклюзии, «разрушение заднего прикуса» и перегрузка тканей пародонта (рис. 114).

### Центральное соотношение

Восстановленные зубы не должны создавать преждевременные контакты в положении центрального соотношения. Даже если они ранее существовали и было принято решение их не устранять, восстановленные зубы не должны создавать дополнительные преждевременные контакты в положении центрального соотношения (рис. 115).

### Контакты на рабочей стороне

Во время рабочего движения из положения центральной окклюзии восстановленные зубы не должны служить препятствием для существующего направляемого зубами рабочего движения независимо от того, чем оно направляется —клыками или группой зубов. Если восстановленные зубы участвуют в направлении рабочего движения нижней челюсти, они могут действовать как рабочие препятствия (рис. 116).

### Контакты на нерабочей стороне

Во время рабочего движения восстановленный зуб не должен иметь контактов на нерабочей стороне. Если такой зуб имеет нерабочий контакт, он создает нерабочее препятствие (рис. 117).

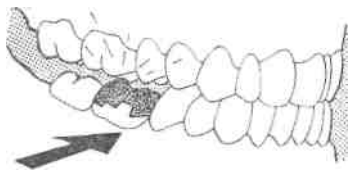

Рис. 117. Нерабочее бугровое препятствие.

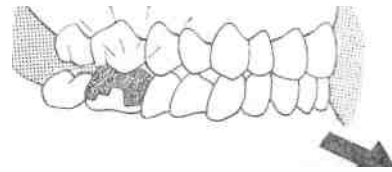


Рис. 118. Бугровое препятствие при выдвижении нижней челюсти

### Контакты при выдвижении нижней челюсти вперед

Восстановленные зубы не должны мешать направляющей функции зубов при выдвижении нижней челюсти вперед. Если вновь восстановленный зуб направляет выдвижение нижней челюсти вперед, он может служить препятствием этому выдвижению (рис. 118).

### *Влияние преждевременного контакта или бугрового препятствия*

Создаваемые восстановленными зубами преждевременные контакты или бугровые препятствия могут стать источником и местом нефункциональной деятельности, в результате которой могут возникнуть боль, расширение периодонтальной щели, подвижность зубов, истирание или разрушение восстановленного зуба. Это также может быть причиной возникновения обходного пути вокруг препятствия при закрывающем движении нижней челюсти или «столкновения и скольжения» в более удобное положение межбугрового смыкания зубов. Вокруг таких контактов может развиваться избегающая рефлекторная форма движения. В конечном счете это приводит к повышению мышечного тонуса, возникновению болевых ощущений, скованности, ограничению движений, смещению суставных головок или любым другим симптомам дисфункции нижней челюсти.

### ВОССТАНОВЛЕНИЕ ПЕРЕДНИХ ЗУБОВ (ИДЕАЛЬНЫЕ ТРЕБОВАНИЯ)

Восстановленные передние зубы должны гармонично функционировать при существующей схеме резцового пути при выдвижении нижней челюсти вперед и рабочей направляющей функции.

### Центральная окклюзия

Восстановленные передние зубы должны одновременно контактировать с существующими передними зубами в положении центральной окклюзии при соотношениях резцов по I классу,

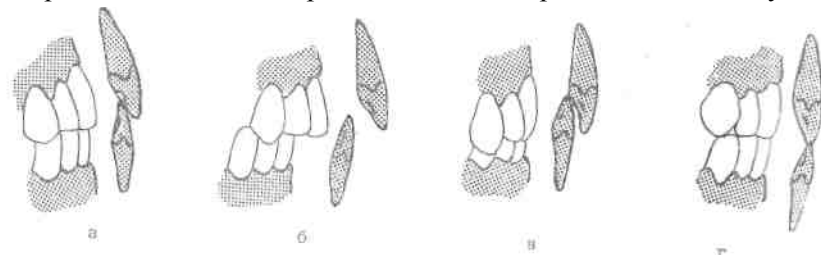


Рис. 119. Соотношение резцов: по I классу (а); по I подклассу II класса (б); по II подклассу II класса (в); по III классу (г).

ОККЛЮЗИЯ ПРИ  
ВОССТАНОВЛЕНИИ ОТДЕЛЬНЫХ ЗУБОВ

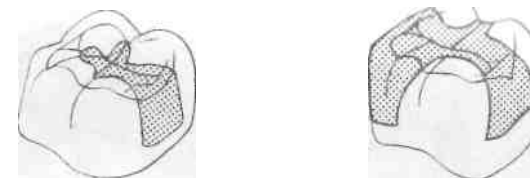В этой главе будут обсуждены некоторые биомеханические аспекты восстановления отдельных зубов, которые должны войти в существующую систему стабильной в физиологическом и функциональном отношении окклюзии в соответствии с принципами, приведенными в предыдущей главе. Функциональной окклюзией называется такая окклюзия, которая обеспечивает хорошую адаптацию нервно-мышечного аппарата, суставов и тканей пародонта и имеет следующие клинические характеристики: положительное и стабильное межбугровое смыкание зубов в положении центральной окклюзии, минимальное «скольжение по центру» (1 мм или менее), благоприятную направляющую функцию при рабочем движении нижней челюсти, осуществляемую клыками или группой зубов, резцовый путь, соответствующий норме при соотношении резцов по I, II и III классам, отсутствие симптомов дисфункции нижней челюсти и признаков повышенного истирания зубов или окклюзионной травмы. При таких зубных рядах нет необходимости изменять окклюзию. Допускаются некоторые преждевременные контакты и бугровые препятствия. Если они не вызывают патологических симптомов, значит система адаптируется к ним и нет показаний для их устранения с профилактической целью. Однако вновь восстановленные зубы, которые способствуют дальнейшему нарушению окклюзии, могут служить дополнительной нагрузкой для системы, достаточной для того, чтобы она перешла из состояния адаптации в состояние декомпенсации. Поэтому восстановленные зубы должны иметь оптимальную окклюзионную форму и не создавать новых преждевременных контактов и бугровых препятствий. Таким же образом следует обеспечить максимальное выравнивание краев и правильный осевой контур. Это необходимо для профилактики кариеса зубов и краевого периодонтита. Обеспечение оптимальной окклюзионной формы должно включаться в планирование восстановительного лечения зубов как предупредительная мера против возникновения дисфункции нижней челюсти.

ВОССТАНОВЛЕНИЕ ЗАДНИХ ЗУБОВ

Амальгамовые пломбы

Амальгамовые пломбы наиболее часто используются при восстановлении разрушенных задних зубов. Современные амальгамы, когда они при пломбировании достаточно конденсирова-

Рис. 123. Пломбы из амальгамы.



ны, хорошо отполированы и сформированы, являются прекрасным пломбирочным материалом для восстановления задних зубов и обеспечивают адекватную опору при окклюзионных нагрузках (рис. 123).

Планирование формы амальгамовых пломб

Восстановление зубов необходимо планировать с тем, чтобы оно удовлетворяло критериям, перечисленным в предыдущей главе. Перед препарированием зуба следует осмотреть жевательные поверхности зубов-антагонистов. Неправильное расположение противоположных опорных бугров, ямок или краев зуба можно изменить для создания оптимальных окклюзионных контактов восстановленного зуба. Резко выраженные бугры или выдвинутые из лунок зубы можно сточить, а любые преждевременные контакты или бугровые препятствия устранить, чтобы избежать этих недостатков в восстановленном зубе.

Препарирование зуба

Для того чтобы амальгамовая пломба выдерживала нагрузку опорного бугра в положении центральной окклюзии, она должна быть достаточной по своему объему. Глубина полости должна соответствовать этому объему и составлять не менее 2 мм. Необходимо также использовать достаточное количество амальгамы на выступающем крае, чтобы обеспечить сопротивление противоположным опорным буграм (рис. 124).

Недостающие бугры можно восстановить с помощью амальгамы. Высота бугров, восстановленных амальгамой, должна быть не менее 2 мм. Чтобы вместить такой объем, следует снять значительное количество дентина. Оставшиеся опорные бугры должны быть достаточно прочными, чтобы противостоять дей-

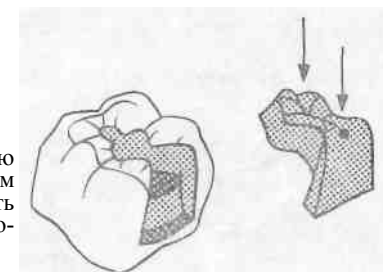
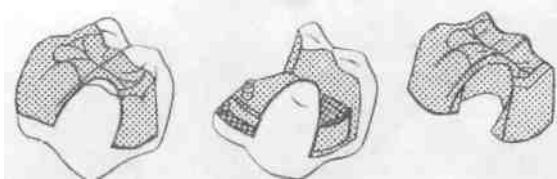
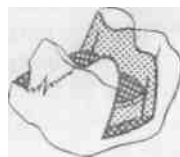


Рис. 124. Краевые выступы и центральную ямку заполняют достаточным количеством амальгамы, чтобы пломба могла выдержать контакты с опорными буграми зубов-антагонистов при центральной окклюзии.



**Рис. 125.** Большая пломба из амальгамы. Разрушающийся дистально-щечный бугор стачивают и восстанавливают достаточным количеством амальгамы.

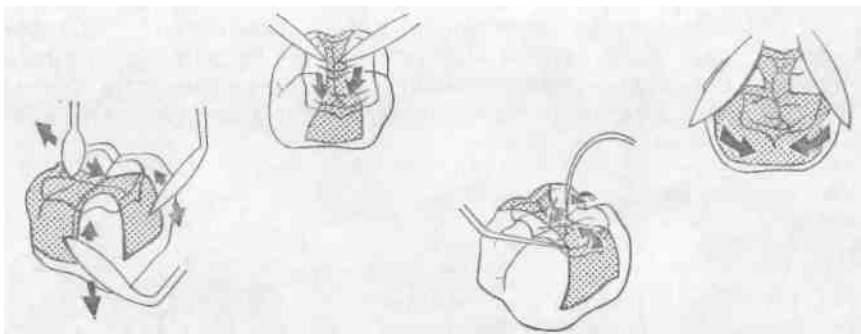


ствию окклюзионных нагрузок (рис. 125). Для предупреждения в дальнейшем разрушения бугров, не имеющих опоры, их следует стачить и восстановить адекватным количеством амальгамы. Надежная фиксация больших амальгамовых пломб может быть достигнута с помощью ретенционных бороздок и штифтов в дополнение к конвергирующим стенкам полости.

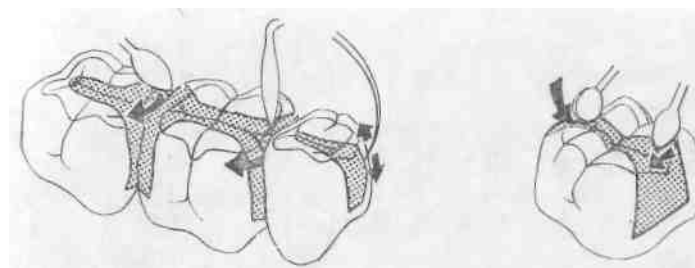
#### *Формирование амальгамовых пломб*

**При** формировании амальгамовых пломб необходимо придерживаться контуров эмалевого края, окружающего полость. Щечные и язычные поверхности формируются по контурам оставшихся щечных и язычных стенок зуба.

**Формирование жевательной поверхности.** Когда препарированная полость на жевательной поверхности окружена эмалевыми скатами бугров, формирование пломбы можно проводить путем перемещения острого изогнутого инструмента вперед и назад вдоль границы между поверхностью пломбы и эмали. Контур амальгамовой пломбы должны продолжать контуры эмалевых скатов. После выполнения манипуляций как на щечном, так и на язычном внутренних скатах место соединения **этих двух** поверхностей будет центральной ямкой и бороздкой зуба



**Рис. 126.** Формирование амальгамовых пломб по контурам поверхностей зуба на границе эмаль — пломба.

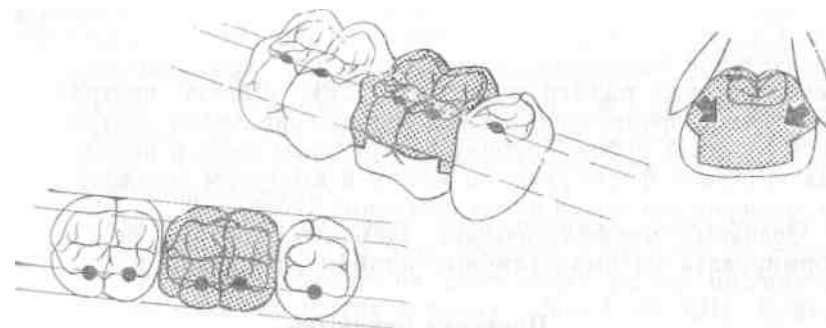


**Рис. 127.** Формирование краевых выступов.

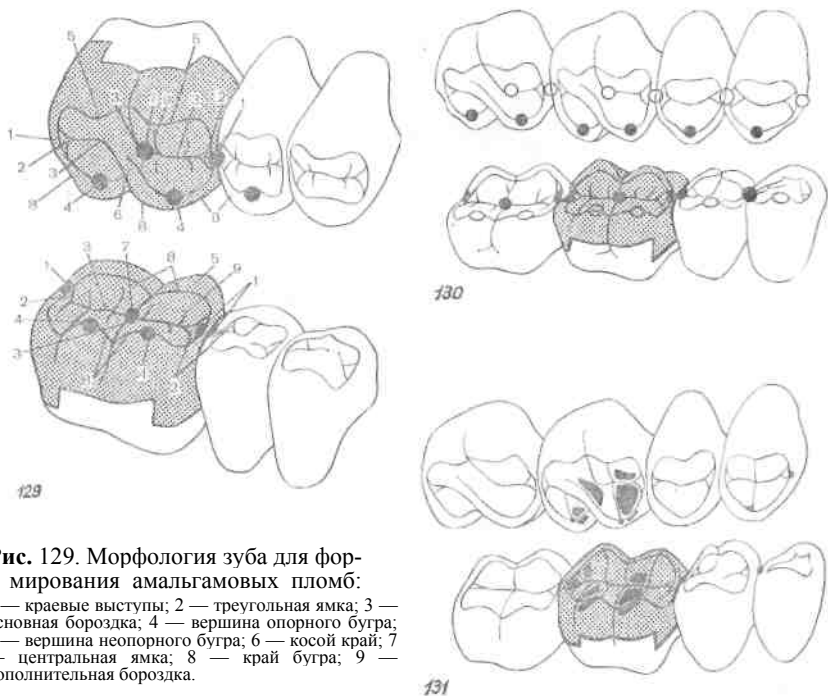
(рис. 126). Подобным же образом формируются щечные и язычные основные и вспомогательные бороздки, которые прокладываются от эмалевой поверхности до центральной бороздки пломбы.

**Краевой выступ.** Амальгамовая пломба по своей форме должна продолжать контуры краевых щечных и язычных осевых (внешних) эмалевых стенок и контактировать с проксимальными поверхностями зуба. Контур щечных жевательных и язычных жевательных поверхностей следует формировать с обеих сторон, пока они не сойдутся, образуя контур краевого выступа. Высота краевого выступа должна быть идентична высоте выступа соседнего зуба (рис. 127). Мезиальные и дистальные треугольные ямки формируются в виде небольших треугольных вмятин между краевыми выступами и центральной бороздкой.

**Формирование крупных амальгамовых пломб.** В тех случаях, когда коронка зуба полностью восстанавливается из амальгамы, контуры такой пломбы формируются по внешним щечным и язычным контурам аубОВ, расположенных с обеих сторон от ВОостлпшиппк'мого .чуба. Вершины щечных и язычных бугров



**Рис. 128.** Принципы формирования больших пломб из амальгамы. Контур наружных щечных и язычных бугров восстановленного зуба соответствуют контурам соседних зубов. Вершины бугров, центральная бороздка и краевые выступы соседних зубов с обеих сторон расположены на одной линии. Жевательная поверхность уже, чем максимальный щечно-язычный размер зуба.



**Рис. 129.** Морфология зуба для формирования амальгамовых пломб:  
1 — краевые выступы; 2 — треугольная ямка; 3 — основная бороздка; 4 — вершина опорного бугра; 5 — вершина неопорного бугра; 6 — косой край; 7 — центральная ямка; 8 — край бугра; 9 — дополнительная бороздка.

**Рис. 130.** Оптимальные контакты между опорными буграми и краевыми выступами и центральными ямками зубов-антагонистов в положении центральной окклюзии при соотношении зубов по I классу.

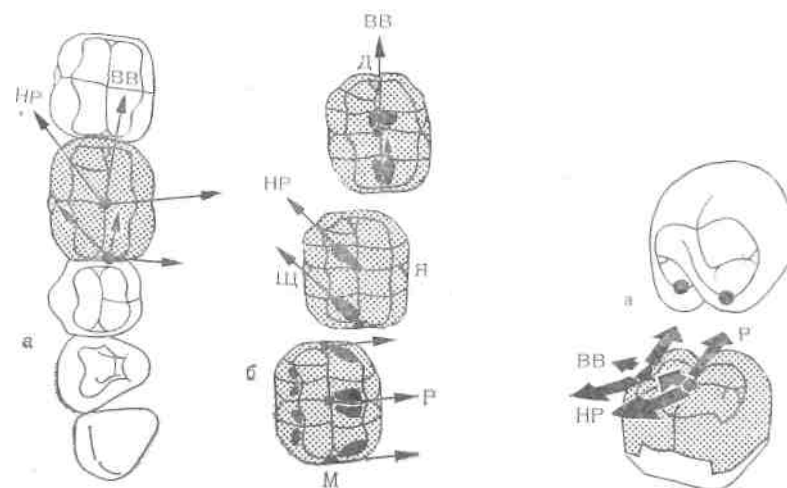
**Рис. 131.** Возможные точки преждевременного контакта в положении центрального соотношения (соотношение зубов по I классу). Мезиальные скаты верхних зубов контактируют с дистальными скатами нижних зубов.

должны находиться на одной линии с вершинами соседних зубов. Следует отметить, что ширина щечно-язычного расстояния жевательной плоскости значительно уже, чем максимальный щечно-язычный размер зуба (рис. 128). Линию центральных ямок можно формировать как продолжение линии центральных ямок соседних зубов. Глубину центральных ямок и высоту краевых выступов формируют по ямкам и выступам соседних зубов до проверки окклюзии путем смыкания зубов.

Основные морфологические элементы, которые необходимо формировать на амальгамовых пломбах, показаны на рис. 129.

### Проверка окклюзии

Когда контуры пломбы сформированы и полностью соответствуют контурам зуба, следует проверить контакты в положении центральной окклюзии, центрального соотношения и при движениях нижней челюсти. Коррекцию краевых выступов,



**Рис. 132.** Направление относительных траекторий движения противоположащих небных опорных бугров верхних зубов по отношению к нижнему первому моляру во время рабочего (Р) и нерабочего (НР) движений нижней челюсти и при выдвигении ее вперед (ВВ) (показано стрелками) (а). Возможные точки рабочего и нерабочего контактов и контакта при выдвигении нижней челюсти вперед на поверхности первого моляра при соотношении челюстей по I классу (б). Щ — щечный, Я — язычный, М — мезиальный, Д — дистальный.

центральных ямок, основных и вспомогательных бороздок можно производить после проверки окклюзии.

### Тест смыкания зубов в положении центральной окклюзии.

Легкое контрольное смыкание зубов в положении центральной окклюзии на копировальную бумагу покажет точки контакта на опорных буграх, краевых выступах и в центральных ямках. Все они должны быть тщательно сошлифованы до получения одновременного контакта между опорными буграми восстановленного зуба и других задних зубов (рис. 130). Рекомендуется выполнять эти процедуры после достаточного затвердевания амальгамы во избежание ее разрушения. К этому моменту формирование пломбы должно быть почти полностью закончено, так как после ее окончательного затвердевания оно становится трудно выполнимым.

**Контакты при центральном соотношении.** Следует устранить преждевременные контакты в положении центрального соотношения. Они обычно бывают на дистальных скатах нижних зубов и на мезиальных скатах верхних зубов (рис. 131). Контакты в положении центральной окклюзии можно отметить копировальной бумагой одного цвета, а контакты при центральном соотношении — другого. Контакты зубов при центральном соотношении и скольжение по центру могут быть отмечены с помощью копировальной бумаги путем обратного перемещения



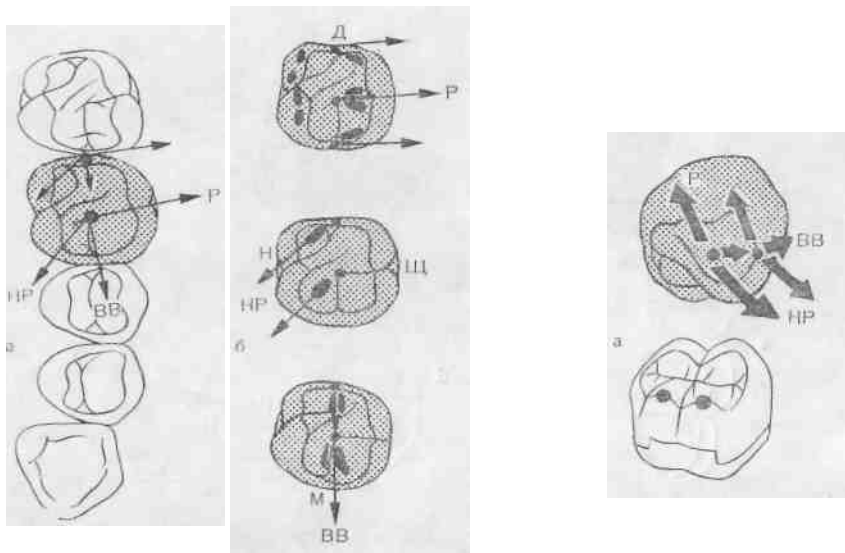


Рис. 133. Направление траекторий движения антагонизирующих щечных опорных бугров нижних зубов по отношению к верхнему первому моляру во время рабочего (Р) и нерабочего (НР) движений нижней челюсти и при выдвигении ее вперед (ВВ) (показано стрелками) (а). Возможные точки рабочего и нерабочего контактов и контакта при выдвигении нижней челюсти вперед на поверхности верхнего первого моляра при соотношении челюстей по I классу (б). Щ — щечный, Н — небный, М — мезиальный, Д — дистальный.

нижней челюсти в положение центрального соотношения и легкого смыкания зубов.

**Рабочие и нерабочие контакты и контакты при выдвигении нижней челюсти вперед.** Относительные траектории движения опорных бугров и возможные точки контакта в области моляров при соотношении челюстей по I классу показаны на рис. 132 и 133.

Зная направление движения опорных бугров, можно предвидеть эти точки контакта при формировании поверхности восстанавливаемых зубов. Скаты соответствующих бугров и основные бороздки следует формировать с таким расчетом, чтобы обеспечить прохождение противоположащих бугров. Не все зубы-антагонисты взаимодействуют в положении центральной окклюзии по I классу. Однако направление движения противоположащих бугров во время боковых движений нижней челюсти и выдвигения ее вперед будет таким, как показано на рис. 132 и 133 при любом межбугровом соотношении зубов. Следовательно, точки возможных контактов при эксцентричных движениях нижней челюсти при любом соотношении моляров можно предвидеть во время формирования поверхности восстанавливаемого зуба и исключить их возникновение. Наличие рабочих контактов следует проверять с помощью копировальной бумаги.

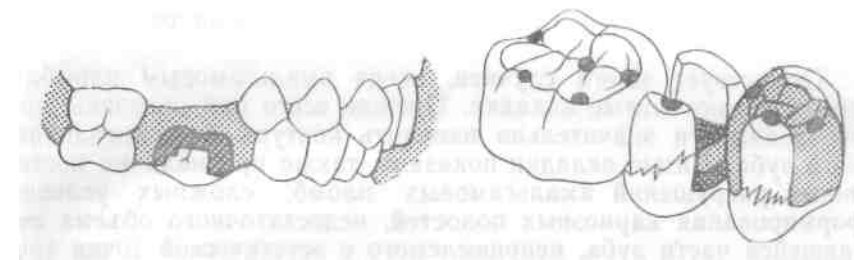


Рис. 134. Восстановление естественного контура коронки при отсутствии опорных бугров с высоким риском их разрушения.

Если эти контакты мешают осуществлению нормальной рабочей направляющей функции, их необходимо устранить. Нерабочие контакты сошлифовывают до тех пор, пока не будет восстановлена нормальная рабочая направляющая функция на противоположной стороне. Контакты задних зубов при выдвигении нижней челюсти вперед необходимо сошлифовывать до тех пор, пока не будет получен нормальный направляющий контакт передних зубов. Для избежания ошибочного устранения во время этих процедур точек контакта в положении центральной окклюзии эти контакты можно пометить копировальной бумагой другого цвета. Окончательную коррекцию контуров коронок и жевательных поверхностей зубов рекомендуется проводить во время следующего посещения больного путем шлифования и полирования восстановленного зуба.

При восстановлении зубов с помощью амальгамовых пломб нелегко добиться идеального контакта между опорными буграми и противоположащими центральными ямками и краевыми выступами. Основные трудности возникают из-за возможности разрушения только что поставленной пломбы при отработке контактов в положении центральной окклюзии и эксцентричных движениях нижней челюсти. По этой причине после завершения грубого формирования контуров амальгамовой пломбы ей необходимо дать затвердеть. Это снизит опасность откола при устранении преждевременных контактов и препятствий. Слишком сильное сошлифовывание приводит к утрате контакта между опорными буграми, этого по возможности следует избегать. Существуют и другие факторы, затрудняющие формирование идеальной жевательной поверхности и контактов зубов. К ним относятся язык, щеки и слюна, плохой доступ или видимость, отсутствие контакта с больным. Использование кофердама облегчает процесс пломбирования, так как он помогает устранить некоторые из этих факторов. Во многих ситуациях невозможно достичь контакта опорных бугров восстановленного зуба из-за неправильного соотношения зубов (рис. 134). В таких случаях необходимо сформировать естественный контур зуба, не создающий никаких бугровых препятствий.

Существует много случаев, когда амальгамовым пломбам предпочитают литые вкладки. Прежде всего они показаны при необходимости значительно изменить контуры восстанавливаемого зуба. Литые вкладки показаны также при наличии постоянных разрушений амальгамовых пломб, сложных условий формирования кариозных полостей, недостаточного объема оставшейся части зуба, неприемлемого с эстетической точки зрения внешнего вида и затруднений при формировании контуров и жевательной поверхности крупных амальгамовых пломб. Если ширина кариозной полости в узкой ее части превышает половину ширины жевательной поверхности, вероятность разрушения щечных и язычных бугров значительно возрастает. Это особенно относится к опорным буграм моляров. По этой причине рекомендуется использование литых элементов из золота, которые могут покрыть ослабленные бугры и предотвратить их последующее разрушение (рис. 135).

### Литые микропротезы

#### Планирование формы литых микропротезов

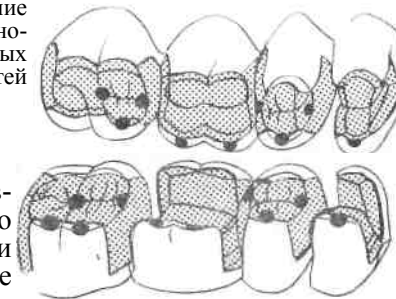
Восстановление зубов с помощью литых микропротезов следует планировать так, чтобы они удовлетворяли критериям, перечисленным в главе 3. Сначала необходимо осмотреть состояние бугров, ямок и краевых выступов зубов, противолежащих восстанавливаемым зубам. Если их взаимоотношение неблагоприятно вследствие значительного выдвигания зуба из лунок или его миграции (рис. 136), следует изменить их контуры.

Для достижения благоприятных контактов в положении центральной окклюзии восстановленных зубов опорные бугры противолежащих зубов должны быть правильно сформированы относительно уровня окклюзионной плоскости так, чтобы их вершины соответствовали центральным ямкам и краевым выступам зубов, подлежащих восстановлению. Выступающие бугры зубов-антагонистов шлифуются. Острые выступающие вершины бугров действуют как клинья, входящие между соседними краевыми выступами, и способствуют проталкиванию пищи в межзубные пространства. Преждевременные контакты



Рис. 136. Неблагоприятное соотношение зубов-антагонистов.

Рис. 137. Неблагоприятное расположение краев вкладки на линии жевательно-щечных поверхностей нижних опорных бугров и жевательно-небных поверхностей верхних опорных бугров.

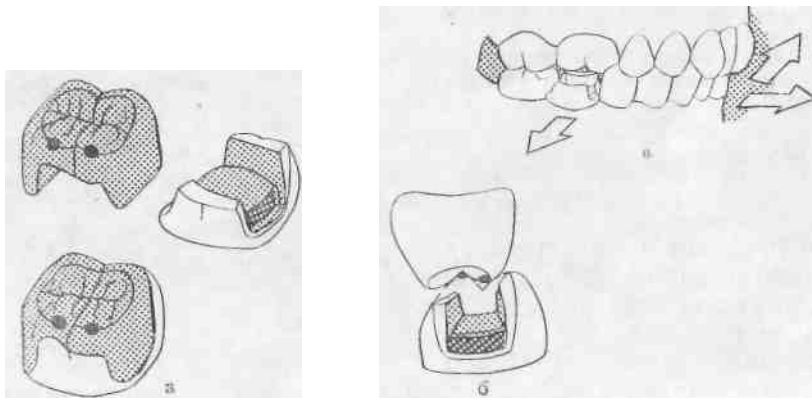


или бугровые препятствия зубов-антагонистов необходимо шлифовать для того, чтобы они не возникали вновь после восстановления зубов. Факторы, определяющие выбор того или иного типа литой вкладки, включают высоту клинической коронки и количество оставшейся части зуба. Высота клинической коронки должна быть достаточной для обеспечения ретенционной осевой поверхности после препарирования жевательной поверхности. Адекватная масса оставшейся части зуба должна обеспечивать устойчивую форму и опору при жевательных нагрузках. При достаточной массе сохранившихся щечных и язычных стенок моляры можно восстанавливать с помощью частичных литых золотых микропротезов. Они могут располагаться внутри коронки зуба и на ее поверхности и представлять собой вкладки, накладки, 3/4 и 7/8 коронки.

#### Препарирование зубов

Края вкладки не должны располагаться на линии окклюзии-онно-щечных поверхностей нижних зубов или окклюзионно-небных поверхностей верхних зубов (рис. 137).

На рис. 137 показаны точки контакта опорных бугров в положении центральной окклюзии. Расположение краев вкладки в этих местах будет способствовать ослаблению и разрушению этих бугров. Поэтому опорные бугры должны быть покрыты микропротезом. Это требует препарирования значительной массы зуба для восстановления бугров с помощью идентичного по объему золота. Накладки используются для покрытия опорных бугров. Минимальная толщина препарированных тканей зуба на жевательной поверхности при использовании накладок для покрытия опорных бугров должна составлять не менее 1—1,5 мм. Количество «шлифованных» тканей на жевательной поверхности контролируется в положении центральной окклюзии и центрального соотношения, а также при рабочем и нерабочем движениях нижней челюсти и при выдвигании ее вперед (рис. 138). При использовании накладок на щечные бугры нижних зубов их следует шлифовать на 1—1,5 мм. Нет необходимости шлифовать язычные бугры нижних зубов до такой же степени, так как они не являются опорными буграми и не испытывают действия прямых осевых нагрузок при контакте с



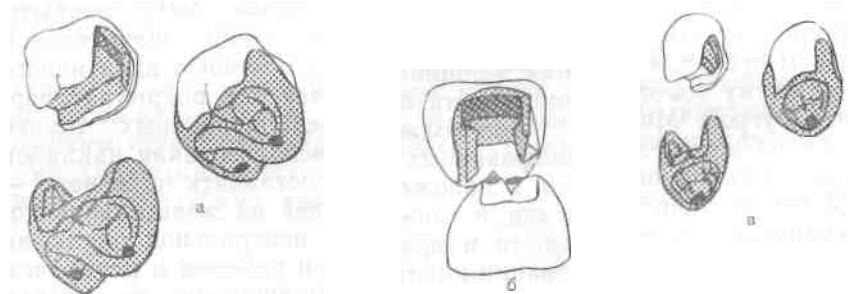
**Рис. 138.** Накладка на нижнем зубе.

Восстановление с помощью накладки и техника препарирования зуба (а). Сошлифовывание избытка пломбирочного материала на жевательной поверхности в положении центральной окклюзии (б). Окклюзионный зазор при эксцентричных движениях нижней челюсти (в).

противолежащими верхними зубами в положении центральной окклюзии (за исключением случаев, когда имеется боковой перекрестный прикус). Эти бугры покрывают более тонким слоем золота, достаточным для предохранения их от воздействия поперечно направленных сил (см. рис. 138).

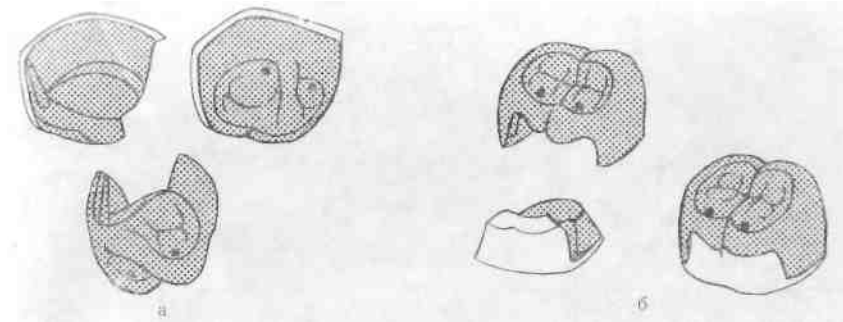
При использовании накладок на верхние зубы их небные (опорные) бугры «ошлифовывают» на 1—1,5 мм. Щечные бугры верхних зубов (неопорные) покрывают более тонким слоем золота (рис. 139).

При препарировании зуба необходимо производить тщательную проверку взаимоотношения зубов при рабочих движениях нижней челюсти, так как недостаточная обработка внутренних



**Рис. 139.** Накладки на верхних зубах.

Техника препарирования при восстановлении моляров (а) Сошлифовывание жевательной поверхности накладки в положении центральной окклюзии (б). Техника препарирования и восстановления премоляров (в).



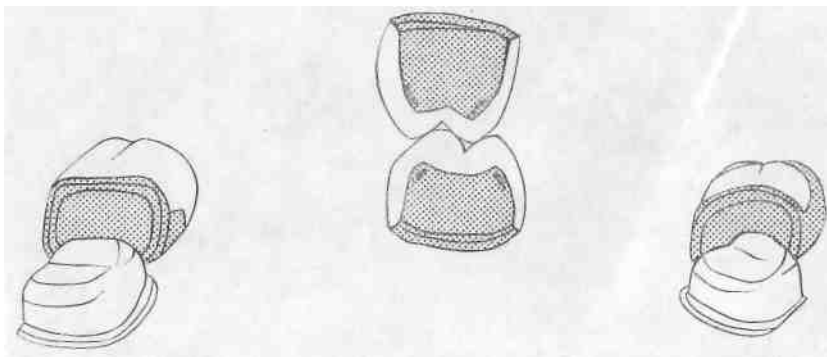
**Рис. 140.** Коронка  $3/4$  для верхнего зуба (а). Коронка  $3/4$  для нижнего зуба (б).

скатов неопорных бугров вызовет увеличение контура бугров восстановленного зуба и создаст рабочие препятствия.

Теми же принципами следует руководствоваться при восстановлении зубов с помощью  $3/4$  и  $7/8$  коронок. Опорные бугры покрывают слоем золота толщиной не менее 1—1,5 мм. Щечные (неопорные) бугры верхних зубов покрывают защитным слоем золота (рис. 140,а), достаточно толстым на внутренних скатах с минимальной толщиной слоя золота на щечных поверхностях для обеспечения эстетичного вида.

Объем препарирования зуба, необходимый при восстановлении его с помощью полной коронки, зависит от типа применяемого материала. При использовании металлокерамических коронок по всей поверхности зуба должно быть сошлифовано не менее 1,5 мм. Это позволит использовать достаточную массу золота и фарфора, необходимую для восстановления зуба. При восстановлении зуба с помощью коронок из золота и пластмассы необходимо снимать щечные бугры на 1,5 мм, а при использовании коронок только из золота окклюзионные и язычные части зуба требуют меньшего объема препарирования.

При препарировании зуба под полную коронку внешние щечные и язычные контуры зуба должны иметь такую форму, как показано на рис. 141. Это обеспечит правильное расположение вершин бугров и оптимальные контуры зуба. Надежная фиксация коронки достигается параллельностью стенок препарированного зуба или с помощью ретенционных бороздок при коротких зубах. Препарирование зуба в виде цилиндра приводит к увеличению контуров коронок и увеличению объема бугров. Часто случается, что зубной техник работает с недостаточно препарированным зубом и вынужден изготавливать коронку с увеличенным контуром, которая создает бугровые препятствия и преждевременные контакты. При этом врач наблюдает различного рода повреждения или перфорацию коронки, ее истирание противолежащим зубом, из-за чего приходится обрабатывать зуб заново. Поэтому сошлифовывание жевательной по-

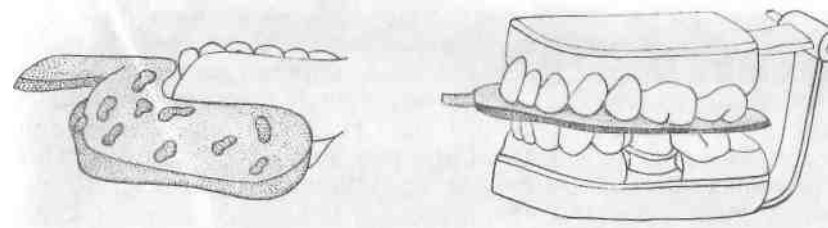


**Рис. 141.** Техника препарирования зуба на полную коронку.

верхности зуба необходимо тщательно контролировать в положении центральной окклюзии, при рабочем и нерабочем движениях нижней челюсти и при выдвигении ее вперед.

### *Временные протезы*

Временные протезы можно выполнять из самоотвердевающей акриловой массы. Их изготавливают непосредственно у кресла и тщательно корригируют в полости рта больного. Окклюзионные контакты временных протезов должны быть такими же, как и постоянных. Особенно важно обеспечить правильные контакты в положении центральной окклюзии, чтобы исключить чрезмерное выдвигение зубов из лунок или наклонение зубов-антагонистов. Необходимо также обеспечить межпроксимальный контакт с соседними зубами для предупреждения развития подвижности препарированного зуба или соседних зубов. Временные протезы не должны создавать преждевременных контактов или бугровых препятствий. При отсутствии возможности создать идеальную центральную опору без преждевременных контактов или бугровых препятствий контуры зубов-антагонистов необходимо изменить с помощью выборочного сошлифовывания и устранения тем самым нарушений окклюзии. Таким образом, временные протезы могут быть использованы в качестве диагностической окклюзионной поверхности, которая позволяет сделать соответствующие исправления до изготовления постоянного протеза. Временные протезы используются также для контроля адекватности объема препарирования зуба. После проверки правильности контуров протезов, окклюзии и соотношения зубов толщину пластмассы можно измерить с помощью штангенциркуля. Это особенно помогает при определении необходимого уровня сошлифовывания зуба в области центральной ямки и бороздки, а также в области внешних щечных и язычных осевых контуров. Если толщина временных протезов в этих местах слишком мала, необходимо дальнейшее сошлифовыва-



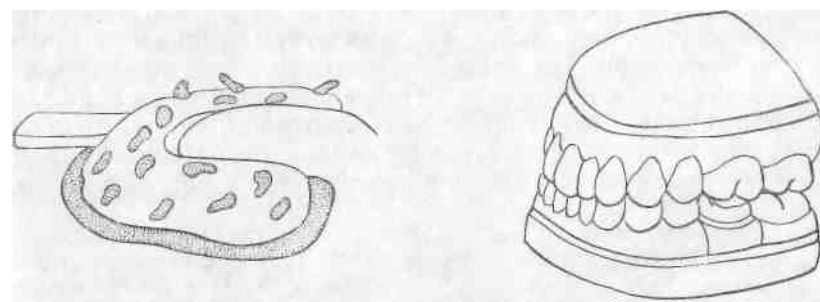
**Рис. 142.** Частичный оттиск и частичные модели, установленные в частичном артикуляторе.

ние поверхности зуба. Временный протез с правильно сформированными контурами, окклюзией и соотношениями обеспечивает стабильное положение зубов и их окклюзионные взаимоотношения, а также предупреждает патологические изменения в тканях пародонта.

### *Оттиски*

Существует много материалов, из которых могут быть получены оттиски. Сюда относятся тиоколовая и полиэфирная резина, силикон, двусторонний гидроколлоид. При правильном использовании все они дают отличные результаты. Выбор материала зависит от вкуса врача-ортопеда. Можно получить оттиски группы зубов или полной зубной дуги. Частичные оттиски устанавливаются в частичных артикуляторах (рис. 142).

Они могут использоваться при восстановлении одиночных зубов, находящихся в стабильном положительном межбугровом смыкании при центральной окклюзии. Преимущества и недостатки этого метода обсуждаются в конце этой главы и в главе 5. Полные оттиски рекомендуются при обширных восстановительных процедурах, когда отсутствует стабильное межбугровое смыкание зубов при центральной окклюзии (рис. 143). Полные дуговые модели могут быть установлены в любом из существующих артикуляторов.



**Рис. 143.** Полный оттиск и полные дуговые модели.

## Регистрация межокклюзионного соотношения зубов

После снятия оттисков необходимо определить межокклюзионные взаимоотношения зубов с помощью одного из методов, подходящих для используемого типа артикулятора. Окклюзионные соотношения зубов должны быть точно зарегистрированы. Если межокклюзионные отпечатки выполнены неточно, то модели, установленные на артикуляторе, будут неправильно сориентированы, эти ошибки будут перенесены в ротовую полость при окончательном восстановлении зубов. Межокклюзионные отпечатки должны быть жесткими и иметь устойчивые размеры после их регистрации. Подходящим материалом являются розовые восковые пластинки и они часто используются для этой цели. Регистрацию межокклюзионных взаимоотношений зубов можно также выполнять с помощью самотвердеющей акриловой массы, пасты из окиси цинка или эвгенола. Использование упругих материалов типа силикона противопоказано. Межокклюзионные отпечатки при терминальном соотношении челюстей могут быть получены в положении центрального соотношения или центральной окклюзии. Отпечатки, полученные в положении центральной окклюзии, используются для установки моделей в артикуляторы любого типа. Отпечатки, полученные в положении центрального соотношения, применяются для установки моделей в артикулятор, имеющий устройство для перенесения показаний лицевой дуги, которое позволяет имитировать движения нижней челюсти между положениями центральной окклюзии и центрального соотношения. При использовании такого артикулятора восстановление зубов может быть выполнено без возникновения преждевременных контактов в положении центрального соотношения.

**Частичный оттиск в положении центральной окклюзии.** Для его получения берут розовую восковую пластинку и сгибают вдвое. Такая «вафля» из воска хорошо подходит для установки частичных моделей (рис. 144). Некоторые врачи используют тонкую фольгу, проложенную между слоями воска. Она обеспечивает однородность нагревания, предупреждает перфорацию и облегчает извлечение оттиска. Восковую «вафлю» нагревают на пламени или в горячей водяной бане до мягкой консистенции. Затем ее прижимают к верхним зубам и больного просят плотно сжать зубы. По истечении времени, достаточного для охлаждения воска, пластинку осторожно вынимают, охлаждают в холодной воде и снова помещают в рот для проверки точности оттиска путем произвольного закрывания рта. Необходимо исключить искажение оттиска при доставке его в лабораторию.

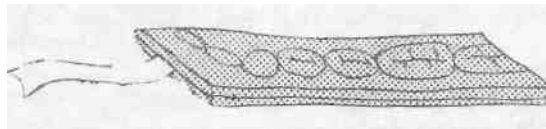


Рис. 144. Межокклюзионный восковой оттиск для установки частичных моделей в положении центральной окклюзии.

по

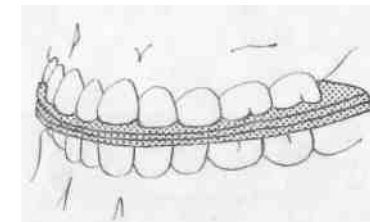
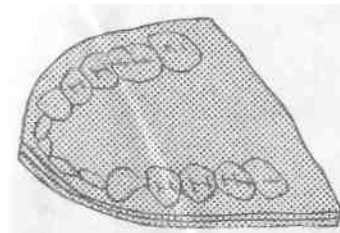


Рис. 145. Полный дуговой межокклюзионный восковой оттиск в положении центральной окклюзии.

**Полный оттиск в положении центральной окклюзии.** Две розовые восковые пластины складывают вместе и обрезают по форме дуги, как показано на рис. 145. Это и будет заготовкой для получения полного дугового оттиска в положении центральной окклюзии. Воск равномерно размягчают в горячей водяной бане или на пламени и прижимают к зубам верхней челюсти. Больного просят плотно закрыть рот до полного смыкания зубов. Часто оттиск смещается в сторону от контакта верхних резцов. В этом случае его следует снова прижать к верхним резцам, пока не остыл воск. После застывания воска оттиск следует охладить в холодной воде и снова проверить во рту.

Рекомендуется пользоваться формой восковой пластины, показанной на рис. 145, а не подковообразной. Подковообразные пластины легко искажаются при соприкосновении со щеками во время извлечения их изо рта и деформируются при доставке в лабораторию (рис. 146).

При получении оттиска в положении центральной окклюзии зубы должны почти соприкоснуться или разделяться минимальным слоем воска. Если зубы разделены восковым слоем значительной толщины, показания в артикуляторе будут неточными (глава 5). Эти ошибки будут перенесены в ротовую полость при окончательном восстановлении зубов в форме преждевременных контактов в положении центральной окклюзии и центрального соотношения. Если оставшиеся здоровые задние зубы имеют положительный межбугровый контакт, то иногда можно обойтись без межокклюзионного оттиска для установки моделей в положении центральной окклюзии. В артикуляторе модели должны быть склеены воском, чтобы сохранить межбугровое

Рис. 146. Деформация подковообразного межокклюзионного оттиска при выведении его из полости рта.

111


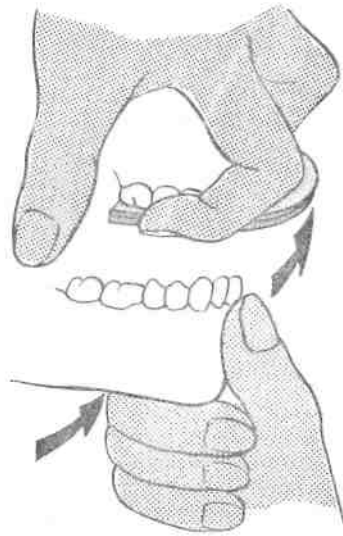


Рис. 147. Определение центрального соотношения зубов с помощью полного воскового межокклюзионного оттиска.

соотношение. Это уменьшает возможность возникновения преждевременных контактов.

**Полный оттиск в положении центрального соотношения.** Для получения межокклюзионного оттиска в положении центрального соотношения нужно взять 2 или 3 пластинки розового воска, сложить их и вырезать в форме дуги, как показано на рис. 147.

Полученную заготовку равномерно размягчают путем нагревания в водяной бане или на пламени и затем прижимают к жевательной поверхности верхних зубов. Врач левой рукой поддерживает размягченный воск, прижимая его к верхним зубам, а правой перемещает нижнюю челюсть в положение центрального соотношения (см. рис. 147). Во время движения нижней челюсти вдоль терминальной шарнирной дуги больного просят легко сомкнуть зубы до первоначального их контакта с воском. Только вершины бугров должны оставить след на воске. Если оставленные на воске отпечатки зубов будут глубже высоты максимального щечно-язычного контура, потребуются усилия, чтобы расположить модели в оттиске. При этом оттиск может деформироваться, что усложнит проверку идентичности моделей и отпечатков зубов на воске. После извлечения оттиска изо рта его охлаждают в холодной воде и снова помещают в рот. Поддерживая оттиск левой рукой, как показано на рис. 147, врач правой рукой перемещает расслабленную нижнюю челюсть поочередно в закрытое и открытое положения. Вершины бугров должны точно входить в отпечатки на воске при каждом закрывающем движении. Противолежачие зубы не должны соприкасаться. Вершины бугров должны касаться только воска. Модели, полученные с использованием таких оттисков, устанавли-



ваются в артикуляторы, которые имеют приспособление, позволяющее воспроизвести движение нижней челюсти между положением центрального соотношения и центральной окклюзии, и устройство для перенесения показаний лицевой дуги (см. главу 5).

## Выбор артикулятора

(Относительные преимущества и недостатки различных артикуляторов и их клиническое назначение обсуждаются в следующей главе.) При восстановлении единичных зубов при наличии нормальной окклюзии нет особой необходимости в использовании сложных артикуляторов. В этих случаях удобен частичный артикулятор, плоскостной артикулятор, обеспечивающий некоторое боковое движение, и полурегулируемый артикулятор.

**Частичный артикулятор.** Частичный артикулятор может быть использован при восстановлении отдельных зубов с помощью вкладок, накладок,  $\frac{3}{4}$  коронок и полных коронок (рис. 148).

Поскольку такой артикулятор не воспроизводит рабочее и нерабочее движения нижней челюсти и ее выдвигание вперед, при его использовании невозможно исключить возникновение рабочих и нерабочих препятствий, а также препятствий при выдвигении нижней челюсти вперед. При возникновении таких препятствий их следует устранить во рту, как и преждевременные контакты в положении центрального соотношения. Устранение серьезных препятствий во рту может вызвать необходимость устранения контакта в положении центральной окклюзии. Возникают также проблемы при восстановлении зубов с помощью золотых с пластмассовой облицовкой и металлокерамических коронок. При моделировании из воска щечных бугров золотой с пластмассовой облицовкой коронки легко образуются рабочие препятствия вследствие того, что артикулятор может имитировать только открывающие и закрывающие движения (рис. 149). Сошлифовывание рабочих препятствий во рту может привести к перфорации золота на окклюзионно-щечной поверхности.

То же происходит при использовании металлокерамических коронок. Бугры, создающие препятствия, должны быть сошлифованы. При этом может быть сошлифовано покрытие из фарфора или металла, что потребует повторного покрытия или переделки всей коронки.

**Плоскостной артикулятор.** Когда возникает сомнение в стабильности

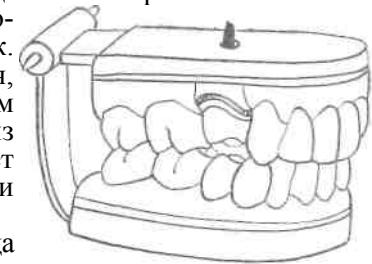
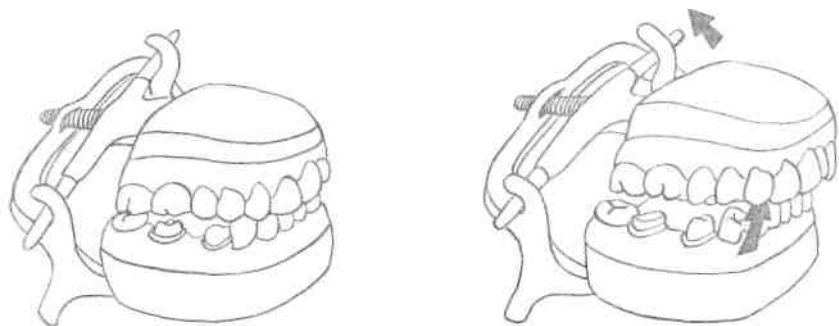


Рис. 148 Частичный артикулятор



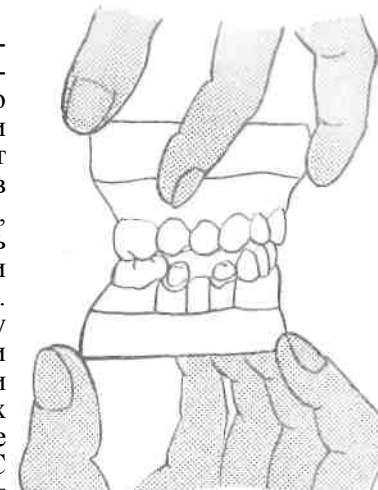
**Рис. 149.** Рабочее препятствие, которое создано восстановленным зубом, изготовленным с использованием частичного артикулятора.

межбугрового контакта в положении центральной окклюзии, следует делать полные оттиски и устанавливать их в плоскостной или полурегулируемый артикулятор по межокклюзионным отпечаткам, полученным в положении центральной окклюзии. Некоторые плоскостные артикуляторы могут приближенно имитировать боковые движения нижней челюсти и выдвижение ее вперед. При этом модели могут воспроизводить рабочие движения, определяемые передней направляющей функцией зубов (рис. 150). Задний направляющий компонент воспроизводится артикулятором в довольно грубом приближении к суставному пути большого. Серьезных нарушений окклюзии можно избежать благодаря моментальному размыканию зубов под влиянием направляющей функции зубов при движении нижней челюсти в рабочую сторону или при выдвижении ее вперед. Однако некоторые нарушения могут возникнуть из-за неточности элементов, воспроизводящих работу суставных головок. Такие нарушения включают преждевременные контакты в положении центрального соотношения, препятствия при рабочем и нерабочем движениях нижней челюсти и при выдвижении ее вперед. Они должны быть выявлены и устранены в ходе примерки протезов в ротовой полости.



**Рис. 150.** Плоскостной артикулятор с моделями в положении центральной окклюзии, имитирующий рабочее движение, направляемое спереди Клыкковым путем модели, а сзади механизмом суставного пути.

**Артикулируемые вручную полные модели.** Этот метод используется довольно часто и продиктован большой загруженностью врача и зубного техника. Хотя при его использовании модели могут быть точно установлены в положение центральной окклюзии, но не всегда удается получить точный контакт опорных бугров при работе с воском или фарфором. Артикулятор позволяет сразу сомкнуть зубы в положении центральной окклюзии. При удерживании моделей в руках их можно установить в это положение лишь «наугад» (рис. 151). С помощью этого метода бывает трудно определить, имеют ли смоделированные из воска полные модели,



**Рис. 151** Артикулируемые вручную полные модели

воска восстановительные элементы протеза увеличенный контур, правильный контакт или же уменьшенный контур. Невозможно точно воспроизводить движения нижней челюсти, удерживая модели в руках. В тех случаях, когда при рабочем и нерабочем движениях нижней челюсти и при выдвижении ее вперед происходит истирание эмали, модели могут быть сориентированы по отношению друг к другу по сошлифованным граням. Протезы, изготовленные таким способом, конструируются в соответствии с задними, окклюзионными детерминантами окклюзионных препятствий. Чтобы предупредить воспроизведение этих препятствий на восстановленных зубах, следует уменьшить на воске соответствующие скаты, контактирующие при выдвижении нижней челюсти вперед и при ее рабочих и нерабочих движениях, не нарушая при этом контактов в положении центральной окклюзии. Поскольку при ручном манипулировании моделями трудно добиться их прямого смыкания в положении центральной окклюзии, формирование благоприятной жевательной поверхности становится непредсказуемым.

**Полурегулируемый артикулятор.** Помимо других типов полурегулируемых артикуляторов, существуют артикуляторы «Hanaui», «Dentatur» и «Whip-Mix» (рис. 152). Эти артикуляторы обеспечивают адекватное воспроизведение движений нижней челюсти для большинства несъемных и съемных протезов. Они имеют регулируемые механизмы, воспроизводящие суставной и режущий пути, а также угол Беннетта. Артикуляторы «Whip-Mix» и «University Hanaui» имеют устройство для регулировки расстояния между сферами, имитирующими суставные головки.



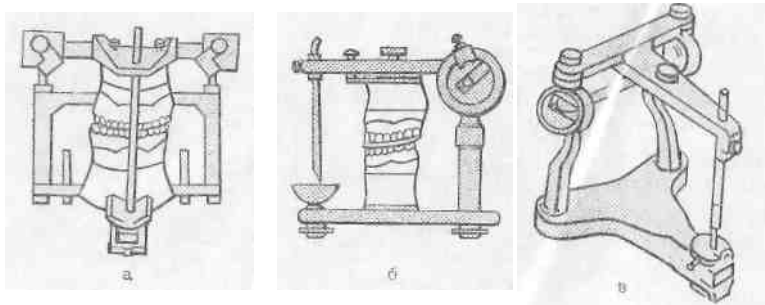


Рис. 152. Частично регулируемые артикуляторы: Whip-Mix (а); Dentatus (б); Hanau (в).

Эти приборы регулируются по межокклюзионным отпечаткам, у них есть устройство для перенесения показаний лицевой дуги. **Универсальные артикуляторы.** Универсальные артикуляторы точно воспроизводят движения нижней челюсти. Их рекомендуется использовать в сложных случаях при полной реконструкции зубных рядов.

### Подготовка и установка моделей

Подготовка и установка моделей — это важные манипуляции. Ошибки, допущенные на одном из этих этапов, могут привести к неточности при окончательном восстановлении зубов. Следует тщательно придерживаться инструкций, выпущенных изготовителями. Модели необходимо отливать в пределах определенного времени и при должном контроле за температурой и влажностью. Нужно следить за тем, чтобы не образовывались воздушные пузырьки в гипсе во время заливки его в форму. Если на жевательной поверхности появляются раковины, их следует удалить (рис. 153). Образовавшиеся на жевательной поверхности раковины не позволят моделям плотно закрываться в положении центральной окклюзии, что в результате приведет к увеличению контура восстановленного зуба (преждевременному контакту в положении центральной окклюзии).

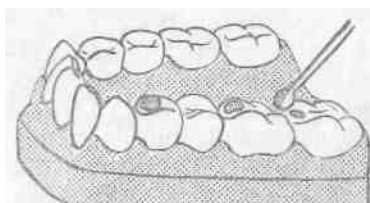


Рис. 153 Устранение остатков гипса с модели перед установкой ее в артикулятор

При установке моделей особое внимание следует уделить точному расположению вершин бугров модели в соответствующих углублениях межокклюзионного отпечатка. Вставлять модель в отпечатки на воске нужно без усилия, чтобы не исказить их. Если зубы моделей не входят легко в восковые полости отиска, периферийные стенки полостей следует расширить с помощью скальпеля за пределы мак-

симальной выпуклости зубов. После этого зубы модели будут легко входить в полости. Противолежущие модели необходимо плотно прижать друг к другу во время отвердевания гипса, прикрепляющего их к артикулятору. Следует подчеркнуть, что изготовление и установка моделей являются столь же важными, как и любая другая процедура при восстановлении окклюзии. Это относится как к восстановлению единичных зубов, так и к изготовлению полных протезов.

### Восковое моделирование

Окклюзионные поверхности восстанавливаемых зубов на моделях из воска могут быть выполнены с большой точностью. При их выполнении следует придерживаться правил, перечисленных в главе 3. Моделирование из воска следует выполнять так, чтобы вершины опорных бугров контактировали с противолежащими ямками или краевыми выступами при одновременном контакте оставшихся зубов в положении центральной окклюзии. При этом не должно быть преждевременных контактов при центральном соотношении, а также препятствий при рабочем и нерабочем движениях нижней челюсти и выдвигении ее вперед.

Этого можно достигнуть путем наращивания зуба методом добавления воска или путем обратного формования. Положение окклюзионных контактов на воске необходимо тщательно выверить до отливки. Это невозможно сделать визуально из-за перекрытия бугров. Окклюзионные контакты можно определить с помощью порошка или тонкой целлофановой полоски.

Порошок цинкового стеарата (или тальк) наносят на восковую заготовку (рис. 154). Контакты зубов-антагонистов оставят на покрытой порошком восковой поверхности заметный след при смыкании моделей в необходимом соотношении. Этот метод облегчает определение контакта зубов-антагонистов на любом этапе воскового моделирования.

Контакты зубов можно проверить с помощью тонкой целлофановой полоски. Ее помещают между восковой заготовкой и зубами-антагонистами при смыкании зубов моделей в положении центральной окклюзии. Если целлофановую полоску мож-

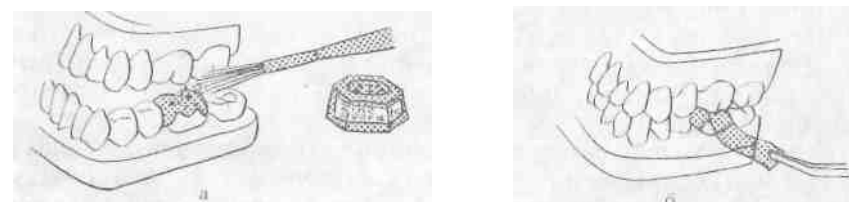


Рис. 154. Методы определения окклюзионных контактов зубов-антагонистов на воске: при помощи цинкового стеарата (а), при помощи тонкой целлофановой полоски (б).



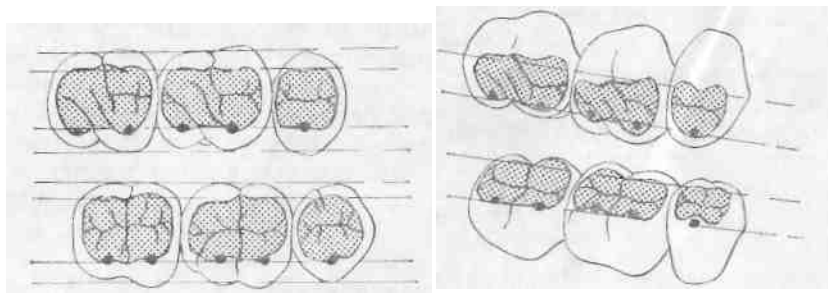


Рис. 155. Вершины бугров восстановленных зубов расположены на одной линии с вершинами соседних зубов. Ширина жевательной поверхности уже, чем максимальный щечно-язычный размер зуба.

но легко вынуть при сомкнутых зубах, значит контакта нет. Если восковая заготовка контактирует с зубами-антагонистами, они будут удерживать полоску (см. рис. 154). Целлофан можно также поместить между зубами-антагонистами на любой стороне. При нормальном окклюзионном контакте этих зубов целлофановая полоска будет удерживаться на месте. Если восковая модель имеет преждевременный контакт (высокая), это не позволяет соседним зубам нормально смыкаться, и целлофановая полоска будет легко вытаскиваться.

**Выравнивание бугров.** Вершины бугров восстановленных зубов должны располагаться на одной линии с вершинами соседних зубов при условии, что последние правильно выровнены (рис. 155). Щечно-язычный размер жевательной поверхности должен быть меньше, чем полный щечно-язычный размер зуба (см. рис. 155). Высота бугров, глубина центральной ямки и уровень краевых выступов должны быть такими же, как у соседних зубов. Слишком высокие бугры и глубокие ямки способствуют возникновению препятствий и требуют более точных методов артикуляции. Определенная высота бугров и глубина ямок необходимы для достижения стабильного межбугрового контакта, обеспечивающего стабильность зубов, осевое распределение нагрузок и эффективное жевание. Плоские бугры функционально менее эффективны и способствуют развитию нестабильности терминальных соотношений и неосевому распределению нагрузок.

**Центральные упоры.** В положении центральной окклюзии вершины опорных бугров контактируют либо с краевыми выступами, либо с центральными ямками. Они называются «центральными упорами».

**Контакт бугра и краевого выступа.** В нормальных зубных рядах при окклюзионном соотношении челюстей по I классу все опорные бугры контактируют с противоположащими краевыми выступами в положении центральной окклюзии. Исключение составляют мезиально-небные бугры верхних моляров и дистально-щечные бугры нижних моляров, которые контактируют

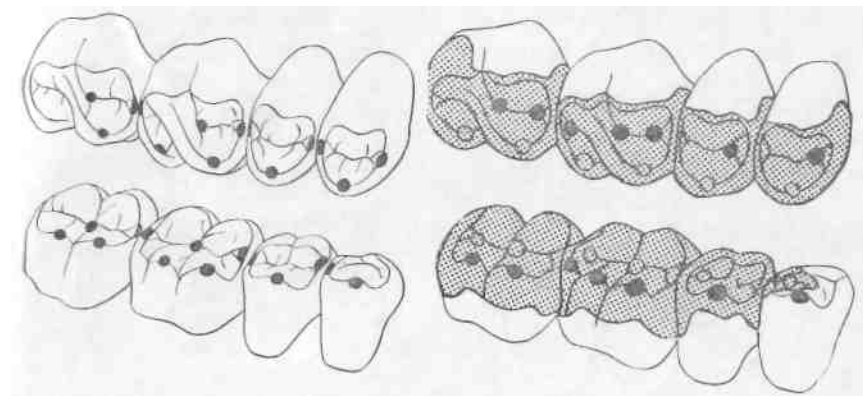


Рис. 156. Бугры и краевые выступы в положении центральной окклюзии (соотношение челюстей по I классу). Все вершины опорных бугров контактируют с выступающими краями зубов-антагонистов, за исключением верхних мезиально-небных и нижних дистально-щечных бугров, которые контактируют с противоположащими центральными ямками.

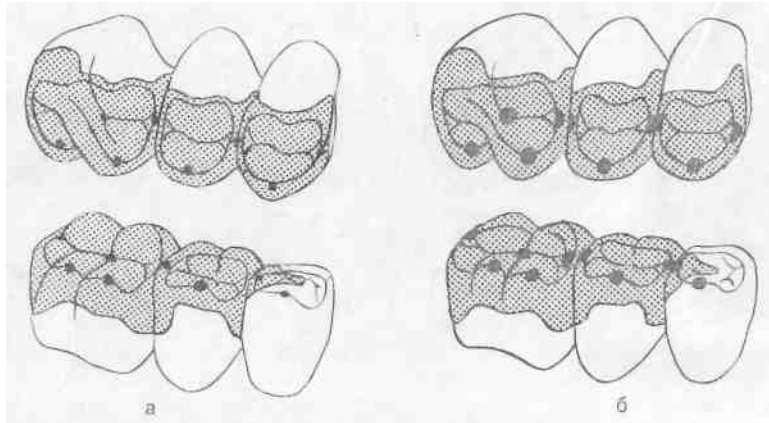
Рис. 157. Жевательные поверхности, на которых правильно восстановлены контакты между буграми и ямками при центральной окклюзии (соотношение челюстей по I классу). Вершины опорных бугров контактируют с противоположащими треугольными или центральными ямками.

с противоположащими центральными ямками (рис. 156). При контакте опорного бугра с двумя соседними краевыми выступами противоположащих зубов на мезиальной и дистальной поверхностях вершины опорного бугра имеется две точки контакта. При формировании поверхности восстанавливаемого зуба следует воспроизводить именно такую форму межбугрового соотношения.

Разработано несколько теорий о порядке восстановления контакта между опорными буграми и противоположащими центральными упорами в положении центральной окклюзии.

**Контакт бугра и ямки.** Согласно одной теории, рекомендуется создание треугольной ямки на мезиальной или дистальной поверхности задних зубов. Опорные бугры, которые в противном случае контактировали бы с краевыми выступами, будут контактировать с этими ямками. Считается, что при этом создается более стабильное межбугровое соотношение «зуб на зуб» и исключается потенциальная возможность расклинивающего эффекта опорных бугров, контактирующих между краевыми выступами соседних зубов (рис. 157).

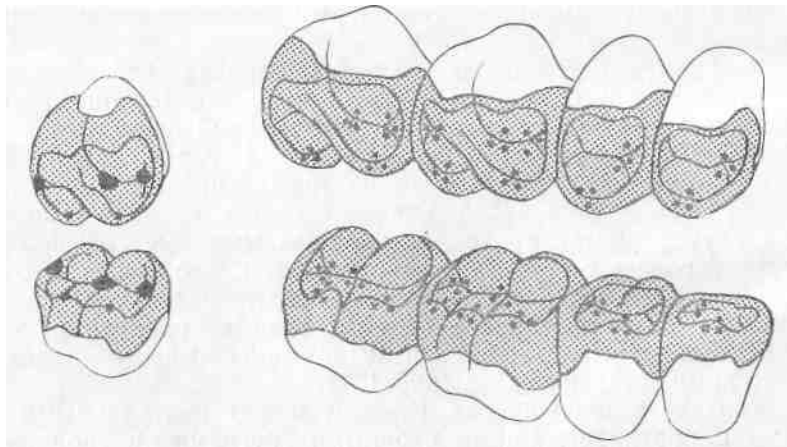
**Контакт вершин бугров.** Контакт между центральными упорами и противоположащими опорными буграми в положении центральной окклюзии можно создать, добившись контакта между вершинами опорных бугров и основанием противоположащих ямок или окклюзионной поверхностью противоположащих



**Рис. 158.** Точечные контакты при межбугровом смыкании зубов в положении центральной окклюзии (а). Участки плоскостных контактов при межбугровом смыкании зубов (б).

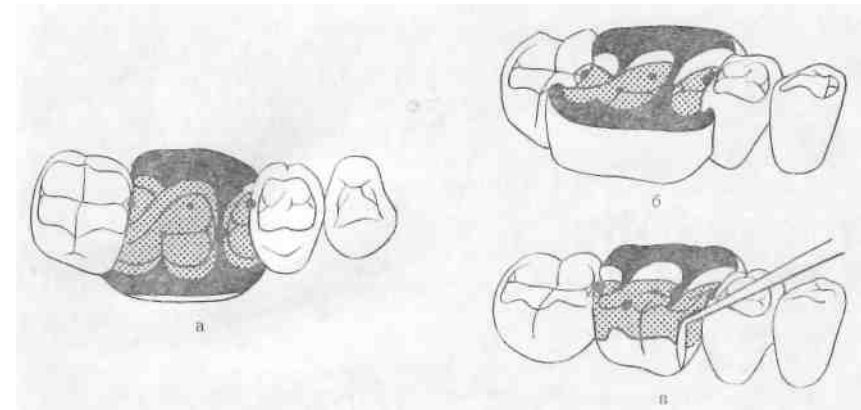
краевых выступов. Контакт может быть плоским (рис. 158, б) или точечным (рис. 158, а).

**Свобода движения по центру.** Основание ямки может быть расширено в медиально-дистальном или щечно-язычном направлении, что создает небольшой горизонтальный участок для движения вершины опорного бугра (рис. 159). Это создает «свободу движений по центру» и позволяет нижней челюсти свободно перемещаться между положениями центрального соотношения и центральной окклюзии, а также немного **вперед** и в сторону по отношению к положению центрального соотношения.



**Рис. 159.** Свобода движений по центру.

**Рис. 160.** Жевательные поверхности зубов, на которых восстановлены «тройные» или «трехпунктные» контакты при центральной окклюзии.



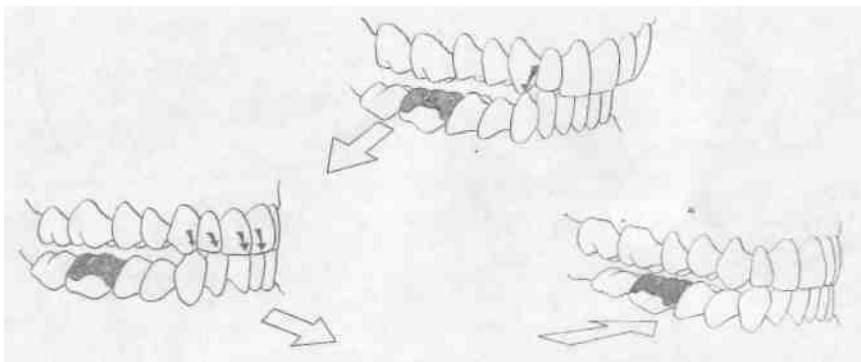
**Рис. 161.** Метод негативного оттиска.

Отпечатки первого моляра (а) и второго премоляра (б) верхней челюсти в размягченном воске. Отпечаток зуба очищают от воска, оставляя на негативном оттиске центральные точки контакта (в). Вершины опорных бугров верхних зубов соответствуют центральным ямкам и краевым выступам нижних зубов. Центральная ямка и краевые выступы верхних зубов соответствуют вершинам опорных бугров нижних зубов.

**Тройной контакт (трехпунктный контакт).** Центральный упор может быть создан с помощью контакта опорных бугров со скатами треугольных выступов, которые сходятся в центральной или треугольной ямке (рис. 160). Вершина бугра не контактирует с основанием ямки. Это называется «трехпунктным контактом» или «тройным контактом». При включении микропротезов в функциональную окклюзионную систему следует знать различные способы создания центральных упоров. Могут использоваться любые методы, если они удовлетворяют критериям, указанным в главе 3. Часто бугры противоположных здоровых зубов не соответствуют оптимальному соотношению челюстей по I классу, соответственно им следует располагать противоположные центральные упоры.

**Восковое моделирование (метод негативного оттиска).** Это метод, с помощью которого зубы противоположной модели смазывают и вдавливают в размягченный воск, покрывающий препарированные зубы. При размыкании зубов остается негативный оттиск окклюзионной поверхности на воске (рис. 161). Избыток воска, окружающий этот оттиск, снимают, оставляя нужные участки контакта. Отпечатки вершин противоположных опорных бугров соответствуют контактам смоделированного протеза. Основания ямок и краевых выступов оттиска соответствуют вершинам опорных бугров протеза. Опорные бугры, ямки и краевые выступы восстанавливаемых зубов формируются так, чтобы центральные упоры остались интактными. Высота и контуры неопорных бугров дополнительно формируют из воска. Контуры межпроксимальных, щечных и язычных поверхностей зубов также формируют из воска.

**Скольжение по центру.** Модели перемещают между положениями центрального соотношения и центральной окклюзии, до-



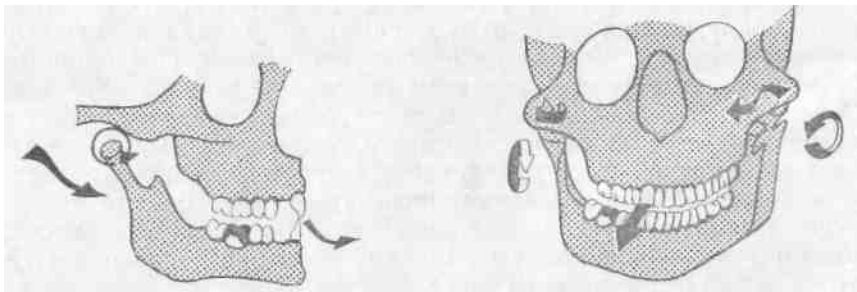
**Рис. 162.** Направляющая функция передних зубов при рабочем движении и при выдвижении нижней челюсти вперед обеспечивает размыкание контакта между пломбой и задними зубами.

бываясь контакта при так называемом скольжении по центру. Преждевременные контакты на воске следует устранить, оставляя центральные упоры интактными.

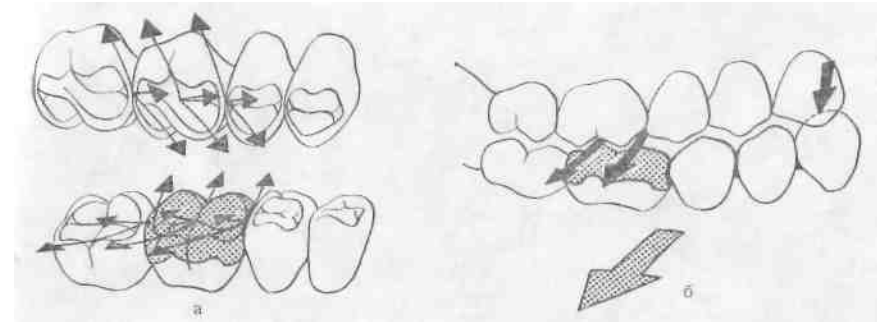
Выдвижение вперед и боковые движения (факторы окклюзии). Модели можно перемещать, имитируя выдвигающее, боковое и латерально-выдвигающее движения нижней челюсти из положения центральной окклюзии. Во время этих движений следует устранять нежелательные контакты при рабочем и нерабочем движениях и при выдвижении нижней челюсти вперед до тех пор, пока не восстановится естественный резцовый путь или рабочая направляющая функция, обеспечивающая размыкание задних зубов (рис. 162).

Центральные упоры вельзя устранять. Взаимодействие резцового пути при выдвижении нижней челюсти вперед и рабочей направляющей функции с суставным путем обеспечивает размыкание задних зубов. Это «факторы окклюзии», которые влияют на вертикальные траектории движения задних зубов (рис. 163).

Зная относительные траектории движения противоположащих опорных бугров, окклюзионные поверхности из воска можно так



**Рис. 163.** Взаимодействие резцового и суставного путей обеспечивает размыкание задних зубов (факторы окклюзии).



**Рис. 164.** Относительные траектории движения опорных бугров зубов-антагонистов (соотношение челюстей по I классу) (а). Правое, направляемое клыками, рабочее движение (б). Щечные бугры нижних зубов проходят между краями и по бороздкам щечных бугров верхних зубов.

смоделировать, чтобы обеспечить прохождение противоположащих бугров по бороздкам и между выступами (рис. 164). На направление этих траекторий в горизонтальной плоскости при латеральных движениях влияют расстояние между суставными головками, расстояние между каждым зубом и вертикальной осью его вращения, движение Беннетта и суставной путь (см. рис.252).

Полурегулируемые или упрощенные артикуляторы не позволяют точно воспроизвести эти факторы. Этого можно достигнуть только при использовании сложных универсальных артикуляторов. Возникновение препятствий из-за неточного воспроизведения этих факторов можно избежать с помощью моделирования из воска более низких бугров с более плоскими выступами и более широкими бороздками. При восстановлении единичных зубов для того, чтобы они гармонично вошли в функциональную окклюзионную систему, нежелательные рабочие и нерабочие контакты и контакты при выдвигающем движении нижней челюсти следует снимать до тех пор, пока на моделях интактных зубов не будут получены естественные рабочая направляющая функция и резцовый путь. Суставной путь, воспроизводимый полурегулируемыми артикуляторами, может поддерживать размыкание задних зубов в то время, как рабочая направляющая функция и резцовый путь обеспечивают их размыкание. При соотношении челюстей по I подклассу II класса или по III классу восстановленные зубы не должны мешать существующим рабочей направляющей функции и резцовому пути. Движения нижней челюсти вперед и в стороны должны направляться контактом вновь восстановленных зубов, за исключением тех случаев, когда эту функцию выполняют другие зубы. Чем точнее метод артикуляции, тем меньшее число нарушений окклюзии будет возникать в результате восстановления зубов. Полурегулируемые артикуляторы могут использоваться

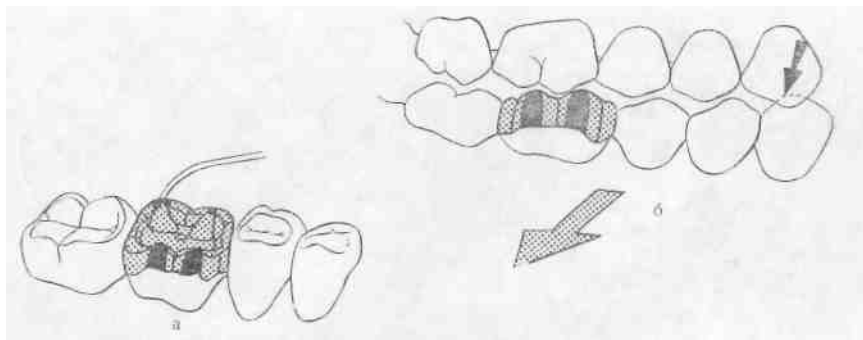


Рис. 165. Метод добавления воска.

Постепенное восстановление жевательной поверхности (а). Прохождение краев и вершин щечных бугров нижних зубов между щечными буграми верхних зубов при направляемом клыками рабочем движении нижней челюсти (б).

при восстановлении единичных зубов и небольших мостов. Приборы, имитирующие движения нижней челюсти между положениями центрального соотношения и центральной окклюзии, облегчают устранение преждевременных контактов при центральном соотношении. Нарушения окклюзии, возникающие из-за ошибок при воспроизведении суставного пути, движения Бен-нета и расстояния между суставными головками, могут быть выявлены и устранены при окончательной примерке протезов в полости рта.

**Метод добавления воска.** Этот метод заключается в ступенчатом моделировании воском анатомических элементов жевательной поверхности. Для этой цели накладывают восковые конусы и с их помощью получают отпечатки контактов желаемой высоты и расположение опорных и неопорных бугров. Путем добавления воска формируют центральные упоры, контактирующие с противоположными опорными буграми. Затем таким же путем формируют выступы бугров, краевые выступы, осевые (наружные) контуры, треугольные выступы и основные бороздки (рис. 165, 166).

Далее с помощью воска моделируются межпроксимальные и осевые поверхности, дополнительные бороздки, после чего про-

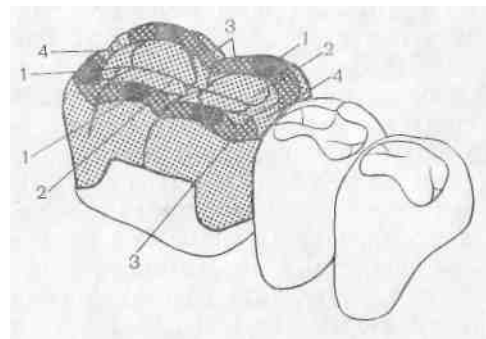


Рис. 166. Анатомические образования жевательной поверхности зуба:

1 — вершины бугров; 2 — треугольные выступы; 3 — края бугров; 4 — краевые выступы.

изводится окончательная обработка восковой модели. Перед выполнением каждого этапа установленные в артикуляторе модели перемещают в положение центрального соотношения, а также в выдвинутое вперед, боковое и латерально-переднее положения. Во время этих движений контролируется и при необходимости корректируется прохождение противоположных бугров между восковыми конусами, выступами бугров, треугольными выступами и основными бороздками (см. рис. 165).

**Отливка.** После окончательного воскового моделирования жевательных поверхностей следует принять все меры, чтобы исключить их искажение во время отливки освобождения детали от огнеупорной массы. После точной отливки восстановительного элемента его можно установить на модель для проверки окклюзии на артикуляторе. При этом устраняют любые возникшие при отливке ошибки, литые детали протеза полируют, оставляя интактными окклюзионные контакты. Некоторые врачи предпочитают производить шлифовку струей песка, чтобы исключить сошлифовывание окклюзионных контактов.

### Металлокерамические протезы

Выше обсуждались этапы изготовления литых конструкций протезов с металлическими жевательными поверхностями. Жевательные поверхности металлокерамических протезов могут быть выполнены полностью из фарфора; в других случаях центральные упоры отливают из металла, а остальную часть жевательной поверхности — из фарфора. Фарфор спекают с металлической отливкой после того, как устанавливают путем ее проверки во рту, что она имеет правильный контур и толщину. Конструкции протеза требуют минимальной толщины металла — около 0,5 мм и минимальной толщины фарфора — около 1 мм. Фарфор должен иметь однородную толщину; кроме того, он более прочен, если покрывает все жевательные поверхности, а также окружающие их осевые щечные, язычные и межзубные стенки, «окружая» таким образом литую часть протеза. Металлические части протеза, непокрытые фарфором, следует отливать в виде воротников, что упрочняет их жесткость. Фарфор наносят на металл с увеличением контура жевательной поверхности, а затем сошлифовывают в артикуляторе до нормального контакта. Окклюзионные контакты проверяют при помощи копировальной бумаги. Этот метод позволяет получить оптимальную жевательную поверхность, хотя он предоставляет меньшие возможности осуществлять контроль за отдельными деталями, чем метод формирования жевательной поверхности на воске. Фарфоровые окклюзионные поверхности следует глазурировать после проверки окклюзии во рту. Неглазурованный фарфор обладает большой абразивностью и может привести к истиранию эмали или золотых коронок зубов-антагонистов.

Примерка протезов во рту требует особого внимания. На этом этапе необходимо устранить все нарушения окклюзии, возникшие в результате использования упрощенных артикуляторов. Нарушения окклюзии на жевательных поверхностях золотых коронок можно устранить во время примерки до их облицовки. При примерке металлокерамических протезов следует проверить соотношение противоположащих бугров и металлической части в терминальном и эксцентричном положениях для того, чтобы убедиться, что имеется достаточно места для фарфора. Нарушения окклюзии на фарфоровой поверхности можно устранить при повторном визите к врачу. При этом необходимо проверить высоту краевых выступов, точки контакта между зубами, межзубные пространства, щечно-язычный и внутренний контуры восстанавливаемых зубов. Затем нужно проверить смыкание челюстей в положении центральной окклюзии, центрального соотношения, при рабочем и нерабочем движениях и при выдвижении нижней челюсти вперед. Если до препарирования зуба контакты с противоположащими зубами были благоприятны, при фиксации протеза может потребоваться лишь выборочное сошлифовывание. В тех же случаях, когда противоположащие жевательные поверхности имеют несбалансированное соотношение с поверхностью протеза, возникает необходимость избирательного сошлифовывания как естественных, так и искусственных зубов для устранения нарушений окклюзии. Больному следует сообщить об этом до примерки протеза, чтобы у него не создалось впечатления, что остальные зубы подгоняются под восстанавливаемые.

### Коррекция окклюзии путем избирательного сошлифовывания

Избирательное сошлифовывание — это не то же самое, что «точечное» сошлифовывание. При точечном сошлифовывании устраняют следы копировальной бумаги до тех пор, пока больной перестанет ощущать во рту «высокий» зуб. В результате этой процедуры восстановленный зуб может оказаться вне функции и вне контакта. Это увеличивает возможность возникновения нестабильных терминальных соотношений и утраты высоты окклюзии. Кроме того, это способствует чрезмерному выдвижению из лунок противоположащих зубов, что может быть причиной возникновения преждевременных контактов или бугровых препятствий. Целью выборочного сошлифовывания должно быть выполнение принципов, изложенных в главе 3. Следует добиваться одновременного стабильного контакта опорных бугров с противоположащими ямками или краевыми выступами; при этом не должно быть преждевременных контактов в положении центрального соотношения и препятствий при рабочем и нера-

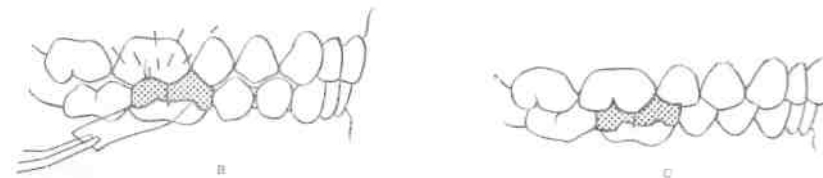


Рис. 167. Преждевременный контакт при центральной окклюзии (высокая пломба) (а). Одновременный межбугровый контакт всех зубов (при соотношении челюстей по I классу) (б).

бочем движениях нижней челюсти и при выдвижении ее вперед. Когда новый протез помещают в полость рта, восстановленный зуб может препятствовать контакту других зубов, и больной ощущает «высокий» зуб. Он может казаться «высоким» в положении центрального соотношения или центральной окклюзии, в рабочем, нерабочем и выдвинутом положениях нижней челюсти. Следует различать терминальные и эксцентричные контакты «высокой» пломбы; это дает возможность устранить нежелательные преждевременные контакты и окклюзионные препятствия путем выборочного сошлифовывания, оставив нетронутыми нужные контакты в положении центральной окклюзии.

Контакт в положении центральной окклюзии. Больного следует попросить выполнить произвольные движения нижней челюсти вверх и вниз вдоль произвольной траектории закрывания. Если восстановленный зуб препятствует смыканию окружающих зубов в положении центральной окклюзии, контактные поверхности вершин бугров, ямок или краевых выступов снимают до тех пор, пока не удастся достигнуть одновременного контакта между протезами и всеми центральными упорами противоположащих зубов (рис. 167).

Копировальная бумага и целлофановые полоски помогают определить точки контакта между зубами или их отсутствие. Необходимо принять все меры для сохранения центральных упоров. Вершины опорных бугров должны иметь стабильную опору, а не контактировать с одной наклонной плоскостью в положении центральной окклюзии. Однако если противоположащие бугры или ямки находятся в неблагоприятном соотношении или если эти соотношения не были откорректированы до препарирования зуба, не всегда удается полностью устранить серьезные препятствия без сошлифовывания некоторых центральных упоров.

Преждевременные контакты при центральном соотношении и при скольжении по центру. Нижнюю челюсть следует перемещать в ее терминальном шарнирном соотношении до точки первоначального контакта в положении центрального соотношения. Этот контакт и последующее скольжение в положение центральной окклюзии следует зарегистрировать с помощью ко-

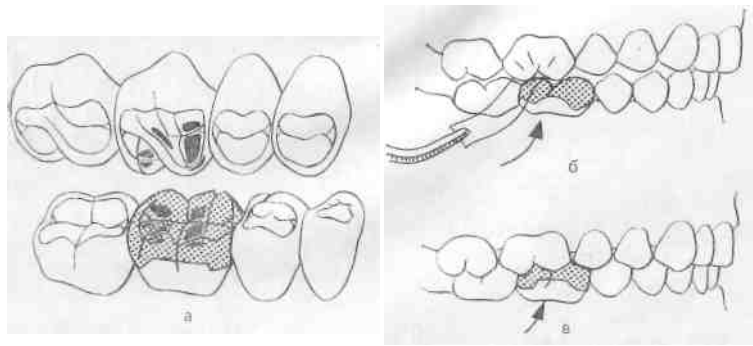


Рис. 168. Преждевременные контакты при центральном соотношении происходят на мезиальных скатах верхних и дистальных скатах нижних зубов (при соотношении челюстей по I классу) (а). Преждевременный контакт при центральном соотношении (б). Преждевременный контакт устранен (в).

пировальной бумаги. Контакты в положении центральной окклюзии можно отметить копировальной бумагой одного цвета, а преждевременные контакты при центральном соотношении — другого. Преждевременные контакты при центральном соотношении обычно происходят на мезиальных скатах верхних зубов и дистальных скатах нижних зубов. «Скольжение по центру» может происходить вперед, вперед и в сторону щеки или вперед и в сторону языка (рис. 168, а, б, в).

«Скольжение по центру» вперед. Обычные точки контакта при прямом «скольжении по центру» показаны на рис. 169 (при соотношении челюстей по I классу). Контакты возникают меж-

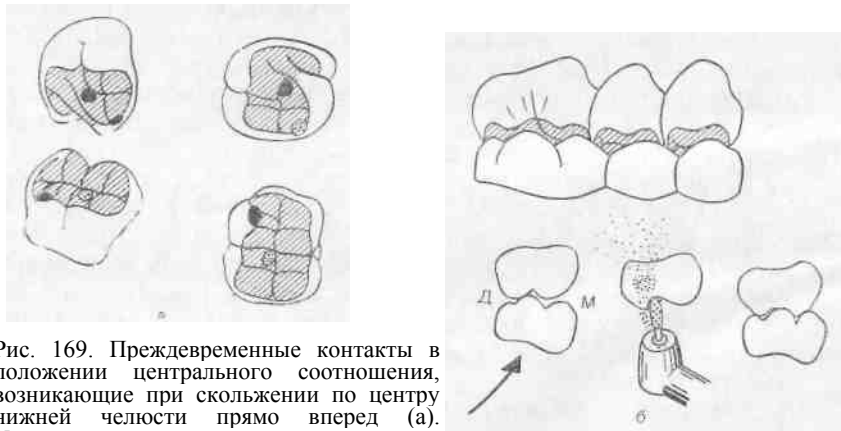


Рис. 169. Преждевременные контакты в положении центрального соотношения, возникающие при скольжении по центру нижней челюсти прямо вперед (а). Устранение преждевременного контакта путем сошлифовывания ската по направлению к ямке. Дно ямки и противоположный опорный бугор не сошлифовывают (б). Д — дистальный, М — мезиальный.

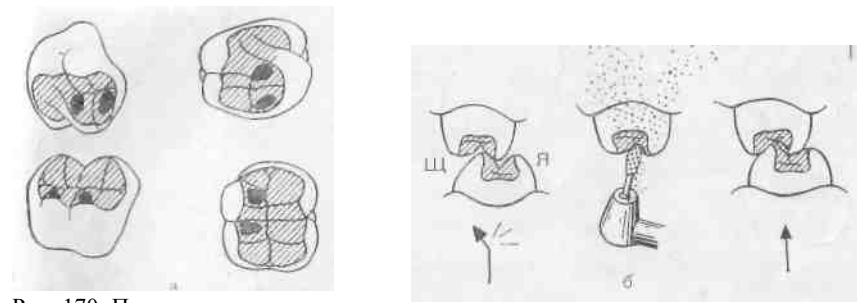


Рис. 170. Преждевременные контакты зубов-антагонистов при центральном соотношении заставляют нижнюю челюсть скользить вперед и в сторону щеки (а). Устранение преждевременного контакта избирательным сошлифовыванием (контакты центральной окклюзии у основания ямки и на вершине опорного бугра не сошлифовывают) (б).

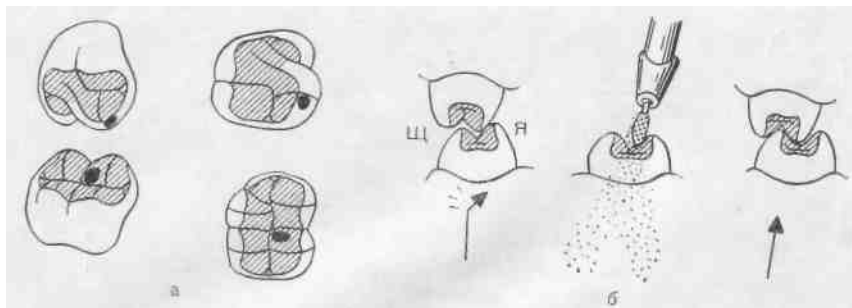
Щ — щечный; Я — язычный.

ду мезиально-щечными скатами небных бугров и наклонными выступами верхних зубов и дистально-язычными скатами щечных бугров нижних зубов. Контакттировать могут также вершины и выступы опорных бугров и скаты зубов-антагонистов. Углообразная форма зубных дуг при скольжении вперед обуславливает контакт на внутренних скатах опорных бугров. По возможности сошлифовывание следует проводить на скатах бугров по направлению к ямке или краевому выступу, а вершины опорных бугров лучше не трогать. Центральный упор у основания ямки также не следует сошлифовывать. На рис. 169, б показан момент сошлифовывания мезиально-щечного ската верхнего наклонного выступа, что значительно расширяет ямку.

«Скольжение по центру» вперед и в сторону щеки. Контакты, заставляющие нижнюю челюсть скользить вперед и в сторону щеки, показаны на рис. 170. При этом контакт происходит между мезиально-щечными скатами мезиально-небных бугров и наклонными выступами верхних зубов и дистально-язычными скатами щечных бугров нижних зубов. Во избежание возможной утраты контакта нижних опорных бугров мезиально-щечные скаты верхних бугров сошлифовывают по направлению к ямке, но без устранения контакта в основании ямки в положении центральной окклюзии.

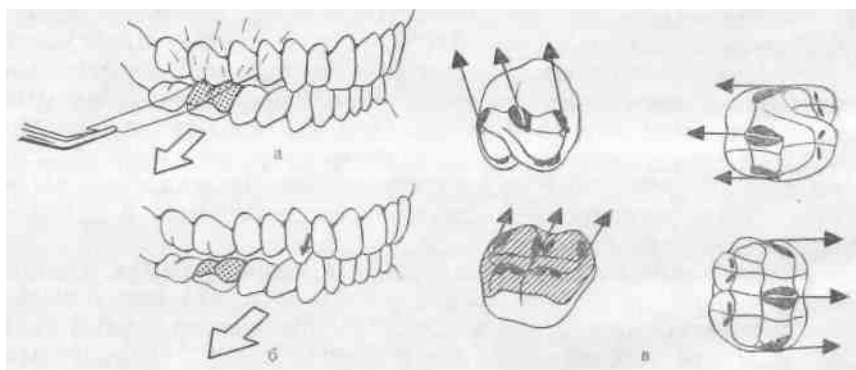
«Скольжение по центру» вперед и в сторону языка. Скольжение нижней челюсти вперед и в сторону языка могут вызывать контакты, показанные «рис. 171. Мезиально-небный скат небного бугра верхнего зуба контактирует с дистально-щечным скатом язычного бугра нижнего зуба. Это скольжение можно устранить путем сошлифовывания щечного ската язычного бугра нижнего зуба, сохраняя интактным опорный бугор противоположного верхнего зуба.

Контакты на рабочей стороне. Перед цементированием протеза необходимо проверить рабочую направляющую функцию



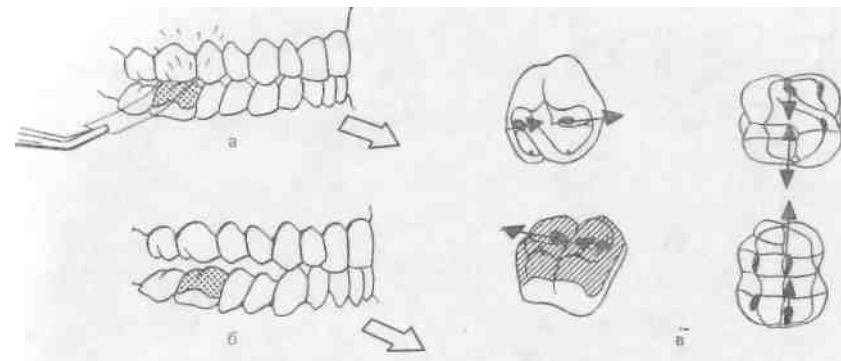
**Рис. 171.** Преждевременные контакты зубов-антагонистов при центральной соотношении заставляют нижнюю челюсть скользить вперед и в сторону языка (а). Устранение преждевременного контакта избирательным сошлифовыванием (б). Основание ямки и вершина противоположного опорного бугра не сошлифовываются.  
Щ — щечный; Я — язычный.

зубов. Если в результате фиксации протеза образуется рабочее препятствие, его следует сошлифовать до восстановления первоначальной рабочей направляющей функции (рис. 172). Контакты на рабочей стороне отличают от контактов при центральной окклюзии с помощью копировальной бумаги разного цвета. Контакты, создающие рабочее препятствие (при соотношении челюстей по I классу), показаны на рис. 172. Рабочие препятствия возникают между внутренними скатами неопорных бугров и наружными скатами опорных бугров. Небные скаты щечных бугров верхних зубов контактируют со щечными скатами щечных бугров нижних зубов. Щечные скаты язычных бугров нижних зубов контактируют с небными скатами небных



**Рис. 172.** Рабочие препятствия.

Рабочее препятствие (а). Сошлифовывание бугра, образующего рабочее препятствие, и восстановление клыкового пути (б). Направление относительных траекторий движения противоположащих опорных бугров при рабочем движении нижней челюсти и возможные точки контакта зубов рабочей стороны (соотношение челюстей по I-классу). Наружные скаты опорных бугров контактируют с внутренними скатами неопорных бугров (в).



**Рис. 173.** Препятствия при выдвижении нижней челюсти вперед.

Препятствие при выдвижении нижней челюсти вперед (а). Устранение бугрового препятствия и восстановление резцового пути — при выдвижении нижней челюсти вперед (б). Направление относительных траекторий движений противоположащих опорных бугров при выдвижении нижней челюсти вперед и возможные при этом точки контакта. Ди-стальные скаты верхних зубов контактируют с мезиальными скатами нижних зубов. Наружные скаты опорных бугров у вершины или края обычно контактируют с внутренними скатами неопорных бугров у центральной канавки (при соотношении челюстей по

I классу) (в).

бугров верхних зубов (см. рис. 172). Устранение рабочих препятствий достигается избирательным сошлифовыванием одних лишь скатов неопорных бугров. Сошлифовывание проводят на небных скатах щечных бугров верхних зубов и щечных скатах язычных бугров нижних зубов.

Контакты при выдвижении нижней челюсти вперед. Направляющую функцию зубов при выдвижении нижней челюсти вперед следует проверить до и после окончательной фиксации протеза во рту. Если восстановленный зуб нарушает резцовый путь при выдвижении нижней челюсти, то препятствующие контакты необходимо сошлифовать до восстановления первоначальной направляющей функции зубов. Контакты при центральной окклюзии оставляют интактными. При отсутствии резцового пути, например при соотношении по III классу, открытом прикусе или при осложненном соотношении челюстей по I подклассу II класса, восстановленные зубы не должны препятствовать первоначальным контактам при выдвижении нижней челюсти вперед из положения центральной окклюзии. Использование копировальной бумаги разных цветов поможет отличить контакты при центральной окклюзии от контактов, препятствующих выдвижению нижней челюсти. Контакты, возникающие при выдвижении нижней челюсти вперед при соотношении челюстей по I классу, показаны на рис. 173. Они происходят на дистальных скатах верхних зубов и мезиальных скатах нижних зубов. Избирательное сошлифовывание, необходимое для устранения таких препятствий, выполняется на скатах неопорных бугров. Вершины и бугровые выступы опорных бугров не следует сошлифовывать. В этом случае (см. рис. 173)



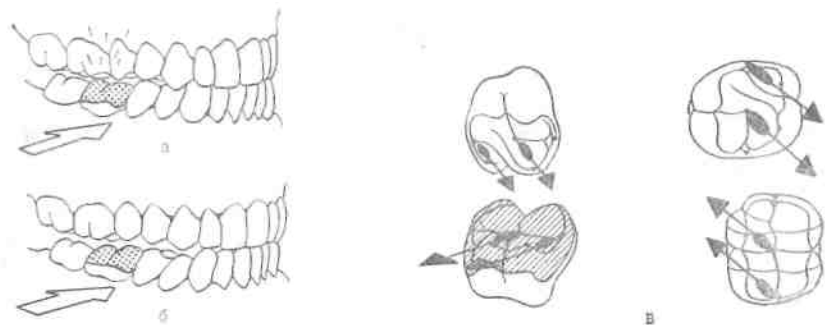


Рис. 174. Нерабочие препятствия.

Нерабочее препятствие (а). Устранение бугрового препятствия и восстановление контра-латеральной рабочей направляющей функции (б). Направление относительных траекторий движения опорных бугров при их нерабочем соотношении и возможные точки нерабочего контакта. Контакты возникают между внутренними скатами противоположащих опорных бугров (в).

сошлифовываются дистально-небные скаты щечных бугров верхних зубов и мезиально-щечные скаты язычных бугров нижних зубов, а центральные упоры в центральной ямке или на краевых выступах остаются интактными.

**Контакты на нерабочей стороне.** До окончательной фиксации протеза следует попросить больного выполнить рабочее движение нижней челюсти в противоположную сторону. Возникающий во время этого движения нерабочий контакт на восстановленных зубах необходимо сошлифовывать до тех пор, пока ранее существовавшие контакты рабочей направляющей функции на противоположной стороне не будут вновь восстановлены. Нерабочие контакты можно отличать от контактов при центральной окклюзии с помощью копировальной бумаги разных цветов. Избирательное сошлифовывание производят **на язычных** скатах щечных бугров нижних зубов и противоположащих щечных скатах небных бугров верхних зубов (рис. 174). При сошлифовывании нерабочих препятствий снимают внутренние скаты опорных бугров, всячески избегая нарушения контактов при центральной окклюзии.

Общие аспекты избирательного сошлифовывания. В некоторых случаях при наличии нерабочих препятствий или скольжения нижней челюсти по центру вперед и в сторону языка или щеки невозможно устранить нарушения окклюзии без утраты центрального упора. Если нет возможности избежать сошлифовывания вершины опорного бугра, то лучше, если **это** будет вершина небного бугра верхнего зуба, а не щечного бугра нижнего зуба. Контакт одного щечного бугра нижнего зуба с противоположащей центральной ямкой или краевым выступом потенциально более устойчив, чем контакт одного небного бугра верхнего зуба с центральной ямкой или краевым выступом нижнего зуба. Наиболее целесообразно сошлифовывать скаты буг-

ров по направлению к ямкам или краевым выступам, а не у вершин или выступов опорных бугров. Это эффективно расширяет ямку. Чтобы избежать контакта вершин бугров в одной наклонной плоскости в положении центральной окклюзии, в процессе избирательного сошлифовывания на скатах бугров можно сформировать опорные пункты. В результате можно получить площадь контакта в ямке или на краевом выступе, создающую некоторую свободу движений в мезио-дистальном и щечно-язычном направлениях.

В этом разделе были рассмотрены контакты при соотношении челюстей по I классу. Другие соотношения и незначительные отклонения в положении зубов в рамках этого класса потребуют соответствующей модификации. Однако описанные общие принципы и направление наклона поверхностей бугров при преждевременных или эксцентричных контактах остаются одинаковыми для большинства соотношений, если отсутствуют серьезные нарушения окклюзии или боковой перекрестный прикус. Рассмотрение проблемы окклюзионного равновесия сводилось к тому, что восстанавливаемые зубы должны войти в функциональную систему окклюзии на фоне благоприятной адаптации нервно-мышечной системы к данной форме окклюзии. Восстановленные зубы не должны вызывать нарушений окклюзии, которые могут превысить адаптационную способность организма и привести к развитию дисфункции нижней челюсти со всеми вытекающими отсюда последствиями. В этом случае трудно переоценить рациональный подход к обеспечению нормальных окклюзионных соотношений, что должно быть неременным условием любой манипуляции при восстановлении зубов. Однако рациональность применения избирательного сошлифовывания для восстановления окклюзии в качестве лечебного метода корригирования в случаях дисфункции нижней челюсти и травматической окклюзии сомнительна. Эти вопросы будут обсуждаться в главах 7 и 8. Формирование поверхностей восстановленных зубов является адекватным способом изучения принципов избирательного сошлифовывания. Прежде чем пытаться корректировать выраженные окклюзионные расстройства, необходимо познакомиться со специальной литературой, посвященной этому вопросу и осознать все трудности и потенциальные опасности этого метода.

#### ВОССТАНОВЛЕНИЕ ЕДИНИЧНЫХ ПЕРЕДНИХ ЗУБОВ

Перед началом препарирования зубов и выбором способа их восстановления нужно проверить и понять существующую схему режцового пути. Следует обратить внимание на контакты зубов в положении центральной окклюзии, а также контакты при выдвигании нижней челюсти до положения, при котором резцы смыкаются край в край (рис. 175).



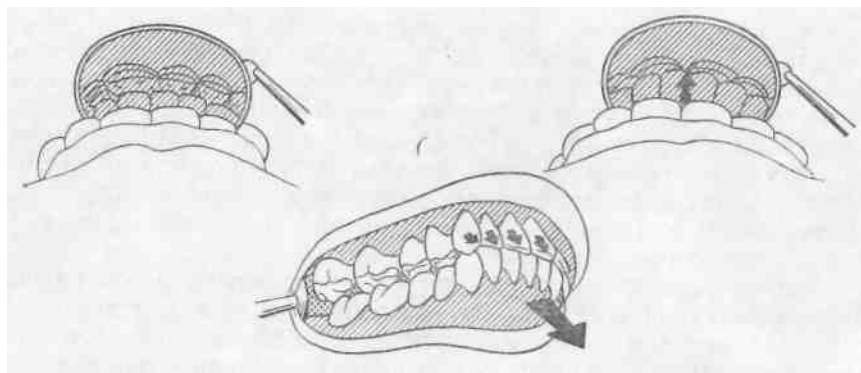


Рис. 175. Резцовый путь при выдвижении нижней челюсти вперед.

*Контакт центральных и боковых резцов при выдвижении нижней челюсти вперед*

Скользящее контактное соотношение резцового пути может осуществляться только центральными резцами, центральными и боковыми резцами или всеми передними зубами вместе. Контакт происходит между небными поверхностями верхних центральных и боковых резцов и клыков и щечно-резцовым углом нижних центральных и боковых резцов и клыков.

При соотношении резцов по I классу резцовый путь обычно быстрый и плоский (рис. 176).

При соотношении резцов по I подклассу II класса резцовый путь задерживается или вообще отсутствует (рис. 177).

При соотношении резцов по II подклассу II класса резцовый путь обычно быстрый и очень крутой. При таком соотношении верхние боковые резцы часто перекрывают верхние центральные резцы. Таким образом, резцовый путь осуществляется одними центральными резцами (рис. 178).

При соотношении резцов по III классу иногда наблюдается горизонтальный резцовый путь на небольшое расстояние, в то время как края верхних и нижних резцов остаются в скользя-

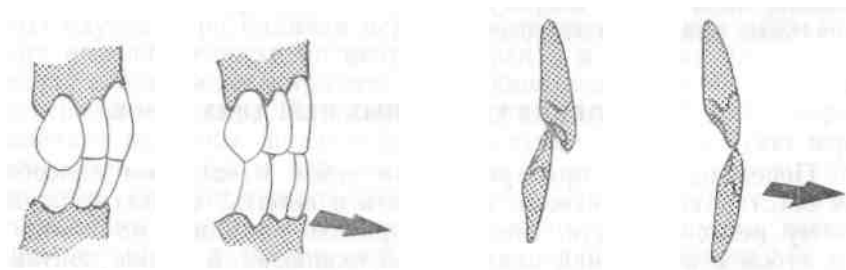


Рис. 176. Соотношение резцов по I классу и резцовый путь при выдвижении нижней челюсти вперед.

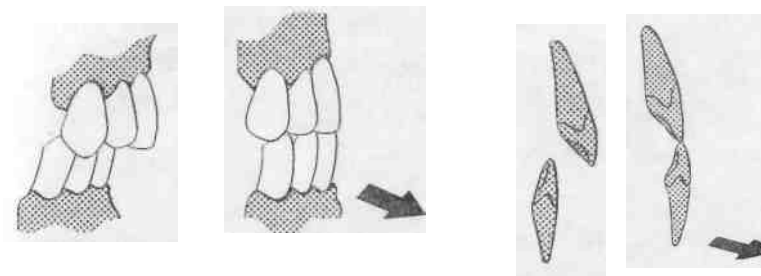


Рис. 177. Соотношение резцов по II классу и резцовый путь при выдвижении нижней челюсти вперед.

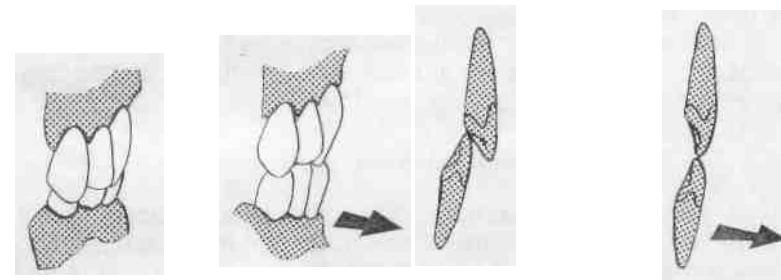


Рис. 178. Соотношение резцов по II подклассу II класса и резцовый путь при выдвижении нижней челюсти вперед.

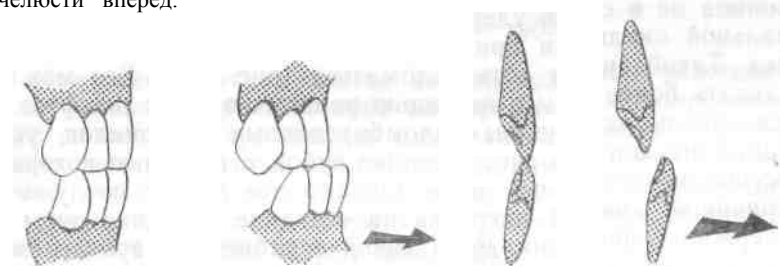
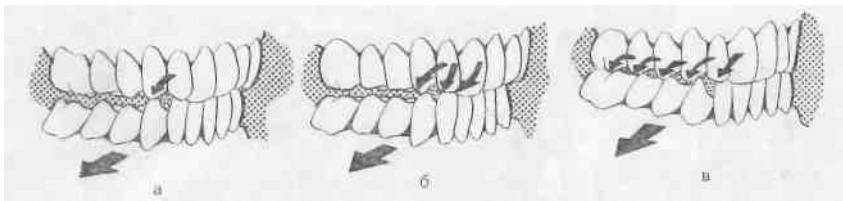


Рис. 179. Соотношение резцов по III классу и соотношение зубов при выдвижении нижней челюсти вперед.

щем контакте (рис. 179). В более серьезных случаях резцовый путь отсутствует вообще, так как в положении центральной окклюзии нижние резцы занимают более переднее положение, чем верхние.

*Контакты при рабочем движении нижней челюсти*

В большинстве случаев при рабочем движении наблюдаются скользящие контакты клыков. Поэтому требует особого внимания восстановление единичных клыков. Первоначальную рабо-



**Рис. 180.** Рабочая направляющая функция.

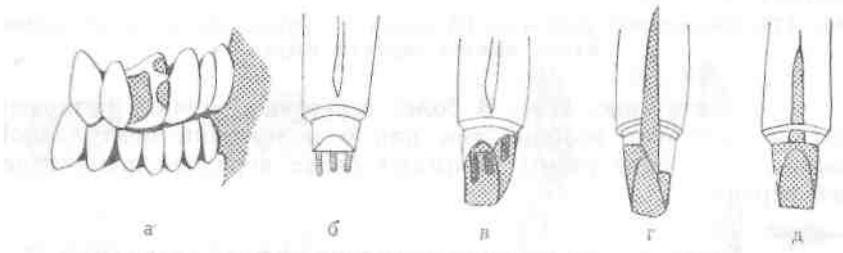
Клыкковый путь (а). Направляющая функция, выполняемая клыками, центральными и боковыми резцами (б). Групповая направляющая функция (в).

чую направляющую функцию клыков следует воспроизводить как можно точнее.

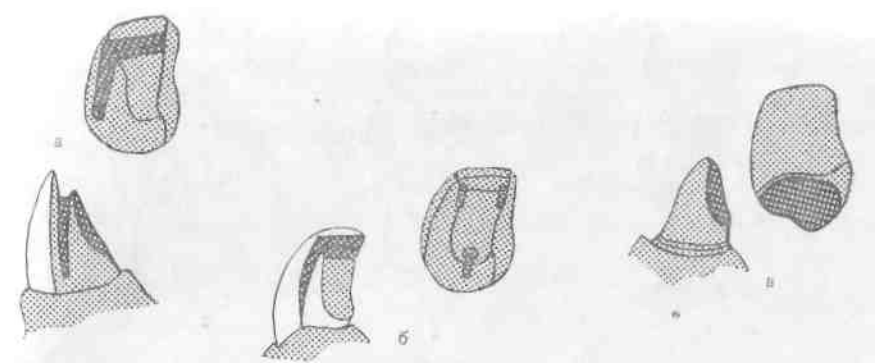
Контакты на рабочей стороне часто происходят на поверхности боковых и центральных резцов, а также клыков; это наблюдается как при наличии клыкового пути, так и при групповой направляющей функции (рис. 180).

#### *Выбор способа восстановления*

При восстановлении передних зубов применяются композиционные пломбировочные материалы, фарфоровые, золотые, пластмассовые и металлокерамические коронки. Золотые и амальгамовые пломбы используются реже. Вторичный кариес и частое пломбирование композиционными материалами постепенно ослабляют прочность переднего зуба, который в конце концов не в состоянии удерживать контакт в положении центральной окклюзии или при выдвижении нижней челюсти вперед. Такой зуб может легко сломаться (рис. 181). Его можно сделать более прочным с помощью парапульпарных штифтов и пломбы из композиционных пломбировочных материалов, устраняя его контакты за счет соседних зубов, с помощью которых осуществляется резцовый путь. Однако это может послужить причиной повышенной нагрузки на соседние передние зубы и удерживающие их ткани. Если такой ослабленный зуб необхо-



**Рис. 181.** Центральный резец ослаблен повторным пломбированием кариозных полостей на передней поверхности (а). Методы восстановления разрушенных передних зубов. Парапульпарные штифты и пломбы из амальгамовых и композиционных пломбировочных материалов (б, в). Частичная и полная металлическая вкладка (г, д).



**Рис. 182.** Препарирование переднего зуба под коронку  $3/4$  (а). Препарирование переднего зуба под коронку  $3/4$ , удерживаемую штифтами (б). Препарирование зуба под полную коронку (в).

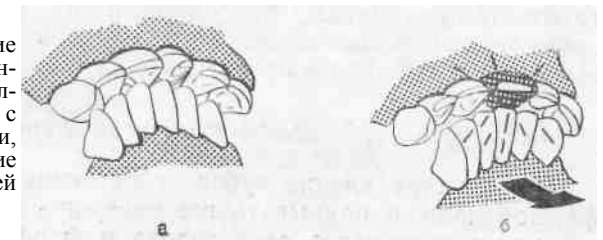
дим для поддержания центральной окклюзии или осуществления контакта при выдвижении нижней челюсти вперед, его следует укрепить. Этого можно достигнуть с помощью парапульпарных штифтов, вкладки из амальгамы, композиционного пломбировочного материала или литой вкладки (рис. 181). Затем можно изготовить полную коронку. Для восстановления ослабленных передних зубов можно также использовать  $3/4$  коронки из золота, удерживаемые с помощью штифтов (рис. 182).

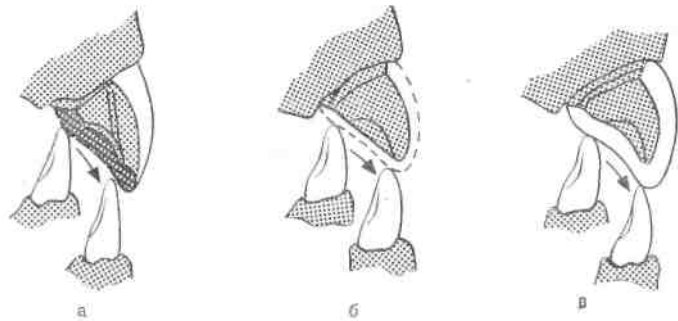
#### *Препарирование зуба*

При недостаточном снятии небной поверхности и режущего края верхнего переднего зуба во время его препарирования восстановленный зуб должен иметь увеличенный контур, чтобы обеспечить адекватный объем, предохраняющий его от поломки. Такой зуб будет иметь преждевременный контакт в положении центральной окклюзии и создавать препятствие при выдвижении нижней челюсти вперед (рис. 183).

Термины «узкий прикус» и «тяжелый прикус» еще иногда используются при описании контакта противоположных резцов в положении центральной окклюзии и во время резцового пути при соотношениях резцов по I классу и II подклассу II класса. Коронки  $3/4$  для верхних зубов и другие литые восстановитель-

**Рис. 183.** Препарирование верхнего левого центрального резца под полную коронку (а). Коронка с увеличенными контурами, создающая препятствие при выдвижении нижней челюсти вперед (б)





**Рис. 184.** Уровень препарирования небной поверхности зуба, необходимый для правильного соотношения зубов при центральной окклюзии и выдвигении нижней челюсти вперед.  
 Дод коронку  $\frac{3}{4}$ . (а). Под полную коронку на металлической основе (б). Под полную коронку из фарфора на металлической основе (в).

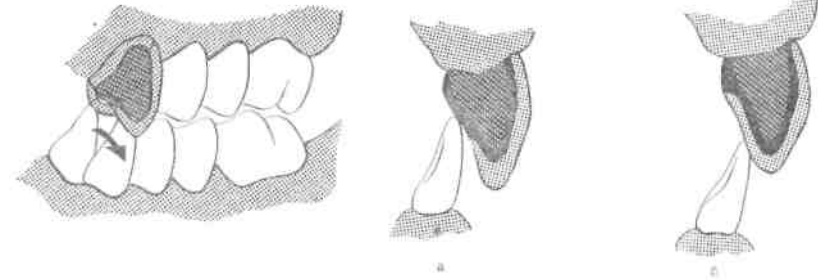
ые элементы из золота требуют наличия зазора величиной не менее 0,5—1 мм в положении центральной окклюзии и при выдвигении нижней челюсти вперед. При восстановлении зубов с помощью золотых с пластмассой тонких коронок на небных и режущих поверхностях необходим минимальный зазор 0,5—1 мм, когда эти поверхности покрыты только золотом. (Это требуется и для металлокерамических коронок, где небную поверхность зуба покрывает один металл.) Более толстая коронка из фарфора требует минимального зазора от 1 до 1,5 мм, чтобы обеспечить адекватную толщину фарфора. Металлокерамическая коронка требует зазора от 1,5 до 2 мм — 0,5 мм металла и 1 мм фарфора (рис. 184).

#### *Восстановление клыков*

При препарировании верхних клыков следует снимать значительный объем зубных тканей с небных поверхностей и режущего края для того, чтобы слой золота или золота и фарфора имел достаточную толщину. Контуры небных и режущих поверхностей верхнего клыка должны как можно точнее воспроизводить существовавшую ранее рабочую направляющую (рис. 185). При восстановлении клыка следует помнить, что клыковый путь должен быть направлен на разобщение контакта между премолярами и молярами на рабочей стороне во время рабочего движения. Клык с увеличенным контуром может создавать рабочее препятствие.

#### *Металлокерамические коронки*

При восстановлении зубов с помощью металлокерамики фарфор должен покрывать все поверхности зуба. Для использования достаточного слоя золота и фарфора зуб следует со-



**Рис. 185.** Восстановление клыка с помощью полной коронки.

**Рис. 186.** Контакт с металлической коронкой при центральной окклюзии (а). Контакт с фарфоровой коронкой при центральной окклюзии (б).

шлифовать по меньшей мере на 1,5 мм. Если это невозможно сделать на небной поверхности, ее следует покрыть только металлом, но фарфор должен покрывать небную режущую треть коронки (рис. 186).

#### *Примерка коронок*

До фиксации коронки необходимо проверить ее контур, зазоры и контакты с соседними зубами и, если необходимо, исправить окклюзию. Не должно быть преждевременного контакта в положении центральной окклюзии или центрального соотношения. Не должно быть также рабочих и нерабочих препятствий и препятствий при выдвигении нижней челюсти вперед. Восстановленный зуб должен гармонично взаимодействовать с остальными зубами во время контакта в положении центральной окклюзии, при выдвигении нижней челюсти вперед и при рабочем режущем пути. При устранении препятствий, возникающих при рабочем движении нижней челюсти и выдвигении ее вперед, с помощью избирательного шлифования следует обрабатывать небные поверхности верхних передних зубов, а нерезущие края нижних резцов или клыков. При шлифовании режущих краев нижних зубов может быть утрачен контакт в положении центральной окклюзии, но со временем произойдет выдвигение этих зубов из лунок, и снова возникнет контакт, нарушающий окклюзионное равновесие. При отсутствии контакта соседних зубов с зубами-антагонистами в положении центральной окклюзии небная поверхность восстановленного зуба должна соответствовать небным контурам этих соседних зубов. Небные и режущие поверхности из фарфора следует повторно глазуровать после избирательного шлифования. Это предотвратит истирание противоположащих зубов.

В этой главе обсуждались принципы восстановления окклюзии при отсутствии отдельных зубов и в условиях нормально функционирующей окклюзионной системы. Как правило, в этих случаях отмечается небольшое число окклюзионных нарушений, к которым нервно-мышечный аппарат и удерживающие ткани могут адаптироваться. В устранении таких окклюзионных нарушений в профилактических целях нет необходимости. Восстановленные зубы должны возвращать нормальную функцию, сохранять стабильные терминальные соотношения и создавать минимальную дополнительную нагрузку на адаптационную способность нервно-мышечного аппарата и удерживающих тканей. Они не должны быть причиной новых нарушений окклюзии.

## СПИСОК ЛИТЕРАТУРЫ

- Arnold N. R., Frumker S. C.* Occlusal treatment. Philadelphia, Lea a. Febiger, 1976.  
*Bell B. H., Grainger D. A.* Operative dentistry. Philadelphia, Lea a, Febiger, 1971.  
*Charbenau G. T. et at.* Principles and practice of operative dentistry. Philadelphia, Lea a. Febiger, 1975.  
*Gillmore H. W., Lund M. R.* Operative dentistry, 2nd edn. Louis, Mosby, 1973.  
*Schylar C. H.* Fundamental principles in the correction of occlusal disharmony, natural and artificial. — Am. dent, ass., 1935, 22, 1193.  
*Shillingburg H. T., Hobo S. H., Whitsett L. D.* Fundamentals of fixed prosthodontics. Chicago, Quintessence, 1978.  
*Chillingburg H. T., Wilson E. L., Morrison J. T.* Guide to occlusal waxing. Chicago, Quintessence, 1979.  
*Shore N. A.* Temporomandibular joint dysfunction and occlusal equilibration. Philadelphia, Lippincott, 1976.  
*Tytam S. D., Malone W. F.* Tylman's theory and practice of fixed prosthodontics. 7th edn. St. Louis, Mosby, 1978.

Артикуляторы — это приборы, которые воспроизводят взаимоотношение зубов верхней и нижней челюстей. Существуют разные типы артикуляторов — от упрощенных шарнирных, воспроизводящих только открывающие и закрывающие движения нижней челюсти, до универсальных, которые точно воспроизводят все ее движения. Артикуляторы выполняют две основные клинические функции. Одна из этих функций, диагностическая, позволяет визуальное обследование соотношения противоположных челюстей и зубов путем точной ориентации учебных моделей. Вторая — облегчает изготовление вкладок, коронок, мосто-видных и съемных протезов. Точная ориентация моделей нижней челюсти по отношению к моделям верхней челюсти позволяет наилучшим образом провести восстановление зубов и добиться гармоничных движений нижней челюсти и естественной направляющей функции зубов.

## ТИПЫ АРТИКУЛЯТОРОВ

Врачи должны знать все существующие типы артикуляторов, их преимущества и недостатки. Это позволит правильно выбрать артикулятор для определенной клинической процедуры. Существует 3 основных типа артикуляторов: упрощенные (шарнирные и плоскостные), полурегулируемые и универсальные (рис. 187).

*Шарнирные и плоскостные артикуляторы*

Это приборы с фиксированными узлами, которые нельзя регулировать.

**Шарнирный тип.** Шарнирный артикулятор (окклюдатор) может воспроизводить только открывающие и закрывающие движения и не имеет приспособления для перемещения нижней челюсти вперед или в сторону.

**Плоскостной артикулятор.** Плоскостные артикуляторы имеют упрощенный фиксированный «прямолинейный» механизм, воспроизводящий суставной путь. Этот механизм обеспечивает имитацию ограниченных движений нижней челюсти вперед и в сторону. Такие артикуляторы широко используются при обычных восстановительных процедурах благодаря их простому уст-

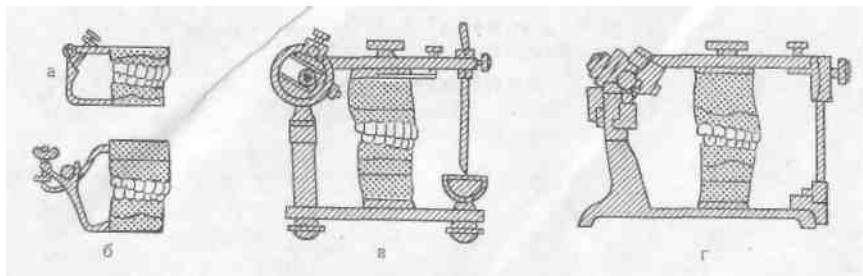


Рис. 187. Упрощенный шарнирный артикулятор (а). Плоскостной артикулятор (б). Полурегулируемый артикулятор (в). Универсальный артикулятор (г).

ройству. Врач должен знать о нарушениях окклюзии, которые могут возникнуть при пользовании таким артикулятором, и в процессе работы их устранять.

### *Полурегулируемые артикуляторы*

Полурегулируемые артикуляторы могут быть приспособлены для воспроизведения движений нижней челюсти при решении различных клинических проблем. Они имеют регулируемые механизмы, позволяющие воспроизвести суставной и резцовый пути. Механизмы, воспроизводящие суставной путь, могут быть отрегулированы так, чтобы довольно точно имитировать естественный суставной путь. Регулируемые механизмы устанавливаются по межокклюзионным отпечаткам определенных положений нижней челюсти.

### *Универсальные артикуляторы*

Универсальные артикуляторы — это сложные приборы, которые с большой точностью могут воспроизводить все движения нижней челюсти. Они применяются при изготовлении сложных видов протезов, состоящих из коронок и мостов.

## **ВОСПРОИЗВЕДЕНИЕ ОТКРЫВАЮЩИХ И ЗАКРЫВАЮЩИХ ДВИЖЕНИЙ НИЖНЕЙ ЧЕЛЮСТИ**

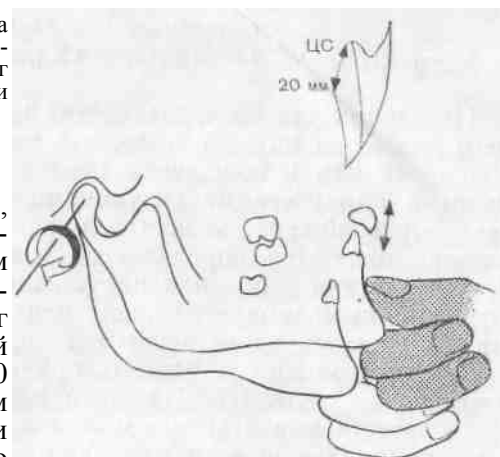
### *Закрывающие движения нижней челюсти*

С клинической точки зрения наибольший интерес представляет взаимоотношение челюстей в положении центрального соотношения и центральной окклюзии.

### *Центральное соотношение*

Положение суставных головок и суставных ямок при центральном соотношении челюстей позволяет совершать шарнирные вращательные движения нижней челюсти вокруг неподвиж-

Рис. 188. Терминальная дуга закрывающего движения. Вращение нижней челюсти вокруг терминальной шарнирной оси при центральном соотношении (ЦС).

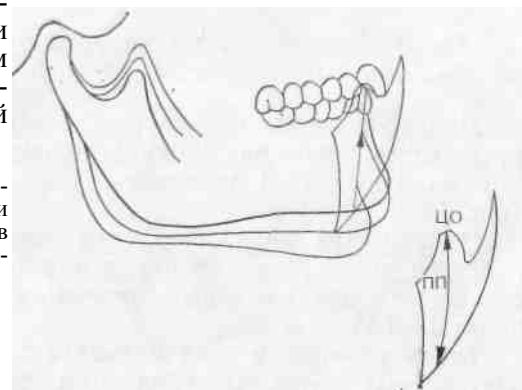


ной горизонтальной оси, проходящей через суставные головки. При таком соотношении нижняя челюсть вращается вокруг «терминальной шарнирной оси» по дуге длиной до 20 мм при открывающем движении нижней челюсти из положения центрального соотношения (рис. 188). Вращение вокруг терминальной шарнирной оси можно воспроизвести клинически, и оно не зависит от положения зубов. Вращательные открывающие движения нижней челюсти за пределы этой терминальной дуги закрывания вызывают поступательное движение суставных головок вперед, при котором происходит смещение центров вращения.

### *Центральная окклюзия (межбугровый контакт)*

В большинстве случаев при стабильном интактном прикусе соотношение верхней и нижней челюстей в положении центральной окклюзии определяется межбугровым контактом. Нижняя челюсть совершает закрывающее движение из положения покоя в положение центральной окклюзии по траектории, которая называется «удобной траекторией закрывания» (ПП—ЦО) (рис. 189). Мышцы нижней челюсти рефлекторно подготовлены для закрывающего движения ее вдоль этой траектории в положение межбугрового смыкания зубов. Центр вращения траектории закрывания расположен спереди по отношению к терминальной шарнирной оси и определяется в большей степени состоянием мышц, чем стабильностью взаимоотношения между суставной головкой и ямкой.

Рис. 189. Траектория закрывающего движения нижней челюсти из положения покоя (ПП) в положение центральной окклюзии (ЦО).



### Воспроизведение положения центрального соотношения и центральной окклюзии

Необходимость воспроизведения на артикуляторе закрывающего движения нижней челюсти в положении центрального соотношения или в положении центральной окклюзии диктуется разными клиническими ситуациями. Центральное соотношение — это положение челюстей, определяемое суставами, а центральная окклюзия определяется взаиморасположением зубов. При отсутствии зубов или нарушении их благоприятного меж-бугрового смыкания положение центрального соотношения челюстей остается единственным воспроизводимым положением, по которому можно установить правильное терминальное взаимоотношение челюстей. Из этого основного положения можно воспроизвести выдвигающие и боковые движения нижней челюсти. Терминальную дугу при закрывающем движении нижней челюсти в положении центрального соотношения можно точно воспроизвести на соответствующих артикуляторах. Это дает возможность установить точку первоначального контакта зубов при центральном соотношении челюстей и от нее переходить к воспроизведению положения центральной окклюзии и эксцентричных движений нижней челюсти. Очень трудно точно воспроизвести произвольные или удобные траектории закрывающего движения нижней челюсти из положения покоя или центрального соотношения в положение центральной окклюзии. Это объясняется тем, что закрывающее движение не всегда совершается вокруг фиксированной или измеримой горизонтальной оси, которую было бы легко перенести на артикулятор. При установке моделей в положение центральной окклюзии точка контакта зубов часто бывает единственным соотношением верхней и нижней челюстей, которое можно воспроизвести на артикуляторе. Траектория закрывающего движения прибора будет зависеть от его механических свойств, но она не всегда воспроизводит произвольную траекторию закрывающего движения нижней челюсти из положения покоя.

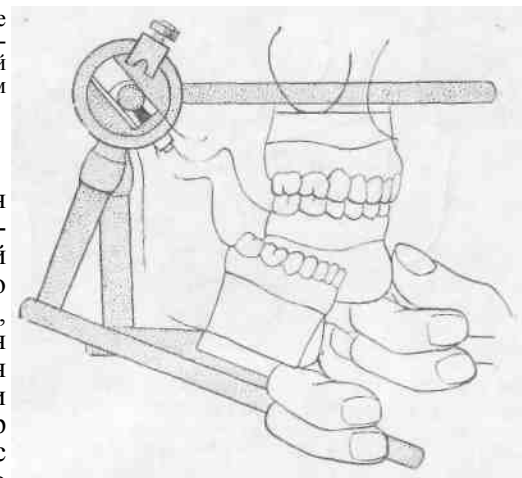
#### Воспроизведение терминальной дуги при закрывающем движении нижней челюсти (центральное соотношение)

Для того чтобы воспроизвести терминальную дугу при закрывающем движении нижней челюсти, необходимо, чтобы радиус этой дуги был одинаковым на артикуляторе и у больного (рис. 190).

На рис. 191 видно, что дуга закрывающего движения (а) простого шарнирного артикулятора (окклюдатора) не соответствует дуге закрывающего движения полурегулируемого артикулятора (А).

Такая разница в величине дуги закрывающего движения дает разные контакты зубов при закрывании артикулятора

Рис. 190. Воспроизведение терминальной дуги закрывающего движения нижней челюсти в полурегулируемом артикуляторе.



(см. рис. 191). Для воспроизведения на артикуляторе терминальной дуги закрывающего движения (А) необходимо, чтобы центр вращения ( $X'$ ) и радиус вращения ( $R'$ ) на артикуляторе были такими же, как центр вращения ( $X$ ) и радиус вращения ( $R$ ) у больного (рис. 192). Этого можно достигнуть, при помощи лицевой дуги межокклюзионного отпечатка в положении центрального соотношения.

#### Лицевая дуга

Лицевая дуга служит для ориентации верхней челюсти по отношению к терминальной шарнирной оси вращения ( $X$ ) (рис. 193). Таким образом,  $X'Y'$  на артикуляторе такие же, как  $XY$  у больного. ( $Y$  и  $Y'$  представляют среднюю точку между верхними центральными резцами.)

#### Межокклюзионный отпечаток в положении центрального соотношения

Дуга артикулятора, имитирующая нижнюю челюсть, ориентируется по отношению к дуге верхней челюсти при помощи межокклюзионного отпечатка, полученного у больного в поло--

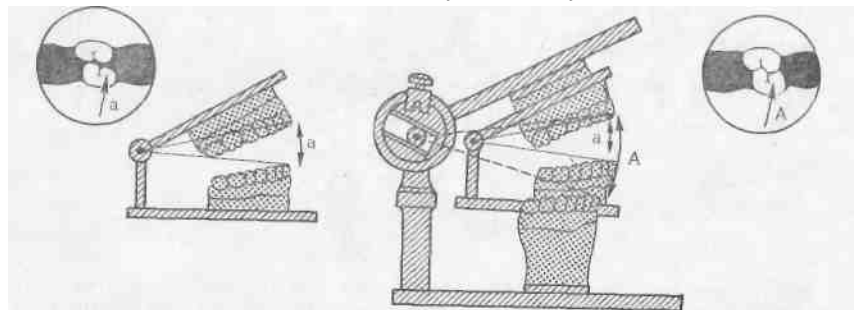
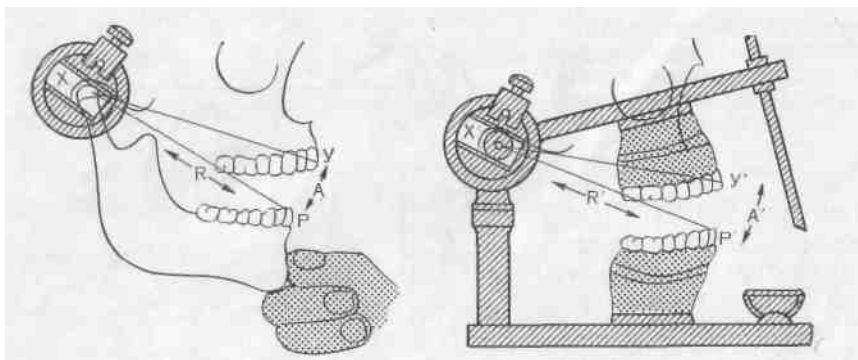
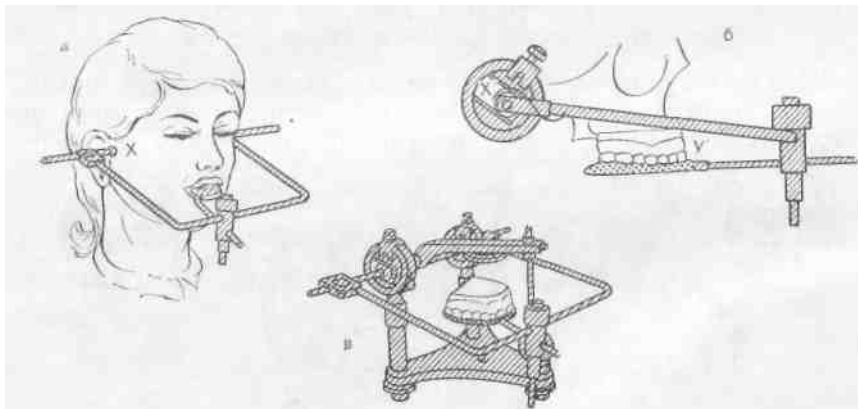


Рис. 191. Дуга вращения полурегулируемого артикулятора (А) в сравнении с дугой вращения малого шарнирного артикулятора (а). Влияние различных дуг закрывания на контакты зубов.

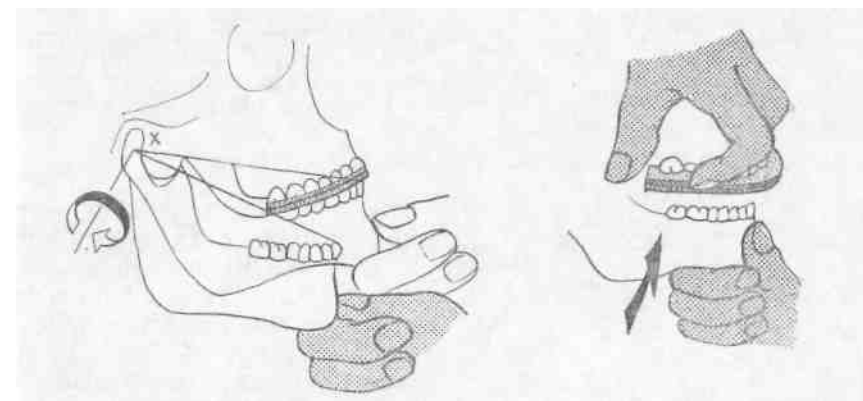


**Рис. 192.** X — горизонтальный центр вращения нижней челюсти при перемещении ее в положение центрального соотношения (терминальная шарнирная ось); R — радиус вращения срединной точки нижних резцов в положении центрального соотношения; P — срединная точка нижних резцов; Y — срединная точка верхних резцов (срединная точка между режущими краями центральных верхних резцов); A — дуга вращения срединной точки нижних резцов при движении нижней челюсти в положение центрального соотношения; X' — горизонтальный центр вращения полурегулируемого артикулятора; R' — радиус вращения срединной точки нижних резцов на артикуляторе; P' — срединная точка нижних резцов на модели, установленной в артикуляторе; Y' — срединная точка верхних резцов на модели, установленной в артикуляторе.

жении центрального соотношения челюстей. Межокклюзионный отпечаток получают следующим образом: размягченную восковую пластинку, сложенную вдвое или втрое, помещают между верхней и нижней челюстями и нижнюю челюсть вращают вдоль ее терминальной дуги закрывающего движения (рис. 194). Этот отпечаток в воске переносят на верхнечелюстную мо-



**Рис. 193.** Ориентация лицевой дуги (а). Положение модели верхней челюсти по отношению к горизонтальной оси вращения артикулятора при перенесении лицевой дуги от больного на артикулятор (б). Лицевая дуга позволяет воспроизвести на артикуляторе соотношение дуги верхнего зубного ряда больного и шарнирной оси вращения нижней челюсти (в).



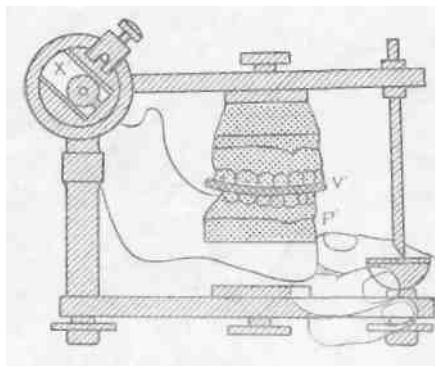
**Рис. 194.** Регистрация положения зубов верхней челюсти по отношению к зубам нижней челюсти при центральном соотношении с помощью межокклюзионного оттиска, полученного в положении центрального соотношения.

дель на артикуляторе, закрепленную на его верхней детали в соответствии с показаниями лицевой дуги (рис. 195). Модель нижней челюсти устанавливают против верхней, а межокклюзионный отпечаток располагают между ними. Поскольку модель верхней челюсти была правильно сориентирована по отношению к терминальной шарнирной оси с помощью лицевой дуги, а модель нижней челюсти теперь правильно установлена по отношению к модели верхней челюсти по межокклюзионному восковому отпечатку, то в этом положении модель нижней челюсти правильно сориентирована по отношению к горизонтальной оси вращения.

Следовательно, если X' правильно воспроизводит терминальную шарнирную ось, то последующее открывающее движение оставит величину l'X' постоянной и обеспечит правильное воспроизведение терминальной дуги закрывающего движения (A) (рис. 196).

*Толщина отпечатка, полученного в положении центрального соотношения*

При получении межокклюзионных отпечатков в положении центрального соотношения между зубами находятся 2 или 3 слоя восковой пластинки. Когда этот воск удаляют, модели смыкаются на толщину межокклюзионного отпечатка до достижения первоначального контакта зубов в положении центрального соотношения (см. рис. 196 и 197). Если радиус вращения R' верный и ось вращения суставных головок в центральном соотношении была точно воспроизведена, тогда первоначальный контакт зубов моделей должен имитировать первоначальный контакт во рту больного. Толщину межокклюзионного.

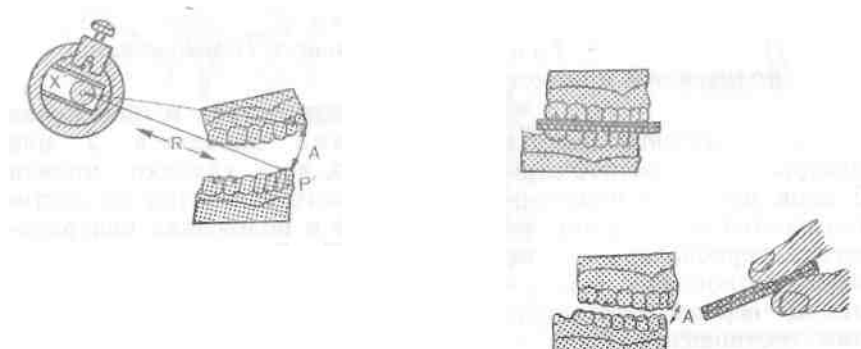


**Рис. 195.** Ориентация моделей верхней и нижней челюстей при помощи межприкусного оттиска, полученного в положении центрального соотношения.

отпечатка можно не принимать во внимание, если она не превышает 20 мм и если модель нижней челюсти вращается вокруг терминальной шарнирной оси. Однако во избежание ошибок межокклюзионный отпечаток должен быть как можно тоньше и вместе с тем исключать контакт между зубами. Это особенно важно в тех случаях, когда используется произвольная шарнирная ось.

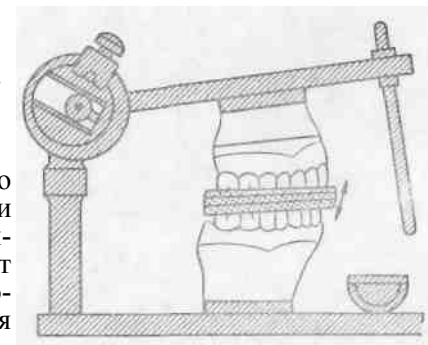
### *Произвольная шарнирная ось*

При проведении большинства лечебных процедур положение терминальной шарнирной оси, переносимой от больного на артикулятор с помощью лицевой дуги, можно установить по средней точке на коже сбоку от суставных головок. Она называется «произвольной шарнирной осью» и расположена в 13 мм от вершины козелка на линии, соединяющей вершину козелка и наружный угол глаза (рис. 198, а). Эту точку отмечают на коже, и деталь лицевой дуги, имитирующую суставную головку, помещают на метку (рис. 198,б). При перенесении на артикулятор указанную деталь лицевой дуги располагают непосредственно под осью вращения детали, имитирующей суставную головку. Некоторые модели лицевых дуг «соединяют» с шарнирной осью нейлоновыми пробками, которые вставляют в наруж-



**Рис. 196.** Толщина межокклюзионного оттиска, полученного в положении центрального соотношения зубов.

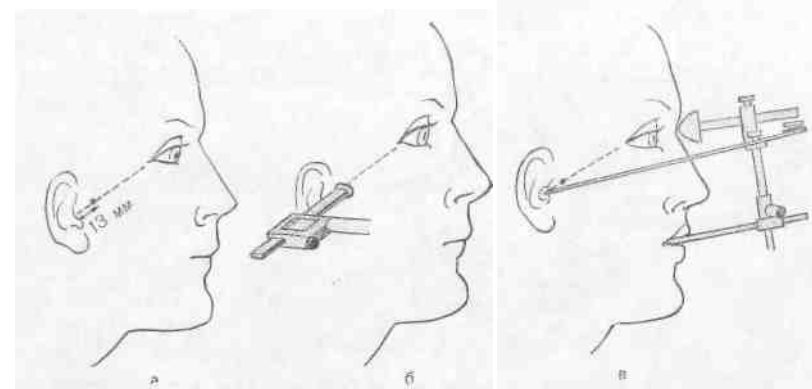
**Рис. 197.** После удаления межокклюзионного оттиска модели челюстей сближают на расстояние, соответствующее его толщине.



ный слуховой проход больного (рис. 198, в). При перенесении показаний на артикулятор нейлоновые пробки располагают дистально по отношению к горизонтальной оси вращения прибора с помощью подходящего приспособления. Это компенсирует расстояние между наружным слуховым проходом и произвольной точкой при определении шарнирной оси.

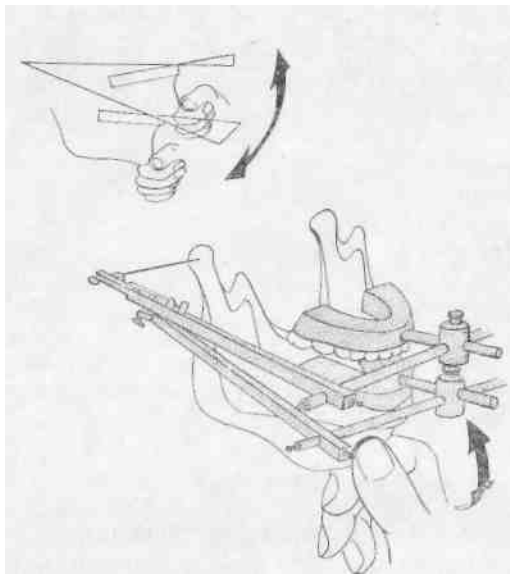
### *Определение истинной шарнирной оси*

Произвольная шарнирная ось не является истинной шарнирной осью вращения. Истинная терминальная шарнирная ось неодинакова у разных людей, и ее можно определить путем использования шарнирно-осевой лицевой дуги (рис. 199). Шарнирно-осевую лицевую дугу прикрепляют к нижней челюсти при помощи зажима и оттискного материала. В области шарнирной оси помещают регулируемую стрелку, которая может перемещаться вперед, назад, вверх и вниз. Нижнюю челюсть непрерывно вращают вокруг терминальной шарнирной оси в положении центрального соотношения и положение стрелки регулируют до тех пор, пока ее конец не остановится, в то время как нижняя челюсть и лицевая дуга продолжают движение. Точка на коже под установившейся стрелкой соответствует ис-



**Рис. 198.** Определение произвольной шарнирной оси (а). Суставной стержень лицевой дуги располагается по пунктирной линии, соответствующей произвольной шарнирной оси (б). Нейлоновая пробка лицевой дуги другого типа располагается у наружного слухового прохода (в).





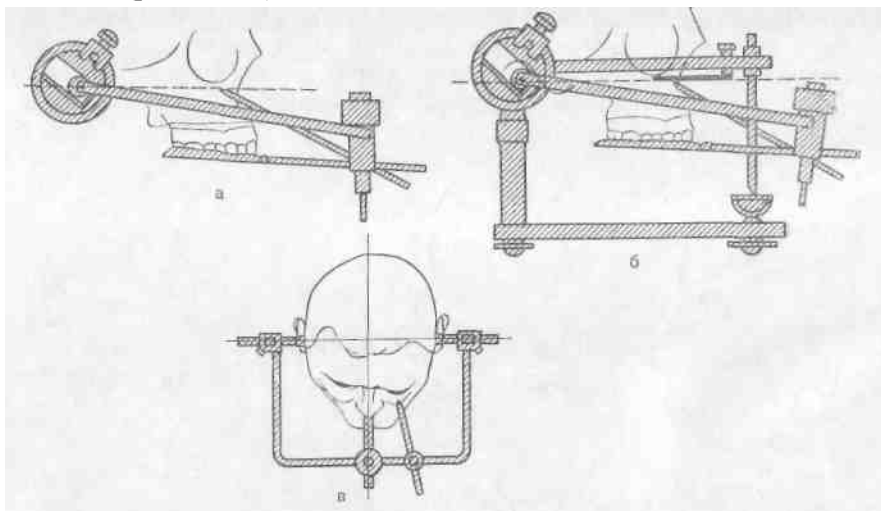
**Рис. 199.** Определение истинной терминальной шарнирной оси вращения при помощи шарнирной оси лицевой дуги.

тинной горизонтальной оси вращения, и ее следует отметить для дальнейшего использования.

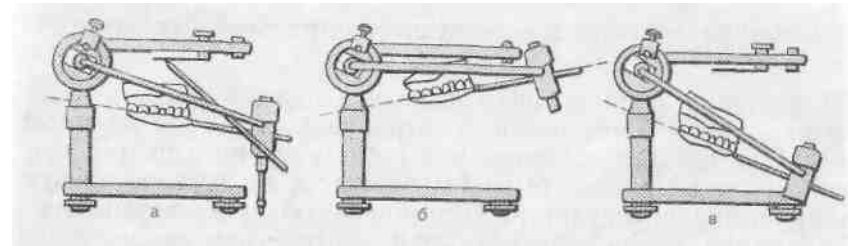
*Перенос показаний лицевой дуги с использованием третьей, контрольной, точки*

Лицевая дуга полурегулируемого или универсального артикулятора ориентирует зубы верхней

**челюсти по отношению к терминальной шарнирной оси вращения.** Ее следует располагать симметрично по отношению к голове, а стержни, имитирующие суставные головки, выровнять вдоль воображаемой линии, соединяющей две шарнирно-осевые отметки на коже (рис. 200, в).



**Рис. 200.** Отношение дуги зубного ряда верхней челюсти к горизонтальной контрольной плоскости «орбитальной оси» (прерывистая линия) (а, б, в). Метчик, касающийся кожи у нижнего края глазницы, определяет третью контрольную точку. Лицевая дуга правильно сориентирована по отношению к голове (в).



**Рис. 201.** Расстояние от модели верхней челюсти до горизонтальной оси вращений остается одним и тем же для положения а, б и в. Показано благоприятное соотношение окклюзионной плоскости верхней челюсти (прерывистая линия) с горизонтальной линией (а).

Можно использовать также третью (контрольную) точку, такую, например, как нижнеорбитальная впадина, которая поможет правильно установить модель верхней челюсти по отношению к какой-либо горизонтальной контрольной плоскости черепа. Орбитальная стрелка закрепляется на лицевой дуге таким образом, чтобы ее конец соприкасался с кожей нижнеорбитальной впадины. Горизонтальная плоскость, проходящая через точку шарнирной оси и кончик орбитальной стрелки, представляет собой «контрольную плоскость орбитальной оси» (рис. 200). При перенесении ее на артикулятор верхняя деталь устанавливается параллельно этой плоскости, а модель верхней челюсти закрепляется в установочном кольце верхней детали. Параллельная ориентация верхней детали по отношению к верхней горизонтальной переключателю артикулятора эквивалентна положению головы, при котором плоскость орбитальной оси параллельна земле. Другие лицевые дуги могут иметь иные контрольные плоскости и третью, контрольную, точку. Рис. 198, в иллюстрирует применение пластмассовой детали, которая ориентируется по отношению к носу и используется в лицевой дуге «Whip-Mix» в качестве третьей, контрольной, точки.

*Значение третьей, контрольной, точки*

Без третьей, контрольной, точки ориентация окклюзионной плоскости в ее сагиттальном положении по отношению к горизонтали может оказаться неблагоприятной, в то время как ориентация верхнечелюстной дуги по отношению к шарнирной оси вращения может оставаться правильной (рис. 201). На рис.201 показана благоприятная ориентация верхнечелюстной окклюзионной плоскости по отношению к горизонтальной линии, полученная путем использования орбитальной стрелки.

Траектория закрывающего движения нижней челюсти из положения покоя в положение центральной окклюзии не имеет клинически воспроизводимого или регистрируемого центра вращения, который можно было бы перенести на горизонтальную ось вращения артикулятора. Терминальную дугу закрывающего движения нижней челюсти при центральном соотношении можно воспроизвести на полурегулируемом или большом плоскостном артикуляторах, которые имеют специальные приспособления для переноса показаний лицевой дуги. Любой прибор, размеры которого меньше головы больного, будет иметь дугу закрывающего движения, отличающуюся от терминальной дуги закрывающего движения нижней челюсти у больного. Такие приборы обычно бывают шарнирными или плоскостными и бывают слишком небольшими для установки верхнечелюстной модели с лицевой дугой. Неодинаковые дуги закрывающего движения нижней челюсти на артикуляторе и у больного являются потенциальным источником ошибок в протезах при их изготовлении в положении центральной окклюзии (см. рис. 191 и 202).

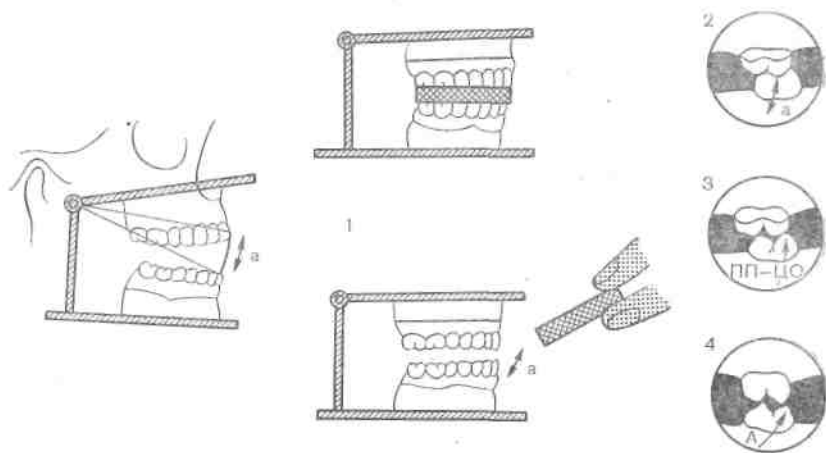


Рис 202 1 — снятие межокклюзионного оттиска при центральной окклюзии с малого шарнирного или плоскостного артикулятора. Дуга (а) соответствует закрывающему движению прибора. 2 — максимальный межбугровый контакт искусственных зубов, выполненных с использованием малого шарнирного артикулятора. 2 — тот же протез; имеется преждевременный контакт при произвольном смыкании челюстей из положения покоя в положение центральной окклюзии (ПП—ЦО). «1 — тот же протез; имеется преждевременный контакт при терминальном смыкании челюстей из положения, центрального соотношения (А).

Межокклюзионный отпечаток, полученный в положении центральной окклюзии, должен быть как можно тоньше. Во время его использования артикулятор должен закрываться на его толщину для достижения контакта между зубами моделей. Поскольку дуга закрывающего движения малого шарнирного или плоскостного артикулятора (а) не соответствует дуге удобной траектории закрывающего движения (ПП—ЦО) или терминальной дуге закрывающего движения (А), контакт зубов в положении центральной окклюзии на моделях артикулятора и во рту у больного будет также неодинаков (см. рис. 191 и 202, 1). Зубы, которые имеют четкий и стабильный межбугровый контакт в положении центральной окклюзии, позволяют правильно расположить модели артикулятора в положении межбугрового контакта. В таких случаях модели устанавливаются в положении центральной окклюзии без межокклюзионного отпечатка, что снижает вероятность упомянутой выше ошибки. Если же существует хоть малейшая нестабильность сориентированных таким образом моделей, следует использовать межокклюзионный восковой отпечаток минимальной толщины.

*Возможные окклюзионные нарушения в положении центральной окклюзии, возникающие в результате использования малого упрощенного шарнирного или плоскостного артикуляторов*

При закрывании малого артикулятора на толщину межокклюзионного воскового отпечатка могут возникнуть контакт между передними зубами и небольшое размыкание задних зубов. Восстановительные элементы, изготовленные при такой ориентации челюстей, могут иметь преждевременный контакт в положении центральной окклюзии, который будет ощущаться во рту как «высокий зуб». Кроме того, дуга закрывающего движения (а) этих приборов значительно отличается от терминальной дуги закрывающего движения нижней челюсти (А), а приспособления, позволяющего перемещать модели из положения центрального соотношения в положение центральной окклюзии, у них нет. В этом случае также существует вероятность изготовления протезов, которые будут создавать преждевременные контакты в положении центрального соотношения (см. рис. 202). Возникновения таких нарушений можно избежать, если устанавливать модели в полурегулируемый артикулятор с устройством для перенесения показаний лицевой дуги и использовать межокклюзионный отпечаток в положении центрального соотношения. Такой артикулятор позволяет перемещать модели в

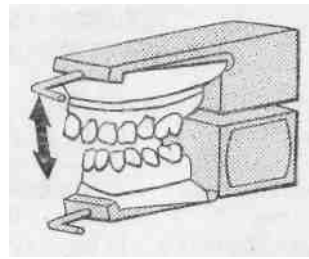
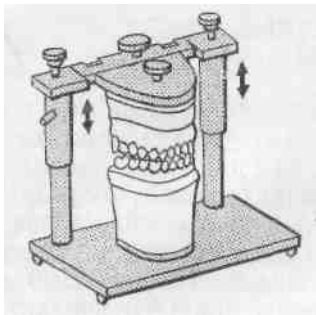


Рис. 203. Приспособления, позволяющие размыкать и смыкать зубы только в вертикальном направлении.

любое положение между начальным контактом зубов в положении центрального соотношения и положением максимального межбугрового смыкания зубов при центральной окклюзии.

#### *Центральная окклюзия при закрывающих движениях на вертикальных окклюдаторах*

Приборы, которые устраняют проблему вариабельности произвольной траектории закрывающих движений нижней челюсти, называются «корреляторами» и «окклюдаторами» (рис. 203). Эти приборы ориентируют модели зубов только в положении центральной окклюзии. Они смыкают и размыкают зубы путем простых вертикальных движений вверх и вниз. Это устраняет проблему различий в величине дуг закрывающих движений артикуляторов шарнирного типа. Такие приборы не позволяют воспроизводить ни положение центрального соотношения, ни эксцентричные движения нижней челюсти.

#### *Имитация закрывающего движения нижней челюсти*

Когда рабочую модель устанавливают на полурегулируемый артикулятор с устройством для перенесения показаний лицевой дуги по межокклюзионному отпечатку, полученному в положении центрального соотношения, артикулятор приблизительно имитирует закрывающее движение нижней челюсти в положение центрального соотношения. Модели могут легко перемещаться между положением первоначального контакта зубов при центральном соотношении и положением центральной окклюзии. Когда рабочие модели устанавливают на шарнирный или плоскостной артикуляторы по межокклюзионному отпечатку, полученному в положении центральной окклюзии, дуга закрывающего движения прибора не будет соотноситься с дугой закрывающего движения нижней челюсти. В этих случаях нельзя проверить закрывающие движения или контакт зубов в положении центрального соотношения. Если модели установлены на

плоскостной артикулятор по межокклюзионному отпечатку, полученному в положении центрального соотношения, дуга закрывающего движения тех приборов, которые не имеют устройства для перенесения показаний лицевой дуги, не будет находиться в положении центрального соотношения. На плоскостных артикуляторах трудно перемещать модели из положения начального контакта зубов при центральном соотношении в положение центральной окклюзии.

### **ВОСПРОИЗВЕДЕНИЕ ЭКСЦЕНТРИЧНЫХ ДВИЖЕНИЙ НИЖНЕЙ ЧЕЛЮСТИ**

Прежде чем рассматривать механизмы, имитирующие выдвигание нижней челюсти вперед и движение ее в сторону, следует рассмотреть анатомические направляющие компоненты этих движений.

#### *Выдвижение нижней челюсти вперед, резцовый и суставной пути*

При выдвигании нижней челюсти вперед и смыкания ее с верхней суставные головки перемещаются вниз и вперед в соответствии с суставным путем, вдоль нижних поверхностей суставного бугорка. Суставной путь представляет собой дистальный направляющий компонент этого движения. Однако суставные головки могут одновременно вращаться, обеспечивая открывающие и закрывающие движения нижней челюсти. При отсутствии зубов нижняя челюсть будет выдвигаться вперед или совершать закрывающее движение до тех пор, пока не произойдет смыкание десен, которые будут направлять дальнейшее выдвигание нижней челюсти (рис. 204). Для контролируемого выдвигания нижней челюсти одного только суставного пути недостаточно. Необходим передний направляющий компонент. Им является резцовый путь, осуществляемый передними зубами при их контакте (см. рис. 204) или мышцами и их проприо-рецептивной обратной связью при отсутствии такого контакта. Резцовый путь представляет собой скользкий контакт между

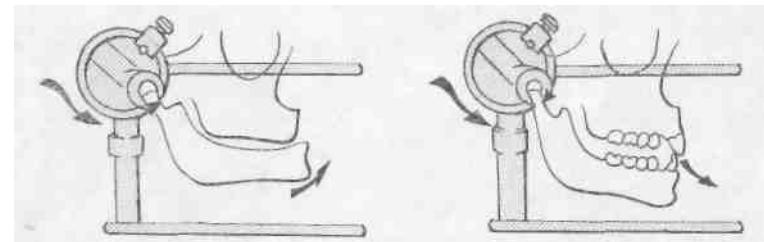
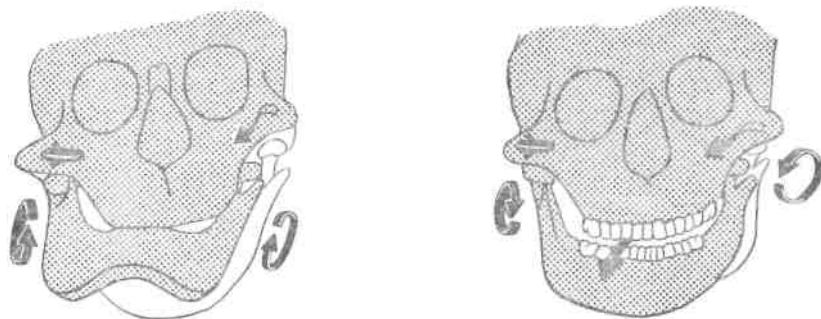


Рис. 204. Соотношение дистального направляющего компонента при выдвигании нижней челюсти вперед (суставной путь) и переднего направляющего компонента (резцовый путь).

верхними и нижними резцами и клыками. Взаимодействие между резовым путем и суставным путем обуславливает перемещение нижней челюсти вперед при сомкнутых зубах (см. рис. 204). Суставной путь поддерживает размыкание челюстей в области моляров, в то время как одновременное вращение вокруг горизонтальной оси позволяет передней части нижней челюсти совершать открывающие и закрывающие движения и выдвижение ее вперед в соответствии с формой резового пути.

*Боковые движения нижней челюсти, суставной путь и рабочая направляющая функция*

Во время рабочего движения нижней челюсти в сторону суставная головка рабочей стороны интенсивно вращается вокруг своей вертикальной оси, а нерабочая — движется вниз, вперед и в центр, следуя вдоль верхней и мезиальной стенок суставной ямки. Во время любой части этого движения суставные головки могут вращаться вокруг горизонтальной оси, что позволяет совершать одновременные открывающие или закрывающие движения нижней челюсти (рис. 205). Поэтому передний направляющий компонент также необходим при боковом закрывающем движении нижней челюсти, как и при закрывающем движении и выдвижении вперед. Передний направляющий компонент при движении нижней челюсти в сторону обеспечивается рабочей направляющей функцией. Контакт между клыками рабочей стороны (клыковый путь) или клыками премолярами и молярами рабочей стороны (групповая направляющая функция) обеспечивает направление передней части нижней челюсти, в то время как вращающаяся рабочая суставная головка и движущаяся нерабочая суставная головка обеспечивают разомкнутое положение моляров верхней и нижней челюстей (см. рис. 205). Во время движения нижней челюсти при разомкнутых зубах мышцы и их проприорецептивная обратная связь направляют ее движение в пространстве, а дистальное



**Рис. 205.** Соотношение направляющих функций суставных головок и рабочих зубов во время рабочего движения нижней челюсти.

соотношение верхней и нижней челюстей осуществляется суставным путем.

Выдвижение нижней челюсти вперед и ее движение в сторону в пределах контакта между зубами могут имитироваться плоскостными полурегулируемыми и универсальными артикуляторами. Все эти приборы имеют механизм, имитирующий суставной путь, который воспроизводит действие заднего направляющего компонента с различной степенью точности. Когда на артикуляторе установлены модели естественных зубов, они создают передний направляющий компонент. При отсутствии этих зубов или при подготовке их к установке функцию переднего направляющего компонента выполняет механизм, имитирующий резовый путь на артикуляторе.

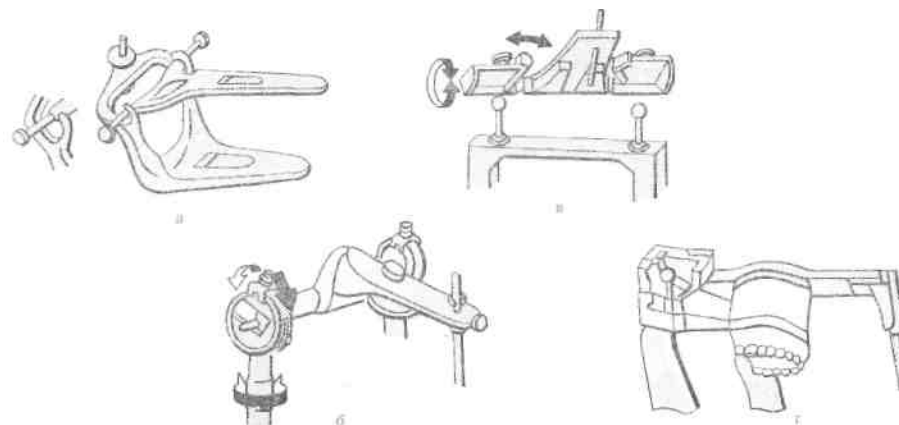
**Механизмы артикуляторов, воспроизводящие суставной путь**

*Плоскостные*

Существует много различных видов таких приборов. Обычный вариант имеет ось, имитирующую суставные головки, которая может перемещаться назад вдоль неподвижной произвольной направляющей поверхности (рис. 206, а).

*Полу регулируемые*

В полурегулируемых артикуляторах применяется два основных типа механизмов, воспроизводящих суставной путь. Один состоит из подвижной сферы, имитирующей суставную головку



**Рис. 206.** Механизмы, воспроизводящие суставной путь.

Плоскостной артикулятор (а). Артикулятор, имитирующий колено суставной головки (бездуговой, полурегулируемый) (б). Артикулятор, имитирующий суставную головку и ямку (дуговой, полурегулируемый) (в). Артикулятор, имитирующий суставную головку и ямку (дуговой универсальный) (г).

ку, которая установлена в регулируемой направляющей колее. Такой механизм используется в артикуляторах «Dentatus» и большинстве моделей «Hanaui» (рис. 206,6). Последние имеют регулируемое устройство, имитирующее суставную ямку, которая насаживается на имитирующую суставную головку неподвижную сферу и свободно движется по ее поверхности. Такой механизм используется в полурегулируемых артикуляторах «Whip-Mix» и «Hanaui 154-1», а также в универсальных артикуляторах (см. рис. 206). Артикуляторы, которые в верхней части имеют направляющую колею, а в нижней — суставные сферы, называют «дуговыми». «Бездуговыми» называют такие артикуляторы, в которых устройства, имитирующие суставной путь, расположены в нижней части прибора, а сферические элементы, имитирующие суставные головки, — в верхней.

### Универсальные

В универсальных артикуляторах механизм, воспроизводящий суставной путь, состоит из сферы, имитирующей суставную головку, закрепленной в нижней детали прибора, и регулируемого устройства, имитирующего суставную ямку, которое зафиксировано в верхней детали артикулятора и посажено на суставную сферу. Такой механизм используется в артикуляторах «Denar», «Stewart» и в артикуляторах ВЧС.

#### Выдвижение нижней челюсти вперед (суставной путь)

При направляемом зубами выдвижении нижней челюсти суставной путь является задним направляющим компонентом, а резцовый путь — передним (рис. 207). При выдвижении нижней челюсти вперед из положения центральной окклюзии или

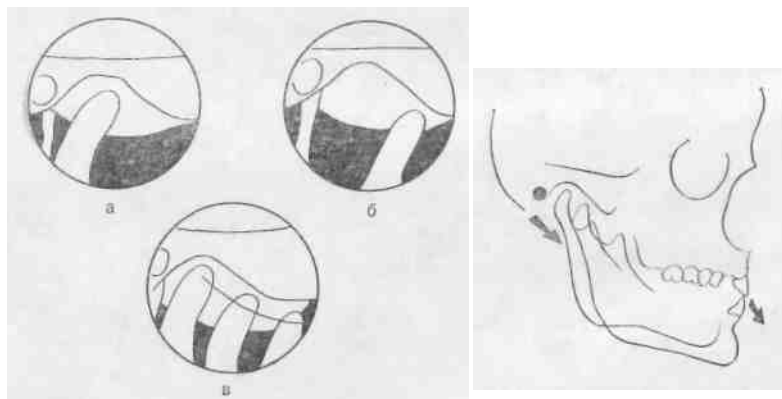


Рис. 207. Выдвижение нижней челюсти вперед.

Суставная головка в положении центрального соотношения (а). Суставная головка при выдвижении нижней челюсти вперед (б). Траектория движения суставной головки (в). Соотношение резцового и суставного путей (г).

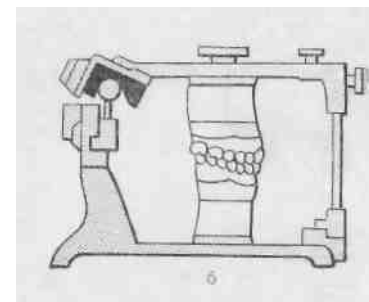
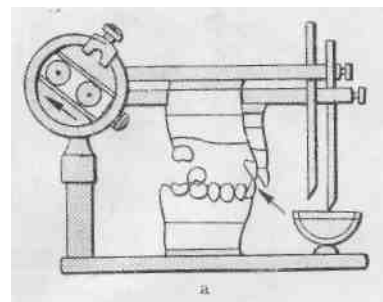


Рис. 208. Полурегулируемый артикулятор, воспроизводящий механизм прямого суставного пути (а). Универсальный артикулятор, воспроизводящий механизм суставного пути по кривой (б).

центрального соотношения суставные головки перемещаются вниз по дистальному скату суставного бугорка. Траектория, по-которой перемещается суставная головка во время этого движения, обычно имеет форму кривой. Начальная часть этой траектории бывает более плоской, а остальная часть — более изогнутой.

Механизм, воспроизводящий суставной путь в универсальном артикуляторе, может быть отрегулирован так, чтобы имитировать эту траекторию движения суставных головок по кривой. При использовании полурегулируемого артикулятора эта траектория может быть только прямой (рис. 208).

Траектория движения суставных головок при выдвижении нижней челюсти из положения центрального соотношения в более переднее положение показана на рис. 209 в виде кривой, описываемой относительно горизонтального центра вращения. Линия, соединяющая два центра вращения, представляет собой наклон траектории движения суставных головок при подобном выдвинутом положении нижней челюсти. Угол, образуемый этой линией с горизонталью, называется углом (С) суставного пути (рис. 209,6). Термины «угол суставного пути» и «наклон траектории движения суставных головок» являются синонимами.

В полурегулируемых артикуляторах наклон траектории движения суставных сфер можно отрегулировать для определенной степени выдвижения нижней челюсти вперед. В этом случае перемещение назад верхней детали артикулятора будет имитировать выдвижение нижней челюсти вперед, причем механизм, воспроизводящий суставной путь, обеспечит имитацию заднего-направляющего компонента, а резцовый путь закрепленных на артикуляторе моделей обеспечит имитацию переднего направляющего компонента (рис. 209). Во время движения назад вдоль наклона механического суставного пути верхняя деталь артикулятора может одновременно имитировать открывающие и закрывающие движения нижней челюсти. При этом имитируется вращение суставных головок вокруг горизонтальной оси, что позволяет верхней детали артикулятора следовать по рез-

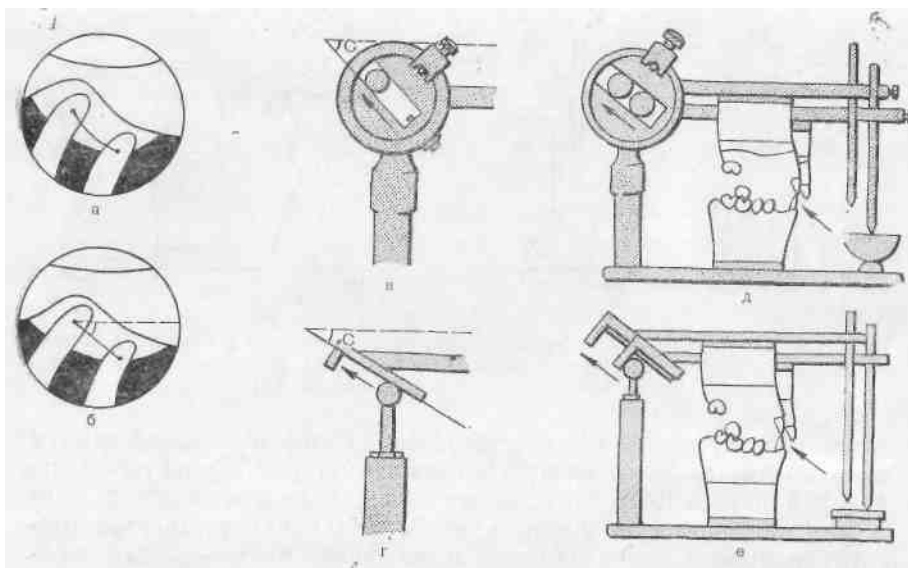


Рис. 209. Кривая движения суставной головки при выдвижении нижней челюсти вперед (а). Наклон средней траектории движения суставной головки по отношению к горизонтальной линии. Угол суставного пути (С) (б). Наклон регулируемой на артикуляторе направляющей колеи суставных сфер по отношению к горизонтальной линии представляет собой угол (С) суставного пути (в). Наклон регулируемой на артикуляторе верхней стенки механической ямки по отношению к горизонтальной линии представляет угол суставного пути (С) (г). Выдвижение нижней челюсти вперед имитируется движением назад верхней детали артикулятора (д, е).

новому пути. Если зубы в артикуляторе не установлены, воспроизведение переднего направляющего компонента обеспечивается резцовым стержнем, который контактирует с приспособлением, имитирующим резцовый путь.

Наклон траектории движений суставных головок меняется в зависимости от степени выдвижения нижней челюсти вперед (рис. 210). С клинической точки зрения представляет интерес диапазон движения нижней челюсти вперед при сомкнутых зубах из положения центрального соотношения до положения непосредственно за пределами соприкосновения краев резцов (см. рис. 210). Для нормальных типов соотношения резцов и челюстей это выдвижение из положения центрального соотношения составляет не более 5—6 мм. Наклон траектории движения суставных головок при таком выдвижении нижней челюсти может быть воспроизведен на полурегулируемом артикуляторе по межокклюзионному восковому отпечатку в выдвинутом положении нижней челюсти (см. рис. 210). Это обеспечивает адекватное воспроизведение суставного пути во время направляемого зубами выдвижения нижней челюсти вперед.

Для этой цели следует получить межокклюзионный отпечаток на воске в положении, при котором нижняя челюсть боль-

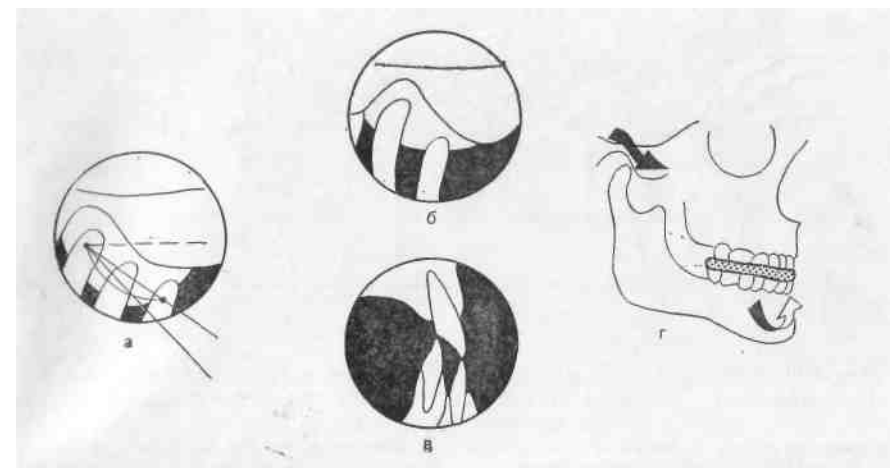
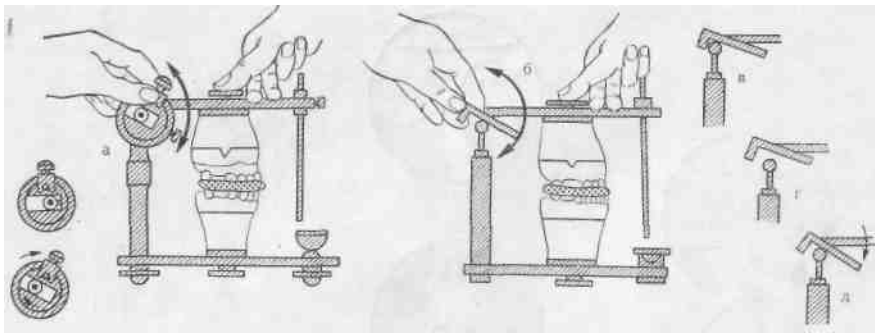


Рис. 210. Варианты наклона средней траектории движения суставной головки при различной степени выдвижения нижней челюсти вперед (а). Положение суставной головки при нахождении нижней челюсти в положении центрального соотношения и при выдвижении ее до смыкания резцов край в край (б). Нижние резцы находятся в положении центрального соотношения и выдвинуты вперед до их смыкания край в край (в). Межокклюзионный отпечаток при выдвижении нижней челюсти вперед (г).

ного выдвинута вперед не более чем на 5—6 мм. Этот восковой отпечаток переносят на артикулятор с установленными на нем моделями зубов, лицевой дугой и межокклюзионный отпечатком, полученным в положении центрального соотношения или центральной окклюзии.

В артикуляторах типа «Hanau» или «Dentatus» верхнюю деталь перемещают назад до тех пор, пока верхние зубы не войдут в соответствующие отверстия на межокклюзионном восковом отпечатке, полученном в выдвинутом положении нижней челюсти. Сферу, имитирующую суставную головку, закрепленную на верхнем элементе артикулятора, перемещают назад по направляющей колее. Затем направляющую колею суставной сферы вращают до тех пор, пока вершины бугров верхних зубов не войдут до конца в межокклюзионный отпечаток, полученный при выдвинутом вперед положении нижней челюсти. В этот момент наклон колеи суставных сфер по отношению к горизонтальной линии представляет собой наклон траектории движения суставных головок и регистрируется как угол суставного пути (рис. 211, а).

В артикуляторе типа «Whip-Mix» задняя, верхняя и мезиальная стенки механизма, воспроизводящего суставную ямку, контактируют с суставной сферой в положении центрального соотношения (рис. 211, в). Когда зубы верхней модели точно установлены в выемках межокклюзионного отпечатка, полученного в выдвинутом вперед положении нижней челюсти, устройство, имитирующее суставную ямку, перемещают назад и вверх из



**Рис. 211.** Установка наклона траектории движения суставной головки с помощью межокклюзионного оттиска, полученного при выдвинутом вперед положении нижней челюсти.

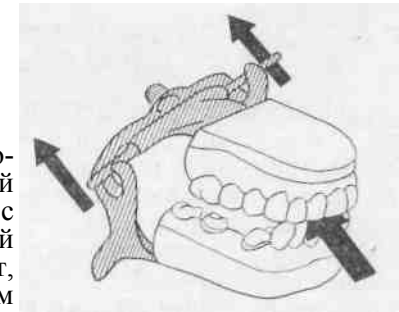
Вращение колеи суставной сферы до тех пор, пока зубы модели не войдут до конца в межокклюзионный отпечаток, полученный при выдвинутом вперед положении нижней челюсти (а). Вращение механической ямки до тех пор, пока ее верхняя стенка не соприкоснется с суставной сферой (б). Положение центрального соотношения (в). Модель верхней челюсти, установленная по оттиску, полученному при выдвинутом вперед положении нижней челюсти (г). Верхняя стенка вращается до соприкосновения с поверхностью суставной сферы (д).

положения центрального соотношения; при этом суставная ямка выходит из контакта с суставной сферой (рис. 211, г). Затем механизм суставной ямки вращают вокруг горизонтальной оси до тех пор, пока верхняя поверхность не вступит в контакт с суставной сферой. В этот момент наклон верхней поверхности по отношению к горизонтальной линии представляет собой наклон траектории движения суставной головки, или угол суставного пути для данного межокклюзионного отпечатка (рис. 211, б и д). Наклон траектории движения суставных головок (наклон суставного устройства) артикулятора «Whip-Mix» можно также установить по боковым межокклюзионным отпечаткам. Наклон верхней стенки нерабочей суставной ямки регулируют вместе с наклоном мезиальной ее стенки по боковому межокклюзионному отпечатку, полученному на противоположной стороне. Это позволяет регистрировать наклон траектории движения суставных головок нерабочей стороны при движении нижней челюсти в сторону, который обычно бывает таким же или несколько круче, чем наклон траектории движения суставных головок при выдвигании нижней челюсти вперед (рис. 213). Этот метод рекомендуется для регулировки таких приборов. Разница между дуговыми и бездуговыми полурегулируемыми артикуляторами обсуждается в конце этой главы.

### *Воспроизведение выдвигания нижней челюсти вперед на плоскостных артикуляторах*

Плоскостные артикуляторы имеют фиксированные наклоны траекторий движения суставных головок. Это дает возможность воспроизводить ограниченные движения нижней челюсти впе-

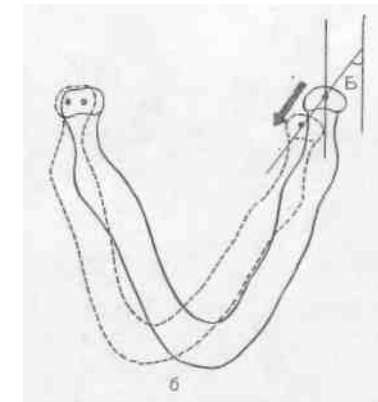
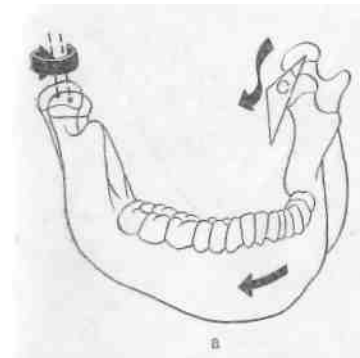
**Рис. 212.** Имитация выдвигания нижней челюсти вперед на плоскостном артикуляторе.



ред и в стороны. На рис. 212 показаны дистальный направляющий компонент артикулятора с одинаковым наклоном и передний направляющий компонент, осуществляемый естественным режцовым путем при имитации выдвигания нижней челюсти вперед на плоскостном артикуляторе.

### **Боковые движения**

При движении нижней челюсти в сторону суставная головка рабочей стороны вращается вокруг вертикальной оси и перемещается латерально примерно на 1 мм. Нерабочая суставная головка движется вниз, вперед и к центру. Траектория движения нерабочей суставной головки направляется верхней и мезиальной стенками суставной ямки. Средний угол, образуемый верхней стенкой суставной ямки и горизонтальной сагиттальной плоскости, и есть «наклон траектории движения нерабочих суставных головок». Анатомически он обычно такой же или несколько круче, чем наклон траектории движения суставных головок при выдвигании нижней челюсти вперед. В полурегулируемых артикуляторах два эти наклона рассматриваются как равнозначные. На рис. 213 он обозначен как угол С. Средний угол, образованный сагиттальной плоскостью и траекторией движения нерабочей суставной головки, если смотреть в горизонтальной плоскости, является углом Беннетта Б (см. рис. 213).



**Рис. 213.** Правое боковое движение нижней челюсти и «угол наклона» траектории нерабочей суставной сферы (С) (а). Правое боковое движение и угол Беннетта (Б) (б).



*Воспроизведение боковых движений нижней челюсти на полурегулируемых артикуляторах*

Движение верхней детали артикулятора в одну сторону имитирует движение нижней челюсти в противоположную сторону. Таким образом, для воспроизведения рабочего движения нижней челюсти верхнюю деталь артикулятора перемещают в нерабочую сторону (рис. 214).

Механизм, воспроизводящий суставной путь, состоит из вращающейся суставной сферы, установленной в регулируемой направляющей колее. В артикуляторах типа «Dentatus» и «Hanau» он одинаков. В артикуляторах «Dentatus» и беззубовом «Hanau» механизм, воспроизводящий суставной путь, закрепляется на нижней детали при помощи вертикальной стойки. Верхняя деталь имеет жесткую суставную ось, оба конца которой могут перемещаться медиально и латерально внутри соответствующих суставных сфер. На каждом конце суставной оси имеется «плечо суставной оси» (показано стрелками ПСО на рис. 215), которое действует как боковой упор. Это плечо предотвращает дальнейшее движение суставной оси через суставную сферу, упираясь в ее мезиальную поверхность (рис. 215).

В положении центрального соотношения оба плеча суставной оси контактируют с суставными сферами, а они в свою оче-

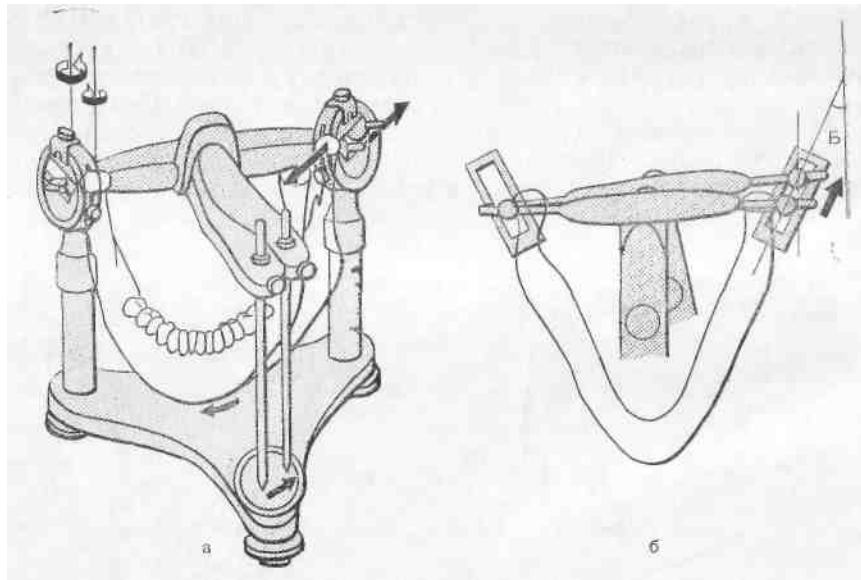


Рис. 214. Движение нижней челюсти вправо имитируется перемещением верхней части артикулятора влево (а). Движение нерабочей суставной сферы назад. Угол наклона направляющей колее суставной сферы по отношению к сагиттальной плоскости показан как угол Беннетта (Б) (б).

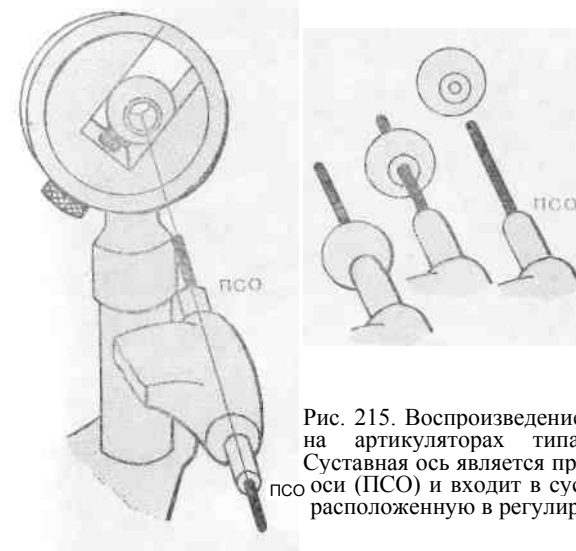


Рис. 215. Воспроизведение механизма суставного пути на артикуляторах типа «Dentatus» и «Hanau». Суставная ось является продолжением плеча суставной оси (ПСО) и входит в суставную сферу артикулятора, расположенную в регулируемой направляющей колее.

редь контактируют со своими передними установочными винтами ПУВ (показано стрелками на рис. 216), которые также называются центральными упорами. При сохранении контакта между плечом суставной оси и суставной сферой верхняя деталь артикулятора может свободно вращаться вокруг вертикальной оси этой сферы, что эквивалентно вращению суставной головки рабочей стороны вокруг своей вертикальной оси. Эта суставная сфера (рабочая) должна удерживаться в положении центрального соотношения при помощи ее переднего установочного винта (центрального упора), что позволит воспроизвести

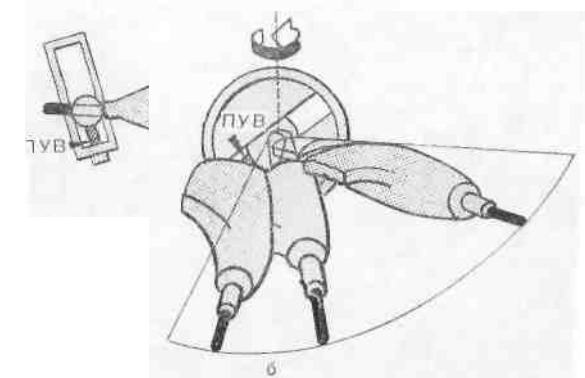
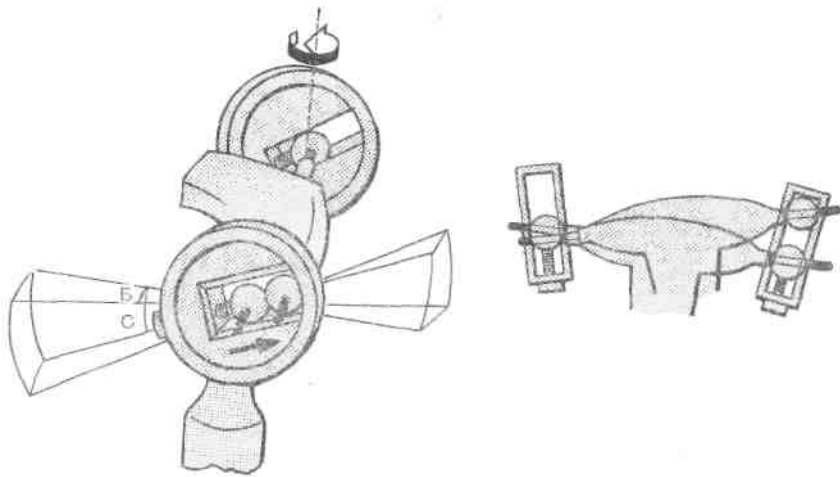


Рис. 216. Положение центрального соотношения. Обе суставные сферы соприкасаются со своими передними установочными винтами (Ш В) (центральными упорами) (а). Показано вращение вокруг вертикальной оси суставной сферы, а то время как она остается в контакте со своим передним установочным винтом (ПУВ) (центральным упором) (б).

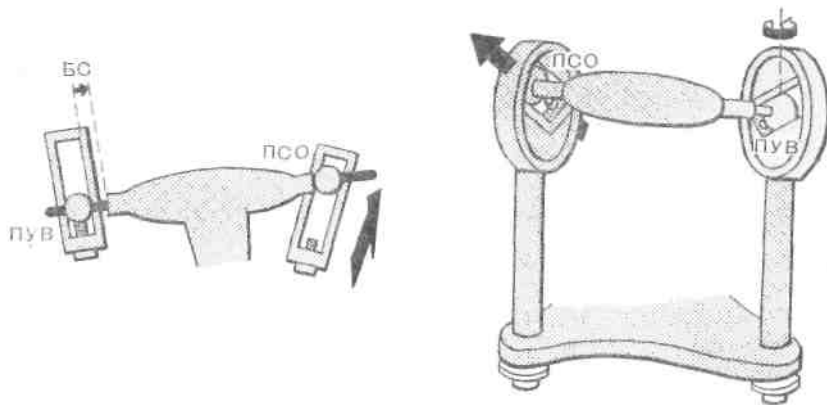




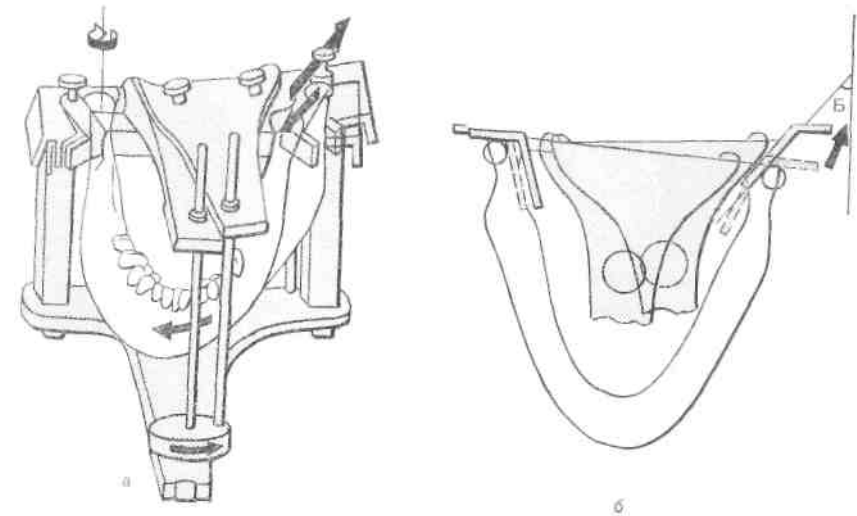
**Рис. 217.** Латеральное движение. Б — угол Беннетта; С — угол суставного пути.

правильное боковое движение нижней челюсти. Движение, показанное на рис. 216, чисто вращательное, оно происходит вокруг вертикальной оси рабочей суставной сферы без какого-либо поступательного или бокового смещения.

Нерабочая суставная сфера движется вверх, назад и в стороны в соответствии с направляющей колеей (рис 217 и 218).



**Рис. 218.** Латеральное движение. Рабочая суставная сфера продолжает контактировать со своим передним установочным винтом (ПУВ). Плечо нерабочей суставной оси (ПСО) продолжает контактировать с нерабочей суставной сферой во время ее движения по направляющей суставной колее. В результате происходит поступательное боковое смещение (БС) верхнего элемента при удалении плеча рабочей суставной оси от рабочей суставной сферы.



**Рис. 219.** Имитация движения нижней челюсти вправо путем перемещения верхней части артикулятора влево (а). Наклон мезиальной стенки ямки по отношению к сагиттальной плоскости показано как угол Беннетта (Б) (б).

Наклон этой колеей по отношению к сагиттальной плоскости, угол Беннетта Б могут быть изменены и установлены по боковым контрольным отпечаткам путем вращения суставных стоек вокруг их вертикальных осей (см. главу 6). В артикуляторах типа «Dentatus» и «Hana» наклон траектории движения нерабочей суставной головки такой же, как угол суставного пути С. Этот наклон устанавливается с помощью контрольных отпечатков, полученных при выдвигании нижней челюсти вперед, как было описано ранее, и проверяется с помощью боковых контрольных отпечатков.

При воспроизведении рабочего движения рабочая суставная сфера должна быть всегда прижата к своему переднему установочному винту (центральному упору), а плечо оси с нерабочей стороны должно находиться в постоянном контакте с движущейся нерабочей суставной сферой (см. рис. 217, 218). Образующийся при этом зазор между плечом оси с рабочей стороны и рабочей суставной сферой характеризует величину «бокового смещения» данного артикулятора. Это дает приближенное воспроизведение анатомического движения Беннетта (бокового смещения нижней челюсти). Если плечо суставной оси с рабочей стороны прижато к рабочей суставной сфере, рабочие движения будут только вращательными, без бокового поступательного движения верхней детали артикулятора (см. рис. 216, б).

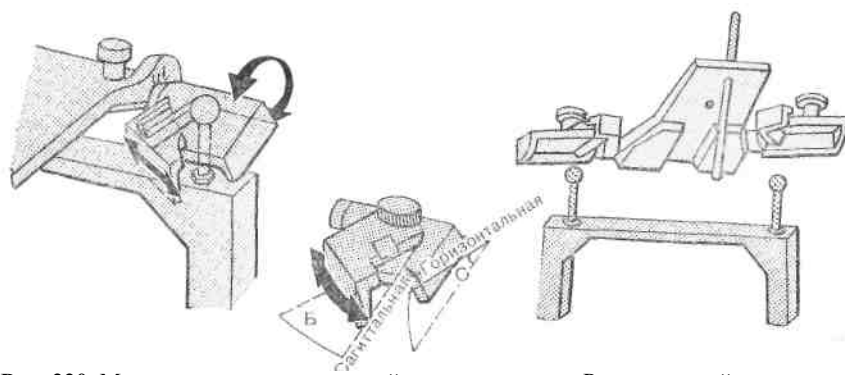
*Воспроизведение бокового движения нижней челюсти на полурегулируемом артикуляторе типа «Whip-Mix»*

Артикулятор «Whip-Mix» относится к приборам дугового типа, в которых суставные сферы закреплены на нижней детали, а механическая суставная ямка — на верхней. Движение нижней челюсти в одну сторону воспроизводится путем перемещения верхней детали артикулятора в противоположную сторону (рис. 219).

Имитирующие суставные ямки устройства, закрепленные на верхней части артикулятора, насаживаются на закрепленные на его нижней части суставные сферы, вокруг которых они могут свободно двигаться. Суставные сферы могут контактировать с верхней дистальной и мезиальной стенками механических суставных ямок. Суставные сферы должны всегда сохранять контакт с верхними стенками механических суставных ямок. Наклон верхних стенок имитирует наклон траектории движения суставных головок при выдвигании нижней челюсти вперед, обеспечивая суставной путь при этом движении. Наклон верхней стенки по отношению к горизонтальной плоскости С регулируется путем вращения механической ямки вокруг ее горизонтальной оси. Наклон мезиальной стенки этой ямки по отношению к сагиттальной плоскости тоже регулируется и может быть установлен в положение угла Беннетта Б с помощью контрольных боковых отпечатков или произвольно (рис. 220).

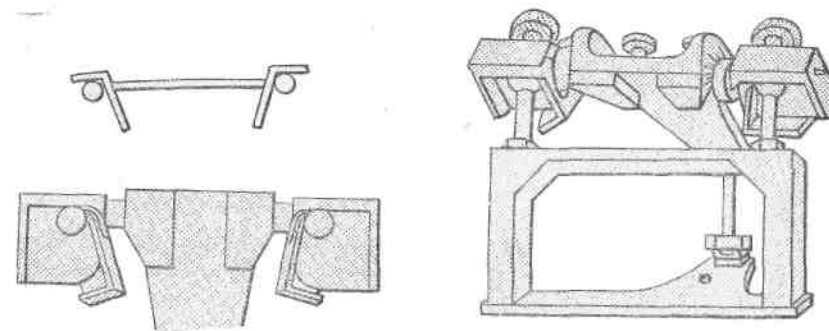
В положении центрального соотношения или центральной окклюзии суставные сферы одновременно контактируют с верхней, дистальной и мезиальной стенками (рис. 221).

На рис. 222 показано чистое боковое вращательное движение, при котором верхняя часть артикулятора вращается вокруг неподвижной вертикальной оси рабочей суставной сферы. Нерабочая суставная сфера продолжает контактировать с верхней



**Рис. 220.** Механизм, воспроизводящий суставную ямку. Регулируемый наклон верхней стенки по отношению к горизонтальной линии.

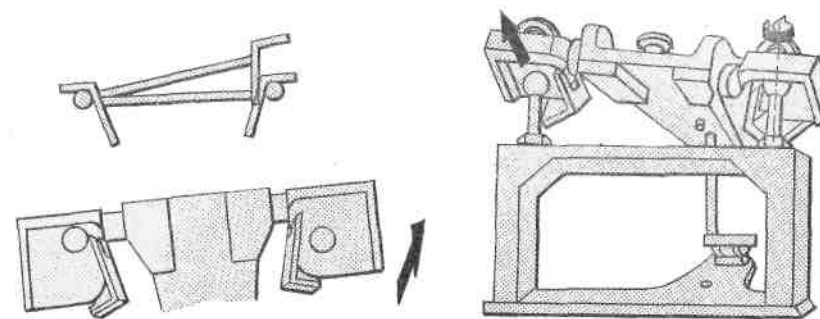
С — угол суставного Г-угла. Регулируемый наклон мезиальной стенки по отношению к сагиттальной плоскости. Б — угол Беннетта.



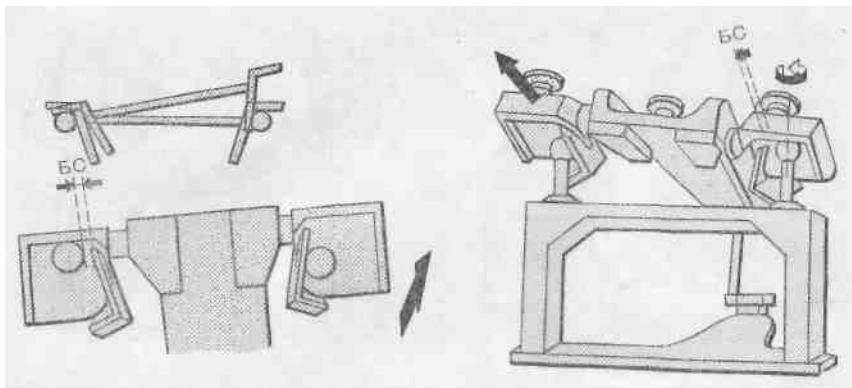
**Рис. 221.** Положение центрального соотношения или центральной окклюзии. Суставные сферы одновременно контактируют с верхней, дистальной и мезиальной стенками.

поверхностью нерабочей механической ямки, но не может сохранить контакт с ее мезиальной стенкой. Это происходит потому, что при истинном вращении вокруг вертикальной оси рабочей суставной сферы дуга вращения нерабочей ямки не всегда соответствует наклону ее мезиальной стенки.

Мезиальная и верхняя стенки нерабочей суставной ямки являются основными направляющими элементами движения нерабочей суставной головки. Контакт между этими поверхностями и нерабочей суставной сферой должен сохраняться на всех стадиях бокового движения нижней челюсти. **Чтобы** обеспечить постоянный контакт между нерабочей суставной сферой и мезиальной стенкой механической нерабочей суставной ямки, верхнюю часть артикулятора следует немного продвинуть в нерабочую сторону. Это смещение нужно производить так, чтобы сохранился контакт между верхней и дистальной стенками рабочей механической суставной ямки и рабочей суставной сферой. Зазор между рабочей суставной сферой и мезиальной стенкой рабочей механической суставной ямки определяет величину бо-



**Рис. 222.** Чистое латеральное вращательное движение.



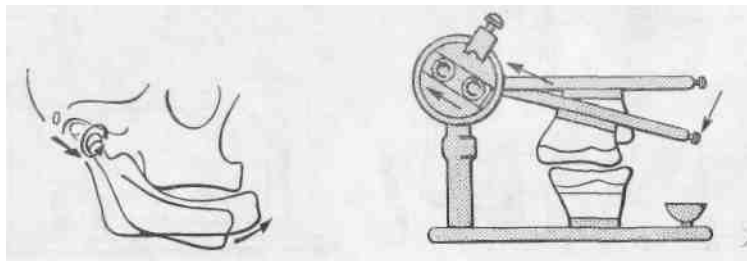
**Рис. 223.** Правильное латеральное движение, включающее вращение и боковое смещение (BC). Контакт, поддерживаемый между нерабочей мезиальной стенкой и суставной сферой, приводит к разъединению контакта между рабочей мезиальной стенкой и суставной сферой.

кового сдвига верхней части артикулятора (рис. 223). Такое смещение верхней части артикулятора приближенно имитирует движение Беннетта.

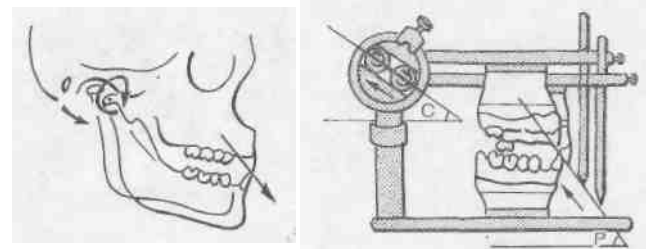
### *Резцовый путь*

Резцовый путь является передним направляющим компонентом при движении нижней челюсти вперед, в сторону и одновременно вперед и в сторону при контакте зубов-антагонистов. При отсутствии переднего направляющего компонента или резцового пути закрывающе-выдвигающее движение будет продолжаться до контакта между деснами. Это можно воспроизвести на полурегулируемом артикуляторе путем вращения верхней его части в закрытое положение и перемещения назад и вверх суставного механизма (рис. 224).

Во время направляемого зубами выдвижения нижней челюсти вперед резцовый путь обеспечивает направление ее передней части, а суставной путь — задней. Это движение воспроизводят путем перемещения назад верхней части артикулятора. Правильная установка угла С суставного пути позволяет вос-



**Рис. 224.** Суставной путь без резцового пути.



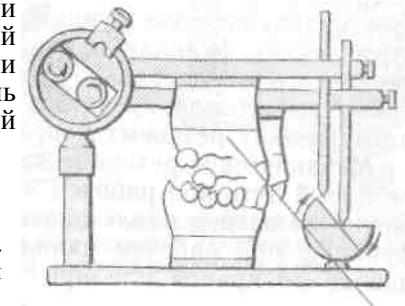
**Рис. 225.** Соотношение суставного пути и резцового пути при выдвижении нижней челюсти вперед. О — угол суставного пути; Р — угол резцового пути.

произвести задний направляющий компонент. В это время вращение суставных сфер имитирует вращение суставных головок вокруг горизонтальной оси, что позволяет передним зубам поддерживать контакт с помощью переднего направляющего компонента. Угол, образованный средней траекторией движения средней точки нижних резцов из положения центральной окклюзии в положение смыкания краев резцов и горизонтальной линией, является углом резцового пути Р (рис. 225).

Резцовый путь можно воспроизвести путем вращения специальной подставки, имитирующей резцовый путь, таким образом, чтобы она соприкасалась с вертикальным (резцовым) стержнем прибора, когда края резцов смыкаются (рис. 226). Контакт резцового стержня при движении его вверх "по наклонной плоскости упомянутой подставки позволяет имитировать действие переднего направляющего компонента во время выдвижения нижней челюсти вперед. Угол, образуемый плоскостью подставки с горизонталью, является углом резцового пути Р.

### *Подставки для воспроизведения резцового пути при выдвижении нижней челюсти*

Резцовый путь естественных зубов при выдвижении нижней челюсти вперед можно воспроизвести с помощью самотвердеющей акриловой пластмассы на резцовой направляющей подставке или пластмассовых направляющих валиков. Верхнюю часть артикулятора перемещают назад и вперед и направляют в передней части по резцовому пути зубами моделей. Резцовый стержень формирует индивидуальный резцовый путь на акриловой пла-



**Рис. 226.** Установка резцовой направляющей подставки, позволяющей имитировать естественный резцовый путь при выдвижении нижней челюсти вперед.

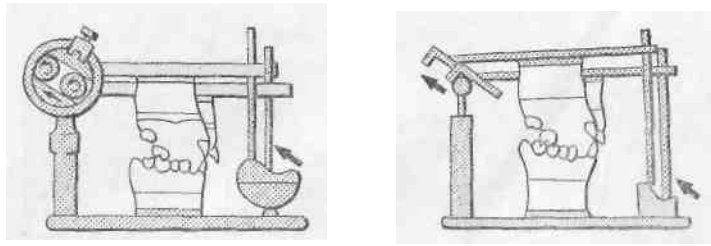


Рис. 227. Искривленный естественный резцовый путь, воспроизведенный с помощью самотвердеющей акриловой пластмассы на резцовой направляющей подставке.

стмассе резцовой направляющей подставки (рис. 227). Подставка используется как матрица переднего направляющего компонента при восстановлении передних зубов. Существовавший ранее резцовый путь можно воспроизвести на механической подставке или на акриловой пластмассе. В том случае, если раньше резцовый путь отсутствовал и поэтому нельзя на его основе подготовить соответствующие подставки, их готовят эмпирически. Такие факторы, как размыкание задних зубов, методы препарирования зубов, их положение и соотношение челюстей, в значительной мере определяют подготовку подставок, имитирующих резцовый путь.

*Воспроизведение направляющей функции при рабочем и латерально-выдвигающем движениях нижней челюсти с помощью резцовой направляющей подставки*

Рабочая направляющая функция зубов независимо от того, чем она осуществляется — клыками или группой зубов, обеспечивает передне-боковой направляющий компонент рабочего движения. Верхняя и мезиальная стенки нерабочей суставной ямки образуют задний направляющий компонент для нерабочей суставной головки, в то время как рабочая суставная головка вращается вокруг своей вертикальной оси. Существующую рабочую направляющую функцию можно воспроизвести путем подъема боковых механических крыльев подставок, имитирующих резцовый путь. В тех случаях, когда необходимо восстановить зубы рабочей стороны, этот механизм позволяет спланировать рабочую направляющую функцию (рис. 228). Таким образом, направляющая функция при воспроизведении выдвигающего, латерального и латерально-выдвигающего движений нижней челюсти может планироваться и воспроизводиться с помощью механических резцовых направляющих подставок.

Механические резцовые направляющие подставки имитируют резцовый путь при рабочем движении нижней челюсти и выдвигении ее вперед вдоль плоских поверхностей. Направляющую функцию при рабочем движении нижней челюсти и выдвигении ее по кривой или при задержке выдвигения можно вос-

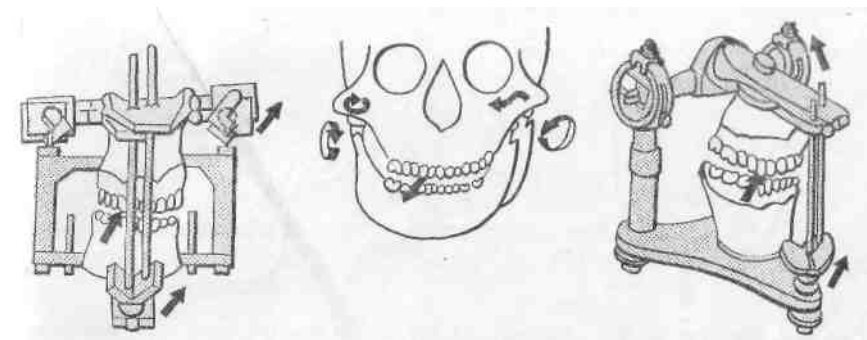


Рис. 228. Соотношение рабочей направляющей функции зубов и суставного пути. На артикуляторе боковые крылья приспособления, имитирующего резцовый путь, подняты и действуют как направляющие компоненты передне-латерального движения вместе с Клыкковым путем.

произвести с помощью самотвердеющей акриловой пластмассы. Самотвердеющую пластмассу помещают на резцовую направляющую подставку, а верхнюю часть артикулятора перемещают, воспроизводя выдвигение нижней челюсти вперед, в сторону и одновременное движение вперед и в сторону, которые диктуются существующей функцией, направляющей рабочее движение и выдвигение вперед. Резцовый стержень артикулятора выдавливает в акриловой пластмассе дугообразную выемку. Когда пластмасса застывает, движение стержня в этой выемке обеспечивает имитацию передней направляющей функции при воспроизведении выдвигения нижней челюсти вперед, в сторону, а также латерально-выдвигающего ее движения (рис. 229).

**Динамическая регистрация движений нижней челюсти**

Центральное и эксцентричное соотношения верхней и нижней челюстей, необходимые для балансировки полурегулируемых или упрощенных артикуляторов, регистрируются с по-

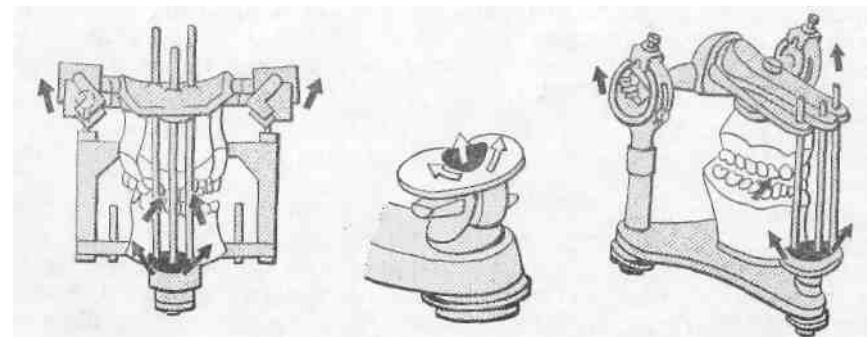
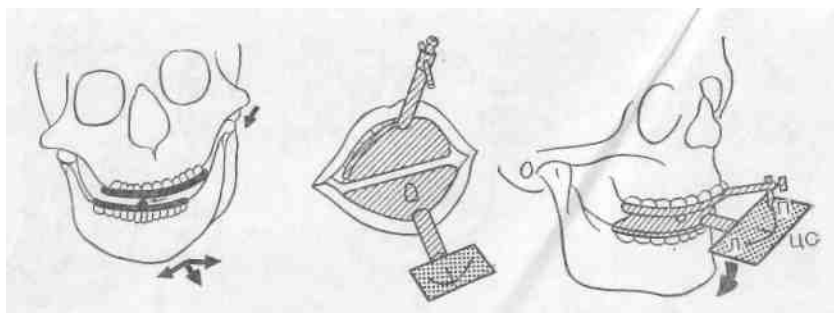


Рис. 229. Рабочее направляющее действие при выдвигении нижней челюсти вперед и вперед и в сторону воспроизведено с помощью самотвердеющей акриловой пластмассы на резцовой направляющей подставке.

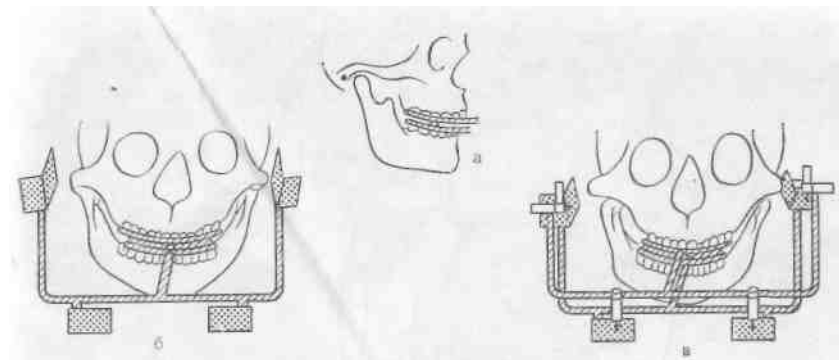


**Рис. 230.** Внутриротовые зажимы для верхней и нижней челюстей, используемые для регистрации «готической дуги». Латеральные движения нижней челюсти до предела вправо (П) и влево (Л) записываются карандашом, закрепленным на верхнечелюстном зажиме, на пластинке, установленной в нижнечелюстном зажиме. Вершина дуги соответствует положению центрального соотношения (ЦС).

мощью статических межокклюзионных отпечатков (их также называют контрольными, или проверочными, прикусами, или просто прикусами). Динамическую регистрацию движений нижней челюсти можно осуществлять с помощью пластинок или приспособлений из пластмассы, закрепленных на внутриротовых акриловых зажимах. Полученные таким образом оттиски используются для установки или регулировки универсальных или других типов артикуляторов. Их также можно использовать для диагностических целей. Зажимы представляют собой тонкие акриловые пластинки, фиксирующиеся на щечно-язычных поверхностях задних зубов верхней и нижней челюстей. На нижнем зажиме имеется стержень с круглым концом, который контактирует с нижней поверхностью верхнего зажима при закрывании рта. Когда рот закрыт, нижняя челюсть может свободно перемещаться из положения центрального соотношения в любое положение в пределах границ ее движения. Центральный контактный стержень движется по нижней поверхности верхнего зажима, обеспечивая сохранение определенного зазора между пластинами зажимов и действуя в качестве переднего направляющего компонента движения (рис. 230).

#### *Получение графического изображения готической арки*

Если закрепить карандаш на верхнечелюстном зажиме, а пластинку — на нижнем, на ней можно получить графическое изображение движения нижней челюсти из положения центрального соотношения до пределов границ ее движения в обе стороны. Этот график называется «графическим изображением готической арки». Вершина готической арки соответствует положению центрального соотношения, а стороны — боковому движению до предела в правую и левую стороны (см. рис. 230).

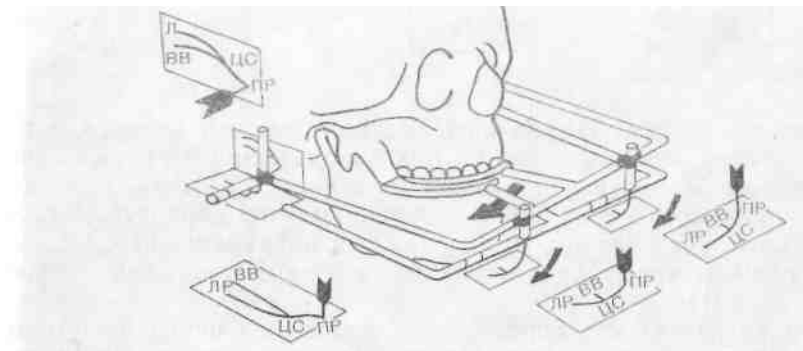


**Рис. 231.** Пантограф.

Внутриротовые акриловые зажимы, разъединенные нижним центральным контактным стержнем (а). Шесть регистрирующих пластинок прикреплены к нижнечелюстному зажиму — четыре горизонтально и две вертикально (б). Шесть писчиков установлены на верхнечелюстном зажиме, каждый писчик ориентирован под прямым углом по отношению к противоположной пластинке (в).

#### *Пантографические изображения*

Пантограф — это приспособление, которое позволяет получить графическое изображение траектории предельных движений нижней челюсти. Пантографические изображения используются для регулировки направляющих механизмов универсальных артикуляторов. Кроме того, они применяются для изучения степени и времени бокового смещения нижней челюсти. Акриловые зажимы для верхней и нижней челюстей снабжены центральным контактным стержнем, который фиксируется в середине нижнечелюстного зажима. При закрывании рта этот стержень контактирует с нижней поверхностью верхнего зажима и разделяет зажимы на 2—3 мм. Последующее движение нижней челюсти направляется этим центральным стержнем, движущимся по нижней поверхности верхнего зажима, а дистально —



**Рис. 232.** Пантографические кривые, отражающие движение нижней челюсти влево, вправо и вперед. ЦС — центральное соотношение; ПР — рабочее движение вправо; ЛР — рабочее движение влево; ВВ — выдвигание вперед.

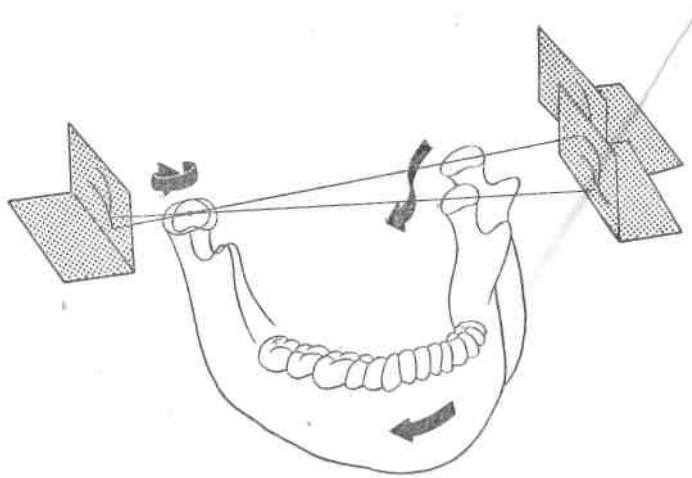


Рис. 233. Кривые на задних вертикальных пластинках соответствуют траекториям движения суставной головки во время рабочего движения вправо.

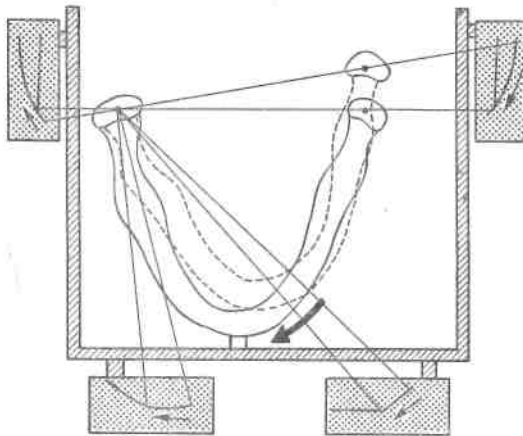


Рис. 234. Кривые на горизонтальных пластинках представляют собой траектории движения каждой пластинки по отношению к вертикальной оси рабочей суставной головки.

суставным путем. На нижнечелюстном зажиме закрепляется 6 пластинок для нанесения на них изображения. Четыре из них расположены в горизонтальной плоскости, а две — в вертикальной. Шесть карандашей закрепляются на верхнечелюстном зажиме таким образом, чтобы каждый карандаш располагался под прямым углом по отношению к противоположащей пластине (рис. 231).

Нижнюю челюсть переводят из положения центрального соотношения до предельных левого и правого боковых положений и чрезмерного выдвигания вперед. При этом карандаши вычерчивают траекторию движения нижней челюсти на горизонтальных и вертикальных пластинках (рис. 232).

На рис. 233 и 234 показано, как задние горизонтальные и вертикальные графики отражают траектории движения рабочей и нерабочей суставных головок во время правого рабочего движения из положения центрального соотношения. Линии, воспроизведенные на передних горизонтальных пластинках, иллюстрируют траектории движения относительно вертикальной оси рабочей суставной головки. Правое и левое предельные движения нижней челюсти изображены в виде «готической арки» на передних пластинках. На этих графиках вертикальная ось вращения неподвижна. Когда происходит боковое поступательное движение Беннетта, вертикальная ось рабочей суставной головки обычно смещается в сторону движения Беннетта примерно на 1 мм. Сочетание вращательного и поступательного движения Беннетта также можно фиксировать на пантографических графиках.

#### Траектории движения зубов (в горизонтальной плоскости)

Во время рабочего движения все нижние зубы совершают вращательные движения вокруг вертикальной оси рабочей суставной головки, если рассматривать их в горизонтальной плоскости (рис. 235). Траектории их движения не являются истинными дугами вращения, а сочетанием вращательного и поступательного движений благодаря движению Беннетта. При правом рабочем движении нижней челюсти центральные ямки и краевые выступы нижних зубов следуют траектории вращения вокруг правой рабочей суставной головки, а при левом — вокруг левой. Правая и левая траектории движения встречаются в положении центрального соотношения и образуют индивиду-

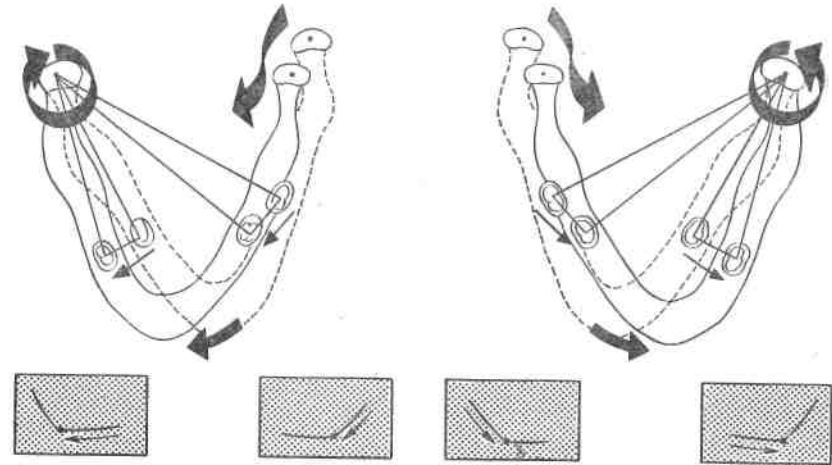


Рис. 235. Траектории вращения вправо и влево по отношению к вертикальной оси рабочей суставной головки.

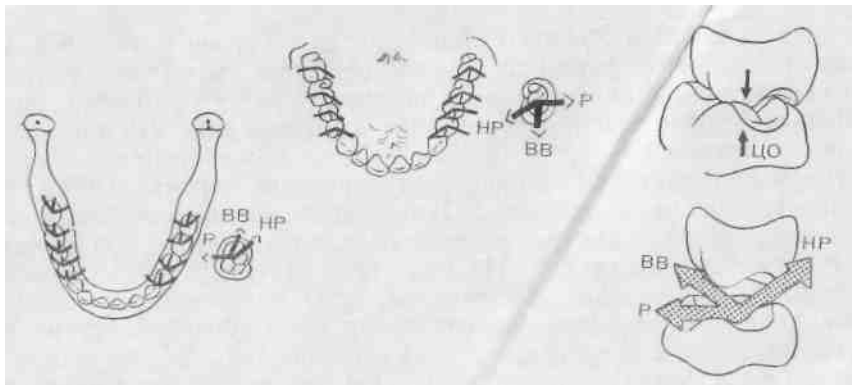


Рис. 236. Относительные траектории движения противоположных опорных бугров. Р — рабоче; НР — нерабочее; ВВ — выдвигающее вперед; ЦО — центральная окклюзия.

дуальную готическую арку для каждого зуба (рис. 235 и 236).

Каждая готическая арка представляет собой траекторию движения центральной ямки или краевого выступа нижнего зуба по отношению к опорному бугру противоположащего верхнего зуба при правом и левом рабочих движениях нижней челюсти. Если посмотреть на верхнечелюстную дугу, нетрудно заметить, что каждый щечный опорный бугор нижнего зуба описывает индивидуальную «готическую арку» на поверхности противоположащего верхнего зуба (см. рис. 236).

Эти готические арки представляют собой относительные траектории движения опорных бугров и жевательных поверхностей противоположащих зубов в горизонтальной плоскости. Возможность точного воспроизведения этих траекторий в артикуляторе зависит от правильного соотношения зубов с центрами вращения суставных головок и от точности воспроизведения суставного пути при имитации боковых движений нижней челюсти и выдвижения ее вперед.

*Расстояние между суставными головками (вертикальные оси и перенесение показаний лицевой дуги)*

Для того чтобы воспроизвести боковые траектории движения зубов в горизонтальной плоскости, зубы необходимо правильно сориентировать по отношению к осям вращения обоих устройств, имитирующих суставные головки. Расстояние между каждым зубом и центром вращения суставной головки соответствует радиусу вращения. Если длина радиуса не воспроизведена на артикуляторе, полученные траектории движения будут неточными. Чтобы правильно сориентировать каждый зуб по отношению к центрам вращения обеих суставных головок, последние должны быть правильно сориентированы по отноше-

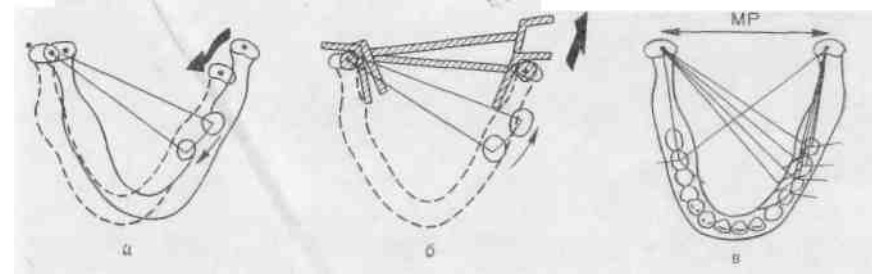


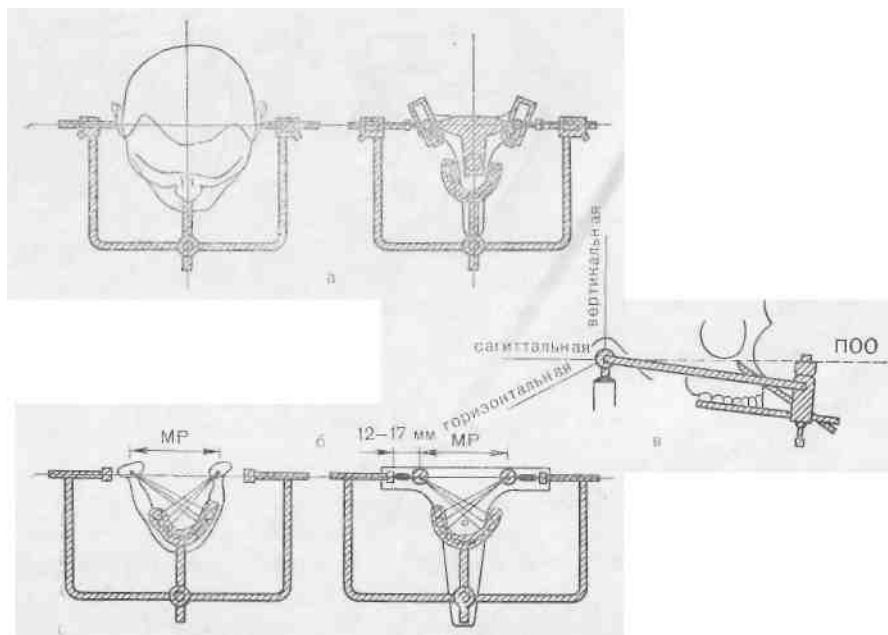
Рис. 237. Отношение радиуса и траектории движения зуба по отношению к; вертикальной оси правой рабочей суставной головки (а). Отношение радиуса, и траектории движения зуба по отношению к вертикальной оси механизма, воспроизводящего действие правой рабочей суставной головки и ямки (б). Отношение радиусов и траекторий движения каждого зуба по отношению к вертикальной оси обеих суставных головок (в). МР — межсуставное расстояние.

нию друг к другу. Расстояние между ними называется «межсуставным расстоянием» (рис. 237).

Некоторые артикуляторы имеют специальное устройство, позволяющее изменять расстояние между суставными сферами. Другие имеют постоянное межсуставное расстояние (в некоторых полурегулируемых артикуляторах это расстояние в среднем равно ПО мм). В артикуляторах с постоянным межсуставным расстоянием модель верхней челюсти располагается симметрично в среднесагитальном положении между устройствами, имитирующими суставные головки. Это достигается путем симметричной установки лицевой дуги по отношению к голове-так, чтобы калиброванные поперечные суставные стержни были одинаково отрегулированы с обеих сторон. Эти суставные-стержни должны быть также выровнены с воображаемой линией, соединяющей отмеченные на коже точки шарнирной оси (горизонтальной шарнирной оси) (рис. 238). При перенесении на артикулятор показаний лицевой дуги ее суставные стержни регулируются до тех пор, пока их калиброванные значения-в масштабе не совпадут с такими же значениями на суставных осях артикулятора и не будут одинаковыми с. обеих сторон. Этим методом нужно пользоваться при перенесении показаний-лицевой дуги на артикуляторы типа «Dentatus» и «Hanau H2». В некоторых моделях имеются удлиняющиеся валы суставных осей, которые могут перемещаться латерально до контакта с суставными стержнями лицевой дуги. В них не изменяется межсуставное расстояние, но исключаются возможные ошибки, возникающие при движении суставных стержней, которые могли быть плохо выровнены с шарнирной осью.

Артикуляторы марки «Whip-Mix» имеют три средних расстояния между суставными сферами: большое, среднее и малое. Регулировка производится по соответствующим калибровочным отметкам на лицевой дуге артикулятора.





**рис. 238.** Правильное расположение лицевой дуги и перенос показаний на артикулятор с нерегулируемым межсуставным расстоянием (а). Выравнивание лицевой дуги и перенос показаний на артикулятор с регулируемым межсуставным расстоянием (MP) (б). Лицевая дуга ориентирует дугу верхней челюсти по отношению к вертикальной, горизонтальной и сагиттальной осям вращения и к плоскости орбитальной оси (ПОО) (в).

В моделях «University Hanau» и в универсальных артикуляторах имеются специальные приспособления для регулировки этого расстояния в зависимости от ширины лица, измеряемой с помощью лицевой дуги артикулятора. Ширина лица — это расстояние между двумя отмеченными на коже точками, расположенными латерально от суставных головок на терминальной шарнирной оси. Регулируемые суставные сферы артикуляторов устанавливаются так, чтобы их боковые выступы контактировали с суставными стержнями лицевой дуги (рис. 238, б). Расстояние от центра суставной сферы до конца бокового выступа (суставная ось) может меняться от 12 до 17 мм для различных приборов. Это обеспечивает компенсацию расстояния между кожей и вертикальной осью вращения суставной головки.

Чем больше расстояние между сферами артикулятора соответствует расстоянию между суставными головками больного, тем точнее будут зубы сориентированы по отношению к центрам вращения суставных головок. В этом случае вращательный компонент движения нижней челюсти можно точнее воспроизвести с помощью верхней части артикулятора, перемещающего-

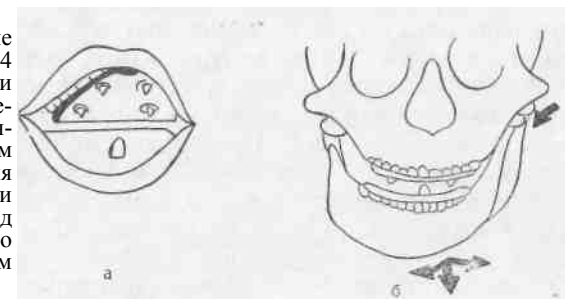
ся вокруг этих центров вращения. Поступательные компоненты движения нижней челюсти контролируются направляющими скатами механизма, имитирующего суставной путь. Их можно приблизительно воспроизводить на полурегулируемых артикуляторах, установленных по контрольным межжюклизонным отпечаткам, и точно имитировать на универсальных приборах, отрегулированных по пантографическим или стереографическим пластинкам. Универсальные артикуляторы типа «Denag» или «Stewart» имеют регулируемые верхние, мезиальные и дистальные стенки механических суставных ямок. Пантографические изображения переносятся от больного на артикулятор; при этом наклон и контуры стенок механической суставной ямки регулируют до тех пор, пока все карандаши, прикрепленные к верхнечелюстному зажиму, не будут точно повторять графические изображения на пантографических пластинках, прикрепленных к нижнечелюстному зажиму. При другом методе перенесения показаний динамики движения нижней челюсти от больного на артикулятор используются данные стереографической регистрации этих движений.

#### *Стереографическая регистрация движений нижней челюсти*

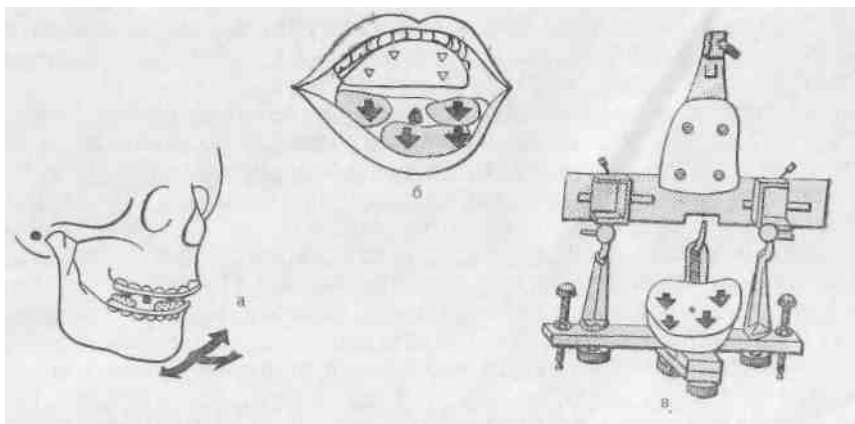
Способ получения данных для артикулятора ВЧС. Стереографическими называются объемные изображения движений нижней челюсти, моделируемые внутри рта больного в самотвердеющей акриловой пластмассе. Внутриротовые акриловые зажимы сделаны так, что на нижнем зажиме имеется центральный опорный винт, а на верхнем — 4 острых шипа. Если эти зажимы правильно установлены во рту, нижняя челюсть может свободно двигаться на центральном опорном винте до любого положения в пределах границ ее движения (рис. 239).

Четыре небольших блока самотвердеющей акриловой пластмассы помещают на нижний зажим под острые шипы верхнего зажима. Когда пластмасса имеет тестообразную консистенцию, больной совершает произвольные и направляемые врачом движения нижней челюсти до любого положения в пределах границ ее перемещения при сохранении контакта с центральным

Рис. 239. Внутриротовые акриловые зажимы с 4 металлическими режущими шипами на верхнечелюстном зажиме и центральным опорным винтом на нижнем (а). Движения нижней челюсти направляются вперед контактом центрального опорного винта с верхним зажимом (б).



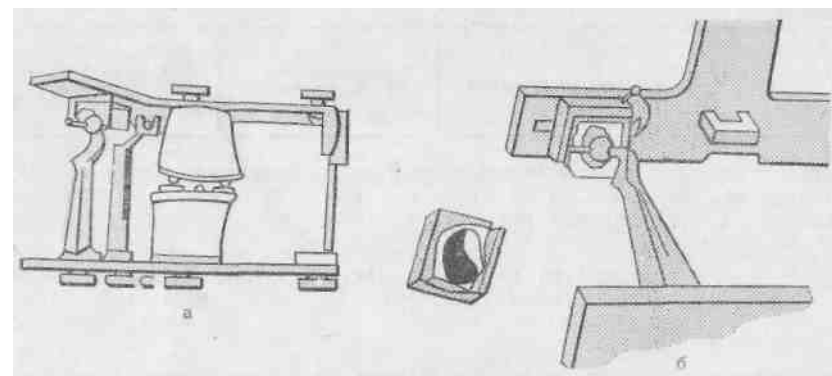




**Рис. 240.** Шипы образуют 4 ямки в затвердевающей пластмассе, помещенной между зажимами (а). Четыре ямки представляют собой стереографическую регистрацию движений нижней челюсти (б). Зажимы с отгисками переносят в артикулятор височно-нижнечелюстного сустава (ВЧС) (в).

опорным винтом. Движения продолжают до тех пор, пока акриловая масса не затвердеет. К этому времени острые шипы успевают сформировать 4 полости в затвердевшей акриловой массе. Они выглядят как объемные изображения готических арок. Вершина арки соответствует положению центрального соотношения, а ее стороны — боковым движениям нижней челюсти до предела. Это и будут стереографические аналоги движения (рис. 240).

Затем зажимы переносят на артикулятор ВЧС при помощи лицевой дуги, используя ранее отмеченное положение шарнирной оси и положение центрального соотношения на акриловых аналогах движения. Механические суставные ямки состоят из заменяемых полых пластиковых коробочек. При закрывании артикулятора на этой стадии движение верхней его части направляется только благодаря контакту 4 шипов со стереографическими аналогами движения. Центральный опорный винт опускается, контакт разъединяется, а между суставными сферами и механическими коробочками-ямками также отсутствует контакт во время эксцентричного движения. Хорошо затвердевшую акриловую массу помещают в пластиковые коробочки-ямки и верхнюю часть артикулятора закрывают в положение центрального соотношения, определяемого шипами в модели аналогов движения. Верхнюю часть артикулятора перемещают в любое положение в пределах границ движения нижней челюсти, обусловленных стереографическими моделями. Это движение повторяют до тех пор, пока акриловая масса полностью не затвердеет в коробочках-ямках. Во время затвердевания акриловой массы суставные сферы успевают сформировать впадину в каждой коробочке, имитирующей суставную ямку. Эти впадины представляют собой аналоги всех движений ниж-

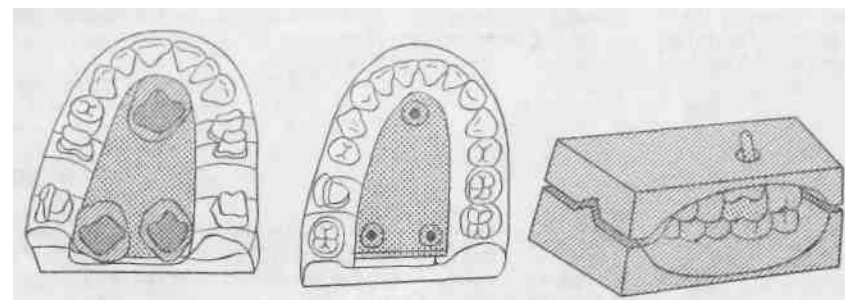


**Рис. 241.** Техника стереографического воспроизведения движения суставных головок в артикуляторе (а, б).

ней челюсти больного, зарегистрированных на стереографических моделях (рис. 241).

Приспособление для правильного расположения челюстей. Существует и другая система, использующая принцип внутриротовых стереографических записей. Их производят на самоотвердевающей пластмассе, укрепленной на индивидуальных зажимах со съемными металлическими пластинами. Стереографическую регистрацию движений производят с соблюдением высоты окклюзии при наличии интактного режцового пути, обеспечивающего передний направляющий компонент движения. Полученные записи переносят непосредственно на рабочие модели благодаря съемным металлическим пластинам. Рабочие модели перемещают вручную, имитируя движения нижней челюсти, направляемые шипами нижней модели, которые движутся в стереографических «гнездах» верхней модели (рис. 242).

Подготовка моделей аналогов движения суставных головок. В артикуляторе «Р Panadent» используются 5 заранее подготовленных и заменяемых наборов, имитирующих суставные



**Рис. 242.** Челюстной артикулятор.

**Рис. 243.** Противоположные частичные модели со съемной прокладкой.

Т а б л и ц а Различные методы артикуляции, их возможности и недостатки

	Вид регистрации	Центральная окклюзия	Центральное соотношение
Противолежашие частичные модели с прокладкой или жестяной фольгой	Уменьшенный контур восстановленных зубов и последние их из лунок приводит к возникновению ятрогенных преждевременных контактов и постепенной утрате вы	Отпечатки на воске в положении центральной окклюзии	Контакт отсутствует. Преждевременный контакт и отклоняющее скольжение
Противолежашие частичные модели на частичном артикуляторе	Отпечатки на воске в положении центральной окклюзии	Может быть достигнут контакт опорных бугров или образуется преждевременный контакт	Преждевременный контакт и отклоняющее скольжение
Полные модели на регулируемом вручную артикуляторе	Стертые фасетки на эмали зубов появляются в результате парафункции из-за ранее существовавших препятствий	Нет контакта или преждевременный контакт	Преждевременный контакт и отклоняющее скольжение
Полные модели на плоскостном артикуляторе с некоторым боковым движением	Оттиск в положении центральной окклюзии	Может быть достигнут правильный опорный контакт или преждевременный контакт	Преждевременный контакт и отклоняющее скольжение
Полурегулируемый артикулятор типа Dentatus, Hanau, Whip-Mix	1. Оттиск в положении центральной окклюзии	Можно достигнуть правильного контакта опорных бугров	Преждевременного контакта можно избежать, если модель имеет возможность скользить между положениями центрального соотношения и центральной окклюзии
	2. Оттиск в положении центрального соотношения	Можно достигнуть правильного контакта опорных бугров	Можно избежать преждевременного контакта

Рабочая сторона	Нерабочая сторона	Выдвижение вперед	Соотношение шарнирной оси и верхнечелюстной модели	Суставной путь
Ющее выдвижение препятствий, соты окклюзии			Невозможно	Нет
Препятствие	Препятствие	Препятствие	Невозможно	Нет
Препятствие	Препятствие	Препятствие	Грубая ошибка	Нет
тате бруксизма ий. Выравнивает располагает про- бугровых пре-			Невозможно	Нет
Препятствие	Препятствие	Препятствие	Невозможно	Нет
Можно контролировать рабочий контакт до определенной степени. Могут возникнуть препятствия	Можно избежать образования выраженных нерабочих препятствий. Некоторые препятствия могут иметь место	Контакт при выдвижении нижней челюсти может контролироваться до определенной степени. Препятствия могут иметь место	Ошибочное — не может использоваться лицевая дуга	Очень условный
Можно избежать рабочих препятствий	Можно избежать нерабочих контактов	Можно избежать препятствий при выдвижении нижней челюсти	Имеет приспособление для условной шарнирно-осевой лицевой дуги	Контрольные отпечатки в боковом и выдвинутом положениях нижней челюсти позволяют прямолинейную регулировку суставного пути
Можно достигнуть гармоничного рабочего контакта	Можно избежать нерабочих контактов	Можно избежать препятствий при выдвижении нижней челюсти	Имеет приспособление для условной шарнирно-осевой лицевой дуги	

	Вид регистрации	Центральная окклюзия	Центральное соотношение
Универсальный артикулятор типа Stewart, Denar и ВЧС	Оттиск в положении ЦС, пантографические или стереографические изображения	Можно достигнуть правильного контакта опорных бугров	Можно избежать преждевременного контакта

ямки. Каждый набор имеет свой контур и представляет собой аналог определенного движения суставной головки. Эти 5 наборов подготовлены на основе статистических данных. Аналоги движения выбраны по графическим изображениям, полученным с помощью регистрирующего устройства, снабженного артикулятором. Это устройство дает графическое изображение движения суставных головок в сагиттальной плоскости при выдвижении нижней челюсти вперед и измеряет непосредственно движение Беннетта. Артикулятор ВЧС можно приспособить для использования готовых наборов аналогов движения суставных головок.

#### ВЫБОР АРТИКУЛЯТОРА

Выше были даны основные теоретические представления о возможности воспроизведения и регистрации взаимоотношений челюстей и движений нижней челюсти. Следует подчеркнуть, что для всех методов артикуляции большое значение имеет получение точных внутриротовых оттисков и правильное перенесение их на артикулятор. Не менее важна точность при выполнении оттисков, подготовке моделей и их установке. Ошибка при выполнении любой из этих процедур переносится на артикулятор и воспроизводится при окончательном восстановлении зубов. Каждый метод артикуляции имеет свои преимущества и недостатки. Простые дефекты зубов и зубного ряда не требуют использования сложных артикуляторов. И наоборот, простой артикулятор может оказаться недостаточным для сложных видов восстановления зубов. Поэтому врач должен хорошо знать возможности и недостатки всех методов артикуляции. Он должен знать, какой метод наиболее подходит для выполнения данных клинических процедур и как избавиться от ошибок, свойственных данному методу артикуляции. Например, один метод может быть быстрым и простым, но не позволяет воспроизвести все движения нижней челюсти. Этот метод может быть использован в том случае, если врач знает, какие нарушения окклюзии вероятнее всего возникают при восстановлении опре-

Продолжение

Рабочая сторона	Нерабочая сторона	Выдвижение вперед	Соотношение шарнирной оси и верхнечелюстной модели	Суставной путь
Можно достигнуть гармоничного рабочего контакта	Можно избежать нерабочих контактов	Можно избежать препятствий при выдвижении нижней челюсти	Определение истинной шарнирной оси и перенос показаний лицевой дуги	Возможно точное воспроизведение суставного пути

деленных зубов, как выявить эти нарушения и устранить их в ротовой полости без разрушения восстановленных зубов. В таблице представлены различные методы артикуляции с относительной характеристикой их преимуществ и недостатков.

#### *Противолежущие частичные модели с прокладкой*

Это простой метод, используемый при восстановлении отдельных зубов с помощью литых элементов. Съёмная прокладка используется для компенсации толщины межокклюзионного оттиска (рис. 243). Восстановленные зубы обычно не контактируют в положении центральной окклюзии. При использовании этого метода часто возникают препятствия в положении центрального соотношения, при рабочем и нерабочем движениях нижней челюсти и при выдвижении ее вперед. Если используется этот метод, возникающие нарушения окклюзии должны выявляться и устраняться во рту.

#### *Противолежущие частичные модели, установленные на шарнирный артикулятор по восковым оттискам, полученным в положении центральной окклюзии*

Этот метод можно использовать при восстановлении одиночных зубов в условиях функциональной окклюзии, при которой оставшиеся зубы обеспечивают адекватную и стабильную центральную окклюзию. При осторожной установке моделей по точному и тонкому восковому оттиску, полученному в положении центральной окклюзии, можно восстановить правильный контакт опорных бугров в положении центральной окклюзии. Легко возникающие препятствия в положении центрального соотношения, при рабочем и нерабочем движениях и при выдвижении нижней челюсти вперед следует устранять во рту. При использовании воскового оттиска большей толщины могут образовываться преждевременные контакты в положении центральной окклюзии из-за слишком малой дуги закрывающего движения прибора. Некоторые частичные артикуляторы имеют

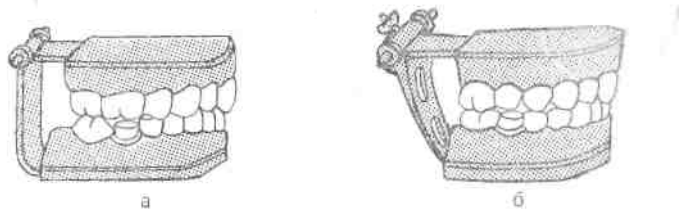


Рис. 244. Упрощенный шарнирный частичный окклюдатор (а). Частичный артикулятор, позволяющий воспроизводить некоторые латеральные и выдвижные движения (б).

устройство для перемещения моделей из стороны в сторону. Это обеспечивает определенную степень контроля при воспроизведении рабочего или выдвижного движений нижней челюсти, но этого недостаточно для того, чтобы предотвратить возникновение бугровых препятствий (рис. 244).

Полные модели можно гораздо точнее устанавливать в положении центральной окклюзии, чем частичные, благодаря стабильности, обеспечиваемой смыканием зубов с обеих сторон дуги. Полные модели можно устанавливать на многих типах артикуляторов разной сложности. Полные модели необходимо использовать, если восстанавливается несколько зубов, и при более значительных дефектах зубных рядов.

#### *Артикуляция полных моделей вручную*

Этот метод часто используется в тех случаях, когда задние зубы имеют хороший межбугровый контакт в положении центральной окклюзии. Но в этом случае трудно определить контакт

опорных бугров в положении центральной окклюзии, поэтому существует одинаковая вероятность возникновения при восстановлении зубов преждевременного контакта, правильного контакта или его отсутствия. Выравнивание трущихся поверхностей зубов при имитации движений нижней челюсти не дублирует действие дистального направляющего компонента при ее движениях. При использовании этого метода трудно предотвратить возникновение препятствий в положении центрального соотношения, во время рабочих и нерабочих движений и выдвижения ее вперед, если не устра-

Рис 245. Артикулируемые вручную полные модели челюстей

нена возможность контакта опорных бугров в положении центральной окклюзии. Преждевременные контакты и препятствия, возникающие при таком восстановлении зубов, должны устраняться во рту (рис. 245).

*Полные модели, установленные на упрощенном шарнирном артикуляторе, не имеющем устройства для воспроизведения боковых движений нижней челюсти или выдвижения ее вперед*

Небольшой артикулятор имеет дугу закрывания, значительно отличающуюся от дуги закрывания большого. Если модели установлены на малом шарнирном артикуляторе по отпечатку в положении центральной окклюзии, закрывание прибора на толщину отпечатка создает контакт зубов моделей, отличающийся от контакта зубов во рту в положении центральной окклюзии. Восстановленные при таком соотношении зубы часто имеют преждевременный контакт в положении центральной окклюзии и будут ощущаться больным как «высокие». Эти приборы слишком малы, чтобы воспроизводить терминальную дугу закрывания в положении центрального соотношения, и не позволяют моделям совершать скользящие движения между положениями центрального соотношения и центральной окклюзии. Это приводит к возникновению преждевременных контактов в положении центрального соотношения и «скольжения по центру». Поскольку эти приборы не воспроизводят движений нижней челюсти, на восстановленных зубах часто возникают: препятствия при рабочем и нерабочем движениях и при выдвижении ее вперед (рис. 246). При использовании таких приборов возникающие нарушения окклюзии следует выявлять и устранять во время примерки протезов.

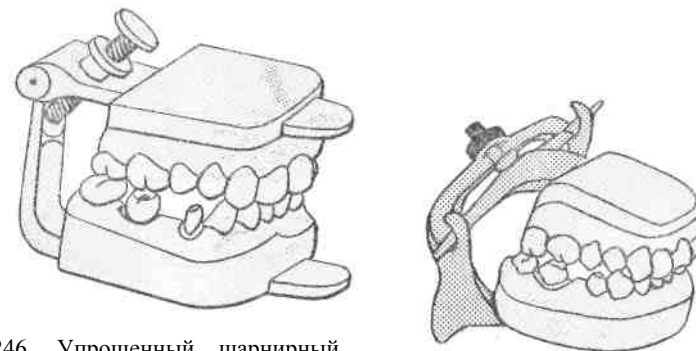


Рис. 246. Упрощенный шарнирный артикулятор. Рис. 247. Плоскостной артикулятор.

*Полные модели, установленные  
на плоскостные артикуляторы с постоянной  
направляющей функцией при воспроизведении боковых  
движений нижней челюсти и выдвижения ее вперед*

Плоскостные артикуляторы, размеры которых меньше челюстей больного, не могут воспроизводить дугу, описываемую нижней челюстью больного при ее закрывающем движении. При установке моделей на плоскостные артикуляторы по меж-окклюзионным отпечаткам, полученным в положении центральной окклюзии, имеется такая же возможность возникновения преждевременных контактов в положении центральной окклюзии, как и при использовании описанных выше упрощенных шарнирных артикуляторов. Этот недостаток можно компенсировать использованием межокклюзионных отпечатков минимальной толщины без нарушения стабильности их формы. При положительном и стабильном межбугровом соотношении зубов в положении центральной окклюзии противлежащие полные модели могут быть установлены в положение максимального межбугрового смыкания зубов без межокклюзионных отпечатков, что исключает возможные ошибки. Если имеется сомнение в стабильности межбугрового соотношения зубов моделей, следует использовать межокклюзионные восковые отпечатки, полученные в стабильном положении центральной окклюзии.

Малые плоскостные артикуляторы не могут воспроизводить терминальную дугу закрывающего движения нижней челюсти и не имеют приспособления для перенесения показаний лицевой дуги. На них непросто воспроизвести скользящие движения нижней челюсти между положением первоначального контакта зубов при центральном соотношении и положением центральной окклюзии. Следовательно, могут легко возникать преждевременные контакты в положении центрального соотношения и отклоняющее скольжение в положение центральной окклюзии. Плоскостные артикуляторы могут лишь очень приблизительно воспроизводить боковые движения нижней челюсти или выдвижения ее вперед. Дистальный направляющий компонент артикулятора создает лишь отдаленное подобие суставного пути больного. Направляющая функция зубов при рабочем движении нижней челюсти и выдвижения ее вперед обеспечивает передний направляющий компонент. Он является доминирующим фактором в размыкании задних зубов и часто помогает избежать возникновения на восстановленных зубах серьезных препятствий при рабочем и нерабочем движениях нижней челюсти и при выдвижении ее вперед. Однако некоторые нарушения окклюзии в форме препятствий при рабочем и нерабочем движениях нижней челюсти и при выдвижении ее вперед могут возникнуть из-за неточности механизмов, воспроизводящих суставной путь. Возможность приблизительной имитации на артикуляторе боковых движений нижней челюсти и выдвиже-

ния ее вперед позволяет зубному технику планировать относительную толщину металлического компонента комбинированной коронки или металлокерамического протеза. Таким образом, если даже потребуется окончательная припасовка протезов во рту, она не вызовет перфорации золота, пластмассы или фарфора. Эти приборы подходят для изготовления одиночных зубов и небольших мостовидных протезов в условиях функциональной окклюзии со стабильным положением центральной окклюзии и передним направляющим компонентом, обеспечивающим размыкание задних зубов (рис. 247). Нарушения окклюзии, возникающие при изготовлении протезов с помощью таких приборов, следует выявлять и устранять во рту. К ним относятся преждевременные контакты в положении центральной окклюзии и центрального соотношения, а также бугровые препятствия при рабочем и нерабочем движениях нижней челюсти и при выдвижении ее вперед. Следует правильно оценивать недостатки этих приборов. Если необходимо воспроизвести положение центрального соотношения или изменить один из основных элементов-окклюзии, модели нужно устанавливать как минимум на полурегулируемый артикулятор.

*Полные модели, установленные на  
полурегулируемых артикуляторах*

Полные модели можно устанавливать, используя межокклюзионные восковые отпечатки (контрольные прикусы) на любой тип полурегулируемых артикуляторов в положение центральной окклюзии или центрального соотношения (рис. 248, 249).

Модели верхней челюсти можно устанавливать путем переноса показаний лицевой дуги, используя произвольную или истинную шарнирную ось. Это позволяет правильно сориентировать верхнюю модель по отношению к суставной оси, дает возможность получить более точную дугу вращения в положении центрального соотношения и правильно ориентирует окклюзионные плоскости. Постановка моделей в центральном соотношении

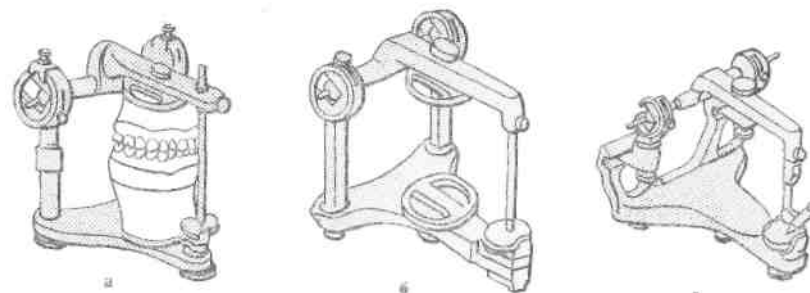


Рис. 248. Полурегулируемые артикуляторы (бездуговые).  
Dentatus ARL (а); Hanau H2 (б); University Hanau 130-22 (в).

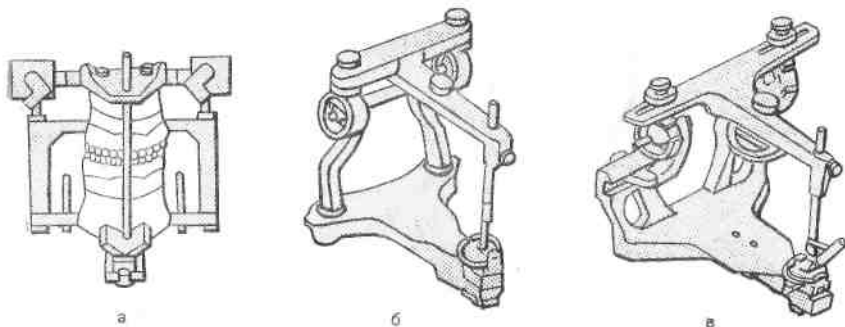


Рис. 249. Полурегулируемые артикуляторы (дуговые).  
Whip—Mix (а); Hanau Arcon H2 (б); University Hanau 130-28 (в).

позволяет установить характер существующих нарушений в положении центрального соотношения и центральной окклюзии. Когда протез фиксируют при ранее существовавшей стабильной центральной окклюзии, можно добиться правильного контакта опорных бугров, не создавая новых преждевременных контактов при центральном соотношении. Модели можно также установить в положение центрального соотношения при отсутствии стабильной центральной окклюзии; в этом случае необходимо сформировать новое межбугровое соотношение в восстанавливаемых зубах. При таком положении межбугровое соотношение можно формировать либо в положении центрального соотношения, либо в более переднем положении в зависимости от выбора зубного техника. При необходимости изменить высоту окклюзии установка моделей с помощью лицевой дуги и межокклюзионных восковых отпечатков, полученных в положении центрального соотношения, уменьшает возможность ошибки. Эти отпечатки позволяют дублировать на таком артикуляторе дугу закрывания и центра вращения нижней челюсти больного. Это означает, что при увеличении или уменьшении высоты окклюзии на артикуляторе новое межбугровое соотношение зубов будет находиться в положении центрального соотношения.

Все эти артикуляторы имеют регулируемые механизмы воспроизведения угла суставного пути, угла Беннетта и наклона резцового пути. Некоторые из них имеют устройство для регулировки расстояния между элементами, имитирующими суставные головки. Все эти устройства позволяют довольно точно воспроизводить движения нижней челюсти, но не полностью их дублируют. Вот почему они называются «полурегулируемыми». Угол суставного пути (наклон суставного пути) можно установить на любом из этих артикуляторов путем использования межокклюзионного воскового отпечатка, полученного при выдвигании нижней челюсти вперед (контрольного прикуса в выдвинутом положении). Угол Беннетта можно установить по левому и правому межокклюзионным восковым отпечаткам

(боковым контрольным прикусам). В некоторых артикуляторах этого типа механизм установки угла Беннетта не очень чувствителен — здесь можно установить угол, в среднем составляющий  $15^\circ$ . На артикуляторе «Whip-Mix» угол суставного пути, а также угол Беннетта устанавливается по боковым контрольным отпечаткам. Все эти приборы имеют регулируемые механические подставки, воспроизводящие резцовый путь, которые могут быть отрегулированы для имитации резцового пути при выдвигании нижней челюсти вперед и в стороны вдоль ровных плоскостей. Кроме того, если необходимо, матрицу резцового пути можно изготовить из самотвердеющей акриловой массы на любой из этих подставок. Устройства, имитирующие суставной и резцовый пути в этих артикуляторах, соответствуют требованиям при изготовлении большинства типов зубных протезов, не создавая препятствий при выдвигании нижней челюсти вперед и при рабочем и нерабочем ее движениях. Достаточно хорошая маневренность челюстей артикулятора позволяет восстановить гармоничные направляющие функции зубов при рабочем движении нижней челюсти и выдвигании ее вперед. Приборы, которые имеют устройства для регулирования межсуставного расстояния и точные механизмы для установки угла Беннетта, позволяют более точно воспроизвести траекторию движения нижней челюсти в горизонтальной плоскости. Некоторые из этих артикуляторов дуговые, другие — бездуговые (см. рис. 248, 249). В дуговых приборах наклон окклюзионной плоскости верхней челюсти по отношению к направляющей колее движения суставных сфер или верхней стенке механической ямки остается постоянным при открывающих и закрывающих движениях верхней части артикулятора. В бездуговых артикуляторах наклон окклюзионной плоскости верхней челюсти по отношению к направляющей колее движения суставных сфер при открывающих и закрывающих движениях прибора меняется. Следует подчеркнуть, что использование регулируемого артикулятора по себе не дает надежной гарантии того, что восстановленные зубы будут функционировать в полной гармонии с суставами, нервно-мышечным аппаратом и тканями пародонта. Возможность довольно точного воспроизведения на артикуляторе положений и движений нижней челюсти позволяет изготовить протезы, гармонично входящие в комплекс движений нижней челюсти, что также зависит от знаний, опыта и мастерства зубного техника. Выбор типа полурегулируемого артикулятора зависит от того, какую модель предпочитает врач. Некоторые из них считают, что прочный бездуговой артикулятор с направляющей колеей для движения суставных сфер подходит для большинства манипуляций. Другие отдают предпочтение дуговым артикуляторам с регулируемым расстоянием между суставными сферами. Для воспроизведения движений нижней челюсти эти артикуляторы лучше плоскостных, они менее точны, чем универсальные артикуляторы.

Универсальные артикуляторы точно воспроизводят движения нижней челюсти и устанавливаются по пантографическим или стереографическим регистрациям этих движений. Другие методы, в которых используются динамические способы регистрации движений нижней челюсти, включают технику «функционального воспроизведения траектории движения» и приспособление для правильного расположения челюстей. Эти методы могут использоваться для частных случаев в клинической практике. Универсальные артикуляторы требуют определения и перенесения на них терминальной шарнирной оси большого с помощью лицевой дуги, а также изготовления внутриротных зажимов для получения пантографических и стереографических изображений. При работе с такими артикуляторами подготовка, получение изображений движения и установка моделей требуют значительного времени и внимания. Это затрудняет их использование для обычных восстановительных процедур. Они рекомендуются при изготовлении фиксированных коронок и мостов, где необходимо снизить до минимума возможную нагрузку на нервно-мышечную систему и удерживающие ткани.

## СПИСОК ЛИТЕРАТУРЫ

- Boucher L. J.* Symposium on occlusal articulation. Dental clinics of North America. Philadelphia, Saunders, 1979.
- Dawson P. E.* Evaluation, diagnosis and treatment of occlusal problems. St. Louis, Mosby, 1974.
- Dentatus.* Instructions for use of the dentatus articulator. Stockholm. AB Den-tatus, 1968.
- Guichet N. F.* Occlusion. Anaheim, Denar corporation, 1969.
- Guichet N. F.* Procedures for occlusal treatment. Anaheim, Denar corporation, 1969.
- Teledyne Hanau.* Instruments and equipment for better dentistry. Buffalo, Tele-dyne Hanau, 1978.
- Lang B. R., Kelsey C. C.* International prosthodontic workshop on complete denture occlusion. Ann. Arbor, The university of Michigan, 1972.
- Weinberg L. A.* An evaluation of basic articulators and their concepts.  
 I—Journal of prosthetic dentistry, 1963, 13, 622—644.  
 II—Journal of prosthetic dentistry, 1963, 13, 645—663.  
 III—Journal of prosthetic dentistry, 1963, 13, 873—888.  
 IV—Journal of prosthetic dentistry, 1963, 13, 1038—1054.

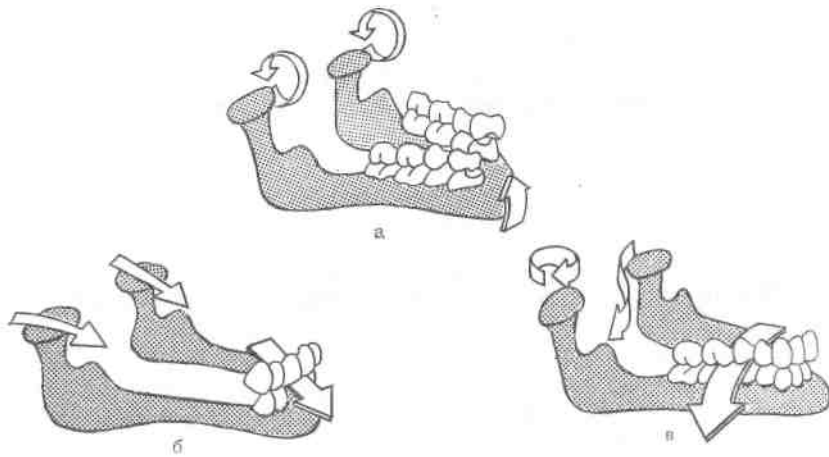
## ОККЛЮЗИЯ ПРИ ВОССТАНОВЛЕНИИ НЕСКОЛЬКИХ ЗУБОВ

### Принципы и основные элементы оптимальной окклюзии

В этой главе сделана попытка дать краткое описание факторов и принципов, которые следует учитывать при восстановлении отдельных компонентов окклюзии. Восстанавливаемые зубы следует формировать так, чтобы они гармонично входили в систему нервно-мышечного аппарата, височно-нижнечелюстных суставов и тканей пародонта. Для достижения этой цели лечение необходимо планировать так, чтобы восстановить или вновь создать окклюзионную гармонию. При этом необходимыми элементами являются стабильность заднего сегмента окклюзии, а также гармоничная направляющая функция зубов при выдвигении нижней челюсти вперед и ее рабочем движении. Эти три элемента являются основными компонентами окклюзии (рис. 250).

Задняя окклюзионная опора обеспечивается межбугровым смыканием зубов заднего сегмента. Это создает стабильное вертикальное и горизонтальное соотношение верхней и нижней челюстей при физиологической высоте окклюзии, дает опору терминальным силам при жевании и глотании и направляет эти терминальные окклюзионные нагрузки вдоль длинных осей зубов. В положении максимального межбугрового смыкания зубов суставные головки должны симметрично располагаться по отношению к соответствующим суставным бугоркам и ямкам, несколько кпереди или в терминальном шарнирном соотношении. Резцовый путь должен обеспечивать моментальное размыкание задних зубов при выдвигении нижней челюсти вперед из положения центральной окклюзии и гармонично взаимодействовать с суставным путем. Рабочий путь должен обеспечивать моментальное размыкание зубов нерабочей стороны и также гармонично взаимодействовать с суставным путем.

Размыкание задних зубов достигается разобщением контактов их бугров при небольшом открывающем движении нижней челюсти. При этом бугры нижних зубов должны пройти мимо противоположащих верхних бугров, не контактируя с ними. При размыкании этих бугров наблюдаются вертикальный открывающий и горизонтальный боковой и передний компоненты движения. Удобнее рассматривать эти компоненты отдельно. Факторы, взаимодействующие между собой и влияющие на



**Рис. 250.** Основные компоненты окклюзии.

Задний сегмент (а). Направляющая функция зубов при выдвижении нижней челюсти вперед (б). Рабочая направляющая функция (в).

траекторию движения, называются «факторами окклюзии» (или детерминантами окклюзии). Вертикальные факторы изображены на рис. 251, а горизонтальные боковые на рис. 252.

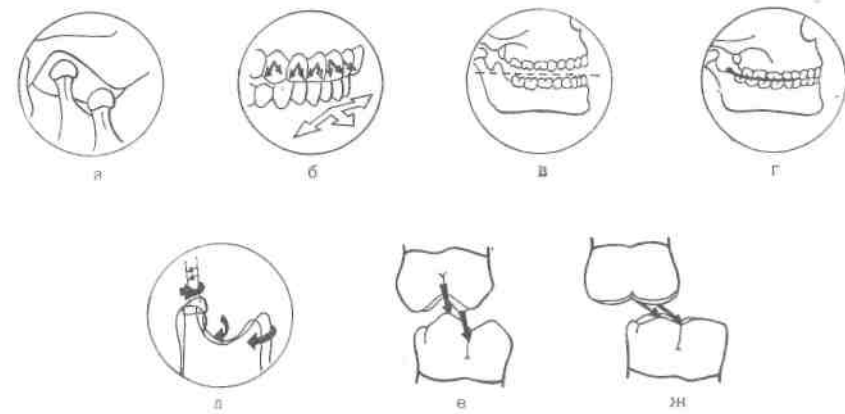
### Факторы окклюзии

#### Вертикальные детерминанты

Факторы, обуславливающие вертикальное размыкание задних зубов, определяют максимальную высоту бугров и глубину ямок восстанавливаемых зубов. Вертикальный открывающий компонент позволяет формировать более высокие бугры и глубокие ямки без образования бугровых препятствий. Более горизонтальный открывающий компонент требует соответственно более плоских бугров и мелких ямок. Эти факторы включают также суставной путь и направляющую функцию зубов при рабочем движении нижней челюсти и выдвижении ее вперед, окклюзионную плоскость, кривую Шпее и движение Беннетта (см. рис. 251).

#### Боковые горизонтальные детерминанты

Факторы, определяющие характер горизонтальных боковых траекторий движения задних зубов, влияют на контур бугровых выступов и направление основных бороздок. Благоприятное «направление выступов и бороздок» восстановленных зубов позволяет противоположащим буграм беспрепятственно проходить между восстановленными буграми. Эти факторы включают: по-

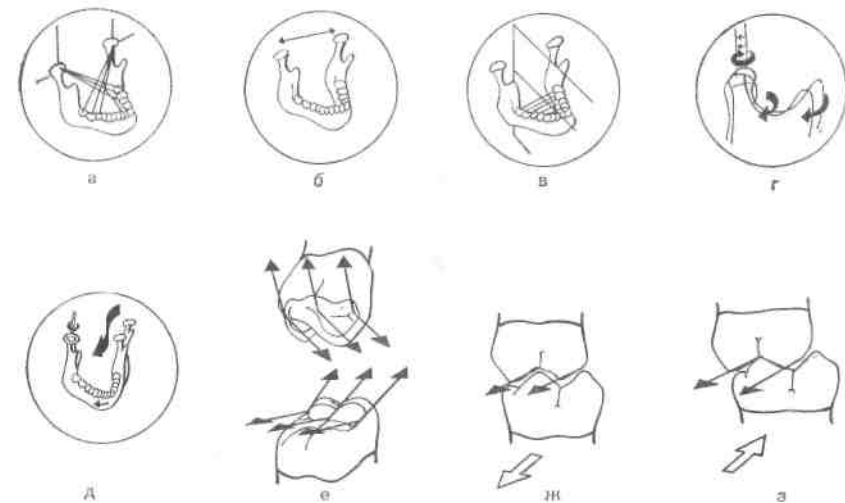


**Рис. 251.** Вертикальные детерминанты высоты бугров и глубины ямок.

Суставной путь (а). Резцовый путь (б). Окклюзионная плоскость (в). Кривая Шпее (г). Движение Беннетта (д). Высокие бугры и глубокие ямки (е). Плоские бугры и мелкие ямки (ж).

ложение зубов по отношению к центрам вращения обеих суставных головок, расстояние между суставными головками, положение зубов по отношению к среднесагитальной плоскости, характер движения Беннетта и суставной путь (см. рис. 252).

Моделью гармоничной функциональной окклюзии являются стабильная терминальная задняя окклюзионная опора и момен-



**Рис. 252.** Детерминанты траекторий латеральных горизонтальных движений.

Ориентация зубов по отношению к вертикальному и горизонтальному центрам вращения (а). Межсуставное расстояние (б). Ориентация зубов по отношению к среднесагитальной плоскости (в). Движение Беннетта (г). Направление движения нерабочей суставной головки (д). Направление относительных траекторий движения противоположащих рабочих и нерабочих опорных бугров (е). Рабочее движение (ж). Нерабочее движение (з).



тальное размыкание задних зубов под влиянием эксцентричной направляющей функции зубов. Разумеется, что такую модель следует выбирать в каждом отдельном случае в зависимости от таких переменных, как соотношение челюстей, положение зубов, способ восстановления, опорная функция альвеолярной кости и индивидуальная адаптационная способность. Хотя врач и не должен становиться «рабом» этой или любой другой схематической модели, однако ее можно использовать в качестве удобного руководства в лечении и следует предпочесть прагматическому восстановлению окклюзии без необходимого учета физиологии нервно-мышечного аппарата, суставов и альвеолярной кости.

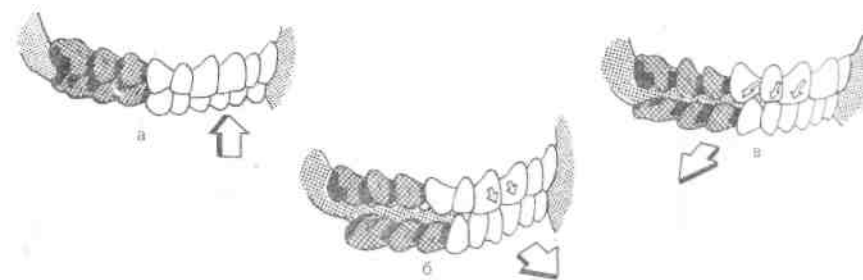


Рис. 253. Пломбы из амальгамы. Максимальный межбугровый контакт при центральной окклюзии (а). Размыкание задних зубов под влиянием резцового пути при выдвигении нижней челюсти вперед (б). Размыкание зубов при рабочем резцовом пути (в).

#### ВОССТАНОВЛЕНИЕ ЗАДНЕГО СЕГМЕНТА ОККЛЮЗИИ

Одни детерминанты окклюзии могут быть изменены, другие являются постоянными. К изменяемым факторам относятся положение зубов и их окклюзионная морфология. При восстановлении зубов в заднем сегменте окклюзионной плоскости кривая Шпее, высота окклюзии, межбугровое соотношение зубов, высота бугров и глубина ямок, а также направление выступов и бороздок могут быть изменены. Кроме того, можно перенести рабочую направляющую функцию на задние зубы, если необходимо, чтобы эта функция осуществлялась группой зубов. Эти элементы следует восстанавливать так, чтобы они гармонично взаимодействовали с постоянными детерминантами суставного пути и функцией зубов, направляющей эксцентричные движения нижней челюсти. Чем больше число восстанавливаемых задних зубов, тем больше возможность для изменения и улучшения компонентов окклюзии, но, с другой стороны, при неправильном выполнении восстановительных процедур выше риск возникновения разрушающих элементов окклюзии.

#### Восстановление нескольких задних зубов с помощью амальгамы

При восстановлении нескольких задних зубов может быть использована амальгама. При этом на восстановленных зубах должен быть обеспечен двусторонний одновременный контакт опорных бугров с противоположащими ямками и краевыми выступами. Очень важное значение имеет восстановление адекватного контакта для каждого восстановленного зуба в положении центральной окклюзии. При многократном восстановлении зубов плоскими пломбами, не обеспечивающими должного межбугрового контакта, постепенно утрачиваются межбугровое соотно-

шение и высота окклюзии, что ведет к «разрушению заднего прикуса». Если требуется восстановление всех центральных упоров задних зубов, возможно изменение их межбугрового соотношения. При существовании нежелательных преждевременных контактов в положении центрального соотношения или центральной окклюзии они должны быть устранены путем избирательного сошлифовывания до пломбирования зубов. Это позволит создать новое межбугровое соотношение в положении центрального соотношения или более благоприятную центральную окклюзию. Серьезные препятствия при нерабочем и рабочем движениях нижней челюсти и при выдвигении ее вперед можно также устранить до препарирования зубов, а неправильные контуры бугров сформировать так, чтобы обеспечить благоприятные контакты в положении центральной окклюзии. При одновременном восстановлении группы задних зубов у одного или нескольких из них следует сохранить контакт в положении центральной окклюзии на той же противоположной стороне. При этом сохранится высота окклюзии и останется модель межбугрового соотношения, по которой следует формировать контакты вновь восстановленных зубов в положении центральной окклюзии. Восстанавливать зубы следует поочередно, чтобы сохранить высоту окклюзии и центральную окклюзию. С помощью амальгамовых пломб невозможно значительно изменить уровень окклюзионной плоскости. Окончательное формирование амальгамовых пломб во рту не позволяет точно определить высоту бугров, глубину ямок и направление выступов и бороздок. По возможности следует добиваться того, чтобы направляющая функция зубов при выдвигении нижней челюсти вперед и рабочем ее движении обеспечивала моментальное размыкание контактов при центральной окклюзии восстановленных с помощью амальгамы зубов (рис. 253).

*Часть квадранта<sup>1</sup>*

При восстановлении части квадранта с помощью литых конструкций протезов необходимо, чтобы они гармонично входили в существовавшее ранее межбугровое соотношение, за исключением тех случаев, когда производится исправление первоначальной окклюзии. Идеального контакта опорных бугров можно достигнуть при использовании литых восстановительных элементов, не создающих новых преждевременных контактов в положении центрального соотношения или препятствия при рабочем и нерабочем движениях нижней челюсти и при выдвигении ее вперед.

*Восстановление квадранта*

Восстанавливаемый квадрант челюсти должен правильно соотноситься квадрантом-антагонистом. Положение центральной окклюзии определяется по межбугровому соотношению противоположной стороны, за исключением тех случаев, когда производилось исправление первоначальной окклюзии. Высота окклюзии поддерживается контактами противоположной стороны и передними зубами в том случае, если они контактируют в положении центральной окклюзии. Форма окклюзионной плоскости обусловлена положением зубов противоположного квадранта.

На рис. 254 показан обычный случай, при котором в результате ранней утраты нижнего первого моляра произошли значительное выдвижение из лунки противоположного первого моляра и мезиальное отклонение второго нижнего моляра. В этом случае восстановленный нижнечелюстной квадрант будет иметь неблагоприятную окклюзионную плоскость. Контакты зубов в положении центральной окклюзии можно получить, но бугры должны быть плоскими, чтобы избежать возникновения бугро-вых препятствий. Положение противоположных зубов затрудняет создание направляющей функции восстановленных задних зубов при эксцентричных движениях нижней челюсти, если отсутствует оптимальная передняя направляющая функция.

*Восстановление противоположащих квадрантов*

При восстановлении противоположащих квадрантов можно создать более благоприятную окклюзионную плоскость и кривую Шпее с оптимальным межбугровым контактом (рис. 255). Межбугровое соотношение зубов и высота окклюзии сохраняют-

<sup>1</sup> Имеется в виду, что прикус состоит из 4 квадрантов — два на верхней и два на нижней челюсти. (Прим. редактора.)

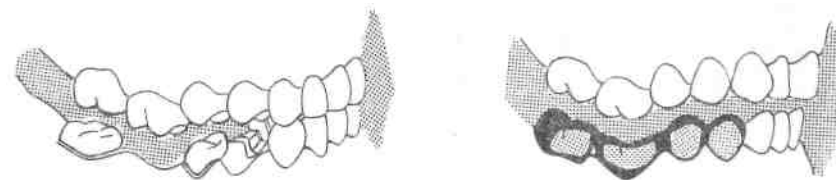


Рис. 254. Окклюзионная плоскость восстановленного сегмента соответствует по форме противоположащему сегменту.

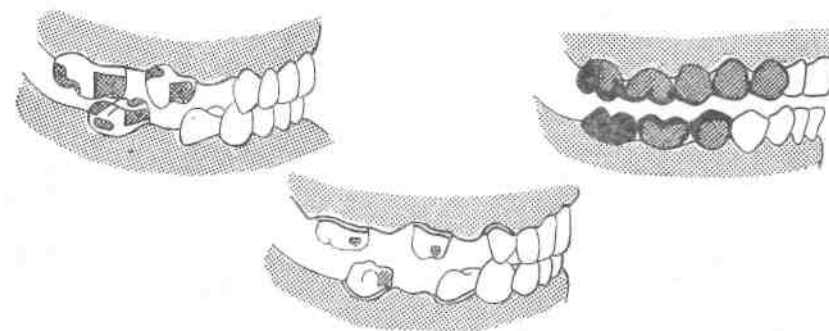
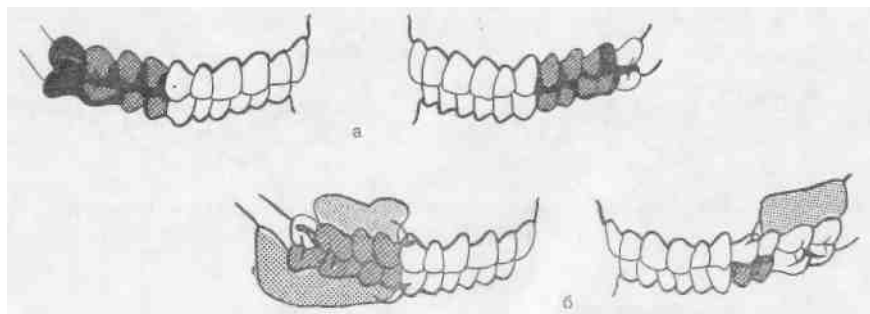


Рис. 255. Восстановление противоположащих сегментов.

ся благодаря контактам противоположной стороны. Окклюзионную поверхность можно сформировать с глубокими ямками и высокими буграми, что обеспечивает более положительное терминальное межбугровое соотношение и большую функциональную эффективность. Можно достигнуть даже моментального замыкания задних зубов, если позволяют данное соотношение челюстей и положение передних зубов. При отсутствии передней направляющей функции восстановление задних зубов следует проводить так, чтобы они направляли эксцентричные движения нижней челюсти.

*Одновременное восстановление четырех квадрантов*

При восстановлении зубов в 4 квадрантах все задние компоненты их окклюзии должны восстанавливаться одновременно. К таким компонентам относятся: межбугровое соотношение зубов, высота окклюзии, окклюзионная плоскость, кривая Шпее и элементы окклюзионной морфологии, обеспечивающие оптимальный контакт опорных бугров в положении центральной окклюзии с моментальным замыканием их во время эксцентричных движений нижней челюсти. Неправильное восстановление любого из этих компонентов повлечет за собой нарушение гармоничной работы нервно-мышечного аппарата и суставов, а также разрушение периодонтальных тканей задних зубов.

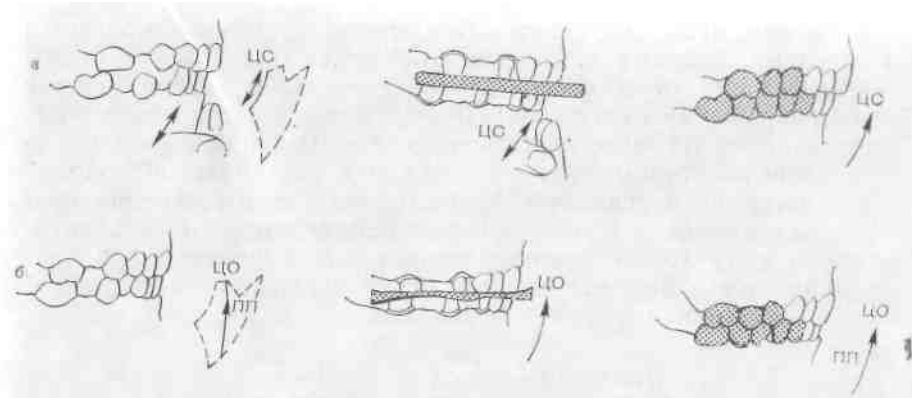


**Рис. 256.** Восстановление заднего сегмента окклюзии. Несъемные протезы (а). Несъемные и частичные съемные протезы (б).

Восстановление межбугрового соотношения зубов и высоты окклюзии необходимо тщательно планировать. Если окклюзионные поверхности задних зубов при препарировании снимают, их межбугровое соотношение утрачивается вместе с задними окклюзионными опорами, поддерживающими высоту окклюзии. По мере возможности существовавшую ранее физиологическую высоту окклюзии следует перенести на временно восстановленные зубы. При отсутствии задних зубов или адекватной опоры альвеолярной кости для фиксации мостов можно использовать съемные частичные протезы для восстановления окклюзии заднего квадранта. Хотя характер опоры и распределения нагрузок при использовании съемных частичных протезов другой, принципы восстановления двух основных компонентов окклюзии заднего сегмента, а именно межбугровое соотношение зубов и высота окклюзии, остаются теми же, что и при использовании несъемных протезов (рис. 256).

#### Восстановление межбугрового соотношения зубов

При восстановлении заднего сегмента необходимо определить терминальное соотношение челюстей, зарегистрировать его во рту, перенести на артикулятор и изготовить модели, которые обеспечивали бы межбугровое смыкание при таком соотношении. В тех случаях, когда имеется первоначальное межбугровое соотношение зубов, следует принять решение о том, нужно ли восстанавливать ранее существовавшее положение центральной окклюзии, центрального соотношения или же следует сформировать иное, более благоприятное, положение центральной окклюзии. Восстановлению контакта зубов в положении центрального соотношения или в положении новой центральной окклюзии должно предшествовать снятие отпечатка челюстей в положении центрального соотношения. Если восстановленные зубы должны повторять межбугровое соотношение существующей центральной окклюзии, соотношение зубов следует зареги-



**Рис. 257.** Регистрация и восстановление задних сегментов **верхней и нижней** челюстей в положении центрального соотношения (**ЦС**) (а). **Регистрация и** восстановление задних сегментов верхней и нижней челюстей в **положении** центральной окклюзии (**ЦО**) (б). ПП — положение **покоя**.

стрировать с помощью межокклюзионного отпечатка при произвольном закрывающем движении нижней челюсти. Необходимо выявить расхождения между ранее существовавшими положениями центральной окклюзии и центрального соотношения. Прежде чем принять решение о необходимости получения межокклюзионного отпечатка при произвольном закрывающем движении нижней челюсти, произвольное смыкание зубов на проложенную между ними восковую пластину будет зависеть от существовавшего ранее условнорефлекторного состояния мышц. Возможно, например, что мышцами был выработан условный рефлекс выполнять закрывающее движение нижней челюсти для межбугрового смыкания зубов при ее некотором выдвигании вперед и смещении в стороны (рис. 257).

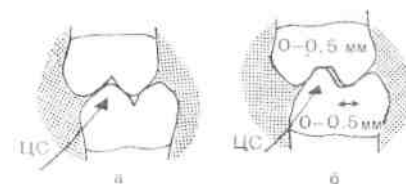
Если межокклюзионный отпечаток получен при произвольном закрывающем движении нижней челюсти, работающие модели зубов будут установлены на артикуляторе в этом латерально-выдвигающем соотношении. Восстановление заднего сегмента по этим моделям в дальнейшем приведет к тому, что больной сможет сомкнуть зубы только в таком положении. Таким образом, мышцы будут находиться в повышенном тоне, обеспечивая условнорефлекторный закрывающий путь. Впоследствии любые факторы, предрасполагающие к дисфункции нижней челюсти, гораздо быстрее приведут к нарушению функциональной гармонии, неправильной функции и их последствиям. Если терминальное соотношение челюстей регистрируется в положении центрального соотношения, задний сегмент можно восстановить так, чтобы межбугровое смыкание зубов происходило в положении центрального соотношения (рис. 257). Это называется восстановлением зубов с «истинно центральной окклюзией», при которой положения центрального соотношения и центральной окклюзии совпадают. Контакт зубов при таком

положении может осуществляться между буграми и краевыми выступами, буграми и ямками или может быть трехпунктным в зависимости от того, что предпочитает врач. Произвольная дуга закрывания будет теперь в положении центрального соотношения. Это не ведет к скованности мышц или образованию условнорефлекторных форм движения в нестабильное положение центральной окклюзии. Мышцы остаются в состоянии нормального тонуса; отсутствуют и преждевременные контакты, которые могут быть причиной неправильной функции при движении нижней челюсти из положения центрального соотношения в положение центральной окклюзии.

*Запланированная «свободная», или «длинная», центральная окклюзия*

Существует мнение, что при восстановлении межбугрового соотношения по планируемой центральной окклюзии контакт должен осуществляться несколько кпереди от положения центрального соотношения. При этом создается плоская окклюзионная платформа, которая допускает горизонтальное движение между положениями центрального соотношения и центральной окклюзии. Это называется «свободной», или «длинной», окклюзией. Длина этой горизонтальной платформы — от 0,2 до 0,5 мм. Горизонтальная платформа также может позволить совершать некоторое латеральное движение, что создает небольшую площадь «свободы движений» вместо четкого межбугрового соотношения при «истинной центральной» окклюзии. Разница между преждевременным контактом в положении центрального соотношения и скольжением и «свободной центральной окклюзией» заключается в следующем. В первом случае нижняя челюсть совершает закрывающее движение до начального преждевременного контакта зубов в положении центрального соотношения. Это нестабильное положение, и при сомкнутых зубах нижняя челюсть скользит вдоль поверхности, с которой произошел преждевременный контакт до достижения межбугрового смыкания зубов в стабильное положение центральной окклюзии. При «длинной центральной окклюзии» нижняя челюсть совершает закрывающее движение в положении центрального соотношения до тех пор, пока все задние зубы не сомкнутся в одновременном контакте. Это стабильное положение, и если мышцы напряжены, челюсть не будет скользить вперед, так как наклонная поверхность преждевременного контакта, направляющая это скольжение, отсутствует. При выдвигении нижняя челюсть может двигаться вперед вдоль горизонтальной платформы. Таким образом, чтобы обобщить различия между восстановлением «истинно центральной окклюзии» (межбугровое смыкание зубов в положении центрального соотношения) или «свободной окклюзии» («длинной» центральной окклюзии), следует сказать, что в первом случае нижняя челюсть совер-

Рис. 258. (стинно центральная окклюзия (а) Свободная центральная окклюзия («длинная») (б).



шает закрывающее движение в единственно возможное положение межбугрового смыкания зубов при центральном соотношении; во втором случае она может беспрепятственно двигаться в положение центрального соотношения, но может также совершать укрывающее движение в более выдвинутом вперед положении, чем центральное соотношение (на 0,5 мм), и сохранять при этом нужную высоту окклюзии. Оба эти положения стабильны (рис. 258).

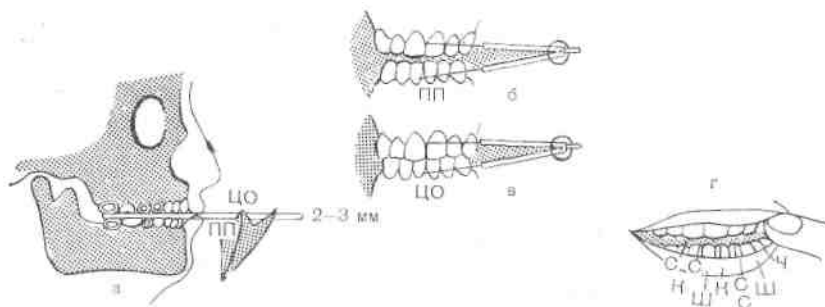
Не следует считать, что это два противоположных мнения, скорее это два разных метода, каждый из которых может использоваться в определенных клинических условиях.

**Сохранение высоты окклюзии и ее определение**

Задние зубы необходимо восстанавливать так, чтобы сохранялась первоначальная физиологическая высота окклюзии. Контакт передних зубов в положении центральной окклюзии при соотношении резцов по I классу, II подклассу II класса и III классу создает жевательные упоры, обеспечивающие сохранение высоты окклюзии. При отсутствии такого контакта передних зубов для сохранения высоты окклюзии следует использовать задние упоры. Это достигается тем, что во время препарирования [Восстановления зубов с помощью временных или постоянных восстановительных элементов контакт одного зуба данного (заднего) оставляют интактным. Если необходимо восстановить задние зубы с обеих сторон, сначала производят препарирование и восстановление их с одной стороны, а зубы противоположной стороны остаются интактными для сохранения высоты окклюзии. При отсутствии подходящих жевательных упоров высоту окклюзии следует восстанавливать по высоте поперечного соотношения зубов при разговоре (рис. 259).

Средняя межокклюзионная высота (свободное пространство) составляет 2—3 мм. Высоту окклюзии можно определить путем измерения высоты покоя, т. е. расстояния между двумя производными точками на верхней и нижней челюсти. Нижняя челюсть в этом положении находится в положении покоя. Затем от получения значения вычитают 2—3 мм. Это и обеспечит высоту окклюзии межокклюзионным расстоянием 2—3 мм.

При образовании некоторых речевых звуков передние зубы размыкаются в вертикальном положении при вертикальном открытии резцов; кроме того, необходимы еще 1—1,5 мм при



**Рис. 259.** Межокклюзионное расстояние (а). Высота покоя (П) (б). Оклюзионная высота (ЦО — центральная окклюзия) (в). Минимальная «речевая высота» (г).

произнесении таких звуков, как С С С С или Ш Ш Ш Ш (минимальная речевая высота). При образовании этих звуков задние зубы размыкаются, образуя «заднее речевое пространство». Однако это не равнозначно понятию «межокклюзионная высота». Минимальное заднее речевое пространство, равное 1—1,5 мм, необходимо для того, чтобы эти зубы не мешали при разговоре. Наблюдение за размыканием зубов при разговоре дает дополнительную информацию для определения высоты окклюзии.

Величина и высоты покоя, и речевого пространства является в высшей степени эмпирической. При использовании таких методов задние зубы следует сначала восстановить с помощью временных восстановительных элементов на определенный промежуток времени, чтобы обеспечить комфорт и дать возможность большому адаптироваться. Если высота окклюзии восстановленных задних зубов превышает высоту покоя при отсутствии межокклюзионной высоты, эти зубы препятствуют перемещению нижней челюсти в нормальное положение покоя. Жевательные мышцы находятся в постоянном напряжении и не могут достичь своей длины покоя. В результате больной ощущает значительное неудобство. У него появляются симптомы напряженности и боли в мышцах и суставах. В некоторых случаях может произойти вдавливание зубов в альвеолы. С другой стороны, если при восстановлении зубов образуется слишком большая окклюзионная высота, больной может жаловаться на усталость мышц во время и после жевания.

Выбор артикулятора и метода регистрации соотношения зубов при восстановлении заднего сегмента (более подробно эти вопросы обсуждаются в главе 5)

При восстановлении заднего сегмента окклюзии полурегулируемый артикулятор следует предпочесть упрощенному шарнирному или плоскостному. Если используется полурегулируемый

артикулятор и переносная лицевая дуга, можно довольно точно воспроизвести терминальную дугу закрывания. Модели устанавливаются в положение центрального соотношения по межокклюзионному отпечатку, сделанному в положении центрального соотношения, и перемещаются между положениями центрального соотношения и центральной окклюзии, если это необходимо. Если планируется изменение высоты окклюзии, правильное определение шарнирной оси увеличит точность воспроизведения терминальной дуги закрывания. Контрольные межокклюзионные отпечатки, выполненные при движении нижней челюсти в сторону и выдвигении ее вперед, позволяют так отрегулировать элементы, имитирующие работу височнонижнечелюстного сустава, чтобы они наиболее точно воспроизводили задние суставные детерминанты окклюзии. Передние зубы моделей обеспечат воспроизведение переднего компонента направляющей функции (резцовый путь). Приборы с более тонкой регулировкой угла Беннетта и регулируемым расстоянием между суставными сферами позволяют точнее воспроизводить латеральные горизонтальные суставные элементы, определяющие окклюзию. Приборы типа «Агсон» сохраняют соотношение между верхней окклюзионной плоскостью и углом суставного пути постоянным. Наиболее точно задние суставные детерминанты окклюзии могут быть воспроизведены на универсальных артикулятор ах. Чем точнее они воспроизводятся на артикуляторе, тем правильнее дублируется морфология поверхности задних зубов, обеспечивающая гармоничные эксцентричные движения нижней челюсти. Высота бугров, глубина ямок, направление выступов и бороздок, а также элементы направляющих функций (если это необходимо) при рабочем движении нижней челюсти и при выдвигении ее вперед могут быть сформированы с меньшей вероятностью возникновения нарушений окклюзии в ротовой полости.

#### ВОССТАНОВЛЕНИЕ ПЕРЕДНЕГО СЕГМЕНТА ОККЛЮЗИИ

Существует несколько основных детерминант, от которых зависит восстановление передних зубов. К ним относятся суставной путь и другие факторы, обеспечивающие размыкание задних зубов, соотношение челюстей и резцов, распределение опоры и опорная функция альвеолярной кости, стабильность передних зубов, соображения эстетики, произнесения звуков и функции. Восстановление переднего сегмента следует производить так, чтобы обеспечивалась гармоничная функция с учетом всех этих факторов. Изменение одного из них может неблагоприятно повлиять на другой.

Идеальные требования  
для восстановления гармоничной направляющей функции  
зубов при выдвижении нижней челюсти вперед  
и рабочем ее движении (**резцовый путь**)

*Направляющая функция при  
выдвижении нижней челюсти вперед*

Резцовый путь в идеальном случае должен обеспечивать плавный и ровный контакт зубов при выдвижении нижней челюсти вперед из положения центральной окклюзии. Он также должен обеспечивать моментальное размыкание задних зубов в тех случаях, когда это возможно, и быть настолько плоским, насколько это позволяют соотношение челюстей и резцов, правильное произнесение звуков и соображения эстетики. Резцовый путь и суставной путь при выдвижении нижней челюсти вперед должны гармонично сочетаться.

*Рабочая направляющая функция*

Рабочая направляющая функция определяет движения нижней челюсти в рабочую сторону из положения центральной окклюзии и обеспечивает немедленное размыкание зубов нерабочей стороны. Она может осуществляться клыками (клыковый путь) или группой зубов (групповая функция). Групповая функция осуществляется всеми или некоторыми зубами рабочей стороны и должна обеспечивать ровный и плавный контакт зубов. Рабочий путь должен быть как можно более плоским и сочетаться с рабочим суставным путем (рис. 260).

В описанном выше идеальном случае не существует препятствий при рабочем и нерабочем движениях нижней челюсти и при выдвижении ее вперед и, таким образом, исключаются этиологические компоненты дисфункции нижней челюсти. Если все-таки нефункциональное трение центрального происхождения (стресс) существует, оно будет происходить на этих запла-

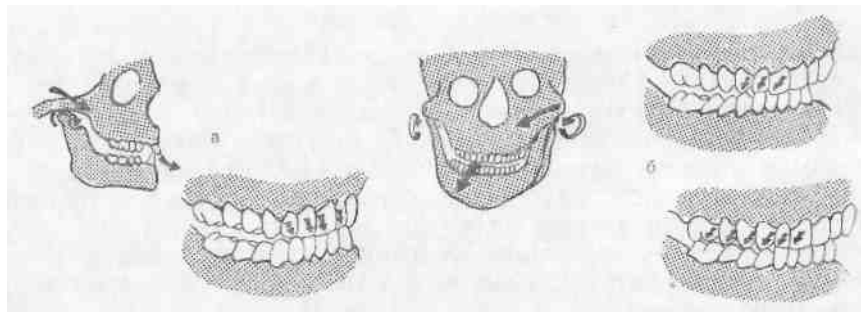


Рис. 260. Направляющая функция зубов при выдвижении нижней челюсти вперед (а). Рабочая направляющая функция (б).

нкрованных направляющих контактах. Влияние такого пара-функционального трения не столь разрушительно, как при наличии преждевременных контактов или препятствий. Такие направляющие функции должны служить идеалом при восстановлении резцового и рабочего пути в случае соотношения челюстей по I классу. Их следует рассматривать как направляющие линии, которые должны быть приспособлены к другим определяющим факторам, которые будут описаны позже.

#### ФАКТОРЫ, ВЛИЯЮЩИЕ НА ВОССТАНОВЛЕНИЕ ПЕРЕДНЕГО СЕГМЕНТА ОККЛЮЗИИ

*Способы восстановления передних зубов*

При восстановлении переднего сегмента врач должен решить, требуется ли восстановление или изменение резцового пути. Способ восстановления и протяженность дефекта будут влиять на это решение и на внешний вид восстановленных передних зубов (рис. 261). Оставшиеся разрушенные зубы могут быть восстановлены с помощью композиционных пломбировочных материалов, штифтов, <sup>3</sup>/<sub>4</sub> коронок или полных коронок. Если каждый из этих зубов восстанавливается отдельно, то необходимо копировать прежний резцовый путь и внешний вид зуба. При одновременном восстановлении всех передних зубов с помощью полных коронок могут быть внесены небольшие изменения, если это необходимо для улучшения резцового пути или внешнего вида. Основными лимитирующими факторами являются положение зубов, препарирование зубов, соотношение резцов и челюстей, соображения эстетики и произнесения звуков. Недостающие передние зубы можно восстановить с помощью мостовидных протезов при наличии адекватной опоры и небольшого расстояния между оставшимися зубами. В противном случае восстановление можно производить с помощью частичных съемных протезов. Резцовый путь и внешний вид передних зубов легче изменить при использовании несъемных и съемных частичных протезов. Резцовый путь следует планировать в соответствии с распределением опорных зубов и седловидной опоры там, где зубы утрачены.

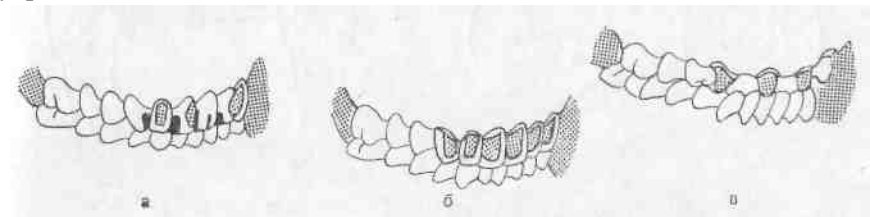


Рис. 261. Виды восстановления передних зубов.

Восстановление отдельных зубов (а). Полные коронки для отдельных зубов (б). Восстановление зубов с помощью мостовидных протезов.

**Факторы окклюзии (факторы, размыкающие задние зубы)**

Факторы, при взаимодействии которых обеспечивается размыкание задних зубов, определяют характер направляющих небных контуров верхних резцов и клыков при их восстановлении (рис. 262). К ним относятся: суставной путь, строение жевательной поверхности задних зубов (высота бугров, глубина ямок, направление выступов и бороздок), окклюзионная плоскость, кривая Шпее, движение Беннетта, направление движения нерабочей суставной головки, ориентация зубов по отношению к центрам вращения суставных головок и расстояние между суставными головками.

*Соотношение челюстей и резцов*

При восстановлении передних зубов с целью улучшения окклюзии или внешнего вида можно изменить их положение и угол наклона. Однако соотношение челюстей будет определяющим фактором в достижении этих целей. Положение передних зубов и угол их наклона (соотношение резцов) определяют возможность идеального восстановления передней направляющей функции (рис. 263).

Соотношение резцов по I классу и II подклассу II класса предполагает контакт зубов в положении центральной окклюзии и моментальное размыкание их при выдвигении нижней

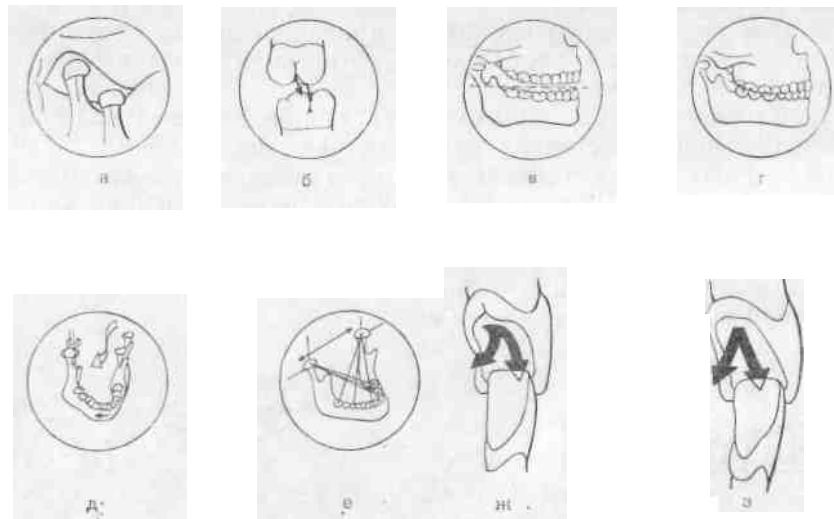


Рис. 262. Факторы, влияющие на размыкание задних зубов.

Суставной путь (а). Строение жевательной поверхности задних зубов (б). Окклюзионная плоскость (в). Кривая Шпее (г). Движение Беннетта и направление движения нерабочей суставной головки (д). Ориентация зубов по отношению к центрам вращения суставной головки (е). Характер резцового пути (ж, з).

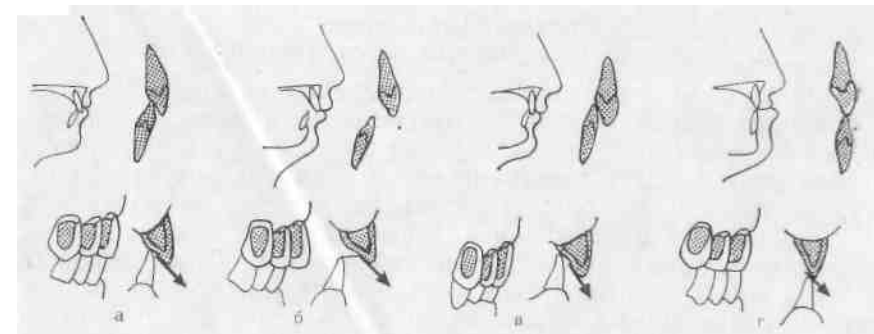


Рис. 263. Соотношение резцов. По I классу (а). По I подклассу II класса (б). По II подклассу II класса (в). По III классу (г).

челюсти вперед или рабочем ее движении. При соотношении резцов по II подклассу II класса крутой путь может быть уплощен путем препарирования небных поверхностей верхних зубов (однако следует помнить, что слишком сильное препарирование может привести к вскрытию пульпы). При соотношении челюстей по I подклассу II класса в неярко выраженных случаях резцы могут иметь небольшое увеличение контура, чтобы обеспечить контакт зубов в положении центральной окклюзии и моментальное их размыкание (чрезмерно увеличенный контур будет мешать при произнесении звуков и удалении зубного налета) (рис. 264, а). Выраженное соотношение резцов по I подклассу II класса не дает возможности восстановить контакт зубов в положении центральной окклюзии. В этом случае приходится согласиться на запоздалое размыкание передних зубов. По возможности начальное размыкание должно обеспечиваться первым премоляром (рис. 264,б).

Легкое переднее размыкание зубов можно восстановить на основе ранее существовавшего соотношения резцов по III классу при их смыкании «край к краю», это не портит внешнего вида и произношения звуков. Клыковый путь или групповую функцию можно восстановить в соответствии с положением зубов и первоначальной рабочей направляющей функцией.




Рис. 264. Соотношение резцов по слабо выраженному I подклассу II класса. Восстановление направляющей функции: при выдвигении нижней челюсти вперед (а). Восстановление направляющей функции при рабочем движении нижней челюсти (б).

*Распределение опоры и  
удерживающая функция альвеолярной кости*

Принципы восстановления передней направляющей функции с помощью несъемных или съемных протезов должны базироваться на адекватном распределении опорных зубов. Мостовидные протезы следует конструировать таким образом, чтобы их терминальные и консольные опоры равномерно выдерживали функциональные и нефункциональные нагрузки при направлении эксцентричных движений нижней челюсти. Опорные зубы должны иметь благоприятное соотношение между коронкой и корнем, адекватную опору альвеолярной кости и не подвергаться воздействию чрезмерных скручивающих усилий при осуществлении передней направляющей функции. Распределение контактов, обеспечивающих направляющую функцию при рабочем движении нижней челюсти и выдвигении ее вперед, следует планировать в соответствии с распределением опорных зубов и состоянием опорной кости в каждом конкретном случае (рис. 265). Эксцентричную направляющую функцию необходимо планировать так, чтобы избежать расшатывания и смещения мостовидных протезов, что может привести к рассасыванию цемента из-под опорных коронок.

*Стабильность передних зубов*

Передние зубы удерживаются в состоянии гармонии под воздействием уравнивающих сил языка, губ, окклюзии и опорной функции альвеолярной кости. Для создания более благоприятной окклюзии или улучшения внешнего вида может возникнуть необходимость изменить положение или угол наклона передних зубов. При этом следует принять все меры предосторожности для того, чтобы новое соотношение зубов осталось в таком же стабильном положении по отношению к вышеперечисленным силам, направленным в противоположные стороны (рис. 266).

*Эстетическая функция передних зубов*

Профиль и контуры нижней трети лица определяются передними зубами. Различный угол наклона зубов и их положение отражаются в разных лицевых профилях при соотношении зу-

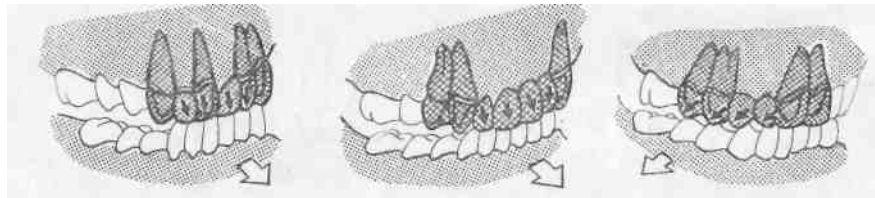


Рис. 265. Взаимосвязь между направляющими функциями при выдвигении нижней челюсти вперед и при ее рабочем движении и расположением опорных зубов.

<бов по I классу, II подклассу I класса, II подклассу II класса, III классу или при полном отсутствии зубов (см. рис. 263). Если при создании более благоприятного режцового пути положение зубов или угол их наклона значительно изменяются, это может отрицательно повлиять на профиль лица.

При размыкании губ в положении покоя и при улыбке «выпуклый» контур губ поддерживается лабильными поверхностями верхних и нижних резцов и клыков.

Контуры углов рта и губ также создаются щечными поверхностями клыков и первых премоляров. Об этом следует помнить при изменении или восстановлении щечных поверхностей этих зубов (рис. 267, а). Длину резцов следует восстанавливать таким образом, чтобы сохранить эстетический внешний вид при улыбке или спокойном положении губ. Края верхних резцов и клыков должны создавать приятную и гармоничную «линию улыбки». На рис. 267, б показана благоприятная «линия улыбки», а на рис. 267, в — неблагоприятная.

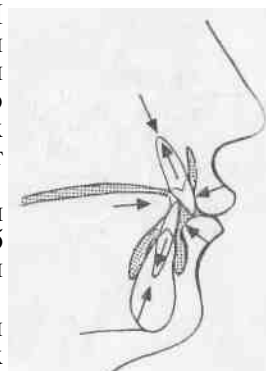


Рис. 266. Силы, обеспечивающие стабильность передних зубов.

*Роль передних зубов в произнесении звуков*

Передние зубы выполняют специфическую функцию при произнесении звуков речи. Восстановление передних зубов не должно нарушать эту функцию. Хотя возможность некоторой адаптации речи к изменению положения передних зубов существует, однако в результате серьезных изменений может возникнуть постоянное искажение некоторых звуков речи. При размыкании краев резцов на 1—1,5 мм звуки С С С С С и Ш Ш Ш Ш становятся мягкими (рис. 268, а). Расстояние между краями резцов, необходимое для произнесения этих звуков, называется «минимальной речевой высотой». Звуки В В В В В и Ф Ф Ф Ф Ф образуются при контакте верхних резцов с красной каймой нижней губы (рис. 268, б). При произнесении английского звука, передаваемого сочетанием букв th (8),

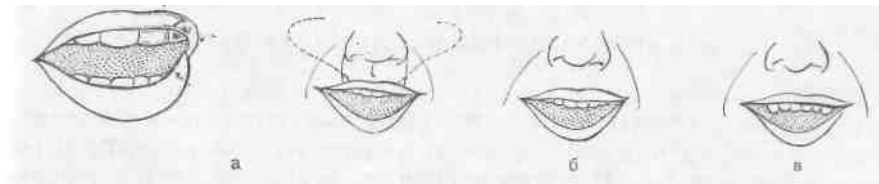


Рис. 267. Передние зубы поддерживают губы (а). Эстетическая линия улыбки (б). Неэстетическая линия улыбки (в).



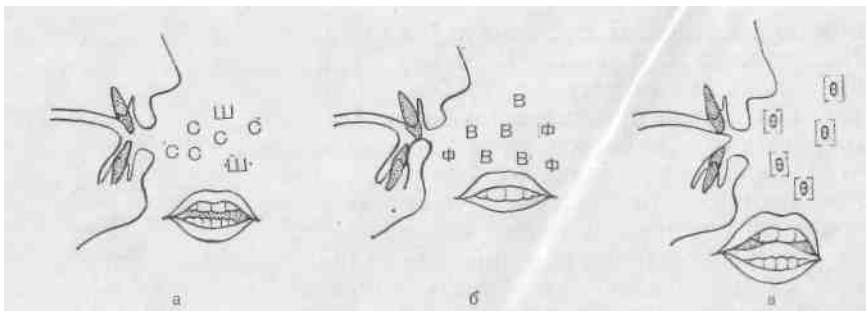


Рис. 268. Положение передних зубов при образовании звуков речи. Звуки Ш и С (а). Звуки В и Ф (б). Звуки Th (в).

края резцов размыкаются на расстояние, большее, чем минимальная речевая высота, и кончик языка помещается между ними (рис. 268, в).

#### *Функциональные свойства передних зубов*

Контакт передних верхних и нижних зубов «край в край» при выдвинутой нижней челюсти обеспечивает откусывание или отрывание пищи. Постепенно жевательные циклы становятся более рефлекторными и завершаются при наступлении контакта зубов в положении центральной окклюзии. Правильно запланированная направляющая функция зубов обеспечивает наличие направляющих скатов, которые определяют рефлекторные жевательные циклы. Если направляющая функция, действующая при выдвигании нижней челюсти вперед и рабочем ее движении, гармонично сочетается с суставным путем, жевательные циклы будут происходить в рамках адаптационной способности нервно-мышечного аппарата. Это обеспечит физиологическое напряжение и нормальный тонус мышц. При отсутствии гармоничной направляющей функции преждевременные контакты и препятствия могут быть достаточно выраженными, чтобы вызвать образование обходных путей во время жевательных циклов, приводящих к скованности мышц. Это в значительной мере увеличивает возможность развития дисфункции нижней челюсти и МБД.

#### Выбор артикулятора для восстановления переднего сегмента

Если небные направляющие скаты верхних передних зубов имеют уменьшенный контур, то резцовый путь не обеспечит размыкания задних зубов и таким образом создаст задние бугровые препятствия. При увеличении контура этих скатов резцовый путь может быть слишком крутым, что будет препятствовать гармоничному сочетанию его с суставным путем. Для эф-

фективного восстановления направляющей функции передних зубов требуется артикулятор, с помощью которого можно воспроизвести межбугровое соотношение задних зубов, и факторы, обеспечивающие их размыкание (см. рис. 262). Механическую резцовую направляющую подставку следует установить так, чтобы ее стержень обеспечивал размыкание соответствующих задних зубов при выдвигающем и боковом движениях модели нижней челюсти. Существовавший ранее физиологический резцовый путь можно воспроизвести на пластмассе резцовой подставки с помощью моделей непрепарированных естественных зубов или временных протезов.

### ПОЛНОЕ ВОССТАНОВЛЕНИЕ ОККЛЮЗИИ

#### Терапевтическая окклюзия

Восстановление задних и передних сегментов окклюзии одновременно с помощью несъемных протезов требует сложных восстановительных процедур. Все детерминанты и факторы окклюзии, которые обсуждались в этой главе, должны гармонично сочетаться между собой и обеспечивать нормальное состояние нервно-мышечного аппарата и тканей периодонта. Если не уделять этим факторам должного внимания, в результате лечения могут быть легко допущены ошибки, которые вызовут патологические изменения в нервно-мышечном аппарате, суставах, зубах и периодонте. В данной главе изложены принципы восстановления основных элементов окклюзии. Если восстановленные элементы обеспечивают гармоничную функцию жевательной системы, они составляют «терапевтическую окклюзию». Для получения более полной информации по восстановлению окклюзии с помощью несъемных протезов следует обратиться к специальной литературе.

#### Съемные частичные протезы

Окклюзию при изготовлении съемных частичных протезов необходимо планировать в соответствии с распределением оставшихся интактных зубов и участков альвеолярного отростка, не имеющих зубов. Задний сегмент окклюзии восстанавливают в соответствии с теми же принципами, что и несъемных протезов. Межбугровое смыкание зубов должно происходить в положении центрального соотношения или в положении запланированной центральной окклюзии при физиологической высоте окклюзии. Будет ли оно происходить на одной седловидной опоре, где зубы отсутствуют, или также на опорных зубах, в каждом отдельном случае будет зависеть от распределения оставшихся зубов (рис. 269). Там, где позволяют оставшиеся зубы, направляющая функция, обеспечивающая выдвигание нижней челюсти вперед и ее рабочее движение, должна быть такой же, как и при терапевтической окклюзии несъемных про-

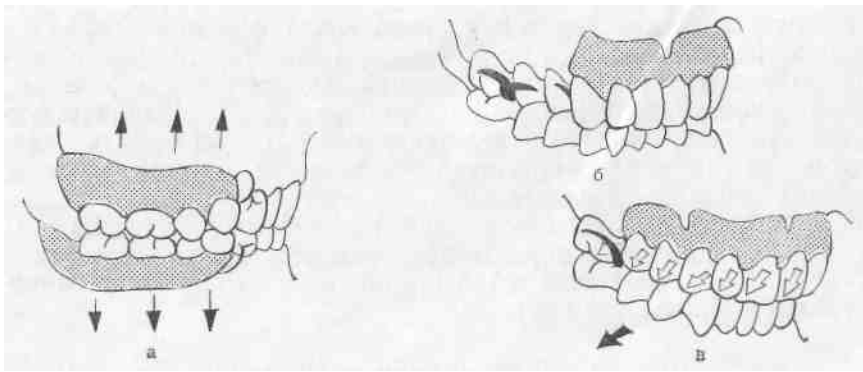


Рис. 269. Частичные съемные протезы, восстанавливающие: задний сегмент окклюзии (а); переднюю направляющую функцию; рабочую направляющую функцию (в).

тезов, т. е. она должна обеспечивать размыкание соответствующих задних зубов. Если это невозможно, то выдвигающее и рабочее движения нижней челюсти должны направляться искусственными зубами (см. рис. 269). Направляющая функция зубов при эксцентричных движениях нижней челюсти должна гармонично сочетаться с суставным путем и обеспечивать наиболее благоприятное распределение возникающих при этом неосевых нагрузок между опорными зубами и участками, где зубы отсутствуют.

### Полные протезы (сбалансированная окклюзия)

Принципы восстановления окклюзии при полном отсутствии зубов имеют свои особенности. Полные протезы требуют окклюзии, которая будет сохранять стабильность и предотвращать наклон базиса протеза во время функциональных и нефункциональных нагрузок. Эксцентричная направляющая функция, обеспечивающая в прошлом размыкание задних естественных зубов, будет вызывать наклон базиса полного протеза. Такие протезы требуют «сбалансированной окклюзии» (рис. 270).

При выдвижении нижней челюсти вперед должен наступать одновременный контакт между зубами, обеспечивающими резцовый путь, и задними зубами. Во время рабочего движения нижней челюсти контакт должен осуществляться между группой зубов рабочей стороны и одновременно между всеми задними "зубами нерабочей стороны. Такая двусторонняя сбалансированная окклюзия должна гармонично сочетаться с суставным путем. При пережевывании пищевого комка на рабочей стороне он будет действовать как шарнир и создавать условия для смещения нижнего протеза нерабочей стороны. Однако при смыкании зубов одновременный их контакт на рабочей и нерабочей сторонах должен возвращать протез на прежнее место. Наклон базиса протеза можно уменьшить до предела, если

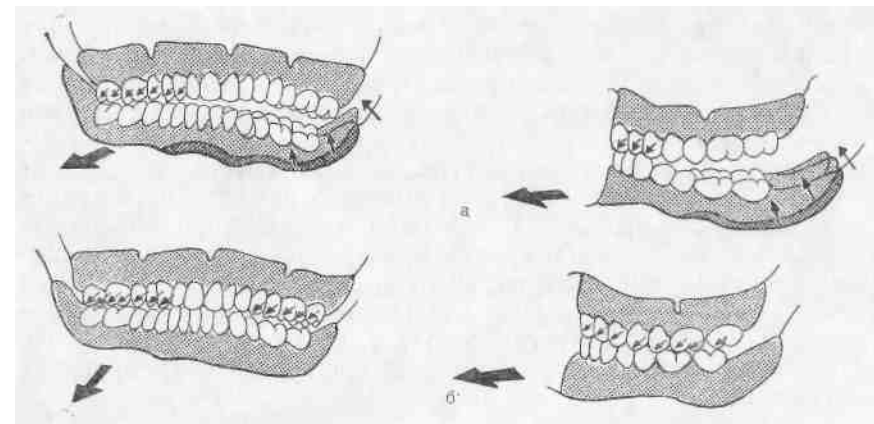


Рис. 270. Наклон базиса протеза при осуществлении направляющей функции, обеспечивающей выдвижение нижней челюсти вперед и ее рабочее движение (а). Двусторонняя сбалансированная окклюзия, стабилизирующая базис протеза (б).

большого научить пережевывать небольшие кусочки пищи вертикальными жевательными движениями одновременно с обеих сторон. При возникновении нефункциональных контактов или при плотном сжатии зубов сбалансированная окклюзия обеспечит равномерное распределение максимально возможных нагрузок на безопасные участки с минимальным смещением базиса протеза. Межбугровое смыкание зубов должно происходить в положении центрального соотношения при физиологической высоте окклюзии и межокклюзионной высоте от 2 до 3 мм. Задние зубы протезов устанавливаются над краем альвеолярного отростка в нейтральной зоне. Нижние передние зубы устанавливают также над краем альвеолярного отростка, лишённого зубов, а верхние передние зубы располагают в соответствии с требованиями эстетики и правильного произнесения звуков. Для получения сбалансированной окклюзии модели зубов следует устанавливать на полурегулируемый артикулятор. Они должны гармонично сочетаться с суставным путем. Для обеспечения сбалансированной окклюзии все 5 детерминантов окклюзии, известные под названием «квинта Ханау», а именно суставной путь, резцовый путь, кривая Шпее, окклюзионная плоскость и скаты бугров задних зубов, должны гармонично сочетаться между собой.

### ПОЭТАПНЫЙ ПЛАН УСТАНОВКИ МОДЕЛЕЙ НА ПОЛУРЕГУЛИРУЕМЫЙ АРТИКУЛЯТОР И ЕГО РЕГУЛИРОВКИ (ОПИСЫВАЕТСЯ МОДЕЛЬ «DENTATUS»)

Частичные, шарнирные и плоскостные артикуляторы можно использовать, если необходимо восстановить от одного до трех зубов при интактном межбугровом соотношении зубов в поло-

жении центральной окклюзии и направляющей функции при рабочем движении нижней челюсти и выдвигении ее вперед. Если требуется воспроизвести центральное соотношение зубов, или изменить любой из основных элементов окклюзии, модели следует устанавливать на полурегулируемый артикулятор. При частом использовании и стандартизации методов эти приборы легко изучить, и работа с ними не отнимает много времени. Ниже приводится поэтапный план всех манипуляций по установке моделей и регулировке артикулятора марки «Denta-tus». Теоретические аспекты некоторых из этих манипуляций описаны в главе 5. Последовательность описываемых этапов одинакова для большинства полурегулируемых артикуляторов, хотя разные артикуляторы имеют неодинаковые регулирующие механизмы.

#### Регистрация данных с помощью лицевой дуги

Окклюзионная поверхность прикусной вилки изготавливается из размягчаемого при нагревании состава или воска и прижимается к окклюзионным поверхностям верхних зубов до тех пор, пока материал не затвердеет. Прикусную вилку выводят из рта, охлаждают в холодной воде и снова прикладывают к зубам для проверки правильности и стабильности полученного отпечатка. На коже лица больного с обеих сторон на линии, соединяющей козелок с наружным углом глаза, на расстоянии 13 см от козелка отмечают произвольную шарнирную ось. К лицевой дуге прикрепляют стрелку орбитальной оси и прикусную вилку, не фиксируя зажимы. Лицевую дугу ориентируют по отношению к голове больного. При этом прикусную вилку плотно прижимают к верхним зубам, а лицевую дугу осторожно перемещают до тех пор, пока концы калиброванных стержней, которые как бы служат продолжением горизонтальной оси вращения суставных головок, не расположатся симмет-

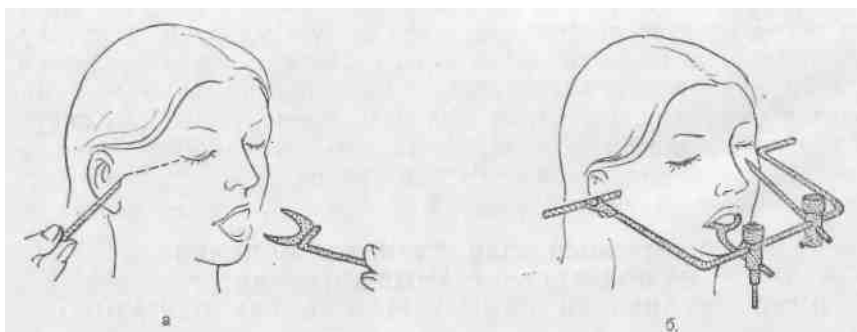


Рис. 271. Определение произвольной точки терминальной шарнирной оси и подготовка прикусной вилки (а). Ориентация лицевой дуги по отношению к голове и установка орбитальной стрелки (б).

рично и не соприкоснется с отмеченными на коже больного точками условной шарнирной оси. Для симметричной установки стержней необходимо, чтобы шкала калибровки была одинаковой с обеих сторон. Защищая глаз, необходимо установить стрелку орбитальной оси так, чтобы ее кончик касался кожи у нижнеорбитальной впадины. После проверки правильности установки прикусной вилки, осевых стержней и орбитальной стрелки фиксируют все зажимы (рис. 271).

#### Установка верхнечелюстной модели по показаниям лицевой дуги

Лицевую дугу переносят на артикулятор, а ее стержни симметрично регулируют так, чтобы обеспечить их контакт с концами суставной оси артикулятора. Цифровые показания на градуированных стержнях лицевой дуги должны быть одинаковыми с обеих сторон. Вершины бугров верхнечелюстной модели вставляют в отпечатки, оставленные на воске или другом составе в прикусной вилке. При необходимости верхнечелюстную модель можно распиливать соответствующим образом. Горизонтальный уровень модели и лицевой дуги поднимают или опускают с помощью переднего винтового домкрата, который поддерживает переднюю часть лицевой дуги и расположен на верхней части подставки. Когда кончик орбитальной стрелки касается указателя орбитальной плоскости на артикуляторе, верхнечелюстная модель находится в правильном горизонтальном положении и ее можно закреплять (рис. 272). Резцовый стержень должен быть установлен на нулевом значении шкалы, так же как и резцовая подставка, суставной путь — на  $40^\circ$  и угол Беннетта — на  $15^\circ$ . Суставные сферы закрепляют в положении центрального соотношения в контакте с их передними установочными винтами.

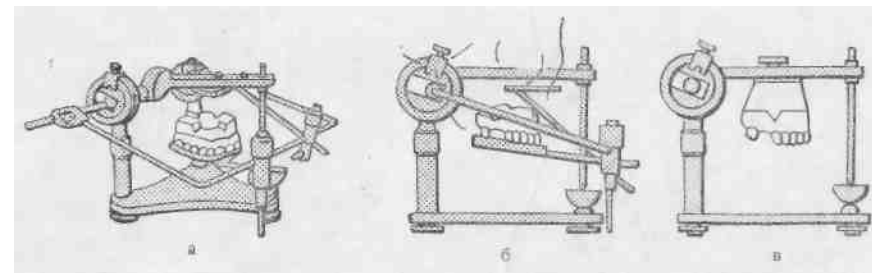


Рис. 272. Перенос лицевой дуги на артикулятор и установка модели верхней челюсти (а). Ориентация орбитальной стрелки по отношению к индикатору орбитальной плоскости (б). Фиксированная расчлененная модель верхней челюсти (в).

## Препарирование расчлененных моделей

Верхнюю поверхность верхнечелюстной модели хорошо шлифуют, а на щечных, передней и задней стенках выпиливают острые V-образные углубления. Плоскую поверхность и углубления смазывают вазелином. Затем открывают верхнюю деталь артикулятора и накладывают мягкий гипс поверх верхнечелюстной модели и в установочное кольцо верхней детали. Верхнюю деталь закрывают до тех пор, пока резцовый стержень не коснется резцовой подставки. После затвердевания гипса удаляют его излишки и верхнечелюстную модель отделяют от верхнего гипсового компонента. Углубления позволяют точно совместить эти две части. Это и есть расчлененная модель, которую позже используют для проверки точности межокклюзионных соотношений и регулировок. Две части модели можно соединить с помощью клейкого воска (см. рис. 272).

### Регистрация центрального соотношения

Два или три слоя розового воска складывают вместе, обрезают в форме дуги и равномерно размягчают на пламени или в водяной бане. Воск слегка прижимают к верхним зубам и поддерживают левой рукой, в то время как правая рука направляет нижнюю челюсть в положение терминальной дуги закрывания. При этом она совершает дугообразные движения в положении центрального соотношения и при легком соприкосновении с воском оставляет на нем отпечатки. Эти отпечатки соответствуют вершинам бугров, но при этом не должно происходить контакта между зубами. После застывания воск выбирают изо рта и охлаждают в воде. Затем отпечаток снова поме-

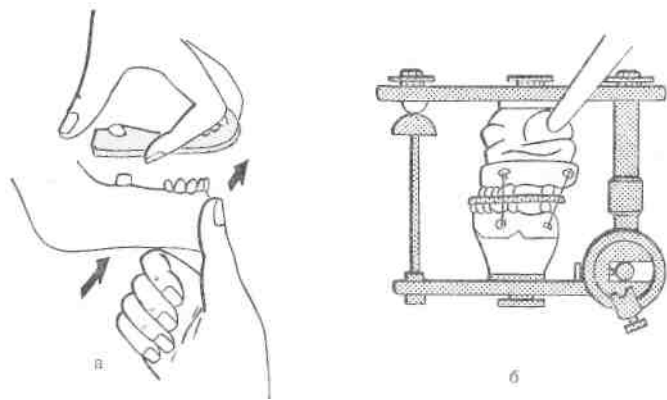


Рис. 273. Регистрация центрального соотношения (а). Установка модели нижней челюсти по межокклюзионному отпечатку, полученному в положении центрального соотношения (б).

щают против верхней модели и проверяют его стабильность. Закрывающее движение в положении центрального соотношения следует повторить несколько раз для того, чтобы убедиться, что вершины бугров верхних зубов точно входят в отпечатки при каждом закрывании. Необходимо сделать несколько таких отпечатков. Для проверки этих отпечатков можно использовать расчлененные модели (рис. 273).

### Установка нижнечелюстной модели по отпечаткам в положении центрального соотношения

Перед установкой моделей в положение центрального соотношения следует проверить, закреплены ли суставные сферы своими передними установочными винтами. Угол суставного пути составляет  $40^\circ$ , угол Беннетта— $15^\circ$ , а резцовая подставка расположена горизонтально.

Затем артикулятор переворачивают, отпечаток, полученный в положении центрального соотношения, помещают против зубов верхней модели, а вершины бугров нижней модели вставляют в их отпечатки на восковой пластине. После разметки удерживающих бороздок в основании нижнечелюстной модели верхнюю и нижнюю модели склеивают. Затем открывают нижнюю деталь артикулятора, размягченный гипс накладывают на нижнюю поверхность нижнечелюстной модели и на установочное кольцо. Далее нижнюю деталь закрывают до тех пор, пока резцовый стержень не соприкоснется с резцовой подставкой. После застывания гипса его излишки удаляют (рис. 273).

### Проверка регистрации центрального соотношения с помощью расчлененных моделей

Важно знать, точно ли зарегистрировано центральное соотношение на межокклюзионном отпечатке. Если сделано несколько таких отпечатков, их можно использовать для проверки точности регистрации. В том случае если у большинства из этих отпечатков или у всех путь закрывания идентичен, можно быть уверенным, что зарегистрировано именно центральное соотношение челюстей. Склеивающее вещество расчлененной верхнечелюстной модели удаляют и две ее части разъединяют. Затем берут отпечаток, не тот, который использовался для установки нижнечелюстной модели, а другой и прикладывают к зубам нижнечелюстной модели, а модель верхней челюсти вставляют в соответствующие выемки. Верхнюю деталь артикулятора опускают в нужное положение. Если бороздки расчлененной модели точно совпадают и при этом все бугры полностью входят в выемки воскового отпечатка, значит этот отпечаток идентичен тому, который использовался для установки нижней модели. Если эти отпечатки неидентичны, части расчлененной мо-

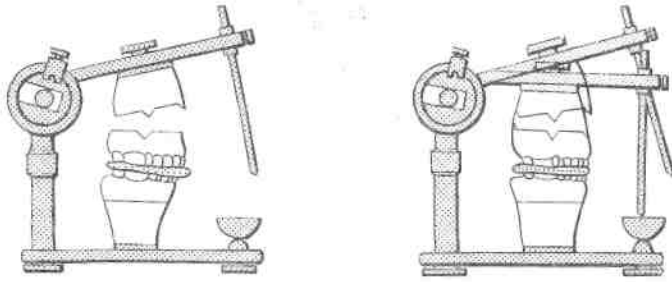


Рис. 274. Проверка регистрации центрального соотношения с помощью расчлененных моделей.

дели не<sup>^</sup> будут точно совпадать, и между ними будет виден небольшой зазор. Необходимо проследить за тем, чтобы вершины бугров оставались в выемках на воске (рис. 274).

#### Регистрация выдвинутого положения нижней челюсти (контрольный отпечаток зубов в выдвинутом положении нижней челюсти)

Четырехслойную восковую пластину дугообразной формы размягчают и прижимают к верхним зубам больного, которого просят выдвинуть нижнюю челюсть вперед и сомкнуть зубы в таком положении. Желательно, чтобы до снятия отпечатка больной отработал это движение перед зеркалом. Достаточно, чтобы смыкание зубов происходило в 5—6 мм от положения центральной окклюзии. При этом на воске должны отпечататься только вершины бугров, полного же контакта между зубами не должно быть. Затем отпечаток охлаждают без последующей проверки. Можно снять несколько таких отпечатков (рис. 275).

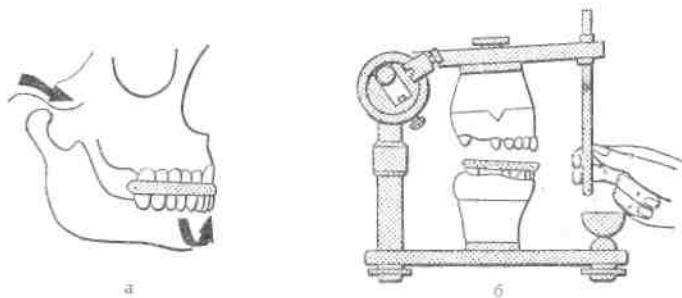


Рис. 275. Регистрация выдвинутого положения нижней челюсти (а). Перенос оттиска на артикулятор (б).

#### Регулировка угла суставного пути по контрольным отпечаткам зубов в выдвинутом положении нижней челюсти

Две части расчлененной модели склеивают. Устанавливают угол Беннетта, равный  $15^\circ$ , а винты, закрепляющие механизм суставной колеи и суставные сферы, ослабляют так, чтобы они могли свободно двигаться. Отпечаток, полученный в выдвинутом положении нижней челюсти, прикладывают к нижнечелюстной модели. Верхнюю деталь артикулятора а перемещают назад и опускают до тех пор, пока вершины бугров зубов верхней модели приблизительно не войдут в отпечатки на воске. Затем вращают механизмы суставной колеи, пока вершины бугров зубов верхней модели полностью не войдут в выемки воскового отпечатка. В этот момент наклон суставной колеи соответствует углу суставного пути для данного контрольного отпечатка. Вращение суставной колеи в любую сторону из этого положения выведет вершины бугров из восковых лунок. Во время этой процедуры слегка надавливают непосредственно на модель верхней челюсти. Это стабилизирует модели и дает возможность лучше «почувствовать» их при вращении суставной колеи. Обе суставные колеи регулируют одинаково (рис. 276).

Для проверки этого положения расчлененную модель можно использовать следующим образом. Расчлененные модели разъединяют, модель верхней челюсти устанавливают в восковой отпечаток выдвинутого положения на модели нижней челюсти. В этом положении обе модели соединены вместе этим отпечатком. Верхнюю деталь артикулятора отводят назад и опускают до тех пор, пока обе части расчлененной модели не сблизятся. Затем суставную колею вращают до точного совпадения верхней и нижней части расчлененной модели. Это совпадение наступит в том случае, если правильно выбран наклон

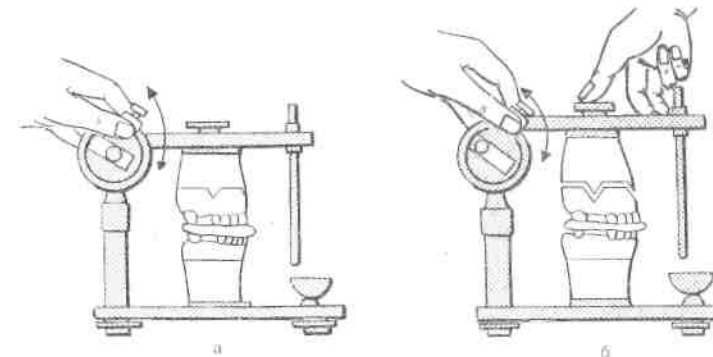
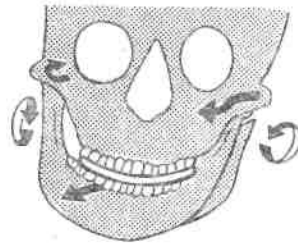

Рис. 276. Установка угла суставного пути (а). Проверка угла суставного пути при помощи расчлененных моделей (б).

Рис. 277. Регистрация соотношения зубов в положении предельного бокового движения нижней челюсти с помощью боковых контрольных отпечатков.



суставной колеи для данного воскового отпечатка. Вращение суставной колеи из этого положения в любую сторону будет разъединять части расчлененной модели. Часто этот метод оказывается более чувствительным, чем наблюдение за вершинами бугров в восковом отпечатке. Если получено несколько контрольных отпечатков при выдвинутом положении нижней челюсти, их можно использовать для контроля правильности полученного угла суставного пути (см. рис. 276).

#### Регистрация положения зубов при предельных боковых движениях нижней челюсти с помощью боковых контрольных отпечатков

Восковые пластинки для получения контрольного бокового межкклюзионного отпечатка готовят так, чтобы их толщина была больше на нерабочей стороне. Пластинку равномерно размячуют и прижимают к верхним зубам. При этом способе регистрации больной должен открыть рот, переместить нижнюю челюсть на 5—6 мм в рабочую сторону и выполнить легкое закрывающее движение на восковую пластинку. Во время этой процедуры врач придерживает нижнюю челюсть больного, чтобы исключить поступательное движение рабочей суставной головки вперед. Это обеспечивает регистрацию соотношения зубов в положении предельного бокового движения нижней челюсти. На восковой пластине должны отпечататься лишь вершины бугров. Затем отпечаток выводят из ротовой полости и охлаждают. Для каждой стороны можно сделать по два или более отпечатка (рис. 277).

#### Установка угла Беннетта по контрольным боковым отпечаткам

Углы суставного пути устанавливают по отпечаткам, полученным в выдвинутом положении нижней челюсти. Винты, закрепляющие суставные сферы артикулятора, ослабляют. При

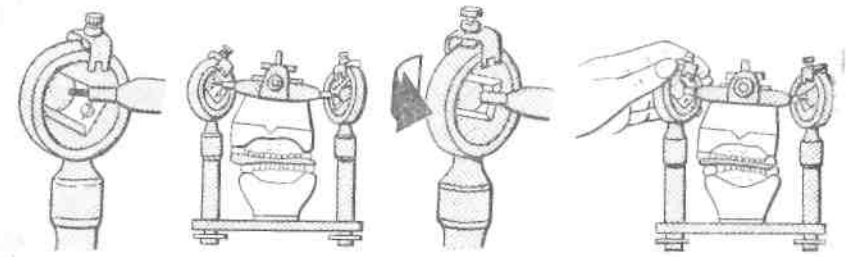


Рис. 278. Установка угла Беннетта по контрольным боковым отпечаткам. Боковой контрольный отпечаток установлен в правильное положение (а). Вращение детали, имитирующей движение нерабочей суставной головки, до тех пор, пока зазор между суставной сферой и плечом суставной оси не исчезнет (б).

первой регулировке стержень, на котором располагается рабочая суставная сфера, устанавливают под углом  $15^\circ$  и закрепляют в этом положении. Стержень, на котором установлена нерабочая суставная сфера, оставляют незакрепленным и поворачивают до наибольшего значения угла Беннетта. Расчлененные модели склеивают. Боковой контрольный отпечаток помещают на нижнечелюстную модель, верхнюю деталь артикулятора опускают до соприкосновения ее с этим отпечатком. На нерабочей стороне виден зазор между плечом суставной оси и суставной сферой. Суставной стержень вращают до исчезновения этого зазора, при этом суставная сфера соприкасается с плечом суставной оси. Угол, образуемый суставной колеей с воображаемой сагиттальной плоскостью и будет углом Беннетта. Теперь этот суставной стержень закрепляют винтом при новом значении угла Беннетта. Затем винт, закрепляющий стержень с другой стороны, ослабляют и стержень поворачивают до наибольшего значения угла Беннетта. Контрольный отпечаток противоположной стороны помещают на модель, и всю процедуру повторяют для того, чтобы установить угол Беннетта на противоположной стороне (рис. 278).

Во время описанных выше манипуляций суставная сфера рабочей стороны должна находиться в постоянном контакте со своим передним установочным винтом. Регулировку угла суставного пути следует проверить при новых значениях угла Беннетта и при необходимости скорректировать. Угол суставного пути, установленный по контрольным отпечаткам, полученным в выдвинутом положении нижней челюсти, будет несколько отличаться при разных значениях угла Беннетта. Таким образом, угол суставного пути сначала устанавливают при среднем значении угла Беннетта, равном  $15^\circ$ , а затем корректируется (с помощью того же отпечатка) после регулировки угла Беннетта по контрольным боковым отпечаткам. Если боковых контрольных отпечатков не делают, то с обеих сторон устанавливают угол Беннетта, равный  $15^\circ$ .

- Bauer A., Gutowski A.* Gnathology. Introduction to theory and practice. Berlin, OtiintGSSencG 1976.
- Celenza F. W., Nasedkin J. F.* Occlusion: the state of art. Chicago, Quintessence, 1978.
- Dawson P. E.* Evaluation, diagnosis and treatment of occlusal problems. St. Louis, Mosby, 1974.
- Johnston J. F., Phillips R. W., Dykema R. W.* Modern practice in crown and bridge prosthodontics, 3rd edn. Philadelphia, Saunders, 1971.
- Kornfeld M.* Mouth rehabilitation, clinical and laboratory procedures, 2nd edn. St. Louis, Mosby, 1974.
- Lang B. R., Kelsey C. C.* International prosthodontic workshop on complete denture occlusion. Ann Arbor, University of Michigan, 1972.
- Ramiford S. P., Ash M. M.* Occlusion, 2nd edn. Philadelphia, Saunders, 1971.
- Shillingburg H. T., Hobo S. H., Whitsett L. D.* Fundamentals of fixed prosthodontics. Chicago, Quintessence, 1978.
- Tylman S. D., Malone W. F. P.* Tylman's theory and practice of fixed prosthodontics, 7th edn. St. Louis, Mosby, 1978.

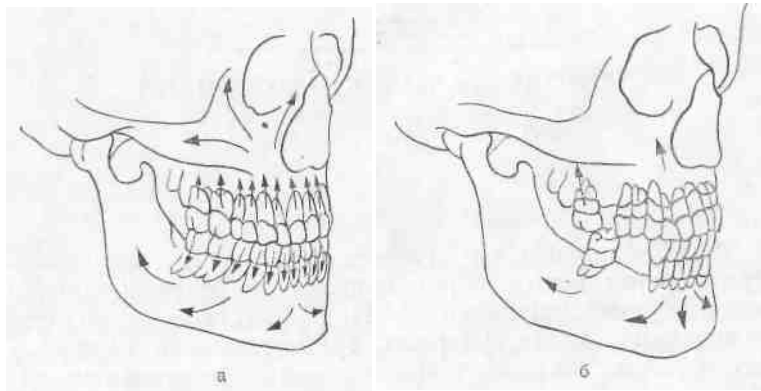
## ПЕРИОДОНТАЛЬНЫЕ АСПЕКТЫ ОККЛЮЗИИ

Функциональным и нефункциональным жевательным нагрузкам противостоят ориентации костных трабекул и контра-форсы верхней и нижней челюстей. При интактном периодонте альвеолярная кость, удерживающая зубы, способна выдерживать функциональные и нефункциональные жевательные нагрузки. Функциональные жевательные нагрузки стимулируют обменные процессы альвеолярной кости и других тканей периодонта, способствуя таким образом, сохранению удерживающих тканей зубов в здоровом состоянии (рис. 279). Если не лечить хроническое заболевание периодонта, происходит прогрессирующее разрушение периодонтальной связки и кости, удерживающей зубы. Альвеолярная кость теряет способность противостоят жевательным нагрузкам. Зубы становятся подвижными, а физиологические жевательные нагрузки становятся травматогенными (см. рис. 279).

### ПЕРЕДАЧА ЖЕВАТЕЛЬНЫХ НАГРУЗОК УДЕРЖИВАЮЩИМ ЗУБЫ ТКАНЯМ

#### Периодонтальное прикрепление кости к зубу в норме

Зубы удерживаются в альвеолярной кости с помощью периодонтальной мембраны, состоящей из соединительнотканых волокон. Периодонтальные волокна идут от цемента зуба к альвеолярной кости. Большинство волокон направлены наклонно по отношению к корню зуба и прочно удерживают его в кости. У гребня альвеолярной кости направление волокон становится более горизонтальным. В таком же положении находятся трансептальные волокна, проходящие между зубами. Десна состоит из плотной соединительной ткани, содержащей циркулярные волокна, окружающие зуб, и волокна, которые врастают в цемент зуба и в гребень альвеолярной кости. Они образуют волокнистый манжет, окружающий зуб. Внутренняя поверхность десневой бороздки покрыта неороговевающим эпителием, а наружная — ороговевающим. Часть десны, которая располагается между основанием бороздки и слизистой оболочкой, прочно прикреплена к кости и называется «прикрепленной десной». Анатомическая структура прикрепления десны к кости, включающая плотные соединительнотканые волокна, защищает эпителиальное прикрепление ее к зубу и образует барьер, предотвращающий распространение воспаления (рис. 280).

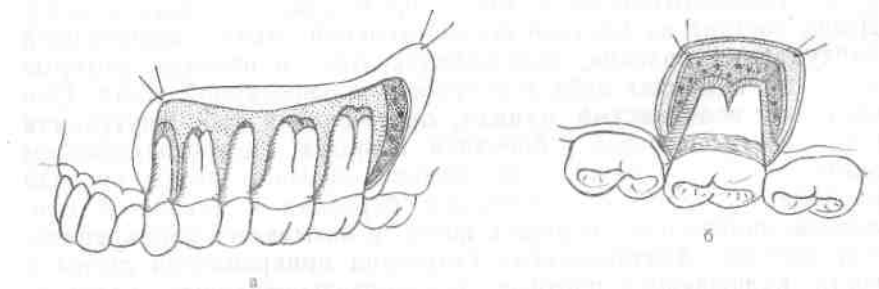


**Рис. 279.** Распределение жевательных нагрузок при терминальном закрывающем движении в случае полных зубных рядов и нормального пародонта (а). Распределение жевательных нагрузок при терминальном закрывающем движении в случае ослабленной опорной функции костей и утраты части зубов в результате хронического заболевания пародонта (б).

### Направление жевательных нагрузок от зубов к кости

#### Осевые нагрузки

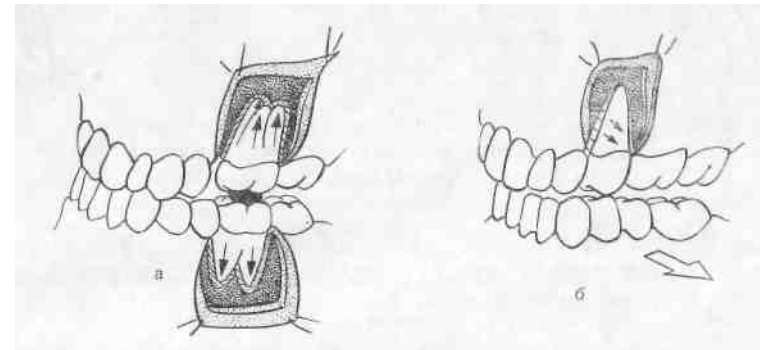
Осевые жевательные нагрузки передаются кости как силы натяжения благодаря специальной природе периодонтального удерживания зубов как бы в подвешенном состоянии. Здесь имеется также и гидравлическая амортизация, так как жидкость из тканей пародонта выжимается в окружающую кость. Жевательные нагрузки стимулируют обменные процессы в кости и сохраняют структуру альвеолярной кости. Осевые жевательные нагрузки направлены на тело удерживающих костей верхней и нижней челюстей, где им противостоят контрафорсы и трабекулярные системы строения костей (рис. 281).



**Рис. 280.** Периодонтальная связка. Косые периодонтальные волокна располагаются по всей длине корней, а горизонтальные — в межзубных перегородках (а). Косые и циркулярные волокна (б).

#### Неосевые нагрузки

Неосевые нагрузки по сравнению с осевыми менее благоприятно распределяются на удерживающие зубы ткани и подвергают сжатию большие участки альвеолярной кости. (Постоянное сжатие кости стимулирует ее резорбцию.) Неосевые на-



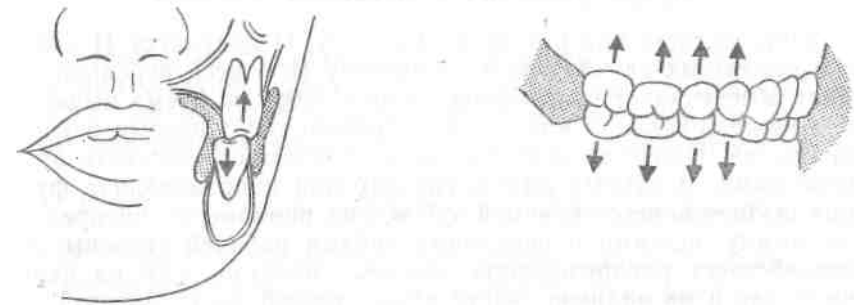
**Рис. 281.** Направление жевательных нагрузок. Осевых (а). Неосевых (б).

грузки оказывают давление на язычные и щечные участки кости, которые очень тонки и не могут противостоять этим нагрузкам (см. рис. 281).

### Центральная окклюзия

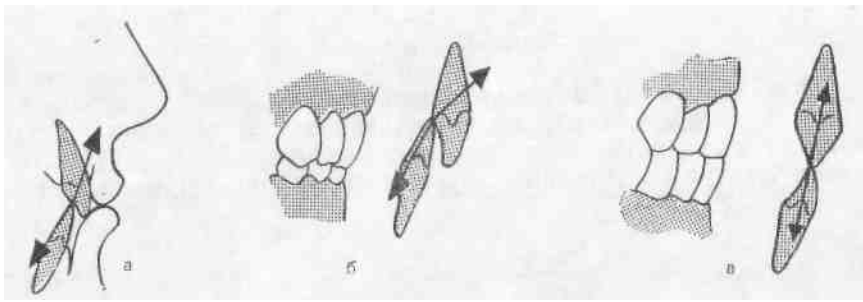
#### Задний сегмент окклюзии

При смыкании зубов в положении центральной окклюзии опорные бугры премоляров и моляров контактируют с противоположными центральными ямками и краевыми выступами. При этом векторы силы направлены вдоль длинных осей этих зубов.



**Рис. 282.** Задняя опора окклюзии, максимальное межбугровое смыкание задних зубов приводит к тому, что жевательные нагрузки направлены вдоль длинных осей зубов.





**Рис. 283.** Направление векторов силы, действующей на передние зубы при центральной окклюзии. I класс (а). II подкласс II класса (б); III класс (в).

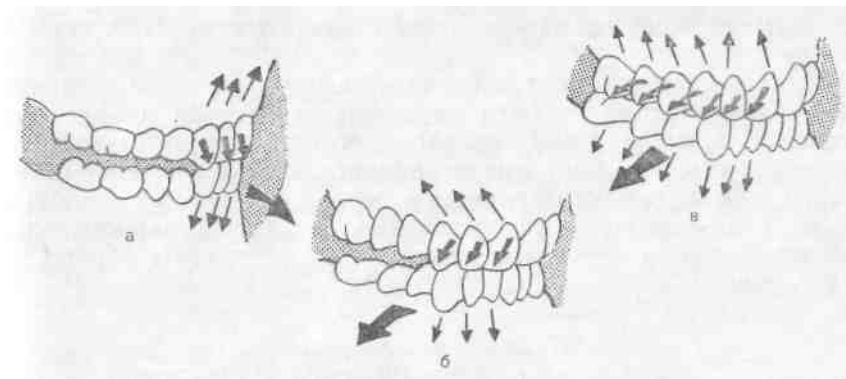
Малые и большие коренные зубы образуют задний сегмент окклюзии. Двустороннее межбугровое смыкание зубов заднего сегмента обеспечивает опору, воспринимающую максимальные терминальные нагрузки (рис. 282).

#### *Передний сегмент окклюзии*

Контакт зубов переднего сегмента в положении центральной окклюзии изменяется в зависимости от строения костей и соотношения резцов. При соотношении резцов по I классу и в некоторых случаях по II классу нижние резцы и клыки контактируют с наклонными плоскостями верхних резцов и клыков. При этом векторы силы, действующей на нижние резцы, направлены дистально и по оси. А векторы силы, действующей на верхние резцы, направлены в сторону губ и по оси. При соотношении резцов по III классу векторы силы направлены по оси (рис. 283).

#### **Соотношение переднего и заднего сегментов при направляемых зубами боковых движениях нижней челюсти и выдвигении ее вперед**

При соотношении резцов по I классу, II подклассу II класса и в некоторых случаях по I подклассу II класса передний сегмент обеспечивает размыкание задних зубов во время выдвигения нижней челюсти вперед и направляемых клыками боковых движений. При этом векторы силы от переднего сегмента будут неосевыми. В зубных рядах, где рабочая направляющая функция осуществляется группой зубов, она равномерно распределена между задними и передними зубами рабочей стороны. Это способствует распределению неосевых нагрузок как на переднюю, так и на заднюю части альвеолярной кости рабочей стороны (рис. 284). Более плоские резцовый и рабочий пути благоприятнее действуют на альвеолярную кость, чем крутые. Таким образом, соотношение резцов по I классу обеспечивает



**Рис. 284.** Резцовый путь при выдвигении нижней челюсти вперед обеспечивает размыкание задних зубов (а). Передний компонент рабочей направляющей функции (клыковый путь), обеспечивающий размыкание задних зубов (б). Групповая рабочая направляющая функция, обеспечивающая одновременное распределение нагрузок на опорные структуры передних и задних зубов рабочей стороны (в).

более плоский направляющий путь, а также размыкание задних зубов. Соотношение резцов по II подклассу II класса обеспечивает размыкание задних зубов по очень крутому направляющему пути. При соотношении резцов по III классу часто размыкания задних зубов вообще не происходит, а при соотношении по II подклассу II класса оно запаздывает.

#### **ВЛИЯНИЕ ЖЕВАТЕЛЬНЫХ НАГРУЗОК НА АЛЬВЕОЛЯРНУЮ КОСТЬ**

Влияние различных нагрузок на альвеолярную кость зависит от продолжительности и интенсивности этих нагрузок, величины костной опоры и состояния тканей периодонта.

#### *Прерывистые функциональные нагрузки*

Прерывистые функциональные нагрузки, действующие на зубы при жевании, даже очень сильные, при нормальном периодонте не вызывают постоянных изменений или нарушений в удерживающих тканях, в том числе и в альвеолярной кости.

#### *Постоянные нагрузки при отсутствии противодействия*

Постоянные нагрузки при отсутствии противодействия вызывают подвижность зубов в результате резорбции кости на стороне, где оказывается давление, и образование новой кости в участке напряжения. Такие силы возникают в результате жевательной перегрузки или могут быть приложены специально с помощью ортодонтических аппаратов.

### *Повторяющиеся нагрузки при наличии противодействия*

Постоянные или повторяющиеся нагрузки на зуб и возникновение препятствий на пути движения этого зуба в виде противодействующих повторяющихся нагрузок могут вызвать его подвижность и расширение периодонтальной щели. При отсутствии воспалительного процесса в периодонте это явление обратимо, если исключить одну из нагрузок. Нефункциональные жевательные нагрузки могут возникать в результате нарушения окклюзии.

### *Жевательные нагрузки, действующие на зубы, на фоне пародонтита*

При интактном аппарате прикрепления десны к зубу никакие функциональные или нефункциональные жевательные нагрузки не могут вызвать необратимые изменения в альвеолярной кости или апикальную миграцию периодонтального прикрепления. При воспалении тканей периодонта в результате хронического пародонтита неблагоприятные жевательные нагрузки могут вызвать травматическую окклюзию, усиливая воспалительные явления в периодонте.

### *Жевательные нагрузки, действующие на зубы, при значительной утрате альвеолярной кости*

Когда опорная функция альвеолярной кости ослаблена в результате хронического заболевания периодонта, способность удерживающих тканей противостоять жевательным нагрузкам резко снижена.

### **Прерывистые функциональные нагрузки**

При жевании и глотании на зубы действуют прерывистые нагрузки. В процессе пережевывания пищи они могут быть значительными. Максимальные нагрузки развиваются при закрывающем движении в положении центральной окклюзии, когда движение нижней челюсти приостанавливается приблизительно на 100 мс, прежде чем начнется следующий жевательный цикл. При интактном периодонте зубы могут частично вдавливаясь, может возникать микротравма вследствие сильных жевательных нагрузок. Однако в этом случае происходят полное и быстрое восстановление и заживление тканей (рис. 285).

### **Силы, обеспечивающие стабильность зубов**

Зубы подвергаются воздействию прерывистых и постоянных нагрузок со стороны языка, щек, губ и жевательных мышц. Пассивное сопротивление этим нагрузкам оказывают костные

лунки зубов и мезио-дистальный контакт зубов. При этом зубы сохраняют свой потенциал для дальнейшего роста из костных лунок. Когда все эти нагрузки находятся в состоянии динамического равновесия, зубы остаются в стабильном положении. Если же одна из этих нагрузок становится доминирующей или уменьшается, зубы смещаются в положение наименьшего сопротивления. Если новая доминирующая нагрузка не встречает сопротивления, зубы будут перемещаться, а альвеолярная кость будет способствовать этому перемещению в результате ее резорбции спереди и регенерации сзади. При наличии противодействующей силы, меньшей, чем новая доминирующая нагрузка, зубы могут расшатываться. Из факторов, изображенных на рис. 286, губы, щеки и язык остаются относительно стабильными в течение всей жизни. Жевательные нагрузки также остаются постоянными. Нефункциональные жевательные нагрузки могут стать доминирующими и при длительном их действии достаточными для развития подвижности и расшатывания зубов. Ослабление опорной функции альвеолярной кости в результате хронического заболевания периодонта может быть причиной того, что функциональные и нефункциональные нагрузки становятся доминирующими и вызывают подвижность или смещение зубов.

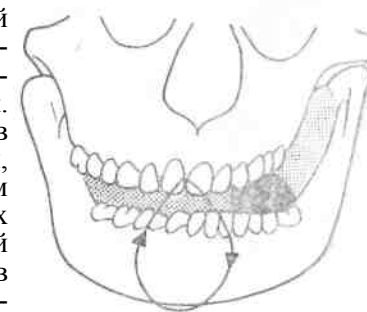


Рис. 285. Прерывистые функциональные нагрузки, действующие на зубы во время жевания.

### **Травматическая окклюзия**

Жевательные нагрузки, действующие на зуб, могут вызвать травму тканей периодонта. Продолжительность нагрузки обычно имеет большее значение, чем ее интенсивность. Например,

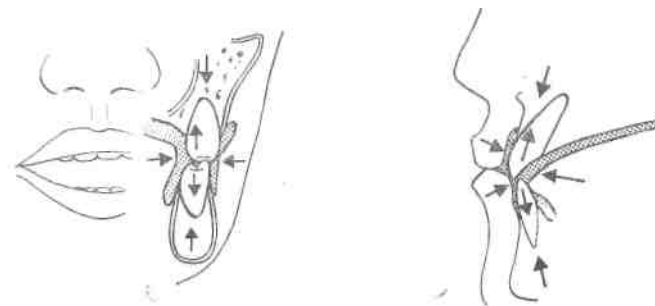


Рис. 286. Силы, обеспечивающие удерживание зубов в стабильном положении: язык, щеки, губы, окклюзия и пассивное сопротивление опорной кости.

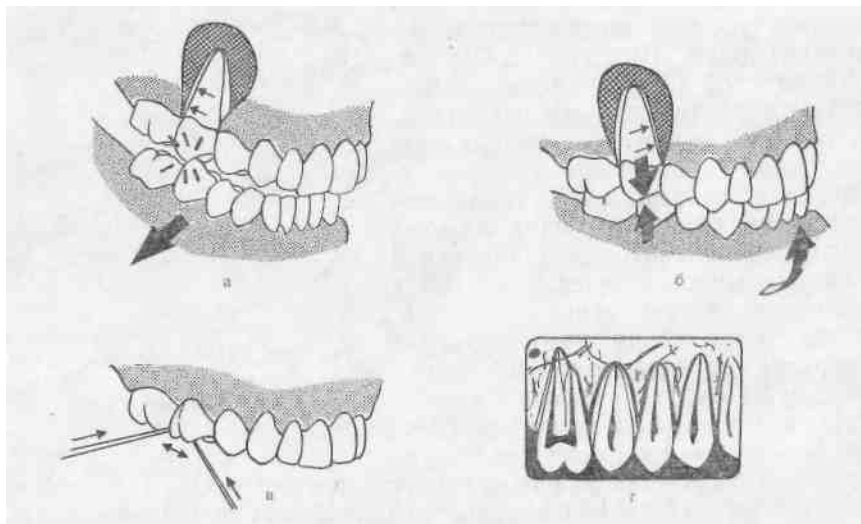


Рис. 287. Первичная травматическая окклюзия. Появление препятствия с рабочей стороны толкает зуб в сторону щеки (а). Смыкание челюстей в положении межбугрового соотношения восстанавливает первоначальное положение зуба (б). Возникшая в результате этого подвижность определяется клинически (в). Расширение периодонтальной щели на рентгеновском снимке (г).

Жевательное усилие, прилагаемое при разжевывании кусочка куриной кости, дает значительную нагрузку на зубы, но в течение короткого промежутка времени. Это не причинит вреда здоровым удерживающим зубы тканям. Однако гораздо меньшее усилие при активации ортодонтических аппаратов, но действующее регулярно или в течение длительного времени, неизбежно ведет к разрушению тканей периодонта. Когда подобные нагрузки возникают при нарушении окклюзии, развивающееся при этом поражение тканей периодонта называется травмой в результате окклюзии. Термины «окклюзионная травма» и «травматическая окклюзия» характеризуют причины развития этой патологии, в то время как термины «травма в результате окклюзии» или «окклюзионный травматизм» определяют ее эффект. Жевательная перегрузка, действующая в определенном направлении, вызывает травматическое поражение, проявляющееся гемorragией, тромбозом, отеком, усиленной васкуляризацией, некрозом периодонтальных волокон и рассасыванием альвеолярной кости. В участках натяжения могут произойти изменения и удлинение соединительнотканых волокон периодонта и реорганизация альвеолярной кости. Если нагрузки превышают величину внутрикапиллярного давления крови, равного  $25 \text{ г/см}^2$ , происходят некротические изменения. Если же репаративные процессы противодействуют нагрузке, зуб расшатывается в передне-заднем направлении и становится подвижным. При заживлении травмированного участка остается

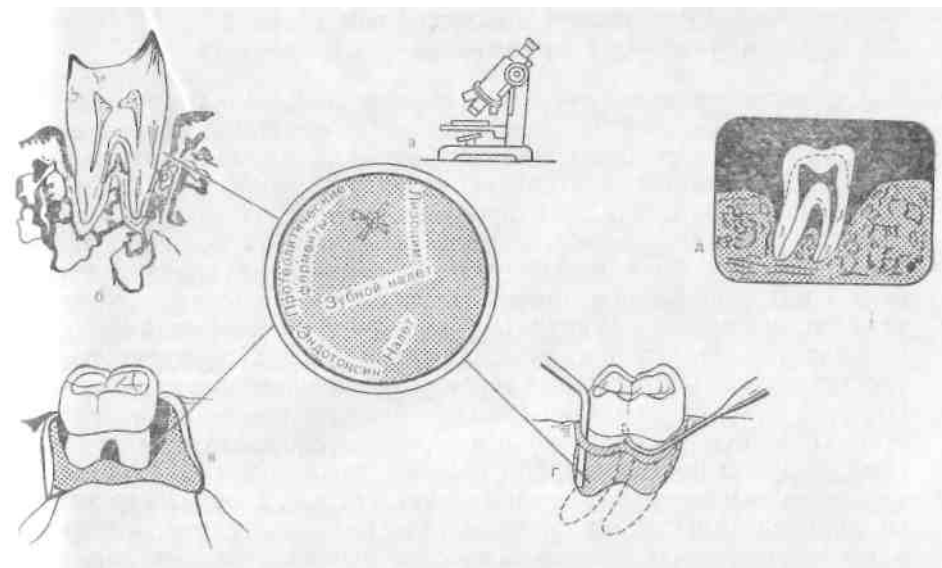


Рис. 288. Пародонтит. Продукты распада зубного налета (а) являются причиной утраты альвеолярной кости и образования десневых карманов, обнаруживаемых гистологически (б), при хирургических операциях (в), клинически (г) и рентгенологически (д).

расширенная периодонтальная щель. Травматическая окклюзия не вызывает апикальной миграции эпителиального прикрепления или развития патологических зубодесневых карманов. Окклюзионная травма, вызываемая чрезмерными жевательными нагрузками на зубы с нормальными удерживающими тканями, называется «первичной окклюзионной травмой». Такой пример показан на рис. 287.

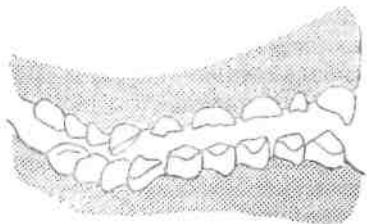
Нефункциональные нагрузки, воздействующие на рабочее препятствие на верхнем втором премоляре, выталкивают этот зуб в сторону щеки. Межбугровое смыкание зубов в положении центральной окклюзии восстанавливают первоначальное положение зуба. Зуб постоянно расшатывается в щечно-язычном направлении под воздействием этих двух нагрузок и становится подвижным. На рентгеновском снимке можно видеть расширение периодонтальной щели. Первичная травматическая окклюзия является обратимым процессом. Подвижность зуба и расширение периодонтальной щели исчезают при устранении бугрового препятствия или прекращении воздействия нефункциональных нагрузок. Травматическая окклюзия развивается в результате нефункциональных преждевременных контактов в положении центральной окклюзии или центрального соотношения и бугровых препятствий при рабочем и нерабочем движениях нижней челюсти и при выдвигании ее вперед.

## Разрушение альвеолярной кости в результате хронического пародонтита

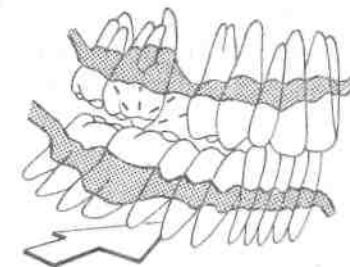
Основной причиной утраты альвеолярной кости является хронический пародонтит. Механизм заболевания следующий: продукты распада бактериального зубного налета вызывают локализованную воспалительную ответную реакцию у основания десневой бороздки. Эти продукты состоят из эндотоксинов, протеолитических энзимов, лизоцимов и других веществ. Далее происходит локализованное увеличение числа плазматических клеток, появление хронического воспалительного экссудата и лизис тканей периодонта. Одновременно эпителий десны проникает в десневой карман. Воспалительный процесс распространяется на межзубные перегородки и альвеолярную кость. Органический матрикс кости растворяется, кость декальцинируется. Продукты распада зубного налета поглощаются макрофагами, окружающими резорбирующиеся участки кости. Утраченная кость замещается грануляционной тканью, а образовавшийся периодонтальный карман выстилается эпителием. Утрата альвеолярной кости и патологические периодонтальные карманы клинически определяются с помощью периодонтальных зондов и рентгеновских снимков (рис. 288).

### *Сопротивляемость организма к заболеваниям периодонта*

Бактериальный налет является основным этиологическим фактором, вызывающим нарушение целостности ткани периодонта и разрушение альвеолярной кости. Однако обнаружено, что такой фактор, как сопротивляемость организма, в значительной мере влияет на частоту возникновения и тяжесть течения этого заболевания. У некоторых лиц отмечается прогрессирующая утрата альвеолярной кости в результате хронического пародонтита в течение нескольких лет, в то время как у других за тот же промежуток времени отмечаются лишь незначительные изменения периодонта или полное их отсутствие, несмотря на то что эти люди одинаково ухаживают за зубами. Нередко можно наблюдать, что при хорошей сопротивляемости организма происходит выраженное истирание зубов в результате хронических нефункциональных окклюзионных нагрузок, а ткани периодонта



**Рис. 289.** Выраженное истирание зубов, связанное с хроническим бруксизмом при интактном периодонте.



**Рис. 290.** Травматическая окклюзия и пародонтит. (Разрушительные «кофакторы» Окклюзионный пародонтит). Заштрихованные участки иллюстрируют десневые карманы.

при этом остаются совершенно нормальными. В этих случаях нефункциональные окклюзионные нагрузки были достаточными, чтобы вызвать выраженное истирание зубов, но не причинили никакого вреда альвеолярной кости (рис. 289).

### Травматическая окклюзия и заболевания периодонта

На фоне воспалительного процесса в периодонте травматическая окклюзия является дополнительным поражающим фактором. Однако вопрос о том, ускоряет ли она образование патологических периодонтальных карманов и резорбцию альвеолярной кости, остается открытым. Опыты на собаках дали положительный ответ на этот вопрос (Lindhe, Svanberg, 1974), но надежных данных о подобной зависимости у человека пока нет. Однако многие врачи считают, что сочетанное влияние этих двух факторов более разрушительно, чем каждого из них в отдельности. Их называют «деструктивными кофакторами», в результате воздействия которых развивается «окклюзионный пародонтит» (рис. 290).

### Окклюзия после утраты альвеолярной кости в результате хронического пародонтита

При значительной утрате альвеолярной кости зубы становятся подвижными, менее эффективными в функциональном отношении и имеют выраженную тенденцию к миграции (рис. 291). Неосевые функциональные и нефункциональные нагрузки, которые при интактной альвеолярной кости имели хорошую опору и не являлись травматичными, становятся таковыми по мере утраты костной ткани в результате воспаления периодонта.

В таких случаях зуб уже не может плотно удерживаться костной тканью и расшатывается вперед и назад под влиянием жевательных усилий и нефункциональных нагрузок. При от-

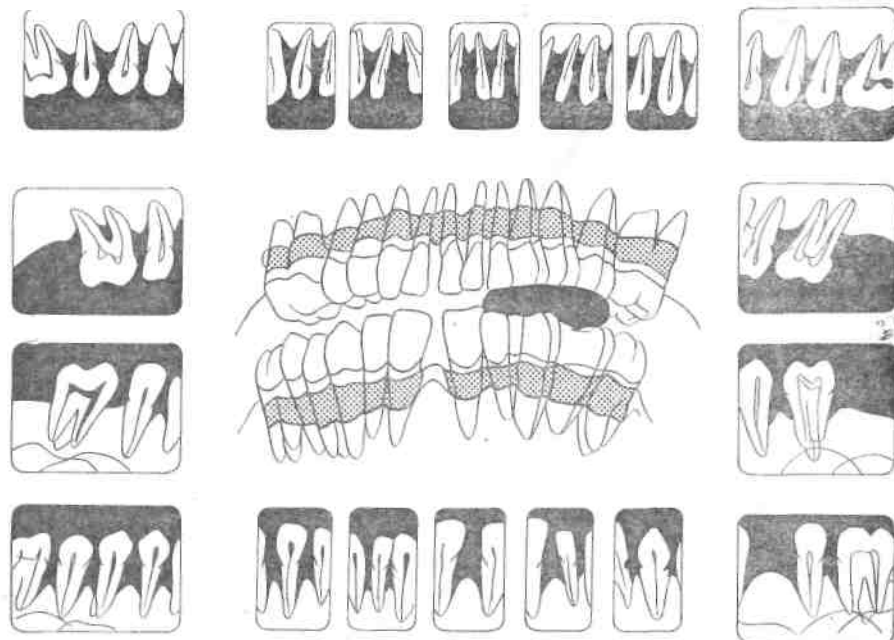


Рис. 291.

Значительная утрата альвеолярной кости в результате хронического пародонтита. Заштрихованные участки иллюстрируют десневые карманы. На рентгеновских снимках показана степень утраты кости, являющейся причиной подвижности зубов во время жевания.

сутствии воспаления периодонтальная щель постепенно расширяется, но апикального перемещения тканей периодонта не происходит. Травматическая окклюзия, создаваемая нормальными функциональными нагрузками, действующими на зубы с уменьшенными альвеолярными ячейками, называется «вторичной окклюзионной травмой» (рис. 292). Если больной может обеспечить тщательный уход за полостью рта, чтобы в зубодесневых карманах не образовывалось зубного налета, дальнейшее разрушение тканей периодонта может быть приостановлено. Функ-

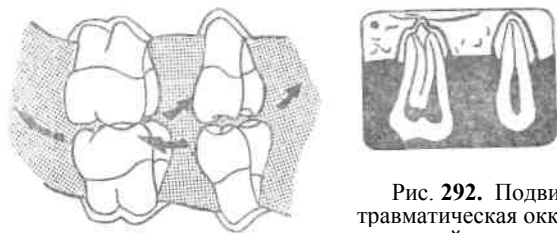


Рис. 292. Подвижность зубов и травматическая окклюзия развиваются под воздействием нормальных нагрузок

при пониженной опорной функции альвеолярной кости.

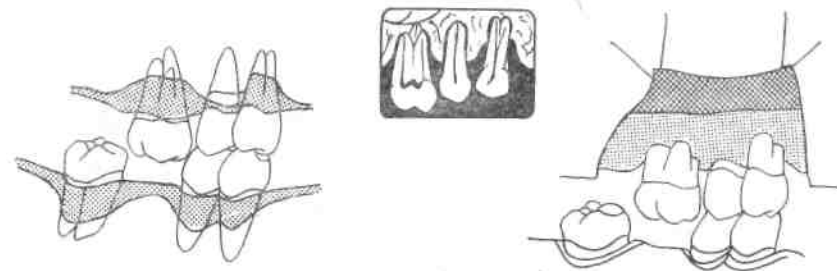


Рис. 293. Значительная утрата альвеолярной кости и образование глубоких внутрикостных и межкорневых дефектов.

ция зубов из-за их подвижности может быть ослаблена. В свою очередь это способствует дальнейшему увеличению подвижности и расширению периодонтальной щели. Утрата большей части альвеолярной кости, прогрессирующая подвижность и расширение периодонтальной щели могут привести к выпадению зубов.

Запущенные случаи со значительной утратой альвеолярной кости и подвижностью зубов редко протекают без воспалительного процесса в периодонте. Утрата кости, если она значительная, редко происходит равномерно и в горизонтальной плоскости. Обычно наблюдаются вертикальная резорбция, двухстеночные и трехстеночные внутрикостные дефекты. Разрушение альвеолярной кости может достигнуть бифуркации корней задних зубов, и в этих случаях образуются глубокие патологические зубодесневые карманы, где отсутствует костная основа. В таких случаях больной уже не может полностью устранить зубной налет в месте прикрепления эпителия десны к зубу (рис. 293).

При отсутствии лечения происходит проникновение эпителия в зубодесневой карман и продолжается дальнейшая утрата костной ткани, ведущая к потере зуба. Для эффективного лечения требуется устранить воспаление периодонтальных тканей и уменьшить окклюзионные нагрузки, способствующие раскачиванию зуба. Главным является устранение воспаления.

### Разрушение заднего прикуса и выдвижение зубов переднего сегмента

При отсутствии достаточной задней жевательной опоры нагрузка при терминальном смыкании зубов падает на контактирующие передние зубы. Однако передние зубы не могут создать адекватной опоры для таких нагрузок. Контакт нижних резцов с наклонными плоскостями верхних резцов вызывает лабиально направленные нагрузки на них. При наличии изменения тканей опорная функция кости не способна противостоять терминаль-

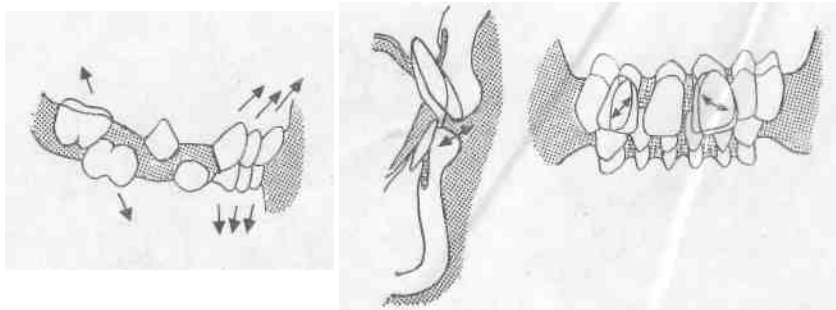


Рис. 294. Разрушение заднего прикуса. Утрата задней жевательной опоры, приводящая к перегрузке переднего сегмента и вызывающая подвижность, выдвигание из лунок и смещение передних зубов в тех случаях, когда ослаблена опорная функция кости при заболевании пародонта.

ным и эксцентричным нагрузкам. Верхние резцы и клыки становятся подвижными и начинают выдвигаться в сторону губ. Состояние, при котором наблюдаются прогрессирующая утрата контакта между задними зубами и перегрузка передних зубов, называется «разрушением заднего прикуса». Конечным результатом этого состояния при значительной утрате альвеолярной кости являются подвижность верхних резцов, выдвигание их из лунок и смещение в сторону губ (рис. 294).

#### МЕТОДЫ ОБСЛЕДОВАНИЯ

Обследование тканей периодонта должно включать зондирование, периапикальную рентгенографию всех зубов, определение степени подвижности зубов, осмотр окклюзии, определение качества пломб и протезов, осмотр мягких тканей.

#### Зондирование периодонта и рентгенологическое обследование

Глубина зубодесневых карманов измеряется с помощью периодонтального зонда. Для определения степени утраты межкорневых участков кости пользуются изогнутым зондом. Необходимо сделать рентгеновские снимки всех зубов, при этом пленку фиксируют параллельно длинной оси зуба, а рентгеновский луч направляют под прямым углом к ней (метод параллельной проекции). Это исключает возможность искажения снимка, дает более точное изображение кости, оставшейся между зубами. С помощью рентгеновских снимков можно также определить расширение периодонтальной щели, изменение в кортикальном слое, уровень межкорневой кости, рисунок кости,

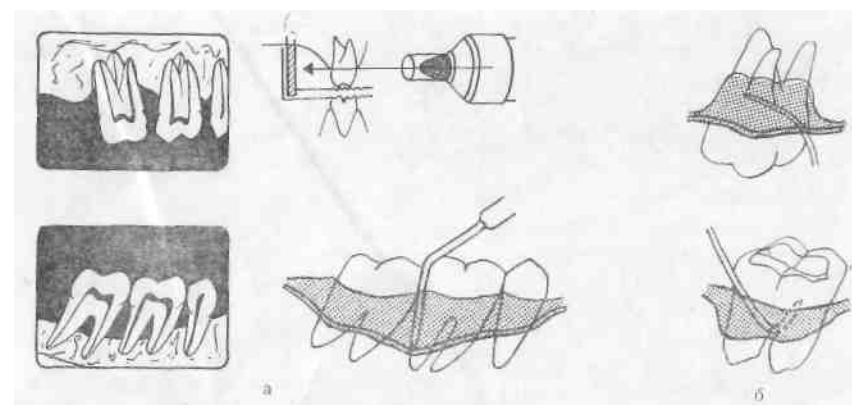


Рис. 295. Рентгеновские снимки отдельных зубов, выполненные методом параллельной проекции (а). Измерение глубины вертикального десневого кармана и определение степени утраты кости с помощью зондирования периодонта (б).

резорбцию и степень поглощения рентгеновских лучей в периапикальной области. Информация, полученная врачом с помощью зондирования периодонта и рентгенологического обследования полости рта, дает ему полную картину опорной функции альвеолярной кости (рис. 295).

#### Проверка окклюзии и подвижности зубов

Проверку окклюзии следует проводить по методике, описанной в главе 2. Необходимо проверить окклюзионную опору задних зубов и установить возможное «разрушение заднего прикуса». Нужно также выявить наличие преждевременных контактов в положении центральной окклюзии или центрального соотношения и сопоставить при рабочем и нерабочем движениях нижней челюсти и при выдвигании ее вперед. Проверяют подвижность каждого зуба, а также подвижность при терминальном смыкании зубов в положении центрального соотношения и центральной окклюзии, а также при рабочих и выдвигающих движениях нижней челюсти. Подвижность можно проверить с помощью пальца, который помещают на щечные поверхности зубов. При этом ощущается любое движение зуба; при закрывающем или любом другом движении (рис. 296).

Если на жевательных поверхностях зубов-антагонистов отмечаются стертые участки, их следует так сошлифовать, чтобы они соответствовали центральному или эксцентричному положению нижней челюсти. Это позволит убедиться в том, что стертые участки являются результатом нефункциональных нагрузок, и установить направление отрицательного воздействия на ткани периодонта.

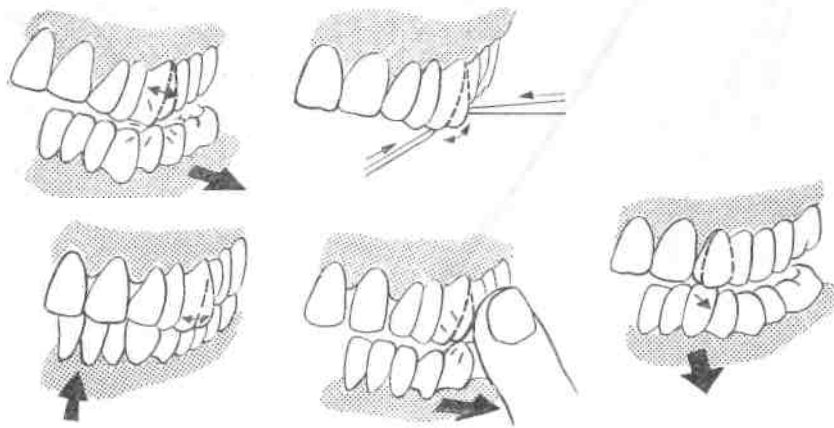


Рис. 296. Определение подвижности зубов при закрывающем и эксцентричных движениях нижней челюсти.

### Осмотр восстановленных зубов

Следует осмотреть ранее восстановленные зубы, с тем чтобы исключить их возможное отрицательное воздействие на ткани периодонта. Оно может быть обусловлено увеличенным контуром зуба, нависающей амальгамовой пломбой, плохо припасованной коронкой и раздражением межзубных сосочков. Устранение этих недостатков облегчит удаление зубного налета. Очень важно заменить старые пломбы и коронки с дефектами, так как в противном случае они способствуют скоплению зубного налета, возникновению воспалительных процессов и разрушению периодонта. Осмотр мостовидных протезов следует направить на определение качества конструкции или равномерность распределения нагрузки. При осмотре частичных протезов

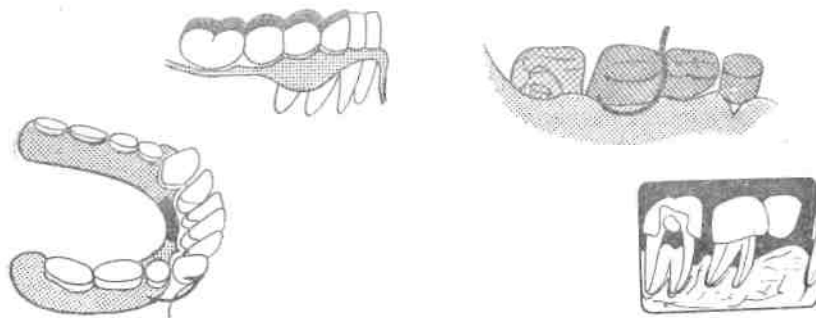


рис. 297. Выявление неправильно изготовленных коронок, нависающих пломб, сломанных мостов и съемных частичных протезов.

зов также следует проверить распределение нагрузки и выявить другие причины, которые могут оказывать разрушающее действие на периодонт (рис. 297).

### Осмотр мягких тканей

Мягкие ткани осматриваются с целью выявления воспалительных процессов в периодонте или какой-либо другой патологии. К клиническим признакам воспаления относятся изменения цвета, контуров и структуры десен, появление экссудата и кровотечения из периодонтальных карманов. Следует тщательно проверить наличие мягкого зубного налета и зубного камня и определить возможные пути их удаления, а также способность больного эффективно соблюдать гигиену полости рта,

### План лечения

После обследования тканей периодонта можно составить план лечения и протезирования с учетом состояния периодонта и его возможностей противостоять жевательным нагрузкам, Если обнаружены симптомы воспалительного процесса в периодонте, утраты костной ткани или травматической окклюзии, лечение следует проводить до начала протезирования или в не\*, которых случаях одновременно с ним.

### ЛЕЧЕНИЕ

При отсутствии воспаления периодонта и общего заболевания организма или другой патологии, влияющей на состояние челюстей, нарушений прикрепления десневого эпителия или необратимых явлений в кости обычно не наблюдается, несмотря на воздействие неадекватных жевательных нагрузок. Поэтому лечение при окклюзионном пародонтите, вызванном травматической окклюзией, должно быть направлено главным образом на периодонт. При этом лечении можно более благоприятно направить окклюзионные нагрузки на альвеолярную кость и ослабить действие наиболее травмирующих компонентов этих нагрузок, чтобы исключить причины, способствующие развитию подвижности зубов и травматической окклюзии. Исправление окклюзии само по себе не может устранить заболевание периодонта и его разрушительные последствия. Для предупреждения или приостановки разрушения периодонтальных структур и альвеолярной кости следует устранить воспалительный процесс в местах прикрепления эпителия и в тканях десны. Этого можно достичь лишь при тщательном соблюдении больным гигиены полости рта, при этом задача врача заключается в том, чтобы десневая бороздка была доступна больному для удаления из нее зубного налета. Будет ли успех лечения достигнут с помощью одной гигиены или в сочетании с применением более..

сложных хирургических процедур, зависит от индивидуального случая. Последующее восстановление и протезирование зубов следует планировать таким образом, чтобы нагрузки были наиболее благоприятно распределены на удерживающие ткани, с тем чтобы уменьшить окклюзионную травму. Пломбы зубов и несъемные протезы не должны мешать эффективному удалению зубного налета, а это значит, что они должны иметь оптимальные осевые контуры, соответствующие межзубные промежутки, а их края должны быть хорошо обработаны.

Оптимальное распределение и направление нагрузок обеспечиваются стабильной центральной окклюзией, гармоничной направляющей функцией зубов при выдвижении нижней челюсти вперед и при ее рабочем движении, а также отсутствием окклюзионных препятствий.

Направление и распределение жевательных нагрузок при лечении и протезировании зубов

#### *Задняя окклюзионная опора*

Восстановление задних зубов следует производить так, чтобы сохранить или восстановить стабильную центральную окклюзию и правильную ее высоту. Стабильное соотношение между отдельными зубами и зубными рядами поддерживается равномерным одновременным контактом опорных бугров, противолежащих ямок и краевых выступов. Это обеспечивает осевое направление нагрузок на альвеолярную кость при терминальном закрывающем движении нижней челюсти (рис. 298). Осевые нагрузки хорошо переносятся альвеолярной костью. Неосевые и ротирующие нагрузки способствуют смещению зубов и их расшатыванию, что может привести к возникновению травматической окклюзии.

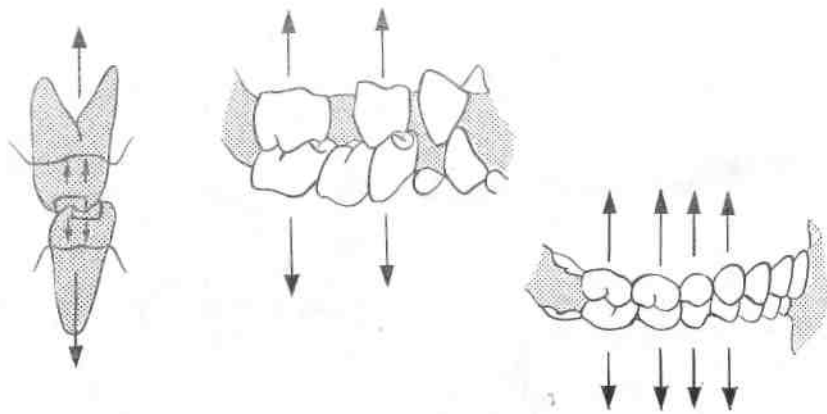


Рис. 298. Задняя окклюзионная опора. Осевое направление нагрузок.

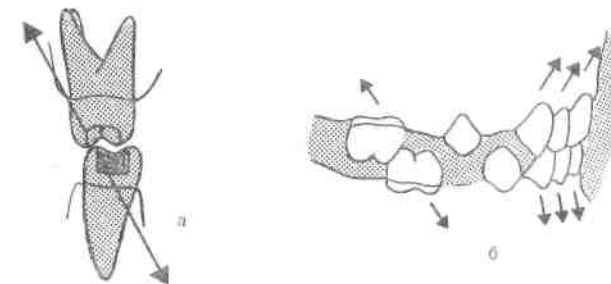


Рис. 299. Неосевые нагрузки (а). Разрушение заднего прикуса (б).

Контакт опорного бугра с наклонной плоскостью зуба-антагониста передает неосевые нагрузки на удерживающие ткани и может вызывать постепенное смещение и расшатывание зубов. При утрате задней окклюзионной опоры переднему сегменту приходится принимать на себя все жевательные нагрузки. Это может привести к перегрузке удерживающих тканей передних зубов (рис. 299).

#### *Резцовый путь при выдвижении нижней челюсти вперед*

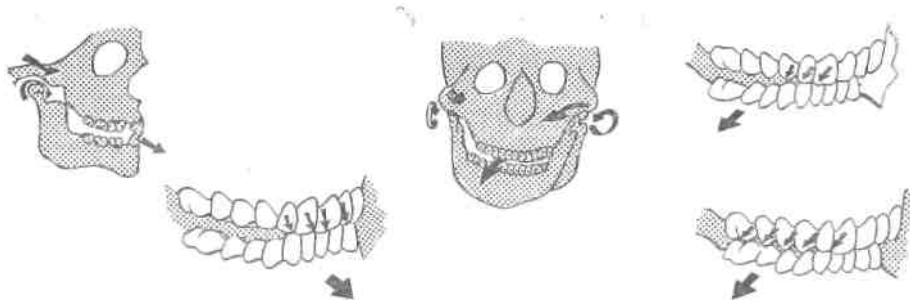
Резцовый путь при выдвижении нижней челюсти вперед должен равномерно распределяться между передними зубами, быть плоским и гармонично сочетаться с суставным путем, кроме того, он должен обеспечивать моментальное размыкание задних зубов при выдвижении нижней челюсти вперед из положения центральной окклюзии. Ни передние, ни задние зубы не должны создавать препятствий при выдвижении нижней челюсти вперед.

#### *Рабочая направляющая функция зубов*

В идеальном случае рабочий путь должен быть плоским, гармонично сочетаться с суставным путем и размыкать контакт зубов нерабочей стороны. Контакты должны равномерно распределяться на все зубы рабочей стороны или на клыки рабочей стороны при наличии достаточной опорной функции кости. При этом не должно быть никаких рабочих или нерабочих препятствий (рис. 300).

Отсутствие преждевременных контактов в положении центрального соотношения, а также препятствий при рабочем и нерабочем движениях нижней челюсти и при выдвижении ее вперед уменьшает возможность возникновения нефункционального трения зубов. Однако это наблюдается не всегда. Если нефункциональные контакты все же возникают при отсутствии препятствий, они имеют центральное происхождение и не травмируют удерживающие ткани отдельных зубов, создающих препятствия,





**Рис. 300.** Оптимальная направляющая функция зубов при выдвижении нижней челюсти вперед и при рабочем ее движении.

но возникают при рабочем и резцовом пути. Хотя это не служит гарантией против возникновения окклюзионной травмы удерживающих тканей зубов, обеспечивающих направляющую функцию при рабочем движении нижней челюсти и выдвижении ее вперед, все же это, как говорится, является меньшим из двух зол. Описанное ранее распределение нагрузок при рабочем движении нижней челюсти и выдвижении ее вперед является оптимальным и требует минимальной адаптации периодонтальных тканей. Это наиболее благоприятная направляющая функция для оптимального распределения нагрузок. Однако это не значит, что все зубные ряды должны быть идентичными, так как существует масса примеров, когда у многих людей в течение всей жизни травматическая окклюзия не развивается, несмотря на отсутствие идеальных направляющих путей и наличие выраженных нарушений окклюзии. Тем не менее восстановление зубных рядов следует производить в соответствии с идеальными принципами с целью максимально уменьшить потенциальную возможность возникновения окклюзионной травмы в том случае, если в дальнейшем появляются другие предрасполагающие факторы, превышающие адаптационные способности организма. При возникновении нарушений окклюзии и травматической окклюзии ее изменение или восстановление в соответствии с этими принципами снизит до минимума разрушающее действие жевательных нагрузок.

#### *Восстановление единичных зубов*

Восстановление единичных зубов при наличии стабильной бессимптомной окклюзии должно проводиться в соответствии с принципами, изложенными в главах 3 и 4. Это обеспечит оптимальное распределение нагрузок на восстановленный зуб.

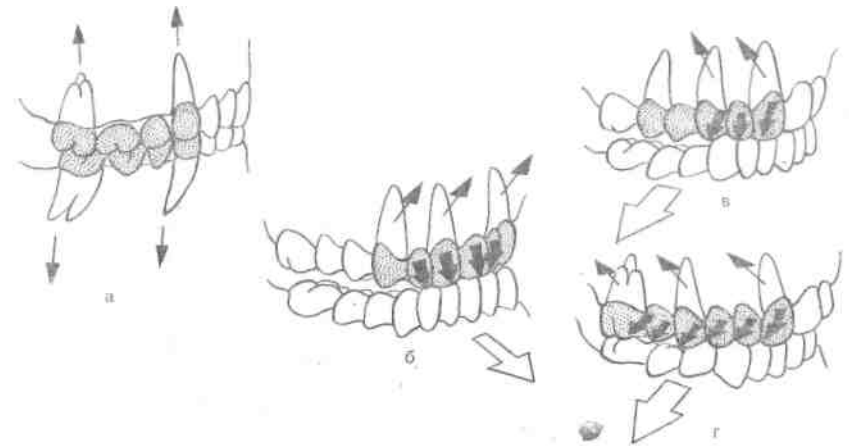
#### *Восстановление нескольких зубов*

Восстановление нескольких зубов должно проводиться в соответствии с теми же принципами. При восстановлении всех задних зубов следует устранить преждевременные контакты в

положении центрального соотношения и другие бугровые препятствия для предупреждения их потенциального травматического действия. Восстановление зубов, обеспечивающих направляющую функцию при рабочем движении нижней челюсти и при выдвижении ее вперед, должно проводиться в соответствии с перечисленными выше принципами. Они могут быть при необходимости несколько изменены в зависимости от требований в каждом конкретном случае, например при неблагоприятном соотношении челюстей, положении зубов или опорной функции кости. При ослаблении опорной функции кости в области клыков клыковый путь можно изменить и перенести на рабочие контакты задних зубов, имеющих лучшую опорную функцию альвеолярной кости.

#### *Мостовидные протезы*

Прежде чем восстанавливать зубные ряды с помощью мостовидных протезов, следует провести полное лечение периодонта. При постановке диагноза следует убедиться в том, что общая и индивидуальная опорная функция альвеолярной кости в области опорных зубов является достаточной для противодействия окклюзионным нагрузкам на будущий протез. Равномерный контакт опорных бугров в положении центрального соотношения или запланированной центральной окклюзии обеспечивает осевое распределение нагрузок на удерживающую кость и опорные зубы при терминальном закрывающем движении нижней челюсти. При планировании направляющей функции мостовидных протезов во время рабочего движения нижней челюсти и выдвижении ее вперед принципы восстановления оп-



**Рис. 301.** Распределение жевательных нагрузок на опорные бугры при несъемных протезах. Осевые закрывающие силы (а). Резцовый путь при выдвижении нижней челюсти вперед (б). Рабочая направляющая функция резцов (в). Рабочая групповая направляющая функция (г).

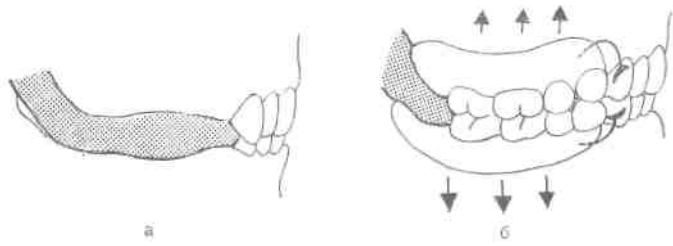


Рис. 302. Отсутствие задней жевательной опоры (а). Частичные съемные протезы, обеспечивающие восстановление задней жевательной опоры (б).

тимальной направляющей функции зубов при эксцентричном движении нижней челюсти должны быть изменены в соответствии с распределением опоры и опорной функцией кости (рис. 301).

#### *Съемные частичные протезы.*

При отсутствии задних зубов заднюю жевательную опору можно восстановить с помощью частичных съемных протезов. Нагрузки при терминальных закрывающих движениях нижней челюсти могут восприниматься седловидными участками альвеолярного отростка, не имеющими зубов, и вертикально направляться на альвеолярный край в результате равномерного контакта искусственных зубов в положении центрального соотношения или запланированной центральной окклюзии (рис. 302). Частичные протезы сообщают сомкнутым опорным зубам неосевые ротирующие нагрузки. Эти нагрузки возникают при смещении базиса протезов в результате сжатия расположенной под ними слизистой, а также конструктивной нестабильности, характерной для некоторых частичных протезов. Однако в большинстве случаев преимуществ увеличения задней жевательной опоры с помощью таких протезов превышают недостатки, связанные с травматическими нагрузками на опорные зубы. В других случаях эти факторы следует тщательно взвесить. Напри-

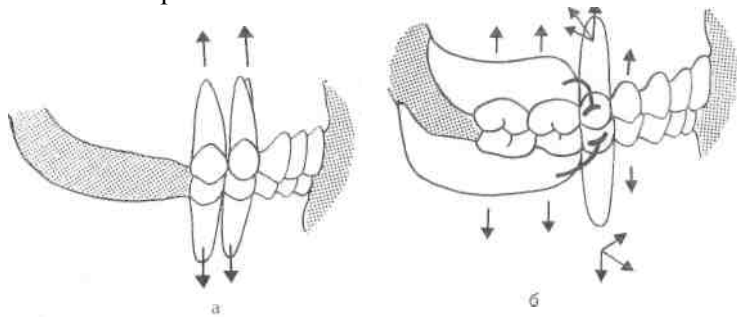


Рис 303 Нагрузки при терминальном закрывающем движении нижней челюсти, опорой для которых служат премоляры (а). Неосевые ротирующие нагрузки, сообщаемые опорным зубам при их сильном смыкании (б)

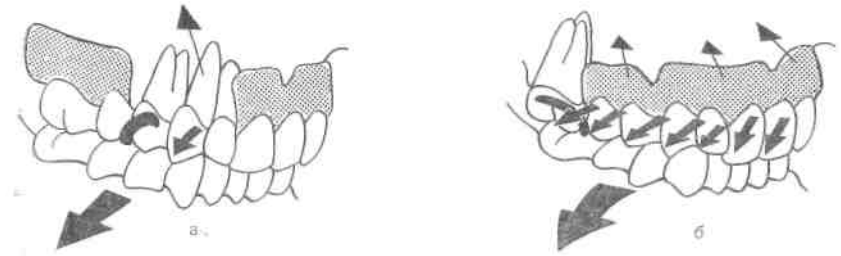


Рис. 304. Рабочая направляющая функция естественного зуба (а). Рабочая направляющая функция протезов (б).

мер, при отсутствии всех моляров удерживающим тканям оставшихся премоляров наносится меньше вреда, если они будут обеспечивать заднюю окклюзионную опору, чем если будут установлены съемные протезы, травмирующие кость этих опорных зубов (рис. 303).

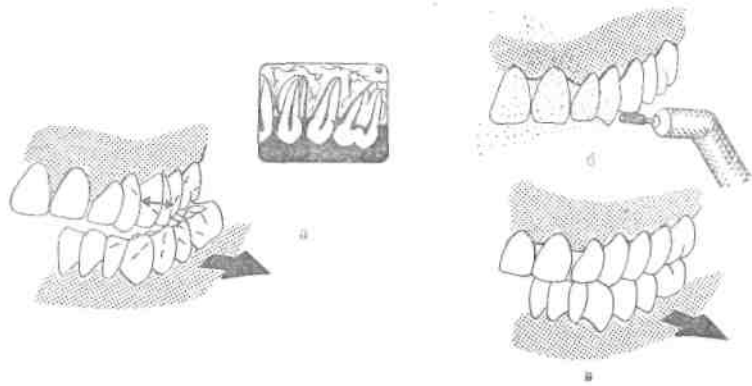
Направляющий путь при рабочем движении нижней челюсти и при выдвигении ее вперед следует планировать так, чтобы обеспечить наиболее благоприятное распределение нагрузок между участком альвеолярного отростка, не имеющим зубов, и оставшимися зубами. Когда это возможно, оставшиеся зубы должны обеспечивать направляющую функцию при рабочем движении нижней челюсти и при выдвигении ее вперед. При отсутствии такой возможности эта функция должна равномерно распределяться между максимальным числом искусственных зубов и обеспечивать оптимальное распределение нагрузки (рис. 304).

#### Лечение травматической окклюзии и подвижности зубов

Целью лечения травматической окклюзии являются восстановление стабильности зубов и устранение источника травматического поражения. Лечение должно предшествовать выявлению причин патологического состояния. При этом можно выделить несколько предрасполагающих факторов. К ним относятся: вредные привычки (скрежетание зубами и чрезмерное их сжатие), окклюзионная нестабильность, утрата альвеолярной кости и наличие воспалительного процесса. Для лечения могут использоваться следующие методы: исправление окклюзии, шинирование, ортодонтия, пломбирование и протезирование зубов.

#### *Исправление окклюзии с помощью избирательного сошлифовывания*

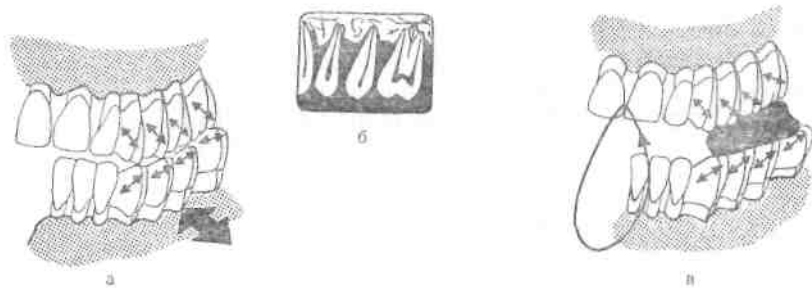
При отсутствии признаков или симптомов травматической окклюзии нет необходимости в устранении нарушений окклюзии с профилактической целью. Первичная травматическая ок-



**Рис. 305.** Подвижность зубов и расширение периодонтальной щели при наличии рабочего препятствия на левом верхнем первом премоляре (а). Устранение рабочего препятствия путем избирательного сошлифовывания (б). Восстановлена гармоничная рабочая направляющая функция и устранена подвижность зуба (в).

клюдия обратима. При расширении периодонтальной щели и подвижности одного зуба с нормальной альвеолярной лункой, возникших под влиянием данного бугрового препятствия, его устранение приведет к уменьшению подвижности зуба и заживлению травматического поражения (рис. 305).

Если же образование патологических зубодесневых карманов, утрата альвеолярной кости и подвижность зубов возникают в результате пародонтита при наличии нарушений окклюзии нефункциональных контактов, с помощью клинического обследования невозможно установить их этиологию. В таких случаях сначала следует устранить воспалительный процесс. Этого может быть достаточно для уменьшения подвижности зубов. Если после устранения краевого пародонтита подвижность зубов сохраняется, она обычно бывает обусловлена ослаблением опоры



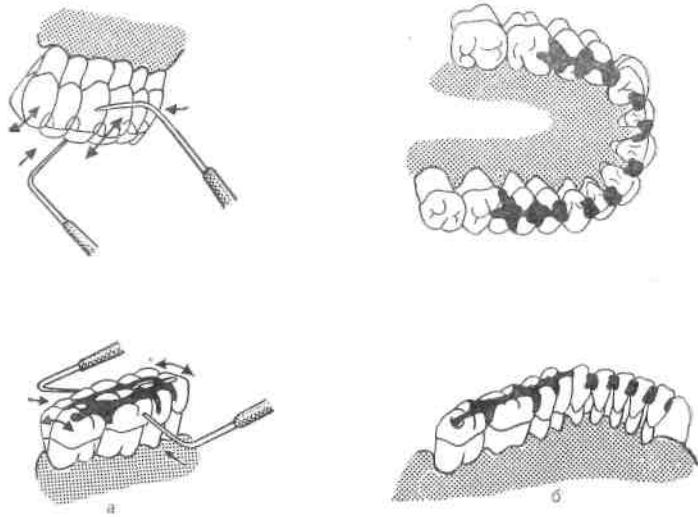
**Рис. 306.** Подвижность зубов при рабочем движении, направляемом группой зубов (а). Значительная утрата альвеолярной кости и расширение периодонтальной щели (б). Подвижность зубов при пережевывании пищи (в).

альвеолярной кости и частично окклюзионной травмой, развившейся под действием функциональных и нефункциональных нагрузок (вторичная травматическая окклюзия) (рис. 306).

Если место прикрепления десневого эпителия к зубу поддерживать свободным от зубного налета, это предупреждает дальнейшее развитие патологических зубодесневых карманов. Исправление окклюзии должно быть направлено на создание стабильной задней окклюзионной опоры, устранение преждевременных контактов и бугровых препятствий, а также на обеспечение плавных скользящих контактов при рабочем движении нижней челюсти и выдвигении ее вперед. Все это обеспечит наиболее благоприятное распределение и направление жевательных сил на опорные ткани, что снизит нагрузку на адаптационную способность этих тканей и приведет к стабилизации зубов. В тех случаях, когда нефункциональное сжатие зубов значительно выражено, устранение окклюзионных препятствий исключит его этиологическую роль. Шинирование зубов можно успешно применить для устранения нефункционального фактора. (Окклюзионные шины описаны в главе 8). Однако при отсутствии воспаления повышенная подвижность зубов и окклюзионная травма не приведут к дальнейшему образованию зубодесневых карманов или к необратимой утрате альвеолярной кости. Если подвижность зубов не увеличивается и не беспокоит больного, а зубы нормально функционируют и имеют стабильное положение, исправление окклюзии не всегда показано из-за сложности этой процедуры и возможных побочных эффектов. Значительное исправление окклюзии не следует проводить без достаточных знаний и опыта, а также без понимания возможных нежелательных последствий, включающих утрату положительного терминального межбугрового смыкания зубов, вертикальных упоров, обнажение дентина, перфорацию коронок и т. д. Для того чтобы принять решение об исправлении окклюзии с помощью избирательного сошлифовывания, нужно тщательно взвесить все «за» и «против» в каждом индивидуальном случае. Это зависит от опыта и знаний врача (см. также главы 4, 6 и 8).

### Шинирование

Шинирование зубов относится к лечению пародонта, которое можно рассматривать как временную или постоянную помощь. Пока нет убедительных экспериментальных данных, свидетельствующих о том, что шинирование подвижных зубов обязательно положительно влияет на состояние периодонтальных тканей. В случаях значительной утраты кости при сильной подвижности зубов и тенденции к их выдвигению и смещению шинирование может играть более значительную терапевтическую роль. В этих случаях подвижные зубы соединяют шиной в единое жесткое звено, что способствует улучшению опорной

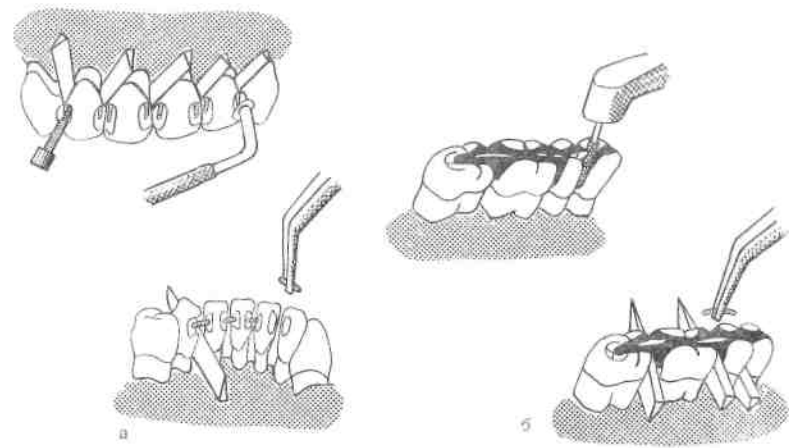


**Рис. 307.** Передние и задние зубы, подвижные в щечно-язычном направлении, со значительной утратой альвеолярной кости, фиксированные прямой шиной (а). Поперечно-дуговое шинирование (б).

функции кости. При этом уменьшается подвижность отдельных зубов, их положение стабилизируется, что предупреждает дальнейшее их выдвигание и смещение. Кроме того, повышается функциональная эффективность этих зубов, возрастают их сопротивление к раскачиванию и устойчивость к воздействию неосевых нагрузок, что способствует уменьшению их потенциального травматического влияния. В случаях значительной утраты кости, когда зубы фиксируются прямой шиной, общая удерживающая функция их альвеолярной кости может быть недостаточной, чтобы противостоять раскачиванию всего шинированного ряда в щечно-язычном направлении под действием функциональных или нефункциональных нагрузок (рис. 307).

В запущенных случаях шинированное звено верхних передних зубов может выдвигаться в сторону губ. Это можно предотвратить путем кругового шинирования всей зубной дуги, включая передние и задние зубы. Такую фиксацию зубов называют «поперечно-дуговым шинированием», при котором создается более стабильное звено. Существует много методов шинирования зубов, начиная от соединения их с помощью металлической проволоки и кончая фиксированием полных коронок на каждом зубе всей дуги, объединяющим их в одно жесткое звено.

Простые методы шинирования включают применение проволоки и пломбирочных материалов. На рис. 308 показано использование композиционных пломбирочных материалов и коротких штифтов для укрепления подвижных передних зубов.



**Рис. 308.** Шинирование передних подвижных зубов с помощью проволоки ж композиционных пломбирочных материалов (а). Шинирование подвижных задних зубов с помощью кусочков проволоки и амальгамовых пломб (б).

Для фиксации зубов подготавливают полости III класса по-Блэку, которые затем пломбируют с использованием шинирующих элементов или без них в зависимости от структурных возможностей тканей зубов. При применении композиционных пломбирочных материалов для соединения соседних зубов-следует тщательно следить за тем, чтобы не заполнялись межзубные промежутки. Для дополнительного укрепления зубов можно прибегнуть к фиксации шин пломбирочными материалами с применением метода кислотного травления эмали. Это является экономичной и эстетичной формой шинирования передних зубов. Композиционные материалы, соединяющие зубы могут время от времени откалываться и требуют замены.

Шинирование рядом стоящих задних зубов можно производить с помощью амальгамовых пломб с предварительным формированием полостей II класса (см. рис. 308). Пломбы должны иметь достаточный объем как у дополнительной, так и в основной части полости II класса. В дополнительные части полости соседних зубов вкладывают штифты или кусочки проволоки. Таким образом, они переходят от одного зуба на другой. Амальгаму наносят так, чтобы не заполнялись межзубные пространства и края ранее существовавших амальгамовых пломб. Зубы можно шинировать с помощью вкладок, накладок, параллельных и непараллельных штифтовых шин,  $3/4$  коронок и полных коронок. Поскольку еще не доказано, что шинирование значительно увеличивает срок службы подвижных зубов, врач должен решить, следует ли использовать такие сложные: методы лишь ради стабилизации подвижных зубов.

### Перемещение зубов с помощью малой ортодонтии

Перемещение зубов с помощью малой ортодонтии с успехом используется для исправления окклюзии. Неправильно расположенные зубы можно переместить в более благоприятное и стабильнее положение, обеспечивающее оптимальное направление и распределение жевательных нагрузок. Некоторые примеры показаны на рис. 309, 310 и 311.

Выдвинутые верхние передние зубы поддаются ретракции в более благоприятное лабиальное направление; после этого можно произвести шинирование с целью улучшения рецезового пути (см. рис. 309).

Наклонившимся в сторону молярам можно придать прямое вертикальное положение и, если необходимо, восстановить их таким образом, чтобы сила терминального закрывающего движения нижней челюсти в положении центральной окклюзии были направлены вдоль оси (см. рис. 310).

Смещенный клык можно вернуть в альвеолярную дугу для осуществления рабочей направляющей функции на этой «стороне» (рис. 311).

#### ПЛАНИРОВАНИЕ ЛЕЧЕНИЯ И ДРУГИХ МЕРОПРИЯТИЙ ПРИ ЗАПУЩЕННЫХ СЛУЧАЯХ ЗАБОЛЕВАНИЯ ПЕРИОДОНТА

Нередко в зубных рядах встречаются одновременно сломанные или разрушенные зубы, свободные пространства, оставшиеся в результате утраты зубов, а также признаки заболевания

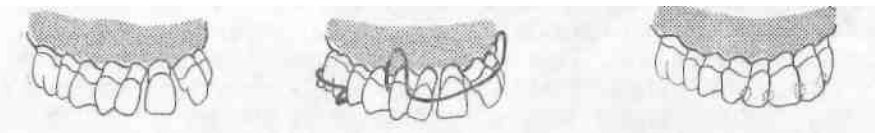


Рис. 309. Ретракция и шинирование выдвинутых передних зубов для выравнивания их и придания более эстетической формы.

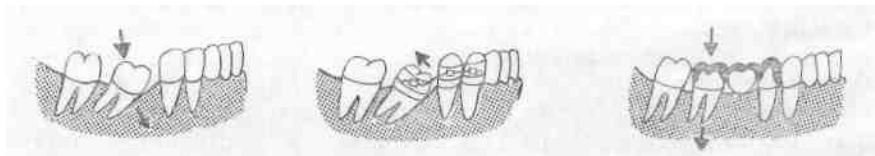


Рис. 310. Выпрямление отклонившегося к середине моляра и придание ему более благоприятного вертикального осевого положения для использования его в качестве опоры моста.

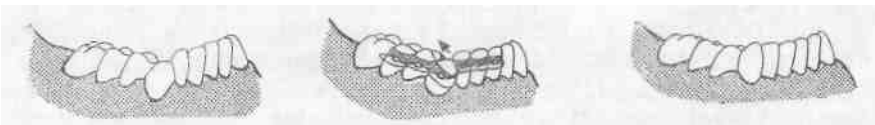


Рис. 311. Выправление неправильного положения клыка с помощью зубной дуги.

периодонта и подвижные зубы. При восстановлении таких зубных рядов применяют такие методы лечения, как единичное восстановление зубов, восстановление с помощью мостовидных протезов и периодонтальная хирургия. Перед началом лечения следует составить план, в котором должен быть учтен каждый этап лечения. Необходимо наметить цель лечения периодонта, исправления окклюзии, восстановления и протезирования зубов и эндодонтического лечения, а также наилучшие результаты, которые должны быть достигнуты при выполнении этих процедур. Гораздо труднее осуществить лечение при запущенном заболевании периодонта, утрате альвеолярной кости, подвижности зубов, потере зубов, травматической окклюзии, разрушении заднего фрагмента прикуса и окклюзионной нестабильности. Может возникнуть необходимость включения в схему лечения исправления окклюзии, шинирования и использования методов малой ортодонтии. На первом этапе лечения периодонта потребуется некоторое время для достижения положительной реакции со стороны его тканей и для оценки необходимости использования хирургических методов лечения. Однако они приводят к увеличению высоты коронки зубов и обнажению чувствительных шеек зубов. Зубы с выраженной подвижностью следует удалить до операции. Восстановление окклюзии может потребовать обширных восстановительных процедур или протезирования. До хирургического вмешательства может потребоваться восстановление окклюзии с помощью временных мостовидных протезов. Все эти факторы следует учесть на стадии планирования лечения. Врачу необходимо решить, применять ли сложную схему лечения или же более простые методы будут лучше соответствовать нуждам, желаниям и материальным возможностям больного, а также опыту и знаниям врача. В планировании лечения подобных случаев значительную помощь могут оказать консультация и рекомендации соответствующих специалистов.

#### СПИСОК ЛИТЕРАТУРЫ

- Amsterdam M., Vanarsdall R. L. Periodontal prosthesis. Twenty five years in retrospect. Alpha omegan. (Scientific issue), Dec. 1974. Goldman H., Cohen D. W. Periodontal therapy, 6th edn. St. Louis, Mosby, 1980. Lindhe J., Svanberg G. Influence of trauma from occlusion on progression of experimental periodontitis in the beagle dog. — J. clin. period., 1974, 3—14. Polsen A. M., Heijl L. C Occlusion and periodontal disease. — Dental clinics of North America, 1980, 24, 783—795. Picton D. C A. Experimental evidence on the role of abnormal contacts in the aetiology of periodontal disease. — In: Anderson D. J., Mathews B. (eds) Mastication. Bristol, Wright, 1976. Ramifford S. P., Ash M. M. Occlusion, 2nd edn. Philadelphia, Saunders, 1971. Shluger S., Tuodelis R. A., Page R. C Periodontal disease. Philadelphia, Lea a. Febiger, 1977. Stahl S. S. Accomodation of the periodontium to occlusal trauma and inflammatory periodontal disease. — Dental clinics of North America, 1975, 19,, 531—542.

## ДИСФУНКЦИЯ НИЖНЕЙ ЧЕЛЮСТИ

Дисфункция нижней челюсти — это мышечно-костная дисфункция жевательной системы, симптомы которой проявляются в жевательных мышцах, височно-нижнечелюстных суставах, зубах и периодонте. Проявления дисфункции нижней челюсти встречаются у 70—80% здорового населения. В течение жизни каждый человек испытал те или иные симптомы дисфункции нижней челюсти, проявляющиеся болью жевательных мышц или пощелкиванием в височно-нижнечелюстных суставах (Hel-kimo, 1976).

Большинство из этих симптомов со временем исчезают, они недостаточно интенсивны, чтобы требовалось специальное лечение. Меньший процент населения составляют лица, у которых отмечаются более серьезные симптомы, заставляющие их обращаться за помощью к врачу.

### *Терминология*

Для описания дисфункции зубочелюстной или жевательной системы в литературе использовалось несколько терминов. Одним из ранних был термин «синдром Костена», он применялся при выявлении пониженного прикуса и дистального смещения суставных головок как первичного этиологического компонента. После обнаружения других этиологических предпосылок эта теория была отвергнута, и стали применяться описательные термины, включающие название этиологических компонентов. Так термин «болевого синдром височно-нижнечелюстного сустава» (синдром ВЧС) означает, что дисфункция и боль в суставе являются первичными симптомами. Термин «мышечно-лицевой болевой дисфункциональный синдром» (синдром МВД) обозначает, что боль в мышцах лица и их дисфункция являются основными факторами. Если большее значение придается равновесию черепно-нижнечелюстного соотношения, то можно использовать термин «черепно-нижнечелюстной дисфункциональный синдром».

Наиболее часто употребляются термины «дисфункция ВЧС» и «дисфункция МВД». При наличии у больного острой или хронической боли и симптомов со стороны мышц заболевание характеризуется как дисфункция ВЧС или МВД. Однако эпидемиологическое обследование показало, что около 70—80% здорового населения временами имеют подобные симптомы, хотя

часто они преходящи. Это вносит путаницу в определения, так как у большинства здоровых людей дисфункции ВЧС или МВД в том смысле, о котором говорилось выше, нет.

Большинство людей имеет зубные ряды с некоторыми элементами окклюзионной дисгармонии и испытывают воздействие эмоционального стресса. Нормальная адаптационная способность обеспечивает рефлекторное образование обходных путей вокруг окклюзионных препятствий и адекватное преодоление стресса и напряжения. Когда жевательная система теряет способность адекватно адаптироваться к этим факторам, могут возникнуть нефункциональные контакты зубов (сжатие и скрежет) и преходящие симптомы со стороны мышц и суставов. В большинстве случаев эти симптомы непостоянны, но у некоторых больных они переходят в хроническую форму. Утрата адаптационной способности ведет к дисфункции зубочелюстной системы, которая принимает временную или хроническую форму. Наиболее общим и подходящим для описания этого состояния является термин «дисфункция нижней челюсти». Он и будет постоянно использоваться в этой книге.

Дисфункция нижней челюсти относится к категории нормальных явлений и непостоянных слабовыраженных симптомов и является нормальной ответной реакцией организма на стрессы.

Когда эти симптомы приобретают острый или хронический болезненный характер, они требуют лечения. В этих случаях и следует применять такие термины, как дисфункция ВЧС или МВД.

### **ЭТИОЛОГИЯ**

Взаимодействие основных элементов при дисфункции нижней челюсти показаны на рис. 312.

Эмоциональное и физическое напряжение и окклюзионная дисгармония — это две главные причины, от которых зависит нарушение функциональной гармонии жевательной системы и адаптационной способности организма.

При их взаимодействии может возникнуть перенапряжение мышц или их гиперфункция, например бессознательное нефункциональное скрежетание зубами и их сжатие.

В результате появляются такие клинические симптомы, как боль, напряженность и усталость мышц, боль, пощелкивание и ограничение подвижности в области височно-нижнечелюстных суставов, симптомы со стороны ушей, истирание, разрушение зубов и выраженная нагрузка на периодонт.

### **Этиологическая роль окклюзионных препятствий и преждевременных контактов**

Нервно-мышечный аппарат двояко реагирует на окклюзионные препятствия: он либо избегает их, либо постоянно «ищет».

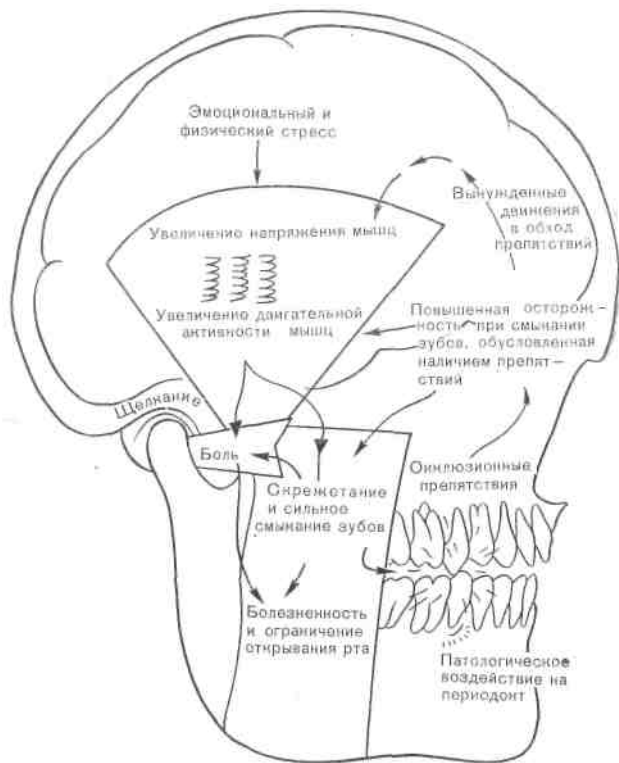


Рис. 312. Дисфункция нижней челюсти.

### Поиск обходных путей

Рефлекторные циклы жевательной функции требуют постоянной сенсорной информации от контактирующих зубов и других элементов жевательной системы, которая необходима для усиления, координации и контроля рефлекторной функции циклического жевания. Разнообразие форм жевательных циклов, наблюдаемое при различной направляющей функции зубов, которые обеспечивают эксцентричные движения нижней челюсти, показывает, как рефлекторная функция приспособливает их к определенному расположению зубов.

При соотношении резцов по III классу жевательный цикл обычно бывает широким с выраженным горизонтальным компонентом (рис. 313).

В случае выраженного соотношения по II подклассу II класса (рис. 314) рефлекторные жевательные циклы обычно направлены вверх и вниз с небольшим боковым компонентом или без него. Это объясняется стремлением избежать раздражающего удара и скольжения по крутым скатам резцового и рабочего пути.

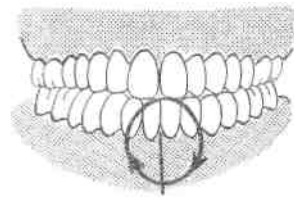


Рис. 313. Широкий жевательный цикл.

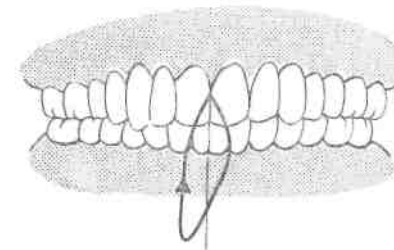


Рис. 314. Вертикальный жевательный цикл.

Когда отдельные контакты зубов не гармонируют с такой естественной эксцентричной направляющей функцией, жевательные циклы приспособляются таким образом, чтобы избежать эти отклоняющие контакты (рис. 315, 316).

Отклоняющими контактами могут быть бугровые препятствия при эксцентричных движениях нижней челюсти или преждевременные контакты при движении нижней челюсти назад.

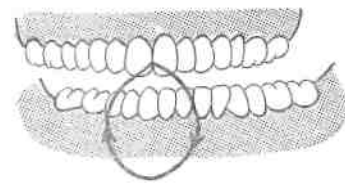
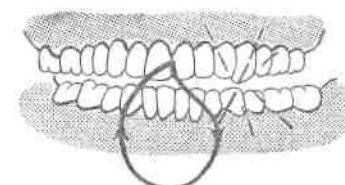


Рис. 315. Вынужденные движения нижней челюсти в обход препятствия с рабочей стороны.



Мышцы подготавливаются к тому, чтобы обойти стороной эти раздражающие отклоняющие контакты. Координация этого процесса обеспечивается различными центрами мозга. Считается, что ретикулярная система играет значительную роль в изменении импульсации от мышечных веретен через гамма-эфферентную систему. Посредством этого мышцы подготавливаются к рефлекторному сокращению (через рефлекс растяже-

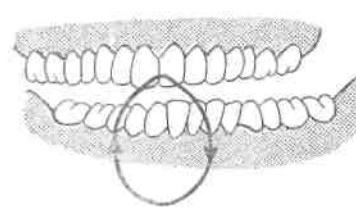


Рис. 316. Вынужденные движения нижней челюсти в обход нерабочего препятствия.

ния) по мере того, как они растягиваются больше естественной длины независимо от силы действующих мышц.

В нормальных условиях это будет приобретенная условно-рефлекторная ответная реакция нормальной адаптации. Функциональная гармония при этом не нарушается. Мышцы способны достигать нормального тонуса в покое, а нижняя челюсть может свободно перемещаться в пределах границ ее движения.

#### *Мышечная скованность*

Проприорецепторные механизмы, обеспечивающие нормальную функцию мышц, бессимптомные, рефлекторные избегающие препятствий движения нижней челюсти, могут также вызвать перенапряжение и скованность мышц. Скованность мышц — это клинический феномен, при котором больному трудно, а иногда и невозможно совершать некоторые произвольные движения. Этот феномен весьма часто встречается в клинической практике.

Одним из примеров является сопротивление, с которым часто приходится сталкиваться врачу при попытке вращения нижней челюсти вдоль дуги терминальных закрывающих движений в положении центрального соотношения (при этом больной произвольно расслабляется). Мышцы уже «усвоили», что на пути между положениями центрального соотношения и центральной окклюзии существует раздражающий отклоняющий кон такт, и соответственно подготовились к этому. Точно так же нередко случается, что больной не может совершить рабочее движение из положения центральной окклюзии при сохранении скользящего контакта между зубами. Это часто связано с неспособностью больного жевать на этой стороне.

Различие между нормальным поиском обходных путей и скованностью мышц позволяет дифференцировать адаптацию и ее отсутствие. Нормальная функция обеспечивает ненапряженные произвольные и рефлекторные перемещения нижней челюсти в естественных пределах границ ее движения. Скованность и перенапряжение мышц ограничивают эти произвольные и рефлекторные движения или делают их невозможными.

Переход от совершения нормальных обходных движений к развитию перенапряжения и скованности мышц зависит от степени нарушения окклюзии и от соматических последствий стресса. Выраженное раздражающее окклюзионное препятствие требует постоянной мышечной активности для обеспечения широкого обходного пути, что может привести к перенапряжению и скованности мышц. При этом влияние стресса, связанного с воздействием внешней среды, повышает уровень мышечного напряжения и вызывает перенапряжение и скованность тех мышечных групп, которые при других обстоятельствах нормально справлялись бы с небольшими нарушениями окклюзии. Большинство симптомов дисфункции нижней челюсти развивается под влиянием осмотических последствий стресса.

#### *Психологические аспекты стресса*

Способность испытывать страх является врожденной. Страх — это психологическая ответная реакция на явления окружающей среды, которые воспринимаются как угрожающие. Эта реакция может быть различной по степени и проявляться как ужас, беспокойство, страх и стресс.

Ужас, острое беспокойство и страх являются острыми реакциями на явно угрожающую ситуацию, которая не всегда бывает частью нормального существования.

Беспокойство и стресс относятся к более слабым и длительным реакциям, которые часто встречаются в повседневной жизни. Каждый человек по-своему воспринимает внешние обстоятельства и реагирует на них. Поэтому беспокойство и стресс в значительной степени субъективны. Беспокойство в большинстве случаев повседневной жизни возникает в зависимости от восприятия реальной ситуации или ее рационального толкования. Если эта ситуация разрешается или человек начинает с ней справляться, беспокойство обычно проходит.

Однако есть люди, у которых переживание стресса не так просто соотносится с реальными событиями. В этих случаях чувства беспокойства, напряжения или подавленности могут быть составными компонентами более глубоких психологических или психиатрических проблем.

#### *Физиологические реакции на стресс*

Частью врожденной способности ощущать страх является физиологическая реакция организма, которая облегчает инстинктивную ответную реакцию «бегство — борьба». Она заключается в повышении содержания в крови адреналина и норадреналина, учащении сердечных сокращений, повышении артериального давления, учащении дыхания, сокращении гладкой мускулатуры и напряжении мышц тела. Эти ответные реакции обеспечивают готовность организма к немедленному физическому действию.

Современные цивилизованные люди редко обладают способностью или возможностью дать немедленный физический выход этим ответным реакциям, которые поэтому обычно подавляются. Постоянное воздействие ситуаций, вызывающих беспокойство и стресс, может вызвать состояние напряженности при хроническом подавлении этих физиологических ответных реакций. Недостаток физических упражнений и реализации этих ответных реакций приводит к развитию хронических гипокинетических дисфункций. Они называются «психофизиологическими ответными реакциями».



### *Психофизиологические ответные реакции*

Психофизиологические реакции могут отражаться на состоянии мышц головы, шеи и спины, а также на вегетативной нервной системе.

Вегетативная реакция на стресс вызывает повышенную секрецию желудка, способствует возникновению язвенной болезни желудка и двенадцатиперстной кишки и астматических явлений.

Ответные реакции со стороны мышц выражаются в их напряжении, повышении тонуса, боли в шее и спине, а также в мышцах нижней челюсти.

Стрессовые ситуации вызывают повышение мышечного тонуса в этих мышцах, которое больные часто называют «напряжением мышц». У таких людей подавление свободного выражения эмоций, возникающих в результате психологического стресса, проявляется в виде напряжения мышц.

Считается, что реакция на стресс повышает возбудимость мозговых центров, координирующих рефлекторную деятельность и тонус мышц. В результате возбуждение гамма-эфферентных волокон, ведущих к мышечным веретенам, вызывает рефлекторное сокращение мышц и повышение их тонуса через рефлекс растяжения. Эта же система координирует рефлекторный стереотип мышечной активности, обеспечивающий обходной путь во время рефлекторных функций нижней челюсти. Таким образом, мышцы, которые обеспечивают бессимптомный обходной путь вокруг небольших окклюзионных препятствий, в стрессовых ситуациях перенапрягаются, их движения становятся скованными. Чем более серьезное нарушение окклюзии, тем больше обходной путь, к которому должны приспособиться мышцы. Для таких мышц существует большая вероятность возникновения скованности и перенапряжения в условиях стресса.

Скованность и перенапряжение мышц приводят к появлению многих симптомов дисфункции нижней челюсти, таких, как боль, ограничение движений и нарушение функциональной гармонии.

Соматическая реакция на стресс также проявляется в виде боли, ригидности мышц шеи и спины.

### *Нефункциональное скрежетание и сжатие зубов*

Как уже упоминалось ранее, нервно-мышечный аппарат реагирует на окклюзионные препятствия, либо находя обходные пути, либо сосредоточиваясь на самих препятствиях, нефункционально контактируя с ними.

Нефункциональное скрежетание происходит в этих местах контактов зубов. Плотное сжатие зубов обычно отмечается в

положении центральной окклюзии. Скрежетание и сжатие зубов, связанные с дисфункцией нижней челюсти, происходят на подсознательном уровне. Эти действия являются нефункциональными. Если скрежетание — явление преходящее, его можно назвать «нефункциональным». Если же оно переходит в хроническое состояние, могущее привести к разрушению тканей, его называют «бруксизмом». Во время этих действий развиваются значительные нагрузки, которые могут разрушать зубы и удерживающие их ткани. Нефункциональное скрежетание и сжатие зубов рассматриваются как формы соматической реакции на психологический стресс и напряжение. Они могут происходить днем или ночью, обычно больной их не замечает. Стрессовые состояния дневного времени связаны с последующим высоким уровнем мышечной активности во время ночного сна. Она обычно наблюдается в определенные периоды сна вместе с движением зрачков глаз.

Нефункциональная деятельность может быть преходящей и может возникать под влиянием стрессового состояния или появления нового окклюзионного препятствия. Возможно, что главный раздражитель имеет центральное происхождение. При сжатии зубов в положении центральной окклюзии могут развиваться максимальные мышечные нагрузки. Они значительны и достигают примерно 21 кг/см<sup>2</sup>. Если зубы смыкаются при асимметричном или нестабильном межбугровом соотношении, могут возникнуть смещение суставных головок, черепно-нижнечелюстная асимметрия, и растяжение мышц, необходимое для сохранения такого положения, может привести к дисфункции нижней челюсти.

Нефункциональное скрежетание зубов наблюдается при эксцентричных контактах нижней челюсти. При отсутствии преждевременных контактов и окклюзионных препятствий оно отмечается при движении нижней челюсти в сторону и вперед. В этом случае раздражитель имеет центральное происхождение и связан исключительно со стрессом. Контакты зубов при скрежетании и бугровые препятствия являются наиболее разрушительными для этих зубов и периодонта. Таким образом, хотя существуют разные точки зрения по поводу того, что играет главенствующую роль в возникновении нефункциональной деятельности — окклюзионная дисгармония или стресс, их влияние на мышцы, зубы и удерживающие ткани одинаково. Независимо от того, является ли какое-либо определенное окклюзионное препятствие первичным фактором, провоцирующим нефункциональную деятельность, или оно возникает только как результат стресса в любом случае, скрежетание зубов будет происходить на месте этого препятствия и вызывать истирание зубов, травматическую окклюзию и болезненные симптомы со стороны мышц.

В результате непроходящего хронического бруксизма в течение нескольких лет зубы могут истираться до уровня десен.

Нефункциональное скрежетание зубов при здоровых тканях периодонта может вызвать обратимую утрату альвеолярной лей.

При выраженных заболеваниях периодонта это явление кости, подвижность зубов и расширение периодонтальных щелей может привести к развитию травматической окклюзии на фоне хронического маргинального пародонтита.

#### Взаимодействие нарушений окклюзии и стресса

В процессе рефлекторной деятельности взаимодействие нарушений окклюзии, способности мышц включаться в адапционные стереотипы рефлекторных движений и психофизиологическая реакция на стресс определяют, произойдет ли нормальная адаптация или возникнут перенапряжение и скованность мышц и функциональная дисгармония. При этом переменными величинами будут стресс, окклюзия и индивидуальная адаптационная способность. Взаимодействие тех же факторов— стресса, окклюзионной дисгармонии и индивидуальной адаптационной способности—определяет возникновение нефункциональной деятельности (скрежетание или сжатие зубов) и ее интенсивность. В этом случае варибельность индивидуальной адаптационной способности определит, будет ли психологический стресс «соматизирован» в форме нефункциональной деятельности. Взаимодействие этих факторов иллюстрируется на рис. 317.

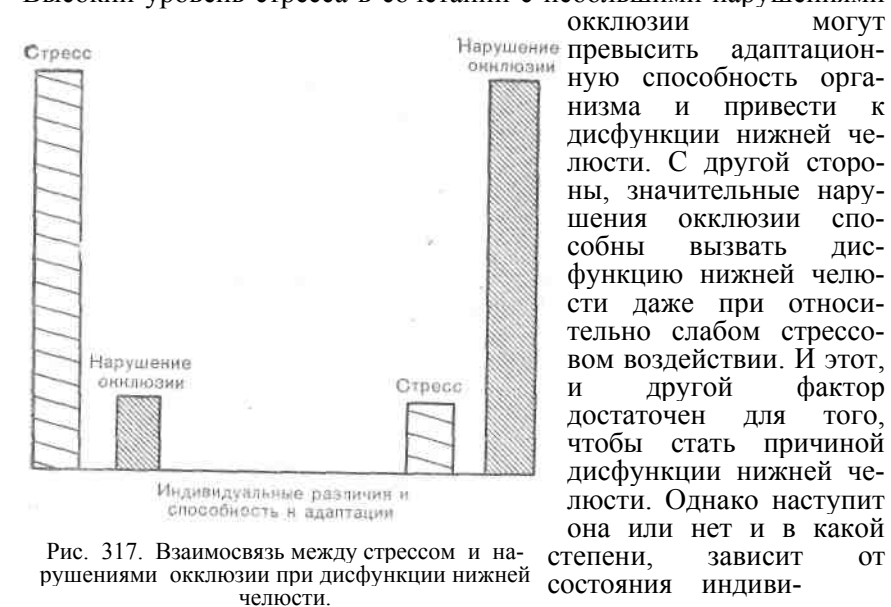


Рис. 317. Взаимосвязь между стрессом и нарушениями окклюзии при дисфункции нижней челюсти.

дуальной адаптационной способности организма. Тяжесть дисфункции нижней челюсти характеризуется остротой и частотой симптомов со стороны мышц и суставов, а также разрушающим действием нефункциональных контактов.

Невыраженные переходящие симптомы, временное ограничение движений, небольшое истирание эмали зубов в точках отклоняющихся контактов и ограниченные признаки травматической окклюзии являются характерными признаками обычно встречающейся дисфункции нижней челюсти. Это довольно распространенное явление у больших групп здорового населения и может считаться следствием стресса и напряжения в повседневной жизни.

В любой биологической системе между легкой и тяжелой формами заболевания существует множество промежуточных состояний. Тяжелая форма дисфункции нижней челюсти характеризуется острой и постоянной болью и неприятными ощущениями, которые называются мышечно-фасциальной болевой дисфункцией (МВД) или дисфункцией ВЧС, а также значительным разрушительным действием нефункционального скрежетания, называемого бруксизмом. Главным признаком дисфункции нижней челюсти является повышенный тонус мышц. Если повышение мышечного тонуса выражено слабо, наблюдается легкая функциональная дисгармония с минимальным ограничением движений нижней челюсти. Это ограничение может быть субклиническим; при этом больной может не замечать никаких симптомов и не иметь неприятных ощущений. Такое состояние выявляют путем регистрации повышенной частоты возбуждения мышц с помощью электромиографии и по пантографическим кривым, регистрирующим границы движения нижней челюсти.

По мере повышения тонуса мышц, их скованности и усиления нефункциональной деятельности признаки и симптомы дисфункции нижней челюсти становятся более выраженными.

#### ПРИЗНАКИ И СИМПТОМЫ ДИСФУНКЦИИ НИЖНЕЙ ЧЕЛЮСТИ

##### Мышцы

В мышцах нижней челюсти наблюдаются следующие симптомы: утомление, скованность, боль и мышечный спазм.

##### Утомление и скованность мышц

Утомление и скованность мышц являются результатом постоянного мышечного сокращения. Скованность жевательных мышц обычно наблюдается на следующее утро после скрежетания и сжатия зубов ночью.

## Боль

Постоянное мышечное сокращение может вызвать локализованное нарушение питания тканей вследствие окклюзии кровеносных сосудов, обеспечивающих подачу кислорода и удаление продуктов обмена на данном участке. Недостаток кислорода и скопление продуктов обмена вызывают ишемическую боль в мышцах. При расслаблении мышц происходит удаление продуктов обмена, ткани лучше снабжаются кислородом, и боль проходит.

### Локализация мышечных болей

Боль в результате дисфункции нижней челюсти часто возникает в височных, жевательных и крыловидных мышцах. Наиболее часто поражаемые участки указаны на рис. 318 штриховкой. Там же показаны участки мышечных болей от шейно-затылочной области и грудиноключично-сосцевидной мышцы.

Височная мышца дает боль в боковой части головы. Боль в области угла и ветви нижней челюсти возникает от жевательной мышцы, если она ощущается на боковой поверхности и от медиальной крыловидной мышцы — на медиальной. Боль в области скуловой дуги наблюдается над местом прикрепления височной мышцы к венечному отростку нижней челюсти и в месте прикрепления жевательной мышцы к скуловой дуге.

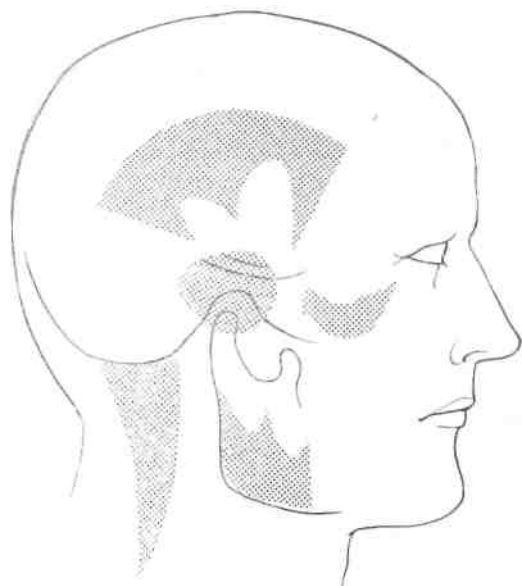


Рис. 318. Наиболее часто встречающиеся участки мышечных болей

Боль в области височно - нижнечелюстного сустава часто возникает в результате напряжения и спазма в латеральной крыловидной мышце. Когда мышцы напряжены и имеют повышенный тонус, повышенная чувствительность и боль могут быть обнаружены с помощью пальпации мышц. Латеральную крыловидную мышцу можно пальпировать интраорально. Другие мышцы легко пальпируются экстраорально (рис. 319).

Интенсивность и продолжительность мышечных болей зависят от силы мышечного

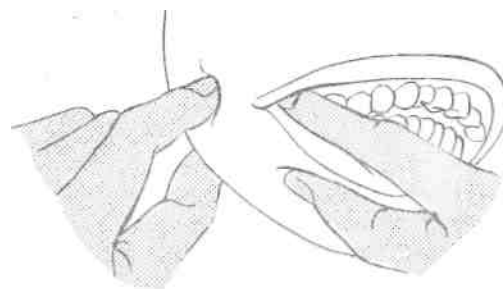


Рис. 319. Пальпация мышц.

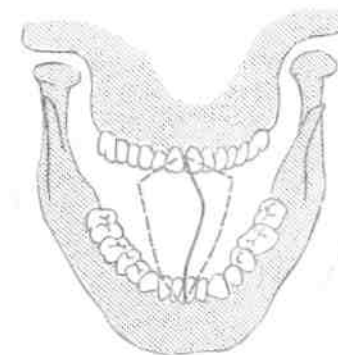

Рис. 320. Траектория избегающего движения при закрытии нижней челюсти.

напряжения и спазма. Временные повышение чувствительности и боль могут возникать в результате усилившегося стресса и беспокойства. Постоянная боль, характерная для МБД и дисфункции ВЧС, развивается при продолжительном и непрерывном мышечном напряжении. Сильная боль возникает в результате мышечного спазма.

### Спазм мышц

Мышечный спазм происходит в результате возникновения порочного цикла между болью и рефлекторным сокращением. Цикл берет начало в месте локализации мышечной боли или микротравмы в мышце, стимулирующих увеличение сокращений через рефлекс растяжения. Это усиливает боль и раздражение, которые вызывают еще большее сокращение мышц и т. д. В конечном итоге происходит острый спазм мышц, сопровождаемый сильной ишемической болью. Острый спазм, боль и ограничение движений называют также «тризмом».

### Начальные центры цепной реакции

Хроническое напряжение и спазм мышц могут привести к образованию очагов дегенерации мышечной ткани. Их называют «начальными центрами цепной реакции». Они могут быть причиной иррадиирующих и локализованных мышечных болей и вызывать последующее сокращение мышц и спазм. Такие центры возникают в жевательных, шейных и затылочных мышцах, а также в средних и нижних участках спины.

### Головные боли

Связанное со стрессом напряжение мышц в шейно-затылочной области является частой причиной головной боли. Мигренозные головные боли сосудистого происхождения наблюдаются

реже. При дифференциальной диагностике мышечно-фасциальной болевой дисфункции (дисфункции нижней челюсти) следует принимать во внимание эти и другие атипичные лицевые боли и невралгии. Кроме того, необходимо дифференцировать боли, возникающие в результате инфекции и воспалительных процессов в зубах, пазухах носа и других участках.

#### *Ограничение движений*

Повышение тонуса и скованность мышц ведут к ограничению рефлекторных и произвольных движений нижней челюсти. Клинически это определяют по отклонению со средней линии при открывающих и закрывающих движениях нижней челюсти (рис. 320) и невозможности максимально открыть рот или перевести нижнюю челюсть из положения центральной окклюзии до отказа в любую сторону.

#### *Симптомы со стороны ушей (отомандибулярный синдром)*

К симптомам дисфункции нижней челюсти относятся также звон в ушах, нарушение слуха, чувство давления и закладывания ушей. Звенящие и свистящие звуки в ушах вызваны напряжением и спазмом мышцы, обеспечивающей изменение натяжения барабанной перепонки. Закладывание, снижение слуха, щелчки и ощущение изменения атмосферного давления могут быть связаны с напряжением и спазмом небной мышцы. В ее функцию входят натяжение мягкого неба и открывание слуховой трубы во время глотания. Эта мышца соприкасается с медиальной крыловидной мышцей. Обе они иннервируются одной ветвью тройничного нерва. Связанные с ухом проявления дисфункции нижней челюсти называют «отомандибулярным синдромом».

#### *Гипертрофия мышц*

У больных с длительным бруксизмом развивается гипертрофия закрывающих мышц. В таких случаях увеличенные и мощные жевательные мышцы хорошо видны у угла нижней челюсти.

#### *Височно-нижнечелюстные суставы*

##### ***Боль***

Боль в области височно-нижнечелюстного сустава и уха является наиболее характерным симптомом дисфункции нижней челюсти. Она может возникать в суставах или окружающих мышечных тканях. Как уже говорилось ранее, боль появляется в результате перенапряжения и спазма латеральных крыловид-

ных мышц, начального участка жевательных мышц, и В месте прикрепления височной мышцы к венечному отростку. Боль в тканях сустава могут вызывать острое ранение, хроническое раздражение в результате смещения суставных головок, меро рождение тканей или другие заболевания суставов.

#### *Смещение суставных головок*

При нормальных здоровых зубных рядах максимальные нагрузки, возникающие в результате смыкания челюстей, переносятся благодаря стабильному межбугровому взаимоотношению зубов в положении центральной окклюзии. В таком положении суставные головки симметрично сориентированы по отношению к передним верхним поверхностям своих суставных ямок и к дистальным скатам суставных бугорков с находящейся между ними центральной частью суставного диска. Суставные головки расположены на 0,5 мм или менее кпереди от своего положения центрального соотношения.

Если максимальный межбугровый контакт зубов происходит значительно кпереди или латеральнее от описанного выше физиологического положения центральной окклюзии, при терминальном закрывающем движении нижней челюсти суставные головки по своей обычной траектории смещаются вперед или медиально.

Смещение суставных головок вверх или дистально может также произойти при максимальном межбугровом смыкании зубов. В таких случаях они смещаются дистально или вверх по отношению к своему положению центрального соотношения (рис. 321).

Смещение суставных головок диагностируется с помощью повторных томографических рентгенограмм. Такое смещение оказывает патологическое действие на жевательные мышцы и ткани сустава.

Мышцы должны обеспечивать соответствующие адаптационные формы функциональных движений и стабилизации нижней челюсти в асимметричном положении при межбугровом смыкании зубов в терминальной фазе жевательного цикла и при произвольном закрывающем движении из положения покоя. Одна-




Рис. 321. Смещение суставной головки вверх (а). Дистальное смещение суставной головки (б).

ко это предрасполагает к развитию функциональной дисгармонии и появлению болезненных симптомов. Длительное воздействие функциональных и нефункциональных нагрузок может привести к снижению адаптационных способностей тканей суставов. Эффект на ткани суставов зависит от таких переменных величин, как индивидуальная адаптационная способность, возраст, степень смещения суставных головок, окклюзионная опора, а также степень и продолжительность воздействия нефункциональных нагрузок. При превышении адаптационной способности страдают ткани суставов. Клинически это выражается появлением болей. Боль в травмированных тканях суставов можно обнаружить пальпацией боковых и дистальных поверхностей суставных головок.

Патологические изменения и боль в суставе заставляют мышцы находить компенсирующие формы движения, которые в свою очередь могут привести к функциональной дисгармонии и появлению мышечных симптомов.

### *Щелчки в суставах*

Щелкающие звуки при открывающих и закрывающих движениях нижней челюсти, а также при ее боковых движениях являются характерными симптомами нижнечелюстной дисфункции. Координация движений между суставной головкой и суставным диском позволяет нижней челюсти совершать полный комплекс вращательных и поступательных движений. Считается, что щелчки в суставе являются следствием нарушения координации этих движений. Механизм этого явления не совсем ясен. Вероятной причиной могут быть повышение тонуса латеральной крыловидной мышцы и ослабление прикрепления диска к боковым полюсам суставной головки.

В соответствии с одной из теорий механизм «щелчка» объясняется нарушением координации движений между диском и суставной головкой, когда соединительнотканый участок диска прижимается к суставному бугорку, и высвобождаясь, дает щелчок, в то время как суставная головка продолжает движение вдоль бугорка.

### *Патологические изменения сустава (изменение формы и дегенерация)*

Описание изменений в тканях сустава было сделано на основе рентгеновских снимков и данных, полученных при вскрытии. Изменение формы суставных тканей происходит в результате пролиферации контуров суставных поверхностей. Дегенеративные повреждения тканей сустава также называют артрозами.

Патологическое изменение формы и дегенеративные повреждения сустава могут происходить одновременно. Артроз сустава приводит к уплощению, стиранию и эрозии суставной го-

ловки, перфорации диска, а также к износу и эрозии суставных поверхностей височной кости. Длительное существование окклюзионной дисгармонии, смещения суставных головок и нефункциональных нагрузок может привести к травме суставных тканей, изменению их формы или развитию артроза. В то же время, очевидно, существуют и другие этиологические факторы, приводящие к развитию указанной патологии, в частности различная способность тканей адаптироваться к механическому травматическому воздействию.

Однако существует достаточно данных, свидетельствующих о том, что артрозы могут возникнуть в результате механического повреждения, что связывают с утратой задней опорной функции зубов или полным их отсутствием. Такие поражения чаще всего развиваются с увеличением возраста человека.

К другим причинам, влияющим на состояние суставов, относятся травматические и инфекционные поражения, врожденные и приобретенные пороки, ревматоидный артрит, анкилоз и опухоли.

### *Крепитация*

Крепитация — это «хрустящий» звук, который иногда появляется в суставе при открывающих, закрывающих и эксцентричных движениях нижней челюсти. Эти звуки свидетельствуют о внутрисуставной патологии. Их следует отличать от «щелкающих» звуков, которые были описаны выше.

### *Вывих (подвывих) суставов*

Вывих или подвывих может произойти при слишком сильном открывающем движении нижней челюсти, например во время зевания. При этом суставные головки перемещаются за гребень суставного бугорка. Они заклиниваются в таком положении во время спазма латеральных крыловидных мышц, появляется боль, которая в свою очередь вызывает усиление рефлекторных сокращений. При этом начинается цикл острого спазма и сильной боли, а также выраженное сопротивление смещению сустава. Однако это не является истинным вывихом сустава. В этом случае термин «подвывих» будет более точным.

### *Зубы*

Признаки и симптомы нижнечелюстной дисфункции проявляются также на состоянии зубов и удерживающих их тканях.

### *Истирание и разрушение зубов*

Истирание зубов происходит при нефункциональной деятельности (скрежетании). Степень истирания зубов пропорциональна ее продолжительности. Блестящие фасетки в местах

преждевременных бугровых контактов и окклюзионных препятствий являются наиболее типичными признаками, указывающими на транзиторную нефункциональную деятельность. Сильное истирание свидетельствует о постоянном и привычном бруксизме.

Эмаль зубов может подвергаться выраженному истиранию. На щечных поверхностях зубов появляются отломы и трещины. При полном истирании эмали разрушительное действие бруксизма направлено на дентин. В пульпе зуба в этот период образуется репаративный, или вторичный, дентин, а иногда и дентикли. В некоторых случаях воспаляется пульпа зуба. Истертые бугры и коронки нередко приводят к раскалыванию зуба по вертикали до бифуркации многокорневых зубов. Разламываются также депульпированные зубы, восстановленные с помощью литых вкладок. Бугры, коронки и пломбы, не имеющие опоры, особенно подвержены разрушению. Полное обнажение и гибель пульпы может произойти при истирании зубов до уровня десен. При таких случаях выраженного бруксизма удерживающие ткани часто остаются здоровыми, а утрата альвеолярной кости незначительна или отсутствует вовсе. Удерживающие ткани остаются целыми, а зубы разрушаются. Это может происходить благодаря местной резистентности удерживающих тканей. У других людей, наоборот, зубы остаются интактными, а удерживающие ткани разрушаются.

#### Ткани периодонта

Нефункциональные привычки (скрежетание и сжатие зубов) могут способствовать раздражению периодонтальных связок, что вызывает у больного боль. Болезненность зубов — это обычная жалоба, возникающая по прошествии определенного периода после появления нефункциональных привычек. Это облегчает дифференциальную диагностику зубной боли.

К возможным последствиям нефункциональных нагрузок на удерживающие ткани зубов относятся подвижность зубов, расширение периодонтальной щели, остеосклероз, смещение зубов и травматическая окклюзия в сочетании с заболеванием периодонта. Эти явления подробнее разбирались в главе 7.

#### ДИАГНОСТИКА

##### Анамнез

Анамнез играет важную роль при постановке диагноза. Он состоит из следующих разделов.

Симптомы в данный момент. Боль, скованность и напряжение в мышцах и суставах; нарушение подвижности суставов; чувствительность или боль в зубах, интенсивность болевых или других симптомов; начало и продолжительность симптомов;

когда они наблюдаются — утром, днем или ночью; что вызывает эти симптомы; замечает ли больной скрежетание или сжатие зубов; связывает ли больной эти действия с имеющимися симптомами; испытывает ли он какое-либо необычное напряжение или стресс; связывает ли он этот стресс с проявлением, имеющихся у него симптомов?

Предшествующие симптомы. Испытывал ли больной раньше подобные симптомы; носили ли они тот же характер; были ли они связаны с периодами необычного стресса; отмечал ли больной при этом скрежетание зубов, что вызвало эти симптомы; когда они прекратились; было ли прекращение этих симптомов связано с изменением внешних причин; были ли они связаны с последствиями лечения зубов?

Предшествующий стоматологический анамнез. Анамнез, касающийся стоматологических вмешательств, вызвавших изменение окклюзии, должен включать следующие моменты: связаны ли эти изменения с симптомами дисфункции нижней челюсти, данные о попытках исправления окклюзии; данные о шинировании или восстановлении зубов с целью исправления окклюзии; были ли эти попытки успешны и насколько?

Данные о скрежетании или сжатии зубов. Происходит ли это днем или ночью; слышит ли супруг (супруга) скрежетание зубов, как долго больной замечает скрежетание; что считает причиной скрежетания, связывает ли он скрежетание с периодами стресса или другими событиями; знает ли о том, что скрежетание приводит к истиранию зубов?

#### *Оценка эмоционального состояния больного*

Хотя в обязанности врача-стоматолога не входит выполнять роль психиатра или психолога, он должен уметь правильно оценить эмоциональное состояние больного. Могут быть очевидны страх, нервозность, беспокойство или невротическое поведение. Следует задать больному вопросы о его семейном положении, работе, учебе, взаимоотношениях и эмоциональных, нагрузках, связанных с последними событиями и т. п. Такая информация всегда поможет выяснить, насколько больной откровенен и что из этой информации он считает может понадобиться врачу. Если врач-стоматолог в тактичной форме объяснит ему, что некоторые симптомы являются свидетельством эмоционального стресса, что они обычны и преходящи, беспокойство больного значительно ослабнет и он сможет дать более точную информацию.

#### Пальпация мышц

Односторонняя и двусторонняя пальпация жевательных и шейных мышц может выявить повышенную чувствительность. или боль в мышцах с повышенным тонусом или скованностью..

Пальпируются следующие мышцы: жевательная, височная, медиальная и латеральная крыловидные, грудиноключично-сосцевидная, задние шейные и верхние подъязычные.

#### Пальпация височно-нижнечелюстного сустава

При двусторонней пальпации суставов во время открывающих, закрывающих и эксцентричных движений нижней челюсти можно обнаружить повышенную чувствительность, боль, щелчки и крепитацию. Пощелкивание в суставах можно также слышать при открывающих и закрывающих движениях. Эти признаки и симптомы могут быть односторонними или двусторонними. Дистальные поверхности суставных головок и ткани, расположенные позади сустава, можно пальпировать, поместив указательный палец в наружный слуховой проход так, чтобы ноготь был обращен назад. Боковые полюса суставных головок пальпируются над кожным покровом.

#### *Обследование нижней челюсти во время чрезмерных открывающих, закрывающих и боковых движений*

Нижнюю челюсть необходимо обследовать, стоя перед больным и глядя на него прямо или сверху вниз, когда он производит максимальные открывающие и закрывающие движения нижней челюсти. Отклонение ее от средней линии во время этих движений указывает на скованность мышц или патологические изменения в суставе. Следует попросить больного выполнить скользящее движение нижней челюсти из положения центральной окклюзии в правую и левую стороны до предела, сохраняя при этом скользящий контакт зубов. Невозможность таких движений в какую-либо сторону указывает на скованность мышц.

Следует измерить расстояние между краями резцов при максимальном открывании рта. Если оно меньше 35—40 мм, возможно, что существует ограничение максимального открывающего движения в результате повышенного тонуса или скованности мышц.

#### Рентгенологическое обследование

Рентгеновские снимки суставов, зубов и удерживающих их тканей дают важную информацию при постановке диагноза

#### *Рентгенография суставов*

По рентгеновским снимкам суставов можно установить смещение суставных головок, ограничение движений, изменение формы сустава, артроз и другие патологические изменения. Соотношение суставной головки с суставной ямкой и бугорком в

положении центральной окклюзии можно определить по снимкам черепа или по томографическим рентгенограммам.

Положение суставных головок оценивается по отношению к оптимальному положению центральной соотношения. Смещение суставных головок в положении центральной окклюзии может происходить вперед, назад, вверх или медиально. При интерпретации рентгеновских снимков черепа следует соблюдать осторожность, так как небольшое отклонение в проекции будет показывать несоответствие элементов сустава. Наиболее точная проекция получается в том случае, если луч проходит тангенциально по отношению к суставным поверхностям и вдоль оси суставной головки. Томографические рентгенограммы дают более надежные сведения.

С помощью рентгеновских снимков суставов в максимально-открытом и выдвинутом положениях нижней челюсти можно выявить ограничение или асимметричность движений суставных головок. Плоская форма сустава, эрозия, образование костных наростов и другие изменения, наблюдаемые при артрозах, могут быть обнаружены по боковым наклонным снимкам черепа и томографическим рентгенограммам.

#### *Рентгенография зубов и удерживающих их тканей*

Рентгеновские снимки каждого зуба дают подробную информацию о состоянии зубов и периодонта. При этом хорошо можно видеть влияние хронических нефункциональных нагрузок на зубы и альвеолярную кость.

На рентгеновских снимках зубов хорошо видны истертые участки, отколы зубов, дентикли и обнаженная пульпа.

Рентгенологические изменения удерживающих зубы тканей: обсуждались в главе 7.

#### Обследование полости рта

#### *Обычный осмотр зубов*

Необходимо произвести детальный осмотр зубов и зубных рядов. При этом следует выявить возможные источники острой или хронической зубной боли и назначить лечение. Хроническая зубная боль или раздражение, вызванное некачественными протезами, могут быть достаточной причиной для появления обходных форм движения нижней челюсти или скованности мышц.

Следует также определить степень истирания зубов. Стертые участки нужно соотнести с определенными движениями нижней челюсти. Следует посмотреть, не имеется ли на внутренней поверхности щек шрамов или отпечатков зубов, свидетельствующих об их хроническом сжатии и скрежетании. Необходимо также определить степень подвижности зубов и состояние периодонта.

## Обследование состояния окклюзии

Следует произвести тщательное обследование состояния окклюзии в соответствии с принципами, описанными в главе 2. Необходимо внимательно проверить положения центральной окклюзии и центрального соотношения, направляющую функцию зубов при рабочем движении нижней челюсти и выдвигении ее вперед, а также наличие преждевременных контактов и бугровых препятствий.

### Использование моделей зубов для диагностики

Установка моделей зубов на артикулятор позволяет выполнить более детальное визуальное обследование окклюзии. При этом представляется возможность тщательно изучить соотношение движений моделей в артикуляторе со стертymi гранями зубов, точки, создающие бугровые препятствия и преждевременные контакты, и направляемые зубами движения нижней челюсти.

Установку моделей следует производить по выполненным с большой точностью межокклюзионным отпечаткам. Любая неточность может привести к нежелательным последствиям. (Подробное описание получения отпечатков и способов их установки дано в главе 6.) Если требуется проверить только положение центральной окклюзии и измерить ее высоту, можно использовать плоскостной или шарнирный артикулятор. Если же необходимо проверить положение центрального соотношения и определить контакты зубов при выдвигении нижней челюсти вперед и при ее боковых движениях, следует прибегнуть к полурегулируемому артикулятору с точным оттиском зубов в положении центрального соотношения. Кроме того, необходимы контрольные оттиски зубных рядов при выдвинутой вперед нижней челюсти, а также переносная лицевая дуга.

При необходимости точного воспроизведения соотношения движений нижней челюсти и контактов зубов следует пользоваться универсальными артикуляторами. В этом случае может возникнуть потребность в устранении мышечной скованности путем проведения лечения с помощью окклюзионных шин до получения межприкусного отпечатка.

### Прикладная кинезиология (мышечный тест)

Прикладная кинезиология — область науки, недавно введенная в стоматологию. Она основана на принципах применения физической культуры. В соответствии с этими принципами любая нормально функционирующая группа мышц ослабевает под влиянием дисфункции мышц или суставов, расположенных в любой другой части тела. Это иллюстрируется на рис. 322.

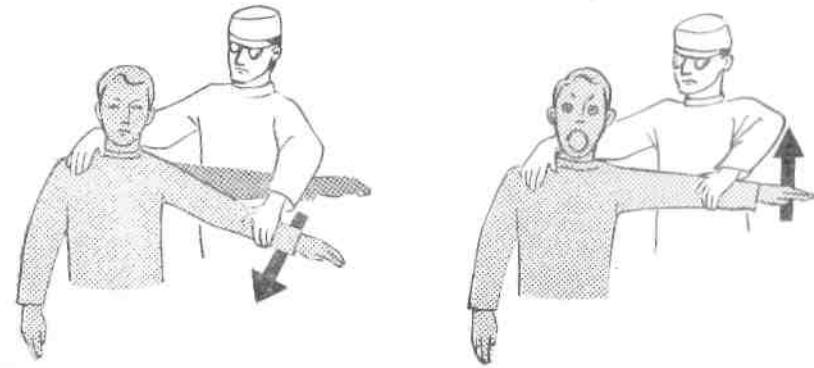


Рис. 322. Прикладная кинезиология (мышечный тест).

При открытой полости рта больной способен противодействовать давлению вниз на его вытянутую руку благодаря сокращению дельтовидных мышц. Если же рот больного плотно закрыт в положении центральной окклюзии, дельтовидные мышцы значительно ослабевают и не обеспечивают сопротивления давлению такой же силы. Это, по-видимому, указывает на нарушение функции мышц, обеспечивающих закрывающие движения нижней челюсти или на дисфункцию височно-нижнечелюстного сустава. Поскольку эти явления пока не имеют обоснованного физиологического объяснения, их не следует использовать при диагностике или лечении.

### МЕТОДЫ ЛЕЧЕНИЯ

Поскольку дисфункция нижней челюсти развивается под влиянием нескольких этиологических факторов, лечение должно быть направлено на устранение хотя бы одного из них.

Универсального метода лечения или идеальной схемы исправления окклюзии, способствующей эффективному устранению нижнечелюстной дисфункции, пока нет. Прежде всего необходимо избавить больного от острой боли и неприятных ощущений. Затем следует принять меры, предупреждающие повторное возникновение или продолжение болевых симптомов.

Лечение может быть местным, например при поражении мышц, общим, воздействующим на психологию и поведение больного, или оно может быть непосредственно направлено на исправление окклюзии. Лечение и протезирование зубов также являются методами устранения нижнечелюстной дисфункции. Лечебные мероприятия следует планировать так, чтобы они обеспечивали стабильный межбугровый контакт задних зубов без преждевременных контактов или бугровых препятствий. Это создает наиболее благоприятное распределение окклюзионных нагрузок и снижает потенциальную этиологическую роль зубов в возникновении дисфункции нижней челюсти.



Многие больные бывают очень обеспокоены субъективными симптомами дисфункции нижней челюсти. Эти страхи можно рассеять с помощью сочувственного отношения и разумного объяснения характера и этиологических факторов возникновения дисфункции. При этом надо проявлять осторожность, чтобы не испугать больного, который и без того озабочен серьезностью диагноза и лечения нарушения окклюзии. Использование сложных артикуляторов и лицевых дуг и преувеличение значения исправления окклюзии могут еще больше обеспокоить и озаботить больного, особенно если не удастся сразу обеспечить ему облегчения. Больной может постоянно думать о своей окклюзии, в результате чего у него развивается симптом «постоянного чувства окклюзии».

Таким образом, выбор подходящего метода лечения очень важен, так как неправильный подход чаще приносит больше вреда, чем пользы.

Необходимо с большой осторожностью подходить к постановке диагноза и оценке эмоционального состояния больного. Если очевидно, что у больного низкий порог переносимости эмоциональных нагрузок, разумнее установить такие отношения с ним, при которых он получает скорее сочувствие и поддержку, чем немедленную помощь, поскольку она может сначала обнадежить его, а затем разрушить надежды, в результате чего теряется доверие к врачу.

Существует много заболеваний, которые сопровождаются постоянной болью и неприятными ощущениями. В наиболее тяжелых случаях, при синдроме мышечно-фасциальной болевой дисфункции (МБД), больного следует научить переносить хронические болевые ощущения, когда все методы механического и другого лечения оказались несостоятельными. Утешение и поддержка больного врачом-стоматологом очень важны, так как часто он является единственным специалистом, который может понять природу симптомов, причиняющих страдания больному. Больному следует помочь справиться с этим хроническим и тяжелым недугом самостоятельно, а в случае особо острых приступов он должен обратиться за помощью к стоматологу.

#### Устранение острых симптомов

Мышечно-фасциальная болевая дисфункция часто сопровождается сильной болью в мышцах или в области сустава. При назначении лечения следует сначала провести дифференциальную диагностику для исключения других возможных причин боли. Последующее лечение необходимо направить на расслабление пораженных мышц и разрушение порочного круга

«боль — рефлекторное сокращение, вызывающее спазм в мышцах, — боль».

Для устранения острых болевых симптомов используют тепловые и охлаждающие процедуры, поверхностное обезболивание в сочетании с мобилизующими упражнениями, внутримышечное обезболивание в сочетании с мобилизующими упражнениями, массаж, электропроцедуры, ультразвук, лекарственные препараты и иммобилизацию мышц.

#### Лечение больных с хроническими симптомами

Некоторые методы, используемые для устранения острых симптомов, таких, как спазма мышц и боль, можно применять и для лечения больных с хроническими симптомами, такими, как скованность мышц, боль и ограничение движения нижней челюсти. Больные сами могут успешно применять методы, обеспечивающие расслабление мышц, например тепловые и охлаждающие процедуры в сочетании с упражнениями.

#### *Упражнения*

Существует несколько упражнений, которые можно рекомендовать в комплексе лечебных мероприятий. Мягкие открывающие и закрывающие движения нижней челюсти вдоль срединной линии помогают активному растяжению мышц и достижению их нормальной длины в состоянии покоя. Открывающие и закрывающие движения можно также совершать в положении центрального соотношения. Если поместить кончик языка на заднюю часть твердого неба, удобнее совершать открывающие и закрывающие движения, когда нижняя челюсть находится в отодвинутом назад положении. Открывающие и закрывающие движения челюсти при торможении их рукой больного способствуют расслаблению мышц-антагонистов. Описанные методы лечения являются главным образом паллиативными. Они направлены на устранение симптома, но не на лечение заболевания. Если лечение направлено на устранение основных этиологических причин нижнечелюстной дисфункции, а именно нарушений окклюзии и психики, оно может быть более эффективным. Исправление окклюзии должно быть нацелено на снижение до минимума нагрузок на нервно-мышечный аппарат и достижение стабильности и гармонии при взаимодействии зубов, периодонта и височно-нижнечелюстных суставов.

Психологические методы лечения должны быть направлены на ослабление воздействия стресса на жевательные мышцы.

#### Исправление окклюзии

Одно только исправление окклюзии не приведет к устранению нижнечелюстной дисфункции, поскольку, помимо окклюзии, ее причиной также является стресс. Если дисгармония ок-

окклюзии играет более важную этиологическую роль, то исправление окклюзии будет эффективным. Если первичным фактором является стресс, то исправление окклюзии не окажет никакой помощи в устранении симптомов или предупреждении нефункциональной деятельности. Этиологическую роль нарушения окклюзии можно определить с помощью диагностической окклюзионной шины. Применение окклюзионной шины в течение некоторого времени может ослабить симптомы со стороны мышц. В таком случае можно сделать вывод о том, что факторы нарушения окклюзии играют важную этиологическую роль.

Используемые методы исправления окклюзии должны быть направлены на устранение ее нарушений и восстановление гармонии. Гармоничная окклюзия должна удовлетворять таким критериям, как стабильный двусторонний межбугровый контакт задних зубов при нормальной окклюзионной высоте и благоприятном соотношении суставных головок и суставных ямок, отсутствие отклоняющего скольжения между положениями центрального соотношения и центральной окклюзии, отсутствие бугровых препятствий при рабочем и нерабочем движениях нижней челюсти и при выдвигании ее вперед. Это снижает до минимума нагрузку на адаптационную способность мышц, так как они не должны обеспечивать дополнительные избегающие формы движений вокруг окклюзионных препятствий. При этом устраняются повышенный тонус и скованность мышц, обусловленные движениями вокруг отклоняющих контактов.

При изменении условий мышцы адаптируются к новой рефлекторной функции при более гармоничной окклюзии, не требующей перенапряжения мышц или скованности мышц. Мышцы имеют нормальный тонус при расслаблении, а симптомы болевой чувствительности и напряженности исчезают.

Травматическое воздействие смещенных суставных головок при терминальных закрывающих движениях уменьшается при восстановлении благоприятного межбугрового контакта зубов и соотношения суставных головок и ямок.

Когда нарушения окклюзии являются основными болезнетворными факторами, исправление окклюзии уменьшает нефункциональную деятельность. Если же таким фактором является стресс, то нефункциональная деятельность сохранится, несмотря на исправление окклюзии. Однако гармоничная окклюзия будет способствовать наиболее благоприятному распределению нефункциональных нагрузок на зубы, удерживающие их ткани и суставы.

#### *Исправление окклюзии с помощью шинирования*

Окклюзионная шина представляет собой тонкую пластмассовую пластинку, которая покрывает окклюзионные поверхности верхних или нижних зубов. Ее также называют «окклюзионной плоской прикусной шиной».

Целью такого шинирования является введение временной окклюзионной поверхности, предотвращающей прямой контакт зубов-антагонистов. Контакты происходят между окклюзионными поверхностями шины и противолежащими зубами. Окклюзионная поверхность этой шины выполнена таким образом, чтобы обеспечивать стабильную заднюю опору и переднюю направляющую функцию. Это нейтрализует эффект любого нарушения окклюзии. Если эти нарушения являются причиной скованности мышц или нефункциональных проявлений, их временная нейтрализация с помощью шины обусловит ослабление симптомов. После снятия шины возможны рецидивы симптомов. Такая шина может использоваться для диагностики и определения эффективности дальнейшего исправления окклюзии.

Шина может ослабить боль и неприятные ощущения и устранить симптомы со стороны мышц, если больной пользуется ею в период временного стресса. Окклюзионная шина может помочь ликвидировать нефункциональные явления. Однако когда стресс является доминирующим фактором, нефункциональная деятельность будет иметь место даже при использовании шины. Скрежетание в этом случае происходит между окклюзионными поверхностями шины и противолежащими зубами. Поскольку акриловая пластмасса стирается быстрее, чем эмаль, шину можно использовать для уменьшения истирания зубов. Применение ее в ночное время в случае хронического бруксизма замедлит истирание зубов.

Окклюзионную шину можно также использовать при подвижности зубов и утрате альвеолярной кости при наличии признаков нефункциональной деятельности. Применение этого приспособления уменьшает потенциально разрушительное действие нефункциональных нагрузок.

Изготовление и примерка. Чаще всего применяется верхняя окклюзионная шина. Такое приспособление показано на рис. 323 и 324. Заднюю окклюзионную поверхность делают либо плоской, либо с небольшими лунками для контакта с вершинами бугров зубов-антагонистов при их терминальном смыкании.

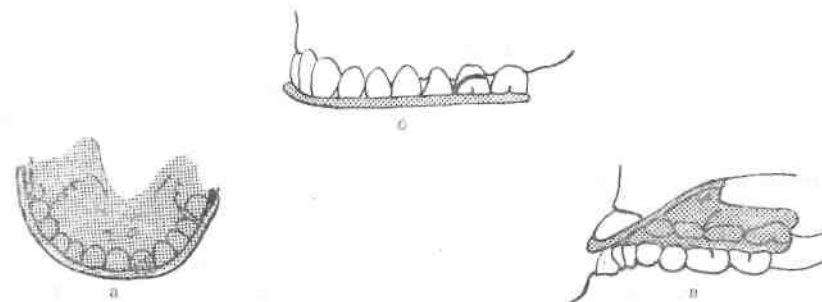


Рис. 323. Верхняя окклюзионная шина. Жевательная поверхность (а). Вид со стороны щеки (б). Вид со стороны языка (в).

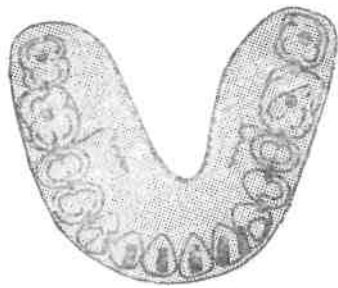

Рис. 324. Вид жевательной по  
верхности верхней окклюзион-  
ной шины.

При приспособлении не должно чрезмерно увеличивать окклюзионную высоту. Передняя часть окклюзионной шины должна обеспечивать контакт при терминальном закрывающем движении нижней челюсти и иметь переднюю направляющую поверхность, обеспечивающую моментальное размыкание контакта задних зубов при всех эксцентричных движениях нижней челюсти. При примерке следует тщательно проверить высоту окклюзии, терминальное контактное соотношение зубов и направляющую функцию зубов при эксцентричных движениях нижней челюсти; при необходимости следует производить сошлифовывание.

*Прикусная плоскость Хоули  
(передняя прикусная плоскость)*

Некоторые врачи для устранения мышечных симптомов вместо окклюзионной шины советуют использовать «прикусную плоскость Хоули». Это приспособление имеет лишь переднюю прикусную плоскость. Таким образом, только передние нижние зубы контактируют с пластмассовой поверхностью передней прикусной плоскости, а задние зубы вообще не имеют контакта. Преимуществом этого приспособления является то, что оно лишь немного увеличивает окклюзионную высоту, не увеличивая при этом высоты покоя.

Серьезный недостаток этого приспособления заключается в том, что в результате его использования может произойти нежелательное выдвигание задних зубов из лунок.

*Исправление окклюзии с помощью  
избирательного сошлифовывания*

Исправление окклюзии — это необратимая процедура, она требует твердых знаний природы идеальных и потенциально патологических контактов зубов при всех положениях и движениях нижней челюсти.

Приступая к обширному избирательному сошлифовыванию, врач должен хорошо представлять себе все возможные неблагоприятные последствия этих процедур. Если исправление окклюзии выполняется неправильно, может произойти утрата задней окклюзионной опоры, нарушение терминального меж-бугрового контакта, обнажение дентина или перфорации существующих искусственных коронок. В большинстве интактных

зубных рядов могут существовать бугровые препятствия или преждевременные контакты. При возникновении боли в мышцах и их скованности или наличии нефункциональной деятельности такие симптомы чаще всего связаны с этими контактами.

Отсюда возникает вопрос, не следует ли устранять эти контакты с профилактической целью. По мнению автора, ответ должен быть отрицательным. По этим же причинам можно предположить, что человек, неадекватно реагирующий на стресс, должен подвергнуться психотерапии. Большинство людей хорошо справляются с влиянием окружающей их среды и стрессовыми ситуациями, и испытываемое ими беспокойство бывает временным и быстро проходящим. Точно так же большинство людей справляются с преходящими проявлениями нижнечелюстной дисфункции. Относительная роль стресса, индивидуальной адаптационной способности и нарушений окклюзии никогда не бывает до конца ясной. Так, обычные профилактические меры по устранению нарушений окклюзии не приведут к предотвращению дисфункции нижней челюсти, если в ее возникновении фактор стресса является доминирующим или адаптационная способность организма оказывается неадекватной.

Показания для исправления окклюзии должны быть заранее четко определены. Если врач прибегает к исправлению окклюзии с целью лечения синдрома МБД, он должен быть убежден, что препятствия и преждевременные контакты являются ведущей этиологической причиной симптомов у данного больного. Он должен быть уверен, что такое исправление облегчит страдания больного и не усугубит их в дальнейшем.

Применение окклюзионной шины с диагностической целью позволит определить, являются ли окклюзионные препятствия важным фактором в возникновении болезненных симптомов со стороны мышц, если эти симптомы исчезнут при использовании шины и вновь возникнут при ее устранении.

*Диагностическое исправление окклюзии с  
помощью моделей, установленных на артикуляторе*

Исправлению окклюзии должно предшествовать диагностическое обследование состояния окклюзии с помощью точных моделей, установленных на полурегулируемом артикуляторе по воспроизводимому отпечатку зубов в положении центрального соотношения. Установленные на артикуляторе модели дают возможность детально осмотреть бугровые препятствия и преждевременные контакты. Диагностическое устранение препятствий на моделях покажет эффект исправления окклюзии. О важности этого этапа можно судить по следующим примерам. Устранение всех преждевременных контактов при центральном соотношении может не обеспечить максимального межбугрового контакта зубов в положении центрального соотношения, но

уменьшит «скольжение по центру» всех задних зубов. Полное устранение этого скольжения потребует формирования ямок и контуров всех центральных опорных бугров задних зубов. В конечном итоге могут получиться плоские жевательные поверхности, не дающие явного межбугрового контакта в положении центрального соотношения. Если эту процедуру трудно выполнить на диагностических моделях, ее еще труднее выполнить в полости рта. И наоборот, диагностическое устранение единственного преждевременного контакта в положении центрального соотношения в другом случае может быть достаточным для того, чтобы модели стали закрываться в положении центрального соотношения и центральной окклюзии одновременно (максимальный межбугровый контакт зубов в положении центрального соотношения).

Устранение препятствий **при** рабочем и нерабочем движениях нижней челюсти и при выдвигании ее вперед на диагностических моделях покажет эффективность этих процедур.

Если диагностическое исправление окклюзии выявит, что один зуб или бугор действует как явное препятствие и что устранение этого препятствия обеспечит более благоприятное контактное соотношение, следует подумать о его устранении. Но если видно, что исправление окклюзии потребует сошлифовывания многих зубов с целью устранения всех преждевременных контактов и окклюзионных препятствий, от этой мысли следует отказаться, за исключением тех случаев, когда врач имеет большой опыт по исправлению окклюзии с помощью избирательного сошлифовывания. Наиболее частой причиной нарушения окклюзии при нижнечелюстной дисфункции являются преждевременные контакты при центральном соотношении — центральной окклюзии и нерабочие бугровые препятствия. При устранении преждевременных контактов и бугровых препятствий следует принять все меры предосторожности, чтобы не устранить контакт центральных опорных бугров с соответствующими ямками или краевыми выступами.

Исправление окклюзии для профилактики травматической окклюзии и уменьшения опорной функции периодонта обсуждалось в главе 7.

#### *Лечение с помощью восстановления и протезирования зубов*

Даже когда доказано, что окклюзионные факторы являются главенствующими в возникновении симптомов МВД, бывает, что с помощью одного только исправления окклюзии нельзя устранить ее нарушения. В этом случае может возникнуть необходимость изменить окклюзию с помощью восстановительных процедур и протезирования. Такое лечение должно быть направлено на создание окклюзионной гармонии с адекватной опорной функцией задних зубов и направляющей функцией зу-

бов при рабочем и выдвигающем движениях нижней челюсти. Недостаточная задняя окклюзивная опора, нередко возникающая в результате потери зубов, является обычной причиной нижнечелюстной дисфункции.

Это требует восстановления заднего сегмента окклюзии со стабильным терминальным межбугровым смыканием зубов при правильной окклюзионной высоте и благоприятном расположении суставных головок по отношению к поверхностям суставных ямок.

При восстановлении резцового пути нижней челюсти вперед или рабочего пути они должны гармонично сочетаться с суставным путем. При этом должно обеспечиваться размыкание оставшихся задних зубов во время эксцентричных движений нижней челюсти и не должно быть окклюзионных препятствий.

Восстановление и протезирование зубов являются профилактическим лечением нижнечелюстной дисфункции при условии, что оно не вызывает новых нарушений окклюзии.

При планировании лечения и протезирования зубов следует всегда принимать во внимание роль стресса и неодинаковую индивидуальную адаптационную способность организма. Идеальная окклюзия не всегда предупреждает развитие нижнечелюстной дисфункции при наличии иных неблагоприятных этиологических факторов. Это особенно касается случаев бруксизма, при котором восстановленные зубы постепенно истираются; в результате скрежетания.

Однако оптимальный план восстановления окклюзии обеспечит благоприятное распределение нагрузок при продолжающемся бруксизме и потребует меньших адаптационных усилий со стороны нервно-мышечного аппарата.

## **Психотерапия**

Соматизация эмоционального и психологического стресса является одним из основных этиологических компонентов нижнечелюстной дисфункции. Лечение должно способствовать устранению нежелательного психофизиологического влияния стресса на жевательные мышцы. Врач-стоматолог должен сначала объяснить больному взаимосвязь между внешним стрессом, напряжением мышц, скрежетанием и субъективными симптомами дисфункции нижней челюсти. Если больной поймет и примет к сведению эти доводы, он может научиться управлять своей реакцией на стресс путем изменения поведения и использования способов расслабления.

Применение обратных биологических связей может усилить эффективность используемых методов.

Использование этих методов облегчит состояние большинства людей с устойчивой психикой, страдающих синдромом

МБ Д. При подозрении наличия у больного более глубоких психических расстройств его следует направить к соответствующему специалисту.

### ПЛАЦЕБО

Плацебо—это эффективная форма лечения дисфункции нижней челюсти. Поскольку ее этиология и симптоматика тесно связаны с психикой, использование плацебо вместе с желанием вылечиться может стать необходимым толчком к выздоровлению. Возможно, это является причиной того, что многие различные методы лечения дают хорошие результаты.

Очень важным фактором является установление хороших взаимоотношений между врачом и больным. В этом случае больной положительно реагирует на предположенное врачом лечение. Вера больного в то, что врач способен помочь, может играть очень важную роль в лечении. Для больного с хроническим неизлечимым заболеванием периодическое посещение внимательного и сочувствующего врача может стать незаменимой поддержкой.

### ХИРУРГИЧЕСКОЕ ЛЕЧЕНИЕ

Хирургическое лечение височно-нижнечелюстного сустава при синдроме МВД не показано. Оно может применяться при анкилозе, необычных видах переломов суставной головки, гиперплазии и опухоли.

Хирургическое вмешательство, а также инъекции склерозирующих растворов использовались с различной степенью успеха в случаях заболевания суставов с непроходящей болью и в тяжелых случаях привычных вывихов (подвывихов).

### СПИСОК ЛИТЕРАТУРЫ

- J. Dawson P. E.* Evaluation, diagnosis and treatment of occlusal problems. St. Louis, Mosby, 1974. *Gelb H.* Clinical management of head, neck and TMJ pain and dysfunction. Philadelphia, Saunders, 1977. • *Green C. S., Laskin D. M.* Splint therapy for the myofascial pain dysfunction (MPD) syndrome: a comparative study. — J. Amer. dent. ass., 1972, 84, 624. *Green C. S., Laskin D. M.* Long term evaluation of conservative treatment of myofascial pain dysfunction syndrome. — J. Amer. dent. ass., 1974, 89, 1365. *Helkimo M.* Epidemiological surveys of dysfunction of the masticatory system. — Oral Sciences Reviews, 1976, 7, 54—66. *Morgan D. H., Hall W. P., Vamvas S. J.* Diseases of the temporomandibular joint apparatus. St. Louis, Mosby, 1977. *Ramfjord S. P., Ash M. M.* Occlusion, 2nd edn. Philadelphia, Saunders, 1971. *Sarnat B. G., Laskin D. M.* The temporomandibular joint, a biological basis for clinical practice. Springfield, Thomas, 1980. *Shore N. A.* Temporomandibular joint dysfunction and occlusal equilibration. Philadelphia, Lippincott, 1976.

- Weinberg L. A.* The etiology, diagnosis and treatment of TMJ dysfunction part I. Part I, Etiology. — J. prosth. dent., 1979, 61, (1) 51. (Hil. *Weinberg L. A.* The etiology, diagnosis and treatment of TMJ dysfunction part II. Part II, Differential diagnosis. — J. prosth. dent., 1980, 63, (1) 1. *Weinberg L. A.* The etiology, diagnosis and treatment of TMJ dysfunction part III. Part III, Treatment. — J. prosth. dent., 1980, 63, (1) 1. *Zarb G. A., Speck J. E.* The treatment of temporomandibular joint dysfunction a retrospective study. — J. prosth. dent., 1977, 38, 420-432. *Zarb G. A., Carlsson G. E.* Temporomandibular joint function and dysfunction, St. Louis, Mosby, 1979.

М. Д. ГРОСС, Дж. Д. МЭТЬЮС  
Нормализация окклюзии

Зав. редакцией *В. С. Залевский* Редактор *Г. Н. Пахомов* Редактор издательства *С. А. Симкина* Художественный редактор *О. С. Шанецкий* Переплет художника *В. В. Ермилова* Технический редактор *Н. М. Гаранкина* Корректор *Т. Р. Тверитнева*

*ИБ № 3889*

Сдано в набор 19.07.85. Подписано к печати 08.10.85.  
Формат бумаги 60X90/16. Бумага тип. № 1. Гарнитура  
литерат. Печать высокая. Усл. печ. л. 18,0. Усл. кр.-отг.  
18,0. Уч.-изд. л. 18,10. Тираж 7000 экз. Заказ 1247. Цена 2 р.  
40 к.

Ордена Трудового Красного Знамени издательство  
«Медицина». 103062, Москва, Петроверигский пер., 6/8.

Московская типография № 11 Союзполиграфпрома при  
Государственном комитете СССР по делам издательств,  
полиграфии и книжной торговли. 113105, Москва,  
Нагатинская ул., д. 1.