R. Schröder

Der normale menstruelle Zyklus der Uterusschleimhaut

Der
normale menstruelle Zyklus der Uterusschleimhaut.

Seine Anatomie, dargestellt in Text und 25 Bildern auf 20 Tafeln.

Von

Dr. med. Robert Schröder,
I. Assistenzarzt der Universitäts-Frauenklinik zu Rostock.

Gezeichnet von Fräulein Ella Burchard, Rostock.

Springer-Verlag Berlin Heidelberg GmbH 1913

Alle Rechte vorbehalten.

Softcover reprint of the hardcover 1st edition 1913

ISBN 978-3-662-34371-5 ISBN 978-3-662-34642-6 (eBook)
DOI 10.1007/978-3-662-34642-6

Die Anatomie des normalen menstruellen Zyklus der Uterusschleimhaut.

Ueberblickt man die grosse Zahl von Arbeiten, die die letzten 5 Jahre, angeregt durch die bahnbrechende und umwälzende Arbeit von Hitschmann und Adler „Der Bau der Uterusschleimhaut des geschlechtsreifen Weibes mit besonderer Berücksichtigung der Menstruation“ gebracht haben, so wird man überrascht sein, dass die Unklarheiten, die in der alten Literatur über das Endometrium herrschten, und die die erwähnte Arbeit beseitigt zu haben schien, nicht wesentlich an Zahl und Bedeutung abgenommen haben, sondern nur auf andere Fragen und Gesichtspunkte hinübergespielt sind. Ueber einen Punkt herrscht allerdings fast allgemeine Uebereinstimmung, nämlich darüber, dass ein zyklischer Wechsel in der Uterusschleimhaut überhaupt besteht; aber darüber, welche anatomischen Substrate einem solchen normalen Zyklus zuzuschreiben seien, ist noch keineswegs genügend Klarheit geschaffen und verbreitet. Und wie soll man denn pathologische Prozesse am zyklisch sich verändernden Endometrium beurteilen können, wenn man nicht seine normale Erscheinungsweise auch in den Einzelheiten kennt und berücksichtigt? Es mag daher der Wunsch gerechtfertigt erscheinen, aus einem grossen Material, das genau nach den gleichen Gesichtspunkten einheitlich durchgearbeitet ist, die als normal erkannten Fälle für sich zu betrachten und damit zu der gewünschten Klärung ein gut Teil beizutragen.

Aus diesem Wunsche ist der vorliegende Atlas entstanden, indem ich von dem Gedanken ausging, dass das gezeichnete Bild wesentlich mehr zu bringen vermöchte als eine noch so ausführliche Besprechung, und dass eine genügende Anzahl von Zeichnungen in genügend kurzen Zwischenräumen ein brauchbares übersichtliches Bild von dem Ablauf des Zyklus geben könnte. Bei der Auswahl der Bilder wurde besonders darauf geachtet, dass sie alle solchen Fällen enstammten, die eine regelmässige, 4-wöchentlich wiederkehrende, also 28 tägige Periode hatten, so dass eine Vergleichung der Fälle untereinander möglich wäre, und zweitens, dass alle schwach vergrösserten Bilder, die eine Uebersicht über die jeweilige Erscheinungsart des Zyklus geben sollten, stets mit gleicher Vergrösserung (Leitz-Objektiv 1 × und Zeichenokular) gezeichnet wurden und allen starken Vergrösserungen, die die Veränderungen im Epithelbild zu zeigen bestimmt sind, stets Leitz-Oelimmersion 1/12 und Zeichenokular als optisches System zugrunde lag. Eine Ausnahme hiervon macht nur das grosse Bild vom 1. Tag, indem es einem unregelmässig menstruierten Fall entstammt (7—8-wöchentliche Wiederkehr), was ja aber für die Zyklusbeurteilung in diesem Falle gleichgültig ist, da es sich um den ersten Tag der Blutung handelt, und indem ausserdem dieses

Bild mit einem noch schwächeren System (Zeiss a² und Leitz-Zeichenokular) ausgeführt wurde. Die letzte Tafel enthält 2 Bilder zur Demonstration des Stromas und seiner Gefässe am Anfang und Ende des Zyklus; beide sind mit Zeiss-Objektiv C und Leitz-Zeichenokular hergestellt. Die Färbung ist in diesen beiden Fällen mit Eisenhämatoxylin (Weigert) — v. Gieson — Elastica (Weigert), sonst stets mit Hämalaun und Muzikarmin (P. Mayer), ausgeführt. Die Fixation und Härtung geschah stets in 90 proz. Alkohol, die Einbettung stets in Paraffin. Das genauere über die zugrunde liegenden Fälle siehe am Schluss. Als Kunstprodukt der Alkoholfixation sei hier gleich die Retraktion der Drüsenschläuche vom Stroma erwähnt; sie ist zeichnerisch mit dargestellt, da eine getreue Kopie des histologischen Präparates angestrebt wurde.

Zur Einführung in den Atlas möchte ich es jetzt unternehmen, mich kurz darüber auszusprechen, welches Material der Auswahl der Bilder zugrunde gelegt wurde, welche Vorbedingungen bei der Beurteilung des in Rede stehenden Gebietes nach meinen Erfahrungen erfüllt sein müssen, und welches schliesslich die Resultate meiner Bearbeitung gewesen sind, d. h. wie sich mir der normale Zyklus in seinen Einzelheiten anatomisch dargestellt hat. Auf eine Literaturbesprechung oder genauere Würdigung der bisherigen Einzelarbeiten wird hier unter Hinweis auf die eigene letzthin erschienene grössere Arbeit (Arch. f. Gyn., Bd. 98) und eine demnächst zu veröffentlichende über das neue Material des Jahres 1912 verzichtet.

Seit April 1911 habe ich das Gesamtmaterial der Rostocker Klinik (Direktor: Geheimer Medizinalrat Prof. Dr. Sarwey) bearbeitet und daraus alle Fälle für das Studium des Endometriums genommen, die nicht in zeitlich naher Beziehung zu einer vorausgegangenen intra- oder extrauterinen Gravidität standen und sonst die Möglichkeit gaben, das Endometrium zu untersuchen. Ausgeschieden wurden wie 1911 (s. Arch. f. Gyn., Bd. 98), so auch jetzt alle Fälle, wo die Daten ungenügend waren oder eine zu späte Konservierung (unfixiert liegen bleiben länger als 12 Stunden) stattfand oder irgend etwas das Endometrium schädigendes vorgelegen hatte. Es blieben nach diesen Abzügen als für die Bearbeitung verwertbar 1911 (s. Arch. f. Gyn., Bd. 98) 204 Fälle und 1912 351 Fälle übrig und als „normal" waren von diesen insgesamt 555 Fällen 104 (1911) und 188 (1912) = 292 Fälle anzusehen, nachdem ebenso wie 1911 die Phasenverschiebungen, die wegen stark unregelmässiger Periode unbeurteilbaren und die im histologischen Bild pathologischen Fälle, die Menopause-Schleimhäute und, um ganz einwandfreies Material zu erhalten, auch die wirklichen interstitiellen Endometritiden abgerechnet waren.

Was soll nun heissen: eine Schleimhaut ist normal. Hitschmann und Adler räumen offenbar dem als die Norm angesehenen einen zu grossen Platz und z. B. Löfqvist dem Normalen einen zu kleinen Platz ein, indem dieser mit einer grossen Zahl rein theoretischer Einwirkungsmöglichkeiten auf das Endometrium rechnet, andererseits aber seine Fälle nicht genügend durcharbeitet, um seine Annahmen zu beweisen. Hier werden nicht theoretische Ueberlegungen, sondern nur Tatsachen eine wirkliche Klärung schaffen. Finden wir in einer überwiegend grossen Gruppe von Fällen am Endometrium stets wieder zu bestimmten Zeiten den gleichen Bau, so dürfen wir nach allgemein logischen Gesetzen diese Erscheinungsform als die normale, die häufigst vorkommende, die regelrechte ansehen und brauchen zunächst nicht dabei zu berücksichtigen, ob die benachbarten und funktionell oder anatomisch verwandten Organe auch normal sind, oder ob sie mehr oder weniger bedeutende Abweichungen von der Norm zeigen. So ist es doch keineswegs a priori klar, dass z. B. bei Pyovarium und Pyosalpinx in jedem Fall ein krankes Endometrium vorliegen muss — und es gibt tatsächlich manche Fälle, in denen das Endo-

metrium keinerlei Abweichungen von der Norm zeigt. Unter normal sind alle diejenigen Fälle zusammengefasst, die zu bestimmten Zeiten stets den gleichen Bau zeigten und wo diese bestimmten Zeiten durchaus dem aus der Anamnese berechneten Zyklustag entsprachen. Aus dem Nacheinander aller dieser Fälle wurde dann der Ablauf des ganzen normalen menstruellen Zyklus klar. Einer Erfahrung muss hier gleich gedacht werden, nämlich dass im Bau des Endometriums die individuelle Variation eine grosse Rolle spielt, sowohl was die Schnelligkeit des Wachsens als auch die Grösse der Wachstumskraft anbetrifft. Ich habe in der letzten Arbeit (Arch. f. Gyn., Bd. 98) 2 Fälle vom gleichen Tage und gleicher Zyklusart abgebildet, die trotzdem, was die Form der Drüsen betrifft, grosse Abweichungen untereinander zeigen. Ebenso kann auch im Auftreten der Sekretion zeitlich eine gewisse Verschiedenheit bestehen. Wie diese Fehlerquelle zu beseitigen resp. zu umgehen ist, und auch über nähere Einzelheiten wird später weiter gesprochen.

Gleichwie in der letzten Arbeit ist auch hier das normale Material in solche Fälle geteilt, die regelmässig 4-wöchentlich oder regelmässig 3- oder regelmässig $3^1/_2$-wöchentlich menstruiert waren, und man zählt insgesamt (1911 u. 1912) 221 Fälle; zweitens in solche, deren Menstruationswiederkehr in geringen gut beurteilbaren Grenzen schwankte, und zählt 71 Fälle Irgendein anderer fassbarer Unterschied zwischen z. B. regelmässig 3- und 4-wöchentlichem Zyklus als der des entsprechend schnelleren Wachstums lässt sich im anatomischen Bau nicht feststellen; alle Einzelperioden sind dem schnelleren Gesamtablauf entsprechend verkürzt und während beim 4-wöchentlichen Zyklus die prämenstruelle Zeit ungefähr auf den 20.—28. Tag fallen würde, wäre sie beim 3-wöchentlichen Zyklus ca. der 15.—21. Tag. Mein hier verwertetes Material schliesst 224 Abrasionen und 68 Uteri ein. Als Ursache für die Gewinnung dieses Materials fanden sich

30 mal Stenose des Os internum,
13 mal Inversio vaginae et Descensus uteri,
7 mal spitzwinklige Anteflexio uteri,
58 mal Endometritis,
105 mal Retroflexio uteri mobilis,
27 mal Myome des Uterus,
13 mal chronische Metro-Endometritis,
24 mal chronische adhäsive Pelveoperitonitis event. Retroflexio uteri fixata,
5 mal schwer entzündliche Adnexerkrankung (event. Pyosalpinx und Pyovarium),
8 mal gut- und bösartige Ovarialtumoren,
2 mal Uteruscarcinome.

Von allen diesen Fällen ist die Schleimhaut unmittelbar während oder sehr kurze Zeit, d. h. nicht über 2 Stunden nach der Operation in 90 proz. Alkohol fixiert, so dass sicher alle Leichenerscheinungen ausgeschlossen sind.

Bearbeitet ist dieses Material nach genau den gleichen Prinzipien, wie ich sie im Arch. f. Gyn., Bd. 98 auseinandergesetzt und begründet habe; von allen Fällen liegen bis in alle Einzelheiten hinein ausführliche Protokolle vor, die insofern alle übereinstimmen, als ein bestimmter Vordruck in jedem auszufüllen war. Folgende Punkte möchte ich noch einmal als Vorbedingungen für eine einwandfreie Diagnose hier aufführen.

Zu einer solchen Beurteilung müssen genaue Daten über Art und Ablauf der Menstruation und über die letzte Regel bekannt sein. Als Ausgangspunkt für die Zyklusrechnung ist als praktisch einzig möglich der Beginn der Blutung anzusehen (Begründung s. Arch. f. Gyn., Bd. 98), es wäre also vom ersten Tage der Blutung ab fortlaufend bis zum 28. Tage bei regelmässig 4-wöchentlichem Zyklus zu rechnen, ohne in der Rechnung auf die Dauer der Menstruationsblutung Rücksicht zu nehmen.

Zum Erkennen des Zellfunktionszustandes bedarf es unbedingt einer Schleimfärbung; ich habe sie alle durchprobiert und als am besten die von P. Mayer mit Muzikarmin befunden (s. Schmorl, 4. Auflage, S. 129). Eine Reihe von sicher prämenstruellen Bildern würde sonst nicht als solche erkannt werden und diese normalen Fälle zu den abweichenden gerechnet werden.

Man darf nicht nur auf einzelne Teile des Schleimhautbildes, z. B. auf die Drüsenform, sein Augenmerk richten und hieraus allein die Diagnose stellen, sondern muss auch die Epithelien, den Inhalt der Drüsen, das Stroma, seine Gefässe und seinen Gehalt an Rundzellen berücksichtigen und aus der Gesamtheit alles dessen erst die Diagnose formulieren.

Beachtet man diese Forderungen jedoch in ausführlicher Weise, so gelingt es stets, das Schleimhautbild in einen bestimmten Zyklusteil einzureihen. Ich will nicht behaupten, dass man die Diagnose auf den Tag stellen kann; das ist unmöglich, weil die individuelle Variation eine viel zu grosse Rolle spielt. Aber man kann mit einem Spielraum von 2 Tagen vorwärts und rückwärts im Zyklus den Termin lokalisieren; z. B. man diagnostiziert: 15. Tag, so könnte es sich auch um den 17. oder 13. Tag handeln; diese Variation liegt noch im Bereich des Normalen. Da man nun diese Fehlerquelle hat, die überhaupt nur durch die Erfüllung jener obigen Forderungen überwunden werden kann, so tut man besser, nicht die Diagnose auf den Tag zu stellen, sondern auf einen Zyklusabschnitt. Um andererseits aber doch eine relativ engumgrenzte Terminbestimmung möglich zu machen, habe ich die Einteilung der einzelnen Phasen des Postmenstruums, Intervalls, Praemenstruums in einzelne Unterabteilungen angenommen, und Postmenstruum-Anfang und -Ende, Interall-Anfang, -Mitte, -Ende, Praemenstruum-Anfang und -Ende unterschieden, und wie 1911 auch in diesem Jahre daran festgehalten. Vielleicht muss jedoch diese etwas umständliche Bezeichnungsweise später einer andern weichen, die sich neuen Anschauungen über die Ovarialfunktion, speziell das Corpus luteum, anschliesst. Meyer-Ruge haben neuerdings im Zentralblatt für Gynäkologie die Fraenkelsche Hypothese, dass der Follikel in der Mitte zwischen zwei Menstruationen, also vor der prämenstruellen Phase platzt, gestützt, und ich bin selbst mit der Bearbeitung einer grossen Reihe von Fällen noch beschäftigt, die ausnahmslos im gleichen Sinne sprechen. Wäre es richtig, wie aus diesen Untersuchungen hervorgeht, dass die prämenstruelle Umwandlung durch das funktionierende Corpus luteum verursacht würde, so wäre es nur logisch, beim Endometrium von einer sekretorischen und regeneratorischen Phase zu sprechen, deren erste zirka vom 15.—28. Tage zählte, deren zweite die Tage 1—15 ausfüllte. Jedoch ist das noch nicht spruchreif. Zunächst halte ich es für richtig, an der bisherigen etwas umständlichen Einteilung aus obigem Grunde festzuhalten. Die Zahlen der auf die einzelnen Phasen fallenden Fälle wären bei vorliegendem Material folgende:

Postmenstruum-Anfang	16 Fälle
Postmenstruum-Ende	46 „
Intervall-Anfang	61 „

Intervall-Mitte	28 Fälle
Intervall-Ende	30 „
Praemenstruum-Anfang	83 „
Praemenstruum-Ende	28 „

Bevor die einzelnen Zyklusphasen beschrieben werden, sollen einige Erscheinungen am Endometrium, die ganz allgemeiner Natur sind, vorausgenommen und kurz besprochen werden.

Ueber das Oberflächenepithel kann ich nur unvollständige Angaben machen, da mir jede Erfahrung über die Flimmerung fehlt; das ganze Material wurde eben sofort in Alkohol fixiert. Am gefärbten Präparat erkennt man, dass das Oberflächenepithel im allgemeinen die Drüsenepithelveränderungen mitmacht, aber nie die Hochgradigkeit der prämenstruellen Sekretion erreicht; auch findet man öfter Partien, die keine derartigen Veränderungen zeigen, sondern den Charakter der postmenstruellen Epithelzelle haben.

Die Zahl der Drüsen ist sehr der individuellen Variation unterworfen, sie wechselt, ohne dass man andere Ursachen dafür finden konnte; jedenfalls kann man eine grössere Zahl von Drüsen bei allen nur möglichen Affektionen und ganz normalen Fällen finden und ebenso eine geringe Anzahl. Meist allerdings findet sich eine mittlere Menge. Irgendein Zusammenhang mit dem Typus der Menstruation ist nicht auffindbar, etwa in dem Sinne, dass bei 3-wöchentlicher Wiederkehr mehr oder weniger Schläuche als bei 4-wöchentlicher zu zählen seien oder bei starker Blutung mehr als bei geringer. Die grosse Zahl von Drüsenschläuchen ist durchaus normal, ebenso wie eine geringe, solange im übrigen, speziell im Epithelbild, keine Abweichungen von der Norm bestehen. Unter den Drüsenformen finden sich oft merkwürdige Bilder, die man als Invagination, andere, die man als Knäuel- und Gruppenbildung bezeichnet hat; von manchen Autoren ist ihnen eine Bedeutung im Sinne von Wucherungszuständen zugeschrieben. 1911 habe ich sie im Arch. f. Gyn. abgebildet und gleichzeitig an der Hand des damaligen Materials auseinandergesetzt, dass man sie für Kunstprodukte halten müsste. An dieser Meinung kann auch jetzt nichts geändert werden, denn auch in dem grösseren neuen Material kommen sie fast ausschliesslich nur in Abrasionen vor, während sie sehr selten einmal am freien Rande eines Uterusschnittes angetroffen werden, nie dagegen in der Mitte. Es handelt sich offenbar um Schrumpfungsvorgänge, indem sich der nach abwärts gelegene Teil in den zur Oberfläche hingekehrten hineinzieht. Irgendeine pathologische Bedeutung muss ihnen rundweg abgesprochen werden.

Ueber das Vorkommen von Stiftchen- und Becherzellen können auch jetzt noch keine genaueren Angaben gemacht werden, sie sind selten und beschränken sich bei der normalen Schleimhaut hauptsächlich auf die Zeit von Postmenstruum-Ende und Frühintervall.

Das Vorkommen von Fett konnte wegen der Alkoholhärtung nicht verfolgt werden.

Ueber Glykogenbildung stehen hier nur geringe Erfahrungen zu Gebote; danach wäre es im Praemenstruum sehr deutlich, im Postmenstruum und Intervall-Anfang sehr gering zu finden.

Ueber das fibrilläre oder interzelluläre Netz des Stromas sind keine andern Angaben als 1911 zu machen, da nur die v. Gieson-Elastica (Weigert) — und keine feine Fibrillen-Färbung wie die Hörmansche Färbung ausgeführt wurde; man findet nach v. Gieson rotgefärbte Fäserchen in spärlicher, selten in grösserer Zahl, aber stets in feinster Verteilung zwischen den Stromazellen, nur um Gefässe

und Drüsen in geringer konzentrischer Anhäufung und zartester Differenzierung. Ueber die Stromazellen oder besser das von ihnen gebildete zelluläre Netz siehe später. Besonders erwähnt soll werden, dass nie eine Formation gesehen wurde, die man als Narbe deuten konnte; es scheint, dass das Endometriumstroma nicht die Fähigkeit besitzt, typische Narbenformationen zu bilden.

Betreffs Oedem und Blutung in der Schleimhaut und deren Bedeutung für die Zyklusdiagnose ist gewiss zuzugeben, dass gegen Ende des Praemenstruums eine grössere Blutfülle und seröse Durchtränkung im Endometrium sich findet wie zu anderen Zeiten, aber es ist undenkbar, in ihrem Erscheinen irgend etwas Typisches sehen zu wollen. Man kann besonders in Abrasionen, aber auch in Uteri in jeder Phase der Schleimhaut mehr oder weniger ödematöse Bezirke und grössere oder geringere Blutungsherde finden. Wie 1911 auseinandergesetzt wurde, handelt es sich dabei wahrscheinlich um die Folgen der Operationen, besonders des Herabziehens des Uterus während der Abrasio und der dadurch unvermeidlichen Kompression der venösen Uteringefässe.

Ein letzter Punkt wäre folgender: wie gross ist die Zahl der Rundzellen und eventuell der Plasmazellen in einer als normal anzusehenden Schleimhaut? Nach den neuen Erfahrungen scheint es, dass jede diffuse Ausbreitung von Rundzellen in geringer und mittelreichlicher Zahl als normal anzusehen ist, dass dagegen jede Ansammlung in Herden, seien sie perivaskulärer oder periglandulärer Natur, als Ausdruck einer leichten katarrhalischen Reizung aufzufassen ist. Eine vereinzelte Plasmazelle kann wohl keine pathologische Bedeutung für sich beanspruchen, sondern erst ihr Auftreten in mittelreichlicher Zahl und in besonderer Anordnung, indem dieses dann schon als ausgesprochene interstitielle Endometritis anzusehen ist. Demzufolge sind als reine Fälle von interstitieller Endometritis vom gesamten vorliegenden Material diejenigen Fälle abgerechnet, wo sich Rundzellenherde in grösserer Zahl und mässig viel Plasmazellen fanden. Unabhängig von dieser Diskussion über die Entzündungsdiagnose ist das reichliche Vorkommen von polynukleären Leukozyten zur Zeit des Praemenstruum-Ende. Hiervon später. Echte Lymphfollikel findet man in nur wenigen Fällen und zwar ausschliesslich in der Basalschicht.

Wie stellt sich nun der normale Zyklus anatomisch dar?

In der zweiten Hälfte des Postmenstruums findet man die Schleimhaut in dem Zustand, der früher als der einzig normale galt. Die Dicke beträgt ungefähr 1—2 mm, und man kann mikroskopisch deutlich zwei Schichten unterscheiden. Die der Muskulatur benachbarte oder Basalschicht hat zu allen Zeiten des Zyklus den gleichen Bau, sie beteiligt sich nicht mit an den Wandlungen. Stets hat sie dichtmaschiges spindelzelliges Stroma mit meist mittelreichlich zarten, diffus verteilten Fibrillen und einzelnen Gruppen für eine Schleimhaut grosskalibriger Gefässe; es handelt sich bei diesen Gefässen um die Radiäräste II. Ordnung nach Freund. Die Drüsen haben einen meist schrägen oder flachen, fast stets gestreckten Verlauf, ihr Lumen ist eng und enthält oft kleine Mengen muzikarminpositiver Substanz, die offenbar aus höhergelegenen, in Funktion befindlichen Schläuchen hineingekommen ist. Die Epithelien sind regelmässig mittelhoch-zylindrisch, sie stehen palisadenförmig, ihre dem Lumen zu gelegene Kontur ist gerade und scharf; das Protoplasma gleichmässig azidophil gekörnt, der Kern langoval, gut gefärbt. Die Begrenzung dieser Basalschicht gegen die Muskulatur ist keine ganz scharfe, oft sieht man spindelige Stromazellzüge und einzelne Drüsenschläuche ein wenig eindringen zwischen Muskelbündel, aber diese Verschiebungen der Grenze bleiben nur in mässigen Grenzen, ein wirkliches tiefes Eindringen im Sinne der Adenomyometritis

(Rob. Meyer) trifft man bei diesen normalen Fällen nicht. Auch die Grenze gegen die obere, eigentlich funktionierende Schleimhautschicht ist keine ganz gerade, aber immerhin ist hier eine scharfe Absetzung beider Schichten deutlicher. Die Basalschicht soll im folgenden unberücksichtigt bleiben, weil sie, wie gesagt, stets den gleichen Bau zeigt, und nur der funktionierende Teil besprochen werden.

Im Postmenstruum II hat dieser funktionierende Teil eine gewisse Aehnlichkeit mit der Basalschicht. Das Oberflächenepithel bildet eine gerade kontinuierliche Schicht. Die Drüsen verlaufen gestreckt oder nur sehr wenig geschlängelt, man sieht vereinzelt Verzweigungen, im allgemeinen ist die senkrechte Richtung bevorzugt, jedoch auch ein schräger Verlauf ist nicht selten. Die Epithelien sind regelmässig, mittelhoch zylindrisch, palisadenartig, ihr Protoplasma azidophil gekörnt, die dem Lumen zu gelegene Kontur scharf und gerade, die Kerne länglich oval, gut gefärbt, basalständig. Das Stroma aber ist lockerer-maschig wie in der Basalschicht, die Zellen haben spindeligen Charakter, und zarte Fibrillen sieht man nur spärlich. Die Gefässe sind dünnwandig, stets erkennt man eine feine Endothelschicht, eine zarte Muskellage und feinst differenzierte Fibrillen. Die Dichte des zellulären Stromanetzes nimmt sehr bald ab; so wie Tafel I es demonstriert, ist es nur für kurze Zeit; sehr bald wird die Schleimhaut dann dicker und dabei tritt eine erhebliche Auflockerung und Erweiterung des Netzes ein, wobei die Maschen wahrscheinlich mit eiweisshaltiger Flüssigkeit (Lymphe) gefüllt werden. Es ist sehr lehrreich, Tafel I, II und III hinsichtlich der Schleimhautdicke zu vergleichen (alle drei sind, wie oben betont, mit gleich starker Vergrösserung, Leitz-Objektiv 1 × und Zeichenokular gezeichnet). Nun soll nicht gesagt werden, dass jede Schleimhaut innerhalb weniger Tage eine solche Dickenzunahme erfährt, sondern die eine wird dieselbe Dicke in längerer Zeit erreichen, eine andere nur um das Doppelte statt Dreifache verdickt werden; aber wichtig ist diese Schwellung am Ende der prämenstruellen Zeit, weil sie mit zum Verständnis der zyklischen Umwandlung überhaupt und deren physiologischen Bedeutung beiträgt. Während der Zeit dieses Dickenwachstums findet man sowohl im Stroma als auch besonders deutlich im Epithel der Drüsen Kernteilungsfiguren, während Kernzerfallsfiguren vollständig vermisst werden.

Im Anfang-Intervall oder bis zum 13. oder 14. Tag ist das Dickenwachstum der Schleimhaut zu einem gewissen Abschluss gekommen, und alle weiteren Veränderungen im Sinne der Schwellung spielen sich an den einzelnen Schleimhautelementen, an den Epithelien und Stromazellen ab. Zunächst findet eine noch erheblichere Vermehrung der Drüsenepithelzellen statt; als Ausdruck dessen sieht man die Zahl der Mitosen sich weiter vermehren. Man kann gar nicht selten in einem Gesichtsfeld 5 oder 6 Kernteilungsfiguren beisammen sehen. Der Effekt dieser Zellteilung spricht sich in einer beginnenden und immer mehr zunehmenden Schlängelung der Drüsenschläuche aus, auch kann es vorkommen, dass die Schlängelung nicht mit der Zellvermehrung Schritt hält und dann eine vorübergehende Wechselständigkeit der Kerne zustande kommt. Die Epithelien selbst bleiben noch den postmenstruellen Formen gleich, azidophil gekörntes Protoplasma und langovale basal stehende Kerne. Am zellulären Netz ist ausser der Auflockerung die damit zusammenhängende Umwandlung der spindeligen in die sternförmige Stromazelle beachtenswert, der Protoplasmaleib ist sehr gering, und nur bei Plasmafärbungen sieht man um den spindeligen oder runden Kern den zarten Leib und seine mit den anderen Leibern zusammenhängenden Ausläufer.

Von Mitte-Intervall (Tafel V) soll dann gesprochen werden, wenn ausser erheblichem Zellwachstum, speziell in den Drüsenschläuchen, an den Epithelzellen die ersten Zeichen einer sekretorischen Funktion sichtbar werden. Diese Zeichen bestehen im Auftreten aufgehellter Bezirke im basalen Teil der im übrigen gleichmässig azidophil gekörnten Zelle (vgl. Tafel IX), der Kern rückt ein wenig lumenwärts, die Kontur am Lumen bleibt gerade und scharf. Als Inhalt der jetzt geschlängelten und ein wenig erweiterten Drüsen findet man immer noch azidophil gekörnte Massen in geringer Menge. Am Stroma ist keine besondere Veränderung zu sehen.

Ungefähr vom 16. Tag ab beginnt das Ende des Intervalls. Jetzt verschwinden die Mitosen, man sieht nur hin und wieder noch eine; die funktionellen Zeichen der Epithelzellen nehmen zu. Es vergrössern sich die aufgehellten Bezirke, die Zelle wird höher, d. h. in die Länge gestreckt, ihr Leib ist nicht mehr gerade-zylindrisch, sondern man findet Ausbauchungen sowohl im basalen als lumenwärts gelegenen Teil. Die lumenwärts gelegene Kontur buckelt sich vor ins Lumen. Die Zellen formen sich gegenseitig durch den Zellinhaltsdruck, sie „drängeln sich". Der Kern wird oft ganz ans Lumen hinangedrängt, und die ganze Zelle ist hell, oder Aufhellungsbezirke treten auch in den vorderen Zellteilen auf, dann bleiben die Kerne mittelständig oder die Aufhellungsbezirke wandern in den vorderen Zellteil um den Kern herum und drängen diesen wieder in seine Basalstellung. Im Lumen findet man stets noch wenig oder höchstens mässig viel muzikarminpositive Massen in Körnchenform.

Ausser diesem Typus der Sekretbildung kann man noch einen andern beobachten, der nicht durch Aufhellungsbezirke deutlich ist, und der unerkannt bleiben würde, wenn man keine Schleimfärbung anwendet. Bei diesem zweiten Typus wird die dem Lumen zu gelegene Kontur allmählich muzikarminpositiv und leicht unregelmässig, wie abbröckelnd, am übrigen Zelleib ist keine Aenderung zu bemerken gegenüber der gleichmässigen azidophilen Granulation. Auch diesen zweiten Typus findet man während des Intervall-Ende in Bildung begriffen.

Die Drüsenschläuche sind stark geschlängelt und haben typische Korkzieherformen, ihr Lumen ist mittelweit; sie bieten das Bild der früheren Endometritis glandularis hyperplastica.

Am Stroma lässt sich eine kleine Veränderung konstatieren, insofern als die Leiber der jetzt fast stets sternförmigen Zellen eine deutliche Zunahme erfahren und auch ohne besondere Plasmafärbung erkannt werden können. Die gefässbildenden Elemente, speziell die Muskulatur, werden ein wenig deutlicher.

Am 19. oder 20. Tag beginnt dann das Praemenstruum. Die Drüsen werden noch stärker geschlängelt, andere lassen schon eine leichte Fältelung ihrer Wand erkennen. Aber gerade bei der Drüsenform im Praemenstruum spielt die individuelle Variation eine grosse Rolle; es gibt prämenstruelle Schleimhäute, deren Drüsen erst sehr spät oder gar nicht in ihrer Wand gefaltet werden, und andere, deren Fältelung schon früh, d. h. in den ersten prämenstruellen Tagen eintritt. Die beiden Bilder vom 20. Tag zeigen diese individuelle Variation eklatant, und doch zeigen ihre Epithelformen beiderseits einen deutlichen beginnend-prämenstruellen Funktionszustand. Es ist sehr viel Verwirrung dadurch in die Literatur gekommen, dass man das Praemenstruum nur aus der Drüsenform, d. h. aus der für das Praemenstruum von Hitschmann und Adler als typisch aufgestellten Sägeform, dem Ausdruck der stärksten Wandfältelung, diagnostizierte. Die Drüsenform aber ist nichts Primäres, sondern durchaus abhängig einerseits von der Zahl der Epithelzellen in einem Schlauch,

andererseits vom Sekretionszustand der Epithelzellen. Finden die durch ihren Sekretionszustand vergrösserten Zellen auch in einem einfach geschlängelten Schlauch nebeneinander Platz, so ist eine weitere Oberflächenvergrösserung der Schlauchwand unmöglich und unnötig, in andern Fällen kommt es zu Fältelungen und selbst zu Papillen- und Büschelbildungen, indem durch die Enge im Schlauchverband Zellen ins Lumen hineingedrängt werden. Also es hängt die Drüsenform von der Wachstumskraft des Schleimhautgewebes überhaupt und von der Sekretionsfähigkeit ihrer Epithelzellen ab, und beide Faktoren sind der individuellen Variation erheblich unterworfen. Wir finden im Praemenstruum demnach selbst bis zum Ende des Zyklus hin nur geschlängelte Drüsen oder gut sägeförmige Schläuche und oft in der zweiten Hälfte der Phase auch echte und falsche Papillen, wie auch Büschelbildungen, so dass also in manchen Fällen die typische Opitzsche Schwangerschaftsdrüse eine Erscheinung im normalen Praemenstruum ist. Wesentlich wichtiger, ja in zweifelhaften Fällen ausschlaggebend ist der Zustand der Epithelzellen selbst. Mitosen fehlen jetzt vollkommen. In direkter Fortsetzung der Intervall-Ende-Formen findet man im Praemenstruum beim Typus I die Aufhellungsbezirke vor den Kern gerückt und diesen in Mittel- oder Basalstellung. Die Zelle ist hoch-zylindrisch, aber unregelmässig geformt und bauchig, ihre Kontur wölbt sich stark ins Lumen vor in Kolben- oder Keulen- oder Bläschenform. Bei manchen Zellen ist die Konturlinie zerrissen wie zerplatzt, und man gewinnt den Eindruck, als ergösse sich der Zellinhalt in Schaumform oder nach Bläschenart ins Lumen. Dementsprechend findet man jetzt im Lumen mehr oder weniger Kreisfiguren, die mit Krümelchen untermischt sind, und das wesentlichste: alle diese Massen sind jetzt muzikarminpositiv, also rot gefärbt. Bei der Korpusepithelzelle beobachtet man im strengen Gegensatz zu der Zervixepithelzelle, dass die Zelle selbst den Muzikarminfarbstoff nur zu bestimmten Zeiten im lumenwärts gelegenen Teil annimmt, wohl aber die von ihr ins Lumen hinein abgestossenen Massen und solche, die offenbar im Begriff stehen, abgestossen zu werden, also wohl ihr Sekretprodukt (vgl. auch Typus II), während sich die Zervixepithelzelle zu allen Zeiten ganz mit Muzikarmin färbt. Es wird offenbar in der Korpuszelle eine Vorstufe des Schleimes gebildet, die erst beim Freiwerden Schleim wird; daher werden auch nur die ins Lumen abgestossenen Massen und die dem Lumen unmittelbar benachbarten Teile der Zelle, nie die Aufhellungsbezirke selbst oder das um den Kern gelegene Protoplasma oder das basal gelegene mit Muzikarmin rot.

Beim zweiten Typus, der ohne die Aufhellungsbezirke einhergeht, wird die muzikarminpositive Zone am Lumen immer breiter und es bröckelt immer mehr ins Lumen hinein ab, die Kontur wird immer gezackter und zerklüfteter, aber auch hier bleibt das unmittelbar um den Kern und basal von ihm gelegene Protoplasma unverändert, d. h. azidophil gekörnt. Im Inhalt findet man keine Kreisfiguren, sondern mehr Krümelchen und Schollen von muzikarminpositiver Masse. Oft ist die Menge des Inhalts in beiden Typen ausserordentlich gross und dementsprechend auch das Lumen weit.

Diese beiden Schleimbildungstypen kommen entweder jeder allein in einem Falle vor oder häufiger sind sie durcheinander, selbst im gleichen Schlauch zu finden; der erst beschriebene Typus ist vielleicht im ganzen häufiger, aber beide sind durchaus die normalen Formen der Sekretionsbilder.

Auf die Frage, ob es sich um echten Schleim handelt, kann ich keine bündige Antwort geben, sondern nur sagen, dass dieses Produkt von allen bekannten Schleimfarbstoffen wie der Schleim sonst gefärbt wird.

Das Stroma ist in dieser Phase auch der Sitz auffälliger Veränderungen. Die Leiber der Stromazellen werden dicker, aus der Spindelzelle wird ein dickleibiges, später deziduazellenähnliches Gebilde; sie liegen in Feldern unter der Oberfläche und als Mantel um die die Schleimhaut senkrecht oder leicht schräg durchziehenden Gefässe herum. In der mittleren Schicht bleiben überall noch weitmaschige Bezirke mit spindelzelligen Zellnetzen. Durch diese Stromazellenschwellung kommt eine Scheidung der Schleimhaut in Kompakta, Spongiosa und Basalschicht zustande, mit anderen Worten, es nähert sich das Aussehen des Praemenstruums dem einer Dezidua, und manche Fälle gibt es, in denen kaum ein Unterschied zwischen einer jungen Dezidua und einem voll ausgebildeten Praemenstruum zu finden ist, nur die Drüsen haben vielleicht eine allzu starke Sägeform und sind sehr weit, so dass kaum Interstitium übrig bleibt. In einigen Schleimhäuten ist diese deziduale Umwandlung auch nur angedeutet, aber ganz vermisst wird sie eigentlich nie. Die Gefässmuskulatur ist jetzt deutlich geschwollen, die Muskelzellen lagern sich konzentrisch übereinander und bilden öfter fast homogene Ringe, die nur an den flachen Kernen als aus Zellen zusammengesetzt erkannt werden können; die Ringe färben sich gelbbraun nach v. Gieson, um sie herum liegt eine zarte Lage feinstdifferenzierter, rotgefärbter Fäserchen. Elastische Elemente habe ich nur sehr selten in der Schleimhaut, aber einige Male doch deutlich getroffen.

In den letzten Zyklustagen, im Praemenstruum-Ende, nehmen alle diese Veränderungen zu, die Sekretion der Zellen erreicht ihren Höhepunkt, indem jetzt die Zelle bis auf den Kern und das um ihn und hinter ihm liegende Protoplasma in muzikarminpositive Substanz umgewandelt ist, die Stroma-Dezidua-Umwandlungen sind oft sehr deutlich. Als Charakteristikum für diese Phase kommen die Kernzerfallsfiguren hinzu, die am Grunde der Epithelzellen in den Schläuchen auftreten und zwar in nennenswert grosser Zahl in allen meinen Fällen erst in den allerletzten Tagen des Zyklus, ausserdem kommt es zu einzelnen Ausstossungen von Zellen, man findet jedenfalls häufiger Epithelzellen im muzikarminpositiven Inhalt. Es bereitet sich dadurch die eigentliche anatomische Menstruation vor, die in einem Fall direkt beobachtet werden konnte, obgleich sich der Zerfall wohl sicher nur über einige Stunden erstreckt. Vorboten des Zerfalls sind starke Auflockerungen des Stromas in der Spongiosa und eine schnelle Zunahme des Gehalts an mono- und vor allem polynukleären Leukozyten in der ganzen Schleimhaut. Die Kernzerfallsfiguren treten direkt massenhaft auf, und es kommt zu Gefässdilatationen und -thrombosen sowie ausgedehnten Hämorrhagien in das Stroma infolge sukzessiver Lösung der Schleimhaut im spongiösen Teil, und damit ist dann das Schicksal dieses Endometriums besiegelt. Die Epithelien der Drüsenschläuche gehen zugrunde, ihre Schlauchverbände lösen sich auf, und man sieht nur noch die Schlauchhülsen des Stromas und in ihnen massenhaft in Zerfall begriffene Epithelzellen, einzeln und in Verbänden. Entweder es wird jetzt die Schleimhaut als dysmenorrhoische Membran in seltenen Fällen in toto oder in grösseren Teilen ausgestossen oder — und das ist sicher das Gewöhnliche — sie zerfällt in sich und geht teils autolytisch, teils durch die Phagozytose der massenhaft erschienenen Leukozyten zugrunde. Die Loslösung in der Spongiosa geschieht nicht in einer geraden, der Basalschicht stets gleich benachbarten Linie, sondern es bleiben auch von der prämenstruell umgewandelten Schicht kleinere oder grössere Reste stehen, die entweder später noch zerfallen oder sich rückbilden. Die Blutung kommt aus der Wundfläche der Basalschicht, und ihre Dauer hängt offenbar von der Ausgiebigkeit der Uteruskontraktionen ab, ebenso wie im andern Massstab im Wochenbett nach einem Partus maturus oder immaturus.

Diese anatomische Menstruation, d. h. also der Schleimhautzerfall, fällt zeitlich mit dem Beginn der Blutung, also dem Eintreten der klinischen Menstruation, zusammen.

Sehr bald nach dem Beginn der Blutung gewonnene Fälle, z. B. vom 2. oder 3. Tage, zeigen dann schon den Status post desquamationem, das eigentliche Postmenstruum I. Hier ist von Schleimhaut fast nur die niedrige Basalschicht übrig, das Oberflächenepithel fehlt überall, statt dessen sieht man Gewebstrümmer der Praemenstruumschicht noch hier und da und oft auch grössere Reste, in denen deutlich der prämenstruelle Drüsentypus mit reichlich Kernzerfallsfiguren und Epitheldesquamation zu erkennen ist. In den Drüsen der Basalschicht ist, wie oben erwähnt, keine Aenderung eingetreten, nur im Lumen liegen muzikarminpositive Substanzen und geringe Zelltrümmer, offenbar von der zerfallenen Schicht hineingeraten; im Stroma sieht man bald vereinzelt eine Mitose, ebenso ganz vereinzelt im Drüsenepithel. Die Zahl der Rundzellen ist in der Basalschicht nicht wesentlich vergrössert, auch nicht zur Zeit der Ueberschwemmung der absterbenden Schleimhaut mit Leukozyten. Kurze Zeit später sind auch die Reste des Zerfalls verschwunden, und man erkennt die mehr oder weniger vorgeschrittene Epithelialisierung der Wundfläche von den Schläuchen der Basalschicht aus; im Bilde vom 4. Tage (Tafel XIX) sieht man gerade eine feine Epithellage sich über das wunde Stroma hinüberschieben. Sehr bald, d. h. zirka am 5. oder 6. Tage, ist dann das als Postmenstruum II beschriebene Bild der Schleimhaut erreicht und der Zyklus beginnt sein Wachstum von neuem.

Hinsichtlich des Verhaltens der Uterusschleimhaut während der Menstruation ist es sehr interessant zu sehen, wie gerade hier das Nichtbeachten des klinischen Wechsels die Ansichten der Forscher irregeleitet und untereinander widersprechend gemacht hat. Je nachdem sie Fälle — und jeder Autor hat stets nur einige wenige Fälle zur Untersuchung gehabt — vom 1. oder 3. oder 5. Tage der Blutung gesehen, sprechen sie von nur geringem Zerfall in den einzelnen Teilen des Endometriums, aber Intaktbleiben des Ganzen, oder von mehr oder weniger, ja fast völliger Abstossung oder leugnen jede Abstossung, weil das Oberflächenepithel erhalten war. Jeder hat recht in dem, was er gesehen, aber nicht darin, dass er das Gesehene als stationäre Erscheinung deutete; denn z. B. im letztgewählten Falle war das Oberflächenepithel nicht erhalten, sondern schon wieder ersetzt. Der weitere Irrtum, der an dieser Irreführung schuld ist, liegt darin, dass man jeden Tag der Blutung, also der klinischen Menstruation, bis in die neueste Zeit hinein ohne weiteres als Menstruation auch im anatomischen Sinne bewertete, während beide zeitlich keineswegs übereinstimmen, sondern jede für sich einen selbständigen Prozess bildet (vgl. Arch. f. Gyn., Bd. 98); es fällt, wie an der erwähnten Stelle betont, zwar der Eintritt der Blutung mit dem Schleimhautzerfall und der Abstossung derselben zusammen, aber diese läuft in wesentlich schnellerer Zeit ab, als die Blutung dauert, und wird durch eine Regeneration des Oberflächenepithels von den basalen Drüsenresten aus abgelöst, so dass man also „während der Menstruation“ verschiedene Bilder finden muss.

Neuerdings haben sich Hitschmann und Adler nun wieder der einen jener Ansichten, wie sie z. B. von Williams, Wyder, v. Kahlden u. a. vertreten wird, angeschlossen und betont, dass die Schleimhaut nicht nur in oberflächlichen Partien, sondern in der Spongiosa abgestossen würde, wenn auch nicht in allen Fällen. Dieselben Autoren betonen aber auch, dass die anders gedeuteten Fälle, d. h. die, wo die Schleimhaut nicht in toto zerfällt, sondern wo überall nur eine Abschwellung der Elemente mit Ausstossung mehr oder

weniger Zellen stattfindet, noch nicht „mit der gewünschten Klarheit“ beschrieben sind. Diesem Satz muss ich mich durchaus anschliessen; ich habe bisher keinen zeitlich entsprechenden Fall beobachtet, in dem dieser Modus der anatomischen Menstruation deutlich wäre, obgleich ich selbst ihn früher für tatsächlich angesehen habe. Alle 16 Fälle, die sich unter vorliegendem Material in den ersten 4—5 Zyklustagen befanden, zeigten mit unverkennbarer Deutlichkeit mehr oder weniger grosse Reste der abgestossenen Schleimhaut auf der Basalschicht und von dieser ausgehend eine verschieden weit vorgeschrittene Epithelialisierung der Wundfläche von den Drüsenschläuchen aus; und sämtliche 28 Fälle von Praemenstruum-Ende zeigten alle oben beschriebenen Vorstadien zum Schleimhautzerfall. Meinen Untersuchungen nach scheint mir ein Zweifel an dem starken Vorherrschen der Schleimhautabstossung als dem normalen Typus der anatomischen Menstruation unberechtigt, so dass also die schon öfter ausgesprochene Anschauung von der Menstruation als „Abort ohne Schwangerschaft“ hinsichtlich der Uterusschleimhaut die Tatsache anatomisch richtig träfe, obgleich ja an dem Ausdruck an sich manches auszusetzen wäre.

Klinische Daten über die den Bildern zugrunde liegenden Fälle.

Tafel I. M. J., 37 Jahre, A.-Journ. Nr. 510/12. Myoma uteri intraligamentare. Abdominelle Radikaloperation. Menses 4-wöchentlich regelmässig, 6—7-tägig. Letzte Regel 28. X. bis 3. XI. 1912. Operation 5. XI. = **8.** Tag.

Tafel II. M. St., 36 Jahre, A.-Journ. Nr. 506/12. Multiple Myome des Uterus. Abdominelle Radikaloperation. Menses 4-wöchentlich regelmässig, 1—3-tägig. Letzte Regel 23. bis 24. X. 1912. Operation 1. XI. = **9.** Tag.

Tafel III. M. S., 25 Jahre, A.-Journ. Nr. 198/12. Pelveoperitonitis chronica adhaesiva, Retroflexio uteri fixata. Abrasio. Laparotomie: Exstirpation der linken Adnexe. Menses 4-wöchentlich regelmässig, 4—5-tägig mässig. Letzte Regel 1. bis 4. IV. 1912. Operation 12. IV. = **11.** Tag.

Tafel IV. a) M. J., s. Tafel I = **8.** Tag.
b) M. S., s. Tafel III = **11.** Tag.

Tafel V. E. K., 36 Jahre, A.-Journ. Nr. 547/12. Endometritis, Stenose des Os internum. Abrasio. Menses 4-wöchentlich regelmässig, meist aber stark, 5-tägig. Letzte Regel 7. bis 12. XI. 1912. Operation 22. XI. = **15.** Tag.

Tafel VI. St. S., 23 Jahre, A.-Journ. Nr. 166/11. Cystoma ovarii simplex dextra. Spitzwinklige Anteflexio uteri. Abrasio. Laparotomie: Ovariotomia dextra: Ventrifixur n. Olshausen, Appendektomie. Menses 4-wöchentlich regelmässig, stark, 4—5-tägig. Letzte Regel 7. bis10. IV. 1911. Operation 24. IV. = **17.** Tag.

Tafel VII. P. B., 33 Jahre, A.-Journ. Nr. 129/12. Doppelseitige entzündliche Adnexerkrankung mit Pelveoperitonitis chronica adhaesiva. Supravaginale Amputatio uteri mit Exstirpation beider Adnexe. Menses 4-wöchentlich, 3-tägig, stark. Letzte Regel 19. bis 21. II. 1912. Operation 8. III. = **18.** Tag.

Tafel VIII. M. B., 30 Jahre, A.-Journ. Nr. 400/12. Retroflexio uteri mobilis. Abrasio. Alexander-Adams. Menses 4-wöchentlich regelmässig, mässig, 3—5-tägig. Letzte Regel 19. bis 22. VII. 1912. Operation 8. VIII. = **20.** Tag.

Tafel IX. a) St. S., s. Tafel VI = **17.** Tag.
b) B. K., s. Tafel X = **20.** Tag.

Tafel X. B. K., 46 Jahre, A.-Journ. Nr. 538/12. Uterus myomatosus (ohne Kapselmyome), Pelveoperitonitis chronica adhaesiva sinistra. Supravaginale Amputatio uteri, Exstirpation beider Adnexe. Menses 4-wöchentlich regelmässig, 5—6-tägig. Letzte Regel 30. X. bis 6. XI. 1912. Operation 18. XI. = **20.** Tag.

Tafel XI. A. B., 28 Jahre, A.-Journ. Nr. 87/12. Retroflexio uteri mobilis. Abrasio. Alexander-Adams. Menses 4-wöchentlich regelmässig, mittel, 8—9-tägig. Letzte Regel 23. bis 30. I. 1912. Operation 14. II. = **22.** Tag.

Tafel XII. W. St., 46 Jahre, A.-Journ. Nr. 30/12. Inversio vaginae et Descensus uteri. Abrasio, Colporrhaphia ant. et post. mit Perineoplastik. Alexander-Adams. Menses 4-wöchentlich regelmässig, 8-tägig, viel. Letzte Regel 27. bis 31. XII. 1912. Operation 20. I. = **24.** Tag.

Tafel XIII. A. G., 29 Jahre, A.-Journ. Nr. 368/12. Retroflexio uteri fixata. Kleiner rechtseitiger Adnextumor, Pelveoperitonitis chronica adhaesiva. Supravaginale Amputatio uteri. Exstirpation beider Adnexe. Menses 4-wöchentlich, mittel, 4-tägig. Letzte Regel 22. bis 25. VI. 1912. Operation 18. VII. = **26.** Tag.

Tafel XIV. a) A. B., s. Tafel XI = **22.** Tag.
b) A. G., s. Tafel XIII = **26.** Tag.

Tafel XV. E. B., 40 Jahre, A.-Journ. Nr. 389/11. Retroflexio uteri mob., Inversio vaginae. Dammriss. Abrasio. Colporrhaphia ant. et post., Perineoplastik. Alexander-Adams. Menses 4-wöchentlich regelmässig, 5-tägig, stark. Letzte Regel 3. bis 8. VIII. 1911. Operation 31. VIII. = **28.** Tag.

Tafel XVI. a) A. G., s. Tafel XIII = **26.** Tag.
b) E. B., s. Tafel XV = **28.** Tag.

Tafel XVII. M. Schr., 29 Jahre, A.-Journ. Nr. 429/12. Endometritis. Stenose des Os internum. Abrasio, Discisio. Menses 7—8-wöchentlich unregelmässig, 4 bis 5-tägig, mittel. Letzte Regel seit 3. XI. abends spät. Operation 4. XI. = **1.** Tag.

Tafel XVIII. A. K., 47 Jahre, A.-Journ. Nr. 214/12. Seröses multilokuläres Cystadenoma ovarii. Abdominelle Radikaloperation. Menses 4-wöchentlich regelmässig, 4—6-tägig, schwach. Letzte Regel seit 25. IV. früh morgens. Operation 26. IV. = **2.** Tag.

Tafel XIX. J. G., 23 Jahre, A.-Journ. Nr. 332/11. Rechtsseitiger entzündlicher Adnextumor, ausgedehnte Pelveoperitonitis chronica adhaesiva. Supravagin. Amput. uteri mit Exstirpation beider Adnexe. Menses 4-wöchentlich regelmässig, stark, 4—8-tägig. Letzte Regel 18. bis 21. VII. Operation 22. VII. = **4.** Tag.

Tafel XX. a) M. S., s. Tafel III = **11.** Tag.
b) H. Sch., 27 Jahre, A.-Journ. Nr. 327/12. Endometritis, Stenose des Os internum. Abrasio, Discisio. Menses 4-wöchentlich regelmässig, 5—6-tägig. Letzte Regel 5. VI. 1912. Operation 2. VII. 1912. = **27.** Tag.

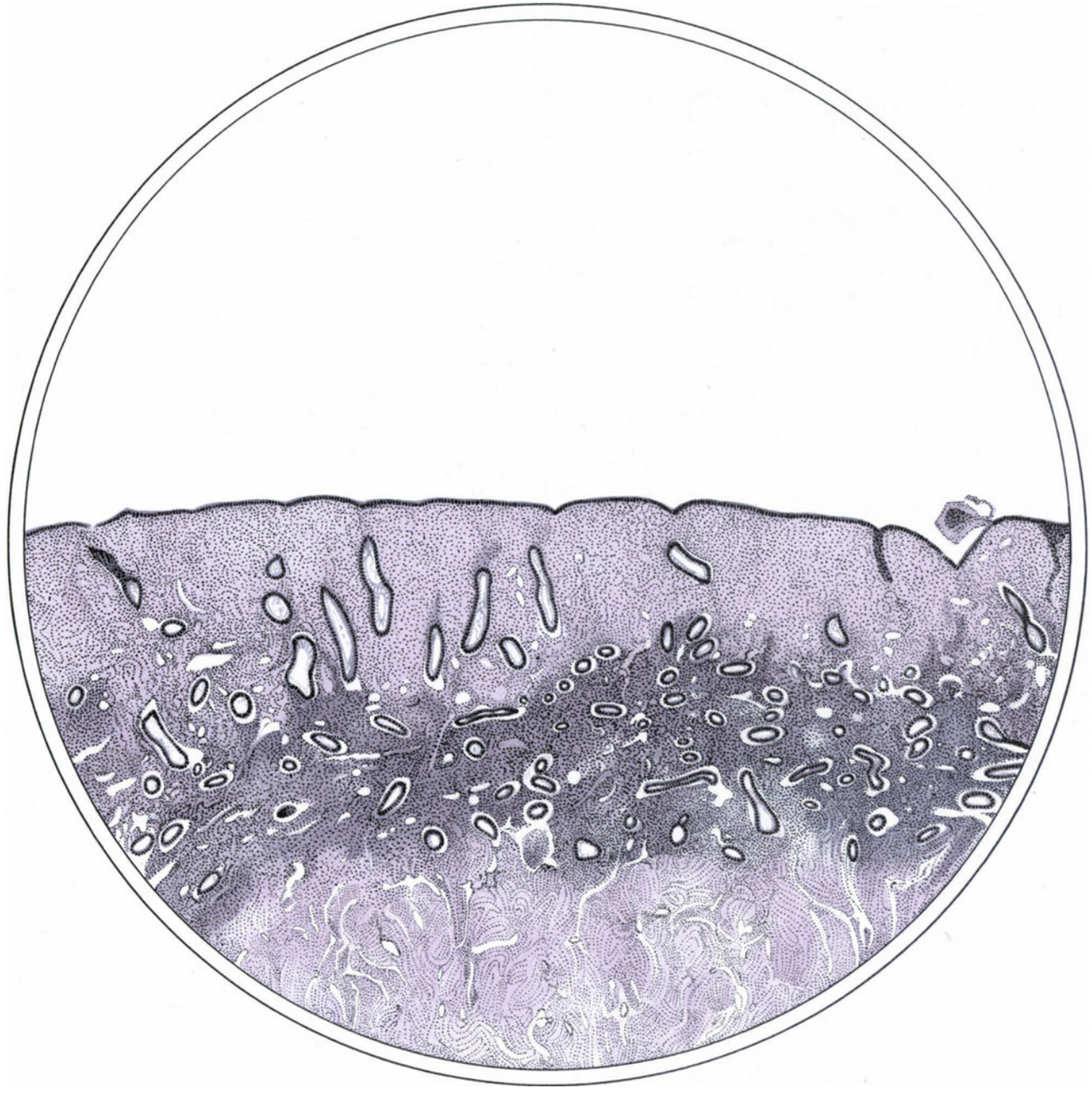

8. Tag.

9. Tag.

11. Tag.

Fig. 1.

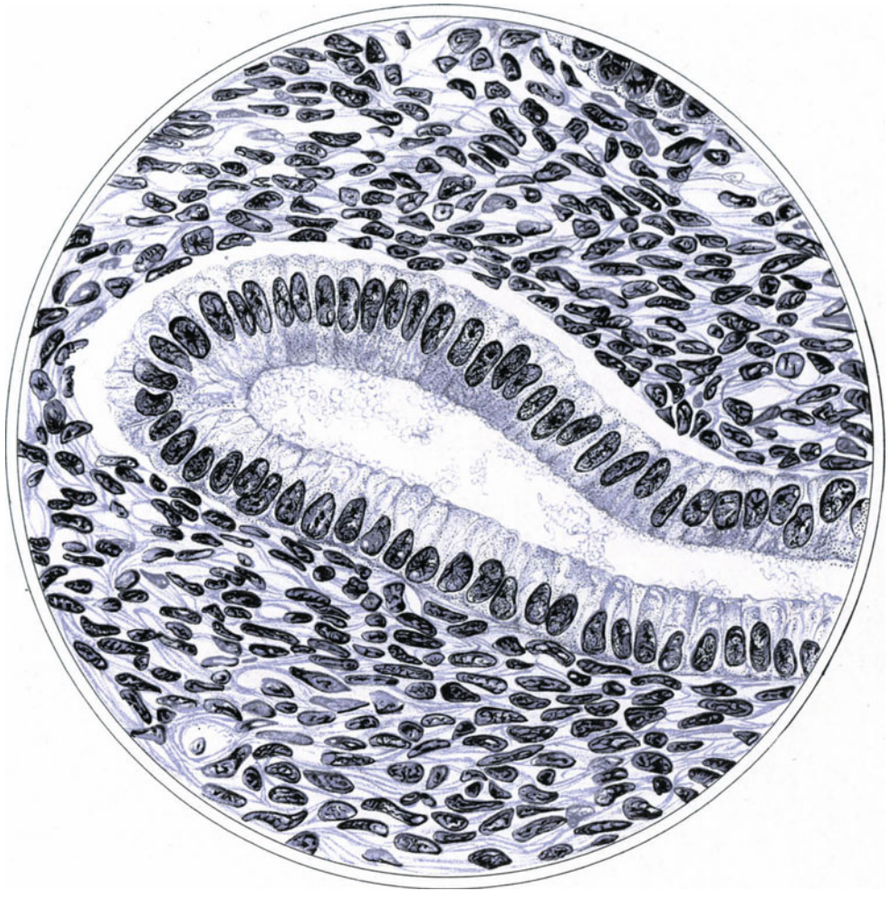

8. Tag.

Fig. 2.

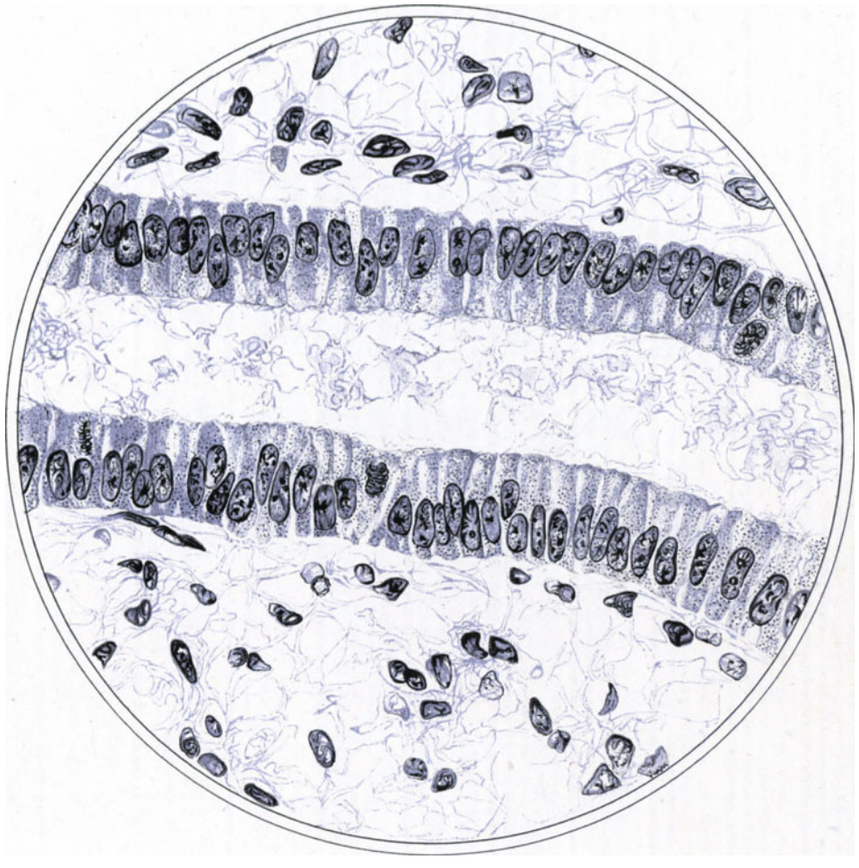

11. Tag.

15. Tag.

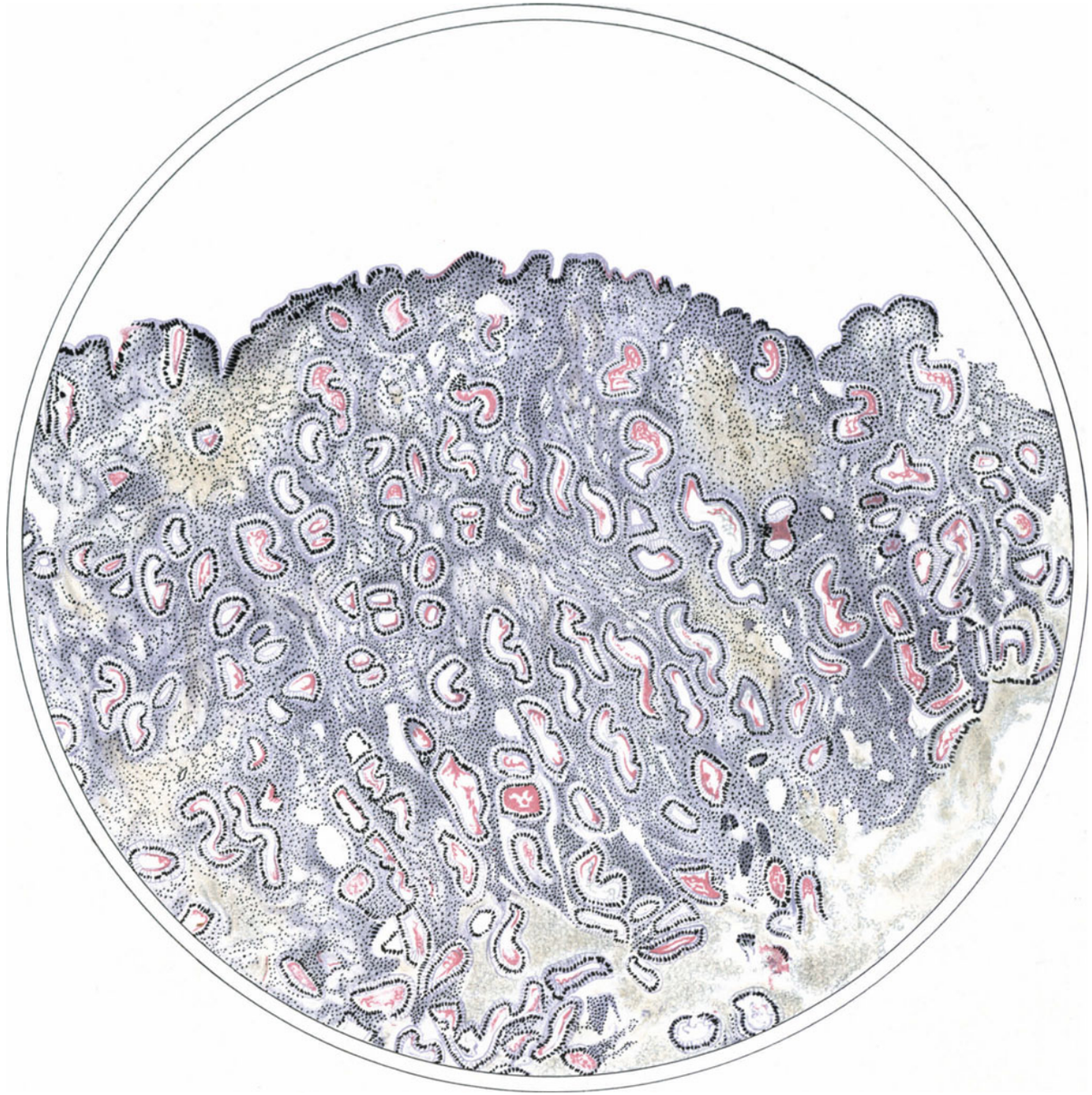

17. Tag.

18. Tag.

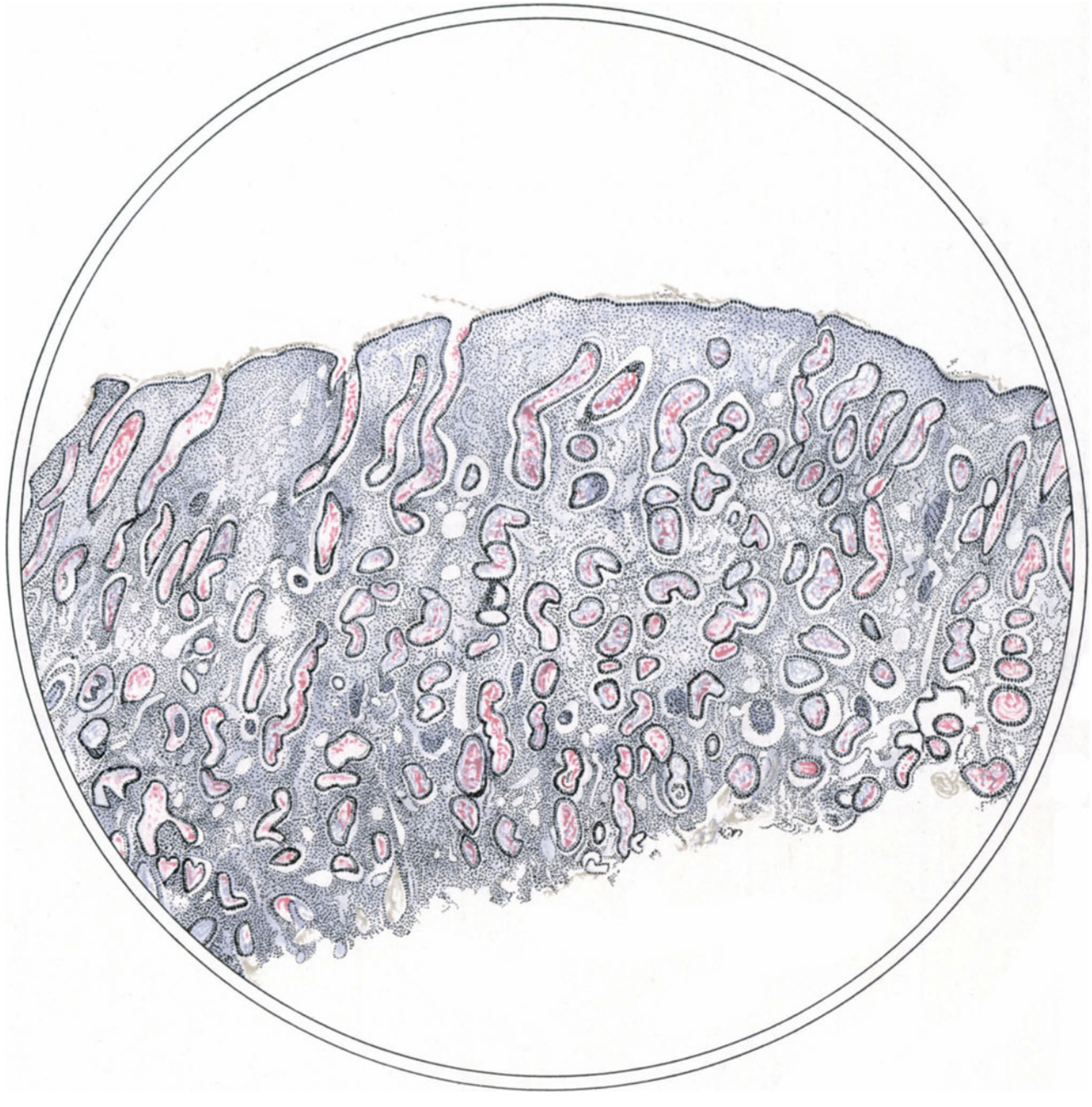

20. Tag.

Fig. 1.

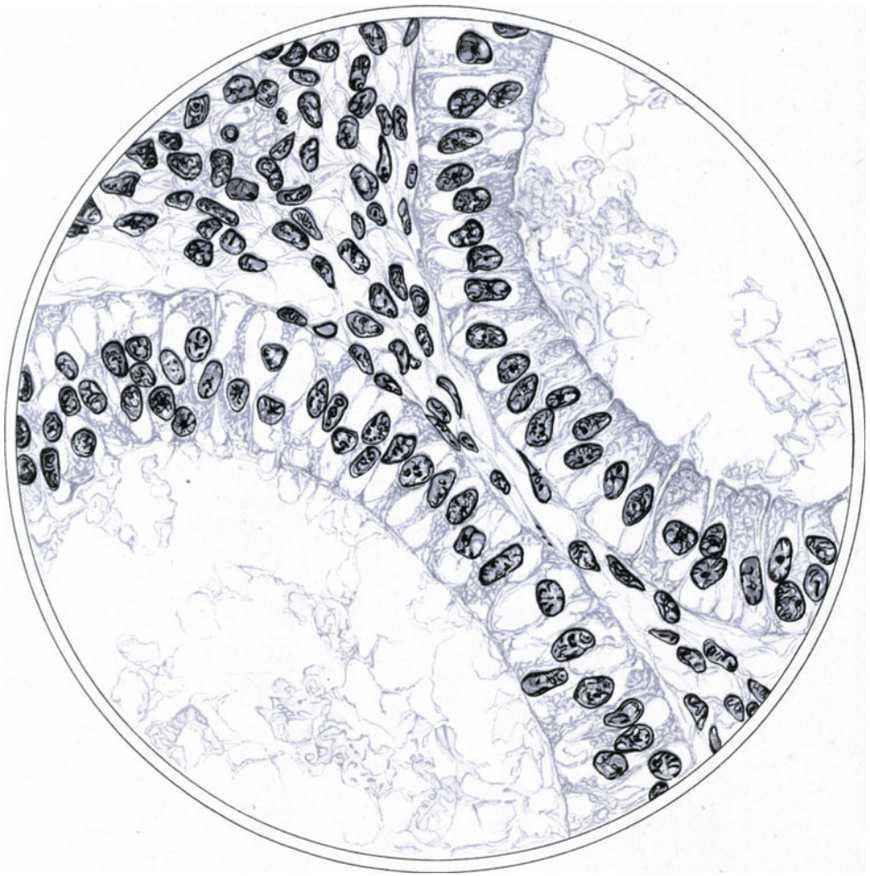

17. Tag.

Fig. 2.

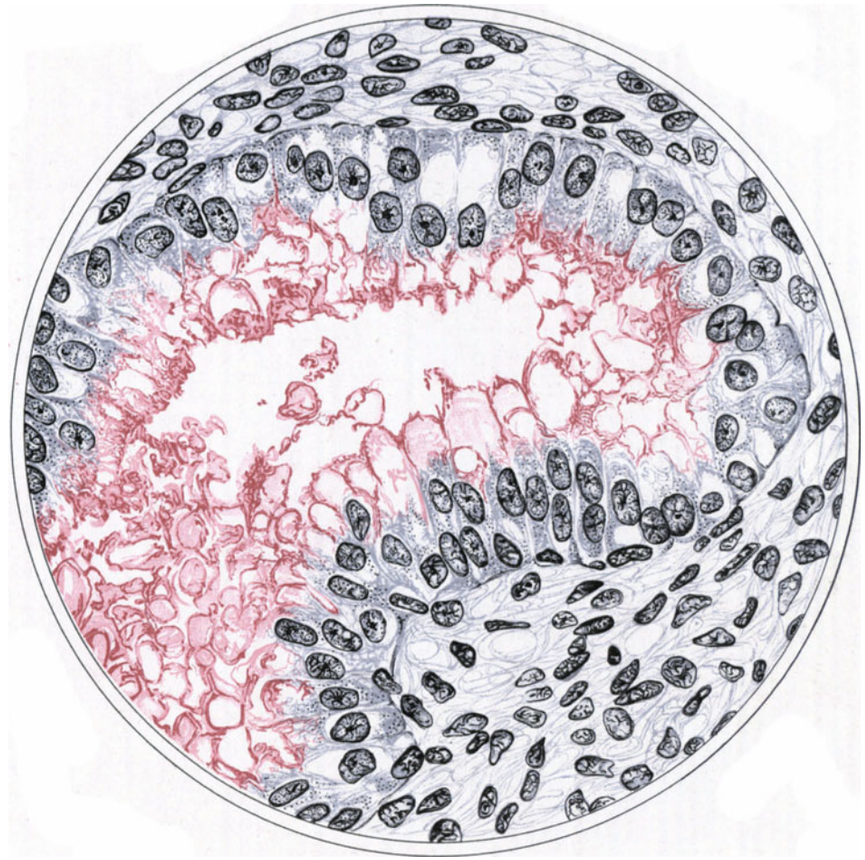

20. Tag.

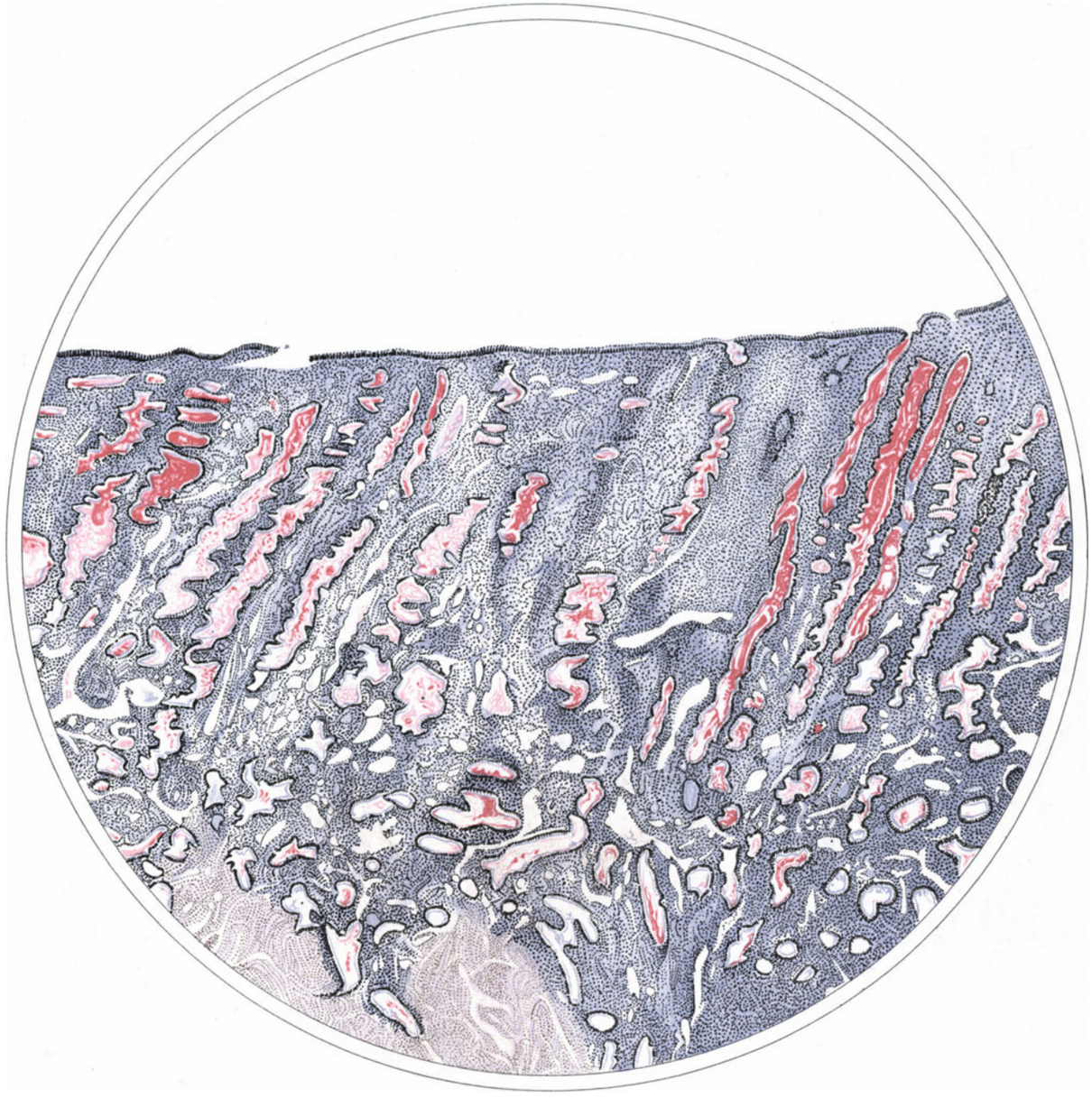

20. Tag.

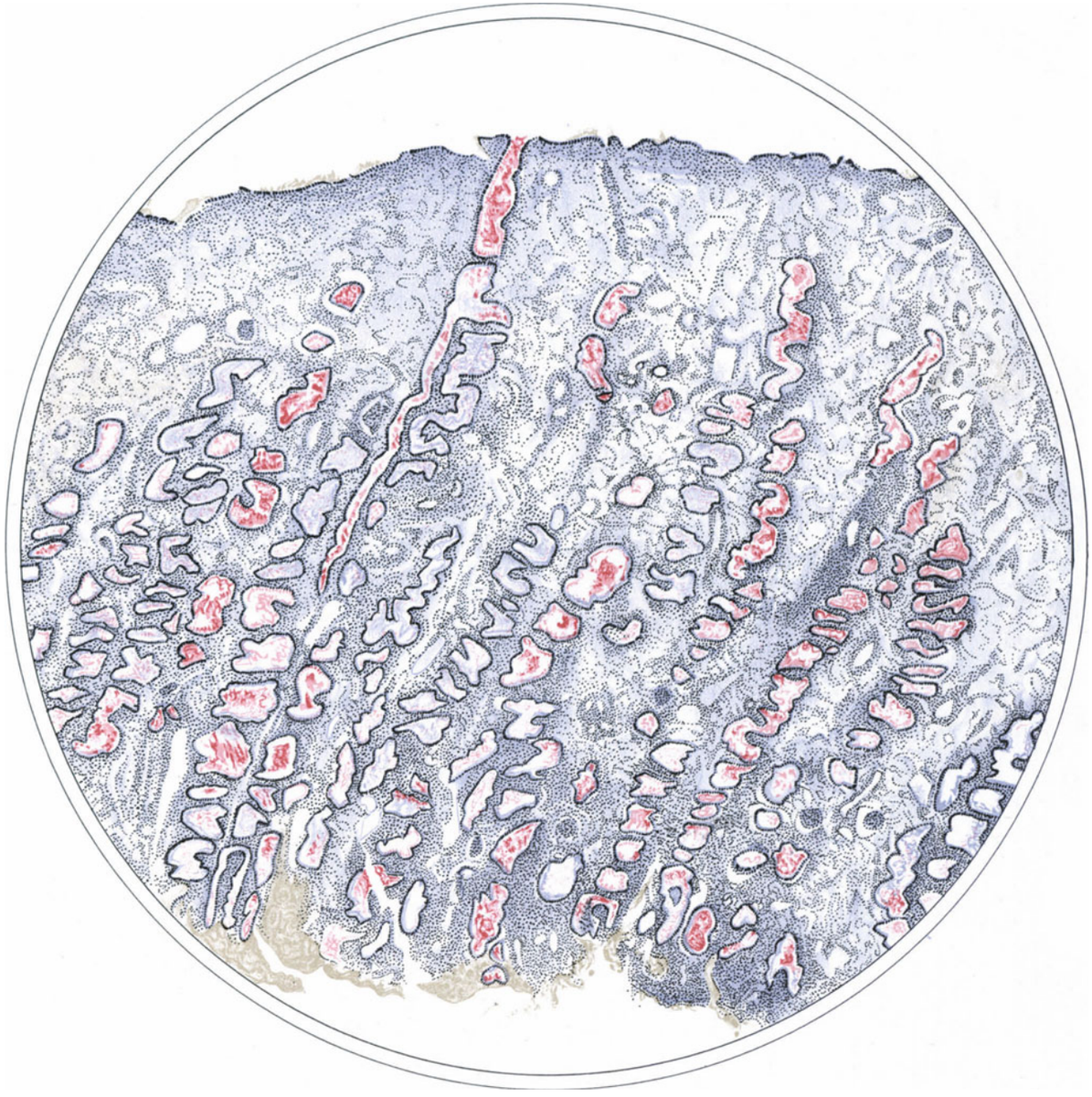

22. Tag.

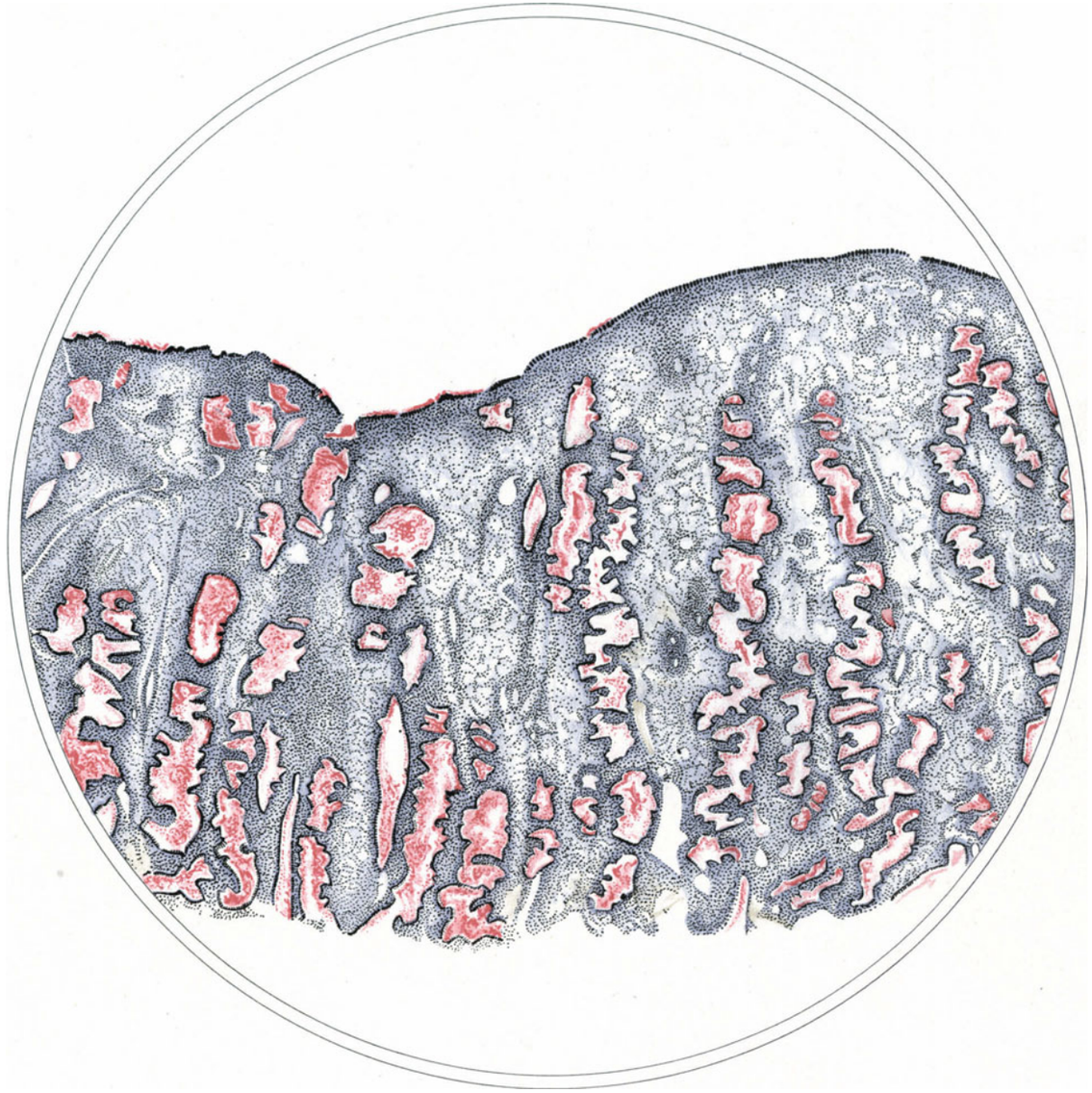

24. Tag.

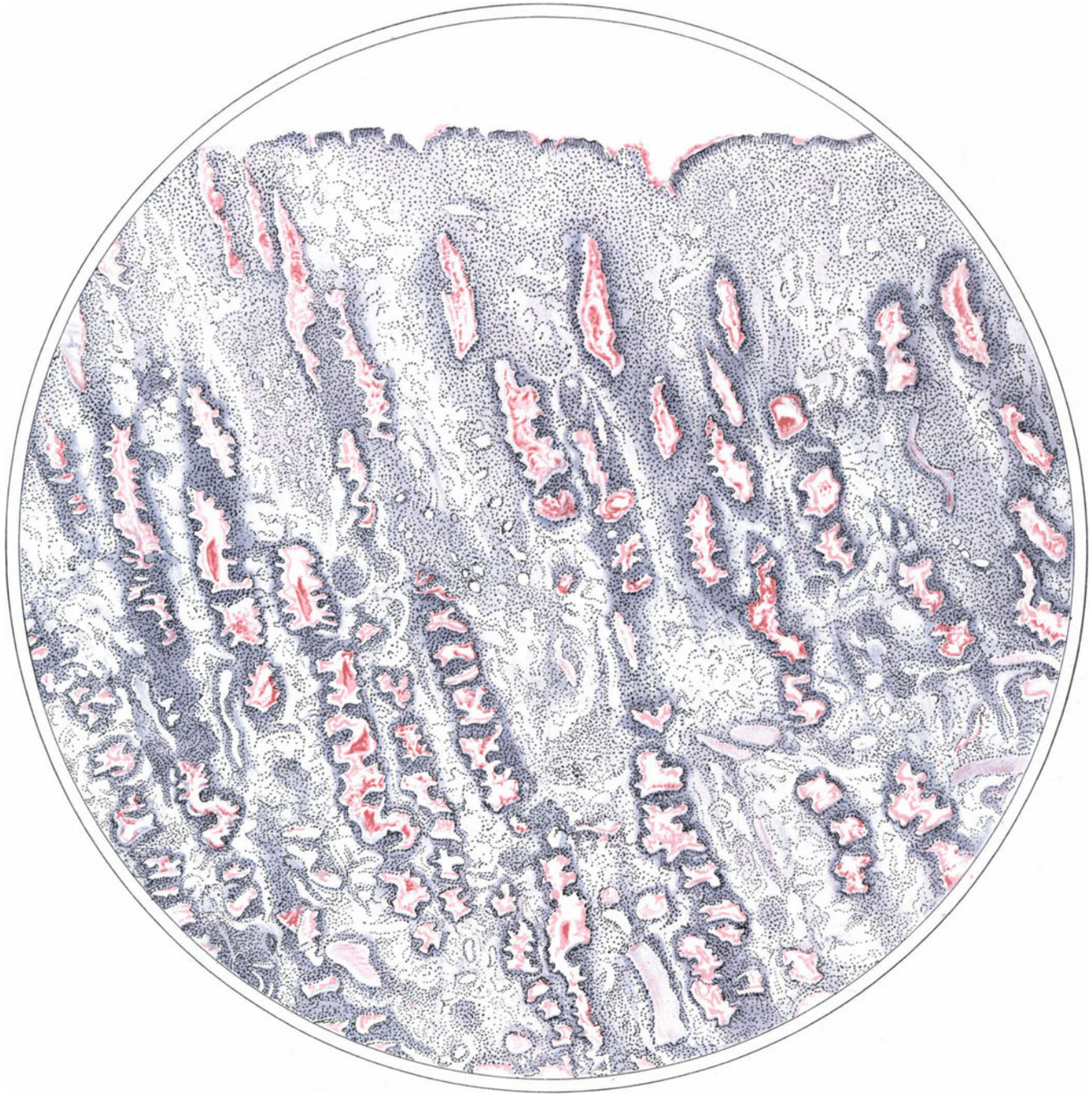

26. Tag.

Fig. 1.

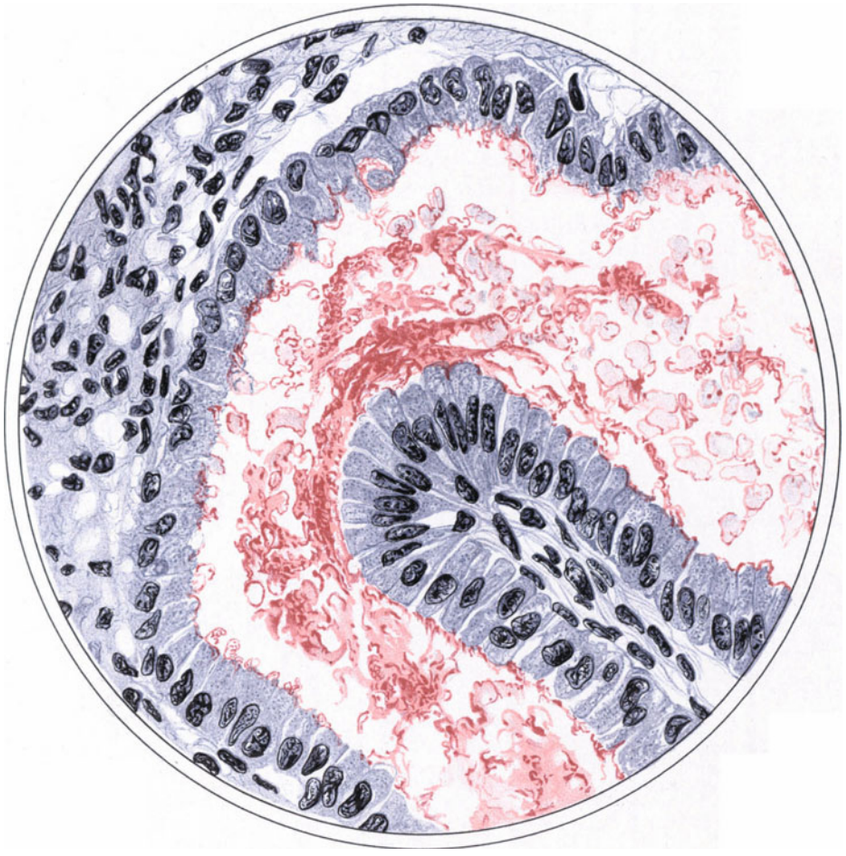

22. Tag.

Fig. 2.

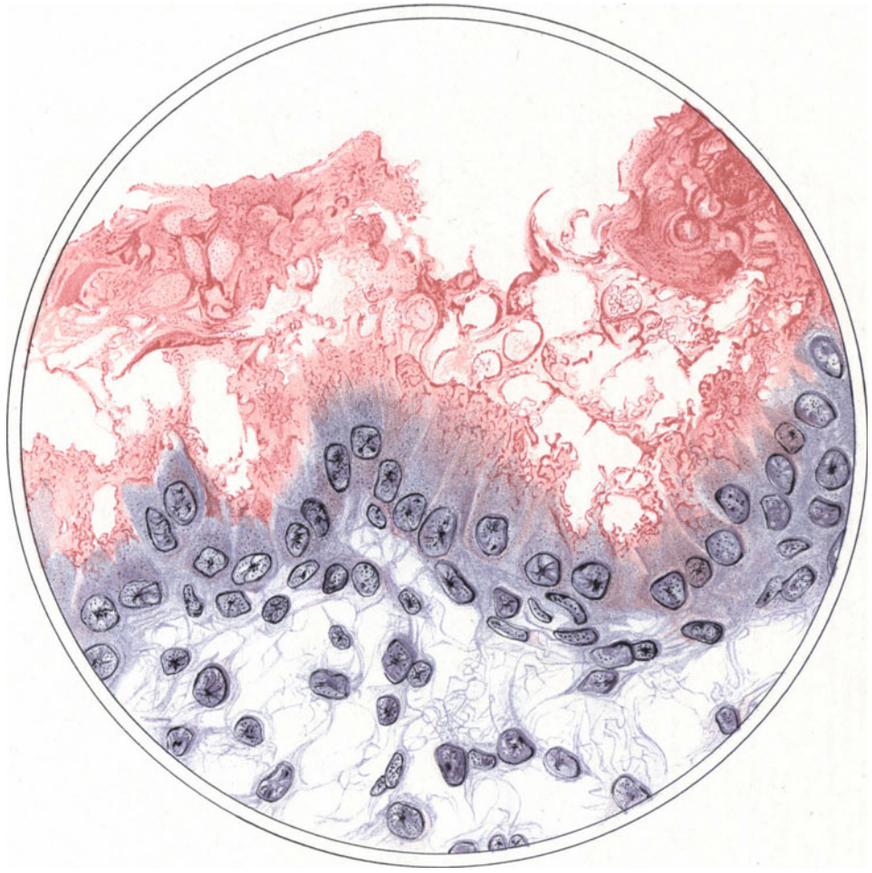

26. Tag.

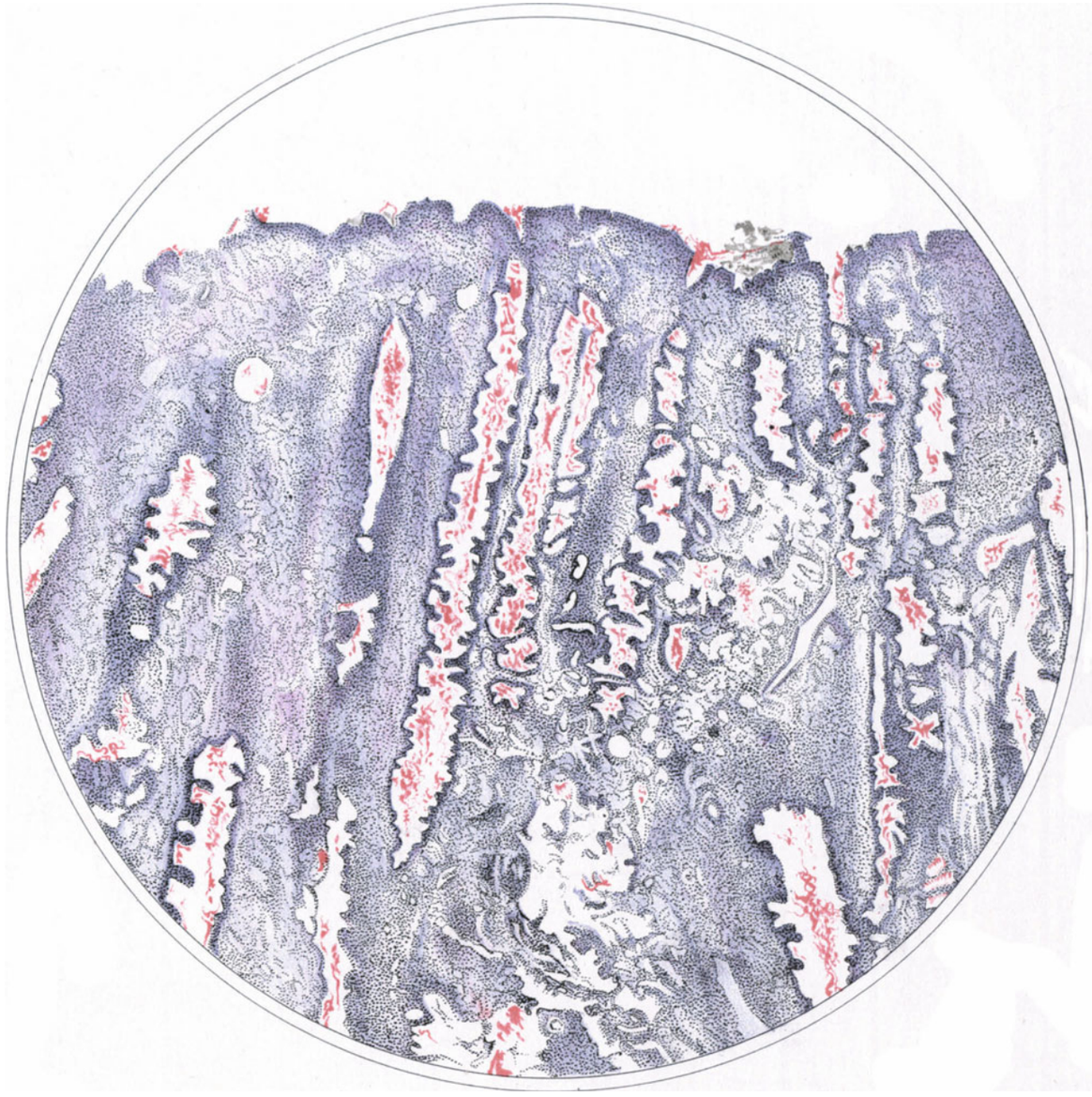

28. Tag.

Fig. 1.

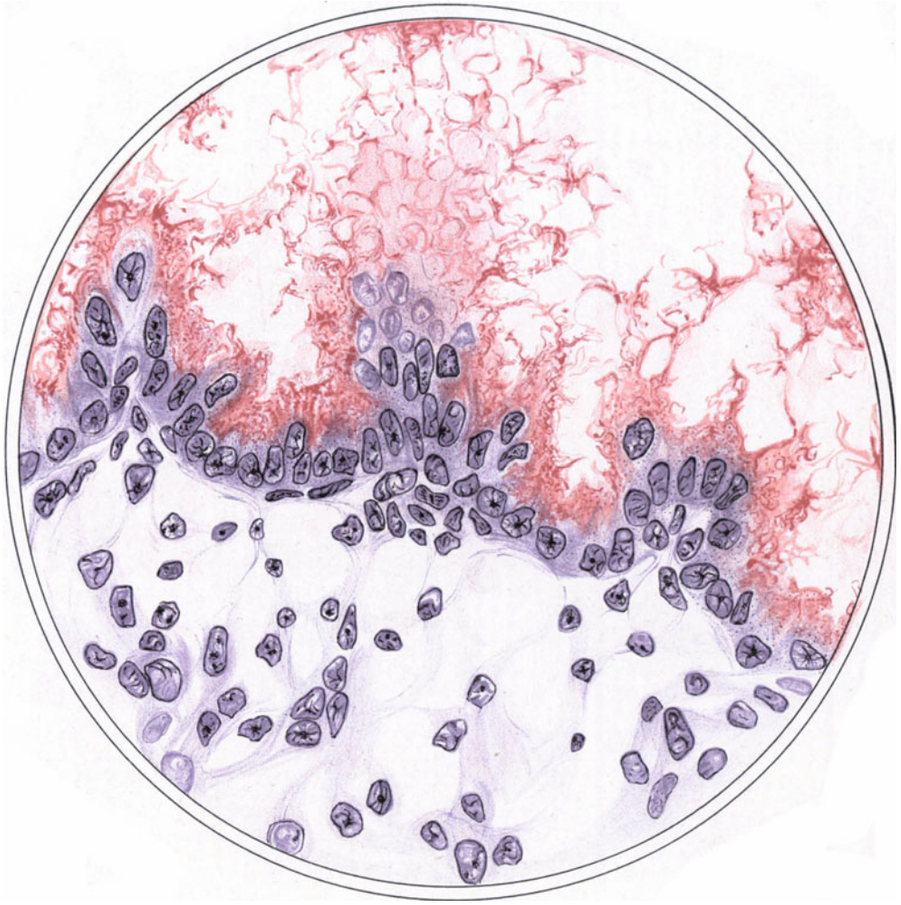

26. Tag.

Fig. 2.

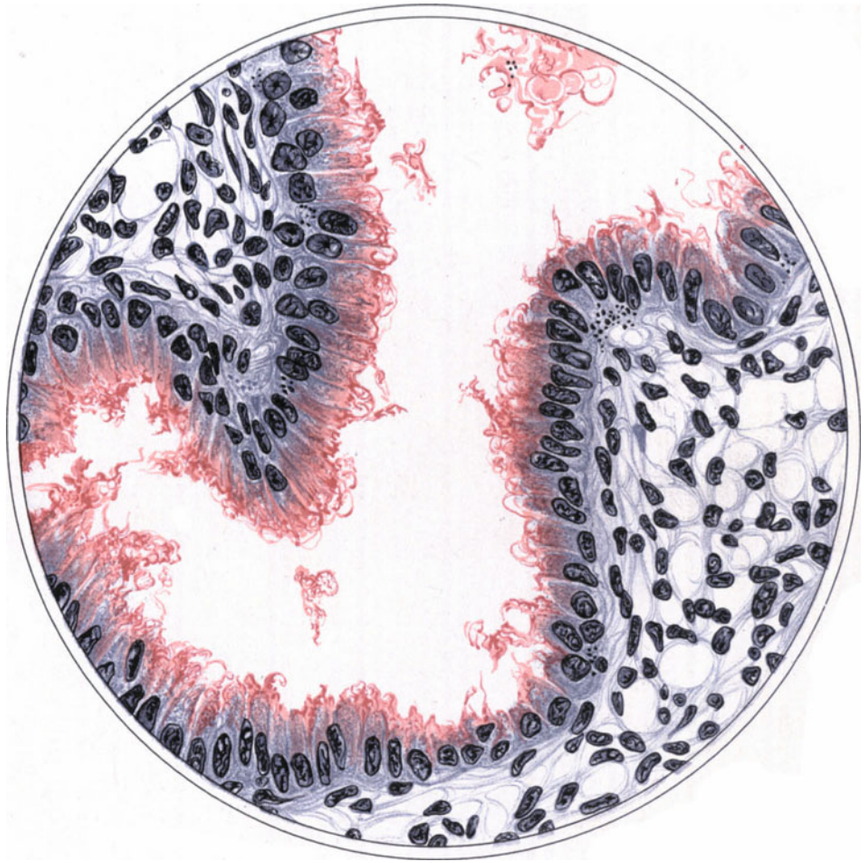

28. Tag.



1. Tag.

2. Tag.

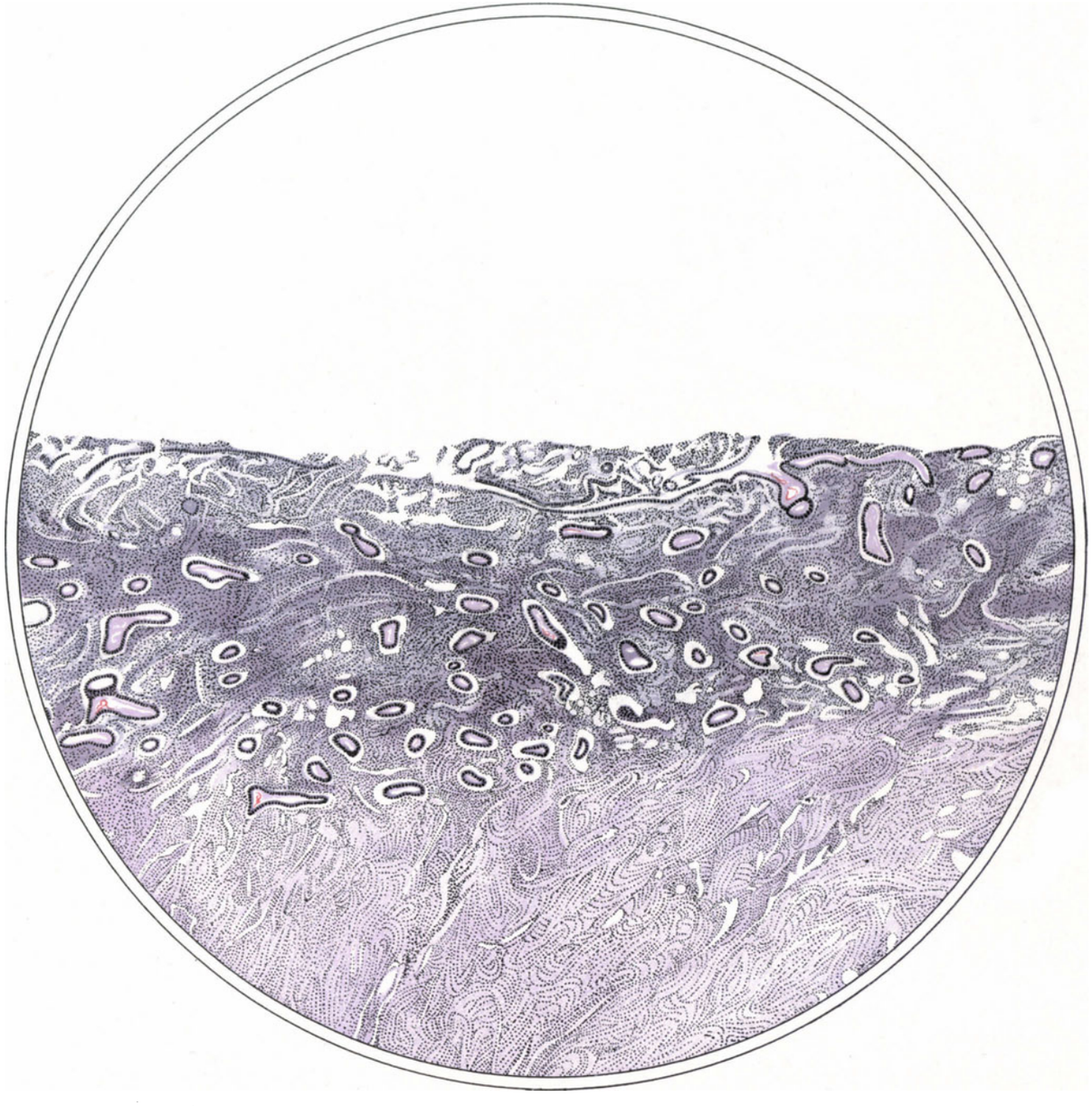

4. Tag.

Fig. 1.

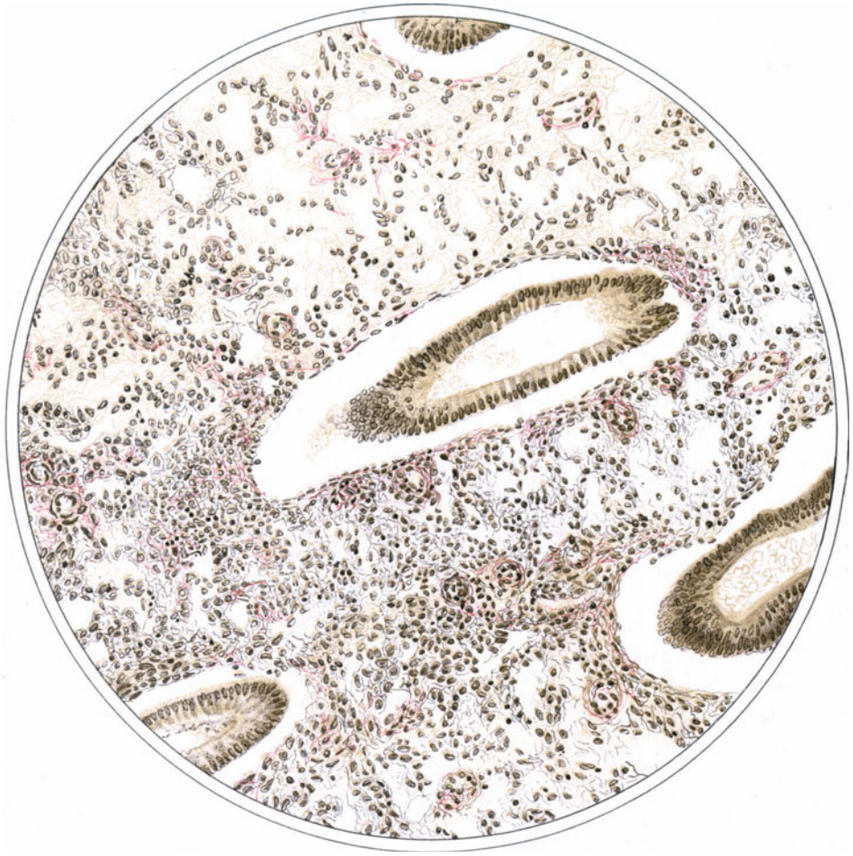

11. Tag.

Fig. 2.

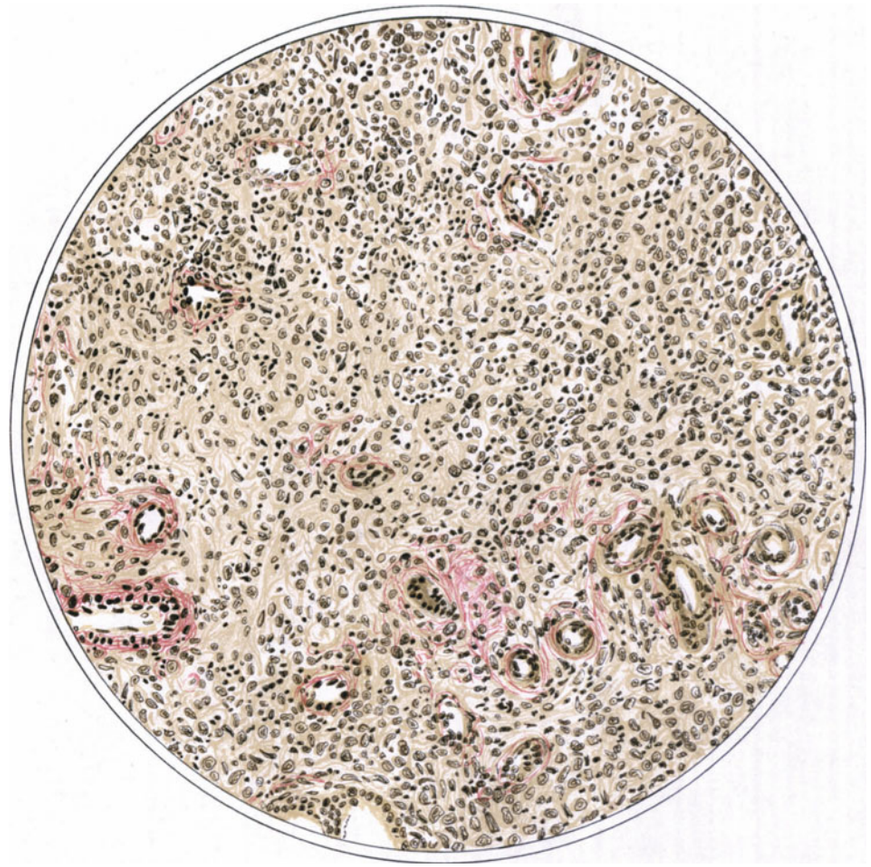

27. Tag.