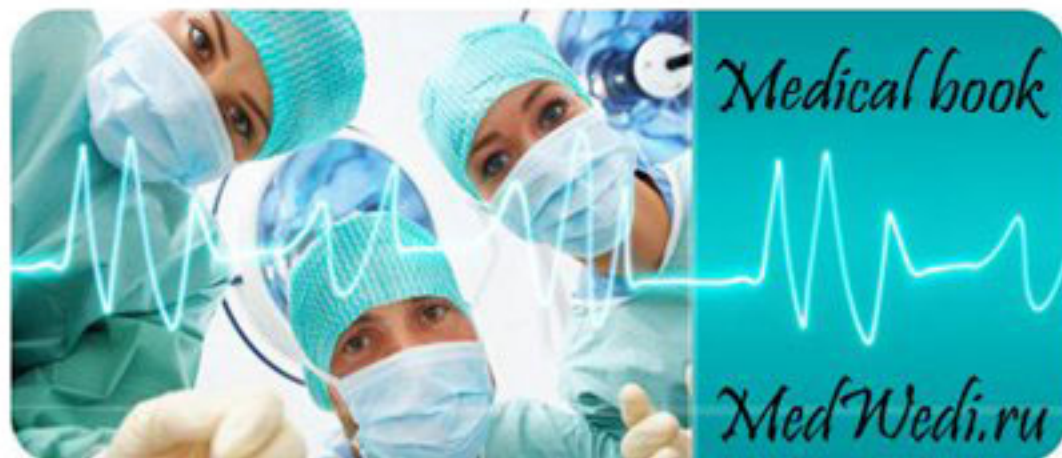



Портал бесплатной медицинской литературы

MedWedi.ru

Уважаемый читатель!

Если вы скопируете данный файл, Вы должны незамедлительно удалить его сразу после ознакомления с содержанием.

Копируя и сохраняя его Вы принимаете на себя всю ответственность, согласно действующему международному законодательству .
Все авторские права на данный файл сохраняются за правообладателем.
Любое коммерческое и иное использование кроме предварительного ознакомления запрещено.

Публикация данного документа не преследует никакой коммерческой выгоды.

Но такие документы способствуют быстрейшему профессиональному и духовному росту читателей и являются рекламой бумажных изданий таких документов.

Все авторские права сохраняются за правообладателем. Если Вы являетесь автором данного документа и хотите дополнить его или изменить, уточнить реквизиты автора или опубликовать другие документы, пожалуйста свяжитесь с нами - мы будем рады услышать ваши пожелания.

*** Данный файл скачан с портала **MedWedi** (<http://medwedi.ru>) ***

Заходите - будем рады :-)

И. Н. Муковозов

Дифференциальная диагностика

*хирургических
заболеваний
челюстно-
лицевой
области*

*Ленинград „МЕДИЦИНА”
Ленинградское отделение 1982*



ББК 56.6
М 90
УДК 617.52-079.4

Муковозов И. Н. Дифференциальная диагностика хирургических заболеваний челюстно-лицевой области. — Л.: Медицина, 1982. — 264 с, ил.

Автор книги — в прошлом сотрудник кафедр хирургической стоматологии ВМА им. С. М. Кирова и 1-го ЛМИ им. акад. И. П. Павлова.

В книге обобщен многолетний опыт автора и литературный материал последних лет по диагностике хирургических заболеваний челюстно-лицевой области. Отдельная глава посвящена методологическим основам диагностики. Изложены принципы обследования больного с патологией челюстно-лицевой области, методика клинического и лабораторного исследований. В соответствии с общепринятой классификацией описывается клиника отдельных нозологических форм заболеваний, дается оценка диагностической значимости отдельных симптомов и их сочетаний. Приводится перечень заболеваний, которые имеют в чем-то сходную с рассматриваемой нозологической формой клинику, после чего проводится дифференциальная диагностика с каждым из них.

Издание рассчитано на стоматологов, оториноларингологов, офтальмологов, хирургов.

Книга содержит 24 рисунка; библиографический указатель — 91 наименование.

Рецензент: зав. кафедрой стоматологии детского возраста и челюстно-лицевой хирургии 1 ЛМИ им. И. П. Павлова проф. *Соловьев М. М.*

ПРЕДИСЛОВИЕ

Эффективность лечения больных с хирургическими заболеваниями челюстно-лицевой области во многом определяется их своевременной диагностикой. Особенно ярко это проявляется в отношении онкологических больных, прогноз заболевания у которых непосредственно зависит от того, на какой стадии был выявлен опухолевый процесс. То же самое можно сказать и в отношении больных с одонтогенными воспалительными заболеваниями челюстно-лицевой области. Своевременная и точная топическая диагностика инфекционно-воспалительного процесса при адекватном лечении позволяет ликвидировать его в короткие сроки. Когда же допускается ошибка в оценке распространенности, локализации инфекционного процесса, вслед за этим следуют ошибки и в выборе рациональной лечебной тактики, что, в конечном итоге, ведет к удлинению сроков лечения, возникновению деструктивных процессов с формированием дефектов, деформаций челюстей, развитием анкилоза, а нередко ставит под угрозу и жизнь больного. К сожалению, приходится констатировать, что подобные диагностические ошибки встречаются довольно часто. Достаточно сказать, что больше половины больных со злокачественными опухолями челюстно-лицевой области направляются в специализированные лечебные учреждения на той стадии заболевания, при которой вероятность радикального излечения невелика, либо избавление больного от опухоли достигается дорогой ценой — путем расширенных операций, сопровождающихся образованием обширных дефектов, тяжелых деформаций, выраженным нарушением функции жевания, глотания, речеобразования. Как свидетельствует опыт, часто диагностические ошибки допускаются и при специфических воспалительных заболеваниях (актиномикоз, сифилис), заболеваниях височно-нижнечелюстного сустава и слюнных желез, что ведет к длительному применению малоэффективных, а порой и просто неоправданных, методов лечения.

Среди причин, обуславливающих возникновение подобных диагностических ошибок, в первую очередь следует указать на недостаточное знакомство широкого круга врачей с принципами дифференциальной диагностики хирургических заболеваний челюстно-лицевой области, так как вся специальная литература делает акцент на вопросах патогенеза, клиники и лечения заболеваний. Поэтому выход в свет настоящей работы, в которой последовательно и обстоятельно излагаются принципы дифференциальной диагностики этих заболеваний, поможет практическим врачам восполнить пробел в их подготовке и будет тем самым способствовать повышению качества оказываемой ими медицинской помощи.

Проф. М. М. Соловьев

ОСНОВНЫЕ ПРИНЦИПЫ ДИАГНОСТИКИ ХИРУРГИЧЕСКИХ БОЛЕЗНЕЙ ЧЕЛЮСТНО-ЛИЦЕВОЙ ОБЛАСТИ

Диагностика, как и любой другой процесс познания, основывается на общих принципах теории познания (гносеологии) и использует методы исследования и мышления, общие для всех наук. Ее задача в общем виде сводится к созданию врачом мысленной «картины» болезни, мысленного образа больного, которые были бы более точной и полной «копией» самого больного и его состояния. Другими словами, задача состоит в достижении тождества мысли врача и реального объекта исследования (больной и его болезнь).

Диагностика болезни осуществляется на основании ее симптомов, выявляемых в процессе обследования больного, и строится на определенных методологических принципах. Исходя из этого, диагностика как научный предмет включает в себя следующие основные разделы: 1) семиотику; 2) методы диагностического обследования больного; 3) методологические основы диагностики, определяющие теорию и методы диагноза.

Каждый из этих разделов имеет важное значение в процессе диагностики, и поэтому их следует рассматривать более подробно.

Семиотика — учение о симптомах болезни и их диагностическом значении.

Под понятием «симптом» большинство отечественных авторов подразумевают любой признак болезни, доступный распознаванию, независимо от способа, который для этого применен.

Как отмечают В. Х. Василенко и др. (1977), исходя из способов выявления и диагностической значимости, симптомы разделяют: на субъективные и объективные, явные и скрытые, неспецифические, специфические и патогномонические.

Под субъективными симптомами обычно понимают жалобы больного, а под объективными — патологические изменения, выявленные при помощи физикальных, лабораторных или инструментальных способов обследования. Однако большинство отечественных клиницистов такое деление симптомов считают неправильным.

Так, представитель терапевтической школы Б. С. Шкляр (1951) пишет: «В действительности жалобы больного, его ощущения представляют собой отражение в его сознании объективных процессов, происходящих в его организме. От знаний и

опыта врача зависит умение разгадать за словесными жалобами больного эти объективные процессы»¹.

Так же не выдерживает критики резкое разделение симптомов на явные (обнаруживаемые с помощью органов чувств врача) и скрытые (устанавливаемые на основе лабораторно-инструментального обследования). Такое деление носит весьма условный характер, ибо решающее значение имеют не способы установления симптомов, а степень их информативности для распознавания болезни.

В этом отношении более важным представляется деление симптомов на неспецифические, специфические и патогномоничные.

Под неспецифическими понимаются такие симптомы, которые являются общими для многих самых разнообразных заболеваний, например общая слабость, повышенная утомляемость, эмоциональная лабильность, лихорадка и др.

К специфическим относят такие симптомы, которые наиболее часто и даже обязательно встречаются при определенном заболевании, но могут иметь место и при некоторых других болезнях. Например, симптом гноетечения из десневого кармана является специфическим для пародонтоза, что даже дало повод старым авторам назвать это заболевание альвеолярной пиореей (луночковым гноетечением), но гноетечение может наблюдаться и при гингивите.

Специфичность симптома может повышаться в зависимости от характера его проявления, определяемого видом болезни. Например, боль — малоспецифичный симптом, так как она возникает при многих заболеваниях зубочелюстной системы. Но если боль возникает в ночное время, имеет приступообразный характер, без точной локализации, иррадирует по ходу тройничного нерва, усиливается от температурных раздражителей, то она становится более специфичным симптомом для пульпита.

Следует подчеркнуть, что специфичность симптома является одним из определяющих условий в диагностике заболеваний. Именно специфичность следует признать главным, важным и основным критерием диагностической значимости симптома. Чем специфичнее симптом, тем уже круг дифференцируемых заболеваний.

Абсолютно специфичные симптомы, т. е. такие, которые характеризуют определенную конкретную болезнь и не встречаются ни при какой другой, называют патогномоничными симптомами. Например, обнаружение друз или актиномицетов в гное, полученном из очага челюстно-лицевой области при его микроскопическом исследовании, является патогномоничным симптомом для актиномикоза челюстно-лицевой области:

Однако патогномоничных симптомов весьма мало. Подавляющее же большинство симптомов относительно специфично или малоспецифично. Поэтому в диагностике болезни приобретает определенную значимость устойчиво наблюдаемое сочетание специфических, относительно специфических и малоспецифических симптомов, имеющих общую патогенетическую связь.

Устойчиво наблюдаемое сочетание симптомов, связанных общим патогенезом, характерных для определенной картины заболевания, называют синдромом.

Синдромы принято разделять на анатомические и функциональные, простые и сложные.

Под анатомическим синдромом понимают сочетание симптомов, связанных общим патогенезом и характеризующих анатомическое изменение органов при болезни.

Функциональным синдромом называют сочетание патогенетических симптомов, характеризующих функциональные расстройства при болезни. К функциональным синдромам можно отнести синдром, наблюдающийся при заболевании языка — глоссалгии, сочетающий такие функциональные симптомы, как отсутствие вкусовой, тактильной и температурной чувствительности и усиление болевой.

Простым (малым) синдромом считают совокупность симптомов, отражающих патологические изменения в отдельных органах или системах организма, а сложным (большим) — совокупность симптомов, характеризующих распространение патологических изменений на весь организм в целом.

Основные свойства синдромов заключаются в том, что им присущи известная устойчивость и закономерность возникновения. Вместе с тем они обладают ярко выраженной динамичностью. Закономерно возникая на определенном этапе течения заболевания, синдром может изменяться в определенных пределах, исчезать и появляться вновь в самых разнообразных сочетаниях с другими синдромами, однако присущая ему закономерность возникновения и относительная специфичность сохраняются.

Последнее свойство синдрома характеризует не только его диагностическое, но и важное клиническое значение, определяя возможность патогенетической терапии еще до установления окончательного диагноза. Следует подчеркнуть, что установление синдрома — еще не есть установление диагноза, это лишь путь к диагнозу.

Методы диагностического обследования, т. е. приемы, способы, технические и лабораторные средства, используемые врачом при обследовании больного для установления болезни или особых физиологических состояний организма, можно разделить на два общих метода: клинический и лабораторно-инструментальный.

¹ Шкляр Б. С. Диагностика внутренних болезней. Киев, 1951, с. 12.

Каждый из этих общих методов включает ряд более частных методов и множество конкретных методик. Так, клинический метод включает следующие методики: анамнез, осмотр, пальпацию, перкуссию и аускультацию; лабораторно-инструментальный — большое количество биофизических и биохимических методов и методик.

Характеризуя клинические методики, обычно подчеркивают строго специфический характер анамнеза, не имеющего аналогов в других прикладных науках, кроме клинической медицины.

Анамнез дает возможность врачу составить представление о больном, его развитии, жизни, трудовой деятельности, начале заболевания, характере развития болезни, поражении того или иного органа или системы организма и определить некоторые симптомы в освещении самого больного.

Следует отметить, что этот метод обследования требует определенного опыта и хорошего общего и специального образования врача. И недаром выдающийся клиницист прошлого Г. А. Захарьин говорил: «Qui bene interrogat bene diagnosticit» — кто хорошо спрашивает, хорошо диагностирует.

Другие методики клинического обследования (осмотр, пальпация, перкуссия, аускультация) имеют целью установить симптомы (признаки) болезни, не выявленные анамнезом, или проверить полученные от больного данные.

Использование специальных лабораторно-инструментальных и аппаратных методик обследования обуславливается необходимостью получения данных, уточняющих или дополняющих симптомы, установленные с помощью клинических методов, а также возможностью получения данных, которые не могли быть выявленными клиническими методами.

В процессе практического обследования больного С. А. Гиляровский и К. Е. Тарасов (1973) выделяют 3 стадии, или уровня:

1. Первоначальное (поликлинического типа) обследование больного — выяснение жалоб, анамнеза заболевания, наследственности и жизни, физикальное и простейшее лабораторное и инструментальное обследование (измерение температуры тела, артериального давления, анализ мочи, морфологическое исследование крови и частичное рентгенологическое обследование). Уже на этом этапе ставится предварительный ориентировочный диагноз, который приблизительно в 75% случаев оказывается правильным.

2. Подробное (клинического типа) целенаправленное обследование с использованием ряда специальных методик лабораторного и инструментального обследования. На основе клинического обследования ставится возможный развернутый диагноз.

3. Повторные (контрольные и уточняющие) обследования в ходе лечения и клинического наблюдения (ведения) больного.

На этом этапе ставятся окончательный обоснованный диагноз заболевания и диагноз больного, излагаемые в заключительном эпикризе.

Какая же познавательная значимость различных методов обследования?

Чтобы ответить на этот вопрос, необходимо, хотя бы ориентировочно, рассмотреть некоторые статистические данные, определяющие диагностическую значимость разных методов. В. Х. Василенко (1974) приводит данные Лоуда, который утверждает, что один только анамнез в 70% случаев при различных болезнях приводит к правильному предположению о диагнозе, и данные Бауэра, который указывает, что в 55% случаев вопрос о диагнозе был решен благодаря анамнезу и осмотру. Р. Хегглин (1965) отмечает, что в кабинете врача диагноз устанавливается по данным анамнеза приблизительно в 50% случаев, на основании клинического обследования — приблизительно в 30% и по лабораторным данным — в 20% случаев.

Таким образом, совершенно четко вырисовывается тот факт, что в подавляющем большинстве случаев диагноз устанавливается на основании клинических методов обследования. Поэтому многие ведущие клиницисты как нашей страны, так и зарубежные основное значение придают этим методам, а специальным (лабораторным и инструментальным) — подчиненное, хотя и оценивают их достаточно высоко.

Однако следует заметить, что, несмотря на большую познавательную, значимость клинических методов, их возможности не безграничны. Ряд авторов не без основания отмечают, что такие клинические методики, как простое наблюдение и простейшие инструментальные приемы, сохраняя свое значение в повседневной врачебной практике, исчерпали свои возможности в установлении новых научных фактов. Старые, испытанные средства исследования все чаще становятся недостаточными, и они должны быть дополнены современной инструментальной техникой, расширяющей познавательные возможности органов чувств, повышающей их «разрешающую способность». С. А. Гиляровский и К. Е. Тарасов (1973) констатируют, что внедрение технических усовершенствований в диагностику резко увеличило количество «новых», ранее не диагностируемых болезней.

Методологические основы диагностики. Как известно, под методологией понимают учение об общих методах и принципах познания. Но эта общая методология в каждой сфере познания проявляется специфически.

Диагностика как научная дисциплина, основываясь на диалектическом материализме, использует принципы гносеологии и логики, а также такие приемы и способы, как наблюдение, опыт, сравнение, классификация явлений, их анализ и синтез, построение и проверка гипотез и т. д. В то же время диагностика

как раздел медицинской науки имеет и ряд своих специфических черт. Одна из специфических особенностей диагностики заключается в том, что объектом ее исследования является больной человек, имеющий чрезвычайно сложные биологические и социальные характеристики. Особенностью диагностики является также то, что она тесно связана с теорией общей патологии, использует ее научные данные, выраженные в представлениях о здоровье и болезни, об организме и его связи со средой, о соотношении в организме частей и целого, о законах развития болезни и т. д.

Как уже указывалось, диагностика заранее предполагает наличие определенной систематики (классификации) болезней (классов, групп, подгрупп — рубрик). А из этого логически следует вывод, что классификация болезней дает возможность установить и сформулировать диагноз и тем самым определить меры профилактики и терапии.

В настоящее время у нас действует Международная номенклатура и классификация болезней и причин смерти с некоторыми изменениями и дополнениями. В ней выделяются 17 классов: инфекционные и паразитарные болезни; новообразования (опухоли); болезни аллергические, внутренней секреции, нарушения обмена веществ и расстройства питания; болезни кроветворных органов; психозы, неврозы и расстройства личности; болезни нервной системы и органов чувств; болезни органов кровообращения; болезни органов дыхания; болезни органов пищеварения; болезни мочеполовых органов; роды и осложнения беременности, родов и послеродовые; болезни кожи и подкожной клетчатки; болезни костей и органов движения; врожденные пороки развития; болезни раннего и детского возраста; старость; симптомы и состояния, не точно обозначенные; несчастные случаи, отравления и травмы. Каждый класс разделяется на группы, а те, в свою очередь, на подгруппы (рубрики).

Анализ этой классификации показывает, что в основу разделения болезней на классы, группы, подгруппы (рубрики) положены различные признаки: этиология, патогенез, локализация, возраст, характер течения заболевания, что в определенной степени противоречит формальной логике. Но привести эту классификацию в соответствие с требованиями формальной логики и создать идеальную классификацию вряд ли возможно. Другое дело — постоянное совершенствование систематизации внутри классов. Оно не только возможно, но и крайне необходимо, так как именно на этом уровне часто встречаются ошибки при определении сходных форм заболевания.

Однако, несмотря на определенные недостатки существующей классификации болезней, она имеет очень важное значение: без нее невозможно было бы не только установить и сформулировать диагноз, определить меры профилактики и на-

значить соответствующее лечение, но и невозможно было бы вести научно-исследовательскую, педагогическую, статистическую и организационную работу.

Классификация хирургических болезней челюстно-лицевой области подробно представлена в соответствующих разделах, посвященных конкретным заболеваниям.

При рассмотрении методологических основ диагностики, естественно, возникает необходимость в определении общей логической структуры диагностического процесса.

Нужно отметить, что этим проблемам лишь в последние десятилетия стали уделять достаточное внимание.

Большинство авторов указывают на 3 основных этапа диагностического процесса: 1) сбор фактов (исследование больного); 2) анализ этих фактов и 3) их синтез. Далее идут применение диагноза на практике, его проверка и определение прогноза.

Несомненно, что мыслительная деятельность врача при установлении диагноза сложна, но она не может быть хаотична, ибо в таком случае диагноз установлен не будет. Сам процесс установления диагноза определяет этапность мышления врача.

С учетом этого можно предложить следующую общую логическую структуру диагностического процесса: исследование больного; анализ полученных фактов и создание синтетической «картины» заболевания у данного больного; построение диагноза (диагностической формулы); применение диагноза в интересах лечения больного и проверка его истинности; прогноз заболевания.

Эта общая схема логической структуры диагностического процесса, пожалуй, более полно отражает мыслительную деятельность врача при построении диагноза.

При рассмотрении этапов диагностического процесса уже было отмечено, что большинство исследователей в диагностическом процессе выделяют два отдельных этапа: аналитический и синтетический.

Анализ — мысленное расчленение изучаемого предмета на составные части или выделение его признаков для изучения их в отдельности как частей единого целого. Известно, что любой предмет, любой процесс как объективная реальность является бесконечно сложным и имеет бесчисленное множество свойств, признаков, отношений, связей. Восприятие предмета в целом дает общее поверхностное представление. Разложение же его на части позволяет выделить в нем более четкое, более глубокое, более значимое. Это же относится и к заболеванию человека как объективной, но весьма сложной реальности.

В процессе обследования больного на основании анамнеза, физических, лабораторно-инструментальных методов врач получает большое количество данных, подлежащих оценке.

Необходимо оценить каждый выявленный симптом, каждый показатель. А оценка их на этом этапе возможна лишь на основе анализа. Суть анализа можно проследить по характеру операций в мыслительном процессе врача при диагностическом исследовании, который проходит ряд этапов. Можно выделить шесть этапов.

Первый этап — это перечисление всех сведений, которые собраны врачом о больном и его состоянии. На первом этапе врач должен ответить на вопрос: что известно о больном и его состоянии?

Второй этап — группировка указанных данных (патогенетически коррелирующих симптомов, сведений об индивидуальных особенностях больного, о состоянии его различных систем и органов, о функциональных сдвигах и т. д.). Здесь уже анализ включает и элементы синтеза.

Третий этап — выделение из сведений о предмете главного, основного, существенного. Решение этой задачи предполагает проведение определенной классификации известных данных: а) выделение из имеющихся сведений собственно симптомов; б) установление степени объективности (т. е. достоверности) симптомов.

Четвертый этап — классификация симптомов по степени информативности, т. е. по их диагностической значимости.

Пятый этап — классификация симптомов на основе отражения ими жизненно важных функций организма. Указанная оценка должна даваться в первую очередь при неотложных состояниях и определять принятие срочных мер.

Шестой этап — анализ каждого симптома, в первую очередь из числа наиболее информативных. Этот анализ проводится по следующему плану: качественная характеристика (характер, особенности); локализация, иррадиация (болей); количественная характеристика (сила, выраженность, частота, периодичность); связь по времени появления, периодичности развития и по возможному патогенезу с провоцирующими и купирующими факторами и другими симптомами; связь с патогенными факторами среды; связь с возрастом, полом, профессией и психофизиологическими особенностями больного; динамика (давность, быстрота развития, периодичность или сезонность, корреляция с другими симптомами в процессе развития, влияние предыдущего лечения и т. д.). Результатом шестого этапа должно быть заключение о патогенезе симптома (т. е. о каких нарушениях функции и какого органа, о каких патологоанатомических изменениях и о каком этиологическом факторе может свидетельствовать данный симптом).

Указанный генетический анализ на деле означает установление причинно-следственных отношений. Для этого наиболее часто используются дедуктивные умозаключения (от лат. deductio — вывод), т. е. такие умозаключения, в которых с не-

обходимостью выводится заключение от знания большей степени общности к знанию меньшей степени общности, от общих положений — к частным случаям.

Логика оперирует несколькими формами дедуктивных умозаключений — так называемыми силлогизмами (от греч. sillogismos — получение вывода или выведение следствий). Наиболее типичным из этих силлогизмов является простой категорический силлогизм, состоящий из трех категорических суждений: большой и малой посылок и заключения (вывода). Например, все больные с флегмоной корня языка подлежат стационарному лечению. У больного Петрова имеется флегмона корня языка. Следовательно, больной Петров подлежит стационарному лечению. В приведенном примере: большая посылка — «Все больные...», малая посылка — «У больного Петрова имеется флегмона корня языка» и заключение — «Следовательно, больной Петров...».

Большой посылкой могут служить либо научные положения, либо индуктивные выводы, накопленные врачом в процессе его практики.

Если имеется симптом а, то его анализ идет по следующей схеме разделительно-категорического силлогизма:

симптом а может быть при К или М, или Н;

у больного А есть симптом а;

следовательно, у больного А возможны или К, или М, или Н.

Врачу, необходимо перебрать все возможные причины симптома а, а затем идти по пути исключения всех причин, кроме одной. Допустим, данные дополнительные исследования позволили исключить К и М. Следовательно, симптом а у больного А вызывается Н.

Проведем такой анализ на конкретном примере.

Больной А., 35 лет, жалуется на боль в области $\overline{6}$ зуба, усиливающуюся при надавливании на него, припухлость лица справа, повышенную температуру тела.

Считает себя больным 3 дня, когда появилась боль в области $\overline{5}$ зуба, имеющего разрушенную коронку, а затем припухлость лица. Температура повысилась до 38°C.

При обследовании у больного выявлен выраженный и резко болезненный инфильтрат мягких тканей в подчелюстной области под подбородком справа. Рот полуоткрыт, разрушенный $\overline{5}$ зуб подвижен, болезнен при перкуссии. Интактные $\overline{6}$ $\overline{4}$ зубы умеренно подвижны и слегка болезненны при перкуссии. Отмечаются гиперемия слизистой оболочки и сглаженность переходной складки, а также инфильтрация тканей дна полости рта на протяжении $\overline{6}$ $\overline{5}$ $\overline{4}$ зубов.

На рентгенограмме нижней челюсти справа обнаружено разрежение костной структуры у верхушки корня $\overline{5}$ зуба.

Проведем анализ в этом случае симптома болезненности и расшатанности зуба (а).

Этот симптом может быть при остром гнойном и обострившемся хроническом периодонтите (К), остром гнойном периостите (М), остром одонтогенном остеомиелите (Н).

При остром гнойном и обострившемся хроническом периодонтите болезнен при перкуссии и расшатан только один зуб, послуживший причиной этого заболевания; следовательно, острый гнойный и обострившийся хронический периодонтит в нашем случае исключается.

При гнойном остром периостите отмечается подвижность также одного зуба, послужившего источником инфицирования, и болезненность при перкуссии зубов. Следовательно, и острый гнойный периостит можно исключить.

Только при остром остеомиелите отмечаются болезненность и подвижность нескольких зубов. Так последовательное исключение всех возможных причин болезненности и расшатанности зубов приводит к выводу, что они обусловлены в приведенном случае острым одонтогенным остеомиелитом нижней челюсти.

Таким образом, построение ряда разделительных силлогизмов придает аналитической деятельности врача в диагностическом процессе строго логический, последовательный порядок и позволяет избежать ряда диагностических ошибок. Естественно, анализ в диагностическом процессе может проходить в другом порядке, в иной последовательности, но роль его остается одной и той же — определить симптомы, отделить существенные от несущественных, устойчивые от преходящих, взаимосвязанные от «отдельных» и при возможности установить их патогенез.

Синтез — мысленное воссоединение составных частей или свойств предмета и изучение его как единого целого.

Синтез дает возможность мысленно воссоздать целостную «картину» изучаемого объекта. Это крайне важно для диагностики, так как синтез отдельных симптомов позволяет создать целостную клиническую «картину» болезни с определением динамической связи каждого симптома с другими и выяснить роль и место отдельного симптома в общей клинической картине. Синтез, так же как и анализ, проходит в определенной последовательности, по следующим этапам.

Первый этап — объединение всех симптомов и данных о состоянии различных органов и систем в единую патогенетически связанную картину.

В нем можно выделить три последовательные стадии: 1) синтез отдельных симптомов в синдромы по органам и системам; 2) установление сторон диагноза или «частных диагнозов»; 3) синтез «частных диагнозов» в динамически целостную картину.

Это уже переход на новый этап синтетического исследования, позволяющий создать определенное представление о сущности заболевания в настоящее время, о его развитии, этио-

логии и патогенезе. Второй этап — выделение из общей сложной картины болезни комплексов решающих симптомов и выведение предположения об основном заболевании. Третий этап — общая оценка состояния больного и попытка синтеза симптомов в «картину» одного заболевания, при невозможности этого — вынесение предположения о наличии другого или других сопутствующих заболеваний.

Методику синтеза иллюстрирует следующий пример.

Больной Б., 38 лет, жалуется на закладывание левой половины носа, понижение остроты обоняния, гнойные выделения с прожилками крови из левой ноздри, чувство распирания и умеренные боли в левой половине верхней челюсти.

Эти явления появились 2 года назад.

При осмотре асимметрии лица не имеется. При передней риноскопии отмечаются гипертрофия слизистой оболочки средней и нижней носовых раковин и под ними наличие гноя. В полости рта: $\overline{4}$ зуб имеет глубокую кариозную полость, при зондировании которой зонд безболезненно проникает в полость зуба. Перкуссия зуба безболезненна.

На рентгенограмме придаточных пазух носа определяется затенение левой верхнечелюстной пазухи и близкое к ней расположение небного корня $\overline{6}$ зуба.

Патогенетический анализ вышеуказанных симптомов позволяет предположить поражение левой верхнечелюстной пазухи как причину этих явлений. Обнаружение $\overline{1}$ зуба с омертвевшей пульпой также коррелирует с вышеприведенными симптомами. Синтез симптомов, проведенный на основе знаний о поражениях верхнечелюстной пазухи, позволяет выделить воспалительный синдром верхнечелюстной пазухи. С другой стороны, некоторые особенности отделяемого из носа (с прожилками крови) заставляют думать и о другом поражении верхнечелюстной пазухи.

Дальнейшее обследование больного, направленное на уточнение диагноза — томография верхней челюсти, не выявило анатомических изменений в верхнечелюстной пазухе, что позволяет говорить о наличии воспалительного процесса.

Возвращаясь к проанализированному симптому и вновь объединяя полученные данные, мы уже можем утверждать о наличии у больного хронического воспаления левой верхнечелюстной пазухи (одонтогенного).

Так мы приблизились к определенной нозологической единице — высказыванию об отдельном заболевании. И, наконец, необходимо решить последнюю задачу синтеза: попытаться объяснить все проявления заболевания у больного только одонтогенным хроническим воспалением верхнечелюстной пазухи. Близкое анатомическое расположение небного корня $\overline{6}$ зуба с некротизированной пульпой к левой верхнечелюстной пазухе позволяет ответить на этот вопрос положительно.

Таким образом, роль синтетического метода заключается в объединении симптомов, в выяснении при этом существенного

и несущественного, необходимого и случайного, «большого» и «малого».

Рассмотрев анализ и синтез как логические приемы диагностики, можно заметить, что они, хотя и относительно противоположны один другому, но цели их во многом сходны. В живом мышлении они сливаются один с другим и дополняют друг друга.

Следовательно, анализ и синтез являются двумя сторонами единого аналитико-синтетического мыслительного процесса в диагностике. Понимая это, мы привели раздельное описание этих методов лишь в дидактических целях.

Объединение симптомов в «картину» одного заболевания — это уже прямой путь к следующему этапу диагностического процесса — этапу построения диагноза и его обоснования. По способу логического построения и обоснования различают прямой и дифференциальный диагнозы. Кроме этого, выделяют диагноз путем наблюдения и диагноз по лечебному эффекту.

Прямой диагноз устанавливается по типичной совокупности симптомов, объединенных патогенетически (синдромы) и наблюдающихся только при данном заболевании или по наличию патогномичных для данного заболевания симптомов.

Дифференциальный диагноз (diagnosis differentialis) устанавливается на основе сравнения конкретной клинической картины с рядом сходных абстрактных клинических «картин» с целью идентификации с одной из них и исключения остальных.

Диагноз путем наблюдения (diagnosis ex observationes) есть разновидность дифференциального — устанавливается в процессе наблюдения за развитием конкретного заболевания и сравнения его с развитием сходных абстрактных болезней с целью идентификации с одной из них и исключения остальных.

Диагноз по лечебному эффекту (diagnosis ex juvantibus) — тоже форма дифференциального диагноза — устанавливается на основе эффективного лечения, являющегося специфическим именно для данного заболевания.

Обоснованность диагноза как вывода из рассуждения (цепи умозаключения) определяется исходными фактическими данными, которые добыты врачом и должны соответствовать требованию закона логики — закона достаточного основания. Этот закон гласит, что всякая истинная мысль должна быть обоснована другими мыслями, истинность которых доказана. Поэтому исходные фактические данные должны быть истинными и полными, в противном случае все логическое построение диагноза окажется на непрочном основании.

Достоверность диагноза может быть установлена только после его проверки на практике, ибо достоверные суждения — это знание, доказанное и проверенное практикой. Но уже в процессе установления диагноза требуется отделение вероят-

ного знания от достоверного. Поэтому необходимо учитывать особенности тех логических структур, которыми врач пользуется при построении диагностической формулы, ибо одни формы умозаключений (например, аналогия) дают вероятные, другие — достоверные (при соблюдении логических правил) выводы.

В связи с этим для большей определенности выделяются два основных этапа в установлении (построении) диагноза, которые различаются структурой умозаключения, методом обоснования и степенью достоверности вывода.

Первый этап — косвенное обоснование диагноза, построение умозаключения по аналогии (так называемый «дифференциальный диагноз»).

Второй этап — прямое обоснование диагноза, построение условнокатегорического силлогизма, дающего достоверный вывод («достоверный диагноз»). Но удельный вес этих этапов в реальном диагностическом процессе может быть различным. Иногда этап дифференциального диагноза почти не выделяется, а иногда (при отсутствии возможностей для прямого обоснования диагноза) на нем приходится и останавливаться. Поэтому, естественно, имеется необходимость в более подробном ознакомлении с общей методикой дифференциальной диагностики.

Дифференциальная диагностика, как было указано, является лишь этапом в диагностическом процессе. В ее основу положено умозаключение по аналогии, и поэтому вывод (результат), полученный в результате дифференциации, является вероятным.

Сравнение — логический прием, дающий возможность установить сходство (или различие) предметов или процессов. В диагностическом процессе сравнение предполагает установление отдельных симптомов у сравниваемого конкретного заболевания и знания симптомов абстрактного заболевания, с которым конкретное заболевание сравнивается, анализ и последующий синтез симптомов конкретного заболевания для сопоставления заболеваний в целом.

В деятельности клиницистов можно выделить сравнение трех видов: данный больной А сравнивается с больным Б (или группой больных, сведения о которых сохранились в памяти врача); конкретная клиническая картина у больного А сравнивается с абстрактной клинической картиной болезни Н, отраженной в соответствующей литературе; конкретная клиническая картина у больного сравнивается как с абстрактной клинической картиной, так и с данными личного опыта врача.

В научном исследовании сравнение должно производиться по определенным правилам. Применительно к клинической практике эти правила заключаются в следующем: общая ориентировочная оценка клинической картины заболевания у конкретного больного; определение класса болезней, к которому

это заболевание относится; определение ведущего симптома (синдрома) в клинической картине заболевания у этого конкретного больного; определение всех нозологических форм, в которых имеется симптом (синдром), обнаруженный в клинической картине конкретного больного; сравнение с позиций динамического развития всех признаков конкретной клинической картины с признаками абстрактной клинической картины последовательно с каждым из подозреваемых заболеваний; исключение всех видов болезней, кроме одной, наиболее вероятной в данном конкретном случае.

Исключение производится на основании одного из трех принципов дифференциации. Первый — принцип существенного различия. Наблюдаемый случай болезни не принадлежит к сравниваемому виду заболевания, так как в нем отсутствует тот симптом, который является постоянным признаком этого вида. Например, отсутствие усиления боли при перкуссии зуба исключает острый периодонтит. Однако в практической деятельности следует помнить, что отсутствие симптома не всегда исключает болезнь (ранний период заболевания, сложный случай, когда симптомы могут не выявляться, быть замаскированы осложнениями или другими заболеваниями).

Другая формулировка первого принципа дифференциации: наблюдаемый случай заболевания не принадлежит к виду, с которым мы его сравниваем, так как в данном случае мы находим симптом, который в сравниваемом виде заболевания никогда не встречается. Это положение имеет еще более относительное значение, так как оно неприменимо к случаям сложных заболеваний.

Второй принцип — принцип исключения через противоположность. Наблюдаемый случай не есть то заболевание, с которым мы его сравниваем, так как при заболевании, с которым сравнивается данный случай, постоянно встречается симптом, прямо противоположный. Например, при повышенной саливации вряд ли может быть болезнь Микулича, так как при последней обычно наблюдается противоположный симптом — гипосекреция слюнных и слезных желез.

Третий принцип — принцип несовпадения признаков. Сравнивая качество, интенсивность и особенности наблюдающегося симптома с симптомами того же порядка в сравниваемом заболевании, можно убедиться в их несовпадении, различном характере и разном происхождении, что позволяет сомневаться и исключить предполагаемое заболевание.

При проведении дифференциальной диагностики для более вероятного установления сходства или различия клинической картины с дифференцируемыми следует сравнивать не только по внешним проявлениям, но и попытаться сопоставить внутреннюю динамику конкретного заболевания с этиопатогенезом той абстрактной болезни, с которой сравнивается это заболе-

вание. Именно такой патогенетический подход к дифференциальной диагностике приближает ее результат к достоверному.

При обсуждении дифференциальной диагностики невольно возникает вопрос о формах умозаключений, используемых на этом этапе диагностики. Как уже указывалось, метод дифференциальной диагностики основывается на таком логическом приеме, как сравнение, которое предполагает выделение отдельных признаков у сравниваемых предметов, их аналитическое рассмотрение с последующим синтезом этих признаков для сопоставления предметов в целом. Сравнение проводится по определенным правилам и в определенной последовательности (иначе дифференциальная диагностика невозможна). Врач, мысленно оценив в общем клиническую картину заболевания у конкретного больного и определив класс болезни, к которому это конкретное заболевание относится, выбирает из нее ведущий симптом или синдром. Затем он вспоминает абстрактные заболевания, у которых имеется такой симптом или синдром, сопоставляет признаки конкретной клинической картины с признаками абстрактной «картины» каждого «подозреваемого» заболевания и исключает все виды нозологических единиц, кроме наиболее вероятного в этом конкретном случае. Наиболее вероятное заболевание врач определяет по наибольшему совпадению признаков. При этом, он рассуждает следующим образом: у больного А имеются симптомы а, б, в, г. Эти же симптомы имеют место при болезнях К, Л, М, Н. Но при дальнейшем сравнении выясняется, что у больного А имеются еще симптомы д и е, которые отсутствуют при К, Л, М, и, кроме этого, у больного А отсутствуют некоторые симптомы, присущие этим болезням. Поэтому болезни К, Л, М врач исключает и продолжает искать такую нозологическую форму, которой, кроме симптомов а, б, в, г, были бы присущи и симптомы д и е.

В результате дальнейших поисков, устанавливая сходные и отличительные признаки заболевания больного А, врач останавливается на абстрактной клинической картине Н, которая по признакам наиболее близка клинической картине заболевания больного А, и делает вывод, что у больного А заболевание Н.

Покажем это на несколько упрощенном примере.

Допустим, что у больного А, 50 лет, имеется плотная (а) безболезненная припухлость правой околоушной слюнной железы (б). Кожа над припухлостью с трудом берется в складку, но в цвете не изменена (в). При массивном надавливании железы из ее протока выделяется измененная в цвете слюна (г).

Все указанные симптомы могут быть при хроническом паренхиматозном паротите (К), хроническом интерстициальном паротите (Л), смешанной опухоли околоушной слюнной железы (М), раке околоушной слюнной железы (Н).

Дополнительное обследование показало, что у больного имеется парез мимических мышц лица справа (д), а в выделяемой слюне из протока правой околоушной слюнной железы обнаружена кровь (е). Этих симптомов нет в клинической картине хронического паренхиматозного паротита (К), хронического интерстициального паротита (Л) и в клинической картине смешанной опухоли околоушной слюнной железы (М). Эти симптомы д и е характерны для рака околоушной слюнной железы, т. е. для Н.

Оценка всей клинической картины позволяет прийти к выводу о наличии у больного А рака правой околоушной слюнной железы.

Таким образом, совершенно очевидно, что умозаключение, приведшее врача к выводу о наличии у больного А заболевания Н, основывается на сходстве в нескольких признаках (а, б, в, г, д, е) двух клинических картин (конкретного заболевания больного А и абстрактного заболевания Н).

Такое умозаключение, где от сходства двух предметов в нескольких признаках делается заключение к сходству этих предметов в других признаках, называется аналогией.

Известно, что выводы по аналогии являются, как правило, вероятными, однако при определенных условиях вероятность истинности выводов по аналогии повышается.

В дифференциальной диагностике вероятность истинности выводов повышается: 1) при наличии возможно большего количества сходных признаков в клинической картине конкретного больного Аи в клинической картине абстрактного заболевания Н; 2) если признаки а, б, в, г, д, е наиболее полно характеризуют клиническую картину конкретного заболевания больного А и клиническую картину абстрактного заболевания Н; 3) если признаки а, б, в, г, д, е, выявленные в клинической картине конкретного заболевания больного А являются специфичными для клинической картины абстрактного заболевания Н; 4) если в числе признаков а, б, в, г, д, е, выявленных в клинической картине конкретного заболевания больного А, имеются патогномичные симптомы для клинической картины абстрактного заболевания Н.

Логическим результатом дифференциальной диагностики является получение гипотетического вывода о нозологической форме данного заболевания. Другими словами, диагноз, полученный в результате дифференциальной диагностики, является более или менее вероятной гипотезой.

Из учебников логики известно, что гипотезы могут быть общими, частными и рабочими. Общая гипотеза — это обоснованное предположение о законах естественных и общественных явлений; частная — обоснованное предположение о происхождении и свойствах единичных фактов, событий и явлений; рабочая гипотеза (версия) — одно из возможных объяснений или

толкований факта, явления, события. Рабочая гипотеза (версия) близко связана с частной гипотезой и, собственно, является ее разновидностью.

Логическое построение гипотезы складывается из двух этапов: первый этап состоит в выдвижении известного предположения, второй этап — в его доказательстве.

В клинической практике гипотезы используются довольно широко. Уже в процессе обследования больного (сбор анамнеза, физикальное обследование), когда еще получены только первые факты (симптомы), врач выдвигает рабочую гипотезу о нозологической форме заболевания, которая позволяет ему целенаправленно производить обследование. При этом она нередко носит настолько определенный характер, что может быстро уступить место достоверному заключению.

Проиллюстрируем это примером.

Больная С, 45 лет, жалуется на увеличение околоушных слюнных желез, сухость во рту, сухость глаз, носа, носоглотки. Больной себя считает около 7 лет.

Уже после выявления этих жалоб врач фактически создает гипотезу о возможном системном заболевании слюнных желез. Гипотеза может быть вполне определенной, т. е. проявляется в виде той или иной нозологической формы. В приведенном примере вероятно возникновение гипотезы о наличии у больной болезни Микулича.

При дальнейшем расспросе выявляется жалоба на боль в лучезапястных суставах и их деформацию.

На основании этих новых данных закономерно возникновение другой более вероятной гипотезы о возможном наличии у больной синдрома Шегрена, включающего следующие симптомы: сухость глаз (ксерофтальмия), сухость полости рта (ксеростомия), сухость носа и носоглотки, нарушение функции желудочно-кишечного тракта, рецидивирующие припухания околоушных слюнных желез и явления полиартрита.

По логической форме гипотеза есть вывод умозаключения (чаще цепи умозаключений), в котором часть посылок (или хотя бы одна) неизвестна или вероятна. Форма умозаключения — чаще всего вывод по аналогии, когда при совпадении нескольких симптомов в клинической картине конкретного заболевания данного больного А с симптомами клинической картины абстрактного заболевания Н делается предположение, что у данного больного А имеется заболевание Н, с которым, вероятно, будет большее или меньшее совпадение и по другим признакам. Несомненно, что чем меньше имеется симптомов, тем больше может возникать предположений о диагнозе. Естественно, что в процессе дифференциальной диагностики необходимо стремиться свести число гипотез к минимуму (принцип «экономии гипотез»).

Построение гипотез основывается на определенных правилах логики: гипотеза должна строиться только на основании истинных, проверенных фактов; не должна нуждаться для своего построения в других гипотезах; не должна противоре-

чить установленным и практически проверенным положениям науки. Если она противоречит основам науки, то она должна быть отброшена. Гипотеза должна объяснять все существенные факты, и ни один из них не должен ей противоречить. Она отбрасывается и заменяется новой, если хотя бы один важный факт ей противоречит.

Проверка (верификация) и обоснование любой гипотезы, в том числе и диагностической, заключаются в выведении из нее путем дедукции всех возможных следствий и сопоставление их с фактами. Если эти следствия соответствуют действительности, оправдывают себя на практике, то это чрезвычайно повышает вероятность истинности гипотезы и в конце концов убеждает в ее истинности. А это будет означать, что диагностическая гипотеза превращается в достоверное знание, в диагностическую теорию «данного случая», т. е. в достоверный диагноз. Если же следствия не соответствуют действительности, не оправдывают себя на практике, то это означает, что гипотеза является ложной и должна быть отброшена.

Таким образом, на этапе дифференциальной диагностики можно получить весьма высокую вероятность истинности вывода (диагноза). С. А. Гиляровский и К. Е. Тарасов (1973) даже утверждают, что методика дифференциации не менее, если не более достоверна, чем обоснование.

Но, так как диагноз на этапе дифференциальной диагностики основывается на аналогии, дающей знание, имеющее характер предположения, догадки, то, естественно, необходимо все-стороннее, прямое, а не косвенное, как это делалось на этапе дифференциальной диагностики, обоснование диагноза.

Основанием для достоверного вывода служат: а) установление специфического этиологического фактора; б) наличие специфических симптомов, синдромов или симптомокомплекса; в) специфичность патогенеза заболевания.

На стадии прямого обоснования диагноза обычно используются логические дедуктивные умозаключения и доказательства, в частности условнокатегорические силлогизмы.

В логике условнокатегорическое умозаключение определяется как такое умозаключение, в котором одна из посылок является условным суждением, а другая — простым категорическим суждением.

Примером условнокатегорического умозаключения может быть следующий: если у больного имеется перелом нижней челюсти, то он подлежит стационарному лечению;

у больного А имеется перелом нижней челюсти;

следовательно, больной А подлежит стационарному лечению.

Условнокатегорическое умозаключение имеет два правильных модуса: модус утверждающий (*modus ponens*) и модус отрицающий (*modus tollens*).

Пример утверждающего модуса приведен выше. Эти два модуса имеют чрезвычайно важное значение в процессе доказательства.

Попытаемся логически обосновать, что у больного А, получившего травму нижней челюсти, после которой у него обнаружен следующий симптомокомплекс (С): деформация челюсти (а), нарушение прикуса (б), патологическая подвижность челюсти между В и J4 зубами (в), — имеется перелом нижней челюсти (Н).

С логической стороны задача состоит в построении (при помощи символов в виде формулы) в конечном счете условно-категорического силлогизма:

если С (а, б, в), то это только Н;

у больного А есть С (а, б, в);

у больного А есть Н.

Мышление врача здесь направлено от общего к частному. Врач, исследовав конкретную травму больного А на основании собственного опыта, положений и методов медицинской науки, рассуждал следующим образом: если и только если вслед за травмой у больного появляются деформация нижней челюсти, нарушение прикуса и патологическая подвижность нижней челюсти между зубами, то это — перелом нижней челюсти со смещением отломков.

У больного А имеется точно такая же картина, появившаяся вслед за травмой. Следовательно, у больного А — перелом нижней челюсти.

В этом умозаключении основанием является специфический симптомокомплекс (С), а нозологическая форма (Н) выступает здесь следствием. На основе правильно построенного утверждающего модуса условнокатегорического силлогизма вывод будет достоверным при истинности посылок. Истинность же посылка здесь не вызывает сомнений, так как большая посылка является выводом медицинской науки, подтвержденным практикой о специфичности симптомокомплекса С (а, б, в) для Н. Поэтому при установлении С истинным может быть только Н.

При построении правильного модуса условнокатегорического силлогизма необходимо, чтобы большая посылка была эквивалентностью¹. Истинность же большой посылки должна определяться в каждом конкретном случае полнотой и истинностью данных медицинской науки о болезни Н и знанием этих данных врачом; истинность малой посылки — тщательностью, все-сторонностью обследования врачом конкретного больного, умением врача определять наличие специфических симптомов,

¹ Эквивалентность (равнозначность) — сложное высказывание, состоящее из двух высказываний, соединенных логическим союзом: «если и только если» или «тогда и только тогда».

синдромов и симптомокомплексов, глубиной и точностью анализа и синтеза, полученных при обследовании данных конкретного больного.

Диагностика заболеваний является весьма сложной и очень ответственной частью клинической деятельности врача. И все здесь зависит от знаний, опыта и личных качеств врача.

Заключительной частью диагностики является формулирование диагноза.

Наиболее совершенной ступенью врачебного диагноза является так называемый «диагноз больного», в котором отмечаются особенности заболевания у конкретного больного, зависящие от его индивидуальной реактивности, конституции, возраста, условий жизни и т. д. Но такая форма диагноза значительно затрудняет статистическое изучение общих закономерностей, динамики структуры заболеваемости и смертности. Поэтому данные так называемого «диагноза больного» рекомендуются излагать в истории болезни в форме клинического эпикриза.

В основу документальных оформлений заболеваний в клинической практике для статистических исследований положен клинический «диагноз болезни». Он состоит из нозологической формы, обозначающей сущность болезни в терминах, предусмотренных принятой классификацией и номенклатурой болезней, и включает этиологическую, патогенетическую, морфологическую и функциональную стороны.

Расположение отдельных компонентов в клиническом диагнозе не имеет строгого порядка. Обычно принято перед нозологической формой ставить этиологический компонент, за нозологической формой — морфологический компонент. Патогенетический компонент можно ставить в любой части диагноза. Заключает клинический диагноз функциональный компонент.

Формулирование клинического диагноза основывается на единых правилах, согласно которым на первом месте должно быть поставлено основное заболевание, на втором — осложнения основного заболевания и на третьем — сопутствующие болезни.

Основным считается заболевание (травма), которое само по себе или в результате осложнения явилось причиной обращения за медицинской помощью, причиной госпитализации или смерти.

Основное заболевание в диагнозе указывается в виде определенной нозологической формы, согласно номенклатуре и классификации болезней и причин смерти.

Осложнением основного заболевания считаются патологические процессы и состояния, связанные с основным заболеванием общим патогенезом, но имеющие качественно отличные признаки от главных признаков основного заболевания. Например, тромбоз пещеристого синуса, развившийся в результа-

те распространения патологического процесса через угловую вену от карбункула верхней губы, будет осложнением карбункула верхней губы. Сопутствующими заболеваниями считаются имеющиеся у больного заболевания, этиологически и патогенетически не связанные с основным заболеванием и определяющиеся по другим номенклатурным рубрикам.

Теми же правилами предусмотрено, что уже при первом обращении больного за медицинской помощью должен быть оформлен предварительный диагноз, который может быть предположительным, но уже на этом этапе необходимо стремиться к установлению обоснованного диагноза, так как важно правильно определить первоначальную врачебную тактику в отношении лечебных и диагностических мероприятий.

В течение 3 дней от начала обследования должен быть поставлен полный клинический диагноз, обуславливающий последующие лечебные и диагностические мероприятия. По завершению обследования больного либо его убытия или смерти формулируется окончательный диагноз. В процессе дальнейшего наблюдения (амбулаторного, диспансерного, стационарного) он либо подтверждается, либо уточняется и, если окажется ошибочным, — исправляется.

Правильность, своевременность и обоснованность диагноза в каждом случае отражается в основных медицинских документах: истории болезни, амбулаторной или диспансерной картах. Поэтому в этих медицинских документах диагноз должен быть четко сформулирован и разборчиво написан. Каждое исправление в диагнозе должно быть оговорено и заверено подписью ответственного лица с проставлением даты исправления.

Глава 2

ОБСЛЕДОВАНИЕ БОЛЬНОГО С ХИРУРГИЧЕСКОЙ ПАТОЛОГИЕЙ ЧЕЛЮСТНО-ЛИЦЕВОЙ ОБЛАСТИ

В практической деятельности врача важное значение имеет обследование больного, которое предусматривает оценку его общего состояния, функционального уровня основных жизненно-важных систем, органов и тканей, а также выявление их анатомо-морфологических и физических изменений.

Порядок обследования больного может быть двояким. В одних случаях, когда картина заболевания не сопровождается ясно выраженными симптомами поражения какого-либо органа или области, обследование начинают с выяснения общего состояния организма (*status praesens communis*) путем изучения

в определенной очередности его систем и органов. В других случаях, когда отчетливо проявляются локальные патологические изменения со стороны какого-либо органа или области, обследование начинают с установления местных изменений (status localis), а затем уже осуществляют посистемное изучение с целью определения общего состояния организма.

Обследование любого больного складывается из 3 этапов: 1) выяснения жалоб и анамнеза; 2) исследования при помощи физических методов (осмотр, пальпация, перкуссия, аускультация); 3) исследования при помощи специальных методов (лабораторные, инструментальные, рентгенологические, патогистологические и др.).

Выяснение жалоб и сбор анамнеза. Обследование больного всегда начинают с выяснения жалоб в настоящий момент и анамнеза заболевания. Жалобы могут быть разнообразны: на боль в той или иной области лица, боль в зубах, боль при движении языка, глотании, открывании рта, появление припухлости на лице, в подчелюстной области, в тканях дна полости рта, наличие дефекта и деформации мягких или костных тканей лица, мягкого и твердого нёба и др.

При жалобах на боль в той или иной области лица следует установить возможную причину ее возникновения (возникает ли она в результате воздействия раздражителей или самостоятельно), ее интенсивность (сильная, умеренная, слабая), продолжительность (кратковременная, длительная, постоянная), распространение (локализованная, разлитая), характер (жгучая, рвущая, дергающая, ноющая, тупая). При этом необходимо поинтересоваться, в какое время суток она появляется или превалирует.

При жалобах на припухлость путем последовательного расспроса выясняют, с чем связывает больной ее появление, быстро или медленно она увеличивается, находится в неизменном (стабильном) состоянии либо периодически уменьшается. Устанавливают, сопровождается ли припухлость болевыми ощущениями, нарушением акта жевания и глотания.

Необходимо подчеркнуть, что к жалобам на появление различных опухолевидных образований, разрастаний или изъязвлений мягких тканей нужно подходить особенно вдумчиво, так как эти патологические изменения могут иметь злокачественную природу.

После выяснения жалоб приступают к сбору анамнеза. При этом устанавливают длительность заболевания, расспрашивают больного о том, с каких симптомов оно началось, что, по его мнению, послужило причиной заболевания. Определяют динамику развития патологического процесса, выясняют предшествующее лечение, применявшиеся лекарственные средства. Выявляют перенесенные и сопутствующие заболевания, связь этих заболеваний с имеющимся в момент обследования пато-

логическим процессом, наличие аллергических болезней, повышенную чувствительность к лекарственным препаратам.

Собирая анамнез, следует распросить больного об условиях труда, быта, его вредных привычках, наследственности, перенесенных заболеваниях. Наряду с жалобами, правильно собранный анамнез позволяет более четко представить динамику развития патологического процесса у конкретного больного и наметить этапы дальнейшего обследования.

Методы объективного исследования. Вначале используют такие виды врачебного исследования, которые не требуют сложного технического оснащения и основаны на использовании только зрения, осязания и слуха врача. Это методы физического исследования. К ним относятся осмотр, пальпация, перкуссия и аускультация. В диагностике хирургических заболеваний челюстно-лицевой области при обследовании больного применяют все перечисленные выше способы, в том числе аускультацию (например, при исследовании аневризм сосудов челюстно-лицевой области).

Внешний осмотр. Осмотр занимает важное место среди других методов исследования и проводится в определенной последовательности.

Осмотр стоматологического больного начинают с определения конфигурации лица и состояния его наружных покровов. При этом обращают внимание на симметричность правой и левой половин лица, цвет кожных покровов, их эластичность, наличие рубцов, их характер, форму, длину носа, форму и величину губ, окраску слизистой оболочки красной каймы, наличие на ней трещин, язв. Определяют размеры ротовой щели, симметричность ее углов, степень открывания рта.

Установление симметричности лица, т. е. соответствия правой и левой его половин, важно в том отношении, что выраженная асимметричность указывает на наличие патологических изменений. Лицо может быть асимметрично вследствие припухлости, деформации мягких или костных тканей.

Припухлость тканей лица чаще всего является результатом воспаления (неспецифического или специфического), травмы или опухолевого процесса.

Осматривая больного с припухлостью, прежде всего необходимо уточнить ее локализацию, распространенность и характер (разлитая, ограниченная, с четкими контурами), состояние, цвет кожных покровов (нормальные, натянутые, блестящие, гиперемированы, истончены, цианотичны, бледны).

При наружном осмотре больного с деформацией лица необходимо отметить, в какой области локализуются изменения, какие анатомические образования (челюсти, нос, губы, веки, Щеки и др.) изменены, в чем выражаются эти изменения (укорочение, увеличение, искривление, рубцовые вывороты или сужение естественных отверстий и др.).

Таким образом, внешний осмотр является одним из важнейших методов исследования больных, так как позволяет выявить ряд очень важных данных для установления диагноза. После внешнего осмотра приступают к пальпации.

Пальпация. Под пальпацией (лат. *palpatio* — ощупывание) понимается клинический метод исследования, позволяющий при помощи осязания определить физические свойства тканей и органов, их чувствительность к внешним воздействиям, а также некоторые их функциональные свойства.

Пальпацию челюстно-лицевой области и смежных областей производят пальцами одной руки, а другой рукой удерживают голову в необходимом для этого положении. Очередность пальпации той или иной анатомической области определяется локализацией патологического процесса, так как никогда не следует начинать пальпацию с зоны поражения. Полагается пальпировать в направлении от «здорового» к «больному».

Отмечают все неровности, утолщения, уплотнения, припухлость, болезненность и другие изменения, обращая особое внимание на состояние лимфатического аппарата. При наличии воспалительной инфильтрации определяют ее консистенцию (мягкая, плотная), зону распространения, болезненность, спаянность с подлежащими тканями, подвижность кожных покровов над ней (берется кожа в складку или нет), наличие очагов размягчения, флюктуации, состояние регионарных лимфатических узлов.

Флюктуация (лат. *fluctuare* — волнообразно колебаться), или зыбление — симптом нахождения жидкости в замкнутой полости. Ее определяют следующим образом. На исследуемый участок кладут один или два пальца одной руки. Затем одним или двумя пальцами другой руки производят резкий толчок в области исследуемого участка. Вызванное им движение жидкости в полости воспринимается пальцами, приложенными к исследуемому участку в двух взаимно перпендикулярных направлениях. Флюктуация, воспринимаемая только в одном направлении, является ложной. Ложная флюктуация может определяться в области упругих тканей, в мягких опухолях (например, липомах).

При подозрении на опухолевый процесс особое внимание обращается на консистенцию новообразования (мягкость, плотность, упругость), размеры, характер его поверхности (ровная, бугристая), подвижность в различных направлениях (горизонтальное, вертикальное). Важнейшее, а порой решающее значение при этом имеет пальпаторное исследование регионарных лимфатических узлов.

Важно определить путем пальпации состояние подбородочных, подчелюстных и шейных лимфатических узлов, так как их увеличением сопровождается ряд заболеваний челюстно-лицевой области (злокачественные новообразования, воспали-

тельные и специфические процессы). Кроме того, эти регионарные лимфатические узлы увеличиваются при таких заболеваниях, как туберкулез, лимфогранулематоз, лимфолейкоз и др.

Для пальпации лимфатических узлов подчелюстной области голову больного наклоняют несколько впереди и одной рукой фиксируют ее в этом положении. Кисти второй руки придают такое положение, чтобы большой палец ее упирался в угол челюсти, а 4 пальцами производят пальпацию лимфатических узлов подчелюстной области (рис. 1).

Узлы подбородочной области пальпируют указательным и средним пальцами, а большим пальцем упираются в подбородок. При пальпации узлов позадищелюстной области 4 пальца располагают в этой области, а большой палец — на ветви нижней челюсти. Пальпацию шейных лимфатических узлов также производят 4 пальцами.

В норме лимфатические узлы при пальпации обычно не определяются. Если же узлы прощупываются, то следует обратить внимание на их величину, подвижность, консистенцию, болезненность, спаянность.

Получив на основании внешнего осмотра и пальпации данные об изменениях челюстно-лицевой области, переходят к исследованию ее отдельных анатомических образований.

Исследование тканей и органов полости рта. Исследование тканей и органов полости рта включает определение прикуса, состояние зубов, краевого пародонта, слизистой оболочки полости рта, альвеолярного края нижней челюсти, альвеолярного отростка верхней челюсти, языка и подъязычной области. Для этих целей используют следующие инструменты: шпатель, стоматологическое зеркало, стоматологические зонды — прямой и изогнутый (рис. 2).

Начинают исследование с определения прикуса — соотношения зубных рядов верхней и нижней челюстей при сомкнутых зубах. Необходимость оценки прикуса определяется тем, что многие деформации челюстно-лицевой области (верхняя либо нижняя прогнатия, открытый прикус и др.), а также переломы челюстей сопровождаются его нарушением.

Затем осматривают зубы и краевой пародонт. При этом устанавливают количество зубов, их расположение, цвет, наличие и локализацию кариозных поражений, зубных отложений, степень подвижности, наличие патологических десневых карманов и характер отделяемого из них. При необходимости определяют реакцию на температурные, электрические раздражения

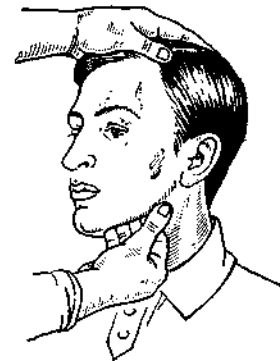


Рис. 1. Пальпация подчелюстных лимфатических узлов.

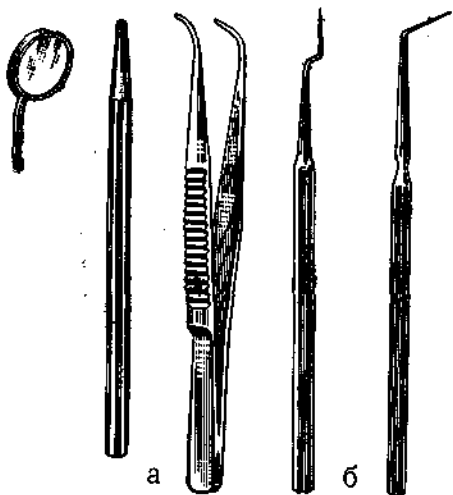


Рис. 2. Стоматологические инструменты для обследования органов полости рта. а — стоматологическое зеркало и стоматологический пинцет; б — стоматологические диагностические зонды: прямой и изогнутый

и механическую нагрузку. При отсутствии того или иного зуба необходимо выяснить, был ли зуб удален или он не прорезался (ретенирован). Это важно в том отношении, что иногда ретенированные зубы являются источником возникновения ряда патологических процессов (фолликулярные кисты, невралгические боли, резорбция корней соседних зубов). При расположении вне зубной дуги зуб в некоторых случаях может нарушать акт жевания или травмировать слизистую оболочку щеки. Изменение цвета зуба (потемнение) часто обусловлено некрозом пульпы. При наличии в зубе глубокой кариозной полости следует установить, сохранилась ли пульпа или она некротизирована. Определить состояние пульпы можно с помощью электроодонтодиагностики. При появлении болей важно выяснить, какой зуб является причиной этого и в результате какого заболевания (пульпит, периодонтит, остеомиелит) возникла болевая реакция. При этом для дифференциальной диагностики имеет значение характер болей. Для выяснения источника болей необходимо с помощью стоматологического зеркала и зонда установить наличие кариозного поражения у того или иного зуба и детально его обследовать (при пломбированном зубе — плотность прилегания пломбы, цвет, подвижность; при открытой кариозной полости — ее глубину, болезненность во время зондирования).

Важным является установление степени подвижности зубов, а также определение глубины патологических карманов. Степень подвижности зубов определяют следующим образом: наложив на коронку зуба пинцет, производят качательные движения. При подвижности зуба в переднезаднем (вестибулооральном) направлении — I степень, при подвижности в переднезаднем и боковых (вестибулооральном и медиодистальном) направлениях — II степень, а если к этому добавляется подвижность вдоль оси зуба (по вертикали) — III степень.

Для определения глубины десневых карманов применяют затупленный стоматологический зонд с нанесенными на нем

миллиметровыми делениями. Вводя такой зонд в патологический карман, отмечают его глубину. Осматривая десны, определяют их цвет (розовый, бледный, синюшный), наличие отечности, припухлости, гипертрофии или атрофии, очагов кровоизлияния, изъязвления, кровоточивости и др.

После исследования зубов краевого пародонта приступают к исследованию слизистой оболочки. Осматривают слизистую оболочку губ, щек, альвеолярной части нижней челюсти, альвеолярного отростка верхней челюсти, твердого и мягкого нёба, языка, подъязычной области. Определяют ее цвет, степень влажности, наличие высыпаний, отечности, припухлости, изъязвлений, новообразований, рубцов и др.

При наличии рубцов устанавливают их характер, форму, размеры и отмечают, нарушают ли они функцию органов полости рта и в чем заключаются эти нарушения.

Осматривая нёбо, определяют форму твердого нёба (высокоизогнутое, уплощенное), подвижность мягкого нёба, замыкание им носоглоточного пространства (при произношении протяжного звука «а — а»), наличие различного рода приобретенных и врожденных дефектов.

При осмотре языка обращают внимание на его форму, размеры, подвижность, цвет, состояние слизистой оболочки и выраженность сосочков, наличие деформации (рубцовые искривления, сращения с подлежащими тканями, дефект языка, уплотнения, инфильтрация) и другие его изменения.

Не менее важное значение, чем осмотр полости рта, имеет пальпаторное обследование.

Пальпацию мягких тканей щеки и дна полости рта лучше всего производить двумя руками: указательным пальцем одной руки пальпируют со стороны слизистой оболочки полости рта, а одним или несколькими пальцами другой руки осуществляют пальпацию снаружи — со стороны кожи. Для пальпаторного исследования языка просят больного высунуть его наружу. Затем большим и указательным пальцами левой руки с помощью марлевой салфетки берут язык за кончик и фиксируют в таком положении. Пальпацию производят пальцами правой руки. Эти способы пальпации дают возможность установить характер процесса, его локализацию и распространенность.

Исследование челюстей. Различия в анатомическом строении и расположении верхней и нижней челюстей, а также неодинаковая степень участия их в выполнении разнообразных функций обуславливают различное течение патологических процессов в них, а следовательно, и различные признаки их проявления, поэтому исследование изменений челюстей целесообразно описать отдельно.

Исследование верхней челюсти. При обследовании больных с поражением верхней челюсти большое значение

имеют жалобы и анамнез, так как из-за особенностей анатомического строения этой кости при внешнем осмотре далеко не всегда можно обнаружить патологические изменения. Гораздо чаще вначале появляются такие симптомы, как боли, выделения из носа, подвижность зубов, и только в более позднем периоде возникает деформация челюсти. Этими симптомами или некоторыми из них сопровождаются такие заболевания, как острое или обострившееся хроническое воспаление верхнечелюстной пазухи, злокачественные опухоли, локализирующиеся в верхнечелюстной пазухе, хронический остеомиелит верхней челюсти и др.

Однако для установления точной природы патологического процесса необходимо детализировать указанные выше симптомы: при болях — определить место наибольшей болезненности, выявить ее интенсивность и иррадиацию, при наличии выделений из носа — их характер (слизистые, гнойные, кровянистые, кровянисто-гнойные и др.), при деформации — ее вид (выпячивание стенки верхнечелюстной пазухи, разрушение ее и т. д.), размеры, локализацию и др.

Иногда при удалении верхних больших коренных зубов возникает перфорация верхнечелюстной пазухи. Для выявления такой перфорации производят носоротовую пробу, которая заключается в том, что больной, зажав пальцами нос, пытается выдуть через него воздух. Если имеется перфорация, то воздух через перфорационное отверстие пойдет в полость рта; наоборот, при надувании щек воздух из полости рта пройдет в нос.

Исследование нижней челюсти. Нижняя челюсть более доступна для исследования, чем верхняя, и благодаря этому симптоматика при ее поражениях выявляется раньше и отчетливее. При исследовании нижней челюсти обращают внимание на форму, симметричность обеих ее половин, величину, наличие неровностей, утолщений, приобретенных и врожденных деформаций. Пальпацией определяют характер поверхности утолщения или опухоли (гладкая, бугристая), консистенцию (плотная, упругая, мягкая).

Исследование височно-нижнечелюстного сустава. О функции височно-нижнечелюстного сустава в определенной мере можно судить по степени открывания рта и боковых движений нижней челюсти.

Нормальное открывание рта у взрослого человека соответствует 45—50 мм между режцами. Следует отметить, что многие авторы считают недостаточно достоверным определение степени открывания рта в миллиметрах, так как у людей разного возраста, пола, конституции абсолютные величины открывания рта различны. Индивидуальную норму открывания рта они предлагают определять на основании измерения по ширине пальцев. Так, если больной открывает рот на ширину

своих 3 пальцев (указательного, среднего и безымянного), это можно считать нормой.

Проверка объема боковых движений нижней челюсти заключается в определении расстояния в миллиметрах, на которое смещается нижняя челюсть от срединной линии лица, при ее движениях в ту и другую стороны.

Затем осматривают и пальпируют область височно-нижнечелюстного сустава, отмечая состояние тканей в этой области: наличие припухлости, гиперемии, инфильтрации и болезненности. Отдавливая кпереди козелок уха, осматривают наружный слуховой проход, определяя, имеется ли его сужение из-за выбухания передней стенки. При отсутствии воспаления в наружные слуховые проходы входят концы мизинцев и при открывании и закрывании рта, при боковых движениях нижней челюсти устанавливают степень подвижности суставных головок, появление при этом болезненности, хруста или шелканья в суставе.

Исследование слюнных желез. При исследовании слюнных желез прежде всего обращают внимание на цвет кожных покровов и изменение контуров тканей в области анатомического расположения желез. Если контуры изменены за счет припухлости, то определяют ее размеры и характер (разлитая, ограниченная, мягкая, плотная, болезненная, очаги размягчения, флюктуации). Если же изменение контуров железы обусловлено опухолевым процессом, то устанавливают точную локализацию опухоли в железе, четкость ее границ, размеры, консистенцию, подвижность, характер поверхности (гладкая, бугристая). Выявляют, имеется ли парез или паралич мимической мускулатуры и поражение жевательных мышц.

Затем осматривают выводные протоки. Для осмотра устьев выводных протоков околоушных слюнных желез, которые находятся на слизистой оболочке щеки по линии смыкания зубов на уровне первого верхнего моляра, стоматологическим зеркалом или тупым крючком оттягивают вперед и несколько кнаружи угол рта. Слегка массируя околоушную слюнную железу, наблюдают за выделением слюны из устья протока, определяя при этом характер слюны (прозрачная, мутная, гнойная) и хотя бы приблизительно ее количество. Для того чтобы осмотреть выводной проток подчелюстной и подъязычной слюнных желез, стоматологическим зеркалом отводят язык кзади. В переднем отделе подъязычной области осматривают выводное отверстие протоков. Массируя подчелюстную слюнную железу, устанавливают характер и количество ее секрета. Путем пальпации по ходу протока сзади наперед определяют наличие в протоке слюнного камня или воспалительного инфильтрата. Производя пальпацию со стороны полости рта и подчелюстной области (бимануально), более точно устанавливают величину, консистенцию подчелюстной и подъязычной слюнных желез

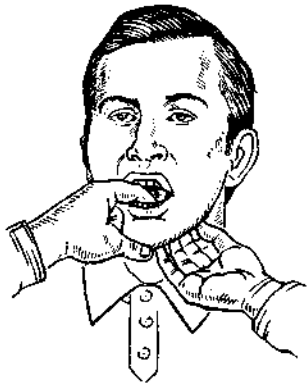

Рис. 3. Бимануальная пальпация протока подчелюстной слюнной железы.

(рис. 3). В случае локализации камня в подчелюстной слюнной железе она бывает увеличенной, плотной и болезненной. При определенных показаниях (подозрение на наличие камня, деформацию протока, его сужения) и отсутствии воспалительных явлений можно производить осторожное зондирование протока.

Иногда при исследовании секреторной функции производят сбор слюны из двух симметричных слюнных желез, вводя в их протоки специальные канюли (лучше пользоваться канюлями, предложенными Всесоюзным научно-исследовательским институтом хирургической аппаратуры и инструментов). Слюну собирают утром натощак

(дав больному перед этим 8 капель 1% раствора пилокарпина) в течение 20 мин в две градуированные пробирки, которые держит больной. Отметив количество слюны в каждой пробирке (по данным Т. Б. Андреевой, в норме за 20 мин из околоушной железы выделяется 0,9—5,1 мл, чаще же 1,1—2,5 мл, из подчелюстной — 0,9—6,8 мл, чаще 1—3 мл), определяют рН слюны, ее вязкость, количество белка, производят посев слюны на микрофлору и определение чувствительности последней к антибиотикам. При нормальной функции исследуемых желез приведенные выше показатели будут одинаковыми, а в случае поражения одной из желез — разными.

На основании жалоб, анамнеза, внешнего осмотра и пальпации с большой долей достоверности можно установить характер заболевания (воспалительные процессы, системные поражения, слюннокаменная болезнь, опухоли, опухолевидные образования, повреждения и их последствия).

Исследование функции тройничного, лицевого, языкоглоточного и блуждающего нервов. При исследовании функционального состояния тройничного нерва (*n. trigemini*) оценивают тактильную, болевую и температурную чувствительность в областях, иннервируемых чувствительными нервами, и двигательную функцию жевательных мышц. Для проверки чувствительности при закрытых глазах больного поочередно дотрагиваются до кожи исследуемого участка бумажкой (тактильная чувствительность), иголкой (болевая чувствительность) и пробирками с теплой и холодной водой (температурная чувствительность) и просят больного сказать, что он чувствует. Проверяют также чувствительность роговицы, конъюнктивы, слизистой оболочки полости рта и носа. Определяют восприятие вкусовых ощущений с передних двух третей языка. Пальпируя места выхода

чувствительных нервов из черепа в области надбровной дуги, в подглазничной области и в области подбородка, устанавливают наличие болевых точек.

При проверке двигательной функции тройничного нерва определяют тонус и силу жевательных мышц, а также правильность положения нижней челюсти при ее движениях. С целью определения тонуса жевательных мышц больного просят крепко сжимать и разжимать зубы; при этом производят пальпацию хорошо контурируемых собственно жевательных и височных мышц. Для проверки силы жевательных мышц при открытом рте больного охватывают большим и указательным пальцами правой руки подбородок и просят больного закрыть рот, стараясь при этом за подбородок удержать нижнюю челюсть. Правильность положения нижней челюсти при ее движениях определяют при открывании и закрывании рта, а также при перемещении ее в стороны.

Лицевой нерв (*n. facialis*) иннервирует мимические мышцы лица, поэтому при исследовании его функции определяют состояние мимических мышц лица в покое и при их сокращении. Наблюдая состояние мышц в покое, отмечают выраженность кожных складок (морщин) правой и левой сторон лба, ширину обеих глазных щелей, рельефность правой и левой носогубных складок, симметричность углов рта.

Сократительную способность мимических мышц проверяют при поднятии и нахмуривании бровей, закрывании глаз, оскаливании зубов, надувании щек и выпячивании губ.

При исследовании функции языкоглоточного нерва (*n. glossopharyngeus*) определяют восприятие вкусовых ощущений с задней трети языка и наблюдают за осуществлением акта глотания.

Исследование вкусовых ощущений заключается в определении правильности восприятия сладкого, кислого, горького и соленого. С этой целью на язык поочередно наносят стеклянной палочкой каплю раствора сахара, уксусной кислоты, хинина, поваренной соли и просят определить вкус раствора. Исследование рекомендуется проводить следующим образом:

1) каплю раствора следует наносить на ограниченный участок слизистой оболочки передних двух третей языка (иннервируемых вкусовыми волокнами *n. lingualis*) и отдельно на слизистую оболочку задней трети языка, иннервируемую *n. glossopharyngeus*;

2) перед нанесением капли другого раствора необходимо тщательно прополоскать рот водой;

3) во время исследования больной не должен разговаривать, так как при разговоре возможно растекание раствора по всей поверхности языка. Ответы он должен давать письменно или указывая пальцем на заранее заготовленные ответы;

4) надо сравнить восприятия вкусовых ощущений на правой и левой половинах языка.

При расстройствах функции этого нерва отмечаются вкусовая анестезия на соответствующей стороне задней трети языка и нарушение акта глотания.

Блуждающий нерв (n. vagus) является смешанным. В его состав входят двигательные и чувствительные волокна. Представляет интерес исследование одной из его ветвей — возвратного нерва (n. recurrens), снабжающего двигательными волокнами мышцы нёба, шилоглоточную мышцу, сжиматели глотки, мышцы гортани.

Исследование его функции заключается в определении тембра голоса, подвижности мягкого нёба и голосовых связок, а также в наблюдении за актом глотания.

Тембр голоса определяют при разговоре с больным, отмечая при этом, нет ли носового оттенка голоса, обусловленного парезом мышц мягкого нёба, и его охриплости из-за паралича голосовой связки. Подвижность мягкого нёба устанавливают при произношении больным протяжного звука «а — а». При проверке акта глотания отмечают, не попадает ли жидкость в нос.

При нарушении проводимости блуждающего нерва или его ветви — возвратного нерва — наблюдаются свисание мягкого нёба и голосовой связки на стороне поражения, отсутствие их движений, нарушение акта глотания (жидкая пища попадает в нос).

СПЕЦИАЛЬНЫЕ МЕТОДЫ ИССЛЕДОВАНИЯ

ЭЛЕКТРООДОНТО ДИАГНОСТИКА

Электроодонтодиагностика — метод исследования реакции нервных элементов пульпы зуба на раздражение их электрическим током. Этот метод имеет весьма важное значение при обследовании стоматологических больных, так как помогает установить наличие патологического процесса в коронковой и корневой пульпе или периодонте.

Электроодонтодиагностику проводят при помощи специальных аппаратов ОД-2м или ИВН-1.

Результаты исследования оцениваются по минимальной силе тока, вызвавшего легкую болевую реакцию. Реакция на ток силой 2—6 мкА считается нормальной. Реакция на ток от 7 до 60 мкА позволяет думать о наличии патологических изменений в коронковой пульпе. При реакции на ток от 60 до 90 мкА следует предполагать патологический процесс в корневой пульпе. Реакция на ток 100 мкА свидетельствует о нормальном состоянии периодонта, а на 300 мкА и выше — о наличии в нем патологических изменений.

Среди специальных методов исследования в стоматологии весьма важным является рентгенологический, позволяющий в значительной степени уточнить и дополнить клинические данные. Большое значение в этом отношении имеет рентгенография. Она широко используется для исследования зубов, костей лицевого скелета, слюнных желез, их протоков и других околочелюстных мягких тканей.

При рентгенографии зубов и околозубных тканей, альвеолярной части нижней челюсти, альвеолярного отростка верхней челюсти твердого нёба, а также для рентгенологического выявления камней в протоке подчелюстной слюнной железы производят внутриворотовые (интраоральные) снимки.

Для рентгенологического исследования челюстей, придаточных пазух носа, височно-нижнечелюстных суставов и для выявления камней в подчелюстной слюнной железе снимки производят внеротовым (экстраоральным) способом.

Обзорными снимками верхней и нижней челюстей являются снимки лицевого черепа в передней и боковых проекциях.

При рентгенологическом исследовании верхней челюсти наиболее часто ее снимают в аксиальной, полуаксиальной и прямой подбородочно-носовой проекциях.

Для получения изображения придаточных полостей носа делают специальные снимки в прямой проекции.

Томография. Томография — метод рентгенологического обследования, дающий возможность на определенной глубине получить снимок нужного слоя изучаемой структуры того или иного анатомического образования. Томография производится при помощи специального аппарата томографа или томографической приставки к универсальному рентгеновскому аппарату.

Искусственное контрастирование. Искусственное контрастирование — это введение контрастных веществ в различные органы и ткани с целью сделать их доступными для рентгенологического исследования. В хирургической стоматологии искусственное контрастирование широко применяется при исследовании слюнных желез (сиалография), верхнечелюстных пазух, кистозных полостей (цистография) и свищевых ходов (фистулография), кровеносных сосудов (ангиография).

В качестве контрастных веществ чаще используются масляные препараты органических соединений йода (30% раствор йодолипола, 40% раствор йодипина и др.). Водные растворы неорганических и органических соединений йода (70% раствор кардиотраста, 76% раствор верографина, 60% раствор уротраста) применяются главным образом для исследования сосудистой системы. Методика контрастирования зависит от объекта исследования.

РАДИОЛОГИЧЕСКОЕ ИССЛЕДОВАНИЕ

Радиологическое исследование, т. е. исследование с помощью радиоактивных изотопов, применяется для диагностики различных заболеваний, особенно онкологических. Основанием для использования радиоактивных изотопов при новообразованиях послужило то обстоятельство, что в опухолевой ткани они накапливаются в значительно больших количествах, чем в нормальных.

МОРФОЛОГИЧЕСКОЕ ИССЛЕДОВАНИЕ

Морфологическое исследование может быть проведено двумя методами — цитологическим и гистологическим.

Цитологический метод диагностики предусматривает определение тонкой морфологической структуры клеток и их групп. Материал для цитологического исследования может быть взят путем отпечатка, соскоба с эрозивной, язвенной поверхности или из свищевого хода, а также при помощи пункции из более глубоко расположенных опухолей, лимфатических узлов, кистозных и других полостей и из внутрикостных новообразований.

При взятии препаратов-отпечатков прежде всего удаляют гнойный налет и некротические ткани, добываясь, чтобы эрозивная или изъязвленная поверхность была свободна от них. Затем стерильное, сухое и обезжиренное предметное стекло прикладывают к поверхности эрозии или язвы. В тех случаях, когда эрозии или язвы расположены в труднодоступных местах и взять с них отпечаток затруднительно, производят соскоб. Соскоб с язвенной поверхности лучше всего делать металлическим стоматологическим шпателем или гладилкой, а из свищевых ходов — малой хирургической ложкой.

Для пункций опухолей, кист и других образований применяют иглы длиной 6—8 см и достаточной толщины. Если предполагается трепанация кости, пользуются иглами Куликовского или Бира. Аспирацию пунктата осуществляют 5- или 10-граммовыми шприцами. Иглы и шприц должны быть сухими и обезжиренными. Перед пункцией поверхностно расположенные подвижные новообразования или увеличенные лимфатические узлы следует фиксировать большим и указательным пальцами левой руки. При пункции иглу вводят так, чтобы ее конец находился в глубине исследуемого образования. Вращательными и колебательными движениями иглы стараются отделить от массы наибольшие участки ткани, которые можно было бы аспирировать. Аспирацию осуществляют всасывающими движениями поршня, но в полость цилиндра пунктат не засасывают, чтобы не было затруднений в переносе пунктата на предметное

стекло, а лишь заполняют им просвет иглы. Делают поршнем несколько всасывающих движений, отсоединяя шприц и приводя в исходное положение поршень после каждого всасывающего движения. Заполнив просвет иглы пунктатом, шприц отсоединяют, а иглу извлекают из тканей.

Небольшое количество пунктата наносят на сухое обезжиренное предметное стекло и при помощи другого стекла делают мазок, распределяя пунктат тонким слоем. Затем поступают двояко: или препарат немедленно направляют в цитологическую лабораторию, или, если это невозможно, производят его окраску методом Романовского — Гимзы или Паппенгейма, предварительно высушив мазок на воздухе. Основными преимуществами цитологического метода являются его простота и быстрое получение результатов. Недостаток метода состоит в том, что: 1) в ряде случаев трудно трактовать результаты исследования; 2) при ограниченности участка для взятия материала при пункции результаты достоверны только для этого участка.

Гистологический метод диагностики основан на изучении тонкой морфологической структуры клеточного строения тканей организма. Материалом для гистологического исследования являются кусочки тканей, взятые оперативным путем специально для установления диагноза или удаленные во время оперативного лечения.

При биопсии материал берут таким образом, чтобы в состав иссекаемой ткани входили участки патологически измененной и здоровой ткани. Это дает возможность получить представление не только о клеточном составе патологически измененных тканей, но и о состоянии окружающих здоровых тканей, а при опухолях — об их отношении к пограничным здоровым тканям. Гистологическое исследование принято подразделять на срочное и плановое. Срочное исследование делают в тех случаях, когда в связи с опухолевым процессом необходимо быстро решить вопрос об объеме оперативного вмешательства. При этом взятую во время биопсии ткань тут же замораживают на микротоме при помощи углекислоты или электроточка и готовят препараты. Основным недостатком этого метода является то, что препараты получаются довольно объемными, а это затрудняет их интерпретацию и может повести к ошибочному заключению.

Для планового гистологического исследования, которое позволяет получить более достоверные данные, взятую ткань помещают в 10—20% раствор формалина и направляют в патологическую лабораторию.

Следует подчеркнуть, что все удаленные во время оперативного вмешательства ткани и органы также помещают в раствор формалина и в обязательном порядке направляют на гистологическое исследование.

КЛИНИКА И ДИФФЕРЕНЦИАЛЬНАЯ ДИАГНОСТИКА ПЕРИОДОНТИТОВ, ПЕРИОСТИТОВ, ОСТЕОМИЕЛИТОВ

Обширная группа одонтогенных воспалительных заболеваний, включающая периодонтиты, периоститы, остеомиелиты и флегмоны, характеризуется рядом общих симптомов. В то же время каждое заболевание, входящее в указанную группу, объединенную общим этиопатогенезом, имеет и свои, присущие ему признаки. Это обстоятельство определяет необходимость использования при их распознавании наиболее доказательного диагностического метода — дифференциальной диагностики заболевания.

Известно, что любой метод диагностики, в том числе и дифференциальный, осуществляется на основе существующей классификации болезни.

Однако, как отмечает Г. А. Васильев (1972), общепризнанной классификации одонтогенных воспалительных заболеваний до сих пор нет.

Одни исследователи [Александров Н. М., 1954; Вайсблат С. Н., 1938; Верлоцкий А. Е.; 1945; Лукьяненко В. И., 1968; Львов П. П., 1929; Лимберг А. А., 1935; Уваров В. М., 1956, и др.] все формы одонтогенных воспалительных заболеваний расценивают как остеомиелит.

Другие авторы [Брандсбург Б. Б., 1931; Лукомский И. Г., 1936, и др.] из группы одонтогенных воспалительных процессов выделяют периодонтиты и остеомиелиты, а периоститы относят к одной из фаз остеомиелита.

Третья, большая группа исследователей [Вернадский Ю. И., 1970; Войно-Ясенецкий В. Ф., 1946; Васильев Г. А., 1953; Евдокимов А. И., 1958; Соловьев М. М., 1979, и др.] считают, что периодонтиты, периоститы, остеомиелиты и флегмоны являются отдельными нозологическими формами одонтогенных воспалительных заболеваний.

По нашему мнению, наиболее приемлемой классификацией одонтогенных воспалительных процессов является объединенная классификация И. Г. Лукомского (периодонтиты) и А. И. Евдокимова (периоститы, остеомиелиты и флегмоны).

Эта обобщенная классификация, используемая также А. Г. Шаргородским (1976), имеет следующий вид.

Классификация одонтогенных воспалительных заболеваний

А. Периодонтиты:

острые (серозные и гнойные)	и	хронические в стадии обострения	хронические (фиброзные, гранулематозные, гранулирующие)
-----------------------------	---	---------------------------------	---

Б. Периоститы челюстей

В. Остеомиелиты челюстей:

по клиническому течению:	по локализации:	по характеру распространения процесса:
острые	верхняя челюсть	ограниченные
подострые	нижняя челюсть	диффузные
хронические		
хронические	обо-	
стрившиеся		

Г. Абсцессы и флегмоны:

лица	окологлоточные
околочелюстные	языка
дна полости рта	шеи

Д. Лимфадениты лица и шеи

Этой классификацией мы будем пользоваться при дальнейшем изложении материала.

ПЕРИОДОНТИТЫ

Воспалительные поражения периодонта, обозначаемые термином «периодонтиты», могут возникать в результате проникновения в периодонт микроорганизмов из омертвевшей пульпы через верхушечное отверстие зуба (верхушечные периодонтиты), реже — в результате распространения воспалительного процесса с десневого края через зубодесневой карман (маргинальные периодонтиты), а также вследствие острой или хронической травмы (травматические периодонтиты) или под влиянием химических раздражений при медикаментозном лечении пульпитов (медикаментозные периодонтиты).

КЛИНИКА ОСТРОГО И ОБОСТРИВШЕГОСЯ ХРОНИЧЕСКОГО ПЕРИОДОНТИТА

Острый и обострившийся периодонтиты характеризуются в начальной стадии заболевания (при серозной форме воспаления) умеренной болезненностью «причинного» зуба, усиливающейся при надавливании. При этом большой ощущается как бы «удлинение» зуба и точно связывает локализацию болевых ощущений с поражением определенного зуба.

При осмотре отмечается изменение цвета коронки зуба от молочно-белого до серого. На ее поверхности обнаруживаются либо кариозная полость, либо пломба. Иногда зуб бывает покрыт искусственной коронкой. В более редких случаях зуб интактен. Зондирование кариозной полости безболезненно, при этом зонд обычно проникает в полость зуба. Слизистая оболочка, как правило, не изменена; отечности и гиперемии ее не наблюдается. При перкуссии по жевательной или режущей поверхности вдоль оси зуба боль усиливается. Пальпация аль-

веолярной части нижней челюсти или альвеолярного отростка верхней челюсти в области проекции верхушки корня вызывает умеренную болезненность.

Подбородочные и подчелюстные лимфатические узлы увеличены до размеров горошины, умеренно болезненны.

В дальнейшем, при переходе серозного воспаления в гнойное (в повседневной практике наиболее часто приходится иметь дело с больными, страдающими гнойной формой острого периодонтита), боли усиливаются, становятся острыми, пульсирующими, приобретают непрерывный характер или с очень короткими светлыми промежутками, иррадируют по ходу ветвей тройничного нерва. При прикосновении к зубу боли усиливаются, и поэтому больной держит рот полуоткрытым.

При обследовании больного отмечаются подвижность пораженного зуба и гиперемия десны вокруг него. Перкуссия вдоль оси зуба резко болезненна. Пальпация альвеолярной части нижней челюсти или альвеолярного отростка верхней челюсти, особенно на участке, соответствующем проекции верхушек корней, вызывает боль. Единичные подбородочные и подчелюстные лимфатические узлы увеличены, болезненны. Иногда наблюдается умеренный коллатеральный отек.

Общее состояние больных, как правило, бывает удовлетворительным. Температура тела обычно нормальная или незначительно повышена. Анализы крови и мочи без существенных изменений.

По клинической картине отличить первично-острый периодонтит от хронического обострившегося не представляется возможным. Только рентгенологическая картина выявляет различие.

При первично-остром периодонтите на рентгенограмме никаких изменений в области верхушки корня не выявляется, при хроническом обострившемся — видны патологические изменения в периодонте.

Описывая клинику периодонтитов, И. Г. Лукомский (1950) указывал: «Для всех симптомов острого периодонтита характерно одно общее свойство — они локализованы вокруг заболевшего зуба, в пределах пораженного органа. За пределами этого органа не наблюдается каких-либо отчетливых изменений»¹.

ДИФФЕРЕНЦИАЛЬНАЯ ДИАГНОСТИКА ОСТРЫХ И ОБОСТРИВШИХСЯ ХРОНИЧЕСКИХ ПЕРИОДОНТИТОВ

В клинике острого и обострившегося хронического периодонтита имеются некоторые общие симптомы с гнойным периоститом, острым остеомиелитом, а также с острым диффузным

пульпитом, невралгией тройничного нерва и острым воспалением верхнечелюстной пазухи.

В этом разделе мы проведем дифференциальную диагностику острого и обострившегося периодонтита с острым диффузным пульпитом и с невралгией тройничного нерва, а с острым воспалением верхнечелюстной пазухи, гнойным периоститом и острым остеомиелитом — в последующих разделах.

Острый диффузный пульпит с острым или обострившимся гнойным периодонтитом имеют общий симптом — боль, иррадирующую по ходу ветвей тройничного нерва и усиливающуюся от теплого и при горизонтальном положении тела больного.

Отличительные признаки. При остром диффузном пульпите боль имеет приступообразный характер со светлыми промежутками различной продолжительности; при острых или обострившихся периодонтитах боль имеет постоянный характер без светлых промежутков или с очень короткими светлыми промежутками.

При остром диффузном пульпите точная локализация больного «пораженного» зуба невозможна; при остром гнойном или обострившемся гнойном периодонтите больной точно указывает «пораженный» зуб.

При остром диффузном пульпите перкуссия зуба не дает усиления боли, а зондирование кариозной полости вызывает боль, хотя зонд и не проникает в полость зуба. При гнойном остром или обострившемся гнойном периодонтите перкуссия усиливает боль, тогда как зондирование кариозной полости (без давления) не усиливает боли и зонд проникает в полость зуба.

При остром диффузном пульпите зуб неподвижен, пальпация альвеолярной части челюсти или альвеолярного отростка в области верхушки корня безболезненна. При остром гнойном или обострившемся гнойном периодонтите зуб в ряде случаев подвижен, пальпация в области верхушки корня болезненна.

Невралгия тройничного нерва с острым гнойным или обострившимся гнойным периодонтитом имеет общий симптом — иррадиацию боли по ходу ветвей тройничного нерва. Отличительные признаки невралгии тройничного нерва от острого гнойного или обострившегося гнойного периодонтита: при невралгии тройничного нерва боль имеет самопроизвольный, приступообразный (со светлыми промежутками) характер с некоторой периодичностью в повторении приступов; приступ может начаться при раздражении определенных участков кожи лица или слизистой оболочки полости рта, так называемой курковой зоны.

При остром гнойном или обострившемся гнойном периодонтите боль связана с «пораженным» зубом, который больной

¹ Евдокимов А. И., Лукомский И. Г., Старобинский И. М. Хирургическая стоматология. М., 1950, с. 157.

может точно указать. Она имеет постоянный характер (иногда с короткими светлыми промежутками), курковая зона отсутствует, боль усиливается при перкуссии этого зуба, от горячего и в горизонтальном положении больного.

КЛИНИКА ХРОНИЧЕСКИХ ПЕРИОДОНТИТОВ

Хронические периодонтиты наиболее часто возникают в результате постоянного и продолжительного воздействия микрофлоры корневого канала на периодонт, реже они являются исходом острого воспалительного процесса в околоверхушечных тканях зуба.

Клиническая картина их бедна симптомами. В. М. Уваров (1971) подчеркивает, что хронический периодонтит протекает обычно без выраженных субъективных ощущений; самое тщательное клиническое обследование не дает четких диагностических признаков.

Жалобы больных часто отсутствуют. При осмотре можно установить в зубе наличие пломбы или полости, зондирование которой безболезненно. Перкуссия зуба обычно безболезненна или слегка болезненна. Главное значение в дифференциальной диагностике хронических периодонтитов имеют данные рентгеновского обследования (рис. 4). Так, при фиброзном периодонтите на рентгенограмме отмечается неравномерное расширение (деформация) периодонтальной щели (см. рис. 4, а); при гранулематозном — в околоверхушечной области, очаг деструкции различных размеров, достаточно резко очерченный (см. рис. 4, в), а при гранулирующем — очаг с разрушением компактной пластинки альвеолы и деструктивными изменениями в губчатом веществе без четких границ между патологическим очагом и нормальными тканями (см. рис. 4, б).

Однако при гранулематозном и гранулирующем периодонтитах в ряде случаев можно отметить и некоторые, хотя и немногочисленные, отличительные клинические симптомы. Например, при гранулематозном периодонтите иногда отмечаются болезненность при надавливании на альвеолярную часть нижней челюсти в области проекции верхушки корня зуба и небольшое выпячивание кости в этом месте, а при гранулирующем периодонтите — отечность десны. Надавливание на нее тупой стороной пинцета оставляет углубление. Слизистая оболочка в углублении вначале бледнеет, а затем на ней появляется ярко-красное пятно.

В некоторых случаях в области альвеолярной части нижней челюсти или альвеолярном отростке верхней челюсти отмечается наличие свища с незначительным количеством гнойного отделяемого.

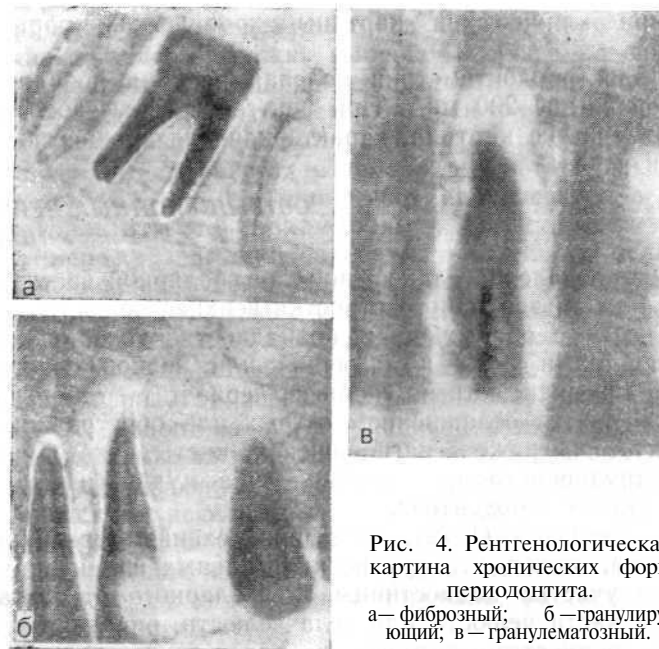


Рис. 4. Рентгенологическая картина хронических форм периодонтита.
а — фиброзный; б — гранулирующий; в — гранулематозный.

Эти симптомы, наряду с рентгенографической картиной, могут служить признаками, помогающими диагностировать отдельные формы хронических периодонтитов.

Что же касается дифференциальной диагностики хронических форм периодонтитов с другими поражениями зубов, то ее следует проводить с хроническим гангренозным пульпитом.

ДИФФЕРЕНЦИАЛЬНАЯ ДИАГНОСТИКА ХРОНИЧЕСКИХ ФОРМ ПЕРИОДОНТИТОВ

Хронические формы периодонтитов имеют следующие общие симптомы с хроническим гангренозным пульпитом: наличие кариозной полости, сообщающейся с полостью зуба, и отсутствие болевой реакции при поверхностном зондировании полости зуба.

Отличительные признаки: при гангренозном хроническом пульпите зондирование полости зуба в глубине и его корневых каналов болезненно; температурные раздражители вызывают медленно проходящую болевую реакцию; электровозбудимость пульпы понижена до 60—80 мкА. При хронических формах периодонтитов зондирование полости зуба на всю глубину и его корневых каналов безболезненно, температурные раздражители болевой реакции не вызывают. В ряде случаев имеются свищ и некоторые другие признаки, приведенные при

изложении клинической картины хронических форм периодонтитов.

При электроодонтометрии болевая реакция появляется на ток силой свыше 200 мкА. При рентгенографическом исследовании отмечается картина, характерная для хронических форм периодонтитов.

ОСТРЫЙ ГНОЙНЫЙ ПЕРИОСТИТ ЧЕЛЮСТЕЙ

Острое воспаление надкостницы альвеолярной части нижней челюсти или альвеолярного отростка верхней челюсти, а также тела челюсти с образованием поднадкостничного абсцесса на вестибулярной и реже на язычной или небной поверхности, определяемое как острый гнойный периостит, в большинстве случаев является осложнением острых или обострившихся периодонтитов и реже — нагноившейся кисты, экстракционной раны, затрудненного прорезывания зуба мудрости и абсцедирующей формы пародонтоза.

Г. А. Васильев (1972), объясняя механизм возникновения периоститов, пишет, что при воспалительных изменениях ограниченного участка надкостницы альвеолярного отростка, альвеолярной части челюсти или тела челюсти, определяемых как серозный периостит, которые в ряде случаев сопутствуют острым или обострившимся хроническим периодонтитам, инфекционное начало отсутствует, и их следует рассматривать как реактивный воспалительный процесс в надкостнице.

Что же касается гнойных периоститов, то он указывает, что: 1) нередко гнойный экссудат из воспаленного периодонта проникает в надкостницу через мелкие отверстия в компактной пластине альвеолы, распространяясь по фолькмановским и гаверсовым каналам (каналам остеонов и питательным каналам); 2) имеет место распространение инфекции по лимфатическим сосудам и 3) в большинстве случаев при обострении хронических периодонтитов экссудат проникает в надкостницу через ранее образовавшуюся узуру в стенке лунки.

Здесь, как нам представляется, спутаны два понятия: «механизм распространения инфекционного процесса» и «механизм распространения гноя». Мы полагаем, что более правильными являются объяснения, которые приводит М. М. Соловьев (1979). Он считает, что в подобных случаях формирование субпериостального абсцесса связано не с прорывом гноя под надкостницу через костную ткань (иначе имела бы место деструкция костной ткани), а с образованием под надкостницей «собственного» гноя в результате воздействия микроорганизмов, бактериальных токсинов и продуктов тканевого распада, проникших сюда из пародонта вдоль сосудов, проходящих в каналах компактного вещества. И следует согласиться с М. М. Соловьевым, что распространение инфекции лимфогенным путем

представляется менее вероятным, так как в этих случаях скорее можно ожидать задержку микробов, токсинов и продуктов тканевого распада в регионарных лимфатических узлах с последующим развитием лимфаденита и аденофлегмон.

Обращая внимание на жалобы больных, следует отметить, что если гнойный периостит возник в результате предшествовавшего острого или обострившегося хронического верхушечного периодонтита, то резкая боль в области «причинного» зуба по мере развития заболевания постепенно ослабевает, но зато усиливается боль в области альвеолярного отростка верхней челюсти или альвеолярной части нижней челюсти. Эта боль может распространиться на всю половину челюсти и иррадиировать по ходу ветвей тройничного нерва.

Если же периостит возник в результате распространения инфекции на периост из инфицированной лунки, нагноившейся кисты, инфекционно-воспалительного очага в краевом пародонте, то сразу же возникает весьма интенсивная боль, распространяющаяся на всю челюсть с иррадиацией по ходу ветвей тройничного нерва в ухо, глаз и висок. Это объясняется тем обстоятельством, что гнойный экссудат, скапливаясь под надкостницей, которая хорошо иннервирована, растягивает и отслаивает ее от кости.

Симптомы, зависящие от локализации очага воспаления периоста, его протяженности, вирулентности инфекции и реактивности организма, составляют клиническую картину острого гнойного периостита.

КЛИНИКА ОСТРОГО ГНОЙНОГО ПЕРИОСТИТА

При внешнем осмотре больных с острым гнойным периоститом всегда можно отметить более или менее выраженную асимметрию лица за счет коллатерального отека мягких тканей вблизи очага воспаления периоста. Как отмечает Г. А. Васильев (1972), распространяется он довольно типично в зависимости от расположения зуба, явившегося «причиной» гнойного периостита.

Если, например, «причиной» гнойного периостита явились верхние резцы, то значительно отекает и увеличивается в размерах верхняя губа. Отек в таких случаях распространяется на крылья и дно носа. При этом в ряде случаев гнойный экссудат может проникнуть под надкостницу переднего отдела дна носовой полости и образовать там абсцесс. В тех же случаях, когда причиной гнойного периостита послужили верхние клыки или верхние малые коренные зубы, выраженный отек захватывает ткани щечной и скуловой областей, нередко распространяясь на нижнее и даже на верхнее веки. При гнойном периостите, возникшем от верхних больших коренных зубов, коллатеральный отек тканей щечной и околоушно-жевательной

областей доходит почти до ушной раковины, но редко распространяется на нижнее веко.

Для гнойного периостита, возникшего от нижних резцов, характерным является распространение коллатерального отека на нижнюю губу, подбородок и на передний отдел подподбородочной области. При возникновении гнойного периостита от нижнего клыка или малых коренных зубов отек захватывает нижний отдел щечной области и распространяется в подчелюстную область. Если же причиной гнойного периостита послужили нижние большие коренные зубы, то в таких случаях коллатеральный отек, располагаясь в нижних отделах щеки, распространяется в подчелюстную и околоушно-жевательную области. В ряде случаев воспалительный процесс от нижних коренных зубов захватывает надкостницу угла и ветви челюсти и распространяется на прикрепляющиеся здесь мышцы (жевательную и медиальную крыловидную), вызывая воспалительную контрактуру. При этом кожные покровы в цвете не изменены и хорошо собираются в складку.

Иногда при первичной локализации инфекционного очага в области нижних больших коренных зубов поражается периост альвеолярной части нижней челюсти не с вестибулярной, а с язычной поверхности (по Я. М. Биберману, 1963 — в 9,4%). В таких случаях лишь у некоторых больных отмечается умеренный коллатеральный отек тканей в заднем отделе подчелюстного треугольника. У таких больных имеет место значительное ограничение открывания рта, вызванное распространением воспалительного процесса на нижний отдел медиальной крыловидной мышцы.

Коллатеральный отек отсутствует и асимметрии лица не наблюдается, если воспалительный процесс распространяется на надкостницу твердого нёба и там образуется поднадкостничный абсцесс. Это происходит от верхних боковых резцов при изогнутости их корней кзади в нёбную сторону от нёбного корня первого верхнего малого коренного зуба и от нёбных корней верхних больших коренных зубов.

При осмотре полости рта, если имеет место воспаление надкостницы на вестибулярной поверхности альвеолярного отростка верхней челюсти или альвеолярной части нижней челюсти, можно отметить выраженную гиперемию и отек слизистой оболочки десны не только в области зуба, явившегося местом входных «ворот» для инфекции, но и на некотором расстоянии от этого зуба. Переходная складка в этой области вначале бывает сглаженной, а затем она выбухает. При пальпации альвеолярного отростка верхней челюсти или альвеолярной части нижней челюсти на вестибулярной поверхности отмечается диффузное утолщение покрывающих кость тканей. Зуб, послуживший «причиной» периостита, становится подвижным, перкуссия его вызывает появление боли.

В дальнейшем под надкостницей альвеолярного отростка верхней челюсти или альвеолярной части нижней челюсти на вестибулярной поверхности образуется абсцесс. По прошествии 4—5 дней гной из поднадкостничного абсцесса (если последний не был вскрыт оперативным путем) расплавляет надкостницу и прорывается под слизистую оболочку десны. На десне при этом появляется четко отграниченная припухлость полушаровидной формы. При ее пальпации определяется флюктуация. Боли, бывшие до этого довольно интенсивными, стихают. Спустя непродолжительное время гнойник самопроизвольно вскрывается в полость рта.

Если же прорыв гноя из-под надкостницы происходит не через десну в полость рта, в глубь окружающих челюсть мягких тканей, то это ведет к дальнейшему распространению гноя и, в конечном счете, к развитию флегмоны.

При локализации острого гнойного периостита на язычной поверхности альвеолярной части нижней челюсти, возникшего от нижних больших коренных зубов, имеют место болезненное глотание, боли при движении языка и, как уже отмечалось, ограничение открывания рта. Изменения в преддверье полости рта здесь отсутствуют. При осмотре полости рта отмечаются резкое покраснение и отечность слизистой оболочки на соответствующем участке альвеолярной части челюсти с язычной поверхности, которые распространяются на слизистую оболочку дна полости рта. При пальпации в месте перехода слизистой оболочки альвеолярной части челюсти на дно полости рта определяются вначале инфильтрат, а затем ее выбухание с флюктуацией. После самопроизвольного прорыва гнойника через слизистую оболочку или его оперативного вскрытия все воспалительные явления ликвидируются.

В случае прорыва гнойника в окружающие ткани гнойный процесс распространяется в подъязычную или подчелюстную область или окологлоточное пространство.

Клиническое течение острого гнойного периостита, локализующегося на твердом нёбе, имеет некоторые особенности, отличающие его от клинических проявлений других локализаций. Это объясняется тем обстоятельством, что в переднем отделе твердого нёба не имеется подслизистого слоя и рыхлой клетчатки, а кость покрыта весьма плотной надкостницей. Поэтому распространение гнойного экссудата от исходного очага в сторону твердого нёба происходит весьма медленно и сопровождается нарастающими ноющими болями, которые по мере увеличения количества гнойного экссудата принимают пульсирующий характер. При скоплении гнойного экссудата под надкостницей на твердом нёбе появляется весьма плотная, резко болезненная при дотрагивании припухлость полушаровидной или овальной формы около 3 см в диаметре, которая очень медленно увеличивается. Через 4—5 сут от начала

заболевания в ее центре появляется размягчение, а затем и флюктуация. Естественно, что отслоенная гнойным экссудатом плотная и толстая надкостница является значительным препятствием для самопроизвольного вскрытия гнойника. Обычно вскрытие гнойника происходит только на 7—10-е сутки. При этом вследствие недостаточного оттока гноя течение заболевания принимает подострый характер, из свища выделяется небольшое количество гноя, а его полость выполняется грануляциями. Иногда через свищ отходят небольшие секвестры, которые образовались вследствие вторичного остеомиелита.

По поводу возникновения вторичного остеомиелита следует привести высказывание Ю. И. Вернадского (1970), который пишет: «Однако, говоря о возможности секвестрации в связи с вторично развившимся остеомиелитом челюсти, необходимо подчеркнуть, что для самих по себе острых гнойных периоститов челюсти характерным является отсутствие существенных изменений в кости, которые могли бы привести к образованию секвестров. В этом — одно из кардинальных отличий острого периостита от острого остеомиелита челюсти»¹.

Исследование лимфатических узлов при острых гнойных периоститах, особенно при локализации воспалительного процесса на нижней челюсти, позволяет отметить их увеличение и болезненность. При этом совершенно четко определяется, что увеличены и болезненны не единичные узлы, а группы их.

Общее состояние больных нарушается в зависимости от реактивности организма и вирулентности инфекции. В связи с интоксикацией у больных отмечаются плохое самочувствие, общая слабость, разбитость, головная боль, плохой сон, пониженный аппетит.

Температура тела обычно держится в пределах 37—38 °С, иногда она повышается до 38,5—39 °С.

Со стороны внутренних органов каких-либо особенностей, присущих указанному заболеванию, не наблюдается. При исследовании крови изменений количества эритроцитов и гемоглобина не наблюдается. Со стороны лейкоцитов отмечается либо повышенное, либо нормальное их количество. Как установил Я. М. Биберман (1963), исследовавший кровь у 272 больных с острым гнойным периоститом, у 150 из них было отмечено увеличение содержания лейкоцитов от 8100 до 15 000, у 9 больных — от 15 000 до 25 000, а у остальных 113 больных число лейкоцитов составляло от 4000 до 8000.

Количество сегментоядерных нейтрофилов было повышенным до 70% у 53 больных, до 76% — у 21, оставалось в пределах нормы — у 147 и было пониженным — у 51 больного.

¹ Вернадский Ю. И. Основы хирургической стоматологии. Киев, 1970, с. 164.

Повышение количества палочкоядерных нейтрофилов от 8 до 20% отмечалось у 69 больных. Пониженное содержание эозинофилов до 1% наблюдалось у 87 больных, уменьшенное количество лимфоцитов — от 15 до 20% у 62 и до 10% у 7 больных.

СОЭ (скорость оседания эритроцитов) у подавляющего большинства больных в начале заболевания не изменялась, лишь через 2—4 дня она увеличивалась до 15 мм в 1 ч у 183 больных, а у остальных 89 — оставалась без изменений.

Данные, приведенные Я. М. Биберманом, позволяют отметить, что изменения крови при гнойном периостите не являются столь выраженными, как это имеет место при острых одонтогенных остеомиелитах и флегмонах.

Исследования мочи также не выявляют в ней каких-либо существенных изменений.

При рентгенологическом исследовании, как указывал Ф. И. Лapidус, в начале заболевания на рентгенограмме отмечаются лишь те изменения, которые были вызваны ранее предшествующим воспалительным процессом в периодонте «причинного» зуба. Только на 5—8-й день от начала заболевания, когда уже произошла отслойка от кости периоста и некоторая его оссификация, удается определить периостит и рентгенографически.

Таковы основные признаки проявления острого гнойного одонтогенного периостита. Некоторые из них присущи и другим воспалительным заболеваниям, поэтому проведение дифференциальной диагностики острого гнойного периостита представляется весьма необходимым.

ДИФФЕРЕНЦИАЛЬНАЯ ДИАГНОСТИКА ОСТРОГО ГНОЙНОГО ПЕРИОСТИТА

Острый гнойный периостит имеет общие симптомы с острым или обострившимся гнойным периодонтитом, острым остеомиелитом, одонтогенным абсцессом, острым лимфаденитом, нагноившейся кистой, а при локализации периостита на верхней челюсти — с острым гнойным воспалением верхнечелюстной пазухи. Здесь проведем дифференциальную диагностику с острым и обострившимся гнойным периодонтитом, а с другими вышеперечисленными заболеваниями — при изложении их клинической картины.

Острый или обострившийся гнойный периодонтит имеет следующие общие симптомы с острым гнойным периоститом: оба заболевания начинаются с появления самопроизвольных болей в области определенного зуба, усиливающихся при надавливании на него или при его перкуссии. Как при остром или обострившемся гнойном периодонтите, так и при остром гнойном периостите боли иррадируют по ходу ветвей тройничного

нерва, усиливаются при движении или горизонтальном положении тела. Как при остром или обострившемся гнойном периодонтите, так и при остром гнойном периостите отмечаются подвижность «причинного» зуба, увеличение и болезненность лимфатических узлов.

Отличия острого или обострившегося гнойного периодонтита от острого гнойного периостита определяются тем обстоятельством, что в первом случае очаг воспаления, как отметил И. Г. Лукомский (1949), локализуется в пределах одного зуба, а во втором — воспалительный процесс выходит за пределы одного зуба и распространяется на надкостницу. Поэтому при остром или обострившемся гнойном периодонтите перкуссия вызывает болезненность только одного зуба, а при остром гнойном периостите отмечается болезненность нескольких зубов, стоящих рядом с «причинным» зубом.

Острый или обострившийся гнойный периодонтит характеризуется резкими болями при каждом прикосновении к «причинному» зубу. При распространении же воспалительного процесса на периост боль в области «причинного» зуба уменьшается, а одновременно с этим появляется нарастающая боль в области альвеолярного отростка верхней челюсти или альвеолярной части и тела нижней челюсти.

При остром или обострившемся гнойном периодонтите десна вокруг пораженного зуба только иногда незначительно припухает и краснеет. При остром гнойном периостите десна всегда резко краснеет и отекает, и не только в области зуба, послужившего причиной периостита, но и на некотором протяжении от него. По мере нарастания воспалительных явлений происходят сглаженность переходной складки, ее инфильтрация, а затем, соответственно развитию поднадкостничного абсцесса, ее выбухание.

Острый или обострившийся гнойный периодонтит вызывает увеличение и появление болезненности единичных региональных лимфатических узлов, а при остром гнойном периостите отмечается изменение не единичных лимфатических узлов, а группы их.

Острый или обострившийся периодонтит, как правило, не вызывает коллатерального отека, в то время как острый гнойный периостит сопровождается выраженным отеком не только десны, но и лица в области окружающих челюсть мягких тканей, который распространяется весьма типично, в зависимости от локализации зуба, послужившего причиной гнойного периостита.

При остром гнойном или обострившемся периодонтите общее состояние больных, как правило, не нарушается; температура тела у них бывает нормальной или незначительно повышенной. Изменений со стороны крови и мочи обычно не наблюдается.

При остром гнойном периостите отмечается нарушение общего состояния, повышение температуры тела. Изменений красной крови обычно не имеется. Со стороны белой крови можно отметить как нормальное количество лейкоцитов, так и их увеличение. СОЭ также может быть увеличенной либо нормальной. В моче изменений обычно не бывает.

Таким образом, резюмируя дифференциальные клинические симптомы острого или обострившегося гнойного периодонтита и острого гнойного периостита, следует отметить, что они различаются лишь количественными характеристиками, и именно это следует учитывать при установлении диагноза.

ОДОНТОГЕННЫЙ ОСТЕОМИЕЛИТ ЧЕЛЮСТЕЙ

Одонтогенные остеомиелиты челюстей и до настоящего времени являются весьма частым заболеванием челюстно-лицевой области. Так, по данным Г. А. Васильева (1972), В. И. Лукьяненко (1968) и других авторов, больные, страдающие различными формами одонтогенного остеомиелита челюсти, в стоматологических стационарах составляют до 25—30%. Следовательно, врачи стоматологических учреждений довольно часто встречаются с этим заболеванием. Однако ошибки в его диагностике все еще продолжают наблюдаться. Причинами этого, по нашему мнению, являются: 1) отсутствие единой классификации одонтогенных воспалительных процессов и 2) незнание дифференциальных признаков одонтогенных остеомиелитов. Для того чтобы из всего многообразия симптомов, присущих одонтогенным воспалительным процессам, выбрать более специфические, характеризующие именно одонтогенный остеомиелит челюстей, нам кажется, что прежде всего нужно установить сущность самого одонтогенного остеомиелитического процесса и тех патологоанатомических изменений, которые он вызывает в челюстных костях и окружающих мягких тканях.

Исходя из этиопатогенеза этого заболевания, большинство современных исследователей определяют одонтогенный остеомиелит как инфекционно-воспалительный процесс в челюстной кости, распространяющийся за пределы пародонта зуба, явившегося входными воротами для инфекции с одновременным воспалением прилегающих к челюсти мягких тканей.

Рассматривая более подробно этиологические моменты, следует указать, что наиболее часто источником инфекции являются зубы с гангренозной распавшейся пульпой.

По данным В. И. Лукьяненко (1968), остеомиелиты, возникшие в результате распространения инфекции из зубов с гангренозно распавшейся пульпой, составляли 74,2% по отношению ко всем одонтогенным остеомиелитам челюстей. Эти данные совпадают и с данными других авторов. Однако значение

отдельных групп зубов в возникновении этого заболевания неодинаково. Статистические данные разных авторов позволяют отметить, что наиболее частой причиной одонтогенного остеомиелита челюстей как на верхней, так и на нижней челюсти являются первые большие коренные зубы, на втором месте — зубы мудрости и на третьем — вторые большие коренные зубы.

Что же касается возбудителей заболевания — это смешанная микрофлора: различные штаммы стафилококков, стрептококков, палочковидные бактерии в сочетании с гнилостными.

Однако в литературе за последнее десятилетие [Колодкин А. В., 1971; Солнцев А. М., 1970; Соловьев М. М., 1979, и др.] сообщается о преимущественной роли патогенных стафилококков как возбудителей остеомиелита.

Развитие острого остеомиелита начинается с проникновения микрофлоры в костную ткань и возникновения там воспалительного процесса, патогенез которого большинство авторов [Васильев Г. А., 1972; Снежко Я. М., 1951; Соловьев М. М., 1979, и др.] связывают с предварительной сенсibilизацией организма.

Инфекция из периодонта проникает в костномозговые пространства альвеолярного отростка верхней челюсти или альвеолярной части нижней челюсти через многочисленные мелкие отверстия в стенках зубных альвеол, служащие для прохождения кровеносных, лимфатических сосудов и нервных ответвлений, вызывая воспалительные изменения (отек и гиперемия) отдельных участков костного мозга. Из костного мозга воспалительный процесс распространяется и на содержимое каналов остеонов, вызывая там тромбоз сосудов и их гнойное расплавление. В дальнейшем происходит некроз больших или меньших участков кости с образованием секвестров.

При остром гнойном остеомиелите возникают изменения и в окружающих челюсть тканях.

Наиболее часто воспалительный процесс распространяется на надкостницу. В начале изменения имеют характер коллатерального отека, при этом надкостница соответственно расположению гнойного очага в кости пропитывается серозным экссудатом, выявляется гиперемия. Затем экссудат принимает гнойный характер, скапливается между костью и надкостницей, вызывая явления острого гнойного периостита. Из-под надкостницы гной, расплавив ее, может распространиться в окологлазничные мягкие ткани. Возможно также распространение гнойного экссудата в окологлазничные мягкие ткани и без вовлечения в процесс надкостницы. Все это приводит к образованию абсцессов и флегмон, утяжеляющих течение острого гнойного остеомиелита челюстей и, как отмечает В. М. Уваров (1971), ведущих к увеличению участков омертвения кости в результате тромбоза сосудов, расположенных в очаге гнойного воспаления.

Однако в литературе имеются и другие взгляды на причины поражения костной ткани. Так, М. М. Соловьев (1979) предполагает, что процесс поражения и отторжения костной ткани в виде секвестров при остеомиелите связан с изменением ее антигенных свойств. Вероятнее всего, подчеркивает он, что такие изменения происходят под влиянием бактериальных токсинов, которые, соединяясь с белками костной ткани, вызывают их денатурирование. При этом нарушение кровообращения в челюсти отражается на этом процессе в той мере, в какой оно приводит к снижению иммунологических свойств ее тканей.

Следует заметить, что распространение гнойного воспалительного процесса в челюсти, обуславливающее возникновение ограниченного или диффузного остеомиелита, большинство исследователей связывают с реактивностью организма больного, анатомическими особенностями пораженного участка челюсти и в известной мере с вирулентностью микрофлоры, влиянием ее токсинов.

М. М. Соловьев (1979) в эксперименте установил, что развитие инфекционного процесса на фоне искусственного подавления иммунологической реактивности организма подопытных животных сопровождалось обширным поражением тканей челюстной области. Аналогичная закономерность им была выявлена и при анализе клинических наблюдений: у больных с низким уровнем иммунологической реактивности организма чаще наблюдалось развитие деструктивных форм одонтогенного остеомиелита челюстей.

В. М. Уваров (1971) отмечает, что длительность течения острого периода зависит от тяжести процесса и его распространенности. При abortивных формах он может быть очень коротким и закончиться в течение 2—3 дней, а при тяжелом течении острый процесс может продолжаться 10—12 дней и дольше.

В последующем, при повышении иммунных свойств организма, происходит отграничение воспалительного очага, появляются демаркационные зоны в кости и мягких тканях — начинается переход острого остеомиелита в подострый.

Некоторые авторы [Александров Н. М., 1954; Лукьяненко В. И., 1968] полагают, что клинически в большинстве случаев выделение подострой стадии невозможно, да и нецелесообразно. Однако подавляющее большинство авторов [Вернадский Ю. И., 1970; Васильев Г. А., 1972; Верлоцкий А. Е., 1945; Евдокимов А. И., 1958; Лукомский И. Г., 1936; Уваров В. М., 1971, и др.] выделяют этот период как переходный от острой стадии к хронической.

Хронический остеомиелит характеризуется дальнейшим затиханием воспалительного процесса, продолжающимся отграничением воспалительных очагов, отторжением секвестров и

новообразованием костной ткани с формированием секвестральной капсулы.

После самопроизвольного отхождения или оперативного удаления секвестров происходит заполнение образовавшегося дефекта соединительной тканью и ее оссификация.

Но иногда на отдельных участках кости остаются воспалительные очаги, заполненные грануляциями и содержащие небольшие секвестры, что является причиной обострения хронических остеомиелитов.

Все авторы, занимающиеся изучением одонтогенного остеомиелита, отмечают длительность течения по времени его хронической формы. Так, В. М. Уваров (1971) указывает, что при диффузных поражениях этот период продолжается 1—2 мес, а иногда и дольше. Таким образом, остеомиелитический процесс в своем течении проходит 3 стадии своего развития, каждая из которых характеризуется определенными патологическими изменениями, проявляющимися и определенными клиническими признаками. Однако прежде, чем перейти к изложению клиники и диагностики одонтогенного остеомиелита, следует остановиться на некоторых статистических данных. Они касаются возраста, пола больных и локализации воспалительного процесса. Изучение возрастного состава больных показывает, что одонтогенным остеомиелитом наиболее часто заболевают лица в возрасте от 20 до 40 лет, а также дети от 5 до 10 лет, что связывается с наибольшим в этих возрастных группах распространением кариеса зубов, а также с процессом роста и перестройки челюстей.

Клинические наблюдения позволяют отметить, что мужчины и женщины заболевают почти одинаково часто.

Рассматривая вопрос о частоте поражения челюстей, все исследователи указывают на преимущественное поражение нижней челюсти. Кроме этого, остеомиелитический процесс на нижней челюсти протекает более тяжело, чаще встречаются деструктивные формы.

Указанные факты объясняются топографоанатомическими особенностями челюстей. В верхней челюсти губчатое вещество содержится в небольшом количестве, компактная ее пластинка более тонка и порозна за счет множества отверстий, через которые проходят кровеносные и лимфатические сосуды, а также нервные веточки. Вследствие этого микробы, их токсины и продукты тканевого распада из пародонта легко проходят через кость в околожелюстные ткани. В нижней челюсти имеется значительное количество губчатого вещества; ее компактная пластинка более плотная, что, естественно, создает препятствие для свободного прохождения через вещество кости микроорганизмов, их токсинов и продуктов тканевого распада, вследствие чего, как отмечает М. М. Соловьев (1979), концентрация последних в кости может возрастать до такого уровня, при кото-

ром возникает выраженное повреждение костных структур. Этим, по его предположению, и объясняется' более частое развитие деструктивных форм остеомиелита на нижней челюсти.

М. М. Соловьев (1979) обращает внимание и на другую топографоанатомическую особенность строения верхней и нижней челюстей, связанную с их васкуляризацией. Как известно, основным источником кровоснабжения нижней челюсти является нижняя альвеолярная артерия, проходящая в нижнечелюстном канале вместе с одноименной веной и нервом. Распространение инфекционно-воспалительного процесса на нижнечелюстной канал может привести к сдавлению экссудатом проходящей там вены и к венозному застою, который приводит к нарушению кровообращения. Возникший при этом тромбофлебит усугубляет расстройство последнего. Возможный тромбоз нижнелуночковой артерии, на что указывает В. М. Уваров (1971), неблагоприятно отражается на состоянии местных механизмов иммунитета и, как подчеркивает М. М. Соловьев (1979), приводит к развитию деструктивного остеомиелита.

На верхней челюсти, которая имеет в основном экстраосальные источники кровоснабжения, вероятность возникновения указанных нарушений гемодинамики меньше.

Совершенно очевидно, что одонтогенный остеомиелит челюсти, являясь единой нозологической формой, в своем течении проходит определенные стадии (острую, подострую и хроническую), характеризующиеся соответствующими симптомами, которые и составляют клинику одонтогенного остеомиелита, соответственно стадиям его течения.

Начнем с описания острой стадии одонтогенного остеомиелита.

КЛИНИКА ОСТРОГО ОДОНТОГЕННОГО ОСТЕОМИЕЛИТА

Течение острого одонтогенного остеомиелита челюсти характеризуется как общими неспецифическими симптомами, так и многими местными признаками, свойственными и другим острым одонтогенным воспалительным процессам. Поэтому только всесторонний и тщательный анализ их позволяет из множества симптомов выбрать более специфические, определяющие острый одонтогенный остеомиелит.

Обычно больные жалуются на локализованные боли в области зуба, явившегося причиной заболевания, усиливающиеся при жевании (надавливании на него), или, что бывает чаще, на боли разлитого характера в области нескольких зубов с иррадиацией в ухо, височную область, в глазницу и на припухлость соответствующей половины лица. В дальнейшем при

нарастании воспалительных явлений припухлость увеличивается, делается более плотной, боли в области зубов, которые становятся подвижными, усиливаются, принимают рвущий, пульсирующий характер. При этом больные указывают, что из-за болей они не могут открывать рот, разговаривать и принимать пищу. В это же время у больных повышается температура тела, появляются ознобы, общая слабость, быстрая утомляемость. В процессе расспроса в большинстве случаев удается установить, что у больного ранее неоднократно возникали боли в области зуба, послужившего причиной настоящего заболевания, который был лечен (или не был лечен и имел глубокую кариозную полость). Некоторые больные указывают, что заболевание у них возникло после лечения зуба по поводу осложненного кариеса или после его удаления, произведенного из-за появившихся в нем болей. Часто больные возникновения заболевания связывают с переохлаждением организма, с перенесенными острыми инфекционными заболеваниями (грипп, ангина, острые респираторные болезни и др.). При внешнем осмотре больного с острым одонтогенным остеомиелитом челюсти можно отметить выраженную в той или иной степени асимметрию лица за счет припухлости мягких тканей, локализирующуюся в зоне воспалительного процесса в кости. Вначале она бывает мягкой и безболезненной, но в дальнейшем становится плотной и резко болезненной. При поверхностном расположении воспалительного инфильтрата кожные покровы в этой области гиперемированы, напряжены, блестят, в складку не берутся. Регионарные лимфатические узлы вначале удается прощупать: они увеличены и болезненны. Но в дальнейшем, из-за отека и инфильтрации окружающих тканей, их пальпация становится невозможной. Как отмечает В. И. Лукьяненко (1968), косвенно в процесс вовлекаются и слюнные железы, поскольку в них имеются лимфатические узлы, хотя сама слюнная железа нагноительным процессом первично никогда не поражается.

При локализации воспалительного процесса в области мышц, поднимающих нижнюю челюсть, возникает вначале рефлекторная, а затем и воспалительная контрактура, приводящая к сведению челюстей.

Следует указать еще на один из ранних, но необязательных местных симптомов острого одонтогенного остеомиелита челюстей — гипостезию мягких тканей, иннервируемых нервами, проходящими через пораженный участок челюсти. Весьма редко гипостезия отмечается на верхней челюсти, в зоне, иннервируемой подглазничным нервом. Значительно чаще она наблюдается на нижней челюсти — в зоне, иннервируемой подбородочным нервом. В последнем случае, отмечает В. И. Лукьяненко (1968), этот признак, носящий название симптома Vincent

(Венсана), всегда говорит о диффузном или очаговом поражении нижней челюсти. Однако при этом необходимо учитывать и то обстоятельство, что симптом Венсана может быть вызван острым гнойным периоститом наружной поверхности нижней челюсти, распространившимся в область подбородочного отверстия [Васильев Г. А., 1972] или возник в результате флегмоны крыловидно-челюстного пространства [Дубов М. Д., 1961].

На 2—3-й день от начала заболевания острым одонтогенным остеомиелитом у больных появляется гнилостный запах изо рта, особенно при плохом уходе за полостью рта.

Осмотр полости рта позволяет выявить, что зуб, явившийся причиной заболевания, либо запломбирован, либо имеет глубокую кариозную полость. Иногда же, если инфекция проникла в кость из зубодесневого кармана, он интактен. При перкуссии его и рядом стоящих зубов отмечается болезненность, но боль при перкуссии «причинного» зуба не столь интенсивна, как была раньше. М. М. Соловьев (1979) указывает, что при ограниченном остеомиелите боли возникают при перкуссии двух соседних зубов, а при очаговом и диффузном — целой группы (6—8 и больше). Эти зубы обычно подвижны, а больше других — зуб, явившийся причиной развития остеомиелита. Десна на протяжении подвижных зубов отечна, иногда синюшна, отслоена от альвеолярной части нижней челюсти или от альвеолярного отростка верхней. При надавливании на десну из-под нее выделяется гной.

Эти изменения обнаруживаются не только на десне вестибулярной поверхности, но и на язычной или небной. Отмечаются также сглаженность, гиперемия и выраженная инфильтрация переходной складки.

Таковы основные симптомы в наиболее выраженном виде местного проявления острого остеомиелита челюстей.

На основании изложенного вполне уместно попытаться дать оценку некоторым из них в отношении диагностической их ценности. Например, наличие воспалительных изменений на значительном участке в мягких тканях альвеолярной части нижней челюсти или альвеолярного отростка верхней с двух сторон позволяет думать о вовлечении в воспалительный процесс вещества кости, так же как и наличие болевой реакции периодонта на перкуссию и расшатанность зубов.

Здесь, конечно, приведены наиболее специфические симптомы острого остеомиелита челюстей, но тем не менее каждый симптом, взятый изолированно, не может определять остеомиелитический процесс как таковой. Только на данных анализа совокупности всех симптомов как местного, так и общего характера, к рассмотрению которых мы приступаем, следует основывать диагностику одонтогенного остеомиелита.

ОБЩИЕ ПРОЯВЛЕНИЯ ОСТРОГО ОДОНТОГЕННОГО ОСТЕОМИЕЛИТА

Они характеризуются рядом неспецифических симптомов, таких как повышенная температура тела, ознобы, тахикардия, общая слабость, быстрая утомляемость, головная боль, плохой сон, отсутствие аппетита. Иногда имеются нарушения физиологических отправления: чаще запоры, реже — жидкий стул, в ряде случаев — уменьшение суточного диуреза (олигурия). Все эти симптомы обуславливаются интоксикацией организма бактериальными токсинами и продуктами тканевого распада, а олигурия кроме этого, может быть вызвана и затруднением в приеме необходимого количества жидкости из-за болей при глотании.

Совокупность указанных симптомов и определяет общее состояние больных, которое может быть тяжелым, средней тяжести и легким (удовлетворительным).

При этом наибольшую роль в суждении о тяжести состояния авторы отводят температурной реакции. Многие из них указывают, что температура тела в большинстве случаев повышается до 39—41 °С, а некоторые температурную реакцию связывают не только с тяжестью общего состояния больных, но и распространением процесса в кости. Отдельные же исследователи [Васильев Г. А., 1972, и Лукомский И. Г., 1949] особое значение придают возникновению озноба, считая его наиболее характерным для остеомиелита и имеющим диагностическое значение. Однако более поздние работы позволяют считать, что при остром остеомиелите челюстей повышение температуры тела до 40—41 °С наблюдается сравнительно редко. Наиболее же часто температура при остром одонтогенном остеомиелите повышается до 38,5—39 °С. При этом, естественно, строгой закономерности между температурной реакцией и степенью распространенности остеомиелитического процесса в челюстных костях не наблюдается. М. М. Соловьев (1979) указывает, что гипертермические реакции с повышением температуры тела до 38 °С и выше одинаково часто встречаются как у больных с деструктивным остеомиелитом, так и у больных с прочими формами одонтогенных заболеваний.

Более важное значение для диагностики распространения гнойной инфекции имеет амплитуда температурных колебаний в течение суток. Размахи температуры, превышающие 1,5—2 °С, могут свидетельствовать о генерализации инфекции с образованием новых очагов нагноения либо о наличии нераспознанных.

Отсутствие же температурной реакции при тяжелых формах острого остеомиелита, сопровождающихся выраженной интоксикацией, свидетельствует о низкой иммунологической реак-

тивности организма и является неблагоприятным прогностическим признаком.

Следует остановиться еще на одном неспецифическом симптоме, наблюдаемом при остром одонтогенном остеомиелите — тахикардии, выраженность которой должна быть пропорциональной подъему температуры тела (повышение температуры тела на 1 °С обычно сопровождается учащением пульса на 10 в минуту). Расхождение между частотой пульса и температурой тела («ножницы») также считается неблагоприятным прогностическим признаком.

Теперь перейдем к изложению показателей лабораторных исследований. Начнем с показателей морфологического состава крови.

При остром одонтогенном остеомиелите почти всегда наблюдаются более или менее выраженные изменения в крови больных (главным образом в белой крови). Отмечается увеличение числа лейкоцитов со сдвигом лейкоцитарной формулы влево. Разные авторы приводят различные данные об изменении уровня содержания лейкоцитов. Так, Г. А. Васильев (1972) указывает, что у значительного числа больных отмечается лейкоцитоз в пределах 18 000 — 20 000. По данным В. И. Лукьяненко (1968), лейкоцитоз достигает 10 000 и более лишь у 40% больных, увеличивается до 8000—9000 примерно у 35% больных и остается нормальным (в пределах 6000 в 1 мм³) у 25% больных.

Таким образом, эти данные позволяют отметить, что более чем у половины больных (60%) количество лейкоцитов остается нормальным или едва выходит за пределы верхней границы нормы.

Некоторые авторы [Лимберг А. А., 1935; Соловьев М. М., 1979] сопоставляли при остром остеомиелите объем поражения костной ткани с величиной лейкоцитоза. При этом А. А. Лимберг (1935) пришел к выводу, что намечается некоторая зависимость между протяженностью остеомиелитического очага и количеством лейкоцитов, а М. М. Соловьев (1979) установил, что прямая зависимость между объемом поражения тканей и высотой лейкоцитарной реакции существует далеко не всегда.

Что же касается лейкоцитарной формулы, то при выраженном остром остеомиелитическом процессе отмечается нарастание количества нейтрофилов до 80% при увеличении числа палочкоядерных нейтрофилов до 10—15% и иногда появлении юных (2—3%). Одновременно с нарастающим нейтрофилезом наблюдается уменьшение содержания лимфоцитов и эозинофилов. Базофилы и моноциты обычно удерживаются на нормальных цифрах.

М. М. Соловьев (1979) попытался проследить зависимость соотношения процентного содержания нейтрофилов и лимфоцитов (которое в норме равно $2,2 \pm 0,206$) с формой заболевания

и пришел к выводу, что у тех больных, у которых это соотношение было равно или превышало 3,7, чаще встречался деструктивный остеомиелит.

Красная кровь, как правило, при остром остеомиелите не изменяется, хотя отдельные авторы, например Г. А. Васильев (1972), указывают, что у ряда больных в течении острого периода заболевания можно отметить падение, иногда значительное, гемоглобина и уменьшение числа эритроцитов. Однако другие авторы этого не отмечают.

СОЭ почти у всех больных обычно увеличена и у большинства достигает весьма высоких цифр (30 мм/ч и более).

И. Г. Лукомский (1950) считал, что увеличение СОЭ до 40 мм/ч является признаком, указывающим с большой достоверностью на развитие деструкции костной ткани. Как отметил М. М. Соловьев (1979), его данные подтверждают это положение.

Обратимся к другим показателям.

Исследования общего белка и белковых фракций сыворотки крови [Яковлева Л. П., 1960; Эпштейн Я. З., 1966, и др.] позволили установить, что при остром одонтогенном остеомиелите у больных нарушаются соотношения между белковыми фракциями сыворотки крови, но без изменения общего количества белка. При этом было показано, что при остром катаральном воспалительном процессе увеличивается фракция γ -глобулинов, при гнойном — увеличивается количество d_2 — β -глобулинов, снижается, альбумин-глобулиновый коэффициент.

Исследования С-реактивного белка в сыворотке крови [Левенец А. А., 1967; Медведева А. Ф., 1965] показали, что он появляется через 14—26 ч после начала заболевания. При этом была обнаружена прямая зависимость между распространенностью воспалительного процесса и содержанием С-реактивного белка в сыворотке. Однако однократная резкоположительная реакция на С-реактивный белок, как это отметил М. М. Соловьев (1979), не всегда соответствовала объему поражения костной ткани. Поэтому большее диагностическое значение имеют многократные исследования на С-реактивный белок.

При исследовании так называемой «третьей фракции крови», т. е. осадка свободных форменных элементов крови, который обнаруживается в сыворотке на дне пробирки после извлечения сгустка (И. И. Данилин), проведенном по микрометоду Машкита, было установлено, как отмечает В. М. Уваров (1971), что при остром остеомиелите третья фракция крови стоит на низких цифрах и равна 5—15 мм³ (при норме 35—40 мм³). При этом высокий лейкоцитоз, сдвиг лейкоцитарной формулы влево совпадают с уменьшением объема третьей фракции и указывают на ухудшение состояния больного. Падение третьей фракции до 1 мм³, подчеркивает В. М. Уваров

(1971), является весьма неблагоприятным прогностическим признаком.

Производились также исследования электролитного состава сыворотки крови, но и при этом не были обнаружены изменения, специфические для одонтогенного остеомиелита челюстей.

И прав Н. А. Груздев (1978), утверждающий, что ни один из перечисленных тестов не является специфическим, т. е. отражающим глубину поражения именно костной ткани. По многим из этих тестов можно лишь косвенно судить только о тяжести воспалительного процесса. Это объясняется, по нашему мнению, тем обстоятельством, что все перечисленные тесты отражают только общую реакцию организма на гнойную инфекцию, а не характеризуют, да по своей сущности и не могут характеризовать, имеющиеся местные изменения. Нам кажется более целесообразным предположение И. Г. Лукомского (1950) о том, что гной поднадкостничного абсцесса и гной, исходящий из костного мозга, должны качественно отличаться. И при исследовании качественного состава гноя эти отличия были обнаружены. В гное, взятом из остеомиелитического очага, были найдены клетки костномозгового происхождения (нормобласты, миелобласты, миелоциты, промиелоциты), а в гное из поднадкостничного абсцесса таких клеток найдено не было. Об этом же пишет Ю. И. Вернадский (1970), ссылаясь на данные Е. К.-Зеленцовой 1937 и 1941 гг. Исследований такого характера в более поздний период в литературе нам найти не удалось, так как они, по-видимому, не проводились. Нам кажется, что только изучение гноя, взятого из местного очага, может дать отправные точки для ранней дифференциальной диагностики острого остеомиелита.

При исследовании мочи у больных с острым остеомиелитом нередко обнаруживаются различные изменения, свидетельствующие об инфекционно-токсическом поражении почек. Так, по данным В. З. Скоробогатько, нормальный состав мочи был обнаружен у 42% больных, а у 58% больных были найдены различные изменения: альбуминурия (от 0,03 до 3%), гематурия и цилиндрурия. Такие изменения чаще отмечались у лиц пожилого возраста.

Рентгенологическое обследование у больных в острой стадии остеомиелита не выявляет изменений, происходящих в кости. На рентгенограмме можно видеть только изменения, характеризующие предшествующий патологический процесс (изменения в периодонте или верхушечных тканях зуба, явившегося причиной заболевания). Начальные рентгенологические признаки остеомиелита в виде очагового или диффузного просветления («воспалительный остеопороз») можно определить лишь на 10—15-е сутки после начала заболевания.

Таким образом, острая стадия одонтогенного остеомиелита имеет определенную клинику, отличающуюся от клиники

подострой и хронической стадий этого заболевания, но сходную во многих своих проявлениях с другими, остро возникающими заболеваниями. Поэтому дифференциальная диагностика одонтогенного остеомиелита представляется весьма важной в практическом отношении, хотя в ряде случаев, как отмечает А. Г. Шаргородский, она не вызывает большой трудности.

ДИФФЕРЕНЦИАЛЬНАЯ ДИАГНОСТИКА

Перечисленные местные и общие симптомы острого остеомиелита, как показывают клинические наблюдения и данные литературы, имеют сходство с симптомами одонтогенных, некоторых специфических воспалительных заболеваний (при присоединении к ним неспецифических гноеродных микробов) и отдельных форм опухолевых процессов.

А. Г. Шаргородский (1976), детализируя эти заболевания, указывает, что острый одонтогенный остеомиелит необходимо дифференцировать от следующих заболеваний: 1) острого (или обострившегося хронического) периодонтита; 2) острого гнойного периостита; 3) нагноившихся одонтогенных кист; 4) злокачественных опухолей; 5) костной формы актиномикоза; 6) воспалительных заболеваний слюнных желез; 7) воспалительных процессов мягких тканей лица (абсцессов и флегмон).

Во избежание повторений в этом разделе мы изложим дифференциальную диагностику острого остеомиелита с острым (или обострившимся) гнойным периодонтитом и гнойным периоститом, а с остальными заболеваниями — при изложении их клинической картины.

Острый (или обострившийся хронический) гнойный периодонтит с острым одонтогенным остеомиелитом имеют следующие одинаковые симптомы; оба заболевания начинаются болями в области зуба, явившегося источником инфицирования; боль усиливается при надавливании на зуб и в дальнейшем приобретает пульсирующий характер; при том и другом заболевании отмечаются возрастающая подвижность пораженного зуба и гиперемия прилегающей десны.

Но в дальнейшем, через 2—3 сут, выявляются весьма выраженные различия между этими двумя заболеваниями. Отличительными симптомами острого (или обострившегося хронического) гнойного периодонтита от острого остеомиелита являются следующие: при остром (или обострившемся хроническом) гнойном периодонтите отмечается подвижность только одного зуба, являющегося местом проникновения инфекции в периодонт, тогда как для острого остеомиелита характерна подвижность группы рядом стоящих зубов и выделение из-под десны гноя. При остром (или обострившемся хроническом) гнойном периодонтите иногда определяются незначительная

отечность и гиперемия десны в области подвижного зуба, а при остром остеомиелите наблюдаются выраженные воспалительные изменения с инфильтрацией мягких тканей всего альвеолярного отростка на верхней челюсти или альвеолярной части — на нижней. При остром (или обострившемся хроническом) гнойном периодонтите отдельные увеличенные и болезненные лимфатические узлы прощупываются в течение всего процесса заболевания, а в случае острого остеомиелита пальпация увеличенных и болезненных пакетов этих узлов возможна лишь в начале процесса. В дальнейшем она становится все более затруднительной (в результате инфильтрации мягких тканей). При остром (или обострившемся хроническом) гнойном периодонтите только иногда наблюдается незначительная отечность окологлазничных мягких тканей, а при остром остеомиелите всегда отмечается значительный отек окологлазничных мягких тканей с выраженной их инфильтрацией. И, наконец, общее состояние больных при остром (или обострившемся хроническом) гнойном периодонтите, как правило, остается удовлетворительным, в то время как при остром остеомиелите оно (в подавляющем большинстве случаев) бывает средней тяжести и тяжелым.

Острый гнойный периостит с острым остеомиелитом имеют следующие общие симптомы. В большинстве случаев оба заболевания начинаются с проявления острого (или обострившегося хронического) гнойного периодонтита в области зуба, явившегося входными воротами для инфекции. При этих заболеваниях отмечаются отечность мягких тканей альвеолярной части нижней челюсти или альвеолярного отростка верхней челюсти, болезненность при перкуссии группы зубов. Оба заболевания сопровождаются появлением отека мягких тканей лица в области локализации гнойного процесса. При обоих заболеваниях рано появляется реакция со стороны регионарного лимфатического аппарата: увеличение и болезненность соответствующей группы лимфатических узлов. Общее состояние больных при обоих заболеваниях бывает нарушенным, отмечаются также и общие реакции организма: повышается температура тела, наблюдаются изменения крови с увеличением содержания лейкоцитов, увеличением СОЭ, появлением в сыворотке крови С-реактивного белка.

Отличим гнойного периостита от острого остеомиелита является следующее: при гнойном периостите наблюдаются воспалительные явления (гиперемия, отечность, инфильтрация мягких тканей альвеолярного отростка или альвеолярной части челюсти) с одной поверхности, а при остром остеомиелите — с двух. Н. А. Груздев (1978) этот отличительный признак острого остеомиелита формулирует как «муфтообразный воспалительный инфильтрат, охватывающий челюсть». При гнойном периостите отмечаются выраженная подвижность зуба, послужившего

источником инфицирования, и болезненность при перкуссии соседних зубов, а в случае острого остеомиелита, помимо болезненности при перкуссии ряда зубов и подвижного зуба, явившегося входными воротами для инфекции, имеет место выраженная подвижность всего этого ряда зубов с выделением из-под десны гноя. Гнойный периостит, локализующийся на нижней челюсти, крайне редко сопровождается появлением симптома Венсана (только иногда при локализации воспалительного процесса на наружной поверхности нижней челюсти в области подбородочного отверстия), а при остром остеомиелите нижней челюсти этот симптом наблюдается гораздо чаще.

При гнойном периостите наблюдающийся в окологлазничных тканях коллатеральный отек характеризуется пастозностью тканей, отсутствием боли при пальпации и гиперемии кожных покровов, которые можно легко взять в складку, а при остром остеомиелите в окологлазничных мягких тканях отмечается распространенный плотный, резко болезненный инфильтрат, кожные покровы над которым натянуты, блестящи, в складку не берутся.

При гнойном периостите группы увеличенных и болезненных регионарных лимфатических узлов определяются в течение всего процесса заболевания (если, конечно, процесс не осложнится флегмонозным воспалением), а при остром остеомиелите увеличенные регионарные лимфатические узлы прощупываются только в начальной стадии заболевания. В дальнейшем из-за инфильтрации окружающей клетчатки их прощупать не удается.

Общее состояние больных при гнойном периостите почти никогда не бывает тяжелым. Обычно оно остается удовлетворительным или, что реже, средней тяжести. Общие реакции (симптомы) также выражены умеренно. При остром остеомиелите состояние больных, как правило, средней тяжести или тяжелое. Общие реакции выражены более резко.

Н. А. Груздев (1978) к перечисленным признакам, отличающим гнойный периостит от острого остеомиелита, добавляет следующие: при гнойном периостите отмечается быстрое купирование воспалительного процесса после вскрытия гнойника, удаления «причинного» зуба и прекращения выделения гноя из раны через 1—2 сут, а также быстрое снижение температуры тела после хирургического вмешательства. При остром остеомиелите общее состояние больного через 1—2 сут после вскрытия гнойника и удаления «причинного» зуба не улучшается, гноетечение нарастает, характер гноя меняется от желтого густоватого до грязно-серого жидкого. Температура тела после хирургического вмешательства не снижается, особенно если температурная кривая была типа гектической (при отсутствии гнойных затеков и метастатических очагов воспаления).

Ю. И. Вернадский (1970), как уже указывалось, ссылаясь на данные Е. К. Зеленцовой, отмечает, что отличительным признаком гнойного периостита от острого остеомиелита, кроме перечисленных, является также отсутствие в гное, полученном из поднадкостничного абсцесса, костномозговых клеток.

КЛИНИКА ПОДОСТРОГО И ХРОНИЧЕСКОГО ОСТЕОМИЕЛИТА

Оперативное или самопроизвольное вскрытие гнойного очага в челюсти и в окологлазничных тканях приводит к постепенному стиханию острых воспалительных явлений, т. е. к переходу заболевания из острой стадии вначале в подострую, а затем и в хроническую.

Как отмечает В. И. Лукьяненко (1968), первым клиническим признаком того, что острая стадия остеомиелита не разрешилась выздоровлением, а переходит в хроническую, следует считать формирование свищей в области операционной раны, из которых выделяется гной.

В этой *переходной подострой стадии* отмечается уменьшение отечности мягких тканей. Операционные раны очищаются от некротизированных тканей, гранулируют. Гной, выделяющийся из раны или свища, становится более густым, без гнилостного запаха, уменьшается его количество. В полости рта также наблюдается уменьшение количества гноя, выделяющегося из-под десны. Те зубы, которые располагаются в центре воспалительного очага в кости, еще больше расшатываются, а находящиеся от него по периферии укрепляются, хотя порог электровозбудимости пульпы этих зубов длительное время остается пониженным.

Общее состояние больных в подострой стадии одонтогенного остеомиелита улучшается: снижается температура тела, уменьшаются ее суточные колебания, хотя еще в ряде случаев может наблюдаться субфебрилитет. Восстанавливается сон, появляется аппетит, нормализуется функция кишечника. Улучшаются показатели крови. По данным М. М. Соловьева (1979), в первую очередь нормализуется содержание лейкоцитов: относительный и абсолютный нейтрофилез сменяется лимфоцитозом, появляются эозинофилы. В меньшей степени изменяется СОЭ. С-реактивный белок исчезает из сыворотки крови довольно рано.

Иногда в этой стадии, а чаще в хронической, наблюдаются обострения процессов из-за задержки гноя, что отражается и на показателях крови.

При рентгенологическом обследовании в подострой стадии заболевания (спустя 10—14 дней после начала заболевания) на рентгенограмме виден очаг разрежения неправильной формы, без четких границ. Иногда отмечается несколько таких

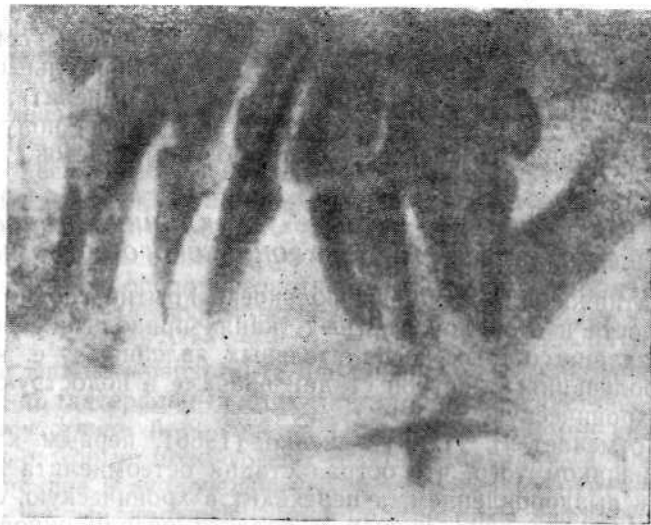


Рис. 5. Рентгенологическая картина хронического диффузного деструктивного одонтогенного остеомиелита нижней челюсти.

очагов, которые сливаются вместе. По краю челюсти может наблюдаться тень в виде полосы различной ширины и плотности, что расценивается как проявление оссифицирующего периостита.

По данным М. М. Соловьева (1979), при отсутствии выраженной деструкции костной ткани продолжительность подострой стадии одонтогенного остеомиелита составляет 1,5—2 нед. Затем она постепенно переходит в последнюю, третью, хроническую стадию, которая характеризуется завершением отторжения секвестров и одновременным усилением регенеративных процессов и является самой длительной. По данным Г. А. Васильева (1972), В. М. Уварова (1971) и др., при диффузных формах она продолжается 1—2 мес, а иногда и дольше.

На верхней челюсти наиболее часто происходит отторжение ограниченных участков кости, главным образом в области альвеолярного отростка. Иногда же секвестрируются участки нижнего края глазницы. При вторичном остеомиелите секвестры чаще отходят в виде очень тонких пластинок от передней и переднебоковой поверхности этой кости.

На нижней челюсти наблюдается секвестрация не только участков альвеолярной части, но и тела, а иногда и ветви (рис. 5). Секвестры чаще бывают небольших размеров, до 1—1,5 см в поперечнике. Реже встречаются крупные секвестры во всю толщину кости. Секвестрация в результате вторичного

остеомиелита наиболее часто наблюдается на наружной поверхности тела, ее нижнего края, особенно в области угла, а также на наружной поверхности ветви.

Сроки секвестрации омертвевших участков кости различны и зависят главным образом от их локализации и реактивности организма больного. По данным М. М. Соловьева (1979), у больных со средним уровнем иммунологической реактивности организма сроки формирования секвестров в области альвеолярного отростка верхней челюсти составляют 3—4 нед, в области альвеолярной части нижней челюсти и тела верхней челюсти — 4—5 нед, в области тела и ветви нижней челюсти — 6—8 нед. Эти сроки секвестрации различных участков кости челюстей согласуются и с данными, приведенными Г. А. Васильевым (1972). При этом оба автора подчеркивают, что сроки секвестрации зависят и от величины омертвевшего участка кости. Чем он больше, тем длительнее происходит процесс секвестрации. Отделившиеся секвестры, окруженные секвестральной капсулой, разрушаются, а стенки капсулы утолщаются и уплотняются. У ослабленных больных и лиц пожилого возраста в результате недостаточности процессов регенерации, особенно при секвестрации больших участков нижней челюсти, может и не образоваться достаточно прочная секвестральная капсула. В таких случаях нижняя челюсть деформируется, а иногда может возникнуть патологический перелом. При преобладании репаративных процессов над деструктивными, выражающихся в появлении ограниченных экзостозов либо в равномерном увеличении всех линейных размеров того или иного участка челюсти, наблюдается асимметрия лица, а в ряде случаев (избыточное образование костной ткани в области венечного, мышелкового отростка нижней челюсти и скулового отростка верхней челюсти) функциональные нарушения движений нижней челюсти. Эта форма хронического остеомиелита определяется как гиперостозная.

Указанные процессы в кости определяют клиническую картину хронической стадии одонтогенного остеомиелита. При внешнем осмотре у таких больных отмечается выраженная асимметрия лица за счет утолщения мягких тканей, главным образом из-за нарушения лимфообращения, происшедшего в результате воспалительного процесса и послеоперационных рубцов, а также за счет деформации челюсти. В области послеоперационных рубцов определяются свищевые ходы, идущие до кости, через наружные отверстия которых выступают обильные грануляции и выделяется в большем или меньшем количестве густой гной.

Зондирование свищей позволяет определить шероховатость кости, подвижность секвестров, в ряде случаев — их границы и размеры, особенно при секвестрации компактного слоя или всей толщи кости.

При пальпации отмечается утолщение кости в области остеомиелитического очага за счет оссифицирующего периостита. При осмотре полости рта слизистая оболочка альвеолярного отростка или альвеолярной части челюсти представляется утолщенной, сине-багрового цвета. У шеек подвижных зубов из-под отслоенной десны выступают грануляции и выделяется густой гной. В ряде случаев имеются свищевые ходы с гнойным отделяемым в местах бывших разрезов или самопроизвольно вскрывшихся гнойников. Иногда (при секвестрации альвеолярного отростка или альвеолярной части челюсти) отмечается подвижность зубов вместе с секвестром.

Существенное значение в диагностике хронического одонтогенного остеомиелита имеет рентгенологическое исследование. Как уже указывалось, первые рентгенологические признаки, характерные для остеомиелита, выявляются не ранее 10—14-го дня от начала заболевания. Но они еще недостаточны для суждения о действительном объеме и протяженности некротических изменений, которые, по данным Г. А. Зедгенидзе и И. А. Шехтера, всегда больше, чем они определяются на рентгенограмме. В конце 3—4-й недели эти изменения на рентгенограмме выявляются более отчетливо. Основу их составляют процессы деструкции и репарации. Деструкция костной ткани выявляется в виде секвестрации. По величине секвестры бывают весьма различными — от мельчайших, величиной с просыное зерно (так называемых милиарных), до очень крупных — 5—7 см в поперечнике. Форма их весьма разнообразная — чаще неправильная, многогранная с неровными, как бы изъеденными краями.

На фоне разрежения костной ткани секвестры выделяются своей плотностью и определяются в виде интенсивной тени разной величины и формы. При этом кортикальные секвестры выделяются более выраженной тенью, чем секвестры губчатого вещества. В случае крупных секвестров на рентгенограмме можно заметить и демаркационный вал, проявляющийся в виде полосы просветления между интактной костной тканью и тенью секвестра. Нередко можно отметить выраженные периостальные наслоения, особенно по нижнему краю тела и в области ветви челюсти.

Такова клиническая и рентгенологическая картина наиболее часто встречающихся форм хронического остеомиелита.

Как уже отмечалось, после оперативного удаления или самопроизвольного отхождения секвестров остеомиелитический процесс ликвидируется.

Однако наблюдаются формы хронического одонтогенного остеомиелита, характеризующиеся длительным, затяжным течением с распространением процесса на все новые участки здоровой кости. Рентгенологически при этом отмечается проявление на рентгенограммах новых мелких очагов деструкции с

остеосклерозом в окружности. У таких больных из свищей выделяются милиарные секвестры, после чего свищ закрывается, однако вскоре возникает обострение воспалительных явлений с формированием нового свища. Такая ползучая форма хронического остеомиелита, как отмечает В. И. Лукьяненко (1968), может сопровождаться значительным утолщением кости, потерей многих, до того здоровых, зубов, а также некоторыми изменениями со стороны внутренних органов (печень, почки) и истощением больных.

ДИФФЕРЕНЦИАЛЬНАЯ ДИАГНОСТИКА

Хронический одонтогенный остеомиелит дифференцируют от одонтогенной подкожной гранулемы, специфических поражений челюстей (актиномикоз, туберкулез, сифилис), доброкачественных опухолей и опухолеподобных образований (остеоид-остеома, остеобластокластома, фиброзная дисплазия, эозинофильная гранулема), злокачественных опухолей (рак, саркома).

В этом разделе мы считаем целесообразным провести дифференциальную диагностику с одонтогенной подкожной гранулемой.

Одонтогенная подкожная гранулема лица представляет собой своеобразное вяло протекающее воспаление подкожной клетчатки, возникшее в результате распространения инфекции из одонтогенного очага. При этом в подкожной клетчатке лица на уровне или в некотором отдалении от зуба, являющегося первичным очагом инфекции (чаще при наличии хронического гранулирующего периодонтита), возникает округлой формы безболезненный инфильтрат около 1—1,5 см в диаметре. Кожа над ним истончается, становится сине-багровой. Со стороны полости рта появляется тяж (прощупываемый в подслизистом слое), идущий от лунки зуба, послужившего первичным очагом инфекции, к инфильтрату в толще клетчатки. Временами инфильтрат нагнаивается и вскрывается со стороны кожных покровов с образованием свища с очень незначительным гнойным отделяемым. При оперативном вскрытии такой гранулемы гноя почти не бывает, а ее полость представляется заполненной вялыми грануляциями.

В дальнейшем рана или свищ заживает, но спустя некоторое время последний открывается вновь, иногда несколько в стороне от прежнего места. Подкожная одонтогенная гранулема самостоятельно, как правило, не излечивается и может существовать в течение многих лет.

Л. М. Рабинович (1967) различает 4 клинические формы ее: начальную, стационарную, ползучую и абсцедирующую. И. Г. Лукомский (1960) выделяет две клинические формы: стационарную и ползучую.

КЛИНИКА И ДИФФЕРЕНЦИАЛЬНАЯ ДИАГНОСТИКА ФЛЕГМОН И АБСЦЕССОВ ЧЕЛЮСТНО-ЛИЦЕВОЙ ОБЛАСТИ

Стационарная форма представляется в виде ограниченного очага с бугристой поверхностью, покрытого истонченной кожей, который в дальнейшем вскрывается с образованием свища и выделением из него незначительного количества кровянистой гнойной жидкости.

Ползучая гранулема характеризуется медленным распространением ее в подкожной клетчатке лица с образованием новых очагов. Обе формы периодически могут абсцедировать.

Одонтогенная подкожная гранулема лица с одонтогенным хроническим остеомиелитом челюсти имеют следующие общие симптомы: наличие длительно существующих свищей; распространение патологического процесса на новые участки при ползучей (мигрирующей) гранулеме лица и при вяло текущей форме хронического остеомиелита.

Признаки, отличающие одонтогенную подкожную гранулему лица от одонтогенного хронического остеомиелита челюсти: одонтогенная подкожная гранулема лица развивается без предшествующей острой фазы; асимметрии лица не наблюдается; расположенная в очаге грануляционная ткань состоит из вялых грануляций; из свища выделяется небольшое количество кровянисто-гнойной жидкости; при зондировании свища зонд не проникает до кости. При рентгеновском исследовании обнаруживается гранулирующий периодонтит. При пальпации со стороны полости рта под слизистой оболочкой определяется тяж, идущий от лунки зуба с гранулирующим периодонтитом к одонтогенной подкожной гранулеме.

Одонтогенному хроническому остеомиелиту всегда предшествует острый процесс, характеризующийся как местными, так и общими симптомами. Отмечается выраженная асимметрия лица. Из свищей выступают пышные грануляции и выделяется густой, желтого цвета гной. При зондировании свища удается проникнуть к кости. Осмотр полости рта выявляет наличие группы резко подвижных зубов. При рентгенологическом исследовании определяется деструкция костной ткани с наличием секвестров.

Описанных клинко-рентгенологических признаков, отличающих одонтогенный хронический остеомиелит с одонтогенной подкожной гранулемы лица, вполне достаточно для установления диагноза каждого из этих заболеваний. Однако следует иметь в виду, что одонтогенная подкожная гранулема лица может быть осложнением одонтогенного хронического остеомиелита челюсти, на что указывают И. Г. Лукомский (1950) и В. И. Лукьяненко (1968).

В литературе, посвященной гнойно-воспалительным процессам челюстно-лицевой области, имеется много неясного, а порой даже противоречивого. Так, ряд авторов [Линденбаум Л. М., 1929; Лукомский И. Г., 1929; Лукьяненко В. И., 1968; Фабрикант М. Б., 1935] все гнойно-воспалительные процессы в челюстно-лицевой области считают флегмонами. Другие же [Вернадский Ю. И., 1970; Васильев Г. А., 1972; Груздев Н. А., 1978; Евдокимов А. И., 1950; Соловьев М. М., 1979, и др.] разделяют их на абсцессы и флегмоны.

При этом дифференциальную диагностику между абсцессами и флегмонами эти авторы проводят главным образом при описании клинических проявлений, обусловленных топографо-анатомическим их положением. Однако достаточно четких симптомов, отличающих абсцесс от флегмоны одной и той же локализации, они не приводят. Это признают и сами авторы. Так, Ю. И. Вернадский (1970) указывает, что в некоторых случаях провести строгую грань между ограниченной флегмоной и абсцессом бывает трудно. Н. А. Груздев (1978) подчеркивает, что в челюстно-лицевой области нередко вызывает затруднение дифференциальная диагностика абсцессов и флегмон, особенно в начальной стадии их развития.

Кроме того, имеются разногласия и по вопросу о причинах, вызывающих возникновение абсцессов и флегмон, расхождение по классификации одонтогенных гнойных воспалительных процессов.

Их классифицируют по топографоанатомическим признакам [Васильев Г. А., 1972; Евдокимов А. И., 1950 и др.], по местонахождению клетчатки, в которой проявляются флегмоны, разделяя их на флегмоны подкожной клетчатки и на флегмоны межмышечной клетчатки [Фабрикант М. Б., 1935], по исходной локализации инфекционно-воспалительного процесса, выделяя остеофлегмоны и аденофлегмоны и т. д. Поэтому прежде, чем приступить к изложению клинических проявлений абсцессов и флегмон челюстно-лицевой локализации, необходимо разобраться во всех этих вопросах, т. е. следует начать с определения понятий абсцесса и флегмоны.

Под абсцессом понимают ограниченный гнойный очаг, являющийся результатом гнойного расплавления клетчатки, а под флегмоной—острое, разлитое гнойное воспаление клетчатки (подкожной, межмышечной, межфасциальной и др.), характеризующееся тенденцией к дальнейшему распространению.

Следует также заметить, что М. М. Соловьев (1979) выделяет еще одну форму воспалительного процесса челюстно-лицевой области — так называемые целлюлиты (серозное воспаление клетчатки).

Детальное изучение клинических проявлений гнойно-воспалительных процессов в челюстно-лицевой области, их течения и лечения позволяет согласиться с авторами, указывающими на необходимость разделения одонтогенных абсцессов и флегмон по их топографоанатомическому признаку.

Принимая во внимание топографическую анатомию клетчаточных пространств, где локализуется гнойно-воспалительный процесс, вполне логично под термином «абсцесс» понимать гнойно-воспалительный процесс, ограниченный пределами какого-либо одного изолированного клетчаточного пространства, а под термином «флегмона» — разлитой гнойно-воспалительный процесс, распространяющийся на 2—3 и более смежных клетчаточных пространств.

Подобное понимание этих двух разновидностей гнойно-воспалительного процесса определяется тем обстоятельством, что при абсцессе гнойно-воспалительный очаг ограничен в своем распространении определенным клетчаточным пространством, а при флегмоне такого ограничения нет, так как гнойно-воспалительный процесс располагается в клетчаточном пространстве, сообщаемом с другими клетчаточными пространствами.

Исходя из изложенного, мы полагаем, что околочелюстными абсцессами в области верхней челюсти следует считать гнойные очаги, локализующиеся в таких ограниченных анатомических пространствах, как область клыковой ямки (*fossa canina*), на твердом и мягком нёбе; на нижней челюсти — гнойные очаги в челюстно-язычном желобке и подподбородочной области; в области языка — гнойные очаги в толще его тканей. Необходимо отметить, что абсцессы, располагающиеся в клыковой ямке (*fossa canina*) и в челюстно-язычном желобке, строго говоря, являются таковыми только в начальной стадии заболевания. При несвоевременном их вскрытии они могут принять характер флегмонозного процесса.

К околочелюстным флегмонам в области верхней челюсти нужно отнести гнойно-воспалительные процессы, находящиеся в подглазнично-скуловой и щечной областях, в подвисочной и крылонёбной ямках, в области глазницы и в височной области; к флегмонам в области нижней челюсти — гнойные процессы, располагающиеся в подчелюстном треугольнике, поджевательном пространстве, в области околоушной слюнной железы и позадичелюстной ямки, в крыловидно-челюстном и окологлобочном пространстве, к флегмонам дна полости рта — гнойно-воспалительные процессы, находящиеся в клетчаточных пространствах выше и ниже челюстно-подъязычной мышцы.

Приведенная классификация, по нашему мнению, соответствует истинному положению в отношении гнойно-воспалительных процессов в мягких тканях челюстно-лицевой области в зависимости от их топографоанатомических отношений и значительно облегчает возможность их дифференциальной диагностики.

Второй вопрос, который здесь необходимо рассмотреть, касается источников происхождения одонтогенных абсцессов и флегмон.

Ряд авторов [Вайсблат С. Н., 1938; Верлоцкий А. Е., 1935; Лукьяненко В. И., 1968; Львов П. П., 1929; Уваров В. М., 1971, и др.] считают, что гнойные воспаления околочелюстных мягких тканей возникают в результате их распространения из остеомиелитического очага.

Однако другая группа авторов [Васильев Г. А., 1972; Груздев Н. А., 1978; Евдокимов А. И., 1958, и др.] полагают, что гнойные воспаления околочелюстных мягких тканей наиболее часто проявляются при хронических обострившихся и острых периодонтитах и, как правило, сопутствуют острому остеомиелиту.

Клинические наблюдения подтверждают правильность точки зрения последних исследователей.

Подчеркивая этот факт, Н. А. Груздев (1978) указывает, что прежде авторы совершенно обоснованно употребляли термин «флегмона» с приставками: например, термин «остеофлегмона» относился к флегмоне, сопутствующей остеомиелиту челюсти; термин «аденофлегмона» означал флегмону, осложнившую гнойный лимфаденит; термин «одонтогенная флегмона» определял флегмону, развившуюся на почве острого периодонтита или периостита.

Такая классификация флегмонозных процессов имеет весьма существенное значение и сейчас, так как она позволяет более полно определить их суть и характеризовать каждый из них.

Подводя итог изложенному, следует особо отметить, что одонтогенные гнойно-воспалительные процессы, локализующиеся в клетчаточных пространствах челюстно-лицевой области, наиболее целесообразно разделять на абсцессы и флегмоны, а последние, в свою очередь, — на остеофлегмоны, одонтогенные флегмоны и аденофлегмоны. Но при этом возникает вопрос: что между ними общее и какие между ними существуют различия?

Для ответа на этот вопрос необходимо рассмотреть клинику флегмон различного происхождения, провести их дифференциацию, описать клинические проявления и выявить отличительные признаки отдельных флегмон, определяемых их локализацией, провести дифференциальную диагностику флегмон с другими схожими с ними заболеваниями, рассмотреть клинику одонтогенных абсцессов, провести их дифференциацию с флегмонами и другими схожими с ними воспалительными процессами.

Как уже указывалось, флегмонозные процессы лица и околочелюстных тканей по их происхождению разделяются на одонтогенные флегмоны, остеофлегмоны и аденофлегмоны. К этому следует добавить, что, кроме перечисленных, встречаются также флегмоны, не связанные своим происхождением с одонтогенными очагами.

Мы совершенно согласны с мнением В. И. Лукьяненко (1968) о том, что четкое разделение нагноительных процессов по своему происхождению представляется чрезвычайно важным, так как позволяет избежать не только методологической, но и терапевтической ошибки. Поэтому мы изложим здесь клинические проявления перечисленных выше флегмон, акцентируя внимание на их отличительных признаках.

КЛИНИКА ОДОНТОГЕННЫХ
ФЛЕГМОН

При одонтогенных флегмонах (за исключением остеофлегмон, сопутствующих острому остеомиелиту) распространенность инфекционно-воспалительного процесса в костной ткани ограничена пределами пародонта одного зуба, являющегося источником нагноительного процесса.

Наиболее часто одонтогенные флегмоны начинаются с проявлений острого или обострившегося хронического периодонтита в области этого зуба. Распространение инфекции (преимущественно стафилококковой) из одонтогенного очага в мягкие ткани происходит контактным путем через питательные каналы и каналы остеонов. Гнойно-воспалительный процесс в мягких тканях формируется достаточно быстро. При этом его формирование чаще всего не связано с прорывом сюда гноя из одонтогенного очага, а является следствием образования «собственного» гноя в результате проникновения инфекции. Одонтогенные флегмоны характеризуются такими же местными и общими симптомами, какие имеют место и при одонтогенных абсцессах, только в более выраженной степени. Выраженность местных симптомов определяется локализацией гнойно-воспалительных процессов. При расположении их в поверхностных клетчаточных пространствах, например в щечной, подчелюстной областях, местные симптомы проявляются более отчетливо, чем при глубоких флегмонах (подвисочной и крылонёбных ямок, глубоких слоях височной области).

Для поверхностных флегмон, как отмечает Г. А. Васильев (1972), характерен диффузный болезненный инфильтрат, покрытый напряженной, лоснящейся гиперемированной кожей, не собирающейся в складку. В окружности инфильтрата имеется резко выраженный коллатеральный отек, из-за кото-

рого невозможно определить границу флегмонозного процесса.

При глубоких флегмонах коллатеральный отек и инфильтрация тканей менее выражены. Гиперемия кожных покровов почти не отмечается.

Местная температура, определенная методом цветной термографии, на 2—2,5° ниже, чем при поверхностно расположенных флегмонах.

Флегмоны, располагающиеся в области жевательных мышц, вызывают выраженную контрактуру нижней челюсти, нарушая акт жевания.

При локализации флегмоны выше челюстно-подъязычной мышцы и в области корня языка из-за отека и инфильтрации тканей дно полости рта становится как бы приподнятым, язык отесняется к нёбу, появляются гиперемия и отечность нёбных дужек. При флегмоне окологлоточного пространства отмечается сужение глоточного кольца, нарушаются речь и дыхание.

Более подробно местные симптомы, зависящие от локализации флегмон, будут описаны несколько позднее. Здесь же важно отметить, что при одонтогенных флегмонах по мере развития флегмонозного процесса в околочелюстных тканях боль в зубе, послужившем причиной развития этого процесса, значительно уменьшается, сам же зуб становится подвижным, но никаких изменений со стороны соседних зубов обычно не наблюдается.

Реакция со стороны регионарных лимфатических узлов заключается в их увеличении и болезненности, но при локализации флегмонозного процесса в подчелюстной области их возможно прощупать только в начале заболевания. В дальнейшем из-за выраженного отека и инфильтрата пальпация их становится крайне затруднительной.

Общие неспецифические симптомы выражаются в значительном повышении температуры тела до 38—39 °С. Но температурная кривая имеет несколько другой характер, чем при остром остеомиелите, ее колебания между утренними и вечерними часами составляют около 1 °С. Отмечаются также изменения в картине белой крови. Лейкоцитоз достигает 13 000—18 000 мм³. Наблюдается выраженный нейтрофилез со сдвигом лейкоцитарной формулы влево. СОЭ увеличивается до 30 мм/ч, а иногда и более. В сыворотке крови появляется С-реактивный белок в значительном количестве. Изменяются белковые фракции.

В моче у ряда больных обнаруживаются альбуминурия с наличием белка до 2—3%, гематурия (эритроциты в осадке до 2—10 в поле зрения), наличие гиалиновых и реже зернистых цилиндров (данные В. З. Скоробогатько).

Остеофлегмона почти всегда сопутствует острому остеомиелиту челюсти и связана с его развитием. Поэтому, как отмечает А. И. Евдокимов (1956), остеофлегмоне предшествует бурное или во всяком случае острое начало.

Заболевание в большинстве случаев начинается с воспаления в периодонте зуба, имеющего гангренозно распавшуюся пульпу. Очень быстро инфекционно-воспалительный процесс выходит за пределы пародонта одного зуба, распространяется по кости, захватывая соседние зубы. Они становятся болезненными, подвижными, перкуссия их вызывает боль. Десна в области этой группы зубов и соседних краснеет и отекает как с вестибулярной, так и с язычной или небной поверхности, а в области зуба, послужившего причиной гнойно-воспалительного процесса, она отслаивается от альвеолярного отростка или от альвеолярного края челюсти, и из-под нее выделяется гной.

Уже с самого начала процесса появляется воспалительная реакция и со стороны периоста.

Наблюдаются изменения и в регионарных лимфатических узлах. Они увеличиваются в размерах и становятся болезненными.

Одновременно с развитием и распространением гнойно-воспалительного процесса в костной ткани происходит его развитие и распространение в околочелюстных мягких тканях. В них возникают инфильтрация, гиперемия и коллатеральный отек. В зависимости от локализации гнойно-воспалительного процесса в окружающих челюсть мягких тканях отмечается ограничение открывания рта, нарушение актов жевания и глотания. Все это сопровождается резко выраженными общими неспецифическими реакциями организма: высокой температурной реакцией с большими размахами температурной кривой, выраженными изменениями со стороны белой крови (лейкоцитозом, нейтрофилезом, эозинопенией или анэозинофилией), высокой СОЭ, появлением в сыворотке крови С-реактивного белка.

КЛИНИКА АДЕНОФЛЕГМОН

Источник происхождения этого вида флегмоны — очаги одонтогенной инфекции, чаще всего острые или обострившиеся околоверхушечные либо краевые периодонтиты, но могут быть и другие одонтогенные источники. Инфекция проникает в лимфатический узел с током лимфы (метастатическим путем). При этом даже после ликвидации воспалительного процесса в одонтогенном очаге воспаление продолжает развиваться в лимфатическом узле. Развитие воспалительного процесса идет медленно и продолжительно с нарастанием инфильтрации тканей и постепенным образованием гнойного экссудата. Затем происхо-

дит полное гнойное расплавление лимфатического узла, и гнойный процесс распространяется по жировой клетчатке.

При аденофлегмоне реакция со стороны периоста отсутствует, воспалительная контрактура жевательных мышц не характерна. Инфильтрат располагается по всей области флегмонозного процесса. Кожные покровы над инфильтратом гиперемированы.

Микрофлора, по данным некоторых авторов, обнаруживаемая в гное при вскрытии аденофлегмоны, чаще представлена монокультурой.

Все общие симптомы, характеризующие реакцию организма, относительно мало выражены: температура тела нормальная или субфебрильная, показатели белой крови также нормальные или близки к норме.

Таким образом, воспалительный процесс при аденофлегмоне проходит следующие стадии развития: 1) острого серозного лимфаденита; 2) острого гнойного лимфаденита (абсцесса лимфатического узла) и 3) аденофлегмоны. Наиболее характерными при этом, как отмечает В. И. Лукьяненко (1968), являются медленное начало, спокойное течение, отсутствие реакции со стороны периоста и ограниченный характер процесса в начале заболевания.

ДИФФЕРЕНЦИАЛЬНАЯ ДИАГНОСТИКА

Для клинической практики весьма важными являются дифференциация отдельных разновидностей флегмон, различие их по происхождению, а также дифференциация от таких, имеющих с ними сходство, заболеваний, как карбункул лица в начальной стадии болезни, рожистое воспаление, острое воспаление слюнных желез, срединные и боковые кисты шеи при их нагноении, специфические хронические воспалительные процессы.

Дифференциальную диагностику флегмон с острым воспалением слюнных желез и специфическими хроническими процессами во избежание повторения мы рассмотрим при описании клиники этих заболеваний.

Изложение начнем с дифференциации отдельных разновидностей флегмон. Общим для них (одонтогенной, остеофлегмоны и аденофлегмоны) является их одонтогенное происхождение, хотя, как отмечает В. И. Лукьяненко (1968), при аденофлегмоне видимая клиническая связь между ней и одонтогенным первоисточником нагноения лимфатического узла отсутствует.

Все три разновидности флегмонозного процесса характеризуются одинаковыми основными местными (боль, припухлость, гиперемия, инфильтрация тканей, повышение местной температуры) и неспецифическими общими (температурная реакция, изменения со стороны белой крови и др.) симптомами. Но интенсивность проявления этих симптомов при одонтогенной

флегмоне и остеофлегмоне, с одной стороны, и при аденофлегмоне, с другой,— весьма различная. Здесь следует подчеркнуть, что указанные выше симптомы по интенсивности почти одинаково выражены при одонтогенной и остеофлегмоне, но при аденофлегмоне в большинстве своем они выражены в значительно меньшей степени.

Изложим по порядку **основные отличия аденофлегмоны от одонтогенной флегмоны и остеофлегмоны**. Аденофлегмона редко возникает в виде острого процесса. Однако, как отмечает А. И. Евдокимов (1958), она, начавшись болезненным припуханием лимфатического узла, развивается постепенно, проходя определенные стадии. Только при гнойном расплавлении лимфатического узла и распространении гноя в клетчатке начинает увеличиваться в размерах инфильтрат и усиливается гиперемия, имея четкие границы со здоровыми тканями. Кожа над инфильтратом обычно не лоснится, а имеет вид лимонной корки. Контрактуры жевательных мышц обычно не наблюдается. Температура тела у больных, как правило, не достигает высоких цифр. Изменения со стороны белой крови выражены незначительно. Иногда повышается СОЭ.

Одонтогенная флегмона и остеофлегмона обычно возникают остро, развиваются быстро, сопровождаясь при более поверхностном расположении выраженной отечностью и инфильтрацией мягких тканей. Кожные покровы при этом блестящие, натянуты, естественные складки сглажены. Четких границ гиперемии, отечности и инфильтрации не определяется. При глубоком расположении этих флегмон отечность и гиперемия выражены умеренно. При локализации процесса в области жевательных мышц отмечается воспалительная их контрактура, при локализации вблизи окологлоточного пространства и в самом пространстве нарушается акт глотания, а при локализации в области корня языка — дыхание. Общие неспецифические симптомы выражены в значительной степени.

Таким образом, одонтогенная флегмона и остеофлегмона по интенсивности перечисленных симптомов отличаются от аденофлегмоны, но эти симптомы не определяют различия между одонтогенной флегмоной и остеофлегмоной. Можно только отметить, что температурная кривая при одонтогенной флегмоне имеет несколько иной характер, у нее размах между утренней и вечерней температурой меньше, чем при остеофлегмоне. Но это недостаточно специфичный симптом, чтобы отличить одонтогенную флегмону от остеофлегмоны. **Основным наиболее специфичным симптомом, отличающим остеофлегмону от одонтогенной флегмоны**, является симптом расшатанности группы зубов, который наблюдается при остеофлегмоне, а так как остеофлегмона сопутствует острому остеомиелиту челюсти, то этот же симптом отличает острый остеомиелит от одонтогенной флегмоны и аденофлегмоны.

Наряду с одонтогенными флегмонами, довольно часто встречаются и флегмоны, не связанные в своем происхождении с одонтогенными очагами, а вызванные внесением инфекции в клетчаточные пространства челюстно-лицевой области извне. При этом чаще встречаются послеинъекционные флегмоны, вызванные либо введением в ткани нестерильных анестезирующих веществ, либо применением нестерильных шприцев и игл, или нарушением правил проведения анестезии.

Клинические проявления неодонтогенных флегмон ничем не отличаются от клинических проявлений флегмон одонтогенного происхождения соответствующих локализаций, поэтому возникают большие трудности в дифференциации их происхождения.

Н. А. Груздев (1978) указывает на симптоматику, связанную с патогенезом послеинъекционных флегмон, которая, по его мнению, заключается в наличии латентного периода от 3—5 дней до 2—3 нед, во время которого больные испытывают дискомфорт в области инъекции и «беспричинную» воспалительную контрактуру. Все эти симптомы он объясняет сапрофитным характером микрофлоры, отсутствием сенсибилизации и интоксикации, интактностью окружающих тканей, обладающих нормальной сопротивляемостью. Флегмона или абсцесс, по его мнению, развивается под воздействием на организм какого-либо параллергена (простуда, обострение сопутствующего заболевания, снижающие сопротивляемость организма).

Однако подобные симптомы при послеинъекционных флегмонах встречаются крайне редко, а следовательно, и такой патогенез послеинъекционных флегмон, о котором пишет Н. А. Груздев (1978), хотя и не исключается, но имеет место далеко не всегда.

Из клинической практики хорошо известно, что послеинъекционные флегмоны возникают чаще после мандибулярной анестезии в крыловидно-челюстном пространстве, несколько реже — после туберальной анестезии в области бугра верхней челюсти, в крылонёбной и подвисочной ямках. При этом в первом случае возникновения флегмонозного процесса ему предшествует контрактура нижней челюсти, появляющаяся сразу же после восстановления чувствительности, а во втором — предшествует припухлость в месте инъекции, возникающая во время ее проведения. Эти симптомы доказывают тот факт, что, кроме внесения инфекции, развитию послеинъекционных флегмон предшествует повреждение тканей в области, где производилась инъекция, с образованием гематомы. При мандибулярной анестезии повреждается медиальная крыловидная мышца (отсюда — рефлекторная, а отнюдь не воспалительная контрактура), а при туберальной — крылонёбные венозные сплетения. Кроме этого, нагноительный процесс в клетчаточных пространствах развивается не через 2—3 нед и даже не через 5 дней,

как указывал Н. А. Груздев (1978), а на 2—3-й сутки после проведенной анестезии, с локализацией инфильтрата в области введения анестетика.

Из всего изложенного напрашивается вывод, что *послединъекционные флегмоны — это нагноившиеся гематомы*. Доказательством этому является получение гемолизированной крови, смешанной с гноем, при вскрытии таких флегмон.

Исходя из указанного патогенеза послеинъекционных флегмон и определяются их отличительные признаки от флегмон одонтогенного происхождения. При локализации флегмоны в крыловидно-челюстном пространстве после мандибулярной анестезии такими признаками являются:

а) рефлекторная контрактура, наступившая почти непосредственно после проведения вмешательства, которая затем переходит в воспалительную;

б) появление болей при глотании, которых раньше не было;

в) наличие инфильтрата в верхнем отделе крыловидно-челюстного пространства (при прощупывании со стороны боковой стенки глотки после анестезии по Берше—Дубову) и отсутствие его под углом нижней челюсти.

Как правило, при одонтогенных флегмонах гнойно-воспалительный процесс вначале развивается в нижнем отделе крыловидно-челюстного пространства и инфильтрат определяется под углом нижней челюсти.

Основными отличительными признаками флегмоны, локализуемой позади верхней челюсти, в крылонёбной и подвисочной ямках, возникшей после туберальной анестезии, являются: а) возникновение гематомы сразу же после инъекции анестетика; б) появление на 2—3-й день воспалительной контрактуры нижней челюсти; в) появление воспалительного отека мягких тканей щечной и скуловой области спереди от верхнего отдела жевательной мышцы.

Все эти три признака в совокупности и отличают послеинъекционные флегмоны от одонтогенных флегмон.

КЛИНИЧЕСКИЕ ПРОЯВЛЕНИЯ И ДИФФЕРЕНЦИАЛЬНАЯ ДИАГНОСТИКА ОТДЕЛЬНЫХ ФОРМ ОДОНТОГЕННЫХ ФЛЕГМОН

В клинике хирургической стоматологии наиболее распространена классификация околочелюстных гнойных воспалительных процессов по их топографоанатомическому признаку, что, как отмечает Н. А. Груздев (1978), помогает унифицировать топическую диагностику и значительно облегчает планирование и выполнение хирургического вмешательства при каждом из них.

Эта классификация имеет следующий вид:

I, Флегмоны, располагающиеся около верхней челюсти:

- 1) подглазнично-скуловой области;
- 2) области глазницы;
- 3) щечной области;
- 4) височной ямки;
- 5) подвисочной и крылонёбной ямок.

II. Флегмоны, располагающиеся около нижней челюсти:

- 1) подчелюстной области;
- 2) крыловидно-челюстного пространства;
- 3) окологлоточного пространства;
- 4) поджевательного пространства;
- 5) позадищелюстной ямки.

III. Флегмоны дна полости рта и корня языка:

- 1) надъязычной области;
- 2) собственно дна полости рта и корня языка;
- 3) ангина Жансуля — Людвига.

При изложении клинических проявлений отдельных форм одонтогенных флегмон мы не будем касаться границ клетчаточных пространств (рис.6), в которых локализуются эти флегмоны, так как они достаточно хорошо изложены в учебниках и руководствах по хирургической стоматологии, а обратим внимание на их дифференциацию.

В топической диагностике одонтогенных флегмон важное значение имеют их частные признаки, целенаправленное использование которых с целью дифференциальной диагностики было разработано на кафедре хирургической стоматологии Ленинградского института усовершенствования врачей им. С. М. Кирова.

Отмечаются четыре местных признака, позволяющих провести топическую диагностику одонтогенных флегмон.

Первый местный признак так называемого «причинного зуба», т. е. зуба, послужившего причиной возникновения флегмоны из-за наличия гнойно-воспалительного процесса в его пародонте. Выявляется «причинный зуб» на основании жалоб больного, осмотра, инструментального обследования полости рта и при помощи рентгенографии.

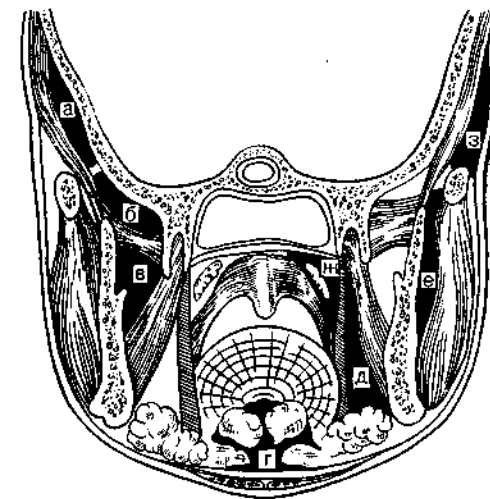


Рис. 6. Типичная локализация характерных флегмонозных процессов, расположенных в области нижней челюсти и верхнего отдела глотки.

а — флегмона височной ямки; б — флегмона подвисочной ямки; в — флегмона крыловидно-челюстного пространства; г — флегмона корня языка; д — флегмона окологлоточного пространства; е — флегмона поджевательного пространства; ж — перитонзиллярный абсцесс; з — флегмона височной области (поверхностная).

Второй местный признак — признак выраженности воспалительного инфильтрата мягких тканей околочелюстной области. Этот признак резко выражен при поверхностных флегмонах и «слабо выражен или отсутствует» при глубоких. Естественно, что при любой флегмоне имеет место воспалительная инфильтрация, но, как отмечает В. А. Козлов (1978), речь идет лишь о видимых проявлениях инфильтрации.

Третий местный признак — признак нарушения двигательной функции нижней челюсти. При этом учитывается не только способность или неспособность больного открывать рот, но и возможность боковых перемещений нижней челюсти, выдвижения ее вперед. Основываясь на характере выполняемых жевательными мышцами функций, можно с достаточной достоверностью предположить локализацию очага воспаления.

Четвертый местный признак — признак затрудненного глотания.

С учетом перечисленных признаков и рассмотрим проявления околочелюстных одонтогенных флегмон.

ФЛЕГМОНЫ, РАСПОЛАГАЮЩИЕСЯ ОКОЛО ВЕРХНЕЙ ЧЕЛЮСТИ

Флегмона подглазнично-скуловой области возникает в результате распространения инфекции из периапикальных или маргинальных тканей клыка или верхнего первого малого коренного зуба, а также (что бывает реже) из тканей пародонта верхнего бокового резца или верхнего второго малого коренного зуба.

Флегмонозный процесс начинается с гнойного воспаления клетчатки, которая находится между мимическими мышцами. Затем в процесс вовлекается клетчатка подглазничной и скуловой области. Из-за поверхностной локализации гнойно-воспалительного процесса флегмона сопровождается резко выраженной отечностью и инфильтрацией тканей лица, поэтому границы распространения флегмоны определить затруднительно. Отек распространяется на верхнюю губу, приподнимает основание крыла носа, захватывает подглазничную область с переходом на нижнее, а иногда и на верхнее веко, скуловую область и частично на верхний отдел щечной области. Ткани в месте локализации гнойного очага инфильтрированы, болезненны. Кожа над инфильтратом гиперемирована, блестяща, в складку не берется.

Открывание рта нормальное. В полости рта отмечается болезненность при глубокой пальпации в области переходной складки, на уровне «причинного зуба».

Дифференциальную диагностику следует проводить с флегмоной глазницы, флегмоной щечной области и флегмоной подвисочной и крылонёбной ямок.

Флегмона глазницы развивается в результате распространения гнойного процесса на ретробульбарную клетчатку при: 1) прогрессирующей флегмоне подглазнично-скуловой области; 2) остром гнойном воспалении верхнечелюстной пазухи; 3) при распространении гнойного процесса из крыловидно-челюстного или переднего отдела окологлоточного пространства в подвисочную и крылонёбную ямки, а оттуда в ретробульбарную клетчатку и 4) при флегмоне подвисочной и крылонёбной ямок.

Она характеризуется следующими симптомами: выраженным отеком верхнего и нижнего века, причем настолько значительным, что глазная щель полностью закрывается; инфильтрацией век, выраженным хемозом и экзофтальмом; самопроизвольными болями в области глазницы; резким ограничением подвижности глазного яблока.

В дифференциальной диагностике флегмоны глазницы перечисленные симптомы и отсутствие признака «причинного зуба» отличают эту флегмону от флегмон подглазнично-скуловой и щечных областей, при которых эти симптомы не наблюдаются.

Флегмона щечной области возникает в результате распространения инфекции из пародонта верхних или нижних больших, а в ряде случаев и малых коренных зубов. Иногда же она развивается при распространении инфекционно-воспалительного процесса из соседних областей (из подвисочной, крылонёбной и височной ямок).

Заболевание начинается пульсирующими болями в щечной области, усиливающимися при открывании рта. Появляется инфильтрация мягких тканей, распространяющаяся почти на всю эту область и сопровождающаяся резким коллатеральным отеком. Отмечается подушкообразная припухлость щечной области, нижнего и верхнего века, вследствие чего глазная щель суживается или полностью закрывается. Отек распространяется на губы, спускается в подчелюстную область. Кожные покровы щечной области гиперемированы, блестящи, в складку не берутся. Носогубная складка сглажена.

В преддверье полости рта определяются гиперемия и отечность слизистой оболочки щеки, сглаженность переходных складок. При локализации флегмонозного процесса в подслизистом слое слизистая оболочка щеки инфильтрирована и выбухает напоподобие подушки [Васильев Г. А., 1972]. Вследствие близости жевательной мышцы в ней возникает реактивное воспаление и иногда наблюдается умеренно выраженное ограничение открывания рта.

Состояние больных при флегмоне щечной области обычно бывает средней тяжести, но иногда заболевание протекает тяжело, с высокой температурой и выраженной интоксикацией. Возможно распространение флегмоны в клетчатку поджевательного

пространства, подвисочную и височную ямки и в крыловидно-челюстное пространство.

Флегмону щечной области следует дифференцировать от флегмоны подглазнично-скуловой области. Она имеет следующие сходные с последней симптомы: отечность подглазнично-скуловой области, отек век, сужение глазной щели.

Отличия выражаются в том, что при флегмоне подглазнично-скуловой области инфильтрат локализуется только в этих областях, а при флегмоне щечной области ниже их — в толще тканей щеки.

«Причинными зубами» при флегмоне подглазнично-скуловой области чаще является верхний клык и несколько реже — верхний боковой резец, а при флегмоне щечной области — верхние и нижние большие коренные зубы, реже — малые коренные зубы.

Флегмона подвисочной и крылонёбной ямок (см. рис. 6, б) вызывается инфекционным очагом области верхних больших коренных зубов. При этом гнойно-воспалительный процесс вначале возникает в мягких тканях, окружающих бугор верхней челюсти, а уже оттуда он переходит в крылонёбную и подвисочную ямки — чаще происходит распространение гнойно-воспалительного процесса из крыловидно-челюстного и окологлоточного пространства.

Течение флегмоны этих локализаций тяжелое. При возникновении гнойно-воспалительного процесса в области бугра верхней челюсти он локализуется между задней стенкой верхнечелюстной кости и крыловидными мышцами. Вследствие этого возникают боли, иррадиирующие в височную область и глаз, усиливающиеся при глотании. Наблюдается выраженное ограничение открывания рта. Иногда можно определить незначительно выраженный отек щечной и скуловой областей спереди от верхних отделов жевательной мышцы, который распространяется на нижний отдел височной области. Инфильтрации тканей не определяется.

При осмотре верхнезадних отделов преддверья рта отмечаются отечность и гиперемия слизистой оболочки в области переходной складки, а при пальпации — инфильтрат.

При распространении гнойно-воспалительного процесса из области бугра верхней челюсти или из крыловидно-челюстного или окологлоточного пространства в крылонёбную и подвисочную ямки общее состояние больного ухудшается, припухлость в нижнем отделе височной области увеличивается, появляется припухлость в околоушно-жевательной, подглазнично-скуловой и верхнем отделе щечной области, а затем отек век. Иногда может наблюдаться экзофтальм.

Подвисочная и крылонёбная ямки имеют сообщения с височной ямкой, по жировому комку Биша — со щечной областью, через нижнеглазничную щель — с глазницей, внизу че-

рез клетчаточные щелевидные промежутки между крыловидными мышцами — с крыловидно-челюстным и окологлоточным пространством.

Дифференцировать флегмону подвисочной и крылонёбной ямок следует от флегмон: подглазнично-скуловой области, области глазницы и нижнего отдела височной области. С последней дифференциальная диагностика будет проведена после изложения ее клинических проявлений.

Дифференциальная диагностика с флегмоной подглазнично-скуловой области. Флегмона подвисочной и крылонёбной ямок с флегмоной подглазнично-скуловой области имеет следующие общие симптомы: отечность в подглазнично-скуловой области, отек век, сужение или закрытие глазной щели. Отличительные признаки: при флегмоне подглазнично-скуловой области «причинным зубом» является чаще всего верхний клык, иногда — верхний малый коренной зуб и реже — верхний боковой резец, а при флегмоне подвисочной и крылонёбной ямок — верхние большие коренные зубы или процесс распространяется из крыловидно-челюстного и окологлоточного пространства. При флегмоне подглазнично-скуловой области открывание рта свободное, а при флегмоне подвисочной и крылонёбной ямок — ограниченное. При флегмоне подглазнично-скуловой области эта область выполнена инфильтратом, а при флегмоне подвисочной и крылонёбной ямок в указанной выше области отмечается только отечность мягких тканей, а инфильтрат может определяться в области переходной складки верхнезаднего отдела преддверья полости рта.

Дифференциальная диагностика с флегмоной глазницы. Флегмона подвисочной и крылонёбной ямок с флегмоной глазницы имеют следующие общие симптомы: отечность век, сужение или полное закрытие глазной щели, экзофтальм, отечность подглазнично-скуловой области.

Отличительные признаки: флегмона глазницы возникает в результате распространения флегмонозного процесса из соседних областей и не имеет «признака причинного зуба», а флегмона подвисочной и крылонёбной ямок во многих случаях имеет «причинные зубы» — верхние большие коренные. При флегмоне глазницы отмечаются не только отечность, но и инфильтрация век, выраженный хемоз, значительное ограничение или полная неподвижность глазного яблока, а при флегмоне подвисочной и крылонёбной ямок указанные симптомы не наблюдаются. При флегмоне глазницы нарушения подвижности нижней челюсти не имеется, если только она не развилась в результате распространения гнойно-воспалительного процесса из крыловидно-челюстного или окологлоточного пространства, в то время как при флегмоне подвисочной и крылонёбной ямок имеет место признак нарушения двигательной функции нижней челюсти.

Флегмона височной области (см. рис. 6, а, з) возникает в результате распространения гнойно-воспалительных процессов из соседних областей: щечной и околоушно-жевательной, клетчаточного пространства — крыловидно-челюстного и окологлоточного — и из подвисочной ямки.

В височной области имеются три клетчаточных пространства, где могут располагаться гнойно-воспалительные процессы. Первый слой клетчатки находится непосредственно под кожей и ограничен изнутри апоневрозом височной мышцы; второй — под апоневрозом над височной мышцей и третий, самый глубокий, — под височной мышцей, между ней и височной костью.

Клинические проявления этих гнойно-воспалительных процессов определяются местом их локализации. При локализации гнойно-воспалительного процесса в подкожной клетчатке отмечаются разлитая гиперемия, припухлость и инфильтрация мягких тканей, равномерно распространяющаяся над скуловой дугой и выполняющая всю височную область. Височная мышца, как правило, в воспалительный процесс не вовлекается, и поэтому открывание рта почти не ограничено. Клиническое течение сравнительно легкое.

При локализации гнойно-воспалительного процесса в жировой клетчатке, расположенной между височным апоневрозом и височной мышцей, т. е. во втором клетчаточном пространстве, инфильтрат имеет вид «песочных часов», он как бы передавлен скуловой дугой. Отмечается выраженная контрактура.

Течение флегмоны этой локализации — средней тяжести или тяжелое со значительной интоксикацией.

При локализации гнойно-воспалительного процесса в третьем, наиболее глубоком, слое отечность и инфильтрация тканей выражены в значительно меньшей степени, гиперемии не наблюдается, тогда как воспалительная контрактура выражена значительно. Течение заболевания обычно тяжелое.

Флегмону височной области дифференцируют от флегмоны подвисочной и крылонёбной ямок.

Дифференциальная диагностика. Общими симптомами флегмоны височной области с флегмоной подвисочной и крылонёбной ямок являются: отечность подглазнично-скуловой области, отек век, ограниченное открывание рта.

Отличительные признаки: при флегмоне подвисочной и крылонёбной ямок в большинстве случаев имеется «признак причинного зуба». Такими зубами являются верхние большие коренные зубы. При флегмоне височной области этот признак отсутствует, так как она возникает в результате распространения гнойно-воспалительного процесса из других областей или клетчаточных пространств.

При флегмоне подвисочной и крылонёбной ямок в большинстве случаев определяется инфильтрат в области переходной

складки верхнезаднего отдела преддверья полости рта; при флегмоне височной области этот симптом отсутствует. При флегмоне подвисочной и крылонёбной ямок в ряде случаев отмечается экзофтальм; при флегмоне височной области этот симптом также отсутствует.

ФЛЕГМОНЫ, РАСПОЛАГАЮЩИЕСЯ ОКОЛО НИЖНЕЙ ЧЕЛЮСТИ

Среди флегмон этой локализации наиболее часто встречается флегмона подчелюстного треугольника. Она возникает в результате распространения инфекции из воспалительных очагов в области нижних больших коренных зубов.

Начальные ее клинические проявления характеризуются появлением отечности, а затем и инфильтрата под нижним краем тела нижней челюсти. Инфильтрат сравнительно быстро (в течение 2—3 сут от начала заболевания) распространяется на всю подчелюстную область. Отечность мягких тканей переходит на область щеки и верхнебоковой отдел шеи. Кожа в подчелюстной области натянута, блестяща гиперемирована, в складку не берется. Открывание рта обычно не нарушено. В полости рта на стороне гнойно-воспалительного очага — умеренная отечность и гиперемия слизистой оболочки.

Флегмона подчелюстной области может довольно часто распространяться в подъязычную область, в крыловидно-челюстное и окологлоточное пространство, а иногда в подподбородочную область.

Клинические проявления этой флегмоны довольно типичны и не вызывают трудностей при дифференциальной диагностике.

Флегмона крыловидно-челюстного пространства (см. рис. 6, в) сравнительно часто возникает вследствие распространения инфекции из воспалительных очагов в области нижних больших коренных зубов, особенно при затрудненном прорезывании зуба мудрости и реже в результате распространения гнойно-воспалительного процесса из челюстно-язычного желобка, подъязычной и подчелюстной областей.

В начале заболевания клинические проявления флегмоны крыловидно-челюстного пространства выражаются в прогрессирующем ограничении открывания рта из-за развивающейся воспалительной контрактуры крыловидных мышц, в нарастающих болевых ощущениях при глотании, в увеличении у болезненности регионарных лимфатических узлов.

В последующие 2—3 дня от начала заболевания, наряду с этим, под углом нижней челюсти появляется нерезко выраженная отечность, а в глубине тканей — болезненный инфильтрат. При осмотре полости рта (после анестезии по Берше — Дубову) отмечаются гиперемия и отечность слизистой оболочки в

области крыловидно-челюстной складки, а также в области передней нёбной дужки.

Флегмону крыловидно-челюстного пространства дифференцируют от флегмоны окологлоточного пространства, от абсцесса челюстно-язычного желобка, от перитонзиллярного абсцесса. Здесь целесообразно провести дифференциальную диагностику флегмоны крыловидно-челюстного пространства от перитонзиллярного абсцесса, а от других вышеперечисленных заболеваний — при изложении их клиники.

Необходимость дифференциальной диагностики флегмоны крыловидно-челюстного пространства с перитонзиллярным абсцессом обуславливается наличием следующих общих симптомов, свойственных этим двум заболеваниям: резких болей при глотании, увеличенных и болезненных лимфатических узлов, — и отсутствием при этом выраженного коллатерального отека лица. Отличие перитонзиллярного абсцесса от флегмоны крыловидно-челюстного пространства в том, что перитонзиллярному абсцессу, как правило, предшествует ангина, а признак «причинного зуба» отсутствует. При флегмоне же крыловидно-челюстного пространства признак «причинного зуба» большей частью положительный. При перитонзиллярном абсцессе признак воспалительной контрактуры в большинстве случаев отсутствует, а при флегмоне крыловидно-челюстного пространства он положительный. При перитонзиллярном абсцессе миндалины и нёбные дужки гиперемированы, отечны и смещены к средней линии и даже за нее, а при флегмоне крыловидно-челюстного пространства имеются только гиперемия и отечность слизистой оболочки в области крыловидно-челюстной складки и передней нёбной дужки, а смещения нёбных дужек и миндалин к средней линии не отмечается.

Флегмона окологлоточного пространства (см. рис. 6, д) чаще всего возникает в результате проникновения инфекции со стороны нёбных миндалин при их воспалении (чаще острых), а также в результате распространения гнойно-воспалительных процессов при флегмонах, локализующихся в подчелюстной, подъязычной и позадичелюстной областях и в крыловидно-челюстном пространстве. Редко причиной флегмоны окологлоточного пространства является распространение инфекции из воспалительных очагов в области коренных зубов нижней, а еще реже — верхней челюсти.

Клиническое проявление флегмоны окологлоточного пространства характеризуется самопроизвольными и резко выраженными болями при глотании, затрудненным дыханием и нарастающим сведением челюстей. При осмотре задних отделов полости рта (после анестезии по Берше — Дубову) удается установить гиперемию и выраженную отечность нёбных дужек, язычка и выбухание к средней линии боковой стенки глотки. При этом, как подчеркивает Г. А. Васильев (1972), появление при-

пухлости в височной области, при наличии приведенных симптомов, позволяет почти с полной уверенностью ставить диагноз флегмоны окологлоточного пространства.

При дифференциальной диагностике флегмоны этой локализации с флегмоной крыловидно-челюстного пространства можно отметить следующие их общие признаки: самопроизвольные боли, резко болезненное глотание, выраженное ограничение открывания рта, отсутствие выраженной асимметрии лица.

Отличие флегмоны окологлоточного пространства от флегмоны крыловидно-челюстного пространства: менее интенсивные самопроизвольные боли, отсутствие признака «причинного зуба», наличие выбухания боковой стенки глотки, смещения язычка в здоровую сторону, затрудненное дыхание. При флегмоне крыловидно-челюстного пространства признак «причинного зуба» большей частью положительный, выбухания боковой стенки глотки не наблюдается, затрудненного дыхания нет.

Флегмона поджевательного пространства чаще всего развивается вследствие распространения инфекции из области нижнего зуба мудрости при его затрудненном прорезывании (перикоронарите), а также при воспалительном процессе в его периапикальных тканях (периодонтите). Источником инфекции может служить и второй нижний большой коренной зуб.

Процесс начинается с болей, небольшой припухлости в нижнем отделе жевательной мышцы и ограничения открывания рта. Отмечаются подъем температуры тела и ухудшение общего состояния больного.

Припухлость иногда распространяется до уровня скуловой дуги, но, как правило, она бывает выражена нерезко. Контрактура нижней челюсти нарастает (открывание рта бывает ограничено до 3—5 мм между резцами). Глотание безболезненно. Кожные покровы над припухлостью в цвете не изменены, отеки, в складку собираются с трудом.

При пальпации определяется инфильтрат, ограниченный пределами жевательной мышцы. При осмотре полости рта (после анестезии по Берше — Дубову) отмечается отечность слизистой оболочки заднего отдела щеки, на ней различаются опечатки коронок зубов. При ощупывании со стороны преддверья полости рта иногда определяются болезненность и инфильтрат в области переднего края жевательной мышцы.

Флегмонозный процесс может распространиться на щечную (по жировому комку Биша), височную область и позадичелюстную ямку, так как поджевательное пространство имеет сообщение с этими областями.

Таким образом, из местных симптомов, характеризующих эту флегмону, можно отметить: положительные признаки «причинного зуба», воспалительную контрактуру, умеренно выраженный признак воспалительного инфильтрата и отрицательный признак затрудненного глотания. Эти признаки достаточно четко

определяют диагноз флегмоны поджевательного пространства, в связи с чем проведение дифференциальной диагностики не требуется.

Флегмона позадичелюстной ямки возникает вследствие распространения в клетчаточное пространство этой области гнойно-воспалительного процесса из нижней челюсти при ее поражении остеомиелитом и из соседних пространств: крыловидно-челюстного или окологлоточного.

Распространение гнойно-воспалительных процессов в позадичелюстную ямку характеризуется появлением здесь самопроизвольной боли, возникновением припухлости и инфильтрата, выполняющих эту ямку. Припухлость охватывает и прилежащие области. При этом отмечается сглаженность контуров заднего края и угла нижней челюсти.

По мере нарастания процесса боли усиливаются, особенно при движении головы. Имевшееся до этого у больного ограничение открывания рта (в связи с первоначальным гнойным процессом) становится более выраженным. При осмотре полости рта (после анестезии по Берше — Дубову) могут определяться (но не всегда) умеренная отечность и гиперемия соответствующей половины тканей мягкого нёба и слизистой оболочки в области крыловидно-челюстной складки.

При диагностике следует помнить, что флегмона позадичелюстной ямки развивается на фоне уже имеющегося гнойно-воспалительного процесса и, как правило, является вторичной. Основным диагностическим признаком, позволяющим судить о распространении гнойно-воспалительного процесса из очага острого остеомиелита нижней челюсти или крыловидно-челюстного, окологлоточного пространства в позадичелюстную ямку, служит (в дополнение к существующим симптомам, характеризующим указанные гнойно-воспалительные процессы) возникновение воспалительного инфильтрата в позадичелюстной ямке.

ФЛЕГМОНЫ ДНА ПОЛОСТИ РТА

Их принято разделять на: 1) флегмоны подъязычной области; 2) флегмоны собственно дна полости рта (включая флегмону основания языка) и 3) гнилостно-некротическую флегмону дна полости рта, так называемую ангину Жансуля — Людвига.

Флегмона подъязычной области возникает в результате распространения инфекции из гнойно-воспалительных очагов периапикальных или маргинальных тканей любого зуба нижней челюсти, а также в результате распространения гнойно-воспалительного процесса из подчелюстной области. Она может быть односторонней, но может и распространяться на всю подъязычную область.

При развитии гнойно-воспалительного процесса в подъязычной области возникают отечность и инфильтрация тканей, лежащих под слизистой оболочкой. Воспалительные явления распространяются и на слизистую оболочку. В результате этого гиперемированная и отечная подъязычная складка пораженной стороны приподнимается, оттесняя кверху и в здоровую сторону язык.

При флегмонозном процессе всей подъязычной области ее ткани настолько отекают, что приподнимают отечный язык, который не вмещается в полости рта и выступает за ее пределы. Отечные подъязычные складки как бы образуют второй язык. Отечны и бахромчатые складки языка. Они, как и подъязычные складки, покрыты фибриновым налетом. Больной держит рот полуоткрытым, глотание крайне затруднено, дыхание нарушено, речь невнятна. При наружном осмотре отмечается припухлость разлитого характера в подподбородочной и переднем отделе подчелюстной области. Она обусловлена не только коллатеральным отеком, но, как указывает Г. А. Васильев (1972), связана со смещением книзу (под давлением экссудата) диафрагмы дна полости рта. Кожа над припухлостью в цвете не изменена, собирается в складку. Подподбородочные и подчелюстные лимфатические узлы увеличены и болезненны.

Состояние больных тяжелое.

Клиническая картина этой флегмоны настолько характерна, что установление диагноза затруднений не вызывает.

Флегмона дна полости рта (см. рис. 6, г), которую Г. А. Васильев (1972) характеризует как переход гнойного процесса из подъязычной области одной стороны на другую и в клетчатку между мышцами основания языка, а также и в подчелюстные области, протекает тяжело, с выраженными явлениями интоксикации и сопровождается высокой температурной реакцией. При осмотре отмечается как бы удлинение лица за счет припухлости в подподбородочной и подчелюстных областях. При пальпации здесь обнаруживается разлитой воспалительный инфильтрат. Кожные покровы над ним гиперемированы, напряжены, в складку не берутся. Наблюдается также коллатеральный отек нижних отделов околоушно-жевательной и щечной областей и верхних отделов шеи.

Рот у больного полуоткрыт, язык сухой, покрытый грязно-коричневым налетом, выступает из полости рта. Речь невнятна, глотание крайне болезненно, а иногда и невозможно. Дыхание затруднено.

При осмотре полости рта определяется резкая отечность подъязычных складок, которые приподнимаются до уровня режущих поверхностей резцов. Язык увеличен в размерах и оттеснен кверху и кпереди (за пределы полости рта).

Клиника этой флегмоны также довольно типичная, но, как отмечает А. И. Евдокимов (1958), некоторые авторы склонны

подобную флегмону отождествлять с гнилостно-некротической флегмоной дна полости рта (с ангиной Жансуля — Людвиг), поэтому опишем клинику последней и проведем их дифференциальную диагностику.

Гнилостно-некротическая флегмона дна полости рта (ангина Жансуля — Людвиг) возникает в результате распространения инфекции из периапикальных тканей нижних больших коренных зубов, а также из воспаленных миндалин, изъязвлений слизистой оболочки полости рта, вызванных стоматитом и др. По данным Маугі, приведенным П. П. Львовым, лишь в 60% случаев гнилостно-некротическая флегмона дна полости рта вызывается инфекцией, распространяющейся из одонтогенных очагов, а в 40% случаев ее возникновение связано с острым тонзиллитом, язвенным стоматитом и другими причинами.

Считают, что важное значение в возникновении этой флегмоны имеют анаэробные стрептококки в симбиозе с кишечной палочкой и стафилококками. Были обнаружены и анаэробы, возбудители газовой гангрены.

Заболевание начинается появлением припухлости в подчелюстной или подъязычной областях, которая быстро распространяется на другие смежные области. Развитие этого процесса сопровождается лихорадочным состоянием, бессонницей, бредом, возбуждением.

При осмотре больного отмечается бледность с землистым оттенком кожных покровов лица. Значительно выражен отек подчелюстных и подподбородочной областей, распространяющийся на щеки и шею. Пальпация отечных тканей в подчелюстных и подподбородочной областях выявляет их болезненность и выраженную инфильтрацию. Кожные покровы над инфильтратом бледные. Язык отеснен вверх, движения его затруднены, глотание невозможно, дыхание резко нарушено. Подъязычная складка покрыта фибринозным налетом, отечна, приподнята вверх выше уровня краев коронок зубов.

Описанная клиническая картина наблюдается в течение первых 3—4 дней. В последующем на коже в области инфильтрата появляются сине-багровые пятна, иногда — пузыри.

Состояние больного прогрессивно ухудшается, нарастают явления интоксикации. Температура принимает септический характер, с большими колебаниями в утренние и вечерние часы.

При исследовании крови — лейкопения, лимфопения, сдвиг лейкоцитарной формулы влево.

При разрезе изменения в тканях дна полости рта довольно характерные: гноя нет, выделяется мутная, кровянистая, зловонная жидкость, иногда с пузырьками газа. Клетчатка инфильтрирована, частично омертвевшая, мышцы имеют вид вареного мяса с очагами некроза. Некротизированные участки представляются как серовато-грязные зловонные массы.

Дифференциальная диагностика флегмоны дна полости рта с гнилостно-некротической флегмоной этой же локализации, так называемой ангиной Жансуля — Людвиг, достаточно сложна. Общие и местные симптомы этих двух воспалительных процессов во многом схожи. Острое начало, одинаковые клинические проявления, естественно, вызывают затруднения в распознавании ангины Жансуля — Людвиг. Однако при внимательном обследовании можно найти и своеобразные симптомы, обусловленные различными процессами, протекающими при каждой из них. Флегмона дна полости рта обусловлена гнойным процессом, распространившимся из других клетчаточных пространств. Ангина Жансуля — Людвиг является гнилостно-некротическим процессом, вызванным главным образом анаэробной инфекцией, проникающей как одонтогенным, так и неодонтогенным путем. При этом все ткани дна полости рта некротизируются, как отмечает В. И. Лукьяненко (1968), «не считаясь с анатомией». Это и определяет значительно более тяжелое течение ангины Жансуля — Людвиг, сопровождающейся гораздо более сильной интоксикацией (высокая температура септического характера, возбуждение, бред), чем при гнойной флегмоне дна полости рта. В первые дни заболевания при ангине Жансуля — Людвиг кожные покровы над инфильтратом в подчелюстных и подподбородочной областях имеют выраженную бледность, а затем на них появляются сине-багровые и бронзовые пятна, такие, какие наблюдаются при газовой гангрене.

При гнойной флегмоне дна полости рта кожа над инфильтратом гиперемирована, напряжена, блестяща.

При вскрытии гнилостно-некротической флегмоны (ангины Жансуля — Людвиг) из раны выделяется незначительное количество зловонной жидкости цвета мясных помоев, отмечается некроз клетчатки и мышечной ткани. При вскрытии обычной флегмоны дна полости рта выделяется гной.

ДИФФЕРЕНЦИАЛЬНАЯ ДИАГНОСТИКА ОДОНТОГЕННЫХ ФЛЕГМОН С ДРУГИМИ ЗАБОЛЕВАНИЯМИ

Схожими заболеваниями с одонтогенными флегмонами, кроме одонтогенных абсцессов, острых воспалений слюнных желез, нагноившихся околозубных, дермоидных срединных и боковых кист шеи, которые будут рассмотрены позднее, представляются карбункул лица и эритематозная форма рожистого воспаления.

Карбункул лица так же, как одонтогенная флегмона, локализуется подкожно в жировой клетчатке. Он имеет с флегмоной следующие общие признаки: выраженную отечность и инфильтрацию тканей, увеличенные и болезненные регионарные лимфатические узлы, однотипные неспецифические общие реакции организма. Вместе с этим их патогенез совершенно различен.

Если одонтогенная флегмона характеризуется разлитым гнойным воспалением подкожной, межфасциальной, межмышечной жировой клетчатки, исходящим из одонтогенных очагов, то карбункул является разлитым гнойно-некротическим воспалением кожи и подкожной жировой клетчатки, исходящим из нескольких волосяных фолликулов или салыных желез. Иными словами, карбункул представляет скопление более или менее значительного количества фурункулов на ограниченном участке кожи с общим инфильтратом и выраженным отеком окружающих тканей. Кожные покровы над инфильтратом имеют сине-багровую окраску, особенно интенсивную в центре. К периферии интенсивность такой окраски уменьшается, и она переходит в гиперемию.

Со временем гнойно-некротические головки фурункулов сливаются, образуя очаги некроза. Затем из этих очагов происходит прорыв гноя, и инфильтрат представляется как бы продырявленным мелкими отверстиями, из которых вместе с гноем отходят омертвевшие ткани в виде так называемых некротических стержней.

При благоприятном течении после отторжения некротических тканей нагноительный процесс постепенно ликвидируется и язвы рубцуются.

Различия в патогенезе карбункула лица и одонтогенной флегмоны определяют различия в их клинических проявлениях. При поверхностно расположенной одонтогенной флегмоне кожа над ней гиперемирована, натянута, блестяща, без гнойно-некротических очагов. При глубоком расположении гиперемия, отечность и инфильтрация тканей выражены меньше, гнойно-некротических очагов на коже не бывает.

Эритематозная форма рожистого воспаления лица с поверхностной одонтогенной флегмоной имеет следующие общие симптомы: выраженную гиперемию кожных покровов с блестящей поверхностью и отечностью подлежащих тканей в области воспалительного очага, увеличенные, болезненные регионарные лимфатические узлы и однотипные общие неспецифические реакции организма.

Отличительные признаки этих двух заболеваний обусловлены их различным происхождением.

Рожистое воспаление лица возникает чаще всего в результате местного внедрения в кожные покровы гемолитического стрептококка группы А (по классификации Лансфилд) при расчесах, выдавливании угрей, оперативных вмешательствах и т. д.

Клиническое течение рожистого воспаления характеризуется появлением после 24—72-часового инкубационного периода на коже лица выраженной гиперемии с четкими границами, несколько возвышающейся над уровнем здоровой кожи. Своими очертаниями она напоминает рисунки языков пламени. Кожные покровы в области гиперемированных участков натянута, бле-

стящи, сопровождаются чувством зуда и жжения. Обычно поражаются симметричные участки в области естественных отверстий (нос, рот, глаза). При этом очертание пораженного участка по форме напоминает крылья бабочки.

Процесс может распространиться на все лицо, голову и шею, а иногда перейти в буллезную форму, при которой в области гиперемированных участков появляются пузыри с серозной жидкостью (они могут нагнаиваться). Очень редко эритематозная форма переходит в флегмонозную и некротическую.

Рожистое воспаление лица сопровождается высоким подъемом температуры тела (до 39—40 °С), ознобами и изменениями в картине крови.

Исходя из изложенного, можно отметить следующие отличительные признаки одонтогенной флегмоны от эритематозной формы рожистого воспаления. При одонтогенной флегмоне первоисточником нагноительного процесса является одонтогенная инфекция. При рожистом воспалении никакой связи с одонтогенным источником нет. При одонтогенной флегмоне гнойный процесс локализуется в подкожной, межфасциальной, межмышечной жировой клетчатке. При рожистом воспалении (эритематозной форме) воспалительный процесс охватывает только слой кожи и носит характер серозного. При одонтогенной, поверхностно расположенной флегмоне отмечается выраженный, резко болезненный, плотный инфильтрат. При эритематозной форме рожистого воспаления инфильтрации подлежащих тканей нет. Пальпация пораженных участков малоболезненна.

КЛИНИКА ОДОНТОГЕННЫХ АБСЦЕССОВ И ИХ ДИФФЕРЕНЦИАЛЬНАЯ ДИАГНОСТИКА С ОДОНТОГЕННЫМИ ФЛЕГМОНАМИ

Заболевание чаще всего начинается с острого или обострившегося хронического околоверхушечного или краевого периодонтита.

При распространении инфекции по питательным каналам и каналам остеонов в околочелюстные ткани появляются симптомы, свидетельствующие о наличии в них воспалительного процесса.

При этом возникает отечность мягких тканей с выраженной гиперемией кожных покровов и инфильтратом в глубине. Регионарные лимфатические узлы увеличиваются и становятся болезненными. Иногда (в зависимости от локализации процесса) наблюдаются ограничение открывания рта и нарушение функции глотания.

В последующем в области инфильтрата появляется очаг размягчения и флюктуации. Боли, которые были при возникновении и развитии абсцесса достаточно интенсивными, при гнойном расплавлении тканей уменьшаются.

Общие неспецифические симптомы, обусловленные реакцией организма на воспалительный процесс, проявляются весьма умеренно. Больные отмечают некоторое недомогание, температура тела у них повышается до 37—38 °С. При исследовании крови отмечается увеличение содержания лейкоцитов до 10 000—13 000 мм³, преимущественно за счет сегментированных и палочкоядерных нейтрофилов, увеличение СОЭ до 15—20 мм/ч. В сыворотке крови определяется С-реактивный белок.

Сравнивая клинику одонтогенных абсцессов и флегмон, достаточно легко убедиться в наличии качественно одинаковых симптомов при двух указанных гнойно-воспалительных процессах. Исходя из этого, вся их дифференциальная диагностика строится на интенсивности проявления этих симптомов. Так, для абсцесса характерны ограниченная припухлость, инфильтрат небольших размеров, четкие границы гиперемии кожи, отсутствие тенденции к распространению нагноительного процесса.

При флегмонах (поверхностных) припухлость имеет разлитой характер, гиперемия над припухлостью без четких границ, кожа натянута, блестяща, в складку не берется. Инфильтрат более обширных размеров. При глубоких флегмонах эти симптомы выражены в меньшей степени. Но при всех флегмонах контактная термография с помощью холестерических жидких кристаллов показывает большие размеры окрашенных пятен, чем при абсцессах [Худояров И., 1979]. Инфракрасная термография с помощью тепловизора «Рубин» при флегмонах отмечает более интенсивное тепловое излучение, чем при абсцессах. Все флегмоны имеют тенденцию к распространению гнойно-воспалительного процесса на соседние области.

Общие неспецифические симптомы при флегмонах значительно в большей степени выражены, чем при абсцессах.

КЛИНИЧЕСКИЕ ПРОЯВЛЕНИЯ И ДИФФЕРЕНЦИАЛЬНАЯ ДИАГНОСТИКА ОТДЕЛЬНЫХ ФОРМ ОДОНТОГЕННЫХ АБСЦЕССОВ

Ниже мы изложим клинические проявления и дифференциальную диагностику тех одонтогенных абсцессов, которые, локализуясь вблизи мест наиболее частого развития флегмонозных процессов, имеют весьма сходные с последними симптомы, обусловленные их месторасположением.

К ним относятся абсцессы: 1) клыковой ямки; 2) челюстно-язычного желобка и 3) языка.

Абсцесс клыковой ямки возникает в результате распространения инфекции из периапикальных или маргинальных воспалительных очагов тех же зубов, что и флегмона подглазнично-скуловой области, т. е. верхнего клыка, первого малого коренного зуба, бокового резца.

Развитие этого абсцесса характеризуется появлением припухлости и гиперемии мягких тканей в области клыковой ямки, распространяющихся на верхнюю губу, крыло носа, а также на подглазничную область и нижнее веко. В области клыковой ямки образуется инфильтрат. Открывание рта обычно в полном объеме. В полости рта, в области преддверья отмечается сглаженность переходной складки, а пальпация ее вызывает боль.

Сравнение клиники абсцесса клыковой ямки с клиникой флегмоны подглазнично-скуловой области позволяет отметить их значительное сходство, что, естественно, требует для их распознавания проведения дифференциальной диагностики.

Сопоставляя качественно одинаковые симптомы (припухлость, гиперемия, инфильтрацию, болевой симптом), можно заметить, что припухлость и гиперемия при флегмоне подглазнично-скуловой области захватывают не только клыковую ямку, верхнюю губу, подглазничную область и нижнее веко, как это имеет место при абсцессе клыковой ямки, но и распространяются на скуловую, щечную области, а иногда и на верхнее веко. Инфильтрат заполняет не только клыковую ямку, что наблюдается при абсцессе этой локализации, но распространяется в подглазничную и скуловую области. При флегмоне подглазнично-скуловой области иногда наблюдается некоторое ограничение открывания рта из-за вовлечения в процесс верхнего отдела жевательной мышцы. Боли при флегмоне подглазнично-скуловой области, носят более интенсивный характер, чем при абсцессе клыковой ямки.

Абсцесс челюстно-язычного желобка может возникнуть при обострении хронического периодонтита и реже при остром периодонтите одного из нижних коренных зубов, а также при перикоронарите или после удаления корней и зубов с целью санации полости рта. Заболевание развивается достаточно быстро. Как отметил Г. А. Васильев (1972), больные обращаются за помощью на 2—3-й день от начала заболевания с жалобами на боль при движении языка, глотании, значительное ограничение открывания рта и на повышение температуры тела.

Припухлости, гиперемии и инфильтрата на лице не бывает. Лишь у некоторых больных удается отметить незначительную отечность под углом нижней челюсти. При пальпации этой области определяют увеличенные и болезненные лимфатические узлы. При осмотре полости рта (после анестезии по Берше — Дубову) можно видеть сглаженность челюстно-язычного желобка, выраженную гиперемию слизистой оболочки этой области, а при пальпации — установить наличие инфильтрата. Иногда же в области челюстно-язычного желобка обнаруживается и выбухание гиперемированной слизистой оболочки.

Абсцесс челюстно-язычного желобка часто приходится дифференцировать от флегмоны крыловидно-челюстного пространства.

Общими симптомами для этих двух заболеваний являются: резкое ограничение открывания рта, боли при глотании, увеличение и болезненность лимфатических узлов под углом нижней челюсти.

Своеобразие клинической картины обуславливается различной локализацией гнойного процесса. При флегмоне крыловидно-челюстного пространства отечность и гиперемия слизистой оболочки отмечаются в области крыловидно-челюстной складки и передней дужки мягкого нёба, а инфильтрат и небольшая отечность мягких тканей — под углом нижней челюсти. При абсцессе челюстно-язычного желобка гиперемия и отечность наблюдаются в области желобка, где, кроме этого, определяется и инфильтрация тканей.

Абсцессы языка чаще всего связаны с механическим его повреждением (прикусывание, ранение рыбьей костью, стоматологическими инструментами и др.).

Клиническая картина характеризуется отечностью, гиперемией и инфильтрацией соответствующей половины языка. Отечность часто распространяется и на подъязычную складку. При пальпации языка в области инфильтрата часто удается обнаружить наиболее болезненный участок — место формирования гнойника. Впоследствии здесь появляется очаг размягчения и флюктуации. Открывание полости рта у больного не ограничено. Движение языка и глотание вызывают выраженную боль. Речь затруднена. В подподбородочной и подчелюстной областях видимых изменений не наблюдается. При пальпации в этих областях выявляются увеличенные и болезненные лимфатические узлы. Общее состояние больного в большей части удовлетворительное, реже — средней тяжести.

Дифференциальную диагностику абсцессов верхнего отдела языка проводят с односторонней флегмоной подъязычной области. Для флегмоны характерно тяжелое состояние больных. При односторонней флегмоне подъязычной области, наряду с отеком, гиперемией и инфильтрацией половины языка, имеется выраженная отечность, гиперемия и инфильтрация соответствующей половины указанной области, которая оттесняет в здоровую сторону язык. Кроме этого, при флегмоне подъязычной области, как правило, имеется одонтогенный источник ее возникновения.

ДИФФЕРЕНЦИАЛЬНАЯ ДИАГНОСТИКА ОДОНТОГЕННЫХ АБСЦЕССОВ С ДРУГИМИ ЗАБОЛЕВАНИЯМИ

В этом разделе целесообразно провести дифференциальную диагностику одонтогенных абсцессов с острыми гнойными периоститами и фурункулом лица.

С острым гнойным периоститом одонтогенные абсцессы имеют следующие общие симптомы в начале заболевания: жалобы

на боли в области определенного зуба характерны для острого или обострившегося хронического периодонтита, болезненность при перкуссии этого зуба. В процессе развития — уменьшение болей в зубе, послужившем «причиной» заболевания, и усиление их в области формирующихся гнойных очагов. При том и другом процессе отмечается отечность мягких тканей лица в зависимости от локализации гнойного очага.

Одинаковы и общие неспецифические симптомы, характеризующие реакцию организма на эти гнойные процессы: повышение температуры тела, изменения со стороны белой крови и др.

Различия заключаются в локализации гнойных очагов. При остром гнойном периостите гнойный очаг локализуется более поверхностно в пределах альвеолярной части на нижней челюсти или альвеолярного отростка на верхней, чаще — с вестибулярной поверхности.

При одонтогенном абсцессе гнойный очаг располагается более глубоко, в толще мягких тканей, и поэтому переходная складка слизистой оболочки не выбухает и не дает ограниченного выпячивания, как это наблюдается при гнойном периостите; она только отечна, и при пальпации лишь в глубине можно определить инфильтрат.

С фурункулами лица одонтогенные абсцессы имеют следующие общие симптомы: отечность мягких тканей с инфильтратом в центре, болезненность в области инфильтрата, наличие увеличенных и болезненных регионарных лимфатических узлов.

Признаки отличия фурункула лица от одонтогенного абсцесса обуславливаются самой сутью двух этих воспалительных процессов.

При фурункуле развивается острое гнойно-некротическое воспаление волосяного фолликула и окружающей соединительной ткани, которое возникает в результате внедрения извне патогенных и вирулентных стафилококков. При этом на коже лица в области волосяного фолликула образуется умеренно выраженный инфильтрат с небольшим гнойным пузырьком и отечностью окружающих мягких тканей. Его появление сопровождается сильной жгучей болью. Затем инфильтрат принимает форму конуса, окруженного отечными тканями сине-багрового цвета, на вершине которого находится пустула до 0,5 см в диаметре. Спустя 3—4 дня после заболевания в центре инфильтрата, где располагается пустула, появляется флюктуация и фурункул вскрывается с выделением небольшого количества гноя. В области вскрытия определяется верхушка так называемого некротического стержня (омертвевших тканей). В течение 1—1,5 нед стержень отходит и образовавшаяся кратерообразная язва постепенно заживает.

Таким образом, фурункул, локализуясь на лице в области волосяного фолликула, захватывает только поверхностный слой

жировой клетчатки и никакого отношения к одонтогенным очагам не имеет.

Одонтогенный абсцесс располагается гораздо глубже в межмышечном клетчаточном пространстве.

Фурункул представляется в виде ограниченного конусообразного инфильтрата с пустулой на вершине, находящегося в центре отечных тканей, кожные покровы которых имеют сине-багровую окраску.

Инфильтрат при одонтогенном абсцессе имеет более разлитой характер, без конусообразного возвышения и пустулы в центре. Кожные покровы над ним гиперемированы. При этом интенсивность гиперемии зависит от глубины расположения абсцесса. При глубоком расположении его гиперемия выражена в меньшей степени.

Глава 5

КЛИНИКА И ДИФФЕРЕНЦИАЛЬНАЯ ДИАГНОСТИКА ДРУГИХ ОДОНТОГЕННЫХ ВОСПАЛИТЕЛЬНЫХ ЗАБОЛЕВАНИЙ

*(затрудненного прорезывания зубов мудрости,
одонтогенного воспаления верхнечелюстной
пазухи, лимфаденита подчелюстной
области и шеи)*

ЗАТРУДНЕННОЕ ПРОРЕЗЫВАНИЕ ЗУБОВ МУДРОСТИ

Под термином «затрудненное прорезывание зубов мудрости», как известно, понимают такое прорезывание их, при котором появляются различные воспалительные осложнения (перикоронарит, периостит, остеомиелит, флегмона и др.).

Затрудненное прорезывание третьих больших коренных зубов (зубов мудрости) встречается достаточно часто, при этом чаще всего нижних. По данным Е. А. Магид (1963), затрудненное прорезывание нижних зубов мудрости наблюдается у 54,6% людей. При этом, как отмечает А. Н. Фокина (1966), перикоронариты составляют 54,4%, периоститы — 22,6%, флегмоны — 8% и другие осложнения — 15%.

Основной причиной затрудненного прорезывания нижних третьих больших коренных зубов большинство авторов считают недостаток места в нижней челюсти. Вследствие этого большая часть жевательной поверхности и дистальные бугры прорезывающегося нижнего третьего большого коренного зуба остаются покрытыми слизисто-надкостничным лоскутом (капюшоном), тогда как медиальные бугры уже высвободились из-под него. Между внутренней поверхностью слизисто-надкостничного ло-

скута и жевательной поверхностью зуба образуется карман, в котором скапливаются пищевые остатки, слущившиеся клетки эпителия, слизь и микроорганизмы. При жевании слизисто-надкостничный капюшон, покрывающий непрорезавшуюся часть жевательной поверхности, травмируется зубами верхней челюсти. В результате всего этого капюшон воспаляется. Воспаление переходит на окружающие коронку ткани — возникает перикоронарит, который может затем перейти в ретромолярный периостит, а также привести к образованию флегмонозного процесса. Следует согласиться с Ю. И. Вернадским (1970), который подчеркивает, что затрудненное прорезывание зуба мудрости — понятие собирательное и должно быть всегда конкретизировано в истории болезни.

КЛИНИКА ПЕРИКОРОНАРИТА

Перикоронарит проявляется повышением температуры тела до 37,5—37,8 °С, самопроизвольной болью в области прорезывающегося зуба, вызванной воспалительным процессом в околокоронковых тканях, ограничением открывания рта, болью при глотании.

При осмотре полости рта (после предварительной анестезии по Берше — Дубову) можно отметить наличие неполностью прорезавшегося нижнего третьего большого коренного зуба, жевательная поверхность которого с дистальной стороны покрыта резко отечным, инфильтрированным и гиперемированным слизисто-надкостничным лоскутом (капюшоном). Этот капюшон как бы надвигается на прорезавшиеся медиальные бугры. Отечность, инфильтрация и гиперемия распространяются на слизистую оболочку заднего отдела нижнего свода преддверья рта, десну с язычной поверхности и переднюю небную дужку.

При пальпации под углом нижней челюсти удается определить увеличенные и болезненные лимфатические узлы.

КЛИНИКА РЕТРОМОЛЯРНОГО ПЕРИОСТИТА

Ретромолярный периостит, так же как и перикоронарит, характеризуется: повышением температуры тела, которая, однако, бывает гораздо выше, чем при перикоронарите (38—38,5 °С), самопроизвольными болями в области прорезывающегося зуба, воспалительной контрактурой нижней челюсти, резко болезненным глотанием.

При осмотре полости рта (после анестезии по Берше — Дубову) можно обнаружить неполностью прорезавшийся нижний третий большой коренной зуб, покрытый воспаленным слизисто-надкостничным капюшоном, а в ретромолярной области — поднадкостничный абсцесс с выраженным воспалением окружающих мягких тканей.

При этом в области ретромолярного углубления отмечается полушаровидное возвышение мягких тканей, иногда распространяющееся на наружную поверхность альвеолярной части нижней челюсти в области начала наружной косой линии и достигающее до второго большого коренного зуба.

Воспалительный процесс распространяется на область крыловидно-челюстной складки, небную дужку, мягкое небо, слизистую оболочку области заднего отдела нижнего свода преддверья полости рта. При пальпации под углом нижней челюсти отмечаются увеличенные и болезненные лимфатические узлы.

Спустя 2—3 дня после образования поднадкостничного абсцесса в ретромолярной области он обычно самопроизвольно вскрывается и из-под воспаленного капюшона выделяется гной. Однако в ряде случаев воспалительный процесс может распространиться на вестибулярную или язычную поверхность альвеолярной части челюсти, что затрудняет диагностику.

После вскрытия поднадкостничного абсцесса острый гнойный ретромолярный периостит обычно переходит в хроническую стадию, что, как отмечает Ю. И. Вернадский (1970), знаменует собой обычно и развитие хронического кортикального остеомиелита челюсти.

Клиника остеомиелита, флегмон и абсцессов уже была рассмотрена. Здесь же мы отметим лишь особенности этих процессов при затрудненном прорезывании нижнего третьего большого коренного зуба.

ОСОБЕННОСТИ КЛИНИЧЕСКОГО ТЕЧЕНИЯ РЕТРОМОЛЯРНОГО ОСТЕОМИЕЛИТА

Ретромолярному остеомиелиту может предшествовать не только перикоронарит или ретромолярный периостит, но и периодонтит.

В зависимости от причины, вызвавшей остеомиелитический процесс, клинически он может протекать различно. Как отмечает Ю. И. Вернадский (1970), при возникновении остеомиелитического процесса в связи с перикоронаритом или ретромолярным периоститом он протекает более вяло, с образованием небольших кортикальных секвестров.

В том же случае, если остеомиелитический процесс является следствием острого периодонтита, он имеет весьма тяжелое течение с высоким подъемом температуры, большими размахами температурной кривой, выраженной интоксикацией, образованием околочелюстных флегмон, секвестрацией значительных участков челюсти.

Флегмоны, вызванные затрудненным прорезыванием нижнего третьего большого коренного зуба, наиболее часто локализуются в подчелюстной области, в крыловидно-челюстном и

окологлоточном пространстве. Они могут также распространяться в клетчатку щечной, околоушно-жевательной областей, в челюстно-язычный желобок и в перитонзиллярную клетчатку.

ДИФФЕРЕНЦИАЛЬНАЯ ДИАГНОСТИКА

Клинические наблюдения за течением острых перикоронаритов и острых гнойных ретромолярных периоститов, возникших при затрудненном прорезывании нижних третьих больших коренных зубов, позволяют отметить наличие значительного сходства в их проявлениях как со стороны общих неспецифических симптомов (температурные реакции, изменения белой крови и др.), так и со стороны местных признаков (самопроизвольные боли в области непрорезавшегося зуба, боли при глотании, воспалительная контрактура нижней челюсти, подчелюстной лимфаденит, гиперемия, отечность и инфильтрация тканей, окружающих непрорезавшийся зуб и распространение воспалительных явлений на близлежащие области).

Отличительными симптомами острого гнойного ретромолярного периостита от острого перикоронарита являются наличие при первом поднадкостничного абсцесса в ретромолярной области или выделение гноя из-под капюшона при надавливании на него, более интенсивные боли при глотании и значительно выраженное затруднение открывания полости рта и боковые движения нижней челюсти.

Отличие острого ретромолярного остеомиелита от острого ретромолярного периостита в том, что при остеомиелитическом процессе наблюдается подвижность прорезывающегося зуба и зубов, стоящих рядом с ним, а также большая выраженность общих неспецифических симптомов (температурной реакции, изменений со стороны белой крови и т. д.).

Диагностика флегмон и абсцессов, осложнивших течение затрудненного прорезывания зуба мудрости, основывается на признаках, которые уже были ранее описаны. Определение источника их возникновения обуславливается наличием полностью прорезавшегося зуба мудрости и воспалительных изменений в окружающих его мягких тканях.

ОДОНТОГЕННЫЕ ВОСПАЛЕНИЯ ВЕРХНЕЧЕЛЮСТНЫХ ПАЗУХ

Воспалительные процессы верхнечелюстных пазух по своему происхождению, как известно, разделяются на риногенные, одонтогенные, травматические и гематогенные.

Под одонтогенным воспалением верхнечелюстной пазухи понимают воспалительный процесс, возникший в ней в результате проникновения в пазуху инфекции или токсинов из одонтогенного очага.

Таковыми очагами могут быть острые или обострившиеся хронические околовершечные периодонтиты (чаще первого и второго больших коренных и второго малого коренного зубов), нагноившиеся околокорневые кисты, остеомиелиты верхней челюсти. Часто причинами возникновения воспаления верхнечелюстной пазухи являются перфорация ее дна и проталкивание в нее инфицированного содержимого зуба при его лечении или корня во время удаления зуба.

Распространению инфекции из одонтогенных очагов способствует топографоанатомическое положение корней верхнего второго малого коренного зуба и больших коренных зубов по отношению к дну верхнечелюстной пазухи.

Расстояние между верхушками корней этих зубов и дном верхнечелюстной пазухи бывает от 0 до 10—12 мм, поэтому в ряде случаев костная перегородка между слизистой оболочкой пазухи и верхушками корней зубов оказывается весьма тонкой либо совсем отсутствует и верхушки корней зубов отделены от верхнечелюстной пазухи только слизистой оболочкой. К тому же эта костная перегородка может быть разрушена при гранулирующем или гранулематозном периодонтите.

И. Г. Лукомский (1950) на основании патогенеза одонтогенных воспалений верхнечелюстных пазух различает два их вида: одонтогенный токсический и одонтогенный инфекционный.

Токсическое воспаление верхнечелюстной пазухи возникает как перифокальное (катаральное) воспаление ее слизистой оболочки в результате распространения по протяжению токсинов из очага одонтогенной инфекции. Это воспаление весьма нестойко. С устранением очага одонтогенной инфекции, как отмечает И. Г. Лукомский (1950), восстанавливается и нормальное состояние слизистой оболочки верхнечелюстной пазухи.

Инфекционное воспаление верхнечелюстной пазухи развивается в результате распространения инфекции из очага в периодонте. При этом анатомического сообщения между верхушкой корня и верхнечелюстной пазухой может и не быть. Инфекция в таких случаях распространяется по питательным каналам и каналам остеонив костной перегородки, а также по венозным сосудам.

По клиническому течению выделяют две формы одонтогенных воспалений верхнечелюстных пазух: острую и хроническую.

Острые воспаления верхнечелюстных пазух, в свою очередь, делят на острые катаральные, которые наблюдаются при токсической форме или в начальной стадии инфекционной, и на острые гнойные, которые имеют место при дальнейшем развитии инфекционного процесса.

На основании работ К. В. Бурановой (1966) и Г. П. Махровой (1967) Г. А. Васильев (1972) рекомендует классифицировать хронические воспаления верхнечелюстных пазух по степени протяженности поражений слизистой оболочки на ог-

раниченные и диффузные, а по характеру их воспалительных изменений — на полипозные и непипозные формы.

В соответствии с приведенной классификацией рассмотрим клинику каждой из этих форм одонтогенных воспалений верхнечелюстной пазухи.

КЛИНИКА ОСТРЫХ ОДОНТОГЕННЫХ ВОСПАЛЕНИЙ ВЕРХНЕЧЕЛЮСТНОЙ ПАЗУХИ

В начальной стадии острого одонтогенного воспаления верхнечелюстной пазухи ее клинические симптомы выражены недостаточно четко. Больные предъявляют жалобы на неопределенные болевые ощущения и тяжесть в области соответствующей половины верхней челюсти, заложенность одной половины носа, ослабление обоняния, выделение слизи из одной ноздри.

По мере нарастания воспалительных явлений интенсивность болей усиливается. Боли иррадируют в лоб, висок, глаз, зубы верхней челюсти. Из ноздри на стороне поражения появляются гнойные выделения, усиливающиеся при наклоне головы, острота обоняния сильно понижается.

Общее состояние больного нарушается, температура повышается до 37,5—38 °С, появляются головная боль, чувство разбитости, слабость, нарушение сна.

При внешнем осмотре иногда можно отметить припухлость щеки и нижнего века, при пальпации области fossa canina — резкую болезненность. В полости рта довольно часто удается определить одонтогенный источник воспалительного процесса верхнечелюстной пазухи (в виде разрушенного или запломбированного зуба. Перкуссия зубов верхней челюсти (малых и больших коренных) на стороне воспаленной верхнечелюстной пазухи вызывает боль.

При осмотре полости носа обнаруживаются отечность и гиперемия слизистых оболочек (особенно нижней носовой раковины) и серозно-гнойные или гнойные выделения в среднем носовом ходе.

Этот симптом Г. А. Васильев (1972) считает наиболее характерным для острого гнойного воспаления верхнечелюстной пазухи. При отсутствии гноя смазывают слизистую оболочку носового хода и раковины 1% раствором дикаина и наклоняют голову больного вниз, что улучшает выделение гноя под среднюю носовую раковину. Однако и после этого, как отмечает Г. А. Васильев, не во всех случаях острого воспаления удается установить наличие выделений из верхнечелюстной пазухи. Для точного установления наличия гноя в верхнечелюстной пазухе целесообразно произвести ее пункцию с аспирацией содержимого при помощи шприца.

На рентгенограмме при остром воспалении верхнечелюстной пазухи отмечается ее затенение различной интенсивности.

КЛИНИКА ХРОНИЧЕСКИХ ОДОНТОГЕННЫХ ВОСПАЛЕНИЙ ВЕРХНЕЧЕЛЮСТНОЙ ПАЗУХИ

Хронические одонтогенные воспаления верхнечелюстной пазухи чаще являются исходом острых процессов или возникают без предшествовавших острых явлений, в результате постоянного инфицирования верхнечелюстных пазух из хронических одонтогенных очагов (гранулирующие и гранулематозные периодонтиты) либо микрофлорой полости рта при перфорации дна верхнечелюстных пазух во время экстракции верхних второго малого и больших коренных зубов.

Симптомы, характеризующие клинические проявления хронического одонтогенного воспаления верхнечелюстной пазухи, менее выражены и менее постоянны, чем это имеет место при остром воспалении верхнечелюстной пазухи. Г. А. Васильев (1972) подчеркивает, что лишь при вовлечении в воспалительный процесс всей или большей части слизистой оболочки верхнечелюстной пазухи больные жалуются на закладывание одной половины носа, понижение остроты обоняния, выделения из одной половины носа, а при недостаточном оттоке — на неприятный запах из носа, чувство распирания и боли в области верхней челюсти.

При осмотре асимметрии лица не наблюдается. В полости рта можно обнаружить источник инфицирования верхнечелюстной пазухи — разрушенный зуб с некротизированной пульпой либо свищевой ход в области лунки удаленного зуба, из которого в незначительном количестве выделяется гной. При зондировании лунки зонд проникает в верхнечелюстную пазуху.

При передней риноскопии иногда можно выявить гипертрофию слизистой оболочки средней и нижней носовых раковин, иногда полипы в среднем носовом ходе и густые слизисто-гнойные выделения из него. Однако, как подчеркнул А. М. Солнцев (1962), в отличие от риногенных воспалений при одонтогенном слизистая оболочка носа чаще всего бывает неизменной и отток экссудата из верхнечелюстной пазухи через средний носовой ход не затрудняется.

На рентгенограмме верхнечелюстная пазуха соответствующей стороны затенена (рис. 7). Но, как отметил Г. А. Васильев (1972), более доказательными являются результаты рентгенографии после введения в верхнечелюстную пазуху рентгеноконтрастного вещества. В этом случае при наличии в верхнечелюстной пазухе полипозных разрастаний на рентгенограмме будет видна картина пристеночных дефектов наполнения.

ДИФФЕРЕНЦИАЛЬНАЯ ДИАГНОСТИКА

Диагностика одонтогенных воспалений верхнечелюстной пазухи основывается на тщательном клиническом обследовании. При этом большое внимание следует уделять жалобам боль-

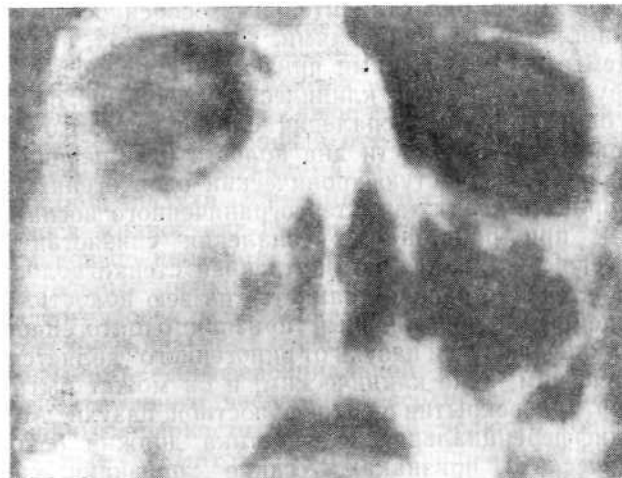


Рис. 7. Рентгенологическая картина хронического одонтогенного воспаления правой верхнечелюстной пазухи.

ного, анамнестическим данным, данным клинического обследования, а также результатам инструментального, рентгенологического и лабораторного исследования.

При диагностике одонтогенных воспалений верхнечелюстной пазухи требуется их дифференциация от других схожих с ними заболеваний. Ю. И. Вернадский (1970) дифференциальную диагностику одонтогенных воспалений верхнечелюстной пазухи проводит с риногенными, аллергическими их воспалениями и раковыми поражениями верхней челюсти. Г. А. Васильев (1972) рекомендует дифференцировать острый одонтогенный воспалительный процесс в верхнечелюстной пазухе от невралгии тройничного нерва. Мы полагаем, что, кроме этого, острое одонтогенное воспаление верхнечелюстной пазухи необходимо дифференцировать от острого гнойного периостита и периодонтита зубов верхней челюсти.

В этом разделе мы излагаем дифференциальную диагностику одонтогенных воспалений верхнечелюстной пазухи с риногенными, аллергическими воспалениями, острыми гнойными периоститами, острыми периодонтитами зубов верхней челюсти и невралгией тройничного нерва. Дифференциацию же одонтогенных воспалений верхнечелюстной пазухи от раковых поражений верхней челюсти считаем целесообразнее провести после изложения клиники рака верхней челюсти.

Дифференциальная диагностика одонтогенных воспалений верхнечелюстной пазухи с риногенными, как отмечает Ю. И. Вернадский (1970), иногда вызывает значительные трудности, несмотря на то, что клиническое течение одонтогенных

воспалений имеет ряд отличительных особенностей по сравнению с риногенными воспалениями. При этом он, наряду с легко определяемыми клиническими признаками, приводит такие, которые трудно установить клинически. Например, он указывает, что при одонтогенном воспалении слизистая оболочка прежде всего поражается в области дна полости и ее передней стенки, подчеркивая, что зачастую хронический одонтогенный воспалительный процесс носит характер ограниченного воспаления, в то время как при риногенном воспалении слизистая оболочка прежде всего поражается на внутренней стенке полости и воспаление постепенно распространяется на всю полость.

Приведенный отличительный признак одонтогенного воспаления верхнечелюстной пазухи от риногенного является патологоанатомическим, а не клиническим, и он может быть установлен только при вскрытии верхнечелюстной пазухи. Мы полагаем, что дифференциальная диагностика должна основываться на клинических признаках. Такие признаки приведены А. Г. Шаргородским (1976). Он указывает на следующие особенности одонтогенных воспалений, отличающие их от риногенных: 1) боль в зубе, предшествующая заболеванию; 2) наличие в верхней челюсти соответственно дну пазухи воспалительного процесса (периодонтит, патологические десневые карманы при пародонтозе, нагноившаяся киста или остеомиелит верхней челюсти); 3) наличие свищевого хода из верхнечелюстной пазухи; 4) асимметрия лица и болезненность при пальпации передней стенки пазухи; 5) поражение одной верхнечелюстной пазухи.

Следует отметить что третий и четвертый признаки встречаются непостоянно. Так, наличие свищевого хода имеет место только при перфорационном одонтогенном воспалении, а асимметрия лица за счет припухлости встречается только при острых одонтогенных воспалительных процессах. Тем не менее приведенные отличительные признаки дают возможность провести дифференциальную диагностику одонтогенных и риногенных воспалений верхнечелюстной пазухи.

Дифференциальная диагностика одонтогенных воспалений с аллергическими достаточно полно описана Ю. И. Вернадским (1970). Он указывает, что в анамнезе больных с аллергическим воспалительным процессом в верхнечелюстной пазухе нередко устанавливается наличие у них других проявлений аллергии в виде экземы, нейродермита, аллергического конъюнктивита, отека Квинке, экссудативных диатезов, пищевой или медикаментозной непереносимости.

Что же касается отличительных признаков аллергических воспалений верхнечелюстной пазухи от одонтогенных, то: 1) при аллергических воспалениях отсутствует связь с одонтогенным источником; 2) аллергические воспаления имеют более продолжительное течение по сравнению с одонтогенными и ха-

рактеризуются частыми обострениями и ремиссиями; 3) при аллергическом воспалении верхнечелюстной пазухи воспалительные явления распространяются на слизистые оболочки других придаточных пазух и на слизистую оболочку носа, которая сильно отекает, имеет синюшный оттенок и дряблый вид, иногда с полипозными разрастаниями; 4) аллергические воспаления верхнечелюстной пазухи сопровождаются обильными выделениями из носа жидкой или вязкой прозрачной слизи, в которой содержится повышенное количество эозинофилов и которая дает положительные реакции с бактериальными аллергенами; 5) при аллергических воспалениях отсутствует эффект от применения сосудосуживающих средств.

Необходимость дифференциальной диагностики острого гнойного одонтогенного воспаления верхнечелюстной пазухи с острым гнойным периоститом верхней челюсти определяется общностью таких симптомов, как самопроизвольная боль с иррадиацией в глаз, ухо, висок, боль при перкуссии зубов. При периостите в области верхних центральных резцов поднадкостничный абсцесс может вскрываться в полости носа. При этом из ноздри появляется гнойное отделяемое.

Отличия острого гнойного одонтогенного воспаления верхнечелюстной пазухи от острого гнойного периостита: 1) при остром гнойном одонтогенном воспалении пазухи гной выделяется из-под средней носовой раковины, а не из-под слизистой оболочки дна носа, что характерно для острого гнойного периостита, вызванного распространением воспалительного процесса от верхнего центрального резца; 2) при остром гнойном одонтогенном воспалении верхнечелюстной пазухи при пункции ее аспирируется гной. При пункции верхнечелюстной пазухи при остром гнойном периостите гной получить не удастся; 3) при остром гнойном одонтогенном воспалении на рентгенограмме отмечается затенение верхнечелюстной пазухи, чего не наблюдается при остром гнойном периостите; 4) при остром гнойном одонтогенном воспалении верхнечелюстной пазухи припухлость щечной области наблюдается в менее выраженной степени, чем при остром гнойном периостите.

Необходимость дифференциальной диагностики острого гнойного одонтогенного воспаления верхнечелюстной пазухи с острым гнойным или обострившимся гнойным периодонтитом зубов верхней челюсти определяется общностью таких симптомов, как боли по ходу второй ветви тройничного нерва, усиление болей при надавливании на зубы, положительная реакция при перкуссии зубов.

Отличием острого гнойного одонтогенного воспаления верхнечелюстной пазухи от острого гнойного или обострившегося гнойного периодонтита верхних малых или больших коренных зубов является то, что при остром гнойном одонтогенном воспалении верхнечелюстной пазухи отмечаются головная

боль, ощущение тяжести в голове, заложенность половины носа, гнойное выделение из соответствующей половины носа, болезненность при надавливании на область подглазничного отверстия, неподвижность зубов верхней челюсти и на обзорной рентгенограмме — затенение соответствующей половины пазухи.

При остром гнойном или обострившемся гнойном периодонтите такие симптомы, как головная боль, чувство тяжести в голове или отсутствуют или нерезко выражены; не наблюдается также заложенности носа и гнойных из него выделений. Пальпация подглазничного отверстия безболезненна. При рентгенологическом обследовании затенение верхнечелюстной пазухи отсутствует; не имеется также изменений в периодонте (при острых периодонтитах) либо имеются изменения, характерные для хронических периодонтитов (при обострившихся периодонтитах).

Дифференциальная диагностика острого одонтогенного гнойного воспаления верхнечелюстной пазухи с невралгией тройничного нерва необходима из-за наличия при этих двух заболеваниях болей, иррадиирующих по ходу второй ветви тройничного нерва в лоб, висок, глаз, а также зубы верхней челюсти.

Отличиями острого одонтогенного гнойного воспаления верхнечелюстной пазухи от невралгии тройничного нерва являются следующие: 1) при остром одонтогенном воспалении верхнечелюстной пазухи боль носит постоянный характер и усиливается при перкуссии группы зубов верхней челюсти; 2) из ноздри на стороне поражения отмечаются гнойные выделения, увеличивающиеся при наклоне головы, острота обоняния понижена; 3) в полости носа обнаруживаются отечность и гиперемия слизистой оболочки и гнойные выделения из-под средней носовой раковины. На обзорной рентгенограмме имеется затенение соответствующей пазухи; 4) отмечается нарушение общего состояния больного (повышенная температура тела, головная боль, общая разбитость).

При невралгии тройничного нерва: 1) боль носит самопроизвольный, не связанный с каким-либо патологическим процессом, приступообразный характер, с определенной периодичностью в повторении приступов. Боль может начаться при раздражении определенных участков кожи лица или слизистой оболочки полости рта, не усиливается при перкуссии группы зубов верхней челюсти; 2) гнойные выделения из носа отсутствуют, острота обоняния не снижается, в полости носа не отмечается патологических изменений. На обзорной рентгенограмме затенение верхнечелюстной пазухи отсутствует; 3) температурная реакция организма не наблюдается.

В руководствах по нормальной анатомии описываются в области лица и шеи: щечные, околоушные, позадишные, нижнечелюстные, зачелюстные, подчелюстные, подбородочные и шейные лимфатические узлы.

Щечные лимфатические узлы располагаются у внутреннего угла глаза, вблизи нижнеглазничного отверстия, в верхнем отделе носогубной борозды, в клетчатке под серединой щечной мышцы. В околоушной области имеются поверхностные и глубокие узлы. Поверхностные — находятся впереди наружного слухового прохода под околоушно-жевательной фасцией, а глубокие — между дольками околоушной слюнной железы. Позадишные узлы в количестве 1—4 локализируются в области сосцевидного отростка. Нижнечелюстные — в количестве 1—2 лежат в клетчатке на наружной поверхности тела нижней челюсти, впереди прикрепления жевательной мышцы. Зачелюстные узлы, обычно 1—3, располагаются позади угла нижней челюсти под ушной раковиной и прикрыты околоушной слюнной железой. В подчелюстной области различают три группы лимфатических узлов: переднюю, среднюю и заднюю. Они размещаются ниже и медиальнее угла нижней челюсти в области ложа подчелюстной слюнной железы, но вне ее капсулы. Подбородочные узлы в количестве 2—3 находятся между передними брюшками двубрюшных мышц и подъязычной костью. Лимфатические узлы шеи, как поверхностные, так и глубокие, располагаются в виде цепочек, идущих вдоль крупных сосудов, нервов и грудиноключично-сосцевидных мышц.

По частоте поражения наибольшее практическое значение имеют щечные, нижнечелюстные и особенно подбородочные, подчелюстные и шейные лимфатические узлы, которые собирают лимфу от зубов, челюстей, слизистых оболочек полости рта, придаточных пазух носа, слюнных желез. Они в первую очередь реагируют возникновением воспаления на инфекционные процессы в указанных анатомических образованиях.

По характеру процесса, обусловившего возникновение лимфаденитов, последние можно разделить: 1) на специфические, вызванные возбудителями актиномикоза, туберкулеза, сифилиса, и 2) на неспецифические, вызванные гноеродной микрофлорой. В зависимости от локализации входных ворот для инфекции последние могут быть одонтогенными и неодонтогенными.

При одонтогенных лимфаденитах первичный инфекционный очаг встречается в виде периодонтита, одонтогенного периостита, одонтогенного остеомиелита, одонтогенной флегмоны, одонтогенного воспаления верхнечелюстной пазухи и т. д., а при неодонтогенных лимфаденитах — в виде гингивита, стоматита,

риногенного воспаления верхнечелюстной пазухи, инфицированной раны, фурункула, карбункула и т. д.

По патогистологической характеристике неспецифических лимфаденитов различают следующие их формы: серозные, гнойные и гиперпластические, а по клиническому течению — острые и хронические. Острые лимфадениты бывают серозными и гнойными, а хронические — гнойными и гиперпластическими.

КЛИНИКА НЕСПЕЦИФИЧЕСКИХ ЛИМФАДЕНИТОВ

Острый неспецифический лимфаденит чаще протекает по типу серозного воспаления. Проявляется это увеличением одного либо группы лимфатических узлов.

Увеличенные лимфатические узлы, как правило, определяются и пальпируются в виде болезненных образований эластичной консистенции.

В начале воспаления общие реакции организма либо отсутствуют, либо выражены слабо. В дальнейшем их выраженность во многом обуславливается характером течения основного воспалительного процесса в области первичной локализации гнойного очага. При ликвидации основного воспалительного процесса лимфатические узлы постепенно уменьшаются в размерах, становятся безболезненными. Однако иногда может наблюдаться переход серозной формы лимфаденита в гнойную. При этом повышается температура тела, ухудшается общее состояние больного, появляются недомогание, слабость. В области пораженного лимфатического узла усиливается боль, появляется инфильтрация окружающих узел тканей (перилимфаденит), в результате чего он утрачивает четкие контуры, становится неподвижным. Нагноение лимфатического узла может возникнуть в первые дни заболевания, однако нередко это происходит по ликвидации основного инфекционно-воспалительного процесса.

Хронический неспецифический лимфаденит возникает в результате неполного разрешения заболевания при остром лимфадените, однако нередко наблюдается и первично-подострое течение заболевания.

Клинически хронические неспецифические лимфадениты проявляются увеличенными лимфатическими узлами. Узлы при этом могут быть разных размеров, безболезненны, четко определяются при пальпации, имеют плотноэластическую консистенцию и некоторое ограничение подвижности. Общее состояние больных обычно не нарушено. Переходе гнойную форму наблюдается редко.

При длительном течении хронического лимфаденита паренхима лимфатического узла может постепенно замещаться соединительной тканью.

Острые неспецифические одонтогенные и неодонтогенные лимфадениты диагностировать сравнительно легко после установления основной причины их возникновения. Но иногда могут быть трудности в их распознавании, особенно тогда, когда основной воспалительный процесс, вызвавший лимфаденит, уже ликвидировался. В таких случаях острый гнойный лимфаденит можно принять за периостит, остеомиелит или флегмону.

Однако наибольшие трудности возникают при диагностике хронических лимфаденитов (одонтогенных и неодонтогенных), так как их проявления во многом сходны со специфическими лимфаденитами, а также с метастазами злокачественных опухолей в лимфатические узлы и с такими заболеваниями, как лимфогранулематоз и лимфолейкоз, которые сопровождаются увеличением лимфатических узлов. Кроме этого, имеется определенное их сходство с воспалением околоушной и подчелюстной слюнных желез и слюннокаменной болезнью.

Во всех подобных случаях требуется проведение дифференциальной диагностики.

Таким образом, неспецифические лимфадениты следует дифференцировать от следующих заболеваний: 1) периостита и остеомиелита челюстей; 2) одонтогенной флегмоны; 3) специфических лимфаденитов (при актиномикозе, туберкулезе, сифилисе); 4) метастазов злокачественных опухолей в лимфатические узлы; 5) лимфогранулематоза; 6) лимфолейкоза; 7) воспалений околоушной и подчелюстной слюнных желез; 8) слюннокаменной болезни.

Дифференциальная диагностика с двумя последними заболеваниями будет описана в соответствующем разделе после изложения их клиники.

Переходя к дифференциальной диагностике неспецифических лимфаденитов с острыми гнойными периоститами, остеомиелитом челюстей и околоушной флегмоной, следует отметить, что все перечисленные одонтогенные воспалительные процессы, как правило, сопровождаются острым серозным лимфаденитом и установить последний не представляет трудности. Здесь же речь пойдет об острых гнойных и обострившихся хронических лимфаденитах.

Общими симптомами острого гнойного лимфаденита с перечисленными заболеваниями являются боль, отечность, гиперемия и инфильтрация мягких тканей, часто и одинаковая локализация патологического процесса — подчелюстная и подподбородочная области.

Отличие острого гнойного периостита от нагноившегося лимфаденита в том, что при остром гнойном периостите, помимо наличия поднадкостничного абсцесса на альвеолярном отростке

или на альвеолярной части челюсти, имеет место более обширный коллатеральный отек тканей. Припухшие ткани легко собираются в складку, и лишь в глубине их соответственно расположению воспалительного очага под надкостницей определяется болезненный инфильтрат. При гнойном лимфадените коллатеральный отек, гиперемия кожи имеют ограниченный характер, а инфильтрат располагается более поверхностно.

Отличие острого остеомиелита челюстей от нагноившегося лимфаденита заключается в том, что при остром остеомиелите, кроме подвижности группы зубов, отмечаются в большей мере отек и инфильтрация мягких тканей, ярче выражены общие реакции организма, чем при гнойном лимфадените.

Околочелюстная флегмона от гнойного лимфаденита отличается тем, что при флегмоне местные признаки воспаления в виде инфильтрации тканей, гиперемии кожных покровов выражены гораздо ярче. Общие реакции организма при флегмоне также оказываются выраженными в большей мере.

Гнойный лимфаденит может обусловить возникновение аденофлегмоны.

Дифференциальная диагностика аденофлегмоны с другими флегмонами была проведена ранее.

Дифференциальная диагностика неспецифических хронических лимфаденитов со специфическими, как уже подчеркивалось, достаточно сложна. Особую сложность она представляет при актиномикозе лимфатических узлов, клиника которого отличается большим разнообразием.

Актиномикозный лимфаденит наиболее часто локализуется в щечной и нижнечелюстной областях, реже — в подчелюстной, подбородочной областях и в области шеи. Процесс протекает вяло. Вначале отмечается увеличение лимфатического узла, затем очень медленно происходит инфильтрация окружающих его тканей с образованием перилимфаденита. В последующем в этой области формируется круглый, плотный и безболезненный инфильтрат, который очень медленно (в течение нескольких недель) увеличивается. Постепенно в центре его появляется очаг размягчения, а затем образуется свищ с незначительным отделяемым гнойного характера. Происходящее в этом месте склерозирование тканей приводит к появлению участков втяжения, и свищ оказывается в центре такого втяжения.

Дифференциальная диагностика неспецифического лимфаденита с актиномикозным основывается: 1) на данных анамнеза, в котором при актиномикозном лимфадените выясняется медленное развитие процесса с постепенным длительным склерозированием окружающих узлов тканей; 2) на данных осмотра, при котором в случае актиномикозного лимфаденита устанавливается наличие склерозированных тканей вокруг свища, в результа-

те чего он как бы находится в углублении; 3) на данных микроскопического исследования пунктата, в котором при актиномикозном лимфадените находятся большое количество микрофогов и элементы лимфатического узла; 4) на кожно-аллергических и серологических реакциях, а также на результатах патогистологического исследования.

Следует отметить, что иногда актиномикозные лимфадениты абсцедируют. При этом в области инфильтрата появляется боль, он увеличивается в размерах, кожные покровы спаиваются с инфильтратом и приобретают синюшно-багровую окраску, а сам инфильтрат спаивается с челюстными костями и окружающими мягкими тканями.

В отличие от неспецифического гнойного лимфаденита при абсцедирующем актиномикозном лимфадените в течение длительного времени не наблюдается его размягчения.

Дифференциальная диагностика неспецифического хронического лимфаденита с туберкулезным основывается на том, что при туберкулезном поражении лимфатических узлов они представляются различными по величине и плотности, безболезненными или умеренно болезненными при пальпации. Обычно имеется двустороннее поражение, причем узлы определяются в виде одиночных, круглых образований с гладкой поверхностью, что существенно отличает туберкулезный лимфаденит от неспецифического. В ряде случаев узлы спаиваются и тогда пальпируются в виде пакетов. Пунктат при этом обычно бывает стерильным.

При тщательном осмотре челюстно-лицевой области и полости рта у больных, как правило, никаких воспалительных изменений не выявляется. Реакция Пирке и Манту у них обычно положительная. Часто наблюдается длительный субфебрилитет, чего не отмечается при неспецифических хронических лимфаденитах.

Дифференциальная диагностика неспецифического хронического лимфаденита с сифилитическим основывается на характерной клинической картине последнего.

Сифилитический лимфаденит возникает спустя неделю после появления твердого шанкра. При этом прослеживается определенная зависимость расположения лимфаденита от места локализации твердого шанкра. Так, при нахождении твердого шанкра на нижней губе или языке увеличиваются подчелюстные узлы, при локализации его на верхней губе или десне увеличиваются подбородочные, причем один из регионарных узлов может достигать величины грецкого ореха, тогда как другие имеют меньшие размеры — величиной с лесной орех. Их отличительной особенностью является значительная твердость за счет склерозирования, поэтому сифилитический лимфаденит получил название склероаденита. Увеличенные узлы не воспалены, безболезненны и подвижны.

Дифференциальной диагностике помогает выявление на губах или в полости рта твердого шанкра и нахождение в его отделяемом бледной трепонемы, а также в раннем периоде положительная серологическая реакция иммунофлюоресценции (РИФ), а через 2 нед после появления твердого шанкра — и положительной реакции Вассермана.

Во вторичном периоде сифилитический лимфаденит в виде небольших плотных, подвижных безболезненных узлов определяется и в паховых областях, и в области локтевых сгибов. Реакция Вассермана при этом бывает резко положительной (+++++).

Теперь рассмотрим **дифференциальную диагностику неспецифического хронического лимфаденита с метастазами в лимфатические узлы злокачественных опухолей с лимфогранулематозом и лимфолейкозом.**

Обнаружение в подчелюстной, подподбородочной областях увеличенных (до различных размеров) плотных, малоподвижных, а иногда спаянных с окружающими тканями, безболезненных лимфатических узлов является более характерным для метастазов злокачественных опухолей. Появление на них бугристости еще более подтверждает такое предположение, а обнаружение при этом такого же характера лимфатических узлов, расположенных по ходу сосудистого пучка шеи, указывает на далеко зашедшую стадию болезни.

Окончательный диагноз о природе злокачественной опухоли, метастазировавшей в лимфатические узлы, дает патогистологическое исследование.

При **лимфогранулематозе** лимфатические узлы в начальном периоде бывают различной величины и плотности, чаще безболезненны. Располагаются они в виде одиночных узлов, группами или цепочкой. В более поздних стадиях заболевания пальпируются плотные, малоподвижные, иногда болезненные пакеты лимфатических узлов, в которых в ряде случаев можно различить отдельные узлы различной плотности. Кожа над ними натянута, блестяща. Одновременно увеличенные лимфатические узлы пальпируются и в других областях тела.

Наряду с увеличением лимфатических узлов, при лимфогранулематозе с большим постоянством отмечаются зуд кожи, потливость, лихорадка и характерное изменение лейкоцитарной формулы, в которой отмечается либо нейтрофильный лейкоцитоз (15 000—20 000), либо лейкопения с лимфопенией и эозинофилией. Со стороны красной крови наблюдается картина гипохромной анемии.

Окончательный диагноз определяется при патогистологическом исследовании.

При лимфолейкозе увеличенные лимфатические узлы располагаются с двух сторон в одноименных областях в виде пакетов, но не спаяны между собой и подлежащими тканями,

безболезненны, имеют мягкоэластическую консистенцию и расплывчатые контуры.

Для диагностики лимфолейкоза важное значение имеет исследование крови. Количество лейкоцитов колеблется в пределах от нормальных цифр (алейкемическая форма) до сотен тысяч, в отдельных случаях до 1 000 000—2 000 000 з 1 мм³.

Лейкоцитарная формула при лейкемических формах характеризуется подавляющим лимфоцитозом (до 98—99%). Среди лимфоцитов преобладают зрелые формы, но встречаются также пролимфоциты и лимфобласты. В большом количестве встречаются также клетки лимфолиза (так называемые тени Боткина—Гумпрехта). Костномозговой пунктат обнаруживает более или менее выраженную степень лимфоидной метаплазии.

При алейкемической форме решающее значение в диагностике принадлежит стеральной пункции, обнаруживающей типичную картину лимфоидной метаплазии костного мозга.

Описанные признаки клинических проявлений специфических лимфаденитов, а также метастазов злокачественных опухолей в лимфатические узлы и увеличение этих узлов при лимфогранулематозе позволяют провести их дифференциальную диагностику между указанными заболеваниями.

Глава 6

КЛИНИКА И ДИФФЕРЕНЦИАЛЬНАЯ ДИАГНОСТИКА СПЕЦИФИЧЕСКИХ ВОСПАЛИТЕЛЬНЫХ ПРОЦЕССОВ ЧЕЛЮСТНО-ЛИЦЕВОЙ ОБЛАСТИ

Среди специфических воспалительных процессов (актиномикоз, туберкулез, сифилис), проявляющихся в челюстно-лицевой области и в полости рта, наиболее часто встречается актиномикоз.

АКТИНОМИКОЗ ЧЕЛЮСТНО-ЛИЦЕВОЙ ОБЛАСТИ

Актиномикоз, или лучистогрибковая болезнь, является хроническим инфекционным заболеванием, вызываемым актиномицетом (лучистым грибом).

В настоящее время большинство авторов считают, что поражение тканей челюстно-лицевой области и полости рта актиномикозом происходит в результате аутоинфекции — внедрения в них актиномицетов из полости рта, где они в большом количестве находятся в зубном налете, зубном камне, в патологических зубодесневых карманах, в кариозных полостях зубов.

Проникновению актиномицетов в ткани челюстно-лицевой области способствуют воспалительные процессы в полости рта и повреждения мягких тканей. Г. А. Васильев и Т. Г. Робустова (1972) указывают, что заболевание актиномикозом наступает в результате повторных проникновений актиномицетов в ткани и возникновения под влиянием этого специфической сенсибилизации организма.

Распространение актиномицетов происходит контактным, лимфогенным и гематогенным путями. В челюстно-лицевой области наиболее часто актиномицеты распространяются контактным и лимфогенным путями.

При распространении контактным путем актиномицеты, проникая в мягкие ткани, образуют там специфическую гранулему и, медленно прорастая по межфасциальной, межмышечной и подкожной клетчатке, поражают всё новые участки тканей.

При лимфогенном пути распространения актиномикоза, как указывает Т. Г. Робустова (1966), по лимфатическим сосудам происходит метастазирование не друз (которые крупнее просвета лимфатических сосудов), а продуктов их лизиса (феномен лизиса друз открыт С. Ф. Дмитриевым). При этом Т. Г. Робустова (1966) подчеркивает, что указанный путь при актиномикозе челюстно-лицевой локализации имеет часто решающее значение.

При гематогенном распространении метастазирование возбудителя актиномикоза этим путем происходит главным образом в отдаленные органы (головной мозг, легкие, почки и др.).

В челюстно-лицевой области и в области шеи актиномикозом обычно поражаются: кожа, подкожная и межмышечная клетчатка, мышечная и костная ткани, а также лимфатические узлы и органы полости рта. В соответствии с поражением тканей и наблюдавшихся при этом клинических проявлений и построены классификации актиномикоза челюстно-лицевой области и области шеи [Бердыган К. И., 1958; Робустова Т. Г., 1966; Сутеев Г. О., 1951]. Из этих классификаций наиболее подробной является классификация, предложенная Т. Г. Робустовой (1966), которой мы и будем пользоваться при изложении клиники актиномикоза.

Т. Г. Робустова (1966) различает: 1) кожную; 2) подкожную; 3) подкожно-межмышечную (глубокую) форму актиномикоза, а также 4) актиномикоз лимфатических узлов; 5) первичный актиномикоз кости; 6) актиномикоз органов полости рта.

КЛИНИКА АКТИНОМИКОЗА

Для любой локализации актиномикотического процесса характерно его медленное и вялое развитие. Наиболее часто процесс начинается незаметно, с появления в тканях безболезненного или малобезболезненного инфильтрата с нечеткими гра-

ницами, покрытого нормального цвета кожей, которая над ним легко собирается в складку. Температурной реакции, как правило, не наблюдается. Постепенно (в течение нескольких недель, а иногда и месяцев) инфильтрат медленно увеличивается в размерах и уплотняется, спаивается с кожей, которая приобретает сине-багровую окраску.

При возникновении процесса в области жевательных мышц или его распространении на жевательные мышцы появляется контрактура, выраженная в различной степени. Затем в центральных участках инфильтрата появляются один или несколько постепенно увеличивающихся очагов размягчения, которые, приближаясь к поверхности, вскрываются наружу через кожу или, что значительно реже, через слизистую оболочку полости рта. На месте вскрытия образуются свищи.

Клинические проявления в этой фазе заболевания выражаются в наличии инфильтратов деревянистой плотности с неровной поверхностью, спаянных с подлежащими тканями, кожа над, которыми имеет сине-багровую окраску. В области инфильтратов располагаются свищи с гнойным отделяемым из них.

В дальнейшем течении периодически наблюдаются то затихание процесса, иногда даже с некоторым уменьшением инфильтратов, то распространение процесса на новые участки тканей.

При присоединении вторичной пиогенной инфекции характерная картина течения актиномикозного процесса изменяется.

Процесс активизируется, принимает более острое течение, и тогда, как отмечает Т. Г. Робустова (1966), проявление актиномикоза неотличимо от банального воспаления. Появляется выраженный отек тканей с разлитой гиперемией кожных покровов, инфильтрат становится резко болезненным. Регионарные лимфатические узлы увеличиваются, становятся болезненными. В области инфильтрата появляется очаг размягчения. Общее состояние больного ухудшается. Температура тела повышается до 38 °С и выше. Со стороны крови отмечаются изменения, характерные для гнойного воспаления.

После вскрытия гнойника излечения не наступает, заболевание принимает затяжной характер с образованием новых инфильтратов, периодически нагнаивающихся.

С учетом описанной клинической картины рассмотрим особенности клинического проявления отдельных форм актиномикоза.

При кожной форме, которая встречается сравнительно редко, отличия от вышеописанного клинического течения заключаются лишь в том, что на поверхности инфильтрата (при распаде специфической гранулемы) образуются пустулы или бугорки, после вскрытия которых выбухают грануляции.

Подкожная форма встречается чаще кожной. При этом патологический процесс локализуется в щечной,

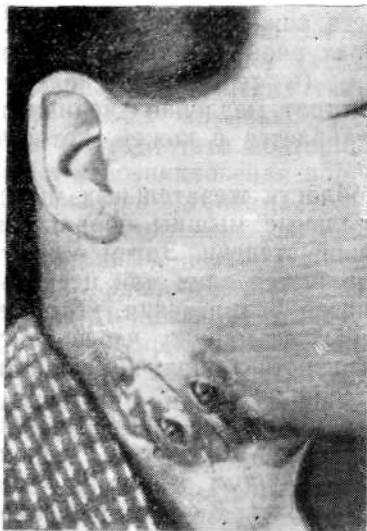

Рис. 8. Подкожно-межмышечная форма актиномикоза подчелюстной области и шеи (из работы Г. А. Васильева и Т. Г. Робустовой).

заболевания, наряду с появлением инфильтрации тканей может наблюдаться прогрессирующее ограничение открывания рта, что связано с распространением процесса на жевательные мышцы.

Обычное медленное течение актиномикозного процесса наблюдается редко. Чаще процесс осложняется присоединением гнойной инфекции и образованием абсцесса или флегмоны. В дальнейшем может происходить постепенное рассасывание инфильтрата или распространение его на соседние мягкие и костные ткани, обуславливая в последнем случае возникновение вторичного актиномикоза костей лицевого скелета с развитием остеомиелита. Как отмечает Т. Г. Робустова (1966), это выявляется лишь при рентгенологическом обследовании: кортикальные узур, чередование мелких очагов остеопороза с очагами остеосклероза — мозаичная структура кости, внутрикостные абсцессы или гуммы.

Актиномикоз лимфатических узлов описан нами в главе 5 — раздел «Лимфадениты».

Первичный актиномикоз челюстных костей встречается редко. Преимущественно поражается нижняя челюсть. Различают деструктивную и продуктивно-деструктивную формы заболевания (по классификации Т. Г. Робустовой, 1966).

Деструктивная форма характеризуется образованием в толще челюсти внутрикостного абсцесса или гуммы. Клинически

подчелюстной, околоушной и позадищелюстной областях и на шее. В период распада специфической гранулемы отмечаются появление болей в области актиномикозного очага и повышение температуры тела. При этом может происходить либо абсцедирование, либо образование актиномикозной гуммы.

Подкожно-мышечная (глубокая) форма актиномикоза наблюдается наиболее часто. Патологический процесс при этом локализуется в щечной, подглазничной, скуловой, околоушно-жевательной, височной, нижнечелюстной, подчелюстной областях (рис. 8), в крыловидно-челюстном пространстве и на боковой поверхности шеи.

При указанной форме актиномикоза, в начальной стадии

это в начальном периоде заболевания проявляется умеренными болями в области поражения, позднее иногда появляется симптом Венсана. В последующем боли усиливаются и иррадируют по ходу тройничного нерва. При расположении актиномикотического очага в толще угла или ветви нижней челюсти наблюдается постепенно прогрессирующее ограничение открывания рта. При пальпации отмечаются умеренное утолщение и болезненность кости в месте расположения внутрикостного очага.

На рентгенограмме определяется одна или несколько теней округлой формы, иногда с нечеткими границами.

Продуктивно-деструктивная форма обычно наблюдается у лиц молодого возраста и характеризуется значительным утолщением челюсти за счет избыточного образования костной ткани.

На рентгенограмме отмечается утолщение участка челюсти в области поражения, напоминающее изображение оссифицирующего периостита с отдельными участками деструкции.

Актиномикоз органов полости рта наблюдается сравнительно редко. Обычно поражается язык, крайне редко — миндалины.

Актиномикоз языка, как явствует из данных литературы, возможен в результате предшествующей травмы. Процесс возникает в боковых отделах, в области спинки и корня, реже — в глубоких межмышечных пространствах основания языка.

Клинические проявления при актиномикозе языка зависят от локализации процесса. При его расположении на боковых поверхностях, спинке и корне языка вначале отмечается выраженный инфильтрат в пораженном участке, который затем медленно и постепенно размягчается и вскрывается с выделением небольшого количества экссудата. В месте вскрытия образуются свищи с выступающими из них грануляциями.

При первичной локализации процесса в глубоких межмышечных пространствах основания языка он может захватить ткани дна полости рта, подчелюстной и подподбородочной областей, образуя в них большие, деревянистой плотности инфильтраты.

Актиномикоз миндалин протекает медленно и в начальных стадиях имеет сходство с хроническим тонзиллитом, наблюдаются обострения. В дальнейшем после очередного обострения происходит распространение процесса на перитонзиллярные, а затем и на околочелюстные мягкие ткани с образованием там инфильтратов. Наблюдается также распространение процесса в клетчаточные пространства и метастазы в отдаленные органы [Робустова Т. Г., 1966].

Клинический диагноз актиномикоза необходимо подтвердить лабораторными методами: микробиологическим исследованием отделяемого, серологической и диагностической

кожноаллергической реакцией с актинолизатом, а также патоморфологическими исследованиями и выделением культуры актиномицетов путем посева.

Микробиологическое исследование полученного из очага гнойного содержимого заключается в следующем. Экссудат помещают на предметное стекло, добавляют к нему 1—2 капли едкого кали или уксусной кислоты (для растворения лейкоцитов и эритроцитов), прикрывают покровным стеклом и рассматривают под микроскопом при малом и большом увеличении. При этом можно обнаружить колонии актиномицетов, имеющие округлую форму в виде клубка, состоящего из ветвящихся нитей мицелия. По периферии его определяются колбовидные образования, составляющие как бы ореол лучистости. Наиболее частый цвет колоний (друз) — соломенно-желтый, бурый, зеленоватый. Иногда же они мало пигментированы, напоминают звезду с колбочками по периферии, имеющими своеобразное светропреломление.

Отрицательный результат исследования не дает основания к исключению диагноза актиномикоза, так как актиномицеты весьма быстро лизируются, и иногда только после многократных попыток удается обнаружить в гное друзы актиномикоза.

Серологическая реакция с актинолизатом имеет большое диагностическое значение в тех случаях, когда при проведении других исследований получены отрицательные результаты.

Для ее постановки необходимы: испытуемая инактивированная сыворотка больного и сыворотка здорового человека (контроль), актинолизат (антиген), свежая сыворотка морской свинки (комплеммент), эритроциты барана. Реакцию ставят по типу Борде — Жангу в объеме 2,5 мл. Серологическая реакция проходит быстро, и оценка результата проводится по появлению гемолиза в контрольной пробирке.

Кожно-аллергическая реакция с актинолизатом в известной степени определяет специфически измененную реактивность организма больного актиномикозом. Она заключается в следующем. Внутрикожно в область внутренней поверхности ближе к локтевому сгибу обоих предплечий тонкой иглой вводят при помощи шприца 0,3 мл диагностического актинолизата. С целью контроля, отступая 8—10 см от этого места, в таком же количестве вводят стерильный мясо-пептонный бульон. На месте введения актинолизата и бульона появляется эритема, которая на месте инъекции бульона исчезает через 6—12 ч. Эритема на месте инъекции актинолизата при отрицательной реакции также исчезает через 6—12 ч, а при положительной через 24 ч на месте инъекции определяется яркая эритема, сопровождающаяся отеком кожи и болезненностью.

Согласно данным литературы, истинность результатов при кожно-аллергической пробе составляет 87,5%, а при серологической—80%.

Многие авторы [Аснин Д. И., 1956; Балон Л. Р., 1958; Бердыган К. И., 1958; Васильев Г. А., 1964; Робустова Т. Г., 1966, и др.] указывают на трудности диагностики актиномикоза челюстно-лицевой области и шеи и отмечают значительное число диагностических ошибок, особенно в поликлинических условиях. Так, по данным Т. Г. Робустовой (1966), только 8% большим актиномикозом правильный диагноз устанавливается в поликлинике. Большое количество диагностических ошибок она объясняет двумя обстоятельствами: 1) многообразием клинических проявлений актиномикоза и сходством его с другими воспалительными процессами и 2) малым знакомством практических врачей с клиническими проявлениями этого заболевания.

Дифференциальная диагностика актиномикоза челюстно-лицевой области и шеи имеет очень важное значение. Актиномикоз необходимо дифференцировать от ретромолярного периостита нижней челюсти, от острого и хронического остеомиелита челюстей, околочелюстных флегмон, туберкулеза, сифилитического поражения челюстей, доброкачественных и злокачественных новообразований, воспаления слюнных желез.

Дифференциальную диагностику с тремя последними из перечисленных заболеваний целесообразно провести после описания их клиники.

Необходимость дифференциальной диагностики подкожно-межмышечной (глубокой) формы актиномикоза с ретромолярным периоститом обусловливается следующими схожими симптомами: при подкожно-межмышечной (глубокой) форме актиномикоза, вызванной внедрением актиномицетов под капюшон прорезывающегося нижнего зуба мудрости с последующим распространением процесса на жевательные мышцы, и при банальном ретромолярном периостите отмечается ограниченное открывание рта. При распространении актиномикозного процесса на внутреннюю поверхность ветви нижней челюсти и дно полости рта к ограничению открывания полости рта присоединяется постепенно нарастающая болезненность при глотании, что также характерно и для банального ретромолярного периостита. При присоединении к актиномикотическому процессу гнойной инфекции возникают боли в ретромолярной области и наблюдается повышение температуры тела до 38—38,5 °С, что имеет место и при банальном ретромолярном периостите.

Отличие межмышечной (глубокой) формы актиномикоза, локализующейся в ретромолярном пространстве и распространяющейся на жевательные мышцы, от ретромолярного периостита заключается в следующем: при актиномикозе указанной

локализации вначале отмечается ограничение открывания рта и лишь затем, при присоединении к актиномикозному процессу гноеродной инфекции, появляются боли в ретромолярной области и повышается температура тела; при ретромолярном периостите ограничение открывания рта, боли в ретромолярной области, повышение температуры тела происходят одновременно. При актиномикозе хирургическое вмешательство (разрез в области инфильтрата и удаление третьего моляра) не приводит к ликвидации процесса, инфильтрат лишь уменьшается, но не исчезает полностью, а спустя некоторое время начинает вновь увеличиваться; при ретромолярном периостите проведенное радикальное вмешательство (разрез и удаление прорезывающегося зуба по показаниям) приводит в дальнейшем к полному излечению.

Необходимость дифференциальной диагностики подкожно-межмышечной формы актиномикоза, осложненной гнойной инфекцией, от околочелюстной остеофлегмоны, сопровождающей острый остеомиелит челюсти, определяется их сходными признаками. Так, при этой форме актиномикоза, осложненной гнойной инфекцией, в околочелюстных тканях возникают болезненный инфильтрат и припухлость окружающих тканей с повышением температуры тела до 38,5—39 °С, ухудшением общего состояния больного. Все эти явления наблюдаются и при остеофлегмоне, сопровождающей острый остеомиелит челюсти.

Отличие подкожно-межмышечной формы актиномикоза, осложненной гнойной инфекцией, от остеофлегмоны в том, что при этой форме актиномикоза заболевание начинается с возникновения инфильтрата в околочелюстных тканях, а при остеофлегмоне процесс начинается с болей в области зуба.

В последующем, при остеофлегмоне, наряду с образованием гнойного очага в околочелюстных тканях, появляется расшатанность зубов с отслоением десны от альвеолярной части челюсти и выделение из-под нее гноя. При подкожно-межмышечной форме актиномикоза происходит гнойное расплавление инфильтрата в околочелюстных тканях, но расшатывания зубов не наблюдается.

Необходимость дифференциальной диагностики подкожно-межмышечной формы актиномикоза, сопровождающейся вторичным поражением кости, с хроническим одонтогенным остеомиелитом челюстей обуславливается сходством их клинических проявлений.

Как подкожно-межмышечная форма актиномикоза, так и хронический одонтогенный остеомиелит характеризуются длительностью течения и наличием свищей с гнойным отделяемым из них. Распространение актиномикотического процесса на кость при подкожно-межмышечной форме приводит к ее поражению. Поражение костной ткани имеет место и при хрониче-

ском одонтогенном остеомиелите челюстей. Различие заключается в том, что для подкожно-межмышечной формы актиномикоза характерно наличие плотных, бугристых инфильтратов, спаянных с окружающими тканями, покрытых сине-багровой кожей, на которых располагается множество свищей с кровянисто-гнойным отделяемым. Зондирование свищей не дает возможности дойти зондом до кости и определить ее состояние, так как свищи исходят из инфильтратов и не сообщаются с костью. В полости рта при этом патологических изменений не определяется.

При хроническом остеомиелите отсутствуют плотные инфильтраты с бугристой поверхностью. Кожные покровы не имеют сине-багровой окраски. Свищи располагаются в области послеоперационных рубцов, через наружные отверстия которых выступают обильные грануляции и выделяется густой гной. Свищи доходят до кости челюсти. Зондирование свищей дает возможность определить шероховатость кости, подвижность секвестров.

В полости рта отмечаются следующие изменения. Слизистая оболочка альвеолярного отростка или альвеолярной части челюсти утолщена, местами отслоена от кости. В этом месте из-под десны выделяется гной, выступают грануляции. Имеется подвижность нескольких зубов.

Таким образом, дифференциальная диагностика подкожно-межмышечной формы актиномикоза с хроническим одонтогенным остеомиелитом челюстей не представляет больших трудностей. Однако, как отмечал В. И. Лукьяненко (1968), возникает необходимость решить два кардинальных вопроса: а) действительно ли при подкожно-межмышечной форме актиномикоза процесс перешел на кость и б) определение локализации и степени распространения деструктивных изменений в костной ткани.

В литературе описаны признаки перехода актиномикотического процесса на кость. Наиболее характерными из них являются: увеличение выраженности воспалительной контрактуры жевательных мышц, образование глубоких инфильтратов и наличие признаков периостита. При указанных признаках возникает необходимость в рентгенологическом исследовании, которое позволит установить локализацию и характер поражений костной ткани челюсти.

Затруднение в решении вопроса об актиномикотическом происхождении процесса возникает при присоединении к нему гнойной инфекции, когда актиномикотический процесс напоминает обострение хронического одонтогенного остеомиелита. В этих случаях следует учитывать то обстоятельство, что актиномикозный процесс распространяется по клетчатке вверх, а неспецифический нагноительный процесс, как правило, книзу. Кроме этого, в отличие от одонтогенных гнойных процессов,

при которых вскрытие и опорожнение гнойных очагов ведут к ликвидации острого процесса, при актиномикозе вскрытие размягченных инфильтратов приводит лишь к временному улучшению. Спустя некоторое время инфильтрат вновь увеличивается, захватывает новые участки, на нем появляются новые очаги размягчения, требующие оперативного вмешательства, появляются новые свищи.

Заключая этот раздел, необходимо отметить, что окончательный диагноз актиномикоза должен быть поставлен только после положительных данных исследования отделяемого, положительных серологической и диагностической кожно-аллергической реакции с актинолизатом, патоморфологических исследований нативного препарата, окрашенных мазков, а иногда и после выделения путем посева патогенной культуры актиномицетов.

ТУБЕРКУЛЕЗНЫЕ ПОРАЖЕНИЯ ЧЕЛЮСТЕЙ И ОРГАНОВ ПОЛОСТИ РТА

Туберкулезные поражения челюстей и органов полости рта встречаются редко и обычно возникают при наличии в организме туберкулезной инфекции (первичный туберкулезный комплекс, генерализованный и легочный туберкулез).

В литературе имеются указания и на возможность изолированного первичного поражения органов полости рта [Лукомский И. Г., 1950].

В челюстные кости и органы полости рта туберкулезные палочки могут попасть гематогенным, лимфогенным и интраканаликулярным (дыхательным) путями.

В зависимости от локализации и клинических проявлений целесообразно различать четыре формы заболевания: 1) туберкулез челюстей; 2) туберкулез слизистой оболочки органов полости рта; 3) туберкулез лимфатических узлов и 4) сочетание туберкулезных поражений указанных образований.

КЛИНИКА ТУБЕРКУЛЕЗНЫХ ПОРАЖЕНИЙ ЧЕЛЮСТЕЙ

Клинические проявления туберкулезных поражений челюстей различаются в зависимости от путей проникновения инфекции в костную ткань. В челюсти туберкулезная инфекция может попасть, кроме уже указанного лимфогенного или гематогенного пути (который обычно имеет место у детей и подростков), через каналы зубов с гангренозной пульпой или через десневой карман и по продолжению со слизистой оболочки десны. Эти два последних пути характерны для больных с активной формой туберкулеза легких.

Рассмотрение клиники туберкулезных поражений челюсти следует начать с изложения клинических проявлений при про-

никновении в челюсть инфекции из первичного туберкулезного комплекса.

При проникновении инфекции из первичного туберкулезного комплекса лимфогенным путем в челюсть в ней формируется первичный костный очаг с образованием в кости грануляционной ткани.

На верхней челюсти такой очаг обычно формируется на ее передней поверхности в области нижнеглазничного края или на боковой поверхности в области скулового либо альвеолярного отростка; на нижней челюсти — в области ветви или альвеолярной части челюсти. Клинически при этом наблюдается появление в месте поражения безболезненного утолщения челюсти, которое сопровождается увеличением и уплотнением подчелюстных лимфатических узлов.

Из туберкулезного очага в кости процесс распространяется на окружающие челюсть мягкие ткани. При этом в мягких тканях, прилегающих к пораженному участку челюсти, появляется инфильтрат, спаянный с челюстью. При локализации процесса в области угла или ветви нижней челюсти в инфильтрат включается собственно жевательная мышца, вследствие чего возникает ограничение открывания рта.

Лимфатические узлы, спаиваясь между собой, образуют малоподвижные пакеты, которые в дальнейшем могут подвергаться казеозному распаду.

В области инфильтрата постепенно появляется очаг размягчения. Кожа в этой области вначале краснеет, а затем принимает синюшную окраску. В месте размягчения образуется «холодный» натечник (абсцесс). После его вскрытия выделяется водянистый гной с примесью творожистых комочков и формируется свищ. При зондировании свища обнаруживается шeroховатая кость или полость, высланная мягкой тканью (грануляциями). При дальнейшем распространении процесса может возникнуть патологический перелом нижней челюсти.

Со временем свищи закрываются, и на их месте остаются втянутые атрофические рубцы, но рядом возникают новые свищи.

Рентгенологическое исследование при описанной клинической картине позволяет обнаружить либо единичные, либо множественные очаги деструкции кости с нечеткими контурами, а иногда и наличие мелких секвестров. Обнаруживаются также остеопороз и некоторая атрофия кости. Периапикальной реакции, как правило, не отмечается.

При проникновении туберкулезной инфекции в костную ткань челюсти через канал корня или периодонтальную щель вначале, из-за разрушения периодонта и костной ткани альвеолы, появляется подвижность зуба. При этом возникает резкая выраженная боль, характерная для обострившегося периодон-

тита. Иногда наблюдается утолщение надкостницы альвеолярного отростка или альвеолярной части челюсти в результате оссифицирующего периостита, но десна длительное время остается без существенных изменений. В дальнейшем, после распространения процесса на значительные участки губчатого и кортикального веществ кости и разрушения их, десна отекает и краснеет. На ней появляются свищи, из которых выделяется жидкий гной с примесью творожистых комочков. При дальнейшем распространении процесса и присоединении гнойной инфекции возникает вторичный остеомиелит челюсти.

Распространение туберкулезного процесса со слизистой оболочки на кость челюсти также наблюдается у больных с активным туберкулезом легких, имеющих туберкулезные поражения слизистой оболочки полости рта. Обычно это происходит при туберкулезном изъязвлении десны, когда язвенный процесс, разрушив десневой край и обнажив шейки зубов, постепенно переходит на периодонт, надкостницу челюсти, межальвеолярные перегородки, разрушая их.

Зубы постепенно расшатываются и выпадают, а в области разрушенных лунок остаются костные дефекты, выполненные грануляционной тканью.

К туберкулезному процессу, как правило, присоединяется гнойная инфекция, поэтому возникают боли, появляется зловонный запах изо рта, повышается температура до 37,5—38 °С. Процесс приобретает характер течения хронического остеомиелита с образованием мелких секвестров. Крупных секвестров, как правило, не наблюдается. Кость при туберкулезном поражении тает как сахар. Поэтому разрушение нижней челюсти при туберкулезном ее поражении может привести к патологическому перелому, а верхней — к разрушению дна верхнечелюстной пазухи.

В этих случаях, так же как при центральном расположении туберкулезного очага, наблюдаются поражения лимфатических узлов, главным образом подбородочных, подчелюстных и поверхностных шейных, иногда с нагноением.

При рентгенологическом исследовании туберкулезного поражения челюсти, когда процесс возникает в результате распространения инфекции через канал корня зуба, рентгенологическая картина напоминает картину гранулирующего периодонтита. На серии снимков можно отметить увеличение очага деструкции.

При возникновении поражения кости челюсти в результате проникновения инфекции через десневой карман на серии снимков наблюдаются постепенное рассасывание компактного вещества по краю альвеолы, межальвеолярных перегородок и остеопороз прилежащих участков кости.

При поражении альвеолярной части челюсти или альвеолярного отростка в случае распространения туберкулезного процес-

са со слизистой оболочки десны на рентгенограмме отмечается картина деструкции костной ткани в области нескольких зубов с округлыми очертаниями и неровными краями, а иногда и милпарные секвестры.

КЛИНИКА ТУБЕРКУЛЕЗНЫХ ПОРАЖЕНИЙ СЛИЗИСТОЙ ОБОЛОЧКИ ОРГАНОВ ПОЛОСТИ РТА

Туберкулезные поражения слизистой оболочки органов полости рта проявляются главным образом в образовании язв, которые могут располагаться на губах, десне, языке, нёбе, на слизистой оболочке щеки.

Обычно вначале на слизистой оболочке появляется трещина с подвернутыми внутрь краями, которая затем начинает увеличиваться. Ее края становятся как бы изъеденными, подрытыми, и она превращается в туберкулезную язву. Туберкулезная язва имеет вытянутую неправильную форму с острыми, рваными, подрытыми мягкими или мало инфильтрованными краями. Дно плоское, бледно-серого цвета, покрытое бледными грануляциями и милиарными узелками. Глубина язвы небольшая, отделяемое жидкое, гнойного характера, часто содержит туберкулезные палочки. Окружающие ткани не изменены, иногда слегка отечны.

Характерной особенностью туберкулезной язвы является ее болезненность.

При туберкулезном поражении губ, чаще нижней, язва, вначале имеющая вид трещины, обычно располагается по средней линии или по бокам от нее. В дальнейшем она быстро распространяется в стороны и иногда вглубь. Вследствие механических травм язва иногда кровоточит.

Туберкулезное поражение десны начинается как банальный воспалительный процесс. Десна отекает, становится рыхлой, болезненной, красной, кровоточит. Затем спустя несколько дней, а иногда и недель, появляется язва, имеющая перечисленные выше характерные признаки.

На мягком нёбе язвы чаще локализуются в области язычка и нёбных дужек. При этом вначале наблюдаются их отечность и гиперемия, а затем образуется туберкулезная язва.

При поражении языка туберкулезом язва чаще возникает в области его кончика (вначале в виде трещины с завернутыми внутрь краями). Постепенно увеличиваясь, она приобретает типичный для туберкулезной язвы характер и распространяется на верхнюю и нижнюю поверхности языка.

Кроме этого, на языке могут возникать и туберкулемы. Чаще они локализуются в области его краев, но могут быть и в толще языка, и на его кончике. При этом под слизистой оболочкой вначале возникает небольшой, неправильной формы узел, затем слизистая оболочка над узлом воспаляется,

появляется ограниченная краснота, возникает эрозия, которая превращается в типичную туберкулезную язву.

В литературе описывается и третья форма поражения языка — собственно туберкулез — диссеминированные изъязвления. При этом на языке появляются мелкие (милиарные) бугорки серо-желтого цвета, которые затем распадаются и образуют сливающиеся болезненные поверхностные изъязвления неправильной формы, покрытые сероватым налетом. По соседству с изъязвлениями могут наблюдаться первичные элементы — милирные бугорки. И. Г. Лукомский (1950) указывает, что эта форма встречается при тяжелой туберкулезной кахексии. Помимо языка, в таких случаях поражаются мягкое нёбо и губы.

ДИФФЕРЕНЦИАЛЬНАЯ ДИАГНОСТИКА

Туберкулезные поражения слизистой оболочки органов полости рта являются предметом изучения терапевтической стоматологии. Изложение их клинических проявлений в этом разделе обусловлено тем обстоятельством, что с ними приходится дифференцировать раковые язвы полости рта.

Их дифференциальная диагностика с раковыми язвами будет изложена в разделе дифференциальной диагностики раковых опухолей. Здесь же приведем дифференциальную диагностику туберкулезных поражений челюстных костей и околочелюстных мягких тканей с пародонтозом, хроническим остеомиелитом и первичной костной формой актиномикоза. Дифференциальная диагностика туберкулезных поражений с сифилитическими излагается в следующем разделе.

Дифференциальная диагностика туберкулезного верхушечного или маргинального периодонтита с пародонтозом обуславливается схожестью их начального клинического проявления.

Как при верхушечном или маргинальном туберкулезном периодонтите, являющемся одной из начальных форм поражения челюстей туберкулезом, так и при пародонтозе заболевание начинается с расшатывания одного зуба, а затем постепенно расшатываются и соседние. В течение того и другого заболевания на деснах появляются абсцессы, отмечается выпадение зубов. При том и другом заболевании наблюдается разрушение костной ткани лунки. В. И. Лукьяненко (1968), ссылаясь на указания Г. А. Васильева о прогрессирующем расшатывании зубов и разрушении костной ткани при туберкулезном периодонтите (верхушечном или маргинальном), совершенно справедливо подчеркивает, что в большинстве случаев, к сожалению, начальные явления этого процесса просматриваются, ибо они укладываются в картину пародонтоза, поэтому при дифференциальной диагностике необходимо учитывать даже мельчайшие отличительные симптомы, которые дают возможность

отдифференцировать туберкулезные поражения от нетуберкулезных.

Этими отличительными симптомами являются следующие. При пародонтозе в начальных стадиях заболевания отмечаются усиление отложения зубного камня и повышение кровоточивости десен.

Начальная же стадия туберкулезного поражения альвеолярного отростка или альвеолярной части челюсти не характеризуется этими симптомами.

Пародонтоз обычно сопровождается явлениями гингивита и гнойным отделяемым из десневого кармана. При начальных стадиях туберкулезного поражения альвеолярного отростка верхней челюсти или альвеолярной части нижней челюсти воспалительные явления длительное время не проявляются. Удаление расшатанного зуба при пародонтозе приводит к ликвидации процесса в этой области.

При туберкулезном поражении удаление расшатанных зубов не приводит к выздоровлению, процесс продолжает нарастать и прогрессировать.

Рентгенологическое исследование при пародонтозе (на панорамных рентгенограммах) позволяет отметить, что для пародонтоза характерна неравномерная резорбция межальвеолярных перегородок в области всех зубов. При маргинальном туберкулезном периодонтите, как уже указывалось, резорбция межальвеолярных перегородок и стенок лунок выявляется в области нескольких зубов.

Кроме этого, следует учитывать, что рассматриваемая форма костных туберкулезных поражений альвеолярного отростка или альвеолярной части челюсти обычно развивается у лиц, имеющих открытую форму туберкулеза легких.

Необходимость дифференциальной диагностики туберкулеза челюстей, имеющих центральное расположение очага, с хроническим одонтогенным остеомиелитом обусловлена тем, что при далеко зашедших стадиях туберкулезного процесса, когда после размягчения и вскрытия инфильтрата образуются свищи, этот процесс имеет значительное сходство с хроническим одонтогенным остеомиелитом челюстей.

Это сходство заключается в том, что при обоих заболеваниях имеются асимметрия лица за счет утолщения мягких тканей и деформации челюсти, свищи с гнойным отделяемым, при зондировании которых обнаруживается костная полость, выполненная грануляционной тканью, или шероховатая кость. Увеличение лимфатических узлов, которым сопровождается туберкулезный процесс в кости челюсти, может быть и при хроническом одонтогенном остеомиелите челюсти.

Отличием туберкулезного процесса челюстей от хронического одонтогенного остеомиелита служат данные анамнеза, на основании которых можно установить характер развития процесса.

При туберкулезном процессе с центральным расположением очага, как уже указывалось, заболевание начинается и протекает в большинстве случаев без значительных болевых ощущений и характеризуется постепенным утолщением кости на месте поражения, и только затем происходит постепенная инфильтрация мягких тканей с последующим размягчением и образованием «холодного» абсцесса. Хроническому одонтогенному остеомиелиту предшествует острый процесс, начинающийся с резких болей в области зуба с гангренозной пульпой, с быстрым появлением отека и инфильтрации мягких тканей и быстрым образованием флегмонозного процесса. Процесс сопровождается выраженной общей реакцией организма.

Вторым отличительным признаком является различный характер гнойного отделяемого из свища.

При туберкулезном поражении челюстных костей из свища выделяется водянистый гной с примесью творожистых комочков. При микроскопическом его исследовании можно обнаружить туберкулезные палочки. При хроническом одонтогенном остеомиелите из свищей выделяется густой гной желтого цвета.

И, наконец, третьим отличительным признаком являются данные рентгенологического обследования.

При туберкулезном поражении на рентгенограмме определяются мелкие «точечные» секвестры, в то время как при хроническом одонтогенном остеомиелите в большинстве случаев выявляются более крупные секвестры.

Дифференциальная диагностика туберкулеза челюстей при центральном расположении очага с первичным актиномикозом челюстей необходима потому, что между этими двумя заболеваниями имеется определенное сходство, выражающееся в том, что оба заболевания начинаются с безболезненного или малоболезненного утолщения пораженных участков челюстей. При локализации процессов в области угла нижней челюсти в обоих случаях наблюдается постепенно нарастающее ограничение открывания рта.

Различие их состоит в том, что для туберкулезного поражения челюсти характерно постоянное одновременное увеличение лимфатических узлов, в основном подбородочных, подчелюстных и поверхностных шейных, с последующим их нагноением. При первичном актиномикозном поражении челюстей лимфатические узлы в процесс вовлекаются редко.

Туберкулезное поражение челюсти с центральным расположением очага обычно протекает без болевых ощущений. Первично-деструктивный актиномикоз челюсти, характеризующийся образованием внутрикостного абсцесса или гуммы, протекает в начальном периоде с незначительными болевыми ощущениями. В дальнейшем боли усиливаются и могут принимать характер невралгических.

Туберкулезные поражения челюсти, как правило, не сопровождаются новообразованием костной ткани. При первичном продуктивно-деструктивном актиномикозе отмечается выраженное новообразование костной ткани, напоминающее опухолевый процесс.

Дифференциальная диагностика поздней стадии туберкулеза челюстей при центральном расположении очага с подкожно-мышечной (глубокой) формой актиномикоза обуславливается тем, что в некоторых случаях, как отмечает Ю. И. Вернадский (1970), размягчение туберкулезного инфильтрата можно принять за актиномикотический очаг из-за внешнего сходства их клинических проявлений (сине-багровая окраска, формирование абсцессов, появление свищей).

Отличие размягчающего туберкулезного инфильтрата от актиномикотического состоит в том, что края туберкулезного инфильтрата мягче краев размягчающегося актиномикотического инфильтрата, который имеет деревянистую плотность.

Как уже указывалось, гной, выделяющийся из свищей после вскрытия «холодного» туберкулезного абсцесса, имеет водянистый характер с примесью творожистых комочков.

При его микроскопическом исследовании можно обнаружить туберкулезные палочки. Гноевидная жидкость, выделяющаяся после прорыва истонченного участка кожи актиномикотического очага, имеет тягучую консистенцию с мелкими беловатыми, а иногда и пигментированными зернами. При микроскопическом исследовании отделяемого можно обнаружить актиномицеты.

При необходимости для уточнения диагноза производят серологические и патогистологические исследования.

Для выявления туберкулезного процесса наиболее надежными являются результаты патогистологического исследования. Обнаружение в препарате эпителиоидных бугорков с гигантскими клетками типа Лангенганса и творожистым распадом в центре бугорка устанавливает туберкулезную природу процесса.

В сложных случаях В. И. Лукьяненко (1968) рекомендует применять биологическую пробу — введение 0,1 мл гнойного отделяемого, полученного путем пункции абсцесса, под кожу паховой области морской свинки.

Через 20—25 дней после заражения ей внутрикожно вводят 0,1—0,2 мл разведенного туберкулина. Спустя 48 ч при положительной пробе у свинки отмечается выраженная местная аллергическая реакция. Через 2—2,5 мес после заражения у свинки в месте введения пунктата образуются плотный инфильтрат с казеозным распадом в центре, а также некротические узелки в лимфатических узлах и внутренних органах (печени, селезенке).

СИФИЛИТИЧЕСКИЕ ПОРАЖЕНИЯ ЧЕЛЮСТЕЙ И ОРГАНОВ ПОЛОСТИ РТА

Сифилитические поражения челюстей и глубокие изменения в органах полости рта обычно возникают в третичном периоде заболевания в виде сифилитической гуммы, диффузной сифилитической инфильтрации и бугоркового сифилиса.

Гуммозным процессом обычно поражаются надкостница челюсти, хрящевая и костная часть носовой перегородки, костная основа твердого нёба. На мягком нёбе могут наблюдаться как гуммозные поражения, так и поражения в виде бугоркового сифилиса.

Язык поражается характерным язвенным гуммозным процессом или в нем может возникать диффузная инфильтрация в виде склерозирующего глоссита. Губы обычно поражаются бугорковым сифилисом.

Клинические проявления сифилитических поражений челюстей и органов полости рта в основном зависят от локализации и вида поражения.

КЛИНИКА СИФИЛИТИЧЕСКИХ ПОРАЖЕНИЙ ЧЕЛЮСТЕЙ

Согласно данным литературы, сифилитические поражения челюстных костей в третичном периоде могут быть в форме ограниченного или диффузного остеоperiостита либо в форме гуммозного остеомиелита (что наблюдается реже).

Ограниченный гуммозный остеоperiостит проявляется образованием на челюсти плотной, четко ограниченной припухлости, выступающей над ее поверхностью. Больного беспокоят ночные боли. Последующее развитие и исход ограниченного остеоperiостита могут быть двоякими. Иногда гуммозный инфильтрат постепенно замещается соединительной тканью с последующей ее оссификацией и образованием костной мозоли, которая имеет характерное западение в центре. В других случаях гуммозный инфильтрат распадается. При этом кожа или слизистая оболочка (если инфильтрат располагается в области альвеолярного отростка или альвеолярной части челюсти) над инфильтратом принимает синюшно-красный цвет, затем ее центральная часть некротизируется, превращаясь в струп, из-под которого выделяется в незначительном количестве клейкая жидкость, напоминающая гуммиарабик (отсюда и название — гумма). В последующем этот струп (гуммозный стержень) постепенно отходит и образуется язва (гумма), окруженная валом плотного инфильтрата, кожа над которым имеет застойно-синюшный цвет. Сама язва круглой формы, глубокая, с отвесными краями. Дно ее покрыто остатками некротических масс желтого цвета. Со дна выделяется небольшое количество

гноя, иногда отходят небольшие пластинчатые костные секвестры. При зондировании дна ощущается шероховатая поверхность кости.

Медленно и постепенно дно язвы очищается от некроза и покрывается грануляциями. После заживления язвы остается втянутый спаянный с костью рубец, окруженный костным валиком.

Рентгенологическое исследование в начальном периоде выявляет периостальные наслоения и утолщение кортикального слоя на ограниченном участке. В более поздних стадиях в центре пораженного участка наблюдается очаг деструктивных изменений в виде темного пятна, окруженный зоной реактивного остеосклероза, дающего на рентгенограмме отчетливое просветление.

Диффузные остеоperiоститы проявляются разлитой припухлостью с нечеткими границами. Кожа над очагом поражения не изменена. Больного беспокоят ночные боли. Процесс заканчивается оссификацией с образованием разлитой костной мозоли.

Гуммозный остеомиелит характеризуется образованием в губчатом веществе кости и в костном мозге гуммозных инфильтратов, которые в дальнейшем либо оссифицируются, либо в их центре образуется секвестр. При этом гумма разрушает кортикальный слой кости, надкостницу, прилежащие мягкие ткани и вскрывается наружу.

Длительно не отделяющийся секвестр и присоединившаяся гноеродная флора поддерживают воспалительный процесс. Излюбленным местом локализации гумм являются твердое нёбо, перегородка носа.

При гуммозном поражении твердого нёба на нем появляется ограниченный малоболезненный плотный инфильтрат синюшно-красного цвета. В дальнейшем инфильтрат распадается с образованием типичной гуммы. При зондировании дна определяется шероховатая кость. Последующее отделение секвестра вызывает образование перфорационного отверстия, соединяющего полость рта с полостью носа.

При гуммозном поражении перегородки носа на ней вначале образуется плотный, четко отграниченный инфильтрат синюшно-красного цвета, который в дальнейшем распадается с появлением гнойного отделяемого, образующего гнойно-кровянистые корки. После их удаления обнаруживается типичная гумма, дном которой является хрящевая или костная часть перегородки носа. Последующее отделение этих некротизированных участков перегородки приводит к ее перфорации.

При значительном разрушении носовой перегородки, особенно если процесс захватывает верхнюю часть сошника, возникает западение спинки носа (седловидный нос).

Слизистая оболочка губ обычно поражается бугорковым сифилисом. При этом в толще слизистой оболочки образуются возвышающиеся над ее уровнем круглые, полушаровидной формы безболезненные бугорки синюшно-красного цвета, величиной от конопляного зерна до горошины. Они располагаются группами, но не сливаются между собой. Дальнейшее их развитие может быть различным. В одних случаях они исчезают через несколько месяцев, оставляя поверхностные атрофические рубчики; в других — быстро распадаются, образуя небольшие язвы с ровными отвесными краями. При близком расположении распадающихся бугорков язвы сливаются. Дно язвы неровное, покрытое желтовато-серыми некротическими массами. После заживления язв остаются небольшие, слегка втянутые рубцы.

Поражение мягкого нёба и язычка проявляется либо в виде высыпания изолированных бугорков, которые затем, распадаясь, образуют небольшие язвы, либо в виде сплошной, резко ограниченной инфильтрации. В последнем случае слизистая оболочка язычка вначале утолщается и становится синюшно-красной, а затем инфильтрат распадается с образованием поверхностных язв. В последующем и в том и в другом случаях в результате рубцевания происходит деформация (укорочение) язычка. Может также наблюдаться и гуммозное поражение мягкого нёба с образованием одной или нескольких гуммозных язв, перфорирующих толщу мягкого нёба, которые заживают с образованием своеобразных лучистых рубцов, ведущих к срастанию язычка с задней стенкой глотки и рубцовому сужению зева.

Язык поражается гуммозным процессом либо в виде ограниченного узловатого, либо разлитого интерстициального склерозирующего глоссита.

При гуммозном узловатом глоссите в толще языка возникает безболезненный, ограниченный узел плотноэластической консистенции, который, постепенно увеличиваясь до размеров лесного ореха, возвышается над поверхностью языка. В последующем узел распадается с образованием типичной гуммозной язвы, окруженной валом плотного инфильтрата. Заживление происходит с образованием рубца, деформирующего язык и нарушающего его нормальную подвижность.

При склерозирующем глоссите происходит замещение разлитого гуммозного инфильтрата, располагающегося вокруг сосудов подслизистой и в соединительной ткани между мышечными пучками, рубцовой тканью. В результате этого возникает атрофия мышечных волокон всего языка или большей его части. При этом в начале процесса, когда язык находится в ста-

дии инфильтрации, клиническая картина характеризуется увеличением всего языка или большей его части, дольчатостью или бугристостью его поверхности и темно-красным цветом слизистой оболочки.

В стадии замещения инфильтрата соединительной тканью и рубцевания последней язык уменьшается в размерах, уплотняется, принимает неправильную асимметричную форму. Слизистая оболочка как бы втягивается в глубь борозд и долек, локализующихся на спинке языка. Движения языка в значительной степени ограничиваются. В результате травмирования языка зубами на его спинке возникают вторичные поражения — резко болезненные трещины и изъязвления, затрудняющие прием пищи.

ДИФФЕРЕНЦИАЛЬНАЯ ДИАГНОСТИКА

Сифилитические поражения челюстей и органов полости рта в третичном периоде, как известно, встречаются крайне редко. Однако при проведении дифференциальной диагностики все же такую возможность необходимо учитывать, тем более что сифилитические поражения челюстей и органов полости рта имеют ряд сходных признаков с одонтогенными процессами, туберкулезными и актиномикозными поражениями, со злокачественными новообразованиями. Поэтому с указанными заболеваниями и необходимо провести дифференциацию сифилитических поражений (со злокачественными новообразованиями после описания их клиники).

Дифференциальную диагностику сифилитических поражений следует начинать с дифференциации сифилитического остеоperiостита от одонтогенного острого гнойного периостита.

Необходимость дифференциальной диагностики сифилитического остеоperiостита челюстей с одонтогенными острыми гнойными периоститами обуславливается тем обстоятельством, что оба процесса проявляются в области надкостницы челюстей сначала в виде припухлости, сопровождающейся болями, а затем вскрываются с выделением жидкого отделяемого.

Различия заключаются в том, что при сифилитическом остеоperiостите припухлость может появиться в области интактных зубов, причем воспалительные явления со стороны прилежащих мягких тканей отсутствуют. Для сифилитического остеоperiостита характерны ночные боли, образование перед вскрытием в центре припухлости некротического струпа, при вскрытии — выделение не гноя, а жидкости, напоминающей гуммиарабик. После вскрытия и отхождения струпа — возникновение типичной гуммозной язвы.

Припухлость при одонтогенном остром гнойном периостите возникает при явлениях острого или обострившегося периодонтита, сопровождается припухлостью мягких тканей лица, общей реакцией организма, болевыми ощущениями, не зависящими от

времени суток. После вскрытия гнойного очага и удаления зуба с некрозом пульпы процесс быстро ликвидируется.

Необходимость дифференциальной диагностики сифилитического остеомиелита с одонтогенными хроническими остеомиелитами определяется одинаковой локализацией обоих процессов и сходными клиническими проявлениями.

Различия состоят в том, что при сифилитическом остеомиелите отсутствует одонтогенный источник инфекции и ему не предшествует острый процесс с выраженной общей реакцией организма.

Одонтогенному хроническому остеомиелиту всегда предшествует острый процесс, имеющий одонтогенный источник инфекции со значительной припухлостью мягких тканей, образованием остеофлегомы и выраженными общими реакциями организма (высокой температурой тела, повышенной СОЭ, изменениями в белой крови).

При сифилитическом остеомиелите после разрушения кортикального слоя кости, надкостницы и вскрытия гуммозного очага через кожу выделяется не гной, а гуммиарабикообразная жидкость. При этом после вскрытия внутрикостной гуммы кожа спаивается с костью с образованием типичной гуммозной язвы, окруженной валом плотного инфильтрата. Присоединение вторичной инфекции и изменение характера отделяемого происходит позднее, после вскрытия гуммозного очага.

При одонтогенном хроническом остеомиелите отмечаются выделения из свища, из устья которого выступают пышные грануляции густого желтого гноя. Валикообразного инфильтрата вокруг свища не имеется.

В сомнительных случаях диагноз сифилитического поражения устанавливается на основании обнаружения у больного других проявлений сифилиса и положительного результата серологических реакций.

Дифференциальная диагностика сифилитического поражения челюстных костей с актиномикотическим (первичным) их поражением определяется наличием общих сходных признаков, которыми являются: внутрикостная локализация обоих процессов, сопровождающихся при их развитии вздутием пораженного участка челюсти, постепенно усиливающимися болями, иногда нарушениями чувствительности кожи в области разветвления подбородочного нерва. Наблюдается и одинаковая рентгенологическая картина: на рентгеновских снимках определяется округлый дефект кости со сравнительно четкими границами.

Отличие сифилитического поражения челюстных костей от первичного актиномикотического их поражения заключается в том, что при сифилитическом внутрикостном поражении очаг иногда оссифицируется, но чаще довольно быстро вскрывается через кожу с образованием гуммозной язвы. Внутрикостный актиномикотический очаг развивается медленно. Не вскрываясь,

а разрушая костную ткань, он постепенно распространяется на мягкие ткани, вовлекая их в процесс с возникновением плотного инфильтрата.

Дифференциальная диагностика сифилитического поражения челюстных костей с гематогенными туберкулезными их поражениями необходима ввиду того, что оба процесса развиваются в толще костной ткани и характеризуются рядом сходных признаков: утолщением пораженного участка челюсти, постепенной инфильтрацией мягких тканей с последующим их размягчением и вскрытием очагов через свищи на коже.

Отличие сифилитического поражения челюстных костей от гематогенного туберкулезного их поражения состоит в том, что сифилитические поражения протекают быстрее, чем туберкулезные, сопровождаются выраженными болями; у некоторых больных отмечаются нарушения чувствительности кожи в области разветвлений подбородочного, носонёбного и подглазничного нервов.

Регионарные лимфатические узлы при этом, как правило, не увеличиваются. При вскрытии сифилитического очага выделяется клейкая жидкость, напоминающая гуммиарабик, и образуется типичная гуммозная язва с характерным краевым кольцеобразным инфильтратом.

При туберкулезных поражениях процесс протекает медленнее, чем при сифилитических, как правило, без значительных болевых ощущений, сопровождается увеличением регионарных лимфатических узлов, которые могут спаиваться между собой и нагнаиваться. Размягчение инфильтрата приводит к формированию «холодного» абсцесса, после вскрытия которого выделяется неоднородный водянистый гной с примесью творожистых комочков.

В заключение этого раздела следует остановиться на дифференциальной диагностике сифилитического поражения языка, которая в определенной степени имеет черты, свойственные и другим органам полости рта, поэтому в качестве примера дифференциальной диагностики и избран язык.

Необходимость дифференциальной диагностики сифилитического поражения языка с поражением его актиномикотическим процессом определяется наличием сходных признаков. В начале гуммозного узлового сифилитического глоссита и актиномикотического его поражения в толще языка возникают ограниченные уплотнения. В последующем при обоих процессах происходит размягчение инфильтратов и их вскрытие.

Отличие гуммозного узлового сифилитического глоссита от актиномикоза языка: гуммозный инфильтрат в толще языка возникает без видимой причины; при вскрытии выделяется небольшое количество клейкой жидкости и образуется безболезненная язва, на дне которой имеется плотный некротический стержень беловато-серого цвета. Края язвы гладкие,

красные, покрыты мелкими сочными грануляциями, окружены инфильтратом синюшно-красного цвета в виде кольца, возвышающегося над поверхностью языка.

Возникновению актиномикозного инфильтрата на языке, как правило, предшествует хроническая травма языка острыми краями зубов, неправильно изготовленными протезами и т. д. Актиномикотический инфильтрат вскрывается наружу точечными свищевыми ходами, из которых в небольшом количестве выделяется гнойный экссудат и выступают грануляции.

В дифференциально-диагностическом отношении сифилитические гуммозные язвы существенно отличаются от туберкулезных. Последние резко болезненны, более поверхностны, имеют неправильную форму с мягкими, подрывными краями, без инфильтрации окружающих тканей. Дно их плоское, покрыто мелкими грануляциями.

В начальном периоде проявления гуммозного узлового глоссита его можно спутать с туберкулемой языка, которая так же, как и гуммозный узловатый сифилитический глоссит, вначале проявляется образованием на краях, кончике языка или в его толще небольшого неправильной формы узла, располагающегося под неповрежденной слизистой оболочкой. Но последующее развитие туберкулемы отличает ее от гуммозного узлового сифилитического глоссита. Слизистая оболочка над узлом воспаляется, краснеет; возникает эрозия, которая затем превращается в типичную туберкулезную язву.

Глава 7

КЛИНИКА И ДИФФЕРЕНЦИАЛЬНАЯ ДИАГНОСТИКА ВОСПАЛИТЕЛЬНЫХ, СИСТЕМНЫХ ЗАБОЛЕВАНИЙ СЛЮННЫХ ЖЕЛЕЗ И СЛЮННОКАМЕННОЙ БОЛЕЗНИ

Заболевания слюнных желез можно объединить в пять основных групп: 1) воспалительные заболевания (неспецифические и специфические); 2) системные заболевания; 3) слюннокаменная болезнь; 4) опухоли и опухолевидные заболевания (кисты); 5) повреждения слюнных желез и их последствия. Однако, как отмечает А. В. Клементов (1970), до настоящего времени нет единой общепризнанной классификации этих заболеваний. Особенно это касается хронических воспалительных процессов и опухолей.

Рассматривая современные классификации воспалительных заболеваний слюнных желез [Клементов А. В., 1970; Васильев Г. А., Паникаровский В. В., Ромачева И. Ф., 1972], следует отметить, что последние три автора в своей классификации

слюннокаменную болезнь относят к группе воспалительных заболеваний, а А. В. Клементов выделяет ее в отдельную группу.

Учитывая этиопатогенез воспалительных заболеваний слюнных желез, следует согласиться с мнением А. В. Клементова (1970) о целесообразности выделения слюннокаменной болезни в отдельную группу заболеваний. Поэтому классификация вышеуказанного автора является более обоснованной, и мы будем придерживаться ее при изложении клиники воспалительных заболеваний слюнных желез.

Касаюсь вопроса о причинах возникновения воспалений слюнных желез, все авторы, изучавшие эти болезни, единодушны в мнении, что они вызываются проникновением инфекции в слюнные железы. Нередко воспалительные процессы в слюнных железах возникают при тяжело протекающих инфекционных заболеваниях и после оперативных вмешательств на органах брюшной полости. В этих последних случаях преимущественно поражаются околоушные слюнные железы.

Но по вопросу о путях проникновения инфекции в слюнные железы среди авторов имеются значительные расхождения во мнениях. Так, Г. А. Васильев, В. В. Паникаровский и И. Ф. Ромачева (1972) указывают, что возбудитель может проникнуть в слюнную железу через главный выводной проток со стороны полости рта, по лимфатической системе — лимфогенным путем или через кровеносную систему — гематогенным путем. Но еще в 1950 г. И. Г. Лукомский подчеркивал, что проникновение гнойной инфекции в околоушную слюнную железу по кровеносным путям, следует признать недоказанным, а, рассматривая лимфогенный путь, он указывал, что находящиеся в веществе околоушной слюнной железы многочисленные лимфатические узлы могут воспаляться и инфицировать слюнную железу, но такой путь распространения инфекции правильнее рассматривать не как лимфогенный, а как по протяжению. А. В. Клементов (1967) отметил, что проникновение микроорганизмов в железу происходит из полости рта через выводной проток (стоматогенный путь инфицирования железы), а гематогенный и лимфогенный пути инфицирования слюнных желез в настоящее время большинством авторов отрицаются. А. А. Сакович (1976) в эксперименте установил, что в развитии воспалительных заболеваний слюнных желез ведущее значение имеют задержка оттока слюны и стоматогенный путь инфицирования.

КЛИНИКА СИАЛОДЕИИТА ВИРУСНОГО ПРОИСХОЖДЕНИЯ — ЭПИДЕМИЧЕСКОГО ПАРОТИТА (СВИНКА)

Эпидемический паротит является острым инфекционным заболеванием, вызванным фильтрующимся вирусом, который был выделен в 1934 г. Jonson и Goodposture.

Заболевают главным образом дети в возрасте от 6 до 15 лет. Однако эпидемический паротит может наблюдаться и в более раннем возрасте, а также у взрослых, преимущественно у женщин.

В эпидемиологическом отношении характерно, что заболевание распространяется среди небольших коллективов, где дети находятся в близком бытовом контакте. Передача вируса от больного к здоровому происходит воздушно-капельным путем, но не исключена возможность и контактного заражения (через предметы).

Инкубационный период продолжается в среднем от 2 до 3 нед.

Продромальный период при заболевании средней тяжести продолжается в течение 2—3 дней и характеризуется недомоганием, познабливанием, головной болью, болями в области шеи, в суставах, мышцах конечностей. Иногда отмечаются незначительное повышение температуры тела и сухость в полости рта.

Заболевание начинается остро ознобом и резким повышением температуры тела от 37,5 °С до 38—39 °С, которая достигает своего максимума в течение суток. Спустя 1—2 дня начинают припухать околоушные слюнные железы — сначала одна, потом вторая. Период нарастания припухлости продолжается 3—5 дней. Одновременно возникает коллатеральный отек, вследствие чего мочки ушных раковин оттопыриваются, при этом одна железа всегда бывает припухшей больше другой. Вовлечение в процесс подчелюстных и подъязычных слюнных желез сопровождается распространением припухлости на шею. Максимально выраженная припухлость слюнных желез обычно держится около 4—7 дней. Кожа над припухлостью напряжена, но имеет нормальную окраску. Припухшие железы мягки, при пальпации болезненны. Отмечается появление самопроизвольной боли, усиливающейся при открывании рта. При осмотре полости рта отмечаются катаральный стоматит, гиперемия слизистой оболочки зева. При пальпации слюнного протока он определяется в виде тяжа. Слизистая оболочка вокруг устья, как правило, резко гиперемирована. Слюновыделение из припухшей железы резко понижено, а иногда и полностью отсутствует.

Для эпидемического паротита характерно наличие трех болезненных точек: 1) в области суставной головки нижней челюсти впереди от козелка ушной раковины; 2) под вырезкой нижней челюсти и 3) у вершины сосцевидного отростка.

При исследовании крови отмечается умеренный лейкоцитоз, реже — лейкопения, умеренный моноцитоз и лимфоцитоз; СОЭ, как правило, бывает в пределах нормы.

Спустя 7—12 дней от начала клинические проявления заболевания начинают стихать; припухлость постепенно умень-

шается, а температура тела нормализуется. В течение последующих 4—7 дней слюнные железы приобретают нормальные размеры.

В процессе течения эпидемического паротита, кроме поражения слюнных желез, иногда отмечаются изменения со стороны сердечно-сосудистой системы, желудочно-кишечного тракта, поджелудочной железы, яичек (у мальчиков), органов слуха и зрения, а также изменения со стороны нервной системы.

ДИФФЕРЕНЦИАЛЬНАЯ ДИАГНОСТИКА

Несмотря, казалось бы, на яркую клиническую картину эпидемического паротита, в литературе описано значительное количество ошибок при его диагностике. Так, А. В. Клементов (1967) указал случаи, когда ложный паротит Герценберга при перикоронарите на почве затрудненного прорезывания зубов мудрости принимался за эпидемический паротит. А. А. Сакович (1976) отметил, что у 35,2% госпитализированных больных с острым паротитом ошибочно ставился диагноз эпидемического паротита.

Приведенные данные определяют необходимость проведения у больных с эпидемическим паротитом дифференциальной диагностики. Эпидемический паротит необходимо дифференцировать от ложного паротита Герценберга, начинающегося абсцесса и флегмоны околоушной области, от острых и обострившихся хронических неспецифических сиалоаденитов. С последними двумя заболеваниями дифференциальная диагностика будет описана в последующих разделах после изложения их клиники.

Необходимость дифференциальной диагностики эпидемического паротита с ложным паротитом Герценберга определяется тем обстоятельством, что клинические проявления последнего весьма близки к клинике эпидемического паротита.

Ложный паротит Герценберга представляет собой воспаление лимфатических узлов, локализирующихся под околоушно-жевательной фасцией на поверхности и в толще околоушной слюнной железы, возникшее в результате поступления в лимфатические узлы инфекции из области корня языка, вторых и третьих нижних больших коренных зубов либо из носоглотки или миндалин, с которыми указанные лимфатические узлы связаны.

При этом имеются самопроизвольные боли и боли при пальпации области околоушной слюнной железы; отмечаются ее припухлость, напряженность кожных покровов, повышение температуры тела до 37,5—38 °С.

Как подчеркивает И. Г. Лукомский (1950), единственным и основным симптомом, отличающим околоушной лимфаденит от околоушного сиалоаденита, является нарушение функции

слюнной железы. При околоушном лимфадените (ложном паротите Герценберга) в отличие от эпидемического паротита слюноотделение не нарушено. Из отверстия выводного протока во время массажа околоушной области выделяется прозрачная слюна. Кроме этого, ложный паротит Герценберга, как правило, является односторонним процессом.

Необходимость дифференциальной диагностики эпидемического паротита с абсцессом или флегмоной околоушной области обуславливается рядом их сходных признаков: эти процессы сопровождаются температурной реакцией, припухлостью околоушной области, самопроизвольными болями и болями при пальпации.

Эпидемический паротит от абсцесса или флегмоны околоушной области отличается тем, что это — процесс двусторонний, а абсцесс или флегмона обычно бывают односторонними. При эпидемическом паротите отсутствует инфильтрация области околоушной слюнной железы, кожа над ней, хотя и блестящая, но нормальной окраски. Боли в области зубов не отмечается. При абсцессе или флегмоне имеются выраженная инфильтрация, напряжение и гиперемия кожных покровов. Отмечается резкая боль в области зуба, явившегося источником первичной локализации инфекционного процесса, которая усиливается при перкусии этого зуба. Выделительная функция слюнной железы сохранена. При эпидемическом паротите слюновыделение из пораженной железы резко уменьшено, а иногда полностью отсутствует.

КЛИНИКА ОСТРОГО НЕСПЕЦИФИЧЕСКОГО СИАЛОАДЕНИТА

Острый неспецифический сиалоаденит часто наблюдается в околоушной слюнной железе у больных с острыми инфекционными и другими тяжелыми заболеваниями, а также после операций на органах брюшной полости. Обычно поражается околоушная слюнная железа. Считают, что инфекция из полости рта проникает в железу через выводной проток на фоне гипосаливации.

Подчелюстные, подъязычные и малые слюнные железы поражаются острым воспалительным процессом значительно реже, чем околоушные, что, по мнению Г. А. Васильева, В. В. Паникаровского и И. Ф. Ромачевой (1972), объясняется выделением из этих желез слюны, содержащей большое количество муцина, препятствующего проникновению микрофлоры из полости рта в протоки желез.

Патологоанатомически различают три формы острого неспецифического сиалоаденита: серозную, гнойную и гангренозную.

Клинические проявления острого неспецифического сиалоаденита зависят от того, в какой железе локализуется воспалительный процесс и какова форма этого воспаления.

При локализации острого неспецифического воспалительного процесса в околоушной железе — острым паротите на фоне имеющегося тяжелого заболевания или в послеоперационном периоде он вначале проявляется чувством сухости в полости рта, появлением болей, усиливающихся при еде, и припухлостью в околоушной области, подъемом температуры до высоких цифр и ухудшением общего состояния. Припухлость захватывает только область околоушной слюнной железы, приподнимает мочку уха, доходя вверху до уровня скуловой дуги, спереди — до переднего края жевательной мышцы, сзади — до сосцевидного отростка, внизу — до нижнего края нижней челюсти. При пальпации в области железы отмечается умеренная, ограниченная инфильтрация тканей. Гиперемия кожных покровов в начале заболевания не наблюдается. Открывание рта не нарушено. В полости рта, в области устья протока, отмечается незначительная гиперемия слизистой оболочки рта.

Из протока обычно выделяется небольшое количество мутной слюны.

Описанная клиническая картина соответствует серозной форме воспаления. Эта форма достаточно быстро (в течение 2—3 дней) может перейти в гнойную.

При этом резко усиливаются боли, увеличивается припухлость, которая распространяется на щечную, височную и подчелюстную области. В зоне припухлости появляются гиперемия и напряженность кожных покровов. Пальпаторно определяется болезненный инфильтрат, занимающий всю околоушно-жевательную область, а иногда распространяющийся на ткани соседних областей. Флюктуации, как правило, не отмечается. Прорыв гноя в ряде случаев происходит в наружный слуховой проход, так как в этом месте отсутствует собственная фасция железы, а иногда гной может распространиться по глоточному отростку железы, который не покрыт фасцией, вниз в окологлоточную клетчатку.

Открывание рта при гнойной форме воспаления обычно ограничено. При осмотре устья выводного протока отмечается выделение из него гноя.

В отдельных случаях острый неспецифический сиалоаденит околоушной слюнной железы может протекать по типу гангренозного воспаления с участками обширного некроза и септическим состоянием.

Некротизировавшиеся участки железы постепенно секвестрируются и выделяются через расплавленные кожные покровы. Иногда наблюдается некроз всей железы. Возможны смертельные исходы.

Картина крови при острых неспецифических сиалоаденитах характеризуется изменениями, свойственными гнойным воспалительным процессам.

При серозной и гнойной формах воспаления околоушной слюнной железы в случае благоприятного течения болезни воспалительные процессы начинают стихать через 15—20 дней.

Острое неспецифическое воспаление подчелюстной слюнной железы вначале проявляется припухлостью в заднем отделе подчелюстной области. При бимануальной пальпации определяется увеличенная плотная, болезненная железа, подвижность ее несколько ограничена. Слюновыделение из ее протока обычно снижено. В последующем, при нарастании воспалительных явлений, когда происходит гнойное расплавление железы, отечность в подчелюстной области значительно увеличивается, появляется выраженная инфильтрация окружающих железу тканей. Кожные покровы краснеют, становятся натянутыми, блестящими. Появляется боль при глотании. При пальпации в стадии гнойного воспаления прощупать подчелюстную слюнную железу уже не удастся, отмечается лишь болезненность по ходу ее протока, из которого выделяется гной. Заболевание продолжается до 2—3 нед, после чего наступает обратное развитие воспалительного процесса.

ДИФФЕРЕНЦИАЛЬНАЯ ДИАГНОСТИКА

При дифференциальной диагностике острого неспецифического сиалоаденита необходимо иметь в виду ряд патологических процессов: эпидемический паротит, абсцессы, флегмоны, лимфадениты околоушно-жевательной или подчелюстной областей, обострившиеся хронические неспецифические сиалоадениты.

Дифференциальная диагностика острого неспецифического сиалоаденита околоушной слюнной железы (острого неспецифического паротита) с эпидемическим паротитом необходима у взрослых больных ввиду наличия у этих двух заболеваний ряда сходных признаков: оба заболевания начинаются остро повышением температуры тела, увеличением и болезненностью околоушных слюнных желез, оба заболевания сопровождаются гипосаливацией.

Острый неспецифический паротит отличается от эпидемического тем, что при нем на кожных покровах в области припухлости достаточно быстро появляются гиперемия и выраженная инфильтрация тканей в месте расположения околоушной слюнной железы.

Щи эпидемическом паротите кожные покровы над припухшей железой блестящи, натянуты, но не гиперемированы, а сама припухшая железа мягка. Инфильтрации прилежащих тканей, как правило, не отмечается.

Острый неспецифический паротит в большинстве случаев является односторонним процессом и чаще всего сопровождается

общие тяжелые заболевания или возникает в послеоперационном периоде, особенно при полостных вмешательствах, а эпидемический паротит, как правило, процесс двусторонний, вирусного происхождения.

» При остром неспецифическом паротите из протока вначале (выделяется в уменьшенном количестве мутная слюна, а в дальнейшем отмечается выделение гноя. При эпидемическом паротите выделяется обычно прозрачная слюна, хотя в значительно меньшем количестве, чем в норме.

При остром неспецифическом паротите изменения белой крови характерны для гнойного процесса. При эпидемическом паротите существенных изменений со стороны белой крови не отмечается.

Необходимость дифференциальной диагностики острого неспецифического сиалоаденита с абсцессом или флегмоной околоушно-жевательной или подчелюстной области определяется следующими их общими признаками: температурной реакцией, возникновением припухлости в околоушно-жевательной или подчелюстной области, появлением болезненности, выраженной гиперемии кожных покровов и инфильтрата в указанных областях, одинаковым качественным характером изменений картины белой крови.

Острый неспецифический сиалоаденит отличается от абсцесса и флегмоны тем, что он чаще наблюдается при тяжелых общих заболеваниях или после оперативных вмешательств на органах брюшной полости, сопровождающихся временным рефлекторным снижением секреторной функции слюнных желез; абсцессы и флегмоны указанной локализации возникают чаще всего в результате распространения воспалительных процессов при первичном поражении пародонта нижних больших коренных зубов, слизистой оболочки полости рта, кожных покровов лица (язвенный гингивит, стоматит, пародонтоз, фурункул, травма и пр.).

Основным же симптомом, отличающим острый неспецифический сиалоаденит от абсцесса и флегмоны околоушно-жевательной или подчелюстной области, является выделение при неспецифическом сиалоадените из протока околоушной или подчелюстной слюнной железы гноя, в то время как при абсцессе и флегмоне указанных областей из протока слюнной железы выделяется прозрачная слюна в нормальном количестве.

Этот же отличительный симптом, как упоминалось, характерен и для лимфаденитов, локализующихся в околоушно-жевательной и подчелюстной областях.

Дифференциальная диагностика острого неспецифического сиалоаденита с обострившимся хроническим неспецифическим сиалоаденитом описана после изложения клиники последнего.

ХРОНИЧЕСКИЕ НЕСПЕЦИФИЧЕСКИЕ СИЛОАДЕНИТЫ

Хронические неспецифические сиалоадениты являются первичными хроническими процессами, чаще возникающими в околоушных слюнных железах и редко — в подчелюстных. При этом, как отмечает И. Ф. Ромачева (1972), многие авторы указывают, что не все этапы этого заболевания характеризуются клиническими признаками воспаления и что ряд функциональных и морфологических изменений в железе предшествует воспалению и является фоном, на котором возникает и развивается хронический воспалительный процесс.

Хронический воспалительный процесс первично может развиваться в паренхиме железы, в междольковой соединительной ткани или в протоках. В зависимости от этого различают (по классификации И. Ф. Ромачевой, 1961): хронический паренхиматозный сиалоаденит, хронический интерстициальный сиалоаденит и хронический сиалодохит.

КЛИНИКА ХРОНИЧЕСКОГО ПАРЕНХИМАТОЗНОГО СИЛОАДЕНИТА

Хронический паренхиматозный сиалоаденит характеризуется длительным течением. Начинаясь незаметно для больного, процесс тянется многие годы, периодически давая обострения. Чаще процесс возникает в одной околоушной слюнной железе, но нередко наблюдаются поражения обеих околоушных желез. Гораздо реже поражаются подчелюстные слюнные железы.

Начальные признаки заболевания немногочисленны. Иногда единственной жалобой больных является ощущение солоноватого привкуса слюны.

В ряде случаев больные обращаются в лечебное учреждение в период обострения процесса с явлениями острого сиалоаденита. В более поздних стадиях заболевания больные жалуются на припухлость слюнной железы.

В начальной стадии вне обострения процесса при наружном осмотре железы и при ее пальпации часто не удается определить каких-либо ее изменений, не удастся также отметить изменений и при осмотре устья протока. При массировании железы из протока выделяется прозрачная слюна, иногда с примесью хлопьев и комочков слизи.

В более поздней стадии заболевания вне обострения при наружном осмотре отмечается наличие припухлости железы с четкими контурами. Кожные покровы над припухшей железой обычной окраски и с ней не спаяны. При пальпации увеличенной железы она представляется безболезненной, плотной, бугристой. При ее массировании из выводного протока выделяется слюна с примесью гноя или фибринозных сгустков, иногда в значительном количестве.

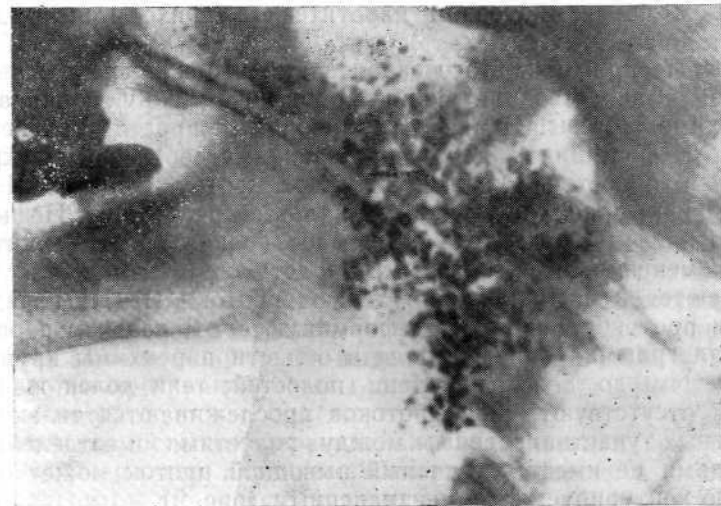


Рис. 9. Сиалограмма околоушной слюнной железы при выраженном хроническом паренхиматозном паротите.

В стадии обострения, которое часто наблюдается после охлаждения организма, больные обычно жалуются на увеличение припухлости, боли при приеме пищи, повышение температуры тела до 38°C и выше, а иногда на ограничение открывания рта.

При осмотре отмечают выраженную припухлость слюнной железы, напряженность над ней кожных покровов. При пальпации определяется увеличенная, плотная, бугристая болезненная железа. Осмотр полости рта позволяет выявить отечность слизистой оболочки щеки и зияние устья выводного протока, а пальпация — тяжесть выводного протока. При массировании околоушной слюнной железы из протока выделяется густая вязкая слюна с примесью гнойных хлопьев или фибринозных сгустков.

Обострение процесса возникает через разные промежутки времени, иногда очень часто — через каждые 2—3 мес, а иногда лишь раз в 2—3 года [Васильев Г. А., Паникаровский В. В., Ромачева И. Ф., 1972].

Большое значение в определении хронического паренхиматозного сиалоаденита имеет сиалография, которая должна производиться в холодном периоде. Как отмечает И. Ф. Ромачева (1952), уже на основании количества введенного контрастного вещества можно определить характер изменения в железе. Вследствие наличия полостей в паренхиме железы при хроническом паренхиматозном сиалоадените для заполнения требуется значительное количество йодолипола. Так, при хро-

ническом паренхиматозном паротите его приходится вводить иногда до 6—8 мл.

Первые признаки этого заболевания на сиалограмме выражаются в запусеивании мелких протоков (IV—V порядка) в паренхиме железы. Сама тень паренхимы определяется нечетко, на ее фоне видны небольшие (в диаметре 1—2 мм) округлые тени полостей. Главный выводной проток и протоки I порядка, как правило, имеют нормальные очертания. По мере увеличения продолжительности заболевания рентгенологические изменения на сиалограмме нарастают: тени полостей увеличиваются в размерах, запусеивают протоки II—III порядка, а тени протоков I порядка деформируются. В позднем периоде на сиалограммах определяются в области паренхимы крупные (диаметром до 5—8 мм) тени полостей; тени долек железы совсем отсутствуют; тени протоков прослеживаются только на отдельных участках; связи между полостями и отдельными протоками не имеется. Главный выводной проток может быть хорошо контурируемым и неизменным (рис. 9).

ДИФФЕРЕНЦИАЛЬНАЯ ДИАГНОСТИКА

В дифференциально-диагностическом плане целесообразно выделить два этапа в течении хронического паренхиматозного сиалоаденита: 1) до обострения и 2) в стадии обострения. В связи с тем, что в холодной стадии (до обострения процесса) хронический паренхиматозный сиалоаденит имеет сходство с хроническим интерстициальным сиалоаденитом и опухолями слюнных желез (смешанной, мукоэпидермоидной, цилиндромой, раком и др.), его дифференциальную диагностику с хроническим интерстициальным сиалоаденитом и указанными опухолями имеет смысл провести после описания их клиники. Здесь же следует описать дифференциальную диагностику хронического обострившегося паренхиматозного сиалоаденита с эпидемическим паротитом, острым сиалоаденитом, флегмоной и лимфаденитом.

Необходимость дифференциальной диагностики хронического обострившегося паренхиматозного сиалоаденита (паротита) с эпидемическим паротитом обосновывается: сравнительно частым двусторонним поражением околоушных слюнных желез при паренхиматозном воспалительном процессе, что является также характерным для эпидемического паротита; наличием значительной припухлости околоушных желез, наблюдаемой при обоих процессах; появлением боли в железах при приеме пищи, а в ряде случаев ограничением открывания рта и повышением температуры тела, имеющими место при указанных заболеваниях, т. е. при хроническом обострившемся сиалоадените (паротите) и при эпидемическом паротите.

А. В. Клементов (1967) отмечает, что в период обострения паренхиматозного паротита нередко диагностические ошибки: заболевание принимается за эпидемический паротит, и больные при этом направляются в инфекционные отделения.

Отличия хронического обострившегося паренхиматозного паротита от эпидемического: бугристость опухших околоушных слюнных желез, определяемая пальпацией; выделение из выводных протоков сгустившейся слюны с примесью гноя или фибриновых сгустков.

При эпидемическом паротите поверхность припухших околоушных слюнных желез гладкая, мягкоэластической консистенции. Из выводных протоков выделяется весьма незначительное количество прозрачной слюны, а иногда слюновыделение полностью отсутствует.

Необходимость дифференциальной диагностики хронического обострившегося паренхиматозного сиалоаденита с острым сиалоаденитом определяется, следующими их сходными признаками: повышением температуры тела, появлением припухлости в околоушных или, что бывает реже, в подчелюстных слюнных железах, напряжением кожных покровов в области желез, их болезненностью, ограничением открывания рта.

Отличие хронического обострившегося паренхиматозного сиалоаденита от острого: анамнез, указывающий на рецидивирующее течение. При этом обострение хронического паренхиматозного сиалоаденита в большинстве случаев возникает без предшествующих общих заболеваний, а острый сиалоаденит чаще проявляется на фоне имеющихся у больных общих тяжелых заболеваний или после оперативных вмешательств.

Хронические обострившиеся паренхиматозные сиалоадениты имеют бугристую поверхность, а острые — гладкую с выраженной инфильтрацией тканей железы. При хронических обострившихся сиалоаденитах из выводного протока выделяется густая слюна с примесью гноя или фибриновых сгустков; при остром сиалоадените из выводного протока выделяется гной.

А. А. Сакович (1976) провел люминесцентную и светооптическую микроскопию мазков секрета у больных с хроническим обострившимся паренхиматозным паротитом и обнаружил разрушение цитоплазмы и пикноз ядер клеток, напоминающих эпителий выводных протоков, а также небольшое количество лейкоцитов и слизи. Ядра гибнущих клеток имели зеленое свечение. На основании этого был сделан вывод, что отделяемое из протока при обострении хронического паренхиматозного паротита носит больше гнойный характер. Скудность лейкоцитарного экссудата, отсутствие в нем фибрина и небольшие слизистые включения более типичны для обострения хронического паротита, чем для острого.

Дифференциальная диагностика хронического обострившегося паренхиматозного сиалоаденита с абсцессом, флегмоной,

лимфоаденитом проводится на основании тех же симптомов, что и с острым, так как при перечисленных выше заболеваниях слюновыделительная функция пораженной железы не нарушается: из выводного протока выделяется прозрачная слюна в нормальном количестве, а при хроническом обостряющемся паренхиматозном сиалоадените из выводного протока пораженной железы выделяется сгустившаяся слюна с примесью гноя или фибриновых хлопьев.

КЛИНИКА ХРОНИЧЕСКОГО ИНТЕРСТИЦИАЛЬНОГО СИАЛОАДЕНИТА

Хронический интерстициальный сиалоаденит характеризуется разрастанием междольковой соединительной ткани без поражения железистой. По сравнению с хроническим паренхиматозным паротитом встречается значительно реже. По данным А. В. Клементова (1967), среди хронических воспалений слюнных желез это заболевание наблюдалось менее чем в 10%, а по данным А. А. Саковича (1976), из 65 больных хроническим паротитом интерстициальный диагностирован у 11. Процесс чаще двусторонний, локализующийся главным образом в околоушных слюнных железах. Поражение подчелюстных слюнных желез этой формой заболевания встречается редко, а подъязычных — вообще не встречается.

Заболевание возникает незаметно для больного и начинается с неприметного увеличения обеих околоушных слюнных желез, которые при этом представляются мягкими, безболезненными, покрытыми кожей нормального цвета. Из выводных протоков выделяется прозрачная слюна. Заболевание носит как бы волнообразный характер: слюнные железы увеличиваются в размере, затем начинается обратное развитие процесса. Однако полного выздоровления не наступает, и по мере повторения обострений железы все больше увеличиваются в размерах.

Как отмечают Г. А. Васильев, В. В. Паникаровский и И. Ф. Ромачева (1972), на основании этого некоторые авторы назвали указанное заболевание «перемежающимся увеличением околоушных слюнных желез». В состоянии «перемежающегося увеличения околоушных слюнных желез» больные могут быть весьма длительное время (в течение нескольких лет). Но потом неожиданно в течение 1—2 дней нарастает выраженная припухлость одной железы. Она становится плотной, болезненной. Довольно часто на 2—3-й день возникает обострение процесса и в другой околоушной железе. В периоде обострения выделение слюны из протоков уменьшается, она становится мутной, а у некоторых больных выделение слюны полностью прекращается. Выделение гноя из протока наблюдается в редких случаях. Общее состояние больных в период обострения не нарушается.

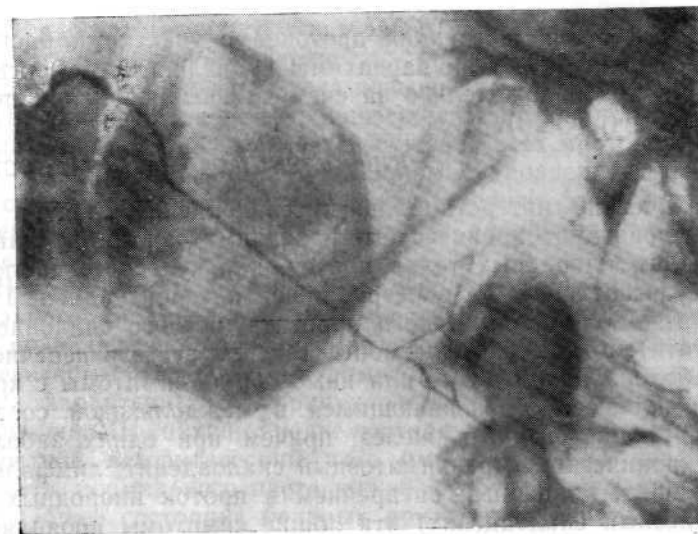


Рис. 10. Сиалограмма околоушной слюнной железы при выраженном хроническом интерстициальном паротите.

После консервативного лечения (компрессы, грелки) обострение постепенно проходит, припухлость в области желез несколько уменьшается, но железы остаются увеличенными. Слюна, выделяющаяся из протоков, становится прозрачной, количество ее увеличивается, но выводные протоки бывают суженными настолько, что это может препятствовать их зондированию.

Обострения наблюдаются периодически 1—2 раза в год, а иногда и чаще, но весьма редко сопровождаются гнойным воспалением. Абсцедирования, как правило, не возникает.

При многолетнем течении этого заболевания больные жалуются на сухость в полости рта, что, по-видимому, объясняется значительным уменьшением выделения слюны в результате вторичного склерозирования паренхимы железы.

При длительном течении заболевания во время сиалографии, как отмечает И. Ф. Ромачева (1952), из-за сужения протоков удается ввести раствор йодолипола в значительно меньшем количестве (0,5—0,8 мл), чем обычно. При этом на сиалограмме отмечаются тонкие тени суженных протоков с ровными контурами.

Тень паренхимы прослеживается равномерно на всем протяжении, но чем больше выражен процесс, тем более длительный срок прошел от начала заболевания и тем меньше интенсивность этой тени [Ромачева И. Ф., 1952].

При очень длительных сроках заболевания на сиалограммах

может выявиться деструкция протоков с участками расширения и сужения, а в тени паренхимы проявляются дефекты наполнения предположительно за счет склерозирования паренхимы железы (рис. 10).

ДИФФЕРЕНЦИАЛЬНАЯ ДИАГНОСТИКА

Хронический интерстициальный сиалоаденит следует дифференцировать от хронического паренхиматозного, вызванного внедрением инородных тел в проток, калькулезного сиалоаденита и лимфаденита, а обострившийся интерстициальный сиалоаденит — от эпидемического паротита, острого сиалоаденита (паротита), абсцесса и флегмоны, так как все эти перечисленные заболевания имеют те или иные общие симптомы с хроническим процессом, развивающимся в междольковой соединительной ткани слюнных желез, причем при одних заболеваниях (хронический паренхиматозный сиалоаденит; лимфаденит; сиалоаденит, вызванный внедрением в проток инородных тел; калькулезный сиалоаденит) эти общие симптомы проявляются вне обострения хронического интерстициального сиалоаденита, при других (эпидемический паротит, острый неспецифический паротит, абсцесс и флегмона) — в стадии его обострения.

Дифференциальная диагностика сиалоаденита, вызванного внедрением инородных тел в проток железы, от калькулезного сиалоаденита будет описана после изложения их клиники.

Необходимость дифференциальной диагностики хронического интерстициального сиалоаденита (паротита) с хроническим паренхиматозным сиалоаденитом (паротитом) определяется следующими их общими признаками: оба заболевания сопровождаются увеличением околоушных слюнных желез, их течение хроническое, длительное, с периодически возникающими обострениями.

Отличие хронического интерстициального сиалоаденита (паротита) от хронического паренхиматозного сиалоаденита (паротита): при хроническом интерстициальном сиалоадените (паротите) увеличенная слюнная железа имеет гладкую поверхность, мягкую консистенцию. При массировании из ее выводного протока выделяется прозрачная слюна. Иногда отмечается временное уменьшение размеров железы. При хроническом паренхиматозном сиалоадените (паротите) слюнная железа плотна, имеет бугристую поверхность. Временного уменьшения ее размеров не наблюдается. При ее массировании из выводного протока выделяется слюна с примесью гноя или фибринозных сгустков.

При обострении хронического интерстициального сиалоаденита (паротита) слюнная железа остается гладкой, общее состояние больного не нарушается, а при обострении хрониче-

ского паренхиматозного сиалоаденита (паротита) железа сохраняет бугристую поверхность. Общее состояние больного ухудшается, температура тела повышается.

На сиалограмме при хроническом интерстициальном сиалоадените (паротите) выявляется сужение всех протоков железы, а при хроническом паренхиматозном сиалоадените (паротите) на сиалограмме определяются характерные тени полостей в паренхиме в виде округлых очагов скопления контрастного вещества.

Необходимость дифференциальной диагностики интерстициального сиалоаденита подчелюстной железы с лимфаденитом подчелюстной области вызывается общностью локализации и некоторым сходством их симптоматики, которая при воспалении характеризуется припухлостью этих анатомических образований. Припухшие подчелюстная слюнная железа и подчелюстной лимфатический узел имеют гладкую поверхность, покрыты нормального цвета кожей, безболезненны при пальпации. Общее состояние больных при обоих процессах не нарушается.

Основной отличительной особенностью интерстициального сиалоаденита подчелюстной слюнной железы в холодном периоде является то, что увеличенная подчелюстная слюнная железа имеет мягкую консистенцию, а увеличенный лимфатический узел — плотноэластическую.

При обострении хронического интерстициального сиалоаденита подчелюстной слюнной железы из протока выделяется уменьшенное количество мутной слюны, а иногда слюноотделение отсутствует.

При обострении хронического лимфаденита подчелюстной области из выводного протока подчелюстной слюнной железы выделяется нормальное количество прозрачной слюны, что характеризует обычную ее функцию.

Дифференциальная диагностика обострившегося хронического интерстициального сиалоаденита (паротита) с эпидемическим паротитом необходима потому, что при интерстициальном сиалоадените наиболее часто процесс локализуется в околоушных слюнных железах (интерстициальный паротит), и при его обострении, так же как и при эпидемическом паротите, наблюдаются некоторые одинаковые симптомы: возникают резкая припухлость и болезненность желез, отмечается уменьшение, а во многих случаях полное прекращение выделения слюны из выводных протоков.

Отличие обострившегося хронического интерстициального паротита от эпидемического в том, что при обострении хронического интерстициального паротита припухают ранее уже увеличенные околоушные слюнные железы, а при эпидемическом паротите имеет место поражение ранее не измененных околоушных слюнных желез.

При обострении хронического интерстициального паротита околоушные слюнные железы становятся плотными, а при эпидемическом паротите припухшие слюнные железы имеют мягкую консистенцию.

При обострении хронического интерстициального паротита общее состояние больного не нарушается. Эпидемический паротит сопровождается нарушением общего состояния больного.

При обострении хронического интерстициального паротита из протока выделяется мутная слюна в небольшом количестве. При эпидемическом паротите, если слюна выделяется и в уменьшенном количестве, она всегда бывает прозрачной.

Дифференциальная диагностика обострившегося хронического интерстициального сиалоаденита (паротита) с острым неспецифическим сиалоаденитом (паротитом) вызывается некоторым сходством их клинического течения (острое начало, быстрое нарастание припухлости околоушных слюнных желез, появление болезненности и инфильтрации тканей желез).

Отличия обострившегося хронического интерстициального паротита от острого паротита: 1) при обострившемся хроническом интерстициальном паротите острое воспаление в околоушных слюнных железах возникает на фоне уже имеющих до этого изменений хронического характера в их тканях. При остром паротите имеет место поражение ранее интактной слюнной железы. Часто это происходит на фоне тяжелого общего заболевания или после оперативного вмешательства. Процесс в большинстве случаев односторонний, но иногда поражаются обе околоушные слюнные железы; 2) обострившийся хронический интерстициальный паротит не вызывает нарушения общего состояния больного, протекает при нормальной температуре. Острый паротит сопровождается ухудшением общего состояния и подскоком температуры до высоких цифр; 3) обострившийся хронический интерстициальный паротит весьма редко сопровождается гнойным воспалением железы. Острый паротит достаточно быстро (в течение 2—3 дней) переходит в гнойную форму воспаления; 4) при обострившемся хроническом интерстициальном паротите из выводного протока гной выделяется крайне редко. При остром паротите гной из устья выводного протока выделяется всегда.

Указанные отличительные признаки используются и при дифференциальной диагностике обострившегося хронического сиалоаденита подчелюстной слюнной железы с острым сиалоаденитом этой же железы.

В основе дифференциальной диагностики обострившегося хронического сиалоаденита с абсцессом или флегмоной лежат признаки, характеризующие состояние функции слюноотделения, о чем уже ранее указывалось, т. е. при обострившемся

хроническом сиалоадените из протока пораженной слюнной железы выделяется мутная слюна в уменьшенном количестве, а при абсцессе или флегмоне она светлая и выделяется в нормальном количестве.

КЛИНИКА ХРОНИЧЕСКОГО СИАЛОДОХИТА

Под термином «хронический сиалодохит» понимают первично возникающее хроническое воспаление в главном выводном протоке или в крупных внутрижелезистых протоках околоушной или подчелюстной слюнной железы.

При этом больные жалуются на постоянное избыточное слюновыделение, особенно при движении нижней челюсти (при разговоре, разжевывании пищи).

При осмотре области выводного протока в начальной стадии заболевания внешних проявлений сиалодохита обычно отметить не удастся. При бимануальной пальпации области щеки или дна полости рта выявляется эластичное утолщение пораженного выводного протока. Легкое массирование протока приводит к обильному выделению из него слюны с примесью значительного количества комочков слизи, после чего его утолщение уменьшается в размере.

Во время обострения процесса проток пальпируется в форме компактного, болезненного тяжа; из его устья выделяется слизисто-гнойная слюна или гной. При этом процесс может распространиться и на паренхиму железы, тогда в области слюнной железы появляются боль и припухлость.

На сиалограмме, сделанной в ранней стадии заболевания, отмечается расширение крупных протоков железы (I и II порядка) с ровными контурами. Изображения мелких протоков и тень железы обычно представляются неизменными.

Сиалограмма, произведенная в более поздних стадиях заболевания, позволяет отметить не только расширение всех протоков, но и деформацию их контуров в виде чередования суженных и расширенных участков. Тень паренхимы железы из-за склерозирования отдельных ее участков прослеживается неравномерно.

ДИФФЕРЕНЦИАЛЬНАЯ ДИАГНОСТИКА

Хронический сиалодохит необходимо дифференцировать от хронического сиалоаденита (паренхиматозного и интерстициального), так как эти заболевания имеют ряд общих признаков с хроническим сиалодохитом. Все они начинаются без внешних проявлений со стороны слюнных желез с выделением слюны с примесью слизистых комочков. При обострении хронического сиалодохита процесс может распространиться на паренхиму соответствующей слюнной железы, вызвать болевые

ощущения и припухлость, что характерно и для обострившихся хронических сиалоаденитов.

Признаки хронического сиалодохита, отличающие его от хронических сиалоаденитов, характеризуются тем, что при хроническом сиалодохите слюна из устья протока вытекает в большом количестве самопроизвольно. Опорожнению протока способствует легкое массирование его. При хронических сиалоаденитах для выделения слюны из протока необходим массаж области самой железы.

Вторым отличительным признаком хронического сиалодохита от хронических сиалоаденитов являются значительные отличия сиалограммы при хроническом сиалодохите от сиалограммы при паренхиматозном и интерстициальном сиалоаденитах.

СИАЛОАДЕНИТЫ СПЕЦИФИЧЕСКИЕ

Специфические воспалительные заболевания уже были достаточно подробно рассмотрены ранее. Здесь же следует коснуться лишь особенностей их клинического течения при поражении слюнных желез. При этом следует отметить, что специфические сиалоадениты встречаются сравнительно редко.

КЛИНИКА АКТИНОМИКОЗА СЛЮННЫХ ЖЕЛЕЗ

По вопросу частоты поражения актиномикозом отдельных слюнных желез единого мнения среди авторов нет. Одни авторы [Аснин Д. И., 1956; Минскер О. Б., 1963, и др.] считают, что актиномикозом чаще поражается подчелюстная слюнная железа. Другие авторы [Зедгенидзе Г. А., 1953; Васильев Г. А., Паникаровский В. В., Ромачева И. Ф., 1972] на основании своих наблюдений отмечают преимущественное поражение околоушной слюнной железы.

Полагают, что актиномицеты могут проникать из полости рта в железу по ее протоку или в результате распространения по протяжению из пораженных соседних областей.

В зависимости от путей проникновения актиномицетов в железу различают первичный (при проникновении актиномицетов по протоку) и вторичный (при распространении актиномицетов из окружающих тканей) актиномикоз слюнных желез.

При первичном актиномикозе в начальном периоде заболевания отмечается появление болевых ощущений, припухлости в области железы и инфильтрации ее тканей без температурной реакции. Постепенно и весьма медленно происходят увеличение припухлости, нарастание инфильтрации и спаивание железы с подлежащими тканями, в результате чего отмечается прогрессирующее ограничение ее подвижности. Инфильтрат приобретает характер деревянистой плотности. Выделение слю-

ны из протока пораженной железы уменьшается по сравнению с аналогичной железой противоположной стороны. В ряде случаев выделяющаяся слюна имеет слизисто-гнойный характер.

При присоединении гноеродной инфекции возникает обострение процесса, напоминающее клиническую картину острого сиалоаденита, повышается температура тела, ухудшается общее состояние больного, появляются боли в области железы, становится болезненным глотание. При локализации процесса в околоушной слюнной железе в результате воспалительной контрактуры появляется ограничение открывания рта.

В пораженной железе в области деревянисто-плотного инфильтрата появляются очаги размягчения, после вскрытия которых (самопроизвольно или оперативным путем) возникают свищи. В их слизисто-гнойном отделяемом могут обнаруживаться друзы актиномицетов. После вскрытия размягченного очага процесс временно затихает, но затем инфильтрат продолжает распространяться на соседние ткани, как при типичной глубокой подкожно-межмышечной форме актиномикоза.

Вторичный актиномикоз слюнных желез клинически протекает как подкожно-межмышечная форма.

О вовлечении в патологический процесс слюнной железы можно судить по локализации актиномикотического процесса, изменениям железы, определяемым пальпацией, уменьшению количества выделяемой слюны, имеющей иногда слизисто-гнойный характер.

ДИФФЕРЕНЦИАЛЬНАЯ ДИАГНОСТИКА

Дифференциальная диагностика актиномикоза слюнных желез в первую очередь должна быть проведена с хроническими неспецифическими сиалоаденитами, так как «припухание и уплотнение слюнной железы при первичном актиномикозе, снижение секреции слюны, выделение слизисто-гнойной жидкости из протока наблюдается достаточно часто и при хроническом неспецифическом сиалоадените, а поэтому могут и не быть использованы в качестве дифференциально-диагностических признаков», — отмечают Г. А. Васильев, В. В. Паникаровский и И. Ф. Ромачева (1972). В связи с этим большое значение они придают иммунодиагностике.

Действительно, указанные выше признаки характерны как для первичного актиномикоза слюнных желез, так и для хронических неспецифических сиалоаденитов. Несомненно, что большое значение в диагностике актиномикоза слюнных желез имеет иммунодиагностика. Но для того чтобы провести иммунодиагностику, необходимо заподозрить актиномикоз.

Основным признаком, позволяющим заподозрить актиномикоз слюнных желез, является не просто «уплотнение слюнной железы», а наличие в ней очень плотного инфильтрата, определяемого авторами как «инфильтрат деревянистой плотности».

И прав А. В. Клементов (1967), указывающий, что для дифференциальной диагностики актиномикоза слюнных желез очень ценными являются иммунодиагностика, цитологическое, патологоанатомическое и бактериологическое исследования. Но каждое из них, подчеркивает он, без учета клинической картины не может считаться главенствующим. Для установления актиномикоза в каждом отдельном случае необходимо применять комплексное обследование больного. В этом комплексном обследовании важное место занимает метод пункционной биопсии.

КЛИНИКА ТУБЕРКУЛЕЗА СЛЮННЫХ ЖЕЛЕЗ

Туберкулез слюнных желез встречается реже, чем актиномикотическое их поражение, и является местным проявлением общей туберкулезной инфекции.

Считают, что инфекция может распространиться чаще лимфогенным, реже гематогенным путем и очень редко из полости рта через выводной проток железы. Наиболее же часто, как считает Г. А. Зедгенидзе (1953), туберкулез слюнных желез является следствием распространения специфического воспаления по протяжению из участков лимфоидной ткани, расположенной в толще железы или из прилегающих к ней лимфатических узлов.

Поражение слюнной железы, обычно одностороннее, возникает незаметно для больного без болей и температурной реакции, протекает очень медленно, иногда годами, и характеризуется постепенным увеличением и уплотнением железы.

Клинические проявления зависят от стадии развития процесса. В начальной стадии в толще железы появляется инфильтрат. Кожные покровы железы при этом, как правило, не изменяются. Из устья выводного протока выделяется светлая слюна в нормальном количестве. При прогрессировании специфического процесса происходит увеличение всей железы в результате распространения туберкулезного инфильтрата (диффузный процесс) или в результате появления новых очагов туберкулезного поражения (очаговый процесс). При этом поверхность железы становится бугристой. Кожные покровы не изменяются, но иногда на отдельных участках они бывают гиперемированными и отечными.

При значительном распространении процесса и гибели участков слюнной железы, как отмечают Г. А. Васильев, В. В. Паникаровский и И. Ф. Ромачева (1972), снижается продукция слюны и, следовательно, уменьшается выделение ее из протока.

Обострение процесса возникает весьма редко. При обострении появляются боли, иррадиирующие по ходу ветвей тройничного нерва, увеличивается припухлость железы. Если это про-

исходит в околоушной слюнной железе, то может наблюдаться ограничение открывания рта.

А. В. Клементов (1967) указывает, что сравнительно редко туберкулезное поражение слюнных желез в стадии казеозного перерождения сопровождается образованием свищей, открывающихся на поверхности кожи.

На сиалограмме при очаговом поражении слюнной железы отмечается смазанность рисунка системы протоков в пораженном участке железы, и в начальных их отделах контрастное вещество выполняет мелкие полости—каверны. При диффузном процессе в железе определяются различной величины множественные округлые полости, заполненные контрастным веществом [Ромачева И. Ф., 1952]. Расширения протоков не отмечается. В ряде случаев в толще железы наблюдаются участки петрификации [Зедгенидзе Г. А., 1952].

ДИФФЕРЕНЦИАЛЬНАЯ ДИАГНОСТИКА

Туберкулезное поражение слюнных желез необходимо дифференцировать от актиномикоза, хронических неспецифических сиалоаденитов, смешанной опухоли и злокачественных новообразований слюнных желез. С последними двумя опухолевыми процессами дифференциальная диагностика будет проведена после описания их клиники.

Дифференциальная диагностика туберкулезного поражения слюнных желез от актиномикотического их поражения определяется схожестью клинических проявлений этих заболеваний: оба процесса возникают незаметно для больного, протекают медленно и характеризуются увеличением и уплотнением слюнных желез.

Туберкулез от актиномикоза слюнных желез отличается тем, что: 1) при туберкулезном процессе инфильтрация тканей в слюнной железе начинается с отдельного участка, а затем уже распространяется на всю железу или располагается в железе отдельными участками. При актиномикотическом процессе в инфильтрат включается вся железа, приобретая деревянистую плотность;

2) при туберкулезном процессе кожные покровы, как правило, не изменяются, при актиномикотическом — становятся синюшно-багровыми;

3) туберкулезный процесс в слюнных железах обостряется редко, при актиномикотическом процессе обострения наблюдаются более часто.

Весьма важным в диагностике туберкулезного поражения слюнных желез является обнаружение туберкулезных палочек при исследовании пунктата железы, но наиболее достоверным признаком служат результаты патогистологического исследования пораженных участков железы.

Необходимость дифференциальной диагностики туберкулезного поражения слюнных желез с хроническими неспецифическими сиалоаденитами вызывается сходством их клинического течения: незаметное для больного начало, длительное течение, сходные клинические проявления.

Отличие туберкулезного поражения слюнных желез от хронических неспецифических сиалоаденитов выражается: 1) в редком обострении туберкулезного процесса по сравнению с хроническими неспецифическими сиалоаденитами; 2) в характерной рентгенографической картине туберкулезного процесса — на сиалограмме, как уже указывалось выше, не отмечается расширения слюнных протоков; в толще железы встречаются петрификаты, что отличает туберкулезные сиалоадениты от хронических неспецифических сиалоаденитов. Окончательный диагноз устанавливается после патогистологического исследования.

КЛИНИКА СИФИЛИСА СЛЮННЫХ ЖЕЛЕЗ

Сифилитические поражения слюнных желез встречаются крайне редко. Так, А. В. Клементов (1967) установил, что в отечественной литературе после сообщения в 1927 г. Ф. П. Ерухимовича и М. И. Блюмкина о сифилисе околоушной железы специальных работ на эту тему не публиковалось, поэтому здесь приводятся лишь краткие сведения о сифилисе слюнных желез на основании работ прошлых лет.

По данным указанных авторов, сифилисом преимущественно поражается околоушная слюнная железа. Подчелюстная и подъязычная поражаются очень редко. Только в редких случаях наблюдались одновременно поражения нескольких слюнных желез.

Поражения слюнных желез описаны во вторичном и третичном периодах сифилиса.

Во вторичном периоде при поражении слюнной железы она увеличивается в размерах и уплотняется, становится болезненной. Повышается ее саливация.

Все эти явления развиваются медленно и постепенно. При этом околоушные или подчелюстные лимфатические узлы также увеличиваются и уплотняются. Иногда наблюдается абсцедирование, особенно в конце лечения ртутными препаратами.

В третичном периоде описываются две формы сифилитического поражения слюнных желез: гуммозная форма, или гуммозный сиалоаденит, и интерстициальная форма, или интерстициальный сиалоаденит.

При гуммозном сиалоадените вначале возникает болезненная припухлость железы, а затем в толще ее образуется один или несколько узлов, которые затем размягчаются и вскрываются с образованием типичной гуммы.

При интерстициальном сифилитическом сиалоадените отмечается возникновение припухлости железы, которая развивается очень медленно. Так же медленно происходит уплотнение железы. Постепенно она спаивается с окружающими тканями и становится малоподвижной.

ДИФФЕРЕНЦИАЛЬНАЯ ДИАГНОСТИКА

Сифилитические поражения слюнной железы следует дифференцировать от неспецифических сиалоаденитов, актиномикоза, туберкулеза и опухолей.

В дифференциальной диагностике сифилитического сиалоаденита с неспецифическими сиалоаденитами, как подчеркивают Г. А. Васильев, В. В. Паникаровский и И. Ф. Ромачева (1972), существенное значение имеют указания на наличие у больных в анамнезе сифилиса, обнаружение проявлений этого заболевания в других областях тела (кожных высыпаний — при вторичном сифилисе, гумм и бугоркового сифилиса — при третичном), а также положительные данные лабораторных исследований.

Дифференциация сифилиса слюнных желез от актиномикоза и туберкулеза основывается на тех же признаках, которые были изложены в предыдущей главе.

СИСТЕМНЫЕ ЗАБОЛЕВАНИЯ СЛЮННЫХ ЖЕЛЕЗ

Системные заболевания слюнных желез, к которым относятся болезнь Микулитча и синдром Шегрена, являются сравнительно редкими заболеваниями. Они характеризуются, кроме поражения слюнных желез, изменениями в других органах и системах организма. Причина их до настоящего времени не ясна. В развитии синдрома Шегрена важная роль отводится аутоиммунным механизмам.

КЛИНИКА БОЛЕЗНИ МИКУЛИТЧА

Болезнь Микулитча проявляется увеличением слюнных и слезных желез. При этом возникает припухлость околоушных, подчелюстных, подъязычных и малых слюнных желез (губные, щечные, небные, язычные).

Заболевание редко начинается с увеличения всех желез. Чаще вначале припухает одна железа (обычно околоушная) за счет разрастания в ней лимфоидной ткани. Как отмечают Г. А. Васильев, В. В. Паникаровский, И. Ф. Ромачева (1972), в этом периоде заболевание напоминает раннюю стадию интерстициального паротита. Заболевание развивается медленно. Только спустя 2—3 года увеличиваются и другие слюнные железы также за счет разрастания в них лимфоидной ткани. При этом увеличенные железы плотны, бугристы, безболезненны, кожные покровы над ними в цвете не изменены. Из-за увели-

чения слезных желез верхние веки опущены книзу, что вызывает сужение глазных щелей.

В начальных стадиях болезни из протоков слюнных желез выделяется нормальное, а иногда даже избыточное, количество прозрачной слюны. В дальнейшем выделение слюны значительно уменьшается, а затем и полностью прекращается. Больные при этом отмечают все возрастающую сухость в полости рта. Прекращается также и слезовыделение, в результате чего у больных наступает сухость глаз.

ДИФФЕРЕНЦИАЛЬНАЯ ДИАГНОСТИКА

Болезнь Микулича по своему клиническому течению в ряде случаев имеет большое сходство с клиническим течением хронического интерстициального сиалоаденита: оба заболевания начинаются с незаметного припухания одной, чаще всего, околоушной, слюнной железы, а затем в процесс вовлекается и вторая. Припухшие железы безболезненны, плотны, покрыты нормального цвета кожей. В начальном периоде заболевания из протоков выделяется нормальное количество прозрачной слюны. Затем по мере развития патологического процесса выделение слюны из протоков уменьшается, возникают явления ксеростомии — сухости полости рта.

Отличия болезни Микулича от хронического интерстициального сиалоаденита: во-первых, при болезни Микулича происходит медленное, но постоянно нарастающее увеличение слюнных желез, которое чаще всего начинается с околоушных. При хроническом интерстициальном сиалоадените припухание этих желез происходит по типу «перемежающегося» их увеличения; во-вторых, при болезни Микулича увеличиваются все слюнные железы, как большие, так и малые. При хроническом интерстициальном сиалоадените в большинстве случаев наблюдается только парное симметричное их увеличение (чаще околоушных); в-третьих, при болезни Микулича отмечается системное припухание слюнных и слезных желез. При хроническом интерстициальном сиалоадените припухают только слюнные железы (чаще околоушные).

КЛИНИКА СИНДРОМА ШЕГРЕНА

Этот синдром, описанный Шегреном в 1933 г., включает следующие симптомы: сухость глаз (ксерофтальмия), сухость полости рта (ксеростомия), сухость носа и носоглотки, нарушение функции желудочно-кишечного тракта, рецидивирующие припухания околоушных слюнных желез и явления полиартрита.

Указанное заболевание чаще наблюдается у женщин после 40 лет и продолжается весьма длительное время (годами).

Первые проявления его выражаются в снижении секреторной функции слезных желез, а затем и слюнных, появлении сухости глаз и полости рта. Вначале припухания околоушных слюнных желез не отмечается. В дальнейшем, помимо явлений сухости полости рта, появляется припухлость обеих околоушных слюнных желез, которые с течением времени все больше увеличиваются, становятся болезненными, а из протоков их выделяется гной.

При осмотре в далеко зашедшей стадии заболевания околоушные слюнные железы представляются увеличенными. Покрывающая кожа имеет нормальный цвет. Слизистые оболочки глаз и полости рта сухие, гиперемизированные. На красной кайме губ отмечается наличие корок, на языке — трещин. При массаже слюнных желез выделения слюны из выводных протоков не отмечается. Суставы, в основном мелкие, деформированы, некоторые из них анкилозированы.

На сиалограмме околоушных слюнных желез определяются деструкция мелких протоков, сужение их на отдельных участках, а в паренхиме — наличие полостей.

ДИФФЕРЕНЦИАЛЬНАЯ ДИАГНОСТИКА

Дифференциальную диагностику синдрома Шегрена следует проводить с хроническим паренхиматозным паротитом и болезнью Микулича, имеющими с ним много общих клинических и патоморфологических признаков.

Необходимость дифференциальной диагностики синдрома Шегрена с хроническим паренхиматозным паротитом определяется значительным сходством их клинических проявлений, которые выражаются в постепенном и медленном увеличении околоушных слюнных желез, длительном течении обоих патологических процессов, а также в одинаковой сиалографической картине.

Отличие синдрома Шегрена от хронического паренхиматозного паротита заключается в том, что при синдроме Шегрена заболевание начинается с сухости глаз (ксерофтальмии). Затем присоединяется сухость полости рта (ксеростомия). При хроническом паренхиматозном паротите в начале заболевания слюновыделительная функция слюнных желез не нарушается.

При синдроме Шегрена, помимо увеличения околоушных слюнных желез, сухости глаз, полости рта, отмечаются явления нитчатого кератита и полиартрит. При хроническом паренхиматозном паротите подобных изменений не наблюдается.

Необходимость дифференциальной диагностики синдрома Шегрена с болезнью Микулича вызывается тем, что одним из симптомов синдрома Шегрена является увеличение околоушных слюнных желез. Болезнь Микулича также сопровождается преимущественным увеличением околоушных слюнных желез.

В выраженной стадии заболевания оба процесса сопровождаются сухостью полости рта.

Отличие синдрома Шегрена от болезни Микулича состоит в том, что первоначальным симптомом синдрома Шегрена является снижение секреторной функции слезных желез, а затем и слюнных.

Увеличение околоушных желез появляется позднее. При болезни Микулича процесс начинается с увеличения одной слюнной железы, чаще околоушной. Сухость полости рта появляется позднее — в выраженной стадии заболевания.

При синдроме Шегрена, помимо поражения околоушных слюнных желез, наблюдаются поражение глаз (нитчатый кератит) и артрит с деформацией суставов, а иногда с анкилозированием. При болезни Микулича поражаются все слюнные и слезные железы, но артритов не отмечается.

КЛИНИКА СИАЛОАДЕНИТОВ, ВЫЗВАННЫХ ВНЕДРЕНИЕМ ИНОРОДНЫХ ТЕЛ В ПРОТОКИ ЖЕЛЕЗ

Инородными телами, попадающими чаще в проток подчелюстной слюнной железы, являются мелкие рыбьи кости, тонкие стебли растений у лиц, имеющих привычку держать их в полости рта и откусывать зубами.

При проникновении инородного тела в протоки желез больные чувствуют легкий укол в подъязычной или щечной области. Об этом ощущении они хорошо помнят, что выясняется при сборе анамнеза.

Через несколько часов после внедрения инородного тела в проток железы последняя припухает, становится плотноэластической и умеренно болезненной. При приеме пищи в железе появляются самопроизвольные боли, припухлость и уплотнение увеличиваются. После прекращения приема пищи самопроизвольные боли проходят, припухлость железы уменьшается, но железа никогда не достигает обычных размеров, а остается увеличенной, умеренно болезненной и сохраняет плотноэластическую консистенцию.

Могут наблюдаться и обострения процесса: в железе возникают самопроизвольные боли вне зависимости от приема пищи, у больного повышается температура тела, ухудшается общее состояние, железа значительно припухает, становится весьма плотной, кожные покровы над ней краснеют, т. е. возникают явления, наблюдающиеся при остром сиалоадените. При этом процесс может довольно быстро распространиться в окружающие ткани, так как капсула железы расплавляется и образуется флегмонозный процесс.

В литературе описаны случаи, когда инородное тело является центром образования слюнного камня.

Для определения локализации инородного тела применяется сиалография. На сиалограмме выявляется дефект заполнения одного из протоков железы, что служит объективным диагностическим признаком наличия в протоке железы инородного тела.

ДИФФЕРЕНЦИАЛЬНАЯ ДИАГНОСТИКА

Из описания клиники сиалоаденита, вызванного внедрением в проток железы инородного тела, явствует, что он в начальной стадии напоминает хронический сиалоаденит, при обострении процесса — острый, а в ряде случаев, когда инородное тело длительное время находится в протоке, клиника его сходна со слюннокаменной болезнью. От этих заболеваний сиалоадениты, возникающие в результате внедрения инородного тела в проток железы, и необходимо дифференцировать. Со слюннокаменной болезнью дифференциальная диагностика будет описана после изложения ее клиники.

Необходимость дифференциальной диагностики сиалоаденитов, вызванных внедрением инородных тел в протоки желез, с хроническими неспецифическими сиалоаденитами определяется следующими их общими симптомами: при всех этих процессах происходят увеличение слюнных желез и умеренная их инфильтрация, а также периодически возникающие их обострения.

Отличие сиалоаденитов, вызванных внедрением инородных тел в протоки желез, от хронических неспецифических сиалоаденитов: во-первых, анамнез — больные указывают на имевший место укол в подъязычной или щечной области; во-вторых, увеличение слюнной железы, ощущение ее распирающего и появление болей, связанных с приемом пищи. При хронических сиалоаденитах подобных явлений не возникает; в-третьих, при сиалоаденитах, вызванных внедрением инородных тел в протоки желез, на сиалограмме отмечается дефект заполнения протока, в котором находится инородное тело. При хронических сиалоаденитах сиалографическая картина другая.

Дифференциальная диагностика обострившихся сиалоаденитов, вызванных внедрением инородных тел в протоки желез, с острыми сиалоаденитами необходима из-за наличия таких общих признаков, присущих обоим заболеваниям, как повышение температуры тела, ухудшение общего состояния больных, появление местных признаков острого воспаления в слюнных железах (выраженной припухлости, гиперемии, инфильтрации, боли).

Для обострившегося сиалоаденита, вызванного внедрением инородного тела в протоки желез, в отличие от острого сиалоаденита, характерно следующее: 1) наличие в анамнезе указания на травму; 2) более частое поражение подчелюстной слюнной железы.

КЛИНИКА КАЛЬКУЛЕЗНЫХ СИАЛОАДЕНИТОВ

(слюннокаменной болезни)

Авторы, занимавшиеся изучением заболевания слюнных желез [Клементов А. В., 1960, 1970; Ромачева И. Ф., 1952, 1972; Сакович А. А., 1976; Угулава С. Н., 1960, и др.], отмечают, что калькулезные сиалоадениты (слюннокаменная болезнь) являются одними из наиболее частых заболеваний слюнных желез.

Чаше слюнные камни локализуются в подчелюстной слюнной железе и ее протоках. В околоушной слюнной железе и ее протоках слюнные камни встречаются гораздо реже. Что же касается локализации слюнных камней в подъязычной слюнной железе, то А. В. Клементов (1970) отмечает неубедительность немногочисленных сообщений в литературе по этому поводу.

Клинические проявления слюннокаменной болезни определяются местом локализации камня, длительностью и характером течения процесса.

Начальные стадии камнеобразования, как правило, клинически не проявляются. Чаше всего больные обращаются в лечебные учреждения в связи с присоединением воспалительных явлений или нарушения слюноотделения. В ряде случаев слюнные камни клинически ничем не проявляются и обнаруживаются случайно.

Первые симптомы болезни появляются с момента нарушения оттока слюны. Обычно это происходит во время приема пищи. В соответствующей железе возникает чувство распирания, затем появляются боли, определяемые как «слюнная колика». Железа увеличивается в размерах и уплотняется. После окончания приема пищи указанные явления постепенно проходят, но при следующем приеме пищи они вновь повторяются.

Длительная задержка оттока слюны приводит к ее застою в железе, развитию хронического воспаления с атрофией железистой ткани и замещением ее фиброзной. Это проявляется умеренной припухлостью пораженной железы. Кожные покровы над ней в цвете не изменены, хорошо берутся в складки. При пальпации слюнная железа представляется плотной, малоподвижной, бугристой.

В области устья слюнного протока слизистая оболочка гиперемирована, при надавливании на железу из протока выделяется гной, а при пальпации по ходу протока часто удается прощупать слюнный камень или окружающий его инфильтрат. Если камень локализуется в паренхиме железы, воспаления протока не наблюдается, но отмечается уменьшение слюноотделения.



Рис. 11. Сиалограмма подчелюстной слюнной железы при слюннокаменной болезни.

На сиалограмме видна тень крупного камня в области верхнего отдела железы (из работы Г. А. Васильева, В. В. Паникаровского, И. Ф. Ромачевой).

При обострении процесса у больного повышается температура, ухудшается общее состояние. Припухлость и уплотнение железы увеличиваются, нарастает боль. Железа становится неподвижной, появляется умеренно выраженная разлитая отечность окружающих тканей. Кожные покровы над железой в цвете не изменяются, хорошо берутся в складку. При обострении процесса в подчелюстной слюнной железе открывание рта часто бывает ограниченным, а глотание — резко болезненным.

При бимануальной пальпации выводного протока он определяется в виде болезненного тяжа. Слизистая оболочка вокруг его устья гиперемирована, проток зияет. При надавливании на железу из протока выделяется слюна, смешанная с гноем, или чистый гной.

Весьма большие возможности для обнаружения слюнного камня в протоке и в самой железе открывают рентгенография и сиалография. И. Ф. Ромачева (1952) отмечает, что при введении в проток железы контрастного вещества на месте расположения камня определяется расширение протока или полость. При этом камень дает тень, менее контрастную, чем введенный йодолипол, или даже определяется как дефект наполнения контрастного вещества (рис. И).

Распознавание слюннокаменной болезни в ряде случаев представляет известные трудности вследствие ее сходства с некоторыми другими заболеваниями челюстно-лицевой области, поэтому для установления правильного диагноза необходимо проведение дифференциальной диагностики.

Слюннокаменную болезнь приходится дифференцировать от следующих заболеваний: хронического паренхиматозного сиалоаденита; сиалоаденита, вызванного внедрением инородного тела в проток железы; лимфаденита; метастазов злокачественных опухолей в лимфатические узлы подчелюстной области; абсцессов челюстно-язычного желобка; дермоидной кисты и новообразований слюнных желез. С последними двумя заболеваниями дифференциальная диагностика излагается в соответствующих разделах после описания их клиники.

Необходимость дифференциальной диагностики слюннокаменной болезни с хроническим паренхиматозным сиалоаденитом определяется сходством их клинического течения. При этих двух заболеваниях слюнные железы увеличены, плотны, бугристы. При массировании желез из протоков выделяется слюна с примесью гноя. Оба процесса могут протекать с периодическими обострениями воспалительных явлений.

Отличие слюннокаменной болезни от хронического паренхиматозного сиалоаденита выражается в увеличении при слюннокаменной болезни во время приема пищи соответствующей слюнной железы и возникновении при этом слюнных колик. При хроническом паренхиматозном сиалоадените увеличение железы и возникновение слюнных колик во время приема пищи не отмечаются.

Рентгенологическое обследование при слюннокаменной болезни устанавливает наличие камня в протоке или в паренхиме железы. А. В. Клементов (1960) рекомендует при наличии хронического воспаления слюнной железы и отсутствии на рентгенограмме тени слюнного камня проведение тщательного опроса больного с целью исключения самопроизвольного отхождения камня. Он указывает, что в таких случаях значительную помощь для дифференциальной диагностики может оказать сиалография. На сиалограмме после самопроизвольного отхождения камня обнаруживаются характерные изменения железы и протока: дистальнее места локализации камня отмечаются расширение основного протока или его внутрижелезистых разветвлений и изменения железы, характерные для хронического воспалительного процесса [Ромачева И. Ф., 1952]. При хроническом паренхиматозном сиалоадените имеется типичная рентгенологическая картина: на сиалограмме в паренхиме железы видны характерные тени полостей в виде округлых скоплений контрастного вещества.

Необходимость дифференциальной диагностики слюннокаменной болезни с сиалоаденитом, вызванным внедрением инородного тела в проток железы, также вызывается значительным сходством их клинических проявлений. При обоих заболеваниях пораженные слюнные железы представляются увеличенными и уплотненными; при приеме пищи появляется слюнная колика; наблюдается периодическое обострение воспалительных явлений.

Отличие слюннокаменной болезни от сиалоаденита, вызванного внедрением инородного тела в проток железы, выражается, во-первых, в различии анамнестических данных. При слюннокаменной болезни больные обычно указывают, что заболевание началось с появления болей при приеме пищи, увеличения и уплотнения слюнной железы. При сиалоадените, вызванном внедрением инородного тела в проток железы, больные отмечают, что появлению болей, увеличению и уплотнению слюнной железы при приеме пищи предшествовал укол подязычной области или области щеки соломинкой, травинкой, рыбьей костью и т. п.; во-вторых, различием в рентгенологической картине. При слюннокаменной болезни на сиалограмме в области расположения камня определяется расширенная тень протока или тень полости в паренхиме железы. При этом тень камня менее контрастна, чем тень введенного йодолипола, или даже определяется как дефект наполнения. При сиалоадените, вызванном внедрением инородного тела в проток, на сиалограмме определяется дефект заполнения выводящего протока, в котором находится инородное тело.

Необходимость дифференциальной диагностики слюннокаменной болезни при локализации камня в подчелюстной слюнной железе с подчелюстным лимфаденитом или метастазами злокачественной опухоли в лимфатические узлы подчелюстной области обуславливается единством анатомической локализации. Увеличенная подчелюстная слюнная железа и увеличенный лимфатический узел при лимфадените или метастазе в него злокачественной опухоли располагаются в одной и той же анатомической области, имеют внешне одинаковый вид и одинаковую плотноэластическую консистенцию.

Отличие слюннокаменной болезни с локализацией камня в подчелюстной слюнной железе от подчелюстного лимфаденита или метастаза злокачественной опухоли в подчелюстной лимфатический узел в том, что при слюннокаменной болезни прием пищи сопровождается появлением боли (слюнной коликой), увеличением и уплотнением слюнной железы. При подчелюстном лимфадените, метастазе злокачественной опухоли в подчелюстной лимфатический узел прием пищи не вызывает слюнной колики и не сопровождается увеличением этих образований.

При слюннокаменной болезни с локализацией камня в подчелюстной слюнной железе из протока выделяется в уменьшенном количестве мутная слюна или гной. При подчелюстном лимфадените или метастазе злокачественной опухоли в подчелюстной лимфатический узел из протока слюнной железы выделяется прозрачная слюна в нормальном количестве.

При слюннокаменной болезни с локализацией камня в подчелюстной слюнной железе на сиалограмме выявляется картина, характерная для этого заболевания (см. выше). При подчелюстном лимфадените, метастазе злокачественной опухоли в лимфатический узел на сиалограмме каких-либо структурных изменений подчелюстной слюнной железы не отмечается.

Необходимость дифференциальной диагностики обострившегося хронического воспаления подчелюстной слюнной железы на почве слюннокаменной болезни с абсцессом челюстно-язычного желобка обусловлена сходством этих процессов в таких клинических их проявлениях, как повышение температуры тела, ухудшение общего состояния больного, припухлость и инфильтрация тканей в области челюстно-язычного желобка и дна полости рта.

Отличие обострившегося хронического воспаления подчелюстной слюнной железы на почве слюннокаменной болезни от абсцесса челюстно-язычного желобка выражается в различии характера предшествующих процессов. Обострению хронического воспаления подчелюстной слюнной железы на почве слюннокаменной болезни предшествуют боли типа слюнной колики, возникающие во время приема пищи. Абсцессу челюстно-язычного желобка предшествуют воспалительный процесс в периодонте нижних коренных зубов, травма слизистой оболочки дна полости рта.

При обострении хронического воспаления подчелюстно-слюнной железы на почве слюннокаменной болезни из ее выводного протока выделяется мутная слюна в уменьшенном количестве или гной, либо выделения из протока железы полностью отсутствуют. При абсцессе челюстно-язычного желобка из выводного протока подчелюстной слюнной железы выделяется прозрачная слюна.

Глава 8

КЛИНИКА И ДИФФЕРЕНЦИАЛЬНАЯ ДИАГНОСТИКА ЗАБОЛЕВАНИЙ ВИСОЧНО-НИЖНЕЧЕЛЮСТНОГО СУСТАВА

К числу заболеваний височно-нижнечелюстного сустава относятся артриты, артрозы и анкилоз.

При описании височно-нижнечелюстных артритов целесообразно пользоваться классификацией, принятой на пленуме Все-

союзного антивревматического комитета в 1951 г. [Вернадский Ю. И., 1972].

По этой классификации артриты делятся на 3 группы: 1) инфекционные; 2) неинфекционные и 3) травматические. Инфекционные, в свою очередь, подразделяются на неспецифические (ревматические, ревматоидные) и специфические (гонорейные, сифилитические, туберкулезные, бруцеллезные и др.), Неинфекционные (дистрофические артриты или артрозы) подразделяются на обменно-дистрофические, нервно-дистрофические, эндокринопатические и др.

В соответствии с особенностями возникновения артритов височно-нижнечелюстного сустава Ю. И. Вернадский (1972) в группу инфекционных неспецифических артритов включил артриты, возникшие в результате распространения инфекции по продолжению при отитах, мастоидитах, одонтогенных остеомиелитах ветви нижней челюсти, одонтогенных флегмонах околоушно-жевательной области, гнойных паротитах, разделив их по течению на острые, подострые и хронические.

В группу травматических артритов входят артриты височно-нижнечелюстного сустава, возникшие в результате острой и хронической травмы.

КЛИНИКА ИНФЕКЦИОННОГО НЕСПЕЦИФИЧЕСКОГО ВИСОЧНО-НИЖНЕЧЕЛЮСТНОГО АРТРИТА

Воспалительный процесс в височно-нижнечелюстном суставе (артрит) может развиваться на фоне ревматизма и после таких заболеваний, как ангина, скарлатина, фарингит и др., вызванных стрептококковой инфекцией в результате гематогенно-метастатического пути ее распространения или в результате распространения инфекции по продолжению при острых гнойных средних отитах, мастоидитах, одонтогенных флегмонах околоушно-жевательной области, одонтогенных остеомиелитах ветви нижней челюсти и др.

Первые относятся к группе ревматических и ревматоидных артритов, вторые — к группе контактных артритов.

Острый ревматический артрит обычно поражает симметрично расположенные суставы, поэтому заболевание чаще распространяется на оба височно-нижнечелюстных сустава. Процесс характеризуется нарастающей болью в суставах, иррадиирующей по ходу ветвей тройничного нерва, которая усиливается при движении нижней челюсти и при пальпации суставов. Через непродолжительное время возникает отечность периартикулярных тканей, кожа над суставами лоснится, становится горячей, в полости суставов появляется экссудат. Открывание рта затрудняется, главным образом из-за болей.

Наряду с поражением височно-нижнечелюстных суставов, наблюдаются симметричные поражения и других суставов,

главным образом крупных: тазобедренных, коленных, голеностопных, плечевых и др. Процесс быстро переходит с одних суставов на другие (характерна летучесть процесса). Воспалительные явления в суставах обычно начинают стихать с 5—7-го дня болезни, причем в это время на первый план выдвигаются признаки поражения сердца — ревматического миокардита.

Ревматоидный артрит характеризуется поражением чаще одного сустава. При поражении височно-нижнечелюстного сустава вначале в области сустава возникают умеренные самопроизвольные боли, усиливающиеся при движениях нижней челюсти. На стороне поражения подвижность суставной головки более ограничена, чем в здоровом суставе. Затем появляется умеренная припухлость мягких тканей спереди от козелка уха, кожные покровы над суставом краснеют. Пальпация области пораженного сустава болезненна. При ревматоидном артрите может наблюдаться одновременное асимметричное поражение нескольких других суставов. Лечение не дает заметных улучшений. По прошествии некоторого времени процесс переходит в хроническую стадию, боли в суставе стихают, но скованность остается. При обострении процесса в суставе вновь появляются боли.

Изменений со стороны сердца при ревматоидном артрите, как правило, не выявляется.

В дальнейшем височно-нижнечелюстной артрит может пройти бесследно, но может закончиться и анкилозированием сустава.

При рентгенологическом обследовании на рентгенограмме в острой стадии процесса отмечается расширение суставной щели, а в хронической — сужение.

Контактные артриты возникают, как было указано, в результате распространения инфекции по продолжению из близлежащих гнойных очагов.

Чаще всего таким гнойным очагом является острое воспаление среднего уха. При этом инфекция из среднего уха проникает в периартикулярные ткани через каменисто-барабанную щель, в которой проходит chorda tympani.

Клинические симптомы при контактных артритах могут выявляться в умеренной и выраженной степени.

Легкие случаи контактного воспаления височно-нижнечелюстного сустава проявляются незначительными самопроизвольными болями в суставе, усиливающимися при движениях нижней челюсти, ограниченностью этих движений, припухлостью самого сустава, болезненностью при пальпации как со стороны кожных покровов, так и со стороны наружного слухового прохода.

Общее состояние при этом не изменяется, резких подъемов температуры не наблюдается. В дальнейшем воспалительный процесс в суставе может полностью ликвидироваться.

При выраженных проявлениях острого гнойного контактного височно-нижнечелюстного артрита в суставе возникают сильные боли, иррадиирующие по ходу ветвей тройничного нерва, отдающие в висок, ухо и делающие невозможным движения нижней челюсти. В области сустава появляются значительная припухлость и инфильтрация мягких тканей, кожные покровы над суставом краснеют, наружный слуховой проход суживается за счет оттеснения инфильтратом его передней стенки. Пальпация сустава вызывает резкую боль. Сравнительно часто происходит формирование абсцесса, который вскрывается через наружный слуховой проход, а иногда и через кожные покровы. При этом общее состояние больного ухудшается, наблюдается повышение температуры тела на 1—2 °С. В дальнейшем может развиваться анкилоз.

ДИФФЕРЕНЦИАЛЬНАЯ ДИАГНОСТИКА

При инфекционных неспецифических воспалениях височно-нижнечелюстных суставов дифференциальную диагностику следует проводить между ревматическим и ревматоидным артритом, а также с острым отитом, невралгией тройничного нерва, контактными артритами.

Дифференциальная диагностика ревматического височно-нижнечелюстного артрита с ревматоидным артритом необходима из-за сходства их клинических проявлений: острое начало обоих процессов; появление в височно-нижнечелюстных суставах самопроизвольной боли, иррадиирующей по ходу ветвей тройничного нерва, усиливающейся при открывании рта и пальпации; возникновение припухлости суставов и др.

Признаки отличия острого ревматического височно-нижнечелюстного артрита от острого ревматоидного: во-первых, при остром ревматическом артрите чаще поражаются оба височно-нижнечелюстных сустава, при остром ревматоидном артрите — чаще один. Во-вторых, острый ревматический височно-нижнечелюстной артрит характеризуется резкими самопроизвольными болями в покое. При остром ревматоидном артрите боли в покое умеренные. В-третьих, острый ревматический височно-нижнечелюстной артрит протекает на фоне ревматических атак с симметричным поражением других, главным образом, крупных, суставов. У больных наблюдаются патологические изменения со стороны сердца, в частности миокарда. Острый ревматоидный артрит протекает без проявлений ревматизма. При нем наблюдаются асимметричные поражения других суставов. Патологических изменений со стороны сердца, как правило, не отмечается. В-четвертых, острый ревматический височно-нижнечелюстной артрит в большинстве случаев проходит бесследно даже без лечебных воздействий.

При остром ревматоидном артрите лечебные мероприятия в большинстве случаев не дают заметного эффекта.

Дифференциальная диагностика острого ревматического и ревматоидного височно-нижнечелюстных i-артритов с острым средним отитом обуславливается тем обстоятельством, что при ревматическом и ревматоидном височно-нижнечелюстных артритах боли иррадируют в ухо, заставляя думать о поражении этого органа.

Отличительными признаками острого ревматического и ревматоидного височно-нижнечелюстных артритов от острого среднего отита являются воспалительные проявления, локализующиеся в области височно-нижнечелюстных суставов: припухлость, гиперемия, напряженность кожных покровов, ограниченное открывание рта, выраженные боли. Слух при этом не понижен. Патологических изменений в среднем ухе не отмечается.

При остром среднем отите понижение слуха является постоянным его признаком. Отмечается также выраженное нарушение воздушной проводимости. Наиболее же постоянным и убедительным признаком острого среднего отита являются воспалительные изменения барабанной перепонки, выражающиеся в ее гиперемии и отечности.

Необходимость дифференциальной диагностики острого ревматического и ревматоидного височно-нижнечелюстных артритов с невралгией тройничного нерва вызывается тем, что при остром ревматическом и ревматоидном височно-нижнечелюстных артритах боль иррадирует по ходу ветвей тройничного нерва.

Отличие болей при остром ревматическом и ревматоидном височно-нижнечелюстных артритах от невралгических болей выражается в том, что: 1) боли возникают в результате воспалительных явлений в суставах, а потому им сопутствуют другие признаки воспаления (припухлость периартикулярных тканей, гиперемия, напряженность кожных покровов, местное повышение температуры в этой области, ограничение открывания рта); 2) боли при указанных артритах носят постоянный характер; 3) боли усиливаются при открывании рта.

При невралгии тройничного нерва боли носят приступообразный характер, иррадируют по ходу ветвей этого нерва, их появление не связано с движением в височно-нижнечелюстных суставах.

Необходимость дифференциальной диагностики острого контактного височно-нижнечелюстного артрита с ревматическим и ревматоидным артритами определяется сходством их клинического течения.

Отличием острого контактного височно-нижнечелюстного артрита от ревматического и ревматоидного артритов является то, что при остром контактном артрите вблизи расположения височно-нижнечелюстного сустава имеется локальный гнойный очаг, который и вызвал воспаление сустава в результате распространения инфекции по продолжению.

К инфекционным специфическим височно-нижнечелюстным артритам, как уже было упомянуто, относятся: гонорейные, сифилитические, туберкулезные, актиномикозные и другие артриты. Они встречаются гораздо реже, чем инфекционные неспецифические и травматические; возникают главным образом за счет распространения инфекции контактным путем, за исключением гонорейного, который появляется в результате гематогенно-метастатического пути распространения инфекции.

Гонорейный височно-нижнечелюстной артрит проявляется в остром или подостром периоде гонореи, а иногда при ее обострении поражением одного сустава, протекающим в острой или подострой форме. При этом больные жалуются на сильные боли в области сустава в покое, которые усиливаются при открывании рта. Появляются припухлость периартикулярных тканей, гиперемия, натянутость кожных покровов над суставом, выпячивание передней стенки наружного слухового прохода, приводящее к его сужению.

Процесс в суставе протекает вначале в виде серозного, затем серозно-фибринозного воспаления, которое потом переходит в гнойное с разрушением внутрисуставного диска, суставных хрящей и околоуставных тканей. В конечном итоге, это приводит к анкилозированию сустава.

Сифилитический височно-нижнечелюстной артрит иногда наблюдается в третичном периоде сифилиса. Сустав, как правило, поражается вторично гуммоznым процессом при расположении гуммы вблизи сустава. Движения нижней челюсти при этом безболезненны, но несколько ограничены. Костная ткань поражается незначительно. На рентгенограмме в области сустава отмечаются периостальные утолщения. После специфического лечения и механотерапии подвижность в суставе почти полностью восстанавливается.

В единичных случаях сифилитический артрит может возникнуть и гематогенным путем. Уже в начальном периоде поражения сустава появляется ограничение подвижности нижней челюсти. Процесс протекает вяло и сопровождается болями в суставе, усиливающимися по ночам. На рентгенограмме в таких случаях обнаруживаются очаги деструкции в суставной головке, а в последующем — краевой дефект ее. Этот процесс может закончиться анкилозированием сустава.

Туберкулезный височно-нижнечелюстной артрит наблюдается значительно реже, чем туберкулезные поражения других суставов, и обычно возникает контактным путем в результате перехода туберкулезного процесса с ветви нижней челюсти, височной кости, среднего уха и со стороны мягких тканей при скрофулодерме. Не исключена также возможность гематоген-

ного и лимфогенного путей распространения туберкулезной инфекции в сустав из туберкулезного очага.

В последнем случае в височно-нижнечелюстном суставе отмечаются сильные боли при незначительной выраженности местных признаков воспаления. Постепенно местные проявления воспаления нарастают: появляются припухлость сустава и гиперемия кожных покровов в этой области, а затем возникает гнойное расплавление тканей сустава, образуются длительно не закрывающиеся свищи. Сустав постепенно разрушается, а в последующем происходит его анкилозирование.

Актиномикозный височно-нижнечелюстной артрит возникает контактным путем в результате перехода актиномикотического процесса с мягких тканей на суставную капсулу. Процесс при этом распространяется и на жевательные мышцы, в результате чего отмечается значительное ограничение открывания рта. Боли в суставе, как правило, не бывает. В костной ткани могут возникать умеренно выраженные изменения вторичного характера. Течение процесса вялое, характерное для подкожно-межмышечной формы актиномикоза. По излечении заболевания наблюдается умеренное ограничение открывания рта.

ДИФФЕРЕНЦИАЛЬНАЯ ДИАГНОСТИКА

Инфекционные специфические височно-нижнечелюстные артриты следует дифференцировать от инфекционных неспецифических артритов, а также от отдельных форм специфических поражений.

Основной отличительный признак инфекционных специфических височно-нижнечелюстных артритов от инфекционных неспецифических состоит в том, что для инфекционных специфических артритов, за исключением гонорейного, характерно вялое, медленное течение. Все же инфекционные неспецифические артриты возникают остро, сопровождаются припухлостью суставов, выраженными болями, местной и общей температурной реакцией. Подобные же симптомы наблюдаются и при специфическом гонорейном артрите.

Для специфического гонорейного артрита характерно следующее: 1) анамнестические данные о заболевании гонореей; 2) установление исходного очага инфекции (уретрит, везикулит, простатит и др.); 3) выраженные поражения периартикулярных тканей височно-нижнечелюстного сустава (гонорейный периартрит, бурсит и др.); 4) положительные реакции: Борде — Жангу, с антигеном, внутрикожная проба с гонококковой вакциной.

Эти же признаки специфического гонорейного артрита отличают его от других нозологических форм специфических артритов, которые, как правило (в отличие от гонорейного), возникают при контактном пути распространения. Отличительные признаки таких специфических процессов изложены в гл. 6.

Травматические височно-нижнечелюстные артриты являются следствием острой травмы или хронической микротравмы, приводящей к повышению нагрузки на сустав.

Острый травматический артрит, возникающий после ушибов сустава, чрезмерного открывания рта, клинически проявляется болями в одном или обоих суставах, усиливающимися при движениях нижней челюсти, припухлостью периартикулярных тканей, ограничением открывания рта.

Острому травматическому артриту обычно сопутствует кровоизлияние в окружающую ткань и в полость сустава с последующей серозной экссудацией в последнюю, в результате чего в суставной полости в дальнейшем образуются фиброзные спайки, ограничивающие движение нижней челюсти.

На рентгенограмме в начальном периоде острого травматического артрита, как правило, отмечается расширение суставной щели, а иногда — нарушение целостности кортикальной пластинки мышечкового отростка и передней костной стенки слухового прохода.

Хронический травматический артрит, как уже отмечалось выше, возникает при повышенной нагрузке на сустав вследствие потери зубов, патологической стираемости их, завышения или занижения прикуса при протезировании и др.

Указанные причины обуславливают неправильное положение суставных головок в суставных впадинах.

Клинически это проявляется вначале головокругением, головной болью, понижением слуха, шумом в ушах, сухостью во рту, жжением в языке. Затем появляются пощелкивание в суставах, боли, иногда довольно интенсивного характера, при движениях нижней челюсти. Боли возникают и в жевательных мышцах. Конфигурация суставов обычно не меняется.

Исключение травмирующих причин обычно приводит к ликвидации указанных симптомов и нормализации функции суставов.

ДИФФЕРЕНЦИАЛЬНАЯ ДИАГНОСТИКА

Дифференциальную диагностику острого травматического височно-нижнечелюстного артрита необходимо проводить с внутрисуставными переломами мышечкового отростка.

Необходимость дифференциальной диагностики острого травматического височно-нижнечелюстного артрита с внутрисуставными переломами мышечкового отростка обуславливается наличием следующих общих симптомов, присущих этим повреждениям: припухлость суставов, ограничение открывания рта.

Основное отличие острого травматического височно-нижнечелюстного артрита от перелома мышечкового отростка заклю-

чается в том, что при остром травматическом височно-нижнечелюстном артрите не определяется нарушения прикуса, а на рентгенограмме — признаков перелома. При переломе мышцевого отростка в большинстве случаев имеет место нарушение прикуса за счет смещения нижней челюсти в сторону перелома, а на рентгенограмме отмечается наличие признаков перелома.

КЛИНИКА ВИСОЧНО-НИЖНЕЧЕЛЮСТНЫХ АРТРОЗОВ

(неинфекционных дистрофических артрозов)

Височно-нижнечелюстные артрозы, являясь дегенеративно-дистрофическими поражениями суставов, возникают в связи с нарушениями нервных, обменных, эндокринных и других процессов в организме. В соответствии с этим, как уже отмечалось, артрозы и разделяются на нервно-дистрофические, обменно-дистрофические, эндокринопатические и др.

Нервно-дистрофические артрозы имеют в своей основе нарушение трофики тканей сустава либо возникают в результате поражения нервной системы или выключения функции сустава.

Нервно-дистрофический височно-нижнечелюстной артроз чаще всего возникает после длительной иммобилизации нижней челюсти двучелюстными шинами с межчелюстным вытяжением (артроз от бездеятельности). Клинически он проявляется тугоподвижностью височно-нижнечелюстных суставов, выражающейся в ограничении движений нижней челюсти, болью в суставах при попытке открывания рта. Конфигурация суставов при этом не нарушена, кожные покровы над ними не изменены. После длительной механотерапии в подавляющем большинстве случаев движения в суставах полностью восстанавливаются.

Обменно-дистрофический височно-нижнечелюстной артроз является проявлением подагры — хронической болезни обмена веществ, поражающей преимущественно суставы, в которых откладываются соли мочевой кислоты с последующим развитием воспаления в тканях сустава и периартикулярных тканях.

Подагрический артроз может протекать в острой и хронической формах.

При остром процессе появляются резкие боли в суставе, припухлость, отек окружающих мягких тканей, гиперемия кожи над суставом. Помимо суставных симптомов, возникает и ряд других: повышение температуры тела, общее недомогание, бессонница, уменьшение количества мочи и повышение ее удельного веса. Приступ может закончиться без особых последствий для сустава. При повторных приступах в суставах развиваются изменения, характерные для хронической подагры с исходом в деформирующий артроз.

Во время обострения клиническая картина характеризуется сочетанием симптомов острого и деформирующего артроза.

В период ремиссии клинические проявления характеризуются болями, а иногда и ограничением движений в суставе, его деформацией, симптомами хруста и щелканья, иногда появлением подагрических узлов (тофусов) в окружности сустава или в хряще ушной раковины.

Для хронических подагрических артрозов характерна рентгенографическая картина структуры кости, проявляющаяся полукруглыми краевыми или субхондральными одиночными или множественными дефектами костного вещества с четкими, гладкими контурами, которые как бы выбиты в кости пробойником.

Эндокринопатические височно-нижнечелюстные артрозы разделяются на тиреотоксические и овариотоксические, возникающие у женщин в период климакса или после него. Клинические проявления выражаются в нарастающих болях в суставе, усиливающихся после охлаждения, в скованности движений в суставе, в возникновении хруста и щелканья, появлении припухлости и деформации сустава.

На рентгенограмме отмечаются структурные изменения сустава.

ДИФФЕРЕНЦИАЛЬНАЯ ДИАГНОСТИКА

В дифференциальной диагностике нуждаются обменно-дистрофические височно-нижнечелюстные артрозы, имеющие общие симптомы с ревматическим и хроническим травматическими артритами, а также эндокринопатические височно-нижнечелюстные артрозы, имеющие общие симптомы с хроническим травматическим височно-нижнечелюстным артритом. Что же касается нервно-дистрофического височно-нижнечелюстного артроза, то он диагностируется в сочетании с основным заболеванием, определяющим характер предшествующей травмы, применение шин, фиксирующих височно-нижнечелюстные суставы, и другие моменты.

Необходимость дифференциальной диагностики обменно-дистрофического артроза височно-нижнечелюстного сустава, вызванного проявлением острой подагры, с ревматическим височно-нижнечелюстным артритом обуславливается следующими сходными симптомами: боли в суставах, припухлость их, гиперемия кожных покровов над суставами, общие реакции организма (повышение температуры тела, ухудшение общего состояния больного и др.).

Отличия обменно-дистрофического височно-нижнечелюстного артроза, вызванного проявлением острой подагры, от ревматического височно-нижнечелюстного артрита состоят в том, что подагрический артроз возникает без предшествующих заболеваний (ангина, гайморит и др.), вызываемых стрептококковой инфекцией. • Началу острого ревматического артрита обычно предшествуют указанные выше острые очаговые инфекции.

Подагрический артроз не сопровождается поражением сердечной мышцы, в то время как при ревматическом артрите отмечаются изменения в миокарде.

Дифференциальная диагностика подагрического хронического височно-нижнечелюстного артроза с травматическим хроническим височно-нижнечелюстным артритом необходима ввиду наличия при обоих заболеваниях таких исходных симптомов, как боли, хруст и шелканье в суставе.

Дифференциация подагрического хронического височно-нижнечелюстного артроза от травматического хронического височно-нижнечелюстного артрита основана на таких симптомах, характерных для подагрического хронического артроза, как деформация сустава, смещение челюсти в пораженную сторону, ограничение открывания рта, появление подагрических узлов в окружности сустава или в хряще ушной раковины, а также возможные симптомы висцеральной подагры (атеросклероз, нефросклероз, урекемия) и характерная рентгенологическая картина.

При травматическом хроническом височно-нижнечелюстном артрите подобных симптомов не бывает.

Необходимость дифференциальной диагностики эндокринопатических височно-нижнечелюстных артрозов с хроническим височно-нижнечелюстным артритом определяется следующими одинаковыми симптомами: болями, появлением хруста и шелканья.

Отличием эндокринопатических височно-нижнечелюстных артрозов от травматического хронического артрита является возникновение деформации суставов у женщин в период климакса или после него. При этом отмечается ограничение открывания рта, а в случаях одностороннего артроза наблюдается смещение нижней челюсти в сторону деформированного сустава. При травматических хронических артритах указанных симптомов не наблюдается.

На томограммах при эндокринопатических височно-нижнечелюстных артритах контуры их ровные [Петросов Ю. А., 1977].

КЛИНИКА АНКИЛОЗА ВИСОЧНО-НИЖНЕЧЕЛЮСТНОГО СУСТАВА

Анкилоз височно-нижнечелюстного сустава, характеризующийся патологическим сращением суставных поверхностей, которое сопровождается полным или частичным исчезновением полости сустава, клинически проявляется резким ограничением движений или полной неподвижностью нижней челюсти.

В зависимости от полного или частичного сращения суставных поверхностей фиброзными или костными спайками одного или двух суставов анкилозы височно-нижнечелюстного сустава подразделяют: на полные и неполные (частичные); фиброзные

и костные, односторонние и двусторонние. По этиологии их делят на приобретенные (инфекционные и травматические) и врожденные.

Врожденные анкилозы височно-нижнечелюстного сустава встречаются крайне редко.

При приобретенных анкилозах важное значение имеет возраст, в котором развился анкилоз. У взрослых причиной анкилоза чаще является травма височно-нижнечелюстного сустава, реже — инфекционные артриты, иногда же анкилозы возникают у них в результате артроза височно-нижнечелюстного сустава. Анкилоз височно-нижнечелюстного сустава, возникший у взрослых, как правило, не сопровождается деформацией челюстей.

У детей анкилоз чаще развивается в возрасте до 10 лет, после инфекционных заболеваний, осложнившихся височно-нижнечелюстным артритом, или он возникает при локальных гнойных процессах (гнойный средний отит, флегмона околоушно-жевательной области, остеомиелит ветви челюсти и др.)

При одностороннем поражении сустава в детском возрасте развившийся анкилоз сопровождается недоразвитием нижней челюсти на больной стороне (микрогенией), которая характеризуется укорочением ветви и тела челюсти в результате поражения зон роста, расположенных в головке мышечкового отростка. Подбородок при этом сдвинут в сторону поражения и кзади. Половина нижней челюсти на пораженной стороне представляется малоизмененной, а на здоровой — смещенной в сторону поражения, поэтому нижний отдел лица на здоровой стороне кажется уплощенным (рис. 12).

При пальпации нижнего края челюсти на стороне поражения определяется выемка, расположенная впереди от угла челюсти, который представляется заостренным в виде треугольного шипа.

При двустороннем поражении височно-нижнечелюстных суставов имеют место недоразвитие обеих половин нижней челюсти и резкое смещение подбородка кзади, в результате чего возникает характерный вид лица — «птичье лицо».

В результате укорочения тела и ветви нижней челюсти деформируются и зубные дуги. Альвеолярная часть нижней челюсти на стороне поражения отклоняется в язычную сторону. На верхней челюсти альвеолярный отросток укорачивается. На здоровой стороне верхней челюсти альвеолярный отросток

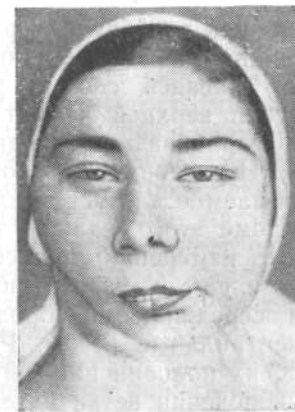

Рис. 12. Характерная деформация нижней челюсти при анкилозе левого височно-нижнечелюстного сустава (из работы Г. А. Васильева).

смещен в нёбную сторону. Нарушается прикус: резцы и клыки нижней челюсти наклоняются вперед и веерообразно расходятся, касаясь своими режущими краями нёбной поверхности зубов верхней челюсти, которые также наклоняются впереди и веерообразно расходятся.

Исследование височно-нижнечелюстного сустава, предпринимаемое для установления диагноза анкилоза, описано в гл. 2. Кроме этого, важное значение для диагностики имеют наружные измерения нижней челюсти: измеряют расстояние между козелком и углом нижней челюсти, а также между углом и серединой подбородка или средней линией, идущей через центральные резцы. Разница величин однотипных расстояний обеих половин нижней челюсти позволяет судить о раздельном укорочении ветви и тела, а также об укорочении всей половины тела челюсти, и определить сторону поражения при одностороннем анкилозе, развившемся в детском возрасте.

На рентгенограмме анкилоз височно-нижнечелюстного сустава устанавливается на основании укорочения мышечкового отростка, изменения формы и увеличения его размеров. Изображение суставной щели плохое или совсем не прослеживается. В ряде случаев анкилоза определяются массивные костные разрастания в суставе.

ДИФФЕРЕНЦИАЛЬНАЯ ДИАГНОСТИКА

Анкилоз височно-нижнечелюстного сустава необходимо дифференцировать от рубцовой контрактуры нижней челюсти, а также от опухолей, препятствующих движению нижней челюсти.

Дифференциальная диагностика анкилоза височно-нижнечелюстного сустава с рубцовой контрактурой нижней челюсти определяется тем обстоятельством, что резкое ограничение подвижности или полная неподвижность нижней челюсти вызываются не только анкилозом височно-нижнечелюстного сустава, но и контрактурой нижней челюсти, приводящей к указанным нарушениям вследствие патологических изменений мягких тканей, функционально связанных с височно-нижнечелюстным суставом. Такими патологическими изменениями мягких тканей могут быть рубцовые изменения кожных покровов лица и подкожной клетчатки, жевательных мышц, а также рубцы на слизистой оболочке полости рта и в подслизистом слое.

В ряде случаев резкое ограничение подвижности или полная неподвижность нижней челюсти могут возникать в результате костного сращения бугра верхней челюсти, скуловой кости или скуловой дуги с венечным отростком, что часто наблюдается после огнестрельных ранений.

Отличиями анкилоза височно-нижнечелюстного сустава от контрактуры нижней челюсти являются:

1. Различия в анамнезе. Анкилоз в детском возрасте чаще развивается после таких заболеваний, как корь, скарлатина, и локальных гнойных процессов (гнойный отит, остеомиелит ветви нижней челюсти), которые приводят к воспалению сустава; у взрослых анкилоз чаще образуется в результате инфекционного артрита, а также механического повреждения сустава. Рубцовые контрактуры и указанные выше костные сращения наиболее часто возникают в результате огнестрельных ранений, ожогов, переломов челюстей, скуловых костей и скуловых дуг, а также после некоторых заболеваний (нома, околочелюстные флегмоны, язвенный стоматит).

2. Для анкилоза височно-нижнечелюстного сустава, развивающегося в детском возрасте (что встречается наиболее часто), помимо стойкого ограничения подвижности или полной неподвижности нижней челюсти, характерны ее деформация, нарушение формы зубных дуг и прикуса из-за укорочения тела и ветви на стороне пораженного сустава (при одностороннем поражении) или всей челюсти в виде так называемого «птичьего лица» (при двустороннем поражении) вследствие разрушения зон роста, расположенных в головке мышечкового отростка. Контрактуры нижней челюсти, как правило, не сопровождаются указанными деформациями, так как причины, приводящие к развитию контрактур, не вызывают разрушения зон роста нижней челюсти.

3. При анкилозе височно-нижнечелюстного сустава обследованием устанавливается, что причина резкого ограничения движений нижней челюсти и полной ее неподвижности обуславливается изменениями в височно-нижнечелюстном суставе (утолщение сустава, его деформация, изменение подвижности в суставе и др.)- При контрактуре нижней челюсти обследованием устанавливается, что причиной резкого ограничения движений нижней челюсти или ее полной неподвижности являются изменения, локализующиеся вне височно-нижнечелюстного сустава (наличие рубцов в области лица и шеи, на слизистых оболочках полости рта, их натянутость при попытке открыть рот).

4. При анкилозе височно-нижнечелюстного сустава на рентгенограмме определяется вышеописанная рентгенологическая картина. Отсутствие такой картины свидетельствует о внесуставной причине резкого ограничения подвижности или полной неподвижности нижней челюсти.

Для определения распространенности костных сращений вне височно-нижнечелюстного сустава В. И. Заусаев (1972) рекомендует произвести рентгенограммы с максимальным выведением ветвей нижней челюсти: прямые (фасные), боковые и полуаксиальные.

Необходимость дифференциальной диагностики анкилоза височно-нижнечелюстного сустава с опухолями, препятствующими

щими открыванию рта, вызывается теми же самыми причинами, которые уже были указаны.

Отличием анкилоза височно-нижнечелюстного сустава от опухолей, препятствующих открыванию рта, является то, что при анкилозе ограничение движения нижней челюсти или полная ее неподвижность вызваны сращением суставных поверхностей в височно-нижнечелюстном суставе, а при опухолях (остеоме, одонтоме, адамантиноме, саркоме и др.) ограничение открывания рта возникает при расположении их в области ветви челюсти, бугра или скуловой кости, что определяется 1) при пальцевом обследовании преддверья полости рта (указательным пальцем, введенным в преддверье полости рта между бугром верхней челюсти и ветвью нижней челюсти, ощупывают эти анатомические образования с целью обнаружения новообразований, представляющих механическое препятствие для движений нижней челюсти), и 2) при рентгенологическом обследовании (рентгенография челюстей в прямой, боковой и полуаксиальной проекциях, а также височно-нижнечелюстных суставов по Шюллеру).

Глава 9

КЛИНИКА И ДИФФЕРЕНЦИАЛЬНАЯ ДИАГНОСТИКА ДОБРОКАЧЕСТВЕННЫХ ОПУХОЛЕЙ И ОПУХОЛЕПОДОБНЫХ ОБРАЗОВАНИЙ ОРГАНОВ ПОЛОСТИ РТА, ЧЕЛЮСТЕЙ, МЯГКИХ ТКАНЕЙ ЛИЦА И ШЕИ

Опухоли и опухолеподобные образования органов полости рта, челюстей, мягких тканей лица и шеи характеризуются большим разнообразием гистогенеза, морфологического строения и клинического течения, а это вызывает значительные трудности в создании единой общепринятой их классификации. И действительно, до настоящего времени такой классификации нет.

Исследователи [Ермолаев И. И., 1978; Пачес А. И., 1971, и др.], занимавшиеся вопросами систематизации опухолей и опухолеподобных образований челюстно-лицевой области, пришли к выводу, что «создание единой классификации, которая отвечала бы интересам клиницистов и морфологов, отражая все признаки опухолей челюстно-лицевой области, представляется в настоящее время вряд ли возможным и нужным». Выход из положения они видят в создании нескольких классификационных схем для новообразований разных локализаций, положив в основу их тканевую принадлежность с учетом биологической сущности, тканевого генеза опухоли и степени дифференциации клеток.

Всемирная организация здравоохранения (ВОЗ, 1971, Женева) предложила гистологическую классификацию опухолей полости рта и ротоглотки, а Комитет по изучению опухолей головы и шеи Всесоюзного научного медицинского общества онкологов (1975) одобрил созданную рабочей группой клинико-морфологическую классификацию опухолей и опухолеподобных образований челюстей.

Эти классификации в определенной степени использованы нами при изложении клиники и дифференциальной диагностики опухолей и опухолеподобных образований органов полости рта, челюстей, мягких тканей лица и шеи.

Во всех существующих классификациях все опухоли делятся на доброкачественные и злокачественные. В основу такого деления их положены морфологические и клинические признаки. Злокачественные опухоли морфологически отличаются от доброкачественных атипичностью клеточных структур, а клинически — инфильтративным ростом, метастазами, рецидивами, а в поздних стадиях — кахексией. Доброкачественные опухоли клинически характеризуются экспансивным ростом, отсутствием метастазов. Рецидивы возникают лишь после неполного их удаления, а кахексии никогда не бывает.

Описание клинических проявлений наиболее часто встречающихся новообразований органов полости рта и челюстей целесообразно провести в соответствии с гистологической классификацией опухолей полости рта и ротоглотки (ВОЗ), начав с доброкачественных опухолей и опухолеподобных образований.

КЛИНИКА ДОБРОКАЧЕСТВЕННЫХ ОПУХОЛЕЙ И ОПУХОЛЕПОДОБНЫХ ОБРАЗОВАНИЙ ОРГАНОВ ПОЛОСТИ РТА, МЯГКИХ ТКАНЕЙ ЛИЦА И ШЕИ

Плоскоклеточная папиллома развивается из многослойного плоского эпителия и представляет собой опухоль, состоящую из этого эпителия и соединительнотканной стромы. Клинически она имеет вид сосочкового разрастания, возвышающегося над поверхностью прилежащих тканей на тонкой ножке или на широком основании (экзофитный рост). Размеры ее — от 1—2 мм до 2 см в диаметре. Как правило, папиллома имеет цвет окружающей слизистой оболочки, но при ороговении эпителиального покрова приобретает белесоватый оттенок, а иногда — буровато-белый или жемчужно-белый. Она может развиваться на слизистой оболочке щек, нёба, языка. В редких случаях на языке наблюдается так называемая «погружная папиллома», которая характеризуется врастанием эпителиальных сосочков в глубь подлежащих тканей. Папиллома обычно безболезненна, при пальпации — мягка, но иногда при расположении на нижней губе, особенно на границе между слизистой оболочкой и кожей, она приобретает плотную консистенцию.

Кроме единичных папиллом, наблюдаются и множественные мелкие папилломы, которыми бывает покрыта та или иная часть слизистой оболочки полости рта. В таких случаях обычно говорят о папилломатозе. Папилломатоз встречается значительно реже, чем единичные папилломы.

Фиброма — опухоль, состоящая из зрелой волокнистой соединительной ткани. Развивается она медленно и бессимптомно. В полости рта фиброма локализуется на слизистой оболочке губ, щек, десны, мягкого нёба, реже языка, располагаясь на широком основании или на тонкой ножке, имеет округлую, реже узловатую форму, покрыта слизистой оболочкой бледно-розового цвета.

Реже фиброма локализуется в подслизистом слое или более глубоко в толще тканевых образований. При нахождении в подслизистом слое она обычно имеет небольшие размеры, выступает над поверхностью, покрыта нормальной слизистой оболочкой, достаточно четко определяется и легко смещается. При повреждении зубами изъязвляется и воспаляется. При расположении в толще тканевых образований фиброма контурируется менее четко, но границы ее легко устанавливаются пальпацией. Опухоль имеет округлую форму, гладкую или слегка бугристую поверхность.

По консистенции различают фибромы мягкие и более плотные, достигающие иногда плотности хряща. Мягкие фибромы состоят из умеренного количества зрелых клеточных элементов соединительной ткани, рыхло расположенных среди фиброзных волокон. В некоторых случаях в основном веществе таких фибром происходит слизистое перерождение. Подобные опухоли называют фибромиксомами.

Твердые фибромы содержат небольшое количество соединительнотканых клеток, фиброзные волокна их плотно сжаты. Иногда в них наблюдаются гиалиноз, отложение солей извести и даже происходит образование остеоидной ткани.

Иногда на нёбной поверхности десен в области третьих больших коренных зубов наблюдаются так называемые симметричные фибромы, которые имеют бобовидную форму и плотноватую консистенцию.

Кроме этого, на деснах в ряде случаев отмечаются плотные разрастания десневых сосочков, десневого края или генерализованные разрастания всей десны. Эти разрастания имеют либо дольчатое строение (отдельные дольки таких разрастаний легко смещаются), либо носят характер сплошного утолщения (слоновости) десны. Слизистая оболочка при этом обычно имеет бледную окраску. Подобные разрастания в области десен получили название фиброматоза десен.

Липома — опухоль, состоящая из жировой ткани. Растет медленно, протекает безболезненно. Размеры ее самые разнообразные и зависят от давности возникновения опухоли. В по-

лости рта наблюдается сравнительно редко. Локализуется на щеке, в области дна, полости рта, языка, нёбе и на деснах, располагаясь под слизистой оболочкой или в межмышечных пространствах. Опухоль покрыта более или менее плотной соединительнотканной капсулой и внутри чаще разделена на дольки соединительнотканными перемышками. Консистенция ее бывает мягкоэластической или более плотной (в зависимости от выраженности соединительнотканной основы). При мягкоэластической консистенции отмечается псевдофлюктуация. При более твердой консистенции липома умеренно подвижна, не спаяна со слизистой оболочкой, контуры ее сравнительно четкие, можно определить ее дольчатое строение.

Гемангиома представляет собой опухоль, состоящую из кровеносных сосудов. Клинически различают капиллярные (простые), ветвистые (рацемозные) и кавернозные гемангиомы. Локализуются они на лице, в полости рта и в челюстных костях. При локализации в полости рта гемангиомы располагаются на слизистой оболочке или в толще тканевых образований губ, щек, языка, дна полости рта.

Капиллярные (простые) гемангиомы имеют вид ярко-красных или сине-багровых пятен различных размеров, расположенных на коже лица или на слизистой оболочке полости рта, и обусловлены скоплением в их толще новообразованных артериальных или венозных капилляров.

При надавливании на гемангиоматозные участки последние бледнеют, но по прекращении давления цвет их вскоре становится прежним. Капиллярные гемангиомы распространяются по плоскости, иногда обладают инфильтрирующим ростом, но в отличие от злокачественных новообразований метастазов не дают. Иногда переходят в злокачественную опухоль — гемангиоэндотелиому.

Ветвистая (рацемозная) гемангиома представляет собой скопления переплетающихся друг с другом расширенных и извитых средних и больших артериальных или венозных сосудов, которые разбросаны среди тканей пораженной области или органа. Артериальные и венозные сосуды в ряде случаев анастомозируют, и благодаря этому над гемангиомой этого вида прослушивается систолический шум. Гемангиома с преобладанием артериальных сосудов, как правило, пульсирует. При наклоне головы вниз такие гемангиомы увеличиваются в размерах.

Кавернозная (пещеристая) гемангиома представляет собой опухоль, состоящую из множества тонкостенных соединительнотканых полостей, выстланных эндотелием и наполненных кровью. Отдельные полости сообщаются между собой, часть из них разделена перемышками.

Клинически кавернозная гемангиома проявляется увеличением объема тканей в области ее расположения. При этом опухоль

имеет тестообразную консистенцию, гладкую или бугристую поверхность. При ее пункции обнаруживается венозная кровь.

Для кавернозной гемангиомы характерен симптом «наполнения» и «сжатия». При наклоне головы вниз, в результате сообщения между собой гемангиоматозных полостей, происходит увеличение объема опухоли (опухоль как бы наполняется). При сжатии ее пальцами она спадается (симптом сжатия), а затем вновь постепенно наполняется.

Лимфангиома— врожденная опухоль, состоящая из лимфатических сосудов. Развивается она медленно и бессимптомно, обладает инфильтративным ростом, но метастазов не дает. Наиболее частой локализацией опухоли являются язык, губы, щеки, околоушно-жевательная область, нос.

Различают простую, кавернозную и кистозную ее формы.

Простая лимфангиома, состоящая из расширенных лимфатических сосудов и соединительнотканых щелей, заполненных лимфой, встречается чаще на языке, реже на губах. Клинически это проявляется диффузным увеличением указанных органов, их тестообразной консистенцией. Окраска кожи и слизистой оболочки в области локализации опухоли обычно бледновата.

Иногда в области корня языка лимфангиома имеет бугристое строение и состоит из полушаровидных узлов величиной с виноградную ягоду, умеренно плотной или плотной консистенции, наполненных серо-желтым или темно-желтым жидким содержимым.

Кавернозная лимфангиома, состоящая из беспорядочно расположенных соединительнотканых полостей, разделенных перемышками, выстланных эндотелием и заполненных лимфой, имеет вид нечетко ограниченного образования, возвышающегося над окружающими тканями, покрытого нормальной кожей или слизистой оболочкой.

Кистевидная лимфангиома, представляющая собой одну или несколько крупных полостей, заполненных лимфой, возвышается над окружающими тканями. При пальпации лимфангиомы этого вида определяется флюктуация, чего не отмечается при кавернозной лимфангиоме.

Важным признаком, характеризующим кавернозные и кистозные лимфаденомы, является наличие в них уплотнений, расположенных соответственно соединительнотканым перегородкам между полостями.

Лимфангиомы всех локализаций довольно часто воспаляются, и эти воспаления имеют тенденцию рецидивировать.

Эпулис (наддесневик) представляет собой мягкотканное образование, связанное с альвеолярным краем челюсти (десной) при помощи ножки или широкого основания, чаще располагается на вестибулярной поверхности альвеолярной части нижней челюсти или альвеолярного отростка верхней.

Ввиду весьма разнообразного патоморфологического строения эпулисов и различного понимания сути этого заболевания ряд авторов [Вернадский Ю. И., 1970; Ермолаев И. И., Колесов А. А., 1972, и др.] считают, что эпулис— понятие собирательное, объединяющее различные по своей природе опухоли и опухолеподобные образования.

Большинством авторов принята гистологическая характеристика эпулисов, предложенная А. В. Рывкиным (1964), который условно различает три их формы: гранулематозную, ангиоматозную и гигантоклеточную.

Две первые формы эпулисов в патоморфологическом отношении имеют много общего, являясь разрастанием грануляционной ткани с преобладанием в первом случае фиброзной ткани, вплоть до грубоволокнистой, и превалированием ангиоматоза— во втором. Что же касается третьей формы эпулисов, то исследователи высказывают весьма различные суждения о морфологическом строении этого образования. Т. П. Виноградова (1956), А. А. Колесов (1959) считают их остеобласто-кластами. Другие [Степанов Р. С., 1958] полагают, что они представляют своеобразное реактивное разрастание ткани— так называемые репаративные гранулемы.

В гистологической классификации опухолей полости рта и ротоглотки (ВОЗ, 1971, Женева) эта форма эпулисов значится в разделе «опухолевидные состояния» как периферическая гранулема (гигантоклеточный эпулис).

Эпулисы обычно возникают в возрасте до 50 лет.

Клинически это мягкотканное образование при фиброзном строении имеет плотноэластическую консистенцию, круглую или овальную форму, гладкую или крупнобугристую поверхность, покрытую бледно-розовой слизистой оболочкой. При ангиоматозном строении эпулиса он характеризуется округлой или овальной формой, мягкоэластической консистенцией, мелкобугристой поверхностью, покрытой слизистой оболочкой ярко-красного цвета с синюшным оттенком. Ангиоматозный эпулис легко кровоточит. Гигантоклеточный эпулис имеет такую же форму, упругоэластичную консистенцию, гладкую поверхность. Покрывающая его слизистая оболочка имеет вишневую окраску с коричневым оттенком. Обладая интенсивным ростом, он может достигать довольно больших размеров.

Фиброзный и особенно ангиоматозный эпулисы в период беременности растут довольно быстро. С прекращением беременности размеры их уменьшаются, но полного обратного развития не наблюдается.

Для всех эпулисов и главным образом для гигантоклеточного характерно смещение соседних с ними зубов, которые затем становятся подвижными. При травме эпулисов зубами-антагонистами эпулисы изъязвляются и кровоточат.

Рентгенологическое исследование фиброзных эпюлисов часто костных изменений не выявляет, только иногда в их центральной части отмечается участок обызвествления.

При ангиоматозных эпюлисах в большинстве случаев в костной ткани выявляются такие изменения, которые наблюдаются при костных капиллярных гемангиомах. При гигантоклеточных эпюлисах в костной ткани часто обнаруживаются участки деструкции, распространяющиеся в глубину с нечеткими контурами и без периостальной реакции.

Дермоидная киста в тканях лица и полости рта чаще всего локализуется в области корня, спинки и крыльев носа, в толще щеки, под мышцами дна полости рта, т. е. в тех местах, где в эмбриональной стадии имелись щели и складки эктодермы.

Клинически дермоидная киста проявляется в виде образования округлой или овальной формы величиной от лесного ореха до куриного яйца, располагающегося в мягких тканях, имеет упругую или тестоватую консистенцию, часто легко смещается. Кожа над кистой легко собирается в складку. При расположении в мягких тканях дна полости рта над челюстно-подъязычной мышцей она примыкает к подъязычной кости и смещается при глотательных движениях или прилежит к внутренней подбородочной ости, выпячиваясь при этом в переднем отделе подъязычного пространства и отдавливая язык кверху и кзади.

В содержимом дермоидной кисты находят кашицеобразную беловато-серого цвета массу распавшегося эпителия, секрет сальных желез, свободные волосы.

Срединная киста шеи относится к врожденным кистозным образованиям, возникающим в результате аномалий развития жаберного аппарата, его производных и щитовидной железы. Киста располагается по средней линии шеи на уровне подъязычной кости либо выше или ниже ее в виде мягкоэластического округлого образования величиной от лесного ореха до грецкого. Смещается при глотании из-за связи с подъязычной костью. Подвижность ее в вертикальном и горизонтальном направлениях ограничена. Кожные покровы над кистой в цвете не изменены, свободно собираются в складку. Киста может нагнаиваться. При этом после самопроизвольного вскрытия может сформироваться свищ, идущий от наружного отверстия к подъязычной кости.

Боковая киста шеи также относится к врожденным аномалиям развития жаберного аппарата и имеет типичное расположение — впереди средней трети грудино-ключично-сосцевидной мышцы. Здесь она пальпируется в виде подвижного безболезненного мягкоэластической консистенции овоидного образования величиной от сливы до куриного яйца. Цвет кожи над кистой не изменен, и кожа свободно собирается в складку. Киста

довольно часто нагнаивается, увеличиваясь и уплотняясь при этом. После вскрытия образуется свищ, идущий к верхнему полюсу небной миндалины. В редких случаях наблюдается злокачественное ее превращение [Орлов В. С., 1974].

В содержимом боковой и срединной кисты при цитологическом исследовании обнаруживают зрелые клетки эпителия со слабыми признаками ороговения и значительное количество лимфоцитов. Кристаллы холестерина находят не постоянно.

ДИФФЕРЕНЦИАЛЬНАЯ ДИАГНОСТИКА

При дифференциальной диагностике доброкачественных опухолей и опухолеподобных образований органов полости рта, мягких тканей лица и шеи, наряду с клиническими симптомами, широко используются и результаты патоморфологических, цитологических и в ряде случаев рентгенологических методов исследования. При этом решаются две основные задачи: 1) установление доброкачественной природы опухоли и 2) определение вида опухоли или опухолеподобного образования.

Необходимость дифференциальной диагностики папилломы слизистой оболочки с фибромой определяется тем обстоятельством, что, как указывал М. Б. Фабрикант (1950), фиброму на широкой ножке легко смешать с папилломой слизистой оболочки, особенно при локализации на нижней губе или на границе между слизистой оболочкой и кожей.

Действительно, папиллома, в редких случаях достигая величины вишни, весьма сходна по своей форме и плотной консистенции с фибромой. Отличие папилломы от фибромы состоит в том, что папиллома имеет сосочковидное строение. При развитии папилломы на границе между слизистой оболочкой и кожей сосочки часто ороговевают.

Дифференциальная диагностика фиброматоза десен с гипертрофическим гингивитом необходима ввиду сходства их клинических проявлений. При фиброматозе десен и гипертрофическом гингивите отмечается значительное увеличение десневых сосочков и утолщение всей десны.

Отличительными признаками фиброматоза десен от гипертрофического гингивита являются плотность, малоподвижность фиброзных разрастаний, покрытых бледно-розовой слизистой оболочкой. При гипертрофическом гингивите десневые разрастания имеют воспалительный характер — увеличение десневых сосочков и утолщение десны во многом обусловлено их отеком. Слизистая оболочка, покрывающая десну, малинового цвета с синюшным оттенком.

Дифференциальная диагностика липомы с дермоидной кистой и сосудистыми опухолями необходима ввиду сходства клинических проявлений этих образований.

Наиболее трудна дифференциация липомы от дермоидной кисты. Ю. И. Вернадский (1970) отмечает, что лишь макроскопическое исследование удаленной опухоли на операционном столе позволяет отличить ее от дермоида. И все же имеются клинические признаки, дающие возможность дифференцировать липому от дермоидной кисты. Это более близкое расположение липомы к поверхности, благодаря чему при пальпации липомы часто определяется дольчатое ее строение, более тестоватая консистенция и более расплывчатые границы по сравнению с дермоидной кистой. При пункции с введением в липому 0,25% раствора новокаина, пунктата, как правило, получить не удается, разве что иногда можно при помощи шприца отсосать часть введенного в нее прозрачного раствора новокаина.

При дермоидной кисте пальпаторно определяются гладкие ее контуры. Она имеет более упругую консистенцию и сравнительно четкие границы с окружающими тканями. Расположенная в мягких тканях дна полости рта, ближе к подъязычной кости, киста смещается при глотательных движениях. При пункции с введением в ее полость 0,25% раствора новокаина (для разведения густого содержимого) удается отсосать мутный раствор новокаина.

При дифференциации липомы от сосудистых опухолей следует помнить, что последние (кавернозная гемангиома, кавернозная и кистозная лимфангиома) имеют более плоскую, иногда бугристую (кавернозная гемангиома) поверхность, более мягкую, чем липома, консистенцию, менее четкие контуры. Для кавернозной гемангиомы характерны симптомы «сжатия» и «наполнения», которые не наблюдаются при липоме. Пункция липомы пунктата не дает. При пункции гемангиомы можно получить венозную кровь, а лимфангиомы — светло-желтую или молочно-белую жидкость — лимфу.

Необходимость дифференциальной диагностики гемангиомы с лимфангиомой обуславливается наличием следующих общих признаков; выстояние над поверхностью окружающих тканей, тестообразная консистенция, уменьшение объема при сдавлении. Отличие гемангиомы от лимфангиомы заключается в том, что гемангиома часто имеет бугристую поверхность, кожные покровы над ней обычной окраски или с синюшным оттенком. При пальпации гемангиомы (кавернозной) в ряде случаев в толще ее выявляются плотные шаровидные тела — флеболиты или ангиолиты. Пункцией дает возможность получить венозную кровь. Лимфангиома (кавернозная или кистовидная) характеризуется гладкой поверхностью, кожные покровы над ней имеют бледноватый оттенок. Пальпация не обнаруживает в ней плотных образований. При пункции удается отсосать жидкость светло-желтого или молочно-белого цвета — лимфу.

Дифференциальная диагностика лимфангиомы губы с гранулематозным хейлитом Мишера необходима из-за внешне по-

хожих клинических проявлений этих заболеваний: при диффузной лимфангиоме и при гранулематозном хейлите Мишера губа представляется увеличенной в объеме, вывернутой наружу, имеет мягкоэластическую консистенцию.

Отличие диффузной лимфангиомы губы от гранулематозного хейлита Мишера заключается в различном развитии этих заболеваний. При диффузной лимфангиоме губа увеличивается медленно, но постоянно. При гранулематозном хейлите Мишера течение заболевания волнообразное: увеличившаяся губа в начале заболевания затем в течение какого-то периода (от нескольких дней до нескольких недель) уменьшается до нормальных размеров, а потом снова увеличивается и т. д.

Дифференциальную диагностику эпулиса обычно проводят с десневым полипом (ложным эпулисом по Лукомскому), который также является мягкотканым образованием на ножке. Это образование покрыто слизистой оболочкой нормальной окраски, имеет мягкую консистенцию, не кровоточит, растет больше в высоту. Чаще встречается у беременных женщин.

Эпулис отличается от десневого полипа тем, что имеет более плотную консистенцию, синюшную окраску, более короткую и широкую ножку, в результате чего обладает меньшей подвижностью, чем десневой полип. Растет преимущественно параллельно десневому краю. Ангиоматозные формы эпулиса сильно кровоточат. По окончании беременности эпулис в противоположность десневому полипу никогда полностью не исчезает.

Необходимость дифференциальной диагностики боковой кисты шеи с хроническим неспецифическим лимфаденитом шеи обусловлена одинаковой формой и месторасположением этих образований.

Отличие боковой кисты шеи от хронического неспецифического лимфаденита указанной локализации заключается в том, что боковая киста шеи, как правило, имеют большие размеры, упругую консистенцию, обладает выраженной подвижностью во всех направлениях. При пункции кисты удается получить жидкое содержимое.

Хронический лимфаденит в виде одиночного узла характеризуется плотной консистенцией, ограниченной подвижностью во всех направлениях. При пункции не удается получить жидкого содержимого.

Необходимость дифференциальной диагностики боковой кисты шеи с хемодектомой определяется одинаковой локализацией этих образований, которые располагаются впереди средней трети грудино-ключично-сосцевидной мышцы.

Отличие боковой кисты шеи от хемодектомы в том, что хемодектома обычно имеет меньшие размеры, обладает плотной консистенцией, бугристой поверхностью, смещается в горизонтальном направлении и не смещается в вертикальном. Вследствие расположения хемодектомы в области бифуркации

общей сонной артерии при пальпации отмечается передаточная пульсация. При пункции не удается получить жидкого содержимого.

Дифференциальная диагностика нагноившихся срединной и боковой кисты шеи с одонтогенными флегмонами заднего отдела подбородочной и подчелюстной областей необходима из-за сходства их клинических проявлений. Срединная и боковая кисты шеи нагнаиваются довольно часто. В таких случаях повышается температура тела больного, увеличивается СОЭ. При нагноении срединной кисты появляется гиперемия кожи в заднем отделе подбородочной области, ближе к подъязычной кости, возникает болезненный инфильтрат мягких тканей в этой области. При нагноении боковой кисты гиперемия кожи отмечается в заднем отделе подчелюстной области и верхней трети боковой поверхности шеи, где также появляется болезненный инфильтрат.

Подобная клиническая картина наблюдается и при одонтогенных флегмонах заднего отдела подбородочной и подчелюстной областей.

Отличие нагноившейся срединной и боковой кисты шеи от одонтогенных флегмон указанных выше локализаций заключается в том, что при нагноившихся кистах из анамнеза можно установить, что воспалительному процессу предшествовало появление образования мягкоэластической консистенции, болей в области зубов не было. При обследовании в полости рта одонтогенный источник воспаления не обнаруживается. Воспалительный процесс имеет сравнительно ограниченный характер и определяется в местах наиболее частой локализации врожденных кистозных образований.

Одонтогенным флегмонам подбородочной и подчелюстной областей обычно предшествует периодонтит. Кроме того, воспалительный процесс при флегмонах указанной локализации имеет более распространенный характер.

КЛИНИКА ДОБРОКАЧЕСТВЕННЫХ ОПУХОЛЕЙ И ОПУХОЛЕПОДОБНЫХ ОБРАЗОВАНИЙ ЧЕЛЮСТЕЙ

Доброкачественные опухоли и опухолеподобные образования челюстей, являясь очень разнообразными по тканевому генезу и соответственно по гистологическому строению, в то же время крайне неспецифичны по своим симптомам и клиническим проявлениям.

Эти опухоли и опухолеподобные образования, развиваясь в толще челюстных костей, длительное время ничем себя не проявляют и обнаруживаются только тогда, когда изменяется форма челюстей или появляются болевые ощущения. Поэтому при описании клиники опухолей и опухолеподобных образований челюстей мы отметим лишь клинические особенности их

течения, обратив особое внимание на рентгенологическую и морфологическую характеристику этих образований.

В клинико-морфологической классификации опухолей и опухолеподобных образований челюстей, одобренной Комитетом по изучению опухолей головы и шеи Всесоюзного научного медицинского общества онкологов в разделе «Опухоли из эпителия» под № 1 значится амелобластома (адамантинома).

Амелобластома (**адамантинома**) является одонтогенной эпителиальной опухолью, имеющей сходство с тканью эмалевого органа зубного зачатка, поэтому некоторые авторы полагают, что она возникает в результате нарушения развития этого зачатка. Имеются также мнения, что амелобластома развивается из эпителия слизистой оболочки полости рта или из остатков зубообразующего эпителия (островков Малассе) и даже из эпителия оболочки фолликулярных кист. Амелобластома (адамантинома) чаще наблюдается у лиц в возрасте 20—40 лет. Поражается преимущественно нижняя челюсть в области тела или ветви. Отмечают две ее формы: плотную (солидную) и кистозную.

Развитие амелобластомы вначале происходит бессимптомно, но затем челюсть постепенно деформируется, возникает асимметрия лица. Кожные покровы обычно не изменяются в цвете. При пальпации челюсти отмечается вздутие кости с гладкой или слегка бугристой поверхностью. Открывание рта, как правило, не нарушено. В полости рта соответственно расположению опухоли определяется вздутие альвеолярного отростка верхней челюсти или альвеолярной части нижней челюсти, иногда (при нагноении) — смещение и подвижность зубов. Перкуссия их вдоль оси безболезненна, но, как указывают И. И. Ермолаев, А. А. Колесов, П. М. Горбушина (1972), при этом отмечается четкое укорочение перкуторного звука, свидетельствующее о поражении околоворхушечных тканей. Амелобластомы могут нагнаиваться. Описаны случаи озлокачествления этой опухоли.

При рентгенологическом обследовании на рентгенограммах часто обнаруживаются одна или несколько полостей, отделенных тонкими перегородками, или же отмечаются множественные кисты (рис. 13).

Морфологическое строение амелобластом крайне разнообразно. И. И. Ермолаев (1964) выделил 9 гистологических вариантов этой опухоли. В классическом варианте паренхима опухоли представлена эпителиальными разрастаниями в виде тяжей или округло-овальных образований, состоящих из разнообразных по форме клеток, располагающихся в определенном порядке: по периферии — цилиндрических, в средней части — полигональных, в центральных участках — звездчатых. Строма в одних случаях представлена рыхлой соединительной тканью,

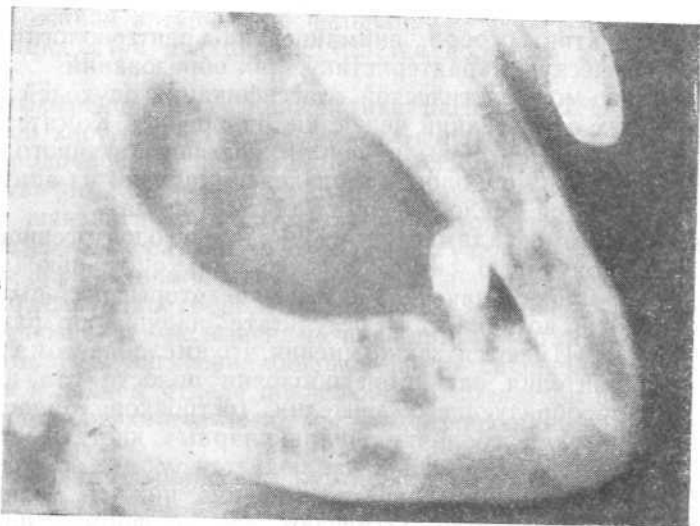


Рис. 13. Рентгенологическая картина мелкоячеистого типа амелобластомы (адамантиномы) нижней челюсти.

в других — рубцовой с тенденцией к гиалинозу. В ряде случаев наблюдается множество сосудов, полостей с кровяными элементами.

Внутрикостная фиброма челюстей встречается редко. Развитие ее происходит медленно и вначале бессимптомно. По мере роста выявляется деформация челюсти, возможно появление болей ноющего характера.

При рентгенологическом исследовании в типичных случаях центрально расположенной фибромы выявляется бесструктурный очаг разрушения костной ткани с четкими границами округлой или овальной формы, окаймленный истонченным слоем кости без периостальной реакции. В центре очага иногда отмечаются плотные тени — участки петрификации.

При морфологическом исследовании внутрикостных фибром установлено, что они содержат небольшое количество клеточных элементов, расположенных среди плотно прилегающих друг к другу волокон, в которых иногда наблюдаются гиалиноз и отложение солей извести. Истинные внутрикостные фибромы остеобластов не содержат.

Хондрома — опухоль из хрящевидной ткани. Относится к редким новообразованиям челюстных костей. Наблюдается преимущественно у женщин. Располагается снаружи (экхондрома) или внутри (энхондрома). Наиболее частая локализация — передний отдел верхней челюсти по ходу срединного шва. Развивается медленно. При неполном удалении имеет склонность к рецидивам и злокачественному перерождению.

При рентгенологическом обследовании выявляется чередование участков затенения с участками просветления. Иногда отмечается картина кисты, где на фоне просветления в проецирующихся корнях определяется рассасывание их верхушек. В некоторых случаях участки просветления почти не выявляются, а пораженная часть представлена плотной тенью в результате обызвествления и окостенения опухолевой ткани.

Остеобластокластома в челюстных костях встречается довольно часто. Различают центральные остеобластокластомы, локализующиеся в толще челюсти, и периферические, располагающиеся на альвеолярной части нижней челюсти или альвеолярном отростке верхней (гигантоклеточные эпюлисы). Очень редко эти опухоли наблюдаются в скуловой кости. А. А. Колосов (1959), основываясь на клинико-рентгенологических данных и морфологическом строении опухолей, различает три основных разновидности остеобластокластом: ячеистую, кистозную и литическую.

Клинические проявления опухоли определяются разновидностью ее форм.

При ячеистой форме, которая чаще встречается в зрелом и пожилом возрасте, остеобластокластома развивается весьма медленно. При этом асимметрия лица появляется постепенно за счет диффузного вздутия челюсти. При пальпации этого вздутия отмечаются твердая его консистенция, нечеткие границы и бугристая поверхность. Слизистая оболочка альвеолярной части челюсти в области вздутия несколько бледновата. Зубы, расположенные в зоне опухоли, как правило, не смещены и не расшатаны.

На рентгенограмме выявляется множество полостей или ячеистых образований, разделенных костными перегородками, различной толщины. Реакция со стороны надкостницы отсутствует.

Клинические симптомы кистозной формы остеобластокластомы могут сопровождаться появлением боли в зубах. Участок поражения челюсти представляется вздутым, имеющим полукруглую или полуовальную форму и гладкую поверхность. При пальпации стенки опухоли податливы. При этом иногда отмечается симптом «пергаментного хруста».

На рентгенограмме эта форма остеобластокластомы имеет вид одонтогенной кисты челюсти (рис. 14).

Литическая форма остеобластокластомы обычно наблюдается в детском и юношеском возрасте. Развивается весьма быстро. Ее клинические проявления иногда начинаются с возникновения самопроизвольных болей в пораженной части челюсти. По мере развития опухолевого процесса и истончения кортикального слоя, наряду с самопроизвольными болями, появляются и боли при пальпации пораженного участка челюсти. В преддверье полости рта отмечается выбухание альвеолярного

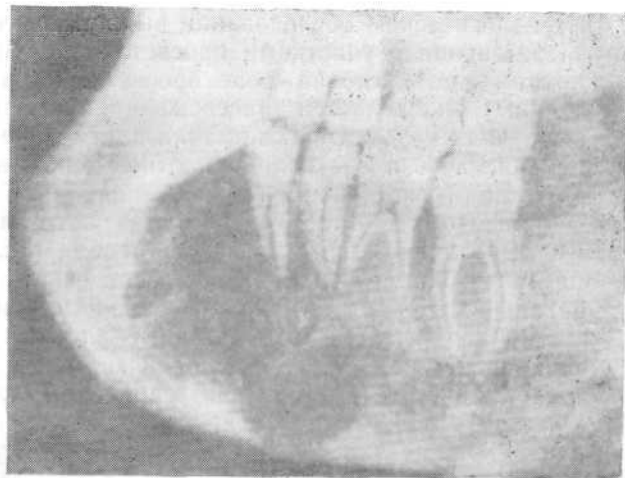


Рис. 14. Рентгенологическая картина ячеистой формы остеобластокластомы нижней челюсти.

отростка верхней челюсти или альвеолярной части нижней челюсти. Венозные сосуды слизистой оболочки, покрывающей пораженную часть челюсти, расширены. Зубы в ряде случаев смещены, подвижны. Могут возникать патологические переломы нижней челюсти. На верхней челюсти опухоль может распространиться в носовую полость, верхнечелюстную пазуху, окружающие мягкие ткани.

На рентгенограмме отмечается бесструктурный очаг просветления. При микроскопическом исследовании остеобластокластомы обнаруживаются мелкие одноядерные клетки типа остеобластов с округлым или овальным ядром. Между этими клетками располагаются многоядерные клетки-гиганты типа остеокластов с центральным расположением ядер. Остеобласты плотно группируются вокруг остеоидных балочек, что и определяет остеогенный характер опухоли. В опухолевой ткани встречаются серозные и кровяные кисты, окруженные гигантскими клетками.

Остеобластокластома иногда может озлокачиваться.

Остеома — опухоль, состоящая из относительно зрелой костной ткани. Локализуется преимущественно на нижней челюсти, но может располагаться и на верхней (на внутренней стенке верхнечелюстной пазухи), в носовой полости. Развивается остеома сравнительно медленно. Первые ее признаки зависят от локализации и величины опухоли. При расположении в толще нижней челюсти она вызывает постепенное увеличение соответствующего ее участка, обуславливая деформацию челюсти и появление боли. Локализуясь на веночном отростке, остеома

приводит к постепенному ограничению подвижности нижней челюсти. Остеомы верхней челюсти, располагающиеся на внутренней стенке верхнечелюстной пазухи, проявляются очень поздно, когда опухоль выполнит пазуху, деформирует верхнюю челюсть, вызывая при этом экзофтальм, невралгию тройничного нерва, слезотечение, диплопию, понижение зрения. Может наблюдаться затруднение носового дыхания, обусловленное прорастанием опухоли в носовую полость.

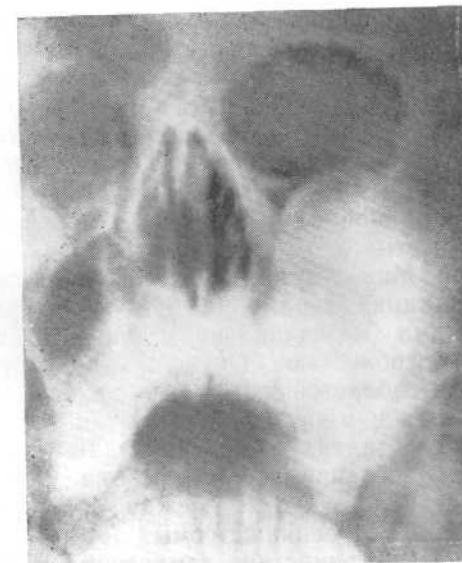

Рис. 15. Рентгенологическая картина остеомы левой верхней челюсти.

При рентгенологическом обследовании на рентгенограмме в кости отмечается тень плотного (по сравнению с окружающей костью) образования с резко очерченными границами (рис. 15). При губчатой остеоме определяется нарушение нормальной структуры кости с чередованием участков разрежения и уплотнения.

Микроскопическая картина компактной остеомы характеризуется отсутствием типичного строения коркового вещества кости. Каналы остеонов узкие, в небольшом количестве, располагаются беспорядочно. В губчатой остеоме отсутствуют каналы остеонов, костные балочки имеют необычную форму, расположены беспорядочно, костномозговые пространства увеличены в размерах, прослойки клеточно-волоконной ткани имеют значительную ширину.

Остеоид-остеома в челюстных костях встречается очень редко. Развивается из костеобразующей соединительной ткани. Располагается в кортикальном или губчатом слое, а также поднадкостнично, имеет размеры от 5 до 20 мм в диаметре. Первым проявлением этой опухоли является чувство неловкости в области ее расположения, которое затем переходит в зуд различной интенсивности и, наконец, в ноющую боль, усиливающуюся в ночное время.

При локализации в губчатом слое альвеолярной части нижней челюсти изменений в виде деформации не наблюдается. При расположении в кортикальном слое отмечаются умеренно выраженная деформация, гиперемия и болезненность слизистой

оболочки альвеолярной части челюсти в месте расположения опухоли.

При рентгенологическом обследовании в начале заболевания остеоид-остеома обнаруживается в виде нечеткого, округлой формы очага деструкции кости альвеолярной части или тела челюсти, окруженного кольцом склерозированной костной ткани. В поздних стадиях очаг деструкции заполняется новообразованной костью, и его контуры на рентгенограмме как бы размываются.

Микроскопическое строение остеоид-остеома в начальных стадиях характеризуется наличием богатой клетками и сосудами мезенхиальной ткани, обладающей остеопластической способностью. Опухоль содержит одноядерные клетки типа остеобластов, которые окружают остеоидное вещество. Встречаются и многоядерные клетки типа остеокластов. В более поздних стадиях остеоидная ткань обызвествляется и представляет образование, состоящее из неправильно расположенных и переплетающихся между собой костных балочек, напоминающих строение остеома.

Внутрикостная гемангиома в челюстных костях длительное время может ничем себя не проявить и во многих случаях обнаруживается случайно при рентгеновском обследовании по какому-либо другому поводу или при небольших хирургических вмешательствах, которые в таких случаях становятся крайне опасными из-за профузного кровотечения.

Первым клиническим симптомом внутрикостной гемангиомы в ряде случаев является деформация челюсти в результате вздутия пораженного участка. При поражении альвеолярной части нижней челюсти или альвеолярного отростка верхней, помимо вздутия, иногда отмечается подвижность зубов. В других случаях первым клиническим симптомом служат гипертрофия и кровоточивость десен, имеющих сине-багровую окраску, а также появление чувства тяжести и прилива к голове при ее наклоне или физической нагрузке.

При пальпации пораженного участка челюсти он может представляться в виде твердого выпячивания с гладкими контурами, либо, при значительном истончении компактного слоя, иметь зыблуще-эластическую, в ряде случаев пульсирующую, поверхность. Иногда при этом выявляется «симптом провала» — палец исследующего как бы проваливается в нишу [Рогинский В. В., Колесов А. А., Воробьев Ю. И., Паникаровский В. В., Ермилова В. Д., 1979].

Во многих случаях поражение челюсти сочетается с развитием ангиом в околочелюстных мягких тканях.

При рентгенологическом обследовании внутрикостная гемангиома может давать весьма разнообразную картину. Обычно на рентгенограмме отмечается крупноячеистое строение костной ткани пораженного участка челюсти. На этом фоне

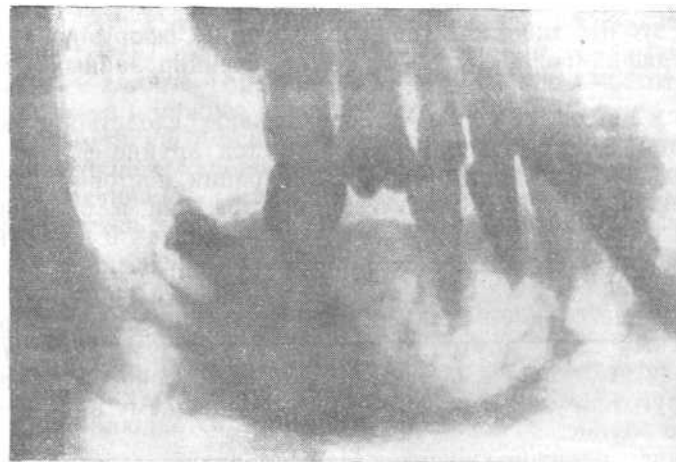


Рис. 16. Рентгенологическая картина внутрикостной гемангиомы нижней челюсти.

Очаги просветления — проекция сосудов опухоли.

видны круглые или овальные кольцевидные просветления, окаймленные полоской склероза, соответствующие просвету гемангиоматозных сосудов (рис. 16). По мнению Ю. И. Воробьева, их обнаружение на рентгенограмме патогномично для сосудистой опухоли.

Дальнейшее распространение опухоли обуславливает разрушение костного вещества, что на рентгенограмме выявляется в виде очагов деструкции с выраженными полициклическими контурами в одних участках и смазанными — в других. Иногда отмечается ряд кистевидных очагов деструкции, окружающих центрально расположенный очаг разряжения, что создает ложное восприятие поликистозности поражения.

При росте опухоли деформация челюсти происходит главным образом в щечно-язычном направлении. Компактный слой кости при этом неравномерно истончается, а потом разрушается, надкостница не смещается, и опухоль проникает в мягкие ткани. Надкостница реагирует периостальными наслоениями в виде «козырька», а иногда в виде лучей заходящего солнца, имитирующих злокачественный характер поражения [Воробьев Ю. И., 1979].

Микроскопическая структура внутрикостной гемангиомы имеет кавернозный тип строения.

Одонтома является одонтогенной опухолью, состоящей из конгломерата элементов тканей зуба и пародонта.

Различают два вида одонтом: мягкие одонтомы, представляющие собой образования, состоящие из низкодифференциро-

ванных зубных тканей, и твердые одонтомы, сформировавшиеся из петрифицированных высокодифференцированных тканей зуба.

Мягкая одонтома имеет большое сходство с амелобластомой (адамантиномой), встречается крайне редко у лиц молодого возраста в период формирования постоянных зубов, главным образом моляров. Локализуется она в большинстве случаев в области расположения этих зубов как в верхней, так и в нижней челюстях, клинически ничем себя не проявляет. По мере развития опухоли в месте ее расположения возникает равномерное или бугристое вздутие челюсти. Постепенно разрушив (компактный слой, опухоль прорастает в окружающие мягкие ткани или выступает в полость рта в виде бугристого образования, упругоэластичной консистенции, по внешнему виду напоминающего эпulis.

Мягкие одонтомы считаются доброкачественными опухолями, но при недостаточном радикальном удалении рецидивируют. Возможно также их превращение в злокачественную опухоль.

Рентгенологические признаки мягкой одонтомы напоминают амелобластому, но отличаются от нее нечеткостью границ тени опухолевого образования со здоровой костью, нарушением компактного слоя кости.

В тени опухолевой ткани иногда прослеживаются контуры зуба или его зачатка.

Микроскопическое строение мягкой одонтомы характеризуется наличием эпителиальных разрастаний и нежнотоволокнистой соединительной ткани, которые вместе как бы составляют паренхиму опухоли, образующую тканевые комплексы, свойственные ранним стадиям развития зубного зачатка [Ермолаев И. И., Ланюк Е. В., 1972].

Твердая одонтома (обызвествленная) представляет собой опухоль, состоящую из всех или части тканей зуба и пародонта, располагающихся в различном порядке и имеющих разную степень обызвествления, а в ряде случаев и разную выраженность зрелости. Встречается значительно чаще, чем мягкая одонтома.

В зависимости от структурных особенностей принято различать: простые, сложные и кистозные одонтомы.

Простая одонтома развивается из одного зубного зачатка. Она может быть полной и неполной. Полная простая одонтома имеет все ткани зуба, а неполная — лишь некоторые из них.

Сложная одонтома состоит из тканей нескольких зубов или их зачатков.

Кистозная одонтома представляет собой кисту, имеющую оболочку, выстланную многослойным плоским эпителием, в стенке которой располагается одонтома.

Локализуются твердые одонтомы чаще всего в области угла нижней челюсти. На верхней челюсти они встречаются реже. Однако есть данные [Ермолаев И. И., 1964], что частота поражения верхней и нижней челюстей одинакова.

Развитие твердой одонтомы происходит в период формирования постоянных зубов. Медленно, постепенно и безболезненно увеличиваясь, она, достигнув определенного размера, останавливается в своем развитии. В таких случаях твердая одонтома обнаруживается случайно при рентгеновском исследовании по другому поводу. В других случаях твердая одонтома, истончив и разрушив участок костной ткани и перфорировав прилегающие к ней мягкие ткани, оказывается покрытой только слизисто-надкостничным лоскутом. В результате этого может возникнуть воспалительный процесс, подобный тому, который наблюдается при затрудненном прорезывании зуба мудрости.

Довольно часто инфицирование одонтомы происходит со стороны разрушенных зубов, находящихся вблизи опухоли. В результате воспалительного процесса возникают свищи, при зондировании которых ощущается твердое образование, иногда ошибочно принимаемое за секвестр.

Рентгенологическая картина опухоли довольно типична. Простая полная одонтома на рентгенограмме выявляется в виде округлой или зубоподобной интенсивной тени с неоднородным рисунком. Простая неполная одонтома дает интенсивную тень деформированной коронковой или корневой части зуба. Сложная одонтома представляется в виде интенсивной тени, имеющей округлую, овальную или неправильную форму с шаровидными выступами. Между опухолевой тканью и тканью кости челюсти отмечается полоска просветления, свидетельствующая о наличии у опухоли соединительнотканной оболочки (рис. 17).

Одонтогенные кисты представляют собой полостные опухолеподобные образования, выстланные оболочкой, состоящей из соединительнотканной основы и эпителиальной внутренней выстилки, заполненные жидкостью, содержащей холестерин.

Среди них различают: околокорневые (радикулярные) кисты, связанные с корнем депульпированного зуба или с корнем зуба с омертвевшей пульпой, и околокоронковые (фолликулярные) кисты, связанные с ретинированными зубами, коронка которых находится в полости кисты.

Околокорневые кисты, по мнению всех исследователей, занимавшихся изучением этого вопроса, развиваются из околокорневых кистогранулем. Вопрос о происхождении фолликулярных кист до настоящего времени не решен. И. И. Ермолаев и Е. В. Ланюк (1972) полагают, что термин «фолликулярные кисты» можно рассматривать как собирательный, объединяющий одонтогенные кистозные образования, одни из которых

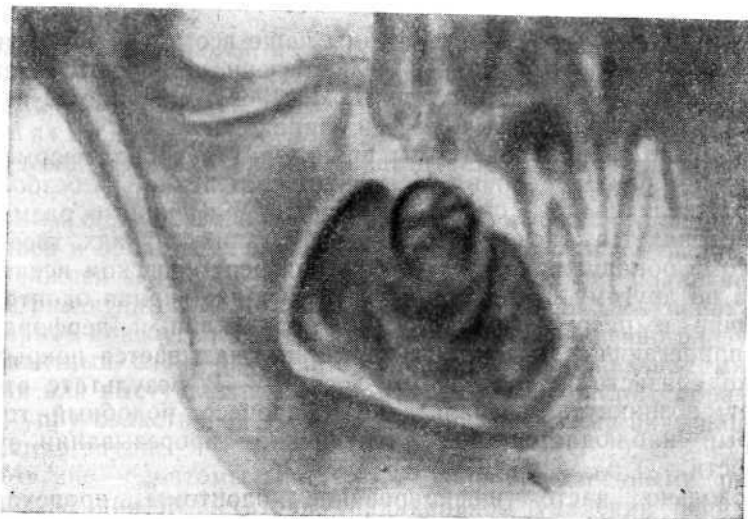


Рис. 17. Рентгенологическая картина твердой сложной одонтомы нижней челюсти.

имеют воспалительную природу, а другие являются результатов порочного развития зубообразовательного эпителия.

Околокорневые кисты могут образовываться в любом участке альвеолярного отростка верхней челюсти или альвеолярной части нижней челюсти, где имеются зубы с омертвевшей пульпой или депульпированные зубы. Фолликулярные кисты чаще располагаются на нижней челюсти в области тела и угла.

Клинические проявления одонтогенных кист обуславливаются главным образом их расположением, размерами и анатомическими изменениями, вызванными ими.

Кисты развиваются медленно, вначале незаметно для больного. Рост кисты может происходить на верхней челюсти в сторону верхнечелюстной пазухи, полости носа или преддверья полости рта. При распространении кисты в сторону верхнечелюстной пазухи длительное время наружных ее проявлений не отмечается, хотя она при этом вызывает ряд анатомических изменений: костная перегородка, отделяющая кисту от верхнечелюстной пазухи, постепенно рассасывается, сама пазуха уменьшается, представляя иногда узкое щелевидное пространство. Затем, если киста располагается в нижних отделах верхнечелюстной пазухи, отмечается выбухание альвеолярного отростка верхней челюсти, при локализации кисты в средних отделах происходит выбухание в области собачьей ямки, где определяется шаровидное выпячивание.

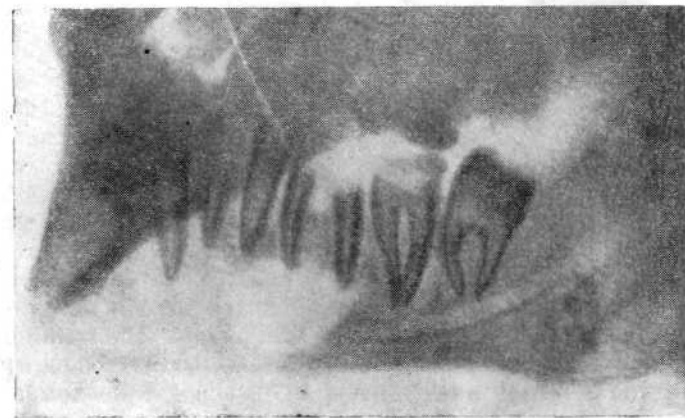

Рис. 18. Рентгенологическая картина околокорневой кисты нижней челюсти.

При возникновении кисты от корней верхних передних зубов по мере роста ее в сторону полости носа выпячивание является в области нижнего носового хода. Киста, возникшая в области верхнего бокового резца, распространяется в направлении твердого нёба, где появляется полушаровидное вздутие.

На нижней челюсти рост кисты наблюдается главным образом в сторону преддверья полости рта. При этом из-за значительной плотности компактного слоя развитие кисты вначале происходит в губчатом слое, который под ее давлением постепенно разрушается. По мере роста кисты альвеолярная часть или тело челюсти в месте ее локализации увеличивается в объеме, компактный слой истончается, становится податливым, при пальпации пружинит, вызывая появление симптома «пергаментного хруста». В последующем здесь возникает дефект кости, и при пальпации обнаруживается «симптом флюктуации». В ряде случаев зубы, находящиеся в зоне кисты, смещаются, корни их веерообразно расходятся, а коронки наклоняются одна к другой. Кисты довольно часто нагнаиваются.

При околокоронковых кистах реже отмечается выраженное истончение костной ткани, и они реже нагнаиваются, чем околокорневые.

В диагностике одонтогенных кист важное значение принадлежит рентгенографии. На рентгенограмме при околокорневой кисте определяется тень округлой или овальной формы с четкими границами с изображением погруженного в нее корня зуба (рис. 18). При околокоронковых кистах в округлой или овальной тени очага резорбции кости выявляются контуры непрорезавшегося зуба или его коронки.

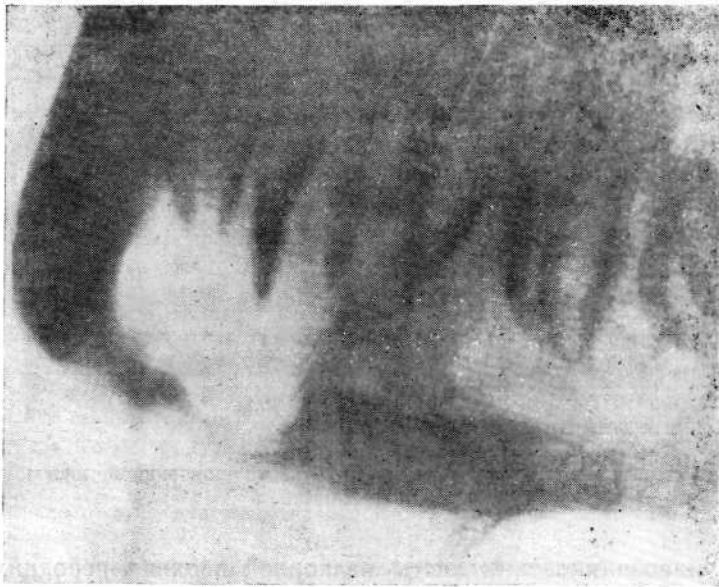


Рис. 19. Рентгенологическая картина эозинофильной гранулемы нижней челюсти.

Эозинофильная гранулема челюстных костей является своеобразным гиперпластическим процессом в костном мозге, представляющем собой избыточное развитие ретикулоэндотелиальных элементов с наличием эозинофильных лейкоцитов. При этом происходит разрушение кости челюсти и замещение ее ретикулярной тканью.

В настоящее время выделяют три клинико-рентгенологические формы эозинофильной гранулемы: очаговую, диффузную и множественную.

Очаговая форма не имеет выраженных клинических проявлений. На рентгенограмме выявляются округло-овальная тень «дырчатого» остеологического дефекта тела или ветви челюсти с четкими, иногда фасетчатыми, контурами.

Диффузная форма в начале заболевания проявляется зудом, кровоточивостью десен, гнилостным запахом изо рта, умеренными болями в области интактных зубов, а затем их расшатыванием и обнажением корней. После удаления расшатанных зубов эпителизация лунок обычно не наступает.

На рентгенограмме выявляются деструктивные изменения межзубных перегородок с выраженной горизонтальной их резорбцией. В последующем деструктивный процесс распространяется на тело и ветвь (рис. 19).

При множественной форме, кроме челюстей, отмечаются очаги поражения и в других костях скелета.

Дифференциальную диагностику группы доброкачественных опухолей и опухолеподобных образований челюстей следует проводить по трем основным направлениям: во-первых, необходимо дифференцировать одни доброкачественные опухоли и опухолеподобные образования от других, имеющих сходные клинические проявления; во-вторых, с заболеваниями воспалительного характера, клиническая картина которых похожа на клинику нагнаившихся доброкачественных опухолей и опухолеподобных образований; в-третьих, со злокачественными опухолями челюстей.

Рассмотрение дифференциальной диагностики внутри группы доброкачественных опухолей и опухолеподобных состояний мы начинаем с амелобластомы (адамантиномы), которая имеет много общих признаков с остеобластокластомой и одонтогенными кистами.

Необходимость дифференциальной диагностики амелобластомы (адамантиномы) с остеобластокластомой определяется общностью многих клинических проявлений: оба заболевания развиваются медленно, незаметно. В выраженной стадии характеризуются утолщением или веретенообразным вздутием пораженного участка челюсти, иногда расшатанностью зубов. В ряде случаев нагнаиваются. Отмечается схожесть и их рентгенологической картины.

Отличительные признаки амелобластомы (адамантиномы) от остеобластокластомы крайне неспецифичны и мало выражены. При амелобластоме (адамантиноме) реже отмечается появление самопроизвольных болей в области зубов, расположенных в зоне опухоли. Кроме этого, подвижность зубов наблюдается сравнительно редко. И. Г. Лукомский (1950) отметил, что при адамантиноме зубной ряд обычно не смещен и зубы не расшатаны. Пункция при кистозной форме амелобластомы может дать жидкость, содержащую кристаллы холестеина.

При остеобластокластоме, особенно в случаях кистозной и литической ее форм, первым симптомом заболевания часто являются жалобы на самопроизвольную зубную боль. Подвижность зубов отмечается чаще, чем при амелобластоме (адамантиноме), особенно при литической форме. Корни зубов, расположенные в зоне опухоли, как правило, являются резорбированными иногда на 7/3 длины и даже больше. При пункции опухоли иногда можно получить кровянистую жидкость.

Таким образом, дифференциальная диагностика амелобластомы (адамантиномы) с остеобластокластомой представляет значительные трудности. Приведенные выше отличительные клинические симптомы позволяют заподозрить ту или иную

опухоль. Основным дифференциально-диагностическим приемом является биопсия. Однако следует иметь в виду [Ермолаев И. И. и Ланюк Е. В., 1972], что при длительно существующем воспалении вследствие метаплазии эпителия адамантиномы в многослойный плоский эпителий результат гистологического исследования для установления точного диагноза может быть недостаточно убедительным. В подобных случаях, подчеркивают эти авторы, правильный диагноз возможен только после тщательного комплексного анализа анамнестических, клинических, рентгенологических и повторных гистологических данных.

Необходимость дифференциальной диагностики амелобластомы (адамантиномы) с одонтогенными кистами обусловливается сходством клинических проявлений этих образований: вначале незаметное, бессимптомное развитие, в дальнейшем — деформация челюстей в виде округлого выпячивания или веретенообразного вздутия.

Отличительным признаком амелобластомы (адамантиномы) от околокорневой кисты является отсутствие связи в ее развитии с депульпированным или имеющим гангрену пульпы зубом, что выявляется на основании анамнеза, клинического и рентгенологического обследования. При наличии околокорневой кисты из анамнеза можно установить, что ее появлению предшествовало заболевание зуба, а при рентгенологическом обследовании устанавливается связь полости кисты с корнем зуба. Околокоронковая киста характеризуется наличием в ее полости непрорезавшегося зуба или его коронки, что определяется на рентгенограмме.

Дифференциальная диагностика внутрикостной фибромы челюсти с амелобластомой (адамантиномой) и с остеобластокластомой необходима из-за сходства клиники всех этих опухолей и неспецифичности их симптомов.

Наиболее отличительные признаки этих опухолей выявляются при рентгенологическом и морфологическом исследовании.

Необходимость дифференциальной диагностики внутрикостной фибромы при локализации ее в переднем отделе верхней челюсти с хондромой вызывается их аналогичными клиническими проявлениями: бессимптомным началом, медленным ростом и типичным расположением хондромы в переднем отделе верхней челюсти по ходу срединного шва.

Отличие внутрикостной фибромы, локализующейся в переднем отделе верхней челюсти, от хондромы в том, что фиброма располагается внутри кости и при ее росте отмечается деформация переднего отдела верхней челюсти в виде бухтообразного вздутия.

В отдельных случаях возникают боли ноющего характера. Хондрома же чаще располагается снаружи в виде солитарного узла, преимущественно у женщин.

Окончательный диагноз ставится на основании данных клинико-рентгенологического и гистологического исследования.

Дифференциальная диагностика хондромы (эксхондромы) с эпulisом, расположенным на десне верхней челюсти. Отличительным признаком эксхондромы является своеобразная ее локализация на вестибулярной поверхности верхней челюсти, где опухоль имеет широкое основание или охватывает альвеолярный отросток в виде седла с обеих сторон [Вернадский Ю. И., 1970].

Эпулис обычно располагается ниже, на десне, имеет ножку и является более подвижным образованием, чем эксхондрома. Окончательно же вопрос решается на основании гистологического исследования.

Дифференциальная диагностика остеобластокластомы с хондромой (энхондромой) необходима вследствие однотипности клинических проявлений этих опухолей: незаметное начало, медленное развитие, деформация челюсти, боли и расшатанность зубов при кистозной и литической формах остеобластокластомы и энхондромы.

Отличительным симптомом ячеистой формы остеобластокластомы от энхондромы является устойчивость зубов в зоне опухоли. При энхондроме зубы в зоне опухоли расшатаны.

Кистозная и литическая формы остеобластокластомы от энхондромы отличаются тем, что при этих формах вначале появляется деформация челюсти, а затем в зубах, расположенных в этой области, возникают боли, зубы расшатываются и смещаются.

При энхондроме вначале возникают боли в зубах, появляются их подвижность и смещение, а затем возникает деформация челюсти в виде плотного, неподвижного выпячивания, болезненного при пальпации. Окончательный диагноз устанавливается после патогистологического исследования.

Необходимость дифференциальной диагностики компактной остеомы с экзостозом челюстей обусловливается следующими их общими клиническими симптомами: незаметным возникновением этих образований, медленным и длительным их течением, выражающимся в утолщении отдельных участков челюсти.

Отличие компактной остеомы от экзостоза в том, что остеома, развиваясь из кости, вызывает постепенное утолщение определенного участка челюсти, обуславливая ее деформацию, косметические или функциональные нарушения. Так, при локализации в области тела нижней челюсти остеома иногда вызывает невралгические боли. Располагаясь на венечном или мышелковом отростке, она приводит к постепенно нарастающему ограничению открывания рта; при локализации на верхней челюсти в верхнечелюстной пазухе опухоль может вызвать экзофтальм, невралгию первой ветви тройничного нерва, слезотечение, диплопию, понижение остроты зрения.

Экзостозы — небольшие костные выступы, чаще локализуются на альвеолярной части нижней челюсти или альвеолярном отростке верхней, на твердом нёбе и очень редко на мышелковом отростке. При локализации экзостозов на альвеолярной части или альвеолярном отростке, на твердом нёбе они не вызывают болевых ощущений и вышеуказанных функциональных расстройств, не приводят к значительной деформации челюсти. Только при локализации в области мышелкового отростка, что наблюдается крайне редко, экзостозы могут вызывать болевые ощущения, ограничения открывания рта, нарушение прикуса. На рентгенограмме экзостоз выявляется в виде локального утолщения компактного слоя кости.

Необходимость дифференциальной диагностики компактной остеомы с гиперостозом челюсти обуславливается сходными их клиническими проявлениями, выражающимися в утолщении и деформации челюсти.

Отличие компактной остеомы от гиперостоза в том, что компактная остеома возникает без видимых причин. Гиперостоз челюсти является результатом перенесенного периостита или паностита, вызванного воспалительным процессом (хронические периодонтиты зубов, первично-хронические одонтогенные остеомиелиты челюстей) или травмой (острой, хронической), что устанавливается на основании изучения анамнеза.

Необходимость проведения дифференциальной диагностики компактной остеомы с остеоид-остеомой вызывается тем обстоятельством, что, развиваясь в толще челюсти, эти опухоли характеризуются болевым симптомом.

Отличие остеомы от остеоид-остеомы в том, что остеома вызывает невралгические боли в результате сдавления нервных стволов, находящихся в костных каналах. При остеоме наблюдается деформация челюсти из-за избыточного развития костной ткани. Остеоид-остеома проявляется ноющими, периодически обостряющимися болями, главным образом в ночное время. Характерным при этом, как отмечает Ю. И. Вернадский (1970), является болеутоляющее действие аспирина. Из-за малых размеров опухоли деформации челюсти обычно не отмечаются.

Окончательная дифференциация опухолей основывается на рентгенологических и патогистологических данных.

Дифференциальная диагностика внутрикостных гемангиом представляет большие трудности. С. А. Холдин (1935) указывал, что в большинстве случаев они диагностируются лишь на операционном столе или на аутопсии. Клинические их проявления имеют много общего с другими внутрикостными опухолями и опухолеподобными образованиями, например с амелобластомой (адамантиномой), остеобластокластомой, эозинофильной гранулемой, одонтогенными кистами и др. Все эти внутрикост-

ные опухоли и опухолеподобные образования в начале своего возникновения, так же как и гемангиомы, ничем себя не проявляют. По мере дальнейшего развития их возникает деформация челюстей. При амелобластоме, остеобластокластоме, эозинофильной гранулеме и реже при внутрикостной гемангиоме в ряде случаев наблюдаются расшатывание зубов и появление боли.

Рентгенологическая картина внутрикостных гемангиом полиморфна, и, как отмечают И. И. Ермолаев, А. А. Колесов, М. П. Горбушина (1972), она может симулировать перечисленные выше патологические процессы. Поэтому лишь тщательный анализ отличительных клинических симптомов позволяет с определенной степенью достоверности дифференцировать внутрикостную гемангиому от вышеуказанных опухолей и опухолевых образований. Такими отличительными симптомами, в определенной мере характерными для внутрикостных гемангиом, являются: чувство прилива и тяжести при наклоне головы и физической нагрузке, гипертрофия и кровоточивость десен (без гнилостного запаха изо рта, характерного для диффузной формы эозинофильной гранулемы), зыблуще-эластическая, иногда пульсирующая, поверхность пораженного гемангиомой участка челюсти, «симптом провала».

Эти клинические симптомы, свидетельствующие о возможном наличии внутрикостных гемангиом, вызывают необходимость рентгенологического исследования челюстей для установления внутрикостных изменений. Диагноз может быть подтвержден пункцией опухоли тонкой иглой.

Проведение дифференциальной диагностики мягкой одонтомы с амелобластомой (адамантиномой) показано из-за сходства их клинических симптомов и рентгенологической картины. Клинически обе опухоли в развитой стадии характеризуются равномерным или бугристым вздутием челюсти, а в более позднем периоде — резким истончением компактного слоя челюсти. На рентгенограмме мягкая одонтома часто проявляется как поликистозное образование, напоминающее адамантиному. Эти сходные признаки и определяют необходимость проведения дифференциальной диагностики.

Отличием мягкой одонтомы является более молодой возраст больных. На рентгенограмме при мягкой одонтоме заметны нарушения кортикального слоя и отсутствие замыкающей костной пластинки.

Амелобластома (адамантинома) чаще развивается у лиц старше 21 года, преимущественно на нижней челюсти в области тела и ветви. На рентгенограмме при амелобластоме на границе с неизменной костью отмечается узкая полоска склероза.

Окончательный диагноз устанавливается после сопоставления клинико-рентгенологических данных и патоморфологического исследования».

Дифференциальная диагностика твердой одонтомы с затрудненным прорезыванием зуба мудрости бывает необходимой из-за того, что твердая одонтома часто по клиническому течению напоминает затрудненное прорезывание зуба мудрости.

Окончательный диагноз устанавливается на основании характерных данных рентгенологического исследования.

Дифференциальная диагностика амелобластомы (адамантиномы), остеобластокластомы, одонтогенных кист при их нагноении с одонтогенными околочелюстными флегмонами необходима потому, что перечисленные опухоли и опухолеподобные образования при их нагноении вызывают воспалительные симптомы и сопровождаются распространением воспалительного процесса на смежные анатомические области.

Отличие нагноившихся опухолей и опухолеподобных образований от одонтогенных околочелюстных флегмон состоит в том, что: 1) воспалительный процесс у них не начинается с явлений периодонтита; 2) воспалительному процессу предшествует асимметрия лица из-за деформации челюсти в результате имеющегося опухолевого или опухолеподобного образования; 3) при рентгенологическом обследовании на рентгенограммах челюстей отмечаются изменения, характерные для вышеуказанных опухолей и опухолеподобных образований.

При одонтогенных околочелюстных флегмонах воспалительный процесс обычно начинается с периодонтита в области зуба, являющегося местом локализации входных ворот для инфекции. Асимметрия лица появляется после возникновения воспалительного процесса. При рентгенологическом обследовании на рентгенограммах челюстей в большинстве случаев определяются изменения в области верхушки корня зуба типа хронического периодонтита.

Проведение дифференциальной диагностики остеонд-остеомы, литической формы остеобластокластомы, эозинофильной гранулемы с хроническим одонтогенным остеомиелитом челюстей показано из-за некоторого сходства их клинической и рентгенологической картин.

Клинические проявления этих опухолей и опухолеподобных образований, а также клинические проявления одонтогенного хронического остеомиелита характеризуются ноющими болями в пораженном участке челюстей, подвижностью и смещением зубов. На рентгенограммах при этом отмечаются очаги деструкции костной ткани.

Отличие вышеуказанных опухолей и опухолеподобных образований от хронического одонтогенного остеомиелита в том, что при опухолях и опухолеподобных образованиях перечисленные выше симптомы (больные ощущения, расшатанность и смещение зубов) развиваются без предшествующего острого воспалительного процесса, в то время как хронический одонтогенный остеомиелит возникает после острого остеомиелита, вызванного

внедрением инфекции из депульпированного зуба или зуба с гангренозной пульпой. При этом хронический одонтогенный остеомиелит характеризуется наличием на коже или слизистой оболочке свищей с гнойным отделяемым. На рентгенограммах при хроническом одонтогенном остеомиелите в очагах деструкции кости почти всегда определяются костные секвестры, чего не отмечается на рентгенограммах при вышеуказанных опухолях и опухолеподобных образованиях.

Глава 10

КЛИНИКА И ДИФФЕРЕНЦИАЛЬНАЯ ДИАГНОСТИКА ЗЛОКАЧЕСТВЕННЫХ НОВООБРАЗОВАНИЙ ОРГАНОВ ПОЛОСТИ РТА И ЧЕЛЮСТЕЙ

Клинические проявления злокачественных новообразований органов полости рта и челюстей определяются их генезом и локализацией, поэтому наиболее рационально привести описание клиники этих новообразований по анатомическим органам с учетом их тканевого происхождения, и начать следует с описания эпителиальных злокачественных опухолей, в частности с изложения клинических проявлений рака губы и органов полости рта.

КЛИНИКА РАКА ГУБЫ И ОРГАНОВ ПОЛОСТИ РТА

Статистические данные свидетельствуют о том, что раковые опухоли губы и органов полости рта возникают большей частью у мужчин в возрасте 40—60 лет, но встречаются и в более молодом возрасте. По данным, приведенным И. И. Ермолаевым (1978), рак губы, преимущественно нижней, встречается в 6 раз чаще, чем рак органов полости рта. Раку губы часто предшествуют различные патологические состояния: дискератозы, длительно не заживающие трещины, хронические хейлиты, лейкоплакия, старческая атрофия, ороговевающие бородавки и папилломы.

Ряд из этих изменений губы (диффузный дискератоз, длительно не заживающие трещины, хронические хейлиты, лейкоплакия) является факультативным предраком, так как не всегда приводят к развитию раковой опухоли, а некоторые — облигатными предраковыми заболеваниями, т. е. заболеваниями, неизбежно приводящими к развитию рака.

Раковая опухоль обычно возникает из многослойного плоского эпителия красной каймы, и поэтому на нижней губе является плоскоклеточным с ороговением, а на верхней — плоскоклеточным без ороговения. Базальноклеточные формы рака на губе встречаются крайне редко.

Ранние клинические проявления рака губы обуславливаются главным образом предшествующими предраковыми ее изменениями. Соответственно этому выделяют две основные формы проявления раковых опухолей: экзофитную и эндофитную. При экзофитном росте опухоль выглядит в виде изъязвленной папилломы с инфильтрированным основанием (папиллярная форма) или множественных мелких разрастаний, напоминающих цветную капусту, в дальнейшем сливающихся между собой и поражающих всю поверхность губы (фунгозная форма).

При эндофитном опухолевом росте на фоне незаживающих трещин, деструктивного дискератоза, эрозий наблюдается появление язвы на красной кайме, которая имеет неправильную форму, плотное дно и вывернутые края.

В ряде случаев раковая инфильтрация может преобладать над деструктивным процессом, т. е. над самой язвой. В таких случаях говорят о язвенно-инфильтративной форме рака.

Раковая язва может осложняться присоединением гноеродной инфекции. При этом в области язвы появляются боли, гнойное отделяемое, гиперемия и отечность окружающих тканей.

Язвенная и язвенно-инфильтративная формы рака имеют более злокачественное течение, чем папиллярная и фунгозная формы. Они проявляются более быстрым ростом опухоли, большим разрушением тканей в глубину, более частым метастазированием в регионарные подборочные и подчелюстные лимфатические узлы.

При далеко зашедшем раке губы разница между отдельными его формами исчезает, так как опухолевый процесс, возникший в толще эпителиального покрова, распространяется как по поверхности губы, разрушая слизистую оболочку и кожу, так и в глубину, поражая мышцы.

Одновременно с локальным проявлением опухолевого процесса на губе происходит метастазирование рака по лимфатическим путям в подбородочные или подчелюстные лимфатические узлы, которые вначале увеличиваются и уплотняются, а затем становятся неподвижными, соединяются в пакеты и спаиваются с окружающими тканями. Пальпация таких увеличенных лимфатических узлов безболезненна.

Рак языка занимает среди раковых заболеваний органов полости рта одно из первых мест. А. И. Пачес (1971) указывает, что примерно 55% случаев рака органов полости рта приходится на язык.

Мужчины болеют раком языка чаще женщин. Среди заболевших преобладают лица старше 40 лет. В отличие от рака губы рак языка довольно часто возникает без отчетливо выраженных предшествующих изменений слизистой оболочки и локализуется на боковой поверхности языка, реже — на спинке или на нижней его поверхности. В передних отделах

языка рак имеет плоскоклеточное строение с ороговением. В задних отделах встречается неороговевающий рак.

Клинически рак языка в начальной стадии развития проявляется в папиллярно-фунгозной форме (экзофитной) или язвенной и инфильтративной (эндофитной).

При папиллярно-фунгозной форме опухоль представляется в виде выростов, возвышающихся над поверхностью языка и имеющих твердое основание, четко отграниченное от окружающих здоровых тканей. По мере увеличения размеров опухоли границы перехода в здоровую ткань утрачивают четкость.

При язвенной и инфильтративной формах рака, которые встречаются чаще, чем папиллярно-фунгозные, имеется тенденция к более быстрому росту первичной опухоли (распространением ее в глубину) и к ранним метастазированиям.

В более поздних стадиях развития опухолевого процесса наблюдается переход папиллярно-фунгозных форм в язвенно-инфильтративную с присоединением воспалительного процесса. При этом происходит распад опухоли с образованием кратерообразной глубокой язвы, имеющей твердые развороченные края, с зернистой поверхностью и плотное, инфильтрированное дно. Язва обычно окружена выраженным инфильтратом хрящевой твердости, болезненна. Боли усиливаются при движениях языка, иррадиируют в висок, ухо. Быстро увеличивающаяся язва часто кровоточит. Опухолевый процесс весьма быстро может распространиться на дно полости рта, альвеолярную часть нижней челюсти и другие образования.

Метастазирование в регионарные лимфатические узлы при раке языка происходит рано. При этом из-за множества анастомозов между лимфатическими сосудами правой и левой половин языка могут возникнуть перекрестные и двусторонние метастазы.

При описании **рака слизистой оболочки полости рта** в зависимости от локализации принято выделять: рак дна полости рта, щеки, ротоглотки, куда включают: рак мягкого нёба, миндалин и нёбных дужек.

Рак слизистой оболочки дна полости рта, по данным, приведенным И. И. Ермолаевым и Ю. И. Воробьевым (1978), составляет около 15% всех случаев рака полости рта и наиболее часто локализуется в передних отделах около средней линии, вблизи уздечки языка. Преимущественно заболевают мужчины в возрасте 50—70 лет. Преобладают плоскоклеточные формы рака.

Клинически чаще отмечается инфильтративно-язвенная форма, реже — экзофитная (папиллярная). Иногда первичный папиллярный рак возникает на фоне лейкоплакии, а иногда без предшествующих изменений слизистой оболочки дна полости рта. При этом в начальных стадиях больные могут ощущать опухоль языком, а в более позднем периоде, при ее изъязвле-

нии,— боль, усиливающуюся при разговоре и приеме пищи. Кровотечение из язвы наблюдается редко. Иногда же, как отмечают И. И. Ермолаев и Ю. И. Воробьев (1978), первым признаком заболевания является метастатический узел.

В заднебоковых отделах дна полости рта часто наблюдается язвенно-инфильтративная форма рака в виде щелевидного изъязвления с выраженной инфильтрацией окружающих тканей.

При дальнейшем развитии раковый процесс распространяется на нижнюю поверхность языка, противоположную сторону дна полости рта, нижнюю челюсть, затем на мышцы дна полости рта, подчелюстные слюнные железы, подбородочную и лодчелюстную область. Метастазы отмечаются в подчелюстных и шейных лимфатических узлах на стороне поражения, а иногда и на противоположной стороне.

Рак слизистой оболочки щеки встречается чаще у мужчин в возрасте 60—70 лет. По гистологическому строению отмечаются преимущественно плоскоклеточные формы, реже— опухоли из малых слюнных и слизистых желез. Типичная локализация — по линии смыкания зубов в области переднего края крыловидно-челюстной складки. Отмечаются как экзофитные, так и эндофитные проявления опухолевого роста.

Возникновению папиллярного рака обычно предшествуют длительные лейкоплакические изменения слизистой оболочки щеки. Опухоль при этом представляется в виде утолщенной папилломы, имеющей сравнительно мягкую консистенцию, но твердое основание и белесоватый цвет.

При веррукозной (бородавчатой) форме опухоль имеет бугристую поверхность, распространяется первое время преимущественно вширь. Однако в далеко зашедших случаях в процесс могут вовлекаться подлежащие мягкие ткани, нижняя и верхняя челюсть. Язвенная форма опухолевого процесса характеризуется глубоким изъязвлением мягких тканей с выраженной инфильтрацией окружающих тканей. Процесс имеет тенденцию к распространению на мышцы, альвеолярную часть нижней челюсти, переднюю нёбную дужку.

Регионарные метастазы отмечаются в лимфатических узлах подчелюстной области.

Рак мягкого нёба, нёбных дужек и миндалин наиболее часто встречается у мужчин в возрасте 60—70 лет. По гистологическому строению—это чаще плоскоклеточный рак с ороговеением. На мягком нёбе довольно часто отмечаются и опухоли, исходящие из малых слюнных желез.

По клинике раковые новообразования на мягком нёбе в начальном периоде характеризуются экзофитным ростом в виде красноватых бархатистых без четких границ образований, распространяющихся в ряде случаев на значительном протяжении.

В области передней нёбной дужки опухоль обычно проявляется эндофитно в форме язвы или инфильтрата, реже имеет

экзофитный папиллярный рост. По мере роста опухоли поражаются миндалины и слизистая оболочка ретромолярного треугольника. Раковые новообразования передней нёбной дужки являются, как правило, высокодифференцированными и обладают меньшей способностью к метастазированию, чем подобные новообразования миндалин. Рак миндалин проявляется их изъязвлением.

При указанных локализациях рака больные в начале заболевания обычно жалуются на неприятные ощущения и боли в горле. Иногда же первые жалобы связаны с появлением метастаза в верхних глубоких шейных лимфатических узлах.

В более позднем периоде больные жалуются на затрудненное глотание, ограниченное открывание рта и иногда кровотечение из язв.

ДИФФЕРЕНЦИАЛЬНАЯ ДИАГНОСТИКА

Клинические проявления ракового процесса губы и органов полости рта во многом обуславливаются характером его развития, и ряд исследователей при описании клиники рака или дифференциальной его диагностике выделяют два периода (начальный и поздний) [Вернадский Ю. И., 1970] или три (начальный, развитой и период запущенности) [Пачес А. И., 1971]. Нам представляется это правильным. Так, в начальной стадии при экзофитном проявлении рак губы и органов полости рта имеет следующие анатомические формы: папиллярную или бородавчатую (фунгозную, веррукозную), а при эндофитном — инфильтративно-язвенную (узловатую). В поздней стадии при дальнейшем распространении раковой опухоли, как по поверхности, так и в глубину тканей, указанные признаки той или иной формы утрачиваются, превалируют процессы разрушения тканей, т. е. все формы рака переходят в язвенно-инфильтративную.

Исходя из изложенного, следует проводить дифференциальную диагностику, придерживаясь деления рака губы и органов полости рта на стадии его развития. При этом целесообразно учитывать анатомические формы проявления рака, так как эти его проявления при различных локализациях имеют много общих черт, но в ряде случаев и некоторые отличия, которые, естественно, необходимо учитывать при дифференциальной диагностике. После этих предварительных замечаний перейдем к описанию дифференциальной диагностики рака губы и органов полости рта.

Рак губы в начальной стадии необходимо дифференцировать от первичного сифилитического склероза (твердого шанкра), герпетического хейлита, в более поздней стадии — от туберкулезной язвы и распавшейся гуммы.

Дифференциальная диагностика рака губы с первичным сифилитическим склерозом (твердым шанкром) необходима

ввиду наличия следующих общих клинических проявлений: оба заболевания проявляются в виде безболезненных язв с плотным основанием и краями, без воспалительных явлений в окружности, сопровождаются увеличением лимфатических узлов в подподбородочной области, которые также оказываются безболезненными.

Отличие рака губы от первичного сифилитического ее склероза в том, что раковая язва на губе развивается весьма медленно под корочкой, при снятии которой возникает кровотечение. Увеличение лимфатических узлов в подподбородочной области наступает через сравнительно длительный срок после появления на губе раковой язвы. При этом узлы имеют плотную консистенцию, вначале бывают подвижными и лишь позднее спаиваются с окружающими тканями.

При первичном сифилитическом склерозе губы язва характеризуется ровной поверхностью, покрыта буроватого цвета корочкой, по снятии которой кровотечения, как правило, не наблюдается. Отмечается лишь скудное серозное отделяемое, придающее поверхности язвы специфический зеркальный блеск. Часто в центральной части язвы, реже по всей поверхности, имеется плотный налет серовато-желтого цвета (цвета испорченного сала). В других случаях в центре наблюдаются мелкие геморрагии. Увеличение подподбородочных лимфатических узлов до размеров вишни и даже голубинового яйца обычно возникает на 5—7-й день после появления на губе первичного сифилитического склероза. При этом не все узлы имеют одинаковые размеры. Нередко один из них бывает больше, чем другие. В отделяемом с поверхности первичного сифилитического склероза обнаруживаются бледные трепонемы.

Необходимость дифференциальной диагностики рака губы с герпетическим хейлитом определяется наличием сходства в их внешних проявлениях: при обоих поражениях изъязвленные поверхности покрыты коричневой или темной коркой, при удалении которых наблюдается кровотечение. Язва при герпетическом поражении губы, так же как при раковом, может сопровождаться увеличением подподбородочных лимфатических узлов.

Отличие ракового поражения губы от герпетического хейлита выражается в том, что рак губы обычно развивается на фоне дискератоза, папиллом, хронических трещин губы и других изменений слизистой оболочки. При этом раковое поражение начинается с возникновения на измененной красной кайме бляшки, похожей на струп при кожных ссадинах, которая постепенно увеличивается, уплотняется и по периферии имеет валикообразные твердые края.

При герпетическом хейлите наблюдается следующая динамика высыпных элементов: на фоне розового пятна появляется группа пузырьков, которые, вскрываясь, образуют эрозию с

неровными, мелкосетчатыми краями, окруженную ободком гиперемии. Возникновение эрозии сопровождается появлением чувства жжения и зуда.

Пальпируемые иногда увеличенные подподбородочные лимфатические узлы имеют мягкую консистенцию и болезненны.

Необходимость дифференциальной диагностики раковой язвы губы с туберкулезной язвой обуславливается тем обстоятельством, что у них имеются похожие признаки, характеризующиеся изъязвлением губы, которое распространяется по поверхности и в глубь тканей, увеличением подподбородочных лимфатических узлов.

Отличие раковой язвы губы от туберкулезной в том, что раковая язва безболезненна, располагается на красной кайме и захватывает кожу губы, имеет неровное плотное дно и вывороченные твердые, бугристые края. Основание ее инфильтровано.

Туберкулезная язва локализуется на границе красной каймы и слизистой оболочки преддверья рта, характеризуется резкой болезненностью, имеет мелкозернистое дно и подрытые мягкие края. Инфильтрации прилежащих тканей не определяется. Лимфатические узлы в подподбородочной области соединяются в пакеты, имеют умеренно плотную консистенцию и слегка болезненны при пальпации.

Необходимость дифференциальной диагностики раковой язвы губы с распавшейся сифилитической гуммой возникает очень редко, так как сифилитическая гумма губы является уникальным заболеванием. Но именно из-за крайней редкости гуммы эти два заболевания легко смешать, ибо сифилитическая гумма и раковая язва имеют инфильтрированные края и плотное дно.

Отличие раковой язвы губы от сифилитической гуммы в том, что сифилитическая гумма при ее распаде представляется весьма глубокой с отвесными гладкими краями и как бы сальным дном, покрытым желтым налетом.

Переходя к изложению дифференциальной диагностики рака языка, следует отметить, что ее необходимо проводить с туберкулезным и сифилитическим поражением языка, с некоторыми предраковыми изменениями: папилломой и язвой, возникающей в результате травмы, с актиномикозом. При этом следует подчеркнуть, что все, о чем говорилось ранее в связи с дифференциальной диагностикой раковых язв губ с туберкулезными и сифилитическими их язвами, остается справедливым и здесь, так как клинические проявления указанных заболеваний имеют определенное сходство и при локализации их на других анатомических образованиях, что ранее нами уже отмечалось. Поэтому, чтобы избежать повторения изложенного, мы не будем приводить описание дифференциальной диагностики раковых язв языка с туберкулезными и сифилитическими, а начнем

с изложения дифференциальной диагностики папилломы с папиллярными формами рака языка.

Дифференциальная диагностика папилломы языка с папиллярной формой рака обуславливается тем обстоятельством, что рак языка в ряде случаев в начальной стадии развития проявляется в виде сосочковых выростов, выступающих над поверхностью эпителиальных покровов языка, напоминающих папилломы, которые довольно часто наблюдаются на языке. Так, Н. А. Федосов (1968) из 34 случаев доброкачественных эпителиальных опухолей языка в 32 отметил папилломы.

Отличием папиллярных форм рака языка от папиллом является то, что эта форма рака характеризуется наличием на языке плотных выростов, инфильтрацией их основания, отсутствием четких границ между уплотненными и здоровыми тканями, появлением изъязвлений в области выростов и кровоточивостью.

Папилломы языка обычно имеют ножку. Консистенция их мягкая, мягкое и основание. Не подвергаясь механической травме, папилломы не изъязвляются и не кровоточат.

Необходимость в дифференциальной диагностике раковой язвы языка с травматической язвой определяется следующими общими симптомами: сходством внешнего вида, локализацией в области заднебоковых отделов языка и иногда наличием увеличенных регионарных лимфатических узлов.

Отличие раковой язвы языка от травматической язвы в том, что раковая язва имеет плотные, бугристые края, покрытые крупнозернистой, легко кровоточащей тканью, напоминающей грануляционную ткань. В основании язвы пальпируется инфильтрат. При метастазировании в регионарные лимфатические узлы на шее либо в подчелюстной области пальпируется плотный, безболезненный узел, вначале подвижный, а в более позднем периоде — спаянный с подлежащими тканями.

Травматическая язва возникает в результате хронической травмы языка острым краем зуба, зубного протеза, кламером. Обычно она поверхностная, имеет неправильную форму, четкие границы с окружающими тканями, окаймлена нерезко болезненным, умеренно выраженным инфильтратом с венцом гиперемии. Дно ее розовое, покрытое желтым налетом. При устранении травмирующей причины язва быстро рубцуется. При наличии увеличенных регионарных лимфатических узлов они умеренно болезненны, имеют эластическую консистенцию, подвижны.

Дифференциальная диагностика узловатой (инфильтративной) формы рака языка с актиномикотическим его поражением необходима из-за следующих их общих признаков: наличия збоковых отделов, спинке или корне языка ограниченных, безболезненных уплотнений, свойственных возникновению как ракового, так и актиномикотического процесса.

Отличие ракового процесса от актиномикотического выражается в том, что инфильтрат при раковом процессе довольно быстро переходит в раковую язву с характерными для нее признаками.

При актиномикотическом процессе инфильтрат обычно медленно, постепенно размягчается, вскрывается наружу точечными свищевыми ходами, из которых выделяется небольшое количество гнойного экссудата и выбухают грануляции. Рядом можно обнаружить ранее зарубцевавшиеся очаги, чего не бывает при раке [Вернадский Ю. И., 1970].

На основании изложенных признаков проводится дифференциальная диагностика раковых новообразований с туберкулезными, сифилитическими, неспецифическими язвами и актиномикотическими поражениями остальных анатомических отделов полости рта (дна рта, щеки, ротоглотки), изложение которых во избежание повторения опускается.

КЛИНИКА РАКА НИЖНЕЙ ЧЕЛЮСТИ

На основании статистических данных, опубликованных многими авторами, можно отметить, что нижняя челюсть поражается раком реже, чем верхняя. Болеют преимущественно мужчины в возрасте 40—60 лет. Но, как показывают данные клиники челюстно-лицевой хирургии и стоматологии Военно-медицинской академии им. С. М. Кирова, это не является правилом, так как особенно в последнее время встречаются большие раком слизистой оболочки полости рта с поражением нижней челюсти в возрасте 25—35 лет.

Клинические проявления рака нижней челюсти во многом зависят от места возникновения первичной опухоли и ее дальнейшего распространения. В одних (весьма редких) случаях опухоль, исходя из эпителия остатков зубной пластинки (островков Малассе), локализуется в толще кости челюсти (первичный центральный рак), в других же, развиваясь из эпителия слизистой оболочки полости рта вблизи нижней челюсти, переходит на нее (вторичный рак). В редких случаях наблюдаются вторичные метастатические опухоли нижней челюсти, главным образом у женщин при метастазах в челюсти рака молочной железы, но могут быть метастазы в челюсти и при раке легких, желудка, щитовидной железы и других органов.

В запущенных случаях рака нижней челюсти часто вообще не удается установить первичную локализацию опухоли.

При центральном раке нижней челюсти иногда в течение длительного времени опухолевый процесс внутри кости, главным образом в области больших коренных зубов, протекает бессимптомно. Первым симптомом может быть гиперестезия половины нижней губы на стороне поражения или появление болей, иррадиирующих по ходу нижнего альвеолярного нерва.

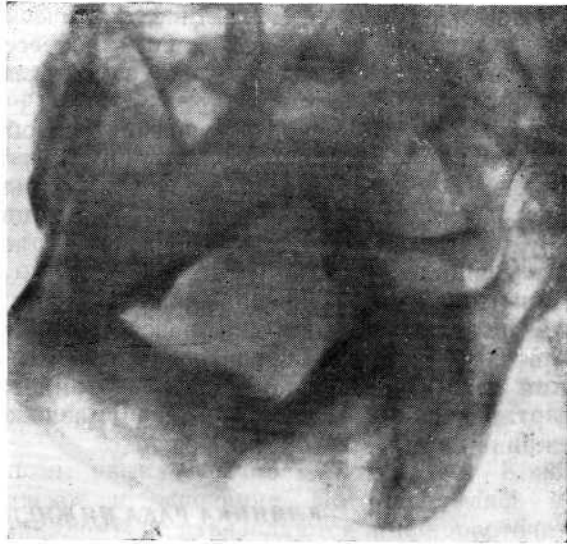


Рис. 20. Рентгенологическая картина рака нижней челюсти.

После полного сдавления или разрушения нерва отмечается потеря чувствительности половины губы (симптом Венсана). Н. М. Михельсон и Л. О. Варшавский (1955) указывают, что гиперестезия считается одним из ранних признаков существования рака и ни при каком другом заболевании челюсти, кроме ракового ее поражения, этот симптом не наблюдается.

В некоторых же случаях при раке нижней челюсти первым, хотя и поздним, симптомом является расшатанность зубов. При удалении расшатанного зуба в его лунку сравнительно быстро прорастает опухолевая ткань, напоминающая грануляционную. Эпителизации раневой поверхности не происходит.

Дальнейшее развитие ракового процесса вызывает разрушение кортикального слоя челюсти и распространение опухоли на окружающие мягкие ткани и ткани полости рта. В результате возникает деформация лица за счет инфильтрации окружающих мягких тканей с последующим изъязвлением.

При вторичном раке, когда первичная опухоль локализуется на слизистой оболочке альвеолярной части нижней челюсти, дне полости рта и других областях, прилегающих к нижней челюсти, клинические проявления определяются характером развития опухоли, выражающимся в экзофитном или эндофитном ее росте. При экзофитной форме роста поверхность опухоли имеет вид цветной капусты с эрозированными участками, покрытыми фибринозным налетом. По мере дальнейшего развития опухоль изъязвляется и протекает по типу эндофитной. При эн-

дофитной форме роста уже в ранней стадии образуется кратерообразная язва с плотными краями и инфильтрированным дном. По мере дальнейшего развития процесса опухоль, разрушая периост, распространяется на нижнюю челюсть. При прорастании опухолью периоста и кортикального слоя быстро вовлекается в процесс и разрушается губчатое вещество челюсти. Происходит расшатывание зубов, возникают боли различной интенсивности, увеличивается язва, разрушая кость и окружающие мягкие ткани полости рта. При локализации раковой язвы в ретромолярной области уже в раннем периоде появляются боли при глотании и ограничение открывания рта.

Метастазирование при раке нижней челюсти происходит довольно рано. Метастазы чаще появляются в лимфатических узлах подчелюстной области и довольно рано спаиваются с нижней челюстью. Н. М. Михельсон и Л. О. Варшавский (1955), отмечая, что при раке нижней челюсти лимфатические узлы вовлекаются в процесс очень рано, подчеркивают диагностическую ценность этого раннего признака рака нижней челюсти.

Рентгенологические его признаки характеризуются большей или меньшей степенью деструкции костной ткани, при этом отмечается отсутствие реактивных и репаративных процессов со стороны кости и надкостницы (рис. 20).

ДИФФЕРЕНЦИАЛЬНАЯ ДИАГНОСТИКА

Дифференциальную диагностику раковых новообразований нижней челюсти необходимо проводить со следующими доброкачественными опухолями и опухолевидными образованиями: амелобластомой (адамантиномой), остеобластокластомой, внутрикостной гемангиомой, одонтомой, одонтогенными кистами, эозинофильной гранулемой, эпulisом, неспецифическим и специфическим воспалением (хроническим одонтогенным остеомиелитом и туберкулезным поражением челюсти). При этом следует учитывать, что указанные поражения нижней челюсти протекают несколько иначе от аналогичных поражений верхней челюсти, поэтому дифференциальную диагностику для нижней и верхней челюстей целесообразно описать отдельно.

Необходимость дифференциальной диагностики первичного центрального рака нижней челюсти с амелобластомой (адамантиномой) обусловливается одинаковой локализацией обоих процессов (внутрикостно в области угла), в результате чего, как при первичном центральном раке, так и при амелобластоме, отмечается утолщение этих участков нижней челюсти.

Отличие первичного центрального рака нижней челюсти от амелобластомы в том, что при амелобластоме веретенообразное вздутие пораженного участка нижней челюсти происходит весьма медленно, гиперестезии нижней губы не отмечается, боли отсутствуют, слизистая оболочка "полости рта,

покрывающая нижнюю челюсть, имеет нормальное строение и не изъязвляется.

На рентгенограмме амелобластома проявляется в виде однокамерной или многокамерной кисты, разделенной костными перегородками.

При нагноении ее могут наблюдаться расшатанность зубов и умеренное увеличение регионарных лимфатических узлов, которые оказываются болезненными при пальпации.

Необходимость дифференциальной диагностики первичного центрального рака нижней челюсти в развитой его стадии с остеобластокластомой определяется теми же общими признаками, что и при дифференциальной диагностике с амелобластомой, т. е. утолщением тела челюсти при обоих заболеваниях, расшатанностью зубов.

Отличие первичного центрального рака нижней челюсти в развитой стадии от остеобластокластомы заключается в следующем. При ячеистой форме остеобластокластома развивается чрезвычайно медленно, вздутие тела челюсти выявляется постепенно. Зубы, располагающиеся в области вздутия, как правило, не смещены и не расшатаны. На рентгенограмме отмечается картина множественных ячеистых полостей. При кистозной форме остеобластокластомы хотя иногда и отмечаются боли в зубах, но зубы обычно неподвижны. Компактный слой нижней челюсти по мере развития остеобластокластомы может сильно истончаться. В этих случаях во время обследования больного давление пальцем вызывает прогибание истонченной кости, сопровождающееся характерным «пергаментным хрустом». Слизистая оболочка, покрывающая нижнюю челюсть, не изъязвляется и сохраняет нормальную окраску. На рентгенограмме кистозная форма остеобластокластомы имеет вид кисты.

Литическая форма остеобластокластомы, хотя и развивается весьма быстро, сопровождаясь самопроизвольными болями в пораженной части челюсти, а затем и появлением подвижности зубов, но в отличие от центрального рака, возникающего обычно у лиц пожилого возраста (40—60 лет), она проявляется главным образом в детском и юношеском возрасте. На рентгенограмме она дает бесструктурный очаг просветления.

При остеобластокластоме, несмотря на длительный процесс и величину опухоли, не отмечается метастазирования в регионарные лимфатические узлы.

Дифференциальная диагностика первичного центрального рака нижней челюсти с внутрикостной гемангиомой иногда необходима из-за одинаковой локализации этих новообразований (тело челюсти) и некоторых сходных клинических проявлений (деформация челюсти, иногда расшатанность зубов).

Отличие центрального рака нижней челюсти от внутрикостной гемангиомы в том, что при внутрикостной гемангиоме не наблюдается таких симптомов, как нарушение чувствительно-

сти нижней губы, появление болей по ходу нижнеальвеолярного нерва, увеличение регионарных лимфатических узлов, которые бывают при раке нижней челюсти. Отмечается чувство прилива к голове и тяжести в ней при наклоне или физической нагрузке. Десна при внутрикостной гемангиоме часто имеет синюшно-багровый цвет, гипертрофирована, кровоточит. Увеличенный участок челюсти за счет вздутия кости обычно бывает гладким (при раке — бугристым). При значительном разрушении кортикального слоя вздутый участок имеет зыблущее-эластическую поверхность, иногда отмечается «симптом провала». При пункции внутрикостной гемангиомы получают значительное количество свежей крови.

Дифференциальная диагностика первичного центрального рака нижней челюсти с одонтомой необходима из-за общего их расположения на нижней челюсти (в области угла и больших коренных зубов), а также из-за некоторого сходства их проявлений (деформация пораженных участков, разрушение кости и прорастание новообразования в мягкие ткани или в полость рта — при раке и мягкой одонтоме, иррадиация болей по ходу нижнеальвеолярного нерва — при раковой опухоли и твердой одонтоме).

Отличие первичного центрального рака от мягкой одонтомы в том, что раковые новообразования встречаются главным образом у лиц пожилого возраста. Раковая опухоль при дальнейшем своем развитии прорастает в окружающие ткани и не имеет четких границ.

Мягкая одонтома при проникновении в окружающие мягкие ткани или в полость рта представляет собой ограниченную от них опухоль упругоэластичной консистенции.

Твердая одонтома развивается у лиц молодого возраста в период прорезывания зубов. В отличие от центрального рака она развивается чрезвычайно медленно и может сопровождаться невралгическими болями в результате давления на нижнеальвеолярный нерв, однако расшатывания зубов не вызывает. При одонтоме регионарные лимфатические узлы в процесс не вовлекаются.

Отличается также и рентгенологическая картина центрального рака нижней челюсти от рентгенологической картины как мягкой, так и твердой одонтомы, описание которых приведено при изложении клиники этих опухолей.

Дифференциальная диагностика первичного центрального рака нижней челюсти с одонтогенными кистами необходима в тех случаях, когда, как отмечают Н. М. Михельсон и Л. О. Варшавский (1955), клиническая картина кисты может быть настолько не ясна и иметь такие не характерные признаки, что ошибка в диагнозе становится возможной, особенно если одонтогенная киста была инфицирована и развился остеомиелит челюсти. При таких условиях, подчеркивают они, зубы будут

расшатаны, регионарные лимфатические узлы увеличены, безболезненные, процесс в кости будет протекать медленно.

В подобных случаях для отличия первичного центрального рака от одонтогенных кист рекомендуется сделать рентгеновские снимки в двух проекциях. На них можно выявить четкие границы кисты и реактивные изменения костной ткани в виде склероза. Решающее значение имеет пункция. При кисте пунктат представляет из себя янтарную, а при ее нагноении мутную жидкость.

Необходимость дифференциальной диагностики рака нижней челюсти с диффузной формой эозинофильной гранулемы обуславливается тем обстоятельством, что рак нижней челюсти в развитой стадии сопровождается расшатанностью зубов, гнилостным запахом изо рта. Подобными же симптомами характеризуется и диффузная форма эозинофильной гранулемы.

Отличие рака нижней челюсти в развитой стадии от диффузной формы эозинофильной гранулемы в том, что при раке зубы расшатываются без обнажения корней, а при диффузной форме эозинофильной гранулемы расшатывание зубов происходит одновременно с обнажением их корней. При этом отмечаются обильные поддесневые и наддесневые зубные отложения, разрыхленность и кровоточивость десен. На рентгенограмме выявляются деструктивные изменения межзубных перегородок с выраженной их горизонтальной резорбцией. В периферической крови может наблюдаться эозинофилия до 10—15%.

Необходимость дифференциальной диагностики вторичного экзофитного рака нижней челюсти с эпулисом вызывается в ряде случаев тем, что при локализации эпулиса на широком основании он, подвергаясь травме зубами, изъязвляется, а вследствие присоединения инфекции увеличиваются регионарные лимфатические узлы. Все это дает повод к смешиванию эпулиса с вторичным экзофитным раком нижней челюсти.

Отличие вторичного экзофитного рака нижней челюсти от эпулиса состоит в том, что рак чаще возникает у мужчин в возрасте 40—50 лет. Развивается довольно быстро, локализация его очень вариабельна. Эпулис чаще появляется у женщин в возрасте 20—30 лет. Растет медленно. Во время менструации у женщин он увеличивается в размерах и уменьшается после ее прекращения. Локализуется в области передних и переднебоковых зубов, не вызывает глубокого поражения альвеолярного края челюсти. Окончательно вопрос решается после патогистологического исследования удаленного новообразования.

Дифференциальная диагностика рака нижней челюсти с хроническим одонтогенным остеомиелитом проводится в связи с наличием при этих двух заболеваниях следующих общих симптомов: деформации челюсти в виде утолщения пораженных участков, расшатанности зубов, онемения нижней губы, увеличения регионарных лимфатических узлов.

Рассматривая эти симптомы, следует отметить, что в отличие от рака нижней челюсти хроническому одонтогенному остеомиелиту предшествует острый воспалительный процесс в челюсти и в околочелюстных тканях. На фоне этого воспалительного процесса появляется расшатанность зубов. Утолщение пораженного участка челюсти, которое наблюдается при хроническом одонтогенном остеомиелите, выявляется после стихания острых воспалительных явлений. Отсутствие чувствительности половины нижней губы, если это наблюдается при хроническом одонтогенном остеомиелите, проходит, чувствительность восстанавливается после ликвидации процесса (при раке чувствительность не восстанавливается). Увеличенные регионарные лимфатические узлы (если они отмечаются) при хроническом одонтогенном остеомиелите подвижны, эластической консистенции и умеренно болезненны. Для дифференциальной диагностики важное значение имеют и данные рентгенологического обследования.

Дифференциальная диагностика рака нижней челюсти с туберкулезным ее поражением проводится крайне редко из-за редкого поражения туберкулезом кости нижней челюсти, но знание дифференциальной диагностики необходимо, так как именно при редких заболеваниях более часты диагностические ошибки, а раковые и туберкулезные поражения челюсти имеют значительное сходство. Оба процесса возникают либо внутри кости, либо на слизистой оболочке полости рта, с последующим распространением на кость, при этом оба процесса сопровождаются увеличением регионарных лимфатических узлов.

Отличие ракового процесса от туберкулезного в том, что при развитии рака внутри челюсти первичная опухоль, разрушая компактный слой челюсти, прорастает в окружающие мягкие ткани с образованием характерной раковой язвы. При первичном туберкулезном внутрикостном очаге грануляции прорастают кортикальный слой кости, переходят на периост, а затем на окружающие мягкие ткани с образованием натечного абсцесса.

При развитии раковой язвы на слизистой оболочке и ее дальнейшем распространении на челюсть вначале она безболезненна, имеет твердые кратерообразные края и плотное дно, легко кровоточит. Туберкулезная же язва имеет неправильную форму, как бы изъеденные, подрывные края. Дно покрыто мелкими грануляциями желтого цвета. При прикосновении язва крайне болезненна. Инфильтрации тканей в ее окружности не имеется.

КЛИНИКА РАКА ВЕРХНЕЙ ЧЕЛЮСТИ

На верхней челюсти раковые опухоли встречаются чаще, чем на нижней, преимущественно у мужчин в возрасте после 40 лет. По гистологической структуре преобладают плоскоклеточные ороговевающие раки, реже встречаются другие формы:

плоскоклеточные без ороговения, базально-клеточные, полиморфноклеточные, аденокарциномы и слизистые раки.

Исходным очагом возникновения раковой опухоли является эпителий слизистой оболочки верхнечелюстной пазухи, полости носа, решетчатого лабиринта, альвеолярного отростка верхней челюсти и нёба, откуда процесс распространяется на костные образования верхней челюсти. Поэтому в начальной стадии развития раковые новообразования, за исключением рака альвеолярного отростка верхней челюсти и твердого нёба, протекают бессимптомно. По мере дальнейшего развития опухоли в выраженной стадии, как подчеркивает Н. М. Александров (1978), клинические проявления рака верхней челюсти зависят от локализации опухолевого процесса и направления преимущественного роста новообразования в верхнечелюстной пазухе.

При локализации опухоли в верхнечелюстной пазухе на верхней части внутренней ее стенки первыми симптомами будут: слезотечение на стороне поражения, припухлость и гиперемия в области внутреннего угла глаза, обусловленные вторичным дакриоциститом и прорастанием опухоли в слезный мешок и слезные ходы, и иногда нарушение обоняния. Отмечаются слизисто-гнойные, а позднее гнойно-кровянистые выделения из носа в ряде случаев со зловонным запахом. По мере дальнейшего роста опухоли она, разрушив нижнюю стенку орбиты, проникает в глазницу, выпячивает глазное яблоко (экзофтальм), ограничивает его движения, вызывает диплопию и нарастающее снижение остроты зрения. В этой стадии развития рака отмечается деформация верхнего отдела верхнечелюстной кости.

При первичной локализации опухоли на слизистой оболочке в нижней части внутренней стенки верхнечелюстной пазухи одним из первых симптомов является выделение из соответствующей половины носа вначале слизисто-гнойного отделяемого с прожилками крови, а затем, при прорастании опухолью внутренней стенки, — гнойного с примесью крови и зловонным запахом. Одновременно с этим отмечается затруднение носового дыхания из-за заполнения опухолевой тканью носовых ходов. Риноскопия позволяет определить наличие опухолевой ткани в виде полипозных разрастаний.

Для опухоли, располагающейся на слизистой оболочке передней стенки верхнечелюстной пазухи, характерно ранее появление самопроизвольных тупых, ноющих болей в интактных зубах. При этом больной не в состоянии определить, какой зуб является источником боли. Появление таких болей объясняется вовлечением в процесс верхних альвеолярных веточек, отходящих от второй ветви тройничного нерва. В дальнейшем, в результате разрушения этих веточек опухолью, появляется полная потеря чувствительности соответствующей половины верхней губы и десны. Распространение опухоли кпереди приводит

232

к выпячиванию передней стенки верхней челюсти и скуловой кости. Иногда это выпячивание стенки является первым, хотя и поздним признаком раковой опухоли. Если же опухоль локализуется ближе ко дну верхнечелюстной пазухи и распространяется на альвеолярный отросток, то отмечаются утолщение соответствующего участка альвеолярного отростка и подвижность расположенных на этом участке верхних зубов, а при дальнейшем распространении опухоли — утолщение свода нёба.

Опухоль, локализуемая на слизистой оболочке в верхней части наружной стенки верхнечелюстной пазухи, при распространении ее в верхне-задне-наружном направлении, очень рано вызывает невралгические боли, главным образом в области больших коренных зубов, и парестезии в области верхней губы и щеки. В более позднем периоде развития, когда опухоль прорастает в подвисочную и крылонёбную ямки, может возникать ограничение открывания рта из-за вовлечения в процесс крыловидных мышц, а сдавление расположенного здесь венозного сплетения может привести к венозному застою и лимфостазу в ретробульбарной клетчатке, в скуловой области и в области нижнего века, часто клинически характеризуется отечностью тканей скуловой области, века и хемозом в сочетании с экзофтальмом.

При локализации опухоли на слизистой оболочке в нижней части наружной стенки верхнечелюстной пазухи она может длительное время ничем себя не проявлять. Первым симптомом заболевания в этих случаях является появление слизисто-гнойного, а затем и гнойно-кровянистого отделяемого из носового хода на стороне поражения. После разрушения костной стенки опухоль, проникая в подвисочную ямку, область щеки и полость рта, может вызывать ограничение открывания рта в результате вовлечения в процесс внутренней крыловидной мышцы, появление язвы в области заднего свода преддверья рта, гнилостный запах изо рта.

При эндофитной форме рака слизистой оболочки альвеолярного отростка возникает язва с характерными признаками, а при экзофитной форме роста — грибовидные разрастания с

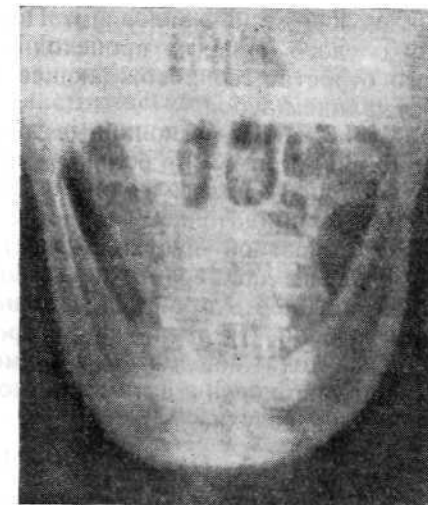

Рис. 21. Рентгенологическая картина рака правой верхней челюсти.

последующим изъязвлением. По мере дальнейшего развития опухолевого процесса происходит разрушение кости альвеолярного отростка, сопровождающееся постоянными болями и расшатыванием зубов.

Метастазы в регионарные лимфатические узлы отмечаются примерно у 15—30% больных, причем появляются они поздно.

При рентгенологическом обследовании на обзорной рентгенограмме придаточных полостей носа определяются затенение верхнечелюстной пазухи и деструкция ее стенок (рис. 21). Томография дает возможность более четко детализировать распространенность процесса, изменения в костной ткани, определить особенности локализации процесса.

Для уточнения диагноза применяются цитологическое исследование и биопсия путем диагностической трепанации верхнечелюстной пазухи.

ДИФФЕРЕНЦИАЛЬНАЯ ДИАГНОСТИКА

Дифференциальная диагностика рака верхней челюсти, как и рака нижней челюсти, проводится с доброкачественными опухолями и опухолевидными образованиями, а кроме того, с хроническим воспалением верхнечелюстной пазухи и сифилитическим поражением верхней челюсти. При этом, во избежание повторения, целесообразно отметить только особенности, определяемые локализацией опухолей, опухолевидных образований и воспалительных процессов, так как другие их симптомы имеют много общего с этими заболеваниями, проявляющимися на нижней челюсти.

Дифференциальная диагностика рака верхней челюсти с амелобластомой (адамантиномой) вызывается тем обстоятельством, что при его локализации в альвеолярном отростке отмечается утолщение этой части верхнечелюстной кости. При появлении амелобластомы первым ее клиническим признаком также является вздутие пораженного участка альвеолярного отростка верхней челюсти.

С этого момента, как указывают Н. М. Михельсон и Л. О. Варшавский (1955), возникает необходимость в дифференцировании злокачественной опухоли от амелобластомы.

Отличие рака указанной локализации от амелобластомы выражается в быстром росте раковой опухоли, наличии болей в области зубов и их расшатанности. Амелобластома растет чрезвычайно медленно, и иногда требуются годы, чтобы она достигла больших размеров. Болевого симптома при амелобластоме не отмечается. Расшатанность зубов наблюдается крайне редко, обычно после нагноения опухоли. При большой величине амелобластомы ее костная стенка истончается и прогибается под давлением пальца, что сопровождается появлением «пергаментного хруста». Поражение лимфатических узлов отсутствует. Значительно отличается и рентгенологи-

ческая картина амелобластомы от таковой при раковом поражении, о чем уже указывалось раньше.

Необходимость дифференциальной диагностики рака альвеолярного отростка с остеобластокластомой обуславливается теми же общими признаками, т. е. наличием деформации альвеолярного отростка.

Отличие рака альвеолярного отростка от остеобластокластомы в том, что, помимо уже приведенных отличительных признаков при амелобластоме, которые свойственны и остеобластокластоме, локализуемой в альвеолярном отростке, она обычно встречается у детей и лиц молодого возраста и значительно реже у пожилых людей.

При этом длительное течение заболевания, отсутствие выделения из носа, болевого симптома отличает остеобластокластома от раковой опухоли. Важное значение в дифференциальной диагностике имеет рентгенологическое обследование. Окончательный диагноз устанавливается на основании данных патоморфологического исследования.

Дифференциальная диагностика рака верхней челюсти с одонтогенными кистами проводится в связи с наличием их общего признака — деформации альвеолярного отростка, которая по мере роста этих образований и заполнения ими верхнечелюстной пазухи может проявляться в выпячивании передней стенки пазухи и соответствующей боковой стенки носа.

Отличие раковой опухоли альвеолярного отростка от одонтогенных кист состоит в том, что раковая опухоль не вызывает значительного утолщения этой части верхней челюсти, вызывает боли в области зубов, довольно быстро приводит к разрушению костной ткани и к расшатанности зубов с последующим образованием язвы. При распространении в сторону глазницы опухоль вызывает экзофтальм и нарушение зрения. Отмечаются выделения из носа с примесью сукровицы.

Одонтогенные кисты проявляются более четким вздутием альвеолярного отростка, которое при дальнейшем развитии кисты распространяется на переднюю стенку верхнечелюстной пазухи и выпячивает ее. Но даже при значительных размерах киста, как правило, не распространяется в сторону глазницы, не вызывает экзофтальма и не приводит к нарушению зрения. Кроме того, при одонтогенной кисте не отмечаются боли в зубах, их расшатанность, не наблюдаются сукровичные выделения из носа. Слизистая оболочка альвеолярного отростка имеет нормальный цвет.

Пробная пункция через переднюю стенку верхнечелюстной пазухи в области переходной складки преддверья полости рта при одонтогенной кисте позволяет получить тягучую жидкость янтарного цвета. При раковой опухоли в пунктате будет либо кровь, либо отсутствие содержимого.

На рентгенограммах как при кисте, так и при раке отмечается затенение верхнечелюстной пазухи, но при кисте оно будет иметь четкие границы и связь с зубом — наличие обращенного в кисту корня зуба (при радикулярной кисте) или коронки (при фолликулярной кисте). При раке затенена вся верхнечелюстная пазуха, выявляется деструкция ее стенок.

Дифференциальная диагностика рака верхней челюсти от остеомы проводится потому, что последняя нередко встречается на верхней челюсти, локализуясь на передней ее поверхности и на скуловой кости. Реже она располагается в верхнечелюстной пазухе. При развитии остеомы в результате утолщения пораженной части верхней челюсти возникает ее деформация. Располагаясь в верхнечелюстной пазухе, она при дальнейшем росте в сторону глазницы может вызвать смещение глазного яблока кнаружи и нарушить зрение, при росте в сторону носа — привести к выпячиванию его наружной стенки, а при росте в сторону нёбных отростков — к выпячиванию твердого нёба. Указанные симптомы встречаются также и при раке верхней челюсти.

Отличие рака верхней челюсти от остеомы в более быстром росте опухоли, отсутствии четких границ, появлении выделений из носа с примесью крови, расшатанности зубов. Остеома же растет чрезвычайно медленно. Располагаясь широким основанием на поверхности кости, она четко отграничена от окружающих костных тканей. Кровянисто-гнойные выделения при ней не наблюдаются. Расшатанности зубов не отмечается. Даже при значительной величине остеомы слизистая оболочка верхней челюсти не изменяется, не прорастает опухолью и не изъязвляется.

На рентгенограмме при остеоме выявляется новообразованная костная ткань, имеющая гомогенную структуру с четкими контурами.

Необходимость дифференциальной диагностики рака верхней челюсти с фибромой иногда возникает в связи с наличием таких общих симптомов, как деформация верхней челюсти, нарушение носового дыхания, обильные выделения из носа.

Отличие рака верхней челюсти от фиброматозных разрастаний полости носа и верхнечелюстной пазухи в том, что при раке верхней челюсти обычно отмечаются самопроизвольные боли и расшатанность зубов, выделения из носа носят сукровично-гнойный характер. На рентгенограмме выявляются интенсивное затенение верхнечелюстной пазухи без четких границ и деструкция костной ткани.

При фиброматозных разрастаниях в полости носа и в верхнечелюстной пазухе болей и расшатанности зубов не отмечается. Выделения из носа имеют слизисто-гнойный характер без примеси крови. На рентгенограмме определяется ровная четко выраженная граница опухоли, отделяющая ее от стенок верхнечелюстной пазухи.

В затруднительных случаях вопрос о характере опухоли решается на основании данных биопсии.

Дифференциальная диагностика рака верхней челюсти с хроническим воспалением верхнечелюстной пазухи обуславливается следующими их общими симптомами: продолжительностью заболевания, наличием в области верхней челюсти ноющих болей, затруднением носового дыхания, гнойными выделениями из носа.

Отличие рака верхней челюсти от хронического воспаления верхнечелюстной пазухи в том, что при раке отмечаются деформация верхней челюсти в результате выпячивания передней стенки верхнечелюстной пазухи, расшатанность зубов, выделение из носа гноя с примесью сукровицы.

При хроническом воспалении верхнечелюстной пазухи отсутствует деформация верхней челюсти, не отмечается расшатанности зубов, гной выделяется в большем количестве, чем при раке и без примеси сукровицы. Пробный прокол указывает на наличие в пазухе гноя. На рентгенограмме отсутствуют признаки разрушения костных стенок верхнечелюстной пазухи, что обычно наблюдается при раке.

Необходимость дифференциальной диагностики рака твердого нёба с сифилитической гуммой определяется наличием ряда сходных признаков. Так, при инфильтративной форме рака, исходящего из слизистой оболочки твердого нёба, новообразование вначале представляется в виде безболезненного инфильтрата, покрытого нормальной слизистой оболочкой. При гуммозном поражении твердого нёба вначале также отмечается ограниченный безболезненный инфильтрат синюшно-красного цвета. В дальнейшем, как при раке, так и при третичном сифилисе, инфильтраты распадаются с образованием язв. При этом края язв в том и другом случае плотные.

Отличие раковой язвы твердого нёба от сифилитической гуммы в том, что раковая язва, как уже указывалось, имеет кратерообразные, развороченные края, покрытые зернистой, легко кровоточащей тканью. Она быстро распространяется по протяжению, захватывает мягкое нёбо, альвеолярный отросток, вызывая расшатанность зубов.

Гуммозная же язва имеет правильную круглую или овальную форму, окружена валиком инфильтрата синюшно-красного цвета. Дно ее покрыто налетом желто-серого цвета. При зондировании определяется некротизированная кость, которая в последующем секвестрируется с образованием перфорационного отверстия, соединяющего полость рта с полостью носа.

Гуммозная язва не имеет тенденции к распространению по протяжению, не вызывает расшатывания зубов. Выделения из носа обычно отсутствуют. На рентгенограмме отмечаются признаки утолщения и уплотнения костной ткани за счет периостальных наслоений.

КЛИНИКА ЗЛОКАЧЕСТВЕННЫХ ОПУХОЛЕЙ ЧЕЛЮСТЕЙ НЕЭПИТЕЛИАЛЬНОЙ ПРИРОДЫ (САРКОМ)

Из злокачественных опухолей неэпителиальной природы на челюстях чаще встречаются следующие формы: фибросаркома, миксосаркома, хондросаркома, остеогенная саркома, саркома Юинга и др.

В клиническом проявлении перечисленных разновидностей сарком имеется много сходных симптомов, но отмечаются и некоторые различия. Наиболее сходны клинические проявления фибросаркомы, хондросаркомы и отчасти миксосаркомы.

Фибросаркома чаще встречается после 30 лет, но наблюдается и в детском возрасте. Миксосаркома встречается главным образом в молодом возрасте. Хондросаркома, относящаяся к сравнительно редким опухолям, наблюдается в детском, среднем и пожилом возрастах.

Фибросаркома и хондросаркома челюстей могут быть центральными и периферическими.

Центральные формы этих разновидностей сарком в начальных стадиях обычно протекают бессимптомно. Иногда при хондросаркоме отмечаются боли в пораженной области различного характера и незначительной интенсивности. Затем появляется внешне заметная опухоль (деформация челюсти), которая по мере роста быстро увеличивается.

В дальнейшем при фибросаркоме происходят истончение кортикального слоя и прорыв опухоли наружу, где она определяется как мягкотканное образование. При хондросаркоме опухоль имеет плотную, неровную поверхность, на которой местами могут отмечаться небольшие очаги размягчения. Клинические проявления миксосаркомы имеют сходство с клиническими проявлениями центральной фибросаркомы.

На рентгенограмме при центральной фибросаркоме отмечаются изменения в одних случаях в виде пятнисто-очаговой перестройки кости, в других — в виде однородного остеолитического очага. При центральной хондросаркоме определяются очаги просветления с довольно четкими границами и наличием мелкоочаговых теней от вкраплений извести. При миксосаркоме отмечаются крупноочаговые изменения с тонкими перегородками, иногда периостальная реакция в виде спикул.

Периферическая форма фибросаркомы и хондросаркомы вначале проявляется возникновением постепенно увеличивающейся опухоли челюсти. При этом в случаях фибросаркомы отмечаются неприятные ощущения или незначительная болезненность преимущественно в ночное время и умеренная гиперемия слизистой оболочки в пораженном участке челюсти. Чаще всего эти опухоли, спаянные с костью, плотно-эластической консистенции с гладкой или крупнобугристой поверхностью, располагаются на верхней челюсти, вызывая по

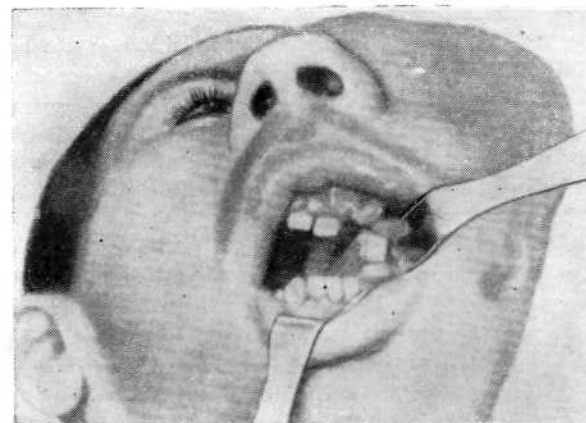


Рис. 22. Остеогенная саркома верхней челюсти (из работы И. И. Ермолаева, А. А. Колесова, М. П. Горбушиной).

мере дальнейшего роста деформацию челюсти, сужение глазной щели, оттеснение в сторону носа. На нижней челюсти эти формы саркомы встречаются очень редко.

На рентгенограмме при периферической фибросаркоме выявляется опухоль, связанная с периостом, имеющая плотные тяжи и включения. В месте прилегания опухоли к кости отмечается дугообразный дефект с гладкими краями. Могут наблюдаться игольчатые разрастания периоста (спикулы).

При периферической хондросаркоме отмечается нечеткая узловатая тень с очагами обызвествления. Поверхность кости, прилежащая к опухоли, резорбирована. Со стороны надкостницы определяются реактивные изменения в виде спикул.

Клиническое течение остеогенной саркомы несколько отличается от предыдущих разновидностей сарком. Различают две формы остеогенных сарком: остеобластическую, характеризующуюся патологическим костеобразованием, и остеолитическую (остеокластическую), отличительной чертой которой является значительное разрушение кости. Остеобластическая форма остеогенной саркомы чаще встречается у детей и лиц молодого возраста, а остеолитическая — в более зрелом возрасте.

В ряде случаев первыми клиническими признаками заболевания являются, боль, возникающая в интактном зубе, и чувство зуда в области десны, а затем появляется расшатанность зубов, особенно при локализации процесса на нижней челюсти. На верхней челюсти боль и расшатанность зубов появляются позднее. Иногда первым симптомом заболевания бывает нарушение чувствительности (парестезия) в области разветвления подглазничного или подбородочного нерва.

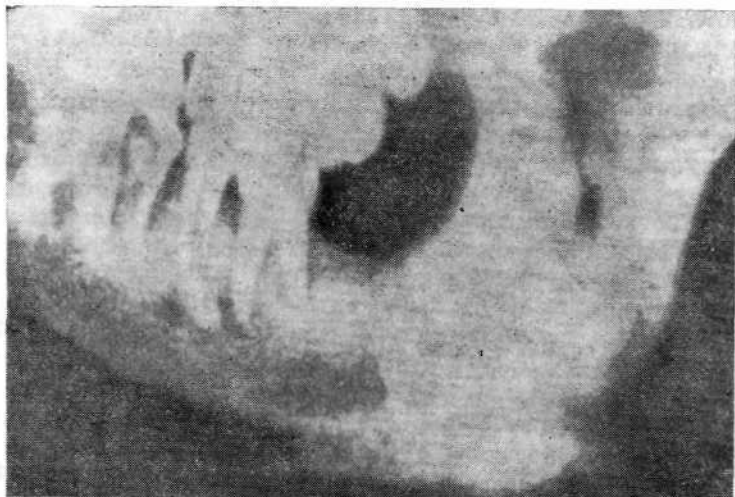

Рис. 23. Рентгенологическая картина остеогенной саркомы нижней челюсти.

Следующим существенным симптомом, характерным для остеогенной саркомы, является асимметрия лица за счет деформации челюсти, которая бывает различной величины и плотности и болезненна при пальпации (рис. 22).

При достижении больших размеров опухоли начинается ее распад. При этом повышается температура тела до 39 °С и выше, наблюдаются лейкоцитоз и увеличение СОЭ.

При остеогенных саркомах рано происходит гематогенное метастазирование в отдаленные органы, чаще в легкие, но наблюдаются метастазы и в кости черепа, грудины, ребра.

На рентгенограмме при остеолитической саркоме определяется очаг деструкции кости в виде бесструктурного дефекта с неровными краями и отсутствием наружной границы, где он сливается с тенью мягких тканей.

При остеобластической форме в начальных стадиях на рентгенограмме определяются нечетко ограниченный очаг уплотнения кости и игольчатый периостит.

В выраженной стадии заболевания пораженная часть кости увеличивается и склерозируется (рис. 23).

Клинические проявления саркомы Юинга еще более отличаются от клиники рассмотренных разновидностей сарком. Саркома Юинга встречается исключительно у лиц детского и молодого возраста — от 4 до 25 лет, но чаще в возрасте 10—15 лет.

Первым проявлением заболевания являются тупые, ноющие боли в пораженной части челюсти, ощущение жара, жжения. К ним довольно быстро присоединяются: подвижность зубов, деформация челюсти и напряженность кожных покровов лица,

общее недомогание, повышение температуры тела до 39—40 °С, лейкоцитоз, увеличение СОЭ.

Спустя некоторое время боли стихают или полностью исчезают, подвижность зубов и припухлость лица уменьшаются, но затем заболевание вновь обостряется. Саркома Юинга сравнительно быстро метастазирует в регионарные лимфатические узлы, в отдаленные органы (легкие, череп, печень, позвоночник, ребра).

На рентгенограмме саркома Юинга дает нехарактерные деструктивные изменения без периостальной реакции.

ДИФФЕРЕНЦИАЛЬНАЯ ДИАГНОСТИКА

Дифференциальная диагностика сарком необходима с раковыми новообразованиями, доброкачественными опухолями и опухолевидными образованиями с острым и подострым остеомиелитом челюстей. Дифференциация сарком от доброкачественных опухолей и опухолевидных образований основывается на тех же признаках, которые отличают и раковые новообразования от доброкачественных, поэтому здесь целесообразно описать дифференциальную диагностику сарком с раковыми новообразованиями, с острыми и подострыми остеомиелитами челюстей.

Дифференциальная диагностика сарком с раковыми новообразованиями важна потому, что эти новообразования имеют много общих признаков: они вызывают деформацию челюстей, болевые ощущения в зубах и деснах, приводят к расшатанности зубов, изъязвлению мягких тканей, дают метастазы в регионарные лимфатические узлы и отдаленные органы.

В отличие от раковых новообразований саркомы могут встречаться в более молодом возрасте, обладают более быстрым ростом и, следовательно, рано вызывают деформацию челюстей, сравнительно рано дают метастазы в отдаленные органы. Изъязвление мягких тканей при саркомах отмечается и более поздние сроки, чем при раке.

Дифференциальная диагностика остеогенной саркомы с подострым остеомиелитом необходима на том основании, что боли, припухлость мягких тканей лица, повышенная температура тела, лейкоцитоз, увеличенная СОЭ при распаде саркоматозной опухоли могут иногда дать повод к смешению ее с подострым остеомиелитом.

Отличие остеогенной саркомы при ее распаде от подострого остеомиелита в том, что при распаде остеогенной саркомы боли в зубах, деформация лица появляются гораздо раньше, чем возникнет повышение температуры тела, лейкоцитоз, увеличение СОЭ.

При подостром остеомиелите боли в зубах, асимметрия лица за счет припухлости, лейкоцитоз, увеличение СОЭ появляются

одновременно с повышением температуры тела больного.

Дифференциальная диагностика саркомы Юинга с острым остеомиелитом необходима из-за наличия следующих общих симптомов: оба заболевания сопровождаются высокой температурой до 39—40 °С, лейкоцитозом, выраженной СОЭ, припухлостью, гиперемией и уплотнением тканей, окружающих челюсть.

Отличительными признаками саркомы Юинга от острого остеомиелита является то, что при саркоме Юинга заболевание начинается с ноющих тупых болей всей половины челюсти, тогда как острый остеомиелит начинается с болей, характерных для острого (или обострившегося хронического) периодонтита, локализованных в определенном зубе. При саркоме Юинга расшатанность зубов не сопровождается выделением гноя из-под десны. При остром остеомиелите в области подвижных зубов из-под отслоенной десны выделяется гной.

Таким образом, отличия саркомы Юинга от острого остеомиелита весьма немногочисленны. На рентгенограмме она тоже проявляется в виде нехарактерных деструктивных изменений. Но указанные клинические симптомы могут навести на мысль о наличии саркомы Юинга. Вопрос о диагнозе разрешается патогистологическим исследованием.

Глава 11

КЛИНИКА И ДИФФЕРЕНЦИАЛЬНАЯ ДИАГНОСТИКА ДОБРОКАЧЕСТВЕННЫХ И ЗЛОКАЧЕСТВЕННЫХ ОПУХОЛЕЙ СЛЮННЫХ ЖЕЛЕЗ

Опухоли слюнных желез, согласно литературным данным, составляют от 1% до 2% общего количества всех новообразований человеческого тела [Васильев Г. А., Паникаровский В. В., Ромачева И. Ф., 1972]. Они характеризуются разнообразием и сложностью гистологического строения, а также однотипностью клинического проявления, что затрудняет их классификацию и диагностику. И, действительно, до настоящего времени общепринятой классификации опухолей слюнных желез нет, хотя за последние 20 лет только в нашей стране предложен ряд таких классификаций [Паникаровский В. В., 1963; Пачес А. И., 1967; Клементов А. В., 1970; Комитет по изучению опухолей головы и шеи, 1971].

При изложении клиники этих опухолей мы использовали классификацию, одобренную Комитетом по изучению опухолей головы и шеи (1971).

Клинико-морфологическая классификация опухолей

СЛЮННЫХ ЖЕЛЕЗ

Доброкачественные	Злокачественные
/ — эпителиальные	
Аденома:	Цилиндрома Аденокарцинома
базофильноклеточная оксифильноклеточная светлоклеточная	базофильноклеточная оксифильноклеточная светлоклеточная ацинозноклеточная
Аденолимфома «Смешанная» опухоль Мукоэпидермоидная опухоль	Солидный рак Мукоэпидермоидный рак Низкодифференцированный рак Рак из «смешанной» опухоли
// — неэпителиальные	
Соединительнотканнные (ангиома, липома) Нейрогенные (невринома, нейрофиброма)	Соединительнотканнные (саркомы, лимфорегикулярные опухоли) Нейрогенные (злокачественная невринома)

КЛИНИКА ДОБРОКАЧЕСТВЕННЫХ ОПУХОЛЕЙ СЛЮННЫХ ЖЕЛЕЗ

Аденома является довольно редкой опухолью, состоящей из железистой ткани и соединительнотканной стромы, локализуемой преимущественно в околоушной слюнной железе. В подчелюстной, подъязычной и малых слюнных железах она обнаруживается крайне редко. По литературным данным, преимущественного поражения опухолью лиц какого-либо пола или возраста не отмечается.

Аденома слюнной железы появляется в виде безболезненного, медленно увеличивающегося узла. В некоторых случаях в области его локализации отмечаются незначительные боли. Опухоль имеет округлую или округло-овальную форму, мягкую или эластическую консистенцию, гладкую или слегка бугристую поверхность, четкие границы с окружающими тканями. Кожные покровы над опухолью в цвете не изменены, легко собираются в складку. При расположении опухоли в полости рта слизистая оболочка над опухолью также не изменена. Регионарные лимфатические узлы не увеличены. Поражения лицевого нерва не отмечается. Открытие рта не затруднено.

На сиалограмме отмечается оттеснение опухолью протоков, которые как бы окружают опухоль и имеют ровные контуры. При этом паренхима железы, примыкающая к опухоли, заполняется контрастом.

По гистологическому строению аденомы разделяют на тубулярные, цистаденомы, сальноклеточные и оксифильноклеточные. Как отмечают Г. А. Васильев, В. В. Паникаровский, И. Ф. Ромачева (1972), при тубулярных аденомах паренхима

имеет вид узких каналов, выстланных кубическим эпителием, заключенных в плотную фиброзную основу. В цистаденоме просветы каналов значительно расширены. Кистовидные полости выстланы 1—2 рядами цилиндрических эпителиальных клеток. Содержимое кист может быть гомогенным, нежнволокнустым или мелкозернистым. В папиллярной цистаденоме в кистовидные полости выступают ветвящиеся сосочковые выросты, имеющие фиброзную основу и выстланные железистым эпителием. Паренхима в салюноклеточной аденоме представлена альвеолами, выстланными полигональной формы эпителиальными клетками со светлой ячеистой цитоплазмой, содержащей жировые включения. В оксифильной аденоме крупные, с четкими границами и как бы уплощенные клетки, складывающиеся в небольшие комплексы и узкие трабекулы, имеют мелкозернистую эозинфильную цитоплазму.

Аденолимфома — доброкачественная опухоль, состоящая из железистоподобных эпителиальных структур, расположенных в лимфоидной ткани, и локализуемая главным образом в околоушной слюнной железе и крайне редко — в подчелюстной, подъязычной и в малых слюнных железах, на твердом нёбе и в толще щеки. Поражает преимущественно мужчин пожилого возраста.

Первое время опухоль развивается незаметно и проявляется в виде безболезненного опухолевого узла, располагающегося в толще слюнной железы. Рост опухоли медленный. При этом периодически может возникать как бы толчкообразное увеличение опухоли с последующим уменьшением. Однако с каждым таким новым толчком масса опухоли непрерывно увеличивается.

Клинически при этом в толще железы определяется опухоль округлой или овальной, эластической или плотноэластической консистенции, иногда с флюктуацией, имеющая гладкую или умеренно бугристую поверхность с четкими контурами. Опухоль относительно подвижна, не спаяна с прилежащими тканями. Кожные покровы над ней в цвете не изменены, собираются в складку.

Регионарные лимфатические узлы не увеличены. Поражения лицевого нерва не наблюдается. Открывание рта не затруднено.

Сиалограмма характеризуется такой же картиной, которая имеет место при аденоме, и свидетельствует лишь о доброкачественном характере новообразования.

Микроскопически папиллярная цистаденолимфома состоит из множества кистозных полостей, в просветы которых выступают ветвящиеся сосочковые выросты, выстланные так же, как и стенки кист, железистым эпителием, располагающимся в два слоя: снаружи — кубическим, внутри — цилиндрическим. Строма опухоли состоит из лимфоидной ткани.

«Смешанная» опухоль является наиболее часто встречающимся новообразованием слюнных желез. Локализуется она главным образом в околоушной слюнной железе, значительно реже — в подчелюстной и малых слюнных железах и очень редко — в подъязычной. Опухоль имеет чрезвычайно разнообразное микроскопическое строение: наряду с эпителиальными структурами, в ней встречаются фиброзные, миксоматозные, жировые, хондроподобные, мышечные и даже костные образования, которые не имеют четких границ и постепенно переходят одно в другое.

«Смешанная» опухоль встречается у лиц разного возраста, чаще после 30 лет, преимущественно у женщин. В подавляющем большинстве случаев имеет доброкачественное клиническое течение, склонна к рецидивам и иногда к озлокачествлению. Развивается «смешанная» опухоль медленно и безболезненно. Лишь в некоторых случаях отмечается быстрый рост и в единичных случаях — появление незначительных болей неопределенного характера в области ее расположения.

Клинически «смешанная» опухоль представляет плотным или плотно-эластическим, подвижным, безболезненным образованием величиной от 3 до 5 см и более в диаметре, округлой или овоидной формы с гладкой или крупно-бугристой поверхностью, которое хорошо отграничено от прилегающих тканей железы. Кожные покровы над опухолью, как правило, не изменены. При небольших опухолях они легко собираются в складку. Сама опухоль обычно подвижна, хотя в глубине она бывает спаяна с подлежащими тканями. При значительных размерах опухоли она становится малоподвижной, кожа над ней натягивается, истончается.

Поражения лицевого нерва не отмечается. Увеличение регионарных лимфатических узлов не наблюдается. Открывание рта не затруднено.

При расположении опухоли на нёбе покрывающая ее слизистая оболочка также не изменяется. И лишь при больших размерах новообразования она оказывается натянутой и истонченной и имеет четкий рисунок сети кровеносных сосудов. Изъязвления опухоли обычно не наблюдаются.

На сиалограмме отмечается оттеснение опухолью протоков железы, а соответственно месту локализации опухоли проследивается зона просветления округлой формы. Оттесненные протоки, как правило, изменений не имеют (рис. 24). Подобная картина определяет только доброкачественность опухоли, но не дает возможности судить о морфологической структуре ее.

Диагноз, как правило, устанавливается на основании гистологического исследования. При гистологическом исследовании паренхима «смешанной» опухоли представляется в виде полей, тяжей и ячеек из плотно лежащих эпителиальных клеток. Попадают тяжи и скопления многослойного плоского неорогове-

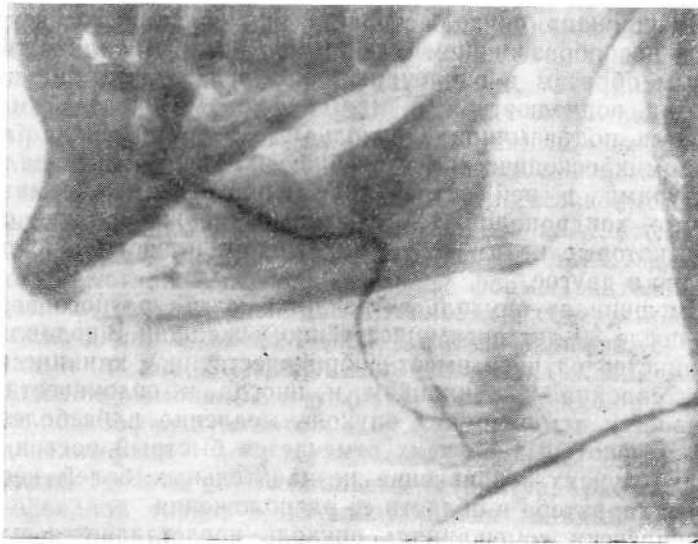


Рис. 24. Сиалограмма подчелюстной слюнной железы при смешанной опухоли (из работы Г. А. Васильева, В. В. Паникаровского, И. Ф. Ромачевой).

вающего и ороговевающего эпителия, иногда с наличием роговых «жемчужин». В опухолевой ткани выявляются также железистоподобные ходы, выстланные цилиндрическим эпителием, имеющие щелевидную или кистозно-расширенную форму просвета. Эпителиальные структуры постепенно переходят в миксомоподобные образования. При этом рыхло лежащие звездчатые клетки представляются погруженными в базофильное слизеподобное вещество. Миксомоподобные образования опухоли постепенно переходят в хондроподобные структуры, похожие на гиалиновый хрящ.

Строма опухоли состоит либо из узких, либо из широких прослоек фиброзной соединительной ткани, бедной сосудами. Иногда ^отмечаются включение в строму небольших участков жировой ткани и очаговые скопления лимфоцитов, встречаются и очаги обызвествления, изредка — небольшие участки костной ткани.

Мукоэпидермоидная опухоль представляет собой новообразование, эпителий которого обладает способностью через своеобразные промежуточные формы дифференцироваться как в слизистые бокаловидные, так и в обладающие эпидермоидными свойствами клетки. Подобные опухоли встречаются относительно не часто. Новообразование локализуется преимущественно в околоушной слюнной железе, реже в подчелюстной, подъязычной и в малых слюнных железах. Мукоэпидермоидная опухоль

возникает в любом возрасте (детском, среднем, пожилом), при этом в большинстве случаев протекает доброкачественно, но отмечаются случаи и злокачественного ее течения. По данным литературы, мукоэпидермоидные опухоли низкой степени злокачественности чаще поражают женщин и обычно встречаются в возрасте 40—50 лет, а опухоли высокой степени злокачественности отмечаются с одинаковой частотой у мужчин и женщин; почти половину этой группы больных составляют лица старше 50 лет [Васильев Г. А., Паникаровский В. В., Ромачева И. Ф., 1972]. Эти опухоли довольно часто рецидивируют, иногда дают метастазы.

На ранних стадиях развития мукоэпидермоидные опухоли протекают бессимптомно, но в некоторых случаях их появлению предшествуют невралгические боли.

При доброкачественном характере опухолевого процесса в слюнной железе определяется безболезненное новообразование величиной от 3 до 5 см в диаметре, имеющее плотную или плотноэластическую консистенцию, гладкую или бугристую поверхность. В том или ином участке опухоли может появиться флюктуация и даже сформироваться свищ, через который периодически выделяется прозрачная слизь. По достижении значительной величины опухоль спаивается с подлежащими тканями и кожными покровами, которые приобретают синюшно-багровую окраску и истончаются; на них проступают увеличенные сосуды.

Мукоэпидермоидные опухоли, развивающиеся из малых слюнных желез, чаще всего локализуются на нёбе. А. И. Протасевич, И. И. Гринцевич, Р. К. Колтун, Е. Ш. Магарилл (1974) наблюдали 10 больных с расположением этих опухолей по линии перехода твердого нёба в мягкое. Опухоли были размером от 2 до 4 см в диаметре, имели мелкобугристую поверхность, весьма плотную консистенцию, гораздо плотнее, чем встречающиеся в этой области «смешанные» опухоли, и при пальпации были умеренно болезненными. Истончения и изъязвления слизистой оболочки, покрывающей опухоль, они не наблюдали, хотя в литературе имеются указания на частые изъязвления этих опухолей, особенно при локализации их на языке и щеке.

Мукоэпидермоидные опухоли, проявляющие признаки злокачественного роста, быстро увеличиваются в размере и в ряде случаев сопровождаются болями. Они имеют бугристую поверхность, весьма твердую консистенцию, иногда напоминающую выраженный инфильтрат, но в некоторых случаях отмечается умеренная болезненность при пальпации. Часто опухоли изъязвляются; в ряде случаев сопровождаются парезом лицевого нерва, отмечаются метастазы в регионарные лимфатические узлы.

На сиалограммах при доброкачественном течении определяется округлая зона просветления без изменения ширины

оттесненных протоков железы. При инфильтрирующем росте протоки железы, примыкающие к опухоли, сужены и недостаточно проходимы для контраста.

Гистологическое исследование опухоли позволяет установить, что паренхима опухоли представлена эпителием различного строения, из которого сформированы поля, тяжи, железистоподобные образования и кисты. При этом паренхима состоит главным образом из слизистых бокаловидных и эпидермоидных клеток, похожих на таковые в шиповидном слое эпидермиса. Отмечаются также мелкие индифферентные клетки типа промежуточных и светлые клетки с прозрачной цитоплазмой.

В паренхиме опухоли с доброкачественным течением весьма много слизистых, эпидермоидных и светлых клеток. Строма мукоэпидермоидной опухоли состоит из хорошо развитой фиброзной ткани.

Доброкачественные опухоли неэпителиальной природы, по литературным данным, в слюнных железах встречаются редко. Из них соединительнотканые опухоли (ангиомы и миомы) локализуются главным образом в околоушной слюнной железе и крайне редко — в подчелюстной и подъязычной.

Ангиомы (гемангиомы, лимфангиомы, гемолимфангиомы) обычно встречаются у детей младшего возраста, но наблюдаются и у лиц среднего и пожилого возраста.

Клинически они ничем не отличаются от ангиом других локализаций. В области слюнной железы определяется образование без четких границ с окружающими тканями, мягкой или эластической консистенции, имеющее дольчатое строение, уменьшающееся при надавливании на него.

Липома может встречаться в любом возрасте, одинаково часто как у мужчин, так и у женщин. Она проявляется в виде опухолевого новообразования в слюнной железе округлой или округло-овальной формы, мягкоэластической консистенции, отграниченного от окружающих тканей.

Неврогенные опухоли (невринома, нейрофиброма) встречаются очень редко, главным образом в околоушной слюнной железе, и исходят из ветвей лицевого нерва. Они представляются в виде медленно увеличивающегося одиночного ограниченного узла, локализующегося в толще железы.

КЛИНИКА ЗЛОКАЧЕСТВЕННЫХ ОПУХОЛЕЙ СЛЮННЫХ ЖЕЛЕЗ

Из злокачественных опухолей эпителиальной природы в слюнных железах встречаются цилиндромы и рак.

Цилиндромы — опухоль, имеющая аденоматозно-альвеолярное (крибозное) строение паренхимы, возникающая в больших (околоушных, подчелюстных) и малых слюнных железах, оди-

наково часто как у мужчин, так и у женщин, преимущественно в возрасте старше 40 лет.

Опухоль в слюнных железах появляется незаметно и увеличивается постепенно, не вызывая вначале болевых ощущений. При этом она бывает четко отграничена от окружающих тканей и подвижна, но по мере дальнейшего развития постепенно спаивается с окружающими тканями, подвижность ее уменьшается, появляются боли.

Клинические проявления в ранней стадии заболевания характеризуются наличием в слюнной железе подвижного новообразования, эластической или плотноэластической консистенции с гладкой или умеренно бугристой поверхностью величиной от 2 до 4 см в диаметре, четко отграниченного от окружающих тканей. Кожные покровы или слизистая оболочка над опухолью не изменены и сохраняют нормальный цвет. Регионарные лимфатические узлы не увеличены. В более поздней стадии развития опухоли появляются признаки озлокачествления: она спаивается с прилежащими тканями и кожей или со слизистой оболочкой, четкость границ опухоли с окружающими тканями утрачивается, новообразование становится болезненным при пальпации. Иногда появляются увеличенные регионарные лимфатические узлы, а при расположении опухоли в околоушной слюнной железе — признаки поражения ветвей лицевого нерва.

Опухоль, исходящая из малых слюнных желез, в ряде случаев изъязвляется и при локализации на твердом небе разрушает небную пластинку, прорастая в верхнечелюстную пазуху, полость носа, носоглотку.

Злокачественность цилиндромы характеризуется их склонностью к прорастанию в соседние ткани, рецидивам и поздним метастазам в регионарные лимфатические узлы и отдаленные органы.

На сиалограмме устанавливается наличие опухолевого узла в виде зоны просветления, оттесняющего паренхиму железы. При этом в отличие от доброкачественных опухолей прилежащие к опухолевому узлу выводные протоки железы сдавливаются, просветы их сужаются, хотя контуры остаются ровными.

При гистологическом исследовании цилиндромы в препарате отмечается разрастание альвеол и трабекул малых эпителиальных клеток паренхимы, окруженных фиброзной тканью, составляющей строму опухоли. В альвеолах и трабекулах клетки паренхимы располагаются компактно, но чаще ограничивают многочисленные округлые полости, выполненные массами нитевидного слизистого или гомогенного гиалинового вещества (крибозно-альвеолярная структура). Мелкие скопления клеток выявляются главным образом в периферических отделах опухоли, где проявляется ее инфильтрирующий рост в прилежащие ткани. Местами слизистое вещество скапливается на

периферии опухолевых комплексов и трабекул, муфтообразно охватывая последние.

В некоторых опухолях отмечаются участки со значительно развитой гиалинизированной стромой, в которую внедрены небольшие группы опухолевых клеток.

Рак слюнных желез встречается чаще, чем другие злокачественные опухоли. Преимущественно поражаются околоушные, реже подчелюстные и очень редко — подъязычные слюнные железы. Возникновение раковых новообразований из малых слюнных желез наблюдается главным образом на небе. Г. А. Васильев, В. В. Паникаровский, И. Ф. Ромачева (1972) по частоте поражения раковыми новообразованиями ставят малые слюнные железы на второе место после околоушных. Раковые опухоли наблюдаются несколько чаще у женщин в возрасте старше 40 лет [Пачес А. И., 1971], но изредка встречаются и у детей.

Возникают раковые опухоли в слюнных железах незаметно, но у некоторых больных их появлению предшествует болевой симптом. На ранних стадиях клинические проявления заболевания сводятся к появлению в железе небольшого (2—3 см в диаметре) твердого, безболезненного, подвижного, новообразования. Регионарные лимфатические узлы при этом не увеличены. Поражения лицевого нерва обычно не наблюдается. По мере развития опухоли появляются боли, иррадиирующие по ходу ветвей тройничного нерва, интенсивность которых все время возрастает. Границы опухоли становятся менее четкими. У ряда больных уже в начальной стадии заболевания опухолевый узел не имеет четких границ и представляется в виде небольшого инфильтрата. Кожные покровы или слизистая оболочка над узлом инфильтрируются. При скirroзном раке околоушной железы в центре опухоли наблюдается втяжение кожных покровов, которые собираются в радиальные складки. Появляются метастазы в регионарные лимфатические узлы подчелюстной области и шеи.

В позднем периоде происходит дальнейшее увеличение опухоли с изъязвлением над ней кожи (слизистой оболочки) и прорастание ее в прилежащие мягкие и костные ткани. При локализации раковой опухоли в околоушной слюнной железе она прорастает в жевательные мышцы, ветви лицевого нерва, в ветвь нижней челюсти и приводит к ограничению открывания рта, параличу мимических мышц и разрушению ветви нижней челюсти. Опухоли, исходящие из малых слюнных желез твердого или мягкого неба, разрушают небную пластинку и распространяются в верхнечелюстную пазуху, полость носа.

Метастазы в регионарные лимфатические узлы подчелюстной области и шеи, бывшие до этого подвижными, спаиваются с подлежащими тканями, становятся бугристыми. Могут обна-

руживаться отдаленные метастазы в кости скелета, легкие, мозг печени и т. д.

На сиалограмме в области ракового новообразования определяется дефект заполнения ткани слюнной железы контрастом. Протоки железы на границе с новообразованием обрываются.

При гистологическом исследовании опухоли могут выявиться три основные формы рака: плоскоклеточный, цилиндриклеточный и недифференцированный.

Для плоскоклеточного рака характерно наличие скопления близко расположенных друг к другу плоских эпителиальных клеток и роговых жемчужин (ороговевающий рак).

Цилиндриклеточные формы рака, являющиеся аденокарциномами, характеризуются атипичными железистоподобными ходами с узкими просветами. В цистокарциноме просветы этих ходов кистозно расширены. В цистопиллярной аденокарциноме в просветы кистозных образований внедряются сосочковые выросты.

Солидный недифференцированный рак характеризуется образованием структур в виде альвеол, балок и тяжей. В центральных отделах опухоли встречаются очаги некроза.

Злокачественные опухоли неэпителиальной природы (саркомы) слюнных желез возникают значительно реже, чем эпителиальные (раки). Они обычно наблюдаются в среднем возрасте, но встречаются и у детей. Локализуются главным образом в околоушной, слюнной железе и крайне редко — в подчелюстной и подъязычной. Так же, как и раковая опухоль, саркома появляется незаметно и в начальной стадии представляется как нечетко ограниченный опухолевый узел, который быстро увеличивается в размере, спаивается с подлежащими тканями и прорастает в соседние ткани, вызывает боли и рано дает метастазы.

Сама опухоль имеет округлую или неправильную форму, умеренно твердую или твердую консистенцию, неподвижна, покрыта нормальной, несколько бледноватой кожей. При локализации саркомы в околоушной слюнной железе она, прорастая ветви лицевого нерва и жевательные мышцы, может привести к параличу мимических мышц и ограничению открывания рта.

По гистологическому строению выделяются следующие типы саркомы слюнных желез: фибросаркома, веретенноклеточная саркома, полиморфно- и крупноклеточная саркома, круглоклеточная саркома, лимфосаркома, телеангиэктатическая саркома, периваскулярная саркома.

ДИФФЕРЕНЦИАЛЬНАЯ ДИАГНОСТИКА

Дифференциальная диагностика опухолей слюнных желез достаточно сложна, так как эти опухоли по клиническому течению очень сходны. Об этом свидетельствуют данные многих авторов [Клементов А. В., 1968; Кривоуцкая Е. Г., 1974;

Пачес А. И., 1968, и др.]. Между тем дооперационная диагностика их крайне важна в том отношении, что в зависимости от характера опухоли осуществляется соответствующее лечение. Поэтому на основании клинических и других методов исследования необходимо прежде всего решить два вопроса: 1) найти различительные признаки доброкачественных опухолей от злокачественных и 2) установить симптомы, отличающие злокачественную опухоль от хронического воспалительного процесса слюнных желез.

Необходимость дифференциальной диагностики доброкачественных опухолей со злокачественными обуславливается некоторыми сходными их клиническими проявлениями, главным образом в начальной стадии развития. Достаточно хорошо известно, что доброкачественные и злокачественные опухоли вначале появляются в виде безболезненного, плотного подвижного опухолевого узла в железе.

Отличие доброкачественных опухолей от злокачественных заключается в том, что доброкачественные опухоли растут медленно, более при этом, как правило, не возникает. Поражения лицевого нерва и парез мимических мышц лица не наблюдаются. Поверхность опухоли обычно гладкая или крупнобугристая, границы с окружающими тканями четкие. При пальпации она смещается. Из протока выделяется прозрачная слюна в достаточном количестве. Увеличения регионарных лимфатических узлов не имеется. На сиалограмме определяется зона просветления округлой формы, соответствующая размерам опухоли. Оттесненные опухолью протоки железы, как правило, не изменены.

Злокачественные же опухоли растут довольно быстро, сопровождаются болями. При расположении злокачественной опухоли в околоушной слюнной железе могут наблюдаться признаки поражения лицевого нерва, парез или паралич мимических мышц. Опухоль имеет плотную консистенцию, чаще мелкобугристую поверхность. За счет инфильтрирующего роста границы опухоли выражены нечетко, подвижность ограничена. Наряду с появлением сухости во рту, больные могут отмечать появление кровянистых выделений из выводного протока пораженной опухолью процессом околоушной слюнной железы [Криволуцкая Е. Г., 1974]. Определяется увеличение регионарных лимфатических узлов. На сиалограмме видны дефект заполнения железы контрастным веществом за счет разрушения железистой ткани и нарушения проходимости протоков.

Дифференциальная диагностика в дооперационном периоде различных по гистологической структуре доброкачественных опухолей слюнных желез на основании клинических признаков, данных контрастной рентгенографии и цитологического исследования пунктатов сложна, да она и не имеет особо важного значения в дооперационном периоде, так как лечение при-

доброкачественных опухолях любого гистогенеза состоит в их хирургическом удалении. Окончательный диагноз устанавливается после операции на основании гистологического исследования.

Дифференциальная диагностика злокачественных опухолей слюнных желез с хроническими неспецифическими процессами необходима из-за наличия таких общих симптомов, присущих обоим процессам, как инфильтрация тканей слюнной железы с увеличением ее объема.

Отличие злокачественных опухолей слюнных желез от хронических воспалительных процессов в том, что последние, являясь неспецифическими воспалительными заболеваниями, имеют длительное течение и характеризуются периодически появляющейся припухлостью с обратным ее развитием, а также выделением из протока железы гноя (при паренхиматозном сиалоадените), с уменьшением выделения чистой слюны, вплоть до полного прекращения (при интерстициальном хроническом паротите).

Боли при хронических неспецифических воспалениях могут возникать только в стадии обострения. Поражения лицевого нерва и паралич мимических мышц не наблюдаются. Регионарные лимфатические узлы могут быть увеличены, но при этом они имеют овоидную форму, эластичную консистенцию, болезненны при пальпации. На сиалограмме отмечаются изменения, характерные для указанных выше неспецифических воспалительных процессов, которые отличаются от изменений, имеющих место при злокачественных опухолях.

ЗАКЛЮЧЕНИЕ

Заканчивая книгу, посвященную дифференциальной диагностике хирургических заболеваний челюстно-лицевой области, следует добавить, что она была задумана и написана с целью оказания помощи молодым врачам-стоматологам при диагностике болезней этого профиля.

В настоящей работе автор стремился подчеркнуть, что диагностика, в том числе и дифференциальная, — сложный многоэтапный процесс, и установление истинного диагноза болезни наиболее вероятно при соблюдении следующих основных условий: 1) тщательного исследования больного с целью выявления наибольшего количества симптомов; 2) полного учета и классификации симптомов по их познавательной ценности; 3) подробной сравнительной оценки выявленных симптомов у исследуемого больного с симптомами, характеризующими подозреваемое заболевание.

Рассматривая более подробно перечисленные выше условия, нужно в первую очередь отметить важность тщательного исследования больного. При этом большое значение должно быть придано сбору анамнеза. Как подчеркивают Н. М. Михельсон и Л. О. Варшавский (1955), при этом врач ни на минуту не должен забывать самого больного как личность, как человека. Как личность больной имеет сложный субъективный мир, на который болезнь накладывает определенный отпечаток. Ощущения и переживания больного во многих случаях содержат незаменимую и самую раннюю информацию о патологических процессах, развертывающихся в организме. Для врача представляет большую сложность овладение искусством сбора анамнеза и интерпретации жалоб больного. Расспрашивать следует так, чтобы выяснить характер перенесенных заболеваний, все детали развития настоящего заболевания, не упуская малейших подробностей, которые при дальнейшем рассмотрении могут приобрести неопределимое значение. Вместе с этим следует соблюдать все правила деонтологии, особенно когда у больного подозревается наличие злокачественной опухоли. Естественно, больной не должен знать о подозрении врача, так как в силу бытующего среди большинства населения мнения диагноз «рак» равносителен смертному приговору [Рузин Г. П. и др., 1981].

Особо внимательного отношения требуют дети. Во время исследования по отношению к ним следует проявить доброжелательность, дружеское внимание. Если врач к каждому больному ребенку будет относиться как к своему, родному, это в большой степени явится залогом успеха, подчеркивают указанные выше авторы.

Наряду с расспросом, также очень важно детальное обследование больного физикальными методами (внешний осмотр, пальпация, аускультация) — как органов лица, челюстей, полости рта, так и других органов и систем. Такое обследование необходимо для выяснения интеркуррентных заболеваний, которые могут сопутствовать болезням челюстно-лицевой области. С другой стороны, поражения зубов, слизистой оболочки полости рта, инфекционно-воспалительные процессы челюстно-лицевой области могут обусловить возникновение или неблагоприятно отразиться на течении заболеваний других органов и систем.

Обследование стационарных больных следует производить в перевязочной. При обследовании, кроме физикальных методов, в полной мере должны применяться лабораторные, рентгенологические, радиологические, патогистологические и другие методы исследования, необходимые для выяснения наиболее важных симптомов.

Только собрав достаточное количество симптомов, можно приступить к полному их учету, который предусматривает определение главных, ведущих симптомов, выделение из них наиболее характерных специфических и даже патогномичных.

Разделив симптомы по их познавательной ценности, следует приступить к сравнению отдельных признаков, выявленных у больного, с комплексом симптомов, характеризующих подозреваемую болезнь.

Причины диагностических ошибок можно разделить на объективные и субъективные. Объективными причинами ошибок в диагностике служат отсутствие достаточно полных данных о ряде заболеваний и малая информативность методов исследования некоторых органов и систем организма. Субъективными причинами диагностических ошибок являются: 1) невнимательное, поверхностное, поспешное и непоследовательное обследование больного; 2) невысокий уровень теоретической подготовки врача, отставание от достижений современной клинической медицины, недостаточная широта клинического кругозора.

Поэтому для предупреждения диагностических ошибок молодому врачу следует прежде всего хорошо изучить клиническое течение различных заболеваний челюстно-лицевой области по литературным данным, тщательно анализировать каждое наблюдение из личной, пусть пока еще и небогатой практики, никогда не избегать из самолюбия или боязни показать соб-

ственную неосведомленность советов товарищей по специальности, особенно имеющих большой опыт работы.

Все это, в конечном счете, должно служить интересам больного.

Подводя итоги, следует отметить, что при работе над настоящей книгой автор ставил целью, не претендуя на исчерпывающее изложение, последовательно описать те характерные симптомы, которые свойственны рассмотренным заболеваниям.

Приведенная в книге симптоматика в определенной степени позволяет избрать путь для установления диагноза, но само установление правильного диагноза возможно лишь при умении получить истинную исходную информацию о состоянии организма больного и пораженного органа, а также правильно ее оценить и обобщить.

СПИСОК ЛИТЕРАТУРЫ

- Александров Н. М.* Злокачественные опухоли верхней челюсти. — В кн.: Лечение злокачественных опухолей челюстно-лицевой области. М., 1978.
- Аснин Д. И.* Иммунодиагностика актиномикоза. М., 1956.
- Балон Л. Р.* Анализ диагностических ошибок при актиномикотической болезни шейно-лицевой области. — В кн.: Сборник работ кафедры хирургической стоматологии I ЛМИ. Л., 1958, с. 89—94.
- Вернадский Ю. И.* Основы хирургической стоматологии. Киев, 1970.
- Бердыган К- И.* Комплексные методы лечения актиномикоза челюстно-лицевой области и шеи и их отдаленные результаты. Автореф. дисс. докт. Л., 1958.
- Биберман Я- М.* Острые гнойные одонтогенные периоститы челюстей. Автореф. дисс. канд. М., 1963.
- Брандсбург Б. Б.* Хирургические методы лечения заболеваний челюстей. Харьков, 1931.
- Васильев Г. А.* О классификации одонтогенных воспалительных заболеваний челюстей. — Стоматология, 1953, № 1, с. 28.
- Васильев Г. А.* Специфические воспалительные процессы челюстно-лицевой области. — В кн.: А. И. Евдокимов и Г. А. Васильев. Хирургическая стоматология. М., 1964.
- Васильев Г. А.* Одонтогенные гаймориты. — В кн.: Руководство по хирургической стоматологии. Под ред. Г. А. Васильева и И. М. Старобинского. М., 1972.
- Васильев Г. А.* Периодонтит, периостит, остеомиелит челюстей. — В кн.: Руководство по хирургической стоматологии. М., 1972, с. 119—161.
- Васильев Г. А., Паникаровский В. В., Ромачева И. Ф.* Заболевания и повреждения слюнных желез. — В кн.: Руководство по хирургической стоматологии. Под ред. Г. А. Васильева и И. М. Старобинского. М., 1972.
- Васильев Г. А., Робустова Т. Г.* Актиномикоз челюстно-лицевой области и шеи. — В кн.: Руководство по хирургической стоматологии. Под ред. Г. А. Васильева и И. М. Старобинского. М., 1972.
- Василенко В. Х. и др.* Пропедевтика внутренних болезней. М., 1974.
- Василенко В. Х., Алексеев Г. И., Жмуркин В. П.* Диагностика. — БМЭ, т. 7, изд. 3, 1977, с. 245.
- Вайсблат С. Н.* Гнойные остеомиелиты челюстей. Киев, 1938.
- Верлоцкий А. Е.* Хирургическая стоматология. М., 1945.
- Виноградова Т. П.* Опухоли костей. — В кн.: Многотомное руководство по патологической анатомии. М., 1962, т. 6, с. 185.
- Войно-Ясенецкий В. Ф.* Очерки гнойной хирургии. М., 1946.
- Гиляровский С. А., Тарасов К. Е.* Диалектический материализм и медицинская диагностика. М., 1973.
- Груздев Н. А.* Острая одонтогенная инфекция. М., 1978.
- Дубов М. Д.* К современному состоянию вопроса о лечении одонтогенных воспалительных заболеваний челюстей. — Стоматология, 1961, № 2, с. 27.
- Евдокимов А. И., Лукомский И. Г., Старобинский И. М.* Хирургическая стоматология. М., 1950.
- Евдокимов А. И.* Воспалительные процессы челюстно-лицевой области. М., 1958.
- Ермолаев И. И.* Одонтогенные опухоли и опухолеподобные образования. Автореф. дисс. докт. М., 1964.
- Ермолаев И. И.* Частота заболеваемости злокачественными опухолями челюстно-лицевой области. — В кн.: Лечение злокачественных опухолей челюстно-лицевой области. М., 1978.
- Ермолаев И. И.* Систематизация опухолей челюстно-лицевой области. — В кн.: Лечение злокачественных опухолей челюстно-лицевой области. М., 1978.

- Ермолаев И. #., Воробьев Ю. И.* Злокачественные опухоли слизистой оболочки полости рта. — В кн.: Лечение злокачественных опухолей челюстно-лицевой области. М., 1978.
- Ермолаев И. И., Ланюк Е. В.* Одонтогенные опухоли и опухолеподобные образования. — В кн.: Руководство по хирургической стоматологии. Под ред. Г. А. Васильева и И. М. Старобинского. М., 1972, с. 359—378.
- Ермолаев И. И., Колесов А. А., Горбушина П. М.* Новообразования лица и челюстно-лицевой области. — В кн.: Руководство по хирургической стоматологии. Под ред. Г. А. Васильева, И. М. Старобинского. М., 1972, с. 337—391.
- Зедгендзе Г. А.* Рентгенодиагностика заболеваний слюнных желез. Л., 1953.
- Катеров В. И.* Введение во врачебно-клиническую практику. Казань, 1960.
- Классификация* опухолей слюнных желез/Авт.: В. В. Паникаровский, А. И. Пачес, И. И. Ермолаев и др. — Стоматология, 1971, № 6.
- Классификация* злокачественных опухолей по системе TNM (Методические указания). Л., 1974.
- Клементов А. В.* Слюннокаменная болезнь. Л., 1960.
- Клементов А. В.* Паротиты. Калининград, 1967.
- Клементов А. В.* Злокачественные опухоли слюнных желез. — В кн.: Вопросы челюстно-лицевой хирургии и травматологии. Сб. трудов ВМА им. С. М. Кирова. Т. 182. Л., 1968, с. 131—139.
- Клементов А. В.* Заболевания и повреждения слюнных желез. Автореф. дисс. локт. Л., 1970.
- Козлов В. А., Знаменский В. И., Ярчук Н. И. и др.* Значение местных признаков в диагностике гнойных околочелюстных флегмон одонтогенного происхождения. Комплексное лечение детей с врожденными расщелинами неба. Учебное пособие. Л., 1978.
- Колодкин А. В.* Микрофлора при околочелюстных флегмонах и чувствительность ее к антибиотикам. — Стоматология, 1971, № 2, с. 86—87.
- Криволицкая Е. Г., Сакович А. А.* К дифференциальной диагностике злокачественных образований и хронических неспецифических заболеваний околоушных слюнных желез. — В кн.: Опухоли челюстно-лицевой области. Под ред. В. А. Дунаевского. Л., 1974, с. 121—123.
- Лимберг А. А.* Проблема острой одонтогенной инфекции с ранней диагностикой и ранним оперативным вмешательством. — В кн.: Современные проблемы стоматологии. Л.; М., 1935, с. 221.
- Минденбаум Л. М.* Патогенез и терапия перимандибулярных флегмон. — В кн.: Труды III Всесоюз. одонтологического съезда. М., 1929.
- Лукомский И. Г.* Одонтогенные остеомиелиты челюстей. М., 1929.
- Лукомский И. Г.* Лекции по частной патологии и терапии болезни зубов. М., 1936.
- Лукомский И. Г.* Болезни зубов и полости рта. М., 1949.
- Лукомский И. Г.* Остеомиелиты челюстей. — В кн.: Хирургическая стоматология. М., 1950.
- Лукомский И. Г.* Одонтогенные гаймориты. — В кн.: Хирургическая стоматология. М., 1950.
- Лукомский И. Г.* Болезни слюнных желез. — В кн.: Хирургическая стоматология. М., 1950, с. 374—389.
- Лукьяненко В. И.* Остеомиелиты челюстей, их профилактика и лечение. Л., 1968.
- Львов П. П.* Одонтогенные остеомиелиты челюстей. — Труды 3-го Всесоюз. одонтологического съезда. Л., 1929, с. 260.
- Магид Е. А.* Затрудненное прорезывание нижнего зуба мудрости и связанные с ним осложнения. Автореф. дисс. канд., 1963.
- Медведева А. Ф.* С-реактивный белок при одонтогенных остеомиелитах. — Стоматология, 1965, № 1, с. 40—50.
- Международная* гистологическая классификация опухолей. М., 1969, № 3.
- Международная* гистологическая классификация опухолей. М., 1971, № 4.
- Международная* гистологическая классификация опухолей. М., 1971, № 5.
- Международная* гистологическая классификация опухолей. М., 1971, № 6.
- Международная* гистологическая классификация опухолей. М., 1971, № 7.
- Минскер О. Б.* Значение иммунодиагностики в распознавании шейно-лицевого актиномикоза. — Клини. мел., 1963, № 6, с. 135—139.
- Михельсон Н. М., Варшавский Л. О.* Дифференциальная диагностика злокачественных опухолей челюстей. М., 1955.
- Орлов В. С.* Два случая злокачественного превращения боковой кисты шеи. — В кн.: Опухоли челюстно-лицевой области. Под ред. В. А. Дунаевского. Л., 1974, с. 175—177.
- Паникаровский В. В.* Новообразование слюнных желез. Автореф. дисс. докт. Т. 1—2. М., 1963.
- Пачес А. И.* Опухоли головы и шеи. М., 1971.
- Пачес А. И.* Лечение опухолей околоушной слюнной железы. М., 1968.
- Петросов Ю. А.* Дифференциальная диагностика заболеваний височно-нижнечелюстного сустава. — Стоматология, 1977, № 6, с. 37—39.
- Попов А. С., Кондратьев В. Г.* Очерки методологии клинического мышления. Л., 1972.
- Протасевич А. И., Гринцевич И. И., Колтун Р. К. и др.* Мукоэпидермальные опухоли малых слюнных желез. — В кн.: Опухоли челюстно-лицевой области. Под ред. В. А. Дунаевского. Л., 1974, с. 153.
- Рабинович Л. М.* Одонтогенная подкожная гранулема лица. Л., 1967.
- Рейнберг Г. А.* Методика диагноза. М., 1951.
- Рогинский В. В., Колесов А. А., Воробьев Ю. И. и др.* Гемангиомы челюстных костей у детей. — Стоматология, 1979, № 6, с. 21—24.
- Робустова Т. Г.* Актиномикоз челюстно-лицевой области и шеи. М., 1966.
- Ромачева И. Ф.* Воспалительные заболевания слюнных желез. — В кн.: Теория и практика стоматологии. М., 1967.
- Рыбкинд А. В., Колесов А. А.* Эпулис. БМЭ, т. 35, 1964, с. 714—720.
- Сборник* инструкций по вопросам организации онкологической помощи, профилактики, диагностики и лечения злокачественных опухолей и предопухолевых заболеваний. М., 1956.
- Симельсон Е. Б.* Одонтогенные остеомиелиты челюстей по материалам стационара за 1928—1932 гг. — В кн.: Современные проблемы стоматологии. Л.; М., 1935, с. 290.
- Солнцев А. М.* Опыт хирургического лечения одонтогенных гайморитов. — В кн.: Проблемы стоматологии, т. VI, Киев, 1962, с. 223—230.
- Солнцев А. М.* Остеомиелит челюстей. Киев, 1970.
- Соловьев М. М.* Некоторые вопросы патогенеза, клиники и лечения одонтогенных воспалительных заболеваний челюстно-лицевой области. Автореф. дисс. докт. Л., 1969.
- Соловьев М. М., Худояров И.* Одонтогенные воспалительные заболевания челюстей и прилежащих тканей. Ташкент, 1979.
- Степанов Р. С.* Клиника, морфологическое исследование и лечение эпюлисов. — В кн.: Труды Кубанского мед. ин-та, т. XVI, Краснодар, 1958, с. 168—173.
- Сутеев Г. О.* Актиномикоз. М., 1951.
- Уваров В. М.* Клиника и лечение одонтогенных остеомиелитов челюстей. Л., 1956.
- Уваров В. М.* Одонтогенные воспалительные процессы. Л., 1971.
- Угулава С. Н.* Слюннокаменная болезнь. Севастополь, 1960.
- Фабрикант М. Б.* Околочелюстные флегмоны и их влияние на организм. — Новый хир. архив, т. 34, кн. 1—2, 1935.
- Фабрикант М. Б.* Новообразования челюстно-лицевой области. — В кн.: Хирургическая стоматология. М., 1950, с. 274—304.
- Хегелин Р.* Дифференциальная диагностика внутренних болезней. М., 1965, с. 49.
- Холдин С. А.* Гемангиомы и их лечение. Л., 1935.
- Шаргородский А. Г.* Руководство к практическим занятиям по хирургической стоматологии. М., 1976.
- Шкляр Б. С.* Диагностика внутренних болезней. Киев, 1951.
- Эпштейн Я. З.* Иммунологические сдвиги и реактивность организма при одонтогенных остеомиелитах челюстей. — Стоматология, 1966, № 1, с. 42—45.

ОГЛАВЛЕНИЕ	
Предисловие	3
Глава 1. Основные принципы диагностики хирургических болезней челюстно-лицевой области (совместно с А. С. Поповым)	5
Глава 2. Обследование больного с хирургической патологией челюстно-лицевой области	25
Специальные методы исследования	36
Электроодонтодиагностика	—
Рентгенография	37
Радиологическое исследование	38
Морфологическое исследование	—
Глава 3. Клиника и дифференциальная диагностика периодонтитов, периоститов, остеомиелитов	40
Периодонтиты	41
Клиника острого и обострившегося хронического периодонтита	—
Дифференциальная диагностика острых и обострившихся хронических периодонтитов	42
Клиника хронических периодонтитов	44
Дифференциальная диагностика хронических форм периодонтитов	45
Острый гнойный периостит челюстей	46
Клиника острого гнойного периостита	47
Дифференциальная диагностика острого гнойного периостита	51
Одонтогенный остеомиелит челюстей	53
Клиника острого одонтогенного остеомиелита	57
Общие проявления острого одонтогенного остеомиелита	60
Дифференциальная диагностика	64
Клиника подострого и хронического остеомиелита	67
Дифференциальная диагностика	71
Глава 4. Клиника и дифференциальная диагностика флегмон и абсцессов челюстно-лицевой области	73
Клиника флегмон	76
Клиника одонтогенных флегмон	—
Клиника остеофлегмон	78
Клиника аденофлегмон	—
Дифференциальная диагностика	79
Клинические проявления и дифференциальная диагностика отдельных форм одонтогенных флегмон	82
Флегмоны, располагающиеся около верхней челюсти	84
Флегмоны, располагающиеся около нижней челюсти	89
Флегмоны дна полости рта	92
Дифференциальная диагностика одонтогенных флегмон с другими заболеваниями	95

Клиника одонтогенных абсцессов и их дифференциальная диагностика с одонтогенными флегмонами	97
Клинические проявления и дифференциальная диагностика отдельных форм одонтогенных абсцессов	98
Дифференциальная диагностика одонтогенных абсцессов с другими заболеваниями	100

Глава 5. Клиника и дифференциальная диагностика других одонтогенных воспалительных заболеваний (затрудненного прорезывания зубов мудрости, одонтогенного воспаления верхнечелюстной пазухи, лимфаденита подчелюстной области и шеи)	102
Затрудненное прорезывание зубов мудрости	—
Клиника перикоронарита	103
Клиника ретромолярного периостита	—
Особенности клинического течения ретромолярного остеомиелита	104
Дифференциальная диагностика	105
Одонтогенные воспаления верхнечелюстных пазух	—
Клиника острых одонтогенных воспалений верхнечелюстной пазухи	107
Клиника хронических одонтогенных воспалений верхнечелюстной пазухи	108
Дифференциальная диагностика	—
Воспалительные заболевания лимфатических узлов подчелюстной области и шеи	113
Клиника неспецифических лимфаденитов	114
Дифференциальная диагностика	115
Глава 6. Клиника и дифференциальная диагностика специфических воспалительных процессов челюстно-лицевой области	119
Актиномикоз челюстно-лицевой области	—
Клиника актиномикоза	120
Дифференциальная диагностика	125
Туберкулезные поражения челюстей и органов полости рта	128
Клиника туберкулезных поражений челюстей	—
Клиника туберкулезных поражений слизистой оболочки органов полости рта	131
Дифференциальная диагностика	132
Сифилитические поражения челюстей и органов полости рта	136
Клиника сифилитических поражений челюстей	—
Клиника сифилитических поражений органов полости рта	138
Дифференциальная диагностика	139
Глава 7. Клиника и дифференциальная диагностика воспалительных, системных заболеваний слюнных желез и слюнно-каменной болезни	142
Клиника сиалоаденита вирусного происхождения — эпидемического паротита (свинки)	143
Дифференциальная диагностика	145
Клиника острого неспецифического сиалоаденита	146
Дифференциальная диагностика	148
Хронические неспецифические сиалоадениты	150
Клиника хронического паренхиматозного сиалоаденита	—
Дифференциальная диагностика	152
Клиника хронического интерстициального сиалоаденита	154
Дифференциальная диагностика	156
Клиника хронического сиалодохита	159
Дифференциальная диагностика	—
Сиалоадениты специфические	160
Клиника актиномикоза слюнных желез	—

Дифференциальная диагностика	161
Клиника туберкулеза слюнных желез	162
Дифференциальная диагностика	163
Клиника сифилиса слюнных желез	164
Дифференциальная диагностика	165
Системные заболевания слюнных желез	—
Клиника болезни Микулича	—
Дифференциальная диагностика	166
Клиника синдрома Шегрена	—
Дифференциальная диагностика	167
Клиника сиалоаденитов, вызванных внедрением инородных тел в протоки желез	168
Дифференциальная диагностика	169
Клиника калькулезных сиалоаденитов (слюннокаменной болезни)	170
Дифференциальная диагностика	172
Глава 8. Клиника и дифференциальная диагностика заболеваний височно-нижнечелюстного сустава	174
Клиника инфекционного неспецифического височно-нижнечелюстного артрита	175
Дифференциальная диагностика	177
Клиника инфекционных специфических височно-нижнечелюстных артритов	179
Дифференциальная диагностика	180
Клиника травматических височно-нижнечелюстных артритов	181
Дифференциальная диагностика	—
Клиника височно-нижнечелюстных артрозов (неинфекционных дистрофических артритов)	182
Дифференциальная диагностика	183
Клиника анкилоза височно-нижнечелюстного сустава	184
Дифференциальная диагностика	186
Глава 9. Клиника и дифференциальная диагностика доброкачественных опухолей и опухолеподобных образований органов полости рта, челюстей, мягких тканей лица и шеи	188
Клиника доброкачественных опухолей и опухолеподобных образований органов полости рта, мягких тканей лица и шеи	189
Дифференциальная диагностика	195
Клиника доброкачественных опухолей и опухолеподобных образований челюстей	198
Дифференциальная диагностика	211
Глава 10. Клиника и дифференциальная диагностика злокачественных новообразований органов полости рта и челюстей	217
Клиника рака губы и органов полости рта	—
Дифференциальная диагностика	221
Клиника рака нижней челюсти	225
Дифференциальная диагностика	227
Клиника рака верхней челюсти	231
Дифференциальная диагностика	234
Клиника злокачественных опухолей челюстей неэпителиальной природы (сарком)	238
Дифференциальная диагностика	241
Глава 11. Клиника и дифференциальная диагностика доброкачественных и злокачественных опухолей слюнных желез	242
Клиника доброкачественных опухолей слюнных желез	243
Клиника злокачественных опухолей слюнных желез	248
Дифференциальная диагностика	251
Заключение	254
Список литературы	257

ИВАН НИКОЛАЕВИЧ МУКОВОЗОВ

*Дифференциальная
диагностика
хирургических
заболеваний
челюстно-лицевой
области*

*Редактор М. М. Соловьев
Художественный редактор И. Д. Наумова
Переплет художника В. В. Белякова
Технический редактор Т. И. Бугрова
Корректор Р. И. Гольдина*

ИБ № 2568

Сдано в набор 22.07.81. Подписано в печать 05.02.82. М-34324. Формат бумаги 60X90>/4.
Бумага типографская № 1. Гарнитура литературная. Печать высокая. Уел печ. л. 1(55).
Усл. кр.-отт. 16,5. Уч.-изд. л. 17,88. Тираж 11 000 экз. Заказ № 1218

Ордена Трудового Красного Знамени издательство „Медицина“, Ленинградское отделение
191104, Ленинград, ул. Некрасова, д. 10.

Отпечатано в Ленинградской типографии № 8 ордена Трудового Красного Знамени Ленинградского объединения «Техническая книга» им. Евгении Соколовой Союзполиграфпрома при Государственном комитете СССР по делам издательств, полиграфии и книжной торговли. 19000, г. Ленинград, Прачечный переулок, 6, с матриц Ленинградской типографии № 2 головного предприятия ордена Трудового Красного Знамени Ленинградского объединения «Техническая книга» им. Евгении Соколовой Союзполиграфпрома при Государственном комитете СССР по делам издательств, полиграфии и книжной торговли.
198052, г. Ленинград, Л-52. Измайловский проспект, 29.

ВЫХОДИТ В СВЕТ В 1982 ГОДУ

Горбашко А. И. Диагностика и лечение кровопотери: (Руководство для врачей).— Л.: Медицина,— 15 л.

Руководство посвящено актуальной проблеме диагностики и лечения кровопотери, возникающей при ранениях, повреждениях и различных заболеваниях. Представлены новые сведения о патогенезе кровопотери, развитии патологических и компенсаторных реакций организма, перераспределения регионарных потоков и объемов крови. Изложены данные клинических, лабораторных и инструментальных методов диагностики кровопотери и технические аспекты определения объема циркулирующей крови и ее компонентов. Содержатся сведения об операционной кровопотере и патологическом депонировании крови. Приведены способы лечения кровопотери и их патогенетическое обоснование, методики расчетов и коррекции объема циркулирующей крови и ее компонентов и других показателей гомеостаза. Рассматриваются реанимационные мероприятия на догоспитальном этапе, в стационаре и непосредственные результаты лечения кровопотери.

Книга рассчитана на хирургов, гинекологов, реаниматологов.