

617.434.6

В 27

В.ВЕЛИЧЕНКО

ЗАМЕЩЕНИЕ  
ДЕФЕКТОВ  
ТОЛСТОЙ  
И ПРЯМОЙ  
КИШОК  
ИЛЕОТРАНС-  
ПЛАНТАТОМ

В. М. ВЕЛИЧЕНКО, профессор

ЗАМЕЩЕНИЕ  
ДЕФЕКТОВ  
ТОЛСТОЙ  
И ПРЯМОЙ  
КИШОК  
ИЛЕОТРАНС-  
ПЛАНТАТОМ

УДК 616.345-089:616.352-089.814

616B3 + 617.04  
В 27

На основании изучения отечественной и зарубежной литературы в монографии излагается история развития илеоколопластики и илео-ректопластики.

Физиологические и морфологические исследования, произведенные автором в эксперименте на животных, обосновывают возможность применения указанных восстановительных операций в клинике. Обе операции с успехом выполнены у больных.

Большой экспериментальный материал и клинический опыт позволили автору сделать ряд важных теоретических обобщений и дать полезные практические советы.

Книга рассчитана на хирургов. Она должна заинтересовать также патофизиологов и морфологов.

**Чем полнее будет проделан опыт на животном, тем менее часто придется больным быть в положении опытных объектов со всеми печальными последствиями.**

**И. П. Павлов**

## ВВЕДЕНИЕ

Пересадка тканей и органов занимает значительное место в современной хирургии. И без преувеличения можно сказать, что хирургия будущего—это прежде всего восстановительные и пластические операции.

Конструктивные операции при создании искусственных пищевода, желудка, влагалища, мочеточников и мочевого пузыря убедительно показывают замечательные пластические свойства тонкой кишки. Эти операции прочно вошли в практику восстановительной хирургии. В связи с этим вызывает недоумение факт явного отставания разработки и комплексного изучения такого важного раздела хирургии, каким является замещение толстой и прямой кишок илеотрансплантатом.

Поражение сигмовидной кишки злокачественными опухолями, гангрена ее, хронические воспаления, наконец, обширные ранения вынуждают хирургов производить расширенные оперативные вмешательства с оставлением значительного дефекта в толстой кишке и наложением противоестественного заднего прохода. Ликвидация последнего у некоторых больных сопряжена с большими трудностями, так как восстановить непре-

рывность кишечной трубки, даже при широкой мобилизации проксимального отдела толстой кишки, не всегда возможно. В таких случаях с успехом может быть применена илеоколопластика.

При оперативном лечении некоторых заболеваний прямой кишки (рак, полипоз, язвенный проктocolит) нередко приходится удалять не только прямую, но и сигмовидную кишку и заканчивать операцию наложением искусственного заднепроходного отверстия. Безусловно, такие больные скорее будут соглашаться на операцию, если хирург сохранит им естественный акт дефекации. Поэтому в случаях, когда сигмовидная кишка непригодна для низведения, может быть применена илеоректопластика.

Идея энтероколопластики впервые была высказана Nicoladoni (1887). Первая операция на животном была выполнена Crespi (1888), а у человека — Vignolo (1910). Илеоколопластику у больных с успехом произвели Finsterer (1917, 1954), Stone (1928), Quenu (1931), Б. А. Александров (1943), М. К. Чачава (1945) и другие хирурги. Однако сложность вмешательства, неясность физиологической и морфологической полноценности илеотрансплантата резко ограничивали применение этой операции.

До сего времени отдельные клиницисты и экспериментаторы занимались главным образом изучением анатомических особенностей и методики операции. Так, известны следующие варианты илеоколопластики: пять этапов (Vignolo, 1910), три этапа (А. В. Мельников, 1929), два этапа (Micheli et Santi, 1891; Reichel, 1910); один этап (Finsterer, 1953; А. К. Эристави, 1957; И. Е. Виноградов, 1958; Н. П. Шостя и Б. Е. Стрельников, 1959; В. И. Юхтин, 1961). Однако эти методики, как мы увидим дальше, страдают существенными недостатками и могут быть улучшены.

Некоторые авторы (Kok и. Harreveld, 1932) пытались изучить особенности морфологической перестройки слизистой трансплантата, но безуспешно. Только Haberland (1934) и Г. С. Левин (1939) доказали наличие морфологической перестройки в еюнотрансплантате, использованном для замещения дефекта в толстой кишке. Но в литературе нет сообщений об изучении морфологической перестройки в илеотрансплантате.

Haberland доказал хорошую резорбционную способность трансплантата. Однако никто не изучал особенностей моторной функции в сочетании с морфологической перестройкой илеотрансплантата. Не производилось изучение его моторной функции путем кимографических записей, а имеющиеся рентгенологические исследования касаются лишь отдельных наблюдений. Совершенно нет никаких данных об интероцептивных связях между трансплантатом, подвздошной и сигмовидной кишками. Не изучались интероцептивные связи между илеотрансплантатом и другими органами, влияние с рецептивного поля трансплантата на органы пищеварения и, в частности, на функцию околоушной слюнной железы. В литературе нет сообщений о морфологических изменениях, происходящих в интрамуральной нервной системе илеотрансплантата. По-прежнему остается много неясных сторон илеоколопластики.

В течение 1954—1955 гг. мы провели экспериментальные исследования на 14 животных и применили илеоколопластику у двух больных. Результаты были представлены в кандидатской диссертации «Илеоколопластика в клинике и в эксперименте». Но в этой работе были освещены лишь отдельные вопросы методики илеоколопластики и исследования кишечника, а также представлены некоторые данные о моторной функции и морфологических исследованиях слизистой илеотрансплантата.

В течение 1956—1962 гг. нами продолжалось углубленное и всестороннее изучение илеоколоиластики.

В литературе известны лишь единичные операции замещения прямой кишки илеотрансплантатом. Впервые илеоректопластику в клинике применили Dimigiu (1927) с летальным исходом и Brandt (1937) с благоприятным результатом. В зарубежной литературе мы встретили описание 8 операций замещения удаленной прямой кишки трансплантатом из тонкой кишки. В Советском Союзе о таких операциях сообщений не было.

Учитывая необходимость применения илеоректопластики в клинике, мы занялись всесторонним изучением этой операции. Так как экспериментальные исследования в этом направлении не проводились, нам предстояло разработать методику операции на животных, изучить функциональные и морфологические особенности илеотрансплантата.

В течение 1957—1962 гг. нами производилось комплексное исследование илеоректопластики. Выполняя настоящую работу, мы должны были ответить на основной вопрос: в каком направлении изменяются функция и структура илеотрансплантата, и в связи с этим выяснить, насколько обоснованно применение илеоколопластики и илеоректопластики в клинике.

## **ПРОБЛЕМА ИЛЕОКОЛОПЛАСТИКИ И ИЛЕОРЕКТОПЛАСТИКИ**

### **ИСТОРИЯ РАЗВИТИЯ ИЛЕОКОЛОПЛАСТИКИ И ИЛЕОРЕКТОПЛАСТИКИ**

#### **Экспериментальные данные по илеоколопластике**

Изучая историю развития пластических операций, мы встречаем имена врачей, заложивших фундамент восстановительной хирургии, внесших существенный вклад в ее развитие. Среди них заслуживает внимания имя Nicoladoni, который разработал ряд весьма важных реконструктивных и восстановительных операций.

В 1887 г. Nicoladoni предложил методику энтероластики. И хотя А. П. Надеин (1949) считает, что Nicoladoni принадлежит лишь идея операции, а не ее выполнение, все же внесенные им предложения явились значительным вкладом в пластическую хирургию органов пищеварения. Он по праву может считаться основоположником илеокололастики.

Первый вариант операции Nicoladoni состоит в следующем. В двух местах пересекается петля тонкой кишки с учетом образования жизнеспособного трансплантата. Для большей его подвижности делают надрезы брыжейки по направлению к корню. Восстанавливается непрерывность тонкого кишечника. Полученным трансплантатом замещают дефект в толстой кишке путем наложения верхнего и нижнего анастомозов.

Второй вариант операции состоит в использовании



оставшейся правой половины толстой кишки. При этом предполагалось наложение верхнего анастомоза между подвздошной кишкой и дистальным концом толстой кишки, а также нижнего анастомоза между терминальным отрезком подвздошной кишки и прямой кишкой. После такой операции кишечное содержимое, пройдя верхний анастомоз, должно было бы передвигаться в антиперистальтическом направлении и, преодолев сопротивление баугиниевой заслонки, спуститься в прямую кишку.

Естественно, что практическое применение нашел первый вариант операции, а второй имеет лишь некоторый исторический интерес. Только Greco (1936) оперировал 5 животных по второму варианту Nicoladoni. При этом 4 собаки вскоре погибли от перитонита, одна лишь жила 15 месяцев и погибла от кишечной непроходимости. На аутопсии обнаружено расширение петель тонкой кишки и отводящего анастомоза, гипертрофия илеоцекального отдела. Гистологически установлен тяжелый некротический энтерит.

Энтеропластику по первому варианту, предложенному Nicoladoni, произвели: Crespi (1890); Micheli u. Santi (1891) •; Ruo u. Bonomo (1896) \*; Brund (1903) \*; Stone (1929) \*; Radige (1932); Kok u. Harreveld (1932). Эти первые экспериментальные исследования, выполненные в течение 42 лет, не дали положительных результатов. Достаточно сказать, что из 78 оперированных собак погибла 61.

Животные погибали от шока, от перитонита вследствие недостаточности швов анастомоза или от хронической кишечной непроходимости и истощения на почве

\* Г. С. Левин. О процессе перестройки слизистой оболочки тонкой кишки при операции Николадоли (пересадка тонкой кишки в дефект толстой). Канд. дисс. Минск, 1939.

структуры анастомозов. Предложение Micheli и Santi о разделении операции на два этапа было вполне положительным. Однако заметного успеха не было получено ввиду применявшейся тогда порочной методики накладывания анастомозов конец в конец, при разнородных по ширине просветов и толщине стенок кишечных концах. В этих случаях часто наблюдались недостаточность швов или стенозы по месту анастомозов.

В целях улучшения результатов илеоколопластики Horstley (1913) выполнил операцию в два этапа и применил при этом другие виды анастомозов. Нижний анастомоз он формировал путем внедрения конца илеотрансплантата в начальный отдел прямой кишки, а верхний накладывал бок в бок (между трансплантатом и толстой кишкой). Каловый свищ временно сохранялся. Автор получил несколько лучшие непосредственные результаты. К сожалению, наблюдение за этими животными было кратковременным.

Haberland (1930) первый из исследователей сделал попытку проверить физиологическую полноценность еюнотрансплантата, использованного для замены сегмента толстой кишки. Была проверена скорость прохождения пищи по кишечнику собаки с применением угольной или карминовой отметки. Моторная функция кишечника изучалась во время лапаротомии путем осмотра. У части подопытных животных наблюдалось сужение кишечника в области анастомоза. Исследование мочи на индикан, уробилин и уробилиноген не подтвердило всасываемости вредных веществ стенкой трансплантата. Гистологические исследования дали возможность высказаться о наличии морфологической перестройки слизистой в зоне анастомозов.

Экспериментальные исследования с момента первой энтероколопластики и по 1932 г. производились только

зарубежными хирургами. Однако они не привели к определенным результатам. Проблема не была решена.

В работу включились наши, отечественные хурурги. Так, И. Л. Сендерович (1938) пришел к выводу, что илеоколопластику лучше производить в два этапа. Согласно его исследованиям, стенка трансплантата изменялась и частично напоминала строение толстой кишки.

Весьма ценная экспериментальная работа по изучению процесса перестройки слизистой оболочки тонкой кишки при операции Николадони была выполнена в 1939 г. Г. С. Левиным. Изучению подверглось 20 собак, которым была сделана еюнопластика. На основании исследований автор пришел к выводу, что в условиях трансплантации небольших отрезков тонкой кишки на толстой можно наблюдать развитие целого ряда структурных изменений слизистой оболочки трансплантата. Эта структурная перестройка слизистой становится заметной начиная со 2—4-го месяца и достигает наиболее выраженных изменений к концу 14—21-го месяца, когда ворсинки местами совсем исчезают, а некоторые становятся уплощенными. В участках, расположенных ближе к соустью, слизистая перестраивается интенсивнее, чем в центре трансплантата. Перестройка идет в направлении структур, свойственных слизистой оболочке нормальной толстой кишки.

Г. С. Левин доказал, что в еюнотрансплантате, использованном для замещения сегмента толстой кишки, наступают морфологические изменения, приближающие его к структуре толстой кишки. Исследование представляло большой интерес. Оно, по существу, являлось единственным в этом направлении, так как данные Haberland были противоречивы, а Kok и Hageveld не только не обнаружили признаков структурной перестройки, но сочли возможным утверждать, что энтеротрансплантат

вообще не обеспечивает нормальной эвакуации кишечного содержимого. В 1963 г. данные Г. С. Левина подтвердил В. И. Короткий.

Б. А. Алекторов (1943, 1947) изучал технику илеоколопластики у животных. Он рекомендовал накладывать анастомозы не конец в конец, а бок в бок, при короткой же культе прямой кишки — конец в бок, производя операцию двухмоментно. Однако, несмотря на то, что рекомендации Б. А. Алекторова значительно улучшили методику илеоколопластики, некоторые авторы (К. Я. Чупракова, 1956; »Thompson, Watman, 1956) продолжали пользоваться старыми методами и применяли порочные анастомозы конец в конец. Только Г. Л. Александрович и Г. Ф. Хвостиков (1959) применили методику Б. А. Алекторова и выполнили одномоментную илеоколопластику на 3 собаках с хорошим результатом.

Итак, две первые в СССР кандидатские диссертации (Г. С. Левина и Б. А. Алекторова), посвященные илеоколопластике, явились значительным вкладом в изучаемую проблему. Результаты работы указанных исследователей создавали перспективу для дальнейшего развития восстановительной хирургии органов пищеварения. Однако проблема илеоколопластики далеко еще не была решена. Операции у экспериментальных животных давали много осложнений и летальных исходов (59,8%)—Требовалось дальнейшее улучшение методики операции. Что же касается физиологической полноценности энтеротрансплантата, то такого рода исследования, кроме попыток Haberland, не предпринимались.

Необходимо было изучить илеотрансплантат всесторонне: прежде всего его моторную функцию (применяя рентгенологический метод и кимографические записи), морфологическую перестройку (слизистой и мышечных слоев, а также интрамуральной нервной системы) и осо-

бенности функциональной активности (интероцептивных связей).

Кроме того, в литературе мы не встретили сообщений об экспериментальных исследованиях, проводимых одновременно по изучению физиологии и морфологии илеотрансплантата при илеоколопластике. Решению всех этих вопросов и посвящена экспериментальная часть нашей работы.

### **Применение илеоколопластики в клинике**

В диссертациях Г. С. Левина и Б. А. Алекторова указывается, что первую пересадку тонкой кишки в дефект толстой произвел Vignolo в 1910 г. Однако при ознакомлении с подлинниками работ мы установили, что первым илеоколопластику у человека произвел Reichel в 1909 г. Совершенно правильно об этом писал А. П. Надеин (1949).

В дальнейшем отдельные наблюдения описали: Vignolo (1910); Fenwick (1911); Faltin (1912); Micheida (1922); Pauchet (1926); Stone (1928); А. В. Мельников (1929); Quenu (1933, 1935); Okinczyc (1935); Nordman (1937); Е. А. Шефтер (1937); Most (1938); Sussmann (1938); Picot (1939). С 1910 по 1940 г., т. е. за 30 лет, илеоколопластика была применена 17 хирургами у 18 больных.

В этом периоде хирурги пытались улучшить технику операции. Было признано, что илеотрансплантат следует брать длиною примерно 30 см, отступив на 50—60 см от илеоцекального угла. Большинство авторов считало необходимым оперировать больных в два этапа. Что касается характера анастомозов между илеотрансплантатом, прямой и толстой кишками, то в этом вопросе единой точки зрения не было. Fenwick, Pauchet, Quenu

накладывали анастомозы конец в конец и наблюдали тяжелые осложнения, вплоть до частичного некроза трансплантата вблизи анастомоза. При создании наиболее трудного и ответственного соустья между трансплантатом и прямой кишкой Reichel, Faltiri, Stone, A. В. Мельников, Okin'czyc, Nordman и другие применяли инвагинацию конца трансплантата в просвет прямой кишки. В этих случаях в анастомозе, как правило, наступала стриктура. Micheida, E. А. Шефтер, Sussmann начали применять боковые анастомозы. Все авторы после включения илеотрансплантата оставляли функционирующим противоестественный задний проход.

В связи с этим самого серьезного внимания заслуживают методики илеоколопластики, предложенные Б. А. Алекторовым (1943, 1947) и М. К- Чачава (1945). Как первый, так и второй высказались в пользу двухэтапной илеоколопластики. Весьма рациональным является предложение М. К- Чачава о формировании наиболее ответственного анастомоза между прямой кишкой и нижним концом илеотрансплантата в первый этап. Нам кажется вполне обоснованным предложение Б. А. Алекторова о закрытии противоестественного заднего прохода при выполнении второго этапа операции. Применение обоими авторами боковых анастомозов следует считать более положительным и новым элементом операции по сравнению с производившимися до них анастомозами инвагинационными и конец в конец. К сожалению, некоторые хирурги не учли этих предложений и продолжали применять менее совершенные методики операции. К ним относятся: Rudler (1945); Carillo-Maurtua (1949); Mori (1951); Maatz (1954); П. А. Карташов (1957); Perrotin, Koopff (1959); Д. А. Елизаров и В. А. Мирошниченко (1963) и др.

Nusselt (1947) уже использует рекомендацию

Б. А. Алекторова и при илеоколопластике применяет боковые анастомозы. Боковые соустья накладывали также Mori (1951) и Maatz (1954) при формировании верхнего анастомоза между толстой кишкой и илеотрансплантатом, а также Г. А. Сардак (1956), А. К- Эристави (1957), Н. П. Шостя и Б. Е. Стрельников (1959) при создании как верхнего, так и нижнего анастомозов.

Эти авторы применяли боковые анастомозы между толстой кишкой и верхним концом трансплантата с сохранением противоестественного заднего прохода. Однако, как показали их наблюдения, и при боковых анастомозах нередко наблюдаются серьезные осложнения. Mori, Maatz сообщили, что у наблюдаемых ими больных имела место недостаточность швов бокового анастомоза, а у выздоровевших впоследствии развивались явления кишечной непроходимости. Эти наблюдения имеют чрезвычайный интерес. Мы видим, что казавшееся ранее столь совершенным боковое соустье при илеоколопластике также не выдержало испытания временем.

В первых наших сообщениях, сделанных в 1955 и 1956 гг., дано описание илеоколопластики с применением нового вида кишечных анастомозов — конец толстой и прямой кишок в бок илеотрансплантата. При этом в первый этап операции выделялся илеотрансплантат, восстанавливалась непрерывность подвздошной кишки и накладывался анастомоз — конец прямой кишки в бок илеотрансплантата. Верхний конец илеотрансплантата подшивался к толстой кишке. Во второй этап частично иссекался конец кишки, образовывавшей противоестественный задний проход, и накладывался анастомоз — конец толстой кишки в бок илеотрансплантата. Применяв такую методику илеоколопластики у больного, мы получили хороший результат, так как: 1) использовали более совершенный вид анастомоза — конец толстой и

прямой кишок в бок илеотрансплантата, 2) обосновали необходимость формирования нижнего анастомоза (с прямой кишкой) в первый этап операции и 3) доказали возможность ликвидации противоестественного заднего прохода во втором этапе илеоколопластики.

Считаем уместным заметить, что о возможности применения анастомоза конец прямой кишки в бок илеотрансплантата в свое время высказывался и Б. А. Алекторов, но этот вид кишечного соустья он не апробировал. При выполнении илеоколопластики у больной он применил боковые анастомозы.

Ю. Т. Комаровский (1959), В. И. Юхтин (1961), Smolarski (1959) высказались в пользу анастомоза конец толстой кишки в бок илеотрансплантата.

Известно также, что илеоколопластику применяли и другие хирурги: С. С. Юдин (1936), Richter (1947)\*, Д. Г. Маматавришвили (1956), Villafane (1958), Barron (1958), Primo (1960), Н. И. Махов (1961), но нам не удалось найти подлинников этих работ.

О чем же свидетельствуют клинические наблюдения, описанные в течение 18 лет, т. е. с момента исследований и предложений, сделанных Б. А. Алекторовым и М. К. Чачава?

Прежде всего, очевиден факт широкого применения илеоколопластики и признания данной операции как единственно возможной в целях ликвидации противоестественного заднего прохода у некоторых больных при наличии обширных дефектов левой половины толстого кишечника, а иногда и поперечно-ободочной кишки. Такое суждение подтверждается данными о выполненных операциях илеоколопластики по годам. Если за первые 30 лет было выполнено 18 операций, то за следу-

По Nusselt (1947).



ющие 23 года — более 50. В пользу илеоколопластики высказались Plenk (1954), А. Н. Рыжих (1960), Г. П. Зайцев (1961).

Некоторые хирурги (П. А. Карташов, Г. Л. Александрович и Г. Ф. Хвостиков, В. И. Юхтин и др.) считают возможным производить илеоколопластику одновременно и даже одновременно с основной операцией. Но их наблюдения единичны. Как нам кажется, предлагаемая тактика не может считаться достаточно обоснованной. Подобные наблюдения дают лишь основания считать илеоколопластику не тяжелой операцией, которая в отдельных случаях может быть выполнена одновременно. Но это ни в какой мере не исключает двухэтапной операции.

В последние годы при илеоколопластике все чаще применяются анастомозы по типу конец толстой (прямой) кишки в бок илеотрансплантата (наши данные, а также последующие наблюдения Г. А. Александровича и Г. Ф. Хвостикова, Ю. Т. Комаровского, В. И. Юхтина, 1961, 1963, и др.). Боковые соустья являются исключением. Что касается анастомозов конец в конец и инвагинационных, то следует считать доказанной их неприемлемость вследствие большого количества осложнений (Quenu, Okinczyc, Picot, Mori, Maatz и др.). Порочность инвагинационных и боковых соустьев подтверждается наблюдениями и при обычных энтеро-энтероанастомозах (А. П. Гриднев, 1938; М. Ю. Глезер и Л. В. Сакович, 1949; К. С. Симонян, 1956; В. И. Юхтин, 1959; Ю. Е. Березов, 1960; Gorbandt, 1949; Bellmann, 1958; Arnold, 1960; Fagarasanu, Vujor, 1961).

До настоящего времени все еще не решен вопрос о целесообразности ликвидации противоестественного заднего прохода в заключительный этап илеоколопластики, хотя при правильной методике и выполнении операции

в два этапа такое решение кажется вполне обоснованным.

Анализируя 65 клинических наблюдений илеоколопластики, можно заметить, что основными показаниями к этой операции были: рак, заворот и гангрена сигмовидной кишки, воспалительные заболевания, травма, а также полипоз и дивертикулез толстого кишечника.

З а б о л е в а н и я	Количество операции
Рак сигмовидной кишки. . . . .	26
Рак поперечно-ободочной кишки. . . . .	3
• — Гангрена сигмовидной кишки на почве заворота . . . . .	14
Ранения толстой кишки или ее брыжейки. . . . .	6
Обширный язвенный колит, стеноз. . . . .	4
Поражение толстой кишки в связи со смежными заболе- ваниями. . . . .	3
Л Полипоз . . . . .	3
Дивертикулез . . . . .	3
Основное заболевание не указано. . . . .	3
Всего. . . . .	65

### **Состояние вопроса об илеоректопластике**

Говоря о заболеваниях прямой кишки, при которых требуются расширенные и восстановительные операции, прежде всего имеется в виду поражение ее раковой опухолью. Проблеме диагностики и лечения рака прямой кишки посвящено большое количество работ отечественных и зарубежных хирургов.

Как известно, первую ампутацию пораженной раком прямой кишки произвел Lisfranc в 1826 г. Hochenegg (1909) после резекции прямой кишки по поводу рака предложил низводить сигмовидную кишку с учетом сохранения замыкательного аппарата. Значительные изменения в эту операцию в последующие годы были внесены отечественными хирургами (Л. М. Нисневич, 1950; И. Я. Слоним, 1950; С. А. Холдин, 1950, 1955, и др.). Однако операция низведения сигмовидной кишки давала значительную летальность.

Вот почему Л. М. Нисневич (1950) предупреждает, что эту операцию не следует производить при наличии ясно выраженных метастазов опухолевого процесса, свежего воспалительного процесса или лимфангоита, короткой брыжейки сигмовидной кишки, сморщивании брыжейки при мезосигмоидите, а также при отсутствии хорошо выраженной системы аркад, анастомозирующих друг с другом сосудов мезосигмы, питающих сигмовидную кишку.

Так как лимфоток направляется преимущественно вверх, надо стремиться к максимально высокому удалению кишки над верхним краем опухоли: на 8—10 см (И. Я. Слоним, 1950; Hoffmann u. Allary, 1954) ИЛИ на 15 см (Л. М. Нисневич).

Таким образом, замена удаленной прямой кишки сигмовидной с сохранением анального сфинктера — далеко не всегда выполнимое и небезопасное мероприятие.

Однако, как нам представляется, при современном состоянии восстановительной хирургии при радикальных операциях на прямой кишке можно значительно увеличить количество случаев сохранения анального сфинктера. Тем более, что при этом отдаленные результаты не хуже, чем при создании противоестественного заднего прохода, и функция анального сфинктера вполне удов-

летворительна (В. Н. Демин, 1954, 1964). Об этом пишут: А. С. Лурье (1957); П. Д. Колченогое (1957, 1958); Неуп (1950); Popescu (1956); Popescu-Urlueni (1956); Dimitriu (1957); Janecsek (1960). Некоторые авторы (К. И. Махов, 1958; А. М. Аминев, 1955, 1961; А. П. Легошин, 1961) предлагают даже методику создания нового жома из больших ягодичных мышц.

При невозможности низведения сигмовидной кишки с успехом может быть применена илеоректопластика. Последняя позволит сохранить естественный способ дефекации у многих больных после радикальных операций по поводу рака ампулярного и супраампулярного отделов прямой кишки и резко сократить количество отказов от этих операций.

Согласно литературным данным, первую илеоректопластику сделал Dimitriu (1927) \*. У больной, страдающей воспалительным процессом, приведшим к стенозированию просвета кишечника, была удалена сигмовидная и часть прямой кишки и наложен противоестественный задний проход. Для ликвидации последнего выделена петля тонкой кишки, наложен верхний анастомоз — конец толстой кишки в бок илеотрансплантата, а нижний конец трансплантата выведен чрезанально и подшит к коже. На третий день больная погибла от пневмонии.

Brandt (1937) оперировал больного по поводу рака прямой кишки. Сигмовидная кишка была использована для образования противоестественного заднего прохода. Из подвздошной кишки выделен трансплантат, верхний конец которого анастомозирован с отводящим коленом толстой кишки, а нижний проведен чрезанально. Наблюдалось частичное омертвление нижнего конца илеотранс-

\* По Г. С. Левину (1939).

плантата, но нарушения проходимости трансплантата и ануса не наступило. Больной поправился, но противоестественное заднепроходное отверстие сохранялось еще в течение 10 месяцев.

Denk (1950) сообщил о двух случаях, когда он, учитывая просьбу больных, закрыл противоестественный задний проход в области слепой и нисходящей кишок. Он успешно применил промежуточное включение трансплантата из тонкой кишки между слепой кишкой и анальной частью прямой.

Nissen (1955) описал следующее наблюдение. В 1953 г. после промезостной простатэктомии у 68-летнего больного образовался ректо-уретральный свищ. Высокое сечение мочевого пузыря и создание противоестественного заднего прохода к излечению не привело, поддерживался цистит. 28/ХП 1954 г. произведена илеоректопластика. Между верхним концом трансплантата и дистальной частью сигмовидной кишки наложено боковое соустье. Нижняя часть трансплантата низведена до ануса через анальную часть прямой кишки (с сохранением сфинктера). 28/1 1955 г. закрыт противоестественный задний проход. Рентгенологическое исследование показало хорошую функцию илеотрансплантата.

Новую прямую кишку (неоректум) создали Gilbertas et Blanchard (1957). Девушке 24 лет, страдающей тяжелой формой дизентерии (язвенный колит, проктит), произведена колонэктомия, оставлена прямая кишка и с ней анастомозирована подвздошная. Наступила гангрена прямой кишки и недостаточность швов. Наложен противоестественный анус на терминальный отдел подвздошной кишки. Через год удалены остатки прямой кишки. Последняя заменена отрезком подвздошной кишки длиной 60 см. Трансплантат изогнут (сложен вдвое) и широко анастомозирован (создан резервуар).

Более длинный конец трансплантата выведен через анус, а между изгибом искусственно созданной прямой кишки и подвздошной наложено соустье (конец в бок). Непосредственный результат хороший. Для замещения прямой кишки они рекомендуют применять тощую.

Ф. Мандаке, В. Продеску, С. Константинеску (1960) сообщили о ректогемиколонэктомии с восстановлением проходимости кишечника путем пересадки отрезка подвздошной кишки у двух больных, оперированных по поводу полипоза кишечника.

Как мы видим, только Gilbertas et Blanchard внесли рациональные предложения по методике операции.- Сообщений об экспериментальных исследованиях по илеоректопластике в литературе мы не встретили.

Следует заметить, что в какой-то мере к илеоректопластике приближается илеоаностомия, которая нашла применение при лечении полипоза и язвенного колита. Между этими операциями имеется некоторая аналогия в технике выполнения, т. е. в методике низведения подвздошной кишки и в формировании заднего прохода. Но илеоректопластика является пластической восстановительной операцией, а илеоаностомия — реконструктивной. Между ними имеются большие физиологические различия. Так, если при илеоректопластике толстая кишка сохранена и функции органов пищеварения, по-видимому, существенно не нарушаются, то при удалении толстой и прямой кишок, что имеет место при илеоаностомии, несомненно, происходят глубокие нарушения и перестройка всей системы пищеварения. Эти операции подлежат раздельному изучению.

Однако, учитывая некоторое сходство в технике операций, считаем нужным отметить, что в нашей стране илеоаностомия впервые была выполнена А. М. Дыхно (1956), а затем Н. Г. Карташевским (1959), И. М. Мис-

лавским (1960), А. А. Васильевым (1963), Ж.- М. Юхвидовой (1963) и др. Эта операция нашла широкое применение и за рубежом (Ravitch, 1956; Roux, Marchal, Vau-mel, 1956, и др.).

В данной работе мы не будем касаться илеоаносто-мии, так как технические приемы ее и патофизиологи-ческие последствия подлежат специальному изучению.

Подытоживая изложенное, можно сказать, что мно-гие вопросы илеоколопластики и илеоректопластики остаются нерешенными. Эти операции нуждаются в дальнейшем совершенствовании. Требуется более глубо-кое изучение физиологических особенностей илеотран-сплантата, характера его морфологической перестройки и нервнорефлекторных связей.

Только после многократной апробации операций и комплексных исследований на животных возможно ре-шить вопрос о более широком применении их у больных.

В связи с тем, что проблема илеоколопластики, и тем более илеоректопластики, все еще остается нерешенной, наши исследования диктуются интересами больных, нуждающихся в этих операциях.

## НЕКОТОРЫЕ ВОПРОСЫ КОМПЕНСАЦИИ НАРУШЕННЫХ ФУНКЦИЙ ОРГАНИЗМА

Согласно учению И. П. Павлова, организм представ-ляет собой сложную систему, состоящую из почти бес-конечного ряда частей, связанных как друг с другом, так и в виде единого комплекса с окружающей средой и находящихся с ней в равновесии. Равновесие этой си-

стемы, как и всякой другой, является условием ее существования.

На основании большого экспериментального материала И. П. Павлов (1877, 1894, 1897) создал стройную теорию работы пищеварительного аппарата как единой, целостной системы. И. П. Павлов и его ученики детально изучили деятельность главных пищеварительных желез, определили действие отдельных составных частей пищи на секреторную функцию их, осветили вопросы моторной функции желудочно-кишечного тракта, провели детальный анализ рефлекторных механизмов деятельности пищеварительных желез.

Необходимо подчеркнуть исключительное значение ранних работ И. П. Павлова и его школы по физиологии пищеварения, выявивших ведущую роль нервной системы в механизме регуляции секреторной и моторной активности органов пищеварения и важное участие ее в гуморальной (гормональной) фазе секреторного процесса (Л. Б. Попельский, 1901; В. В. Савич, 1903, 1921; Г. П. Зеленый, 1912, и др.). Большое значение имеют работы многих физиологов, доказавших участие нервной системы в гормональном механизме регуляции пищеварительных функций (И. П. Разенков, 1925, 1948; Х. С. Коштоянц, 1950; А. Н. Бакурадзе, 1955; А. Д. Головский, 1957; В. А. Пастухов, 1960; Б. П. Бабкин, 1960; Uvnas, 1942; Woodward, 1960, и др.).

Доказано, что в осуществлении интероцептивных рефлексов, в том числе и желудочно-кишечного тракта, важная роль принадлежит гуморальному звену (А. И. Караев, 1957; П. Г. Богач, 1961; И. А. Булыгин, 1961, 1962; И. Т. Курцин, 1962, и др.).

И. Т. Курцин пишет, что регуляция функций органов пищеварения гормональными веществами, образующимися в самой пищеварительной системе, находится под



контролем центральной нервной системы; она участвует как в процессе образования гормонов, так и в процессе их действия на секреторные клетки пищеварительных желез. Гормональный механизм регуляции пищеварительных функций является важным звеном сложного рефлекторного механизма регуляции деятельности органов пищеварения, -поэтому нервный и гормональный факторы следует рассматривать не изолированно друг от друга, а в единстве и взаимодействии, «о при ведущей роли нервного фактора. В принципе эта взаимосвязь подобна той, которая имеет место в кортикальной регуляции деятельности всех внутренних органов.

Несомненно, что огромное значение имеет познание закономерностей и особенностей нервно-гуморальных связей и влияний в здоровом организме. Но человек подвержен воздействию различного рода неблагоприятных факторов, которые нередко приводят к нарушению отдельных функций организма и возникновению патологических рефлексов (И. П. Павлов, 1897; А. Д. Сперанский, 1933, 1935). А. Ю. Броницкий (1961) считает, что компенсация нарушенных и утраченных функций есть та частная форма приспособительных реакций организма, которая возникает в ответ на повреждение, «поломку», дефект его структур. Компенсаторные реакции направлены на нормализацию нарушенных функций, на восстановление того, что еще может быть восстановлено, и функциональное замещение того, что нарушено или погибло безвозвратно.

Д. М. Голуб (1961) высказывает, что окольные пути являются морфологическим субстратом компенсаторной иннервации внутренних органов. По его мнению, к компенсаторным приспособлениям следует отнести межсегментарные и поперечные связи, широко представленные как в соматической, так и в вегетативных частях

периферической нервной системы. В связи с выявленной закономерностью формирования компенсаторных приспособлений он предполагает возможным образование новых нервных путей тазовых органов в условиях, когда целостность спинного мозга нарушена. Подобные эксперименты с успехом проведены Д. М. Голубом (1958, 1961) него сотрудниками.

Не подлежит сомнению, что при трансплантации тканей и органов в нервной системе и в самих перемещаемых тканях наступают значительные изменения. Это положение было подтверждено на Белорусской республиканской конференции (декабрь 1961 г.), посвященной проблеме компенсации нарушенных функций различных органов и систем (И. А. Булыгин, Д. М. Голуб, А. Ю. Броновицкий, С. М. Миленков, П. Н. Маслов и Г. Ф. Лось, Т. Е. Гнилорыбов, С. Л. Либов и Г. Л. Рубанович, М. Ф. Мережинский, И. А. Гапеев, А. П. Амвросьев и др.).

Изучая особенности нервнорефлекторных связей и морфологических изменений, происходящих в тканях после пластических операций, следует учитывать указания К. М. Быкова (1954) о том, что «функция и структура взаимно определяют друг друга». В этом же направлении высказываются и клиницисты. Н. Н. Еланский, А. А. Вишневский и Б. В. Петровский (1955) подчеркивают, что постоянные клинические наблюдения и эксперименты дают основание прийти к заключению, что функциональные расстройства при наличии постоянно действующих раздражителей могут вызвать анатомические изменения. Об этом же свидетельствуют и наблюдения А. В. Фролкиса (1964). Наконец, А. И. Абрикосов и А. И. Струков (1953) констатируют, что в большинстве аккомодационных процессов можно видеть, как изменение функции ткани влечет за собой изменение ее формы.

На основании многочисленных работ П. К- Анохин (1955) пришел к заключению, что на любое повреждение организм реагирует как целостная система, и в компенсаторный процесс включаются все нарушенные функции под общим регулирующим влиянием центральной нервной системы. Подчеркивая роль афферентного отдела нервной системы, автор отмечает значение в компенсаторных процессах «низшей саморегуляции», однако решающее значение придает афферентному отделу, особенно центральному его представительству в коре головного мозга.

Э. А. Асратян (1953, 1958) экспериментально показал большое значение коры головного мозга в процессе компенсации. Автор подчеркивает роль в этом процессе: 1) регенерации поврежденных структур, 2) активирования дублирующих и запасных физиологических механизмов, 3) тренировки и викаривания поврежденных частей, 4) перестройки нервных центров.

Из литературы известны результаты первых исследований по изучению не только функциональной, но и морфологической перестройки трансплантированных тканей.

Е. С. Лондон и И. И. Крыжановский (1923) на основании многочисленных опытов пришли к заключению, что пересадка тканей или перемещение их в пределах одного и того же органа должны считаться наиболее надежными. Авторы считают, что лучшим способом перемещения тканей является аутопластика.

И. А. Голяницкий (1914—1922), В. Л. Покотилло (1928), А. А. Немилов (1940) в своих трудах указывали на важность условий, в которые помещен трансплантат, ибо функция в конечном итоге определяет морфологическую перестройку. Закон формирующего раздражения имеет большое значение не только в отношении ре-

генерации трансплантата, но и в смысле его перестройки (А. А. Немилев).

В подтверждение сказанного имеются многочисленные примеры как экспериментальных исследований, так и клинических наблюдений.

Ю. М. Лазовский (1938) в своих работах широко освещает процессы перестройки слизистой желудка. Причем эти процессы он ставит в прямую зависимость от функциональных нарушений. Ю. М. Лазовский совместно с О. Ф. Шароватовой и М. М. Коган (1935), резецируя пилорический отдел желудка собаки (вместе с пилорическими и интермедиарными железами) и убивая животных в разные сроки (через 20 дней, 2, 4, 6, 7, 8 месяцев), наблюдали постепенную перестройку слизистой желудка. Авторы приходят к выводу, что между главными, побочными и пилорическими клетками желудка существует определенная функциональная связь, позволяющая им компенсировать друг друга при различных патологических процессах. Об этом же сообщают Holmgren (1923), К. Г. Боль и Б. К. Боль (1948).

Б. Д. Стасов (1913) и П. П. Брюханов (1914) на основании экспериментальных исследований установили, что при резекции тощей кишки значительная компенсаторная перестройка наблюдается в толстой кишке.

А. В. Карлова (1956), ссылаясь на мнение А. В. Мельникова, пишет, что при резекции почти всего тонкого кишечника функцию тонких кишок принимает на себя желудок. О хорошей компенсаторной приспособляемости тонкой кишки при обширной резекции кишечника или желудка сообщают М. И. Непорент, В. Я. Шлапоберский, Э. Ф. Саксен (1936), О. Л. Гордон и Г. Ф. Маркова (1957), Н. П. Бочков (1957), Е. И. Захаров и А. Е. Захаров (1962), С. И. Филиппович с соавторами (1963), А. В. Фроликс (1964).

Описаны наблюдения Т. И. Ижмяковой (1953), К. Д. Иоакамис (1953), П. Д. Рогаль (1957), В. С. Семенова (1959), Е. А. Беюл, О. Л. Гордон, К. М. Корчемкиной, Г. Ф. Марковой, П. Д. Тарнопольской (1961) о компенсаторных процессах в организме после обширной резекции тонкого кишечника, а также Ю. М. Панцырева и Ю. К. Квашнина (1959) — после гастрэктомии. По мнению авторов, сроки наступления компенсации в организме (в том числе и со стороны органов пищеварения) колеблются от 2—3 недель до 2 лет.

Весьма интересны высказывания С. С. Юдина (1954) о перестройке слизистой в кишечном трансплантате после создания искусственного пищевода. Он пишет, что некоторые изменения в положении и развитии поперечных складок слизистой в пересаженной кишке следует рассматривать как несомненно функциональные изменения.

Р. А. Бродский (1958) на основании гистологических исследований слизистой оболочки тонкой кишки крыс в постнатальном периоде приходит к выводу о значительной морфологической перестройке слизистой под влиянием пищевого фактора.

Особенно отчетливо выявляются эти изменения к полуторамесячному возрасту, когда животные переходят на грубую пищу. А. В. Мельников (1957) отмечает, что гипертрофия слизистой кишечника наблюдается при длительных запорах. По-видимому, постоянно повышенное давление на стенку кишечника (плотные каловые массы, газы) вызывает морфологическую перестройку слизистой и мышечных слоев.

Имеются наблюдения, подтверждающие возможность трансформации клеток не только в пределах близких морфологических структур, но и в клеточных формах менее родственных тканей. При круговом замещении дефектов в кишечной стенке собак кожей К. К. Введенский

(1913) отмечал восстановление нормальной кишечной трубки со всеми свойственными ей элементами.

Ullman (1914) в эксперименте на свиньях трансплантировал участки подвздошной кишки в желудок, участки желудка — в тощую и толстую кишки, участки слепой кишки — в желудок и толстую кишку, участок толстой кишки — в подвздошную. Во всех случаях он отмечал хорошие исходы и при микроскопическом исследовании со стороны трансплантата никаких патологических изменений не находил. Примерно такие же результаты в эксперименте на животных получил В. Г. Вайнштейн (1952), а также Coffey a. Barger (1939), Gardner (1948).

Многолетние исследования Е. И. Захарова и А. Е. Захарова (1962) показали, что в тонкокишечном трансплантате, использованном для замещения желудка, происходят заметные морфологические изменения. В стенке трансплантата определяется значительная гипертрофия мышечных волокон. Складки слизистой трансплантата сглаживаются, ворсинки укорачиваются и углубления между ними напоминают желудочные ямки, эпителиальный покров богат бокаловидными клетками.

Хотя вопросы физиологии и морфологии органов пищеварения изучаются, однако характер компенсаторных реакций в организме и особенности морфологической перестройки трансплантированных тканей и органов остаются далеко не выясненными.

Мало изучен вопрос о морфологической перестройке слизистой, мышечных слоев и интрамуральной нервной системы в тонкокишечном трансплантате. Это свидетельствует о явном отставании экспериментальных исследований от запросов клиники.

Нам кажется совершенно правильной точка зрения С. И. Филиппович с соавторами (1963) о том, что в связи с методическими трудностями в анализе механизмов ком-

пенсаторных процессов непосредственно на больных крайне важны экспериментальные исследования в этом направлении.

На основании экспериментальных и клинических данных, освещенных в литературе, изучению подлежат в первую очередь следующие вопросы: 1) роль в компенсаторном процессе самого поврежденного органа и других частей системы; 2) степень и последовательность участия в этом процессе отдельных функций пищеварительного тракта; 3) причины возникновения и механизмы осуществления компенсаторных реакций; 4) соотношение функциональной и структурной компенсации.

Как мы видим, остается еще много неясных вопросов о механизме развития компенсаторно-приспособительных процессов, особенно связанных с пересадкой органов. В соответствии с этим одним из важнейших направлений научной разработки данной проблемы является дальнейшее углубленное изучение конкретных физиологических механизмов, а также связанных с ними морфологического субстрата и обменных процессов, определяющих целостность организма.

При изучении изменений, наступающих в трансплантированных тканях, необходимо исходить из прочно установленного факта, что между физиологическим и морфологическим состоянием существует постоянная и закономерная связь. Одновременно с этим следует учитывать, что в компенсаторной перестройке трансплантированных тканей, несомненно, большая роль принадлежит не только факторам среды, в которую помещен трансплантат, но, главным образом, регулирующему влиянию нервной системы и гормональным воздействиям. Этими положениями мы и руководствовались при выполнении настоящей работы.

# ЭКСПЕРИМЕНТАЛЬНОЕ ОБОСНОВАНИЕ ИЛЕОКОЛОПЛАСТИКИ И ИЛЕОРЕКТОПЛАСТИКИ

## ОСНОВНЫЕ ПРИНЦИПЫ ИЛЕОКОЛО- И ИЛЕОРЕКТОПЛАСТИКИ И МЕТОДИКА ЭКСПЕРИМЕНТАЛЬНЫХ ИССЛЕДОВАНИЙ

Значение экспериментальных исследований огромно, его невозможно переоценить. Leriche еще в 1937 г. писал, что «...со временем хирургия все больше и больше будет превращаться в экспериментальную дисциплину». Конечно, с этим полностью согласиться нельзя. Но мнение о том, что экспериментальная хирургия должна быть широко поисковой дисциплиной, прокладывающей новые пути хирургического лечения больных, следует считать правильным.

Проводя свои исследования, мы всегда помнили слова И. П. Павлова: «Чем полнее будет проделан опыт на животном, тем менее часто придется больным быть в положении опытных объектов со всеми печальными последствиями».

При изучении проблемы илеоколопластики и илеоректопластики на животных (собаках) мы провели комплекс исследований с целью: 1) изыскать наиболее простую и безопасную методику этих операций, 2) определить характер моторной функции и особенности нервно-рефлекторных связей илеотрансплантата с другими органами, 3) изучить морфологические изменения, наступающие в слизистой, мышечных слоях и пнтрамуральной нервной системе илеотраноплантата. Мы полагаем, что



результаты такого изучения позволят дать объективную оценку и соответствующие рекомендации о возможности применения данных операций в клинике.

Исследования на 90 собаках проведены нами в период с 1954 по 1962 год: илеоколопластика выполнена на 61 и илеоректопластика — на 21 животном; 8 собак использованы для изучения моторной функции кишечника.

Мы ставили перед собой задачу выяснить возможности экспериментального выполнения илеоколопластики в том виде, как она описана в литературе, а в случае необходимости внести соответствующие изменения в целях совершенствования методики операции. Что касается илеоректопластики, то здесь нам пришлось полностью разработать методику операции.

Илеоколопластика выполнена нами в два этапа на 50 животных и одновременно — на 11. Илеоректопластика произведена в два этапа на 2 и одновременно — на 19 животных. У 6 собак изучалась моторная функция подвздошной и ободочной кишок путем применения капюль или кишечных свищей и у 2 животных — моторная функция прямой кишки.

Следовательно, на 82 животных разрабатывалась и совершенствовалась методика илеоколопластики и илеоректопластики и 8 собак использованы для изучения нормальной моторной функции подвздошной, ободочной и прямой кишок. Вопросы методики операций и исследования кишечника изложены в этой главе.

Так как в нашу задачу входила не только разработка методик операций, но и всестороннее, комплексное изучение физиологической и морфологической полноценности илеотрансплантата, то все оперированные животные подвергались специальным исследованиям.

Моторная функция илеотрансплантата исследовалась

путем кимографических записей. Для этой цели использованы 32 собаки: 22 после илеоколопластики и 10 после илеоректопластики. Кроме того, как уже было указано, 8 животных были использованы для изучения моторной функции подвздошной, ободочной и прямой кишок. Результаты исследований представлены в разделе «Моторная функция илеотрансплантата. Кимографические исследования».

Моторная функция илеотрансплантата изучалась также при помощи рентгенологических исследований у 26 животных, из них: после илеоколопластики — у 20 и после илеоректопластики — у 6. Этим исследованиям посвящена глава «Моторная функция илеотрансплантата. Рентгенологические исследования».

Изучались рефлекторные связи илеотрансплантата с различными отделами кишечника, желудком и околоушной слюнной железой у 19 животных, из них: после илеоколопластики — у 10 и после илеоректопластики — у 9 собак.

У 24 животных применена наша методика создания кишечных свищей для исследования различных отделов кишечника. При этом изучалась моторная функция илеотрансплантата, подвздошной и ободочной кишок, а также интероцептивные связи между этими отделами кишечника и желудком.

У 2 собак после илеоколопластики и у 9 после илеоректопластики на кожу выводился проток околоушной слюнной железы и создавалась слюнная фистула. У этих животных рецептивные поля с илеотрансплантата, подвздошной, ободочной и прямой кишок использовались для изучения нервнорефлекторных связей с другими органами, в частности со слюнной железой. Основные данные этих исследований изложены в разделе «Невнорефлекторные связи илеотрансплантата».

Изучению морфологического строения слизистой, мышечных слоев и интрамуральной «ервной системы посвящена глава «Морфологические исследования илеотрансплантата». Гистологические исследования выполнены у 35 животных, в том числе после илеокололастики — у 25 и после илеоректоластики—у 10 собак.

### **Методика илеокололастики**

Абсолютное большинство экспериментальных исследований, произведенных до нас, было посвящено разработке методики энтерокололастики. Исследователи пытались ответить на три основных вопроса:

1. Какой участок тонкой кишки (тощей или подвздошной) и каких размеров энтеротрансплантат можно использовать для замещения дефекта ободочной кишки?

2. Какой вид анастомоза следует накладывать между илеотрансплантатом, ободочной и прямой кишкой?

3. Во сколько этапов и в какой последовательности лучше выполнять илеокололастику?

На первый вопрос ответ удалось получить сравнительно быстро. Stone и Haberland уже в 1929—1930 гг. пришли к выводу о целесообразности применения энтеротрансплантата длиной от 12 до 25 см, сохраняя при этом в брыжеечной ножке не менее 2 артериальных стволов. Однако авторы не придавали значения выбору кишечного сегмента для трансплантата, для пластики они применяли отрезок тощей кишки. Мы считаем более правильным для целей пластики использовать подвздошную кишку и достаточным оставлять в брыжеечной ножке трансплантата одну пару сосудов (артерию и вену).

Первоначальные разработки энтерокололастики основывались на восстановлении непрерывности кишечника путем наложения анастомозов конец в конец между

трансплантатом, ободочной и прямой кишками. Такая методика оперирования (Crespi, Micheli et Santi, Brund) во многих случаях приводила к недостаточности швов анастомозов, а при выживании животных — к стриктуре анастомоза и хронической кишечной непроходимости. При одномоментной энтероколопластике гибель животных была еще большей (Brund).

Horstley применил другие виды анастомоза. Нижний конец энтеротрансплантата он внедрял в начальный отдел прямой кишки, а верхний анастомоз между ободочной кишкой и илеотрансплантатом накладывал бок в бок. Это привело к некоторому улучшению непосредственных результатов операции.

Против концевых соустьев между кишками разного диаметра (толстой кишкой и энтеротрансплантатом) решительно выступил Б. А. Алекторов (1943). Он убедительно доказал несостоятельность такой методики и рекомендовал пользоваться боковыми анастомозами. В эксперименте им было также установлено, что при одномоментной энтероколопластике гибель животных наступает вследствие недостаточности швов анастомоза между трансплантатом и прямой кишкой. По мнению автора, в основе этого осложнения лежит нарушение кровообращения в культе прямой кишки в результате пересечения краевых брыжеечных сосудов толстой кишки. Весьма полезным оказалось сделанное им предложение о разделении операции на два этапа. После Б. А. Алекторова экспериментальные исследования ничего нового в методику операции не внесли.

Хирурги-клиницисты использовали достижения экспериментальной хирургии. Но так как исследования были еще не завершены, то при лечении больных наблюдалось много неудач. Применение концевых анастомозов, в том числе инвагинационных, приводило к яедостаточ-

ности швов или стенозу (Fenwick, Pauchet, Quenu, Reichel, Faltin, Nordman, Okinczyc, Picot и др.)- При наложении же боковых анастомозов наблюдалась недостаточность швов или расхождение приводящего конца анастомозирующей кишки, что вело к кишечной непроходимости (Е. А. Шефтер, Mori, Maatz и др.).

Исходя из данных, которые накопились к началу наших исследований, мы должны были констатировать, что предложенные методики энтероколопластики имели существенные недостатки и не выдерживали клинической проверки. Вполне понятно поэтому, что исследования необходимо было начинать с усовершенствования методики операции. Так мы и поступили.

Предоперационная подготовка животных заключалась в следующем. За несколько дней до операции собака помещалась в клетку, где она постепенно осваивалась с обстановкой и привыкала к обслуживающему персоналу. В это время измерялась температура, подсчитывался пульс, бралась кровь для клинических (у всех) и биохимических (у части животных) анализов. Питание состояло из кухонных отходов, мучной похлебки, хлеба. Если собака вела себя спокойно и здоровье ее не вызывало сомнений, назначался день операции. В течение одних суток животное получало жидкую пищу, а на вторые сутки — только воду. Вечером накануне операции и за 1,5—2 часа до нее ставилась очистительная клизма. За 30 минут до операции подкожно вводилось от 4 до 7 мл 2%-ного раствора солянокислого морфия.

Все операции выполнялись под масочным эфирным наркозом. Брюшная полость вскрывалась срединным разрезом. Отыскивалось место впадения подвздошной кишки в слепую. На расстоянии 20—30 см от слепой кишки из подвздошной выделялся трансплантат длиной 20—30—35 см и производилась илеоколопластика по одной из

апробируемых методик. В брюшную полость вводились антибиотики: 300—500 тыс. ЕД пенициллина и 250 тыс. ЕД стрептомицина. Брюшная полость закрывалась наглухо. Операция заканчивалась подкожным введением 2 мл солянокислого морфия, а иногда и 3 мл 20%-ного камфорного масла. Некоторым животным подкожно вводилось 200—300 мл 0,85%-ного раствора хлористого натрия или такое же количество 5%-ного раствора глюкозы.

Послеоперационный период проводился одинаково у всех оперированных животных. Первые два дня собаки выдерживались на голодном режиме, со второго-третьего дня после операции давалось 150—200 мл воды. На третий-четвертый день собака получала 100—150 мл молока, разведенного на 200 мл воды. Начиная с пятого дня животные получали цельное молоко или отвары, с шестого — жидкую часть супа, с седьмого-восьмого — суп и с девятого-десятого дня переводились на обычный корм.

Первая операция была произведена одномоментно под эфирным наркозом. Срединным разрезом вскрыта брюшная полость. На расстоянии 20 см от слепой кишки выделили илеотрансплантат длиной 25 см. В целях большей смещаемости трансплантата в бессосудистых участках брыжейка надсечена на 4—6 см по направлению к корню ее. Образовавшиеся после пересечения подвздошной кишки четыре конца наглухо ушиты. Непрерывность подвздошной кишки восстановлена путем наложения бокового соустья между проксимальным и дистальным отрезками кишки. Резецирован участок ободочной кишки, образовавшиеся оба конца толстой кишки наглухо ушиты. Наложены боковые анастомозы между прямой кишкой и нижним концом илеотрансплантата, а также между проксимальным отрезком ободочной кишки и верхним концом илеотрансплантата. В брюшную полость введено 300 тыс. ЕД пенициллина и 250 тыс. ЕД

стрептомицина. Затем полость закрыта наглухо. Операция закончена подкожным введением 2 мл солянокислого морфия и 3 мл 20%-ного камфорного масла.

Животное погибло через 36 часов после операции от шока. Поэтому в последующем мы перешли к выполнению илеоколопластики в два этапа. При этом были использованы рекомендации Б. А. Алекторова и М. К. Чачава.

Б. А. Алекторов в первый этап операции, пересекая подвздошную кишку, выделял лишь верхний отрезок трансплантата, накладывал боковой анастомоз между концом трансплантата и ободочной кишкой. Боковым анастомозом он восстанавливал непрерывность подвздошной кишки. Во втором этапе операции выделялся нижний конец трансплантата и накладывался анастомоз между прямой кишкой и трансплантатом. Вскрытый конец подвздошной кишки, образовавшийся после отсечения нижнего конца трансплантата, ушивался наглухо.

М. К. Чачава в первом этапе операции полностью выделял трансплантат из подвздошной кишки, наглухо ушивал оба его конца и накладывал боковое соустье между нижним отрезком трансплантата и прямой кишкой. Верхний конец трансплантата серо-серозными швами фиксировался к нисходящей ободочной кишке. Непрерывность подвздошной кишки восстанавливалась путем наложения бокового соустья. Во втором этапе накладывался боковой анастомоз между верхним концом трансплантата и ободочной кишкой. Имевшийся противорестественный задний проход закрывался спустя некоторое время после операции при помощи электрокоагуляции.

Как мы видим, в методике Б. А. Алекторова и М. К. Чачава применяются боковые анастомозы. При такой методике оперирования животные нередко погиба-

ли от перитонита вследствие недостаточности швов верхнего бокового соустья между толстой кишкой и илеотрансплантатом. Столь печальный исход операции оказался не случайным. Дело в том, что при создании анастомоза между ободочной кишкой и верхним концом илеотрансплантата (рис. 1) во внутреннем углу культи ободочной кишки создается сильное давление плотных каловых масс и швы оказываются недостаточными.

Следовательно, мы оказались перед фактом, что и методика боковых анастомозов, предложенная Б. А. Александровым, себя не оправдала. Необходимо было искать новое решение вопроса. Оно должно было, по нашему мнению, заключаться в видоизменении соустья между ободочной кишкой и илеотрансплантатом. Мы решили верхнее соустье формировать по типу конец ободочной кишки в бок илеотрансплантата (рис. 1).

В дальнейшем, при оперировании экспериментальных животных, -в первом этапе операции выделялся трансплантат из подвздошной кишки, восстанавливалась ее проходимость наложением бокового соустья и накладывался нижний анастомоз между илеотрансплантатом и прямой кишкой. Верхний конец илеотрансплантата фиксировался к нисходящей толстой кишке двумя-тремя серо-серозными швами. Во втором этапе операции накладывался анастомоз между ободочной кишкой и илеотрансплантатом по типу конец в бок. Между первым и вторым этапами проходило 20—25—30 дней.

В произведенных операциях создание верхнего соустья между ободочной кишкой и илеотрансплантатом дало положительные результаты: из 60 оперированных животных недостаточность верхнего анастомоза наблюдалась только в одном случае. Таким образом, была создана значительно улучшенная методика илеоколопластики (рис. 2).

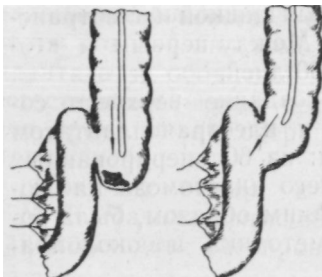


Сообщения некоторых авторов о хороших исходах операции у животных при одномоментной илеоколопластике заставили нас продолжить исследования в этом направлении. Операция выполнялась следующим образом. Выделялся илеотрансплантат длиной 30 см, боковым соустьем восстанавливалась непрерывность подвздошной кишки. Резецировалось 12—15 см левой половины ободочной кишки. Соустье накладывалось по типу конец ободочной и прямой кишок в бок илеотрансплантата.

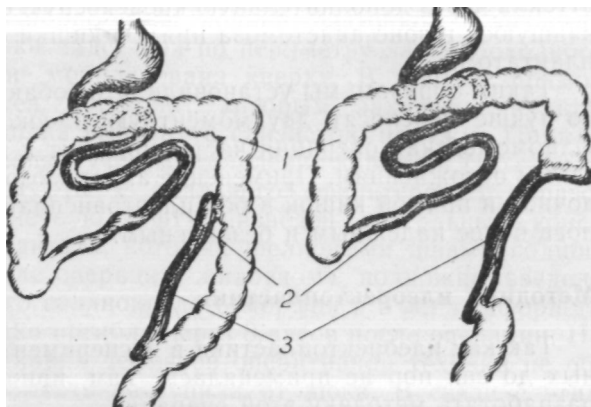
Здесь мы учли сделанное в свое время Б. А. Алекторовым предложение о наложении анастомоза конец прямой кишки в бок илеотрансплантата, которое не было им апробировано.

При одномоментной илеоколопластике из 11 оперированных собак погибло 5: одна от шока и 4 вследствие кровотечения и недостаточности швов анастомоза между прямой кишкой и илеотрансплантатом, осложнившейся перитонитом. Результаты этих наблюдений подтвердили правильность выводов Б. А. Алекторова о плохом венозном оттоке из нижнего отдела ободочной и прямой кишок. Уже во время операции было ясно видно, что после перевязки краевого сосуда и пересечения толстой кишки

дистальная часть ободочной (прямой) кишки переполнялась темной кровью и при малейшем дотрагивании сильно кровоточила у анастомоза с



*Рис. 1.* Схема наложения верхнего анастомоза между толстой кишкой и илеотрансплантатом (слева — модификация Б. Л. Алекторова, справа — наша).



*Рис. 2.* Методика илеоколопластики, примененная нами у экспериментальных животных:  
; — ободочная кишка; 2 — подвздошная кишка; 3 — илеотранс-

илеотрансплантатом. Наряду с этим было установлено, что часть собак все же переносит одномоментную илеоколопластику. Анастомозы оказываются достаточно прочными в том случае, если левая половина ободочной кишки резецируется широко и нижний анастомоз накладывается с небольшим отрезком прямой кишки. Оба анастомоза (нижний и верхний) накладываются по типу конец ободочной и прямой кишок в бок илеотрансплантата.

Интересно отметить также и еще одно важное обстоятельство, а именно: отсутствие застоя венозной крови в культе прямой кишки при пересечении ободочной кишки выше бокового соустья с трансплантатом (во втором этапе операции). Венозного застоя и кровотечения при этом не наблюдалось, по-видимому, потому, что кровь

оттекла через дополнительную кровеносную сеть, образовавшуюся в зоне анастомоза прямой кишки с илеотрансплантатом.

**Таким** образом, мы установили, что собаки значительно лучше переносят двухмоментную илеоколопластику. Одномоментная операция часто приводит к весьма серьезным осложнениям. Применение анастомозов конец ободочной и прямой кишок в бок илеотрансплантата оказалось более надежным и безопасным.

### **Методика илеоректопластики**

Так как илеоректопластика в эксперименте на животных до сих пор не применялась, нам пришлось самим разработать методику этой операции.

У первой собаки операция производилась в следующем порядке. Под эфирным наркозом срединным разрезом вскрыта брюшная полость. Найдено место впадения подвздошной кишки в слепую. На расстоянии 25—30 см от илеоцекального угла из подвздошной кишки выделен трансплантат длиной 30—35 см, несколько мобилизована его брыжейка. Образовавшиеся после пересечения подвздошной кишки четыре конца закрыты наглухо. Непрерывность подвздошной кишки восстановлена наложением бокового соустья. Затем мобилизована прямая и нисходящая часть ободочной кишки. Ободочная кишка пересечена и наложен анастомоз по типу конец ободочной кишки в бок верхнего конца илеотрансплантата. Нижний конец илеотрансплантата фиксирован к удаляемой части ободочной и прямой кишок. На этом абдоминальная часть операции закончилась, введены антибиотики и брюшная полость закрыта послойно и наглухо.

Вторая часть операции произведена чрезанально. Коло вокруг заднепроходного отверстия и слизистая пря-

мой кишки обработаны йодной настойкой. Слизистая прямой кишки надсечена по периметру заднепроходного отверстия и мобилизована кверху. В просвет прямой кишки введен корнцанг, которым захвачена культия, и прямая кишка вывернута слизистой наружу. Прямая кишка отсечена с учетом оставления короткой (1,5—2 см) мышечной муфты у анального сфинктера. В образованную мышечную муфту низведен дистальный конец илеотрансплантата, который шелковыми швами подшит к коже. После операции животному подкожно введено 2 мл 2%-ного солянокислого морфия и 3 мл камфорного масла. Собака погибла через 8 часов после операции. На аутопсии никаких дефектов оперативной техники не обнаружено. Смерть наступила от шока. В связи с этим у 2 собак предпринята попытка произвести илеоректопластику в два этапа.

В первый этап производилась илеоректопластика, но трансплантат оставался выключенным из кишечного тракта, верхний конец его был закрыт и двумя-тремя серо-серозными швами подшит к ободочной кишке, выведенной наружу по типу одноствольного противоестественного заднего прохода. Во втором этапе ликвидировался противоестественный задний проход путем наложения анастомоза — конец ободочной кишки в бок илеотрансплантата. Однако такая методика желаемых результатов не дала. Обе собаки погибли вскоре после операции.

Решено было продолжать совершенствование методики одномоментной илеоректопластики. У 10 собак операция была произведена по такому же принципу, как и у первой собаки. В результате из 10 животных 7 погибло от перитонита. Как при одномоментных, так и при двухмоментных операциях гибель животных наступала в сроки от 5 до 22 дней. •\*

Стало очевидным, что причина летальных исходов

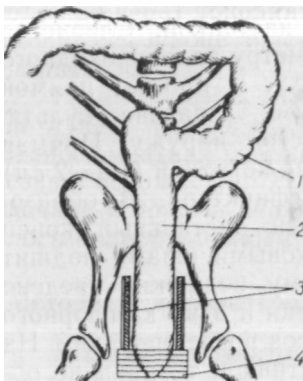

Рис. 3. Методика илеоректопластики, примененная нами у животных:

1 — ободочная кишка; 2 — илеотрансплантат; 3 — «мышечная муфта» прямой кишки; 4 — анальный сфинктер\*

кроется не в тяжести самой операции (от шока погибла лишь одна собака), а в инфицировании брюшной полости с последующим развитием перитонита. Мы полагаем, что причиной инфицирования является отсутствие достаточного герметизма между стенкой илеотрансплантата и анальным кольцом. Исходя из анатомических особенностей положения прямой кишки у собак, это предположение нам казалось обоснованным. Дело в том, что у собак нет мощного тазового дна, технически невозможно отделить брюшину вокруг прямой кишки вблизи ануса с учетом последующей перитонизации. Кроме того, после удаления прямой кишки создается несоответствие между диаметром анального кольца и диаметром трансплантата. В таких условиях фиксация трансплантата в анальном кольце швами (даже в два этажа) не обеспечивает надлежащего герметизма.

Учитывая это, мы внесли небольшое изменение в методику внутрибрюшинной части операции. Наложив анастомоз между ободочной кишкой и трансплантатом, за держалку подтягивали прямую кишку и примерно на уровне 8—10 см от ануса циркулярно рассекали серозный и мышечные слои прямой кишки, отделяли их субсерозно и, как чулок, стягивали книзу. После этого брюшная полость окончательно закрывалась.

Чрезанальная часть операции выполнялась, как и прежде. Слизистую прямой кишки надсекали на границе с кожей, выделяли ее кверху. Так как мышечные слои были уже пересечены и частично мобилизованы со стороны брюшной полости, удаляемую часть ободочной и прямой кишок легко извлекали наружу, трансплантат низводили и укладывали в «мышечную муфту», оставшуюся от прямой кишки. Илеотрансплантат подшивали к коже несколькими швами.

Такое, казалось бы, незначительное изменение операции дало поистине разительный исход. 6 собак, оперированных таким способом (и одномоментно), послеоперационный период перенесли легко, без всяких осложнений. Таким образом, методика илеоректопластики была разработана и полностью освоена. Схема операции представлена на рис. 3.

### **Послеоперационное состояние подопытных животных**

В послеоперационном периоде за животными велось систематическое наблюдение. Обычно на вторые сутки после операции собаки начинали вставать, но больше лежали. Через 3—4 дня они уже выходили из клетки. В первые 2—3 дня температура повышалась до 38,8—39,6° и быстро приходила к норме (38—38,2°). Пульс достигал 120—150 ударов в минуту и ко второму-третьему дню также нормализовался. На следующий день после операции наступало самостоятельное мочеиспускание, а на третий-четвертый день был кашицеобразный стул. Оформленный стул собаки имели спустя 2—3 месяца после операции. Животные, перенесшие илеоколопластику, быстро выздоравливали и через 3—4 недели по виду ничем не отличались от неоперированных. Вес их быстро

восстанавливался. Самки беременели и в срок щенились: Жучка через 10 месяцев после операции принесла 7 щенят, а Каштанка через 15 месяцев—5 щенят. У собак, имевших кишечные свищи, вначале не было аппетита. Это объяснялось тем, что они слизывали выделявшееся содержимое кишечника. К концу недели, когда количество отделяемого становилось меньше, самочувствие собак улучшалось и они начинали принимать пищу. Однако ели меньше, чем собаки после обычной илеоколопластики (без свищей), выглядели хуже и восстанавливали вес примерно к третьему-четвертому месяцу.

После илеоректопластики, в течение первых 5—7 дней, состояние животных было таким же, как и после илеоколопластики. Но пищу они принимали плохо. Это было связано с тем, что после илеоректопластики в течение 2—4 недель со стороны илеотрансплантата наблюдались довольно активные перистальтические движения и вследствие этого часто небольшими порциями выделялось жидкое кишечное содержимое. Собаки вынуждены были слизывать и поедать часть кала. Вполне понятно, что в течение нескольких недель они плохо ели и теряли в весе. Хороший аппетит появлялся только на втором месяце и дооперационный вес восстанавливался лишь к концу третьего-четвертого месяца.

Параллельно с наблюдением за общим состоянием у части животных производились клинические и биохимические исследования крови. Кровь бралась утром, до кормления животных, при помощи пункции из вены на наружной поверхности голени.

Исследования показали, что количество эритроцитов у собак до операции достигало 5,6—6,4—7 млн, после операции уменьшалось до 4,1—5—5,5 млн. Содержание гемоглобина в послеоперационном периоде 69—78%. Сравнение этих показателей с дооперационными свиде-

тельствует о небольшой анемизации животных, перенесших операцию. Спустя несколько месяцев после операции число эритроцитов увеличивалось и во многих случаях превышало исходные данные. Количество лейкоцитов до операции равнялось 6200—7800—8200, в послеоперационном периоде в течение 7—10 дней наблюдался лейкоцитоз до 13 000—15 000, а в отдельных случаях до 27 000. РОЭ мало изменялась в сравнении с нормальными цифрами.

Биохимические исследования крови произведены у 24 экспериментальных животных. Кровь бралась до и после операции. Определялось количество сахара, хлоридов, остаточного азота, белка и белковых фракций (альбуминов, глобулинов и фибриногена).

Исследование сахара крови производилось по методу Хагедорна — Иенсена. У наблюдаемых нами животных количество сахара до операции колебалось от 52 до 115 мг%, после операции — от 37 до 80 мг%, иногда — от 64 до 90 мг%. Количество сахара в крови после операции снижалось, но за 7—12 дней восстанавливалось до нормы.

Содержание хлоридов в крови определялось по Левинсону. До операции количество хлоридов было в пределах 450—650 мг%, после операции снижалось до 350—420 мг% и в течение нескольких дней вновь достигало нормы.

Остаточный азот крови определялся по методу Аселя: до операции был в пределах 27—45 мг%, после операции в течение 2—3 дней достигал 33—50 мг%.

Количество белка в плазме крови определялось нефелометрическим способом и равнялось в среднем 6—8%. Небольшое уменьшение белка наблюдалось в первые дни, а с момента приема пищи содержание его быстро достигало исходных показателей. В плазме



крови животных определялись также альбумины, глобулины и фибриноген, но мы не заметили сколько-нибудь значительных сдвигов в соотношении белковых фракций.

В динамике клинических и биохимических показателей крови разницы между животными, перенесшими илеоколопластику и илеоректопластику, мы не видели.

Анализ послеоперационной летальности после илеоколопластики показывает, что в преобладающем большинстве случаев (в 11 из 16) наблюдалась недостаточность швов бокового соустья. О большом количестве осложнений при анастомозах, наложенных бок в бок, пишут А. П. Гриднев, М. Ю. Глезер и Л. В. Сакович, Н. Н. Соловьев, Arnold и другие авторы.

При выполнении илеоректопластики (без кишечных свищей) из 21 собаки погибло 8, в том числе от шока — 1, от эвентрации кишечника — 1 и от перитонита — 6. Как мы уже указывали выше, главной причиной летальности в этих случаях явилась недостаточная герметичность швов между илеотрансплантатом и кожей при первых операциях, что приводило к инфицированию брюшной полости и перитониту. После устранения этого дефекта летальных исходов не наблюдалось.

Все животные, успешно перенесшие илеоколопластику и илеоректопластику, в последующие месяцы и годы чувствовали себя хорошо, у них мы не замечали каких-либо ненормальностей, отличающих их от неоперированных собак.

После илеоколопластики животные забивались в следующие сроки: через 5—10 месяцев — 9 собак, через 11—15 месяцев — 2, через 16—20 месяцев — 3, через 21—25 месяцев — 4 и через 26 месяцев — 1 собака. Примерно в такие же сроки забивались собаки и после илеоректопластики: через 4—10 месяцев — 3 и через 20—28 месяцев — 5.

Длительность наблюдения за животными, хорошее состояние их, а также результаты морфологических и биохимических исследований крови дают нам некоторые основания положительно высказываться в отношении илеоколопластики и илеоректопластики.

### **Методика исследования моторной функции и рефлекторных связей илеотрансплантата**

После того как техника илеоколопластики и илеоректопластики была разработана и животные операцию стали переносить хорошо, возникла необходимость в методике исследования моторной функции илеотрансплантата, тонкого и толстого кишечника, а также инteroцептивных связей между указанными отделами кишечника, желудком и слюнной железой.

У 2 собак исследование кишечника производилось с помощью канюль. Мы не получили хороших результатов. К шестому — десятому дню отдельные канюли становились подвижными и выпадали. Однако в образовавшиеся кишечные свищи легко вводились баллончики для записи движений кишечника. В связи с этим мы решили испытать методику, основанную на образовании кишечных свищей (у 2 собак). Но наложение пристеночных свищей на три участка кишки (илеотрансплантат, ободочную и подвздошную кишки) оказалось невозможным ввиду большой потери кишечного содержимого и развития воспаления слизистой кишки и кожи вокруг свища. Исследование кишечника у таких животных производилось в крайне неблагоприятных условиях: собаки были возбуждены и реагировали на каждое прикосновение к брюшной стенке. Вскоре кишечные свищи закрывались.

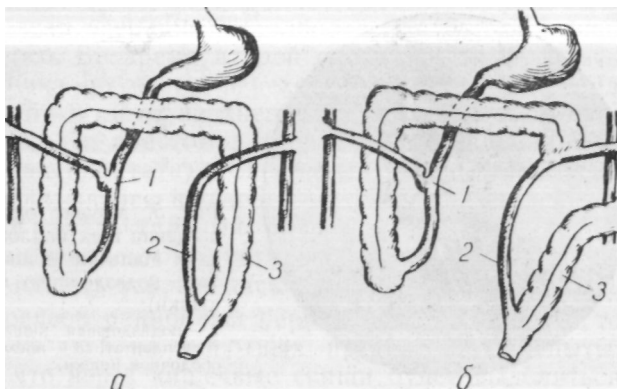
Нам казалось, что неудобства, имеющие место при образовании пристеночных кишечных свищей, можно устранить и что идея использования губовидных кишечных свищей для исследования моторной функции кишечника является вполне обоснованной. Необходимо было лишь усовершенствовать технику операции. Нам представлялось возможным создать губовидные кишечные свищи одновременно с выполнением илеоколопластики.

Разрабатывая метод исследования кишечника, мы ставили цель: 1) изучать кишку в нормально функционирующем состоянии; 2) не применять при этом инородных тел (канюль); 3) иметь свободный доступ в просвет кишки.

Все эти условия соблюдались при сравнительно простом оперативном вмешательстве. Производилось пересечение кишечной петли в нужном для исследования месте, дистальный конец петли вшивался в брюшную стенку (по типу губовидного свища), проксимальный конец кишки зашивался наглухо. Непрерывность кишечной трубки восстанавливалась путем бокового анастомоза между дистальным и проксимальным отделами кишечника.

Так как нас интересовало изучение функции не только подвздошной и ободочной кишок, но и илеотрансплантата, то при применении своей методики мы должны были учесть и особенности выполнения илеоколопластики (рис. 4).

Илеоколопластика выполнялась по-прежнему, в два этапа. В первом этапе операции из подвздошной кишки выделялся трансплантат. Культия трансплантата и культия проксимального отрезка подвздошной кишки ушивались наглухо. Дистальный конец подвздошной кишки перевязывался шелковой лигатурой и на расстоянии 8—10 см от места перевязки создавался боковой анастомоз

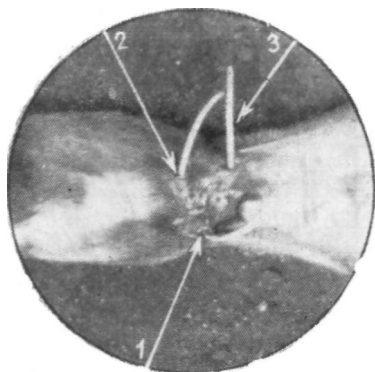


*Рис. 4.* Методика исследования кишечника при илеоколо-пластике:

*1* — подвздошная кишка; *2* — илеотрансплантат; *3* — нисходящая часть ободочной кишки; *а* — первый этап операции; *б* — второй этап.

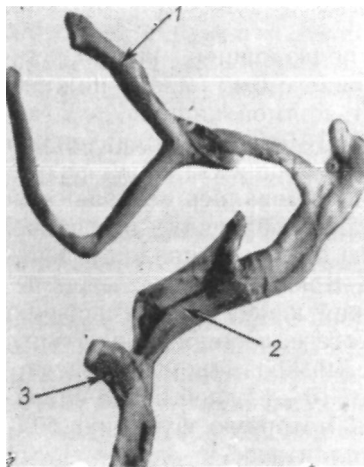
с проксимальным отрезком подвздошной кишки. Накладывался также боковой анастомоз между нижним отрезком илеотрансплантата и прямой кишкой.

После этого конец дистального отрезка подвздошной кишки выводился наружу через параректальный разрез брюшной стенки. Кишка фиксировалась отдельными шелковыми швами к париетальной брюшине и к коже. Таким же способом в брюшную стенку вшивался и верхний конец илеотрансплантата. Брюшная полость закрывалась наглухо. Периферический конец кишки частично омертвевал и отторгался в месте наложенной лигатуры. Образовывался губовидный свищ размером, соответствующим просвету кишки. Через 10—12 дней после операции уже можно было изучать моторную функцию под-  
**вздош**ной кишки и илеотрансплантата.



*Рис. 5.* Момент одновременного введения трех баллончиков у собаки Мальчик (в илеотрансплантат, подвздошную и ободочную кишки):

1 — подвздошная кишка; 2 — илеотрансплантат; 3 — нисходящая часть ободочной кишки.



*Рис. 6.* Макропрепарат от собаки Джек. Стрелками указаны участки кишок, которые были выведены на переднюю брюшную стенку:

1 — подвздошная кишка; 2 — илеотрансплантат; 3 — нисходящая часть ободочной кишки.

Второй этап операции выполнялся через 20—30 дней после первого. Во время второй операции пересекалась толстая кишка по месту перехода в сигмовидную. На расстоянии 5—6 см от верхнего конца илеотрансплантата накладывался анастомоз (конец ободочной кишки в бок илеотрансплантата). Свободный конец ободочной кишки перевязывался шелковой нитью и выводился наружу через параректальный разрез в брюшной стенке. Кишка подшивалась к париетальной брюшине и к коже. Брюшная полость закрывалась наглухо.

Если послеоперационный период протекал гладко, то через 10—15 дней на животных производились опыты. Опасение, что через кишечные свищи будет выделяться большое количество кишечного содержимого, на практике не подтвердилось. Это и понятно, ибо свищи наложены антиперистальтически, в результате чего забрасывание кишечного содержимого бывает незначительным. Совершенно не отмечается мацерации кожи, что имеет место при пользовании канюлями. Использование всего диаметра кишки позволяет вводить в нее баллончики и резиновые трубки нужных размеров и на достаточную глубину. Для исследования используется петля нормально функционирующей кишки.

Указанный способ дал широкие возможности для исследования моторной функции и рефлекторных связей некоторых отделов кишечника, уменьшив до минимума влияние неблагоприятных факторов. Изучение моторной функции и interoцептивных связей илеотрансплантата, подвздошной и ободочной кишок произведено у экспериментальных животных без особых затруднений в течение 26 месяцев.

На рис. 5 мы видим концы трех трубок от баллончиков, введенных одновременно в подвздошную и ободочную кишки и илеотрансплантат.

На рис. 6 показан макропрепарат от собаки, убитой после илеоколопластики, где видны отрезки кишки (подвздошная, сигмовидная и илеотрансплантат), концы которых были вшиты в переднюю брюшную стенку с целью изучения моторной функции и интероцептивных связей кишечника.

Таким способом исследования кишечника мы пользуемся с 1955 г. В 1959 г. А. Н. Тамбовцев описал способ «бесканюльных фистул», несколько похожий на нашу методику.

Исследование моторной функции и интероцептивных связей трансплантата после илеоректопластики у всех собак производилось чрезанально. У двух животных с успехом применена наша методика кишечных свищей.

Так как в задачу исследований входило изучение нервнорефлекторных связей илеотрансплантата со слюнными железами, появилась необходимость в создании фистул протоков околоушных слюнных желез. Выведение протоков околоушных слюнных желез с кусочком слизистой на кожу у экспериментальных животных осуществлялось по способу, предложенному Д. Л. Глинским (1891) и получившему одобрение И. П. Павлова.

Изучение нервнорефлекторных связей с рецептивных полей кишечника на слюнную железу произведено у 2 собак после илеоколопластики и у 9 после илеоректопластики.

В результате исследований мы установили, что илеоколопластика у животных, выполненная одномоментно, сравнительно часто осложняется шоком, кровотечением и недостаточностью швов в области анастомоза между прямой кишкой и илеотрансплантатом. Предложенная нами последовательность оперирования и модификация

наложения анастомозов между илеотрансплантатом и ободочной (прямой) кишкой до минимума снижают опасность послеоперационных осложнений.

Методика одномоментной илеоректопластики, основанная на создании серозо-мышечной муфты прямой кишки, и применение анастомоза по типу конец ободочной кишки в бок илеотрансплантата полностью оправдала себя в эксперименте. Животные, оперированные нами, илеоколопластику и илеоректопластику переносили хорошо.

Для изучения моторной функции илеотрансплантата, подвздошной и ободочной кишок, а также интероцептивных связей наиболее приемлемой оказалась методика кишечных свищей.

#### МОТОРНАЯ ФУНКЦИЯ ИЛЕОТРАНСПЛАНТАТА. КИМОГРАФИЧЕСКИЕ ИССЛЕДОВАНИЯ

Организм состоит из отдельных органов и систем, тесно между собой связанных и находящихся в равновесии с внешней средой. Это ведущее положение павловского учения должно лежать в основе экспериментального исследования любого органа или системы.

Исследование функции различных органов пищеварения необходимо сочетать с физиологическими особенностями всей системы пищеварения. Однако наряду с комплексными исследованиями немаловажное значение имеет всестороннее изучение одной из основных функций органа.

Такой важнейшей функцией желудочно-кишечного тракта является моторная. Ведь еще до первого приема пищи и выработки пищеварительных ферментов у зародыша млекопитающих можно видеть ритмические со-



крашения кишечной трубки (Х. С. Коштоянц). Не случайно многие экспериментаторы в основу своих исследований положили именно изучение моторной функции кишечника (Н. С. Кишкин, 1885; К. М. Быков и Г. М. Давыдов, 1935; Е. П. Глинская и А. А. Рогов, 1935; В. А. Лебедева, 1949, 1959; П. Г. Богач, 1961, и др.). Моторика тонкого и толстого кишечника довольно хорошо изучена как в норме, так и при различных заболеваниях. Вот почему в наших исследованиях изучение моторной функции является ведущим тестом, характеризующим полноценность кишечного трансплантата.

Мы полагаем, что при изучении физиологии тонкокишечного трансплантата прежде всего надо выяснить, в какой степени он обеспечивает своевременную эвакуацию плотных каловых масс при замещении ободочной и прямой кишок.

В литературе совершенно не освещены результаты исследований моторики кишечных трансплантатов. Неизвестно, например, изменяется ли моторная функция трансплантата после илеоколопластики и илеоректопластики. Эти исследования приобретают особое значение в связи с тем, что и по сей день не имеется единого мнения по вопросу о физиологической полноценности илеотрансплантата. Так, Crespi, Micheli et Santi, Kok u. Harreveld считают, что через несколько месяцев после энтероластики трансплантат расширяется и животные погибают. Наоборот, Haberland и другие авторы утверждают, что еюнотрансплантат, использованный для замещения толстой кишки, активно участвует в продвижении кишечного содержимого.

Настоящую главу мы посвящаем исследованиям моторной функции илеотрансплантата в различные сроки после илеоколопластики и илеоректопластики.

Моторика илеотрансплантата изучалась у 32 живот-

ных: у 22 собак после илеоколопластики и у 10 — после илеоректопластики. Кроме того, у 8 животных изучена моторная функция подвздошной, ободочной и прямой кишок.

Условия опытов были одинаковыми для всех животных. Исследования производились не ранее 14—16 дней после операции. В большинстве случаев движения всех трех изучаемых отделов кишечника записывались на кимограммах в один день. Перед опытом собаки не получали пищи в течение 6—8 часов.

Для записи моторики кишечника использовалась следующая аппаратура: капсула Маррея диаметром 2,5 см с писчиком, длина рычага которого равнялась 24—26 ед; кимограф с закопченными бумажными лентами; ртутные манометры; баллон для заполнения системы воздухом; баллончики, сделанные из напальчников, вставляемые в просвет кишки.

Во время опыта собака помещалась в станок. В просвет кишки вводился баллончик, соединенный с системой, трубок, идущих к ртутному манометру и капсуле Маррея. Баллончик и система трубок заполнялись воздухом до создания давления 20—40 мм рт. ст. Затем движения кишечника записывались на ленте кимографа и тщательно изучались.

У животных после илеоколопластики для исследования различных отделов кишечника использовались кишечные свищи, наложенные по нашей методике. После илеоректопластики запись движений трансплантата производилась путем введения баллончика через анальное отверстие, а у части животных — через кишечные свищи.

Как мы уже указывали, у 6 собак изучалась только моторная функция подвздошной и ободочной кишок. У остальных животных моторная функция этих же отделов кишечника и прямой кишки исследовалась в пред-

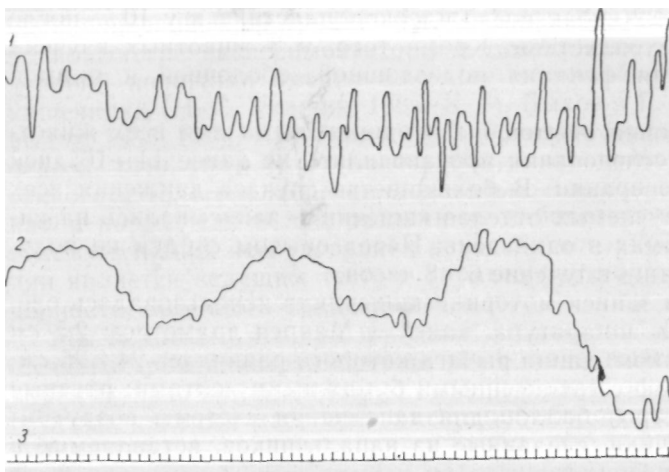


Рис. 7. Запись движений подвздошной и ободочной кишок у собаки Джек:

1 — движения подвздошной кишки; 2 — движения ободочной кишки;  
3 — отметка времени (5 сек).

операционном периоде, вскоре после операции и на протяжении всего периода наблюдения. Сопоставление данных кимограмм показало, что кривые движений тонкой и ободочной (прямой) кишок имеют значительные различия.

Из кимограммы (рис. 7) видно, что движения подвздошной и ободочной кишок в норме резко отличаются друг от друга. Для кривой, отражающей моторную функцию подвздошной кишки, типичны частые сокращения, с большой амплитудой колебаний. Иногда амплитуда уменьшается, но частота сокращений обычно мало меняется (за 30—40 сек 12—15 сокращений). Для кривой,

показывающей моторную функцию ободочной кишки, типичны большие волны, продолжительностью 30—40 сек, с медленным подъемом и таким же спуском. При этом, как правило, на первичную (большую) волну наслаиваются сравнительно мелкие, вторичные волны.

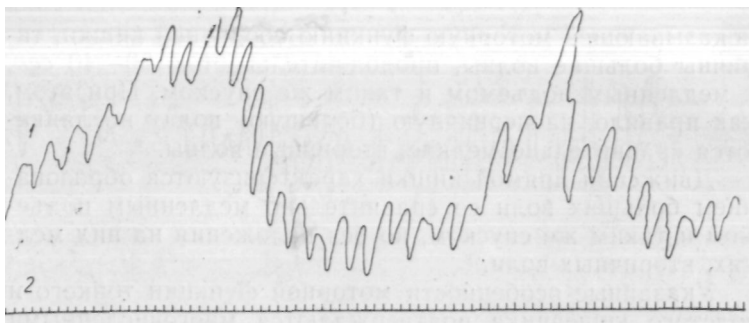
Движения прямой кишки характеризуются образованием больших волн со сравнительно медленным подъемом и таким же спуском, но без наложения на них мелких, вторичных волн.

Указанные особенности моторной функции тонкого и толстого кишечника подтверждаются многочисленными литературными данными и не вызывают никаких сомнений. Поэтому различие в характере кривых, отражающих движения подвздошной и ободочной (прямой) кишок, было положено в основу изучения изменений, наступающих в моторной функции илеотрансплантата.

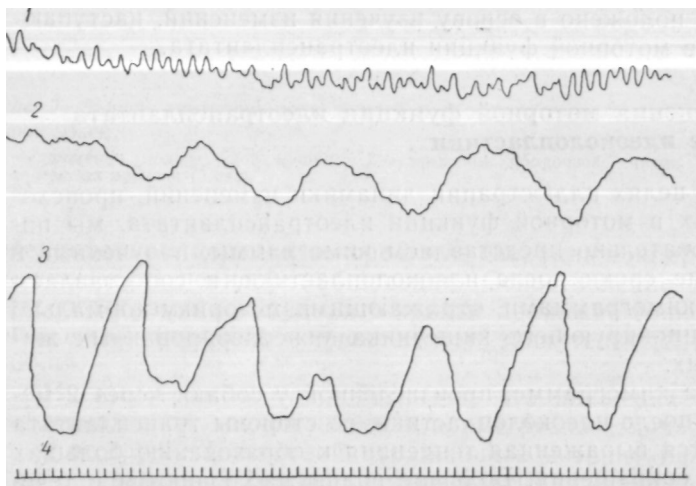
### **Изменения моторной функции илеотрансплантата после илеоколопластики**

В целях иллюстрации динамики изменений, происходящих в моторной функции илеотрансплантата, мы последовательно представляем кимограммы, полученные в ранние сроки после илеоколопластики, и сопоставляем их с кимограммами, отражающими моторику нормально функционирующего кишечника у неоперированных животных.

На кимограмме, произведенной у собаки через 2 месяца после илеоколопластики, со стороны трансплантата имеется выраженная тенденция к образованию больших волн сокращения. Большие волны наблюдаются в течение непродолжительного времени. Затем они сменяются менее высокими волнами, но также с медленным подъемом и спуском (рис. 8). Указанные изменения можно



*Рис. 8.* Запись движений илеотрансплантата у собаки Джек:  
/ — движения илеотрансплантата; 2 — отметка времени (5 сек).



*Рис. 9.* Запись движений подвздошной, ободочной кишок и илео-трансплантата у собаки Кнопка:  
\*  
/ — движения подвздошной кишки; 2 — движения ободочной кишки; 3 — движения илеотрансплантата; 4 — отметка времени (5 сек).

видеть при сопоставлении рассматриваемых килограмм с исходными данными.

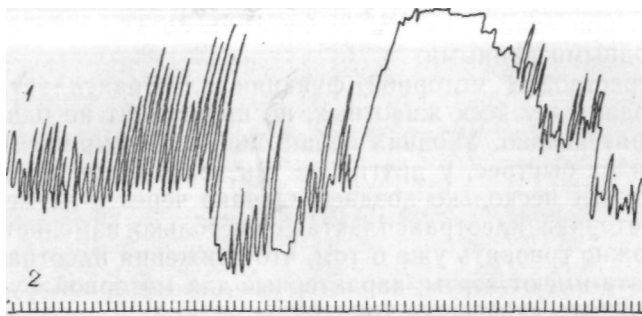
Перестройка моторной функции илеотрансплантата наблюдается у всех животных, но происходит не одинаково интенсивно. У одних собак она более выражена и наступает быстрее, у других не так четко выявляется и происходит несколько позднее. Однако через 6—8 месяцев моторика илеотрансплантата настолько изменяется, что можно говорить уже о том, что движения илеотрансплантата имеют черты, характерные для моторной функции толстого кишечника (рис. 9).

Следовательно, у собак через 8 месяцев после операции моторная функция илеотрансплантата мало чем отличается от движений сигмовидной кишки. Лишь при очень детальном сопоставлении движений илеотрансплантата и толстой кишки можно заметить, что при движении илеотрансплантата образуются менее однотипные волны, неодинаковой продолжительности. Сравнивая кимограммы моторики илеотрансплантата и подвздошной кишки, мы не находим какого-либо сходства между ними.

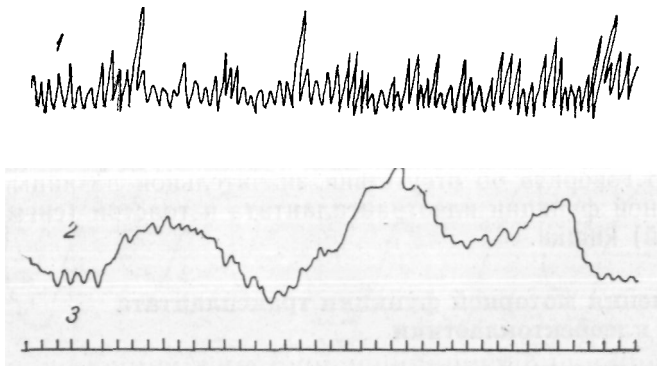
В более поздние сроки (через 10—15 месяцев) движения илеотрансплантата претерпевают настолько глубокие и коренные изменения, что с достаточным основанием можно говорить об отсутствии значительной разницы в моторной функции илеотрансплантата и толстой (сигмовидной) кишки.

### **Изменения моторной функции трансплантата после илеоректопластики**

Кимографические записи моторной функции трансплантата после илеоректопластики производились периодически, на протяжении всего периода исследований (от 1 до 25 месяцев).



*Рис. 10.* Запись движений илеотрансплайтата у собаки Ковер:  
 / — движения илеотрансплайтата; 2 — отметка времени (5 сек).



*Рис. 11.* Запись движений илеотрансплайтата у собаки Белянка:  
 1 — дыхание; 2 — движения илеотрансплайтата; 3 — отметка времени (5 сек).

Изменения в моторной функции илеотрансплантата после илеоректопластики начинают проявляться в более поздние сроки, чем после илеоколопластики. Только к концу четвертого месяца наряду с частыми сокращениями и большой амплитудой появляются участки сокращений трансплантата с небольшими волнами, продолжительностью до 100 сек (рис. 10).

У большинства животных к шестому — восьмому месяцам после илеоректопластики наряду с частыми сокращениями большой амплитуды уже начинают образовываться большие волны с медленным подъемом и спуском. Через 10—11 месяцев после операции движения илеотрансплантата становятся более четко выраженными и постоянными. Спустя 13 месяцев изменения моторной функции илеотрансплантата еще более выражены (рис. 11).

В данном случае вполне обоснованно можно говорить о значительном приближении моторной функции илеотрансплантата к моторной функции толстой (прямой) кишки.

Таким образом, перестройка моторной функции трансплантата происходит быстрее после илеоколопластики и медленнее после илеоректопластики. Моторная функция илеотрансплантата претерпевает коренные изменения, приближаясь к функции толстой кишки, которую он замещает. Эти изменения наступают под влиянием новых химических и механических раздражений, отличных от тонкого кишечника и характерных для толстого. По-видимому, важная роль в этой перестройке принадлежит и нервнорефлекторным механизмам.

Моторная функция илеотрансплантата со временем приближается к моторике толстого кишечника — сигмо-



видной и прямой кишок. Илеотрансплантат приобретает новые свойства — давать более глубокие и длительные сокращения, что, по нашему мнению, связано с развитием мышечных слоев и повышением тонуса его стенок. Надо полагать, что изменение функции илеотрансплантата идет параллельно с изменением его структуры.

Тщательный анализ кимографических записей показывает, что изменение моторной функции илеотрансплантата идет неодинаково. Характер функциональной и, по-видимому, структурной перестройки после илеоколопластики и илеоректопластики зависит не только от характера операции, но и от индивидуальных особенностей животного. У одних собак перестройка моторной функции происходит более интенсивно и глубоко, у других эти изменения менее выражены в течение всего периода исследований. Может быть, имеет значение тип нервной деятельности и другие причины, еще не вскрытые. В этом отношении мы вполне согласны с мнением С. И. Филиппович (1963) о необходимости проведения дальнейшего изучения механизмов компенсаторной перестройки кишечника и всей пищеварительной системы.

Однако бесспорным остается тот факт, что в илеотрансплантате моторная функция изменяется в сторону замещаемого органа (толстой и прямой кишок), через него своевременно эвакуируется кишечное содержимое и тем самым восстанавливается нормальная функция пищеварительного тракта. Все это подтверждает, что илеотрансплантат обладает большими компенсаторными возможностями.

## МОТОРНАЯ ФУНКЦИЯ ИЛЕОТРАНСПЛАНТАТА. РЕНТГЕНОЛОГИЧЕСКИЕ ИССЛЕДОВАНИЯ

Как мы уже отмечали в предыдущей главе, некоторые авторы считают, что трансплантат после энтероколопластики становится неполноценным. Он расширяется, задерживает эвакуацию кишечного содержимого, и животные погибают. Однако такое заключение никак не согласуется с сообщениями Haberland, Г. С. Левина, Б. А. Алекторова и других исследователей, которые наблюдали хорошее состояние экспериментальных животных после илеоколопластики. Вот почему наряду с изучением моторной функции илеотрансплантата путем кимографических записей мы решили произвести и рентгенологические исследования с целью получения достоверных данных о характере моторной и эвакуаторной его функций после илеоколопластики и илеоректопластики.

Такое решение нам казалось достаточно обоснованным, так как многие рентгенологи весьма положительно оценивают результаты, полученные при изучении моторной функции различных отделов кишечника путем рентгенологических исследований.

Ряд авторов сообщает также об эффективности рентгенологического метода при исследовании кишечных трансплантатов у больных после замещения пищевода и желудка (И. А. Риц и И. Юдаев, 1960; И. А. Риц, 1961; И. М. Островская, 1961; И. М. Стельмашонок и Г. Ф. Мазуро, 1961; С. Г. Ярцев, 1961).

Рентгенологические исследования мы произвели у 26 животных: у 20 — после илеоколопластики и у 6 — после илеоректопластики в сроки от 1 до 24 месяцев после операции.

Изучение моторной и эвакуаторной функций осуществлялось двумя способами: путем введения барие-

вой взвеси в желудок (через зонд) и заполнения кишечника бариевой взвесью через анальное отверстие. Рентгеновские снимки при этом производились трижды: в момент заполнения кишечника контрастным веществом, через 30—40 минут (после частичного опорожнения кишечника от бариевой взвеси) и через час.

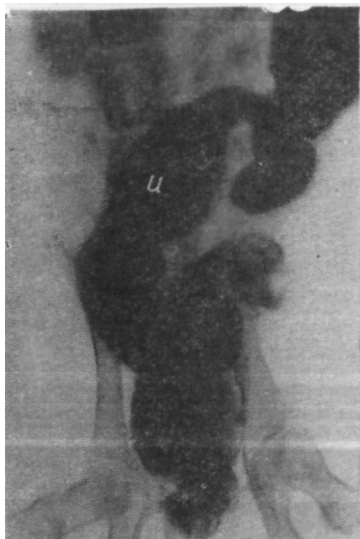### **Исследование трансплантата после илеоколопластики**

На рентгенограммах, сделанных через 6—8 часов после введения бариевой взвеси в желудок или сразу же после заполнения толстого кишечника контрастным веществом путем клизмы, видно, что илеотрансплантат располагается в левой половине брюшной полости и занимает место сигмовидной кишки.

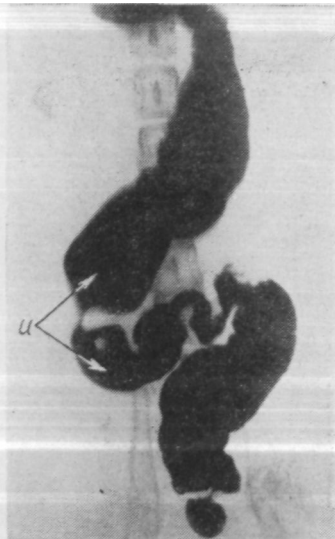
Исследование кишечника, произведенное через месяц после операции, показало, что илеотрансплантат имеет четкие и ровные контуры, диаметр в 3—4 раза меньше диаметра толстой и прямой кишок. Несмотря на это, илеотрансплантат довольно быстро эвакуирует бариевую взвесь из толстой кишки.

На снимке, полученном спустя 4 месяца после илеоколопластики, ясно определяются положение и границы илеотрансплантата, а также места анастомозов с толстой и прямой кишками. Хорошо видны участки сегментирующего сокращения трансплантата (рис. 12).

На рентгенограмме (рис. 13), произведенной через 30 минут после введения контрастной взвеси, определяется хорошая сократимость стенок илеотрансплантата. В сравнении с первым исследованием (рис. 12) положение илеотрансплантата несколько изменилось, наблюдается скопление бариевой взвеси в верхней трети его и в месте анастомоза с толстой кишкой; в среднем




*Рис. 12.* Рентгенограмма кишечника после илеоколопластики у собаки Стрелка (*u* — илеотрансплантат).



*Рис. 13.* Рентгенограмма кишечника после илеоколопластики у собаки Стрелка (*u* — илеотрансплантат).

и нижнем отделах видны участки глубоких сегментирующих сокращений.

На снимке (рис. 14), сделанном через час после введения контрастного вещества через прямую кишку, видно, что илеотрансплантат вновь изменил свое положение, которое примерно соответствует исходному (рис. 12). Следует отметить также наличие глубоких сегментирующих и поверхностных сокращений стенки



*Рис. 14.* Рентгенограмма кишечника после илеоколопластики у собаки Стрелка (*u* — илеотрансплантат).

трансплантата. В течение часа заметно уменьшилось количество бариевой взвеси в толстой кишке, а это показывает, что илеотрансплантат сравнительно быстро эвакуирует содержимое кишечника.

Надо отметить, что у большинства собак после илеоколопластики наблюдается заметное увеличение размеров оставшейся части прямой кишки. Это, нам кажется, не случайное явление. Увеличение размеров прямой кишки, по-видимому, наступает вследствие определенной компенсаторной перестройки. Создается дополнительный резервуар взамен удаленной части толстой кишки. Иначе и не может быть. Если бы илеотрансплантат принял функцию резервуара сразу же после илеоколопластики (при сравнительно слабой мускулатуре), он неминуемо превратился бы в застойный мешок, а это привело бы к хронической кишечной непроходимости и гибели животных. Оказывается, наоборот. В первые месяцы после илеоколопластики мы наблюдаем ускоренную моторику трансплантата, обеспечивающую быструю эвакуацию кишечного содержимого. Надо полагать, что в этом периоде в илеотрансплантате происходит интенсивное

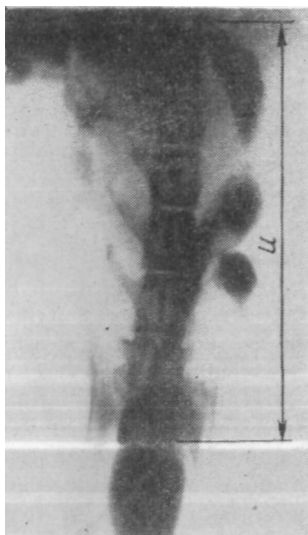*Рис. 15.* Рентгенограмма кишечника после илеоколопластики у собаки Тарзан (*и* — илеотрансплантат).

развитие мышечных слоев. Таковую компенсаторную перестройку следует считать вполне закономерной и оправданной.

На рентгенограмме, произведенной спустя 10 месяцев после илеоколопластики, четко определяется фрагментация контрастной взвеси в илеотрансплантате, являющаяся следствием глубоких сокращений кишечных стенок (рис. 15). Настоящее наблюдение, как и прежние, подтверждает наличие хорошей моторно-эвакуаторной функции трансплантата.

В поздние сроки после илеоколопластики (через 6—8—10. месяцев) илеотрансплантат обладает уже хорошей, прочно укрепившейся эвакуаторной способностью. Эвакуация кишечного содержимого происходит более равномерно и не так быстро, как в первые месяцы после операции. С нашей точки зрения, это объясняется значительными изменениями, происшедшими в характере моторной функции илеотрансплантата. В дальнейшем трансплантат приобретает еще более выраженный мышечный тонус и способность к глубоким сегментирующим сокращениям.

О хорошей моторной функции илеотрансплантата



свидетельствуют результаты рентгенологических исследований, произведенных как с помощью контрастной клизмы, так и путем введения бариевой взвеси в желудок животных. При введении бариевой взвеси в прямую кишку эвакуация кишечного содержимого наступала в течение 1—2 часов, а при введении в желудок — через 6—8 часов.

У всех собак илеотрансплантат оказался достаточно активным; анастомозы хорошо проходимы, опорожнение кишечника, от контрастного вещества наступало без затруднений. Эти исследования проведены на большом количестве животных и являются абсолютно достоверными.

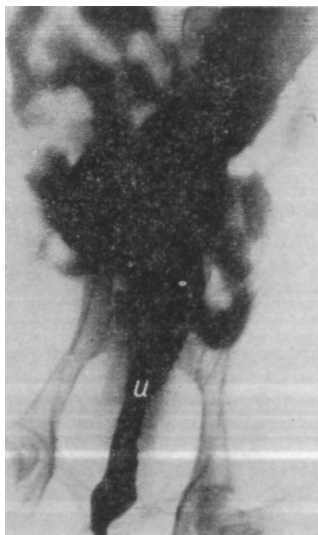Наши наблюдения показывают, что уже к концу третьего-четвертого месяца диаметр илеотрансплантата умеренно увеличивается, и хотя в этом периоде преобладают поверхностные сокращения, имеется уже выраженный сдвиг в сторону образования больших волн сокращения. В более поздние сроки (через 7—10 месяцев) илеотрансплантат достигает диаметра толстой кишки, сокращения его стенок носят глубокий, сегментирующий характер. Наряду с этим наблюдается увеличение размеров оставшейся части прямой кишки.

### **Исследование трансплантата после илеоректопластики**

С помощью рентгенологических наблюдений, произведенных у животных в различные сроки после илеоректопластики, мы хотим показать процесс динамической перестройки илеотрансплантата. Очень интересными и доказательными в этом отношении являются результаты рентгенологических исследований у собаки Нептун (рис. 16, 17, 18).

*Рис. 16.* Рентгенограмма кишечника после илеоректопластики у собаки Нептун (*и* — илеотрансплантат).

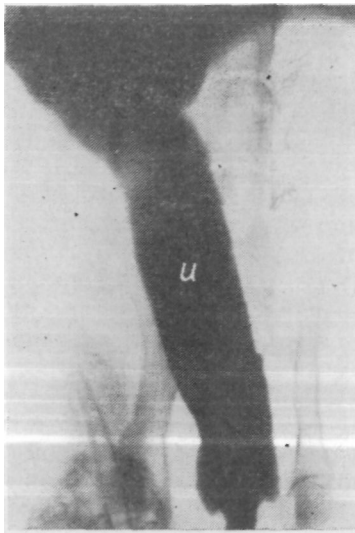
На рентгенограмме, произведенной спустя 4 месяца после илеоректопластики и через 6 часов после введения бариевой взвеси в желудок, контрастное вещество имеется в тонкой, толстой кишках и трансплантате, который в виде довольно узкого цилиндрика располагается сагиттально. Диаметр трансплантата соответствует диаметру тонкой кишки и примерно в три-четыре раза меньше толстой кишки. В дистальной части илеотрансплантата имеется небольшое расширение, заканчивающееся конусообразно, что свидетельствует о хорошей запирающей функции анального сфинктера. На одной из стенок трансплантата хорошо заметны поверхностные сокращения (рис. 16).



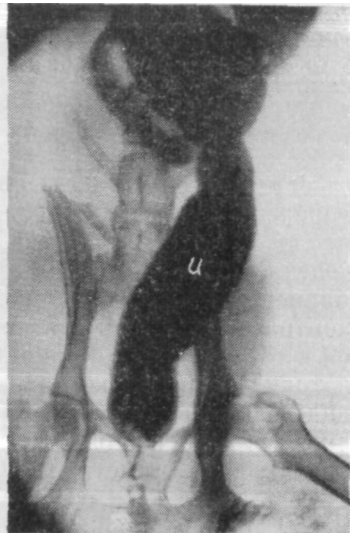Дальнейшие рентгенологические исследования через 5 (рис. 17) и 17 месяцев (рис. 18) показали, что илеотрансплантат с течением времени претерпевает значительные изменения и приобретает свойства замещающей прямой кишки.

На снимке, сделанном сразу же после заполнения толстого кишечника бариевой взвесью, хорошо определяются размеры илеотрансплантата. Стенки его ров-





*Рис. 17.* Рентгенограмма кишечника после илеоректопластики у собаки Нептун (*u* — илеотрансплантат).



*Рис. 18.* Рентгенограмма кишечника после илеоректопластики у собаки Нептун (*u* — илеотрансплантат).

ные, ширина одинаковая на всем протяжении (рис. 17).

На рентгенограмме, произведенной через 30 минут после контрастной клизмы, илеотрансплантат выявляется еще лучше. Диаметр его такой же, как и на рентгенограмме, сделанной сразу после клизмы, и равен диаметру толстой кишки. В верхней половине трансплантата хорошо видны места глубоких, сегментирующих сокращений. Через 17 месяцев после операции илеотрансплантат заметно изменил свою форму и характер сокраще-

ний и почти не отличается от толстой и прямой кишок (рис. 18).

Представленные нами результаты рентгенологических исследований свидетельствуют о выраженных изменениях в илеотрансплантате, использованном для замещения прямой кишки.

В течение первых 4—8 месяцев наблюдается постепенное и равномерное увеличение диаметра илеотрансплантата. В этом периоде характерно наличие поверхностных сокращений его стенок. В дальнейшем, через 12—15 месяцев, диаметр трансплантата приближается к диаметру толстой кишки, а стенки приобретают способность к глубокому сегментирующим сокращениям. В более поздние сроки (через 17—23 месяца) диаметр илеотрансплантата и толстой кишки становится одинаковым, стенки его хорошо сокращаются, анастомозы проходимы. Все это обеспечивает своевременную эвакуацию кишечного содержимого.

Многочисленные рентгенологические исследования, произведенные на животных после илеоколопластики и илеоректопластики, показывают наличие значительной перестройки моторной функции илеотрансплантата в связи с новыми условиями функционирования. Изменение моторно-эвакуаторной функции его направлено в сторону замещаемого органа (сигмовидной или прямой кишок). Эти изменения наступают быстрее после илеоколопластики и несколько медленнее после илеоректопластики. Однако и в том и в другом случаях наличие глубокой функциональной перестройки илеотрансплантата является несомненным фактом.

Мы считаем, что изменение характера сокращений илеотрансплантата связано с компенсаторным развити-

ем мускулатуры его стенок. Наряду с выраженной перестройкой трансплантата некоторые изменения наблюдаются также и со стороны других отделов кишечника. В частности, у животных, перенесших илеоколопластику, увеличивается оставшаяся часть прямой кишки, которая как бы восполняет резервуар для каловых масс взамен удаленной левой половины толстого кишечника. Все это свидетельствует о том, что компенсаторная перестройка илеотрансплантата идет в тесной взаимосвязи с другими органами пищеварения.

Рентгенологические наблюдения показали хорошую проходимость анастомозов, наложенных конец толстой (прямой) кишки в бок илеотрансплантата.

Исследования, проведенные на животных, позволяют илеоколопластику и илеоректопластику отнести к физиологически обоснованным операциям, которые можно применять в клинике.

#### НЕРВНОРЕФЛЕКТОРНЫЕ СВЯЗИ ИЛЕОТРАНСПЛАНТАТА

В предыдущих разделах мы показали, что после илеоколопластики и илеоректопластики в трансплантате изменяется моторная функция, которая приобретает новые свойства, характерные для замещаемых сигмовидной и прямой кишок.

Многие исследователи изучали нервнорефлекторные связи между тонким и толстым отделами кишечника, интероцептивные влияния с тонкого и толстого кишечника на моторную функцию желудка и секреторную функцию слюнных желез.

Исследования показали, что раздражение илеоце-

кальнбй области кишечника вызывает спазм привратника (К. М. Быков и Г. М. Давыдов, 1935; А. В. Риккль, 1949) и торможение моторной и секреторной функций желудка (А. В. Риккль, 1949, 1957, 1961; И. М. Джаксон, 1949, 1957). Некоторые авторы (С. С. Полтырев и сотрудники, 1940, 1955; Г. М. Давыдов, 1951, 1954, 1958; С. М. Горшкова, 1957) изучали характер изменений функции слюнных, желудочных и кишечных желез, эвакуаторной и экскреторной функций желудка при раздражении прямой кишки. Исследованиями П. Г. Богач (1951), Р. З. Богданова (1953) и King (1924) установлено, что раздражение прямой кишки тормозит моторику желудка. Вопрос о роли интероцепторов илеоцекальной области, толстой и прямой кишки в регуляции моторики тонкого кишечника в значительной мере разрешен благодаря исследованиям П. Г. Богач (1961).

Сейчас точно установлено, что раздражение рецепторов (путем воздействия механических или химических факторов) любого интероцептивного поля в той или иной степени оказывает влияние на все системы организма. При этом интероцептивные рефлексy имеют множество уровней замыкания как вне-, так и внутрицентральных. Сопоставление пусковых и корригирующих влияний показало, что они отличаются по порогу раздражения интероцепторов, по интероцептивным полям, с которых вызываются, по качеству раздражителей, действующих на одно и то же интероцептивное поле, по функциональному состоянию раздражаемых рецепторов и реагирующих рабочих аппаратов, по афферентным путям, по которым они передаются, а также по продолжительности эффектов (И. А. Булыгин, 1949). Исследования А. И. Караева (1957), П. Г. Богач (1960), И. А. Булыгина (1961) дают основание предполагать

значительные гуморальные сдвиги при ннтероцептивных связях кишечника.

Большое значение имеет познание закономерностей нервно-гуморальных связей и влияний в здоровом организме. Но не менее важным является изучение ннтероцептивных связей между трансплантатом, отдельными органами и системами организма после восстановительных пластических операций. Такого рода исследования должны способствовать выявлению компенсаторных реакций, направленных на нормализацию нарушенных функций.

В литературе мы не встретили описания характера нервнорефлекторных связей илеотрансплантата. Вот почему и решено было произвести исследования в этом направлении.

В опытах использовано 19 животных: 10 после илеоколопластики и 9 после илеоректопластики. Нервно-рефлекторные связи между илеотрансплантатом, подвздошной и ободочной кишками исследовались у 11 животных, а ннтероцептивные связи между илеотрансплантатом, подвздошной, прямой кишками и желудком — у 3 собак. Изучение ннтероцептивных рефлексов с рецептивных полей кишечника на слюнную железу проведено у 2 животных после илеоколопластики и у 9— после илеоректопластики.

При выполнении этой части работы использовались слюнные фистулы, наложенные по методу Д. Л. Глинского, и кишечные фистулы илеотрансплантата, подвздошной и ободочной кишок, созданные по нашей методике. Кроме того, в прямую кишку и илеотрансплантат (после илеоректопластики) раздражители вводились через анальное отверстие. Для сравнения и контроля результатов, полученных при чрезанальном исследовании, у 2 собак при выполнении илеоректопластики были

наложены кишечные свищи для введения раздражителей непосредственно в илеотрансплантат, минуя анальную зону рецепторов.

Для раздражения рецепторов в кишку вводились катетер и вода комнатной температуры (20—30 *мл*) или резиновый баллончик, в котором создавалось давление воздуха 70—100 *мм рт. ст.* Для раздражения рецепторов полости рта использовался 10%-ный раствор хлористого натрия, который со скоростью 30 *мл* за 20 *сек* вводился при помощи мягкого резинового катетера за щеку собаки.

Из химических раздражителей, воздействующих на рецепторы слизистой кишечника, применялись 5%-ный и 40%-ный раствор глюкозы и 10%-ный раствор хлористого натрия или калия, которые вводились в кишку в количестве 20—40 *мл* в течение 50—60 *сек*.

Характер влияния раздражающих факторов с рецептивного поля определялся по изменяющейся моторике изучаемого участка толстой и тонкой кишок или желудка. Движения кишечника или желудка записывались на закопченной ленте кимографа писчиком капсулы Маррея (диаметром 3 *см*), которая системой резиновых трубок была соединена с резиновым баллончиком, находившимся в исследуемом органе. В баллончике при записывании движений кишечника создавалось давление воздуха 20—40 *мм рт. ст.*, объем его при этом равнялся 60—70 *см<sup>3</sup>*. Для записи движений желудка использовался презерватив, закрепленный на конце тонкого желудочного зонда (последний вводился в желудок через рот и пищевод собаки). Количество слюны, выделявшейся через канюлю, определялось с помощью градуированной пробирки (в первых опытах), а в дальнейшем капли слюны отмечались на закопченной ленте кимографа параллельно с отметкой времени.

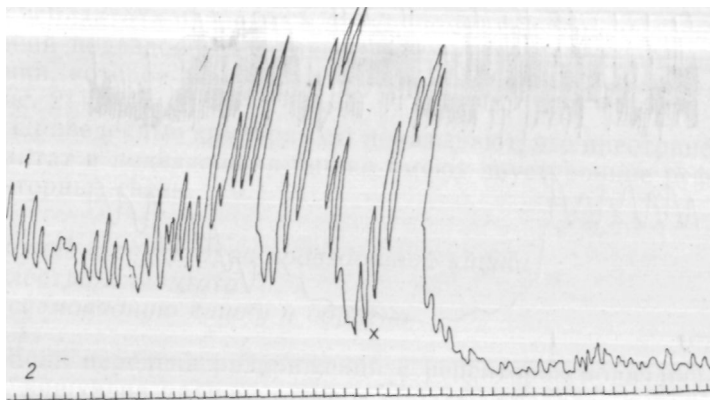
## **Характеристика интероцептивных связей между илеотрансплантатом, подвздошной и сигмовидной кишками**

Интероцептивные связи различных отделов кишечника мы изучали в двух вариантах: 1) влияние с рецепторов подвздошной кишки на илеотрансплантат и обратное — с илеотрансплантата на подвздошную кишку; 2) влияние с рецепторов подвздошной кишки, а также илеотрансплантата на сигмовидную кишку и обратное — с рецепторов сигмовидной кишки на подвздошную и илеотрансплантат. На ленте кимографа записывали движения определенного отдела кишечника в норме и при раздражении рецепторов других отделов кишечника. Анализ этих записей давал возможность судить о наличии интероцептивных связей между различными отделами кишечника.

### *Влияние с рецепторов подвздошной кишки на илеотрансплантат и обратно*

На рис. 19 показано влияние раздражения рецепторов подвздошной кишки на илеотрансплантат через 3 месяца после операции. Введение катетера и воды в подвздошную кишку заметно отражается на характере движений илеотрансплантата. При этом наблюдается кратковременное снижение его тонуса и прекращение движений. Вслед за падением тонуса в течение 20—25 сек движения восстанавливаются, но вначале они неоднородны и с небольшой амплитудой сокращения. В дальнейшем тонус илеотрансплантата усиливается, движения становятся более ритмичными, с одинаковой амплитудой сокращений.

На кимограмме, записанной через 8 месяцев после



*Рис. 19.* Влияние с рецепторов подвздошной кишки на илеотрансплантат у собаки Кнопка:

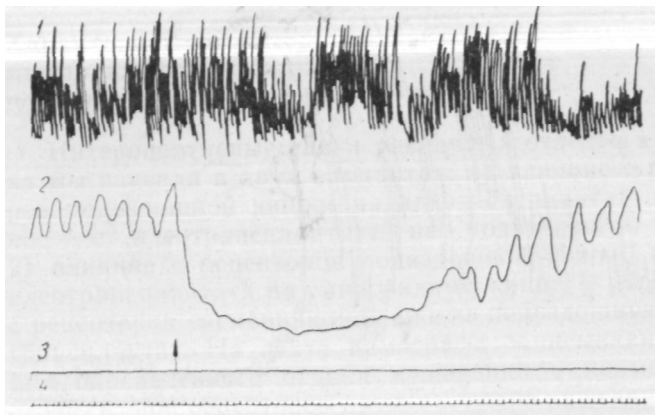
/ — движения илеотрансплантата (крестиком обозначен момент введения катетера и воды в подвздошную кишку); 2 — отметка времени (5 сек).

илеоколопластики, раздражение рецепторов подвздошной кишки вызывало прекращение движений илеотрансплантата на относительно большой промежуток времени (65—200 сек) без заметных изменений дыхания (рис. 20).

Во всех опытах (в различные сроки после илеоколопластики) раздражение рецепторов подвздошной кишки вызывает изменение моторики илеотрансплантата, тогда как дыхание не изменяется или изменяется незначительно. Такое же изменение моторной функции подвздошной кишки наблюдается и при раздражении рецепторов илеотрансплантата, что подтверждается результатами последующих опытов.

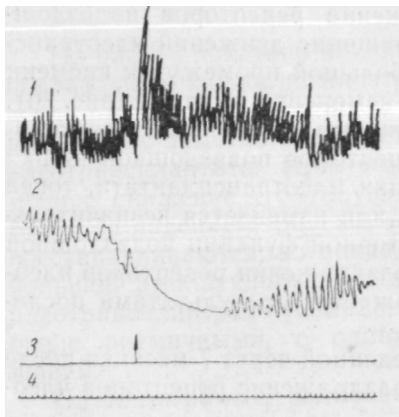
На кимограмме, произведенной через 7 месяцев после операции, ясно видно, что раздражение рецепторов илео-





*Рис. 20.* Влияние с рецепторов подвздошной кишки на илеотрансплантат у собаки Медвежок:

1 — дыхание; 2 — движения илеотрансплантата; 3 — отметка момента введения раздражителей (стрелкой обозначен момент введения катетера и воды в подвздошную кишку); 4 — отметка времени (5 сек).



*Рис. 21.* Влияние с рецепторов илеотрансплантата на подвздошную кишку у собаки Медвежок:

1 — дыхание; 2 — движения подвздошной кишки; 3 — отметка о введении катетера и воды (стрелкой обозначен момент введения); 4 — отметка времени (5 сек).

трансплантата приводит к временному прекращению движений подвздошной кишки, а также отражается на дыхании, которое, становится учащенным и более глубоким (рис. 21).

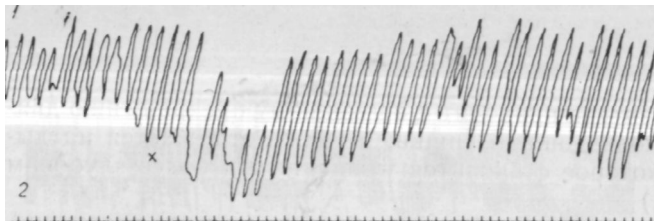
Приведенные кимограммы показывают, что илеотрансплантат и подвздошная кишка имеют двусторонние рефлекторные связи.

*Влияние с рецепторов подвздошной кишки и илеотрансплантата на сигмовидную кишку и обратно*

Если передача раздражений с рецепторов подвздошной кишки на трансплантат и обратно казалась вполне закономерной ввиду однородной иннервации, то интероцептивная связь между трансплантатом и сигмовидной кишкой представлялась нам более сложным явлением. Убедившись в наличии «живых» и постоянных рефлекторных связей между подвздошной кишкой и илеотрансплантатом, мы занялись изучением и более отдаленных по функции отделов кишечника. Нам казалось весьма важным выяснить наличие интероцептивных связей между подвздошной и сигмовидной кишками и особенно между илеотрансплантатом и сигмовидной кишкой. Методика исследования применялась прежняя.

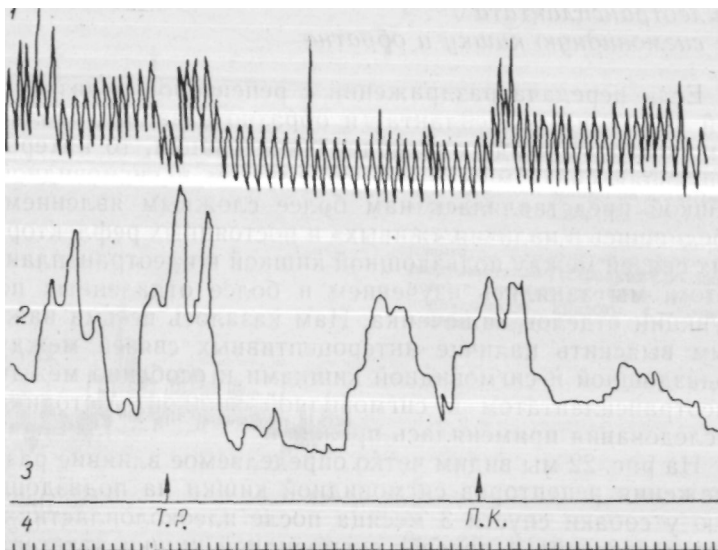
На рис. 22 мы видим четко определяемое влияние раздражения рецепторов сигмовидной кишки на подвздошную у собаки спустя 3 месяца после илеоколопластики. После введения в просвет сигмовидной кишки катетера движения подвздошной кишки на некоторое время прекращаются, но вскоре восстанавливаются. Введение в сигмовидную кишку воды вновь приводит к кратковременному понижению ее тонуса и амплитуды сокращений.

На кимограмме (через 19 месяцев после операции)



**Рис. 22.** Влияние с рецепторов сигмовидной кишки на под-  
вздошную у собаки Джек:

1 — движения подвздошной кишки (крестиком обозначен момент введе-  
ния катетера и воды в сигмовидную кишку); 2 — отметка времени  
(5 сек).



**Рис. 23.** Влияние с рецепторов илеотрансплантата и под-  
вздошной кишки на сигмовидную кишку у собаки Кнопка:

1 — дыхание; 2 — движения сигмовидной кишки; 3 — отметка о при-  
менении раздражителей (стрелкой обозначен момент введения катетера  
и воды в просвет илеотрансплантата и подвздошной кишки); т.р. —  
трансплантат, п. к. — подвздошная кишка; 4 — отметка времени  
(5 сек).

ясно выявляется наличие хорошо выраженных интероцептивных связей. Раздражение рецепторов илеотрансплантата и подвздошной кишки изменяет не только характер движений сигмовидной кишки, но и дыхание животного (рис. 23).

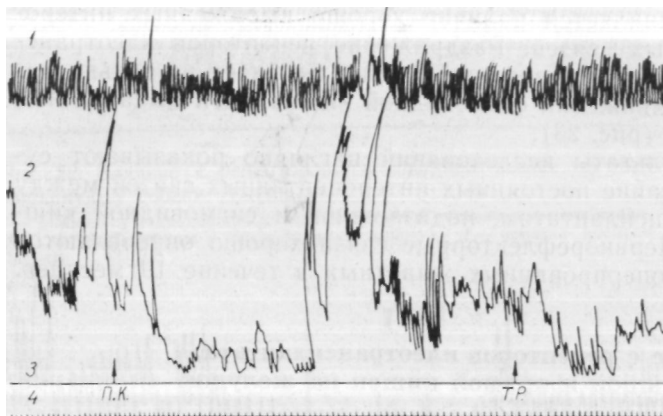
Результаты исследований наглядно показывают существование постоянных интероцептивных связей между илеотрансплантатом, подвздошной и сигмовидной кишками. Нервнорефлекторные связи хорошо определяются у всех оперированных животных в течение 19 месяцев.

### **Влияние с рецепторов илеотрансплантата, подвздошной и прямой кишок на желудок**

На кимограмме (через 7 месяцев после илеоколопластики) записано движение желудка собаки. Мы видим, что раздражение рецепторов подвздошной кишки и илеотрансплантата (катетером и химическими веществами — 40%-ным раствором глюкозы и 10%-ным раствором хлористого натрия, по 20 мл) вызывает заметное изменение моторики желудка. При этом наблюдается быстрое снижение его тонуса, кратковременное прекращение моторики, а в дальнейшем движения сравнительно длительное время имеют малую амплитуду сокращений (рис. 24).

Аналогичные данные получены и при раздражении рецепторов прямой кишки механическим (катетер) и химическим (20 мл 40%-ного раствора глюкозы) способами. Такое воздействие вызывало кратковременное уменьшение амплитуды сокращений желудка.

Следовательно, раздражение рецепторов илеотрансплантата, подвздошной и прямой кишок во всех случаях заметно изменяет моторную функцию желудка. Одновременно с этим мы можем отметить, что при раздражении



*Рис. 24.* Влияние с рецепторов илеотрансплантата и подвздошной кишки на моторику желудка у собаки Медвежок: 1 — дыхание; 2 — движения желудка; 3 — раздражение рецепторов илеотрансплантата и подвздошной кишки (п. к. — подвздошная кишка, т.р. — трансплантат); 4 — отметка времени (5 сек).

рецепторов илеотрансплантата возникают более существенные изменения в движении желудка, чем при раздражении рецепторов прямой кишки.

### **Интероцептивное влияние с илеотрансплантата и прямой кишки на слюноотделительную функцию околушной слюнной железы**

Наиболее интересной частью наших исследований являлось изучение interoцептивных влияний с рецептивного поля прямой кишки и илеотрансплантата на слюноотделительную функцию околушной слюнной железы.

Еще И. П. Павлов (1877) показал, что раздражение внутренних органов может оказывать как возбуждающее, так и тормозящее влияние на секрецию слюнных желез. По его мнению, эти влияния являются результатом прямых нервнорефлекторных воздействий на железистые клетки слюнной железы. Возможность такого рода влияний с внутренних органов на слюнные железы подтверждена также опытами Ф. Овсянникова, С. Чирьева (1871—1872), в которых отмечалось появление или изменение слюноотделения при раздражении центральных концев блуждающего и чревного нервов.

Рефлекторные влияния с желудка на слюнные железы установлены на жвачных животных (А. Т. Крапинов и Д. А. Епанешников, 1932) и на человеке (И. Ф. Иванов, И. Т. Курцин и др.). Такого рода влияния с кишечника наблюдал П. П. Гончаров (1945). Функциональные связи интерорецепторов со слюнными железами подтверждают также клинические наблюдения, устанавливающие изменения функции слюнных желез при различных заболеваниях желудка и кишечника (Г. Я. Гехман, 1929; К- И. Широкова, 1941, и др.). Эти наблюдения получили подтверждение в экспериментальных исследованиях В. М. Коропова (1949), С. С. Полтырева (1955) и других авторов, которые описали появление или изменение секреции слюнных желез при различных патологических состояниях органов брюшной полости.

В литературе не сообщалось об изучении интероцептивного влияния с рецепторов илеотрансплантата на слюноотделительную функцию слюнных желез. Своими исследованиями мы хотели выяснить характер этих нервнорефлекторных связей.

Нами было установлено, что орошение полости рта 10%-ным раствором хлористого натрия приводит к выделению 20—30 капель слюны в течение 1 мин. Без приме-

нения раздражителей слюна, как Правило, не Выделялась. Первая капля слюны обычно появлялась через 5—10 сек от начала влияния раздражителей на слизистую рта, но обильное слюноотделение начиналось спустя 35—50 сек, а в отдельных случаях — через 1—1,5 мин. Обычно в момент раздражения рецепторов слизистой полости рта имели место более активные движения головы, дыхание становилось частым и глубоким.

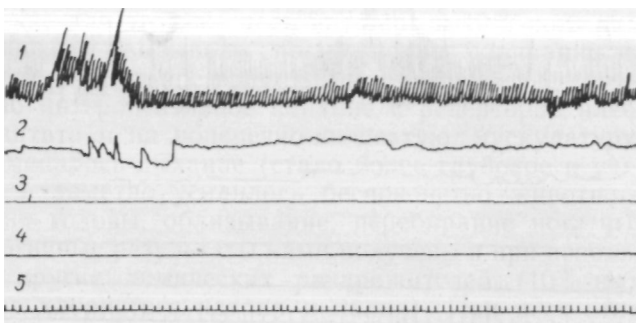
### *Интероцептивные влияния на фоне покоя околоушных слюнных желез*

Механическое раздражение интерорецепторов мы производили путем раздувания баллончика, введенного чрезанально в прямую кишку или в илеотрансплантат. У двух (контрольных) животных в илеотрансплантат баллончик сводился через кишечный свищ, наложенный по нашей методике во время илоректопластики. В баллончиках создавалось давление воздуха 70—100 мм рт. ст.

Как видно из приведенной кимограммы (рис. 25), растяжение прямой кишки не вызывает слюноотделения из околоушной слюнной железы. Через 60 сек с момента механического раздражения прямой кишки получена одна капля слюны. Однако при раздувании баллончика до 100 мм рт. ст. ясно выявляется рефлекторное влияние на поперечно-полосатую мускулатуру (шейные и дыхательные мышцы): собака реагирует активными движениями головы и более глубоким дыханием.

Рассмотрим результаты некоторых опытов по изучению нервнорефлекторного влияния с рецепторов прямой кишки и илеотрансплантата на слюнную железу при воздействии химическими раздражителями.

Введение в прямую кишку или илеотрансплантат катетера и 20—30 мл 5%-ного раствора глюкозы, как пра-



*Рис. 25.* Влияние с рецепторов прямой кишки на слюноотделительную функцию околоушной слюнной железы и скелетную мускулатуру у собаки Экстра:

/ — дыхание; 2 — движения головы; 3 — растяжение прямой кишки; 4 слюноотделение; 5 — отметка времени (5 сек).

вило, не вызывало слюноотделения. В отдельных случаях выделялись лишь 1—2 капли слюны через 3—4 мин с момента введения в просвет кишечника глюкозы. В опытах не было отмечено и интероцептивного влияния на скелетную мускулатуру: животные вели себя спокойно.

Введение в кишку катетера и 40%-кого раствора глюкозы вызывало несколько более выраженный эффект: в большинстве случаев собаки вели себя беспокойно, учащались движения головы и появлялась небольшая саливация (в одних опытах сравнительно быстро — через 50—80 сек, а в других позднее — через 3—4 мин).

### *Интероцептивное влияние на текущее слюноотделение*

Все опыты этой серии исследований начинались с получения у животных обильного и относительно равномер-



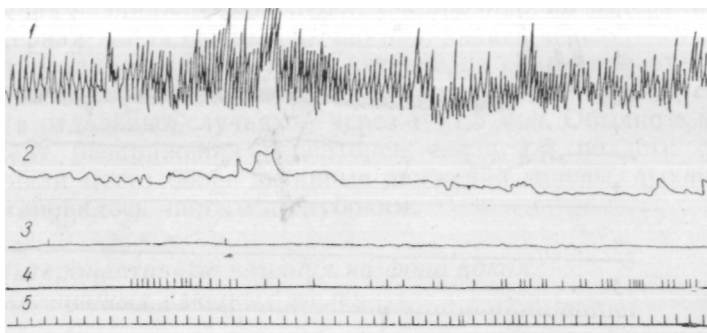


Рис. 26 Влияние с рецепторов илеотрансплантата на текущее слюноотделение и скелетную мускулатуру у собаки Бэби:

/ — дыхание; 2 — движения головы; 3 — отметка о введении раздражителей (введение баллончика и создание в нем давления до 80 мм рт. ст.); 4 — слюноотделение; о — отметка времени (5 сек).

ного слюноотделения из околоушных желез. При получении стойкой саливации на рецепторы прямой кишки или илеотрансплантата воздействовали механическими и химическими раздражителями, что приводило к уменьшению слюноотделения. Результаты интероцептивного влияния на текущее слюноотделение отмечались на ленте киногорафа.

Спустя 14 месяцев после илеоректоиластики у собаки введение в илеотрансплантат баллончика и растяжение кишки приводило к выраженному корригирующему интероцептивному влиянию на слюноотделение, а также оказывало влияние на поперечно-полосатую мускулатуру (рис. 26).

Раздражение рецепторов илеотрансплантата катетером и 5%-ным раствором глюкозы также приводит к длительному (до 130 сек) задержанию слюноотделения.

Применение для этой же цели катетера и 40%-ного раствора глюкозы вызывало прекращение саливации на более продолжительное время. При этом рельефнее было выражено интероцептивное влияние с рецепторов илеотрансплантата и на поперечно-полосатую мускулатуру, резко изменилось дыхание (стало более глубокое и учащенное) и заметно усилилось беспокойство животного (движения головы, облизывание, перебирание ногами).

Аналогичные результаты нами получены и при использовании других химических раздражителей (10%-ных растворов хлористого натрия и калия). При всех этих исследованиях мы наблюдали постоянное интероцептивное влияние как на текущее слюноотделение, так и на скелетную мускулатуру.

При изучении интероцептивных связей между некоторыми отделами кишечника, желудком и околоушными слюнными железами в большинстве опытов у нас применялись одновременно механические и химические раздражители. Мы не ставили перед собой задачи по выяснению разницы в их действии на рецепторы кишечника. Нас интересовал только сам факт существования рефлекторных связей между изучаемыми органами пищеварения.

Изучение рефлекторных связей илеотрансплантата показало следующее. Во всех опытах установлено наличие интероцептивных связей между илеотрансплантатом, подвздошной и сигмовидной кишками, отчетливо выявляемых в различные сроки после илеоколопластики. В абсолютном большинстве случаев имело место тормозящее рефлекторное влияние на моторику кишки. Раздражение рецепторов илеотрансплантата оказывало также кратковременное тормозящее влияние и на моторную функцию желудка.

Наши исследования не только подтвердили данные многих авторов об интероцептивных связях между под-

вздошной, сигмовидной кишками и желудком, но и позволили установить, что рефлекторные связи ясно выявляются также между илеотрансплантатом, подвздошной, сигмовидной кишками и желудком после илеоколопластики.

При исследовании установлено, что интероцептивные (с илеотрансплантата) рефлексы слюнных желез по сравнению с экстероцептивными (с ротовой полости) характеризуются более высоким раздражением соответствующих рецепторов, более продолжительным латентным периодом и менее выраженным слюноотделением. Во всех опытах было установлено изменение функции слюнных желез от интероцептивных воздействий. Исследования показали также, что при воздействии сильных раздражителей на рецепторы илеотрансплантата у части экспериментальных животных наблюдается усиленная двигательная реакция и учащенное дыхание.

Изучение нервнорефлекторных связей у животных, перенесших илеоколопластику и илеоректопластику, убеждает нас в наличии постоянной и закономерной взаимосвязи между илеотрансплантатом и другими органами пищеварения.

## МОРФОЛОГИЧЕСКИЕ ИССЛЕДОВАНИЯ ИЛЕОТРАНСПЛАНТАТА

Гистологическое строение кишечника изучено довольно хорошо как у животных, так и у человека. А. А. Заварзин и С. И. Щелкунов (1954) считают, что кишечная стенка на всем протяжении имеет приблизительно одинаковую структуру; различные отделы ее отличаются лишь характером строения слизистой оболочки.

Слизистая оболочка тонкой кишки образует много-

численные кольцевые складки, которые, начинаясь в двенадцатиперстной кишке, продолжают до слепой. Наибольшего развития они достигают в тощей кишке. Вся поверхность слизистой тонкой кишки покрыта ворсинками, между которыми располагаются крипты. Ворсинки в подвздошной кишке имеют коническую форму, высота их колеблется от 0,5 до 1,5 мм. Крипты представляют эпителиальные впячивания трубчатой формы, простирающиеся до мышечного слоя слизистой. Железистые клетки в криптах встречаются только на самом дне, остальная часть трубки выстлана таким же эпителием, как и ворсинки. Их можно считать камбиальными участками для быстро изнашивающегося эпителия ворсинок. Эпителий, выстилающий слизистую кишки, однослойный, призматический, содержит некоторое количество бокаловидных клеток.

В тонкой кишке на дне кишечных крипт у человека и многих животных обнаружены клетки, резко отличающиеся от обычных клеток кишечного эпителия присутствием в цитоплазме секреторных гранул, не дающих муциновой реакции. Это оксифильнозернистые клетки Панета. В эпителии кишки как в криптах, так и в ворсинках встречаются также клетки, содержащие гранулы у основания. Это базальнозернистые клетки Кульчицкого.

Отличительной особенностью толстой кишки является отсутствие в ее слизистой кольцевых складок и ворсинок. Кишечные крипты здесь развиты значительно сильнее. В толстой кишке их больше, они длиннее и расположены очень тесно. Эпителий, выстилающий поверхность слизистой оболочки и кишечных крипт, имеет строение, схожее с тонкой кишкой, но отличается тем, что содержит значительно большее количество бокаловидных клеток, особенно в криптах. Клетки Панета и Кульчицкого в криптах толстой кишки отсутствуют.

Гистологическое строение прямой кишки хорошо описано А. В. Старковым и С. А. Холдиным. Их данными мы и воспользуемся.

В кишечнике собаки имеются примерно такие же отделы, как и у человека. Особенностью является длинная двенадцатиперстная кишка. Тонкая кишка имеет сравнительно длинную брыжейку, что способствует большей подвижности кишечника. Толстая кишка у собаки небольших размеров, продольный мышечный слой расположен равномерно, без образования теней. Прямая кишка идет прямолинейно под позвоночником, образуя небольшое ампулярное расширение перед анальным отверстием.

Морфологическое строение кишечника у собак во многом имеет сходство с таковым у человека, но у животных имеется более выраженное различие в строении слизистой тонкой и толстой кишок.

Пересадка тканей и органов, помещение их в новые условия приводит к изменению функции и морфологической структуры. Об этом свидетельствуют многие экспериментальные исследования и клинические наблюдения (И. А. Голяницкий, Е. С. Лондон и И. И. Крыжановский, В. Л. Покотилло, А. А. Немиллов, Ю. М. Лазовский, К. Г. Боль и Б. К- Боль, П. Д. Рогаль, А. П. Гладкий и др.).

В предыдущих главах на основании кимографических и рентгенологических исследований, а также путем изучения интероцептивных влияний мы пришли к выводу, что в илеотрансплантате под воздействием новых условий функционирования заметно изменяется характер моторной функции и его форма. Эти приспособительные явления происходят не только в илеотраноплантате, но и в других отделах кишечника при наличии постоянных и четко выраженных нервнорефлекторных связей. Наши исследования подтвердили, что под воздействием среды

и нервнорефлекторных влияний изменяется функция, структура и форма органа.

Влияние функции органа на морфологическую перестройку его общеизвестно. Это положение подчеркивают: К- М. Быков («...функция и структура определяют друг друга»); А. И. Абрикосов и А. И. Струков («...изменение функции влечет за собой изменение формы ткани»).

В своих дальнейших исследованиях мы хотели выяснить:

1. В каком направлении идет морфологическая перестройка илеотрансплантата?

2. Имеется ли определенная зависимость между выявленными нами изменениями функции и клеточной структурой илеотрансплантата?

3. Наблюдаются ли при этом изменения в структуре пнтрамуральной нервной системы илеотрансплантата?

Описанию результатов этих исследований и посвящена следующая глава.

### **Структурная перестройка слизистого и мышечного слоев илеотрансплантата**

Развитие желудочно-кишечной хирургии, широкое применение тонкого кишечника в целях трансплантации требует более глубокого изучения особенностей морфологической перестройки, наступающей в энтеротрансплантате.

О морфологических изменениях в слизистой еюнотрансплантата, использованного для замещения пищевода, указывал С. С. Юдин; о перестройке еюнотрансплантата, замещающего желудок, сообщили Е. И. Захаров и А. Е. Захаров.

Некоторые авторы (Haberland, Kok u. Harreveld, И. Л. Сендерович, Г. С. Левин) изучали морфологические

изменения в слизистой тощей кишки, использованной для замещения дефекта толстой. Как показывают исследования, единого мнения в этом вопросе не существует. Так, Kok и. Hargveld при гистологическом анализе не нашли никаких типичных изменений в слизистой трансплантата. Haberland установил, что начиная с третьего-четвертого месяца в слизистой трансплантата наступают морфологические изменения, по виду приближающие его к толстой кишке. И. Л. Сендерович показал, что стенка трансплантата изменялась и частично напоминала стенку толстой кишки. Г. С. Левин в своей диссертации доказал наличие морфологических изменений в еюнотрансплантате. Он считает, что трансплантация тонкой кишки в толстую вызывает перестройку слизистой трансплантата в направлении тех структур, которые свойственны слизистой оболочке нормальной толстой кишки.

Наличие небольшого количества работ, причем с противоречивыми результатами, вызывало необходимость дальнейших уточнений. Надо заметить также, что все исследователи изучали изменения, наступающие в еюнотрансплантате, тогда как для замещения дефекта в толстой кишке более целесообразно использовать сегмент подвздошной кишки. Это побудило нас изучить особенности морфологической перестройки, происходящей в илеотрансплантате. Первые исследования были проведены в 1954—1955 гг. на 6 животных, и тогда мы подтвердили данные Г. С. Левина о наличии морфологических изменений в илеотрансплантате, приближающих его к замещаемой толстой (сигмовидной) кишке. В 1959 г. Г. Л. Александрович и Г. Ф. Хвостиков произвели гистологический анализ слизистой трансплантата после илеоколопластики у 3 животных и также подтвердили данные Г. С. Левина.

Нам казалось, что наблюдения, сделанные на таком

небольшом количестве животных, не являются достаточным основанием для суждения о характере и закономерностях морфологической перестройки в трансплантате и не позволяют дать рекомендации для применения илеоколопластики в клинике. В этом периоде мы разработали новую операцию — илеоректопластику, при которой также необходимо было изучить морфологические изменения, происходящие в трансплантате. Следовательно, появилась необходимость в изучении структурной перестройки в слизистой и мышечных слоях трансплантата, использованного для илеоколопластики и илеоректопластики.

Исследования выполнены на 35 животных (собаках): у 25 после илеоколопластики и у 10 после илеоректопластики.

Гистологический анализ произведен в различные сроки: от 1 до 26 месяцев после илеоколопластики и от 1 до 28 месяцев после илеоректопластики.

Животные забивались путем внутривенного введения 20—30 *мл* хлороформа. После этого вскрывалась брюшная полость, выделялись сегменты тонкой и толстой кишок, а также илеотрансплантат вместе с верхним и нижним анастомозом (после илеоколопластики) или вместе с верхним анастомозом и анальным сфинктером (после илеоректопластики). Макропрепараты осматривались и после описания помещались в 10%-ный нейтральный раствор формалина. Через 1,5—2 месяца вырезались кусочки из стенок илеотрансплантата (включая анастомозы), тонкой и толстой кишок для гистологического анализа. Окраска препаратов производилась гематоксилин-эозином.



## *Результаты исследования трансплантата после илеоколопластики*

При осмотре макропрепарата через месяц после операции хорошо определялись места анастомозов трансплантата с толстой и прямой кишками. Анастомозы были свободно проходимы. Илеотрансплантат по диаметру был несколько больше подвздошной кишки. На серозной оболочке его имелись единичные спайки. Со стороны слизистой выраженных изменений не наблюдалось (рис.27).

В более поздние сроки (через 5—7 месяцев) замечено дальнейшее увеличение диаметра илеотрансплантата и отсутствие кольцевых складок, типичных для слизистой тонкой кишки.

Осмотр препаратов через 9—10 месяцев после илеоколопластики показал, что просвет трансплантата становился более широким, кольцевых складок и бархатистости, образованной ворсинками, не наблюдалось.

Еще более значительные изменения в илеотрансплантате отмечались через 15—20 и более месяцев после операции. У собаки Медвежок, забитой спустя 22 месяца после илеоколопластики, диаметр илеотрансплантата был равен примерно диаметру толстой кишки. Стенки трансплантата заметно утолщены и более эластичны по сравнению с тонкой кишкой.

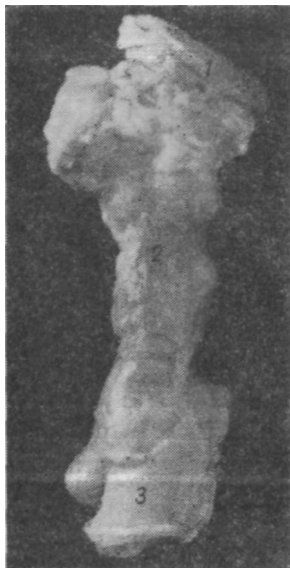Осмотр макропрепаратов показал наличие заметных изменений, наступающих в илеотрансплантате (увеличение диаметра и толщины стенок, изменение поверхности слизистой). Этот осмотр необходимо было дополнить изучением морфологического строения илеотрансплантата. Как мы уже указывали, гистологическое исследование трансплантата производилось в сравнении с нормальной структурой подвздошной и толстой кишок.

На микропрепарате слизистая тонкой кишки пред-

*Рис. 27.* Макропрепарат от собаки Тайфун:  
1 — толстая кишка; 2 — илеотрансплантат;  
3 — прямая кишка.

ставлена многочисленными складками и широкими ворсинками. Крипты глубоко вдаются в слизистую. Эпителий, выстилающий крипты и ворсинки, однослойный, призматический, в нем имеется умеренное количество бокаловидных клеток. В глубине крипт встречаются отдельные группы клеток с мелкой зернистостью в протоплазме (клетки Панета). Подслизистый слой небольшой толщины со множеством разного калибра сосудов. Мышцы располагаются продольным (наружным) и циркулярным (внутренним) слоями. Продольный слой несколько тоньше циркулярного.

Слизистая толстой кишки состоит из множества крипт щелевидной формы, разделенных тончайшими прослойками соединительной ткани с кровеносными сосудами типа капилляров. Эпителий слизистой высокий, призматический, с большим количеством бокаловидных клеток. Подслизистый слой представлен волокнистой соединительной тканью с многочисленными сосудами; он толще, чем в тонкой кишке, и имеет участки скопления круглых клеток (лимфатические фолликулы). Мышцы имеют продольный и циркулярный слой, одинаковые по толщине.





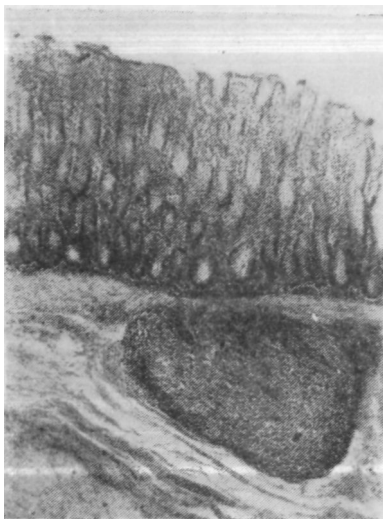
*Рис. 28.* Место анастомоза толстой кишки с илеотрансплантатом у собаки Космач. Окраска гематоксилин-эозином. X 80.

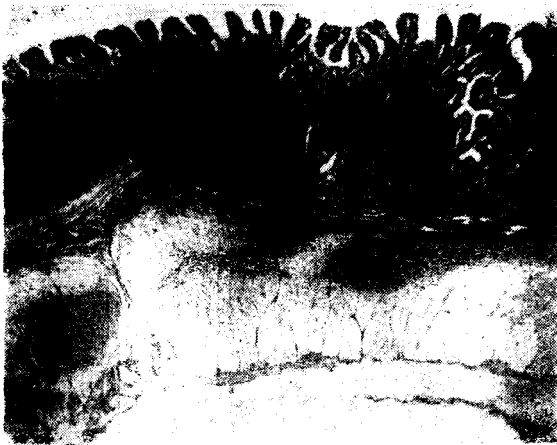Гистологическое исследование места анастомоза трансплантата с толстой кишкой через 5,5 месяца после операции показало: 1) в слизистой толстой кишки определяются четко выраженные крипты; 2) толщина слизистого слоя илеотрансплантата такая же, как и толстой кишки; 3) ворсинки отсутствуют (рис. 28). Морфологические изменения, наступающие в илеотрансплантате, более заметны при исследовании стенки кишки вблизи анастомоза. Здесь толщина слизистой илеотрансплантата и толстой кишки одинакова. Крипты сравнительно широкие, эпителий их почти полностью мукоидизировался. Особенно большое количество бокаловидных клеток имеется в глубине крипт. Панетовы клетки не определяются. Ворсинки отсутствуют или уменьшены в размерах. Со сто-

*Рис. 29.* Участок илеотрансплантата вблизи анастомоза у собаки Пушинка. Окраска гематоксилин-эозином. X 100.

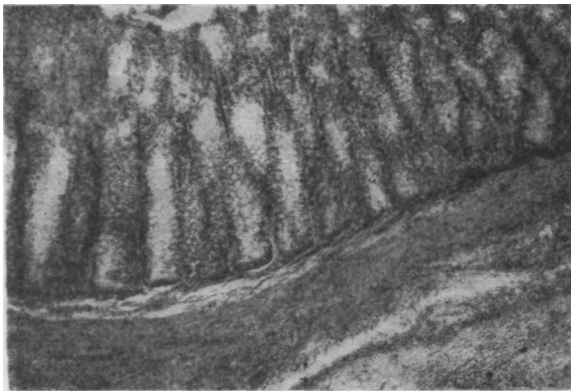
роны подслизистого и мышечного слоев особых изменений не отмечается.

Более выраженная морфологическая картина в области анастомоза между толстой кишкой и илеотрансплантатом наблюдается у собак через 9,5 и 11 месяцев после илеоколопластики. В этот период слизистая илеотрансплантата имеет большую толщину и по виду приближается к толстой кишке. В месте анастомоза ворсинки в илеотрансплантате не определяются. Слизистая состоит из компактно расположенных крипт, расширенных у собственной мембраны. В глубине крипт много бокаловидных клеток. Несколько дальше от зоны анастомоза слизистая илеотрансплантата местами сохраняет незначительное количество очень небольших тонких ворсин. Эпителий цилиндрический, со значительным количеством бокаловидных клеток. В глубине крипт эпителий представлен низкими призматическими клетками с большим числом митозов, клетки Панета не обнаруживаются. В межклеточной ткани отмечается круглоклеточная инфильтрация. Подслизистый и мышечный слои обычной гистологической структуры.



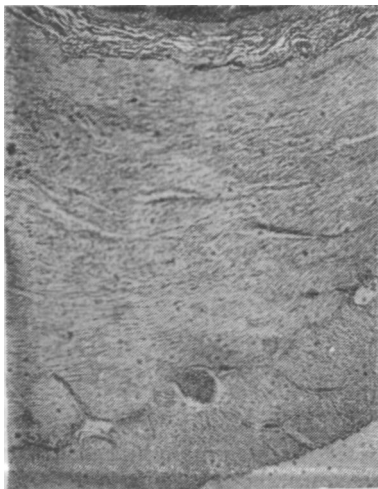


*Рис. 30.* Участок илеотрансплантата у собаки Пушкинка. Окраска гематоксилин-эозином. X 80.



*Рис. 31.* Участок илеотрансплантата у собаки Жучка. Окраска гематоксилин-эозином, х 100.

*Рис. 32.* Участок илеотрансплантата (мышечные слои) у собаки Джек. Окраска гематоксилин-эозином. X 100.



Гистологическое исследование, произведенное через 11,5 месяца после операции, показало, что слизистая илеотрансплантата в месте анастомоза подверглась значительной перестройке и имеет такую же толщину, как и в толстой кишке. Ворсинки не определяются. Слизистая состоит из компактных мелких щелевидных крипт, напоминающих трубчатые железы. Эпителий цилиндрический, со множеством бокаловидных клеток. Между криптами определяется тончайшая прослойка соединительной ткани с мелкими капиллярами. Подслизистый слой утолщен и представлен толстыми пучками волокнистой соединительной ткани. В подслизистом слое илеотрансплантата обнаружены лимфоидные фолликулы. Мышечные слои трансплантата имеют обычное строение (рис. 29).

В изучаемом микропрепарате, взятом из центра илеотрансплантата той же собаки, также обнаружены значительные морфологические изменения. В слизистой ворсинчатые структуры сохранены, однако ворсинки резко изменены: они тонкие, конической формы и очень небольших размеров. Слизистая несколько толще, чем в месте анастомоза с толстой кишкой. Эпителий ворсин и крипт

В изучаемом микропрепарате, взятом из центра илеотрансплантата той же собаки, также обнаружены значительные морфологические изменения. В слизистой ворсинчатые структуры сохранены, однако ворсинки резко изменены: они тонкие, конической формы и очень небольших размеров. Слизистая несколько толще, чем в месте анастомоза с толстой кишкой. Эпителий ворсин и крипт

с большим количеством бокаловидных клеток. Подслизистый слой утолщен. Циркулярный мышечный слой в 1,5, а местами в 2 раза толще продольного (рис. 30).

Изучение гистологической структуры илеотрансплантата через 16 месяцев после операции показывает наличие глубокой перестройки слизистой. Собственно слизистый слой компактный, соответствует толщине слизистой толстой кишки. Ворсинки отсутствуют. Крипты несколько расширены, определяется большое количество бокаловидных клеток (рис. 31).

Через 9 месяцев после операции (рис. 32) мы видим большие изменения, происходящие в мышечных слоях илеотрансплантата: циркулярный слой в 2—2,5 раза толще продольного.

Наши исследования показали, что илеотрансплантат, помещенный в условия толстой кишки, приобретает новые морфологические особенности. Большие изменения выявляются в его слизистой: наблюдается постепенное уменьшение размеров ворсин, расширяются крипты, в них исчезают клетки Панета; как в криптах, так и в эпителии обнаруживается большое количество бокаловидных клеток. Подслизистый слой несколько утолщается, нередко выявляется круглоклеточная инфильтрация и выраженная сосудистая сеть и лимфоидные скопления. Весьма показательны изменения, наступающие в мышечных слоях: они заметно утолщаются, но особенно увеличивается толщина циркулярного слоя.

Морфологическую перестройку илеотрансплантата можно отметить уже через 5—6 месяцев после операции, но она более выражена к концу 9—11-го месяца. В поздние сроки (через 16 месяцев) структура илеотрансплантата настолько изменяется, что можно говорить о приобретении им новых качеств, свойственных толстой кишке.

## *Результаты исследования трансплантата после илеоректопластики*

Забивая животных в различные сроки после илеоректопластики, мы тщательно осматривали макропрепараты, сравнивали их с тонкой и толстой кишками и после сопоставления делали выводы. В результате осмотра выявлялись изменения в ширине, а также в строении слизистой и мышечных слоев илеотрансплантата. Эти изменения были тем заметнее, чем позднее забивались оперированные животные.

Осмотр макропрепарата через 9 месяцев после илеоректопластики показал, что илеотрансплантат находится в хорошем состоянии: стенки его ровные, гладкие, несколько толще и эластичнее тонкой кишки, диаметр увеличен в сравнении с тонкой кишкой. Хорошо определяется место анастомоза илеотрансплантата с толстой кишкой; ширина просвета зоны анастомоза 2,5 см. Кольцевые складки слизистой умеренно сглажены. Определяется довольно массивное мышечное кольцо анального сфинктера.

При осмотре через 20 месяцев после операции установлено, что стенки илеотрансплантата ровные, гладкие, значительно толще и эластичнее, чем тонкой кишки. Трансплантат равномерно расширен на всем протяжении, диаметр его в 1,5—2 раза больше диаметра тонкой кишки и примерно равен диаметру толстой кишки. Просвет кишки в месте анастомоза достигает 3 см. Мышечные слои утолщены. Слизистая оболочка тоньше, чем в подвздошной кишке, и соответствует толщине толстой кишки. На слизистой не заметно кольцевых складок и бархатистости (рис. 33). В более поздние сроки после илеоректопластики эти изменения достигают еще большей выразительности.



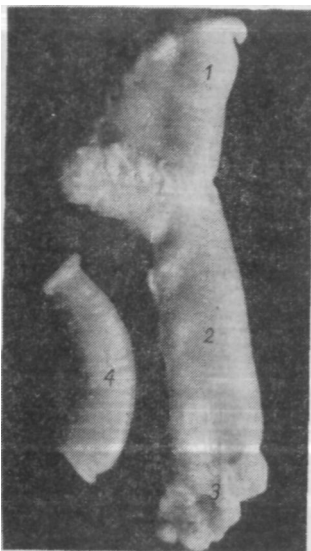


Рис. 33. Макропрепарат от собаки Белянка:

1 — толстая кишка; 2 — илеотрансплантат; 3 — анальный сфинктер; 4 — тонкая кишка.

Гистологическое исследование трансплантата производилось в различные сроки. При этом установлено, что морфологические изменения в нем наступают медленно и лучше заметны в более поздние сроки после илеоректопластики. В связи с этим микропрепараты в первые месяцы после операции не представляют большого интереса. Мы описываем результаты гистологического исследования илеотрансплантата через 20—22 месяца после илеоректопластики.

Характер морфологической перестройки определяли путем сопоставления структуры илеотрансплантата со структурой подвздошной и толстой кишок. Так как в последующем изложении освещаются вопросы морфологических изменений, наступающих в илеотрансплантате, использованном для замещения прямой кишки, нами изучено гистологическое ее строение. Установлено, что слизистая прямой кишки состоит из компактно расположенных крипт, имеющих вид трубчатых желез, выстланных цилиндрическим эпителием, с большим количеством бокаловидных клеток. В строме между криптами видны мелкие сосуды. В подслизистом слое, а местами и у базальной мембраны определяется скопление крупных лимфа-

тических клеток типа лимфоидных фолликулов. Подслизистый слой состоит из волокнистой соединительной ткани, богатой кровеносными сосудами. Мышечные волокна располагаются в виде продольного и циркулярного слоев. Циркулярный слой значительно толще продольного.

Исследование прямой кишки у собаки показало, что в строении ее имеется определенное сходство с ободочной кишкой. Разница лишь в количественных изменениях: в слизистой прямой кишки определяется относительно большее количество бокаловидных клеток; в прямой кишке в отличие от толстой циркулярный мышечный слой толще продольного.

При гистологическом исследовании илеотрансплантата вблизи анастомоза с толстой кишкой через 20 месяцев после илеоректопластики обнаружена заметная морфологическая перестройка. Слизистая илеотрансплантата сохраняет резко измененные ворсинки: они небольшой величины и различной формы. Крипты расширены. Эпителий высокий, цилиндрический, с большим количеством бокаловидных клеток. Отдельные ворсинки как бы сплошь покрыты бокаловидными клетками. Подслизистый слой обычной гистологической структуры. Мышечные слои нормального строения.

На протяжении илеотрансплантата слизистая еще сохраняет ворсины, но последние резко изменены: одни — конической формы, другие — низкие и широкие, отдельные из них имеют очень большое количество бокаловидных клеток. Подслизистый слой обычной гистологической структуры, по толщине соответствует толстой кишке. Мышечные слои хорошо развиты.

Гистологическое исследование илеотрансплантата, произведенное спустя 22 месяца после илеоректопластики, показало наличие еще более выраженных морфологических изменений. На микропрепаратах особенно

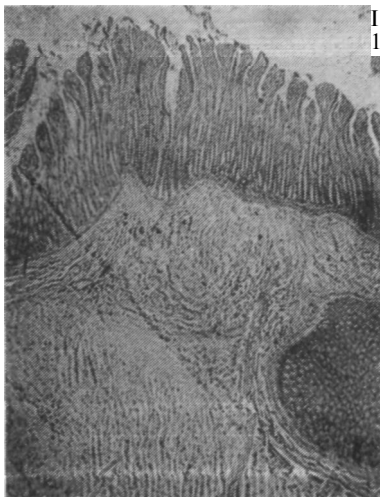

Рис. 34 Участок илеотрансплантата у собаки Нептун. Окраска гематоксилин-эозином. X 80.

наглядно видно развитие мышечных слоев: они толще, чем в толстой кишке (рис. 34).

В результате осмотра макропрепаратов и гистологического исследования илеотрансплантата можно выказать несколько важных положений. Установлено, что в ранние сроки после операции (через 5—9 месяцев) илеотрансплант несколько расширен по сравнению с подвздошной кишкой, исчезают кольцевые складки и бархатистость слизистой, сглаживается место анастомоза. В более поздние сроки (через 16—22 месяца) стенки трансплантата становятся толще и эластичнее, диаметр его обычно равен диаметру толстой кишки. Слизистая трансплантата по толщине соответствует слизистой толстой кишки. Мышечные слои заметно утолщены.

Гистологическое исследование илеотрансплантата в области анастомоза с толстой кишкой и на всем протяжении обнаруживает заметную морфологическую перестройку в слизистой, подслизистой и мышечных слоях. Эти изменения наступают быстрее после илеоколопластики и несколько медленнее после илеоректопластики.

После илеоколопластики, примерно к пятому—девя-

тому месяцу, в трансплантате наблюдается значительное уменьшение размеров ворсинок, последние местами утолщены. Крипты несколько расширены, в них определяется большое количество митозов и бокаловидных клеток. Со стороны мышечных слоев особых изменений не наблюдалось.

В более поздние сроки (через 11—16 месяцев после илеоколопластики и через 20—22 месяца после илеоректопластики) морфологическая перестройка выражена нагляднее. Толщина собственно слизистого слоя илеотрансплантата соответствует толщине слизистой толстой кишки. Ворсинки совсем не определяются в области анастомозов, частично и вблизи анастомозов, они резко изменены на протяжении илеотрансплантата. Ворсинки становятся тонкими, конической формы и очень небольших размеров. Слизистая состоит из компактных мелких щелевидных крипт, напоминающих трубчатые железы. Эпителий в основном представлен бокаловидными клетками. В подслизистом слое обнаружены скопления лимфоидной ткани типа лимфоидных фолликулов. Заметно утолщение мышечных волокон, особенно циркулярного слоя. Вблизи анастомоза с толстой кишкой морфологическая перестройка в трансплантате идет интенсивнее и наступает раньше, чем в центральном его отделе.

В печати появилось интересное сообщение В. И. Короткого (1963). Он произвел гистологическое исследование слизистой илеотрансплантата в сроки до 3'/г лет. Результаты его анализа совпадают с нашими.

## **Интрамуральная нервная система илеотрансплантата**

Известно, что для нормальной жизнедеятельности организма огромное значение имеет нервная система. Она

обеспечивает гармоническое развитие целостного организма, а также отдельных органов и систем. Немалая роль в регулировании многообразных сложных функций органов принадлежит вегетативной нервной системе, которая еще мало изучена (Ю. М. Жаботинский, 1953; А. А. Заварзин и С. И. Шелкунов, 1954).

Исследованием морфологических структур вегетативной нервной системы и особенностей иннервации органов пищеварения занималось большое количество авторов (А. С. Догель, 1895; Meisner, 1857; Auerbach, 1862; Б. И. Лаврентьев, 1948; И. Ф. Иванов, 1937; Д. М. Голуб, 1953, 1956, и др.). Однако многие особенности строения нервных клеток и волокон все еще остаются не выясненными как в норме, так и при различных патологических состояниях.

Описанные в настоящее время результаты гистологических исследований не дают оснований для подразделения вегетативной нервной системы на симпатическую и парасимпатическую. Нервный аппарат во всех частях имеет одинаковое строение. Нервные клетки в вегетативных ганглиях, как и в других отделах нервной системы, имеют дендриты и аксоны. Дендриты проводят нервные импульсы центростремительно. По мнению А. И. Ющенко (1896), они всегда оканчиваются в пределах соответствующего узла, а по данным А. С. Догеля, отдельные из них уходят за пределы ганглия. В одних и тех же ганглиях клетки имеют приблизительно одинаковую величину. А. С. Догель обнаружил три типа вегетативных клеток: двигательные, чувствительные и ассоциативные.

Первый тип представлен двигательными клетками округлой, овальной, веретенообразной или звездчатой формы, которые имеют короткие дендриты, образующие в ганглии густое сплетение. Аксон направляется на пе-

риферию и заканчивается в гладких мышцах. Клетки глорого типа шаровидные, конусовидные, но никогда не бывают уплощенными. От их тела отходит много тонких, длинных дендритов, которые достигают слизистой оболочки и образуют чувствительные рецепторы. Аксоны утих клеток заканчиваются в пределах ганглия. Третий тип клеток имеет дендриты средней длины, ветвящиеся вокруг нервных клеток, и очень длинные аксоны.

В кишечнике волокна ветвей блуждающего нерва и симпатической нервной системы соединяются вместе и образуют общие сплетения. Основные нервные сплетения расположены в подслизистом слое (Meisner) и между мышечными слоями (Auerbach). Они содержат большое количество нервных клеток, соединяющихся между собой многочисленными ветвями. Этому вопросу посвящены интересные работы И. Кольмана (1860), С. М. Тюрина (1956) и Ф. Д. Гилева (1961). Наиболее поверхностно расположено подсерозное промежуточное сплетение, которое не содержит нервных клеток. Оно детально изучено Н. С. Кондратьевым (1928) и А. Л. Шабадашем (1930). Наличие тесной связи между всеми тремя нервными сплетениями установил И. А. Гапеев (1958), выполнивший свою работу под руководством Д. М. Голуба.

В пределах одного вегетативного отдела в одном и том же нерве установлено наличие волокон различного физиологического действия (В. Н. Терновский и Б. Н. Могильницкий, 1925; А. С. Альтшуль, 1946; И. П. Разенков, 1959). Это заставляет признать, что симпатический и парасимпатический отделы обладают многообразными функциями, но они не являются антагонистами.

Строение и функция вегетативной нервной системы еще мало изучены. Неслучайно поэтому Г. Ф. Иванов считает, что «изучение интерорецепторов и интерорецеп-

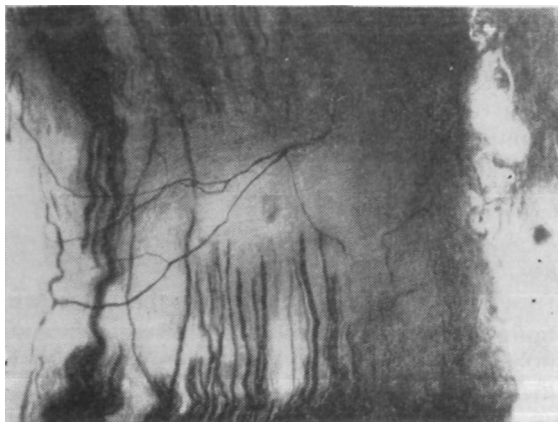
ции — важнейшая и неотложная проблема морфологии и физиологии». Совсем плохо изучено состояние интрамуральной части вегетативной нервной системы кишечных трансплантатов, использованных для замещения пищевода, желудка, различных отделов толстого кишечника. В литературе мы не встретили сообщений о состоянии интрамуральной нервной системы в илеотрансплантате после илеоколопластики и илеоректопластики. Наряду с этим многими авторами (М. Л. Боровский, 1933; А. С. Альтшуль, 1946; Б. А. Темпер, 1952; И. Д. Хлопина, 1957; Г. А. Кириллов, 1958; Г. И. Роскин, 1959, и др.) дано довольно обстоятельное описание морфологических признаков, характеризующих патологическое состояние нервной системы.

Все это и послужило основанием для изучения интрамуральной нервной системы илеотрансплантата. Гистологическое исследование интрамуральной нервной системы илеотрансплантата, тонкой и толстой кишок произведено нами у 25 собак: у 16 после илеоколопластики и у 9 — после илеоректопластики.

Методика исследования следующая. Собаки забивались в различные сроки. Илеотрансплантат и другие отделы кишечника помещались в нейтральный формалин, а через 1,5—3 месяца из них вырезались кусочки для гистологического анализа. Препараты окрашивались по методу Грос—Бильшовского—Лаврентьева и по Кампосу, затем тщательно изучались под микроскопом.

### *Результаты исследования илеотрансплантата после илеоколопластики*

Исследование интрамуральной нервной системы толстого и тонкого кишечника позволило выявить подслизистое и межмышечное нервные сплетения, в которых хо-



*Рис. 35.* Участок илеотрансплантата у собаки Кнопка. Окраска по Грос — Бильшовскому — Лаврентьеву. X400.

рошо выявляются клетки Догеля I и II типа, дающие оольшое количество нервных отростков, образующих нежную сеть.

Гистологическое исследование интрамуральной нервной системы илеотрансплантата, произведенное через 3 месяца после операции, каких-либо различий в архитектонике нервных волокон трансплантата, толстой и тонкой кишок не выявило.

У собаки, оперированной 25 месяцев назад, гистологическое исследование также показало нормальное строение интрамуральной нервной системы. Между продольным и циркулярным мышечными слоями видны единичные клетки ауэрбаховского сплетения с нервными волокнами, переплетающимися между собой (рис. 35).

При тщательном изучении микропрепаратов нами не



установлено дистрофических изменений со стороны нервных клеток или волокон илеотрансплантата. Они имеют такую же структуру, как в тонкой и толстой кишках.

Это дает нам право считать, что интрамуральная нервная система илеотрансплантата находится в нормальном состоянии и обеспечивает данный отдел кишечника достаточным трофическим влиянием.

#### *Результаты исследования илеотрансплантата после илеоректопластики*

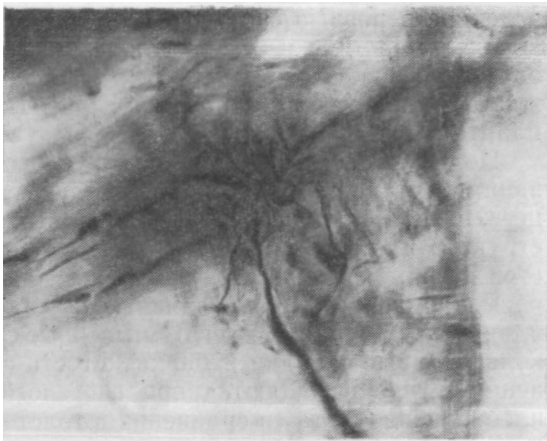
Гистологическое исследование интрамуральной нервной системы илеотрансплантата у собаки через 40 дней после операции показало нормальную структуру нервных клеток и волокон.

Между волокнами продольного и циркулярного мышечных слоев преобладают ганглиозные клетки, дающие множество нервных волокон различной толщины, которые образуют нервное сплетение.

Через 7 месяцев после илеоректопластики на микропрепарате илеотрансплантата обнаружена следующая морфологическая картина. В ауэрбаховском сплетении встречаются единичные ганглиозные нервные клетки Догеля I и II типа, нервные волокна представлены в виде тонкой, нежной сети. При сравнении ауэрбаховского нервного сплетения илеотрансплантата, толстой и тонкой кишок различий не обнаружено.

Гистологическое исследование через 20 месяцев после илеоректопластики показало наличие нормальной структуры нервных клеток и волокон. Между мышечными волокнами продольного и циркулярного мышечных слоев, а также в подслизистом слое видны тонкие нежные волокна различной толщины, образующие нежную сеть нервных сплетений (рис. 36).

Исследования микропрепаратов, произведенные в раз-



*Рис. 36.* Участок илеотрансплантата у собаки Ковер. Окраска по Грос — Бильшовскому — Лаврентьеву. X 400.

личные сроки после операции, не выявили каких-либо патологических изменений в нервных клетках или нервных волокнах илеотрансплантата как после илеоколопластики, так и после илеоректопластики. Между структурой нервной системы илеотрансплантата, тонкой и толстой кишок разницы не установлено. Интрамуральная нервная система илеотрансплантата сохраняет свою нормальную структуру и обеспечивает трофическую функцию тканей этого отдела кишечника.

Таким образом, комплексное гистологическое исследование слизистой, мышечных слоев и интрамуральной нервной системы различных участков кишечника, произ-

веденное в разные сроки (от 1,5 до 22 месяцев) после илеоколопластики и илеоректопластики, не обнаруживает патологических изменений и, следовательно, подтверждает наличие нормальной структуры тканей илеотрансплантата.

Под влиянием среды и новых условий функционирования наступает Закономерный и целесообразный процесс перестройки слизистой, мышечных слоев и других структур илеотрансплантата в сторону замещаемой толстой и прямой кишки. Эти изменения заметны при осмотре макропрепаратов: увеличивается диаметр илеотрансплантата, утолщаются его мышечные слои, исчезают кольцевидные складки и бархатистость слизистой. Изменения лучше выявляются при гистологическом анализе илеотрансплантата (в сравнении с толстой и тонкой кишками). При этом обнаруживается, что полностью исчезают или резко уменьшаются в размерах ворсинки, крипты приобретают строение трубчатых желез, в них определяется большое количество митозов и бокаловидных клеток. В подслизистом слое наблюдается скопление лимфоидной ткани по типу лимфоидных фолликулов. Заметно утолщаются мышечные слои, особенно циркулярный. Нервная система трансплантата сохраняет нормальную структуру.

Наши исследования показывают хорошую приспособляемость илеотрансплантата. В более ранний период (в первые месяцы после операции) хорошо заметно изменение моторной" функции, а в дальнейшем наступают и морфологические изменения трансплантата. Он приобретает новые, качественно иные функциональные и морфологические свойства, приближающие его к замещаемым органам (толстой и прямой кишкам).

Результаты наших исследований позволяют считать происходящую в илеотрансплантате морфологическую перестройку процессом, обусловленным воздействием среды и регулирующим влиянием нервной системы, а илеоколопластику и илеоректопластику — операциями, физиологически и морфологически обоснованными и оправданными.

## **ИЛЕОКОЛОПЛАСТИКА И ИЛЕОРЕКТОПЛАСТИКА В КЛИНИКЕ**

### **ПРИМЕНЕНИЕ ИЛЕОКОЛОПЛАСТИКИ У БОЛЬНЫХ**

В эксперименте на животных мы доказали преимущество двухмоментной илеоколопластики. Одновременно с этим нами был предложен новый вид анастомоза — конец толстой кишки в бок илеотрансплантата, оказавшийся легко выполнимым и наиболее надежным. Мы считали, что этот анастомоз должен применяться и при восстановлении непрерывности между илеотрансплантатом и прямой кишкой. О возможности применения такого анастомоза в свое время высказывался Б. А. Алекторов, но в клинике не апробировал. Однако формирование соустья у животных при одномоментной илеоколопластике дало не совсем благоприятные результаты: у части собак наблюдалась недостаточность швов. Несостоятельность швов анастомоза между прямой кишкой и илеотрансплантатом мы объясняли нарушением венозного оттока и застоем крови в культе прямой кишки. Такое мнение, как и Б. А. Алекторов, мы считаем вполне обоснованным.

У человека прямая кишка имеет иной характер кровоснабжения и при пересечении толстой кишки застоя венозной крови не наблюдается. Поэтому создание соустья между прямой кишкой и илеотрансплантатом у больных не приводило к недостаточности швов, тем бо-

лее что сформированный анастомоз оставался выключенным на длительное время — до второго этапа илеоколопластики. Все эти соображения говорили в пользу создания анастомоза (конец прямой кишки в бок илеотрансплантата) в первый этап операции. Однако правильность данного предложения нуждалась в серьезной клинической проверке. Только благоприятные результаты операций, произведенных у больных, могли решить будущее такой методики.

Спорным является также и вопрос о ликвидации противоестественного заднего прохода при выполнении второго этапа илеоколопластики. Ведь все хирурги до нас во второй этап операции накладывали боковой анастомоз между илеотрансплантатом и толстой кишкой с оставлением калового свища. Такая тактика, с нашей точки зрения, казалась неправильной. Накопилось достаточно доказательств об отрицательных результатах наложения боковых соустьев как в эксперименте (наши исследования), так и в клинике при различного рода вмешательствах на тонком и толстом кишечнике (А. П. Гриднев, К. С. Симонян, В. И. Юхтин и др.). Многие авторы отмечают, что сохранение противоестественного заднего прохода (после бокового анастомоза между толстой кишкой и илеотрансплантатом) приводит к длительному функционированию калового свища и повторным оперативным вмешательствам (Г. А. Сардак, Pauchet, Okinczyc, Nusselt), а в некоторых случаях и к более серьезным последствиям — недостаточности швов или кишечной непроходимости (Е. А. Шефтер, Mori).

Мы полагали, что ликвидация противоестественного заднего прохода во второй этап илеоколопластики является вполне обоснованным мероприятием, потому что: 1) наиболее опасный анастомоз между прямой кишкой и илеотрансплантатом уже сформирован в первый этап

операции; 2) анастомоз, наложенный по типу конец толстой кишки в бок илеотрансплантата достаточно прочен, что доказано нами в эксперименте, и 3) оставление противоестественного заднего прохода сопряжено с серьезными осложнениями в послеоперационном периоде.

Из литературы известно, что наиболее часто илеоколопластика применяется при раке и гангрене сигмовидной кишки в связи с заворотом. И это не случайно. При лечении больных по поводу рака сигмовидной кишки экономная резекция кишки себя не оправдала. Об этом свидетельствуют как наши наблюдения (1954), так и данные других хирургов. Совершенно прав А. И. Раков (1954, 1962), который говорит, что только удаление всего органа единым блоком вместе с лимфоузлами можно считать радикальной операцией при раке.

Такая точка зрения полностью подтверждается нашими клиническими наблюдениями, представленными в статье «Некоторые данные о результатах оперативного лечения рака толстой кишки» («Хирургия», 1954, № 10). Мы высказались за расширенные операции, а у тяжелых больных считаем показанным временное наложение противоестественного заднего прохода. Более широкая резекция сигмовидной кишки и даже гемиколонэктомия, с нашей точки зрения, являются наилучшими операциями при раке левой половины толстой кишки. Необходимо подчеркнуть еще одно немаловажное обстоятельство: при наложении противоестественного заднего прохода можно одновременно произвести резекцию сигмовидной кишки, даже при наличии кишечной непроходимости, обусловленной опухолью. Это очень важно, ибо создание временных разгрузочных каловых свищей, как это предлагают Ulin, Ehrlich, Shoemaker, Azorsky (1959), и оставление опухоли в брюшной полости небезразличны для больного.

Хирургическая тактика, предусматривающая наложение временного противоестественного заднего прохода, ведет к безусловному улучшению результатов лечения. Несмотря на увеличение объема операции, послеоперационная летальность в этих случаях уменьшается. Конечно, сохранение жизни человека оправдывает наложение противоестественного заднего прохода. Однако возникает весьма серьезный вопрос: нельзя ли в последующем восстановить естественный путь дефекации? На это мы можем ответить положительно.

Лечение острой кишечной непроходимости всегда являлось злободневной и актуальной проблемой, привлекающей внимание многих клиницистов. Однако здесь еще много неясного и нерешенного.

Изучением острой кишечной непроходимости мы занимаемся уже более 10 лет. Этой теме посвящены работы «К вопросу диагностики и лечения острой непроходимости толстого кишечника» (1956) и «Пути снижения летальности при гангрене сигмовидной кишки на почве заворота кишечника» (1957). Так же как Д. Л. Ваза (1935) и Д. А. Арапова (1952), нас глубоко волновали неблагоприятные исходы лечения так называемой «черной сигмы».

Заворот сигмовидной кишки не относится к числу редких заболеваний. По нашим данным, из 112 больных с непроходимостью толстого кишечника заворот сигмовидной кишки встретился у 42 человек, или в 37,6% случаев. Некоторые авторы приводят еще более высокие цифры (Н. Н. Самарин — 43,7%, Д. А. Арапов — 47,8%).

Особую группу составляют больные с гангреной сигмовидной кишки на почве заворота. По литературным данным, летальность при этом заболевании достигала 80—100%. Из наблюдаемых нами 42 больных с заворотом сигмовидной кишки у 17 (40,4%) была гангрена.



Все они оперированы по срочным показаниям. Умерло 12, выздоровело 5 человек. Из 12 больных, которым производилась резекция гангренозной кишки с наложением анастомоза конец в конец, 2 погибли во время операции, 10 человек — вскоре после операции. Выздоровело 2 больных молодого возраста после резекции сигмовидной кишки и 3 человека старческого возраста, у которых после резекции гангренозной сигмы пришлось ушить дистальный конец кишки, а проксимальный вывести в виде противоестественного заднего прохода.

Таким образом, резекция гангренозной сигмовидной кишки с одновременным наложением кишечного анастомоза является операцией крайне рискованной, она дает высокую летальность. Наоборот, резекция гангренозной кишки при создании противоестественного заднего прохода дает хорошие результаты. Все больные выздоровели.

В последующие годы такая хирургическая тактика была применена нами еще у 12 больных с неизменно положительным результатом. Следовательно, при гангрене сигмовидной кишки на почве заворота в большинстве случаев единственно правильной является обширная резекция ее и наложение противоестественного заднего прохода. Такая методика позволяет устранить ряд неблагоприятных факторов, осложняющих операцию:

1. С удалением патологически измененной сигмовидной кишки вместе с брыжейкой прекращается мощный поток нервных импульсов, нарушающих функцию центральной нервной системы. Этот момент немаловажен в общем комплексе противошоковых мероприятий. Кроме того, нормализация деятельности центральной нервной системы будет способствовать быстрому восстановлению обменных процессов в организме.

2. Резекция гангренозной сигмовидной кишки с со-

держимым является весьма эффективным дезинтоксикационным мероприятием.

3. Наложение временного противоестественного заднего прохода (вместо кишечного анастомоза) заметно сокращает длительность операции.

4. При такой методике полностью устраняется основная причина перитонита — недостаточность швов анастомоза.

Оперируя больных по поводу гангрены сигмовидной кишки таким способом, мы резко сократили летальность. Об этом же сообщил и Д. А. Арапов (1952): из 36 больных у него выздоровело 27.

Нам казалось, что такая хирургическая тактика вполне оправдана и является реальной возможностью снижения летальности. Однако полученный успех и хорошие непосредственные результаты омрачились наличием калового свища. Больные не соглашались жить с противоестественным задним проходом и требовали восстановления естественного пути дефекации. В самом деле, разве можно было оставить в таком положении людей? Наконец, можно ли мириться с наложением постоянного противоестественного заднего прохода при полипозе толстого кишечника и язвенном проктоколите? Безусловно, нет.

Надо было искать пути для ликвидации противоестественного заднего прохода. Такие поиски были вполне оправданы. Ведь перед нами стояли живые люди. Мы не могли мириться с тем, что в век восстановительной хирургии, когда решена проблема создания искусственного пищевода и желудка, мочевого пузыря и мочеточников, «узаконено» ношение противоестественного заднего прохода.

Существующие конструктивные операции с целью восстановления непрерывности толстой кишки и ликви-

дации противоестественного заднего прохода можно разделить на три варианта.

**Первый вариант.** Для соединения далеко отстоящих друг от друга малоподвижных концов толстой кишки можно прибегнуть к их мобилизации (Е. В. Литвинова, 1955). Однако мобилизация проксимального конца кишки иногда бывает рискованной в связи с переоастяжением крупных и разрывом мелких сосудов (Ш. С. Тоидзе, 1940; Б. А. Алекторов, 1943; Colcoc, 1949). Кроме того, наши наблюдения показали, что наложение анастомоза между прямой кишкой и мобилизованным концом толстой кишки при натяжении часто осложняется стриктурой анастомоза.

**Второй вариант.** Непрерывность толстой кишки восстанавливается при помощи трансверзоректостомии. При этом требуется дополнительно удалить нисходящую кишку, селезеночный изгиб и часть поперечно-ободочной кишки, что значительно увеличивает размеры операции. Такую методику применяли Vascon и. Smith (1947), Toupet (1950), М. К. Чачава (1955), Deloyers (1958) и др. Однако этим способом можно пользоваться лишь при подвижной, провисающей вниз поперечно-ободочной кишке, что встречается сравнительно редко. Мы ни разу не имели такой возможности.

**Третий вариант.** Там, где ликвидировать дефект в толстой кишке невозможно ни по первому, ни по второму варианту, единственным выходом остается илеоколопластика, которая может спасти положение и в трудных случаях обеспечить восстановление толстой кишки.

Изучив методику илеоколопластики и убедившись в полноценности илеотрансплантата в эксперименте на животных, мы применили эту операцию у 5 больных, оперированных по поводу гангрены на почве заворота.

Все наши больные в прошлом лечились по поводу

острой кишечной непроходимости. У троих из них вследствие заворота наступила гангрена сигмовидной кишки, у двоих — гангрена сигмовидной и части тонкой кишки. Во время операции у всех произведена резекция сигмовидной кишки, прямая кишка ушита, а нисходящая толстая используется для создания противоестественного заднего прохода.

В дальнейшем у 2 больных предпринята восстановительная операция, во время которой мобилизована левая половина толстой кишки и наложен анастомоз конец в конец между толстой и прямой кишками. Через 1,5 и 2 месяца у них наступила стриктура анастомоза и развилась хроническая кишечная непроходимость, поэтому потребовалось повторное оперативное вмешательство. Так как сузившийся анастомоз располагался очень низко и дальнейшая мобилизация толстой кишки для низведения оказалась невозможной, решено было произвести илеоколопластику.

Еще у 3 больных, перенесших резекцию гангренозной сигмовидной кишки, ввиду наличия большого диастаза между толстой и прямой кишками ликвидация противоестественного заднего прохода осуществлена также при помощи илеокололастики.

Среди наших больных было четверо мужчин в возрасте от 59 до 70 лет и одна женщина 22 лет. Как мы уже указывали, все они до илеоколопластики перенесли острую кишечную непроходимость с гангреной сигмовидной кишки и резекцией ее. 2 больных после неудачной реконструктивной операции длительное время страдали хронической кишечной непроходимостью. Следовательно, по возрасту, состоянию болезни и количеству перенесенных операций все наши пациенты не относились к числу легких больных. Мы не располагали возможностью отбора и, учитывая настойчивую просьбу, вынуждены были пла-

стическую операцию производить всем больным. Выполнение илеоколопластики являлось единственно возможным способом избавить их от пожизненного пользования противоестественным задним проходом.

Илеоколоплизтика у наших больных производилась через 1,5—2 и 3 месяца после основной операции и выполнялась в два этапа. В первый этап выделяли илеотрансплантат и формировали анастомоз между прямой кишкой и нижним концом илеотрансплантата. Второй этап операции выполняли через 30—45 дней после первого. При этом ликвидировали противоестественный задний проход и создавали соустье между толстой кишкой и верхним концом илеотрансплантата.

Анализируя результаты лечения первого больного, Б., следует подчеркнуть, что тактика наложения противоестественного заднего прохода вполне себя оправдала при обширных резекциях толстого кишечника по поводу заворота или узлообразования. Несмотря на удаление участка толстой и 4 метров тонкой кишки, больной выздоровел. Второе оперативное вмешательство, во время которого была мобилизована толстая кишка и наложено соустье с прямой кишкой (при условии натяжения конца толстой кишки) себя не оправдало, так как образовалась стриктура анастомоза и развилась хроническая кишечная непроходимость.

При наличии плотного фиброзного кольца в области анастомоза, почти полностью закрывавшего просвет кишки, и очень низком расположении его мы не могли рассчитывать на успех при иссечении фиброзного кольца и наложении нового анастомоза. При столь огромном каловом завале и истощении больного, которые создались вследствие нараставшей кишечной непроходимости, повторное наложение противоестественного заднего прохода являлось неизбежным. Учитывая же настоящую

просьбу больного не накладывать постоянного противоестественного заднего прохода, мы не видели иного выхода, кроме выполнения илеоколопластики. Операция была произведена в два этапа.

Наблюдение показало, что илеоколопластика не является особенно тяжелой операцией. Даже наш ослабленный больной перенес ее без особых трудностей. Он погиб через два месяца в результате белкового голодания и общего истощения. В данном случае отсутствие 4 метров тонкой кишки и тяжелая интоксикация (кишечная непроходимость два раза в течение 8 месяцев) оказались несоместимыми с жизнью.

Опыт лечения показал, что илеоколопластику нецелесообразно применять тогда, когда остался небольшой отрезок тонкого кишечника (после резекции), так как выделение трансплантата и дополнительные оперативные вмешательства еще больше нарушают пищеварение и приводят к ухудшению состояния больного.

Наряду с этим следует также заметить, что сформированное боковое соустье между трансплантатом и прямой кишкой с ушиванием культи прямой кишки (в первый этап) явилось плохим вариантом операции, так как возник свищ, исходящий из культи прямой кишки.

Второму нашему больному, Е., как и первому, через 1,5 месяца после основной операции (обширная резекция гангренозной сигмовидной кишки) произведена восстановительная — низведение оставшейся части толстой кишки и наложение анастомоза конец в конец между толстой и прямой кишками. Спустя 45 дней после восстановительной операции наступила стриктура анастомоза и развились явления хронической кишечной непроходимости. В связи с этим предпринято третье оперативное вмешательство, во время которого резецирована область суженного анастомоза, явившегося причиной кишечной

непроходимости,, временно наложен противоестественный задний проход и произведен первый этап илеоколопластики.

При выполнении илеокололастики у второго больного были учтены недостатки, имевшие место при операции у первого. В данном случае мы уже не накладывали бокового соустья между трансплантатом и прямой кишкой, а применили анастомоз — конец прямой кишки в бок илеотрансплантата. Во второй этап операции также наложили анастомоз — конец толстой кишки в бок илеотрансплантата. Исход оказался хорошим. Следовательно, методика двухмоментной илеокололастики с применением анастомоза конец толстой (прямой) кишки в бок илеотрансплантата и одновременной ликвидацией противоестественного заднего прохода себя полностью оправдала. Послеоперационный период протекал гладко, без всяких осложнений.

С 14 по 19 сентября 1959 г. больной находился на обследовании в клинике. Жалоб не предъявляет. Аппетит хороший. По-прежнему работает в колхозе. Пальпация живота не болезненна, по органам — без особенностей. Стул 2—3 раза в сутки.

Анализ крови от 16/IX 1959 г.: эр. 4 650 000, НЬ 90%, цв. пок. 0,9, л. 7100; формула без особенностей. РОЭ 5 мм/час. Биохимические исследования; сахар крови 88%, хлориды 556 мг%, остаточный азот 33 мг%. Белок плазмы крови 7,68%. Исследование кала на скрытую кровь: реакция Грегерсена отрицательная. Анализ мочи в норме.

16—17/IX 1959 г., через 1 год и 7 месяцев после илеокололастики, произведено рентгенологическое исследование кишечника. При этом установлено следующее. Спустя 24 часа после принятия бариевой взвеси через рот толстая и прямая кишки хорошо заполнены контрастом. Четко определяется анастомоз — конец толстой кишки в

бок илеотрансплантата. Толстая кишка выше анастомоза с трансплантатом имеет четкие контуры и нормальные размеры, отсутствуют расширение и деформация кишки в зоне анастомоза и выше его. В трансплантате содержится небольшое количество бариевой взвеси. Через 48 часов после принятия бариевой взвеси установлено отсутствие контрастного вещества в толстом кишечнике. Так как накануне исследования больной имел стул, в прямой кишке определяются лишь следы контрастного вещества. Ясно вырисовываются нормальные контуры илеотрансплантата.

Таким образом, мы видим, что продвижение бариевой взвеси по желудочно-кишечному тракту у больного происходит без затруднений и опорожнение кишечника наступает в те же сроки, что и у здоровых людей. Все это подтверждает хорошую проходимость анастомозов и полноценность илеотрансплантата.

15/VI 1961 г., через 2 года и 3 месяца после операции, больной Е. подвергся очередному осмотру. Жалоб не предъявляет. Доволен произведенной операцией. Со стороны органов пищеварения никакой патологии не обнаружено. Стул 1—2 раза в сутки, оформленный. Общий анализ крови: эр. 5 000 000, НЬ 83%, цв. пок. 0,8, л. 5600, РОЭ 3 мм/час.

Все это дает возможность сказать о положительном результате илеоколопластики у данного больного.

Третьему больному, Т., 70 лет, илеоколопластика выполнена через 2 месяца после основной операции — обширной резекции гангренозной сигмовидной кишки. Восстановительная операция произведена в два этапа с применением анастомозов конец толстой (прямой) кишки в бок илеотрансплантата и одновременной ликвидацией противостоического заднего прохода. Больной перенес ее хорошо.



16—17/IV 1959 г., накануне выписки домой, больному проделано рентгенологическое исследование кишечника. Через 24 часа после приема бариевой взвеси хорошо виден заполненный контрастом толстый кишечник, частично илеотрансплантат и прямая кишка. Со стороны нисходящей кишки и верхней части илеотрансплантата отчетливо определяется сегментирующая перистальтика, часть бариевой взвеси уже переместилась в прямую кишку. Никакой деформации зоны анастомозов или расширения участков кишок выше анастомозов не имеется.

На рентгенограмме, произведенной на вторые сутки после принятия бариевой взвеси, весь толстый кишечник уже свободен от контрастного вещества. Небольшое количество его имеется лишь в илеотрансплантате и прямой кишке.

Таким образом, мы можем констатировать хорошую проходимость анастомозов, нормальное продвижение и своевременную эвакуацию кишечного содержимого.

В последние годы с больным велась переписка. Состояние здоровья Т. хорошее. Вот некоторые выдержки из его писем: «Доктор, очень благодарен Вам, что Вы сделали две операции и такие удачные», «В настоящее время себя чувствую хорошо, боли нигде нет, понемногу работаю. Я Вас всегда вспоминаю, так как Вы спасли мне жизнь».

Результаты исследований, проделанных после операции, и мнение самого Т. подтверждают несомненную эффективность илеоколопластики.

Четвертый больной, К-, представляет особый интерес. У него, так же как и у второго больного, Е., успешно произведена двухмоментная илеоколопластика с применением усовершенствованной нами методики анастомозов и ликвидацией противоестественного заднего прохода. К тому же на протяжении 6/г лет он периодически обследо-

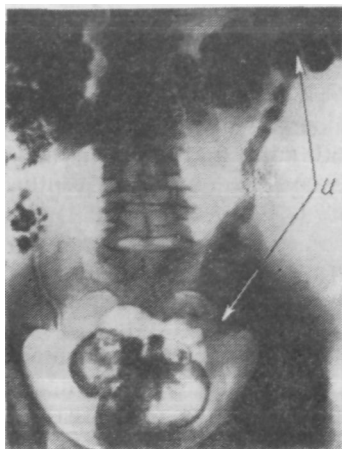


Рис. 37. Рентгенограмма толстого кишечника, илеотрансплантата (u) и прямой кишки больного К.

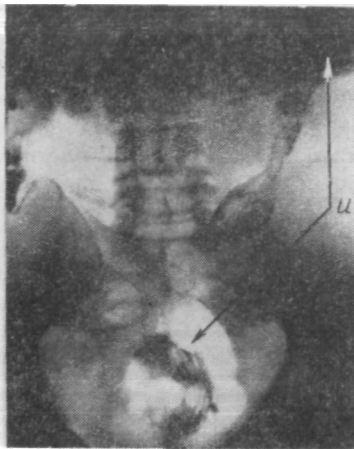


Рис. 38. Рентгенограмма толстого кишечника, илеотрансплантата (u) и прямой кишки больного К.

вался в клинике. Рентгенологическое исследование дало возможность наблюдать весьма интересный динамический процесс перестройки илеотрансплантата.

Накануне выписки домой больному произведено первое рентгенологическое исследование (через 24 часа после принятия бариевой кашицы). На рентгенограмме четко определяются границы илеотрансплантата, на протяжении которого отмечаются чередующиеся участки с большей и меньшей контрастностью (рис. 37).

С 27 по 31 марта 1956 г. больной находился в клинике, где произведено второе контрольное обследование. Никаких жалоб не предъявляет. Доволен произведенной операцией. Заметно прибавил в весе, работает в колхозе.

Пальпация" живота безболезненна, по органам — без особенностей. Стул 2—3 раза в день, оформленный.

Анализ крови от 28/III 1956 г.: эр. 4 500 000, НЬ 83%.; цв. пок. 0,9; л. 8000, э. 1%, п. 4%, с. 61%, лимф. 32%, м. 2%; РОЭ 5 мм/час. Биохимические исследования: сахар крови 90 мг%, хлориды 360 мг%, остаточный азот 36 мг%. Белковые фракции плазмы крови: альбумины 5%, глобулины 4%, фибриноген 0,9%. Анализ мочи в норме.

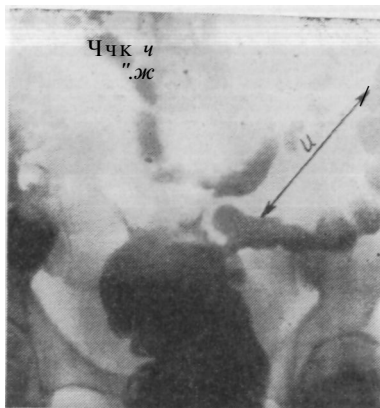
30—31/III 1956 г. производилось рентгенологическое исследование с введением бариевой взвеси через рот и через прямую кишку.

На рентгенограмме (рис. 38), произведенной через 14 месяцев после илеоколопластики и через 24 часа после приема бариевой взвеси, четко определяются контуры илеотрансплантата, несколько увеличился диаметр его, запечатлен момент активного проталкивания бария (виден участок сокращения и участок расширения трансплантата). Важно отметить, что, несмотря на одинаковые условия рентгенологического исследования кишечника после принятия контрастной взвеси через рот, при втором исследовании содержание контраста в толстом кишечнике значительно менее выражено по сравнению с первым. Это обстоятельство дает основание предположить, что со временем моторная функция трансплантата становится более активной.

Через 1 год и 2 месяца обследование показало, что самочувствие и общее состояние больного хорошее. Морфологический и биохимический состав крови соответствует нормальным показателям. Моторная функция желудочно-кишечного тракта не нарушена.

6 июня 1958 г. больной помещен в клинику для очередного (третьего) обследования. Жалоб не предъявляет. Аппетит хороший. Восстановлен дооперационный вес.

Рис. 39. Рентгенограмма толстого кишечника, илеотрансплантата (и) и прямой кишки больного К.



По-прежнему работает в сельском хозяйстве. Стул 2—3 раза в день.

Анализ крови от 8/VI 1958 г.: эр. 4 000 000, НЬ 76%, Цв. пок. 0,9; л. 5000, э. 3%, п. 1%, с. 53%, лимф. 37%, м. 6%; РОЭ 3 мм/час. Биохимические исследования: сахар крови — 88 мг%, хлориды 477 мг%, остаточный азот 30 мг%. Белок плазмы крови 8,19%, белковые фракции: альбумины 5,63%, глобулины 2,22%, фибриноген 0,34%. Анализ мочи в норме.

10/VI 1958 г., через 3 года и 3 месяца после илеоколопластики, больному произведено рентгенологическое исследование с применением бариевой взвеси. Условия исследования те же, что и раньше. Получены чрезвычайно интересные результаты. На рентгенограмме (рис. 39) видны четкие контуры слепой, восходящей, поперечно-ободочной, нисходящей и прямой кишок, а также илеотрансплантата. Имеется некоторое провисание поперечно-ободочной кишки, отсутствует существенная разница в диаметре поперечно-ободочной кишки и трансплантата, ясно определяется его гаустрация. Видно место анастомоза между трансплантатом и прямой кишкой.

Данное наблюдение позволяет высказать мнение, что спустя 3 года после илеоколопластики становится несомненным факт большой перестройки как самого илеотранс-

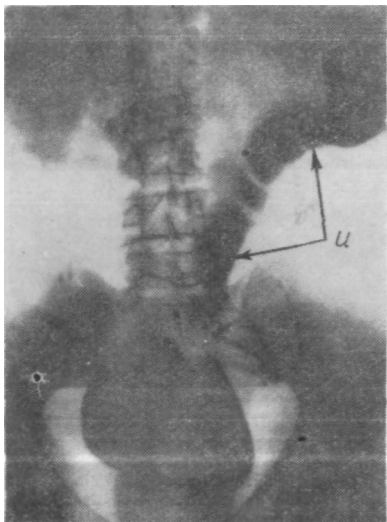


Рис. 40. Рентгенограмма толстого кишечника, илеотрансплантата (u) и прямой кишки больного К.

плантата, так частично и толстого кишечника. Вследствие компенсации отсутствующей сигмовидной кишки несколько увеличиваются размеры поперечно-ободочной и прямой кишок; илеотрансплантат приобретает новые качества, изменяет не только характер моторной функции, обеспечивая нормальную эвакуацию (иной консистенции и со-

става) кишечного содержимого, но и приобретает форму, нетипичную для тонкой кишки.

С 4 по 12 октября 1960 г. больной обследован четвертый раз. Как и прежде, никаких жалоб не предъявляет. Аппетит хороший. Живот мягкий, безболезненный, патологии со стороны органов пищеварения не определяется. Стул 2 раза в сутки, оформленный.

Анализ крови от 5/X 1960 г.: эр. 4 600 000, Нb 84%, цв. пок. 0,9; л. 7200, э. 2%, п. 4%, с. 68%, лимф. 23%, м. 3%. Биохимические исследования: сахар крови 84 мг%, хлориды 470 мг%, остаточный азот 36 мг%; калий 18,5%, кальций 8,8 мг%. Анализ мочи в норме.

10/X 1960 г., спустя 5 лет и 7 месяцев после илеоколопластики, больному произведено рентгенологическое

исследование кишечника с применением бариевой взвеси через рот и прямую кишку. На рентгенограмме (через 24 часа после принятия бариевой взвеси) определяется хорошее заполнение илеотрансплантата контрастом. Трансплантат располагается в левой половине живота, имеет диаметр, примерно равный диаметру толстой кишки, отмечаются явления гаустрации. Керкринговы складки не выявляются (рис. 40). Все это говорит о наличии ясно выраженной перестройки и хорошей приспособляемости илеотрансплантата к новым физиологическим условиям.

Больной К. осмотрен также в 1961 и в 1962 гг. Самочувствие хорошее, операцией доволен. Однако от дальнейших рентгенологических исследований отказался.

Как мы видим, благодаря правильной хирургической тактике в остром периоде заболевания больному была спасена жизнь, а в последующем путем илеоколопластики ликвидирован противоестественный задний проход. Больной возвращен к труду.

Многие хирурги (М. К- Чачава, Б. А. Алекторов и др.) производили илеоколопластику своим больным спустя 5 месяцев, а Carrillo-Maurtua — через 10—14 месяцев после основной операции. Мы начали пластическую операцию через 1 месяц и 25 дней после первой, когда больной был еще ослаблен, поэтому в послеоперационном периоде у него отмечалась общая слабость. Считаем, что при показаниях к илеоколопластике следует руководствоваться не сроком, прошедшим с момента первой операции, а состоянием больного.

Правильность такого суждения подтвердилась у пятой больной, С. Эта женщина перенесла тяжелую операцию (резекцию гангренозной сигмовидной и участка тонкой кишки с одновременным кесаревым сечением). Поэтому, несмотря на то, что больная молода (22 года)

и настойчиво требовала ускорить восстановительную операцию, мы все же выждали более 3 месяцев и только после этого срока применили илеоколопластику. Поэтому операцию она перенесла легко.

Промежутки между первым и вторым этапами операции у некоторых авторов (М. К- Чачава и Б. А. Алекторов) равнялись 30—31 дням, у нас — 32 дням. Для укрепления нижнего «нефункционального» анастомоза такого срока достаточно. Затягивание второго этапа операции может привести к образованию фиброзного кольца и недостаточной проходимости анастомоза в будущем, а также к атрофии и деформации трансплантата.

При выполнении первого этапа операции верхний конец илеотрансплантата фиксировался к толстой кишке тремя серо-серозными швами. Этого оказалось недостаточно, и кишка в результате перистальтических движений смещалась в правую подвздошную область. Для предупреждения такого осложнения в первом этапе операции верхний конец илеотрансплантата необходимо более прочно фиксировать к стенке толстой кишки серо-серозными швами (мы накладываем первый ряд швов будущего анастомоза).

Из приведенного следует, что при гангрене сигмовидной кишки на почве заворота, а также при раке левой половины толстого кишечника, когда необходимо расширенное оперативное вмешательство, вполне оправдано временное наложение противоестественного заднего прохода.

В последующем, в целях ликвидации противоестественного заднего прохода, с успехом может быть применена илеоколопластика. Эта операция технически выполняется для хирурга средней квалификации и не является

очень тяжелой для больного. Наши больные были в возрасте 60—70 лет, ранее оперированы по поводу тяжелой кишечной непроходимости (двое из них подвергались повторной реконструктивной операции) и, несмотря на это, успешно перенесли илеоколопластику.

Изучая условия восстановительной операции при обширном дефекте левой половины толстой кишки, мы пришли к выводу, что показаниями к илеоколопластике являются:

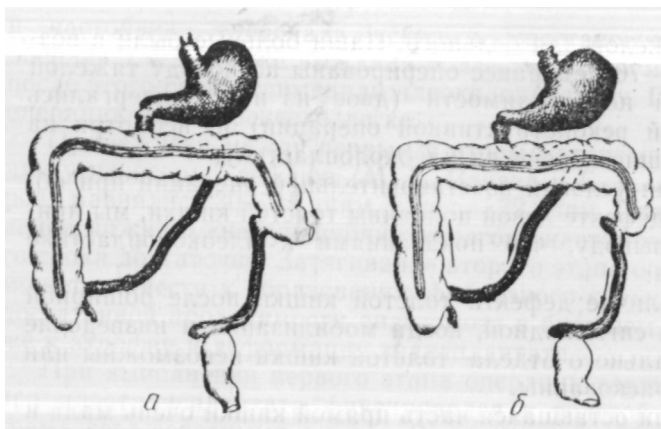
1. Наличие дефекта толстой кишки после обширной резекции сигмовидной, когда мобилизация и низведение проксимального отдела толстой кишки невозможны или крайне рискованны.

2. Если оставшаяся часть прямой кишки очень мала и наложение анастомоза с низведенной кишкой должно производиться в условиях больших технических трудностей. В этом случае наложение сразу функционирующего анастомоза рискованно из-за недостаточности швов.

3. Если после широкого удаления толстого кишечника остается только слепая кишка (Denk), единственным выходом из положения является соединение слепой кишки с оставшейся прямой с помощью илеотрансплантата. Само собой разумеется, что сохранение слепой кишки имеет большое значение в процессе пищеварения.

Ограниченное применение илеоколопластики можно объяснить несколькими причинами: 1) сравнительно узкими показаниями к этой операции; 2) неправильной хирургической тактикой при лечении по поводу рака и гангрены сигмовидной кишки и большой летальностью среди этой группы больных. При иной методике оперирования (временном наложении противоестественного заднепроедного отверстия) и выздоровлении этих больных им как раз была бы показана восстановительная операция; 3) несмотря на наличие больных, нуждающихся в пла-





*Рис. 41.* Схема апробированной нами илеоколопластики:  
а — первый этап операции; б — второй этап.

стической операции, зная трудности восстановления толстой кишки и не будучи знакомыми с методикой илеоколопластики, многие хирурги, по-видимому, не предлагают им конструктивную операцию.

Что касается методики оперативного вмешательства (рис. 41), то здесь необходимо сделать некоторые замечания.

Операцию следует выполнять в два этапа. В первый этап обязательно накладывается нижний анастомоз между прямой кишкой и илеотрансплантатом. Эта часть операции наиболее трудная, и ее надо выполнять под наркозом. Во второй этап мы ликвидируем естественный задний проход и накладываем верхний анастомоз между толстой кишкой и илеотрансплантатом. Эта часть

операции не представляет трудностей и выполняется под местной анестезией.

Оба анастомоза формируются конец толстой (прямой) кишки в бок илеотрансплантата (рис. 41). Промежуток между первым и вторым этапами операции должен быть в среднем 30—32 дня. Такая методика илеоколопластики себя полностью оправдала.

Считаем необходимым обратить внимание и на следующие обстоятельства. Наш опыт операций у многих больных по поводу кишечных свищей и ликвидации противоестественного заднего прохода различными способами убедительно показал, что прочность швсов анастомозов, помимо всех прочих факторов, во многом зависит от внутрикишечного давления. У некоторых больных недостаточность швов анастомоза между толстой и прямой кишками наступала после раннего и обильного приема пищи. Эти осложнения заставили нас в дальнейшем в послеоперационном периоде соблюдать более строгий режим питания больных: в первые двое суток назначается лишь умеренное питье (и парэнтеральное питание), начиная с третьих суток — стол 1-а и только с шестых суток — стол 1-б. Такая тактика оказалась правильной как после закрытия кишечных свищей, так и после илеоколопластики.

Наши наблюдения за больными, перенесшими илеоколопластику 3—4,5 и 6,5 года тому назад, свидетельствуют о хороших отдаленных результатах. Клиническое обследование, морфологические и биохимические исследования крови, анализы мочи говорят о хорошем состоянии лиц, перенесших илеоколопластику. Многократные рентгенологические исследования показали наличие выраженной компенсаторной перестройки илеотрансплантата, а также поперечно-ободочной и прямой кишок.

Все изложенное позволяет считать примененную нами

методику илеоколопластики наиболее надежной и физиологически обоснованной и дает основание рекомендовать данную восстановительную операцию для клинического применения. Илеоколопластика может быть применена для замещения дефекта толстой кишки, после обширной резекции или левосторонней гемиколонэктомии, произведенной по поводу рака, гангрены и других заболеваний сигмовидной кишки.

#### ПРИМЕНЕНИЕ ИЛЕОРЕКТОПЛАСТИКИ У БОЛЬНЫХ

Важнейшей проблемой современной клинической патологии является лечение злокачественных заболеваний. Среди всех больных злокачественными опухолями новообразования прямой кишки составляют от 2 до 5%.

Как известно, при раке прямой кишки удаляется не только пораженный орган, но и окружающая клетчатка, лимфоузлы, а в некоторых случаях и сигмовидная кишка. При таких расширенных оперативных вмешательствах значительно понижаются возможности восстановления прямой кишки за счет низведения толстой. Не случайно поэтому в клинике, руководимой Б. А. Петровым (1958), на 140 радикальных операций по поводу рака прямой кишки только у 12 больных удалось сохранить естественный анус.

Создается весьма сложное положение. У части больных хирург не имеет возможности низвести сигмовидную кишку и сохранить естественный анус. Зная об этом, он ориентирует их на возможность наложения противоестественного заднего прохода. Не имея заверений хирурга о сохранении естественного способа дефекации, более 10% больных отказываются от операции (Lockhart-Mummery, 1923, и др.).

Еще более тяжелое положение возникает у больных с полипозом и язвенным проктоколитом. Наблюдения многих хирургов и патогистологов показывают большой процент малигнизации полипов (по С. А. Холдину не менее 42%) • Лечение этой группы больных, как и при злокачественных опухолях, связано с удалением значительной части прямой и толстой кишок. Естественно, что и хирурги, и больные часто воздерживаются от расширенных операций, нередко заканчивающихся наложением противоестественного заднепроходного отверстия. Такая тактика приводит к плохим результатам. Больные погибают от частых кровотечений и анемии или от поздно диагностированного рака кишечника.

В резолюции Всесоюзной конференции хирургов, травматологов и анестезиологов (1961) дается рекомендация о выполнении расширенных операций при раке прямой кишки. В пользу расширенных операций по поводу рака, полипоза и язвенного проктоколита высказываются также Б. С. Розанов (1962), С. А. Холдин (1962), Ю. А. Ратнер (1962), И. Ю. Юдин (1962), Finsterer (1954), Ciminata (1961), Barker (1961). Мы также разделяем эту точку зрения, однако считаем необходимым заметить, что расширение объема хирургических вмешательств потребует новых поисков и совершенствования восстановительных операций. Существующие методы восстановительных операций за счет мобилизации толстой кишки не всегда выполнимы. Исходя из этих соображений, мы считали возможным для замещения удаляемой кишки в некоторых случаях использовать трансплантат из подвздошной кишки.

В зарубежной литературе описано 8 таких операций. У нас, в Советском Союзе, сообщений об илеоректопластике мы не встретили.

Из опубликованных сообщений известно, что илео-

ректопластика выполнялась у больных по принципу операции илеоколопластики. Так, Brandt (1937), Nissen (1955) и другие между толстой кишкой и илеотрансплантатом накладывали боковое соустье с сохранением противоестественного заднего прохода. Gilbertas, Blanchard (1957) после экстирпации прямой кишки и колонэктомии пытались создать резервуар (взамен прямой кишки) из тонкой кишки. Brandt сообщил, что у оперированного им больного наблюдался некроз терминального конца илеотрансплантата, у Dimitriu (1927) больная погибла. Denk (1950), Мандаке, Продеску и Константинуску (1960) не дают подробного описания выполненных ими операций.

Следовательно, имеющиеся сведения о произведенных илеоректопластиках не отражают всех сторон данной операции. Надо полагать, что не одного врача постигла неудача при попытке восстановить прямую кишку с помощью тонкой. Однако эти неудачи не вскрыты, не описаны. А это означает, что хирургов, которые попытаются применить илеоректопластику у больных, ожидает повторение ошибок предшественников. Поэтому, анализируя собственные наблюдения, нам хочется более полно вскрыть причины первых ошибок и избавить больных и врачей от неприятностей.

В эксперименте на животных мы разработали сравнительно простую и надежную методику илеоректопластики. Суть ее заключается в выделении трансплантата из подвздошной кишки, наложении соустья (конец толстой кишки в бок илеотрансплантата) и укладывании нижнего конца илеотрансплантата в «мышечную муфту» анальной части прямой кишки. Применение такой методики илеоректопластики дало хорошие результаты. Одновременно с этим на животных была доказана физиологическая и морфологическая полноценность

илеотрансплантата, замещающего прямую кишку. Результаты экспериментальных исследований позволили применить илеоректопластику в клинике.

Мы располагаем 5 наблюдениями, описанию которых и посвящается настоящая глава. Среди больных были 4 женщины и 1 мужчина. Возраст: 36 лет — 1 больная, 54 года — 1, 56 лет — 1, 62 года — 2.

Все наши больные оперированы по поводу рака прямой кишки. Так как злокачественная опухоль у них располагалась в супраампулярном и ампулярном отделах, радикальная операция могла быть закончена восстановлением естественного пути дефекации. Однако распространение раковой опухоли за пределы прямой кишки и метастазы в лимфатические узлы брыжейки сигмовидной кишки потребовали расширенной радикальной операции — экстирпации прямой кишки вместе с нижней половиной сигмовидной (со значительной частью брыжейки). В результате такой операции сохранение естественного пути дефекации за счет низведения толстой кишки исключалось, поэтому для замещения прямой кишки мы вынуждены были применить илеотрансплантат.

Как мы уже указывали, зарубежными хирургами илеоректопластика применена у 8 человек. Однако ими не дано подробного описания как самой методики операции, так и тех осложнений, которые имели место у больных. В связи с этим нам пришлось полностью разработать методику илеоректопластики и применить ее у больных впервые в нашей стране.

У первого нашего больного, А., илеоректопластика выполнена в два этапа. В первый этап произведена расширенная радикальная операция с удалением прямой и части сигмовидной кишки, наложен противоестественный задний проход, выделен илеотрансплантат и ниж-

ний его конец проведен через «мышечную муфту» прямой кишки и анальное отверстие наружу. Илеотрансплантат оказался жизнеспособным, однако на 9—10-е сутки после операции при пальцевом исследовании было обнаружено, что он сдавливается окружающими тканями. В связи с этим производилось ежедневное бужирование трансплантата при помощи пальца.

Через 50 дней после первого выполнен второй этап операции — ликвидирован противоестественный задний проход путем наложения анастомоза конец толстой кишки в бок илеотрансплантата. Исход операции оказался хорошим. В послеоперационном периоде никаких осложнений не наблюдалось. На 4-й день после операции отошли газы и был жидкий стул. На 10-й день стул кашицеобразный, 6—8 раз в сутки. Однако и после второго этапа наблюдалось сдавливание илеотрансплантата, и мы вынуждены были продолжать пальцевое бужирование.

22/V 1957 г. произведено рентгенологическое исследование кишечника путем введения бариевой взвеси через анальное отверстие (ирригоскопия). Сразу же после контрастной клизмы хорошо определялись контуры илеотрансплантата и левой половины толстого кишечника. Трансплантат располагался в полости таза и занимал центральное положение, а над входом в таз он имел несколько изгибов. Четко определялось место перехода толстой кишки в илеотрансплантат.

Через час после контрастной клизмы количество бариевой взвеси в толстом кишечнике заметно уменьшилось, она переместилась в илеотрансплантат, где определялась большая контрастность.

2/VIII 1957 г. произведен контрольный осмотр больного. Общее состояние хорошее. Прибавил в весе. Живот не болезнен. Стул 1—2 раза в сутки, кашицеоб-

разный. При чрезанальном исследовании сужений просвета илеотрансплантата не обнаружено.

Лечение данного больного закончилось успешно. На примере применения новой пластической операции мы смогли показать дальнейшие возможности расширенных радикальных операций на прямой кишке. Илеоректопластика оказалась технически вполне выполнимой, а трансплантат из подвздошной кишки, использованный для замещения прямой кишки, был функционально полноценным и обеспечил нормальную эвакуацию плотных каловых масс. Илеоректопластика, таким образом, выдержала первую клиническую проверку.

Во втором случае мы, к сожалению, потерпели неудачу. У больной К-, так же как и у первого больного, А., в момент операции была произведена экстирпация прямой кишки, резекция нижней половины сигмовидной кишки и первый этап илеоректопластики. Но в этом случае имелись некоторые особенности в мобилизации илеотрансплантата и перевязке сосудов его брыжейки.

У первого больного при выделении илеотрансплантата дистальная часть его была ушита на уровне нижнего края брыжейки (дополнительная мобилизация конечного отрезка трансплантата с пересечением нижнего радиарного сосуда брыжейки не производилась). Трансплантат был погружен в «анальное кольцо» до соприкосновения с кожей, к которой он подшит лишь несколькими швами. В данном случае хотя и наблюдалось некоторое натяжение брыжейки, однако удалось сохранить жизнеспособность илеотрансплантата.

Во втором случае, у больной К-, в целях лучшей мобилизации дистального конца илеотрансплантата мы перевязали один радиарный сосуд брыжейки и на протяжении 3—4 см рассекли брыжейку в поперечном направлении, сохраняя сосудистые аркады. Это привело



К Выпрямлению и удлинению дистального отрезка трансплантата. При низведении его нижний конец свободно проводился наружу через анальное кольцо. В данном случае кровоснабжение терминального отрезка осуществлялось через мелкие аркадные сосуды и было хуже, чем у первого больного. Несмотря на это, на трансплантат были наложены два ряда швов: у внутреннего края анального сфинктера и на границе с кожей.

На третьи сутки обнаружено частичное омертвление трансплантата на границе со швами у анального сфинктера. Три попытки мобилизовать анальный конец илеотрансплантата с подшиванием его к коже не увенчались успехом: швы прорезывались, а илеотрансплантат все глубже уходил в полость таза.- 3/ХИ 1959 г. была предпринята последняя попытка, рассчитанная на дополнительную мобилизацию трансплантата чрезбрюшинно, но это оказалось невозможным. Во время операции трансплантат с большим трудом выделен из плотных фиброзных тканей и массивных грануляций и удален. Больная выздоровела.

Как мы уже отмечали, у первого больного в послеоперационном периоде наблюдалось сдавливание трансплантата окружающими грануляциями, сохранить его просвет удалось только путем длительного бужирования. Во втором случае трансплантат был вовлечен в плотные рубцы и грануляции и сохранить его оказалось невозможным. Исходя из этих наблюдений, мы пришли к выводу, что илеотрансплантат, помещенный в полость таза (взамен прямой кишки), подвергается сдавливанию и деформации быстро растущей грануляционной тканью.

Клинические наблюдения показывают, что при низведении сигмовидной и подвздошной кишок (после удаления прямой) сдавливания и деформации их не бывает.

Объясняется это тем, что действию грануляционной ткани противопоставляется давление со стороны низведенной кишки и подвижность ее стенок. Такие условия создаются только при полной функциональной нагрузке илеотрансплантата. Отсюда следует, что илеоректопластика должна производиться одномоментно или двухмоментно, с коротким интервалом между этапами операции.

У третьей больной мы предполагали выполнить илеоректопластику двухмоментно, но с укороченным интервалом (до 2 недель) между первым и вторым этапами операции.

При первом этапе производилась небольшая мобилизация дистальной части трансплантата за счет лигирования и пересечения одного радиарного сосуда и частичного рассечения брыжейки вблизи сохраняемых аркад. Трансплантат проведен в «анальное кольцо» до кожи и подшит к ней несколькими швами (внутренний ряд швов у верхнего края анального сфинктера не накладывался).

В данном случае операция осложнилась перфорацией подвздошной кишки. Причина перфорации неясна. Возможно, она явилась следствием травмы стенки кишки во время операции. Методика мобилизации и фиксации илеотрансплантата оказалась правильной. Несмотря на тяжелое осложнение в послеоперационном периоде, илеотрансплантат сохранил нормальный вид.

Оценивая критически результаты операций у трех наших больных, мы пришли к выводу, что илеоректопластику следует выполнять одномоментно. При выделении илеотрансплантата в целях удлинения дистальной части его достаточно перевязки одного радиарного сосуда и пересечения брыжейки с сохранением сосудистой аркады. Стенку трансплантата следует подшить

несколькими швами только к коже. Раскрыть культю трансплантата можно сразу (после подшивания к коже), а можно и спустя 1—2 суток. Участие трансплантата в эвакуации кишечного содержимого (наличие активных изоперистальтических движений) в первые же дни явится препятствием к сдавлению его стенок грануляциями. Кишечные анастомозы во время операции накладываются в несложных условиях, и для недостаточности швов причин нет. С. профилактической целью может быть применена подвесная энтеростома (выше илеоанастомоза).

Все эти замечания были учтены нами при выполнении операции у четвертой больной, М., у которой одновременно с экстирпацией прямой кишки и резекцией большей части сигмовидной произведена одномоментная илеоректопластика. Операция закончилась хорошо, в послеоперационном периоде никаких осложнений не было.

25/IX 1961 г. через 24 часа после принятия бариевой взвеси произведено рентгенологическое исследование кишечника. На рентгенограмме видно место анастомоза между сигмовидной кишкой и верхним концом илеотрансплантата. Сигмовидная кишка не расширена, диаметр ее равен примерно диаметру трансплантата, что свидетельствует о начавшейся перестройке и хорошей эвакуации кишечного содержимого через илеотрансплантат. В верхнем отделе трансплантата имеется несколько изгибов, которые образовались из-за большой его длины (40—50 см). По-видимому, при илеоректопластике следует применять более короткий трансплантат.

Больная выписана в хорошем состоянии, с хорошо функционирующим илеотрансплантатом. В декабре 1961 г. писала, что чувствует себя хорошо. Стул имеет оформленный, один раз в сутки. Со второй половины

декабря начала удерживать газы. Неоднократно была в обществе и даже танцевала.

9—10/111 1962 г. больная подверглась повторному рентгенологическому исследованию. Органы грудной клетки без особенностей. На рентгенограмме, произведенной через 24 часа после принятия бариевой взвеси, контрастное вещество' заполняет толстый кишечник и верхнюю часть илеотрансплантата. Толстая кишка выше анастомоза не расширена, хорошо сокращается. Следовательно, препятствий для прохождения бариевой взвеси со стороны анастомоза нет. Небольшое количество контрастного вещества имеется уже в илеотрансплантате, последний хорошо сокращается и занимает правильное положение. В течение последующих 12 часов содержимое кишечника эвакуировалось через анальное отверстие.

Как мы видим, все замечания, сделанные нами при анализе результатов трех предыдущих клинических наблюдений и внесенные в соответствии с этим дополнения в методику илеоректопластики оказались достаточно обоснованными. Правильность их полностью подтвердилась при оперировании четвертой больной, М.

Подводя итоги четырем нашим клиническим наблюдениям, мы считаем возможным сделать несколько важных рекомендаций, выполнение которых гарантирует хороший исход операции:

1. В целях предохранения от сдавливания и сохранения нормальной моторной функции илеотрансплантата илеоректопластику следует производить одномоментно.

2. Анастомозы необходимо формировать по типу конец толстой кишки в бок илеотрансплантата и конец в конец на подвздошной кишке. Для предупреждения несостоятельности швов анастомозов на подвздошную

кишку (выше соустья) целесообразно накладывать подвесную илеостому. Дренажную трубку надѢ извлекать на 8—9-й день, тогда энтеростома самостоятельно закрывается.

3. Длина трансплантата не должна превышать 35—40 см.

4. Очень важным вопросом является мобилизация нижнего конца илеотрансплантата. Опыт показывает, что при выделении трансплантата из подвздошной кишки достаточно сохранить артериальный и венозный радиарный сосуды в брыжеечной ножке. Однако рассечение брыжейки к корню в виде треугольника не всегда позволяет низвести нижний конец илеотрансплантата в полость таза до анального отверстия. Низведение трансплантата производится легче и без натяжения сосудов после дополнительной мобилизации брыжейки его нижнего конца путем перевязки и рассечения одного радиарного сосуда. При выделении илеотрансплантата и перевязке сосуда брыжейки у нижнего его конца необходимо соблюдать те же правила, что и при мобилизации еюнотрансплантата для пластики пищевода по С. С. Юдину (1954). Илеотрансплантат следует выделять, отступив не менее чем на 20—25 см от илеоцекального угла, с учетом сохранения кровоснабжения в терминальном участке подвздошной кишки.

5. Необходимо учесть некоторые особенности временного закрытия нижнего конца илеотрансплантата и подшивания его к коже анального отверстия. Закрытие нижнего конца лигатурой и кисетным швом вызывает потерю 2—3 см полноценного участка илеотрансплантата, что нередко приводит к излишнему натяжению и ухудшению кровоснабжения дистальной его части. Мы считаем, что для временного закрытия нижнего конца илеотрансплантата достаточно пережатия кишки инстру-

Рис. 42. Рентгенограмма толстого кишечника и илеотрансплантата (и) больной К.



ментом и наложения одной шелковой лигатуры, а после пересечения — смазывания культи кишки йодной настойкой. При низведении илеотрансплантат свободно укладывается в «мышечную муфту» прямой кишки и шестью швами по периметру подшивается за серозу к коже. После этого трансплантат раскрывается и накладывается жировая повязка.

На основании клинических наблюдений и результатов дополнительных исследований больной М. мы можем заключить, что на протяжении всего периода наблюдения (около года) моторная и эвакуаторная функции илеотрансплантата, использованного для замещения прямой кишки, были достаточно хорошими. Запирательная функция анального сфинктера восстановилась полностью к 3—3,5 месяца после илеоректопластики.

Надежность наших рекомендаций была еще раз подтверждена у пятой оперированной нами больной.

Больная К- оперирована точно по той же методике, что и больная М. Операцию перенесла легко, послеопе-

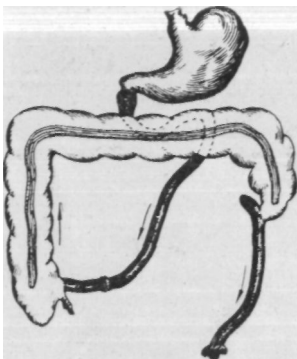


Рис. 43. Схема примененной нами илеоректопластики.

рационное течение было гладким. На 4-й день имела стул естественным путем. На 5-й день уже была нормальная температура, а анализ крови показал лишь некоторое уменьшение количества эритроцитов (3 990 000) и ускоренную РОЭ (27 мм/час). Биохимическое

исследование крови также оказалось в норме. Общее состояние больной было настолько хорошим, что на 8-й день она уже сядила в кровати.

Рентгенограмма (рис. 42) сделана через 24 часа после принятия бариевой взвеси через рот. Исследование показало, что контрастное вещество равномерно заполняет толстую кишку и илеотрансплантат (ясно определяется гаустрация толстой кишки и перистый рисунок слизистой илеотрансплантата). Хорошо видно место анастомоза между толстой кишкой и верхним концом илеотрансплантата. Толстая кишка (над анастомозом) не расширена, а это свидетельствует о хорошей проходимости анастомоза и своевременной эвакуации кишечного содержимого илеотрансплантатом.

Это наблюдение еще раз показывает, что разработанная нами методика илеоректопластики является достаточно совершенной и технически вполне выполнимой (операция была произведена за 3 часа). Хорошее общее состояние больной и нормальные анализы крови дают основания считать илеоректопластику не тяжелой операцией.

Таким образом, экспериментальные исследования позволили нам разработать методику илеоректопластикн и доказать физиологическую и морфологическую полноценность илеотрансплантата. Результаты этих исследований убеждают в возможности применения данной операции у больных.

Тщательный анализ 5- наших наблюдений и критическая оценка каждой операции дали возможность создать эффективный метод одномоментной илеоректопластикн (рис. 43).

Конечно, 5 клинических наблюдений не могут претендовать на окончательное и полное разрешение всей проблемы. Для этого потребуются дальнейшие усилия многих хирургов. Несомненно, в методику илеоректолластики будут внесены дополнения и улучшения. Однако благоприятные результаты наших наблюдений позволяют рекомендовать илеоректопластику как одну из восстановительных операций после удаления прямой кишки.



## ЗАКЛЮЧЕНИЕ

Изучение литературы и собственные клинические наблюдения показали, что при ряде заболеваний хирургическое вмешательство заканчивается наложением противоестественного заднепроходного отверстия. Вполне понятны желания больных и стремления хирургов, направленные на устранение этого ненормального состояния и создание физиологических условий дефекации. При этом в случаях, когда восстановить нормальный акт дефекации не удастся за счет толстой кишки, с успехом могут быть применены илеоколопластика и илеоректопластика.

Важным разделом нашей работы явились экспериментальные исследования, которые убедили нас в преимуществе выполнения илеоколопластики в два этапа. Мы применили также новый вид анастомоза — конец толстой кишки в бок илеотрансплантата, который оказался вполне надежным и уменьшил количество послеоперационных осложнений.

Нами разработан простой и надежный брюшно-анальный метод восстановления прямой кишки трансплантатом из подвздошной кишки. Операции на живот-

ных показали хорошие результаты одномоментной илеоректопластики.

Животные, оперированные по усовершенствованным нами методикам, илеоколопластику и илеоректопластику перенесли хорошо. Морфологические и биохимические исследования крови показали хорошее состояние собак на протяжении наблюдения, продолжавшегося более 2 лет.

Вопрос о физиологической полноценности илеотрансплантата мы решили путем изучения его моторной функции и нервнорефлекторных связей. Для выполнения этих исследований нами была разработана специальная методика наложения кишечных свищей, а также использован способ Д. Л. Глинского при создании фистул околоушных слюнных желез.

Изучение моторно-эвакуаторной функции кишечника производилось путем кимографических записей (32 собаки) и рентгенологических исследований (26 собак). Применение этих двух способов исследования обеспечило достоверность полученных данных.

Многочисленные кимографические записи и рентгенологические исследования показали хорошие приспособительные способности илеотрансплантата. Происходящая в илеотрансплантате перестройка приближала его к строению замещаемого органа (толстой и прямой кишок). При этом изменения функции и формы наблюдаются не только в трансплантате. Значительная компенсаторная перестройка происходит и в других отделах пищеварительной системы. Из этого следует, что перестройка функции и формы илеотрансплантата идет в тесной взаимосвязи с другими органами пищеварения.

Изучение нервнорефлекторных связей у животных, перенесших илеоколопластику и илеоректопластику, убеждает нас в наличии постоянной и закономерной

взаимосвязи между илеотрансплантатом и другими отделами пищеварительной системы (кишечник, желудок, слюнные железы).

Наличие интероцептивных связей между различными органами пищеварения было доказано И. П. Павловым, К. М. Быковым и другими физиологами. Установленные ими закономерности соответствуют и рефлекторным связям трансплантата. Несомненно, что изменение функции и формы илеотрансплантата происходит под воздействием новых химических и механических раздражений, характерных для толстого кишечника. Однако ведущая роль в этих перестройках принадлежит нервнорефлекторным механизмам.

У забитых животных при осмотре кишечника и илеотрансплантата установлено следующее. Через 1—2 месяца после операции хорошо определялись места анастомозов, илеотрансплантат оказался несколько расширенным по сравнению с тонкой кишкой. В более поздние сроки (через 5—7 месяцев) замечено дальнейшее увеличение размеров илеотрансплантата и отсутствие кольцевых складок на слизистой. Через 9—10 месяцев, и особенно спустя 15—20 месяцев, диаметр трансплантата на всем протяжении соответствовал примерно толстой кишке, просвет анастомозов достигал 2,5—3 см, с трудом определялись границы слизистой между толстой кишкой и илеотрансплантатом. Слизистая трансплантата была тоньше, чем подвздошной кишки, и соответствовала толщине слизистой толстой кишки. На слизистой илеотрансплантата не было заметно кольцевых складок и бархатистости, образованной ворсинками. Мышечный слой утолщен.

Гистологические исследования, произведенные нами у 35 животных, показали, что в илеотрансплантате, использованном для замещения ободочной и прямой ки-

шок, происходит значительная морфологическая перестройка, приближающая его к структуре толстой кишки.

Результаты, аналогичные нашим, получили И. Л. Сендерович, Г. С. Левин, Haberland при изучении морфологической перестройки слизистой еюнотрансплантата, использованного для замещения отрезка толстой кишки.

При гистологическом, исследовании интрамуральной нервной системы илеотрансплантата (изучение производилось на 25 животных в сроки от 1 до 26 месяцев после операции) установлено, что она не претерпевает каких-либо патологических изменений и находится в нормальном состоянии как после илеоколопластики, так и после илеоректопластики.

Таким образом, сопоставляя результаты физиологических и морфологических исследований, мы можем констатировать наличие тесной взаимосвязи между изменениями функции и структуры органа. Функциональная и морфологическая перестройка илеотрансплантата есть единый приспособительный процесс, вызванный новыми условиями функционирования. Эти изменения происходят под воздействием среды и регулирующего влияния нервной системы (в том числе и гормональных воздействий), при участии всех функций пищеварительной системы и организма в целом.

Результаты экспериментальных исследований позволили применить илеоколопластику и илеоректопластику у 10 больных.

Наши клинические наблюдения показали, что илеоколопластика, выполненная в два этапа, не является тяжелой операцией. Все больные в возрасте 60—70 лет операцию перенесли хорошо. Мы не наблюдали серьезных осложнений в послеоперационном периоде.

Рентгенологические исследования, произведенные в различные сроки после операции, показали наличие вы-

раженных изменений моторной функции и формы илеотрансплантата, приближающих его к замещаемой сигмовидной кишке. Исследования показали также, что после илеоколопластики компенсаторная перестройка происходит не только в самом илеотрансплантате (он приобретает способность давать глубокие сокращения с образованием гаустр), но в большей или меньшей мере наблюдается в толстой и прямой кишках, размеры которых несколько увеличиваются.

Хорошее состояние больных, перенесших илеоколопластику 3, 4, 5, 6,5 года тому, назад, свидетельствует о положительных отдаленных результатах этой операции. Положительно об этой операции отзывается и Finsterer, наблюдавший больных после илеоколопластики в течение 3, 5 и 11 лет.

Илеоректопластика выполнена нами у 5 больных после радикальных операций по поводу рака прямой кишки. У 3 из них операция производилась в два этапа и у 2—одномоментно.

На примере первых клинических наблюдений (у 2 больных) мы убедились, что длительное оставление илеотрансплантата в полости таза приводит к серьезным осложнениям. Илеотрансплантат сдавливается и деформируется плотными рубцами и грануляциями и в дальнейшем может оказаться непригодным для выведения кишечного содержимого. Было ясно, что при замещении прямой кишки сохранить илеотрансплантат можно лишь при условии быстрой и полной функциональной нагрузки, т. е. при неотложном включении его в акт пищеварения. Указанные соображения были учтены при выполнении последующих операций, которые производились уже не в два этапа, а одномоментно.

Илеоректопластика, как и илеоколопластика, не относится к числу тяжелых операций; больные в возрасте

от 54 до 62 лет перенесли ее хорошо. Послеоперационный период протекал сравнительно гладко. В первые дни после операции наблюдалась небольшая анемизация больных. Биохимические исследования крови не выявляли каких-либо отклонений от нормальных показателей. Илеотрансплантат имел хорошую моторную функцию и обеспечивал своевременную эвакуацию кишечного содержимого. Запирательная функция анального сфинктера полностью восстанавливалась к концу третьего месяца; в это время уже удерживались газы, стул был 1—2 раза в сутки. Периодический осмотр больных в течение 6—7 месяцев после операции показал хорошую моторную функцию илеотрансплантата и отсутствие каких-либо отклонений от нормы со стороны органов пищеварения.

Показанием для илеоколопластики является наличие больших дефектов после резекции толстой кишки по поводу опухоли, травмы или гангрены, наступившей вследствие заворота кишечника. Илеоректопластика с успехом может быть произведена после экстирпации прямой кишки, пораженной раковой опухолью, когда низведение сигмовидной невозможно.

В современных условиях при выполнении указанных операций наиболее приемлемым видом обезболивания следует считать эндотрахеальный наркоз с релаксантами.

Необходимо заметить, что илеоколопластику и илеоректопластику мы ни в какой мере не противопоставляем другим восстановительным операциям. Они обе имеют определенные показания и с успехом могут быть применены у больных, у которых выполнение реконструктивной операции за счет толстой кишки невозможно.

## ЛИТЕРАТУРА

Александрович Г. Л., Хвостиков Г. Ф. О замещении дефектов толстого кишечника по методу Николадони—Рейхеля. «Новый хирургический архив», 1959, 5, 89—93.

Алекторов Б. А. Пластическая замена дефекта толстого кишечника петлей тонкого (илеоколопластика) в целях ликвидации противоестественного заднего прохода. «Вестник хирургии», т. 63, 1943, 5—6.

Алекторов Б. А. Техника илеоколопластики (анатомо-экспериментальное исследование). Дисс. канд. Л., 1947.

Анохин П. К. Общие принципы компенсации нарушенных функций и их физиологическое обоснование. М., 1955.

Асратян Э. А. Компенсаторные приспособления в свете учения акад. И. П. Павлова. «Успехи современной биологии» 1953, 3, 357—380.

Бакурадзе А. Н. Новые данные в физиологии пищеварения. VIII Всесоюзный съезд физиологов, биохимиков, фармакологов. Тезисы докладов. М., 1955, 54—56.

Беюл Е. А., Гордон О. Л. и др. Процессы компенсации при выпадении некоторых функций желудка и кишечника. В кн.: «Деятельность пищеварительной системы и ее регуляция в норме и патологии», под ред. В. В. Парина. М., 1961, 31—41.

Богач П. Г. Моторная функция желудочно-кишечного тракта и витамин В. Дисс. канд. Киев, 1951.

Богач П. Г. Механизм нервной регуляции моторной функции тонкого кишечника. Киев, 1961.

Броновицкий А. Ю. Современное состояние и перспективы

развития проблемы компенсаторных приспособлений. В кн.: «Проблема компенсаторных приспособлений». Тезисы докладов, предназначенных для обсуждения на Белорусской республиканской конференции. Минск, 1961, 16—22.

Булыгин И. А. Рефлекторные влияния с желудка на движения тонкого кишечника. В кн.: «Нервно-гуморальные регуляции деятельности пищеварительного тракта». Труды отдела общей физиологии АМН СССР. М., 1949, 189—202.

Булыгин И. А. Окольные афферентные висцеральные пути как компенсаторные механизмы нервной системы. В кн.: «Проблема компенсаторных приспособлений». Тезисы докладов, предназначенных для обсуждения на Белорусской республиканской конференции. Минск, 1961, 27—28.

Быков К. М., Давыдов Г. М. Исследование по физиологии двигательной функции кишок у человека. В кн.: «Нервно-гуморальная регуляция в деятельности пищеварительного аппарата человека». М.—Л., 1935.

Васильев А. А. Клиническая оценка различных модификаций илеоректального анастомоза. «Вестник хирургии», 1964, 2, 104—107.

Величенко В. М. К применению илеокололастики при раке и гангрене сигмовидной кишки. «Хирургия». 1955, 7, 63—66.

Величенко В. М. Илеокололастика в клинике и в эксперименте. Дисс. канд.. Витебск, 1956.

Величенко В. М. О некоторых физиологических особенностях илеотрансплантата, использованного для замены сигмовидной и прямой кишок. «Хирургия», 1958, 8, 58—63.

Величенко В. М. Применение илеопластики при раке прямой кишки. «Хирургия», 1960, 2, 53—56.

Величенко В. М. Некоторые принципиальные вопросы илеокололастики. «Хирургия», 1961, 8, 56—63.

Величенко В. М. Экспериментальное изучение и применение илеоректопластики при операциях по поводу рака прямой кишки. «Хирургия», 1962, 8, 109—116.

Величенко В. М. Экспериментальное обоснование и клиническое применение илеокололастики и илеоректопластики. Дисс. докт. Витебск, 1963.

Величенко В. М., Иванов К. К. О функциональной и морфологической перестройке илеотрансплантата при замещении сигмовидной и прямой кишок. «Хирургия», 1964, 9, 96—99.

Глинский Д. Л. Труды общества русских врачей, т. 61. СПб, 1895, 340—341.

Голуб Д. М. Вопросы морфологии периферической нервной системы, вып. III. Минск, 1956, 3,



Голуб Д. М. Развитие компенсаторных связей в периферической нервной системе и возможности их образования в эксперименте. В кн.: «Проблема компенсаторных приспособлений». Тезисы докладов, предназначенных для обсуждения на Белорусской республиканской конференции. Минск, 1961, 48—50.

Григорьева Т. А. Чувствительный нейрон как фактор целостности и адекватной дифференцированности иннервируемых им структур. «Архив анатомии, гистологии и эмбриологии», 1959, 3, 3—12.

Давыдов Г. М. Нарушения деятельности желудка при заболеваниях некоторых внутренних органов. Научное совещание по проблеме физиологии и патологии пищеварения. Тезисы докладов. Л., 1951, 17.

Давыдов Г. М. Клинико-экспериментальное обоснование желудочных заболеланий. Архангельск, 1958.

Демин В. Н. О восстановлении ректо-анальных рефлексов и функции сфинктеров после резекции прямой и сигмовидной кишок по поводу рака. «Вестник хирургии», 1954, 2, 53—57.

Джексон И. М. К механизму рефлкторных связей илеоцекальной области и желудка. В кн.: «Нервно-гуморальные регуляции деятельности пищеварительного аппарата», под ред. К. М. Быкова. М., 1949, 238—255.

Догель А. С. Zur Frage iiber den feineren Bail des simpatishen Nervensystem bei den Sagetiren. Archiv f. mikr. Anat. Br. 46, 1895, S. 305.

Дыхно А. М. Об одномоментном удалении всей толстой и прямой кишки. «Хирургия», 1956, 7, 78—80.

Елизаров Д. А., Мирошниченко В. А. Об илеоколопластике после резекции левой половины толстого кишечника. «Хирургия», 1963, 6, 97—101.

Захаров Е. И., Захаров А. Е. Тонкокишечная пластика при гастрэктомии и резекции желудка. М., 1962.

Иоакимис К.-Д. К вопросу об одномоментной резекции тонкого и толстого кишечника. «Советская медицина», 1953, 9, 32—33.

Карташов П. А. Одномоментное замещение дефекта толстого кишечника тонкой кишкой. См. приложение к ж. «Хирургия», 1957, 2, 46—47.

Карташевский Н. Г. Тотальная колэктомия при множественном полипозе толстой кишки. «Вестник хирургии», 1959, 2, 104—106.

Комаровский Ю. Т. Илео-коло-ректопластика при обширных резекциях дистального отдела толстого кишечника, «Хирургия», 1959, 8, 54—58.

Короткий В. И. К вопросу об илеоколектопластике. «Клиническая хирургия», 1963, 6, 44—46.

Коштыянец Х. С. Основы сравнительной физиологии. М. — Л., 1950.

Курцин И. Т. Гормоны пищеварительной системы. Л., 1962.

Лазовский Ю. М., Шароватова О. Ф., Коган М. М. О процессах перестройки слизистой оболочки дна и тела желудка после резекции препилорического и лилорического отделов (эксперим. иссл.) «Архив патологической анатомии и патологической физиологии», т. I, в. I, 1935, 107—117.

Левин Г. С. О процессе перестройки слизистой оболочки тонкой кишки при операции Николадоли (пересадка тонкой кишки в дефект толстой). Экспер. иссл. Дисс. канд. Минск, 1939.

Маматаври ШВ или Д. Г. О методике лечения больных с противостественным задним проходом. «Хирургия», 1956, 7, 64—69.

Мандаке Ф., Продеску В., Константнеску С. О хирургическом лечении рака прямой кишки. «Хирургия», 1960, 2, 49—53.

Маслов П. Н., Лось Г. Ф. Компенсаторная приспособляемость после резекции легких по поводу хронических нагноительных процессов. В кн.: «Проблема компенсаторных приспособлений». Тезисы докладов, предназначенных для обсуждения «а Белорусской республиканской конференции. Минск, 1961, 131 —133.

Махов Н. И. Выступление на заседании хирургического общества Москвы и Московской области от 24/VI 1960 г. «Хирургия», 1961, 3, 148.

Мельников А. В. Клиника и профилактика свищей желудка и кишечника у раненных в брюшную полость. Л., 1947.

Миленков С. М. К морфологии компенсаторно-приспособительных реакций нервной системы. В кн.: «Проблема компенсаторных приспособлений». Тезисы докладов, предназначенных для обсуждения на Белорусской республиканской конференции. Минск, 1961, 137—139.

Миславский И. М. Удаление всей толстой кишки вместе с прямой при множественном полипозе с малигнизацией полипов. «Новый хирургический архив», 1960, 4, 102—104.

Морозов А. И. Одномоментная илеоколопластика. «Клиническая хирургия», 1963, 6, 37—40.

Надеин А. П. Письмо в редакцию (о статье проф. М. В. Чавава «Замещение дефекта толстой кишки трансплантатом тонкой кишки»). «Хирургия», 1949, 3, 91.

Немилов А. А. Основы теории и практики пересадки тканей и органов. Л., 1940.

Павлов И. П. Лекции о работе главных пищеварительных желез. СПб, 1897.

Павлов И. П. Полное собрание трудов. М., 1940.

Покотилло В. Л. Судьба свободных трансплантатов тканей И органов. «Новый хирургический архив», т. XIV, кн. 3, № 2, 1928.

Полтырев С. С. Роль нисходящих отрезков толстой кишки в регуляции деятельности желудка. «Терапевтический архив», т. XVIII, в. 1, 1940, 72—81.

Разииков И. П. Новые данные по физиологии и патологии пищеварения. М., 1948.

Риккль А. В. Об изменениях вегетативных функций в связи с актом еды. В кн.: «Проблемы физиологии центральной нервной системы». М.—Л., 1957, 487—493.

Риц И. А., Юдаев Ю. И. Моторно-эвакуаторная функция «искусственного желудка» и тонкой кишки. «Вестник хирургии», 1960, 3, 61—63.

Сардак Г. А. Замещение дефекта сигмовидной кишки тонкой кишкой. «Новый хирургический архив», 1956, 5, 69—70.

Семенов В. С. Непосредственные и отдаленные результаты обширных резекций тонкого кишечника. (Клинико-экспериментальное исследование). Дисс. канд. Минск, 1959.

Сеидерович И. Л. Выступление на заседании хирургической секции Одесского медицинского общества. «Новый хирургический архив», 1938, 4.

Слоним И. Я. Техника радикальных операций по поводу рака. Киев, 1950.

Сперанский А. Д. Как создавалось учение о нервной трофике. «Архив биологических наук», т. XXXIII, в. 5—6, 1933, 629—641.

Стасов Б. Д. К учению о компенсаторных явлениях при резекции кишок. Дисс, СПб, 1913.

Стельмашонок И. М., Мазуро Г. Ф. Отдаленные результаты оперативного лечения Рубцовых сужений пищевода и желудка в рентгеновском изображении. «Вестник рентгенологии и радиологии», 1961, 4, 50—52.

Тамбовцев А. Н. Бесканюльные фистулы. «Физиологический журнал СССР», т. XV, 1959, 11, 1393.

Филиппович С. И. О некоторых актуальных задачах в разработке вопросов физиологии пищеварения. В кн.: «Деятельность пищеварительной системы и ее регуляция в норме и патологии», под ред. В. В. Парина. М., 1961, 5—14.

Филиппович С. И., Амиров Н. Ш. и др. Компенсаторные процессы в пищеварительной системе после резекции желудка и тонкого кишечника. М., 1963.

Фролкис А. В. Функциональные взаимосвязи кишечника и желудка. Л., 1964.

Чачава М. К. Замещение дефекта толстой кишки трансплантацией тонкой кишки. «Хирургия», 1948, 11, 70—71.

Чачава М. К. Перемещение поперечной ободочной кишки при резекции прямой кишки. «Вестник хирургии», 1955, 10, 105—106.

Чупракова К.- Я. Еюноколопластика при обширных резекциях поперечно-ободочной кишки. «Хирургия», 1956, 6, 58—62.

Шабаша А. Л. Die Nerven des Magens der Katze. Zeitschr f Zeif., Bd. 17, 1930.

Шефтер Е. А. Выступление на VI Украинском съезде хирургов. «Новый хирургический архив», т. 38, кн. 1—2, 1937, 241—242.

Шоста Н. П., Стрельников Б. Е. Случай одномоментной пластики толстой кишки при тупой травме живота. «Хирургия», 1959, 3, 121—122.

Эристави А. К. К вопросу о пересадке тонкой кишки при дефектах толстого кишечника. Труды Тбилисского гос. мед. ин-та, т. 14, 1957, 103—108.

Юдин И. Ю. Выступление на заседании хирургического общества Москвы и Московской области от 27/X 1961 г. «Хирургия», 1962, 5, 154—155.

Юдин С. С. Восстановительная хирургия при непроходимости пищевода. М., 1954.

Юхвилова Ж. М. Современное комплексное лечение неспецифического язвенного колита с применением радикальных и щадящих операций. «Хирургия», 1963, 9, 92—98.

Юхтин В. И. Одномоментная илеоколопластика при обширной резекции толстой кишки по поводу рака. «Вестник Академии медицинских наук СССР», 1961, 1, 53—57.

Юхтин В. И. Илеоколопластика при обширной и тотальной резекции толстой кишки в эксперименте и клинике. Материалы работ Объединенной научно-методической конференции, посвященной памяти профессора С. И. Чечулина. М., 1963, 70—73.

Arnold H. Gedanke fiber Seit-zu-Seit Anastomosen nach Darmresektionen. Chirurg. 8, 366—369, 1960.

Auerbach L. Uber einen Plexus myentericus, einen bisher unbekanntan ganglionervoseh Aoparat im Darmkanal der Wirbelkanal der Wierbeltiere. Breslau, S. 13, 1862.

Bacon H., Smith C. Hemicolectomy and proctosigmoidectomy with transplation of transverse colon to anus. A report of eight cases. J. Internat. Coll. Surgeons, 10, 661, 1947,

Bargen J. Chronic ulcerative (tromboulcerative) colitis, early and late sequels of the disease. *Acta chir. belg.*, 6, 608—618, 1959.

Brandt. *Arch. f. klin. Chir.* Bd. 189, S. 71, 1937.

Carrillo-Maurtua L. Notes sur Pileo-colo-recto-plastie. *J. de chir.*, 65, 9, 520—535, 1949.

Ciminata A. Il carcinoma del colon e del retto nei risultati chirurgici a lunga scadenza. *Minerva chir.*, 16, 4, 201—209, 1961.

Coffey B. a. Bargen I. *Surg. Gyn. a. Obst.*, 69, 136, 1939.

Crespi G. Alcuniesperimenti di enterocoloplastica. *Locsperimentale.* Firenze, 65, 1890.

Deloyers L. Artifice de technique permettant d'assurer facilement la continuité colique et la conservation du sphincter apres exeres de l'hemicolon Transverse gauche et de tout le colon gauche (rectum eventuellement y compris). *J. Chir.*, 75, 2, 147—155, 1958.

Денк В. См. статью: H. Finsterer. Dauerheilungen beim Dickdarmcarcinom mit Wiederherstellung der kontinens durch dunndarmzwischen-schaltung. *Wienn. klin. wochenschr.* 62, 8, 142—143, 1950.

Dimitriu V. Asupra continentei sialtor puncte in resectia rectului. *Chirurgia*, 2, 261—270, 1957.

Fa It in R. Fin durch Resection geheilter Fall von Gangran des Dickdarms im Gebiete der A. mesenterica inferior nebst einem Verfahren die kontinuierat des Darms durch ein Stuck ileum wiederherzustellen. *Deutsche Zeitschrift fur Chirurgie*, Leipzig, 114, 215—225, 1912.

Fenwick W. Transplantation of a segment of small intestine to repair the resected sigmoid flexura. *Brit. med. J.*, 2649, 78.1—784, 1911.

Finsterer H. Dauerresultate nach Colonresektion wegen Karzinom mit Wiederherstellung der Kontinenz durch Dunndarmzwischen-schaltung. *Wien. klin. Wschr.*, 65, 985—987, 1953.

Gardner C *Arch. Surg.*, 56, 1, 75, 1948.

Gilbertas A., Blanchard H. Rectocolite traitee par colectomie totale et reconstitution d'un neorectum par plastie ileal. *Arch. mal. appl. digest.*, 46, 3, 236—243, 1957.

Gorbandt E. Die Uberbruckung groser Dickdarmdefekte nach Kurettageverletzungen. *Zbl. Gynak.*, 71, 529—534, 1949.

Greco. L'inversione del colon I del tenue a scopo plastico. *At-tuazione sperimentale. Policlinico. sez. Chir.*, 43, 1936.

Haberland H. Die Einpflanzung einer gestielten Dunndarm-stuckes in den Dickdarm. Ein neuer Weg zur Vermeidung des Kunnatlichen Afters nach Operationen hochsitzeuder Mastdarmcarcinome. *Bruns Beitr. z. klin. chir.*, 149, 432—443, 1930.

Horsley M. Experimental transplantation of intestine after extensive excision of the sigmoid. *J. AMA.*, 8, 1913.

Horsley C, Michaux R. Surgery of Colon as seen in an overseas general hospital. *Surgery* 19, 6, 845, 1946.

Janecek Z. Funkcni nahrada ritniho sverace. *Polzhl. Chir.*, 9, 614—619, 1960.

Kok D., Harreveld R. Einige anatomische und physiologische Besonderheiten einer in einen Kunstlichen Kontinuitatsdefekt des Dickdarms eingepflanzten Diinndarmschleife. *Arch. neerl. Physiol.*, 17, 41—56, 1932.

Maatz R. Diinndarmplastik bei Dickdarmdefekten. *Chirurg.*, 25, 313—315, 1954.

Meisner Q. Ober die Nerven der Darmwand. *Zeitschr. f. rationelle Medizin*, Bd. 8, 1857.

Micheida K. *Brun's Beitrage zur klin. chirurgie*, Bd. 149, 1930.

Most A. Dickdarmersatz durch Diinndarmplastik. *Zbl. f. chir.*, 29, 1602—1608, 1938.

Mori F. Die Oberbrückung grosser Dickdarmdefekte mit Hilfe der Enteroplastik. *Brun's Beitr. z. klin. chir.*, 183, 3, 308—318, 1951.

Nissen R. Verschluss einer recto-uretralen Fistel (nach perinealer Prostaektomie) durch Rectumresektion und gestielte Diinndarmplastik. *Chirurg.*, 26, 378—380, 1955.

Nordman O. Oberbrückung eines grossen Dickdarmdefektes mit Hilfe einer Dunndarmschlinge. *Arch. f. klin. chir.*, 189, 658—665, 1937.

Nusse'tt H. Diinndarmplastik zur Besetzung eines Anus praeternalis bei grossem Dickdarmdefekt. *Chirurg.*, 17/18, 468, 1947.

Okinczyc M. Ileo-colo-recto-plastic. *Bull. et mem. soc. nat. de chir.*, v. 61, p. 53, 1935.

Pauchet V. *Bull. de l'academie de Medecine*, 101, 2, 77, 1929.

Perrotin M., Koopff. L'ileo-colo-plastie immediate dans la chirurgie du colon gauche. *Mem. Acad. Chir.*, 85, 21—23, 613—621, 1959.

Picot M. Ileocoloplastic apres resection rectosigmoidienne. *Mem. Acad. chir.*, 65, 874—879, 1939.

Plenk A. Einzeitige Operation und Erhaltung der Kontinenz bei colon und Rectumcarcinom. *Arch. klin. Chir.*, CCLXXIX, 358—359, 1954.

Porescu C. О восстановлении функции прямой кишки после резекции ее с сохранением слизистой оболочки ануса при раке. *Хирургия*, 1, 105—114, 1956.

Primo G. The use of intestinal transplants in esophageal, gastric and colic surgery. *Acta Chir. Belg.*, Suppl. 1, 72—122, 1960.

Quenu I. L'ileo-coloDlastic. *Journ. de chir.*, 42, 15,—48, 1933.

Quenu I. A propos de l'ileo-colo-rectoplastie. Bull. soc. nat. chir., 61, 137—138, 1935.

Ravitch M. Total colectomy and abdominoperineal resection (pan-colectomy) in one stage. Ann. surg., 144, 4, 758—763, 1956.

Reichel. Ersatz der Flexura sigmoidea (darmschlinge). Verhandl. d. dtsh. Ges. f. Chir., 1, 298—304, 1910.

Roux G., Marchal G., Baumel H. Ileo-ano-plastie apres colectomie totale pour polipose recto colique generalisee. Marseille chir., 8, 4, 490—492, 1956.

Rudler I. C. Un cas d'ileo-colo-rectoplastie. Mem.-Acad, chir., v. 71, p. 124—126, 1945.

Stone H. Interposition of a Zoop of ileum to repair defects in the colon. Anals of surgery, 88, 3, 593—596, 1928.

Sussmann F. Wiederherstellung der Wegsamkeit zum After nach Sigmoideum und Rectumresektion durch interposition eines Diinn-darmstuckes. Arch. f. Gynek., Bd. 166, S. 320—324, 1938.

Thompson I., Watman R. Behavior and fate of ileal segments interposed in the left colon. Arch, surg., 73, 4, 645—653, 1956.

Vignolo Q. Arch. gyn. de Chir., ref. Zbl. Chir., 1779, 1912.

Villafane E. Ileocolorectoplastica. Semana Med., 113, 3, 113—115, 1958.

# СОДЕРЖАНИЕ



Введение. . . . .	3
<b>Проблема илеоколопластики и илеоректопластики</b>	
История развития илеоколопластики и илеоректопластики . . .	7
Экспериментальные данные по илеоколопластике . . .	7
Применение илеоколопластики в клинике. . . . .	12
Состояние вопроса об илеоректопластике. . . . .	17
Некоторые вопросы компенсации нарушенных функций организма . . . . .	22
<b>Экспериментальное обоснование илеоколопластики и илеоректопластики</b>	
Основные принципы илеоколо- и илеоректопластики и методика экспериментальных исследований. . . . .	31
Методика илеоколопластики. . . . .	34
Методика илеоректопластики. . . . .	42
Послеоперационное состояние подопытных животных . . . . .	45
Методика исследования моторной функции и рефлекторных связей илеотрансплантата. . . . .	49
Моторная функция илеотрансплантата. Кимографические исследования . . . . .	55
Изменения моторной функции илеотрансплантата после илеоколопластики. . . . .	59
Изменения моторной функции трансплантата после илеоректопластики. . . . .	61



Моторная функция илеотрансплантата. Рентгенологические исследования.	65
Исследование трансплантата после илеоколопластики .	66
Исследование трансплантата после илеоректопластики .	70
Нервнорефлекторные связи илеотрансплантата .	74
Характеристика интероцептивных связей между илеотрансплантатом, подвздошной и сигмовидной кишками	78
Влияние с рецепторов илеотрансплантата, подвздошной и прямой кишок на желудок .	83
Интероцептивное влияние с илеотрансплантата и прямой кишки на слюноотделительную функцию околоушной слюнной железы .	84
Морфологические исследования илеотрансплантата . . . . .	90
Структурная перестройка слизистого и мышечного слоев илеотрансплантата .	93
Интрамуральная нервная система илеотрансплантата	107
<b>Илеоколопластика и илеоректопластика в клинике</b>	
Применение илеоколопластики у больных . . . . .	116
Применение илеоректопластики у больных . . . . .	138
Заключение . . . . .	152
Литература . . . . .	158

Величенко, Владимир Михеевич.

Замещение дефектов толстой и прямой кишок илеотрансплантатом. Минск, «Беларусь», 1967. 168 с. с илл.

УДК.616.345-089:616.352-089.844  
616ВЗ +617.04

Редактор М. Потееенко. Художник Б. Сусленков. Художественный редактор С. Русак. Технический редактор Г. Федорук. Корректор М. Аврамова. АТ 08995. Сдано в набор 26/IX 1966 г. Подп. к печати 31/ХИ 1966 г. Тираж 2500 экз. Формат 70 X 1087з2- Бум. для гл. печати. № 1. Усл. печ. л- 7,35. Уч.-изд. л. 7,3. Зак. 567. Цена 52 коп.

Типография издательства «Звезда», Минск, Ленинский проспект, 79.