

Aus dem Institut für Gerichtliche Medizin der Universität Göttingen  
Direktor: Professor Dr. med. Berthold Mueller, jetzt Heidelberg.

---

# Untersuchungen über die Bedeutung des Röntgenbildes als Lebensprobe in der gerichtlich-medizinischen Praxis

Dissertation

zur

Erlangung des Doktorgrades

der

Medizinischen Fakultät

der Georg-August-Universität zu Göttingen

vorgelegt am 24. Juni 1937

von

**Giso Nolte**

aus Kassel

Springer-Verlag Berlin Heidelberg GmbH 1938

Aus dem Institut für Gerichtliche Medizin der Universität Göttingen  
Direktor: Professor Dr. med. Berthold Mueller, jetzt Heidelberg.

---

Untersuchungen über die Bedeutung des  
Röntgenbildes als Lebensprobe in der  
gerichtlich-medizinischen Praxis

Dissertation

zur

Erlangung des Doktorgrades

der

Medizinischen Fakultät

der Georg-August-Universität zu Göttingen

vorgelegt am 24. Juni 1937

von

**Giso Nolte**

aus Kassel

Dekan: Professor Dr. Berthold Mueller  
Berichterstatter: Professor Dr. Berthold Mueller

Tag der mündlichen Prüfung: 30. Juni 1937

ISBN 978-3-662-40742-4  
DOI 10.1007/978-3-662-41224-4

ISBN 978-3-662-41224-4 (eBook)

Sonderdruck aus der Zeitschrift für die gesamte Gerichtliche  
Medizin. 30. Band. 2. und 3. Heft.

(Aus dem Institut für Gerichtliche Medizin der Universität Göttingen. — Damaliger Direktor: Prof. Dr. *B. Mueller*, jetzt in Heidelberg.)

## Untersuchungen über die Bedeutung des Röntgenbildes als Lebensprobe in der gerichtlich-medizinischen Praxis\*.

Von

**Giso Nolte,**

Ass.-Arzt in Kassel.

Mit 4 Textabbildungen.

Seit *Röntgens* genialer Entdeckung ist die Frage der Verwertbarkeit des Röntgenbildes für die Feststellung stattgehabten Lebens wiederholt erörtert worden.

*Bordas* (zit. nach *Kenyeres*) fand bereits 1896 an Tierfetenlungen einen Unterschied zwischen beatmeten und unbeatmeten Lungen im Röntgenbild. *Ottolenghi*<sup>16</sup> durchleuchtete herausgenommene Lungen von Feten und Lebendgeborenen und hielt bei normalem Verhalten des Neugeborenen den Nachweis geschehener Atmung durch das Röntgenbild für möglich, wengleich er dem Verfahren gerichtsmedizinisch keinerlei Bedeutung beimaß.

*Kenyeres*<sup>13, 14</sup> durchleuchtete dagegen den uneröffneten Thorax. Er fand bei Totgeburten eine gleichmäßige Verschattung des ganzen Thorax, bei Lebendgeborenen differenzierten sich alle Brustorgane, zum Teil war auch Luft im Magen und Darm sichtbar. Eingeblassene Luft konnte er im Röntgenbild erkennen. Er mißt dem Verfahren aber keine Bedeutung bei, weil die Apparatur zu schwer beweglich sei und geringe Luftmengen sich nicht nachweisen ließen. Bei einer 2 Tage alten Frühgeburt, die nur schwach geatmet hatte, machte er eine Reihe von Aufnahmen mit negativem Ergebnis. Bei der Sektion fand er überall kleinste Luftmengen in den ödematösen Lungen. Er hielt deshalb die Probe nur bei herausgenommenen Lungen für genügend empfindlich. *Tröger*<sup>19</sup> und andere, wie *Holz-knecht* und *Kienböck* (zit. bei *Hildebrand*), schlossen sich ihm an.

*Immelmann*<sup>11</sup> und *Schwarz*<sup>17</sup> setzten sich für die neue Methode ein. Letzterer konnte kleinste Mengen von eingebrachter Luft (unter 1 ccm) im Magen nachweisen und veranschaulichte so die Empfindlichkeit der Röntgenprobe. In einer kurzen Mitteilung über die Verwendbarkeit der Röntgenmethode für die Feststellung stattgefundenen Lebens bei Neugeborenen betont *Vaillant*<sup>22</sup>, es wäre innerhalb gewisser Grenzen möglich, aus dem Röntgenbilde Schlüsse auf das Gelebthaben zu ziehen, wobei er besonders dem Magen-Darm-Befund Bedeutung beimißt. In einer Abhandlung über die Magen-Darm-Probe kommt *Hobohm*<sup>9</sup> auf die Verwertbarkeit des Röntgenbildes zu sprechen. Er bestätigt den Nachweis von Luft, doch ist ihm die Methode vorläufig nicht empfindlich genug. Eine Röntgenauf-

---

\* Herrn Prof. *Martius*, Direktor der Universitäts-Frauenklinik, bin ich für die Übernahme der Röntgenuntersuchungen, sowie Herrn Prof. *Martius* und Herrn Prof. *Gruber*, Direktor des Pathologischen Instituts, für die Überlassung von Material zu besonderem Dank verpflichtet.

Die Arbeit hat der Medizinischen Fakultät in Göttingen als Dissertation vorgelegen.

nahme hält er nur bei Fäulnis für zweckmäßig, um den Grad der Gasfäule des ganzen Körpers festzustellen. *Hildebrand*<sup>5</sup> setzt sich in einer Übersicht über die Lebensproben gleichfalls für eine bedingte Anwendung der Röntgenmethode ein. In den nächsten 20 Jahren wurde sie nicht beachtet, und erst 1934 ist die Möglichkeit einer Röntgenprobe von *Hajkis*<sup>6</sup> im englischen Schrifttum erneut erörtert. Er kommt auf Grund seiner Untersuchungen an 6 Neugeborenen zu der Überzeugung, daß die Röntgenuntersuchung der Lungen und des Magen-Darm-Trakts den besten Nachweis als Lebensprobe erbringt. Wenn es *Hajkis* nicht gelang, die Lungen Totgeborener aufzublasen, so steht das im Widerspruch zu der im Schrifttum vielfach erörterten Tatsache, daß man mit Hilfe eines Trachealkatheters und sogar allein durch *Schulzesche* Schwingungen eine positive Lungenschwimmprobe erzielen kann. Es fehlt bei *Hajkis* jede Bemerkung darüber, innerhalb welcher Grenzen und unter welchen Umständen die Röntgenaufnahme zur Diagnose vorangegangener Atmung ausreicht oder ob trotz vorangegangener Röntgenaufnahme regelmäßig noch eine Leichenöffnung notwendig ist. Auch werden mit keinem Wort die umfangreichen Untersuchungen über dieses Thema im Schrifttum des deutschen Kulturkreises und im Schrifttum anderer Völker erwähnt.

Die Vervollkommnung der Aufnahmegeräte und der Aufnahmetechnik lassen es in einer Zeit, in der die Röntgenmethode so verbreitet ist, daß jedes Gesundheitsamt und das kleinste Krankenhaus über einen Röntgenapparat verfügen, zweckmäßig erscheinen, die Indikation der Röntgendiagnose an Hand von einschlägigem Material nochmals zu überprüfen.

Auch wenn man die Durchführung einer gerichtlichen Sektion noch so sehr beschleunigt, vergehen in abgelegenen Gegenden bis zur Durchführung der Leichenöffnung 1—2 Tage. Ein Röntgenapparat befindet sich aber jetzt in jeder Kleinstadt, auch in den meisten ländlichen Krankenhäusern. Wenn also die Röntgenuntersuchung tatsächlich Aufschluß über vorangegangenes Leben ergeben könnte, so könnte man die Maßnahmen auf kriminalistischem Gebiet (einen etwaigen Haftbefehl, Vernehmungen) schon vor Durchführung der gerichtlichen Leichenöffnung sofort energisch aufnehmen. Je länger die Beschuldigte Zeit hat, sich die Angelegenheit zu überlegen, desto schlechter werden die Aussichten, den Fall einwandfrei zu klären. Es könnte daher die Durchführung einer Röntgenuntersuchung sofort nach Auffinden des Kindes praktisch von einem gewissen Vorteil sein, niemals aber kann sie — das wird man schon jetzt sagen müssen — die gerichtliche Sektion ersetzen.

Bei der Durchführung unserer Untersuchungen soll besonders darauf geachtet werden, ob der Beweiswert der Röntgenuntersuchung mehr einzuschränken ist als die Bewertung der durch Anstellung der Schwimmproben gewonnenen Ergebnisse.

Die notwendigen Untersuchungen wurden teils mit dem Material der Göttinger Universitäts-Frauenklinik, teils mit dem Sektionsgut des Göttinger Pathologischen Institutes durchgeführt. Die Vorgeschichte war zunächst völlig unbekannt, auch lag bei dem Material des Pathologischen Institutes durchschnittlich eine Zeit von 3—4 Tagen zwischen

der Todesstunde und dem Zeitpunkt der Untersuchung. Somit waren Verhältnisse, wie sie in der gerichtlich-medizinischen Praxis auftreten können, gegeben. Es wurde in der Weise vorgegangen, daß die Röntgenaufnahmen in Bauchlage bei einem Fokusabstand von 1,1 m, Stromeeinstellung von 40 kV und 50 mA und einer Belichtungszeit von 1,8 Sek. vorgenommen wurden. In fast allen Fällen wurde anschließend die Sektion durchgeführt, und zwar nach der für gerichtliche Leichenuntersuchungen vorgeschriebenen Technik. Bei der histologischen Untersuchung der Lungen kam die Färbung der elastischen Fasern nach *Weigert* zur Anwendung.

Das Ergebnis unserer Untersuchungen haben wir in den nachstehenden Tabellen zusammengestellt. In Tab. 1 sind die Fälle zusammengefaßt, in denen das Röntgenbild keinerlei Anzeichen vorangegangenen Lebens aufweist. Das Röntgenbild entsprach in allen Fällen den Verhältnissen der Abb. 1. Wir sehen eine homogene Verschattung des ganzen Körpers. Von Lungen, Magen oder Darm ist nichts zu erkennen.

Bei einem Teil der von uns untersuchten Fälle wurde im Anschluß an die Röntgenaufnahme Luft eingeblasen und eine Kontrollaufnahme vorgenommen, deren Ergebnis Tab. 2 zeigt.

Wie aus Tab. 2 ersichtlich, gelangt ein in den Mund eingeführter Katheter häufig nicht, wie beabsichtigt, in die Trachea, sondern in den Oesophagus. Durch Einblasen von Luft in einen in die Trachea eingebundenen Katheter läßt sich mit Leichtigkeit eine nicht entfaltete Lunge aufblasen, so daß das Bild einer beatmeten Lunge vorgetäuscht wird. Abb. 2 zeigt sehr gut diesen Erfolg: Beide Lungen füllen unter Freilassen der Herzsilhouette den ganzen Thorax aus und schließen mit Zwerchfellhilus scharf gegen den Bauchraum ab. Man sieht ferner auf diesem Bild, das von Fall 6 stammt, einen prall mit Luft gefüllten Magen. Es war mit maximalem Druck Luft in den Magen geblasen durch ein eingebundenes Rohr. Der Versuch, den Pylorus zu sprengen und die Luft auch noch in den Dünndarm zu treiben, ist nicht gelungen. Auch in einem 2. Versuch (Fall 10) konnten die Lungen gut entfaltet werden, obwohl der Katheter nur in die Trachea hineingelegt, nicht eingebunden und nur schwach geblasen war.

In der folgenden Tab. 3 haben wir alle die Fälle zusammengestellt, bei denen das Röntgenbild auf vorangegangenes Leben hinwies, sei es, daß *nur die Lungen* einen positiven Befund aufwiesen (s. Abb. 3), daß *Lungen und Magen-Darmtrakt* Luft aufwiesen oder aber daß *allein im Magen-Darmtrakt* ein Luftgehalt gefunden wurde (s. Abb. 4). In jedem dieser Fälle mußten wir vermuten, daß das Neugeborene gelebt hatte. Die nachfolgende Sektion und die Erhebung der Vorgeschichte bestätigten dann diese Diagnose, die auf Grund des Röntgenbefundes gestellt war. Die Fälle, in denen ein Luftgehalt des Magens vorlag, ohne daß die

Tabelle 1. Fälle mit negativem Röntgenbefund.

Lfd. Nr. und Name	1. (H. S.)	2. (A. K.)	3. (A. S.)
<b>Röntgenbefund</b>			
der Lungen . . .	—	—	—
des Magens . . .	—	—	—
des Darmes . . .	—	—	—
<b>Ergebnis . . . . .</b>	Wahrsch. nicht gelebt	Wahrsch. nicht gelebt	Wahrsch. nicht gelebt
<b>Schwimmprobe</b>			
der Lungen . . .	—	—	—
des Magens . . .	—	—	—
des Darmes . . .	—	—	—
<b>Hist. Lungenprobe .</b>	—	—	—
<b>Grad der Reife . .</b>	Reifes Neugeborenes	Reifes Neugeborenes	Frühgebur
<b>Klinischer Befund .</b>	Spontangeburt aus 2. Hinterhauptslage, meconiumhaltiges Fruchtwasser, prim. Wehenschwäche, frühzeitiger Blasenprung, enges Becken	Dorsoant. Querlage. Absterben unter der Geburt, Wendung, Extradion, vierfache Nabelschnurumschlingung	Steißlage, vorzeitiger Blasenprung, sinkende Herztöne, manuelle Extradion. Tiefe Asphyxie
<b>Angabe über Wiederbelebungs- und andere Versuche .</b>	Künstliche Atmung nach <i>Schultze</i> blieb erfolglos	Keine Versuche	Keine Versuche
<b>Sektionsbefund . .</b>	Hufeisenniere, sonst o. B.	Tentoriumriß. Blutung in d. Umgebung des Hirnstammes	o. B.
<b>Dauer des Lebens .</b>	Keine Atmung, aber 45 Min. Herzschlag	0 Min., Totgeburt	Keine Atmung, anfangs schnappende Bewegungen

Lfd. Nr. und Name	4. (L. W.)	5. (H. K.)	6. (H. T.)
<b>Röntgenbefund</b>			
der Lungen . . .	—	—	—
des Magens . . .	—	—	—
des Darmes . . .	—	—	—
<b>Ergebnis . . . . .</b>	Wahrsch. nicht gelebt	Wahrsch. nicht gelebt	Wahrsch. nicht gelebt
<b>Schwimmprobe</b>	} Nicht sezirt	} Nicht sezirt	} + + (nach — Versuch!)
der Lungen . . .			
des Magens . . .			
des Darmes . . .			
<b>Hist. Lungenprobe .</b>			+

Tabelle 1 (Fortsetzung).

Lfd. Nr. und Name	4. (L. W.)	5. (H. K.)	6. (H. T.)
Grad der Reife . . .	Reifes Neugeborenes	Übertragenes Neugeborenes	Reifes Neugeborenes
Klinischer Befund . .	Vorderhauptslage, primäre Wehenschwäche, Zangenversuch. Absterben unter der Geburt. Stinkendes Fruchtwasser	Beckenendlage, vorzeitig. Blasensprung. Prim. Wehenschwäche, manuelle Ex-traktion wegen sinkender Herztöne	Beckenendlage, Absinken der Herztöne. Manuelle Ex-traktion
Angabe über Wiederbelebungs- und andere Versuche .	Einblasen von Luft durch einen in den Mund eingeführten Trachealkatheter	Einblasen von Luft durch einen in den Mund eingeführten Trachealkatheter	Trachealschnitt, Einbinden eines Rohres je in Oesophagus und Trachea. Einblasen von Luft, dann Unterbindung
Sektionsbefund . . .	Nicht sezirt	Nicht sezirt	Tentoriumriß
Dauer des Lebens . .	0 Minuten, Totgeburt	0 Minuten, Totgeburt	0 Minuten, wenig schwache Herz-pulsationen

Lfd. Nr. und Name	7. (Kü.)	8. (Br.)
Röntgenbefund der Lungen . . . . .	—	—
des Magens . . . . .	—	—
des Darmes . . . . .	—	—
<i>Ergebnis</i> . . . . .	Wahrscheinl. <i>nicht</i> gelebt	Wahrscheinl. <i>nicht</i> gelebt
Schwimmprobe der Lungen . . . . .	—	—
des Magens . . . . .	—	—
des Darmes . . . . .	—	—
Hist. Lungenprobe . .	—	— (Fruchtwasseraspiration)
Grad der Reife . . . .	Frühgeburt	Fast reifes Neugeborenes
Klinischer Befund . . .	Aus 2. Hinterhauptslage spontan geboren (vorzeit. Lösung der Placenta bei schwerer Nephropathie der Mutter)	Wegen sinkender Herztöne Zange aus Beckenmittenquerstand. Kind blieb tief asphykt. (weiße Asphyxie)
Angabe über Wiederbelebungs- und andere Versuche . . .	Keine Versuche	<i>Schultzesche</i> Schwingungen
Sektionsbefund . . . .	Stauungen der inneren Organe und des Gehirns	Tentoriumriß, subepikard. und Nierenbeckenblutungen
Dauer des Lebens . . .	0 Minuten, Totgeburt	0 Minuten, Totgeburt



Tabelle 2. Röntgenbefund positiv nach Versuch.

Lfd. Nr. und Name	4. (L. W.)	5. (H. K.)
Versuchsordnung . .	Einführen eines Trachealkatheters durch den Mund, Einblasen von Luft	Einführen eines Trachealkatheters durch den Mund, Einblasen von Luft
Röntgenbefund der Lungen . . . . .	—	—
des Magens . . . . .	+ (nach Versuch)	+ (nach Versuch)
des Darmes . . . . .	—	—
<i>Ergebnis</i> der Kontrollaufnahme nach Versuch . . . . .	Hat gelebt, wenn Versuche und innere Untersuchung ausgeschlossen	Hat gelebt, wenn Versuche und innere Untersuchung ausgeschlossen

Lfd. Nr. und Name	6. (H. T.)	10. (B. Tm.)
Versuchsordnung . .	Nach Trachealschnitt Einbinden eines Rohres je in Trachea und Oesophagus. Einblasen von Luft. Unterbindung	Trachealschnitt. Einlegen eines Rohres in die eröffnete Trachea. Einblasen von Luft, dann Unterbindung
Röntgenbefund der Lungen . . . . .	+ (nach Versuch)	+ (nach Versuch)
des Magens . . . . .	+ (nach Versuch)	+
des Darmes . . . . .	—	—
<i>Ergebnis</i> der Kontrollaufnahme nach Versuch . . . . .	Hat gelebt, wenn Versuche und innere Untersuchung ausgeschlossen	Hat gelebt, wenn Versuche und innere Untersuchung ausgeschlossen

Neugeborenen gelebt hatten (Fall 9 und 10) klärten sich dadurch auf, daß Wiederbelebungsversuche mit einem Trachealkatheter unternommen waren. Auch hier war das Rohr ähnlich wie in Fall 4 und 5 in den Oesophagus anstatt in die Trachea gelangt.

Diesen in Tab. 3 zusammengestellten Fällen mit positivem Röntgenbefund ist noch einiges hinzuzufügen. Bei Fall 9 und 10 fanden wir auf dem Röntgenbild einen Luftgehalt des Magens allein. Nach diesem Befund kann die Möglichkeit des Gelebthabens nicht verneint werden. Die Vorgeschichte ergab jedoch, daß die Kinder totgeboren waren. Dieser Widerspruch klärte sich dadurch auf, daß Wiederbelebungsversuche unternommen waren. Wenn sich also auf dem Röntgenbild der Magen als lufthaltig erweist, so ist dieser Befund nur unter denselben Einschränkungen zu verwerten wie eine positive Magenschwimmprobe. Man muß daran denken, daß die Luft durch Wiederbelebungsversuche (Einblasen von Luft durch einen Katheter) oder auch gelegentlich einer inneren Untersuchung vor Abschluß der Geburt in den Magen des

Tabelle 3. Fälle mit positivem Röntgenbefund.

Lfd. Nr. und Name	9. (A. Tm.) [Zwillinge]	10. (B. Tm.)	11. (A. G.)
<b>Röntgenbefund</b>			
der Lungen . . .	—	—	+
des Magens . . .	+	+	—
des Darmes . . .	—	—	—
<b>Ergebnis</b> . . . . .	Wahrscheinl. gelebt	Wahrscheinl. gelebt	Hat gelebt
<b>Schwimmprobe</b>			
der Lungen . . .	—	+ (nach Versuch)	+
des Magens . . .	+	+	—
des Darmes . . .	—	—	—
<b>Hist. Lungenprobe</b> .	—(Fruchtw.-Aspirat.)	+ (nach Versuch)	+
<b>Grad der Reife</b> . .	Frühgeburt	Frühgeburt	Reifes Neugeborenes
<b>Klinischer Befund</b> .	Zwillingskinder. Schnittentbindung wegen manisch-depressiven Irreseins der Mutter		Zangengeburt aus 1. Hinterhauptslage bei wechselnden Herztönen. Kind blieb tief asphykt.
<b>Angabe über Wiederbelebungs- und andere Versuche</b> .	In der Frauenklinik waren Wiederbelebungsversuche mit Trachealkatheter unternommen. Keine and. Versuche		Keine Versuche
		Einlegen eines Katheters in eröffnete Trachea	
<b>Sektionsbefund</b> . .	Cerebrale Hyperämie, Blutung in beide Nierenbecken	Blutungen in beide Nierenbecken	Tentoriumriß. Flächenhafte Blutung zwischen die Tentoriumblätter
<b>Dauer des Lebens</b> .	0 Minuten	0 Minuten	Nur wenige unregelmäßige Atemzüge
Lfd. Nr. und Name	12. (M. D.)	13. (Tp.)	14. (Schz.)
<b>Röntgenbefund</b>			
der Lungen . . .	—	(+)	+
des Magens . . .	+	+	+
des Darmes . . .	+	+	+
<b>Ergebnis</b> . . . . .	Hat gelebt	Hat gelebt	Hat gelebt
<b>Schwimmprobe</b>			
der Lungen . . .	—	+	+
des Magens . . .	+	+	+
des Darmes . . .	+	+	+
<b>Hist. Lungenprobe</b> .	+	+	+
<b>Grad der Reife</b> . .	Frühgeburt	Reifes Neugeborenes	Reifes Neugeborenes

Tabelle 3 (Fortsetzung).

Lfd. Nr. und Name	12. (M. D.)	13. (Tp.)	14. (Schz.)
Klinischer Befund .	Schnittentbindung wegen Plac. praevia	Spontangeburt aus 2. Hinterhauptslage	Zwillingskind, spontan in Steißlage geboren. Entwicklung des Kopfes
Angabe über Wiederbelebungs- und andere Versuche .	Keine Versuche	Keine Versuche	Keine Versuche
Sektionsbefund . .	o. B.	Stauung des Gehirns und der inneren Organe	Stauung der inneren Organe, des Gehirns, Leistenhoden
Dauer des Lebens .	6 $\frac{1}{4}$ Stunden, atmete ganz oberflächlich u. wimmerte leise	24 Stunden gelebt. Kind war dauernd cyanotisch	4 Stunden gelebt, lebensschwach

Lfd. Nr. und Name	15. (Rk.)	16. (Bt.)
Röntgenbefund der Lungen . . . .	+	+
des Magens . . . .	+	+
des Darmes . . . .	+	+
<i>Ergebnis</i> . . . . .	Hat gelebt	Hat gelebt
Schwimmprobe der Lungen . . . .	+	+
des Magens . . . .	+	+
des Darmes . . . .	+	+
Hist. Lungenprobe . .	+	+
Grad der Reife . . .	Frühgeburt	Fast reifes Neugeborenes
Klinischer Befund . .	Spontangeburt aus 1. Hinterhauptslage	Spontangeburt aus 2. Hinterhauptslage
Angabe über Wiederbelebungs- und andere Versuche . . .	Keine Versuche	Keine Versuche
Sektionsbefund . . .	Finger- und Zehenmißbildung. Kongenitale Hydro-nephrose	Tentoriumriß
Dauer des Lebens . .	24 Stunden gelebt, lebensschwach	26 Stunden gelebt, lebensschwach

Lfd. Nr. und Name	17. (Bl.)	18. (Schr.)
Röntgenbefund der Lungen . . . .	+	—
des Magens . . . .	+	+
des Darmes . . . .	+	+

Tabelle 3 (Fortsetzung).

Lfd. Nr. und Name	17. (Bl.)	18. (Schr.)
<i>Ergebnis</i> . . . . .	Hat gelebt	Hat gelebt
Schwimmprobe der Lungen . . . . .	+	+
des Magens . . . . .	+	+
des Darmes . . . . .	+	+
Hist. Lungenprobe . .	+	+
Grad der Reife . . . .	Frühgeburt	Frühgeburt
Klinischer Befund . .	Scheitellage, Fieber unter der Geburt. Beckenaus- gangszange wegen sinken- der Herztöne	Schnittentbindung wegen Placenta praevia
Angabe über Wieder- belebungs- und an- dere Versuche . . . .	Keine Versuche	Keine Versuche
Sektionsbefund . . . .	o. B.	Blutungen der Nierenkap- seln, Magen und Blasen- schleimhaut, unter dem Epi- kard, cerebrale Hyperämie
Dauer des Lebens . . .	41 Stunden gelebt, lebens- schwach	3 Stunden gelebt, stirbt an akuter Kreislaufschwäche

Kindes hineingekommen sein könnte. Derartiges wird sich aber in der gerichtlich-medizinischen Praxis meist leicht und einwandfrei ausschließen lassen; immerhin ist es notwendig, daß man sich sorgfältig nach derartigen Fehlerquellen erkundigt.

In Fall 13 überrascht die vollständig positive Lungenschwimmprobe bei nur geringem Röntgenbefund der Lungen. Dieser Widerspruch erklärte sich durch den ödematösen Stauungszustand der Lungen. Diese Verdichtung hob die durch Luftgehalt bedingte Aufhellung der Lungen fast völlig auf, so daß bei einer weniger sorgfältigen Röntgenaufnahme sich sogar ein negativer Röntgenbefund der Lungen ergeben hätte. Der deutlich positive Röntgenbefund von Magen und Darm ließ jedoch keinen Zweifel darüber aufkommen, daß das Kind einige Zeit gelebt hatte.

Allein in Fall 18 finden wir ein Versagen der Röntgenprobe der Lungen; dies hat jedoch keine praktische Bedeutung, da auch hier der Magen-Darm-Befund röntgenologisch das extrauterine Leben absolut sicher stellte. Bei dem unreifen Kind waren die Lungen bei der Sektion schwimmfähig, obwohl sie auf dem Röntgenbild keinerlei Aufhellung zeigten. In solchen Fällen ist eben der positive Röntgenbefund von Magen und Darm ausschlaggebend. Wir haben es in keinem Falle erlebt, daß dann auch diese auf dem Röntgenbild negativ wären. Immerhin muß

mit dem Eintreten dieses Falles gerechnet werden, so daß sich für die negative Röntgenprobe keine Beweiskraft ergibt, daß das Kind totgeboren sei, ebenso wie das für die negative Schwimmprobe gilt.

Interessant ist ferner der Unterschied im Befund bei Fall 11 und 12. Bei ersterem waren die Lungen im Röntgenbild völlig entfaltet (Abb. 3), obwohl das reife Neugeborene nur wenige unregelmäßige Atemzüge getan hatte und einer tiefen Asphyxie erlag. Der Befund an Magen und Darm war negativ. Im Gegensatz dazu waren bei Fall 12 die Lungen weder röntgenologisch lufthaltig noch bei der Sektion schwimmfähig, obwohl das Kind über 6 Stunden oberflächlich geatmet hatte. Es ließ sich aber aus dem positiven Magen-Darm-Befund (Abb. 4) röntgenologisch der Beweis des Gelebthabens erbringen.

Das Ergebnis der histologischen Untersuchung entsprach immer dem Ausfall der Schwimmprobe. Wegen Raummangels sehe ich davon ab, Einzelheiten mitzuteilen.

Unsere Untersuchungen an 18 Neugeborenen haben folgendes Ergebnis gezeigt: In 8 Fällen hat sich die nach dem Röntgenbild gestellte Diagnose „wahrscheinlich nicht gelebt“ durch Sektion und Anamnese bestätigt (Nr. 1—8). In 2 weiteren Fällen (Nr. 9, 10) war auf Grund eines Luftgehalts des Magens allein die Diagnose „wahrscheinlich gelebt“ gestellt, entsprach aber nicht der Vorgeschichte. Da aber Wiederbelebungsversuche unternommen waren und unsere Diagnose nur bei Ausschluß solcher Versuche gilt, kann von einer Fehldiagnose nicht die Rede sein. In 5 Fällen (Nr. 13—17) waren Lungen, Magen und Darm gleichzeitig positiv, in 1 Falle (Nr. 11) nur die Lungen und in 2 Fällen (Nr. 12, 18) nur Magen und Darm röntgenologisch positiv. Damit war in 8 Fällen (Nr. 11—18) nach dem Röntgenbild die Diagnose „hat gelebt“ gestellt, deren Richtigkeit durch Sektion bestätigt wurde. Es stimmte also die auf Grund des Röntgenbildes aufgestellte Behauptung in allen Fällen mit den tatsächlichen Begebenheiten überein. Dabei muß zugegeben werden, daß bei Bewertung der Einzelbefunde von Lungen, Magen und Darm 2mal eine Differenz zwischen Röntgenprobe und Schwimmprobe der Lungen auftrat, davon einmal ein Versagen der röntgenologischen Lungenprobe nach der Richtung hin, daß sie negativ ausfiel, während die Schwimmproben, die histologische Untersuchung und das Krankenblatt eindeutig vorangegangenes Leben bewiesen.

#### *Zusammenfassung.*

I. An einem Material von 18 Leichen von neugeborenen Kindern wurden vor Durchführung der Leichenöffnung und der histologischen Untersuchung, aber auch vor Kenntnisaufnahme von dem Inhalt der Krankengeschichte Röntgenuntersuchungen vorgenommen.

II. Diese Röntgenuntersuchungen ergaben bei dem zur Verfügung

stehenden Material niemals Befunde, welche im Sinne einer Beatmung der Lungen oder im Sinne der Anwesenheit von Luft im Magen gedeutet werden konnten, wenn nicht auch bei der späteren Leichenuntersuchung die entsprechenden Schwimmproben positiv ausfielen.

III. Vorangegangene Wiederbelebungsversuche (Luftinblasung, *Schultzesche* Schwingungen) können sowohl bei der Röntgenuntersuchung als auch bei der Durchführung der Schwimmproben Befunde vortäuschen, die auf vorangegangenes Leben hinweisen.

IV. In 2 von 18 Fällen war durch den Röntgenbefund an der Lunge vorangegangenes Leben nicht zu beweisen, obwohl bei der späteren Leichenöffnung vorangegangenes Leben durch die Schwimmprobe nachgewiesen und späterhin auch durch das Krankenblatt bestätigt wurde. Das negative Ergebnis des Röntgenbefundes schließt daher vorangegangenes Leben niemals aus.

V. Nach den erzielten Ergebnissen wird man die Durchführung einer Röntgenuntersuchung zwecks Feststellung vorangegangenen Lebens (bei frischen Leichen von Neugeborenen, und zwar nur bei diesen) empfehlen können, jedoch mit der Maßgabe, daß nur der positive Röntgenbefund (bei Ausschluß von Wiederbelebungsversuchen) auf vorangegangenes Leben hinweist; der negative Befund sagt (ebenso wie bei den Schwimmproben) hierüber nichts Sicheres aus. Die Durchführung einer derartigen Untersuchung kommt in Frage, wenn sich die Vornahme der gerichtlichen Sektion aus technischen Gründen verzögert. Zur Wertung des Röntgenbefundes gehören Kritik und Erfahrung, nicht jeder Krankenhausarzt ist hier der geeignete Gutachter.

VI. Die Röntgenuntersuchung ersetzt niemals die in jedem Fall durchzuführende gerichtliche Leichenöffnung.

#### Literaturverzeichnis.

- <sup>1</sup> *Blumenstock*, Vjschr. gerichtl. Med. **38**, 252; **39**, 1 (1883). — <sup>2</sup> *Breslau*, Mschr. Geburtskde **28**, 1 (1866). — <sup>3</sup> *Foerster*, Dtsch. Z. gerichtl. Med. **25**, 208 (1935). — <sup>4</sup> *Foerster*, Dtsch. Z. gerichtl. Med. **18**, 507 (1932). — <sup>5</sup> *Haberda*, Beitr. gerichtl. Med. **1**, 38 (1911). — <sup>6</sup> *Hajkis*, Lancet **1934 II**, 134. — <sup>7</sup> *Hess*, Beitr. gerichtl. Med. **12**, 123 (1932). — <sup>8</sup> *Hildebrand*, Das Röntgenverfahren in der gerichtlichen Medizin. In *Lochte*, Handbuch der gerichtsärztlichen und polizeiärztlichen Technik. Wiesbaden 1914, S. 35. — <sup>9</sup> *Hobohm*, Vjschr. gerichtl. Med. **37**, 238 (1909). — <sup>10</sup> *Hofmann-Haberda*, Lehrbuch der gerichtlichen Medizin. Berlin 1927. — <sup>11</sup> *Immelmann*, Berl. klin. Wschr. **1904**, 43. — <sup>12</sup> *Kehrer*, Beitr. vergl. u. exper. Geburtskde **1877**, H. 6. — <sup>13</sup> *Kenyeres*, Vjschr. gerichtl. Med. **33**, Suppl.-H., 223 (1907). — <sup>14</sup> *Kenyeres*, Vjschr. gerichtl. Med. **34**, 93 (1907). — <sup>15</sup> *Marx*, Vjschr. gerichtl. Med. **54**, 9 (1917). — <sup>16</sup> *Ottolenghi*, Vjschr. gerichtl. Med. **17/2**, 3. F., 282 (1899). — <sup>17</sup> *Schwarz*, Fortschr. Röntgenstr. **13**, 191. — <sup>18</sup> *Staeemler*, Dtsch. Z. gerichtl. Med. **25**, 204 (1935). — <sup>19</sup> *Troeger*, Friedreichs Bl. **1903**. — <sup>20</sup> *Ungar*, Vjschr. gerichtl. Med. **37**, 3. F., Suppl.-H. 2 (1909). — <sup>21</sup> *Ungar*, Vjschr. gerichtl. Med., N. F. **39**, 12 (1883). — <sup>22</sup> *Vaillant*, Ref. Med.beamte **14**, 510 (1908) — *Semaine méd.* **1908**, Nr 20.

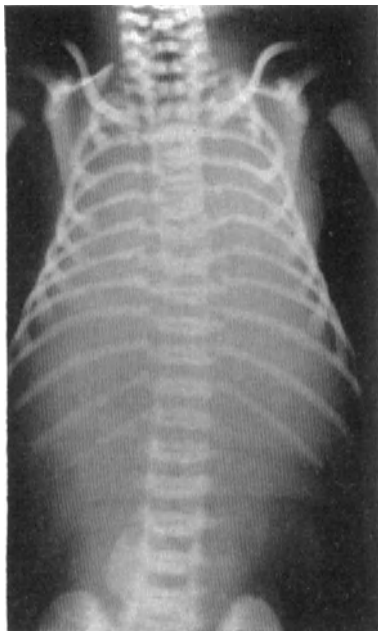


Abb. 1. Röntgenbild eines Totgeborenen.  
Lunge nicht beatmet. Keine Luft in Magen  
und Darm.

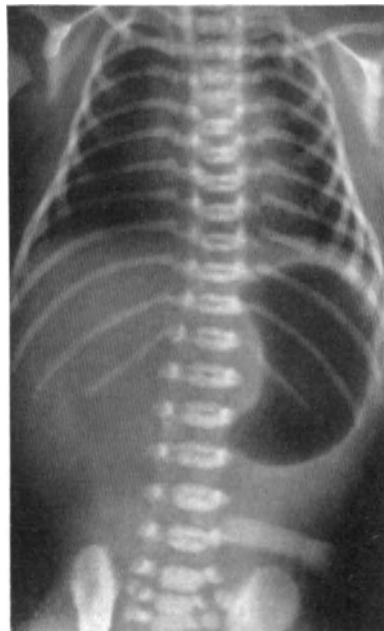

Abb. 2. Röntgenbild eines Totgeborenen nach  
Einblasen von Luft in Trachea und Oeso-  
phagus.

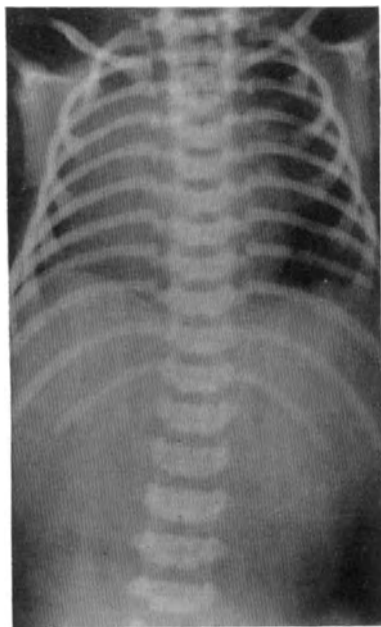

Abb. 3. Röntgenbild eines Lebendgeborenen.  
Lungen lufthaltig. Keine Luft in Magen und  
Darm.

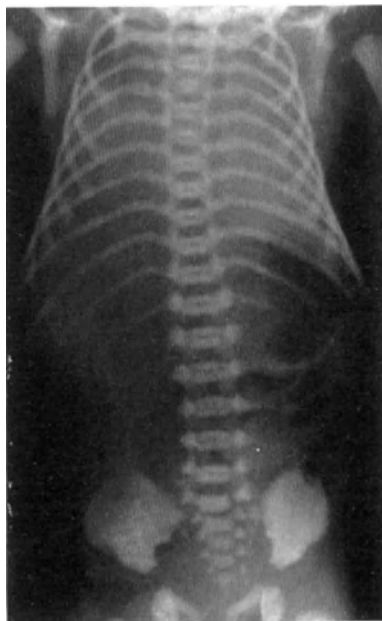


Abb. 4. Röntgenbild eines Lebendgeborenen.  
Lungen nicht beatmet. Luft in Magen und  
Darm.

## Lebenslauf.

Am 24. Oktober 1912 wurde ich als dritter Sohn des Studienrats Friedrich Nolte in Kassel geboren. Nach 3jähriger Volksschulzeit besuchte ich hier das Realgymnasium I, das ich 1931 nach dem Abitur verließ, um Medizin zu studieren. Im Juli 1933 bestand ich in Göttingen das Physikum. Die klinischen Semester verbrachte ich in Frankfurt, Freiburg und in Göttingen, wo ich am 3. 3. 37 das Staatsexamen mit „gut“ bestand und am 31. 6. 37 promovierte. Im Medizinalpraktikantenjahr war ich 2 Monate am Pathologischen Institut, 4 Monate an der Medizinischen Klinik und 2 Monate an der Chirurgischen Klinik der Universität Göttingen tätig. Die restlichen 4 Monate verbrachte ich auf der chirurgischen Abteilung des Diakonissenhauses in Kassel, wo ich noch 4 Monate als Vol.Assistent blieb. Seitdem bin ich als Assistent an der inneren Abteilung des Diakonissenhauses in Kassel beschäftigt.